

◆ CHINESE MEDICAL IMAGING

◆ CHINESE MEDICAL IMAGING

# 中华影像医学 乳腺卷

主 编 鲍润贤

人民卫生出版社

CHINESE MEDICAL IMAGING  
CHINESE MEDICAL IMAGING

# 中华影像医学

总 主 编	吴恩惠
总主编助理	贺能树
	张云亭
	白人驹
顾 问	刘玉清
	李果珍
	朱大成

人民卫生出版社

第五期

中华医学杂志

CHINESE MEDICAL JOURNAL

乳癌卷

第五期

人民卫生出版社

# 中华影像医学

CHINESE MEDICAL IMAGING

## 乳腺钼靶

责任编辑 田 兵 孟祥美  
齐 峰 李 英  
封面设计 田 兵 第 1 版  
版式设计 吴大光 第 1 次印刷

定价 40.00元



# 编者

(以汉语拼音为序)

MEDICAL IMAGING

CHINESE

- 鲍润贤 (天津肿瘤医院)  
曹旭晨 (天津肿瘤医院)  
高志鹏 (天津肿瘤医院)  
贾振英 (内蒙古自治区医院)  
蒋玲霞 (中国科学院肿瘤医院)  
刘佩芳 (天津肿瘤医院)  
青春 (天津肿瘤医院)  
石木兰 (中国科学院肿瘤医院)  
宋秀宇 (天津肿瘤医院)  
杨建梅 (天津肿瘤医院)  
叶兆祥 (天津肿瘤医院)  
张绍武 (内蒙古自治区医院)  
赵玉梅 (天津肿瘤医院)



# 前 言

MEDICAL IMAGING

CHINESE

我国影像医学经过几十年的发展,在各个方面均取得了令人瞩目的成就,但就全国范围而言,仍缺乏一本高水平、能立于世界之林的影像医学专著。因此,尽快出版一部总结我国影像医学成果、又反映当今国际影像医学发展最新动态的系列高级参考书,已成为我国影像医学界的重要任务。有鉴于此,人民卫生出版社对此表示了极大的支持,并委托我们组织全国力量编写这部《中华影像医学》。本书以系统为纲,同时采取系统与技术相结合的方式编写。全书共分13卷:总论卷、呼吸系统卷、中枢神经系统卷、心血管系统卷、消化系统卷、肝胆胰脾卷、头颈部卷、骨肌系统卷、泌尿生殖系统卷、乳腺卷、介入放射学卷、影像核医学卷及超声诊断学卷。各卷独立成册,陆续出版。

本书编写人员组成的指导思想是团结全国力量,老中青学者相结合共同编写。因此凡被邀请参加编写本书的人员,在影像医学某些领域内均是具有较高学术水平和一定知名度的专家学者。

本书主要反映当代影像学发展的新水平,对于已经或即将用于临床的各种成像技术、检查方法、新征象、新理论以及新治疗方法,将以我国自己资料为主加以较为详尽的介绍。对于一些已被淘汰或即将废用的技术、方法,只作为历史发展长河中的一个阶段,仅为简略叙述。

在叙述疾病的影像学表现时,注意共性与个性的关系,以便读者能正确把握疾病的影像学一般规律。本书在以常见病、多发病的基础上,对少见、罕见病也作简明扼要的叙述,希望本书不仅是一本影像医学的规范性读物,使之也具有影像学辞典之作用,以达实用性之目的。

本书为求文字简明、扼要、通顺、叙述层次结构合理,具有逻辑性、连贯性。名词本语力求规范化,做到前后统一,避免口语化,使本书具有可读性。

总之,我们力求使本书内容具有科学性、先进性、权威性和实用性的特点,使之成为一部高层次、高品位和高水平的影像医学大型参考书。

但是,由于作者分散,成书时间较紧,有些地区或单位的作者因故未能参与本书编写,以及我们编者水平有限等等原因,本书错误与纰漏在所难免,望读者批评指正。

我们希望本书将随时代与技术的发展,定期或不定期修订再版,使之跻身于世界名著之列。

吴恩惠

2002年1月



# 前 言

(乳 腺 卷)

MEDICAL IMAGING

CHINESE

乳腺的影像学诊断经历了漫长而曲折的道路。早在X线问世伊始,即有人探索乳腺X线诊断的可能性,但直到70年代初发明钨靶软X射线机以后,才使乳腺X线诊断有了质的飞跃,在临床上迅速推广、发展。近年来,数字化乳腺X线摄影和计算机辅助诊断、立体定位和立体定位活检,以及B超、CT、MRI的应用,使乳腺影像诊断已基本解决乳腺病变的所有诊断问题,成为必不可少的、最可靠的乳腺疾病常规检测手段。

中国是乳腺癌的低发区域。但随着近年来国人营养状况的改善,文化素质的提高,以及计划生育等等的因素,使乳腺癌的发病率和死亡率正呈逐年上升趋势,发病率由80年代初的19.02/10万,已随升到90年代初的24.94/10万,并继续呈上升势头。因而,乳腺的影像诊断已日益引起国内广大放射科及临床医师的兴趣和重视,因而有必要撰写能反映国内近年水平的乳腺影像诊断专著,以供广大放射及临床医师开展乳腺摄影诊断和提高诊断水平时借鉴。

本书由国内有丰富乳腺影像诊断经验的专家教授编写,并充分发挥各自的观点及经验体会。本书的特色包括:①所有资料均系各作者单位自己的资料,并结合国内、外近期文献,加以系统叙述分析。因而,本书内容不仅是各作者多年临床经验的总结和研究成果的结晶,而且内容亦更符合国内的实际情况。②在撰写中,本着以常见病种为主,兼顾少见病例;以影像学所见为主,兼顾临床及病理表现,将影像学表现与病理改变密切结合,使本书不仅对放射诊断医师、而且对临床医师亦有较大的参考价值。③不仅介绍传统的钨靶乳腺X线诊断,而且系统叙述乳腺病变在CT和MRI上的表现,使本书较全面地反映乳腺病变在各种影像检查手段中的表现。本拟包罗B超诊断,使各种影像诊断手段齐全,互为补充,并充分发挥各自的优势,但因另有专著,只得割爱。④本书以一定的篇幅叙述各种X线征象的鉴别诊断问题,供读者在日常诊断工作时参考,以期提高鉴别诊断能力和诊断的正确性。

希望本书对从事或有志从事乳腺诊断和治疗的放射和临床医师有所裨益,并为国内乳腺病变诊断的进一步提高和发展起到一些促进作用。由于由多位作者参与编写,风格、深度各异,缺点、错误也在所不免,恳切希望读者能提出宝贵的批评、指正意见,以便有再版机会时给予更正。

鲍润贤

2002年1月



# 中华影像医学

## 分卷书目

- |         |    |     |         |
|---------|----|-----|---------|
| 总论卷     | 主编 | 陈炽贤 | 高元桂     |
| 呼吸系统卷   | 主编 | 李铁一 |         |
| 心血管系统卷  | 主编 | 戴汝平 |         |
| 中枢神经系统卷 | 主编 | 吴恩惠 | 戴建平 张云亭 |
| 消化系统卷   | 主编 | 尚克中 |         |
| 肝胆胰脾卷   | 主编 | 周康荣 |         |
| 骨肌系统卷   | 主编 | 王云钊 |         |
| 头颈部卷    | 主编 | 兰宝森 |         |
| 乳腺卷     | 主编 | 鲍润贤 |         |
| 介入放射学卷  | 主编 | 吴恩惠 | 贺能树     |
| 影像核医学卷  | 主编 | 周前  |         |
| 超声诊断学卷  | 主编 | 王新房 | 张青萍     |
| 泌尿生殖系统卷 | 主编 | 李松年 |         |



# 目 录

(按篇顺序排列)

MEDICAL IMAGING

CHINESE

## 第1篇 乳腺概论 (1)

第1章 乳腺影像学检查方法	3
第1节 钼靶软X射线检查	3
一、投照方法	5
二、投照条件	6
第2节 钼靶乳腺片的计算机伪彩色 图像处理	7
第3节 乳腺干板摄影	7
第4节 乳腺CT检查	8
第5节 乳腺MRI检查	9
第6节 乳导管造影术	10
第7节 乳腺淋巴管造影术	11
第8节 乳腺血管造影术	11
第9节 囊肿气造影术	12
第2章 正常乳腺的解剖和组织学 表现	13

## 第2篇 乳腺各论 (27)

第1章 乳腺增生病	29
第1节 纤维性病	29
第2节 囊性增生病	30
第2章 乳腺炎症性疾病	33
第1节 急性乳腺炎	33
第2节 慢性乳腺炎和乳腺脓肿	33
第3节 乳腺结核病	35
第4节 浆细胞性乳腺炎	38
第3章 乳腺其他良性病变	39
第1节 乳管扩张症	39
第2节 积乳囊肿	40
第3节 乳腺脂肪坏死	43
第4节 乳腺创伤	44
第4章 乳腺良性肿瘤	45
第1节 腺纤维瘤或纤维腺瘤	45
第2节 大导管乳头状瘤	53

第1节 乳腺的胚胎发育	13
第2节 正常乳腺的解剖学及组 织学	13
第3节 各种生理因素对乳腺结构的 影响	15

## 第3章 正常乳腺的影像学

表现	18
第1节 正常乳腺的一般影像学 表现	18
第2节 各种生理因素对乳腺影像学 表现的影响	19
第3节 正常乳腺的X线分型	21
第4节 正常乳腺的伪彩色图像	23
第5节 正常乳腺的CT表现	23
第6节 正常乳腺的MRI表现	24

第3节 脂肪瘤	56
第4节 乳腺淋巴结增生症	57
第5节 乳腺淋巴管瘤	58
第6节 乳腺错构瘤	58
第7节 乳腺血管性肿瘤	60
第8节 乳腺其他良性肿瘤	61
第9节 鉴别诊断	62
第10节 比较影像学	65
第5章 乳腺癌	66
第1节 乳腺癌的概况	66
第2节 乳腺癌的影像学表现	68
一、钼靶X线所见	68
二、计算机假彩色图像处理所见	79
三、CT表现	80
四、磁共振成像表现	81
五、特殊造影表现	83

第3节 乳腺癌的几种特殊类型.....	86	一、乳腺癌的诊断.....	121
一、派杰病.....	86	二、乳腺癌的鉴别诊断.....	122
二、囊内乳头状癌.....	88	第8节 比较影像学.....	124
三、粘液癌.....	90	<b>第6章 乳腺肉瘤</b> .....	125
四、髓样癌.....	92	第1节 叶状囊肉瘤.....	125
五、硬癌.....	95	第2节 恶性淋巴瘤.....	127
六、急性乳腺癌.....	95	第3节 血管肉瘤.....	128
七、小叶原位癌.....	97	第4节 横纹肌肉瘤.....	129
八、浸润性小叶癌.....	98	第5节 乳腺恶性纤维组织细胞瘤.....	129
九、小管癌.....	102	第6节 乳腺癌肉瘤.....	130
十、腺样囊性癌.....	103	<b>第7章 男性乳腺病变</b> .....	131
十一、大汗腺癌.....	104	第1节 男乳肥大.....	131
第4节 乳腺癌X线征象的病理 基础.....	106	一、生理性.....	132
一、块影结构和密度.....	106	二、药物性.....	132
二、蔓延方式.....	108	三、肝肺病变.....	132
三、瘤体形态.....	113	四、睾丸病变.....	132
四、钙化.....	116	五、胸部病变.....	132
第5节 乳腺癌TNM国际分期.....	118	六、肿瘤病变.....	132
一、原发肿瘤(T)分期.....	118	七、其他.....	132
二、区域淋巴结(N)分期.....	119	第2节 良性病变和良性肿瘤.....	134
三、远处转移(M)分期.....	119	一、腺纤维瘤.....	134
四、临床分期.....	119	二、脂肪瘤.....	134
五、病理分期.....	119	三、表皮包涵囊肿.....	134
第6节 乳腺癌的X线普查和早诊.....	119	四、平滑肌瘤.....	134
一、X线普查的对象.....	119	五、脂肪坏死.....	134
二、X线普查发现的乳腺癌的临床和X 线特点.....	119	六、乳晕下脓肿.....	134
第7节 乳腺癌的诊断与鉴别诊断.....	121	第3节 男性乳腺癌.....	136
		第4节 男乳转移癌.....	137
		汉英索引.....	140
		英汉索引.....	147

# 第 1 篇

CHINESE MEDICAL IMAGING

# 乳腺 概论

乳腺的影像学检查包括钼靶软 X 射线摄影 (mammography)、干板摄影 (xeromammography)、CT (computed tomography)、MRI (magnetic resonance imaging)、B 超 (B ultrasound)、热图像检查 (thermography) (液晶检查、远红外线摄影) 等。总的说来, 钼靶 X 线检查有较高的敏感性和特异性, 且费用较低, 已成为乳腺病变的常规检查手段, 其他检查方法各有其某一方面的优势, 可作为钼靶 X 线检查的补充。



# 第1章 乳腺影像学检查方法

## 第1节 钼靶软X射线检查

早在1913年,德国Salomon即开始进行乳腺癌X线诊断的研究。稍后,美国Warren采用细颗粒胶片及增感屏技术对乳腺标本及术前患者进行X线摄影,以期提高照片的清晰度与对比度。与此同时,德、美、法等国的学者各自独立地对乳腺X线诊断问题作了细致的研究、探索。Warren及Dominguez(1930)首先发现乳腺肿瘤在X线片上可出现钙化。Scabold(1931, 1933)报告了月经周期中乳腺X线上亦可呈现周期性的变化。Vogel(1932)讨论了慢性囊性乳腺炎与乳腺癌之间的X线鉴别诊断问题。Ries(1930, 1938)首先报道乳腺导管造影,但是上述这些研究,均采用普通的钨靶X线机,所摄照片大部分质量欠佳、影像模糊,缺乏清晰对比,致使大部分学者的热情很快冷却下来,认为乳腺X线摄影难以达到临床诊断要求,前景暗淡。

1960年,美国Egan在Fletcher教授指导下,经三、四年时间的摸索,创造了用大毫安秒、低千伏及无增感屏的投照方法(即所谓Egan投照法),使照片的清晰度与对比度有了明显的提高,在600例1000次的投照中,获得了惊人的诊断正确率,使乳腺的X线诊断研究又开始风靡起来。

为了解决普通钨靶X线机波长过短(0.2Å),穿透力过强,不利于用作软组织的摄影,1970年法国首先推出专供乳腺及其他软组织摄影用的钼靶(平均X线波长为0.7Å)X线机。这是乳腺X线诊断中最关键性的一次突破,用钼靶X线机所摄取的照片,其对比度与清晰度较Egan投照法有了显著提高,一些微细结构和小病灶能在照片上清晰显示,使钼靶X线检查已成为今日诊断乳腺病变最有效、最可靠的手段。

目前,钼靶X线机在功能和性能上与初期机相比又有明显的提高,以美国专从事乳腺机生产的比较先进的Lorad M-B型机型为例,在功能和

性能上达到了创新水准,在以下几方面有了进一步的完善:

1. 在发生器上采用恒定电势高换反相器,最大限度保证了有效的X线。

2. 在X线球管方面,加快了阳极旋转速度,达9600rpm;增加热容量(300000热量单位);缩小焦点(大焦点0.3mm、小焦点0.1mm);根据乳房大小及致密程度,自动采用钨或铑滤波,保证了对致密乳腺亦能有高清晰、高对比度的照片,并减少乳腺组织的辐射剂量。

3. 对压迫系统有四种不同方式可任意选用,方便操作。通常是先采用电动预压固定乳房,再用脚踏板逐渐加压,每踏一次,增加3磅压力,避免粗暴骤然加压引起患者的不适。在Lorad B型上并设计成全自动、自调节的可倾斜压迫板,压迫时可随乳房的自然形状而倾斜,保证在整个乳房上的压力均衡恰当。

4. 自动曝光控制传感器以D形分布在七个位置中,3个一排,共21个传感器,从胸壁向外延伸至12.5cm,能更精确地确定曝光条件,保证照片质量。操作员可任意选择自动定时,曝光器自动选择mAs;或自动Kv方式,曝光探测器自动选择mAs和Kv;或自动滤波方式,曝光探测器自动选择mAs、Kv和滤波器。

5. 散射线可造成乳腺照片的对比度降低,模糊度增加,过去采用移动线性/聚焦滤线器来减少散射线,但投照剂量亦相应有所增加。最近Lorad公司推出蜂窝状的高能透射滤线栅(high transmission cellular grid, HTC),既能有效地消除散射线,增加影像的对比度,又不增加投照剂量(图1-1-1)。

6. 数字化乳腺摄影(digital mammography),有局部点片数字成像和全乳数字成像。由于数字成像,可输入计算机进行图像后处理和伪彩色编码,提高照片的清晰度和对比度,从而提高诊断的正确性,并可与HIS/RIS系统联网,实行医院内和远程图像管理、传送及光盘储存(图1-1-2, 1-1-3)。




图 1-1-1 蜂窝状高能透射滤线栅

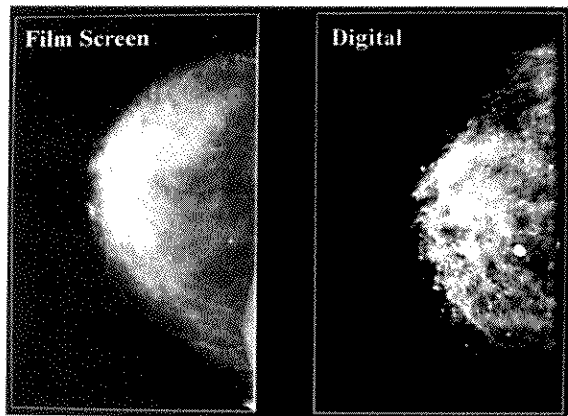


图 1-1-2 数字化钼靶乳腺摄影片

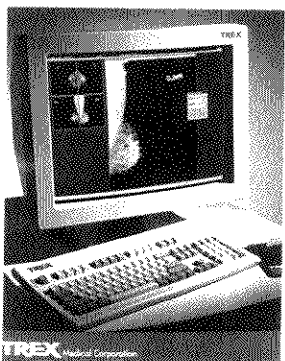




图 1-1-3 数字化乳腺摄影片的计算机处理


7. 鉴于致密型乳房造成的诊断上的困难,目前各生产乳腺机的公司正在研制可作体层摄影的钼靶乳腺机,已初步取得成效,有助于发现被遮盖的病灶。



a. 钢丝植入前定位片

8. 乳腺 DSA (mammographic digital subtraction angiography)。大多数乳腺有较丰富的血运,而通常的乳腺血管造影术具创伤性,且操作较复杂,限制其广泛应用。目前已初步研究出在钼靶机上完成 DSA,操作简便,经静脉内注入造影剂后可显示出 100 微米直径的乳腺血管,极大的帮助了乳腺癌的检出和定性。

9. 立体定位和立体定位活检 (stereotactic localization and stereotactic needle biopsy)。由于乳腺癌普查工作的广泛开展以及患者、医师警惕性的提高,已有愈来愈多的临床“阴性”的微小病灶被检测出来,这就需要 X 线医师对这些小病灶进行定性活检,一旦证实恶性,就需作病灶的定位标志,以便外科医师行区段切除 (图 1-1-4a、b)。目前各厂家设计的立体定位系统均采用直观的笛卡儿坐标计算系统在 X、Y 和 Z 平面中确定病灶的精确位置,定位精确度在 0.1~0.2mm 之间,所获得的标本材料足以令病理医师作出正确诊断 (图 1-1-5)。



b. 钢丝置于病灶处

图 1-1-4 立体定位活检




图 1-1-5 立体定位活检穿刺标本

## 一、投照方法

### (一) 患者体位

拍摄时，患者可任意取立位、坐位、侧卧位或俯卧位。立位投照比较方便，但体位容易移动，特别是年老、体弱或情绪紧张的妇女，容易因身体颤动而影响照片质量。此时，宜采用坐位或侧卧位投照。侧卧位投照患者较舒适，体位不易有移动，尤其对年老、体弱患者，在照侧位像时能暴露出较多的乳腺组织，但在患者上、下床及摆位时较费时间。俯卧位投照须设计一特殊床面，床面上设置两圆孔，患者俯伏其上，使乳房因重力关系自圆孔处下垂，即可摄得较多的乳腺组织。俯卧位投照对小而松驰的乳房较为合适。

总之，立位和坐位投照是常规的投照体位，根据患者情况及特殊需要再采用侧卧位或俯卧位。

### (二) 投照位置

乳腺的投照位置可有正位、侧位、侧斜位、局部点片及点片放大摄影等。

**正位：**亦称上、下位或头尾位。将 X 线胶片置于托板内，欲投照的乳房置于托板上，身体尽量前靠，便于最大限度地投照出乳腺组织。X 线束自上向下投射。一般正位投照所暴露出的乳腺组织较少，深部病变容易被漏掉，因而其诊断价值不如侧位或侧斜位，只能作为一辅助的投照位。但对较浅表的内、外侧病变，正位片上显示比较清晰。

**侧位：**亦称内、外位。X 线架旋转 90°，将胶片置于欲投照乳房的外侧，X 线束自内向外侧方向投照。此投照位所暴露出的乳腺组织较多，特别是因为乳腺癌多发生于乳房的外上方，故在此投照位显示最清晰。在乳腺 X 线普查工作中，为节约经费和减少被检者的 X 线照射剂量，亦可考虑只照侧位或侧斜位。

**侧斜位：**可分为内外斜位和外内斜位。内外斜位投照时将照片置于乳房的外下方，X 线束自乳房的内上方以 45°角投射向外下方。外内斜位投照时，胶片置于乳房内下方，X 线束以 45°角自外上方投向内下方。此投照位所暴露出的乳腺组织最多，特别是对一些深位病变可望获得显露。在 X 线普查中，为节省费用，亦可只照内外斜位，必要时再补照其他位。

总之，以上几种投照法是乳腺摄影时常用的位置，究竟以哪种位置最合适，应要求放射医师及技术员根据病变位置灵活应用，原则上是：病变部位应明确被包含在胶片内；病变部位尽可能贴近胶片。

局部点片和局部放大点片：作为一个附加的投照位置，有时具有很大的诊断价值。一般在下列情况下应投照此位：一是当局部触及硬结或肿物，而X线照片上显示局部致密，未见明显肿物影，此时宜局部加压点片，期望能暴露出被掩盖的肿物影；二是当钼靶片疑有微小钙化而不能完全肯定时，应作局部加压点片放大摄影，加以证实或除外钙化；三是行乳导管造影时，疑有小分支导管病变，亦宜作全乳或局部放大摄影，证实或除外导管病变。点片摄影时可根据病灶大小采用不同直径的压迫器，有3cm直径、5cm及8cm直径等。压迫器呈2/3圆形，贴近胸壁处是直的，便于对深部贴近胸壁病变的压迫。

放大摄影：在进行乳导管造影时，由于小的分支导管较细，不易观察，应常规作全乳放大摄影。对疑有微细钙化者亦可作进一步放大摄影观察。在Lorad IV型机上设置有1.5倍和1.7倍两个档次的放大摄影。前者设定的靶物距为52cm，物片距为25cm；后者靶物距为46cm，物片距为31cm。放大摄影时为减少模糊度必须用小焦点投照。

### (三) 乳房的压迫

乳房呈锥形，前部薄，底部厚。钼靶X线属软X射线，穿透力较弱，若投照时对乳房不加压迫，必然会造成前部曝光过度而底部曝光不足。因而，在乳腺摄影时，必须用压迫板对乳房施加压迫，造成比较均匀一致的厚度再行曝光。加压后乳房厚度在5cm左右最为理想。应注意，加压时动作要轻柔，逐渐增压，压力亦不宜过高，以免引起严重不适或疼痛，甚至因压力过高而挤压癌瘤促使扩散。在美国Lorad新机型上，操作员可选择电动预压（压力15~30磅）、全压程（压力20~40磅）、双压（首次电动加压至25磅，然后再用脚踏板每踏一次递增3磅）及手动加压（压力65磅）。压迫板的设计略呈弧形倾斜，尽量使乳房的底部和前部加压均匀。曝光完毕后即自动缓慢减压，务使患者不致感到突然减压后的不适感。

对于乳房较大且密集的患者不宜超压强力压迫，以免引起疼痛。对急性乳腺炎、炎性乳腺或妊娠乳房，压迫时亦适当减少压力，否则可造成剧痛，使患者无法忍受，并可促使病情加重。

对哺乳期乳房，可在投照前用吸奶器将乳汁吸尽，然后立即加压投照。

### (四) 胶片、暗匣和增感屏的选择

乳腺摄影用的X线胶片宜选用单药膜细颗粒的胶片，感光速度不宜过高，以免影响细微结构的显示，放置时应注意将药面面向投照物。Egan曾分别用高速片与低速片进行对比，发现高速片可使微小钙化被遗漏。上海瑞金医院用硫酸化钨增感屏及感绿片投照乳腺，据称质量与普通胶片相等，但投照条件可节省三分之一。我院曾分别用过杜邦、Agfa及Kodak三种乳腺摄影专用X线胶片，发现以Kodak Min-R型胶片的清晰度、对比度及黑化度为最佳。

普通暗匣均由硬铝制成，可严重阻碍软X射线的通过，不能在乳腺摄影中使用。70年代初期，我科使用黑纸制成信封式，内衬一层增感屏。但在使用中发现不少缺点：①黑纸不耐磨，使用数次后即易磨损、漏光，故需经常更换；②黑纸厚薄、质地不均，可影响照片质量；③黑纸中的微孔可造成亮点而被误认为微小钙化；④黑纸亦吸收一定量的软X射线，因而需略增加投照条件。有鉴于此，在70年代中期我们选择质地均匀、X线透过性能较佳的塑料，自制塑料暗匣，应用效果良好。近五年来我们选择与Kodak Min-R胶片配套的专用暗匣，效果优良。

在乳腺摄影中，为提高其细节的清晰度，避免使用任何增感屏，但拍片所需的X线剂量则相应增加。至70年代，经一系列试验认为，在胶片背面放置一层增感屏可明显减少剂量而又不影响其清晰度，目前均采用单层细颗粒乳腺摄影专用增感屏置于胶片背面。

### (五) 自动冲洗技术

乳腺片的冲洗与一般胶片不同，为充分显示其微细结构，保障照片质量，要有足够的显影时间，放射科一般配置的90秒自动洗片机不能满足这一要求，必须用120秒以上的自动洗片机。

## 二、投照条件

乳腺摄影的投照条件随乳房大小及密实程度而定。一般的投照条件范围为：电压22~35千伏，30~300毫安秒。正、侧、斜位的投照条件基本相同。

对年轻而未生育、妊娠或哺乳期、以及有明显致密增生的乳房，均需用较高的千伏（30~35



千伏)及较大的毫安秒(100~300毫安秒)。对年老松弛及脂肪型的乳房,则应相应降低照射条件(25~30千伏,50~100毫安秒)乳房照射条件亦应随压迫后的厚度而作适当增减,一般以5cm作为基准。若乳房较大,压迫后超过5cm厚度,宜增加2~4千伏,反之则相应削减。

美国产Lorad等机型的乳腺机均设有电脑自动曝光及人工曝光两种系统。对于中等及较大乳房,电脑控制自动(包括千伏及毫安秒)曝光系统均能投照出优质的乳腺片,但对国人少数小乳房患者,则显得曝光不足,因之需人工给照射条件;22~30千伏,30~50毫安秒。

总之,在行乳腺摄影之前,技术员应亲自检查患者乳房,根据乳房大小、类型及坚实程度,确定选用自动曝光还是人工给条件及所需的具体照射条件。

## 第2节 钼靶乳腺片的计算机 伪彩色图像处理

对X线片上的一些细微信息、轻微的密度差异或致密腺体掩盖的病灶,由于人眼辨别能力的限制,很可能被忽略和遗漏,此时可借助计算机伪彩色图像处理(computerized pseudocolor processing),使肉眼不易区分的密度差别显示以不同的颜色,从而识别出正常、良性病变或癌瘤的不同病灶灰度、核心面积、边缘情况和色彩层次。

我们日常应用的是LX-H767医学图像工作台。将患者的钼靶X线片采集到工作台视屏上,利用工作台内计算机图像处理系统,对X线片采用伪彩色处理,分别可以显示不同密度差别的4级、8级、12级、16级、24级、32级及细化伪彩色覆盖X线片。一般计算机屏幕有256个灰度等级,4级伪彩色表示将256级灰度分派4种颜色,每种颜色覆盖64级灰度;8级伪彩色表示将256个灰度分为8种颜色,每种颜色覆盖32级灰度,其余依此类推。细化伪彩色处理是用于观察图像仍令人感兴趣的部位,通过伪彩色逐步过渡到病变部位,并突出此部位,同时监视器左下角自动显示左边第一种颜色的灰度级。

伪彩图像处理的主要价值是帮助对纤维腺瘤、慢性炎症与癌的鉴别,以及检出一些X线片上假

阴性乳腺癌、 $T_0$ 乳腺癌和“隐匿性”乳腺癌。我们曾选择性地对444例患者的钼靶片进行伪彩色处理的回顾性和前瞻性研究,其中除50例正常组外,其余病例均经手术、病理证实。在11例被误诊为乳腺癌或可疑乳腺癌的纤维腺瘤中,经伪彩色处理后,10例得到纠正;在47例钼靶片上假阴性病例中,28例被确诊为乳腺癌;在39例 $T_0$ 乳腺癌中,X线片诊断出6例,而伪彩色处理后诊断出14例;12例“隐匿性”乳腺癌中,X线片诊断出1例,伪彩色处理后诊断出4例。

值得指出的是,天津肿瘤医院对 $T_0$ 乳腺癌的X线检出率在1988年以前仅25.93%,1988~1994年统计提高到45%。诊断的主要依据是靠X线片上发现微小丛状钙化,而经伪彩色处理后纠正的病例常常不是显示出微小钙化的病例。故将X线片和伪彩色处理两者优势互补,将进一步提高乳腺癌的早诊能力。

## 第3节 乳腺干板摄影

乳腺干板摄影(xeromammography)全称为半导体硒板静电乳腺摄影。它是Carlson(1937年)借同物理学家Otto Kornei为翻拍专利资料的需要,利用光导原理而发明的一种复印技术。1952年Roach将干板摄影应用到医疗领域。1954年Oliphant发现干板X线摄影中一种特殊效应,称之为“边缘效应”(edge effect),它可使密度近似的各种乳腺结构在干板上获得清晰显影。1962年Nagami研究了硒板对各种照射能量值的反应,认为半导体硒对波长较长的软X射线较为敏感,因而颇适合作乳腺及其他软组织X线摄影用。自1966年以后,Hutzel医院的Wolfe对乳腺干板摄影作了大量卓有成效的工作,发表了大量总结报告。国内,天津肿瘤医院于1974年首先发表了133例乳腺干板摄影的总结。

干板摄影是利用真空镀膜技术将纯度为99.998%的半导体硒均匀镀在 $8 \times 10$ 寸,厚约2mm的硬质铝板上。硒膜愈厚,感光度愈高,照射乳腺用的硒膜厚度以薄层为宜(130~250 $\mu\text{m}$ )。此时最高敏感点的波长约 $0.25\text{\AA} \sim 0.3\text{\AA}$ 之间,相当于40~50千伏,适合作乳腺摄影用。硒板经充电后,即可获得携带均匀的电荷。经X线投照后,

由于乳腺各种组织所吸收的X线剂量不同,造成不等量的电荷被“中和”,然后用带电荷的粉末进行喷洒,使带电荷较多的地方,所吸附的粉末较多,反之则少,形成肉眼可见的具有不同层次的影像。

干板乳腺摄影的优点是:1)用普通钨靶X线机即可进行照射,不需购置昂贵的乳腺专用机。2)干板摄影具有“边缘效应”,加深了不同密度组织之间交界面上的影像,使图片犹似“素描”,病变易于显示、醒目。3)即使乳腺厚薄不均,干板摄影亦不会造成基底部曝光不足。4)腋窝、乳后间隙、肋骨等在干板摄影上均可清晰显示,有利于深位、高位病灶的检测,癌灶是否侵犯胸大肌的判断,以及腋淋巴结有无转移的观察等。

但是,干板乳腺摄影亦存在不少缺点。诸如,晒版质量不稳定,操作程序繁琐,喷粉造成的环境污染,以及外界环境(如温度、湿度等)影响照片质量等因素,严重制约了干板乳腺摄影的应用和推广。日前,国内外除个别医疗单位仍在使用外,干板摄影已基本被淘汰。

## 第4节 乳腺CT检查

CT问世之初,因其有较高的密度分辨率,曾对用作乳腺疾病诊断寄予厚望。美国GE公司曾专门设计出乳腺CT检查专用的样机,称之为CT-M。但随着美国堪萨斯大学医疗中心的Chang、Sibala及Fritz等人发表了一系列乳腺疾病CT诊断的报道以后,响应者很少。究其原因主要是CT检查费用较昂贵;对微细钙化这一重要X线征的显示,CT远不如钼靶X线片;随着钼靶X线机性能的改进,配合立体定位活检,已基本能解决乳腺疾病的诊断问题。所以,目前CT只作为个别特殊病例的一种辅助诊断手段。

通过实践,我们认为遇到下列情况,可考虑施行乳腺CT检查:

1. 当钼靶片难以确定病例的良、恶性而患者又不愿作立体定位活检时,可行CT平扫及增强扫描。乳腺癌组织中不仅有较高的碘浓度,且血运较丰富,强化扫描时有较明显的强化。
2. 在致密型或有明显结构不良的乳房,当临床触到肿块而钼靶片上未能明确显示时,通过CT

分层观察可有利于发现被致密影遮盖的病灶。

3. 乳腺不宜作加压的情况下,如急性乳腺炎、炎性乳癌等,CT可作为首选的检查方法。

4. 对位于乳腺高位、尾叶、深位的病灶,钼靶X线摄影常难以把病灶投照出来,或仅有部分边缘被投影在胶片上,造成漏诊或诊断困难,此时应行CT检查。

5. 钼靶片上难以确定肿物为囊或实性时,CT检查时可通过CT值的测量予以明确。

6. CT是检测有无腋淋巴结增大的较佳方法,优于临床触诊,特别是位于胸小肌后内侧的淋巴结,但亦有一定数量的假阴性率和假阳性率。对于观察有无内乳区淋巴结的增大,则只能依赖CT或MRI检查。

7. 当癌瘤部位较深,临床需了解有无胸壁的侵犯时,则必须进行CT检查观察。

8. 乳房成形术后观察植入物有逸漏或并发症,以及成形术后的乳腺组织内有无癌瘤,CT检查也是一种比较敏感和可靠的检测手段。

9. 乳腺癌术后亦宜以CT作为定期随访手段,它可发现早期胸内转移(包括肺、胸膜、纵隔等),有无局部复发,以及发现对侧乳腺的病灶等。

总之,乳腺的CT检查在某些方面仍有它的一定优势,但不宜作为首选的检查手段。

### 检查方法

患者取仰卧位、俯卧位或侧卧位躺于检查床上。仰卧位扫描与常规胸部扫描体位相同,双肩高举,屈曲抱头。扫描范围自双乳下界向上作连续扫描,直至腋窝顶部。扫描层厚根据情况而定,当肿物较大时,可取常规10mm层厚,肿物较小或不明显时,应以3mm或5mm层厚为宜。

俯卧位扫描时,令患者俯卧于检查床上,双臂上举,身体下方垫放一预先设计好的凸面装置,并在相当于双乳位置开两个“窗”,内放水囊,使双乳悬垂于囊内,或在乳房上下方各垫一泡沫塑料块,使乳房自然下垂。俯卧位扫描不如仰卧位舒适,但更有利于显示乳房后部结构,对老年松软乳房尤为适用。

侧卧位扫描一般较少使用。检查时,患者侧卧,患乳在上,扫描范围和层厚与仰卧扫描相同。

扫描条件:120~130KV,80~100mA,扫描时间1~3秒,扫描野直径20cm,在平静呼吸下屏

气时扫描。观察时窗宽取 300~500Hu, 窗位 30~50Hu。

**增强扫描:**增强扫描在乳腺病变的诊断中相当重要,某些病变的鉴别诊断需依靠强化后的表现而定,有些微小病灶或平扫时不明显的癌灶,亦需靠强化扫描才发现。

强化扫描可采用静脉内快速滴注法、团注法或滴注加团注法。造影剂可用离子型或非离子型。静脉内快速滴注法用 30%造影剂 300ml,10 分钟内滴完,立即扫描。团注法自肘静脉内快速注入(1.5~2.0ml/秒)60%造影剂 100ml,注毕后立即扫描。滴注加团注法是,先在静脉内快速滴入 30%造影剂 300ml,滴注接近完毕时,快速团注 60%造影剂 80~100ml。增强效果以最后一种方法为最佳,但造影剂费用过于昂贵,国内一般很少采用。团注法比较简便,最常采用。

## 第5节 乳腺 MRI 检查

尽管钼靶 X 线检查目前仍为诊断乳腺疾病的主要手段,但在某些方面,如对致密型乳腺、乳腺成形术后或手术后瘢痕的评价等,仍存在很大的局限性。因之,当 70 年代末 80 年代初磁共振成像问世伊始,即有许多学者试图利用它具有较高软组织对比特性来发现和鉴别各种乳腺病变。但其结果难以令人满意。在乳腺良、恶性病变的组织信号强度上存在着很大的重叠。此后, MRI 各种检查技术虽有了一定程度的提高,如脂肪抑制技术的应用,但对乳腺疾病诊断的敏感性和特异性仍未能有关键性的突破。鉴于平扫 MRI 存在的问题, Heywang 等人(1985 年)首先开展顺磁性造影剂 Gd-DTPA 应用于乳腺 MRI 诊断的研究,特别是快速梯度回波成像序列与顺磁性造影剂同时结合应用时,使乳腺癌与其他良性乳腺病变的鉴别诊断水平有了一定程度的提高。文献报告中,依据不同的诊断标准,增强 MRI 诊断乳腺病变的敏感性和特异性分别为 86%~100% 和 37%~97.4%。

目前, MRI 对乳腺疾病的诊断仍处于摸索、研究阶段,它的优点和适应证主要有:

1. 对发现乳腺病变有较高的敏感性,特别是对钼靶 X 线片评价较为困难的致密型乳腺,乳腺癌术后局部复发的评估,以及乳房成形术后观察其

位置、有无逸漏或并发症及后方乳腺组织内有无癌瘤等等, MRI 有一定独到之处。

2. 无放射线的损伤。
3. 适用于对碘造影剂过敏而不能行 CT 增强扫描的患者。
4. MRI 能任意三维成像,可使病灶定位更准确,显示更直观。
5. 与 CT 检查一样,对于高位、深位病灶不会有被遗漏的问题。
6. 能可靠地鉴别乳腺囊性和实性肿物。
7. 对胸壁侵犯,胸骨后、纵隔及腋淋巴结转移的评价,优于其他影像学方法,因而对乳腺癌的分期提供更可靠的依据。
8. 对乳腺作动态观察,可了解病变血流灌注情况,有助于对病变良、恶性的鉴别。

但是, MRI 对乳腺疾病的诊断也存在不少缺陷,例如:

1. 对微小钙化的显示不敏感,特别当钙化数目较少,仅 3~5 枚时。微小钙化常是诊断乳腺癌的可靠征象,有些早期乳腺癌是单凭钙化特征而作出的。因而,这是 MRI 的一个重大缺陷。
2. MRI 的设备比较昂贵,检查时间较长,检查费用较高,有时图像受呼吸运动伪影的干扰,在一定程度上限制了它的使用和推广。
3. 乳腺的良、恶性病变在 MRI 图像上有一定的重叠之处,造成定性困难。增强扫描动态观察虽可提高鉴别能力,但检查费用更显昂贵。

### 检查方法

患者俯卧于检查床上,双乳自然垂落于特制的双侧乳腺相控表线圈的双乳内。

乳腺的 MRI 诊断在很大程度上有赖于检查方法是否恰当,所用扫描成像序列及技术参数是否合理。在乳腺 MRI 检查中,最常用的成像序列包括:自旋回波序列(SE)、三维梯度回波成像(3-D gradient echo imaging)、脂肪抑制脉冲序列(pulse sequence with fat suppression)及 MR 增强扫描等。

由于各单位所使用的 MR 机型号及磁场强度不同,所用的扫描成像序列和技术参数亦可有所不同。对于自旋回波序列 T<sub>1</sub> 加权成像, TR 常选用 250~700 毫秒, TE 为 20~50 毫秒; T<sub>2</sub> 加权成像 TR 常选择 1 000~2 000 毫秒, TE 为 60~120 毫秒。层厚根据病灶大小而异,选择 2~5mm。

三维梯度回波快速成像序列 TR 选择在 12 ~ 20 毫秒, TE 为 4 ~ 5 毫秒, 激发角度 25 ~ 35°, 层厚不应大于 4mm。对于一个理想的扫描技术, 必须考虑到两方面的因素: 一方面要求空间分辨率高, 以便能发现早期小孔癌; 另一方面速度分辨率应允许作出不同的时间-信号强度曲线。但通常选择高的空间分辨率 (3-D 薄层) 的代价是相应延长扫描时间。二维快速成像技术则可以平衡这两方面的要求。三维快速成像扫描可使所有扫描层面同时激励, 可进行薄层 (小于 3mm) 无间隔扫描, 行任意角度或方位重建图像, 并在较短时间内对所有层面进行测量, 因而不会遗漏病灶, 并可获得较高的信噪比。此外, 利用此序列时, 脂肪对 GD-DT-PA 的敏感性远远低于腺体和病灶, 对于发现病变非常有利。因此, 该技术的应用已愈来愈广泛。

脂肪抑制脉冲序列技术可使脂肪组织在图像上显示为低信号, 正常腺体组织显示为中等信号, 对发现异常信号或增强扫描时的强化病灶则较为敏感, 可作为一种补充的检查序列, 特别对较大的脂肪型乳房更有价值。

在乳腺的 MRI 图像上可以明确鉴别囊性还是实性病灶, 但在良、恶性病变之间, 无论是信号强度还是形态学表现, 均有相当的重叠, 故应用顺磁性造影剂行乳腺 MRI 增强扫描是必不可少的步骤, 应作为常规检查方法。首先行矢状面定位扫描, 然后自静脉内快速团注顺磁造影剂。造影剂选用 GD-DTPA 或 GD-DOXA, 剂量为每公斤体重 0.1 ~ 0.2mmol。造影剂注入后立即根据定位像进行 SE T<sub>1</sub> 加权像和 3-D 快速梯度回波成像序列横断面扫描。如设备允许, 应在不同时间作动态重复扫描, 最后对增强前后影像逐一进行数字减影技术处理。

对增强 MRI 图像的评价应着重在以下几方面:

1. 首先观察病灶是否有强化。

2. 如有强化, 应进一步确定强化的程度。分析强化程度应测量绝对信号强度增加和相对信号强度增加。绝对信号强度增加的测量方法虽然较精确, 且受运动伪影的影响较小, 但常同时测定邻近脂肪组织信号的强度, 且计算方法较复杂。相对信号强度增加的测量方法计算简单, 因而较被广泛应用。它的方法是选择病变显示最佳的、同一层面的增强前、后图像, 测量感兴趣区 (ROI) 的信号强度, ROI 应略小于病灶大小, 计算公式为: 相对信

号强度增加 (%) = (增强后信号强度 - 增强前信号强度) / 增强前信号强度 × 100。

3. 观察强化出现和消失 (wash-in, wash-cut) 的速度, 可通过扫描时间-信号强度曲线来判断。

4. 观察强化后病灶的形态学表现。经 MRI 强化扫描后能更清晰显示出病变的范围、生长方式及病灶的内部结构。病理组织学证实, 乳腺增强 MRI 能更精确地反映病变的病理状况, 在确定病变的数量、大小、位置及形态学表现方面与病理学所见更相符。增强后, 如病灶显示形态不规则, 边缘模糊不清或有毛刺状突起, 内部信号不均匀, 以及早边缘强化, 均提示为恶性病变。反之, 如边缘光整清晰, 形态规整, 呈均匀或弥漫斑片状强化, 则多表明为良性。

## 第 6 节 乳导管造影术

早在 1930 年, Ried 首次对一例乳腺脓肿患者施行了乳腺导管造影检查。1937 年 Hicken 对乳导管造影术 (galactography) 进行了较为详细的研究, 报道了正常、正常变异及病理所见。1964 年 Funderburk 报道用水溶性碘造影剂, 获得良好效果, 证实对乳头溢液患者为一安全、有效的诊断方法。

天津肿瘤医院于 1974 年曾初步报道乳导管造影的体会。1977 年欧阳墉介绍了 70 例乳导管造影, 比较详细地叙述操作体会及各类乳腺疾患的造影表现。

乳导管造影术适应于任何有乳头溢液的患者。对于某些乳腺癌的患者, 虽无乳头溢液, 亦可考虑作乳导管造影检查。

急性乳腺炎患者, 因碘刺激可加重炎症反应, 故不宜作此项检查。

检查方法

患者取仰卧位或坐位。用 75% 酒精常规消毒并拭净乳头, 轻挤患乳, 使乳头有少量液体流出, 识别出溢液的导管口, 然后轻轻捏起乳头, 以柔软的捻转动作, 将顶端已磨钝的细注射针头 (6 号或颌下腺造影针头) 或顶端剪成斜坡状的细塑料管插入到溢液的导管口内, 深约 1cm, 接上 1ml 容量针管, 先作抽吸, 若有液体抽出, 证明位置正确, 确系在病变的乳导管内, 即可缓慢注入造影剂, 至患



者有胀感时止。一般约需注入0.5~2ml左右。注射毕拔除针头,用Plastubol或其他胶膜将导管口封闭,以防造影剂流出,迅速拍正侧位片。摄片完毕,去除封闭膜,令患者轻挤乳房,使造影剂尽量排出。若用水溶性碘作造影剂,10余分钟后即可因乳腺组织内的吸收和自导管自然流出而使造影剂消失殆尽,不必再挤压患乳。

操作时应注意的其他事项有:

1. 病变管口的选择必须正确,若误插入正常导管口,可造成假阴性表现。若无把握,不妨多检查几支乳导管。

2. 操作时切勿将小气泡注入乳导管内,否则可造成假性充盈缺损,影响正常诊断,必要时可先在针头内或塑料管内灌满造影剂。

3. 若乳头溢液量较多,在注入造影剂前务必将溢液尽量抽净,以免造影剂被溢液冲淡而影响对比。

4. 针头插入不宜过深,不然很易刺破管壁发生造影剂外溢而导致造影失败。若采用细塑料管插入,则较少发生此种情况。

5. 注射造影剂时应缓慢、轻柔,若注射时感到有阻力,且患者主诉有痛感,则表示插管不当,造影剂有外溢进入实质,应立即停止注射。经拍片证实确系外溢,如所用的是水溶性碘造影剂,应等待半小时左右再重新检查;若用的是碘油宜一周之后再行检查。

6. 对少数临床上无溢液的患者需作造影检查时,可根据可疑病变的方位选择造影的导管口。如病变在外上方时,可选择外上方的乳管开口作造影检查。为提高造影的阳性率,应多检查几支导管。

所用造影剂可任意选择40%碘化油或50%的水溶性碘制剂,如泛影钠、泛影葡胺等。

40%碘油具有良好对比、吸收、流出较慢,可比较从容的摄片,但缺点亦不少。例如:它的吸收、排出过慢,个别病例在腺泡内可长期滞留,甚至长达2年之久,因而导致异物反应性肉芽肿,特别当碘油被注入到实质时更易发生;碘油的粘稠度较高,细小的分支导管不易充盈,且注射时比较费力,易导致注射过程中针头移位而使造影失败;若溢液较多时,由于油、水不融,碘油被分隔成小珠状,影响病变的观察等。

鉴于碘油造影剂的上述这些缺点,近年较普遍采用水溶性碘作造影剂。由于它的粘稠度低,注入

容易,注射时不会导致位置挪动,且易与溢液融合,不会形成碘珠,细小的末梢分支导管亦能充分充盈。一旦首次造影失败,碘水可很快吸收,半小时后可再次进行造影检查。它的缺点是密度对比不如碘油,造影剂注入后须迅速拍片,否则会影响显影效果。

此外,亦有少数人采用阴性造影剂,如过滤后空气、二氧化碳等,或先注入碘水,再注入空气,作双重对比造影。但由于乳导管及其分支均比较细小,对比效果不如单纯用碘水好,故不被多数人采纳。

拍摄乳导管造影片时最好采用放大摄影,放大1.5倍或1.7倍,以利于小分支导管病变的观察,检测出早期导管系统的癌瘤。

## 第7节 乳腺淋巴管造影术

乳腺内含有丰富的淋巴组织,但目前尚无适当的方法使它在X线影像上充分显影。有两种间接性的乳腺淋巴管造影术(lymphangiography),效果均不甚理想,尚不能达到临床诊断要求:

### (一) 乳腺实质内注射法

将浓度为50%的水溶性碘制剂2~3cc直接注射到病灶周围的乳腺实质内,约有不足1/3的病例造影剂可被吸收到病灶周围淋巴管内而显出淋巴管阴影。为增强造影剂弥散及淋巴管吸收能力,可在造影剂内加入适量的玻璃样酸酶(hyaluronidase)。

### (二) 乳晕下注射法

腺泡周围的淋巴沿乳导管走行方向引流到乳晕下,在乳晕下组成丰富的淋巴丛。因此,如将水溶性碘造影剂直接注射至乳晕下实质内,大部分病例可显示出此淋巴丛,并可见到向腋窝方向引流的淋巴管。但由于水溶性碘造影剂在10分钟左右即在淋巴管内弥散消失,因而腋下、锁骨上及内乳区淋巴管用本法均无法使其显影,难以用本法来检测有无淋巴转移,加之CT检查已较普及,能清晰显示这些区域的淋巴结,乳腺淋巴造影已被淘汰。

## 第8节 乳腺血管造影术

乳腺的动脉血供主要来自三个方面,即腋动脉(axillary a.)、内乳动脉(intramammary a.)及肋

间动脉 (intercostal a.) 系统。腋动脉分为胸外侧支 (lateral thoracic a.)、胸肩峰支 (thoracoacromial a. acromial branch) 及肩胛下支 (infrascapular a.)，均可成为乳房的血供来源。个体之间可存在一些变异。如 60% 的胸外侧支可起源于胸肩峰支或肩胛下支，仅 1/3 直接起自腋动脉。肩胛下动脉支与肋间动脉之间可有小的吻合支等。

#### 检查方法

乳腺血管造影术 (angiography) 可采用腋动脉 (humeral a.) 或内乳动脉插管径路，但以前法较优，操作亦较简便。

患者空腹，造影前半小时给予适量镇静剂。碘过敏试验阴性后，先摄取仰卧斜位乳腺平片。患侧肘部行常规消毒，敷上洞巾。左手指触及肱动脉搏动后，右手持针直接刺入肱动脉，见动脉回血后，高压 (压力 500 磅/每平方寸) 注入 60% 水溶性碘制剂，剂量为 35~40ml，连续拍仰卧侧斜位片。Feldman 推荐，在开始注射后即拍片，每秒 3 张，历 3 秒后，改为每秒拍 1.5 张，共 7 秒，总的拍片时间为 10 秒，拍片总数不超过 20 张。拍片后拔除针头，局部加压止血约 10 分钟，然后用压力绷带包扎伤口，测桡动脉搏动正常后，即可返回病房，并随时观察穿刺部位有无出血、血肿及桡动脉 (radial a.) 搏动是否正常。

血管造影对鉴别乳腺良、恶性病变有较大价值。良性病变呈正常的血管造影表现，仅有血管被单纯推挤移位。恶性病变则出现血管中断、扭曲、局部血运增加、出现肿瘤性病理血管、造影剂涂染、肿瘤湖、动静脉短路等一系列恶性血管造影征象。

由于血管造影属于创伤性的检查方法，操作相对比较复杂，而近年的 CT 增强检查和立体定位活检的开展，不仅操作较简便，诊断正确率高，特别是后者更可取得组织学的证据，因而很少需要再作血管造影检查。

## 第 9 节 囊肿气造影术

### (pneumocystography, pneumography of the cyst)

对于任何临床或影像学上疑为囊性或囊实性病变皆为囊肿气造影术的指征。

患者取立位或坐位。皮肤经常规消毒后，用细针经皮直接刺入病灶的下部，尽量抽出液体，注入与抽出的液体等量的过滤空气，拔出穿刺针，用消毒棉球封闭针眼，立即拍摄站立位正、侧及侧斜位片。亦可在抽出液体后，先注入 1cc 泛影葡胺，稍转动体位，使碘水均匀涂抹于囊肿内壁，再注入与抽出液等量的过滤空气，形成双重对比相，效果更佳。抽出的液体送病理室作细胞学及生化检查。

本法对确诊乳腺囊肿 (cyst)、囊腺瘤 (cystoadenoma) 或囊腺癌 (cystoadenocarcinoma) 有特殊价值。单纯囊肿 (simple cyst) 经充气造影后显示内壁光滑整齐；囊腺瘤时可见内壁有乳头状肿物突出，其边缘光滑；囊腺癌时见内壁有较大菜花状肿物突起，肿物边缘不规整，有时呈分叶状。

(鲍润贤 刘佩芳 叶兆祥)

## 第2章 正常乳腺的解剖和组织学表现

### 第1节 乳腺的胚胎发育

乳腺的胚胎发育始于妊娠第四周末,但自第六周起才比较显著。它大致可经历四个阶段。

#### 一、第一阶段

在胚胎六周时(长径约11.5mm),胚胎躯干(trunk in embryos)前壁左右两条原始表皮增厚形成长嵴,称为乳线(milk line)。此线上端起自 upper limb bud 的根部,下端止于下肢芽的根部。乳线上二分之一处的外胚叶细胞呈局部增殖,形成四、五层移行上皮细胞(transitional cell)的乳腺始基。此种发育直到胚胎长21mm时为止。

#### 二、第二阶段

发生在胚胎九周时(长约26mm)。除胸前区乳腺始基继续发育外,其余的乳线嵴渐行萎缩消退。胸前区乳腺始基的外胚叶细胞呈基底细胞状,并增殖成团块状,形成乳头芽(nipple bud),与下方的细胞性及血管性间胚细胞(mesenchyme)有膜分隔。当胚胎长成32~36mm时,乳头芽表面的上皮细胞逐渐分化,且数目增加。一些最表面的细胞开始剥落,其他一些细胞则接近成鳞状细胞样。其周围的间胚细胞则继续增殖,将乳腺始基周围的上皮外推、抬起,形成乳头凹(nipple pouch)。

#### 三、第三阶段

当胚胎在第三个月末时(长约54~78mm),表面的鳞状细胞伸入到乳头芽,形成一较大的核心。随后,当胚胎长到78~98mm时,此核心周围的基底细胞向下生长,形成乳腺芽(mammary buds),它进一步延伸形成索状物,即输乳管原基,日后即演变成永久性的输乳管(mammary ducts)。此种变化一直延续到胚胎长270mm时,此时乳头凹的鳞状上皮逐渐角化、脱落,而形成一空洞,乳

腺管即开口于此。乳腺管芽(the buds of the mammary ducts)则继续向下生长,侵入到下方的结缔组织中,并成管腔化(canalized),遂成为输乳管(milk channels)。这些输乳管开口于乳头凹的孔洞部。

#### 四、第四阶段

是在胚胎长约335mm时,胚胎期的输乳管继续增殖、分支,并形成明确的管腔,内衬2~3层细胞。输乳管的末端则有基底细胞的小团,是为日后乳腺小叶芽(the buds of the mammary lobules)的前身。乳腺小叶芽仅在生后青春时期始逐步演变成末端输乳管和腺泡。乳头则因表皮下结缔组织的不断增殖而逐渐外突,它的表面覆盖增厚的上皮,且与输乳管上皮在乳管口部相连。至此,乳腺已完成其全部的胚胎期发育过程。男女性在此期间并无差别。只是男性乳腺虽也随年龄增加而胀大,但终身保持在始基状态。女性则随着以后内分泌的变化而进一步发育和成熟,一般在月经前3~5年,乳房开始进一步发育,表现为乳晕颜色变深、乳头变大、乳腺组织增厚及外凸等,至13岁时已基本全部发育。

### 第2节 正常乳腺的解剖学及组织学

人类仅有一对乳腺,少数可有多个副乳(图1-2-1)。未生育的年轻妇女,乳腺呈圆锥状,位于胸骨两侧的胸大肌表面,两侧外形基本相似,但非绝对对称。乳腺的上界在2~3前肋,下达6~7前肋,内侧缘在胸骨旁,外侧缘直至腋窝前线,并可向上突入到腋窝内,称之为乳腺的腋尾部。实际上,乳腺的范围可有很大的变异,较薄弱的乳腺组织常可在锁骨区、胸骨前及背阔肌缘中见到。乳腺是好存积脂肪的器官,故妇女的胖瘦对乳腺体积影响颇大。已生育及哺乳后的妇女,乳腺多趋于下垂而稍见扁平。绝经期后的老年妇女乳腺趋向萎缩,

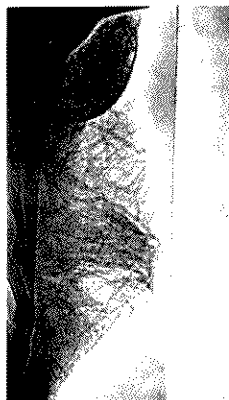


图 1-2-1 正常副乳腺

体积缩小，且松软。

乳腺的中央为乳晕，乳晕的中央为乳头。年轻未生育的妇女，乳头大致位于第4~5前肋间处。乳晕和乳头的大小因人而异。一般乳晕较小而乳头较大者，多见于乳腺发育较差的妇女。反之，乳晕较大而乳头较小者，乳腺发育多较良好。乳头和乳晕均有深浅不等的色素沉着，由粉红至暗黑。年轻未婚妇女多呈粉红，随妊娠、生育后着色加深。乳头顶端有15~25个小孔，是为输乳孔，下与输乳管相连。乳晕处有散在针尖大小的小丘，称为乳晕腺或Morgagni小结，属皮脂腺泡痣。妊娠时此腺体增大凸起，变得甚为明显。

在组织结构上，乳腺主要由输乳管、乳叶、乳小叶、腺泡以及位于它们之间的间质（脂肪组织、纤维组织、血管及淋巴管等）几部分所构成。成人乳房内共有15~20支乳管系统，它们起自乳头皮肤的开口部向乳房内部呈放射状延伸。

在输乳管的开口部有2~3个皮脂腺，然后为较窄的管腔，长约0.5cm，再下为梭形膨大部分，称为壶腹部。壶腹部以下为大输乳管，它犹似树枝状分出许多分支，成为中、小输乳管，最后为末端乳管，遂与腺泡相通。多数腺泡（可由10个至100个）汇集成为乳腺小叶。

自输乳管开口部至壶腹部，皆覆有数层鳞状上皮。自壶腹以下，大输乳管中有小部为移行上皮，其后各级输乳管皆为单层柱状上皮，至腺泡时可呈

立方状（依其功能而定）。在各输乳管和腺泡之间则充填有各种结缔组织。

乳腺的筋膜：乳腺组织位于皮下浅筋膜的浅层（superficial layer of fascia）与深层（deep layer of superficial fascia）之间。浅筋膜的浅层纤维与皮肤之间有网状束带相连，称之为乳腺悬吊韧带（suspensory ligaments）。因此韧带于1845年由Astley Cooper首先详细描述，故又称为Cooper韧带。在浅筋膜深层与胸大肌筋膜之间，组织疏松呈空隙状，称为乳腺后间隙。在乳腺下板摄影片上，常可见到此透亮间隙。

乳腺的血管：乳腺的动脉血供，主要来自三部分：第一，由内乳动脉（internal mammary artery）分出1~4穿支（perforating branches）供应乳腺的内侧。此穿支在胸骨旁相应的肋间隙穿出，穿过胸大肌而达乳腺的内侧缘，其中以第1~2肋间穿支比较粗大。第二，由腋动脉（axillary artery）的胸最上动脉支、胸肩峰动脉的胸肌支和胸外侧动脉支（亦称外乳动脉，external mammary artery）供应乳腺外侧部的营养。第三，由肋间动脉（intercostal arteries）的乳房支，供应乳腺后部的营养。

乳腺的静脉引流可分浅层与深层两种。浅层者位于皮下与浅筋膜的浅层之间，有横向走行型与纵形走行型。前者向胸骨旁走行，注入内乳静脉；后者则向锁骨上窝走行，注入颈下部的浅静脉，而后注入颈前静脉。深层静脉则有三组：第一组，内乳静脉的穿行支，多与动脉伴行，是乳腺内最大的静脉，尤其是在上方三个肋间者。此组静脉随后注入同侧的无名静脉。瘤栓亦可经此径路抵肺脏，故为乳腺癌肺转移的第一个途径。第二组，引流至腋静脉组。此组静脉的粗细及分布可有相当变异。自腋静脉再经锁骨下静脉、无名静脉而抵肺，是为瘤栓转移至肺的另一途径。第三组，乳腺静脉直接引流入肋间静脉。此组静脉也甚重要，因为它与脊椎静脉相通，最后进入奇静脉。瘤栓可经此途径造成脊椎、颅骨、盆骨、脊髓等处的转移。另一方面此组静脉血流亦可注入奇静脉，再经上腔静脉而到达肺部，故为造成乳腺癌肺转移的又一途径。

乳腺的淋巴管：乳腺内部的淋巴管极其丰富，它起始于腺泡周围的毛细淋巴间隙，引流方向与乳管系统排列相同，由腺泡沿各级乳管达乳晕下，组成乳晕下淋巴丛。其后即向乳腺的周围引流，主要

引流到腋窝部淋巴结。乳腺内侧部则主要由内乳线路引流到内乳淋巴结，少数可引流到锁骨上淋巴结。

腋窝淋巴结是乳腺癌最好发的转移部位，它一般可分为6群或组，即：①乳腺外侧群，位于胸大肌外侧缘深面；②中央群，位于腋窝中央的脂肪组织中；③胸肌间群，位于胸大、小肌之间；④腋静脉群，分布于腋静脉外侧周围；⑤锁骨下群，为腋淋巴结最内侧的一群；⑥肩胛下群，位于肩胛下脉管周围。但从实用角度，一般分为三组，即：①胸小肌外侧淋巴结，亦称外侧组；②胸小肌后面淋巴结，简称后组；③胸小肌内侧淋巴结，亦称内侧组或内乳淋巴结，分布于相应的肋间隙之中。

乳腺的淋巴引流亦可分成深浅两组。浅组淋巴网收集皮下淋巴液，汇集至乳晕下淋巴丛，再引流至腋淋巴结，亦可向对侧乳腺或（和）对侧腋下淋巴结引流。深组则主要引流腋窝外侧淋巴结，再到锁骨上淋巴结。乳腺内侧的癌常引流至内乳区淋巴结，然后到纵隔淋巴结。乳腺下方的癌多数转移至腋窝淋巴结，少部分可通过腹直肌及其前鞘到达腹肌和腹腔。

### 第3节 各种生理因素对乳腺结构的影响

乳腺自胚胎期以后，时刻处于内分泌影响之下。妇女一生中内分泌的变化，亦将影响到乳腺结构的变化，它可经历初生期、青春期、月经期、妊娠期、哺乳期和老年期等。在各期中，乳腺结构发生不同的变化，此种变化在一定程度上，可在影像学上反映出来。

#### 一、初生期

初生儿由于受母体和胎盘内激素（雌激素）的影响，在生后三、四天即可见乳腺的生理性活动，乳腺呈暂时性增大。按 Fabris 观察，约60%初生儿在两侧乳头下可触知一至数厘米直径的腺体组织，并可挤出乳汁样分泌物，经一至三周后“肿胀”才逐渐消失。此后则进入一个较长的相对静止期。

男性幼年期乳腺的静止状态较女性者完全。女性幼年期的乳腺时常见到乳管上皮增生的残余改

变，此种静止状态一直持续到青春期。

#### 二、青春 期

本期起自性变化开始，至性成熟为止，历时3~5年。据天津肿瘤医院1984年对18200名女童的调查，约1.88%在4岁时乳腺即开始发育，半数以上10岁开始发育。一般在13~15岁时，乳房的发育已基本完成，可称成熟，但此时尚有三分之一女性尚无月经来潮。

男性乳腺的青春期变化较女性为迟，且反应也比女性轻微而不规则，期限亦短。在白种男性，乳腺的青春期改变约在12~14岁之间，此时约70%男孩出现两侧乳房稍突出，在乳头下可触知粗大的腺体，较硬，有轻度触痛，乳头可甚敏感，尤在寒冷季节时为然。有时一侧较另一侧为重，偶见只限于一侧者。此种改变一般在一年至一年半后即退化而消失。若男乳继续增大或持续增大超过一年半的期限，应考虑为异常，称为男乳肥大症。

显微镜下男乳青春期改变类似于初生期者，即乳管有轻度延展，伴有管腔增宽，上皮细胞则增高而呈柱状，在某些增宽的乳管中可见少量分泌物，乳管周围结缔组织也见增多，毛细血管数目也增加。至16岁或17岁时出现退化改变。此时乳管上皮萎缩，管腔狭窄或闭塞，周围的结缔组织呈胶原变性。

女性乳房、乳头及乳晕于青春期逐渐增大，约在第一年末，在乳头下可触知盘形“肿块”，乳头和乳晕的着色也逐渐加深。以后乳房渐隆起，发育成均匀的半圆形，乳头及乳晕亦相应地增大，但乳晕的大小与乳房发育的关系比乳头更为密切。

组织学上，乳房的增大主要是由于纤维间质的增生及脂肪的存积，同时有乳管支的延长、分支及扩张。乳管的内层细胞增加，在乳管末端出现基底细胞团，形成腺泡芽（lobular buds）。随着脂肪存积量的增加，使乳房与胸肌及皮肤分隔开。上述改变持续至月经来潮及排卵为止。

#### 三、月 经 期

乳腺随正常月经周期而有所变化。当月经来潮前，乳腺常增大、发胀、变硬，触之有小结节感，并常伴有疼痛或触痛。经潮后，乳腺即变软及变

小, 疼痛及触痛减轻或消失。

在月经周期中, 乳腺的组织学变化, 各家所见不同, 尚难以完全肯定。这是因为: 第一, 同一乳腺的不同部位在月经周期的组织学变化中可有很大差异, 如有时乳腺小叶在整个月经周期中可始终保持静止状态, 而另一些乳腺小叶在增生后可不再退化复原。因难以获得正常人类经期完整的乳腺标本, 故造成各家观察上的差异。第二, 很难有完全规则的月经周期, 故观察者在估计经潮时难免有出入, 而所获标本也因经潮各期不同而有出入。但总的来说, 在月经周期中, 乳腺的组织学变化可分为增生和退化复原两个时期。

增生期始于月经结束后数天, 相当于月经前期, 延续到排卵期及下次经潮出现前。此期特征为乳管系统逐渐扩张, 终末乳管及小叶内的上皮细胞增大及增多, 乳管周围的结缔组织增生, 呈水肿样, 染色苍白, 幼稚成纤维细胞及淋巴细胞数量增加。在增生的末期, 乳管及腺小叶内有分泌物积存。

退化复原期起自月经来潮之日或潮前不久, 相当于月经期和月经期后, 并延续到月经后的第七或八天止。特征为末端乳管及小叶上皮萎缩、脱落, 管腔消失, 分泌物不见。管周纤维间质紧缩, 趋向于玻璃样变, 并可见少许游走细胞, 淋巴细胞浸润减少。乳管及水肿的结缔组织内的水分皆被吸收, 故乳房变软、缩小。但此期的反应可不均匀, 部分乳腺组织可无上述的退化复原改变。

#### 四、妊娠 期

在怀孕后五、六周, 乳房开始增大, 直到妊娠中期, 乳房增大最快。表浅静脉开始扩张。当乳腺明显增大时, 皮肤有时可出现白纹。乳头及乳晕亦相应增大, 表皮增厚, 着色加深。Montgomery腺显突出。有的人在妊娠三个月后可挤出初乳。

组织学上, 在妊娠的最初三个月发生末端乳管的新萌芽(sprout)及上皮增生, 邻近的结缔组织中出现游走细胞及幼稚的成纤维细胞。有些新生的乳管侵入到邻近的脂肪组织。乳管上皮活跃, 呈小椭圆形, 多见核分裂, 甚至失去其基底膜或导致管腔闭塞。在妊娠的中三个月, 增生的末端乳管集合成较大的乳腺小叶, 其管腔扩张, 形成腺泡, 被覆以立方上皮, 并有细胞内脂肪小滴。腺泡可含有少量分泌物。周围结缔组织仍保持疏松, 可见淋巴细胞浸润。到妊娠的最后

三个月, 腺泡呈进行性扩张, 分泌物量亦增加。小叶间的结缔组织受挤压而减少, 多数管周纤维组织亦消失。毛细血管则渐增多, 并扩张而充血。乳管及小叶系统皆有扩张。多数腺泡被覆一层矮立方形细胞, 伴有分泌颗粒。某些腺泡高度扩张, 提示泌乳开始。但各区域变化程度不齐, 有些地方仍可少见少许小的增生上皮细胞巢, 偶可堵塞乳管。

#### 五、哺 乳 期

虽在妊娠中期即可自乳头挤出初乳, 但真正泌乳多在产后三、四日。自产后至泌乳前, 乳房显著胀、痛, 一旦哺乳, 症状顿消。泌乳量因人而异, 即同一人, 亦可一侧多而另一侧不足。

授乳期中, 乳腺小叶及其导管有两个功能: 即分泌和贮存乳汁。分泌发生在被覆于扩张腺泡的上皮细胞中, 这些腺泡聚集成无数的小叶, 被覆有一层分泌上皮细胞, 这些细胞的形态不一, 由立方形到柱状, 核在基底或顶端, 胞浆苍白、颗粒状及有折射(refractile), 但分泌小体(secretory body)占主要部分。乳腺小叶被致密结缔组织带分隔, 在结缔组织内可见较大的血管。扩张的乳管系统则作为一储存器。

泌乳终止后的改变各有不同。分娩后若不授乳, 则数天后即可出现退化改变。若授乳, 泌乳期限也不同, 一般在第九或第十个月份分泌减少, 趋向退化。退化改变顺序为: 腺泡碎裂, 萎缩; 分泌颗粒从上皮细胞内消失; 腺泡壁及基底膜破裂, 形成大而不规则的腺腔(acinar space); 乳管萎缩, 狭窄; 乳腺小叶内及其周围出现淋巴细胞浸润及吞噬细胞; 乳管周围及小叶周围结缔组织再生, 并有末端乳管增生及重新形成乳管幼芽。

断乳后的乳房常呈松软或下垂状, 原因系退化期中的结缔组织再生不足以弥补泌乳期中被吸收的间质的数量所致。上述退化改变所需之时间亦因人而异, 一般在数日内即恢复到妊娠前状态。个别部分可见残余的泌乳, 甚至延续数年之久。

#### 六、绝 经 期

临近绝经期的妇女, 乳腺的上皮结构及间质即开始出现退化。虽然此时乳房可因脂肪沉着反而增大, 但腺体组织则渐减少, 纤维组织变得日益致密且玻璃样变性。乳管及其主要分支仍保留, 但乳腺小叶缩小、萎缩, 偶仍可存腺泡样(acinar-like)

结构存在。整个绝经期前后乳腺的退化改变，大致可分为三个阶段：

### (一) 第一期

乳腺小叶和腺泡虽是随着性成熟而最晚出现的结构，却是最早发生退化者。反复妊娠可使腺小叶充分发育，未产妇女小叶的大小及数目可出现衰退及不规则。30~40岁之间临床正常的乳房中，33%在镜下可见腺小叶的不规则，包括：末端乳管区无包膜的上皮增生；腺泡样结构的囊状扩张；以及乳管上皮化生成大汗腺样细胞。这些乳腺小叶的不规则是退化改变的最早形式。

### (二) 第二期

本期乳腺退化的特征是乳腺小叶成分缩小及消失，乳管狭窄，管周围纤维组织显著增加且致密。

40~45岁的妇女（平均约44.6岁）即早此期改变，但生育多寡及绝经早晚可影响这些变化的出现。

### (三) 第三期

见于46~50岁的妇女，此时大多数正处于绝经期或已绝经。主要变化有乳管上皮趋于扁平，乳管早囊状扩张，乳腺小叶痕迹已消失，但少数仍可存在。间质有玻璃样变，脂肪组织量增加。

## 七、老年期

为乳腺退化、萎缩的最后阶段，见于50岁以后的妇女。届时乳腺间质（纤维组织）日益增多，致密及硬化，较小的乳管及血管可被玻璃样变的结缔组织所闭塞。在玻璃样变的结缔组织中偶可见钙化（图1-2-2）

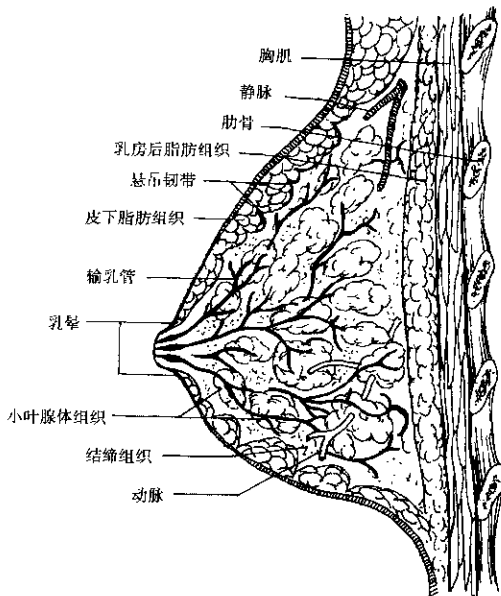


图 1-2-2 正常乳腺解剖示意图

pectoral muscle 胸肌 rib 肋骨 retromammary adipose tissue 乳房后脂肪组织  
cooper's ligament 悬吊韧带 vein 静脉 subcutaneous adipose tissue 皮下脂肪组织  
lactiferous duct 输乳管 areola 乳晕 glandular tissue lobules 小叶腺体组织  
connective tissue 结缔组织 artery 动脉

(鲍润贤 曹旭晨)

## 第3章 正常乳腺的影像学表现

正常乳腺除乳头、皮肤外，主要由乳导管、腺体及间质（包括纤维组织、脂肪、血管及淋巴管等）三部分所组成。三者的组成比例，随年龄、经产情况、乳房发育、营养状态、月经周期、妊娠、哺乳以及内分泌等多种因素的影响而有所不同。所以，我们称“正常影像学表现”只是相对而言的，指大多数妇女所具有的影像表现。判断时除应注意运用双侧对比外（在大多数情况下，两侧乳房的影像表现应是基本对称的，仅少数正常人两侧可不对称），尚需密切结合年龄、生育史、临床情况及体检所见。

### 第1节 正常乳腺的一般影像学表现

正常乳腺在钼靶 X 线片上表现为圆锥形，底座落在胸壁上，尖为乳头。各种解剖结构在质地优良且有足够脂肪衬托的 X 线片上一般均可一一见到，依此叙述于下。

#### 一、乳 头

乳头位于锥形乳房的顶端和乳晕的中央。它的大小随年龄、乳房发育及经产情况而异。年轻、乳房发育良好及未生育者，乳头较小。乳头因受平滑肌控制，在 X 线片上可能呈勃起状态、扁平形或甚至稍有内陷而无任何病理意义。乳头阴影的密度应是均匀一致的，两侧大小相等，但在顶端因有乳导管的开口，可能显示轮廓不整齐，或有小的切迹。在乳头的其他边缘，也可由于皮脂腺开口处的裂隙或表皮皱褶而显示不光滑，特别是在大乳头的乳房中更是如此。

#### 二、乳 晕

乳晕呈盘状，位于乳头四周，其大小亦随年龄、乳房发育及生产情况而异。正位时，乳头内、外侧乳晕与乳头应是等距离的；侧位时，乳头上、下的乳晕是等距离的。在 X 线片上，乳晕区的皮肤厚度约 0.1~0.5cm，比乳房其他部分

的皮肤稍厚，而与乳房下方反褶处的皮肤厚度大致相同或略厚。但在组织学上，它们之间的厚度是一致的，这可能与 X 线投影时非真正切线位有关。乳晕区的增厚可能是渐增性的，或为突然增厚。乳晕表面因有 Montgomery 腺，有时可见微小的突起。

#### 三、皮 肤

皮肤覆盖在整个乳房表面，呈线样阴影，厚度均匀一致，但在下后方邻近胸壁反褶处的皮肤可能略厚于其他处。皮肤的厚度因人而异。皮肤细腻及大乳房患者皮肤较薄。此外，老年患者因皮肤随年龄而渐萎缩，故亦显示较薄。一般正常皮肤的厚度约在 0.05~0.15cm 之间。在 X 线诊断中，确定皮肤有无病理性增厚或萎缩，最好是以同侧乳晕或乳下方反褶处皮肤为基准，或与对侧同部位作比较。即乳晕与下方反褶处的皮肤应是最厚的（或乳晕稍厚于下方反褶处）。其他处皮肤若厚于该二处，则应视为异常。另外，除乳晕及下方反褶处外，其他处的皮肤厚度应是均匀一致的，任何局限的变薄或增厚，都应考虑有病理改变。

上述乳头、乳晕和皮肤的显影，钼靶 X 线片要比平板 X 线片显示得略为清晰和锐利。

#### 四、皮下脂肪层

皮下脂肪层介于皮肤与浅筋膜浅层之间，此层宽度随年龄及胖瘦而异。肥胖患者乳房脂肪沉着较多，此层也相应增宽，青春期或处女型乳房此层即较薄，但一般平均宽度至少在 1cm 以上。X 线上，此层因含有丰富脂肪，故表现为高度透亮阴影，其中可有少许纤细而密度较淡之线样阴影，交织成网状，此为脂肪组织间的纤维间隔和小血管影。乳房皮下表浅的静脉亦常投影在此层中，特别是在乳房上半部的皮下脂肪层中，绝大多数能见到静脉阴影。此外，在此层中尚能见到或粗或细的悬吊韧带阴影。

当患者渐趋老年，整个乳腺萎缩而为脂肪组织



所取代时,皮下脂肪层即与乳腺内脂肪组织影混为一体,此层即消失而不再能辨认。

### 五、悬吊韧带

悬吊韧带的发育因人而异。发育差者,X线片上看不到悬吊韧带阴影,或在皮下脂肪层中见到纤细的线条状阴影,前端指向乳头方向。发育良好的悬吊韧带则表现为狭长的三角形阴影,三角形的基底坐落在浅筋膜的浅层上,尖指向乳头方向,即上半部乳房的悬吊韧带向前下方走行,下部则向前上走行,正位片上外侧悬吊韧带向前内方向走行,内侧则向前外走行。某一悬吊韧带的增密、增粗或走行方向异常应考虑有病理意义,可能由增生、炎症或肿瘤的侵犯而造成。

### 六、浅筋膜浅层

组织学上,整个乳腺组织被包裹在浅筋膜浅层和深层之间。X线片上,在部分病例中,于皮下脂肪层与乳腺组织之间可见到一连续而纤细的线样阴影,即为浅筋膜浅层。此线样阴影有时呈锯齿状,齿尖部即为悬吊韧带附着处。

### 七、乳导管

正常人有15~20支乳导管,开口于乳头,以放射状向乳腺深部走行,在走行过程中犹如支气管树一样分支复分支,最后终止于腺泡。但在X线片上,并非每支乳导管均能见到。X线片上多能见到大乳导管阴影,它起自乳头下方,呈3~5条线样阴影,放射状向乳腺深部走行,经2~3cm后,因分支及变细,即不复能见到。它亦可能表现为均匀密度的扇形阴影而无法辨认出各支导管阴影。各分支乳导管可向各个方向走行,当与X线成切线方向时亦能在X线片上呈现出线样阴影,但它与纤维组织构成的线样阴影难以鉴别,故被统称为“乳腺小梁(trabeculae)”。X线上可见到的乳导管数目、粗细等与年龄有关,中年以后一般皆能显影,在老年脂肪型乳房中显影最为清晰,数目亦最多。乳导管在X线片上应为纤细而密度均匀的线样阴影,若出现密度增高、增宽、粗糙等改变,应视为有病理意义,常见于导管扩张症、大导管乳头状瘤病或为乳癌的一个间接征象(即导管征)。

## 八、腺体

每一支乳管系统构成乳腺的叶(lobes),故每侧乳房有15~20个乳叶,每一乳叶又包含有许多小叶(lobules),小叶内含有众多的腺泡(acini),在各叶与各小叶之间则以纤维组织为主的间质。X线上的所谓腺体影像(glandular configuration),实质上是由许多小叶及其周围纤维组织间质融合而成的片状致密阴影,其边缘多较模糊。年轻妇女中因腺体及结缔组织多较丰富,故多数表现为整个乳房呈致密阴影,缺乏层次对比。随着年龄增加,腺体萎缩,纤维组织减少,并由脂肪组织取代,整个乳房显示较为透亮,层次及对比亦较为清晰。乳腺外上方的腺体常最后萎缩,每可见残留的长条形致密影,直至绝经期前后。到老年期时,腺体影像在X线片上最终可完全消失,整个乳房表现为仅由脂肪、“小梁”(残留的结缔组织与乳导管)及血管所组成。

### 九、乳后脂肪线

乳后脂肪线位于乳腺组织和胸壁之间而与胸壁平行。在乳腺干板上,多数病例可见到此透亮线,宽约0.5~2mm,向上可追溯到腋部。在钼靶X线片中,则显示率较低。一深位乳腺癌患者,若有肿瘤附近此透亮线的局限闭塞,则代表癌瘤已侵犯胸壁。

### 十、血管

X线片上在乳腺上部的皮下脂肪层中多能见到静脉阴影。静脉的粗细因人而异,但一般两侧大致等粗。未婚妇女,静脉多较细小;生育及哺乳后,静脉增粗。乳腺动脉在X线片上多不易见到,特别是在致密型的乳腺中。在老年脂肪型乳腺中,血管影显示最为清晰,有时可见到迂曲走行的动脉阴影。当乳腺动脉壁发生钙化时,则可清晰辨认出动脉的走行。X线医生阅片时应注意两侧乳房血运的比较,若一侧有血运增加,应仔细搜索是否有癌瘤存在。

## 第2节 各种生理因素对乳腺影像学表现的影响

在第2章第3节中曾经叙述了各种生理因素对乳腺结构的影响,此种结构上的变化亦可能反映在

X线片上。

## 一、年龄因素对X线表现的影响

青春期的乳房因含有丰富的腺体组织和结缔组织，而脂肪组织却较少，故X线片上表现为大片均匀致密阴影，缺乏对比。部分病例在致密的腺体阴影之间可介杂有少许透亮的脂肪岛阴影。皮下脂肪层多较薄，血管影也较稀、细。悬吊韧带阴影较少而纤细，或缺如，少数可能显示增粗。乳导管影多数看不到，少数可呈现为扇形阴影（图1-3-1、1-3-2）。

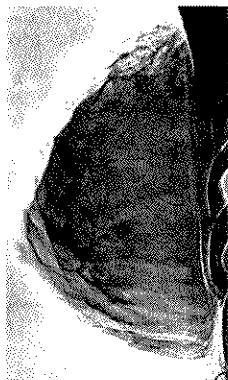

图 1-3-1 正常少女乳腺

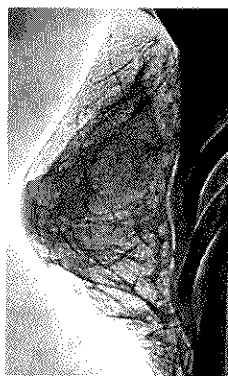

图 1-3-2 正常青春期妇女乳腺

除随着年龄的增长，皮下脂肪层可渐增厚，脂肪岛也略增多外，此种致密表现的乳房可持续相当长时期，直至妊娠、哺乳以后，乳腺结构才发生变化。若患者终生不育，此种X线表现甚至可一直保持到绝经期前后（图1-3-3）。

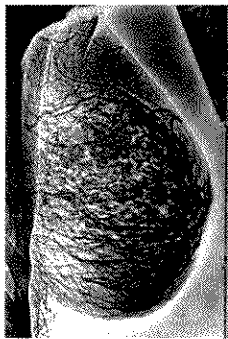

图 1-3-3 未生育妇女绝经期后乳腺

妇女在经历妊娠哺乳以后，或在绝经期前后，腺体及纤维组织发生退化萎缩，渐被脂肪组织替代，此时乳房的大部或全部均为透亮的脂肪组织成分，在此透亮的背景上，可清楚看到“乳腺小梁”及血管阴影（图1-3-4）。但在—终生未育的妇女，此种腺体及纤维组织退化、萎缩，并由脂肪组织置换的正常演化过程，可能并不完全，因而在X线片上尚可看到有粟粒至绿豆大小边缘模糊不清的斑点状致密阴影，或局限于乳晕下或外上方，或较弥漫地分布于乳房的大部。在组织学上，此斑点状致密影是由残存的乳管或腺泡以及它们周围的纤维组织所形成。

## 二、月经周期对乳腺X线表现的影响

虽然在临床症状、体征及组织学方面，可能随着妇女的月经周期而有所变化，但在X线片上，此种变化常难以反映出来。月经来潮前，乳房体积可因乳房内水分潴留而实际上有所增大。但在投照时因压迫轻、重不同而造成大小上的人为差异可远胜于此。月经前后乳腺内脂肪组织与



图 1-3-4 生育后中年妇女的  
正常乳腺

纤维腺体组织 (fibroglandular tissue) 之间的组成比例, 多无明显改变, 故月经前后的 X 线表现亦大致相同。

但在少数上皮细胞及乳管周围结缔组织显著增生的病例中, 经潮前可见有纤维、腺体的致密影增多, 密度亦增高, 并在经后一周内又逐渐复原。

### 三、妊娠和哺乳对 X 线表现的影响

在怀孕的第五、六周开始, 乳房即开始逐渐增大, 密度增高, 此乃乳管及上皮细胞高度增生所致。X 线上, 高度致密的腺体组织逐渐占据整个乳房, 透亮的脂肪岛日益减少或甚至完全消失, 皮下脂肪层亦趋变薄, 遂使整个乳房失去对比, 乳腺小梁已不再能辨认, 或仅见少许增粗而边缘模糊的小梁阴影。

当哺乳期, 虽然整个乳腺仍比较致密, 但透亮区可逐渐再出现, 特别当授乳终了即时摄片, 可看到乳腺结构比较稀松, 不如妊娠末期那样致密, 可辨认出小梁阴影。此外, 在哺乳期中因乳管明显扩张, 贮存乳汁, X 线上即可见到粗大的主乳管及分支乳管, 有时呈“竹节”状外形。

上述妊娠及哺乳期的 X 线变化, 在多产妇中不若初产或少产妇那样明显, 且变化的开始时间亦较初产妇要晚 (图 1-3-5)。




图 1-3-5 哺乳期乳腺

## 第3节 正常乳腺的 X 线分型

由于正常乳腺的 X 线表现个体差异很大, 缺乏恒定的 X 线型式, 故目前尚无统一的分型标准。

Ingleby (1960 年) 曾将正常乳腺分为四型: 未成熟型、腺体型、退化型和萎缩型。

Wolfe 根据大量资料, 将乳腺分五型, 即:

### 一、N<sub>1</sub> 型

代表乳腺结构全部或几乎全部由脂肪组织构成, 在透亮的脂肪背景上可看到“乳腺小梁”表现。随年龄不同, 其表现可略有不同。年轻妇女有时可见到一些残存的致密区。该氏统计, 在 30 岁以上的妇女人群中, 呈此型表现者约占 41.4%。

### 二、P<sub>1</sub> 型

指乳腺主要由脂肪组织组成, 但在乳房下, 或外上象限, 或其他部位, 可见念珠状或索条状导管增生像。Wolfe 认为, 此种影像乃由扩张的导管及导管周围增生的胶原组织所形成, 它的边缘较模糊, 大小自 1mm 至 3~4mm, 范围不超过全乳体积的四分之一。在 30 岁以上的妇女人群中, 约

26%呈此型表现。

### 三、P<sub>2</sub> 型

与P<sub>1</sub>型的表现大致相似，但其累及范围较广，超过全乳1/4，甚至遍布全乳。由于有导管周围的结缔组织增生，可使念珠状阴影融合成较大的斑片，但其边缘仍保持模糊的特征。P<sub>2</sub>型与P<sub>1</sub>型一样，在30岁以上的妇女人群中亦占26%。

未曾生育过的妇女，到老年时常呈P<sub>1</sub>或P<sub>2</sub>型表现。

### 四、DY 型

表示乳腺实质的密度普遍增加。X线上呈现大片致密区，占乳腺大部或全部。在致密区之间可介杂有大小不等的透亮脂肪岛影。亦可能为均匀致密，无脂肪岛见到。30岁以上妇女约7.0%呈此型表现。组织学上此型常有韧带样纤维增生（desmoplasia）、腺病及小的囊性增生，某些病例并有上皮的增生或不典型增生。

### 五、QDY 型

X线表现与DY型相同，但年龄在40岁以下。青春期妇女多属此型。随年龄增加，或生育、哺乳后，QDY型可转变为其他类型。

1978年Willings参照Wolfe的分型法，对143名妇女的X线片与组织学切片进行对照研究。研究表明，X线片上的线状致密影是由于导管周围及小叶周围的纤维化；结节状致密影是由于终末导管小叶单位的病灶，特别是被称为A型不典型小叶；融合性致密影是具有多数终末导管小叶单位病灶的弥漫纤维化，特别是A型高度不典型小叶。因而，Wolfe分型法中的N<sub>1</sub>型表示为正常导管、小叶及基质；P<sub>1</sub>型则有显著的导管周围及小叶周围纤维化伴一些局灶性病损；P<sub>2</sub>型类似P<sub>1</sub>型，但有更为严重的纤维化及更多的终末导管小叶单位局灶性病损，特别是不同程度的A型不典型小叶；DY型显示最明显及融合性纤维化，以及最大数目的、最大级的A型不典型小叶。

根据大量资料的长期随访后，Wolfe认为P<sub>2</sub>及DY型乳腺属于“癌危险组”，癌的发生率比N<sub>1</sub>、P<sub>1</sub>组高37倍。在随访中并发现乳腺实质类型在妇女的一生中可有改变，如N<sub>1</sub>型变为P<sub>1</sub>

型，DY型变为P<sub>2</sub>型、P<sub>1</sub>型或N<sub>1</sub>型等。随年龄的增加，P<sub>1</sub>及P<sub>2</sub>型例数有意义地增加，N<sub>1</sub>型例数稍有增加，而DY型例数则有意义地减少。50岁以后，乳腺实质的类型即比较固定，极少再有改变。

徐开笙等根据500例正常乳腺，将其分为七型：即致密型、分叶型、团块型、束带型、串珠型、萎缩型和消瘦型。

我们根据大量的临床及普查影像资料，结合文献及临床需要，将国人乳腺分为以下四型：

### 一、脂肪型

多见于中、老年生育后的妇女，特别是较肥胖的妇女。此时乳房大部或几乎全部由脂肪组织构成，其中可见到少许残存的腺体组织，主要位于乳房的外上方，呈延长的片状。在脂肪背景上有众多纤维索条影，代表乳腺小叶间的纤维组织。血管影亦清晰可见，年老者并可见到动脉壁的钙化。此型乳房中的病变的影像诊断正确性最高，临床医师可充分信赖影像学报告（图1-3-6）。




图 1-3-6 老年妇女的乳腺，腺体完全萎缩

### 二、致密型

多见于年轻或中年未生育过的妇女。影像学上显示乳房大部或几乎全部为致密的腺体组织影，呈较大的不规则片状或散在片状，密度均匀，边缘较模糊。在各片状致密影之间或致密影内可介杂有透亮的脂肪影。在CT图像上，致密区内绝大多数可见低密度的脂肪岛。影像学上对此型乳房中病变的诊断最为困难，误诊或漏诊率较高，正常与增生之间的界限亦不易确定，良性肿瘤或小的癌灶多被掩盖。因此，如临床需要，均应进一步作假彩色图像处理、CT、MR等检查（图1-3-7）。

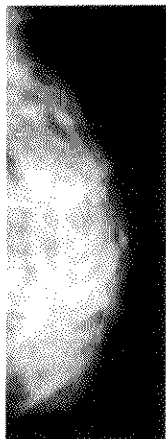


图 1-3-7 致密型乳腺

### 三、中间型

多见于中年生育较少或未曾生育过的妇女。影像学上见散在片状致密影，但范围较致密型小，占全乳的四分之一或略多。致密区内可见较多的散在的脂肪间隔（图 1-3-8）。

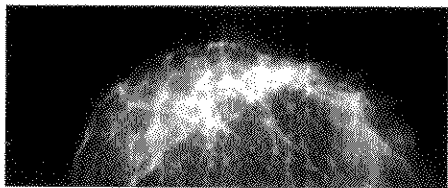


图 1-3-8 中间型乳腺，少许片状致密腺体影

### 四、导管型

多见于中年或老年未生育过的妇女。影像学上表现为大小不等的结节状阴影，自数毫米至 1cm 直径大小，密度较淡，近似腺体密度，边缘模糊，无明确边界。有时此结节影可融合成较大的斑片状。根据其分布范围，可分为轻、中、重三亚型。轻型表示其范围不超过全乳的四分之一，中型不超过二分之一，否则为重型。造成此种影像的病理基础是由于导管扩张、导管周围结缔组织增生及乳腺小叶的不典型增生所致（图 1-3-9）。

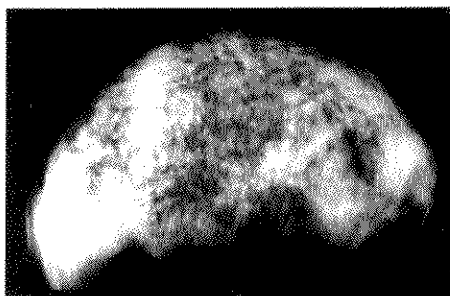

图 1-3-9 正常导管型  
乳腺斑点状致密影掺杂  
片状致密腺体影

## 第 4 节 正常乳腺的伪彩色图像

正常乳腺的钼靶 X 线片经伪彩色覆盖后形成与乳腺轮廓较为一致的彩色层次图像，乳腺中央腺体最密集区为彩色图像最高灰阶度区，但灰度的绝对值不高，一般在 72~136 之间。此区面积较大而灰度均匀。亦可能表现为最高灰度区分散成数片，但灰度均不太高，且它们的最高灰度相同。随着周围腺体密度的渐减，伪彩色也显示成平缓过度的彩色层次。（图 1-3-10）。




图 1-3-10 正常乳腺 28 级伪彩色图像

## 第 5 节 正常乳腺的 CT 表现

正常乳腺的 CT 表现与钼靶片雷同，只是 CT

的密度分辨率较高,通过窗宽、窗高的调节,可细致观察不同密度的结构。经感兴趣区(ROI)CT值的测量,可精确测定不同密度的CT值。通过强化,可观察到乳腺血运情况,及有无异常高密度区等。因而,除微小钙化外,CT上所获得的正常或异常的信息要略多于钼靶片。

在CT上,用不同窗宽可清晰看到乳头、皮肤影。CT上测量皮肤厚度,除乳晕区外,为0.05~0.10cm之间。乳腺脂肪组织,包括皮下脂肪层及腺体间的脂肪组织,在CT上皆清晰可见,CT值在-80~-110之间。CT上因系横断面体层摄影,对血管影影不如钼靶片那样可以看到全程走行。强化后可清晰辨认出血管影。大导管在CT上表现为自乳头下呈扇形的软组织影,多难以一一辨认出各个乳导管影。在乳腺与胸壁和胸大肌之间均可见宽约1~2mm的脂肪间隔,在年轻而又有丰富致密腺体的乳房中,此脂肪间隔线较窄,当腺体渐趋萎缩后,此间隔线加宽。

腺体在CT上表现为大片软组织密度致密影,但无论腺体多么丰富,其内均可见或多或少的斑点状透亮的脂肪岛,当腺体逐渐萎缩,此脂肪岛即增大、增多(图1-3-11、1-3-12)。腺体的CT值随年龄和生理变化而不同:幼年期约 $18.22 \pm 7.70\text{Hu}$ ;青春期 $19.80 \pm 8.17\text{Hu}$ ;哺乳期 $14.46 \pm 6.38\text{Hu}$ ;绝经前期 $17.09 \pm 8.48\text{Hu}$ ;绝经期 $12.11 \pm 9.04\text{Hu}$ 。绝经后多数妇女的腺体已大部或全部萎缩,仅残存少许粗大索条状影(图1-3-13)。

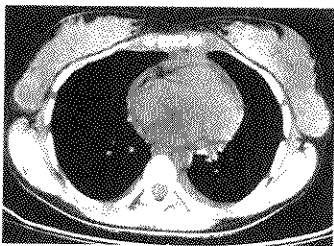


图 1-3-11 青春期正常乳腺 CT 表现

增强CT扫描时,血管结构可呈现明显的强化。正常腺体则显示轻度均匀强化,强化前后CT值约仅增加10~20Hu之间。

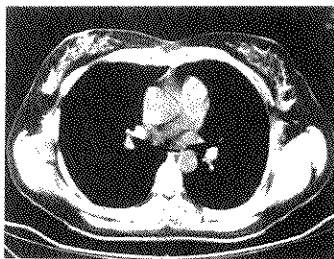


图 1-3-12 正常导管型乳腺 CT 表现

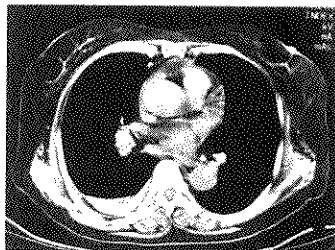


图 1-3-13 正常脂肪型乳腺 CT 表现

## 第 6 节 正常乳腺的 MRI 表现

乳腺在MRI上的图像信号表现受所选择的脉冲序列不同而有所差别。脂肪组织由于它的短 $T_1$ 和长 $T_2$ 弛豫时间而表现为高信号。正常乳头、乳腺导管及乳腺小叶在 $T_1$ 和 $T_2$ 加权像上表现为低信号。乳导管最终汇集于乳头,故在MRI上以矢状位观察最清晰。乳头的显示视情况而不同,乳头凸出时在MRI上可清晰见到,反之则不易见到。根据乳腺实质类型的不同,MRI图像上亦有不同的表现。脂肪型乳腺主要由脂肪组织构成,只残留一些索条状“乳腺小梁”,在 $T_1$ 和 $T_2$ 加权图像上均表现为高信号。根据残留腺体量的不同,也可掺杂有或多或少的低信号腺体组织。致密型乳腺妇女中乳腺实质占乳房的大部或全部,在 $T_1$ 及 $T_2$ 加权图像上表现为一致性的低信号区,外围由高信号的皮下脂肪层围绕,中间型则介于脂肪型与致密型之间,在高信号的脂肪组织中夹杂有斑片状的低信号腺体组织。导管型则表现为高信号的脂肪组织背景

上掺杂有少数结节状低信号区。

在增强动态扫描时,正常乳腺实质表现为轻度、缓慢渐进性地信号强度增加,增强强度的范围不超过增强前信号强度的1/3,且强化峰值出现在延迟期,即测量结束时信号强度仍趋于上升。乳腺脂肪组织几乎无增强表现(图1-3-14,1-3-15)。

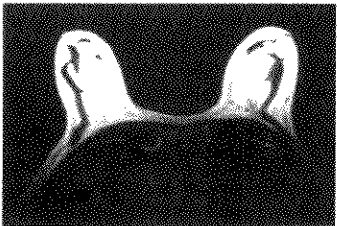

图1-3-14 脂肪型乳腺MR表现

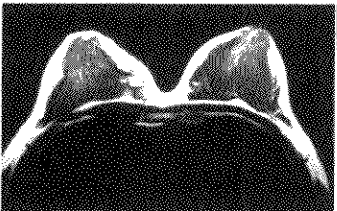


图1-3-15 致密型乳腺MR表现

## 参 考 文 献

1. 徐升桢,唐放荣. 乳腺疾病影像诊断与治疗. 上海:上海科技出版社,1996 92-95;139-148
2. 鲍润贤. 钼靶与平板乳腺摄影术的比较. 天津医药肿瘤学附刊(试刊),1978,19
3. 鲍润贤,等. 乳腺平板摄影术初步报告. 天津医药杂志,1974,2(8):389
4. 鲍润贤. 乳腺X线诊断手册. 天津科技出版社,1985
5. Byng JW, Yaffe MJ, Jong RA, et al. Analysis of mammographic density and breast cancer risk from digitized mammograms. RadioGraphics, 1998, 18:1587
6. Brake GM, Karssmeijer N, Hendriks JHCL. Automated detection of breast carcinomas not detected in a screening program. Radiology, 1998, 207:465
7. Meyer JE, Eberlein TJ, Stompes PC, et al. Biopsy of occult breast lesions: analysis of 1261 abnormalities. JAMA, 1990, 263:2341-2343
8. Rosenberg AL, Schwartz GF, Feig SA, et al. Clinically occult breast lesions: localization and significance. Radiology, 1987, 162:167-170
9. Feig SA, Yaffe MJ. Digital mammography, computer-aided diagnosis, and telemammography. Radiol, 1995, 33:1205
10. Haagensen CD. Diseases of the breast 3rd ed. Saunders Philadelphia, 1986
11. Kopans DB. Breast imaging 2nd ed Philadelphia. Lippincott-Raven, 1998, p409-444, 511-636

(鲍润贤 曹旭晨)





## 第 2 篇

CHINESE MEDICAL IMAGING

# 乳腺各论



# 第1章 乳腺增生病

## (hyperplasia of breast)

乳腺增生病颇为常见,其中以囊性增生病尤为重要。但有关本病的病理诊断标准及分类,尚未取得一致意见,故命名较为混乱。如Cheate与Cutler将本病划分为脱落性上皮增殖与囊性脱落性上皮增殖两大类;Geschickter分为乳癌病、腺病及囊性病三类;Cole与Rossiter提出分为腺纤维增生、良性实质增生(包括腺病)、癌前增生及囊性病四类;Hodge分为生理性增生、纤维腺体增生、硬化性腺病及囊性增生四类;Bonsar等以腺小叶之增生变化为基本,分为小叶硬化、小叶囊性硬化、小叶囊性退化性张力囊肿及上皮瘤样增生症等。在国内,我院张天泽按上皮增生程度,将增生病划分四类:即I类为轻度增生,II类为中、高度增生,III类为瘤样增生,IV类为增生兼间变。王国璋则将增生病称之为乳腺小叶增殖症,下分五种类型:第一型为小叶数增多,间质纤维组织增生,但无囊肿;第二型为小叶数增多,间质增多,小导管及末端导管扩张形成微囊;第三型为肉眼见大小不等囊肿形成;第四型为腺病过渡型,导管周围间质高度纤维化;第五型为腺纤维瘤过渡型。

天津肿瘤医院病理科则将增生病分为纤维性增生和囊性增生病两大类。我们也依天津肿瘤医院病理科报告为准,叙述其X线上的表现。

在增生病的X线诊断中,X线医生首先应注意下列几个问题:

第一,增生病的X线诊断应密切结合临床资料,如患者年龄、临床症状及体征、生育史及月经情况等。因为同样的X线表现,如为一年轻、临床阴性的女性,则很可能是一正常的致密型乳房;若为中、老年曾生育过的患者,则可能提示有增生。又如多数斑点状模糊阴影若发生在一未曾生育过的妇女,则很可能是属于正常P<sub>2</sub>型乳房,否则可能有增生。某些妇女在经前有生理性的乳房增生改变,即所谓乳痛症,经后、闭经后、或妊娠、哺乳后可自愈。

第二,由于经前可能加重增生性改变,所以对增生病患者,特别是临床考虑为乳痛症的患者,最好在经后1~2周摄片,或经前、经后各拍一张,

作为对比。

第三,囊性增生病易发生癌变,加之致密的增生阴影常可遮蔽癌病灶,故阅片时要特别仔细搜寻有无可疑的癌灶及其他恶性征象,必要时应进一步行计算机伪彩色图像处理。

第四,不少增生病患者在X线片上表现为多种成分的增生,当难以区分何种成分增生为主时,即可笼统地称为增生病。某些小的囊性增生,X线上常不易确认。

### 第1节 纤维性病 (fibrous disease of the breast)

本病罕见,且尚未被公认为一独立病变。它为一良性、局限性、无包膜的乳腺间质增生,形成一肿瘤样块。

#### 【临床概述】

本病多见于20~50岁的妇女,绝经后期则绝少发生。Haagensen的38个病例中,患者最幼23岁,最大54岁,平均年龄39.5岁,40~49岁组占全部病例的44.7%。由于本病好发生在卵巢功能活跃时期,故有人推测内分泌紊乱可能是引起发病的原因。

病变多位于乳腺的外上方,可有双侧对称性发病趋势。Haagensen的38例中,5例为双侧对称性。但尚无同一侧乳房多处发病者。

肉眼见肿块边界不清,无包膜,常呈不规则盘状,直径多数仅2~3cm,少有超过5cm者。切面呈坚实、致密、质地均匀的白色纤维组织。

临床上,本病多见于较大而下垂的乳房中。乳晕区常有毛发。患者多显示有某种内分泌功能障碍。如Haagensen的38例中7例未婚,15例婚后从未妊娠,另16例总共生育22名儿童。除触到一无痛性肿块外,患者常无其他症状。肿块可为囊样或似腺纤维瘤,但边界不清,呈不规则盘状,不像囊肿或腺纤维瘤那样是圆形的。

## 【影像学表现】

X线上显示病变区为一局限致密阴影，无明确境界，较小时极易被忽略，较大者易被认为是腺体的一部分或腺体增生，罕见能单纯根据X线片而作出诊断者。一种极少见的情况是弥漫性纤维增生，Wolfe称之为“乳房纤维化（fibrosis）”，整个乳房呈现均匀致密，无任何脂肪组织或仅有一薄层的皮下脂肪层，此种改变在X线上颇具特征（图2-1-1）。

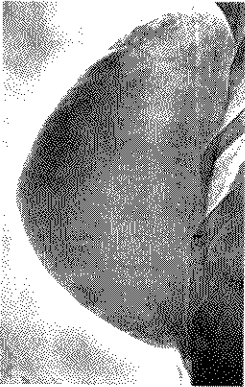


图 2-1-1 乳腺纤维化

## 第 2 节 囊性增生病

## 【临床概述】

由于病理诊断标准不一，有关囊性增生病（cystic hyperplasia）发病率及癌变率的各家报告可有很大出入。如 Haagensen 报告本病占乳腺所有病变的首位，在 Presbyterian 医院的 1941~1950 年 10 年间，共有 1 196 例本病，同时期内乳腺癌为 991 例，腺纤维瘤是 440 例。尸检研究显示，本病的发病率甚至比临床还高。如 1932 年 Borchardt 及 Jaffe 报道在 100 例 40 岁以上无乳腺癌变临床证据的妇女中，93% 镜下可见囊性病。1936 年 Franzas 解剖 100 名 19~80 岁女尸，55% 有镜下的囊性病，25% 为双侧性。1951 年 Frantz 研究了 225 名无乳腺癌变临床证据的女尸，肉眼 19% 见囊肿（囊肿 1~2mm 以上），其中半数是双侧性的，另有 34% 镜下见囊肿，故总数达 53% 可见囊肿。

如果将本病的病理诊断尺度掌握较严，则其发

病率低于乳腺癌和腺纤维瘤。如张天泽统计天津肿瘤医院 1953~1963 年 11 年间有病理证实的乳腺病变中，增生病占第三位，次于癌和良性肿瘤，仅占总例数的 6.4%（表 2-1-1）。

表 2-1-1 1953~1963 年有病理确诊的乳腺疾患

病理类型	例数	%
癌	631	45.5
良性肿瘤	428	30.8
乳腺增生病	89	6.4
炎病	84	6.0
肉瘤(包括分叶状囊肉瘤)	44	3.2
其他	112	8.1

按天津肿瘤医院病理科的诊断标准，囊性增生病包括囊肿、乳管上皮增生、乳头状瘤或乳头状瘤病、腺管型腺病和大汗腺样变五种病变，它们之间有依存关系，但不一定同时都存在。此外，间质亦呈增生，主要是腺管周围的纤维组织增生，腺泡周围的纤维组织亦可增生，常合并有不同程度的淋巴细胞浸润。

大体标本中可见乳腺的一部分或全部有大小不等、软硬不一的多发囊肿，小者仅在镜下可见，大者可达数 cm 直径，多数囊肿在 0.01~1cm 之间。囊肿呈灰白色或蓝色，囊壁厚薄不均。囊内为清亮浆液、混浊液、稠绿乳样液或乳酪样物。囊内亦常见有乳头状瘤或瘤块，有时成分叶状，大时可填满囊腔。大囊内可含有多个小囊，互相沟通。

临床上，本病多见于 40 岁左右的患者，自发病至就诊的期限可自数天至十余年，平均病期约 3 年。最主要的症状和体征是出现肿块，可单发或多发，能自由推动。囊肿感染时可与周围组织发生粘连，感染邻近乳头时可使乳头回缩。若囊肿多发，触诊时即呈所谓“多结节乳房（multinodular breast）”。

在囊性增生病中，约 5%~25% 可合并有乳头溢液。溢液性质主要为浆液性或浆液血性，血性溢液者较少。少数患者一个或多个乳管口溢液为本病的惟一阳性表现。

疼痛不多见，约不足三分之一者有之，多在乳管开始扩张时出现，一旦囊肿形成，疼痛即逐渐消失。疼痛多数不严重，仅为局部隐痛或刺痛。

## 【影像学表现】

X线上每因增生成分不同而表现各异。当乳腺小叶增生时，小叶内的乳管、腺泡数目增加（在低倍镜

野中超过 30 个), 或乳腺小叶数目增多 (在低倍视野中超过 5 个), 片上即呈现多数斑点状阴影, 酷似一 P<sub>2</sub> 型乳房, 亦可能在 X 线上无明显阳性发现。

在腺病 (adenosis) 或硬化性腺病 (sclerosing adenosis) 中, 末端乳管或腺泡增多、密集, 小叶变形, 纤维组织亦有明显增生。此时, X 线上表现为某些区域或整个乳房有弥漫而散在的小的致密区, 约 1 至数 cm 大小, 无明确边界, 亦不形成肿块阴影。某些致密影可互相融合, 形成较大片的致密区。少数可形成似肿块样的阴影, 颇为致密, 但缺乏锐利的边缘。钙化较常见, 大小从勉强能辨认的微小钙点至 2~4mm 直径, 轮廓多光滑而类似球形或环形, 分布广泛而比较散在。若钙化较局限而密集, 则易被误认为乳腺癌的钙化 (见图 2-1-2、2-1-3)。

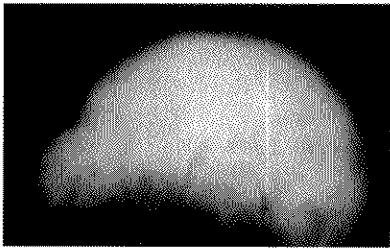


图 2-1-2 乳腺硬化性腺病, 全乳致密

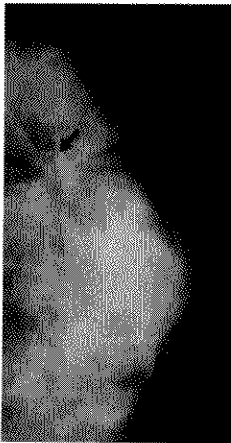

图 2-1-3 硬化性腺病伴有细小钙化

当小乳管高度扩张而形成囊肿时, X 线上即可能见到囊肿阴影。惟因大多数人多数为微小囊肿, 仅在镜下可见, 故 X 线片上亦无法显示。少数 (约 22%) 囊肿可超过 2mm 直径, 肉眼可见, X 线片上亦有可能显示。X 线上, 囊肿可表现为局限性或弥漫性遍布全乳。前者囊肿多较大, 常超过 1cm 直径, 大者可达 2~8cm 直径, 可单或多发, 常呈球形, 边缘光滑、锐利, 密度则近似腺纤维瘤, 可均匀或不均匀。极少数病例因囊内含乳糖样物而表现为脂肪样透亮阴影。若囊肿较密集, 则可因各囊肿之间的互相挤压, 使囊肿呈新月状表现。或在球形阴影的某一边缘有一弧形缺损 (图 2-1-4、2-1-5、2-1-6)。钙化很罕见, 若有, 则多发生在较大囊肿的囊壁上, 呈线样钙化。弥漫性者可累及乳房

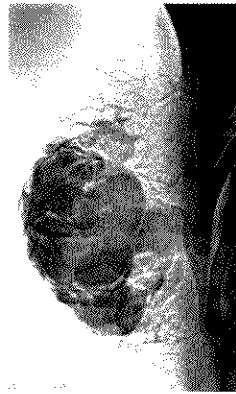


图 2-1-4 囊性增生病  
十板摄影, 各囊肿之间互相挤压, 使囊肿呈“新月状”

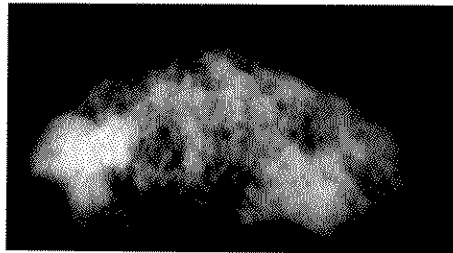


图 2-1-5 囊性增生病  
多发圆形结节, 边缘光滑、锐利

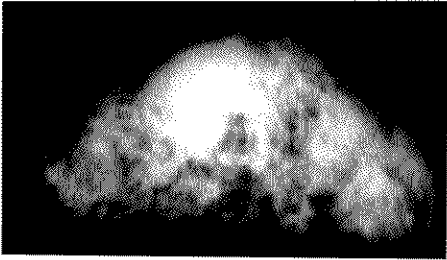

图 2-1-6 囊性增生病  
多发结节与腺体重叠, 边缘模糊

的大部或全部, 多系微小囊肿, X 线上常未能显示出来, 或仅见数个散在的小囊肿 (图 2-1-7)。

囊性增生在 X 线上应与良性肿瘤 (如多发腺纤维瘤) 或癌鉴别。囊性增生一般为双侧性发病。较密集的大型囊肿, 可凭借其边缘的特征性弧形压迹而有别于多发腺纤维瘤。孤立分隔的囊肿一般皆是球形, 边缘光滑而密度较腺纤维瘤略淡, 亦不像腺纤维瘤那样可略呈分叶状。边缘线样钙化亦为诊断囊肿的特征性 X 线所见, 而腺纤维瘤的钙化多呈颗粒状或融合型, 位于块影内。

硬化性腺病而有较密集的微小钙化时, 极易被

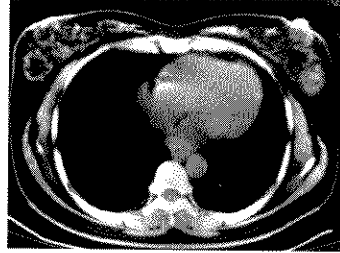

图 2-1-7 囊性增生病  
CT 平扫示双侧乳腺导管高度扩张呈蜂窝状

误诊为癌。但一般前者的病变边缘较模糊, 亦缺乏毛刺等其他恶性征象。

局限性的增生应与浸润型乳腺癌鉴别。前者无血运增加、皮肤增厚及毛刺等恶性征象出现, 若有钙化, 亦多较散在, 不像癌瘤那样密集, 且增生多系双侧性, 必要时可拍对侧对比。造成 X 线上最大的困难是致密的增生阴影常可将癌瘤的块影遮蔽, 从而造成乳腺癌的假阴性诊断。此外, 囊性增生病约有 19% 发生癌变, 要区别出哪一个区域已有癌变, 无论临床及 X 线均有一定困难。

(青春)

## 第2章 乳腺炎症性疾病

### 第1节 急性乳腺炎

#### 【临床概述】

急性乳腺炎 (acute mastitis) 多见于初产妇的产后第3~4周。病原菌常为金黄色葡萄球菌,少数为链球菌感染。主要感染途径有二:第一,细菌自擦破或皲裂的乳头进入,沿淋巴管蔓延至乳腺的间质内,引起化脓性蜂窝组织炎。第二,细菌自乳头侵入后沿乳管至乳腺小叶,在滞积的乳汁中迅速繁殖,导致急性炎症。

急性乳腺炎患者常有典型症状及体征。患者可有寒战,发烧,患乳肿大,表面皮肤发红、发热,并有跳痛及触痛,常可合并有同侧腋淋巴结肿大、压痛。炎症区可很快发生坏死、液化而形成乳腺脓肿。脓肿可向外溃破,亦可穿入乳管,使脓液经乳管、乳头排出。

实验室检查常有白细胞总数及嗜中性粒细胞数升高。

#### 【影像学表现】

急性乳腺炎患者很少需行X线检查,这是因为患者常具有典型的临床表现,外科医生凭此即可作出正确诊断。此外,在乳腺X线投照中常需对乳房施加一定的压迫,当有急性炎症时,常使患者难以耐受此种压迫。压迫可增加患者的痛苦,并可能会促使炎症扩散、加重。故对急性乳腺炎患者应尽量避免行X线检查。在少数患者中,为区别急性乳腺炎与炎性乳癌而必须作X线摄影时,只可轻施压迫,或采用免压增加千伏投照。CT检查虽较昂贵,但可免除压迫之苦,当为急性乳腺炎和炎性乳癌的首选检查方法。

X线上,急性乳腺炎常累及乳腺的某一区段或全乳,表现为片状致密浸润阴影,边缘模糊。患处表面的皮下脂肪层可显示混浊,并出现较粗大的网状结构。皮肤亦显示有水肿、增厚。患乳血运亦常显示增加。经抗生素治疗后,上述X线征象可迅即消失而回复至正常表现。

#### 【鉴别诊断】

无论临床上或X线上。急性乳腺炎须与炎性乳癌鉴别。炎性乳癌常为乳腺中央位的密度增高,乳晕亦常因水肿而增厚,皮肤增厚则常在乳房的下部最明显,而不像急性炎症那样局限在感染区表面。经1~2周抗生素治疗后,急性炎症可很快消散,而炎性乳癌患者X线上无多大变化。

### 第2节 慢性乳腺炎和乳腺脓肿

#### 【临床概述】

多数慢性乳腺炎 (chronic mastitis) 和乳腺脓肿 (abscess of breast) 是由于急性炎症时治疗不及时或治疗不当而发生坏死、液化后所形成,也可能由于低毒力细菌感染の結果。少数乳腺脓肿则来自感染性囊肿。

#### 【影像学表现】

X线上,慢性乳腺炎的初期表现类似较局限的急性乳腺炎,病变区呈致密浸润,边缘模糊。皮肤增厚则较急性乳腺炎时局限而轻微。患乳血运也仅有轻度增加(图2-2-1)。

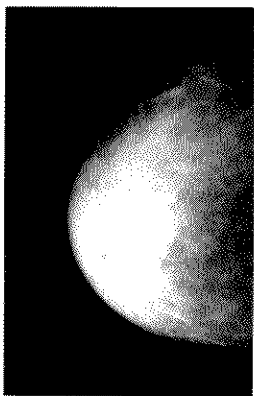


图2-2-1 慢性乳腺炎  
皮肤广泛增厚、实质大片浸润

以后炎症可日趋局限，边缘则渐变清晰。患处  
的中心密度较高，周围因水肿而密度较淡。血运亦

可逐渐恢复至正常（图 2-2-2、2-2-3）。

有些病例可有较大范围的累及，并有多数大小

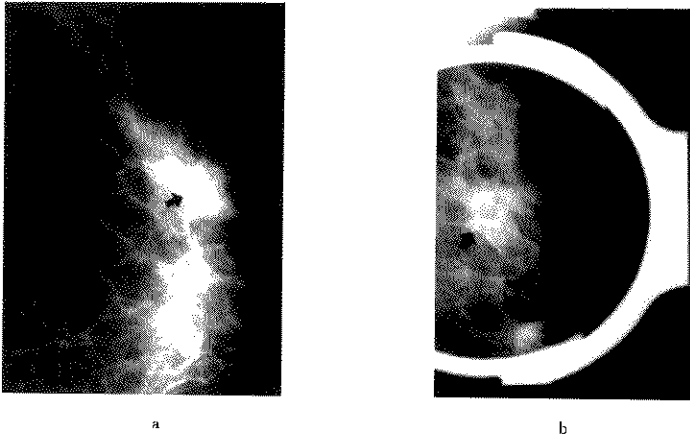


图 2-2-2 慢性乳腺炎  
a. 局限性致密，结构不良 b. 局部加压后，呈不规则浸润

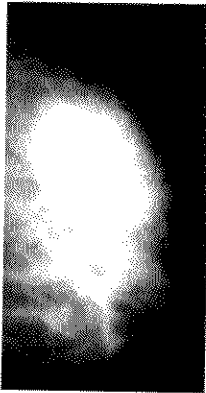


图 2-2-3 慢性乳腺炎  
实质内团块状致密浸润

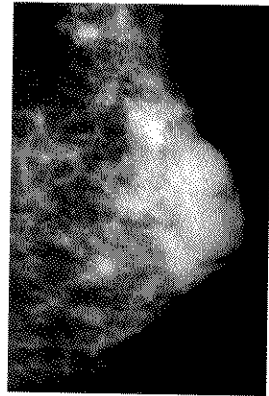


图 2-2-4 慢性乳腺炎  
呈现为结节样

不等的脓腔形成，增生的纤维组织围绕透亮的脓腔  
后，可形成类似蜂窝状表现，皮肤亦有较广泛的累  
及。脓肿破溃后可造成皮肤窦道，X 线上可见有局  
限的缺损区。亦可因纤维瘢痕而造成皮肤增厚、凹  
陷（酒窝征）等改变。

少数慢性乳腺炎无脓肿形成而呈现为慢性炎症  
性肉芽肿改变（图 2-2-4、2-2-5）。X 线上表现为一

结节性病变，边缘也可伴有长短不等的纤细毛刺阴  
影，而酷似乳腺癌的表现。乳导管造影时，造影剂  
可进入脓腔，形成不规则斑片状阴影，脓腔周围的  
乳导管则可因炎性纤维粘连而表现为不规则扭曲、  
变形，以及狭窄、扩张、移位等改变（图 2-2-6）。

【鉴别诊断】

慢性乳腺炎而呈浸润性表现时须与浸润型乳腺



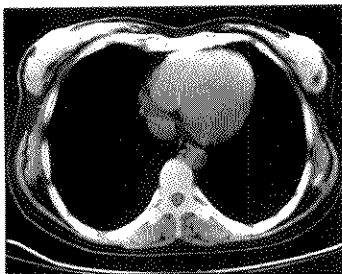


图 2-2-5 慢性乳腺炎  
脓肿形成, CT 平扫示左乳外侧部分边缘较清楚的低密度区, 边缘呈稍高密度影




图 2-2-6 慢性乳腺炎  
导管造影形成不规则“造影剂漏”

结核及炎症性乳腺癌鉴别。一般结核比较局限, 无血运增加, 临床也无皮肤红、肿、热、痛等情形。炎症性乳腺癌则比慢性炎症更广泛, 抗生素治疗后短期复查亦无显著效果。

慢性乳腺炎而有多发脓肿形成后, 在 X 线上难与干酪型乳腺结核和霉菌感染鉴别, 主要须依靠临床上窦道分泌物的性质来加以区别。

慢性炎症性肉芽肿无论在临床及 X 线上均难以与乳腺癌相鉴别。但在乳导管造影上, 两者表现不同。

### 第3节 乳腺结核病

#### 【临床概述】

乳腺结核 (tuberculosis of the breast) 比较少见, 据国外资料统计, 约占全部乳腺病变的 0.6%~1.7% 之间。国内发病率稍高, 约占 2.8% 左右。

乳腺结核可分原发性和继发性两种。前者指身体别处未发现结核病灶, 后者则指乳腺结核系由别处结核迁移所致。

乳腺结核的感染途径包括以下五种: 第一, 结核菌经乳头沿乳导管进入乳房; 第二, 结核菌通过乳头或皮肤破损处进入乳房; 第三, 血源性感染; 第四, 经淋巴性感染。这也是一比较常见的感染途径, 它可以从胸内结核灶 (如肺、胸膜、气管支气管淋巴结或胸骨淋巴结的结核) 逆行通过淋巴管扩散至乳腺, 结核杆菌亦可以从腹内病灶经腹直肌鞘淋巴管扩散至乳腺, 亦可能先有腋淋巴结结核再沿淋巴管逆行至乳腺; 第五, 由邻近结核病灶 (如胸壁、胸膜、肋骨、肩关节等), 直接蔓延至乳腺。

乳腺结核可见于任何年龄, 但绝大多数在 30~50 岁之间。据我院 40 余例统计, 多数患者年龄在 40 岁以上, 平均年龄 42.4 岁。

乳房肿块常为其首发症状, 始时不痛, 少数可有刺痛或隐痛。病程进展缓慢, 甚至可时大时小, 以后逐渐累及皮肤发生水肿、粘连, 乳头也可内陷。数月后, 肿块内发生干酪样变而软化, 形成寒性脓肿。脓肿可穿破皮肤而成一或多个窦道, 也可能经乳头溢出脓液。约 1/3 病例有同侧腋淋巴结增大。

#### 【影像学表现】

天津肿瘤医院材料表明, 乳腺结核在 X 线上可有三种类型表现。

#### 一、浸润型

病变早期, 主要为渗出性改变。X 线上表现为一局限浸润阴影, 密度较淡, 边缘模糊。可累及浅筋膜浅层, 造成该处增厚、致密 (图 2-2-7, 2-2-8, 2-2-9)。

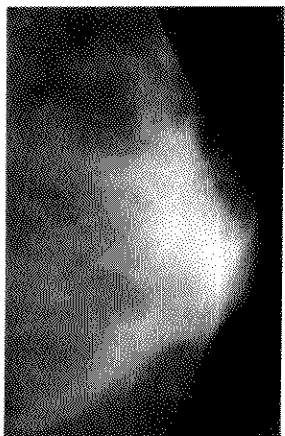


图 2-2-7 乳腺结核  
浸润型，浸润上方见浅筋膜浅层增厚




图 2-2-8 乳腺结核  
浸润型，实质内不规则浸润，广泛皮肤增厚

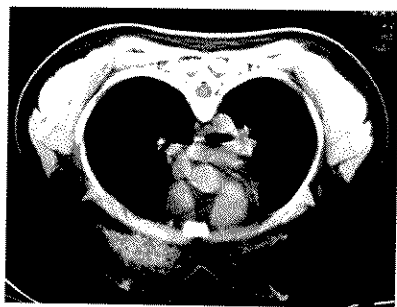
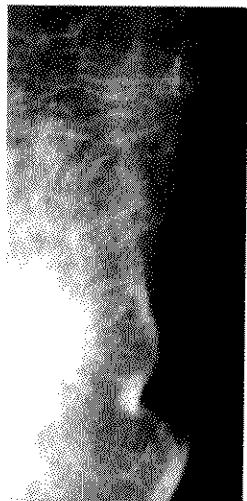


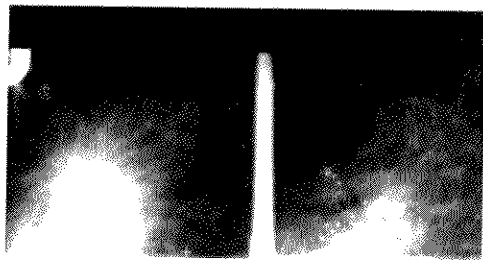
图 2-2-9 乳腺结核  
C1 俯卧位平扫，右乳片状不规则浸润，边缘模糊，乳头皮肤正常，与胸大肌有粘连

## 二、结节型

最常见。呈圆、卵圆或分叶状肿块，多数直径在 2~3cm 之间，结节边缘光滑、整齐、锐利，部分病例因有病灶周围纤维组织增生而产生毛刺，易被误认为癌。约 1/3 病例在结节内可见钙化，呈细砂状，或为少数较大颗粒钙化。少数可有皮肤增厚、乳头内陷等改变（图 2-2-10a、b，2-2-11，2-2-12，2-2-13）。



a



b

图 2-2-10 副乳结核  
a. 结节型 伴毛刺，皮肤增厚粘连 b. 局部点片显示大量细砂状钙化及片状融合钙化

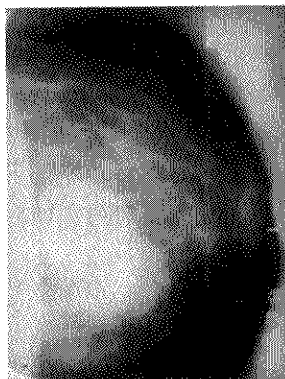


图 2-2-11 乳腺结核  
结节型，早分叶状，大部分边缘光滑整齐，  
部分模糊有浸痕（病理上该区有脓肿）



图 2-2-12 乳腺结核  
多发结节，其中一结节伴粗颗粒钙化

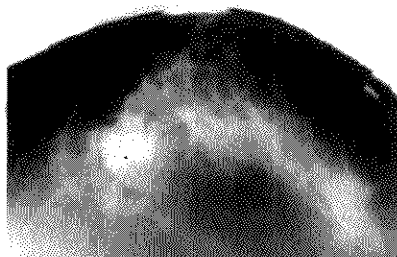


图 2-2-13 乳腺结核  
结节型，分叶状，伴钙化

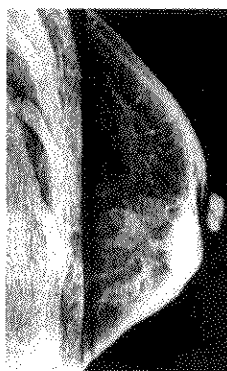

图 2-2-14 乳腺结核  
干酪型 浸润区内有不规则透  
亮之干酪坏死灶，皮肤明显增厚

### 三、干酪型

此型多属晚期病变，临床上常有反复破溃流脓史。X线上病变范围多较广泛，呈片状浸润，浸润区内有多数不规则透亮区，系病灶坏死、液化所致。皮肤常有破溃及明显增厚，常合并有乳头内陷（图 2-2-14、2-2-15）。

偶尔结核可能与癌并发。关于两者之间的关系有三种可能：第一，两者并存而并无因果关系，可同时发生，或一先一后；第二，癌发生在先，因癌瘤造成的组织破坏有利于结核杆菌的生长；第三，结核在先，因结核的长期慢性炎症性刺激而导致发生癌。X线上可能显示下述三种情况之一：第一，

同时见到癌性肿块和良性肿块阴影，第二，仅有癌性肿块阴影而结核病灶被遮蔽；第三，主要表现为良性肿块，但在部分边缘出现浸润、毛刺或其他恶性征象（见图 2-2-12）。

#### 【鉴别诊断】

浸润型乳腺结核与乳腺炎在 X 线上不易区别，主要靠临床病史及体征。但一般早期的浸润型结核并不累及皮肤，而乳腺炎多有皮肤水肿、增厚。

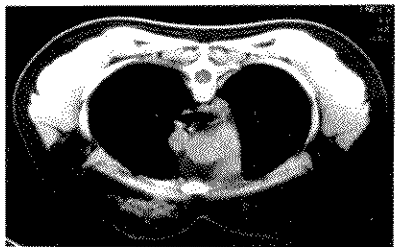

图 2-2-15 乳腺结核  
CT 平扫右乳腺片状不规则高密度区内见多个砂粒样钙化

结节型者若边缘光滑整齐则难与良性肿瘤特别是腺纤维瘤鉴别。但一般腺纤维瘤多见于年轻妇女。若结节边缘有毛刺时则颇难与乳腺癌相鉴别。

干酪型者从 X 线角度亦很难与乳腺慢性炎症、脓肿、以及霉菌感染相鉴别，主要应依靠临床病史及脓液的性质来作鉴别。

#### 第 4 节 浆细胞性乳腺炎

本病又名乳管扩张症 (mammary ductal ectasia)。浆细胞性乳腺炎 (plasma cell mastitis) 乃系乳管扩张症的后期表现 (见导管扩张症节)。

(杨建梅 高志鹏)

## 第3章 乳腺其他良性病变

### 第1节 乳管扩张症

#### 【临床概述】

本病又称浆细胞性乳腺炎 (plasma cell mastitis)。实质上,浆细胞性乳腺炎只是乳管扩张症的一个晚期表现。文献中,个别作者也有称为“静脉曲张样肿瘤 (varicoccle tumor, Bloodgood)”“粉刺性乳腺炎 (comedomastitis, DocKerty)”“闭塞性乳腺炎 (mastitis obliterans, Payne)”等。发病原因可能与乳腺退缩障碍有关。

本病并不少见,据 Frantz 研究尸检材料,高达 25% 左右有乳管扩张症,但其中仅一小部分有临床症状和体征。

病变多发生在经产妇的中、晚年,并可双侧发病。据我院 1973 年以后的材料,最年轻 36 岁,最大 50 多岁,平均年龄 44.1 岁。据 Haagensen 报道,平均年龄为 52 岁。

肉眼上,在乳头或乳晕下方可见 3~4 支或更多的乳管扩张,达 3~5mm 直径或更粗,呈现似囊状,内含细胞残屑及脂肪物质。在早期常不引起临床症状及体征。

当病变进展,乳导管的扩张向分支导管扩展、延伸,囊壁(即乳管壁)亦因纤维组织增生及炎性细胞浸润而明显增厚,囊腔内仍含浓稠颗粒状脂酸结晶。

至后期,萎缩的乳管上皮破裂,具刺激性的脂酸结晶溢出,造成管壁及管周的炎性反应,即是所谓浆细胞乳腺炎阶段。

临床上,绝大多数患者可摸到肿块。肿块多位于乳头或乳晕下方,或在乳晕附近。肿物或硬或硬软不一,边界清或不清,可伴有隐痛或刺痛。生长比较缓慢。

乳头溢液可为患者最早出现的症状,可伴有肿块触及,或为惟一症状。溢液可为黄色、棕色或血性,可间歇性地发生。

由于反复的炎性反应及纤维增生,可使附近皮

肤水肿、增厚,出现酒窝征,压痛,以及乳头内陷等等。同侧腋淋巴结亦可能肿大。

#### 【影像学表现】

乳管扩张症的 X 线表现亦随病期早晚而异。

病变主要位于乳头或乳晕下区,或在乳晕附近。早期时,大乳管呈虫蚓状扩张,宽约 0.3~0.5cm,甚者可达 1~2cm 或更宽,周围有纤细的囊壁。扩张的管腔内因含有脂肪物质而显示高度透亮。正面现时,则表现为薄壁透亮的蜂窝样阴影(图 2-3-1)。



图 2-3-1 导管扩张症  
显示乳头后高度扩张的大导管

当病变后期有炎性反应时, X 线上则表现为乳晕下密度均匀或不均的浸润阴影,边缘模糊而无明确的境界,也可能伴有火焰状或丝状突起。皮肤也可因水肿、炎症而显示轻度增厚。乳头可因纤维增生牵拉面内陷(图 2-3-2, 2-3-3, 2-3-4)。

在扩张导管内的细胞残屑或粘稠脂酸结晶中,有时可发生钙化。X 线上表现为砂粒状或圆形钙化,大致沿乳导管走行方向稀疏分布。若管壁发生

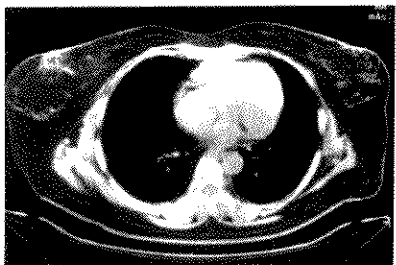
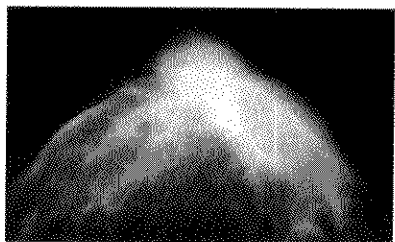
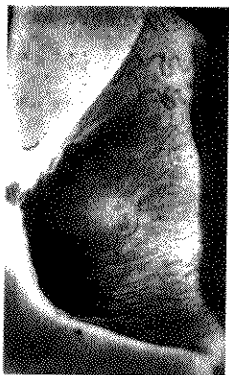

图 2-3-2 导管扩张症

CT 平扫示双乳腺区不规则小片状密度增高影，形态不一，左乳基下最明显，并见索条状向周围分布

图 2-3-3 浆细胞性乳腺炎  
沿着导管向外条带状致密浸润图 2-3-4 浆细胞性乳腺炎  
乳晕下致密浸润，边缘模糊不清，  
并可见动脉壁钙化及静脉迂曲

钙化，则早平行短棒状。

乳导管造影对本病有很大的诊断价值。造影时

可见数支大乳管早中度或高度扩张，扩张明显者可略呈扭曲走行。当扩张的管腔内充满粘稠分泌物时，可造成不规则形态的充盈缺损，此时应注意与乳头状瘤或气泡造成的充盈缺损鉴别（图 2-3-5）。

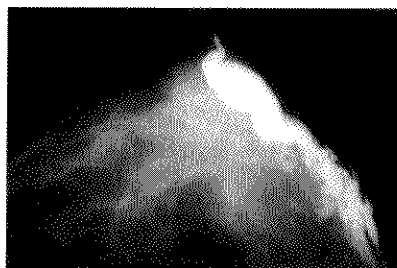


图 2-3-5 导管扩张症

导管造影显示主导管及分支导管明显扩张

#### 【鉴别诊断】

当扩张的导管内含有丰富脂肪物质而显示透亮时，X 线上应与脂肪瘤或透亮型积乳囊肿鉴别。导管扩张症多累及大乳管，X 线上病变位于乳头或乳晕下方，呈长卵圆形，长轴与乳管走行方向一致。积乳囊肿多发生在产后年轻妇女，X 线上呈圆形或卵圆形，常累及中、小乳管。脂肪瘤多呈轻度分叶状，在透亮影内可见纤细的纤维间隔。

在本病的炎性反应阶段，X 线上与一般炎症的表现相似，难以鉴别，惟其部位特殊，均位于乳晕下方，并可双侧对称发病。

在乳导管造影片上，本症有时与导管内乳头状瘤相似。但一般本病常侵犯多支乳管，而乳头状瘤常仅单支乳管受累，且常合并有乳导管杯口状中断或光滑圆形充盈缺损。与气泡的鉴别是气泡造成的充盈缺损光滑整齐，皆呈圆形透亮。

## 第 2 节 积乳囊肿

#### 【临床概述】

积乳囊肿（galactocele）比较少见，它不同于一般的囊肿，因其内容为乳汁或乳酪样物。

积乳囊肿的形成显然与妊娠及哺乳有关。在泌乳期时，若一支或多支输乳管发生阻塞，引起乳汁淤积，即可导致本病。偶尔，此种阻塞可由良性乳腺肿瘤（如腺纤维瘤）压迫所致。

肉眼看, 囊肿为灰白色, 直径约 1~6cm 大小, 可为单房或多房性, 内含乳汁或牙膏样浓乳。囊壁从内向外山坏死层、圆细胞浸润层及结缔组织层组成, 并可见到一或数支闭塞的导管。

患者常为 40 岁以下曾生育过的妇女, 多在产后 1~5 年内发现, 偶可在 10 余年后才发现, 此时患者年龄可较大。我院所见 58 例积乳囊肿中, 除 2 例外 (50 岁及 51 岁), 年龄均在 25~40 岁之间。由于囊肿较柔软, 临床上可能摸不到而由 X 线意外发现, 或可触到一光滑、活动肿块。若囊壁纤维层较厚, 则肿块亦可显示较坚硬。如发生继发感染, 则可有红、痛等炎症症状及体征。偶尔积乳囊肿可破裂而形成瘘, 从瘘管中有乳汁溢出。少数积乳囊肿病例亦可发生自发性吸收消散。

#### 【影像学表现】

积乳囊肿可发生在乳腺的任何部位, 一般位置较深。大小在 1~3cm 直径左右, 偶可达 6~7cm 直径。X 线上它可能呈下述三种不同表现:

### 一、浸润型积乳囊肿

当积乳囊肿早期, 周围尚无纤维囊壁形成时; 或囊肿发生继发感染后; 或囊肿破裂后, 此时 X

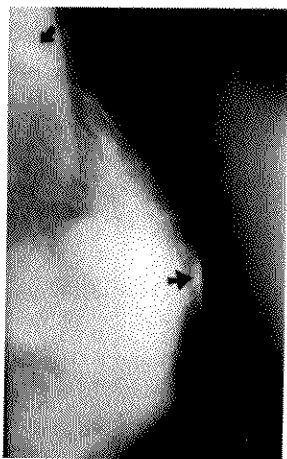

图 2-3-6 积乳囊肿  
多发致密结节, 合并感染, 下方箭头示皮肤增厚,  
脂肪层混浊, 上方箭头示腋淋巴结肿大

线上形成局限浸润阴影, 密度略高于腺体阴影, 边缘模糊不清, 皮肤可有局限增厚, 腋淋巴结可显示增大 (图 2-3-6)。

### 二、致密结节型积乳囊肿

表现为圆或卵圆形致密结节影, 密度可均匀, 或因脂肪聚集而出现小透亮区 (图 2-3-7), 边缘均非常光滑锐利, 周围亦可有完整或不完整的透亮环 (图 2-3-6, 2-3-8)。

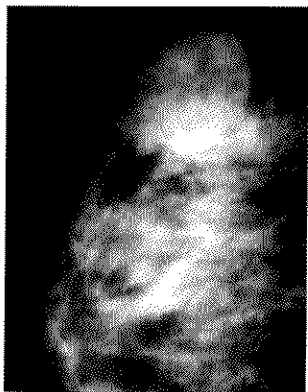


图 2-3-7 积乳囊肿  
致密结节型其内可见小脂肪透亮区




图 2-3-8 积乳囊肿  
致密结节型, 边缘光滑锐利

### 三、透亮型积乳囊肿

如积乳囊肿内含大量脂肪，或晚期囊内水分被吸收而残留牙膏样浓乳时，则囊肿呈现为圆或卵圆形部分或全部高度透亮的囊性结构，囊壁光滑整齐（图 2-3-9、2-3-10）。




图 2-3-9 积乳囊肿 透亮型




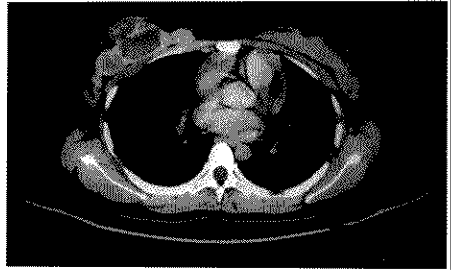
图 2-3-10 积乳囊肿  
透亮型，周围见较厚纤维包膜

积乳囊肿之所以呈致密或透亮，主要取决于囊肿中内容物脂肪的含量。欧美以透亮型较为常见，但我院材料则以致密结节型最多。

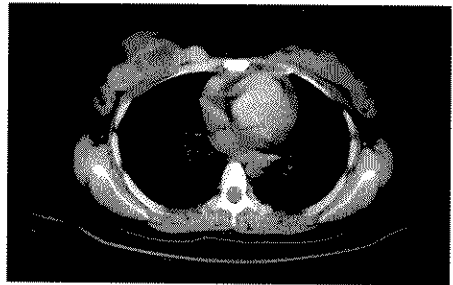
CT 对积乳囊肿的诊断具有较大价值，它表现为中心透亮，呈脂肪或接近脂肪密度，周围有纤维包膜，强化扫描时此包膜有轻至中度强化（图 2-3-11a、b、2-3-12）。

#### 【鉴别诊断】

浸润型积乳囊肿在 X 线上应与慢性炎症区别，主要靠临床病史（如哺乳史）及体检所见。一般本



a



b

图 2-3-11 积乳囊肿

a. CT 平扫右乳多发透亮影，厚壁 b. 强化扫描，壁有强化

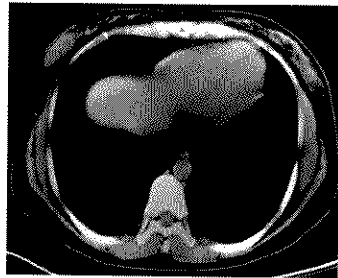

图 2-3-12 积乳囊肿

CT 平扫示右乳外下象限局限水样密度影，呈橄榄状，边缘光滑、锐利，界限清晰

病并不引起患处皮肤增厚，除非有明显继发感染。

致密结节型的 X 线表现与其他良性肿瘤不易鉴别，只能依赖临床病史及体检加以区别。

透亮型者 X 线上需与脂肪瘤鉴别。一般脂肪瘤较积乳囊肿要大，囊壁较薄，也常不如积乳囊肿



锐利，外形则常呈现为轻度分叶状，肿瘤内可有纤细的纤维分隔。

### 第3节 乳腺脂肪坏死

#### 【临床概述】

乳腺脂肪坏死 (fat necrosis of the breast) 为一非化脓性的炎性病变，常发生在中年巨大脂肪性悬垂乳房的患者中。虽然乳腺内含有大量的脂肪组织，但发生脂肪坏死者并不多见。Presbyterian 医院在 1945~1955 年十年间共处理 3 千余例乳腺癌，脂肪坏死则仅有 25 例。天津肿瘤医院自 1973 年至今共有 26 例经病理证实的乳腺脂肪坏死，男 2 例，女 24 例，均为单侧发病。

乳腺脂肪坏死多系外伤所致，虽然多数病例可能回忆不起有创伤史。天津肿瘤医院 26 例中仅 3 例有明显外伤史。有些病例是由于导管内容物淤积并侵蚀导管上皮，使具有刺激性的导管内残屑溢出到周围的脂肪组织内，导致脂肪坏死。个别有报道在增生的乳腺组织内发生梗死或与妊娠并发。

脂肪坏死的病理变化随病期而异。最早表现为局限出血区。3~4 周后形成一圆形硬结，表面呈黄灰色，并有散在暗红区。切开后，其中可有空腔，腔内含清亮油性脂肪或巧克力色胶粘血液，也可能含坏死物质。最后纤维化，病变呈坚实灰黄色肿块。少数病例可发生钙化。

脂肪坏死多发生在巨大脂肪型的乳腺中。患者年龄可从 14 岁至 80 岁，但多数发生在中、晚年。天津肿瘤医院 26 例中年龄自 27 岁至 66 岁，中位年龄 45.5 岁。所有患者均可触到肿块，肿块多较小，平均直径约 2cm 左右，但较固定，且可进行性增大，因而易被误认为乳腺癌。少数病例伴有疼痛，多数为无痛性肿块。肿块可位于任何区域，半数位于外上象限，其余可位于中上、内侧及外下象限等。肿块质地可较硬或软硬不一，界限多数不清，少数界清。部分患者肿块最后可缩小、消失。患处表面皮肤可有瘀斑、发红及局限增厚等。晚期纤维化后可有牵拉征，如皮肤凹陷、乳头内陷等。

#### 【影像学表现】

乳腺脂肪坏死在钼靶片上可能无明显的异常改变，也可能呈现酷似乳腺癌的改变。病变早期，若皮肤有红肿、瘀斑，则可显示非特异性的皮肤局限




图 2-3-13 脂肪坏死  
局限致密浸润伴皮肤增厚

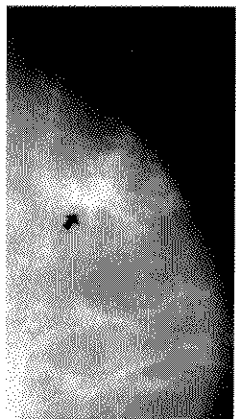


图 2-3-14 脂肪坏死  
脂肪层混浊，呈现小斑片状致密浸润

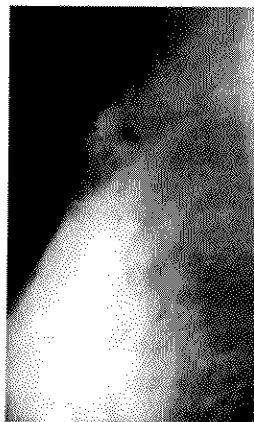

图 2-3-15 脂肪坏死  
局限性结构不良

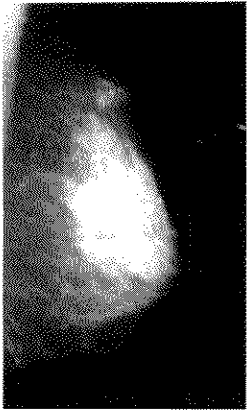

图 2-3-16 脂肪坏死  
脂肪层内斑点状致密影

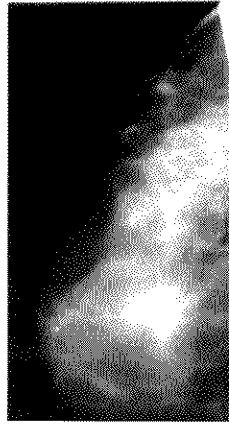


图 2-3-17 脂肪坏死  
脂肪层内多发斑点状致密

增厚与皮下脂肪层致密混浊(图 2-3-13)。出血区可表现为密度略高而境界不清的浸润阴影(图 2-3-14, 2-3-15, 2-3-16, 2-3-17), 甚至可早现为结节样阴影, 边缘并出现毛刺(图 2-3-18)。有些病例呈现为数枚小结节样阴影或星芒状局限致密影, 边缘清楚、锐利, 密度与腺体相同。患乳血运常较健侧丰富, 静脉管径增粗。病变的大小亦常较临床触




图 2-3-18 脂肪坏死  
呈现结节样伴毛刺, 浸润

诊为小, 因而在 X 线片上也易被误诊为乳腺癌。后期纤维化而累及皮肤时, 则可出现皮肤局限凹陷

以及乳头内陷。有的并出现类似恶性的细砂样钙化。

## 第 4 节 乳腺创伤

### 【临床概述】

乳腺创伤(trauma)可分为手术(如切检)、针吸穿刺或钝性外伤。它们在 X 线表现上随时间不同而各异。

在手术切检或针吸穿刺后的 1~2 周内, 术处皮肤可因水肿而在 X 线片上显示有局限增厚。术区经路的皮下脂肪层及乳腺实质中, 因水肿、出血和血肿而显示密度增高。经 3~4 周后, 水肿及出血、血肿消退, 但纤维增生可形成永久性瘢痕组织。此时皮肤局限增厚或凹陷, 皮下及乳腺实质内出现粗长索条状瘢痕结构, 与硬癌的 X 线表现相似, 鉴别主要靠详细了解过去的手术史。从这点也说明, 乳腺 X 线检查应尽量在切检或穿刺针吸细胞学检查前进行, 以免造成人为的诊断困难。

乳腺的钝性损伤在早期主要为水肿及血肿, 后期则可引起脂肪坏死。当皮肤有水肿或瘀斑时可显示局限增厚。乳腺实质的水肿及血肿则可引起轻度的密度增加, 但一般变化均不甚明显。

(赵玉梅 宋秀宇)

## 第4章 乳腺良性肿瘤 (benign neoplasms)

乳腺由实质 (parenchyma) 和间质 (stroma) 构成。实质包括乳腺导管系统和小叶; 间质由纤维结缔组织、脂肪、血管、淋巴管及平滑肌等构成。乳腺的良性肿瘤包括起源于导管上皮的乳头状瘤; 起源于实质末梢导管小叶单位 (terminal ductal lobular unit) 上皮和间质结缔组织的腺纤维瘤、叶状瘤和起源于间质的脂肪瘤、血管瘤、平滑肌瘤、淋巴管瘤和上述各种结缔组织混合的肿瘤; 其他良性肿瘤如错构瘤、颗粒细胞瘤等。

### 第1节 腺纤维瘤或纤维腺瘤

#### 【临床概述】

腺纤维瘤或纤维腺瘤 (adenofibroma or fibroadenoma) 是最常见的乳腺良性肿瘤。在所有乳腺病变中, 它仅次于乳腺癌及乳腺增生病, 占第三位。但在居民普查中, 腺纤维瘤的发病率要高出乳腺癌的几倍到十几倍, 这是由于多数患者年龄较轻, 免于就诊, 以及症状不显之故。

本病的病因未明, 可能与局部乳腺组织对求偶素刺激的过度反应有关。

本瘤是由乳腺纤维组织和末梢导管小叶单位上皮两种成分增生混合构成的良性肿瘤。过去我国统称为纤维腺瘤, 现在英文文献亦仍称为 fibroadenoma (纤维腺瘤)。由于纤维结缔组织是最主要的病理改变和镜下分型的主要依据, 故称腺纤维瘤可能更为合适。在大体病理上, 肿瘤多呈圆、卵圆或扁圆形, 直径约 1~3cm, 少数可较大而呈分叶状。肿瘤的边界清晰、光滑, 可有或无包膜, 较易与周围组织剥离。肿瘤的质地较韧, 有弹性, 切面呈粉红或浅棕色。有些腺纤维瘤可发生囊性变、粘液变性或钙化, 囊内可含有血清样液、棕色液或粘液等。

在组织学上, 此瘤是以腺上皮为主要成分还是以纤维组织为主要成分, 各例颇有不同, 故有的作者称之为腺纤维瘤, 有的则称之为纤维腺瘤, 多数认为纤维组织占主要地位, 瘤体越大越明显, 恶变

时亦主要发展为纤维肉瘤, 癌极少见。镜下, 肿瘤由小乳管、腺泡和结缔组织三部分所组成, 可分为三种类型, 即: 管内型 (intracanalicular type)、管周型 (pericanalicular type) 和混合型 (mixed type)。

管内型亦称上皮下性腺纤维瘤, 可累及一个或数个乳管系统, 呈弥漫性增生, 增生以上皮下纤维组织为主, 可仅限于乳管或腺泡, 或两者皆参与, 弹力纤维则不参与增生, 故用特殊染色法可鉴别管内型及管周型。初期上皮下纤维增厚, 细胞呈星形和双极型, 基质有不同程度的粘液变性, 纤维组织向管腔继续增生, 突入管腔, 将管腔压扁。腺上皮乃呈密贴的两排, 腺上皮亦可增生, 故有时可形成囊腔。

管周型亦称乳管及腺泡周围性腺纤维瘤, 主要是弹力层外的纤维组织增生, 日常见弹力纤维亦增生, 纤维组织由周围压挤乳管及腺泡, 使乳管或腺泡呈小管状, 纤维组织密、红染, 亦可呈胶源性变或玻璃样变, 甚至钙化、软骨样变或骨化等。纤维组织粘液性变者较少。

混合型者具备以上两者的特征。

近年又有将腺纤维瘤分为“生长期 (young fibroadenoma)”, 指有间质水肿, 有较多的疏松组织及含粘多糖的间质、血供较丰富者, 及“老年期 (old fibroadenoma)”腺纤维瘤, 指间质局灶或全部硬化、纤维化。组织学的改变与影像学表现、特别是 MRI 的表现有一定关系。

腺纤维瘤内的上皮成分恶变形成小叶癌或导管癌者十分少见, 多为原位癌, 也可以是浸润癌, 癌变率为 0.038%~0.12%。

本病在发育良好的青春期乳腺中较多见。在天津肿瘤医院 1953~1964 年 400 例经手术病理证实的材料中, 年龄可自 13~63 岁, 但 15~39 岁者占 82.75%, 15 岁以下者占 1.25%, 40 岁以上者占 16%。病期自 4 日至 23 年, 三分之二患者在 2 年内就医。约 20% 患者有原发性不育, 可见腺纤维

瘤的发生与性激素的关系密切。病变多数为无意中被发现，仅14.3%可有轻度疼痛，多为阵发性或偶发性，或在月经时激发。疼痛性质可为针刺样痛、钝痛、胀痛或隐痛等。肿块部位多数在乳腺的外上方，即上方较下方多见，外侧较内侧多见。病变83.5%为单发，16.5%呈多发，其中一侧或两侧同时或先后多发各占一半，最多的一侧患有10个腺纤维瘤。检查时肿块多为结节状或分叶状，边缘清晰，中等硬，可自由推动。大小约三分之二在3cm以内，小于1cm者占14.5%，1~3cm者占53.25%，3~5cm者占16.25%，5~7cm占7.25%，7~10cm占4.75%，10cm以上占4%。一般长径达3cm后，肿瘤即可停止生长或缓慢生长，腺纤维瘤直径超过10cm时可发生破溃。

个别有囊性变的病例亦可发生乳头溢液，呈血性或血清样，两者各占约0.75%。

#### 【影像学表现】

腺纤维瘤的钼靶X线表现随肿瘤的部位、大小、病理特征、所处的背景及钙化情形而异。根据天津肿瘤医院经病理证实的腺纤维瘤X线材料，它大致可出现下列几种情形：

第一、由于本病多发生在青春期的乳腺中，此时乳房结构比较致密，脂肪含量较少，缺乏自然对比，而腺纤维瘤本身的密度又接近于正常腺体组织的密度，故肿瘤阴影常被致密的腺体阴影遮盖，呈现假阴性的结果。若肿瘤较大时，亦可能显示有局部密度增高区，但块影多数仍未能显示。此种情况可占腺纤维瘤病例的31.16%。故临床医生在青春期发育良好的乳腺中摸到一中等硬、界清、可自由移动的肿块，而X线上未能显示肿瘤阴影时，很可能即是腺纤维瘤。CT因系体层摄影检查，又有较高的密度分辨率，可发现被致密腺体遮盖的腺纤维瘤。

第二、与上述情况相似，腺纤维瘤发生在一致密型乳房中，但位置恰好在乳腺的浅筋膜浅层下，此时可造成该处呈局限半圆形凸起，突入到皮下脂肪层中（图2-4-1、2-4-2、2-4-3）。

第三、若腺纤维瘤的周围有脂肪组织，则凭借脂肪组织的对比，可勾画出肿瘤的部分或全部轮廓。在脂肪型的乳房中，肿瘤多清晰可见，不易漏诊（图2-4-4、2-4-5、2-4-6、2-4-7、2-4-8）。

腺纤维瘤在X线上表现为圆或卵圆形肿物，或

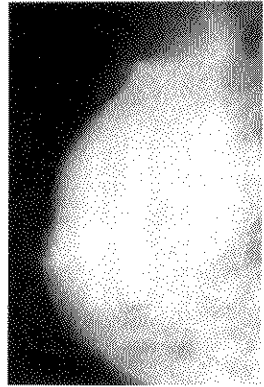


图 2-4-1 腺纤维瘤  
青春期乳腺内巨大腺纤维瘤，腺体表面呈“半圆”形凸向脂肪层




图 2-4-2 腺纤维瘤  
生长在腺体表面，凸向脂肪层

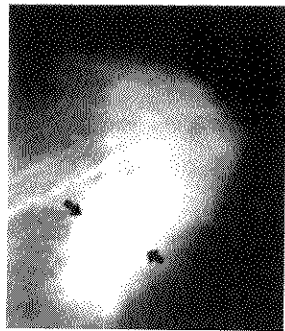


图 2-4-3 腺纤维瘤  
发生在青春期乳腺，肿瘤被致密的腺体所遮盖




图 2-4-4 腺纤维瘤  
患者 16 岁，巨大肿物，部分边缘光滑  
锐利，其余边缘与腺体重叠

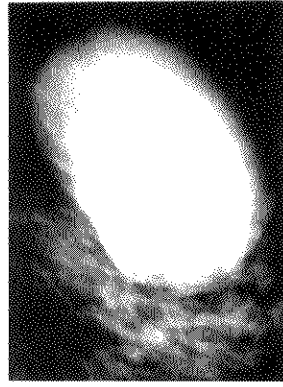

图 2-4-6 巨大腺纤维瘤  
边缘光滑锐利，密度均匀一致

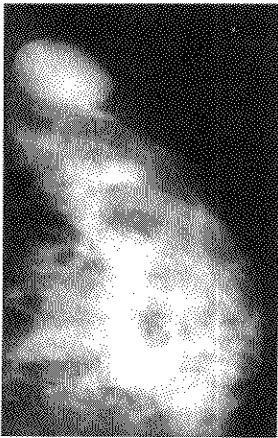

图 2-4-5 腺纤维瘤  
椭圆形肿物，边缘光滑锐利，  
脂肪、皮肤无受累

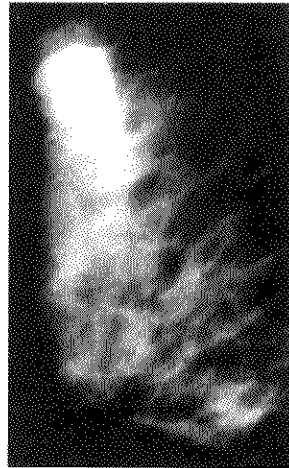


图 2-4-7 腺纤维瘤  
呈分叶状

略呈分叶状，肿物密度近似正常腺体密度，边缘光滑、整齐、锐利，大小多在 1~3cm 直径之间，少数肿瘤可较巨大，形态也多呈分叶状，但边缘仍保持良性肿瘤的光滑、整齐、锐利外形。局部血运较对侧可能稍有增加。肿瘤周围的脂肪组织被挤压后可形成一约 1mm 宽的透亮环，或称透亮晕征 (halo sign)，围绕肿物的大部或全部 (图 2-4-9, 2-4-

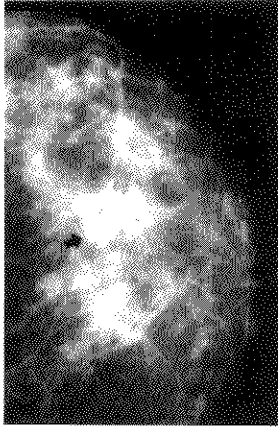

图 2-4-8 腺纤维瘤  
直径1厘米，与腺体相垂出现假毛刺，  
易误诊为乳腺癌

10, 2-4-11)。较大之肿瘤也可推挤周围乳腺纹理，造成后者的局限性移位。

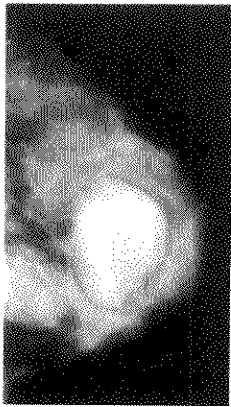


图 2-4-9 腺纤维瘤  
分叶状，边缘光滑锐利，可见规则的“透亮晕”

腺纤维瘤块影在 X 线上测得之大小常大于临床测量，此征象之可靠性约在 95% 左右。

第四、有些腺纤维瘤组织可发生变性，钙化，甚至骨化。约 16.5% 腺纤维瘤患者在 X 线片上发现钙化。钙化可位于肿块内的边缘部分或中心位，




图 2-4-10 腺纤维瘤  
部分边缘见“透亮晕”

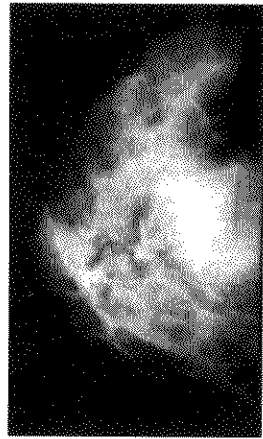


图 2-4-11 腺纤维瘤  
“透亮晕”呈线样

形态可为蛋壳状、细沙状、粗糙颗粒状、树枝状等等；钙化可逐渐发展，互相融合而成为大块钙化或骨化，占据肿块影的大部或全部（图 2-4-12~2-4-17）。

某些病例可单纯凭借粗大颗粒状或特征性的融合形钙化而作出腺纤维瘤的诊断。

腺纤维瘤若出现钙化多数表明病变已进入静止期，且已有变性，特别是在大片融合型钙化的病例中，此时不一定必须手术。

第五、若腺纤维瘤内发生囊性变，则在肿块影内可出现不规则的透亮区，但其外壁仍保持光滑、整齐、锐利的特征（图 2-4-18）。

第六、在月经来潮前数月或年余发生的腺纤维

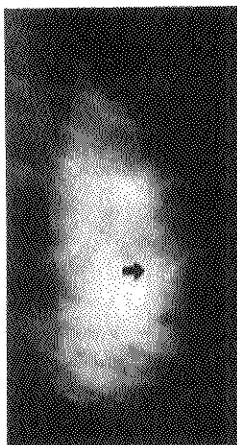


图 2-4-12 腺纤维瘤  
瘤内伴粗颗粒状钙化

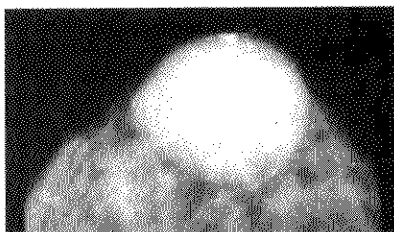


图 2-4-13 腺纤维瘤  
瘤内伴颗粒状、片状钙化



图 2-4-14 多发性腺纤维瘤  
肿瘤表面钙化, 呈“蛋壳状”



图 2-4-15 腺纤维瘤  
钙化呈斑点状

瘤称之为青春型腺纤维瘤 (juvenile fibroadenoma), 比较少见, 影像学特点为肿瘤较大, 生长较快, 63% 就诊时大于 10cm。由于患者皆为青春型小乳房, 故肿块几乎占据整个乳房, 皮肤变薄, 表面静脉曲张, 易误诊为肉瘤。

第七、分叶型腺纤维瘤常见于中年以上妇女,

75% 患者是结婚多年而从未生育过。肿瘤多已存在多年, 处于长期静止状态, 后在某种影响下, 如妊娠、哺乳或闭经期的性激素变化等, 使肿瘤突然增大。影像学上肿瘤多巨大, 在 11~24cm 之间, 平均 16.3%, 外形呈分叶状, 边缘光滑锐利, 与叶状囊肉瘤及乳腺肉瘤不易鉴别。

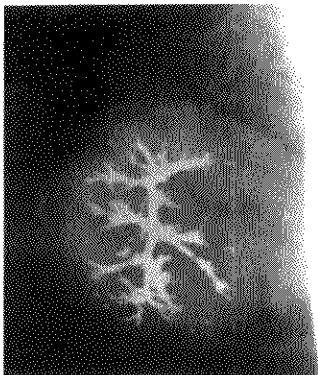


图 2-4-16 腺纤维瘤  
“树枝”样钙化

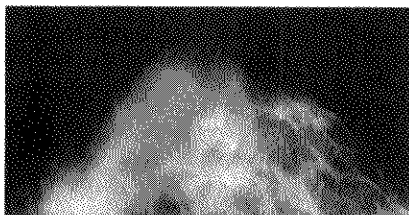


图 2-4-17 腺纤维瘤  
骨化

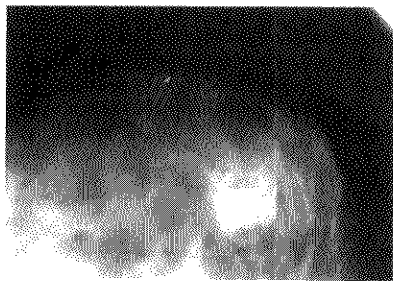


图 2-4-18 腺纤维瘤  
囊性变, 肿瘤内有变性透亮区

在伪彩色图像中, 腺纤维瘤表现为: 边缘光滑、规则; 色彩层次较少, 一般不超过 5 层; 核心面积较大; 以及病灶的灰度等级较低, 病变的最高灰度区在 112~168 之间 (图 2-4-19、2-4-20)。

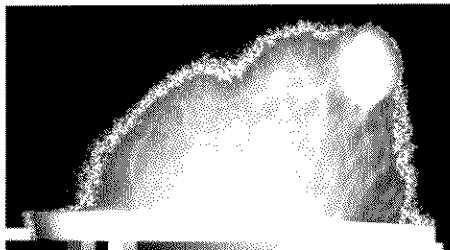


图 2-4-19 腺纤维瘤  
细化伪彩色图像色彩层次少, 核心面积大




图 2-4-20 腺纤维瘤  
8 级伪彩色图像色彩层次少, 核心面积大

CT 对腺纤维瘤的检出及诊断能力要优于钼靶片。CT 具有较高的密度分辨率, 且系体层摄影, 因而能发现一些被致密腺体遮蔽的腺纤维瘤。当腺体内透亮的斑点状脂肪岛局限消失时, 应考虑有腺纤维瘤存在的可能 (图 2-4-21)。在脂肪组织较丰

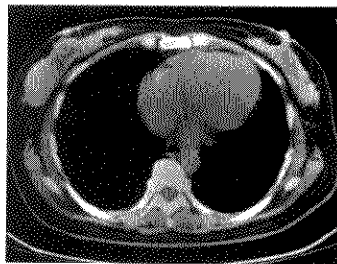
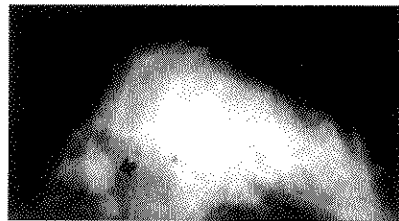
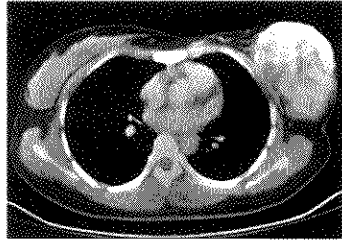
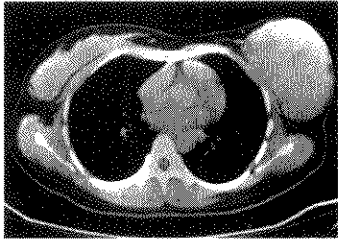
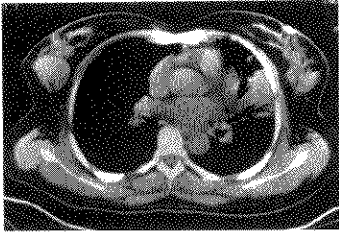


图 2-4-21 腺纤维瘤  
CT 平扫示右乳外侧肿块, 边缘规整,  
内缘与腺体重叠

富的乳房中, CT 更易清晰发现病灶。CT 1 亦更



图 4-22-1 纤维腺瘤 (纤维腺瘤) (图 4-22-1a) 乳腺 MRI (图 4-22-1b)



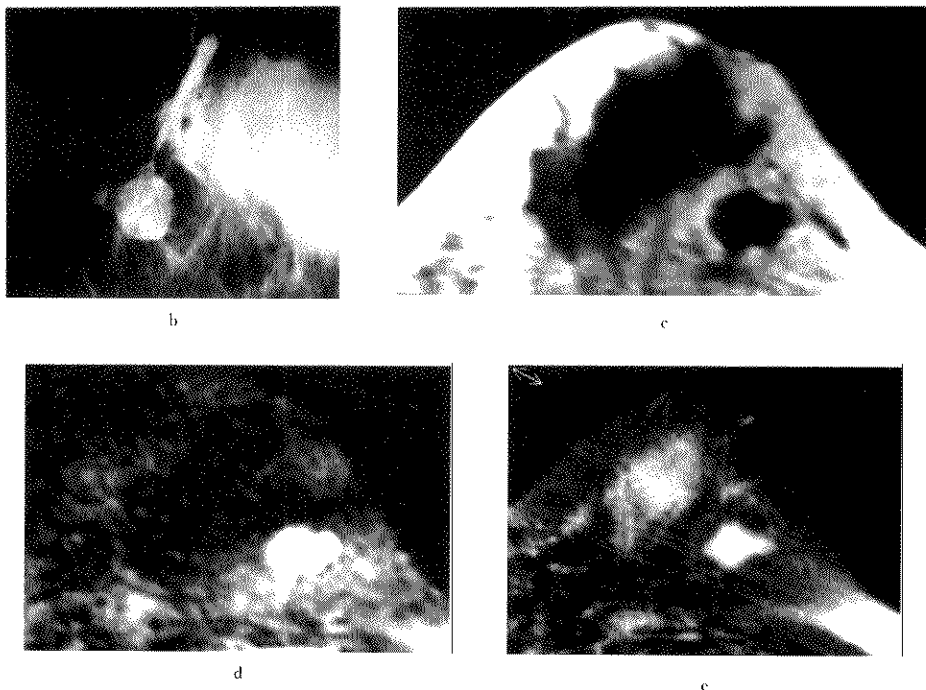


图 2-4-24 管内型腺纤维瘤

- a. 右乳上下位 右乳内下象限可见一分叶状结节 (↑), 边缘光滑, 约  $1 \times 2 \text{cm}$ , 密度均匀, 无钙化 b. 乳导管造影 右乳上下位局部导管扩张, 其内可见充盈缺损 c. MRI  $T_1$  加权像 右乳内下象限可见一分叶状结节, 信号与乳腺腺体相仿, 无毛刺 d. MRI  $T_1$  加权像 抑脂序列 (SPIR) 结节信号较乳腺腺体高 (↑), 可见有低信号之分隔 e. MRI Gd-DTPA 增强扫描后,  $T_1$  加权像抑脂序列 (SPIR) 结节强化, 尤以外侧显著, 无毛刺

表 2-4-1 腺纤维瘤与囊肿鉴别重点

	腺纤维瘤	囊肿
年龄	多见于青春期年轻妇女, 钙化组的年龄可稍大;	多见于绝经前后的中、老年患者;
肿瘤的生长背景	青春期致密型乳腺或少数在脂肪型乳腺	多发生在结构不良乳腺中, 乳腺结构不规则致密, 掺杂有透亮脂肪岛及悬吊韧带增厚, 常合并有弥漫纤维囊性改变
密度	均匀, 与周围腺体组织密度相仿。当肿瘤较大且呈分叶状时, 可显示密度不均。	密度略高于周围萎缩的腺体组织密度, 不论病变大小, 密度均均匀。
形状	圆, 卵圆或分叶状, 变化大。	单发者多呈圆形, 变化小, 向各方向等速扩展; 多发者可因互相挤压而呈卵圆形、半月形等等。
大小	多数在 $1 \sim 3 \text{cm}$ 直径, 可发展成巨大。	罕有发展成巨大者。

续表

	腺纤维瘤	囊肿
数目	单或多发, 多发者互不相隔, 散在分布	单发或多发, 多发者互相挤集一处
钙化	约16.5%可出现细砂、颗粒、树枝或融合形钙化	罕有钙化, 若有, 则在病变边缘, 呈蛋壳状
针吸活检	刺入时感觉为质硬实性组织	囊性感, 可抽出液体, 吸出液体后结节影消失, 注入空气后可显示光滑的内壁

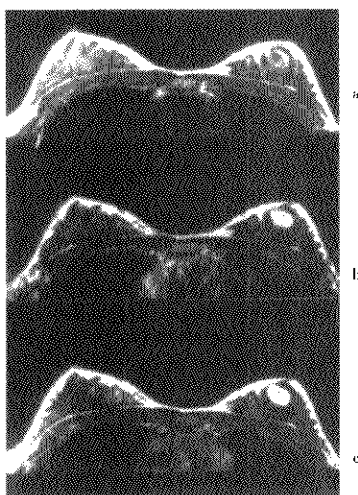


图 2-4-25 腺纤维瘤

该病灶呈卵圆形, 边界清楚, 内部信号大致均匀

a. 轴位平扫 b. 轴位增强后 1 分钟

c. 轴位强化后 3 分钟

## 二、致密型积乳囊肿

多发生在哺乳期或断乳后 1 年左右的妇女, 密度较腺纤维瘤高, 呈规则的圆或卵圆形, 不早分叶状, 边缘则非常光滑整齐。

## 三、大导管乳头状瘤

较少见。患者平均年龄较腺纤维瘤大。病变多在乳晕下或其附近, 密度常较腺纤维瘤更淡。临床上多有乳头溢液。

## 四、乳腺癌

早期乳腺癌, 或一生长缓慢的乳腺癌, 有时可与腺纤维瘤相混。用放大摄影常可发现在普通片中未能

发现的早期乳腺癌的细小毛刺征象和微细钙化, 从而确立乳腺癌的诊断。待病变稍晚两者即较易鉴别。计算机伪彩色图像处理对两者的鉴别有一定帮助。

## 第 2 节 大导管乳头状瘤

### 【临床概述】

乳腺的大导管包括漏斗部、输乳窦及输乳管。大导管乳头状瘤 (papilloma) 是指发生在乳导管开口至壶腹部以远 1cm 处的乳导管内乳头状瘤, 仅占乳腺肿瘤的 1%~5%, 可单发或多发, 多发者少见。至于中小乳管的腺上皮增生形成多发性乳头状瘤或乳头状瘤病是乳腺囊性增生的一种表现, 与大导管的乳头状瘤不应混为一谈。

在大体病理上, 肿瘤起源于乳导管上皮, 多发生在乳晕区的大导管, 肿瘤体积一般甚小, 仅数毫米直径, 大于 1cm 直径者较少, 少数可达 2~3cm。病变的乳管常有扩张、迂曲。扩张的乳管两端可被封闭, 遂形成囊肿, 囊壁均较薄, 约宽 1~2mm, 内壁可发现紫红色的乳头状瘤, 囊内则含有浆液性、血性、粘液性或乳汁样液体。

临床上, 本病多见于中、老年妇女, 平均年龄约 40 岁 (自 21~74 岁)。病程长短不一, 短者仅数天, 长者达 30 余年, 平均约长达 4 年余。据 Haagensen 统计的 104 例中, 病期短于 3 个月者 37 例, 4~6 个月者 18 例, 7~12 个月者 15 例, 2~3 年者 10 例, 4~5 年者 10 例, 6~10 年者 8 例, 10 年以上者 6 例。

最常见的临床症状为乳头溢液, 可为自发溢液或挤压后出现。溢液性质多数 (70%) 可为浆液性或血性溢液。约 2/3 患者可触及肿物, 多位于乳房中部或乳晕附近, 大小在 0.3~4cm, 大多数仅 3 或 4mm 直径。挤压肿块常可导致乳头溢液。少数患者可有局部疼痛, 偶尔还可有牵拉征象 (如皮肤凹陷, 乳头内陷等) 及感染等

大导管内乳头状瘤常伴有导管扩张,但扩张导管多位于近乳晕的中央导管而不一定在肿瘤梗阻部位的远端(外周),考虑是由于上皮的分泌/吸收功能失调所致:大导管内乳头状瘤很少恶变。周围型者常合并腺病、纤维囊性增生和(或)大汗腺化生,约12%可恶变。囊内乳头状瘤为位于囊状扩张导管内的乳头状瘤,过去认为多由于导管阻塞所致,但乳导管造影发现其与邻近导管系统相通,造影剂可进入其内,组织学检查发现其常有大汗腺化生侵犯同一末梢导管小叶单位的数个腺泡,使其扩张,故认为是由分泌/吸收功能失调所致:青年型乳头状瘤病(juvenile papillomatosis)多发生在20岁以前,极少在35岁以后发病,囊性扩张的导管为纤维结缔组织所围绕,临床表现为边界模糊的肿物,很少同时合并乳腺癌,但在有乳腺癌家族史或有细胞严重异型者,可同时或异时发生乳腺癌,应严密随诊观察,对其家族中的女性成员也应进行监测。

#### 【影像学表现】

影像学检查的目的是确定有无导管内病变及其位置和范围。乳腺X线摄影常无阳性发现;高频B超扫描对大导管病变为无创、经济的检查方法,但不能显示细致的各段导管的解剖及病变;MR乳导管成像(MR galactography)是利用水成像的原理观察扩张的导管,其临床应用价值尚待进一步研究。乳腺导管造影仍是乳头溢液患者最准确、最有效的检查方法。任何影像检查方法均难以鉴别良、恶性乳头状瘤。

在X线平片上约近半数的大导管乳头状瘤患者,常因肿瘤本身体积太小,密度较淡,或被致密的腺体阴影遮蔽,使乳腺钼靶平片中难以显影,形成假阴性的结果。在有异常表现的患者中,包括单支导管扩张(26%)、小结节(11%)、或(和)簇状微小钙化、弧状钙化、环状钙化或斑点状钙化(5%)等。

周围型导管内乳头状瘤表现有乳腺结构不对称,成簇的小结节或微小钙化,有时与乳腺癌不易鉴别。

囊内乳头状瘤X线表现为局灶的软组织结节,轮廓光整,边缘清楚,与腺纤维瘤相仿。如患者有乳头溢液,应作乳导管造影,多能有阳性发现。在造影片上,可见乳导管突然中断,断端呈光滑杯口状、分叶状或不规则形(8%);或见导管内有光滑圆形充盈缺损,大小约2~5mm直径(92%);或导管表现为扩张、扭曲(50%)。在断端或缺损区的近侧导管则显示明显扩张(图2-4-26、2-4-27a、b)。




图 2-4-26 大导管乳头状瘤  
造影后,大导管扩张及杯口状梗阻

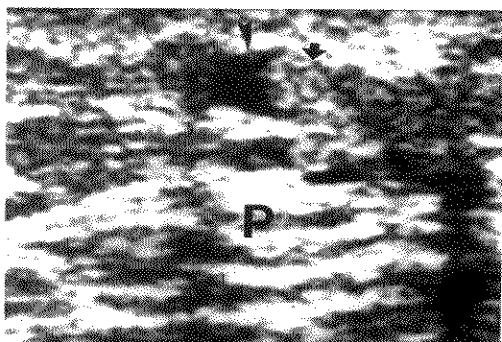


图 2-4-27 导管内乳头状瘤

- a. 乳导管造影 左乳头导管扩张,距乳头导管开口约1cm处可见分叶状充盈缺损(▲),边缘清晰,远端数条导管扩张并有小的充盈缺损(▼)  
b. B超扫描 左乳头导管扩张,宽约8mm(▼),远端见0.5cm之高回声结节(▲),后方为乳腺实质(P)

仅根据导管造影所见往往不能鉴别其为良或恶性。有时导管造影见多个充盈缺损，但病理标本只见一个肿瘤，可能与肿瘤脱落碎屑造成一些非肿瘤实质所致的充盈缺损有关（图 2-4-28）。

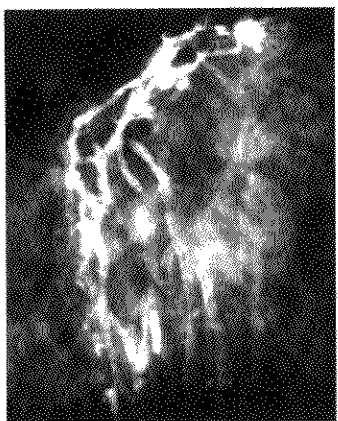


图 2-4-28 导管内乳头状瘤 (多发)  
乳导管造影示右乳导管迂曲扩张，管腔宽窄不一，  
其内有多发小的充盈缺损

若乳头状瘤体积较大，超出 0.5 ~ 1cm 直径时，或乳导管两端被封闭而形成较大囊肿后，在乳

腺平片中即可显示圆或卵圆形之肿物，密度较淡，边缘光滑锐利，部位多在乳晕下大导管的所有位置，个别也可在较边缘部分（图 2-4-29，2-4-30）。

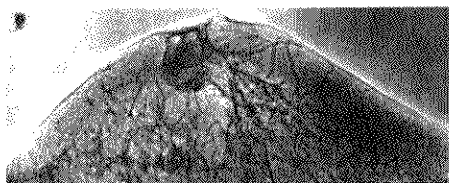


图 2-4-29 大导管乳头状瘤  
乳头下示密度较浅淡的结节，边缘光滑

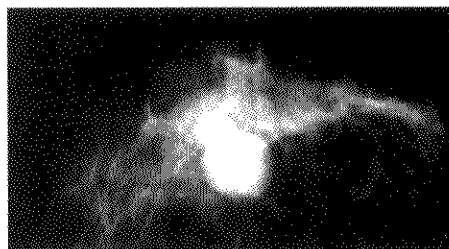
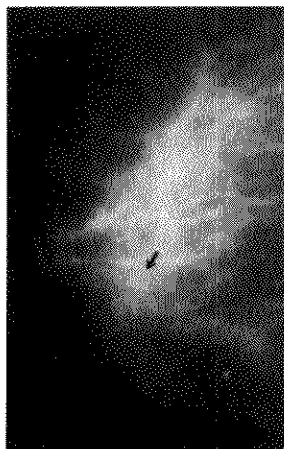
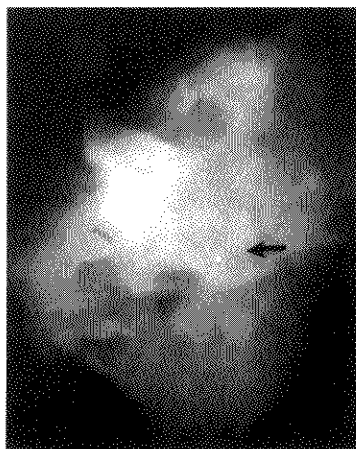

图 2-4-30 乳头状瘤  
分叶状肿物，边缘光滑、锐利



a



b

图 2-4-31 乳头状瘤  
a. 细小钙化 b. 钙化区术后标本放大照片

少数乳头状瘤可发生钙化,此时应注意与乳腺癌的鉴别(图2-4-31a、b,2-4-32)



图2-4-32 乳头状瘤

肿瘤呈不规则致密,浸润,有钙化

少数患者在半片上可仅显示“阳性导管征”,即某一支大导管显示致密、粗糙、增宽及迂曲等表现。此种情形多见于多发微小的乳头状瘤患者。

我们有3例乳头状瘤X线上类似乳腺癌的表现:1例病理为乳头状瘤;1例病理为乳头状瘤合并炎症及反应性肉芽肿;1例病理报告为生长活跃的乳头状瘤(图2-4-33,2-4-34)




图2-4-33 乳头状瘤

不规则结节,伴毛刺,易误诊为乳腺癌

MRI不是乳头溢液的首选检查方法,其表现

不一。平扫扩张导管/囊内积液如为血性或蛋白含量高时 $T_1$ 加权像呈高信号,如仅为浆液成分则呈




图2-4-34 囊性乳头状瘤

乳晕下多发结节,病理为生长活跃的乳头状瘤

低信号。肿瘤在 $T_1$ 加权像呈低信号, $T_2$ 加权像呈高信号,与腺纤维瘤相仿。增强扫描时纤维成分多、硬化性的乳头状瘤无明显强化;细胞成分多、非硬化性的乳头状瘤可有明显强化。用重透加权像可获MR乳导管成像,使扩张积液的导管显影。Rovno等报告23例病理诊断为导管内乳头状瘤的MRI,仅7例有乳头溢液者MRI有阳性表现,16例无乳头溢液者MRI均为假阴性。

#### 【鉴别诊断】

本病应与任何其他良性肿瘤鉴别。发生在大导管部位的良性肿瘤应考虑本症的可能性,特别当肿瘤在3cm直径以下时。若患者有溢液,宜行乳导管造影,常能有特征性表现。

### 第3节 脂肪瘤

#### 【临床概述】

乳腺虽含有丰富的脂肪组织,但乳腺脂肪瘤(lipoma)却不多见。在大体病理上,乳腺脂肪瘤与正常脂肪组织相似,由分化成熟的脂肪细胞组成,但是色泽更黄,周围有纤细的包膜,肿瘤中有纤维组织穿越。患者多为中、老年人,约76.4%在40~59岁,平均年龄约47岁。脂肪瘤生长缓慢,因而病期可甚长,有达10余年者。肿瘤亦很少造成局部症状,故就诊时肿瘤常已超过3~4cm直径,有的已达10cm以上。触诊时可摸到柔软、光滑、可活动的肿块,界限清晰。

#### 【影像学表现】

脂肪瘤在X线上表现为卵圆或分叶状X线透

亮阴影, 周围围以较纤细而致密的包膜, 在透亮影内常可见纤细的纤维分隔。肿瘤大小常在 3~4cm 直径以上。周围乳腺纹理可被推挤移位。无钙化、皮肤增厚或乳头内陷等表现 (图 2-4-35, 2-4-36, 2-4-37)。如肿瘤无包膜, 又无占位效应, 则 X 线片上可无阳性发现。




图 2-4-35 脂肪瘤

0.9×1.2cm 呈椭圆形低密度影, 位于致密腺体之中




图 2-4-36 脂肪瘤

轻度分叶, 高度透亮, 内有细线分隔, 有完整包膜




图 2-4-37 巨大脂肪瘤

生长在高龄脂肪型乳腺内,

肿瘤边界隐约可见

CT 上对脂肪瘤常可作出定性诊断, 它表现为较大的低密度肿物, CT 值在 -70~-100Hu 之间,

周围有纤细的包膜包围, 形态规则, 呈类圆形或分叶状, 肿物内的细小纤维间隔可清楚见到, 或因过于纤细而显示不清 (图 2-4-38)

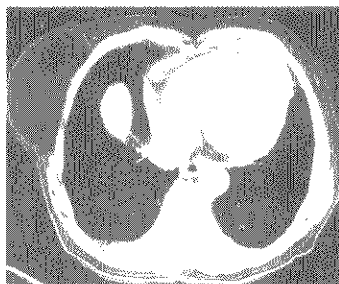

图 2-4-38 脂肪瘤

CT 平扫示右乳腺圆形脂肪性肿物, 包膜纤细而完整, 无皮肤增厚

脂肪瘤在 MRI 上的  $T_1$ 、 $T_2$  加权像因脂肪组织之故均呈现为一致性的高信号表现, 肿瘤周围有时可见低信号的包膜, 肿瘤内无导管、腺体和血管结构。

#### 【鉴别诊断】

本病主要需与透亮型积乳囊肿和导管扩张症鉴别。与前者不同处是积乳囊肿常发生在青年哺乳期妇女, 脂肪瘤多系中、老年妇女; 脂肪瘤的体积常较积乳囊肿大; 脂肪瘤的囊壁菲薄, 不如积乳囊肿厚, 形态可为分叶状, 而积乳囊肿多为圆形, 且囊壁较厚; 脂肪瘤的透亮区内可见纤细的纤维分隔, 而积乳囊肿则无; CT 上脂肪瘤呈脂肪密度, CT 值在 -70Hu 以下, 而积乳囊肿的 CT 值则稍高, 强化后壁有强化, 而脂肪瘤的壁则无强化。

与导管扩张症的鉴别是扩张后的乳导管常呈虫蛇状透亮; 部位常在乳头或乳晕下, 脂肪瘤则可在任何部位; 导管扩张症的大小较脂肪瘤小, 其中并无纤维分隔; 导管扩张症有时可见钙化, 而脂肪瘤则无。

## 第 4 节 乳腺淋巴结增生症

乳腺淋巴结增生症 (lymphoid hyperplasia) 名称较多, 有称为“瘤样淋巴组织增生 (tumor-like lymphoid hyperplasia)”、“良性淋巴瘤 (benign lym-

phoma)”。血管滤泡性淋巴结增生症 (angio-follicles hyperplasia)、淋巴结错构瘤 (lymph node hamartoma) 等。

此病较少见,多数发生在纵隔,特别是后纵隔,少数也可发生在肺、颈部、肌肉内、腹膜后等处。发生在乳腺者极为罕见,我们见到一例,叙述如下:

患者女性,38岁。8岁时即发现左乳区域长约3cm直径肿物,不痛,亦无明显增大,故未予任何治疗。近一年肿物逐渐增大,并出现明显疼痛,才来就诊。曾生育五胎,皆母乳哺乳。检查左乳1点处有一5×6cm肿物,硬,活动,边界不清,与表面皮肤有一约1.5cm直径粘连区。X线片显示4.5×7.5cm肿物,边缘光滑,肿物中心有火花状钙化,表面皮肤无明显受累(图2-4-39)。病理标本示肿物6×7cm,表面光滑。病理诊断:血管滤泡性淋巴结增生。




图2-4-39 血管滤泡性淋巴结增生症  
卵圆形肿物界限不清,肿物  
内火花状钙化

## 第5节 乳腺淋巴管瘤

乳腺淋巴管瘤 (lymphangioma) 极为罕见,1931年 Mossetig 收集文献,仅有13例报告。本病

常为一先天性病变,故发病年龄较轻,有报告发生在6周女婴,多数则在10余岁。临床表现为光滑、局限的囊性肿物,约2~3cm直径,可活动,常被误诊为腺纤维瘤,X线上肿物呈规则的圆或卵圆形,密度甚淡,较正常腺体密度略淡,边缘十分光滑整齐(图2-4-40)。

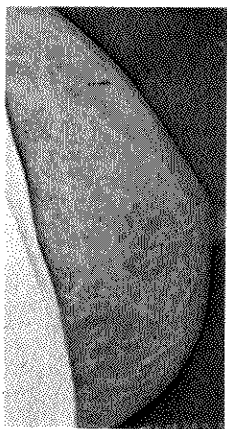


图2-4-40 淋巴管囊肿  
乳腺上方1.2cm圆形结节,密度  
淡,边缘光滑整齐

## 第6节 乳腺错构瘤 (hamartoma)

### 【临床概述】

错构瘤可发生在人体各器官。乳腺错构瘤为正常的乳腺组织异常排列组合而形成的一种少见的瘤样病变,并非真性肿瘤。早在1904年 Albrecht 就对乳腺错构瘤有过描述。之后, Durgo, Egan 称其为腺脂肪瘤 (adenolipoma)。Hogermen 发现该病易发生于哺乳后期,称为特殊型哺乳期乳腺瘤。直到1971年, Arrigoni 才结合自己的10个病例,复习文献,作了系统叙述,并按照 Albrecht 的标准提出了乳腺错构瘤的命名。国内贾振英在1981年报道了3000例乳腺X线检查中只发现4例。

天津肿瘤医院自1985~1995十年间手术证实的2600例乳腺良性肿瘤中,有错构瘤52例,占2%。由于对本病认识不深,注意不够,术前易误诊为积乳囊肿、脂肪瘤、叶状囊肉瘤、囊性增生



等 个别的也被误诊为乳腺癌。

天津肿瘤医院 52 例均为女性，年龄 28~64 岁，平均年龄 42.4 岁；病史半个月~8 年。肿物最小 0.4cm，最大 14cm。多数患者无任何症状，个别患者有轻微刺痛。查体发现肿物质软，或软硬不一，呈圆形、椭圆形，活动，无皮肤粘连受累征象。腋下淋巴结阴性。妊娠期及哺乳期肿物迅速增大为本病特点。

病理上，肿瘤主要由脂肪组织组成，混杂有不同比例的腺体和纤维组织，故又称腺脂肪瘤 (adenolipoma) 或腺纤维脂肪瘤 (adenofibrolipoma)。其与脂肪瘤的区别在于脂肪瘤内无乳腺导管及小叶成分。大体观察见错构瘤呈圆形或椭圆形，有薄而完整的包膜，大小不一，质软。镜下见数量不等的乳腺导管、小叶和成熟的脂肪及纤维组织混杂存在，小叶和导管的上皮可以正常，也可以有增生改变，脂肪成分可占肿瘤的 80%。

【影像学表现】

X 线上，混杂密度为乳腺错构瘤的典型 X 线表现，包括低密度的脂肪组织及高密度的腺体组织，而以低密度的脂肪组织为主，且肿瘤具有明确的边界。肿物多呈圆形、椭圆形、分叶状，边缘光整无毛刺，肿物较大时压迫、推挤周围腺体或“乳腺小梁”移位。皮肤乳头均无受累。肿物较小时其混杂密度的特征性表现不明显，易漏诊。刘素香曾提到：“错构瘤若含有多量纤维组织则大体标本很像腺纤维瘤，若含有多量脂肪组织像脂肪瘤”。X 线上也如此，只有纤维组织与脂肪组织相间才表现出错构瘤的典型征象。此时应与积乳囊肿中间型相鉴别 (图 2-4-41, 2-4-42, 2-4-43a、b)。

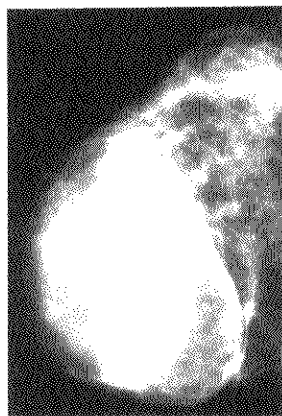



图 2-4-41 错构瘤  
巨大分叶状肿物，内见低密度脂肪组织影及高密度腺体组织影

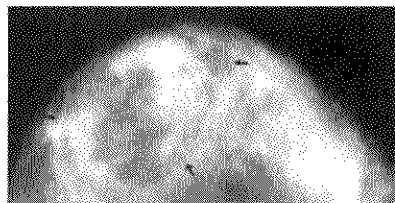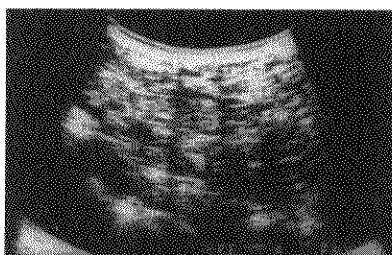


图 2-4-42 错构瘤  
低密度肿物内伴较高密度的腺体影

错构瘤在 CT 上亦具有较特征性的表现，它表现为混杂密度的、形态规整的肿物，兼有低密度的



a



b

图 2-4-43 错构瘤

a. 右乳上下位 右乳 8×11cm 肿物，椭圆形，边缘光滑，有包膜，密度不均，呈脂肪与软组织混合密度，无钙化，周围腺体受压 b. B 超扫描 肿物呈不均质高回声

脂肪，亦有早软组织密度的纤维组织和腺体组织。强化扫描时，软组织密度部位可有轻度强化（图 2-4-44）

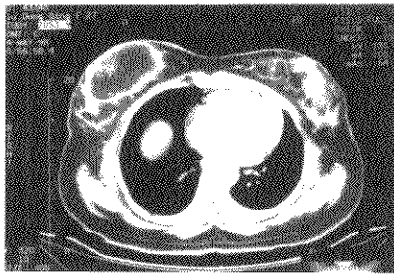

图 2-4-44 错构瘤

CT 平扫示右乳不规则低密度肿物，壁厚，边缘毛糙，囊内呈脂肪密度，内含不规则致密结节

### 第 7 节 乳腺血管性肿瘤

#### 【临床概述】

乳腺血管性肿瘤（angioma）内的良性血管性肿瘤非常少见，实际多为发生于乳房的皮下组织的血管性肿瘤，包括海绵状血管瘤（hemangioma）、血管脂肪瘤（angiolipoma）、血管瘤病（angiomatosis）等。血管瘤合并有血小板减少症者称为 Kasabach-Merritt 综合征，但此类患者的血管瘤多位于四肢，发生于乳腺者极少见，仅有个案报道

于四肢，发生于乳腺者极少见，仅有个案报道

肿瘤常较柔软，生长缓慢，除皮肤颜色可能有改变（暗红或蓝紫色）外，往往直至有血栓形成、疼痛时才被患者注意。肿瘤内尚可有静脉石形成。如果恶变为血管肉瘤时，肿瘤可迅速增大

#### 【影像学表现】

X 线上肿瘤多呈分叶状、椭圆形或圆形，边缘光滑，周围无结缔组织反应性增生所引起的毛刺，偶尔可见钙化的静脉石（图 2-4-45a、b）。




图 2-4-45 乳房血管脂肪瘤

a. 左乳侧斜位片 萎缩型乳腺，在靠近腋部可见蜿蜒如 团蚯蚓状的软组织影（\*），边界清楚，无毛刺，无钙化 b. B 超扫描 距皮肤约 1.5cm 可见蚯蚓状低回声肿物区（\*），其后方为境界不清的中、高回声肿物

B 超扫描可见圆形或分叶状的低回声肿物，有时可见分隔，由于血流缓慢，彩色多普勒超声扫描

常无阳性发现。

CT强化扫描时有特征性表现, 肿物有明显强化, 强化后CT值与血管CT值相同。

MRI的T<sub>2</sub>加权像由于血流缓慢而呈高信号, 增强扫描可见肿瘤早期或缓慢强化, 造影剂逐渐充填到瘤内。增强扫描的表现与肿瘤的血流动力学及有无血栓形成有关。

## 第8节 乳腺其他良性肿瘤

乳腺的其他良性肿瘤 (miscellaneous) 种类很多, 但均比较罕见。

### 一、纤维瘤 (fibroma) 和腺瘤 (adenoma)

本病实为腺纤维瘤的一种变异, 颇为少见。腺纤维

瘤在组织学上主要由增生的纤维组织和腺上皮构成, 当腺上皮完全萎缩时, 瘤体几乎全为纤维组织所占据, 即为纤维瘤。反之, 若腺上皮高度增生而纤维组织极少或无, 即为腺瘤。腺瘤好发生在妊娠或哺乳期的妇女。在X线表现上, 无论纤维瘤或腺瘤均与腺纤维瘤相同, 无法区别。

### 二、表皮样囊肿 (epidermoid cyst)。

亦称皮脂腺囊肿 (sebaceous cyst)、胆固醇瘤 (cholesteatoma) 或粉瘤 (wen)。可发生在乳腺的皮下或深处。本病多数发生在中年以后之妇女。除非发生继发感染或恶性变, 否则多无症状。X线表现与其他良性肿瘤相似。发生在乳腺的表皮样囊肿约5%可发生恶变 (图2-4-46a、b)。

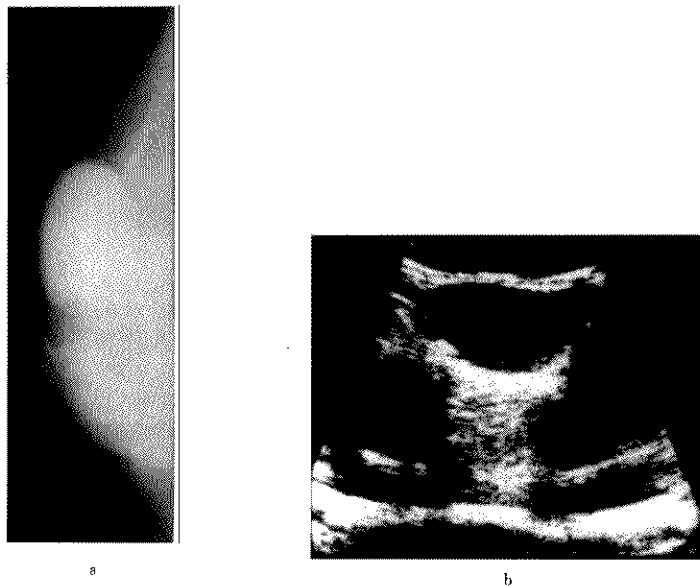


图2-4-46 表皮样囊肿

a. 左乳侧位 乳头上方2.5×3.5cm肿物, 边界光滑锐利, 无钙化, 邻近皮肤略有增厚 b. B超扫描左乳腺内3.6×3cm低回声结节, 内部回声均匀, 可见细小光点, 有侧方声影, 后方回声增强

### 三、钙化上皮瘤 (calcifying epithelioma)

多发生在青年的眼部、额部、颈部、上肢、躯干

等处的真皮或皮下, 发生在乳房者罕见。天津肿瘤医院遇到一例发生在乳房的皮下组织中。此瘤呈分叶状, 生长缓慢, 常有包膜, 故X线上边界清晰、整齐, 肿块内可见颗粒较粗大的钙化影 (图2-4-47)。



图 2-4-47 右乳钙化上皮癌  
分叶状肿物内伴有粗大钙化颗粒

#### 四、其他

如颗粒细胞瘤 (granular cell tumor)、上皮包涵样囊肿 (epithelial inclusion cyst)、颗粒性肌母细胞瘤 (granular cell myoblastoma)、神经纤维瘤 (neurofibroma)、平滑肌瘤 (leiomyoma)、软骨瘤 (chondroma) 及骨样骨瘤 (osteoid osteoma) 等亦可在乳腺内发生。颗粒细胞瘤是起源于神经组织雪旺细胞 (Schwann cell) 的肿瘤。镜下可见嗜伊红染色的颗粒状胞浆及致密的胶原纤维间质, 无包膜, 边缘呈浸润性生长, 局部皮肤可凹陷回缩。X线表现为边缘有毛刺的结节。临床与 X 线所见均难以与乳腺癌鉴别, 只能根据组织学诊断。

平滑肌瘤可起源于乳头、乳晕区的平滑肌组织, 也可起源于乳腺本身的血管平滑肌。有报道服用三苯氧胺的患者可引起平滑肌瘤迅速增大。Son 等报道一例 50 岁的妇女因乳腺癌术后服用三苯氧胺, 3 年后出现乳腺平滑肌瘤。肿瘤呈圆形或椭圆形, 有包膜, 边缘清楚, 质中等硬, 直径 0.5~3cm, 由分化成熟的平滑肌细胞组成, 血供不丰富。X 线及 B 超扫描示圆形边界清楚的软组织结节, 无特异性影像学征象。总之, 这些肿瘤在 X 线上只具有一般良性肿瘤的特征而无各自的特异性表现。因这些肿瘤都比较罕见, 故无论临床或 X 线上常被误诊为腺纤维瘤, 只有依靠病理检查才能

最后确诊。

## 第9节 鉴别诊断

### 一、轮廓光整、软组织密度的结节或肿物

#### (一) 恶性肿瘤

乳腺癌中的髓样癌 (medullary carcinoma)、胶样癌 (colloid carcinoma)、各种类型的肉瘤 (sarcoma) 及癌肉瘤 (carcinosarcoma) 均可表现为轮廓光整、有浅分叶的肿物, 与没有瘤周细晕及钙化的腺纤维瘤或叶状瘤很难鉴别。一般而言, 恶性肿瘤患者的发病年龄较大, 肿物在初诊时多已 >3cm, X 线摄片瘤周无细窄透亮晕环, 边缘清楚但不够锐利。B 超扫描时良性肿瘤的横径大于前后径、长径与换能器平行。肿瘤的边缘光整、内部回声均匀。细胞多而均一者有时可有透声。用换能器加压于局部可见肿物随压力而变化, 活动性好。但也有 25% 有上述征象的肿物为恶性。MRI 特别是动态增强扫描结合乳腺 X 线片所见诊断乳腺浸润癌的敏感性为 85%~95%。(见乳腺癌章)。但其对乳腺良、恶性诊断指征有一定重叠。大多数乳腺癌早期强化, 但约有 10% 的乳腺癌强化不明显, 而细胞丰富的生长期腺纤维瘤也可见早期强化。在强化时间曲线方面恶性肿瘤多为“快进快出”, 腺纤维瘤是“缓进缓出”, 强化曲线呈平台状, 但约有 7% 乳腺癌呈延迟强化, 另 5% 可在注射造影剂后 5 分钟始达强化峰值。在形态方面, 恶性肿瘤可呈向心性强化, 而腺纤维瘤呈“膨胀型”强化, 即肿物在增强扫描的晚期较早期有所增大。乳腺癌多呈周边环形增强, 有毛刺, 而腺纤维瘤有低信号的分隔及分叶。由于诊断指征有重叠, 对于未能确定的乳腺肿物以经皮穿刺针吸活检较 MRI 更为可靠。

#### (二) 乳腺内淋巴结 (intramammary lymph node)

乳腺内淋巴结是位于乳腺实质及间质结缔组织之间的正常淋巴结, 其组织学与其他部位的淋巴结相同, 小的乳腺内淋巴结往往不能在 X 线或 B 超检查中显示, 在 X 线片中见到的乳腺内淋巴结为卵圆形或圆形, <1cm 的结节, 边缘光整, 中央常可见含脂肪透亮的淋巴门, 好发于外上象限。

B超由于淋巴门的存在, 界面较多, 回声增高, 常不能显示。

MRI也可根据小圆形/卵圆形低信号影中的高信号淋巴门而作出诊断。

### (三) 囊性病变

良性囊性病变是女性乳腺中最常见的肿物。在西方工业国家约半数30~40岁的妇女有纤维囊性

腺病, 从而有单/多发大小不一的囊肿, 较大的囊肿约占25%, 我国尚未见大组的统计数字。

良性囊性病变包括单纯囊肿 (simple cyst), 积乳囊肿 (galactocele), 囊肿合并出血或感染及表皮样囊肿 (epidermal cyst) 等。

囊肿的X线表现为边缘清楚的单/多发软组织肿物 (图2-4-46, 2-4-48a、b、c、d, 2-4-49a、b)。

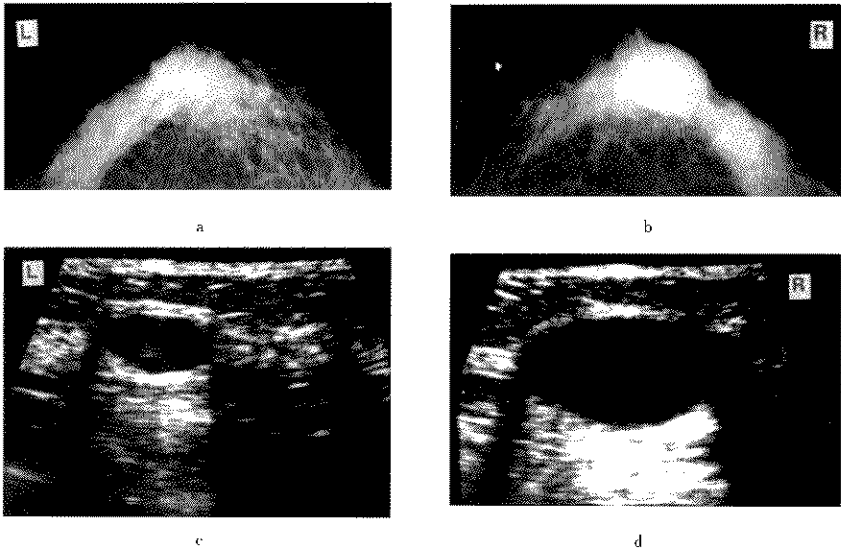


图 2-4-48 双乳腺纤维囊性腺病

- a、b. 两侧乳腺上下位 两侧乳腺呈腺体型, 右乳头后方可见  $2.5 \times 1.5\text{cm}$  软组织结节影, 边缘光整, 左乳头后方亦可见小结节影, 直径约  $0.5\text{cm}$  (↑)
- c、d. 两侧乳腺 B 超扫描 右乳可见  $2.5 \times 1.5\text{cm}$ , 左乳可见  $0.8 \times 0.5\text{cm}$  边缘光整的无回声区, 横径大于前后径, 后方透声增强, 符合囊性病变, 穿刺见清亮囊液

B超对鉴别囊/实性病变最具优越性, 单纯囊肿表现为薄壁无内部回声的结节, 后方透声增强, 囊壁光整, 囊内有出血或囊内容物沉积时其内部可有细小回声光点, 有时也可以无明显后方透声增强。表皮样囊肿是皮肤附属器肿物中最常见的一种。好发于易受外伤、压迫及摩擦的部位, 发生于乳腺者较少见。囊内内容为脱落的角化上皮细胞, 伴有感染时可与皮肤粘连。X线表现为乳房皮下脂肪内椭圆形、圆形或分叶状肿物, 边缘锐利, 密度均匀, 少数可有钙化。与皮肤粘连时局部皮肤增厚, 应注意其发病部位贴近皮肤是其重要的诊断依据。B超扫

描具有囊性特征, 后方回声增强, 囊内容物有角化上皮脱落的碎屑时常可见细小回声光点。B超可以观察到皮肤的表层与深层两条高回声线, 对定位有重要意义 (见图2-4-46)。

## 二、含脂性低密度的结节或肿物

除脂肪瘤或错构瘤外, 积乳囊肿内如脂肪含量高时也可表现为低密度肿物, 边缘清楚, 有包膜, 可单发或多发。单纯囊肿中内容物胆固醇含量高者X线表现也可呈低密度, B超扫描所见与单纯囊肿相仿 (图2-4-50)。

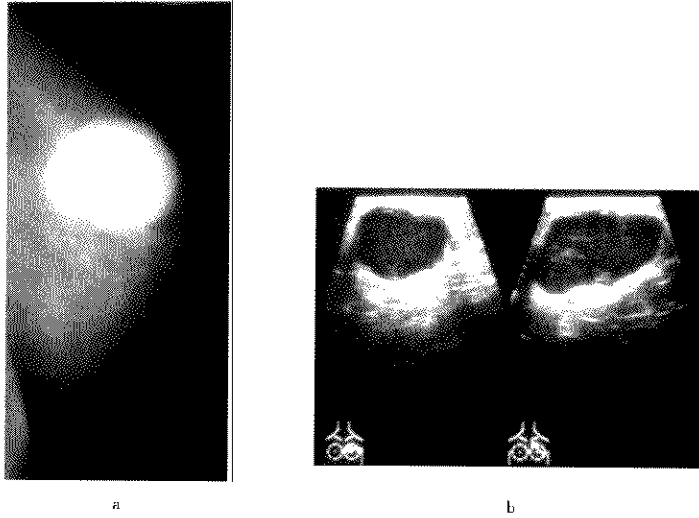


图 2-4-49 左乳囊肿并有囊肿出血

- a. 左乳侧斜位 左乳外上象限可见分叶状软组织影, 边缘清楚, 无毛刺, 无钙化
- b. B超扫描 横切面及斜切面见分叶状边缘清楚的低回声肿物, 有轻度透声性

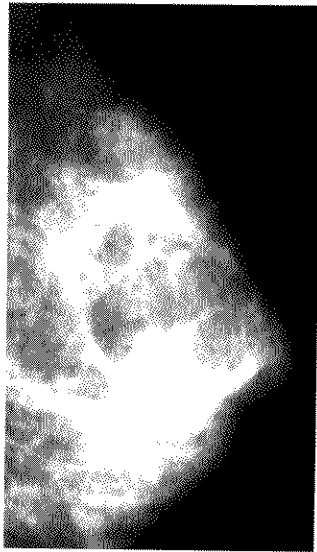

图 2-4-50 左乳囊肿

- (含脂质坏死物) 左乳头后上方可见一低密度肿物, 似有分隔, 边缘清楚, 有包膜

## 第10节 比较影像学

乳腺良性肿瘤的钼靶 X 线检查的检出率稍低,特别是在年轻患者而乳房又较致密时,容易出现假阴性的结果。CT、B 超和 MRI 的检出率则优于钼靶片。特别是 CT、MRI 还可通过强化扫描对大部分疑似恶性的良性肿瘤作出正确的鉴别诊断。计算机伪彩色图像处理对良性肿瘤的检出及定性诊断亦有较大帮助。曹旭晨对 1992 年 1 月至 1998 年 6 月经病理证实的一组材料行回顾性及前瞻性研究显示,钼靶片上 11 例假阳性的腺纤维瘤,经伪彩色图像处理,纠正了 10 例的诊断;47 例假阴性者中的 28 例经伪彩色图像处理后得出正确诊断。

优质的乳腺 X 线摄片仍是最基本的乳腺检查方法,可以检出肿物、周边晕环、钙化、皮肤改变等,提供定位及定性征象。X 线摄片的局限性为①患者乳腺腺体丰富时与病变重叠,不能显示病变的全貌,甚至可为假阴性。②有时不能提供明确的定性征象。

高频 B 超扫描根据观察软组织内边界面对已扣及但 X 线未能检出或已检出而不能定性的病变可提供有价值的诊断信息,且经济、无射线损害,并可导引针吸活检,是 X 线摄片的首选辅助检查方法。B 超诊断囊性病变的准确率可达 95%~100%,如果 B 超已可明确为单纯囊肿者不必再作其他检查。其缺点是①诊断准确性取决于对操作者

的技术水平和耐心。②某些良、恶性病变的诊断指征重叠。

彩色多普勒超声对肿物血流信号可进行定性分析,也可对血流动力学的改变进行定量分析。但影响血流信号的检出率和血流动力学诊断指标的因素较复杂,各家报道的病例选取标准不一,仪器性能及操作技术均可影响诊断的准确性。

MRI 动态增强扫描目前是对疑有乳腺癌患者的最佳辅助检查方法,其阴性预测值高,达 98~99%,即无乳腺内强化病变者可较肯定地排除乳腺癌,但①必须参考乳腺 X 线片所见;②增强扫描必须在月经周期第 6~17 天进行,以避免过多的假阳性诊断,因为在月经周期第 6~17 天之外,由于内分泌的影响,往往可有非特异性弥漫性甚至局灶的生理性强化。

对 X 线摄片及 B 超诊断为良性病变者一般不必作 MR 扫描。对 X 线及 B 超不能定性的肿物应行活检定性。如果病变仅由动态增强 MR 检出,但无早期廓清,无周边强化,患者又非乳腺癌高危人群,则可定期(6~12 月)随诊,不必进行活检。

总之,至今优质的乳腺 X 线摄片仍为最基本的乳腺检查方法,任何影像学检查都必须做到在仪器性能合格及操作技术上的完美 (state-of-the-art),才能得到最佳的检查效果。对影像检查不能定性的肿物,活检是获得正确诊断的最佳方案。

(石木兰 蒋玲霞 鲍润贤)

# 第5章 乳腺癌

## 第1节 乳腺癌的概况

乳腺癌 (breast carcinoma) 的发病率在国内正呈逐渐上升趋势, 特别是在 30~54 岁年龄组中。据天津市按世界人口标准化率统计, 女性乳腺癌的发病率在 1981~1982 年为 19.02/10 万, 1983~1987 年为 21.5/10 万, 1988~1992 年为 24.94/10 万。在许多大城市中, 它已成为女性首位或第二位常见的恶性肿瘤。一般趋势是市区较县城或郊区高, 北方较南方高, 沿海较内陆地区高, 尤以京、津、沪三大城市的乳腺癌死亡率为最高。

乳腺癌若能早期发现、早期诊断和早期治疗, 可取得良好的效果。据天津肿瘤医院手术后病例的统计, 乳腺原位癌的五年生存率为 100%, I 期为 84%~100%, II 期为 76%~87%, III 期为 38%~77%。

乳腺影像学检查在乳腺癌的早期诊断中具有举足轻重的地位。T<sub>0</sub> 期乳腺癌中, 有 54.64% 是由乳腺 X 线检查发现的, 如全面综合应用其他检查方法, 可有更高的阳性率。

### 【临床概述】

#### 1. 病因

乳腺癌的病因尚未明了, 它好发生在生活水平和文化水平较高的妇女中, 并有明显的家族遗传趋势。曾有人认为, 乳腺癌系由病毒引起, 且在乳腺癌的乳汁中找到了一种 RNA 病毒颗粒。但这一观点至今未能被充分证实。乳腺是多种激素的靶器官, 而乳腺癌则是激素依赖性的恶性肿瘤。有证据表明卵巢功能与乳腺癌的发生与发展有密切关系。当卵巢分泌雌激素过多时, 长期慢性刺激敏感的乳腺组织, 可导致乳腺组织的增殖和癌变。有很多材料表明, 乳腺癌患者血清中雌激素含量明显高于健康对照组, 西方白人妇女的雌激素含量亦明显高于亚洲妇女, 故欧美妇女的乳腺癌发病率明显高于亚裔妇女。此外, 近年来对基因工作的研究发现, 至少存在有三种乳腺癌的基因, 即 BCA-1, BCA-2 和

BCA-X。

尽管乳腺癌的病因尚有待进一步的证实, 但天津肿瘤医院通过对高、低发区乳腺癌流行病学的对比分析发现, 下述几点为发生乳腺癌的危险因素: 月经初潮早; 未育或第一胎生育年龄晚; 绝经期晚; 行经年限较长; 以及经济、文化、生活水平较高的妇女。

#### 2. 病理表现

(1) 大体病理表现: 乳腺癌的病理表现比较复杂。从肉眼观察, 它可表现为以下几型:

1) 浸润为主型: 肿瘤质硬, 呈不规则形, 边界不清, 可呈蟹足样伸入至周围乳腺或脂肪组织中。此型多见于非特殊类型癌, 如单纯癌 (carcinoma simplex)、硬癌 (scirrhous carcinoma)、腺癌 (adenocarcinoma) 及浸润性导管癌 (infiltrative ductal carcinoma) 等。

2) 膨胀为主型: 肿瘤质软, 呈结节状, 边界较清楚、规则, 有的可见假包膜。肿瘤内常可见坏死、出血区。此型常见于髓样癌 (medullary carcinoma)。

3) 囊性乳头状型: 肿瘤呈囊性, 腔内含棕黄色或血性液体, 内壁有乳头状或分叶状肿块, 质脆, 易断裂、出血。此型见于乳头状癌 (papillary carcinoma) 和囊腺癌 (cystic adenocarcinoma)。

4) 粉刺样型: 肿瘤质较硬, 病变广泛, 界限不清, 挤压肿物时在扩张管腔中见有上黄色泥样物溢出。此型见于粉刺样导管内癌 (comedo intraductal carcinoma)。

5) 粘液样型: 肿瘤质软, 境界清楚, 切面呈半透明胶冻样, 时有液体小囊, 偶见钙化区。此型见于粘液腺癌 (mucinous adenocarcinoma)。

6) 乳头湿疹样癌: 乳头表面见稍隆起的圆或裂隙状红色肉芽组织, 有时乳头呈鲜红色颗粒状, 质硬, 界清。严重时整个乳头及乳晕区大片糜烂, 甚至乳头消失。此型见于乳头 Paget 病。

7) 多灶型: 同一患乳中见 2 个或 2 个以上独立癌灶, 彼此间有 3cm 以上正常组织间隔, 瘤灶



的肉眼形态可以是上述任何一型或几型,但以粉刺样型和浸润为主型多见。此型多见于导管癌和小叶癌。

(2) 组织学分类:乳腺癌的组织学分类亦比较复杂,目前多采用 WHO 的分类或全国乳腺癌病理分类研究协作组的分类法。

1) 1981 年 WHO 根据 Azzopardi 意见,将乳腺癌在组织学上分为三类:

① 非浸润型癌:包括导管内癌 (intraductal carcinoma), 小叶原位癌 (lobular carcinoma in situ)。

② 浸润型癌:包括浸润型导管癌,有明显导管内癌成分的浸润性导管癌,浸润性小叶癌,粘液癌,髓样癌、乳头状癌、腺管样癌 (tubular carcinoma), 腺样囊性癌 (adenoid cystic carcinoma), 分泌型癌 (secretory carcinoma), 大汗腺样癌 (apocrine carcinoma), 化生癌, 其他等。

③ 乳头 Paget 病。

2) 1983 年全国乳腺癌病理分类研究协作组依据乳腺癌由非浸润到早期浸润最后为浸润性癌这一不同的发展阶段,结合肿瘤生物学特性和预后,在组织学上将乳腺癌分为四类 18 型:

① 非浸润性癌:包括小叶原位癌,导管内癌。

② 早期浸润性癌:包括小叶癌早期浸润 (lobular carcinoma with early infiltration), 导管癌早期浸润 (ductal carcinoma with early infiltration)。

③ 浸润性特殊型癌:包括乳头状癌,髓样癌,小管癌 (高分化腺癌),腺样囊性癌,粘液腺癌,大汗腺样癌,鳞状细胞癌 (squamous cell carcinoma), 乳头 Paget 病。

④ 浸润性非特殊型癌:包括浸润性小叶癌,浸润型导管癌,单纯癌,硬癌,髓样癌,腺癌。

此外,尚有一些罕见的癌,包括富脂质癌 (lipid-rich carcinoma), 分泌性 (幼年性) 癌,粘液表皮样癌 (mucoepidermoid carcinoma), 腺纤维瘤癌变,乳头状瘤癌变以及伴化生的癌。

### 3. 临床表现

乳腺位于体表,虽较其他部位肿瘤易于发现,但因早期症状不明显而易被忽略。

(1) 肿块:是乳腺癌的最主要症状和体征,约 97.6% 是乳腺癌的首发症状,其中约 80% 是病人自己偶然发现的。肿块大多数位于乳房的外上象

限,其次为内上、上方及中央区,仅少数位于乳房下部。肿块呈类圆形或不规则形,质地较硬,髓样癌、小叶癌则较软,粘液癌较韧,囊性癌则有波动感。肿块呈进行性生长,虽少数病例生长可极缓慢。肿块边界多数不清,但髓样癌、粘液癌、高分化腺癌有时境界较清楚。肿块较小时,可有一定的活动度,但是是与周围的软组织一起活动,与良性肿瘤的具有广泛推动性不同。

(2) 疼痛:乳腺癌患者常无痛或仅有轻微疼痛。疼痛性质多为钝痛或隐痛,且局限于病变处。少数患者疼痛为其首发症状。

(3) 乳头溢液:发生乳头溢液的原因很多,如炎症、增生病、乳管扩张症、脑垂体肿瘤以及乳腺良、恶性肿瘤皆可发生乳头溢液。乳腺癌的溢液多为单侧乳房,单个乳管口,自发性,呈血性、浆液性、浆液血性、乳汁样或水样溢液。约 5% 患者,乳头溢液可为乳腺癌的惟一临床表现。

(4) 乳头异常:乳头糜烂、结痂等湿疹样改变是湿疹样癌 (Paget 病) 的典型表现。当癌瘤位于乳头后方时,可有乳头刺痒或异样感。当大乳管受累,可牵拉乳头,造成乳头指向改变、向左右两侧扭曲、上翘或回缩,最后导致乳头固定。

(5) 皮肤改变:当癌瘤累及悬吊韧带 (suspensory ligament),使其缩短牵拉皮肤,造成反肤局限凹陷,形似酒窝,称为“酒窝征”(dimpled sign)。当皮肤受侵而水肿、增厚时,形成桔皮样改变,进而导致皮肤破溃。

(6) 乳头轮廓异常:当肿块发生在乳腺下方或接近下缘时,由于癌瘤的浸润,可使乳房自然下垂的弧度发生变化,出现局部轻度外凸或凹陷。

(7) 炎性表现:少数炎性乳腺癌临床表现为广泛红、肿、热、痛,肿块不明显,酷似妊娠哺乳期的急性乳腺炎。

(8) 转移症状和体征:乳腺癌易发生淋巴转移,多数位于腋下,并进而压迫腋静脉,导致患侧上肢水肿。其次是转移至锁骨上、内乳区淋巴结。乳腺癌远处转移可至肺、胸膜、骨骼、肝、脑、肾等处,并产生相应的临床症状和体征。当癌细胞迁移到皮肤时,可出现多个皮肤或皮下结节,即所谓“卫星结节”(satellite nodules),

## 第2节 乳腺癌的影像学表现

### 一、钼靶X线所见

乳腺癌在钼靶X线片所见可分为主要征象(primary signs)和次要征象(secondary signs)两大类。前者包括小于临床的肿块(mass)、局限致密浸润(local dense infiltration)、毛刺(spicular)和恶性钙化(malignant calcification);后者包括皮肤增厚(skin thickening)和局限凹陷(“酒窝征”)(skin retraction, “dimpling sign”),乳头内陷(nipple retraction)和漏斗征(tunnel sign),血运增加(vascularity),阳性导管征(ductal sign),瘤周“水肿环”,以及彗星尾征(sign of comet tail)等。根据“乳腺癌诊治规范”中建议,凡具有两个或两个以上主要征象,或1个主要征象加1.2个以上次要征象,乳腺癌的诊断即可成立。惟一的例外是钙化,当X线片上表现为典型的恶性钙化,虽无其他恶性征象相伴,亦可诊断为乳腺癌。

1. 小于临床测量的肿块 肿块是乳腺癌的最常见、最基本的X线征象。约70%的乳腺癌患者在X线片上能清晰显示肿块影,但其显示率随乳腺的本底情况及病理类型而异。脂肪型乳房的显示率高,在年轻而又致密的乳房中,因腺体组织掩盖,显示率较低。小叶癌、炎性乳癌、管内癌等,亦常见不到肿块。

在乳腺癌中,X线片上测得的肿块大小绝大多数(94.2%)小于临床测量。这是因为乳腺X线片上虽有一定的扩大率,但在临床测量时,常将瘤性肿块周围的炎性浸润、癌瘤扩展浸润及(或)纤维组织增生,以及皮肤组织等都包含在肿块大小内,无法将这些因素去除,故测得的大小要大于X线片上测得的大小,X线片上的大小更接近于人体标本上瘤块的实际大小。X线—临床测量差异的程度随肿块边缘特征而异。肿块边缘有明显毛刺或浸润者,差异较大,最大可相差4cm之多。一般在1~2cm之间。肿块边缘光滑锐利者相差较少,可仅0.5cm左右,个别(5.8%)可两者相等,或甚至X线片上大于临床。由于此点在鉴别诊断中非常重要,应要求临床医师用卡尺精确测量,不可作

粗略估计,必要时放射科医师应亲自动手测量。

癌瘤块影的密度在多数情况下比较致密,比同等大小的良性肿块密度高。这是因为癌瘤细胞排列较紧密,矿物质含量较高,癌周常有不等量纤维组织增生,以及瘤内可能有出血、含铁血黄素沉着等因素所致,贾振英用密度计测量的结果显示,癌瘤块影中央部较边缘部分更为致密。少数癌瘤可因坏死、液化等原因,出现透亮的空洞样阴影,如乳头状癌、囊腺癌、髓样癌等。从肉眼观察,块影密度的高低不仅与肿块本身密度有关,而且还取决于肿块与周围背景的密度反差。同样密度肿块,若发生于丰富脂肪组织背景上,则显得非常致密;反之,若在致密型乳腺背景上,则显得较淡,仅略高于腺体密度或甚至完全被致密的腺体影所遮盖。

乳腺癌肿块的形状多呈类圆形、分叶状或不规则形。少数病例形态较奇特,可为葫芦状、花瓣状或肾形等。

在癌性肿块的边缘,多数(80%以上)可见轻微或明显的毛刺或浸润,或两者兼有。毛刺征象是由于癌周固有纤维组织增生及肿瘤向四周侵犯、扩展所致。个别病例,特别是早期病例,毛刺可能十分细小,必须用放大镜仔细观察或用放大摄影才能辨认出。硬癌患者因有明显的纤维增生反应,可能有较明显且粗长的毛刺。浸润影则代表癌周的炎症性反应或癌瘤直接向外浸润扩展的结果。它常出现于块影的某一区域,多数有沿导管向乳头方向浸润的趋势,有时它呈伪足状向外浸润突出(图2-5-1~2-5-12)。

2. 局限致密浸润 当乳腺某一区域的密度异常增高,或两侧乳腺比较发现不对称的较致密区,即为局限致密浸润。此征象在多数情况下(约2/3)为良性病变,如增生、慢性炎症等,约1/3系癌瘤所致,特别是小叶癌。乳腺癌患者如出现下列情况之一时,在X线片上可能见不到肿块,而仅表现为一局限致密浸润影:①癌细胞沿乳导管浸润扩展而不形成明显团块时;②癌周炎性反应较显著,且已累及瘤块大部或全周,遮盖了肿块阴影;③癌周无增生的纤维组织包绕,使瘤块缺乏明确的境界;④肿块密度较淡,接近正常腺体密度,且周围有较丰富的腺体,使瘤块淹没于周围的腺体阴影中,两者间缺乏明确的分界。

根据天津肿瘤医院材料,约26%乳腺癌表现




图 2-5-1 早期乳腺癌  
局限性结构扭曲, 小结节, 边缘少许毛刺




图 2-5-2 早期乳腺癌  
乳下 0.7cm 结节, 伴毛刺, 乳头回缩




图 2-5-3 小乳腺癌  
肿瘤直径 1cm, 伴毛刺



图 2-5-4 乳腺癌  
结节伴毛刺, 皮肤受累

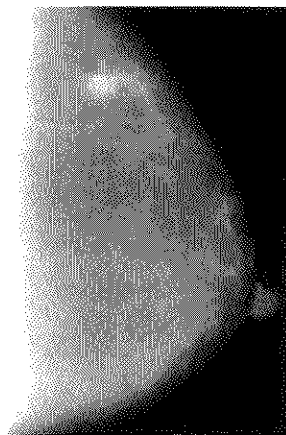


图 2-5-5 小乳腺癌  
肿瘤直径 0.9cm, 边缘尚光滑, 类似良性结节

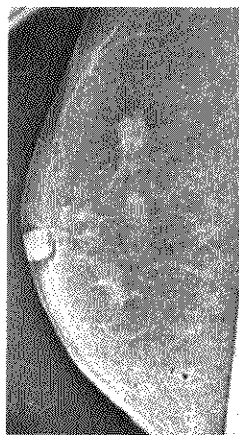


图 2-5-6 小乳腺癌  
小结节, 边缘有毛刺

为一局限致密浸润。癌性浸润绝大多数较正常腺体致密, 特别是在它的中央部位, 向外侧逐渐变淡,

淹没于正常腺体阴影中, 故与正常组织间的界限常不易确定。浸润形态可为片状、不规则形或类圆

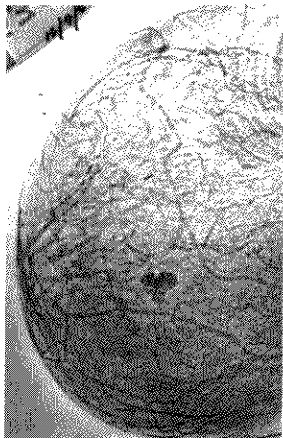


图 2-5-7 乳腺癌  
肿块呈梅花瓣样

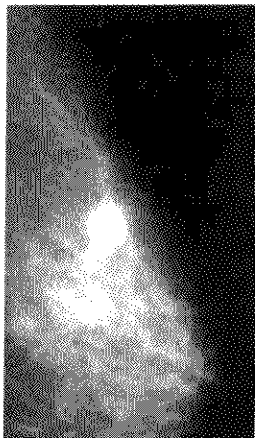


图 2-5-8 乳腺癌  
边缘毛刺,长短不一

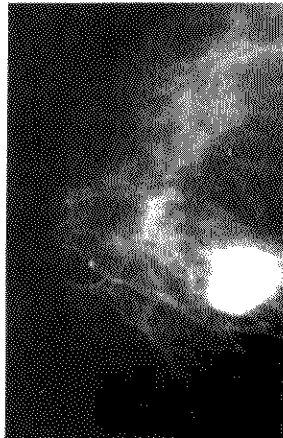


图 2-5-9 乳腺癌 结节型  
分叶状肿块,后缘伴浸润




图 2-5-10 乳腺癌 结节型  
边缘见放射状毛刺,血运丰富

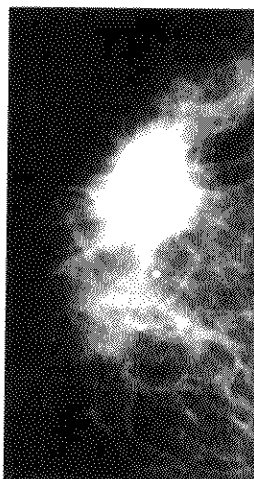


图 2-5-11 乳腺癌 结节型  
肿块边缘见明显放射状毛刺

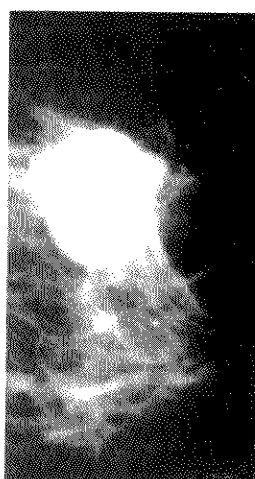


图 2-5-12 乳腺癌 结节型  
分叶状肿物,周围浸润沿导管向乳头方向蔓延

形。约 30% 浸润有沿乳导管向乳头方向扩展之势。部分病变 (约 41%) 在浸润的边缘有毛刺或伪足状突起。约 1/3 在浸润区域见泥沙样或小弧形钙化。偶尔,浸润影的中央较为透亮,系肿瘤坏死液化后所致 (图 2-5-13~2-5-20)。

3. 钙化 钙化在乳腺癌的诊断中占据特别重要的地位。作为乳腺癌的一个主要 X 线征象,它不仅可帮助对乳腺癌的确诊,而且约有 4%~10% 的病例,钙化是诊断乳腺癌的惟一阳性依据。在所谓临床“隐性”的乳腺癌中,至少有 50%~60%




图 2-5-13 乳腺癌 浸润型  
箭头示局限性致密浸润

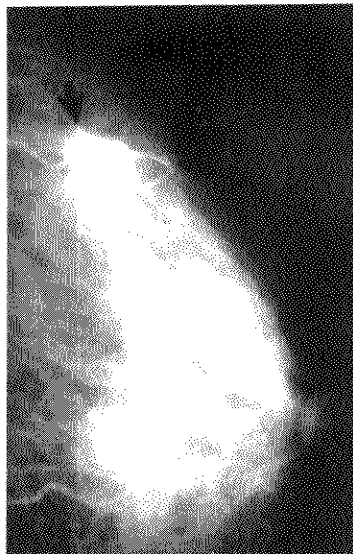

图 2-5-14 乳腺癌 浸润型  
大箭头示致密浸润的病灶小箭头  
示小动脉壁钙化

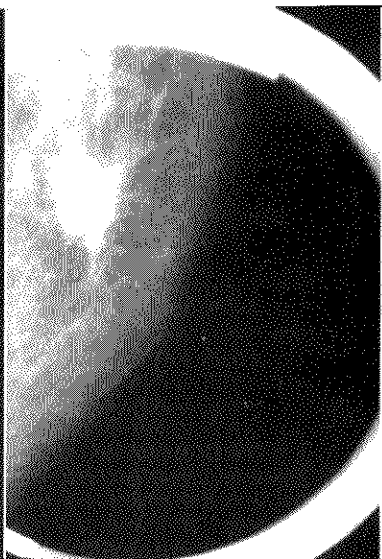


图 2-5-15 乳腺癌 浸润型

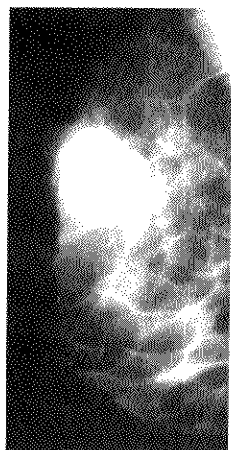

图 2-5-16 乳腺癌 浸润型  
浸润的边缘逐渐变淡，与腺体融为一体



图 2-5-17 乳腺癌 浸润型  
脂肪型乳腺内浸润病灶轮廓清晰

是单独凭借钙化而作出诊断的，且其中约 30% 左右是原位癌，70% 左右是管内癌，早期浸润癌或浸

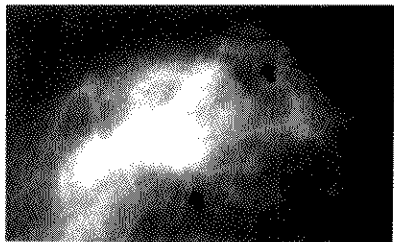


图 2-5-18 乳腺癌 浸润型  
上方箭头示乳晕皮肤增厚，乳头回缩，下方箭头示恶性浸润病灶




图 2-5-19 乳腺癌  
广泛浸润，悬吊韧带增厚



图 2-5-20 乳腺癌  
上方见粗大迂曲的引流静脉  
下方示恶性灶

润性癌。

乳腺癌的钙化颗粒多数是磷酸钙，少数为草酸钙，后者在标准苏木伊红染色中不染色而在偏光显微镜中才能见到。在组织学上，钙化并不一定都发生在恶性组织区域。据天津肿瘤医院 100 余例病理对照显示，钙化多数是位于导管管腔中癌细胞的变性坏死区，在 X 线上多表现为成堆的泥沙或针尖状钙化，少数为坏死癌细胞本身的钙化。钙化亦可发生在浸润性癌灶边缘的坏死细胞残屑内。在实性癌中，钙化可位于癌巢内，呈边缘不规整的钙化斑。在腺癌中，钙化可位于腺腔内，或在粘液腺癌的粘液基质内。有些钙化则可位于癌旁正常乳腺末

梢乳管腔内或间质内。

据文献报道，约 30% ~ 50% 乳腺癌病人中可见到有钙化。其中以管内癌、粉刺样管内癌、导管癌、硬癌及粘液腺癌等较易发生，但国人的钙化发生率一般要低于欧美国家。为提高钙化的检出率，可采用的措施包括：①适当而充分的压迫。Lorad IV 型的改进型压迫器不仅使乳腺基底得到充分压迫，而且自动倾斜的压迫板可使乳腺前部亦获得充分压迫，有利于提高图像质量及钙化的显示；②Dershaw 推荐，使用 Lorad 乳腺机专利的蜂窝状滤线栅及钨和铈两种滤线装置可明显提高照片的对比度和清晰度，特别是对致密型的乳腺，因而有利于钙化的显示；③在保证照片质量的前提下，尽量使用较低电压（26~27 千伏）；④采用细颗粒高对比度的乳腺专用 X 线胶片；⑤合理的冲洗技术，若用自动冲洗技术，乳腺片的冲洗应有专用的自动洗片机，显影时间要长，不少于 120 秒；⑥应用乳腺片专用读片灯，它的亮度要高，片子周围无光线干扰，用放大镜仔细搜索；⑦近年新开拓的数字乳腺摄影（digital mammography），特别再经计算机处理（computer aided diagnosis），不仅有利于病灶的发现，亦有助于钙化的显示；⑧微焦点局部加压点片和放大摄影对钙化的确认亦有裨益。

一旦发现钙化，应进一步鉴定是良性钙化还是恶性钙化。美国放射学院乳腺影像报告和资料系统（Breast Imaging Reporting and Data System, BI-RADS）将乳腺钙化分为典型良性，中间性和高度可疑恶性三类。高度可疑恶性是指多形性或异质性钙化颗粒，通常小于 0.5mm，以及纤细及（或）分支状钙化，外形不规则，宽度小于 0.5mm。法

因 de Lafontan 通过 400 例孤立丛状微小钙化手术证实病例的分析认为,小线虫状、线样/分支形及不规则大小的微小钙化是恶性钙化的最可靠指征,正确诊断率达 90%。另外,若微小钙化总数超过 30 枚和每平方米厘米微小钙化数超过 20 枚亦表明有癌的可能。

根据我们多年临床经验体会,国人乳腺钙化情况与欧美有所不同,良性病变的钙化发生率很低,仅 12.7%。我们诊断恶性钙化的依据为:①孤立丛状微小钙化(isolated clustered microcalcification),直径 0.5mm 以下,在一平方厘米内超过

5 枚(若仅 3~5 枚,则列为可疑);②成群无法计数(30 枚以上)的微小钙化(uncountable microcalcification)或大小不等的钙化,但以微小钙化为主且密集分布于某一区域;③小线虫状(vermicular)、泥沙或针尖状(sand or needle point)、线样/分支状(linear/branched)钙化;④病变区内及其附近同时发现钙化,或仅在病变区边缘发现钙化;⑤沿乳导管方向密集分布的钙化等。仅少数粘液腺癌可表现为以粗大钙化为主而酷似良性钙化(图 2-5-21, 2-5-22, 2-5-23, 2-5-24, 2-5-25a、b, 2-5-26a、b, 2-5-27a、b, 2-5-28)。

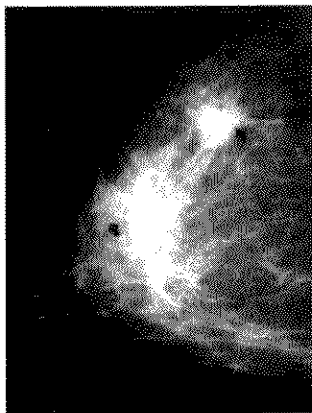

图 2-5-21 乳腺癌 钙化型  
沿乳导管方向密集分布的细小钙化

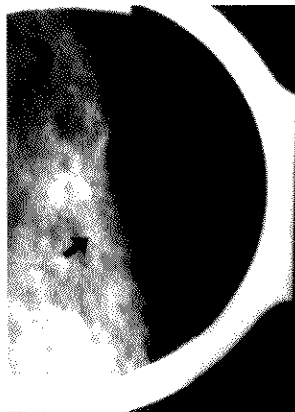

图 2-5-22 早期乳腺癌  
局部加压后见一簇钙化

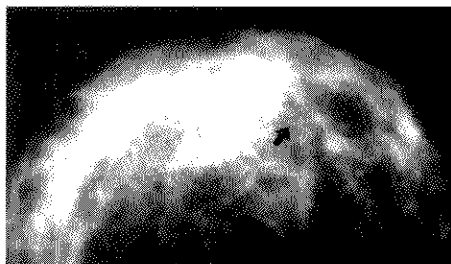


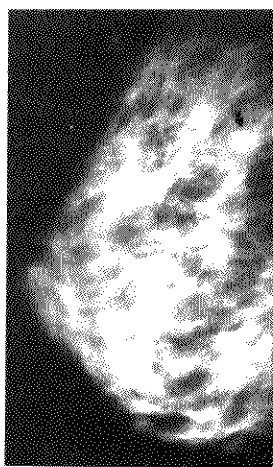
图 2-5-23 浸润型导管癌 钙化型  
箭头所示处隐约可见一簇细砂粒状钙化

4. 毛刺 毛刺征亦为乳腺癌的一个重要 X 线征象,通常见于肿块或浸润区的边缘。乳腺癌约 40% 可见此征,癌性肿块约 60% 以上合并有毛刺。

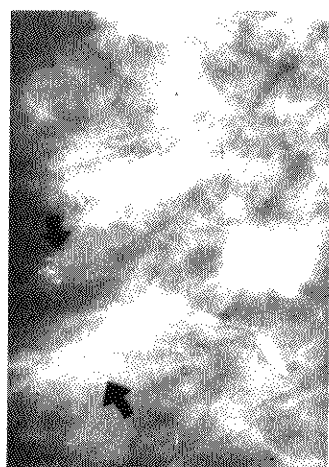偶尔,癌瘤本身影像不明显,X 线片上仅表现为光芒状向四周辐射的细长或粗长毛刺影像。形成毛刺征的原因可能是由于癌周的间质反应,癌瘤直接向



图 2-5-24 浸润型导管癌 钙化型  
致密腺体之中隐约可见一簇细沙粒状钙化，位于乳头后

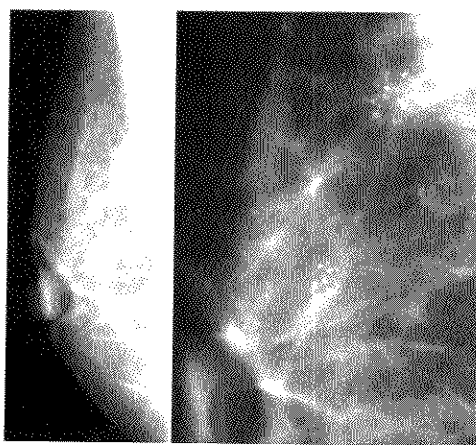


a. 箭头所示钙化区



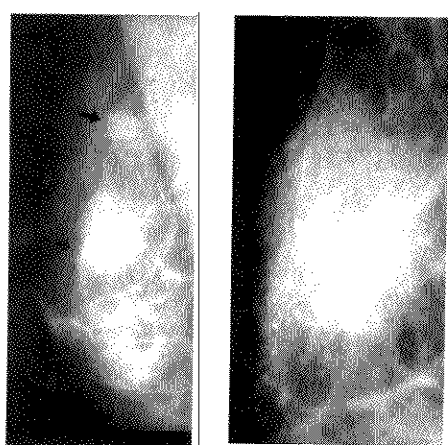
b. 放大 1.5 倍后见多处成堆钙化灶

图 2-5-25 多灶性浸润型导管癌 钙化型



a. 可见两堆细小钙化 1. 放大 1.5 倍后钙化显示明确

图 2-5-26 早期乳腺癌 S 多灶型



a. 上方箭头示结节型癌灶下方箭头示大量细沙粒钙化型癌灶 b. 钙化区放大 1.5 倍后

图 2-5-27 多灶性癌

外浸润扩展，癌细胞沿乳腺导管扩展，或是癌周小梁结构向肿瘤方向牵拉等因素所致。硬癌因有明显的纤维增生反应，故 X 线上常有显著的毛刺，毛

刺的长度可数倍于肿物的直径，或甚至毛刺征掩盖了瘤块本身的影像。

X 线上，毛刺的形态呈多种多样的，它可表现



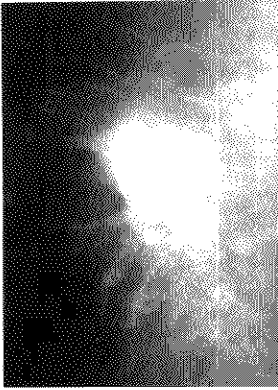

图 2-5-28 乳腺癌  
片示大量泥沙样钙化

为较短小的尖角状突起，或呈粗长触须状、细长状、伪足状、火焰状、不规则形等等。有的病例毛刺较细小，必须用放大镜或放大摄影观察才能识别出（图 2-5-29，2-5-30）。

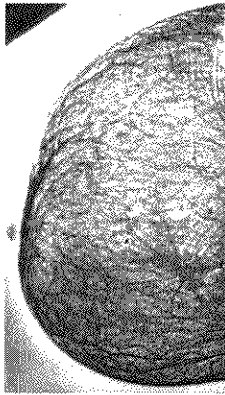


图 2-5-29 乳腺癌 毛刺型

5. 皮肤增厚和局限凹陷（酒窝征） 乳腺癌中的皮肤增厚可能是由于肿瘤越过浅筋膜浅层及皮下脂肪层而直接侵犯皮肤，或由于患乳血运增加、静脉郁血及淋巴回流障碍等原因所造成。

位于乳腺较浅表的肿瘤易有病变附近的皮肤局限增厚，且多系肿瘤直接侵犯所致。深位的肿瘤较




图 2-5-30 乳腺癌 毛刺型  
X线见明显粗长毛刺，中间隐约有肿物影

少有皮肤改变，若有，多系患乳血运增加、静脉郁血及淋巴回流障碍等所致。此时，增厚的范围多较广泛，且不论肿瘤位置如何，增厚区多起始于乳房的下半部。

由于正常妇女乳房皮肤的厚度因人而异，判断有无皮肤增厚，一是以乳房下方皱褶或乳晕为基准，凡厚度超过此两处者即认为有增厚；二是与邻近皮肤作比较。因 X 线片上能对皮肤厚度作比较精确的测量，故 X 线医生能比临床更早、更准确地识别出此征，但先决条件是增厚的皮肤必须处于 X 线的切线位。有些早期轻微的皮肤局限增厚，可能因未处于切线位照射而被遗漏。

在癌瘤中，皮肤增厚的程度与范围因病变类型和病期而异。早期病变可轻微而局限，以后可发展至累及全乳，并可厚达 1cm 以上。呈局限致密浸润表现的癌瘤易合并有皮肤增厚，且增厚的范围较为广泛。肿块型表现而有粗长毛刺者亦较易出现皮肤局限增厚，有时可见毛刺直抵增厚区，并有较高的比例合并皮肤局限凹陷（酒窝征）。肿块边缘光滑者和以钙化为主要表现者，较少合并有皮肤增厚。炎性乳癌常有弥漫而显著的皮肤增厚。

在出现皮肤增厚的同时，还合并可见到有邻近的皮下脂肪层显示致密、混浊，并出现粗糙网状交叉的索条阴影，悬吊韧带呈现增宽、增密，浅筋膜浅层也显示局限增厚、致密。

皮肤局限凹陷（酒窝征）常与皮肤增厚并存，乃系纤维收缩牵拉皮肤所致，常可见到有一纤细的纤维索条影连接酒窝的中心与癌瘤肿块。此征亦必须在处于切线位照射时才被显示。

(CT在判断皮肤局限增厚及酒窝征的敏感性及准确性上要优于钼靶X线片(图2-5-31, 2-5-32、

2-5-33, 2-5-34)。

6. 乳头内陷和漏斗征 在乳腺癌患者中, 约




图 2-5-31 乳腺癌  
皮肤受累呈“线样”致密, 增厚

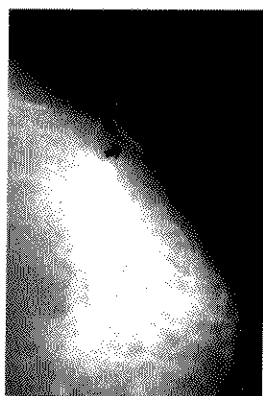


图 2-5-32 乳腺癌  
皮肤局限性粘连增厚

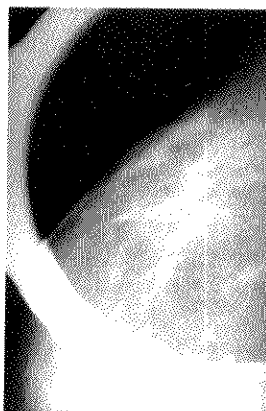


图 2-5-33 乳腺癌  
皮肤增厚, 脂肪层混浊

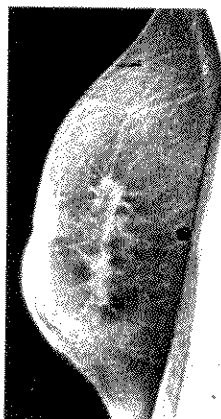

图 2-5-34 乳腺癌  
多灶性, 毛刺较长, 广泛皮肤增厚

12%在X线片上可显示有乳头内陷, 且多见于中、晚期的乳腺癌中。判断乳头是否有内陷, 必须是标准的正侧位片, 即乳头应处于切线投照位。此外, 应观察对侧乳房及追问病史, 以除外有先天性乳头内陷的可能。单纯乳头内陷而不合并有其他异常时, 则此所见常为非特异性, 无重大的临床意义。

癌瘤所造成的乳头内陷常与反肤增厚, 特别是乳晕区的皮肤增厚或“漏斗征”同时并存。且在大多数患者中可见索条状或带状致密影连接内陷的乳头与癌灶。“漏斗征”在X线片上呈现为一较致密的三角形阴影, 位于乳头下方, 三角形的底在乳头下, 尖则指向深部, 形似漏斗状, 故称为“漏斗征”, 它与正常大乳导管的阴影正相反, 它的尖部

在乳头下，底伸向乳腺深部，且密度比“漏斗征”稍淡。“漏斗征”在病理上多数系乳房下非特异性纤维组织增生反应所致，仅少数为癌瘤侵犯乳晕下区而造成（图 2-5-35、2-5-36）。




图 2-5-35 乳腺癌  
箭头示钙化区，乳头回缩，“漏斗征”




图 2-5-36 乳腺癌  
不规则肿块，乳头回缩

上可表现有三种形式：即患乳血管直径（通常为静脉）较健侧明显增粗；病灶周围出现多数细小血管丛；以及病变区出现粗大的肿物引流静脉。

血运增加这一征象多数出现在中、晚期的乳腺癌中，多数早期病例缺乏这一征象。若不合并其他异常，则此征象亦常无重大临床意义，通常系哺乳期时惯用该侧乳房哺乳所致，或系乳房加压拍摄时两侧压力不均所造成。

Dodd 曾根据两侧乳房最粗血管（一般为静脉）直径的比率（静脉直径比率，Venous Diameter Ratio, VDR），来鉴别良、恶性病变。凡 VDR 在 1:1.4 以上者，即认为系恶性病变。根据 VDR 鉴别良、恶性的正确率可达 75%。无疑，对早期病例则并不适用。

乳腺癌患者有无血运增加，对预后有一定参考价值。有明显血运增加者，代表癌细胞分化差，血运丰富，转移机会大。有人统计，有、无血运增加的五年生存率各为 11% 及 67%（图 2-5-37、2-5-38）。




图 2-5-37 乳腺癌  
血运丰富，血管扩张迂曲

8. “导管征” 在钼靶 X 线片上表现为乳头下一或数支乳导管阴影增密、增粗、边缘粗糙，并指向癌灶方向。虽然此征并非为特异性，有时在良性病变中亦可见到，但如结合其他所见，亦可作为诊断乳腺癌的次要征象之一。乳腺癌患者约 22% 有“导管征”。

7. 血运增加 乳腺癌的血运增加在 X 线片




图 2-5-38 乳腺癌  
血运丰富, 病变内侧见迂曲扩张的血管

形成阳性“导管征”的机制可能是癌细胞沿乳导管向乳头方向扩展、蔓延, 造成乳导管内因充满癌细胞而变得致密、增粗及粗糙; 或为癌瘤附近乳导管被牵拉集中; 或癌附近乳导管非特异性上皮增殖, 管腔内充满脱落上皮细胞残屑, 导致致密(图 2-5-39)。

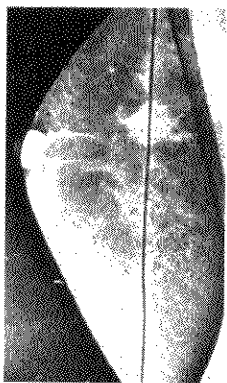

图 2-5-39 乳腺癌  
不规则结节, 导管征阳性

9. 癌灶周围改变 除癌灶肿块本身可压迫邻近乳腺小梁结构使之局限移位外, 因癌细胞的直接向四周浸润、扩展, 癌周的不规则纤维增生反应, 以及癌周的炎症反应和水肿等因素, 可造成病灶周围的小梁增密、增粗及不规则, 或呈模糊浸润, 或出现不规则透亮的“水肿环”。上述改变可局限于病灶的某一周边, 或累及全周(图 2-5-40, 2-5-41)。

10. “彗星尾征” 此征系乳腺实质被癌瘤侵犯及(或)牵拉后所造成, 通常位于癌灶的后或上

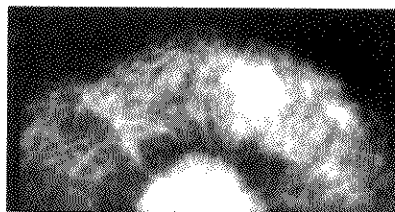


图 2-5-40 乳腺癌  
分叶状肿块, 水肿环宽窄不一

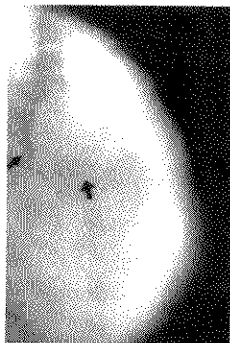


图 2-5-41 乳腺癌  
分叶状肿块, 内侧可见增宽的水肿环

方, 形成一向外逐渐变细的狭长三角形致密阴影。此征比较少见(图 2-5-42)。

11. 乳腺结构紊乱 在侵犯性癌中, 由于宿主组织对恶性肿瘤的反应性纤维组织增生, 使脂肪和正常乳腺实质之间的界面发生扭曲、紊乱。在脂肪型乳房中, 此种增生反应造成 X 线片上典型的毛刺征, 加上癌灶本身, 不致引起诊断困难。但在致密型乳房中, 瘤块可被掩盖, 局限性结构扭曲、紊乱则成为恶性的惟一指征。在鉴别时应

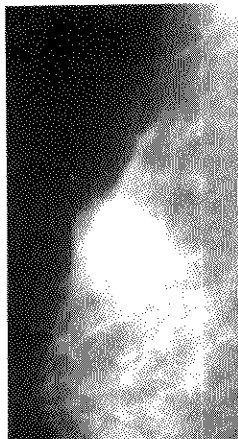


图 2-5-42 乳腺癌  
“星基地”征

注意，局部纤维化、慢性炎症、瘢痕或近期曾行穿刺活检者，均可有相同改变，易与恶性肿瘤相混（图 2-5-43）。




图 2-5-43 乳腺癌  
局限性结构紊乱

12. 乳后间隙的侵犯 深位的乳腺癌可早期即侵犯浅筋膜深层，导致乳后与胸大肌之间的透亮间

隙的局限闭塞或甚至整个消失。在钼靶 X 线摄影中，通常在正常情况下亦难以显示乳后间隙，所以此征仅在干板摄影中才能判断。CT 检查对确定有无乳后间隙及胸大肌的侵犯最为可靠（图 2-5-44、2-5-45）。

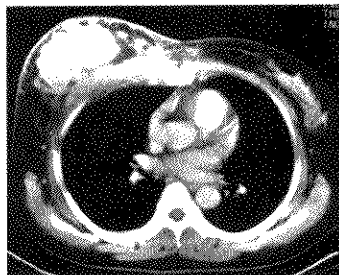


图 2-5-44 乳腺癌  
CT 增强显示右乳房块及增厚的胸大肌均有强化，CT 值 35Hu

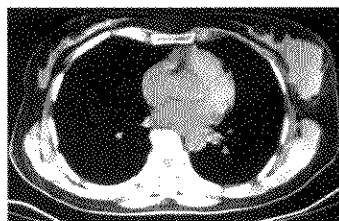

图 2-5-45 乳腺癌  
CT 平扫示左乳房物，累及胸大肌

13. 腋及乳腺内淋巴结的侵犯 Egan 认为，当钼靶 X 线片上发现有一或数个腋淋巴结阴影，即可诊断为腋淋巴结转移，但国人常有非肿瘤性，特别是结核性的腋淋巴结增大，诊断时应慎重。

在巨切标本的 X 线检查中，约 25% 可见到有乳内淋巴结阴影，但在临床上很少能见到乳内淋巴结。当癌瘤有乳内淋巴结转移时，有时可见在癌灶的外、上方有 1~1.5cm 直径的结节阴影，一般边缘光滑，致密或近似囊性密度。

## 二、计算机假彩色 图像处理所见

钼靶 X 线片经伪彩色图像处理，从病灶灰

度、核心面积、色彩层次及边缘特征四方面来鉴别病变的良恶性。

病灶灰度是指病灶区的最高灰度，以核心灰度级表示。计算机可将屏幕灰度分为0~256个灰度等级，核心灰度系指病变最高灰度区的计算机等级。当灰度级达184以上时考虑为恶性，112~68为良性。

核心面积是指伪彩色覆盖后病变中心最高灰度区的面积，小于 $0.1\text{cm}^2$ 考虑恶性，大于 $0.2\text{cm}^2$ 为良性。

色彩层次指肿物范围内32级伪彩色覆盖后色彩的层数，6~10层考虑恶性，1~5层为良性。

边缘特征指不同等级伪彩色覆盖后肿物边缘形成的影像，若不规则则考虑为恶性或慢性炎症，若边缘规整则考虑为良性。

伪彩色图像处理在 $T_0$ 癌和隐性乳腺癌的诊断中亦有一定的价值，特别是在致密型乳房中，它可以发现肉眼难以确定的一些微细信息。此外，当乳腺癌、慢性炎症与纤维腺瘤不易鉴别时，多数亦可通过伪彩色处理加以正确鉴别。但是，伪彩色处理不易显示钼

靶片上的微小钙化。为提高早期乳腺癌的检出率，应将两者优势结合，互为补充（图2-5-46，2-5-47，2-5-48）。

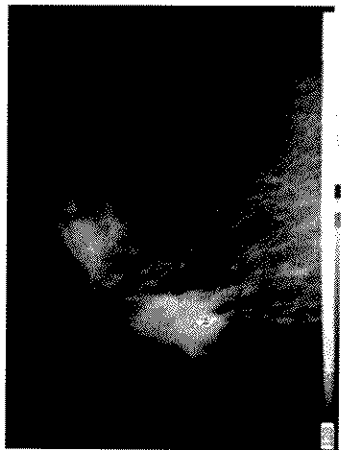


图 2-5-46

乳腺癌和乳腺增生在同一伪彩色处理图像中的对比




图 2-5-47

原X线片未显示病变的 $T_0$ 乳腺癌伪彩色图像

### 三、CT表现

乳腺癌的CT表现与钼靶X线片上表现基本相同，但在某些征象的显示上，各有优缺点。一般认为，CT上能检出的最小癌灶约为2~5mm直径，小于1.5mm的癌瘤在CT上几乎无例外地因部分容积效应而被遗漏。在脂肪型乳房中，钼靶X线片发现小结节的能力要优于CT；而在致密型乳房中，因CT系体层扫描，较少相邻结构的重叠干扰，故发现癌灶的能力优于钼靶X线

片。

在CT上，通过感兴趣区的测量，可比较客观地测出局限致密浸润区。在CT上发现的局限致密浸润可能为增生、慢性炎症、结核、呈浸润性生长的癌瘤或因成堆微小钙化所致。

微小钙化在乳腺癌诊断中占有重要地位，但遗憾的是，CT虽有较高的密度分辨率，但受其部分容积效应的影响，常无法显示出微小钙化，或仅表现为一局限高密度区。

对于乳腺癌的其他X线征象，例如毛刺征、




图 2-5-48

乳腺癌彩色处理的典型图像

皮肤增厚及(或)酒窝征、乳头内陷及(或)漏斗征、血运增加、“替早尾征”、及乳后间隙与胸大肌侵犯等等,CT上比钼靶片上显示得更明确和可靠。

CT的另一特殊的优点是行强化扫描,它对肿块或局限致密的定性诊断有很大帮助。由于癌组织较周围正常组织有较高的碘浓度和较强的摄碘能力,强化扫描时可使癌灶的CT值有明显升高,病灶变得更为明显。增强后,若病灶的CT值增加 $25\text{Hu}\sim 45\text{Hu}$ ,或甚至更高,即可高度怀疑为恶性,但亦应注意有少数良性肿瘤亦可能有较明显强化。少数癌灶,包括一些“隐性”乳腺癌,在平扫时可能不明显,而是通过增强扫描发现局限异常强化而被诊断出。

在乳腺癌的影像学诊断中,CT最明显的优势是对淋巴结增大及术后复发的检测。CT对检测乳腺癌有无腋窝淋巴结增大的敏感性优于临床触诊,特别是对位于胸小肌后内侧的淋巴结。赵晶等以短径大于 $0.5\text{cm}$ 作为腋淋巴结增大的阈值,则CT检出腋淋巴结增大的真阳性率为73%,假阴性率为27%,意味无淋巴结增大者亦并不能完全排除有显微镜下的淋巴结转移。反之,肿大的淋巴结也不一定全系转移。当肿大淋巴结出现边缘模糊、浸润或(和)邻近脂肪浑浊

时,即表明系淋巴结转移,且转移已侵出淋巴结包膜。

乳腺内侧象限的癌瘤易发生内乳区淋巴结的转移,CT则是检测有无内乳淋巴结增大的唯一有效手段。正常情况下,在胸骨两侧的内乳区各有3~5枚淋巴结,主要集中在第1~3肋间隙水平,偶可出现在第1~6肋间隙水平。两侧淋巴链在胸骨柄及剑突水平可有潜在交通。此外,上内乳区淋巴结与前纵膈淋巴结之间亦有交通,癌瘤亦可经此途径侵入前纵膈淋巴结。内乳区的淋巴结因周围缺乏足够的脂肪衬托,观察时必须适当调节窗位和窗高,仔细评估。按Meyer意见,凡直径大于 $6\text{mm}$ 的淋巴结即代表系恶性的淋巴结增大。

对乳腺癌手术后疑有局部复发的患者,不可能再行钼靶X线检查,CT则可有很大帮助。对胸壁复发患者,CT上可精确确定其累及范围及深度,有助于放射治疗野的设定和剂量的计算。乳腺癌切除时曾行腋清扫或曾行腋部放射治疗的患者,因纤维瘢痕而使腋部临床检查发生困难,CT检查则可帮助确定腋部有无复发性肿块。乳腺癌术后发生患侧上肢水肿的病人,通过CT增强扫描可明确水肿的原因,有无腋静脉栓塞、腋静脉纤维粘连、或系复发性肿物压迫腋静脉所致。但强化时应注意要在患肢的肘内侧注射造影剂,使造影剂能通过腋静脉,若在肘外侧部注射,则造影剂可能经头静脉流入到锁骨下静脉而被误诊为有腋静脉血栓。

除此之外,通过胸部CT检查还能发现早期的心包积液、胸腔积液、肺及纵膈转移以及胸椎、胸骨或肋骨转移等(图2-5-49,2-5-50,2-5-51,2-5-52,2-5-53,2-5-54)。

#### 四、磁共振成像表现

乳腺癌在 $T_1$ 加权像上呈低信号。当病变周围有脂肪组织围绕时,则其轮廓清楚;若病变周围为腺体组织时,则病变轮廓不清。癌块的边缘常不规则,可见有毛刺或呈放射状改变。在 $T_2$ 加权像上,肿瘤的信号强度取决于肿瘤内部的组织成分,内部信号常不均匀,高信号和低信号混杂存在。通常成胶原纤维所占比例越大,信号强度越低,细胞和水含量越多,则信号强度越高。

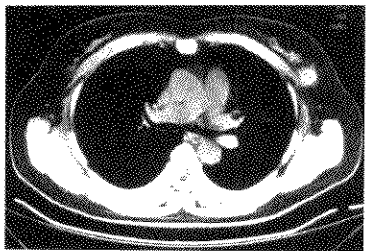


图 2-5-49 髓样癌  
CT 平扫示左乳外上象限肿块影，  
边缘模糊，密度较高

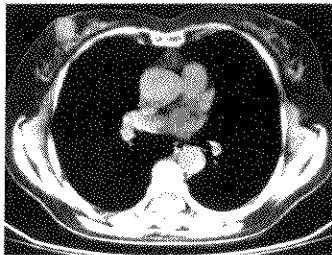

图 2-5-50 髓样癌  
CT 平扫示右乳肿块边缘毛糙，局部皮肤  
与肿块粘连呈轻度凹陷并稍增厚

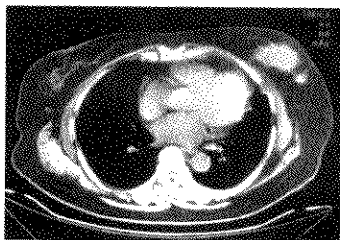

图 2-5-51 多灶性腺癌  
CT 平扫示左乳肿块，一大一小，  
边缘毛糙，见长短不一毛刺影

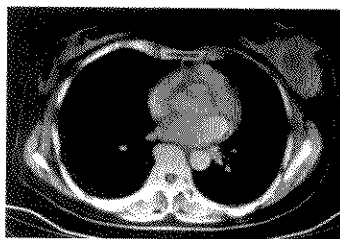


图 2-5-52 单纯癌  
CT 增强后 60 秒扫描示左乳肿块有明显边缘强化  
CT 值增加 30Hu，中央低密度区强化不明显

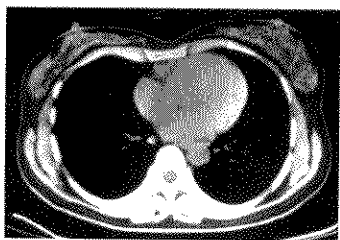


图 2-5-53 导管内癌  
CT 平扫示左乳外侧数个细沙粒  
样钙化，呈密集分布

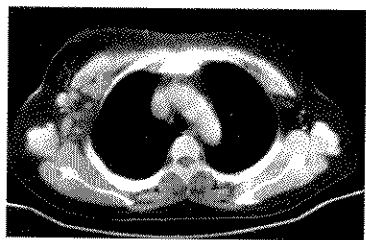


图 2-5-54 腺癌  
CT 增强示右腋下多个肿大淋巴结均有明显强化，  
部分边缘模糊并可见迂曲增粗的血管影

MRI 对钙化的显示欠佳，特别是对微小钙化或数量较少（如仅 3~5 枚时）的钙化。

增强 MRI 检查对检测乳腺癌及鉴别肿物的良、恶性是必不可少的检查步骤。MRI 增强扫描不仅可使病灶显得比较清楚，并且可通过增

强后时间-信号曲线，即计算增强后较增强前相对信号强度增加值分析来评估病变的良、恶性。天津肿瘤医院通过对 120 例经证实的病例，注射造影剂后用不同的时间点（1、2、4、7 分钟）绘制出的 ROC 曲线分析结果提示，以 1 分



钟作为时间点标准最佳。除时间外,所用的扫描参数、TR、TE及射频角度亦均影响影像对比及增强后的信号增加。我们的经验,以90%定为恶性的增强阈值,其敏感性、特异性及准确性最高。恶性病变趋向于快速明显强化,快速消失,而良性病变则表现为缓慢强化。此种MRI上的强化方式不完全取决于病变在组织学上的良、恶性程度,而与病变的微血管数量及分布密度亦有关联。因而,良、恶性病变在强化表现上亦存在一定的重叠,某些良性病变亦可呈现类似恶性的强化表现,而一些恶性肿瘤

亦可呈良性的强化表现,诊断时应从病灶的形态学、增强时的增强和消退速度、以及定量测定增强前后的相对信号增加强度等几方面综合考虑。总之,乳腺癌在MRI上的特征为,平扫及强化时显示为形态不规则,可有星芒状或蟹足样突起,边缘不清,与周围组织分界不清,内部信号不均,强化时呈迅速明显强化,增强量超过90%,消退亦快(图2-5-55a、b、c、d、e、f,2-5-56a、b、c、d,2-5-57a、b、c、d,2-5-58a、b、c、d,2-5-59a、b、c、d,2-5-60a、b、c)。

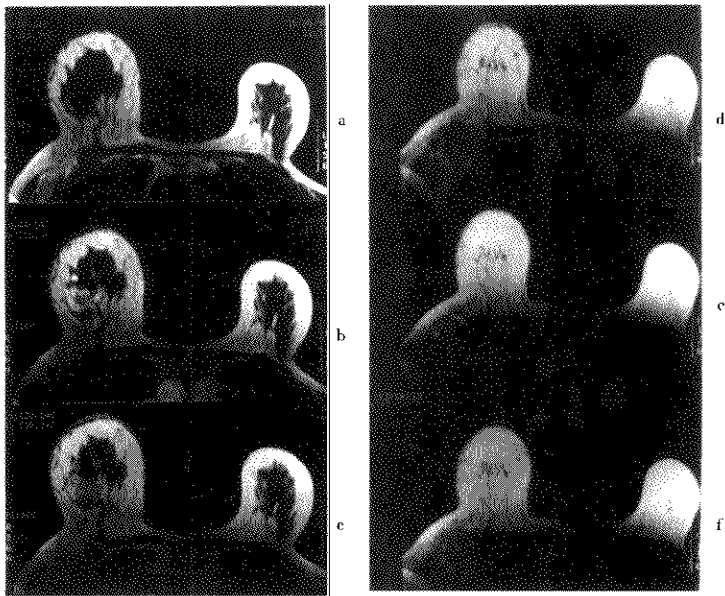


图 2-5-55 右乳多灶性低分化浸润型导管癌伴腋淋巴结转移  
a、d. 轴位平扫 b、e. 轴位增强后1分钟 c、f. 轴位增强后7分钟  
显示右乳外侧两个病灶及腋下多发淋巴结转移

## 五、特殊造影表现

乳导管造影对某些乳腺癌的诊断和鉴别诊断有一定帮助,特别当患者有乳头溢液体征时。乳腺癌在导管造影时可见乳导管有轻度扩张并扭曲,当导管行至癌灶附近时突然中断,断端不整齐;或导管在病灶处呈断续显影,缺乏正常分支,管壁则显示

僵硬。有时肿瘤侵蚀导管,导致造影剂溢入到肿块内或间质内。有些病例表现为导管分支分布紊乱,管腔不规则狭窄,或有不规则的充盈缺损,管壁僵硬。癌周围的纤维组织增生反应亦可造成病变区附近的中、小导管扭曲、狭窄与变形。因乳导管,特别是3、4级分支导管,比较细小,观察时应用放大镜仔细搜索,勿遗漏微小的变化,或直接应用

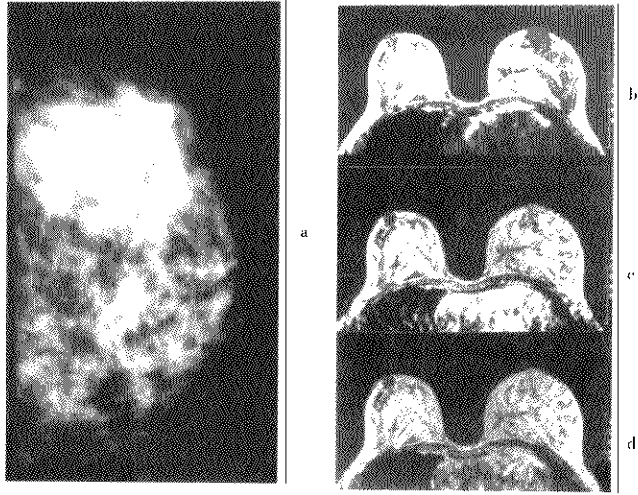


图 2-5-56 左乳浸润型乳头状癌

a. 正位钼靶 X 线平片显示弥漫性细小沙粒样钙化 b. 轴位 MRI 平扫 c. 轴位 MRI 增强后 1 分钟和 7 分钟显示病变呈局灶性和弥漫性显著快速强化

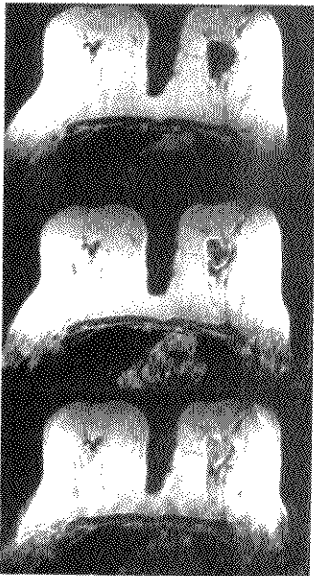


图 2-5-57 左乳中等分化浸润型导管癌

a. 轴位 MRI 平扫 b. c. 轴位 MRI 增强后 1 分钟和 7 分钟显示病变形态不规则呈灶缘强化

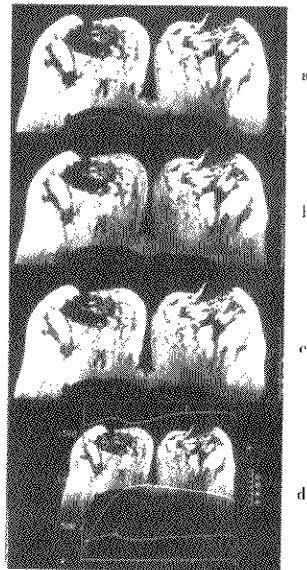


图 2-5-58 右乳浸润型导管癌

a. 轴位 MRI 平扫 b. c. 轴位 MRI 增强后 1 分钟和 7 分钟, 显示右乳外侧局限不规则病灶 d. 曲线 1 显示病灶增强后信号突然上升, 其信号强度超过增强前 90%, 然后随时间延长而信号强度下降

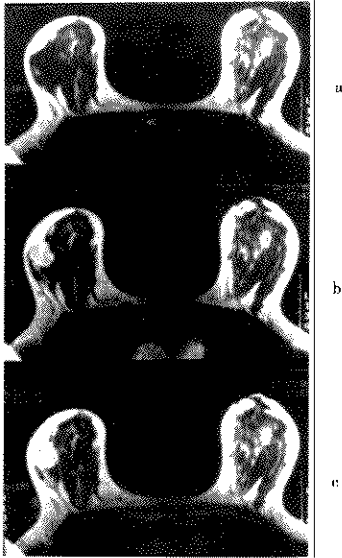


图 2-5-59 右乳腺高分化浸润型导管癌  
a. 轴位 MRI 平扫 b、c. 轴位 MRI 增强后 1 分钟和 7 分钟  
显示右乳外侧不规则肿块

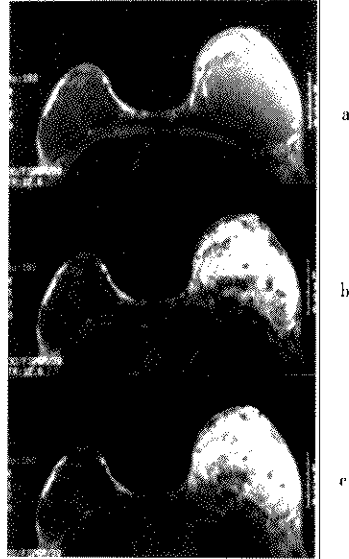


图 2-5-60 左乳炎性乳腺癌  
a. 轴位 MRI 平扫 b、c. 轴位 MRI 增强后 1 分钟和 7 分钟  
显示左乳弥漫性快速不规则强化

1.5~1.7 倍放大摄影 (图 2-5-61, 2-5-62, 2-5-63, 2-5-64, 2-5-65)。

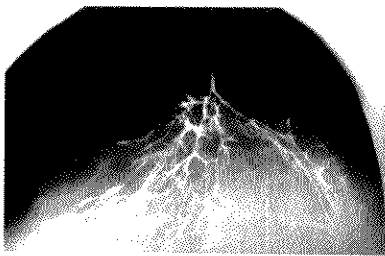


图 2-5-61 早期乳腺癌  
导管造影后导管局限狭窄、扭曲、变形

血管造影对乳腺癌的诊断亦有很大帮助, 它可采用经肱动脉或内乳动脉插管法注入造影剂, 但因属创伤性检查, 很少被采用。近来有人采用 DSA 检查, 操作简便, 效果亦佳。乳腺恶性肿瘤的血管造影征象包括: 肿瘤的造影剂涂染或造影

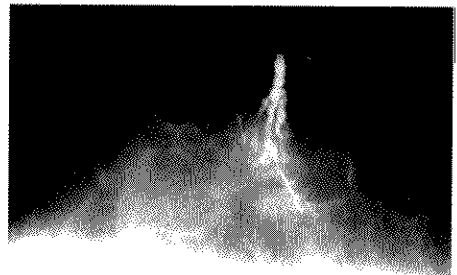


图 2-5-62 早期乳腺癌  
导管造影后导管中断、破坏

剂池; 局部血运增加, 血管增多, 管径增粗; 出现肿瘤性病理血管; 血管扭曲, 走行紊乱, 移位, 或(和)轮廓不规则; 局部循环加速, 出现动静脉瘘等。

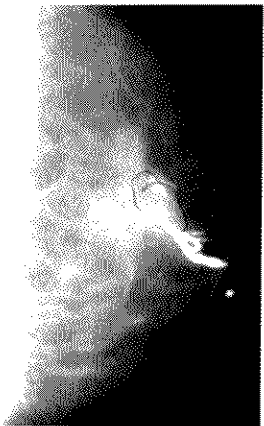

图 2-5-63 早期乳腺癌  
导管造影后导管连续显影

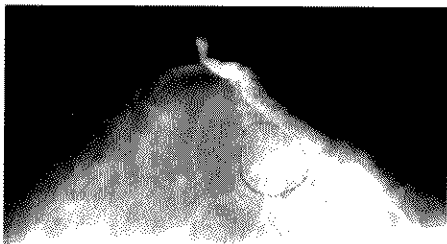


图 2-5-64 早期乳腺癌  
导管造影后分支分布紊乱, 僵直



图 2-5-65 乳腺癌  
导管造影显示导管扩张、迂曲、梗阻、  
僵硬, 无分支导管显影

(鲍润贤 叶兆祥 刘佩芳)

### 第3节 乳腺癌的 几种特殊类型

除少数情况外, 仅根据乳腺癌的影像学表现尚

难以作出病理类型的判断。但某些病理类型的乳腺癌, 可能具有较特殊的影像学表现。

#### 一、派杰病(Paget's disease)

于1874年由Paget首先报道而得名, 它亦称湿疹样癌(eczematoid carcinoma)或癌性湿疹(cancerous eczema), 较少见, 约占女性乳腺癌的1.4%, 男性乳腺癌中的0.8~1.5%。

##### 【临床概述】

好发于中老年妇女。Pezone 报告50例, 平均年龄55.3岁。发病初期乳头瘙痒, 发红, 继而出现乳头乳晕湿疹, 乳头糜烂或呈裂隙状。打开裂隙可见红色肉芽面, 有时结成皮痂, 痂下也为肉芽面。时见乳头血性或浆液性渗出。病情发展可形成大片糜烂, 皮肤增厚, 严重溃烂者可形成乳头部分或全部缺损。部分病例可触到乳腺内肿块。Maier 报告、乳头湿疹与乳腺内肿块并存者占48.9%。

##### 【病理表现】

本病是中心位乳腺癌伴乳头湿疹性改变的综合征。它的病理特征是在乳头乳晕的表皮内存在Paget细胞, 是诊断本病的惟一根据。Paget细胞为大圆形细胞, 胞浆透明, 胞核较小。其组织来源有两种假说: 一种是乳头下方的导管内癌细胞沿导管蔓延侵犯乳头表皮而形成; 一种是乳头表皮细胞

原位转变,与乳腺内癌灶无关。多数作者支持前者。大量研究表明,几乎所有的病例伴存乳晕后导管内癌或浸润性癌,常因癌灶甚小,临床和X线未能发现,经病理连续大切片检查才发现乳腺内癌灶。Ikeda报告17例X线检查无异常发现的病例,组织学检查均发现导管原位癌,而无浸润性癌灶。Paget病极少直接侵犯皮下组织,但有时引起反应性纤维组织增生及淋巴细胞和浆细胞浸润。常见新生毛细血管,呈充血状态。坂元和Coley以肿块之有无在临床和病理上分为两型:①癌灶局限于导管内或轻度管外浸润,临床上不伴发肿块;②病理上有显著管外浸润,临床上伴发肿块。这种分型对影像学检查有参考意义。

### 【影像学表现】

Paget病长期以来主要靠临床特征和病理发现

Paget细胞做出诊断,影像学报告甚少。国内仅见蔡丰等报道8例,X线见4例伴发肿块,3例出现钙化。Paone和Baker报告6例,5例X线见到肿块、钙化和纹理结构紊乱。Ikeda报告34例,17例出现阳性X线征象。

#### (一) 乳头乳晕改变

本病首先出现乳头乳晕皮肤水肿,癌细胞浸润,淋巴管扩张,遂形成X线上乳头乳晕皮肤增厚。一般增厚不明显,因乳头乳晕湿疹等病灶发展缓慢,类似良性,不侵犯皮肤深部。乳头糜烂严重者见乳头部分或全部缺损。乳晕后腺体内看不到肿块,只见纤维索条与乳晕后面相连,有时乳晕后形成致密三角,尖端向后,乳头底部内陷,形成所谓“漏斗征”。(图2-5-66a、b,2-5-67a、b、c)。

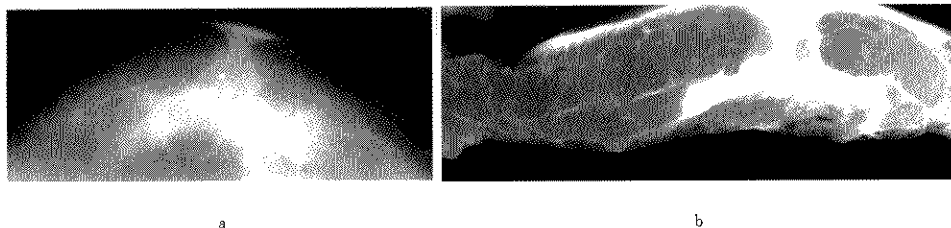


图2-5-66 Paget病

- a. 左乳侧位X线片。乳头缺损,乳晕增厚,密度增高,乳晕后见三角形索状影与深部腺体相连。未见肿块,乳晕后区见两个钙化点。
- b. 标本切片X线片。乳头消失,乳头根部向后凹陷,乳晕增厚,乳晕下脂肪层内见三角形和索状致密影,与后部腺体相连

#### (二) 乳晕后导管相增强

原发癌灶多发生在乳晕后导管内,沿导管向乳头扩展蔓延,引起导管扩张,管周纤维组织增生,管壁增厚,加之管腔内充满癌细胞,形成乳晕后导管相增粗,密度增强。导管造影见导管僵直,内壁不平。有时管内癌向导管分支蔓延或已向管外浸润,却仍看不到癌灶肿块,仅见乳腺实质结构紊乱。

#### (三) 乳腺内肿块

乳腺内癌灶多为导管内癌,发展缓慢,长期局限于管内,不形成肿块。尤其位于乳头管内或紧靠乳晕的导管内癌灶,即使形成小肿块,X线

也很难发现。Ikeda报告的34例中,17例X线检查未见肿块,占50%。此17例中有6例癌灶只位于乳头管内,为导管原位癌,限于乳头管内。这类病灶X线平片是无法发现的。导管造影则清楚地看到乳头管扩张和癌灶形成的充盈缺损。癌灶增大或向管外浸润,形成X线可见的肿块,典型征象是乳晕后肿块或密度增高区向乳晕浸润,伴明显的纤维组织增生,以索条状或带状和增厚的乳晕连在一起,在乳晕后脂肪区内形成条或带状致密影(图2-5-67a)。标本X线摄影,清楚地显示出乳腺内癌灶块影,呈结节状或为多个小球形灶(图2-5-67b)。有的仅见乳晕后带状块影,两

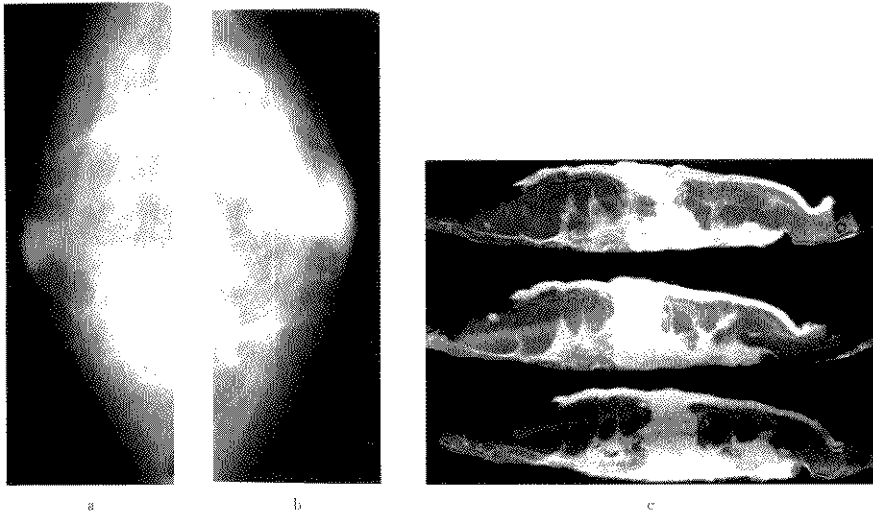


图 2-5-67 Paget 病

a. 右乳侧位 X 线片 (1982.04) 尚见部分乳头影, 乳晕增厚, 乳晕与腺体间有一密度增高带相连。未见肿块。 b. 右乳侧位 X 线片 (一年后) 乳头消失。乳晕更加增厚, 范围扩大。乳晕致密带状影增宽。未见肿块。 c. 标本切片 X 线片宽带状影与深部癌灶相连。癌灶内见数个小球形块影。镜检为浸润性导管癌伴管内癌

侧边缘清晰, 后缘不规则, 粗大毛刺向后放射。有时见乳晕后块影以导管和乳晕相连, 表明癌灶沿导管向乳头蔓延。离乳晕较远的癌灶, 形态多样, 因不同组织类型而异。

#### (四) 钙化

Paget 病易发生钙化。发生在乳头、乳晕内、肿块内、受浸导管内或癌灶周围的乳腺实质内。有时 X 线仅见钙化。乳头乳晕内钙化和沿乳晕后大导管分布的钙化为本病特征。乳腺内钙化为细砂粒状, 成簇或成片, 如其他型癌所见 (图 2-5-68, 2-5-69, 2-5-70)。

## 二、囊内乳头状癌

### 【临床概述】

乳腺乳头状癌亦称囊内乳头状癌 (intracystic papillary carcinoma) 或乳头状囊腺癌 (papillary cystadenocarcinoma), 较少见, 约占乳腺癌的 1%~2%, 多发生在乳晕后大导管内, 一般单发, 也见累及数条导管或一支导管内发生几个瘤灶者。本病很少由大导管内乳头状瘤恶变而来, 但不少报



图 2-5-68 Paget 病

乳头增大, 不规则致密。乳头下有无数大小不等之密集钙化, 沿乳管亦有钙化直达乳头




图 2-5-69 导管内癌合并乳头派杰病  
a. 片云大量细沙粒样钙化 b. 钙化区定位放大




图 2-5-70 左乳 Paget 病  
(T 乎) 扫见左乳头凹陷增大呈不规则结节影, 边缘毛糙, 乳头下方腺体内见细沙粒样及柱状钙化

告, 发自中小导管的多发性乳头状瘤病 (papillomatosis), 易转化为乳头状癌。李树玲报道 6 例, 并看到由良性到恶性的逐步过渡形态。乳头状瘤还可见于囊肿内, 十分罕见, Gross、Haagensen 报道仅占乳腺癌的 0.3%。Peters 将乳头状癌分为三型: 导管内、囊肿内和浸润型。

导管内乳头状瘤早期症状往往是乳头血性溢液。溢液涂片常能找到癌细胞。单发者可触到圆形肿块, 质地较软, 时有囊性感。多发者可触到一串结节。肿块移动性良好。浸润期可引起皮肤发蓝、发红、皮肤增厚, 以至溃烂。囊内乳头状癌, 临床

触到光滑的圆形肿块, 界限清楚, 有囊性感。浸润期肿块被固定, 囊壁增厚, 部分向外膨出, 或形成向外隆突的瘤块, 境界部分不清。抽出液为血性, 涂片可见癌细胞。乳头状癌病程较长, 转移较晚, 预后较好。

【病理表现】

乳头状癌生长缓慢, 但易出血。在导管内随瘤块增大和积血而形成局部扩张。标本切面癌灶为棕红色。癌组织中乳头状结构居多, 癌实质由具有纤维脉管束的乳头状组织构成。位于导管内或囊肿内者, 向腔内突出生长。覆盖乳头的癌细胞为单层或双层, 乳头吻合后可形成轮辐状或筛状。癌组织中乳头中心向质很薄, 有时仅有薄壁的毛细血管, 间质中缺少胶原纤维, 边缘可出现纤维组织增生。若癌组织局限在导管或囊肿以内, 则为导管内或囊肿内乳头状癌。癌组织突破基底膜向周围组织内浸润蔓延时, 为浸润性乳头状癌。浸润性乳头状癌少见, Shneider 在 940 例乳腺浸润癌中仅发现 4 例, 占 0.4%。浸润性乳头状癌随着癌细胞向外伸延, 纤维组织也随之增生, 使瘤块边缘变模糊和瘤体变形。

【影像学表现】

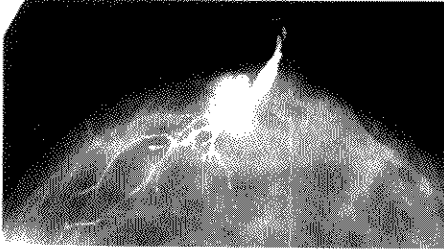(一) 导管内乳头状癌

单发的乳头状癌易发生在乳晕后大导管内, X

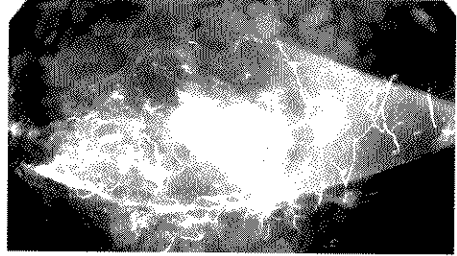
线平片见乳晕后圆形块影, 境界不甚清楚, 有时为局部高密度区。大导管相增强, 连于肿块和乳晕之间。乳晕、乳头多无异常改变。选择性乳导管造影见瘤体部导管囊状扩张, 呈圆形, 造影剂充满囊内

瘤组织间隙, 似泡沫状。由于导管内长期积血或积液, 造影见主干和分支扩张, 变僵硬 (图 2-5-71a、b)。

### (二) 囊内乳头状癌



a



b

图 2-5-71 大导管内乳头状癌

a. 导管造影 瘤灶部导管呈囊状扩张, 多个小灶性充盈缺损, 呈泡沫状、大导管和分支扩张, 僵硬 b. 标本 X 线片 示圆形瘤灶

由于囊内常有出血及含铁血黄素沉着, 故肿物的密度较一般的囊肿或腺纤维瘤为高, 且囊内乳头状瘤的恶性细胞多限于囊内。乳头状癌可发生在乳腺的任何部位。有的瘤灶囊腔与导管相通, 导管造影可见造影剂充盈囊腔, 瘤灶形成充盈缺损 (图 2-5-72)。

有的和其他型癌并发。单发者瘤块较大, 呈圆形, 多发者瘤块较小, 呈多个球形块堆叠。无论单发或多发, 瘤块均密度均匀, 界限清楚, 边缘锐利 (图 2-5-73)。乳导管造影示导管分支受压移位。如瘤灶大, 在囊腔内单发, 可透过囊中的血性液体显示出瘤灶。囊内气体造影, 可显示囊壁状态和瘤灶形态, 可见囊腔内壁不平, 瘤灶根部囊壁增厚, 有的瘤灶根部囊壁向外隆起, 但未穿破囊壁 (见图 2-5-73)。

### (三) 浸润性乳头状癌

乳头状癌灶穿破管壁或囊壁向间质浸润。X 线表现瘤灶扩大, 形态变不规则, 边缘模糊不清。导管造影示导管中断, 牵引变形 (图 2-5-74、2-5-75)。

## 三、粘液癌

乳腺粘液癌 (mucoid or colloid carcinoma) 又名胶样癌 (gelatinous carcinoma)。少见, 仅占乳腺癌的 2%~3%。多见于老年妇女, Silverberg 报告平均年龄 68.6 岁。

### 【临床概述】

癌灶多发生在乳腺的周边部, 易侵犯皮肤。多能触到圆形肿块, 有韧性感。通常生长缓慢, 境界清楚, 移动性良好。偶与皮肤固着。预后与组织学

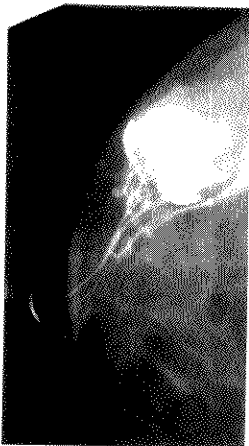

图 2-5-72 囊内乳头状癌  
导管造影。造影剂进入囊内,  
多处不规则充盈缺损





图 2-5-73 囊内乳头状瘤  
X线平片 圆形块影，密度均匀，边缘锐利

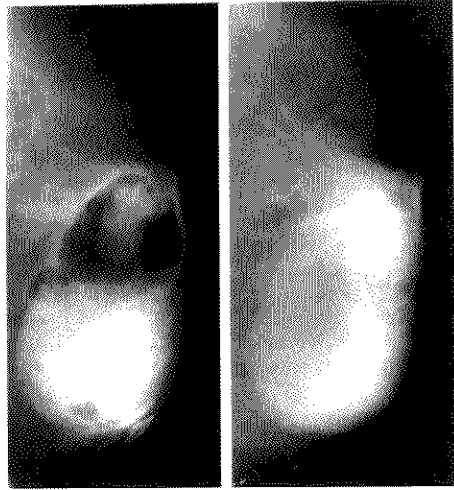

图 2-5-74 囊内乳头状瘤  
a. X线平片 右乳外下部椭圆形块影，边缘光滑锐利，上部高密度区  
b. 囊内气体造影 显示乳头状瘤块，根部囊壁增厚外突，其他部内壁上平，厚度不均。造影时抽出液为血性，造影后三天，血性液体又充满囊腔

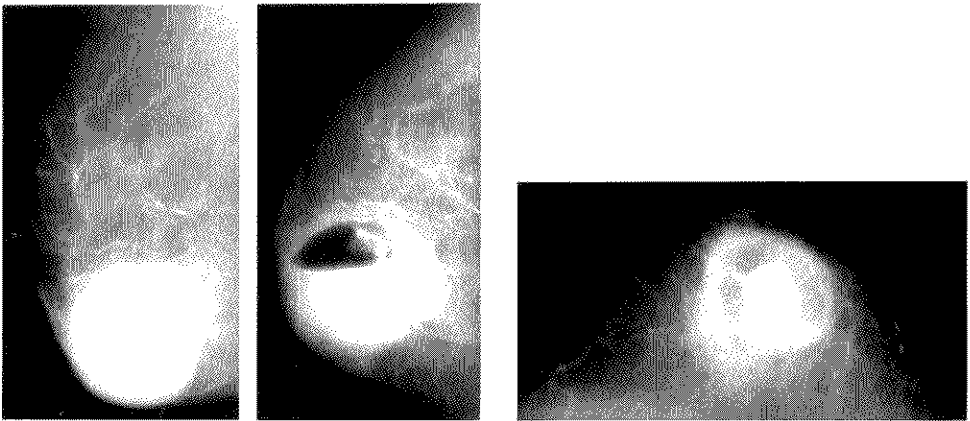


图 2-5-75 乳头状囊腺癌  
a. 平片显示肿物大部分光滑、锐利，后缘浸润，密度均匀一致 b. 囊腔充气造影后，站立位侧位片，显示液气向上后方内壁向腔内有一肿物突出，并显示有钙化  
c. 囊腔充气后正位片，腔内可见结节影

结构有关,局限型预后较好,癌灶中含粘液成分愈多预后愈好。五年存活率70%~78%。10年存活率60%左右。

#### 【病理表现】

按癌灶生长方式和粘液分布不同分为局限型和弥漫型。

局限型粘液癌是一种含有大量细胞外液体的上皮性癌瘤,发生在乳腺导管上皮化生的基础上。它呈膨胀性生长,多为圆形或椭圆形肿块,与周围组织界限清楚,但无包膜,质软或囊性感。切面见半透明胶冻样物。癌组织中含丰富的粘液成分,粘液在细胞外,形成粘液湖,湖中漂浮着单个或成团癌细胞,有的成腺样结构。瘤周导管内常充满大量粘液和少量癌细胞,造成导管扩张和阻塞。管周纤维组织增生,管壁增厚。偶见同单纯癌、髓样癌并发为混合型癌。

弥漫型粘液癌的特征是粘液位于细胞内,多呈空泡状,将细胞核挤压到一侧,使细胞呈印戒状,故又名印戒细胞癌。Merino报道,占乳腺癌的2%。转移率高,预后不佳。此癌来源于导管上皮,也可来源于小叶,有的认为是小叶浸润性癌的一个变型。单纯型很少,多为混合型。Hull认为印戒细胞占20%以上方可诊断此型。大体切片见瘤体广泛浸润,境界不清,质硬,癌灶间质中没有粘液湖。癌细胞弥漫散布于纤维间质中。

#### 【影像学表现】

局限型粘液癌因瘤体间质含大量粘液,癌细胞量少,故X线密度低,遇有腺体重叠就不能显示。若瘤内有出血,则密度可增高。如肿瘤发生在乳腺边缘部,肿块可突入皮下脂肪内,显出半圆形块影,多同时见覆盖的皮肤受侵增厚。癌灶周边部导管常充满癌细胞,管周纤维组织增生,导管相增强,纹理紊乱。在脂肪型乳腺内可显示出肿块全貌,为局限性圆形或椭圆形肿块,境界清晰,边缘锐利,颇似良性肿瘤,但常见瘤周有恶性晕圈,在晕圈内常见到受侵导管形成的索条状影。少数病例肿块密度不均,边缘不整,有短毛刺外伸,四周纹理向瘤块牵引(图2-5-76)。瘤灶内含大量粘液时,密度更低,与脂肪近似(Martin 1983),即使在脂肪背景上也难显出肿块。对于此类癌灶,必须补充导管造影。此时可见瘤周导管分支扩张,受压挤移位,瘤体边缘导管中断、僵直(图2-5-77),附近

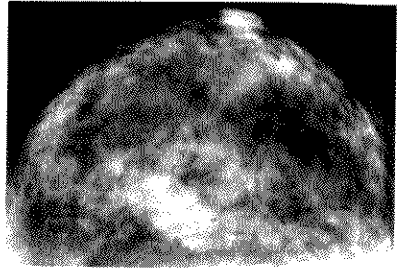


图 2-5-76 粘液癌

左乳外上椭圆形块影,密度与腺体相等,边缘大部锐利,部分模糊不清,周围纹理牵向瘤体

导管向瘤体牵引变形。粘液癌的粘液间质内可发生钙化,钙化的颗粒比较粗大,形态不规则(图2-5-78)。偶见瘤体内钙化,钙粒微小,形态不一。

弥漫型粘液癌的特征是浸润性生长,向瘤周广泛浸润,并发纤维组织增生。X线表现为肿块,形态不规则,界限模糊,边缘毛刺丛生。

## 四、髓样癌

#### 【临床概述】

髓样癌(medullary carcinoma)少见。马淑资、李树玲、付西林等报道,在2063例乳腺癌中,髓样癌占4.3%。Haagensen报道3000例乳腺癌中髓样癌占2.5%。髓样癌不论瘤块大小均为局限性膨胀性生长,且生长缓慢,早期临床症状不明显。临床检查可扪及圆形肿块,质韧,表面平滑,移动性良好。但时常因无自觉症状,患者就诊来迟,临床发现时瘤块已很大,直径多在5cm以上。肿块较大者可与皮肤粘连,肿块与皮肤固着。近些年来,乳腺防癌普查和X线人群检查的开展,髓样癌早期诊断率明显提高,发现的瘤块多在1~3cm。髓样癌转移率低,预后较好。

#### 【病理表现】

髓样癌瘤块呈圆形或分叶形,质地松软,表面平滑,境界清楚,常有假包膜。镜下观察,癌细胞成分较多,紧密聚集成团或片状,间质较少。肿瘤内常见有出血、坏死等改变。癌周常有炎性细胞浸润,主要为淋巴细胞和浆细胞。假包膜是由瘤周纤维组织增生带和淋巴细胞、浆细胞

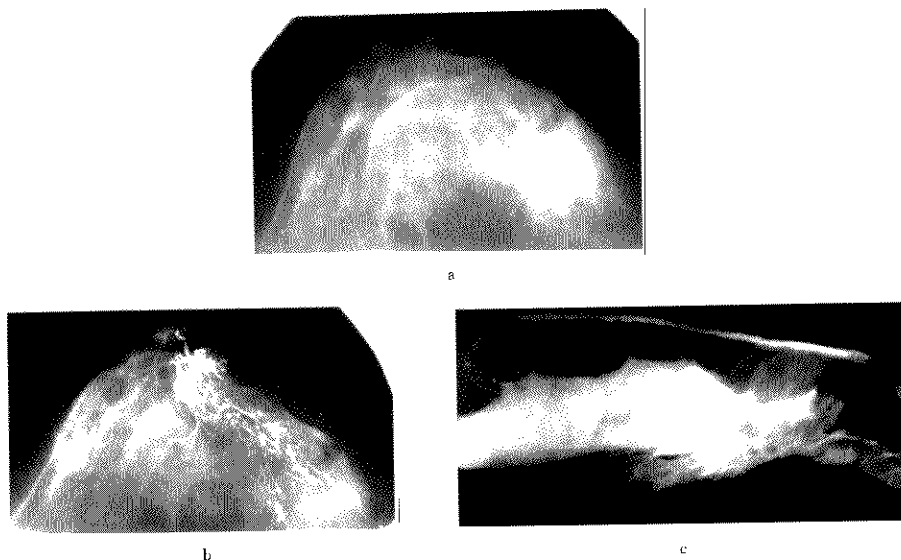


图 2-5-77 粘液癌

a. X线平片右乳外下象限局限高密度区 b. 导管造影 导管分支于高密度区边缘中断, 受压, 移位 c. 标本切片 X线片




图 2-5-78 粘液腺癌

肿物内钙化颗粒较粗大, 相邻皮肤增厚

浸润构成。

髓样癌在病理上分为两型: 典型髓样癌和不典型髓样癌。典型髓样癌实质多, 占 2/3 以上, 间质少。癌细胞排列紧密, 呈片状或巢状, 癌细胞体积大, 多在  $5\mu\text{m}$  以上, 无腺管结构, 不见微量管内癌成分。间质和瘤周组织内有大量淋巴细胞浸润, 淋巴细胞与肿瘤细胞比例大于 1/5 时才能诊断此型。在反应性炎性细胞中多是淋巴细胞和浆细胞同时出现。瘤块一般生长缓慢, 偶

见突发迅速增大者, 可能与瘤块中央易出血、坏死有关。

不典型髓样癌瘤块较硬, 边缘不锐利, 不作发明显的淋巴细胞浸润, 瘤体边缘时见局限性灶性浸润, 边缘部纤维组织增生性反应不明显。有极少数瘤块出现成片浸润, 引发明显纤维组织增生, 成束向外伸延。不像其他浸润癌扇面状向外浸润发展, 而是愈外伸愈细, 形成彗星尾状, 尖端多指向乳头。

#### 【影像学表现】

髓样癌组织学分型在 X 线上难以分辨, 故一并述之。髓样癌灶在 X 线上均表现为肿块。

#### (一) 圆形或分叶形

髓样癌肿块绝大多数呈局限性膨胀性缓慢生长, 所以最多见的形态是圆形、卵圆形或分叶形 (图 2-5-79)。瘤体密度显著增高, 密度均匀。瘤体巨大者, 密度不均, 中央部密度常低于周边部, 表明瘤体中出现坏死灶或出血灶 (图 2-5-80)。坏死灶中常出现钙化。瘤体边缘光滑锐利, 界限清楚, 尤其较小瘤块, 有假包膜、局限性缓慢生长, 可推

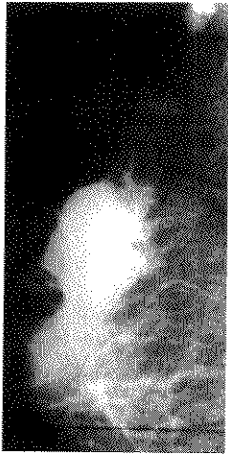


图 2-5-79 髓样癌  
不规则形肿块前缘光滑锐利，后  
缘伴浸润，箭头示腋淋巴结增大

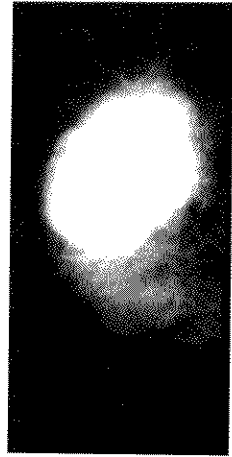

图 2-5-81 髓样癌  
巨大肿物，无毛刺

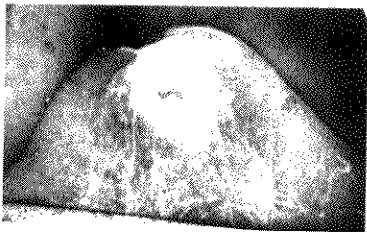


图 2-5-80 髓样癌  
乳头下局限浸润，内有坏死透亮区，  
乳头内陷，乳晕区皮肤增厚

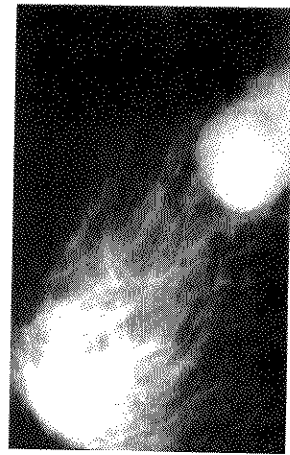


图 2-5-82 髓样癌  
大部分边缘光滑锐利，类似良性肿瘤

挤皮肤使之突起而不粘连（图 2-5-80）。瘤块较大者可见边缘凹凸不平或分叶状（图 2-5-81）。瘤周常出现炎性水肿形成的晕圈，较宽且宽窄不均，为恶性体征。肿块巨大者可浸润皮肤，形成皮肤增厚和粘连固着。

导管造影见瘤体挤压导管移位和中断，颇似良性肿瘤所见。但良性肿瘤导管中断是瘤体压迫所形成，是逐渐中断，呈鼠尾状。髓样癌的导管中断由管腔堵塞所形成，是突然中断，呈刀切状，可资鉴别。

(二) 边缘浸润形

有些瘤块，主要见于不典型髓样癌，出现边缘灶性浸润，伴发轻度纤维组织增生（图 2-5-82）。

X线表现为瘤体边缘不规则，模糊不清，或齿状突出，很少形成短小毛刺。偶见瘤体边缘某部大片状浸润，伴发活跃的纤维组织增生，成束向外伸延，

向外渐细，似彗星尾，形成彗星征 (Cometlike sign) (图 2-5-83, 2-5-84a)。

导管造影中除见瘤体挤压导管移位外，更见导

管中断和牵拉变形。彗星尾样浸润，可造成导管破裂，造影剂外溢，衬托出浸润的尖端较整齐，两侧尚保持局限样边缘 (图 2-5-84b)。

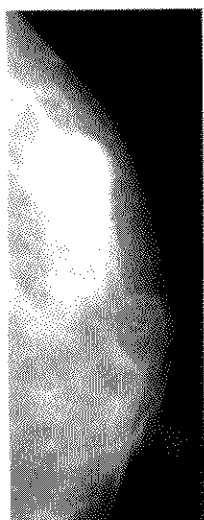
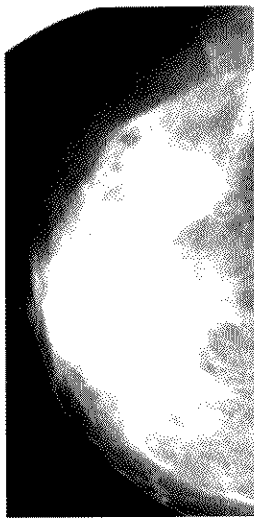
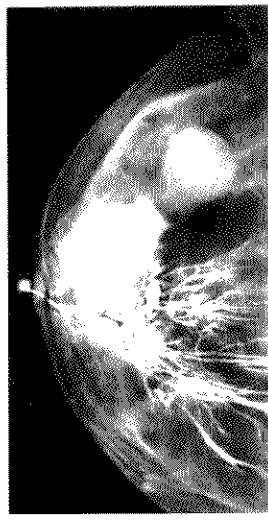


图 2-5-83 不典型髓样癌

X线平片示右乳外上象限不规则圆形块影，密度显著增高，均匀。上缘粗短毛刺外伸，下缘片状向外浸润，呈彗星尾状，密度较瘤体低，尖端指向乳头。



a



b

图 2-5-84 不典型髓样癌

a. X线平片 右乳外上象限星状块影，直径 $2 \times 2.5$ cm 星体点圆形，密度明显增高，边缘光滑锐利，呈低密度较低，指向乳头。  
b. 导管造影 导管分支向星尾尖端牵引，造影剂溢出，在星尾尖端形成断面，主导管扩张。

### (三) 钙化

髓样癌亦常可并发有钙化，如发生在癌细胞中，则钙化多微小似针尖状，如钙化发生在坏死组织中，则钙化颗粒可较粗大。

## 五、硬 癌

约占乳腺癌之 5.1%，但因与单纯癌之间的区分尺度不一，各家报告的发生频率可有很大出入，有的可高达 26.8%。

硬癌的主要病理特征为肿物多较小，硬似软骨，境界不清，癌细胞量少，但有显著的纤维组织增生，形成不规则细条索状、触须状或伪足状向四周放射。

临床检查中，肿物多较小而硬似石，边缘模糊不清，约 2/3 伴有轻度疼痛。近乳头者常合并有乳头回缩、固定。硬癌在 X 线上颇具特征，诊断亦较

易。肿物多数直径仅 2~3cm，固有明显纤维增生，故密度很高。在块影边缘皆有明显的、长短不等的、粗细不均的毛刺阴影，其长度可数倍于肿块的直径。毛刺可直接伸展到皮肤，引起皮肤的局限增厚或凹陷，亦可伸入到乳头下，造成乳头凹陷及漏斗征等 (见图 2-5-34)。

## 六、急性乳腺癌

### 【临床概述】

急性乳腺癌 (acute breast carcinoma) 乃系临床分类，是指病程短、病变弥漫、进展迅速、预后恶劣的一组肿瘤。它可有两种类型：第一，弥漫性癌。患乳大部或全部受累，肿块无清晰界限，皮肤有广泛粘皮样水肿；第二，炎性乳癌。患乳皮肤红、肿、发热，肿块界限清晰或呈弥漫坚实。

急性乳腺癌约占乳腺癌的 5.5%，其中以炎性

乳癌居多，占3.6%，弥漫性癌占1.9%。

临床特点是全乳呈急性炎症表现。多以乳腺红、肿、热、痛的症状就诊。约有50%左右伴有乳腺内肿块。发病急剧，乳腺迅速增大，皮肤广泛水肿、增厚，常形成桔皮样外观。皮温增高，皮色变红并见丹毒样边缘。深部乳腺组织变硬。这些变化为弥漫性的，与急性乳腺炎的显著区别是患者体温不升高，白细胞不增加。炎性乳腺癌易发生淋巴结转移，就诊患者多能触到肿大的腋淋巴结。一般认为，皮肤红肿范围占到乳腺的1/3作为临床诊断标准。

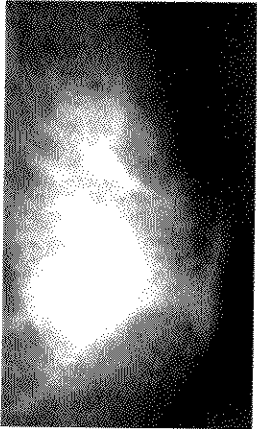


图 2-5-85 急性乳腺癌  
广泛皮肤增厚，乳腺实质内浸润

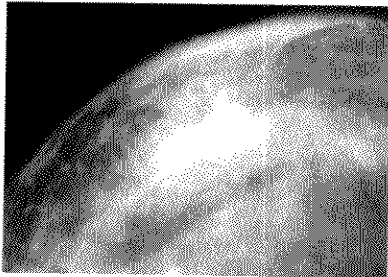


图 2-5-86 炎性乳腺癌  
皮肤弥漫性增厚，皮下结缔组织小梁增粗，影像增强。  
乳腺内广泛密度增高，界限不清

### 【病理表现】

炎性乳腺癌纯属临床分型，病理形态无特异性。可见于各种病理类型的乳腺癌。多数为分化差的硬癌、单纯癌和髓样癌；也见于导管内癌和粘液癌。乳腺及皮肤组织内大量淋巴管癌栓形成本病的显著特征。Bryant (1887) 首先提出肿瘤浸润造成真皮淋巴管阻塞而导致相关临床症状的假设，后来得到证实。并认为真皮淋巴管浸润是诊断本病的必要条件。后来发现有的患者无炎性乳腺癌临床症状，而组织学检查有淋巴管癌栓形成，称为临床隐性炎性乳腺癌。从此认为，仅有典型的临床特征或病理特征均可做出本病诊断。炎性乳腺癌分为两型：乳腺炎性征象与肿块同时出现或触不到肿块者为原发型；已存有癌块的乳腺再出现炎性征象者为继发型。

### 【影像学表现】

炎性乳腺癌广泛浸润皮肤淋巴管，形成癌栓，阻塞管腔，淋巴回流受阻，血管充血，淋巴管扩张，皮肤和皮下组织水肿。将近一半患者不出现明显肿块。X线检查首要征象是乳腺肿大，普遍密度增高，皮肤弥漫性增厚。增厚的皮肤内缘一般平滑锐利，偶见由扩张淋巴管形成的纤细刺突。乳腺内结缔组织小梁增粗，密度增高，显得小梁增多，纹理结构影像增强。皮下脂肪层内的悬吊韧带水肿、增大、密度增高。结缔组织小梁也见增粗，显像更为明显。(图 2-5-85、2-5-86、2-5-87)。

有时见到乳腺内癌灶块影，多呈单发或多发性星形灶，即硬癌样外观。也见界限清楚的结节状块

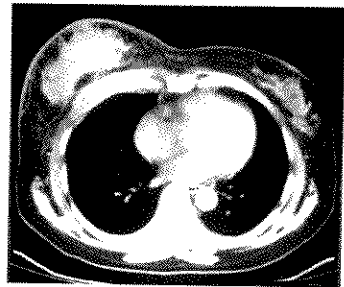


图 2-5-87 炎性乳腺癌  
CT增强示右乳肿块不均匀强化，CT值增加20Hu。癌灶周围见迂曲增粗的血管影明显强化

影、如单纯癌所见。癌灶块影形态多样, 决定于组织类型。

钙化者少见, 细小成簇, 表现出恶性钙化特征。偶见导管内癌形成的线状或分叉状钙化。

## 七、小叶原位癌

小叶原位癌 (lobular carcinoma in situ) 又名小叶肿瘤形成 (lobular neoplasia)。1908年 Cornil 首先描述, 认为是浸润前期病变。1941年 Foote 和 Stewart 报道小叶癌的形态特征, 命名为小叶原位癌 (LCIS)。同年 Mure 指出, 小叶原位癌是罕见的原发于小叶的非浸润性乳腺肿瘤。

### 【临床概述】

小叶原位癌无明显临床症状, 发病率低。国内报道, 占全部乳腺癌的 0.2% ~ 1.5%。国外报道发病率较高, 美国纽约纪念医院 16 年间的统计, LCIS 占全部非浸润性乳腺癌的 50%。70 年代以来, 随着乳腺癌普查的开展和检查手段的进步, 尤其是钼靶 X 线机的问世, 显著提高了 LCIS 癌的发现率。据最近文献统计, LCIS 占乳腺恶性肿瘤的 3% ~ 8.1%。本病倾向于多中心发病, 累及范围较广, 常达一个象限以上。Rosen、Pope 等报道, LCIS 70% 多中心发病, 约有 30% 两侧乳腺发病。Hutter 报道, 多中心发病者占 60% ~ 90%。

LCIS 多见于 38 ~ 82 岁的妇女, 发病高峰在 45 ~ 55 岁。多发生在乳腺的外上象限, X 线检查必须照内外斜位 (MLO)。对于 LCIS 潜在恶性度的概念尚存异议。有的认为, LCIS 可长期保持原状, 不一定发展为浸润性癌, 有时还可在绝经后自行消退, 对其潜在恶性度估计乐观, 治疗趋于保守。大量随访观察表明, LCIS 与浸润癌之间存在明显的连续性, 不能低估 LCIS 癌的潜在恶性程度。McDivitt 随访 50 例仅进行局部切除治疗的患者, 结果是 5 年后 8%, 16 年后 15%, 15 年后 27%, 20 年后 35% 发展为浸润性小叶癌。长期随访还表明, LCIS 患者一生中至少有 25% ~ 30% 发展成浸润性小叶癌或导管癌, 比一般居民浸润性癌的发病率高出 10 ~ 12 倍。加之 LCIS 多中心发病和双乳发病倾向, 浸润性小叶癌的预后比同等程度的其他型癌更坏。LCIS 得到及时合理治疗 (如乳腺切除), 预后极佳, 20 年治愈率可达 100%。可见 LCIS 早期诊断、早期治疗的重要。

### 【病理表现】

LCIS 源于乳腺小叶单位末端导管 (TDLU) 上皮, 大部分发生在小叶增生的基础上, 或者上皮增生后病变而成。常与纤维囊性腺病、导管上皮增生、乳头状瘤病、硬化性腺病等并存, 也可发于纤维腺瘤内。Pope 在两例纤维腺瘤内发现 LCIS 癌灶。Pick 在 62 例纤维腺瘤内发现恶变, 其中 LCIS 占 65%。McDivitt 检查一组 8 609 例乳腺活检标本, 发现 0.2% 的纤维腺瘤与 LCIS 并存。纤维腺瘤内小叶原位癌的发生率显著高于导管内癌, 这可能与纤维腺瘤多起源于发生 LCIS 癌的小叶上皮成分有关。Pope 分析了 LCIS 与乳腺实质类型的关系, 发现他的 26 例中有 22 例发生在 Wolf X 线分型的 P<sub>2</sub> 和 DY 型, 4 例发生在 P<sub>1</sub> 型, 没有一例发生在 N<sub>1</sub> 型。这也表明易于发生 LCIS 的背景基础。

小叶原位癌形成的癌块很小, 呈圆形, 但多数癌灶境界不清, 切面呈粉红色或半透明的颗粒状区, 按压有轻微硬感。有时触到坚硬的颗粒状钙化。然而, 在不少情况下, 眼看和手摸都找不到病疹, 必须做标本 X 线摄影, 指导病理取材, 尤其仅在 X 线照片上见到几粒钙化的小灶。

镜检见受累小叶均匀增大, 小叶导管和腺泡扩张增粗, 腔内充满无极性癌细胞, 形成许多较规则的小圆形癌细胞团。其外绕有完整的基底膜。LCIS 分为小细胞型和大细胞型, 有时两型并存。过去认为两型发展为浸润性癌的危险性没有差别。近来研究表明, 大细胞型更易发展为浸润性癌。

### 【影像学表现】

乳腺 LCIS X 线报告甚少, 尚缺乏系统分析。LCIS 病灶小, 密度较低, 虽使小叶增大, 但基本仍保持其正常外形, 加之它多发生在乳腺深部, X 线上常很难清晰显示。若病变较广泛时, 则可出现球形或绒毛状致密影, 颇似小叶增生或导管增生。1966年 Snyder 首先报道 27 例 LCIS X 线表现。发现成簇的微钙化和线状钙化。她注意到, 这些钙化也出现在未被累及的相邻小叶内。1969年 Hutter 继续追踪观察了 Snyder 的 27 例和另外 31 例的 X 线表现。发现 7 例钙化的数目随时间推移而增多。那些成簇钙化很少发生在 LCIS 灶内, 而更多是发生在癌灶附近的小叶和导管内。同样的钙化还见于硬化性腺病和乳头状瘤病, 并发现受检病例的一半没有出现异常 X 线表现。近些年来, Sonnen-

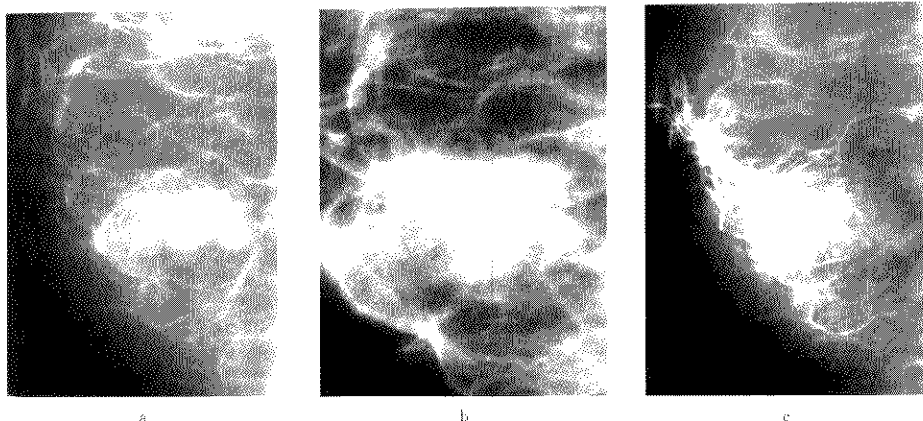


图 2-5-89 小叶原位癌

a. X线平片 右乳外下部见一局部高密度区, 其中成簇微小钙化, 附近纹理结构紊乱 b. X线放大照片  
见钙点明显增加, 呈不规则圆形 c. 导管造影照片 导管走行紊乱, 在钙化灶边缘中断

ILC 的发病率明显增高。

ILC 发病于中老年女性, 最常发于乳腺的外上象限。癌灶广泛浸润时类似硬癌, 轻度浸润者似单纯癌。Haagensen 称本病为小细胞癌, 淋巴结转移时在组织上似淋巴瘤, 容易误诊, 早期多无临床症状和体征, 为临床隐性癌。癌灶明显发展后, 典型的临床征象是: 触到局限性分叶状肿块或广泛的过硬区域; 乳头回缩; 皮肤僵硬。

#### 【病理表现】

ILC 通常由小叶原位癌 (LCIS) 发展而来, LCIS 的癌细胞突破基底膜向间质内浸润生长。突破基底膜和浸润生长的方式可有不同。如果癌细胞发展到一定程度就溶解和穿破基底膜, 呈单行排列向间质浸润, 并引起强烈的结缔组织增生反应, 则可形成针状毛刺外伸的星形癌灶, 进一步可能发展为硬癌。如果癌细胞不溶解基底膜而膨胀性生长, 使基底膜崩破, 癌组织成堆成片向间质内浸润, 则形成局限性边缘带粗短毛刺的肿块, 进一步发展可能成为单纯癌或髓样癌。ILC 有多中心发病的倾向。Camp 报道的 92 例 ILC 中 50% 为多灶性。如果多中心病灶同步膨胀性生长, 则形成多个小球形灶, 互相重叠, 堆积成结节状肿块, 进而小球形灶互相融合, 连成大块灶。如果多中心灶开始即浸润生长, 并伴明显的纤维组织增生, 则形成弥漫分

布的星形灶。一般来说, 由 LCIS 发展为 ILC 的过程是缓慢的、渐进的, 在 ILC 灶中常见到 LCIS 灶并存。

肉眼所见: 肿块呈圆形、多结节形、盘状不规则形或弥漫结节形。大小不等, 直径 0.5 ~ 11.5cm。质地韧硬。边界不清。切面癌组织灰白, 呈放射状伸入周围组织, 时见病灶与皮肤或乳头粘连。

镜下所见: 浸润性小叶癌细胞与小叶原位癌细胞相似, 为圆形或椭圆形较为一致的小癌细胞, 有时呈梭形, 常稀疏无序的散布于较密的结缔组织中, 或排列成单行线状, 或围绕腺管一层一层的同心圆排列, 状如牛眼或靶盘。癌灶内纤维间质丰富。在组织学上把浸润性小叶癌分为两型: ①单纯型, 即癌灶成分 100% 为小叶癌, 包括小叶原位癌; ②混合型, 即癌灶内伴发各型导管癌成分。有的认为, 单纯型浸润性小叶癌少见, 其实不然。Gal 报道的 455 例浸润性小叶癌中, 单纯型占 75%, 混合型占 25%。Hilleren 137 例浸润性小叶癌中, 单纯型占 85.4%, 混合型占 14.6%。单纯型显著多于混合型。

#### 【影像学表现】

浸润性小叶癌 X 线密度较低, 癌灶与腺体重叠常被腺体阴影湮没, 尤其早期, 多弥漫性浸润,



很少形成明显肿块。X线检查常无异常发现,成为X线隐性癌。Holland报道的15例X线隐性癌中,5例为ILC。

为提高诊断率,必须抓住微小征象(subtle sign),多种方法并用。Hilleren同时采用几种X线检查方法诊断了137例ILC,病灶直径5mm以下的5例,2.0cm以下的98例,占71.5%。近些年来,ILC X线检查的假阴性率在逐渐下降。Wilhelm(1990)和Sickle(1991)报道,假阴性率为15%。X线检查已成为诊断ILC的重要手段,阳

性诊断率达74%~96%。

#### (一) 局部高密度区

ILC在形成肿块之前,常由癌灶和周围组织改变形成局部高密度区,密度略高于附近组织,双乳对比明显不对称。高密度区以中央密度略高,逐渐消溶于周围组织阴影中,境界不清(图2-5-90a、b)。X线平片常难定性,但由于癌灶浸润及灶周纤维组织增生收缩,导管造影可出现附近或远方导管分支向高密度区牵引移位,或在高密度区边缘导管显影中断。

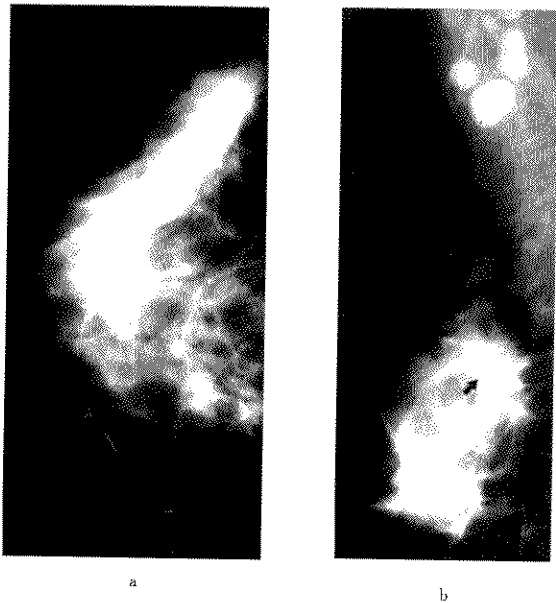


图2-5-90 小叶浸润癌  
a. 局限性小梁结构紊乱、扭曲 b. 腋淋巴肿大

#### (二) 钙化

ILC钙化率为24%~32%。可仅见钙化灶,成为唯一的阳性X线征象,多见于早期病灶。钙化灶背景一般密度较低,钙点微小,密集,大小不等,但绝大部分为微小钙化,呈圆形或不规则形,也可见线状钙化。放大摄影或活检标本X线照片,见钙粒成倍增多。标本切片X线照片,钙化灶背景的密度明显低于同等厚度的腺体,显示出ILC灶的密度特征。与平片对照,钙化范围扩大,钙粒增多,更加密集(图2-5-91a、b),钙化常发生在

瘤体局部高密度区。在结构紊乱区内,钙化点更加大小不等。

#### (三) 结构紊乱

ILC早期X线表现之一是纹理结构紊乱,多由导管扭曲变形所构成。导管造影可清晰显示结构紊乱处扭曲变形的导管相,见导管有的扩张拉直,有的扭曲变细,有的牵扯移位,几乎可与平片所见相互对应,还可顺导管受牵拉的方向,判断隐性癌灶位置。

#### (四) 星形肿块

最为常见,占53%~60%。ILC倾向于弥漫

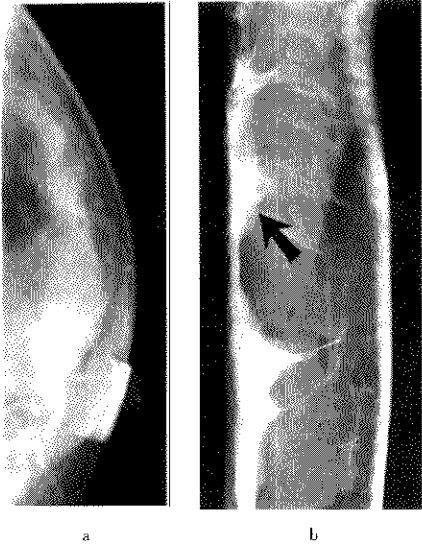

图 2-5-91 早期浸润性小叶癌  
(原位癌伴早期浸润)

- a. X线平片 右乳外上部见一簇微小钙化,背景密度较低  
b. 标本切片X线片 钙化灶背景密度低于腺体,  
与平片对照,钙化灶扩大,钙点数目增多,  
更加密集,多呈不规则圆形

浸润性生长,灶周结缔组织反应强烈,易出现灶周围反应性炎性水肿,形成晕征。易引发灶周纤维组织增生,形成边缘毛刺。常见瘤灶中央肿块较小,边缘毛刺细长,形成星形灶。有的肿块较大,形态不规则,边缘毛刺长短不等,形成类星形灶。

#### (五) 结节形肿块

ILC 瘤灶可形成圆形、多结节形或不规则形肿块。圆形肿块一般较小,边缘不规则,且常因瘤体密度低,X线平片不能显示。导管造影可根据灶周导管中断和导管分支受牵引的方向确定瘤体位置和形态(图 2-5-92a)。标本切片X线照片也难显示瘤灶。利用血管造影可显示瘤周增生的微血管,并衬托出瘤块(图 2-5-92b)。多结节状瘤块的边缘不整,似花边状,密度明显不均。标本X线照片,瘤灶由多个小结节堆成。有时在术前X线片上出现多球形灶堆积的瘤块,小球形灶大小不等,轮廓清晰,有的融合,向外浸润形成粗大毛刺。导管造影见膨胀性生长的多球形灶部分挤压导管向外移位,瘤灶浸润部将导管牵向瘤体,大量导管分支在瘤缘中断。标本X线照片显示瘤块形态不整,边缘结节样膨出和大片浸润,边缘光滑部也见大量新生微血管(图 2-5-93a、b、c),可见,多结形瘤灶大部分呈膨胀性生长,小部分呈浸润性发展,ILC 较大的瘤块由于各部分发育不平衡,加上卫星灶融合,形态极不规则。

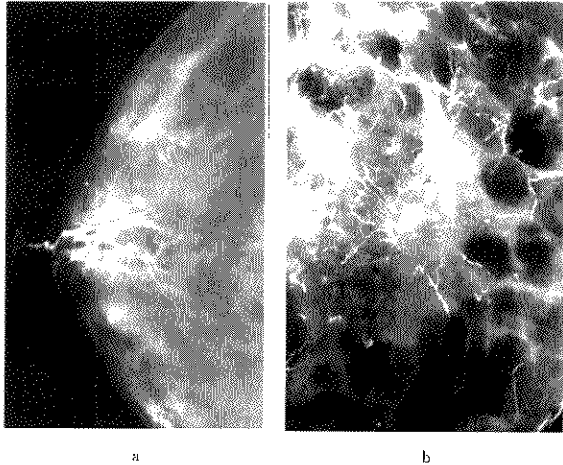


图 2-5-92 浸润性小叶癌

- a. X线平片 未发现肿块,乳管造影示左乳外上象限与管分支向一低密度区牵引集中和中断,勾出瘤灶圆形轮廓。  
标本中见到X线照片未见到瘤灶 b. 标本血管造影 瘤灶边缘大量微血管增生,衬托出圆形瘤块

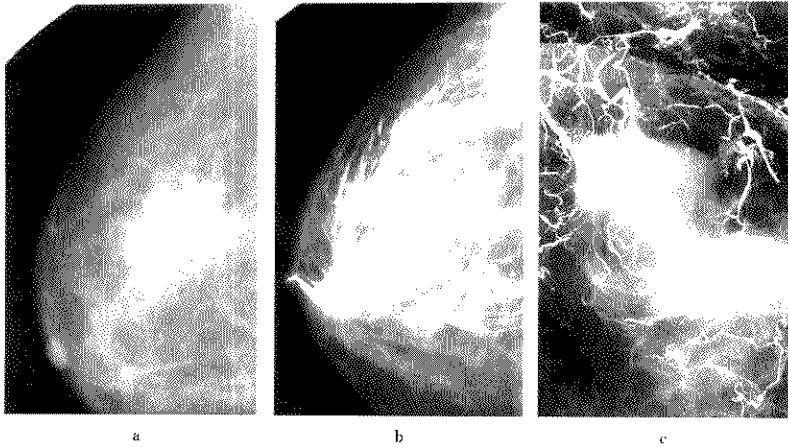


图 2-5-93 浸润性小叶癌

a. X线平片 右乳外上象限见一簇个半球形灶堆成的多结节块影 b. 导管造影  
多结节肿块部分呈膨胀性生长, 向外挤压导管; 部分明显浸润, 将导管拉向  
瘤体 c. 标本 X线照片 示瘤块部分局限, 部分浸润, 边缘微血管增生

## 九、小管癌

小管癌 (tubular carcinoma) 又名高分化腺癌 (well differentiated adenocarcinoma) 或腺管癌。占乳腺癌的 1%~2%, 多发于中老年妇女, 平均发病年龄 53 岁。

### 【临床及病理表现】

小管癌肿块小, 无痛, 病程缓慢, 临床很少发现。近些年由于广泛开展乳腺癌普查, 发现率渐增。一般单发, 也见多发或双乳发病。预后与癌灶中小管癌成分多少有关。

小管癌的癌细胞分化程度高, 大小及形态较为一致, 呈小管状排列, 似正常乳腺管, 但有轻度扩张, 由单层扁平或立方上皮排列而成。小管分布在纤维间质中, 多向周围的纤维脂肪组织内浸润, 使瘤体边缘呈放射状。小管癌可为单型结构, 即纯小管癌 (pure tubular carcinoma), 约占小管癌的 20%。也可与其他型癌, 如导管内癌、导管浸润癌、小叶癌等混合存在, 为混合型, 占小管癌的 80%。Peters 按癌灶中小管癌成分多少分为 5 型: 癌灶中小管癌成分占 100%, 即纯小管癌, 为 1 型; 癌灶中小管癌成分占 76%~99% 为 2 型; 以下的 3、4、5 型, 小管癌成分递减。对照分析表

明, 癌灶中小管癌成分愈多, 则癌灶愈小, 生长愈慢, 预后愈好。Cooper 报道, 纯小管癌的 15 年生存率达 100%, 2 型为 72%。Peters 报道, 瘤体大小 1 型为 0.5~4.0cm, 平均 1.79cm; 2 型 1.0~6.0cm, 平均 2.15cm。随着癌灶中小管癌成分的递减, 则癌块愈大, 生物行为侵袭性愈强, 预后渐差。以上分型对临床治疗和 X 线表现有一定意义。

### 【影像学表现】

纯小管癌瘤体小, 多为星形和结节形。

#### (一) 星形

中央瘤块小, 密度不均, 中等增高。块周触角状毛刺形成星芒状辐射, 颇似硬癌。导管造影示附近导管分支牵向瘤体, 并中断 (图 2-5-94)。

#### (二) 结节形

瘤块小, 直径多在 0.5~2.0cm。密度不均, 边缘光滑或不规则, 也可形成短小毛刺。多中心发病者, 见多个大小不等的球形块堆积一起, 形成多结节灶。小球形灶有的孤立, 有的融合。常侵及乳晕和皮肤 (图 2-5-95)。

混合型小管癌的瘤块较大, 直径多在 3~6cm。瘤体形态和生长特性随混合癌组织类型不同而异。

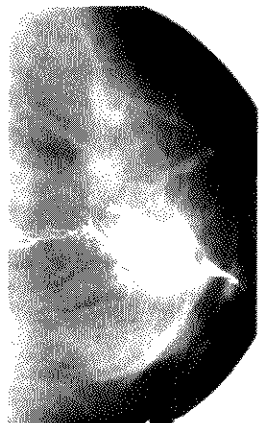

图 2-5-94 纯小管癌  
乳管造影显示左乳外上象限星形块影，附近乳管分支牵向瘤体并中断

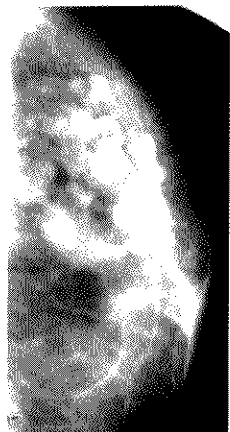


图 2-5-95 纯小管癌  
X线平片示左乳外上部多个球形块堆积一起，大小不等，或孤立，或融合，乳晕增厚，乳晕后密度增高，以索状影与肿块相连，形成间桥

## 十、腺样囊性癌

腺样囊性癌 (adenoid cystic carcinoma) 是一种具有筛状结构的浸润性癌，故又名筛状癌。它早在 19 世纪中叶即见报道，1856 年 Billroth 命名为圆柱瘤 (cylindroma)。后来，Ewing 据病理特征名为腺样囊性癌。

### 【临床概述】

乳腺腺样囊性癌非常少见，占乳腺癌的 1% 以下，文献资料甚少，多为个案或数例报道。Santamaria (1998) 在 1 015 例乳腺癌中发现 7 例，占 0.7%。大组报告仅见 Cavango (1976) 的 21 例，Rosen (1989) 的 23 例。本病好发于老年妇女，发病高峰为 50~64 岁。触诊多能扪及肿块，直径 1~10cm。偶有压痛。多发生在乳晕后部和外上象限。一般为低度恶性，肿块局限，移动性良好，不侵犯皮肤。有时肿块推挤皮肤向外隆起。癌灶位于乳晕后者，易引起乳晕增厚和乳头回缩。瘤块生长缓慢，转移率低，预后较好。偶尔见到高度恶性型，瘤体发展快，体积较大，广泛浸润，界限不清，形成皮肤溃疡。

### 【病理表现】

通常肿瘤边界清楚，无包膜或有假包膜。切面灰白或灰红色。质硬，可见大小不等的囊腔，内含粘液样物。癌细胞排列成腺管状或巢状，巢内有囊腔，状如筛孔。癌细胞较小，大小形态较一致，胞浆较少，核分裂相罕见。近来，有些作者按组织结构不同将它分为三型：腺样（筛状）、小管状和实性型。可为单一型，但多为前两型并存。Santamaria 报道的 7 例中，6 例为腺样—小管型，1 例为实性型。在生物行为上腺样和小管型为低度恶性，膨胀性生长，肿块局限，生长缓慢，边缘有灶性浸润。实性型呈浸润性生长活跃，发展快，肿块大。

### 【影像学表现】

#### （一）局限性肿块

肿块呈圆形、卵圆形或分叶状。密度较高，较均匀。瘤周常见晕征。肿块界限清楚，边缘锐利，也可见部分向外膨出或灶性浸润，边缘变毛糙模糊。肿块较小，直径多在 1~4cm。肿块局限边缘光滑的瘤灶，在 X 线平片上，往往难以和良性肿瘤鉴别。由于瘤体膨胀性生长，导管造影所见也颇似良性肿瘤，仅显示为向外挤压导管，使之移位。但癌灶常浸润引流管、沿导管蔓延或形成导管堵

塞,造成引流导管扩张、僵直和影像增强,导管分支在瘤体边缘中断(图2-5-96a、b、c)。瘤体边缘

出现灶性浸润时,可牵引导管移位。出现这些征象可排除良性肿瘤。

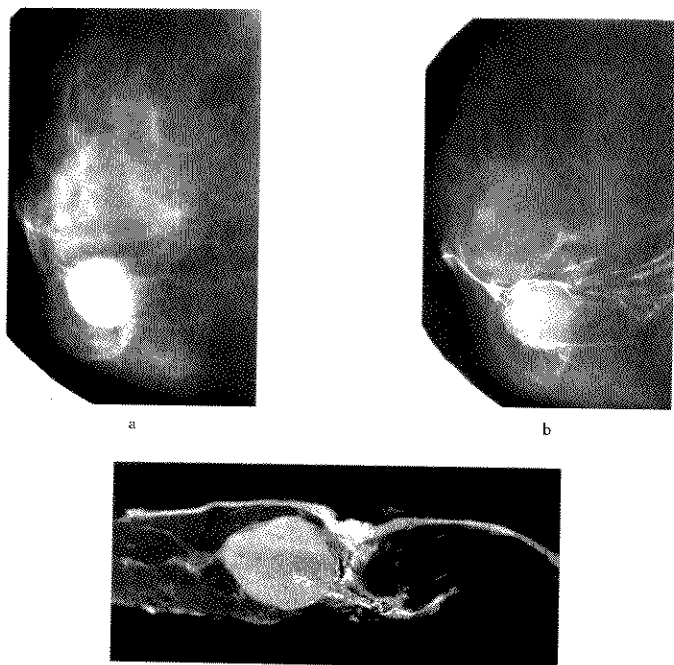


图2-5-96 腺样囊性癌

- a. 右乳X线平片 右乳下部圆形肿块,密度均匀,边缘大部锐利,后部边缘不规则,境界尚清楚。见一大导管相增强,从瘤体引向乳头。瘤体下部一半弧形索影,与瘤体后部相连 b. 导管造影 引流主导管略僵直,近瘤体部扩张,分支在瘤体边缘中断,瘤周导管分支受挤压移位,后下部导管分支向下前牵引,形成平片所见的弧形索影 c. 标本切片X线照片瘤体切面见多个小囊腔,含黏液样物。图片上见瘤体内小囊腔形成的多个密度减低区,并见导管造影剂进入瘤体小囊腔内,瘤体呈卵圆形,边缘光滑锐利

## (二) 类星形肿块

肿块较小,密度不均,边缘不规则,向间质浸润,形成粗短毛刺(图2-5-97)。瘤周围常出现晕征和纹理结构变形。导管造影出现明显的导管牵引、中断等征象。

## 十一、大汗腺癌

### 【临床概述】

大汗腺癌(apocrine carcinoma)组织形态与

皮肤大汗腺相似,故名。较少见,占乳腺癌的1%—3%。多位于乳腺的边缘部。很少转移,预后较好。临床多能触到肿块,偶见乳头血性溢液。

### 【病理表现】

乳腺是变形的顶浆分泌腺。大汗腺癌可能由大汗腺化生的导管上皮发生。镜下见癌组织呈乳头状或腺泡状生长,常位于腺管内。癌细胞为大多角细胞,嗜酸性,胞浆丰富。胞浆顶端可见胞浆凸起向

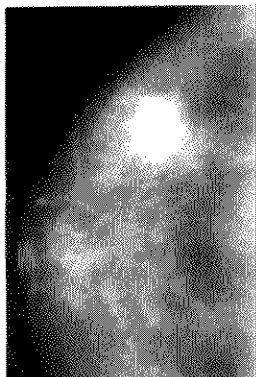



图 2-5-97 腺样囊性癌

X线平片示右乳外上象限 2cm×2cm 块影，形态不规则，密度不均，边缘粗短毛刺向外伸展，灶周组织结构均变形

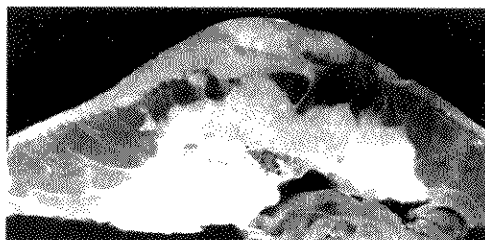
腺腔内突入，故又名顶浆汗腺癌。癌细胞可突破基底膜向间质浸润生长。肿块多为局限性，无包膜，但也有浸润生长迅速者。

## 【影像学表现】

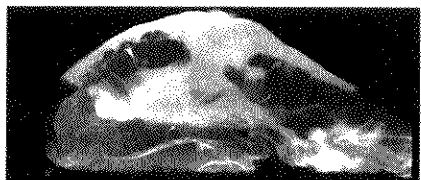
X线检查多能发现肿块。Gilles 17 例中，X线 14 例见到肿块。肿块早结节状或由多个小球形灶堆积而成（图 2-5-98a）。多为局限性，边缘清楚。密度不均，中度增高。肿块大小多在 2~8cm。少数呈明显浸润性生长，边缘有粗大毛刺外伸。有时向一侧浸润形成彗星尾征，病变可沿导管向乳头蔓延，形成引向乳头的索状影。多中心灶可融合成大块，似蟹足状向四周浸润，直抵皮肤，皮肤广泛增厚。标本切片 X线照片，见癌灶极不规则，含有坏死灶和脂肪块，灶中仍见大量小球形块影。主灶远隔部位也见小球形块影（图 2-5-98b、c、d）；灶中脂肪块可能是多中心灶生长融合时将其围于灶中。



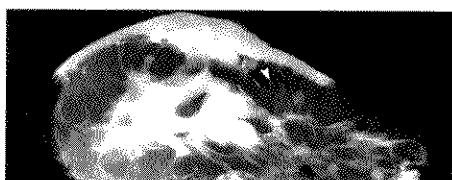
a



b



c



d

图 2-5-98 大汗腺癌

a. 左乳侧位平片 左乳腺大片块影，占据乳腺大部，皮肤广泛增厚 b、c、d. 连续标本切片 X线片  
瘤块不规则，含多个小球形灶，瘤块附近和远隔部位见多个微小球形灶，瘤块广泛浸润  
乳晕和皮肤，乳头回缩，乳晕和皮肤广泛增厚

大汗腺癌钙化率较高，Gilles 17 例中 10 例见之。多与肿块伴发，也可无肿块而仅见钙化。钙化

发生在瘤体内或瘤旁组织中。管内大汗腺癌可仅见微小成堆的钙化。

## 第4节 乳腺癌X线征象的病理基础

乳腺癌的组织类型、生长方式、大体形态以及周围组织反应，既有共同规律，又有各自特性，在X线上形成各种不同征象。X线诊断就是判断哪些影像代表哪些组织，也就是判断形成影像的组织结构和病理过程。因此了解各种征象的病理基础是提高诊断水平的关键。近些年来，X线医师和病理科医师合作，采用全乳标本平铺位或垂直位大体切片X线摄影和相应病理组织学检查对照分析的方法(图2-5-99)，观察癌灶生长蔓延的全貌、观察每一

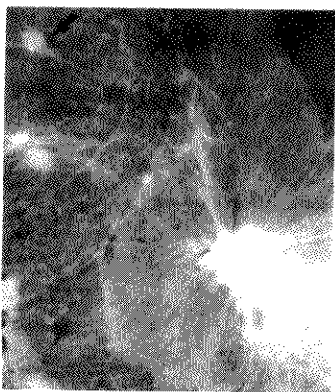

图2-5-99 硬癌

全乳标本平铺位X线照片 主癌灶呈星形，呈体密度不均，含块中之块，边缘不规则，大呈针状毛刺，如瓦片四射，有的长达5cm以上。毛刺土由纤维组织构成，除根部外，未含癌细胞成分。在主癌灶外上远隔部位见3个小灶，2个为浸润性癌(↗)，并有细索伸向主灶；另一椭圆形块影，为乳腺内癌转移淋巴结。本例术前X线片仅见主癌灶。

X线征象的组织结构，把乳腺癌X线征象病理基础的研究提高到一个新的水平，建立了一些新的概念。当然，作为X线医师，还必须了解乳腺癌发生发展的过程，了解各种类型癌细胞的生物学行为，强化整体意识和动态观念。这样才能把X线征象分析由断面引向纵深，多方联想思维，提高理性判断。

### 一、块影结构和密度

同样密度的瘤体在不同组织背景上给人迥然不同的印象。为减少主观错觉，以正常乳腺腺体的密度作为标准把乳腺癌块影密度分为三度：显著高于正常腺体者为显著增高；略高或相等者为中度增高；低于腺体密度者为密度较低。

乳腺癌块影的密度因各型癌具有不同的组织成分和结构而有差异。所以了解块影组织成分的密度差及其动态变化至关重要。

#### (一) 密度增高

乳腺癌块影密度增高是最常见的X线征象。各家报告占85%~90%。多年来传统地认为乳腺癌X线密度增高的基础是纤维组织增生，血管增多、出血、含铁血黄素沉着和坏死。贾振英等报告，不曾被人注意的癌细胞在瘤体细胞和液体成分中密度最高，其含量和排列在很大程度上决定着块影的密度和均匀度。瘤体中癌细胞数量愈多，排列愈紧密、密度愈高。反之，密度愈低。在典型病例中，髓样癌的癌细胞量多，排列密集，纤维间质少，X线密度显著增高(图2-5-100a、b、c)。硬癌纤维间质丰富，癌细胞量少，散在分布，X线密度较低(图2-5-101a、b、c、d)。单纯癌的癌细胞量和纤维间质基本相等，X线密度介于髓样癌和硬癌之间，中度增高(图2-5-102a、b、c)。癌细胞成分X线密度增高，可能与核增大、染色质增多、脱氧核糖核酸(DNA)含量增加因而物质密度较大有关。业已证明，从正常上皮单纯增生，非典型增生至转化为癌细胞的过程，总是伴随着DNA含量逐步增高。乳腺癌细胞的DNA含量比正常乳腺上皮细胞高2~7倍。癌细胞DNA含量的增高可能是其X线密度增高的重要因素。

动态观察表明，某种组织的X线密度不是恒定的，而是随量和质的变化而改变。纤维组织排列密集时X线密度高于腺体(图2-5-103a、b)，排列疏松和玻璃样变时低于腺体。血液的密度在通常情况下低于癌细胞团块和纤维组织。瘤块边缘血管增生，血运增加，X线显示瘤块周边密度减低，边缘模糊(见图2-5-102)。瘤体内出血灶密度减低，形成大凝血块后密度增加。囊内乳头状癌在囊内充满血液淹没瘤块时，瘤块仍可透过血液显示出来。据New报告，血液X线吸收系数为+12~40Hu，血

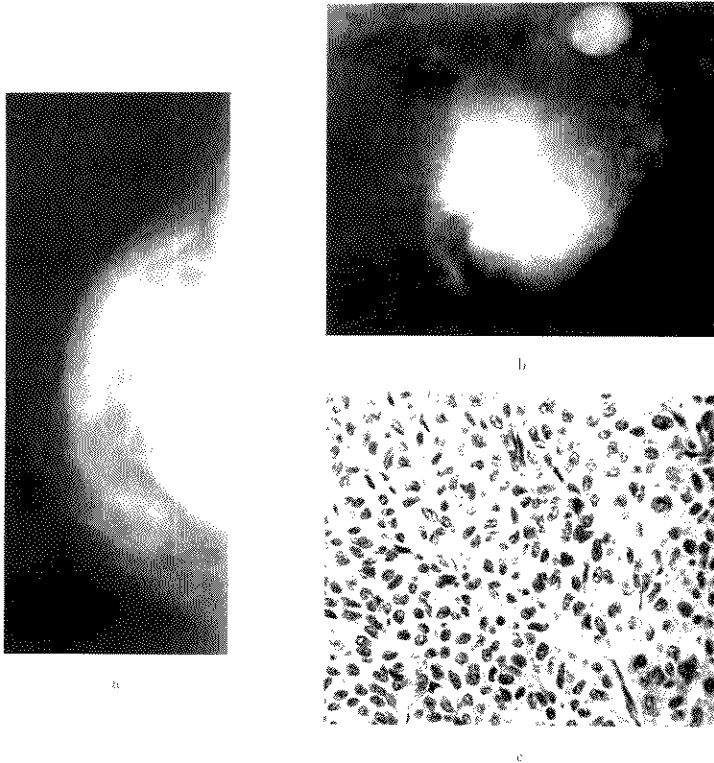


图 2-5-100 髓样癌

- a. 术前侧位 X 线片 乳腺后部半圆形块影(另半球未能包括在内)、密度明显增高。边缘不规则,境界尚清晰,周围见宽窄不均的密度减低环,为恶性象征 (Owlignati halo sign) b. 标本 X 线照片 瘤体呈不规则圆形,密度不均,瘤体内见大量成簇钙化,大小不均,大者达 2.0mm,形态不整,大多数为多角形,镜检为坏死区钙化 c. 显微镜照片 示髓样癌瘤细胞量多,密集,间质甚少

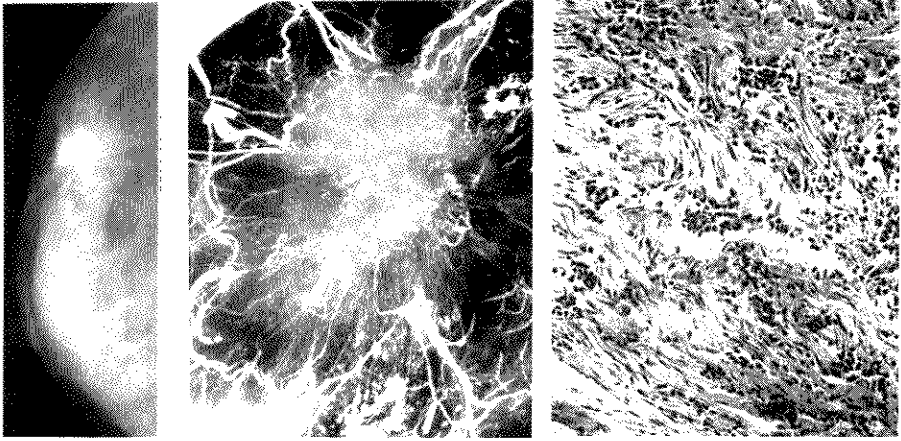
块吸收系数加大,与平片表现相符合。癌灶内坏死是缺血性凝固性坏死,初期失去水分,变得干燥松脆,细胞核凝固碎裂。其 X 线密度与腺体密度相等或稍高(见图 2-5-103a、b),后期坏死组织软化,结构消失,密度减低。以上看出,癌灶块影密度增高是多种组织成分构成的,除钙灶外,癌细胞团密度最高,其次顺序为排列致密的纤维组织、早期坏死灶和大凝血块。

## (二) 密度不均匀

块影密度不均足乳腺癌的 X 线特征性表现,较常见,约占 80%。乳腺癌不仅组织类型多种多

样,即使在同一类型的癌块中也常含其他类型的结构。严格地说,不少癌灶属于程度不同的混合型癌,加之瘤体内主质和间质分布不均,纤维组织变性,含有坏死灶和出血灶等,各种组织成分的密度差必然形成块影密度不均。另外术前 X 线所见的癌灶块影常常是多个球形灶堆积而成,或周边部有小卫星灶重叠(图 2-5-104、2-5-105),也时见癌灶中出现癌细胞团块小,形成块中之块。所有这些,都是形成癌灶块影密度不均的因素。对于后三种情况,应视为乳腺肿块恶性特征。良性肿块亦可形成密度不均,如错构瘤,脂肪坏死和浆细胞



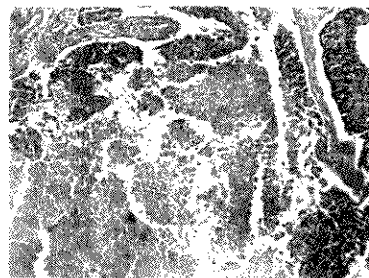
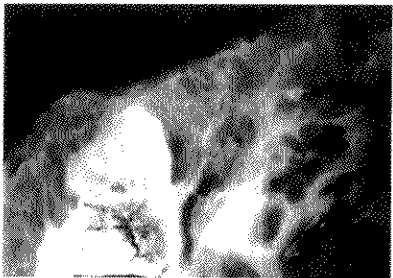


a

b

c

图 2-5-102 乳腺单纯癌






图 2-5-104 浸润性导管癌

标本 X 线照片 小癌灶沿导管向乳头方向蔓延，边纵行蔓延边横行穿破导管形成两个串联的串形灶，瘤体密度不均，引流导管内充满癌细胞，管腔扩张，管周纤维组织增生，形成导管相增强，即导管征 (duct sign)



图 2-5-105 浸润性导管癌

标本切片 X 线照片 瘤体多结节形，沿导管向乳头浸润，管周纤维组织增生，变性收缩，牵引乳头内陷，形成回桥征

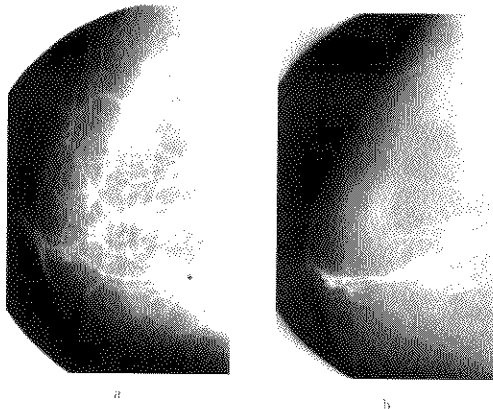


图 2-5-106 管内癌

a. X 线平片 单支大导管相增强，后部分支密度增高，结构紊乱  
b. 导管造影 大导管僵直、扩张、内壁不平滑，分支僵硬、扩张、走行紊乱。镜检：管内癌在管内广泛蔓延

随着导管上皮增生, 导管周围胶原纤维增生, 管壁增厚, 管腔扩张, 导管变形。向乳头方向蔓延可直达乳头。在 X 线上形成单支大导管相增强, 常成为早期乳腺癌唯一的 X 线征象 (图 2-5-106a)。向腺泡方向蔓延常同时侵犯数个小导管分支, 可形成瘤周毛刺。受侵导管密度增高, 也可形成局部密度增高区或结构紊乱。有时双向蔓延, 形成大导管及其分支相增强。导管造影见导管变僵直, 管腔扩张, 内壁不平 (图 2-5-106b)。管内癌向浸润性癌发展, 管内的癌细胞从上皮层向外穿破管壁, 在间质内浸润生长, 并引起间质结缔组织增生和炎性反应。有的边纵行蔓延边穿破管壁向间质浸润, 形成长条状或串珠状瘤灶。如果受累的多支小导管同时穿破管壁在间质内形成新瘤灶, 则形成多结节形块影。常见沿导管侵及乳晕和乳头, 由于管周纤维组织增生和收缩, 形成乳晕增厚、乳头内陷和间桥征 (inter-bridge sign) (见图 2-5-105)。

## (二) 间质蔓延和结缔组织反应

乳腺癌细胞在瘤体边缘沿结缔组织和脂肪组织间隙向外浸润蔓延, 几乎都引起结缔组织反应。反应的方式有两种: 一种是以成纤维细胞、组织细胞、淋巴细胞、浆细胞和巨噬细胞为代表的活性结缔组织在瘤体周围形成炎症性水肿; X 线表现为密度减低的透明环, 宽度多在 0.5 ~ 2.0cm, 各部宽窄不均, 即恶性晕征 (malignant halo sign) (见图 2-5-100), 是乳腺癌常见的 X 线征象, 出现率达 50% ~ 60%。这些病例临床上触及的肿块显著大于 X 线所见的肿块。另一种是起支架作用的结缔组织增生。据文献报道, 乳腺癌弹力纤维增生的发生率为 43% ~ 88%。弹力纤维增生的发生率和程度与年龄、癌组织类型, 分化程度以及雌激素受体等有关。在浸润性癌中其发生率明显增高, 尤其癌灶周围更为显著, 同时也发生在受侵导管和血管周围。在浸润性癌灶周围常见增生的纤维组织先于癌细胞向外伸展, 形成瘤周毛刺 (图 2-5-107)。

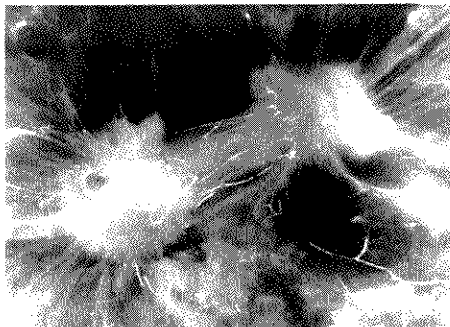


图 2-5-107 硬癌

标本切片 X 线放大照片。见两个块影: 左下肿块不规则圆形, 密度显著不均, 边缘大量毛刺, 放射状外伸, 瘤块上缘一球形结节; 右上部肿块形态不规则, 密度不均, 右缘大量针状毛刺, 根部和外部粗细一致, 有的外部渐粗, 边缘不平滑。镜检示由纤维组织构成, 不含癌细胞。两灶纤维毛刺相向生长, 互相吻合, 形成网桥, 并有微血管伴行生长, 交通两灶之间。

乳腺癌瘤周毛刺的病理组织学结构有三种表现: 一种是毛刺中央部为癌细胞团, 周边部为纤维组织。这类毛刺较短, 呈角锥形, 其长度应能反映癌细胞浸润的范围; 另一种是毛刺基底宽, 近根部含癌细胞团而外部主要为增生的纤维组织 (图 2-5-108)。第三种是毛刺细长如针, 为三者中最长者,

常达 5cm 以上, 其中没有癌细胞而主要由纤维组织构成 (图 2-5-109)。这类毛刺不能反映癌细胞到达的范围, 但它是癌灶的组成部分, 被视为癌灶浸润的前哨尖兵。

瘤周增生的纤维组织常发生玻璃样变, 收缩牵引邻近组织, 造成纹理结构变形。导管造影见邻近




图 2-5-108 显微镜照片  
毛刺近根部含癌细胞，外部主要由纤维组织构成



图 2-5-109 显微镜照片  
毛刺细长如针，主要由纤维组织构成，不含癌细胞

导管分支牵向瘤体。

标本 X 线放大照片，见毛刺边缘并不平滑，有的向外伸延反而渐粗。在两灶之间，相向生长，互相吻合，形成间桥（见图 2-5-107）。在多灶之间也见毛刺相向生长，形成间桥或交织状。血管造影表明，瘤体边缘大量新生血管和毛刺同步辐射状生长（见图 2-5-102）。新生血管也交通两灶之间（见图 2-5-107）。

癌灶常沿悬吊韧带浸润皮肤，X 线见悬吊韧带腰部增宽，呈鼓腮状。年老妇女见不到悬吊韧带，只见多条细纤维与皮肤内面相连。癌灶可沿这些细

纤维浸润皮肤。早期仅见纤维变粗拉直，以后可出现皮肤增厚和陷窝。

采用标本切片 X 线摄影和病理定位镜检查表明，较早期癌灶可发出细纤维毛刺直抵真皮乳头尖端，受侵乳头水肿膨胀，受拉变长，外形模糊，皮肤轻度增厚（图 2-5-110、2-5-111）。进一步发展，真




图 2-5-110 浸润性导管癌  
标本切片 X 线照片。圆形癌灶边缘发出大量纤维毛刺直抵皮肤真皮乳头尖端，乳头牵拉变长

皮乳头消失，皮肤明显增厚，皮肤内形成癌细胞巢，皮肤与癌灶粘连固着（图 2-5-112）。

癌灶很少浸润胸肌，因筋膜起着屏障作用。有时见癌灶沿筋膜表面蔓延。靠近胸壁的癌灶偶尔突破筋膜侵犯胸肌。X 线见乳腺后间隙部分消失。

### （三）淋巴管蔓延

原发癌灶附近有大量微小淋巴管，特别是毛细淋巴管，在结构上与毛细血管相似，一般无完整基底膜，在内皮细胞间存在间隙，通透性较高，一旦癌细胞从瘤体脱落很容易进入淋巴管。研究表明，癌细胞能主动移向淋巴管，通过内皮细胞间裂隙伸

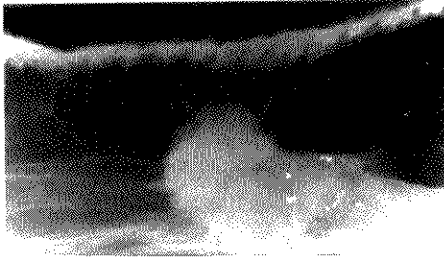


图 2-5-111 浸润性导管癌

标本 X 线放大照片。瘤体边缘发出纤维样毛刺，直抵真皮乳头尖端。毛刺僵硬，受侵乳头水肿拉长，外形模糊。示早期浸润皮肤 X 线征象

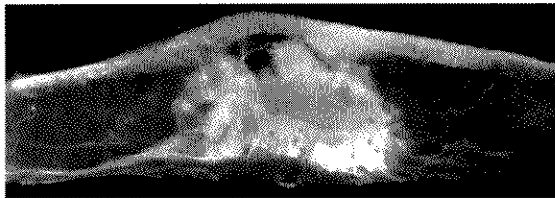


图 2-5-112 浸润性导管癌

标本切片 X 线照片。瘤灶呈多个球形灶堆成的多结节灶。边缘毛刺浸润皮肤。真皮乳头界限消失，相互融合，皮肤明显增厚。镜检：皮肤内见多个癌细胞巢

围条件均一，易保持球形发育。发病于小乳房或近胸壁处常早扁圆或不规则形。多数癌灶，尤其是较大块灶或星形灶，易向胸壁平面方向发展蔓延，其横径明显大于前后径。不同组织类型的癌常有自己的生长方式，形成某种大体形态：膨胀性生长较明显的癌灶多呈团块状；浸润性生长占优势的癌灶多呈星形；还有些癌灶在相当长的时间内不形成肿块或肿块微小且密度低，X 线不能显示。由此可见，乳腺癌瘤体形态既是多种多样，又有其形成的规律。从总体看，在 X 线上可分为非肿块型和肿块型。

### (一) 非肿块型

非肿块型较少见，主要见于早期癌和特殊型癌。近些年来，随着早期癌诊断水平的提高，非肿块型的发现率日益增加。

1. 仅见钙化 无论发生在导管内还是小叶内的癌灶，从原位癌开始就有强烈的钙化倾向，常先

出胞质突起，与癌细胞突起接触的内皮细胞发生变性，最终造成淋巴管缺损，癌细胞进入管内。进入淋巴管内的癌细胞可随淋巴液运行，也常在管内形成癌栓，并随时可穿破淋巴管在间质内生长，形成原发癌瘤周围的卫星灶或乳内远方转移灶，也可发生乳腺内淋巴结转移（见图 2-5-99）。有时在原发灶和转移灶之间见有淋巴管相连。淋巴管癌栓可形成淋巴管阻塞，淋巴液回流障碍，从而引起皮肤淋巴管扩张和水肿，皮肤增厚。炎性乳腺癌即由癌细胞淋巴管蔓延所引起。

### 三、瘤体形态

乳腺癌瘤体形态的形成与多种因素有关。瘤体生长蔓延易受环境影响，发生在较大乳房中部，周

于肿块，为早期癌的信号，且常为惟一的阳性 X 线征象。Frankl 报告 1 200 例乳腺癌中仅见钙化者 111 例，占 9%，占其中 321 例隐性癌的 35%。愈是早期癌，仅见钙化的比例愈大。国内报道大致相同。早期乳腺癌钙化有明显的特征，常仅据钙化即可做出诊断。各家报道，仅据 X 线上钙化而诊断或疑诊为乳腺癌者占全部乳腺癌的 9%~16%。此类病例，应补充做 X 线放大摄影，进一步观察钙化的形态，密度和数目。随访复查常见钙化点成倍增多，并常发现新的钙化灶。这是恶性钙化的显著特征。

X 线上仅见钙化的癌灶在临床上多是隐性癌，此时应做 X 线立体定位活检，或（和）钢丝定位，导引外科切取活检。取下的活检标本必须做 X 线照片，判断钙化灶是否切取，并进一步导引病理取材镜检。全乳切除的标本，很难摸到病灶，也必须做标本 X 线照片，指示病理取材。

2. 仅见间接征象 导管内癌可缓慢在管内生长蔓延, 导管内充满癌细胞, 管壁和管周纤维组织增生, 管壁增厚, 管腔扩张, 迟迟不形成肿块。小叶原位癌多中心发生, 在小叶内生长时间长, 且X线密度低。这些病例, 在临床上仅见局部腺体增厚。X线照片仅见局部高密度区, 进行性密度增高, 纹理结构紊乱, 导管相增强, 两侧腺体不对称等征象。这些征象的早期, 变化轻微, 易被忽略, 一旦发现可疑, 进行导管造影、X线放大照片有助于深入观察并常能确定诊断。

3. 特殊型癌 有些特殊型癌可长期不出现乳腺内肿块, 另有其特殊的X线表现。Paget病多数仅见乳头、乳晕癌性湿疹伴发管内癌, 不形成肿块。X线上常无异常表现或仅见乳晕增厚以及乳晕后沿导管排列的钙化或导管相增强。炎性乳腺癌常无肿块发现, 仅见由淋巴管癌栓引起淋巴液回流障碍所形成的皮肤广泛增厚和皮下结缔组织水肿征象。

## (二) 肿块型

肿块型最常见, 约占85%~90%。表现为团块形、星形和弥漫结节形。

1. 团块形 癌灶形态的构成虽与发病部位和所处环境有相当关系, 但更主要的是决定于生长方式。膨胀性生长或膨胀性生长占优势的癌灶形成团块形肿块。

1) 圆形或椭圆形: 癌灶膨胀性缓慢均匀生长, 或在导管内、囊内生长, 或有假包膜, 易形成圆形或椭圆形肿块, 境界清晰, 边缘光滑锐利。此种情况多见于髓样癌、乳头状癌腺样癌和早期导管癌(图2-5-113)。椭圆形肿块的长轴多与皮面平行

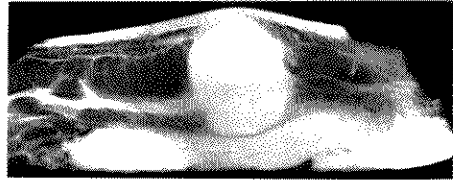


图 2-5-113 髓样癌

标本切片X线照片 椭圆形肿块, 长轴为前后向, 胸肌凹陷, 皮肤隆突, 肿块边缘锐利, 可见肿块后和皮下间隙

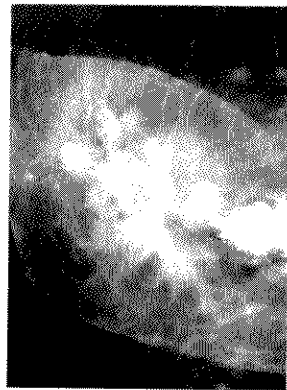


图 2-5-114 浸润性导管癌

标本平铺位X线照片 肿块由多个球形结节堆积而成

(图2-5-114), 这可能与易向宽松的空间发展有关。但偶尔也见其长轴呈前后向, 顶着胸肌和皮肤的阻力发育, 形成胸肌凹陷和皮肤隆起(图2-5-115)。

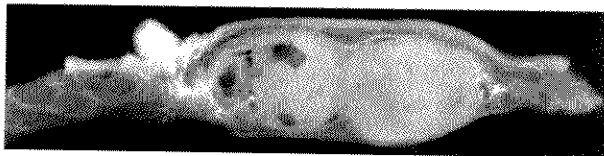


图 2-5-115 乳腺癌标本切片X线照片

靠近乳头的椭圆形块灶, 针穿抽出血性液体, 留下数个密度减低区, 镜检为乳头状癌。另一椭圆形肿块, 密度均匀, 镜检为髓样癌。两灶均边缘光滑锐利, 长轴与皮面平行

2) 分叶状: 瘤块呈分叶状轮廓者亦比较常见, 这可能是由于瘤体生长快, 各部生长速度不均; 有纤维间隔分隔瘤体; 瘤体周边有小的卫星灶; 多个癌

灶重叠; 均可形成瘤体分叶状形态。

3) 多结节形肿块(multinodular mass): 系多个小球形灶聚集堆成的多结节合成体。标本X线

摄片和病理大切片观察表明,多结节瘤块相当常见,约占浸润性癌的35%~47%。术前X线照片表现为边缘结节样突起或凹凸不平的瘤块,特别是边缘见到球形小结节的瘤块,往往是多结节堆成的瘤块。标本X线照片显示,一个瘤块可包含几十个小球形灶。有的虽堆积在一起,仍然保持各自的边界,互相挤压而未融合。有的则部分为多球形结节,部分融合成块(见图2-5-114)。

形成多结节瘤块的病理机制尚缺乏研究。成因可能有二种:一是多中心发生。在一个不大的范围内同时发生多个癌灶,同步膨胀性生长,聚合堆积,形成一个瘤块。此类多结节瘤块,中央和外周的球形结节大小基本相同;二是中央块较大,周边小结节大小不等,系瘤周淋巴管转移形成的卫星灶;三是原发癌灶即为小球形结节,一次又一次地发生瘤周淋巴转移,反复形成卫星灶,由大量卫星灶堆积成大小基本相同的多结节瘤块。

4) 不规则形:乳腺癌瘤灶常因组织类型混合或浸润蔓延方式特殊而形成特殊形状,构成X线表现的另一特征。

①长条形或串珠形。癌灶沿导管向乳头蔓延,边蔓延边突破导管向间质浸润生长,形成毛刺外伸的条状块影,酷似长毛蠕虫状。有时沿导管蔓延、间断性向外突破,形成串珠状瘤灶,主要见于浸润性导管癌。

②彗星形。有些圆形癌灶片状向外浸润,愈外愈细,形似彗星尾状,使瘤块呈彗星形,彗星尾尖端多指向乳头,系癌灶沿间质向乳头浸润。有时远方癌灶沿一束导管分支向乳头浸润蔓延,愈近乳头分支愈少,形成彗星尾状。

③半球形。见于X线密度差别较大的混合型癌。如半球为单纯癌半球为粉刺癌(见图2-5-102),或半球为单纯癌半球为硬癌的混合型癌灶。X线照片仅能显示密度较高的单纯癌半球而不能显示密度较低的另半球。这里所说的半球形是指X线影像而言,实际上整个瘤块是球形,这一点,在图2-5-102得到充分展示。

④怪异形。有些癌灶向外浸润生长极不平衡,再加上卫星灶的融合,形成多角形、怪异形等奇形怪状。

2. 星形 此类癌灶瘤块不大,浸润性生长的趋势很强,并引发瘤周纤维组织强烈的增生反应,

先于癌细胞向外伸延,形成瘤周大量针状毛刺:中央不大的瘤块似星体,辐射的毛刺如星芒,故称星形瘤块(stellate mass),有的作者(Martin等)称之为星形癌(stellate cancer)。星形癌灶的肿块和毛刺主要由纤维组织构成,质硬,也被称为硬癌。病理组织学检查,此型癌也确实主要见于硬癌(见图2-5-99)。近来报告,也常见于浸润性小叶癌(图2-5-116)。硬癌和浸润性小叶癌在病理组织结

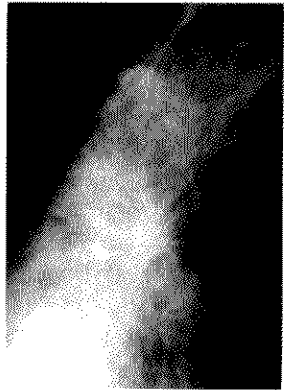
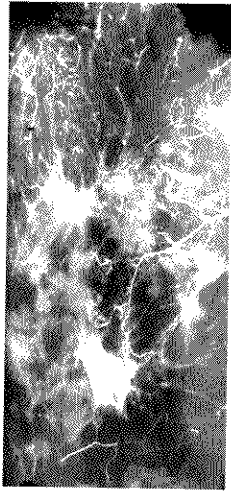
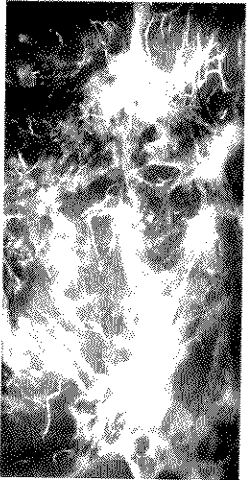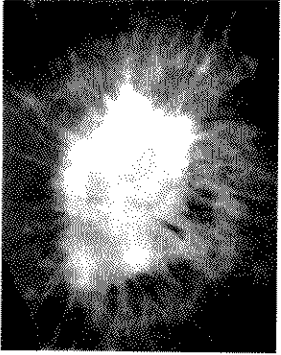


图 2-5-116 浸润性小叶癌  
X线平片。中央肿块小,边缘毛刺  
细长如针。典型星形灶

构和生物学行为上有相似之处,也许因此出现相似的瘤体形态。星形灶可发生在任何年龄,但多见于老年妇女,易发生在脂肪型乳房。此类癌瘤生长活跃,即使瘤块很小,浸润的毛刺却很长,通常为癌块直径的数倍,侵犯范围广泛,易发生转移,预后较差。

以上是典型的星形灶。近来把以下类星形灶也归入星形灶内。癌灶初期膨胀性生长,形成较大肿块后出现明显的间质浸润蔓延,形成边缘大量短毛刺,毛刺基底宽,向外渐细,长度一般不超过瘤体直径(图2-5-117),见于各型浸润性癌。有些小癌灶和早期癌灶,引发灶周纤维组织毛刺状增生,也形成星形灶。Kitchen普查中发现的100例10mm以下的小癌灶中,星形灶占44%,其中包括33例管内癌伴早期浸润。

3. 弥漫结节形 在广泛的乳腺增生基础上发生的多中心癌灶,呈弥漫散布的小结节状。结节灶





的腺泡样间隙中,开始钙质在癌细胞内为针状结晶,这些结晶被分泌出来后,互相结合成紧密的钙化点。这时结晶样结构已变得模糊不清。他强调,这是癌细胞的活跃分泌过程,而不是细胞碎屑和退变细胞的矿化作用。以后的不少研究支持这种观点。最有说服力的镜头是活着的癌细胞群在显微镜下分泌钙质微粒的情景。这些活癌细胞没有伴存坏死细胞碎屑。

这两种观点可能是乳腺癌钙化的两个方面。说明活的癌细胞和坏死的癌细胞碎屑均可发生钙化。没有癌细胞坏死的导管内癌、小叶原位癌和粘液癌等,属于分泌性钙化。

### (二) 钙化的成分

乳腺癌钙化点的化学结构尚缺乏研究。Hoefken等从病理证实的粉刺癌活检标本中取出的微小钙化点进行化学分析表明,钙化点中含钙25.4%,镁2.6%,碳酸5.8%,碳13.8%。光谱分析表明,乳腺癌灶中钙和镁离子最易和磷酸结合。钙化点的化学成分为:

$\text{Ca}_3(\text{PO}_4)_2$	55.0%
$\text{CaCO}_3$	9.7%
$\text{Mg}_3(\text{PO}_4)_2 \cdot \text{H}_2\text{O}$	13.3%
蛋白质(Albumin)	22.0%

最近不少作者(Christoche等)报告,有少数乳腺癌钙化是草酸钙,由于结晶体结构的特点而形成多面体外观。X线上表现为钙化点较大,形态不规则。普通光学显微镜看不到,只有偏光显微镜才能显示。

### (三) 钙化的形态,部位和病期的关系

乳腺癌钙化形态的构成、发生的部位和病期三者密切相关。原位癌的钙化发生在导管内和小叶内。浸润性癌的钙化除上述部位外,还发生在瘤体内的导管壁、纤维间质和坏死区内。不同部位的钙化有不同的形态特征。

管内癌的钙化发生在小导管分支内,互相靠的不紧,有一定距离,多个钙粒融合在一起,充满一小段管腔,形成短线状或杆状。短线状钙化的宽度通常是0.1-0.2mm,和小导管腔的宽度一致。发生在小导管分叉处则呈“Y”字形。有时病灶广泛,钙化充满几支小导管,造成导管分支铸形(图2-5-119)。小导管内断续的钙化,形成沿导管




图2-5-119 管内癌  
X线放大照片 见圆形、多角形、短线状、分叉状和分支状钙化

走行分布的钙化点行列。粉刺型管内癌坏死细胞碎屑充满管腔形成粉刺样物,经过矿化作用产生钙化。粉刺癌在管内保持的时间长,受累导管更加扩张,线状钙化更粗些,在导管内扩展的范围更广,易形成分叉状和分支状钙化。筛状和低乳头状管内癌系分泌性钙化,钙化的几率比粉刺癌低,钙化产生在筛孔或乳头突起的间隙内,钙化点微小,形态多为点状或不规则,大小不等。粉刺癌、筛状癌和低乳头状癌常同时存在,在X线照片上形成钙化形态多种多样。小叶原位癌的钙化发生在小叶内导管,包括终末小导管-腺泡,几乎都是微小点状,互相靠得很紧密,钙粒呈不规则的圆形或卵圆形,大小不等,密集成丛。偶见累及小叶外导管,形成短线状钙化。这些钙化征象为乳腺癌X线早期诊断提供了重要依据。如果微小成丛和线状或分叉状钙化同时存在,基本上可确定诊断。浸润性癌瘤块增大,血供不足,易产生坏死或变性,进而引起钙化。发生在导管壁,纤维间质内的钙化,数量少,散在分布,呈多角形。坏死灶内的钙化,形态不规则,多呈多角形,大小不均,多数体积较大,直径在0.3-1.0mm,有的达2.0mm以上(见图2-5-100)。

### (四) X线检查对钙化的限度和作用

迄今,X线摄片发现乳腺癌钙化的能力有很大

限度,最清晰的X线平片也只能发现 $100\mu\text{m}$ 左右的钙化点,有更多的微小钙化点在X线医师的眼前漏掉。在显微镜下 $5\mu\text{m}$ 厚的组织切片上看到,大部分管内癌钙化灶为独立分隔的许多微小片断,形态多样(图2-5-120、2-5-121),每个片断是一

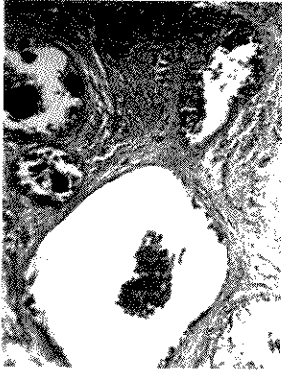

图2-5-120 管内癌  
显微镜照片示导管内癌细胞碎屑和钙化片断

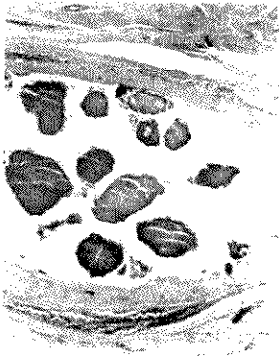

图2-5-121 粉刺型管内癌  
显微镜照片 管腔明显扩张,腔内充满大小不等形态不一的多个钙化片断

个微小钙粒的一部分。几十个,上百个微小钙粒堆积起来,才能形成X线上肉眼可见的钙化点。由此表明,有更多的微小钙化X线平片尚无力显示。一旦发现少量钙化或可疑钙化,必须补充放大摄影,一般放大2倍,可显示 $50\mu\text{m}$ 左右的钙化点,

使钙化比平片所见成倍增加,并更清晰显示钙化的形态和密度。愈放大,钙化点的密集度愈大,数量愈多,是恶性钙化的显著特征。

早期乳腺癌诊断的关键是病理,而病理诊断的关键是病灶取材准确。无肿块而仅见钙化的早期病灶,临床医师摸不着,病理医师摸不准。X线医师必须密切配合,凡做切取活检,必先做X线钙灶定位。切下的标本常规X线照片,观察钙灶是否切除,导引病理定位取材。全乳切除的标本,应做全乳和连续切片X线照片,确定钙化灶的部位、范围和有无新的钙化灶,协助病理取材。据我们观察,标本切片X线照片的清晰度明显高于X线平片和放大片,发现的钙化点数量更多,钙化灶范围更大,并常能发现新的钙化灶,新的小瘤块和乳内淋巴结,指导病理全面取材,为临床手术后补充治疗提供更全面、更准确的依据。

(贾振英 张绍武)

## 第5节 乳腺癌TNM 国际分期

目前通常使用的是国际抗癌联盟(UICC)提出的TNM分期法。现根据1997年提出的标准,介绍如下:

### 一、原发肿瘤(T)分期

- T<sub>x</sub> 原发肿瘤情况不详
- T<sub>0</sub> 原发肿瘤未扪及
- T<sub>is</sub> 原位癌(包括小叶原位癌及导管内癌); Paget病局限于乳头而乳房内未扪及肿块
- T<sub>1</sub> 肿瘤最大径小于2cm
- T<sub>mic</sub> 肿瘤最大径小于0.1cm
- T<sub>1a</sub> 肿瘤最大径在0.1cm~0.5cm之间
- T<sub>1b</sub> 肿瘤最大径在0.5cm~1.0cm之间
- T<sub>1c</sub> 肿瘤最大径在1.0cm~2.0cm之间
- T<sub>2</sub> 肿瘤最大径在2cm~5cm
- T<sub>3</sub> 肿瘤最大径超过5cm
- T<sub>4</sub> 肿瘤任何大小,直接侵犯胸壁和皮肤
- T<sub>4a</sub> 肿瘤直接侵犯胸壁

T<sub>4b</sub> 乳房表面皮肤水肿(包括橘皮样水肿),皮肤溃疡或肿瘤周围皮肤有卫星结节,但不超过同侧乳房

T<sub>4c</sub> 包括 T<sub>4a</sub>及 T<sub>4b</sub>

T<sub>4d</sub> 炎性乳腺癌

注:①皮肤粘连、乳头回缩或其他皮肤改变,除 T<sub>4b</sub>外,可以出现在 T<sub>1</sub>、T<sub>2</sub>、T<sub>3</sub>中,不影响分期

②Paget病时,如乳房内扪及肿块,则按肿瘤大小区分

③胸壁指肋骨、肋间肌及前锯肌,不包括胸肌

## 二、区域淋巴结(N)分期

N<sub>x</sub> 区域淋巴结情况不详(以往已切除)

N<sub>0</sub> 区域淋巴结未扪及

N<sub>1</sub> 同侧腋淋巴结肿大,但可以活动

N<sub>2</sub> 同侧腋淋巴结肿大,互相融合,或与其他组织粘连

N<sub>3</sub> 同侧内乳淋巴结有转移

## 三、远处转移(M)分期

M<sub>x</sub> 有无远处转移不详

M<sub>0</sub> 无远处转移

M<sub>1</sub> 有远处转移(包括同侧锁骨上淋巴结转移)

## 四、临床分期

0期 T<sub>0</sub>N<sub>0</sub>M<sub>0</sub>

I期 T<sub>1</sub>N<sub>0</sub>M<sub>0</sub>

II<sub>a</sub>期 T<sub>0</sub>N<sub>1</sub>M<sub>0</sub>; T<sub>1</sub>N<sub>1</sub><sup>+</sup>M<sub>0</sub>; T<sub>2</sub>N<sub>0</sub>M<sub>0</sub>(<sup>-</sup>N<sub>1</sub>的预后同 N<sub>0</sub>)

II<sub>b</sub>期 T<sub>2</sub>N<sub>1</sub>M<sub>0</sub>; T<sub>3</sub>N<sub>0</sub>M<sub>0</sub>

III<sub>a</sub>期 T<sub>0</sub>N<sub>2</sub>M<sub>0</sub>; T<sub>1</sub>N<sub>2</sub>M<sub>0</sub>; T<sub>2</sub>N<sub>2</sub>M<sub>0</sub>; T<sub>3</sub>N<sub>1,2</sub>M<sub>0</sub>

III<sub>b</sub>期 T<sub>4</sub>、任何 N、M<sub>0</sub>; 任何 T、N<sub>3</sub>M<sub>0</sub>

IV期 任何 T、任何 N、M<sub>1</sub>

## 五、病理分期

病理分期要求对腋底部淋巴结(最少6个)作手术切除检查

PT 原发病灶,与 TNM分期相同

PN 局部淋巴结

PN<sub>x</sub> 有无局部淋巴结转移不详

PN<sub>0</sub> 局部腋淋巴结无转移

PN<sub>1</sub> 同侧腋淋巴结有转移

PN<sub>1a</sub> 淋巴结内仅切片上可见转移灶,小于 0.2cm

PN<sub>1b</sub> 肉眼可见转移灶,其中一个大于 0.2cm

①微小转移灶,大小 0.2cm~2cm

②1~3个淋巴结转移,大小 0.2cm~2cm

③>4个淋巴结转移

④转移灶超过淋巴结包膜(小于 0.2cm)

⑤转移淋巴结超过 2cm

N<sub>2-3</sub>同 TNM分期

## 第6节 乳腺癌的X线普查和早诊

### 一、X线普查的对象

鉴于国人乳腺癌的发病率不如欧美人高,以及检查费用和X线辐射损害等因素,X线检查宜作为第二轮的检查手段,在通过临床检查有可疑的病人和高危人群中实施X线检查,具体对象为:

(一)临床检查可触及或可疑触及肿块者;触诊时有乳房局限增厚者;有乳头溢液史的患者;以及乳房较大触诊不满意者。

(二)30岁以上有母系乳腺癌家族史者。

(三)曾患乳腺良性病变(如良性肿瘤、囊性增生病等)的妇女。

(四)高龄(30岁以上)初产或从未生育过的妇女。

(五)绝经期较晚(50岁以后)的妇女。

(六)曾患对侧乳腺癌的病人。

### 二、X线普查发现的乳腺癌的临床和X线特点

#### (一)临床特点

由临床-X线普查所发现的乳腺癌病例中,早期或较早期的病例所占比例较临床组(来院诊治

者)明显要高。七十年代末至八十年代初,我们曾针对天津市妇女乳腺癌进行了大规模的临床-X线普查。以1980年553 879名25岁以上妇女的普查

资料表明,0期、I期、II期乳腺癌的病例占70.9%,而临床组中无0期,I、II期的病例仅占21.3%,两者有明显差异( $P<0.01$ ) (表2-5-1)。

表 2-5-1 普查组与临床组病例临床分期的比较 (1980)

临床分期		例数	%
0期	普查组	3	3.2
	临床组	0	0
I期	普查组	35	37.6
	临床组	106	8.1
II期	普查组	28	30.1
	临床组	172	13.2
III期	普查组	25	26.9
	临床组	856	66.1
IV期	普查组	2	2.2
	临床组	163	12.6

值得进一步指出的是,80年普查中所发现的III期病例中的大部分和2例IV期病例,均系1980年首次接受普查的人群。在每年接受一次普查的人群中,III期病例很少,而无一例是IV期病人(表

2-5-2)。从表2中可看出,在每年一次连续接受普查的人群中,0、I、II期病例可高达91.7%。故每年连续普查是消灭中、晚期乳腺癌的有效手段。

表 2-5-2 连续普查组和首次普查组的临床分期

临床分期	连续普查组(每年一次)		1980年首次接受普查组	
	例数	%	例数	%
0	3	6.3	0	0
I	24	50.0	11	24.4
II	17	35.4	11	24.4
III	4	8.3	21	46.7
IV	0	0	2	4.5
总计	48	100.0	45	100.0

淋巴结,特别是腋淋巴结有无转移,对乳腺癌的预后有较大影响。在临床上,约60%乳腺癌病人在发现时已有淋巴结阳性。在普查组,腋淋巴结阳性者仅23%。

### (二) X线特点“早期”乳腺癌的X线特征

通过定期普查,有望发现一些“隐性”或早期的乳腺癌病例,因而它们的影像学特点略有别于临床日常所见者。根据我们多年普查经验,普查组中的“早期”乳腺癌的影像学特征如下:

1. 小的结节 在钼靶X线上能检出的最小结节,视其背景情况而有所不同。一般认为,在脂肪型乳房中,乳腺癌结节的检出阈值为2.1~2.6mm之间。约26%病例,小的结节为其惟一阳性所见。这些小结节在脂肪型乳房中容易识别,但在致密型

乳房中,若不伴钙化,极易被遗漏,必要时应进一步行计算机伪彩色图像处理。小结节的形态可为圆形、卵圆形、分叶状或不规则形。结节虽小,常可合并有其他恶性征象,有无毛刺等恶性征象与结节本身的大小无关。有些小结节可酷似良性,因而应积极行立体定位活检确定其性质。Rosenberg报道,在因结节为惟一阳性所见而行活检的病例中,22%被证实为癌;因结节伴有钙化而行活检者,48%为癌。

2. 钙化 许多“隐性”或“早期”乳腺癌是凭借X线片上丛状钙化而被检出。Rosenberg材料中,单独钙化表现占“隐性”乳腺癌的58.9%,在因钙化为惟一阳性所见而进行活检的病例中,恶性占32.5%,且略高于半数为非侵犯性癌,符合

“微小癌”的界限。恶性钙化多微细，似针尖状，有的呈弧线样、分支状或不规则形。多数作者同意，在 $1\text{cm}^3$ 区域有5枚此种钙化即可定为丛状钙化而诊断为乳腺癌。少数作者则放宽至3枚即可诊断为癌。

3. 不对称致密和进行性致密 女性乳房是随年龄增长而逐渐退化的器官，除青春期、妊娠、哺乳及外源性雌激素刺激外，随年龄老化，腺体逐渐萎缩、退化，进行性地由脂肪组织取代。此外，两侧乳腺虽不绝对对称，但基本上两乳的结构及腺体密度分布是相似的，仅3%~5%可有明显不对称。因之，如一侧乳房出现明显局灶性致密，或X线片上出现任何新的小灶致密区，且呈进行性发展，应考虑有恶性的可能，应密切观察、随访或积极争取活检。部分病例可通过B超和计算机伪彩色处理而获得确诊。根据我院对此类病例活检的结果显示，约70%是良性病变，主要是增生病；约30%是癌，包括一些“早期”癌。

4. 结构扭曲 在侵犯性癌中，由于宿主组织对恶性肿瘤的纤维增生反应，使脂肪组织和正常乳腺实质之间的界面扭曲。在脂肪型乳房中，此种增生反应造成乳腺X线片上典型的毛刺征，不致引起诊断困难。但在致密型乳房中，肿块可能被掩盖，局限性结构扭曲成为恶性的惟一指征。但应注意，局部纤维化、慢性炎症、或活检、手术后瘢痕亦能产生正常脂肪—实质界面的扭曲，很易与恶性表现相混。局部加压点片可更清晰地显示出结构扭曲而有助于诊断及鉴别诊断。计算机伪彩色图像处理对鉴别良、恶性亦有一定帮助（见图2-5-43）。

5. 单支导管扩张 当发现乳晕后有单支或多支乳导管异常致密、粗糙或（和）扩张，它有可能是管内癌的惟一X线征，若合并有特征性的细砂样钙化，则几乎可肯定为癌。病理上形成乳导管增粗、增密的机制可能是由于导管周围胶原纤维增生或（和）导管内充填大量脱落的上皮细胞或癌细胞所致。导管扩张的原因，良性较恶性更多见。乳导管造影及溢液或抽出液的细胞学检查有助于作出定性诊断。

6. 多发癌灶 多发癌灶是指同侧乳房在不同象限同时发现癌灶，或同一象限有两个以上癌灶而它们之间至少有3cm以上正常组织分隔。随着“隐性”癌和“早期”癌病例的增多，多癌灶的发

现率亦随之增高。Sickles报道多发癌灶占15%，但由于许多病例未作全乳彻底组织学检查，故多发癌灶的实际发生率可能更高。Rosenberg的材料中，多发癌灶高达39%。Schwartz报告189例“隐性”乳腺癌中，多发癌灶的发生率在侵犯性管内癌组占40%、微侵犯管内癌组占57.1%、非侵犯性组占45.5%。因之对普查时发现的“隐性”或“早期”乳腺癌的诊断、活检或治疗中，多发灶的问题应引起放射、外科及病理医师足够的重视和警惕（图2-5-25、2-5-26a、b、2-5-27a、2-5-34、2-5-122）。

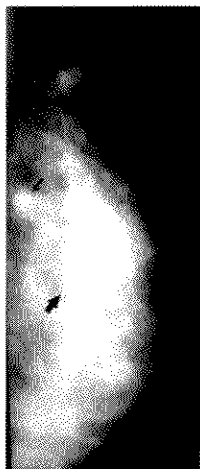

图2-5-122 多灶性癌  
三角箭头为腺癌 细箭头为浸润型  
导管癌 粗箭头为单纯癌

## 第7节 乳腺癌的诊断 与鉴别诊断

### 一、乳腺癌的诊断

在乳腺的影像诊断中，应掌握以2个以上主要恶性征象，或一个主要征象、2个以上次要征象作为诊断恶性的依据。惟一例外是钙化，如X线上表现典型，即使不合并其他异常，亦可诊断为乳腺癌。依照此原则，乳腺癌影像诊断的正确率约在85%~95%之间，其中假阴性率较高，约为8%~

10%之间,而假阳性率较低,约仅2%左右。

乳腺癌X线诊断的正确性与下述一些因素有密切关系:

1. 照片质量 乳腺内各种组织均属软组织范畴,它们之间的密度对比相差甚微,故对照片的质量要求甚严,过度曝光或曝光不足均可影响病变的显露而导致误诊。近年推出的 Lorad IV型数字钼靶X线摄影机具有21个自动曝光控制传感器,可有效保证胶片的质量。

2. 病变的部位及类型 在钼靶乳腺摄影中,深位、高位或乳腺尾部的病变容易被漏照。所以在投照前,技术员应亲自检查患者,务使病变区被包含在X线片内,以免漏诊。如确有困难,应进一步行CT或MRI检查。

就乳腺癌的X线类型而言,以浸润型为主要表现者易被误诊断为正常腺体或增生,诊断正确率稍低。小叶癌易被误诊为增生。髓样癌当发生坏死、液化时因密度较低,亦易被漏诊,或因有坏死而被误认为慢性脓肿。

3. 乳房的大小 一般而言,乳房越大,X线诊断正确性越高。这是因为大乳房患者常含有较多脂肪,自然对比较佳,较小肿物亦容易被发现。此外,较大乳房在投照上亦比较容易。据多数作者统计,在小乳房患者中,临床检查的正确性高于X线,在大乳房患者中则不如X线。

4. 年龄 年轻患者的乳房多数腺体丰满,结

构致密,而脂肪组织甚少,X线上缺乏自然对比,肿瘤常被掩盖而未能清晰显露,故X线上假阴性率较高。随着年龄增大及生育,乳腺渐趋萎缩,结构变得疏松,乳房大部或全部由脂肪组织组成,此时即使很小肿瘤亦易被发现,X线诊断正确性亦明显提高。一般40岁以后,腺体即大部萎缩。年龄愈大,X线诊断正确性愈高。

5. 乳房类型 致密型的乳房,包括因年轻、增生或妊娠、哺乳期的乳房,因自然对比差,X线诊断的正确性低。脂肪型的乳房因有良好的对比,X线诊断正确率高。中间型和导管型乳房则介于两者之间。

## 二、乳腺癌的鉴别诊断

根据乳腺癌的不同表现应与不同疾病进行鉴别。

1. 肿块的鉴别诊断 以肿块为主要表现的乳腺癌,主要应与良性肿瘤、囊肿(包括积乳囊肿)及肉芽肿性病变(包括结核、慢性炎症)等鉴别。一般良性肿瘤的形态比较规整,呈类圆形,亦可呈分叶状。肿块边缘光滑整齐,无毛刺、伪足状突起或浸润,周围小梁被单纯推挤移位,有时可见有透亮晕。肿块大小多数大于临床测量。良性肿瘤较少钙化,若有,也均在块影内,且数目少,颗粒粗大,或以粗大钙化为主掺杂少许细小钙化。(表2-5-3)

表 2-5-3 良、恶性肿块的鉴别

	良性肿瘤	癌
密度	近似正常腺体密度或略高	较正常腺体密度高,但某些癌的密度可稍低
大小比	大于或等于临床测量	94%小于临床测量
形态	规整,呈圆或卵圆形,少数呈分叶状	圆形,分叶状或不规则形
边缘	光滑整齐	常有毛刺、浸润,仅15%左右边缘光滑整齐
周围改变	可有环状透亮晕,小梁单纯推挤移位	可有“水肿”环,周围小梁模糊,紊乱
钙化	少见,若有,均位于块影内,颗粒大,粗糙或光滑,数量少	呈微细、弧形、线虫样、线样/分支状钙化,数目多,或3~5成堆,可位于块影内(和)外
血运	正常	常有血运增加
皮肤及乳头	正常	可合并有皮肤局部增厚,“酒窝征”,乳头内陷,“漏斗征”等

囊肿的形态比较规整,多呈类圆形,边缘光滑整齐。CT上根据CT值的测量可明确诊断,一般CT值在 $\pm 20\text{Hu}$ 之间。积乳囊肿均发生在生育过

的妇女,年龄多在40岁以下,在产后1~5年内发现,CT值可接近脂肪密度,常有厚壁,壁可有强化。

结节型的乳腺结核若边缘有纤维组织增生而产生毛刺征象者,与乳腺癌不易鉴别。但乳腺结核比较少见,若有钙化,则均见于结节内,且钙化颗粒较粗大,少数亦可呈细砂状。

乳腺慢性炎症多由急性乳腺炎治疗不当所致,借临床病史可帮助诊断。在钼靶、CT及MR上常可见病灶中心有脓腔,乳导管造影时造影剂可进入脓腔,形成不规则斑片影。若无脓肿形成,则易与癌相混。

2. 浸润阴影的鉴别诊断 以浸润表现为主的乳腺癌应与乳腺增生病及慢性炎症鉴别。增生病一般累及双乳,多发,呈正常腺体密度,一般较癌性浸润要淡,亦无癌的各种次要X线征象。

少数不典型的急性乳腺炎可与浸润型乳腺癌相混,此时可用抗生素治疗1~2周后再拍片复查,若系炎症,可明显吸收。慢性炎症通常呈密度不均的浸润,内有多数大小不等囊样透亮的坏死灶,血运一般不丰富,亦无乳腺癌的特征性微小钙化。

3. 良、恶性钙化的鉴别诊断 除癌有钙化外,其他一些良性病变,如腺纤维瘤、分泌性疾病、外伤性脂肪坏死、慢性乳腺炎、乳腺结核、乳腺腺病、导管扩张症、以及导管上皮增生等等,亦均可出现钙化,必须与癌瘤的钙化鉴别。

通过文献材料及我院经验,良、恶性钙化的鉴别要点如下:

表 2-5-4 良、恶性病变钙化的鉴别诊断

	良 性	恶 性
发生率	少见,占良性病变的12.7%,占钙化病例的26.4%	较多见,占乳腺癌的31%~50%,占钙化病例的73.6%
部位	肿块或浸润区内	肿块或病变区内,或外,或内外兼有
密度	致密	致密或较淡
大小	粗大,或以粗大为主掺杂少许微小钙化	呈均匀一致的微小钙化;或以针尖状微小钙化为主,掺杂有少许粗大钙化
形态	圆形、环形、不规则融合形、杆状或平行杆状、树枝形、火花形	呈针尖状、细砂状、小线虫状、细线及(或)分支状、不规则状
数目	少,66.7%在10枚以下,超过20枚者少见,超过30枚者罕见	多,64%在10枚以上,1/4以上超过30枚
分布	在一局限区域内融合成团,或在较大范围内散在分布,或沿乳导管稀疏分布	在单位面积( $\text{cm}^2$ )内3~5枚或10~20枚聚集成丛状,或在较大范围内密集分布,或沿乳导管密集分布
发展过程	3~6个月内观察钙化数无变化	3~6个月内观察钙化数可能有增加

4. 毛刺的鉴别诊断 毛刺是乳腺癌的一个比较特异性的X线征象,故有毛刺的肿块,几可肯

1) 从发生率看,钙化多数(73.6%)见于乳腺癌,良性病变的钙化仅占钙化病例的26.4%,且良性钙化中近半数(48.1%)发生在年龄较轻的腺纤维瘤患者中。年龄较大的腺纤维瘤患者若有钙化,则钙化颗粒常很粗大,可占据肿块的大部或甚至全部,与癌的钙化很易鉴别。

2) 乳腺癌的钙化约半数左右可仅位于病变紧外方或病灶的内、外方兼有,而良性病变的钙化几乎均位于肿块或致密浸润区内。

3) 乳腺癌的钙化通常呈多形性微小钙化,直径小于0.5mm;或呈纤细及(或)分支状钙化,外形不规则,宽度小于0.5mm。法国dc Lafoutan认为,小线虫样、线样/分支形及不规则大小的微小钙化是恶性的可靠指征。而良性钙化的颗粒多比较粗大,通常在0.5mm以上,亦可伴有微小钙化,但以粗大钙化为主。少数粘液腺癌钙化颗粒可能比较粗大而类似良性钙化。偶尔结核或腺泡性腺病的钙化可能以微小钙化为主而类似恶性的钙化。

4) 乳腺癌的钙化数常较多,64%在10枚以上,25%在30枚以上,若微小钙化数超过30枚,或每平方米超过20枚,则癌的可能性极大。良性钙化一般数目较少,多数(66.7%)在10枚以下,仅10%在30枚以上。

5) 当钙化数较多时,呈稀疏散在分布时常为良性病变,呈密集分布时常为乳腺癌。(表2-5-4)

定系乳腺癌,但识别时切勿将正常乳腺小梁误认为毛刺。少数肉芽肿性病变(如结核)或乳腺脂肪坏

死中偶可见到毛刺。但乳腺结核和乳腺脂肪坏死都比较少见,且后者多数有乳房外伤史,多发生在脂肪丰满的乳房中,病变多数位于皮下脂肪层内。

5. 皮肤增厚的鉴别诊断 皮肤增厚并非为乳腺癌的特异征。可引起乳房皮肤局限增厚的原因包括:乳腺癌;创伤(包括乳腺针吸或切活检后2~4周内,乳房局部挫伤,烫伤后的水肿等);炎症(慢性乳腺炎,乳腺脓肿,结核等);皮肤瘢痕(包括慢性炎症或结核后的瘢痕,皮肤感染后的瘢痕,瘢痕疙瘩等);皮肤本身病变,如皮肤表面的痣、疣等;以及乳腺导管扩张症等等。可引起乳房皮肤弥漫增厚的原因包括:炎症性乳腺癌;胸壁或腋部手术后引起的淋巴或静脉回流障碍;各种原因引起的皮肤水肿,如乳房过大引起的垂吊性水肿、过度肥胖、充血性心力衰竭、粘液水肿、肾性水肿等等;皮肤本身病变,如硬皮病、鱼鳞病、皮肤炎症以及其他原发皮肤病等;迅速的减重;急性乳腺炎;淋巴阻塞,如腋淋巴结的淋巴瘤、转移瘤等;以及全乳放射治疗照射后等。

由于引起乳房皮肤增厚的原因很多,在鉴别时,放射医师应尽可能亲自追问病史及检查病人,绝大多数病例可得到明确答案。

6. 血运增加的鉴别诊断 乳房的血运情况有很大的个体差异,为确定有无血运增加,应与对侧乳房作比较,且两侧的乳房压迫程度应基本相同。导致血运增加的原因可能有:习惯于一侧乳房哺乳或原因不明的正常差异;急性乳腺炎;其他感染,如感染性囊肿或乳腺脓肿;乳腺纤维囊性病变;以及乳腺癌等。虽然造成乳腺血运增加的原因很多,但除乳腺炎及癌外,其他原因造成血运增加的发生率都较低,且血运增加的程度亦较轻。

7. 阳性“导管征”的鉴别诊断 除乳腺癌外,阳性导管征亦可见于某些良性疾病,如良性导管上皮增生、导管扩张症、及乳头状瘤病等。但良性病变的导管征中,增粗的导管比较光滑,密度较淡,无伴发的肿块影,临床常仅表现为乳头溢液。乳腺

癌的导管征时,增粗的导管比较致密、粗糙,且均指向远端的肿块或致密浸润区。

## 第8节 比较影像学

在乳腺癌的诸多影像诊断方法中,钼靶软X射线摄影仍为最简便、最可靠、且费用低廉的检测手段,特别是对大乳房和脂肪型乳房,其诊断正确性可高达95%以上。对以少许微小钙化为惟一阳性表现的T<sub>0</sub>期乳腺癌,也只有凭借钼靶软X射线才能被发现和诊断。然而,对于致密型、小乳房以及以局限浸润为主要表现的病人,钼靶X线摄影的诊断价值则有所下降,此时宜进一步采取其他手段作辅助诊断,包括伪彩色编码处理、B超、CT及CT增强扫描、MRI检查等等。钼靶数字化乳腺X线摄影及乳腺体层摄影可提高对比度和清晰度,并暴露出被致密的腺体影所遮盖的癌灶,但目前它们仍处于初创阶段,有待进一步的完善和证实。

B超对乳腺癌的诊断 从总体来说,不如钼靶摄影。但有时它可能检出被致密腺体掩盖的癌灶,对致密型乳腺可能有较大的价值,但它的最大缺点是不能识别出微小钙化,因而对“早期”和“隐匿”性的乳腺癌的诊断价值不大。

采用伪彩色编码法经计算机对密度层次的分析,可发现在致密区内用肉眼无法分辨的局限异常高密度区,有助于癌瘤的诊断和良、恶性结节的鉴别。

CT及MR检查因系体层摄影,可发现被致密腺体遮蔽的癌灶,观察腋淋巴结情况,以及检测高位、深位的癌灶,并通过强化扫描进一步确定病变的性质,所以要优于钼靶检查。但它的检查费较贵,对以钙化为主的乳腺癌的诊断不如钼靶摄影。

对有乳头溢液表现的病人,乳导管造影检查是一个很有价值的辅助诊断手段。

(鲍润贤)



## 第6章 乳腺肉瘤

乳腺肉瘤 (sarcomas of the breast) 比较罕见。对于哪些病变应包括在乳腺肉瘤范畴内, 意见尚未统一。如 Lattes 认为, 大部分叶状囊肉瘤 (指相对良性者)、部分纤维肉瘤、软骨肉瘤、骨肉瘤 (可能系生长缓慢的乳腺癌而伴有梭形细胞、软骨性或骨性化生区), 均不应包括在乳腺肉瘤内。所谓隆凸性皮肤纤维肉瘤 (dermatofibrosarcoma protuberans) 乃系乳腺区皮肤的恶性肿瘤, 不属于乳腺的原发肿瘤。据此, 则乳腺肉瘤的发病率颇低, 不到乳腺恶性肿瘤的 1%。

乳腺肉瘤的病理类型繁多, 其中以纤维肉瘤最常见, 约占乳腺肉瘤的 1/3。乳腺肉瘤的临床表现与乳腺癌相似, 据 Botham 报告 Mayo Clinic 50 年间所见到的 34 例, 平均年龄为 49.2 岁。肿瘤多呈缓慢生长, 而后又突然迅速增大, 其缓慢生长期可达 10~20 年之久。Botham 组的平均病程达 55.05 个月。肿瘤多数较大, 活动, 大部中等硬度, 约 1/3 左右有患乳疼痛。表面皮肤可因下方肿瘤的拱起与压迫而显得紧张、发亮和色泽改变, 少数且发生表面皮肤溃疡, 但罕有皮肤的实性累及而发生像乳腺癌那样的皮肤水肿、桔皮样表现和皮肤牵拉等改变。

乳腺肉瘤很少向腋淋巴结转移, 它的转移途径主要为血行转移。常见的转移部位有肺、骨盆、胸骨、纵膈、颈椎、胸椎及腰椎等。

### 第1节 叶状囊肉瘤

乳腺叶状囊肉瘤 (cystosarcoma phyllodes) 是双向分化的纤维上皮性肿瘤, 由 Miller (1838 年) 首先命名。由于对本病的病理结构和性质的认识不一致, 故文献中对本病的命名不一, 曾多达 40 余个, 除叶状囊肉瘤外, 亦有称之为巨大腺纤维瘤 (giant fibroadenoma)、巨大管内粘液瘤 (giant intracanalicular myxoma)、巨大管内腺纤维瘤 (giant intracanalicular fibroadenoma)、巨大管内腺纤维粘液瘤 (giant intracanalicular fibroadenomyxoma)、巨大管内粘液肉瘤 (giant intracanalicular myxosarcoma) 及腺纤维肉瘤 (ade-

nofibrosarcoma) 等等, 但多数采用叶状囊肉瘤的名称。

#### 【临床概述】

叶状囊肉瘤并不多见, 约仅占全部乳腺肿瘤的 0.2%~2.5%。王德延总结天津肿瘤医院 1953 年至 1963 年 11 年间经手术切除的 386 例乳腺腺纤维瘤、巨大腺纤维瘤及叶状囊肉瘤中, 仅 21 例 (0.54%) 能真正列入叶状囊肉瘤范畴。

临床上, 患者的一般健康情况均较好。发病年龄可从 15 岁至 80 余岁, 以 40~59 岁者较多见, 平均发病年龄约 45 岁左右, 较腺纤维瘤患者的平均年龄约大 20 岁左右, 据国内 9 个医院统计, 良性型平均年龄 33.7 岁, 恶性型平均年龄 45.5 岁。肿瘤可能增长缓慢, 病程较长, 或初期增长缓慢而后突然迅速增大。病变多数单侧乳腺单发, 多位于外上象限。瘤体小时, 常难以扪及。Liberman 在乳腺 X 线普查发现的 41 例中, 20% 未能触到肿块, 但门诊患者几均能触到肿块。触诊时肿块多较大, 呈圆形、卵圆形或分叶状, 表面呈多结节状, 软硬不一, 软者似囊性感。肿块边界甚为清楚, 比较活动, 不造成明显牵拉征。患乳皮肤常可见显著静脉扩张, 特别当肿瘤较大时。少数肿瘤巨大者可压迫皮肤造成皮肤溃破。

本病有术后复发倾向, 即使良性型局部切除后复发率也相当高, Hajda 的报道为 18%。恶性型者更高, Petrek 报道局部切除后复发率为 20%。本病主要是血行转移, 腋淋巴结转移者甚少, 故主张单纯乳腺切除治疗。

#### 【病理表现】

在大体病理观上, 叶状囊肉瘤多较巨大, 肿块直径约 5.5~35cm, 平均 15.7cm。肿块常呈分叶状, 质韧, 界限清楚, 多有较完整的包膜, 偶见弥漫间质浸润。肿瘤切面呈灰白或多种颜色相间, 呈鱼肉状。小的肿物呈实性, 大的肿物内有时有囊腔, 内含棕色液、清亮液、血块或胶冻样物。肿瘤的实性部分呈韧性纤维样, 可作乳头状瘤样突入囊腔内, 也可为豆腐渣样物。癌灶内常有出血、坏死或粘液样变, 有时见到粘液、脂肪、软骨、肌肉或

骨样结构。

镜检见瘤体由上皮成分和丰富的纤维样间质细胞构成，组织结构变异较大，在每个瘤体或同一瘤体的不同部位，其间质细胞增生和异形程度不同，间质成分为不同分化程度的成纤维细胞。间质高度增生，形成乳头状或分叶状结构突入囊腔，将上皮成分挤压成裂隙状，上皮细胞被压成扁平形。上皮成分有时变得很少，有时出现灶性鳞状化生，增生或乳头状、实性或筛状。可有不典型增生或癌变。癌变者为癌肉瘤。

近些年来，对于叶状囊肉瘤良恶性质的界定存在不同意见。多数作者据间质细胞量、细胞异形和核分裂相的多少，划分为良性、恶性和临界性。Rosen等把每个高倍视野核分裂相在5个以下定为良性。Page等把10个高倍视野见到核分裂相5个以下定为低度恶性。有的认为，不论组织学表现如何，只要发生转移，均为恶性。鉴于本病易复发和转移，Rocck认为叶状囊肉瘤均为恶性，并分为三度：低度、中度和高度恶性。病理学分型标准的不一致，给X线诊断带来影响。Liberan分出的良性型相当于Page报道的轻度恶性型。可见，乳腺叶状囊肉瘤良恶性质的界定有待进一步统一。

#### 【影像学表现】

乳腺叶状囊肉瘤的X线报道不多，Cole-Beu-

glet (1983)、Page (1991)、Buchberger (1991) 和 Liberman (1996) 等共报道 79 例。叶状囊肉瘤的X线表现主要依肿瘤的大小而定。小型肿瘤多表现为—边缘光滑的结节阴影，呈圆或卵圆形，密度均匀，与腺纤维瘤无从区别，故几乎均被误诊为腺纤维瘤。肿瘤较大时，即出现特征性的分叶状外形，密度不均，特别在高电压摄片时更可显出密度明显不均，以及边缘凹凸不平的分叶状外观。但边缘仍保持光滑锐利。血运多有明显增加，患乳可出现粗大的静脉阴影。表面皮肤多数仍然保持正常，或被下方肿块顶起而变得菲薄，少数可见溃破。肿瘤边缘缺乏浸润、毛刺等恶性征象。

钙化少见，约仅占8%，呈粗大不规则的颗粒状或片状钙化，有的为小环形囊状钙化。粗大成片钙化者颇似腺纤维瘤的钙化。镜检见钙化发生在瘤灶内纤维变性区或坏死区。标本X线照片见人瘤块由多个圆形、椭圆形和不规则形小瘤块组成。切片X线照片见有些小瘤块完全孤立存在，相互间有各自的包膜相隔。有些小瘤块边缘融合在一起。瘤灶内见多个囊腔(图2-6-1a、b)。血管造影显示，紧贴瘤体边缘形成瘤周血管环，向瘤体内发出多条分支，瘤体外血管增多，迂曲扩张，形成大量吻合支，血运增加，表现出恶性血管征象(图2-6-2、2-6-3a、b)。

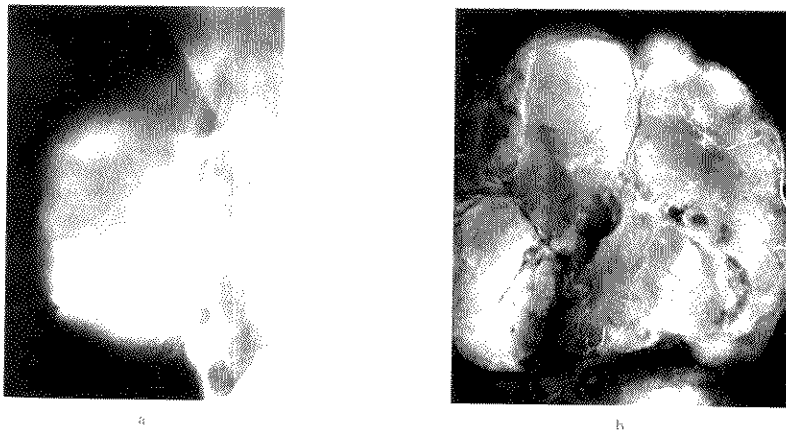


图2-6-1 叶状囊肉瘤

- a. 侧位X线照片肿块占据整个乳房，分叶状，密度不均，边缘锐利，凹凸不平。b. 瘤体标本切片X线照片瘤体最大直径12×12cm，明显分叶状，表面多处结节状突出，瘤体含多个大小不等的结节状块，有的被纤维膜隔开，有的合在一起，切面见多个囊腔，并见微血管在瘤体内显影，走行扭曲变形

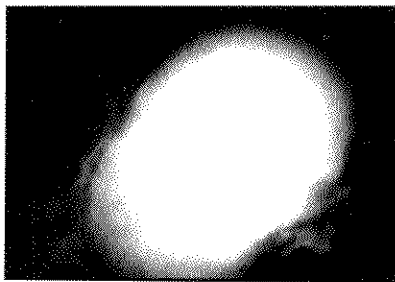


图 2-6-2 叶状囊肉瘤

巨大分叶状肿物，边缘锐利光滑，密度均匀一致

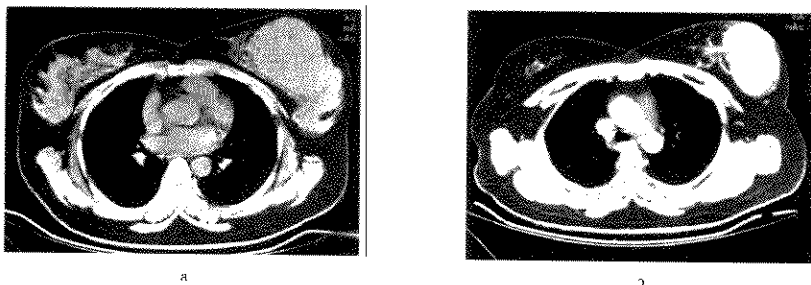


图 2-6-3 叶状囊肉瘤

a. CT 平扫示左乳肿物光滑锐利，周围见迂曲增粗的血管影 b. 强化后肿物明显强化，内侧见粗大血管

超声波检查，可显示瘤灶内积液的囊腔，有重要鉴别诊断价值。

X 线判定病理的良恶性型是困难的，一致认为两者在 X 线上无法区别。但有的作者在这方面做了有益探索。Lieberman 将 46 例的 51 个瘤灶按组织学标准分为良性和恶性两组。在瘤体形态、边缘状态和钙化等方面进行对照分析，虽有些小区别，但无统计学意义。只在瘤块大小上：恶性型更大，有统计学意义。肿块直径 8cm 以上的 6 例均为恶性。第二是倍增时间不同。恶性者 36 天，良性为 165~638 天，恶性生长快，倍增时间短。第三是瘤体内脂肪块可能是恶性信号，瘤灶中正常脂肪可转化为脂肪肉瘤。Powell 报道的 14 例中，13 例为恶性。所以，X 线发现瘤体中有脂肪存在不能排除恶性的可能。以上三点可作为 X 线判断良恶性质的参考。

#### 【鉴别诊断】

小的叶状囊肉瘤与腺纤维瘤或其他良性肿瘤难

以区别。大的叶状囊肉瘤可根据其明显的分叶状，边缘光滑锐利，血运明显增加，以及无皮肤增厚等一些特征而作出正确诊断。乳腺癌的边缘常不整齐，有毛刺或浸润，皮肤亦常受累。有些乳腺肉瘤亦可能与叶状囊肉瘤的表现相似，边缘亦较光滑、锐利，但分叶状表现不如叶状囊肉瘤著明，血运增加亦不如囊肉瘤明显。

## 第 2 节 恶性淋巴瘤

乳腺恶性淋巴瘤 (malignant lymphoma of the breast) 比较罕见，它可能是原发于乳腺，或乳腺为弥漫性恶性淋巴瘤累及的一部分，或在乳腺发病前曾有其他器官或淋巴结的恶性淋巴瘤史。后两者统称为继发性乳腺恶性淋巴瘤，较原发性者略为多见。据 Mambo 及 Wiseman 报告，原发的乳腺恶性淋巴瘤仅占乳腺恶性肿瘤的 0.12% 至 0.53%。

### 【临床概述】

临床上, 乳腺恶性淋巴瘤的年龄分布、症状及体征等方面, 均与乳腺癌相似。绝大多数患者的主要主诉为乳腺肿块。在活检前几乎均被误认为是乳腺癌。但一般恶性淋巴瘤的发展较乳腺癌快, 无乳头溢液或牵拉征象。对继发性者, 因有其他部位恶性淋巴瘤的提示, 可能在活检前即想到本病。

### 【影像学表现】

X线上, 恶性淋巴瘤可表现有两种类型。一为结节型, 呈现为一圆形或其他形状的肿块影。边缘可有不同程度的毛刺或不规则, 有的边缘则比较光滑, 近似良性。结节型者罕见有皮肤累及。大多数原发于乳房的恶性淋巴瘤呈此型改变。另一型为弥漫型, X线上显示病变较弥漫, 常累及乳房体积的四分之一以上。病变为一致密的浸润阴影, 界限多不清, 多数伴有皮肤的弥漫水肿、增厚。乳腺恶性淋巴瘤患者常合并有腋淋巴结的增大。加拍腋部照片, 特别是用干板摄影、CT或MRI, 常可发现腋部有圆或卵圆、边缘光滑锐利的肿大淋巴结阴影(图2-6-4)。




图 2-6-4 何杰金淋巴瘤乳腺内肿物  
边缘光滑整齐, 腋下多发淋巴结肿大

### 【鉴别诊断】

若无临床病史参考, X线上很少能在术前作出恶性淋巴瘤的正确诊断。它可能被误诊为良性肿瘤(如边缘较光滑的结节型)、乳腺癌或其他病变, 亦

可能病灶被致密的乳腺实质遮蔽而呈假阴性表现。

当患者有其他部位恶性淋巴瘤史时, 则容易使人想到恶性淋巴瘤的可能性。如影像学上同时发现有腋淋巴结累及, 更可支持恶性淋巴瘤的诊断。

## 第3节 血管肉瘤

### 【临床概述】

原发性乳腺血管肉瘤(hemangiosarcoma of the breast)为一罕见病变。自1887年Schmidt首先报道, 以及1907年Bormann发表第一例有明确组织学证实的乳腺血管肉瘤以来, 至1965年, 文献中约仅有38例报道。在天津肿瘤医院X线档案中, 仅见2例。

本病在文献中曾沿用不同的名称, 如“转移性血管瘤(metastasizing hemangioma)”、“血管内皮瘤(hemangioendothelioma)”、“血管母细胞瘤(hemangioblastoma)”以及“血管肉瘤(angiosarcoma, hamangiosarcoma)”等。

病理上, 肿瘤多位于乳腺深部, 大小在1.5cm至8cm直径之间, 平均为4.3cm, 但天津肿瘤医院所见一例直径大至10cm。肿瘤呈海绵状, 不规则形, 界限不清, 柔软, 有出血及含有扩张的血管腔隙或血窦。某些病例有局灶性坏死区。大多数病例在肿瘤周围有一界限不清的血管充血带。

临床上, 原发性血管肉瘤多见于较年轻的患者。文献报道的38例中, 29例(76.3%)年龄在39岁以下, 天津肿瘤医院病例亦年仅35岁。但年老者并不能完全幸免。右乳较左乳稍好发。少数病例在病变发展过程中累及双乳, 此一情况多见于较年轻的妇女, 特别当发病时患者有妊娠时。虽然对侧乳腺病灶究竟是转移还是第二个原发病灶尚不易确定, 但激素刺激对血管肉瘤的发生或病程有一定的影响。

患者的临床症状和体征常无特异性。肿块为其主要表现, 常为无痛性, 亦无触痛, 但增大迅速。Steingaszner报道的病例中, 有一例50岁的患者, 肿块可呈周期性变化, 即晨起小, 白天渐增大。少数肿瘤可累及皮肤, 造成皮肤着色蓝染, 但罕见有水肿、增厚或桔皮状改变。乳腺血管肉瘤主要沿血流转移, 常见的转移部位是皮肤、肺、骨骼及腹部

脏器等（特别是肝及卵巢）等。转移至同侧腋淋巴结者较少见。转移灶的广泛内出血被认为是常见的致死原因。

【影像学表现】

X线上，本症也缺乏特征性表现。肿块多较大，常呈分叶状，增长较迅速，境界锐利或模糊，密度可均匀或不均匀。表面皮肤常无增厚，亦常无血运的增加。X线上易被误诊为良性肿瘤、叶状囊肉瘤或癌，罕能在术前作出正确诊断（图 2-6-5）。若能行 CT 或 MRI 检查，特别是行强化扫描，常能提供定性诊断的线索。




图 2-6-5 血管肉瘤片状腺体之中隐约可见肿物

### 第 4 节 横纹肌肉瘤

乳腺的横纹肌肉瘤 (rhabdomyosarcoma of the breast) 相当罕见。Oberman 报告密西根医学中心 13 例乳腺肉瘤中，仅 3 例为横纹肌肉瘤；Botham 报告 Mayo Clinic 的 34 例肉瘤中，亦只占 4 例。

横纹肌肉瘤常生长迅速，初诊时即已相当大。Oberman 有一例在 4 个月期间肿瘤直径从 2cm 增至 8cm。触诊时肿瘤多坚实，界限清或不清，可有局部坏死区和粘液变。

天津肿瘤医院 X 线档案中仅见一例横纹肌肉瘤，简述如下：

患者女性，51 岁。左乳内上象限肿物已三年，

生长较快，现已 9×6×3.5cm。肿物原先不痛，近二个月来有间断性疼痛，无乳头溢液。皮肤及乳头正常。腋下未触及肿块。

触诊时肿物较软，边界清楚，稍活动，与皮肤及胸大肌似稍有粘连。病理标本示肿物 6×6×6cm，呈结节型。边界不清，边缘隆起，切面呈粉红色，质较软，可见片块状干酪样坏死区。肿物与胸大肌筋膜无关。病理诊断：左乳腺横纹肌肉瘤，腋淋巴结阴性。

X 线片示 6cm 直径分叶状肿物，密度均匀，边缘光滑整齐，有不完整的透亮晕。皮肤轻微增厚（图 2-6-6）。

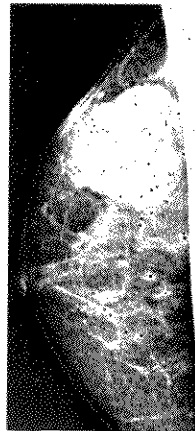

图 2-6-6 横纹肌肉瘤  
分叶状肿物，边缘光滑整齐，  
有不完整的透亮环，皮肤局限性增厚

### 第 5 节 乳腺恶性纤维组织细胞瘤

恶性纤维组织细胞瘤 (malignant fibrous histiocytoma) 较少见，可发生在任何年龄，绝大多数发生在骨骼，少数见于乳腺或其他部位，天津肿瘤医院 X 线档案中仅有一例原发于乳腺的恶性纤维组织细胞瘤。

乳腺恶性纤维组织细胞瘤多呈结节状，大小一般在 5 厘米以内，质地中等，根据细胞分化程度不同而预后各异。细胞分化高、异形性小的肿瘤生长

缓慢，病程长，可有假包膜，预后良好，临床及X线均类似于良性肿瘤；相反，瘤细胞分化低，多形性明显，核分裂多见，肿瘤向周围组织浸润性生长，即使手术切除也往往生存率较低。

恶性纤维组织细胞瘤另有一个特殊亚型，称为恶性巨细胞瘤（malignant giant cell tumor），亦非

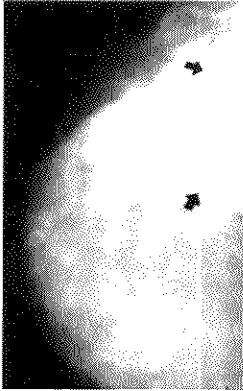


图 2-6-7 恶性巨细胞瘤  
巨大肿瘤部位较深，  
所示边缘呈分叶状




图 2-6-8 恶性纤维组织细胞瘤肿瘤物  
边缘模糊，与腺体相重叠约可见

常罕见，国内仅 5 例报道，天津肿瘤医院亦仅见 1 例（图 2-6-7）。肿瘤起源于组织细胞，但形态结构酷似骨的巨细胞瘤。

现将天津肿瘤医院一例乳腺恶性纤维组织细胞瘤介绍如下：

患者女性，36 岁，左乳肿物一年多，无疼痛，无明显增长。临床检查，左乳外下象限结节，位于深部软组织中，约 2cm 直径，质地中等，尚活动，皮肤、乳头正常，腋下未触及肿大淋巴结，诊为良性肿瘤。X 线片见左乳外下结节，呈圆形，约 1.5×2.0cm，边缘光滑、锐利，略呈分叶状，密度均匀，无钙化，无血运增加，皮肤乳头正常（图 2-6-8）。病理诊断：左乳恶性纤维组织细胞瘤。

## 第 6 节 乳腺癌肉瘤

乳腺癌肉瘤（carcinosarcoma of the breast）是一种上皮成分和结缔组织成分混合的恶性肿瘤，可由叶状囊肉瘤的上皮成分演变而来，或是在富于细胞的管内型纤维腺瘤的基础上，上皮与间质成分同时恶变而形成。乳腺癌肉瘤是指肿瘤含有明显癌样和肉瘤样成分。据文献报道，真正的癌肉瘤十分罕见。1957 年 Saphir 和 Rass 对 153 例癌肉瘤材料进行复查，结果能确认是癌肉瘤者只有 1 例。国内外曾报道过的一些癌肉瘤，实际是一些与癌肉瘤相似的其他肿瘤。

天津肿瘤医院在所有乳腺恶性肿瘤中仅有三例癌肉瘤。

### 【临床概述】

乳腺癌肉瘤多见于中年以上的女性，其病程短，生长快，瘤体大，界欠清，质地硬，活动度差。

### 【影像学表现】

X 线表现：肿块较大，表面凹凸不平，部分边缘毛糙有尖角状突起，肿块密度不均，有时可见细沙粒状钙化。肿块周围血运丰富。皮肤常受累粘连。乳头无回缩。

癌肉瘤的 X 线表现与乳腺癌及高度恶性（Ⅲ级）的叶状囊肉瘤相似，最终还需依赖于病理学诊断。

（鲍润贤）

## 第7章 男性乳腺病变

正常男乳实为一残余的器官,它包含有乳头、少许覆有柱状上皮的残余导管系统、以及间质组织(主要为脂肪组织,亦可含有少许纤维组织)等。和女性的乳房一样,男乳的上皮和间质亦可对激素的刺激发生反应。

在多数情况下,男乳因体积较小,用钼靶X线机进行照射时不无困难,常因所夹得之乳腺组织过少而影响病灶的显示及诊断。CT是检测男性乳腺病变较为可靠的手段(图2-7-1)。

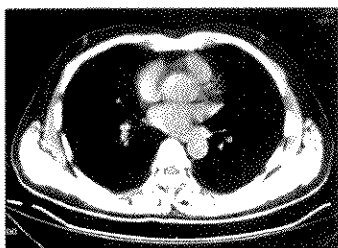

图 2-7-1 正常男性乳腺

CT半扫描双侧乳腺区为均匀一致透亮的脂肪组织

男性乳腺病变的病种构成与女性乳腺有所不同。总的说来,男乳病变较少见,而男乳肥大和男乳癌则是最常见的病变,其余男乳病变均相当少见,且多发生在皮肤和皮下组织,女性常见的腺纤维瘤则罕见发生在男乳中。据 Forman 及 Appelbaum 的统计,男乳病变的病种分布如下(表2-7-1):

表 2-7-1 男性乳腺病变的病种分布

	Forman	Appelbaum
男乳肥大	87例	65例
青春期男乳肥大		11例
癌	8例	12例
炎性病变	7例	3例
乳头状瘤	2例	
良性肿瘤	4例	
脂肪瘤		4例
表皮样囊肿		2例
脂肪坏死		1例
血肿		1例
皮下平滑肌瘤		1例

但据 Neal 统计的 135 例男乳病变中,病种分布与上述两作者略有不同,以腺纤维瘤居多(表2-7-2):

表 2-7-2 135 例男乳病变的病种分布 (Neal)

腺纤维瘤	51例
男乳肥大	46例
癌	25例
脂肪瘤	6例
囊肿	3例
肉瘤	3例
良性乳头状瘤	1例

天津肿瘤医院统计自 1957 年至 1993 年共有 137 例经手术、病理证实的男乳病变,其中最常见的是男乳增生,计 79 例;其次为男性乳癌,占 43 例。其具体病种分布如下(表2-7-3):

表 2-7-3 137 例男乳病变的病种分布

	例数
男乳增生	79例
癌	43例
腺纤维瘤	8例
脂肪瘤	2例
血管瘤	2例
恶性纤维组织细胞瘤	1例
恶性黑色素瘤	1例
腺瘤	1例
总计	137例

### 第1节 男乳肥大

#### 【临床概述】

男乳肥大(gynecomastia)亦称男性乳腺增生(hypertrophy of the male breast)或男性乳腺发育。临床上此病并不少见,占男性乳腺病变的82%以上。引起男性乳腺肥大的原因很多,归纳起来,有以下几大类原因:

## 一、生理性

男乳肥大可发生在三种不同的年龄组中,即:新生儿、青春期及老年期。由于接受经胎盘途径的母体的雌激素,故60%至90%男性新生儿可触及增大的乳腺组织。青春期男性约4%至67%可发生乳腺肥大,多发生在13岁~18岁之间,为一自限性(self-limited)病变,常在半年内自行消退。病变可单侧,但75%为双侧性。发生青春期男乳肥大的原因可能是继发于正常雄激素—雌激素比例(androgen-estrogen ratio)失调,即雌激素水平升高,而睾丸酮却不升高。因此,睾丸酮—雌激素比例下降。在老年男性,由于睾丸功能随年龄而衰退,睾丸酮分泌减少,导致老年性男乳肥大。

## 二、药物性

已知有多种药物,包括激素类和非激素类药物。可导致男乳肥大。非激素类药物包括酮康唑(ketoconazole)、甲氰咪胍(cimetidine)、烷化剂(alkylating agents)、地高辛(digoxin)、噻咪类利尿剂(thiazide diuretics)、三环抗抑郁药(tricyclic antidepressants)及苯妥英(phenytoin)等。此外,服用大麻(marijuana)、饮酒及安非他明(amphetamines)亦可伴发男乳肥大。激素类药物包括雄激素及其合成的类固醇(anabolic steroid)、雌激素及促雌激素药、绒毛膜促性腺激素及抗雄激素药(antiandrogens)等。

## 三、肝脏病变

因体内产生的雌激素均经肝脏分解、破坏,当肝脏有慢性病变时,由于肝功能的衰竭,此种肝脏解毒(detoxification)作用即发生障碍,导致血液中雌激素含量过高(hyperestrogenism)而造成男乳肥大。肝硬化(cirrhosis)、慢性肝病及肝细胞癌(hepatoma)均可并发男乳肥大。

## 四、睾丸病变

导致睾丸功能低下的一些病变,诸如睾丸萎缩(感染性、创伤性或鞘膜积液等所致)、Klinefelter综合征(特发性睾丸萎缩)、生殖系统先天发育异常及阉病(eunuchism)等,均可引起男乳肥大。

睾丸肿瘤患者约3%~10%并发有男乳肥大。

常见的为睾丸胚胎性癌、良或恶性畸胎瘤、精原细胞瘤及绒毛膜上皮癌等。

## 五、胸部病变

有些胸部病变,如肺癌、肺结核、脓胸等亦可引发男乳肥大,特别是肺癌患者。胸部病变引起的男乳肥大可为单侧或双侧,单侧者常在胸部病变的相侧。

## 六、肿瘤病变

除上述提到肝癌和肺癌外,肾上腺癌(adrenal carcinoma)、垂体腺瘤(pituitary adenoma)等亦可诱发男乳肥大。

## 七、其他

其他多种病变亦可并发男乳肥大,如甲状腺功能亢进(hyperthyroidism)、Addison病、饥饿与营养不良、以及麻风(leprosy)等。

### 【病理表现】

在病理学上,男乳肥大的表现与女性乳腺增生相似。肉眼下肿块无包膜,边界不清,质地较匀而坚韧。镜下改变按病程而异。病程在4个月以内者,主要为导管上皮增生,偶形成乳头,纤维组织亦可有增生。Williams称此期为I型或鲜艳型男乳肥大(flourid gynecomastia)。当病程超过1年后,增生的间质呈透明性变,乳导管则退缩,Williams称之为II型,或静止型,或纤维性男乳肥大(fibrous gynecomastia)。

临床检查显示病变多呈双侧性、对称,但也可一侧性发病或不称发病。由非激素类药物或特发性的男乳肥大较易有不对称或一侧性发病。体检见乳晕下肿胀,可触知一盘状硬块,有时有疼痛和触痛,极少数甚至可发生乳头溢液。

### 【影像学表现】

影像学上,男乳肥大可表现为三种不同类型,即:结节型(nodular)、树枝型(dendritic)和弥漫型(diffuse)。

#### (一) 结节型

表现为乳头下方中央位的致密阴影,呈三角形、锥形或扇形,白乳头向深部呈对称性扇形走行,或不对称而以外上象限更明显。此致密影逐渐淹没于周围脂肪组织,或有较清晰的界限。结



节型符合于 Williams I 型或鲜艳型的病例，属早期的男乳肥大。组织学上的特征为导管上皮增生，

伴有疏松的细胞间质和周围水肿（图 2-7-2）。




图 2-7-2 男乳肥大  
结节型，乳头下中央区团块状致密影

### （二）树枝型

表现为乳晕下中央位软组织密度致密影，密度不均，伴有树枝状的突起呈放射状伸入到周围的脂肪组织内。此种突起的长短、粗细、数目可有很大个体变异。此型符合于 Williams II 型或纤维性男乳肥大，一般见于病程较长的男乳肥大。组织学上特征为导管增生，伴有致密、纤维性间质（图 2-7-3、2-7-4）。

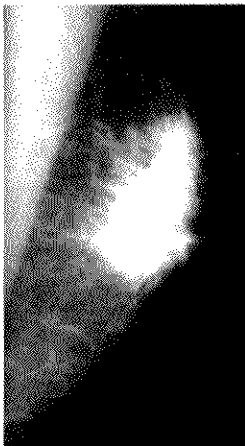

图 2-7-3 男乳肥大  
树枝型，中央区致密影呈放射状伸入周围的脂肪组织内

### （三）弥漫型

影像学表现类似于女性致密型的乳房，乳晕下呈片状致密影，密度不均，夹杂有不规则透亮的脂




图 2-7-4 男乳肥大  
树枝型

肪岛（图 2-7-5）。

#### 【鉴别诊断】

男乳肥大应与肥胖所致的假性男乳肥大（pseudogynecomastia）和乳腺癌鉴别。

假性男乳肥大一般无临床症状，亦无肿块触及或疼痛、触痛。影像学上，肥胖所致者主要为透亮的脂肪组织积聚，其中并无导管、腺体或间质成分。

与男性乳腺癌的鉴别点是乳癌可位于乳晕下，但

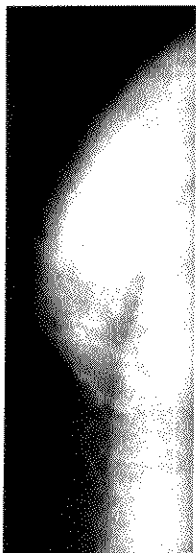


图 2-7-5 男乳肥大  
弥漫型，中央区片状致密，类似女性乳房

多数偏离乳头，肿块外形可呈分叶状、类圆形或不规则，边缘毛糙，有时有毛刺。若出现钙化，一般数日较少，外形粗糙，少数呈圆形。可合并有继发恶性征象，包括皮肤增厚、乳头内陷以及腋淋巴结增大等。

## 第2节 良性病变和良性肿瘤

### 一、腺纤维瘤(adenofibroma)

Kopans 认为，在女性中常见的腺纤维瘤不发生在男乳中，但我院的 1957 年至 1993 年乳腺档案中，共有 8 例经手术、病理证实的男乳腺纤维瘤。它们的临床与影像学表现与发生在女性者相同。因早期即易触及，故肿块多较小，一般不超过 3cm (图 2-7-6)。

### 二、脂肪瘤(lipoma)

与女性脂肪瘤一样，表现为一透亮的脂肪密度阴影，呈类圆形或略呈分叶状。其内有纤细的纤维分隔，外围则有纤细的纤维包膜，但有时此纤维包膜在影像学上显示不清，造成诊断困难或漏诊。

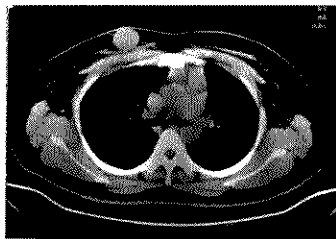

图 2-7-6 男乳腺纤维瘤  
(T 见肿物呈类圆形，密度均匀，边缘光滑、锐利)

## 三、表皮包涵囊肿 (epidermal inclusion cyst)

囊肿由含鳞状上皮的壁及充满层状角化蛋白质组成。影像学上表现为圆或卵圆形界限清晰的致密肿块，大小约 1~5cm 直径。若囊肿破裂，即发生炎性反应，使病变边缘变得模糊不清，易与乳腺癌或炎症相混(图 2-7-7a~e)。

## 四、平滑肌瘤

男乳平滑肌瘤(leiomyoma)罕见，多发生在皮下，影像学上可表现为：具有毛刺的肿块；局限皮肤增厚及回缩；以及乳头增大等。

## 五、脂肪坏死

男乳脂肪坏死(fat necrosis)罕见，其表现与女乳脂肪坏死相似。影像学上可表现为一较透亮的密度不均的肿块，或不规则、具有毛刺的、软组织密度肿块，多位于皮下脂肪层内，可发生环形或分叉状钙化。

## 六、乳晕下脓肿

乳晕下脓肿(subareolar abscess)系一慢性病变，多伴发于导管扩张症(duct ectasia)，治疗时若不将脓肿和导管一并切除，则易复发。影像学上表现为乳晕下结节状肿物，边缘模糊，可伴有斑点状钙化；或表现为乳晕下致密而无明确肿块，并有索状阴影自乳头向深部放射而类似男乳增生的表现，可合并有皮肤的增厚(图 2-7-8)。

### 【鉴别诊断】

良性肿瘤在临床上为一光滑可推动的肿块，影

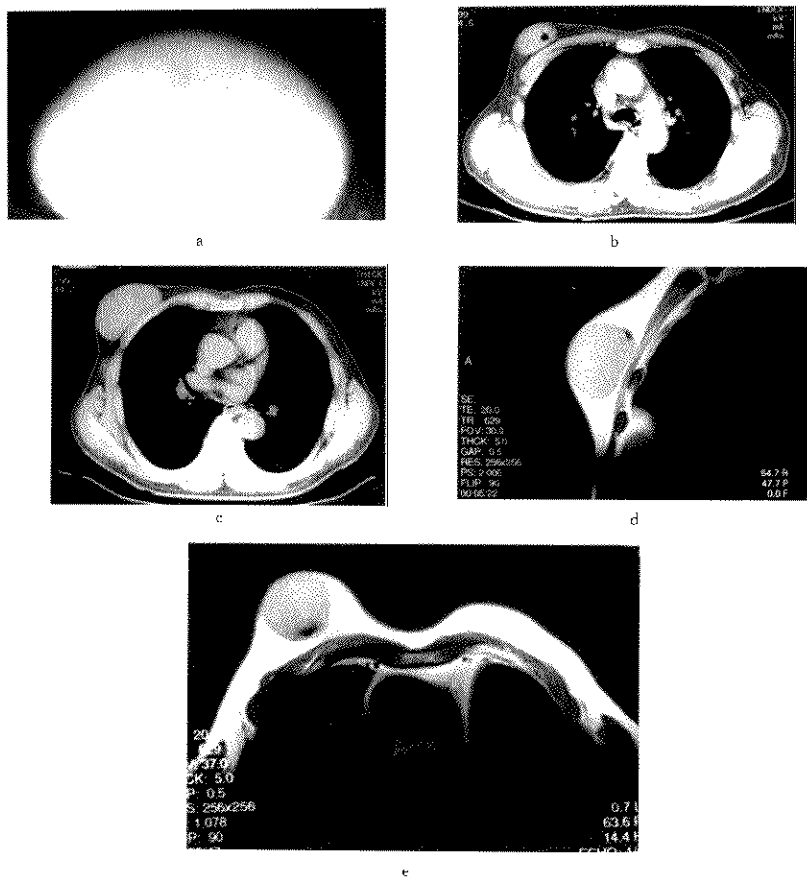

图 2-7-7 男性表皮包涵囊肿

- a. 钼靶平片乳房增大被巨大肿物占据，其间见一低密度影 b. CT 平扫示右乳囊性肿物，边缘光滑，界限清楚，密度均匀 c. CT 增强示右乳肿物内见一类圆形含气空腔，内壁光滑，肿物无明显强化 d. MRI 矢状面扫描显示各乳腺内中等信号肿物且内含气体 e. MRI 横断面扫描（俯卧位）




图 2-7-8 男性乳晕下腺肿

乳晕下团块状影，边缘模糊，伴乳头回缩

像学上肿块边缘光滑、锐利、并较致密，与男性乳腺癌或男乳增生不难鉴别。乳腺慢性炎症或脓肿有时可类似男乳肥大，但男乳炎症罕见，而男乳肥大则相对常见。

### 第3节 男性乳腺癌

男性乳腺癌 (carcinoma of the male breast) 比较少见，仅占全部乳腺癌的不足1%，占男性癌瘤的0.17%。其组织学类型与女性乳腺癌相同，但大多数为浸润性导管癌或原位导管癌，这是因为正常男乳仅含有导管，甚至有男乳肥大时亦然，故小叶癌罕见发生在男乳。

发生男性乳腺癌的危险因素与女性乳腺癌者有所不同，它们包括老年，放射线照射，职业性电磁场的照射，隐睾症 (cryptorchidism)，睾丸损伤，Klinefelter 综合征，肝功能损害，乳癌家族史，以及过去有胸部创伤。炼钢工人亦有较高的乳癌发生率，可能是由于高温环境对睾丸功能损害的迟发效应。

#### 【临床概述】

临床上，男性乳腺癌的发病年龄较女性乳癌要高，通常在60岁以上。Wainwright 收集325例男性乳癌的平均年龄为52.6岁。Donegan 组的平均年龄为71.2岁。低于30岁者极为罕见。曾报道1例6岁男孩曾行胸腺放射而发生乳癌。

男性乳腺癌的临床特征与女性乳癌相同。因男乳较小，故绝大部分病例临床均可触及明显肿块。约67.4%患者，肿块为其惟一症状。此外，皮肤增厚、皮肤及乳头内陷、皮肤溃疡，以及肿块与胸壁固定等，亦较女性常见。少数可有乳头血性溢液。

#### 【影像学表现】

男性乳腺癌常有特征性的影像学表现，即：一小型肿块；肿块界限清晰；和肿块多位于乳头的偏心侧等所谓“三联征象”。

男性乳房因较薄、较小，故较小的肿块即可被触到。Quimet—Oliva 报告20例男性乳腺癌，X线片上的平均直径仅2.1cm，25%直径小于或等于1cm。

多数男性乳腺癌表现为一境界锐利的孤立结节，部分病例可因癌周的间质增生或继发感染而

显示肿块边缘有毛刺样突起或边缘模糊。肿块的形态可为圆形、卵圆形或不规则形，但多数呈分叶状。

约60%以上男性乳癌的肿块呈偏心性，通常在乳头的上、外侧。反之，男乳肥大常在乳头下方的中心位，仅3.4%为偏心位。

男性乳癌钙化的发生率较女性乳癌要低。Quimet—Oliva 报告为30%，而 Dershaw 组仅13%。男性乳癌的钙化数目较少，较粗糙，且较散在分布，很少出现在女性乳癌中常见的丛状微小钙化。

其他一些继发征象，如皮肤增厚与粘连、乳头内陷、皮肤溃疡及血运增加等，亦可在男性乳癌中出现。男性乳腺癌较女性乳癌易有胸壁侵犯而导致乳后脂肪间隙闭塞或胸大肌受累。临床—X线肿块大小比在女性乳腺癌的影像诊断中颇为重要，但在男性乳癌中价值不大 (图2-7-9, 2-7-10)。




图2-7-9 男乳癌 偏心性肿块，并向乳头方向浸润，乳头回缩，“漏斗征”阳性

#### 【鉴别诊断】

男性乳癌主要应与男乳肥大、良性肿瘤或慢性炎症鉴别，分别见第1节和第2节。

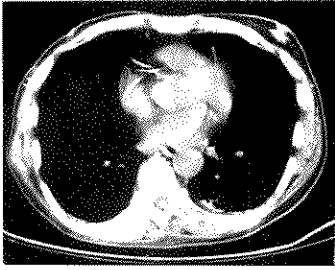


图 2-7-10 男乳癌

CT 见肿物边缘毛糙, 可见“晕征”, 乳头回缩

## 第 4 节 男乳转移癌

乳腺转移癌 (metastatic carcinoma to the male breast) 比较罕见, 据尸检研究, 乳腺转移癌约占乳腺肿瘤的 1.7%~6.6%, 临床报告的发生率自 0.5% 至 2%。男乳转移癌则更为罕见, 仅有数个案例报道, 原发部位多数来自前列腺癌, 可能与患者采用雌激素治疗后造成乳导管及导管周围间质增生、有利于转移癌发生。影像学上表现为单发或多发界限清晰肿块, 累及一侧或双侧乳房, 且多合并有服用雌激素后造成的双侧男乳肥大。

(鲍润贤)

### 参考文献

1. 贾振英, 吴凯, 王振基, 等. 乳腺癌 X 线病理对照研究. 中华放射学杂志, 1980, 14 (4): 243
2. 鲍润贤. 乳腺钙化的 X 线研究. 天津医药杂志, 1981, 9 (10): 584
3. 傅西林, 张连郁. 乳腺管内癌间质浸润意义初步研究. 天津医药, 肿瘤学附刊, 1981, 4: 32
4. 杨名添, 等. 乳腺巨纤维腺瘤和叶状囊肉瘤—52 例临床分析. 中华外科杂志, 1987, 4: 209
5. 王新允. 乳腺腺样囊性癌 2 例报告. 天津医药杂志, 1992, 12: 755
6. 钱民, 黄淑馨, 段承祥, 等. 乳腺浸润性小叶癌和管内癌 X 线表现. 实用放射学杂志, 1996, 13 (5): 273
7. 钱宏. 乳腺小叶癌 36 例病理分析并文献复习. 中华肿瘤杂志, 1989, 4: 278
8. 马淑资, 李树玲, 付西林, 等. 乳腺髓样癌 100 例病理及临床分析. 天津医药, 肿瘤学附刊, 1981, 8 (3):

144

9. 康养德, 等. 乳腺恶性淋巴瘤 X 线诊断 6 例报道. 肿瘤, 1985, 5: 178-179
10. 贾振英, 等. 乳腺错构瘤. 中华放射学杂志, 1981, 15: 115
11. 李兰宝, 等. 乳腺积乳囊肿的 X 线表现. 临床放射学杂志, 1987, 6: 243
12. 鲍润贤, 等. 乳腺结核病. 天津医药杂志, 1982, 10 (2): 76
13. 鲍润贤. 乳腺癌的 X 线诊断. 中华放射学杂志, 1980, 14 (1): 9
14. 鲍润贤. 有关“早期”乳腺癌 X 线诊断的若干问题. 国外医学放射分册, 1988, 6: 324
15. 蔡丰, 严洪珍, 黄汉源. 乳腺派杰氏病的 X 线表现. 中华放射学杂志, 1996, 30 (5): 337
16. 李树玲. 乳腺乳头状癌病与乳头状癌. 著名肿瘤外专家李树玲论文选集. 天津科学技术出版社, 1995, 245-248
17. 宁连胜, 李树玲, 张连郁. 乳腺粘液癌. 天津医药, 肿瘤学附刊, 1981, 8 (3): 148
18. 李槐, 石木兰. 乳腺表皮样囊肿二例. 中华放射学杂志, 1994, 28: 211
19. Jia Zhenying (贾振英), Wu Kai (吴凯), Wang Zhenji (王振基), et al. Roentgen-pathologic study of breast cancer. Chinese medical Journal, 1983, 196 (11): 821
20. Kinkel K, Gilles R, Feger C, et al. Focal areas of increased opacity in ductal carcinoma in situ of the comedo type: mammographic-pathologic correlation. Radiology, 1994, 192: 443
21. Poplak SP, Wells WA. Ductal carcinoma in situ of the breast: mammographic-pathologic correlation. AJR, 1998, 170: 1543
22. Reiff DB, Cooke J, Griffin M, et al. Ductal carcinoma in situ presenting as a stellate lesion on mammography. Clin Radiol, 1994, 49: 396
23. Evans AJ, Pinder S, Wilson R, et al. Ductal carcinoma in situ of the breast: correlation between mammographic and pathologic findings. AJR, 1994, 162: 1307
24. Cupples TE, Eklund GW, Cardenosa G. Mammographic halo sign revisited. Radiology, 1996, 199: 105
25. Jiang Y, Nishikawa RM, Wolverton DE, et al. Malignant and benign clustered microcalcifications: automated feature analysis and classification. Radiology, 1996, 198: 67
26. de Kort GAP, Beijerinck D, Deurenberg JJM. Malignant and benign clustered microcalcifications: automated feature

- ol. 1995, 68:1153
57. Gilles R, Lesnik A, Guinebrotiere J-M, Tardyon AA, et al. Apocrine carcinoma: clinical and mammographic features. *Radiology*, 1994, 190:495
  58. Dershaw DD, Moore MP, Liberman L, et al. Inflammatory breast carcinoma: mammographic findings. *Radiology*, 1994, 190:883
  59. Evans AJ, Pondeer S, Ellis IO, et al. Screening detected and symptomatic ductal carcinoma in situ: mammographic features with pathologic correlation. *Radiology*, 1994, 191:237
  60. Goldberg PA, White CS, McAvoy MA, et al. CT appearance of the normal and abnormal breast with mammographic correlation. *Clin Imag*, 1994, 18:262
  61. Wilson TE, Helvie MA, August DA. Breast cancer in the elderly patient: early detection with mammography. *Radiology*, 1994, 190:203
  62. Evans WP. Breast masses: appropriate evaluation. *Radiol Clin North Am*, 1995, 33:1085
  63. Wilson TE, Helvie MA, Oberman HA, et al. Pure and mixed mucinous carcinoma of the breast: pathologic basis for differences in mammographic appearance. *AJR*, 1995, 165:285
  64. Hogge JP, Robinson RE, Magnant CM, et al. Mammographic spectrum of fat necrosis of the breast. *Radiographics*, 1995, 15:1347
  65. Nishikawa RM, Dai K, Giger ML, et al. Computerized detection of clustered microcalcifications: evaluation of performance on mammograms from multiple centers. *Radiographics*, 1995, 15:443
  66. Monsees BS. evaluation of breast microcalcifications. *Radiol Clin North Am*, 1995, 33:1109
  67. Huynh PT, Parellada JA, de Paredes ES, et al. Dilated duct pattern at mammography. *Radiology*, 1997, 204:137
  68. Stomper PC, D' Souza IJ, DiNitto PA, et al. Analysis of parenchymal density on mammograms in 1353 women 25-79 years old. *AJR*, 1996, 167:1261
  69. Schnarkowski P, Kessler M, Arnholdt H, et al. Angiosarcoma of the breast: mammographic, and pathological findings. *Eur J Radiol*, 1997, 24:54
  70. Parker J, Dance DR, Davies DH, et al. Classification of ductal carcinoma in situ by image analysis of calcifications from digital mammograms. *Br J Radiol*, 1995, 68:150
  71. Wilson TE, Helvie MA, Oberman HA, et al. Pure and mixed mucinous carcinoma of the breast: Pathologic basis of differences in mammographic appearance. *AJR*, 1995, 165:285
  72. Gal ML, Ollivier J, Asselin B, et al. Mammographic features of 455 invasive lobular carcinomas. *Radiology*, 1992, 185:705
  73. Kroccke KN, Casvold JJ. Invasive lobular carcinoma of the breast: Mammographic findings and extent of disease at diagnosis in 181 patients. *AJR*, 1993, 161:957
  74. Liberman L, Bonaccio E, Hamele-Bena D. Benign and malignant phylloides tumors: mammographic and sonographic findings. *Radiology*, 1996, 198:121
  75. Heywang KObrunner SH, Schreer I, Dershaw DD. Diagnostic breast imaging. Mammographic, Angiography, Magnetic resonance imaging and Interventional Procedures. Stuttgart, Thieme, 1997. P166-193, 255-268
  76. Hochman MG, Orel SG, Powell CM, et al. Fibroadenomas: MR imaging appearances with radiologic-histopathologic correlations. *Radiol*, 1997, 204:123
  77. Liberman L, Bonaccio E, Hamele Bena D, et al. Benign and malignant phylloides tumors. *Radiol*, 1996, 198:121
  78. Farria DM, Gorczyca DP, Basky SH, et al. Benign phylloides tumors of the breast: MR imaging features. *Am J Roentgenol*, 1996, 167:187
  79. Woods ER, Helvie MA, Ikeda DM, et al. Solitary breast papilloma: comparison of mammographic, galactographic and pathologic findings. *Am J Roentgenol*, 1992, 159:487
  80. Hidalgo F, Llando JM, Marbuenda A. Juvenile papillomatosis of the breast. *Am J Roentgenol*, 1997, 169:912
  81. Vuorela A-L. MRI of breast hemangioma. *J Comput Assist Tomogr*, 1998, 22:1009
  82. Musurakis S, Gibbs P, Horsman A. Peripheral enhanced and spatio contrast uptake heterogeneity of primary breast tumors. Quantitative assessment with dynamic MRI. *J Comput Assist Tomogr*, 1998, 22:35
  83. Stomper PC, Herman S, Klippenstein DL, et al. Suspect breast lesions, findings at dynamic gadolinium enhanced MR imaging correlated with mammographic and pathologic features. *Radiol*, 1995, 197:387

# 汉英索引

B 超	B ultrasound	2
CT	computed tomography	2
MRI	magnetic resonance imaging	2
MR 乳导管成像	MR galactography	54
癌肉瘤	carcinosarcoma	62
癌性湿疹	cancerous eczema	86
安非他明	amphetamines	132
苯妥英	phenytoin	132
闭塞性乳腺炎	mastitis obliterans	39
边缘效应	edge effect	7
表皮包涵囊肿	epidermal inclusion cyst	134
表皮样囊肿	epidermoid cyst	61
玻璃样酸酶	hyaluronidase	11
穿支	perforating branches	14
垂体腺瘤	pituitary adenoma	132
纯小管癌	pure tubular carcinoma	102
雌激素含量过高	hyperestrogenism	132
次要征象	secondary signs	68
大导管乳头状瘤	papilloma	53
大汗腺样癌	apocrine carcinoma	67
大麻	marjuana	132
单纯癌	carcinoma simplex	66
单纯囊肿	simple cyst	12
胆脂瘤	cholesteatoma	61
导管癌早期浸润	ductal carcinoma with early infiltration	67
导管扩张症	duct ectasia	134
导管内癌	intraductal carcinoma	67
导管征	duct sign	110
地高辛	digoxin	132
动脉	artery	17
多结节乳房	multinodular breast	30
多结节形肿块	multinodular mass	114
恶性钙化	malignant calcification	68
恶性巨细胞瘤	malignant giant cell tumor	130
恶性淋巴瘤	malignant lymphoma	127
恶性纤维组织细胞瘤	malignant fibrous histiocytoma	129
恶性晕征	malignant halo sign	111
分泌小体	secretory body	16
分泌型癌	secretory carcinoma	67
分支状	branched	73

- 粉刺性乳腺炎  
粉刺样导管内癌  
粉刺  
富脂质癌  
钙化上皮瘤  
十板摄影  
肝细胞癌  
肝硬化  
肝脏解毒  
感兴趣区  
高分化腺癌  
高能透射滤线栅  
腋动脉  
孤立丛状微小钙化  
骨样骨瘤  
管内型  
管腔化  
管周型  
海绵状血管瘤  
横纹肌肉瘤  
彗星尾征  
彗星征  
混合型  
积乳囊肿  
急性乳腺癌  
急性乳腺炎  
计算机辅助诊断  
计算机伪彩色图像处理  
甲氨咪胍  
甲状腺功能亢进  
假性男乳肥大  
间胚细胞  
间桥征  
间质  
肩胛下支  
浆细胞性乳腺炎  
胶样癌
- 结缔组织  
结节型  
浸润性导管癌  
浸润性小叶癌  
静脉  
静脉曲张样肿痛  
静脉直径比率  
酒窝征
- comedomastitis ..... 39  
comedo intraductal carcinoma ..... 66  
wen ..... 61  
lipid-rich carcinoma ..... 67  
calcifying epithelioma ..... 61  
xeromammography ..... 2  
hepatoma ..... 132  
cirrhosis ..... 132  
detoxification ..... 132  
ROI ..... 10  
well differentiated adenocarcinoma ..... 102  
high transmission cellular grid, HTC ..... 3  
humeral artery ..... 12  
isolated clustered microcalcification ..... 73  
osteoid osteoma ..... 62  
intraosseous type ..... 45  
canalized ..... 13  
pericanalicular type ..... 45  
hemangioma ..... 60  
rhabdomyosarcoma ..... 129  
sign of comet tail ..... 68  
cometlike sign ..... 95  
mixed type ..... 45  
galactocele ..... 40  
acute breast carcinoma ..... 95  
acute mastitis ..... 33  
computer aided diagnosis ..... 72  
computerized pseudocolor processing ..... 7  
cimetidine ..... 132  
hyperthyroidism ..... 132  
pseudogyecomastia ..... 133  
mesenchyme ..... 13  
inter-bridge sign ..... 111  
stroma ..... 35  
infrascapular artery ..... 12  
plasma cell mastitis ..... 38  
colloid carcinoma ..... 62  
gelatinous carcinoma ..... 90  
connective tissue ..... 17  
nodular ..... 132  
infiltrative ductal carcinoma ..... 66  
infiltrating lobular carcinoma ..... 98  
vein ..... 17  
varicocele tumor ..... 39  
venous diameter ratio, VDR ..... 77  
dimpled sign ..... 67



局限致密浸润	local dense infiltration	68
巨大管内腺纤维瘤	giant intracanalicular fibroadenoma	125
巨大管内腺纤维粘液瘤	giant intracanalicular fibroadenomyxoma	125
巨大管内粘液瘤	giant intracanalicular myxoma	125
巨大管内粘液肉瘤	giant intracanalicular myxosarcoma	125
巨大腺纤维瘤	giant fibroadenoma	125
抗雄激素药	antiandrogens	132
颗粒细胞瘤	granular cell tumor	62
颗粒性肌母细胞瘤	granular cell myoblastoma	62
老年期腺纤维瘤	old fibroadenoma	45
肋骨	rib	17
肋间动脉	intercostal arteries	12
类固醇	steroid	132
立体定位	stereotactic localization	4
立体定位活检	stereotactic needle biopsy	4
良性淋巴瘤	benign lymphoma	57
淋巴结错构瘤	lymph node hamartoma	58
鳞状细胞癌	squamous cell carcinoma	67
瘤样淋巴组织增生	tumor-like lymphoid hyperplasia	57
隆凸性皮肤纤维肉瘤	dermatofibrosarcoma protuberans	125
漏斗征	tunnel sign	68
麻风	leprosy	132
慢性乳腺炎	chronic mastitis	33
毛刺	spicular	68
弥漫型	diffuse type	132
内乳动脉	intramammary artery	11
	internal mammary artery	14
男乳肥大	gynecomastia	131
男乳转移癌	metastatic carcinoma to the male breast	137
男性乳腺癌	carcinoma of the male breast	136
男性乳腺增生	hypertrophy of the male breast	131
囊内乳头状癌	intracystic papillary carcinoma	88
囊腺癌	cystadenocarcinoma	12
	cystic adenocarcinoma	66
囊腺瘤	cystadenoma	12
囊性增生病	cystic hyperplasia	30
囊肿气造影术	pneumocystography	12
	pneumography of the cyst	12
桡动脉	radial artery	12
泥沙或针尖状钙化	sand or needle point calcification	73
派杰病	Paget's disease	86
胚胎躯干	trunk in embryos	13
皮肤凹陷	skin retraction	68
皮肤增厚	skin thickening	68
皮下脂肪组织	subcutaneous adipose tissue	17
皮脂腺囊肿	sebaceous cyst	61

平滑肌瘤  
 浅筋膜的浅层  
 浅筋膜的深层  
 强化出现  
 强化消失  
 青春型腺纤维瘤  
 青年型乳头状瘤病  
 热图像检查  
 韧带样纤维增生  
 肉瘤  
 乳导管造影术  
 乳房后脂肪组织  
 乳房纤维化  
 乳管扩张症  
 乳头凹  
 乳头内陷  
 乳头芽  
 乳头状癌  
 乳头状瘤病  
 乳头状囊腺癌  
 乳线  
 乳腺 DSA  
 乳腺癌  
 乳腺癌肉瘤  
 乳腺创伤  
 乳腺错构瘤  
 乳腺管  
 乳腺管芽  
 乳腺结核病  
 乳腺良性病变  
 乳腺良性肿瘤  
  
 乳腺淋巴管瘤  
 乳腺淋巴管造影术  
 乳腺淋巴结增生症  
 乳腺内淋巴结  
 乳腺囊肿  
 乳腺脓肿  
 乳腺其他良性肿瘤  
 乳腺肉瘤  
 乳腺软 X 射线摄影  
 乳腺小梁  
 乳腺小叶  
 乳腺小叶芽  
 乳腺血管瘤  
 乳腺血管造影术

leiomyoma ..... 62  
 superficial layer of fascia ..... 14  
 deep layer of superficial fascia ..... 14  
 wash in ..... 10  
 wash-out ..... 10  
 juvenile fibroadenoma ..... 49  
 juvenile papillomatosis ..... 54  
 thermography ..... 2  
 desmoplasia ..... 22  
 sarcoma ..... 62  
 galactography ..... 10  
 retromammary adipose tissue ..... 17  
 fibrosis ..... 30  
 mammary ductal ectasia ..... 38  
 nipple pouch ..... 13  
 nipple retraction ..... 68  
 nipple bud ..... 13  
 papillary carcinoma ..... 66  
 papillomatosis ..... 89  
 papillary cystadenocarcinoma ..... 88  
 milk line ..... 13  
 mammographic digital subtraction angiography ..... 4  
 breast carcinoma ..... 66  
 carcinosarcoma of the breast ..... 130  
 trauma ..... 44  
 hamartoma ..... 58  
 mammary ducts ..... 13  
 the buds of the mammary ducts ..... 13  
 tuberculosis of the breast ..... 35  
 benign breast lesions  
 benign neoplasms ..... 45  
 benign breast tumors  
 lymphangioma ..... 58  
 lymphangiography ..... 11  
 lymphoic hyperplasia ..... 57  
 intramammary lymph node ..... 62  
 cyst ..... 12  
 abscess of breast ..... 33  
 miscellaneous ..... 61  
 sarcomas of the breast ..... 125  
 mammography ..... 2  
 trabeculae ..... 19  
 lobules ..... 19  
 the buds of the mammary lobules ..... 13  
 angioma ..... 60  
 angiography ..... 12

乳腺芽	mammary buds	13
乳腺影像报告和资料系统	Breast Imaging Reporting and Data System, BI-RADS	72
乳腺增生病	hyperplasia of breast	29
乳腺脂肪坏死	fat necrosis of the breast	43
乳芽	areola	17
乳晕下脓肿	subareolar abscess	134
软骨瘤	chondroma	62
噻嗪类利尿剂	thiazide diuretics	132
三环抗抑郁药	tricyclic antidepressants	132
三维梯度回波成像	3-D gradient echo imaging	9
上皮包涵样囊肿	epithelial inclusion cyst	62
神经纤维瘤	neurofibroma	62
肾上腺癌	adrenal carcinoma	132
生长期腺纤维瘤	young fibroadenoma	45
湿疹样癌	eczematoid carcinoma	86
实质	parenchyma	45
实质末梢导管小叶单位	terminal ductal lobular unit	35
输乳管	milk channels	13
输乳管	lactiferous duct	17
树枝型	dendritic	132
数字化乳腺摄影	digital mammography	3
髓样癌	medullary carcinoma	62
酮康唑	ketconazole	132
透亮晕征	halo sign	47
完美	state-of-the-art	65
烷化剂	alkylating agents	132
微小征象	subtle sign	100
卫星结节	satellite nodules	67
无法计数的微小钙化	uncountable microcalcification	73
纤维瘤	fibroma	61
纤维腺体组织	fibroglandular tissue	21
纤维性病	fibrous disease of the breast	29
纤维性男乳肥大	fibrous gynecomastia	132
纤维性腺纤维瘤	fibrous fibroadenomas	51
鲜艳型男乳肥大	florid gynecomastia	132
线样	linear	73
腺癌	adenocarcinoma	66
腺病	adenosis	31
腺管样癌	tubular carcinoma	67
腺瘤	adenoma	61
腺泡	acini	19
腺泡芽	lobular buds	15
腺泡样	acinar-like	16
腺腔	acinar space	16
腺体影像	glandular configuration	19
腺纤维瘤	adenofibroma	45

平滑肌瘤  
 浅筋膜的浅层  
 浅筋膜的深层  
 强化出现  
 强化消失  
 青春型腺纤维瘤  
 青年型乳头状瘤病  
 热图像检查  
 韧带样纤维增生  
 肉瘤  
 乳导管造影术  
 乳房后脂肪组织  
 乳房纤维化  
 乳管扩张症  
 乳头凹  
 乳头内陷  
 乳头芽  
 乳头状癌  
 乳头状瘤病  
 乳头状囊腺癌  
 乳线  
 乳腺 DSA  
 乳腺癌  
 乳腺癌肉瘤  
 乳腺创伤  
 乳腺错构瘤  
 乳腺管  
 乳腺管芽  
 乳腺结核病  
 乳腺良性病变  
 乳腺良性肿瘤  
  
 乳腺淋巴管瘤  
 乳腺淋巴管造影术  
 乳腺淋巴结增生症  
 乳腺内淋巴结  
 乳腺囊肿  
 乳腺脓肿  
 乳腺其他良性肿瘤  
 乳腺肉瘤  
 乳腺软 X 射线摄影  
 乳腺小梁  
 乳腺小叶  
 乳腺小叶芽  
 乳腺血管瘤  
 乳腺血管造影术

leiomyoma ..... 62  
 superficial layer of fascia ..... 14  
 deep layer of superficial fascia ..... 14  
 wash in ..... 10  
 wash-out ..... 10  
 juvenile fibroadenoma ..... 49  
 juvenile papillomatosis ..... 54  
 thermography ..... 2  
 desmoplasia ..... 22  
 sarcoma ..... 62  
 galactography ..... 10  
 retromammary adipose tissue ..... 17  
 fibrosis ..... 30  
 mammary ductal ectasia ..... 38  
 nipple pouch ..... 13  
 nipple retraction ..... 68  
 nipple bud ..... 13  
 papillary carcinoma ..... 66  
 papillomatosis ..... 89  
 papillary cystadenocarcinoma ..... 88  
 milk line ..... 13  
 mammographic digital subtraction angiography ..... 4  
 breast carcinoma ..... 66  
 carcinosarcoma of the breast ..... 130  
 trauma ..... 44  
 hamartoma ..... 58  
 mammary ducts ..... 13  
 the buds of the mammary ducts ..... 13  
 tuberculosis of the breast ..... 35  
 benign breast lesions  
 benign neoplasms ..... 45  
 benign breast tumors  
 lymphangioma ..... 58  
 lymphangiography ..... 11  
 lymphoic hyperplasia ..... 57  
 intramammary lymph node ..... 62  
 cyst ..... 12  
 abscess of breast ..... 33  
 miscellaneous ..... 61  
 sarcomas of the breast ..... 125  
 mammography ..... 2  
 trabeculae ..... 19  
 lobules ..... 19  
 the buds of the mammary lobules ..... 13  
 angioma ..... 60  
 angiography ..... 12

平滑肌瘤  
 浅筋膜的浅层  
 浅筋膜的深层  
 强化出现  
 强化消失  
 青春型腺纤维瘤  
 青年型乳头状瘤病  
 热图像检查  
 韧带样纤维增生  
 肉瘤  
 乳导管造影术  
 乳房后脂肪组织  
 乳房纤维化  
 乳管扩张症  
 乳头凹  
 乳头内陷  
 乳头芽  
 乳头状癌  
 乳头状瘤病  
 乳头状囊腺癌  
 乳线  
 乳腺 DSA  
 乳腺癌  
 乳腺癌肉瘤  
 乳腺创伤  
 乳腺错构瘤  
 乳腺管  
 乳腺管芽  
 乳腺结核病  
 乳腺良性病变  
 乳腺良性肿瘤  
  
 乳腺淋巴管瘤  
 乳腺淋巴管造影术  
 乳腺淋巴结增生症  
 乳腺内淋巴结  
 乳腺囊肿  
 乳腺脓肿  
 乳腺其他良性肿瘤  
 乳腺肉瘤  
 乳腺软 X 射线摄影  
 乳腺小梁  
 乳腺小叶  
 乳腺小叶芽  
 乳腺血管瘤  
 乳腺血管造影术

leiomyoma ..... 62  
 superficial layer of fascia ..... 14  
 deep layer of superficial fascia ..... 14  
 wash in ..... 10  
 wash-out ..... 10  
 juvenile fibroadenoma ..... 49  
 juvenile papillomatosis ..... 54  
 thermography ..... 2  
 desmoplasia ..... 22  
 sarcoma ..... 62  
 galactography ..... 10  
 retromammary adipose tissue ..... 17  
 fibrosis ..... 30  
 mammary ductal ectasia ..... 38  
 nipple pouch ..... 13  
 nipple retraction ..... 68  
 nipple bud ..... 13  
 papillary carcinoma ..... 66  
 papillomatosis ..... 89  
 papillary cystadenocarcinoma ..... 88  
 milk line ..... 13  
 mammographic digital subtraction angiography ..... 4  
 breast carcinoma ..... 66  
 carcinosarcoma of the breast ..... 130  
 trauma ..... 44  
 hamartoma ..... 58  
 mammary ducts ..... 13  
 the buds of the mammary ducts ..... 13  
 tuberculosis of the breast ..... 35  
 benign breast lesions .....  
 benign neoplasms ..... 45  
 benign breast tumors .....  
 lymphangioma ..... 58  
 lymphangiography ..... 11  
 lymphoic hyperplasia ..... 57  
 intramammary lymph node ..... 62  
 cyst ..... 12  
 abscess of breast ..... 33  
 miscellaneous ..... 61  
 sarcomas of the breast ..... 125  
 mammography ..... 2  
 trabeculae ..... 19  
 lobules ..... 19  
 the buds of the mammary lobules ..... 13  
 angioma ..... 60  
 angiography ..... 12

乳腺芽	mammary buds	13
乳腺影像报告和资料系统	Breast Imaging Reporting and Data System, BI-RADS	72
乳腺增生病	hyperplasia of breast	29
乳腺脂肪坏死	fat necrosis of the breast	43
乳芽	areola	17
乳晕下脓肿	subareolar abscess	134
软骨瘤	chondroma	62
噻嗪类利尿剂	thiazide diuretics	132
三环抗抑郁药	tricyclic antidepressants	132
三维梯度回波成像	3-D gradient echo imaging	9
上皮包涵样囊肿	epithelial inclusion cyst	62
神经纤维瘤	neurofibroma	62
肾上腺癌	adrenal carcinoma	132
生长期腺纤维瘤	young fibroadenoma	45
湿疹样癌	eczematoid carcinoma	86
实质	parenchyma	45
实质末梢导管小叶单位	terminal ductal lobular unit	35
输乳管	milk channels	13
输乳管	lactiferous duct	17
树枝型	dendritic	132
数字化乳腺摄影	digital mammography	3
髓样癌	medullary carcinoma	62
酮康唑	ketconazole	132
透亮晕征	halo sign	47
完美	state-of-the-art	65
烷化剂	alkylating agents	132
微小征象	subtle sign	100
卫星结节	satellite nodules	67
无法计数的微小钙化	uncountable microcalcification	73
纤维瘤	fibroma	61
纤维腺体组织	fibroglandular tissue	21
纤维性病	fibrous disease of the breast	29
纤维性男乳肥大	fibrous gynecomastia	132
纤维性腺纤维瘤	fibrous fibroadenomas	51
鲜艳型男乳肥大	florid gynecomastia	132
线样	linear	73
腺癌	adenocarcinoma	66
腺病	adenosis	31
腺管样癌	tubular carcinoma	67
腺瘤	adenoma	61
腺泡	acini	19
腺泡芽	lobular buds	15
腺泡样	acinar-like	16
腺腔	acinar space	16
腺体影像	glandular configuration	19
腺纤维瘤	adenofibroma	45

脂肪瘤	lipoma	56
脂肪抑制脉冲序列	pulse sequence with fat suppression	9
肿块	mass	68
主要征象	primary signs	68
转移性血管瘤	metastasizing hemangioma	128
自限性	self-limited	132
自旋回波序列	SE	9

# 英 汉 索 引

3-D gradient echo imaging	三维梯度回波成像	9
abscess of breast	乳腺脓肿	33
acinar space	腺腔	16
acinar - like	腺泡样	16
acini	腺泡	19
acute breast carcinoma	急性乳腺癌	95
acute mastitis	急性乳腺炎	33
adenocarcinoma	腺癌	66
adenofibrolipoma	腺纤维脂肪瘤	59
adenofibroma	腺纤维瘤	45
adenofibrosarcoma	腺纤维肉瘤	125
adenoid cystic carcinoma	腺样囊性癌	67
adenolipoma	腺脂肪瘤	58
adenoma	腺瘤	61
adenosis	腺病	31
adrenal carcinoma	肾上腺癌	132
alkylating agents	烷化剂	132
amphetamines	安非他明	132
androgen-estrogen ratio	雄激素-雌激素比例	132
angio-follicles hyperplasia	血管滤泡性淋巴结增生症	58
angiography	乳腺血管造影术	12
angiolipoma	血管脂肪瘤	60
angioma	乳腺血管瘤	60
angiomatosis	血管瘤病	60
antiandrogens	抗雄激素药	132
apocrine carcinoma	大汗腺样癌	67
arcs	乳晕	17
artery	动脉	17
axillary artery	腋动脉	11
B ultrasound	B超	2
benign neoplasms	乳腺良性肿瘤	45
benign lymphoma	良性淋巴瘤	57
branched	分支状	73
breast carcinoma	乳腺癌	66
Breast Imaging Reporting and Data System, BI-RADS	乳腺影像报告和资料系统	72
calcifying epithelioma	钙化上皮瘤	61
canalized	管腔化	13
cancerous eczema	癌性湿疹	86
carcinoma of the male breast	男性乳腺癌	136
carcinoma simplex	单纯癌	66



- carcinosarcoma  
 carcinosarcoma of the breast  
 cholesteatoma  
 chondroma  
 chronic mastitis  
 cimetidine  
 cirrhosis  
 colloid carcinoma  
 gelatinous carcinoma  
 comedo intraductal carcinoma  
 comedomastitis  
 cometlike sign  
 computed tomography  
 computer aided diagnosis  
 computerized pseudocolor processing  
 connective tissue  
 cryptorchidism  
 cylindroma  
 cyst  
 cystic hyperplasia  
 cystoadenocarcinoma  
 cystic adenocarcinoma  
 cystadenoma  
 cystosarcoma phylloides  
 deep layer of superficial fascia  
 dendritic  
 dermatofibrosarcoma protuberans  
 desmoplasia  
 detoxification  
 diffuse type  
 digital mammography  
 digoxin  
 dimpled sign  
 duct ectasia  
 duct sign  
 ductal carcinoma with early infiltration  
 ductal sign  
 eczematoid carcinoma  
 edge effect  
 epidermal inclusion cyst  
 epidermoid cyst  
 epithelial inclusion cyst  
 eunuchism  
 external mammary artery  
 fat necrosis  
 fat necrosis of the breast  
 癌肉瘤 ..... 62  
 乳腺癌肉瘤 ..... 130  
 胆脂瘤 ..... 61  
 软骨瘤 ..... 62  
 慢性乳腺炎 ..... 33  
 甲氧咪胍 ..... 132  
 肝硬化 ..... 132  
 胶样癌 ..... 62  
 ..... 90  
 粉刺样导管内癌 ..... 66  
 粉刺性乳腺炎 ..... 39  
 彗星征 ..... 95  
 CT ..... 2  
 计算机辅助诊断 ..... 72  
 计算机伪彩色图像处理 ..... 7  
 结缔组织 ..... 17  
 隐睾症 ..... 136  
 圆柱瘤 ..... 103  
 乳腺囊肿 ..... 12  
 囊性增生病 ..... 30  
 囊腺癌 ..... 12  
 ..... 66  
 囊腺瘤 ..... 12  
 叶状囊肉瘤 ..... 125  
 浅筋膜的深层 ..... 14  
 树枝型 ..... 132  
 隆凸性皮肤纤维肉瘤 ..... 125  
 韧带样纤维增生 ..... 22  
 肝脏解毒 ..... 132  
 弥漫型 ..... 132  
 数字化乳腺摄影 ..... 3  
 地高辛 ..... 132  
 酒窝征 ..... 67  
 导管扩张症 ..... 134  
 导管征 ..... 110  
 导管癌早期浸润 ..... 67  
 阳性导管征 ..... 68  
 湿疹样癌 ..... 86  
 边缘效应 ..... 7  
 表皮包涵囊肿 ..... 134  
 表皮样囊肿 ..... 61  
 上皮包涵样囊肿 ..... 62  
 阉病 ..... 132  
 胸外侧动脉支 ..... 14  
 脂肪坏死 ..... 134  
 乳腺脂肪坏死 ..... 43

- fibroglandular tissue ..... 21
- fibronia ..... 61
- fibrosis ..... 30
- fibrous disease of the breast ..... 29
- fibrous fibroadenomas ..... 51
- fibrous gynecomastia ..... 132
- florid gynecomastia ..... 132
- galactocoele ..... 40
- galactography ..... 10
- giant fibroadenoma ..... 125
- giant intracanalicular fibroadenoma ..... 125
- giant intracanalicular fibroadenomyxoma ..... 125
- giant intracanalicular myxoma ..... 125
- giant intracanalicular myxosarcoma ..... 125
- glandular configuration ..... 19
- glandular fibroadenomas ..... 51
- glandular tissue lobules ..... 17
- granular cell myoblastoma ..... 62
- granular cell tumor ..... 62
- gynecomastia ..... 131
- halo sign ..... 47
- hamartoma ..... 58
- hemangioblastoma ..... 128
- hemangiioendothelioma ..... 128
- hemangioma ..... 60
- hemangiosarcoma ..... 128
- angiosarcoma ..... 128
- hepatoma ..... 132
- high transmission cellular grid, HTC ..... 3
- humeral artery ..... 12
- hyaluronidase ..... 11
- hyperestrinism ..... 132
- hyperplasia of breast ..... 29
- hyperthyroidism ..... 132
- hypertrophy of the male breast ..... 131
- infiltrating lobular carcinoma ..... 98
- infiltrative ductal carcinoma ..... 66
- infrascapular artery ..... 12
- inter-bridge sign ..... 111
- intercostal arteries ..... 12
- intracanalicular type ..... 45
- intracystic papillary carcinoma ..... 88
- intraductal carcinoma ..... 67
- intramammary artery ..... 11
- intramammary artery ..... 14
- intramammary lymph node ..... 62
- 纤维腺体组织 ..... 21
- 纤维瘤 ..... 61
- 乳房纤维化 ..... 30
- 纤维性病 ..... 29
- 纤维性腺纤维瘤 ..... 51
- 纤维性男乳肥大 ..... 132
- 鲜艳型男乳肥大 ..... 132
- 积乳囊肿 ..... 40
- 乳导管造影术 ..... 10
- 巨大腺纤维瘤 ..... 125
- 巨大管内腺纤维瘤 ..... 125
- 巨大管内腺纤维粘液瘤 ..... 125
- 巨大管内粘液瘤 ..... 125
- 巨大管内粘液肉瘤 ..... 125
- 腺体影像 ..... 19
- 腺性腺纤维瘤 ..... 51
- 小叶腺体组织 ..... 17
- 颗粒性肌母细胞瘤 ..... 62
- 颗粒细胞瘤 ..... 62
- 男乳肥大 ..... 131
- 透亮晕征 ..... 47
- 乳腺错构瘤 ..... 58
- 血管母细胞瘤 ..... 128
- 血管内皮瘤 ..... 128
- 血管瘤 ..... 60
- 血管肉瘤 ..... 128
- 肝细胞癌 ..... 132
- 高能透射滤线栅 ..... 3
- 腋动脉 ..... 12
- 玻璃样酸酶 ..... 11
- 雌激素含量过高 ..... 132
- 乳腺增生病 ..... 29
- 甲状腺功能亢进 ..... 132
- 男性乳腺增生 ..... 131
- 浸润性小叶癌 ..... 98
- 浸润性导管癌 ..... 66
- 肩胛下支 ..... 12
- 间桥征 ..... 111
- 肋间动脉 ..... 12
- 管内型 ..... 45
- 囊内乳头状癌 ..... 88
- 导管内癌 ..... 67
- 内乳动脉 ..... 11
- 内乳动脉 ..... 14
- 乳腺内淋巴结 ..... 62

- mucocystic carcinoma  
 mucosa or colloid carcinoma  
 multinodular breast  
 multinodular mass  
 myxoid fibroadenomas  
 neurofibroma  
 nipple pouch  
 nipple bud  
 nipple retraction  
 nodular  
 old fibroadenoma  
 osteoid oscoma  
 Paget's disease  
 papillary carcinoma  
 papillary cystadenocarcinoma  
 papilloma  
 papillomatosis  
 parenchyma  
 pectoral muscle  
 perforating branches  
 pericanalicular type  
 pheytotoin  
 pituitary adenoma  
 plasma cell mastitis  
 pneumocystography  
 pneumography of the cyst  
 primary signs  
 pseudogynecomastia  
 pulse sequence with fat suppression  
 pure tubular carcinoma  
 radial artery  
 retractile  
 retromammary adipose tissue  
 rhabdomyosarcoma  
 rib  
 ROI  
 sand or needle point calcification  
 sarcoma  
 sarcomas of the breast  
 satellite nodules  
 Schwann cell  
 scirrhous carcinoma  
 sclerosing adenosis  
 SE  
 sebaceous cyst  
 secondary signs  
 粘液表皮样癌 ..... 67  
 粘液癌 ..... 90  
 多结节乳房 ..... 30  
 多结节形肿块 ..... 114  
 粘液性腺纤维瘤 ..... 51  
 神经纤维瘤 ..... 62  
 乳头凹 ..... 13  
 乳头芽 ..... 13  
 乳头内陷 ..... 68  
 结节型 ..... 132  
 老年期腺纤维瘤 ..... 45  
 骨样骨瘤 ..... 62  
 派杰病 ..... 86  
 乳头状癌 ..... 66  
 乳头状囊腺癌 ..... 88  
 大导管乳头状瘤 ..... 53  
 乳头状瘤病 ..... 89  
 实质 ..... 45  
 胸肌 ..... 17  
 穿支 ..... 14  
 管周型 ..... 45  
 苯妥英 ..... 132  
 垂体腺瘤 ..... 132  
 浆细胞性乳腺炎 ..... 38  
 囊肿气造影术 ..... 12  
 ..... 12  
 主要征象 ..... 68  
 假性男乳肥大 ..... 33  
 脂肪抑制脉冲序列 ..... 9  
 纯小管癌 ..... 102  
 桡动脉 ..... 12  
 折射 ..... 16  
 乳房后脂肪组织 ..... 17  
 横纹肌肉瘤 ..... 129  
 肋骨 ..... 17  
 感兴趣区 ..... 10  
 泥沙或针尖状钙化 ..... 73  
 肉瘤 ..... 62  
 乳腺肉瘤 ..... 125  
 卫星结节 ..... 67  
 嗜肝细胞 ..... 62  
 硬癌 ..... 66  
 硬化性腺病 ..... 31  
 自旋回波序列 ..... 9  
 皮脂腺囊肿 ..... 61  
 次要征象 ..... 68

well differentiated adenocarcinoma  
wen  
xeromammography  
young fibroadenoma

高分化腺癌 ..... 102  
粉瘤 ..... 61  
干板摄影 ..... 2  
生长期腺纤维瘤 ..... 45