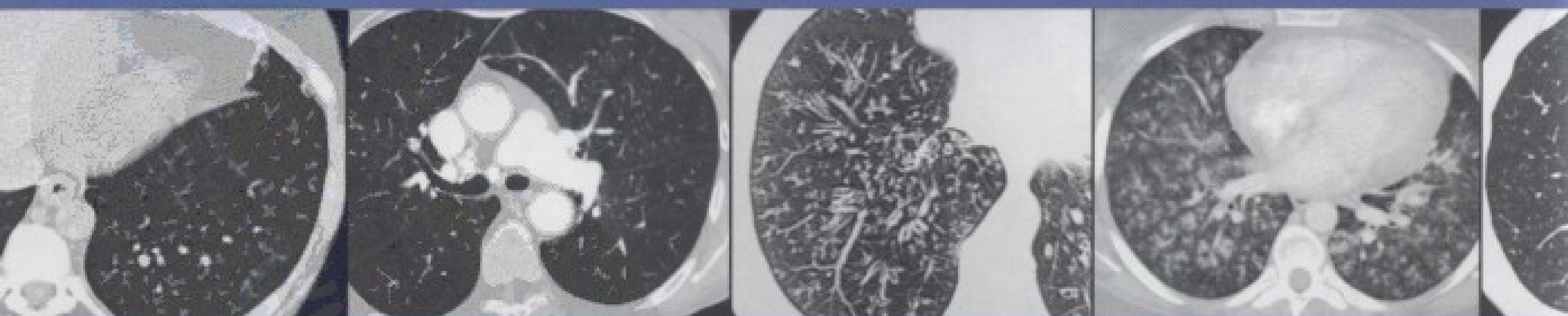


国际权威影像鉴别诊断丛书

EXPERT *ddx*TM
CHEST

影像专家鉴别诊断 胸部分册

著者 STERN · GURNEY
主译 刘士远 董伟华



AMIRSYS



人民军医出版社
PEOPLE'S MILITARY MEDICAL PRESS

EXPERTddx™

国际权威影像鉴别诊断丛书

影像专家鉴别诊断 · 颅脑与脊柱脊髓分册

影像专家鉴别诊断 · 头颈部分册

影像专家鉴别诊断 · 胸部分册

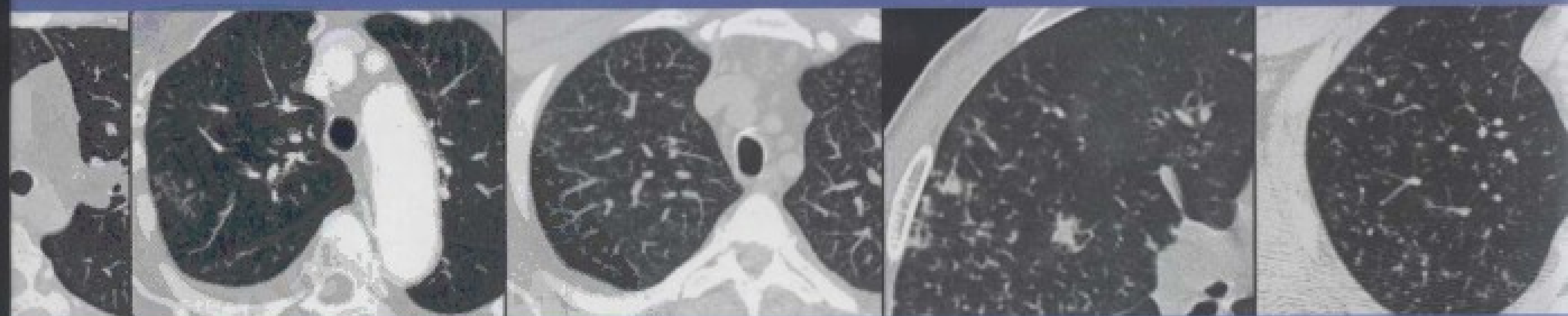影像专家鉴别诊断 · 腹部分册

影像专家鉴别诊断 · 骨关节肌肉分册

影像专家鉴别诊断 · 儿科分册

影像专家鉴别诊断 · 超声医学分册

影像专家鉴别诊断 · 产科超声分册




Original English edition published by Amirsys, Inc.
Not for resale outside the People's Republic of China.

策划编辑 高爱英 姚磊 孟凡辉

封面设计 吴朝洪

销售分类 医学影像学

ISBN 978-7-5091-5905-7



9 787509 159057 >

定价：198.00元

国际权威影像鉴别诊断丛书

影像专家鉴别诊断 胸部分册

EXPERT *ddx*TM
CHEST

主 编 STERN • GURNEY

主 译 刘士远 董伟华

译 者 (以姓氏笔画为序)

龙莉玲 刘士远 范 丽

金涵弢 袁 瑛 钱 懿

董伟华 蒋 涛



人民军医出版社

PEOPLE'S MILITARY MEDICAL PRESS

北 京

图书在版编目 (CIP) 数据

影像专家鉴别诊断, 胸部分册 / (美) 格内 (Gurney, S.) 主编, 刘士远, 董伟华主译. — 北京: 人民军医出版社, 2012.10

(国际权威影像鉴别诊断丛书)

ISBN 978-7-5091-5905-7

I. ①影… II. ①格… ②刘… ③董… III. ①胸腔疾病—影像诊断 IV. ①R445②R560.4

中国版本图书馆 CIP 数据核字 (2012) 第 198954 号

This is a translation of EXPERT DIFFERENTIAL DIAGNOSIS: CHEST, 1/E (978-1-931884-12-9) by Eric J. Stern, MD, and Jud W Gurney, MD

Copyright © 2011 Amirsys, Inc.

All rights reserved. No part of this book may be reproduced, stored in a retrieval system, or transmitted, in any form or media or by any means, electronic, mechanical, photocopying, recording, or otherwise, without prior written permission from Amirsys, Inc. Published by arrangement with Lippincott Williams & Wilkins / Wolters Kluwer Health Inc., USA and Amirsys, Inc.

Neither Lippincott Williams & Wilkins / Wolters Kluwer Health nor Amirsys participated in the translation of this title.

著作权合同登记号: 图字: 军-2012-005 号

策划编辑: 高爱英 姚磊 孟凡辉 文字编辑: 刘新瑞 责任审读: 陈晓平

出版发行: 人民军医出版社 经销: 新华书店

通信地址: 北京市 100036 信箱 188 分箱 邮编: 100036

质量反馈电话: (010) 51927290; (010) 51927283

邮购电话: (010) 51927252

策划编辑电话: (010) 51927300-8172

网址: www.pmmp.com.cn

印、装: 三河市春园印刷有限公司

开本: 889 mm × 1194 mm 1/16

印张: 32.75 字数: 734 千字

版、印次: 2012 年 10 月第 1 版第 1 次印刷

印数: 0001-2600

定价: 198.00 元

版权所有 侵权必究

购买本社图书, 凡有缺、倒、脱页者, 本社负责调换

谨以此书纪念我的朋友和同事 Jud Gurney。

Jud 是内布拉斯卡大学放射科乃至全球胸部放射界的著名教育家和杰出的老师，他的影响是巨大的，他那优雅而简单易懂的放射教学是永久的遗产，在本书中体现的淋漓尽致。放射学界失去了一位泰斗，我们将永远怀念他。

EJS



献给我美丽的爱妻 Eunhee, 你的支持和鼓励使整个历程充满快乐。

CW

献给我的父母 Kyu Youl 和 Bok Hee, 献给我的爱妻 Aimee-Sue。

JHC

献给 Elizabeth, 你让一切变得可能。

JPK

感谢 Eric Stern 给我机会参与此项目。感谢 Gautham Reddy 的专业支持。谨将此份成果
献给我的爱女 Tess, 她使我充满欢乐。并献给与我分享欢乐的爱妻 Kat。

GK

献给我的孩子 Tom á s、Pablo、Elisa 和我的爱妻 Salomé。

TF

献给 Sarah。

RC

献给 Bhavana 和 Sai, 你们在各方面支持和激励了我。献给 J.D.Godwin, 一位非凡的导师。

SP

清华大学
PDFG

编写说明

应用恰当的检查技术和方案，获得优质的图像并将之上传 PACS 后，诊断工作即可在阅片室里进行了。但影像科医师不应单纯地“描述”，而应给出一个真实的结论。若不能得到一个确切的诊断，则必须提供合理的鉴别诊断，但待选项过多无意义，太少则又可致误导。有意义的鉴别诊断不仅仅来自对书本的机械背诵，也不仅仅是对某次讲课的单纯记忆，而必须重视关键的影像学发现和相关的临床信息。

出于上述考虑，我们编辑出版了影像专家鉴别诊断丛书——简称 EXPERTddx。各个影像学亚专业的领军专家们根据病变特定的解剖部位、共性的影像学表现、不同检查方法上的特异征象和临床相关性，在他们各自的领域作出了最有可能的鉴别诊断。专家们为每个 EXPERTddx 收集了大量图像，包括典型的和变异的。每部分至少有 8 幅精美的图像用以阐明可能的诊断，并有相关的影像学表现的说明。按经典 Amirsys 方式，每个 EXPERTddx 均标注了提炼的重要信息，你将发现按发病率排列为常见、不常见和罕见（但重要）诊断的有用线索。

EXPERTddx 丛书是为帮助影像科医师作出可靠的、甚至是专家级的结论而设计的。无论你是一名影像科实习医师还是培训中的住院医师或研究生，EXPERTddx 丛书将很快成为你实用的参考书。

Anne G. Osborn, MD


执行副总裁及主编，Amirsys 公司

Paula J. Woodward, MD

执行副总裁及医学主管，Amirsys 公司

H.Ric Harnsberger, MD

首席执行官，Amirsys 公司



内容提要

本书由欧美知名胸部影像学专家编著，围绕某一征象，按照解剖和临床特点，对呼吸和心血管系统疾病影像学诊断和鉴别诊断进行了科学系统的讲解，非常贴近临床实际。对各种异常影像学表现提供鉴别诊断要点和重要诊断信息，使读者了解各种异常影像可能涉及的常见疾病、不常见疾病和罕见疾病，帮助读者轻松把握正确的鉴别诊断思路、关键点和知识点。本书每一种疾病均附有清晰典型的图像，是医学影像学专业医师、呼吸科医师、心胸外科医师、医学院校影像专业师生提高业务能力和诊断水平的重要参考书。

前 言

《影像专家鉴别诊断——胸部分册》侧重于影像表现和患者的主诉，而非特定的疾病话题，与实际的临床工作非常相似。本书中的内容有助于读者做出针对性的、特异而准确的鉴别诊断。本书凝聚了欧美几个主要医学学术机构专家的集体智慧和经验，对影像表现的可能诊断按常见、不常见、罕见（但重要）予以排列。本书的一大特点是避免对每个疾病进行烦琐的鉴别诊断，着重于提供重要和实用的鉴别诊断思路，而非细节和秘笈。作者们深刻领会到放射学的精妙性和艺术性，在鉴别诊断方面提供有帮助的线索，并就如何做出尽可能准确的诊断提出了要点。书中的鉴别诊断要点正是日常工作、教学和会诊中提供给训练生和临床同事的内容。

本书内容编排按解剖逻辑予以排序，包括大气道、小气道、肺实质、肺间质、肺血管、纵隔与肺门、胸膜、胸壁、膈和心脏，并单独列出有关临床症状和表现的章节。全书共分 10 章 116 节，涵盖全部胸部疾病，每一章节用简洁的列表针对性地列出了可能的鉴别诊断和鉴别要点，但基于影像表现而非某一特定疾病。例如，在第 2 章大气道中，有一节为“气管扩张”，而不是将气管支气管肥大症作为单独一节来阐述；在第 8 章纵隔与肺门中，有专门一节讲述肺门淋巴结蛋壳样钙化的鉴别诊断，而非将结节病作为单独一节进行描述。可能的鉴别诊断列举了大量典型的病例，并对所有的图像都予以标注，使之尽可能清晰。

本书内容简明易读，基本要点精炼，便于日常使用。病例资料源自最先进的影像技术和设备，包括数字 X 线、多排 CT 和高场强 MRI 的影像。

本书主要适用于对胸部影像感兴趣的各级放射学医师，衷心希望它能在您致力于改善人类健康的实践中发挥作用。

Eric J. Stern, MD

学术事务副主席

放射学教授

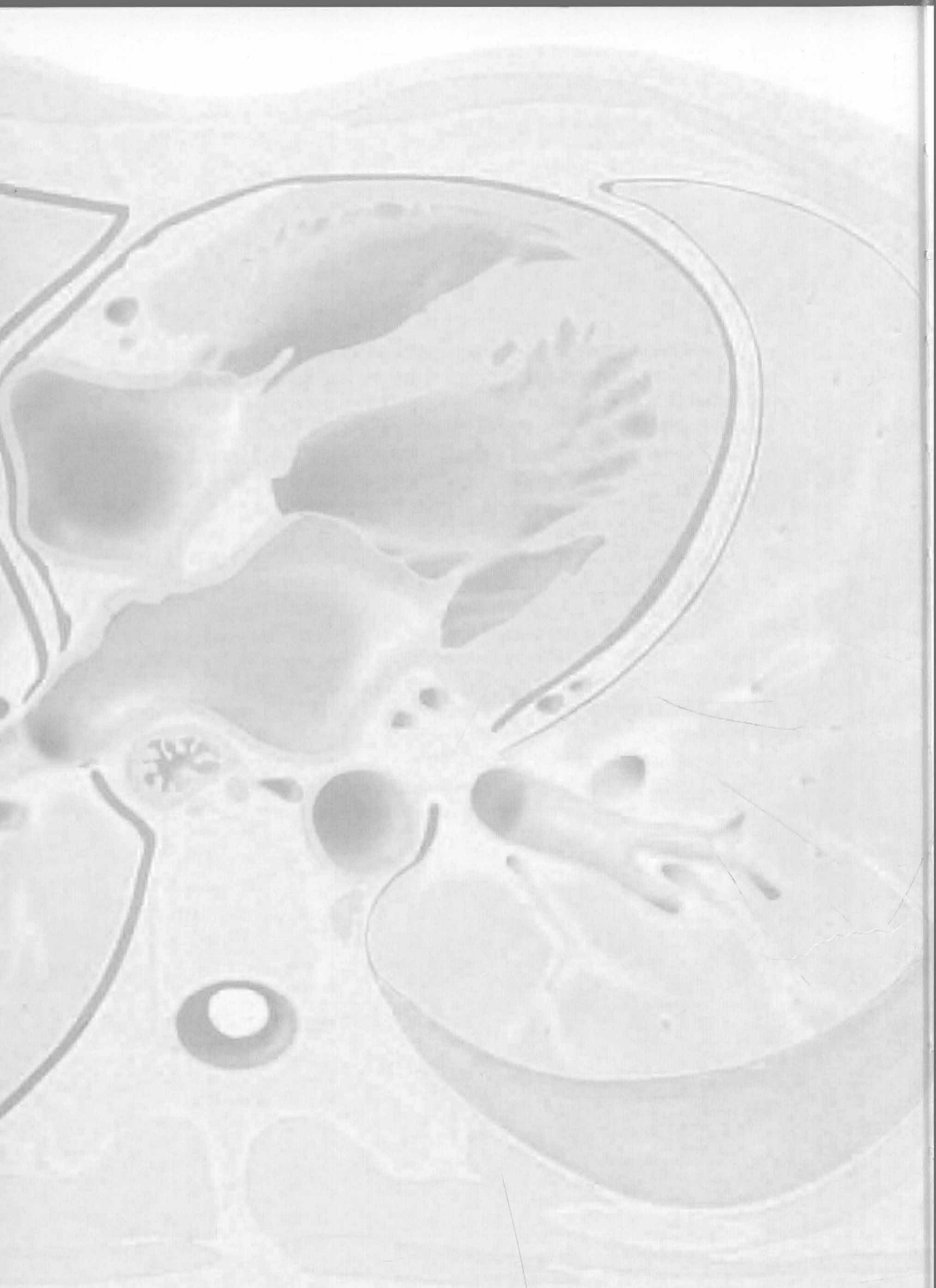医学助理教授

医学教育和生物信息学助理教授

全球卫生助理教授

华盛顿大学

西雅图，华盛顿



感 谢

特约作者

Dharshan Vummidi, MD
Acting Instructor/Senior Fellow
University of Washington
Seattle, Washington

文本编辑

Arthur G. Gelsinger, MA
Katherine Riser, MA
Dave L. Chance, MA
Matthew C. Connelly, MA

图像编辑

Jeffrey J. Marmorstone

医学文本编辑

Laura K. Nason, MD

艺术指导和设计

Laura C. Sesto, MA

助理编辑

Ashley R. Renlund, MA

产品主管

Kellie J. Heap

章 节

胸腔

大气道

小气道

临床症状

肺实质

肺间质

肺血管

纵隔与肺门

胸膜、胸壁、膈

心脏

目 录

第1章 胸腔

单侧胸腔透亮度增高	1-2
双侧胸腔透亮度增高	1-4
单侧胸腔透亮度减低	1-8
双侧胸腔透亮度减低	1-12
肺体积缩小	1-16
肺体积增大	1-18

第2章 大气道

气管扩张	2-2
气管狭窄	2-4
气管痿	2-10
局限性气管支气管壁增厚	2-12
弥漫性气管支气管壁增厚	2-18
气管肿块	2-24
支气管内肿块	2-26
右中叶综合征	2-30
支气管扩张症	2-32
指套征	2-38

第3章 小气道

马赛克征	3-2
树芽征	3-4
免疫受损	3-8

第4章 临床症状

咯血	4-2
哮鸣	4-8
咳嗽	4-14

急性呼吸困难	4-20
慢性呼吸困难	4-26
胸痛	4-32
喘鸣	4-38

第5章 肺实质

中央分布型(蝙蝠翼样)	5-2
周围分布型(反蝙蝠翼样)	5-4
游走性分布	5-8
孤立性肺结节	5-12
多发边界清楚结节	5-16
多发边界不清结节	5-18
管样肿块	5-22
肺尖肿块	5-24
空洞性肿块	5-28
肺膨出	5-32
局灶性肺阴影	5-34
大于3cm的肺肿块	5-40
急性肺实变	5-44
慢性肺实变	5-50
单侧肺实变	5-54
空洞	5-58
空气新月征	5-62
肺钙化	5-64
晕征	5-68
反晕征	5-70

第6章 肺间质

粟粒样结节	6-2
蜂窝肺	6-6
网格状影	6-10

磨玻璃影	6-14
铺路石征	6-18
散在(粟粒样)分布的小叶中心型结节	6-22
沿支气管血管分布的小叶中心型结节	6-26
沿淋巴管分布的小叶中心型结节	6-30
支气管周围间质增厚	6-34
囊肿	6-40
小叶间隔增厚	6-44
上肺野分布的疾病	6-50
肺基底部分布的疾病	6-54
外周(胸膜下)分布的疾病	6-58
间质性病变, 过度充气	6-62
间质性病变, 纵隔肺门淋巴结肿大	6-68
间质性病变, 胸膜增厚和胸腔积液	6-74
融合性肿块(进行性巨块性纤维化)	6-78

第7章 肺血管

肺动脉扩大	7-2
肺动脉充盈缺损	7-4

第8章 纵隔与肺门

纵隔移位	8-2
纵隔气肿	8-8
前纵隔肿块	8-10
中纵隔肿块	8-16
后纵隔肿块	8-22
纵隔或肺门高密度肿块	8-28
纵隔或肺门低密度肿块	8-34
纵隔或肺门强化肿块	8-40
单侧纵隔肿块	8-44
双侧纵隔肿块	8-50
纵隔含气肿块	8-52
纵隔囊性肿块	8-54
单侧肺门肿块	8-60
双侧肺门肿块	8-64
肺门蛋壳样钙化	8-70
肺门淋巴结肿大	8-74
气管后间隙肿块	8-78
心后肿块	8-84
左肋脊角肿块	8-88
心膈角肿块	8-94

第9章 胸膜、胸壁、膈

单侧膈肌抬高	9-2
气胸	9-6
肺尖帽	9-10
弥漫性胸膜增厚	9-12
胸膜分离征	9-16
胸膜斑	9-18
胸膜肿块	9-22
胸膜钙化	9-28
单侧胸腔积液	9-32
双侧胸腔积液	9-36
与急/慢性肝病有关的胸部病变	9-40
肺肾综合征	9-44
肺-皮综合征	9-50
肋骨破坏	9-54
钟形胸	9-60
软组织钙化	9-66
胸壁侵袭性疾病	9-68

第10章 心脏

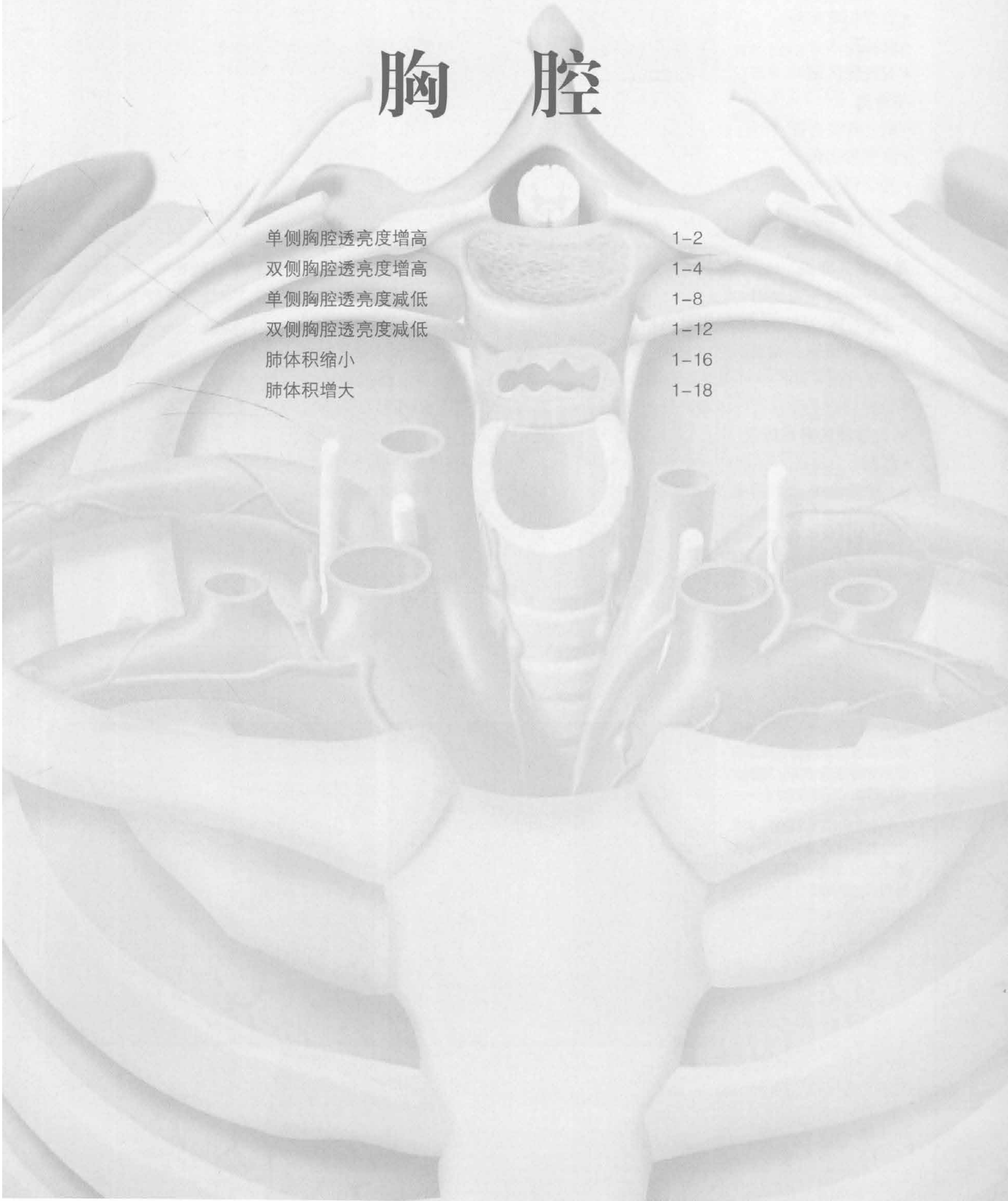
左心房扩大	10-2
右心房扩大	10-4
左心室扩大	10-6
右心室扩大	10-10
心影增大	10-14
心脏钙化	10-16
心脏肿块	10-18
心包增厚	10-22
心包钙化	10-26
心包肿块	10-28
主动脉壁内异常	10-30
主动脉扩张	10-32
主动脉狭窄	10-36

索引	1-21
----	------

第1章

胸腔

单侧胸腔透亮度增高	1-2
双侧胸腔透亮度增高	1-4
单侧胸腔透亮度减低	1-8
双侧胸腔透亮度减低	1-12
肺体积缩小	1-16
肺体积增大	1-18



单侧胸腔透亮度增高

鉴别诊断

常见

- 气胸
- 乳房切除术后
- 既往手术
- 支气管阻塞

不常见

- 斯-詹综合征 (Swyer-James 综合征, SJS)
- 支气管闭锁
- 先天性肺叶性肺气肿

重要信息

鉴别诊断要点

- 排查中央气道梗阻
 - 支气管内肿瘤, 壁外压迫, 异物
- 排查肺组织有无局部空气捕捉
 - 呼气相 CT 扫描可提高诊断可信度
- 检查胸壁有无既往手术或畸形

常见诊断的有用线索

- 气胸
 - 仰卧位 X 线片可见“深沟”征象
- 乳房切除术后
 - 双侧乳房不对称; 腋下手术夹
- 既往手术

- 单侧肺移植
- 同侧肺叶切除
- 支气管阻塞
 - 空气捕捉致透亮度增高, 球阀效应 (ball-valve effect)
 - 肺叶不张及其他肺叶的过度充气
 - 儿童的气道异物
 - 成人的支气管内肿瘤
 - 原发性恶性肿瘤 > 支气管转移瘤
 - 类癌, 常见中央性、粗短的钙化

不常见诊断的有用线索

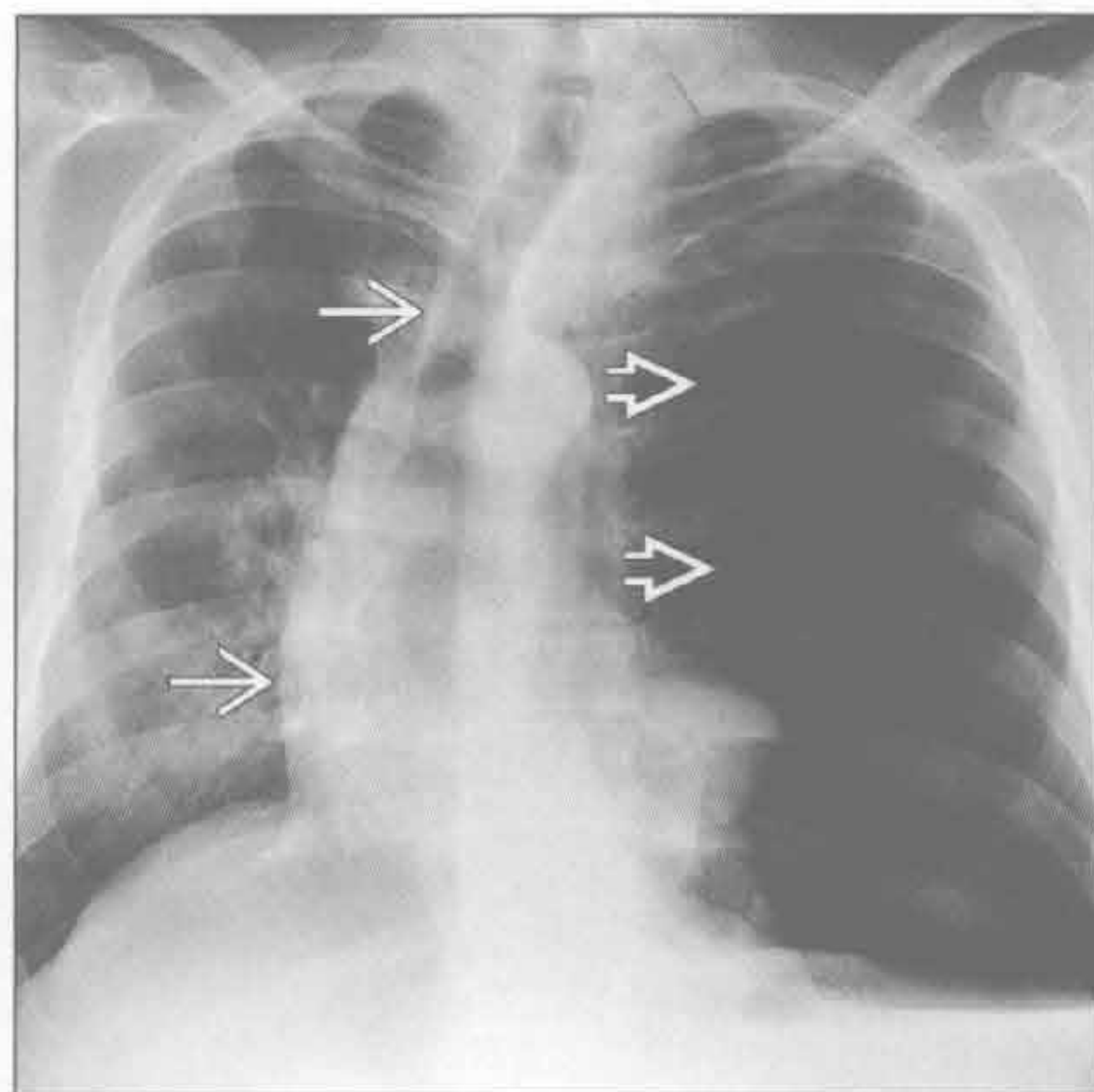
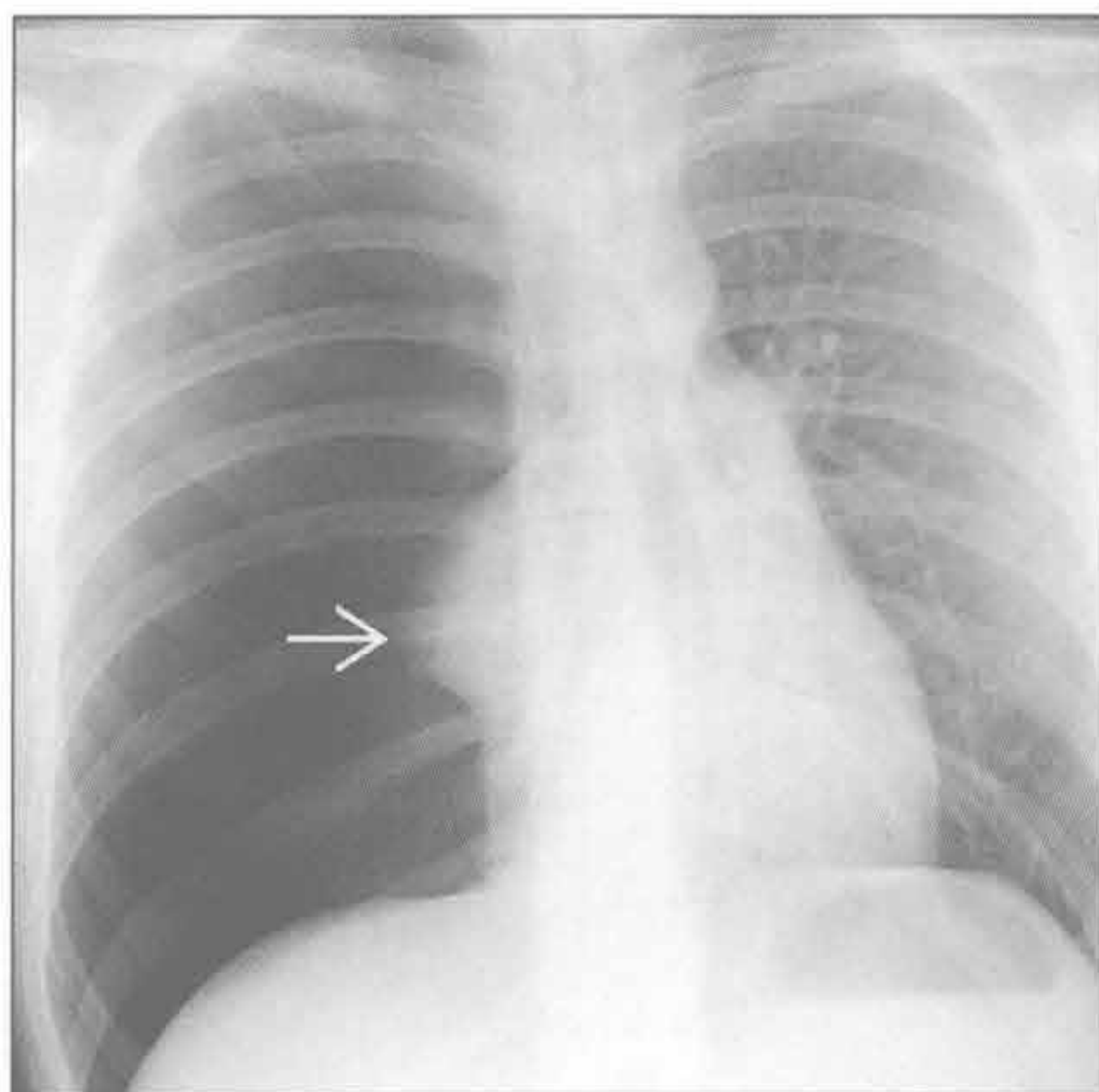
- 斯-詹综合征 (Swyer-James 综合征)
 - 单侧的感染后缩窄性细支气管炎
 - 血管纹理减少; 呼吸相空气捕捉
 - CT: 常见支气管扩张; 空气捕捉较 X 线平片广泛
- 支气管闭锁
 - 侧支通气; 呼气相空气捕捉
 - 闭锁远端气道常见黏液囊肿
 - 左上叶 > 右中叶 > 双下叶
- 先天性肺叶性肺气肿
 - 肺组织结构紊乱, 内见局灶性过度通气和空气捕捉
 - 左上叶 > 右中叶 > 右下叶

气胸

气胸

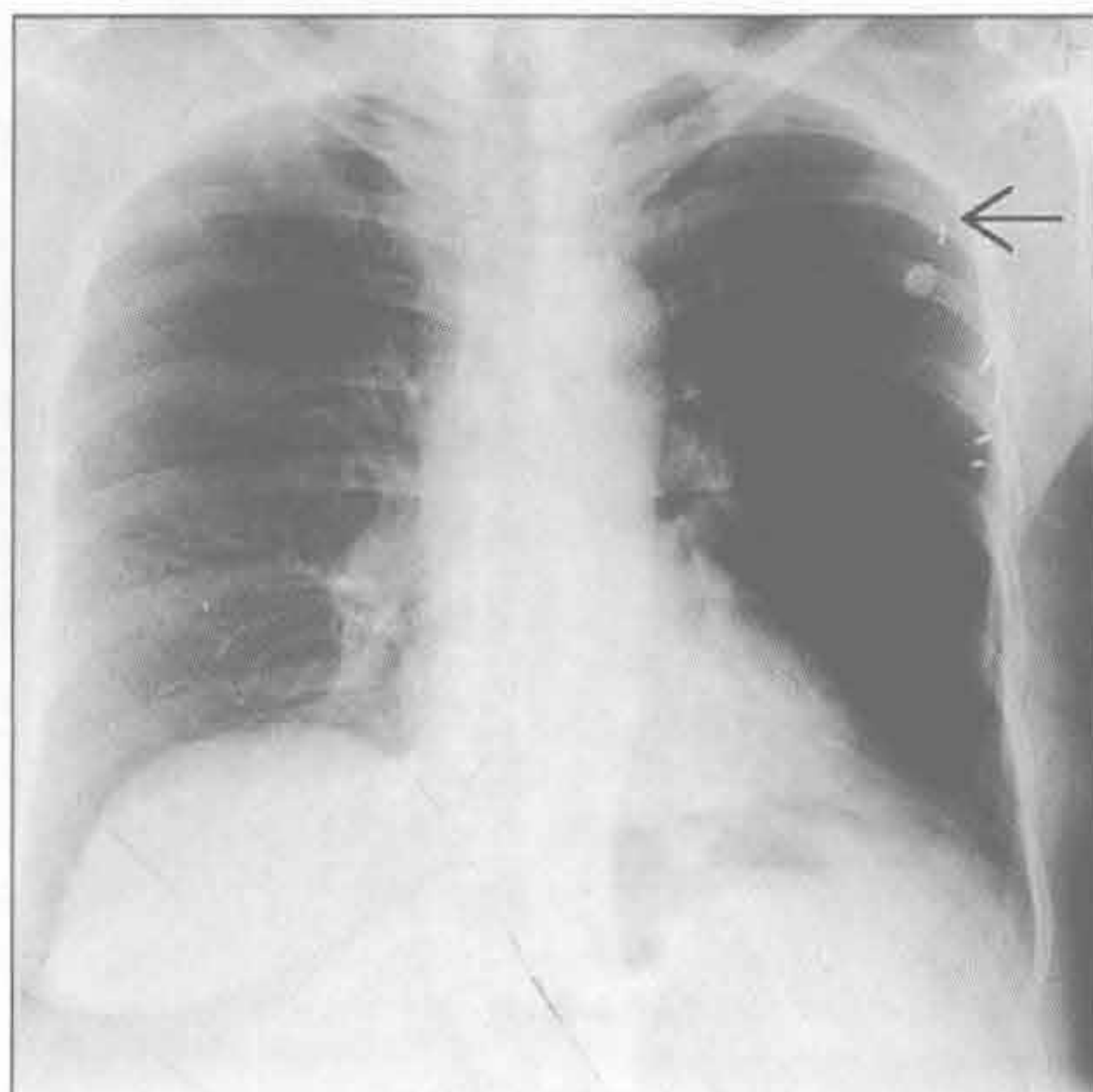
(左) 正位 X 线胸片示典型的张力性气胸表现。注意右侧胸腔透亮度增高、塌陷的右肺→、纵隔左移

(右) 前后位 X 线胸片示张力性气胸所致的典型的单侧胸腔透亮度增高→, 纵隔向对侧偏移→

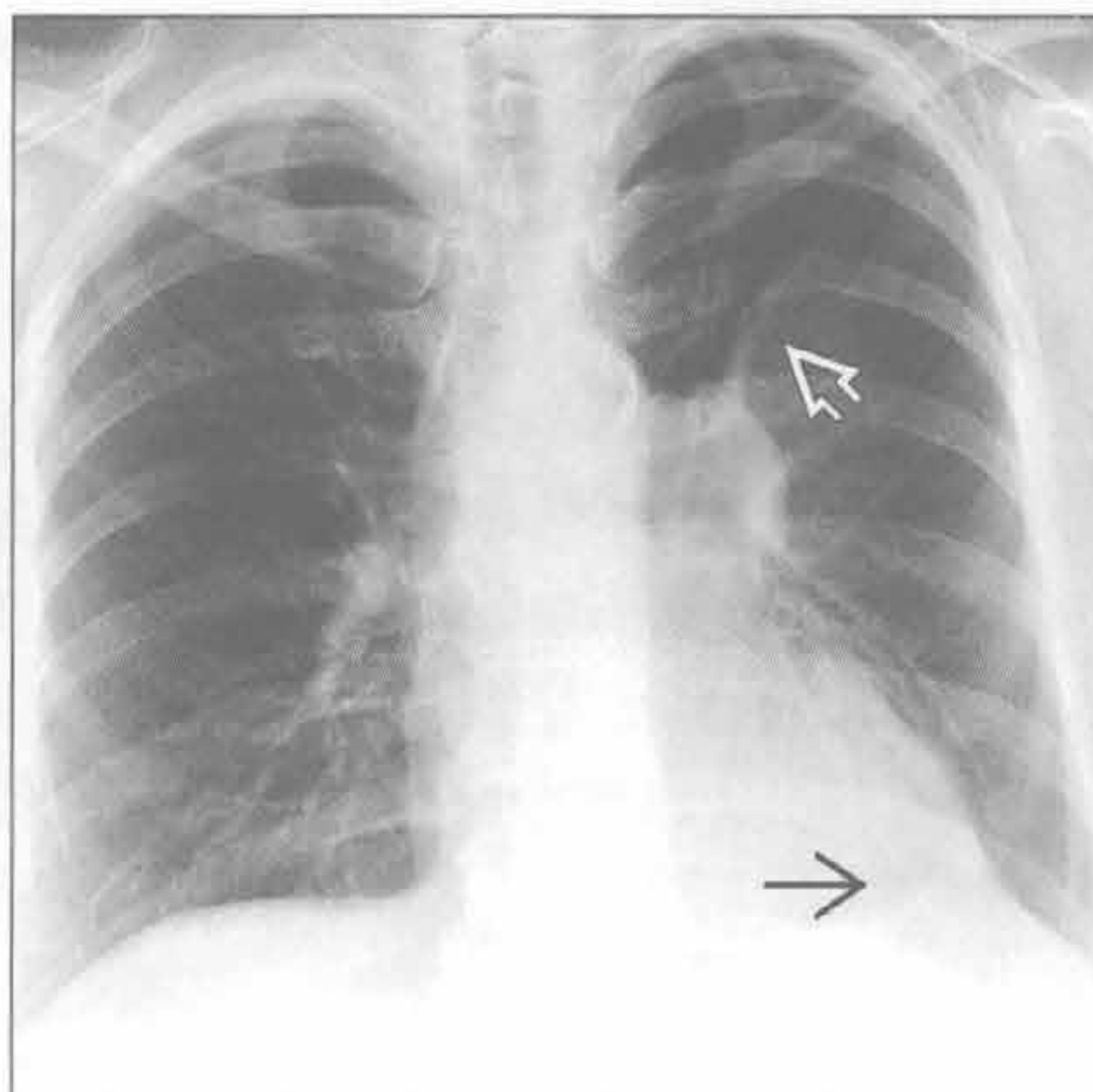


单侧胸腔透亮度增高

乳房切除术后



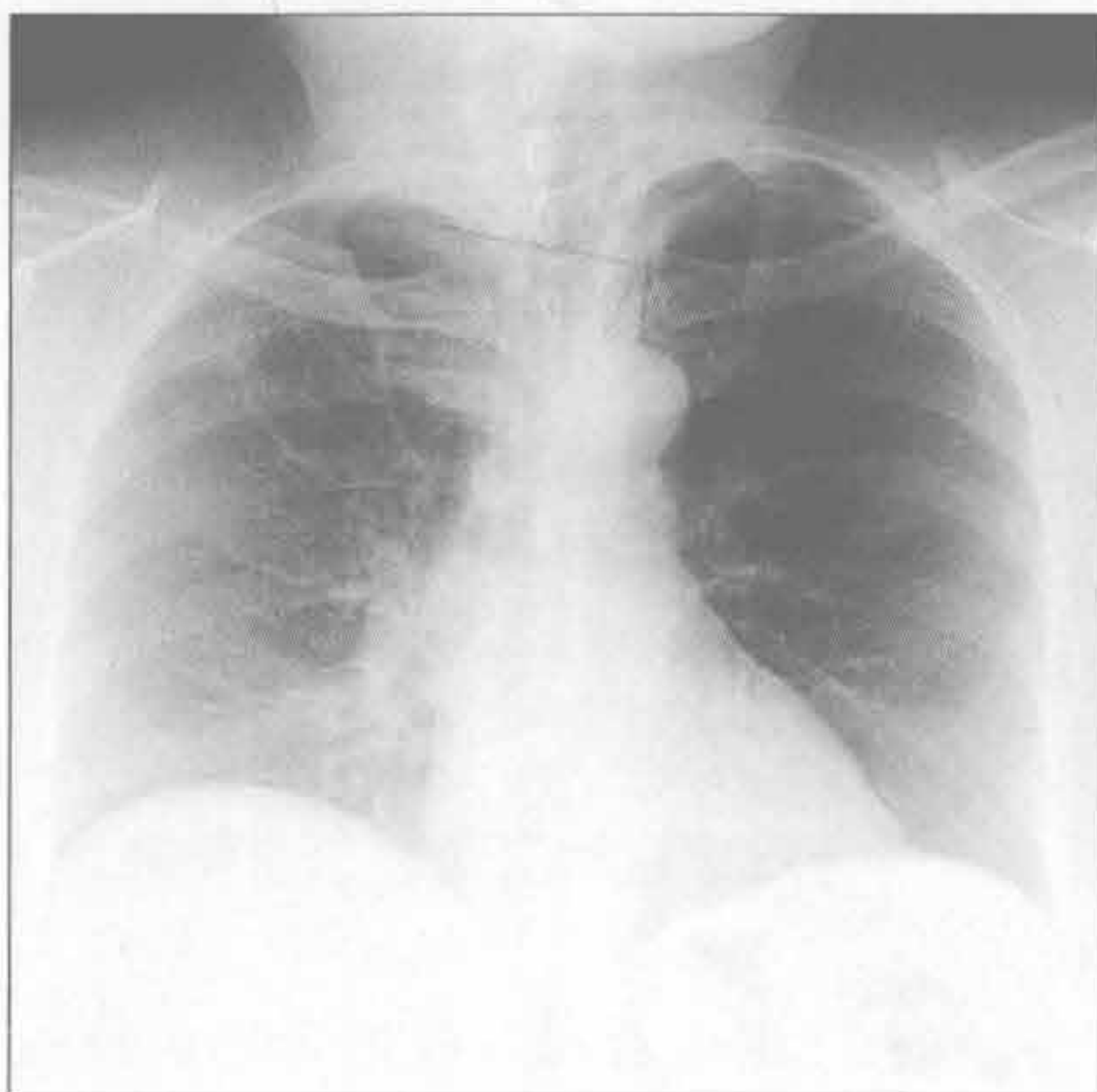支气管阻塞



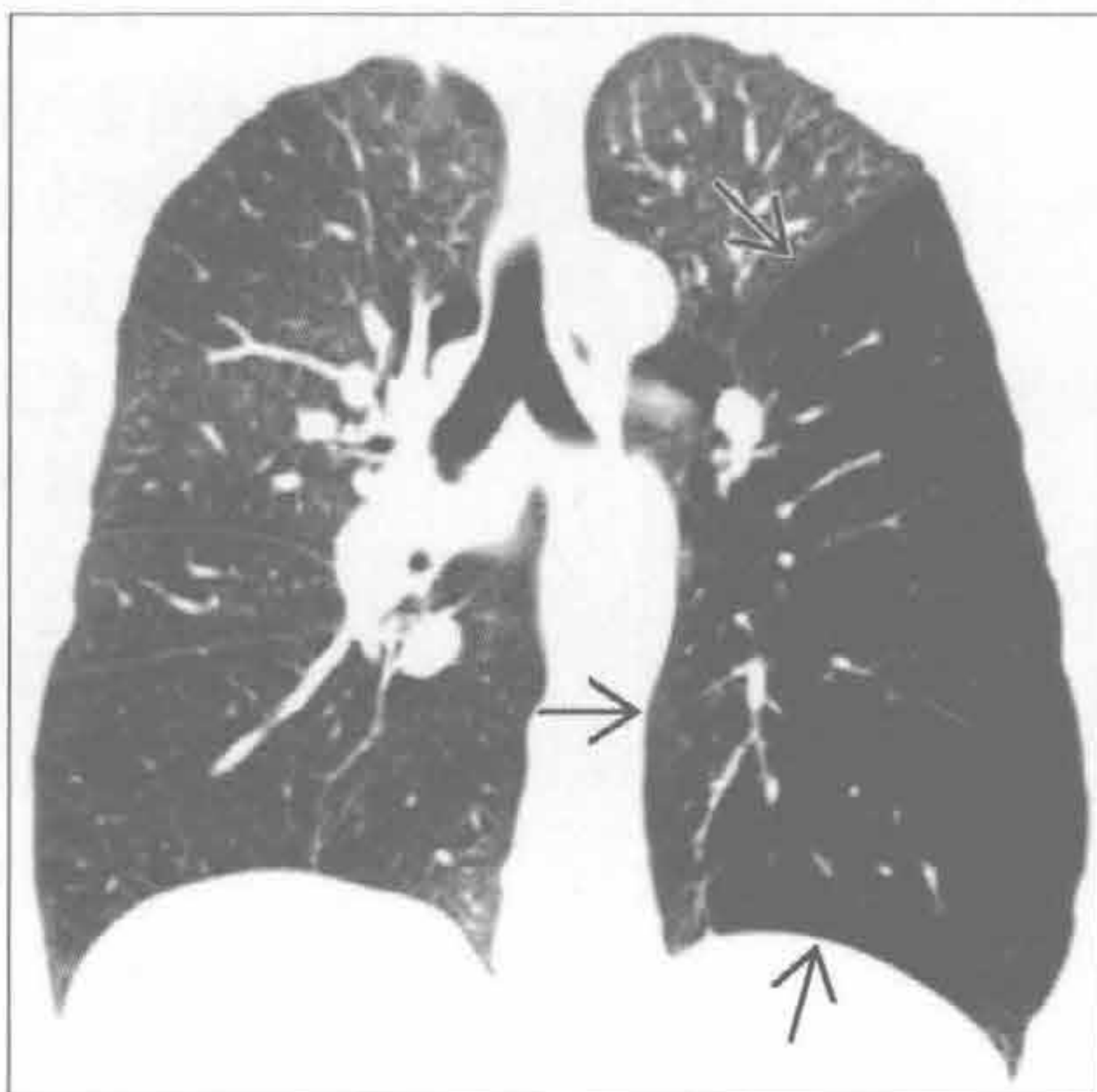
(左) 正位 X 线胸片示左侧胸腔透亮度增高, 本例患者为左侧乳房切除术后。注意左侧腋窝手术夹 [→]

(右) 正位 X 线胸片见类癌致左上肺不张。注意左侧肺门位置上移、膈上尖峰征 [→]、镰刀征 (空气新月征) [→]

斯-詹综合征



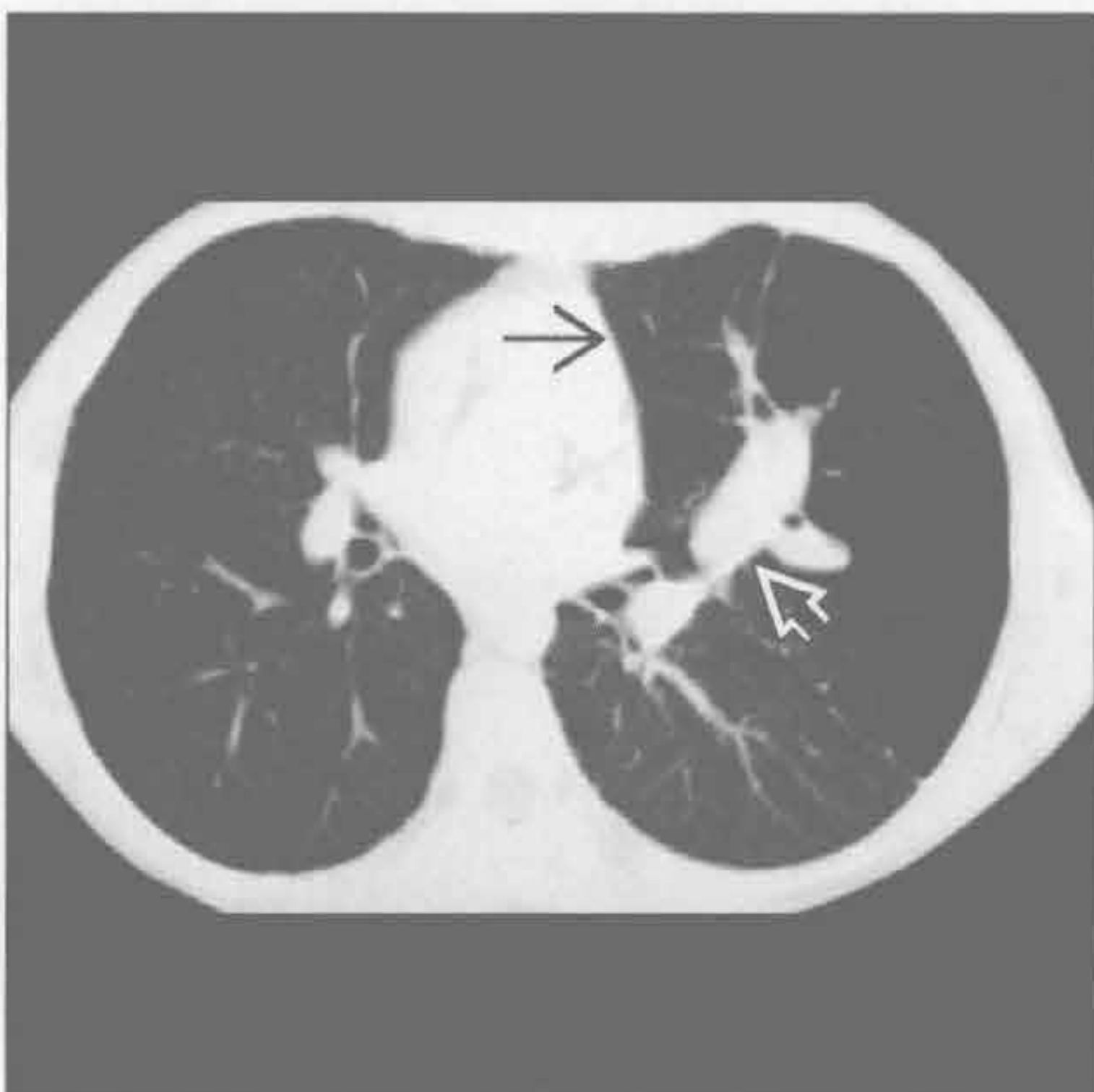
斯-詹综合征



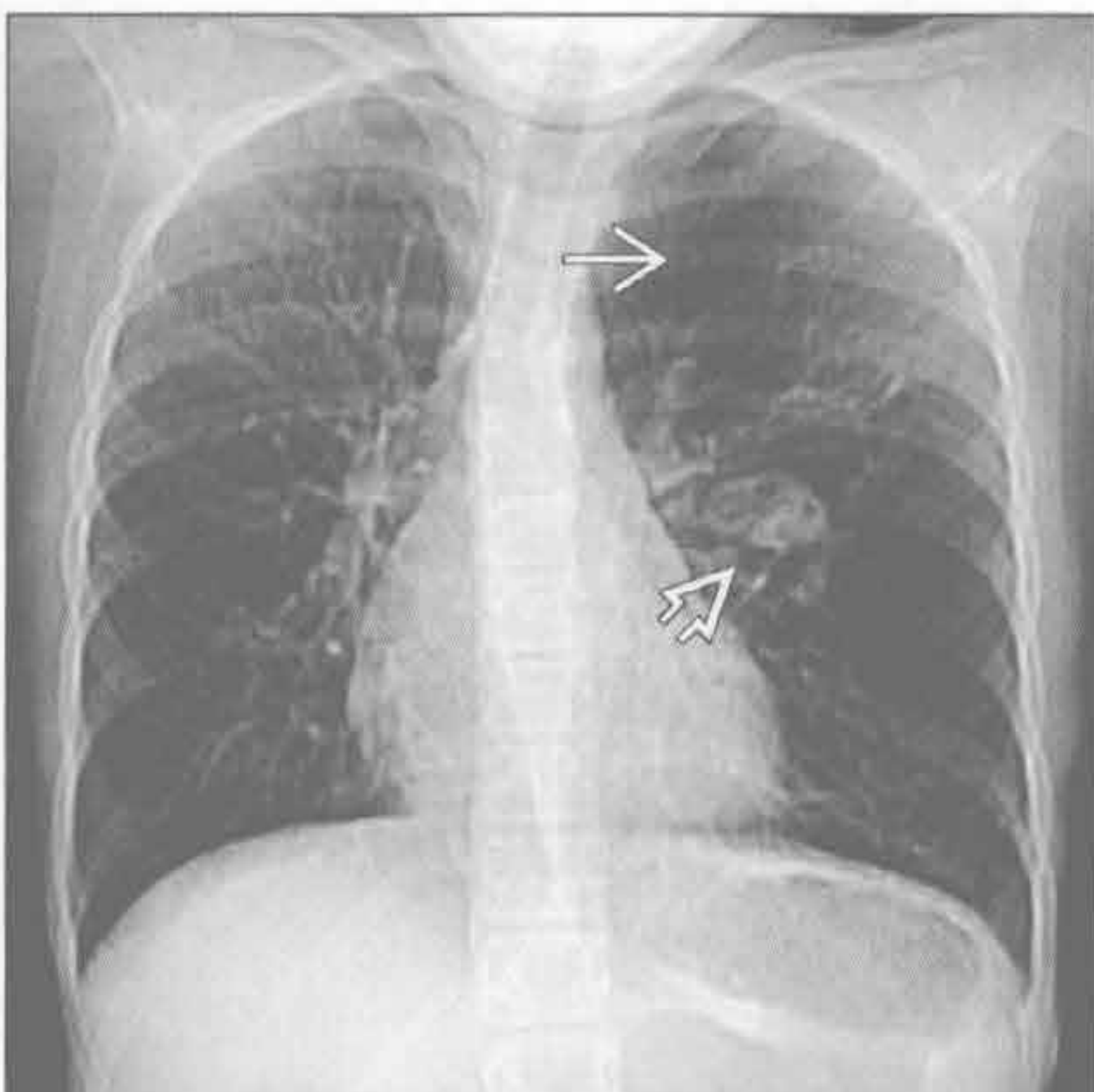
(左) 正位 X 线胸片示感染后缩窄性细支气管炎所致的左侧胸腔透亮度增高, 为斯-詹综合征。注意左侧肺动脉缩小, 左侧肺血管纹理相对减少

(右) 冠状面 CT 示感染后缩窄性细支气管炎 (斯-詹综合征) 所致的左下肺局灶性过度通气和血管减少 [→], 此例病因是幼年腺病毒感染

支气管闭锁



支气管闭锁



(左) 横断面 CT 示左上叶血管减少 [→] 及因远端气道阻塞、扩张和黏液嵌塞所致的中央管状密度增高影 [→]

(右) 正位 CT 定位片示支气管闭锁所致肺透亮度增高的典型征象。注意左上叶局灶性透亮度增高 [→] 和左侧肺门椭圆形密度增高影 [→]

鉴别诊断

常见

- 小叶中央型肺气肿
- 全小叶型肺气肿
- 支气管扩张
- 细支气管炎

不常见

- 缩窄性细支气管炎
- 哮喘
- 肺朗格汉斯细胞组织细胞增生症 (PLCH)
- 淋巴管肌瘤病

罕见 (但重要)

- 肺动脉闭锁

重要信息

鉴别诊断要点

- 肺内病因
 - 常与气道疾病相关
 - 肺血管疾病原因非常少见
- 肺外病因
 - 先天性或发育性胸壁软组织缺如
 - 双侧乳腺切除术后
- 技术因素
 - 过度曝光
 - 数字化 X 线机 (DR) 少见
 - CT 窗宽、窗位设置错误

常见诊断的有用线索

- 小叶中央型肺气肿
 - 肺气肿的最常见类型
 - 几乎均与吸烟有关
 - 主要发生于上叶及下叶上段
 - X 线胸片：过度通气，受累区血管纹理减少
 - CT：小叶中央肺纹理减少，无明确边界
 - Bulla 型肺大疱：肺气肿区域 > 1 cm
- 全小叶型肺气肿
 - 常与 $\alpha 1$ -抗胰蛋白酶缺乏有关
 - 极少数与滥用静脉药物相关 [如：甲酯 (利他林, 哌甲酯)]
 - 主要发生于基底段
 - X 线胸片
 - 过度通气
 - 受累区 (尤其是下肺野) 血管纹理减少
 - CT

- 过度通气 (尤其是肺下叶)
- 受累肺组织弥漫性密度减低、血管变细
- 支气管扩张
 - 小气道病变导致过度通气和空气捕捉
 - 与慢性或反复感染相关
 - 偶见于先天性软骨发育异常 (Williams Campbell 综合征)
 - X 线胸片
 - 肺组织过度通气
 - 支气管扩张
 - “轨道征”：扩张支气管壁表现为平行线
 - CT
 - 支气管异常清晰可见
 - 扩张、感染的支气管所辖的肺组织密度广泛减低、血管纤细
 - 呼气相 CT 可显示广泛的空气捕捉
- 细支气管炎
 - 常为感染性
 - 病毒
 - 支原体
 - X 线胸片：过度通气，小结节
 - CT：小叶中央性结节，树芽征

不常见诊断的有用线索

- 缩窄性细支气管炎
 - 黏膜下或支气管旁纤维化致管腔狭窄或闭塞
 - 病因众多
 - 感染性：病毒 (腺病毒和呼吸道合胞病毒)，支原体，肺囊虫
 - 结缔组织疾病，尤其是类风湿关节炎和干燥综合征 (Sjögren 综合征)
 - 药物反应
 - 吸入性损伤 (毒气、烟雾)
 - 移植：肺和血干细胞
 - X 线胸片：肺体积正常或过度充气
 - CT：肺组织密度不均匀，低密度区内肺血管变细
 - 呼气相图像可见空气捕捉
- 哮喘
 - 慢性气道炎症与气道重组
 - X 线胸片
 - 大多数患者 X 线胸片正常或基本正常
 - 可有支气管壁明显增厚
 - 重症者有过度通气
 - CT

双侧胸腔透亮度增高

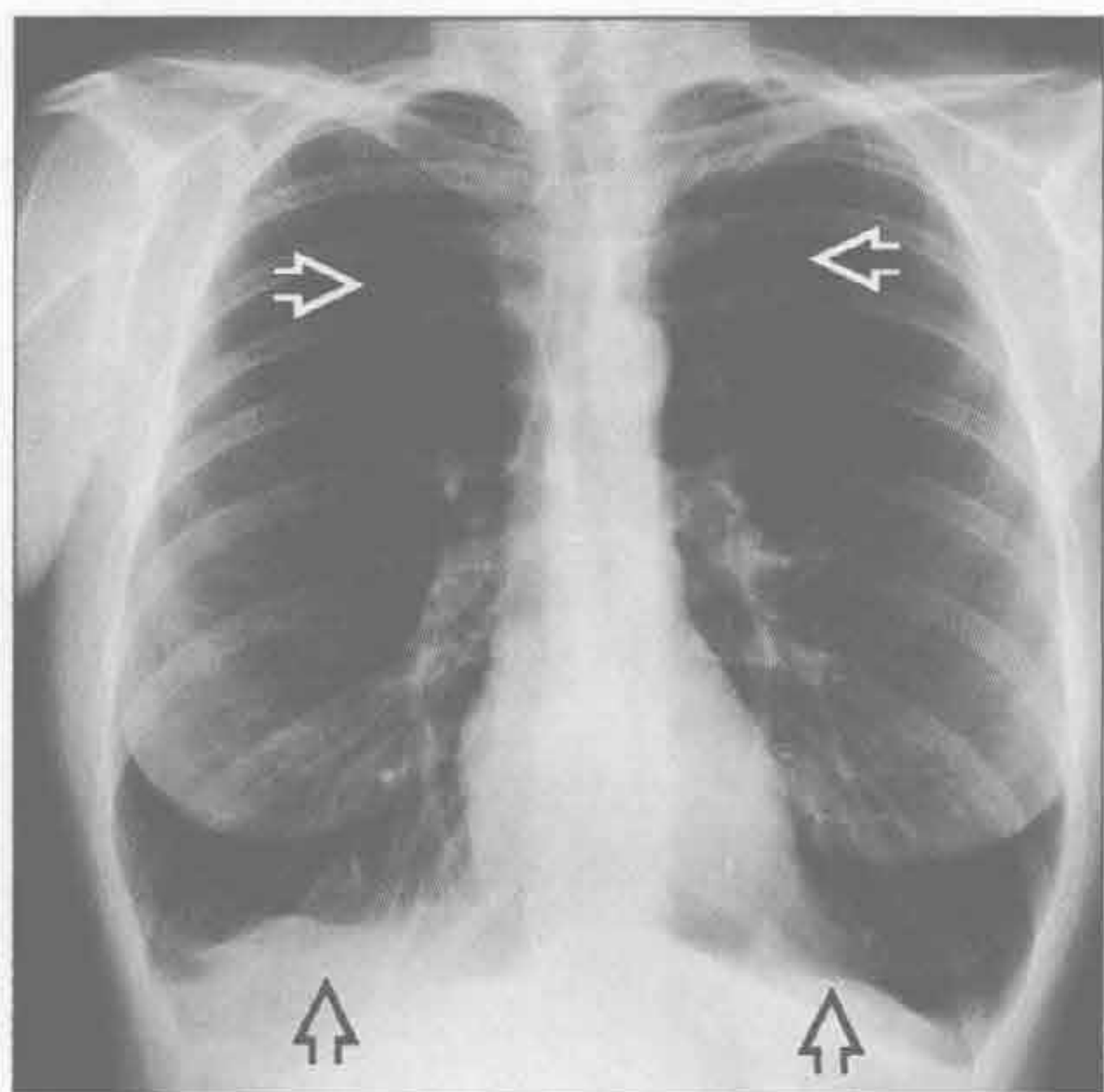
- 支气管壁增厚
- 支气管管腔变窄
- 空气捕捉 (呼气相 CT)
- 存在中央支气管扩张和黏液嵌塞时应考虑过敏性支气管肺曲霉病的可能
- 肺朗格汉斯细胞组织细胞增生症 (PLCH)
 - 几乎均为吸烟者
 - X 线胸片
 - 过度通气
 - 网状或网状结节状阴影, 不累及肋膈角
 - CT
 - 上叶为主的囊性病变: 大小形状各异
 - 小结节伴或不伴中央透亮度增高, 随时间进展为囊性
 - 磨玻璃影
 - <10% 患者发生自发性气胸
- 淋巴管肌瘤病
 - 只发生于育龄女性或结节性硬化患者
 - X 线胸片

- 过度通气
- 弥漫的网状影 (囊性病变重叠所致)
- 胸腔积液 (乳糜)
- CT
 - 弥漫性肺囊性病变, 大小为 2 ~ 20 mm, 壁薄而光滑
 - 相关表现: 肾血管平滑肌脂肪瘤, 腹膜后和纵隔淋巴瘤, 乳糜胸
 - 可能表现复发性或慢性气胸

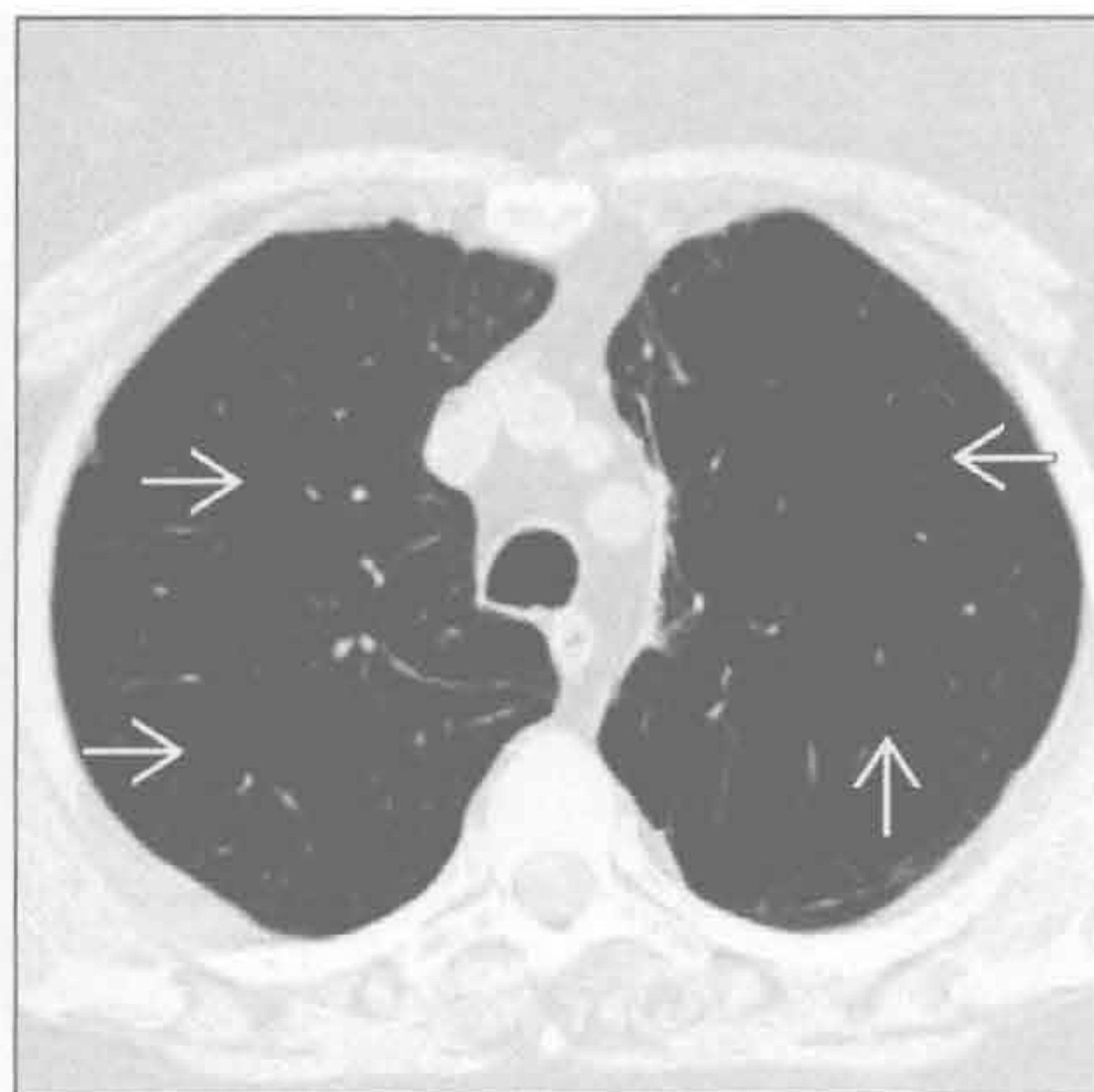
罕见诊断的有用线索

- 肺动脉闭锁
 - 见于新生儿期: 发绀
 - 并发其他心脏畸形 (如: 法洛四联症)
 - X 线胸片
 - 心影增大
 - 肺动脉段凹陷
 - 肺血减少
 - 常由超声心动图或心脏 MR 确诊

小叶中央型肺气肿



小叶中央型肺气肿



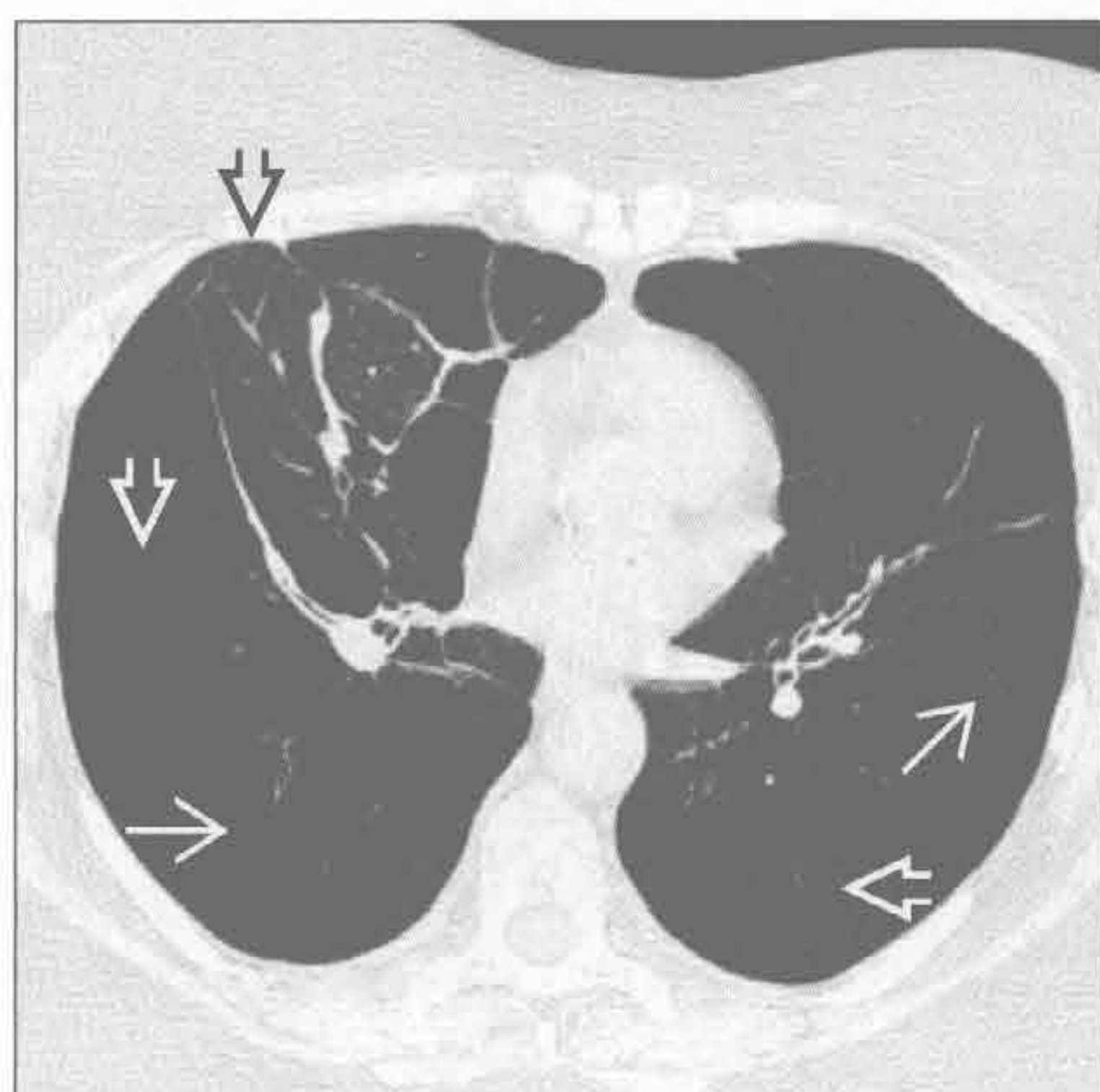
(左) 正位 X 线胸片示两肺过度通气, 中上肺野肺纹理明显减少 \Rightarrow , 膈低平 \square

(右) 横断面 HRCT 示重度吸烟患者严重的以小叶中央为主的肺气肿 \Rightarrow 。注意肺外带受累及较轻

双侧胸腔透亮度增高

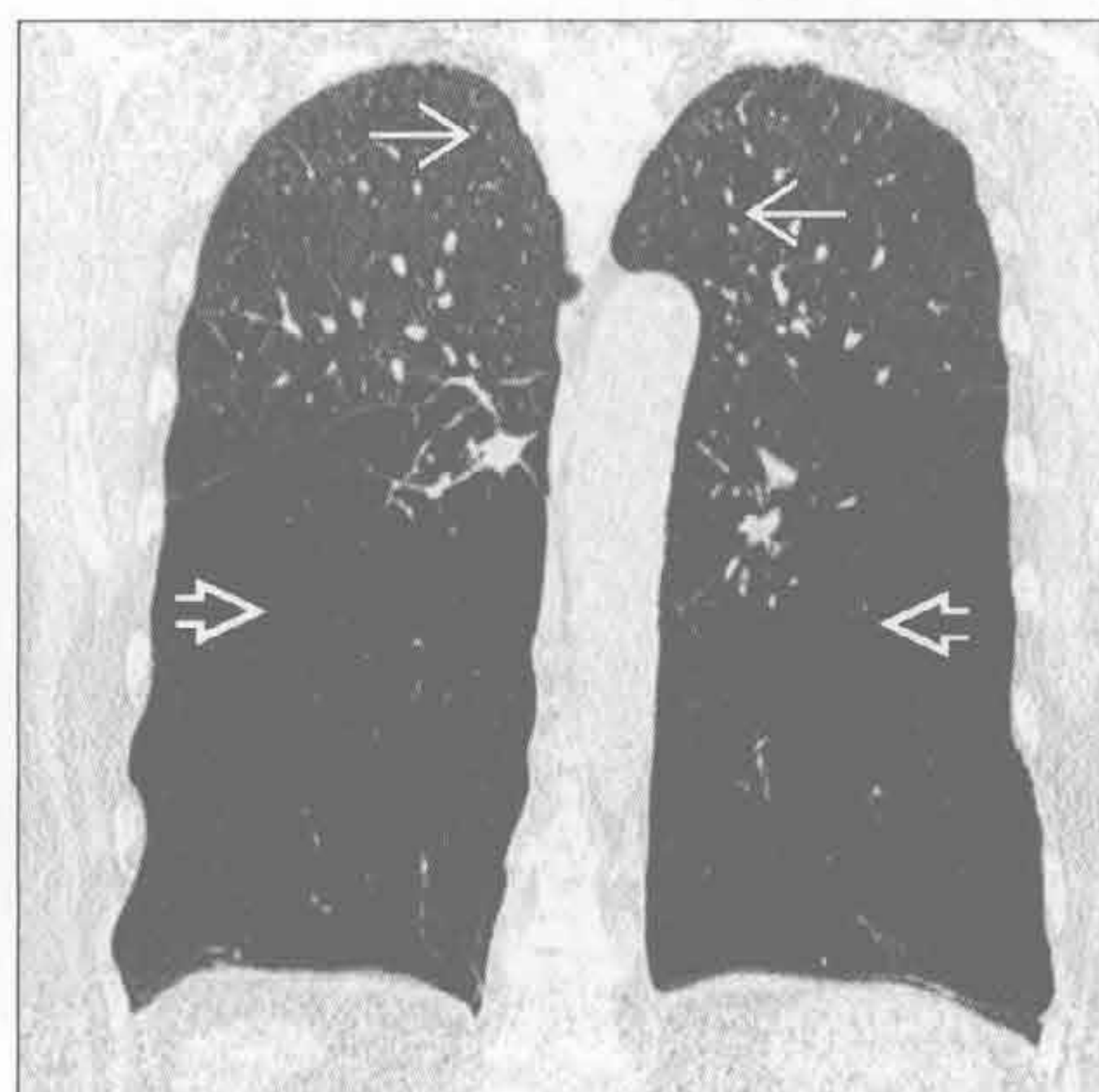
全小叶型肺气肿

(左) 横断面 HRCT 示重度全小叶型肺气肿 \Rightarrow ，主要位于下野，表现为透亮度增高及血管变细 \rightarrow 。右肺中叶受压改变，累及较轻 \Rightarrow



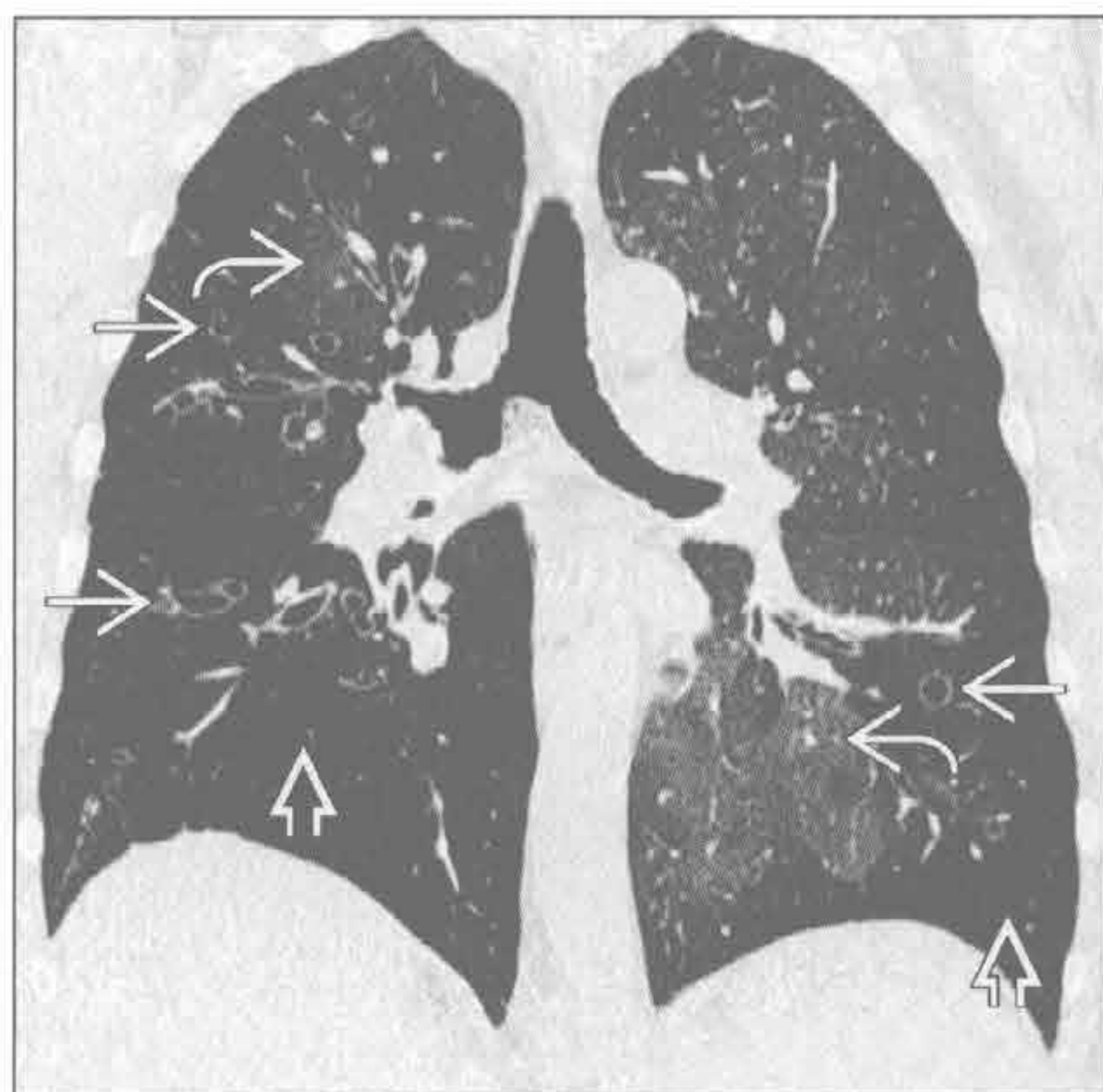全小叶型肺气肿

(右) 冠状面 CT 重建，下叶肺组织与上叶相比透亮度增高 \Rightarrow ，后者含少量小叶中央型肺气肿 \rightarrow

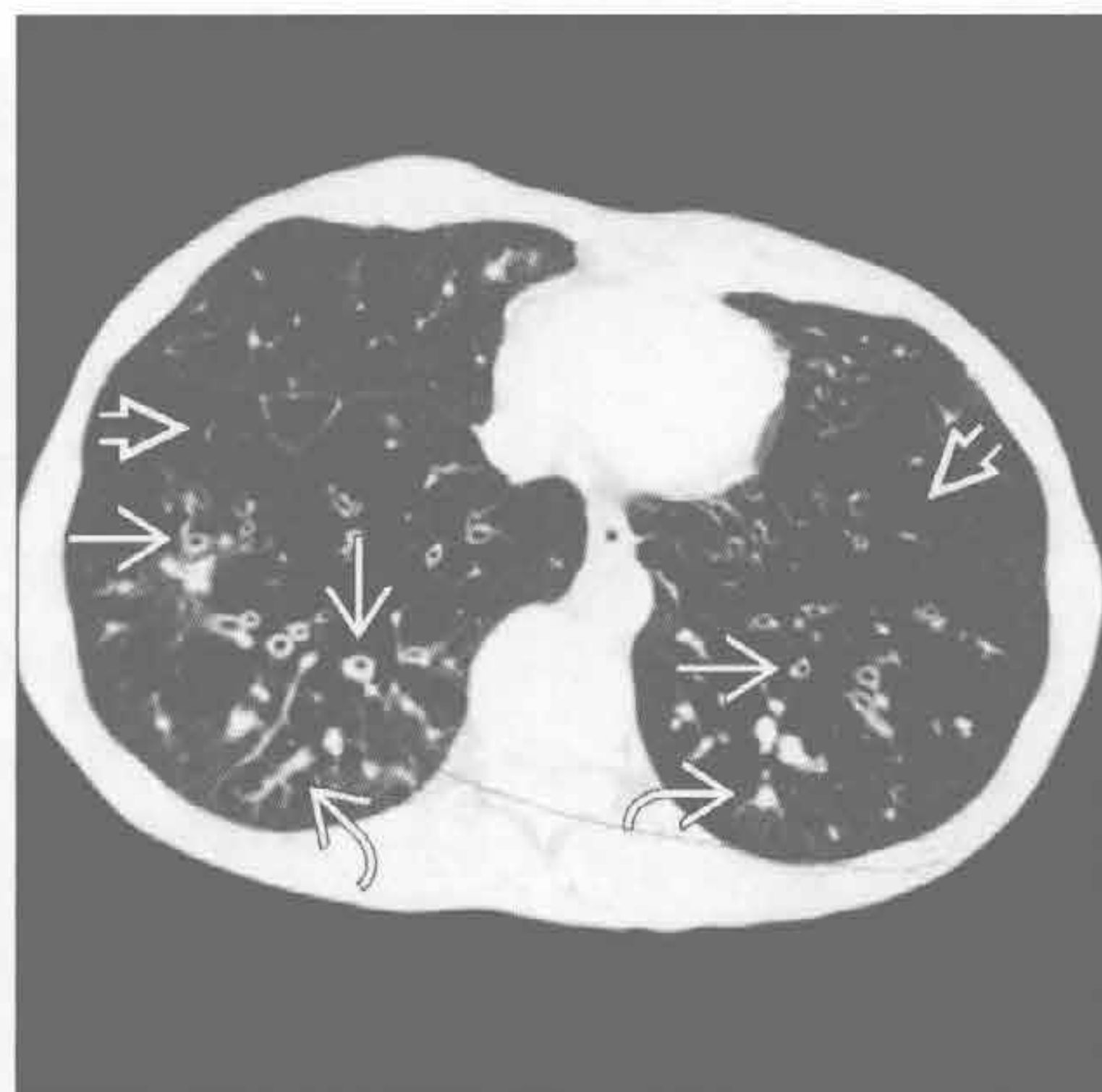

支气管扩张

(左) 小气道疾病患者，冠状面 HRCT 见多个圆柱状的扩张支气管 \Rightarrow ，伴肺血减少、透亮度增高区 \Rightarrow 。磨玻璃影为正常肺组织 \rightarrow

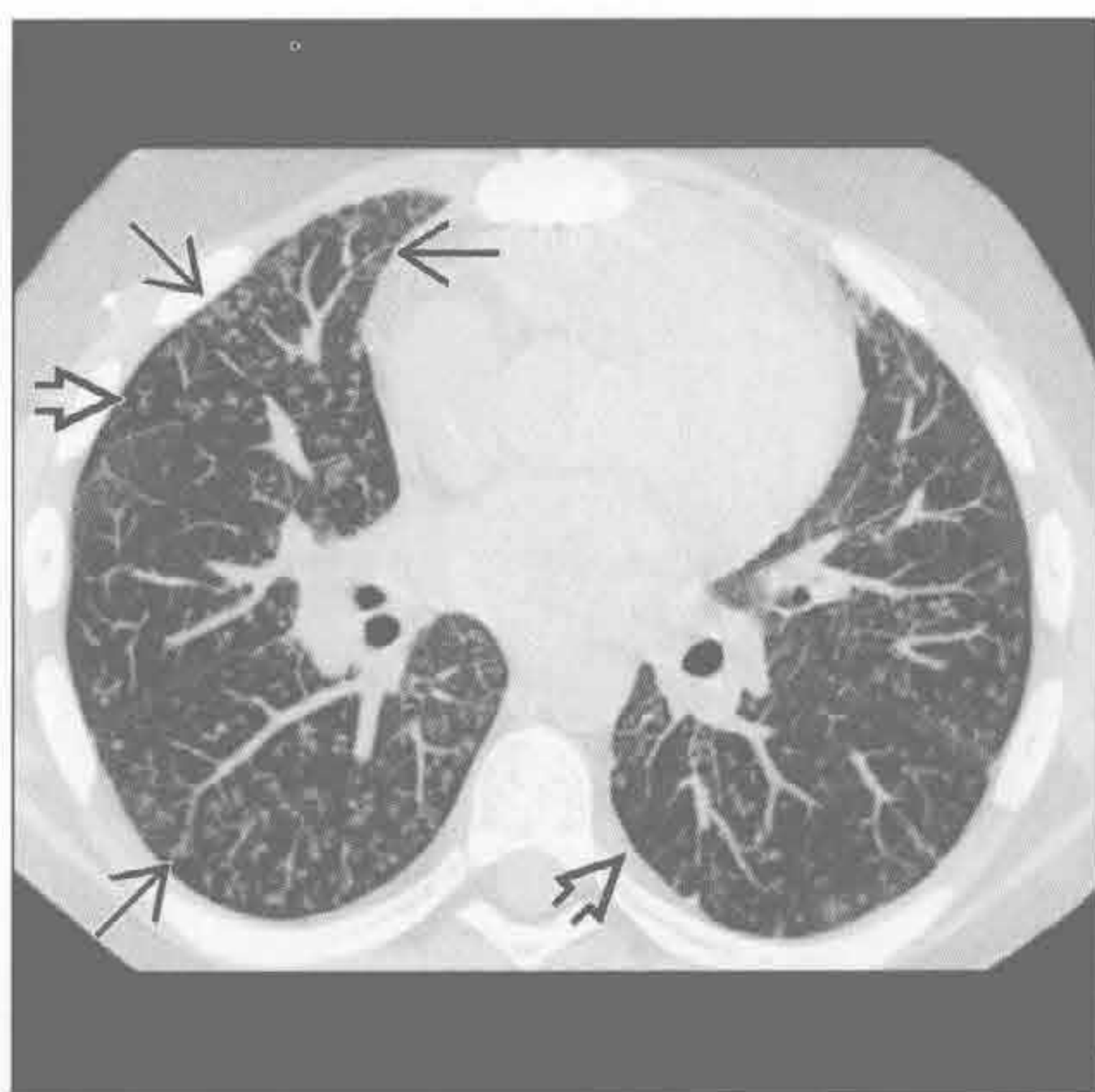


(右) 横断面 HRCT 见广泛的圆柱状扩张的支气管影 \Rightarrow ，伴黏液嵌塞 \rightarrow 。注意肺透亮度增高、纹理减少区 \Rightarrow

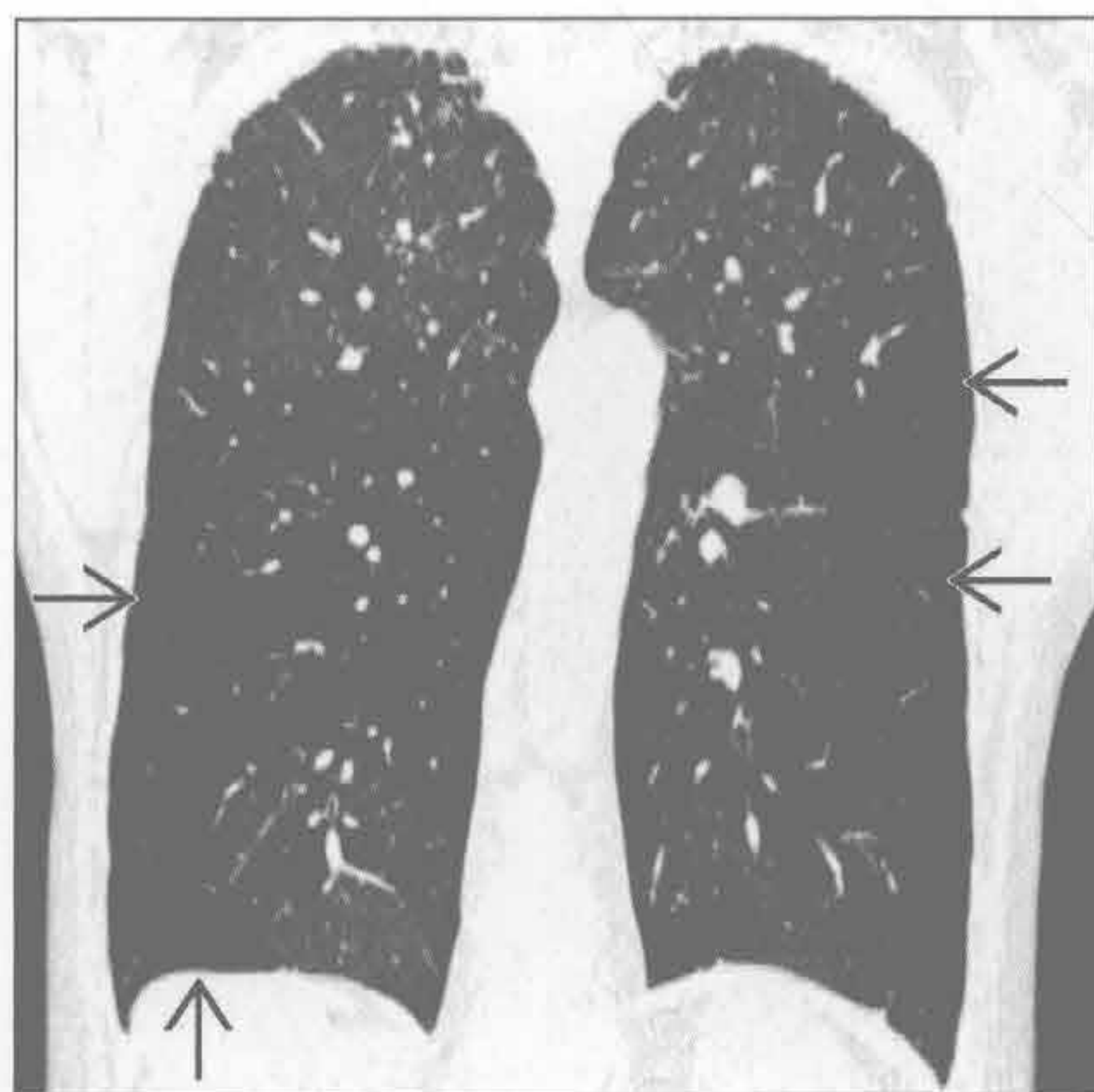


细支气管炎

(左) 移植后感染性细支气管炎患者，横断面 CT 重建可见多发小叶中心型结节及树芽征 \Rightarrow 。注意局灶肺透亮度增高 \Rightarrow ，提示肺结节聚集区域的空气捕捉



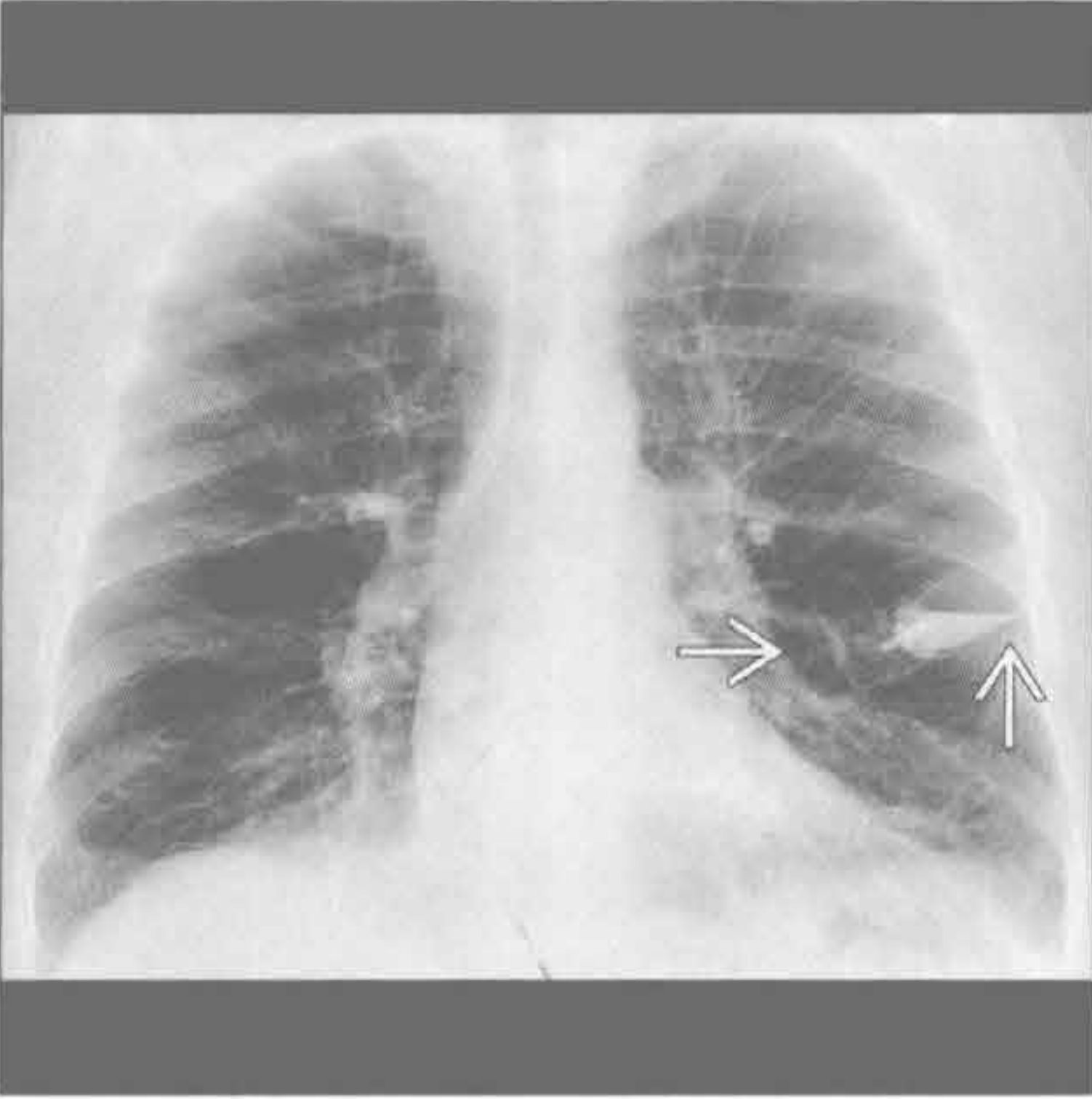
(右) 冠状 CT 重建可见马赛克征，多处肺透亮度增高和肺血减少 \Rightarrow ，提示为小气道疾患



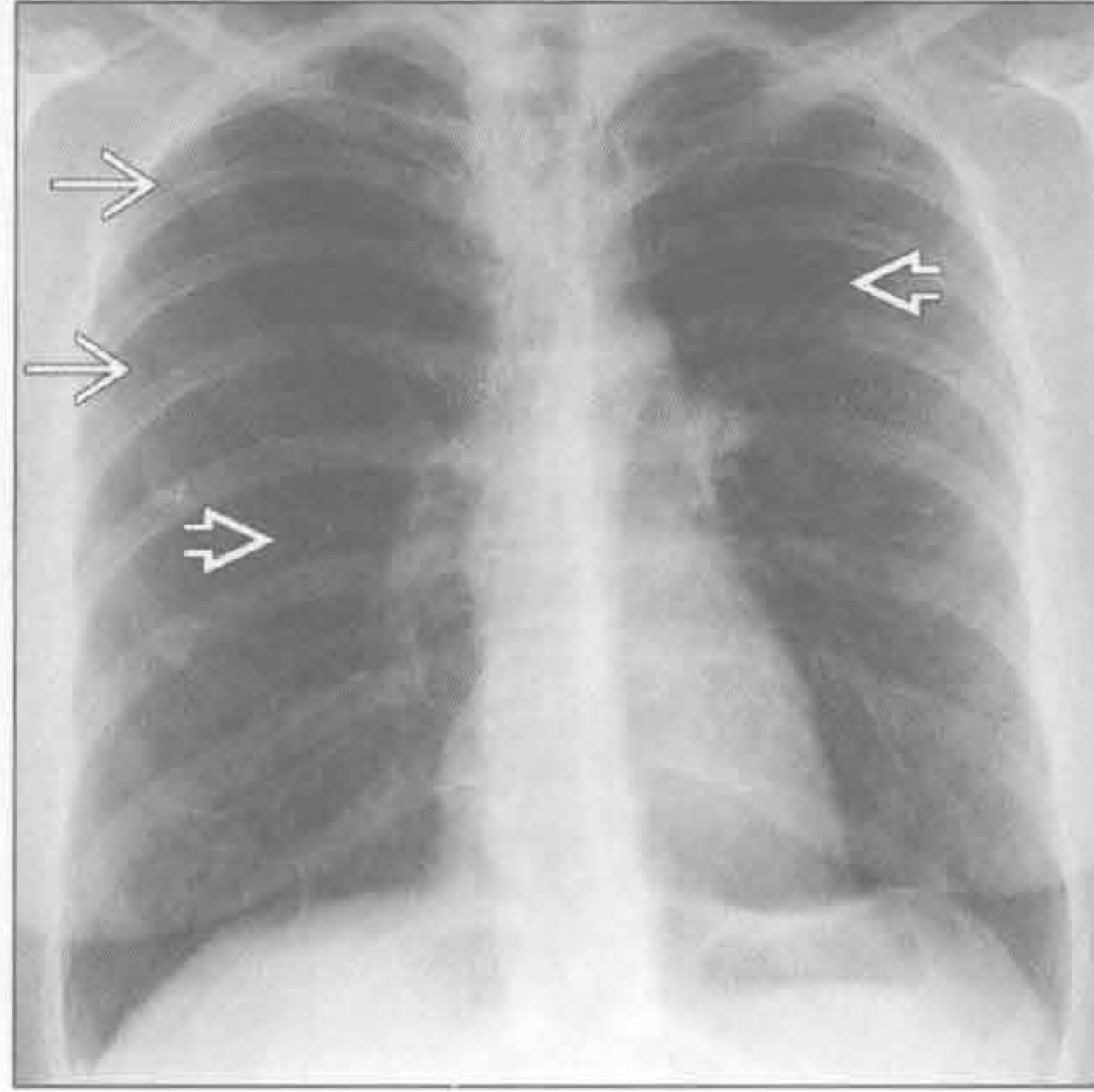
缩窄性细支气管炎

双侧胸腔透亮度增高

哮喘



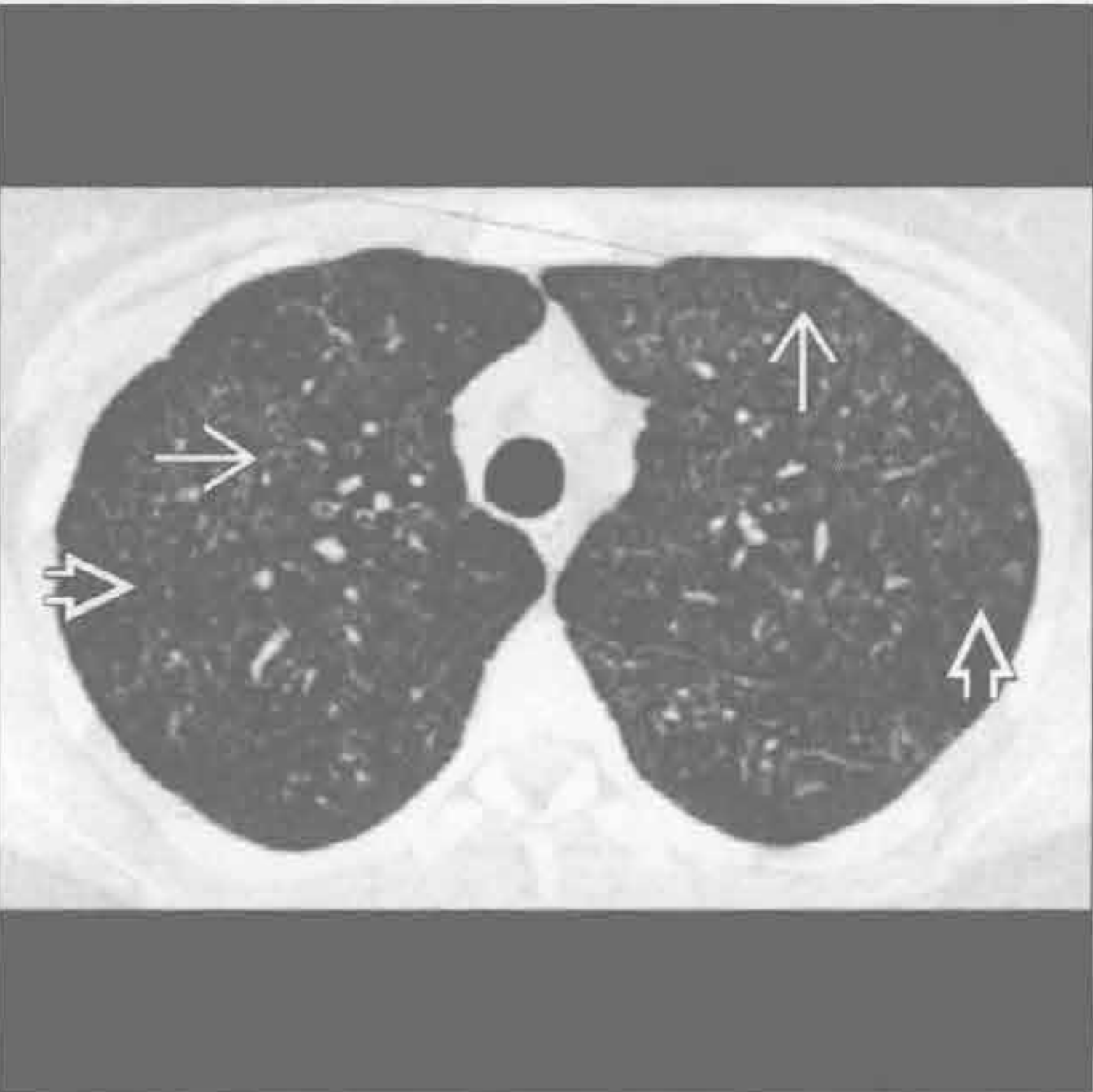
肺朗格汉斯细胞组织细胞增生症



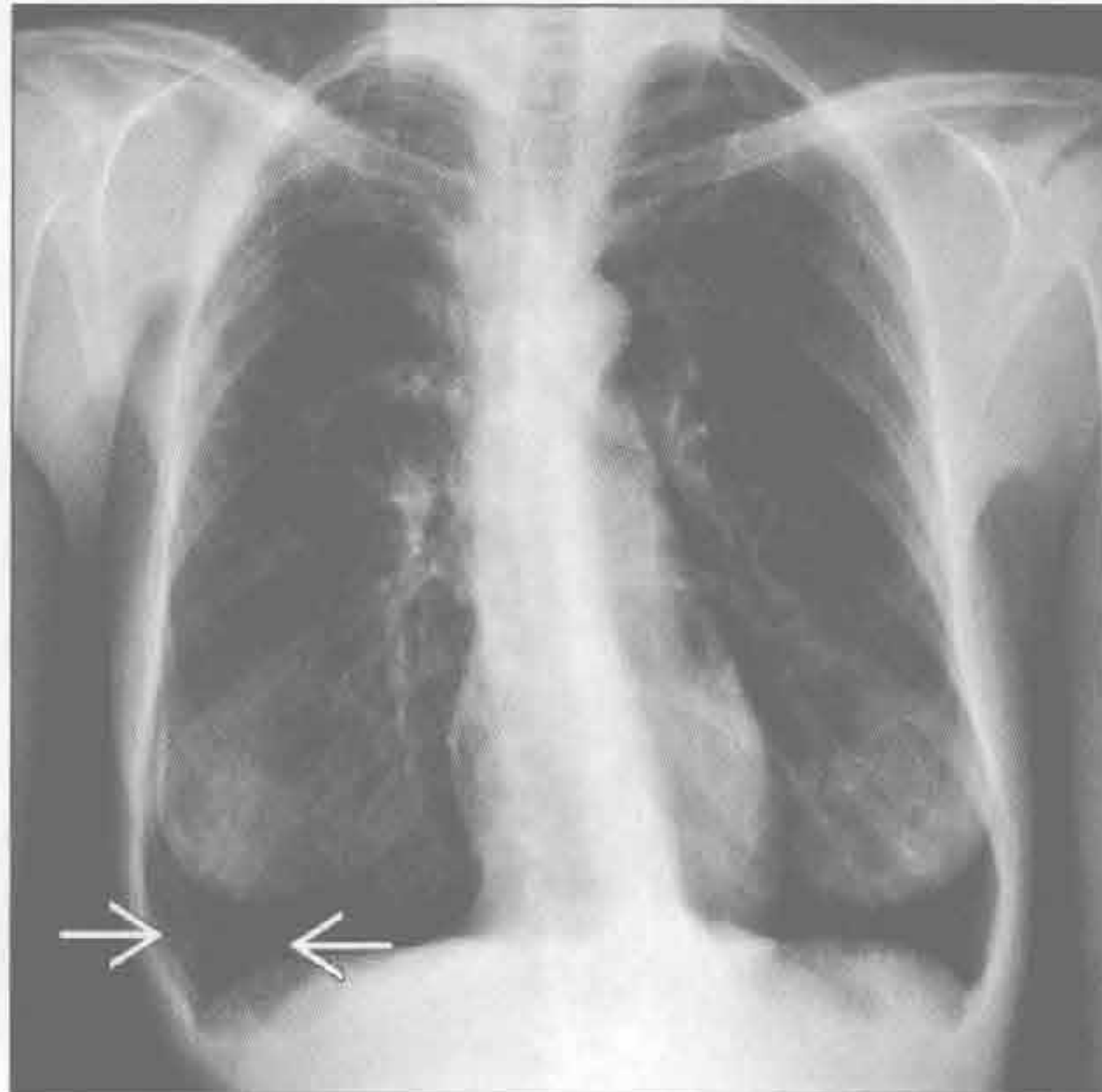
(左) 正位 X 线胸片示两肺弥漫性过度通气。患者口袋内有气雾剂 \rightarrow 。多数哮喘患者 X 线胸片正常或基本正常，偶可见支气管壁增厚

(右) 正位 X 线胸片可见两肺模糊的网状结节状 \Rightarrow 和右侧气胸 \rightarrow 。两肺轻微过度充气。囊壁重叠形成网状影

肺朗格汉斯细胞组织细胞增生症



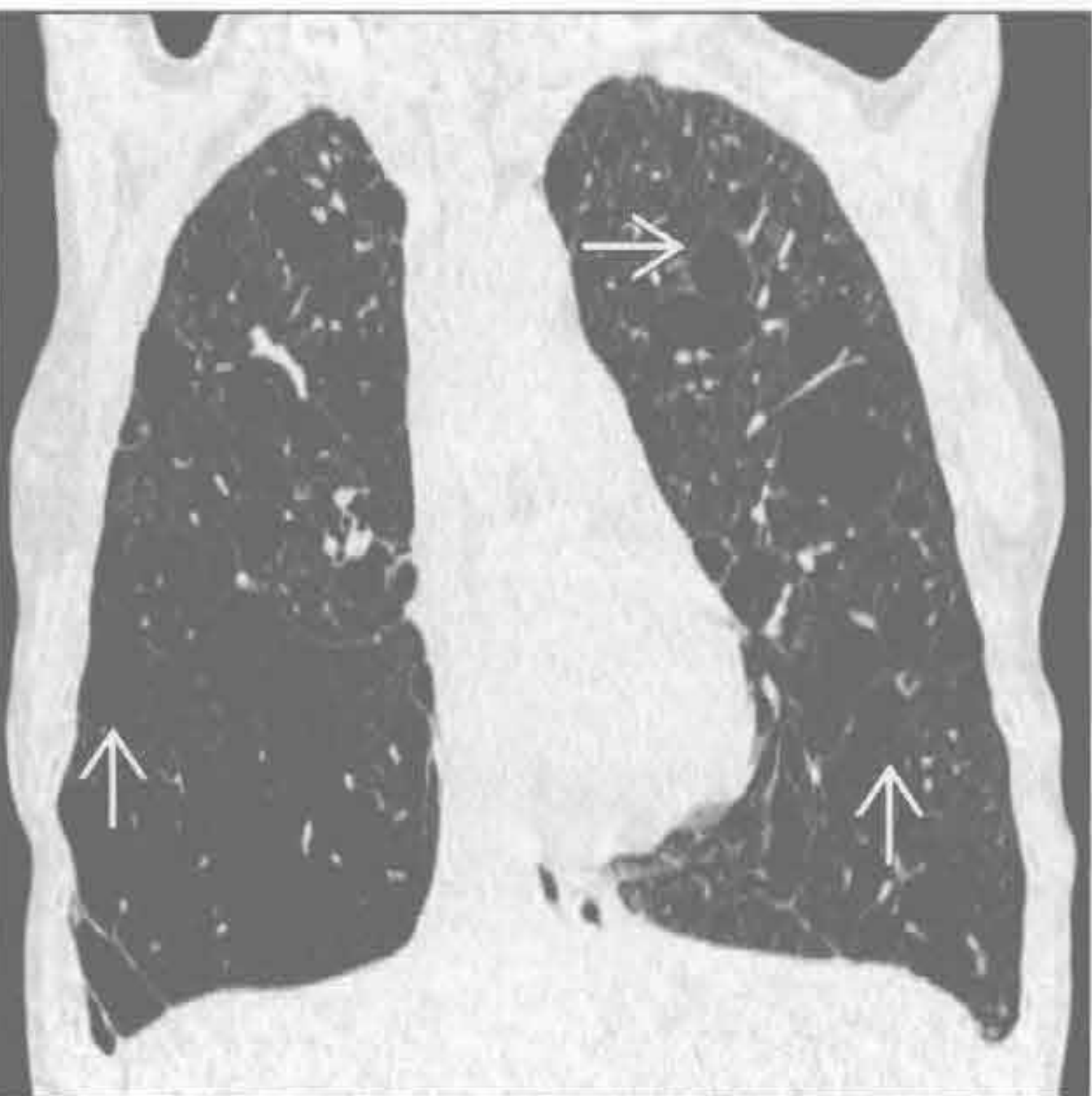淋巴管肌瘤病



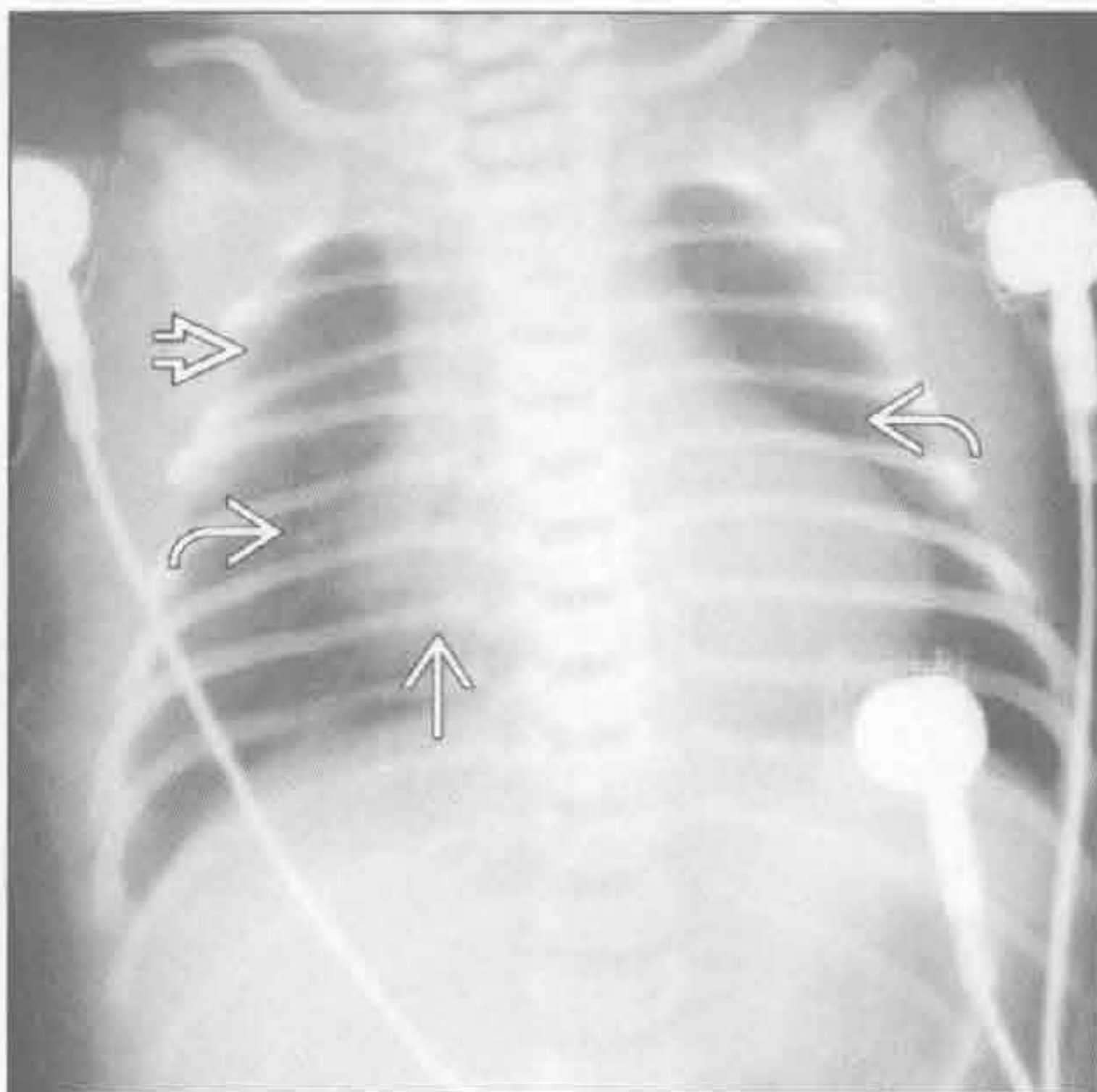
(左) 吸烟患者的横断面 CT，两肺模糊的以小叶中心型为主的结节 \Rightarrow 和一些小囊状影 \rightarrow 。随疾病进展，结节将出现空洞并形成囊肿

(右) 正位 X 线胸片见两肺明显过度通气和透亮度增高。曲线状高密度影为重叠的囊壁影 \rightarrow 。较小囊壁影重叠形成网格状影

淋巴管肌瘤病



肺动脉闭锁



(左) 冠状面 CT 重建，两肺均匀分布的弥漫的囊肿 \rightarrow 。囊肿的大小及壁厚基本一致，为淋巴管肌瘤病的典型表现。两肺过度充气。患者可发生复发性或慢性气胸

(右) 正位 X 线胸片，B-T 分流 (Blalock-Taussig shunt) 术后，右侧肋骨缺如 \Rightarrow ，右心增大 \rightarrow 及肺血减少 \rightarrow

鉴别诊断

常见

- 胸腔积液
- 脓胸
- 血胸
- 肺切除术后
- 社区获得性肺炎

不常见

- 支气管内肿瘤
- 非小细胞肺癌
- 小细胞肺癌
- 胸膜转移

罕见（但重要）

- 肺不发育
- 胸膜纤维瘤
- 恶性间皮瘤

重要信息

鉴别诊断要点

- 胸壁病变
 - CT 和 MRI 常可明确
 - 无纵隔偏移
 - 伴发骨骼病变（如：骨折伴胸壁血肿）
- 胸膜病变
 - 与胸膜表面呈钝角
 - 纵隔向对侧偏移
 - CT 和 MRI 常可明确
- 肺病变
 - 与胸膜表面呈锐角
 - 纵隔偏移情况因病因而不同
 - CT 常可明确

常见诊断的有用线索

- 胸腔积液
 - 纵隔向对侧偏移
 - 肺不张
 - 半月征：胸腔积液与肋胸膜致外侧边缘凹陷
 - 左侧膈下移
- 脓胸
 - 双凸透镜状
 - 病灶不受重力影响，与邻近肺组织界限清楚
 - 胸膜分离征
 - 胸腔内液体分离脏胸膜与壁胸膜，使之显影
 - 并非脓胸的特异征象：可发生于任何类型的

胸膜感染

- 邻近胸膜外脂肪影模糊
- 邻近肺组织及血管受压改变
- 无胸腔穿刺病史时病灶内出现气体影
- 纵隔向对侧偏移

• 血胸

- 高密度胸腔积液（CT 值 > 50 Hu）
- 常为单侧
- 钝性或穿透伤史
- 医源性
- 自发性病因，如动脉瘤破裂、凝血障碍、胸膜转移和胸膜的子宫内膜异位

• 肺切除术后

- 术后 30 天内切除间隙内为液体
- 纵隔向患侧偏移
- 肺叶切除间隙内新发气体影或原气体量增多提示支气管胸膜瘘的存在

• 社区获得性肺炎

- 肺叶实变
 - 最常见为大叶性肺炎
 - 较少见为结核、流感嗜血杆菌肺炎、军团菌肺炎
- 肺炎旁积液
 - 可能发展为脓胸

不常见诊断的有用线索

• 支气管内肿瘤

- 全肺不张较肺叶不张少见
- 原发性肺肿瘤：最常见是鳞状细胞癌
- 转移：乳腺、结肠和肾癌；黑色素瘤
- 纵隔向患侧偏移

• 非小细胞肺癌

- 主支气管腔外压迫
 - 原发性肿瘤、淋巴结转移，或两者皆有

• 小细胞肺癌

- 主支气管腔外压迫
 - 常见大块淋巴结转移灶
- 可同时侵犯纵隔

• 胸膜转移

- 约占胸膜肿瘤的 90%
 - 最常见为肺癌
 - 其他常见来源为乳腺癌、卵巢癌、胃癌和淋巴瘤
- 常为多发
- 可与良性胸膜疾病表现相似

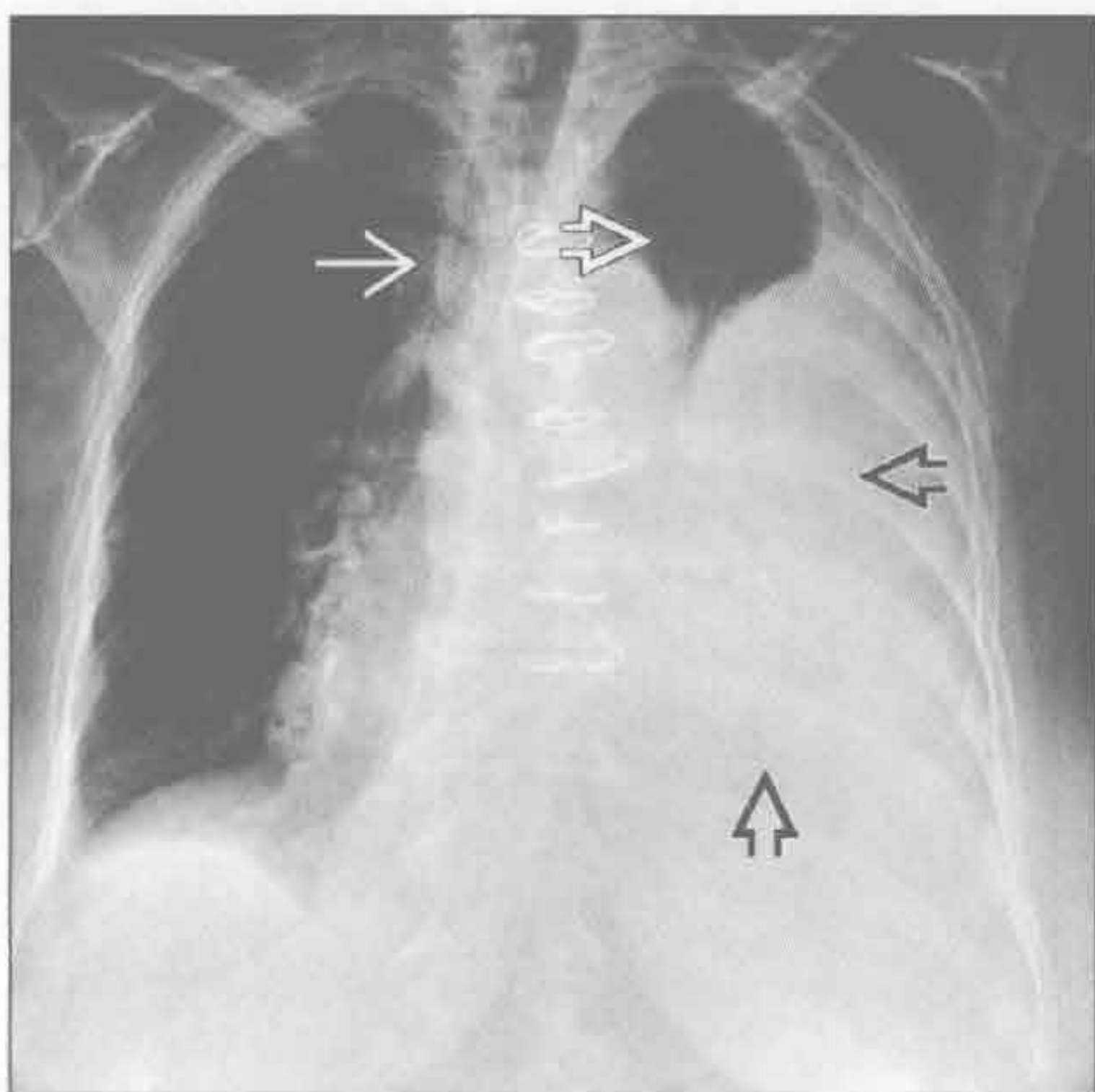
- 结节状、环形和纵隔胸膜受累提示恶性
- 常见伴发胸腔积液
- 可能存在肺或胸腔淋巴结转移

罕见诊断的有用线索

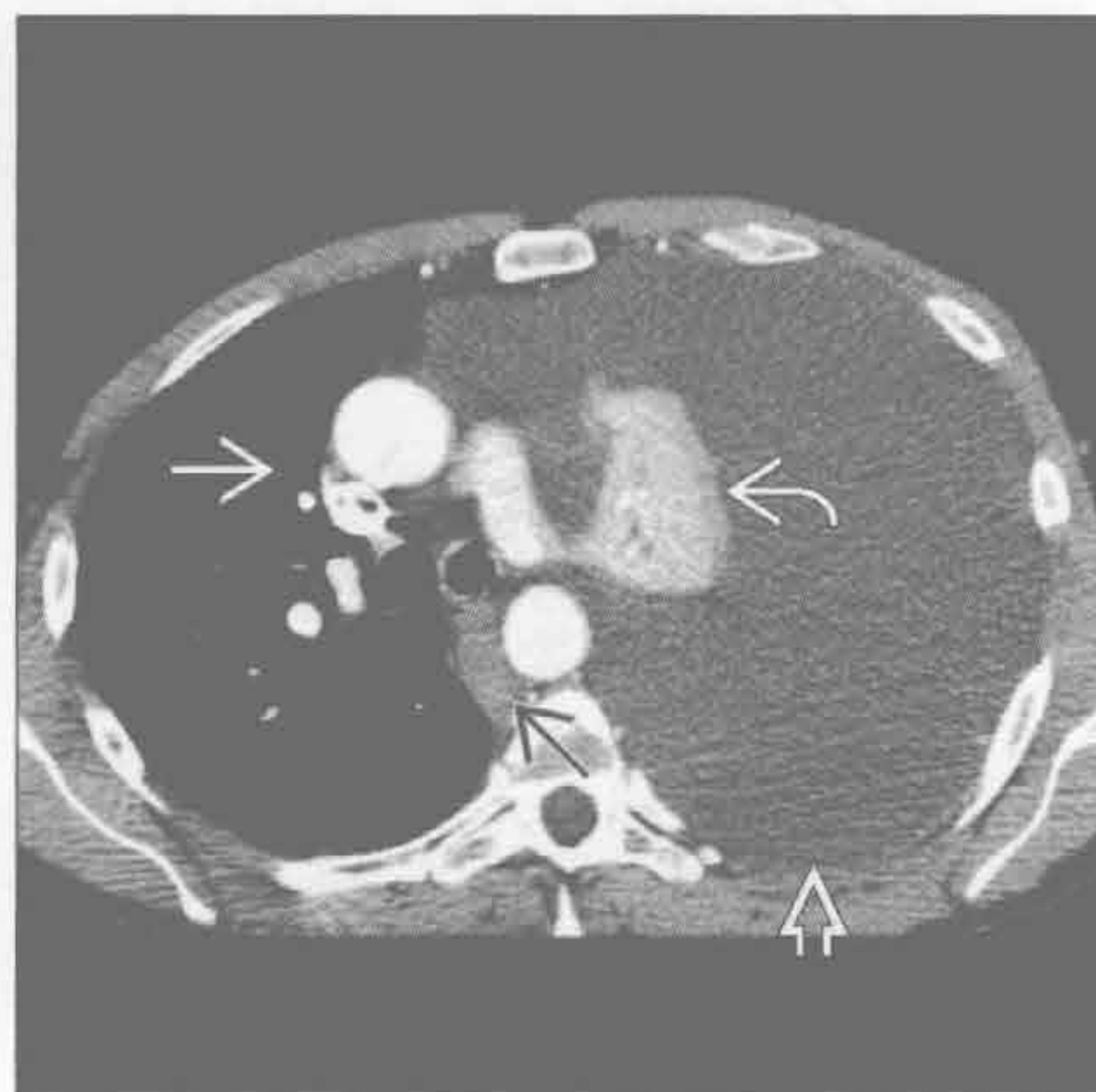
- 肺不发育
 - 肺组织完全缺如、无支气管及血管
 - 常伴发其他先天性异常，导致新生儿死亡
 - 成人单侧肺不发育常无症状
 - 与儿童肺切除术后影像表现相似
- 胸膜纤维瘤
 - 占胸膜原发肿瘤的 5% ~ 10%，12% 为恶性
 - 影像学难以鉴别良、恶性
 - 好发年龄：60-70 岁
 - 约 50% 患者有症状
 - 杵状指 (4%)
 - 低血糖 (4% ~ 5%) 症状
 - X 线胸片
 - 外周胸膜实性肿块、边缘光滑
 - 可在肺叶间裂内生长
 - 可随患者体位改变而移动
 - CT
 - 体积较小的肿瘤质地均匀

- 体积较大的肿瘤内部不均，可有坏死、囊变、出血
- 钙化 (7% ~ 25%) (体积较大的肿瘤内更常见)
- 边缘光滑，与胸膜面相连，可与邻近胸膜呈钝角
- 除坏死区域外，呈明显的均匀的强化
- MR
 - 纤维组织：T₁ 及 T₂ 加权图像上呈低至中等信号强度
 - 囊变、坏死、黏液成分：T₂ 加权呈高信号
 - T₂ 加权图像可见低信号间隔
 - 血肿的 T₁ 和 T₂ 加权信号随时间而变化
- 恶性间皮瘤
 - 多数患者有石棉接触史
 - 潜伏期可达 40 年
 - 可类似良性胸膜疾病表现
 - 结节状、环形和纵隔胸膜侵犯提示恶性
 - 纵隔相对固定，几乎无偏移
 - 可伴有胸腔积液
 - 胸膜外播散
 - 胸壁、纵隔、膈

胸腔积液



胸腔积液



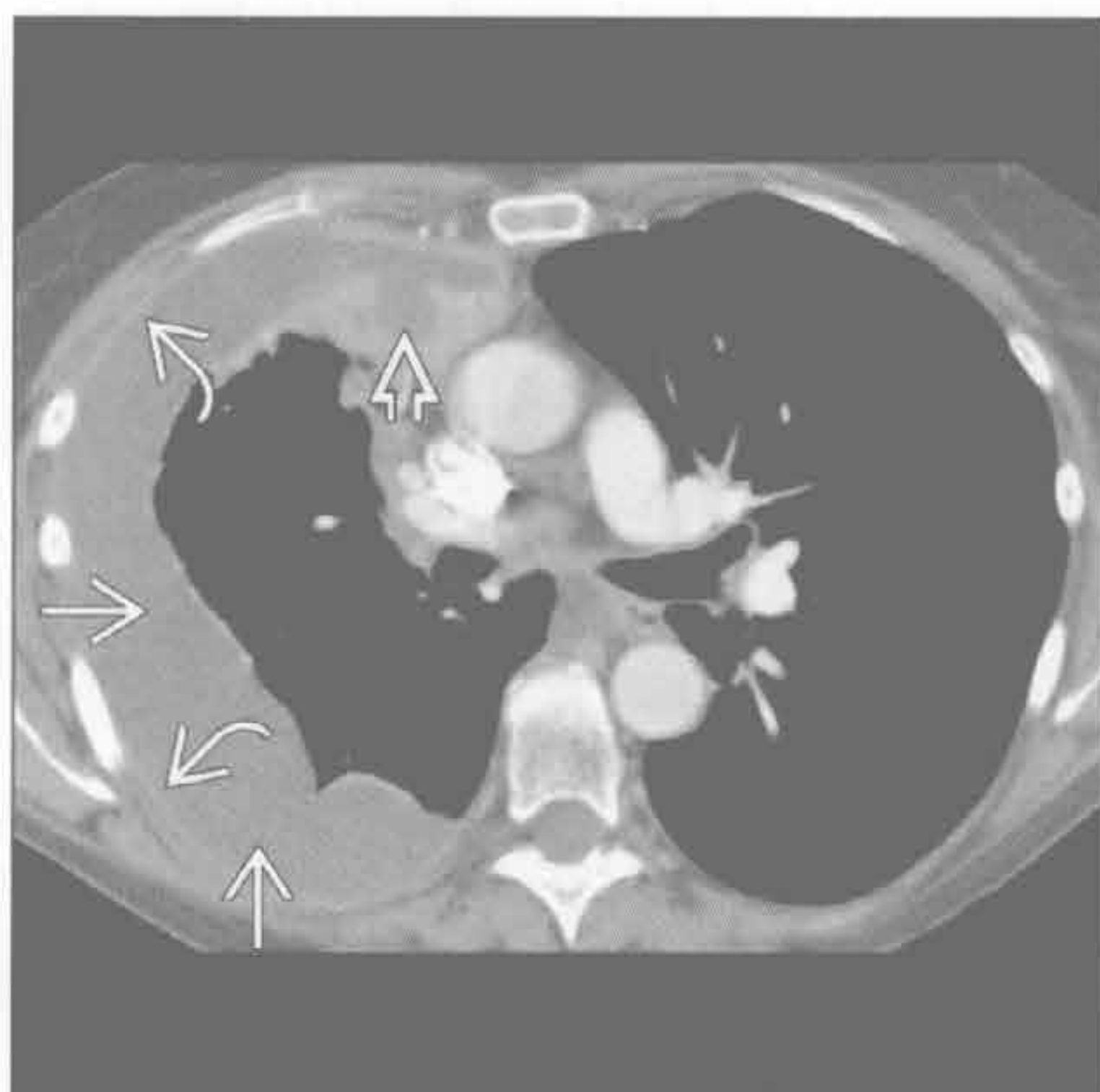
(左) 正位 X 线胸片示左侧胸腔大量积液 [⇨] 致明显的左肺不张，仅左上肺存在部分含气肺组织 [⇨]，注意纵隔右移 [⇨]

(右) 横断面增强 CT 扫描，胸腔积液 [⇨] 呈张力性，致纵隔右移 [⇨] 和左肺不张 [⇨]。脊柱旁淋巴结肿大 [⇨]

单侧胸腔透亮度减低

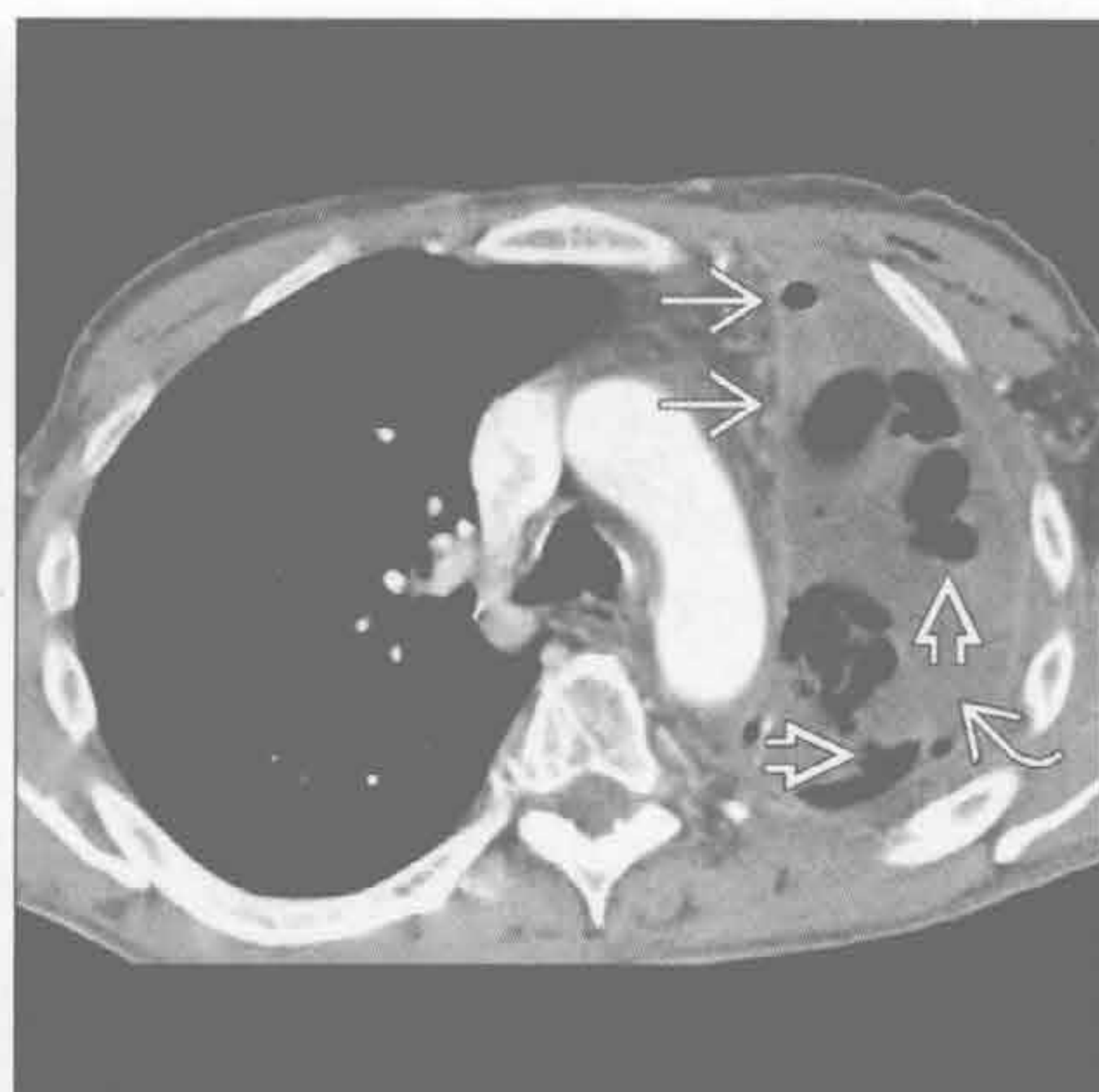
脓胸

(左) 横断面增强 CT 示分叶状的右侧脓胸 \Rightarrow 、肺脓肿 \Rightarrow 和胸膜强化 \Rightarrow 。液体的密度和胸膜强化不能作为是否存在感染的确定依据



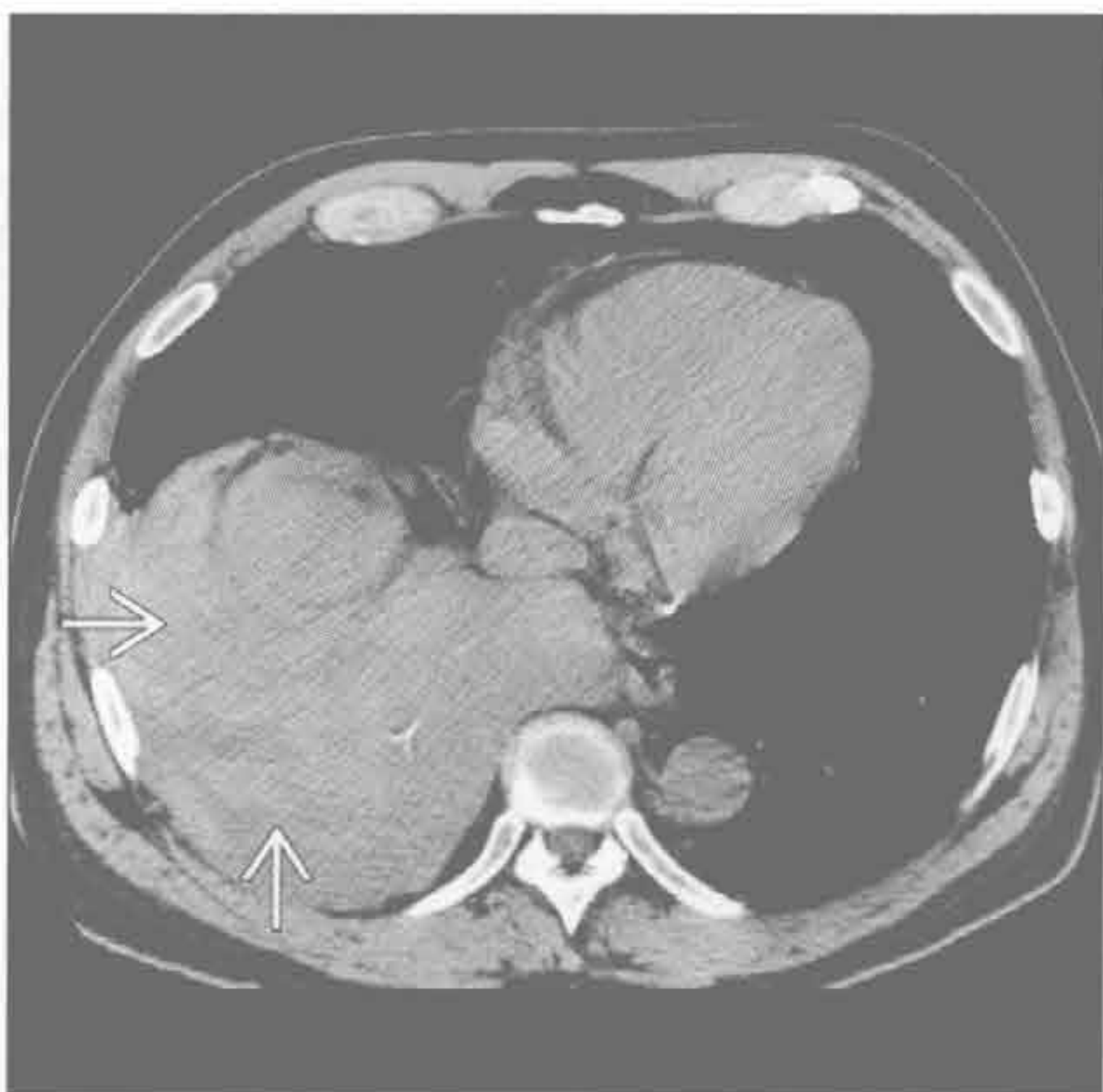脓胸

(右) 横断面增强 CT 可见胸膜增厚、强化 \Rightarrow ，多发液体 \Rightarrow 和气体影 \Rightarrow 。胸腔存在气体，且缺乏近期创伤性操作的证据，高度提示产气菌感染所致脓胸



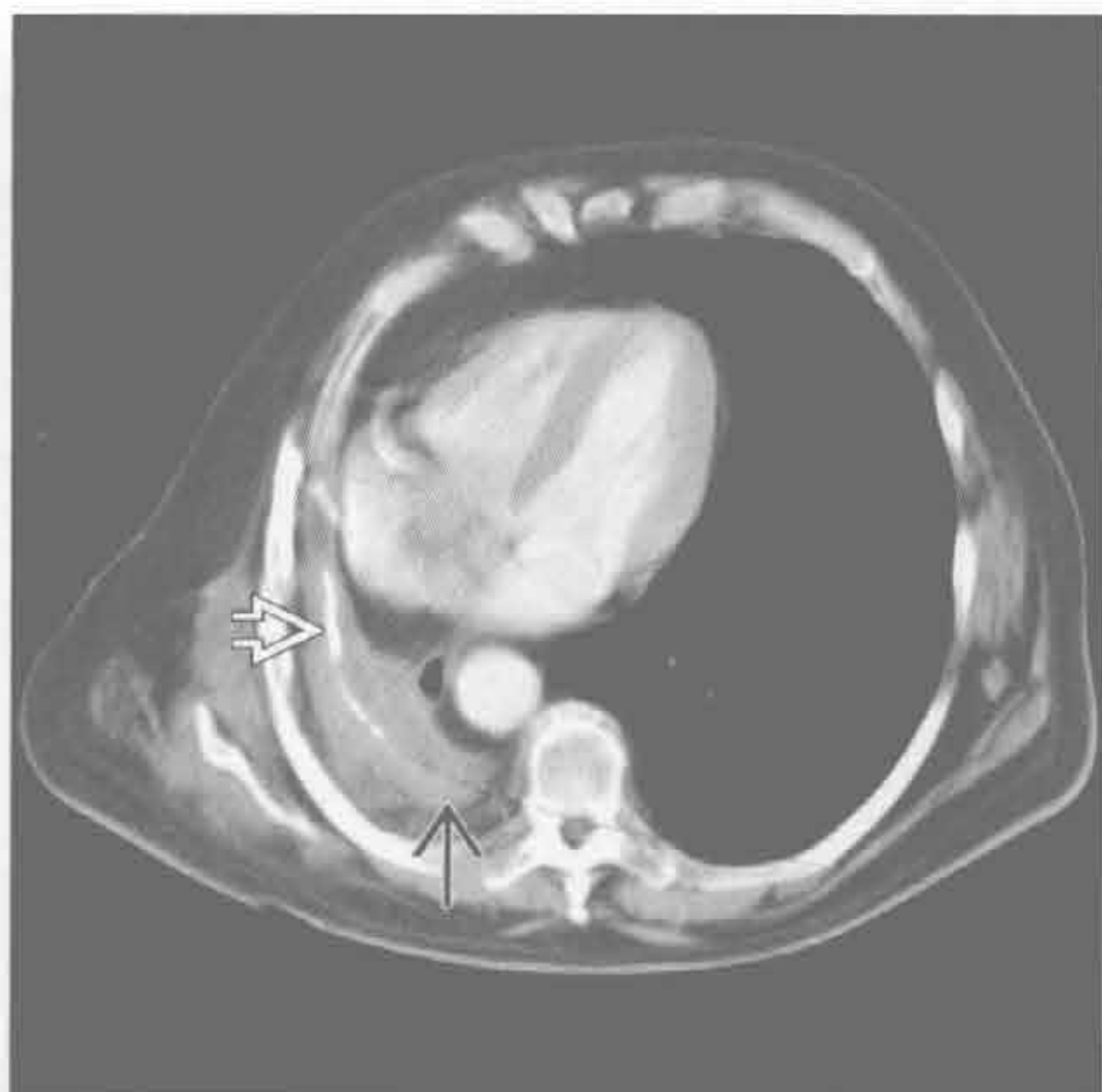血胸

(左) 横断面 CT，右侧较大的、不均匀的高密度胸腔积液 \Rightarrow 。血肿降解后其密度会减低。血肿引流不及时可造成胸膜增厚和胸膜纤维化



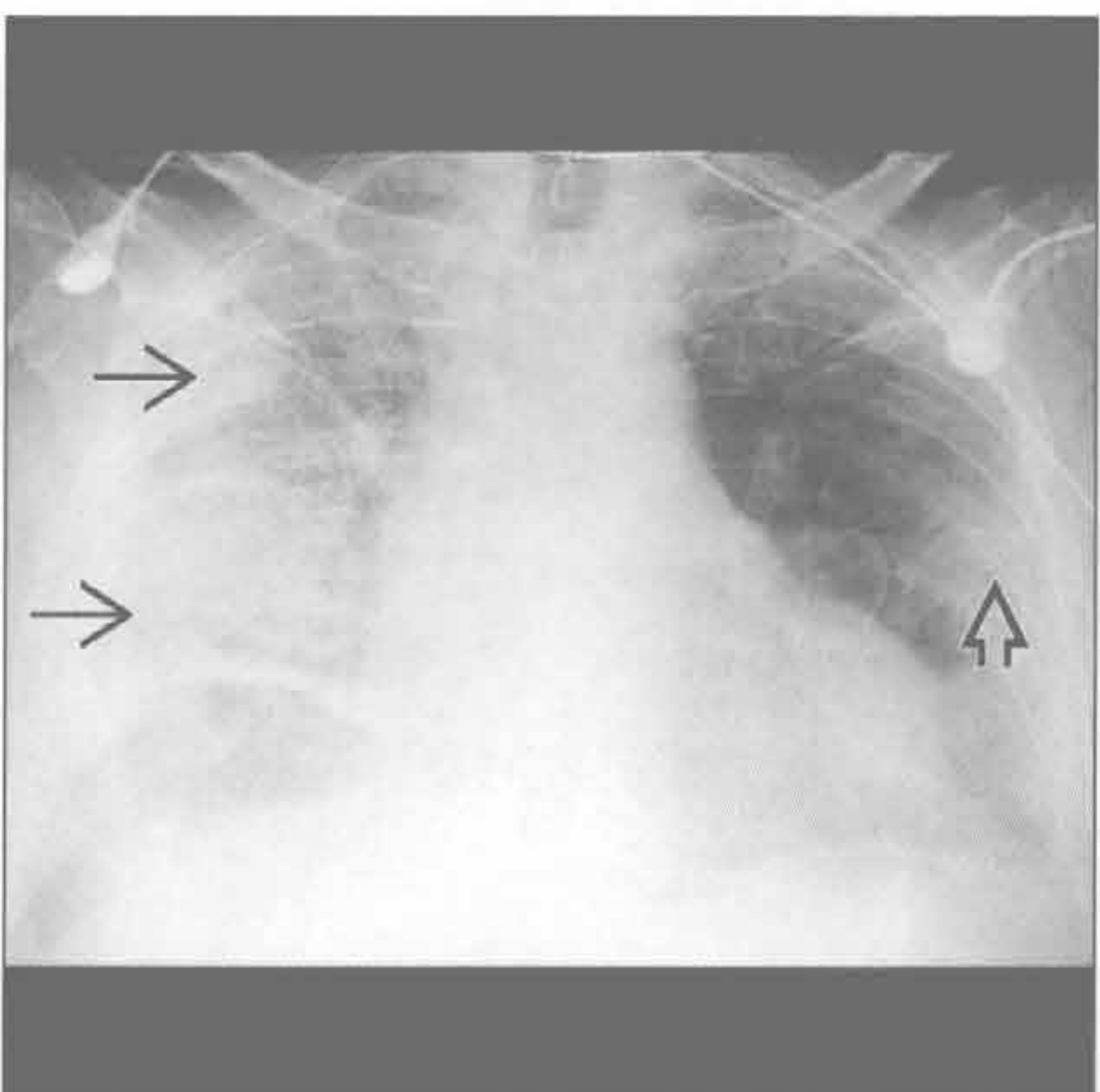
肺切除术后

(右) 横断面增强 CT，右肺切除术后胸膜明显增厚 \Rightarrow 伴钙化 \Rightarrow 。左肺代偿性扩张



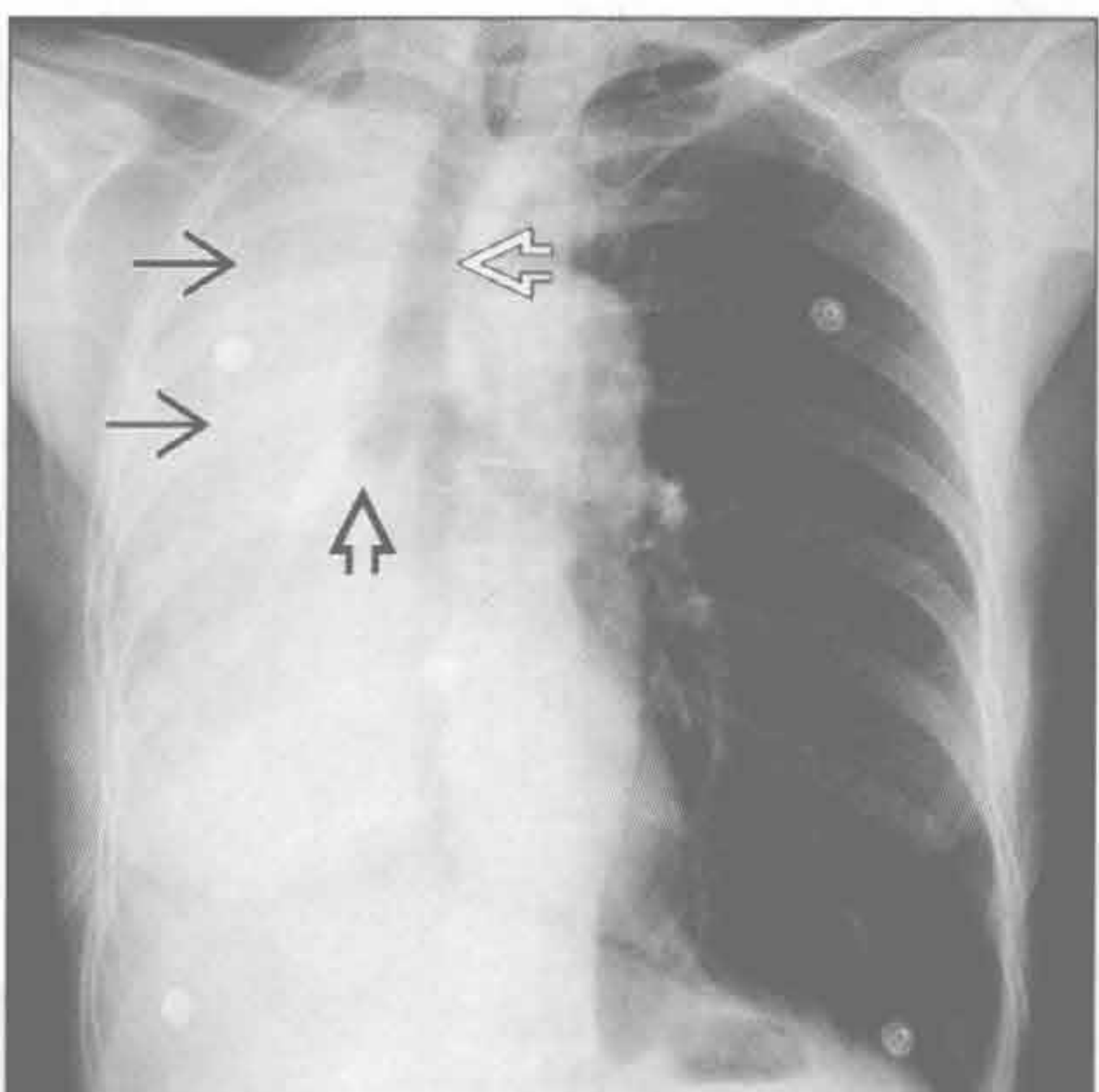
社区获得性肺炎

(左) 正位 X 线胸片示右肺广泛实变 \Rightarrow 。左肺亦可见轻度局灶性实变 \Rightarrow



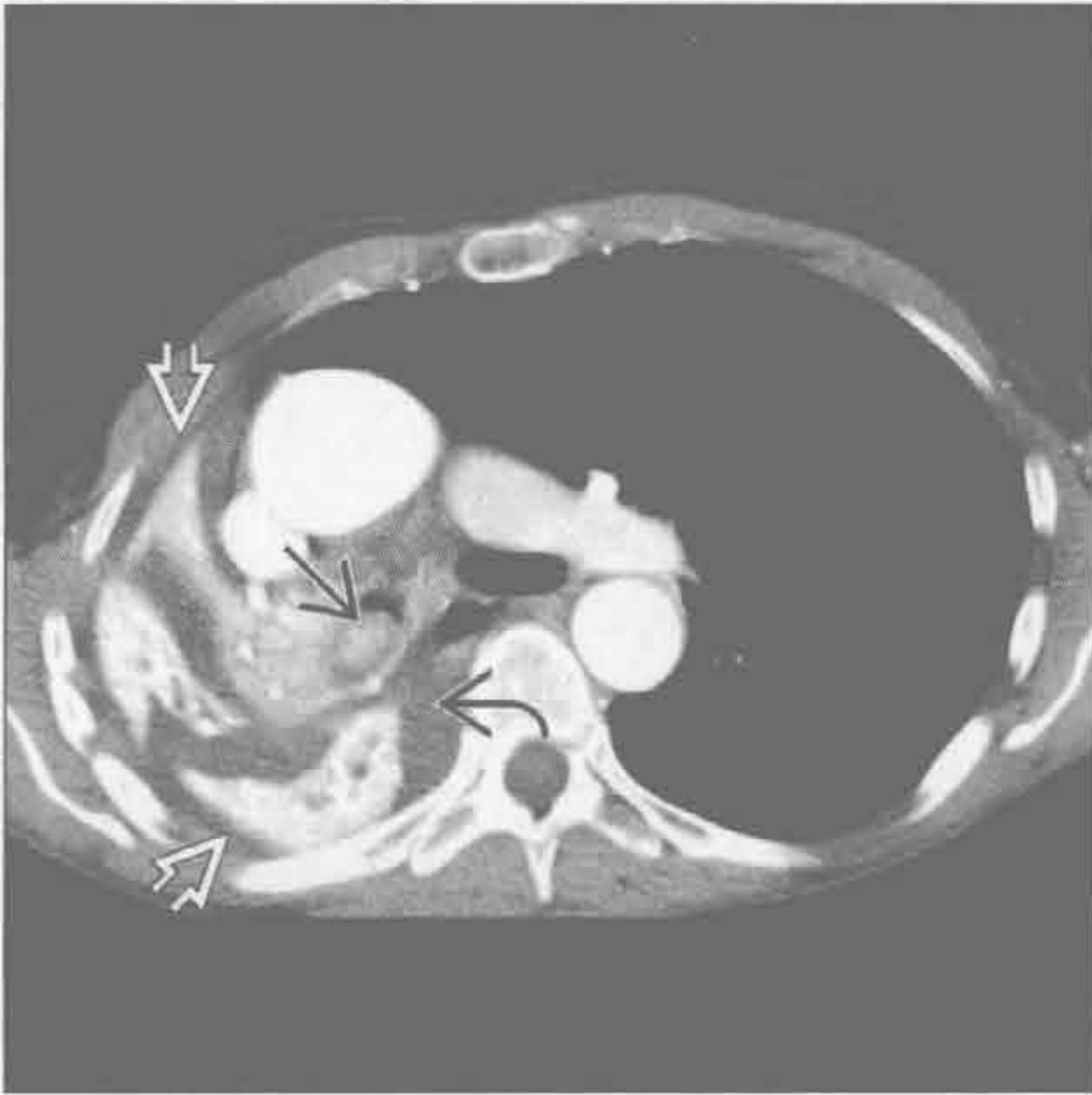支气管内肿瘤

(右) 正位 X 线胸片示右肺完全不张 \Rightarrow 、纵隔右移 \Rightarrow 。注意右主支气管内病灶致右主支气管影截断 \Rightarrow 。纵隔向患侧移位有助于阻塞性肺不张与胸腔积液或肿块的鉴别

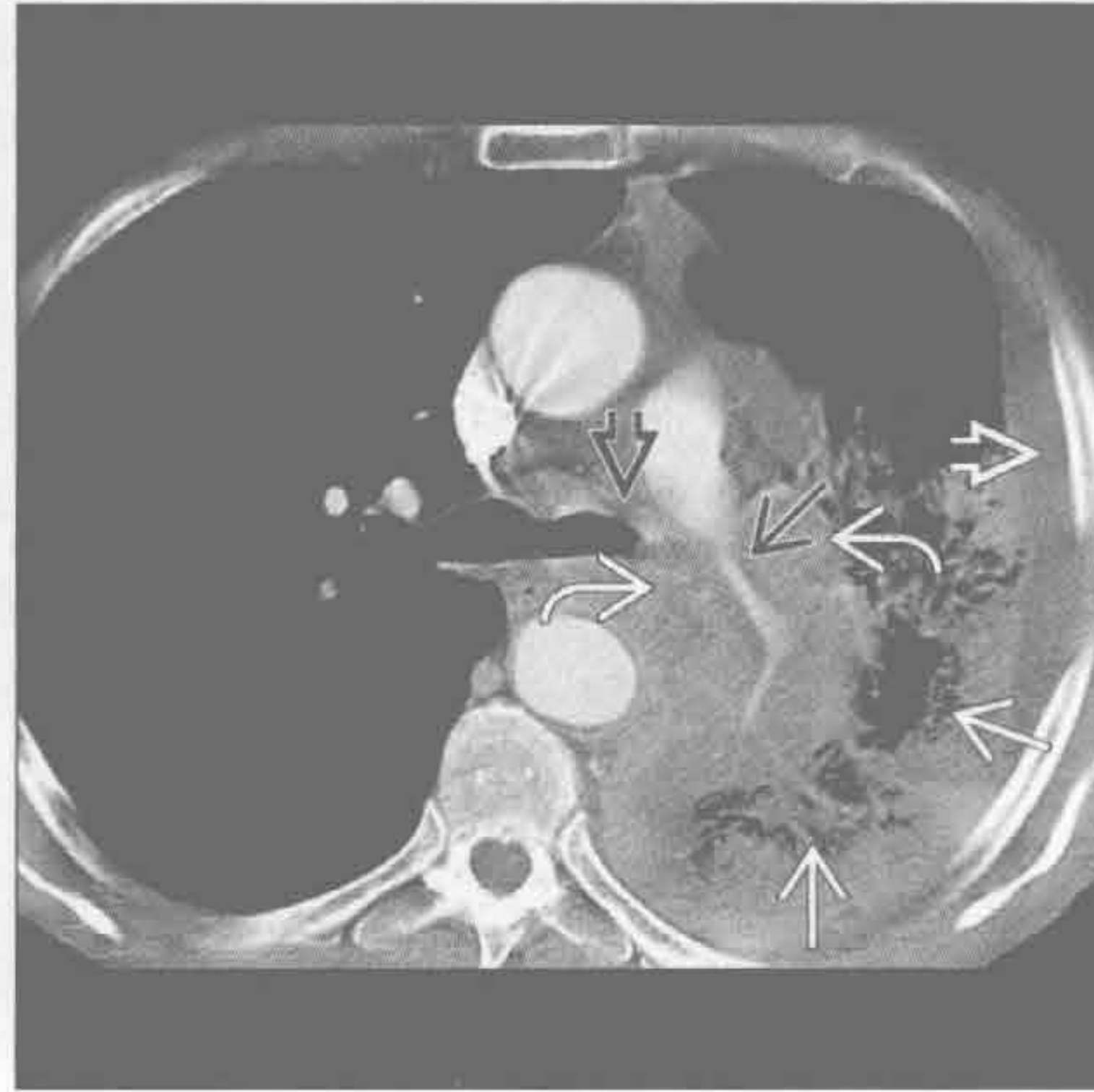


单侧胸腔透亮度减低

非小细胞肺癌



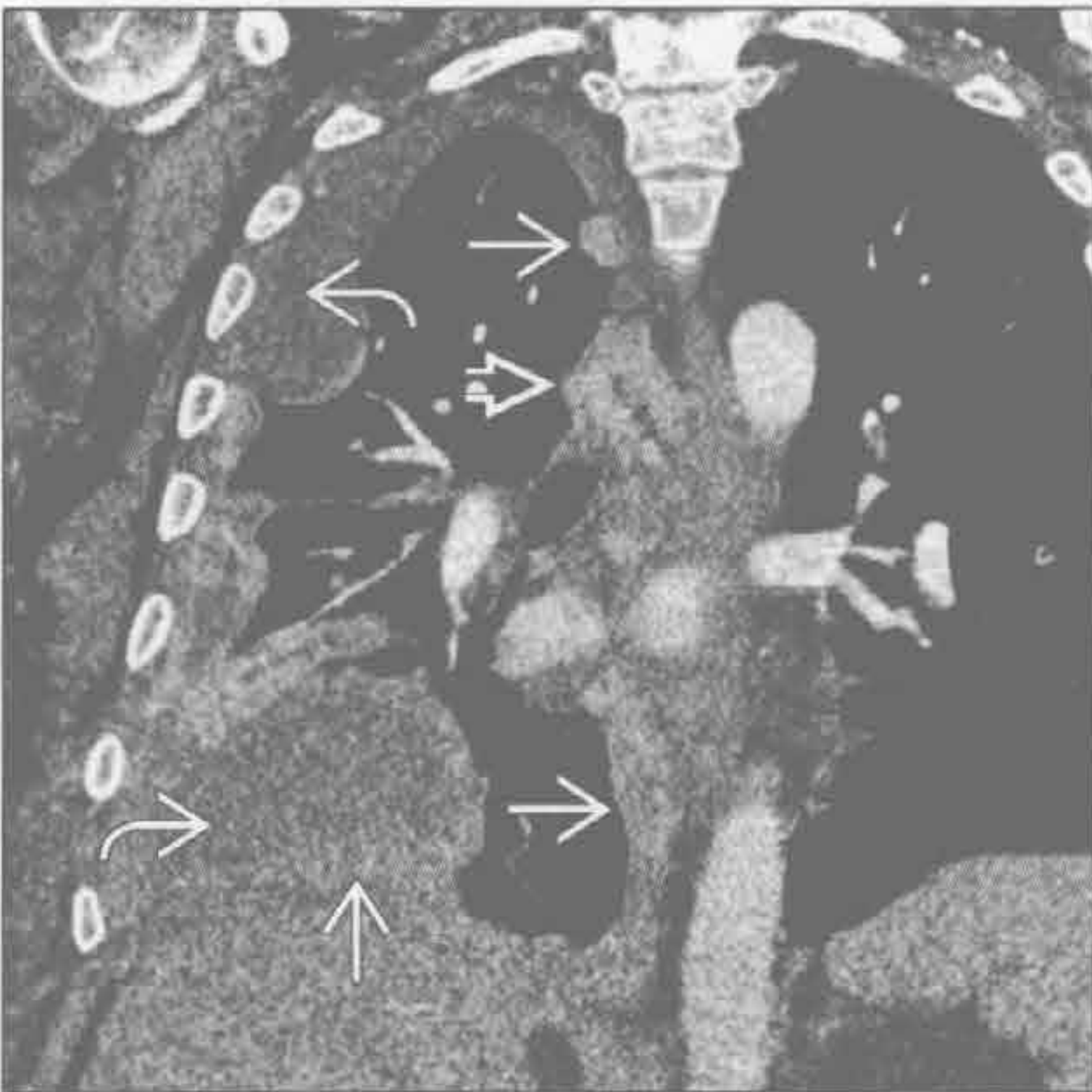小细胞肺癌



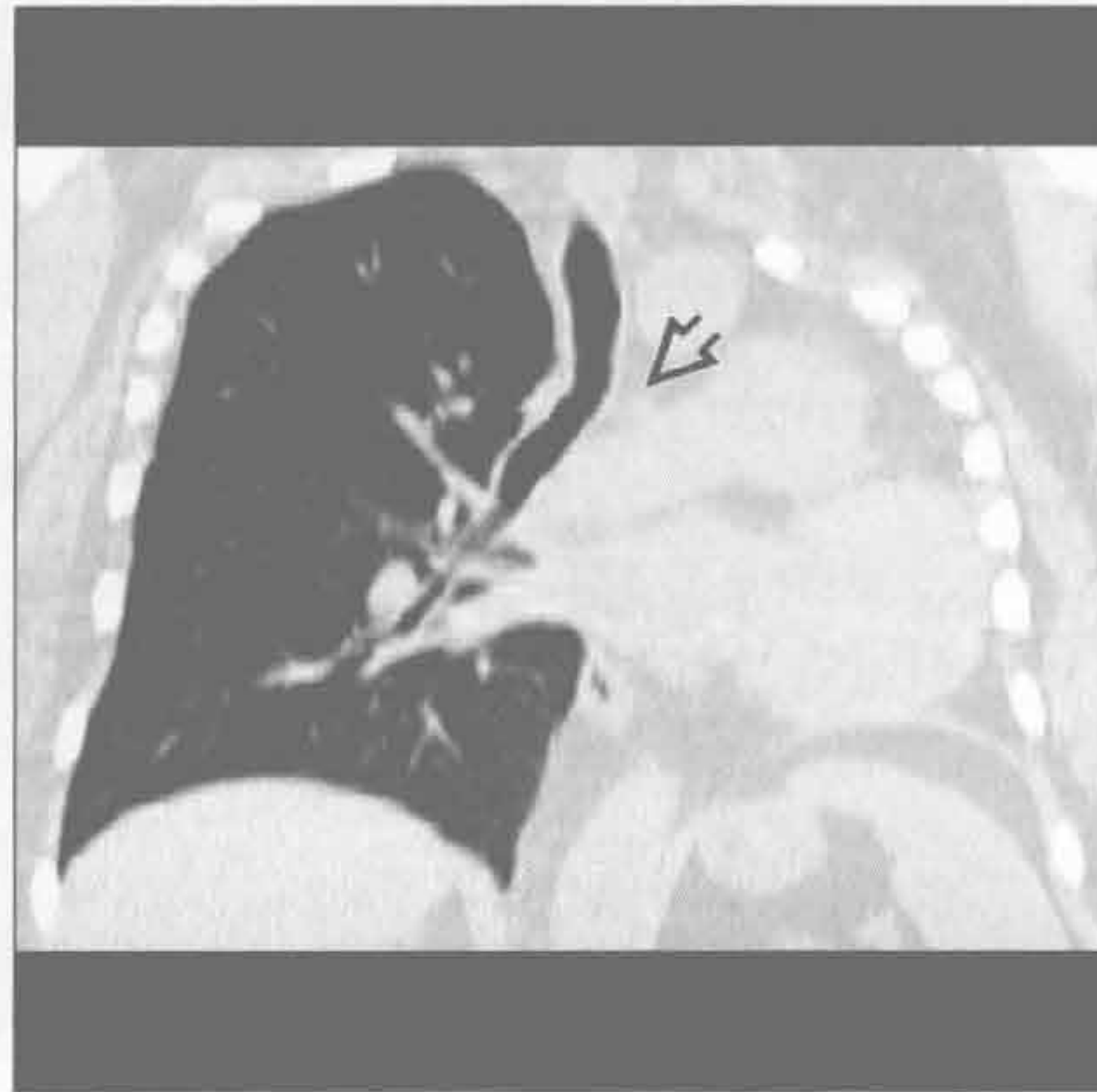
(左) 横断面增强 CT 可见支气管内原发性肺肿瘤(→)导致的强化的肺不张(⇨)。右侧少量胸腔积液(⇨)

(右) 横断面增强 CT, 左侧肺门巨大肿块(→)压迫左肺动脉(⇨)和左主支气管(⇨)。注意阻塞性肺炎(⇨)和少量胸腔积液(⇨)。小细胞肺癌患者就诊时常为晚期

胸膜转移



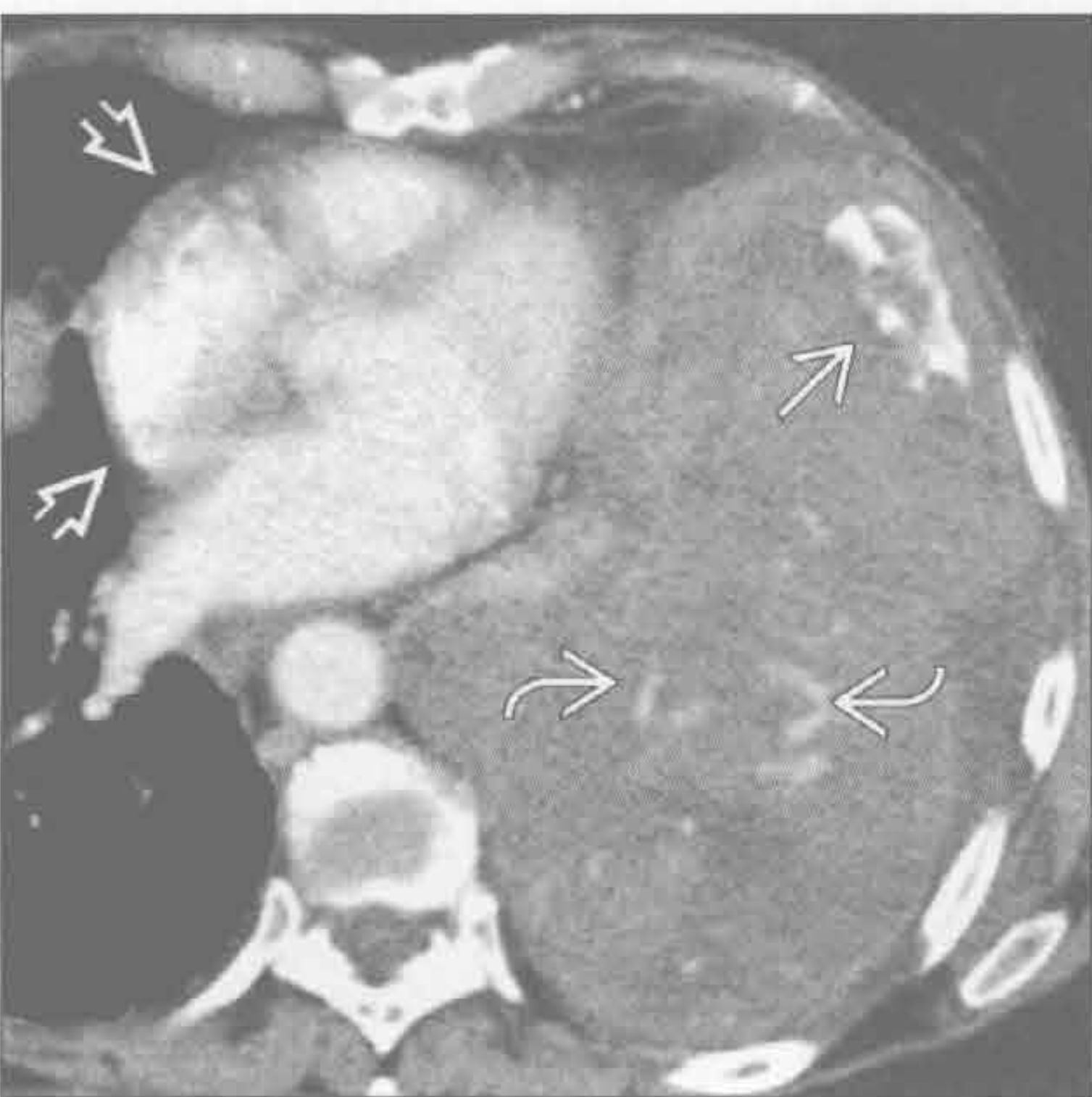肺不发育



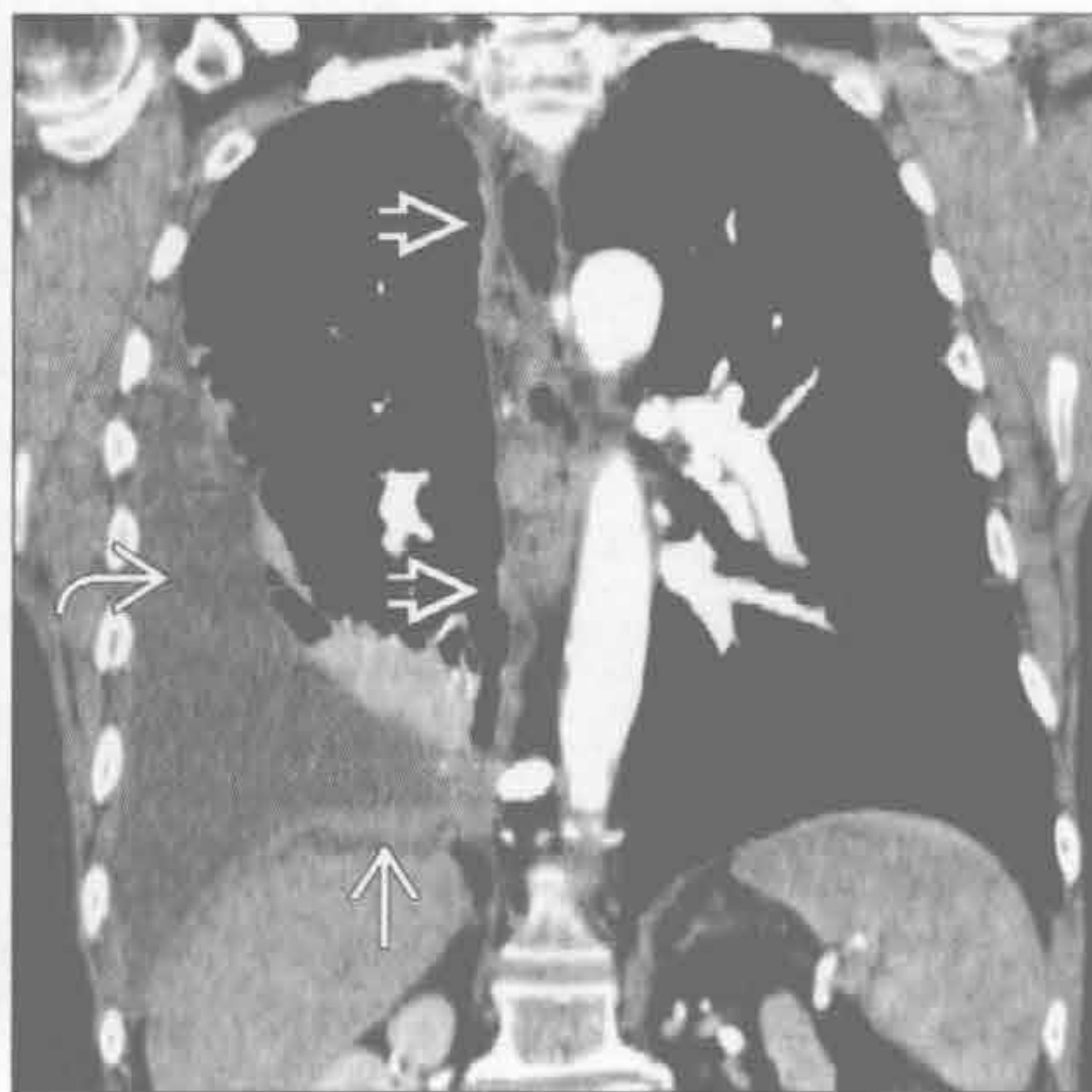(左) 肾细胞癌转移患者, 冠状面 CT 重建, 右侧胸膜广泛转移(→)和积液(⇨), 纵隔可见肿大淋巴结影(⇨)

(右) 冠状面 CT 见右侧胸腔体积减小, 无肺组织、动脉及气道。与相对常见的肺发育不全不同的是, 无支气管残端(⇨)

胸膜纤维瘤



恶性间皮瘤



(左) 横断面增强 CT 示分叶状胸膜肿块, 内部不均匀, 部分强化(⇨), 有致密钙化(⇨)。纵隔受压右移(⇨)

(右) 冠状面 CT 重建见右侧大量胸腔积液(⇨)和胸膜不均匀增厚(⇨)。注意纵隔胸膜受累(⇨), 该征象在无既往创伤性操作时提示恶性

鉴别诊断

常见

- 肺水肿
- 社区获得性肺炎
- 胸腔积液

不常见

- 弥漫性肺泡出血
- 药物反应
- 急性间质性肺炎
- 肺孢子虫肺炎
- 肺挫伤
- 支气管肺泡癌

罕见（但重要）

- 肺泡蛋白沉着症

重要信息

鉴别诊断要点

- 急性
 - 肺水肿
 - 急性间质性肺炎
 - 弥漫性肺泡出血
 - 胸腔积液
 - 药物反应
 - 肺孢子虫肺炎
 - 肺挫伤
- 慢性
 - 胸膜转移
 - 支气管肺泡癌
 - 肺泡蛋白沉着症

常见诊断的有用线索

- 肺水肿
 - 两肺弥漫性斑片状或融合性实变影
 - 中央多见
 - 肺门旁“蝙蝠翼征”或“蝴蝶征”
 - 间隔线（Kerley B线）
 - 常见心脏增大，尤其是充血性心力衰竭患者
 - CT：小叶间隔光滑增厚，基底部明显
 - 伴发胸腔积液
 - 影像学上可见治疗效果
- 社区获得性肺炎
 - 双侧弥漫性病变，常由大叶性肺炎急性扩散所致
 - 军团菌

- 葡萄球菌
- 肺炎球菌
- 病毒
- 免疫抑制患者易患弥漫性感染
- 可进展为急性呼吸窘迫综合征（ARDS）或ARDS样临床表现

- 胸腔积液
 - 双侧胸腔积液，常与充血性心力衰竭相关
 - 半月征
 - 轻度或无纵隔偏移
 - 积液下肺组织不张（压迫性肺不张）
 - 支气管充气征常见
 - CT或MR上肺实质均匀强化

不常见诊断的有用线索

- 弥漫性肺泡出血
 - 常与毛细管炎相关
 - 韦格纳肉芽肿
 - 显微镜下多血管炎
 - 系统性红斑狼疮
 - 肺出血肾炎综合征（Goodpasture综合征）
 - 药物反应
 - 双侧：对称或不对称
 - 肺实变及磨玻璃影
 - 外周肺组织常不受累
 - 肺弥散量（DL_{CO}）升高
 - 支气管肺泡灌洗可获诊断
 - 常于7~10天消失
- 药物反应
 - 反应多样
 - 弥漫性肺泡损伤
 - 弥漫性肺泡出血
 - 机化性肺炎
 - 嗜酸性粒细胞肺炎
 - 超敏反应
 - 众多药物致病
 - 化疗药物最常见
 - 胺碘酮：沉积与反应
- 急性间质性肺炎
 - 弥漫性肺泡损伤
 - ARDS：已知病因，常见
 - 急性间质性肺炎（AIP）：特发性ARDS，罕见
 - 病死率高
 - 肺门旁和基底段为主的肺实变及磨玻璃影

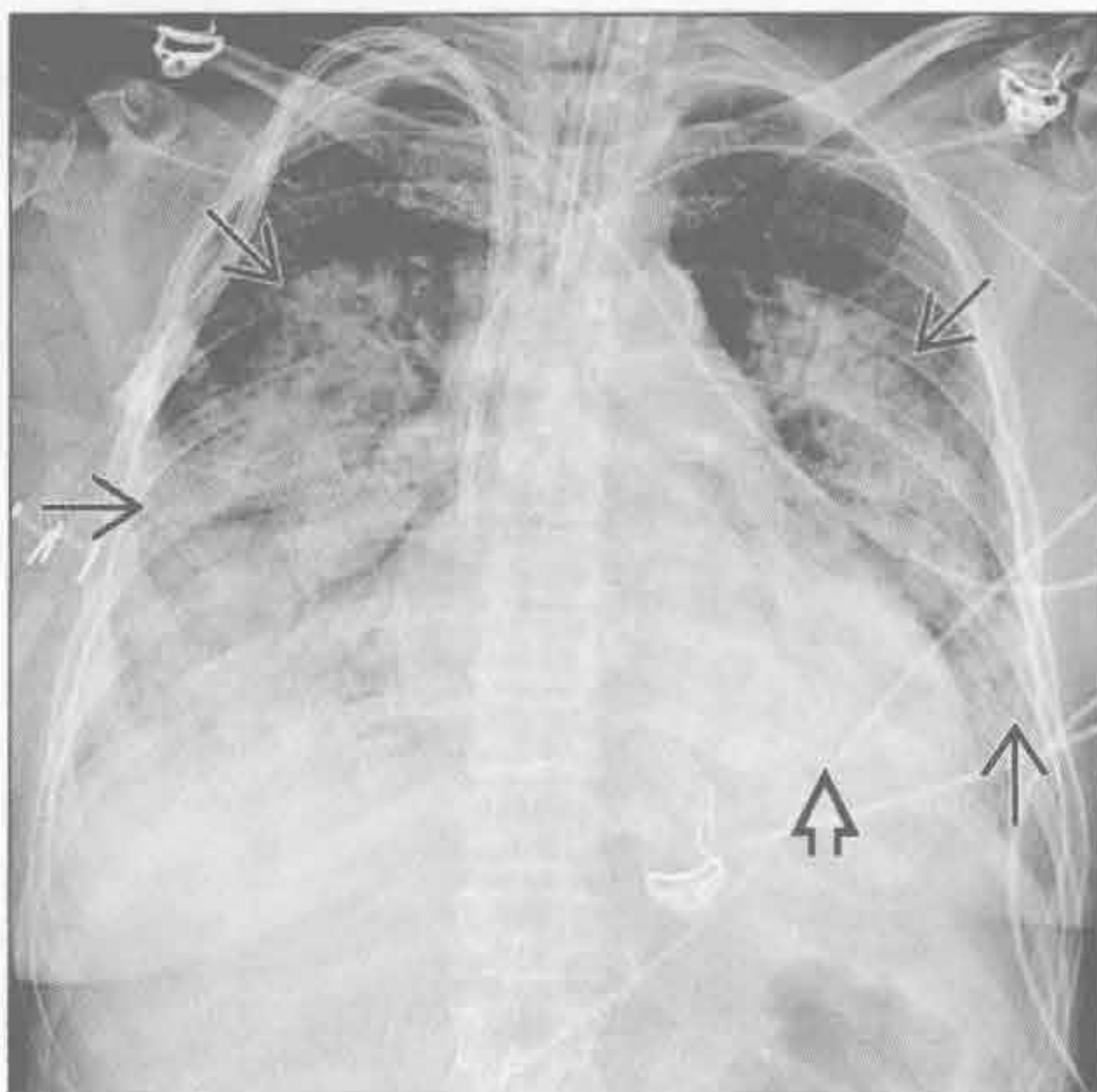
- 支气管充气征常见
- 间隔线和胸腔积液少见
- 进展缓慢、治疗有效
 - 未累及区域可发生纤维化
- 肺孢子虫肺炎
 - 免疫抑制
 - AIDS
 - 与其他类型的免疫抑制性疾病相比，起病隐匿
 - CD4(+)T 细胞计数 < 200/ μ l
 - 肺门旁或弥漫性磨玻璃影
 - 可进展为实变
 - 可发展成上叶为主的薄壁肺膨出
 - 胸腔积液少见
- 肺挫伤
 - 钝性伤最常见的肺部损伤
 - 肺实质出血
 - 高能量创伤的典型表现
 - X 线胸片和 CT
 - 不以解剖分布的实变影和磨玻璃影
 - 通常首次检查可见
 - 病灶应在 7 天内消退
 - 弥漫性挫伤的病死率高 (> 25%)
- 支气管肺泡癌

- 缓慢进展的肺实变
- 双侧累及，典型表现为多中心或播散性疾病
 - 最少见表现（肺内实性结节和局灶性实变更常见）
- CT 常表现为混杂性的实变影与磨玻璃影
 - “铺路石征”（crazy paving）和小叶间隔增厚较少见
 - 实变区内气道扩张：“假空洞”

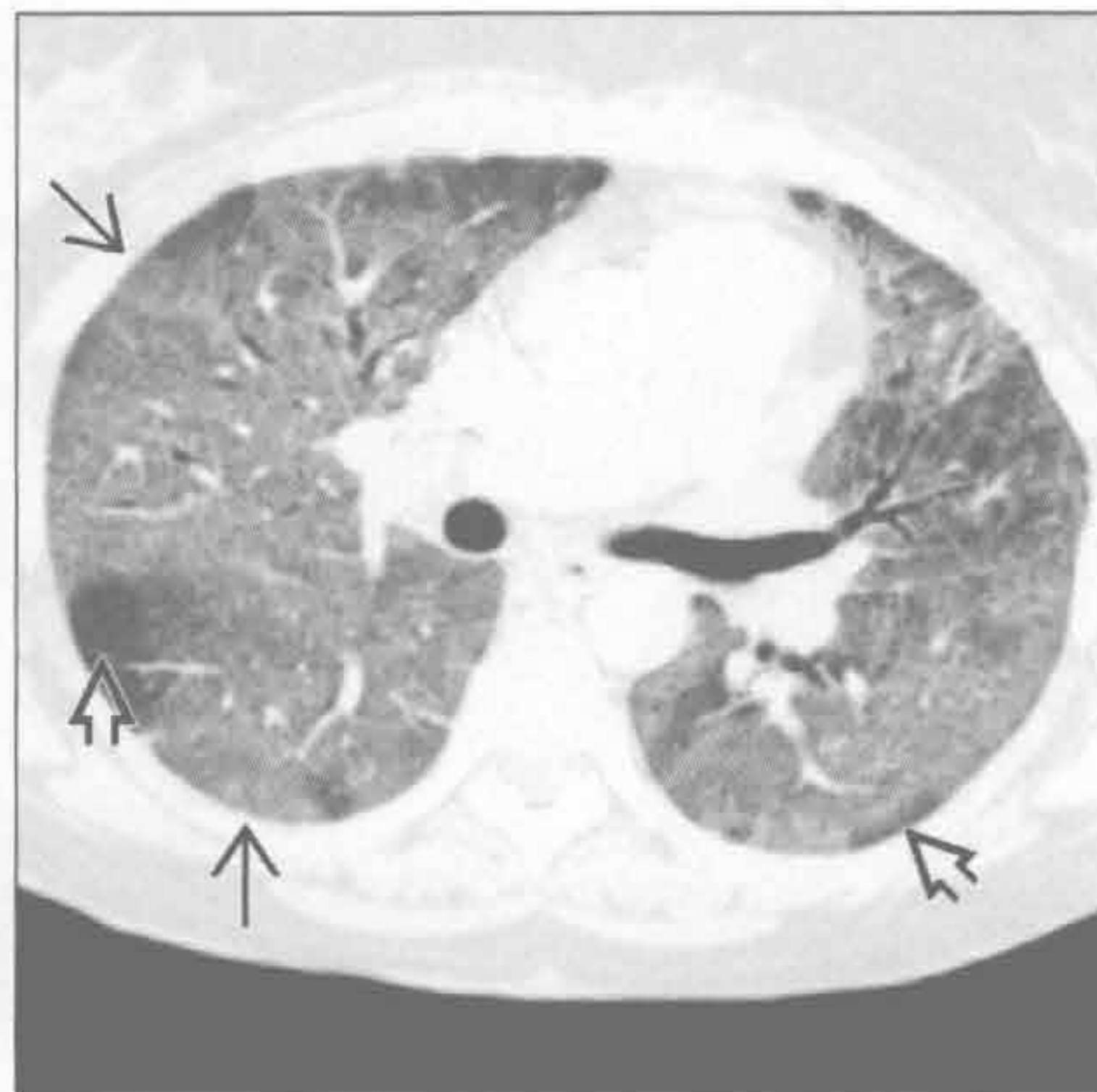
罕见诊断的有用线索

- 肺泡蛋白沉着症
 - 过碘酸希夫（PAS）反应阳性物质聚集于肺泡内
 - 原发性（特发性）
 - 中年男性最常见
 - 继发性
 - 血干细胞接受者或恶性血液病患者
 - 影像学表现与临床症状不相称
 - X 线胸片：弥漫性或斑片状实变和磨玻璃影
 - CT：铺路石征，呈地图样分布，病灶间伴有正常肺组织区
 - 支气管肺泡灌洗具有诊断和治疗的作用
 - 治疗性灌洗后临床症状立即改善
 - 影像学上的缓解可晚于临床缓解

肺水肿



肺水肿



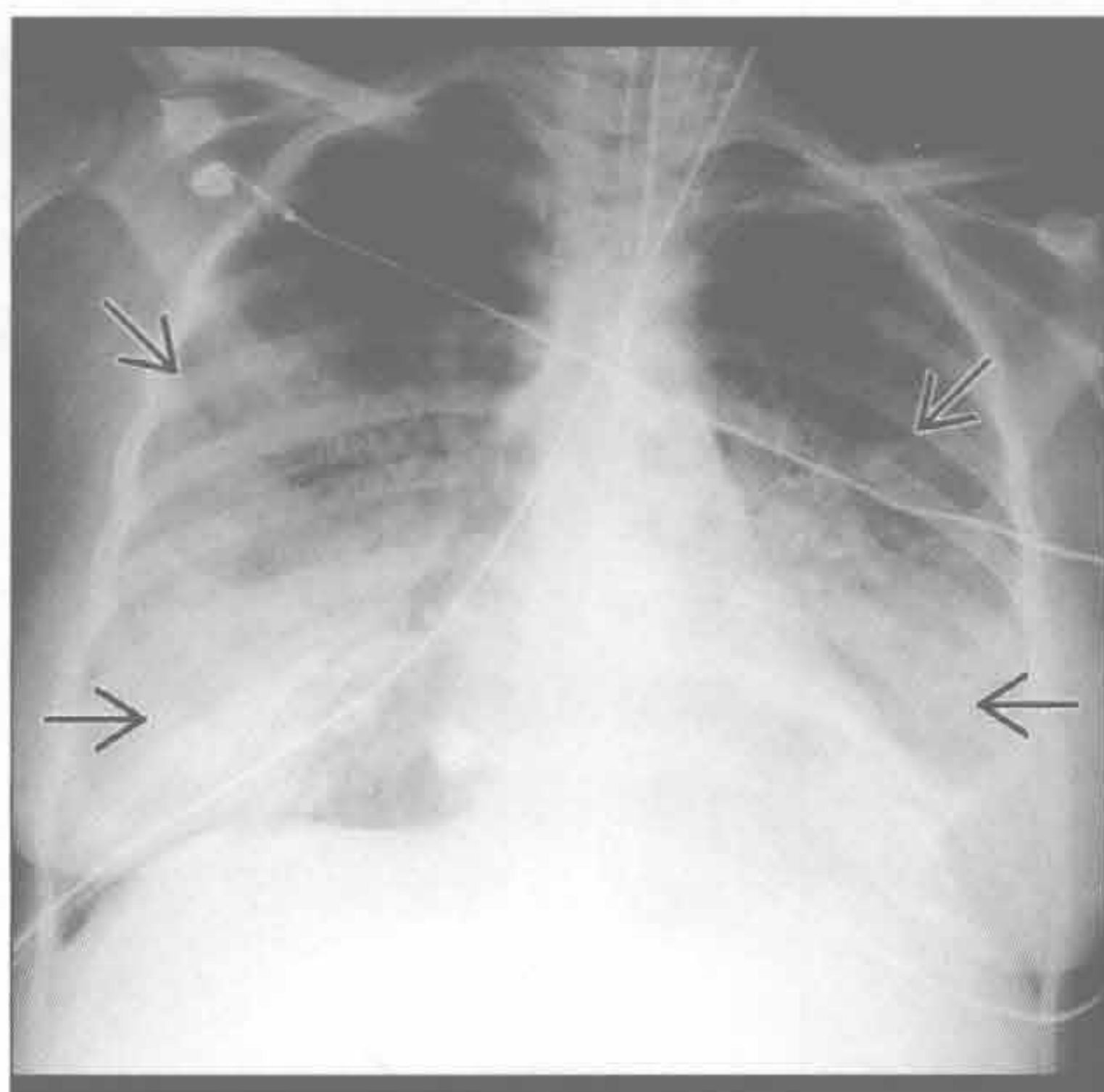
（左）正位 X 线胸片见弥漫性肺实变 \Rightarrow 。外周肺组织受累较轻，呈典型的“蝙蝠翼”样。心影增大 \Rightarrow

（右）横断面 HRCT 见非心源性肺水肿所致的弥漫性磨玻璃影 \Rightarrow 。部分外周肺小叶未受累 \Rightarrow ，注意无胸腔积液出现

双侧胸腔透亮度减低

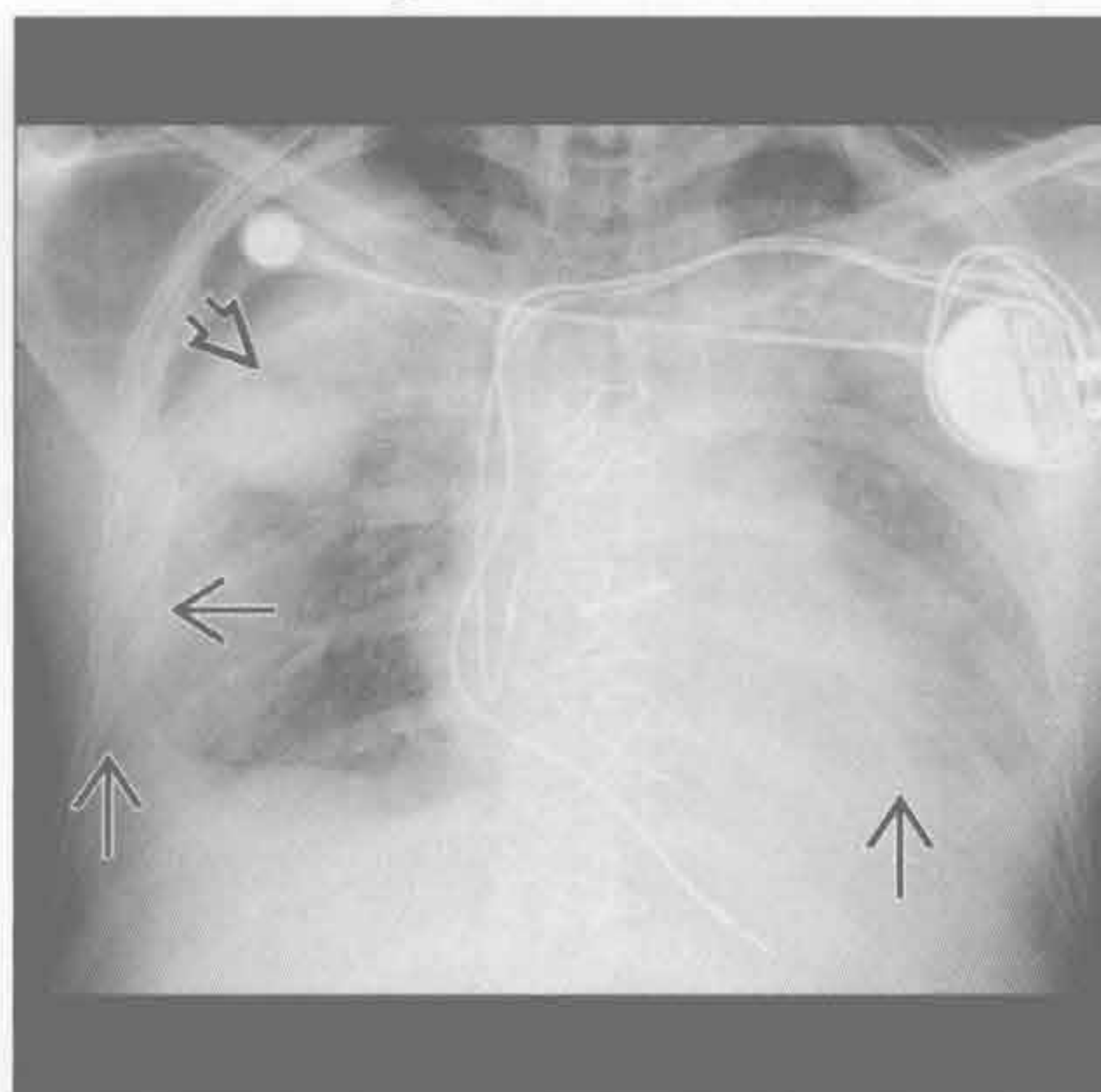
社区获得性肺炎

(左) 病毒性肺炎患者, 前后位 X 线胸片见弥漫性肺实变 [⇒]。流感病毒和腺病毒是社区获得性病毒性肺炎的常见病因。患者可表现为两肺弥漫性损害并进展为 ARDS



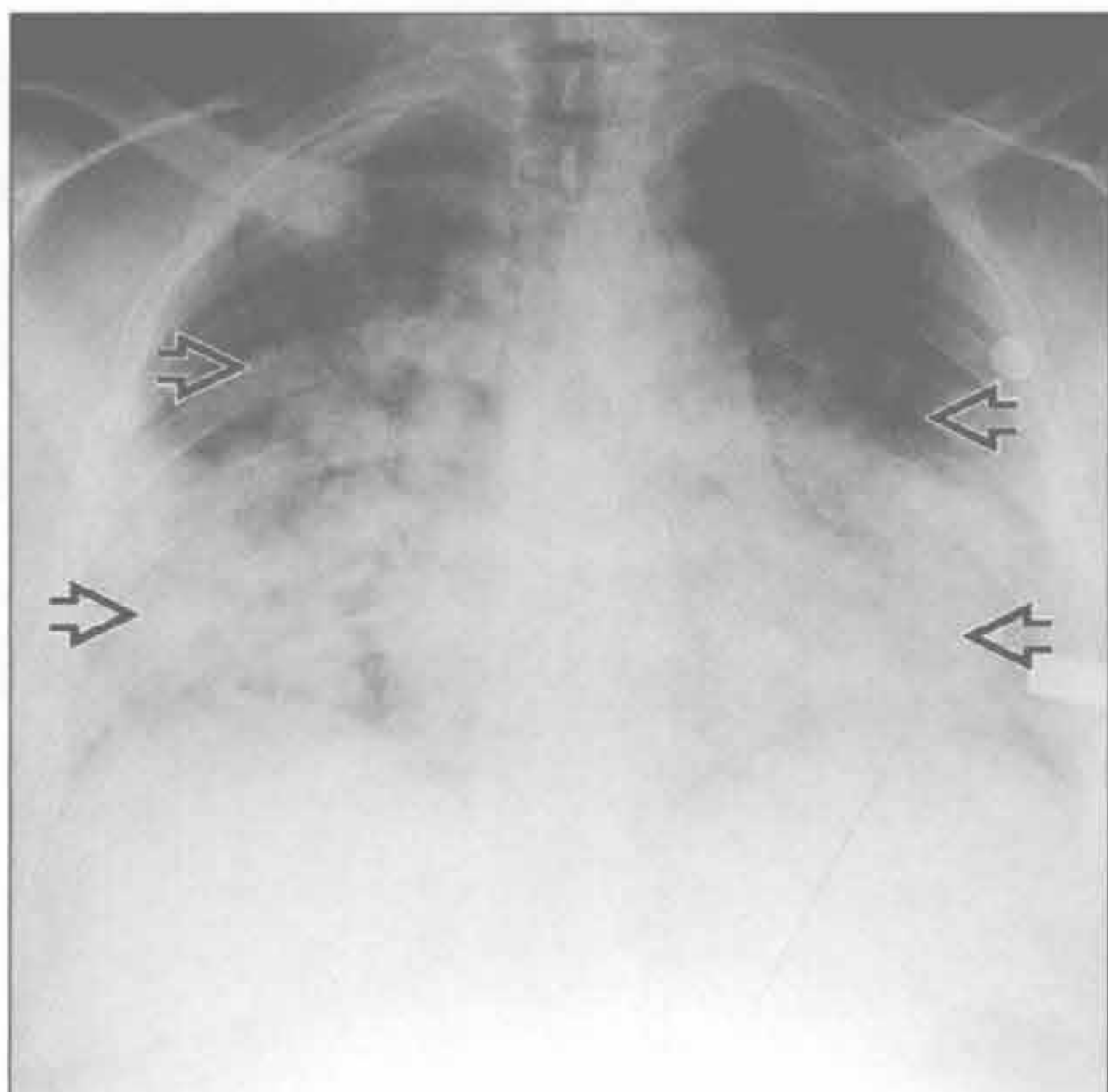
胸腔积液

(右) 胸腔积液 [⇒] 患者仰卧位 X 线片, 见双侧因积液覆盖出现浅淡模糊影, 右上肺野内可见包裹性液性密度影 [⇒]



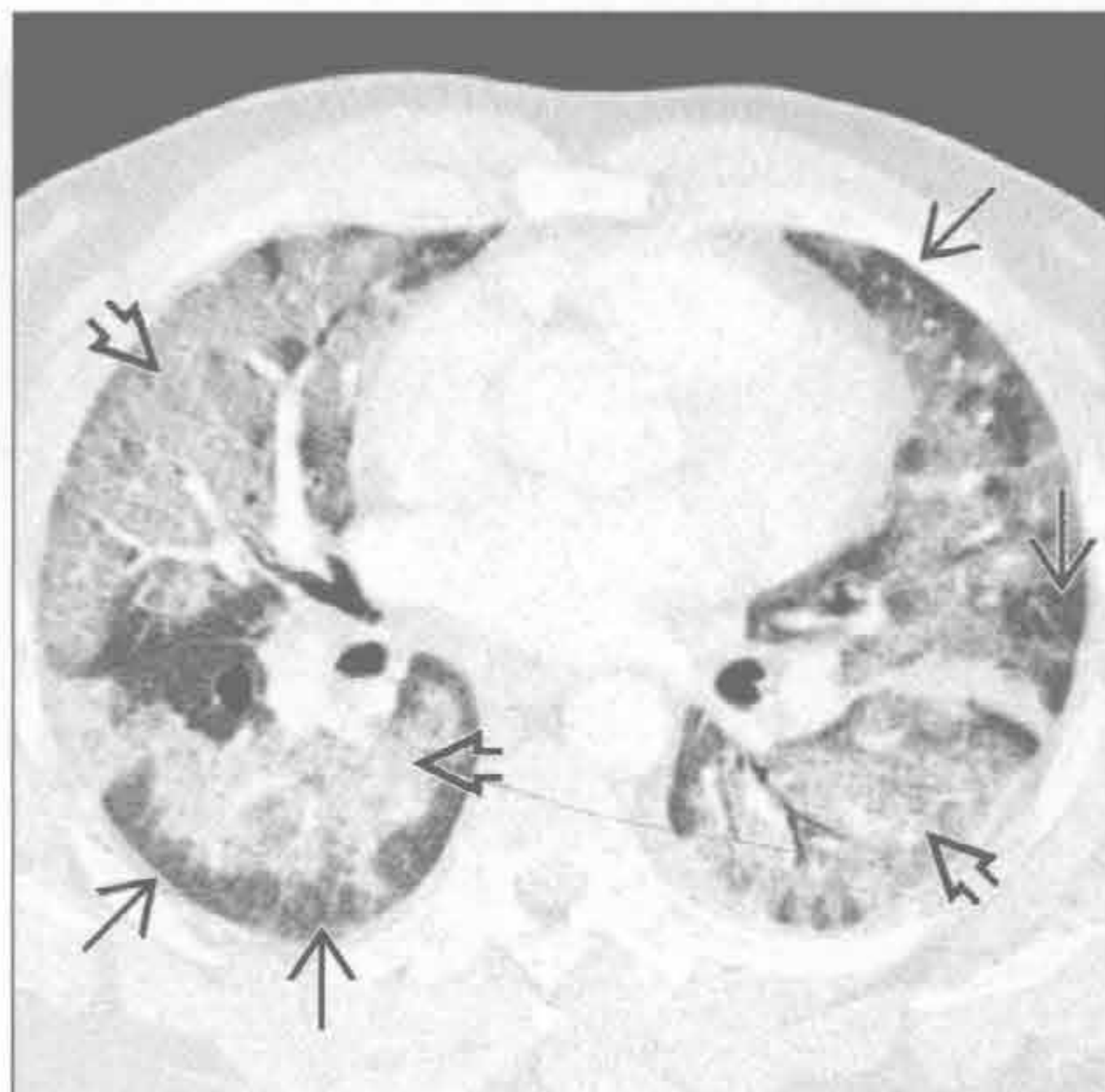
弥漫性肺泡出血

(左) 可卡因吸食者, 正位 X 线胸片见广泛蓬松的肺实变影 [⇒], 两肺尖部分未受累



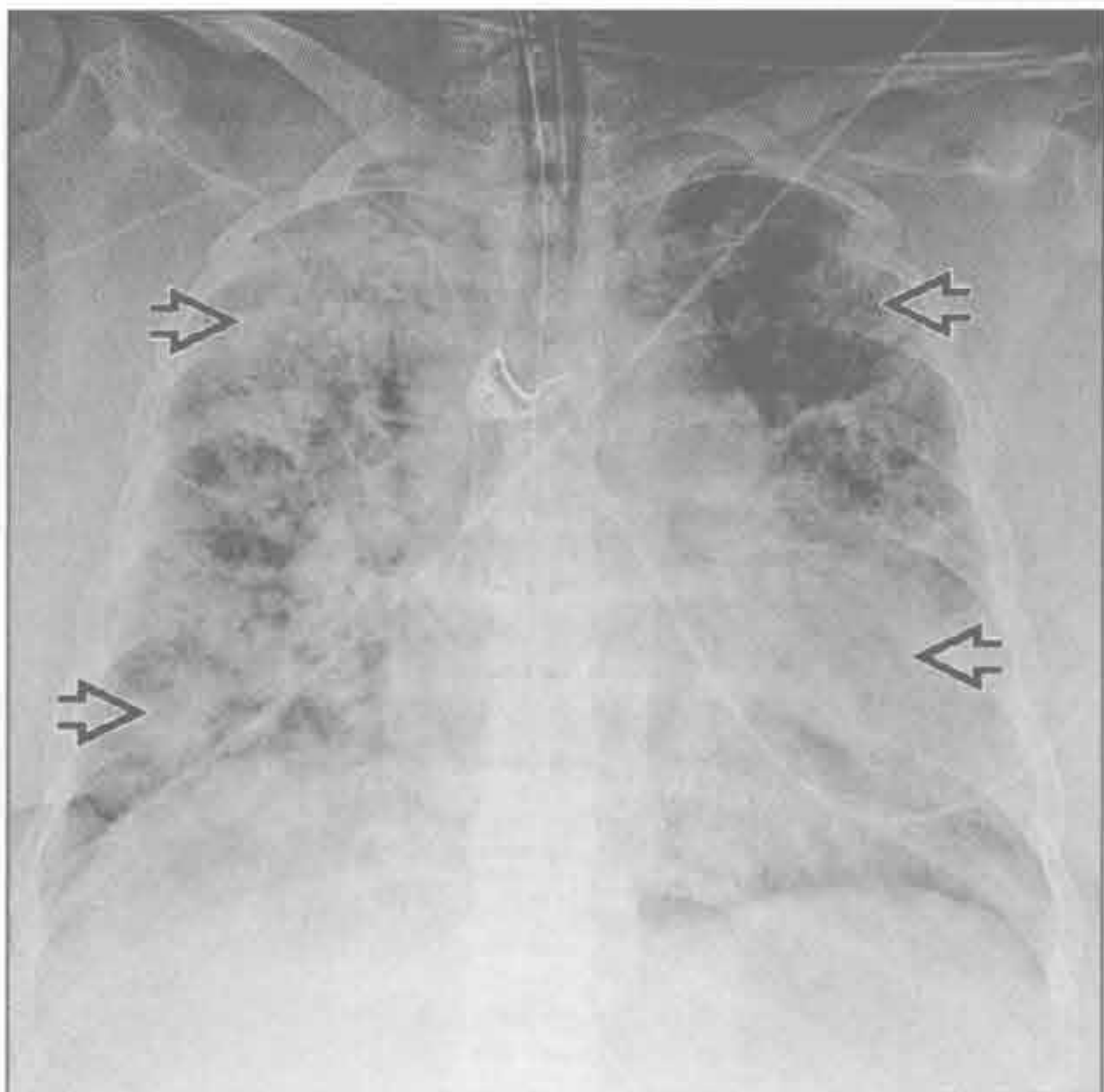
弥漫性肺泡出血

(右) 该可卡因吸食者的横断面 HRCT, 见弥漫性磨玻璃影 [⇒], 部分外周肺组织未受累 [⇒]。外周肺组织未受累可提示弥漫性肺泡出血, 但并非特异性改变



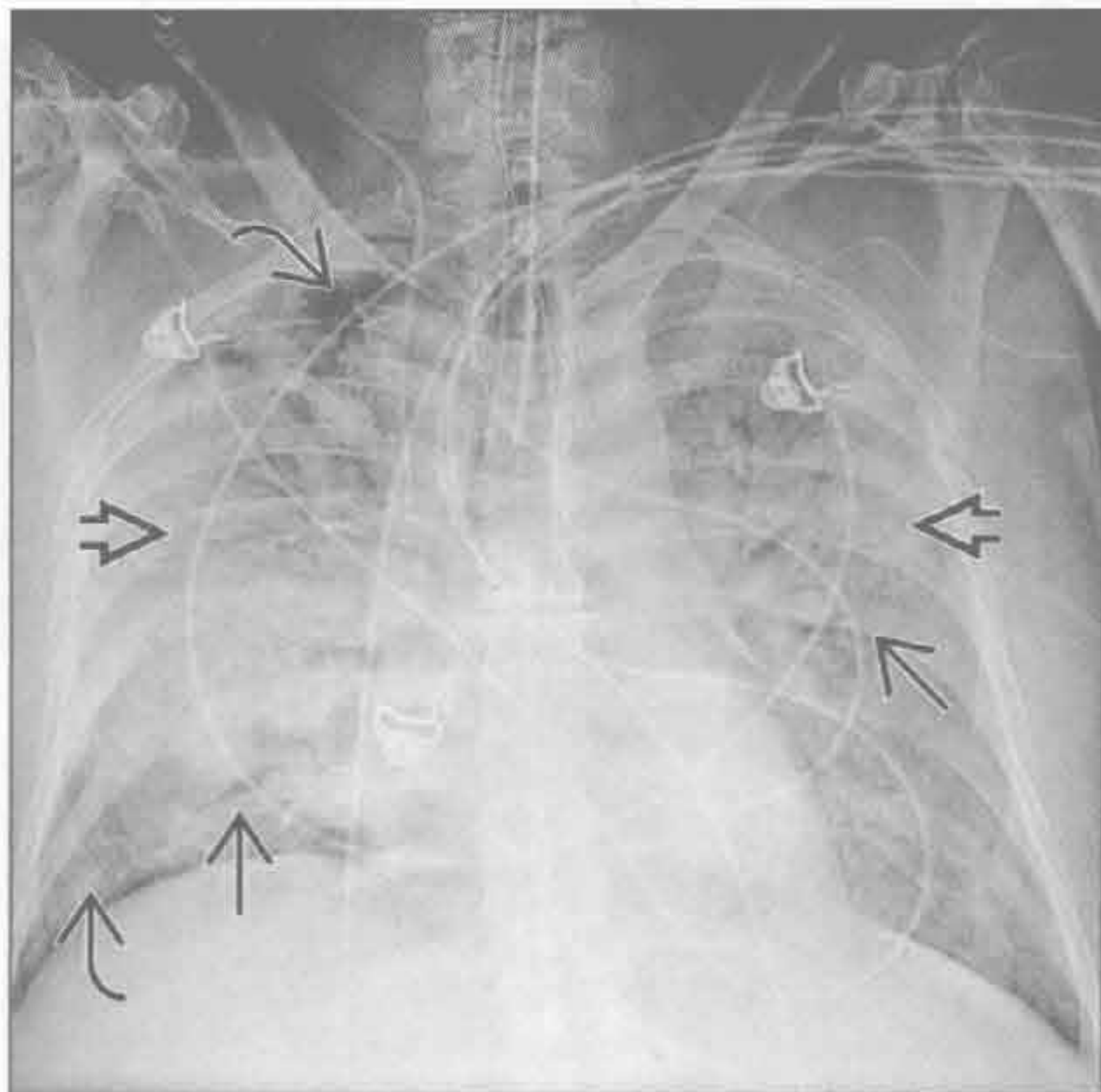
药物反应

(左) 正位 X 线胸片可见弥漫性斑片状肺实变 [⇒], 本例为达托霉素 (daptomycin) 治疗后急性肺损伤的患者。药物反应的表现程度不一, 可从轻度异常至弥漫性肺泡损伤



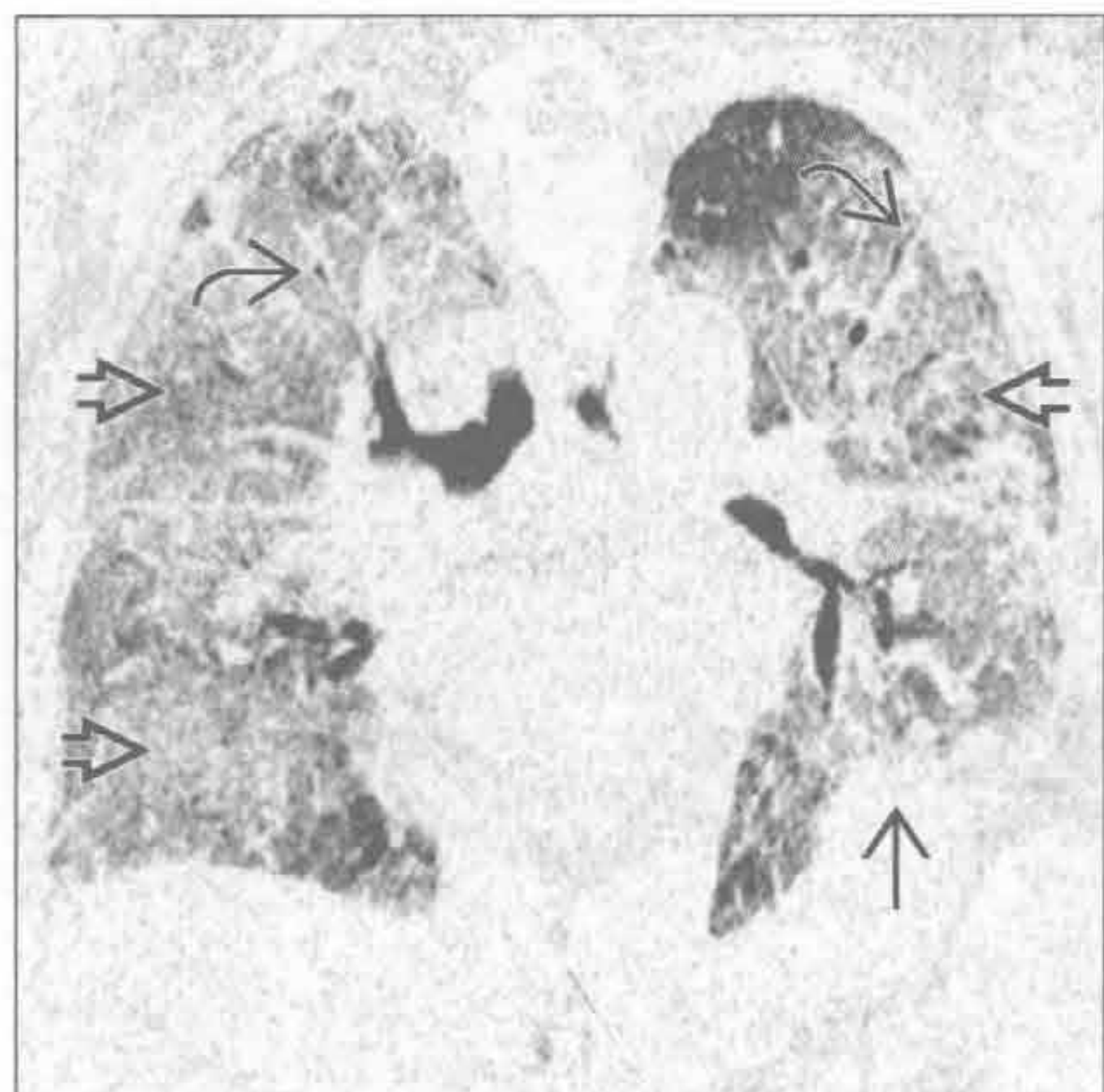
急性间质性肺炎

(右) ARDS 患者, 正位 X 线胸片示弥漫性密度增高影 [⇒] 伴支气管充气征 [⇒], 部分外周肺组织未受累 [⇒]。注意心影大小正常, 未见胸腔积液

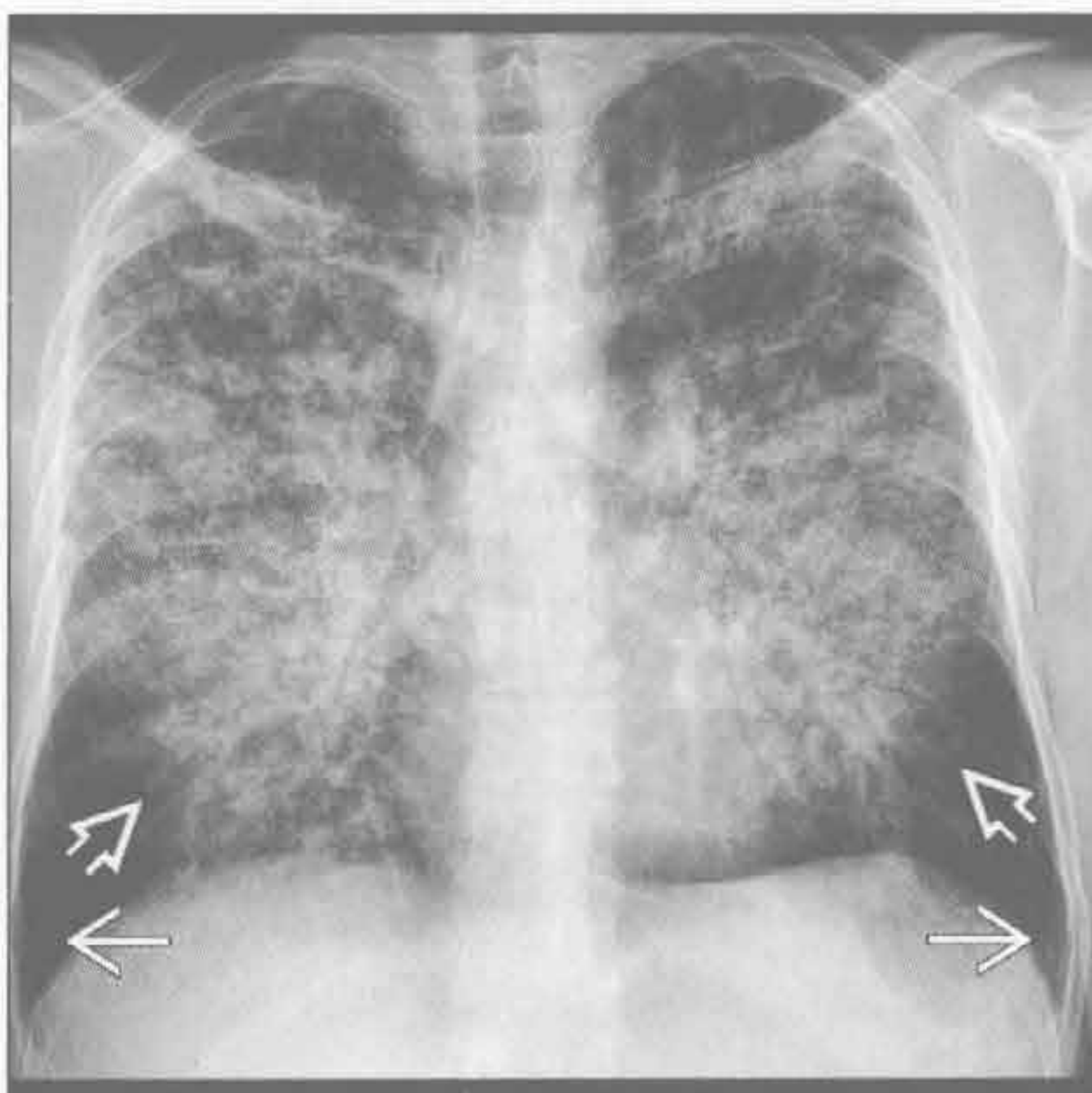


双侧胸腔透亮度减低

急性间质性肺炎



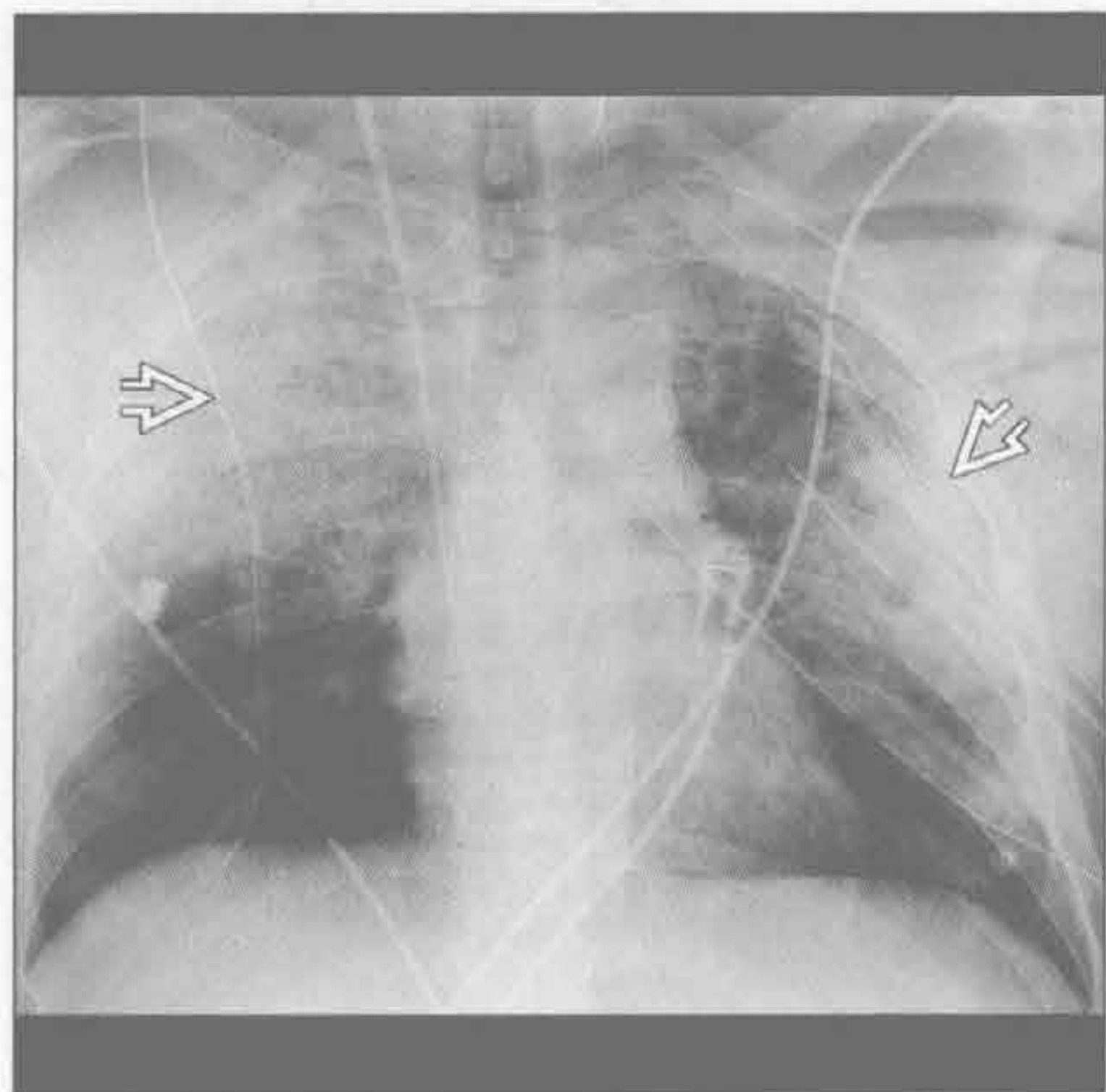
肺孢子虫肺炎



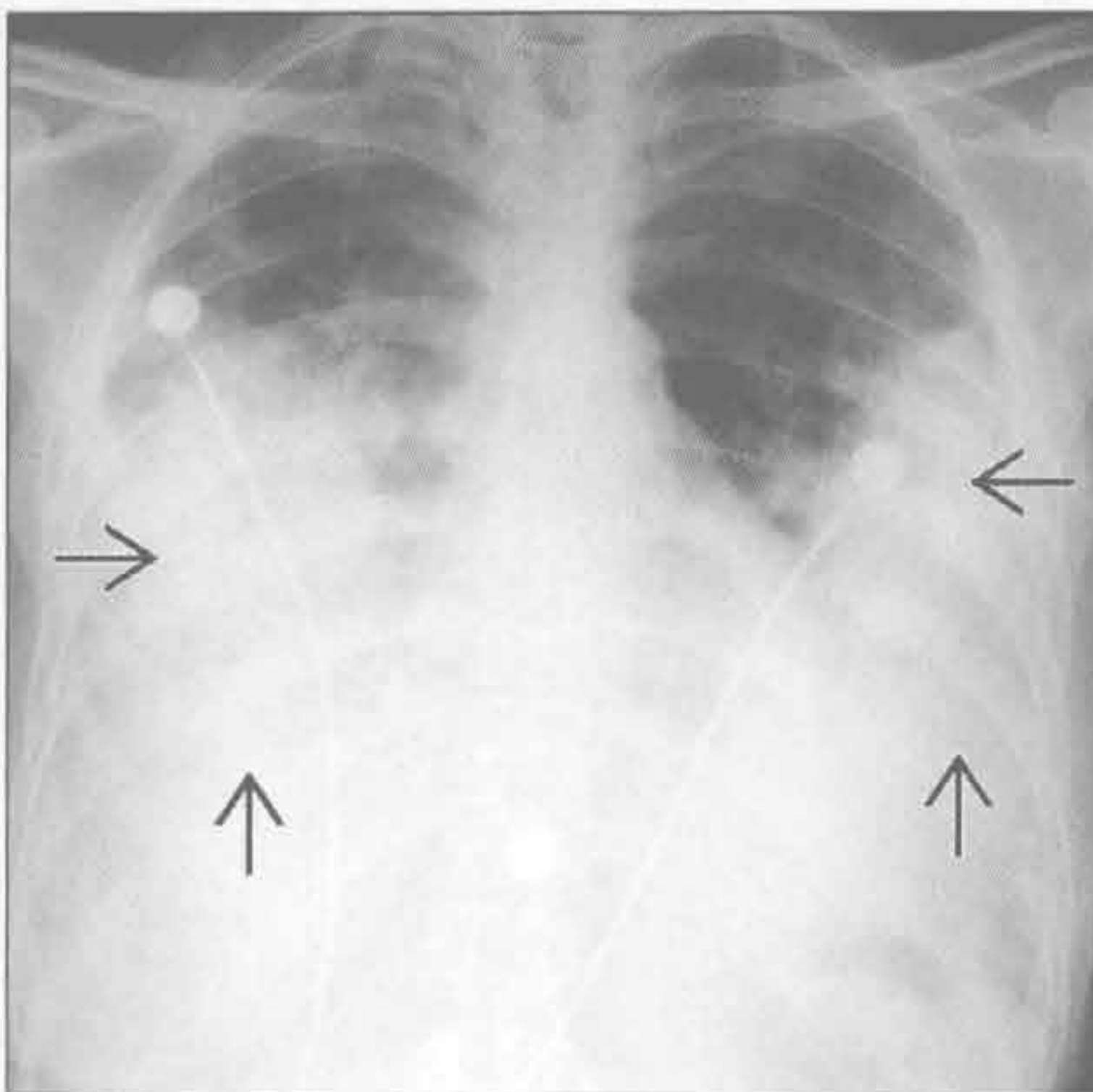
(左) 冠状面 CT 重建可见急性间质性肺炎患者两肺弥漫性磨玻璃影 \Rightarrow 。左下肺局灶性肺实变 \Rightarrow 。注意支气管充气征 \Rightarrow

(右) AIDS 患者并发肺孢子虫肺炎, 正位 X 线胸片见肺门旁弥漫的结节状实变影 \Rightarrow 。注意肋膈角受累较轻 \Rightarrow , 未见胸腔积液

肺挫伤



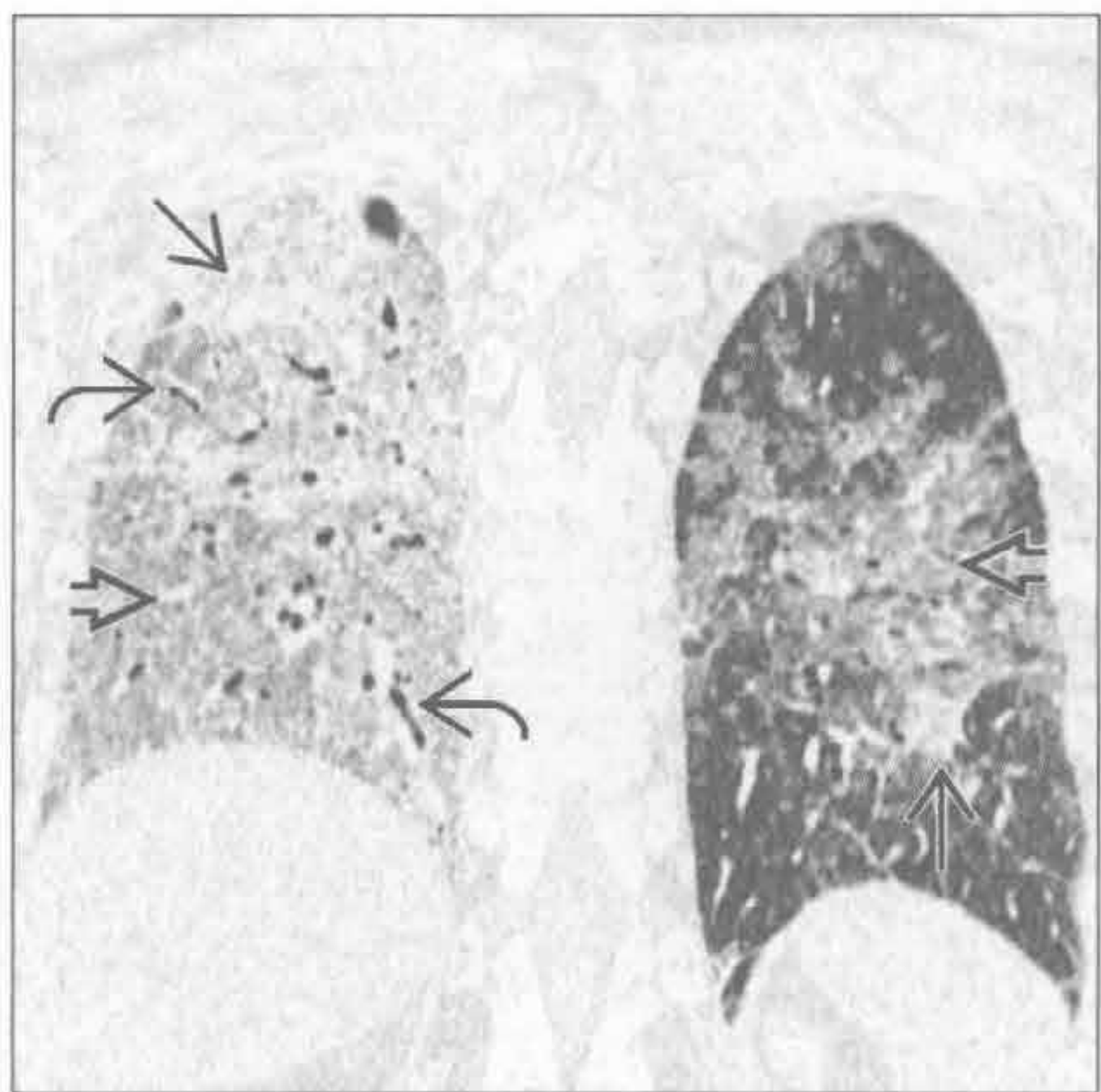
支气管肺泡癌



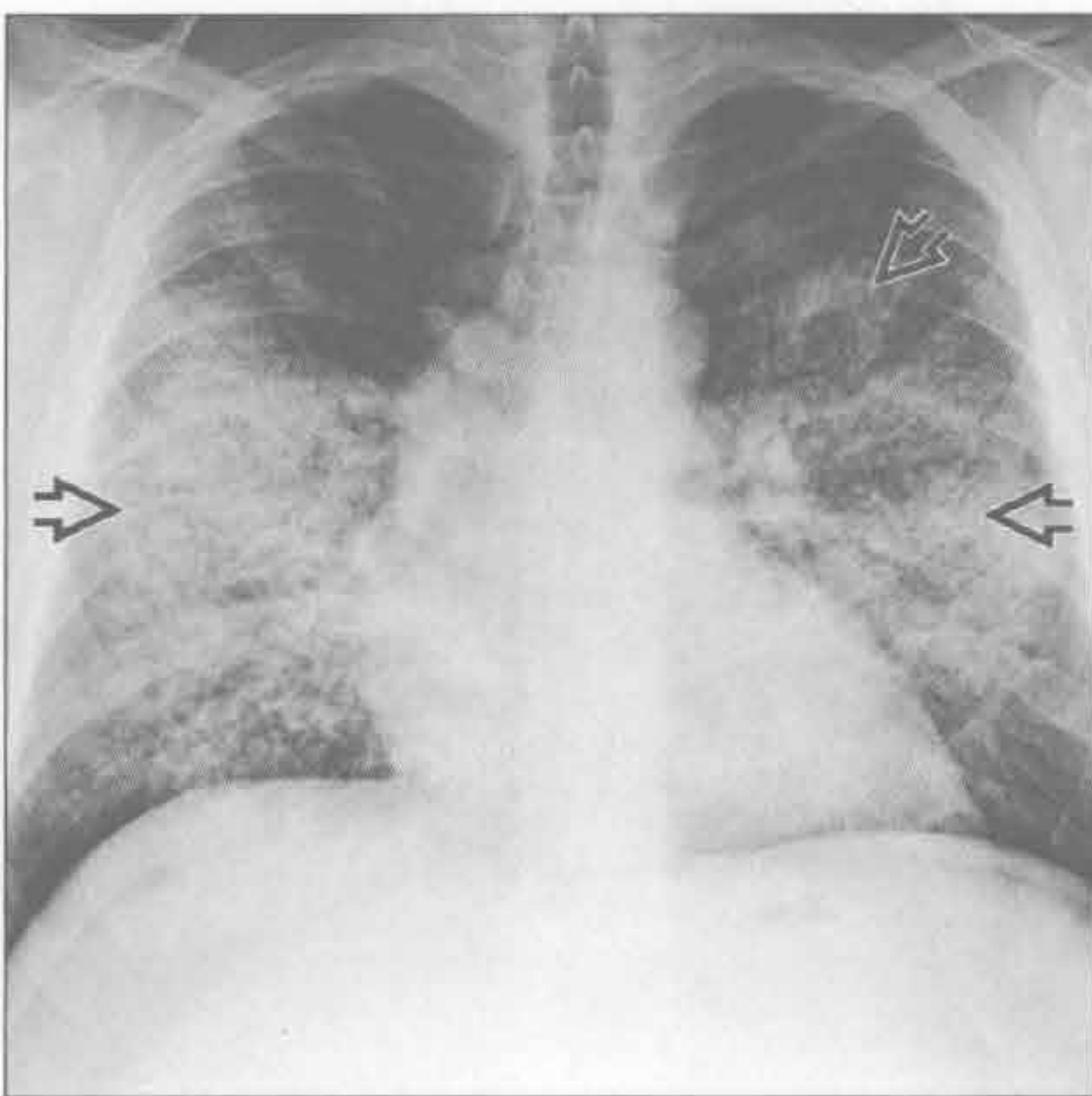
(左) 前后位 X 线胸片可见肺钝性伤后两肺均匀一致的实变影 \Rightarrow 。单纯肺挫伤一般 48 小时内迅速消退, 但也可长达 7 天。

(右) 正位 X 线胸片可见弥漫性支气管肺泡癌患者两肺致密实变影 \Rightarrow 。弥漫性肺实变是支气管肺泡癌最少见的表现

支气管肺泡癌



肺泡蛋白沉着症



(左) 冠状面 CT 重建见双侧弥漫性磨玻璃影 \Rightarrow , 右肺较为明显。部分表现为致密实变影 \Rightarrow 。注意支气管充气征 \Rightarrow 。

(右) 正位 X 线胸片见双侧斑片状肺实变 \Rightarrow , 肺尖及底部受累较轻。肺泡蛋白沉着症的影像学表现常与临床表现不相符

肺体积缩小

鉴别诊断

常见

- 肺纤维化
- 胸膜疾病
- 肺叶切除术后
- 骨骼畸形
- 腹水

不常见

- 神经肌肉疾病

罕见（但重要）

- 肺发育不全

重要信息

鉴别诊断要点

- 正常肺组织与纤维化比较
- 既往手术史
- 腹水可能
- 吸气无力与内在疾病的比较

常见诊断的有用线索

- 肺纤维化
 - 下肺外带可见间质性肺炎的网状或蜂窝状阴影
 - 肺尖陈旧性结核灶（或类似疾病）形成的瘢痕
- 胸膜疾病
 - 大量胸腔积液常引起压迫性肺不张
 - 弥漫性胸膜增厚导致生理功能受限
- 肺叶切除术后

- 手术夹
- 部分肋骨切除
- 骨骼畸形
 - 先天性或获得性
 - 脊柱后凸
 - 脊柱侧弯
 - 脊柱后侧凸
- 腹水
 - 腹水限制膈肌运动
 - X线平片及CT可见腹部膨隆
 - CT可见游离液体

不常见诊断的有用线索

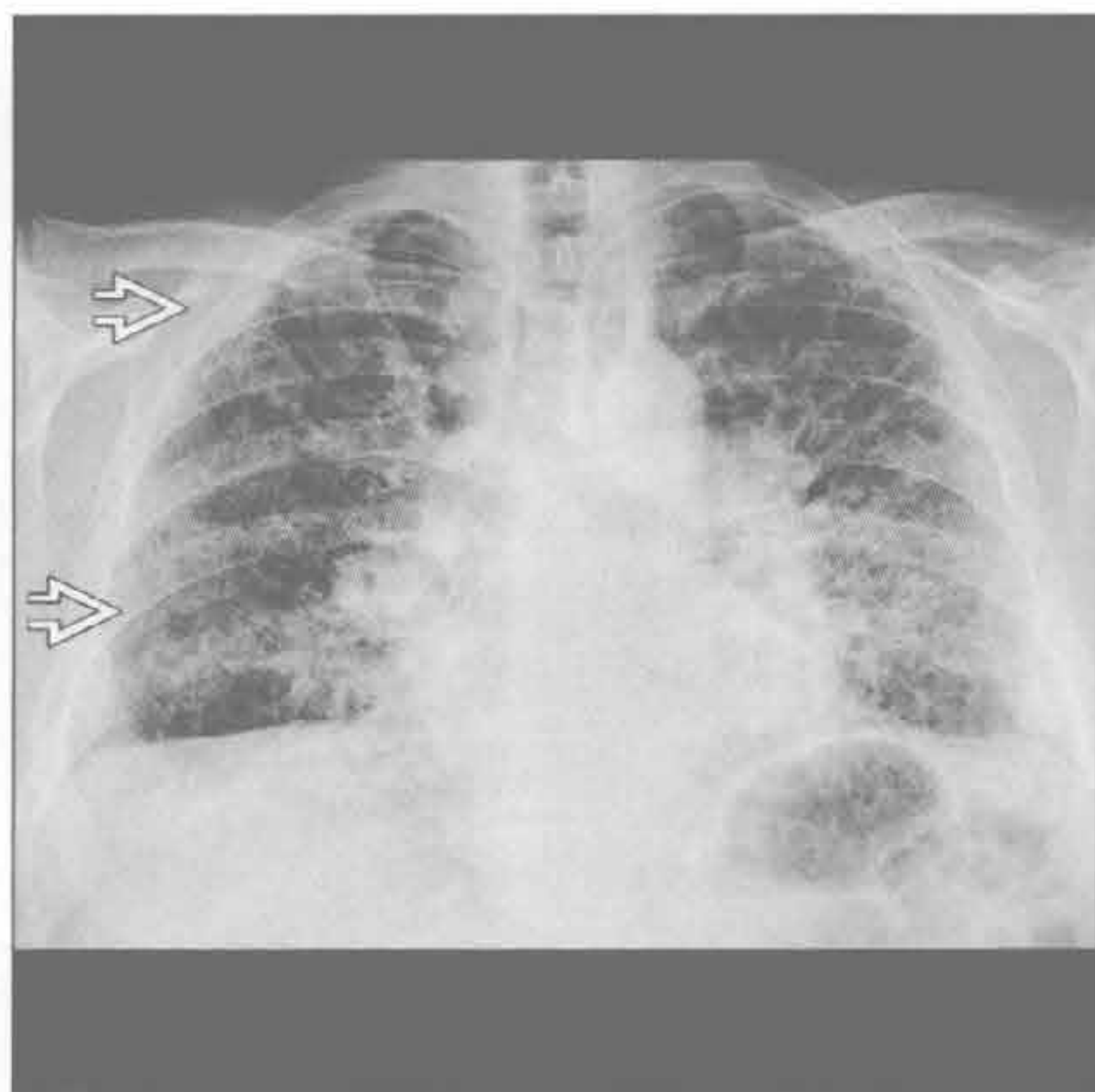- 神经肌肉疾病
 - 呼吸肌受累
 - 系统性红斑狼疮患者因肌力减退,可见“肺减缩”
 - 肌营养不良
 - 多发性肌炎
 - 重症肌无力
 - 与胸腺瘤有关
 - 膈肌无力、瘫痪或膈疝
 - 单侧或双侧

罕见诊断的有用线索

- 肺发育不全
 - 肺发育异常
 - 肺泡分支减少
 - 肺叶减少
 - 伴肺发育不良及肺动脉中断

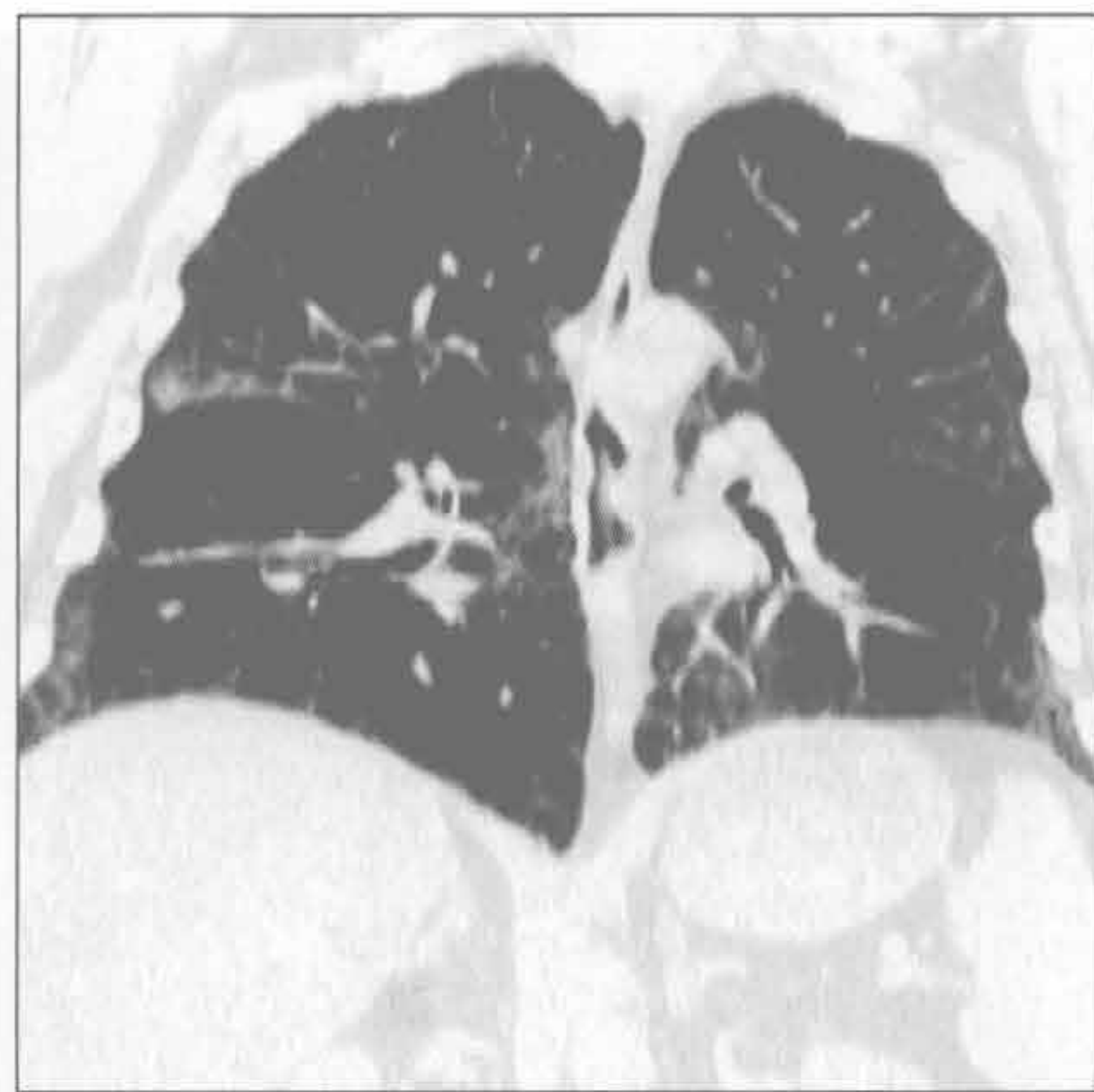肺纤维化

(左) 正位X线胸片见特发性肺纤维化的典型的蜂窝肺表现 →。注意因肺纤维化、僵硬造成肺体积缩小



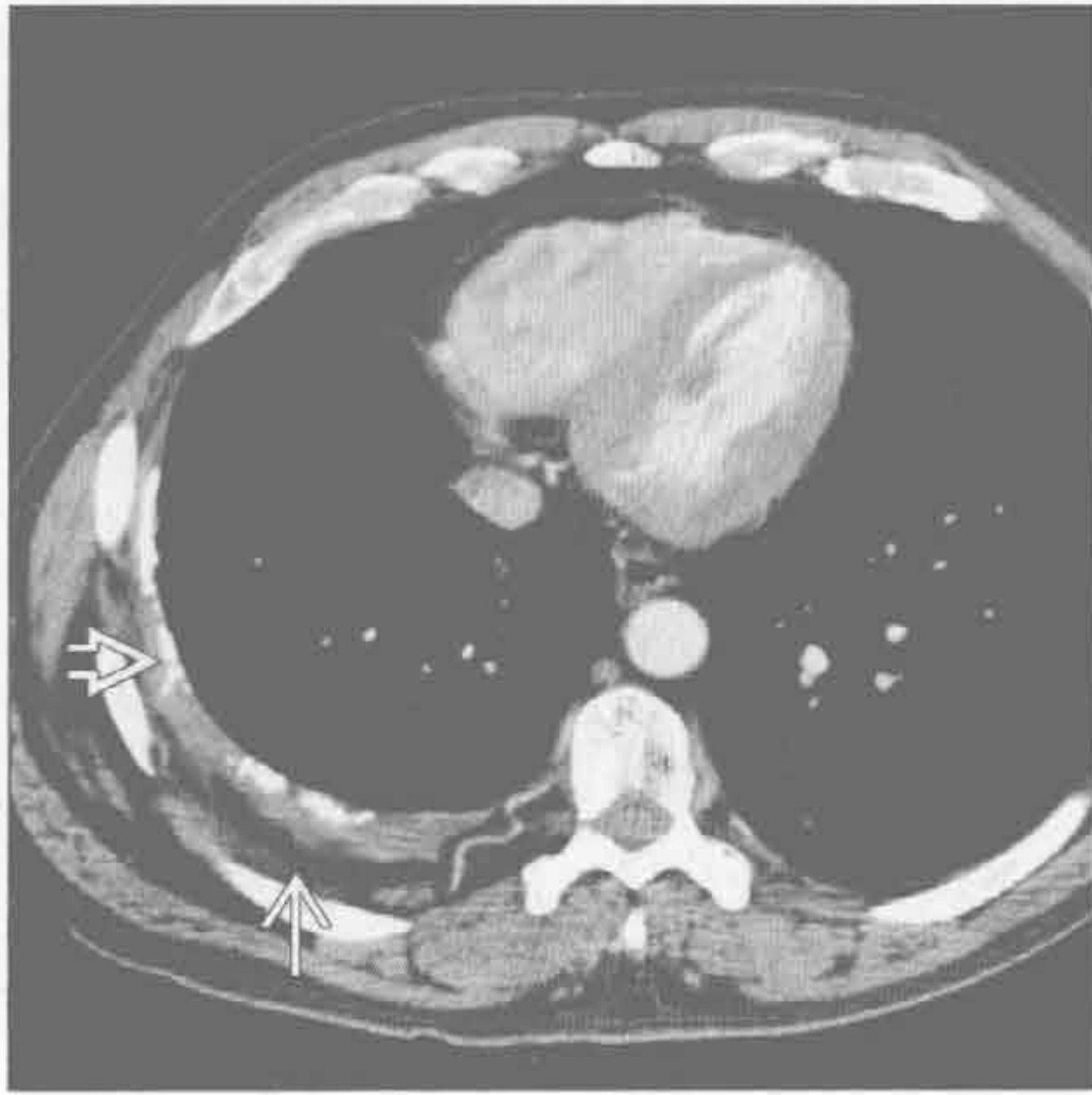(右) 另一例寻常型间质性肺炎患者, 冠状面CT重建见肺体积缩小及基底部外带的网状影

肺纤维化

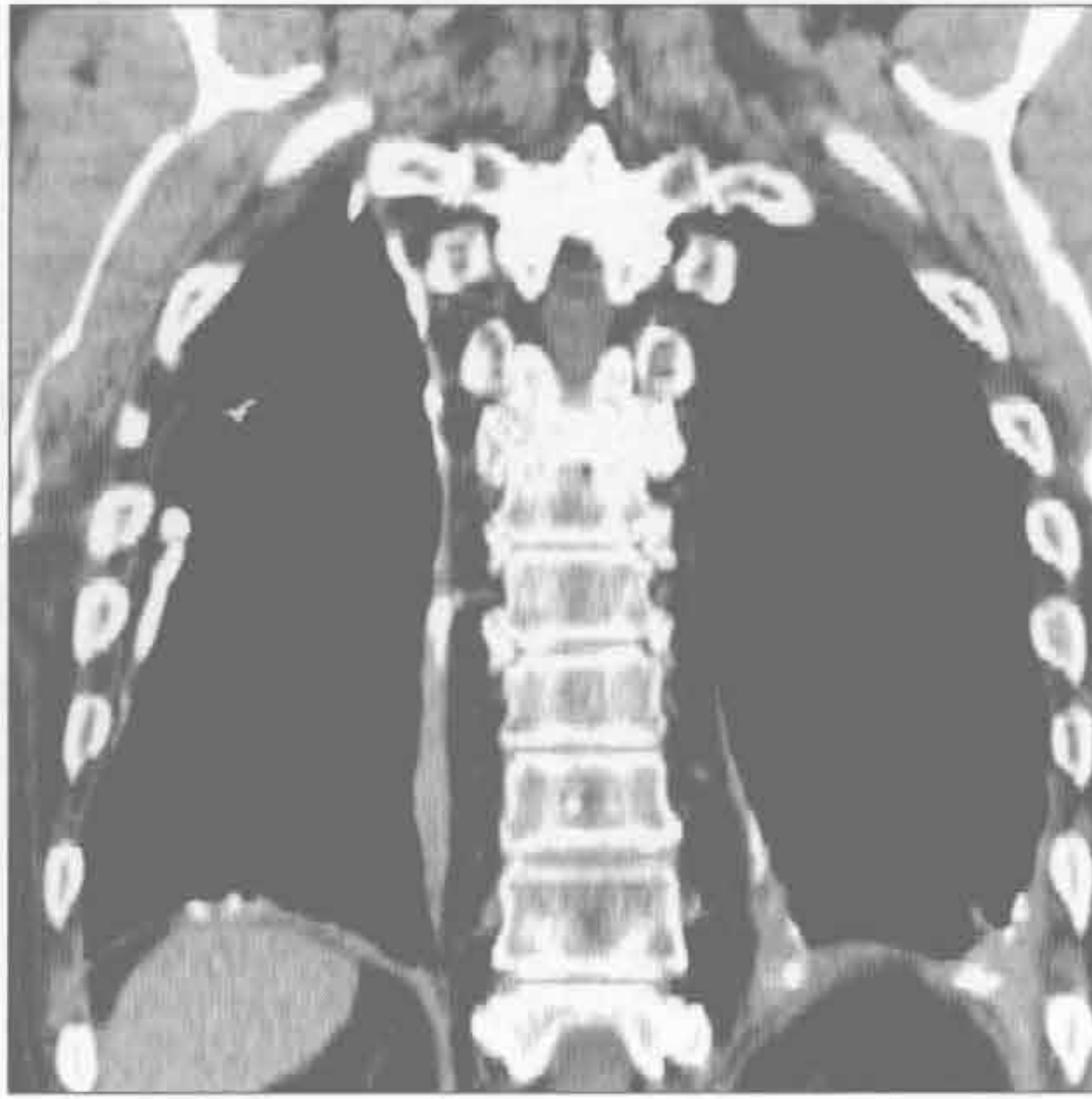

肺体积缩小

胸膜疾病



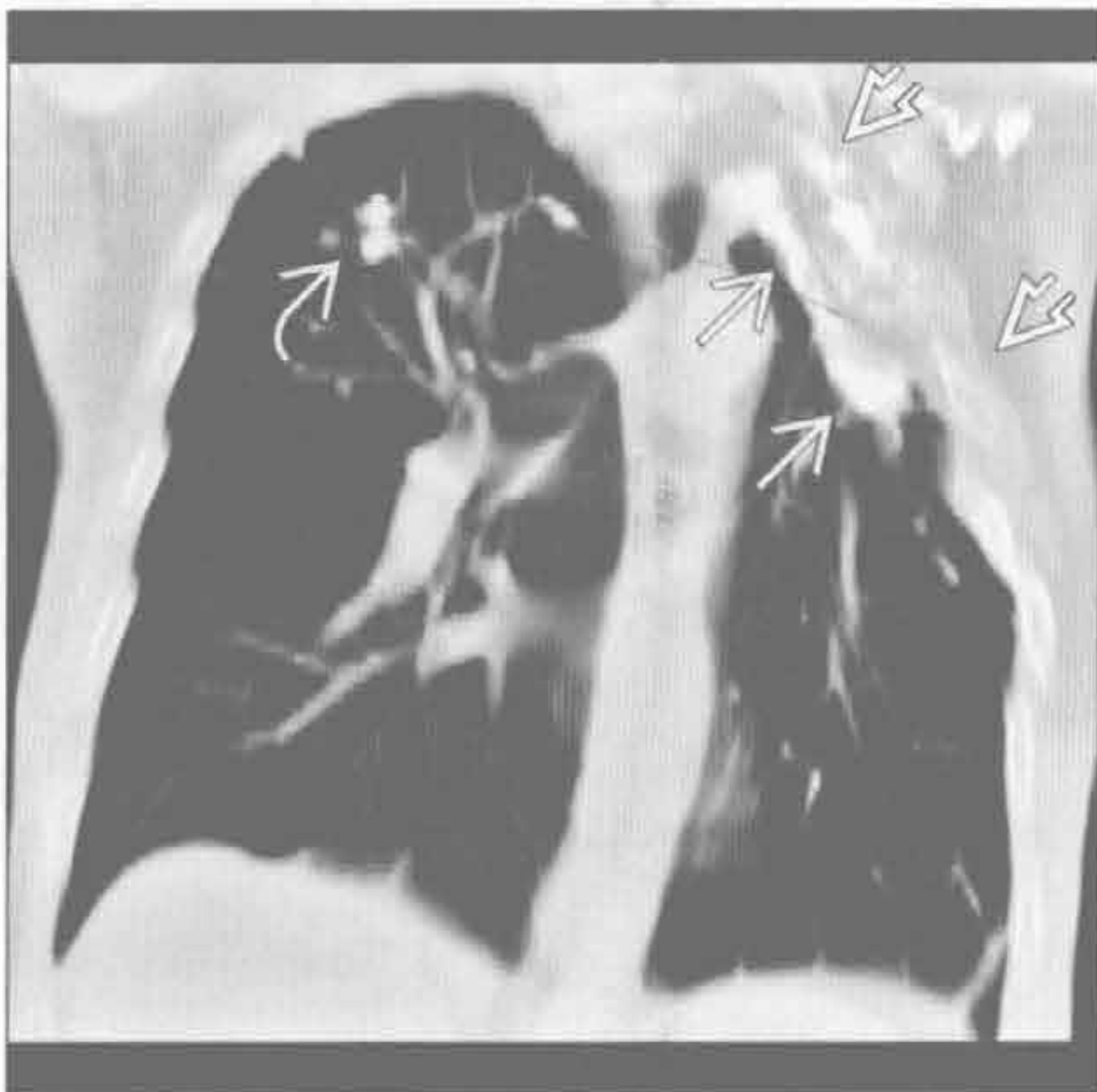
胸膜疾病



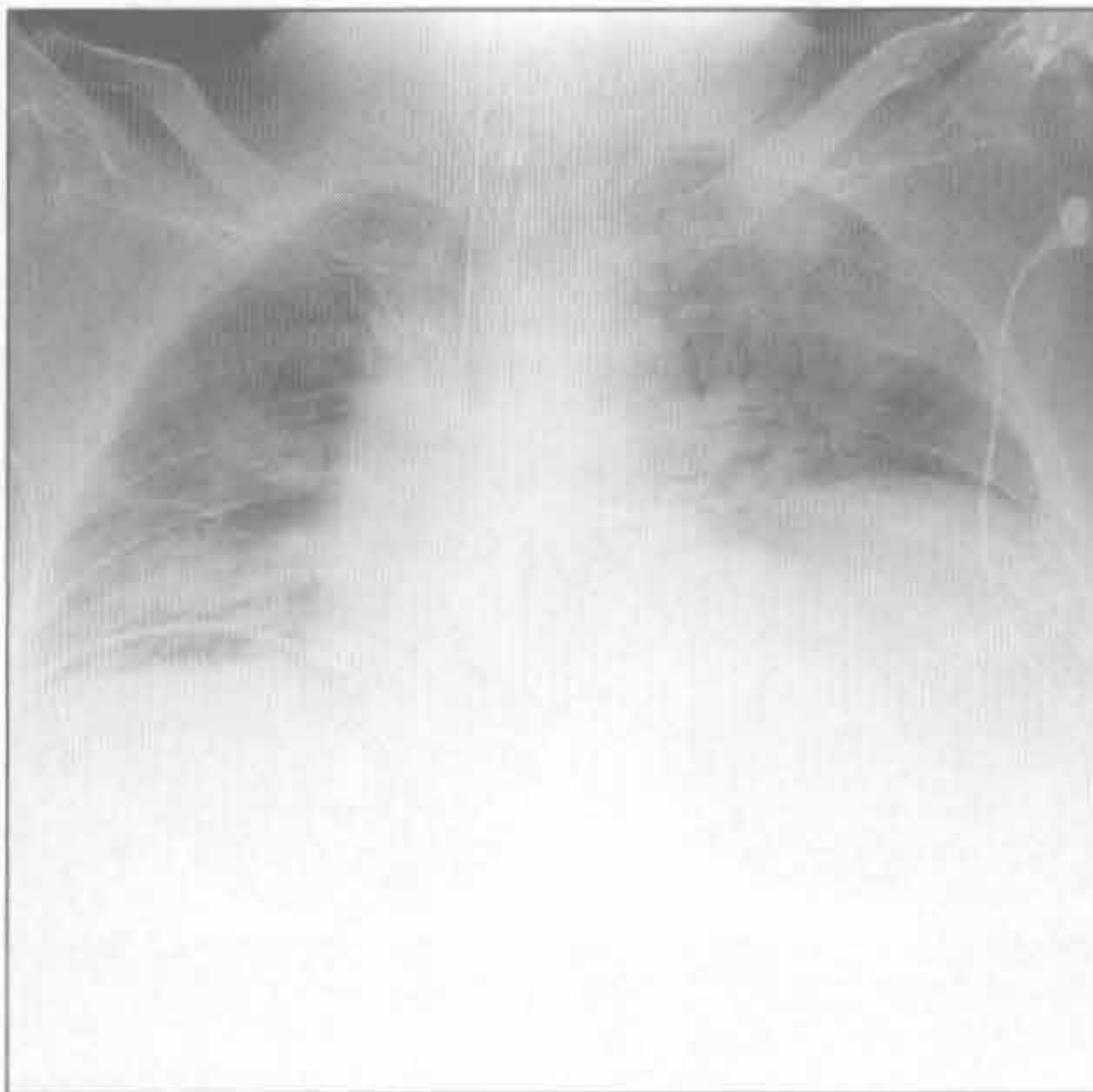
(左) 横断面增强 CT 见右侧弥漫性、伴钙化的胸膜增厚 \Rightarrow ，本例继发于结核性脓胸。注意胸膜外脂肪组织增生 \rightarrow

(右) 长期职业性石棉接触者，冠状面 CT 重建示双侧弥漫性胸膜增厚伴钙化，此种胸膜广泛病变可见于无肺纤维化的情形

骨骼畸形



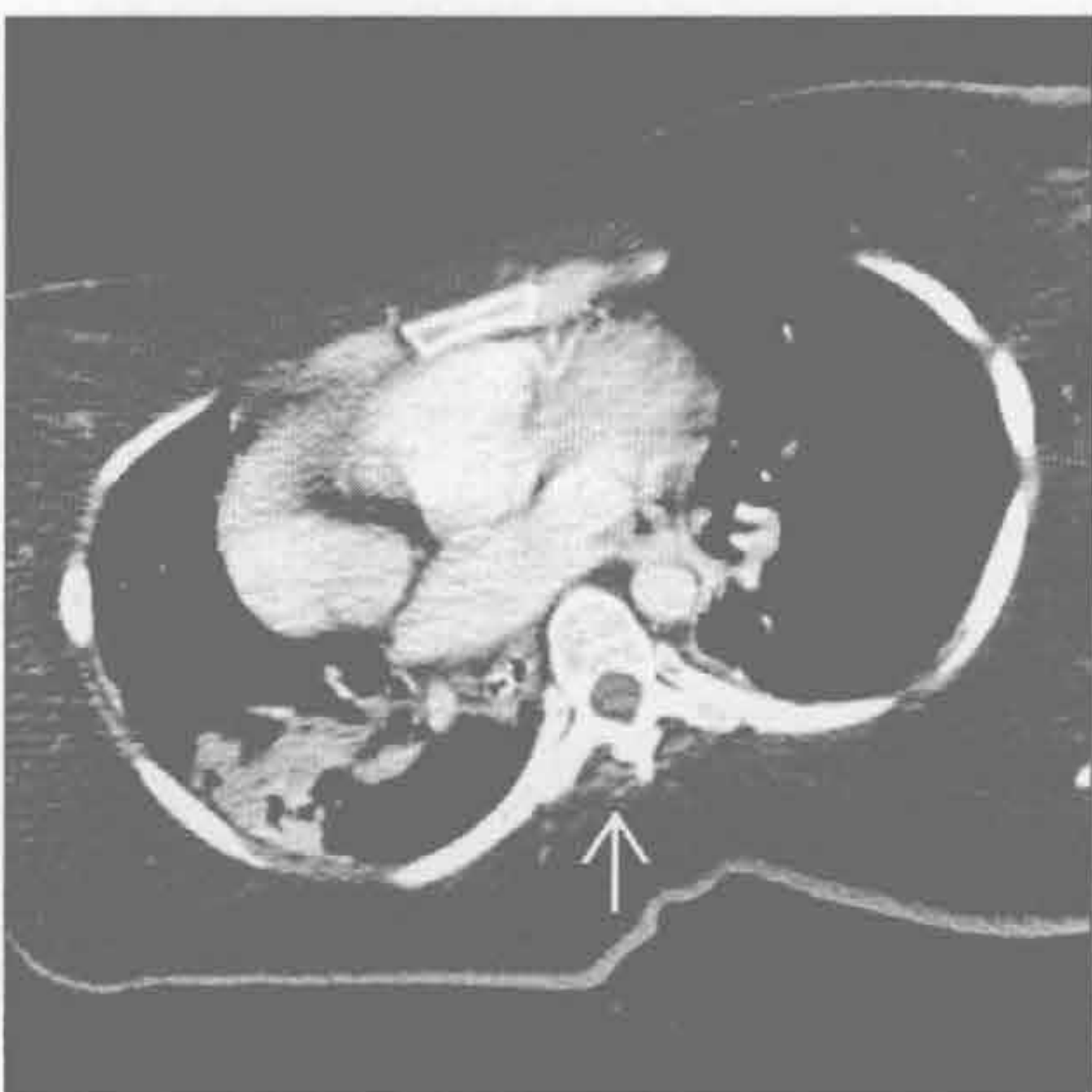腹水



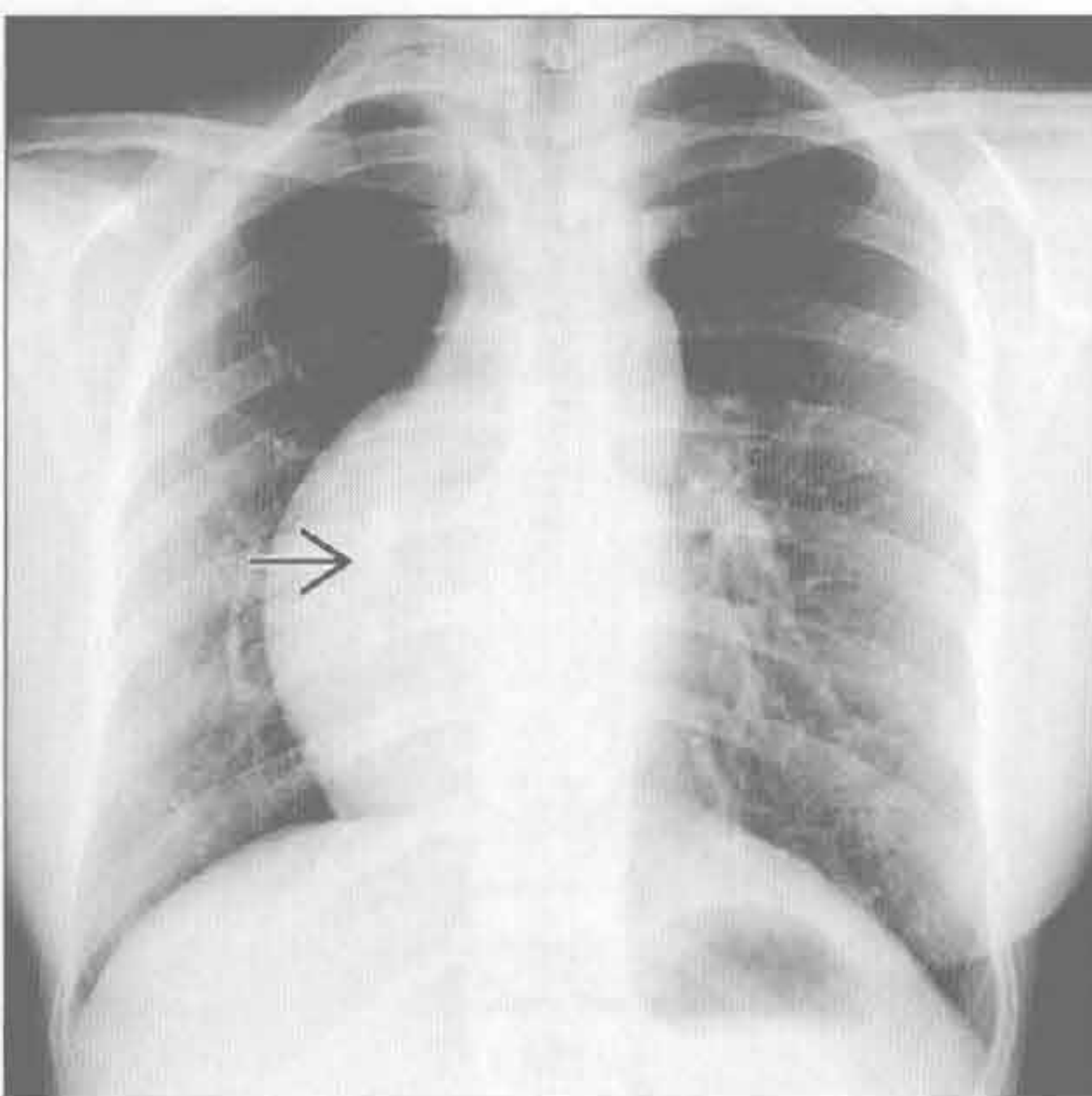
(左) 冠状面增强 CT 示结核病及结核性脓胸后典型的 CT 表现，曾因空洞性病变行胸廓成形术治疗。注意钙化的肉芽肿 \Rightarrow 、胸廓成形术 \Rightarrow 和脓胸钙化 \rightarrow

(右) 正位 X 线胸片见腹水患者的肺体积明显缩小，腹部密度增高。注意片中未见明显肠道气体影及腹腔脏器影

神经肌肉疾病



肺发育不全



(左) 严重肌肉萎缩患者，横断面增强 CT 示脊柱旁仅存少量肌肉组织外，躯干肌肉几乎消失 \rightarrow

(右) 正位 X 线胸片见右肺体积缩小，纵隔右移，本例为右肺发育不全伴异常肺静脉引流 \Rightarrow

肺体积增大

鉴别诊断

常见

- 肺气肿
- 哮喘
- 阻塞性细支气管炎

不常见

- 淋巴管平滑肌瘤病 (LAM)
- 朗格汉斯细胞组织细胞增生症

重要信息

鉴别诊断要点

- X线胸片：肺中央血管纹理减少与网格影增加的区别

常见诊断的有用线索

- 肺气肿
 - 小叶中央型
 - 吸烟者
 - 上叶为主
 - HRCT：小叶中央动脉周围无壁的低密度影
 - 全小叶型
 - $\alpha 1$ -抗胰蛋白酶缺乏，哌甲酯（利他林）药粉静脉注射
 - 弥漫性肺气肿，以下肺为明显
 - 血管影显示不清
- 哮喘
 - 肺透亮度增高，支气管壁增厚

- 短暂性肺动脉高压致轻度肺门增大
- HRCT：支气管壁增厚，马赛克征，呼气相空气捕捉

• 阻塞性细支气管炎

- 肺体积增大或缩小
- 肺血管变细
- HRCT：马赛克征和呼气相空气捕捉
- 常见支气管扩张

不常见诊断的有用线索

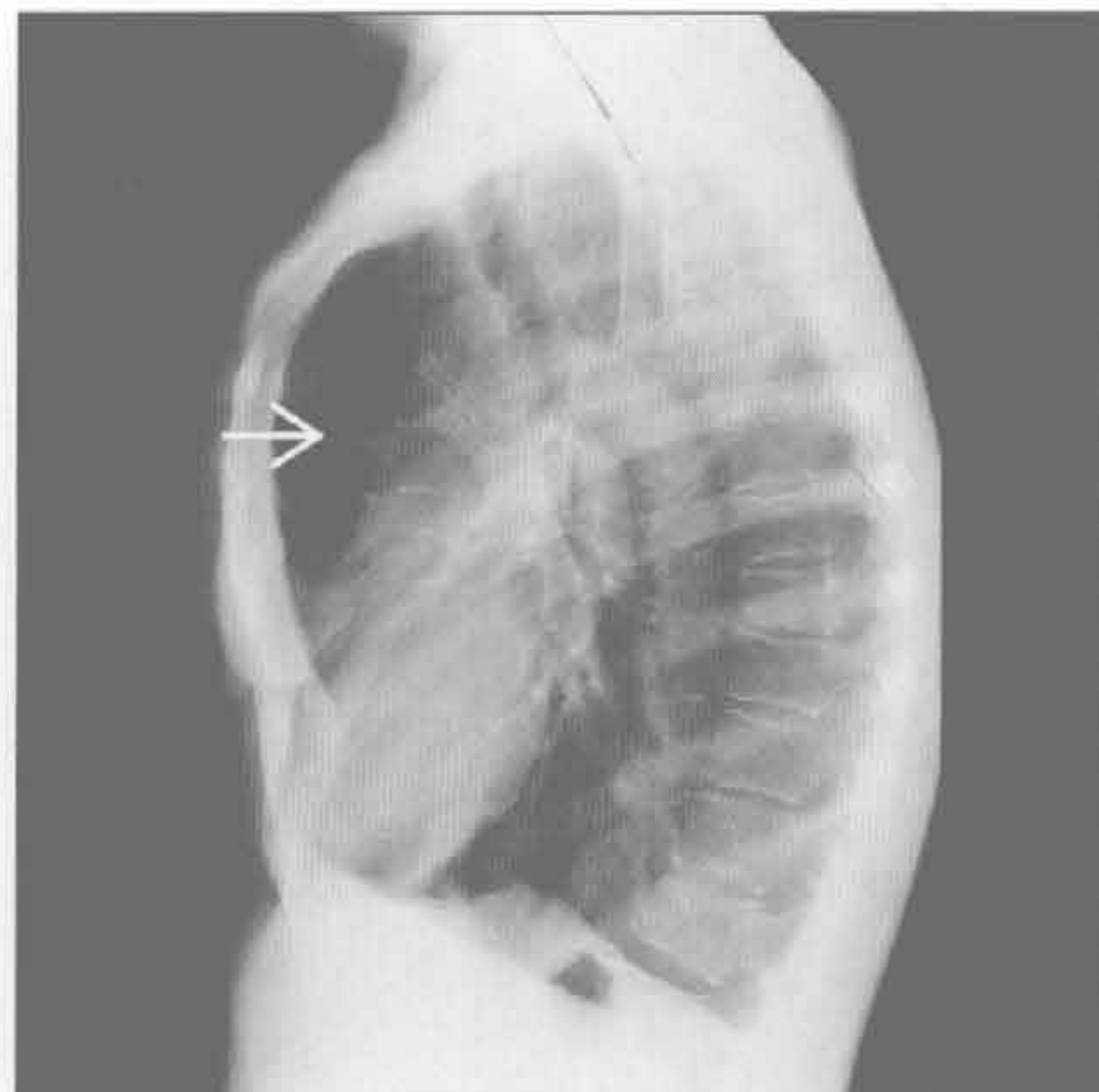
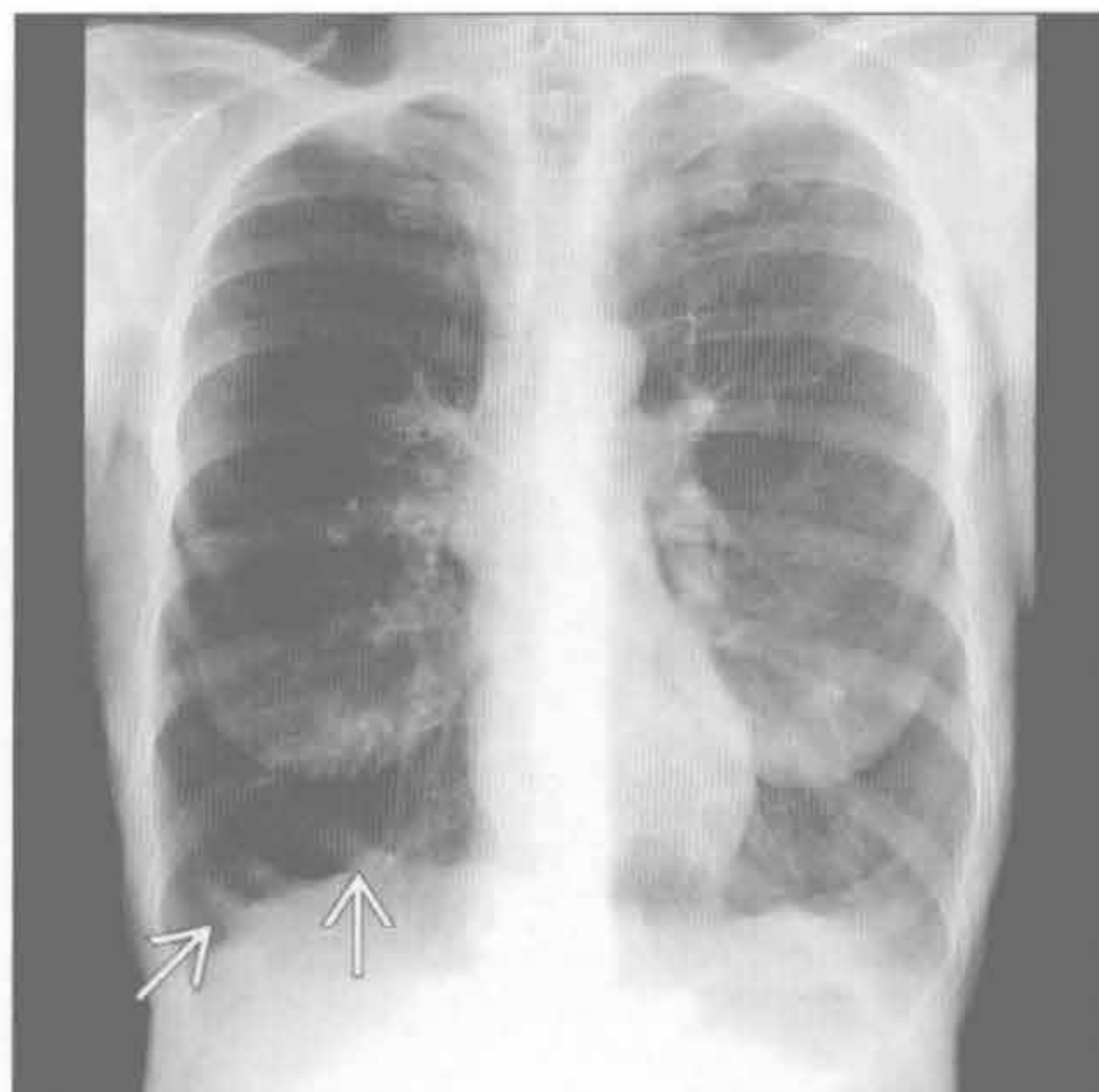
- 淋巴管平滑肌瘤病 (LAM)
 - 几乎均发生于育龄期女性
 - CXR：细小网格影
 - 无肺叶分布差异的细小囊状影
 - 肺基底受累
 - 乳糜胸和气胸
 - HRCT
 - 薄壁囊状影
 - 肺组织广泛受累
 - 囊间肺组织正常
- 朗格汉斯细胞组织细胞增生症
 - 成年患者 90% 以上为吸烟者
 - CXR
 - 两上肺网状结节状阴影
 - HRCT
 - 不规则形态的囊性病灶，薄壁或厚壁
 - 可伴有小叶中心结节，边界不光整，可演变为囊性

肺气肿

肺气肿

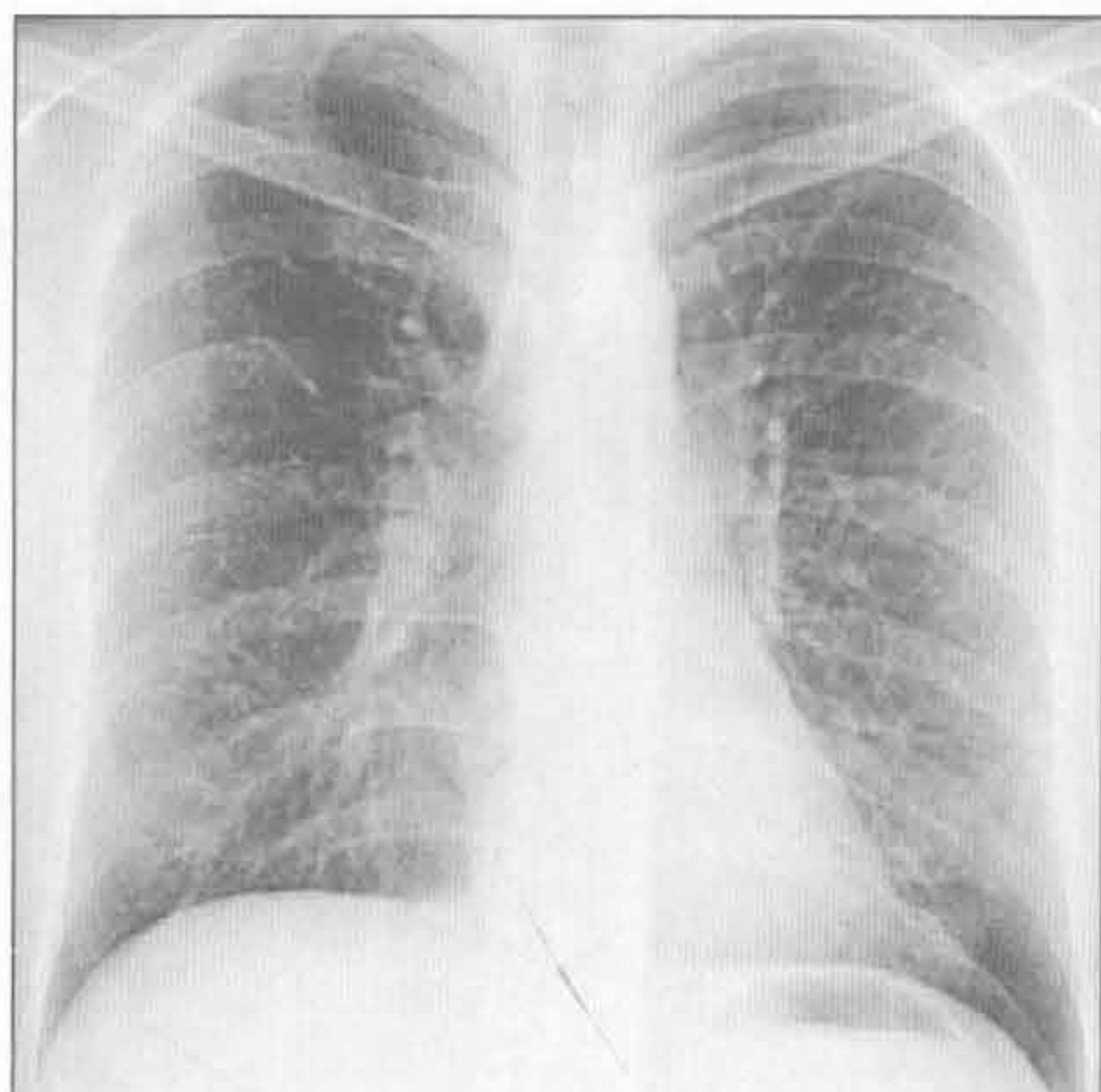
(左) 正位 X 线胸片示小叶中央型肺气肿的典型表现，两肺过度通气。膈低平 \rightarrow ，周围血管减少

(右) 侧位 X 线胸片见膈低平，胸骨后透亮间隙增大 \rightarrow

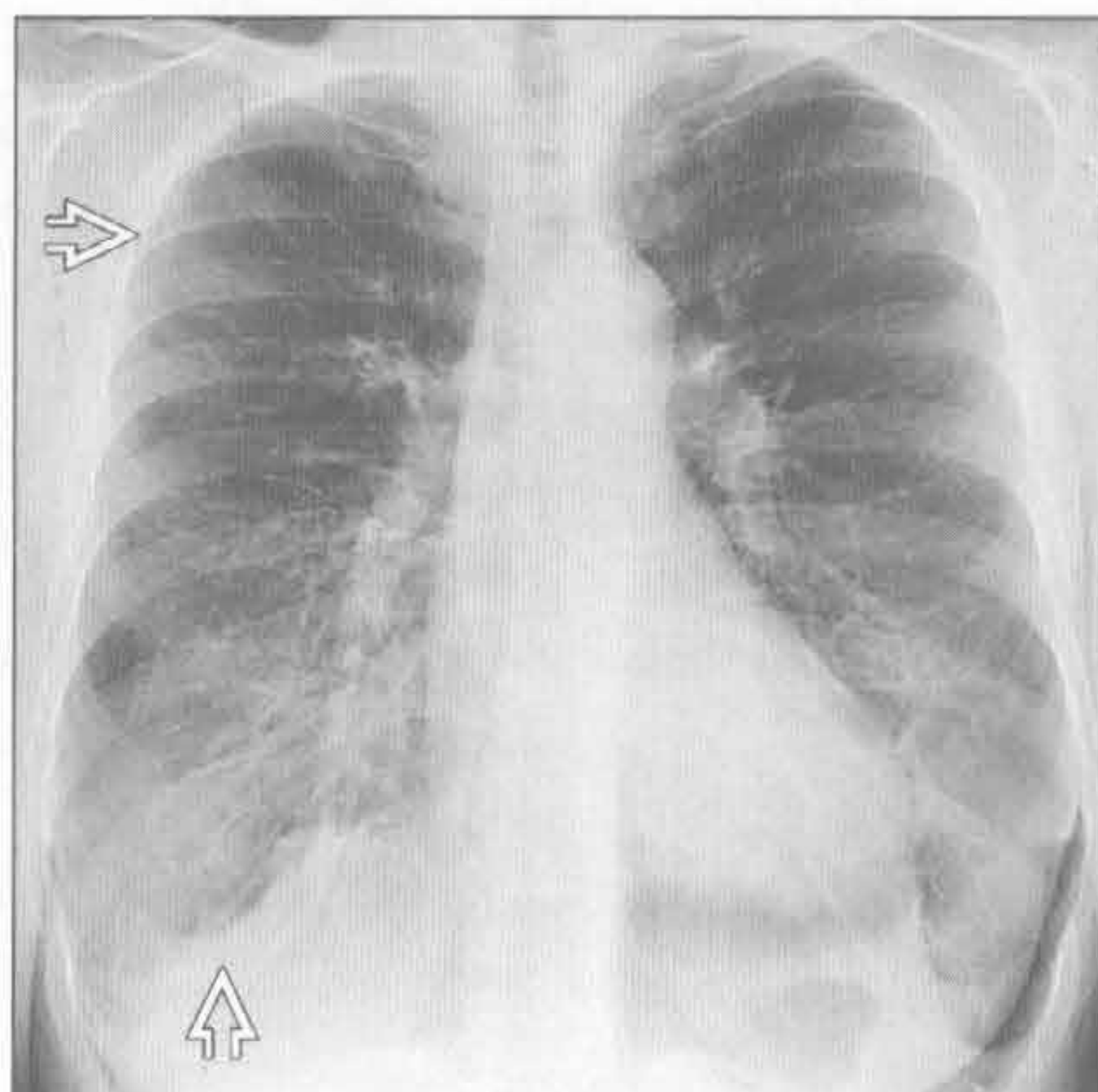


肺体积增大

哮喘



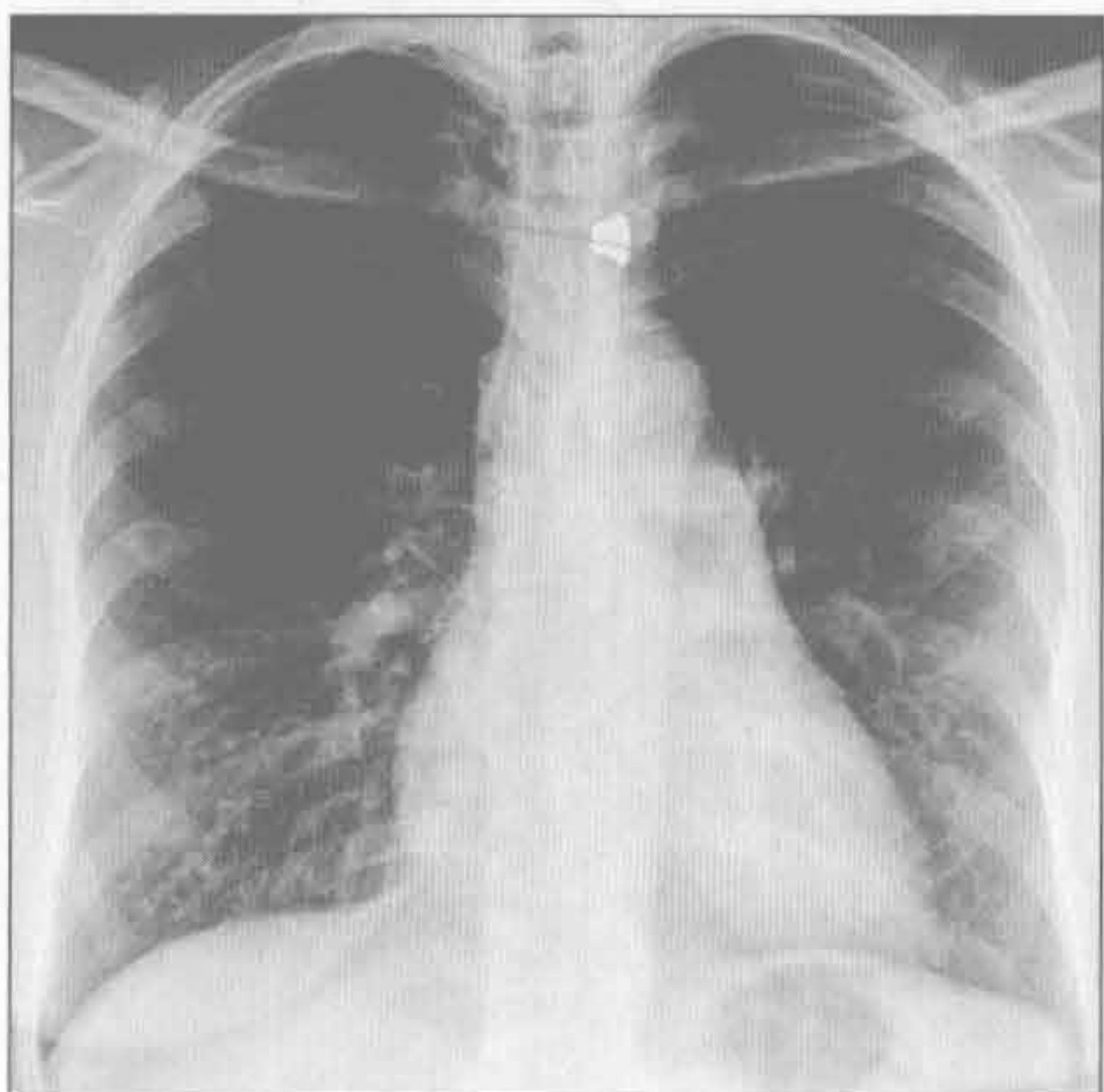阻塞性细支气管炎



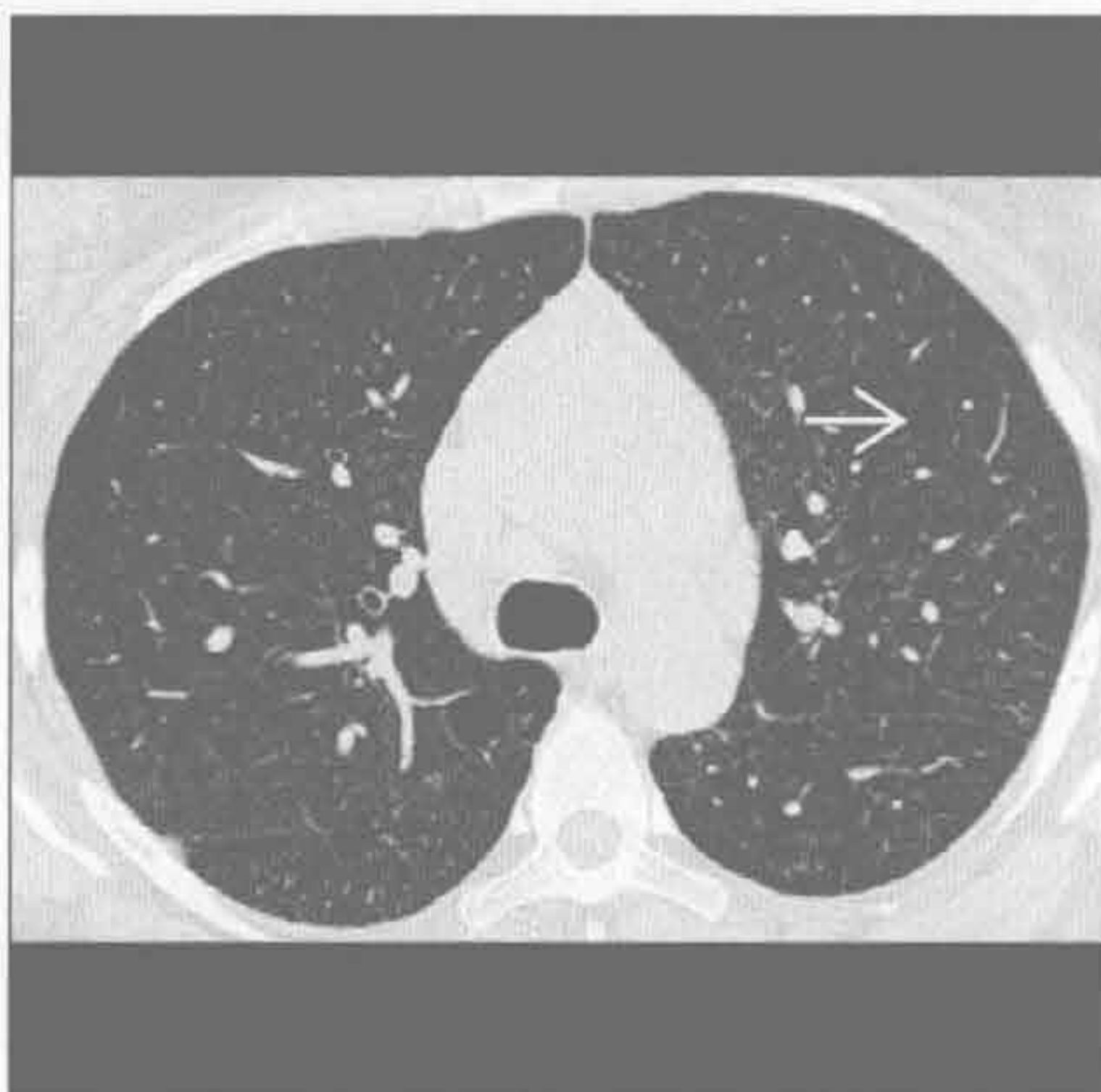(左) 正位 X 线胸片见哮喘患者双侧肺体积增大, 伴轻度网状阴影及支气管壁增厚。哮喘患者肺体积可增大、正常或缩小

(右) 正位 X 线胸片示特异性阻塞性细支气管炎的典型影像表现。两肺过度通气明显 \Rightarrow , 肺血管纹理减少 \Rightarrow

淋巴管平滑肌瘤病 (LAM)



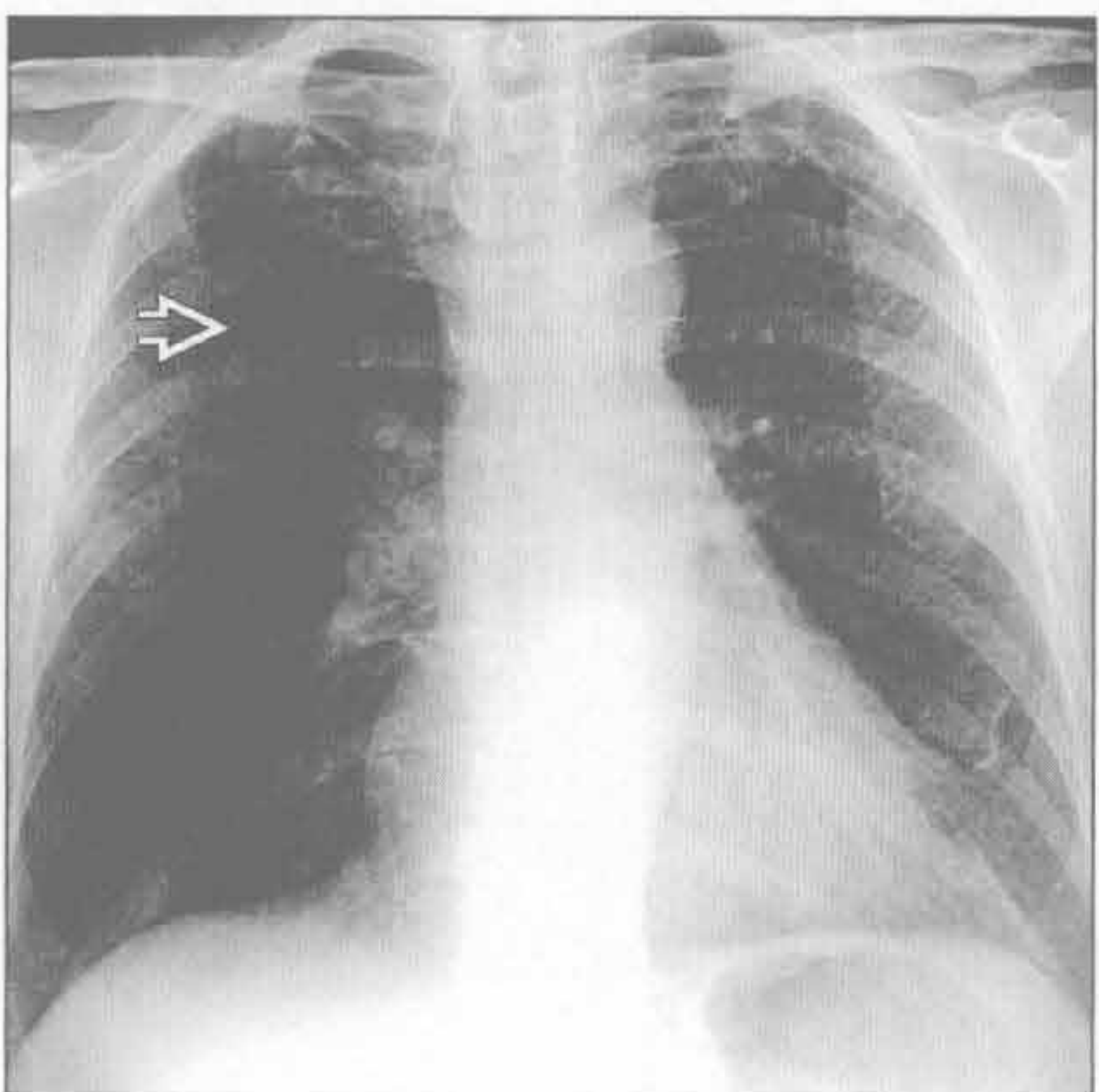
淋巴管平滑肌瘤病 (LAM)



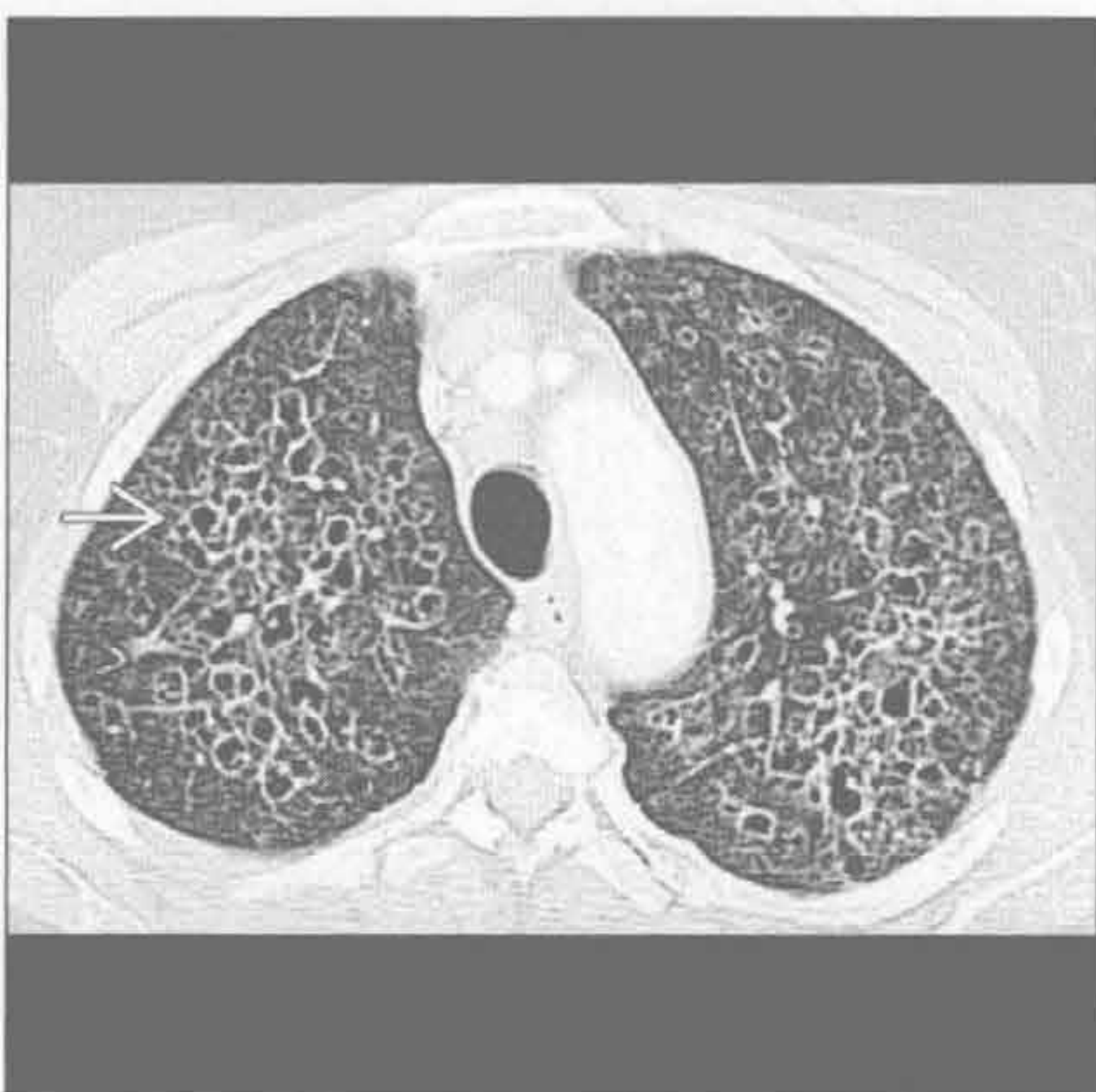(左) 淋巴管平滑肌瘤病患者, 正位 X 线胸片基本正常, 仅见肺体积增大和轻度网状阴影

(右) 横断面 HRCT 可见同一患者肺内弥漫性薄壁囊肿 \Rightarrow , 大小程度不一, 肺内分布基本均匀

朗格汉斯细胞组织细胞增生症



朗格汉斯细胞组织细胞增生症



(左) 正位 X 线胸片可见朗格汉斯细胞组织细胞肉芽肿形成的囊肿的典型表现, 表现为双上肺细微的网格状影 \Rightarrow

(右) 横断面 HRCT 可见同一患者肺内弥漫性厚壁、不规则囊肿 \Rightarrow , 两上肺明显



第2章

大气道

气管扩张	2-2
气管狭窄	2-4
气管瘘	2-10
局限性气管支气管壁增厚	2-12
弥漫性气管支气管壁增厚	2-18
气管肿块	2-24
支气管内肿块	2-26
右中叶综合征	2-30
支气管扩张症	2-32
指套征	2-38

鉴别诊断

常见

- 肺上叶纤维化
 - 结节病
 - 慢性过敏性肺炎
 - 强直性脊柱炎
- 气管内球囊过度膨胀
- 刀鞘状气管

不常见

- 气管支气管巨大症
 - Mounier-Kuhn 综合征
 - 埃勒斯-当洛斯综合征 (Ehlers-Danlos 综合征)
- 气管憩室

重要信息

鉴别诊断要点

- 正常吸气相气管形状
 - 圆形
 - 椭圆形
 - 马蹄形 (前方圆形, 后方膜部扁平)
- 正常呼气相气管形状
 - 马蹄形, 气管后方膜部轻至中度的向前弓形
 - 气管前隆嵴可狭窄或增宽
- 气道扩张

- 女性: 气管横径 >21 mm, 矢状径 >23 mm
- 男性: 气管横径 >25 mm, 矢状径 >27 mm
- 气管指数 = 冠状径 / 矢状径。在主动脉弓上 1 cm 测量, 正常值为 1

常见诊断的有用线索

- 肺上叶纤维化
 - 疾病引起上叶纤维化致牵拉性支气管扩张
- 气管内球囊过度膨胀
 - 多见于长期留置插管
 - 致局部气管扩张
- 刀鞘状气管
 - 95% 有慢性阻塞性肺疾病 (COPD)
 - 可能与异常胸腔内压力有关
 - 仅影响胸腔内气管; 胸腔外气管正常

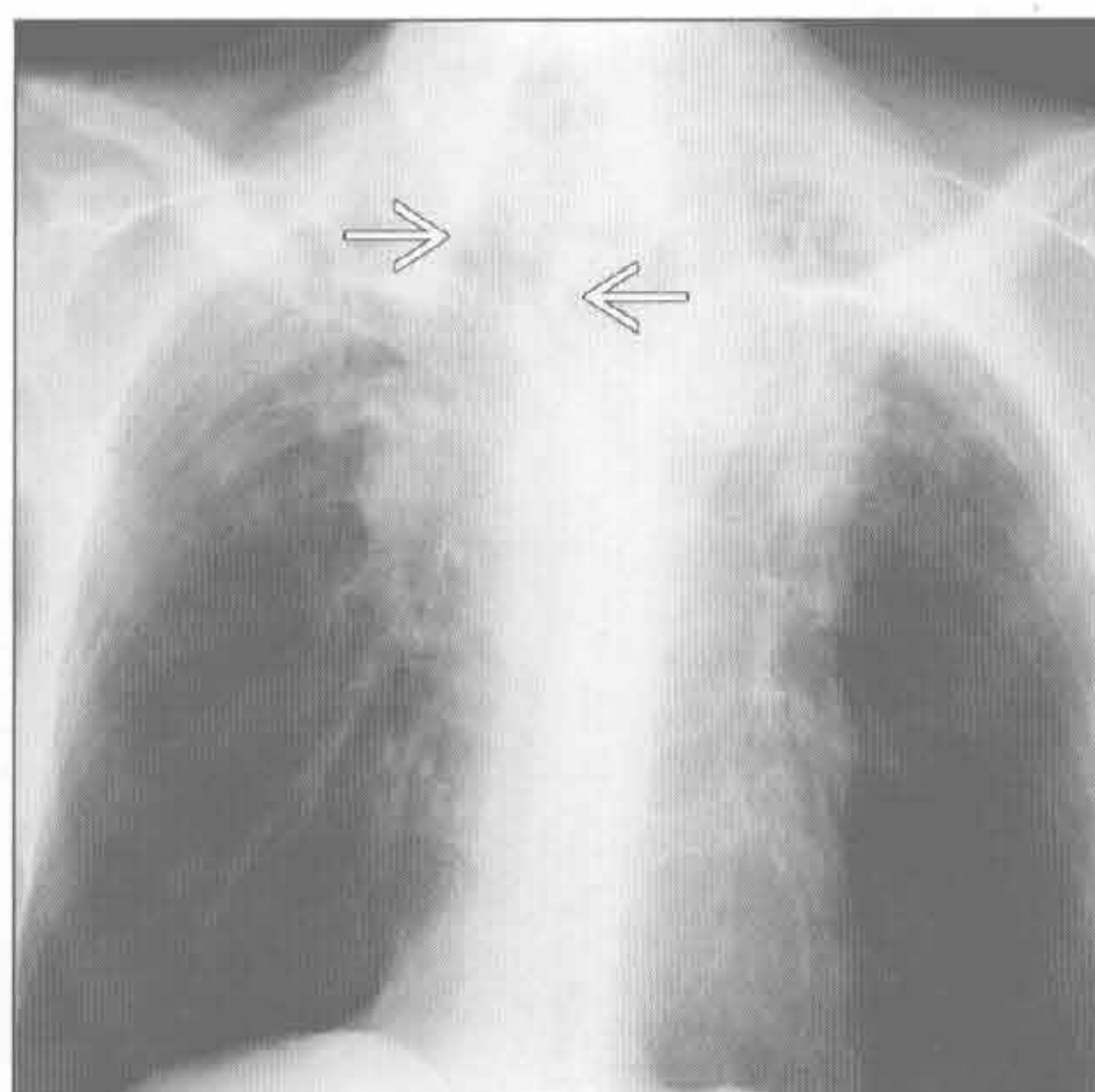
不常见诊断的有用线索

- 气管支气管巨大症
 - 气管环间黏膜疝出, 致气管壁呈皱褶样观
 - 中央支气管可正常或轻度扩张 (1 ~ 4 级)
 - 远端肺组织可正常, 支气管扩张或肺纤维化少见
- 气管憩室
 - 管腔内压增高导致黏膜疝出气管壁 (慢性阻塞性肺疾病或吹号手等职业)
 - 最常见部位: 胸廓入口处右侧气管旁
 - 其内常充气, 直径 <2 cm, 单个或多发

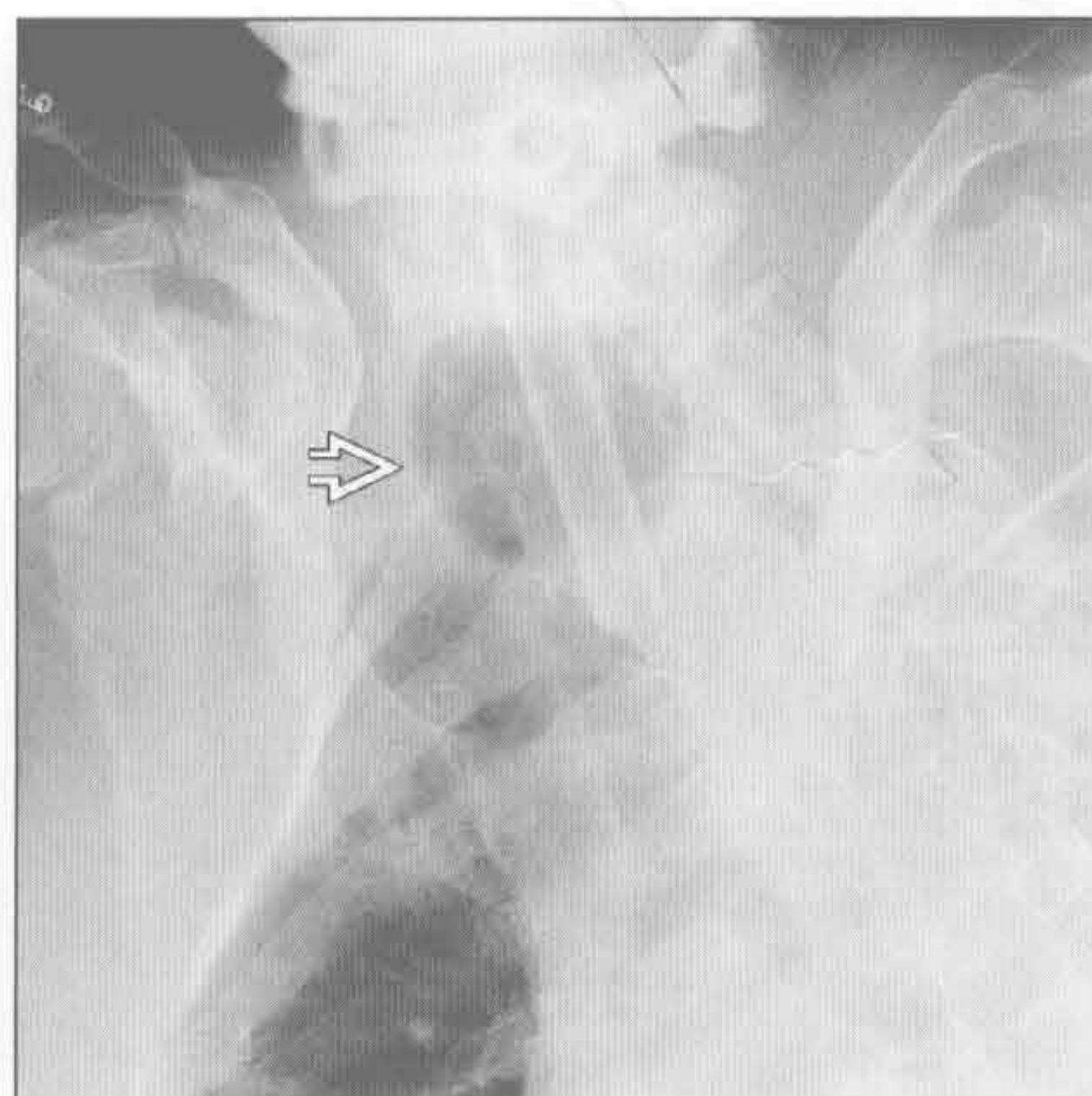
强直性脊柱炎

(左) 强直性脊柱炎患者, 正位 X 线片示上叶纤维化致气管扩张 →

(右) 前后位 X 线片示气管内球囊过度膨胀 → 导致局部气管扩张

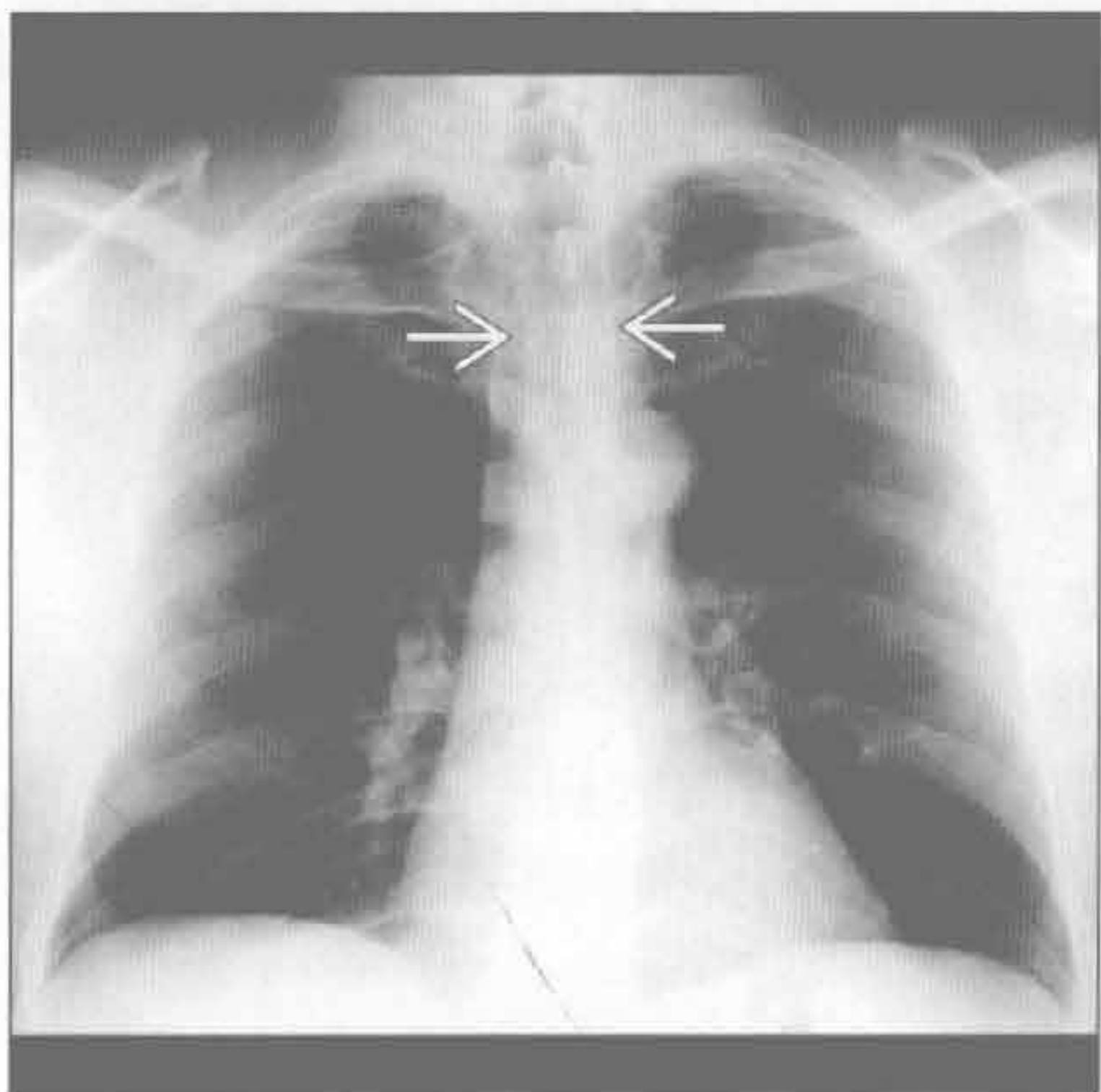


气管内球囊过度膨胀

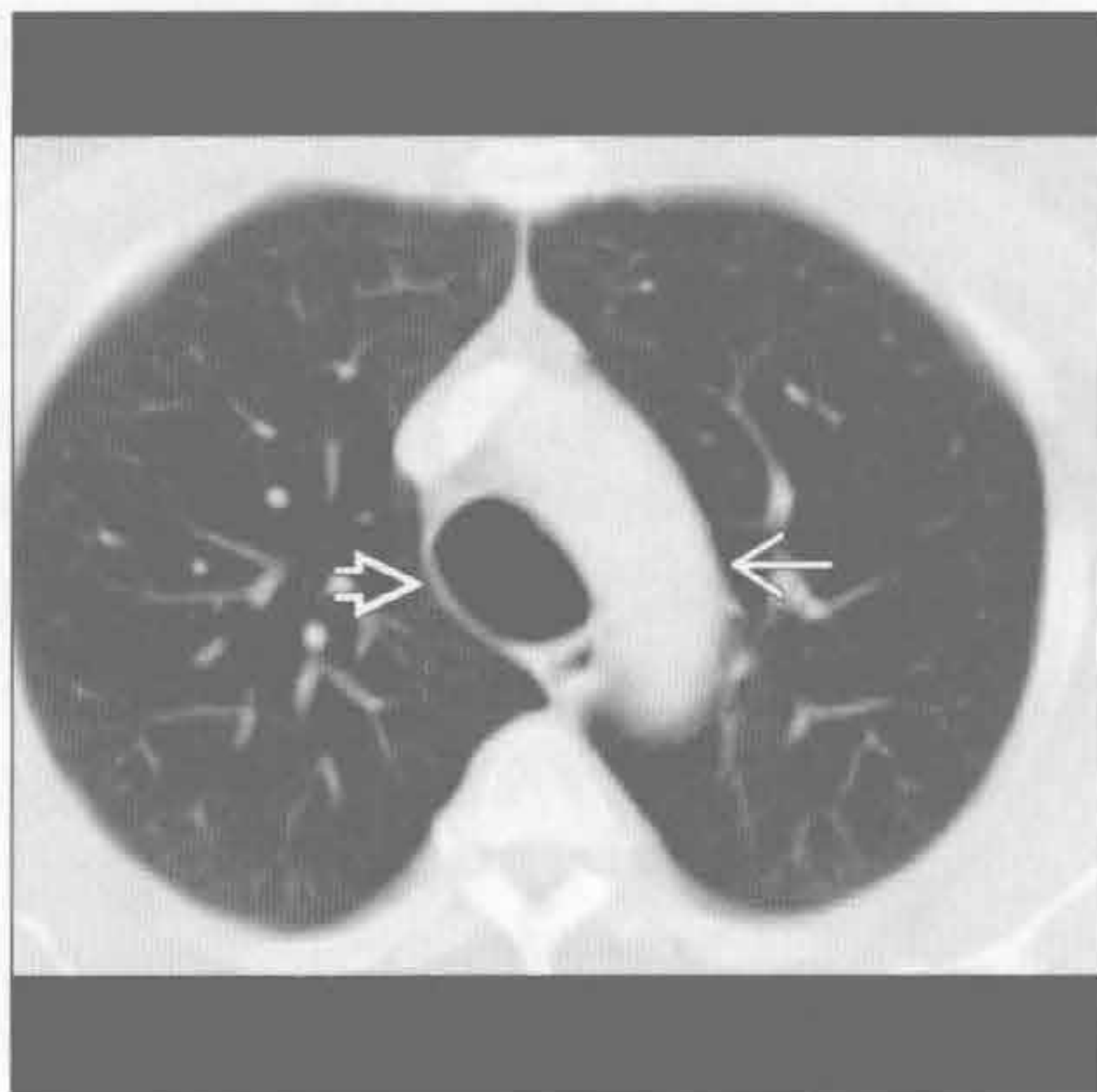


气管扩张

Mounier-Kuhn 综合征



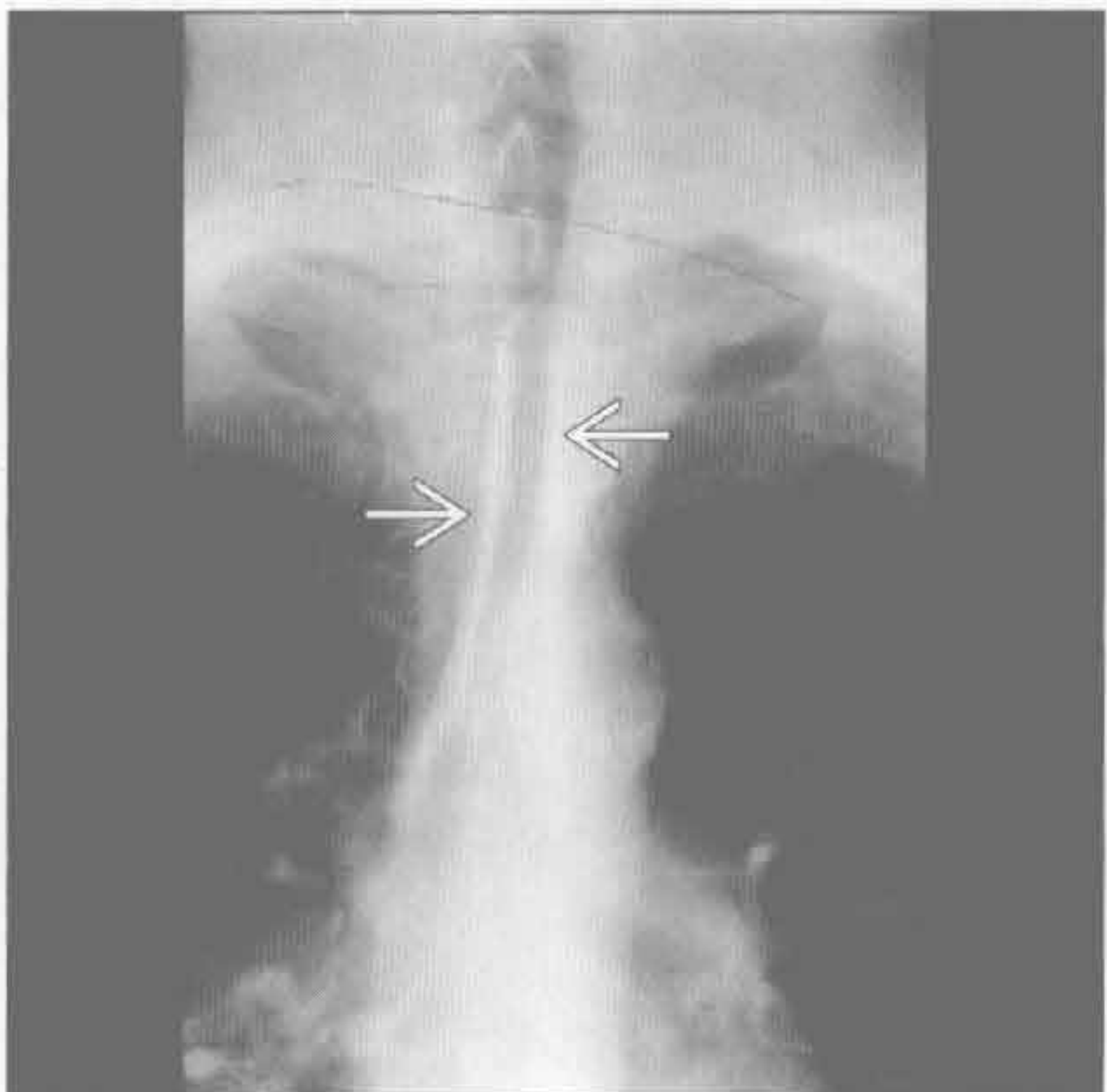
Mounier-Kuhn 综合征



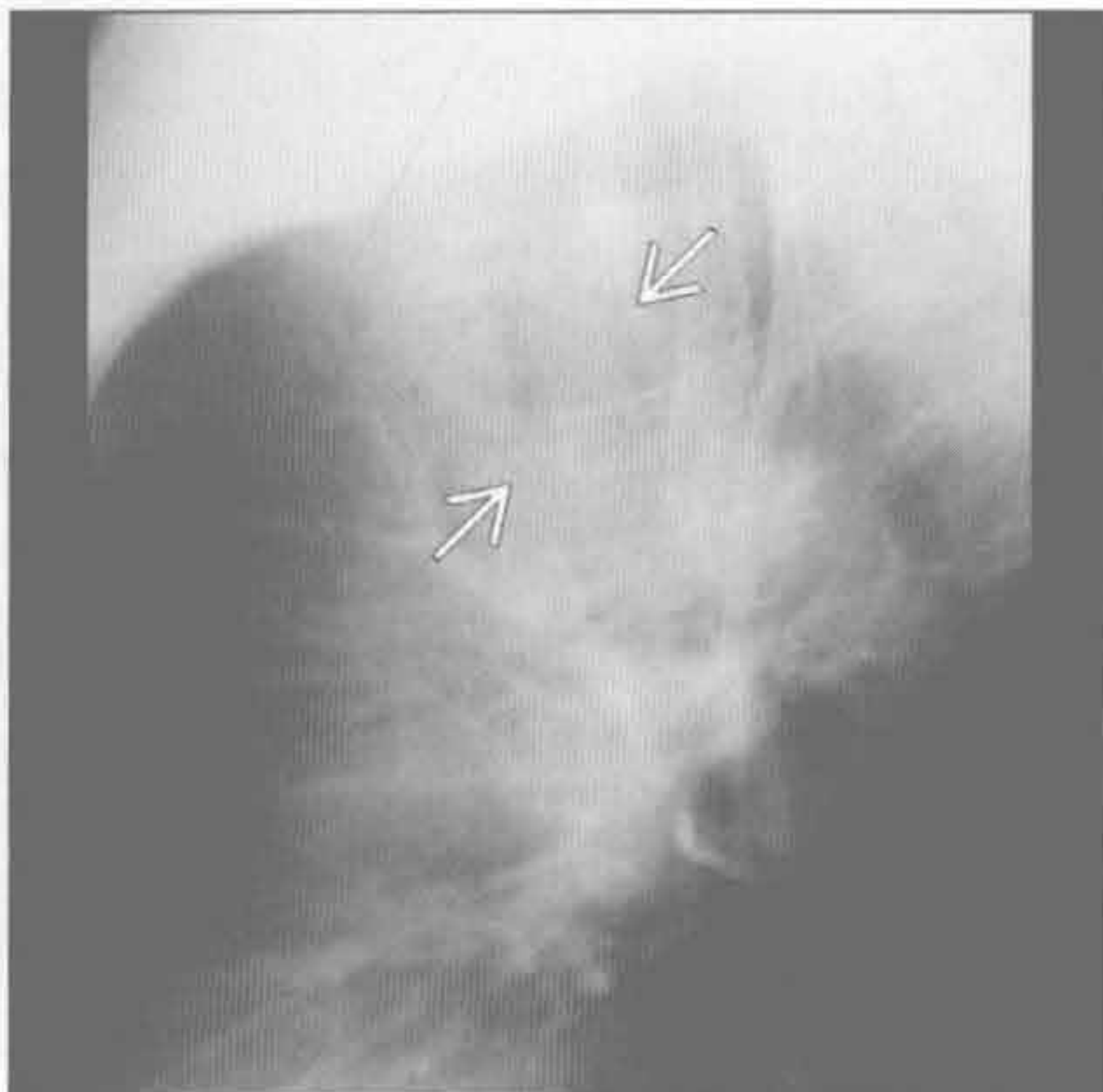
(左) 正位 X 线片示气管增宽 \Rightarrow ，增宽的程度轻微，易漏诊

(右) 横断位增强 CT 示气管扩张 \Rightarrow ，宽于邻近主动脉 \Rightarrow ，气管壁厚度正常。应记住的法则是：气管直径应小于近端主动脉

刀鞘状气管



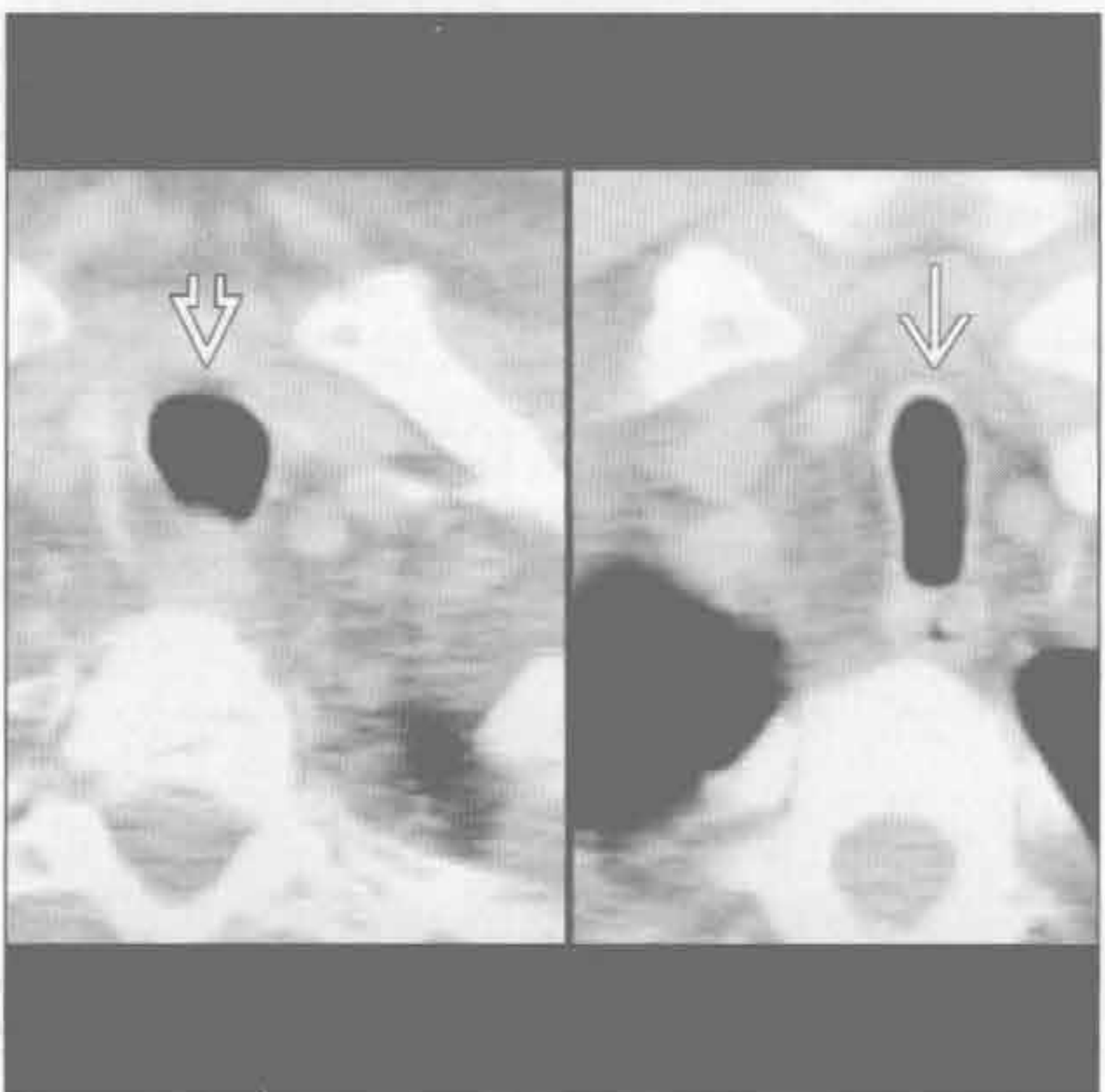
刀鞘状气管



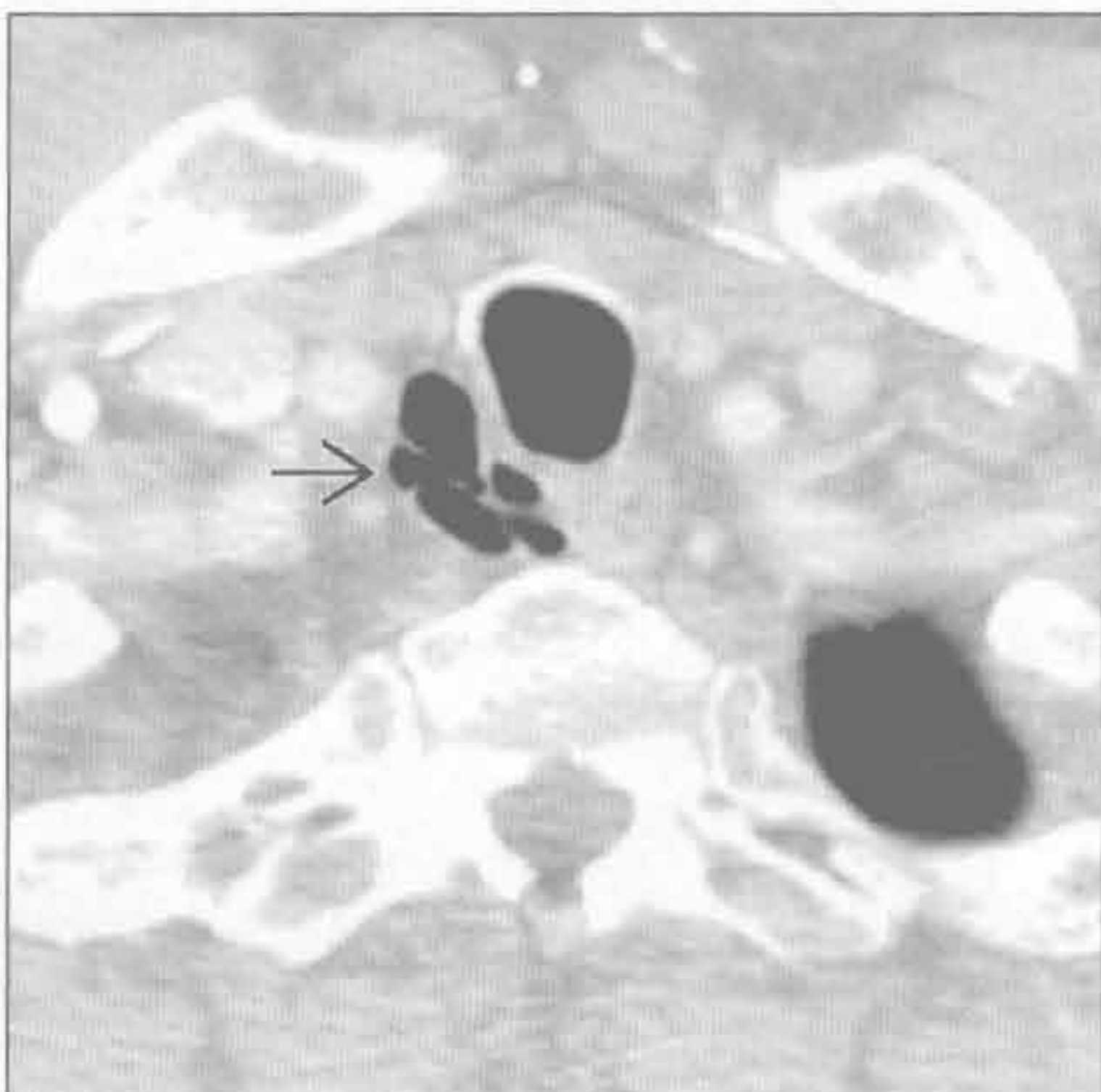
(左) 正位 X 线片示典型的刀鞘状气管畸形，伴冠状位上直径变窄 \Rightarrow

(右) 侧位 X 线片示气管前后径增大 \Rightarrow 。刀鞘状气管的气管指数常 < 0.5

刀鞘状气管



气管憩室



(左) 横断位增强 CT 示胸腔外气管的正常形状 \Rightarrow 和胸腔内气管的刀鞘状畸形 \Rightarrow

(右) 横断位增强 CT 示右侧胸廓入口处气管旁憩室 \Rightarrow ，其与气管的交通在 CT (10%) 和支气管镜检查中均难以发现

鉴别诊断

常见

- 外源性压迫
- 创伤后狭窄
- 气管支气管软化
- 刀鞘状气管

不常见

- 骨软骨质沉着性气管支气管病
- 韦格纳肉芽肿病
- 复发性多软骨炎
- 淀粉样变性
- 喉乳头状瘤病

罕见（但重要）

- 气管肿瘤
- 鼻硬结病
- 完全性软骨环

重要信息

鉴别诊断要点

- 一般气管管腔减小 >50%时才出现症状
 - 即使有固定的阻塞，症状也常为间隙性，易误认为哮喘
- 正常气管管径
 - 男性：冠状径 13 ~ 25 mm，矢状径 13 ~ 27 mm；平均 20 mm
 - 女性：冠状径 10 ~ 21 mm，矢状径 10 ~ 23 mm；平均 16 mm

常见诊断的有用线索

- 外源性压迫
 - 常见病因：甲状腺肿，血管环，纵隔纤维化
 - 气道壁一般正常（纵隔纤维化除外）
 - 常为向心性狭窄
 - 可继发气管软化
- 创伤后狭窄
 - 常见原因：长时间插管留置，胸部穿透性或钝性伤，术后
 - 插管：狭窄位置位于气管造口或气囊水平
 - 气道壁常变厚
 - CT 冠状位重建较横断面图像更为敏感
- 气管支气管软化
 - 定义为气道管径动态减少 >70%
 - 气管后壁膜向腔内突起使气管呈新月形
 - 可为原发或获得性

- 动态 CT 可明确诊断：比较吸气与呼气时管腔直径
 - 用力呼气或咳嗽较潮式呼吸更敏感

刀鞘状气管

- 与慢性阻塞性肺疾病相关
- 左右径变窄，前后径增大
- 胸腔外气管正常
- 气道壁厚度正常

不常见诊断的有用线索

- 骨软骨质沉着性气管支气管病
 - 结节状软骨赘生物，后侧膜部不受累，可伴有钙化
 - 大小：2 ~ 3 mm 直径
 - 好发于年长病人；常在尸检中偶然发现
- 韦格纳肉芽肿病
 - 系统性坏死肉芽肿性血管炎
 - 典型表现为声门下区狭窄伴有气道壁增厚；可为弥漫性或局限性
 - 肺内可有厚壁空洞性病变
- 复发性多软骨炎
 - 伴有软骨破坏的系统性自身免疫性疾病
 - 女性气道受侵更为常见（男：女=1：3），狭窄发生较晚
 - 气道壁局部或弥漫性增厚，且密度可能增加
 - 气管后侧膜部不受累
- 淀粉样变性
 - 肺部淀粉样变最常见于气道受侵
 - 气道受侵最常表现为局部淀粉样变性
 - 气道壁局部或弥漫性结节样软组织增厚，或不伴钙化 / 骨化
- 喉乳头状瘤病
 - 人类乳头状瘤病毒引起
 - 好发于年轻患者
 - 可播散到肺部，形成实性薄壁囊性结节
 - 有发展成鳞状细胞癌的危险（2%）
- 气管肿瘤
 - 罕见，其中 2/3 为鳞状细胞癌或腺样囊性癌
 - 腔外生长和纵隔淋巴结肿大常见
 - 腺样囊性癌：纵向 > 横向范围，常侵犯气道管壁半圈以上
 - 脂肪成分提示脂肪瘤或错构瘤
- 鼻硬结病
 - 又称鼻硬结克雷伯杆菌感染

罕见诊断的有用线索

- 气管肿瘤
 - 罕见，其中 2/3 为鳞状细胞癌或腺样囊性癌
 - 腔外生长和纵隔淋巴结肿大常见
 - 腺样囊性癌：纵向 > 横向范围，常侵犯气道管壁半圈以上
 - 脂肪成分提示脂肪瘤或错构瘤
- 鼻硬结病
 - 又称鼻硬结克雷伯杆菌感染

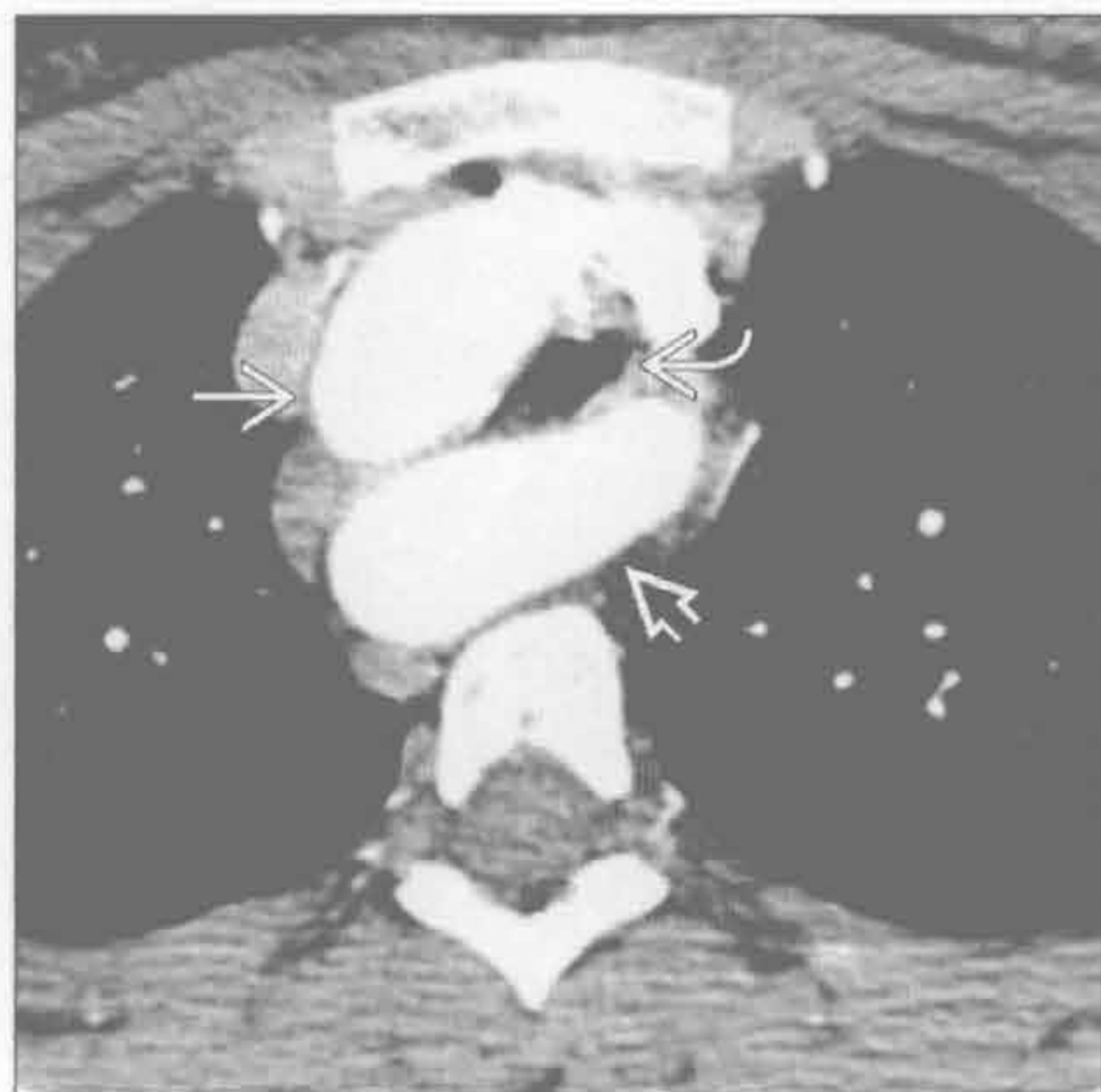
- 上呼吸道慢性肉芽肿性感染
 - 流行于中美洲和非洲
- 弥漫性气道壁增厚，鼻息肉，鼻甲扩大，鼻咽部增厚
- 完全性软骨环
 - 又称餐巾环
 - 与肺动脉束带相关（左肺动脉变异起源于右肺动脉后壁）
 - 圆形软骨环可为弥漫性或局限性（最常见于远端气管）

选择性鉴别诊断思路

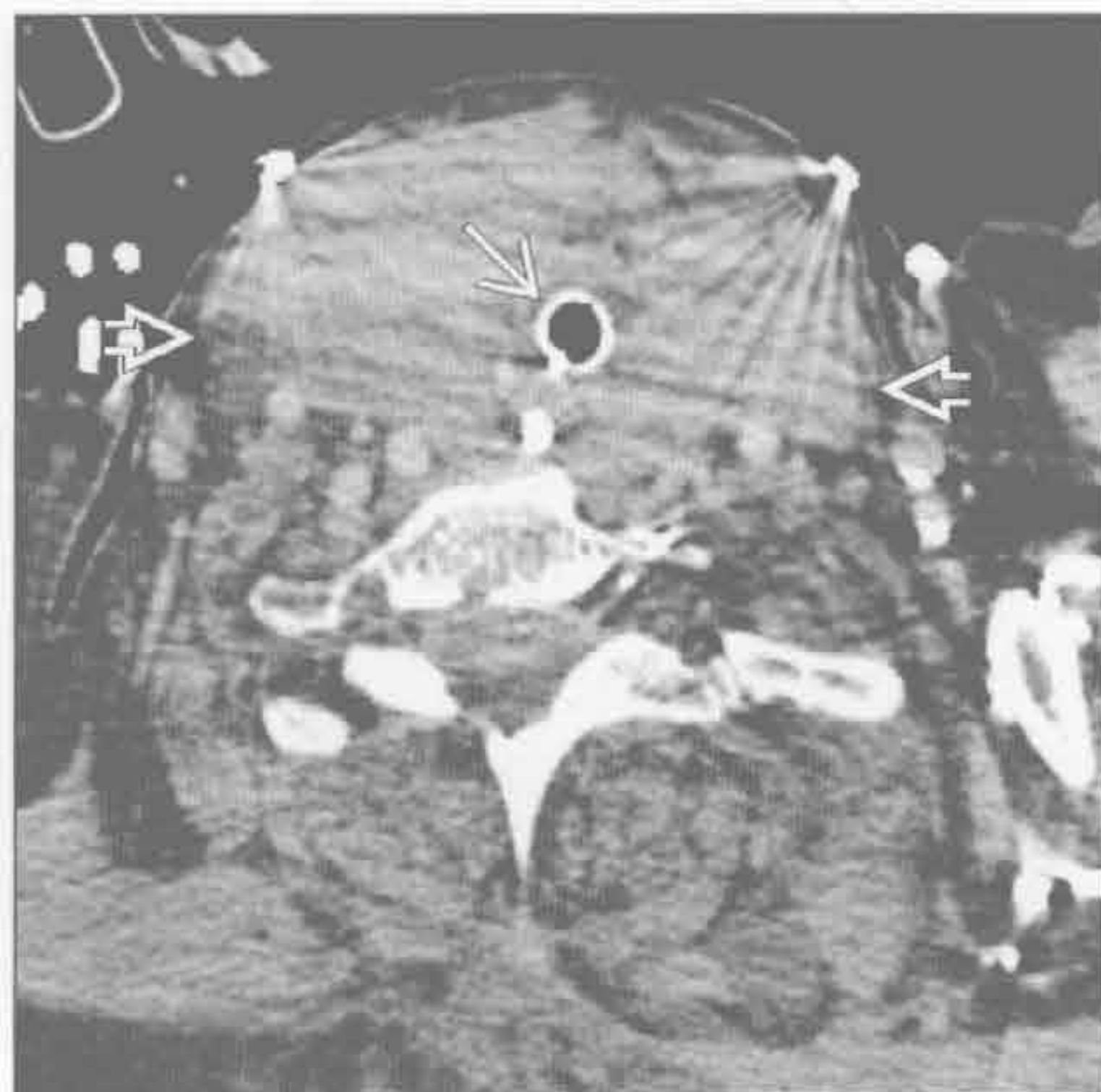
- 局部狭窄
 - 腔外挤压
 - 创伤后狭窄
 - 气道肿瘤
 - 声门下狭窄
 - 插管后狭窄
 - 韦格纳肉芽肿病
 - 鼻硬结病

- 结节病
- 弥漫性狭窄
 - 气管软化
 - 刀鞘状气管
 - 骨软骨质沉着性气管支气管病
 - 复发性多软骨炎
- 气管后侧膜部不受累
 - 复发性多软骨炎
 - 骨软骨质沉着性气管支气管病
- 正常管壁厚度
 - 腔外挤压
 - 气管软化
 - 剑鞘状气管
 - 圆形软骨环
- 气管壁钙化
 - 正常老化
 - 骨软骨质沉着性气管支气管病
 - 淀粉样变性
 - 复发性多软骨炎
 - 长期华法林治疗

外源性压迫



外源性压迫



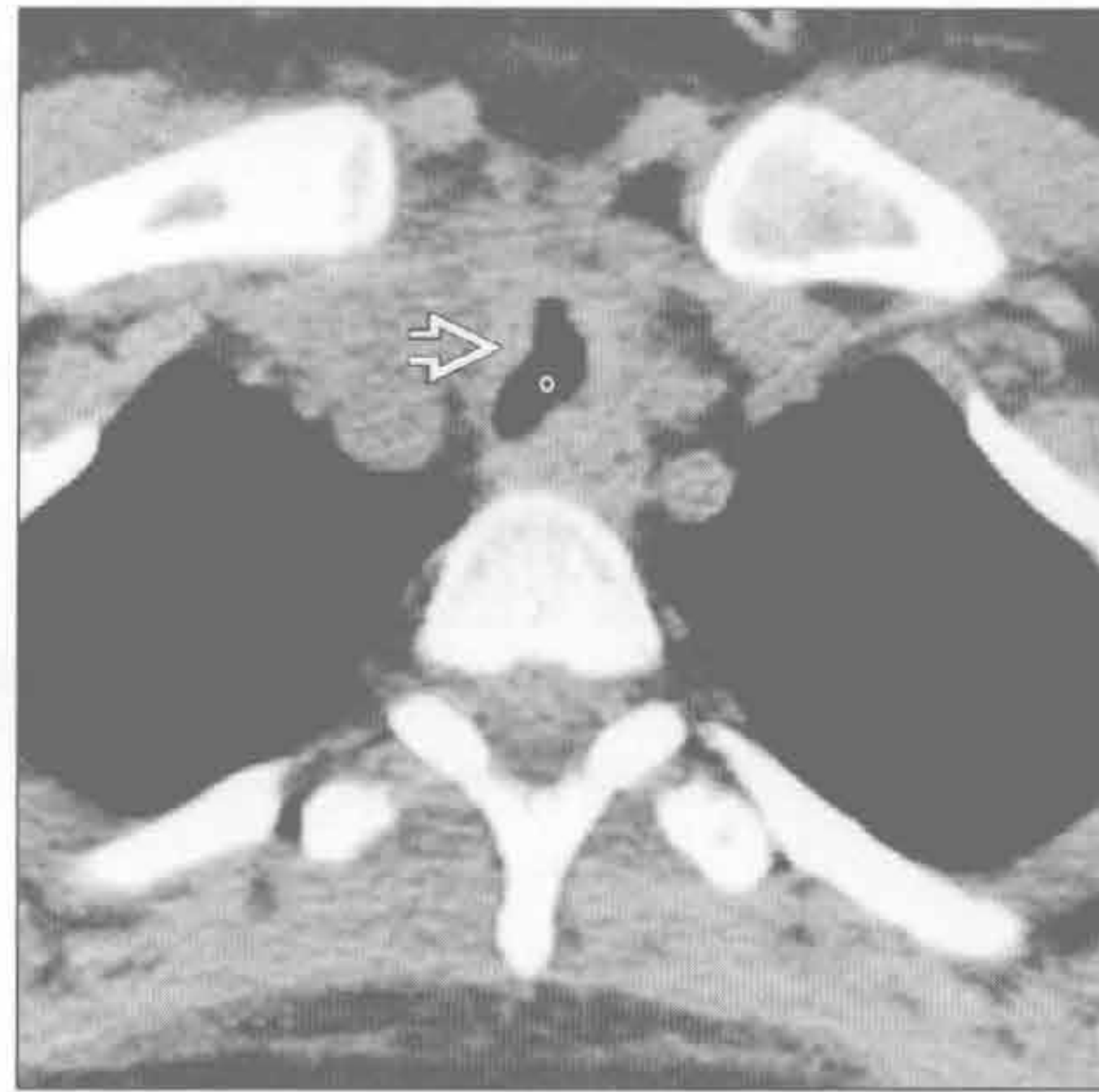（左）横断位增强 CT 显示右位主动脉弓和迷走的左锁骨下动脉从外部压迫气管

（右）横断位增强 CT 显示巨大甲状腺肿压迫胸腔外气管，其内可见气管内插管

气管狭窄

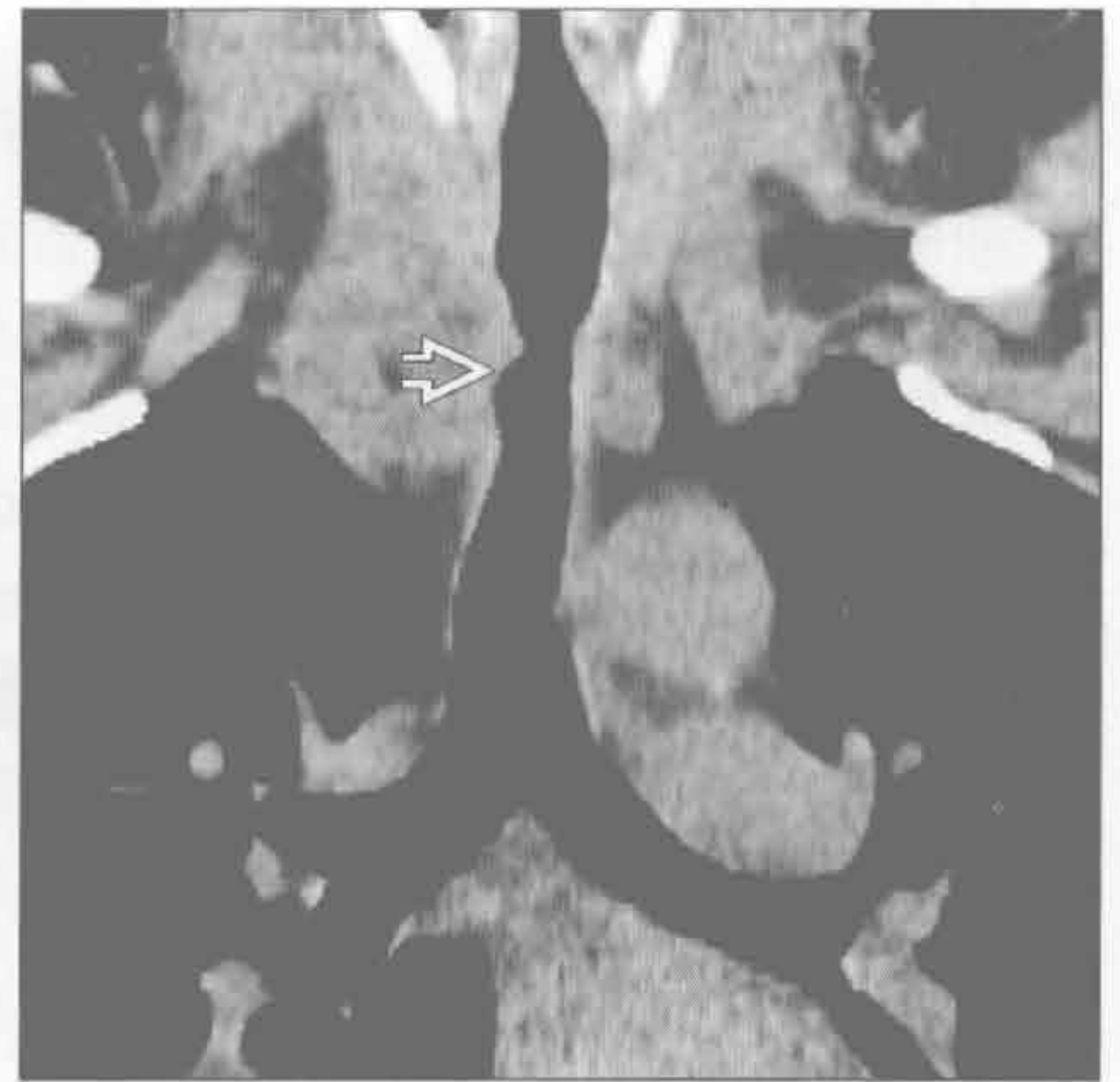创伤后狭窄

(左) 横断位平扫 CT 示气管轮廓不规则 \Rightarrow 。气管狭窄，管壁增厚



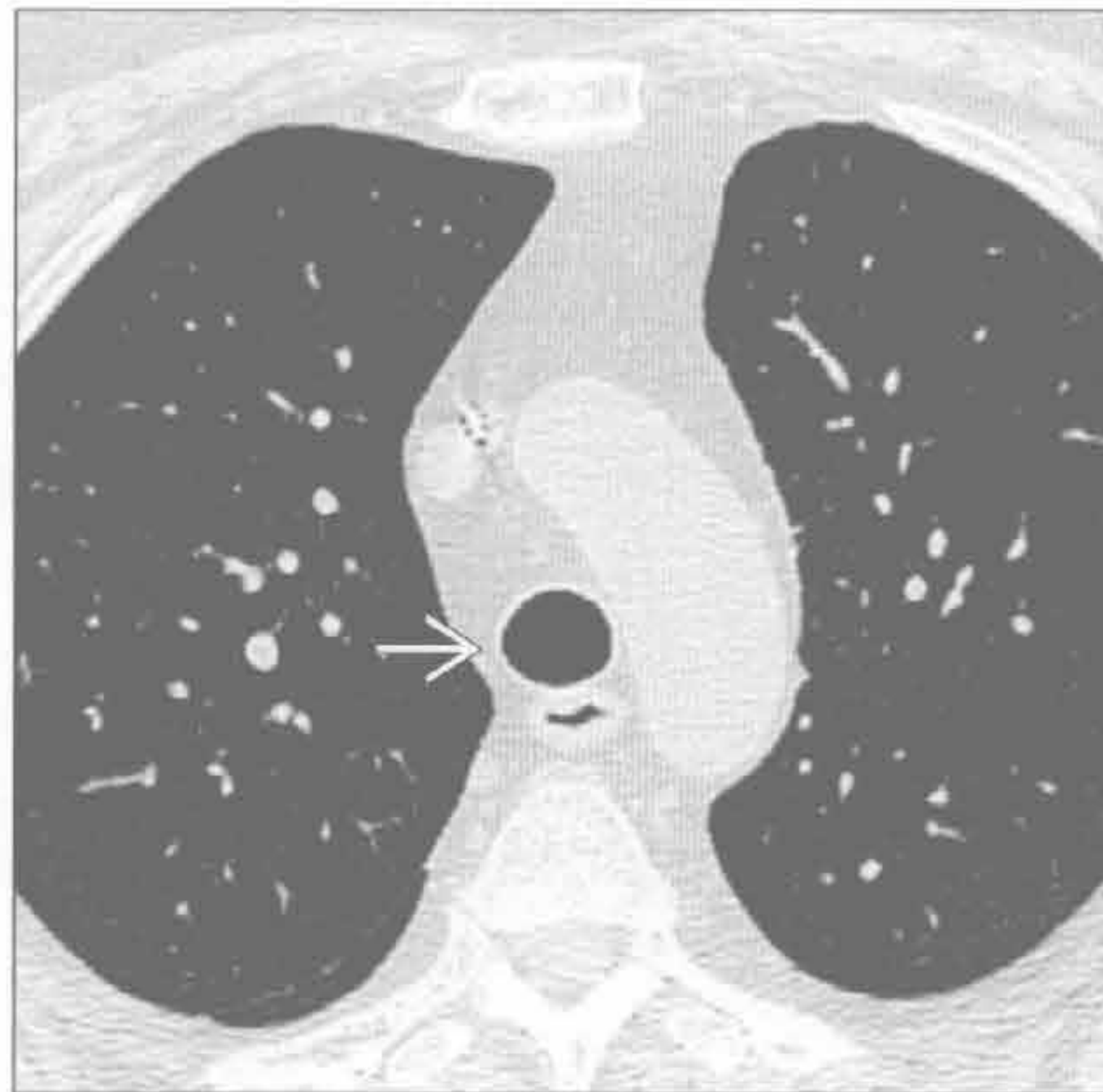
创伤后狭窄

(右) 冠状位平扫 CT 重建，更好地显示了胸廓入口水平因气管内插管损伤所致的气管局部狭窄 \Rightarrow

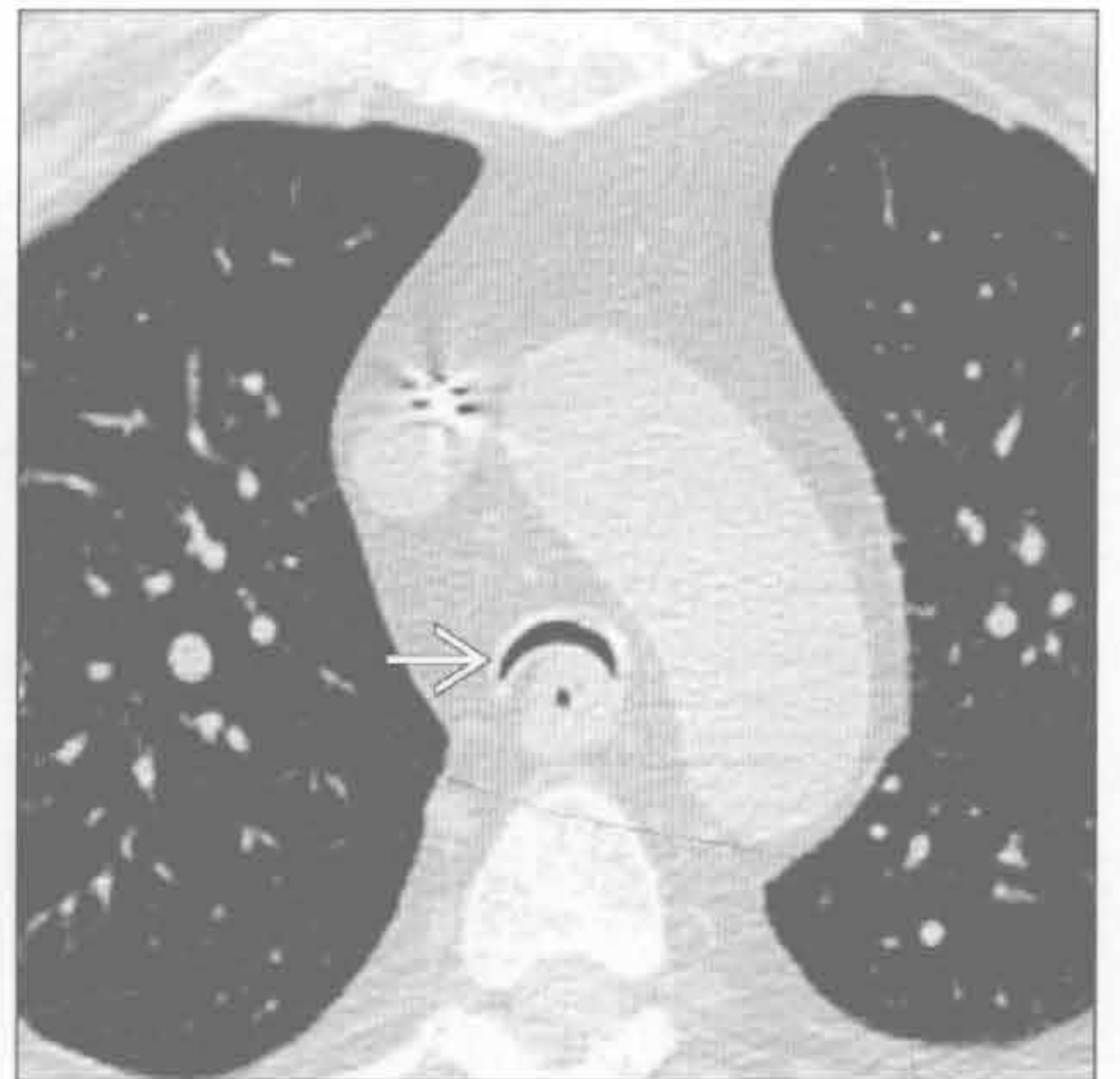


气管支气管软化

(左) 深吸气相横断位平扫 CT 示气管正常内径及形状 \Rightarrow



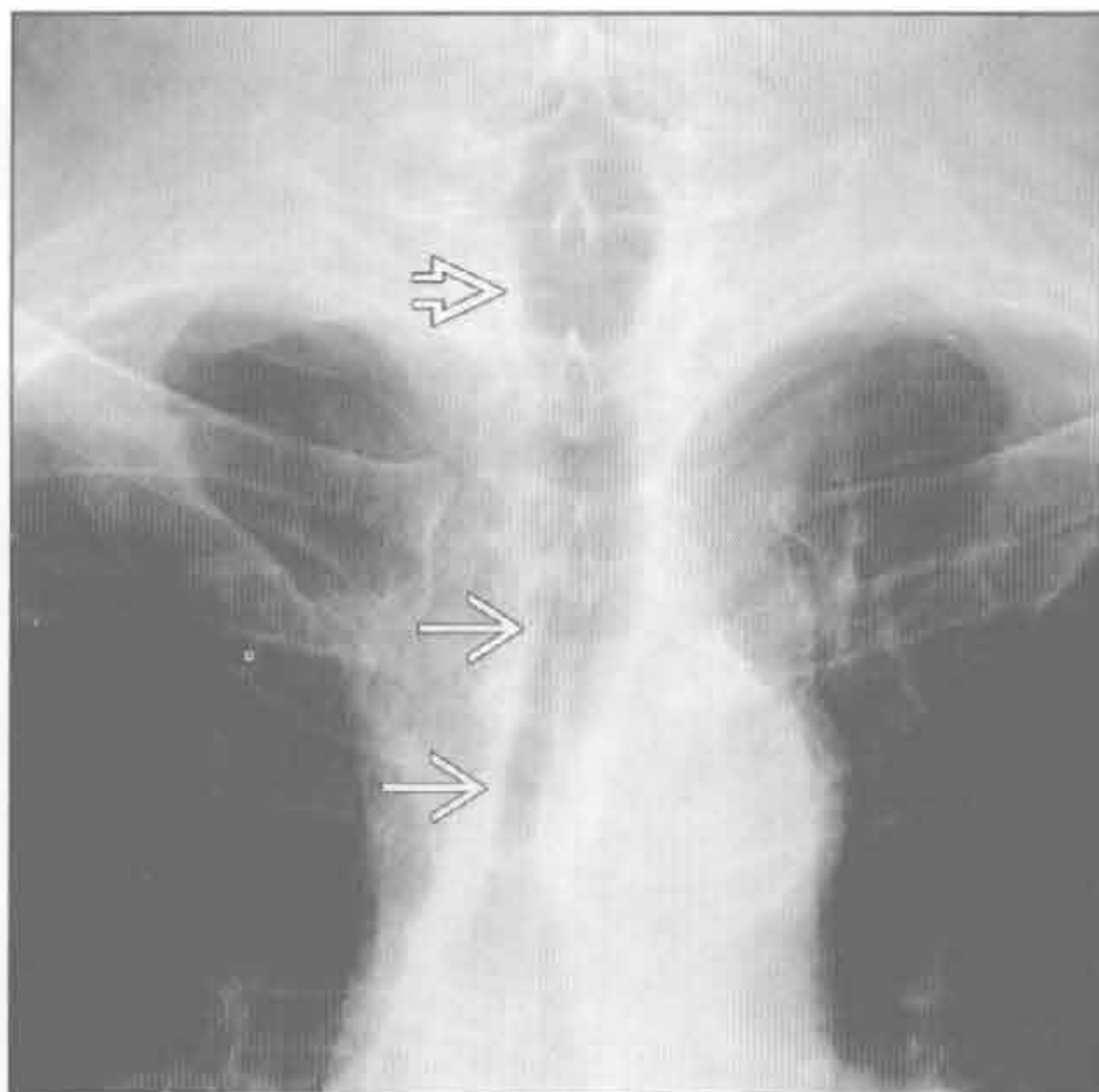
(右) 深呼气相横断位平扫 CT 示远端气管超过 50% 狭窄 \Rightarrow 。气管后壁明显的嵌套使其产生“皱眉”征



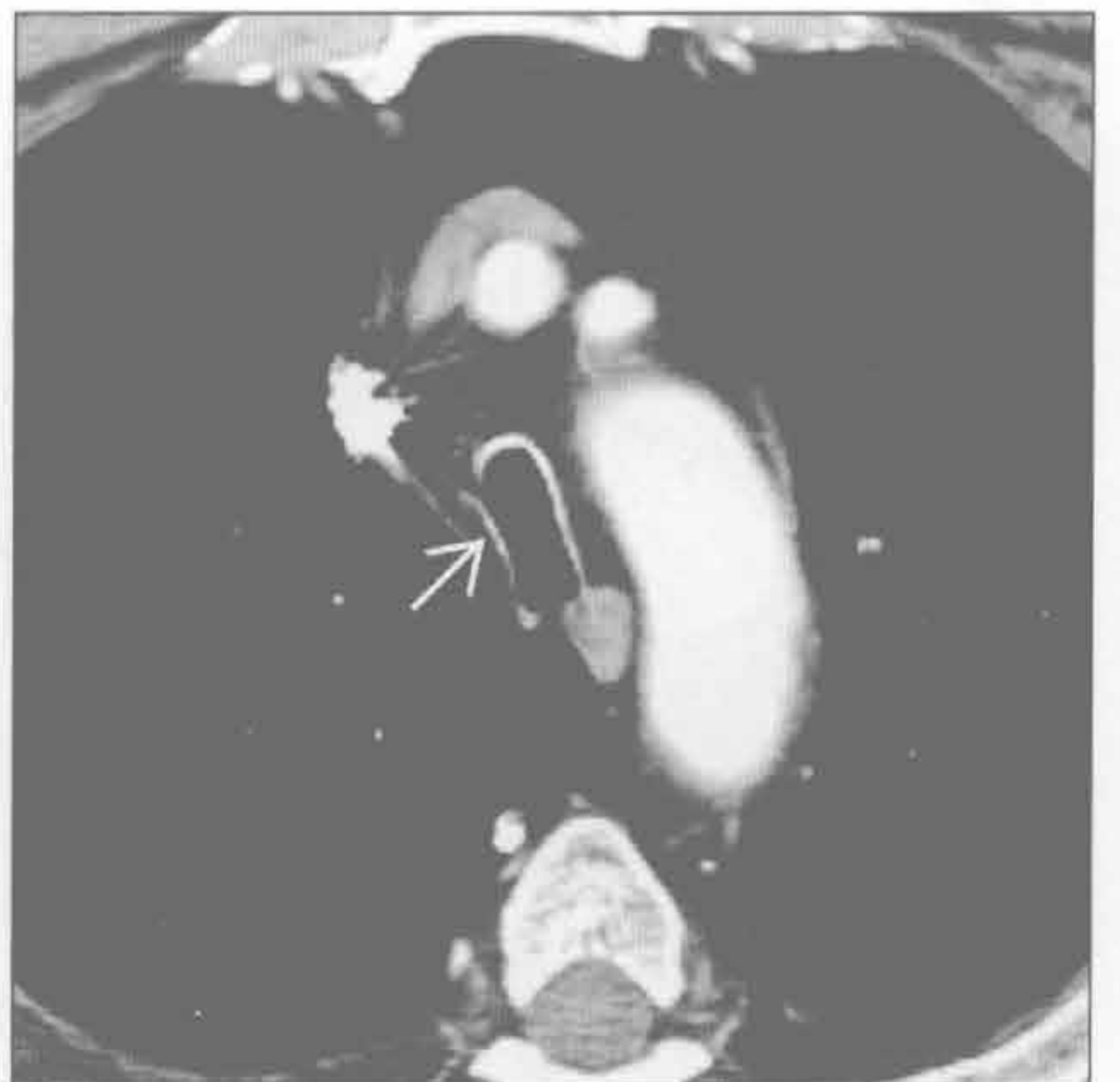
气管支气管软化

刀鞘状气管

(左) 正位 X 线胸片示胸腔内气管弥漫性狭窄 \Rightarrow ，胸腔外段气管正常 \Rightarrow



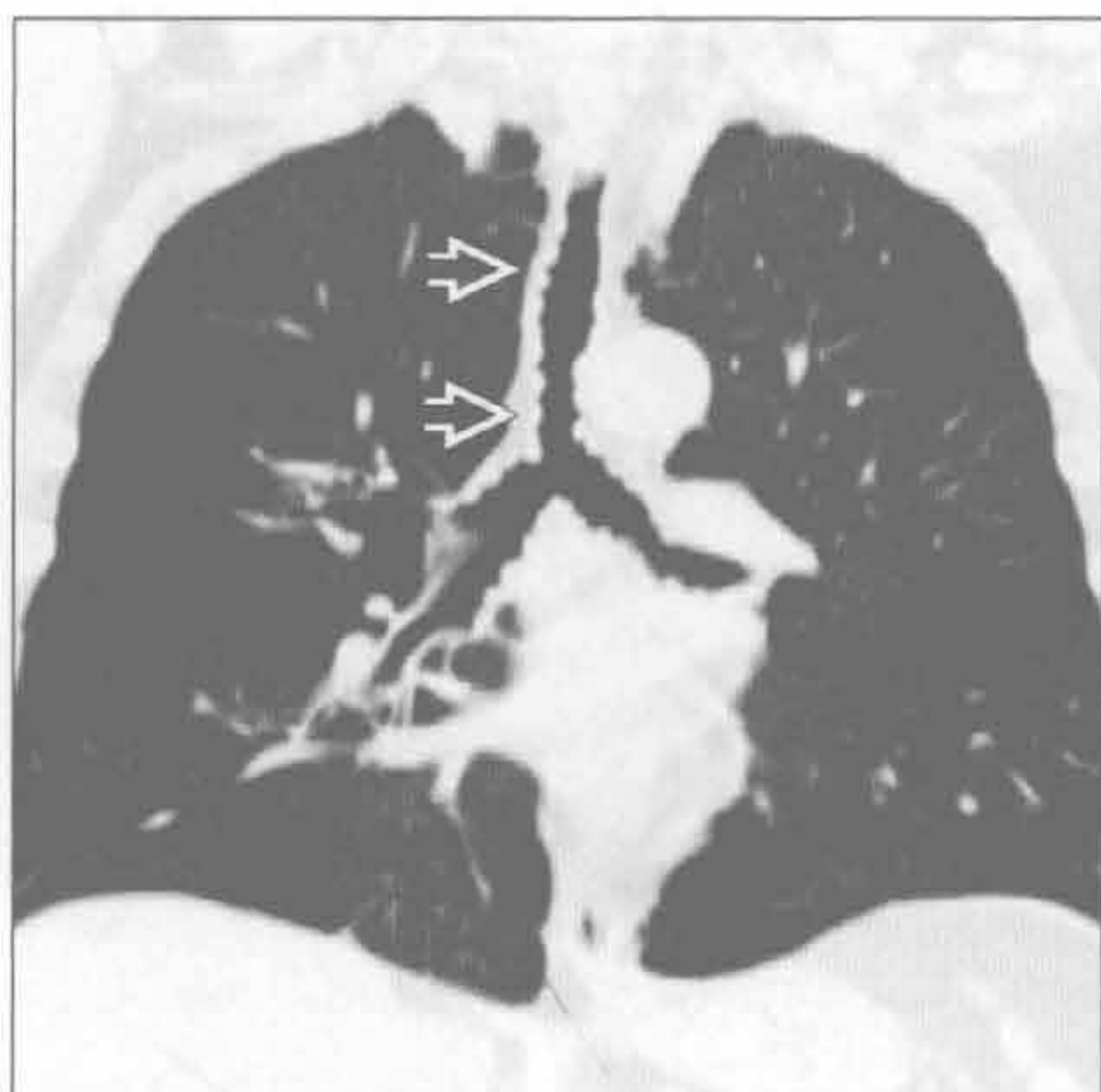(右) 横断位增强 CT 示刀鞘状变形 \Rightarrow 。该患者气管壁厚度正常，但其肺功能测试显示有严重的阻塞



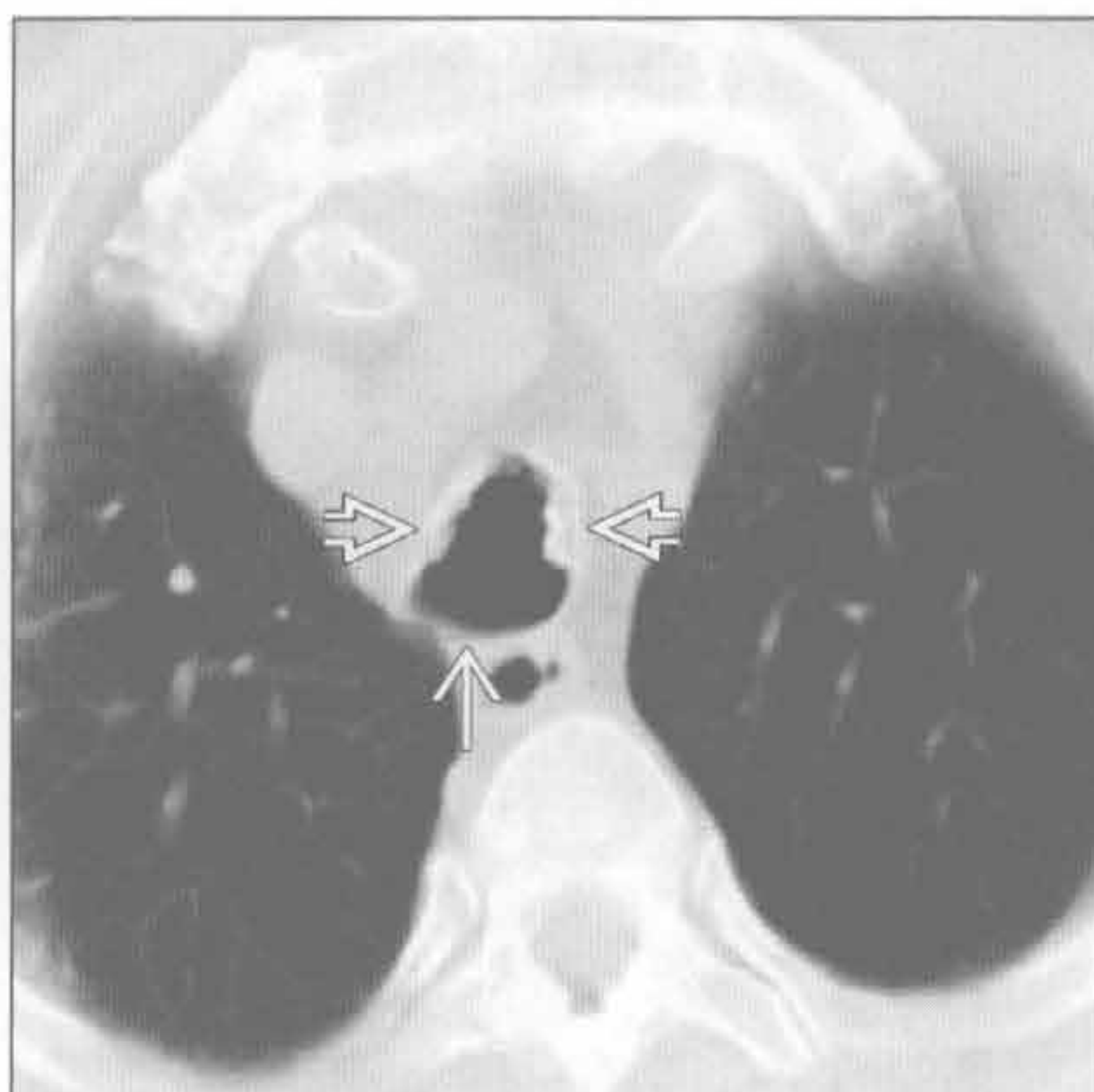
刀鞘状气管

气管狭窄

骨软骨质沉着性气管支气管炎



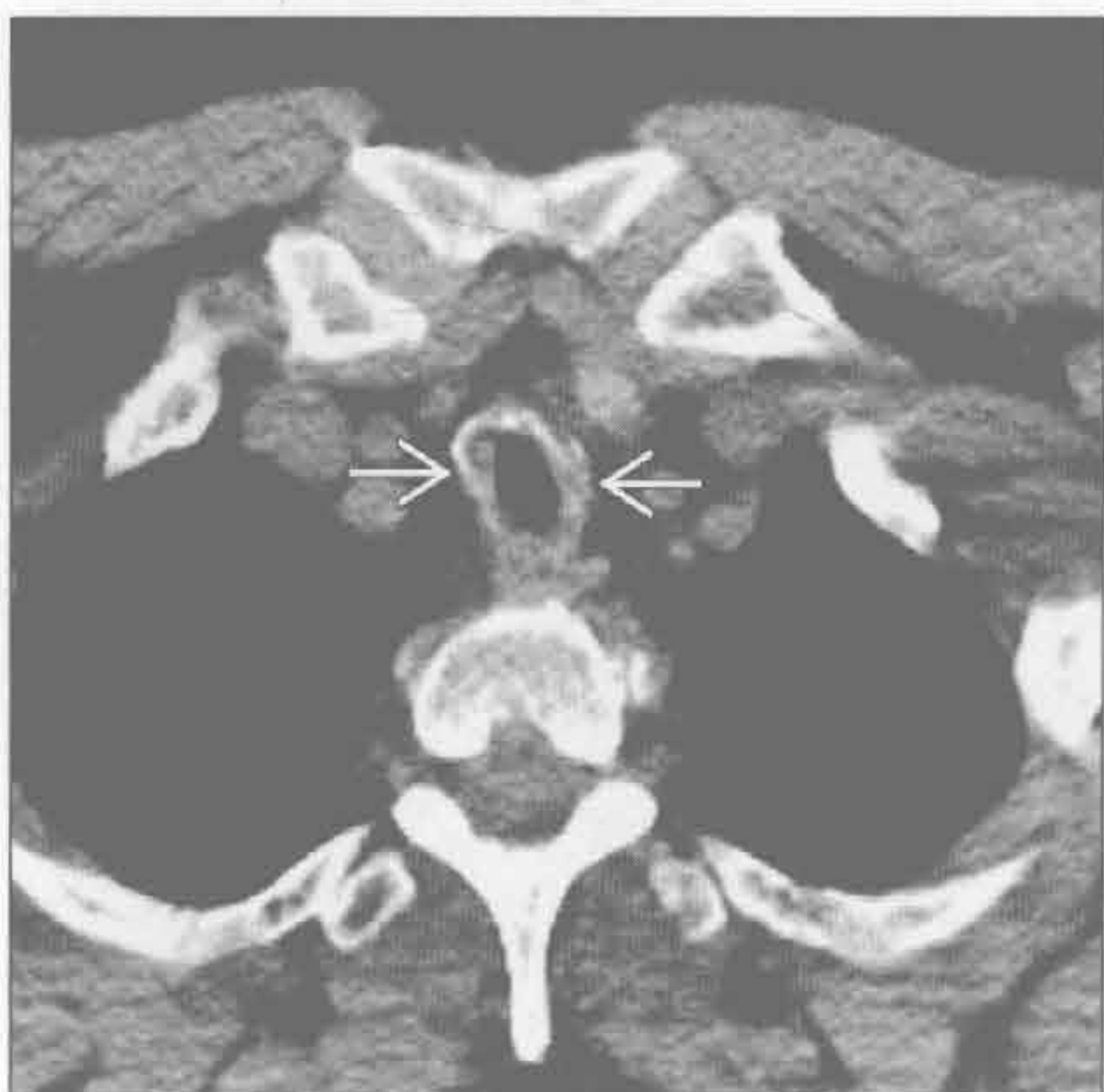
骨软骨质沉着性气管支气管炎



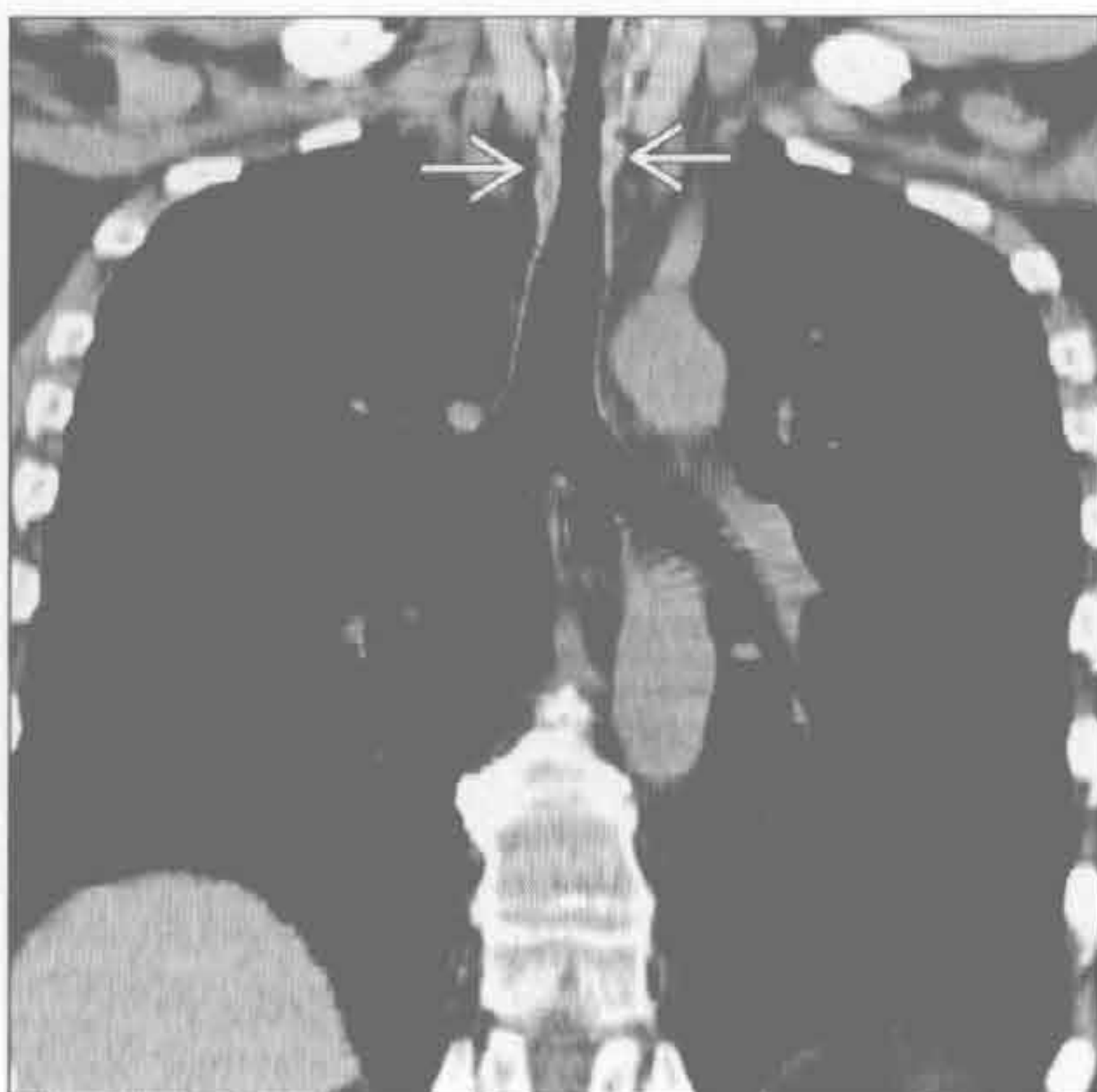(左) 冠状位平扫 CT 示黏膜多发结节状突起 \Rightarrow 使气管广泛狭窄, 其中许多结节有钙化

(右) 另一患者。横断位平扫 CT 示钙化结节沿着气管前壁及侧壁分布 \Rightarrow , 后壁未受侵 \Rightarrow

韦格纳肉芽肿病



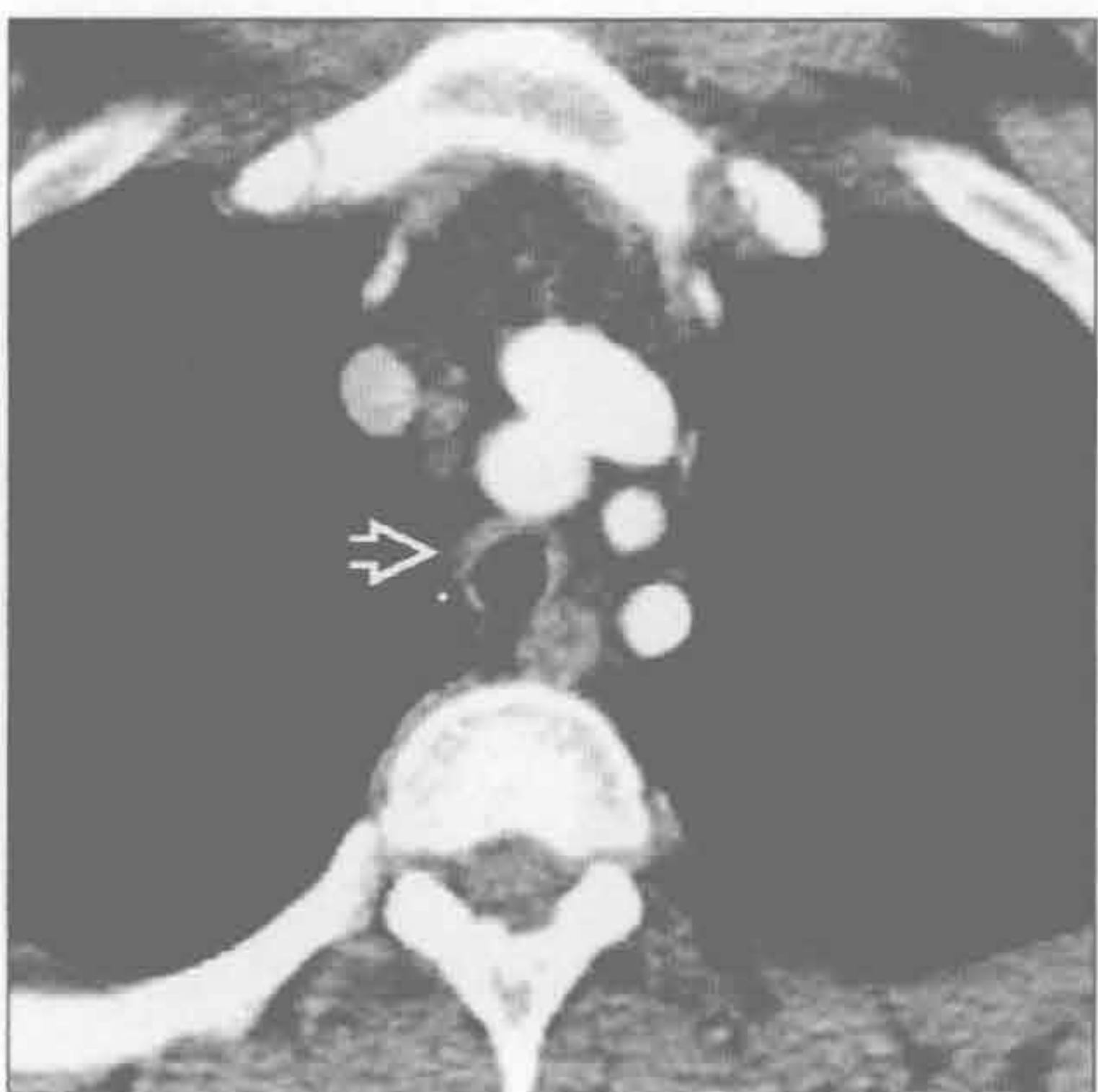
韦格纳肉芽肿病



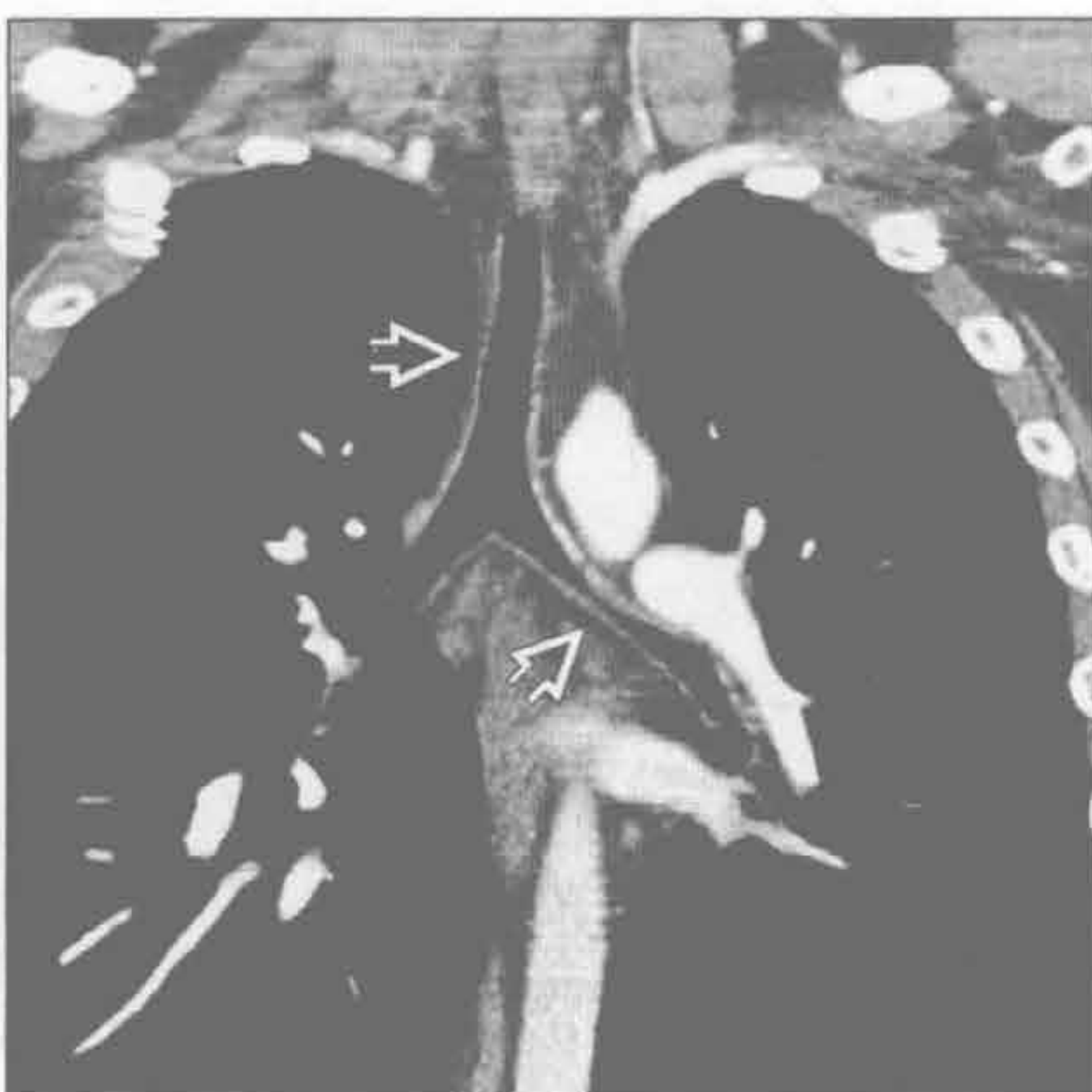
(左) 横断位平扫 CT 示声门下气管管壁环状均匀增厚 \Rightarrow

(右) 冠状位平扫 CT 示气管声门下段局部狭窄 \Rightarrow , 其余气道及肺部正常

复发性多软骨炎



复发性多软骨炎



(左) 横断位增强 CT 示气管弥漫性狭窄, 前壁和侧壁增厚 \Rightarrow ; 后壁未受累。应记住的法则: 气管直径应大于邻近大血管的直径

(右) 冠状位增强 CT 显示弥漫性气管狭窄并延续到左主支气管 \Rightarrow 。气管最大径为 8mm

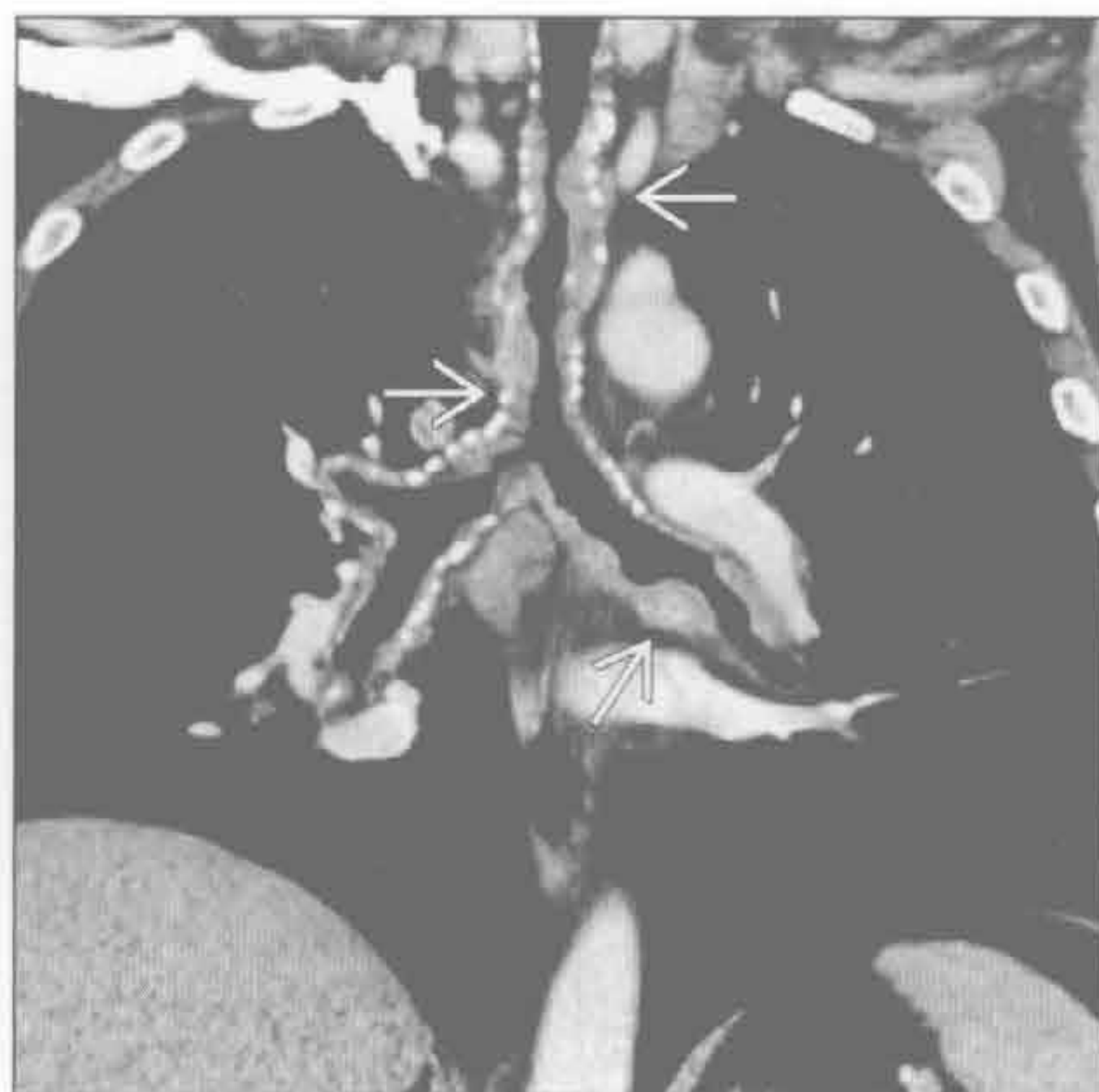
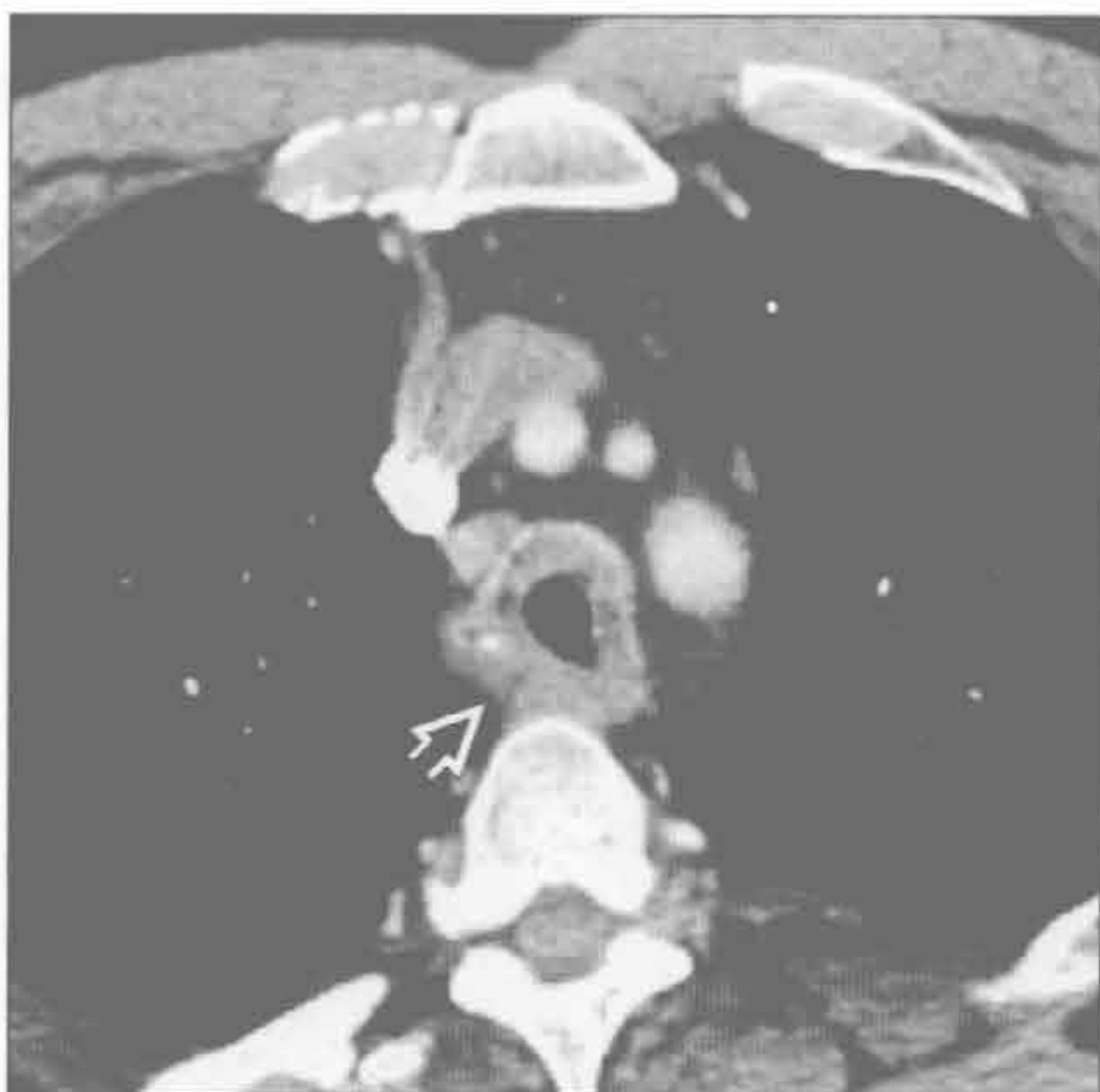气管狭窄

淀粉样变性

淀粉样变性

(左) 横断位增强 CT 示气管壁环形增厚 \Rightarrow ，并有局灶性小钙化

(右) 冠状位增强 CT 显示气管壁弥漫性增厚，并延续至叶支气管 \Rightarrow ，气管腔狭窄

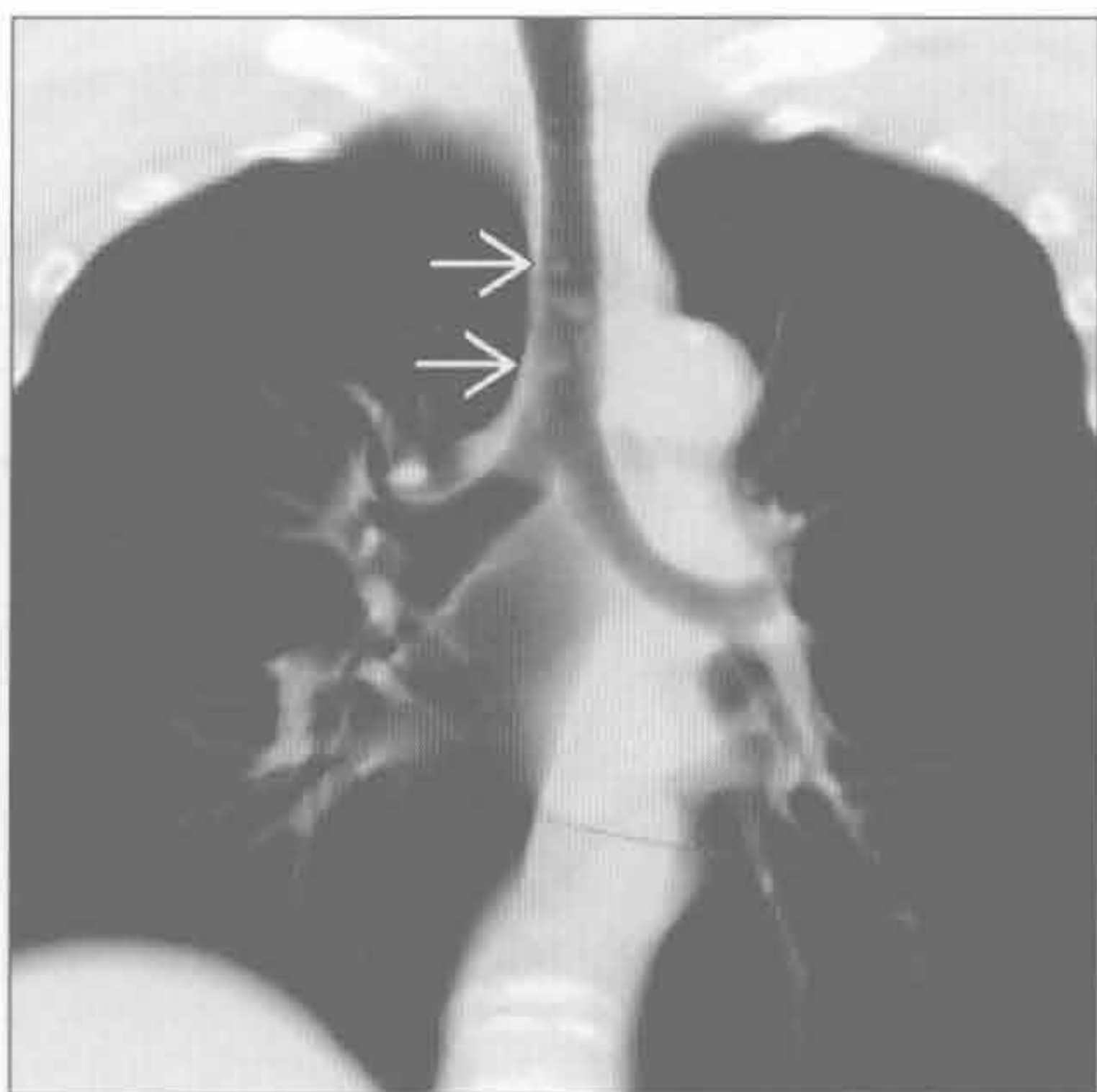
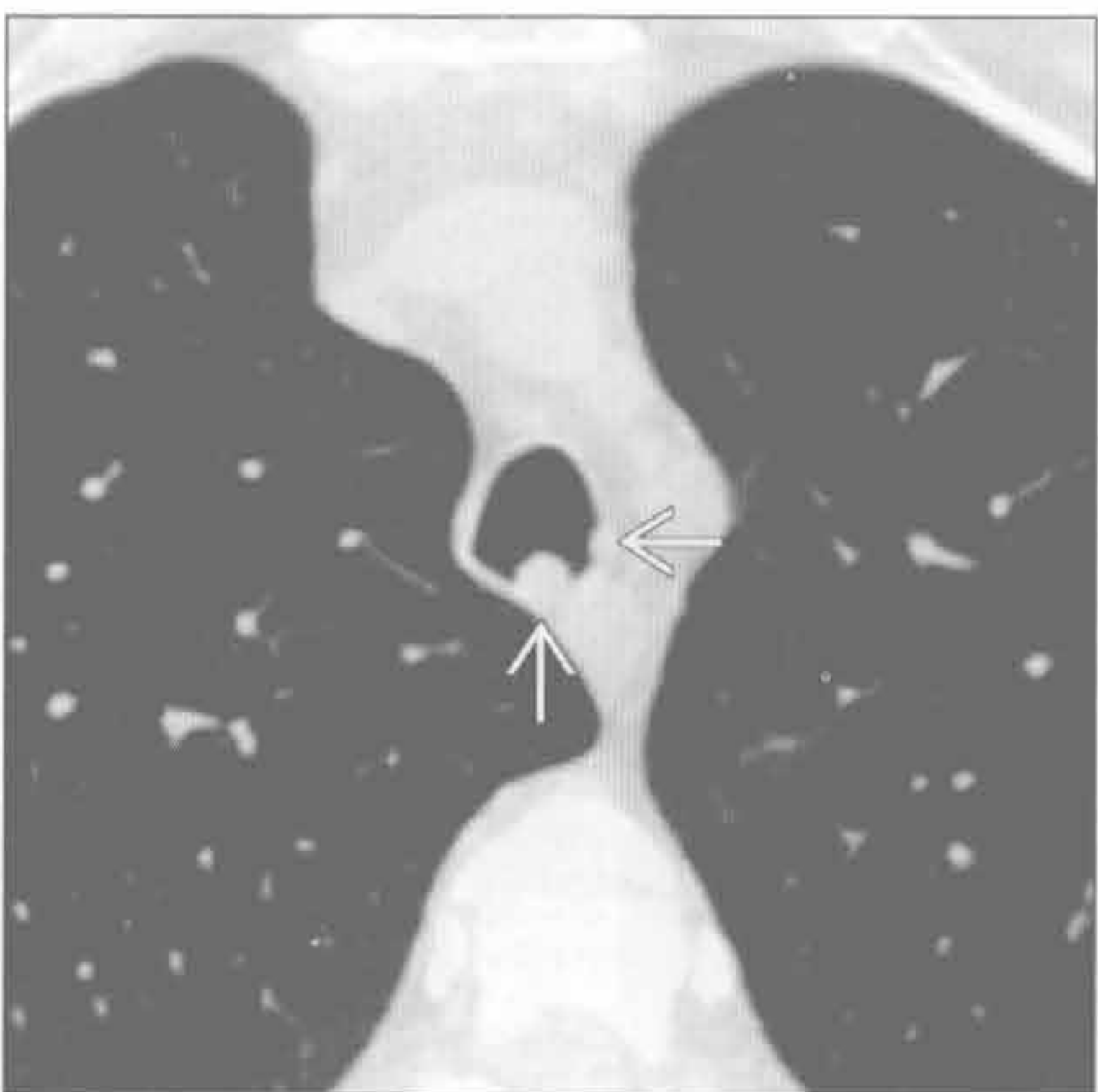


喉乳头状瘤病

喉乳头状瘤病

(左) 横断位平扫 CT 示气管后壁及侧壁结节 \Rightarrow

(右) 冠状位平扫 CT、MIP 重建示多个气管结节 \Rightarrow

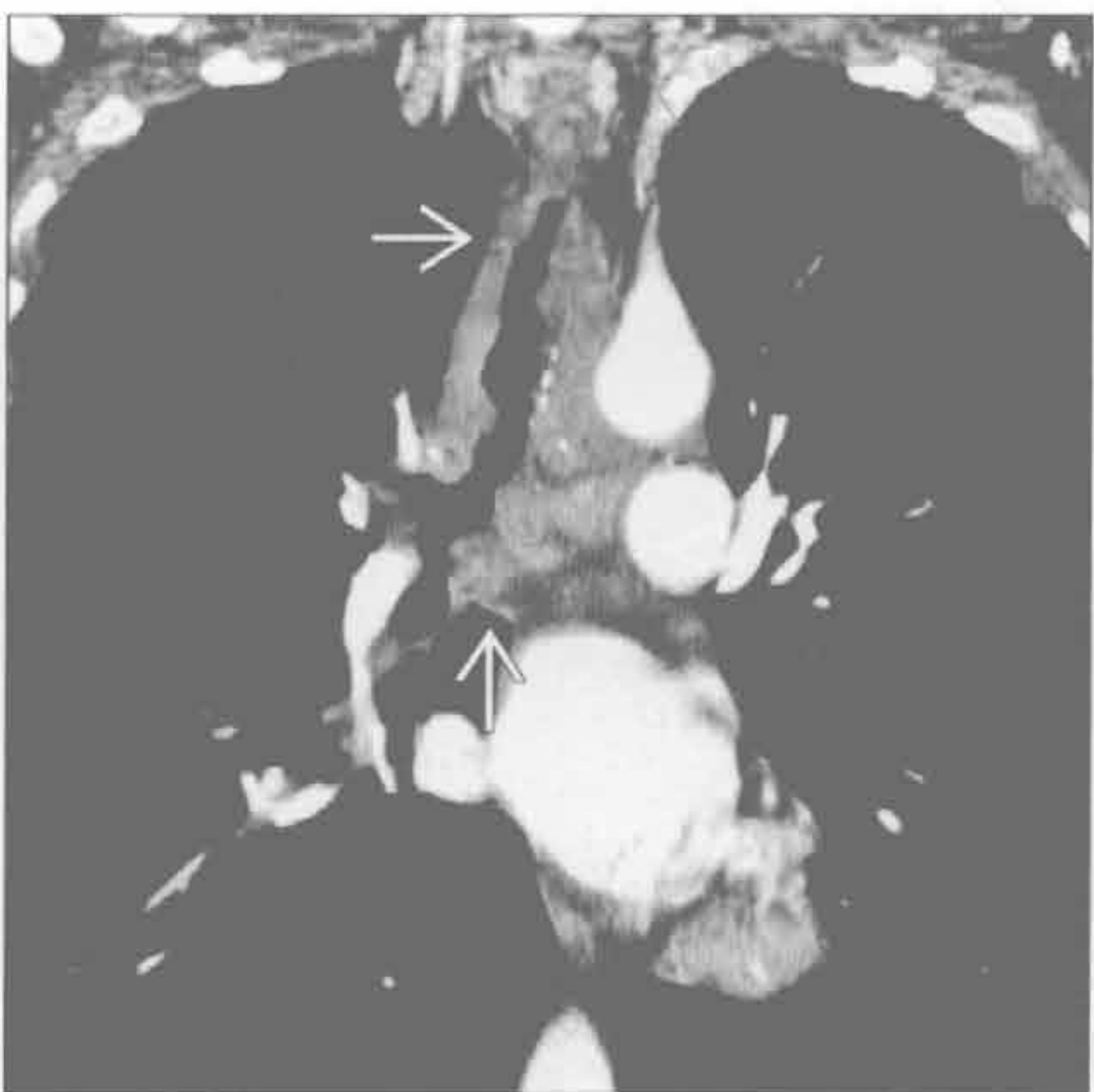
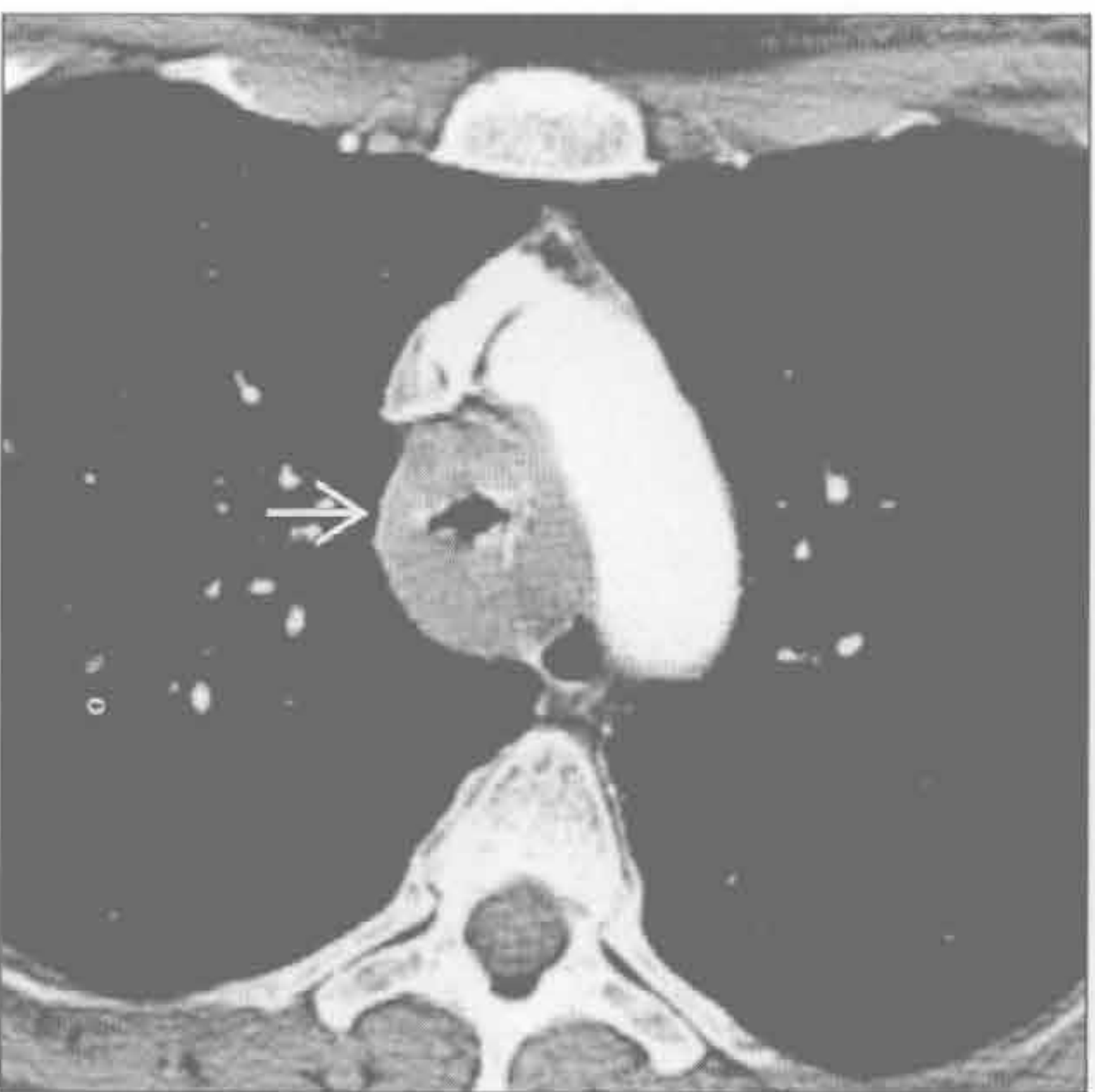


气管肿瘤

气管肿瘤

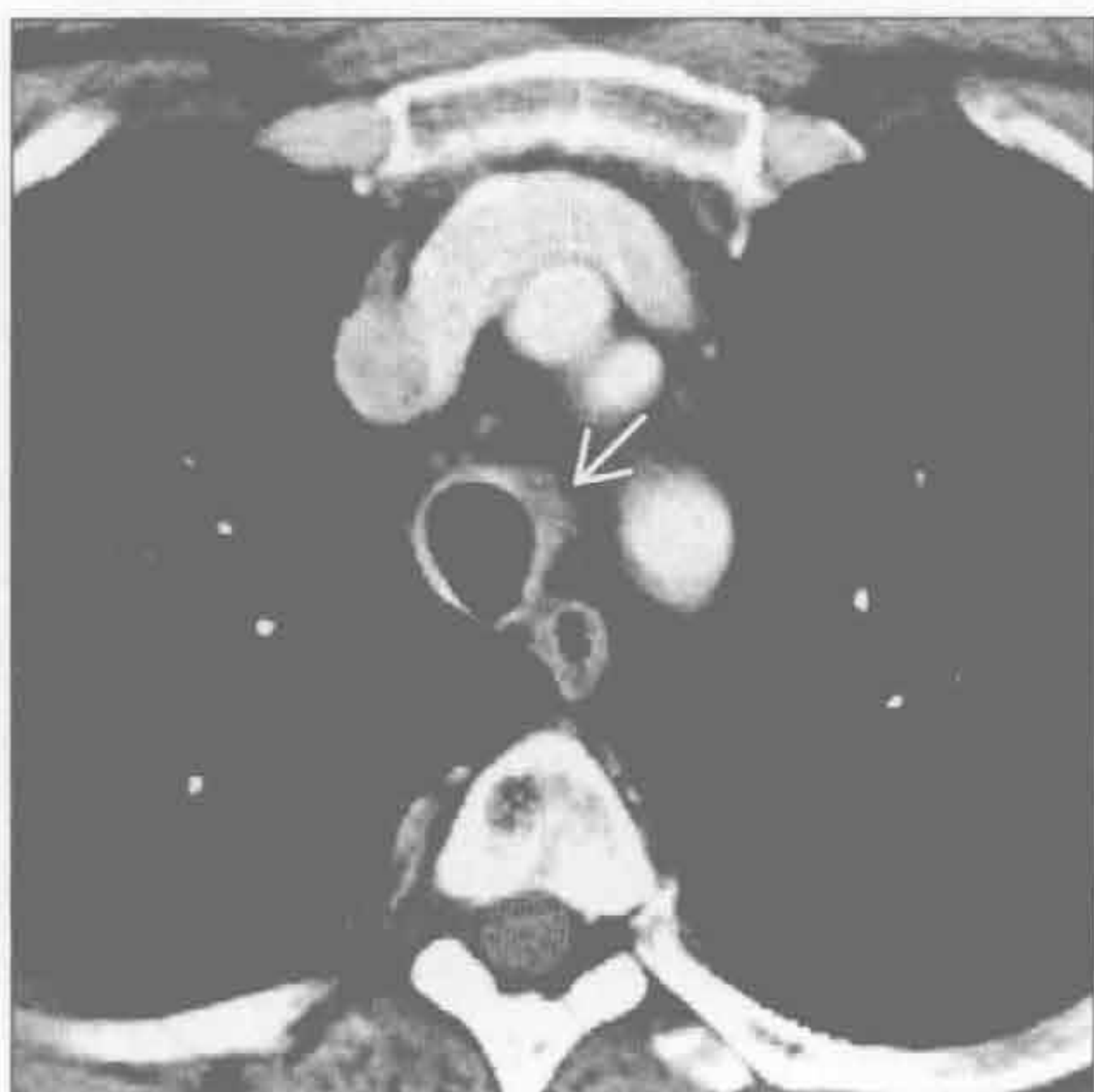(左) 横断位增强 CT 示气管壁弥漫性环形均匀增厚 \Rightarrow ，管腔狭窄

(右) 冠状位增强 CT 示肿瘤侵犯气管的范围 \Rightarrow 。组织学为腺样囊性癌

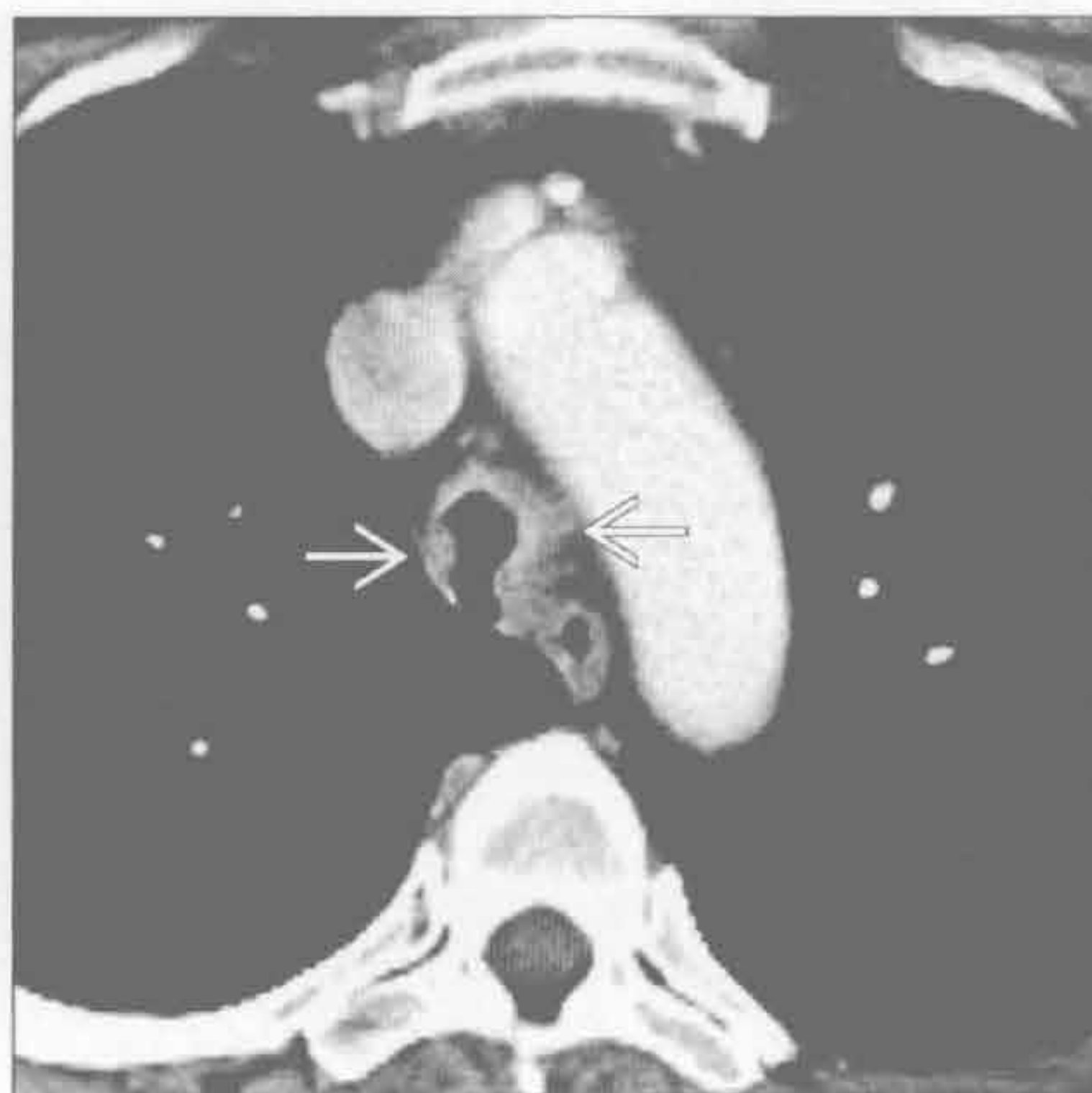

气管狭窄

气管肿瘤



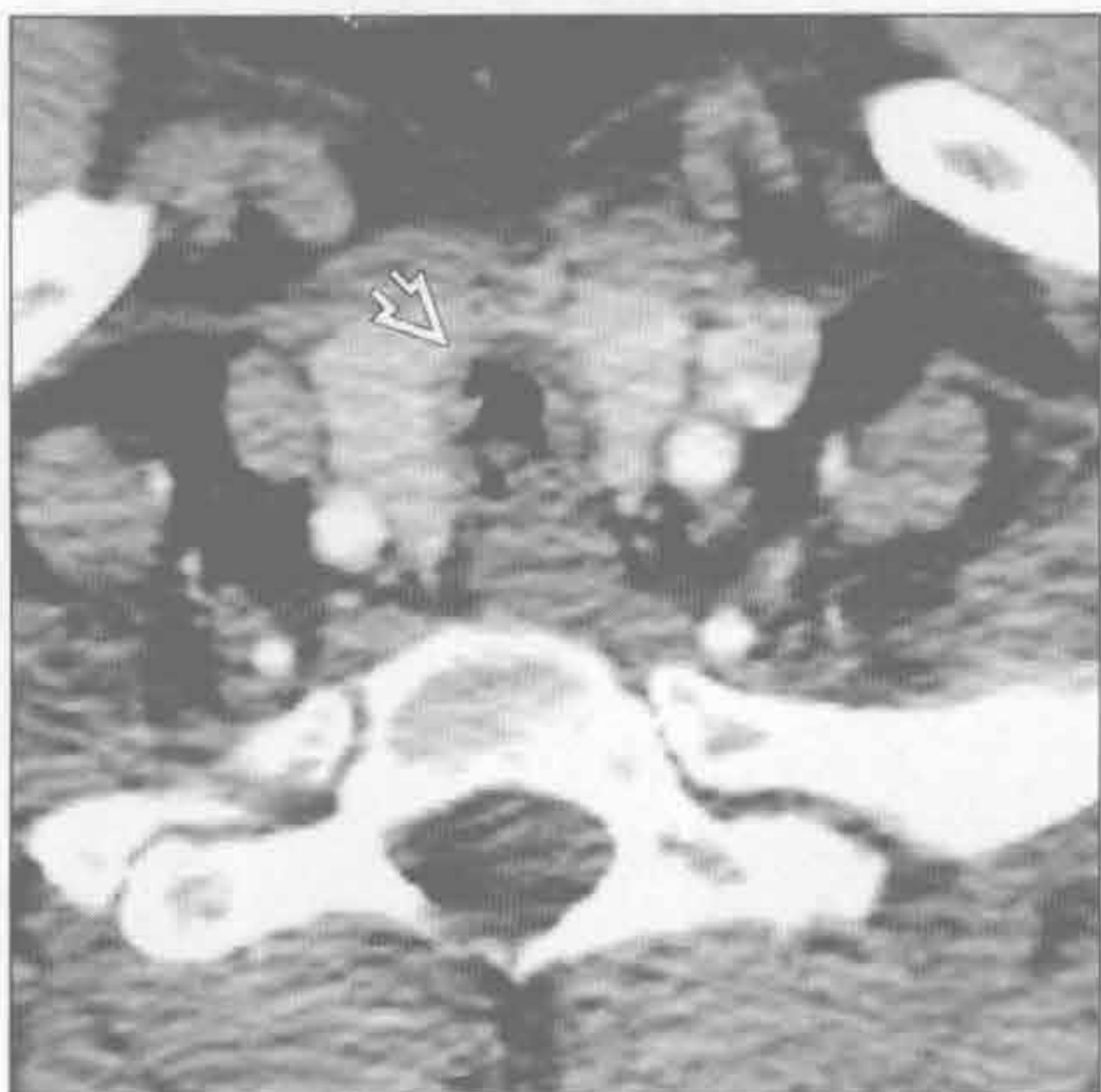气管肿瘤



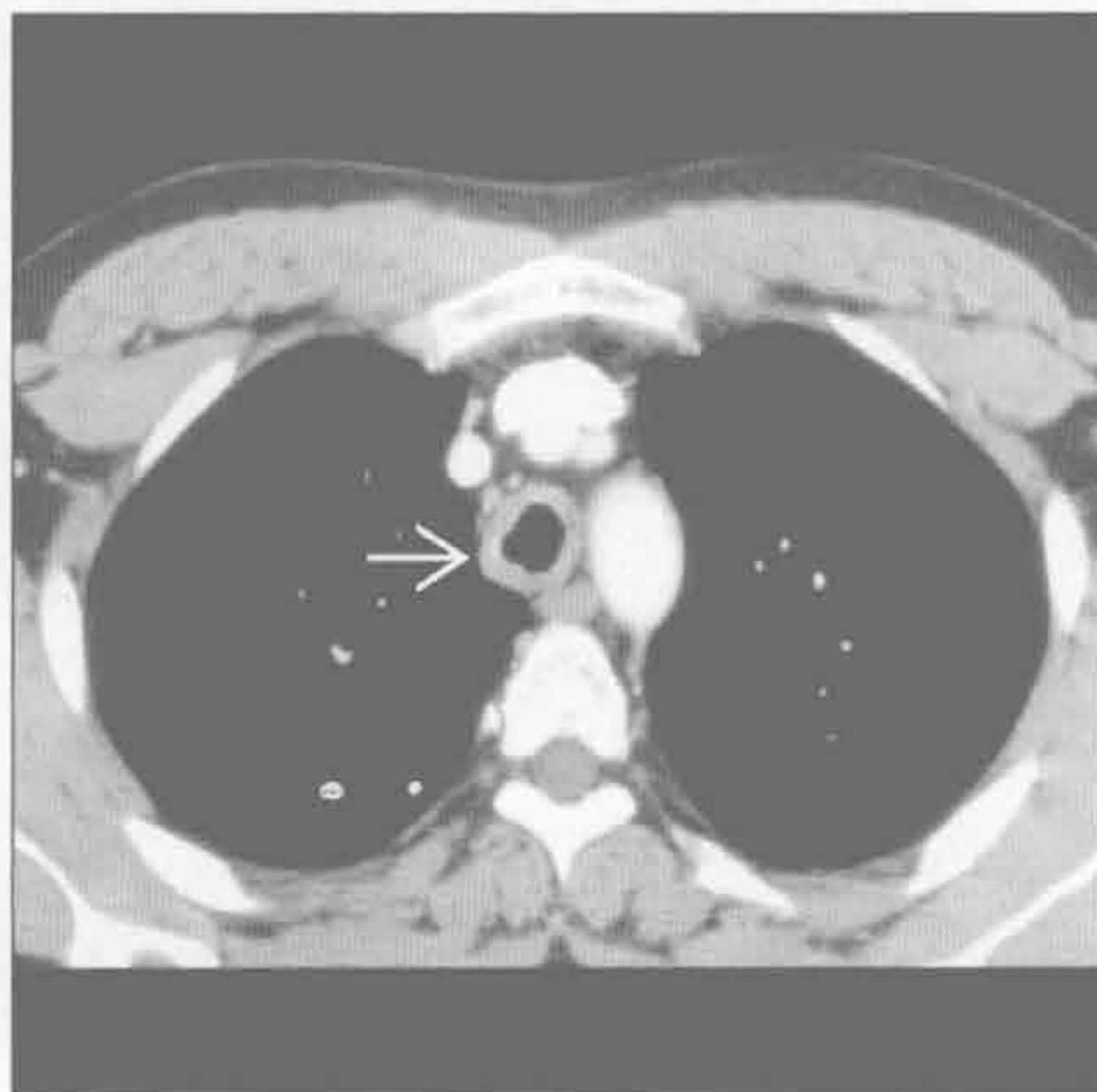
(左) 横断位增强 CT 示气管壁局部结节状增厚→

(右) 与左图为同一患者。横断位增强 CT 示气管壁结节状增厚→，气道腔狭窄。组织学为腺样囊性癌

鼻硬结病



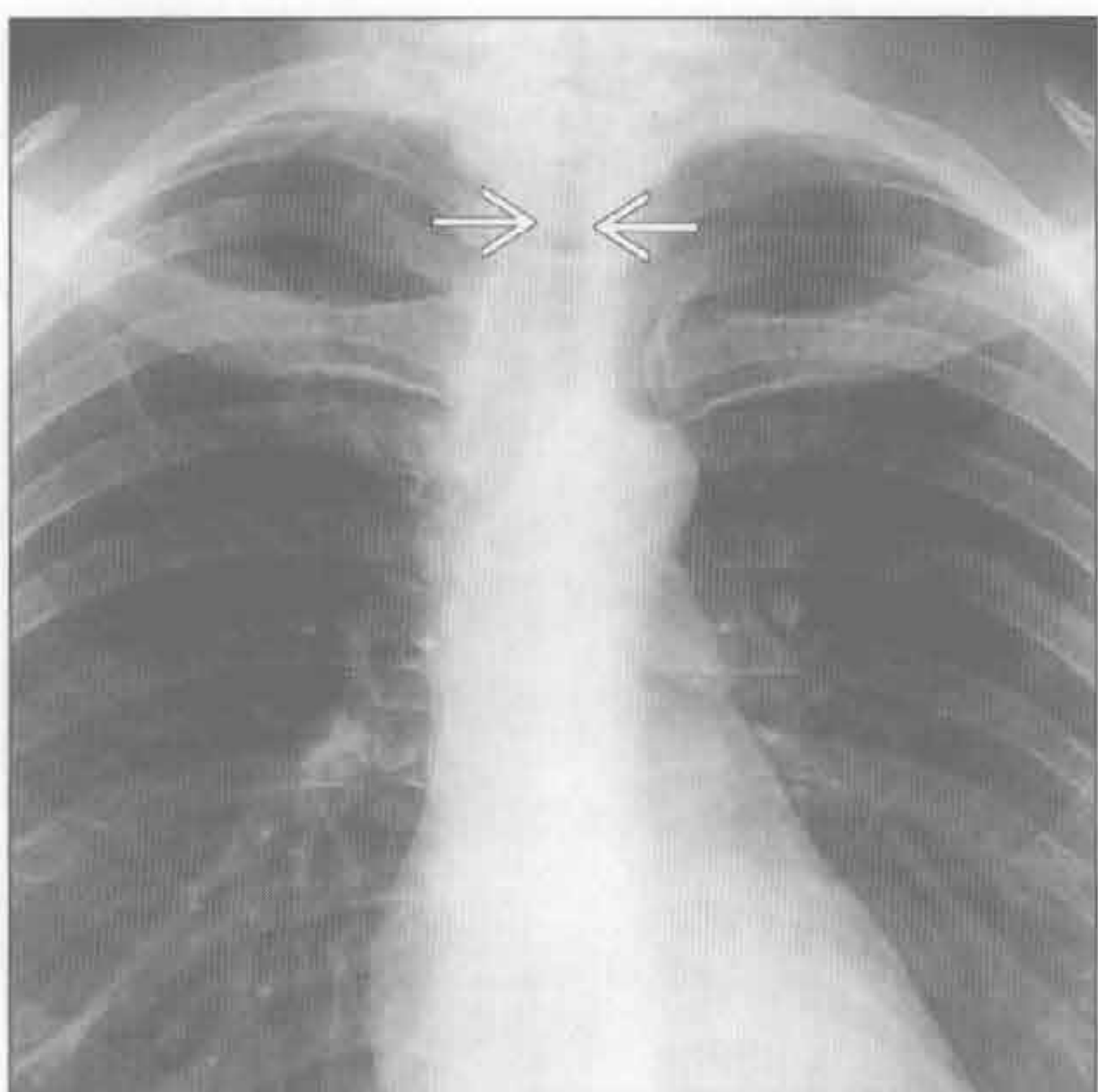
鼻硬结病



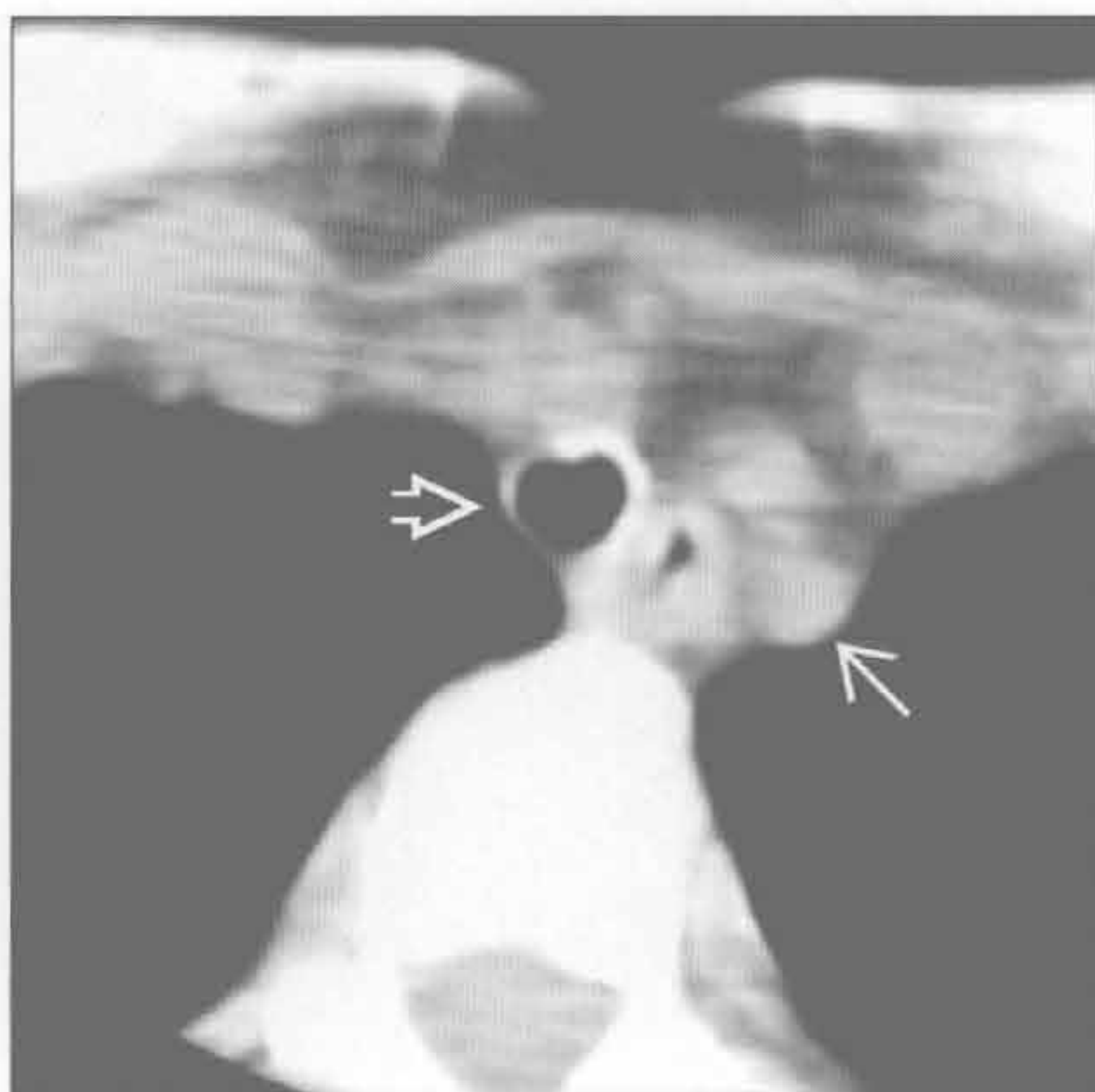(左) 横断位增强 CT 示声门下气管壁环形狭窄，内含隐窝样空气间隙⇨，余气道正常

(右) 另一患者。横断位增强 CT 示气管壁弥漫性环形增厚⇨，累及整个气管，并延续至左主支气管

完全性软骨环



完全性软骨环



(左) 正位 X 线胸片示气管直径减小⇨，为 10 mm。患者有长期“哮喘”病史

(右) 横断位平扫 CT 显示气管狭小⇨，其直径仅大于左侧锁骨下动脉⇨，气管壁厚度正常。支气管镜示完全性软骨环

鉴别诊断

常见

- 先天性
- 肿瘤
 - 气管或食管肿瘤
 - 淋巴瘤

不常见

- 创伤
 - 钝伤或穿透伤
 - 医源性
 - 内镜检查
 - 手术
 - 长期气管插管
- 感染
- 炎症
 - 放射性
 - 腐蚀性物质摄取
 - 慢性异物反应

重要信息

鉴别诊断要点

- 儿科患者的气管食管瘘几乎均为先天性
- 成年患者的气管食管瘘大多由于恶性和创伤
- 气管食管瘘的继发表现：食管扩张，肺重力依赖

部分的肺吸入

常见诊断的有用线索

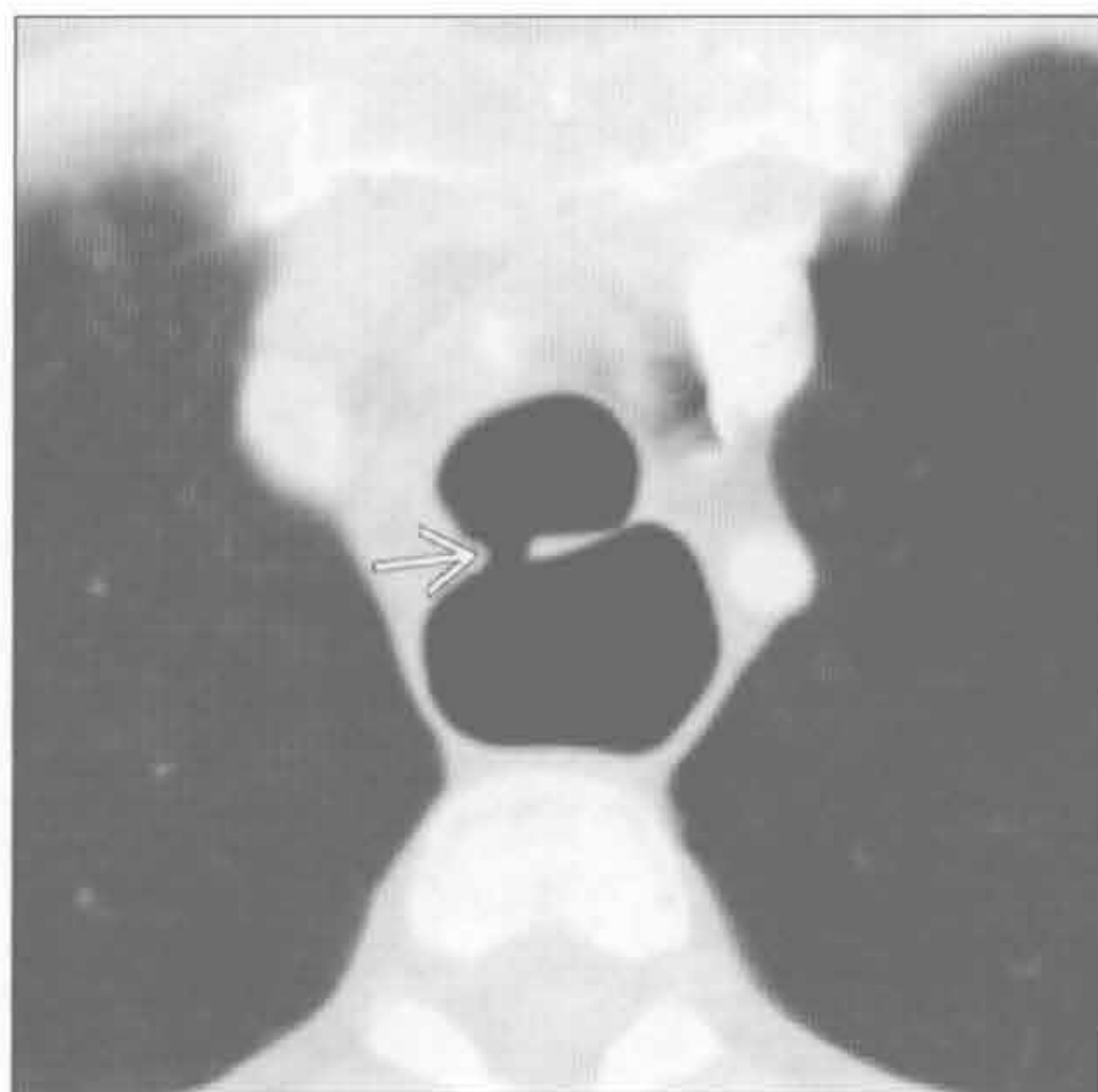
- 先天性
 - 前肠分裂成独立的气管腔和食管腔时异常
 - 与其他先天性病变高度相关，包括脊柱、肛门、心脏、气管、食管、肾和肢体 (VACTERL) 异常
 - 最常见为近端食管闭锁合并远端气管食管瘘 (超过 80% 的先天病例)
- 肿瘤
 - 气管或食管肿瘤病史及影像学发现
 - 与气管食管瘘相关的局部慢性软组织增厚
 - 放射导致局部炎症，易产生气管食管瘘

不常见诊断的有用线索

- 创伤
 - 过去有钝伤或穿透伤的影像学证据
 - 气管食管瘘处的近期操作
 - 长期气管插管：气囊压力或导管摩擦致气管后壁侵蚀
- 感染
 - 结核或真菌感染
 - 肺部阴影 (结节影) 及低密度的淋巴结肿大
- 炎症
 - 放射：邻近的肺内的放射改变
 - 气道异物：横断位图像敏感性高

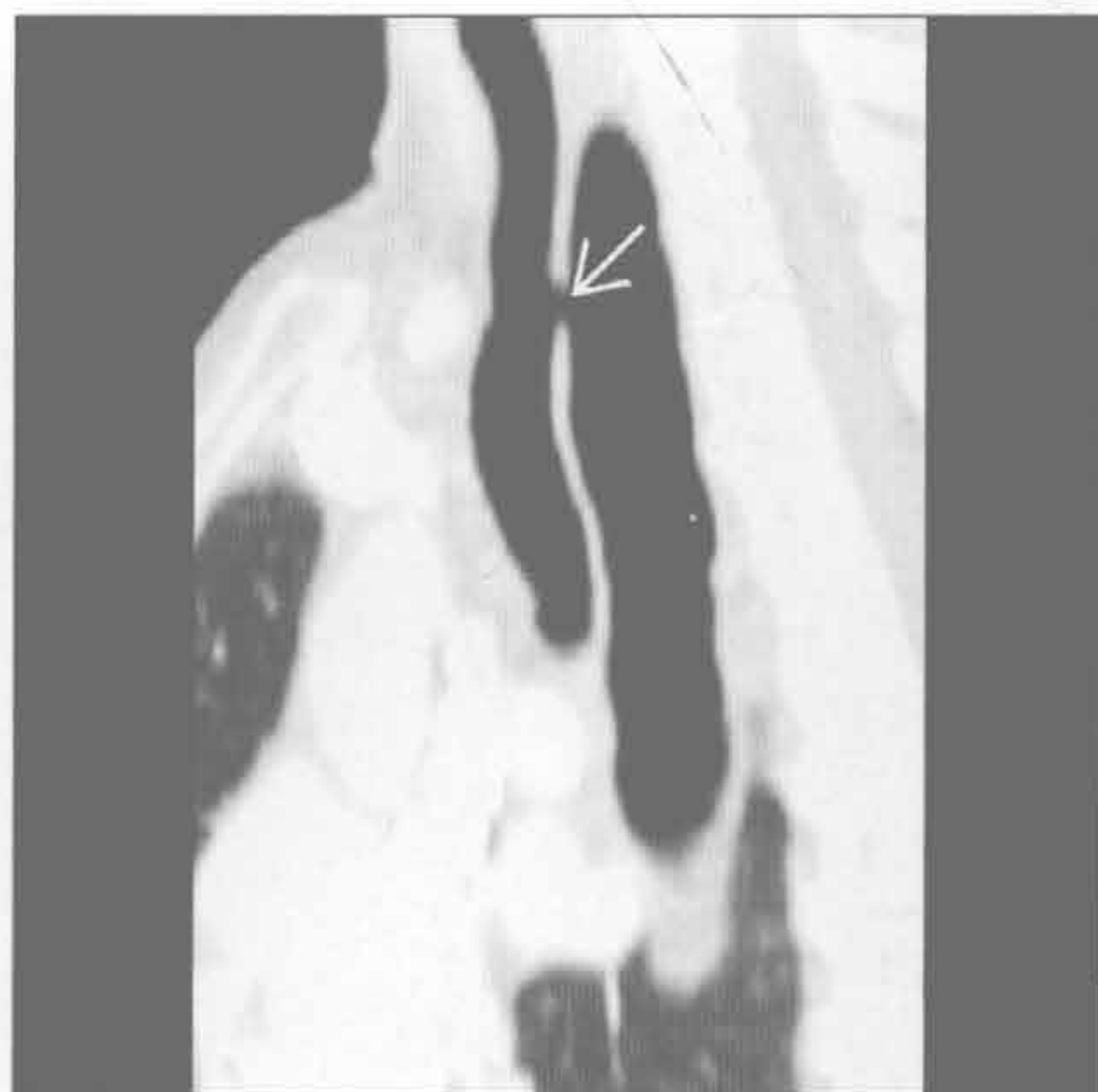先天性

(左) 横断位增强 CT 示气管与食管间小的瘘 (→)，食管相应扩张

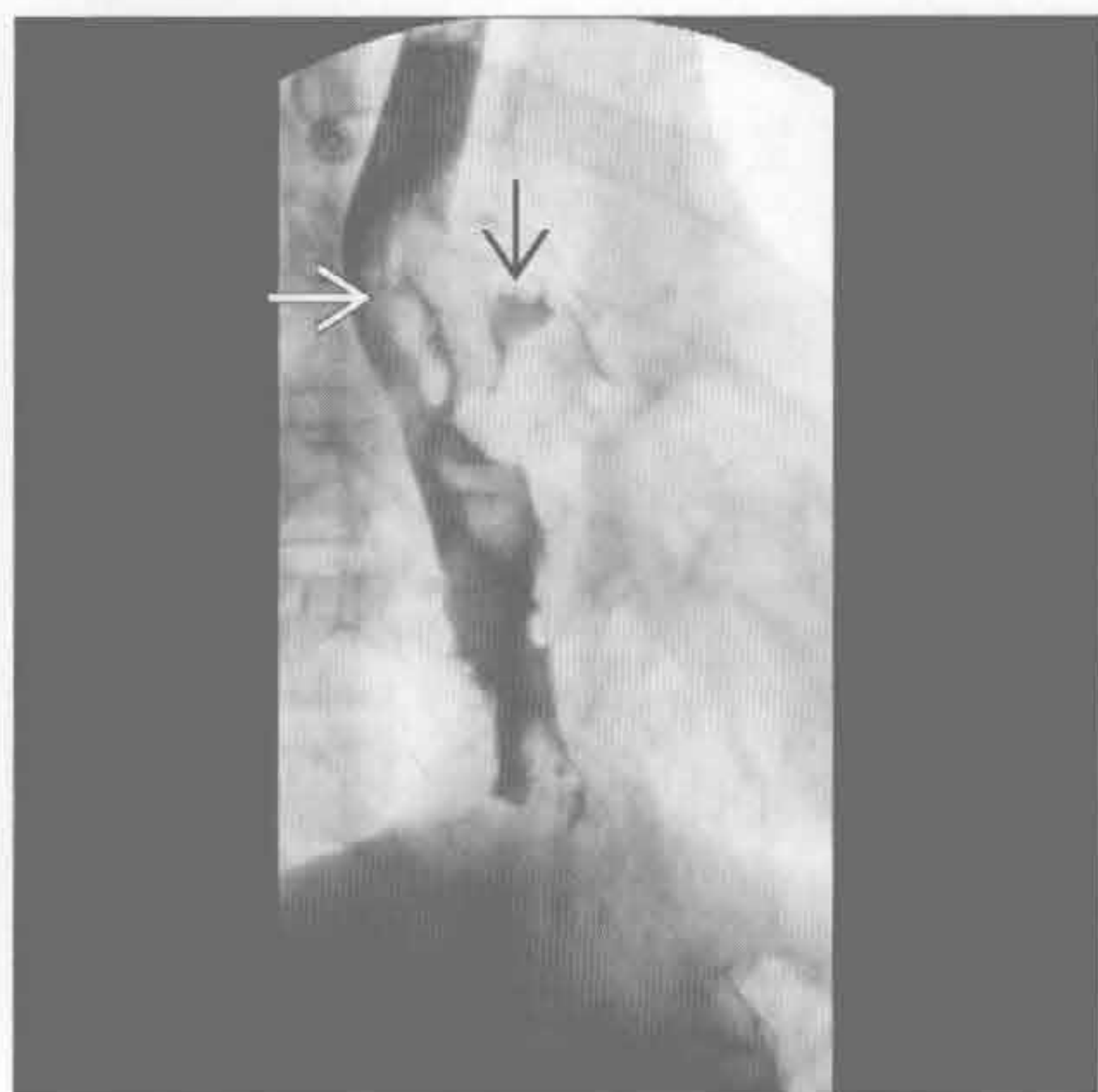


(右) 矢状面增强 CT 显示瘘连接气管和食管 (→)，食管清晰显示。此为 H 型的先天性气管食管瘘

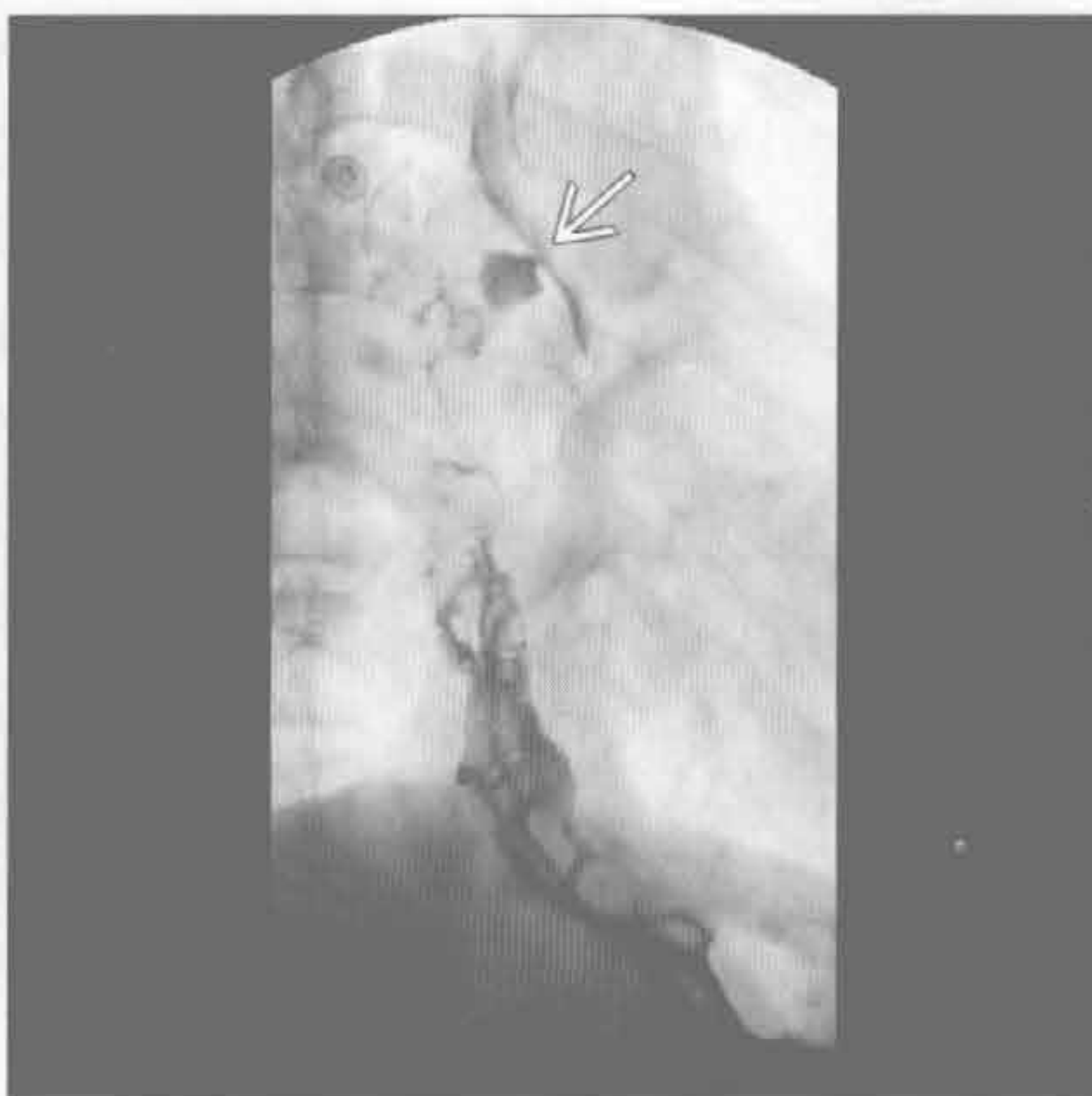先天性



气管或食管肿瘤



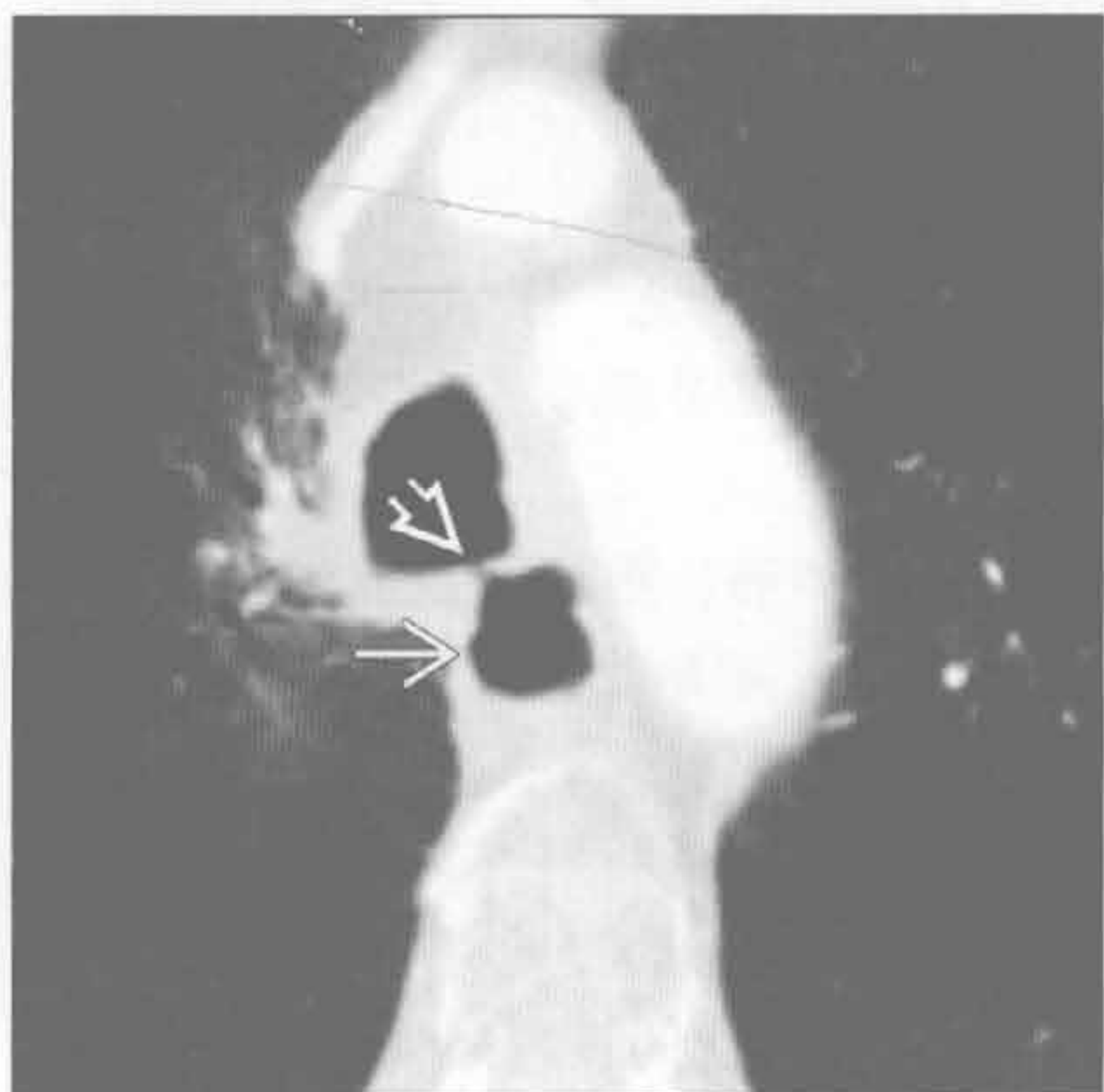气管或食管肿瘤



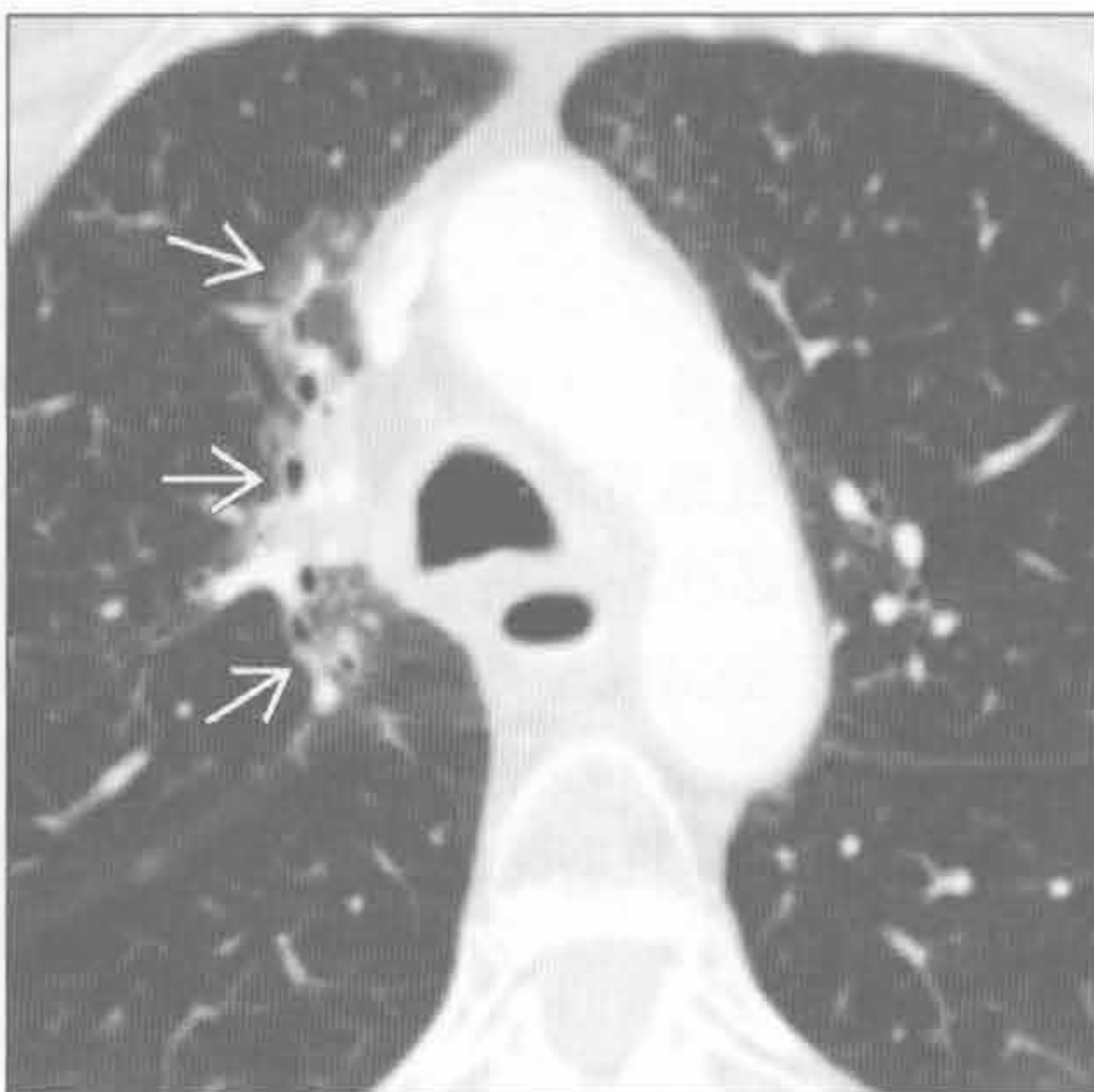
(左) 正位食管摄片示食管溃疡型肿块 \rightarrow ，符合食管癌的表现。对比剂沿着食管左侧向腔外渗出 \rightarrow

(右) 正位食管摄片显示对比剂经瘘从食管流至左主支气管 \rightarrow ；口服对比剂反流至大气道的更近端 \rightarrow

放射性



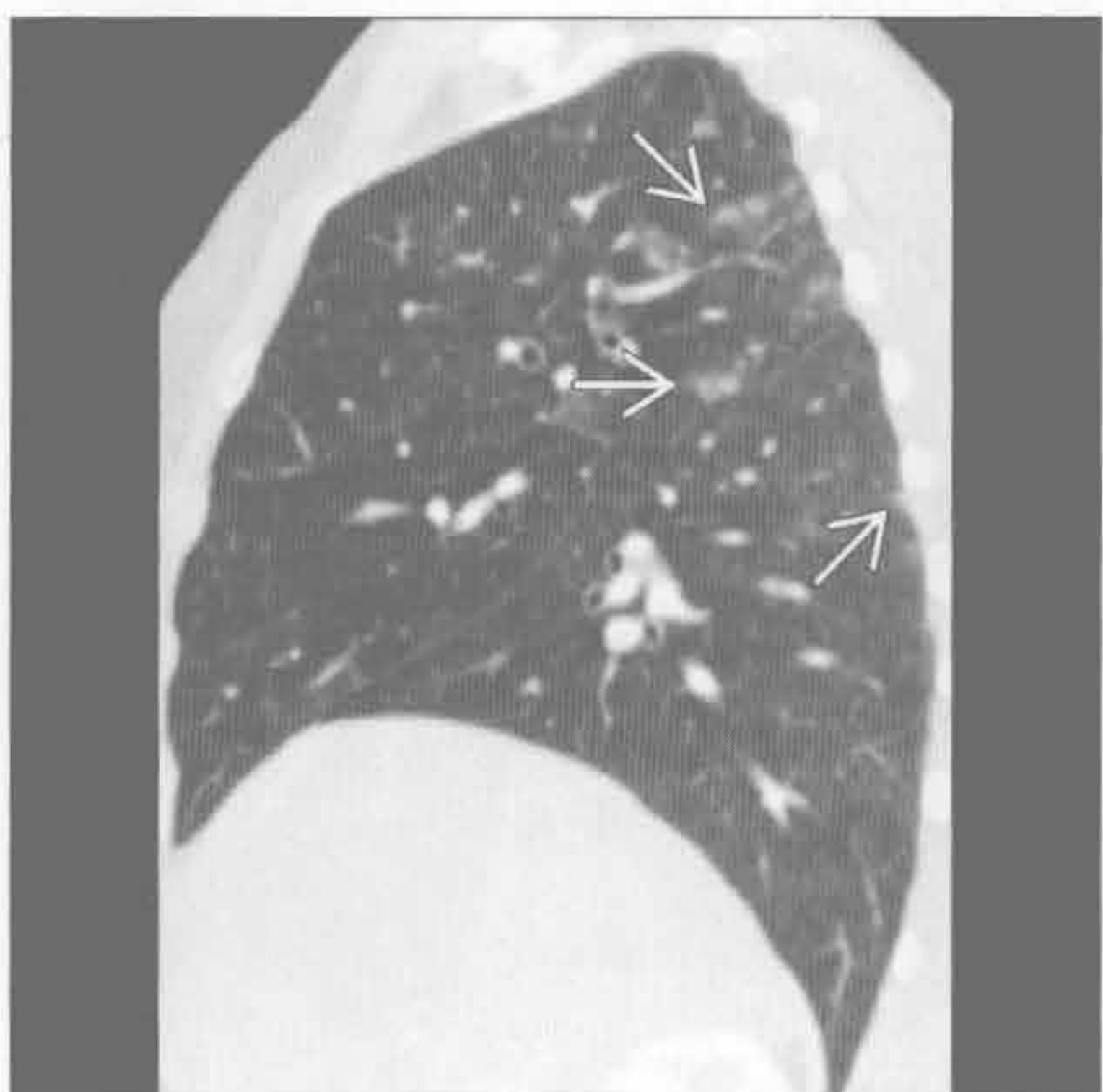
放射性



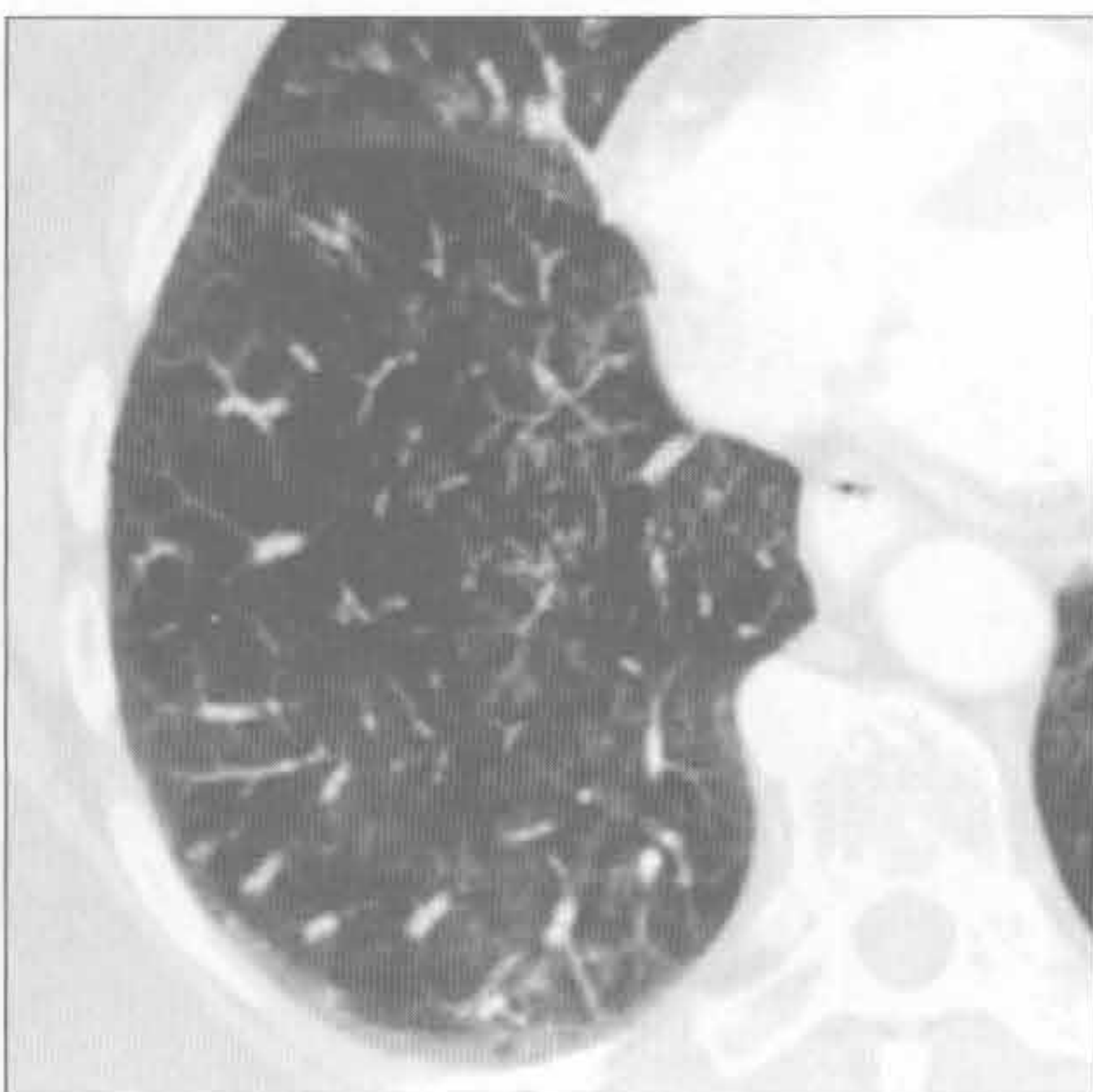
(左) 横断位增强 CT 最小密度投影图显示气管和食管间小瘘道 \rightarrow 。浸润性食管癌使气管和食管轮廓不规则。食管轻度扩张 \rightarrow ，这在气管食管瘘并不少见

(右) 与左图为同一患者。横断位增强 CT 示右肺上叶内侧段放疗后纤维化 \rightarrow

放射性



放射性



(左) 与第 1、第 2 幅放射性为同一患者。矢状位增强 CT 示右肺下叶上段和上叶后段结节影 \rightarrow ，与患者经气管食管瘘吸入有关

(右) 与第 1 至第 3 幅放射性为同一患者。横断位增强 CT 示右肺下叶簇状树芽征，与经气管食管瘘吸入有关

鉴别诊断

常见

- 黏液栓
- 支气管肿瘤

不常见

- 气道狭窄
- 类癌

罕见（但重要）

- 转移
- 异物
- 气管肿瘤
- 感染
- 韦格纳肉芽肿病
- 纤维化性纵隔炎
- 支气管结石
- 气管支气管淀粉样变性

重要信息

鉴别诊断要点

- 主要观察导致孤立 / 节段性壁增厚或结节的疾病
- 需要重点考虑患者年龄、吸烟史和恶性肿瘤病史

常见诊断的有用线索

- 黏液栓
 - 常见于肺气肿、哮喘、支气管炎或囊性纤维化
 - CT 上表现为泡状或固体密度
 - 发生部位与重力相关
 - 剧烈咳嗽后重复 CT 检查有助于与肿瘤鉴别
- 支气管肿瘤
 - 支气管肺癌
 - 支气管内和腔外息肉样结节
 - 梗阻后肺炎 / 肺不张
 - 有或无纵隔和肺门淋巴结肿大
 - 有或无反复肺炎的病史
 - 错构瘤
 - 圆形，光滑结节
 - 直径 ≤ 2 cm
 - 内部有或无脂肪成分
 - 有或无爆米花样钙化
 - 黏液表皮样癌
 - 腔内结节
 - 50% 病人 ≤ 30 岁
 - 在影像学上很难与类癌和支气管肺癌相鉴别

不常见诊断的有用线索

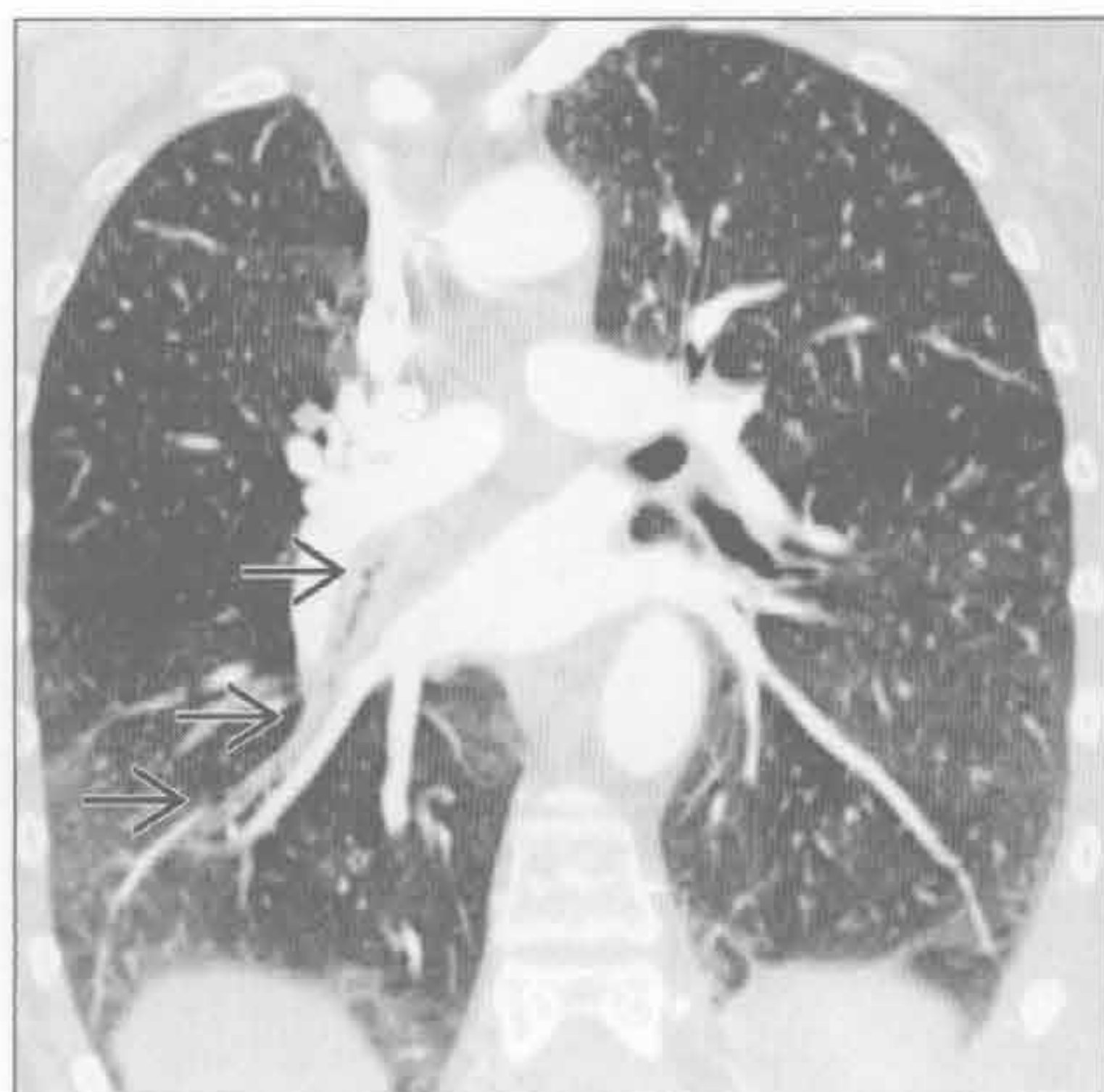
- 气道狭窄
 - 拔管后或气管切开置管后进行性呼吸困难
 - 局限性气道狭窄，管壁环形增厚
 - 沙漏现象
 - 长期气管置管
 - 声门下气囊压迫处狭窄
 - 气管切开插管
 - 气管切开处狭窄
 - 完全软骨化的气管环是一种变异
 - 结节病；寻找其他典型特征
- 类癌
 - 圆形或卵圆形分叶结节
 - 发生于叶或段支气管
 - 有或无明显强化
 - 25% 出现粗大的钙化
 - 80% “典型”
 - 良性，缓慢生长
 - 转移和类癌综合征罕见

罕见诊断的有用线索

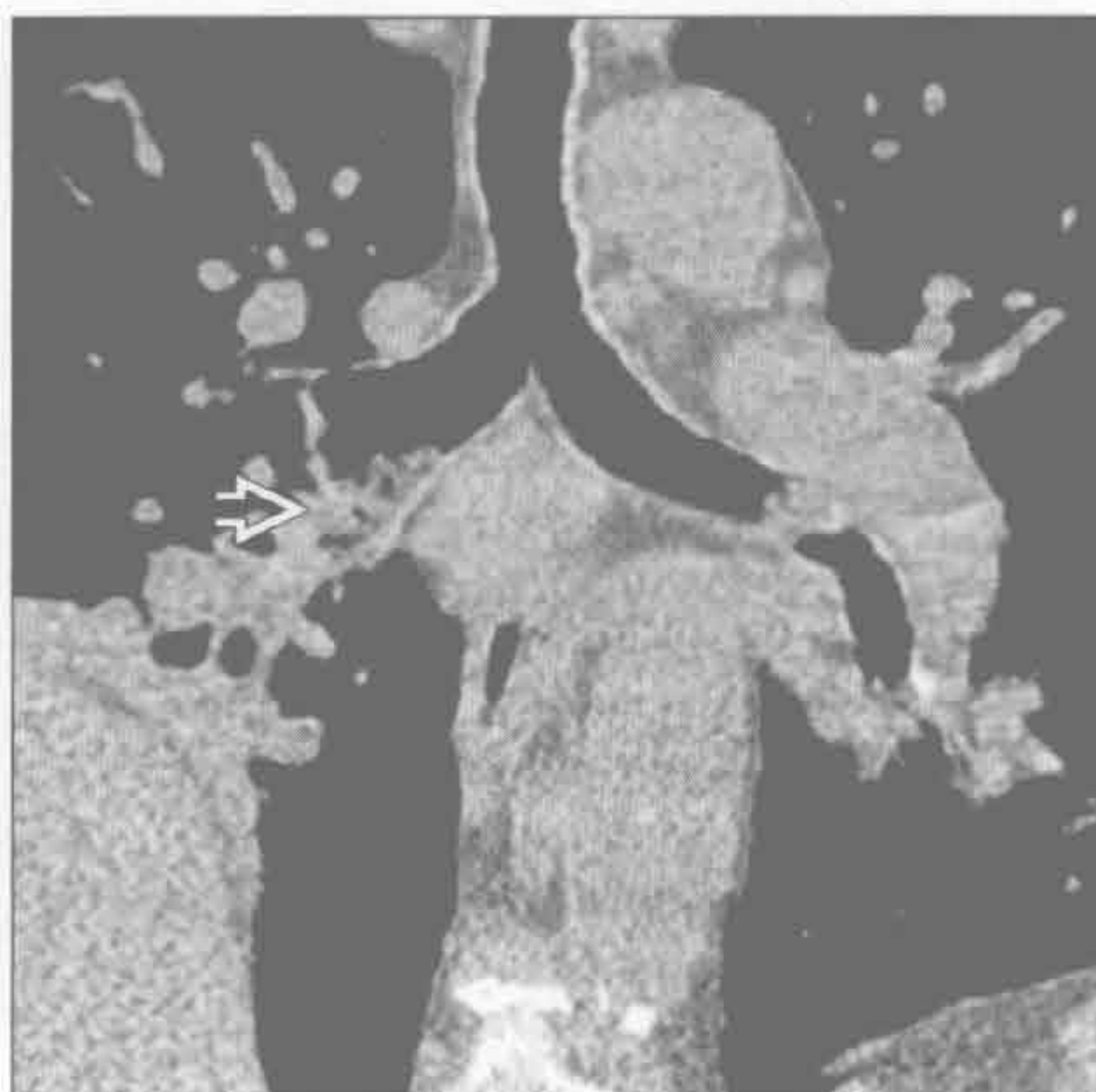
- 转移
 - 淋巴瘤，支气管肺癌、甲状腺或食管癌所致的侵袭或压迫改变
 - 邻近气道肿块易显现
 - 黑色素瘤、乳腺癌、结肠癌或肾细胞癌的血源性转移
 - 有或无单发或多发支气管内结节
 - 淋巴结转移可致气道压迫
- 异物
 - X 线片上大多为透光性
 - 易误诊为恶性
 - 有吸入和反复发作肺炎的病史
- 气管肿瘤
 - 鳞状细胞癌
 - 最常见的原发性气管肿瘤
 - 33% 在诊断时已有纵隔或肺内转移
 - 40% 患者过去、现在或将来伴有口咽、喉部或肺部肿瘤
 - 形态不规则的息肉样或无蒂病变
 - 主要发生在下气道
 - 腺样囊性癌
 - 黏膜下或环壁增厚
 - 有或无长段的气管受侵

- 病灶局灶性复发
- 转移罕见
- 感染
 - 结核
 - 远端气管和近端支气管
 - 不规则环壁增厚
 - 气管狭窄
 - 继发于“支气管内播散”或受侵的淋巴结的扩散
 - 感染局限于气管者罕见
 - 组织胞浆菌病
 - 支气管内结节或肿块
 - 有或无钙化的纵隔淋巴结
 - 有或无肺尖空洞结节
 - 鼻硬结病
 - 流行于中美洲、非洲和印度
 - 95%有鼻息肉和软组织增厚
 - 鼻旁窦不受累
 - 25%患者声门下气管向心性或结节状狭窄
 - 充气的气管隐窝基本可以诊断
- 韦格纳肉芽肿病
 - 25%有气道受侵
 - 声门下气管壁环形增厚
- 有或无管腔狭窄
- 有或无空洞型肺结节
- 有或无全鼻旁窦疾病
- 实验室检查有肾小球肾炎的证据（镜下血尿，红细胞管型，蛋白尿）
- 纤维化性纵隔炎
 - 常与下列有关
 - 组织胞浆菌病，肺结核或结节病（单侧）
 - 腹膜后纤维化，药物或自身免疫性疾病（双侧）
 - 纵隔脂肪被纤维组织替代
 - 邻近结构被包裹、狭窄
 - 上腔静脉，主支气管，肺动脉或食管
 - 有或无纵隔或肺门淋巴结钙化
- 支气管结石
 - 气道内不规则形钙化物质，起源于邻近钙化淋巴结
 - 有或无腔外气体
 - 右中叶和上叶支气管
 - 无强化
- 气管支气管淀粉样变性
 - 最常见表现为多灶性结节型沉积物遍布中央气道
 - 单个的黏膜下结节非常罕见

黏液栓



黏液栓



（左）吸烟致慢性支气管炎患者。冠状位增强 CT 示中间支气管 \Rightarrow 和右下叶段支气管黏液栓

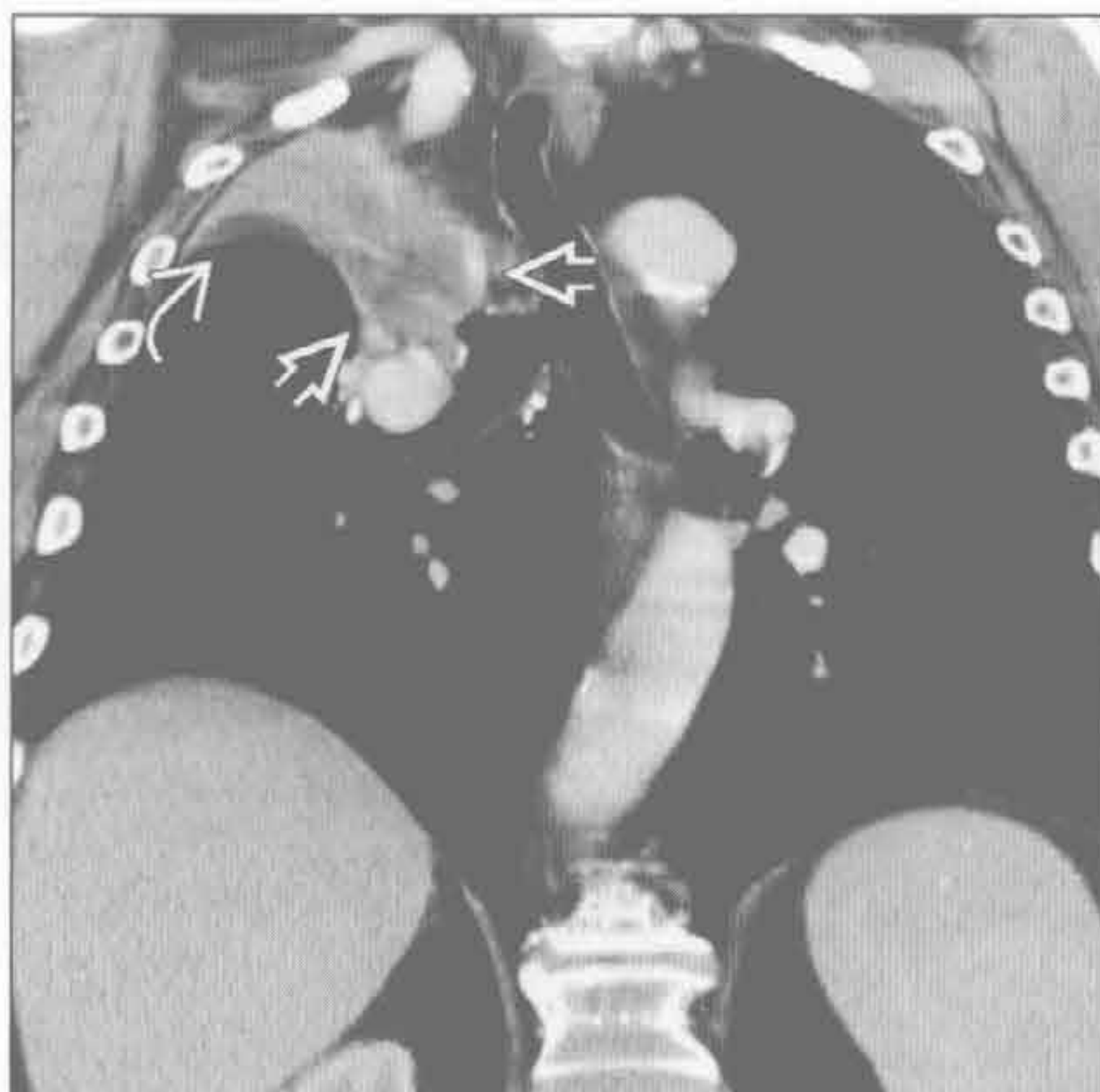
（右）冠状位增强 CT 示中间支气管的重力依赖部位多泡状病灶 \Rightarrow 。重要的鉴别特征是病灶中的气体

局限性气管支气管壁增厚

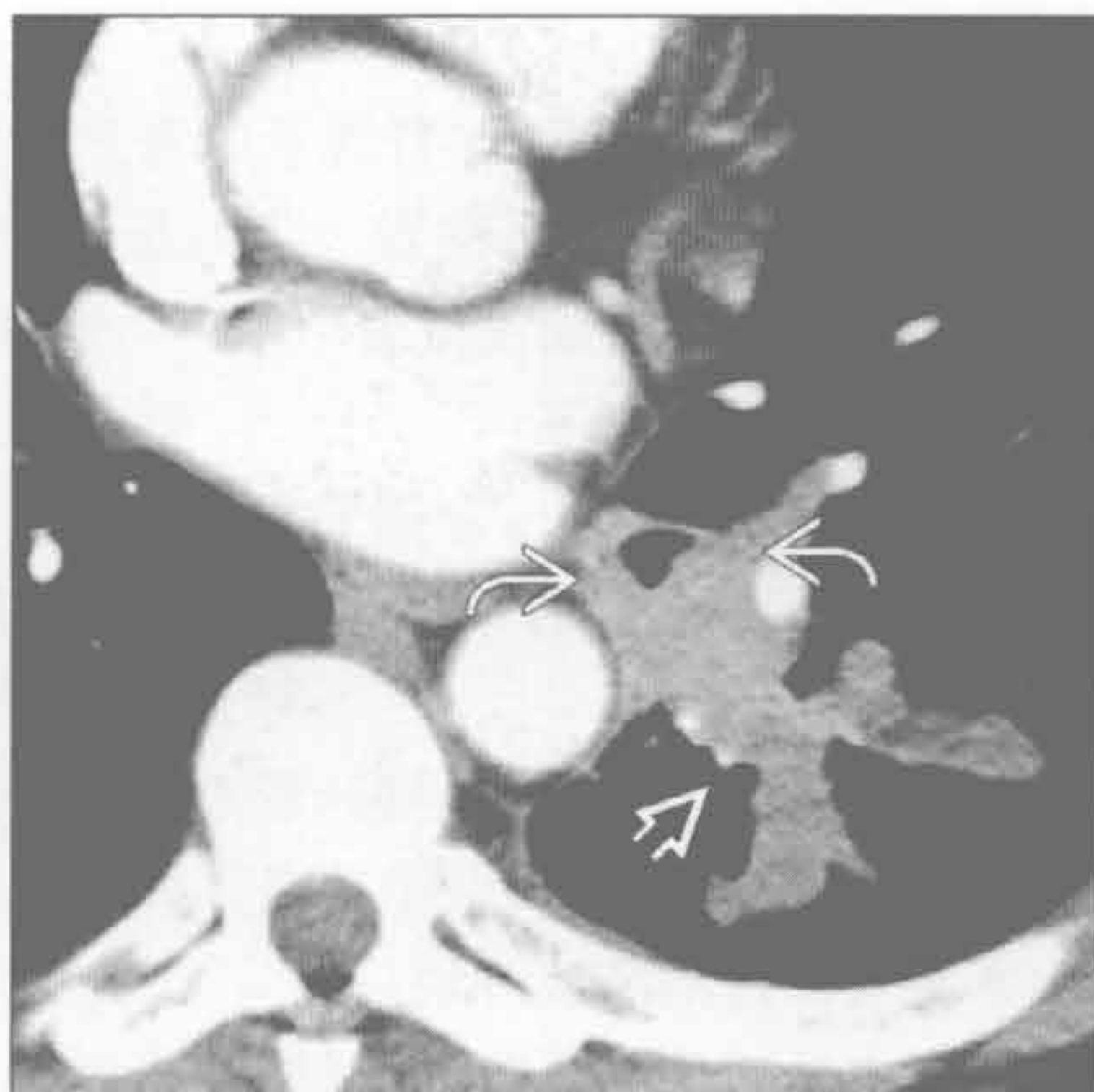
支气管肿瘤

支气管肿瘤

(左) 冠状位增强 CT 显示右上叶塌陷伴气管向同侧移位, 右上叶支气管被肿瘤阻塞 \Rightarrow , 其密度低于不张的肺组织 \Rightarrow



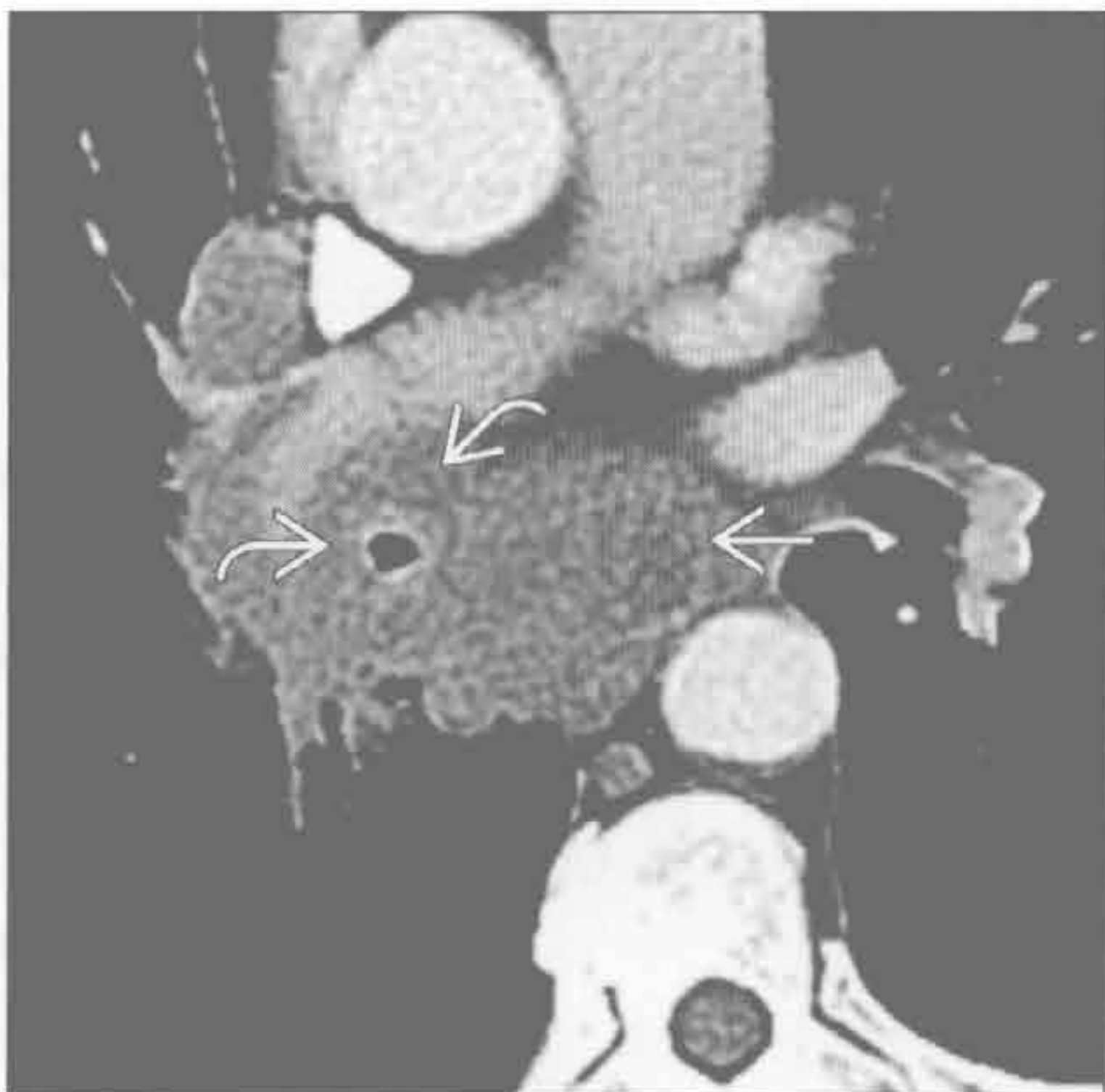
(右) 腺样囊性癌患者。横断位增强 CT 示左下叶支气管向心性不对称增厚 \Rightarrow , 左下叶后段部分塌陷 \Rightarrow



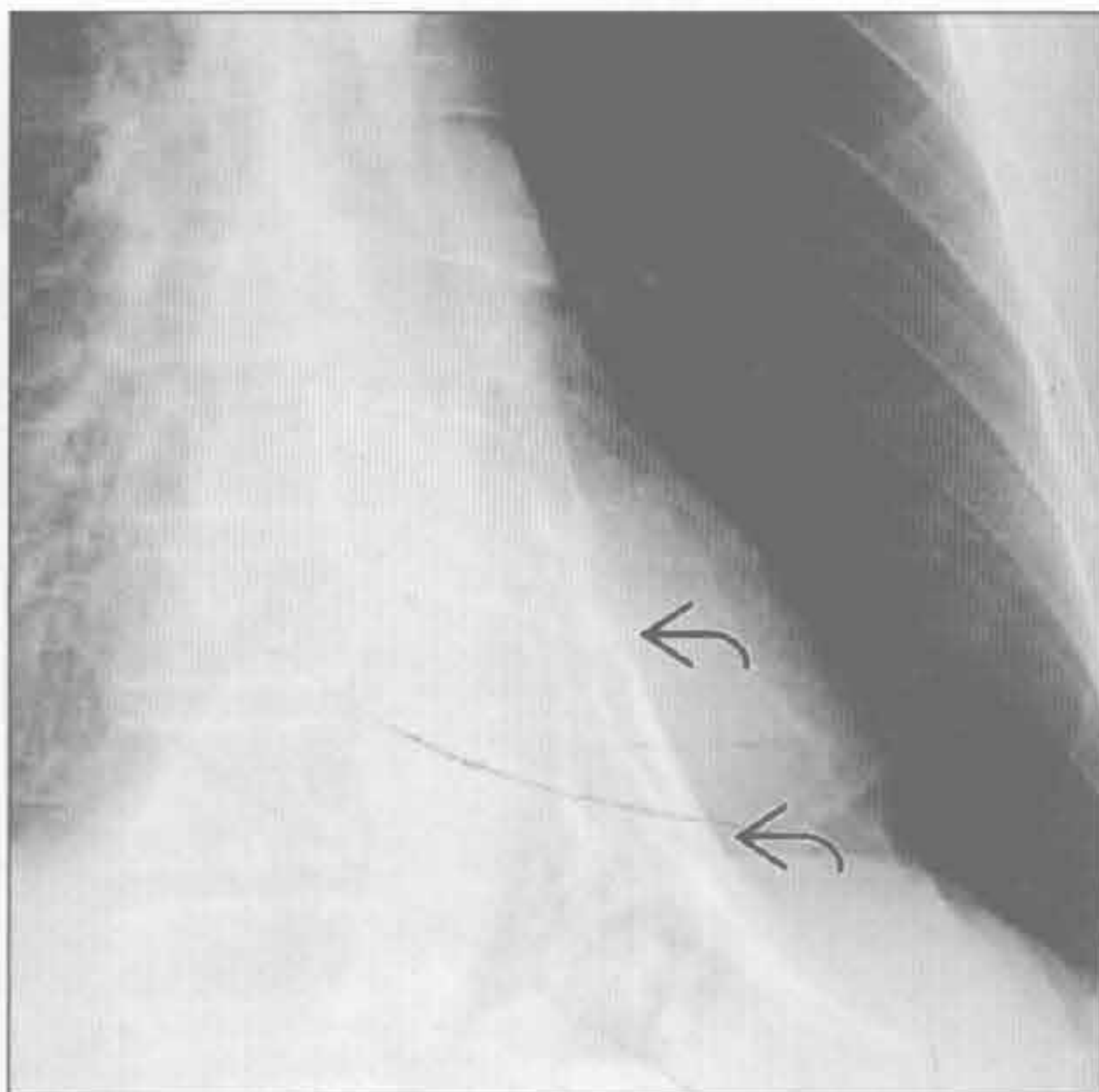
支气管肿瘤

支气管肿瘤

(左) 小细胞肺癌患者。横断位增强 CT 示中间支气管向心性狭窄 \Rightarrow 伴随隆嵴下软组织肿块 \Rightarrow



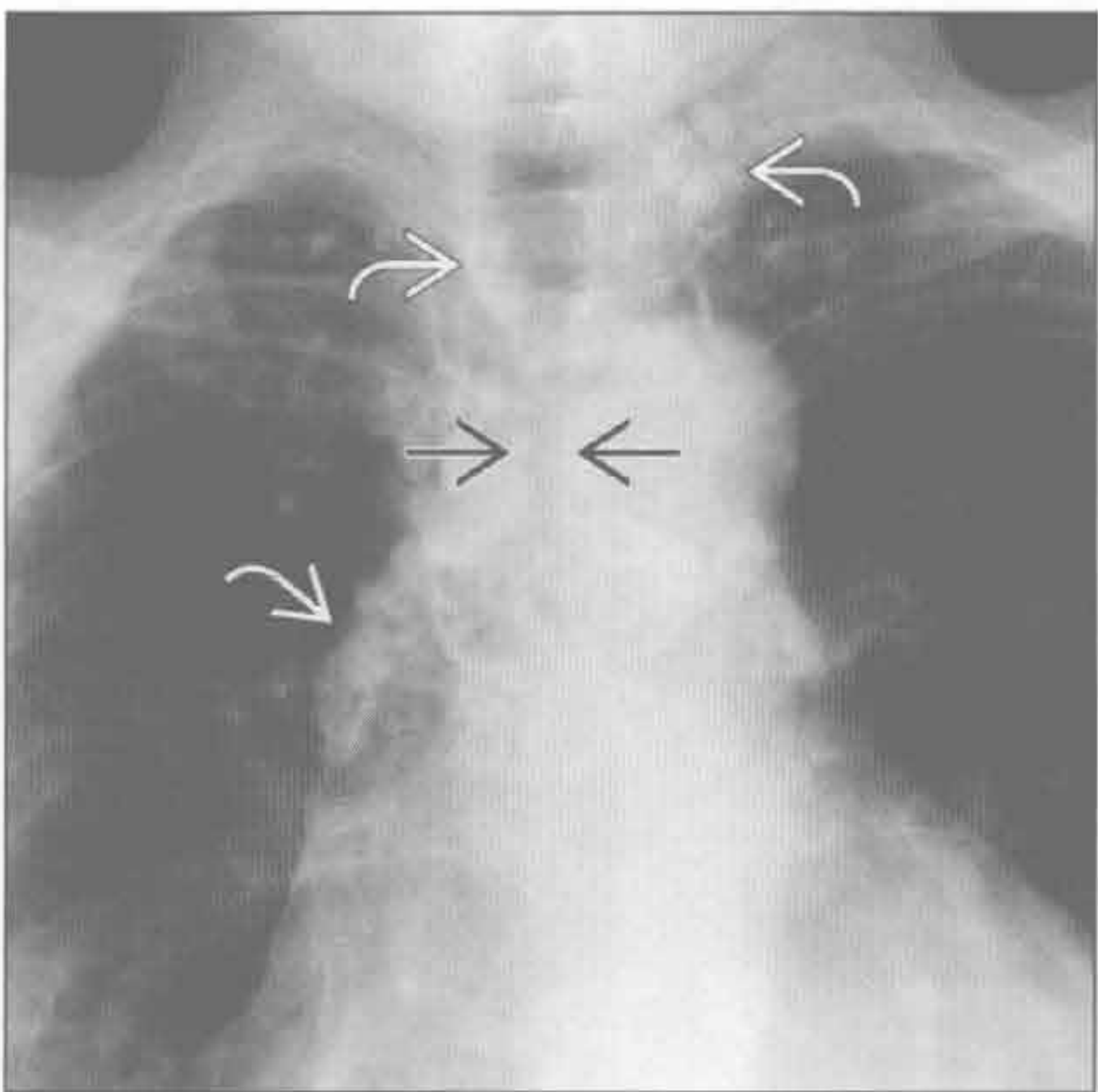
(右) 支气管内错构瘤继发慢性梗阻患者。正位 X 线胸片示左肺下叶塌陷 \Rightarrow 伴左肺上叶过度膨胀。CT 可见与该病灶有关的特征性的脂肪和钙化成分



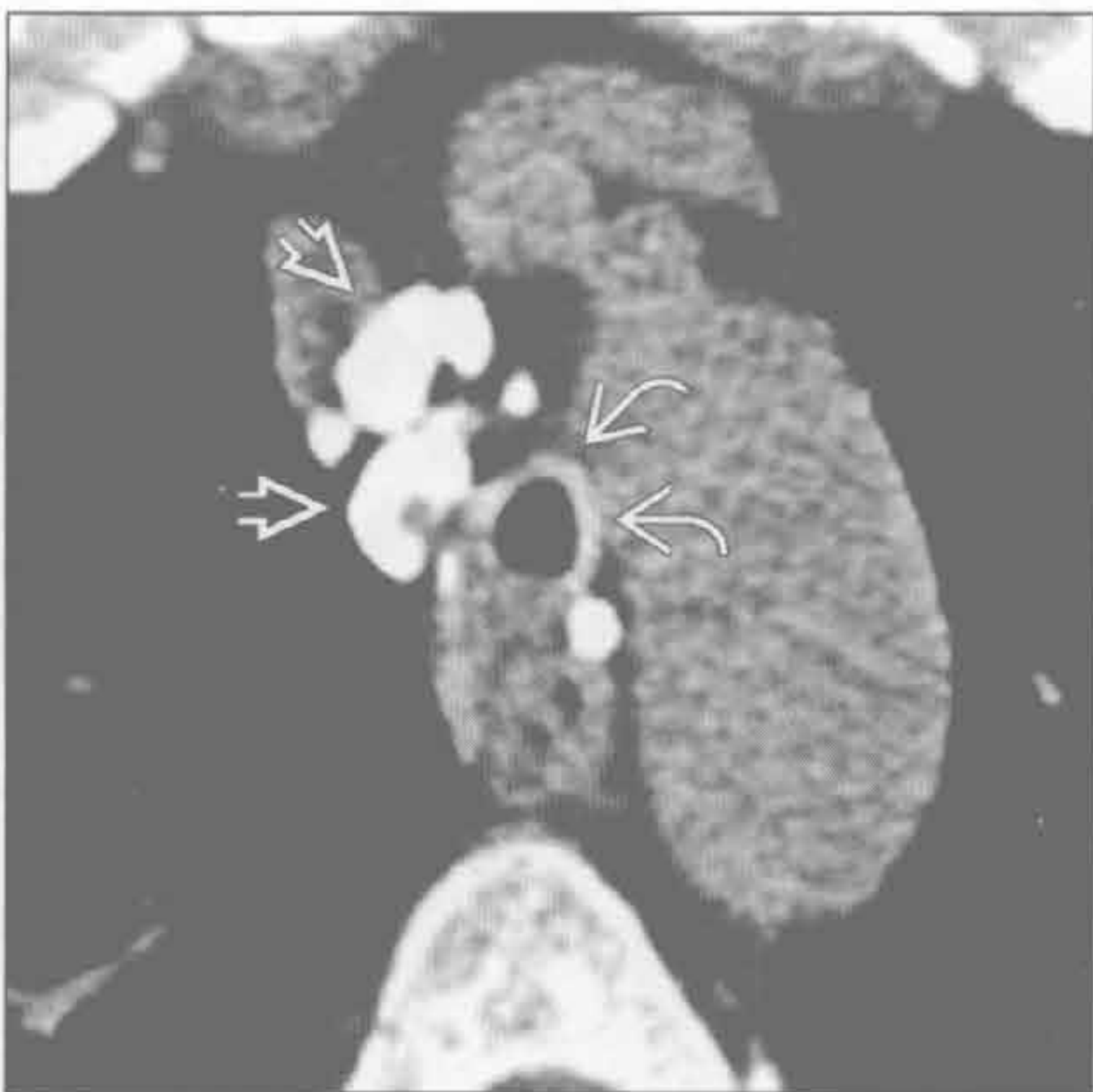
气道狭窄

气道狭窄

(左) 结节病患者。正位 X 线片示纵隔和肺门广泛的淋巴结肿大、钙化 \Rightarrow 。偶可见严重的淋巴结肿大导致气管狭窄 \Rightarrow

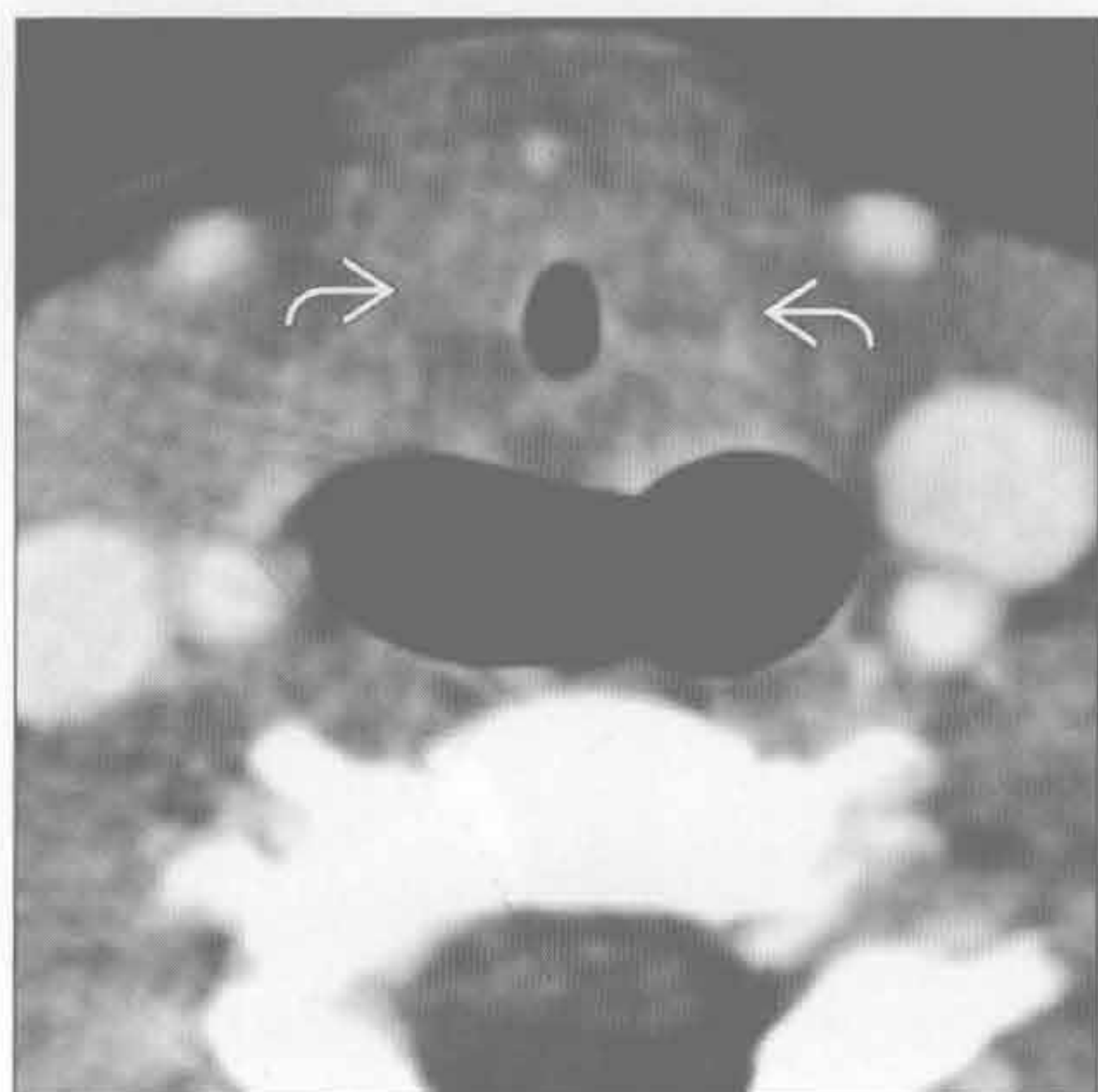


(右) 与左图为同一患者。横断位平扫 CT 示气管旁钙化的淋巴结病 \Rightarrow 导致气管狭窄 \Rightarrow 。诊断结节病有用的线索是对称的淋巴结肿大和淋巴管周围肺结节 (未显示)

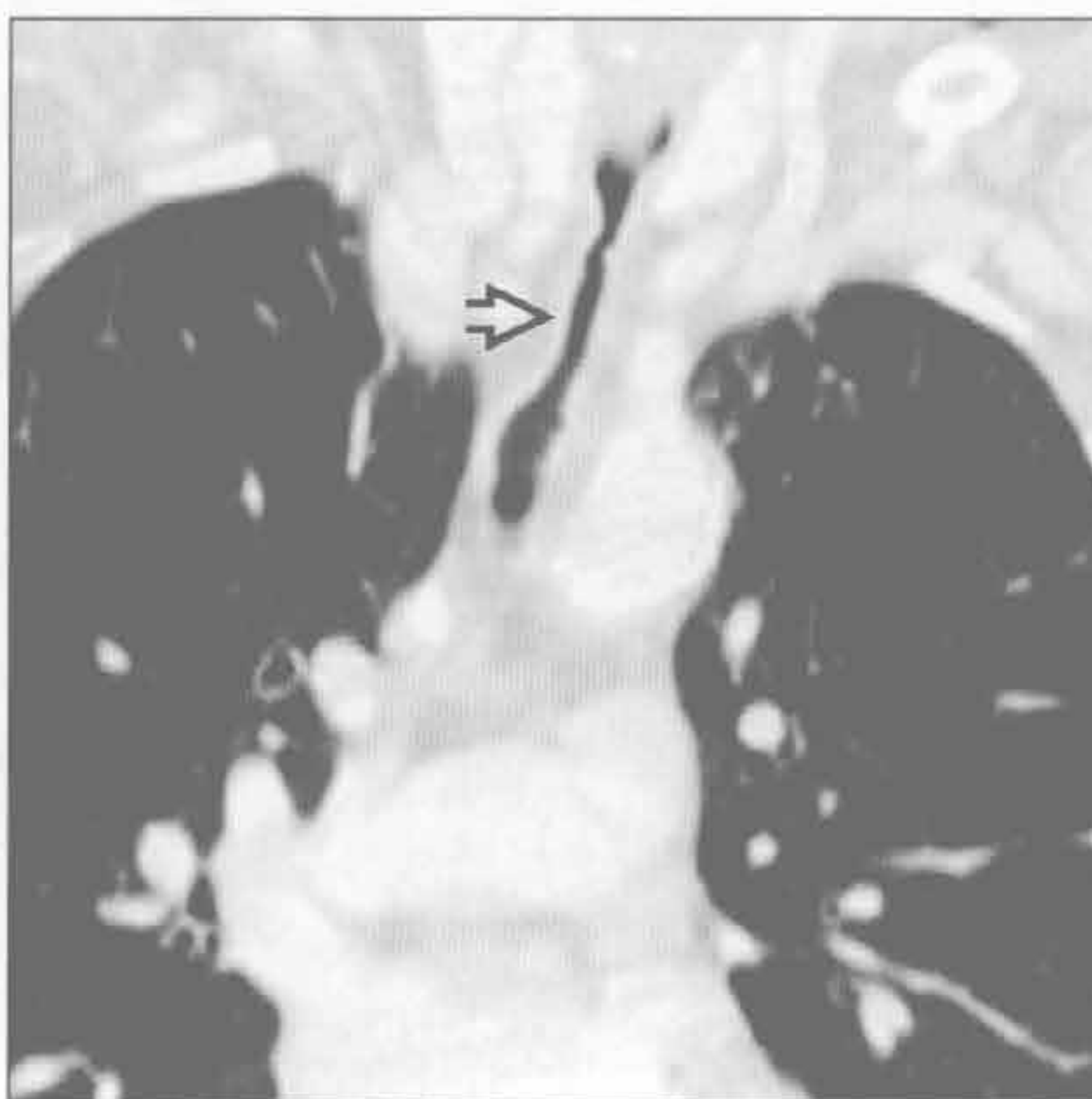


局限性气管支气管壁增厚

气道狭窄



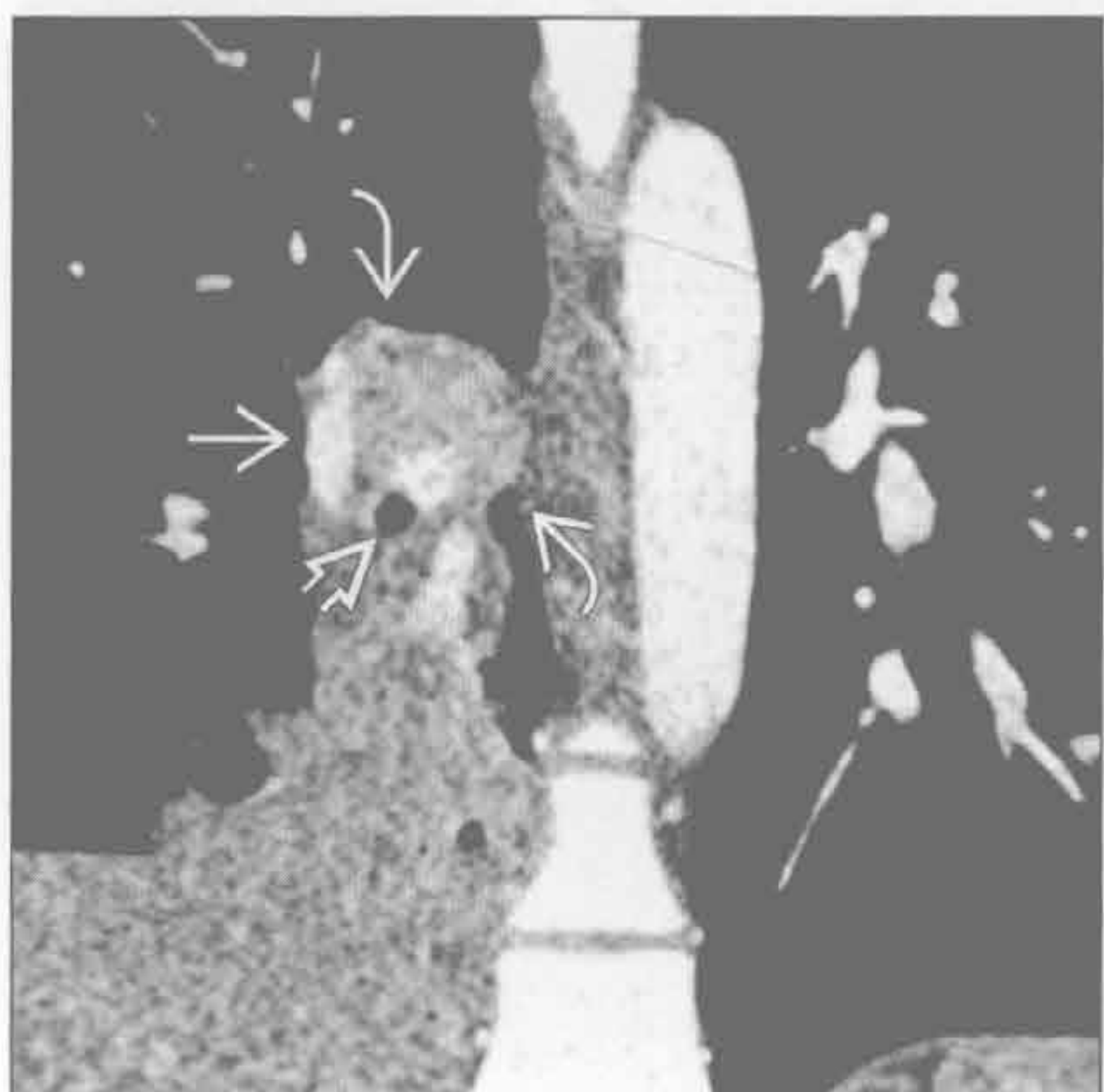
气道狭窄



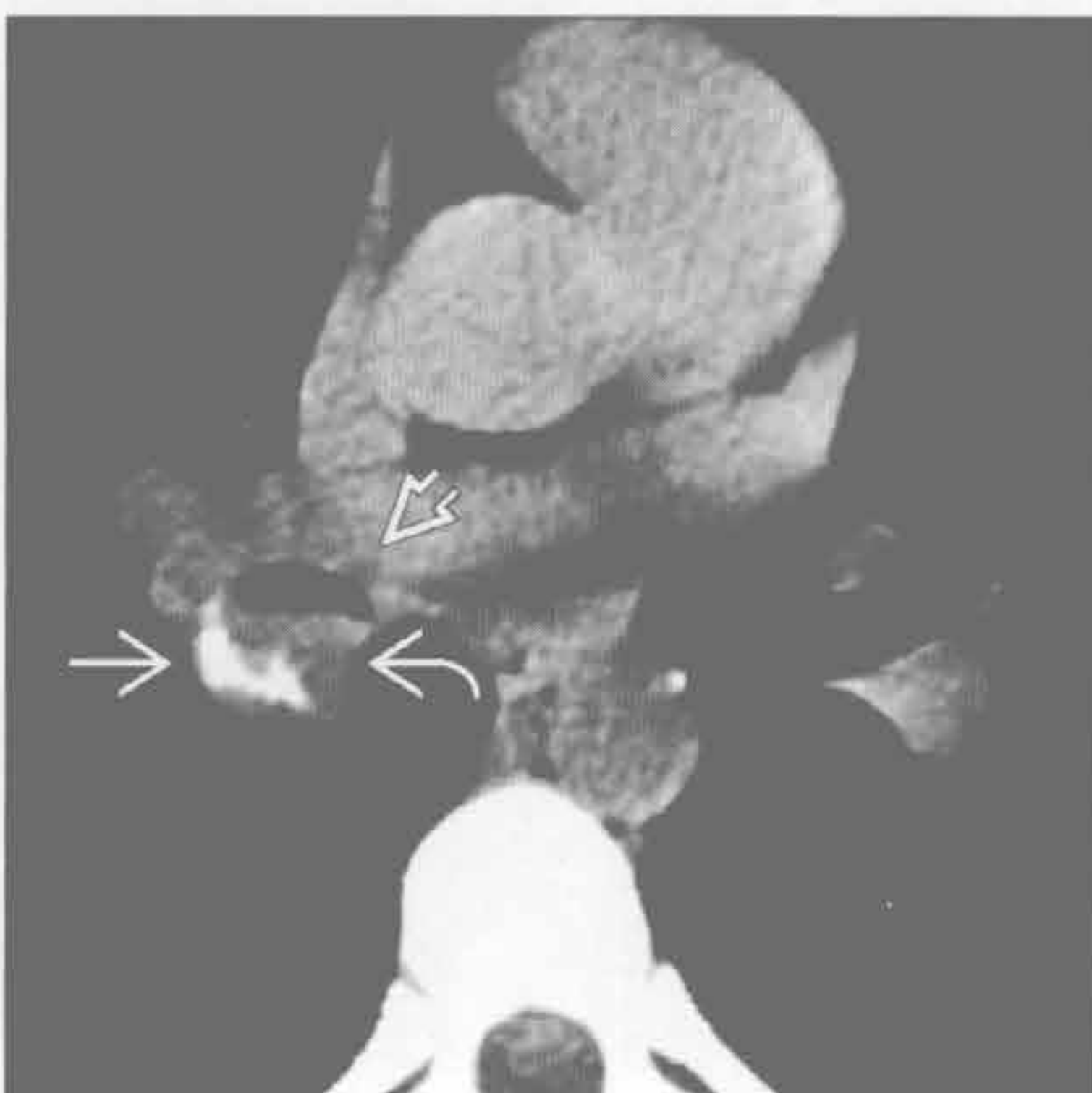
(左) 横断位增强 CT 示气管向心性狭窄、管壁环形增厚。临床上长期插管病史和声门下位置均是插管后气管狭窄诊断的很重要的线索

(右) 冠状位增强 CT 示胸腔内上段气管沙漏状狭窄，此继发于先前的气管切开置管术

类癌



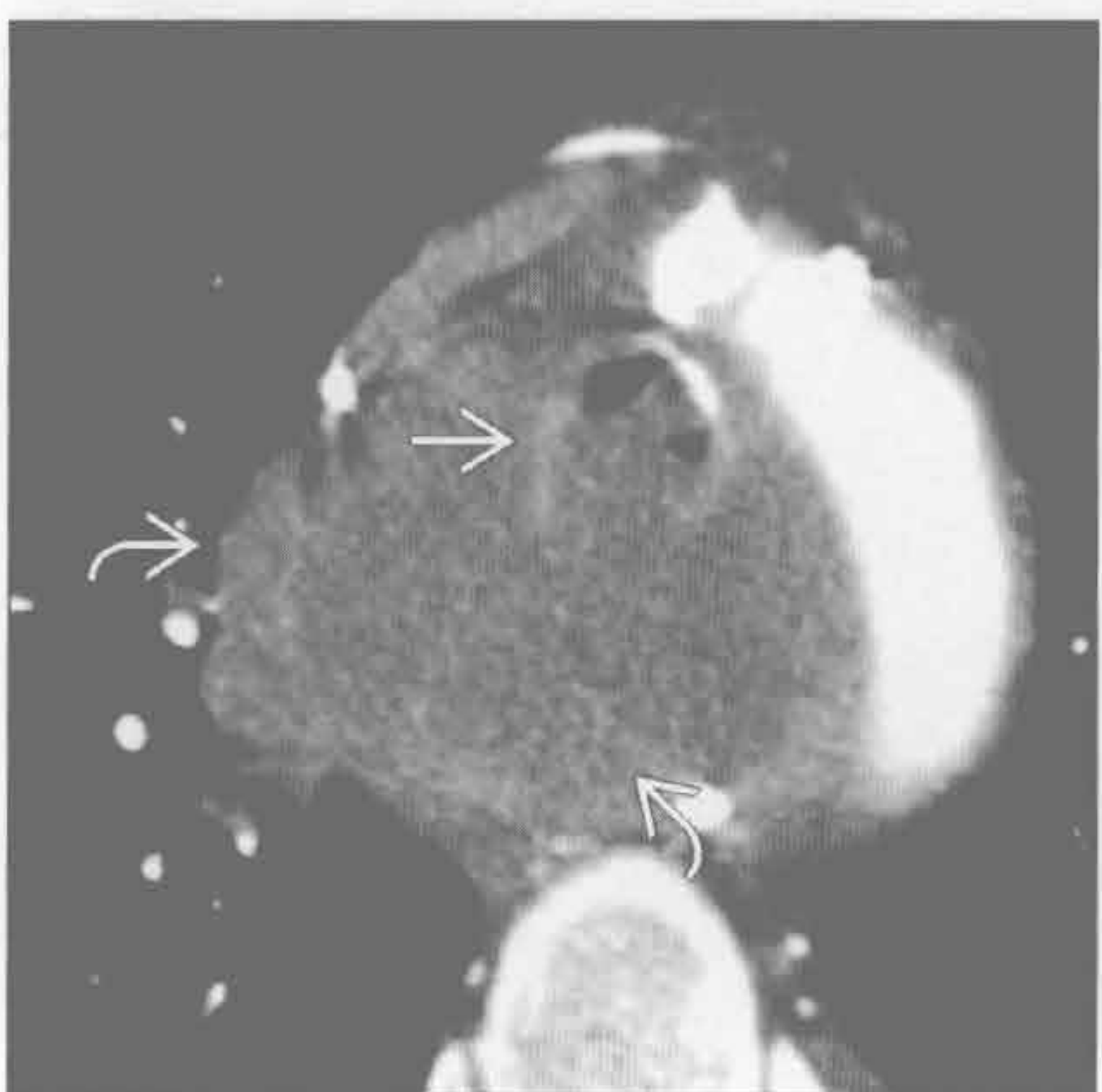
类癌



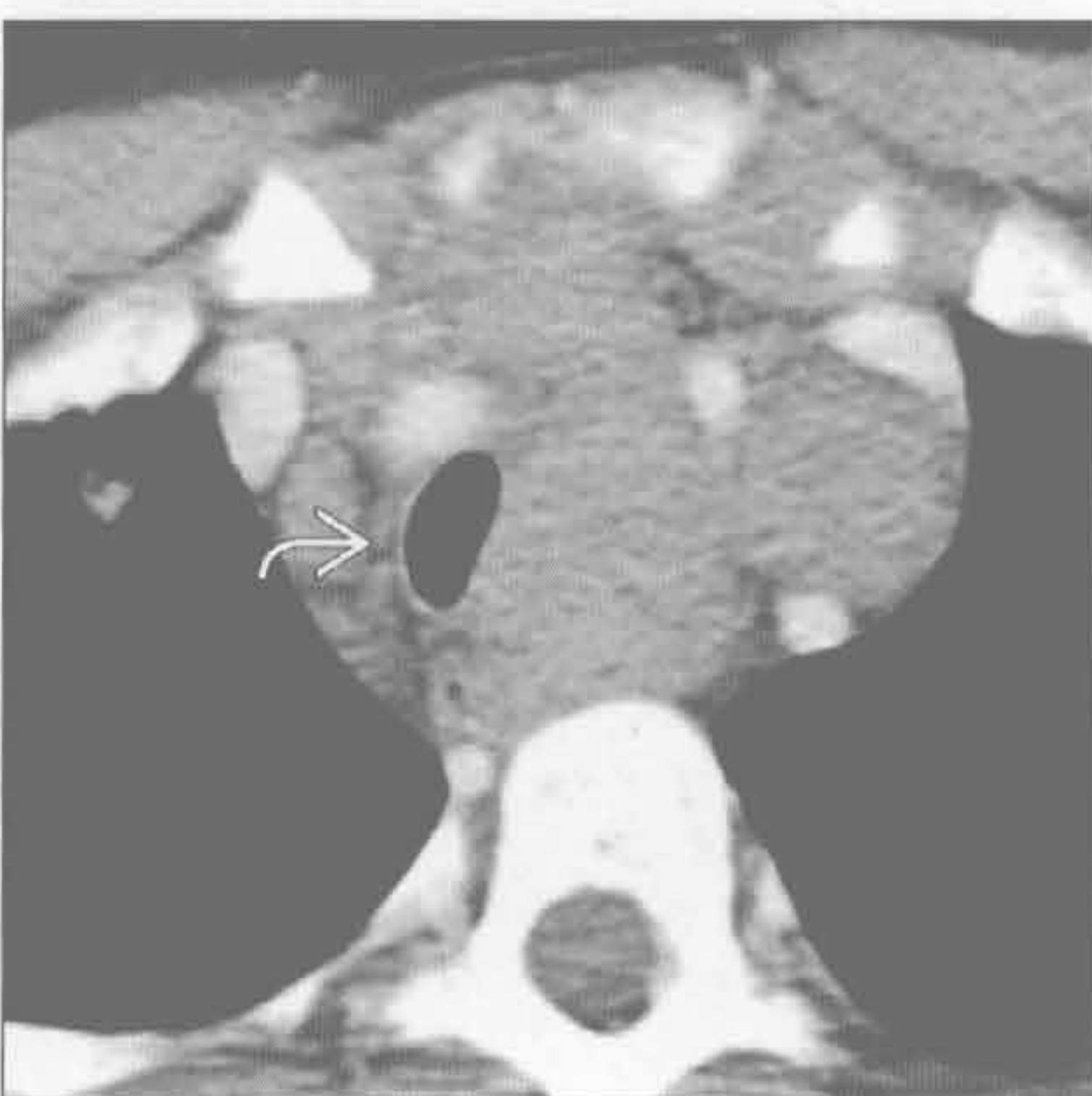(左) 冠状位增强 CT 示一圆形结节使右下叶支气管狭窄。注意其特征性的偏心性钙化，其在 25% 的病例中可见

(右) 横断位平扫 CT 示一圆形结节使中间支气管狭窄，注意其钙化分布在结节周围。大多肺类癌发生在 30-60 岁患者，且多在主、叶或段支气管水平

转移



转移



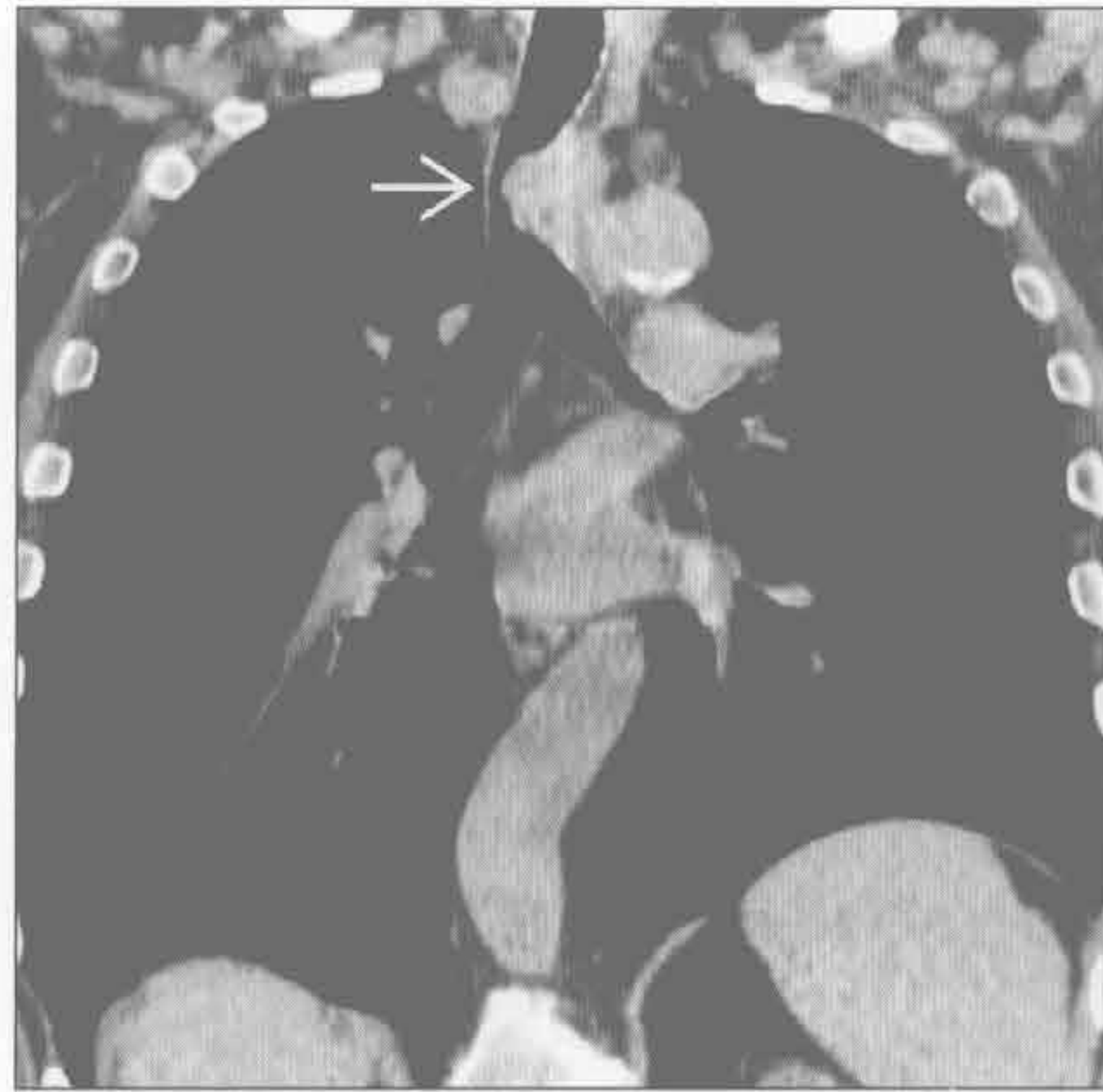(左) 横断位增强 CT 示气管周围均质大肿块，为非小细胞肺癌淋巴结转移。注意气管腔内软组织，支气管镜证明其为肿瘤组织的直接延伸

(右) 横断位增强 CT 示淋巴瘤患者肿大的淋巴结融合，致气管外部受压和移位

局限性气管支气管壁增厚

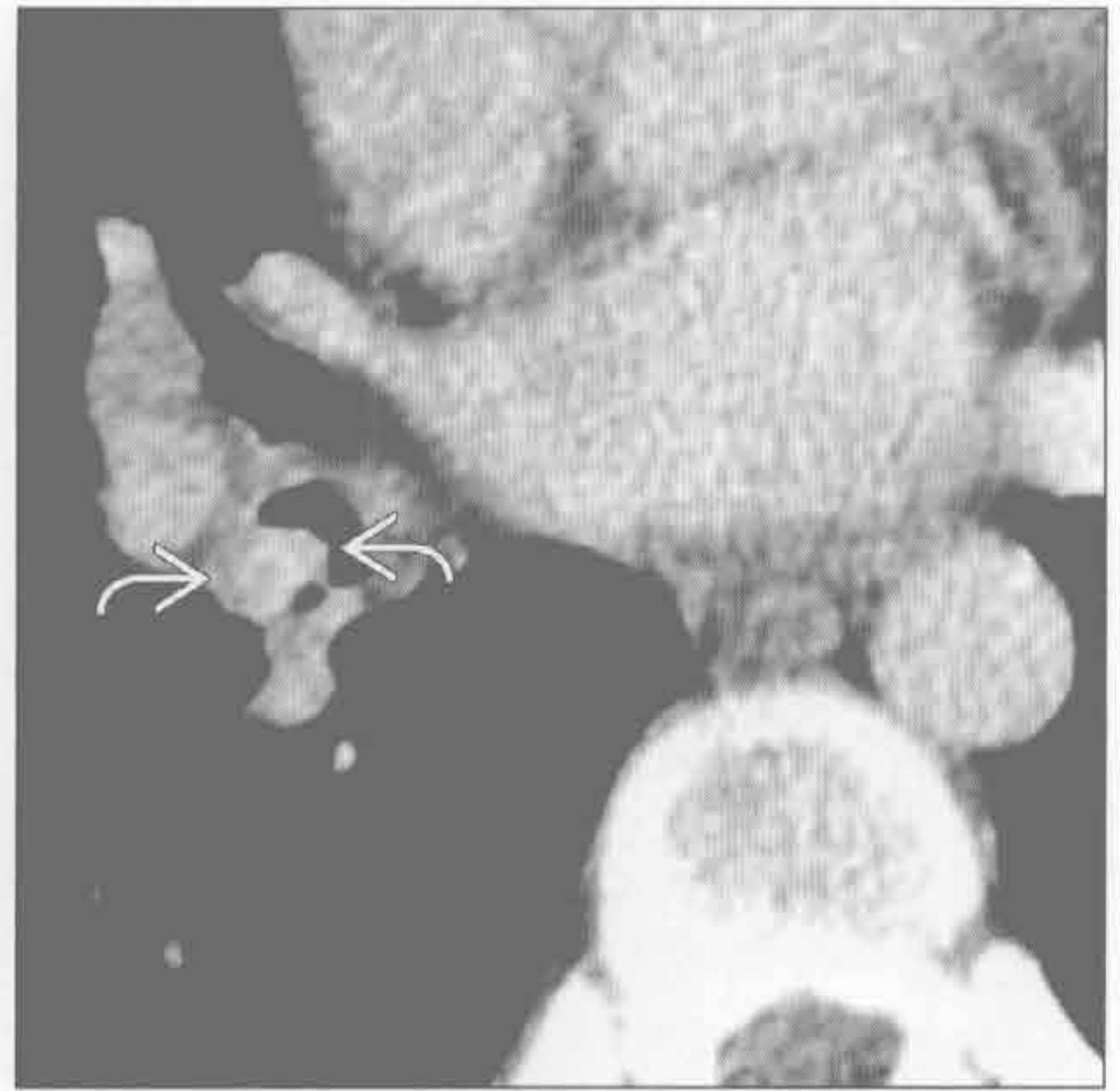转移

(左) 肾细胞癌转移患者。冠状位平扫 CT 示分叶状病灶 \rightarrow 几乎完全闭塞气管腔。原发性鳞状细胞癌或腺样囊性癌可有相似的表现



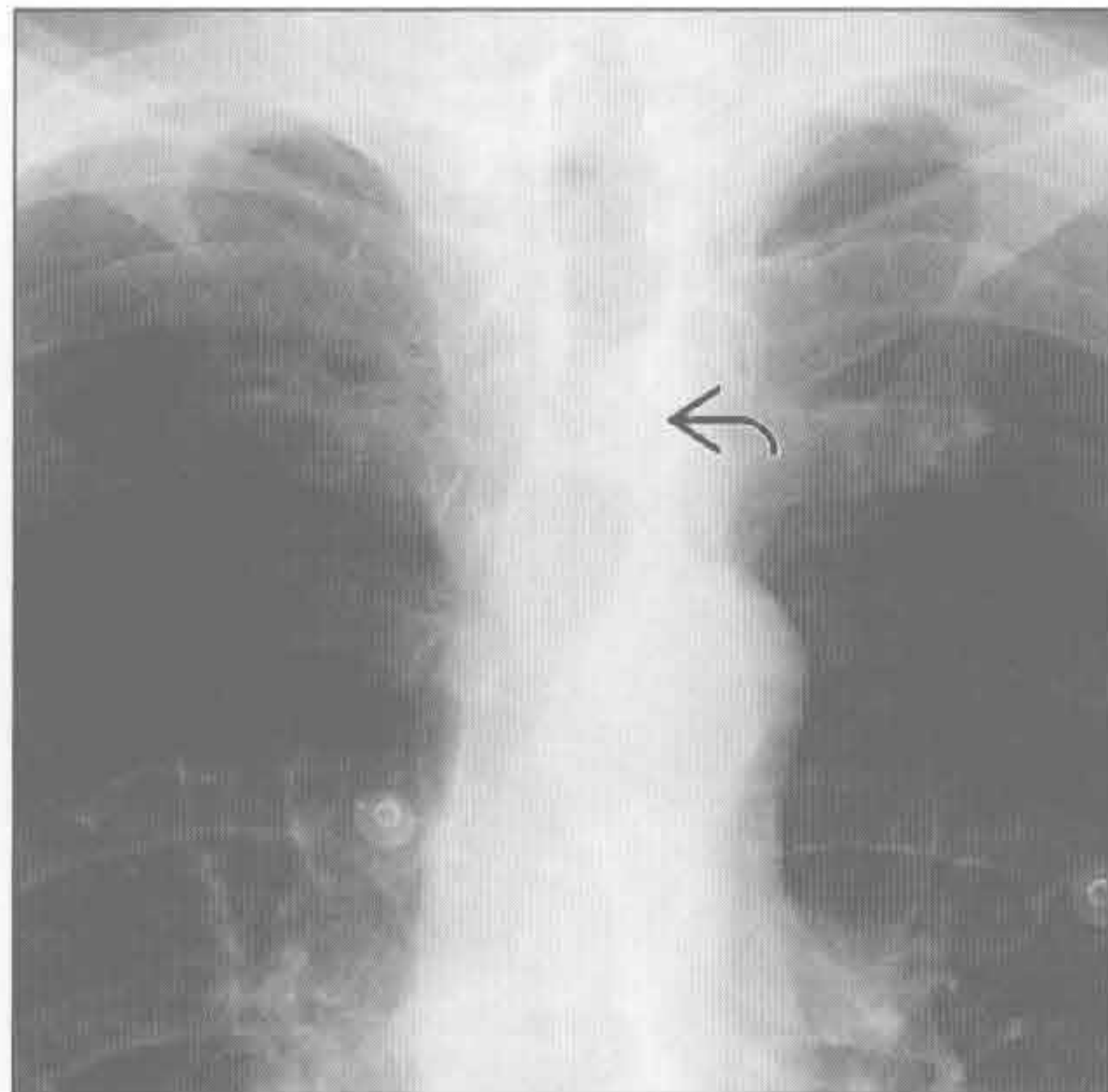
异物

(右) 横断位增强 CT 示中间支气管内小圆形高密度病灶 \rightarrow 。支气管镜检查为一小袋可卡因



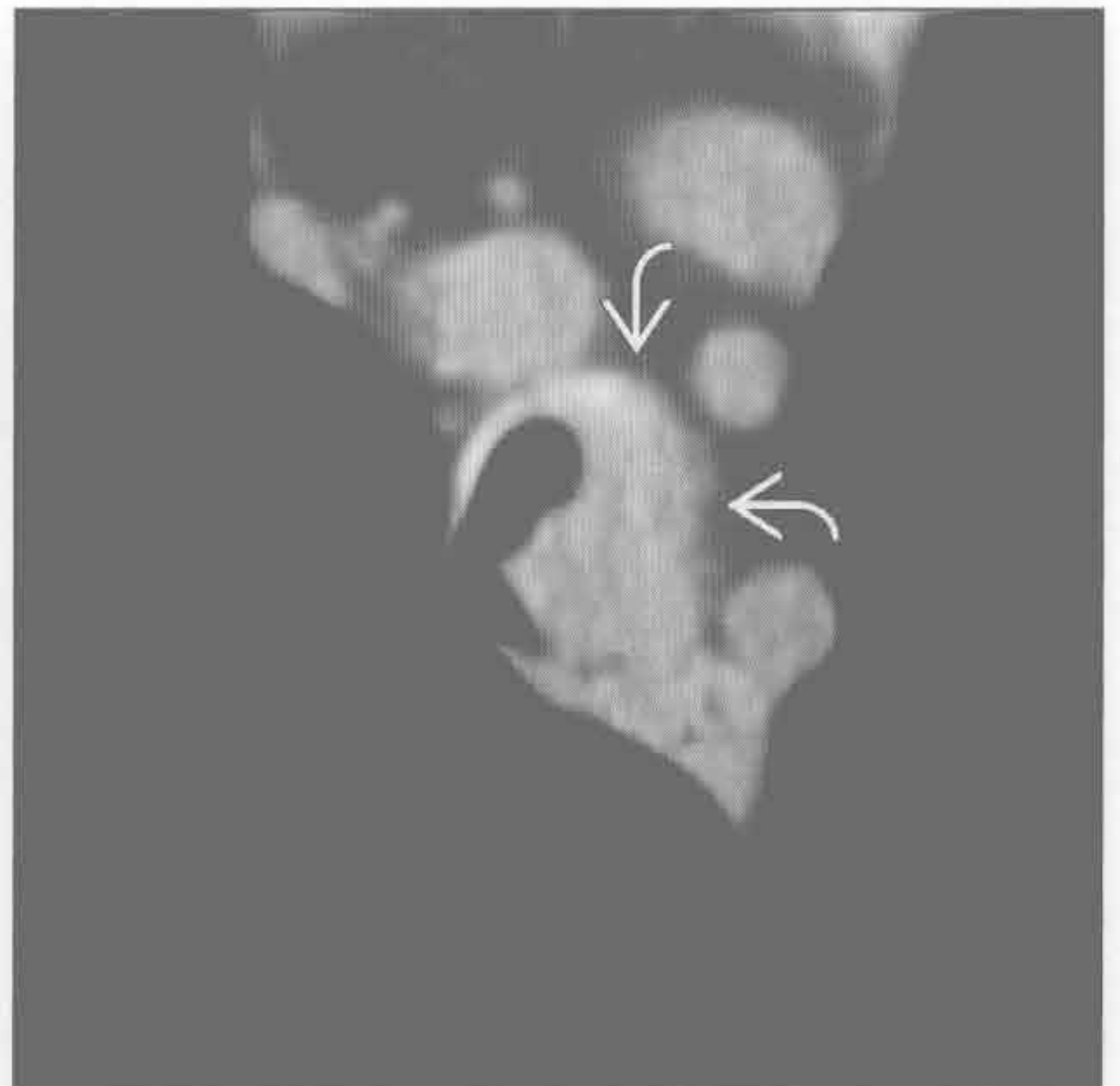
气管肿瘤

(左) 正位 X 线胸片示分叶病灶沿着气管左侧壁生长 \rightarrow ，证实为原发性气管鳞状细胞癌。鉴别诊断包括转移性疾病和腺样囊性癌



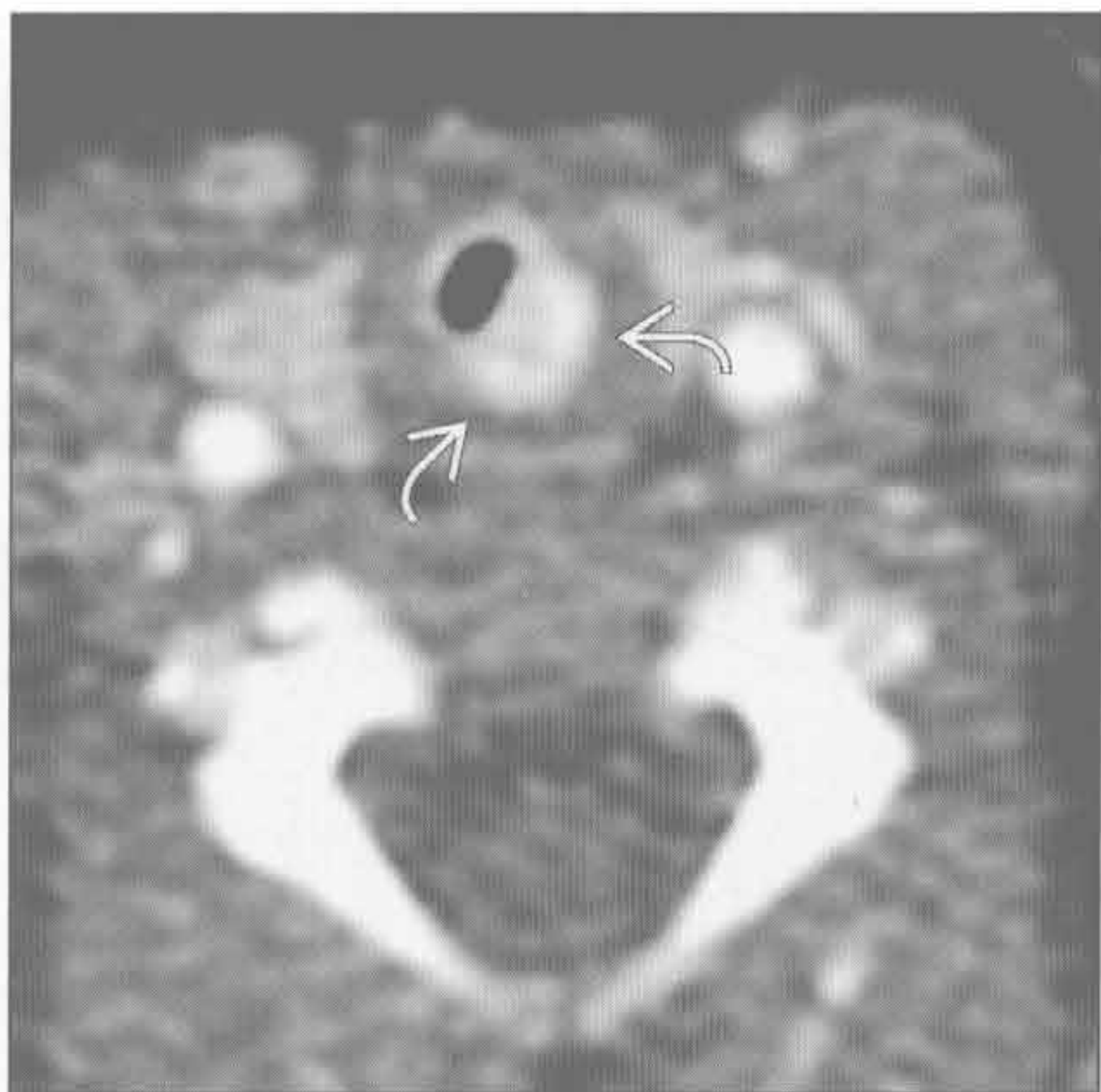
气管肿瘤

(右) 与左图为同一患者。横断位平扫 CT 示气管左侧壁局灶性增厚 \rightarrow 。鳞状细胞癌是最常见的原发性气管肿瘤



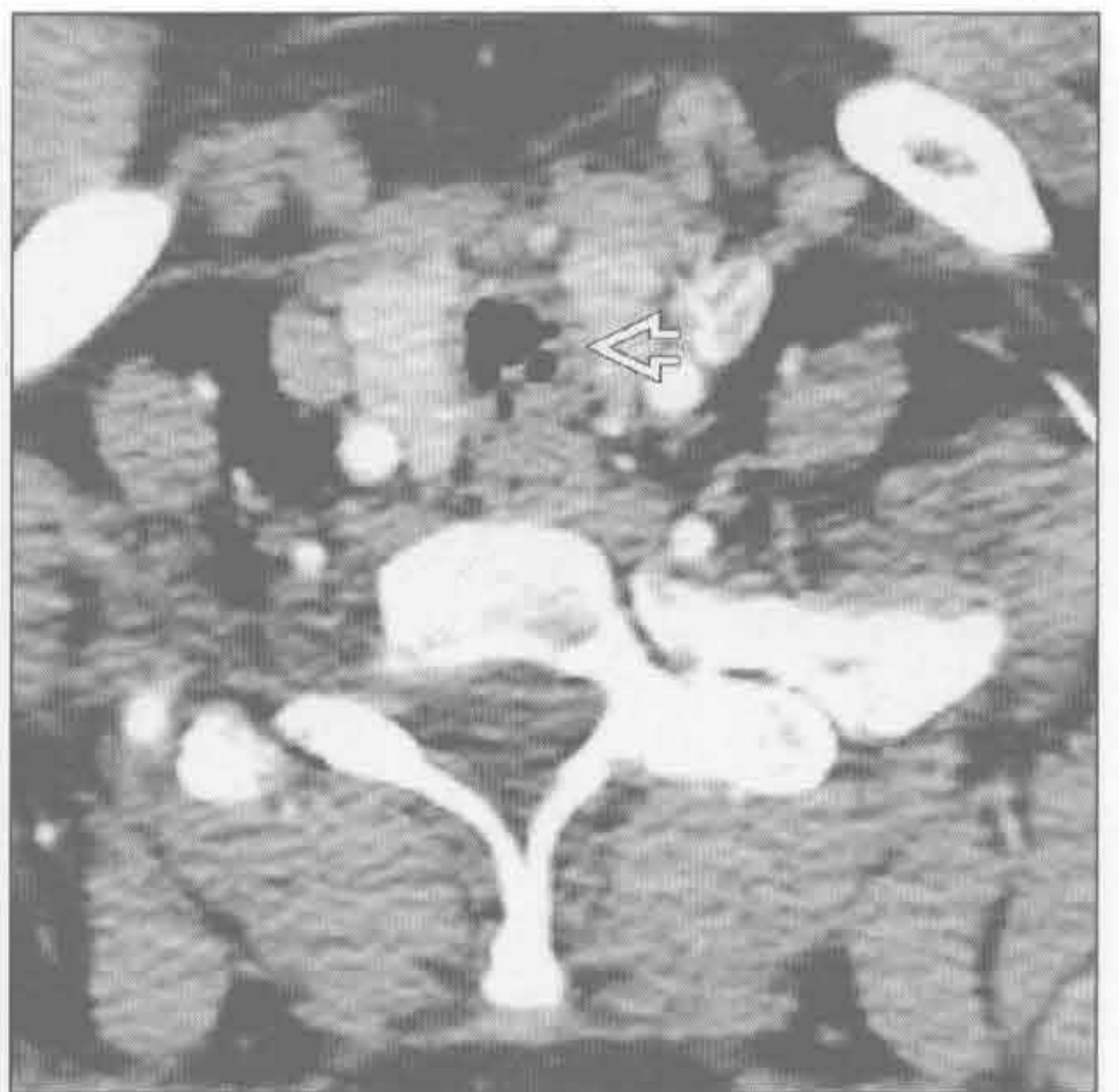气管肿瘤

(左) 横断位增强 CT 示声门下椭圆形强化结节 \rightarrow ，为血管瘤，是儿童最常见的气管软组织肿块。气管血管瘤常伴有面部血管瘤



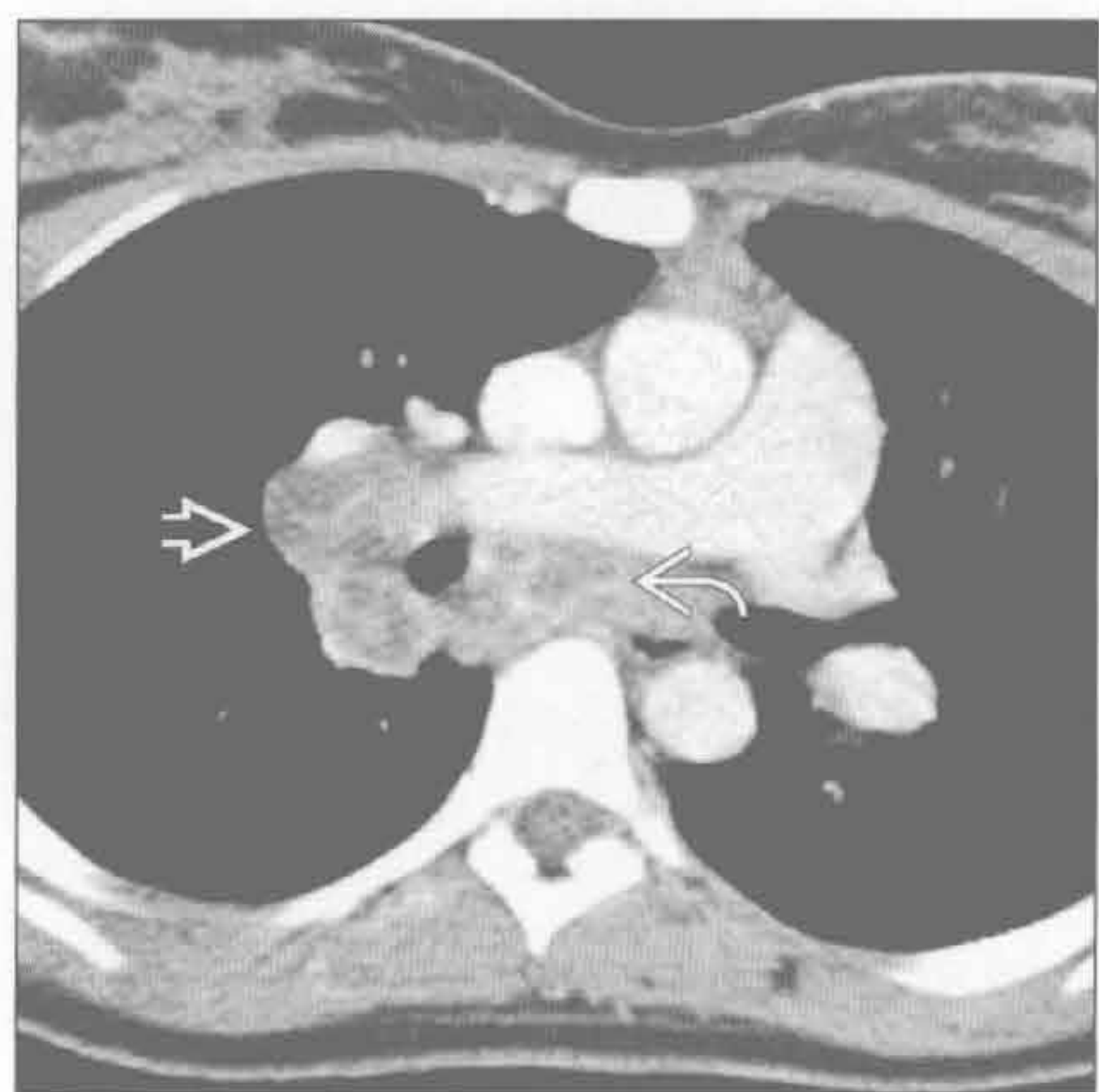
感染

(右) 横断位增强 CT 示声门下环状狭窄及隐窝样气腔 \rightarrow 。该鼻硬结病患者的指甲有结节状增厚，但上颌窦正常 (未显示)

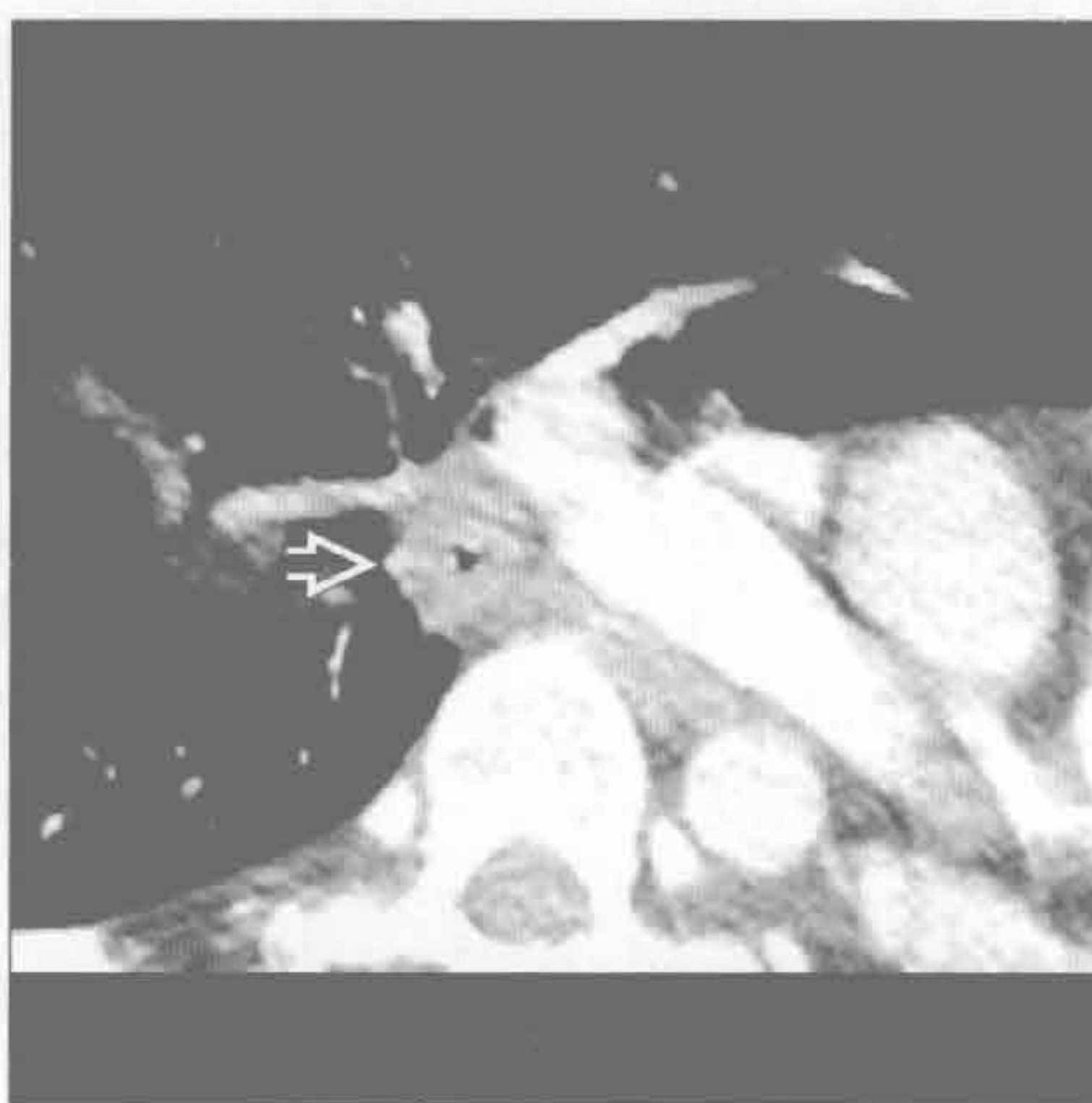


局限性气管支气管壁增厚

感染



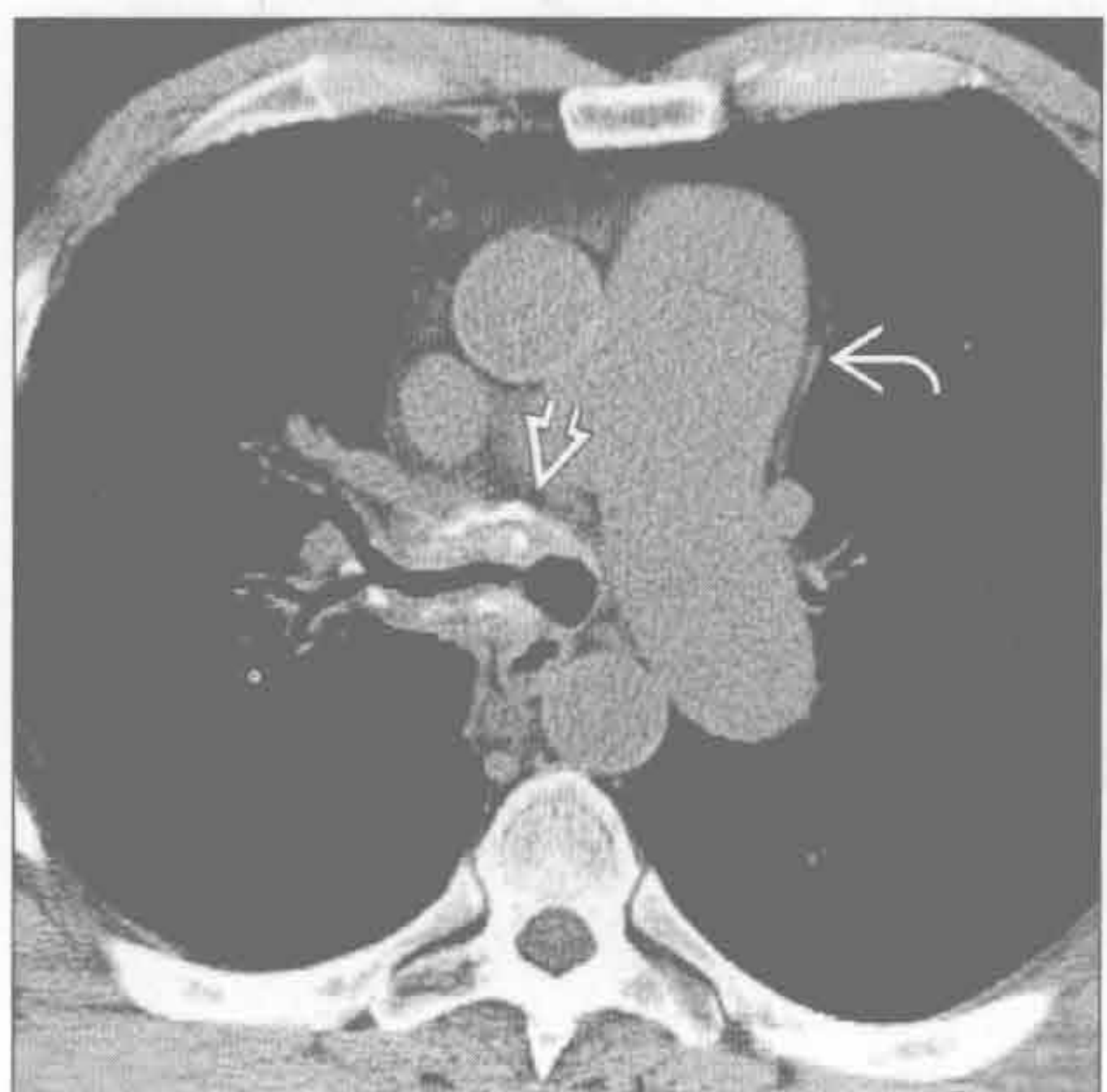
韦格纳肉芽肿病



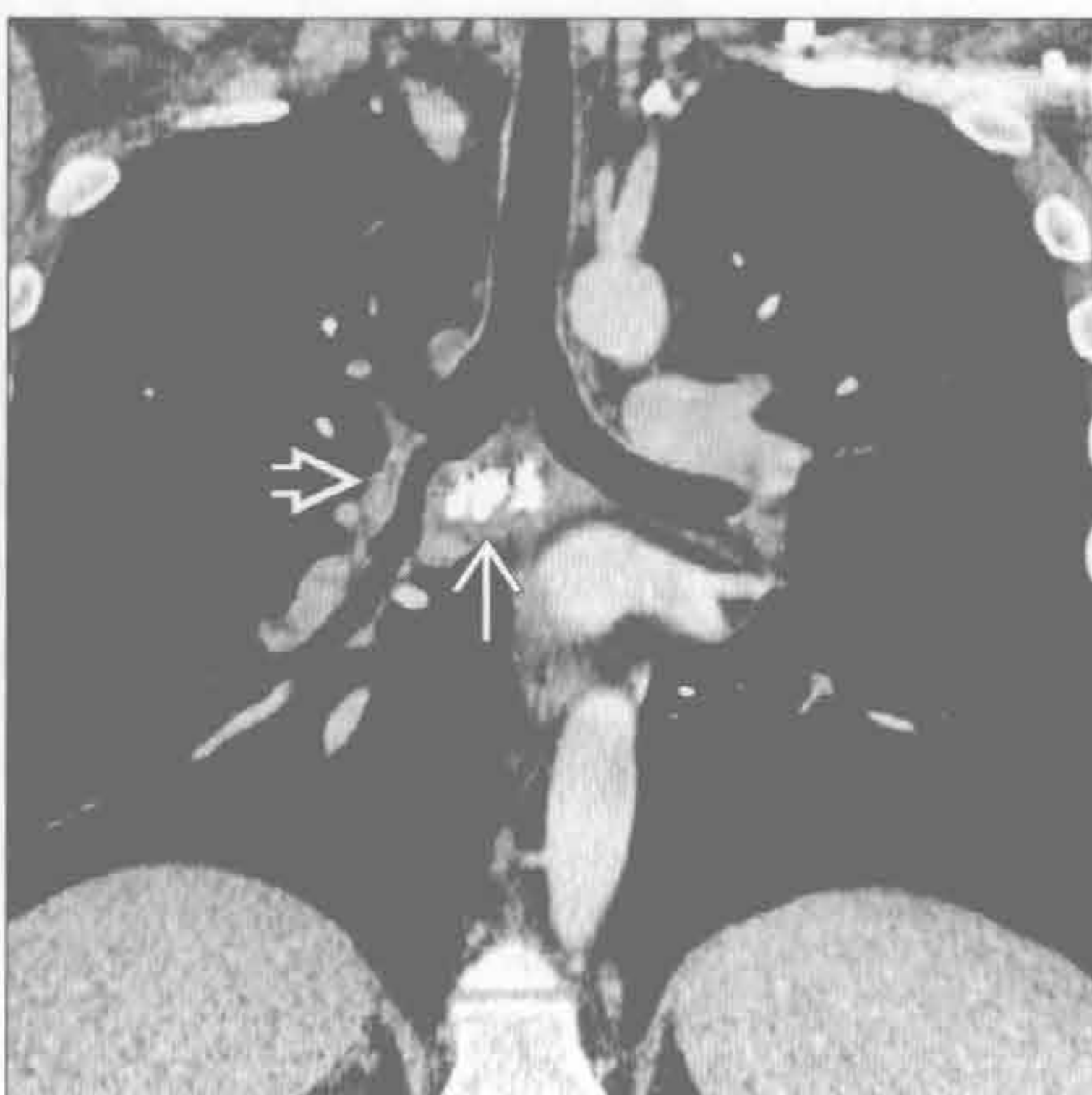(左) 横断位增强 CT 示隆嵴下 \Rightarrow 和右肺门 \Rightarrow 多发淋巴结坏死, 中间支气管局部狭窄。该病例为原发性肺结核感染, 鉴别诊断包括真菌病、淋巴瘤或转移性疾病

(右) 韦格纳肉芽肿病患者。横断位增强 CT 示中间支气管向心性增厚 \Rightarrow 。肺内可见空洞性结节和肺出血

纤维化性纵隔炎



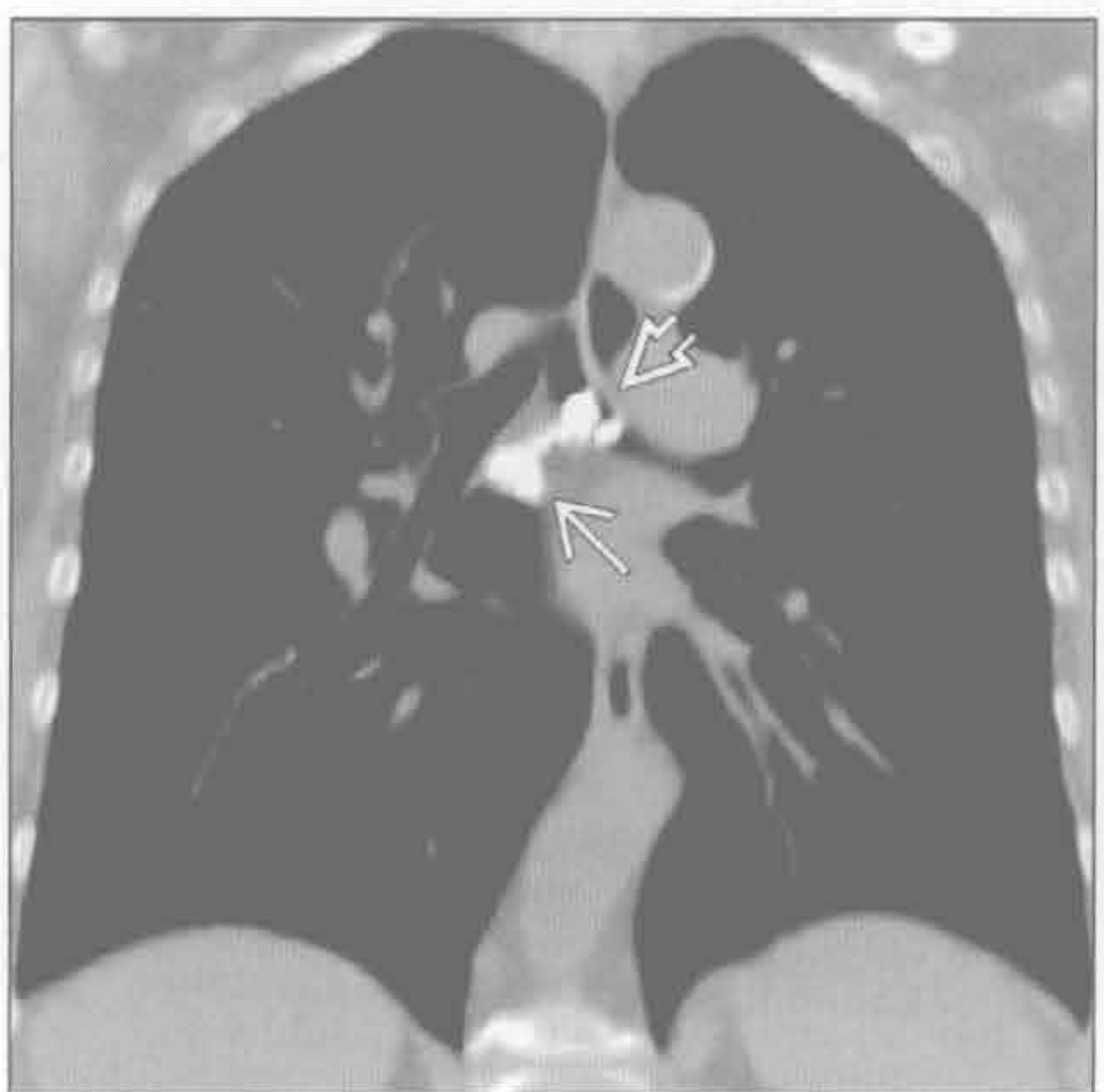
纤维化性纵隔炎



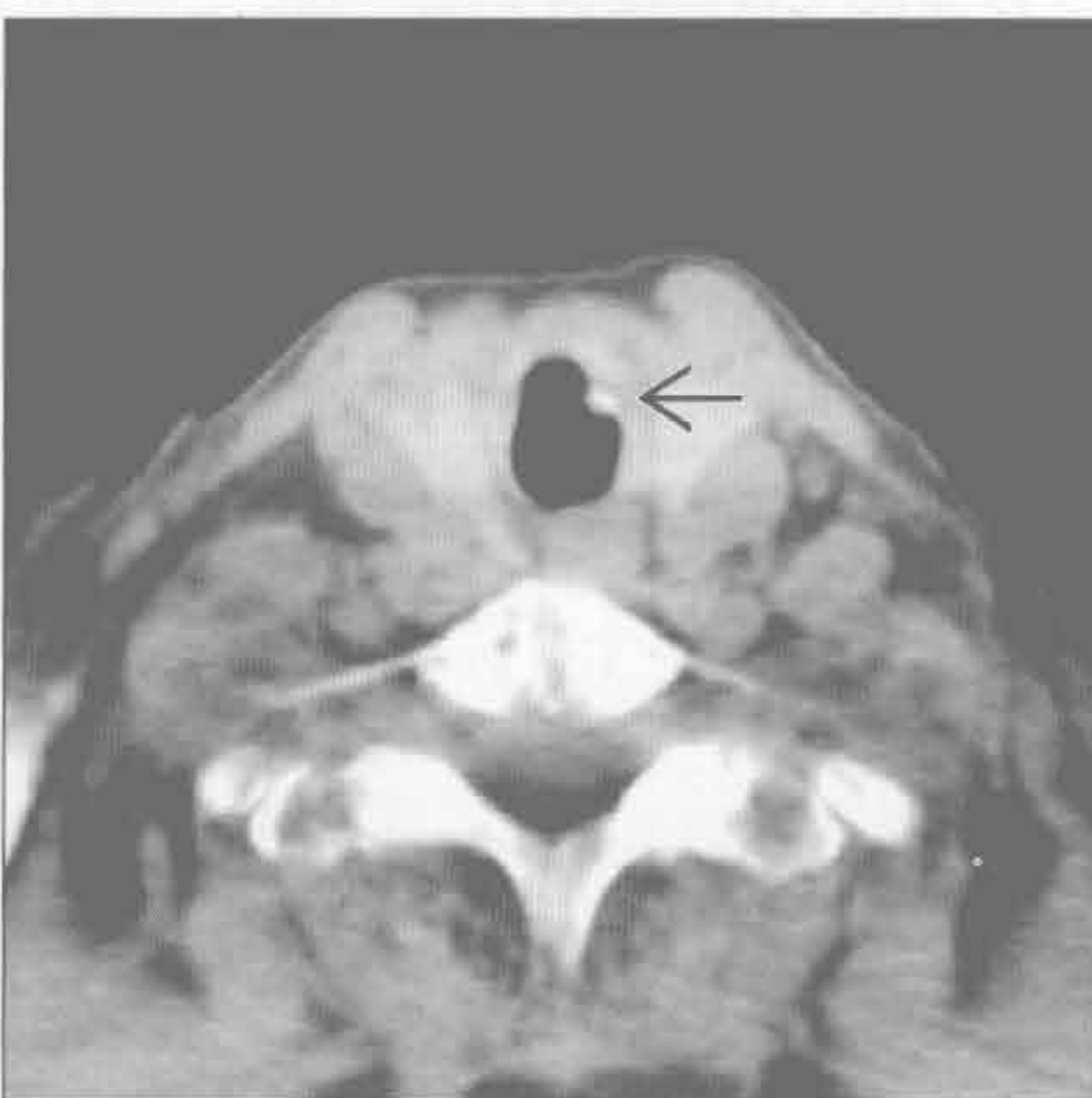
(左) 横断位平扫 CT 示隆嵴下钙化肿块 \Rightarrow 伴右支气管狭窄。肺动脉扩张 \Rightarrow 提示有肺动脉高压

(右) 冠状位增强 CT 示隆嵴下肿大淋巴结钙化 \Rightarrow 伴中间支气管狭窄 \Rightarrow 。此最常见于肺组织胞浆菌病感染。肿大淋巴结钙化是与肿瘤鉴别的特征性表现

支气管结石



气管支气管淀粉样变性



(左) 冠状位平扫 CT 示隆嵴下钙化的肿大淋巴结 \Rightarrow 和左主支气管内支气管结石 \Rightarrow

(右) 横断位增强 CT 示左气管壁钙化小结节 \Rightarrow , 经证实为淀粉样沉积。另可见钙化和无钙化肺内结节 (未显示)。淀粉样变在中央气道中典型表现为多灶性

鉴别诊断

常见

- 气管肿瘤
- 急性支气管炎
- 慢性支气管炎

不常见

- 复发性多软骨炎
- 韦格纳肉芽肿病
- 淀粉样变性
- 结节病

罕见（但重要）

- 喉乳头状瘤病
- 骨软骨质沉着性气管病
- 鼻硬结病

重要信息

鉴别诊断要点

- 弥漫性或局部性异常
- 气管后壁内膜有无受侵
- 呼气相 CT、有助于检测气管软化

常见疾病的诊断要点

- 气管肿瘤
 - 少见
 - 所有下呼吸道肿瘤中 < 1%
 - 其中鳞状细胞癌和腺样囊性癌占 > 80%
 - 其他肿瘤类型罕见
 - 息肉样腔内肿块是最常见表现
 - 鳞状细胞癌在发现时常较大（达 4 cm）
 - 偏心性结节样壁增厚或弥漫性气管壁浸润少见
 - 常延伸至纵隔和邻近结构
 - 15% 患者出现气管食管瘘
 - 25% 患者主支气管受侵
 - 局部淋巴结转移常见
 - 腺样囊性癌最常发生在气管隆嵴附近
- 急性支气管炎
 - 病毒为最常见原因
 - 支气管壁增厚
 - 分泌物滞留
 - 斑片状肺不张
 - 支气管周围实变可能提示支气管肺炎
 - 急性细菌性气管炎
 - 最常见于儿童
 - 其次见于免疫受损的成年人

- 弥漫性气管壁水肿
- 周围纵隔组织水肿

- 慢性支气管炎
 - 与吸烟有关
 - 临床诊断
 - 气管支气管壁增厚
 - 无显著狭窄
 - 分泌物滞留
 - 可有小叶中央型肺气肿

不常见诊断的有用线索

- 复发性多软骨炎
 - 仅累及气管和主支气管的软骨部分
 - 后壁膜部不受累
 - 气管壁密度增高
 - 可弥漫性钙化
 - 气管壁均匀增厚
 - 气管狭窄
 - 发生率 33% ~ 89%
 - 弥漫性或局灶性
 - 伴有支气管狭窄
 - 气管软化
 - 软骨炎症和结构破坏所致
 - 呼气相横断截面积减少 > 70%
- 韦格纳肉芽肿病
 - 15% 患者气管壁增厚
 - 50% ~ 60% 患者支气管壁增厚
 - 局灶性 > 弥漫性
 - 声门下狭窄最常见
 - 气管支气管狭窄呈均匀型或不规则型
 - 可伴有相关肺部表现
 - 结节和肿块
 - 空洞性病变
 - 实变
 - 磨玻璃影
- 淀粉样变性
 - 最常累及气管支气管树
 - 达 50% 的患者有光滑或结节状钙化
 - 气管或气管支气管壁环壁增厚
 - 相应的肺部表现（气道梗阻所致）
 - 肺不张或阻塞性肺炎
 - 肺淀粉样变
- 结节病
 - 气管受侵极少见
 - 喉部常受累

- 光滑、不规则、结节样或肿块样狭窄
- 常有其他典型的表现
 - 淋巴结肿大
 - 淋巴管周围结节

罕见诊断的有用线索

- 喉乳头状瘤病
 - 5%~10%患者气管支气管受侵
 - 常发生于喉部疾病10年后
 - 可累及肺部
 - 结节
 - 空洞样病变
 - 退化成鳞状细胞癌者罕见
- 骨软骨质沉着性气管病
 - 轻度弥漫性气管支气管狭窄伴结节形成
 - 气管软骨形成钙化结节凸入腔内
 - 大小3~8mm
 - 下段气管最常受侵
 - 可延伸至段支气管水平

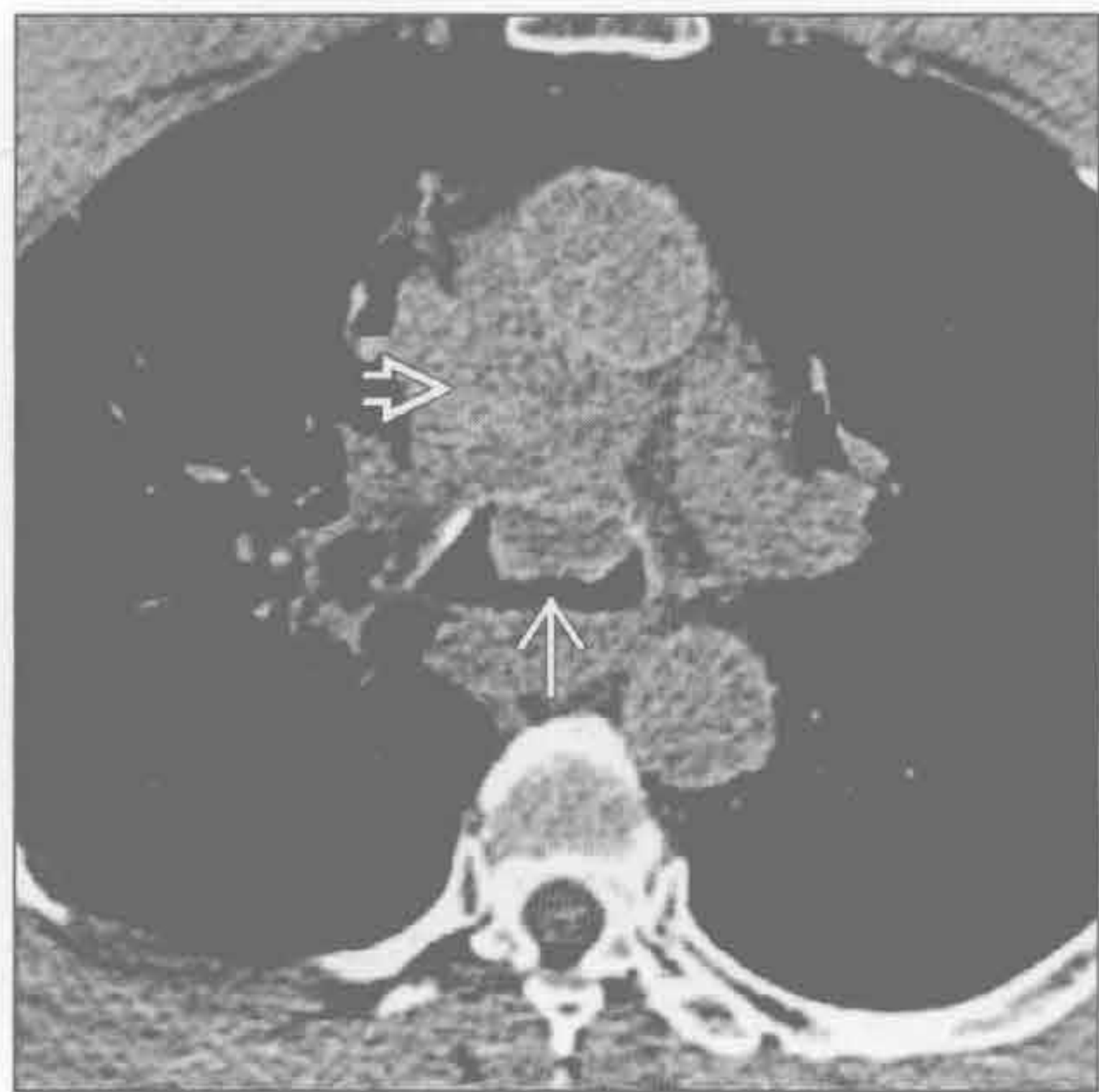- 可导致肺不张

- 气管后壁膜部不受累为特征性表现
- 常伴有“剑鞘状”气管畸形
- 缓慢进展
- 慢性阻塞性肺疾病的老年男性最易受累

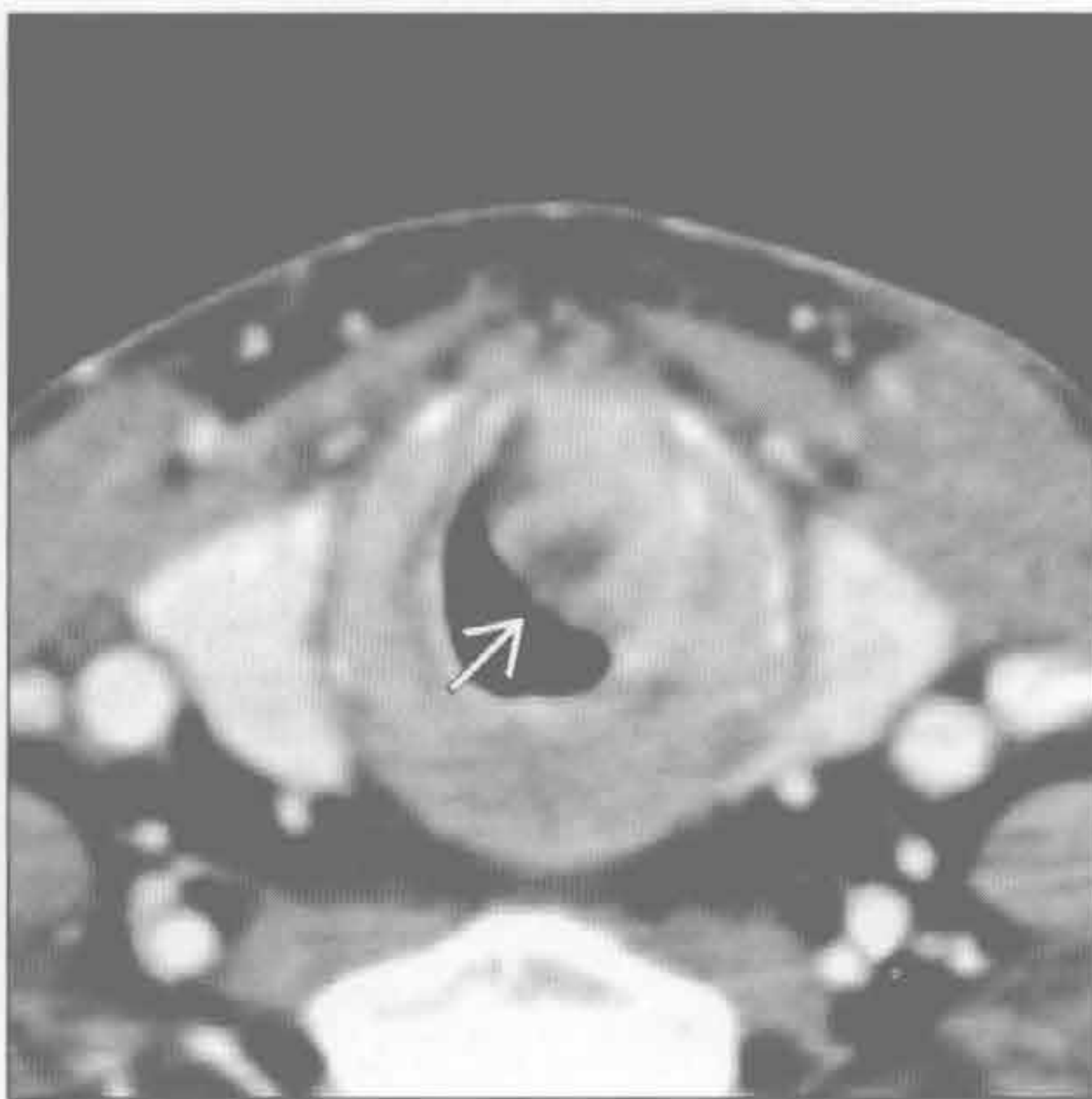●鼻硬结病

- 鼻硬结病为克雷伯杆菌所致的缓慢进行性肉芽肿性感染
- 流行于热带和亚热带地区
- 上呼吸道最常受累
 - 尤其是鼻、上唇、硬腭和上颌窦
 - 达10%患者气管和近端支气管受累
- 气管和主支气管增厚，腔内狭窄
 - 常为向心性狭窄
 - 光滑或结节样
 - 弥漫一致性狭窄不常见
 - 偶有纵隔和肺门淋巴结肿大
 - 可出现肺不张和阻塞性肺炎

气管肿瘤



气管肿瘤



(左) 横断位平扫CT示隆嵴处息肉样肿块→凸入气管腔，肿块前部深入纵隔内→。活检确认为鳞状细胞癌

(右) 横断位增强CT示环状软骨处不均匀密度肿块→突入气管腔。活检证实为鳞状细胞癌

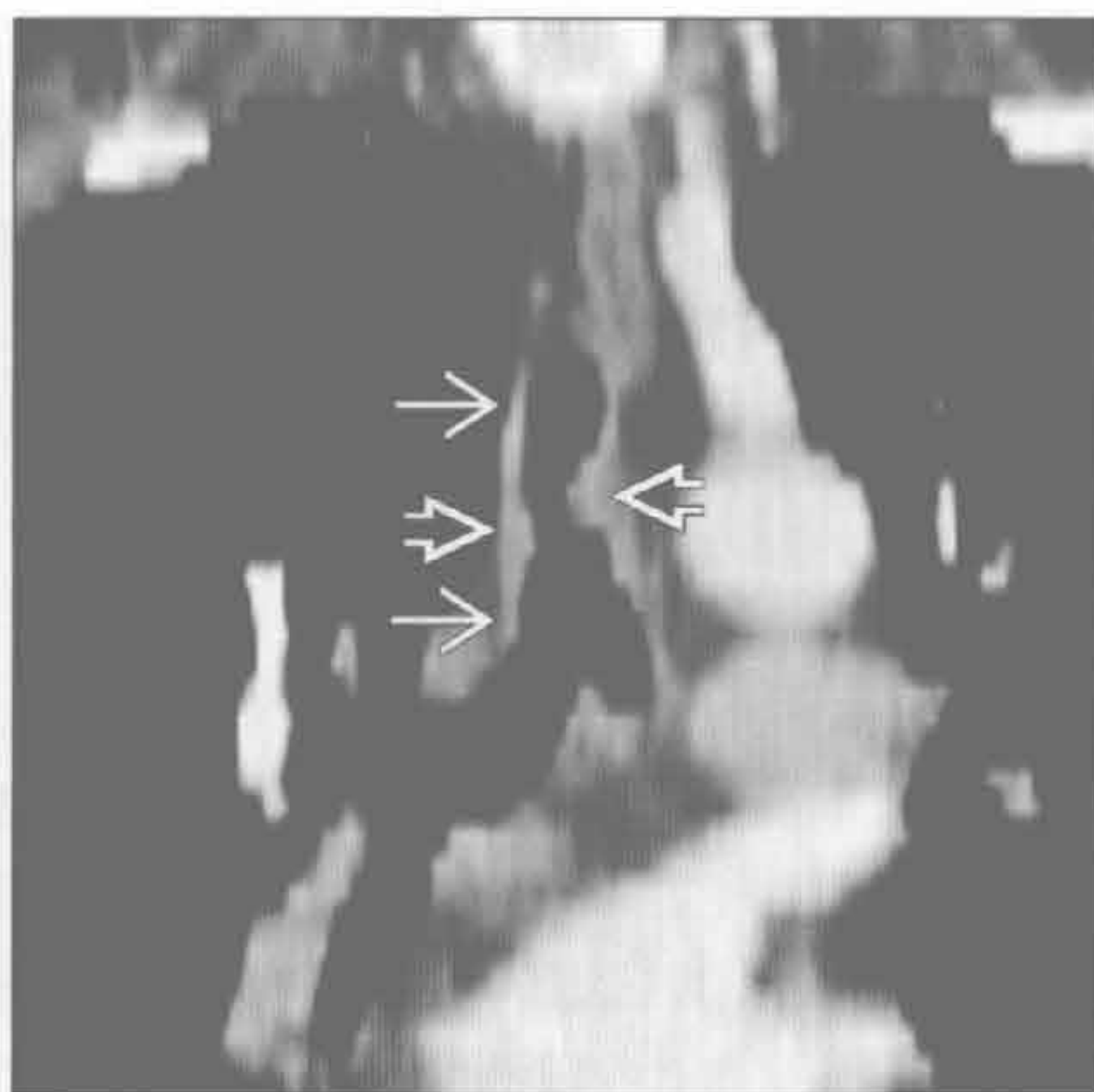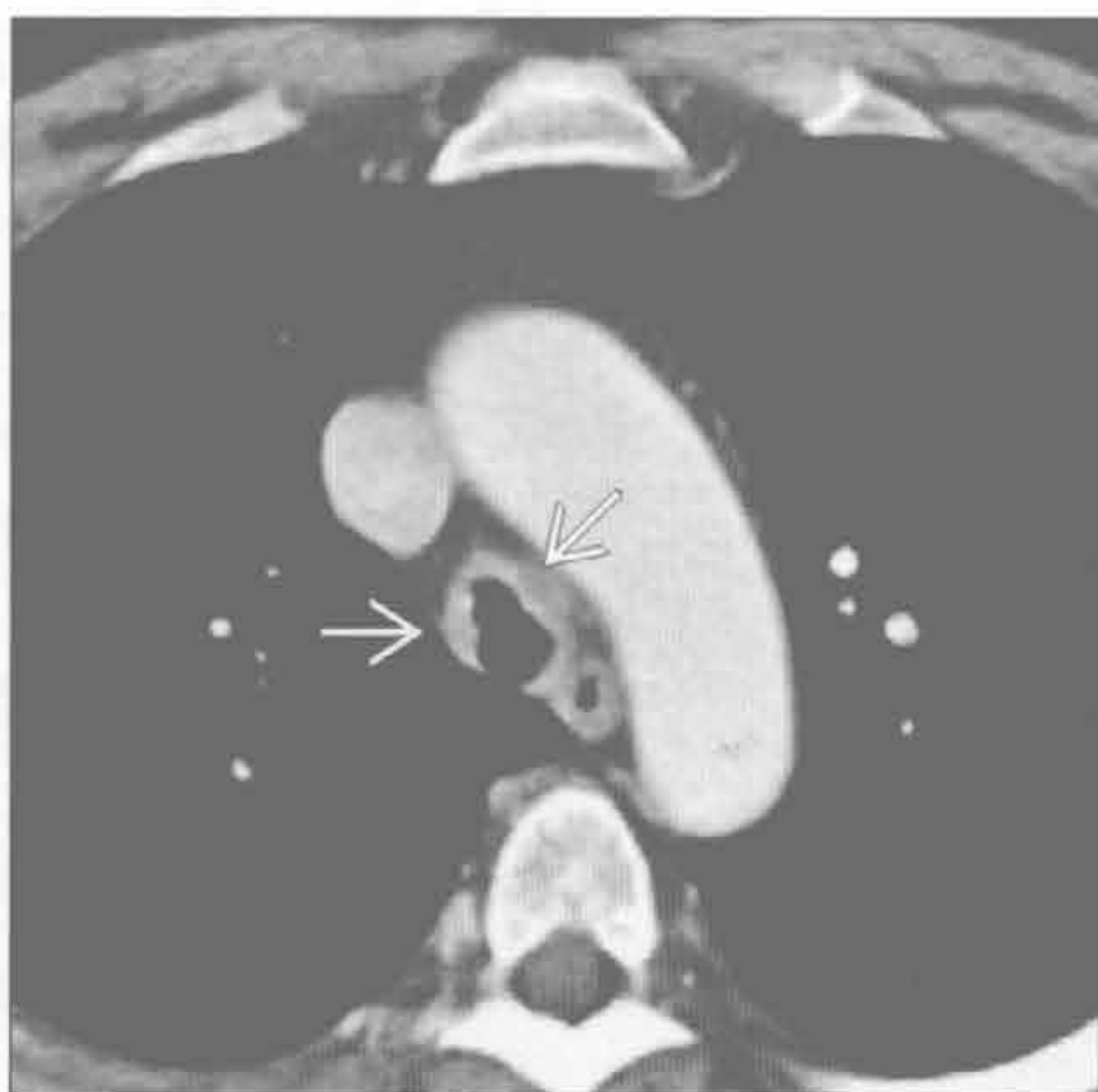弥漫性气管支气管壁增厚

气管肿瘤

气管肿瘤

(左) 腺样囊性癌患者。横断位增强 CT 示气管壁结节状增厚 \Rightarrow ，虽其病理级别低于鳞状细胞癌，但常因其黏膜下生长而复发

(右) 腺样囊性癌患者。斜冠状位 CT 重建示气管壁增厚 \Rightarrow ，伴结节状突入气管腔 \Rightarrow

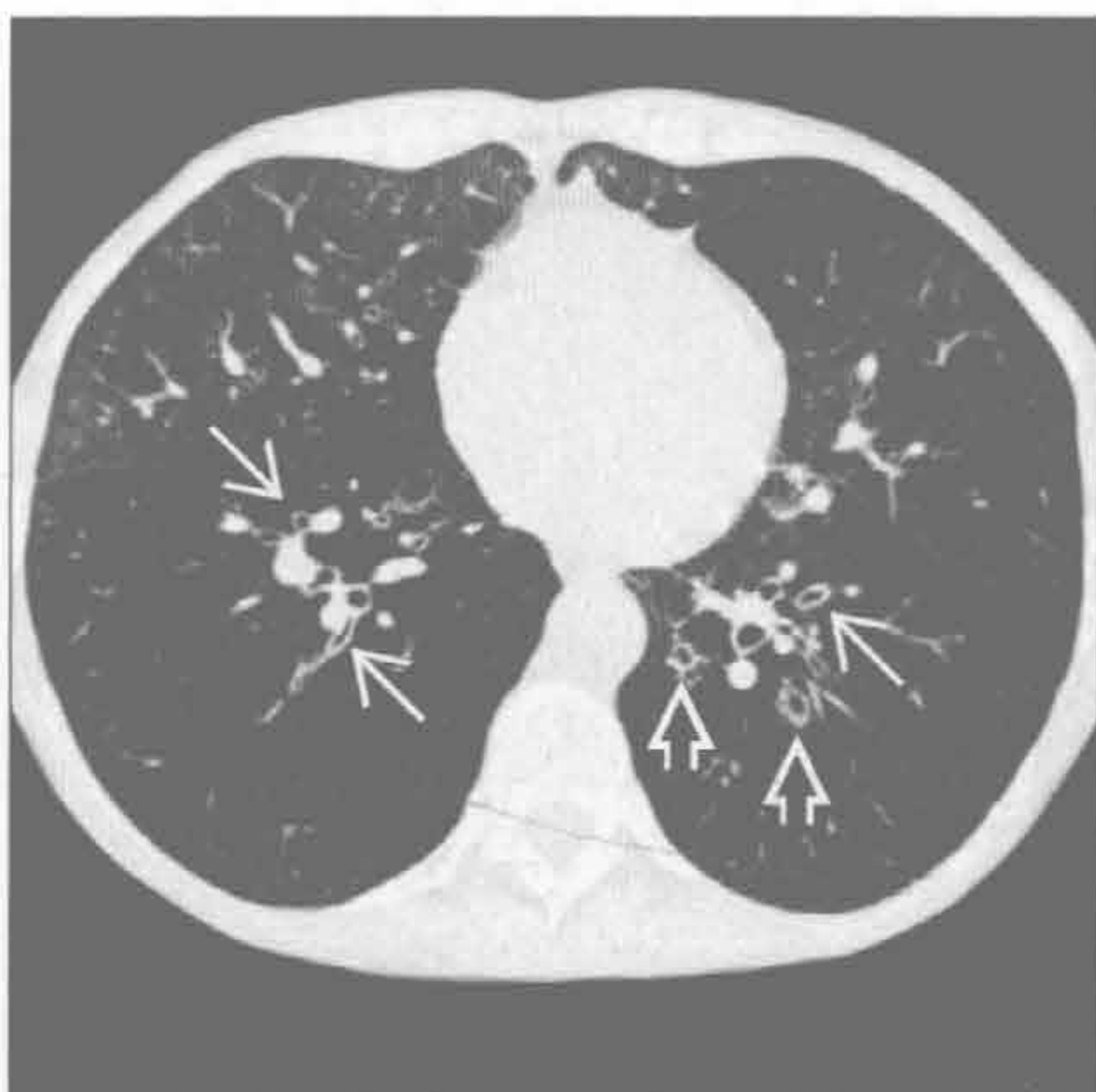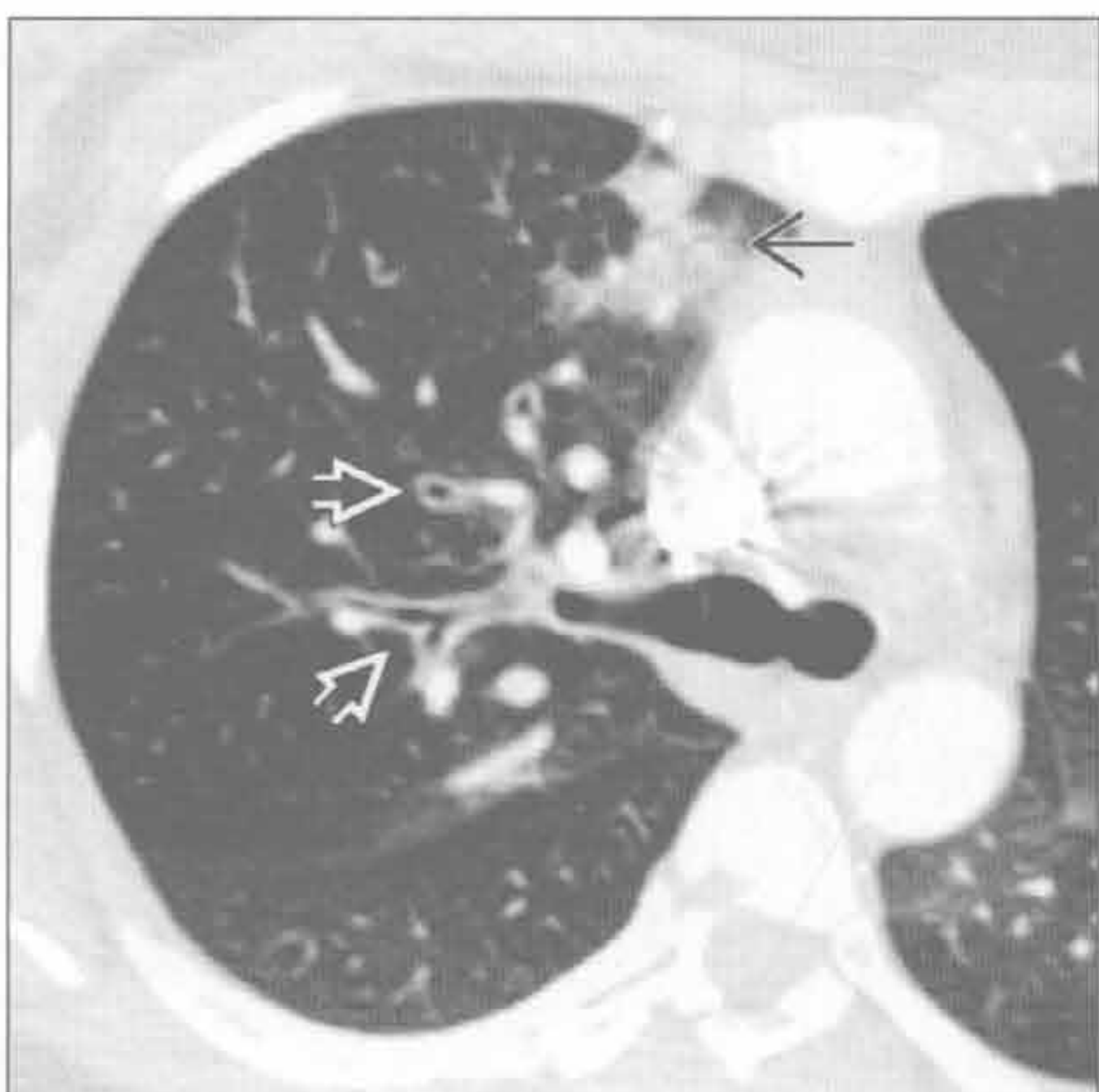


急性支气管炎

慢性支气管炎

(左) 急性支气管炎患者。横断位增强 CT 示该支气管壁增厚 \Rightarrow 。右肺上叶斑片状磨玻璃影 \Rightarrow 为伴发的局灶性肺炎

(右) 横断位 HRCT 示下叶支气管壁增厚，轻度不规则 \Rightarrow 。左下叶轻度支气管扩张 \Rightarrow 。两肺可见广泛的肺气肿

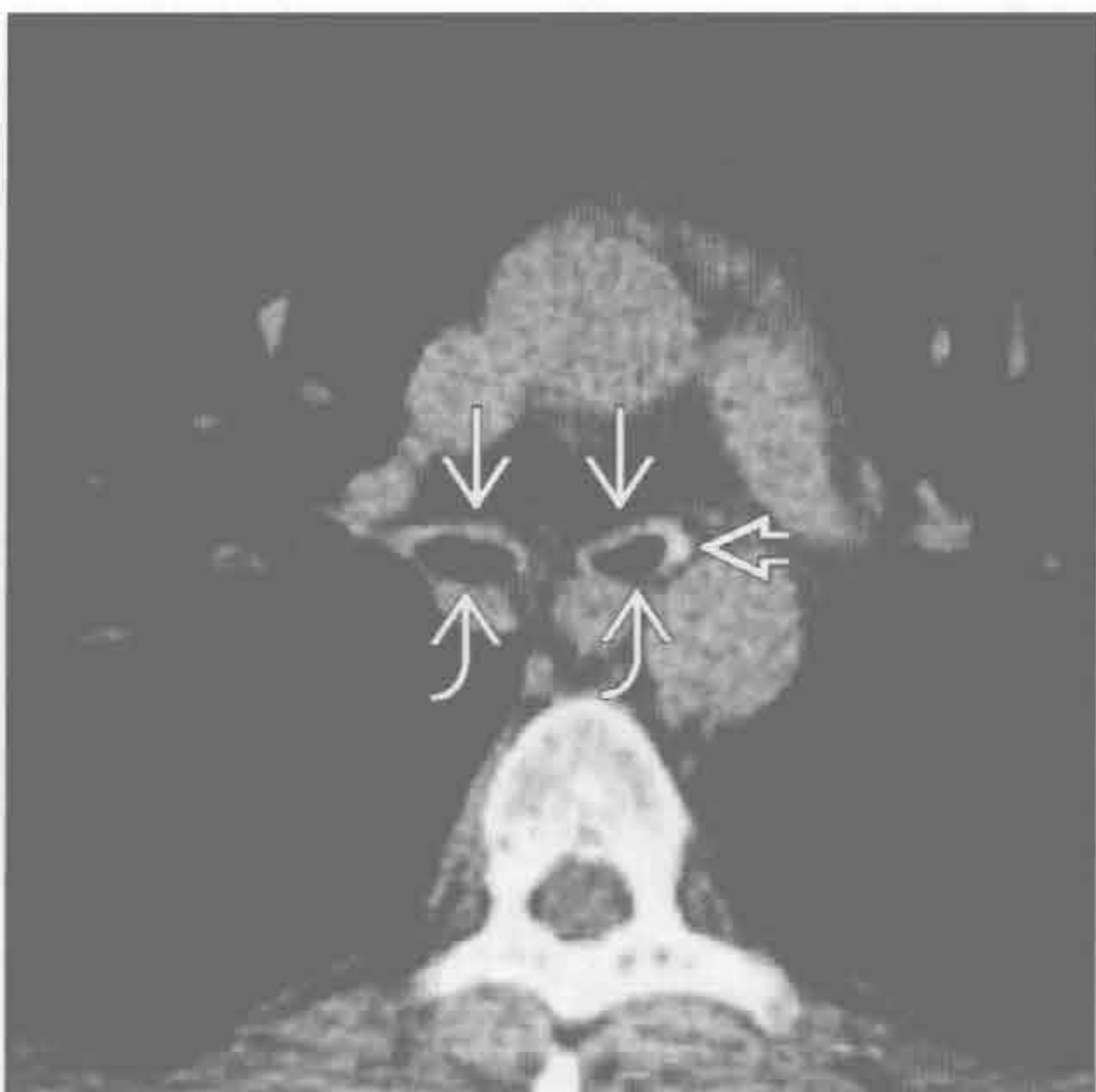
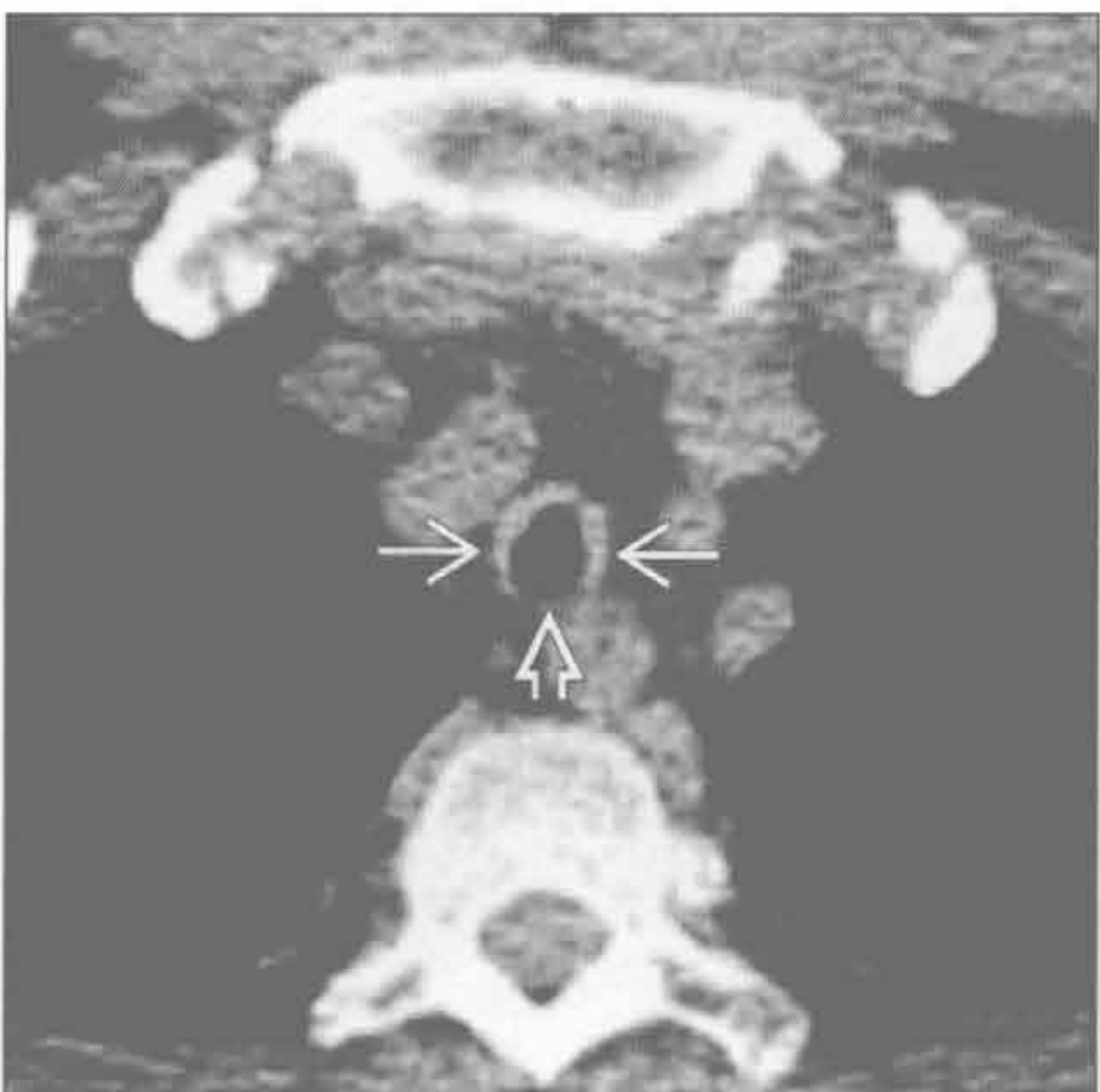


复发性多软骨炎

复发性多软骨炎

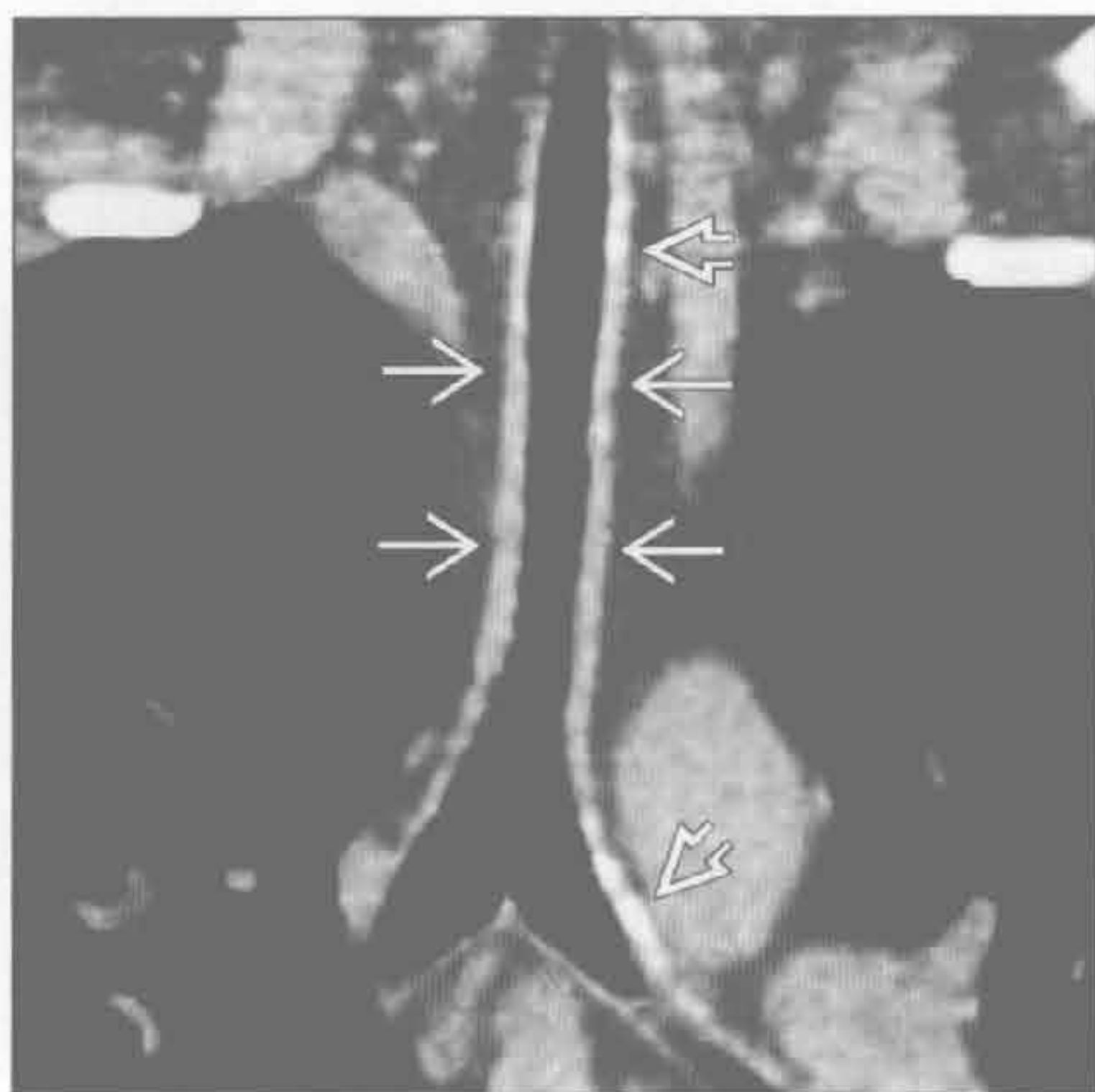
(左) 复发性多软骨炎患者。横断位平扫 CT 示气管壁软骨部分增厚 \Rightarrow ，伴特征性的后壁膜部未受累 \Rightarrow

(右) 横断位平扫 CT 示主支气管软骨部分增厚伴轻度管腔狭窄 \Rightarrow ，左主支气管壁 \Rightarrow 可见浅淡的局部钙化，伴特征性的气管后壁膜部未受累 \Rightarrow

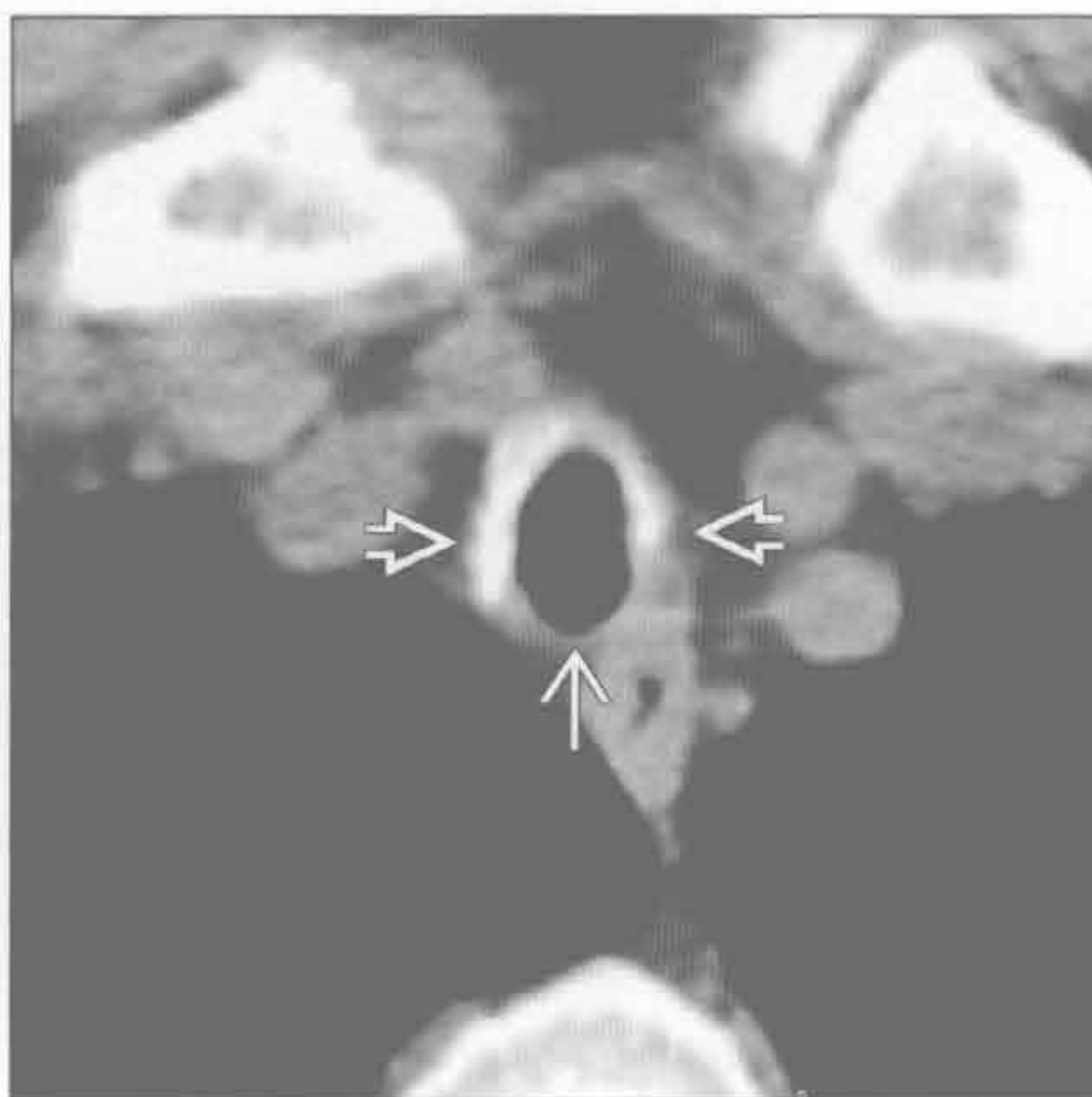


弥漫性气管支气管壁增厚

复发性多软骨炎



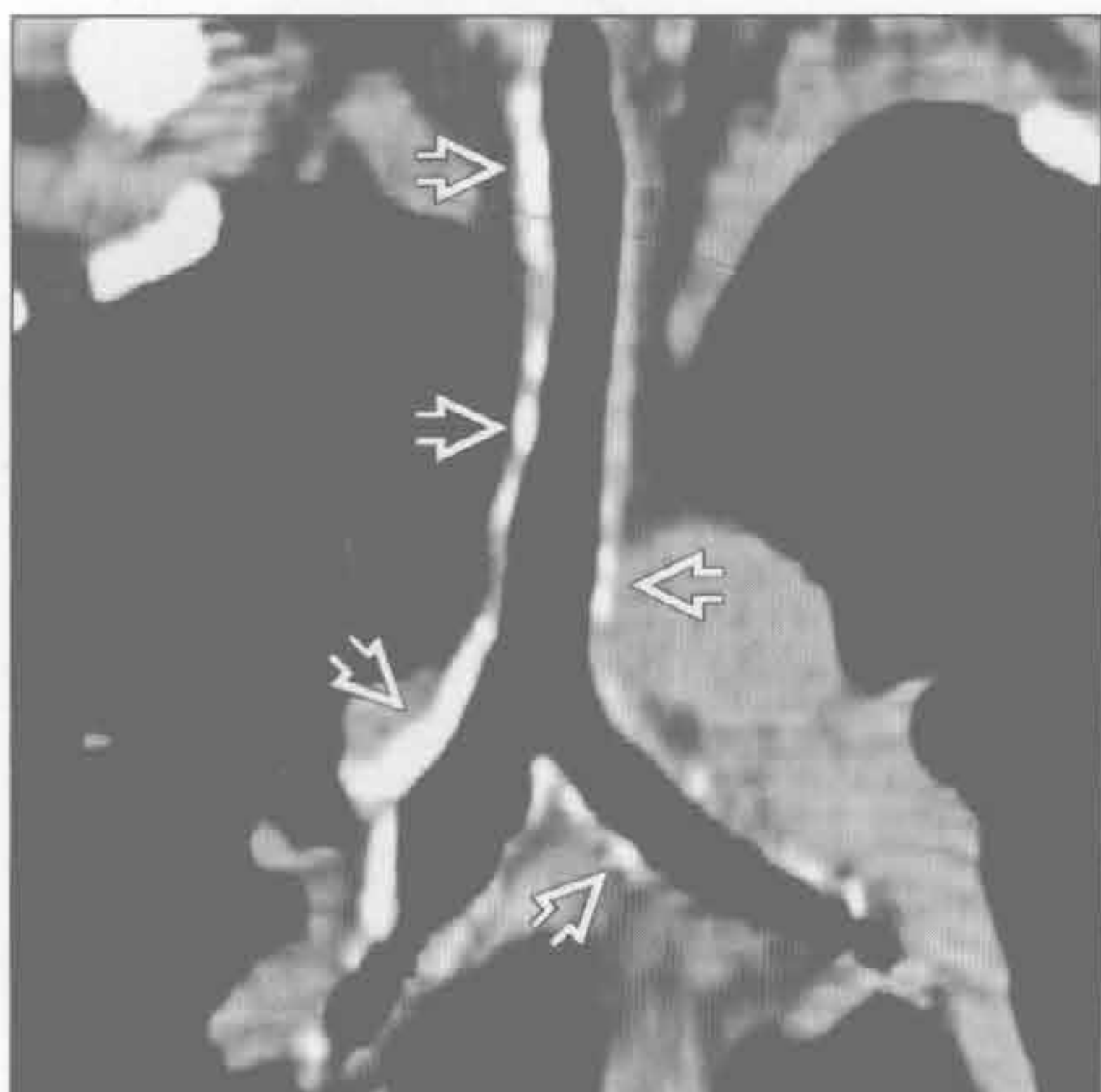
复发性多软骨炎



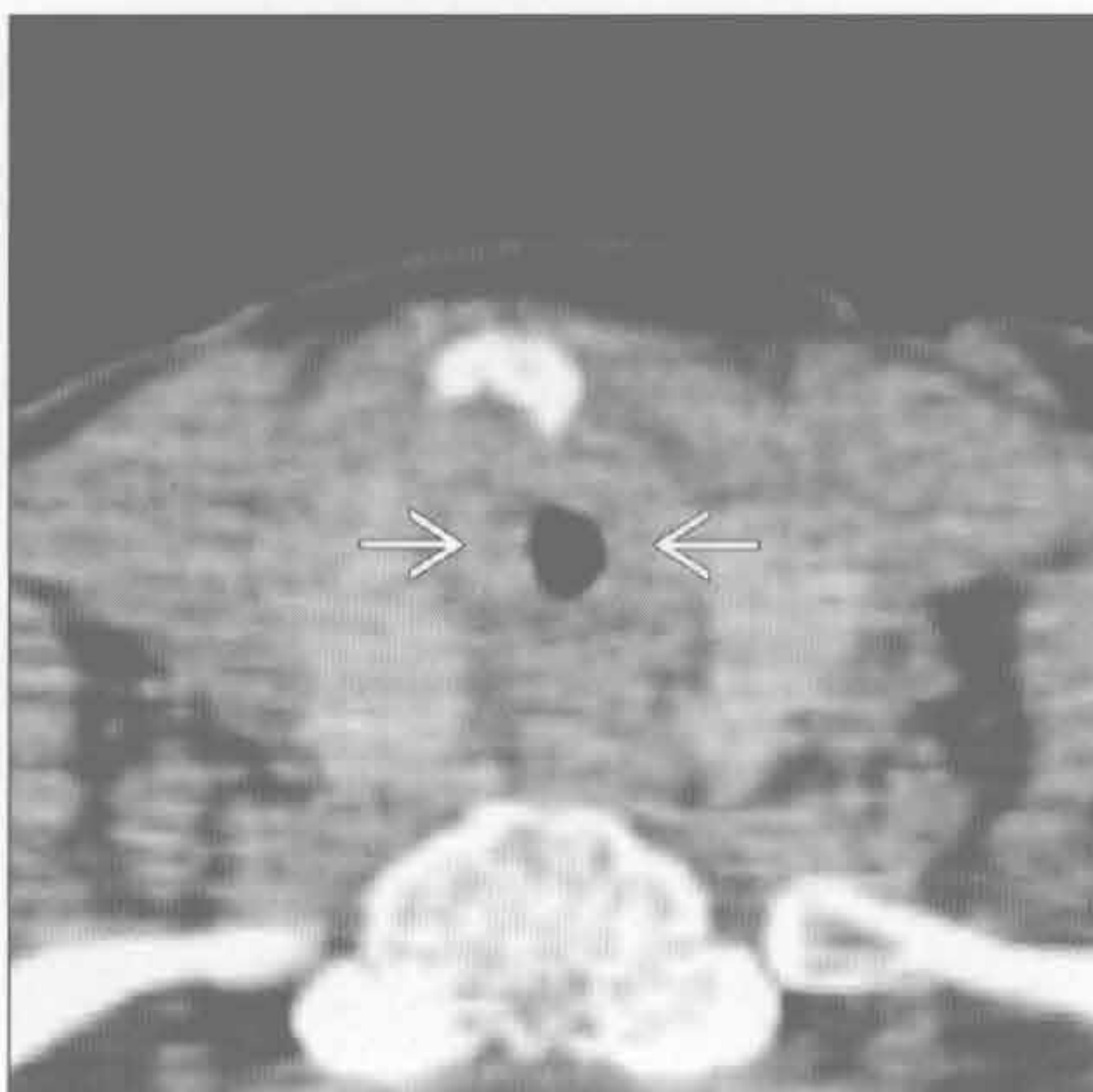
(左) 斜冠状位 CT 重建示弥漫性气管壁增厚→伴浅淡的钙化灶⇨和弥漫性管腔狭窄。与年龄相关气管钙化相比, 淀粉样变性时管壁增厚

(右) 横断位平扫 CT 示气管壁软骨部分增厚⇨伴无定形的钙化和特征性的气管后壁膜部未受损→

复发性多软骨炎



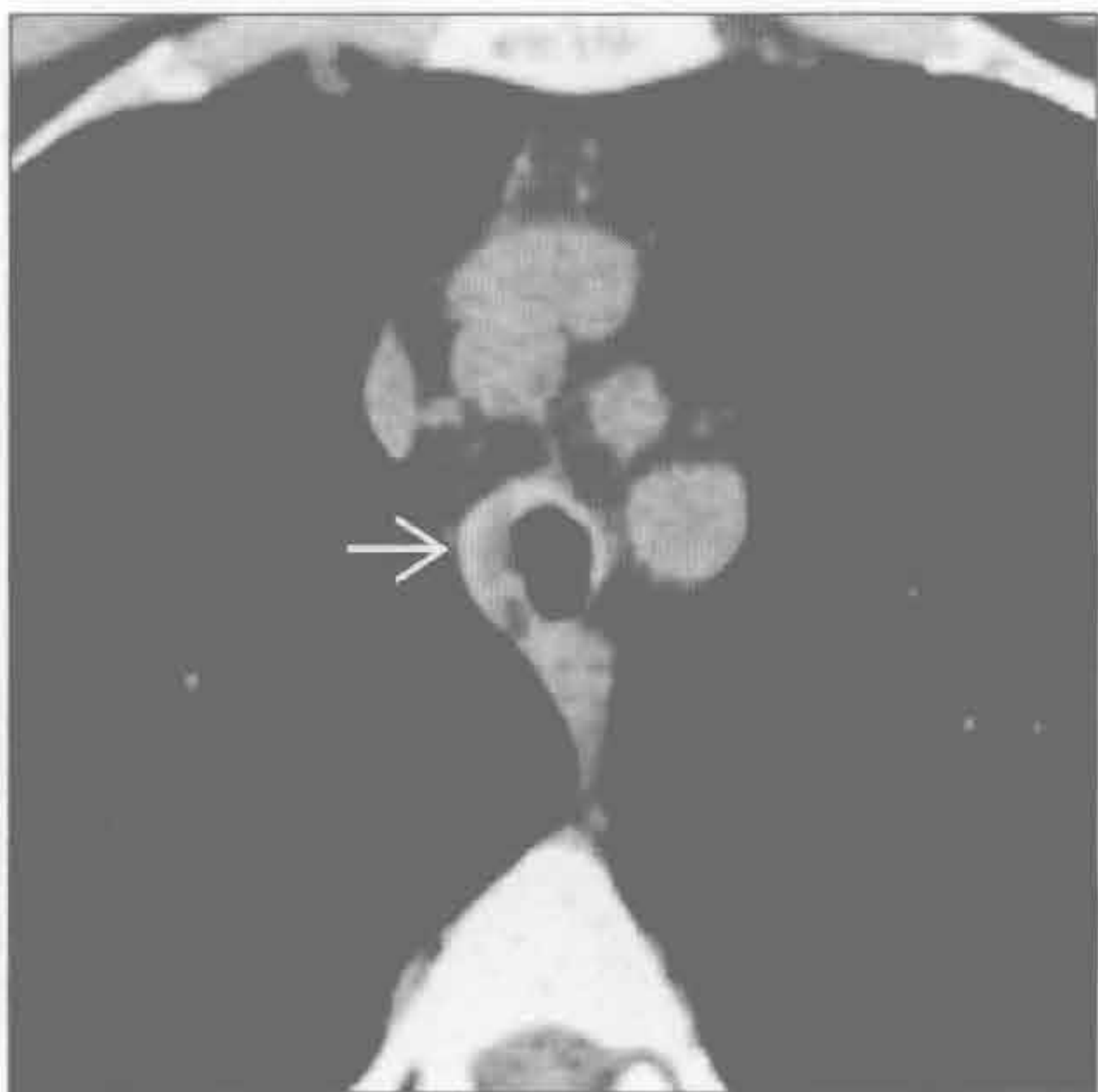
韦格纳肉芽肿病



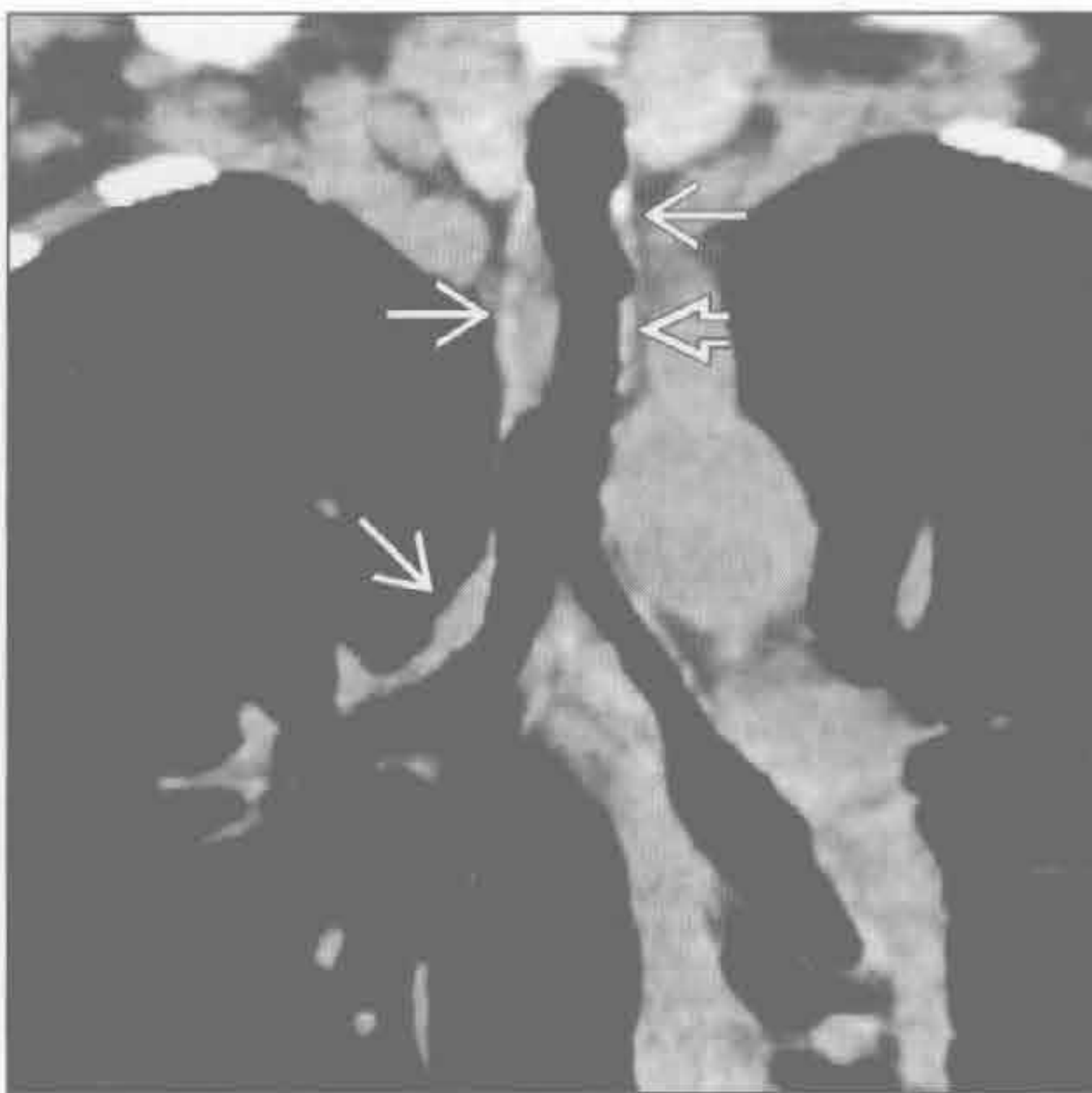
(左) 斜冠状位 CT 重建示弥漫性气管和主支气管管壁增厚伴无定形的厚钙化⇨和弥漫性轻度气管狭窄。随着炎症进展, 气管和支气管常失去其褶皱样观, 因纤维化导致管壁更光滑

(右) 横断位平扫 CT 示声门下气管环形狭窄, 管壁弥漫性增厚⇨, 为典型的韦格纳肉芽肿病表现

韦格纳肉芽肿病



韦格纳肉芽肿病



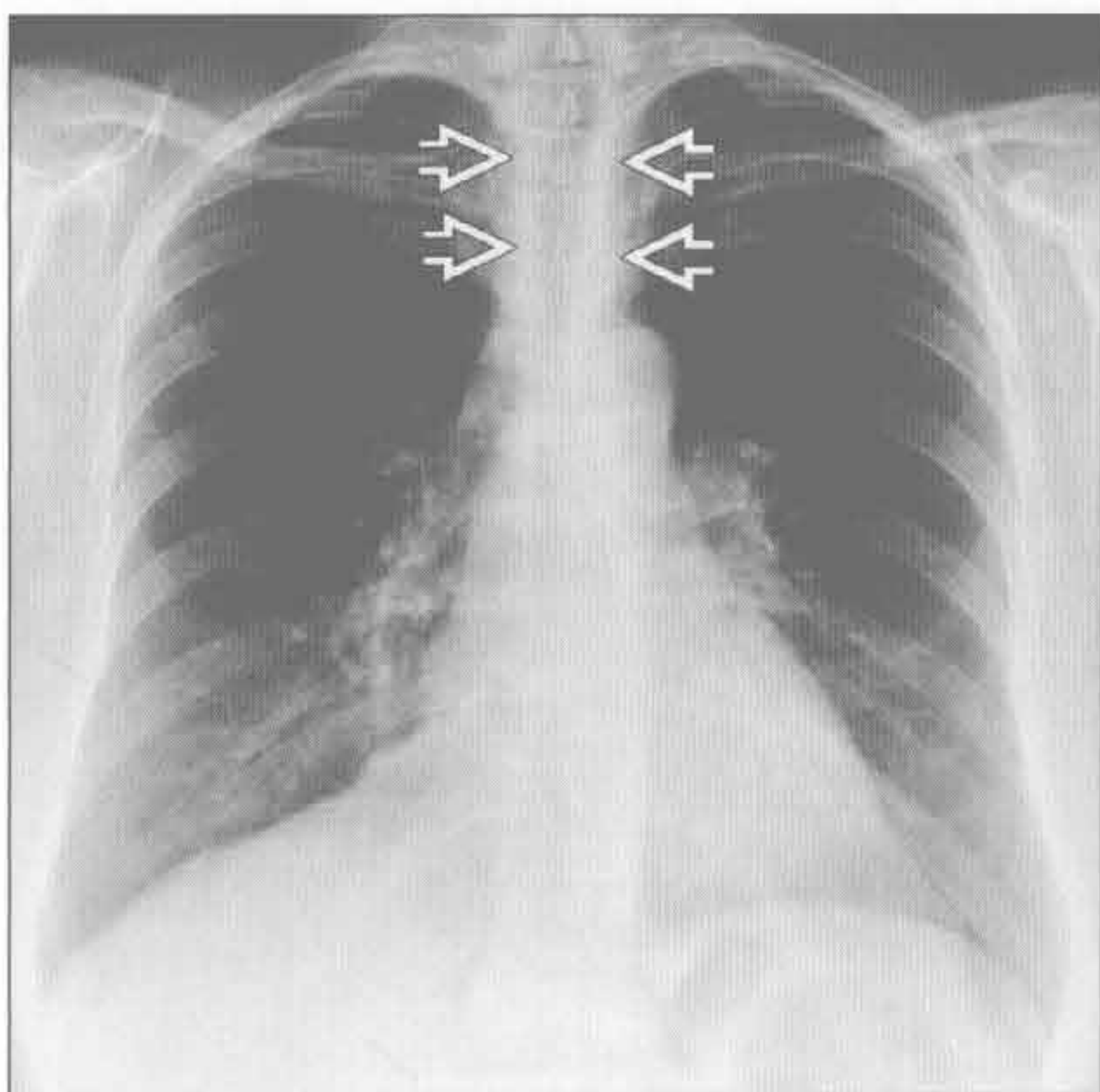
(左) 横断位平扫 CT 示气管壁偏心性增厚⇨伴轻度管腔狭窄。韦格纳肉芽肿病累及气管时常为斑片状分布, 伴管壁不规则增厚、结节形成和管腔狭窄。声门下气管最常受侵

(右) 斜冠状位 CT 重建示气管支气管壁不规则增厚⇨, 伴气管上段轻度狭窄⇨。注意病灶的片状分布

弥漫性气管支气管壁增厚

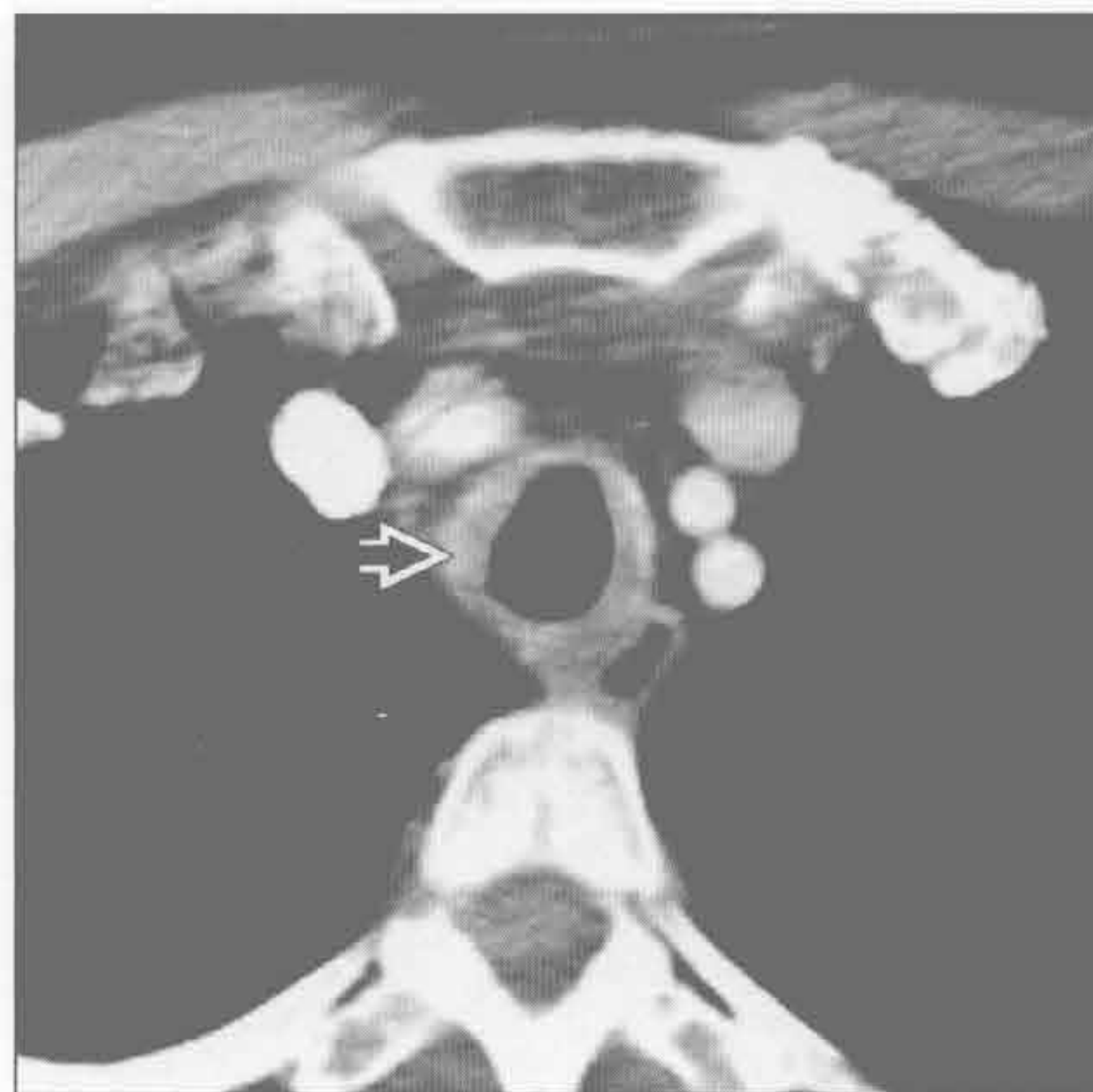
淀粉样变性

(左) 正位 X 线胸片示气管壁光滑增厚 \Rightarrow 、管腔狭窄。虽无特殊性，但 X 线检查此现象提示气管弥漫性病变进程。CT 常能提供更特殊的信息，有时为某一诊断的特征性表现



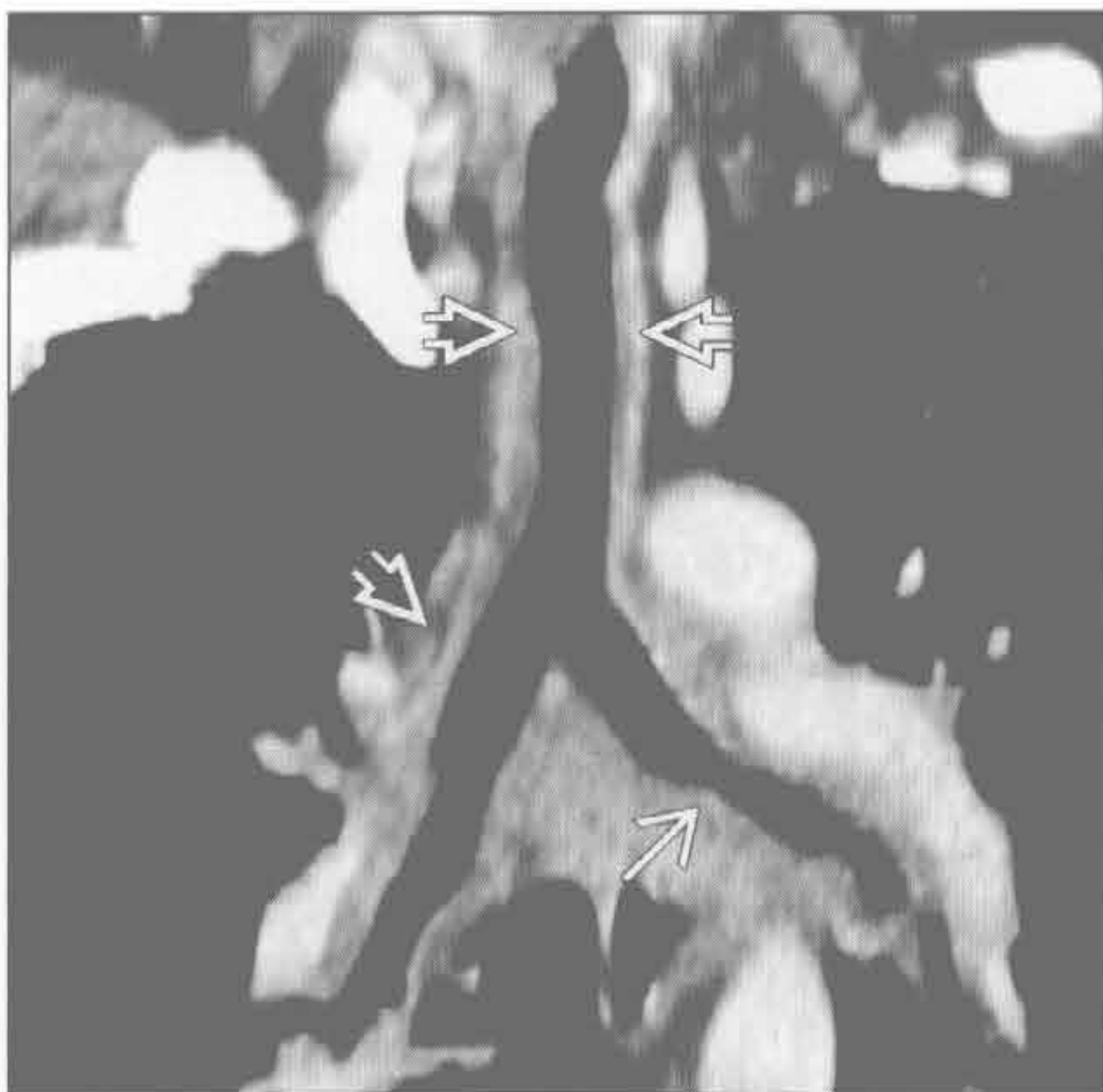淀粉样变性

(右) 横断位增强 CT 示气管壁环壁增厚 \Rightarrow 伴轻度管腔狭窄



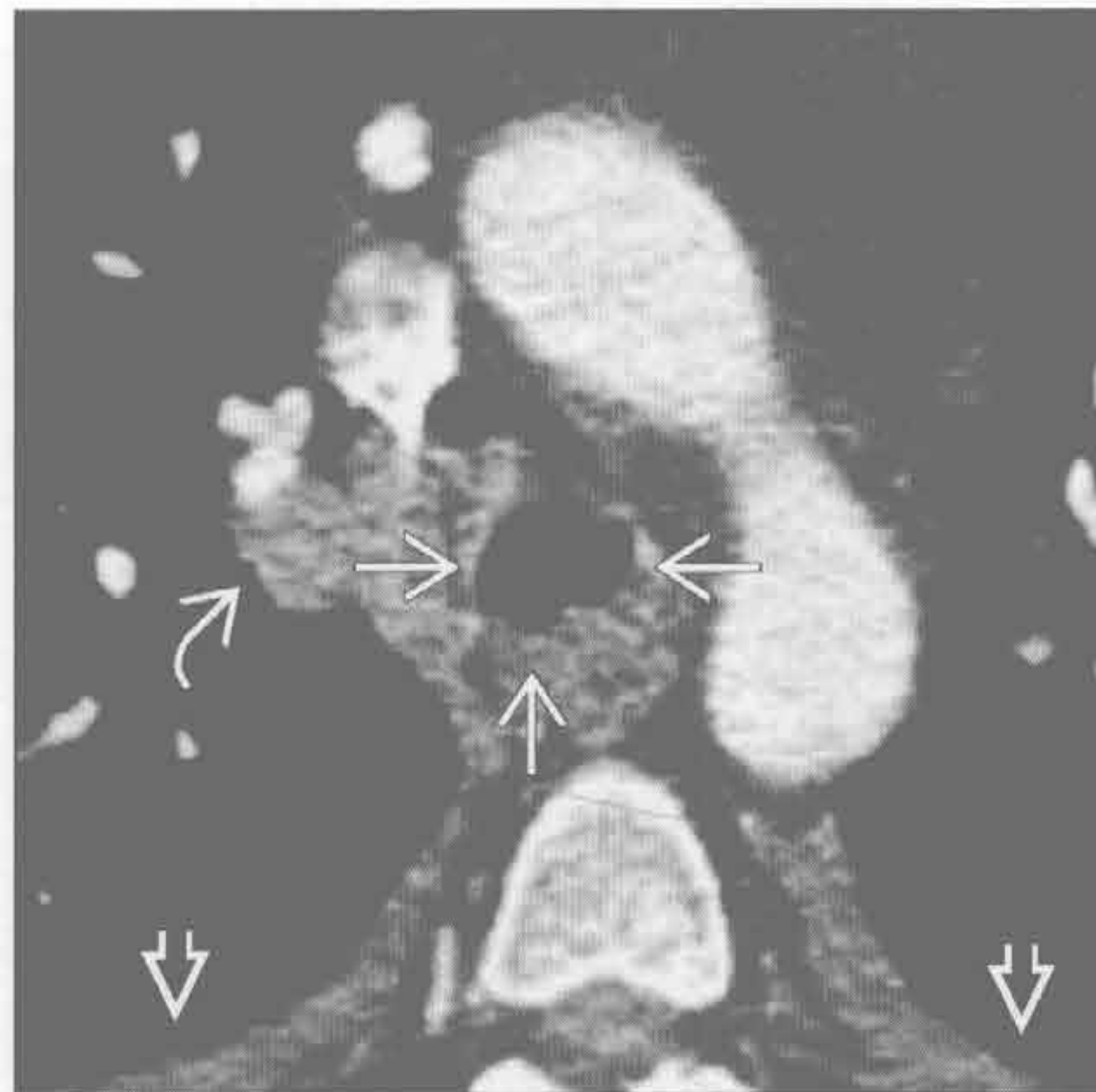淀粉样变性

(左) 斜冠状位 CT 重建示弥漫性气管支气管壁增厚 \Rightarrow 伴左主支气管中度狭窄 \Rightarrow 。中央气道的淀粉样变性常为弥漫性，此有助于缩小鉴别诊断的范围



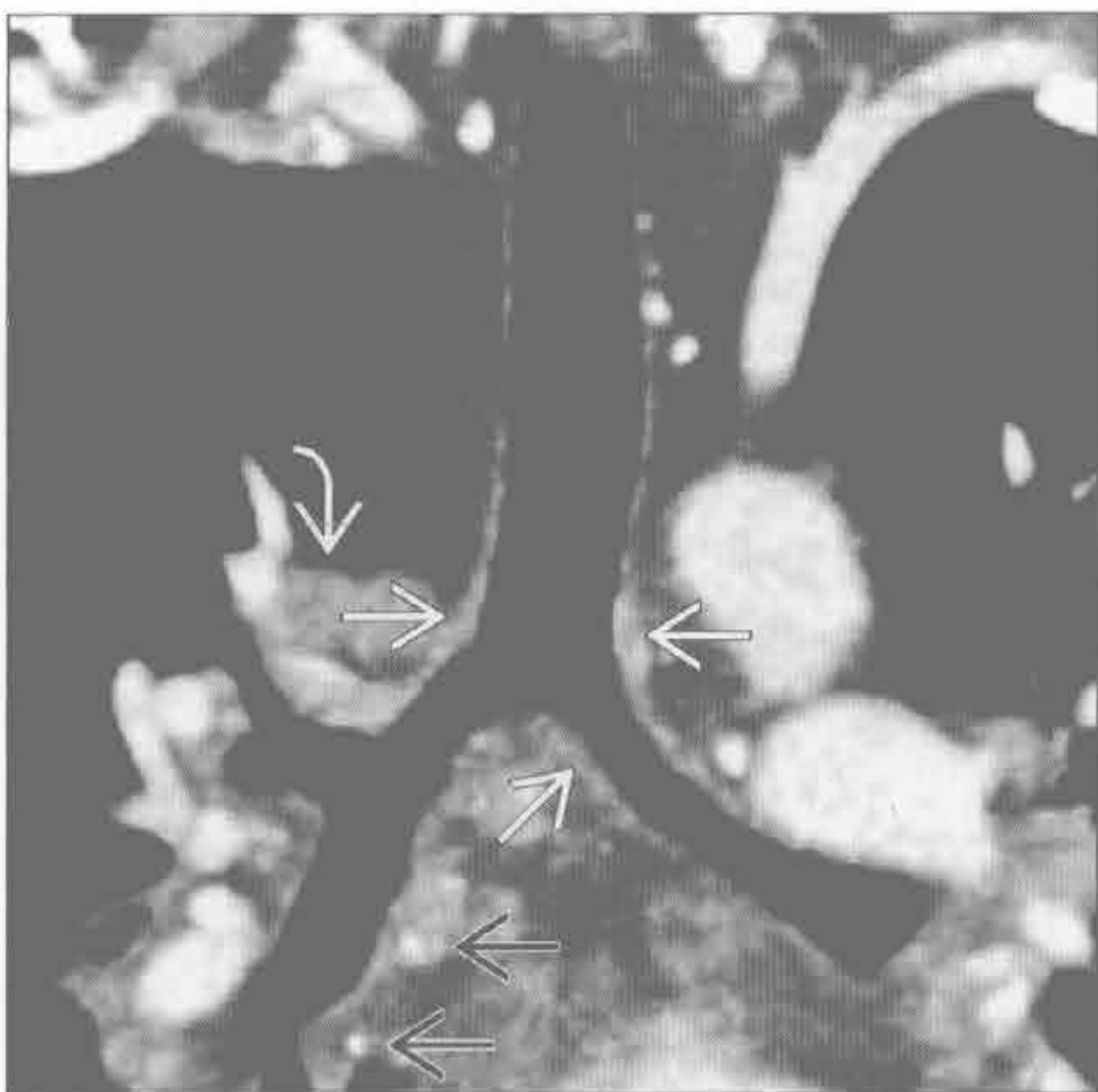结节病

(右) 横断位增强 CT 示气管管壁环形增厚和结节形成 \Rightarrow ，管腔轻度狭窄。右侧肺门淋巴结肿大 \Rightarrow ，少量胸腔积液 \Rightarrow



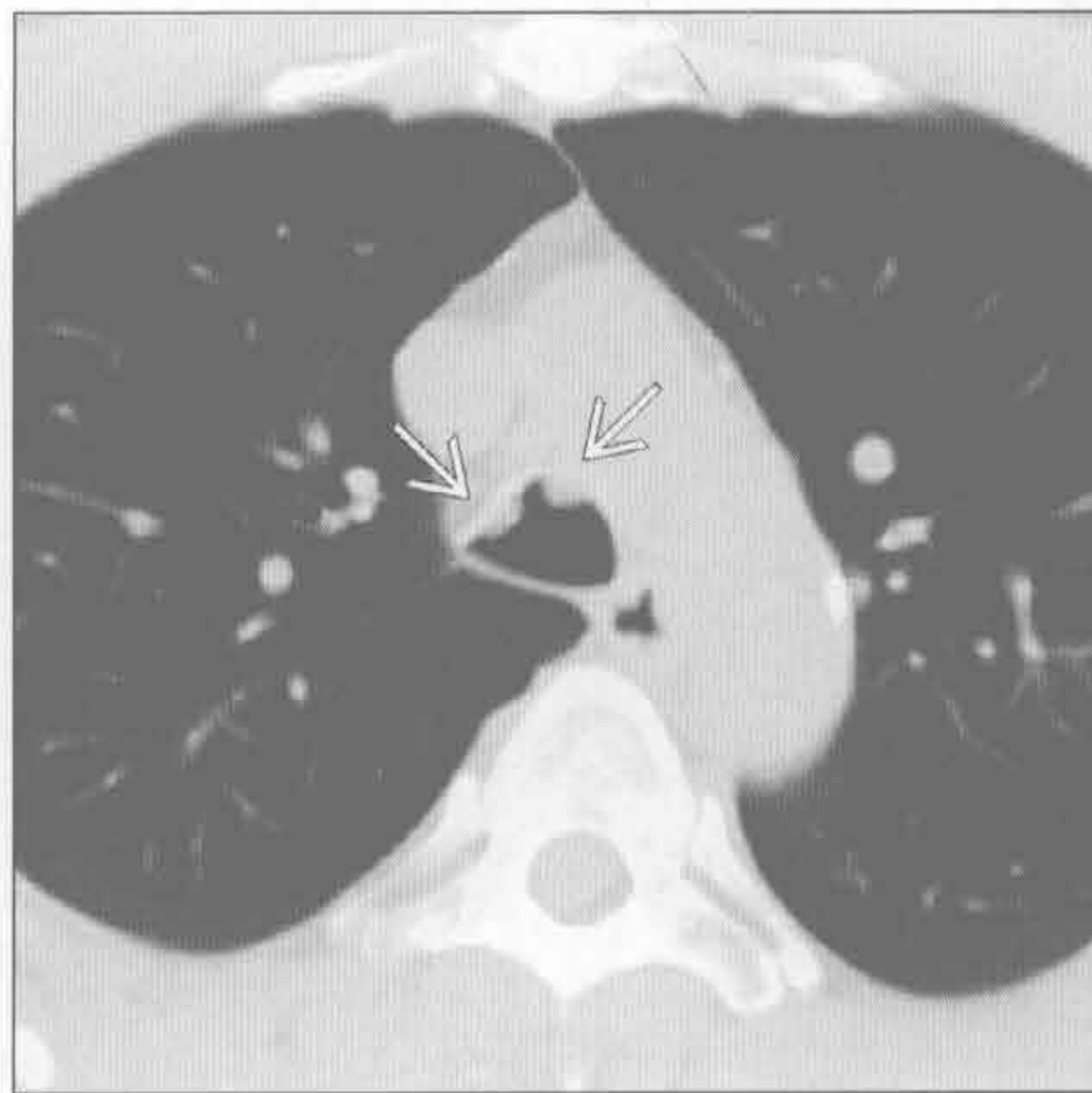结节病

(左) 斜冠状位 3D 重建示远端气管壁增厚 \Rightarrow 。右肺门淋巴结肿大 \Rightarrow ，并可见钙化的纵隔淋巴结 \Rightarrow 。结节病气管受侵不常见，但当肺部和支气管受侵时应考虑



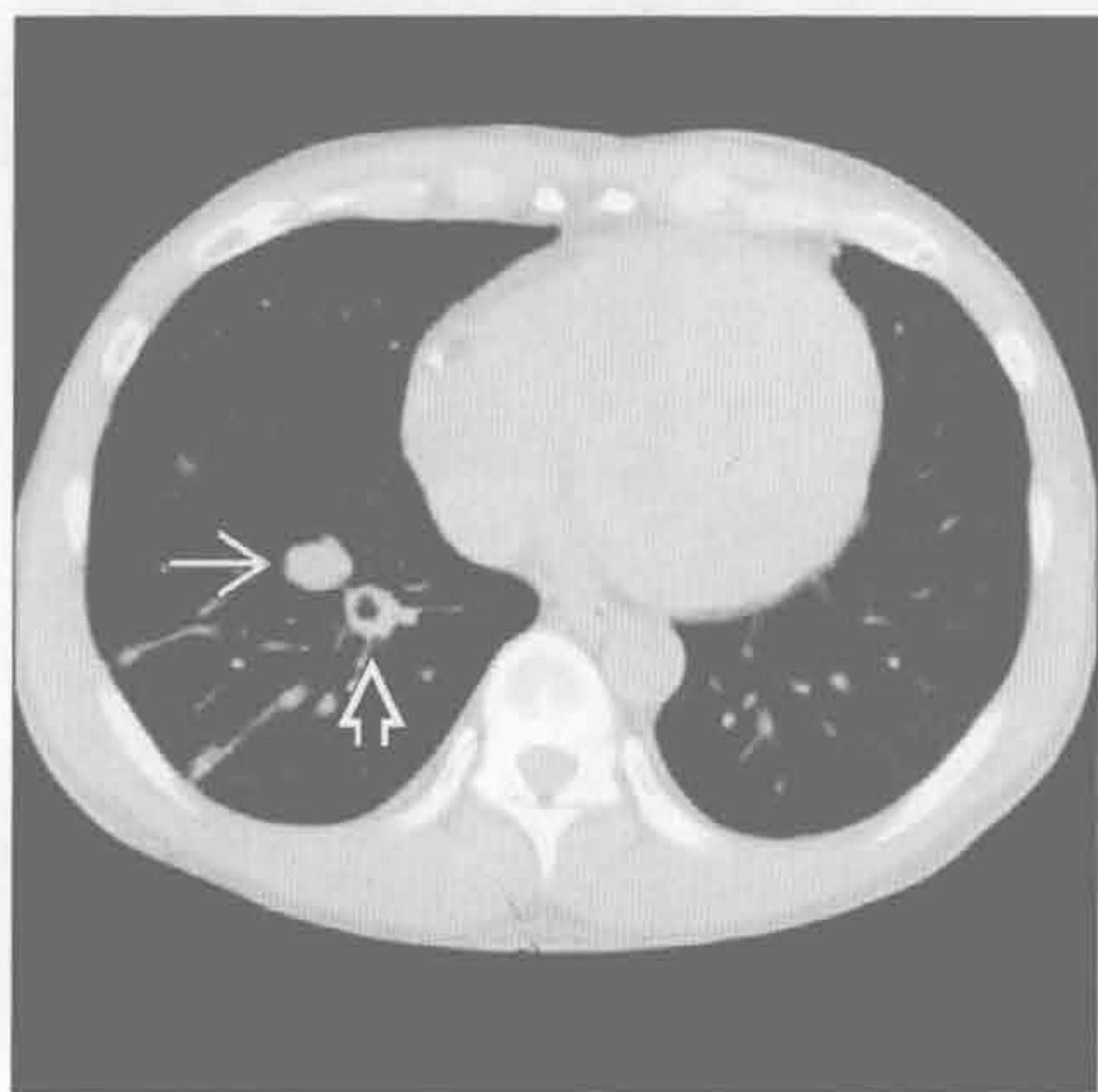
喉乳头状瘤病

(右) 横断位平扫 CT 示软组织结节 \Rightarrow 突入气管腔

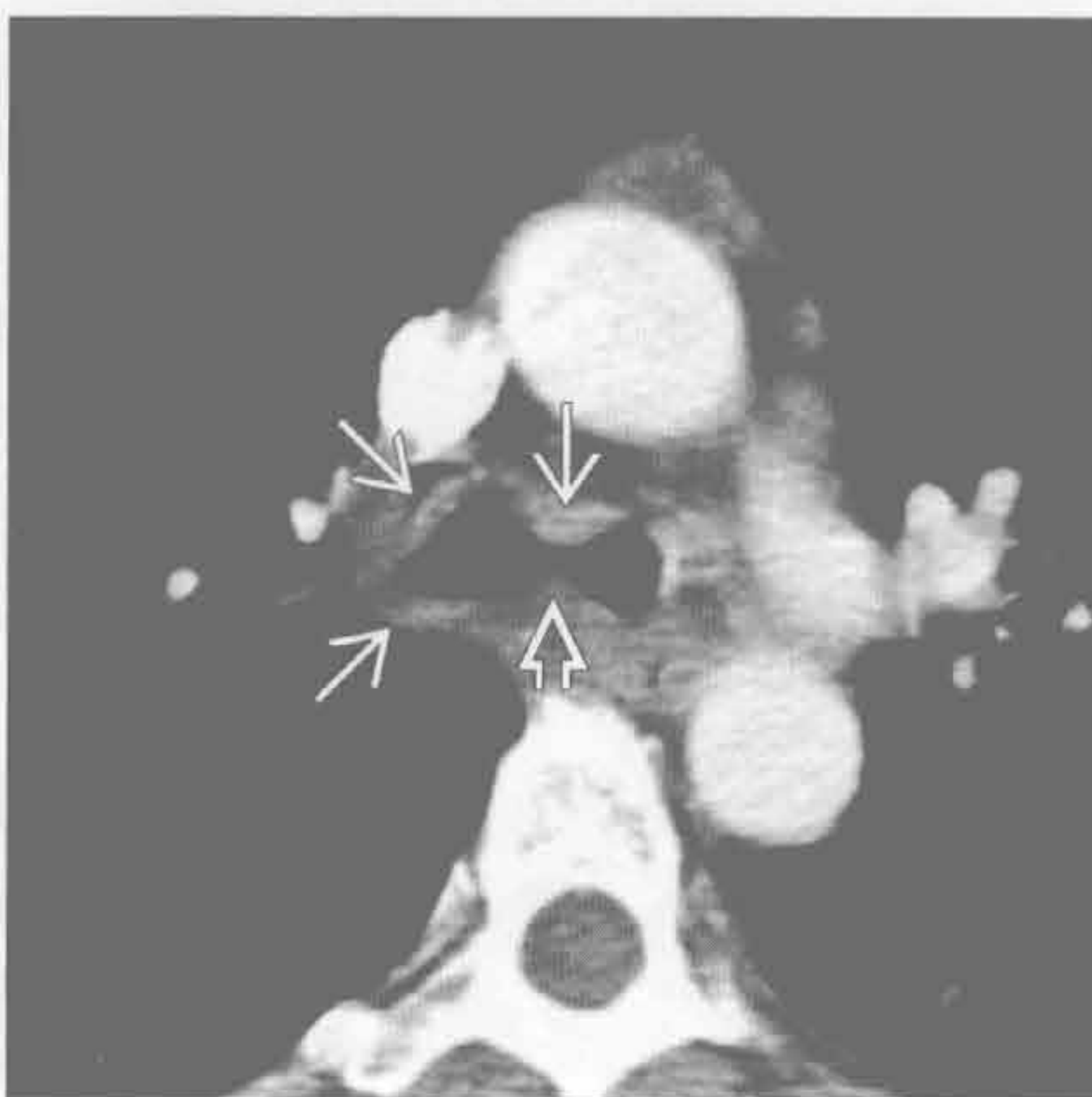


弥漫性气管支气管壁增厚

喉乳头状瘤病



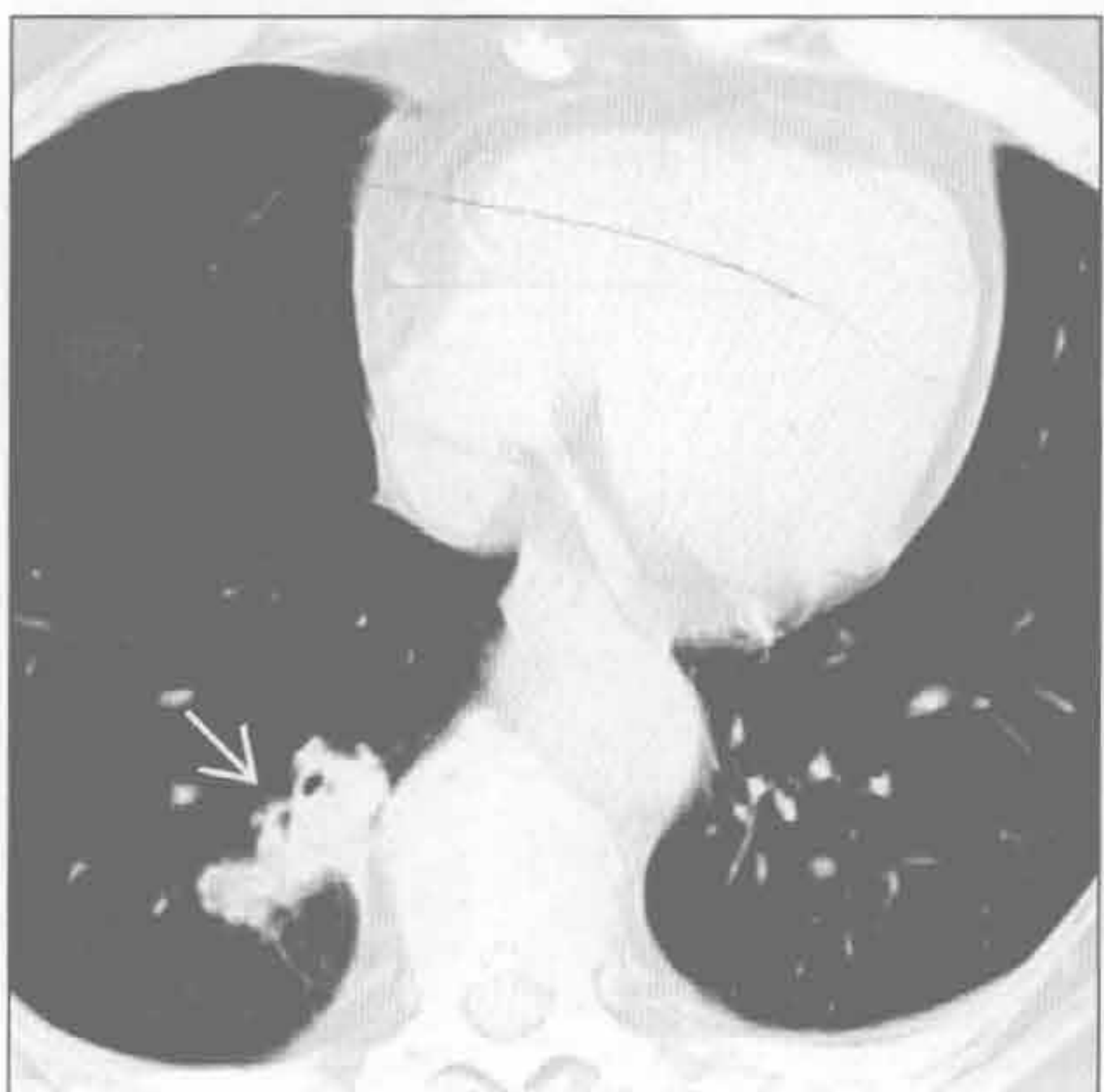喉乳头状瘤病



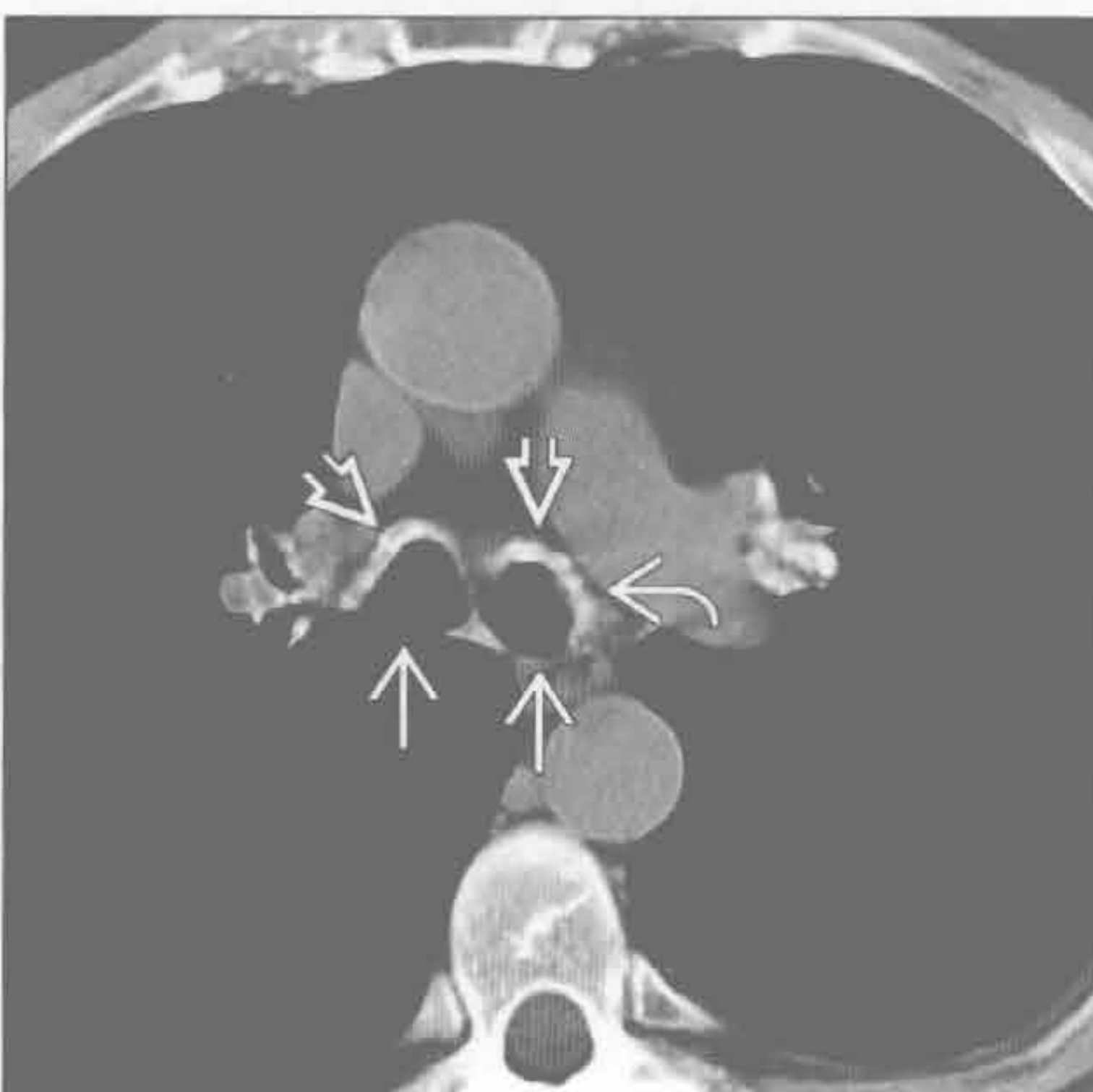
(左) 横断位平扫 CT 示右肺下叶 2 个大结节，一个为实性 \Rightarrow ，另一个可见中心空洞。喉乳头状瘤病肺部受侵很少见 \Rightarrow

(右) 横断位增强 CT 示隆嵴水平主支气管环壁增厚 \Rightarrow ，并可见软组织小结节突入气道腔 \Rightarrow

喉乳头状瘤病



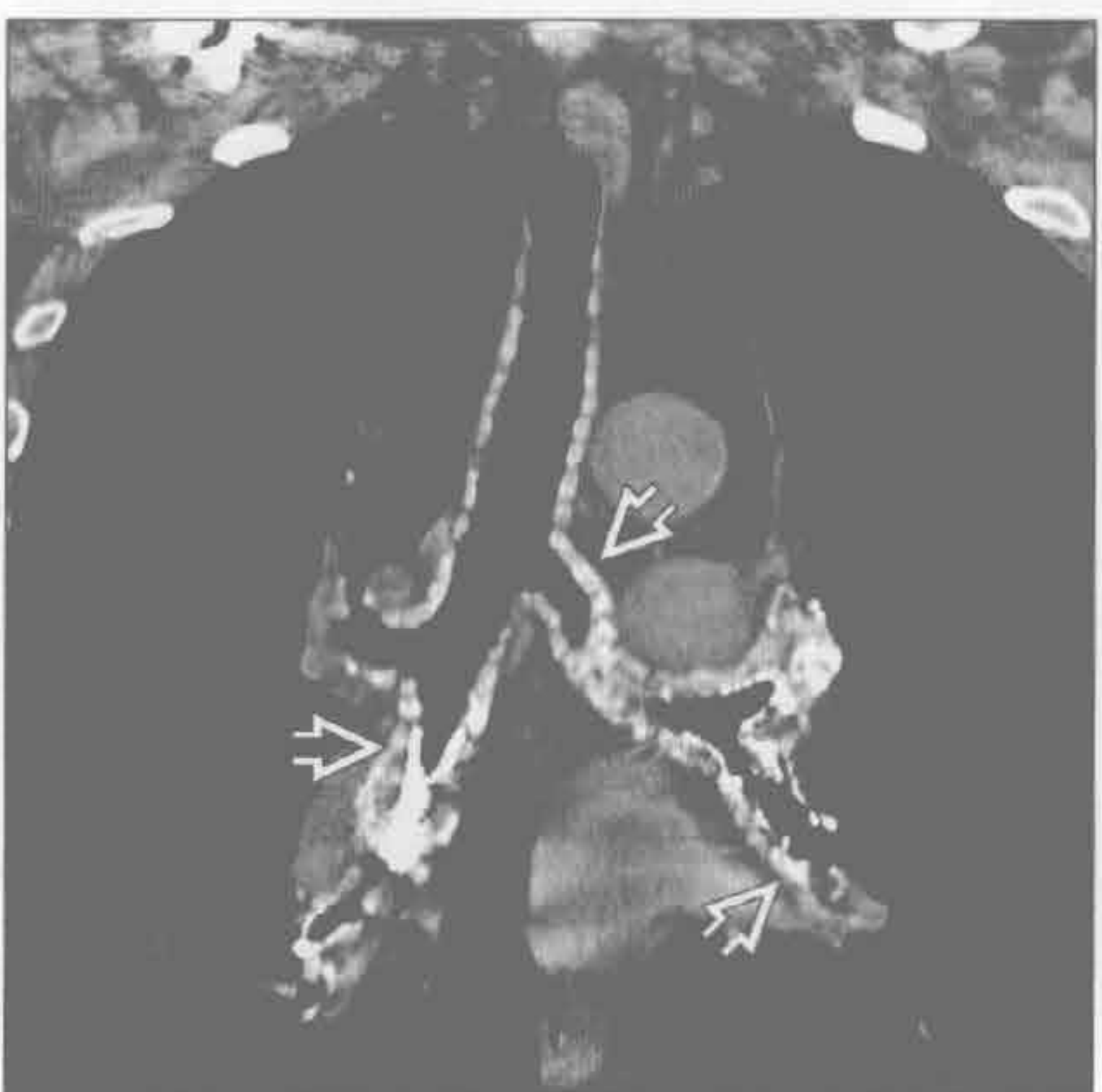
骨软骨质沉着性气管病



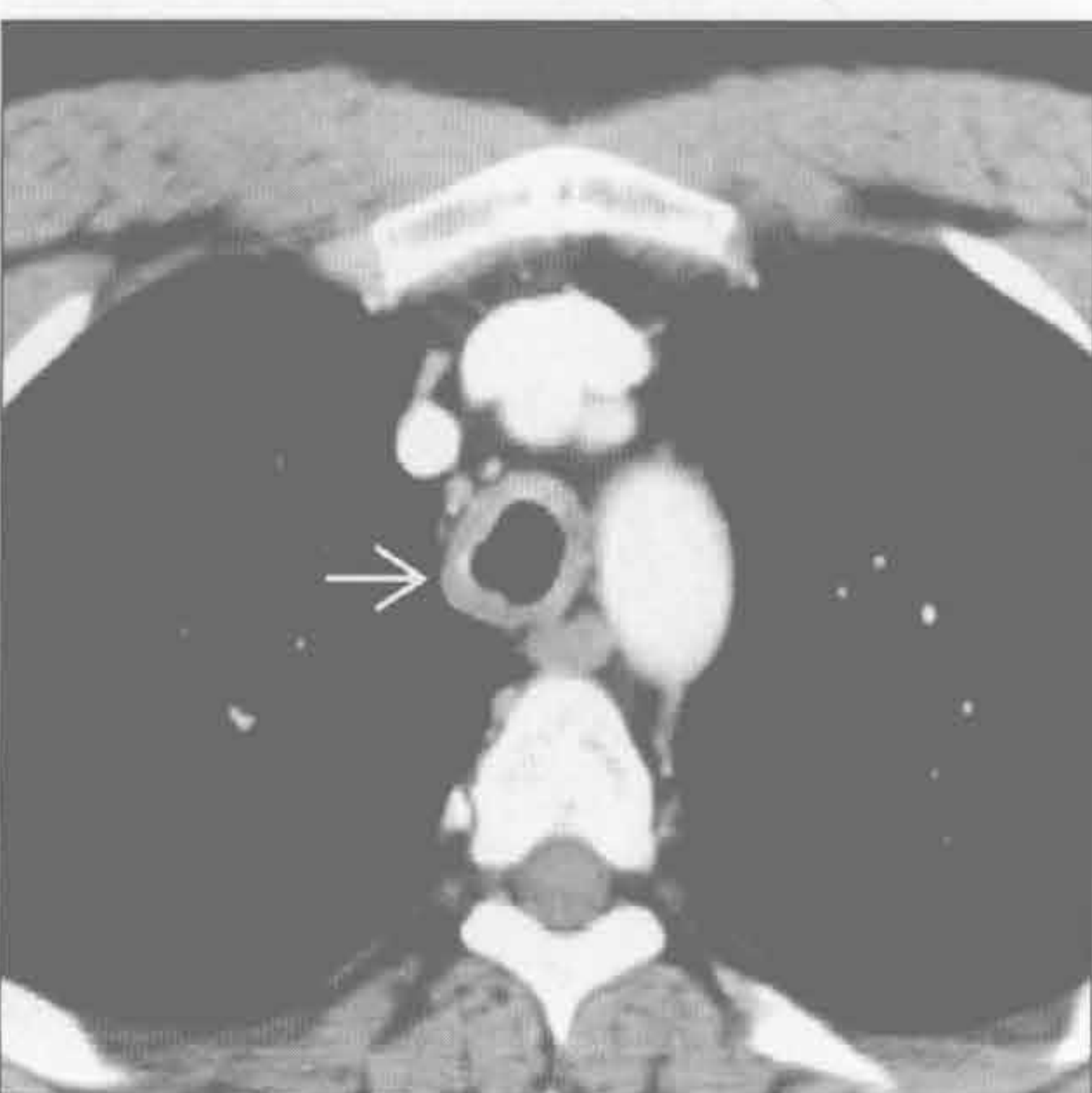
(左) 横断位 HRCT 示右肺下叶分叶状肿块 \Rightarrow ，为鳞状细胞癌。喉乳头状瘤变性为鳞状细胞癌者罕见

(右) 横断位平扫 CT 示主支气管壁增厚、钙化 \Rightarrow ，伴有壁结节 \Rightarrow 和特征性的后壁未受累 \Rightarrow

骨软骨质沉着性气管病



鼻硬结病



(左) 冠状位 CT 重建示气管和中央支气管 \Rightarrow 广泛结节状钙化，与复发性多软骨炎一样，骨软骨质沉着性气管支气管病的气管和支气管后壁完好，此有助于与其他原因导致的弥漫性气管支气管壁增厚鉴别

(右) 横断位增强 CT 示气管环壁光滑增厚 \Rightarrow

鉴别诊断

常见

- 转移
 - 鳞状细胞癌
 - 腺样囊性癌

- 黏液栓

不常见

- 黏液表皮样癌
- 骨软骨质沉着性气管支气管炎

罕见（但重要）

- 淀粉样变性

重要信息

鉴别诊断要点

- 应首先考虑恶性肿瘤，除非证实为其他病变
- 气管肿瘤的恶性征象包括
 - > 2 cm
 - 腔外部分相当大
 - 周围结构受侵

常见诊断的有用线索

- 转移
 - 邻近的起源于肺、甲状腺和食管的原发性肿瘤直接侵袭

- 其他远处原发灶（如黑色素瘤）的转移较少见
- 原发气管肿瘤
 - 鳞状细胞癌
 - 局灶肿块或弥漫性结节样壁增厚
 - 腺样囊性癌
 - 常见于青壮年（年龄范围：30-56岁）
 - 腔外部分有特征性
 - 弥漫性浸润，向黏膜下延伸
- 黏液栓
 - 一般密度不高，软组织窗常显示不佳
 - 改变成像体位或咳嗽可见其移动性

不常见诊断的有用线索

- 黏液表皮样癌
 - 大多数病人 < 30 岁
 - 影像学表现与其他原发性气管肿瘤相仿
- 骨软骨质沉着性气管支气管炎
 - 男性，> 50 岁
 - 软骨和骨样结节，形如鹅卵石
 - 气管后壁膜部不受累

罕见诊断的有用线索

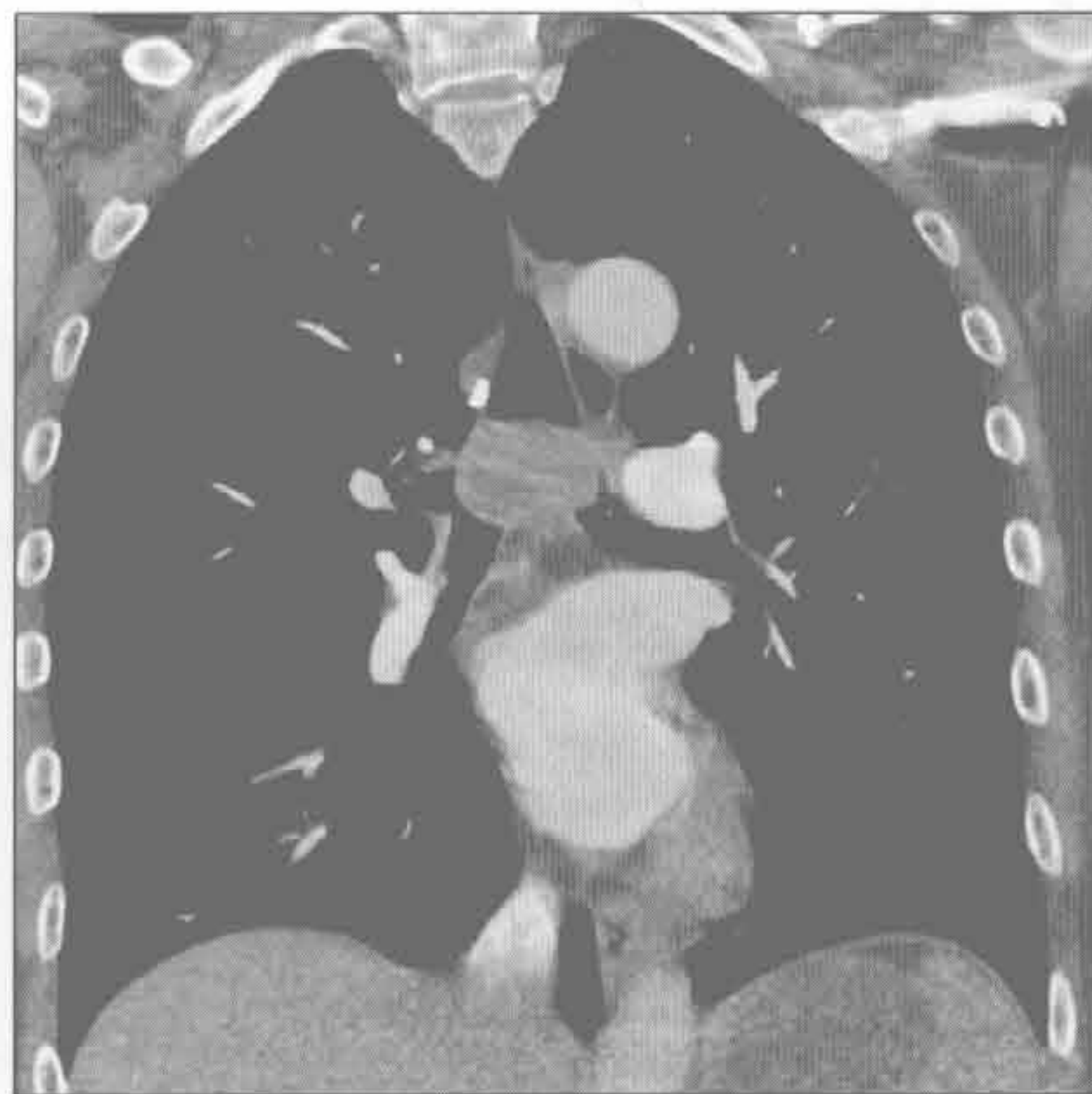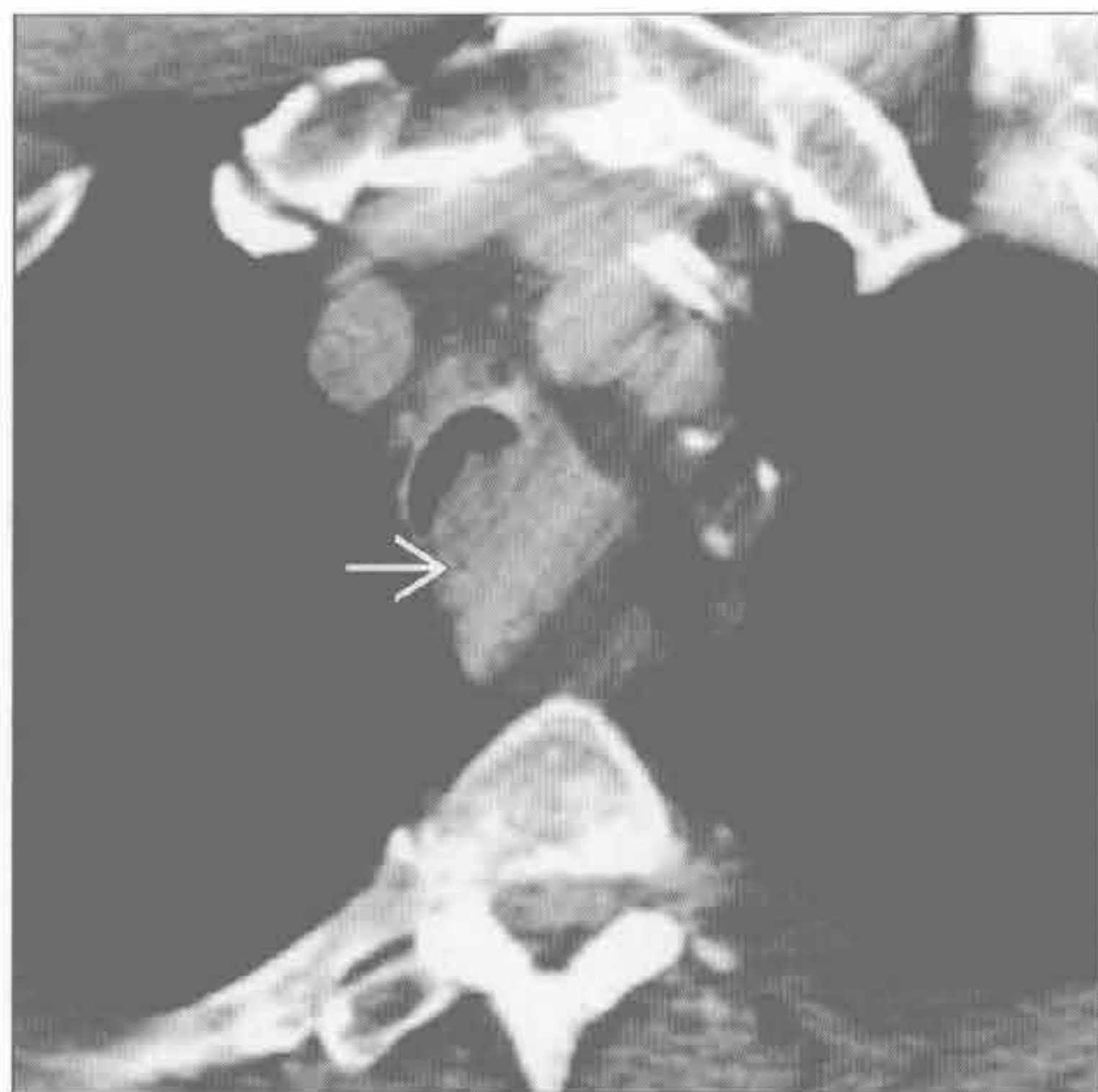
- 淀粉样变性
 - 光滑的、结节状或肿瘤样壁增厚
 - 与骨软骨质沉着性气管支气管炎不同的是，气管后壁膜部受侵
 - 可为软组织密度，有或无钙化 / 骨化

转移

鳞状细胞癌

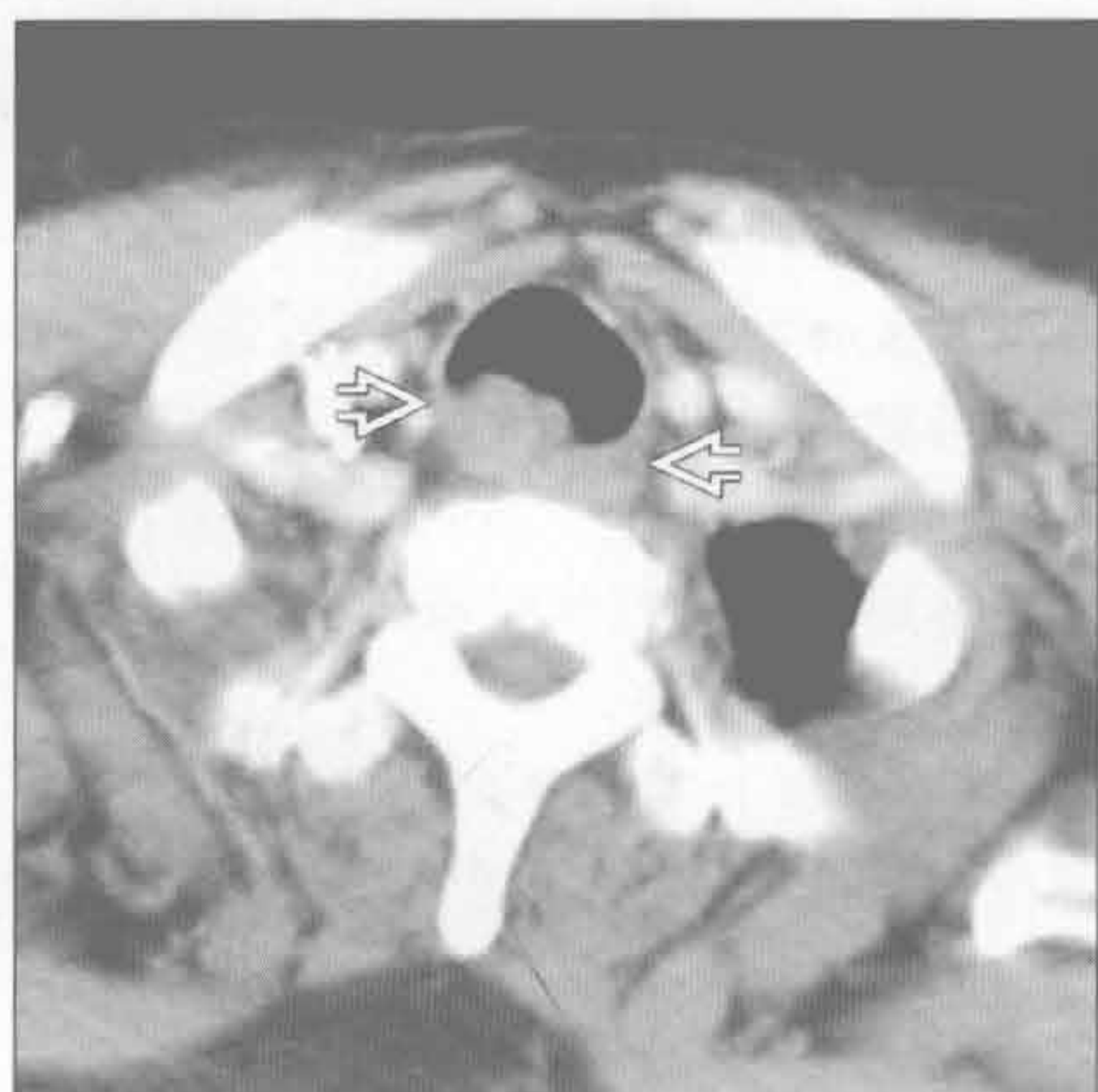（左）横断位平扫 CT 示一冰山样病变 → 几乎完全占据气管腔

（右）冠状位增强 CT 肺窗显示病灶位置和腔内息肉样病变

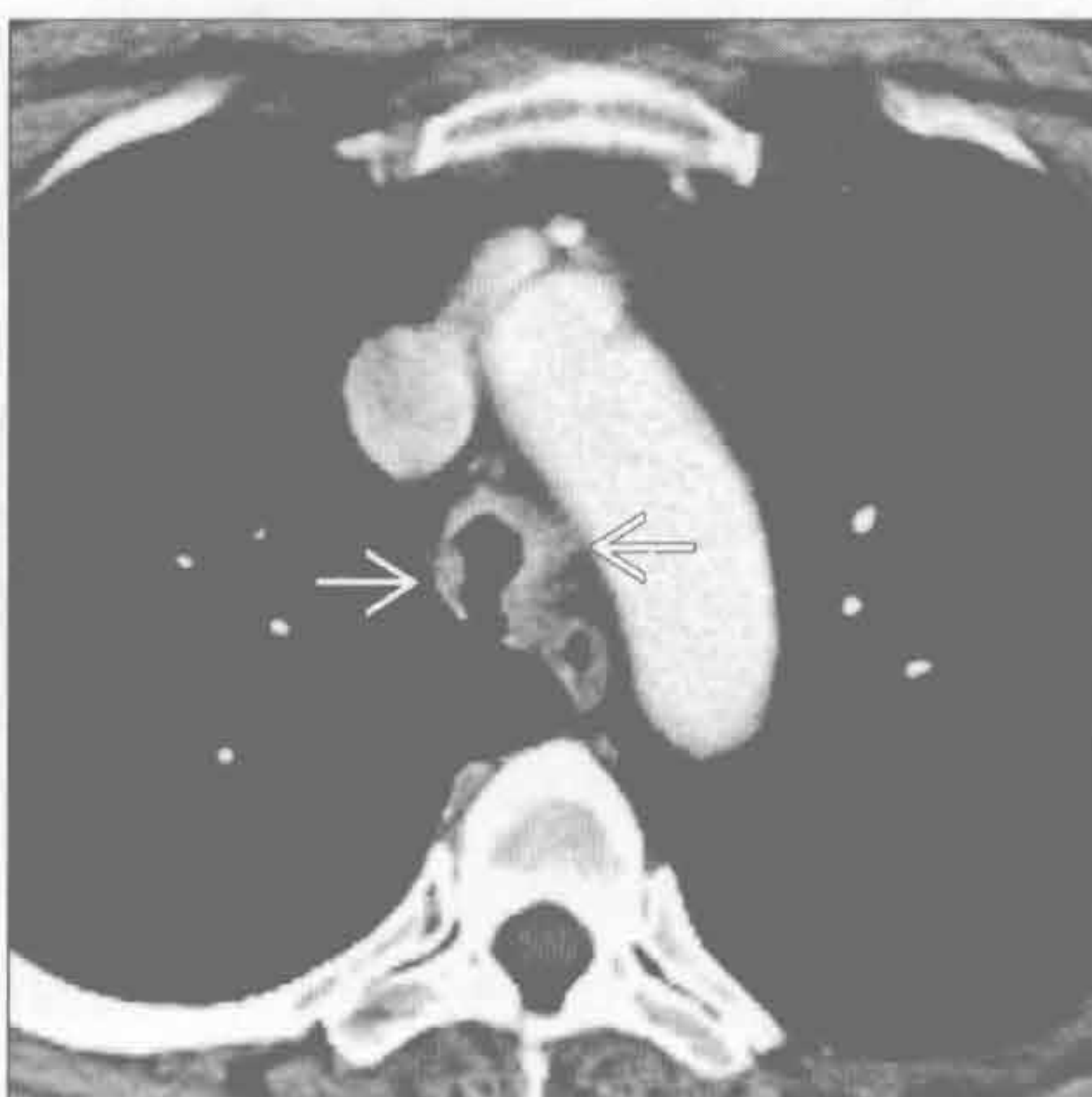


气管肿块

鳞状细胞癌



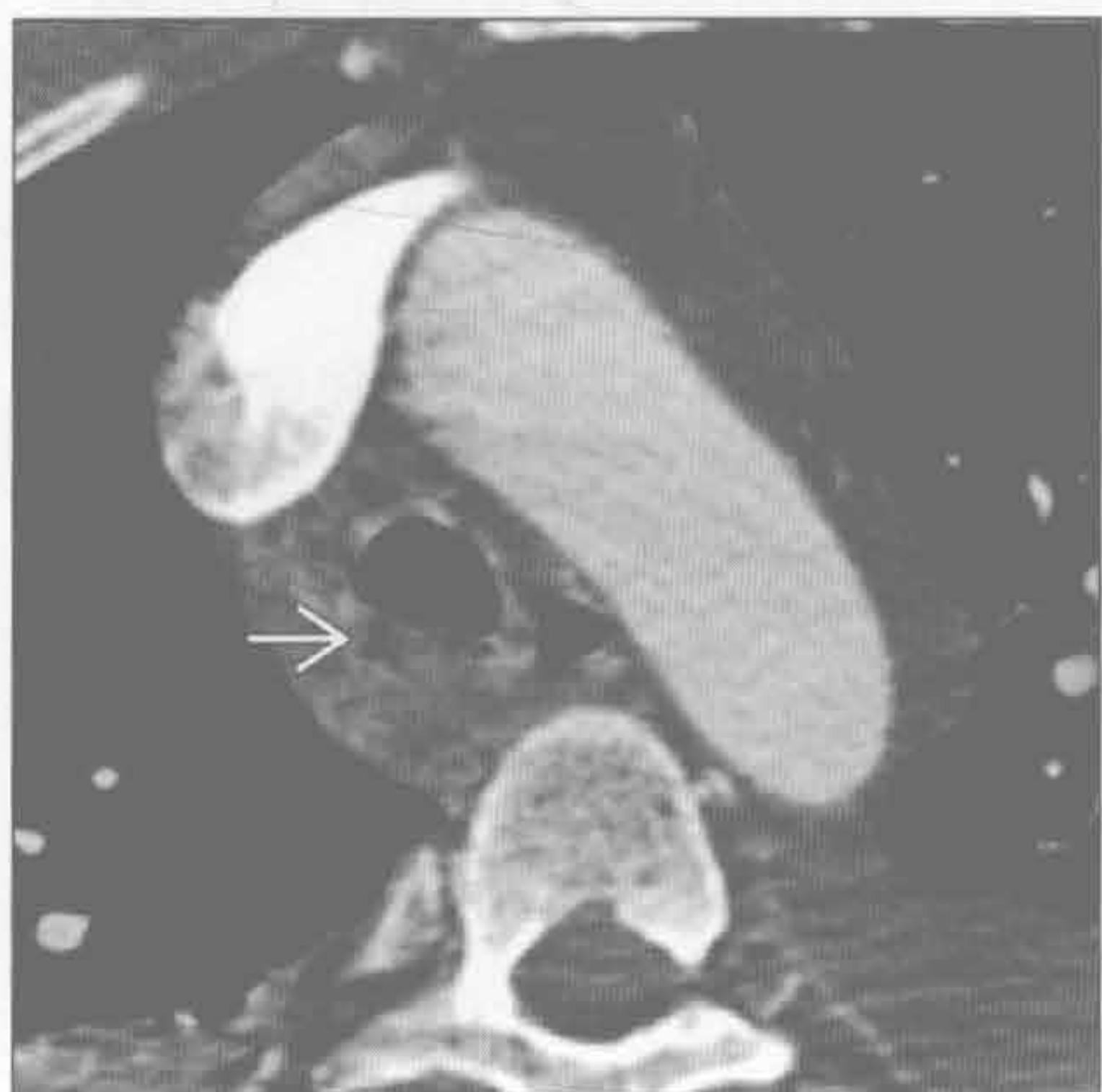腺样囊性癌



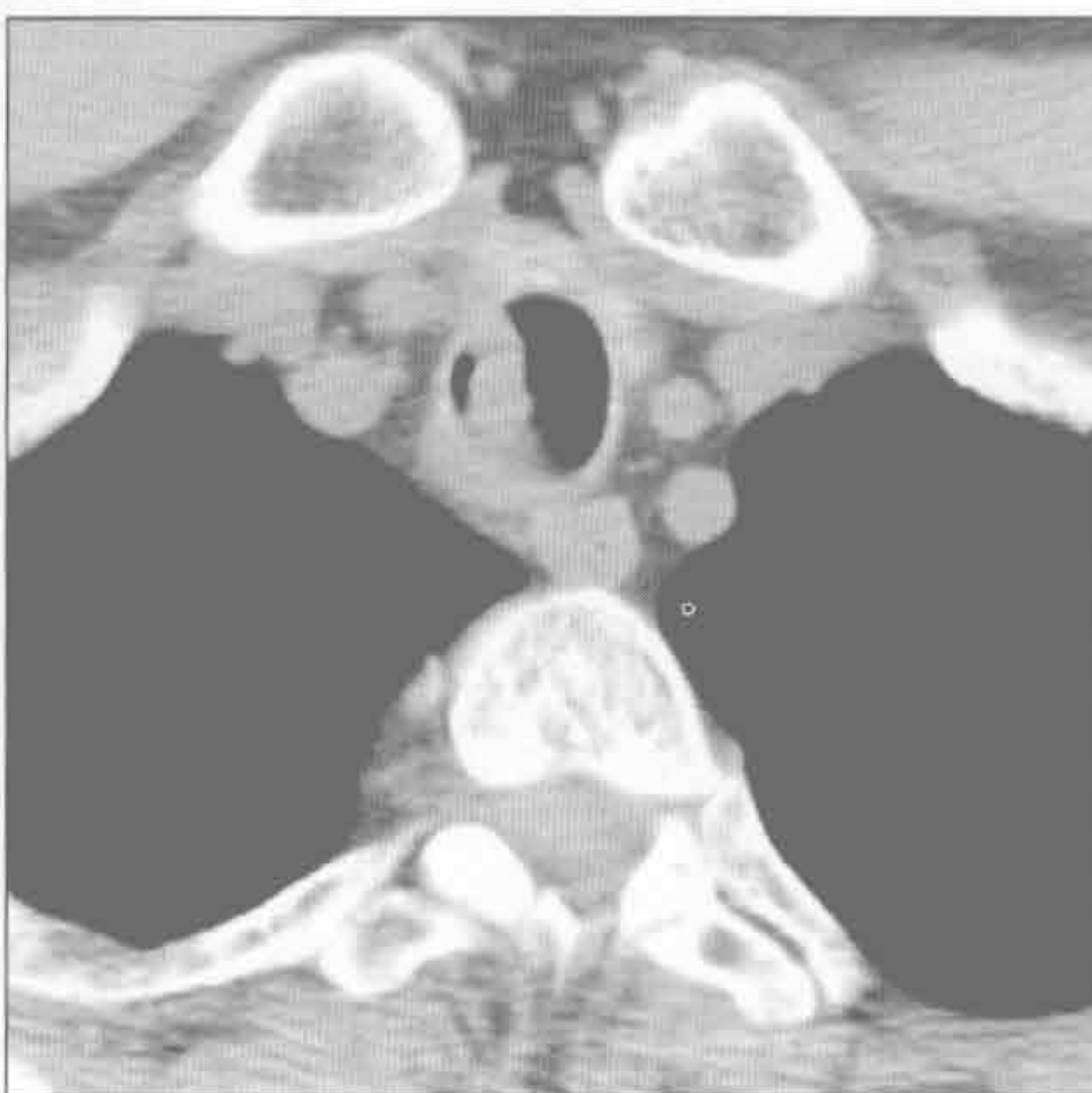(左) 横断位增强 CT 示分叶状、均质的偏心性软组织肿块侵犯气管后壁，周围结构未见明显侵犯

(右) 横断位增强 CT 示气管壁几乎环形的结节状软组织增厚，气管壁弥漫性浸润，气道腔狭窄。周围结构无明显受侵

黏液栓



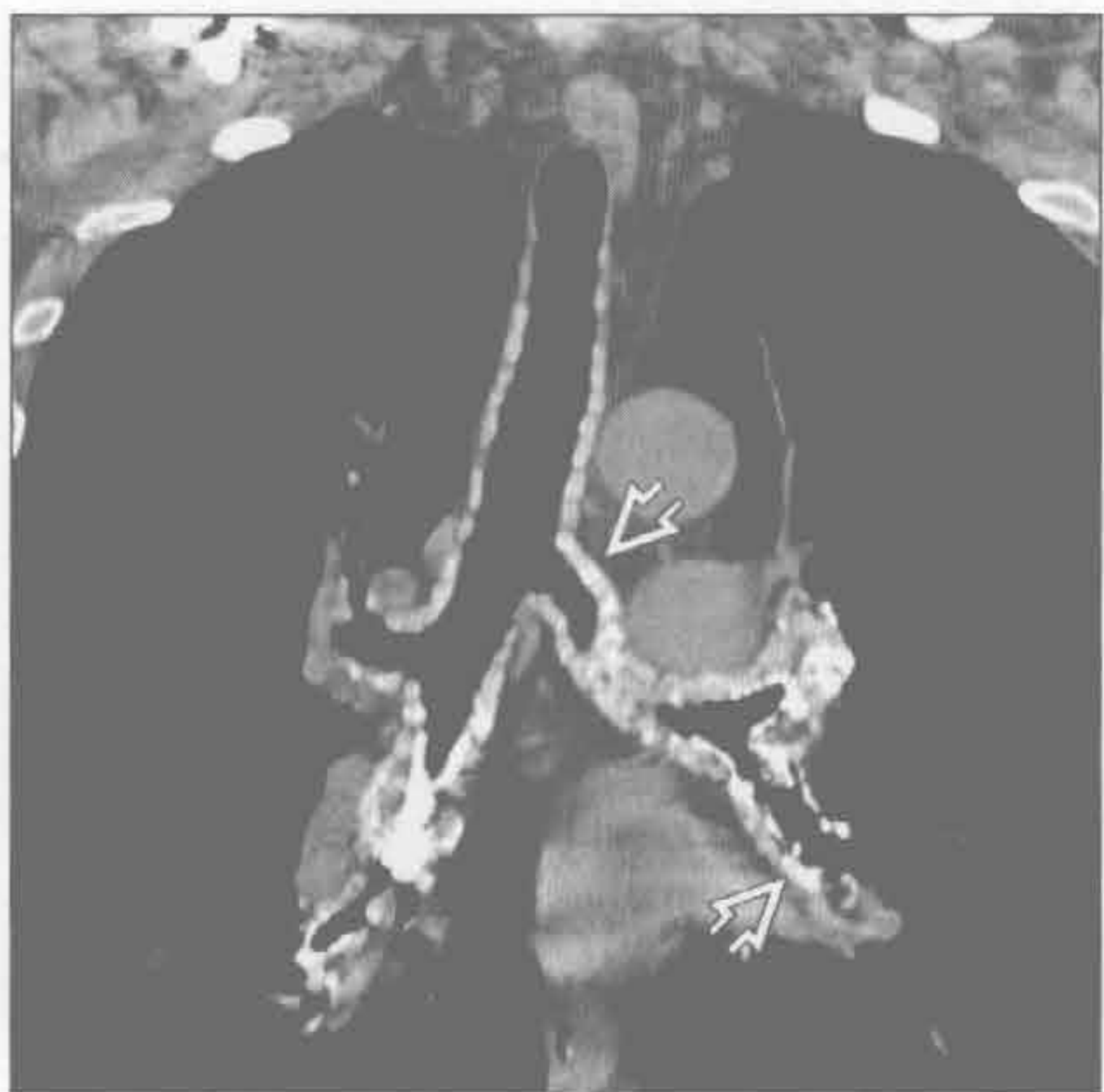
黏液表皮样癌



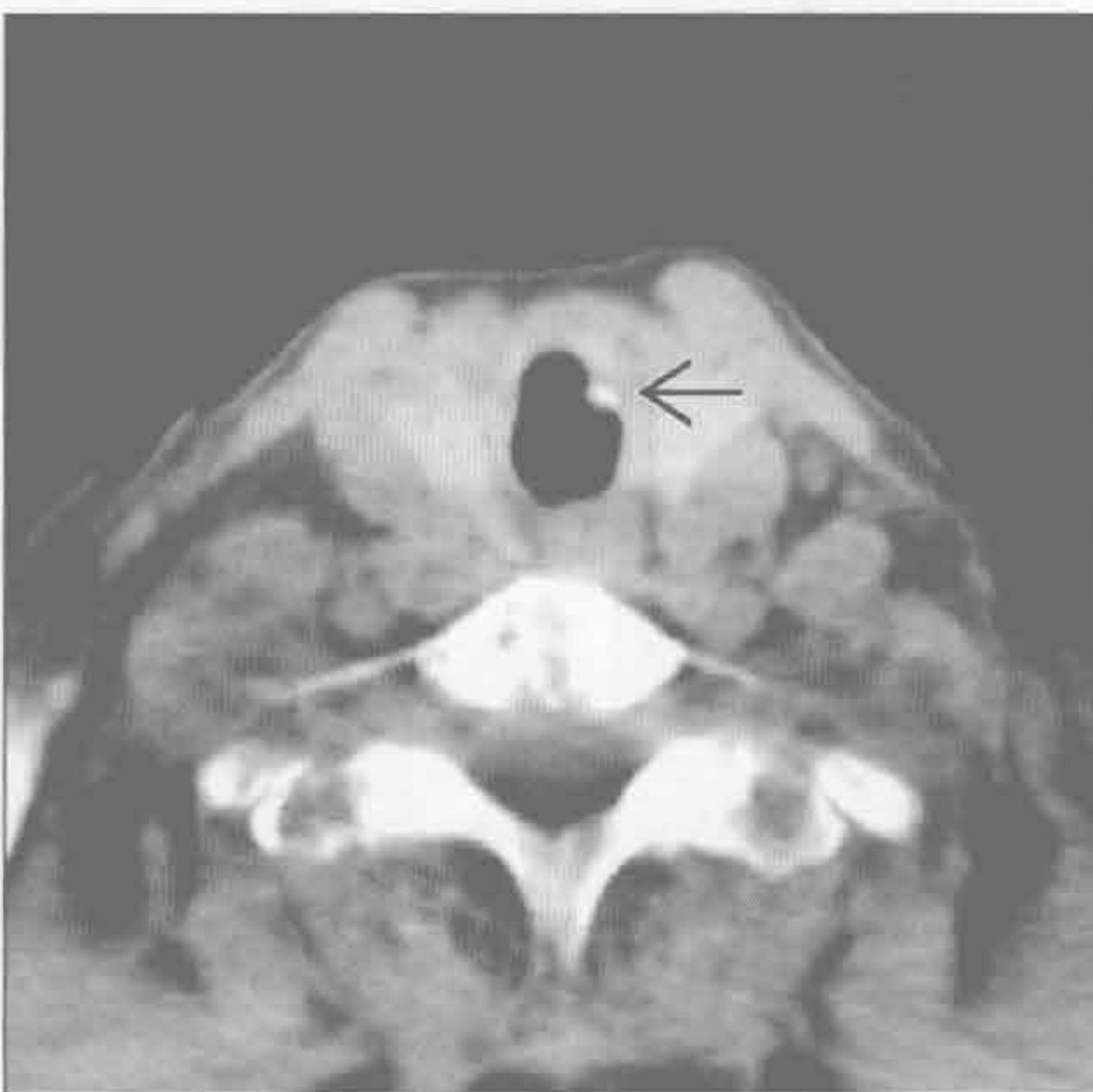
(左) 横断位增强 CT 示气管腔内明显的软组织密度，其内有气体，是黏液或黏蛋白样物质特征性表现

(右) 另一患者。横断位平扫 CT 示胸廓入口水平腔内大“肿块”。此异常在随后的扫描中消失

骨软骨质沉着性气管支气管病 (TBO)



淀粉样变性



(左) 老年男性，咳嗽患者。冠状位平扫 CT 示气道壁广泛钙化结节样增厚，伴气管软骨环增生和突起

(右) 横断位增强 CT 示左侧气管壁局灶性钙化结节，为中央气道淀粉沉积

鉴别诊断

常见

- 非小细胞肺癌
- 小细胞肺癌

不常见

- 类癌
- 肺转移
- 其他恶性支气管内肿瘤
- 误吸

罕见（但重要）

- 支气管闭锁
- 喉乳头状瘤病
- 错构瘤
- 支气管结石

重要信息

鉴别诊断要点

- 提示支气管内病灶的表现
 - 病灶周围的空气新月征
 - 肺叶萎陷或阻塞性肺炎
 - 同一肺叶反复肺炎
- 大多肿瘤为恶性
 - 绝大多数为非小细胞肺癌
- CT 的敏感性和特异性优于 X 线胸片
- CT 可为支气管镜活检提供导向

常见疾病的诊断要点

- 非小细胞肺癌
 - 95% 以上的恶性支气管内肿瘤
 - 鳞状细胞癌是最常见的细胞类型
 - 常导致叶或段的肺不张
 - 转移性淋巴结肿大可外部压迫使气管变窄
 - 阻塞的气道可扩张、被分泌物堵塞
 - 肿块可压迫肺动脉和静脉使其狭窄
- 小细胞肺癌
 - 所有肺癌中占 20%
 - 常位于支气管周围，并侵犯支气管黏膜下层
 - 可扩展至支气管腔
 - 广泛转移性淋巴结肿大常见

不常见诊断的有用线索

- 类癌
 - 占有肺部肿瘤的 1% ~ 2%
 - 80% ~ 90% 为典型的类癌（低级别）

- 10% ~ 20% 为非典型的类癌（更具侵袭性）
- CT 上为均质的支气管内结节
 - 30% 含厚实的钙化（只有 5% 在 X 线检查上明显）
 - 增强图像上显示为富血供
- 可出现阻塞性肺炎
- 转移性淋巴结肿大
- 反应性淋巴样增生
 - 反复或慢性阻塞性肺炎
- 肺转移
 - 较其他部位少见
 - 乳腺癌、直肠癌、肾癌及黑色素瘤最常见
 - 可导致叶或段肺不张
 - 增强 CT 上常强化（尤其是肾细胞癌和黑色素瘤）
- 其他恶性支气管内肿瘤
 - 腺样囊性癌
 - 绝大部分起源于气管或主支气管
 - CT 上为分叶或息肉样腔内肿块
 - 伴有气道壁增厚
 - 可表现为气管支气管壁弥漫性不规则增厚
 - 黏液性表皮样癌
 - 多起源于段支气管
 - 息肉样腔内病灶，常沿气道长轴分布
 - 可扩展至气道壁外（更具侵袭性肿瘤）
 - 其他细胞类型少见
- 误吸
 - 异物
 - 儿童最常见（高峰年龄为 1-2 岁）
 - 食物和断牙最常见
 - 主支气管最常受累
 - 肺炎和肺不张是最常见的并发症
 - 异物长期滞留可导致支气管扩张症
 - X 线胸片对误吸异物的显示率不足 20%
 - 受累肺叶的空气捕捉是重要特征
 - 同时拍摄吸气和呼气片有意义
 - 受累肺叶不张或肺炎
 - CT 更敏感

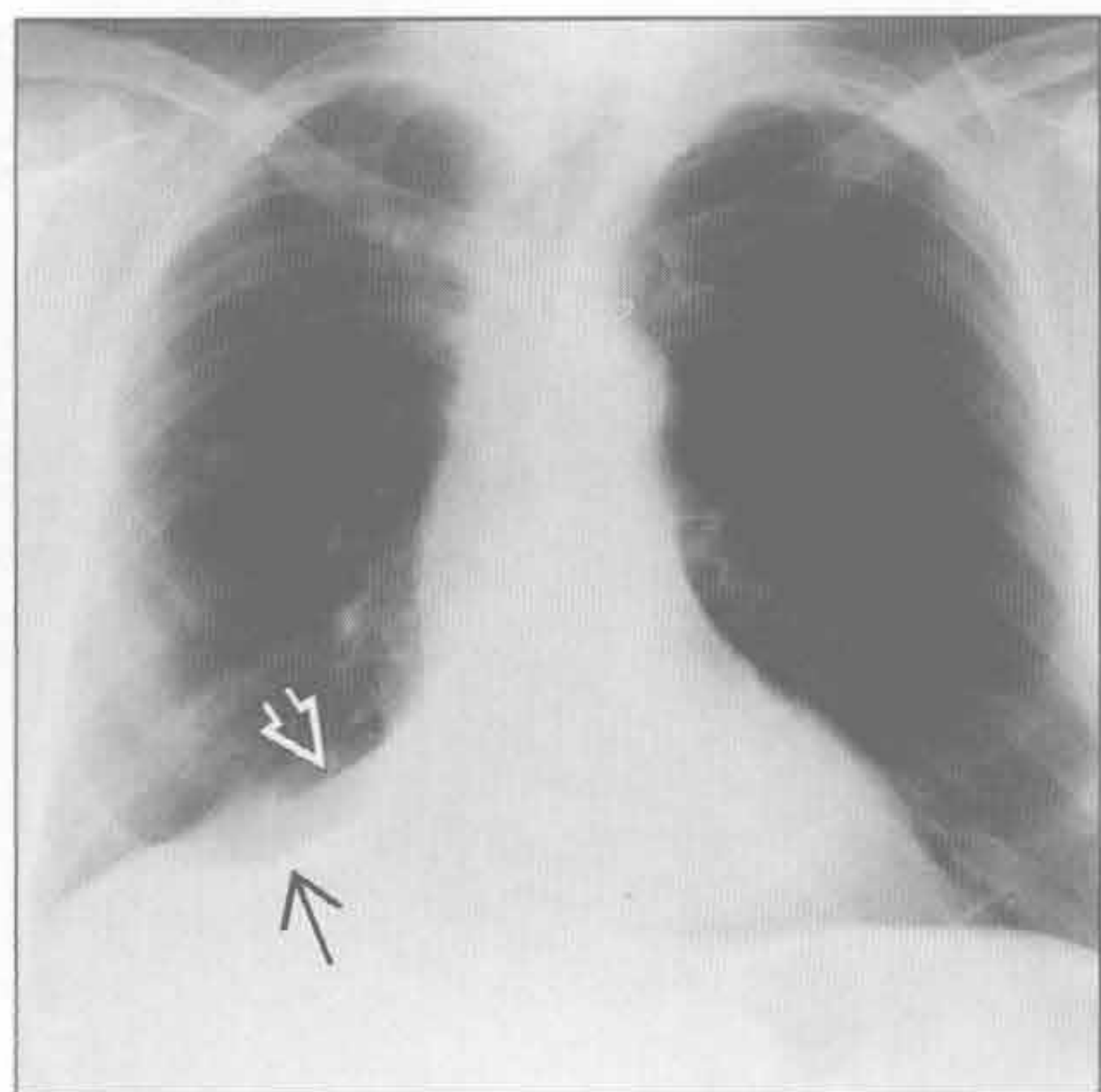
罕见诊断的有用线索

- 支气管闭锁
 - 罕见的先天性变异
 - 支气管起始端或附近的短节段性闭塞
 - 左上叶尖后段支气管最常见
 - 闭塞远端肺发育正常，可有过度充气
 - 大多数患者无症状

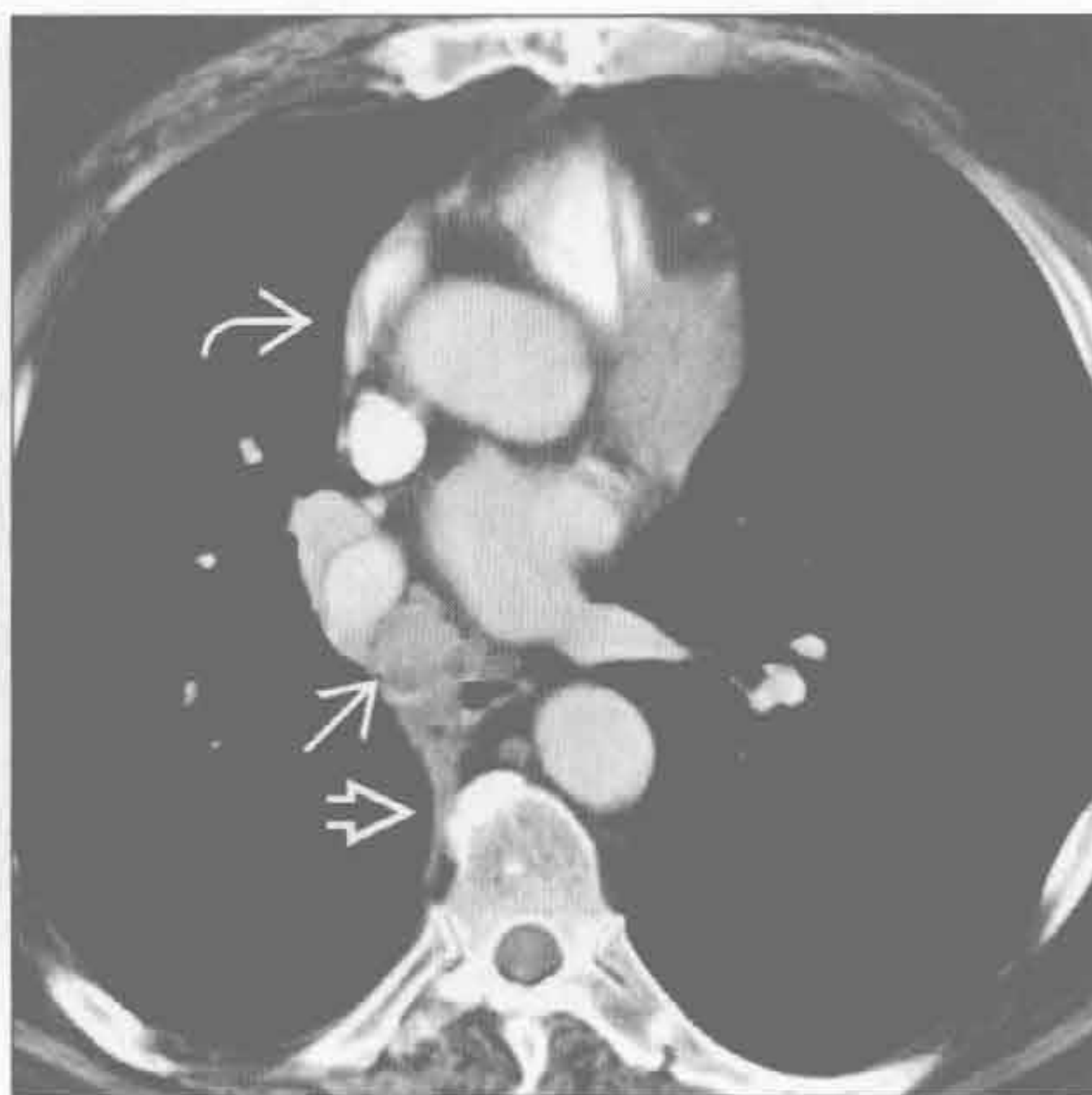支气管内肿块

- X 线检查
 - 约 90% 有肺过度透亮区
 - 80% 出现肺门结节或肿块 (支气管的囊肿)
- CT
 - 肺段过度充气伴血管减少
 - 黏液样阻塞 (支气管的囊肿), 指套样表现
- 喉乳头状瘤病
 - 人类乳头状病毒所致的上呼吸消化道乳头状瘤病
 - 可进展侵犯气管、支气管和肺
 - 气管或支气管腔内结节
 - 肺结节
 - 常多发, 可形成空洞
 - 快速增大: 怀疑恶变成鳞状细胞癌
- 错构瘤
 - 约占 70% 的良性支气管内肿瘤
 - 约 5% 的肺错构瘤在支气管内
 - 约 50% 含有局部脂肪密度
 - 可有“爆米花样”钙化
- 支气管结石
 - 支气管内钙化或骨化物质
 - 多由钙化物质侵蚀至气道所致, 常来自邻近钙化的淋巴结
 - 结核和组织胞浆菌病最常见
 - 患者常有咯血
 - 结石排出很罕见; 但确有诊断价值
 - X 线检查
 - 系列 X 线片可显示钙化病灶的移动
 - 肺不张或阻塞性肺炎
 - CT
 - 可显示支气管扭曲, 显示腔内钙化更佳

非小细胞肺癌



非小细胞肺癌



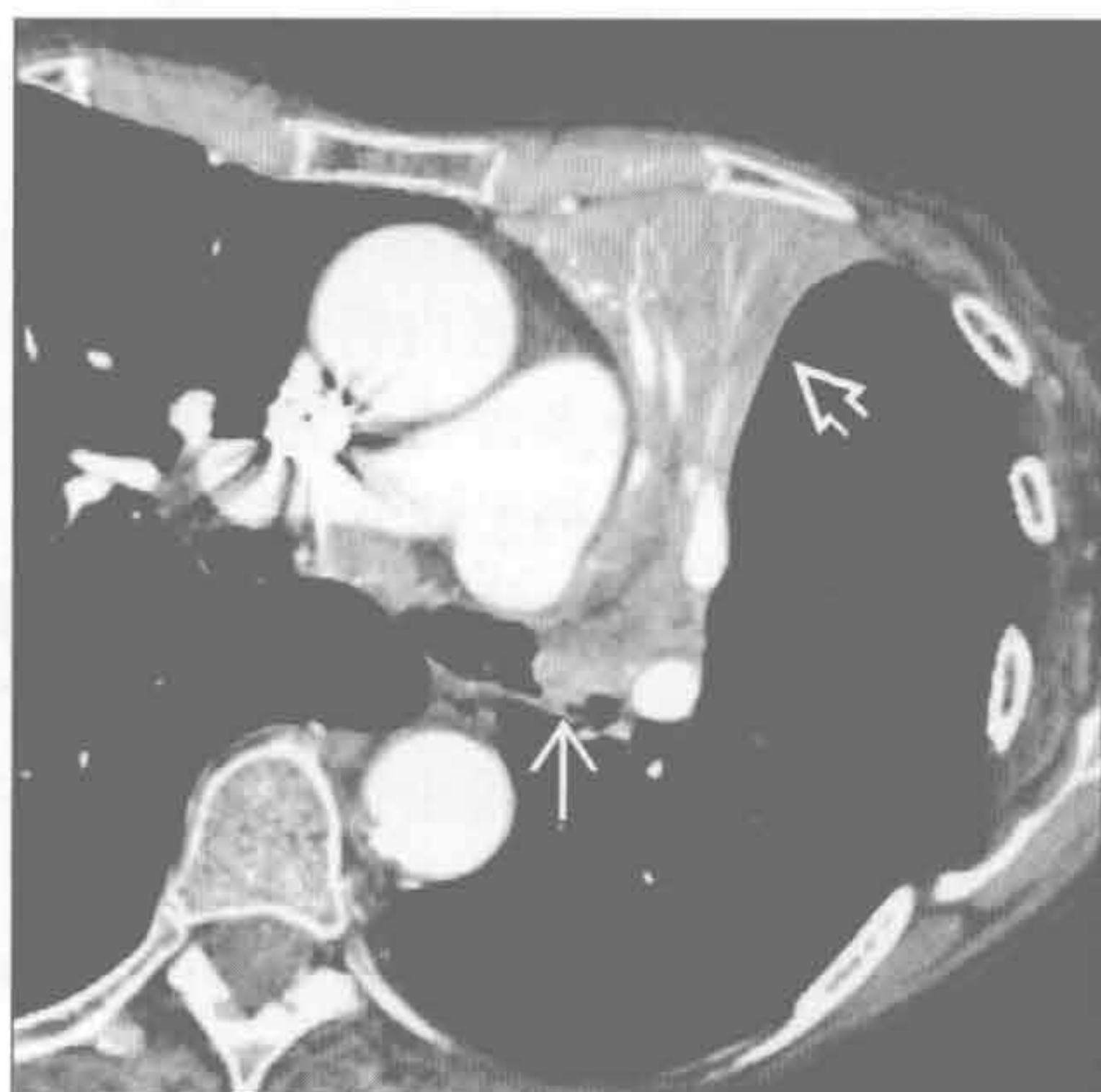
(左) 正位 X 线胸片示右肺中叶和下叶塌陷, 以右肺体积减小、水平裂 \Rightarrow 和斜裂 \square 向下移位为特征

(右) 横断位增强 CT 示一肿块填满中间支气管 \rightarrow 。右侧水平裂移位 \Rightarrow , 纵隔有轻微向右偏移 \rightarrow 。活检提示鳞状细胞癌

支气管内肿块

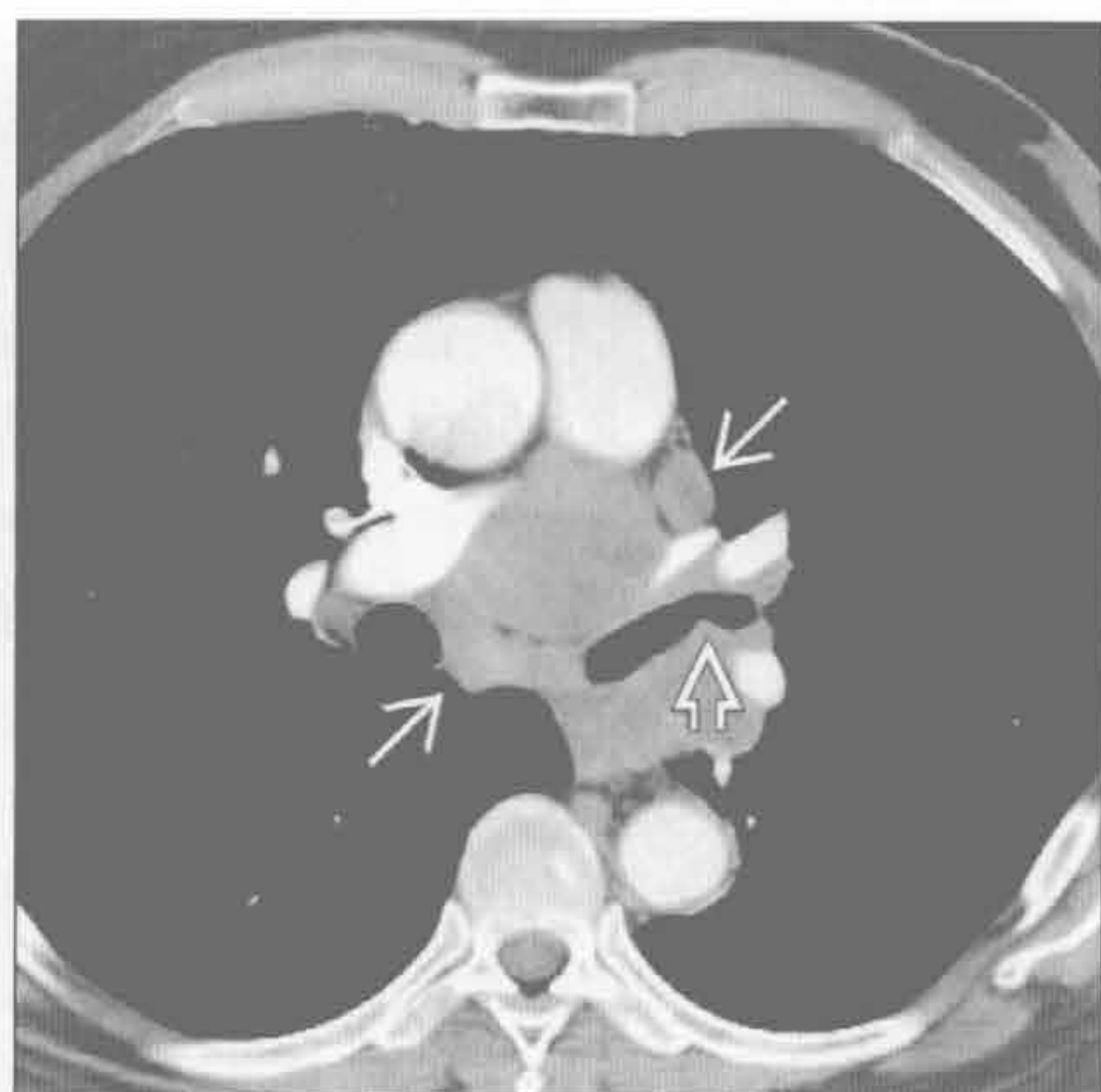
非小细胞肺癌

(左) 横断位增强 CT 示左肺上叶塌陷 \Rightarrow ，为支气管内不均质肿块 \Rightarrow 阻塞支气管所致，此为非小细胞肺癌。注意管状黏液支气管征



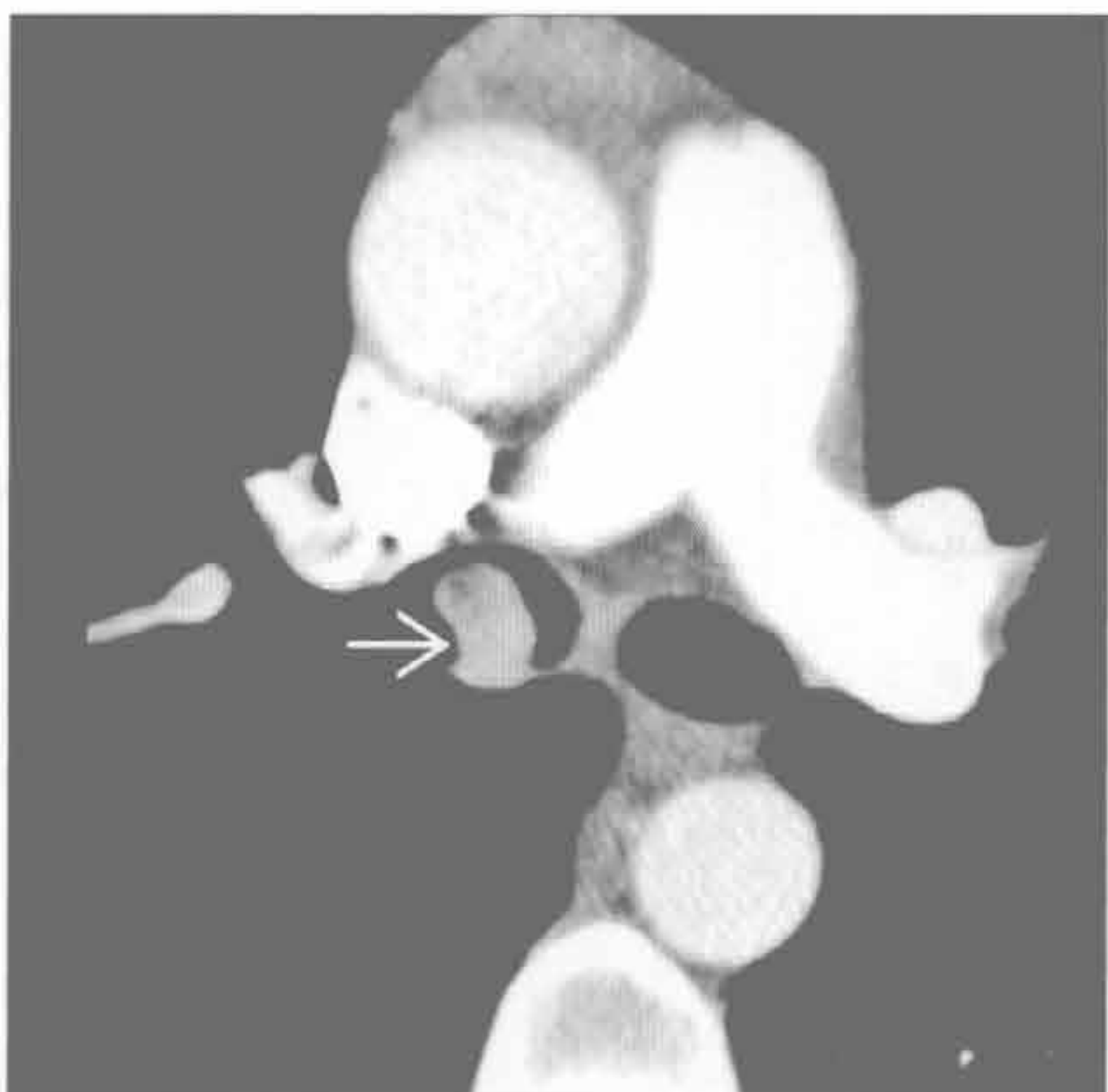
小细胞肺癌

(右) 横断位增强 CT 示左主支气管远端 \Rightarrow 腔内小病灶。注意大量纵隔及肺门肿大淋巴结 \Rightarrow 和扭曲的气道，均为常见表现



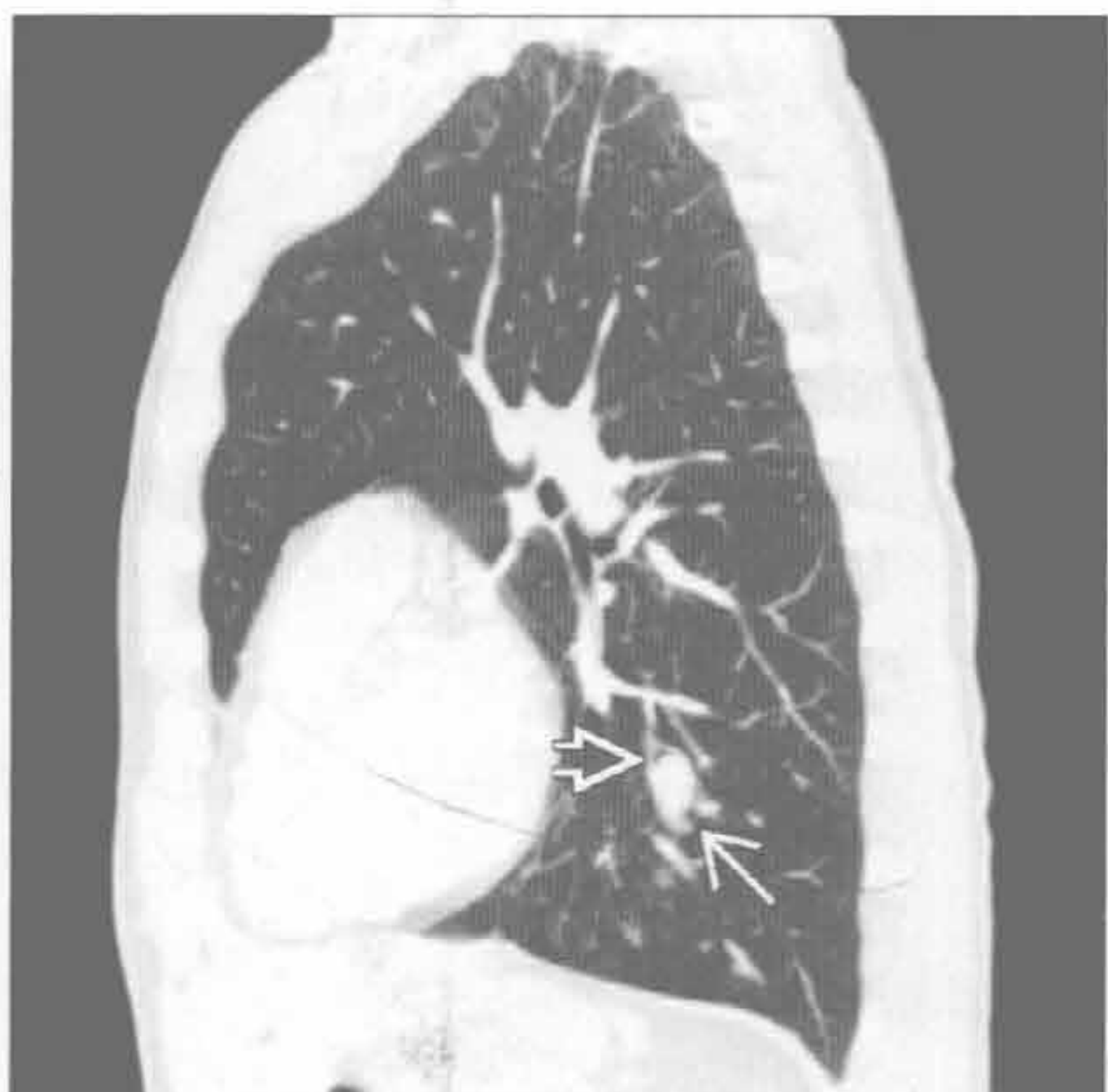类癌

(左) 横断位增强 CT 示右主支气管内强化的腔内结节 \Rightarrow ，支气管镜活检为典型类癌。当气道腔完全被肿瘤占据时将导致肺内或肺叶塌陷



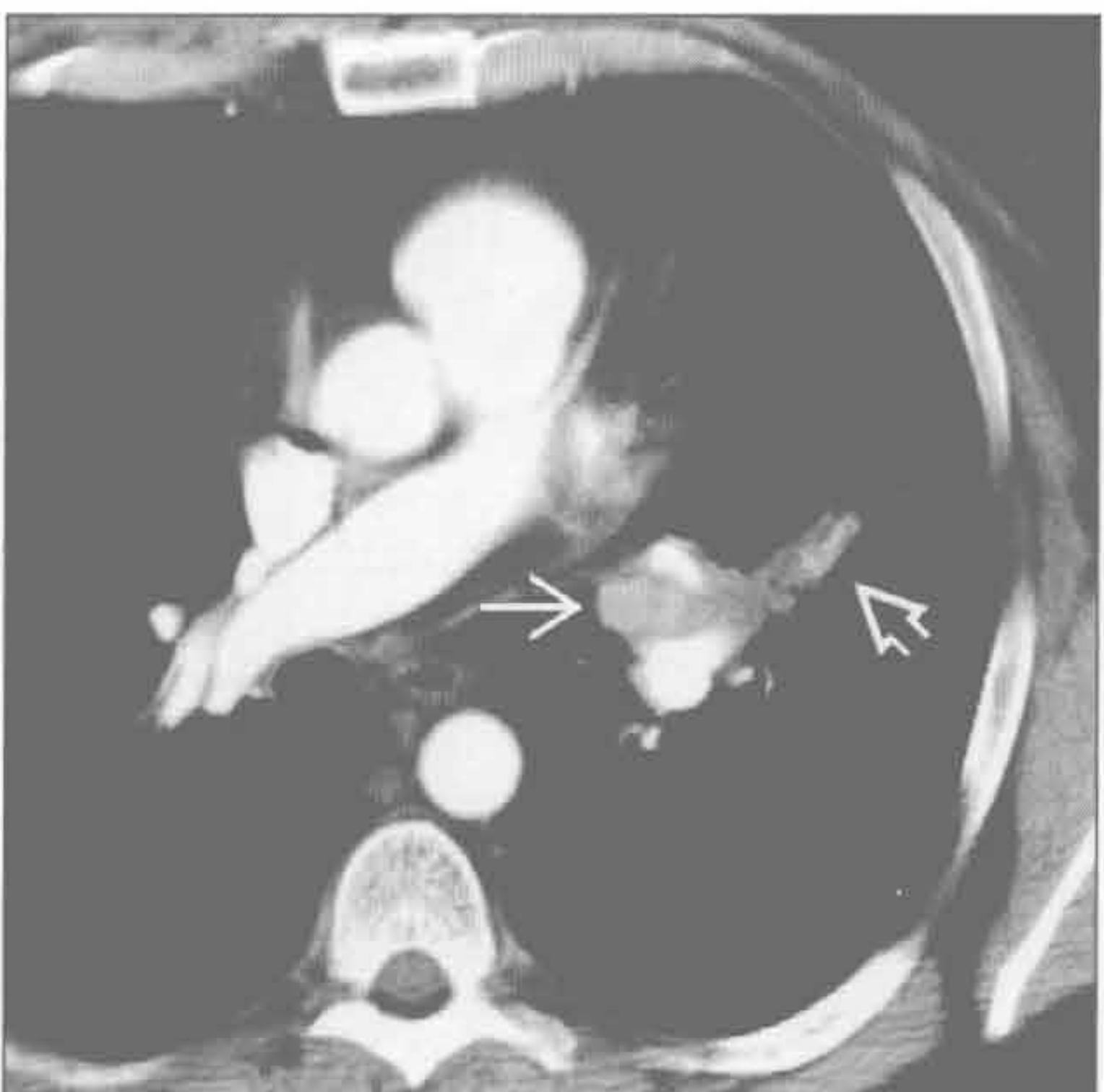
类癌

(右) 矢状位 CT 重建示左肺下叶边缘光整的结节 \Rightarrow ，其上缘可见空气新月征 \Rightarrow ，提示其在支气管内



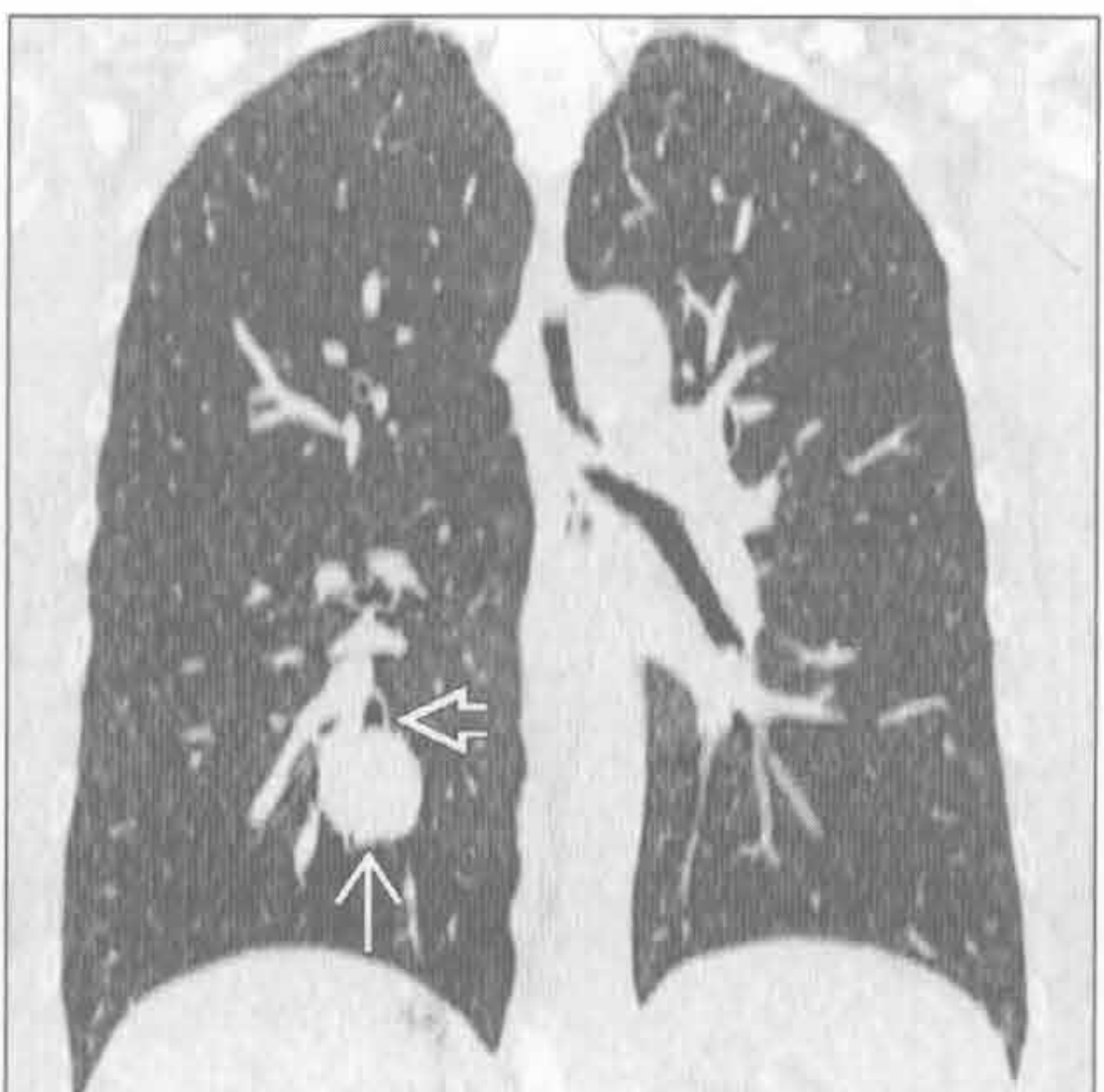
肺转移

(左) 转移性肾癌患者。横断位增强 CT 示左肺上叶支气管内富血供结节 \Rightarrow 。注意左肺上叶轻度的阻塞性肺不张 \Rightarrow



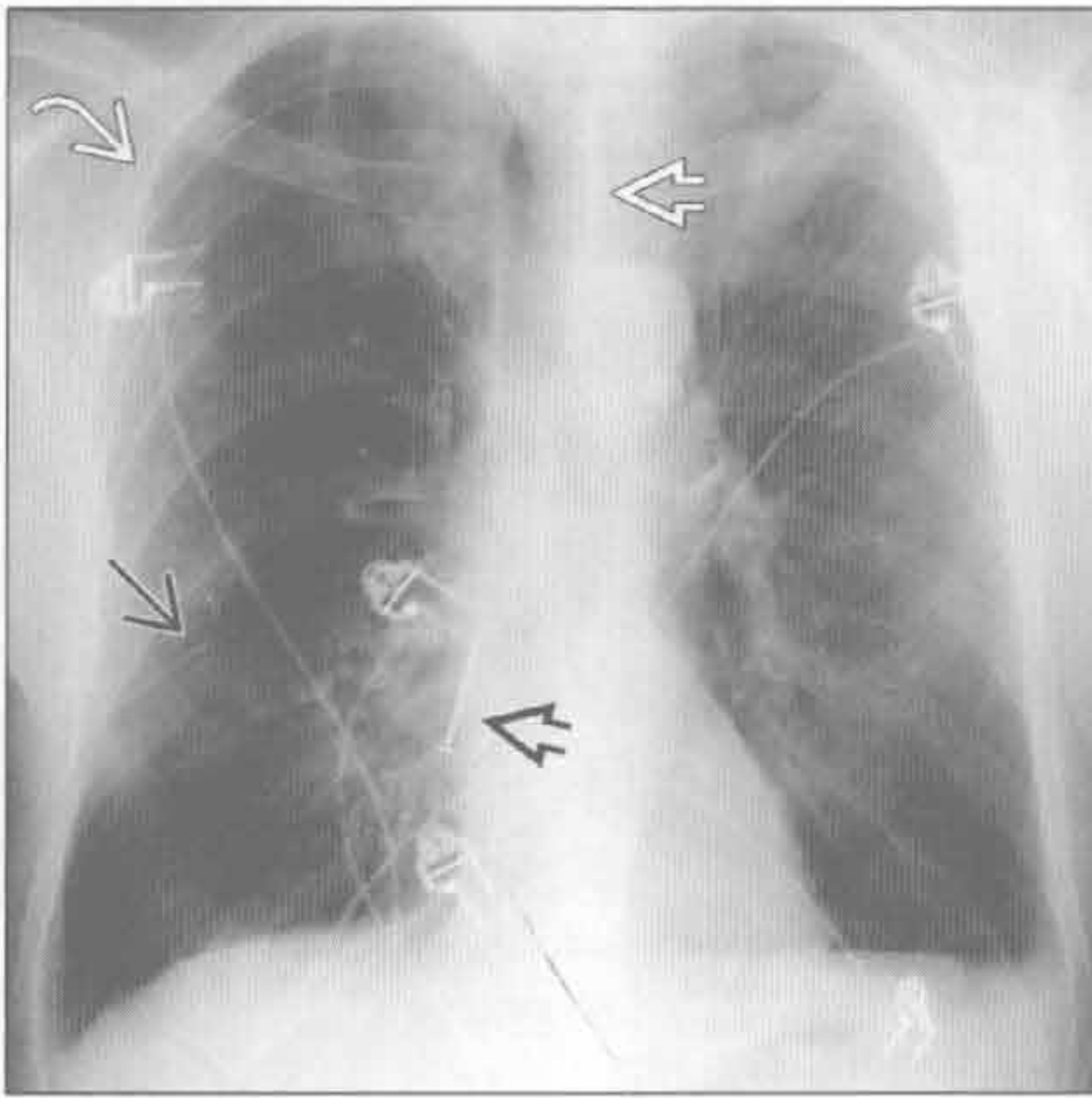
其他恶性支气管内肿瘤

(右) 冠状位 CT 重建示右肺下叶圆形结节 \Rightarrow ，边缘光滑，伸入后基底段支气管管腔内 \Rightarrow 。活检提示为黏液性表皮样癌

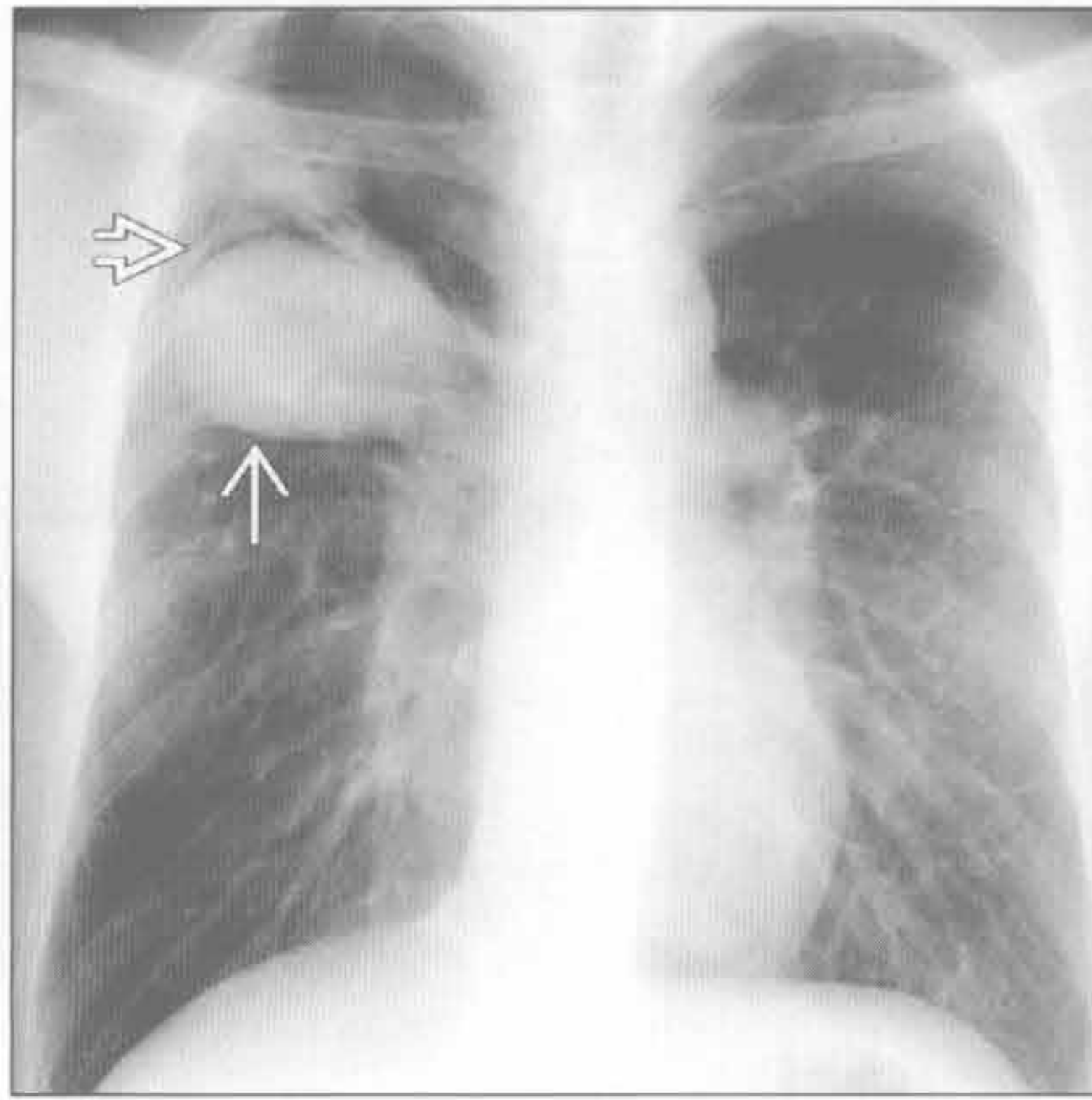


支气管内肿块

误吸



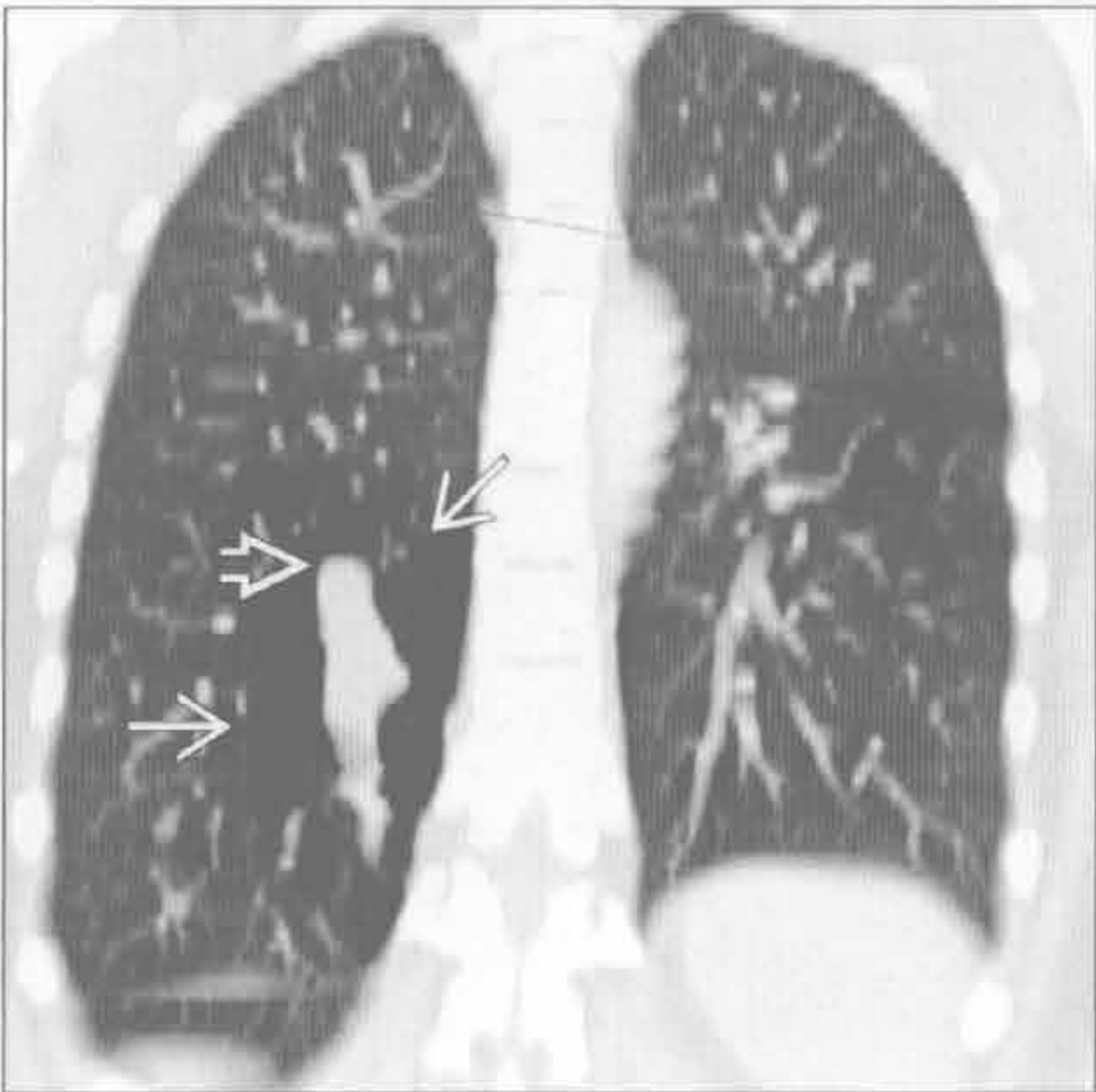
支气管闭锁



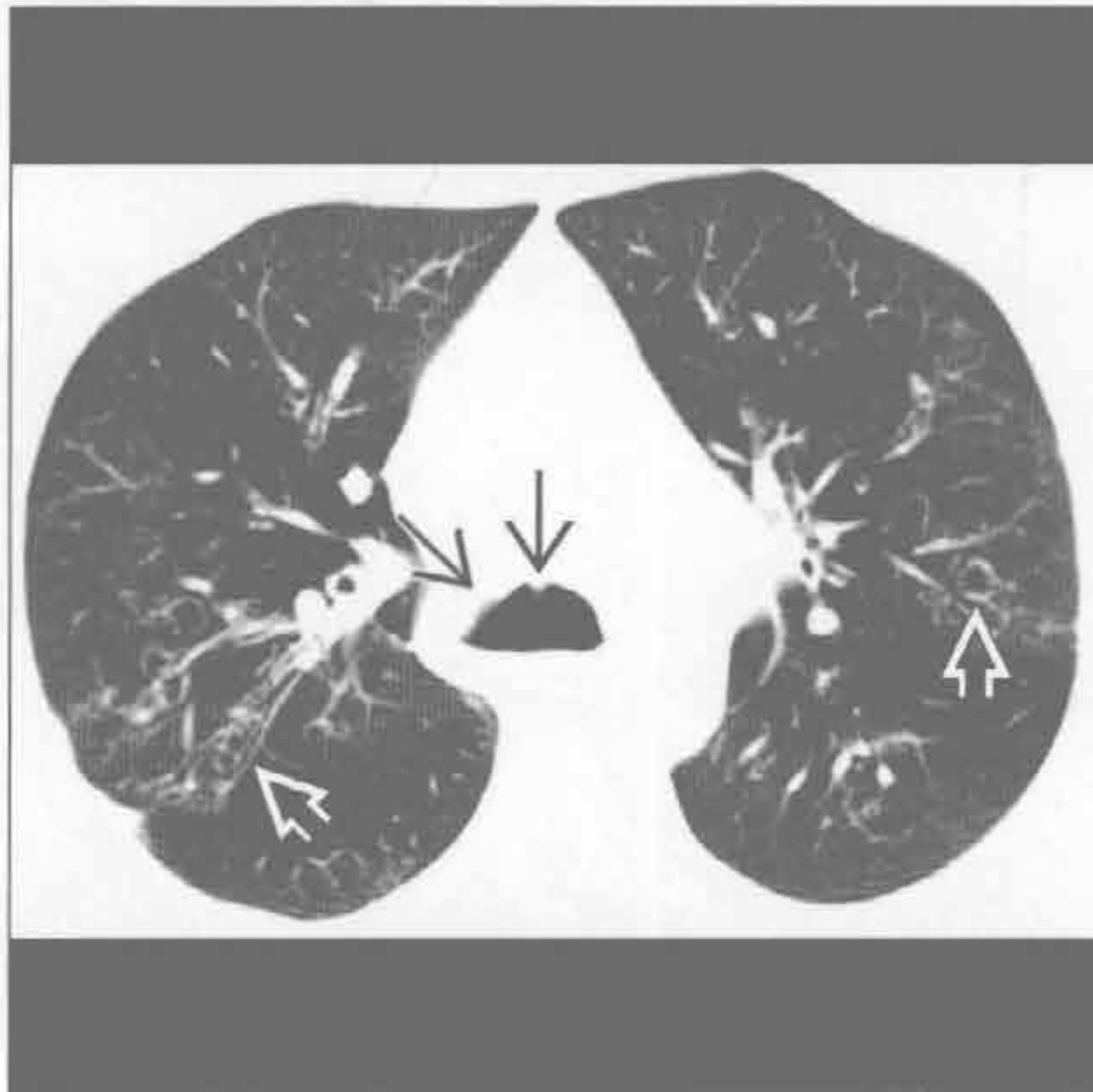
(左) 正位 X 线胸片示右下肺金属钉影 \Rightarrow 。注意右肺上叶轻度过度充气 \Rightarrow 和继发于右肺下叶不张所致的水平裂下移 \Rightarrow 。气管在胸廓入口水平轻微向右移位 \Rightarrow

(右) 横断位增强 CT 示右肺上叶边界清晰的椭圆形肿块 \Rightarrow ，周围有弯月状气体 \Rightarrow ，其为支气管囊肿

支气管闭锁



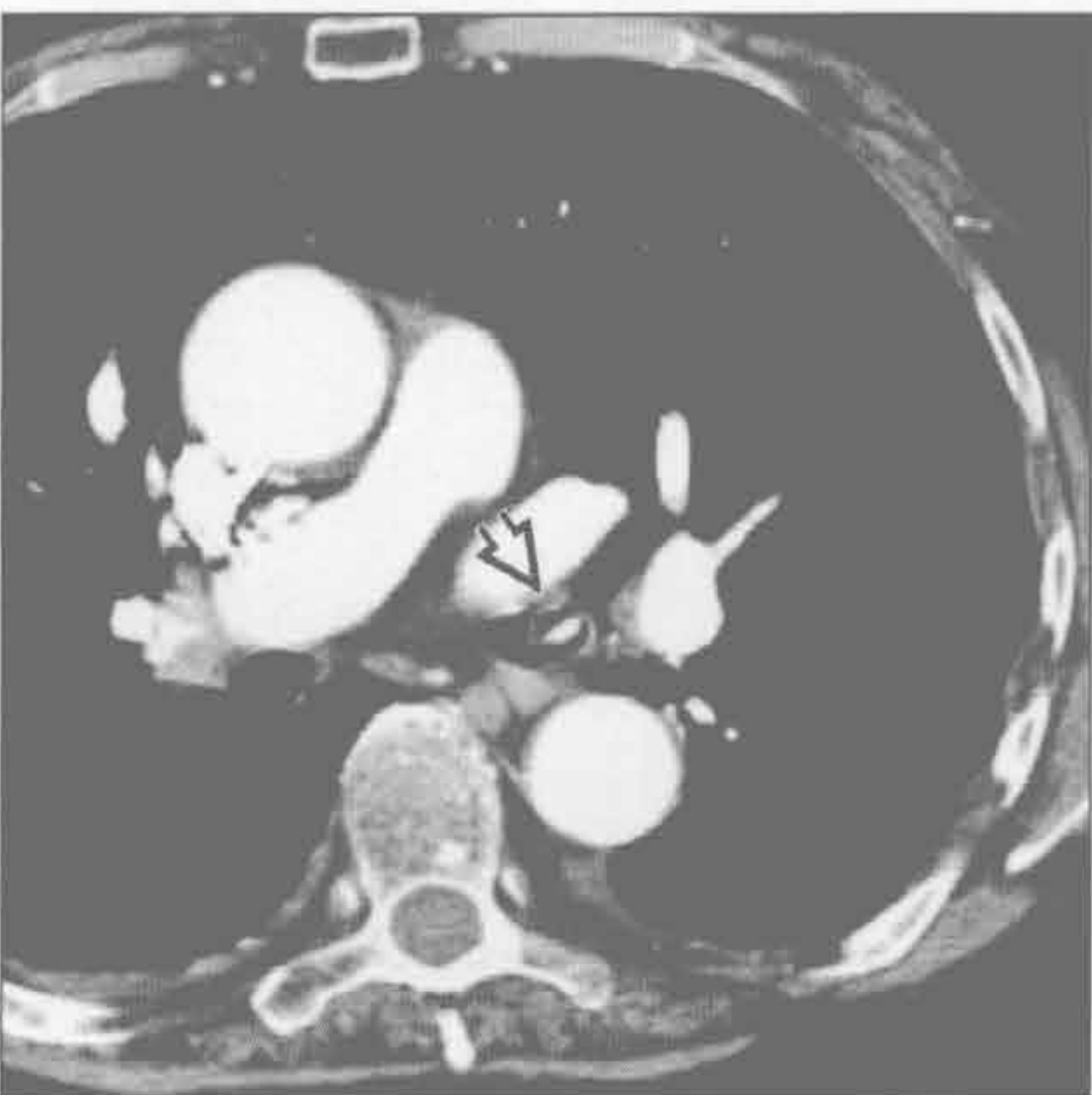喉乳头状瘤病



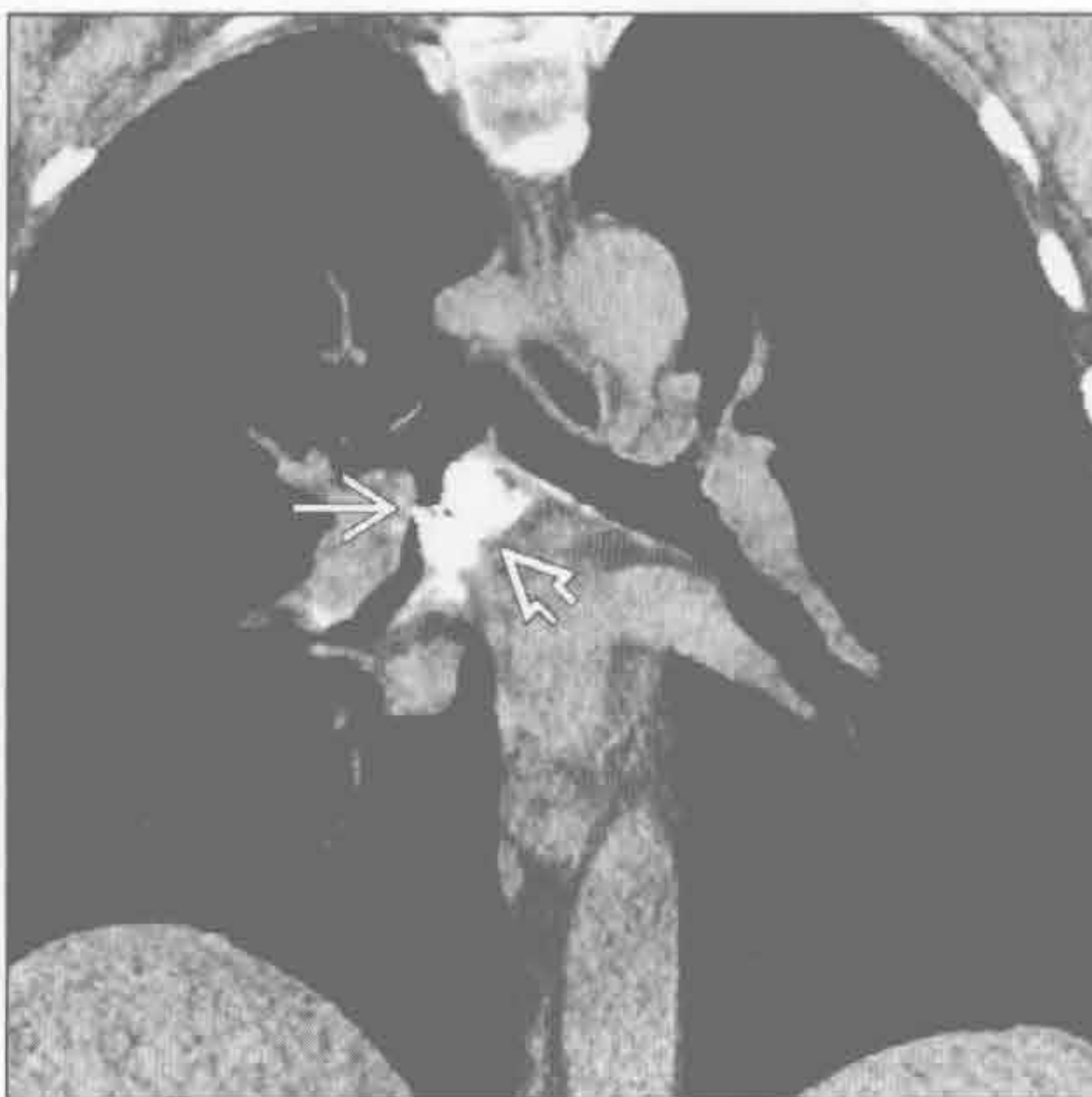(左) 冠状位增强 CT 示低密度、过度充气的肺组织 \Rightarrow 中有一管状充满液体的结构，其为扩张的支气管 \Rightarrow

(右) 喉气管乳头状瘤病患者。横断位平扫 CT 示隆突水平主支气管结节影 \Rightarrow 。注意肺内散在的囊肿 \Rightarrow ，为周围支气管内乳头状瘤的特征性表现。结节快速生长应怀疑其恶变可能

错构瘤



支气管结石



(左) 横断位增强 CT 示左主支气管远端支气管内肿瘤，伴有粗大钙化 \Rightarrow 。病灶内肉眼可见的脂肪组织可对错构瘤具有诊断性

(右) 冠状位 CT 重建示隆嵴下淋巴结大片钙化 \Rightarrow ，该患者有远处组织胞浆菌病。钙化物质已侵入中间支气管 \Rightarrow 。支气管结石所致的咯血可非常严重，甚至致命

右中叶综合征

鉴别诊断

常见

- 中叶综合征
 - 中央性梗阻
 - 淋巴结外在梗阻
 - 支气管狭窄
 - 支气管内肿块（肿瘤或异物）
 - 周围性梗阻
- 肺炎（假性）
- 肺不张（假性）

不常见

- 漏斗状胸（假性）

重要信息

鉴别诊断要点

- 右肺中叶和（或）舌段反复出现或慢性肺不张
- 由于外部受压，中央性梗阻或周围性梗阻
 - 周围性阻塞：因肺裂完整而缺乏侧支通气，阻碍了咳嗽时分泌物的排出
- 60%为良性病因（结核性狭窄，结节压迫）

常见诊断的有用线索

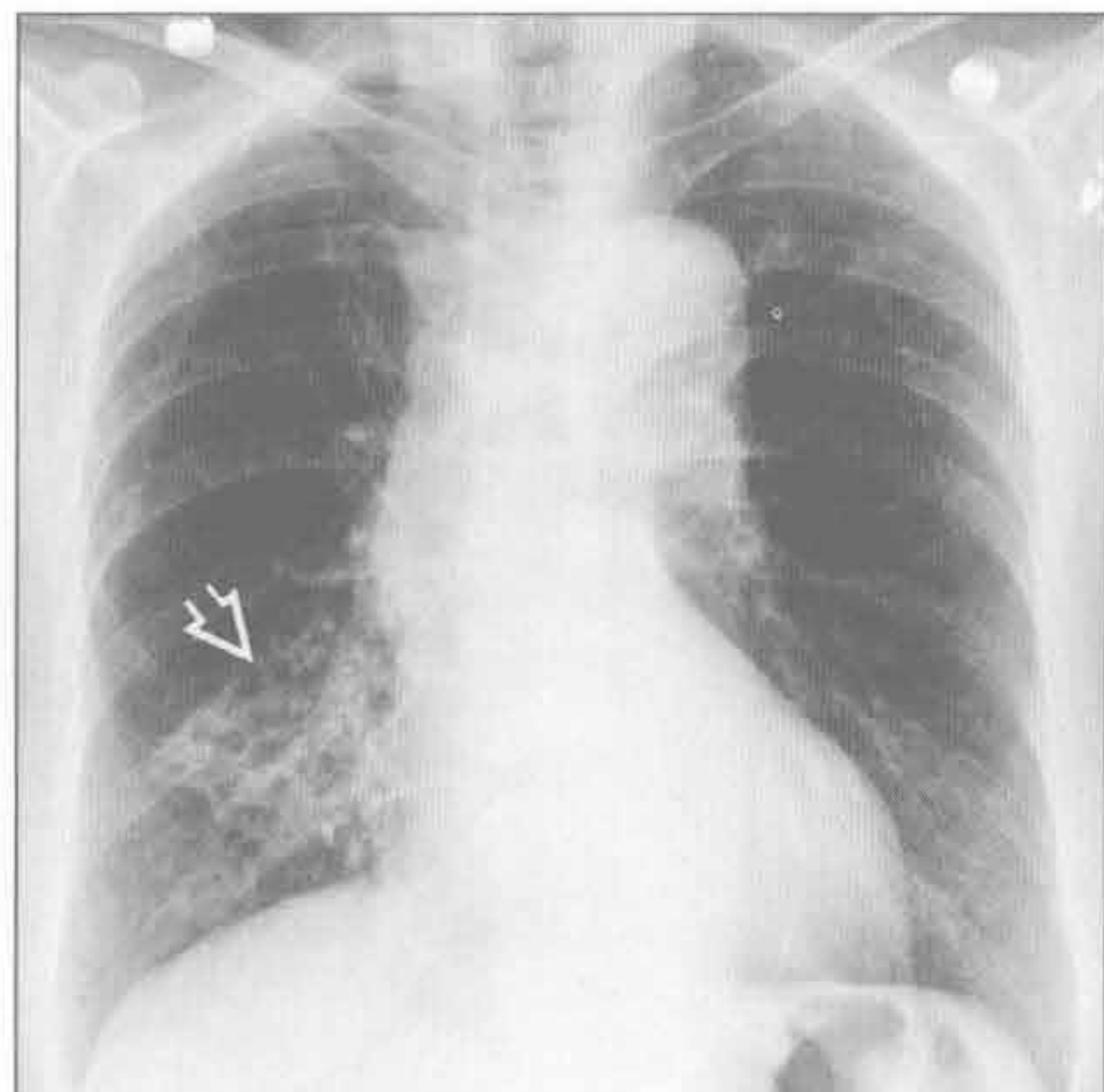
- 中叶综合征

- 慢性或复发性右肺中叶或舌段体积缩小；常伴有支气管扩张症
- 正位 X 线胸片上，三角形阴影遮掩心脏右缘
- 在侧位 X 线胸片上，楔形阴影与心影重叠
- CT 可显示支气管内肿块、淋巴结或支气管结石阻塞近端支气管
- 肺炎（假性）
 - 右肺中叶或舌段内磨玻璃结节影至密实影
 - 反应性淋巴结肿大；非常大者不常见
 - 伴随肺炎的胸腔积液或脓胸
- 肺不张（假性）
 - 右肺中叶或舌段容积减少
 - 在急性期，最常见的原因因为中央黏液栓阻塞或误吸
 - 与中叶综合征的影像学表现相似
 - 气道轻微可逆的扩张；严重程度不如中叶综合征中的支气管扩张

不常见诊断的有用线索

- 漏斗状胸（假性）
 - 胸骨向后压向前肋
 - 胸骨压迫移位右心缘处肺组织，右心缘影消失
 - 心脏移位、旋转可形成心脏扩大的假象

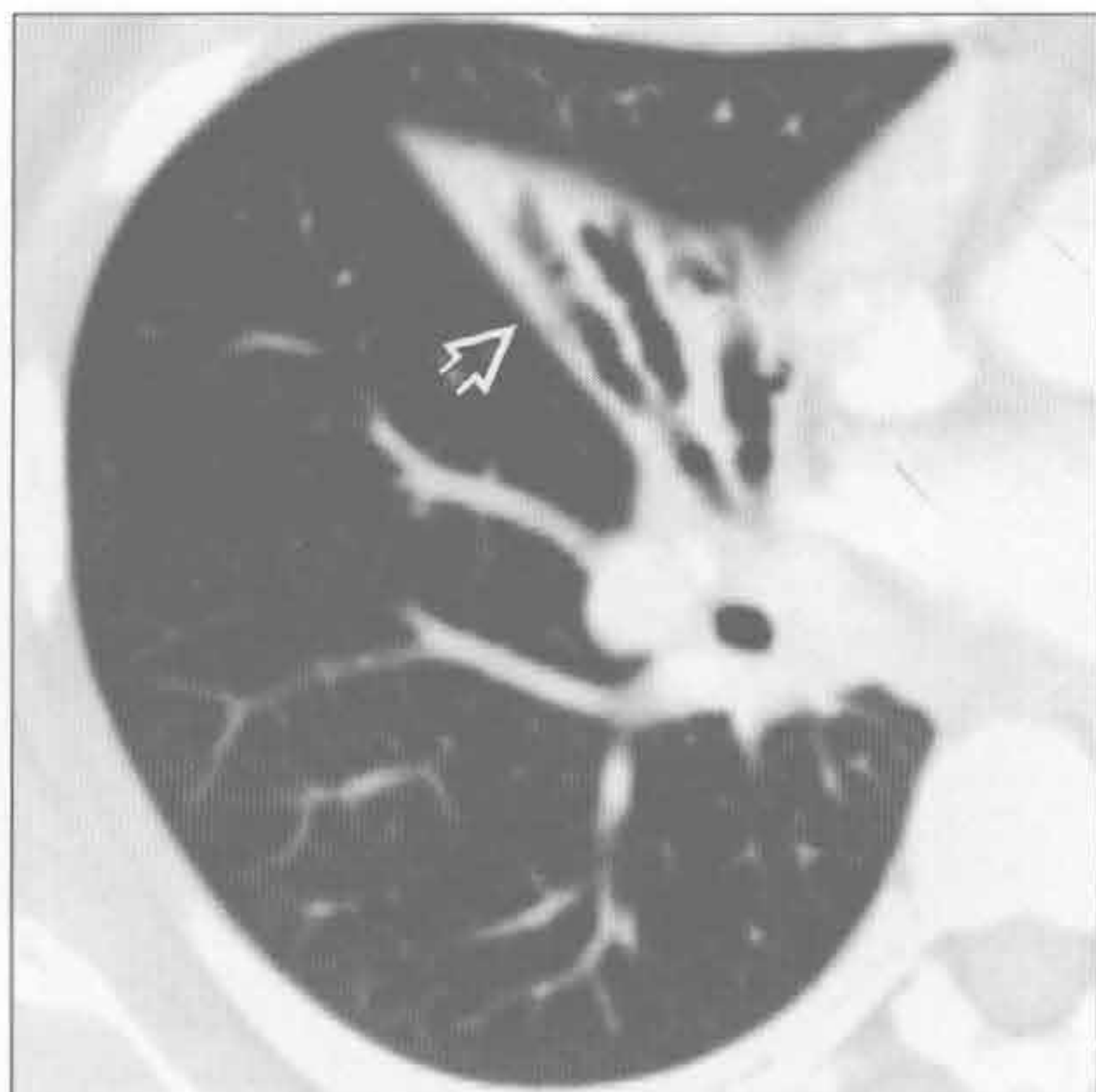
中叶综合征



（左）正位 X 线胸片示三角形阴影⇒部分遮掩右心缘，其内有囊性和管样透亮区，提示为支气管扩张症

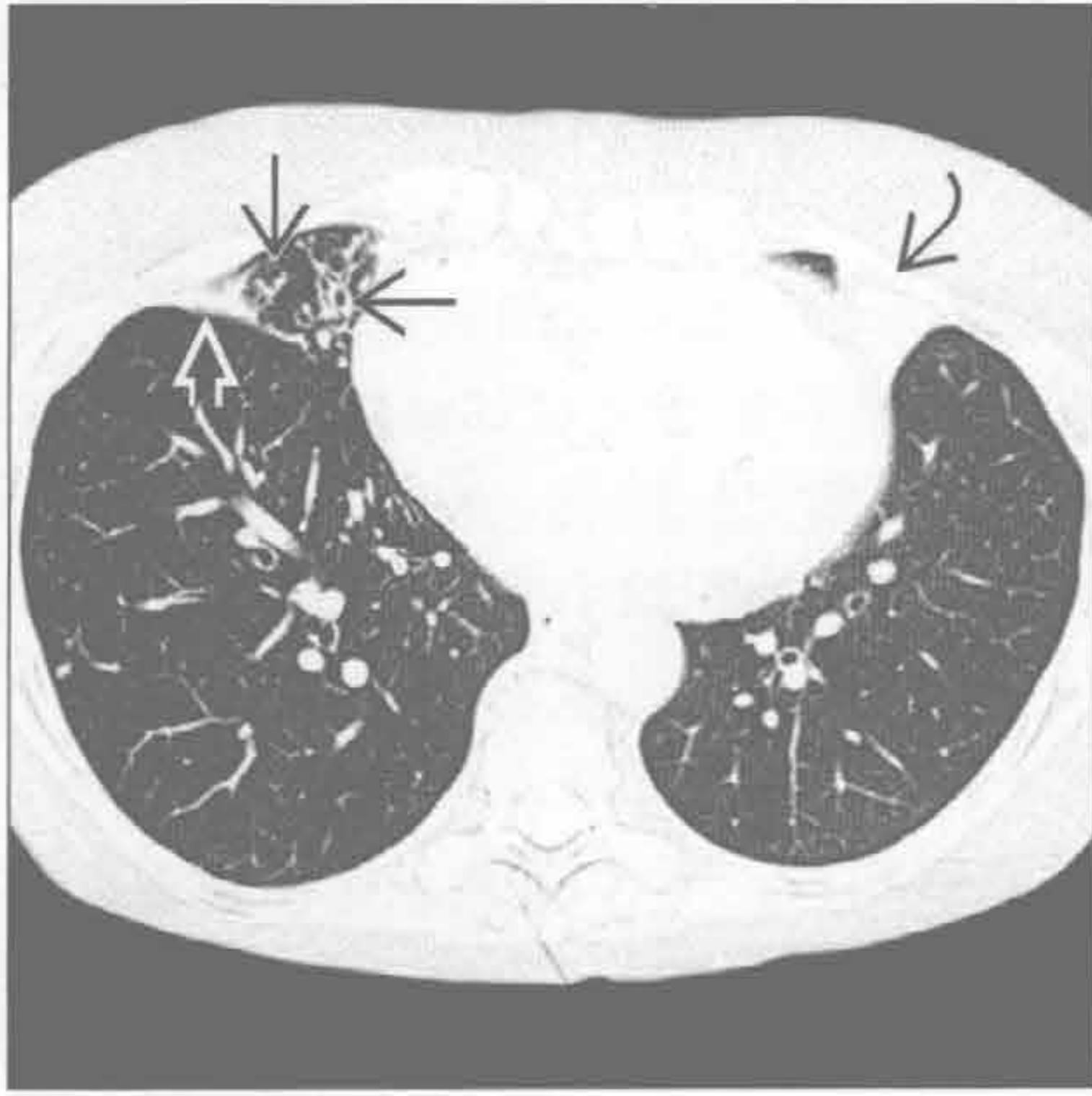
（右）横断位增强 CT 示右肺中叶塌陷⇒，伴支气管扩张；充满空气的支气管提示无引起中央性梗阻的肿块或结节

中叶综合征

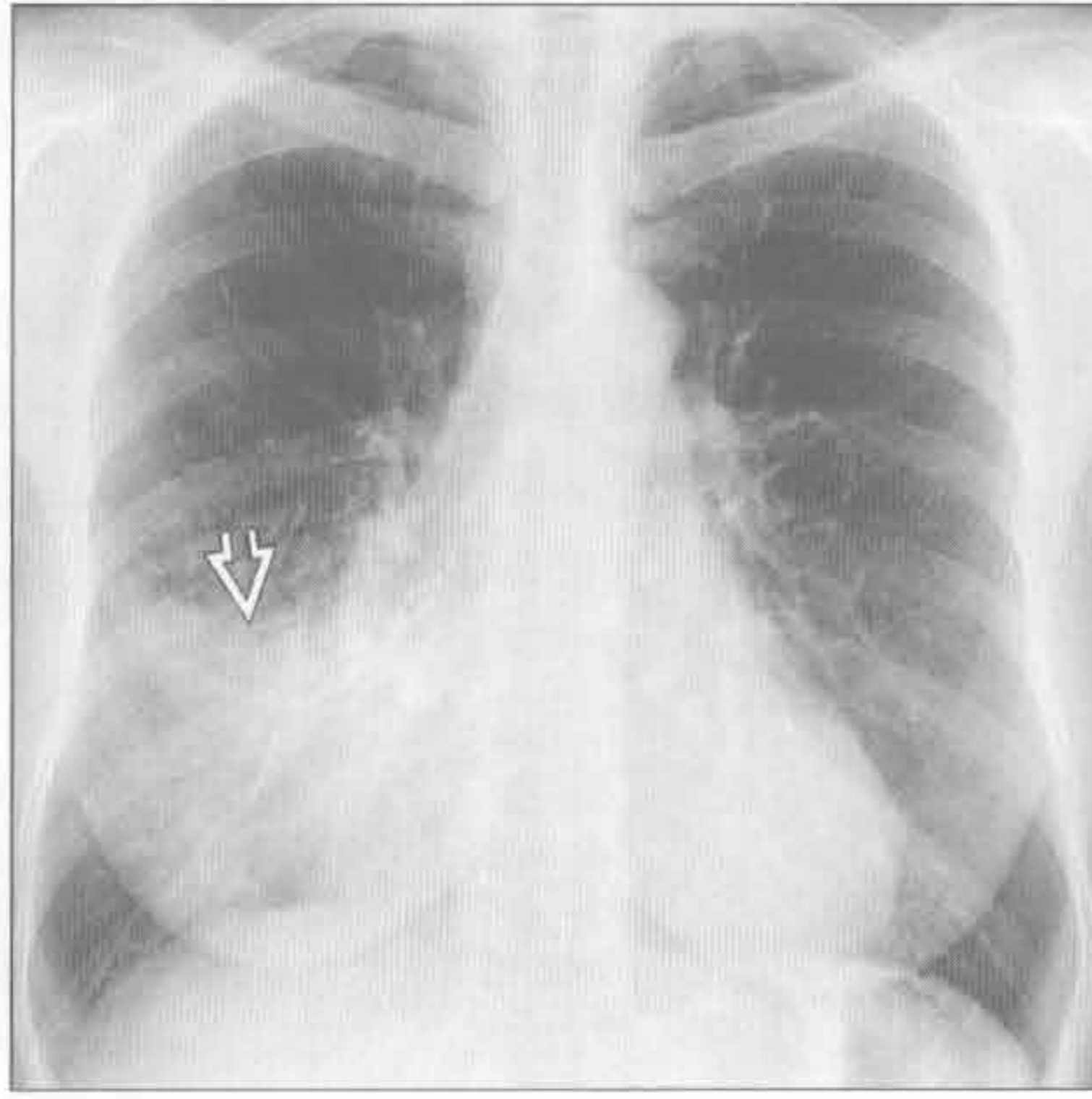


右中叶综合征

中叶综合征



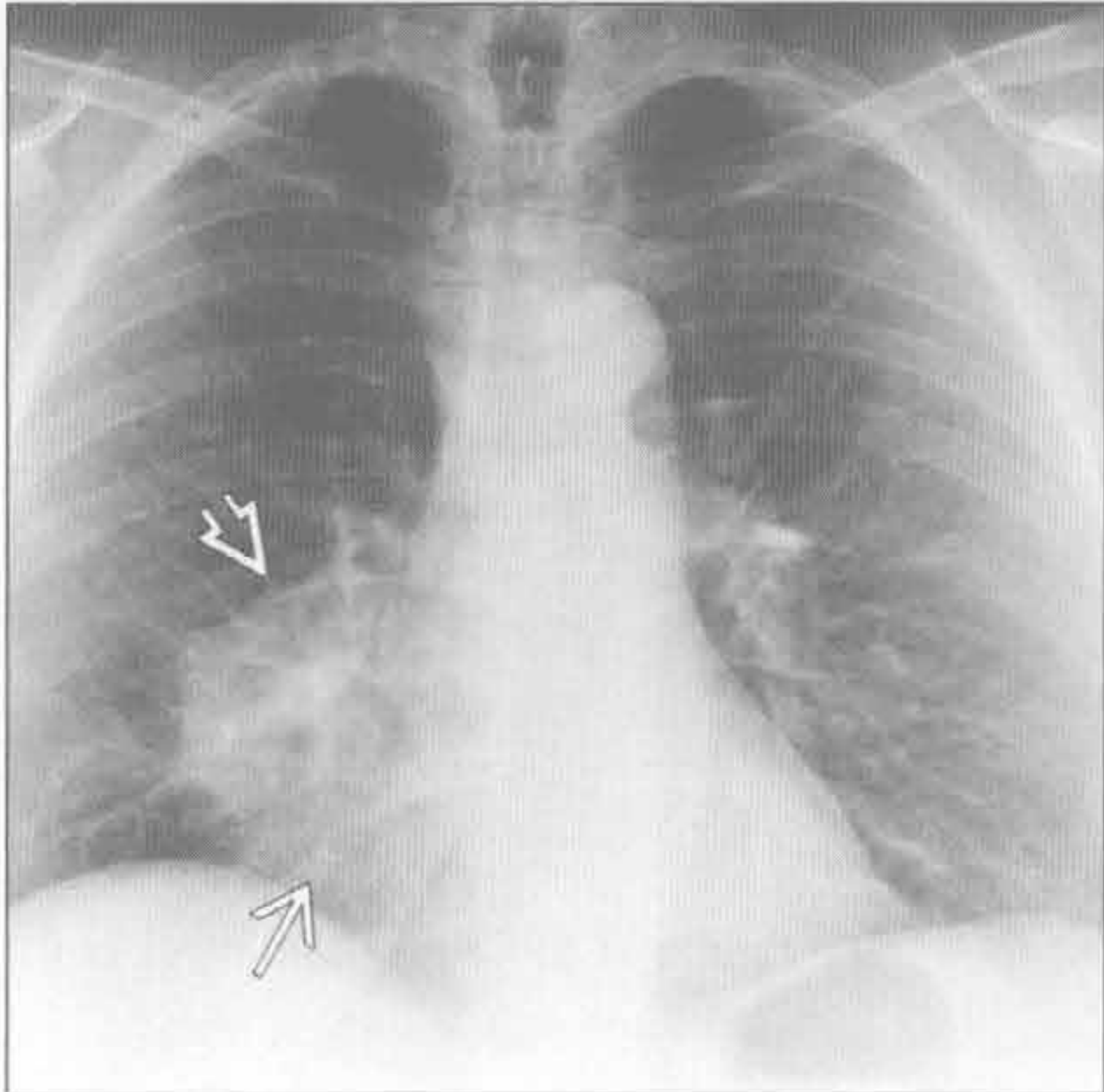
肺炎（假性）



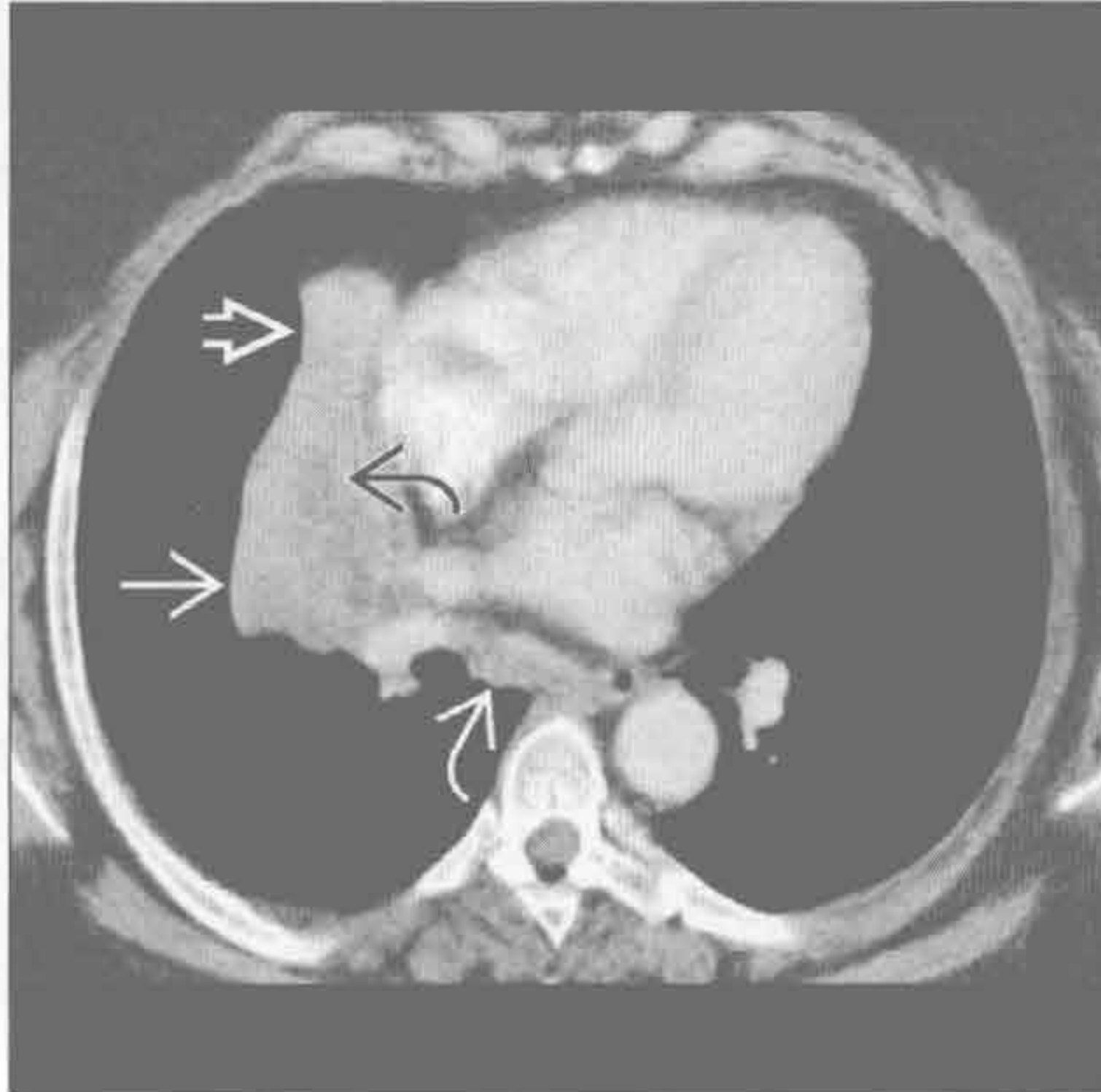
（左）横断位平扫 CT 示细胞内菌分枝杆菌感染所致的右肺中叶轻微圆筒状支气管扩张 \Rightarrow 和肺不张 \Rightarrow 以及舌段的肺不张 \Rightarrow

（右）发热、咳嗽患者。正位 X 线胸片示右肺中叶密实影 \Rightarrow ，右心缘不清。密实影在随访中消散

肺不张（假性）



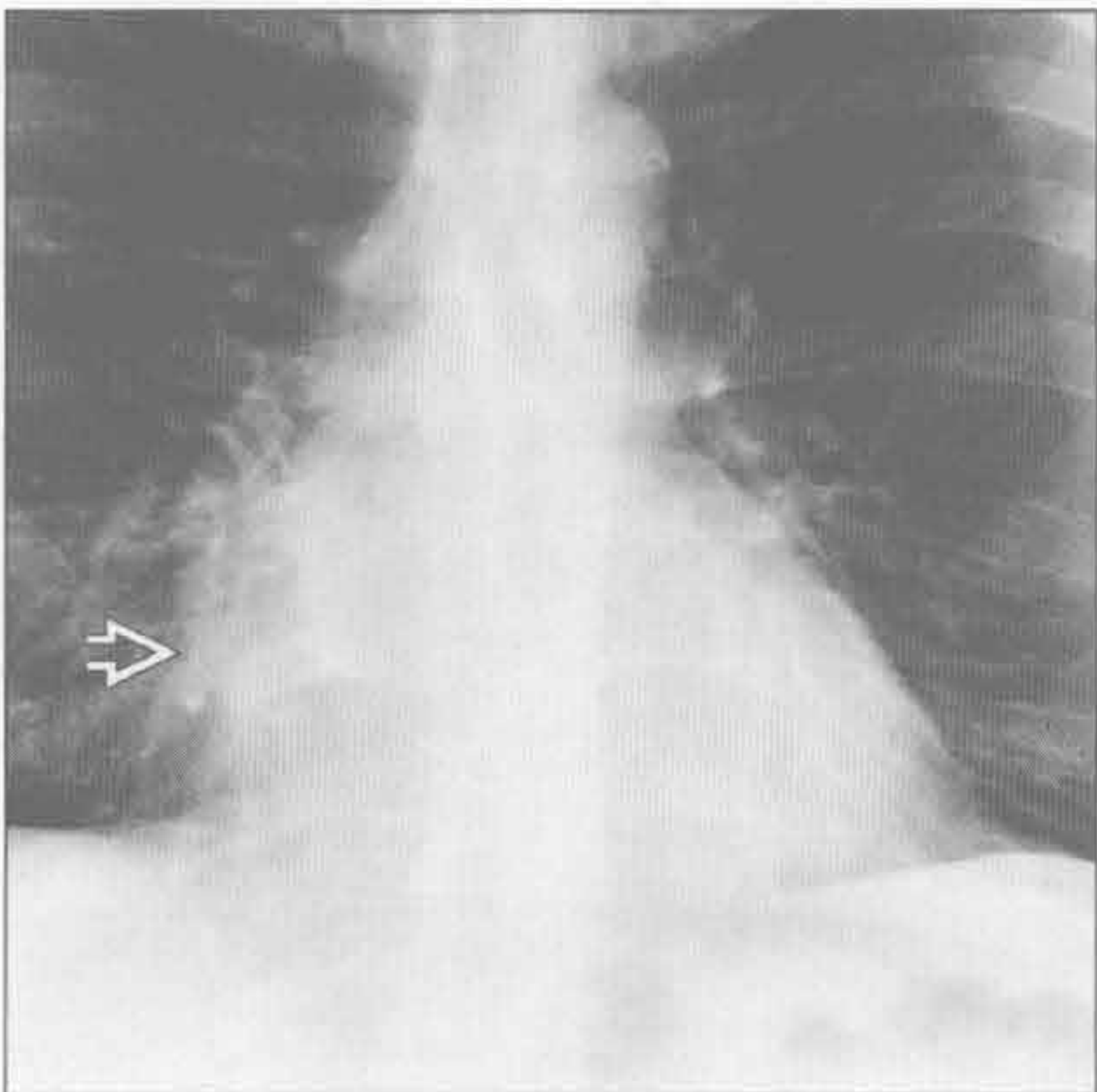
肺不张（假性）



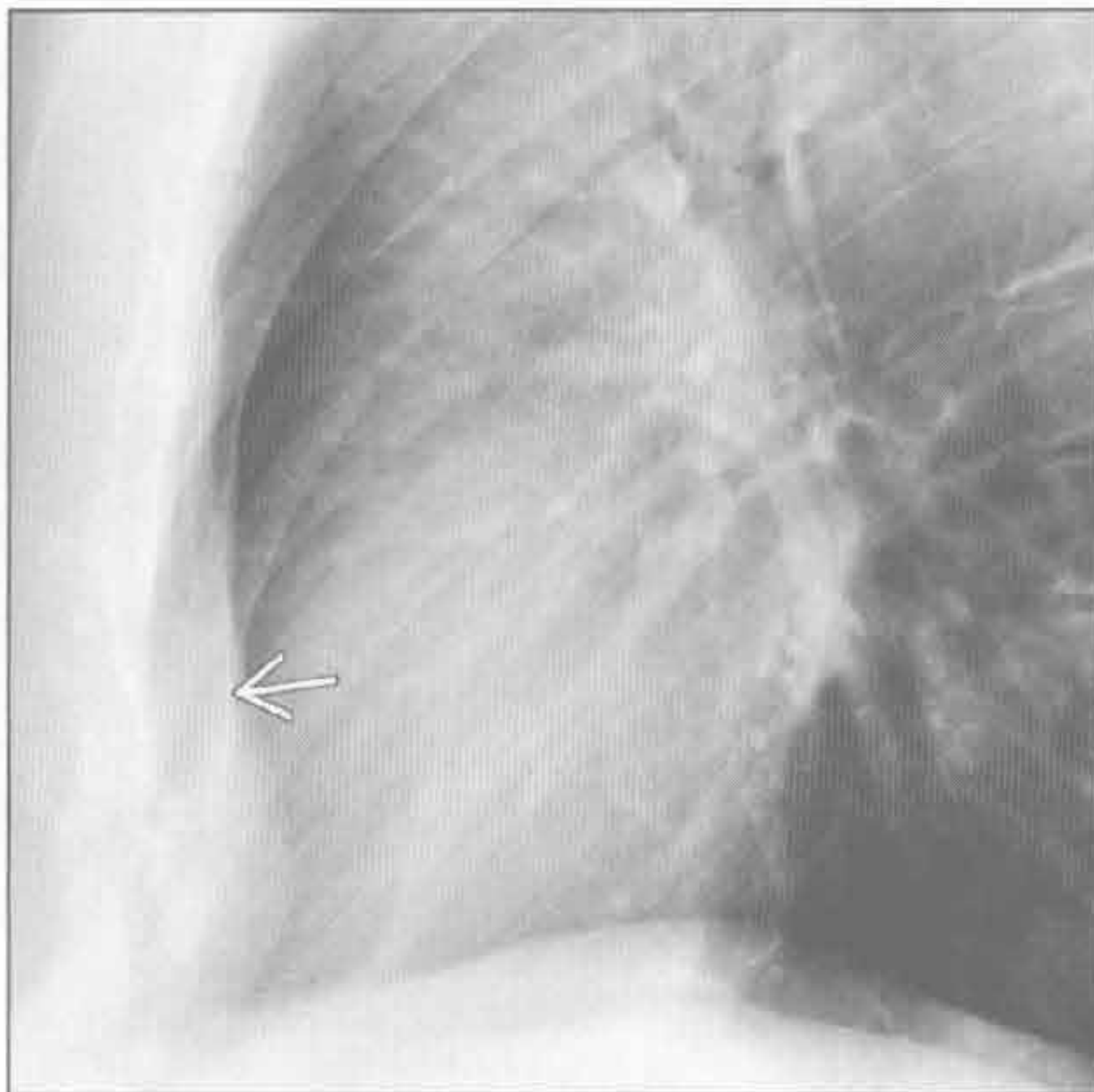
（左）正位 X 线胸片示右肺中叶一肿块 \Rightarrow 和梗阻后右肺中叶不张 \Rightarrow ，右心缘显示不清

（右）斜横断位增强 CT 示右肺中叶中央部分低密度肿块 \Rightarrow 伴梗阻后右肺中叶肺不张 \Rightarrow ，以及食管周围的肿大淋巴结 \Rightarrow 。注意支气管黏液栓 \Rightarrow

漏斗状胸（假性）



漏斗状胸（假性）



（左）正位 X 线胸片示右心缘显示欠清 \Rightarrow ，患者无急性症候群

（右）侧位 X 线胸片示胸骨向后移位 \Rightarrow ，诊断为漏斗状胸。右心缘消失是漏斗状胸典型表现，可与右肺中叶综合征或密实影等相似

鉴别诊断

常见

- 感染后
 - 结核分枝杆菌
 - 分枝杆菌复合体
 - Swyer-James (MacLeod) 综合征
 - 误吸 (反复性)
- 阻塞后
 - 支气管内肿瘤
 - 淋巴结肿大
 - 异物
- 牵拉性支气管扩张症
- 囊性纤维化
- 哮喘

不常见

- 过敏性支气管肺曲霉病
- 纤毛不动综合征
- 免疫抑制
 - 先天性
 - AIDS

罕见 (但重要)

- Williams-Campbell 综合征
- 气管支气管肥大症 (Mounier-Kuhn 综合征)
- 杨氏综合征
- 黄指甲综合征

重要信息

鉴别诊断要点

- 定义: 支气管病理性、不可逆的扩张

常见诊断的有用线索

- 感染后
 - 结核分枝杆菌
 - 上肺支气管扩张
 - 先前结核感染的征象: 上肺纤维空洞性病变, 淋巴结钙化, 钙化性肉芽肿
 - 活动性结核时: 低密度的肿大淋巴结, 树芽征或粟粒样结节影, 空洞性病变
 - 分枝杆菌复合体
 - 最常见于老年女性
 - 筒状支气管扩张, 中叶或舌段最严重
 - 树芽状结节, 较大的任意分布的结节 (偶可空洞化)
 - 少数病例类似于结核再次活动, 表现为上肺

纤维空洞性病变

- Swyer-James (MacLeod) 综合征
 - 儿童期肺炎所致 (腺病毒, 麻疹, 霉浆菌, 百日咳)
 - 双侧, 但不对称; 通常一侧肺受侵较严重
 - 受累更严重侧的肺透亮增加: 肺血管发育不全和缩窄性毛细支气管炎
 - 受累更严重侧肺体积缩小或正常
 - 误吸 (反复性)
 - 易发生于有神经肌肉疾病或食管畸形的患者
 - 肺的重力依赖区: 下叶背段和基底段 (右侧多于左侧)
 - 阻塞后
 - 支气管内肿瘤
 - 鳞状细胞癌常发生于有吸烟史的老年患者
 - 年轻人好发类癌; FDG PET 上常呈低摄取
 - 淋巴结肿大
 - 支气管外部慢性受压
 - 中叶综合征的原因之一: 中叶或舌段的慢性肺不张和支气管扩张
 - 异物
 - 固定区域异常过度充气 > 肺或叶的不张, 即使在呼气相或侧卧位片上
 - 异物直接显影 (CT > X 线片)
 - 牵拉性支气管扩张症
 - 并发于终末期肺部疾病或肺纤维化, 放射性纤维化
 - 网格状影, 小叶间隔增厚, 结构扭曲, 蜂窝样变
 - 囊性纤维化
 - 上肺支气管扩张; 空气捕捉; 树芽状影和 (或) 小叶中心型结节
 - 胰腺脂性萎缩
 - 哮喘
 - 轻度圆筒状支气管扩张伴斑片状空气捕捉和支气管壁增厚区
- ### 不常见诊断的有用线索
- 过敏性支气管肺曲霉病
 - 哮喘患者, 中央型囊性支气管扩张, 严重的黏液栓或气-液平
 - 纤毛不动综合征
 - 中叶和下叶支气管扩张, 50% 有内脏转位 / 右位心, 鼻窦炎, 男性不育
 - 免疫抑制

- 先天性
 - 如原发性细胞免疫或体液免疫缺陷，婴儿伴性连锁无丙种球蛋白血症
 - 支气管扩张继发于反复感染
 - 低丙种球蛋白血症：多发生于下肺，严重的支气管壁增厚
 - 普通可变量免疫缺血综合征：伴随网状影
- AIDS
 - 可能继发于反复的细菌感染：多见于下叶；空气捕捉

罕见诊断的有用线索

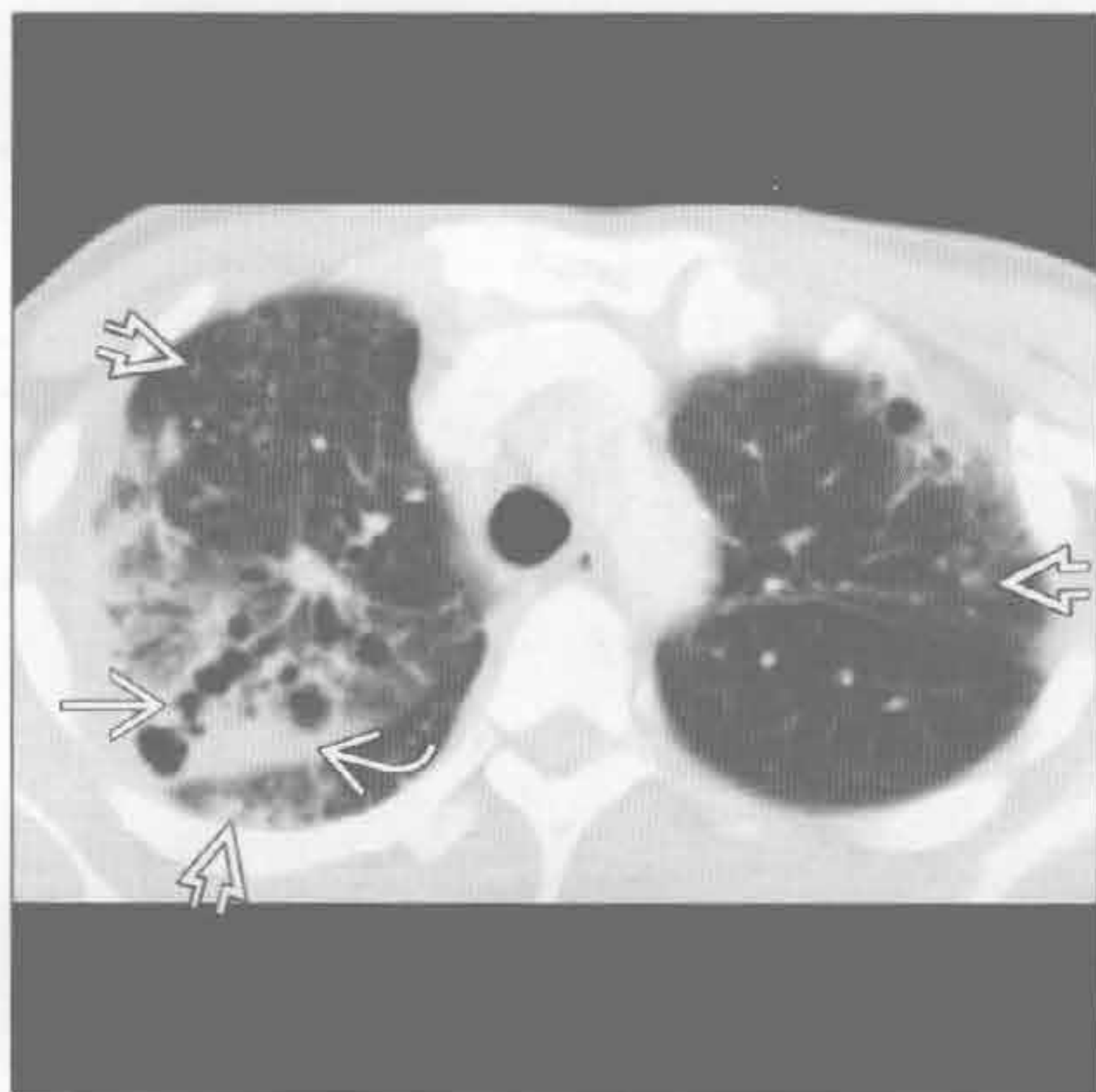
- Williams-Campbell 综合征
 - 4 ~ 6 级支气管软骨缺陷
 - 中央型囊性支气管扩张；呼气时塌陷，吸气时扩张
- 气管支气管肥大症 (Mounier-Kuhn 综合征)
 - 气管主支气管扩张；气管后壁憩室；± 气管软化
 - 中央型囊性支气管扩张

- 杨氏综合征
 - 与纤毛不动综合征类似：鼻窦炎，支气管扩张，男性不育
- 黄指甲综合征
 - 支气管扩张伴指甲异常增厚、变色；渗出性胸腔积液；淋巴水肿

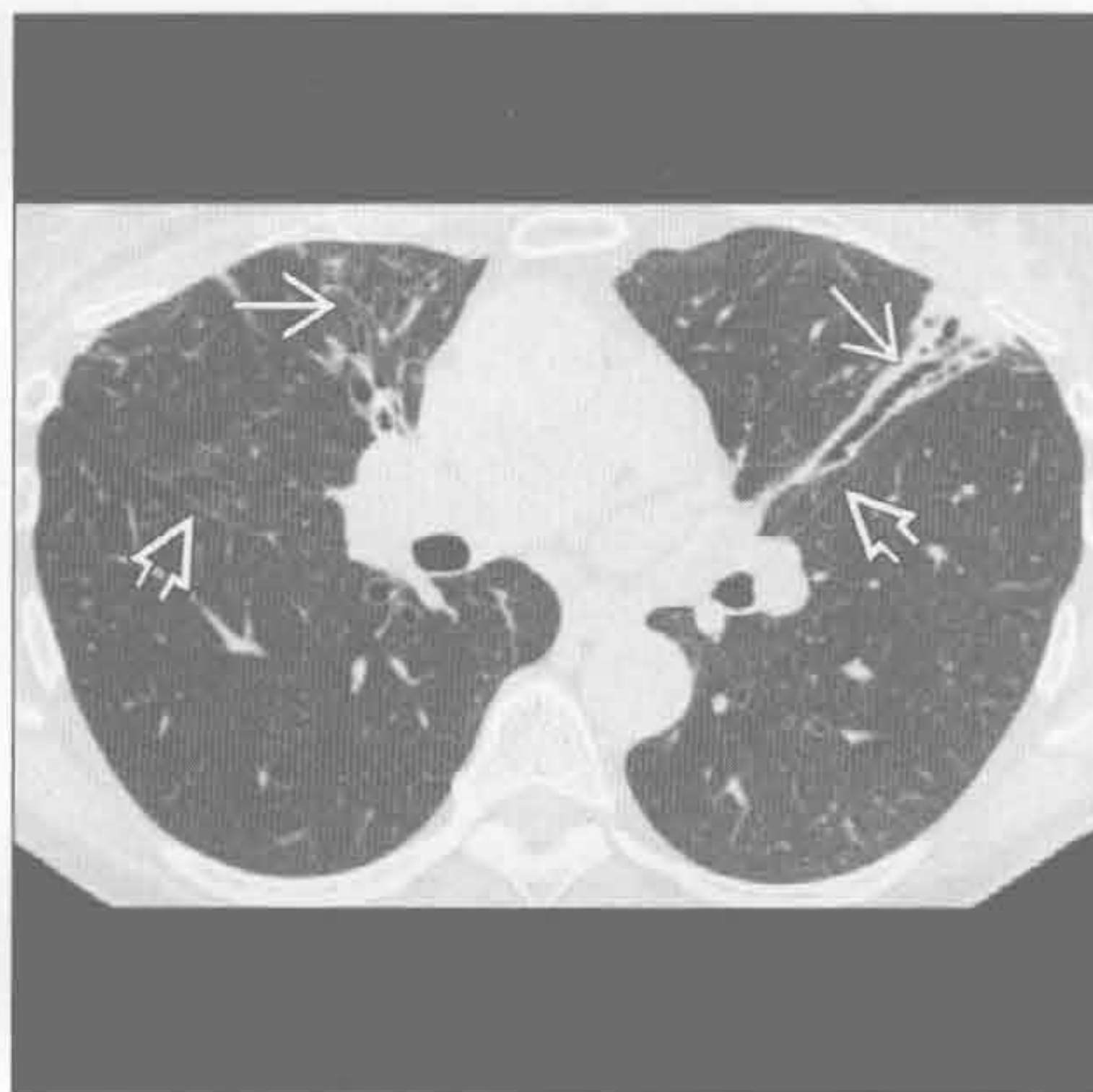
选择性鉴别诊断思路

- 单侧的支气管扩张
 - 原发结核后
 - 支气管狭窄：支气管闭锁，感染后，结节病
 - 支气管内肿瘤阻塞
 - 异物
- 双侧或弥漫性支气管扩张
 - 先天性：囊性纤维化，纤毛不动综合征，先天性免疫缺陷
 - 感染：反复误吸，病毒感染后，过敏性支气管肺曲霉病
 - 牵拉性支气管扩张症

结核分枝杆菌



结核分枝杆菌



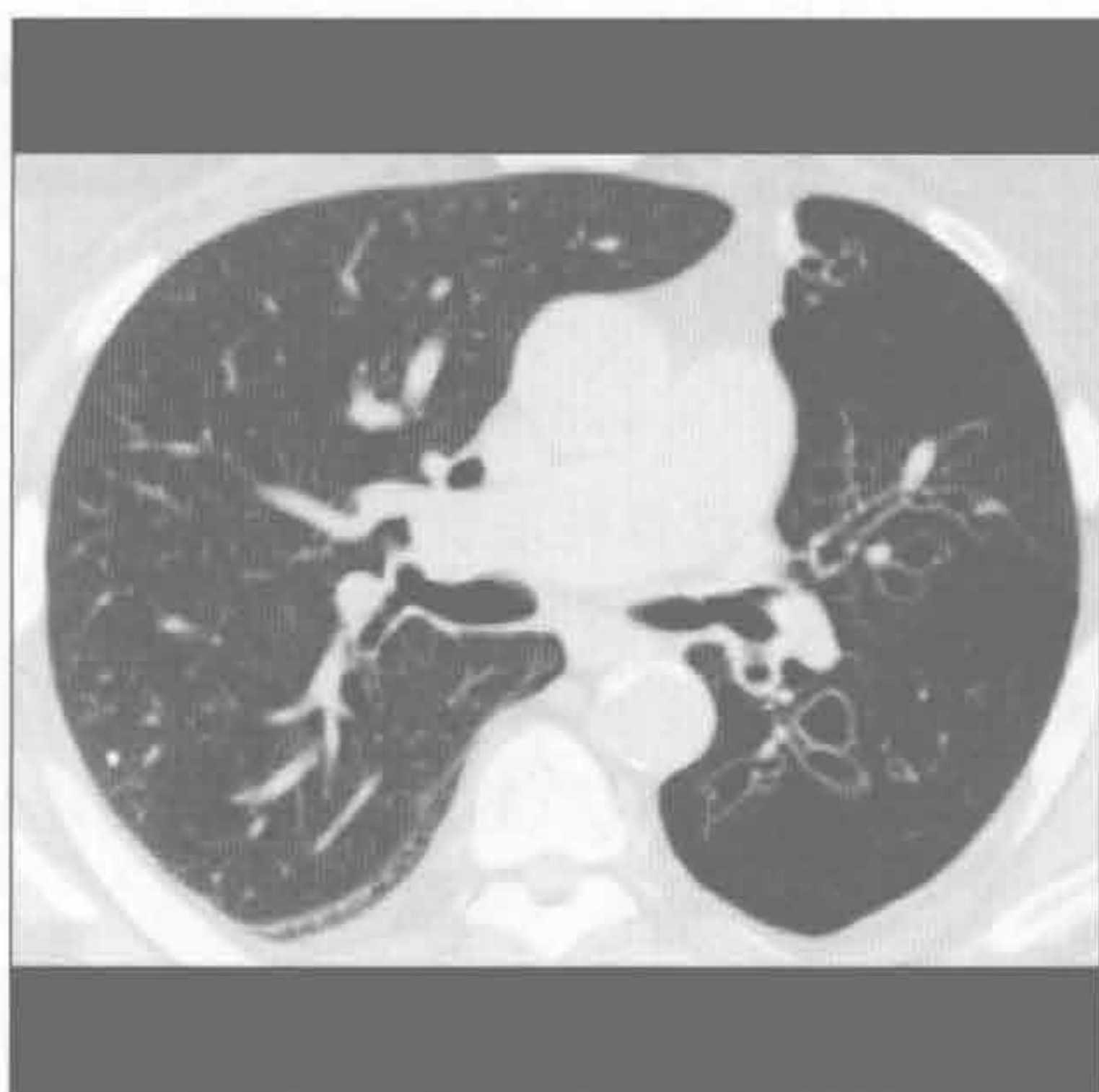
(左) 活动性结核分枝杆菌感染患者。横断位增强 CT 示右肺上叶支气管扩张 \rightarrow 伴邻近密实影 \rightarrow 和双肺小结节影 \rightarrow

(右) 老年女性患者。横断位平扫 CT 示右肺中叶和左肺舌段轻度支气管扩张 \rightarrow ；斜裂向前移位提示相应的肺段体积缩小 \rightarrow

支气管扩张症

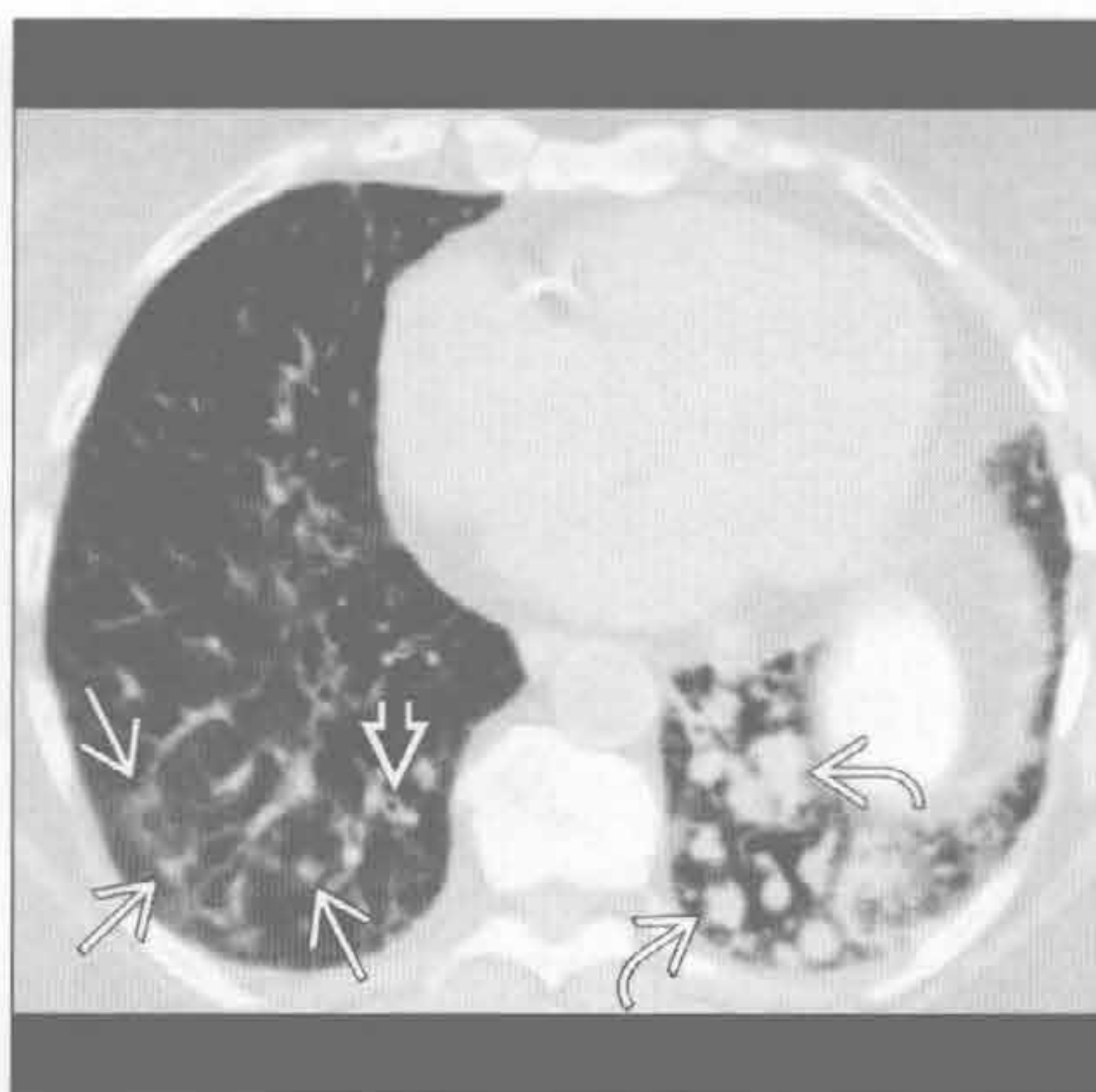
Swyer-James 综合征

(左) 横断位平扫 CT 示支气管扩张，血管稀少，左肺密度减低，符合 Swyer-James (MacLeod) 综合征表现。患者有严重的儿童期呼吸道感染病史



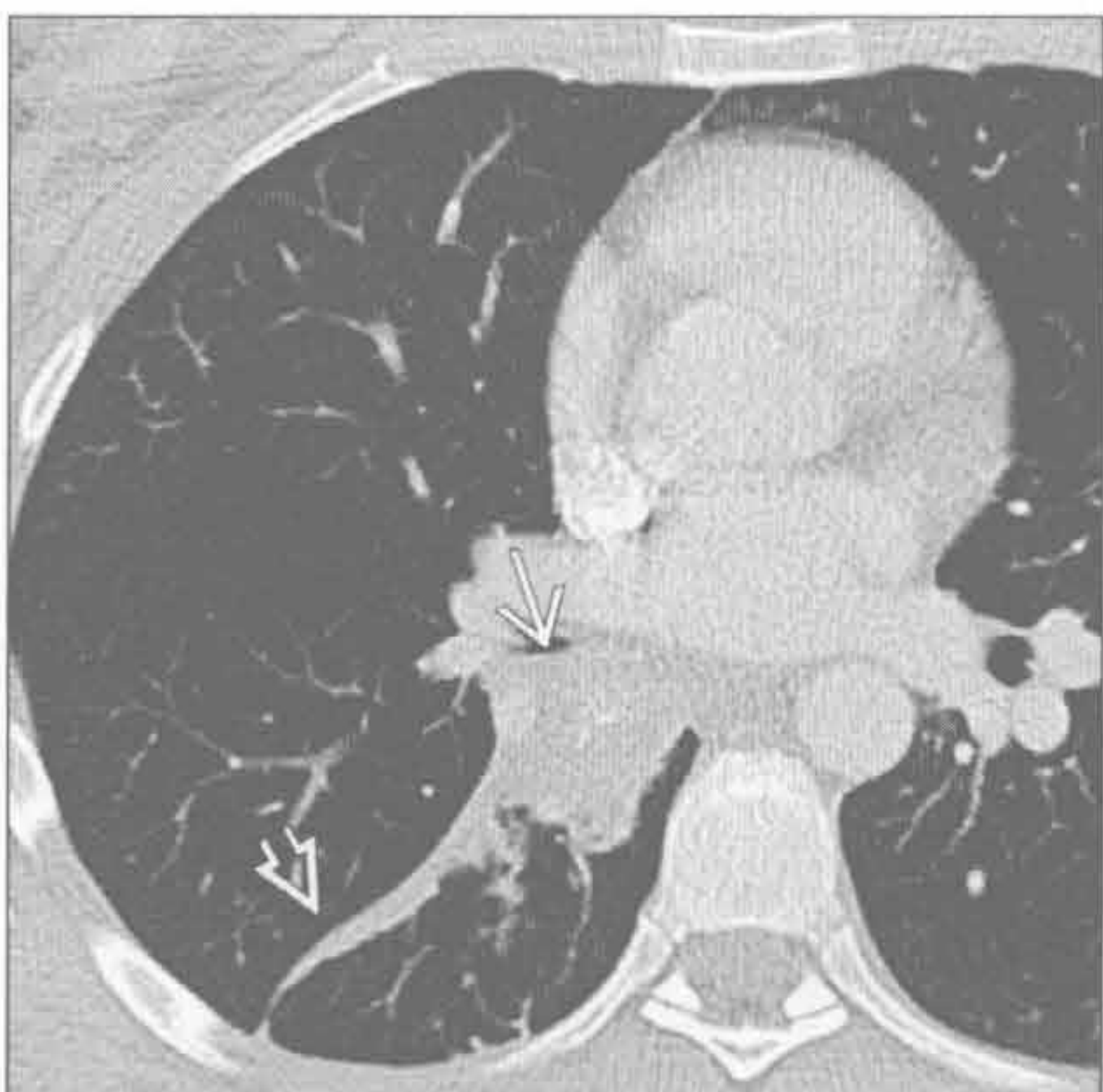
(右) 横断位平扫 CT 示左肺下叶小叶中心型斑片影 \rightarrow 和轻度气管旁增厚 \Rightarrow ，左肺下叶扩张的支气管气道内黏液栓塞 \Rightarrow 。该患者有慢性误吸史

误吸 (反复性)



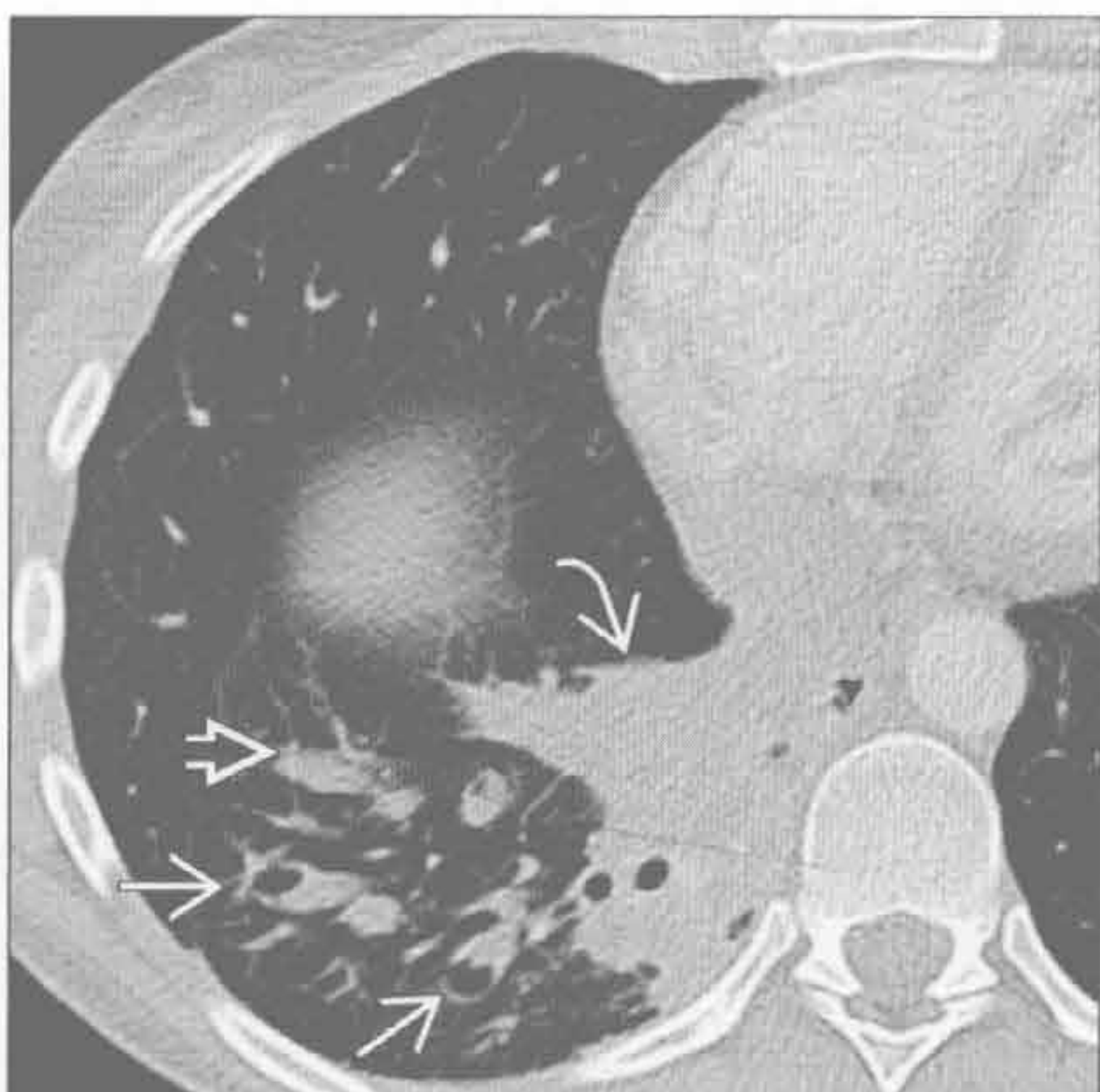阻塞后

(左) 年轻女性。横断位增强 CT 示部分钙化的肿块 \rightarrow 伴斜裂向后移位 \Rightarrow 。该患者的年龄和肿块的钙化符合类癌的组织学诊断



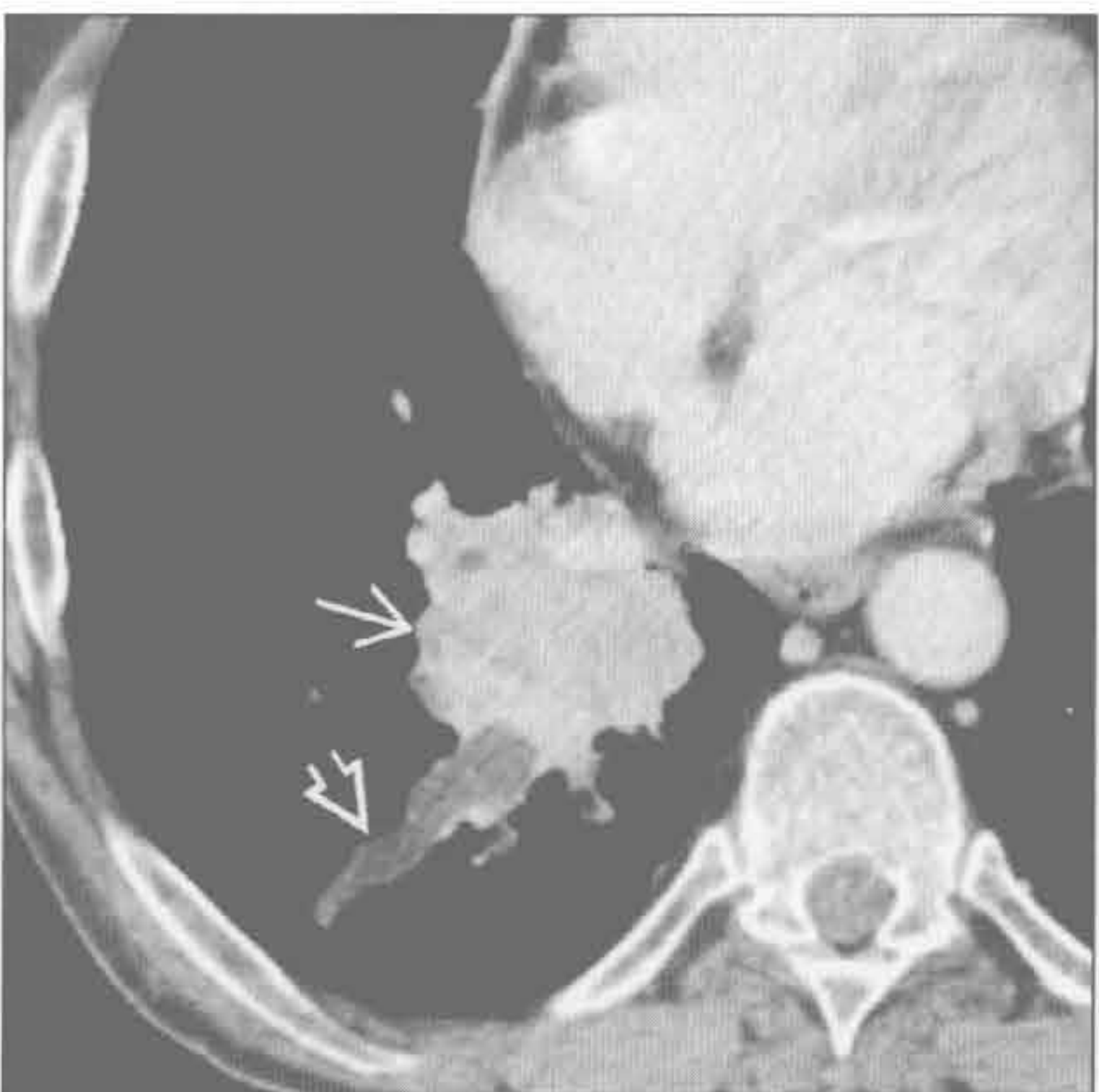(右) 下方层面横断位增强 CT 示右肺下叶肺不张 \rightarrow ，阻塞后叶支气管扩张 \Rightarrow (提示为长期过程)，以及黏液栓塞 \Rightarrow

阻塞后



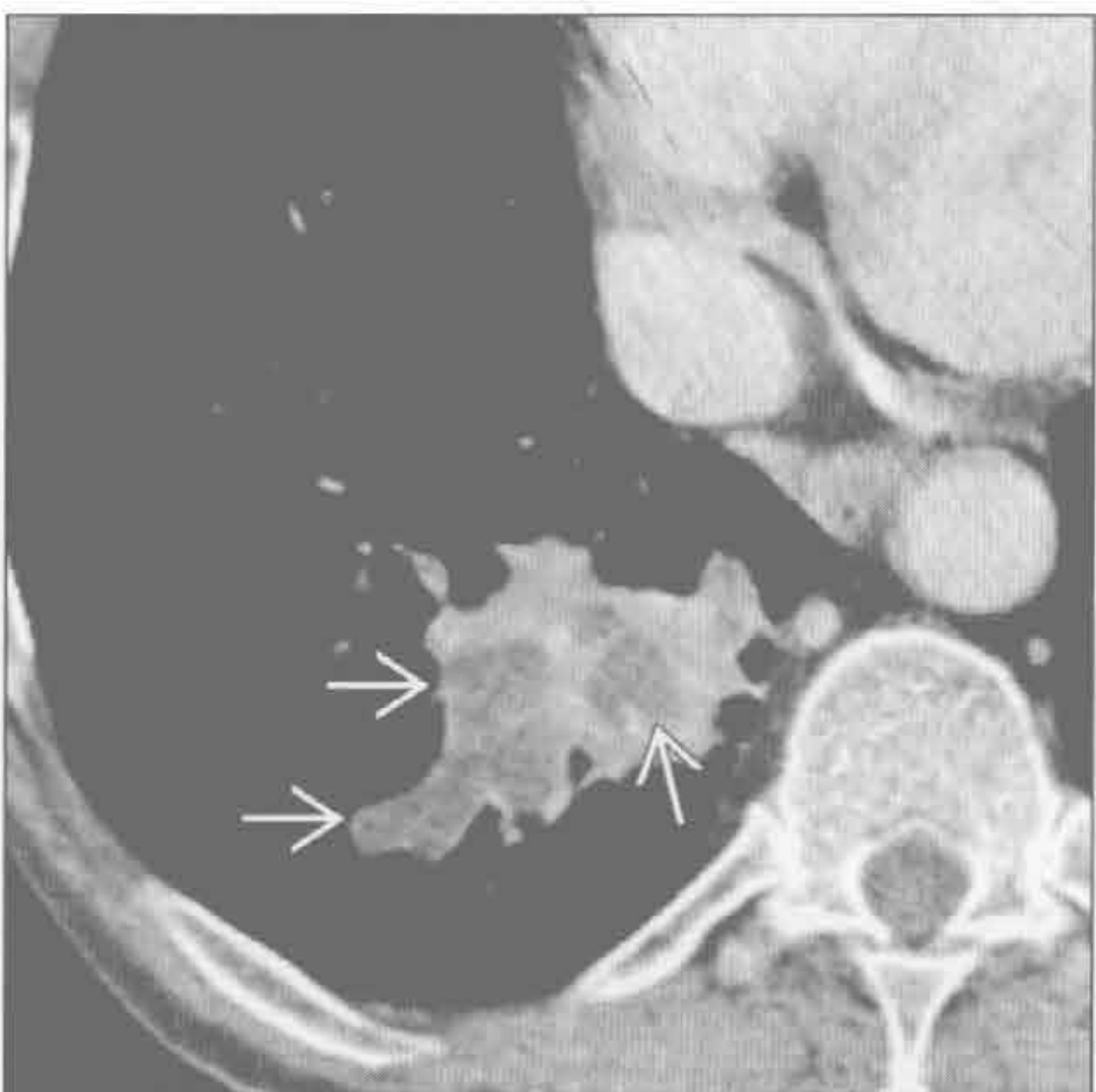
阻塞后

(左) 横断位增强 CT 示右肺下叶不均匀强化的非小细胞肺癌 \rightarrow ，伴线样低密度结构 \Rightarrow ，与梗阻后支气管扩张 / 黏液栓塞高度吻合



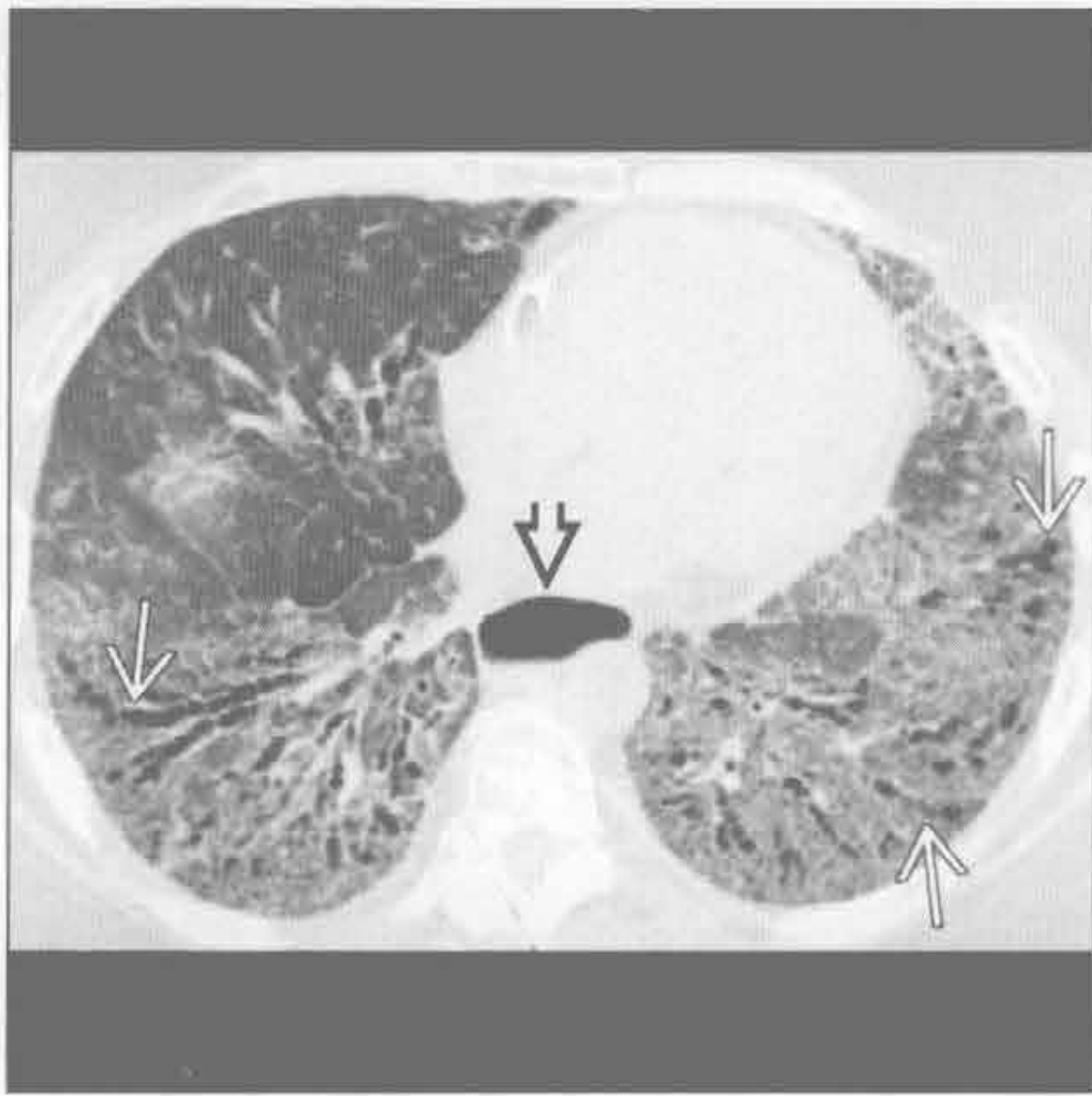
(右) 下方层面横断位增强 CT 示自非小细胞肺癌远端发出的低密度分叉结构 \Rightarrow ，高度提示梗阻后支气管扩张 / 黏液栓塞

阻塞后

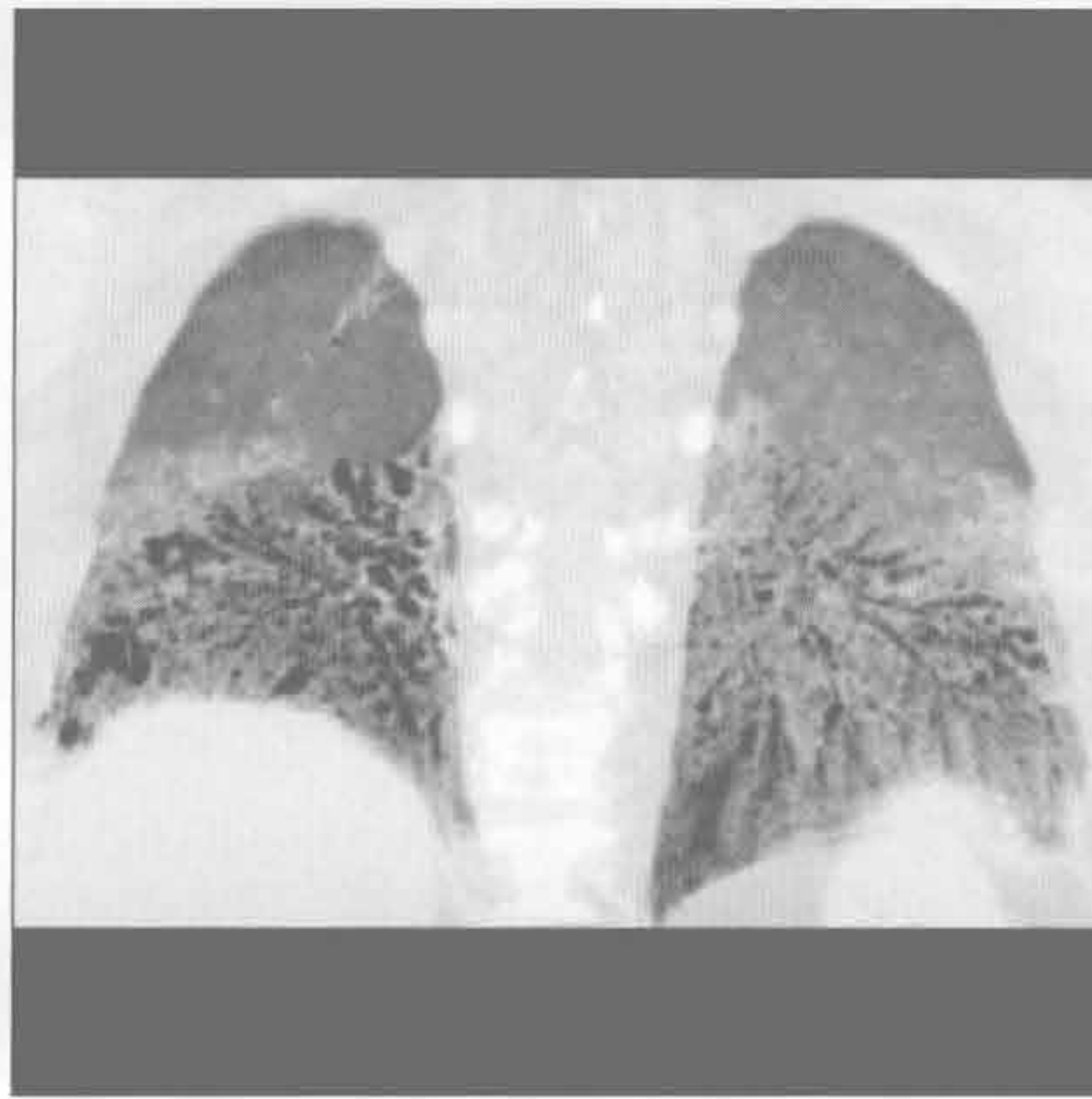


支气管扩张症

牵拉性支气管扩张症



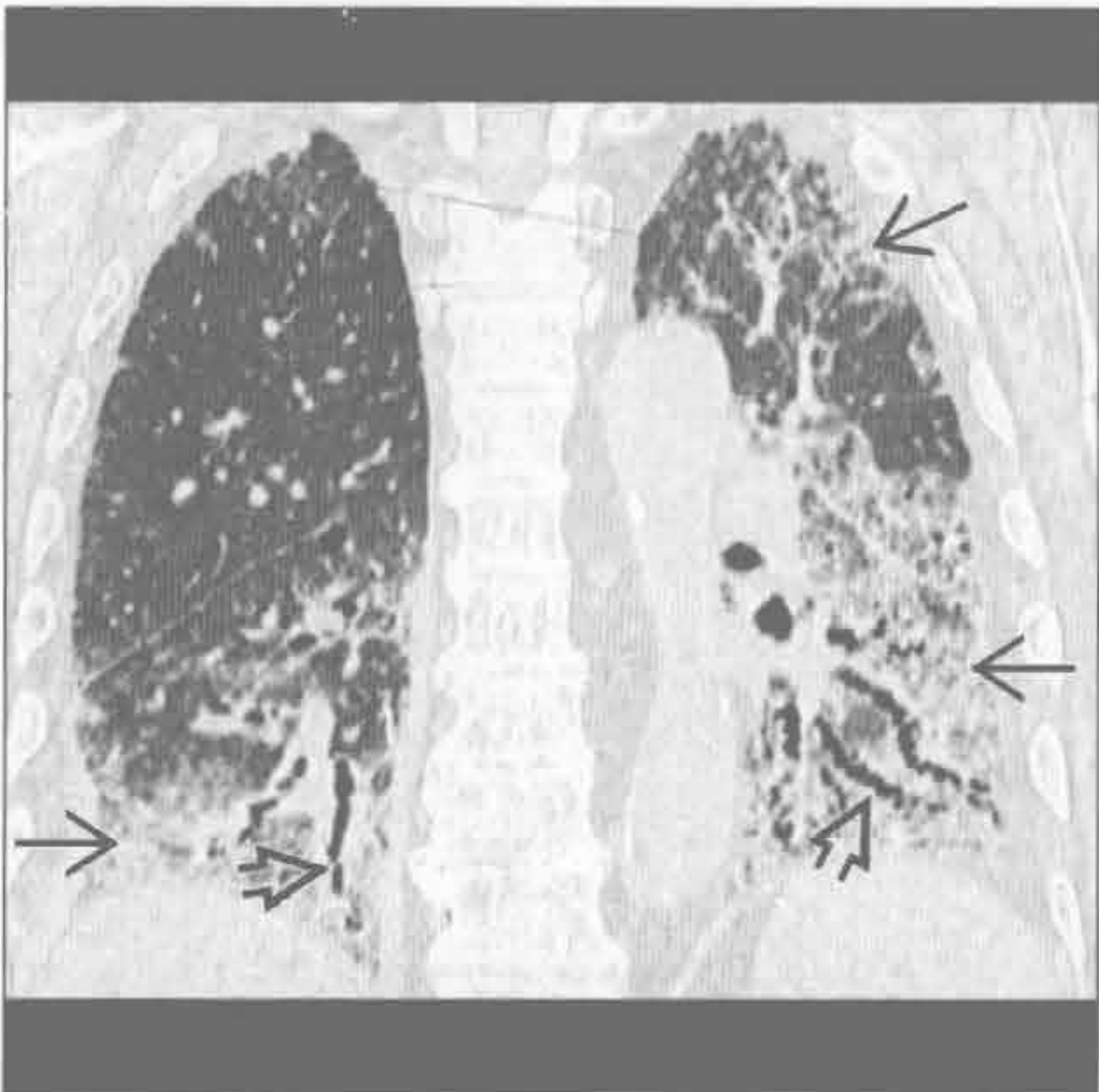
牵拉性支气管扩张症



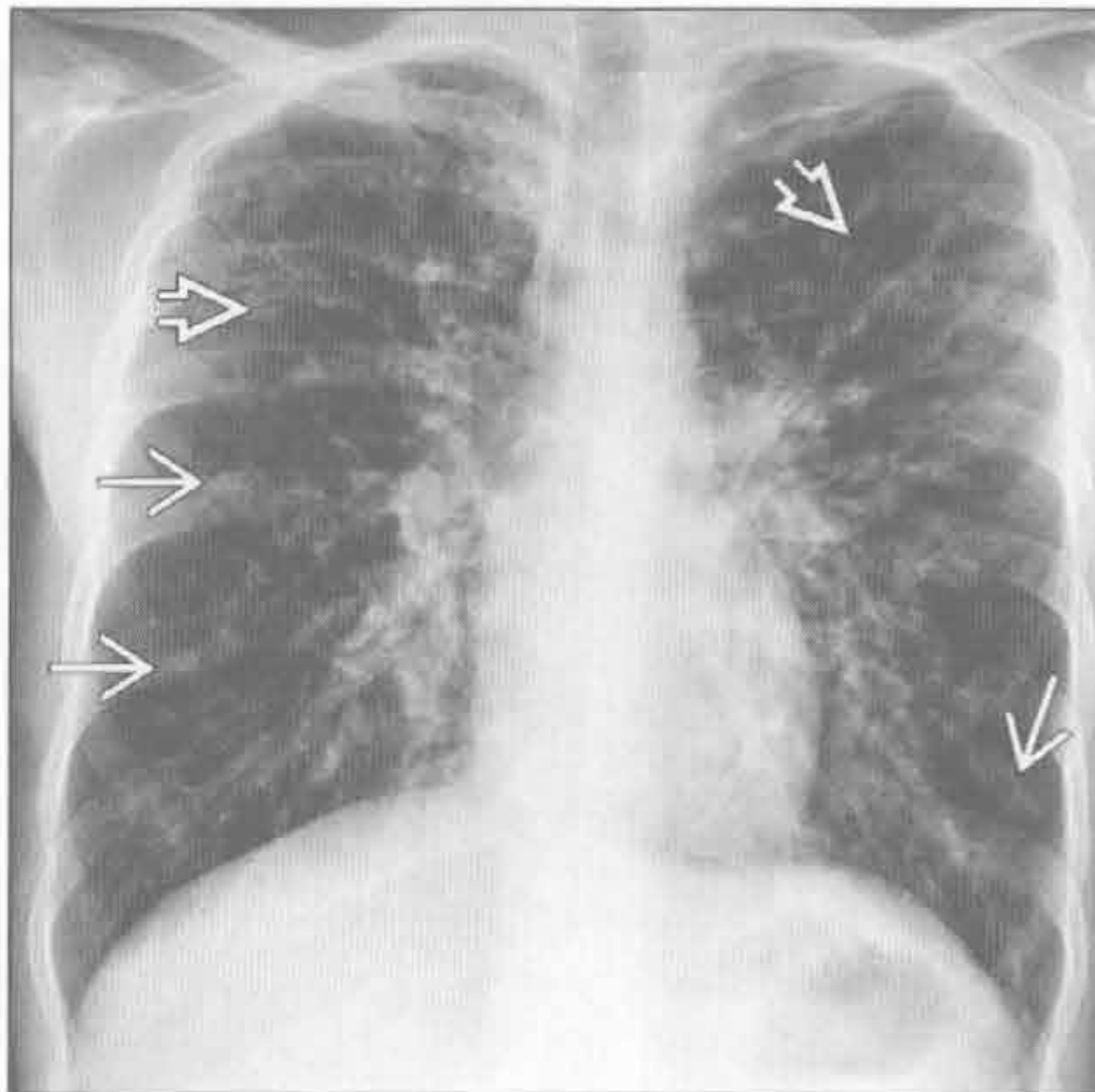
(左) 横断位平扫 CT 示肺内弥漫性磨玻璃影, 右肺中叶融合较少, 以及静脉曲张样牵拉性支气管扩张 \rightarrow , 高度提示非特异性间质性肺炎。伴发的食管扩张 \Rightarrow 符合患者潜在的硬皮病诊断

(右) 与左图为同一患者。冠状位平扫 CT 示两肺下叶对称的、弥漫性磨玻璃影和牵拉性支气管扩张

牵拉性支气管扩张症



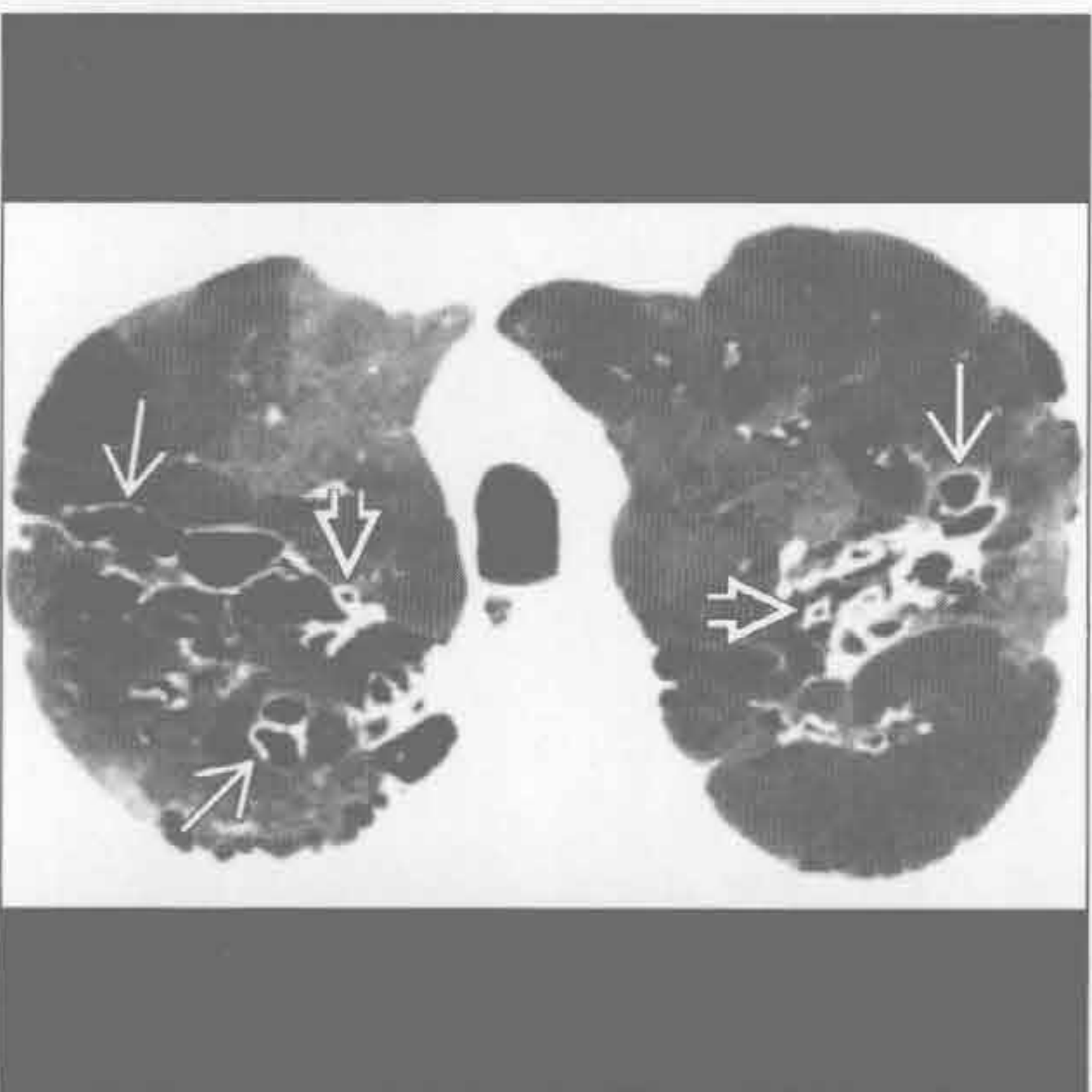
囊性纤维化



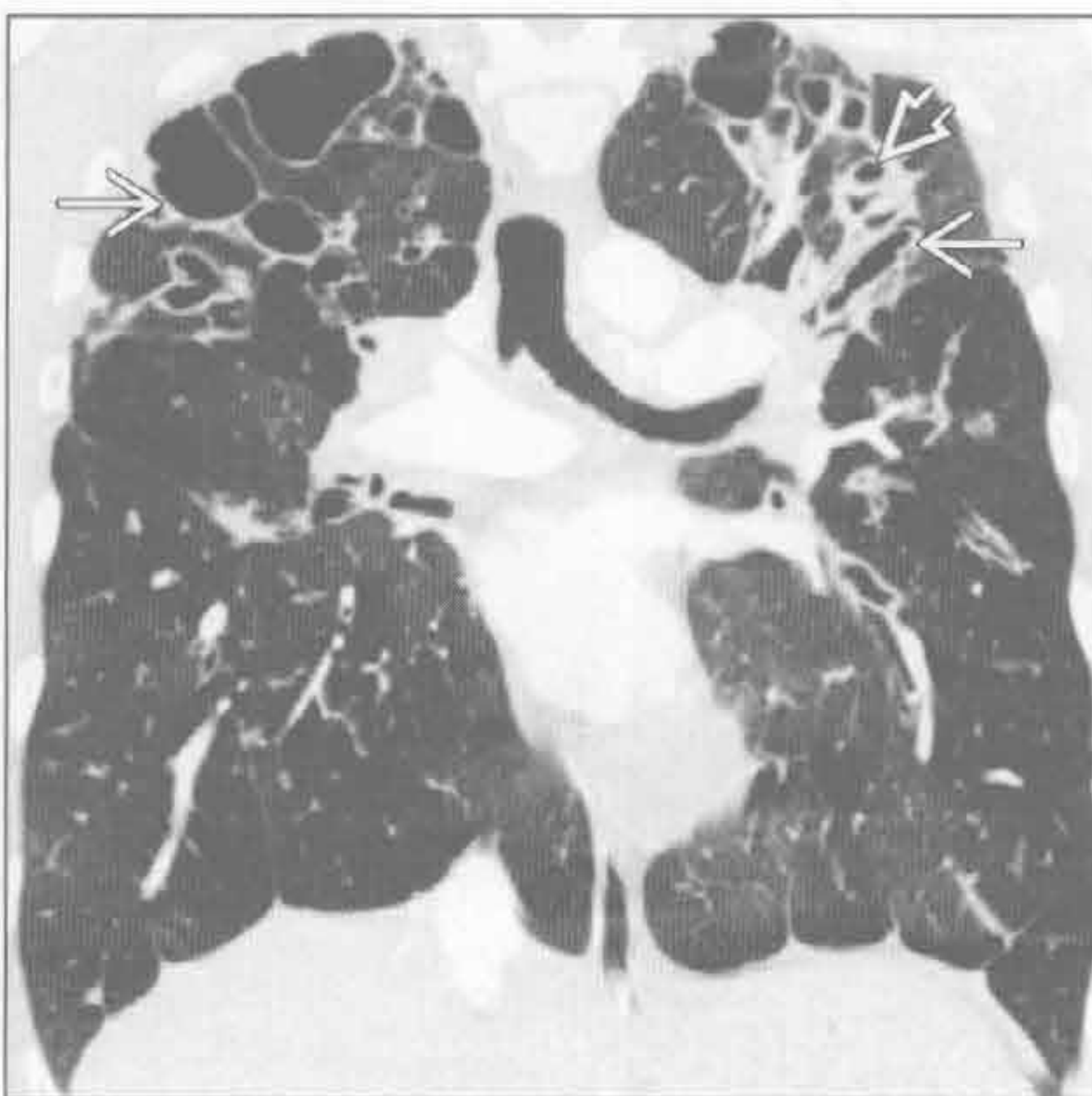
(左) 纤维化非特异性间质性肺炎患者。冠状位平扫 CT 示基底部和外周为主的磨玻璃影 \Rightarrow 及下叶支气管扩张 \Rightarrow

(右) 囊性纤维化患者。正位 X 线胸片示弥漫性支气管扩张 \Rightarrow 和黏液栓塞 \rightarrow

囊性纤维化



囊性纤维化



(左) 囊性纤维化患者。横断位增强 CT 最小密度投影示双侧支气管扩张 \Rightarrow 和支气管旁增厚 \Rightarrow 。其马赛克表现符合空气捕捉。最小密度投影是显示低密度结构, 如气道的极佳方法

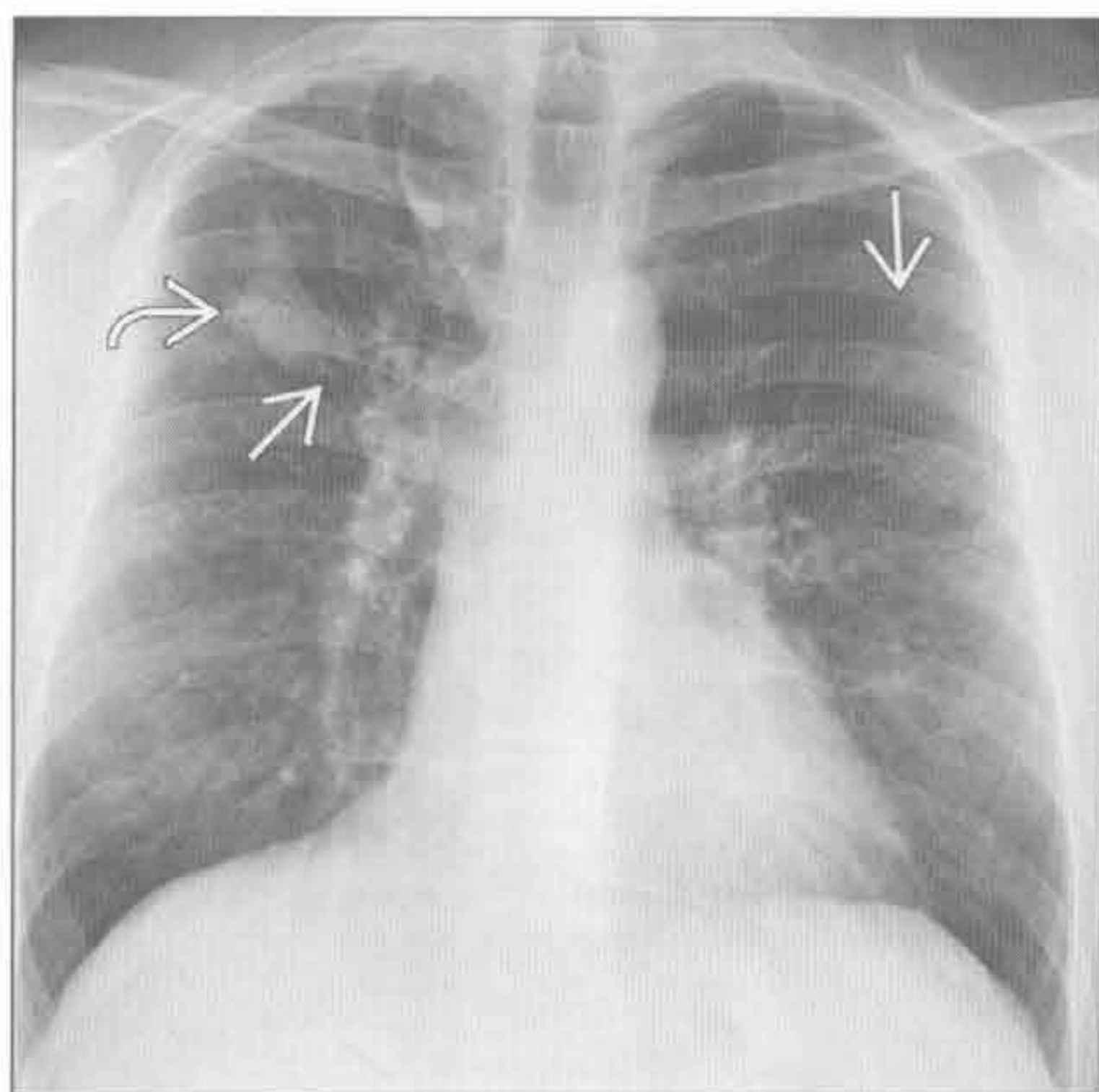
(右) 冠状位增强 CT 示两肺尖严重的支气管扩张 \Rightarrow 伴相关结构扭曲和支气管旁增厚 \Rightarrow

支气管扩张症

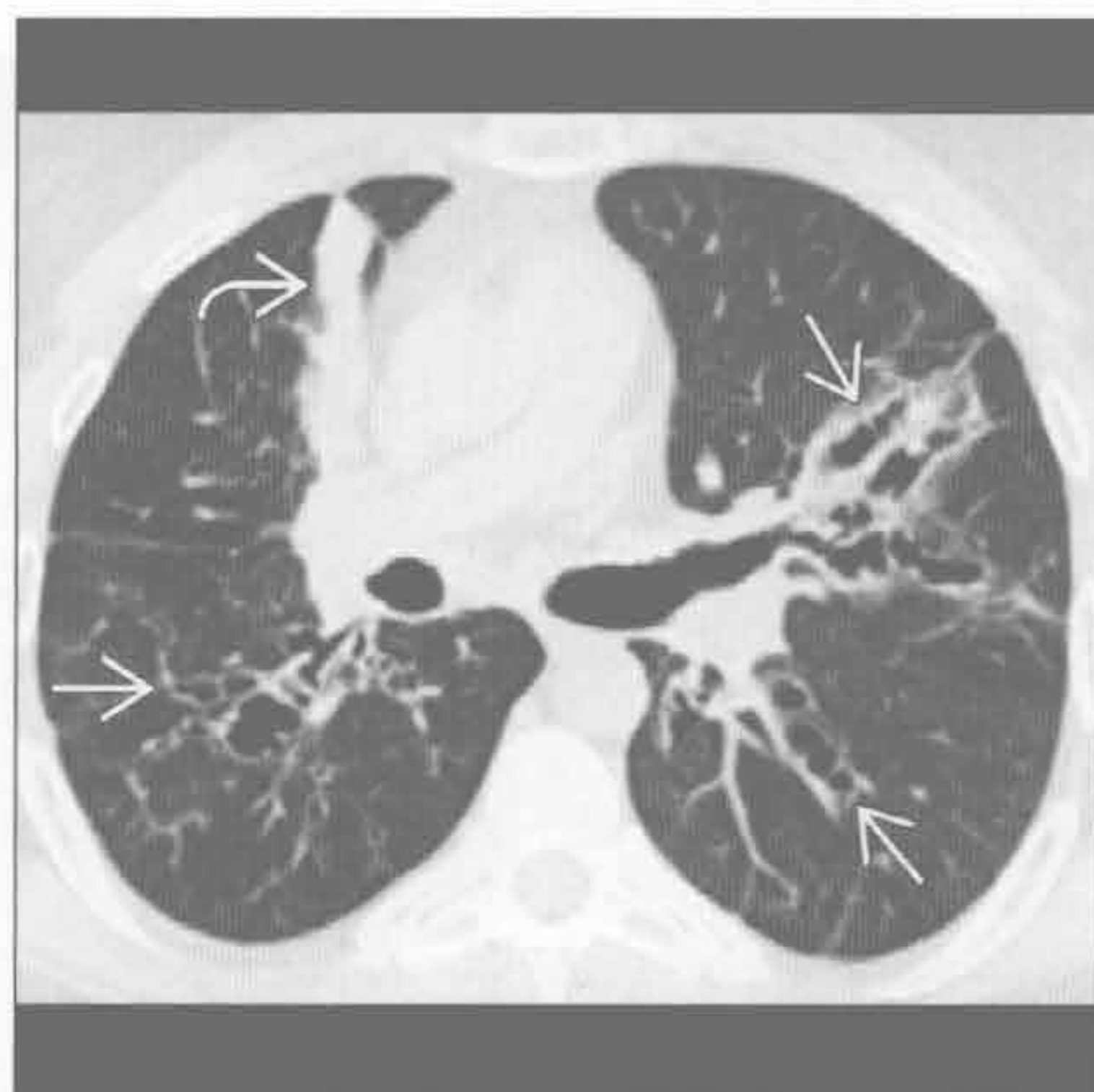
过敏性支气管肺曲霉病

(左) 正位 X 线胸片示中央型为主的支气管扩张 \Rightarrow 及右肺上叶黏液栓塞 \Rightarrow 。在过敏性肺支气管曲霉病患者中可见指套征

(右) 过敏性支气管肺曲霉病患者。横断位平扫 CT 示双侧静脉曲张型支气管扩张 \Rightarrow 和右肺上叶黏液栓塞 \Rightarrow (指套征)



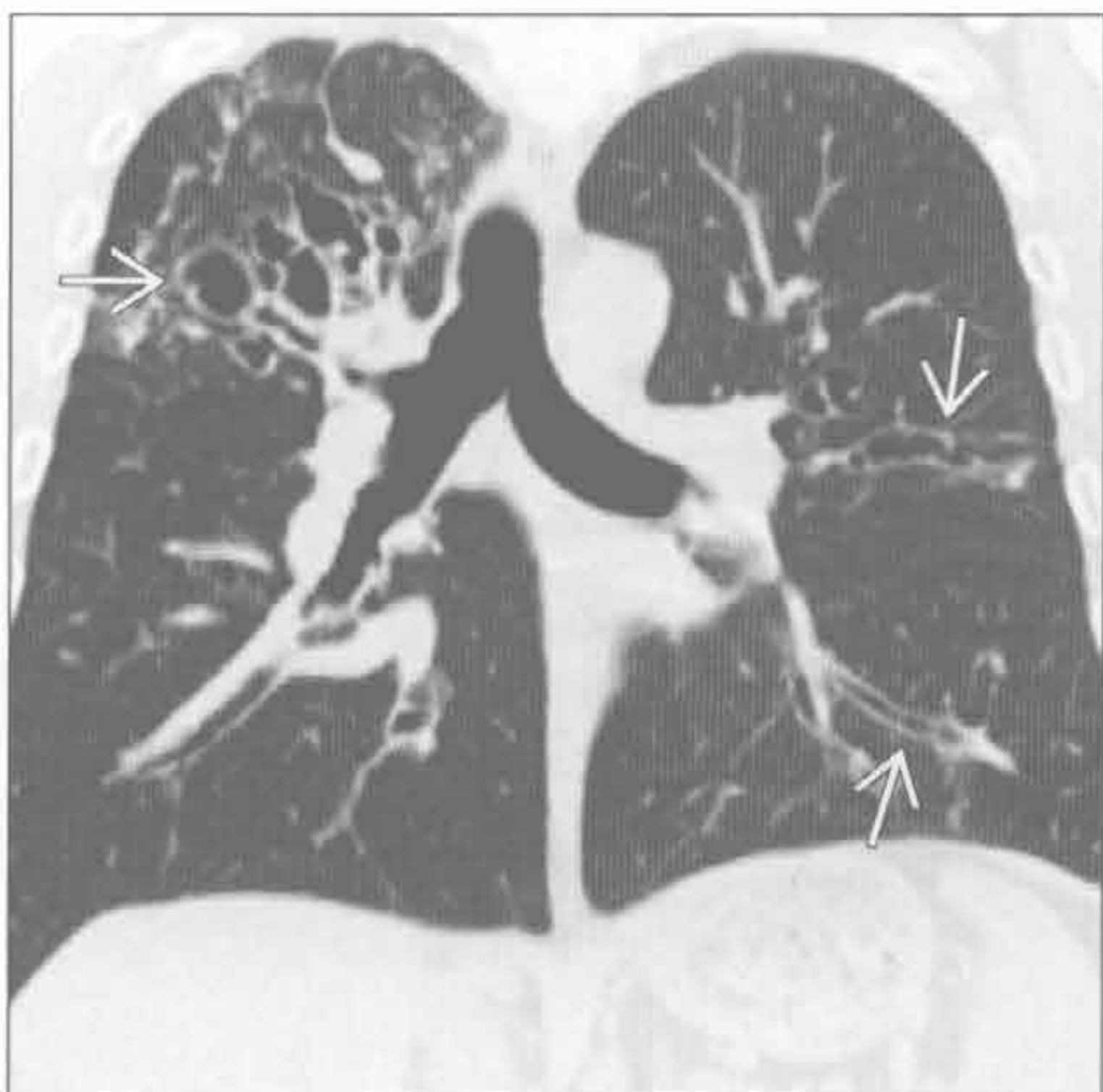
过敏性支气管肺曲霉病



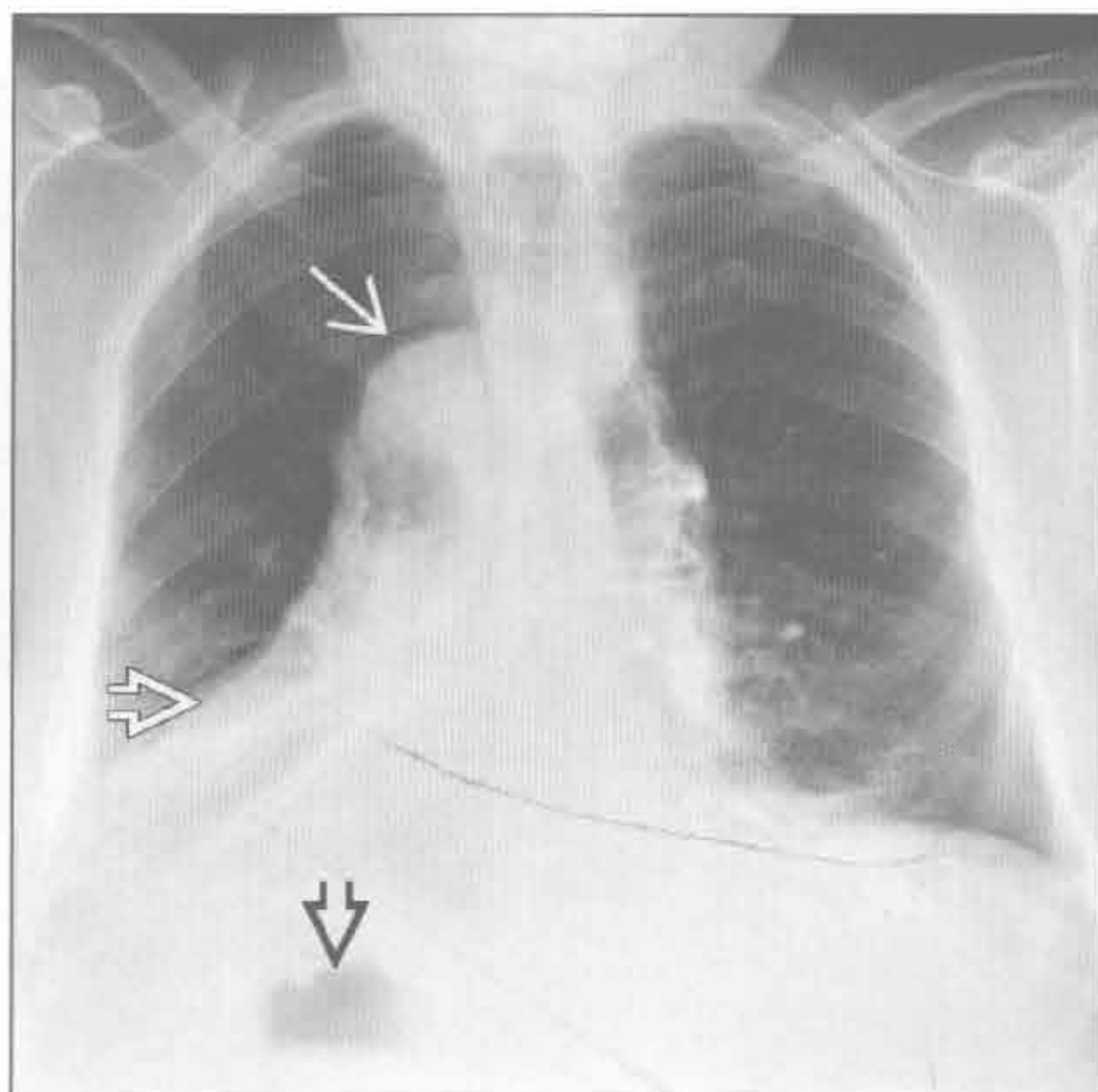
过敏性支气管肺曲霉病

(左) 冠状位平扫 CT 示双侧中央型为主的支气管扩张 \Rightarrow ，该患者有哮喘和过敏性支气管肺曲霉病。注意支气管扩张程度的不同，从轻度柱状到静脉曲张型到囊样

(右) 纤毛不动综合征患者。正位 X 线胸片示右位心 \Rightarrow 、右位主动脉弓 \Rightarrow 和右位胃 \Rightarrow ，符合内脏反位表现



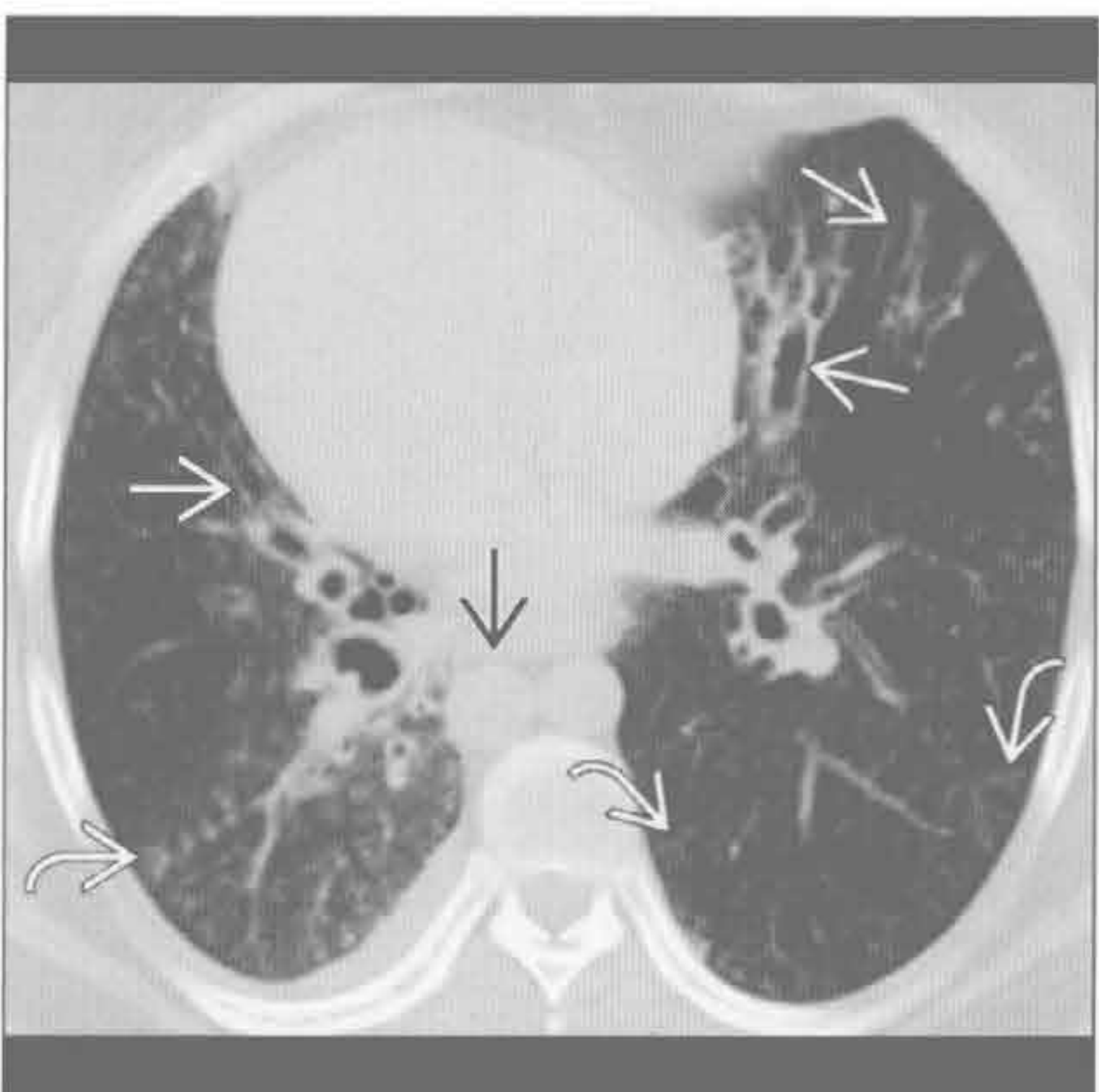
纤毛不动综合征



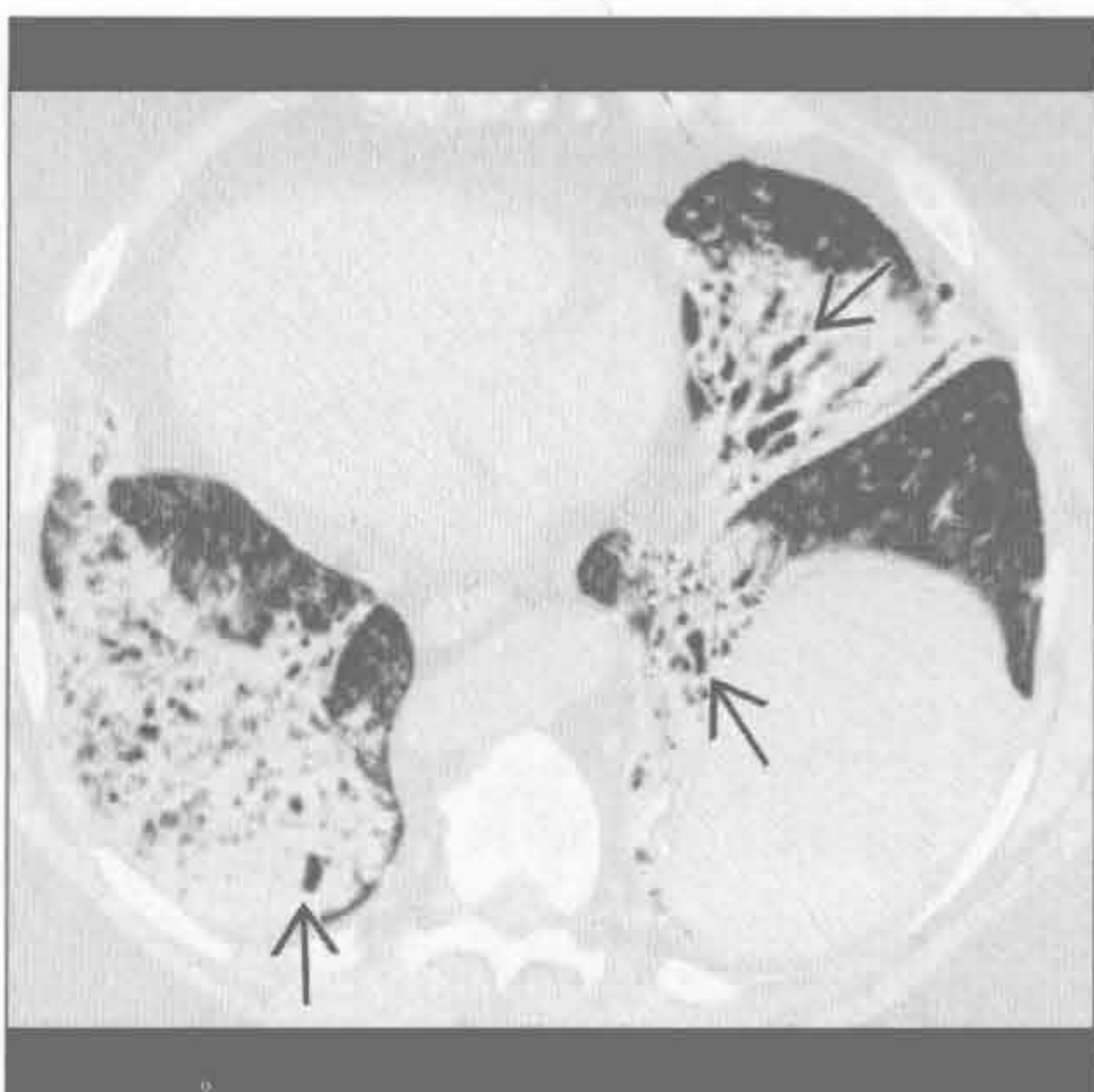
纤毛不动综合征

(左) 横断位平扫 CT 示双侧支气管扩张 \Rightarrow ，树芽样阴影和右位心 \Rightarrow ，高度提示纤毛不动综合征 \Rightarrow 。奇静脉与下腔静脉连续而扩大

(右) 横断位平扫 CT 示右位心，广泛的下叶支气管扩张 \Rightarrow 和肺体积缩小。支气管扩张，全反位和鼻窦炎三联征称为卡塔格纳综合征

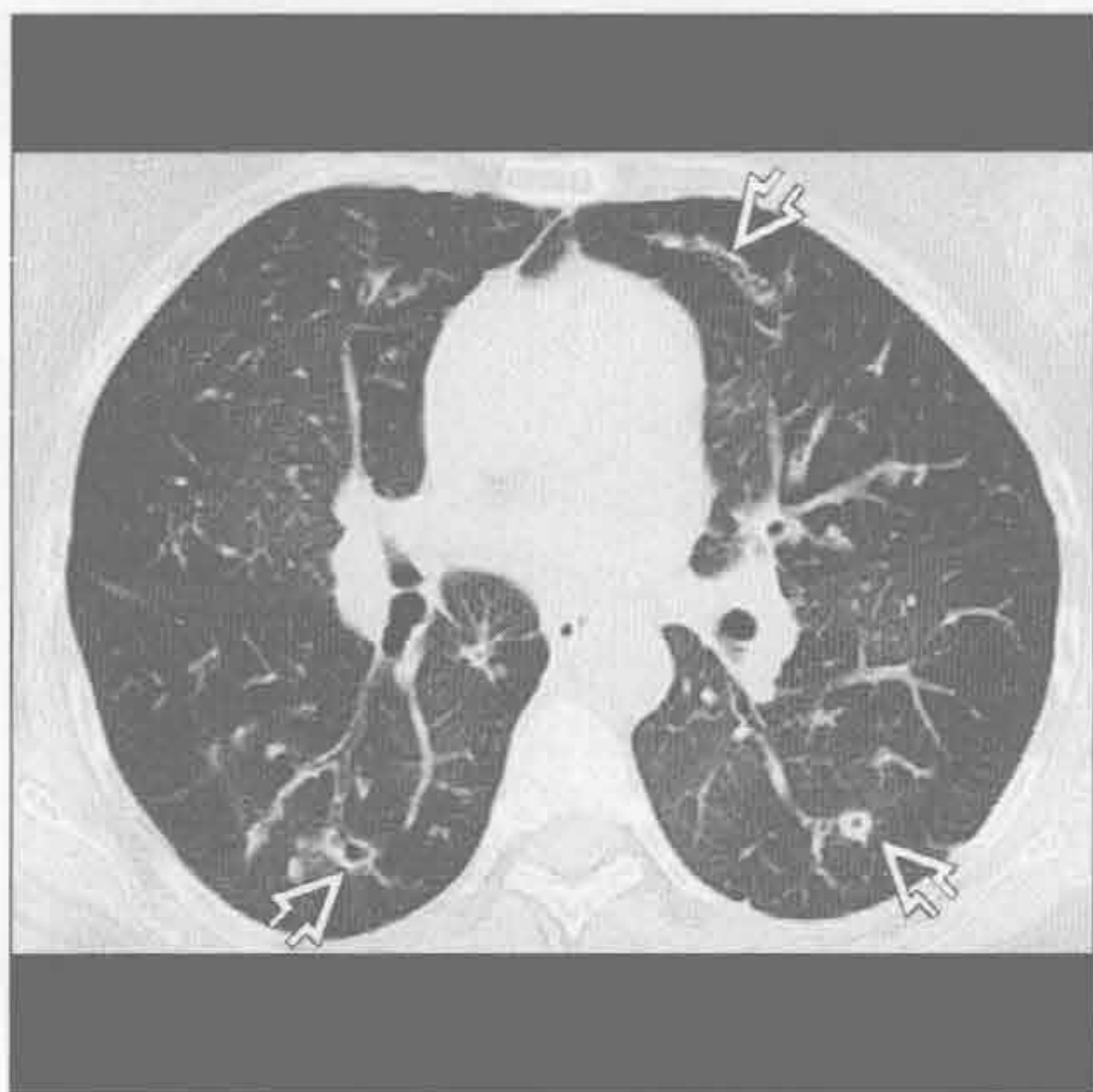


纤毛不动综合征

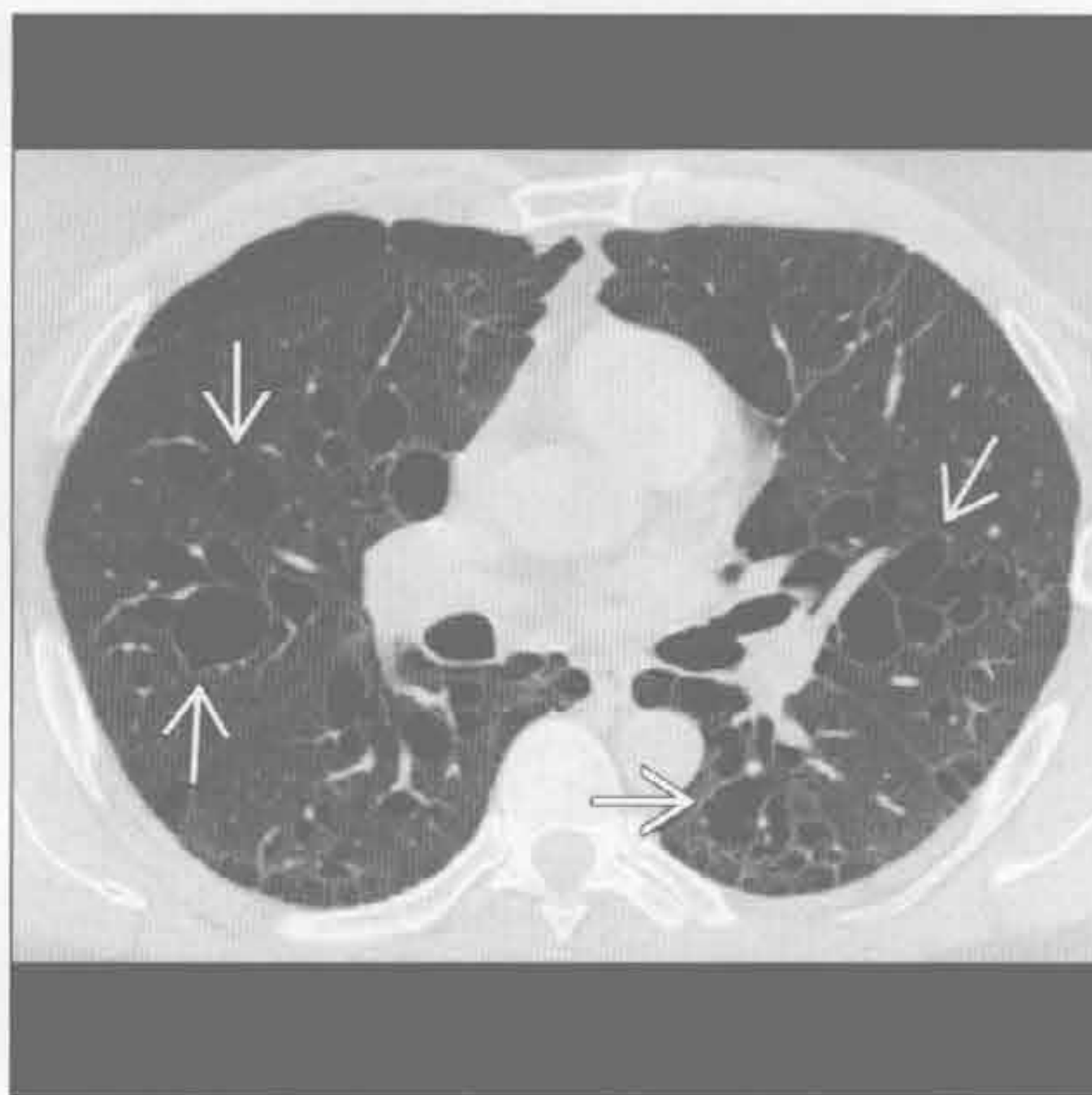


支气管扩张症

免疫抑制



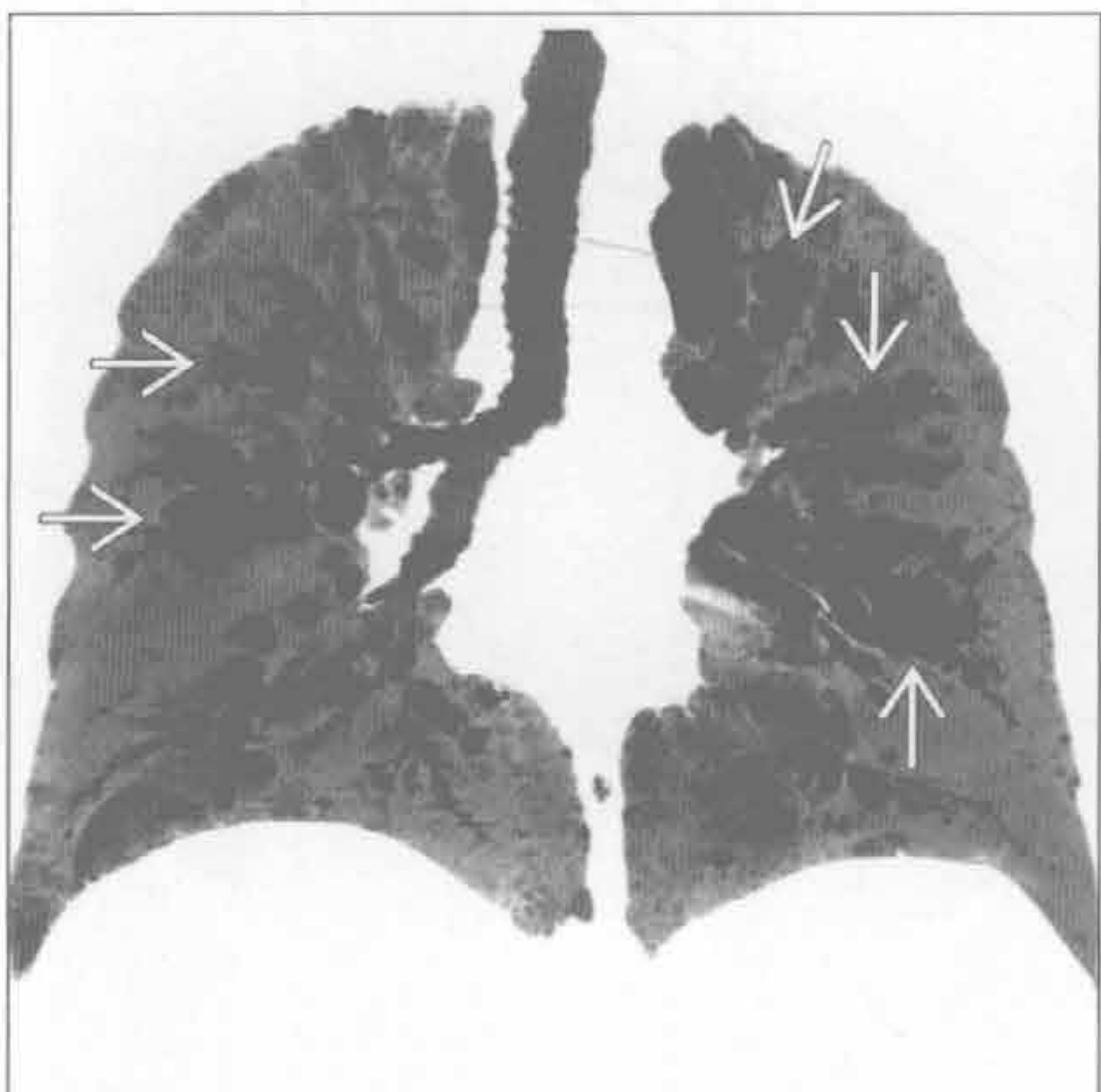
Williams-Campbell 综合征



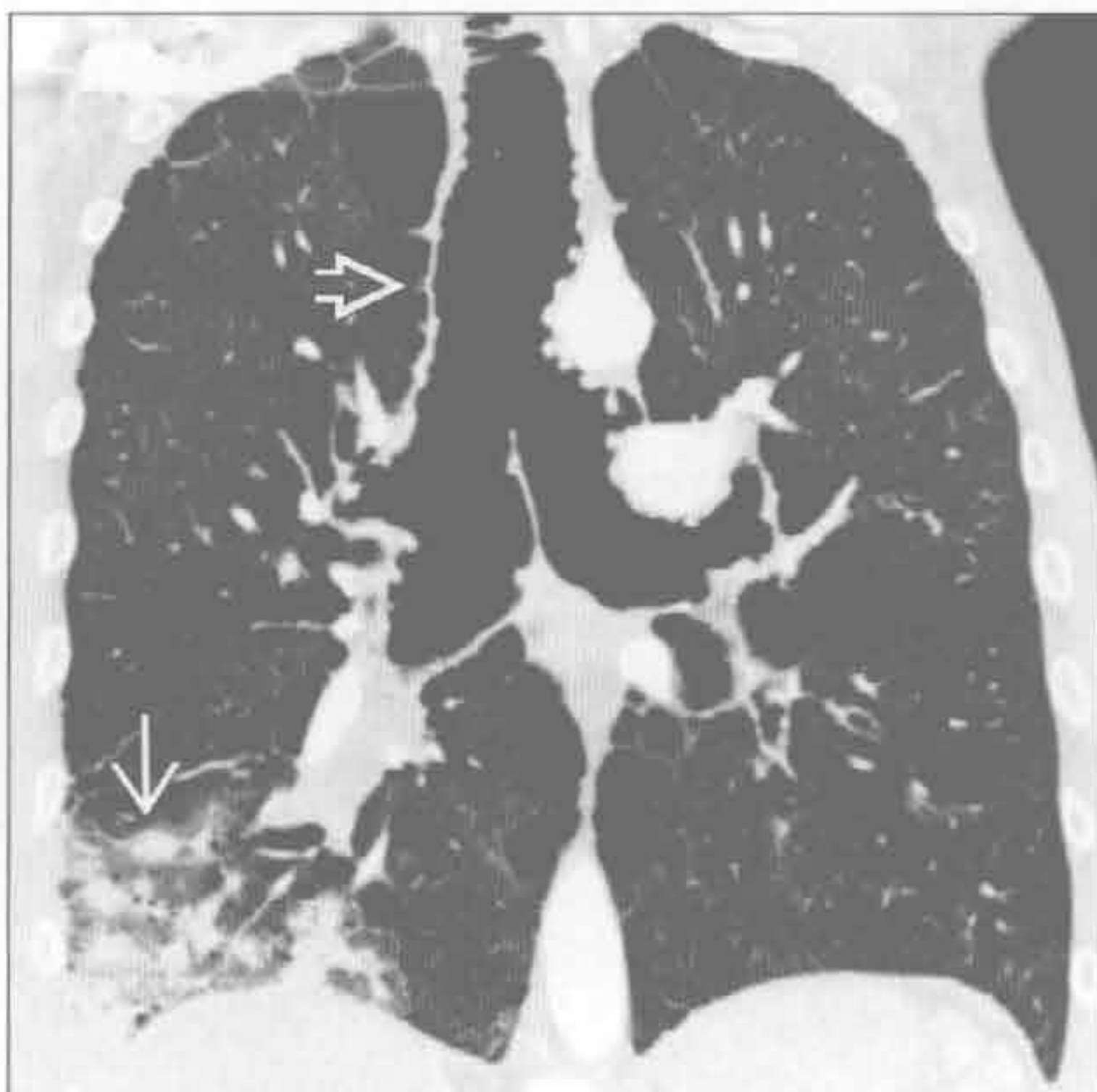
(左) 常见可变型免疫缺陷综合征患者。横断位 HRCT 示反复感染所致的双侧外周轻度支气管扩张 \Rightarrow

(右) 横断位平扫 CT 示第 4 ~ 6 级支气管囊性扩张 \Rightarrow ，无中央气道扩张，对 Williams-Campbell 综合征具有诊断价值。以上表现易与囊性肺部疾病混淆，最小密度投影重建可有帮助

Williams-Campbell 综合征



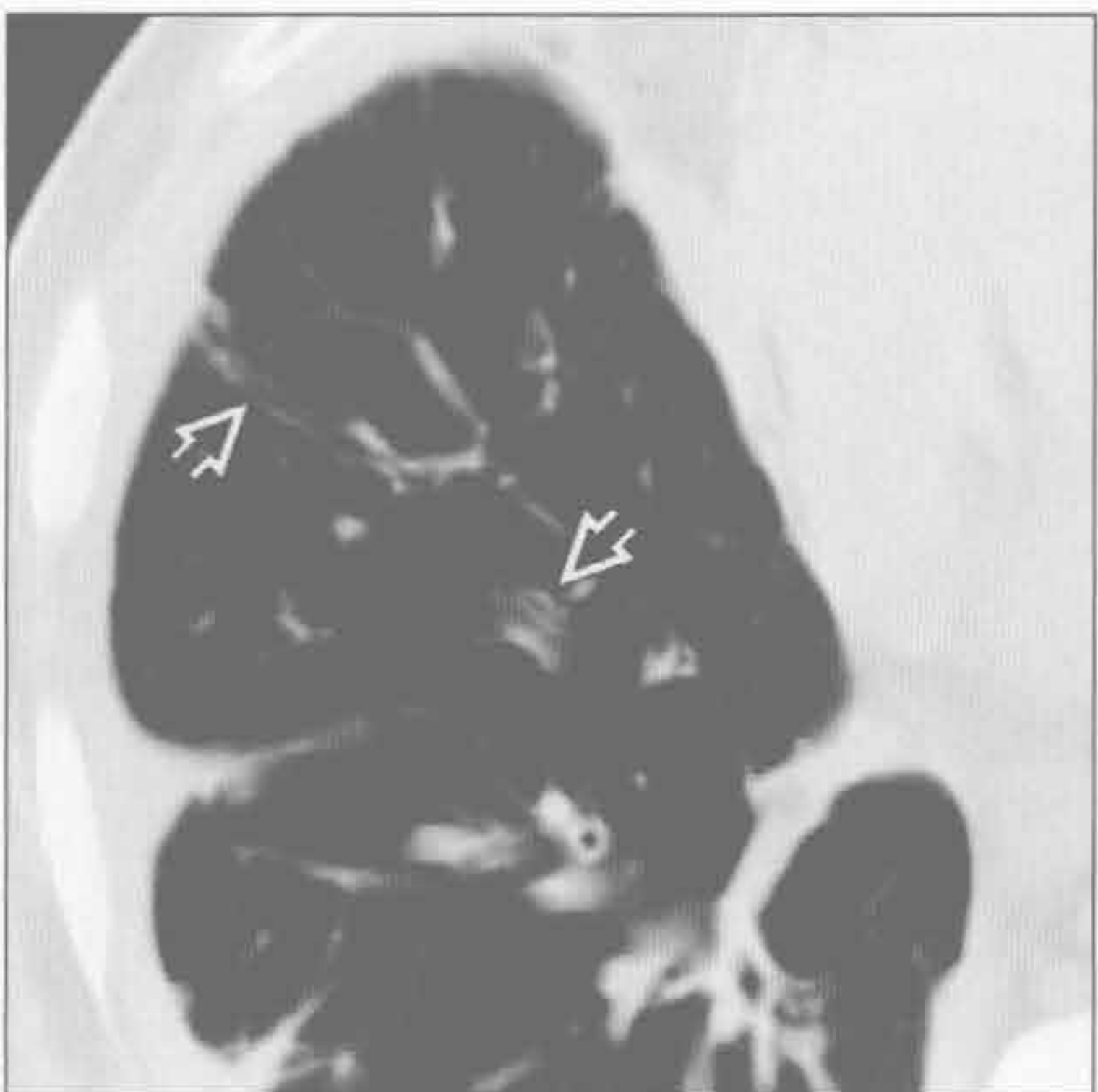
气管支气管肥大症 (Mounier-Kuhn 综合征)



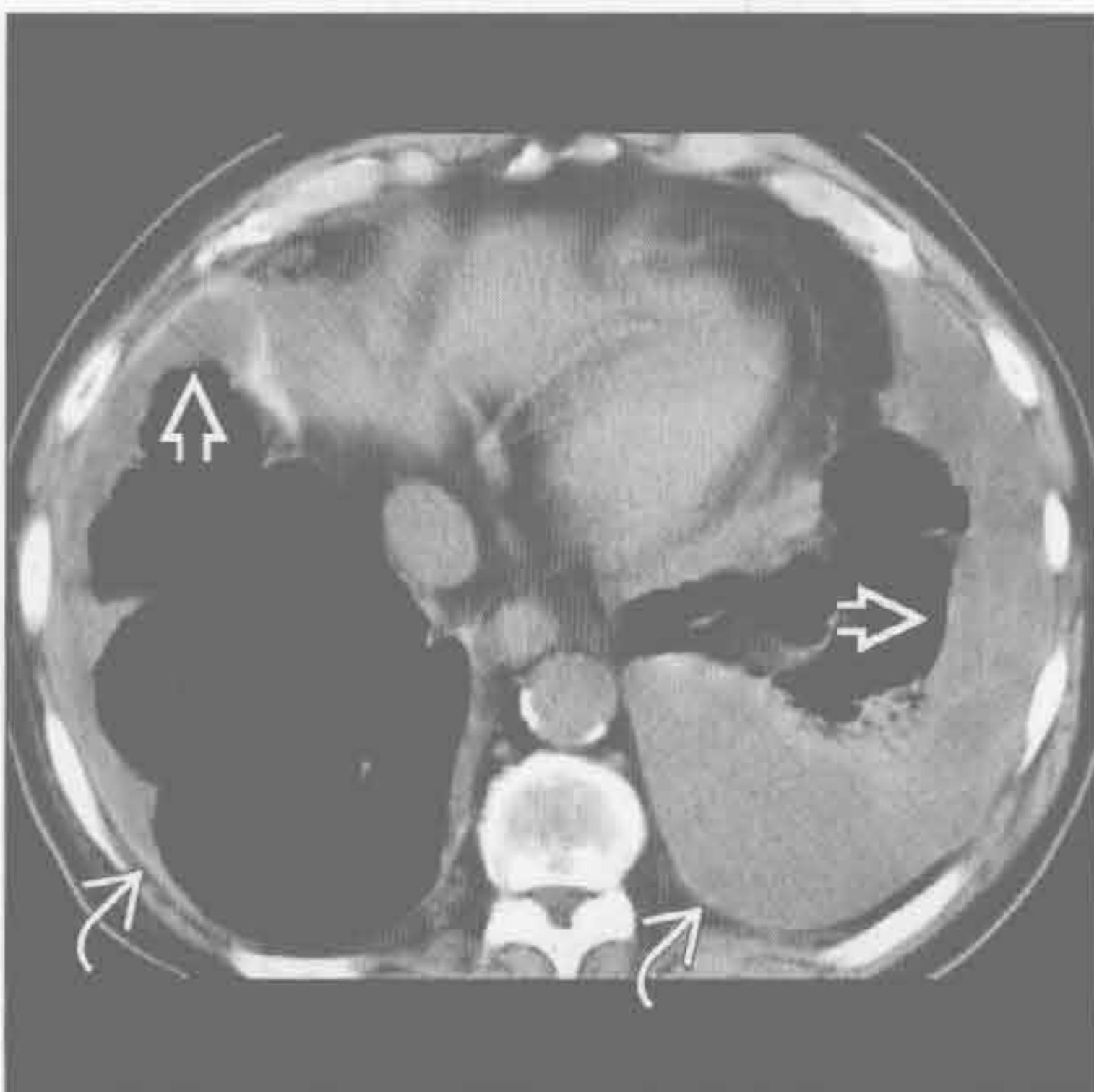
(左) 冠状位平扫 CT 最小密度投影示第 4 ~ 6 级支气管囊性支气管扩张 \Rightarrow

(右) 冠状位增强 CT 示中央大气道波浪状扩张 \Rightarrow ，为气管支气管肥大症 (也称 Mounier-Kuhn 综合征) 的特征性表现。右肺下叶可见结节样肺炎 \Rightarrow 。气管支气管肥大症患者易患复发性肺炎和支气管扩张症

黄指甲综合征



黄指甲综合征



(左) 黄指甲综合征患者。横断位平扫 CT 示轻度圆柱状支气管扩张 \Rightarrow 。此综合征患者仅 40% 有支气管扩张

(右) 黄指甲综合征患者。横断位平扫 CT 示胸膜增厚 \Rightarrow 和分隔的胸腔积液 \Rightarrow ，为淋巴水肿表现

指套征

鉴别诊断

常见

- 过敏性支气管肺曲霉病
- 先天性支气管闭锁

不常见

- 囊性纤维化
- 阻塞性肿块

重要信息

鉴别诊断要点

- 指套征是指扩张的大支气管黏液嵌塞导致管样或分支状阴影
- 最初描述于过敏性肺支气管曲霉病患者
- X线片上的管样阴影可为支气管性，也可为血管性
- X线片上易与动、静脉畸形混淆
- CT上表现为扩张的中央支气管内低密度黏液栓，可与血管鉴别

常见诊断的有用线索

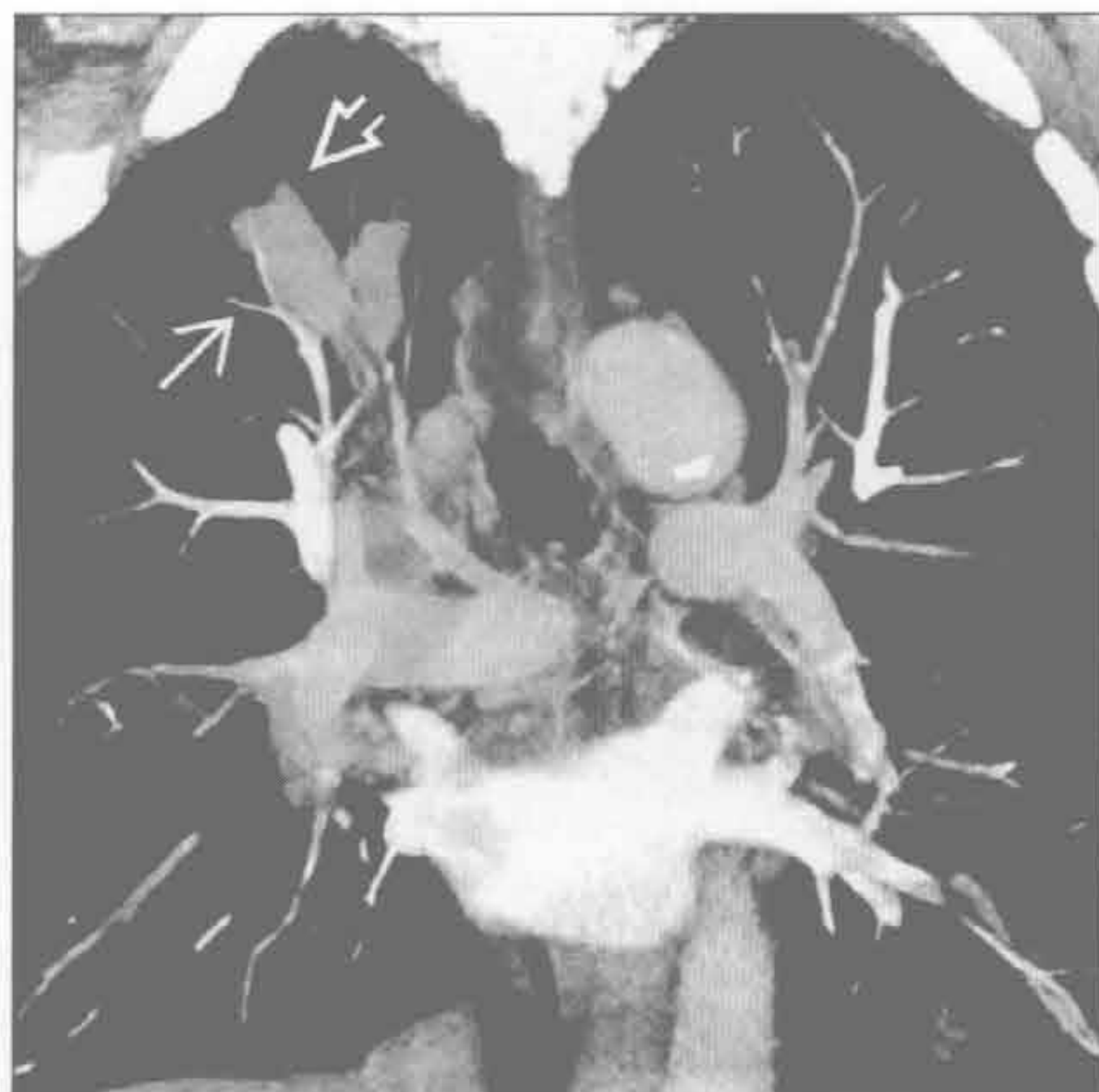- 过敏性肺支气管曲霉病
 - 对曲霉属抗原（通常为 *A. fumigatus*）具有超敏反应
 - 常发生于哮喘或囊性纤维化患者

- 伴有 IgE 水平增高和周围性嗜酸性粒细胞增多
- 常累及上叶
- 可因分泌物含有草酸钙成分而在 CT 上呈现高密度
- 先天性支气管闭锁
 - 源于先天性段支气管闭锁
 - 常偶然发现，但 20% 患者可出现反复感染
 - 最常见于左肺上叶尖后段，其次为右肺上叶
 - CT 可见空气捕捉和血管减少所致的周围肺透亮度增高

不常见诊断的有用线索

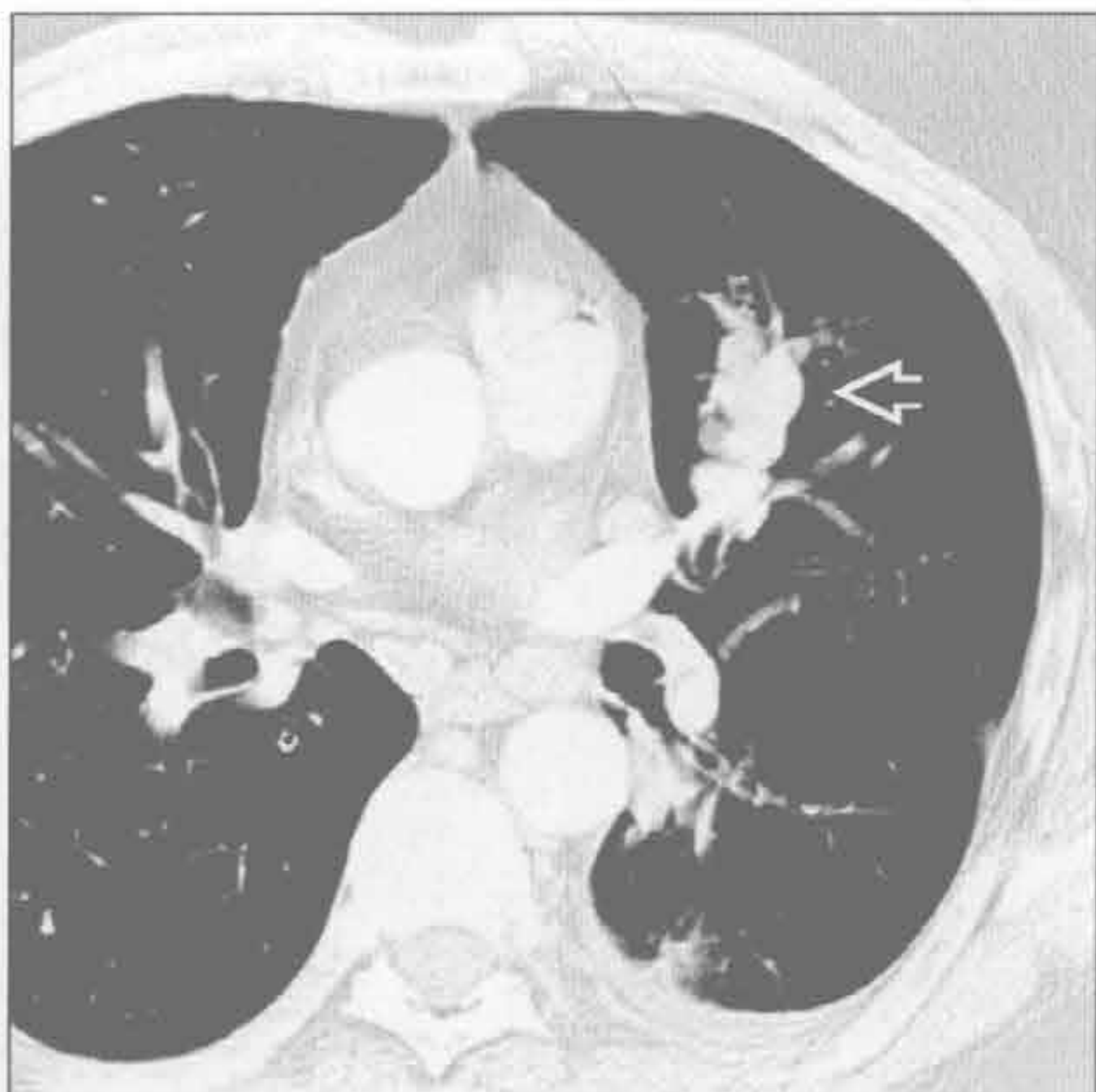
- 囊性纤维化
 - 先天性疾病，源于 7 号染色体上氯离子通道变异
 - 反复感染致支气管壁进行性损伤
 - CT 表现包括支气管扩张、黏液嵌塞、支气管周围增厚、马赛克样灌注和树芽状阴影
- 梗阻性肿块
 - 良性支气管内肿瘤罕见，包括脂肪瘤、乳头状瘤和错构瘤
 - 恶性肿瘤更常见，包括类癌、支气管源性癌和支气管内转移
 - CT 上可直接显示阻塞性肿块

过敏性支气管肺曲霉病



(左) 冠状位增强 CT 最大密度投影图像示右肺上叶支气管指套征 \Rightarrow 。注意该支气管管径较邻近肺血管的比例 \Rightarrow

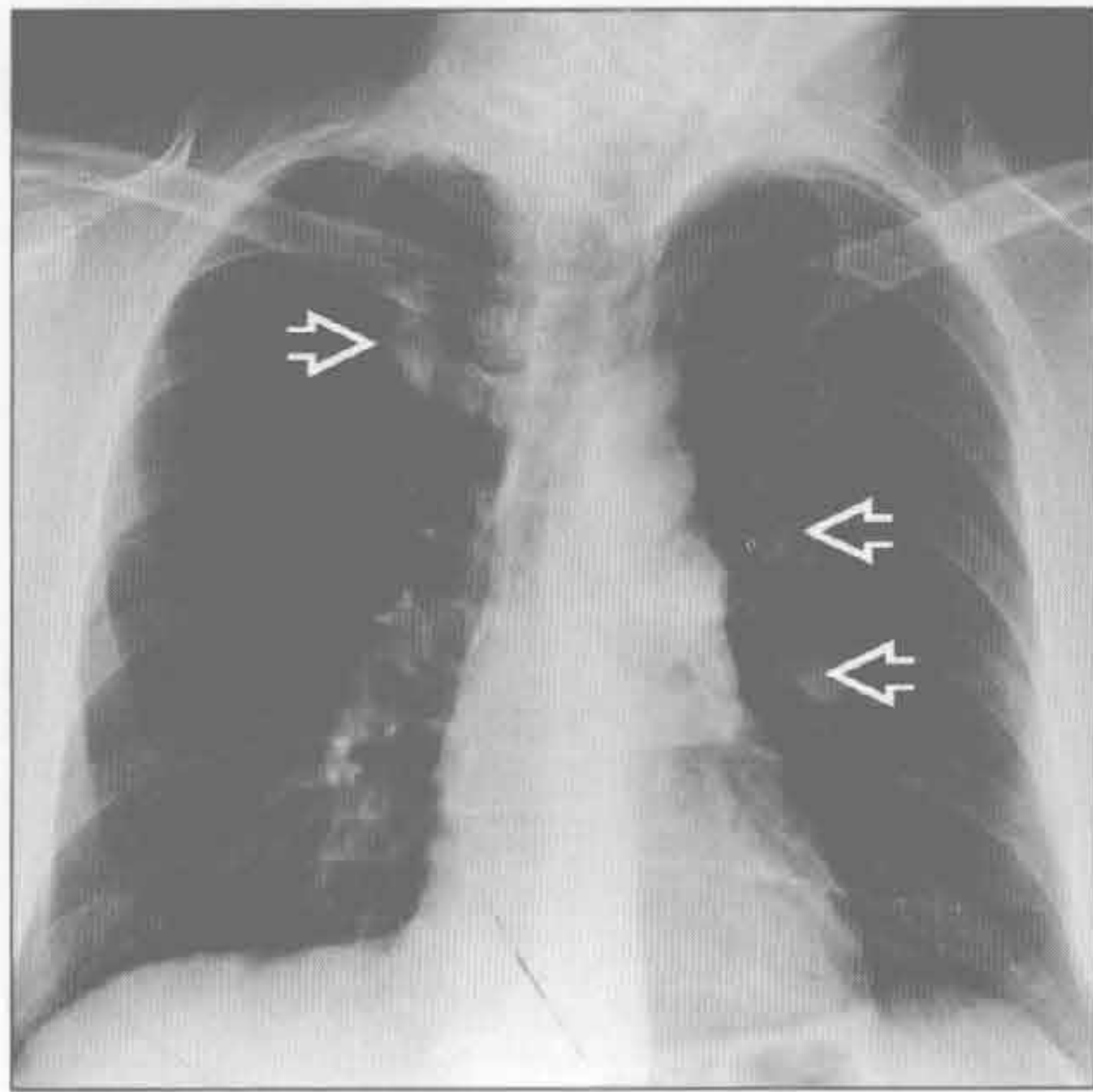
过敏性支气管肺曲霉病



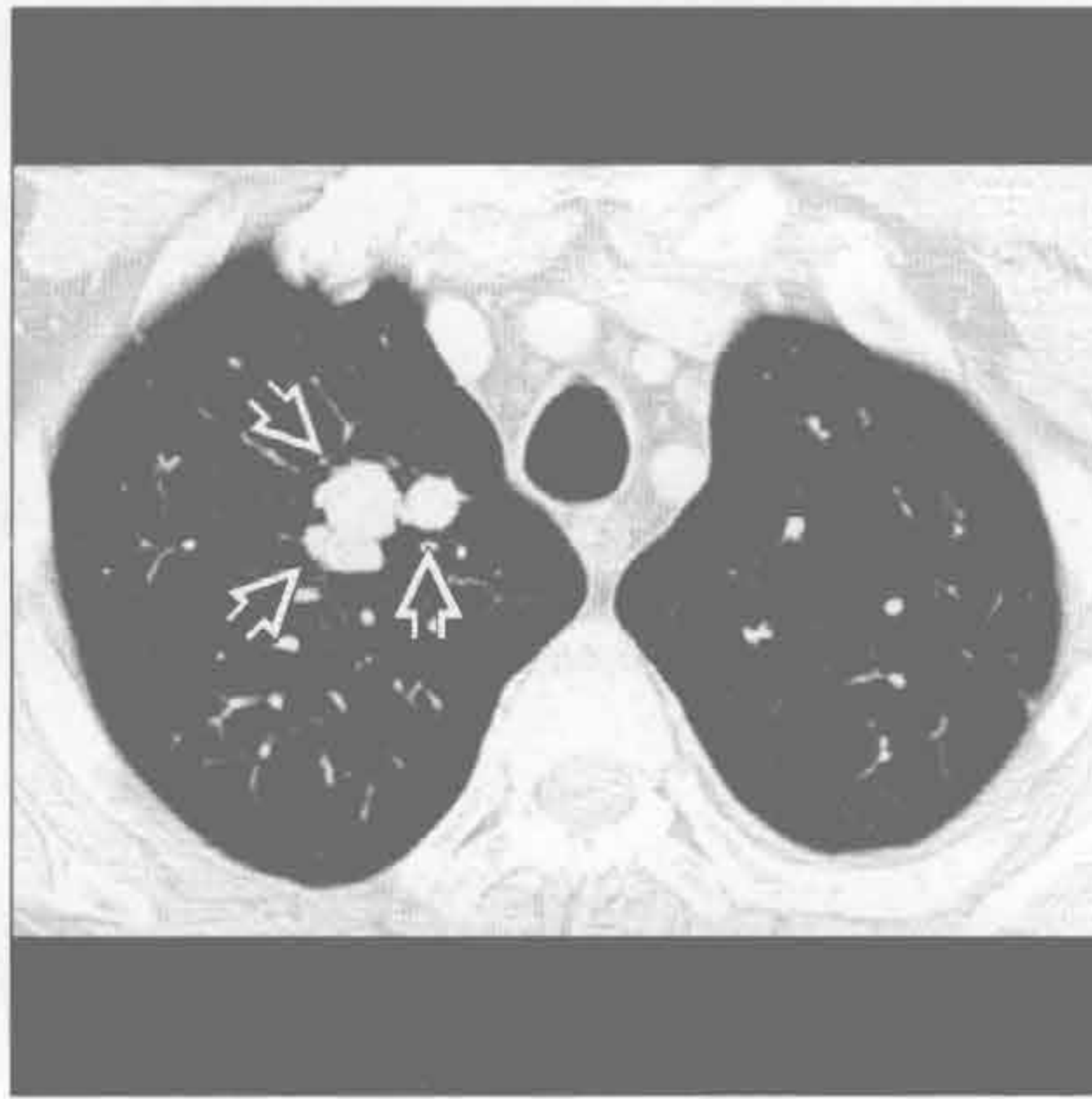
(右) 过敏性支气管肺曲霉病患者。横断位增强 CT 示扩张的、分支状的、黏液嵌塞的支气管，从左侧肺门向左肺上叶放射分布 \Rightarrow

指套征

过敏性支气管肺曲霉病



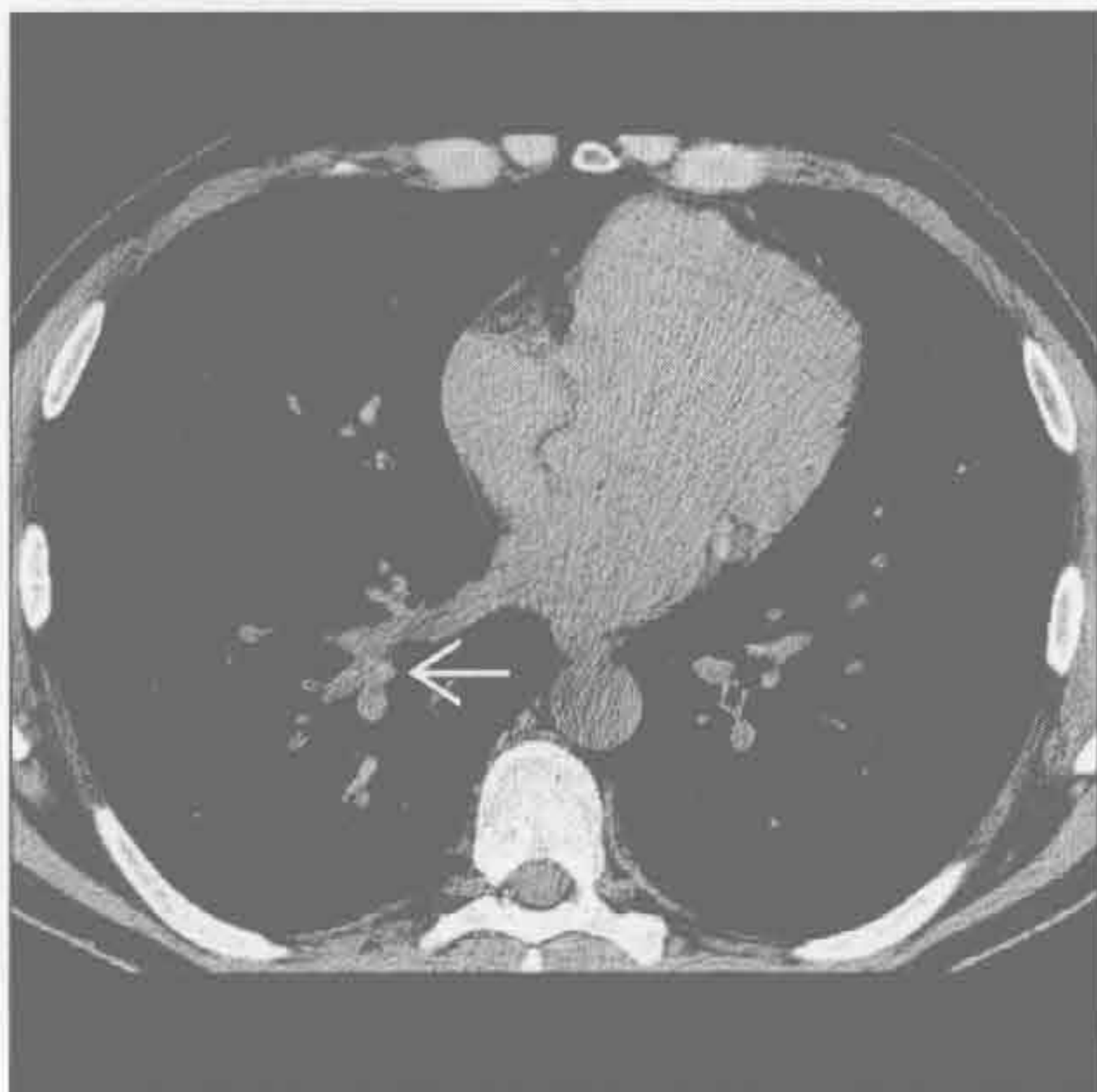过敏性支气管肺曲霉病



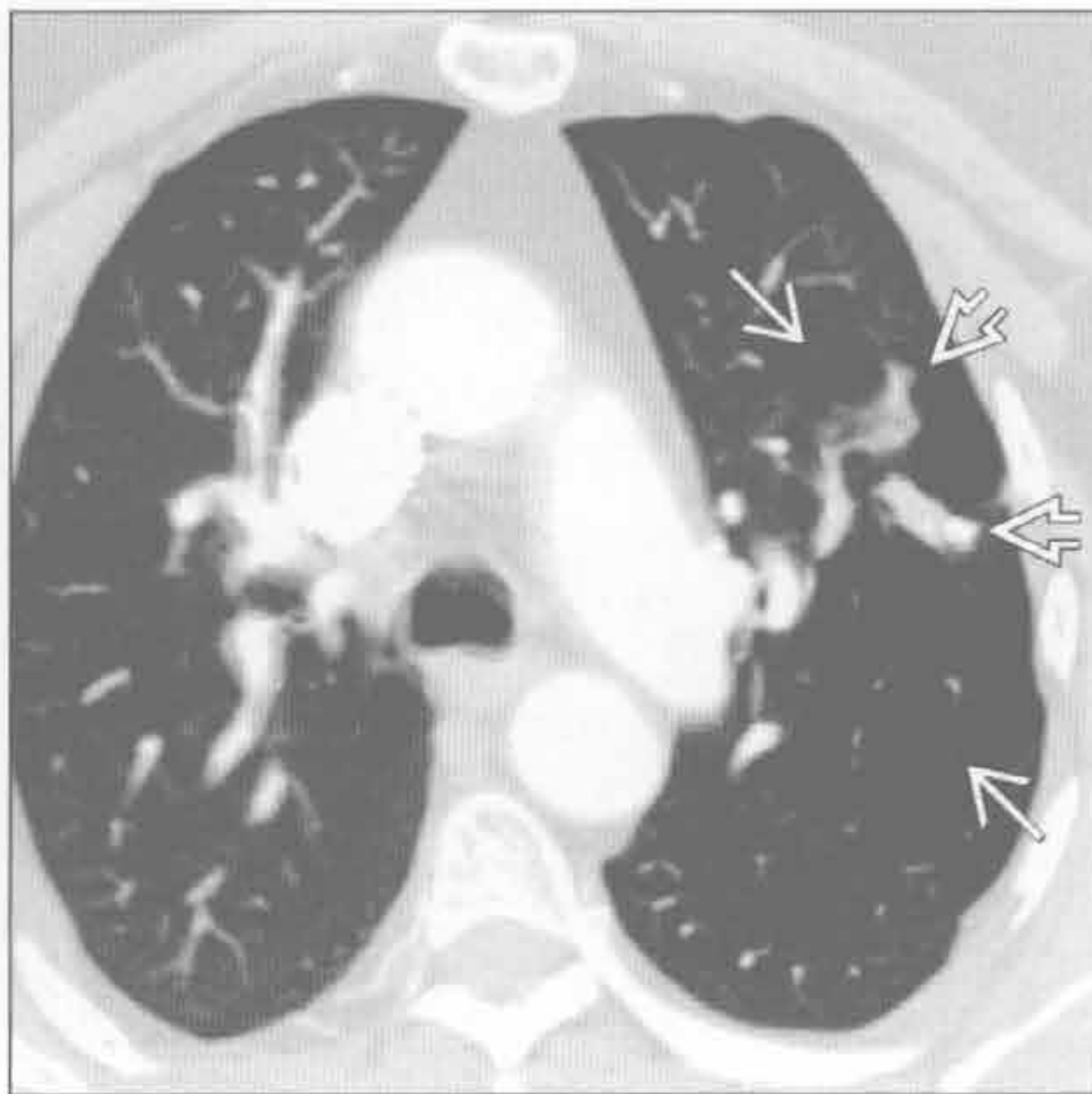
(左) 正位 X 线胸片示两肺多发卵圆形和管状阴影

(右) 与左图为同一患者。横断位增强 CT 示右肺上叶 3 支扩大的黏液嵌塞的支气管，对应 X 线胸片上所见的管状阴影。此为过敏性支气管曲霉病的典型表现

过敏性支气管肺曲霉病



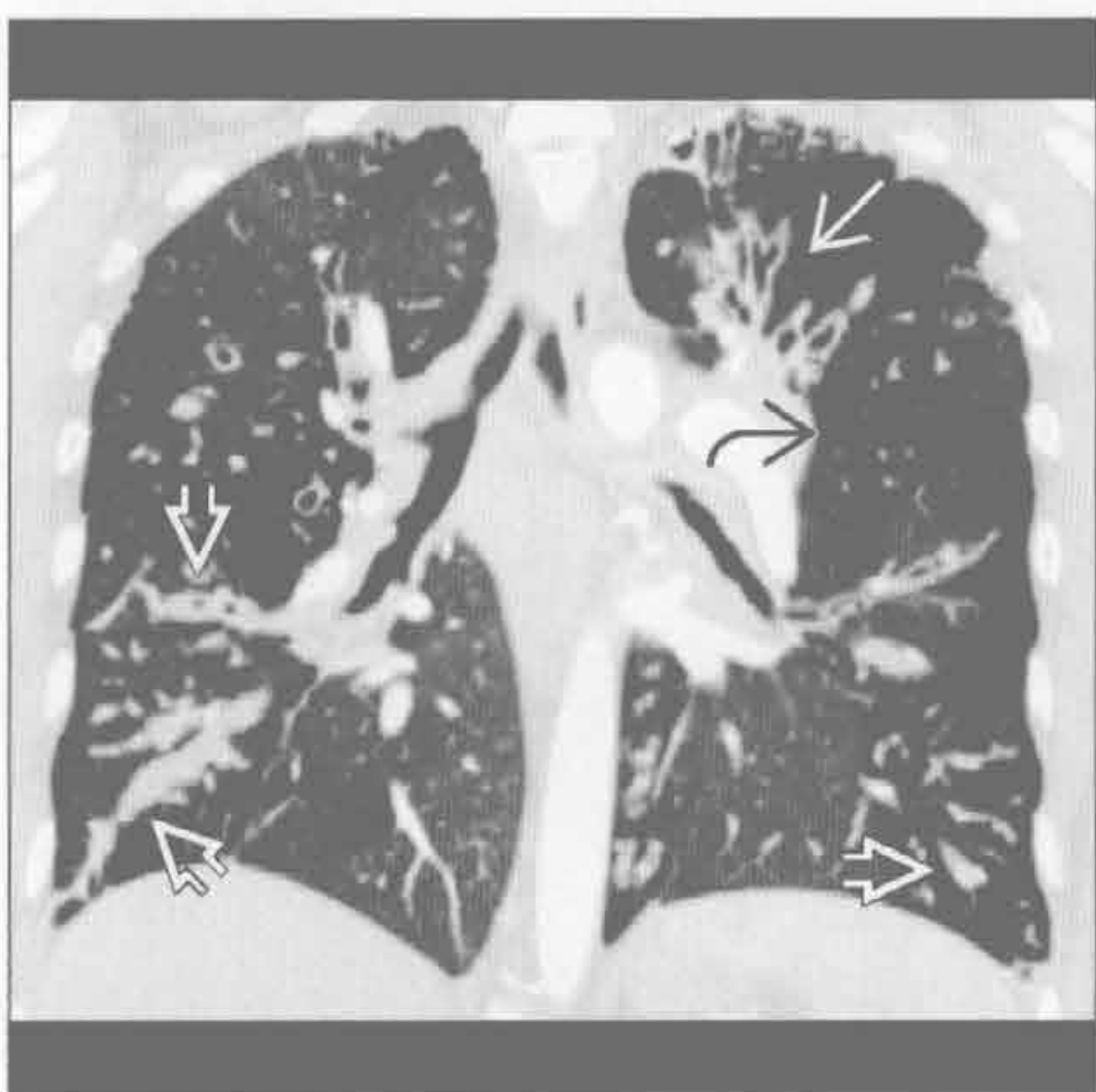先天性支气管闭锁



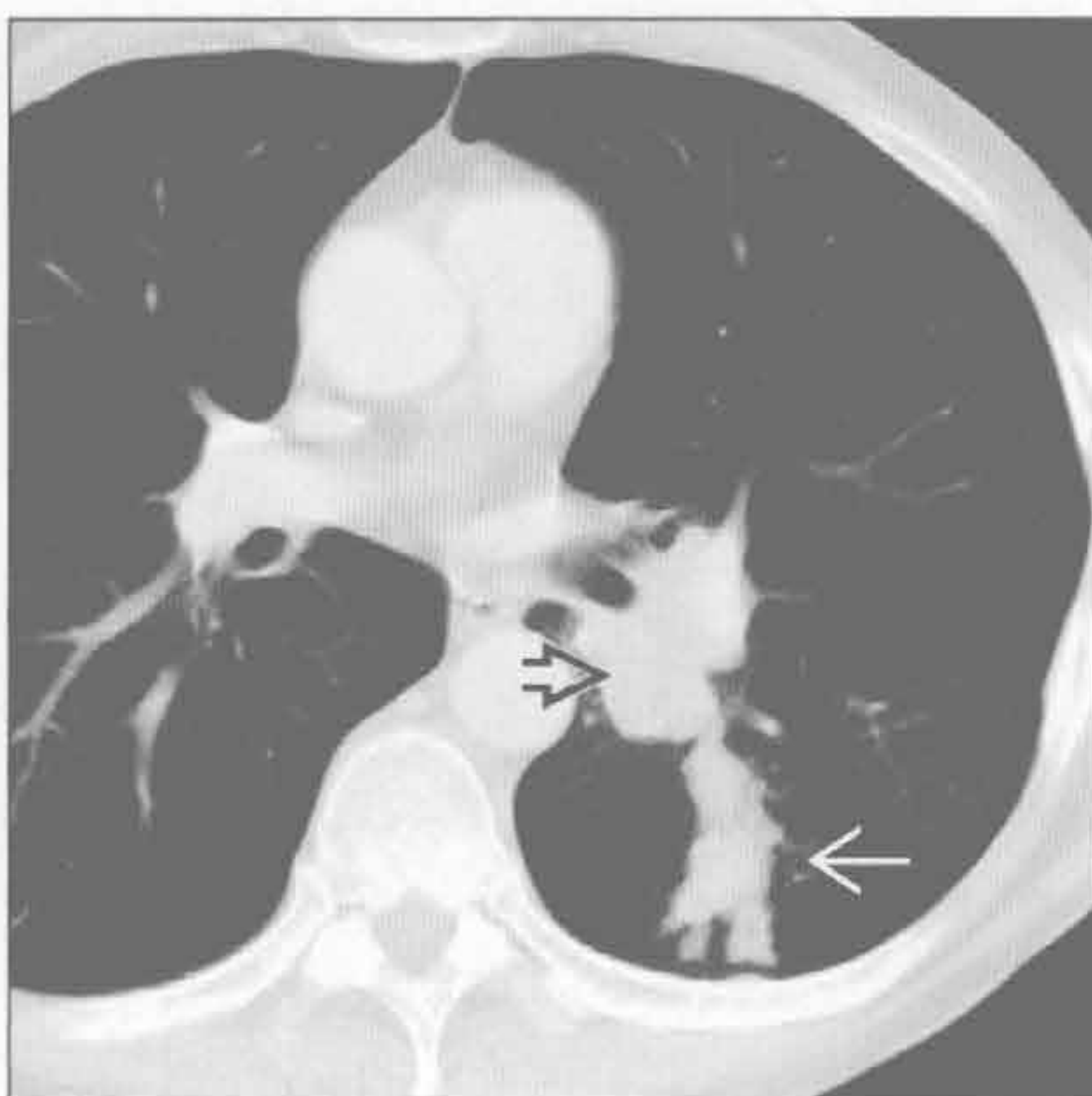
(左) 过敏性支气管曲霉病患者。横断位 HRCT 示高密度黏液嵌塞。此高密度表现为草酸钙沉积所致，具有诊断提示作用

(右) 横断位增强 CT 示左肺上叶扩张的支气管黏液嵌塞，周围肺实质透亮度增高，为先天性支气管闭锁的典型表现

囊性纤维化



阻塞性肿块



(左) 冠状位增强 CT 示支气管扩张伴黏液嵌塞。注意其支气管壁弥漫性增厚和斑片样空气捕捉。以上为囊性纤维化典型表现

(右) 横断位增强 CT 示中央型小细胞癌梗阻左肺下叶一支气管，致远端气道扩张和黏液嵌塞



第 3 章

小气道

马赛克征

3-2

树芽征

3-4

免疫受损

3-8

鉴别诊断

常见

- 缩窄性细支气管炎
- 过敏性肺炎
- 肺囊性纤维化
- 肺动脉高压

不常见

- 炎性细支气管炎

罕见（但重要）

- 慢性肺血栓栓塞

重要信息

鉴别诊断要点

- 鉴别小气道病变和与血管病变相关的马赛克征
 - 小气道病变相关的直接征象，如小叶中心性结节、细支气管壁增厚、细支气管及支气管扩张
 - 源于空气捕捉的马赛克征表现为肺血管内径减小
 - 呼气相扫描可见马赛克征更明显
 - 肺血管病变的主要征象：中央肺动脉明显增粗
- “芝士头”征
 - 磨玻璃密度影、正常肺组织及空气捕捉共存

常见诊断的有用线索

- 缩窄性细支气管炎

- 典型的小气道病变与如下临床综合征相关
 - 感染后：斑片状、双侧
 - Swyer-James/Mcleod 综合征：典型表现为单侧，但不常见
 - 风湿性关节炎及其他结缔组织病变
 - 肺移植后改变（闭塞性细支气管炎综合征）
 - 慢性排斥性病变

过敏性肺炎

- 边界不清的小叶中心型阴影或结节；“芝士头”征

肺囊性纤维化

- 年轻患者，广泛中心型或上肺细支气管扩张与黏液栓塞

肺动脉高压

- 中央肺动脉增粗

不常见诊断的有用线索

炎性细支气管炎

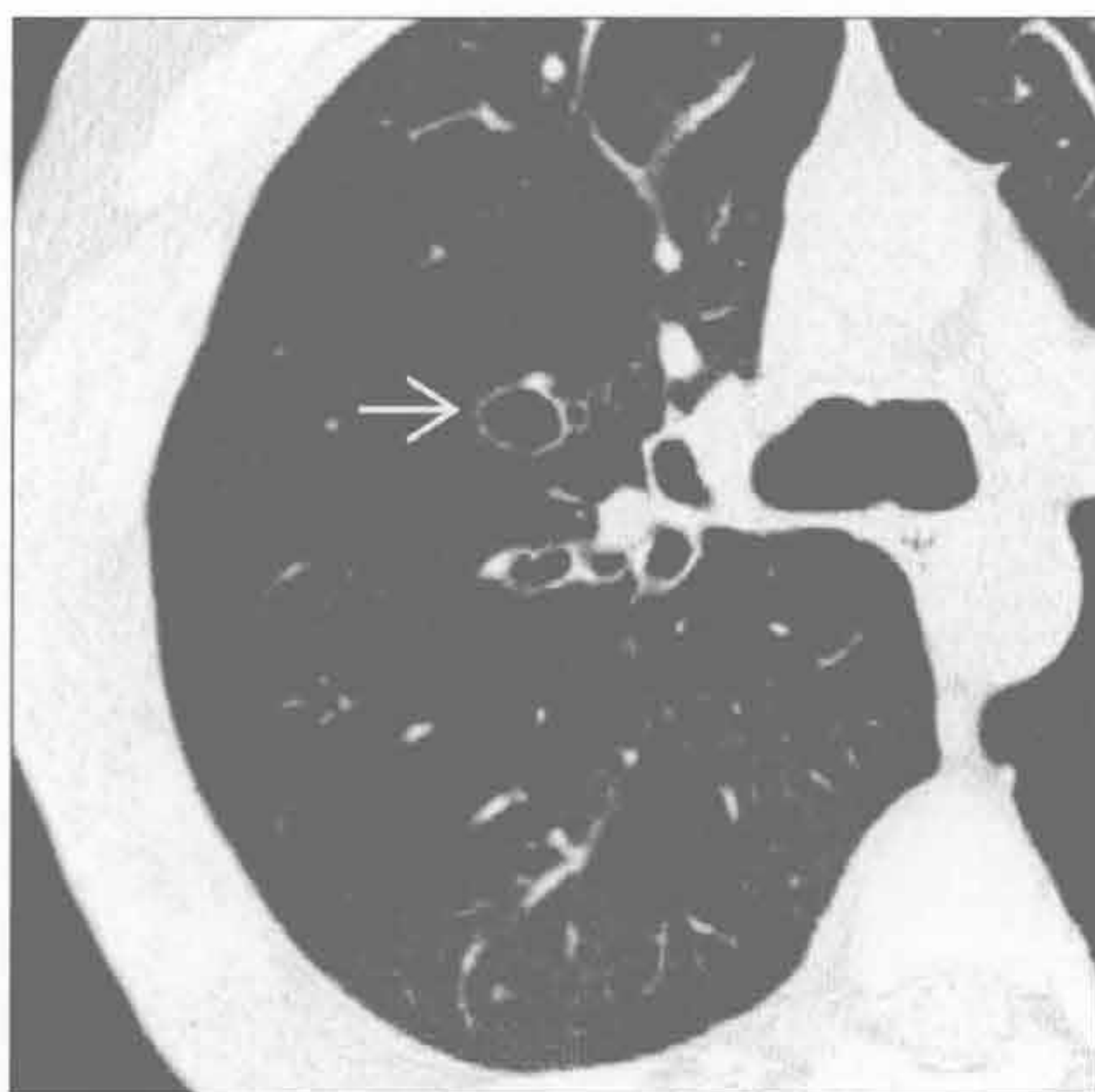
- 小叶中心型结节与树芽征常见；更可能为急性或慢性气道感染

罕见诊断的有用线索

慢性肺血栓栓塞

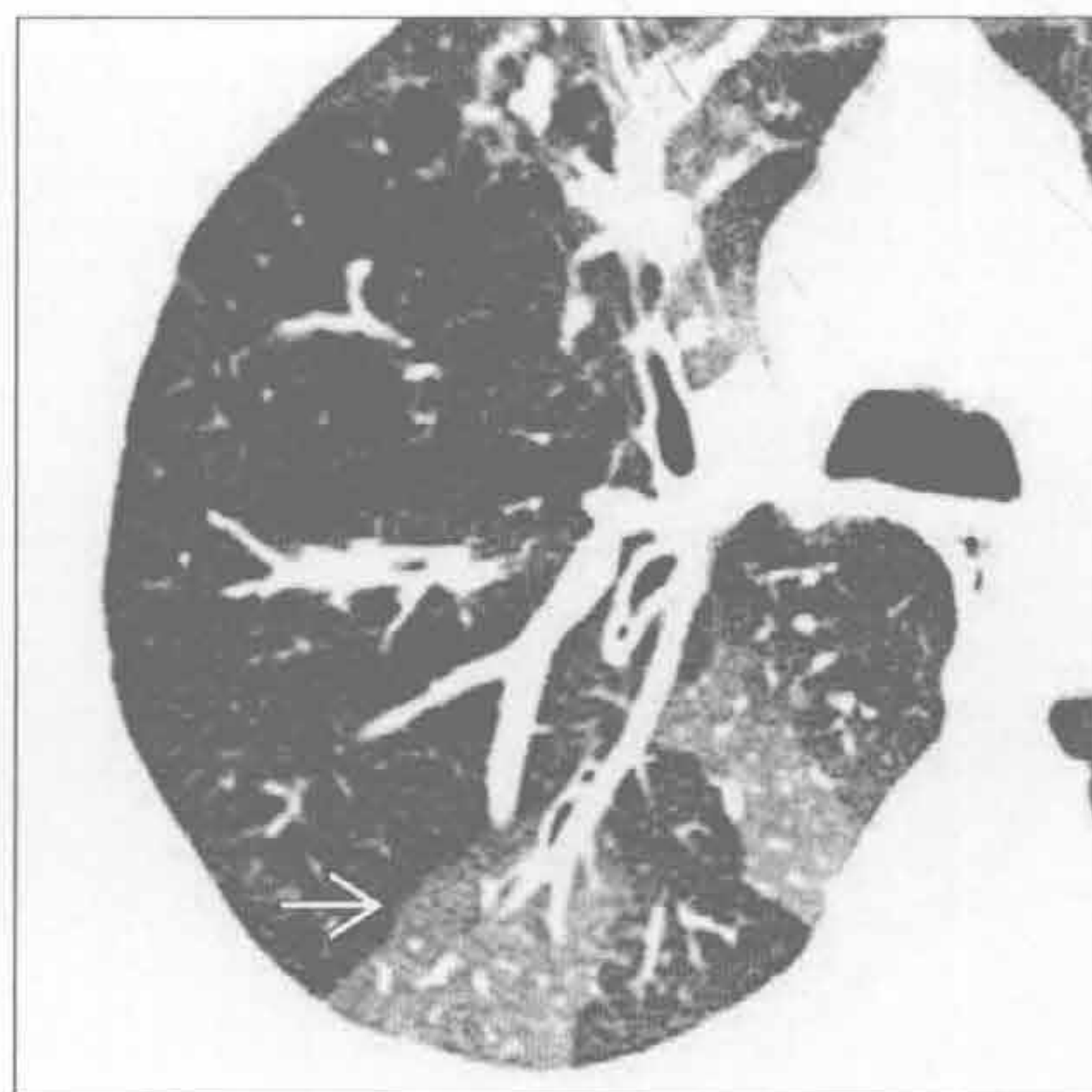- 外周肺动脉充盈缺损、内膜不规则及肺动脉内带状和网格样改变

缩窄性细支气管炎



（左）吸气相轴位 CT 平扫示马赛克样密度及支气管扩张。右上肺可见支气管扩张呈典型的“印戒征” →

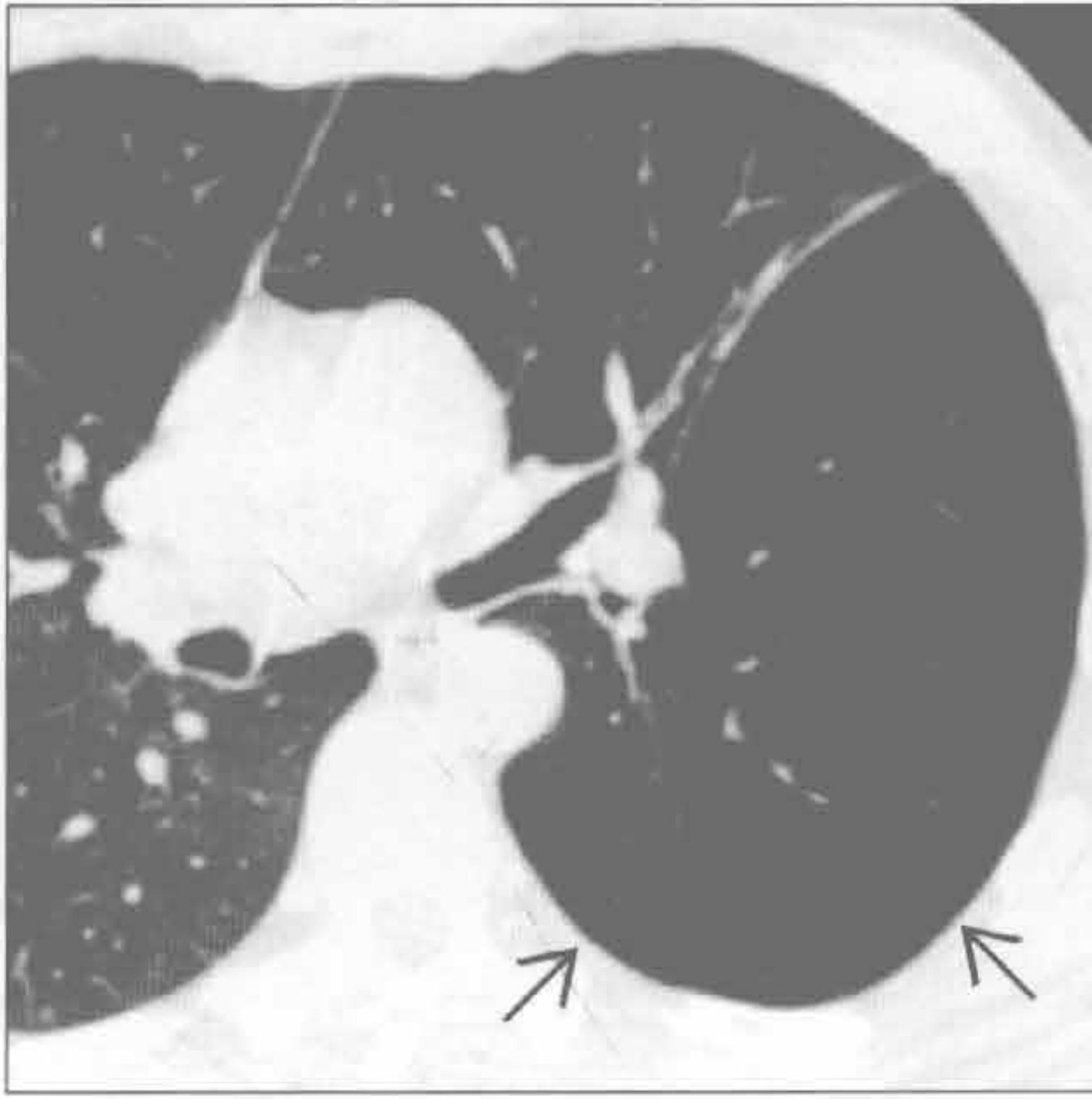
缩窄性细支气管炎



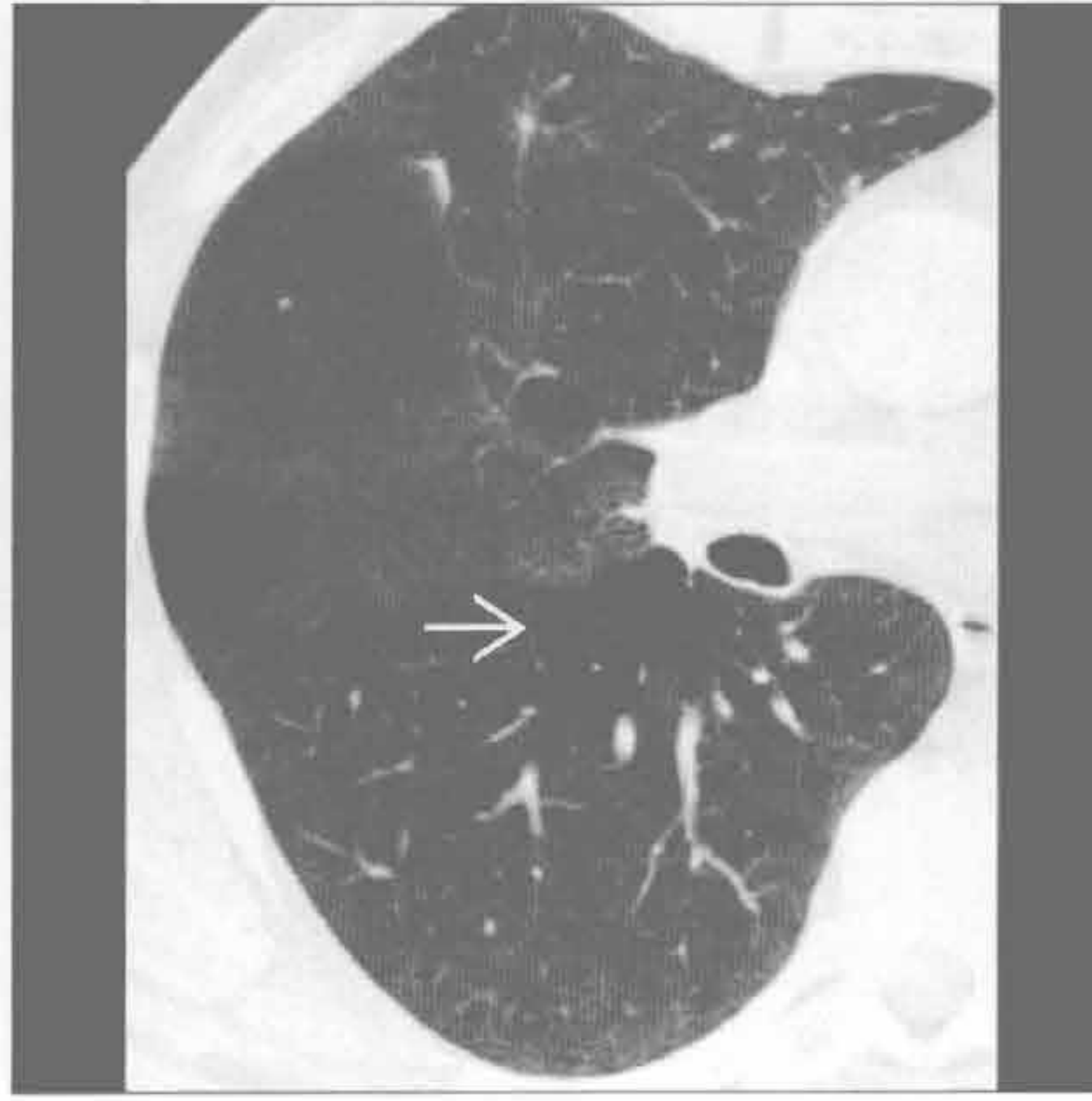
（右）与左图为同一患者。轴位 CT 平扫呼气相：正常肺组织密度增高 →，所见马赛克样密度更为明显。注意扩张的支气管气道塌陷

马赛克征

缩窄性细支气管炎



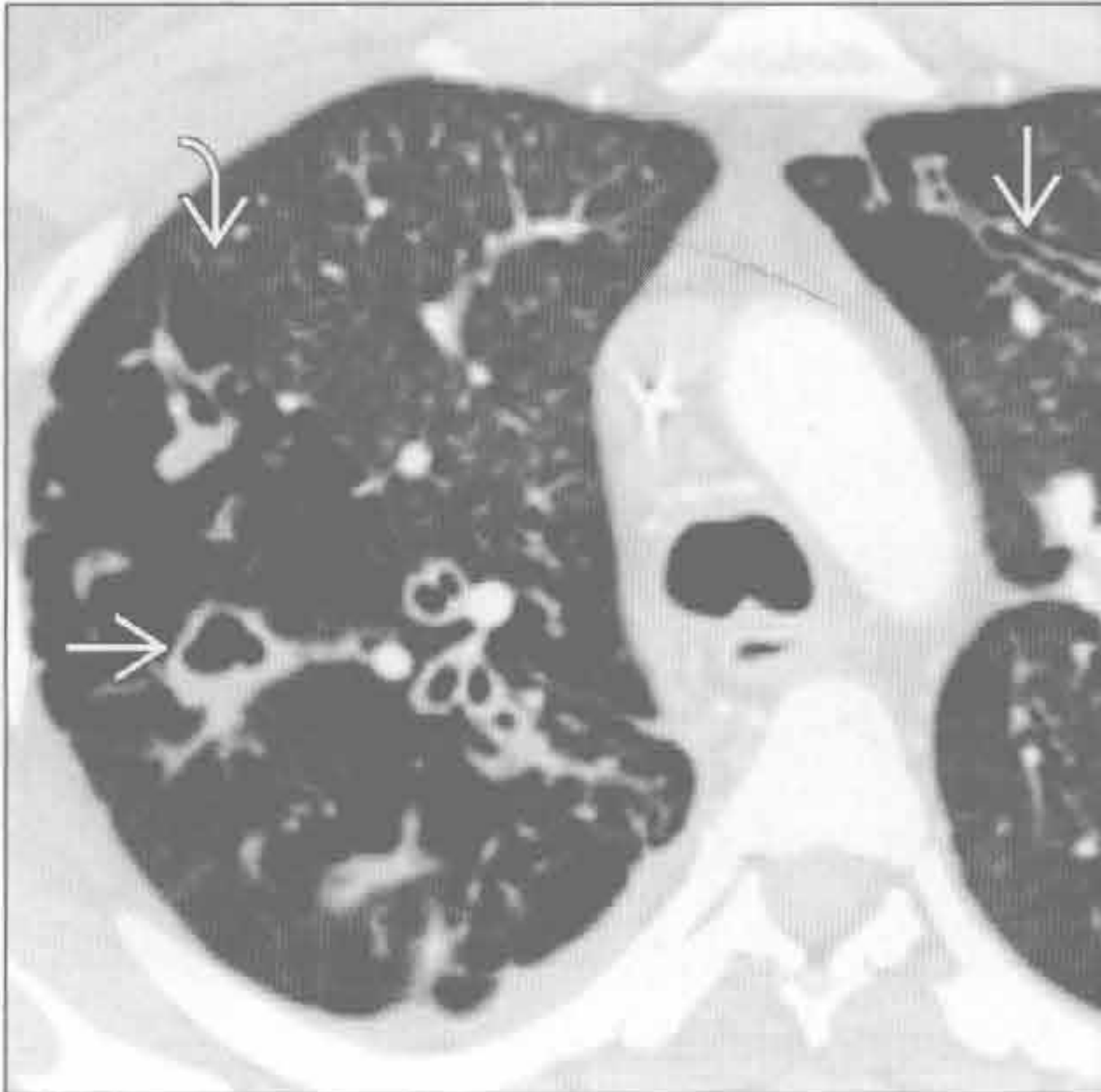
过敏性肺炎



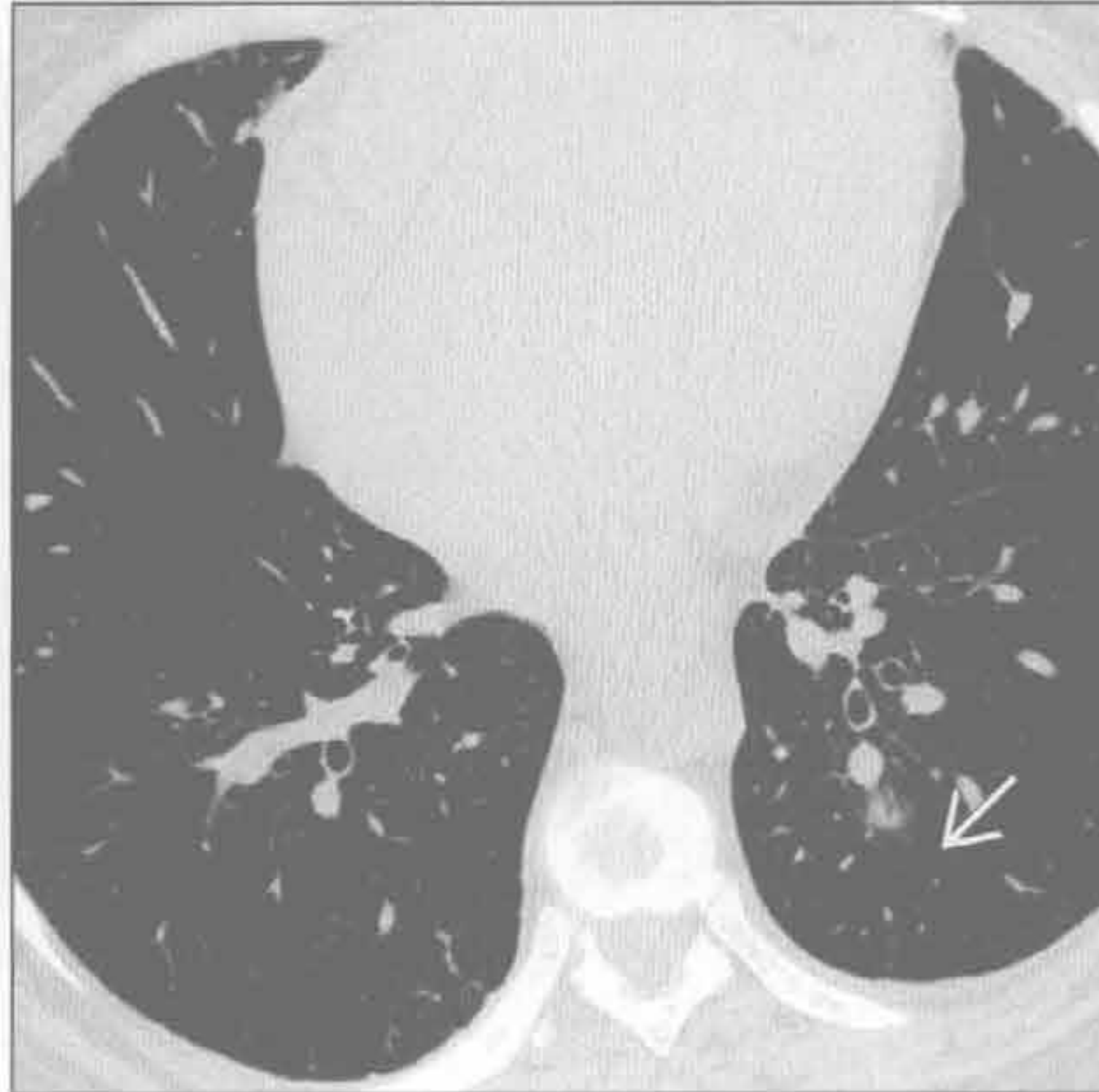
(左) 轴位 CT 平扫示缩窄性细支气管炎所致的左下肺局部过度充气及血管稀疏[→]。主要累及一叶或一侧肺者为感染后缩窄性细支气管炎的 1 个亚型, 即 Swyer-James 或 Mcleod 综合征

(右) 轴位 HRCT 示过敏性肺炎的典型表现: 浅淡的小叶中心型阴影及空气捕捉征[→]

肺囊性纤维化



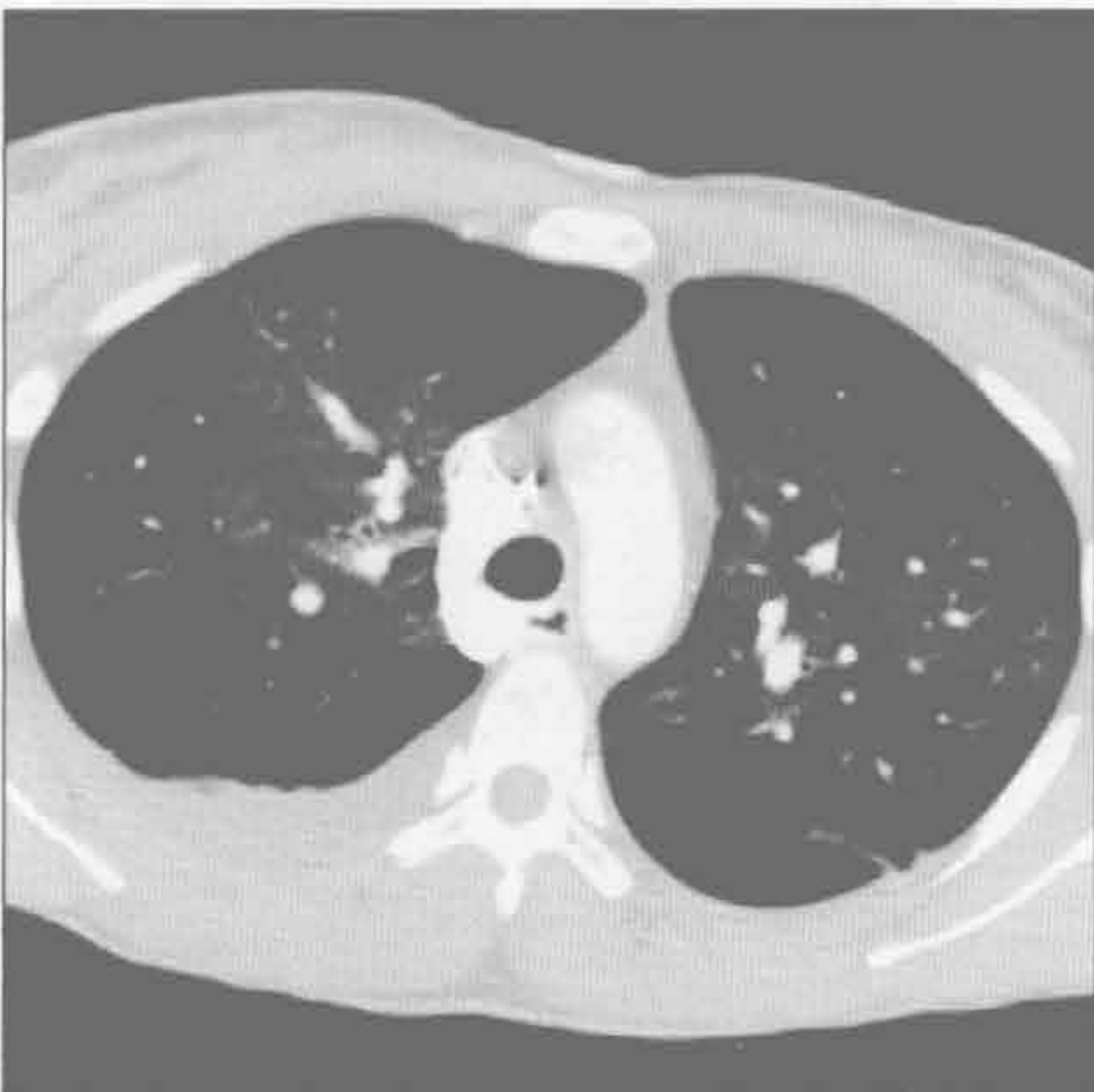肺动脉高压



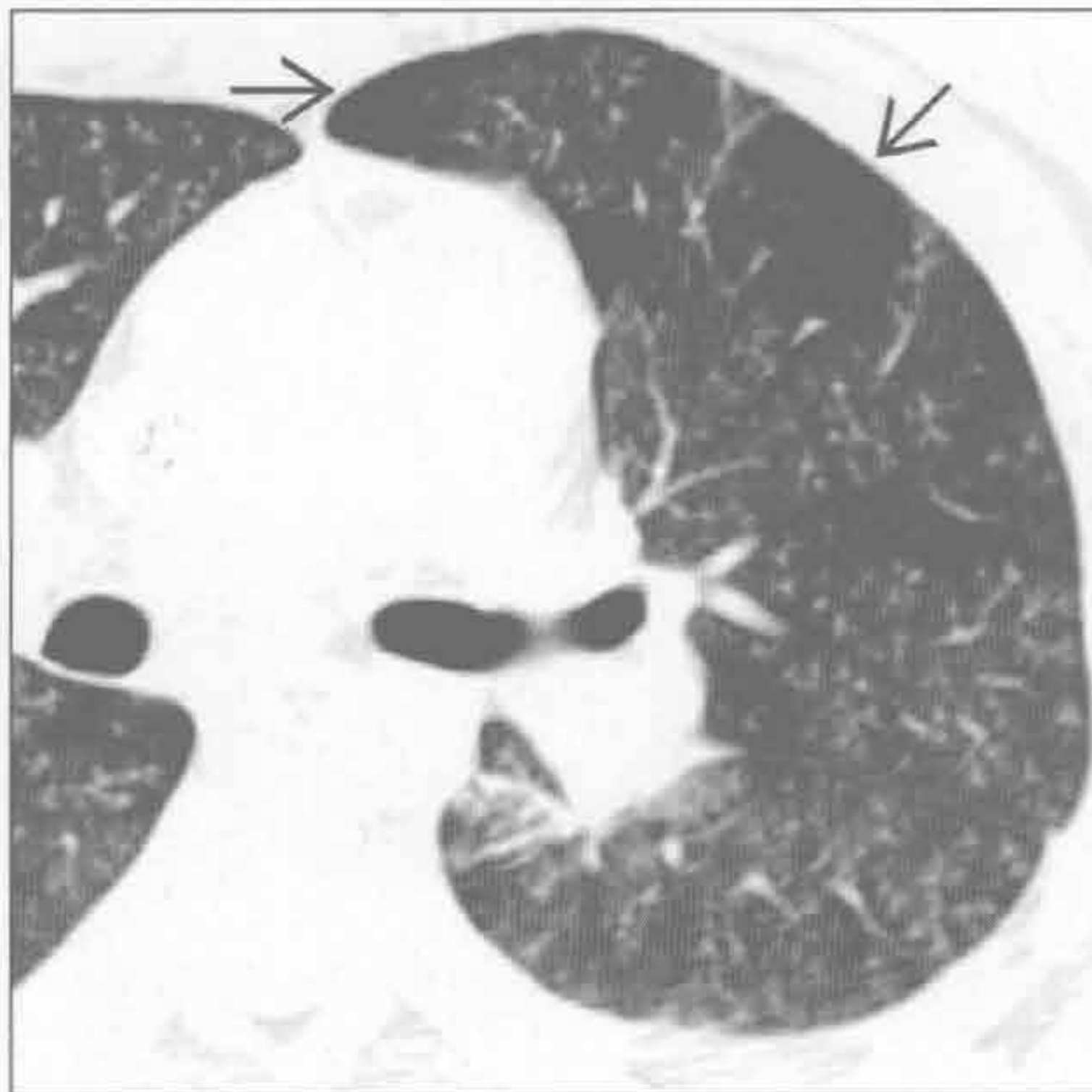(左) 轴位 CT 平扫示支气管壁增厚及支气管扩张[→]。注意异常气道包裹的肺组织内出现马赛克征, 提示空气捕捉征[→]

(右) 轴位 HRCT 示血管病变引起的马赛克样灌注的典型表现[→], 无相关的支气管扩张提示气道病变可能。注意右心增大

肺动脉高压



炎性细支气管炎



(左) 慢性肺动脉高压患者。轴位 CT 平扫示马赛克样灌注。注意肺密度相对增高区的肺动脉充血, 而相对透亮区的肺血管减少

(右) 轴位 HRCT 示典型的弥漫性树芽征改变, 伴空气捕捉所致的斑片状马赛克样密度[→]

鉴别诊断

常见

- 感染性细支气管炎
 - 细菌性
 - 分枝杆菌性
 - 病毒性
 - 真菌性
- 支气管扩张
 - 囊性纤维化
 - 过敏性支气管肺曲霉病
 - 纤毛不动综合征

吸入

不常见

- 滤泡性细支气管炎
- 结节病

罕见（但重要）

- 弥漫性泛细支气管炎
- 喉乳头状瘤病
- 血管内转移
- 非法药物滥用，纤维素性肉芽肿

重要信息

鉴别诊断要点

- CT 上树芽征的定义
 - 次级肺小叶内边界相对锐利的小叶中心型小结节或者分支样管状结构（内径 2 ~ 4 mm）
 - 原先用于描述肺结核支气管内播散的 CT 表现，现无特异性
- 影像 - 病理相关性
 - 总体上代表细支气管性病变；征象产生的机制：
 - 细支气管壁扩张、增厚
 - 小叶中心型细支气管腔内黏液、脓液、体液或细胞嵌塞
 - 末端小丛代表呼吸性细支气管和肺泡管；小干代表终末呼吸性细支气管
- 气道病变的次要征象
 - 源于空气捕捉的马赛克样灌注
 - 额外的呼吸相 CT 扫描有助于判断空气捕捉
 - 小叶性磨玻璃密度影，亚肺段实变或者肺炎
- 支气管扩张或近端气道支气管壁增厚，需考虑
 - 分枝杆菌性感染，结核及分枝杆菌复合体（MAC）感染
 - 囊性纤维化

- 过敏性支气管肺曲霉病
- 慢性变异性免疫缺陷综合征
- 纤毛不动综合征
- 近端气道正常，需考虑
 - 感染性细支气管炎
 - 吸入
 - 源于非法药物滥用或者血管内 / 血源性转移的血管性树芽征改变
- 分布
 - 弥漫性树芽征，需考虑
 - 感染，尤其是病毒感染
 - 弥漫性泛细支气管炎
 - 基底段分布
 - 吸入
 - 结核
 - 中肺叶和舌叶同时存在
 - 分支杆菌复合体感染
 - 纤毛不动综合征
- 并发鼻窦病变，需考虑
 - 弥漫性泛细支气管炎，囊性纤维化，不动纤毛综合征，免疫缺陷综合征
- 左右转位：纤毛不动综合征
- 年龄及性别
 - 老年女性
 - 扁豆毛或车前子吸入
 - 分支杆菌复合体感染（温德米尔女士综合征，Lady Windermere 综合征）

常见诊断的有用线索

- 感染性细支气管炎
 - 树芽征最常见的病因
 - 对于任何感染均无特征性，可见于
 - 分枝杆菌性肺炎或不典型分支杆菌性肺炎
 - 支原体肺炎
 - 病毒性肺炎，尤其是流感病毒
 - 感染谱广：细菌、病毒、真菌、寄生虫
 - 树芽征时纤维支气管镜和支气管肺泡灌洗可获得较高的好转率
- 支气管扩张
 - 树芽征与支气管扩张相比占小部分
 - 远端黏液嵌塞引起树芽征
- 吸入
 - 吸入性改变，包括树芽征，与吸入物的重力依赖性分布高度相关
 - 易患因素

- 意识不清，吞咽失常，醉酒
- 内源性因素：从原先的空洞性病变中蔓延，典型病变如结核分枝杆菌感染
 - 空洞常见于上叶背侧的尖段和后段以及下叶背段
 - 空洞引流至基底段（表现类似“楼上-楼下”病灶）
- 外源性因素：病变部位与吸入时的体位有关

不常见诊断的有用线索

- 滤泡性细支气管炎
 - 支气管相关淋巴组织增生（BALT）
 - 与免疫性疾病有关，例如风湿性关节炎和 Sjögren 综合征
- 结节病
 - 胸膜下或淋巴管周围结节以及淋巴结肿大
 - 中上肺分布
 - 淋巴结肿大

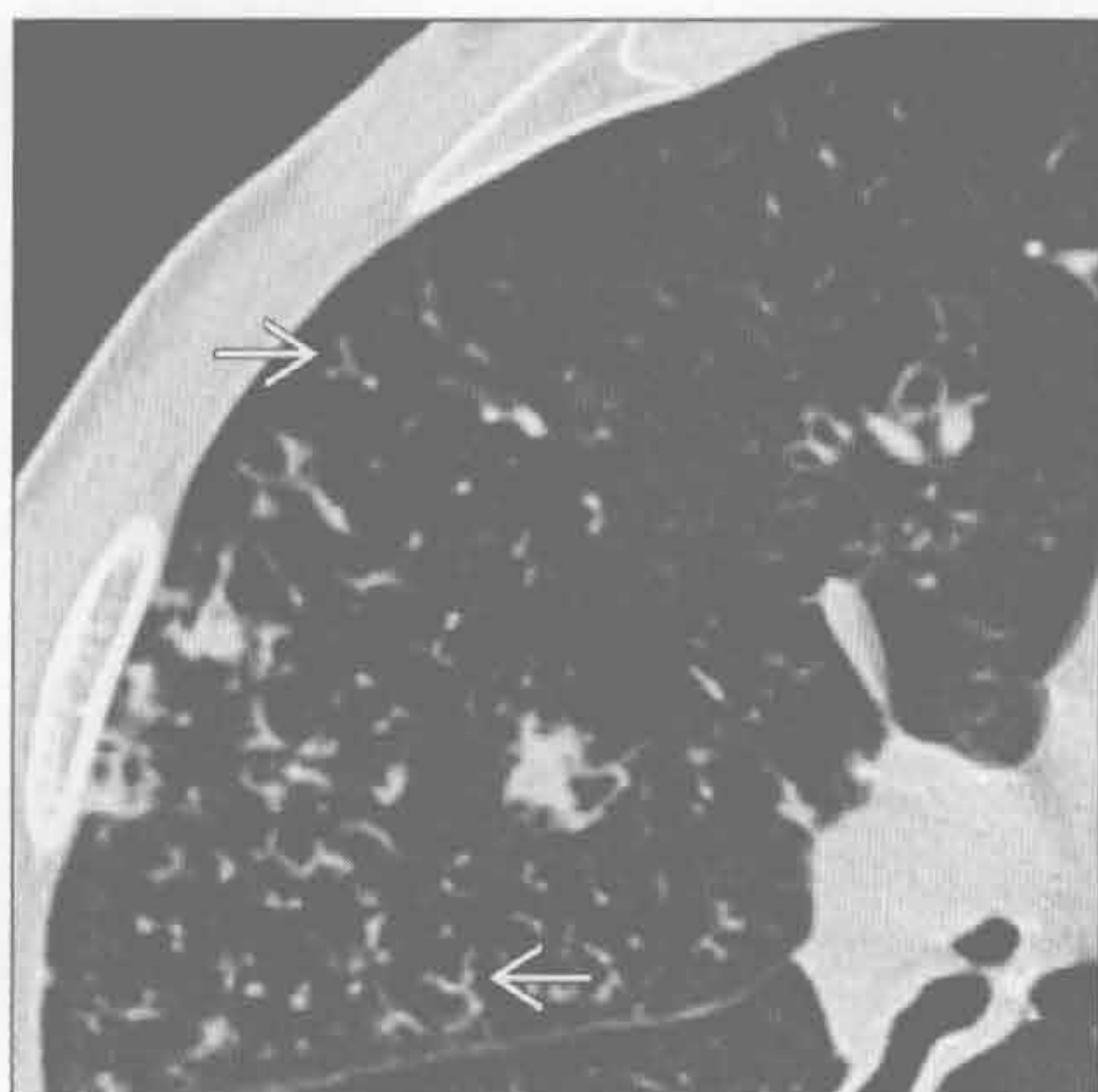
罕见诊断的有用线索

- 弥漫性泛细支气管炎
 - 特发性，主要见于亚洲（日本，韩国，中国）
 - 与鼻窦炎有关
- 喉乳头状瘤病
 - 常见实性与囊性结节
 - 伴有气管及大气道内结节
 - 也有重力依赖性分布的倾向，以背侧肺段为主
- 血管内转移
 - 可见肺动脉高压所致的中央肺动脉增粗（尤其是非法药物滥用患者中）
 - 血管内转移是树芽征的一个罕见病因
 - 可见于血管肉瘤，肾癌，肝癌
- 非法药物滥用，纤维素性肉芽肿
 - 注射研磨后口服药物可引发肉芽肿性反应，纤维素常用作充填剂

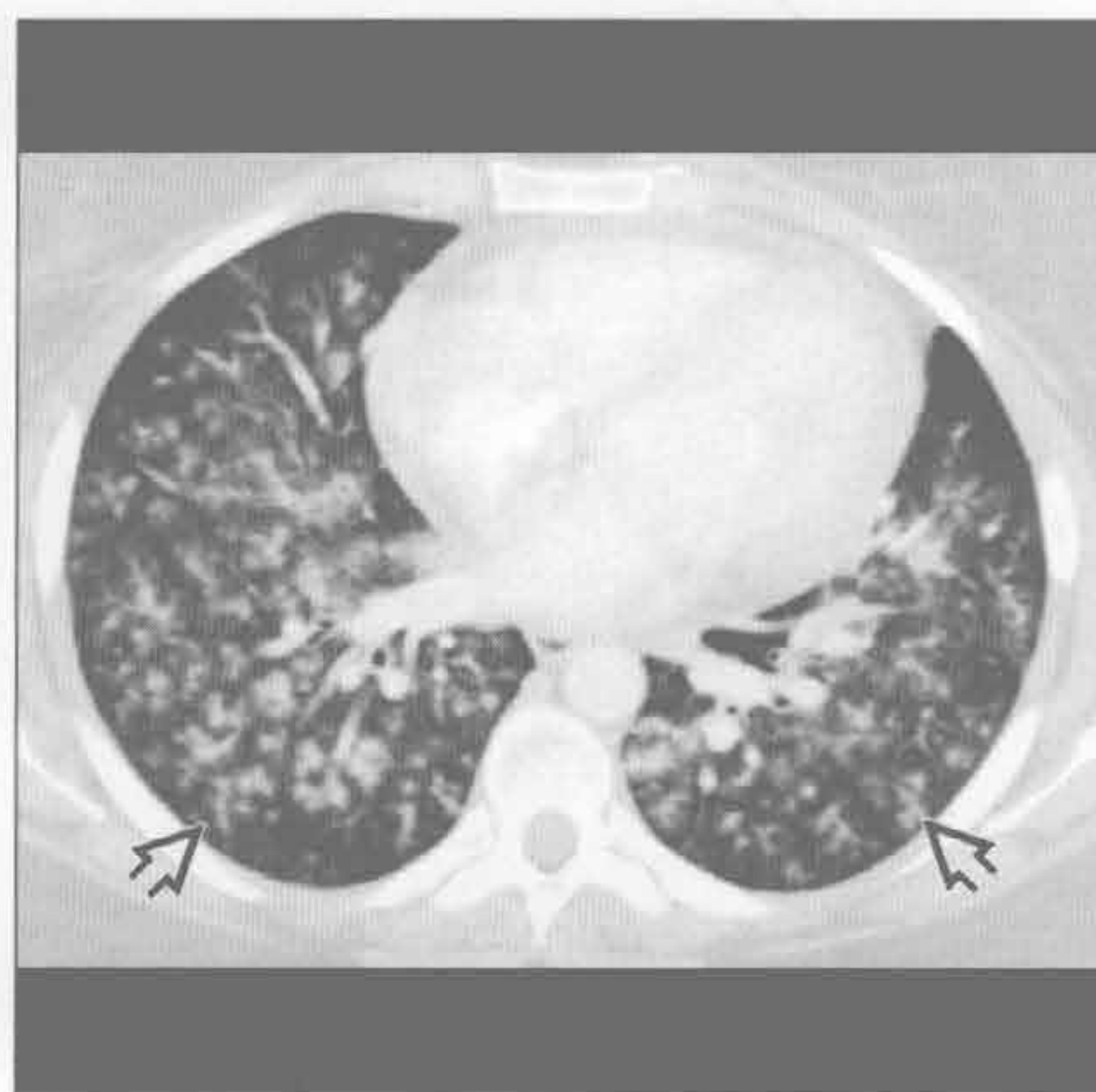其他重要信息

- 树芽征：小气道炎性病变的直接征象

感染性细支气管炎



感染性细支气管炎



（左）感染性细支气管炎患者。轴位 HRCT 示树芽征 →

（右）感染性细支气管炎患者。轴位 CT 平扫见弥漫性小叶中心性树芽征影 ⇨。本例分布更广，且树芽征表现更为显著

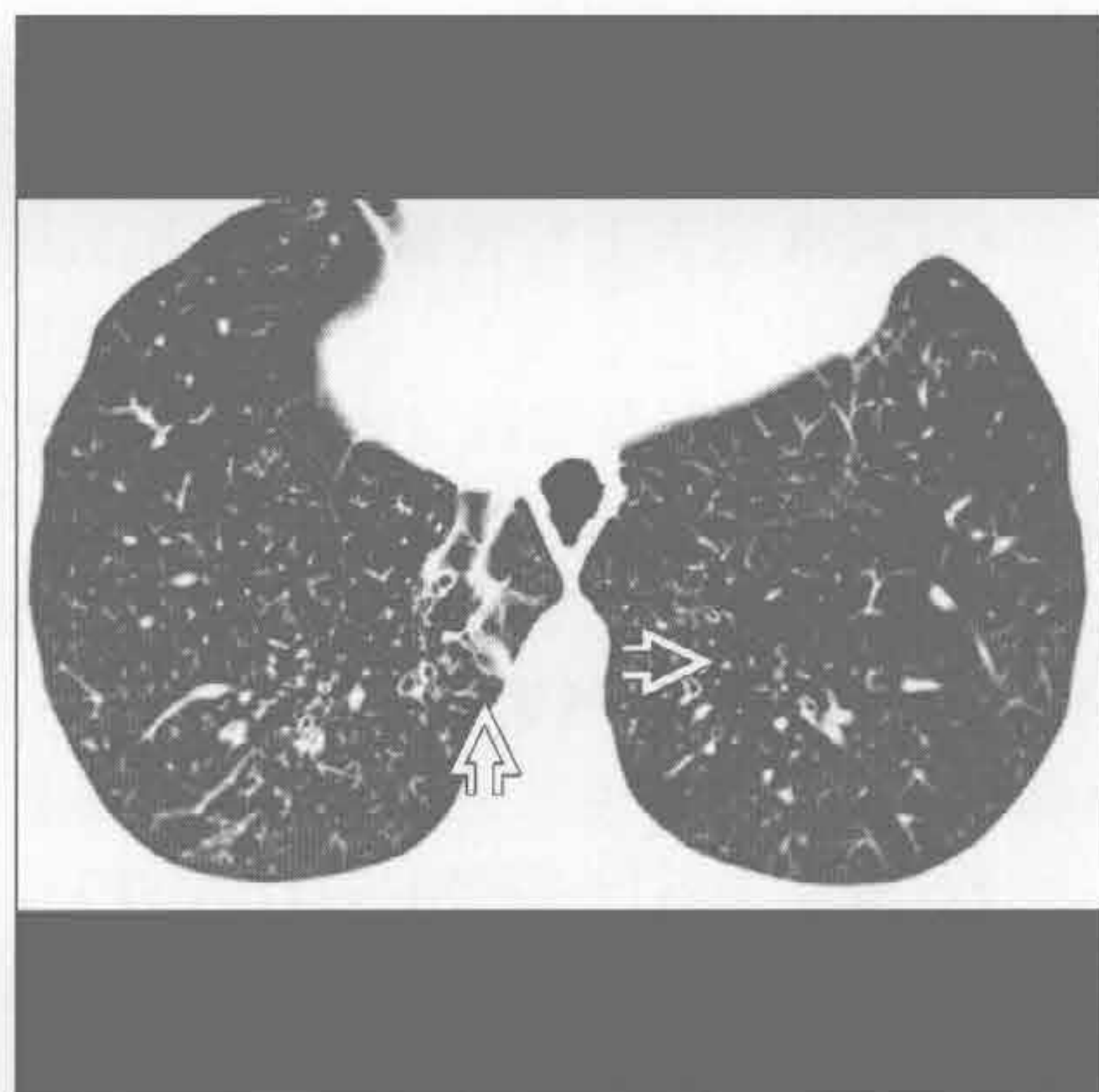
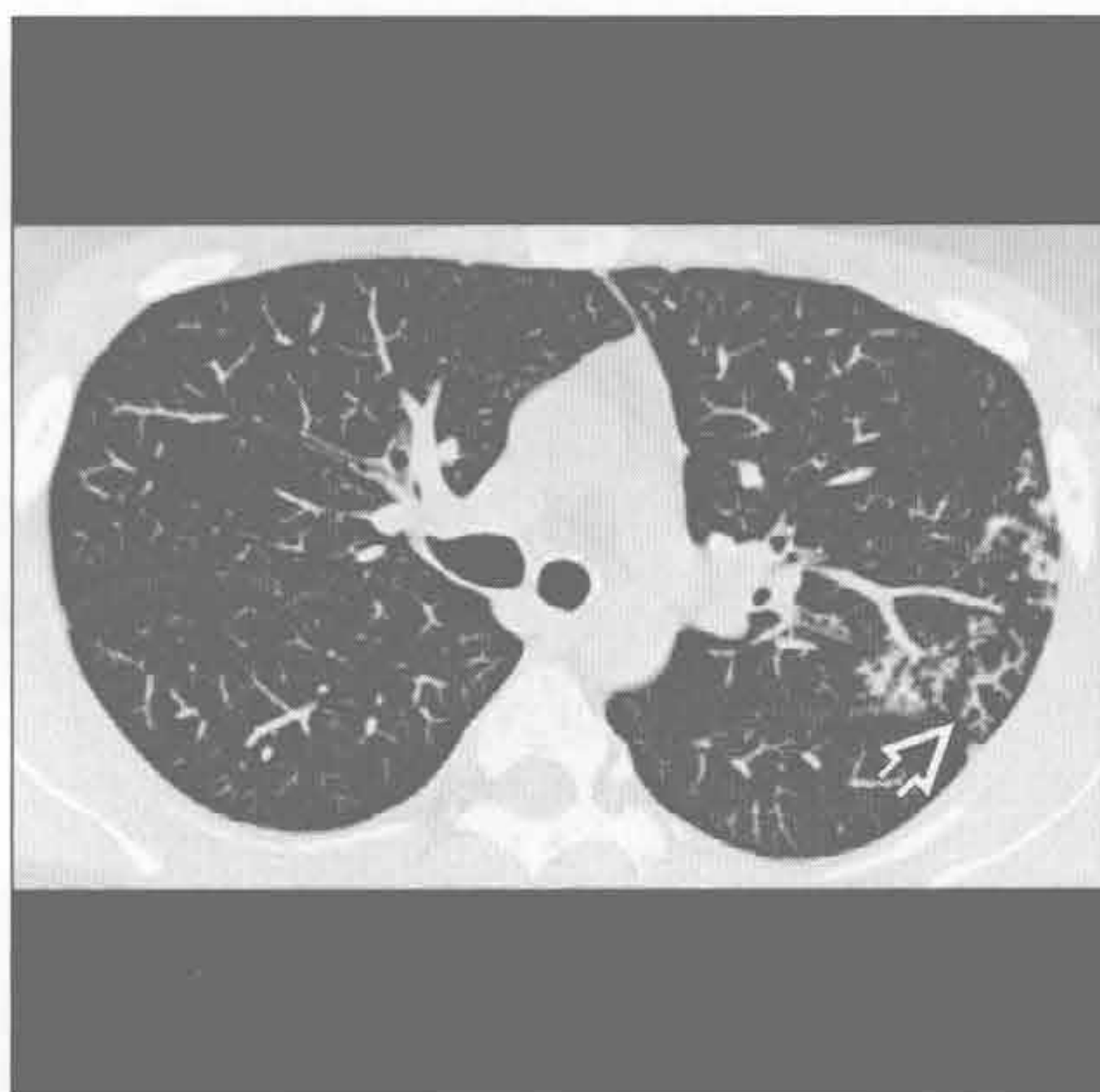
树芽征

分支杆菌性

分支杆菌性

(左) 轴位 CT 平扫示原发肺结核后支气管源性播散引起左上叶树芽征 [⇒]。该患者应被隔离, 尤其是出现咳嗽时

(右) 慢性分支杆菌复合体 (MAC) 感染患者。轴位 HRCT 示双下肺多发树芽征 [⇒]

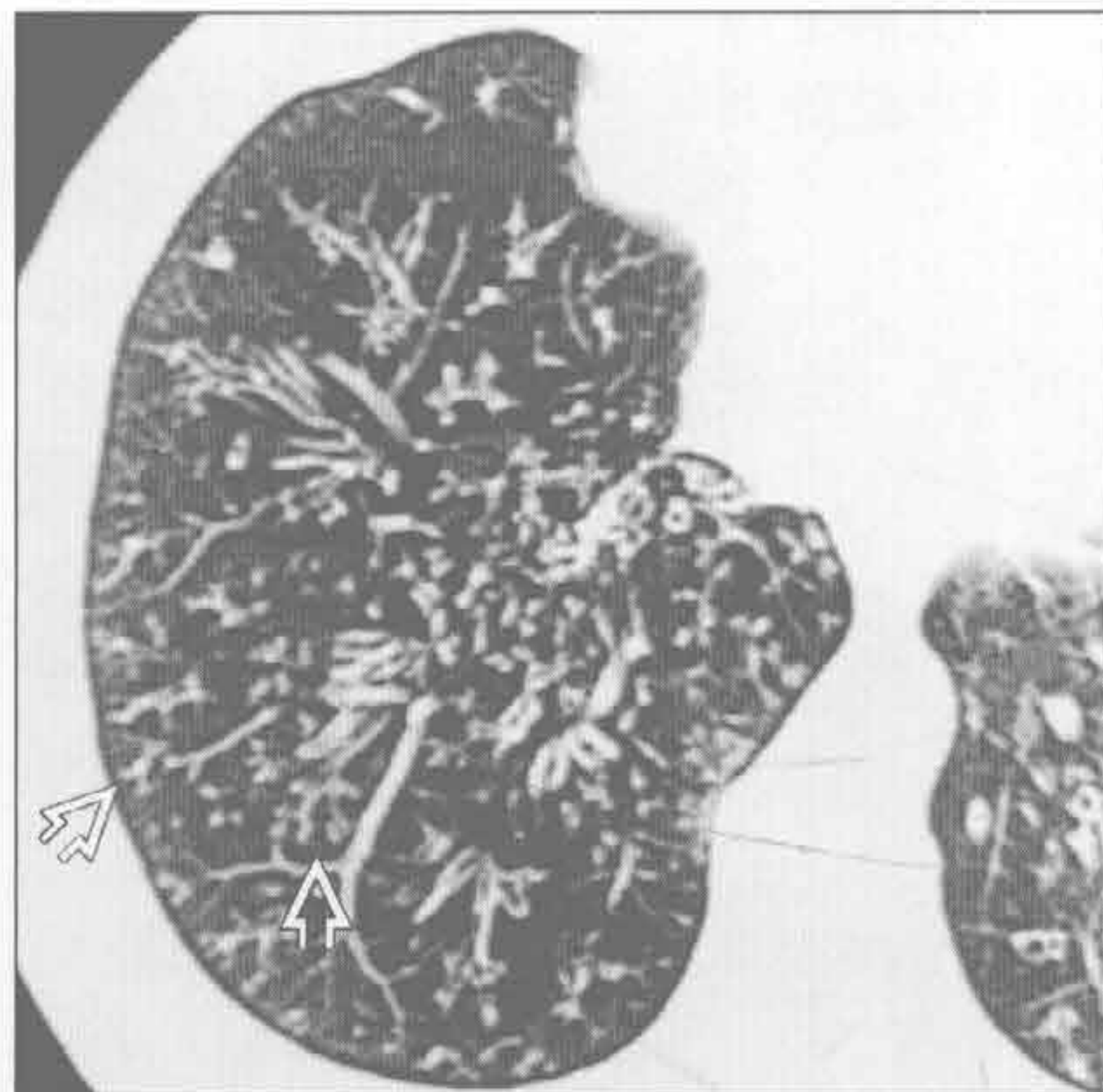
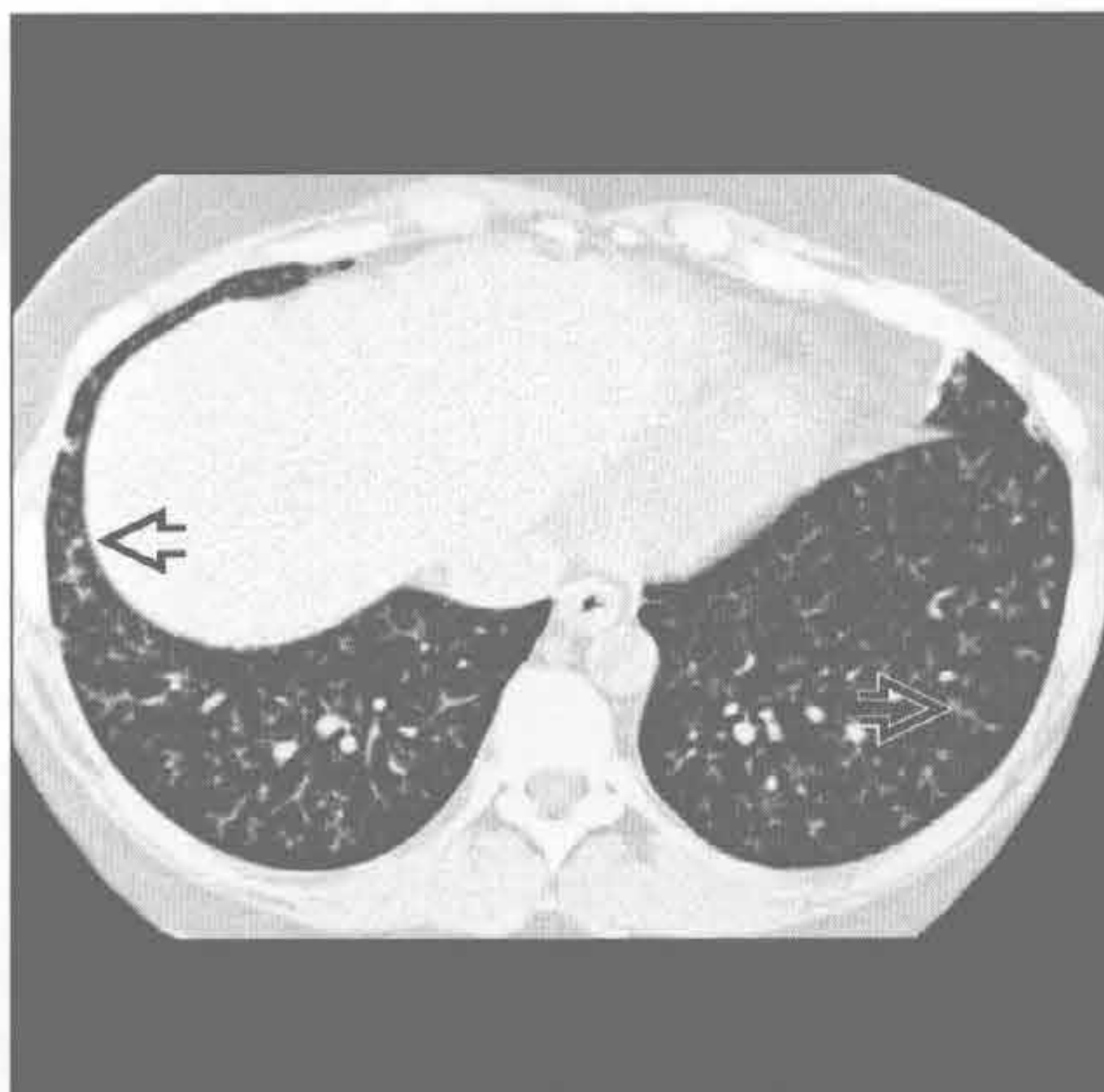


病毒性

弥漫性泛细支气管炎

(左) 甲型流感病毒感染患者。轴位 HRCT 示弥漫性树芽征 [⇒], 提示急性细支气管炎

(右) 轴位 HRCT 示弥漫性树芽征 [⇒]。该患者的细支气管炎病程长, 范围广

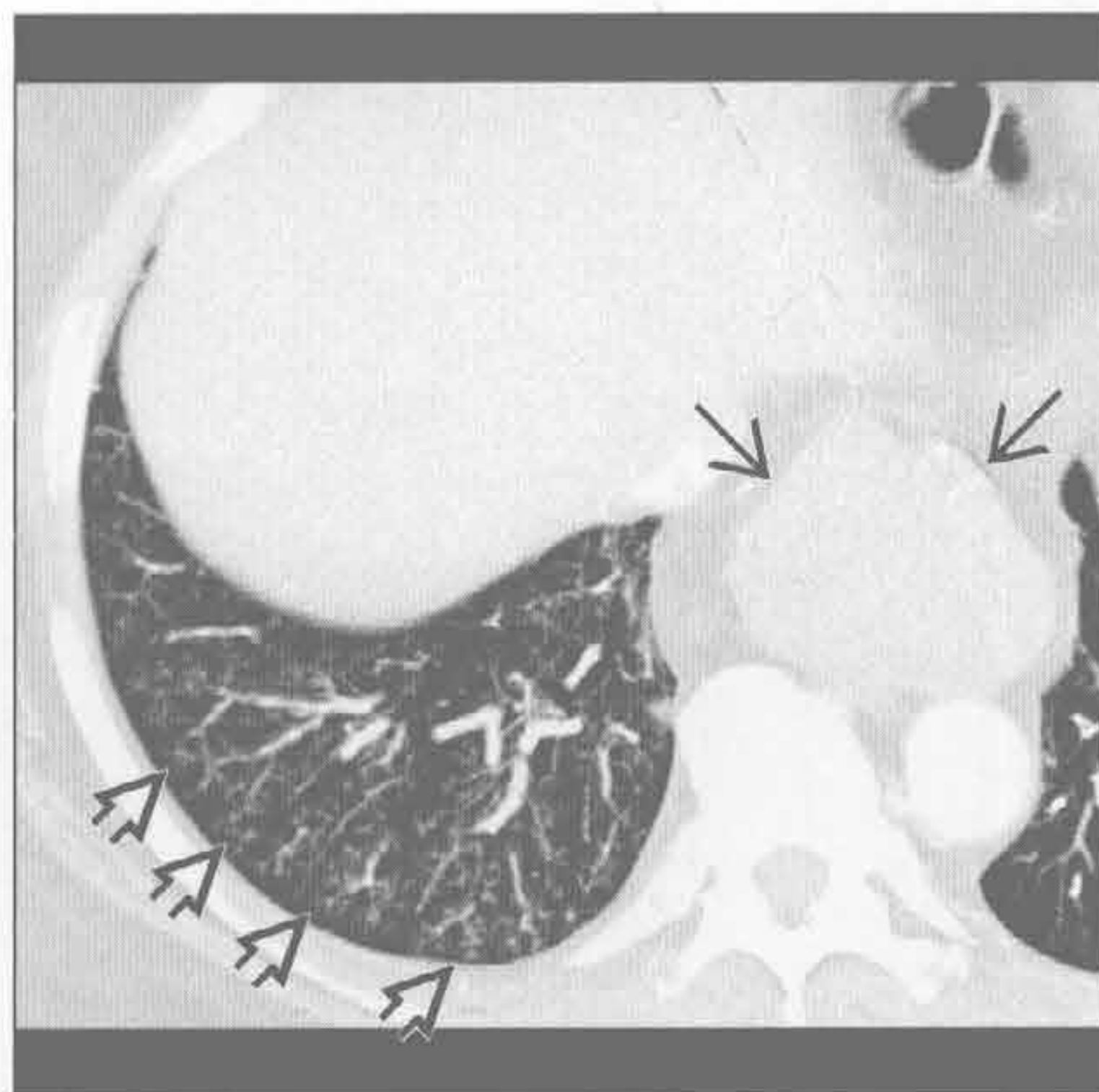
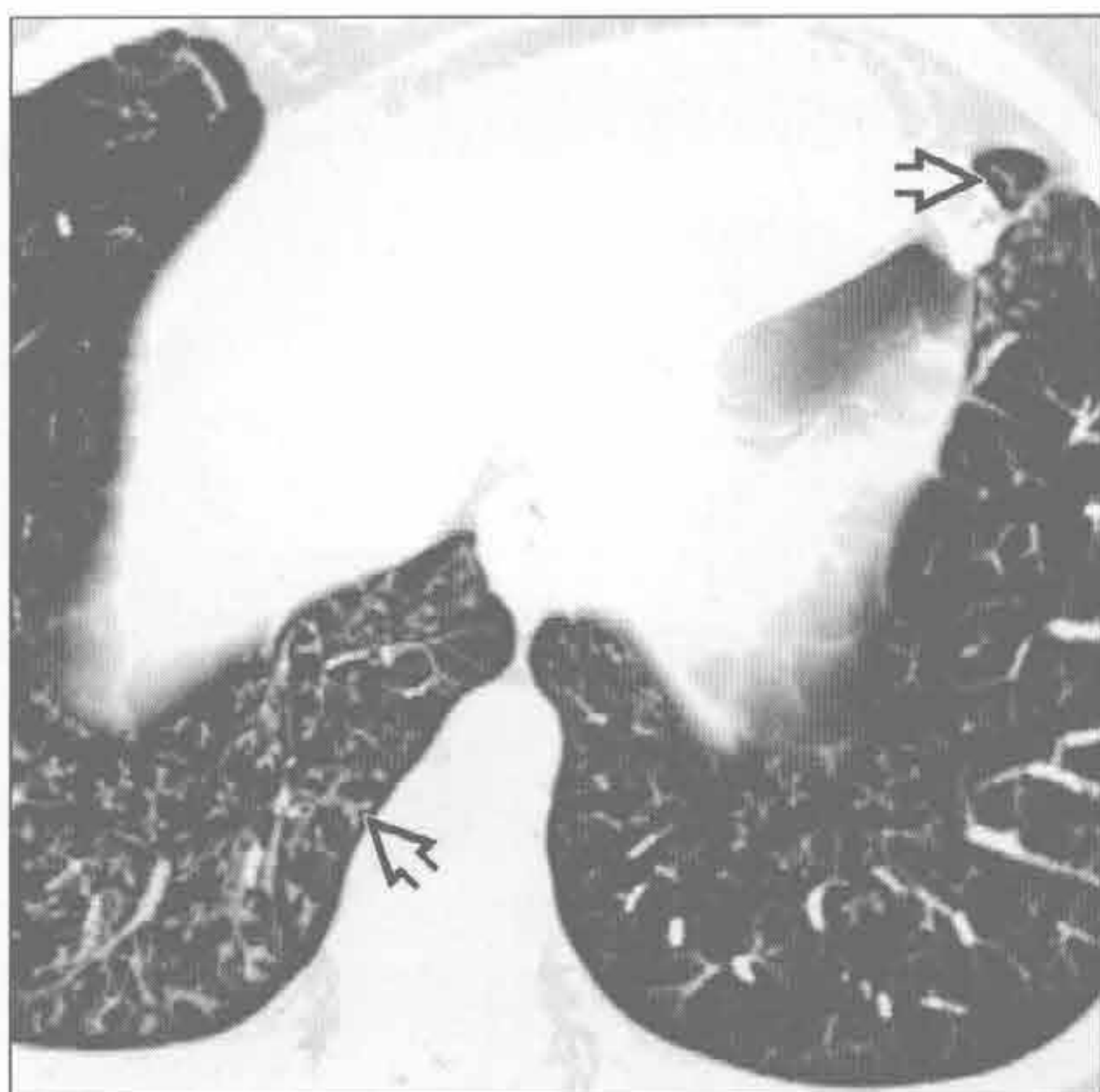


吸入

吸入

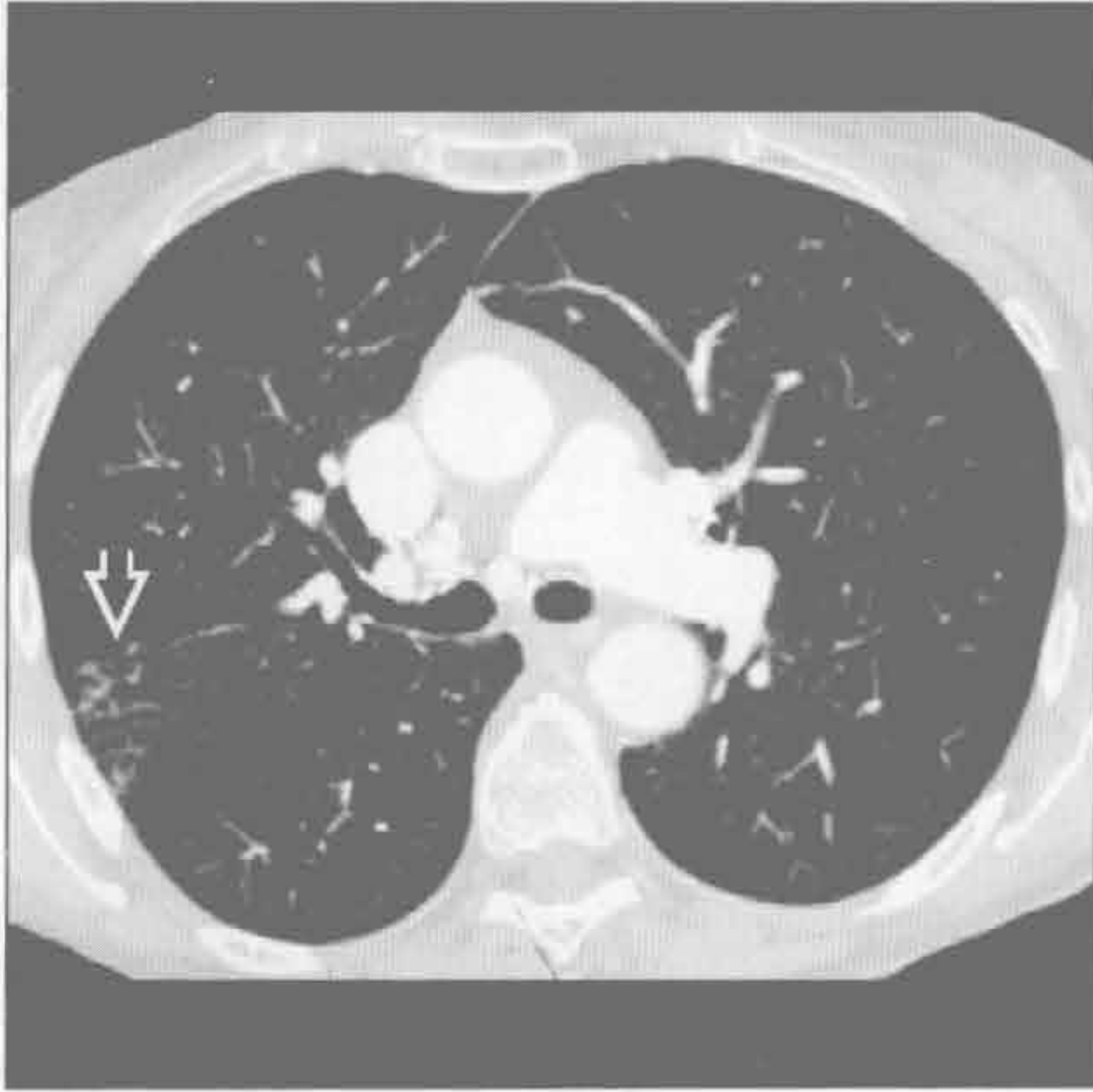(左) 轴位 HRCT 示吸入所致的右下叶基底段及舌叶树芽征 [⇒]。其与右中叶及双下叶背段, 为吸入分布的典型部位

(右) 轴位增强 CT 示右下叶树芽征 [⇒], 为该例食管裂孔疝 [⇒] 患者的慢性吸入后改变

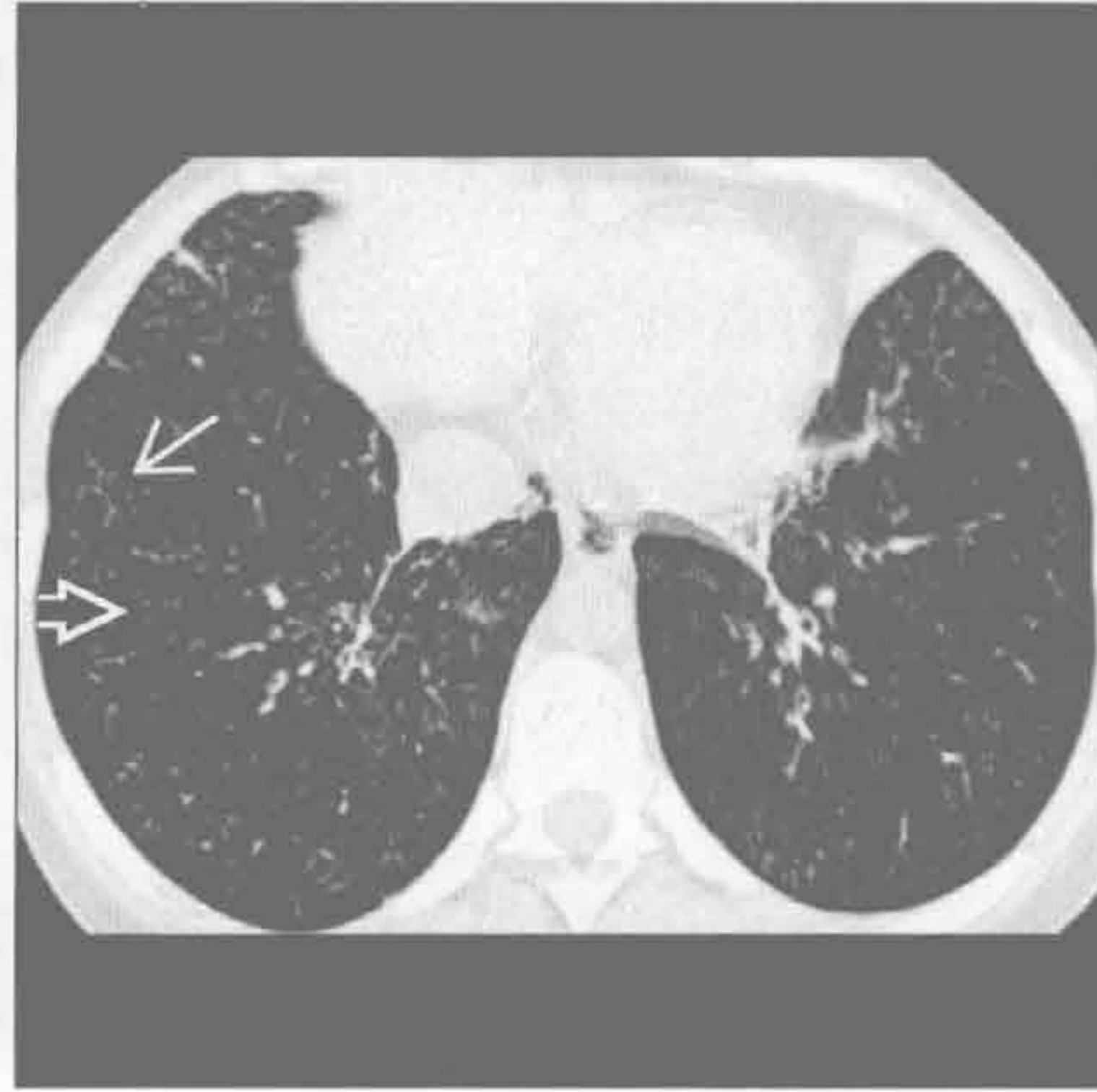

树芽征

吸入



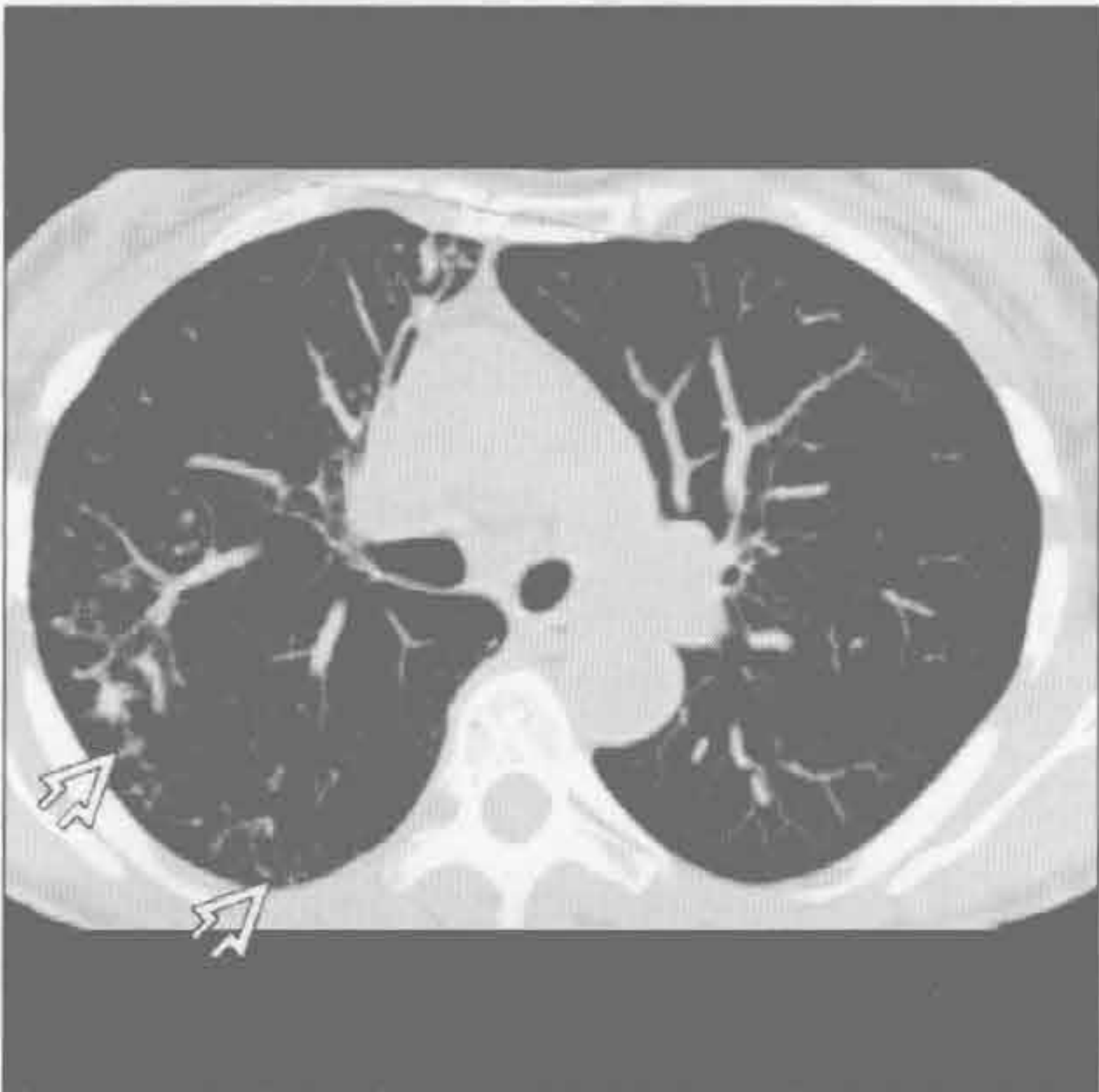
滤泡性细支气管炎



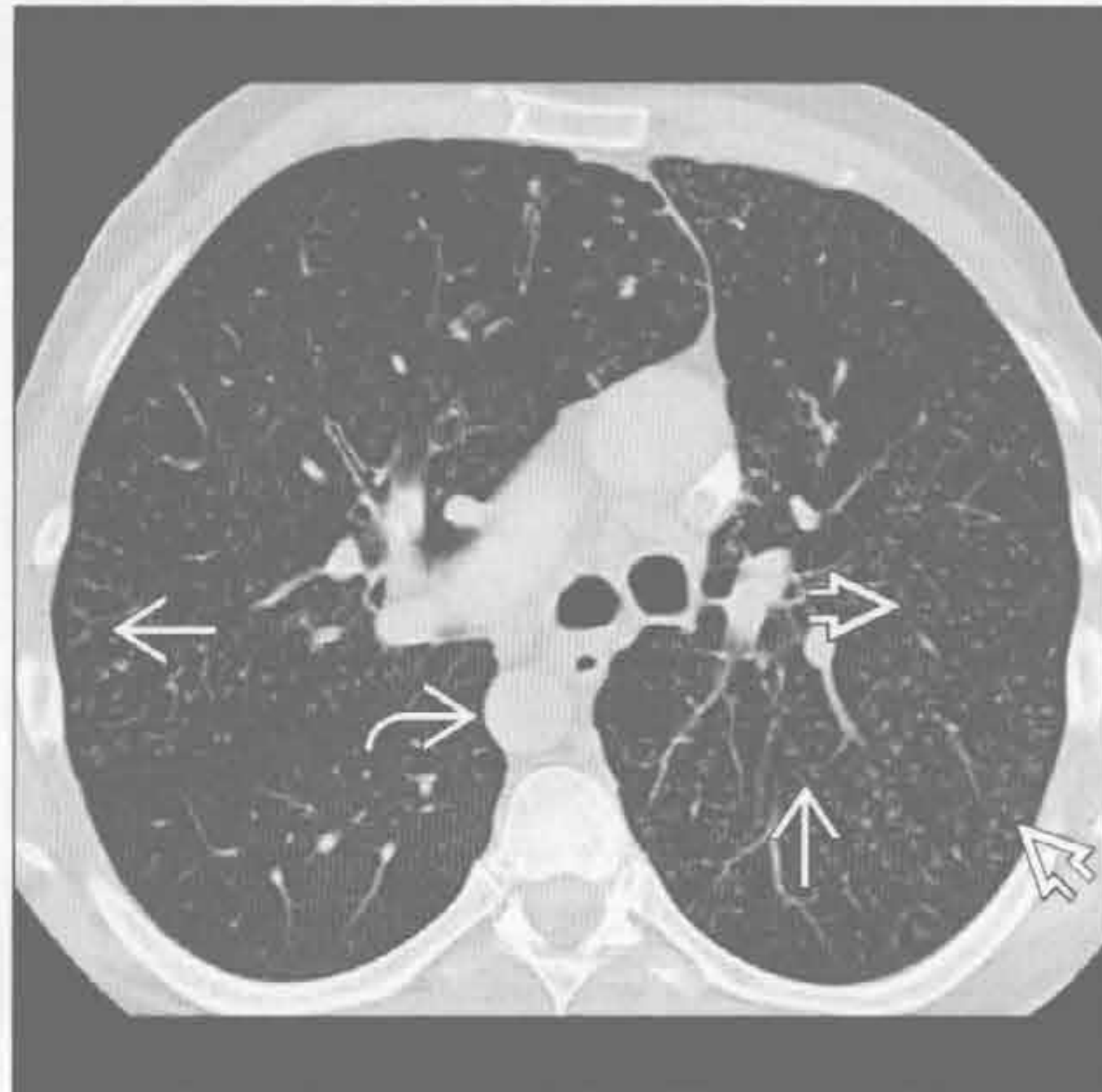(左) 轴位增强 CT 示车前子吸入后典型 CT 表现 \Rightarrow 。可见纤维素性肉芽肿与树芽征。病变位于吸入后的好发部位，但是 CT 表现无法与其他吸入物鉴别

(右) 滤泡性细支气管炎患者。轴位 HRCT 示小叶中心型结节 \Rightarrow 及树芽征 \Rightarrow

分支杆菌性



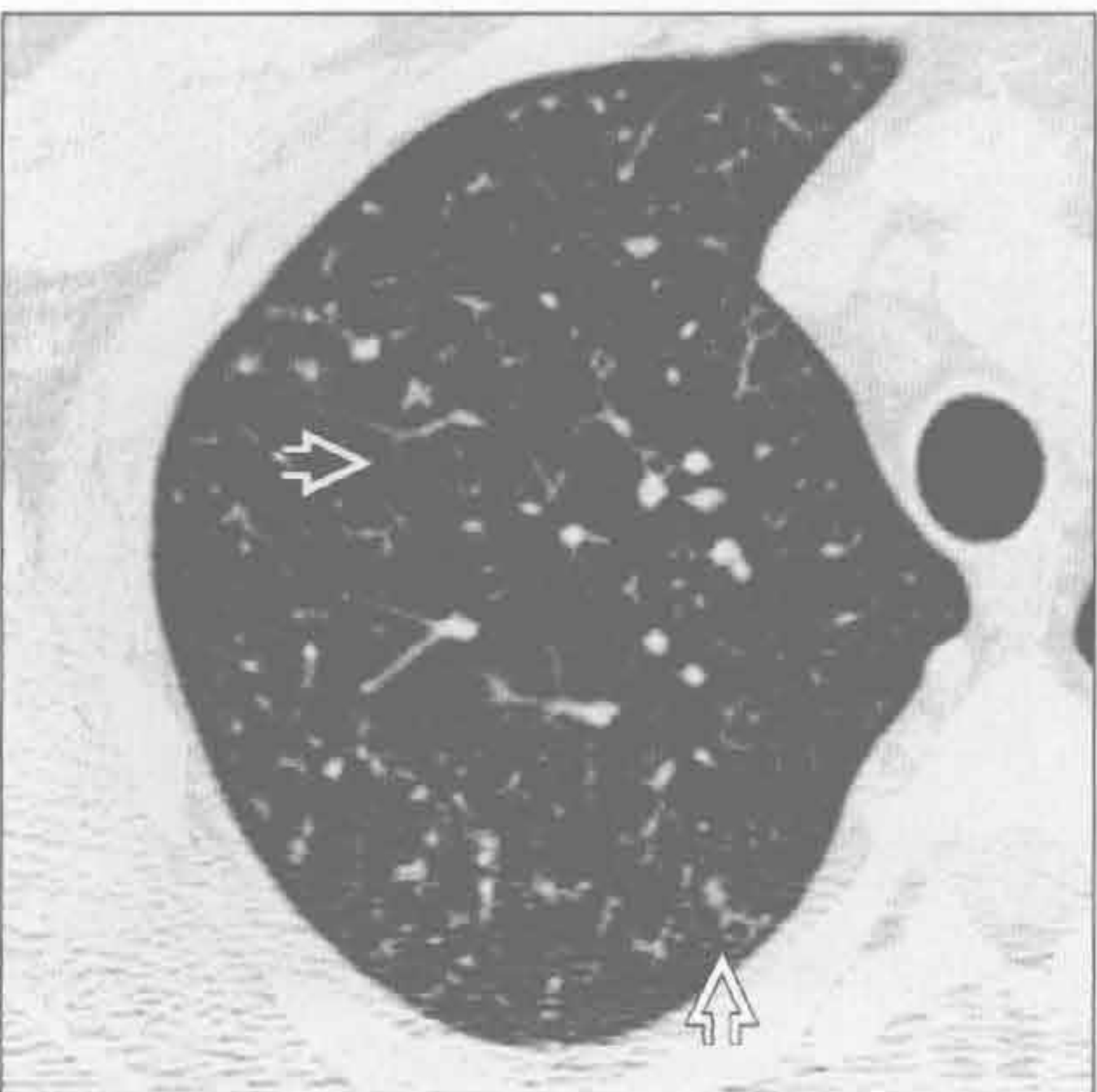
纤毛不动综合征



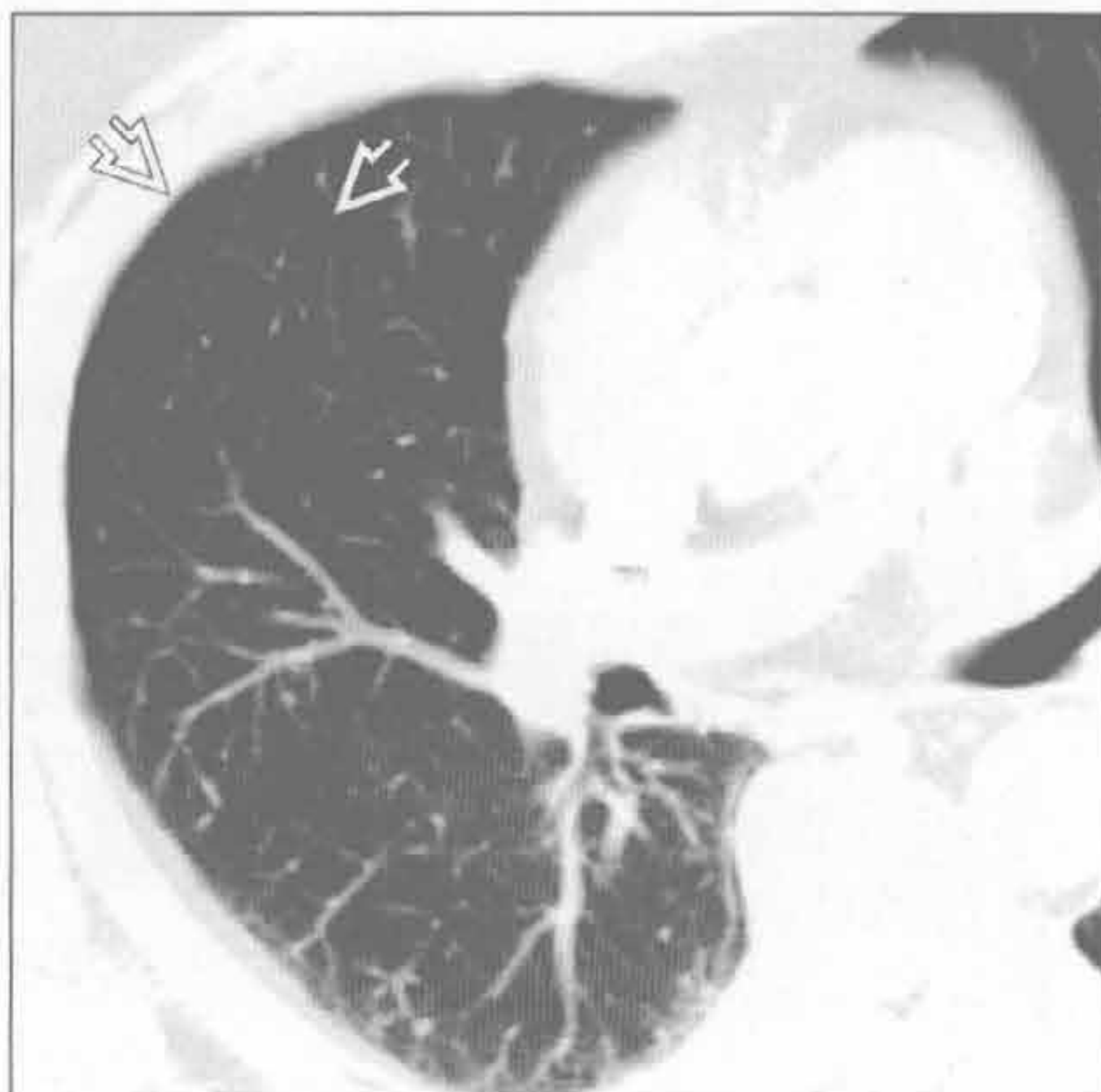
(左) 分支杆菌感染患者。轴位平扫 CT 示树芽征 \Rightarrow 。此类表现，尤其在慢性咳嗽时，若其伴肺内其他部分空洞形成，常提示支气管内结核

(右) Kartagener 综合征致支气管扩张患者。轴位 HRCT 示树芽征 \Rightarrow 及小叶中心型结节 \Rightarrow 。患者内脏左右转位 (右侧降主动脉 \Rightarrow)

血管内转移



血管内转移



(左) 原发性心脏横纹肌肉瘤、瘤栓形成患者。轴位 HRCT 示树芽征 \Rightarrow 。注意呈直角样的血管分支影，不同于血源性转移典型的粟粒样改变

(右) 轴位增强 CT 示树芽征 \Rightarrow ，为肝癌的瘤栓形成所致

鉴别诊断

常见

- 肺炎
 - 细菌性，真菌性，病毒性，分支杆菌性，原虫性
- 肺水肿
- 肺出血
- 药物毒性反应

不常见

- 肺栓塞
- 脓毒性栓塞

罕见（但重要）

- 非特异性间质性肺炎
- 机化性肺炎
- 肿瘤
 - 肺癌（HIV），艾滋病相关性淋巴瘤卡波西，（Kaposi）肉瘤，移植后淋巴增殖性疾病

重要信息

鉴别诊断要点

- 免疫受损：先天性或获得性疾病，对免疫系统产生损害
 - 恶性血液系统病变，先天免疫缺陷，艾滋病
 - 干细胞移植，化疗，皮质醇激素治疗，脾切除术后
- 发热并不一定为感染
 - 感染，药物毒性作用，肺出血，输血反应，肺栓塞

常见诊断的有用线索

- 肺炎
 - 临床表现常无特异性；发热，咳嗽，胸痛，呼吸困难
 - 特殊微生物病原体的不同影像学表现
 - 结节样实变伴磨玻璃密度晕征或空洞形成：侵袭性真菌性肺炎（尤其是中性粒细胞减少的患者）
 - 弥漫性磨玻璃密度影，± 小叶间隔增厚：卡式肺囊虫肺炎或真菌性肺炎
 - 上肺纤维空洞样实变及支气管扩张：分支杆菌性肺炎
 - 随访病灶至消失，可与恶性肿瘤相鉴别
- 肺水肿
 - 左侧心力衰竭病史，二尖瓣病变或体液容量超负荷

- 中心型为主的实质阴影伴小叶间隔增厚
 - Kerley A 和 Kerley B 线增厚的小叶间隔
- 利尿药、强心药等使用后病变迅速消失
- 双侧胸腔积液
- 肺出血
 - 磨玻璃密度影 > 肺实变；肺外周带、肺尖及肋膈角区常不受累
 - 小叶间及小叶内间隔增厚持续 1 ~ 2 天，随后渗出物经淋巴路排出
 - 几天后迅速消退
- 药物毒性反应
 - 影像学表现取决于组织学变化
 - 弥漫性肺泡损害，机化性肺炎，非特异性间质性肺炎，嗜酸细胞性肺炎，出血
 - 过敏性肺炎（罕见）

不常见诊断的有用线索

- 肺栓塞
 - 恶性血液系统病变形静脉血栓的风险高
 - 肺动脉内充盈缺损
 - 胸膜下及下肺为主的肺梗死
 - 梗死区可于数月后消散，或体积减小但原有形态保持不变
- 脓毒性栓塞
 - 长期中央静脉置管者易发
 - 多发性外周带、基底段为主的空洞性结节 / 局部实变
 - 包裹性脓胸
 - 滋养血管征：血管直接进入结节或肿块的中心部位

罕见诊断的有用线索

- 非特异性间质性肺炎
 - 下肺或弥漫性磨玻璃影，± 胸膜下不受累
 - 弥漫性牵拉性支气管扩张
 - 网格样影（轻度）
 - CT 上蜂窝样改变不明显
- 机化性肺炎
 - 双侧基底段为主的外周带或支气管血管束周围实变和磨玻璃密度影
 - 可为游走性，或此消彼长
 - 反晕征（又名环礁征）：中央为磨玻璃密度影，周围环绕实变影
 - 小叶周围阴影：边界模糊的阴影勾勒出次级肺小叶

- 干细胞移植后实质阴影中透加线带状阴影
- 肿瘤
 - 非小细胞肺癌常见于 HIV 阳性的患者
 - 卡波西肉瘤：艾滋病患者出现支气管血管束火焰状实变影
 - 常伴有皮肤黏膜病变
 - 艾滋病相关性淋巴瘤：结节外病变常见，多发肺结节，轻度淋巴结肿大
 - 移植后淋巴增生性疾病：最常见于实体器官移植，多发肺结节或实变及淋巴结肿大

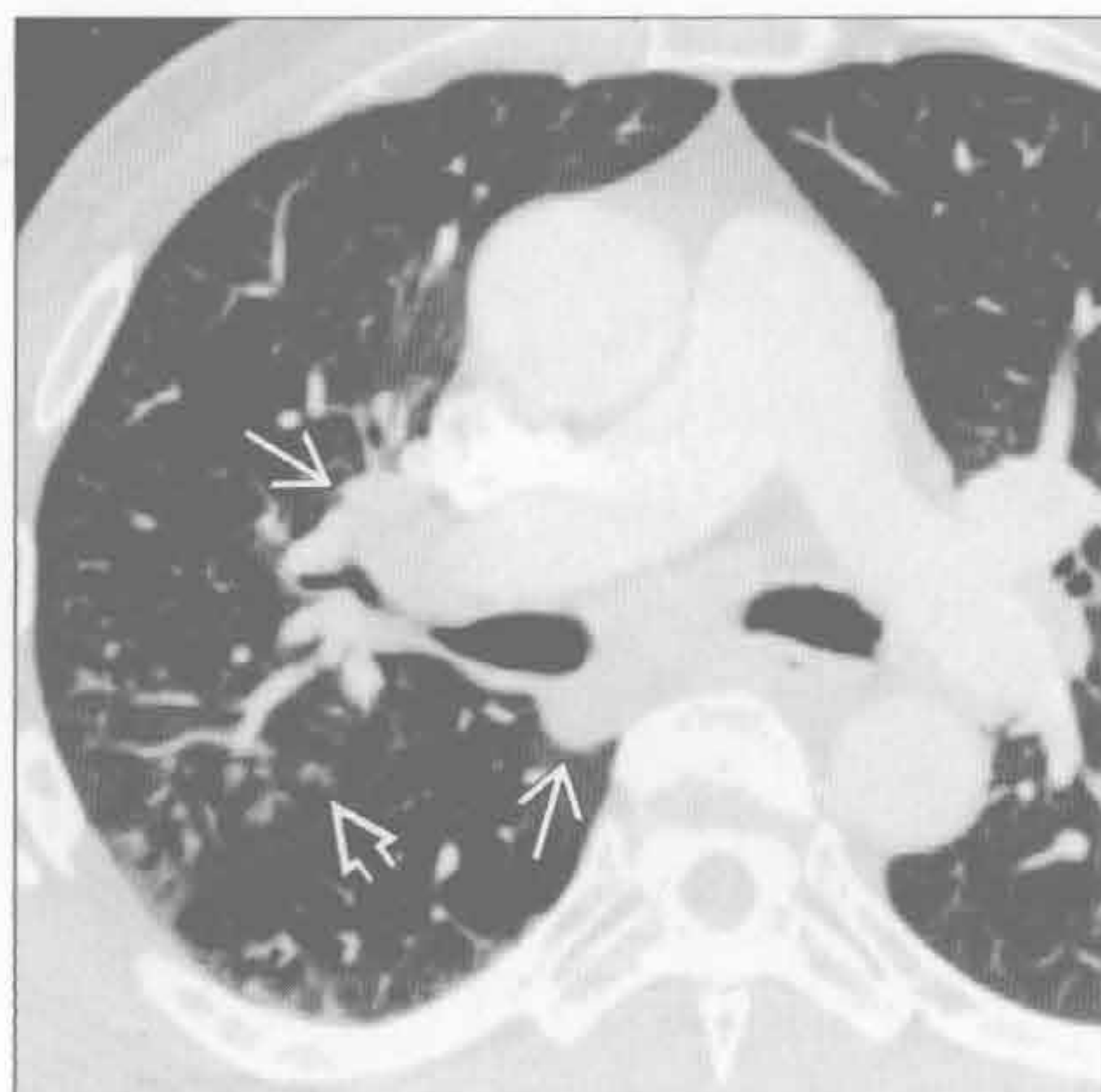选择性鉴别诊断思路

- HIV/AIDS
 - 感染 [细菌性，分支杆菌性，耶氏肺孢子虫（其他真菌），病毒性肺炎]
 - 肺水肿
 - 药物毒性作用
 - 肺出血
 - 肿瘤（肺癌，艾滋病相关性淋巴瘤，卡波西肉瘤）
 - 免疫重建炎症综合征
 - 高效抗反转录病毒治疗（HAART）后，对潜

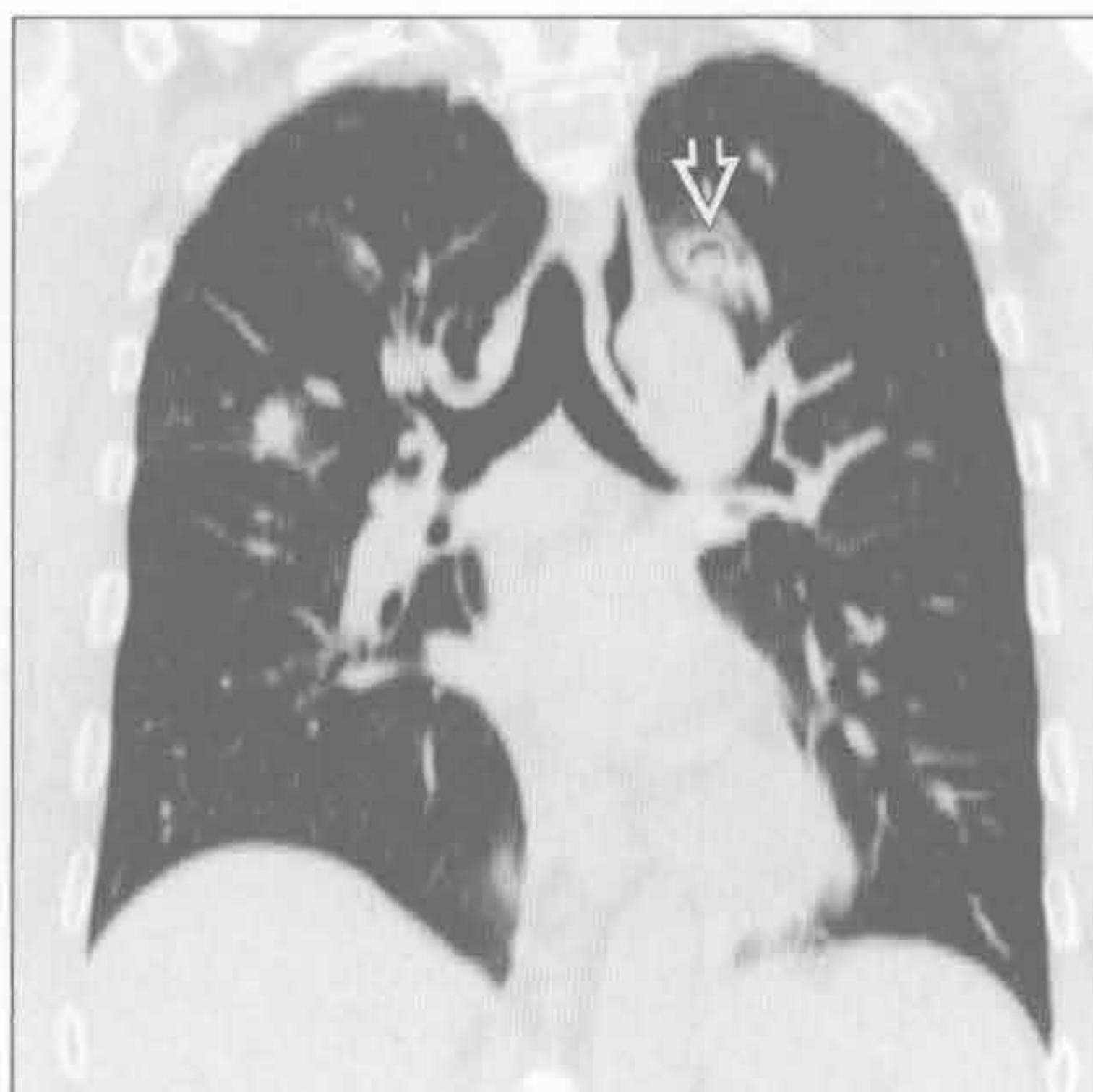
在的亚临床感染的炎症反应

- 间质性肺病变（非特异性间质性纤维化，淋巴样间质性肺炎）
- 造血干细胞移植
 - 0-30 天（中性粒细胞减少期）
 - 细菌性肺炎或败血症
 - 真菌性肺炎（曲霉菌或念珠菌）
 - 肺水肿
 - 肺出血
 - 药物毒性反应
 - 30-100 天（早期）
 - 病毒性肺炎（巨细胞病毒最重要）
 - 特发性肺炎综合征（组织学上弥漫性肺泡损伤）
 - 肺静脉闭塞性病变
 - 100 天以上（晚期）
 - 肺炎
 - 慢性排斥疾病（仅见于同种异体干细胞移植）
 - 缩窄性细支气管炎
 - 机化性肺炎

肺炎



肺炎

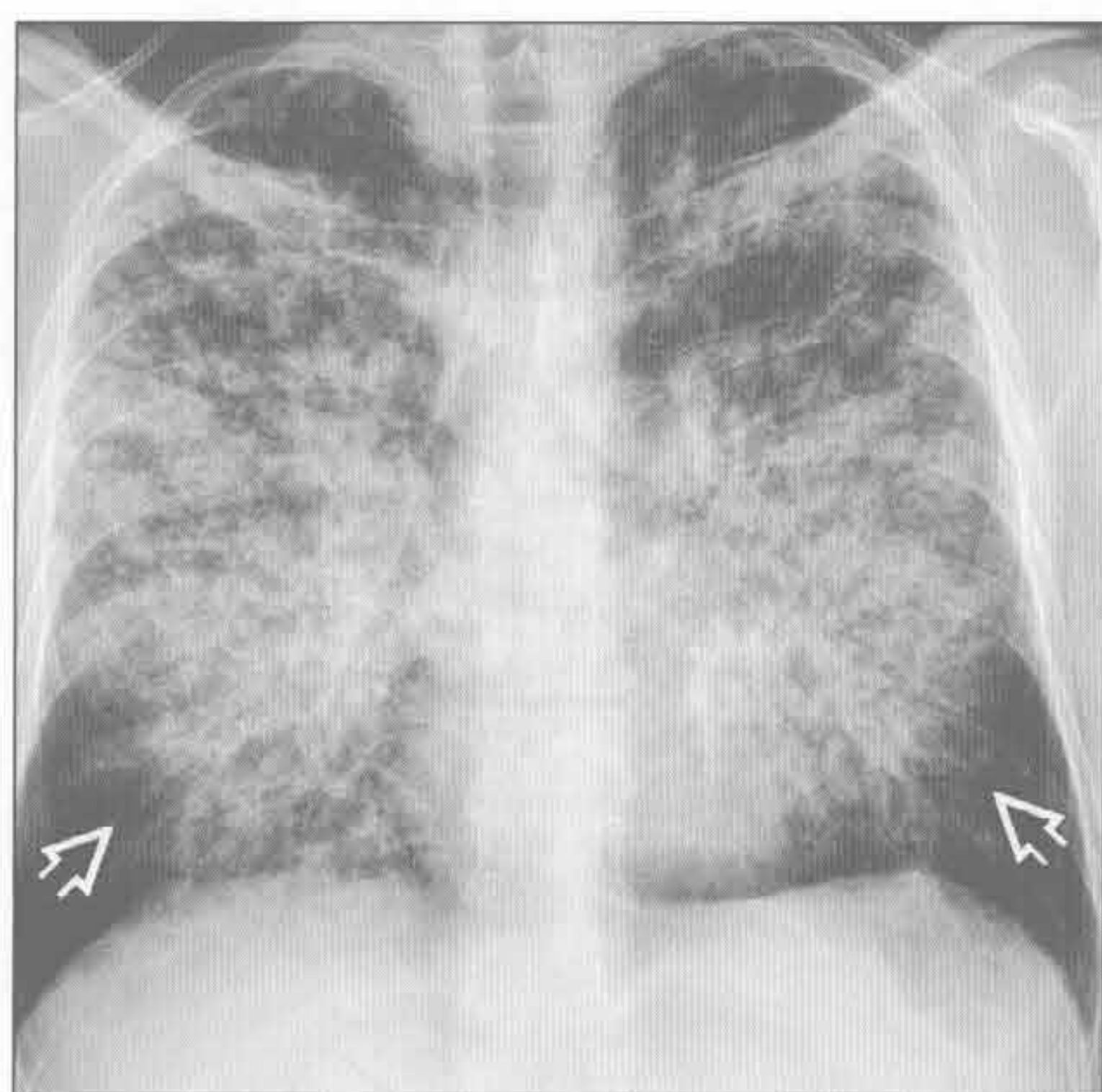


（左）轴位增强 CT 示右上叶簇状小叶中心型结节 ⇔，符合肺炎诊断；纵隔及肺门淋巴结增大 →

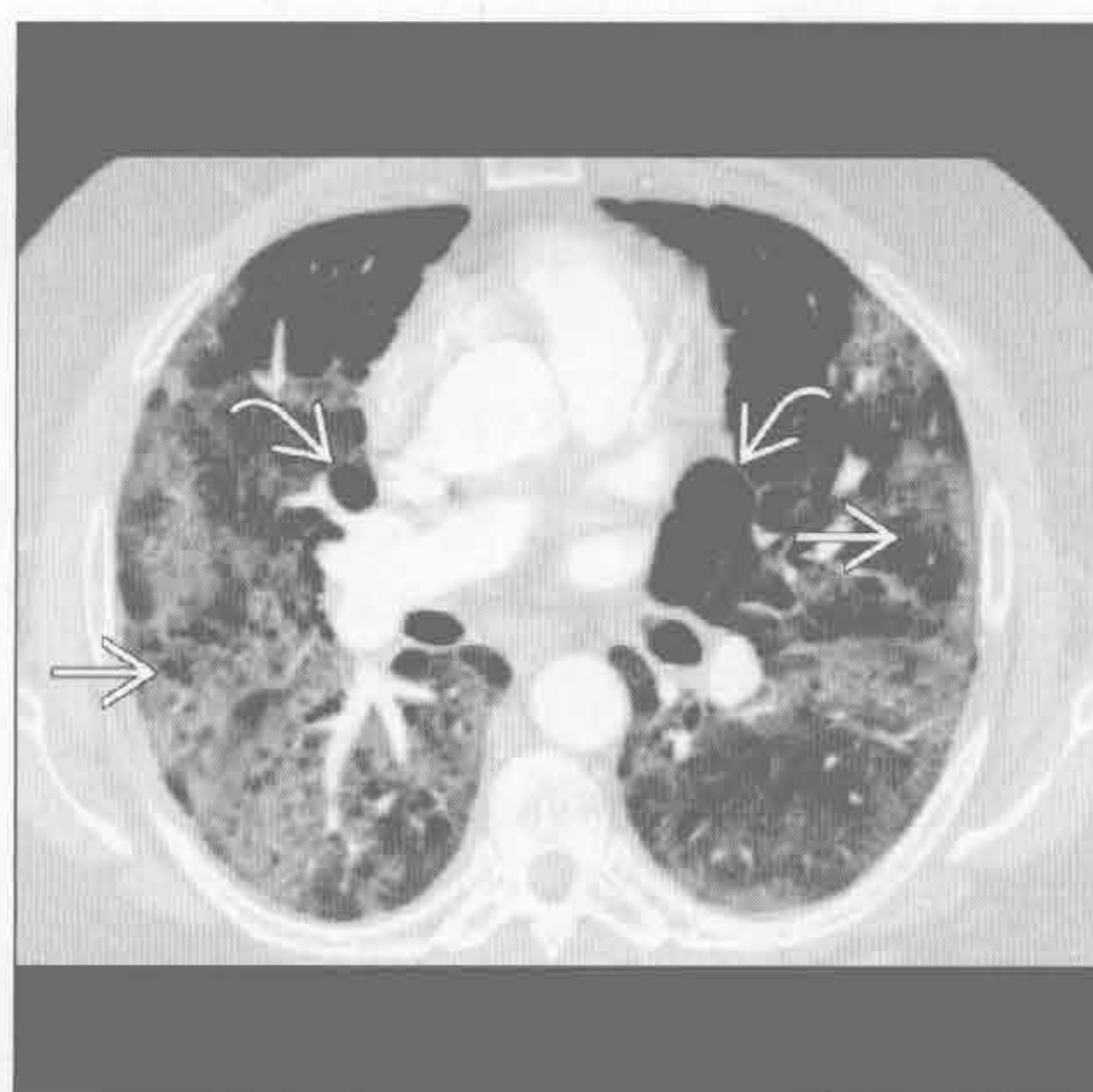
（右）中性粒细胞减少症患者。冠状位平扫 CT 示双侧肺结节。左上叶结节内可见空洞 / 新月征 ⇔，高度提示侵袭性曲霉病

肺炎

(左) AIDS、卡氏肺囊虫肺炎患者。正位 X 线胸片示弥漫性肺门周围结节样实变影 \Rightarrow 。肋膈角区未见明显受累，双侧胸腔无积液



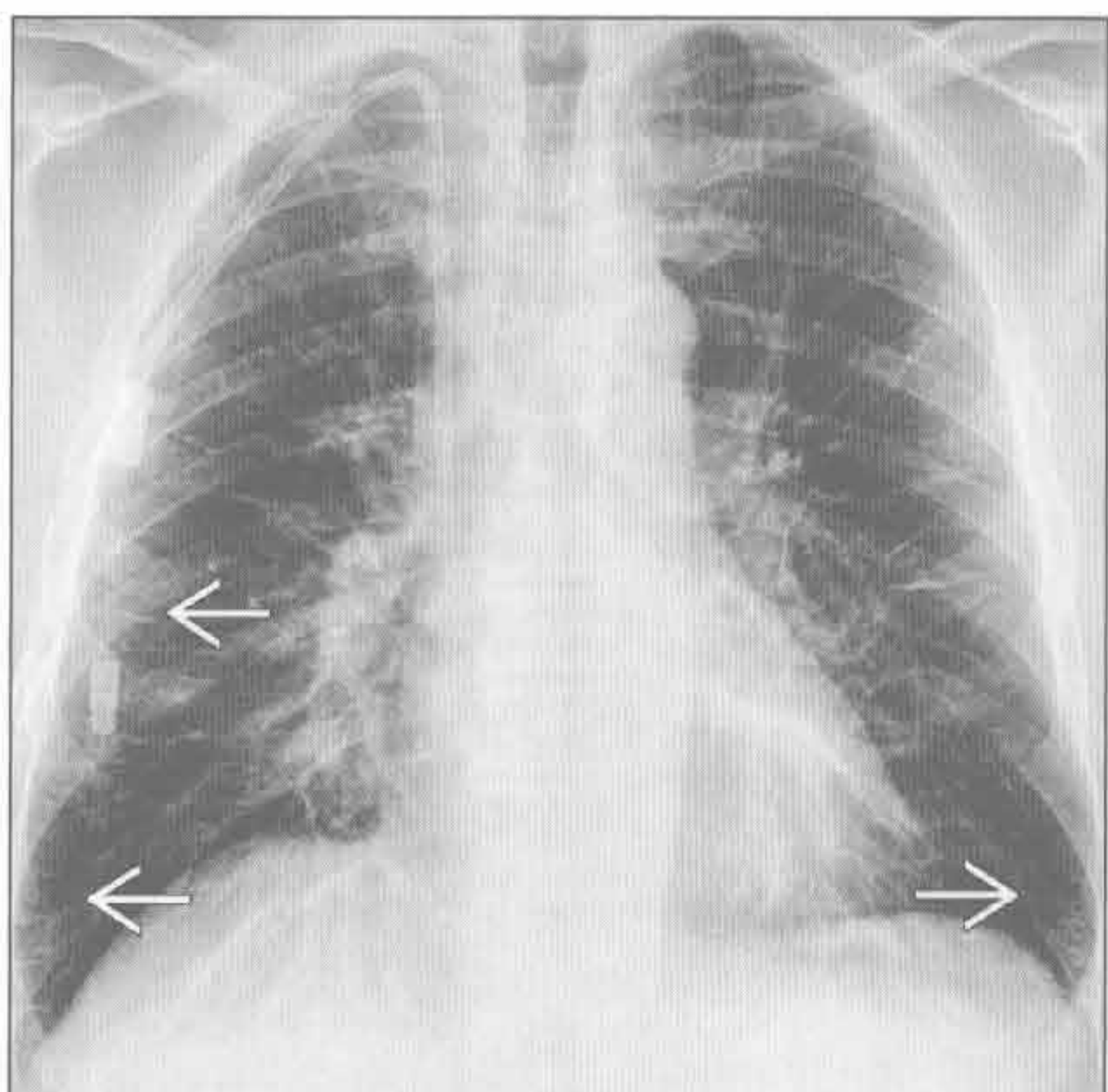
(右) AIDS、卡氏肺囊虫肺炎患者。轴位增强 CT 示弥漫性磨玻璃密度影，其中可见薄壁囊肿 \rightarrow 及间隔旁气肿区 \Rightarrow 。无胸腔积液。薄壁囊肿易引发气胸



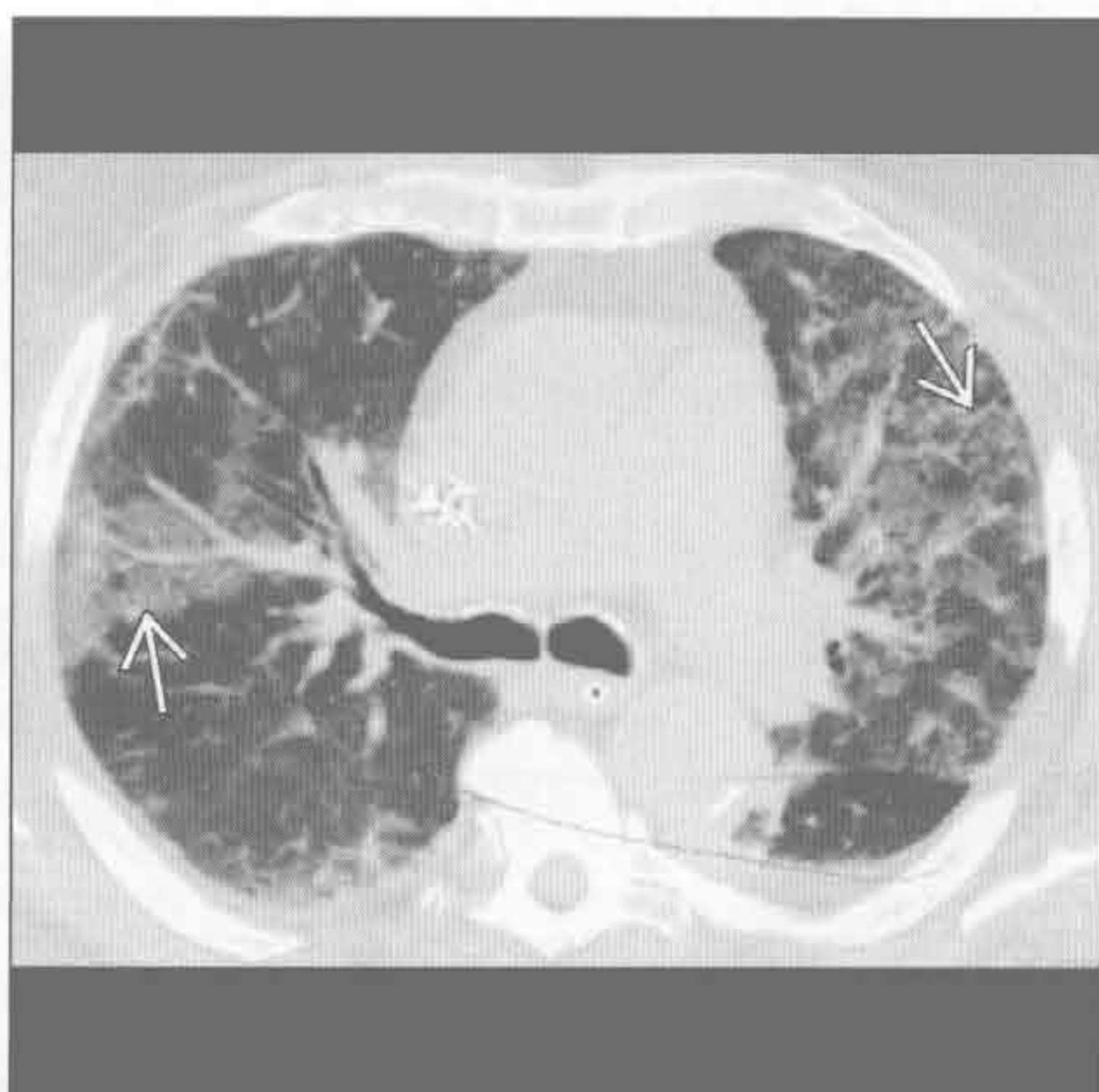
肺炎

肺水肿

(左) 正位 X 线胸片示轻度心影增大和急性肺水肿引发的 Kerley B 线 \Rightarrow (小叶间隔中的淋巴管增粗)



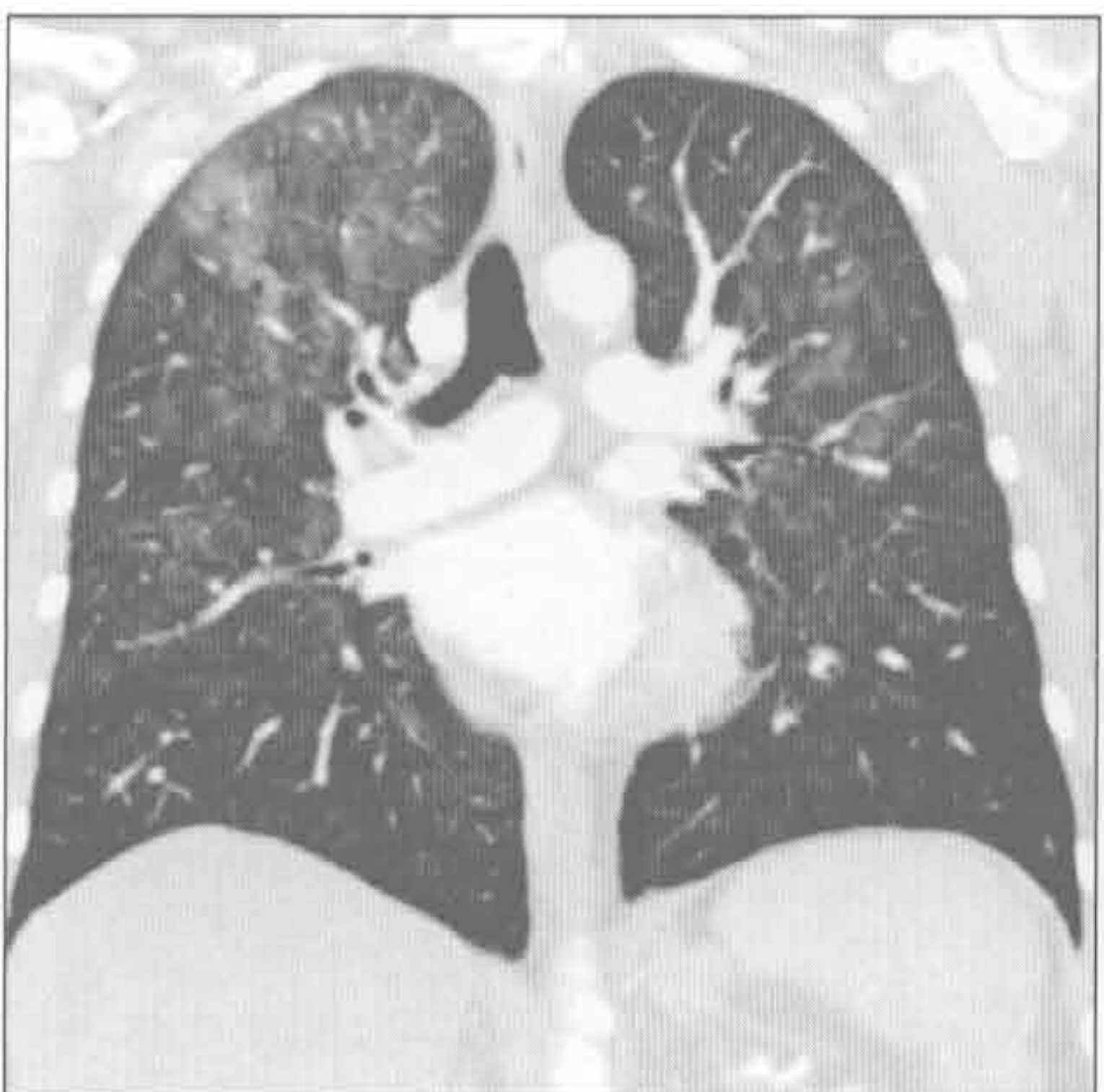
(右) 急性淋巴细胞性白血病肺内出血患者。轴位平扫 CT 示斑片状磨玻璃密度影。注意病变内的网格样阴影 \Rightarrow ，常见于出血后 1~2 天



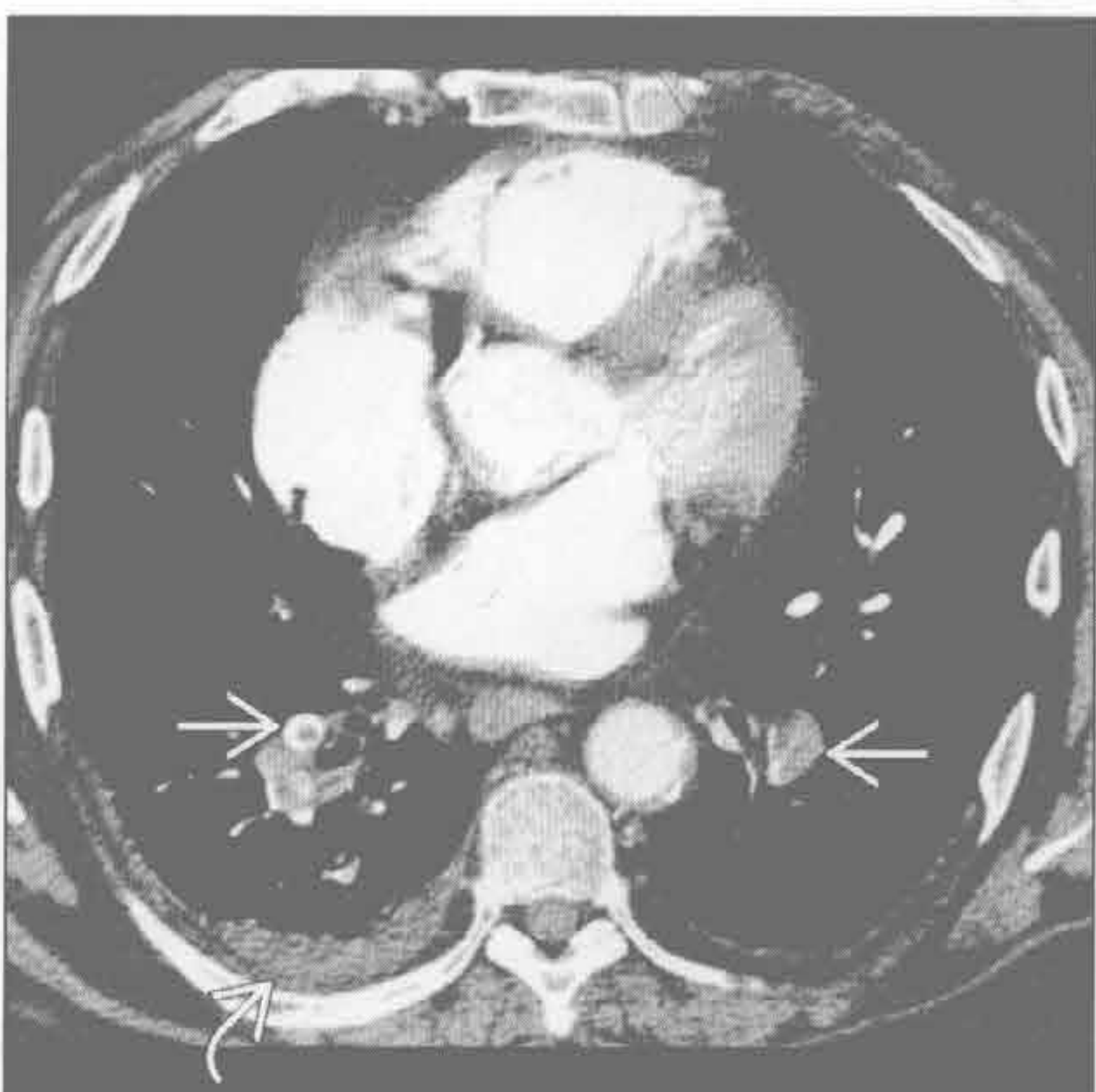
肺出血

药物毒性反应

(左) 冠状位增强 CT 示双侧弥漫性磨玻璃密度影，双下肺相对正常。患者近期接受过化疗，该表现与药物反应有关。未见胸腔积液及网格样阴影

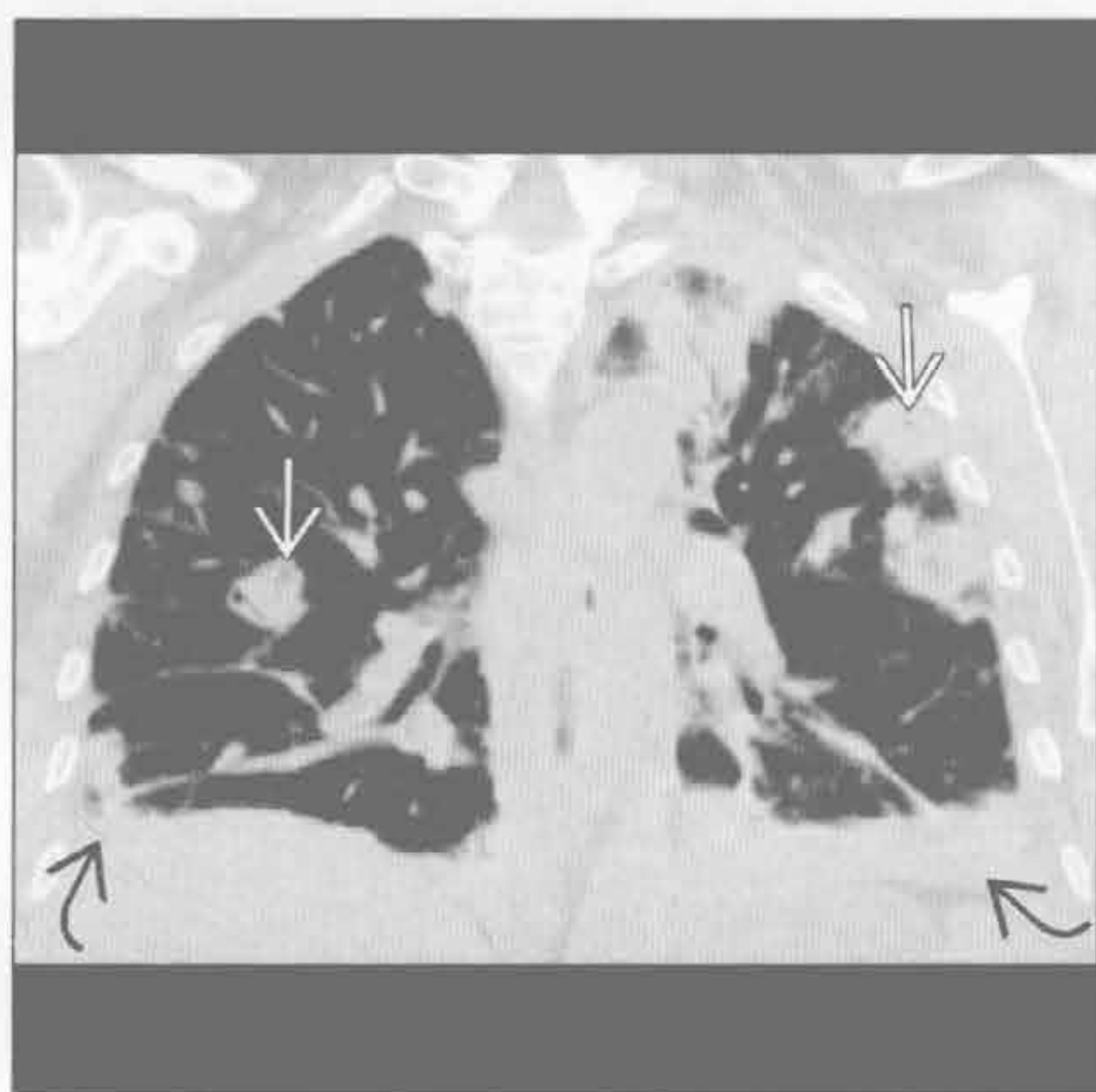


(右) 轴位增强 CT 示肺栓塞 \Rightarrow 及右侧胸腔积液 \Rightarrow 。恶性血液病、肺癌、胃肠道癌患者易患静脉血栓，继而引起肺栓塞

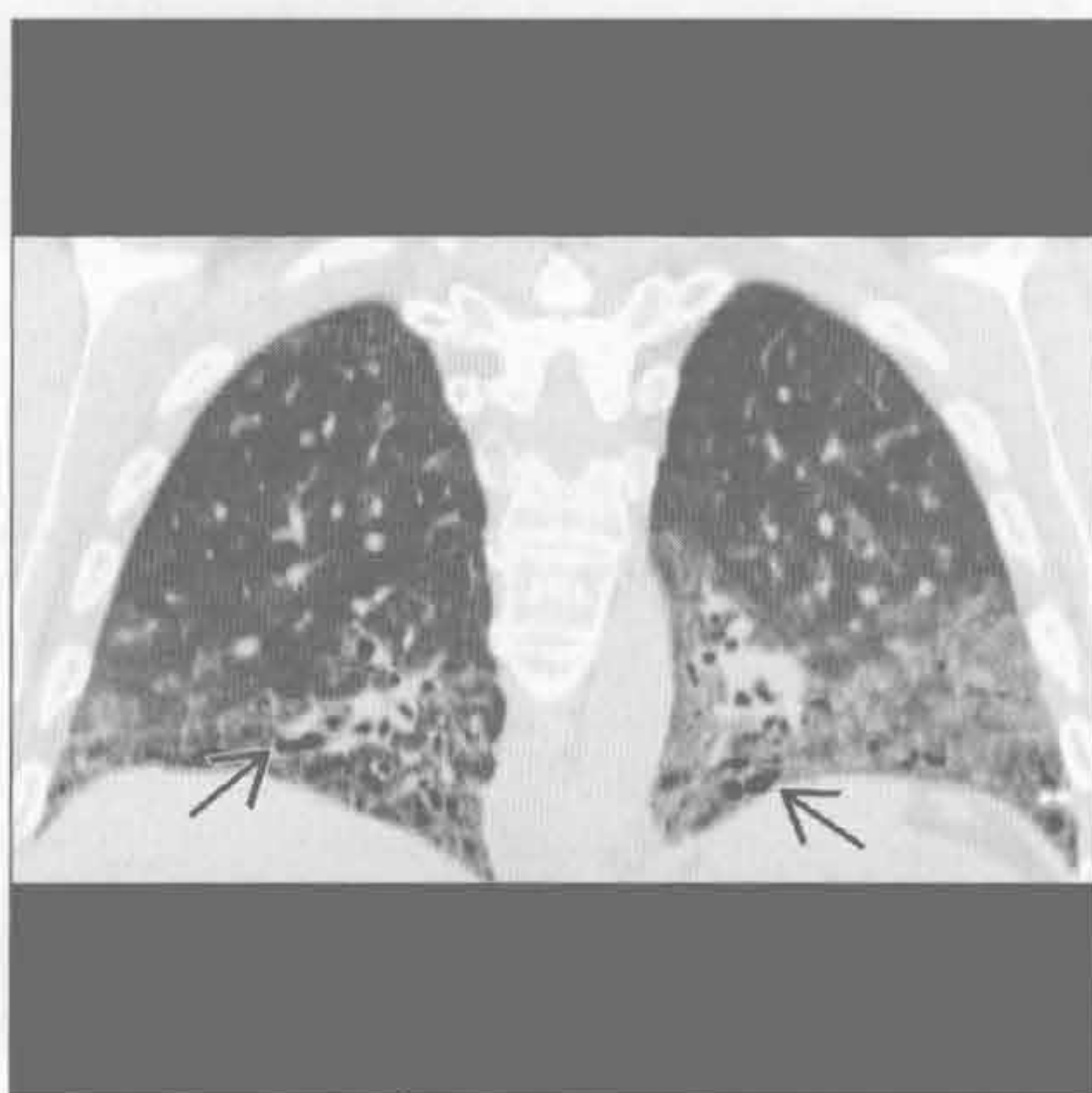


肺栓塞

脓毒性栓塞



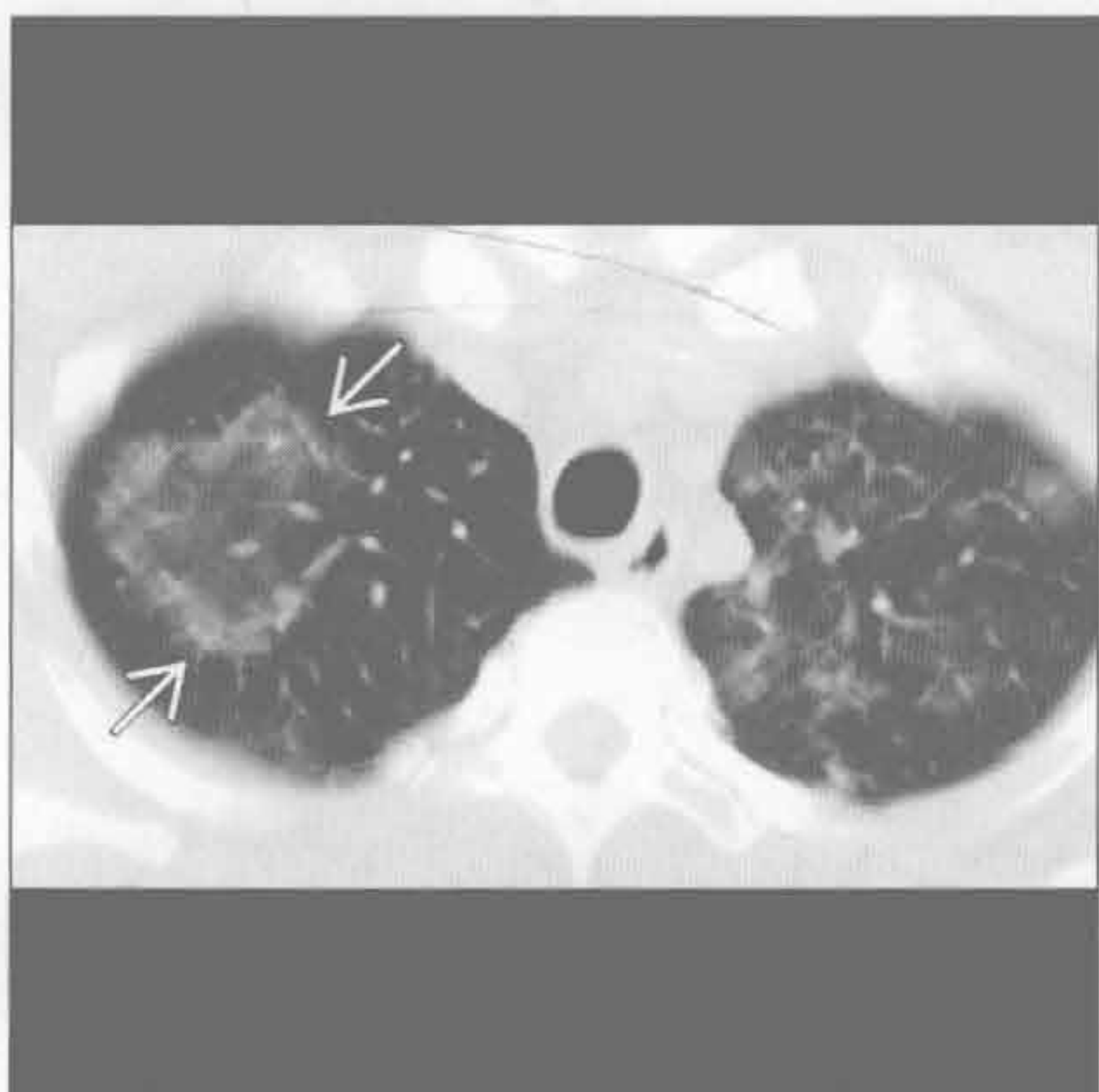
非特异性间质性肺炎



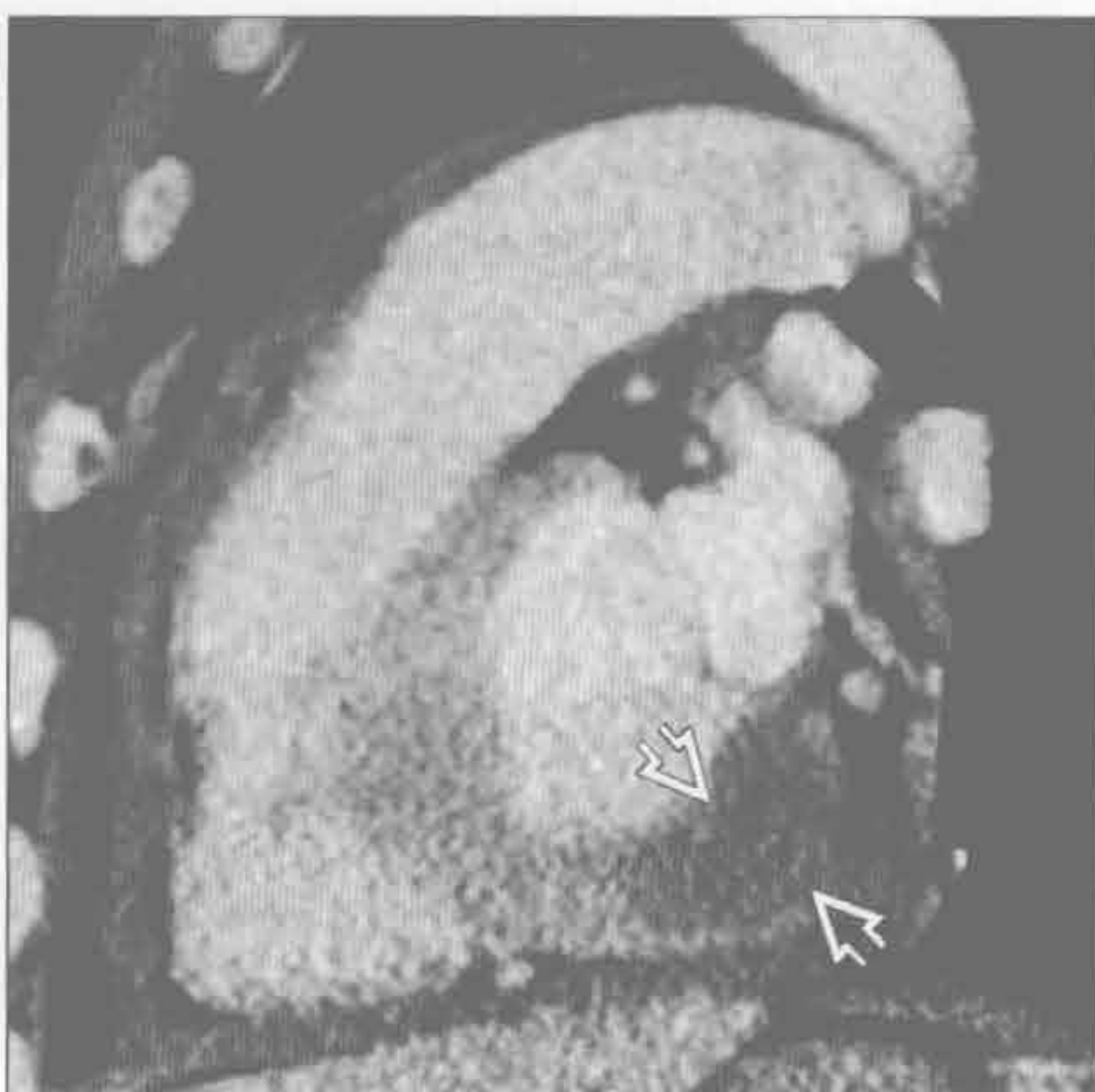
(左) 脓毒血症患者。冠状位增强 CT 示双侧外周为主的结节性实变影, 一些结节内可见早期空洞形成 \Rightarrow 。少量胸腔积液 \curvearrowright

(右) 冠状位增强 CT 示下肺为主的磨玻璃密度影, 伴牵拉性支气管扩张 \curvearrowright 。未见明显蜂窝征。该表现高度提示非特异性间质性肺炎

机化性肺炎



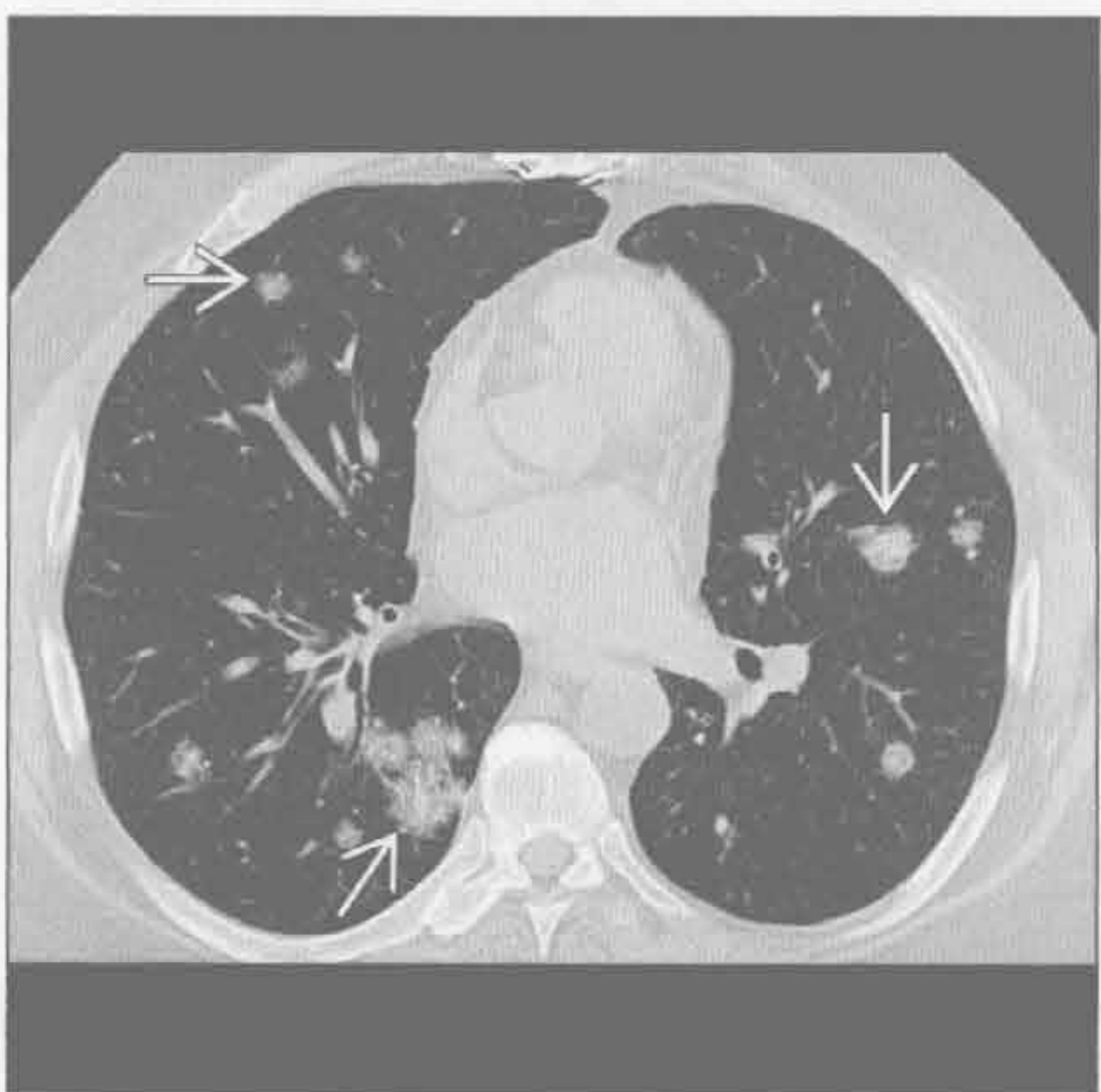肿瘤



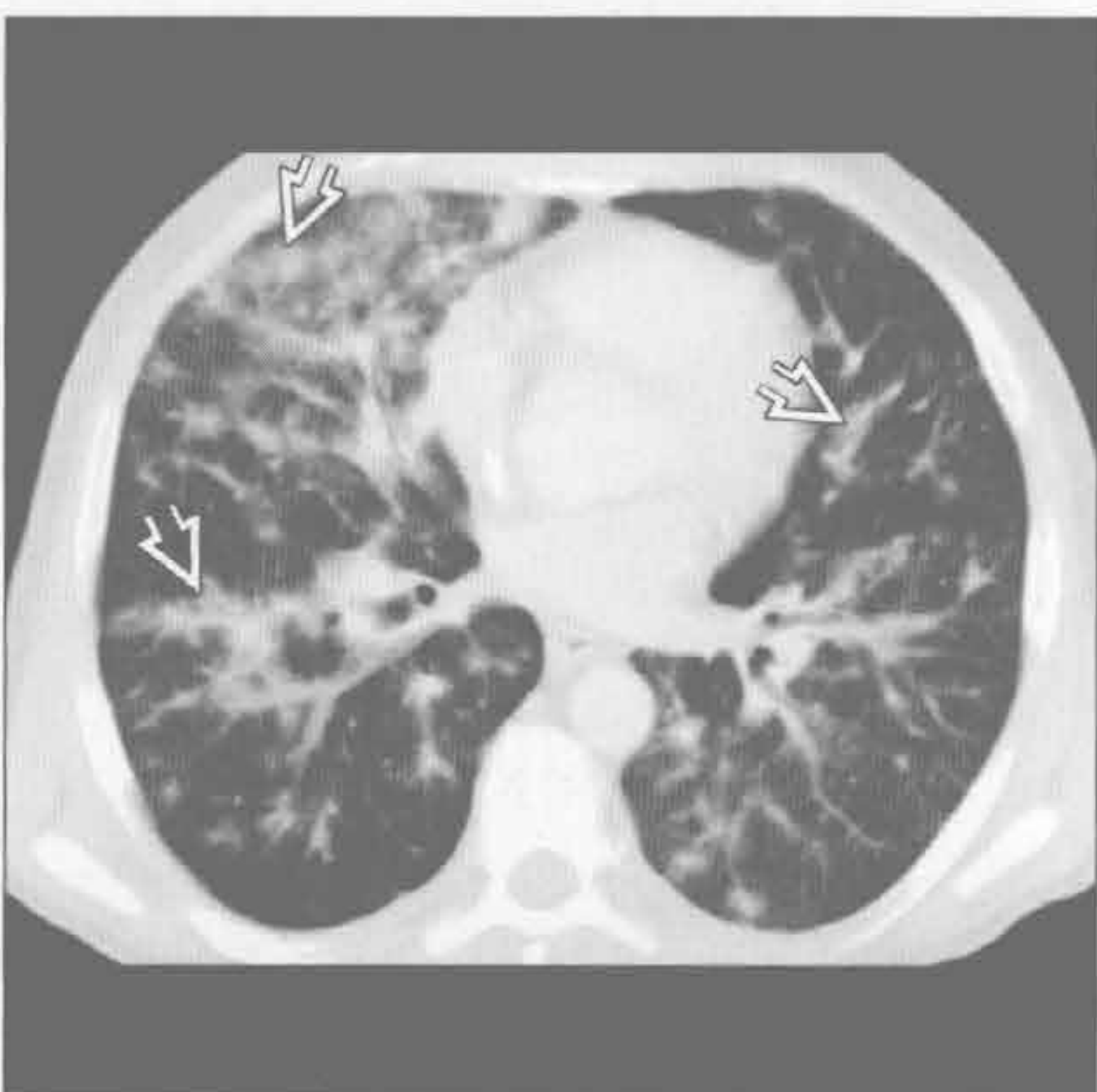
(左) 机化性肺炎患者。轴位平扫 CT 示双上肺斑片影。右上叶阴影表现呈反晕征 \Rightarrow (中央为磨玻璃密度影, 周围环绕实变影), 与该诊断相关

(右) AIDS 患者。矢状位增强 CT 示左心室下基底壁淋巴瘤浸润 \Rightarrow 。少量心包积液

肿瘤




肿瘤



(左) 此患者有心脏移植史。轴位平扫 CT 示双侧肺结节 \Rightarrow 。为移植后淋巴增殖性病变

(右) 轴位增强 CT 示支气管血管束旁火焰样肺实变影 \Rightarrow , 右侧较左侧明显。此表现在 AIDS 患者高度提示卡波西肉瘤。该患者同时并发皮肤黏膜性病变, 为卡波西肉瘤的常见情形



第4章

临床症状

咯血	4-2
哮鸣	4-8
咳嗽	4-14
急性呼吸困难	4-20
慢性呼吸困难	4-26
胸痛	4-32
喘鸣	4-38

鉴别诊断

常见

- 支气管肺癌
- 转移
- 感染
 - 结核
 - 曲霉
 - 肺脓肿
- 支气管扩张
- 支气管炎
- 肺栓塞

不常见

- 弥漫性肺泡出血
- 心源性
 - 充血性心力衰竭
 - 二尖瓣狭窄

罕见（但重要）

- 肺动脉瘤
- 动静脉畸形（AVM）
- 支气管结石症
- 假性隔离症
- 卡波西肉瘤

重要信息

鉴别诊断要点

- 咯血定义
 - 气道或肺中咳出血液
 - 大咯血：24 小时内咯血量 >300 ml
 - 大部分有明确的病因
 - 3%~15% 的原因不明
 - 支气管动脉是最常见的责任血管
- 支气管动脉解剖
 - 正常起源：T₅-T₆ 水平的降主动脉
 - CT 定位
 - 右支气管动脉位于隆嵴水平
 - 左支气管动脉位于左主支气管近端
 - 常见的分支类型
 - 1 型：1 条右支气管动脉肋间干及 2 条左支气管动脉（40%）
 - 2 型：1 条右支气管动脉肋间干及 1 条左支气管动脉（20%）
 - 3 型：1 条支气管动脉肋间干、1 条右支气管动脉及 2 条左支气管动脉（20%）

- 4 型：1 条支气管动脉肋间干、1 条右支气管动脉及 1 条左支气管动脉（10%）
- 异位：支气管动脉起源于其他部位
- 异常：支气管动脉直径 >2 mm

常见诊断的有用线索

- 支气管肺癌
 - 咯血常见于肿瘤晚期，占所有咯血病例的近 20%
 - 40 岁以上吸烟者伴原因不明的咯血：5% 将于 3 年内查见肺癌
 - 类癌
 - 常为富血管性，可见强化
- 转移
 - 出血性转移：常见于绒毛膜癌、肾癌、恶性黑色素瘤、甲状腺癌
 - CT：多发大小不等的结节，周边可见磨玻璃密度影
- 结核
 - 常见的咯血原因，一般见于活动性空洞性病灶患者
 - Rasmussen 动脉瘤：肺动脉瘤起源于邻近空洞壁，可致大咯血
- 曲霉
 - 在既有空洞内寄生性真菌生长
 - 可致大咯血
- 肺脓肿
 - 可引起大咯血，典型患者咳出脓臭痰
- 支气管扩张
 - 占所有咯血病因的近 25%，可致大咯血
 - 分布取决于病因
 - 中心型支气管扩张：过敏性支气管肺曲霉病，气管支气管肥大症，Williams-Campbell 综合征
 - 上叶支气管扩张：囊性纤维化，结核，过敏性支气管肺曲霉病
 - 前侧支气管扩张：分支杆菌复合体感染
 - 下叶支气管扩张：感染后变，吸入
- 支气管炎
 - 占所有咯血病因的 20%
 - Dieulafoy 病：慢性炎症导致黏膜下血管异常扩张
 - CT 表现常正常；可有支气管壁增厚；局部磨玻璃密度影以及实变提示活动性出血
- 肺栓塞
 - 咯血源于肺梗死

- 梗死在肺栓塞中的发生率 <10%
- 梗死常位于胸膜下，楔形，无强化

不常见诊断的有用线索

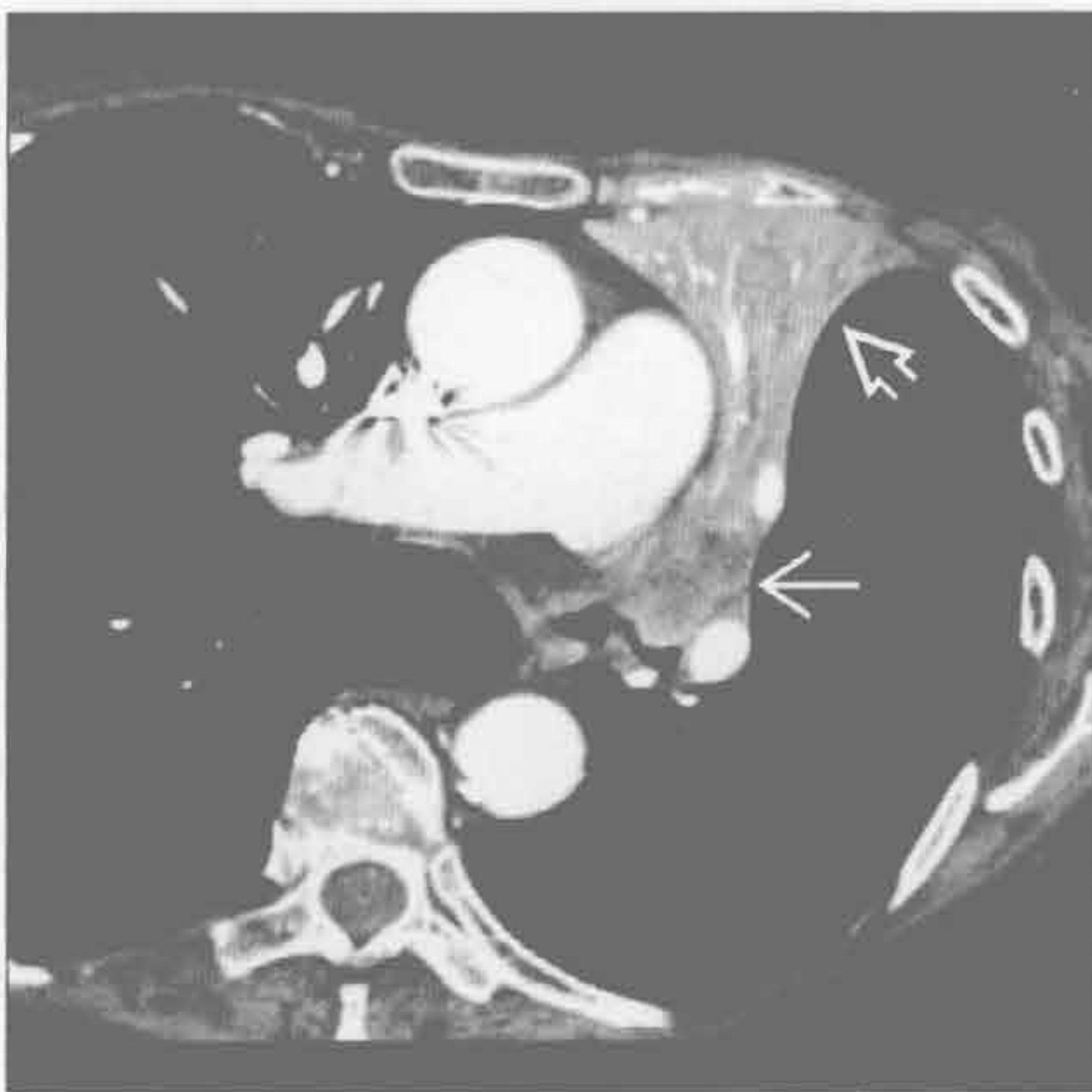
- 弥漫性肺泡出血
 - 炎症进展侵及肺血管（大、中、小血管）
 - 包括：韦格纳肉芽肿病，显微镜下多血管炎，Churg-Strauss 综合征
 - CT：非特异性小叶性磨玻璃密度影伴有实变影；出血消散时常可见铺路石征
 - 66%有咯血
- 心源性
 - 充血性心力衰竭患者可咳出含血泡沫样痰，占咯血病因的 5%
 - 二尖瓣狭窄患者可有反复阵发性的出血，致含铁血黄素沉着症

罕见诊断的有用线索

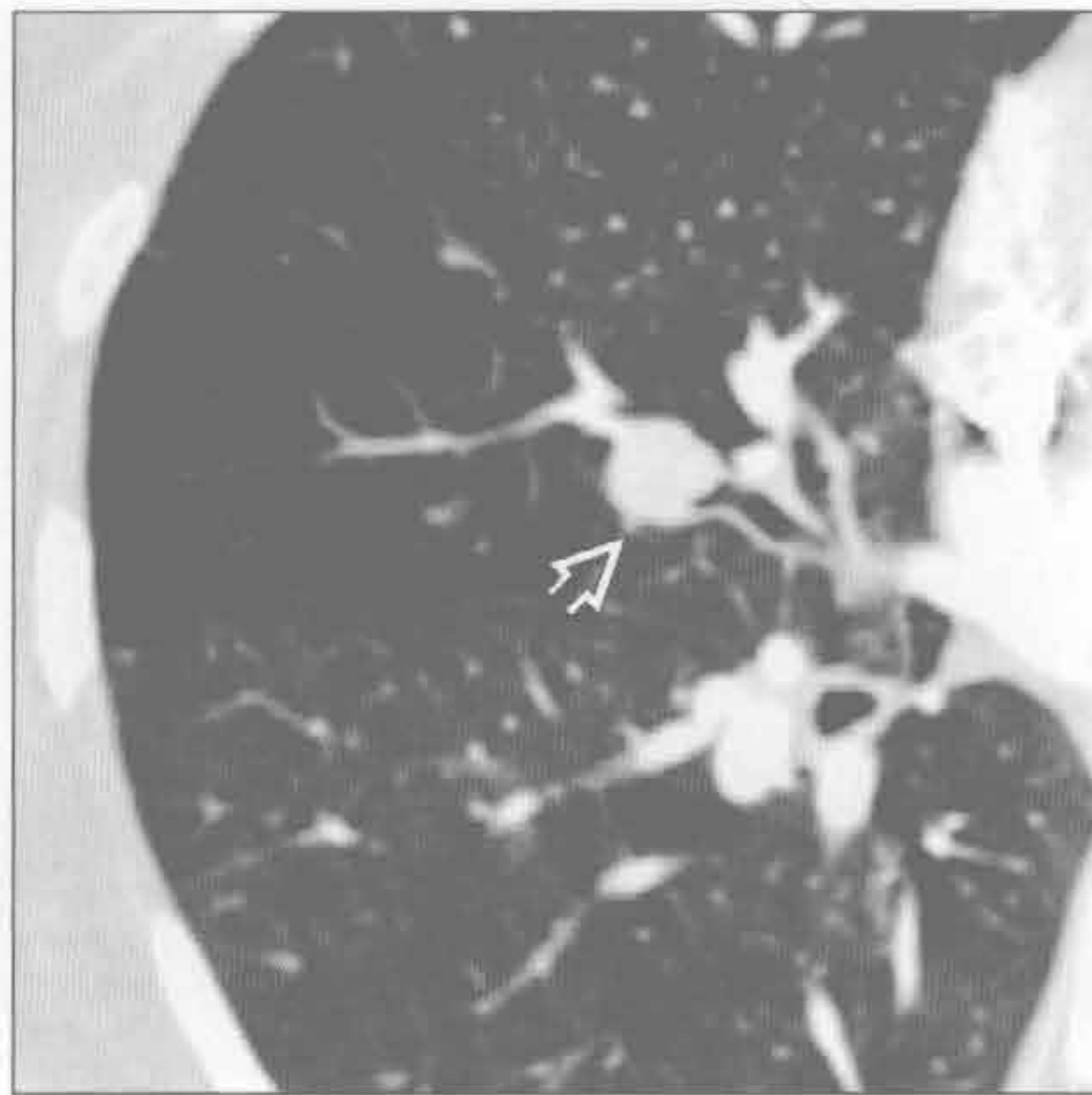
- 肺动脉瘤
 - 原因：Swan-Ganz 导管引发的假性动脉瘤，Behcet 综合征

- Swan-Ganz 假性动脉瘤：病死率 45%~65%
 - 常见于肺门周围的下肺段动脉
- 动静脉畸形（AVM）
 - 遗传性出血性毛细血管扩张（HHT）时鼻出血常为主要表现
 - AVM 的畸形血管的壁薄、易破裂
 - 妊娠期易血管破裂
- 支气管结石症
 - 50%有咯血
 - 支气管周围钙化的淋巴结使邻近气道扭曲或狭窄
- 假性隔离症
 - 单纯血管性肺隔离症：肺及支气管正常
 - 也指跨胸膜体-肺动脉吻合，最常见于肺动脉狭窄
- 卡波西肉瘤
 - 艾滋病相关的多中心性肿瘤，累及皮肤、淋巴结、消化道及肺
 - 以肺门为中心发散的、弥漫性支气管旁结节

支气管肺癌



支气管肺癌



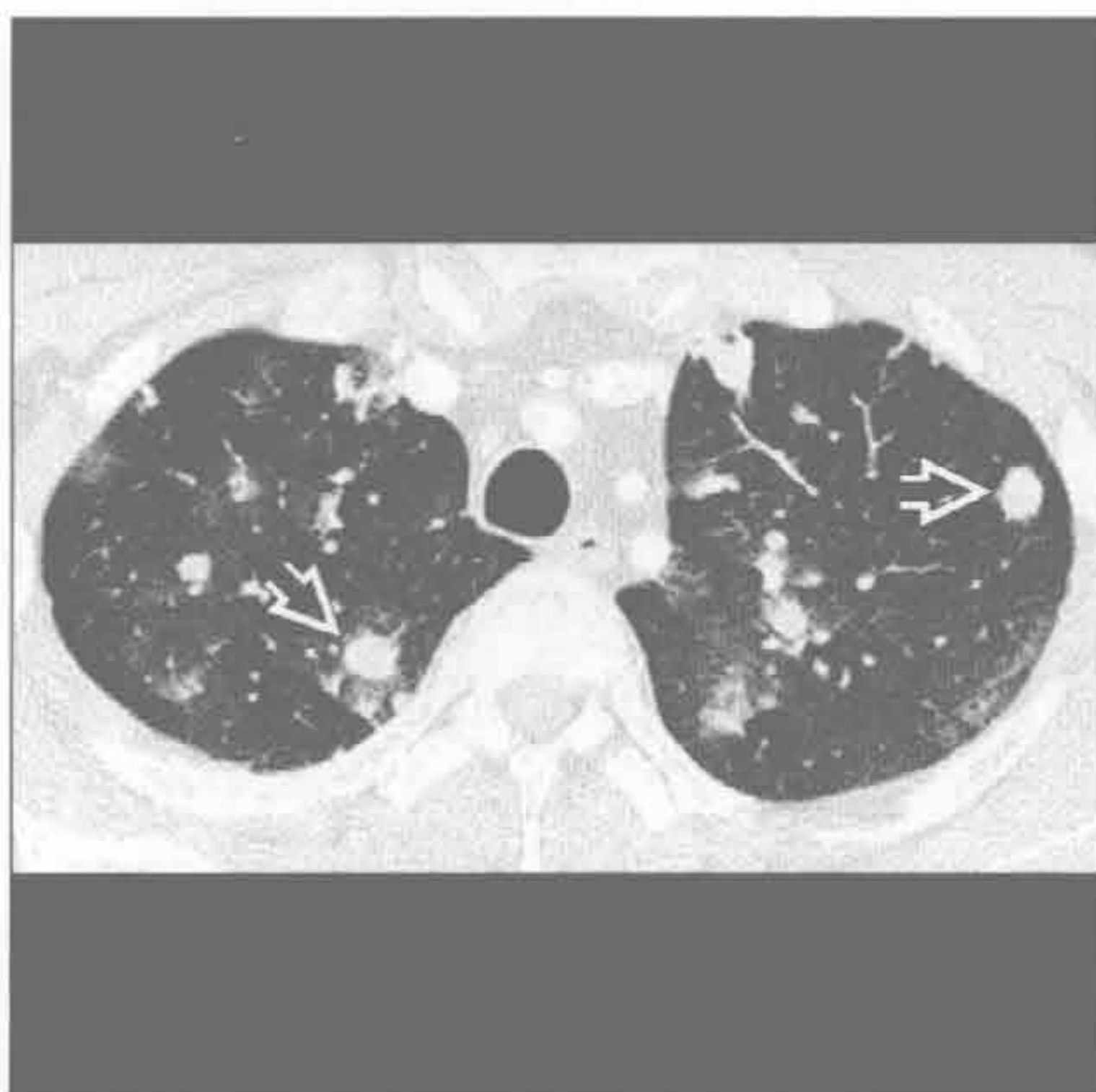
（左）轴位增强 CT 示左上叶萎陷 \Rightarrow ，并见肺癌（鳞状细胞癌）阻塞中央气道 \rightarrow

（右）轴位增强 CT 示支气管内小类癌 \Rightarrow ，纵隔窗可示肿瘤强化（未展示）

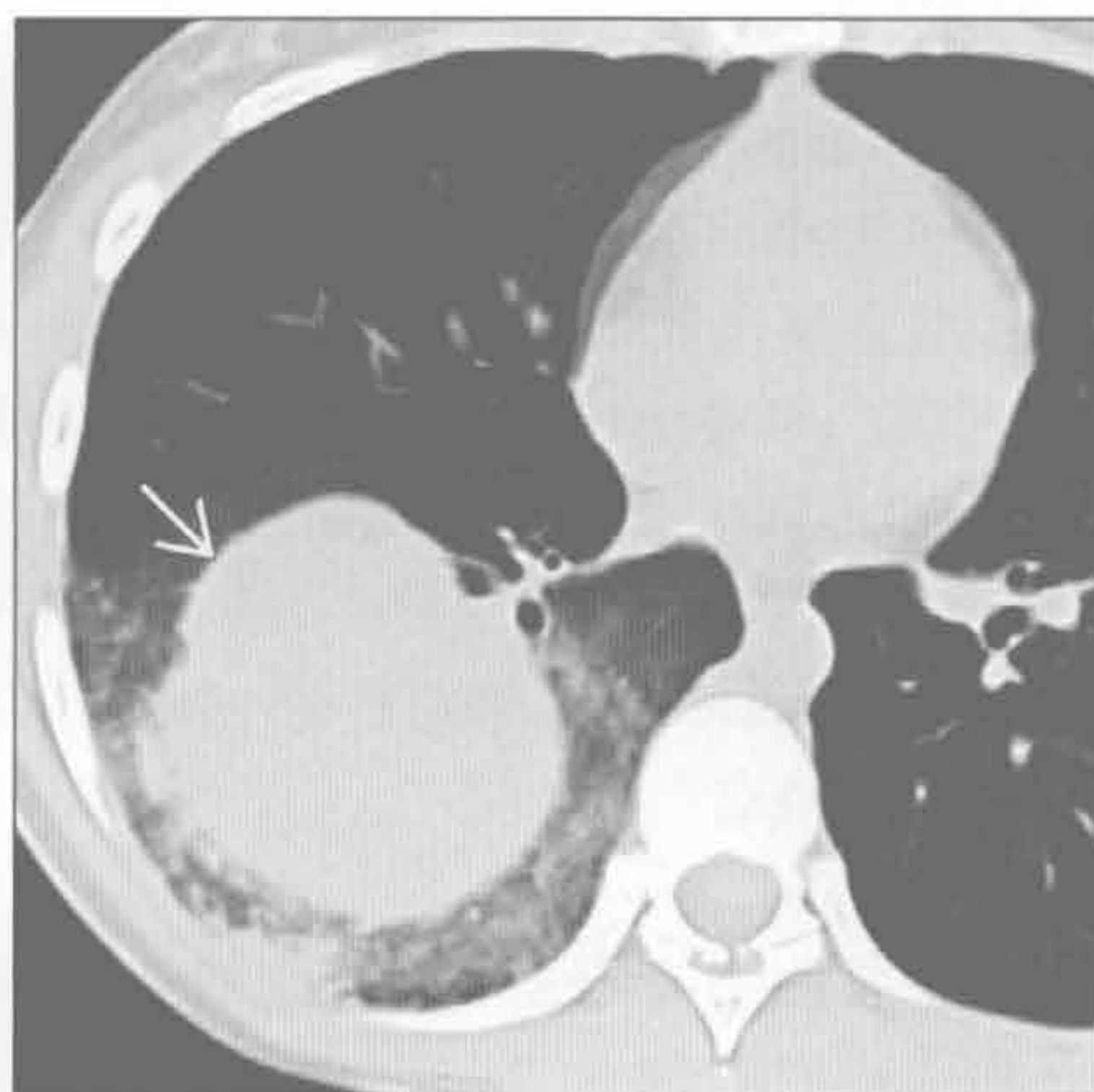
咯血

转移

(左) 年轻女性绒毛膜癌患者。轴位增强 CT 示多发肺结节及转移灶出血所致的磨玻璃密度影

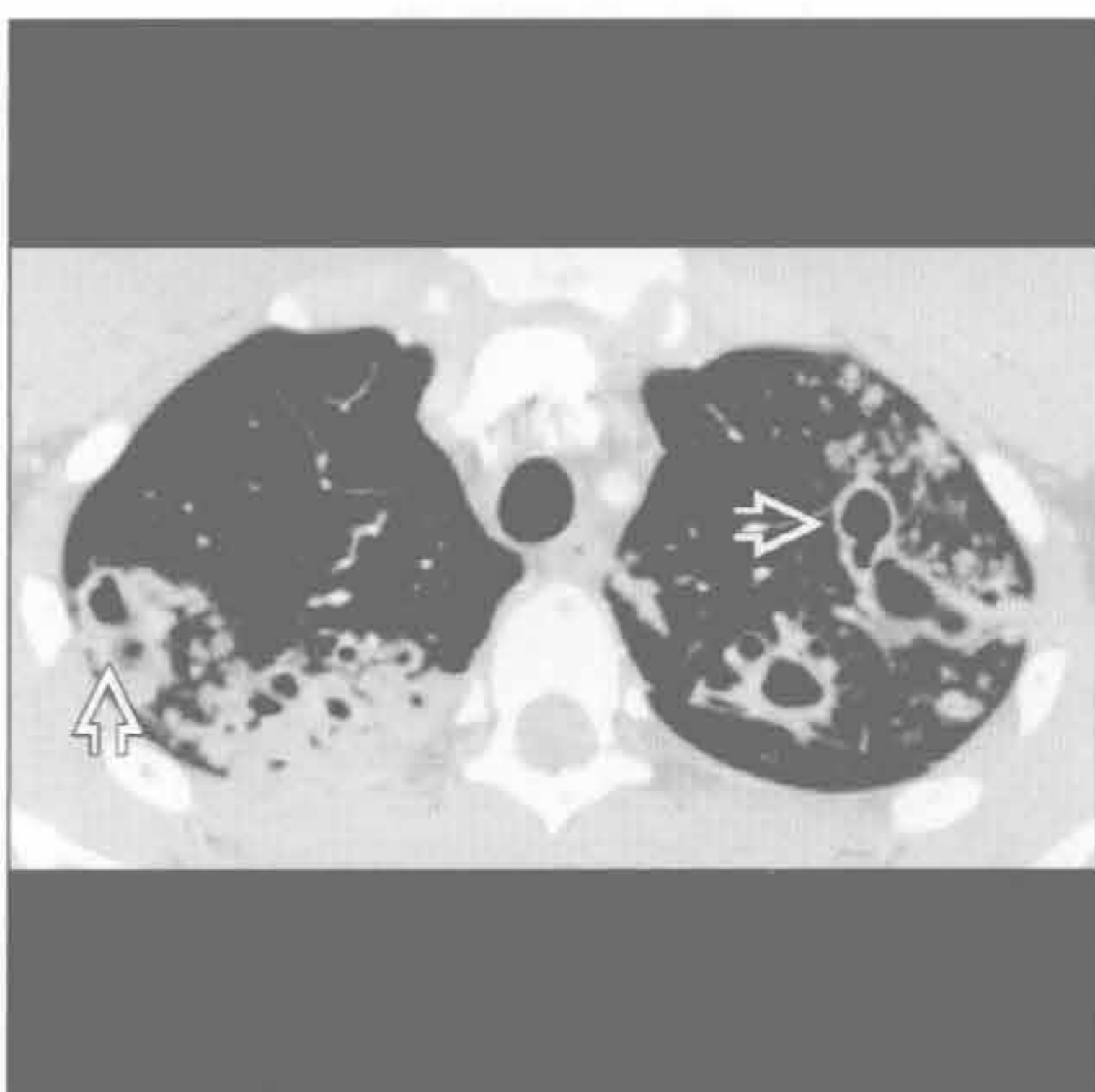


(右) 轴位平扫 CT 示右下叶大肿块，周边环绕出血导致的磨玻璃密度影。肿块为恶性黑色素瘤转移

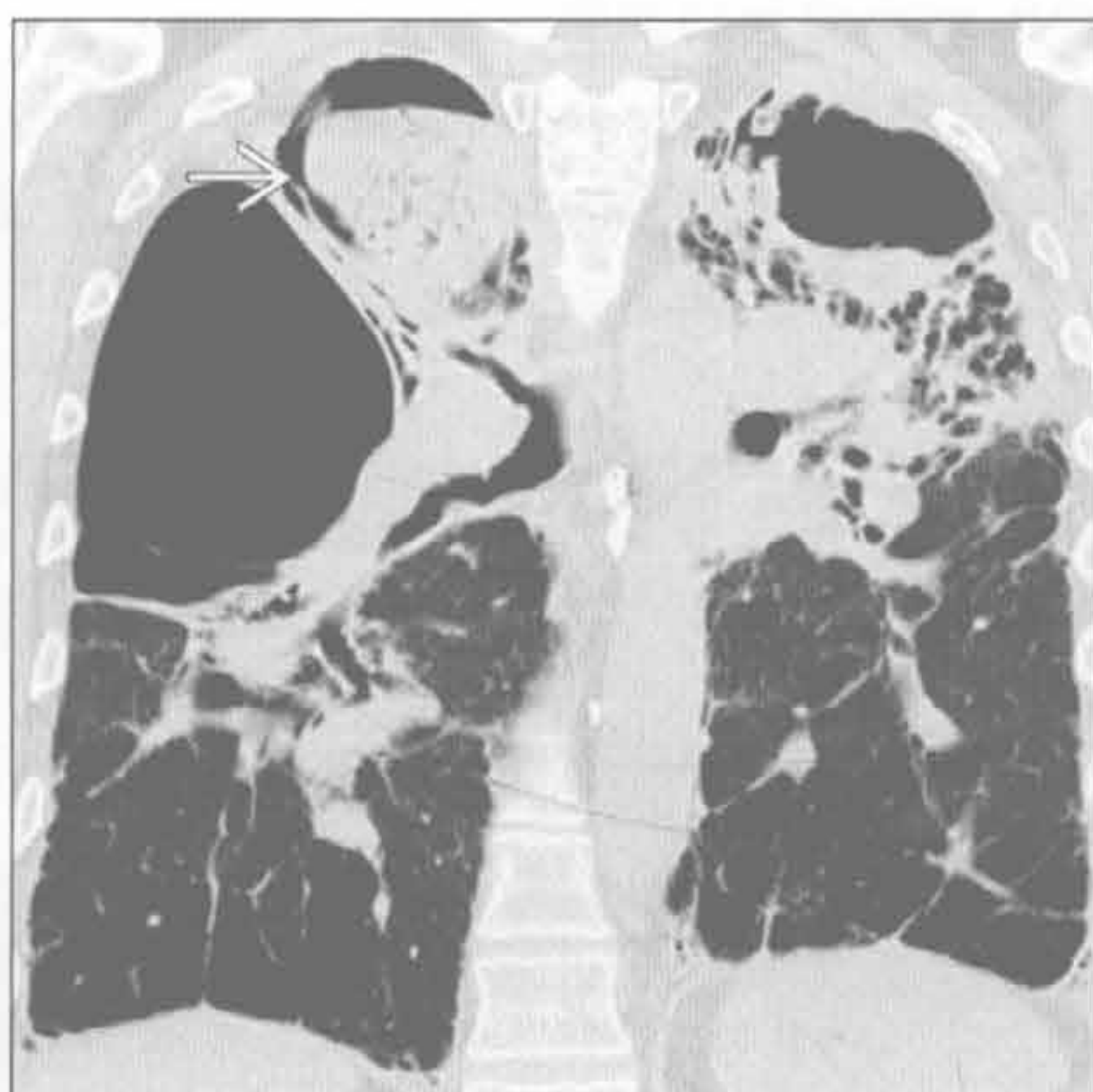


结核

(左) 轴位增强 CT 示双上叶活动性结核的患者多发大小不一、洞壁厚薄不均的空洞影

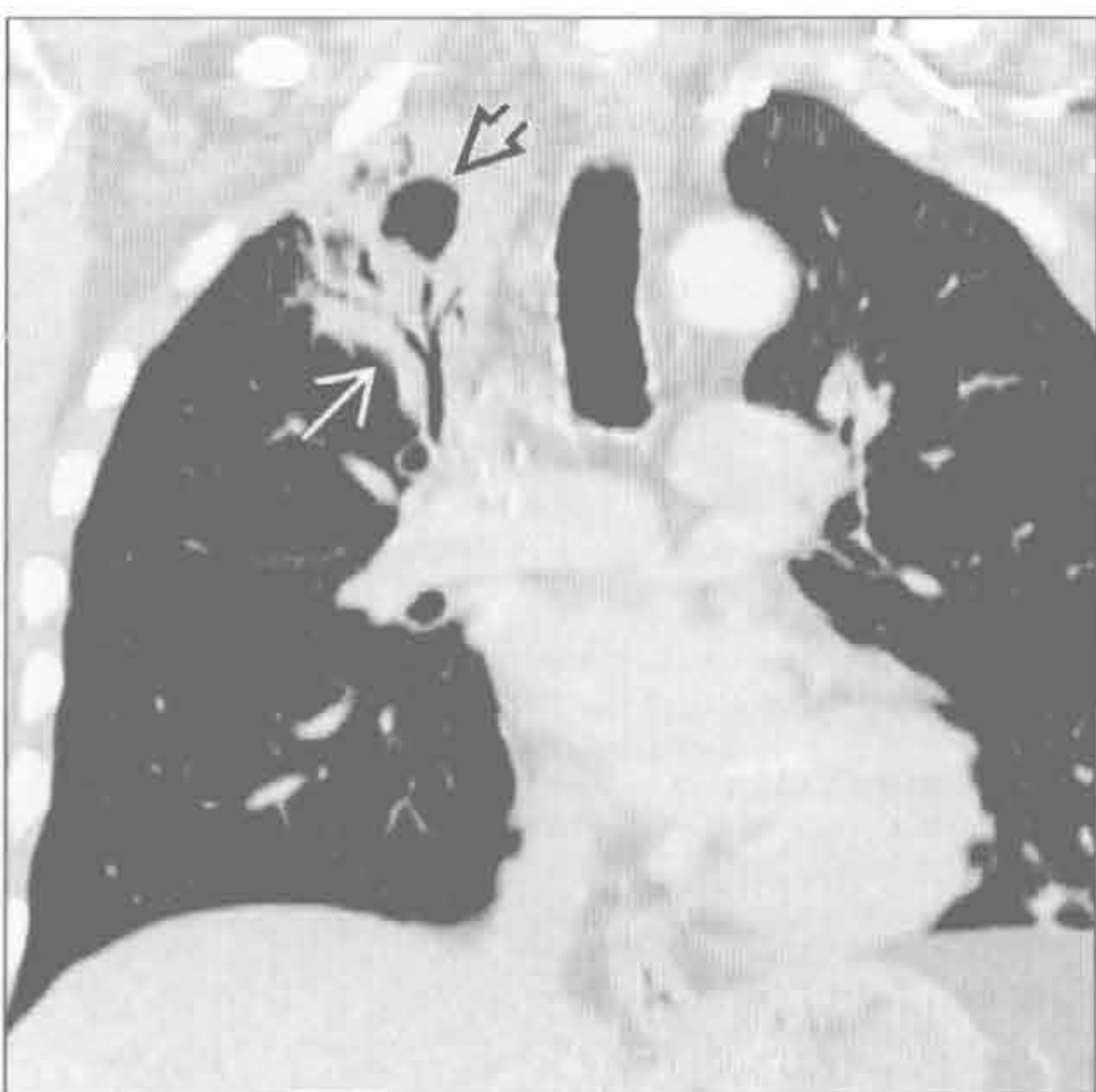

(右) 冠状位平扫 CT 示结节病终末期纤维化及大疱样改变。囊性空腔内有较大曲霉肿块

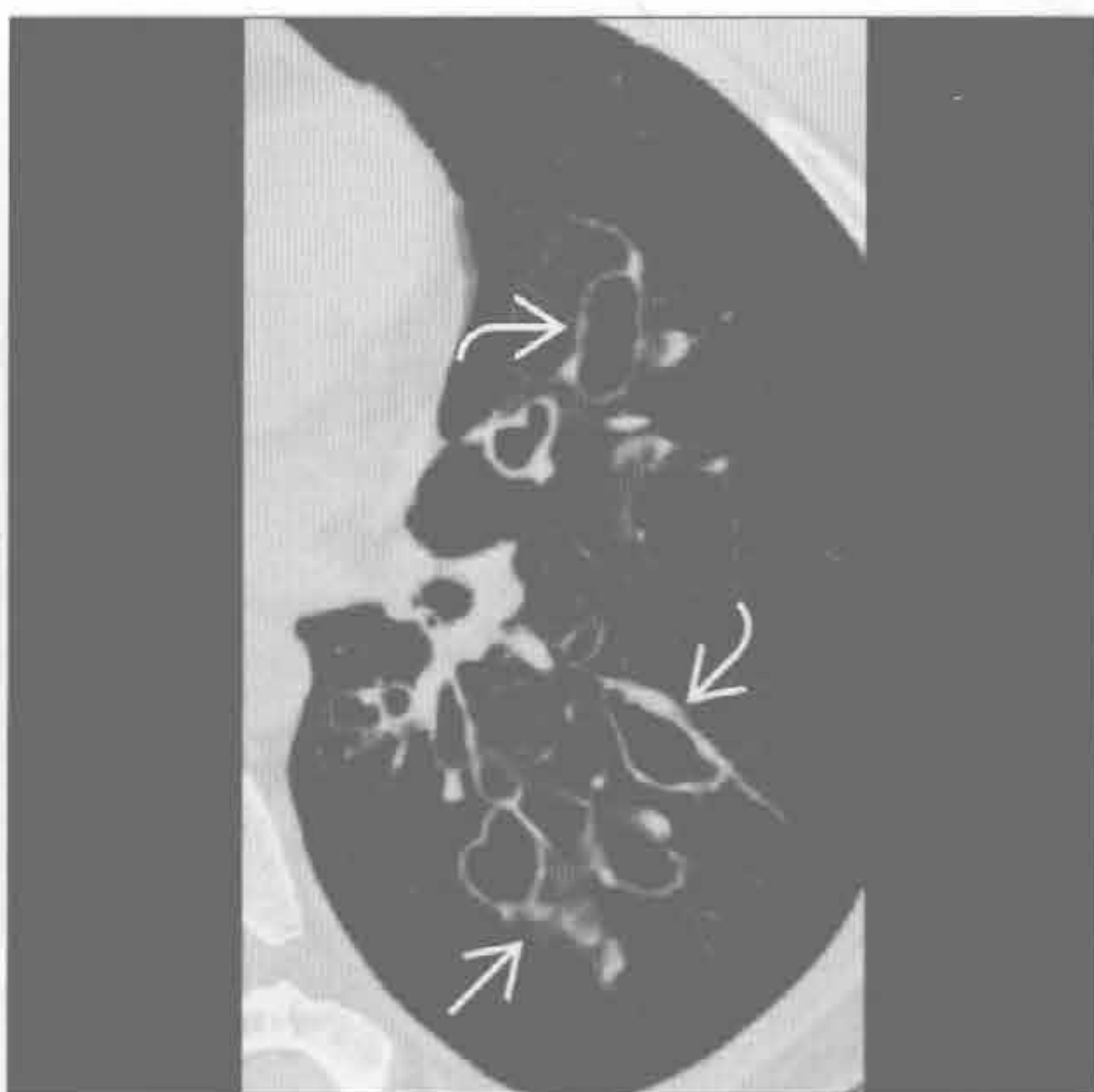

肺脓肿

(左) 冠状位增强 CT 重建示肺炎合并肺脓肿，患者右上叶局部实变伴支气管充气征

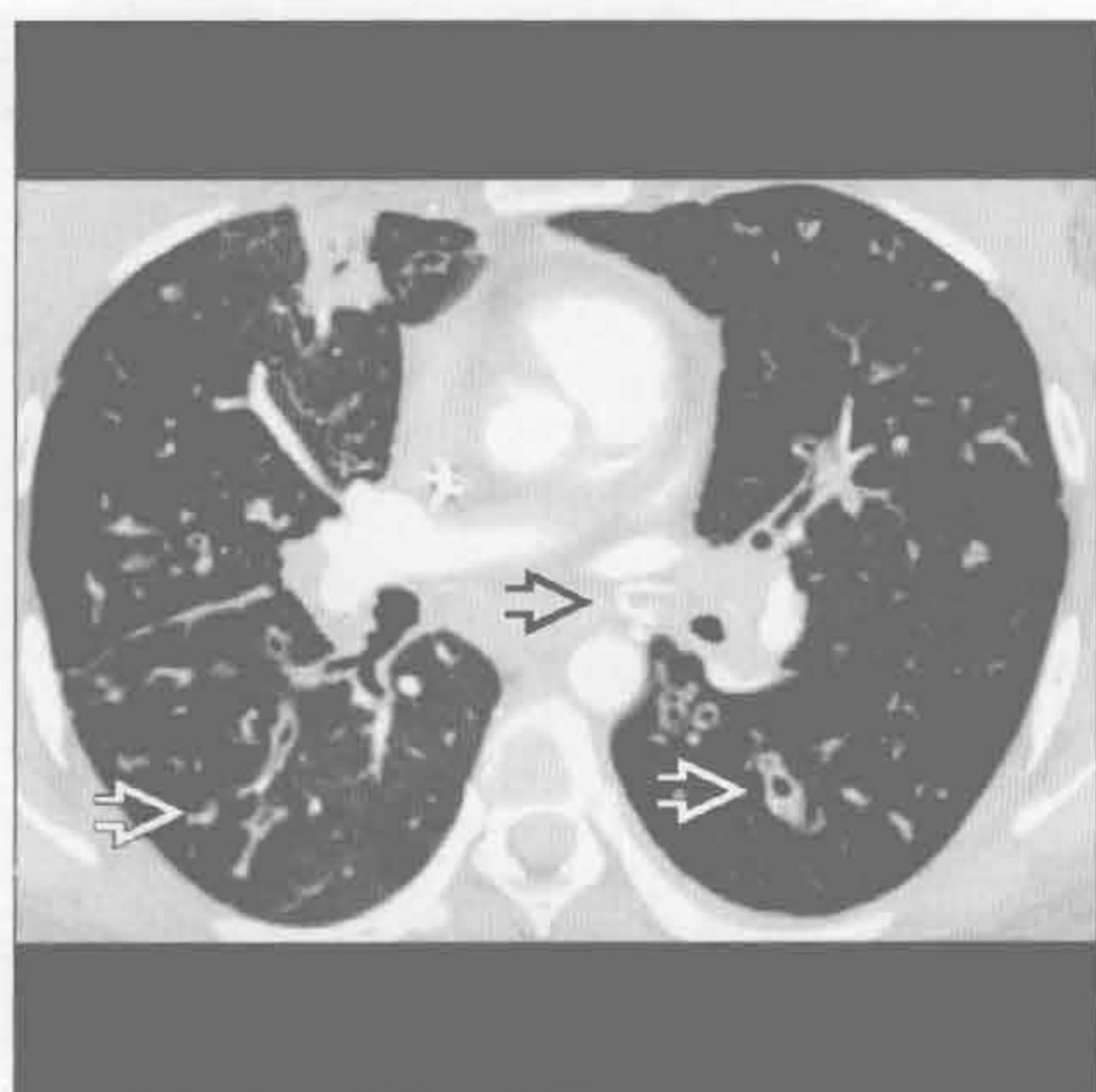


(右) 轴位增强 CT 示静脉曲张样支气管扩张。磨玻璃密度影可能源于出血或肺炎。支气管扩张为感染后所致

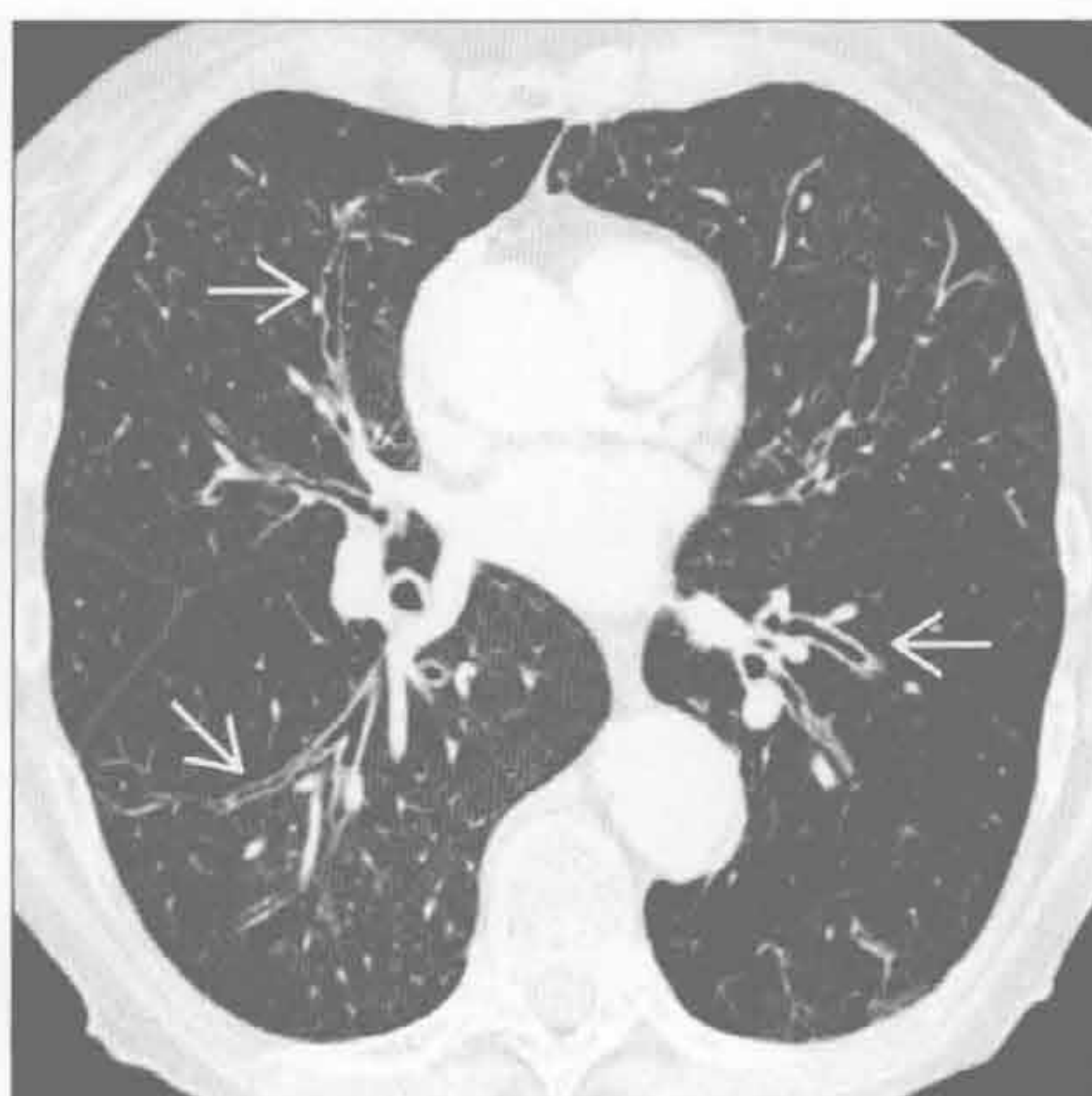

支气管扩张

支气管扩张



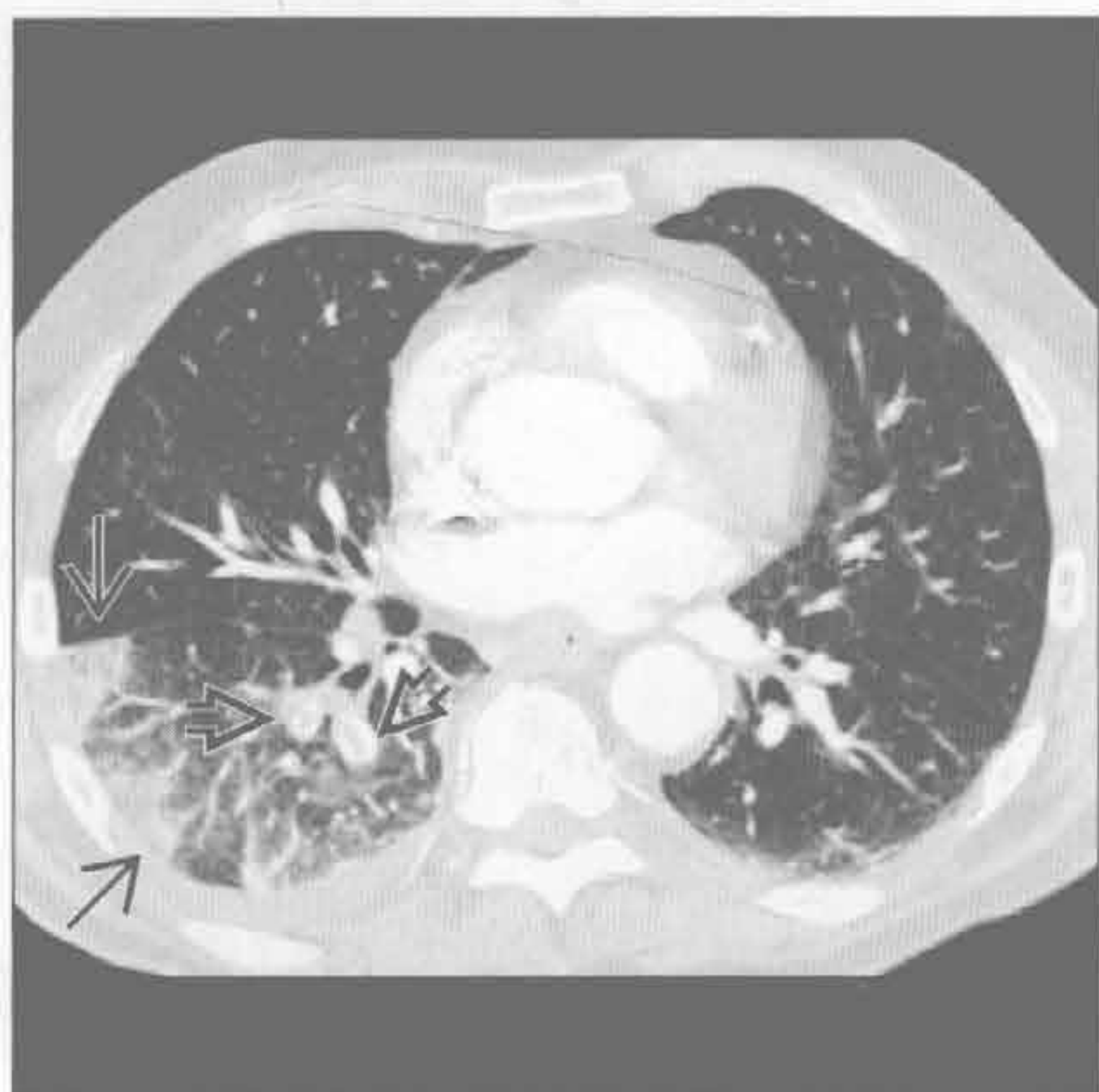支气管炎



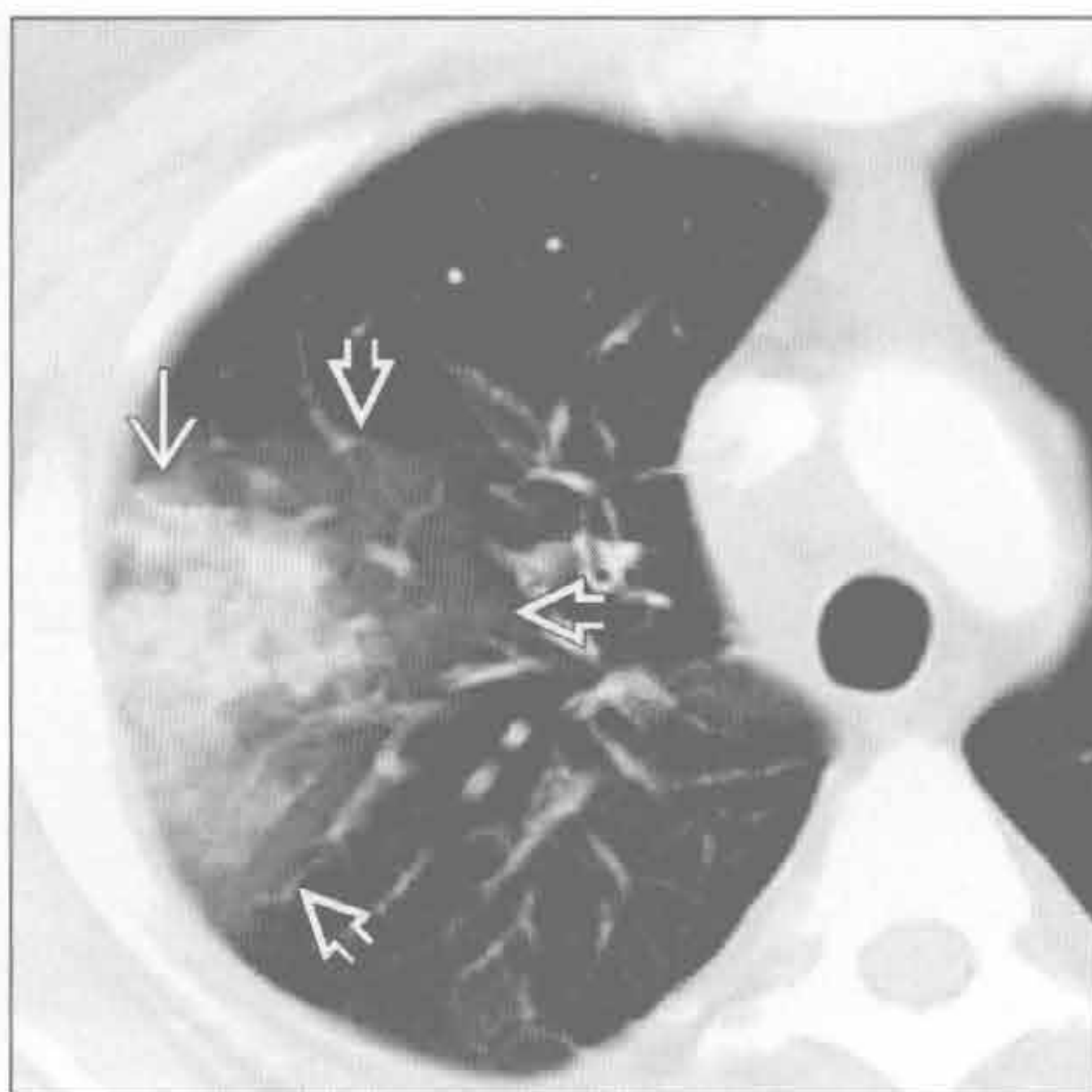
(左) 囊性纤维化患者。轴位增强 CT 示支气管管壁增厚、支气管扩张, 以及大、小气道黏液嵌塞 \Rightarrow 。注意左肺动脉增宽 \Rightarrow

(右) 轴位增强 CT 示支气管管壁不规则增厚伴轻度扩张 \Rightarrow 。患者有长期的吸烟史, 并伴有咳嗽及咯血

肺栓塞



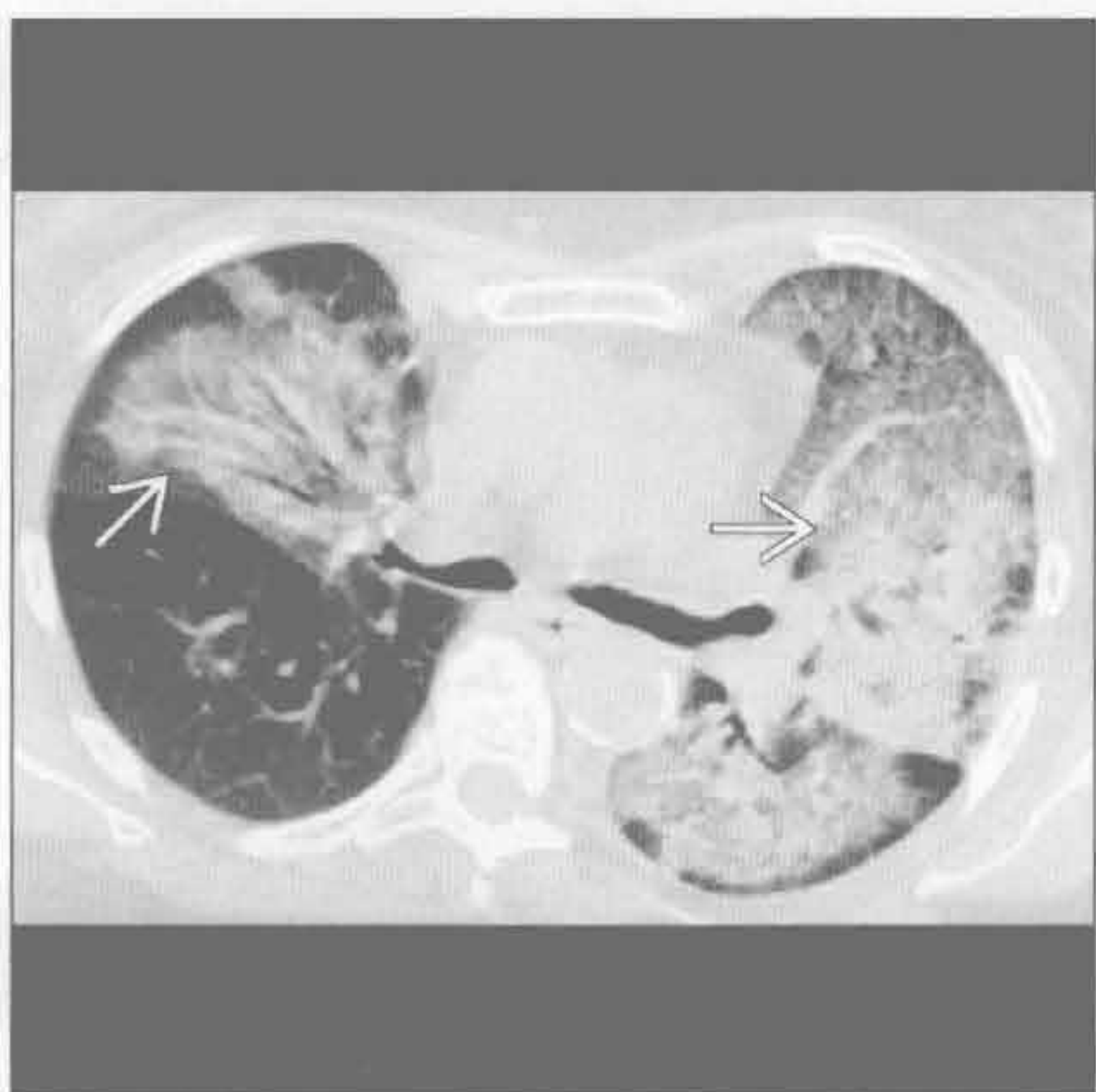
肺栓塞



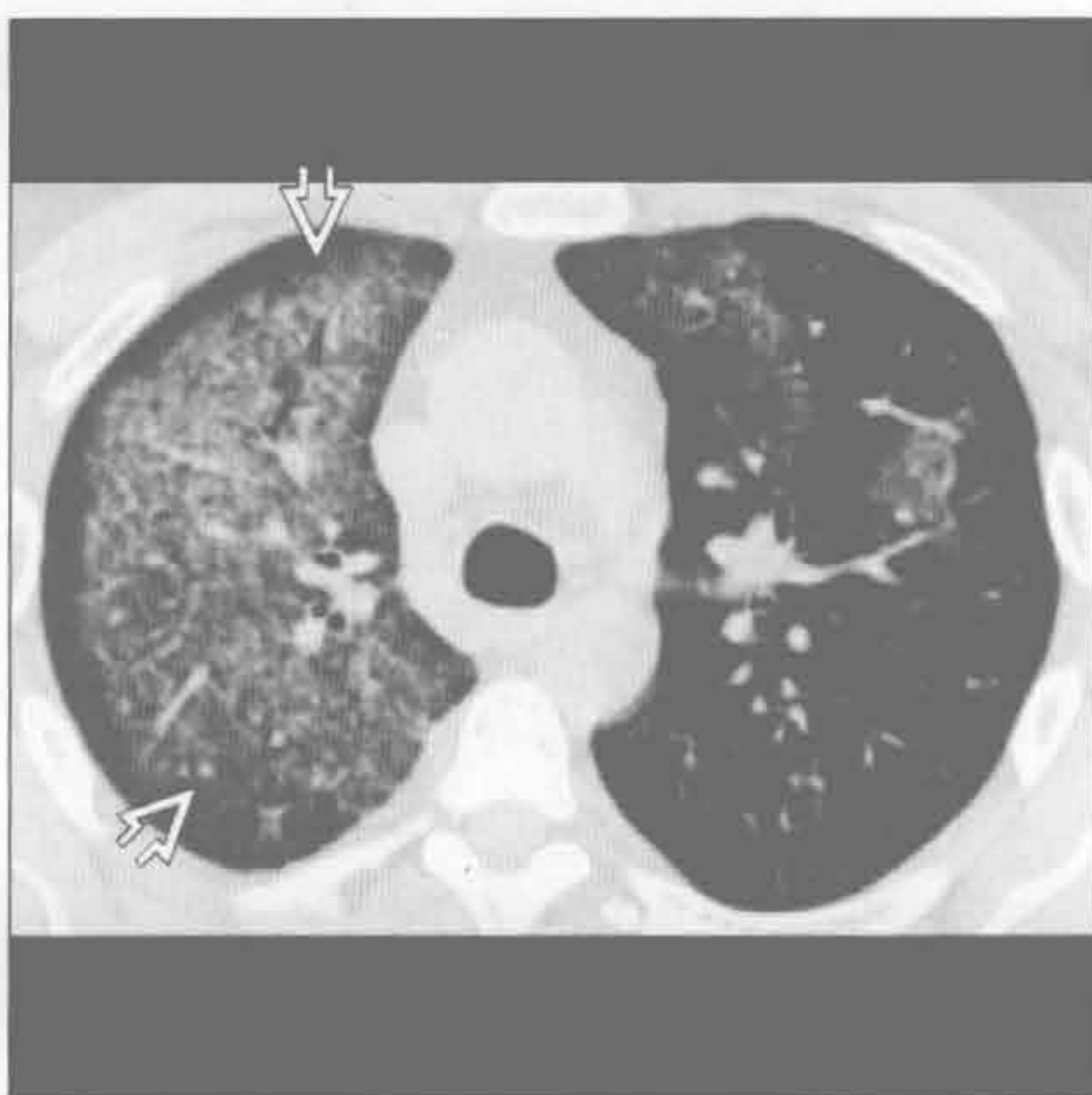
(左) 轴位 HRCT 示栓塞的动脉 \Rightarrow 供应区肺梗死 \Rightarrow

(右) 轴位增强 CT 示右上叶楔形实变影 \Rightarrow 。中央实变伴周围磨玻璃晕环影 \Rightarrow , 为肺梗死的典型表现

弥漫性肺泡出血



弥漫性肺泡出血

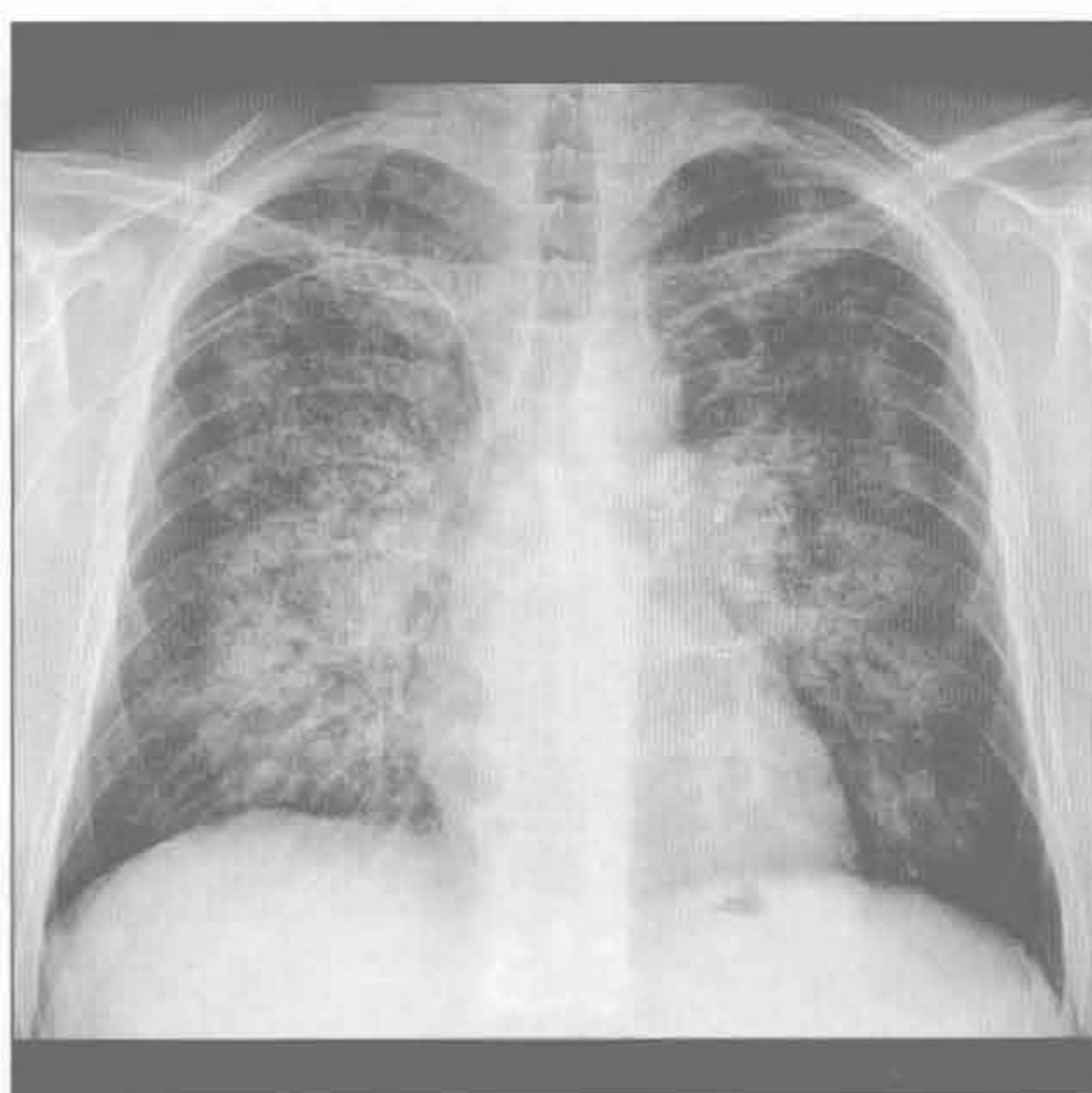


(左) 轴位平扫 CT 示出血所致的非对称性实变及磨玻璃密度影 \Rightarrow 。病因为血管炎

(右) 轴位增强 CT 示右全肺弥漫性磨玻璃密度影, 外周带无明显受累 \Rightarrow 。左叶部分小叶受累。肾活检提示肺出血肾炎综合征

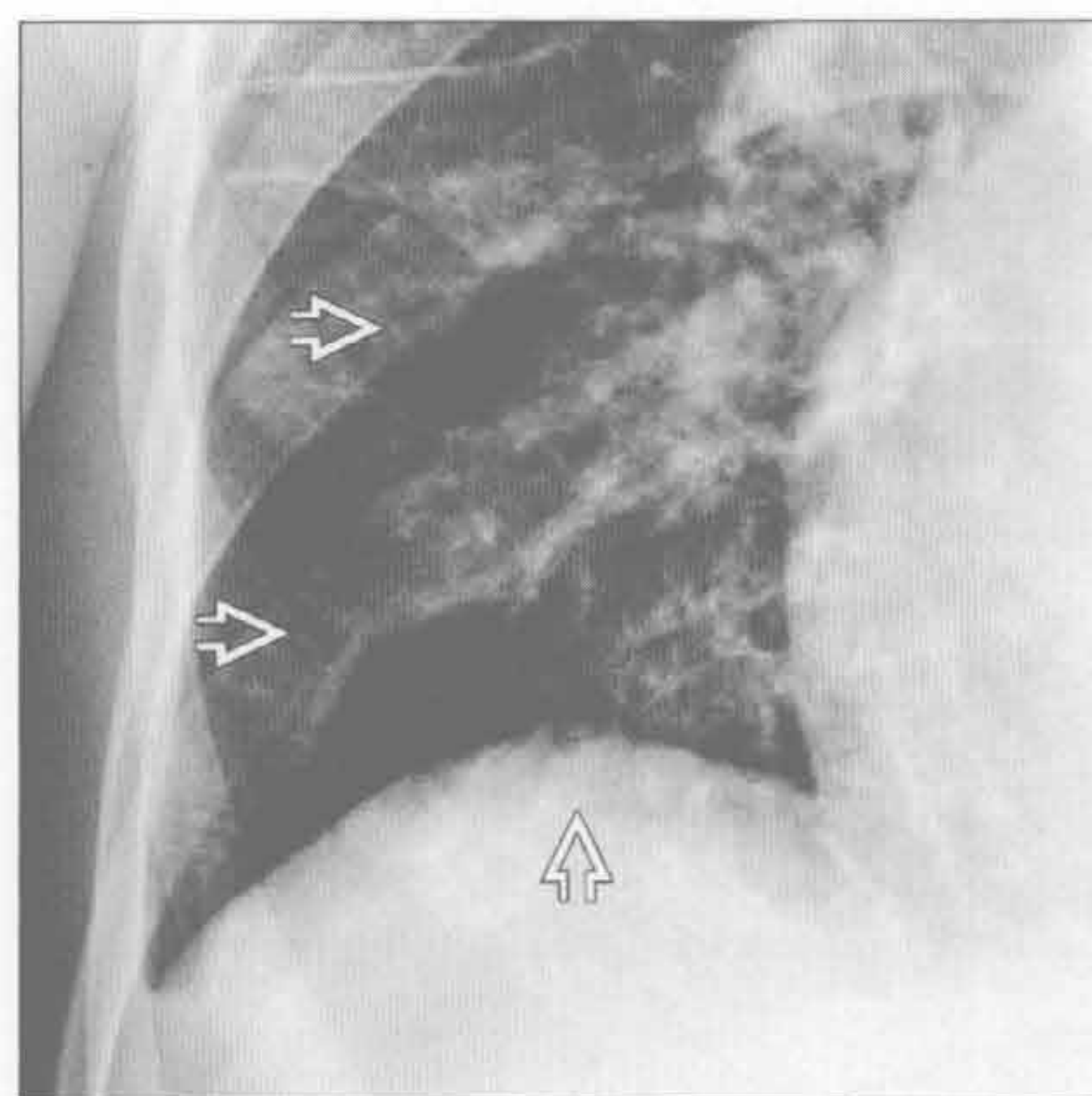
充血性心力衰竭

(左) 正位 X 线胸片示急性肺水肿所致的中心型“蝶翼”样实变影。外周未受累，心影不大



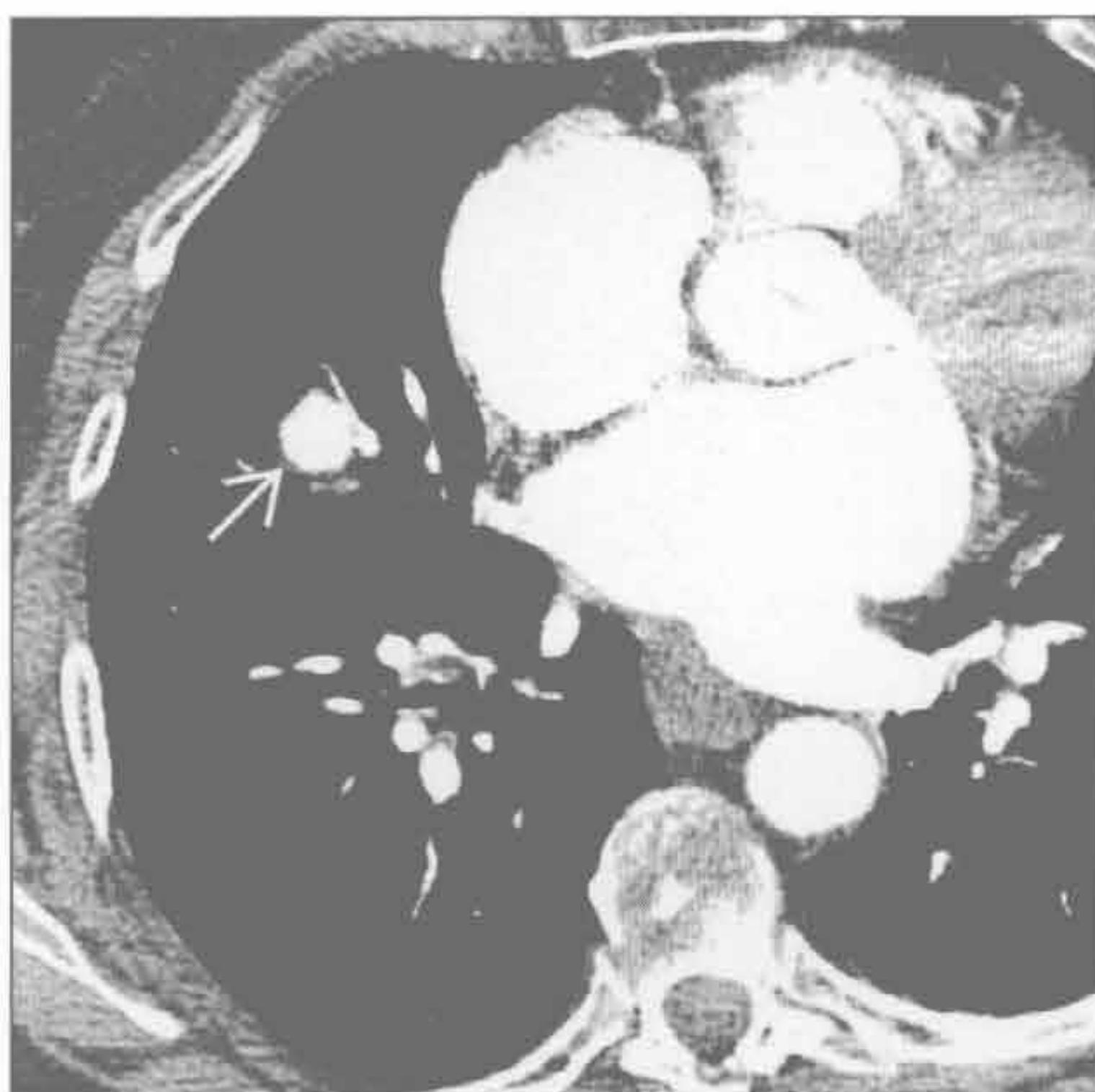(右) 正位 X 线胸片局部放大后示右下叶结节影。很可能继发于该患者长期二尖瓣狭窄病史所致的含铁血黄素沉着

二尖瓣狭窄

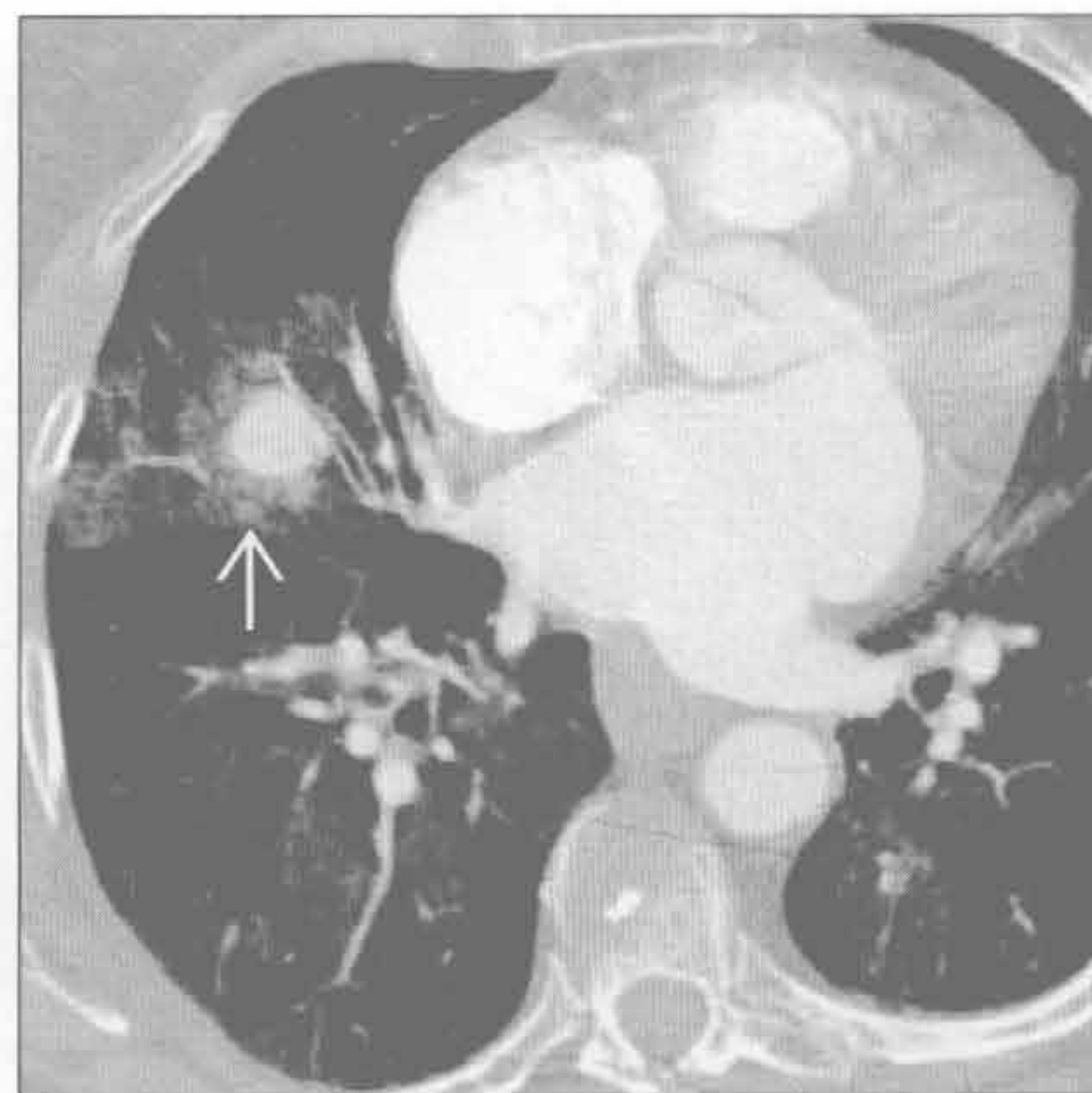


肺动脉瘤

(左) Swan-Ganz 导管致假性动脉瘤形成患者。轴位增强 CT 示右上叶肺段动脉强化的假性动脉瘤

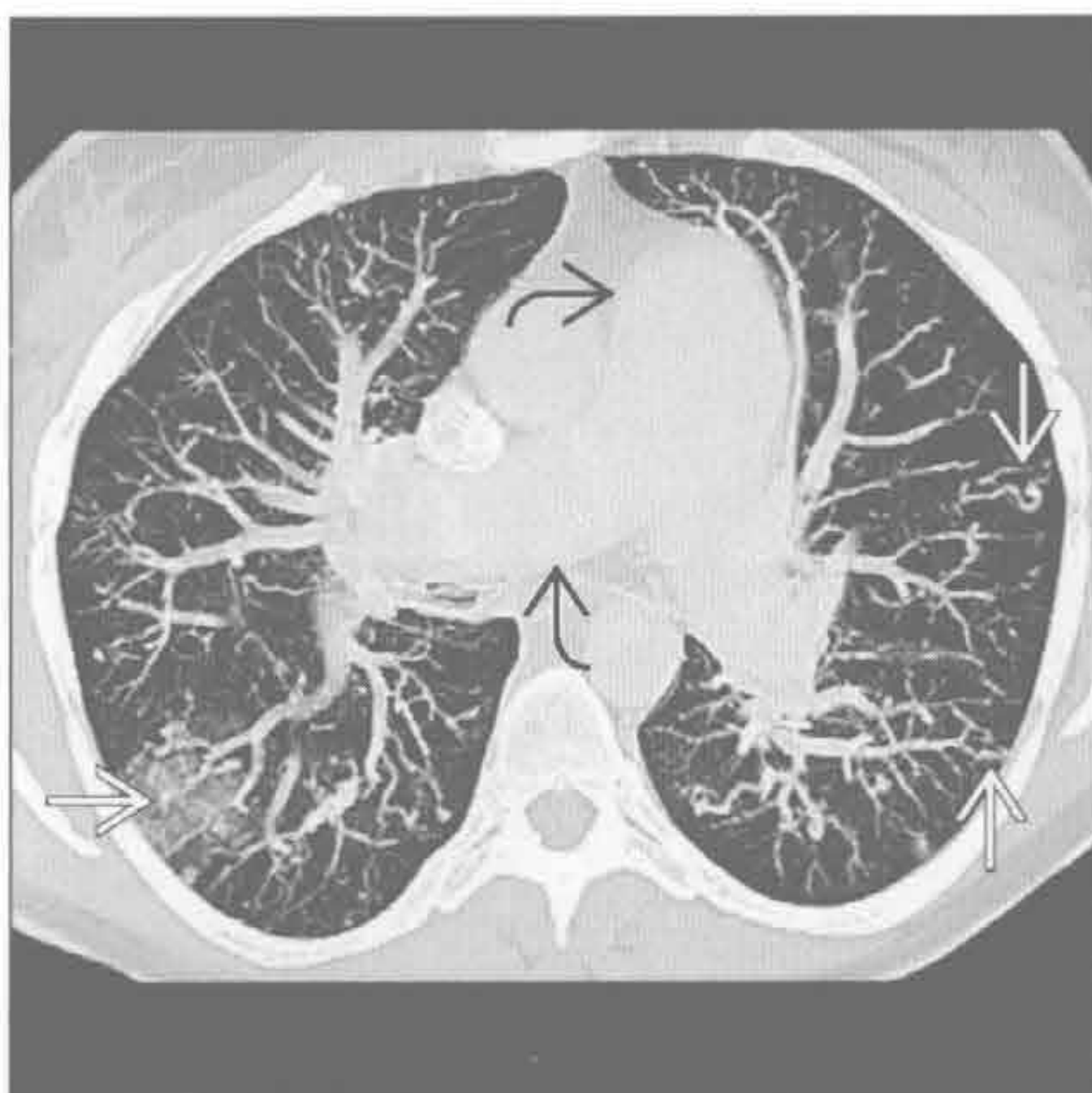


(右) 轴位增强 CT 肺窗示假性动脉瘤环绕出血所致的磨玻璃密度晕征。患者接受治疗前死亡

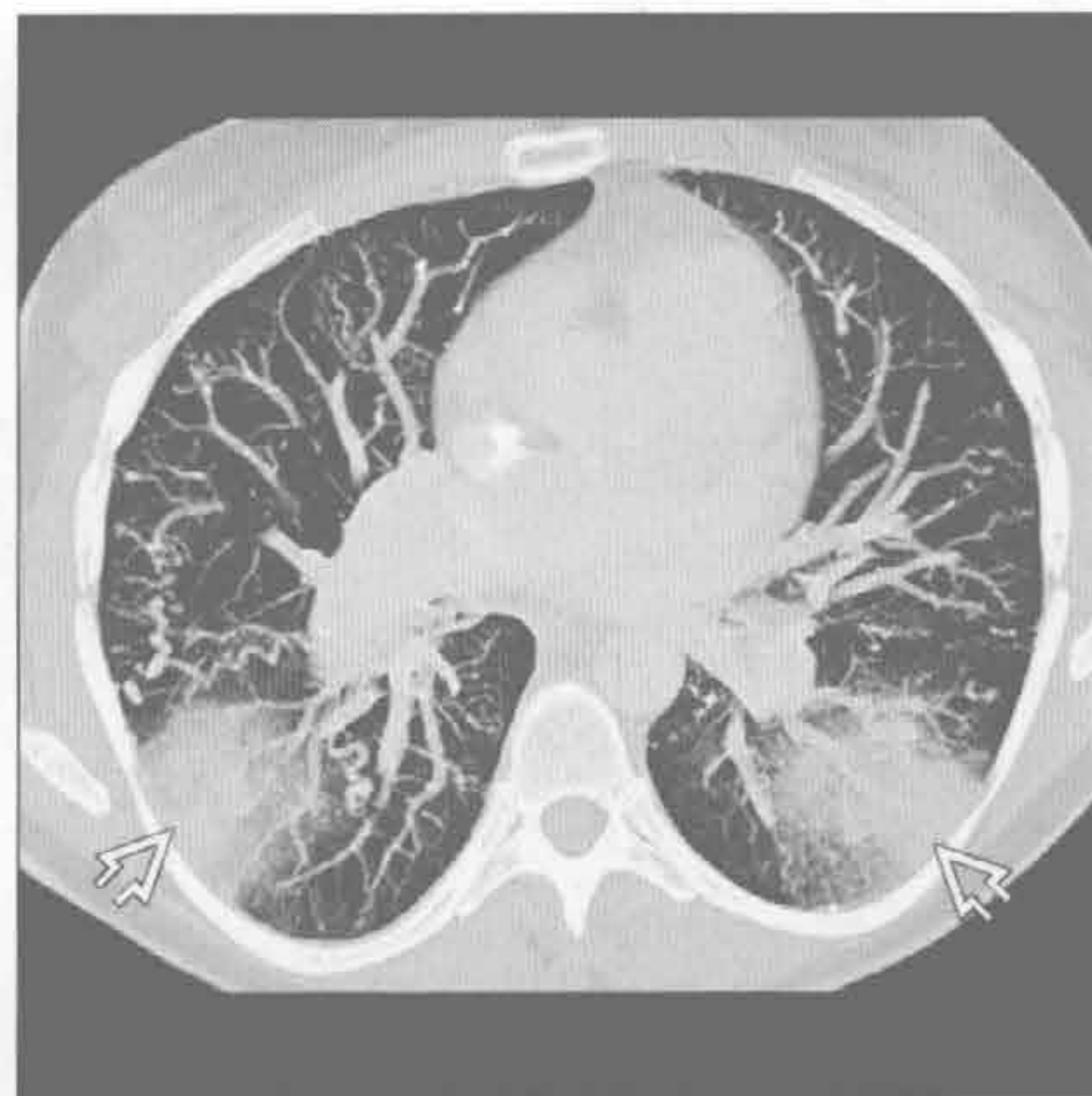


动静脉畸形 (AVM)

(左) 轴位增强 CT MIP 重建示多发动静脉畸形。中央肺动脉因肺动脉高压而明显增粗

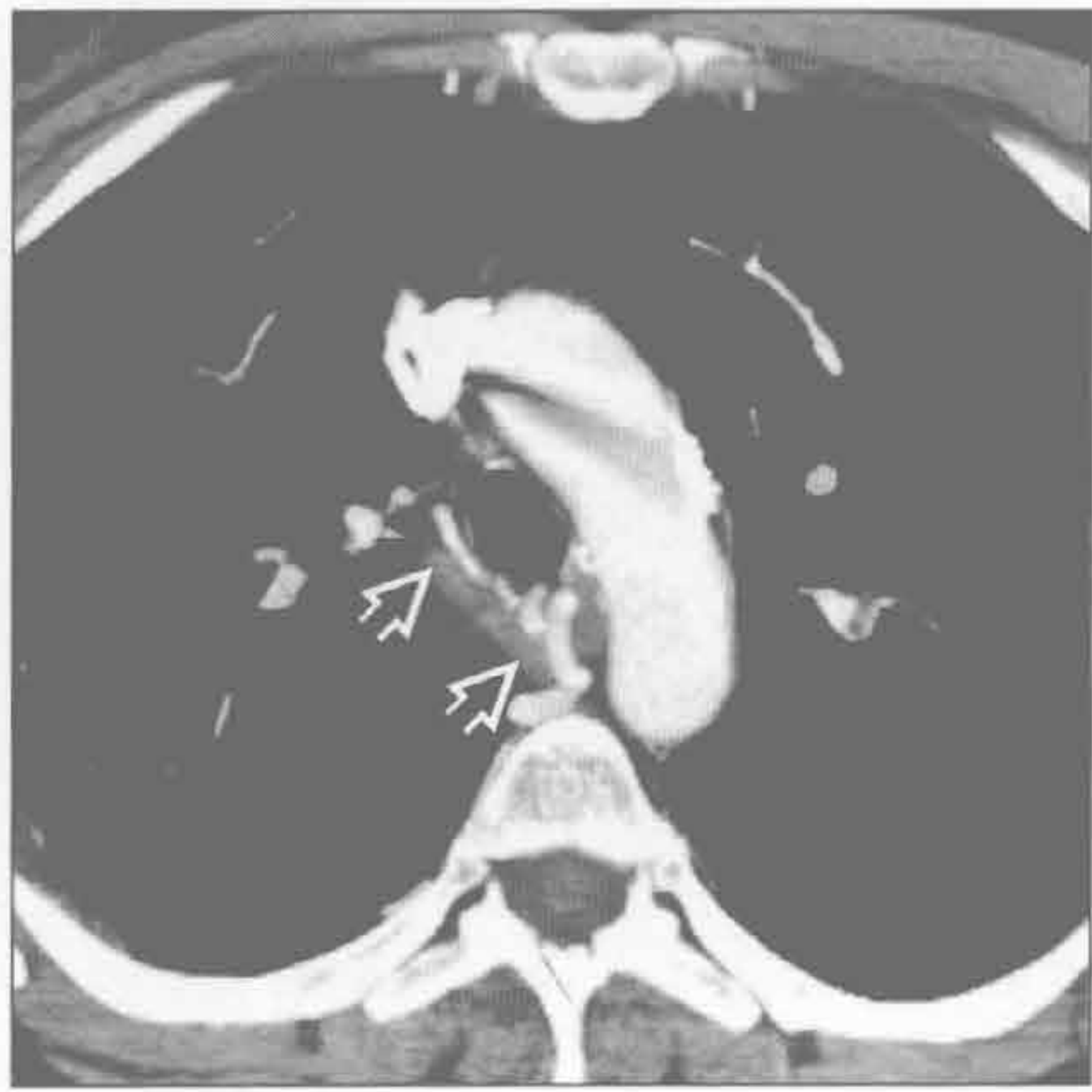

(右) 与左图为同一患者。轴位增强 CT MIP 重建示大片楔形出血区，周边环绕磨玻璃密度影

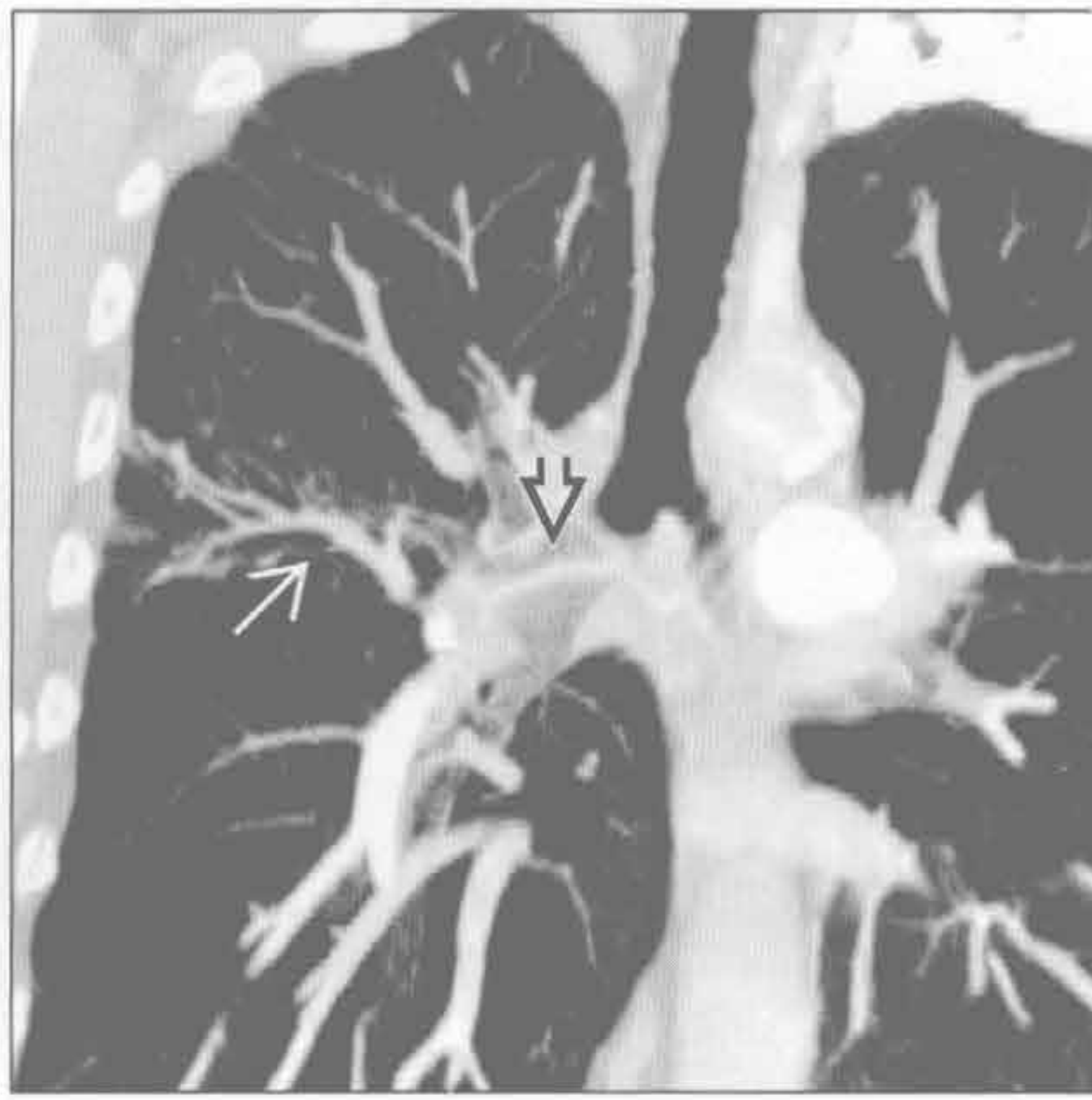


动静脉畸形 (AVM)

动静脉畸形 (AVM)



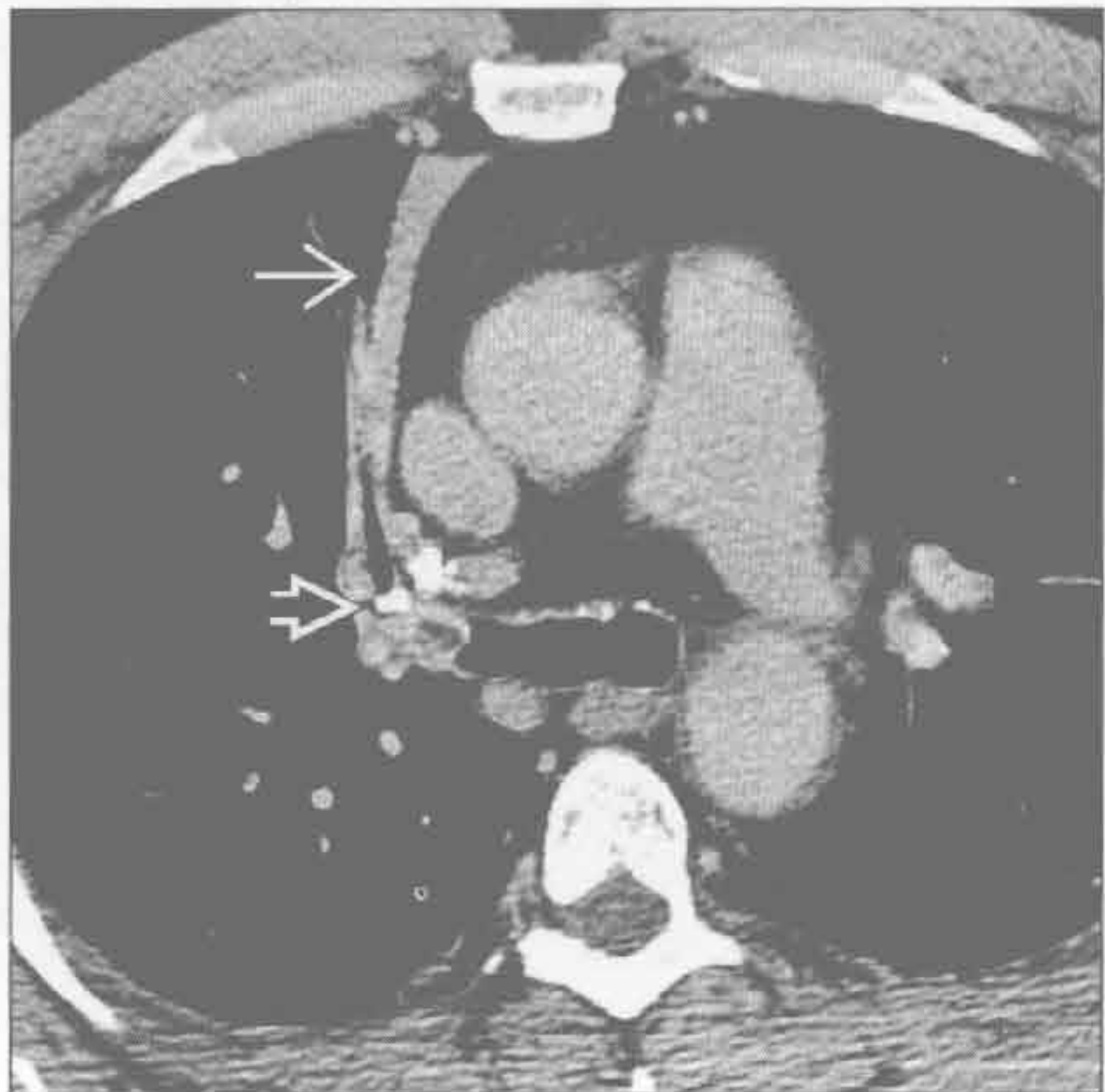动静脉畸形 (AVM)



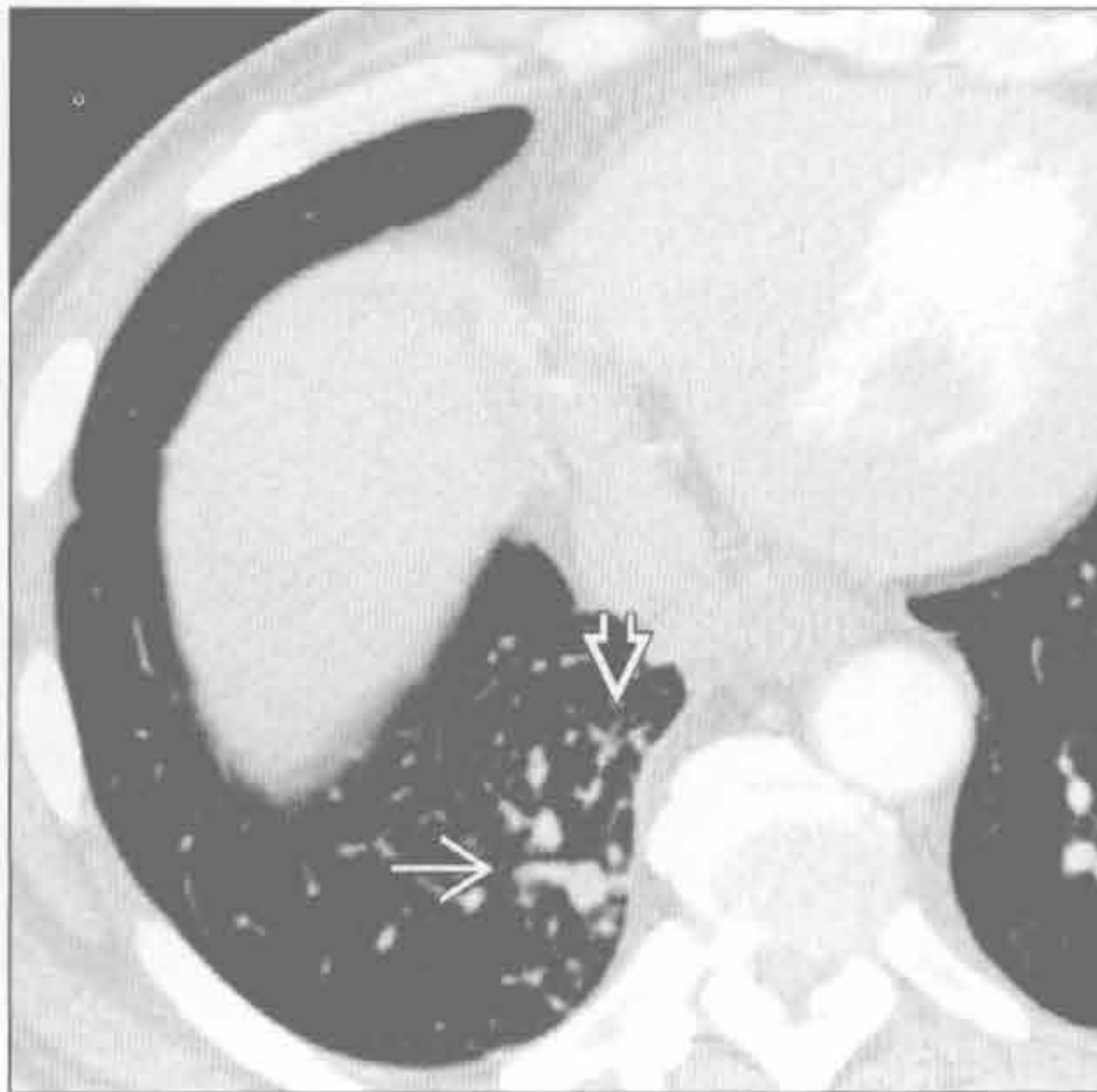
(左) 轴位增强 CT 示支气管动脉增宽 \Rightarrow ，直径 $> 2 \text{ mm}$

(右) 罕见支气管动脉动静脉畸形患者。冠状位增强 CT MIP 重建示支气管动脉 \Rightarrow 增宽，与右上叶肺静脉 \rightarrow 交通

支气管结石症



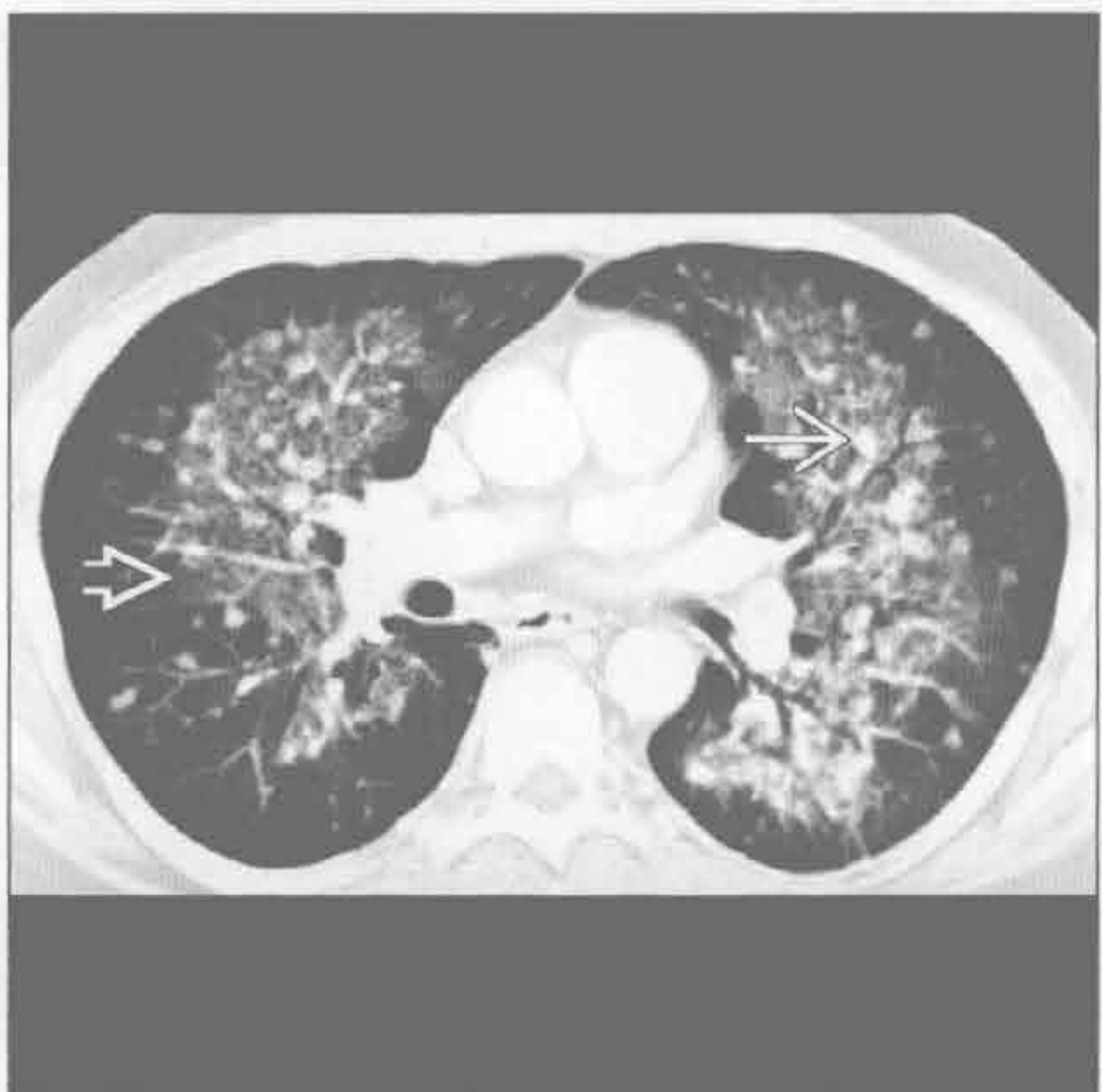假性隔离症



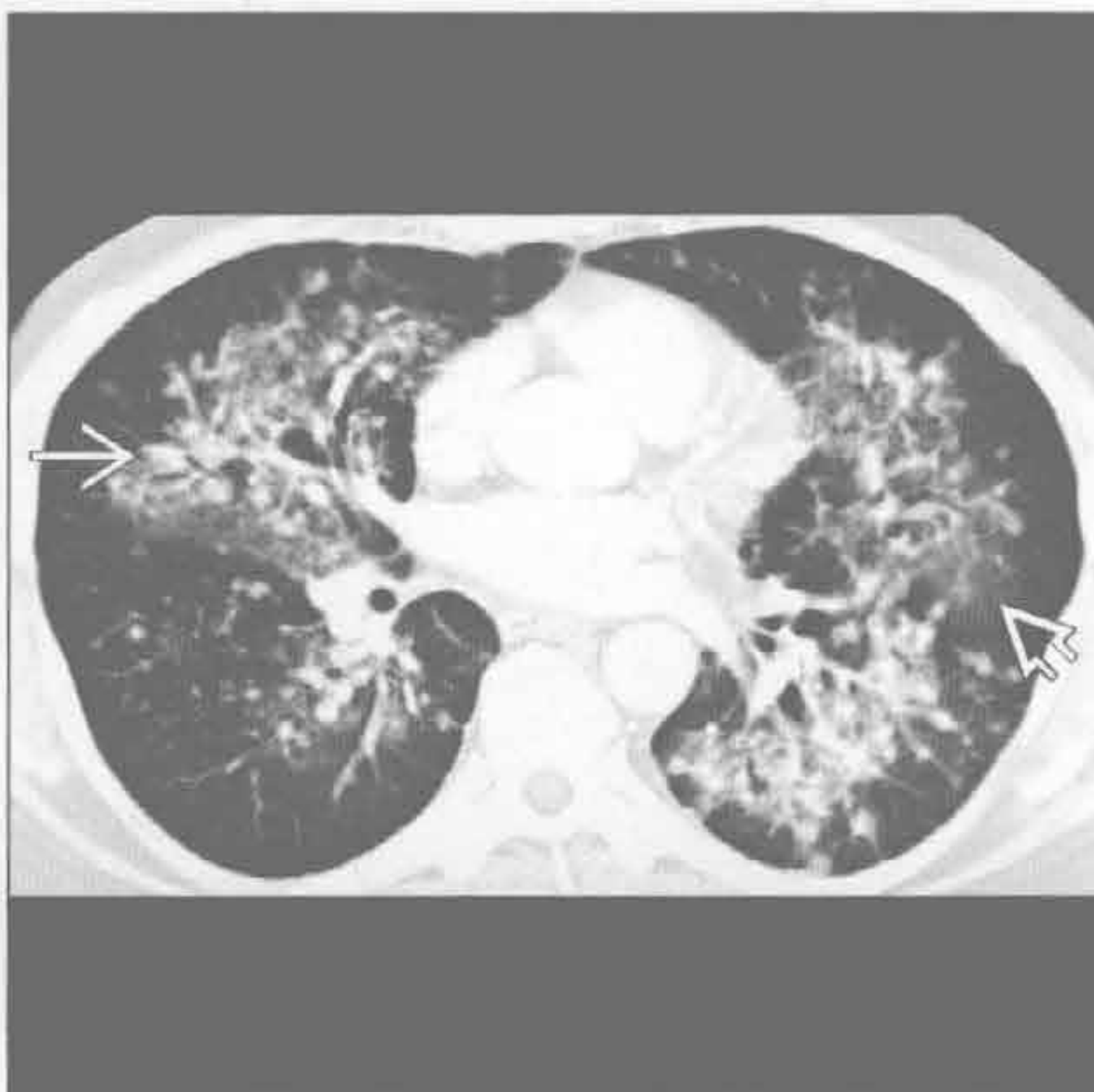
(左) 轴位增强 CT 示右上叶部分不张 \rightarrow 。气管结石钙化引发右上叶支气管阻塞 \rightarrow

(右) 轴位增强 CT 肺窗示右下叶异常的体循环血管。所见大血管 \Rightarrow 及小血管 \rightarrow 均供血于右下叶。体循环动脉来源于腹腔干 (未显示)

卡波西肉瘤



卡波西肉瘤



(左) 轴位增强 CT 示大小一致的支气管旁结节影 \Rightarrow ，并伴有出血所致的肺门旁磨玻璃密度影 \rightarrow

(右) 轴位增强 CT 示下方层面内的支气管旁结节影 \Rightarrow 及磨玻璃密度影 \rightarrow 。纤维支气管镜见小气道腔内生长的红色黏膜样病灶

鉴别诊断

常见

- 哮喘
- 心源性肺水肿
- 肺栓塞
- 吸入

不常见

- 气道阻塞
 - 外源性：气道压迫
 - 内源性：气道狭窄
- 过敏性支气管肺曲霉病
- 气管支气管软化
- Churg-Strauss 综合征
- 嗜酸性粒细胞性肺炎

罕见（但重要）

- 类癌
- 弥漫性神经内分泌增生
- 肥大细胞增多症

重要信息

鉴别诊断要点

- 哮喘：正常呼吸音中夹杂偶发高调音，发生于气流快速通过变窄的气道时

常见诊断的有用线索

- 哮喘
 - 并不是所有的哮喘患者均为哮喘
 - 主要累及小至中等的支气管
 - 支气管壁因水肿而增厚，平滑肌增生，黏液腺体积增大
 - HRCT：50%~90%者支气管壁增厚
 - 近乎致命的哮喘：小叶中心型结节增多，100%出现，但无特异（可见于1/3的轻度哮喘患者）
 - 空气捕捉征（总容积>1个亚段）见于50%的患者
 - 哮喘发作的并发症
 - 纵隔积气（5%）
 - 肺炎（2%）
 - 气胸（0.3%）
 - 黏液嵌塞导致大叶性肺不张（罕见）
- 心源性肺水肿
 - 间质性水肿致支气管壁增厚、管腔变窄
 - 伴发征象：心脏增大，胸腔积液，间质间隔增厚

- 肺栓塞
 - 急性栓塞引起栓塞肺段支气管反射性收缩，导致哮喘
 - 反复栓塞可致阵发性哮喘，易误诊为哮喘
 - 10%的急性肺栓塞患者以哮喘为主要症状
- 吸入
 - 反复吸入可因吸入物致气道腔变窄而引发哮喘
 - 吸入改变最常见于重力依赖性肺段
 - 卧位时上叶后段及下叶背段
 - 立位时下叶基底段

不常见诊断的有用线索

- 气道阻塞
 - 外源性：气道压迫
 - 最常见原因为甲状腺肿、血管环
 - 内源性：气道狭窄
 - 常见于肿瘤或肿瘤样病变，结核，异物
 - 即使阻塞部位固定，患者亦可有间歇性哮喘而被误诊为哮喘达数月或数年
- 过敏性支气管肺曲霉病
 - 对曲霉的变态反应
 - 见于1%~2%的慢性哮喘患者
 - HRCT：中心型支气管扩张，外周带不受累，主要分布于上肺
- 气管支气管软化
 - 气道软骨软化
 - CT屏气扫描时可见受累气道管腔重度塌陷(>70%)
 - 典型形态学改变：新月形、半月形或“蹙眉征”
- Churg-Strauss 综合征
 - 肉芽肿性小血管炎
 - 多数患者有外周神经病变（多发性单神经炎）
 - 几乎100%有哮喘
 - 三联征：过敏史+嗜酸性粒细胞增多+系统性血管炎
 - CT：无特异性，类似嗜酸性粒细胞性肺炎，可见外周带实变及磨玻璃密度影
 - 25%患者可见胸腔积液（极少见于嗜酸性粒细胞性肺炎）
- 嗜酸性粒细胞性肺炎
 - 50%的慢性嗜酸性粒细胞性肺炎患者有哮喘
 - 可见明显的外周带实变，主要位于上肺

罕见诊断的有用线索

- 类癌
 - 类癌综合征：哮喘源于过多的5-羟色胺和组胺

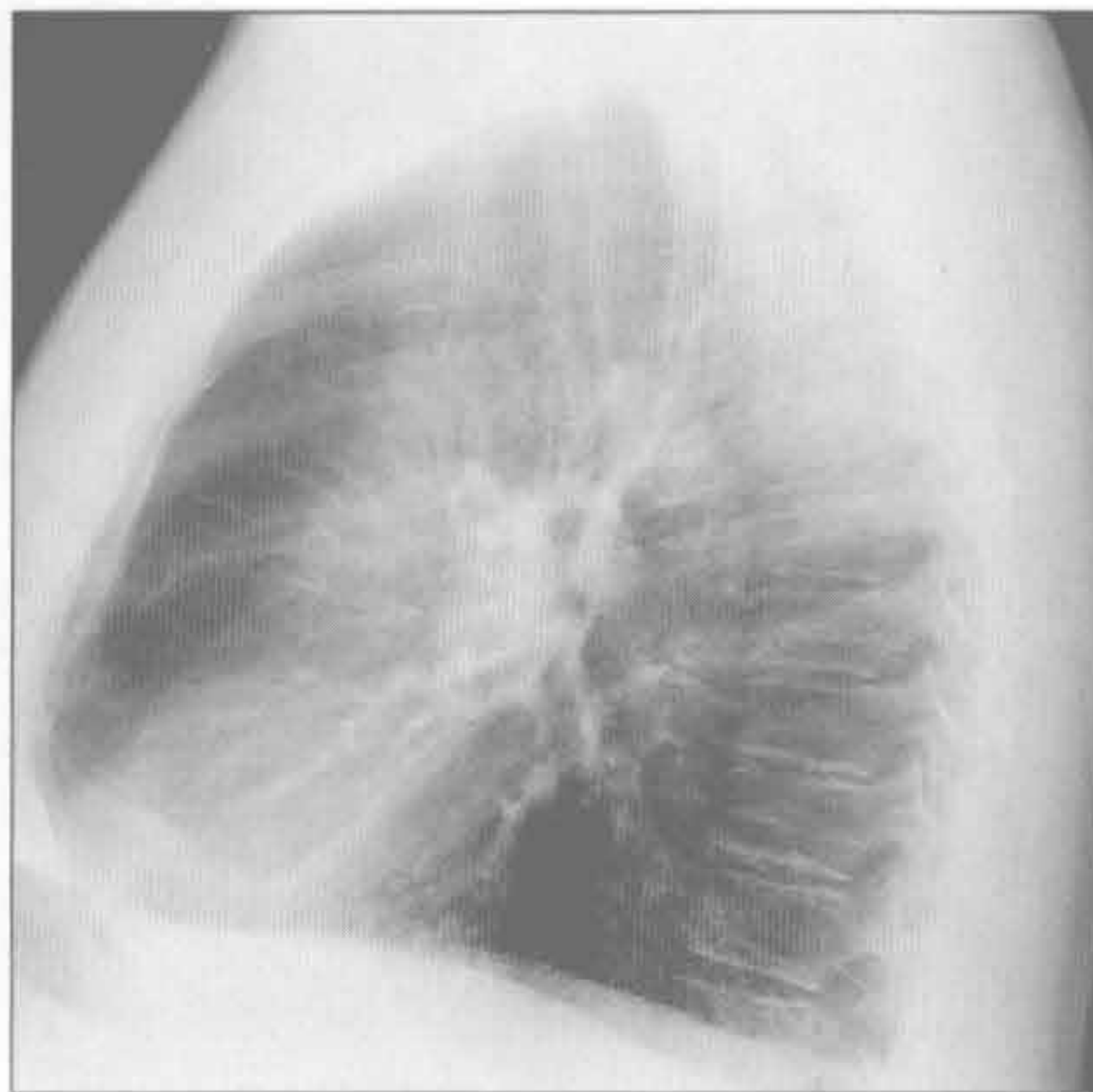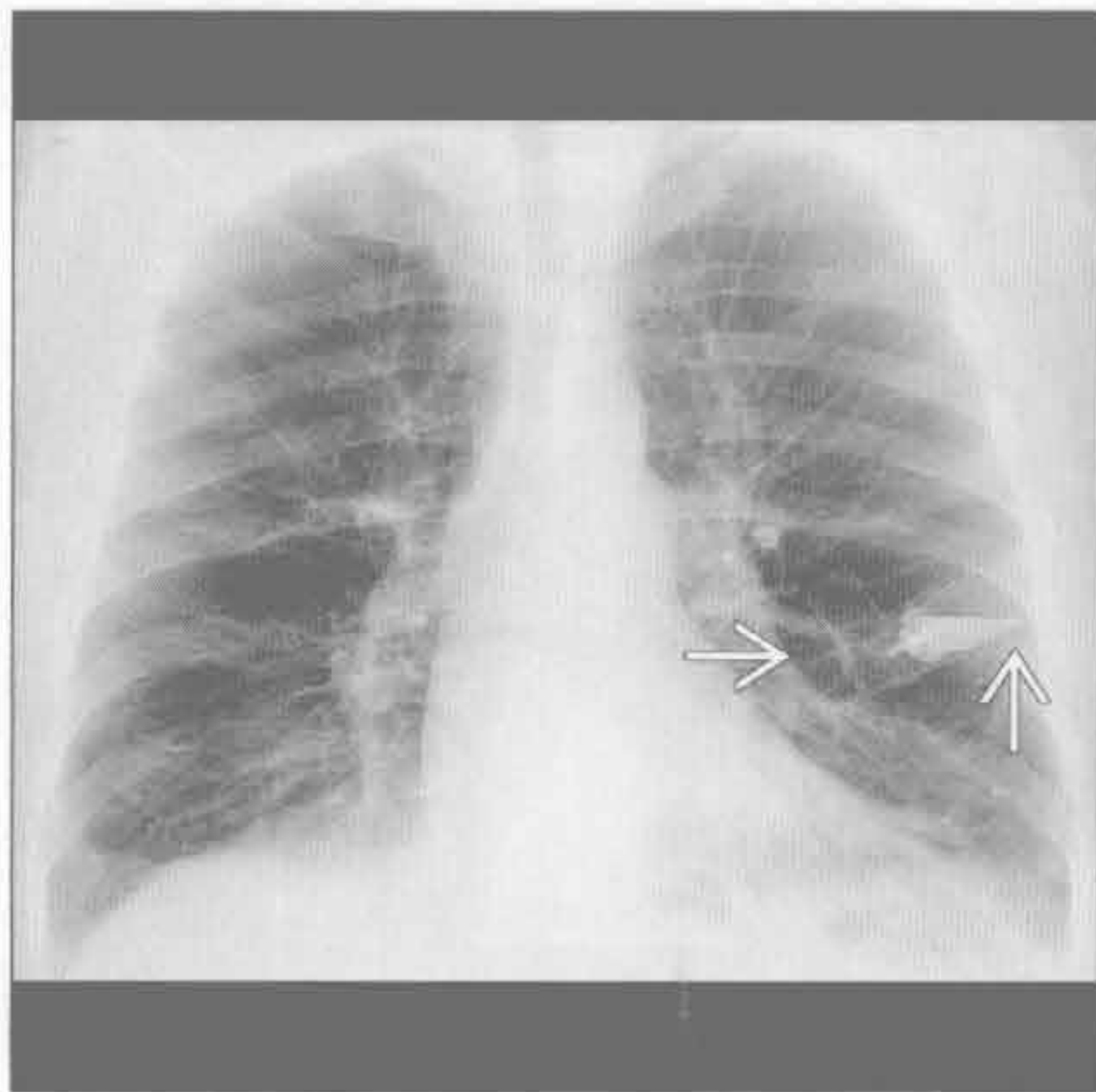
- 肺类癌中类癌综合征不常见，为 2%~5%，绝大多数有肝转移
- 类癌的支气管内部分可引发单侧哮喘
- 因肿瘤富血供，咯血多见
- 弥漫性神经内分泌增生
 - 类癌样微小瘤灶增生，良性，罕见
 - 主要为女性，也可常见于生活在高海拔地区的人群
 - 多发肺内小结节（直径 < 5 mm）+ 马赛克征
 - 马赛克样改变可能与支气管内微小瘤灶或限制性（闭塞性）支气管炎有关
 - 1/3 有哮喘
- 肥大细胞增多症
 - 罕见，源于皮肤外器官的肥大细胞增生
 - 肺部受累表现为小叶中心型结节与囊肿（或肺气肿）
 - 骨骼：骨髓浸润致弥漫性骨硬化
 - 胃肠道及脾较肺更易受累
 - 因组胺过多而哮喘


其他重要信息

- 急性哮喘发作
 - 哮喘
 - 充血性心力衰竭
 - 肺炎
 - 肺栓塞
 - 吸入后综合征
 - 异物
- 潜伏性哮喘发作
 - 支气管内肿瘤
 - 充血性心力衰竭
 - 外源性气道狭窄
- 症状发作的进程
 - 间歇性：哮喘，吸入，肺栓塞，充血性心力衰竭，异物
 - 持续性：哮喘，外源性或内源性气道变窄，Churg-Strauss 综合征
 - 进行性：哮喘，肿瘤，嗜酸性细胞性肺炎，Churg-Strauss 综合征

哮喘

哮喘



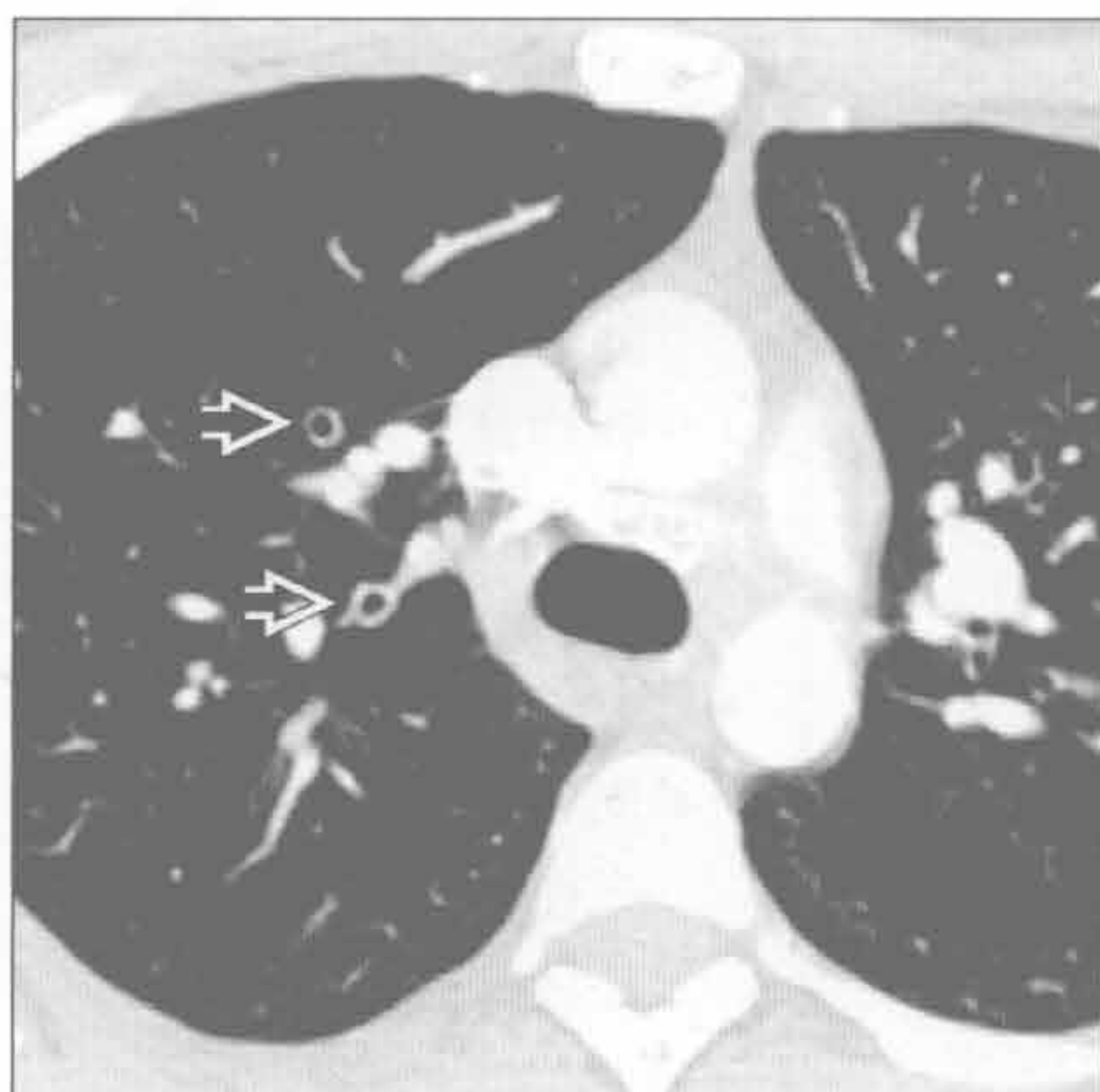（左）正位 X 线胸片示明显地过度充气。注意左侧衬衣口袋中的哮喘雾化吸入器 。X 线平片诊断哮喘价值有限，即使在哮喘发作期也可显示正常

（右）X 线胸片示膈肌低平，胸骨后透亮度增加。哮喘并发症包括纵隔气肿、气胸、黏液嵌塞性不张及肺炎

哮喘

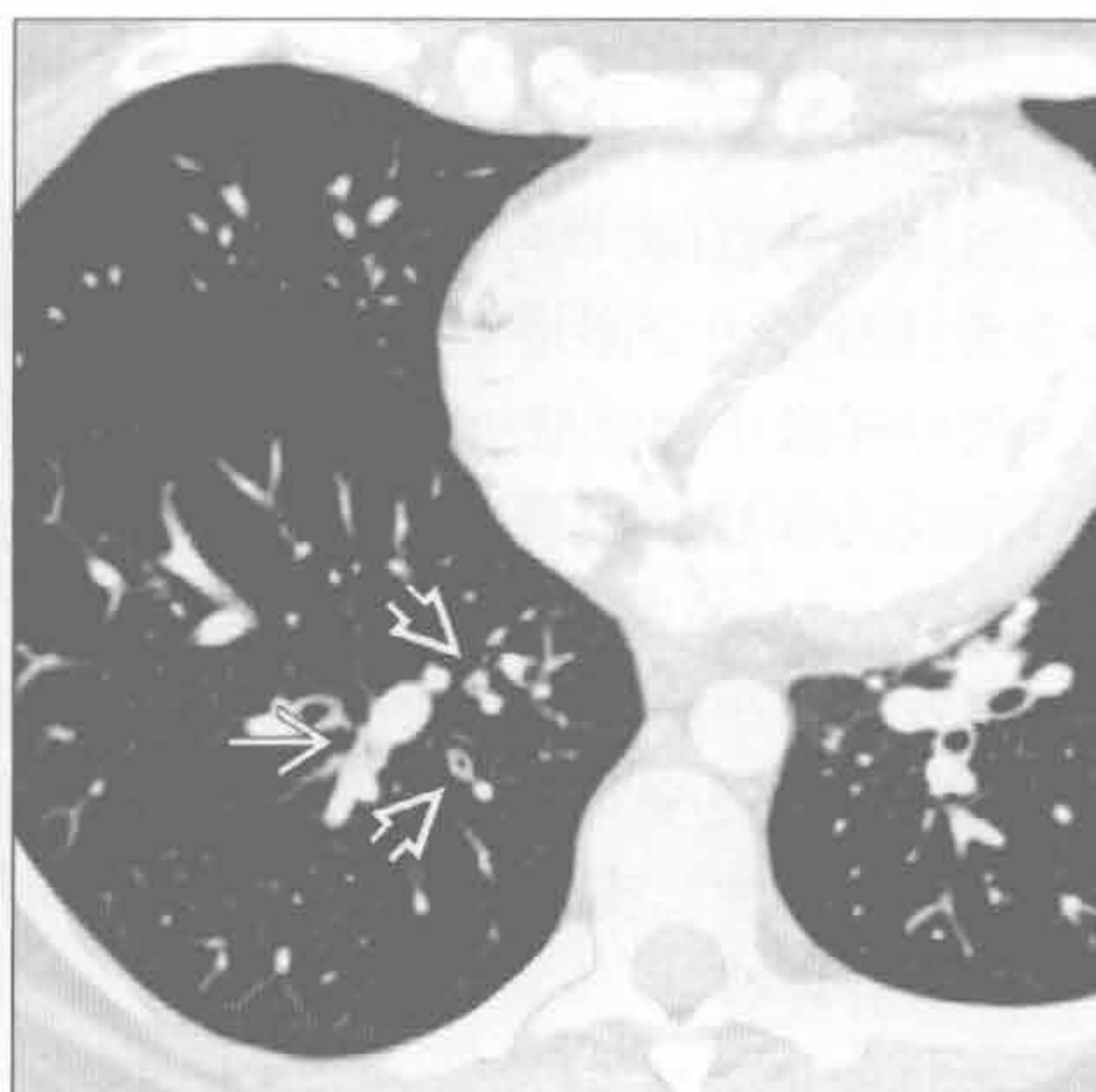
哮喘

(左) 轴位 HRCT 示支气管壁增厚 \Rightarrow ，其余气道正常。本例为 CTA 检查。一些气道可轻度扩张，可为正常支气管的扩张



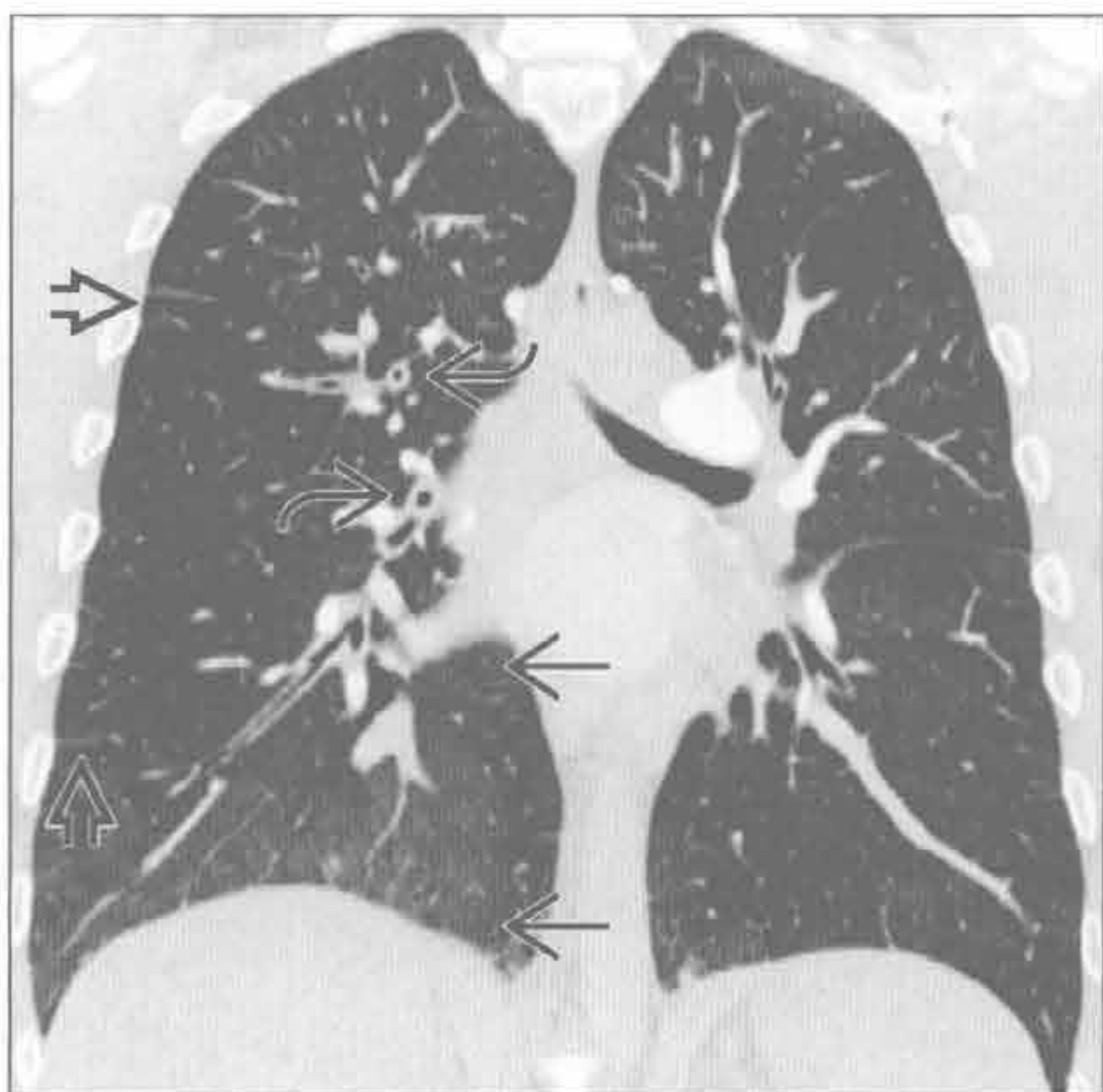
哮喘

(右) 轴位 HRCT 示支气管壁增厚 \Rightarrow 及黏液栓 \rightarrow 。本例黏液嵌塞未引起肺不张。注意哮喘患者的支气管增厚程度不一



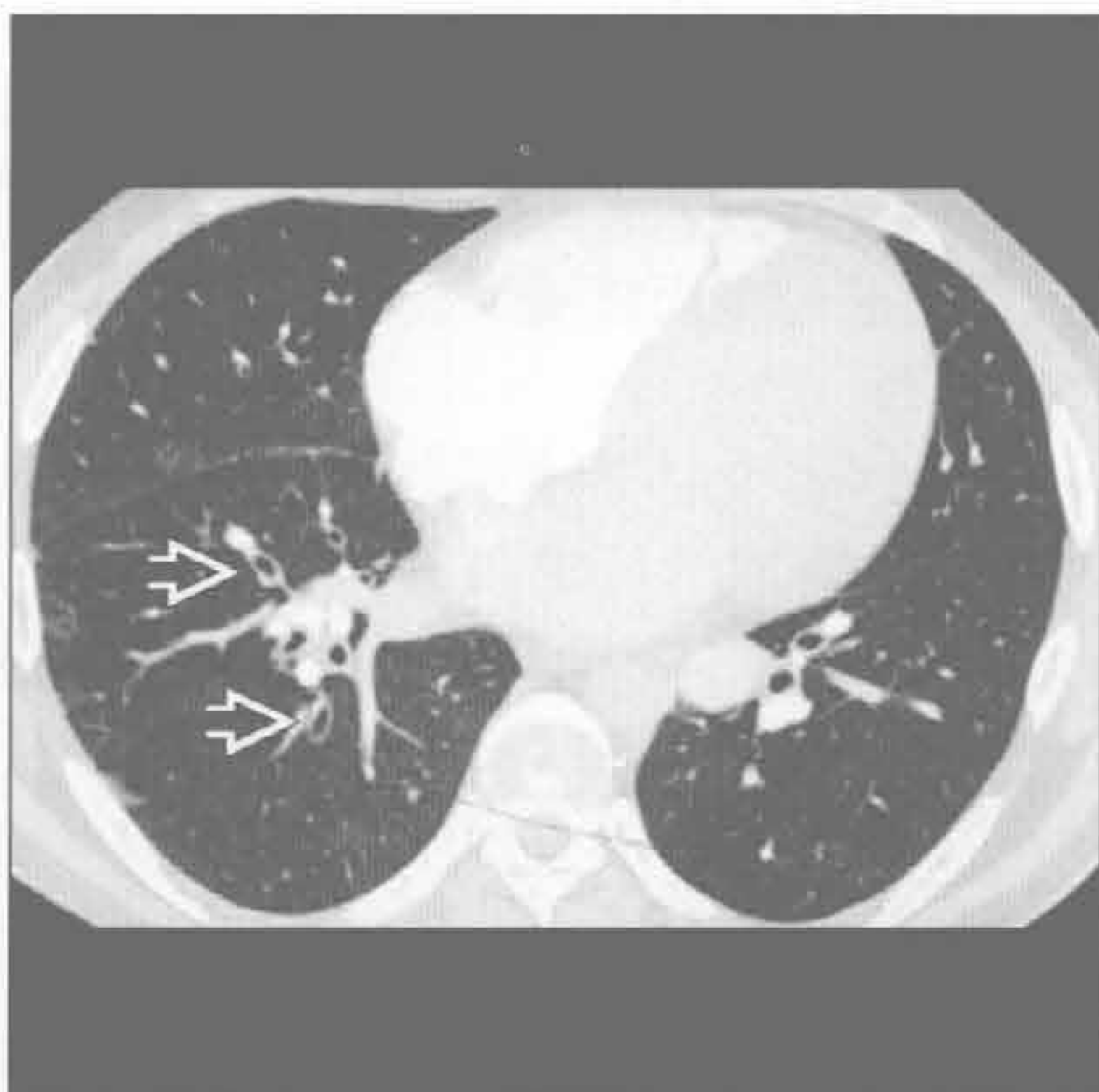
心源性肺水肿

(左) 冠状位增强 CT 示基底段磨玻璃密度影 \Rightarrow ，支气管壁增厚 \Rightarrow 及间隔增厚 \Rightarrow



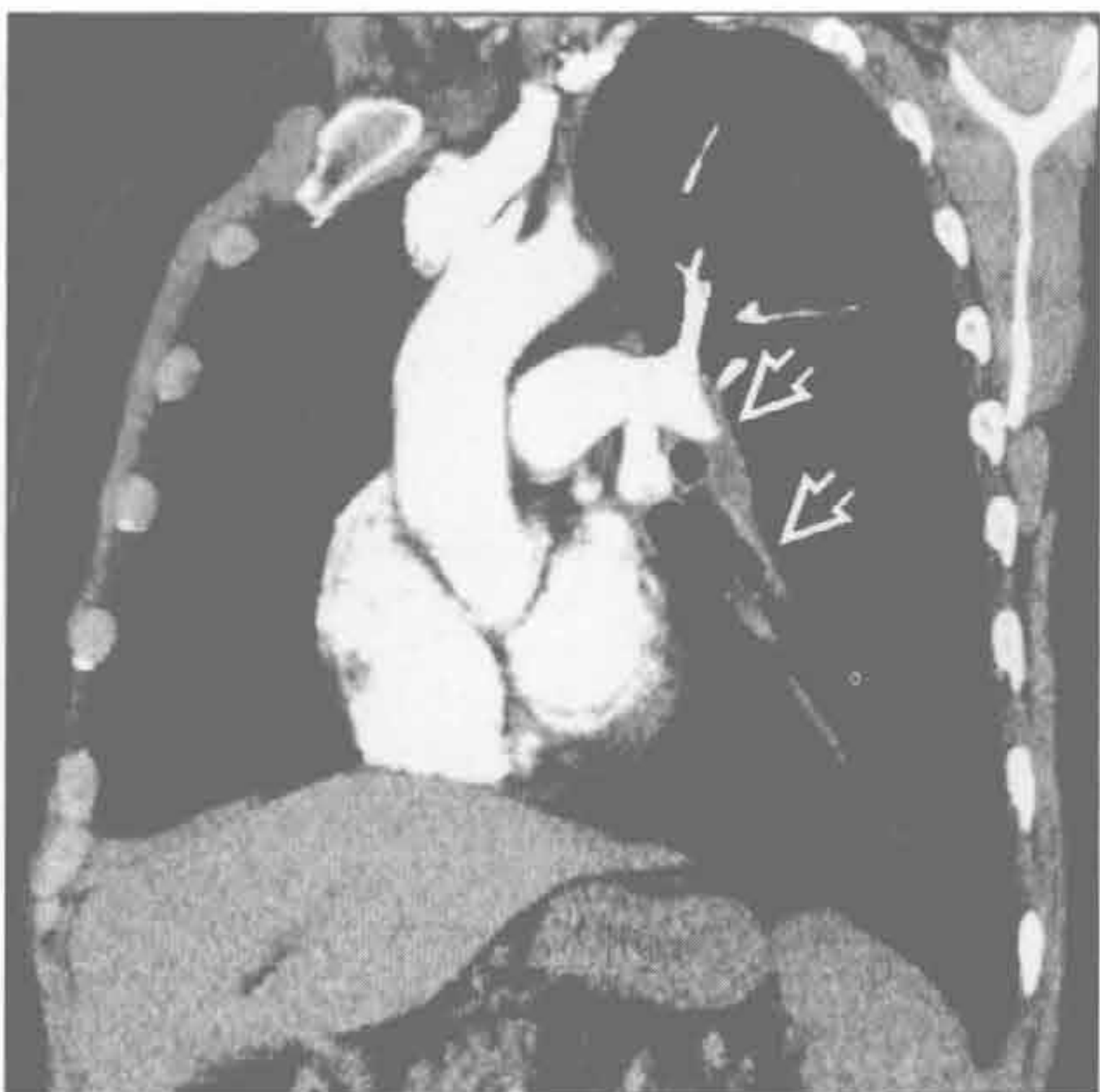心源性肺水肿

(右) 轴位增强 CT 示轻度弥漫性支气管壁光滑增厚 \Rightarrow 。心源性哮喘常于夜间卧位时发作。注意左侧气道正常。该患者为右侧卧位，水肿以右侧为重



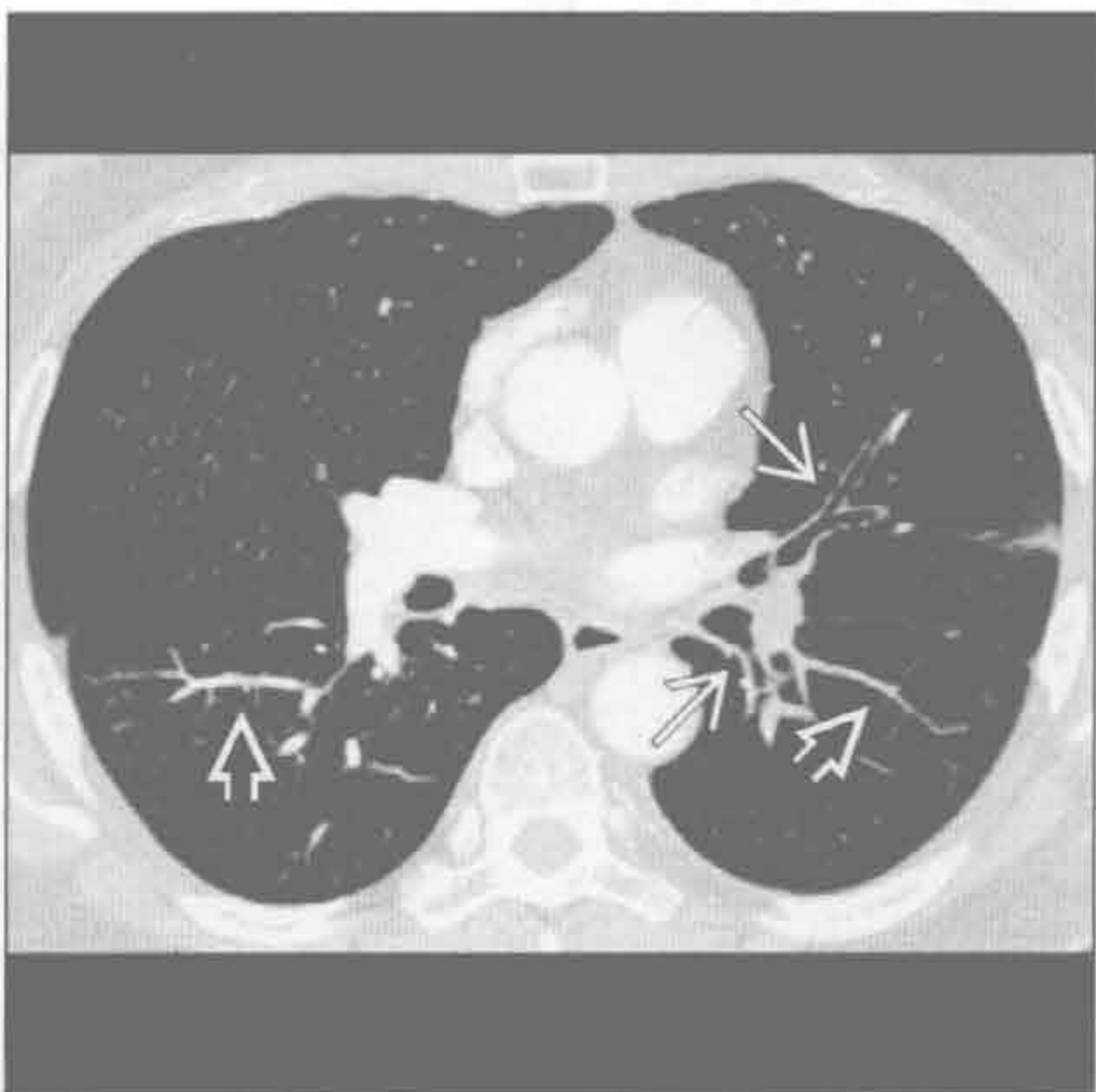
肺栓塞

(左) 长轴斜位增强 CT 重建示慢性血栓形成 \Rightarrow ，左下叶肺动脉狭窄、充盈缺损



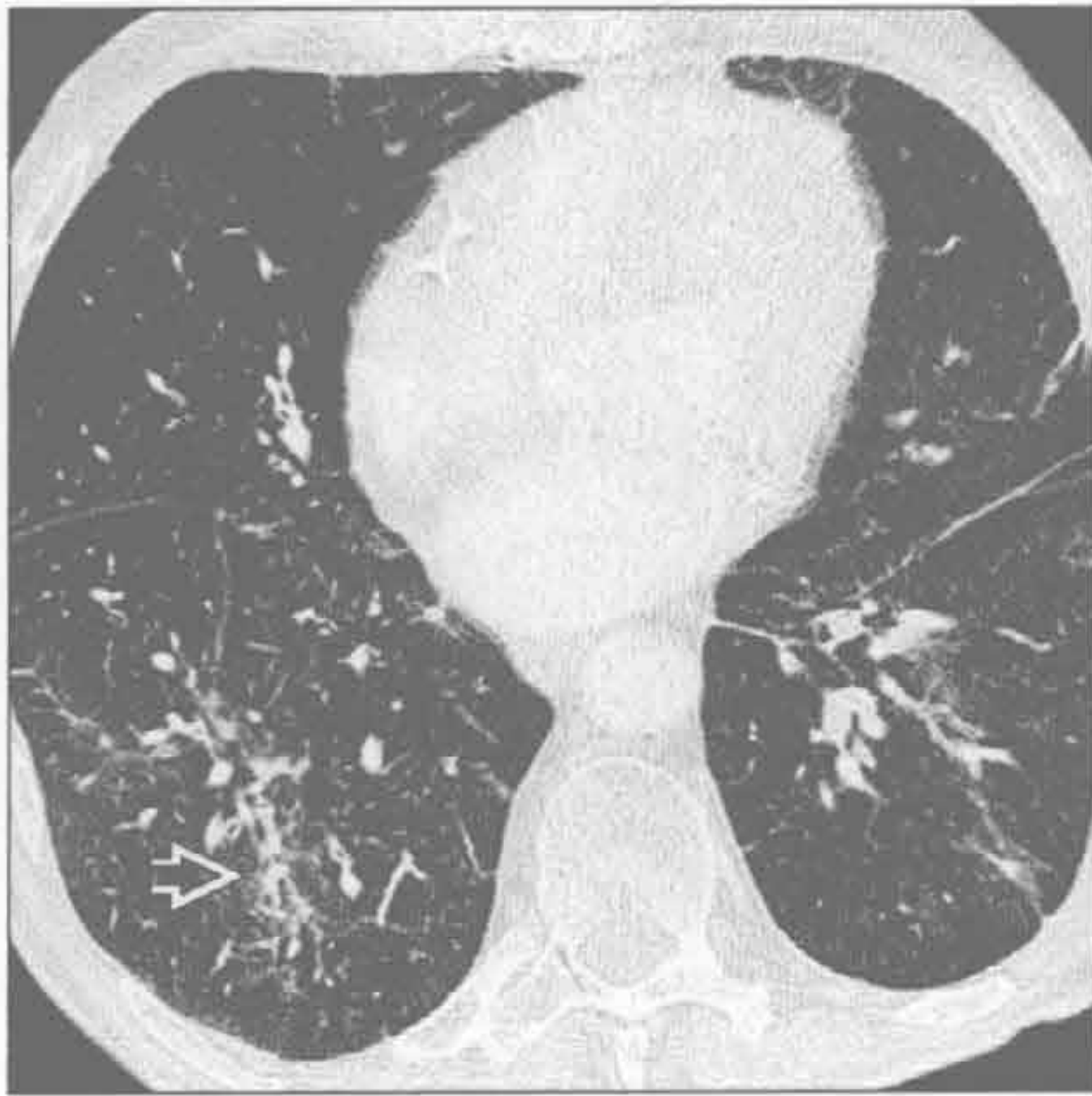肺栓塞

(右) 轴位增强 CT 示左下叶血管大小不一 \Rightarrow ，MIP 重建后更清楚。支气管壁增厚 \Rightarrow ，使气道腔变窄而致哮喘。10% 的急性肺栓塞患者以哮喘为症状起病

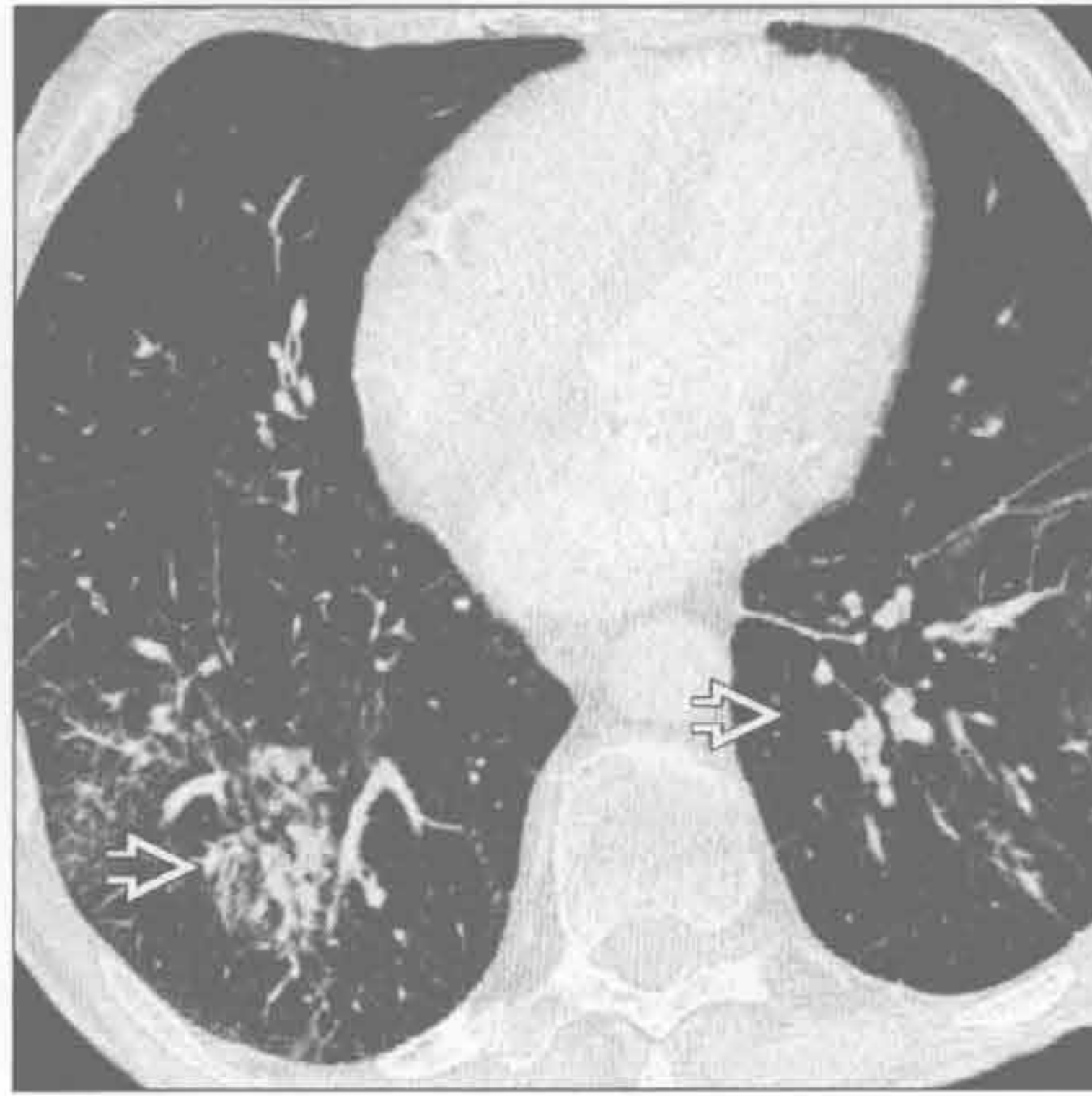


哮喘

吸入



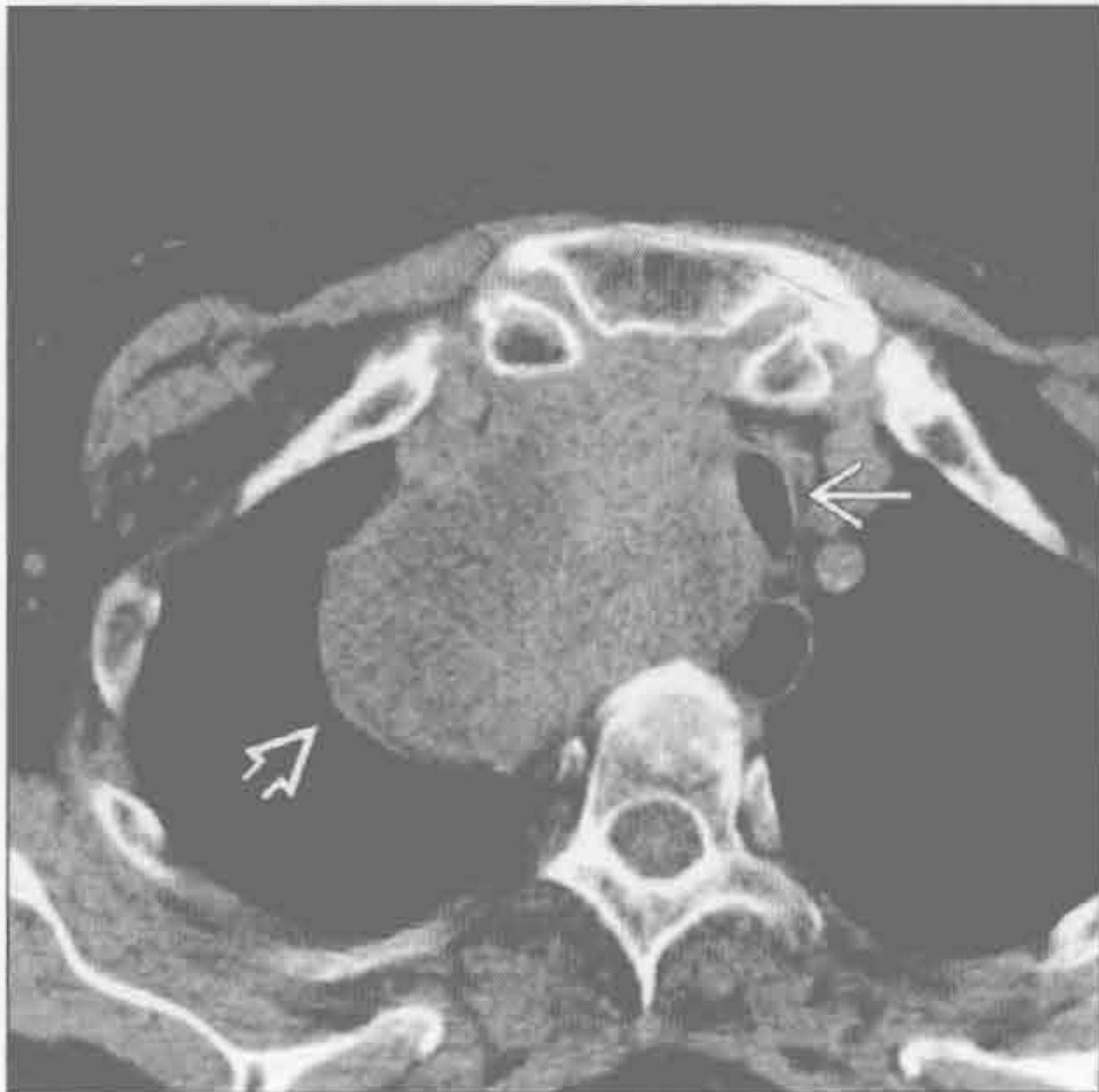吸入



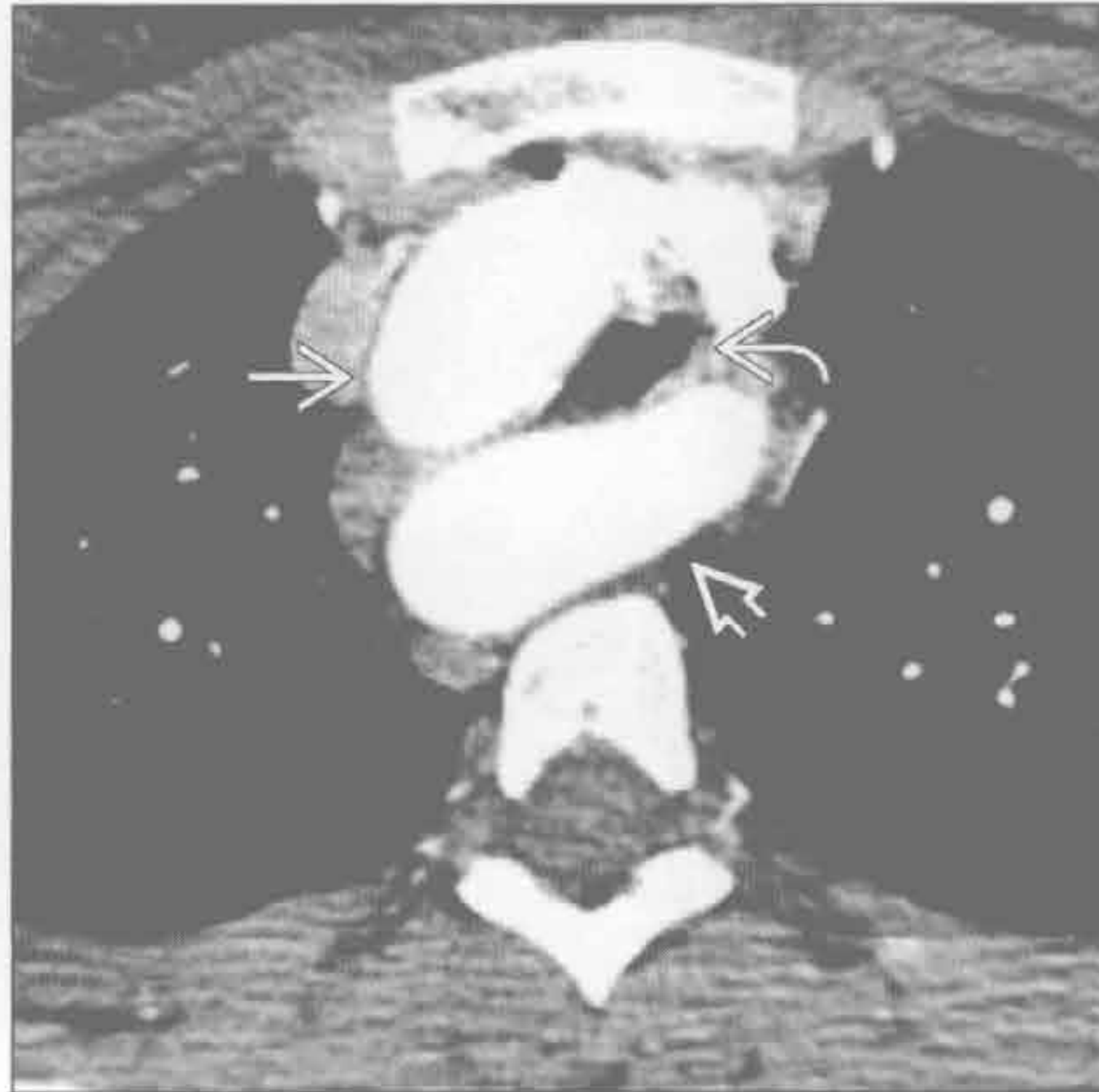
(左) 轴位增强 CT 示吸入所致的双侧基底段支气管血管束旁实变影(→)

(右) 轴位增强 CT 示左图下方层面更广泛的支气管血管束旁实变影(→)。吸入性改变常不对称, 主要影响重力依赖性肺段, 常见于反应迟钝、反流性食管炎或神经肌肉病变患者

外源性: 气道压迫



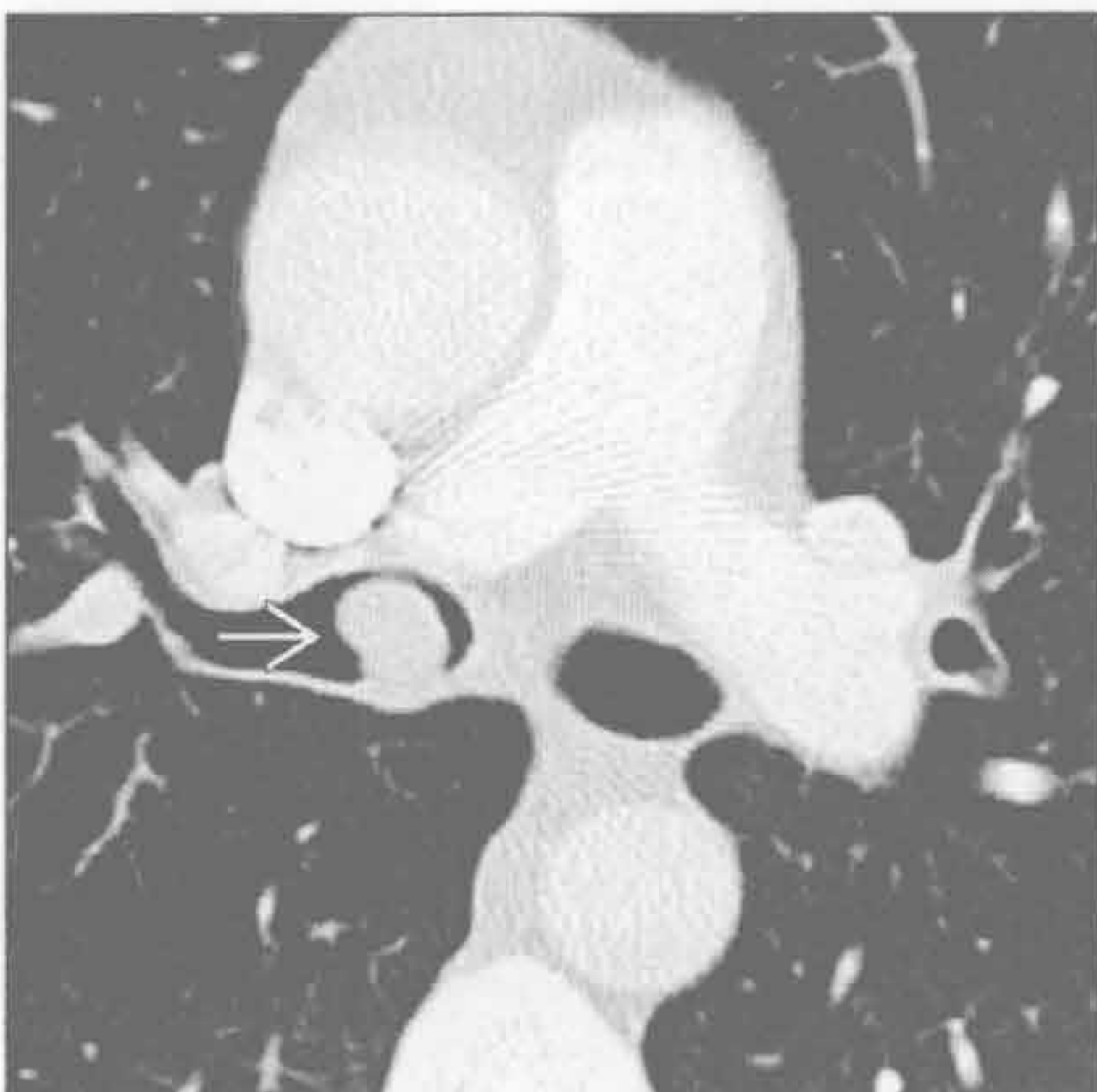
外源性: 气道压迫



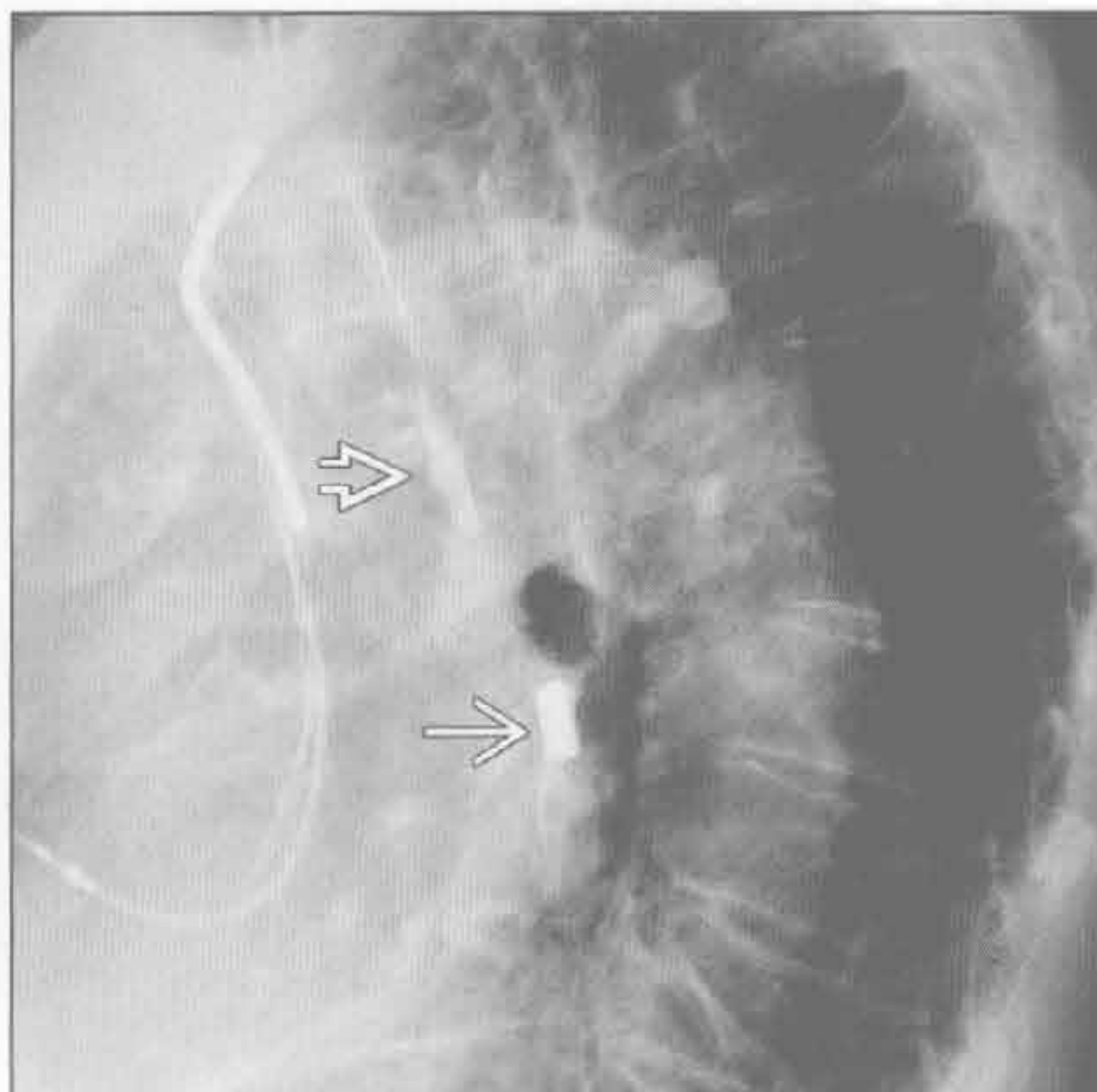
(左) 轴位增强 CT 示甲状腺肿(→)向下延伸至右侧气管旁。气管受压移位变窄(→)。狭窄度 >50% 可出现哮喘

(右) 轴位增强 CT 示右颈部主动脉弓(→), 异位左锁骨下动脉(→), 气管受压(→)。长期受压可致受压段气管软化

内源性: 气道狭窄



内源性: 气道狭窄

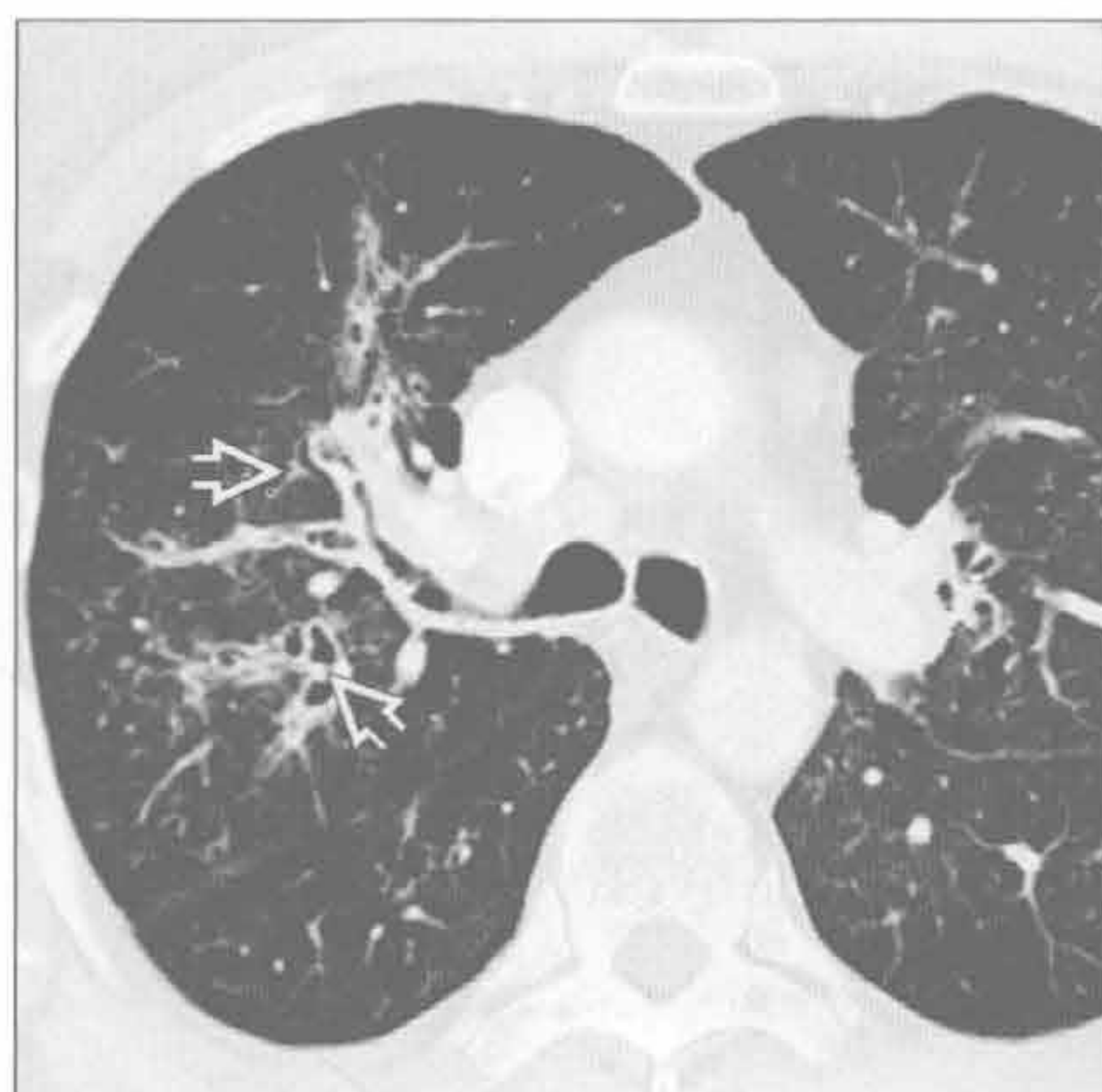


(左) 轴位增强 CT 示右主支气管内实性息肉样类癌肿瘤(→)。支气管变窄可导致单侧哮喘

(右) 侧位 X 线胸片示支气管中部钎块(→)。气管前壁可见液性钎线(→)。异物也可引发哮喘。约 25% 的成人异物吸入者回忆不了相关病史

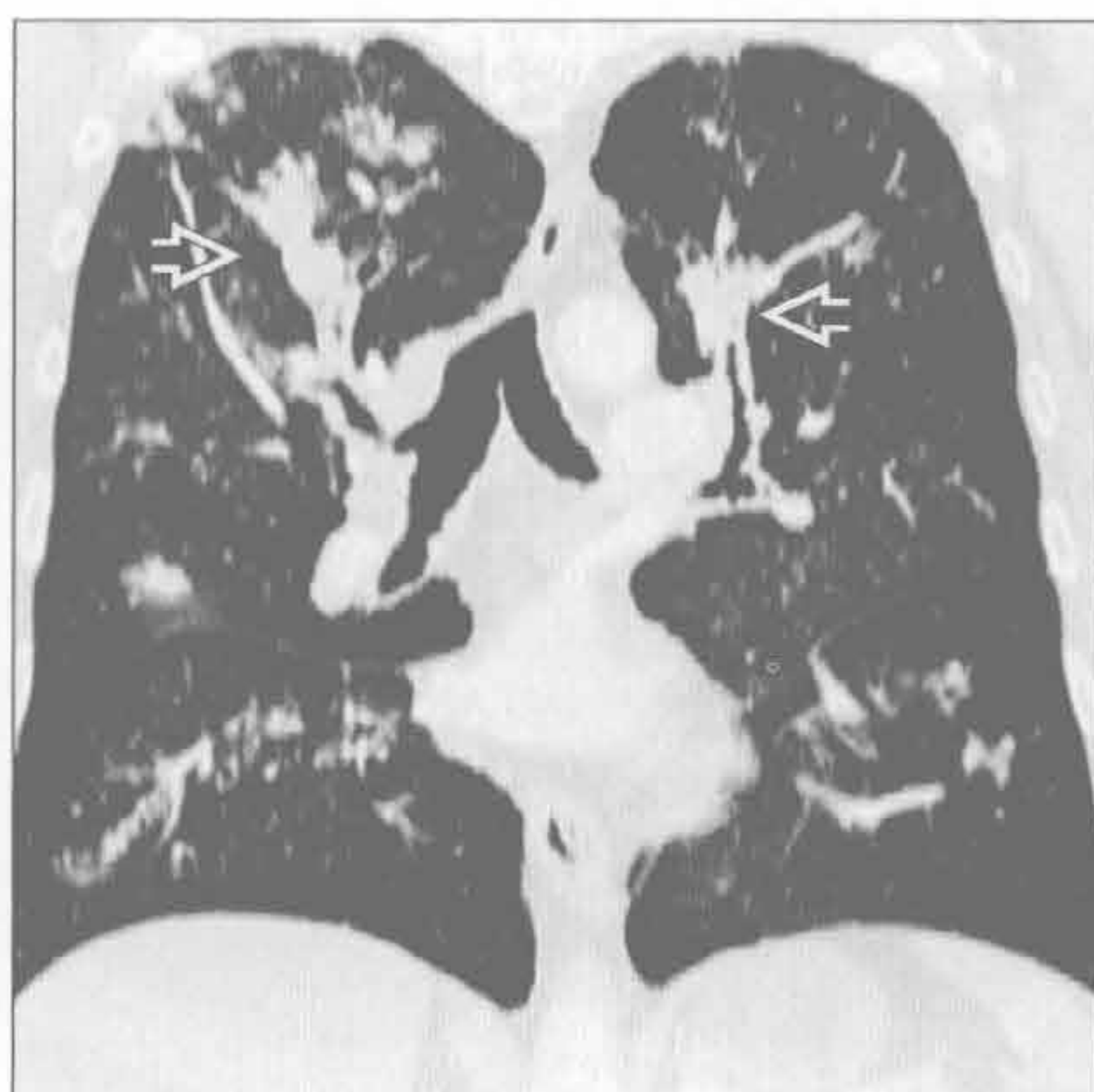
过敏性支气管肺曲霉病

(左) 轴位 HRCT 示弥漫性支气管扩张 \Rightarrow ，黏液嵌塞及管壁增厚



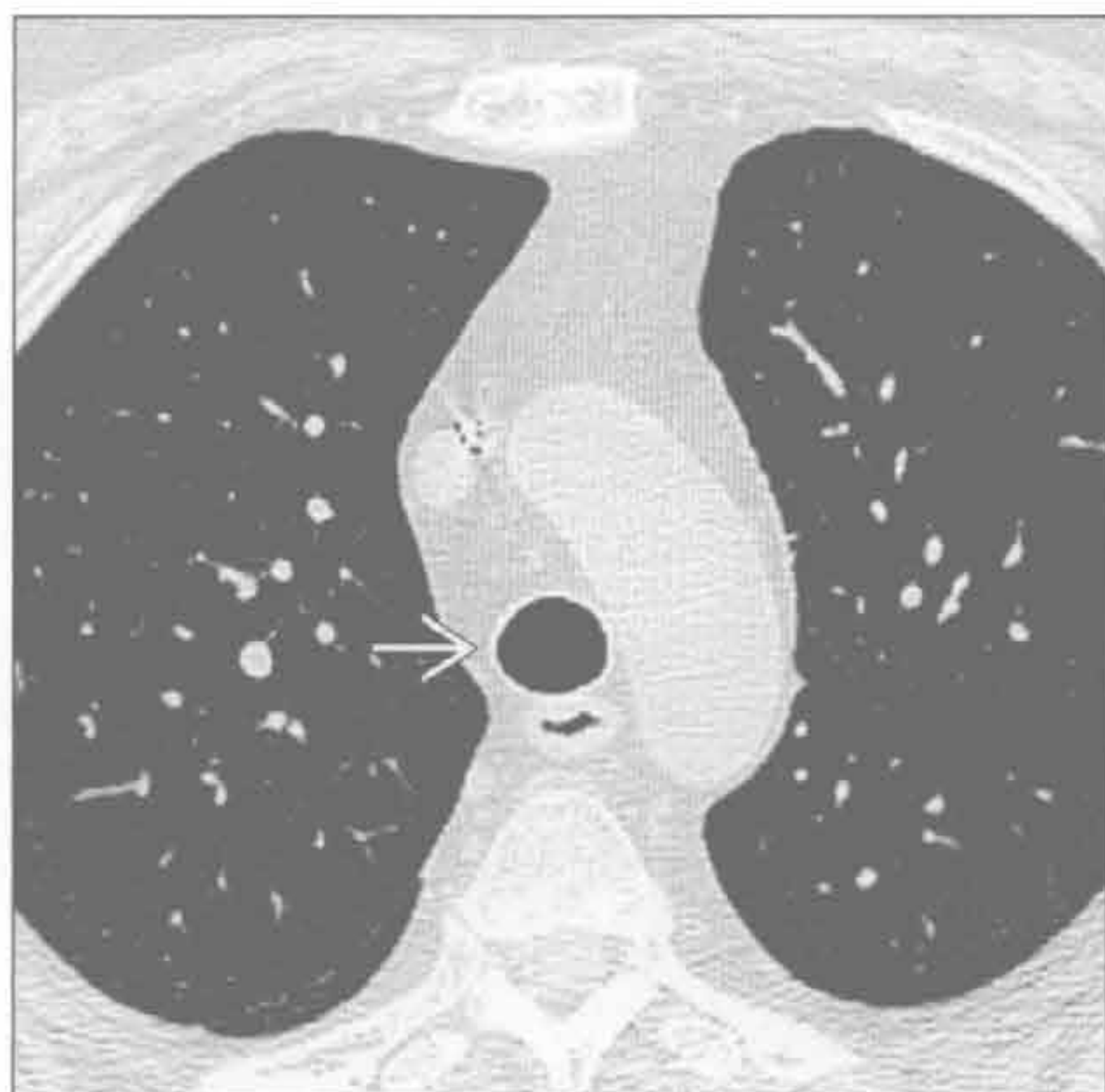
(右) 冠状位 HRCT 示指套样影 \Rightarrow ，上叶为著。外周气道未受累。轻度中心型支气管扩张是过敏性支气管肺曲霉病的最早表现，但无特异性。约 30% 无该病的哮喘患者亦可见气道扩张

过敏性支气管肺曲霉病

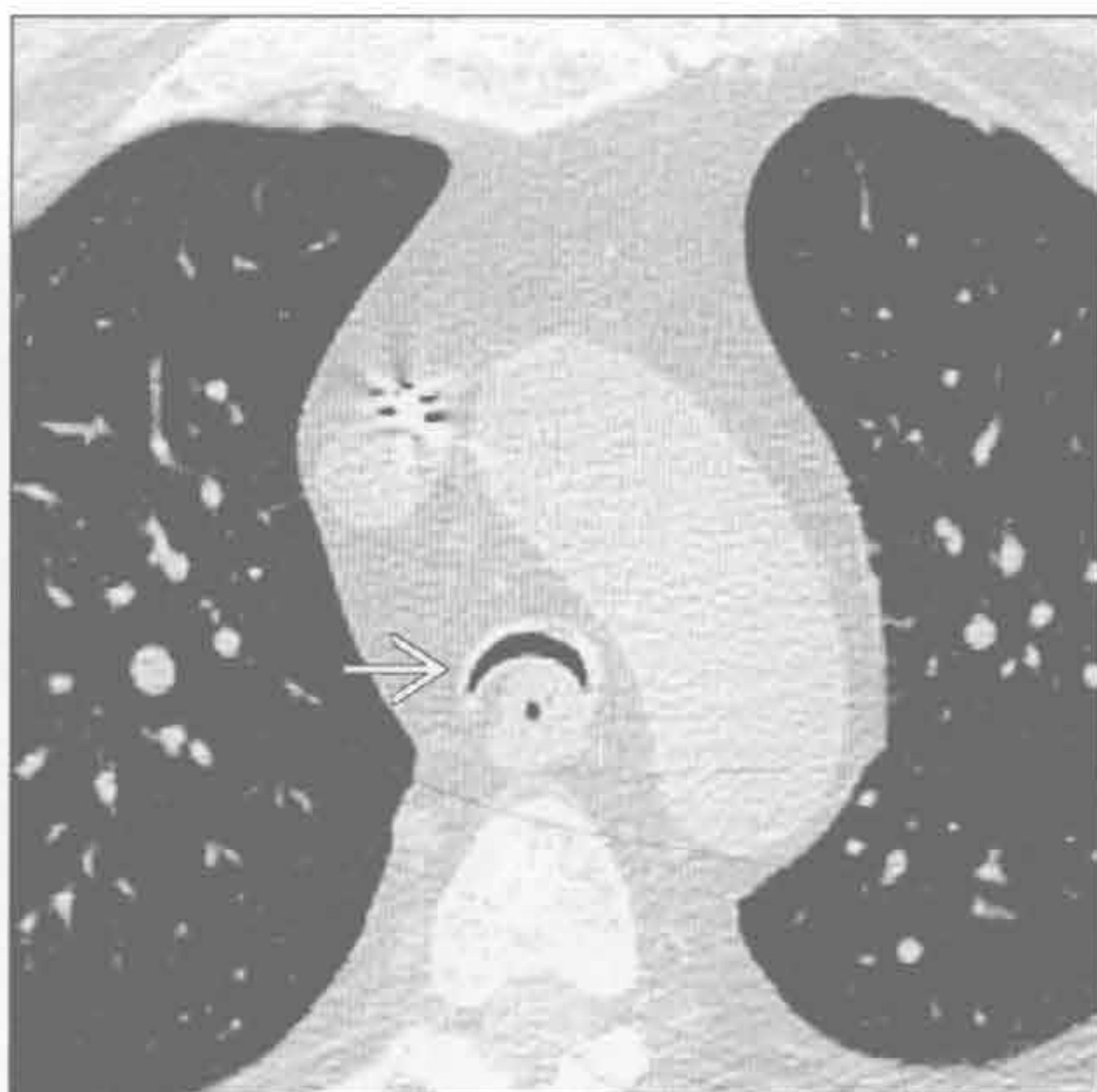


气管支气管软化

(左) 轴位平扫 CT 示气管及主支气管内径和管壁正常 \Rightarrow



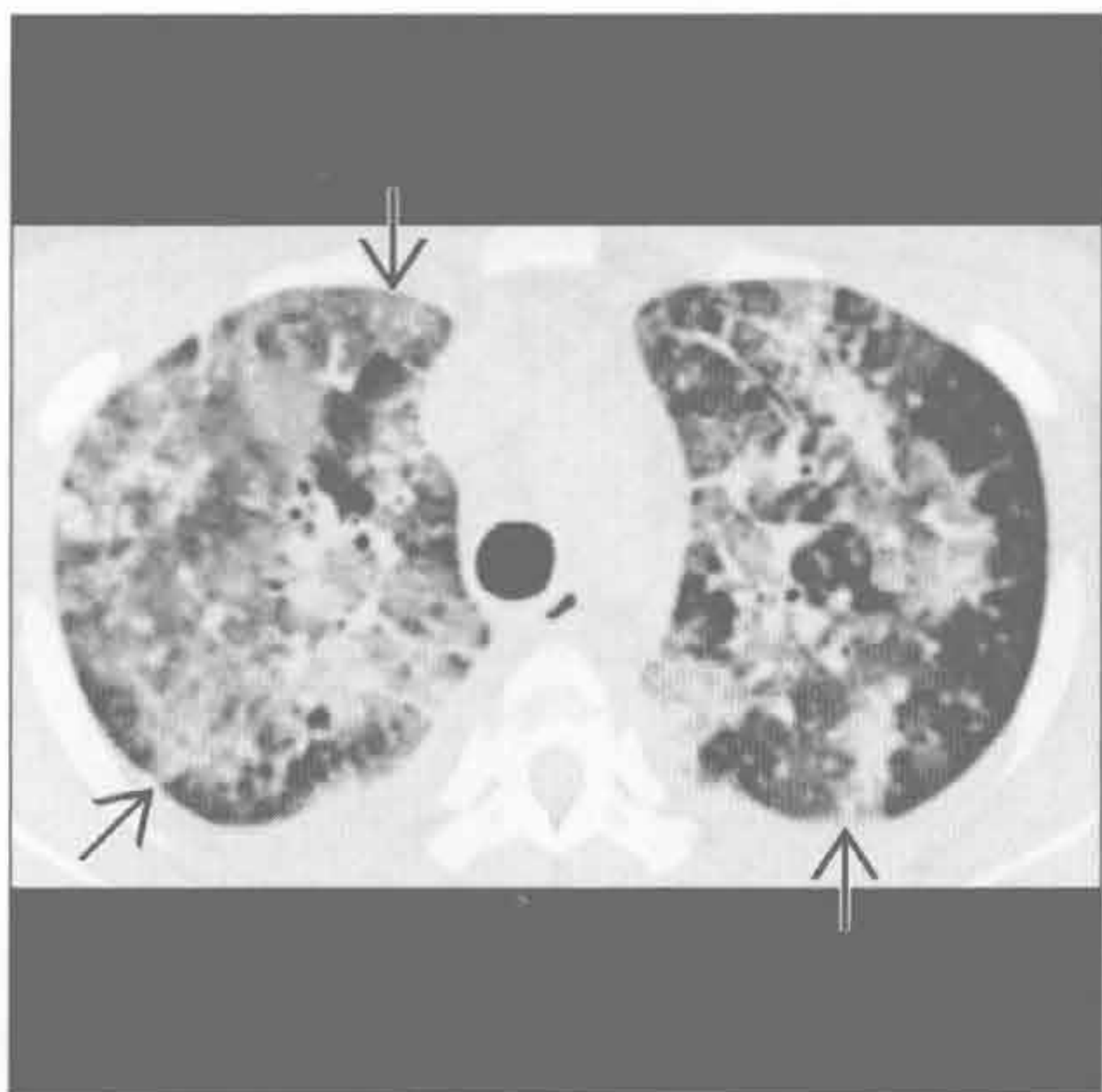
(右) 与左图为同一患者。呼气相轴位平扫 CT 示远端气管狭窄度 $>50\%$ \Rightarrow ，注意新月形改变（蹙眉征）。气管软化症的患者可数月或数年被误诊为哮喘。呼气末扫描为研究该病的必选之一



气管支气管软化

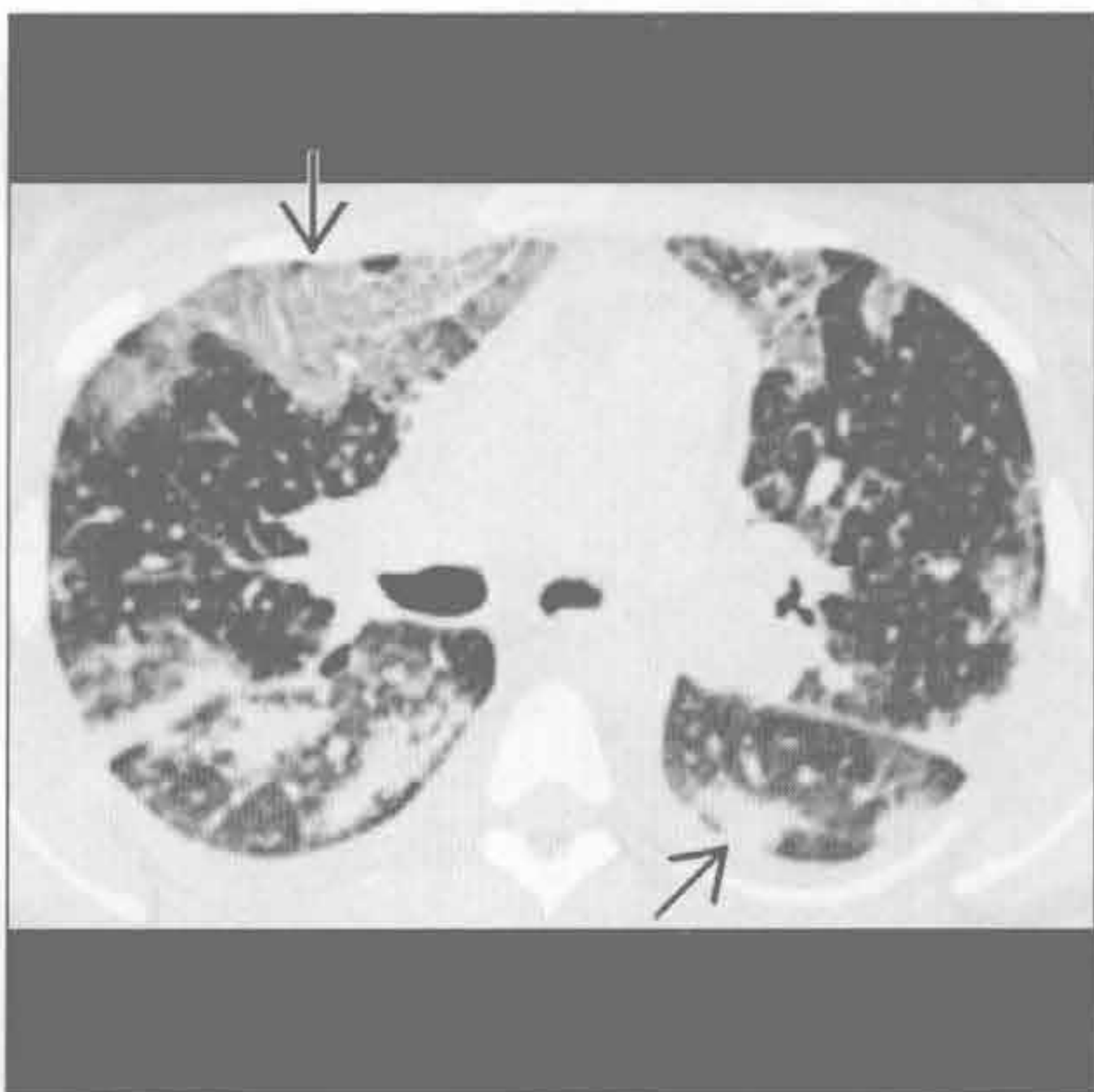
Churg-Strauss 综合征

(左) 轴位 HRCT 示上叶外周弥漫性磨玻璃密度影及实变影 \Rightarrow

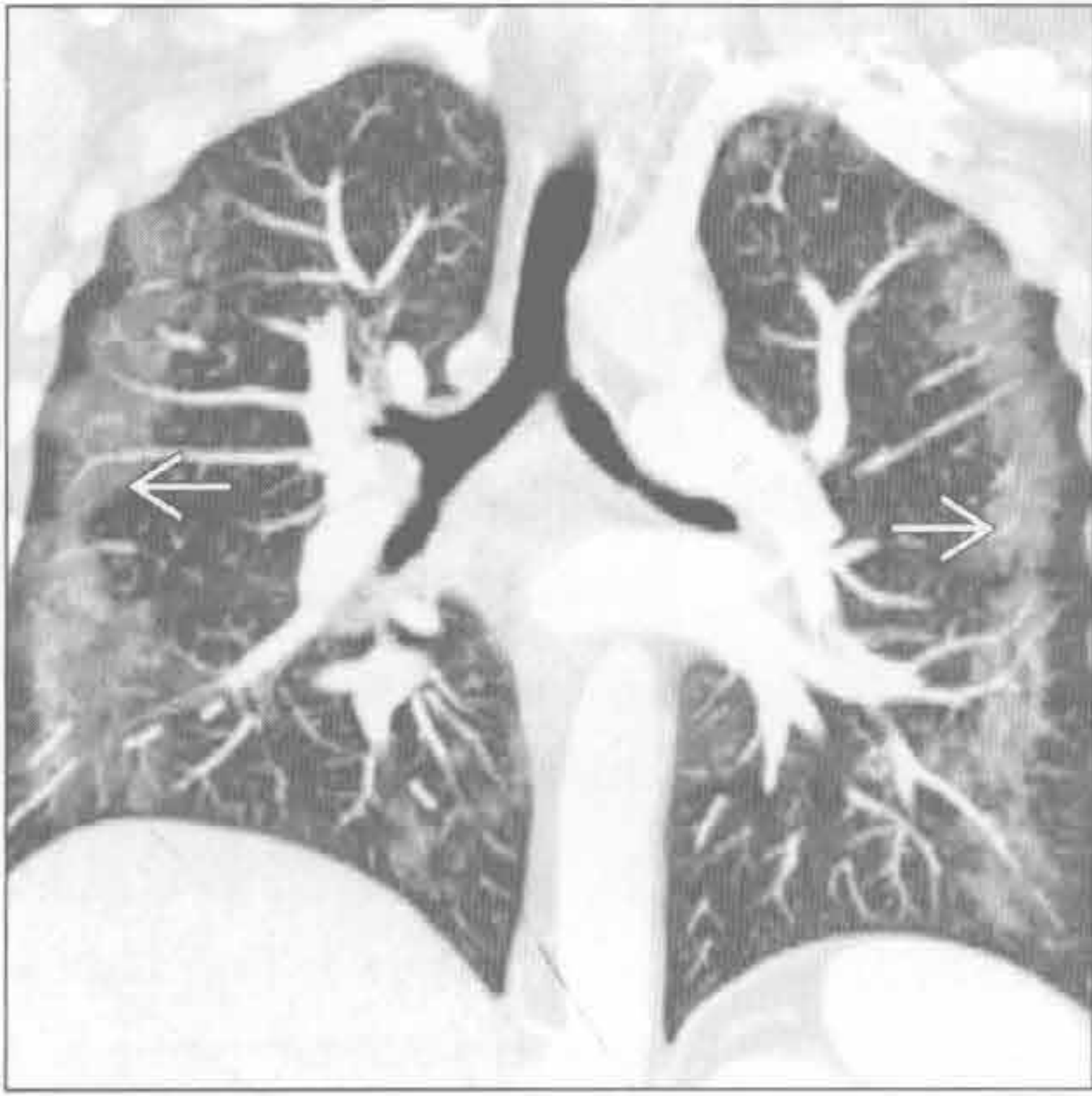


(右) 轴位 HRCT 下方层面示外周弥漫性磨玻璃密度影及实变影 \Rightarrow 。这些表现类似嗜酸性肺炎，可为短暂性。胸腔积液可见于 Churg-Strauss 综合征，但罕见于嗜酸性肺炎

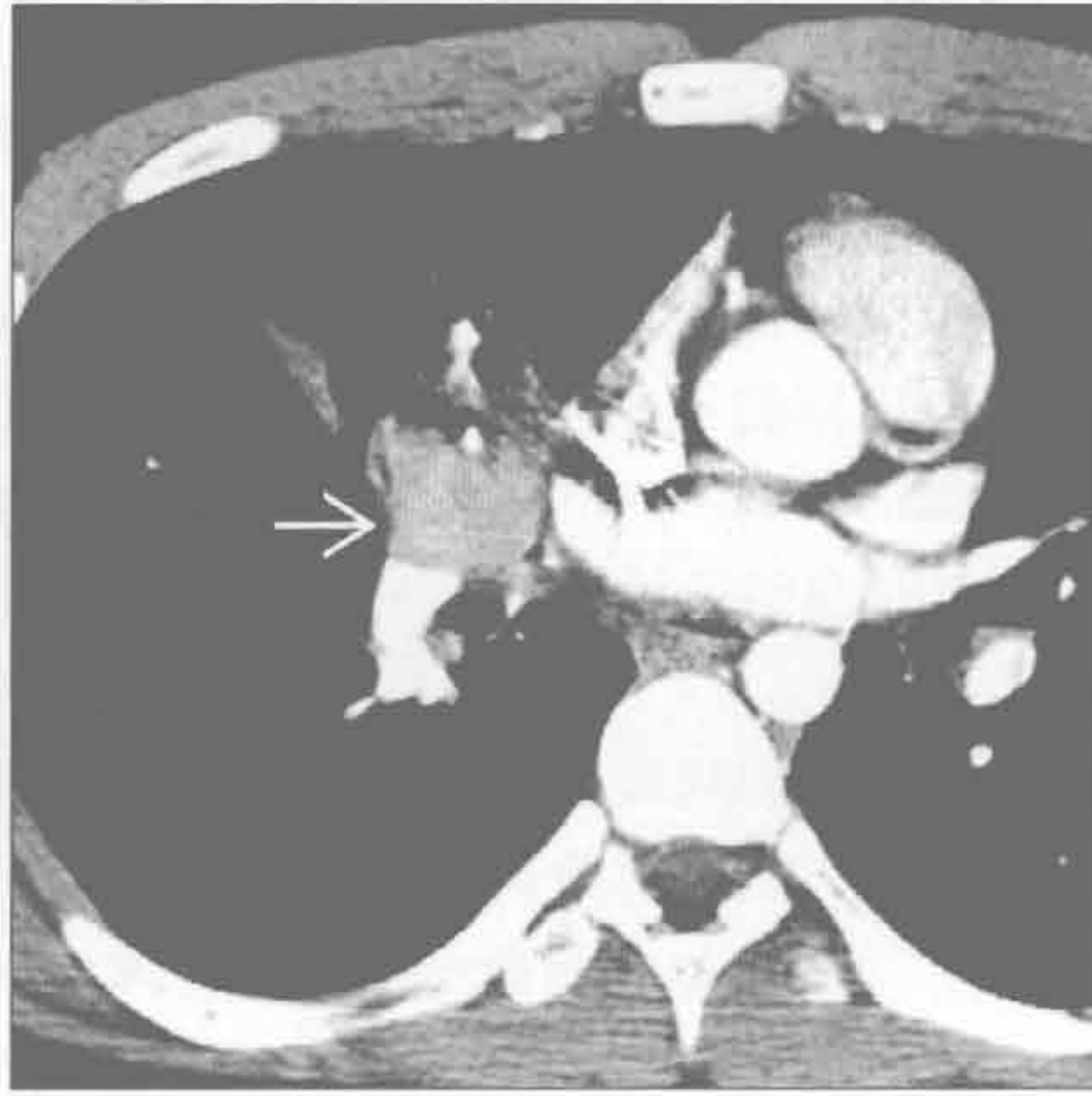
Churg-Strauss 综合征



嗜酸性肺炎



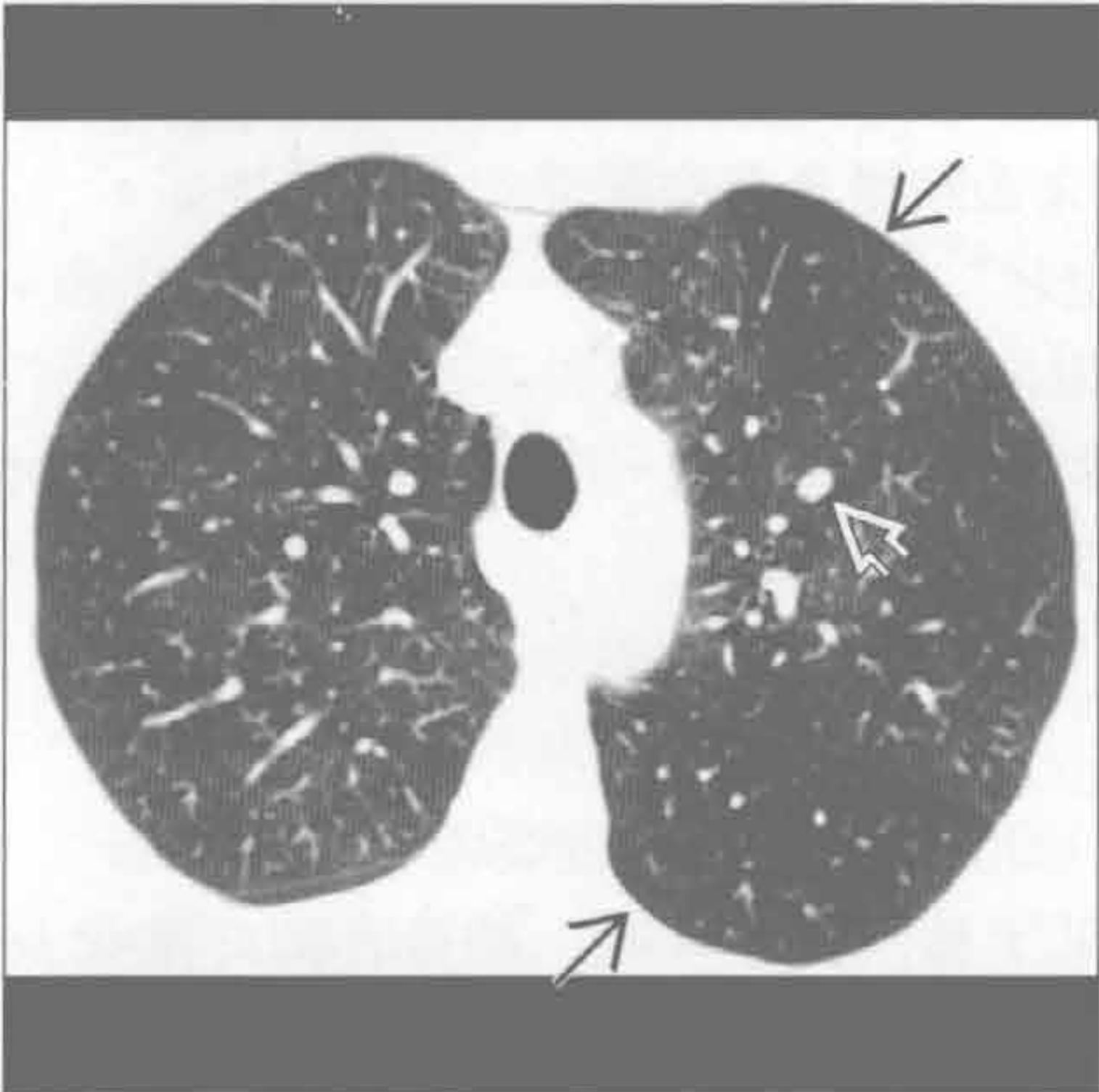
类癌



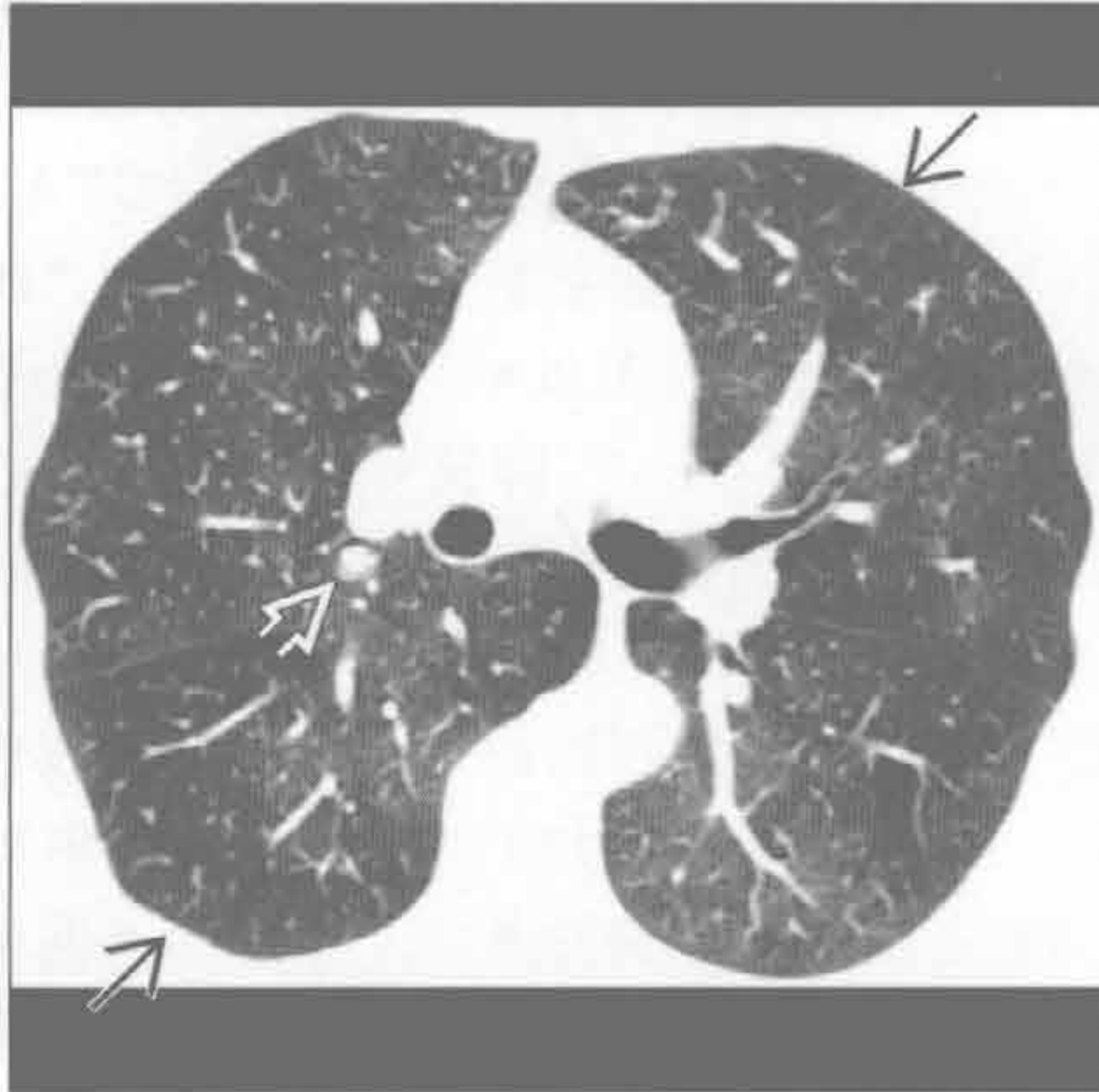
(左) 慢性嗜酸性肺炎。冠状位增强 CT MIP 重建示外周带实变影，弥漫性病变于激素应用后 24 小时消失

(右) 轴位增强 CT 示强化的类癌肿块。类癌综合征不常见，除非有肝转移。骨转移常为成骨性（类似肥大细胞增多症）

弥漫性神经内分泌增生



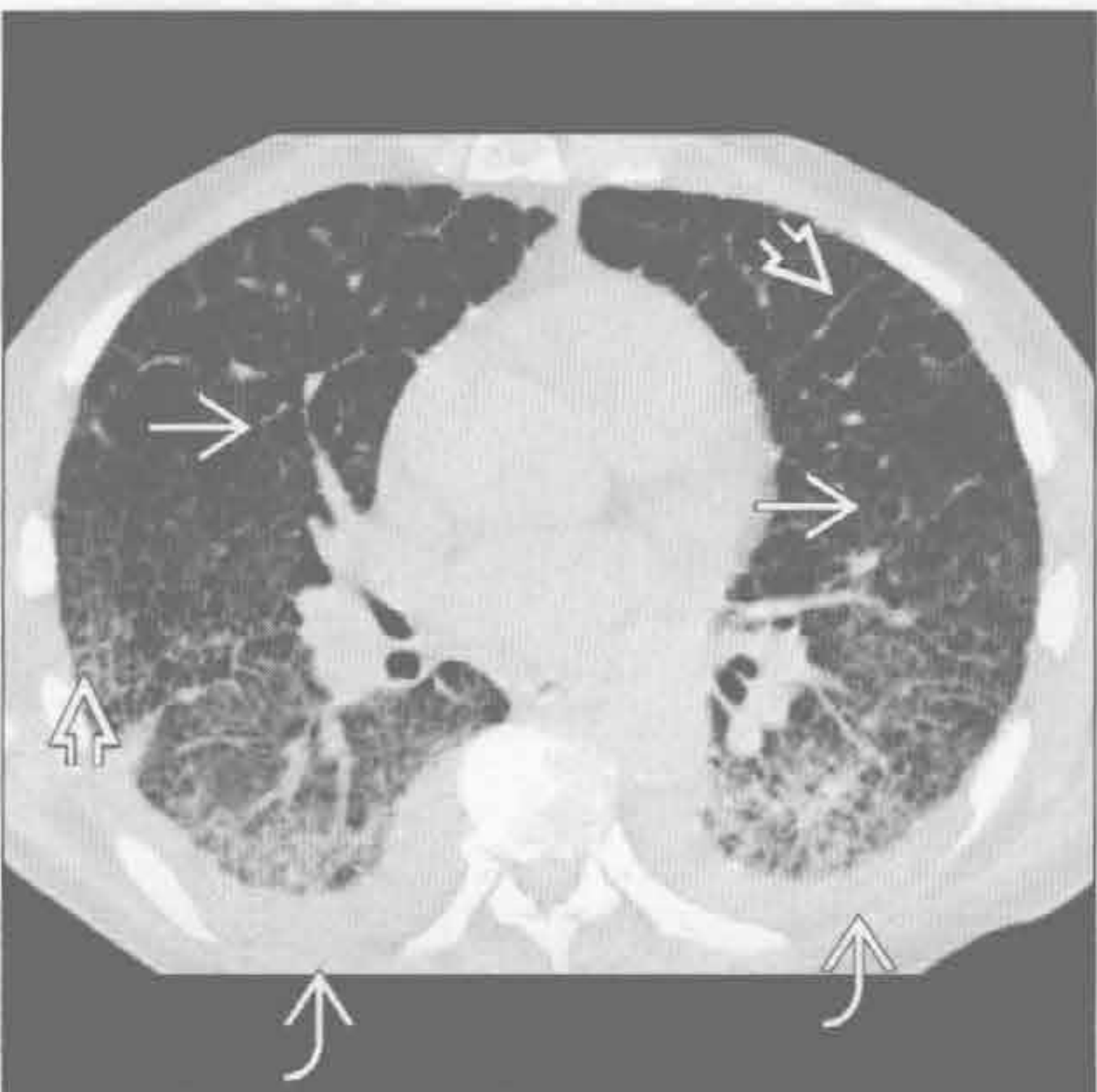弥漫性神经内分泌增生



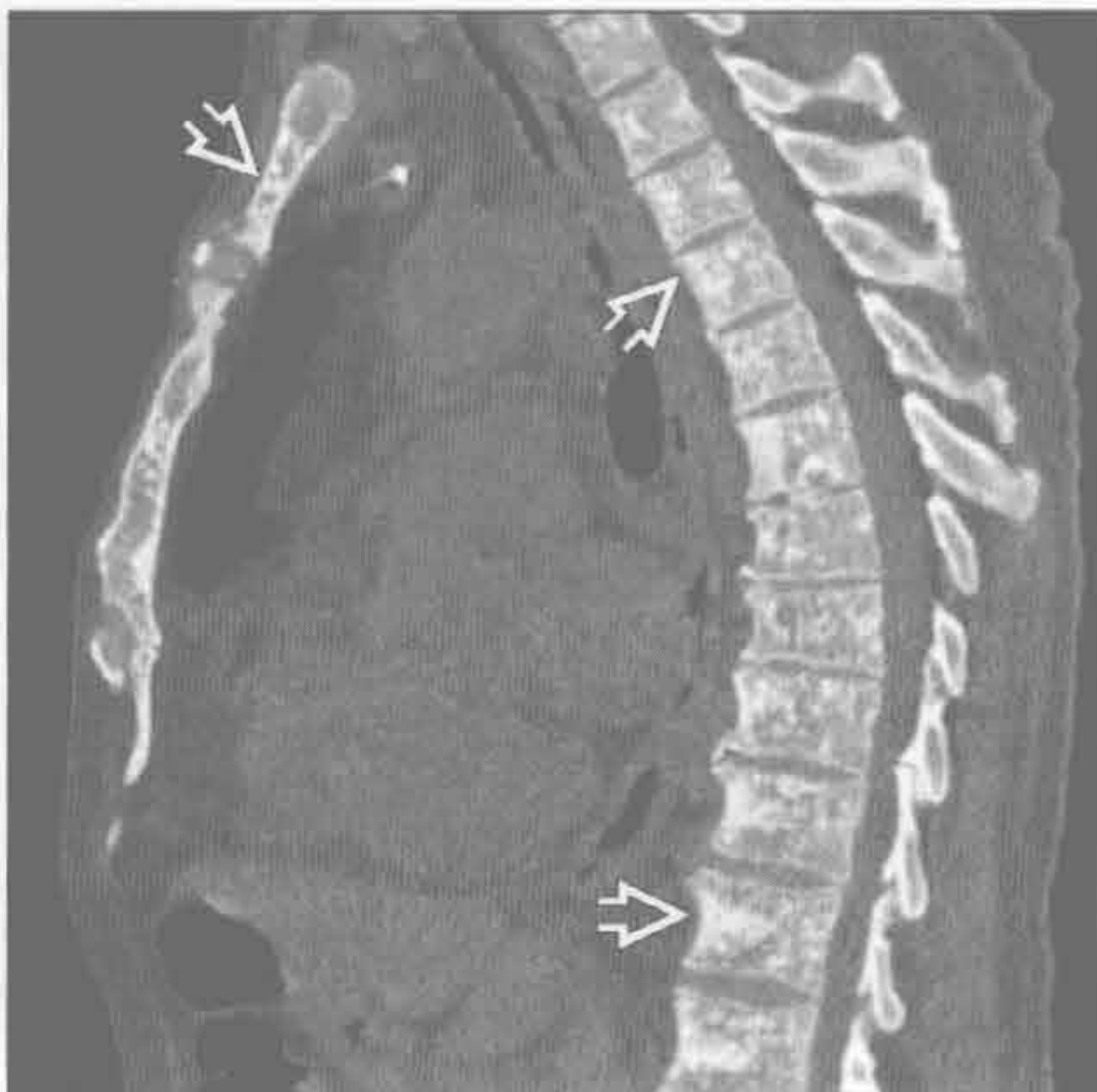(左) 轴位 HRCT 示弥漫性马赛克灌注及部分散在结节

(右) 轴位 HRCT 下方层面示类似的弥漫性马赛克灌注表现及部分散在结节。某些患者中结节为主要表现，常被疑为转移

肥大细胞增多症



肥大细胞增多症



(左) 轴位平扫 CT 示囊肿及间隔增厚。双侧胸腔积液

(右) 矢状位平扫 CT 示弥漫性成骨性改变，源于骨髓浸润。其他器官，如脾，也可受累，表现为脾增大或脾多发肿块。哮喘因组胺分泌增多而诱发

鉴别诊断

常见

- 肺炎
- 慢性支气管炎
- 哮喘
- 充血性心力衰竭
- 恶性肿瘤

不常见

- 肺栓塞
- 气胸
- 分支杆菌性感染
- 囊性纤维化
- 结节病
- 支气管扩张
- 吸烟相关间质性肺病

罕见（但重要）

- 寻常型间质性肺炎
- 过敏性肺炎
- 肺尘埃沉着病
- 朗格汉斯细胞组织细胞增生症
- 肺出血肾炎综合征
- 支气管肺泡癌
- 限制性细支气管炎
- 肺泡蛋白沉着症
- 异物
- 脂质体肺炎

重要信息

鉴别诊断要点

- 超过 1 000 种疾病与咳嗽有关
 - 本内容仅限于部分可用胸部成像鉴别的咳嗽原因
- 慢性咳嗽定义：病程 ≥ 3 周
 - 常继发于：后鼻道分泌物下滴综合征，哮喘，胃食管反流病，慢性支气管炎，支气管扩张，血管紧张素转化酶抑制药应用后，以及外源性气管受压
 - 大多数 X 线胸片无明显异常

常见诊断的有用线索

- 肺炎
 - 叶或段实变
 - \pm 胸腔积液
- 慢性支气管炎

- \pm 支气管壁增厚和（或）黏液嵌塞

• 哮喘

- \pm 过度充气
- \pm 支气管壁增厚
- 并发症包括肺炎、气胸、纵隔气肿或肺不张

• 充血性心力衰竭

- 心脏增大或胸腔积液
- Kerley B 线

• 恶性肿瘤

- 支气管肺癌
 - 有毛刺的肺结节或肿块
 - \pm 淋巴结增大
- 癌性淋巴管炎
 - 小叶间隔光滑或结节样增厚
 - \pm 胸腔积液或淋巴结肿大

不常见诊断的有用线索

• 肺栓塞

- CTA：充盈缺损具有诊断性
 - “轨道征”或“环圈征”
- 右心受限征象
 - 右心室 / 左心室 ≥ 1 ，室间隔向左突出或见对比剂反流入下腔静脉

• 气胸

- 自发性
 - 年轻、身材瘦长的男性吸烟者
 - 也可见于肺气肿、哮喘、感染、肺纤维化及囊性肺病
- 创伤性或医源性

• 分枝杆菌性感染

- 结核分枝杆菌
 - 上肺空洞性结节
 - 树芽征提示病灶支气管内播散
- 分枝杆菌复合体感染
 - 老年女性
 - 中叶或舌叶支气管扩张
 - 树芽征

• 囊性纤维化

- 过度充气伴支气管扩张
- 早期上叶受累

• 结节病

- 支气管旁及对称性肺门淋巴结肿大
- \pm 淋巴管周围结节（结节沿肺裂、胸膜下和支气管血管束分布）

• 支气管扩张

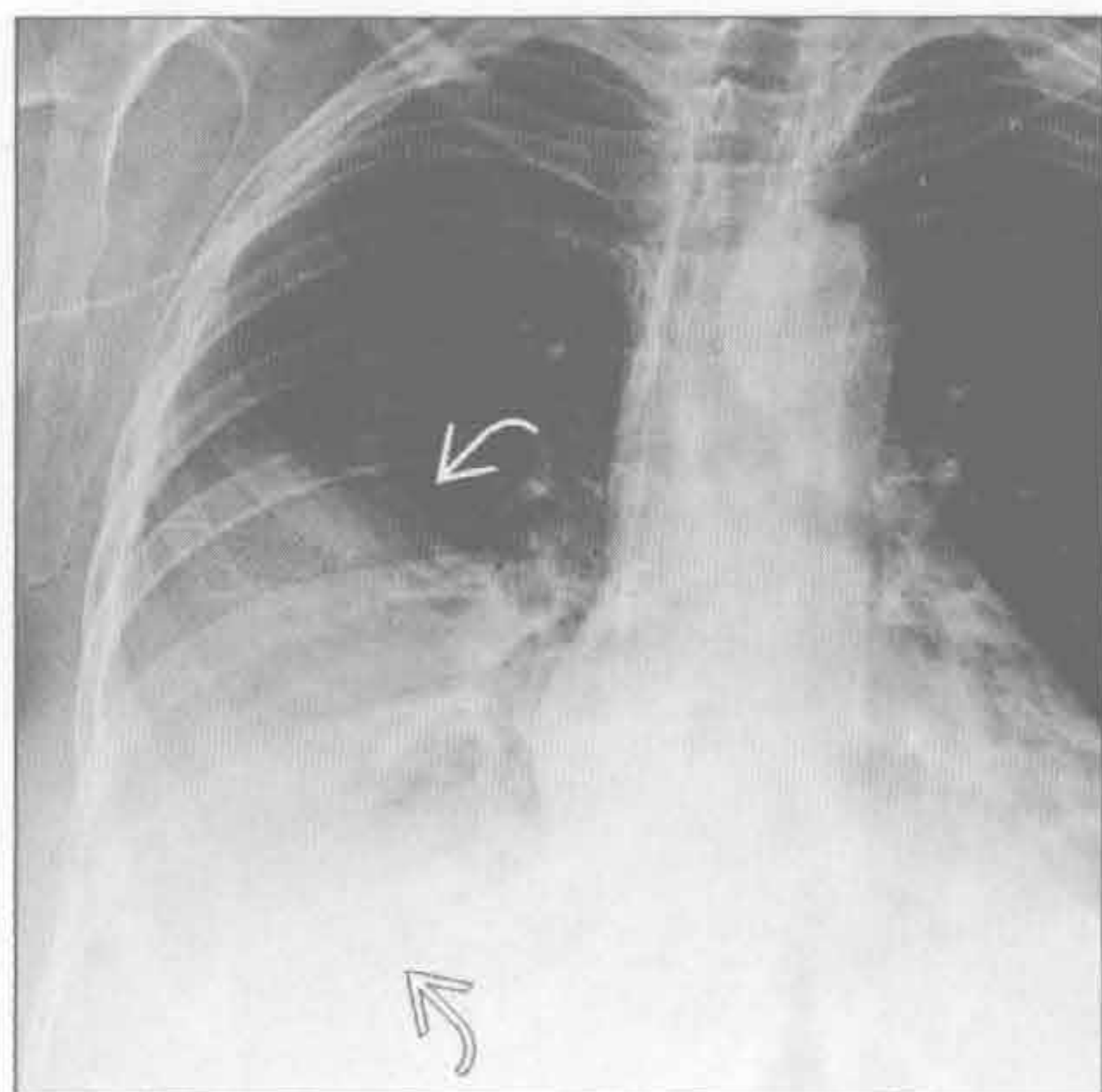
- 双轨征
- CT 诊断
 - 支气管大小 \geq 邻近肺动脉
- 吸烟相关间质性肺病
 - 呼吸性细支气管炎相关的间质性肺病
 - 有症状的吸烟者
 - 上叶为主的小叶中心性磨玻璃样结节
 - 脱屑性间质性肺炎
 - 弥漫或斑片状，下肺为主的磨玻璃影
 - \pm 囊性区和小叶中心型气肿

罕见诊断的有用线索

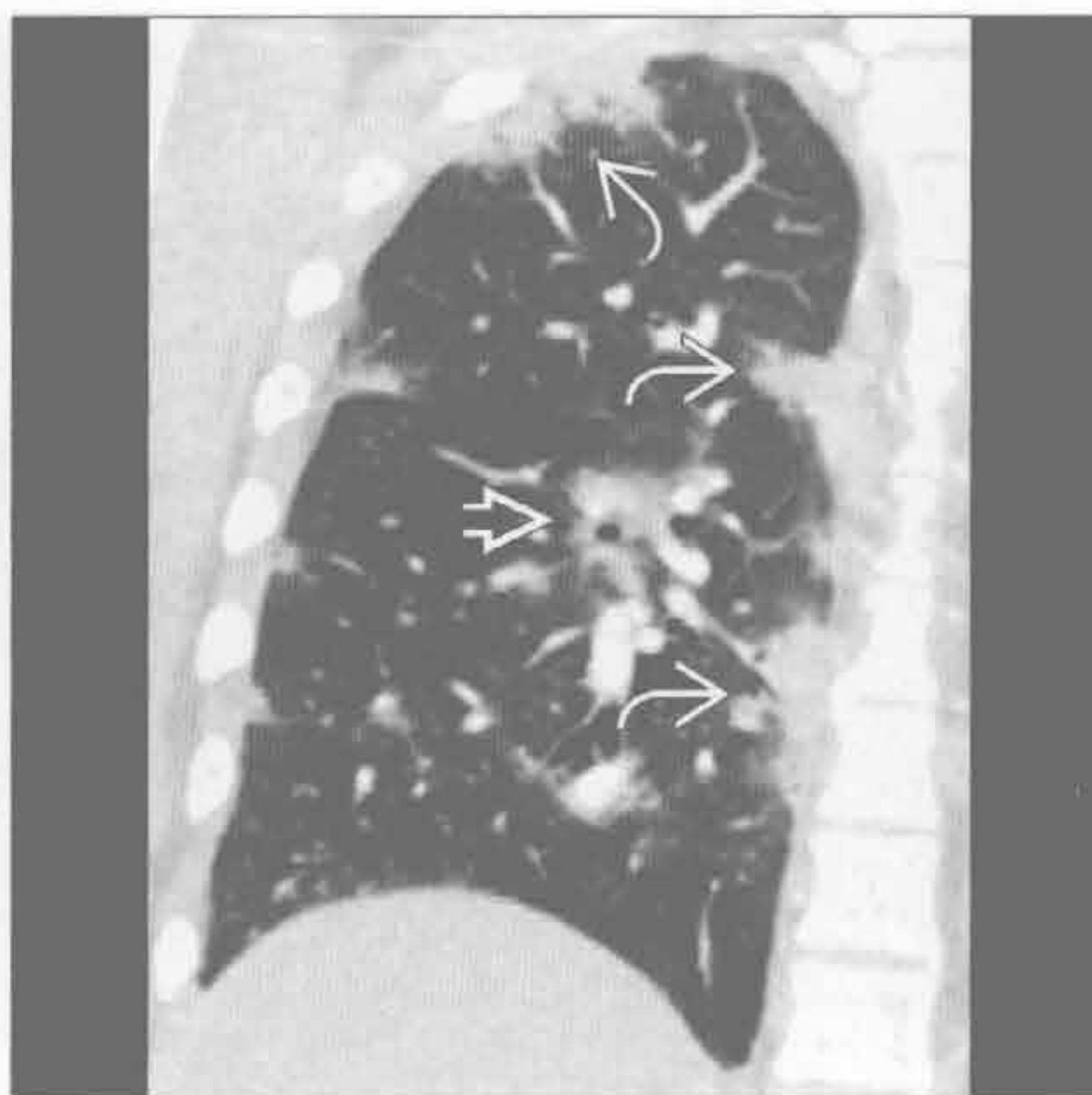
- 寻常型间质性肺炎
 - 基底部或胸膜下纤维化伴蜂窝征
 - \pm 纵隔淋巴结肿大
- 过敏性肺炎
 - 小叶中心性磨玻璃样结节
 - 芝士头征
 - 磨玻璃影、空气捕捉及正常肺组织
- 肺尘埃沉着病
 - 石棉沉着病（石棉肺）
 - 后基底段或胸膜下
 - 双侧胸膜斑
 - 早期网格样或点样阴影
 - 晚期纤维化或肺结构变形
 - 硅沉着病（矽肺）/ 煤工肺尘埃沉着病
 - 肺上部和后部
 - 小叶中心型及胸膜下结节

- \pm 淋巴结钙化
- 朗格汉斯细胞组织细胞增生症
 - 吸烟者，20-40 岁
 - 小叶中心型结节及空洞性结节
 - 肋膈角无受累
 - 圆形或不规则形囊肿
 - \pm 气胸
- 肺出血肾炎综合征
 - 咯血
 - 磨玻璃影或实变
- 支气管肺泡癌
 - 慢性磨玻璃影伴“假性空洞”
- 限制性细支气管炎
 - 支气管扩张，马赛克样灌注及呼气相空气捕捉
 - 原因包括
 - 感染，毒性烟雾吸入，胶原血管病变，慢性肺移植后排斥
- 肺泡蛋白沉着症
 - 慢性铺路石征
 - 地图样磨玻璃密度影内伴小叶间隔增厚
- 异物
 - 病史对诊断至关重要
- 脂质体肺炎
 - 缓泻药中的油脂物质吸入
 - 下叶实变或肿块
 - 中央低密度区（-80 ~ -30Hu）

肺炎



肺炎



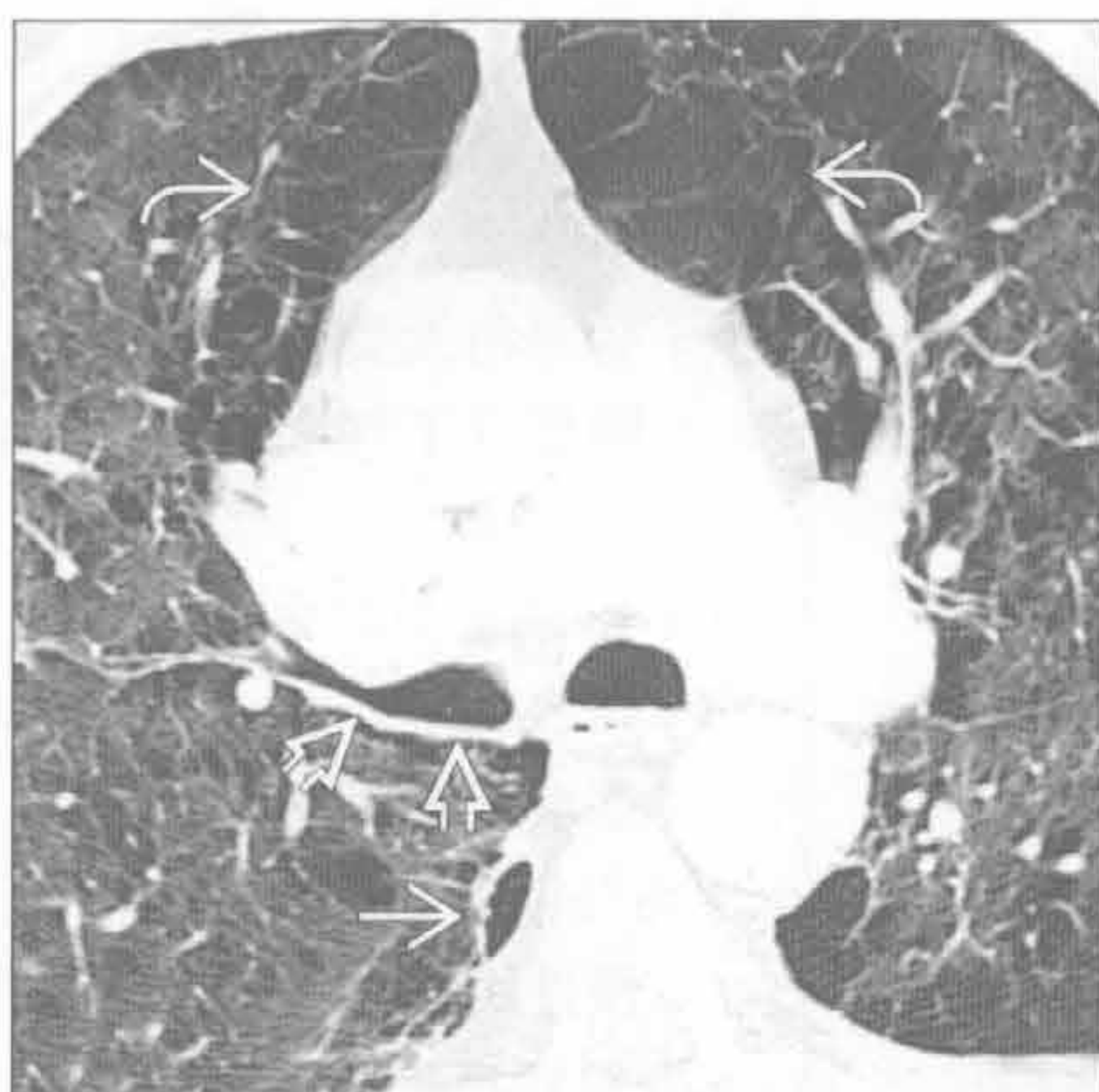（左）正位X线胸片示右下叶实变影 \Rightarrow 。患者有高热、咳嗽及呼吸困难，临床感染的病史是诊断的关键

（右）冠状位平扫CT示支气管旁实变影 \Rightarrow 及胸膜下实变影 \Rightarrow ，机化性或嗜酸性肺炎可能。该表现亦可见于H1N1感染

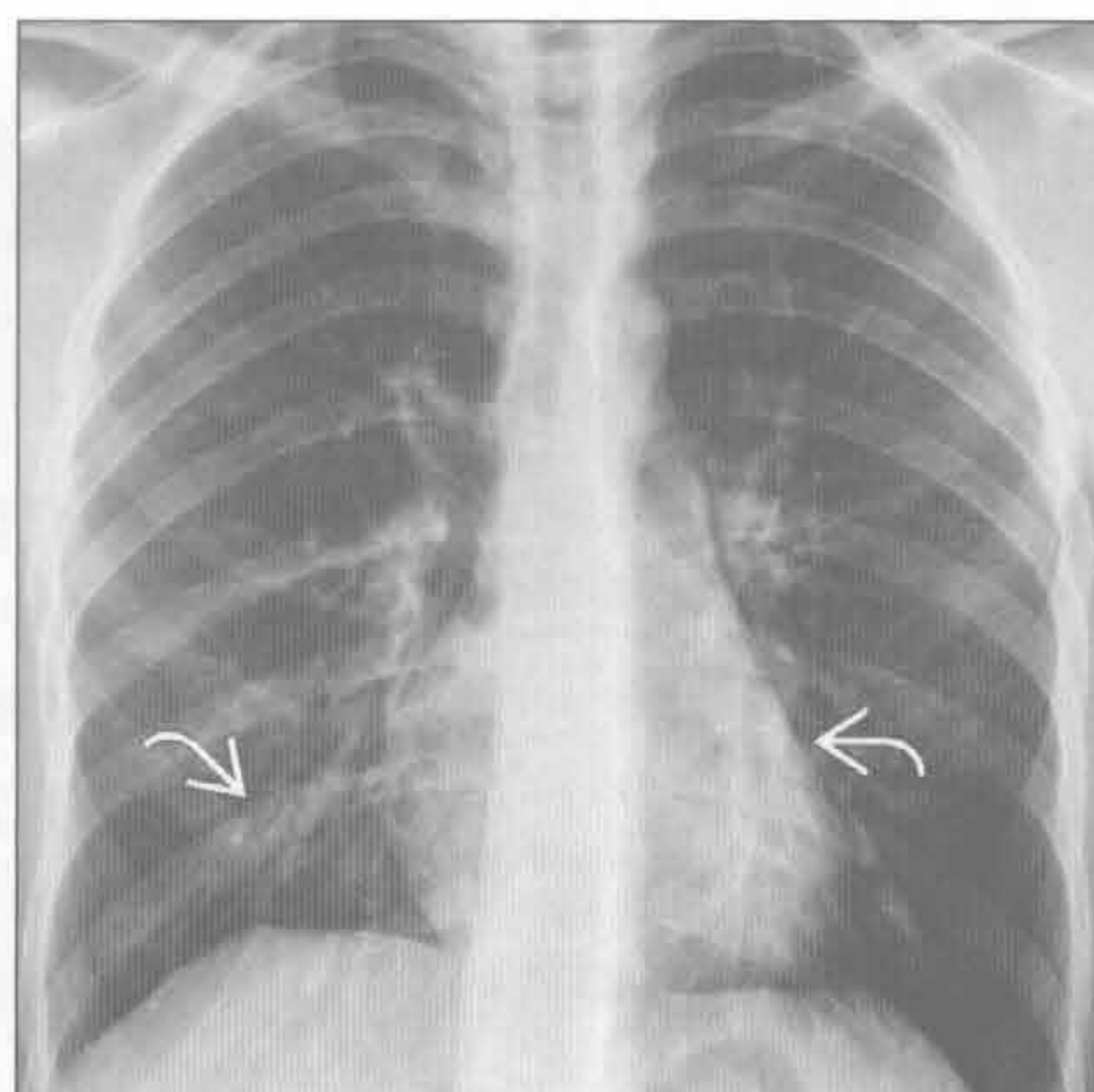
咳嗽

慢性支气管炎

(左) 轴位平扫 CT 示中间支气管管壁增厚(⇒)。其他支气管壁亦有增厚, 利于与恶性肿瘤鉴别。注意小叶中心型(⇒)及间隔旁气肿(⇒)



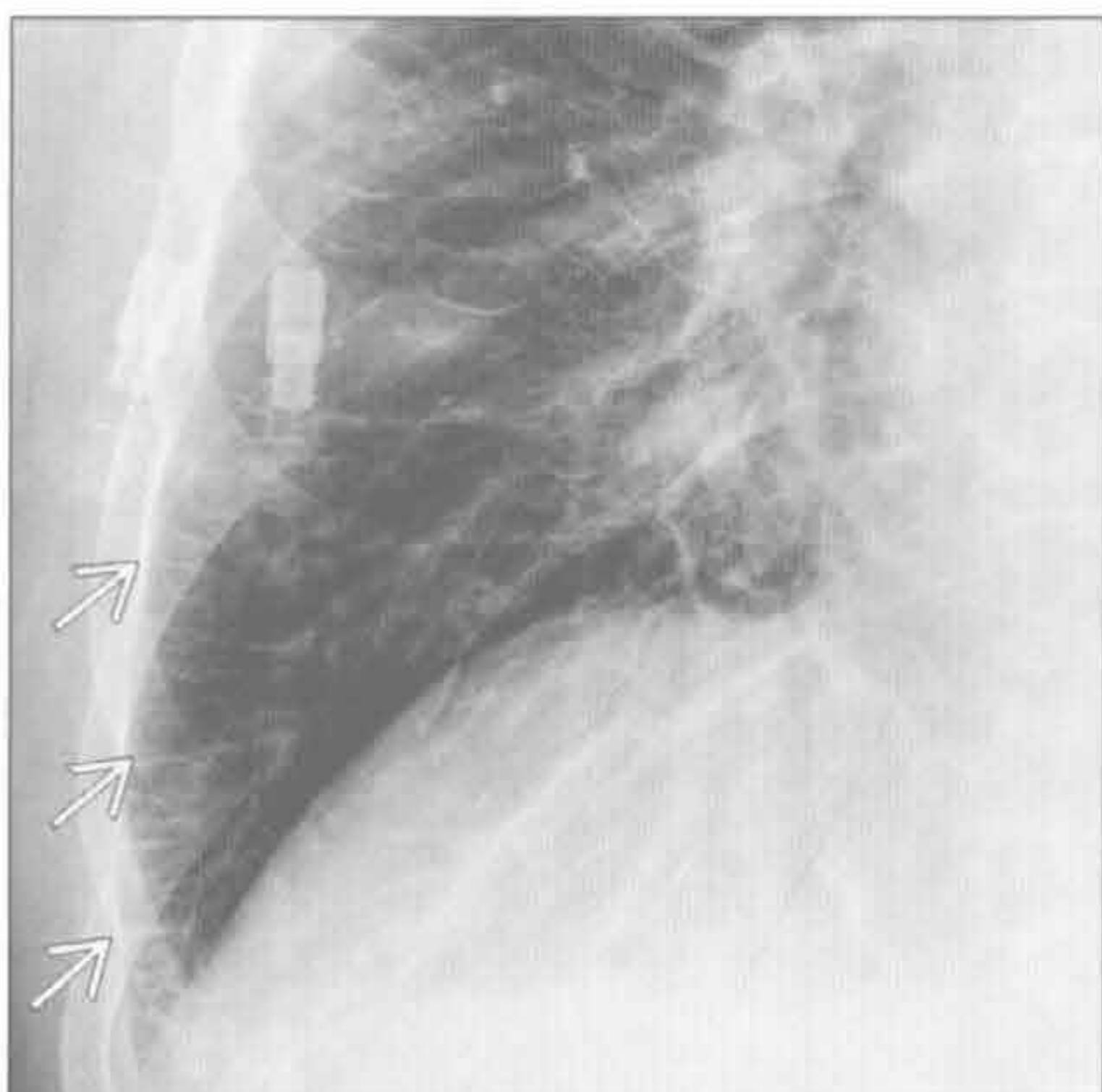
(右) 正位 X 线胸片示肺透亮度增高, 双下肺支气管壁增厚(⇒)。哮喘发作的并发症包括肺不张、肺炎、气胸及纵膈气肿



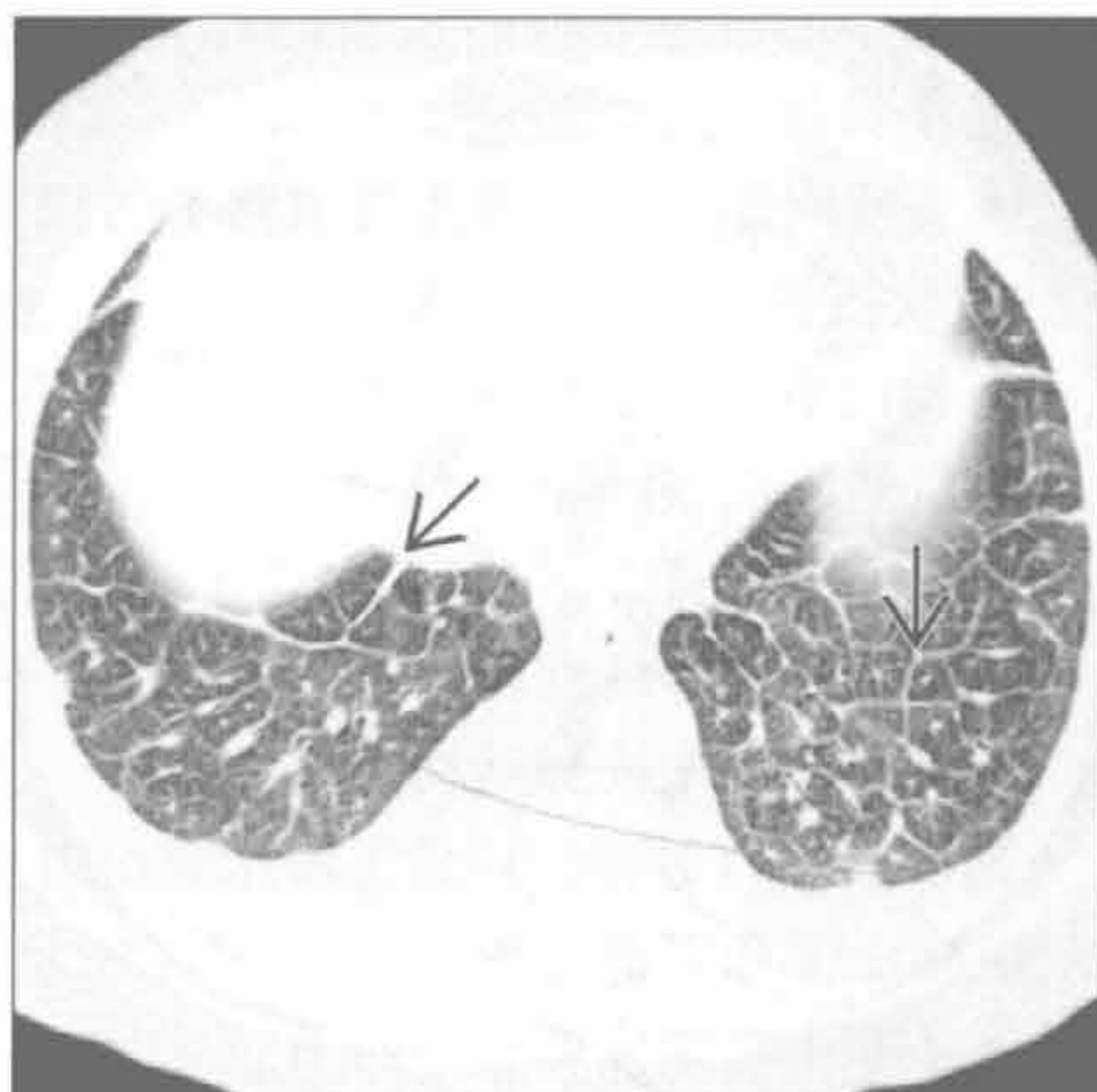
哮喘

充血性心力衰竭

(左) 正位 X 线胸片示急性肺水肿所致的多条 Kerley B 线(⇒)。癌性淋巴管炎所致的小叶间隔增厚可据恶性肿瘤病史而鉴别



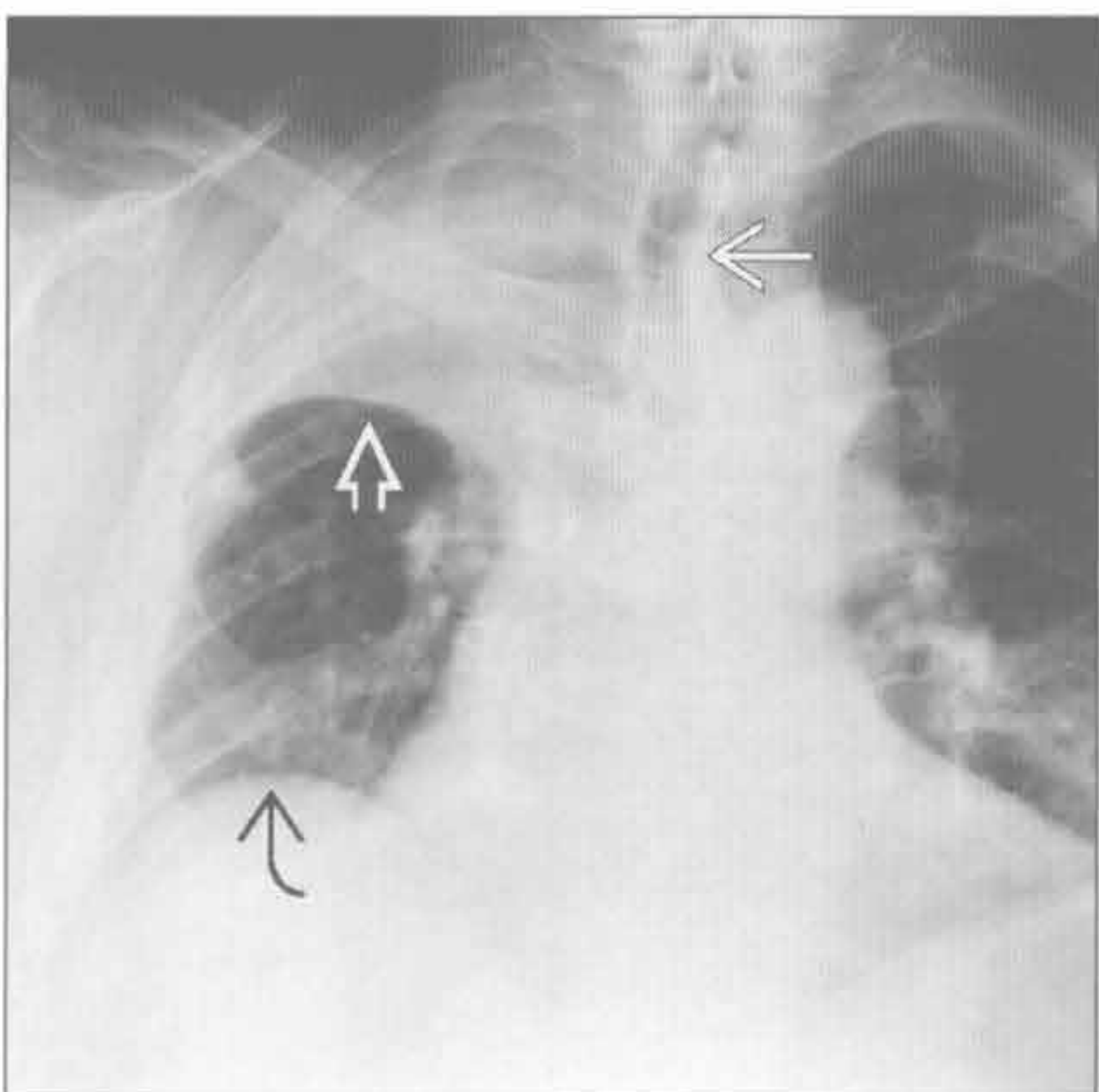
(右) 原发灶不明的腺癌全身转移患者。轴位平扫 CT 示癌性淋巴管炎所致的小叶间隔光滑增厚(⇒)。结节样增厚对转移诊断更具特异性



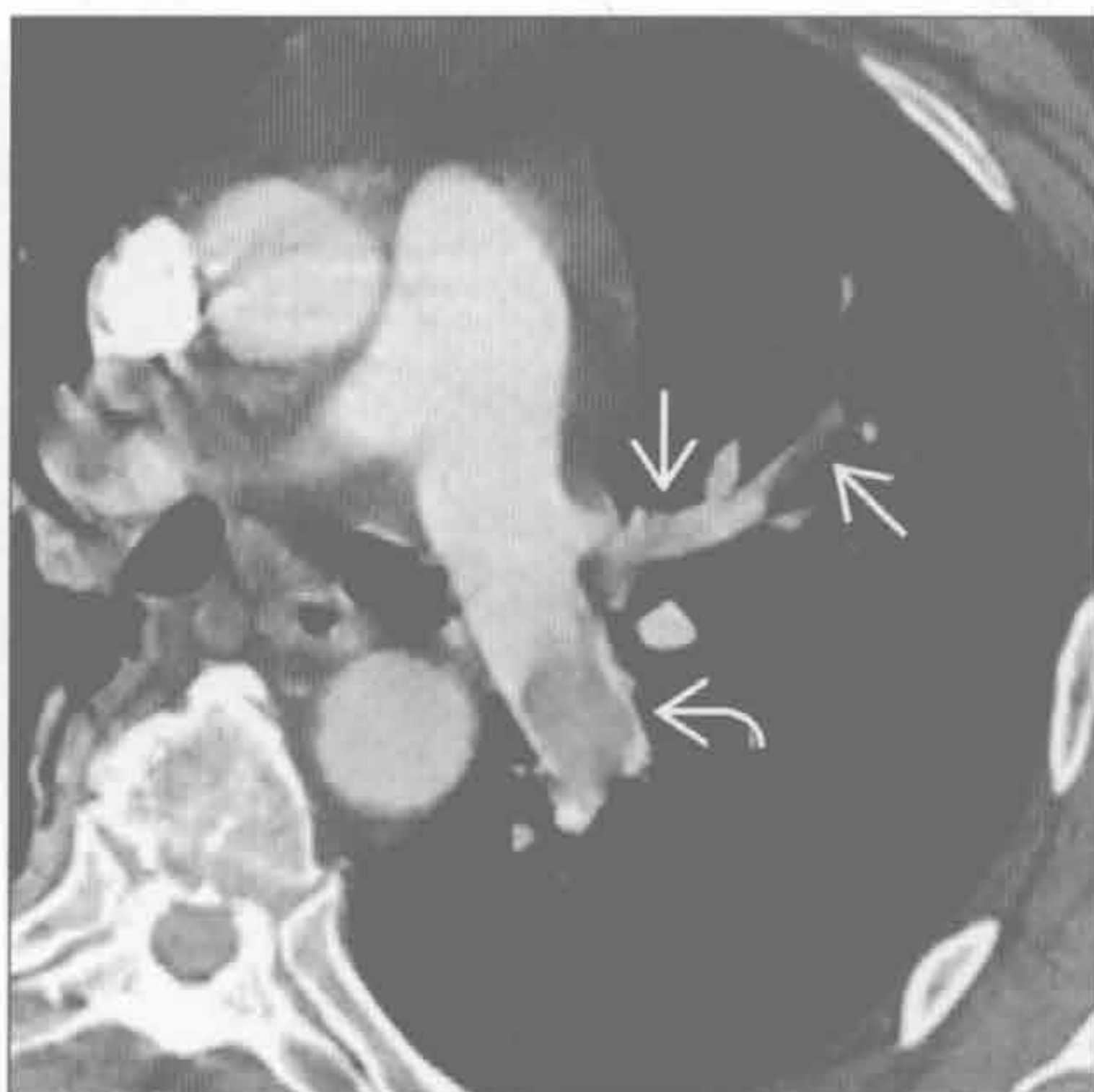恶性肿瘤

恶性肿瘤

(左) 正位 X 线胸片示上叶萎陷伴气管移位(⇒), 水平裂(⇒)和右膈肌(⇒)抬高。肺叶萎陷的门诊患者应高度怀疑中心型恶性阻塞

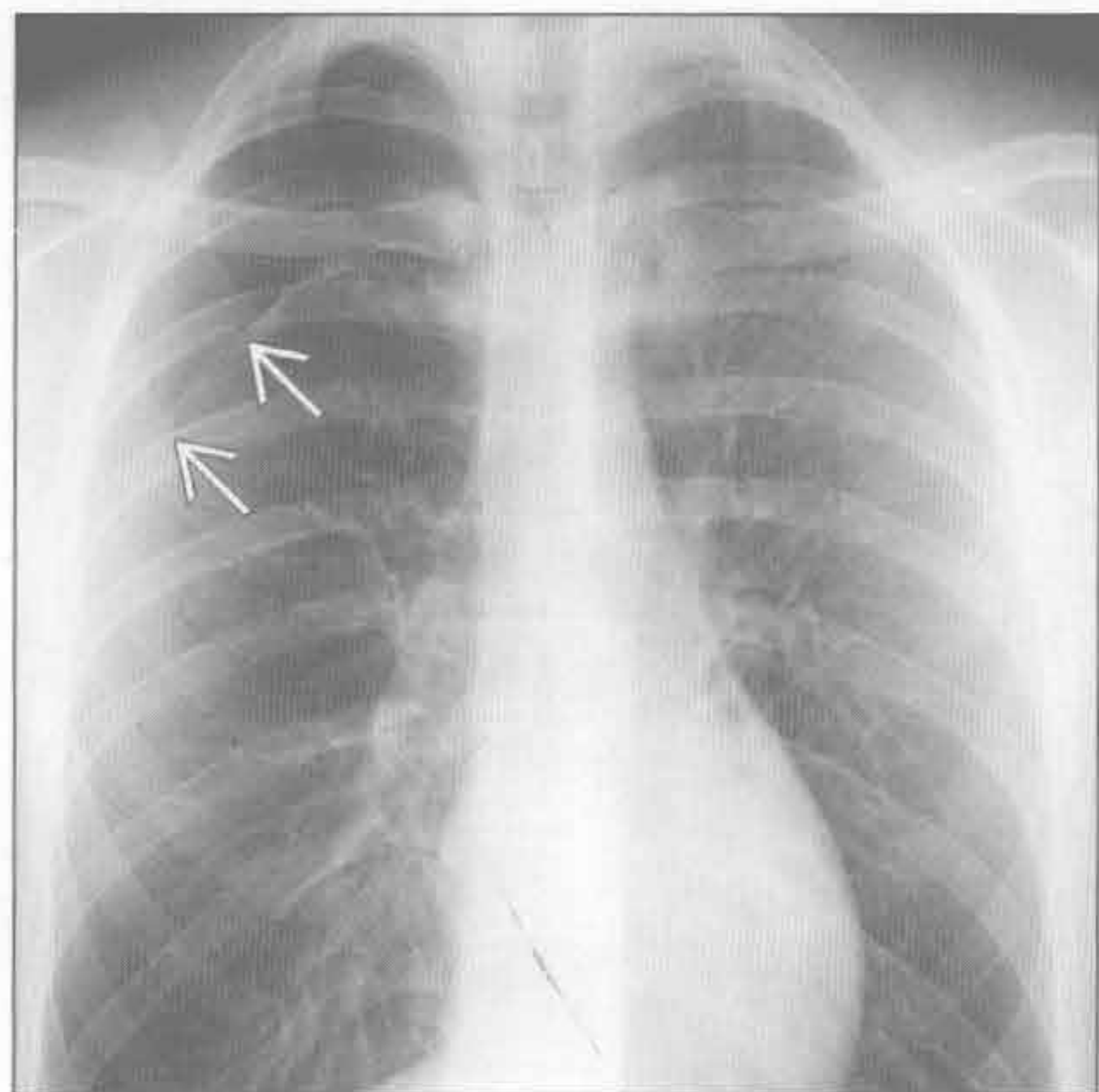


(右) 轴位增强 CT 示左下肺动脉(⇒)和左上叶段肺动脉(⇒)充盈缺损。右心受限征象包括右心室/左心室比异常和下腔静脉反流

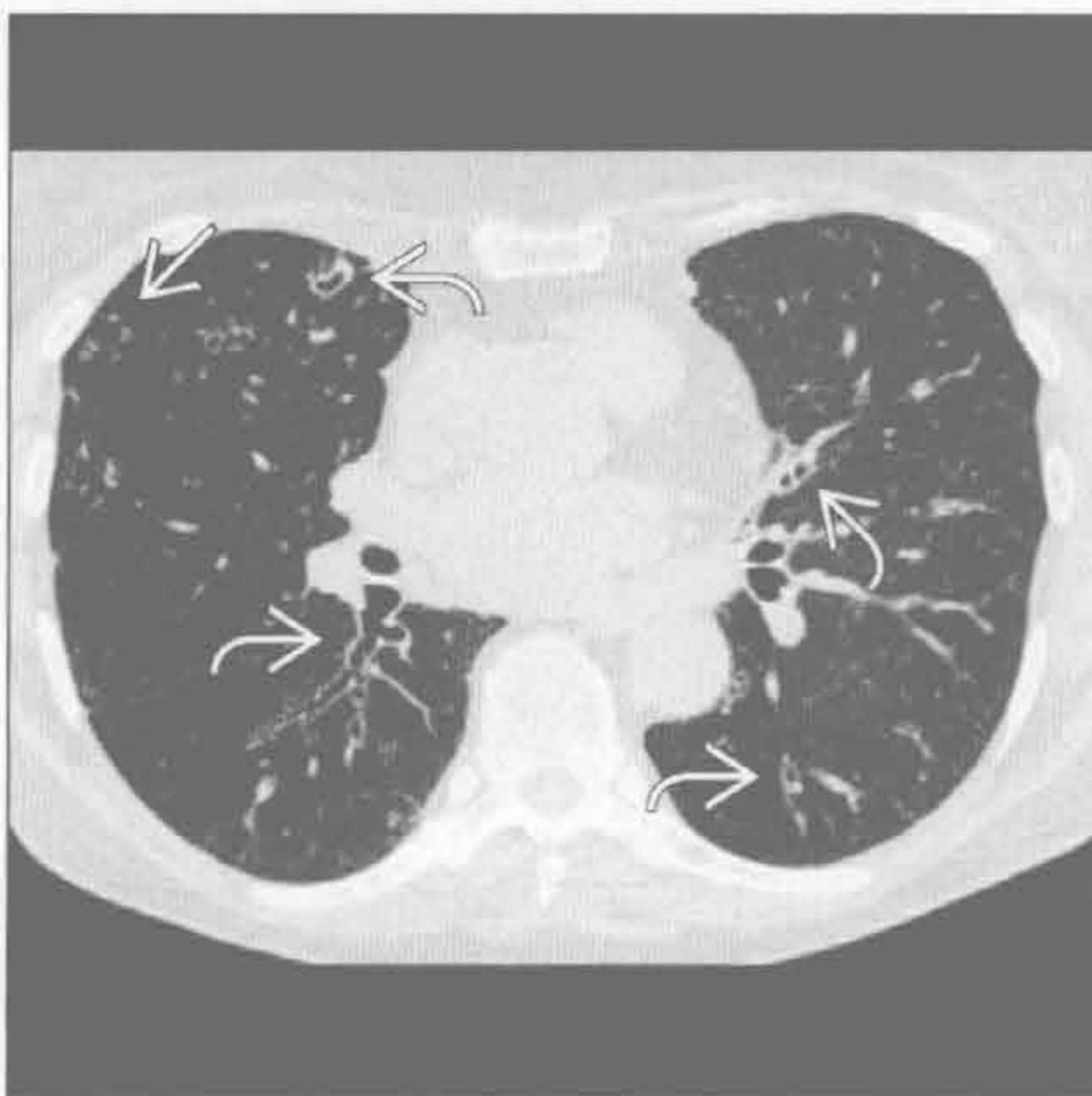


肺栓塞

气胸



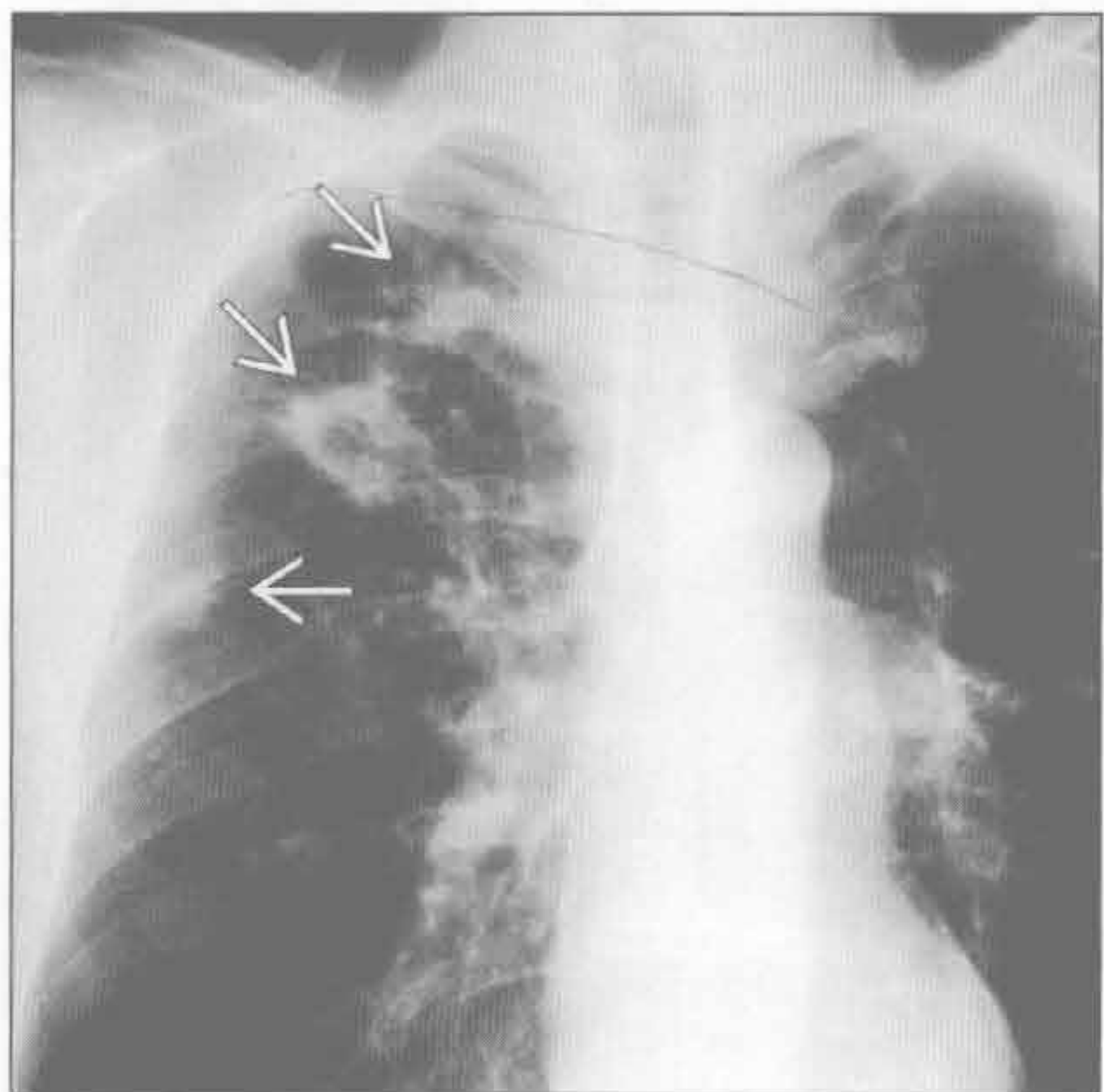
分支杆菌性感染



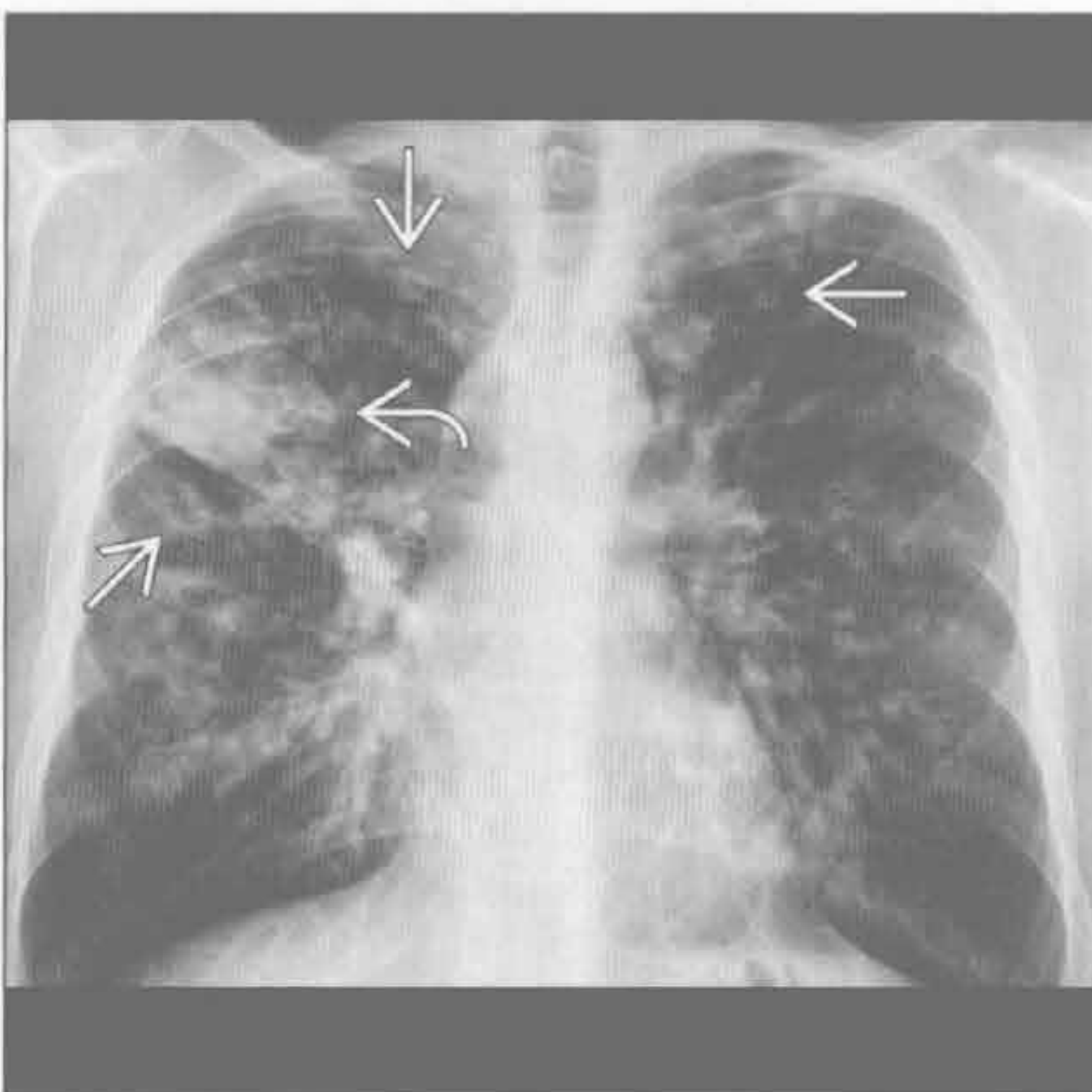
(左) 正位 X 线胸片示自发性右侧气胸 \Rightarrow ，该病典型发生于年轻瘦高吸烟男性。近胸膜肺大疱可破裂，导致支气管胸膜瘘

(右) 轴位平扫 CT 示支气管扩张，累及下叶、舌叶及中叶 \Rightarrow 。注意中叶的阴影 \Rightarrow ，该老年女性为非典型性分支杆菌性感染

分支杆菌性感染



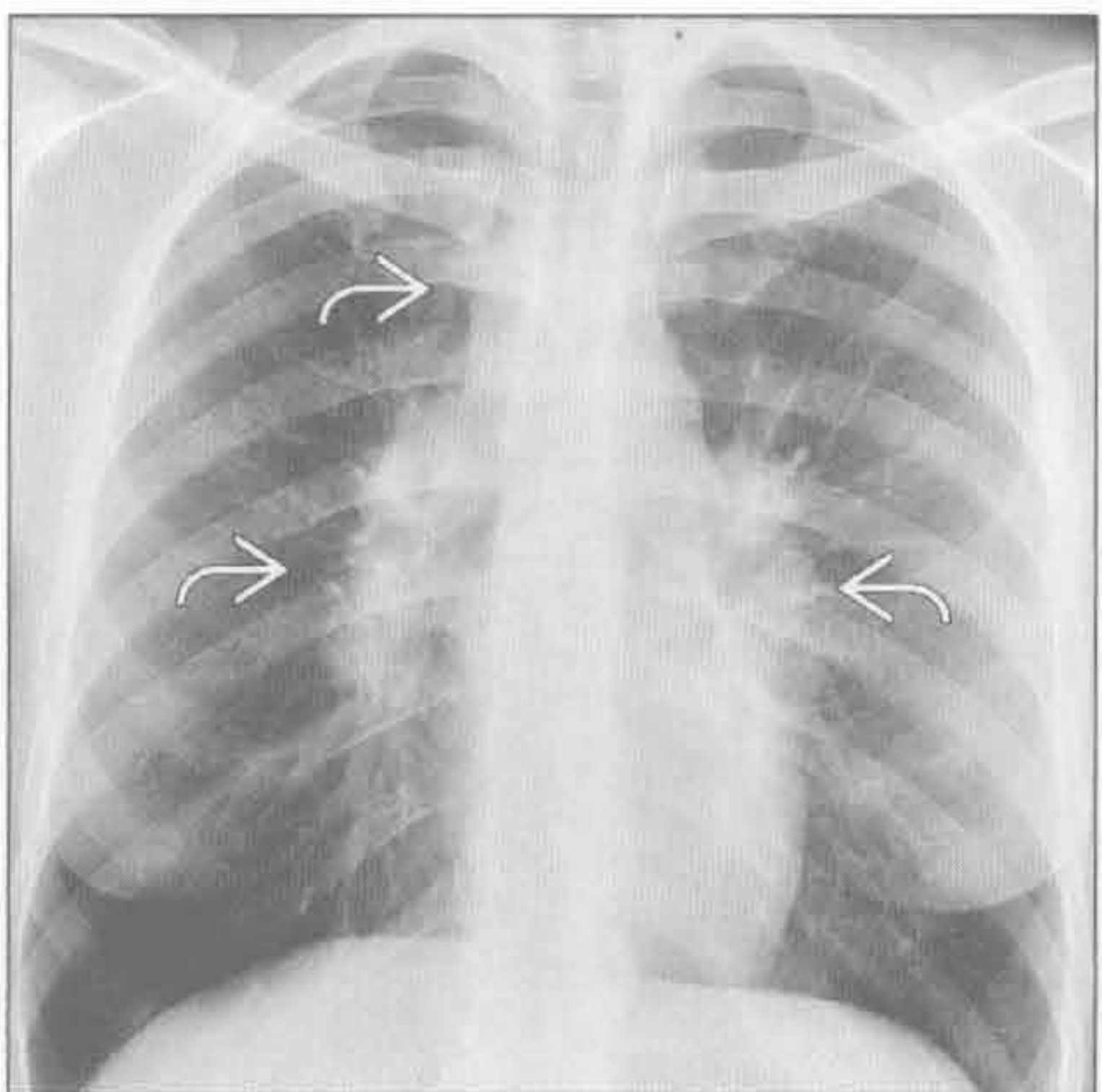
囊性纤维化



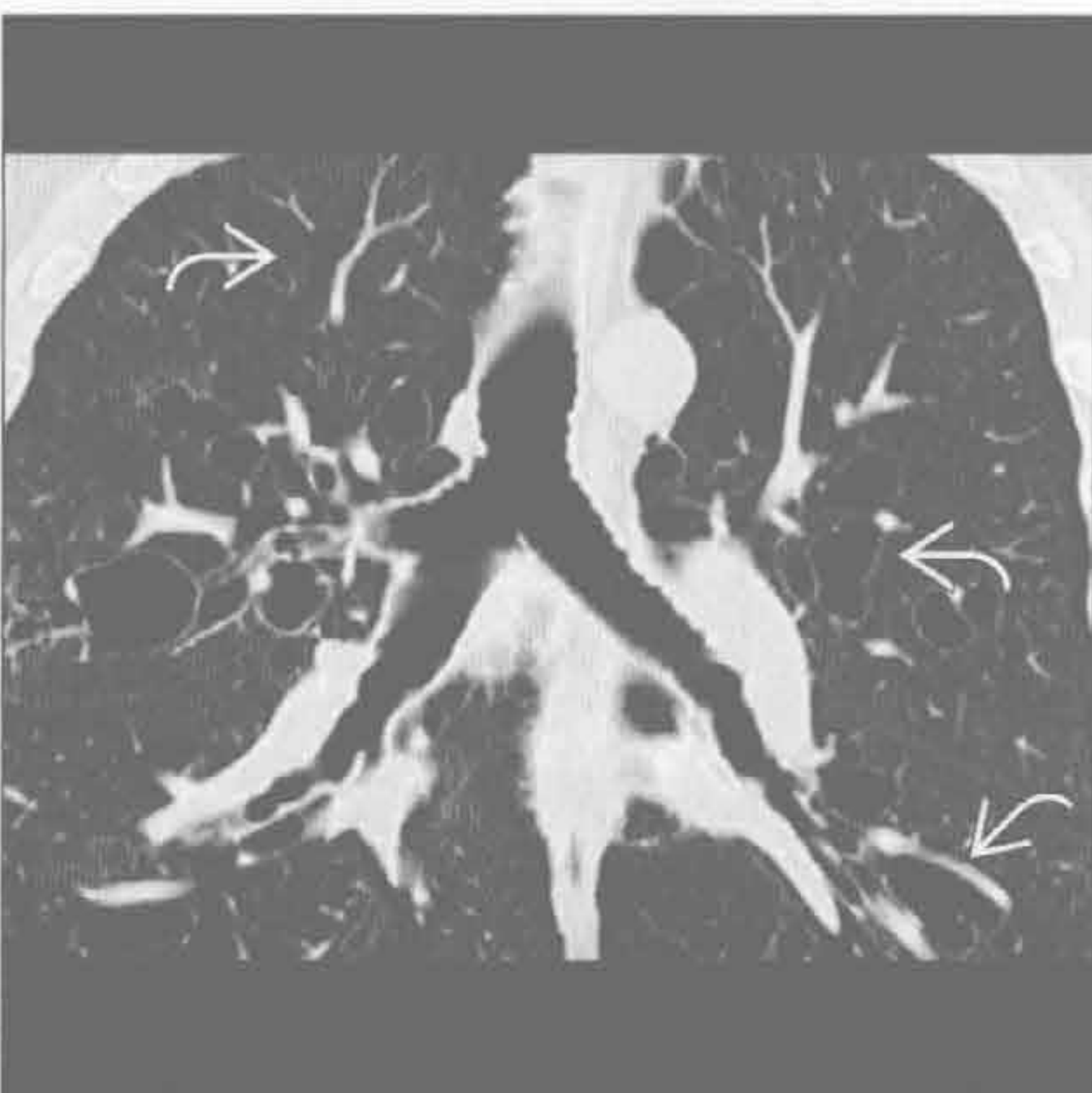
(左) 继发性肺结核患者。正位 X 线胸片示右上叶多发不规则阴影伴空洞形成 \Rightarrow 。平扫 CT (未展示) 示空洞壁厚薄不一，外壁不规则，内壁光整

(右) 正位 X 线胸片示肺体积增大伴上叶为主的支气管壁增厚及支气管扩张 \Rightarrow ，右上叶因肺炎而部分实变 \Rightarrow

结节病





支气管扩张

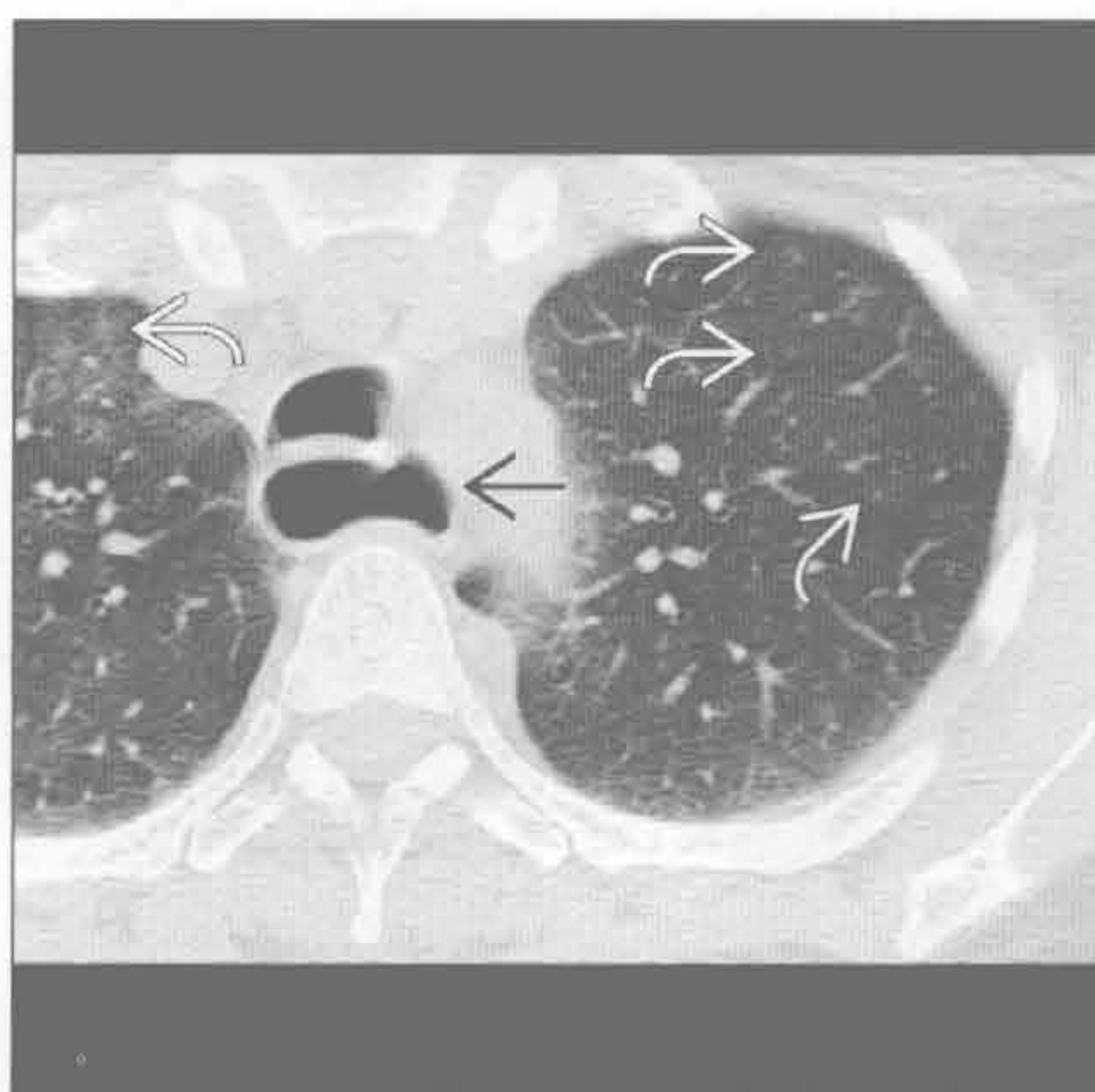





(左) 正位 X 线胸片示右侧气管旁及双侧肺门对称性淋巴结肿大 \Rightarrow ，为 Garland 三联征。该病常见于 20-50 岁女性，以干性咳嗽及呼吸困难为主

(右) 冠状位平扫 CT 示第 4-6 级支气管扩张 \Rightarrow ，为 Williams-Campbell 综合征继发软骨缺陷导致，注意中央气道表现正常

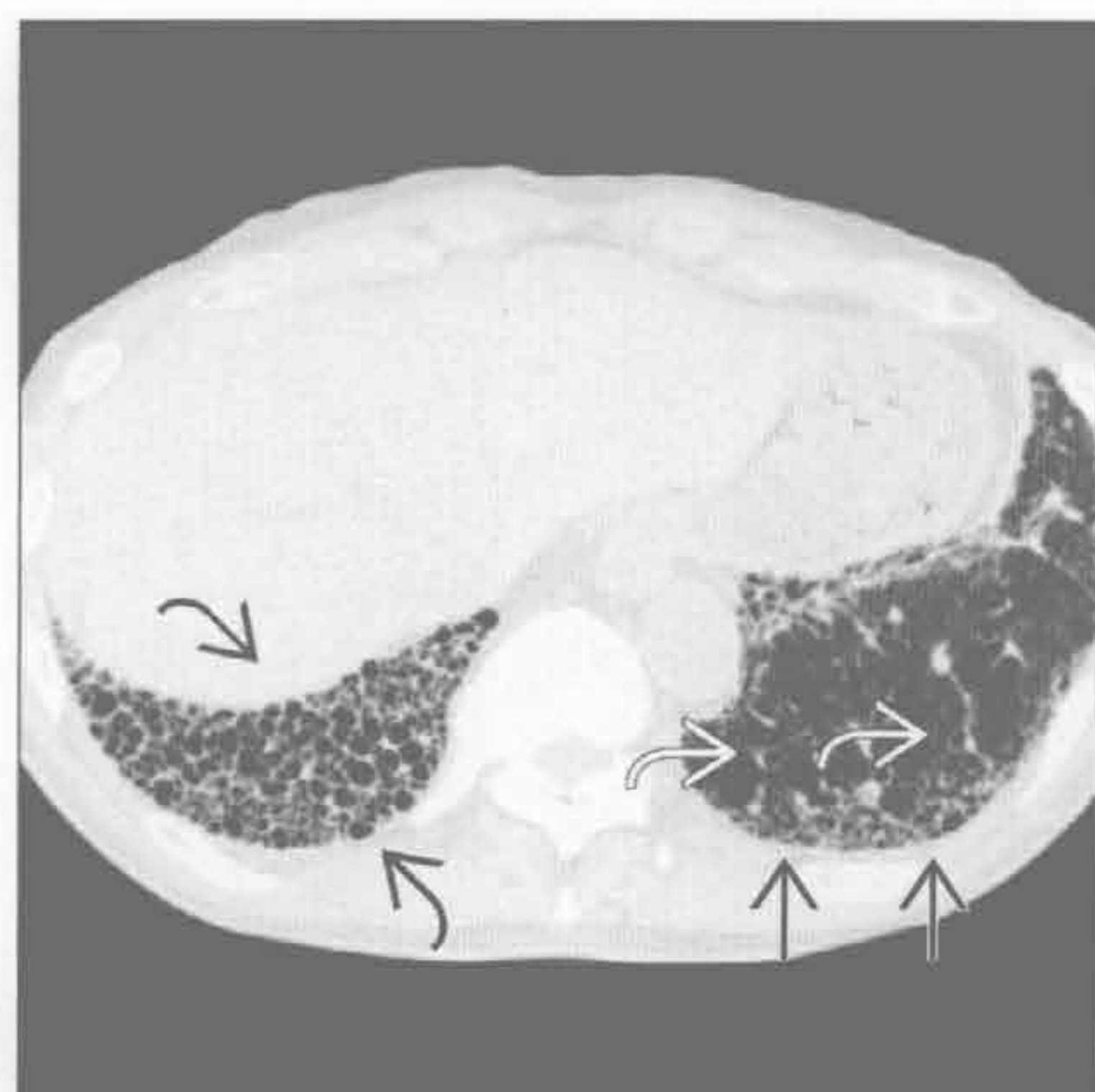
吸烟相关间质性肺病

(左) 有症状吸烟者。轴位平扫 CT 示边界不清的小叶中心型磨玻璃样结节 。活检示呼吸性细支气管炎。患者亦有食管扩张 ，经测压证实为贲门失弛缓症






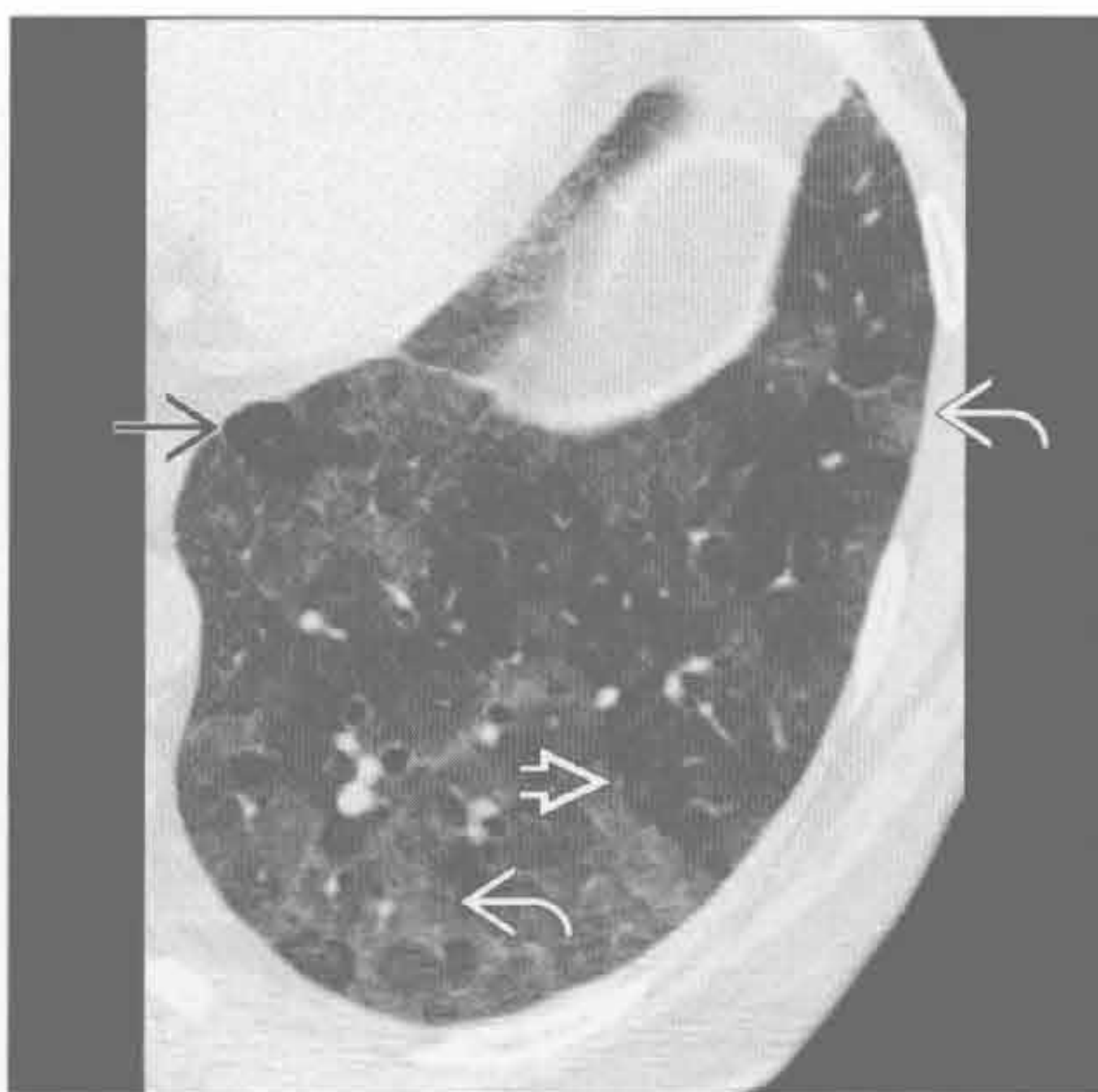(右) 轴位 HRCT 示右下叶蜂窝样变 ，多发囊腔互相重叠。注意胸膜下网格样影  及牵拉性支气管扩张 ，提示纤维化



寻常型间质性肺炎



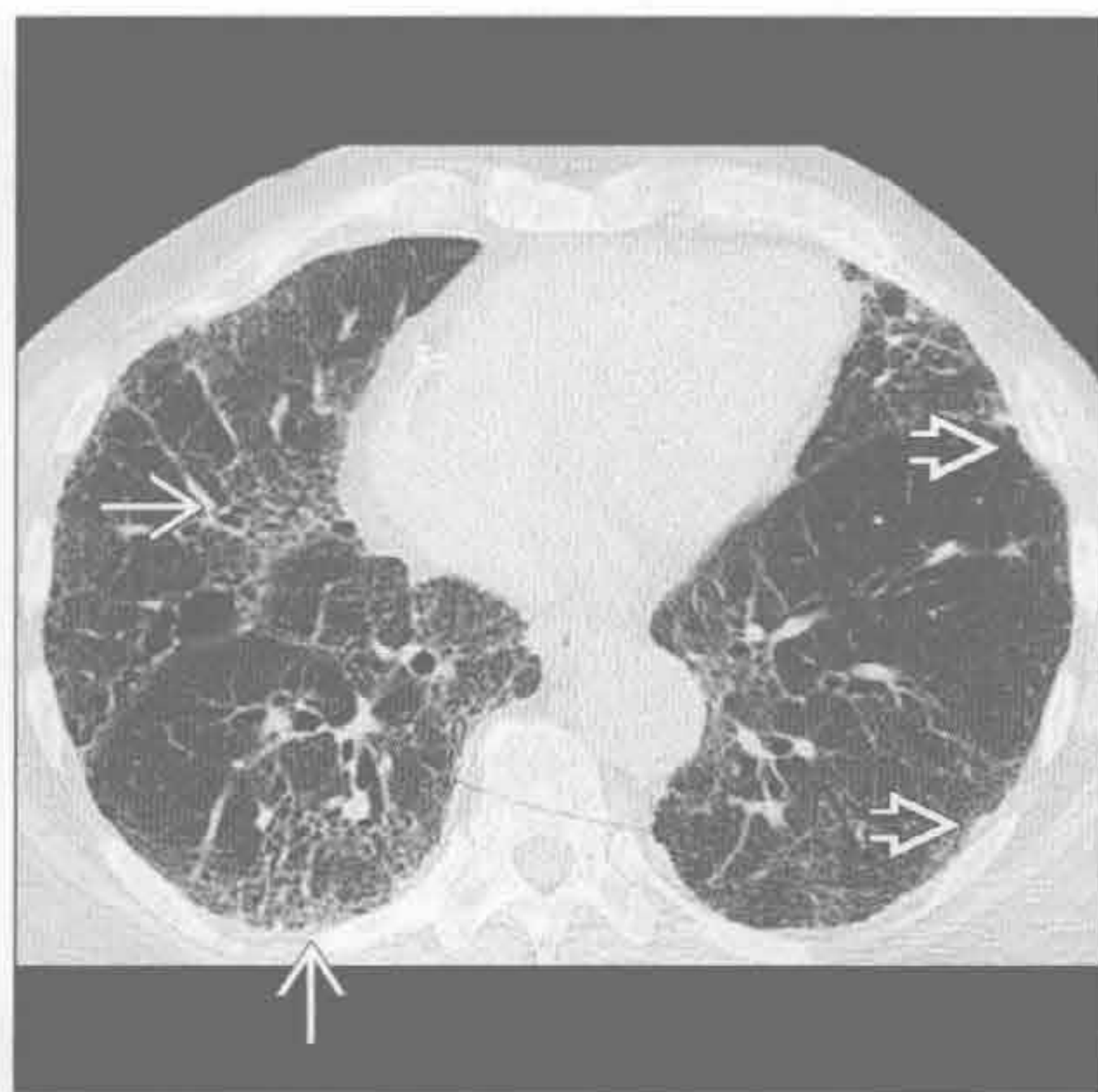过敏性肺炎

(左) 轴位平扫 CT 示 3 种不同肺组织密度形成芝士头征，注意磨玻璃密度影 ，正常肺组织  及异常透亮影 。过敏性肺炎其他常见表现有小叶中心型磨玻璃结节 (未展示)






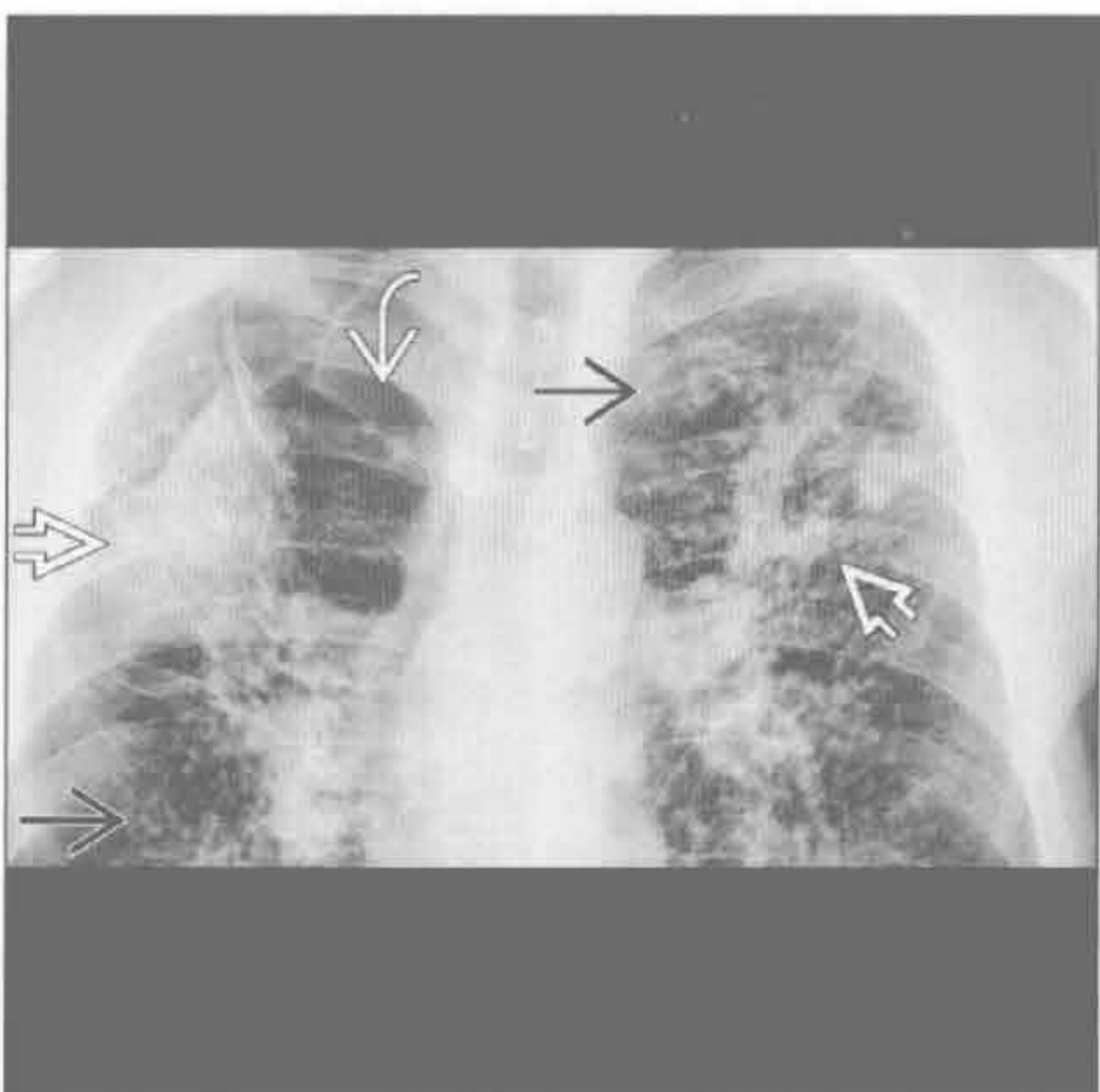
(右) 轴位 HRCT 示石棉沉着病所致的网格影  及牵拉性支气管扩张。注意钙化的胸膜斑 ，纵隔窗显示较清


肺尘埃沉着病



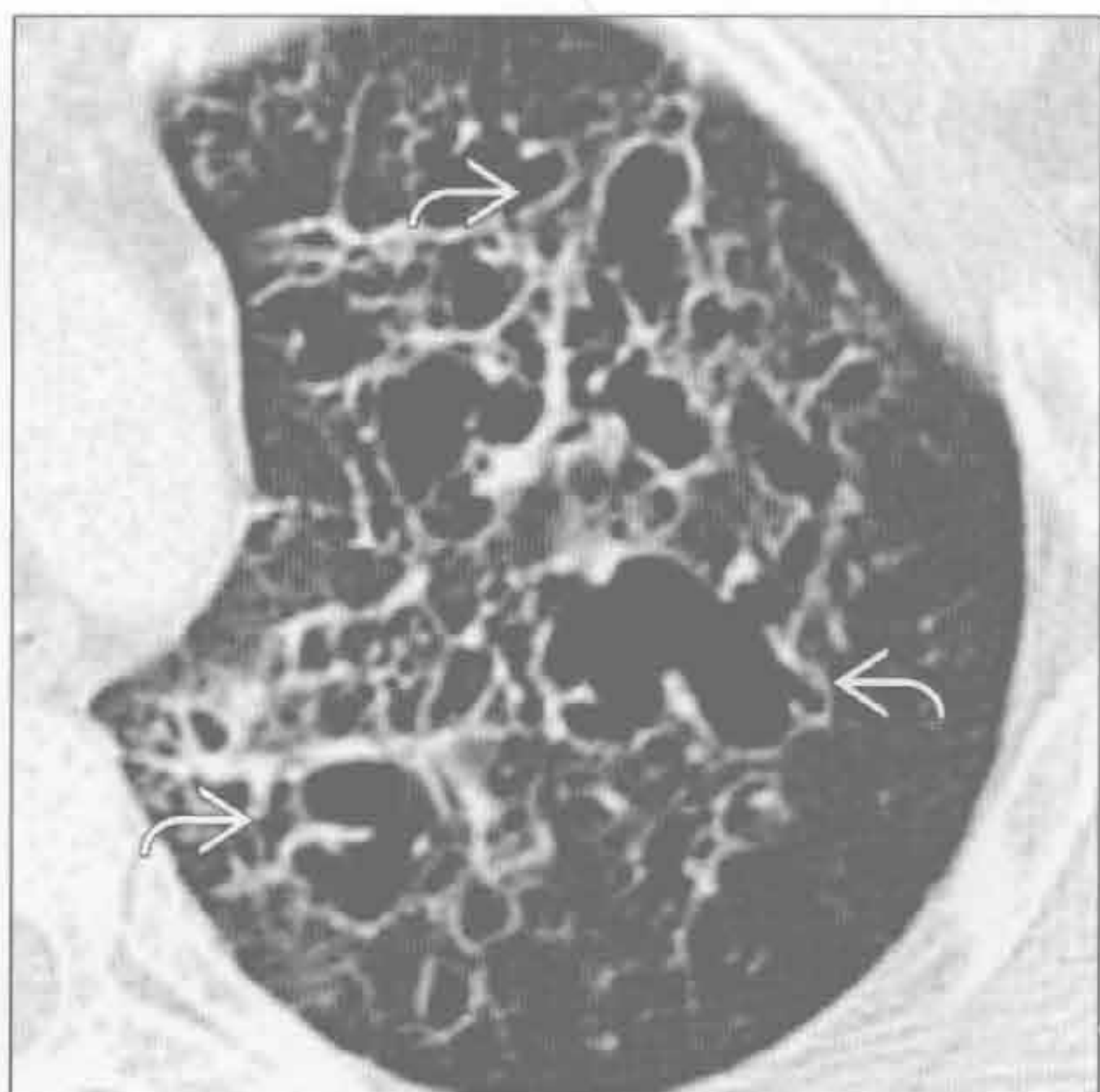肺尘埃沉着病

(左) 硅沉着病致进行性巨块性纤维化患者。正位 X 线胸片示上叶大片阴影 ，肺门牵拉上移。周围肺气肿  及邻近的小结节 

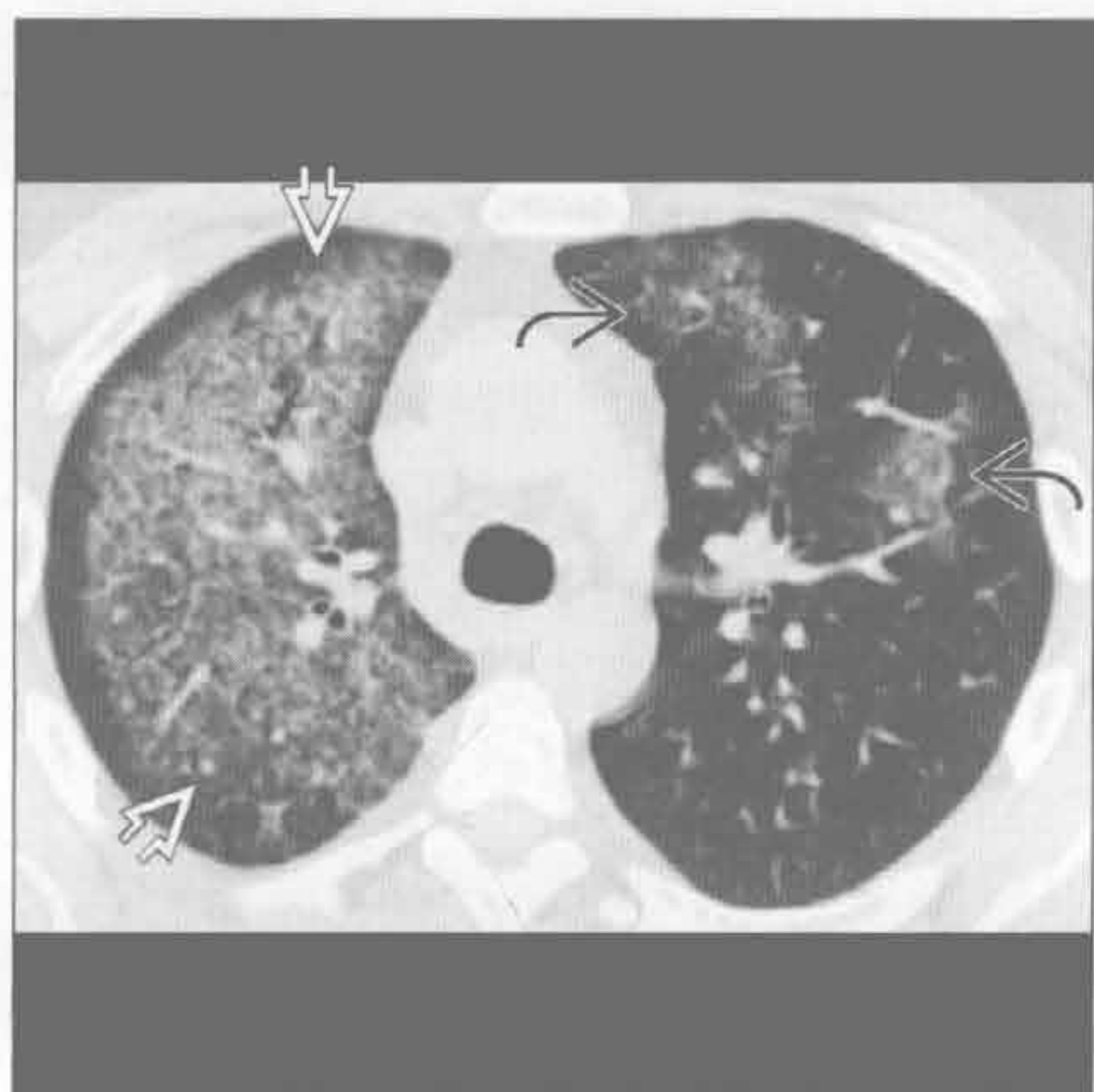


(右) 朗格汉斯细胞组织细胞增生症晚期患者。轴位增强 CT 示多发不规则肺囊变 。根据囊壁清晰及无小叶中心型结构可与小叶中心型气肿鉴别

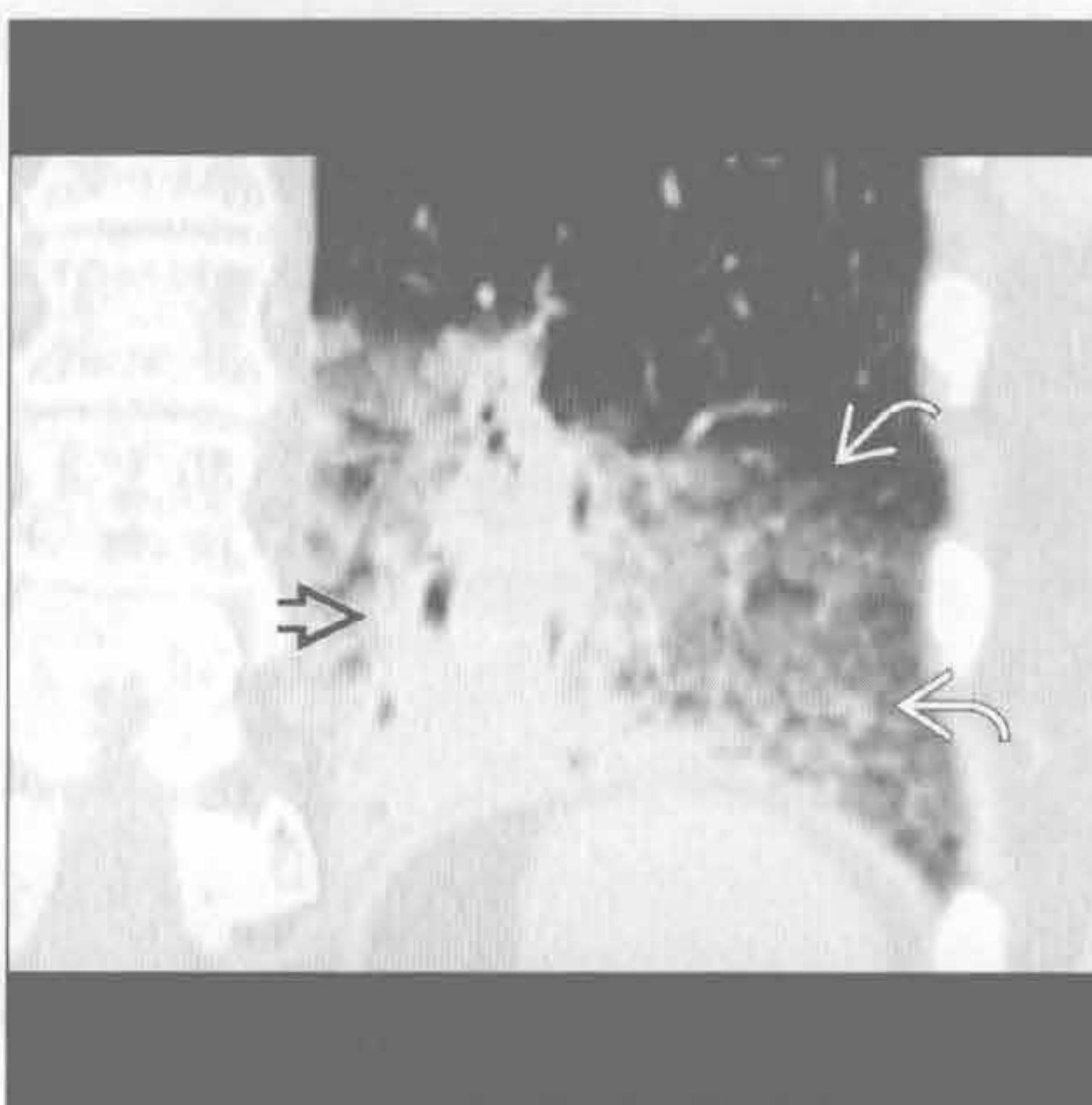
朗格汉斯细胞组织细胞增生症



肺出血肾炎综合征



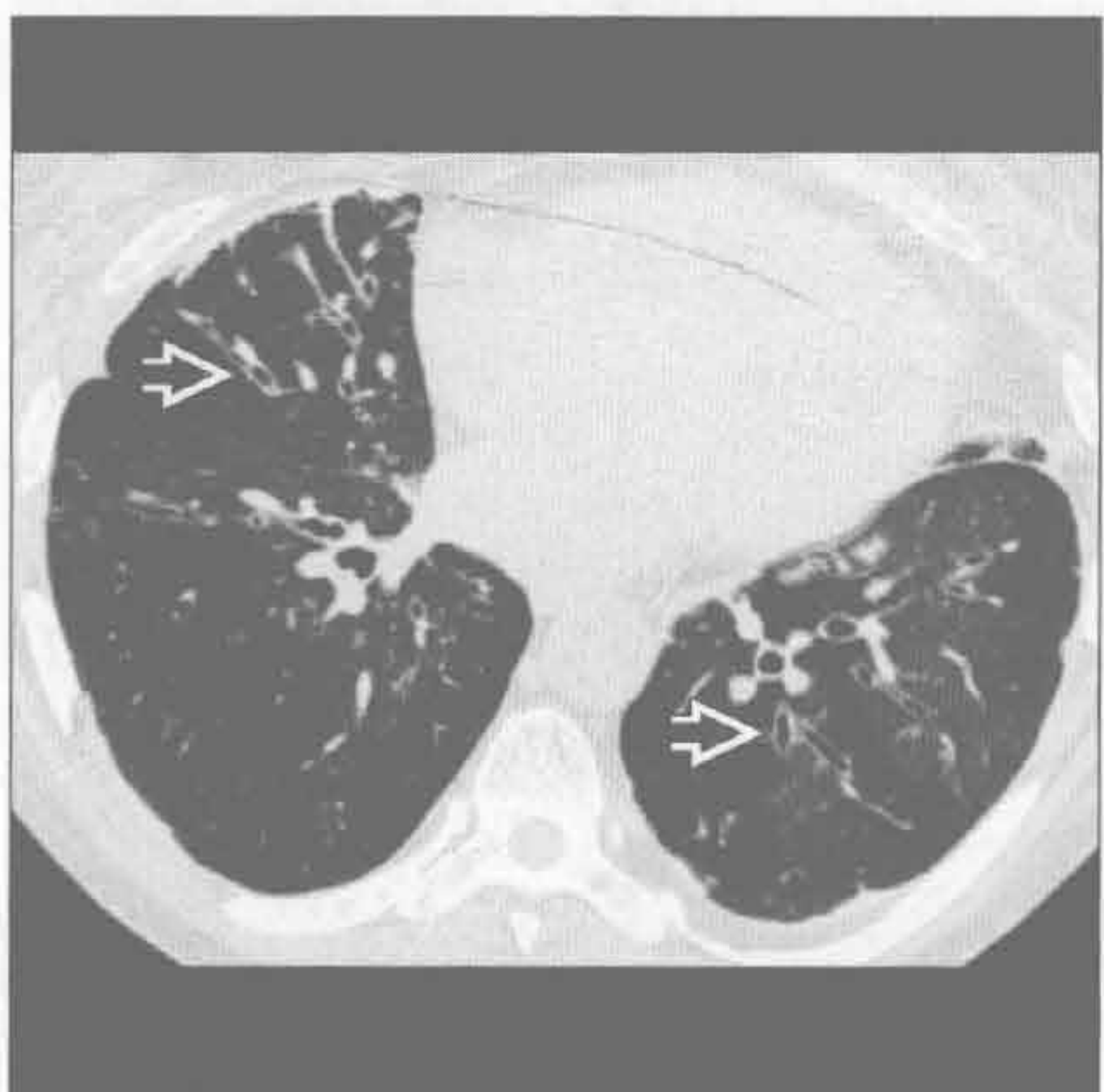支气管肺泡癌



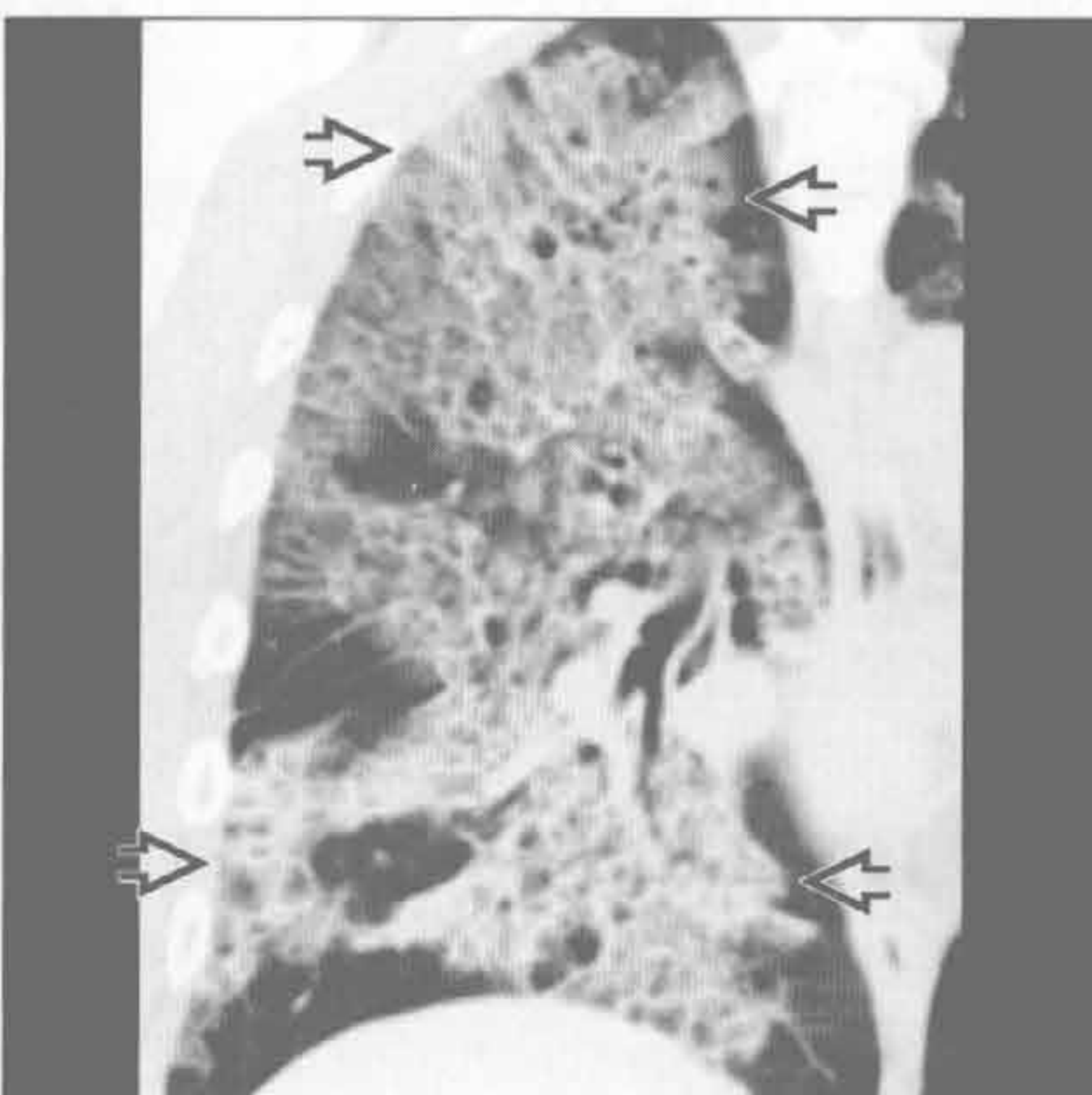(左) 轴位增强 CT 示右肺除胸膜下区外弥漫性磨玻璃影，左肺可见小叶受累。水肿和非典型感染可表现类似

(右) 冠状位平扫 CT 示实变及周边磨玻璃密度影，6 个月无变化

限制性细支气管炎



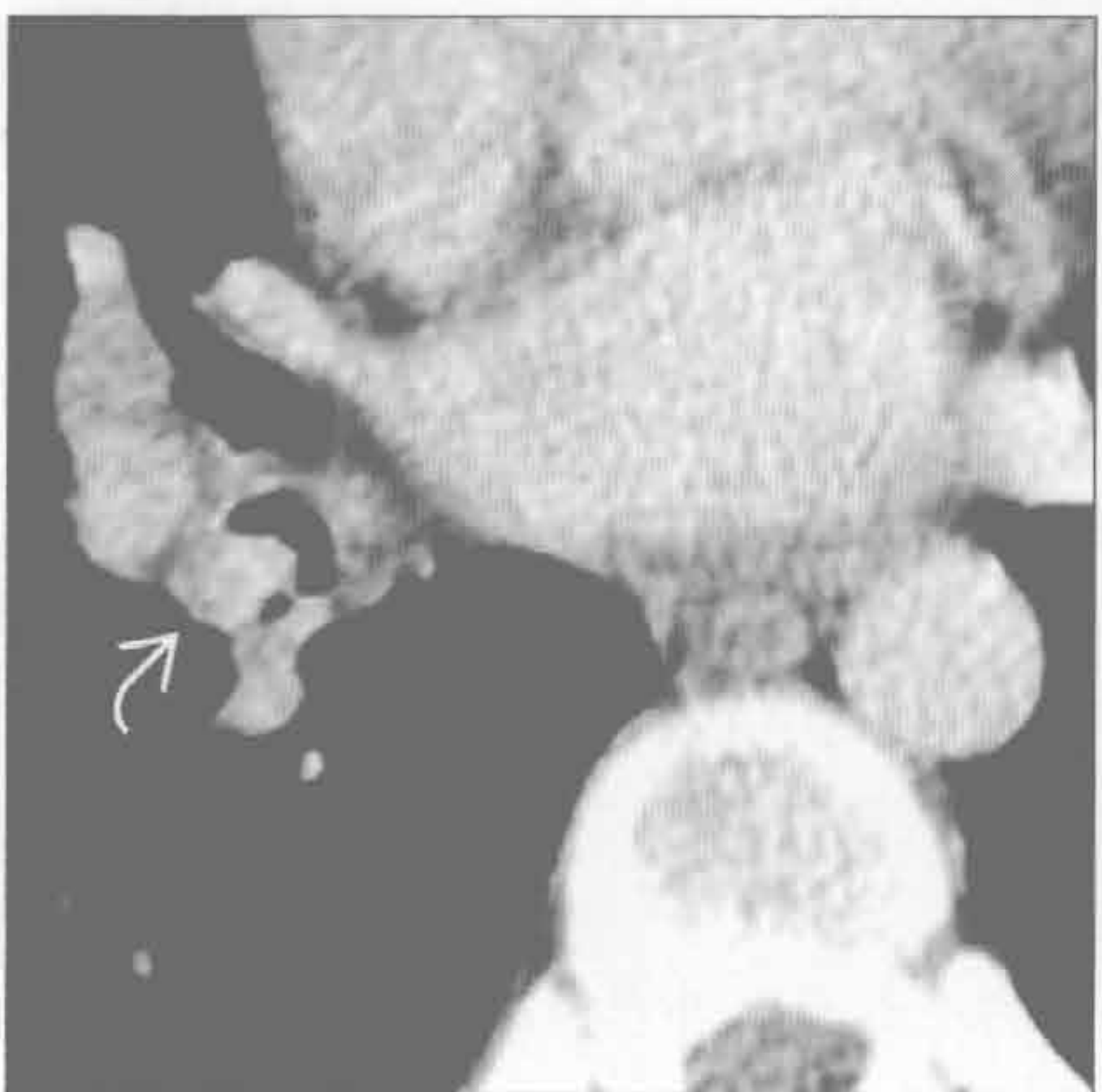
肺泡蛋白沉着症



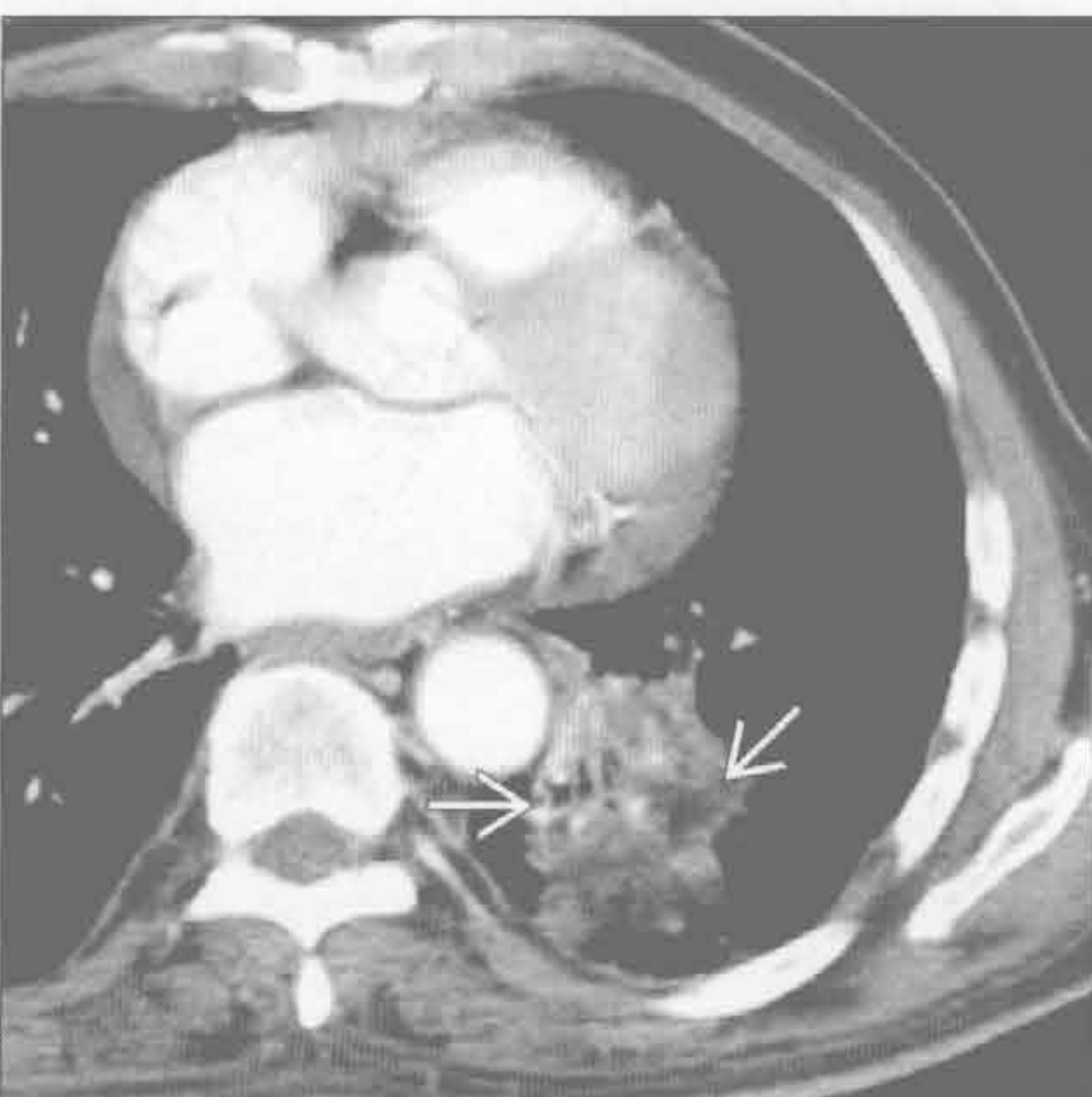
(左) 肺移植患者。轴位 HRCT 示支气管扩张及马赛克样灌注（正常肺组织与透亮影并存）。该表现与限制性细支气管炎及慢性排斥有关

(右) 冠状位平扫 CT 示地图样磨玻璃影伴小叶间隔增厚，形成铺路石征

异物



脂质体肺炎



(左) 轴位增强 CT 示中间支气管密度稍高结节。支气管镜证实为一小袋可卡因。支气管内癌、类癌及错构瘤可有类似表现

(右) 轴位增强 CT 示左下叶肿块样影内部脂肪密度影，与用作缓泻药的矿物油吸入有关

鉴别诊断

常见

- 肺炎
- 肺水肿
- 肺栓塞
- 气胸
- 胸腔积液
- 吸入
- 哮喘 / COPD 恶化

不常见

- 肺叶萎陷
- 脓毒性栓塞
- 心包病变

罕见（但重要）

- 急性间质性肺炎
- 肺出血
- 脂肪栓塞
- 间质性肺病恶化
- 急性过敏性肺炎
- 急性嗜酸性细胞性肺炎

重要信息

鉴别诊断要点

- 重点讨论数分钟或数日内出现呼吸困难的胸部病因

常见诊断的有用线索

- 肺炎
 - 感染症状
 - 叶或段肺实变
 - ± 胸腔积液
- 肺水肿
 - 肺静脉高压伴液体漏出
 - X 线胸片及 CT
 - 小叶间隔光滑增厚（Kerley B 线）
 - 叶间裂增厚
 - 重力依赖性分布
 - ± 胸腔积液
- 肺栓塞
 - CTA：充盈缺损具有诊断性
 - 轨道征及环圈征
 - 右心受限的征象
 - 右心室 / 左心室 ≥ 1 ，下腔静脉反流或室间隔向左突
- 气胸

- 自发性
 - 肺尖大疱的破裂
 - 见于年轻瘦高男性吸烟者
 - 与肺气肿、哮喘、感染、肺纤维化、囊性肺部病变有关
 - 50% 的患者可复发
- 创伤性
 - 胸部创伤或机械通气
- 胸腔积液
 - 渗出性
 - 病因包括感染、恶性肿瘤、结缔组织病变以及石棉暴露史
 - 60% 患者可见胸膜增厚及强化
 - 超声表现为分房样及回声质地不均匀
 - 漏出性
 - 常见于充血性心力衰竭、肾疾病及低蛋白血症
- 吸入
 - 最常见于右下叶
 - 右主支气管较垂直
 - 胸腔积液不常见
- 哮喘 / COPD 恶化
 - 肺内过度充气致膈肌低平
 - 病情恶化而 X 线胸片表现常无新变化
 - 相关并发症
 - 肺炎
 - 气胸
 - 纵隔气肿
 - 肺不张

不常见诊断的有用线索

- 肺叶萎陷
 - 肺体积减小的表现
 - 纵隔移位
 - 叶间裂移位
 - 血管集束
 - 膈肌抬高
 - 继发于
 - 门诊患者中心型阻塞性肿块或结节
 - 住院患者黏液嵌塞
- 脓毒性栓塞
 - 双肺下叶为主的多发外周性结节
 - ± 中心型空洞
 - 常见于静脉内注射的吸毒者
- 心包病变

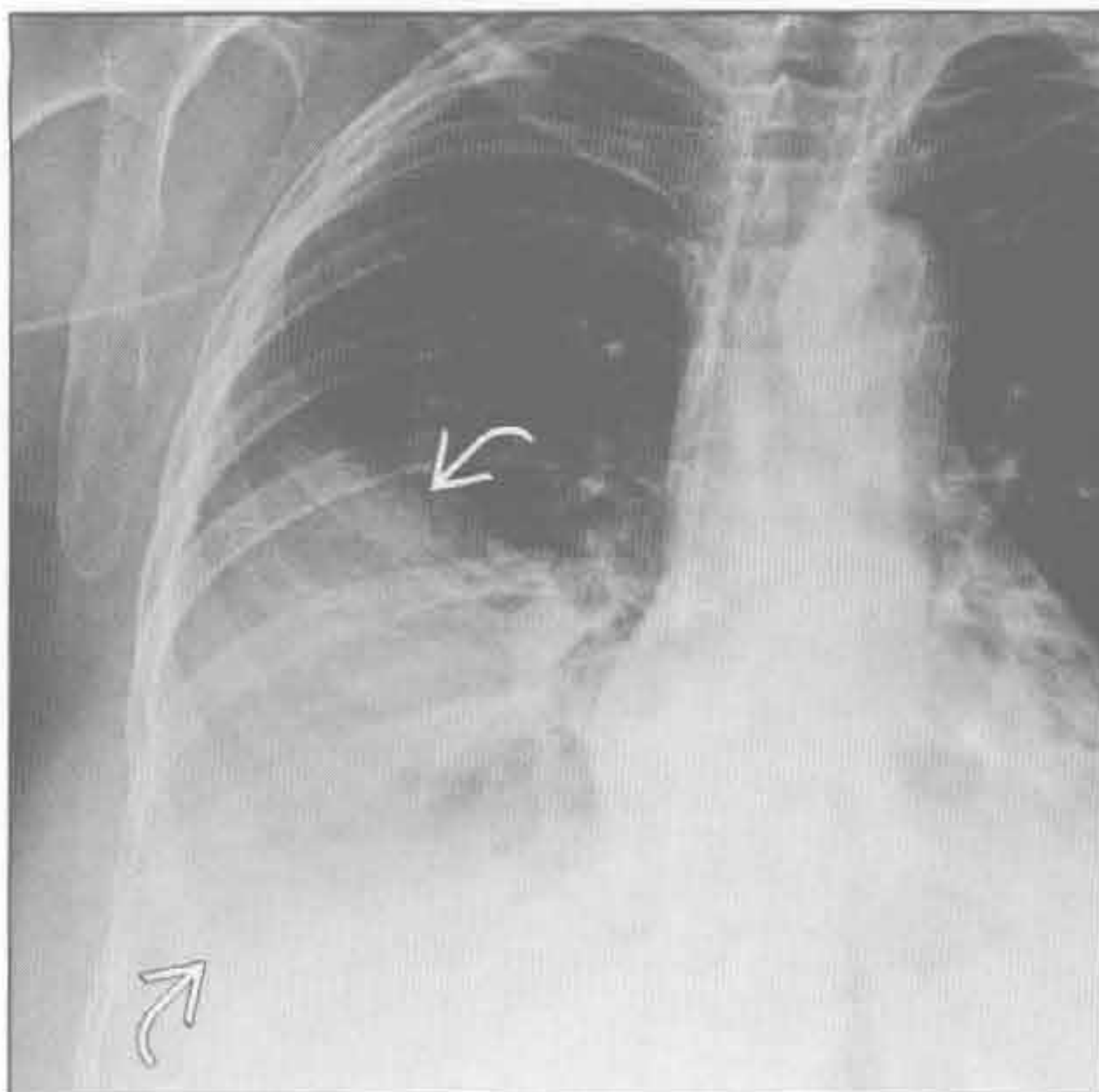
- 心包积液
 - 恶性肿瘤或感染所致的快速积液积聚
- 急性心包炎
 - 心包厚度 ≥ 4 mm, \pm 心包积液
 - 增厚的心包强化

罕见诊断的有用线索

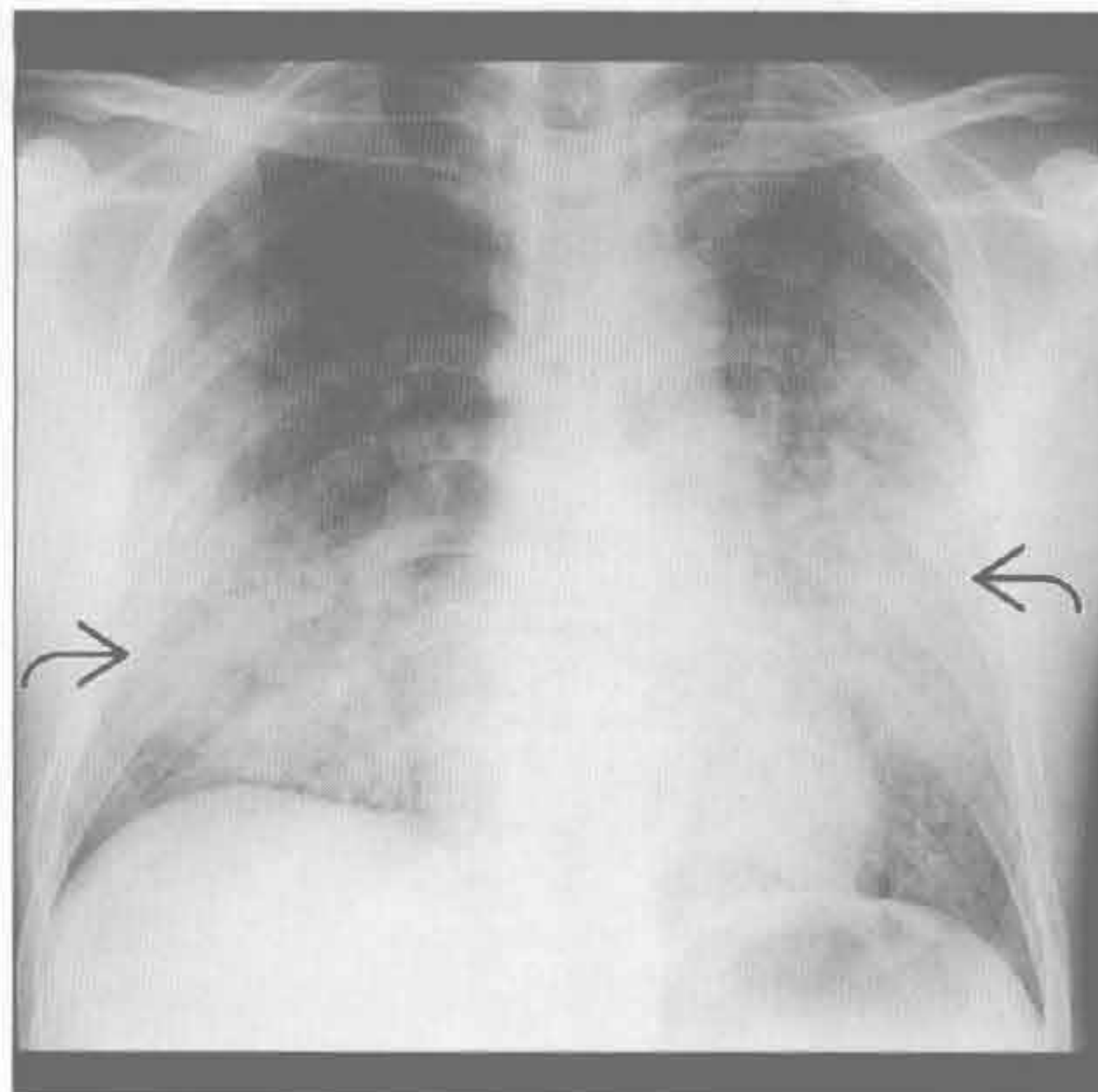
- 急性间质性肺炎
 - 无明显诱因的急性呼吸窘迫综合征
 - 病毒性呼吸综合征继发快速呼吸衰竭
 - 双肺斑片状实变和磨玻璃影
 - 最常见于重力依赖区
 - 50%致死率
- 肺出血
 - 磨玻璃影或斑片状 / 弥漫性实变影
 - \pm 胸膜下肺组织不受累
 - 胸腔积液罕见
 - 咯血或贫血史为重要线索
 - 诱因
 - 肺-肾综合征, 血管炎, 抗凝作用, 药物反应, 胶原血管病变
- 脂肪栓塞

- 常继发于长骨骨折
- 典型的临床三联征
 - 皮肤瘀斑、意识障碍及缺氧
- 小叶中心型及胸膜下小结节
- 双侧非特异性磨玻璃影, 无分布特点
- 间质性肺病恶化
 - 已知间质性肺病迅速恶化
 - 需排除感染 (肺囊虫病) 及心力衰竭
 - 间质性肺病表现的基础上出现磨玻璃影或实变
- 急性过敏性肺炎
 - 吸入较大量抗原物
 - 急性肺损伤后中下叶肺实变
 - \pm 小叶中心型磨玻璃中心型结节
 - \pm 马赛克样灌注和呼吸相空气捕捉
- 急性嗜酸性肺炎
 - 发热伴迅速进展的呼吸窘迫
 - 血清或灌洗液中出现嗜酸性粒细胞
 - 激素应用后起效迅速
 - X 线胸片表现类似肺水肿
 - 双侧网格样影及 Kerley B 线
 - 下叶实变, 少量胸腔积液

肺炎



肺炎



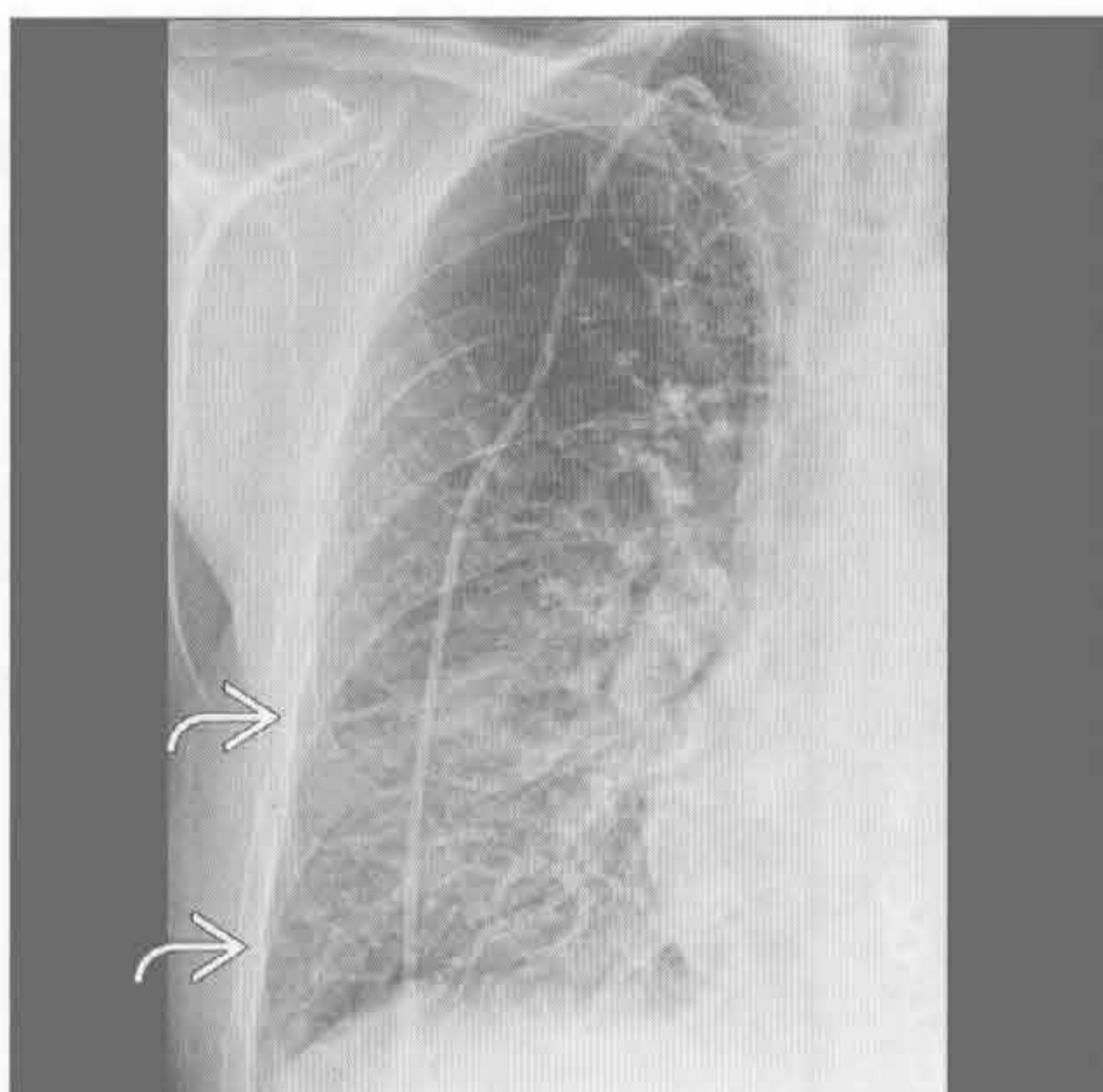
(左) 高热、咳痰患者。正位 X 线胸片示右肺中下叶实变 \rightarrow 。右膈肌显示不清, 提示右肺下叶受累

(右) 严重缺氧患者。正位 X 线胸片示双肺中下野实变 \rightarrow 。后诊断为 HIV 和肺囊虫性肺炎

急性呼吸困难

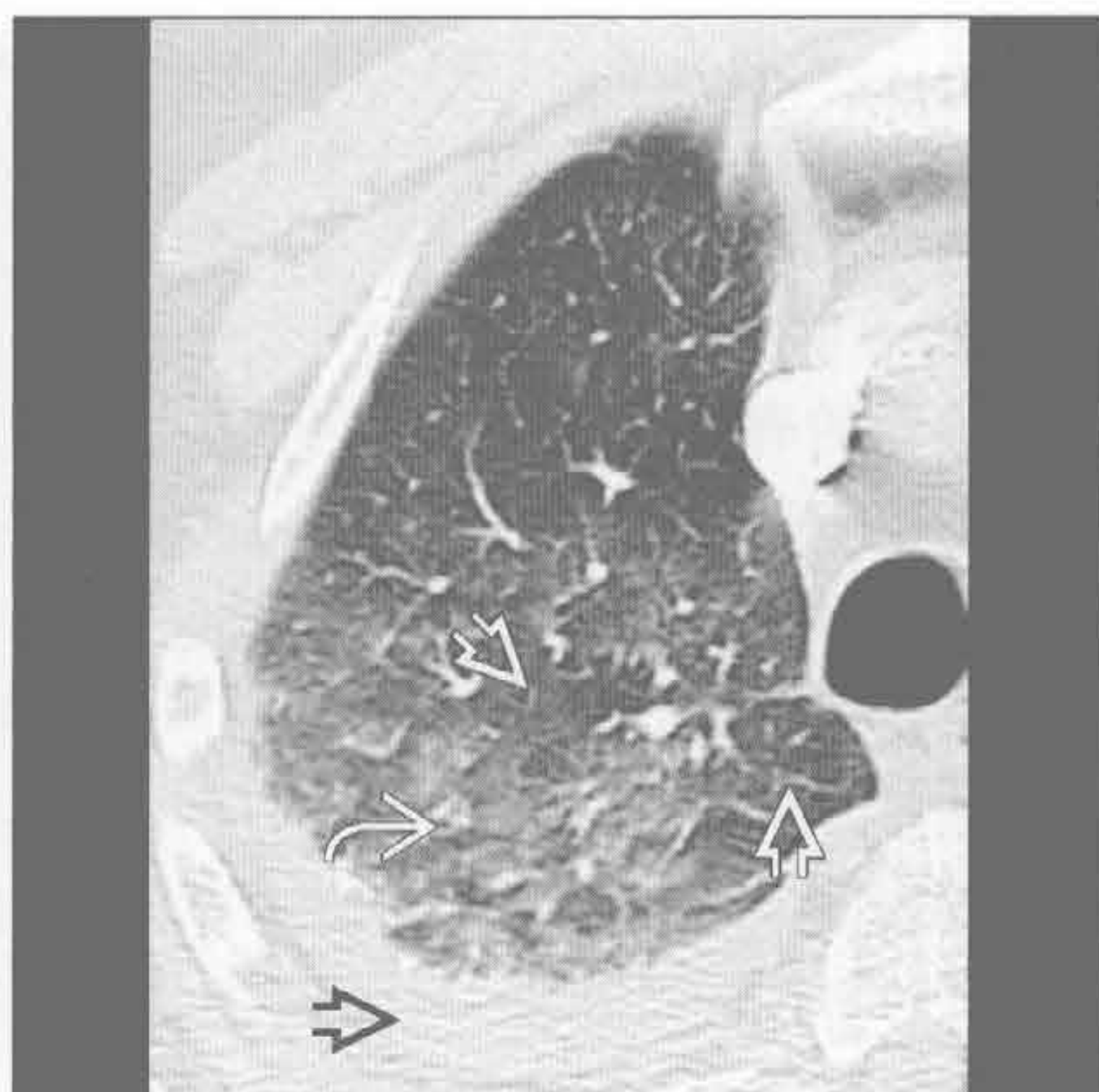肺水肿

(左) 正位 X 线胸片示下叶多发间隔线或 Kerley B 线 \Rightarrow ，为小叶间隔增厚。注意血管因无肺泡充盈而显示不清



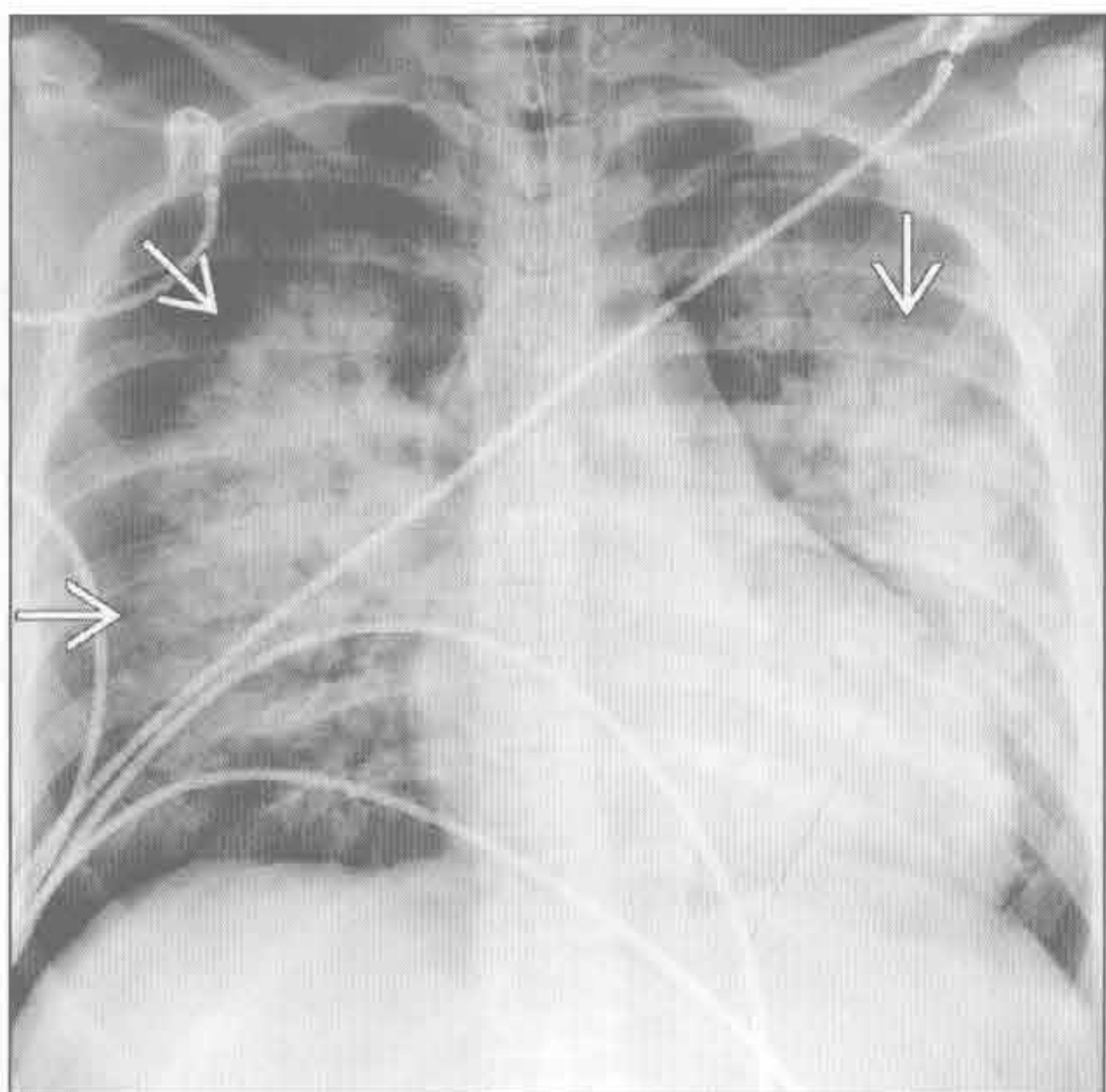
(右) 轴位增强 CT 示后部因不同小叶灌注差异致部分磨玻璃影 \Rightarrow ，部分小叶未受累 \Rightarrow 。右侧胸腔积液 \Rightarrow 。50% 的心肌梗死患者以新发肺水肿为首发症状，本例亦如此

肺水肿



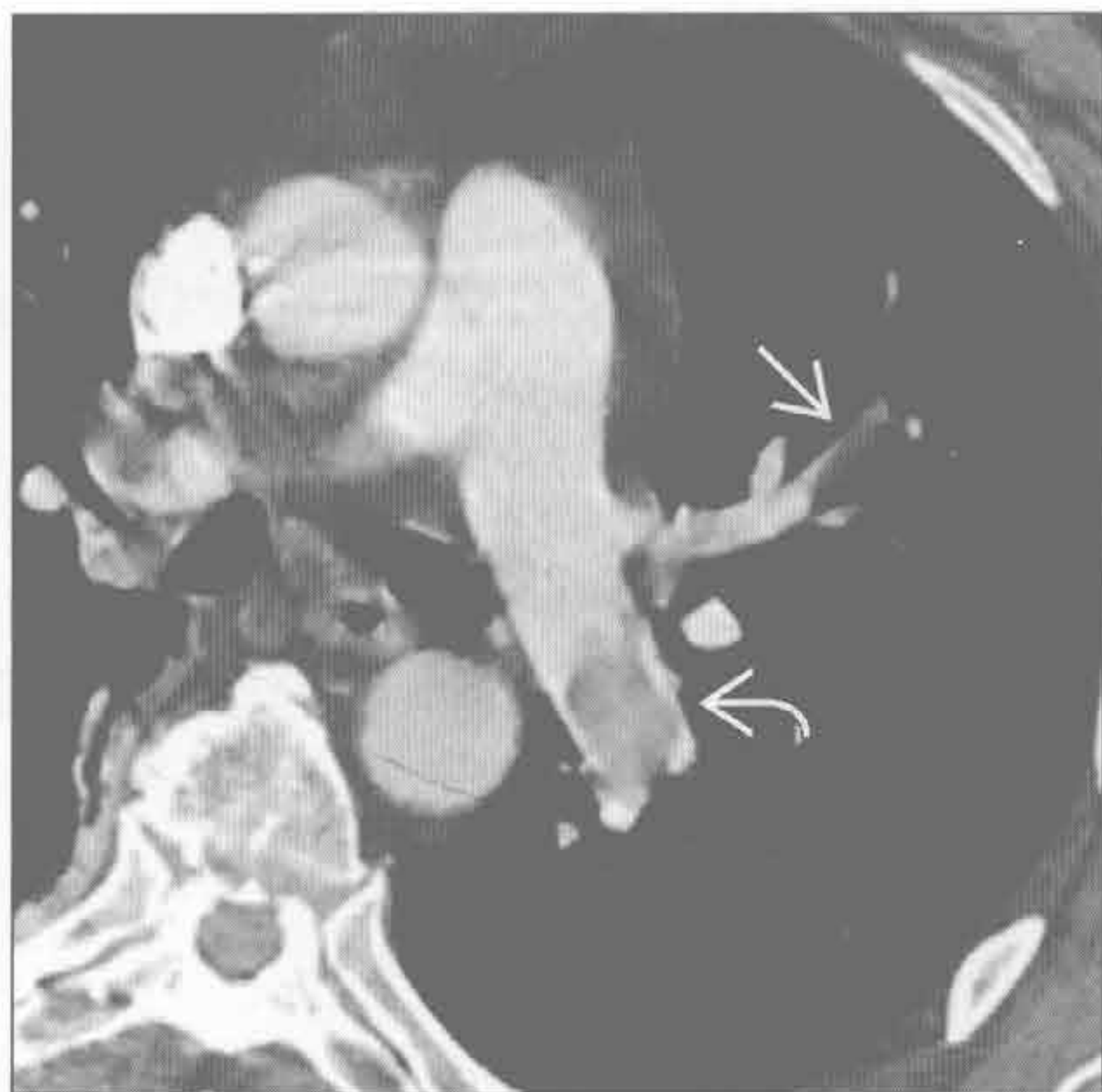肺水肿

(左) 急性心力衰竭患者。前后位 X 线胸片示中心型肺实变 \Rightarrow 及中度心影增大



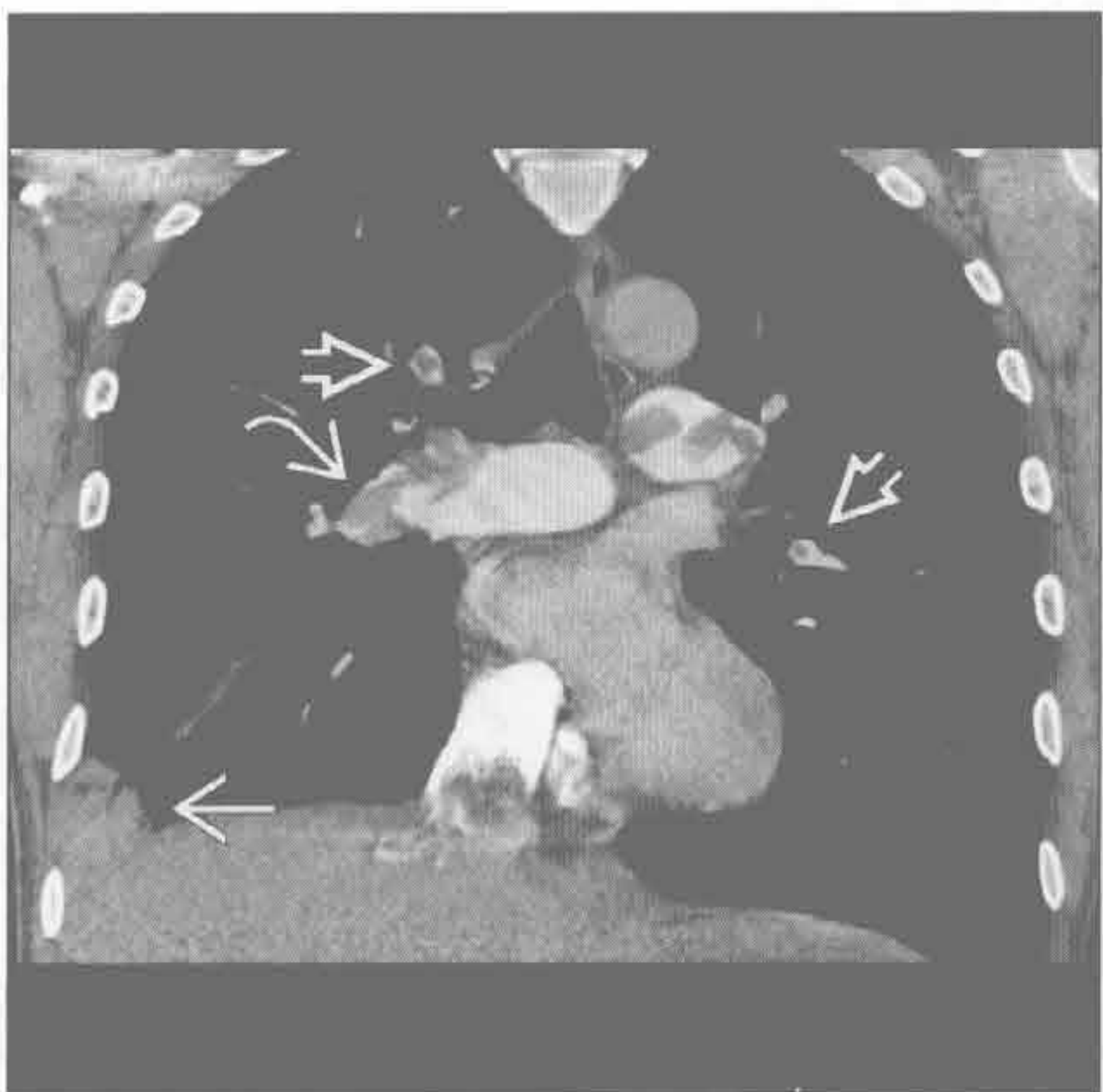
(右) 轴位增强 CT 示左肺动脉大充盈缺损，呈“轨道征” \Rightarrow 。另见左上肺段动脉肺栓塞 \Rightarrow 。报告右心受限的征象非常重要，如右心室/左心室 > 1 及下腔静脉反流等

肺栓塞



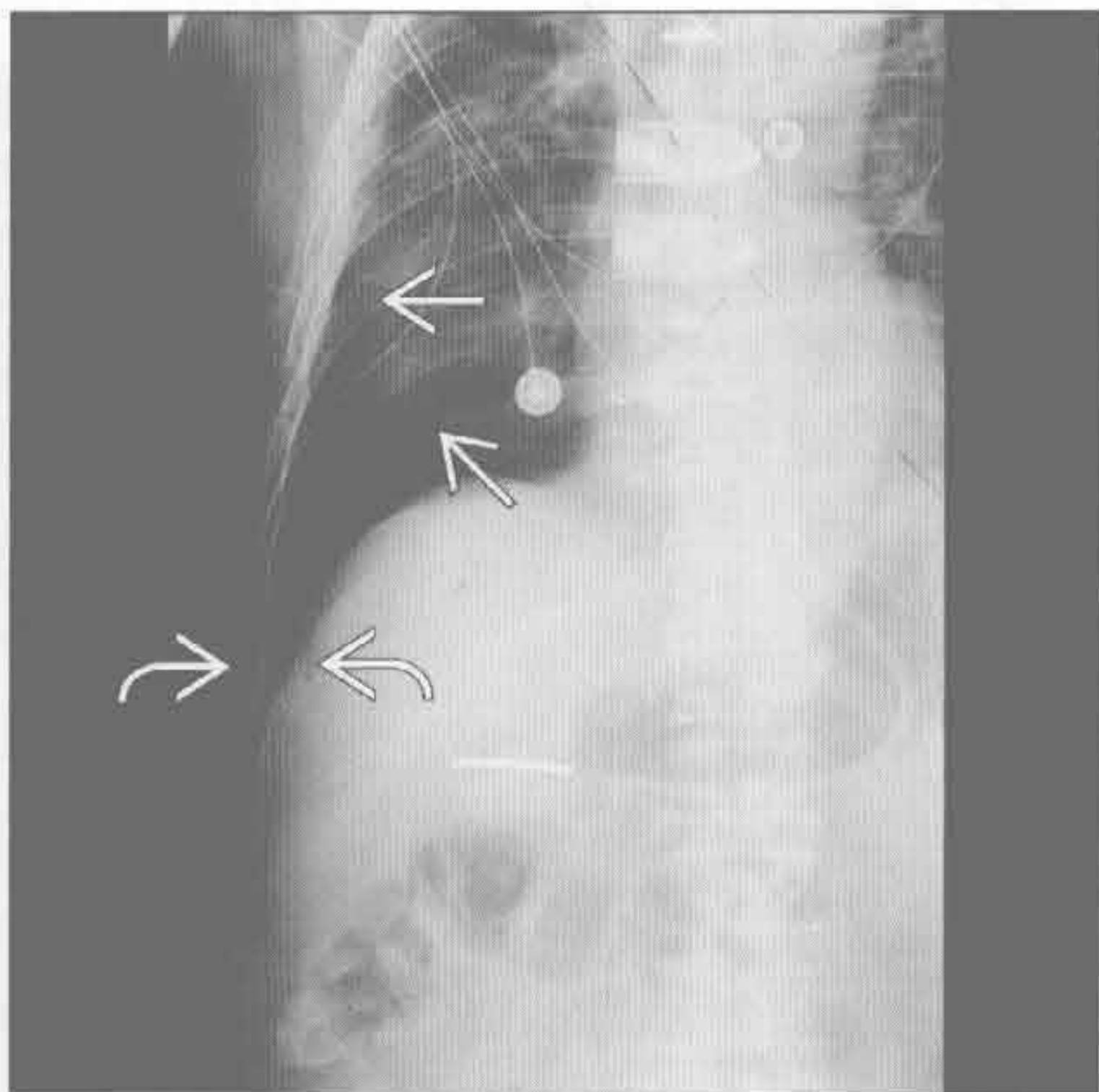
肺栓塞

(左) 冠状位增强 CT 示肺动脉主干及段分支内栓塞，呈“环圈征” \Rightarrow 及“轨道征” \Rightarrow 。右下肺楔形阴影为肺梗死区 \Rightarrow



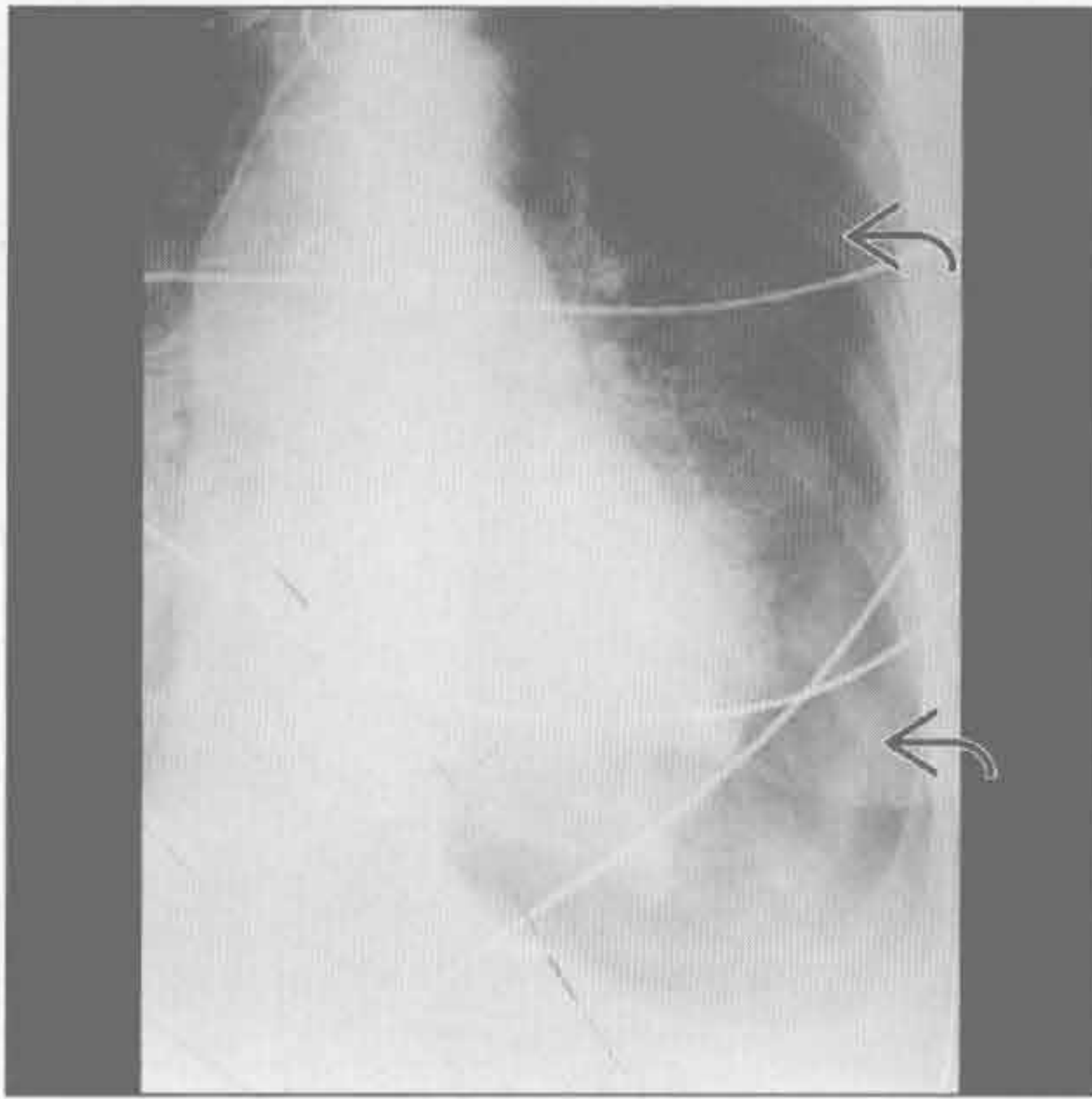
(右) 正位 X 线胸片示右侧气胸伴“深沟征” \Rightarrow 。注意胸膜缘 \Rightarrow 远端无肺组织。该例表现为腹部 X 线平片上偶然发现，显示较清

气胸

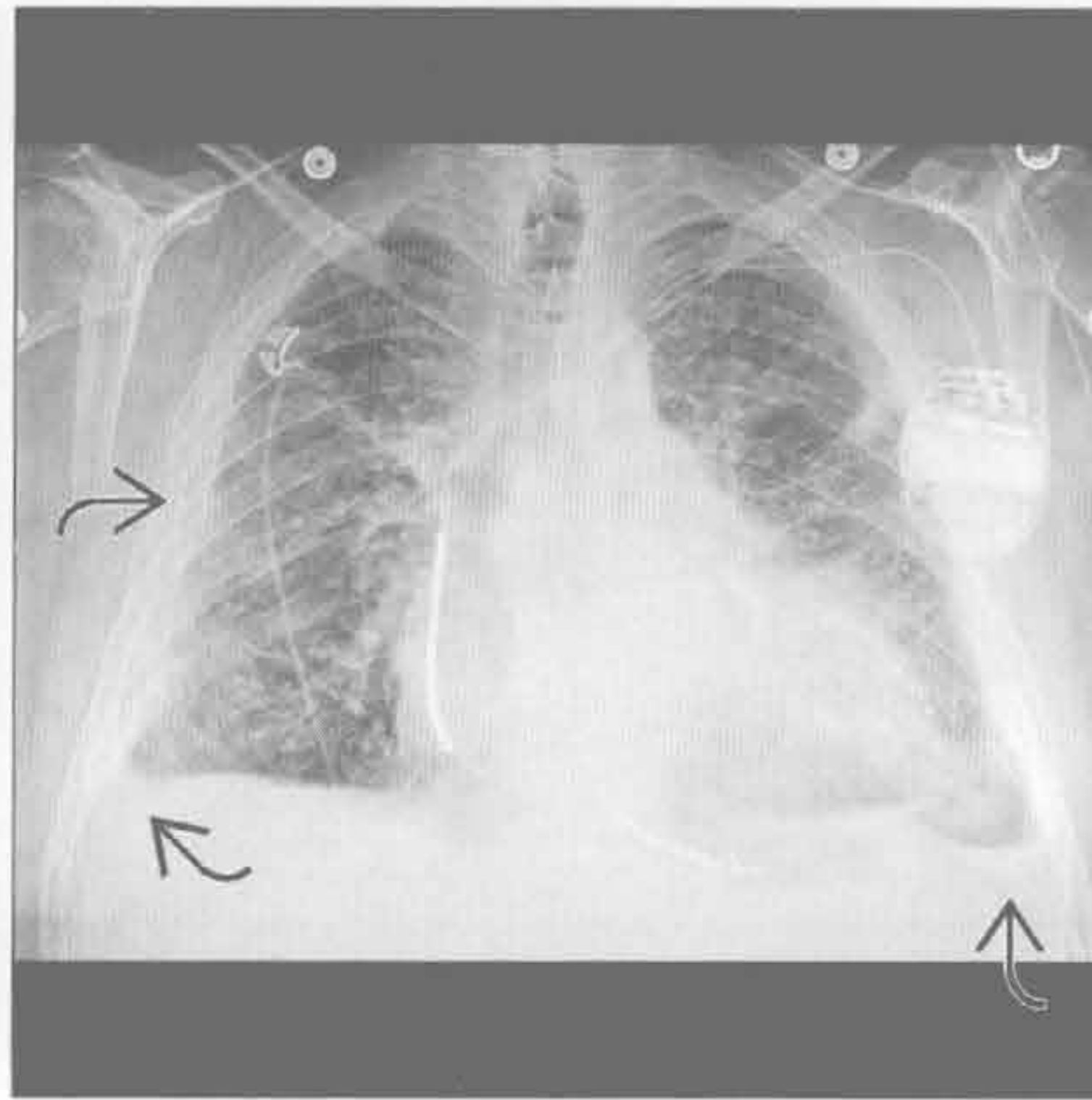


急性呼吸困难

气胸



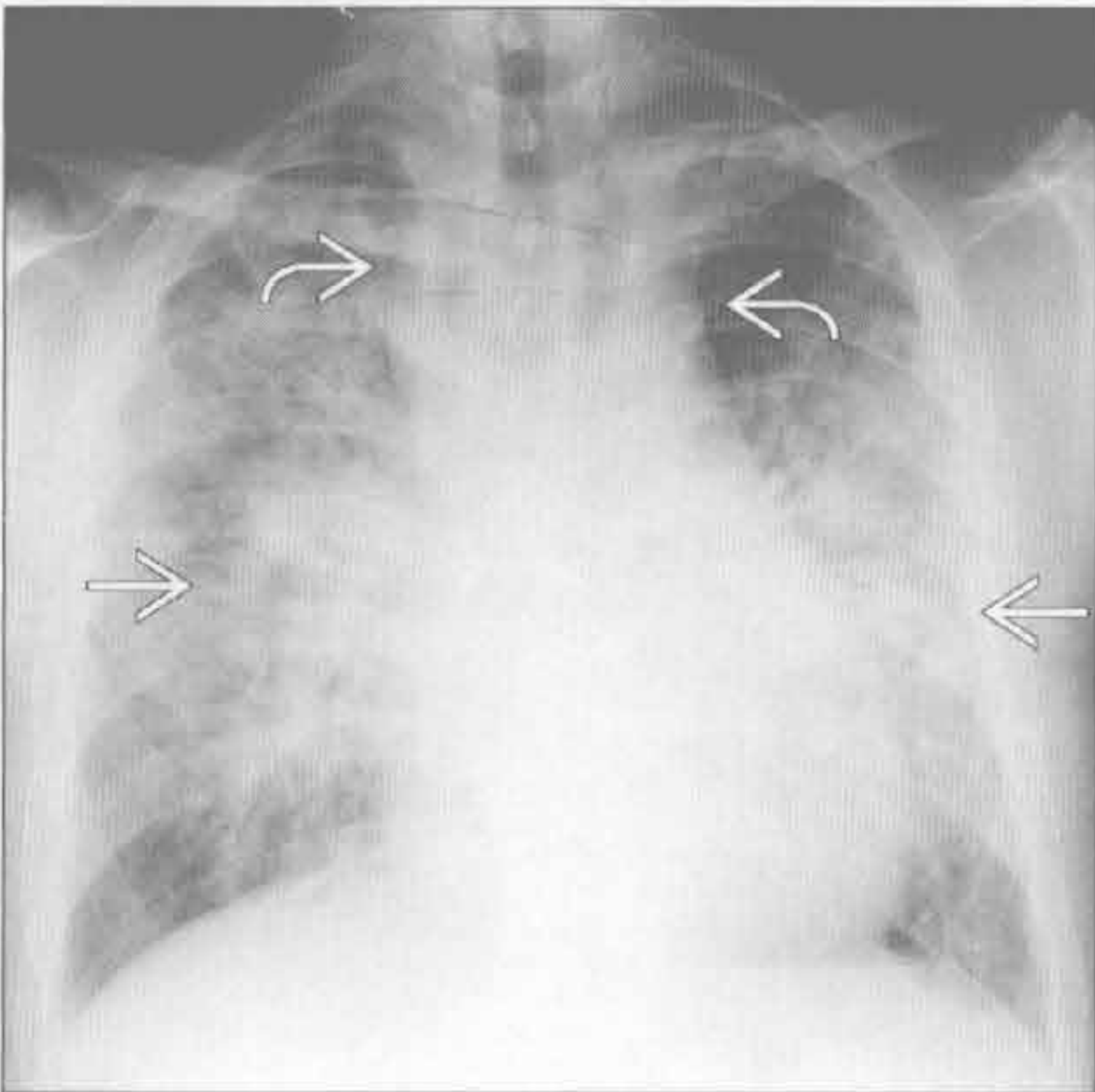
胸腔积液



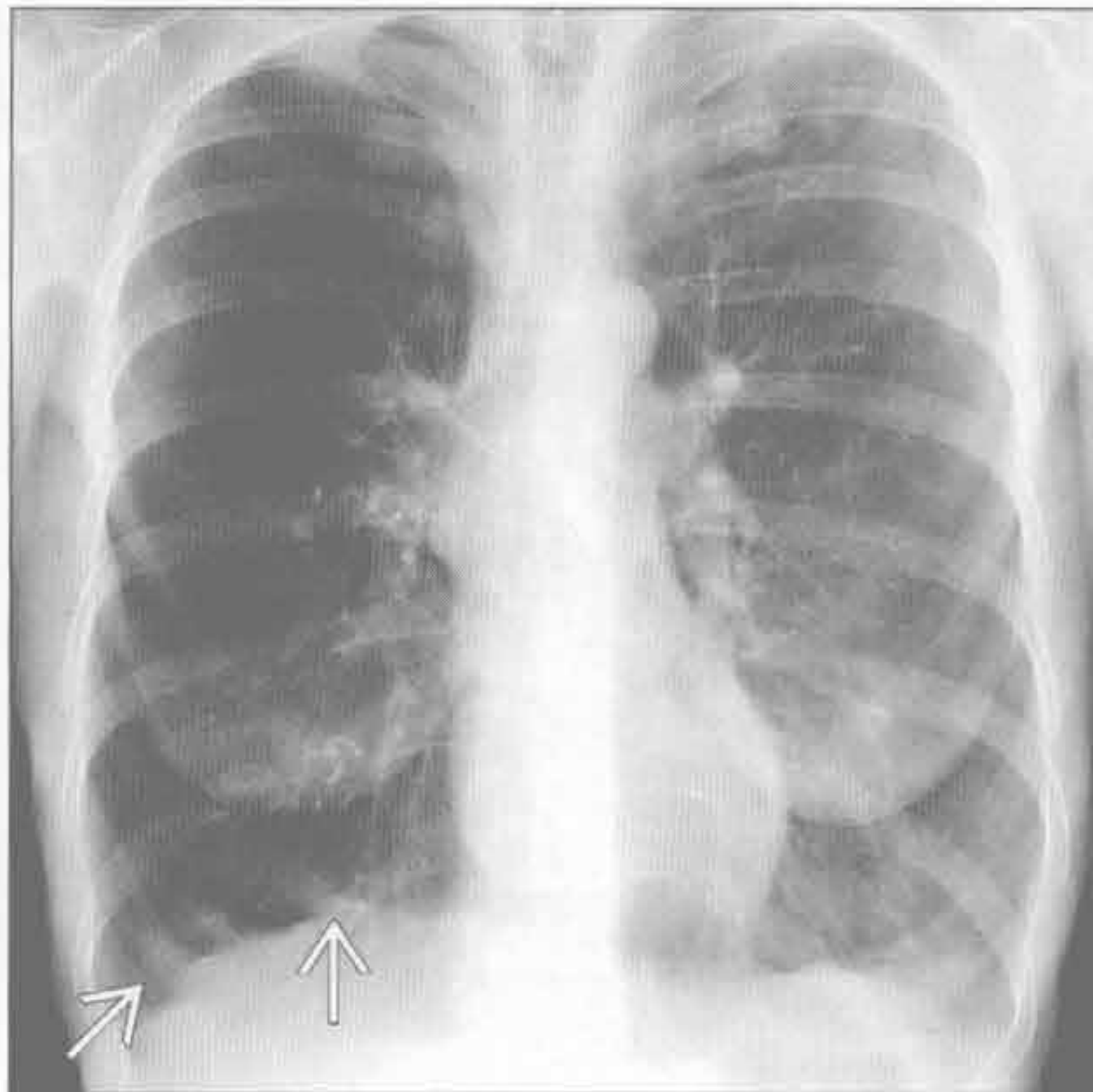
(左) 正位 X 线胸片示左侧气胸伴膈肌塌陷 \rightarrow 。患者不久后即因继发性循环系统损害而死亡。张力性气胸为临床诊断, 但出现上述表现时应予以提示

(右) BNP 升高、心力衰竭患者。正位 X 线胸片示心脏增大, 双侧胸腔积液 \rightarrow 及肺水肿

吸入



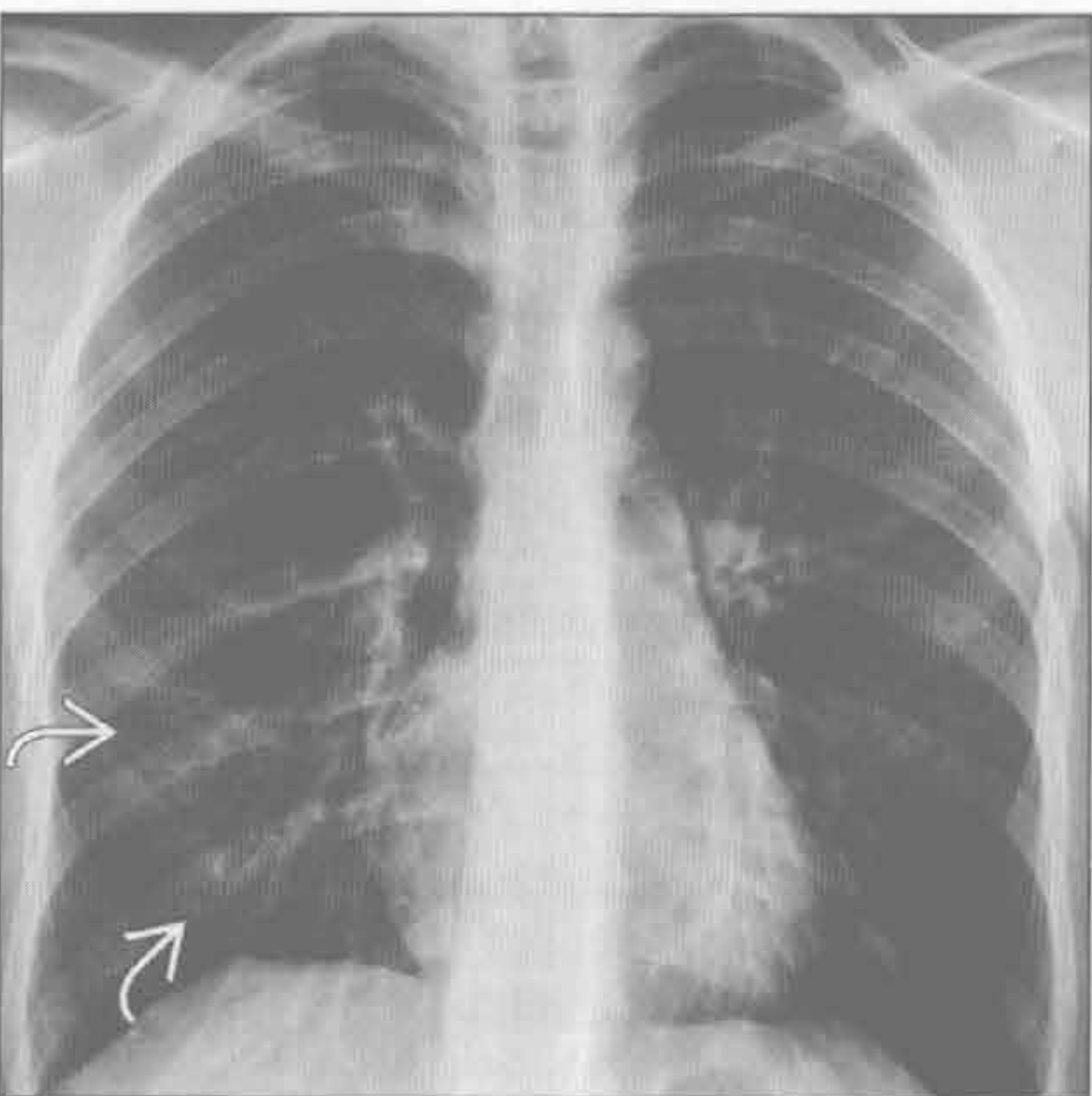
哮喘 / COPD 恶化



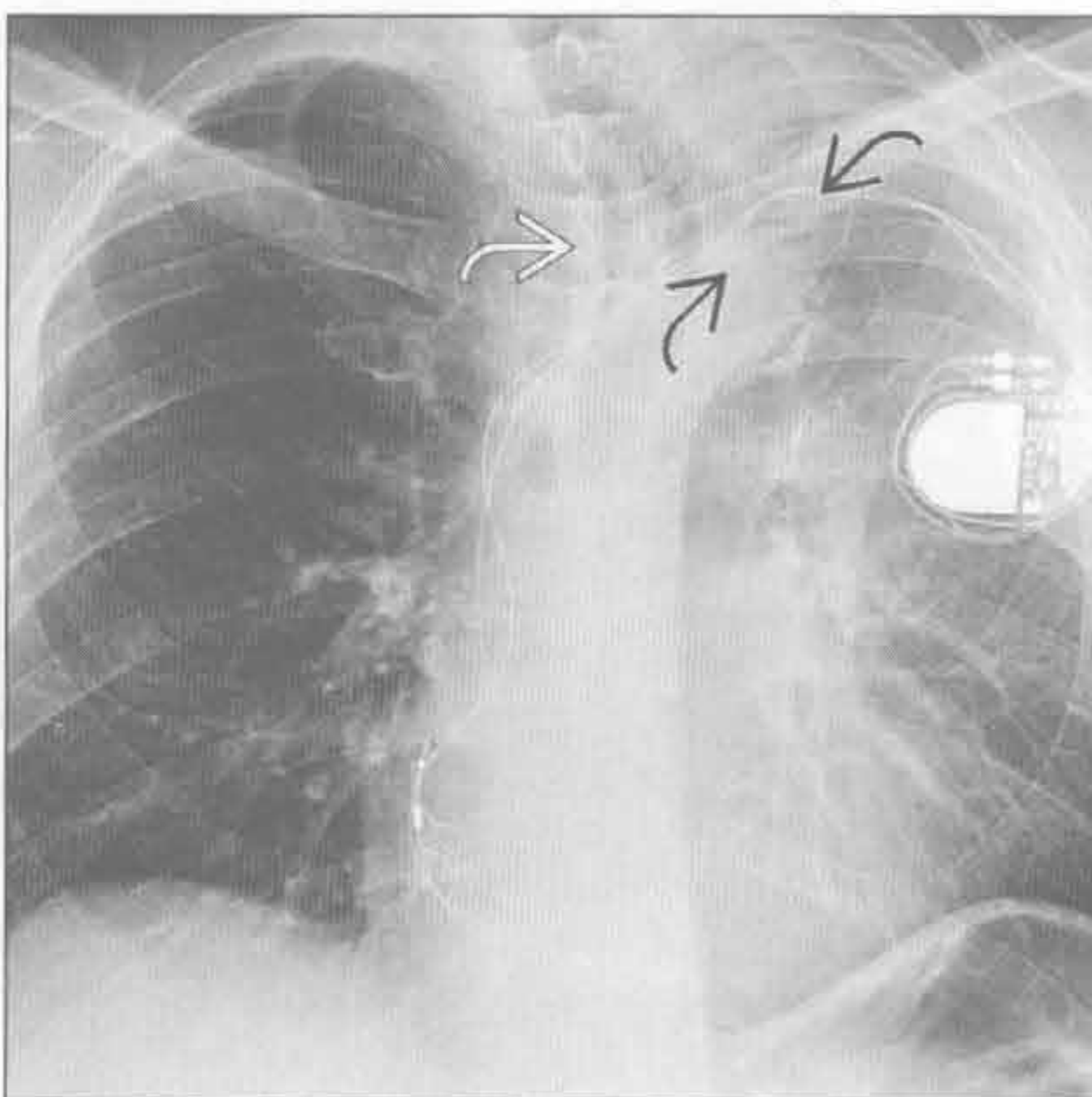
(左) 正位 X 线胸片示大量吸入导致的中心型实变 \rightarrow 。注意纵隔因失弛缓症而增宽 \rightarrow , 为吸入的原因。肺水肿及弥漫性感染也可有类似改变

(右) 正位 X 线胸片示明显地过度充气, 注意膈面低平 \rightarrow 。周围血管稀少。无提示肺炎的实变影

哮喘 / COPD 恶化



肺叶萎陷



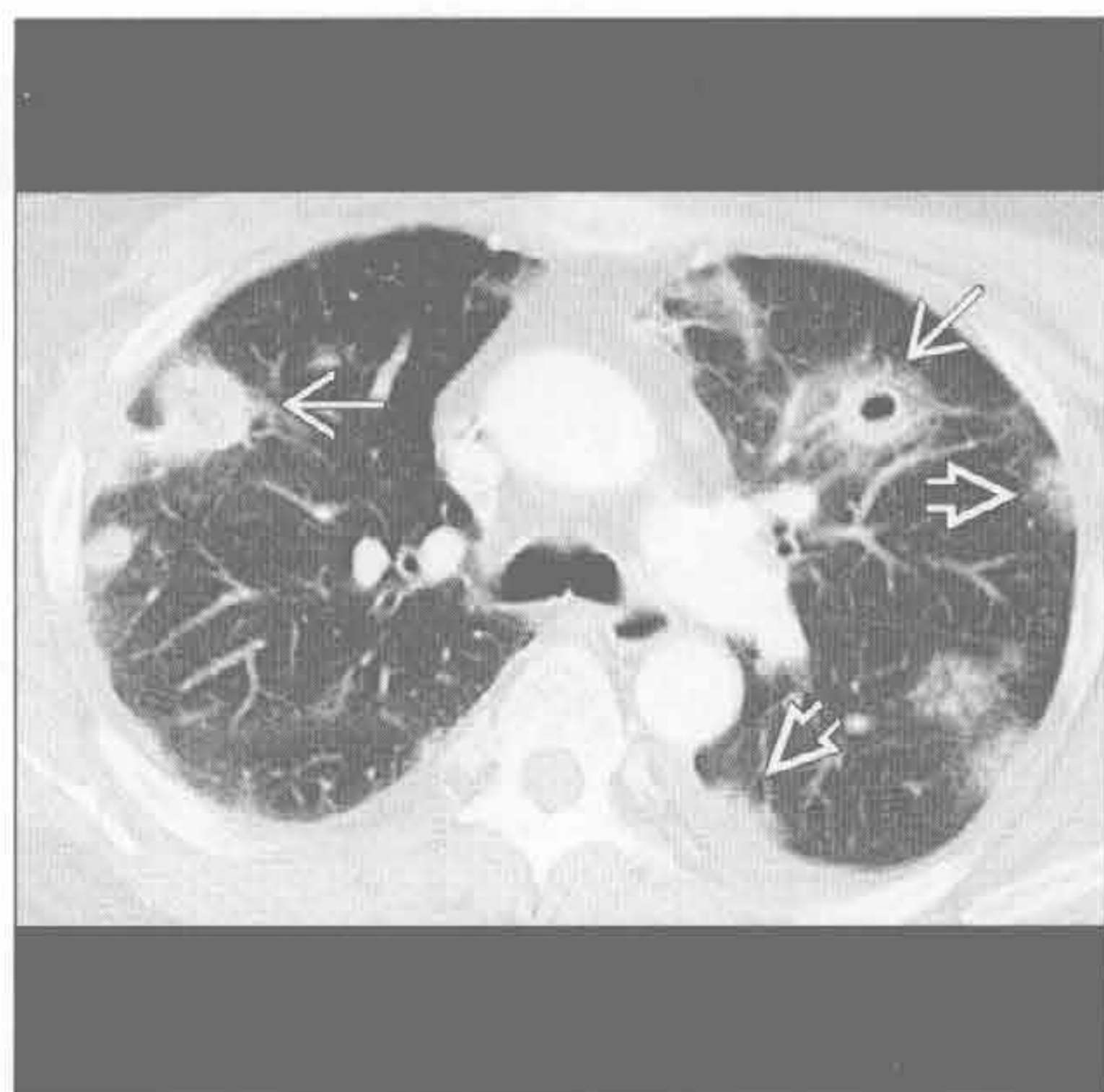
(左) 哮喘加剧患者。正位 X 线胸片示过度充气伴膈肌低平, 可见右下肺支气管壁增厚 \rightarrow

(右) 正位 X 线胸片示支气管狭窄所致左上叶萎陷的典型改变, 注意同侧气管移位 \rightarrow 、左心缘消失。左下叶背段过度充气形成 Luftsichel 征 (气镰征) \rightarrow

急性呼吸困难

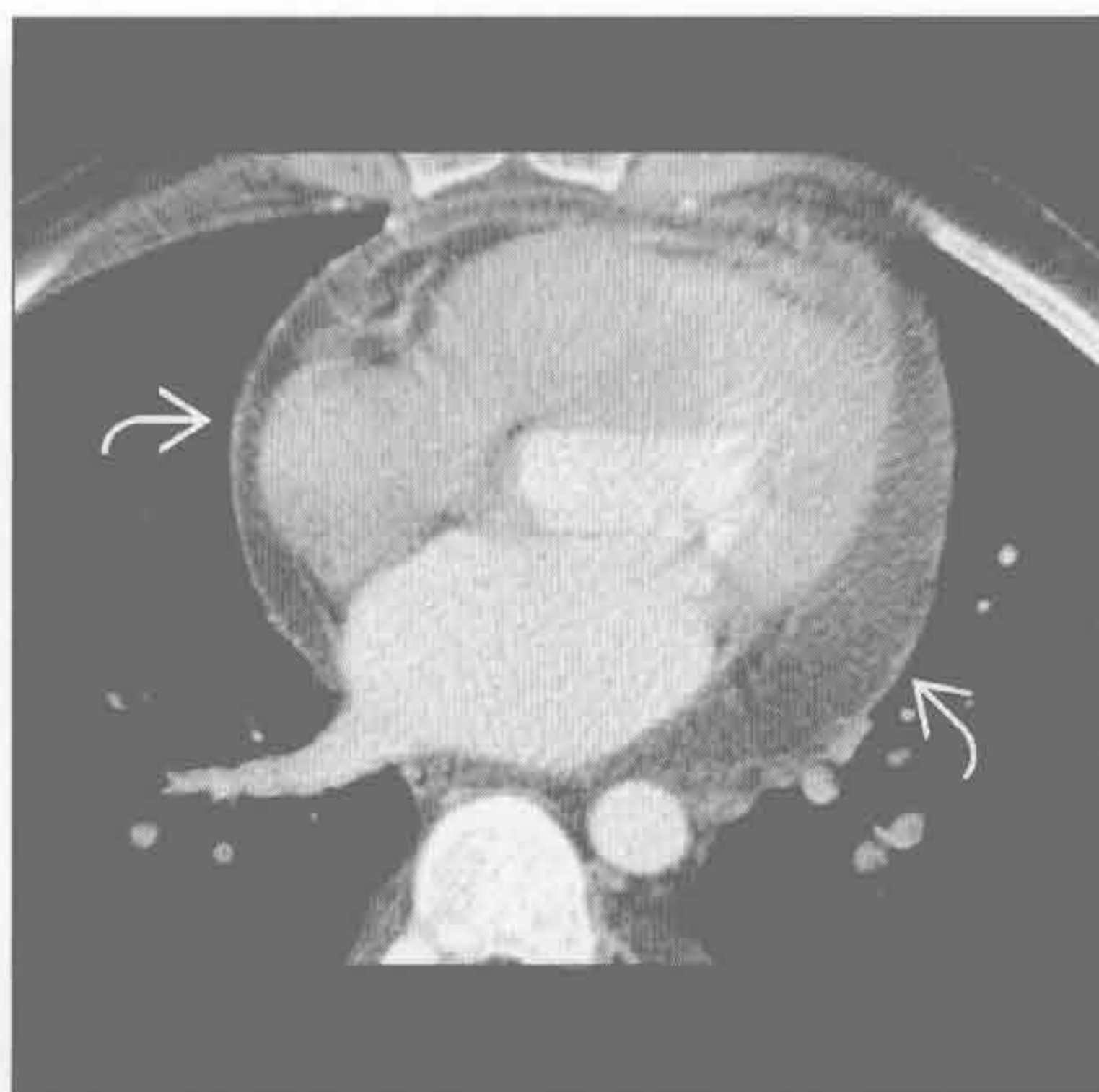
脓毒性栓塞

(左) 轴位增强 CT 外周多发圆形磨玻璃影 \Rightarrow 。亦可见多发圆形结节，其内可见不同时期的空洞形成 \Rightarrow 。患者为吸毒者，伴有常见并发症——心内膜炎



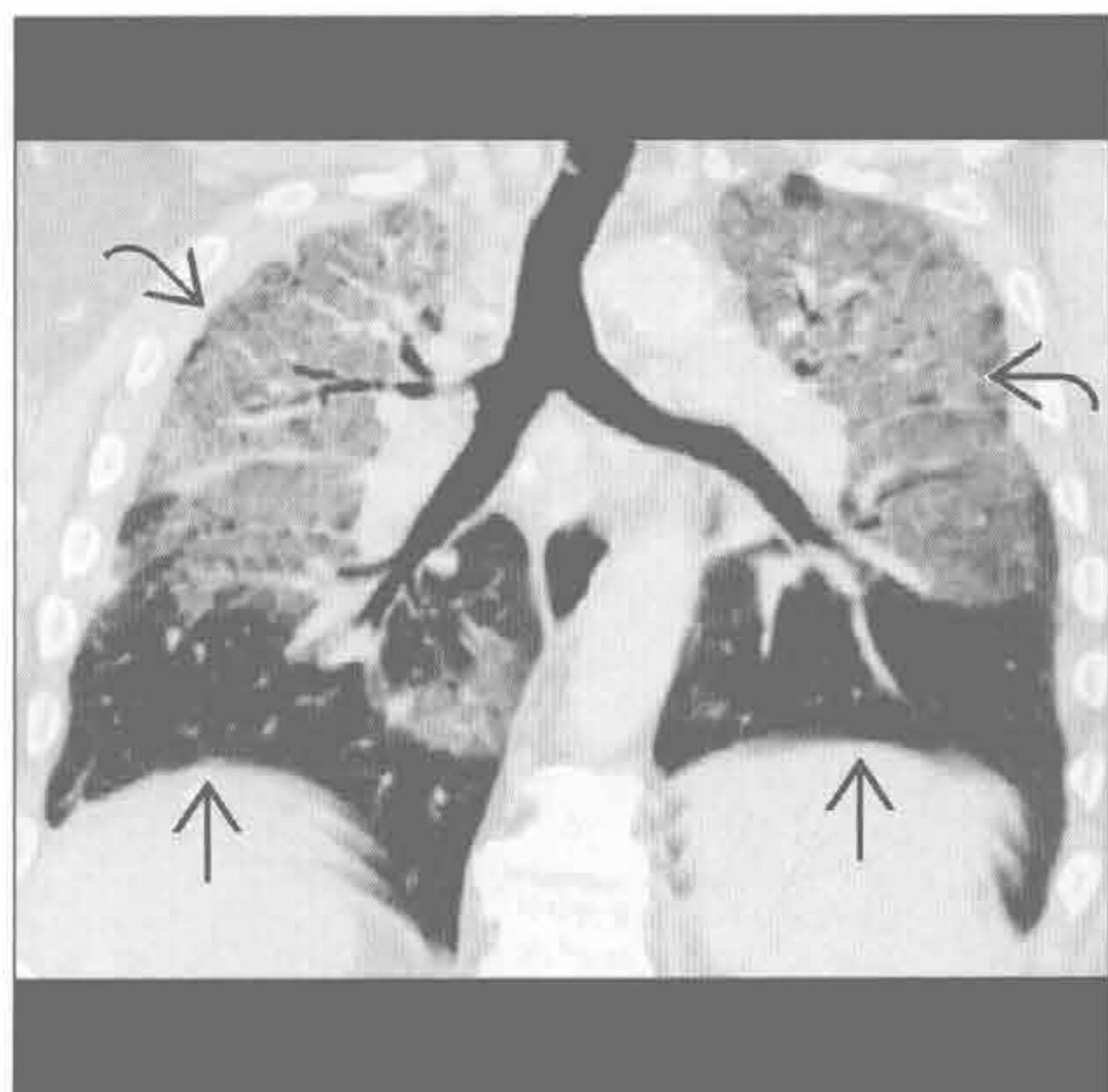
心包病变

(右) 心内膜炎患者。轴位增强 CT 示心包积液，注意壁层心包异常强化 \Rightarrow ，提示心包炎。病毒性及恶性心包炎可有类似表现



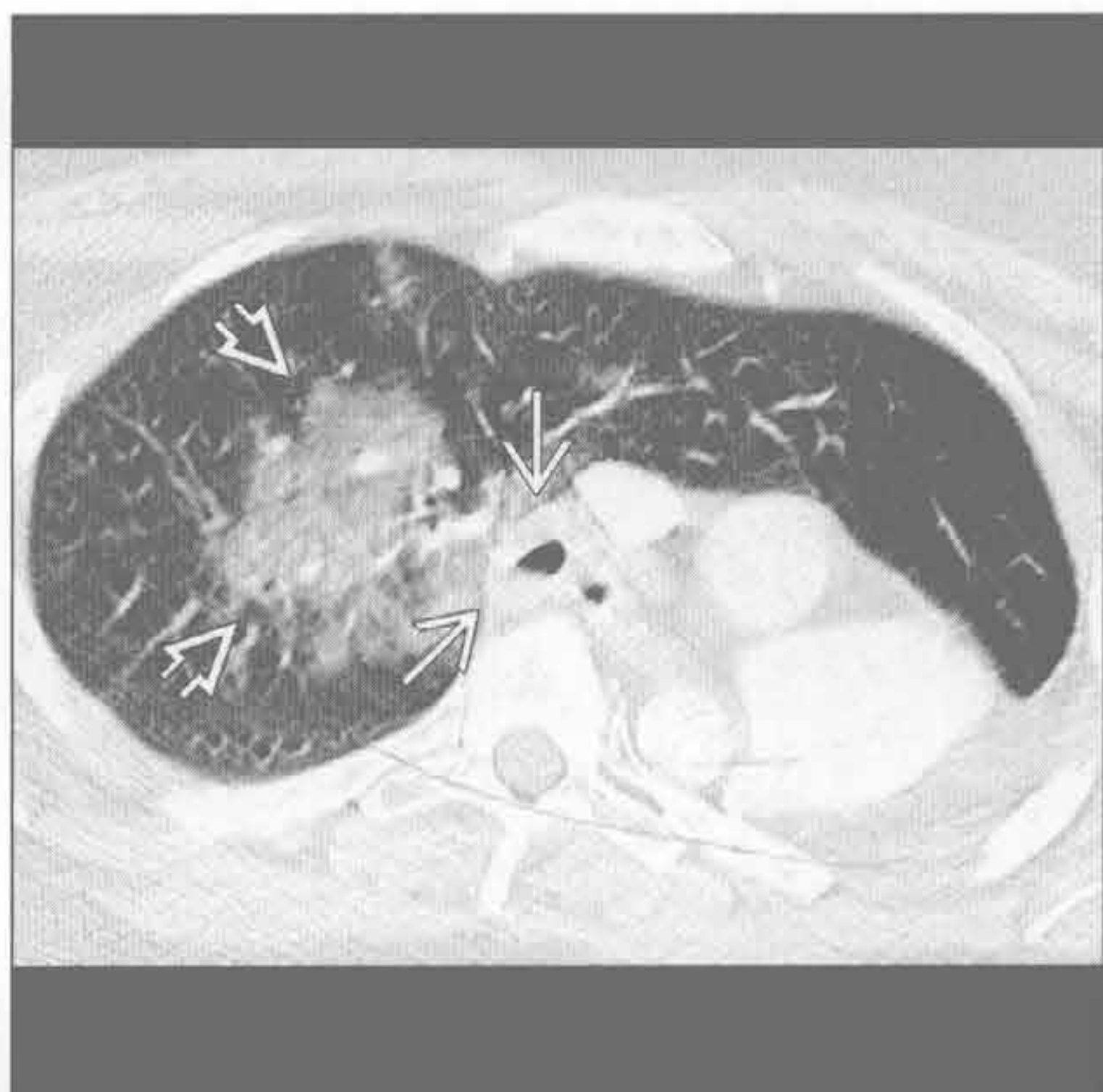急性间质性肺炎

(左) 冠状位增强 CT 示急性间质性肺炎典型的磨玻璃影 \Rightarrow CT 表现。注意下肺野无明显受累 \Rightarrow 。病因不明



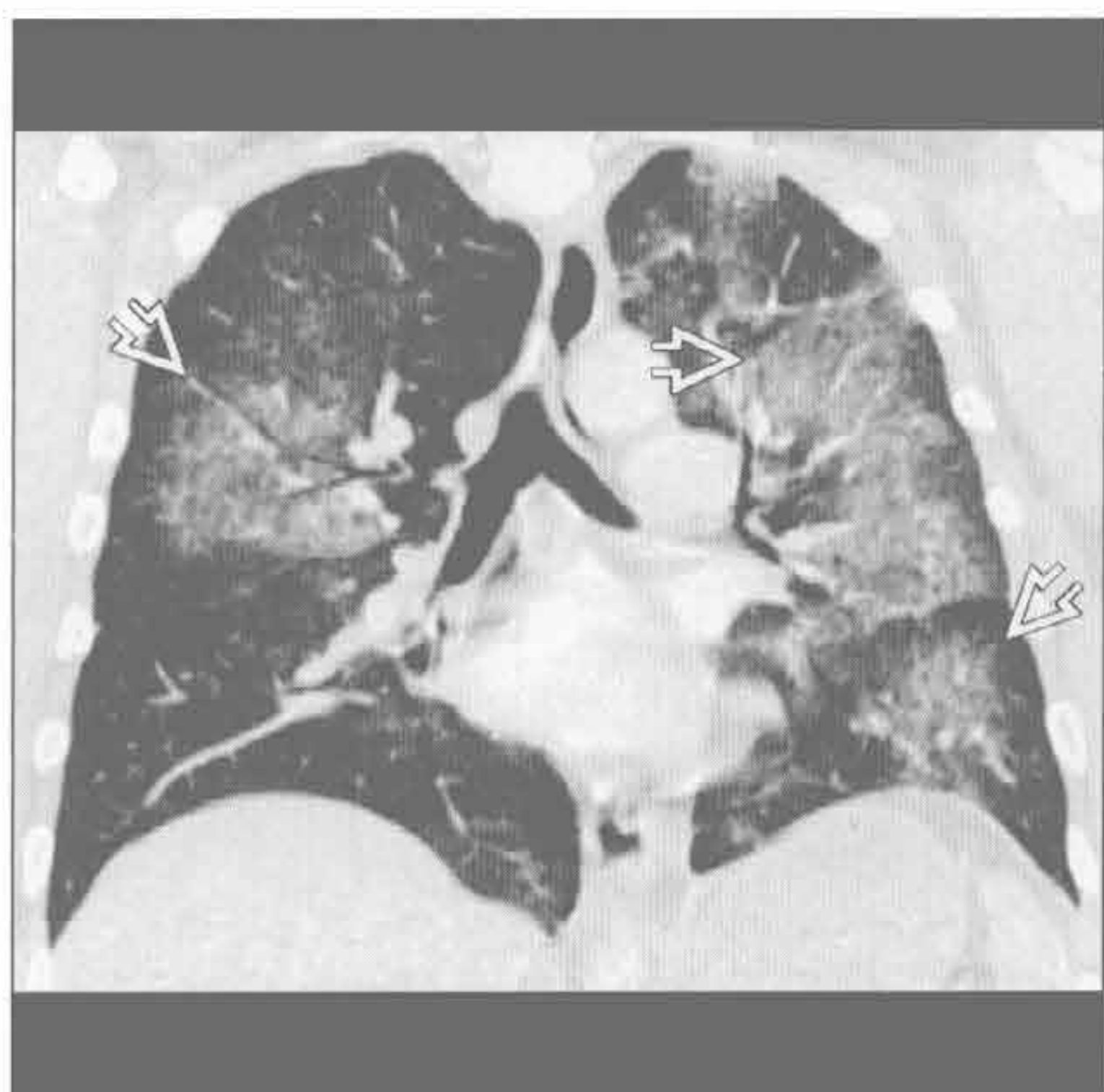
肺出血

(右) 韦格纳肉芽肿病患者。轴位增强 CT 示左肺切除术后。磨玻璃影为肺出血 \Rightarrow ，气管远端环壁增厚 \Rightarrow ，纵隔窗显示更清



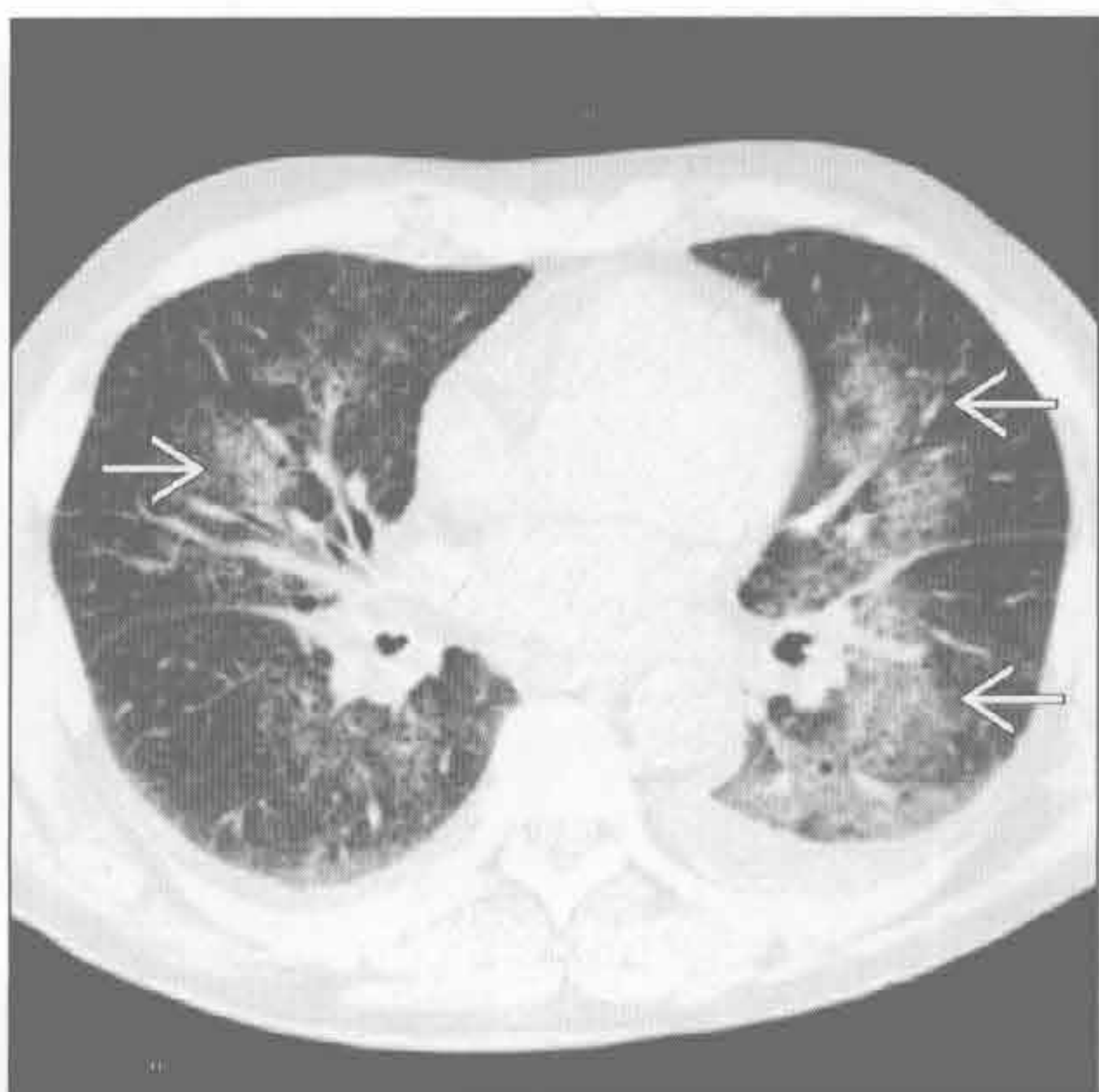
肺出血

(左) 韦格纳肉芽肿病伴咯血患者。冠状位增强 CT 示双肺多发磨玻璃影 \Rightarrow



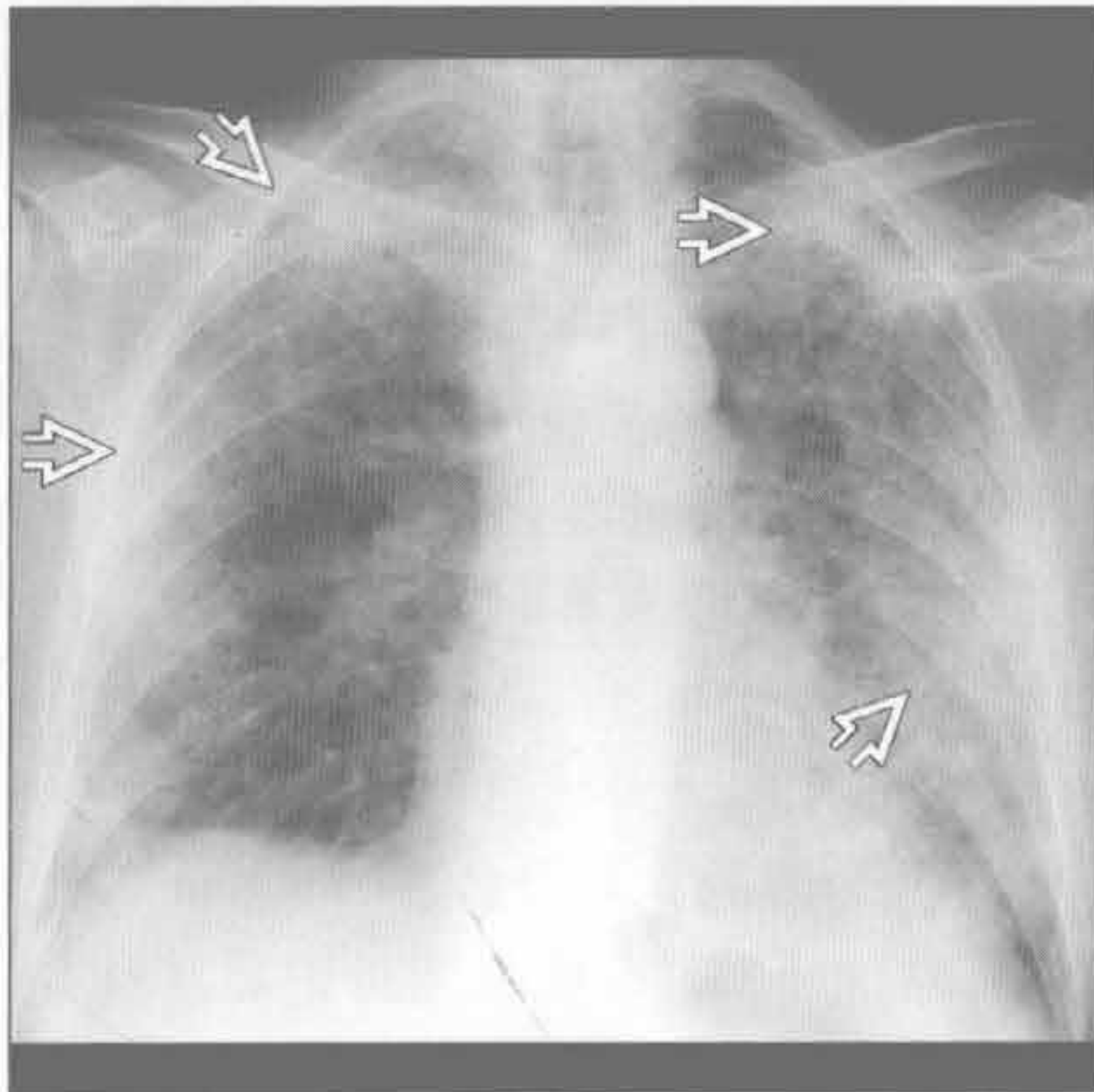
肺出血

(右) 肺出血肾炎综合征、咯血患者。轴位平扫 CT 示两肺上叶和左肺下叶磨玻璃影 \Rightarrow 。肾活检免疫荧光示肾小球基底膜 IgG 呈线样沉着。肺泡间隔亦可见线样沉着

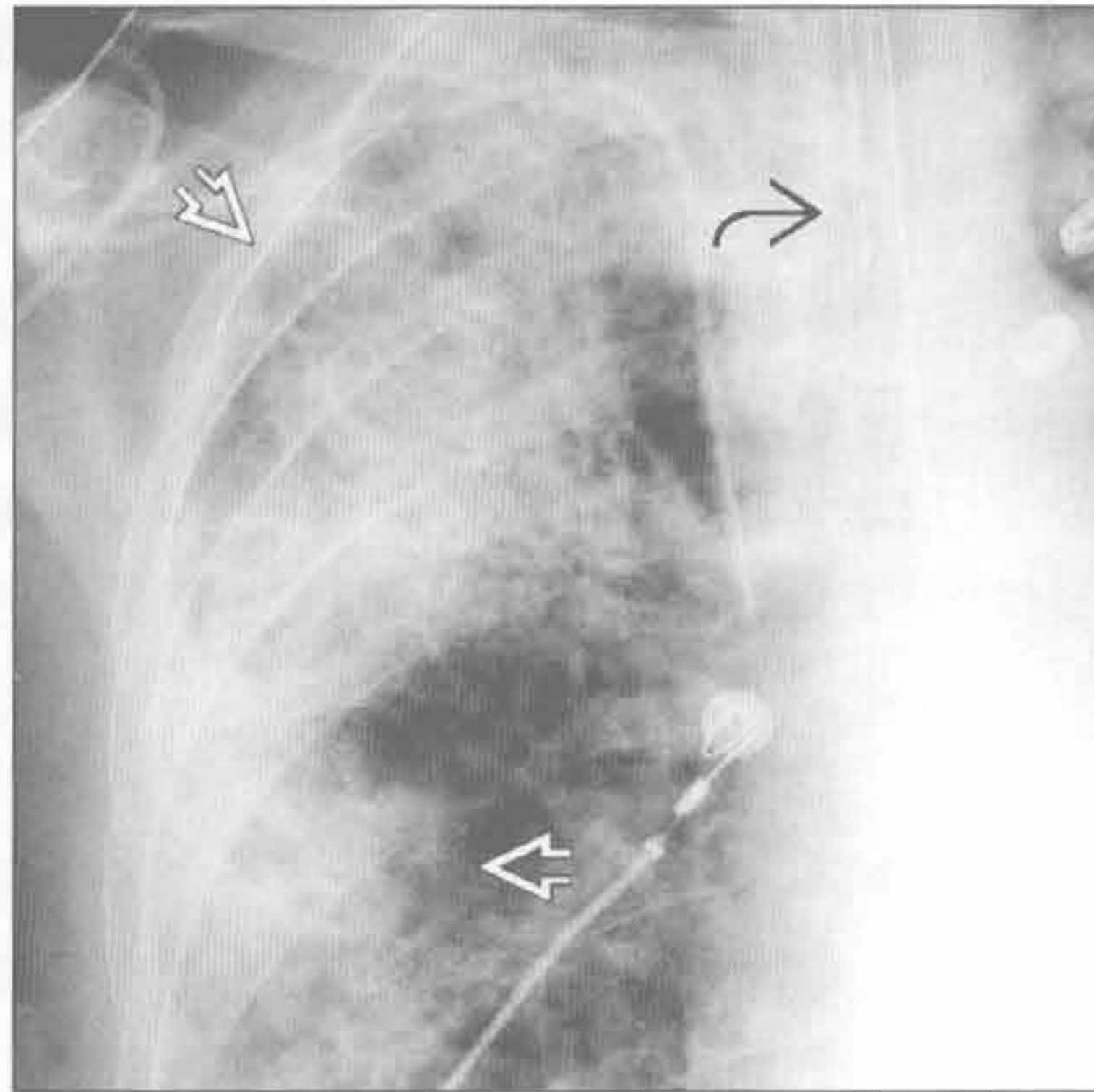


急性呼吸困难

脂肪栓塞



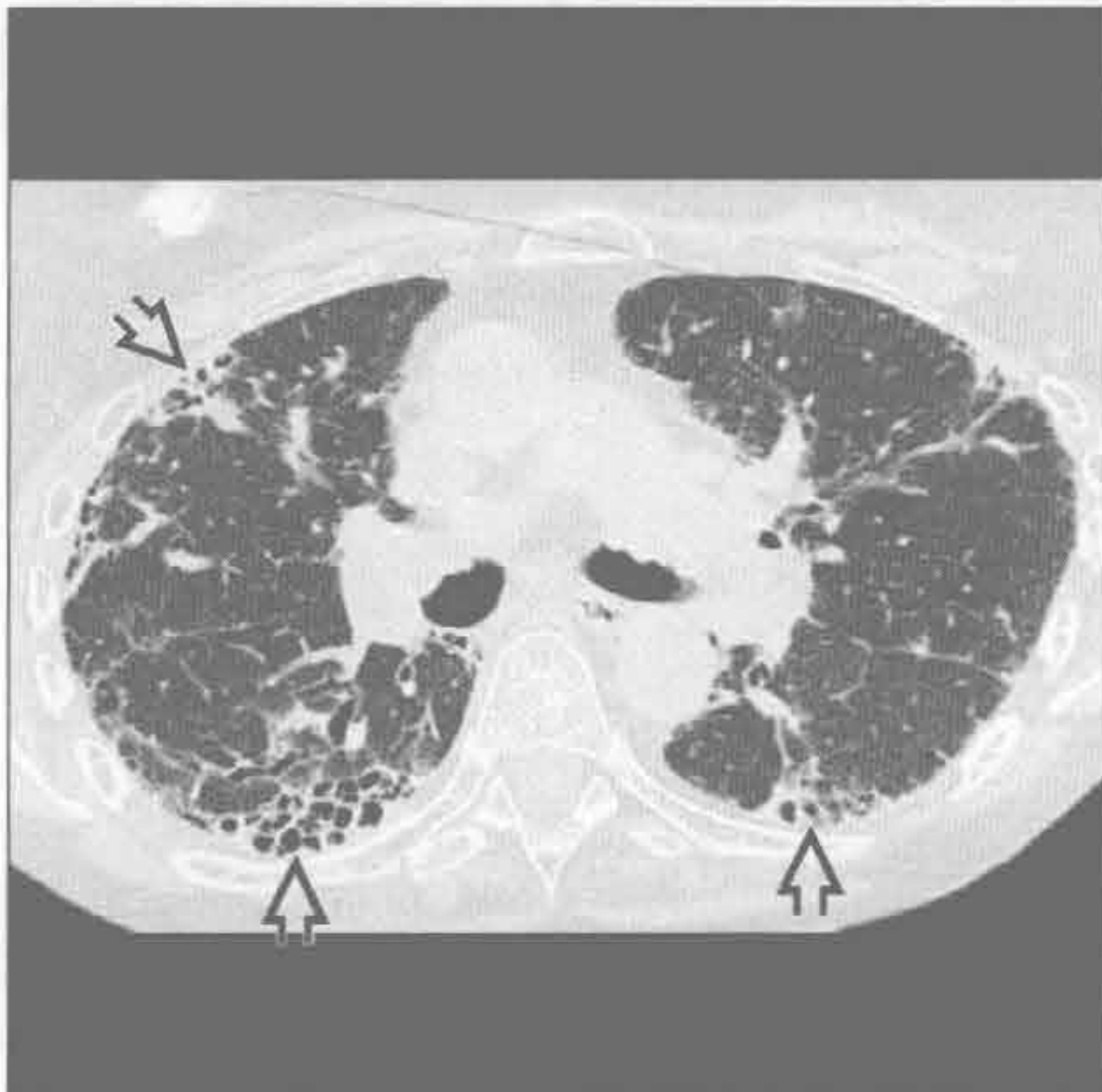脂肪栓塞



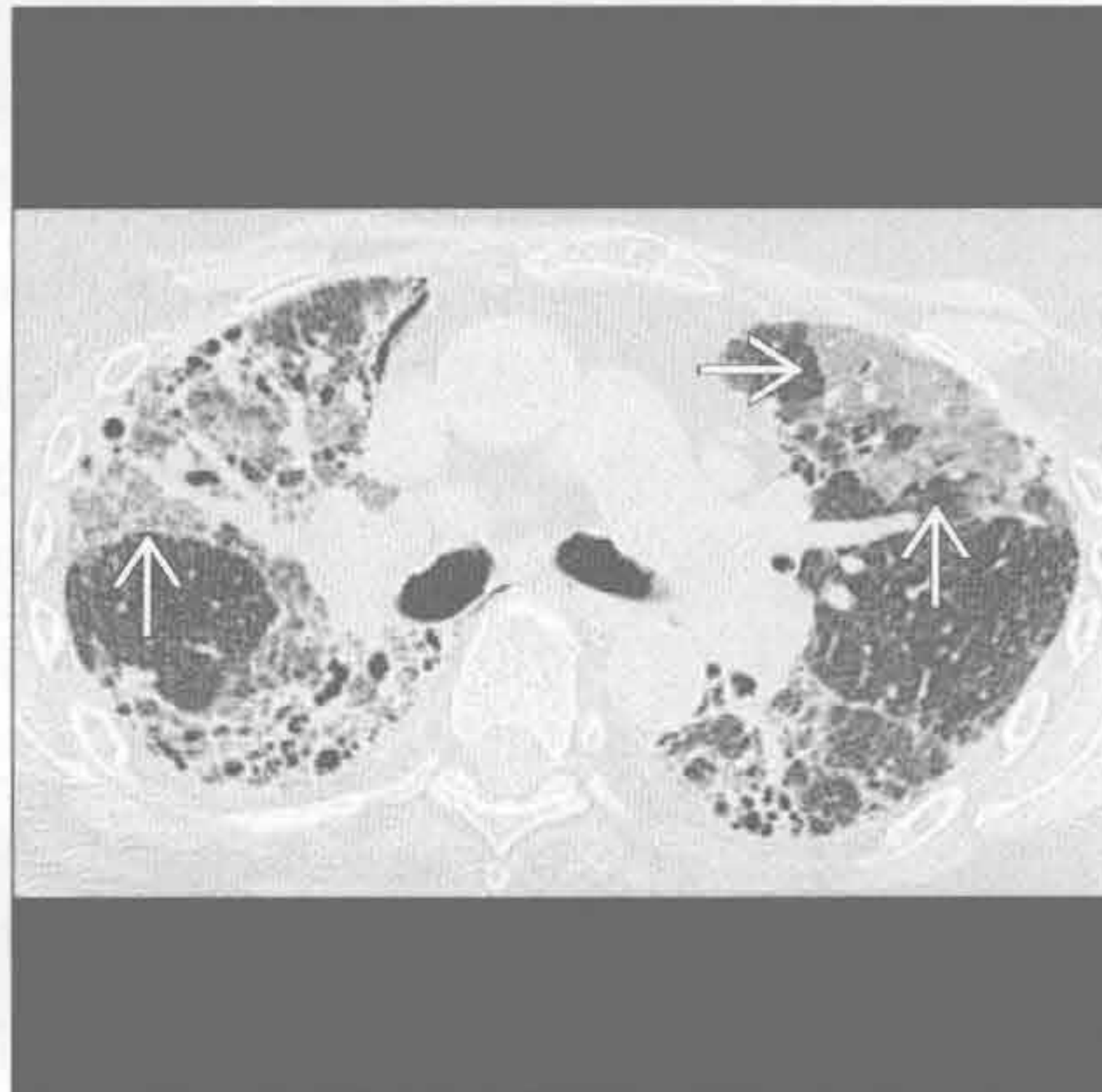
(左) 前后位 X 线胸片示典型肺实变影，主要位于肺周围带 \Rightarrow 。最常见于近期长骨骨折患者。常见症状有呼吸衰竭、意识障碍及皮肤瘀斑

(右) 前后位 X 线胸片示脂肪栓塞典型的外周带实变影 \Rightarrow 。注意气管插管影 \Rightarrow ，提示呼吸功能受损

间质性肺病恶化



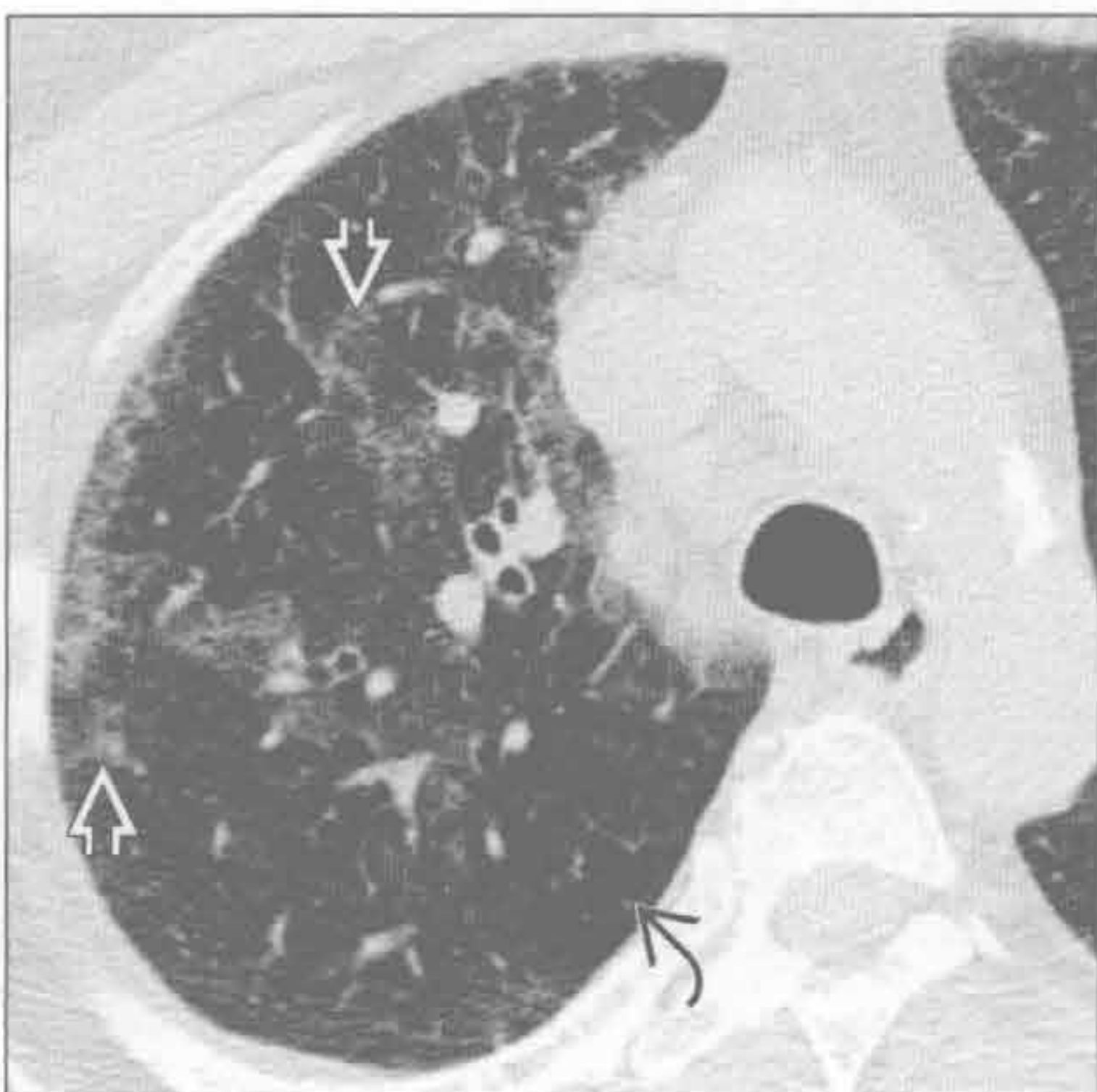
间质性肺病恶化



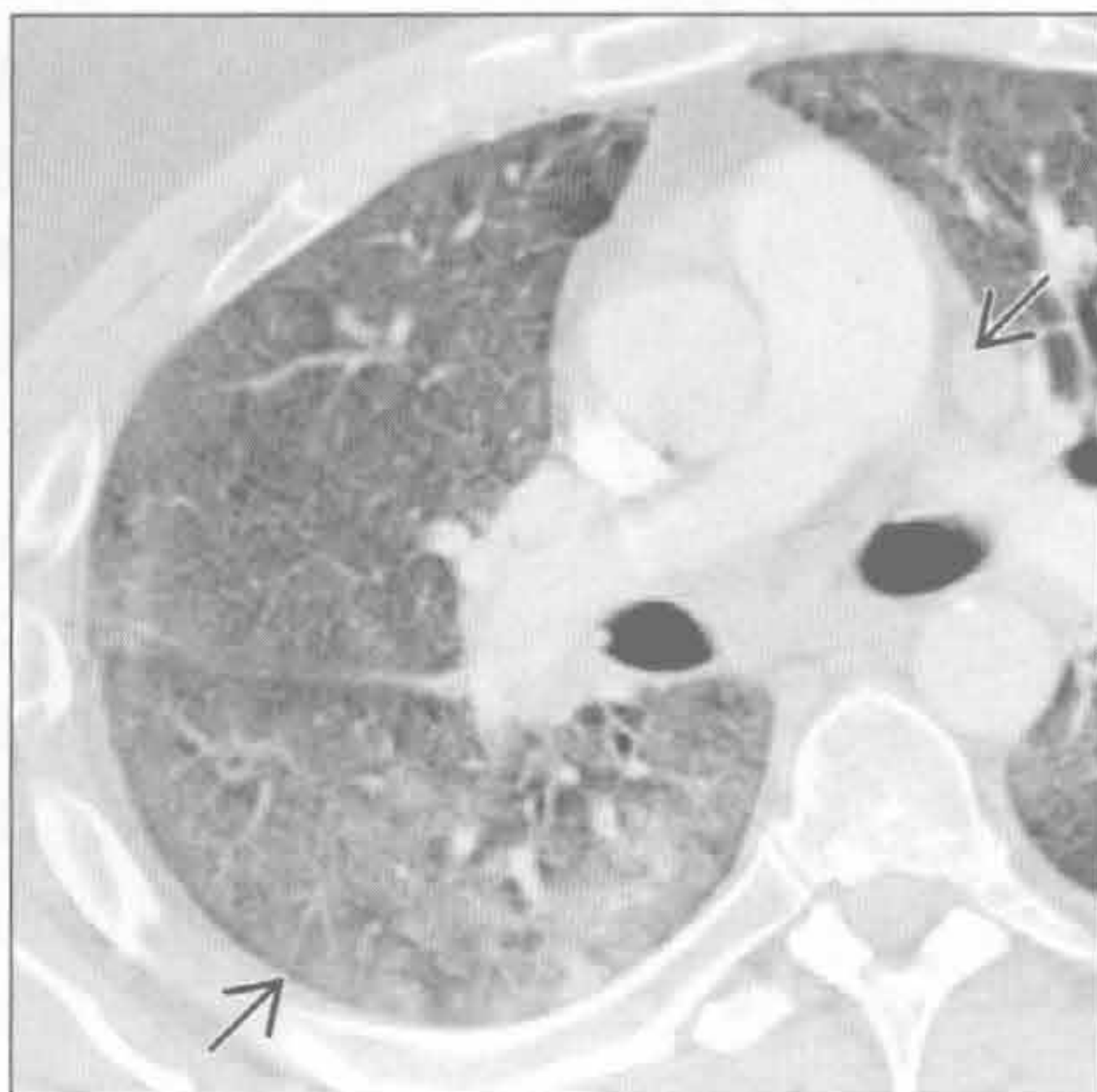
(左) 风湿性关节炎患者。轴位 HRCT 示寻常型间质性肺炎所致双肺外周带蜂窝样改变 \Rightarrow

(右) 与左图为同一患者。轴位 HRCT 示寻常型间质性肺炎急性恶化，注意新发的磨玻璃密度影 \Rightarrow 。需排除的重要鉴别诊断包括肺炎、出血或肺水肿

急性过敏性肺炎



急性嗜酸性肺炎



(左) 真菌暴露史患者。轴位 HRCT 示急性过敏性肺炎典型的 CT 表现，可见斑片状磨玻璃密度影 \Rightarrow 及小叶内过度充气 \Rightarrow ，呼气相更明显

(右) 嗜酸性肺炎患者。轴位增强 CT 示弥漫性磨玻璃影及间质增厚(铺路石征) \Rightarrow 。皮质激素治疗 4 天后 X 线胸片示征象消失

鉴别诊断

常见

- 胸腔积液
- 肺气肿
- 结节病
- 支气管肺癌

不常见

- 寻常型间质性肺炎
- 非特异性间质性肺炎
- 呼吸性细支气管炎相关性间质性肺炎
- 放射性肺炎
- 分支杆菌复合体感染
- 癌性淋巴管炎
- 肺尘埃沉着病
- 左至右分流

罕见（但重要）

- 支气管肺泡癌
- 限制性细支气管炎
- 淋巴细胞性间质性肺炎
- 肺泡蛋白沉着症
- 慢性嗜酸细胞性肺炎
- 机化性肺炎
- 脂质性肺炎
- 朗格汉斯细胞组织细胞增生症
- 淋巴管肌瘤病
- 过敏性肺炎
- 脱屑性间质性肺炎

重要信息

鉴别诊断要点

- 重点集中在持续数周至数年呼吸困难的胸部病因

常见诊断的有用线索

- 胸腔积液
 - 渗出性积液
 - 胸膜增厚或强化 60%
 - 感染、恶性肿瘤、结缔组织病变及石棉暴露史
- 肺气肿
 - 膈肌低平及胸骨后间隙增宽
- 结节病
 - 对称性右支气管旁、右及左肺门淋巴结肿大，称“1-2-3征”或 Garland 三联征
 - 淋巴管周围肺结节影（结节沿肺裂、胸膜下及支气管血管束分布）

- 支气管肺癌
 - 吸烟者或有吸烟史者出现结节或肿块

不常见诊断的有用线索

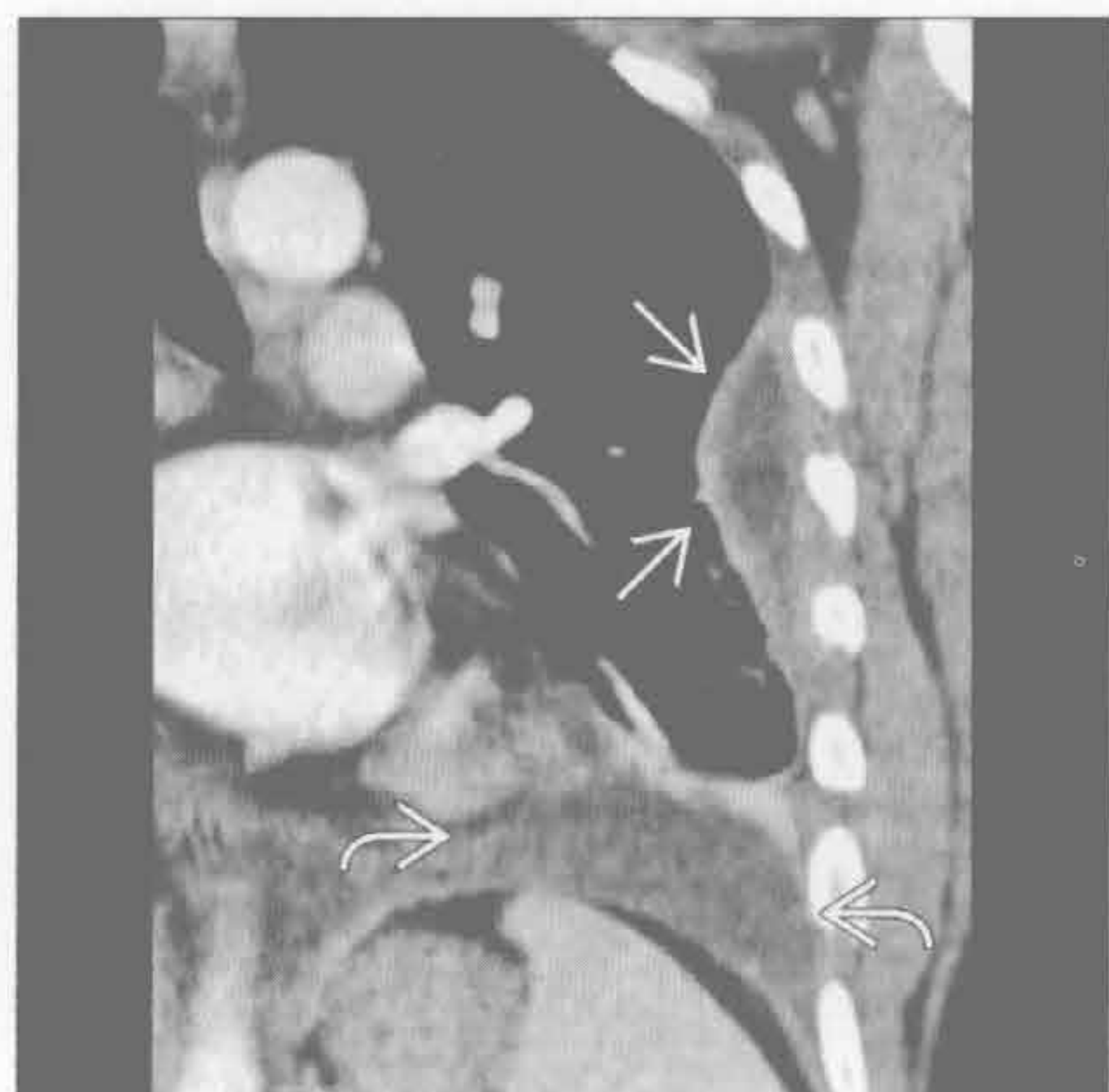
- 寻常型间质性肺炎
 - 基底段或胸膜下纤维化伴蜂窝征
 - ± 纵隔淋巴结肿大
 - 最常见病因为特发性肺纤维化
- 非特异性间质性肺炎
 - 与胶原血管病有关
 - 下叶及外带磨玻璃影
 - ± 胸膜下不受累
 - 罕见蜂窝征
- 呼吸性细支气管炎相关性间质性肺炎
 - 见于有症状的吸烟者
 - 上肺小叶中心型磨玻璃样结节
- 放射性肺炎
 - 放疗后 1 ~ 4 个月出现
 - 磨玻璃影，边界清楚
 - 与解剖学界限无关
- 分支杆菌复合体感染
 - 老年女性
 - 中叶及舌叶支气管扩张
 - 小叶中心型树芽征
- 癌性淋巴管炎
 - 小叶间隔光滑或结节样增厚
 - ± 肺门或纵隔淋巴结肿大
 - ± 胸腔积液
- 肺尘埃沉着病
 - 石棉沉着病
 - 后基底段及胸膜下分布
 - 双侧胸膜斑
 - 晚期蜂窝征及肺间隔增厚
 - 硅沉着病及煤工肺尘埃沉着病
 - 上肺野后部分布为主
 - 小叶中心型和胸膜下结节
 - 结节可融合，并进展为弥漫纤维化
- 左至右分流
 - 房间隔缺损或部分肺静脉异常回流是成人最常见的病因

罕见诊断的有用线索

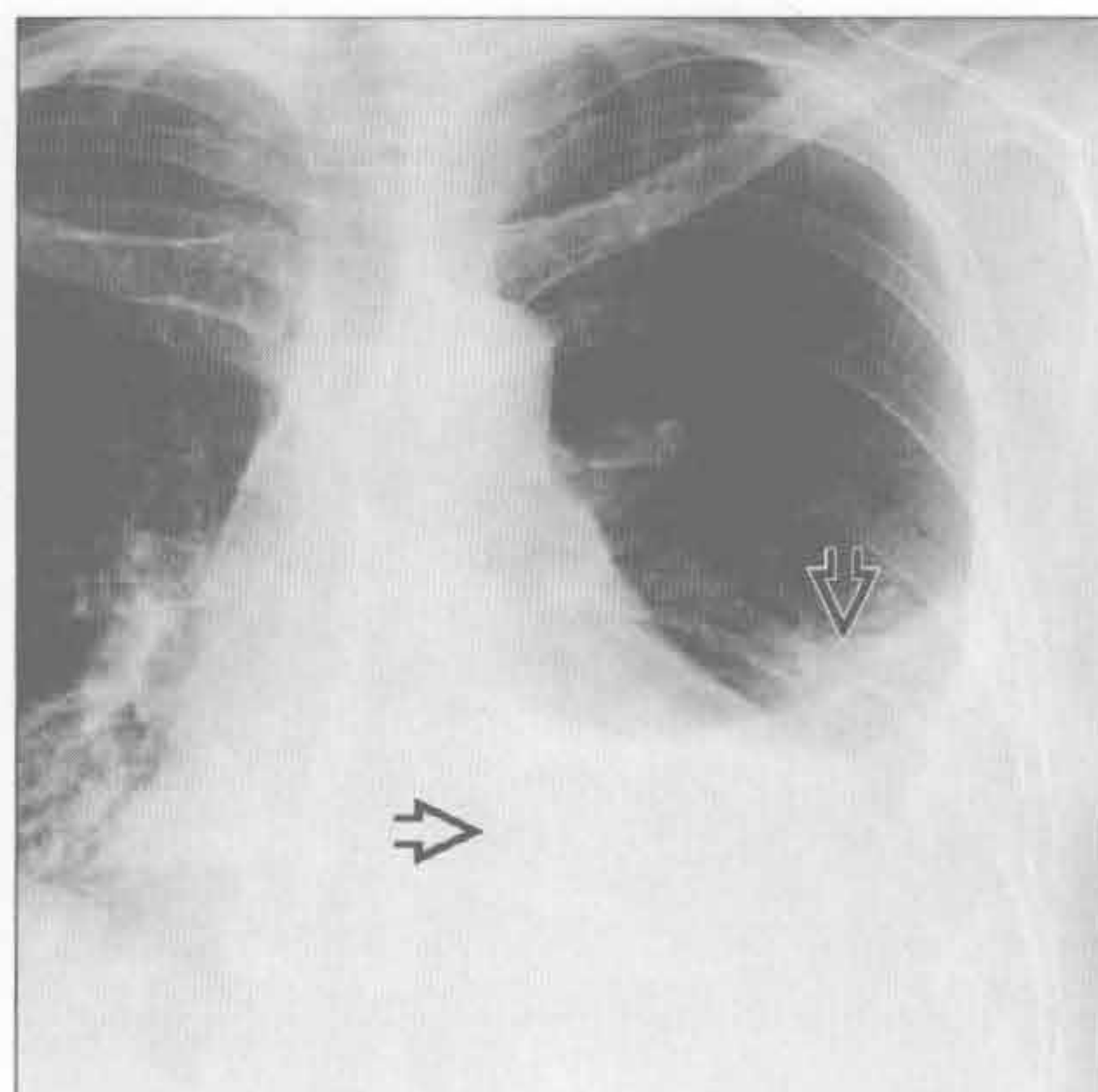
- 支气管肺泡癌
 - 最常见的表现
 - 孤立性肺结节
 - 慢性磨玻璃影

- ± 囊性空腔，呈“假性空洞”表现
- 限制性细支气管炎
 - 异名
 - 闭塞性支气管炎或支气管炎性闭塞
 - 病因包括
 - 感染、毒性烟雾吸入、胶原性血管病、慢性排斥反应
 - 支气管扩张、马赛克样灌注及呼气相空气捕捉征
- 淋巴细胞性间质性肺炎
 - 与 sjögren 综合征高度相关
 - 在儿童中被定义为 AIDS
 - 磨玻璃影和结节，± 孤立性或弥漫性肺囊肿
- 肺泡蛋白沉着症
 - 铺路石征
 - 双侧地图样磨玻璃影伴小叶间隔增厚
 - 特发性或见于硅沉着病、恶性肿瘤、化疗后
 - 除外“水纹路征”的急性病因，如依据病史可除外成人呼吸窘迫综合征
- 慢性嗜酸性细胞性肺炎
 - 上肺外带实变
 - 血嗜酸性粒细胞增多
- 机化性肺炎
 - 特发性、胶原血管病或感染
 - 下叶和外周磨玻璃影、小结节或局限性实变
 - 环礁征或反晕征
- 脂质性肺炎
 - 吸入缓泻药中的油脂
 - 下叶实变或肿块
 - 中心型低密度区 (-80 ~ -30Hu)
- 朗格汉斯细胞组织细胞增生症
 - 小叶中心型结节，± 中心型空洞
 - 肋膈角不受累
 - 上肺圆形或不规则形囊肿
- 淋巴管肌瘤病
 - 育龄期女性
 - 肺体积增大伴乳糜胸或气胸
 - 无数弥漫性圆形肺囊肿
- 过敏性肺炎
 - 小叶中心型磨玻璃样结节
 - 芝士头征：磨玻璃密度影、肺密度减低影和正常肺组织
- 脱屑性间质性肺炎
 - 弥漫性或斑片状磨玻璃影
 - ± 囊性病变或小叶中央型肺气肿
 - ± 下叶为著

胸腔积液



胸腔积液




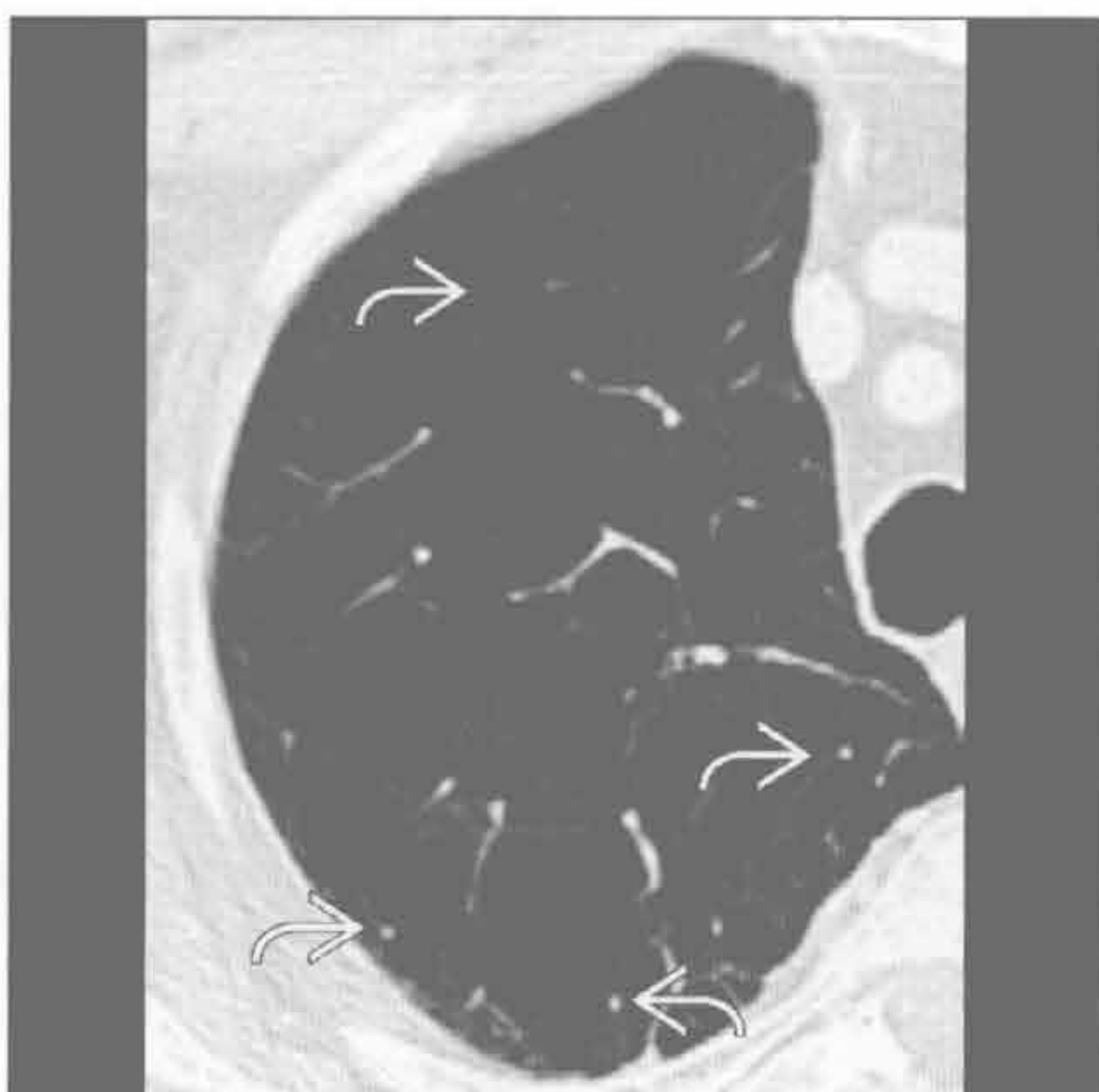
(左) 狼疮病患者。冠状位增强 CT 示慢性胸腔积液 。另可见被强化的胸膜包裹 ，提示为渗出液




(右) 正位 X 线胸片示左侧胸腔积液 ，持续数月无变化。胸膜增厚 / 胸腔积液是狼疮病患者最常见的胸部表现

慢性呼吸困难

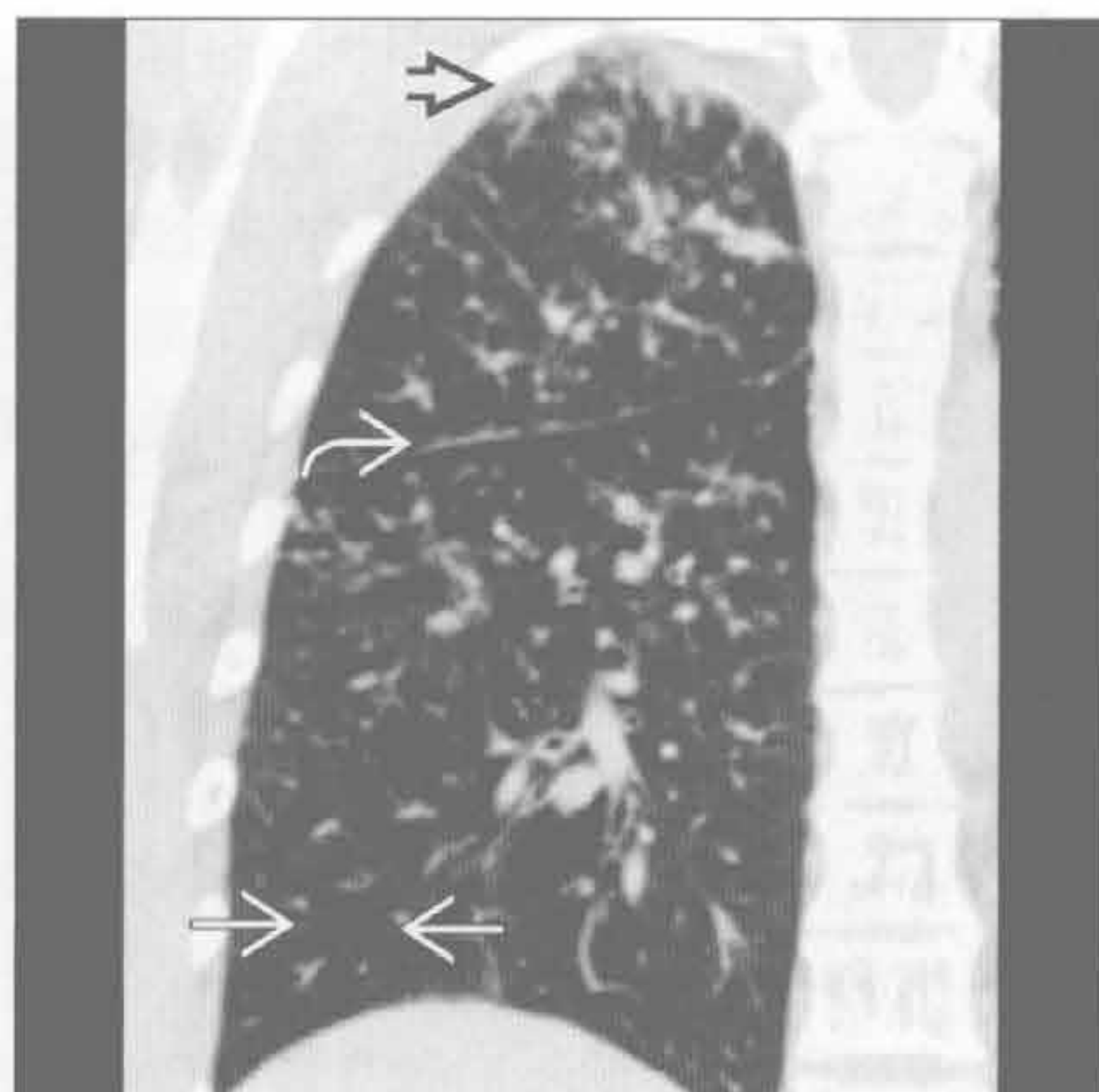
肺气肿

(左) 轴位增强 CT 示重度小叶中央型肺气肿，次级肺小叶结构几乎完全破坏。注意小叶中央核心结构尚存 , 病变无明确界限




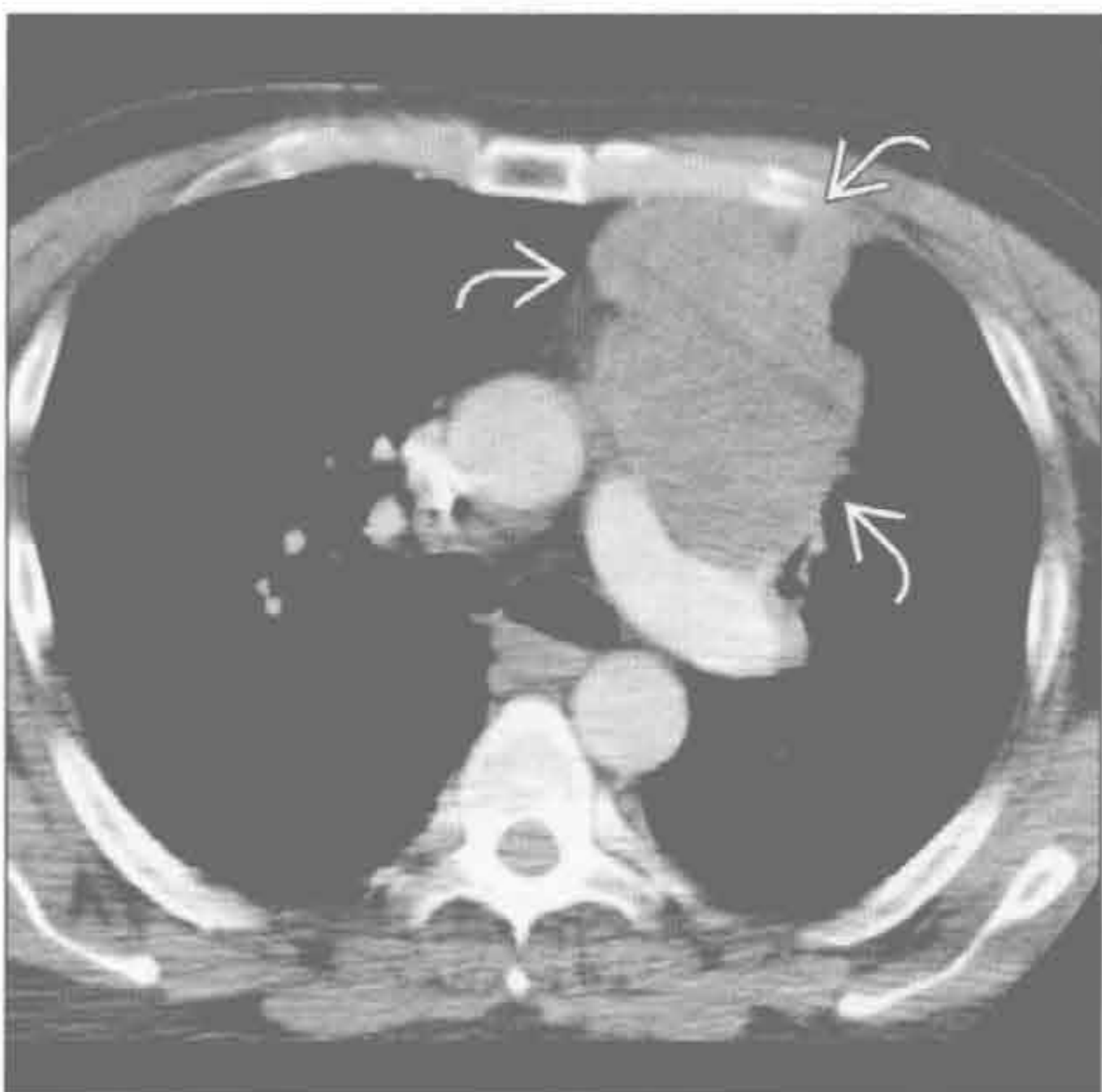
(右) 冠状位平扫 CT 示结节病典型的淋巴管旁小结节。可见水平裂串珠样改变 , 胸膜下结节影  及小叶马赛克灌注 , 为结节病性肉芽肿侵犯小气道所致



结节病



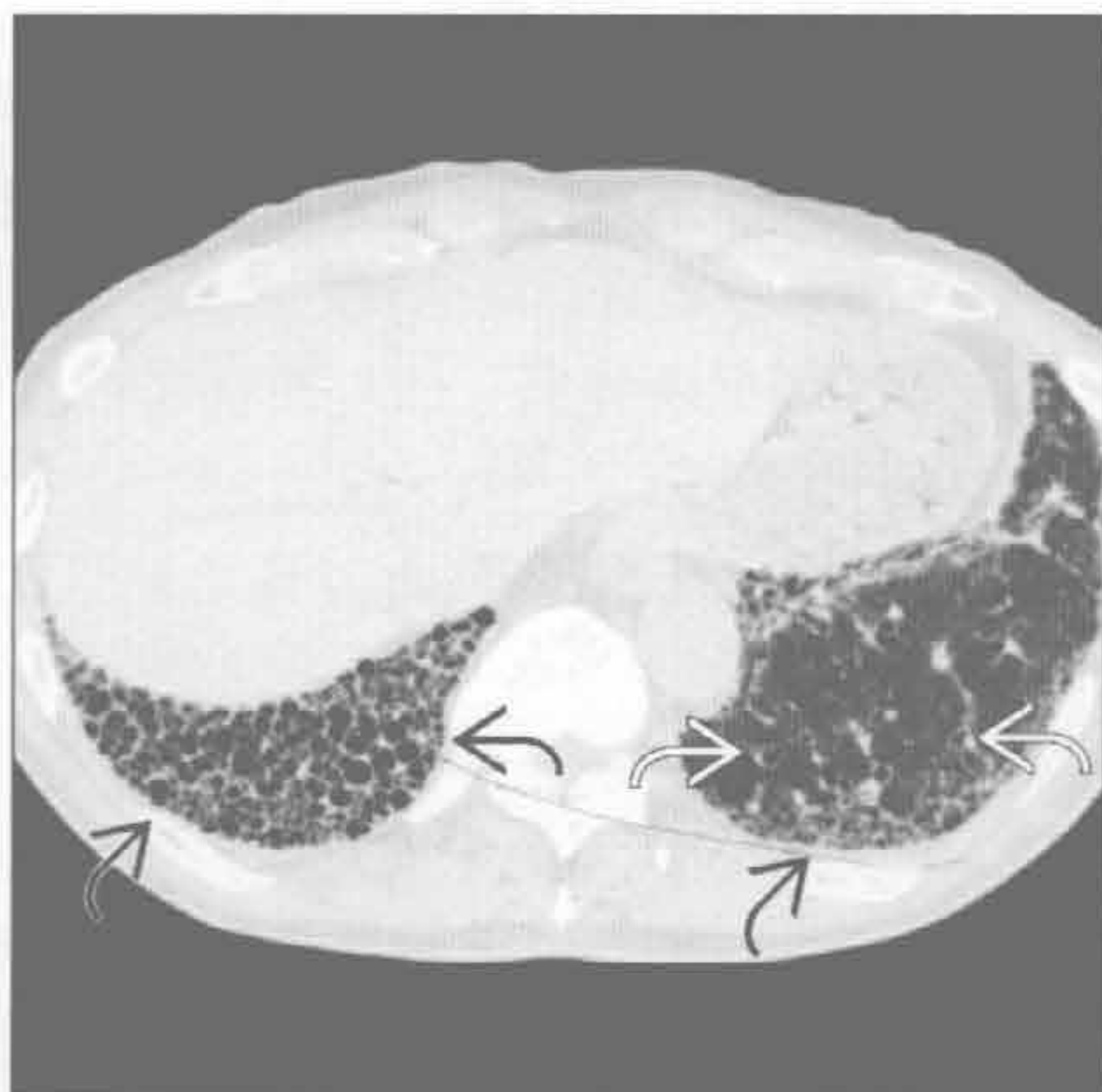支气管肺癌

(左) 轴位增强 CT 示分叶状大肿块 , 与左肺动脉和肺动脉干有较长接触面。患者表现为胸痛及呼吸窘迫，并有骨及肾上腺转移




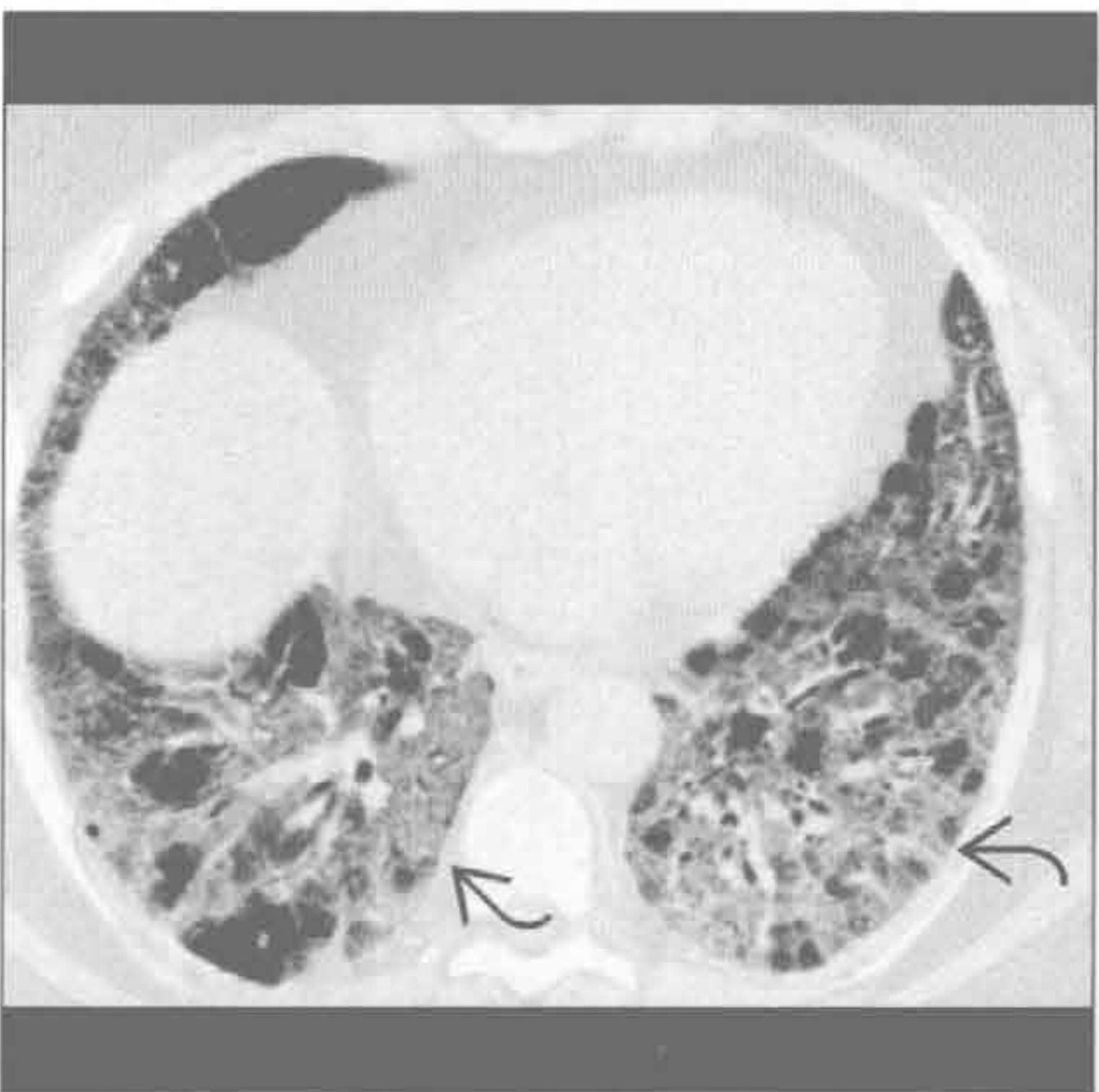
(右) 轴位 HRCT 示双下肺蜂窝样改变 , 可见多发囊肿相互重叠，右侧较左侧严重。肺纤维化致牵拉性支气管扩张 



寻常型间质性肺炎

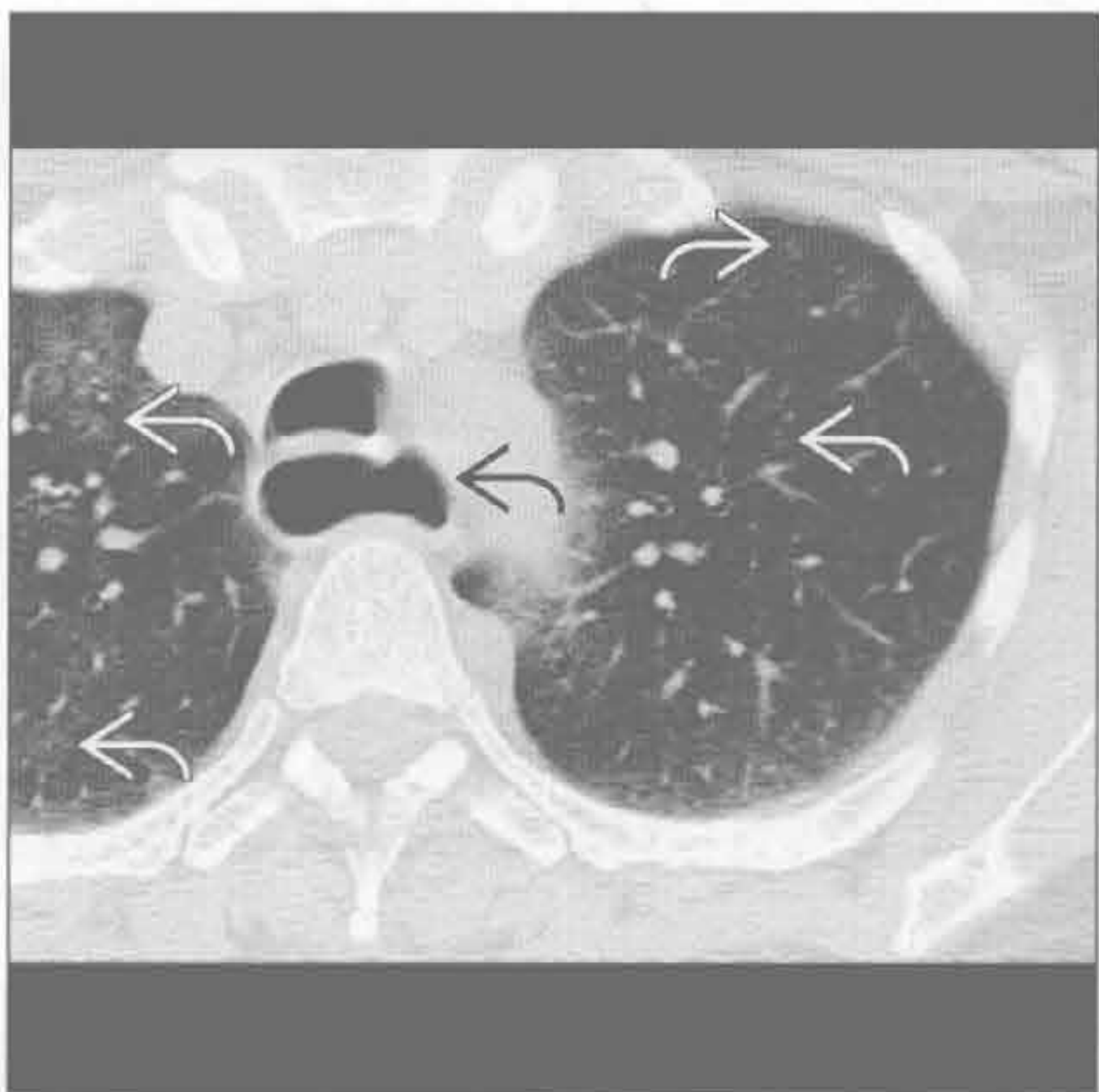


非特异性间质性肺炎

(左) 轴位 HRCT 示双下肺磨玻璃影 。注意无蜂窝肺，区别于寻常型间质性肺炎。非特异性间质性肺炎最常见于结缔组织病、药物中毒及过敏性肺炎

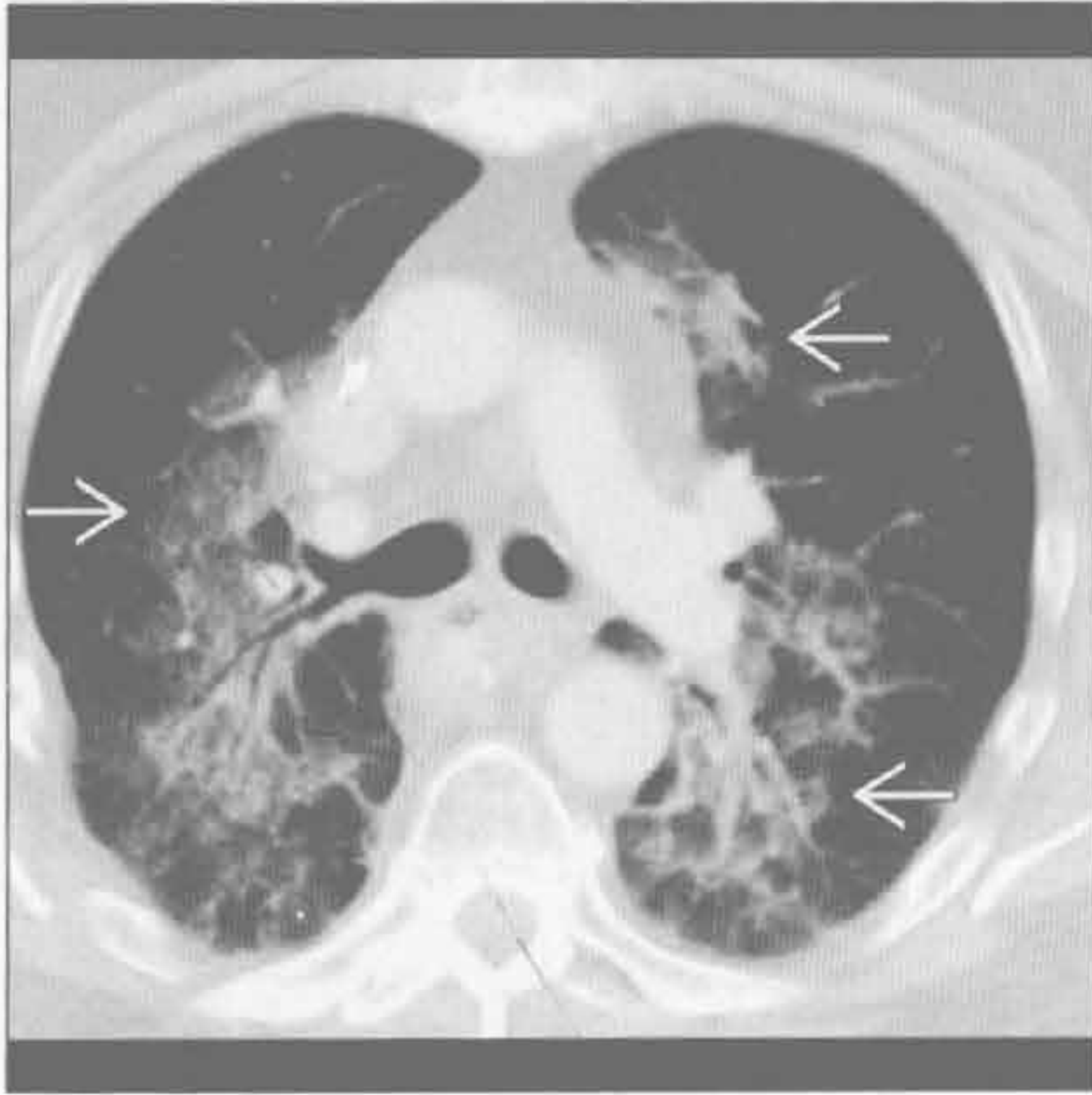


(右) 有症状的呼吸性细支气管炎  且吸烟患者，轴位平扫 CT 示边界不清的小叶中心型磨玻璃结节。食管扩张  为原发性失弛缓症所致

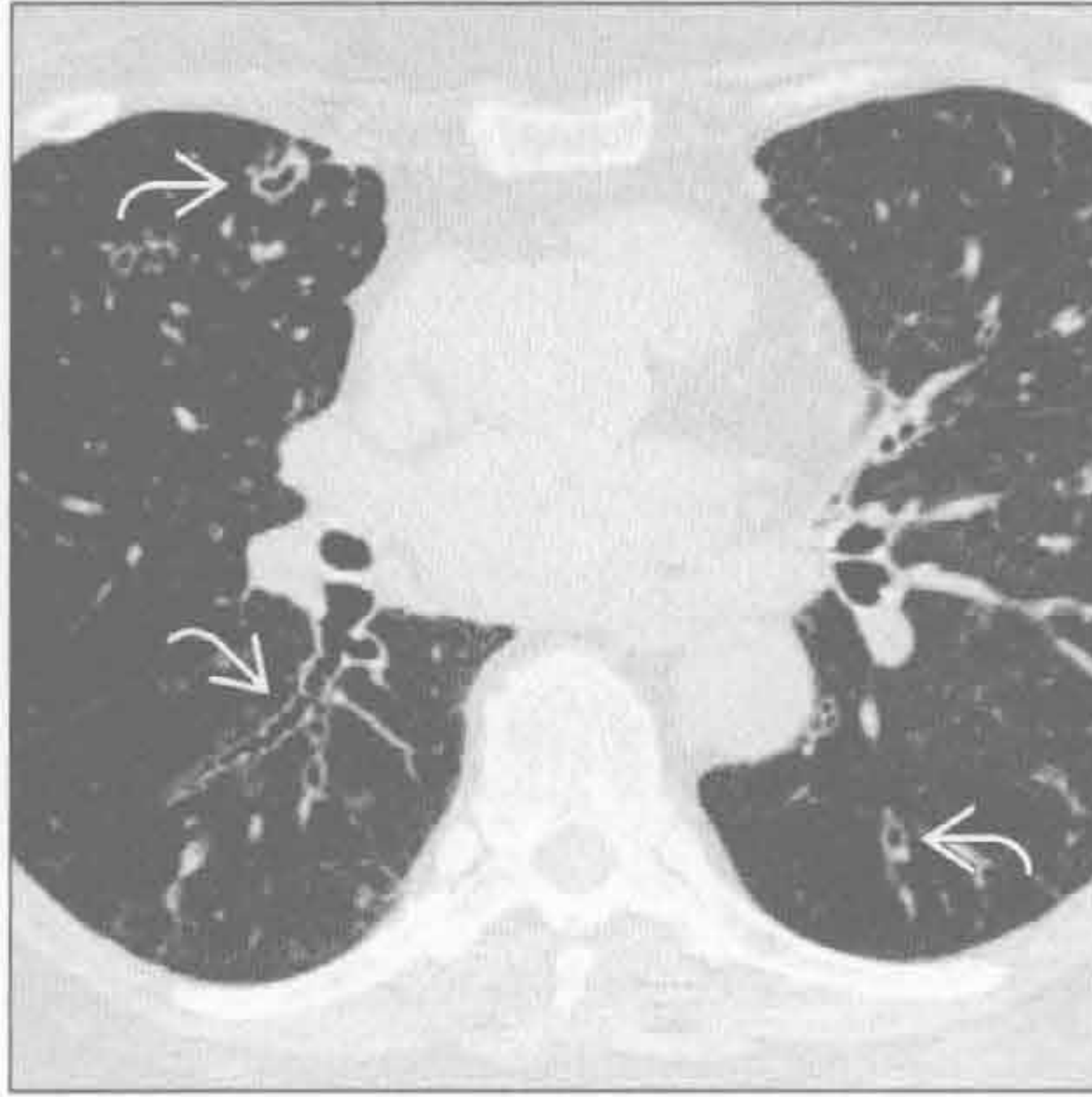


呼吸性细支气管炎相关性间质性肺炎

放射性肺炎



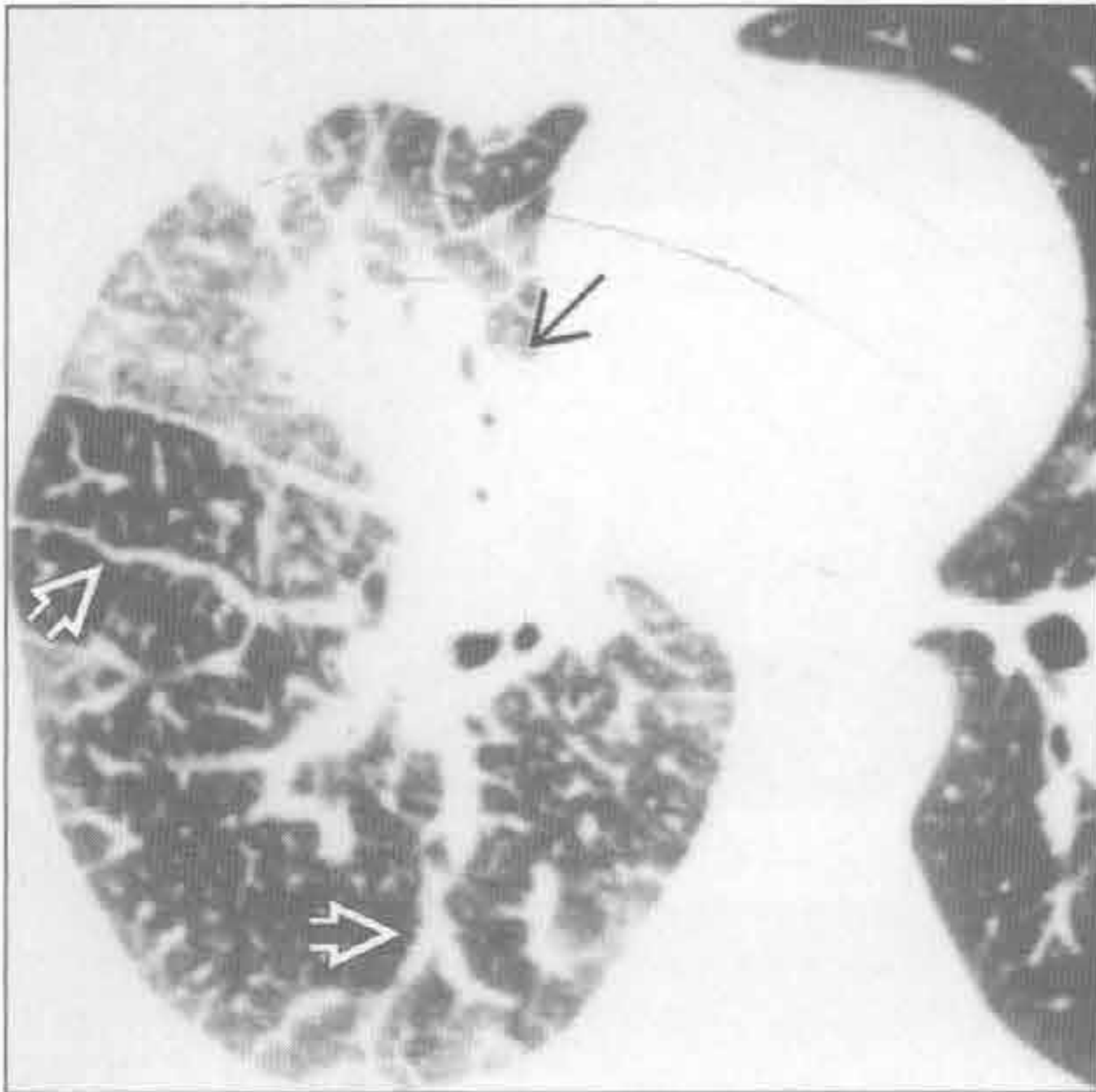
分支杆菌复合体感染



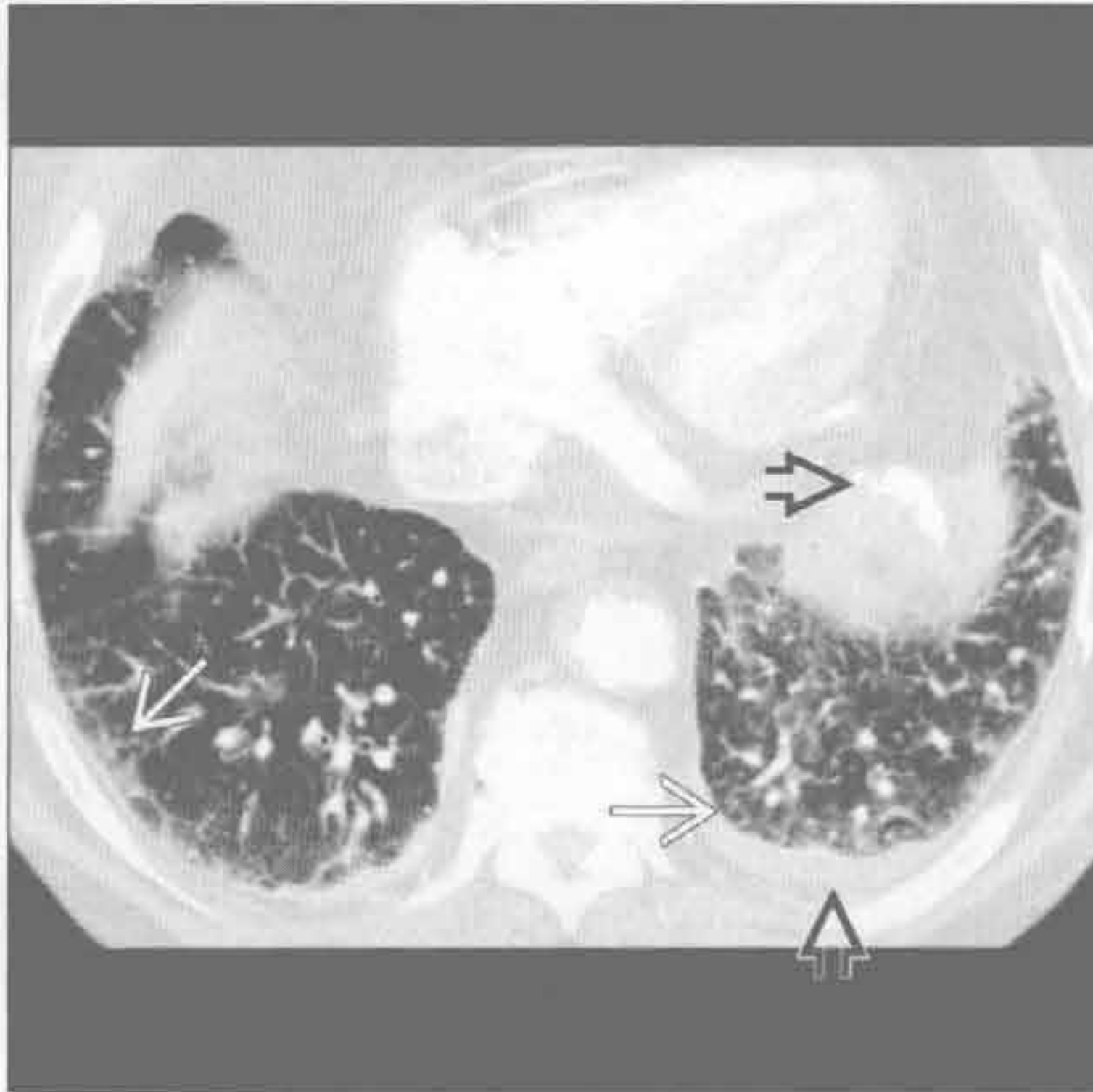
(左) 淋巴瘤放疗后患者。轴位增强 CT 示肺门旁与纵隔平行的磨玻璃密度影及实变影 \Rightarrow 。该表现的特点是病变分界清楚, 与正常肺间隔(肺裂)无关

(右) 老年女性, 分支杆菌复合体感染患者, 有咳嗽及呼吸困难症状。轴位平扫 CT 示中下叶支气管扩张伴管壁增厚 \Rightarrow

癌性淋巴管炎



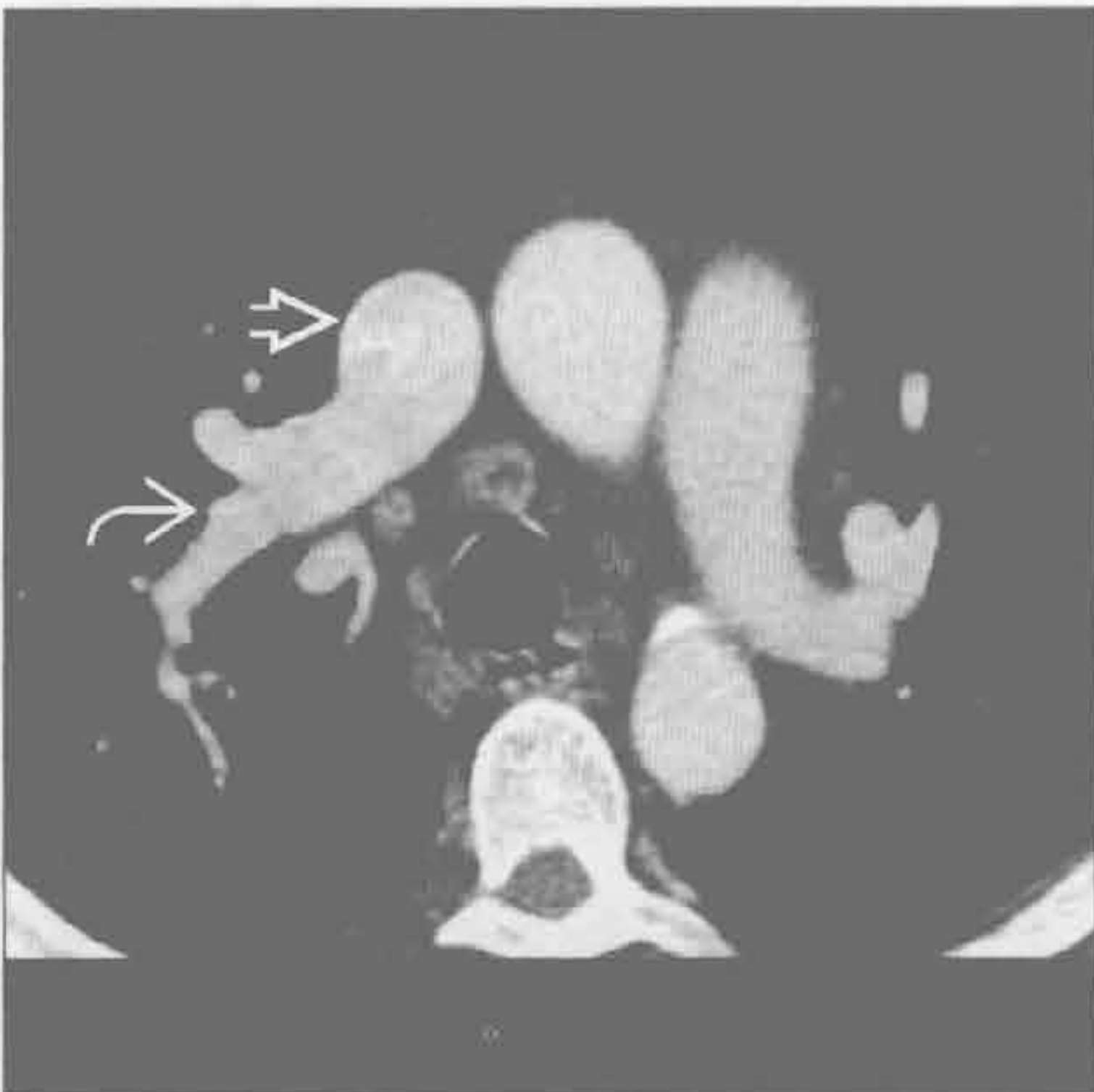
肺尘埃沉着病



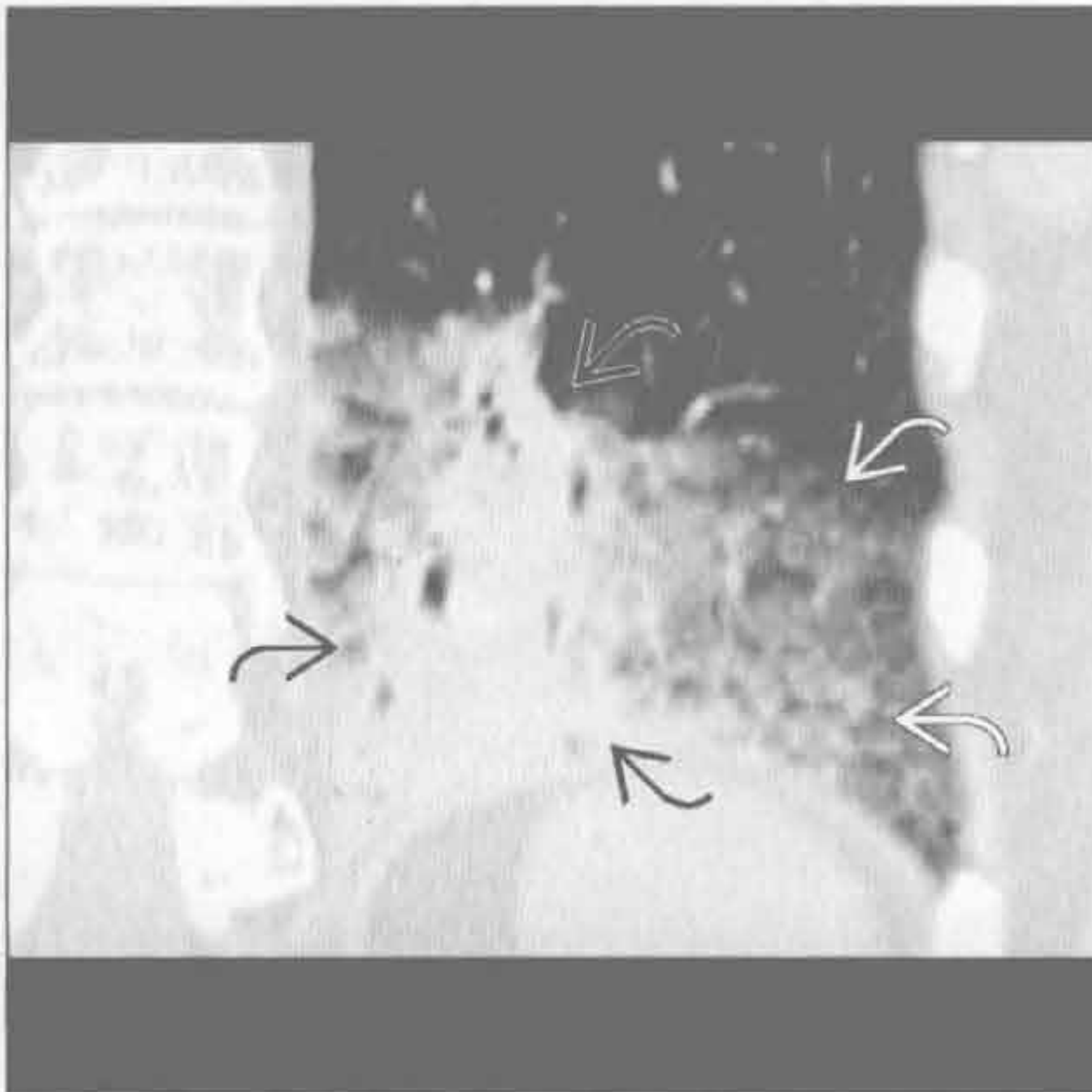
(左) 轴位 HRCT 示弥漫性结节样或不规则支气管血管束间质及小叶间隔增厚 \Rightarrow , 并可见原发肺腺癌灶 \Rightarrow 。左肺正常。单侧病变最常见于肺癌

(右) 轴位平扫 CT 示网格影 \Rightarrow 及胸膜斑 \Rightarrow 。石棉沉着病典型见于双下肺, 常有 20 ~ 30 年的暴露史, 发展为寻常型间质性肺炎

左至右分流



支气管肺泡癌



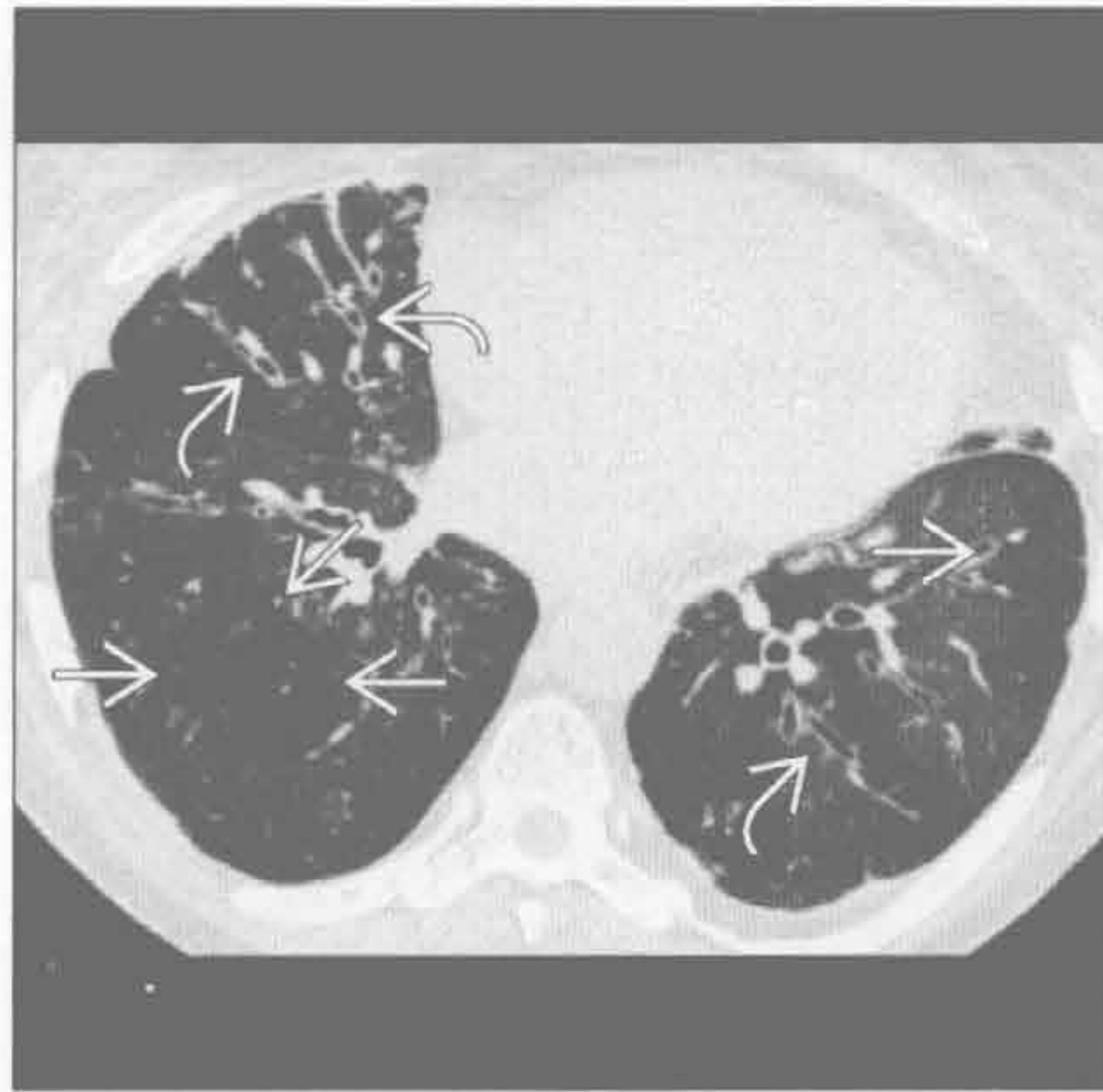
(左) 部分异常肺静脉回流患者。轴位增强 CT 示右上肺一支静脉 \Rightarrow 直接汇入上腔静脉 \Rightarrow 。静脉窦型房间隔缺损常合并该病

(右) 冠状平扫 CT 示左下肺实变 \Rightarrow , 周边可见磨玻璃影 \Rightarrow 。该患者抗炎治疗无效, 随访 X 线胸片及 CT 示病灶增大

慢性呼吸困难

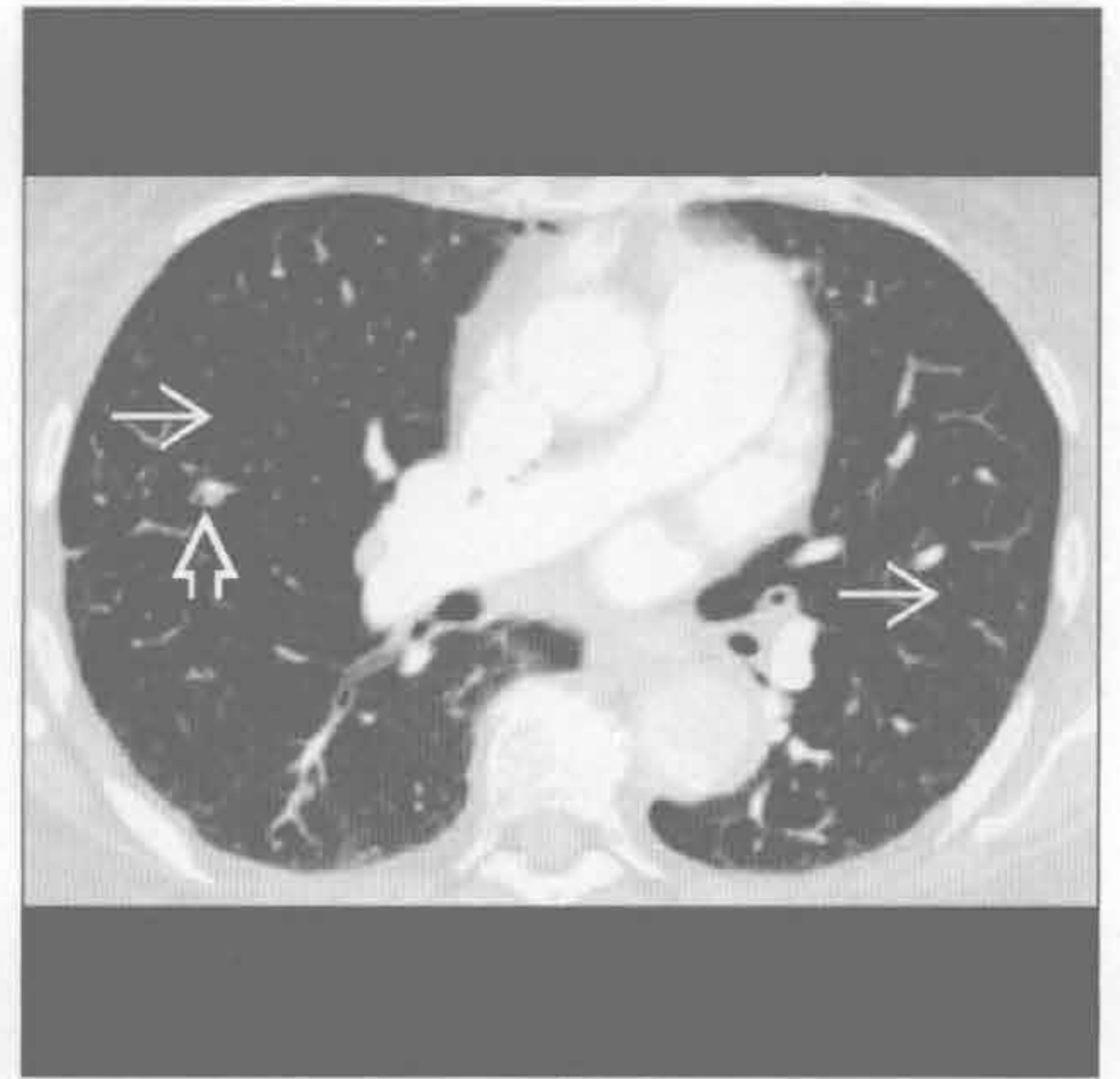
限制性细支气管炎

(左) 轴位 HECT 示支气管扩张 [→] 及马赛克灌注 [⇨]，提示小气道病变。呼气相表现更明显，提示空气捕捉。该例为肺移植后慢性排斥的表现形式之一



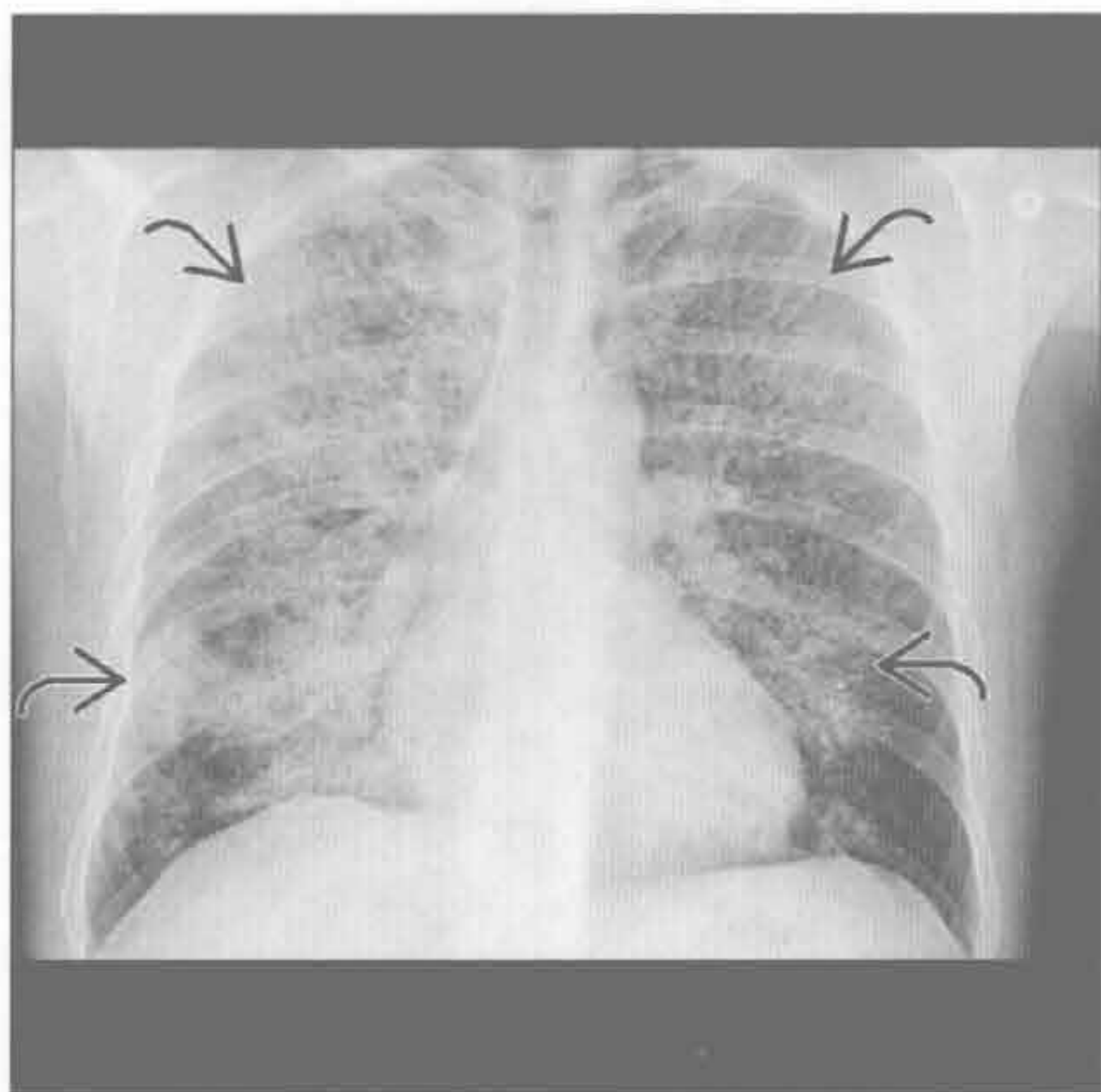
(右) 轴位增强 CT 示多发、大小不一的薄壁囊肿 [→]，并可见一小结节 [⇨]。该病成人常见于 Sjögren 综合征，儿童常见 AIDS

淋巴细胞性间质性肺炎



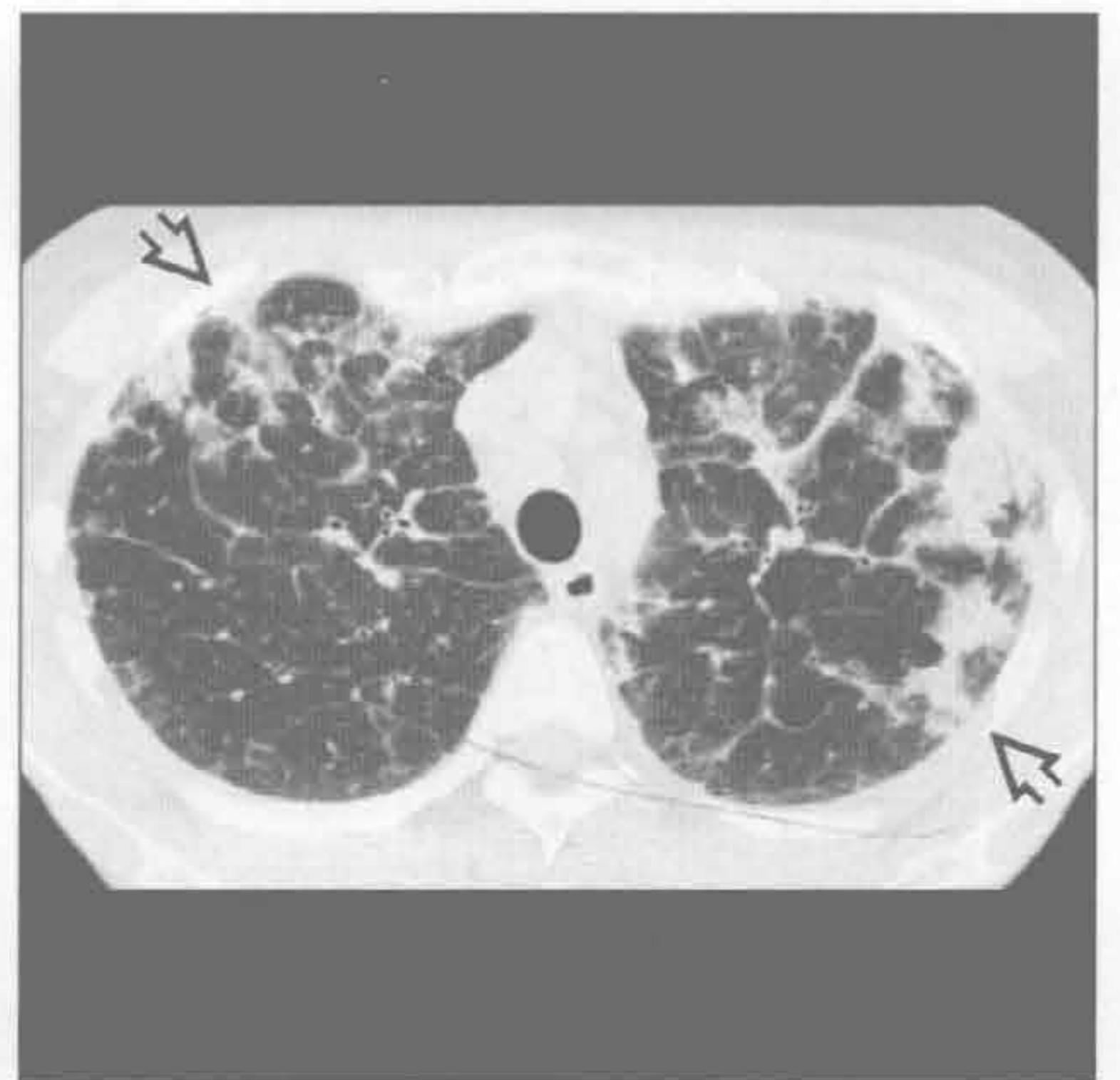肺泡蛋白沉着症

(左) 正位 X 线胸片示双肺实变影 [⇨]，肺底部相对较清。该表现持续 6 个月以上无变化，患者诉轻度呼吸困难



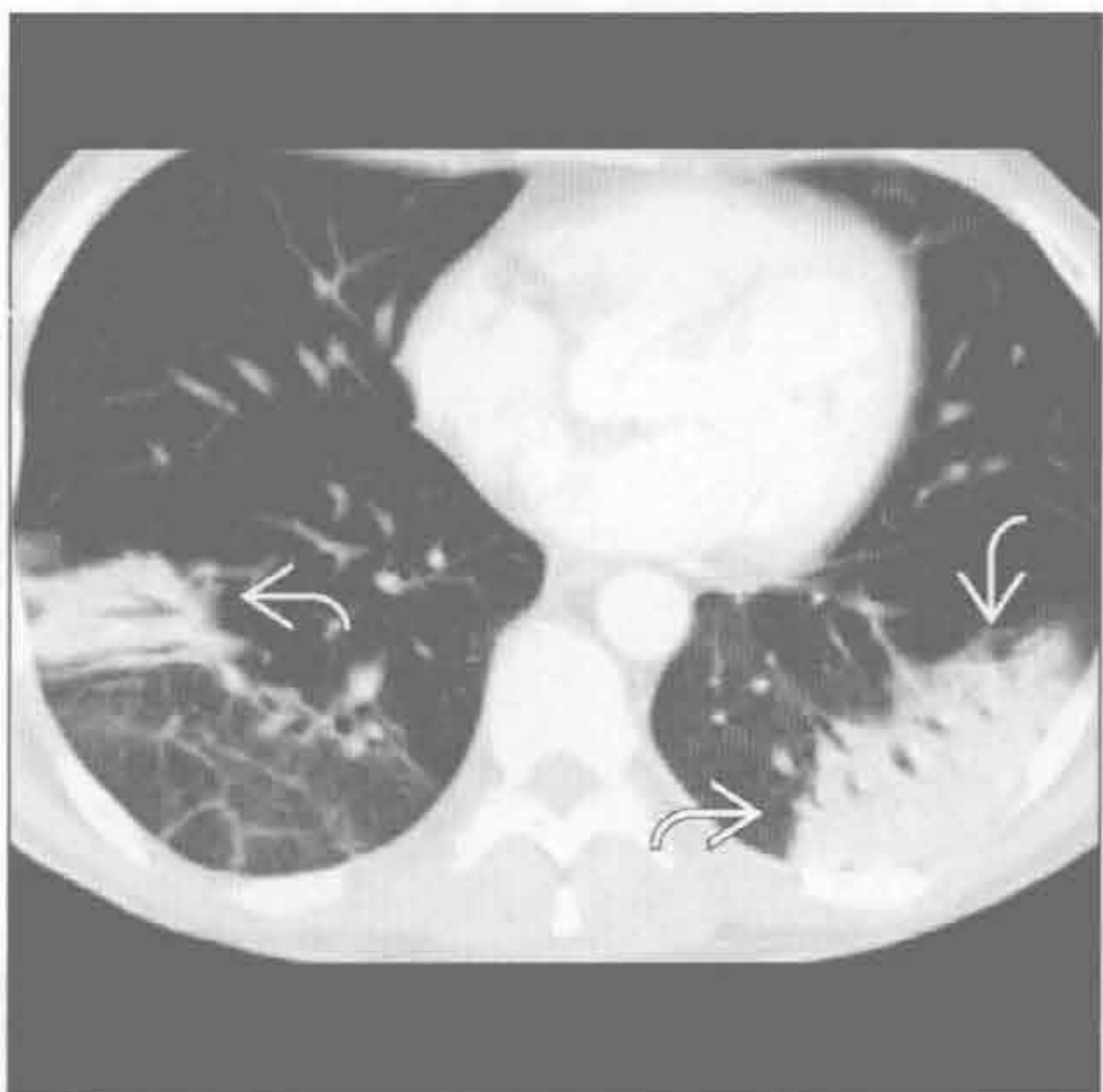(右) 轴位平扫 CT 示上叶为主的外周实变 [⇨]，为慢性嗜酸性粒细胞性肺炎的典型表现。外周血嗜酸性粒细胞常增多，此可与隐源性机化性肺炎鉴别

慢性嗜酸性粒细胞性肺炎



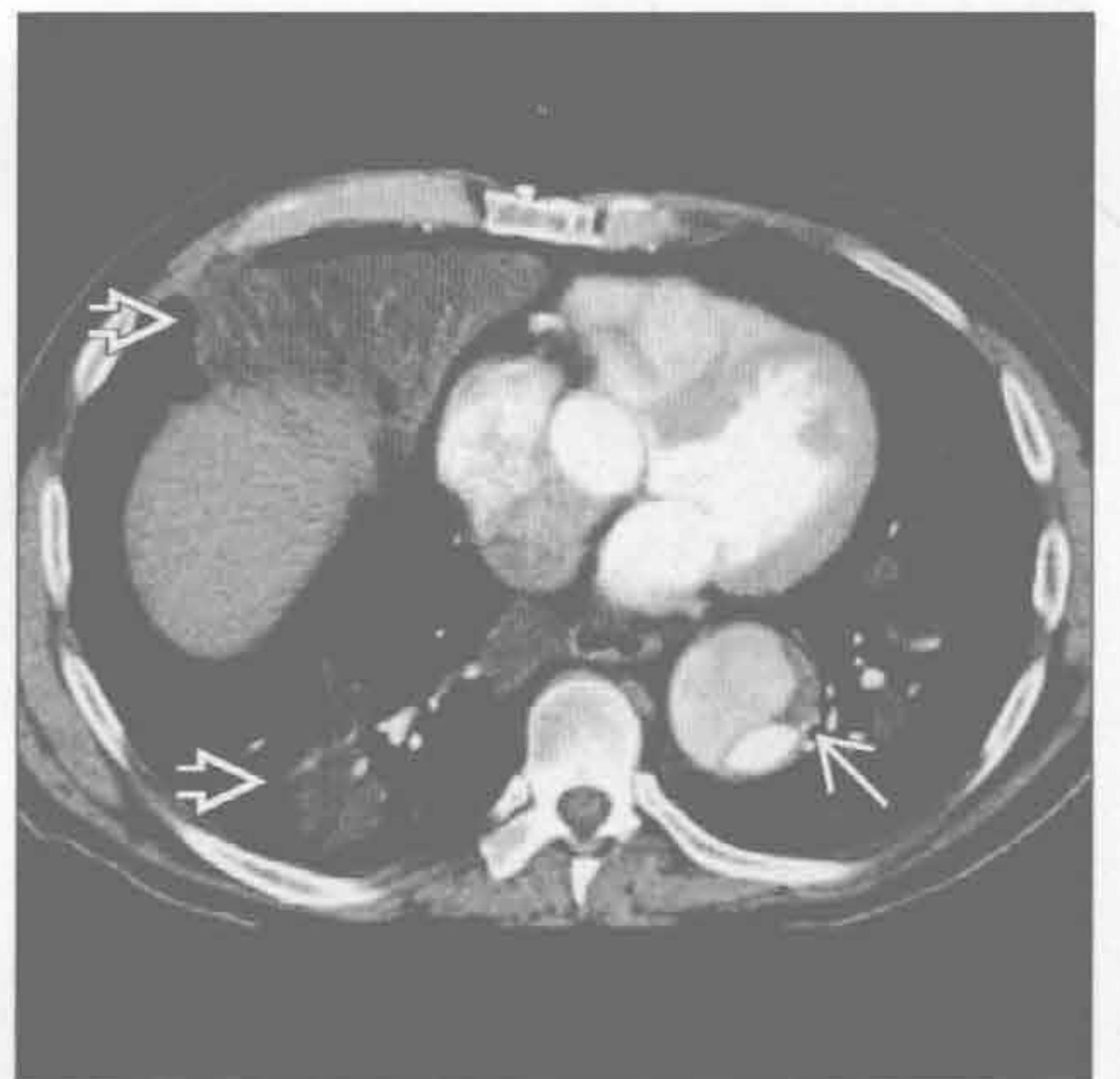
机化性肺炎

(左) 轴位增强 CT 示下叶为主的慢性外周实变 [⇨]。患者对激素治疗反应明显，预后较好



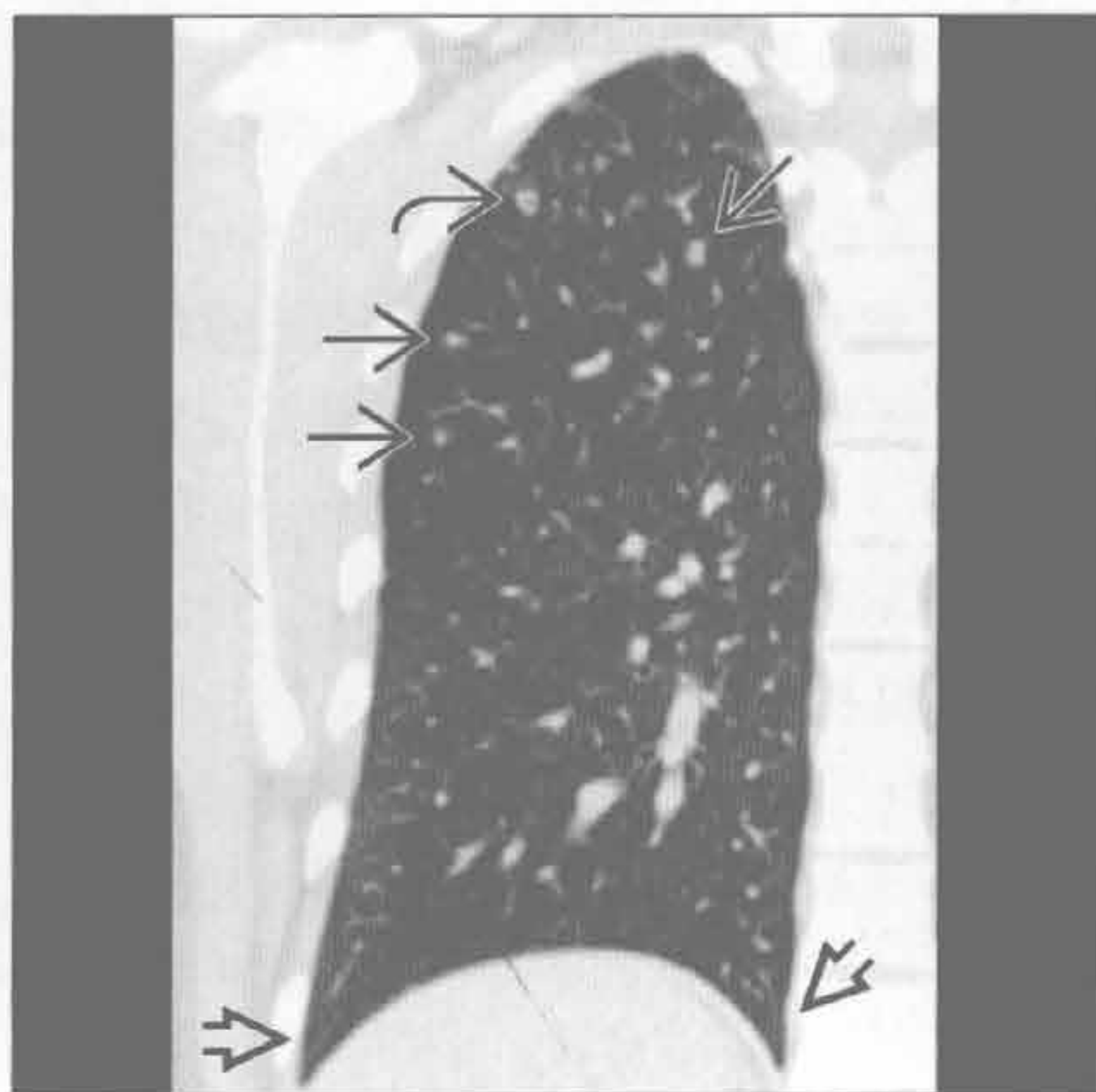
(右) 轴位增强 CT 示右中叶及双下叶为主的多发实变 [⇨]。实变呈脂肪密度，本例为矿物油吸入。另可见降主动脉瘤伴夹层 [⇨]

脂质肺炎

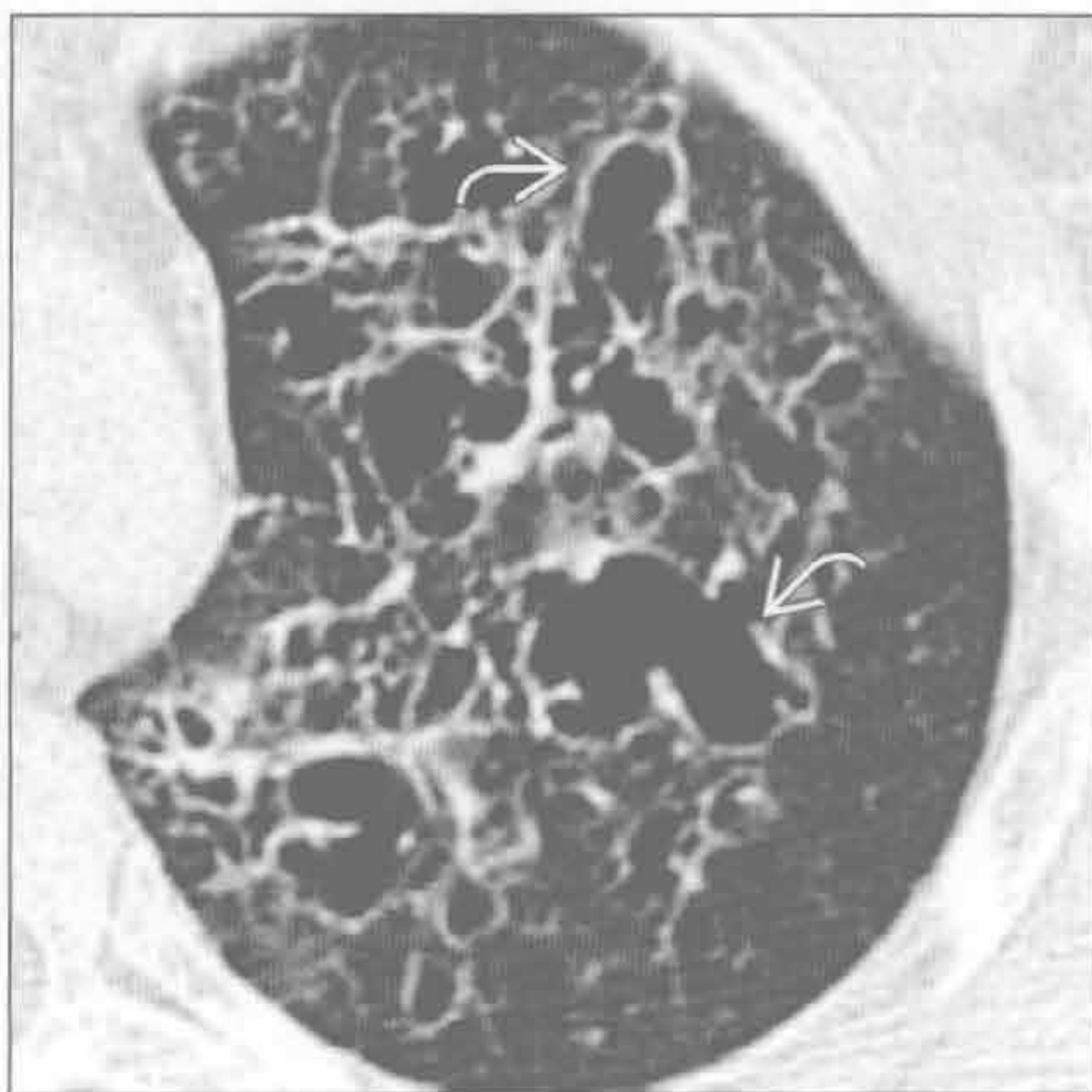

慢性呼吸困难

朗格汉斯细胞组织细胞增生症



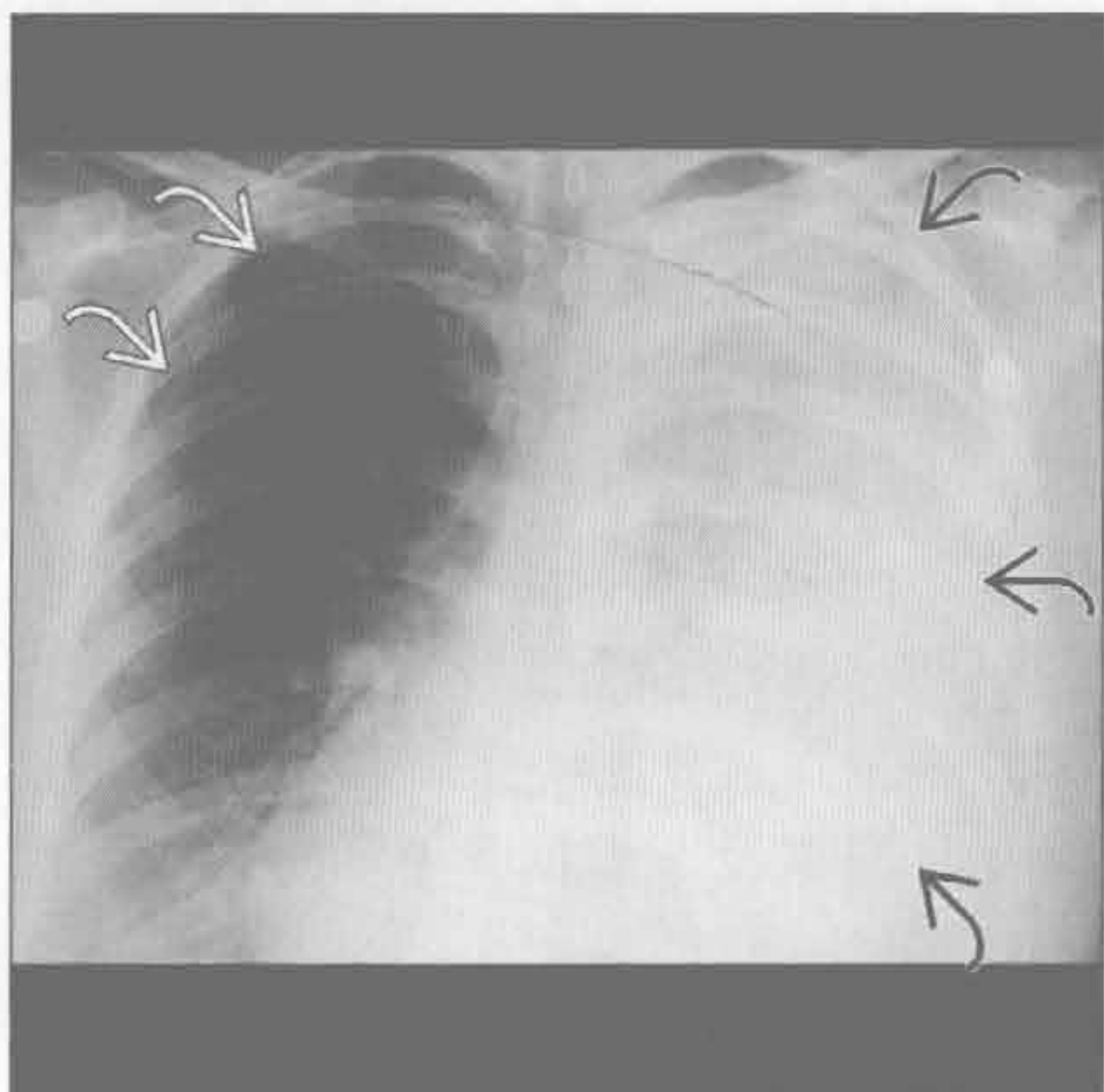
朗格汉斯细胞组织细胞增生症



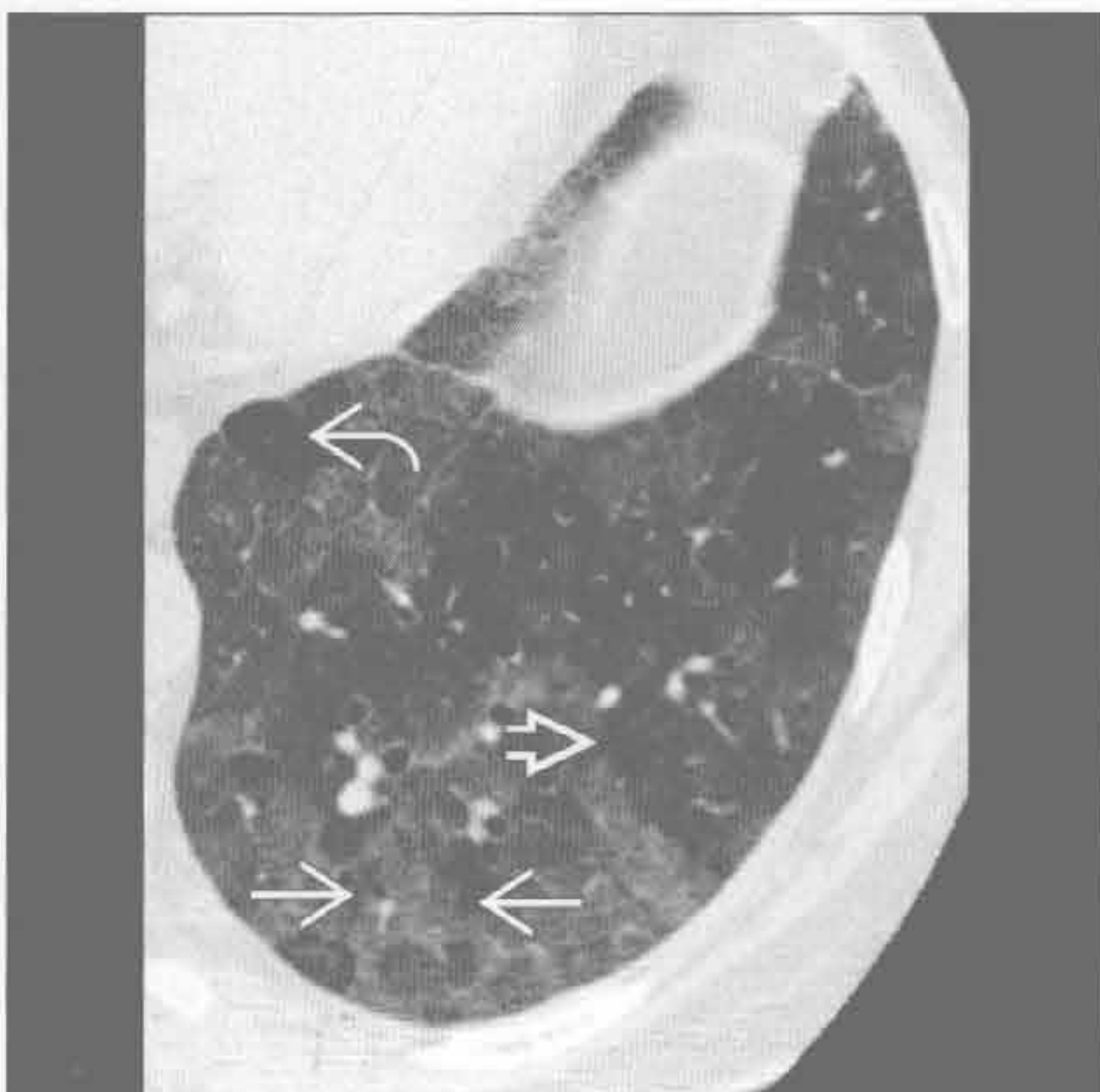
(左) 冠状位 HRCT 示右上叶一空洞小结节 \square 及多个无空洞结节 \square 。另可见特征性的肋膈角无受累 \square 。患者为重度吸烟者，为朗格汉斯细胞组织细胞增生症的常见因素

(右) 轴位 HRCT 示朗格汉斯细胞组织细胞增生症终末期无数不规则囊肿影 \square 。该病囊壁增厚且无小叶中心型核心结构，有助于与小叶中心型肺气肿鉴别

淋巴管肌瘤病



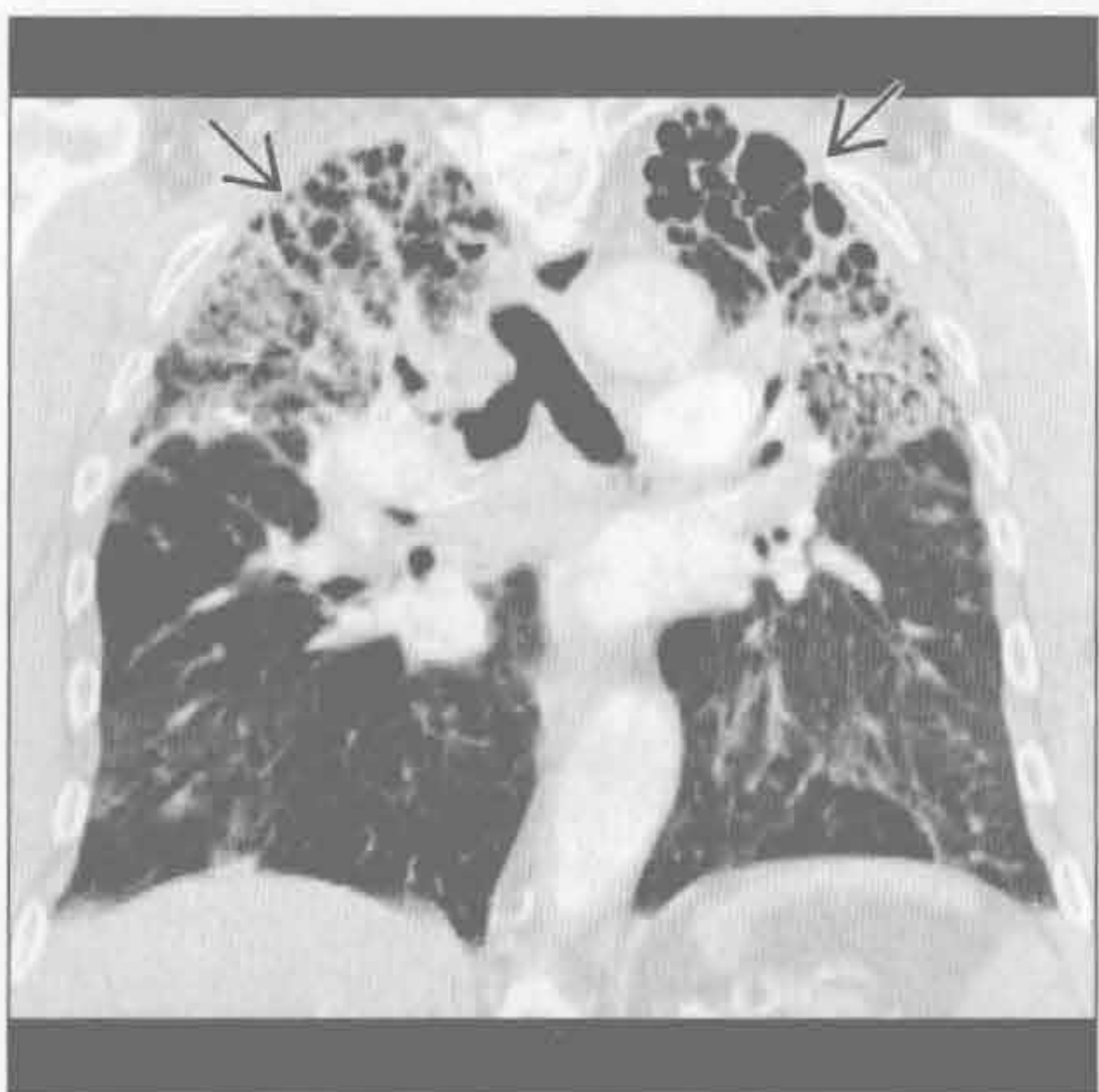过敏性肺炎



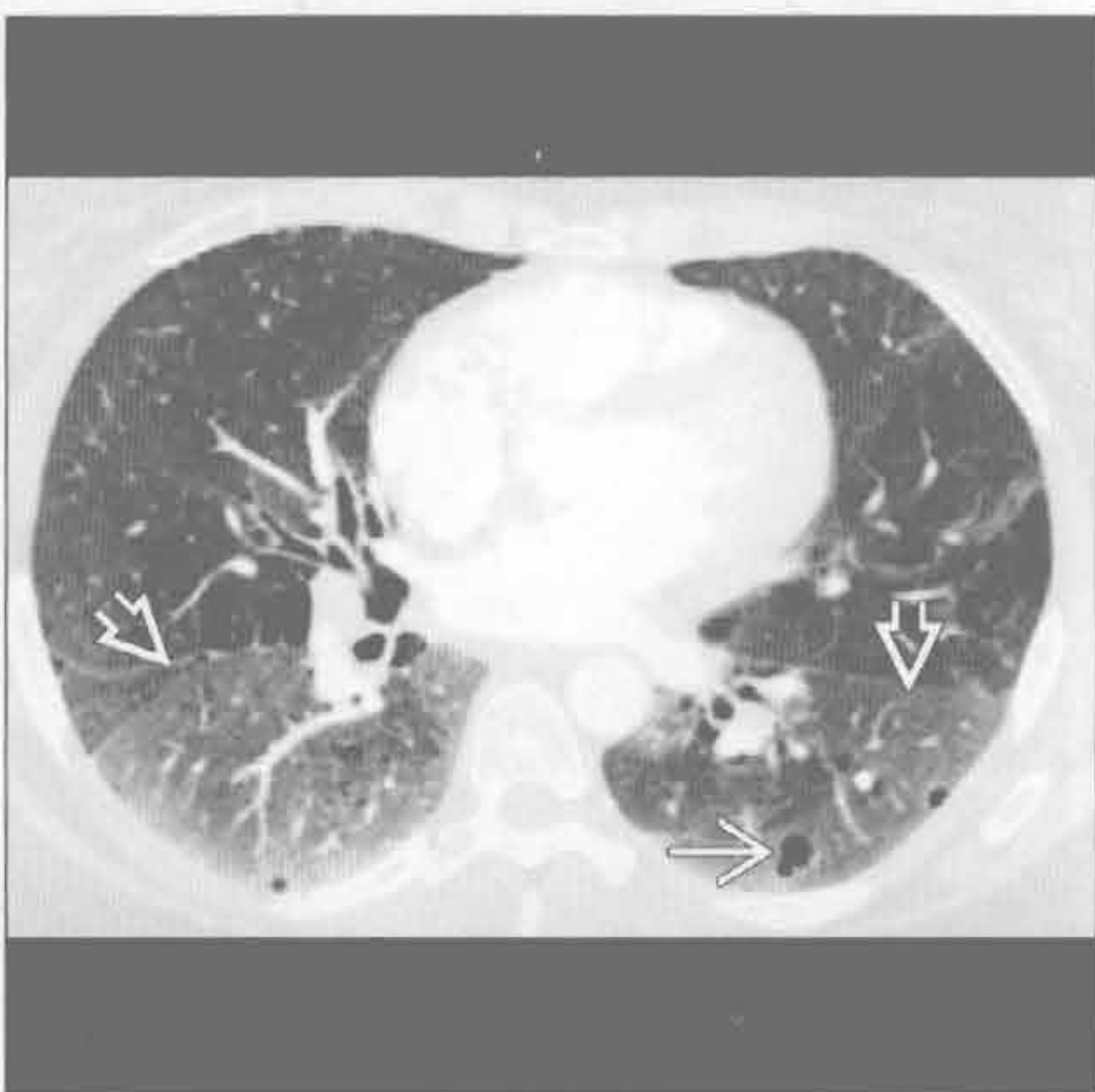
(左) 正位 X 线胸片示大量乳糜性胸腔积液所致的左肺密度增高 \square 及纵隔向对侧移位，右侧少量气胸 \square 。生育期女性出现该症候群符合淋巴管肌瘤病表现

(右) 轴位 HRCT 示典型的芝士头征，可见磨玻璃密度影 \square 、正常肺组织 \square 及马赛克灌注所致的肺透亮区 \square

过敏性肺炎



脱屑性间质性肺炎



(左) 长期真菌暴露患者。冠状位增强 CT 示双上肺重度蜂窝肺样改变 \square 。该诊断的重要依据包括病变的分布、马赛克样灌注及呼吸相空气捕捉征

(右) 轴位 HRCT 示磨玻璃影 \square 及类圆形透亮影 \square ，提示肺气肿或囊肿。该病常见于吸烟者，典型表现有多发囊肿、下肺磨玻璃密度影等

鉴别诊断

常见

- 急性心肌梗死
- 肺栓塞
- 气胸
- 肋骨骨折
- 肺炎
- 支气管炎

不常见

- 急性主动脉综合征
- 胸腔积液
- 泛食管痉挛
- 胃肠道异常
- 主动脉狭窄
- 心包病变
- 转移性病变
- 镰状细胞贫血
- 结节病

罕见（但重要）

- 食管撕裂
- 纵隔炎
- 胸壁肿块
- 胸壁感染

重要信息

鉴别诊断要点

- 首诊医师遇到的胸痛常为良性
 - X线胸片常无异常
- X线胸片是急诊首要的检查方法
 - 有助于排除表现类似急性冠脉综合征的病变

常见诊断的有用线索

- 急性心肌梗死
 - 50%者 X线胸片无异常
 - 50%者有肺水肿，但心影无增大
- 肺栓塞
 - 大多数 X线胸片异常
 - 心影增大是最常见的表现
 - Hampton 峰和 Westermark 征不常见
 - CTA：腔内充盈缺损伴对比剂环绕具诊断价值
 - 环圈征或轨道征
 - 右心受限征象
 - 右心室 / 左心室 ≥ 1 ，室间隔向左突及下腔静脉反流

- 气胸
 - 自发性
 - 肺尖大疱或大疱破裂
 - 年轻、瘦高男性吸烟者
 - 与肺气肿、囊性肺部病变、哮喘、感染、肺纤维化有关
 - 常复发
 - 创伤性气胸
 - 胸部外伤或机械通气
- 肋骨骨折
 - 美国放射学会（ACR）不推荐肋骨摄片用于诊断
- 肺炎
 - 感染症状
 - 叶或段的肺实变
- 支气管炎
 - X线胸片常无异常
 - \pm 支气管壁增厚及黏液嵌塞

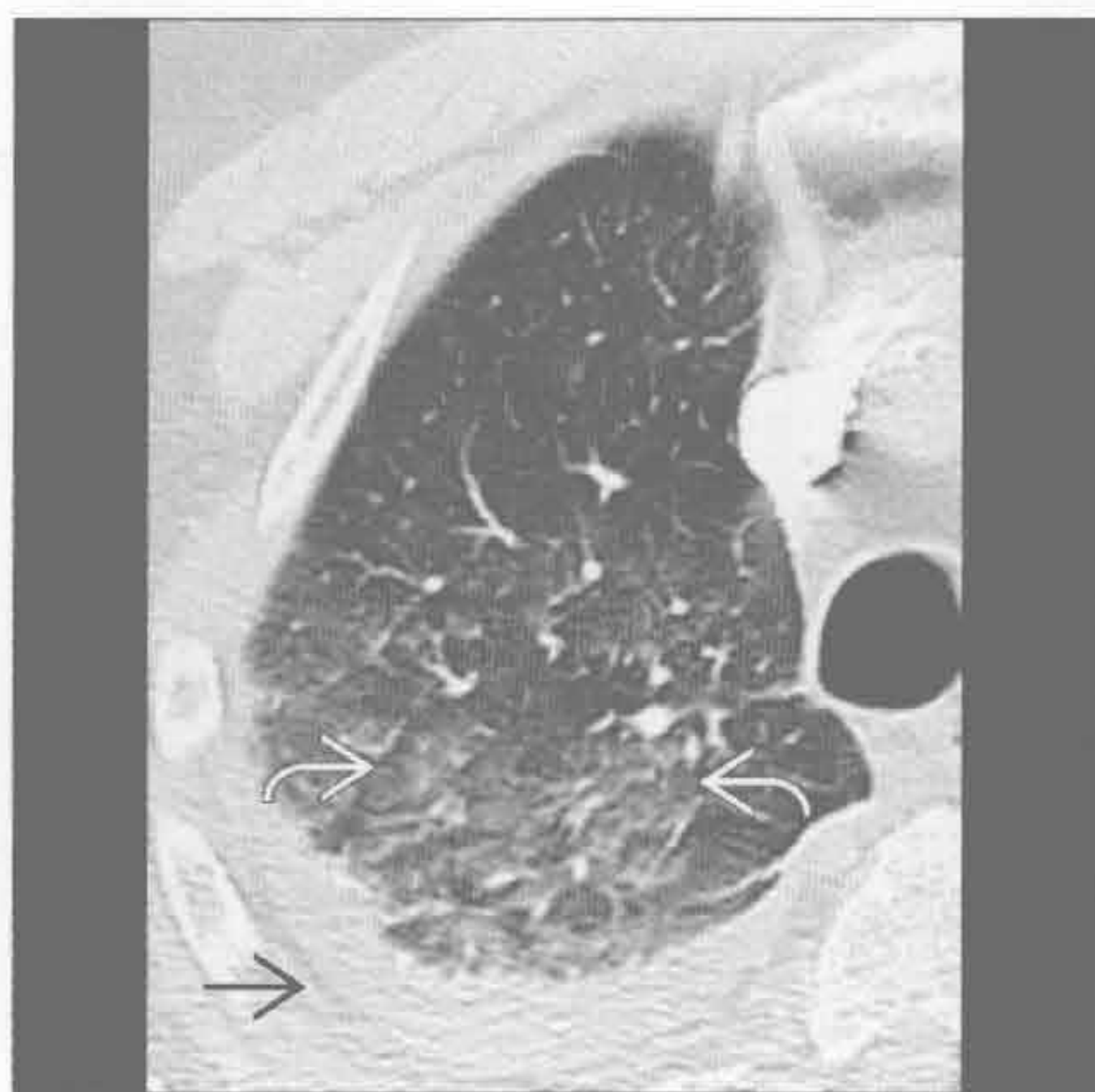不常见诊断的有用线索

- 急性主动脉综合征
 - 以胸背部剧痛急性起病
 - 易患因素
 - 高血压、二叶主动脉瓣及结缔组织病变
 - 3种病变均有类似的分型
 - Stanford A型累及升主动脉，需外科治疗
 - Stanford B型累及左侧锁骨下动脉远端主动脉，可以内科治疗
 - Stanford A型主动脉夹层可出现致命性并发症
 - 心脏压塞、心肌梗死、急性主动脉功能不全及脑卒中（中风）
 - 主动脉壁内血肿
 - 平扫 CT 可诊断
 - 主动脉壁增厚，可见新月形高密度影
 - 穿透性主动脉溃疡
 - 动脉粥样硬化斑块破裂，主动脉中层局部性对比剂聚积
 - 常见于降主动脉胸段
 - 可扩展并致主动脉夹层
- 胸腔积液
 - 胸痛常提示胸膜炎
- 泛食管痉挛
 - 食管 X线摄片可见胸痛伴随第三收缩波反复发作
- 胃肠道异常
 - 偶可表现为胸痛

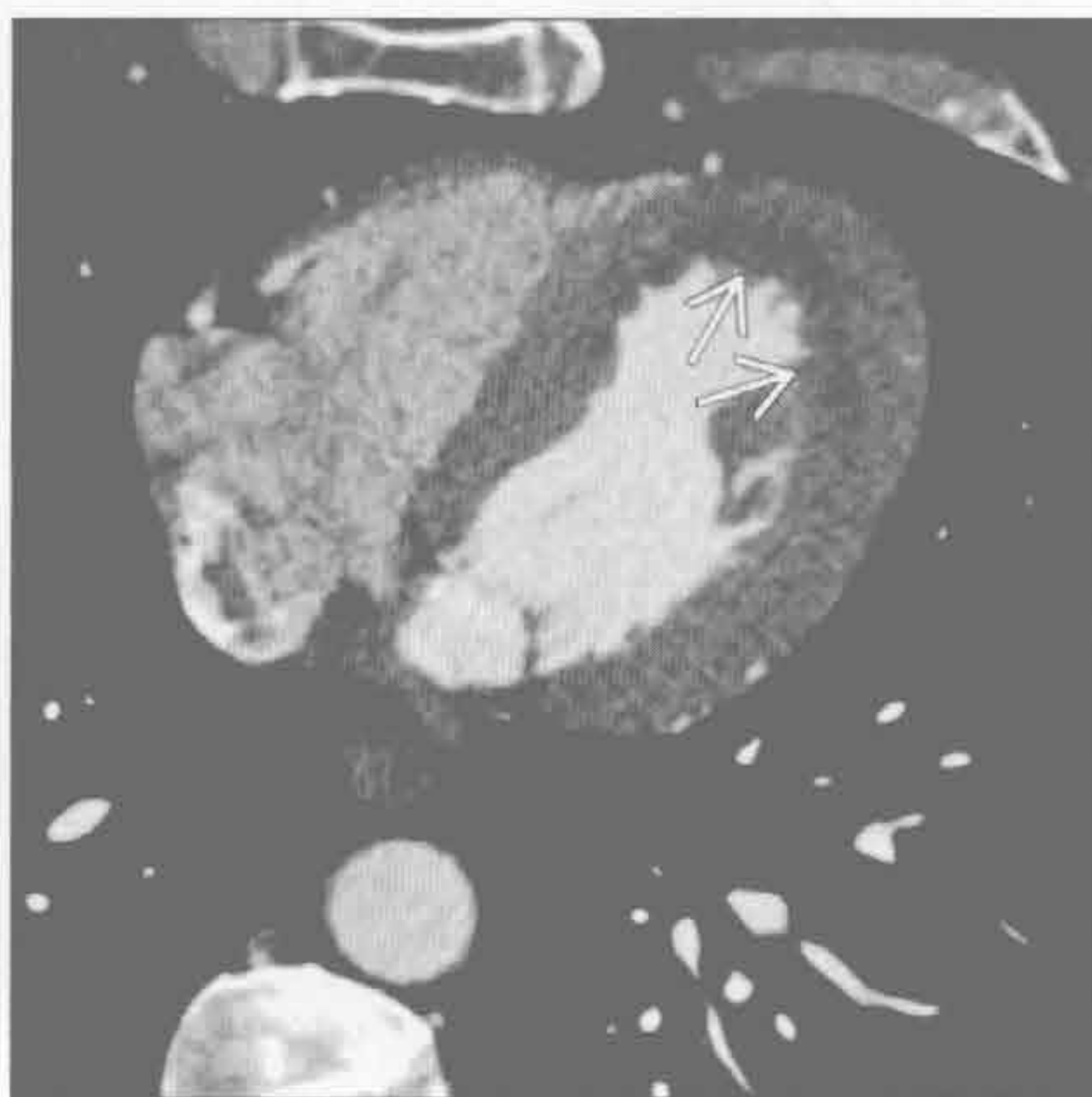
- X线胸片正常或基底部肺不张
- 胸部 CT 可发现易被忽视的腹内异常
- 主动脉狭窄
 - X线胸片表现
 - ± 主动脉瓣钙化
 - 升主动脉增宽，心脏大小正常
- 心包病变
 - 心包炎、心包积液或心包转移均可导致胸痛
 - 心包炎
 - 心包增厚、强化
 - 心包积液
- 转移性病变
 - 骨或肺转移可致胸痛
 - 多发随机分布的边界清楚的肺结节
 - 溶骨或成骨性病变
- 镰状细胞贫血
 - 急性胸部综合征
 - 血管闭塞危象伴新发肺内阴影，± 发热、胸痛及呼吸道症状
 - 继发于感染、梗死、阵发性疼痛或脂肪栓塞
 - 因肺纤维化而易患肺动脉高压

- H形椎体，肱骨头缺血性坏死及肋骨膨胀
- ± 后纵隔髓外造血
- 结节病
 - 双肺门及右气管旁淋巴结肿大
 - 淋巴管周围分布的小结节（结节沿肺裂、胸膜下及支气管血管束分布）
- 罕见诊断的有用线索
 - 食管撕裂
 - 发生于创伤、干呕或医源性损伤
 - 纵隔气肿，口服对比剂外渗及食管周围积液
 - 纵隔炎
 - 胸骨切开术后、食管穿孔或邻近感染蔓延均可引发
 - 正常情况下术后积液 2 ~ 3 周消散
 - CT 表现
 - 弥漫性纵隔脂肪条及积液
 - 纵隔气肿
 - 胸壁肿块
 - 肺上沟癌及数种肉瘤均可有胸痛
 - 胸壁感染
 - 肋骨硬化或骨膜反应提示骨髓炎

急性心肌梗死



急性心肌梗死



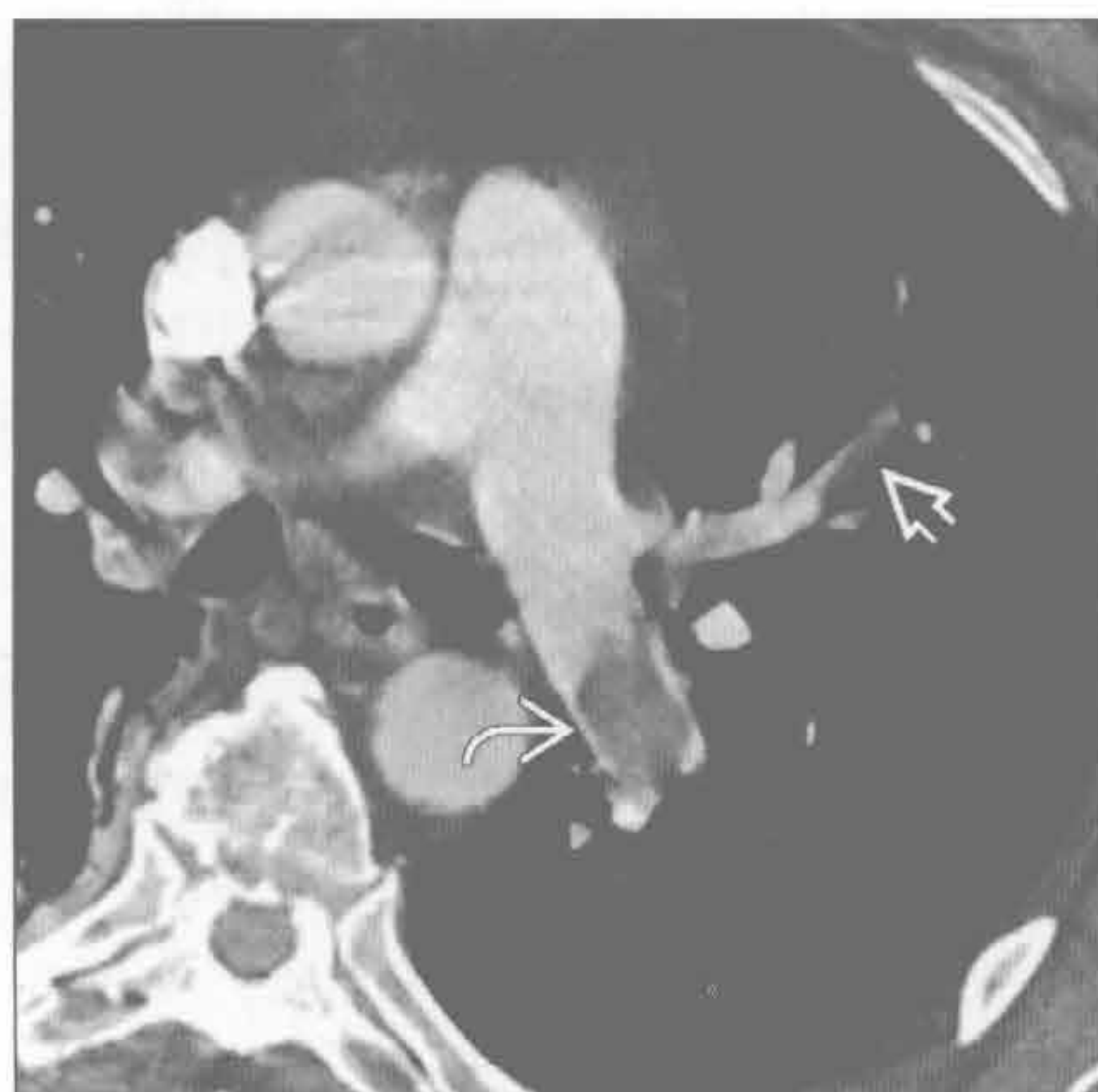
(左) 轴位增强 CT 示重力依赖性磨玻璃影 \rightarrow ，以部分肺小叶未受累为特征。右侧胸腔积液 \Rightarrow 。患者有非 ST 段抬高型心肌梗死，血管造影发现有 3 条血管病变

(右) 轴位心脏 CT 示心壁厚度正常，但心内膜下可见低密度灌注缺损影 \rightarrow ，累及范围小于心壁厚度的 50%

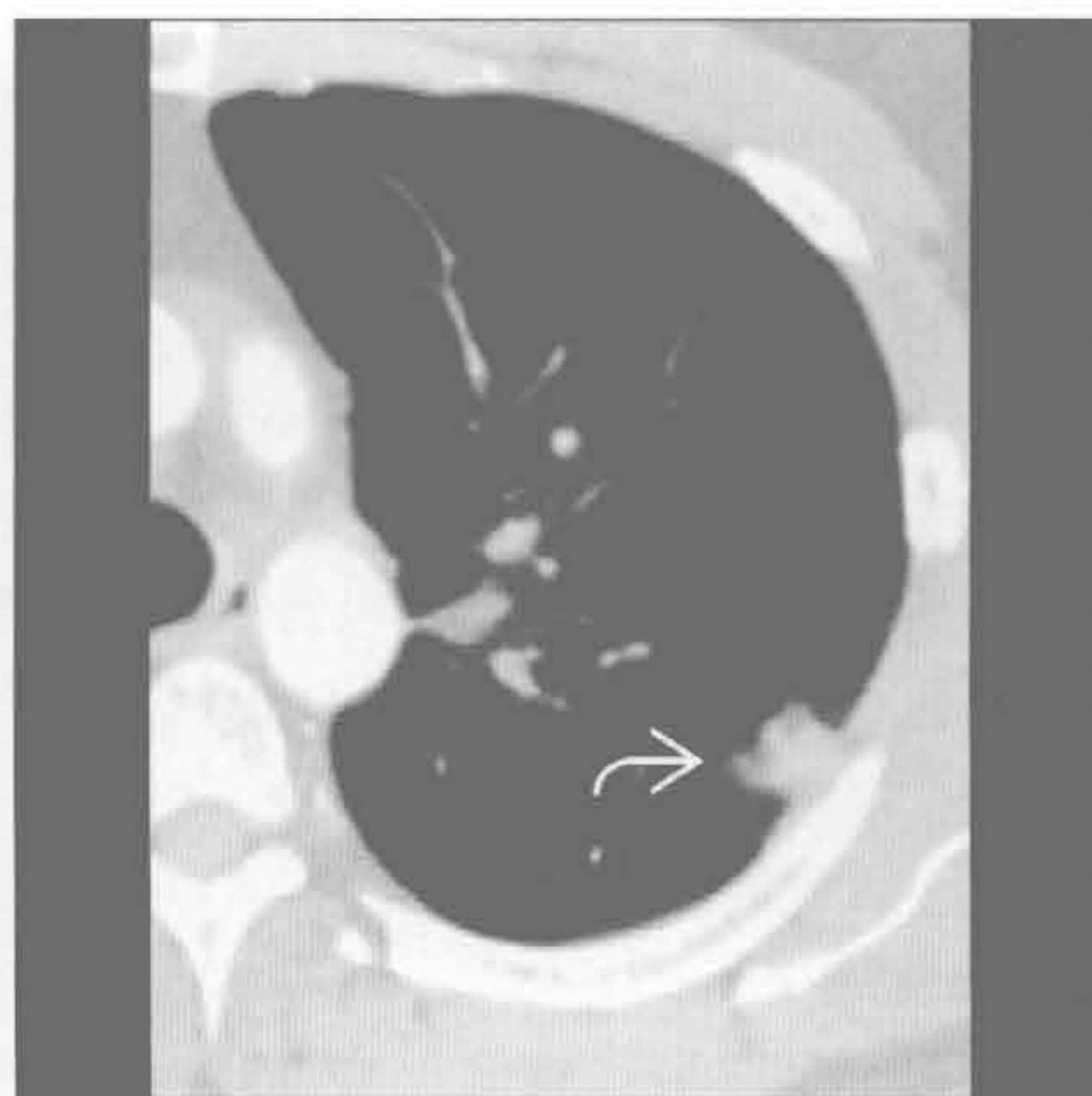
肺栓塞

(左) 轴位增强 CT 示左肺动脉内栓塞 \Rightarrow ，呈典型轨道征。左上叶肺动脉分支内见稍小的栓塞 \Rightarrow 。肺动脉栓塞时报告右心功能受限征象十分重要，因其与预后相关

(右) 与左图为同一患者。轴位增强 CT 示外周肺梗死 \Rightarrow



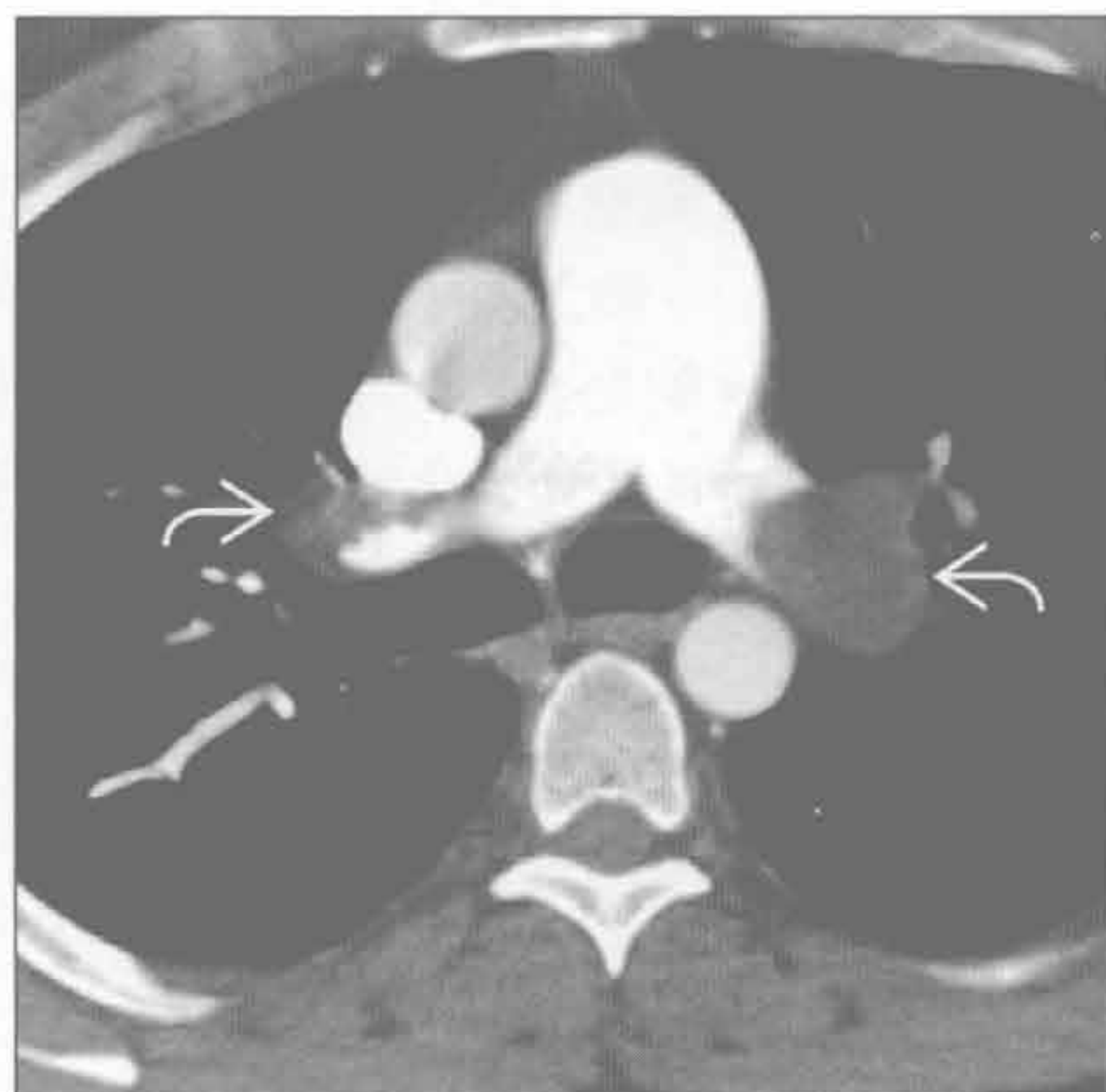肺栓塞



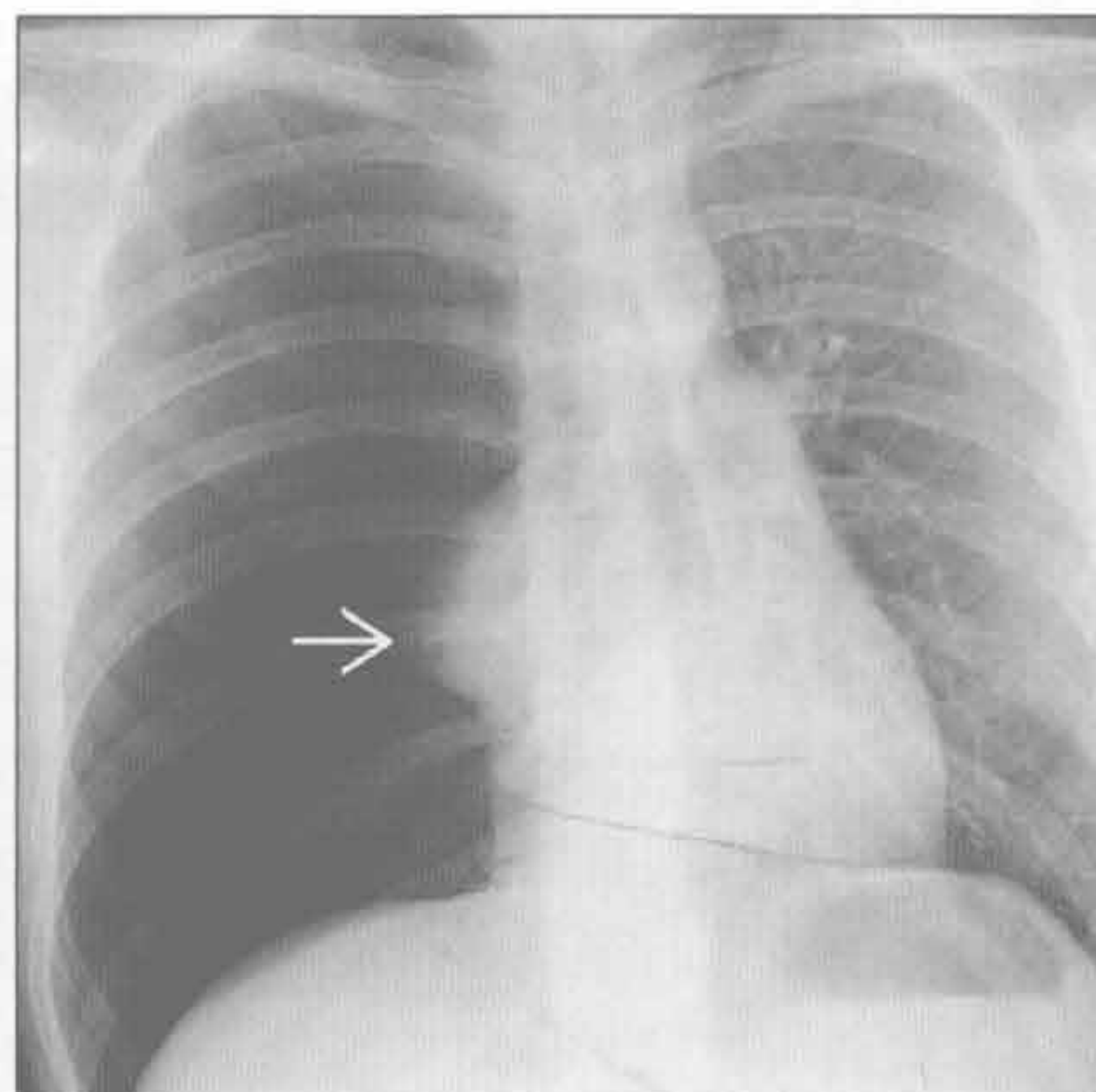
肺栓塞

(左) 轴位增强 CT 示双侧肺动脉主干栓塞 \Rightarrow

(右) 正位 X 线胸片示右肺透亮度增高，右肺萎陷 \Rightarrow ，纵隔向左侧移位。右侧膈肌受压，右肋间隙宽于左侧。该表现提示张力性气胸，但无诊断性，因该病为临床诊断



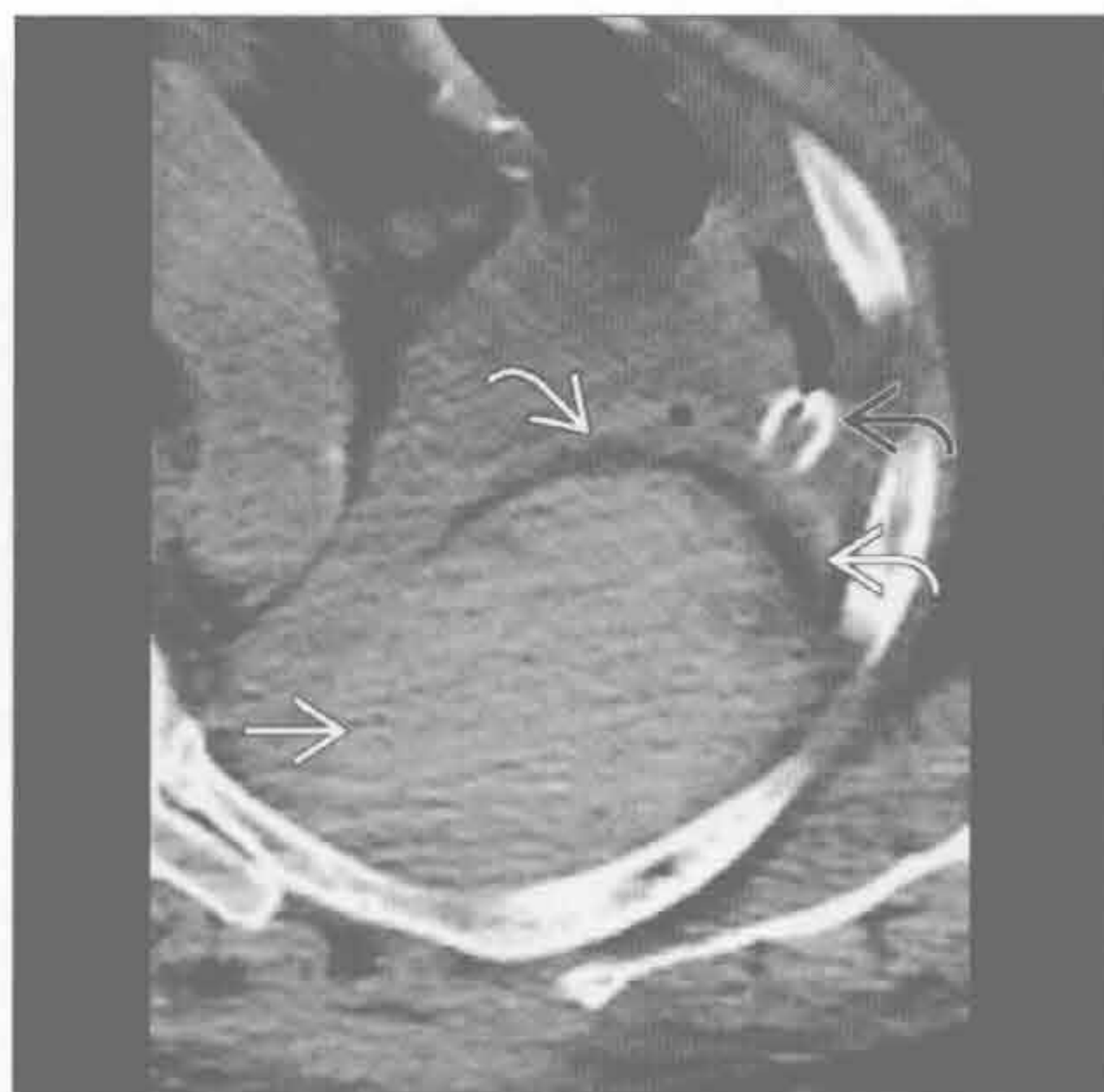气胸



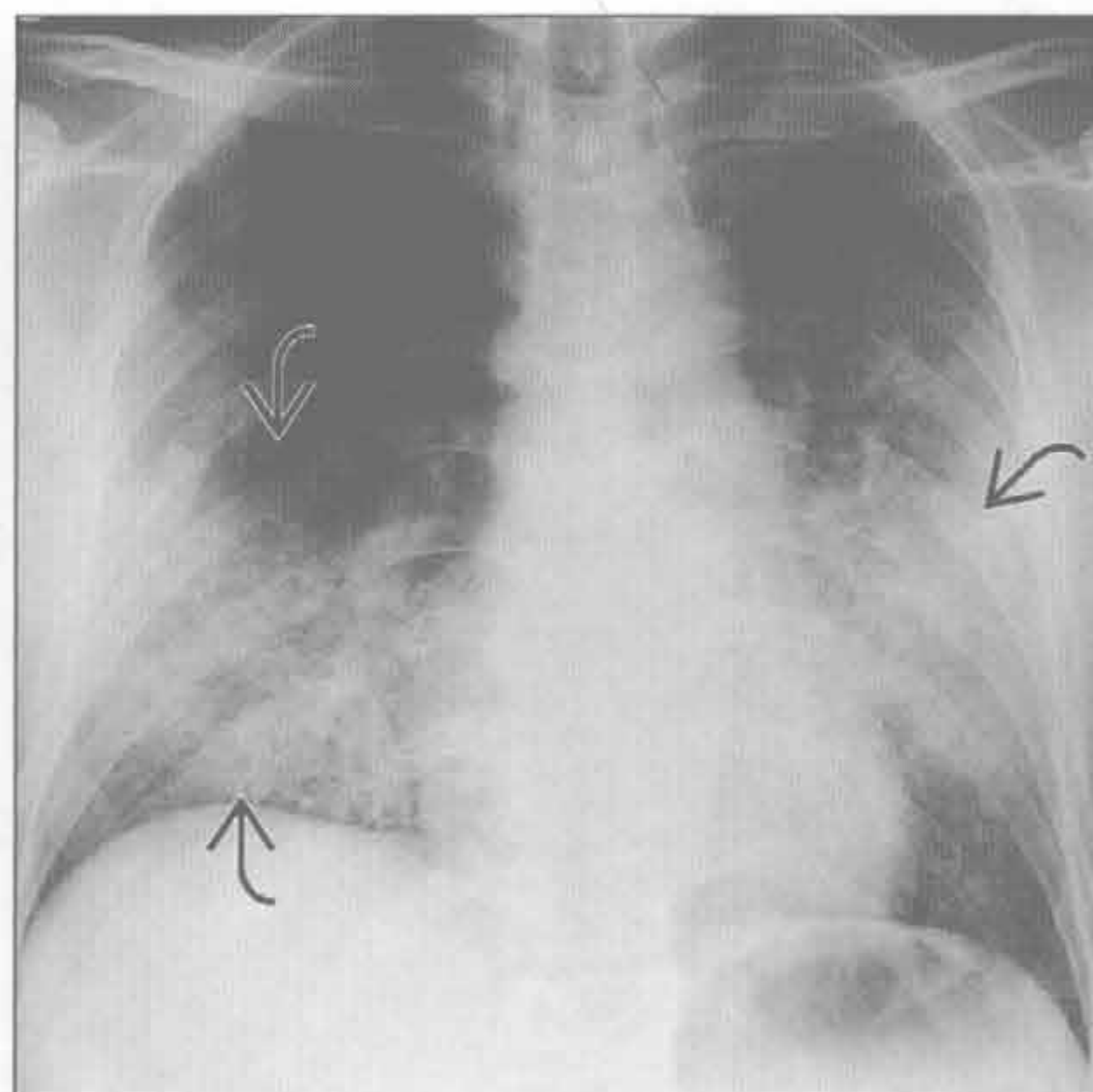
肋骨骨折

(左) 轴位平扫 CT 示胸膜外大血肿 \Rightarrow ，胸膜外脂肪移位 \Rightarrow 。下方层面可见骨折伴移位。注意胸膜腔内前置的胸引流管 \Rightarrow

(右) 正位 X 线胸片示双肺门及下肺野实变 \Rightarrow 。患者严重低氧，新近诊断为 HIV 伴肺囊虫性肺炎

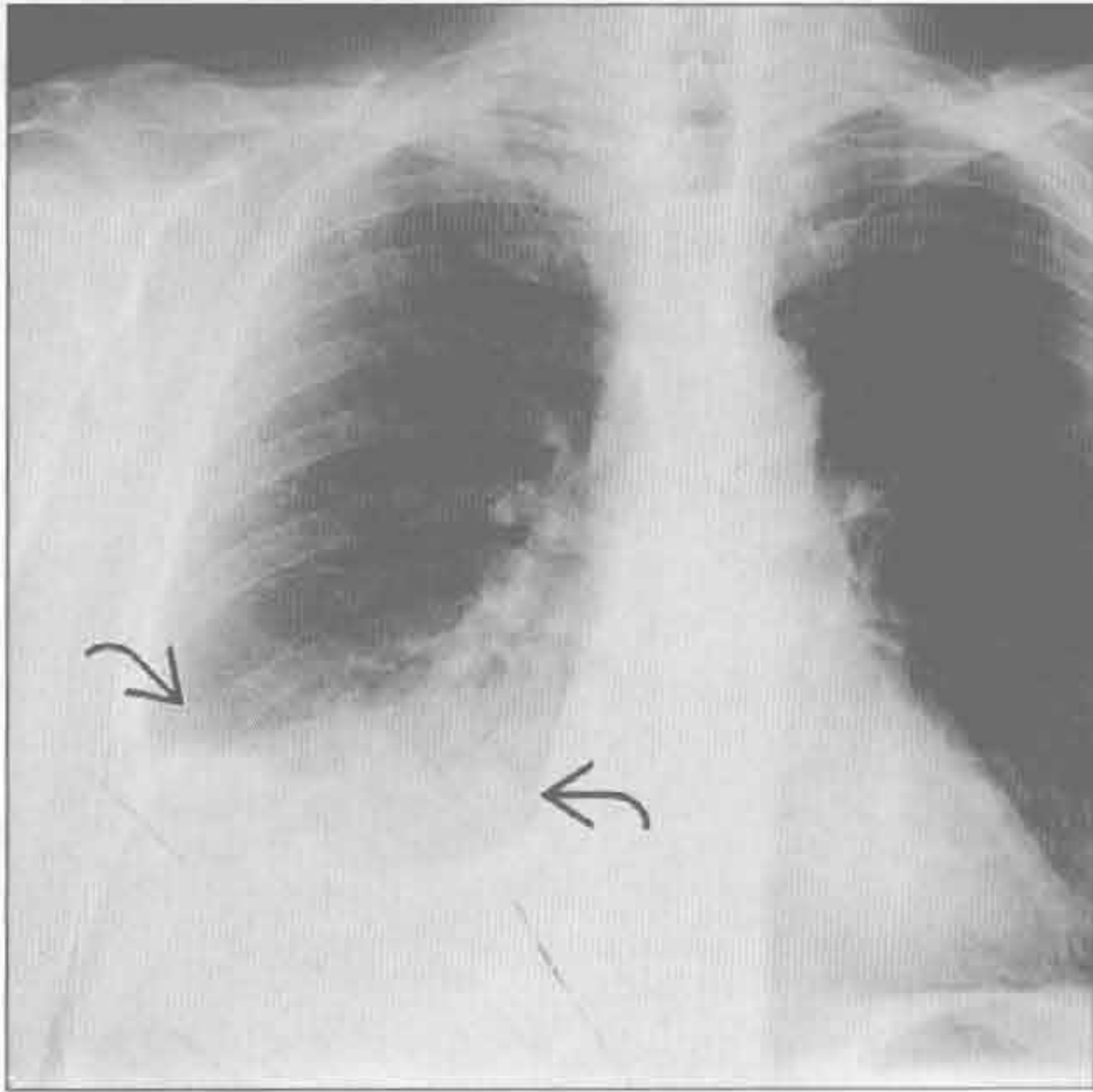


肺炎

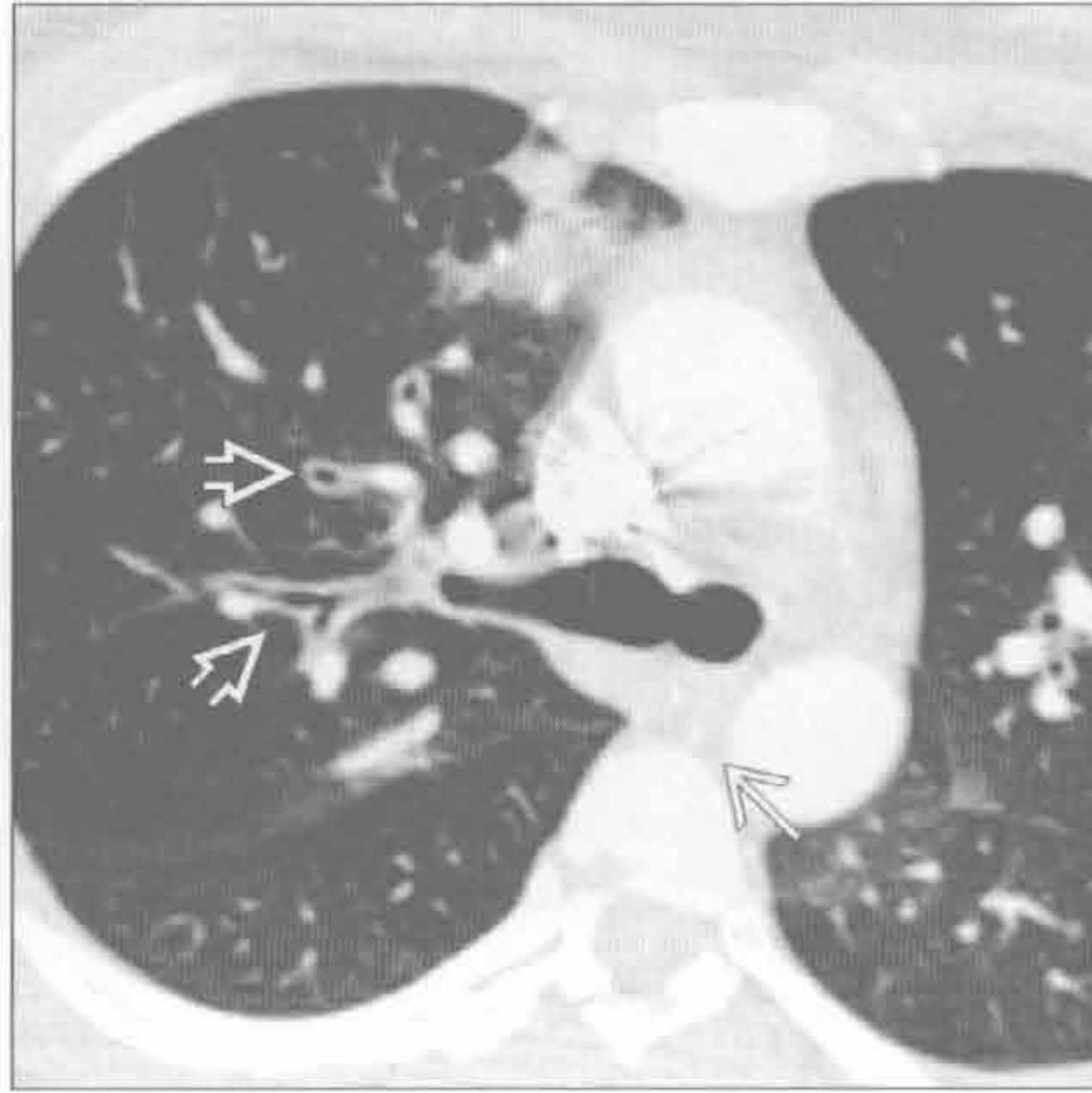


胸痛

肺炎



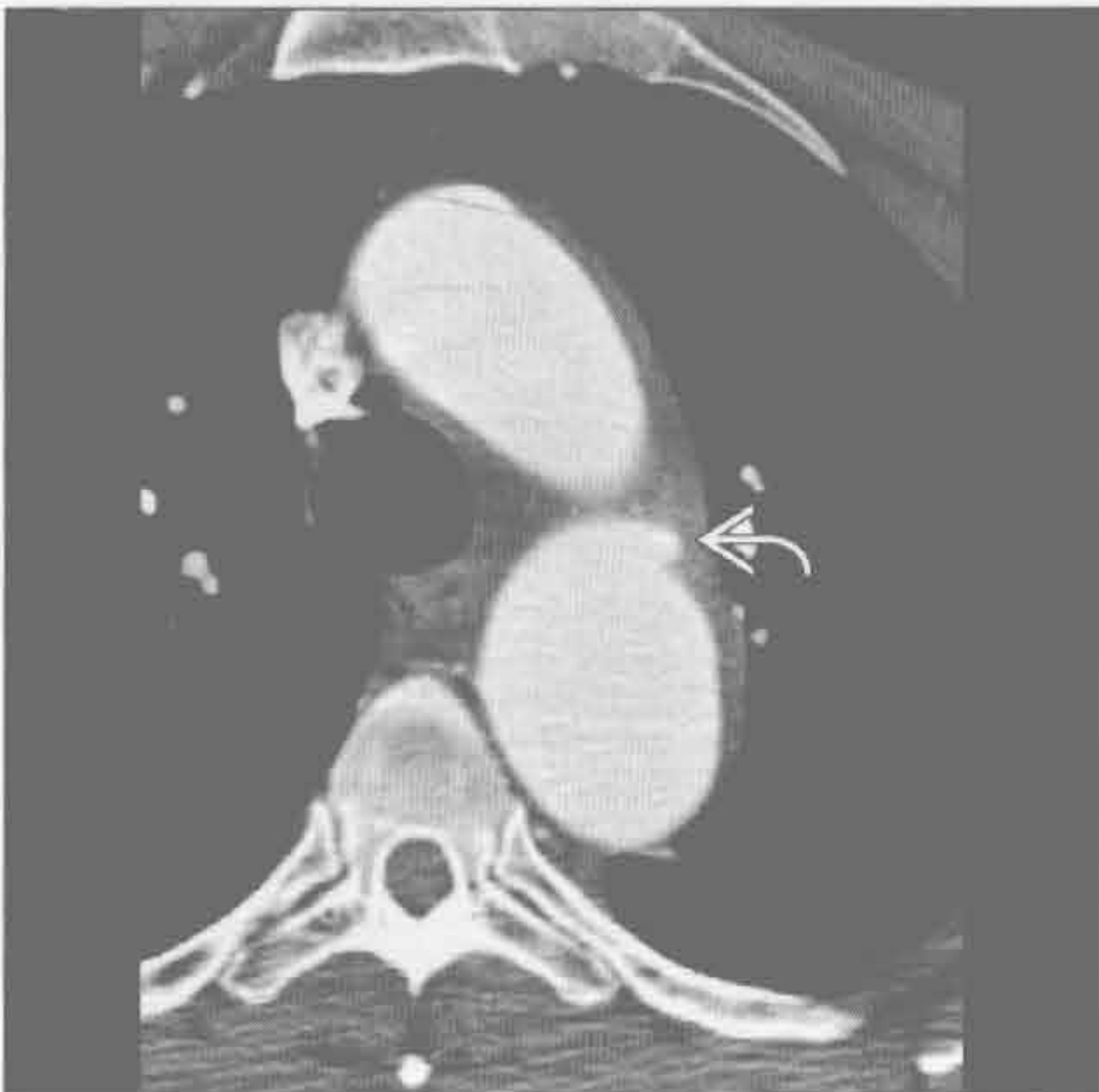支气管炎



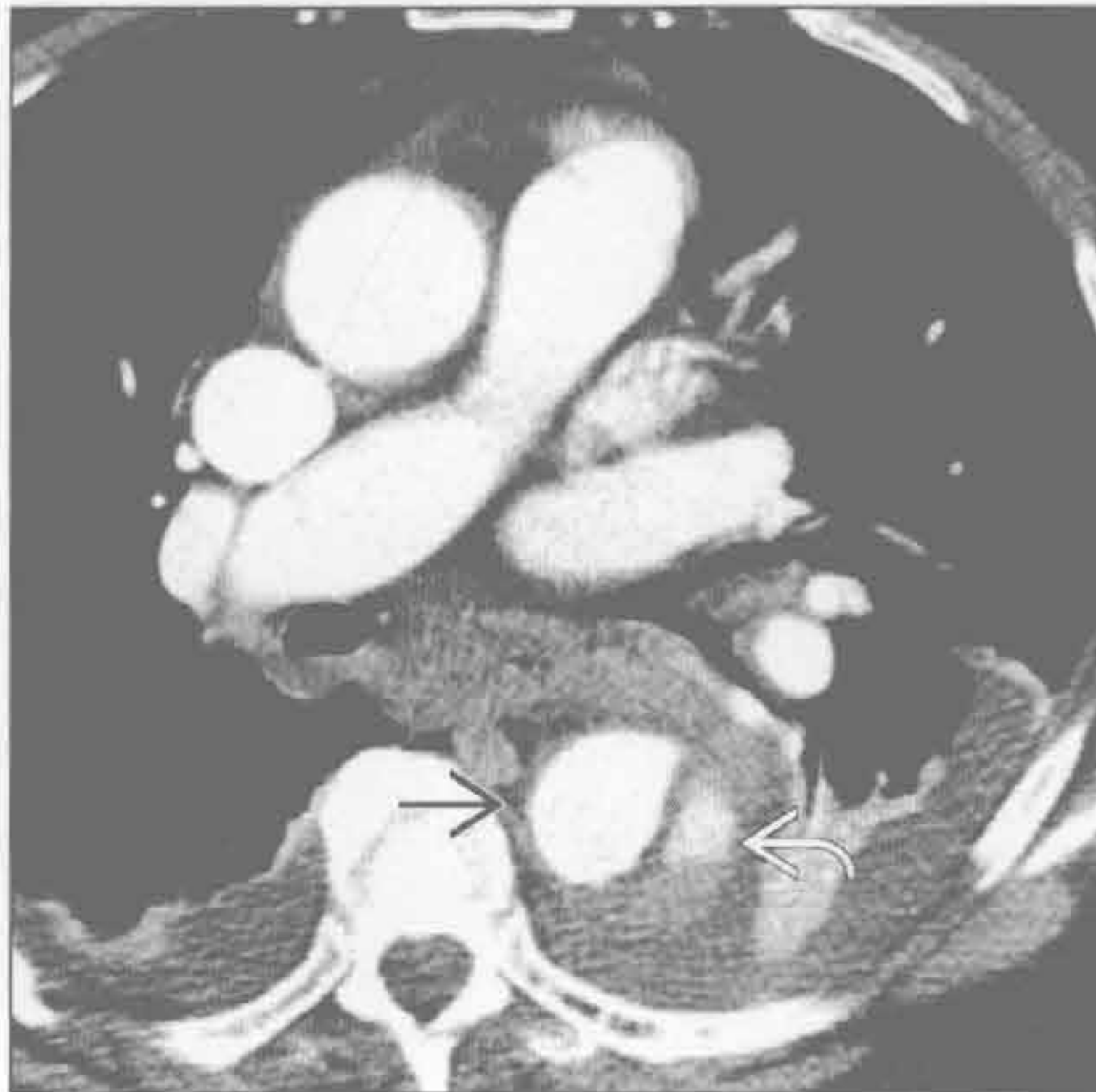(左) 咳痰、高热患者。正位 X 线胸片示右下叶实变 [→]，右膈面消失。注意右心影尚存，提示右中叶内侧段未受累

(右) 轴位增强 CT 示支气管壁增厚 [→] 及斑片状磨玻璃影 [→]

急性主动脉综合征



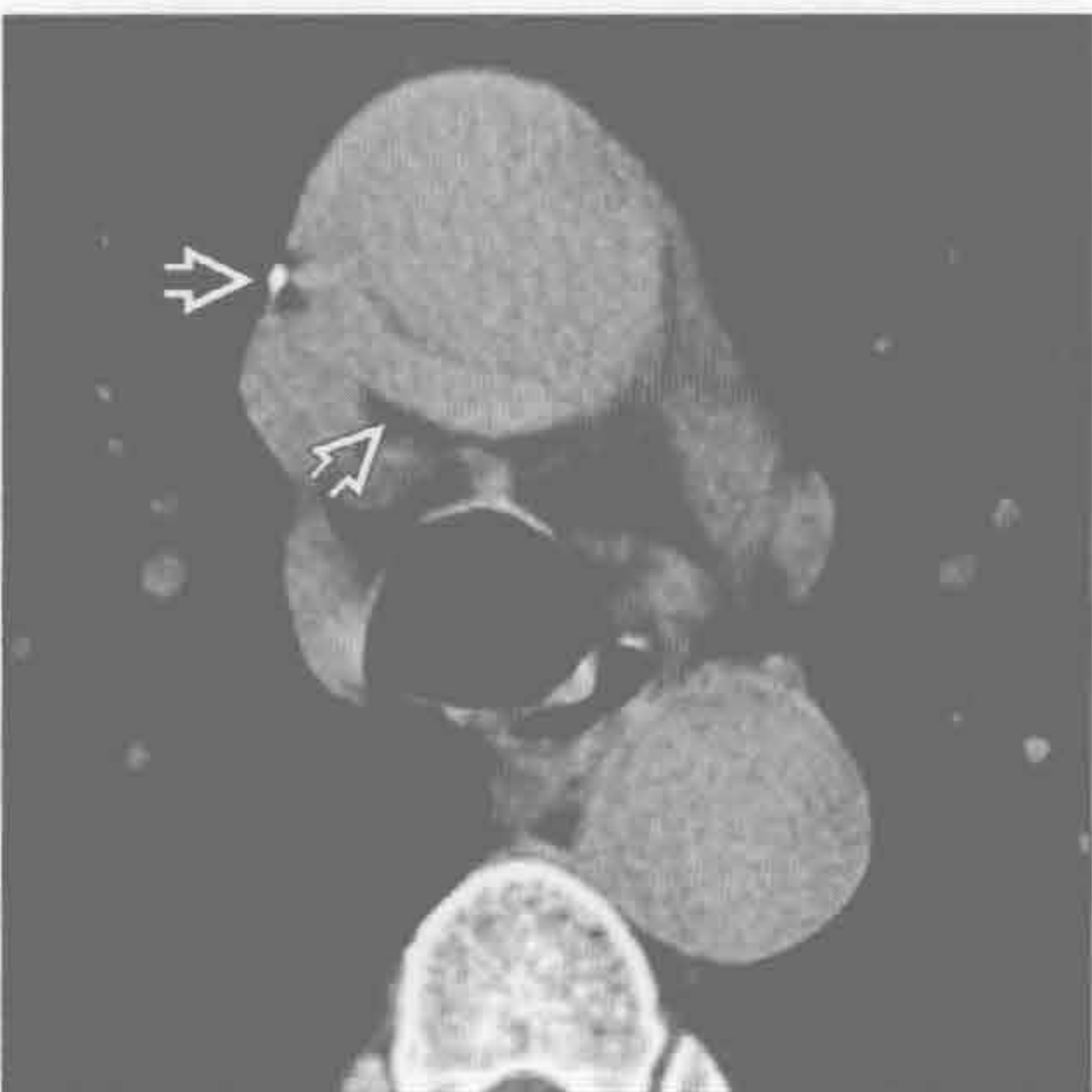
急性主动脉综合征



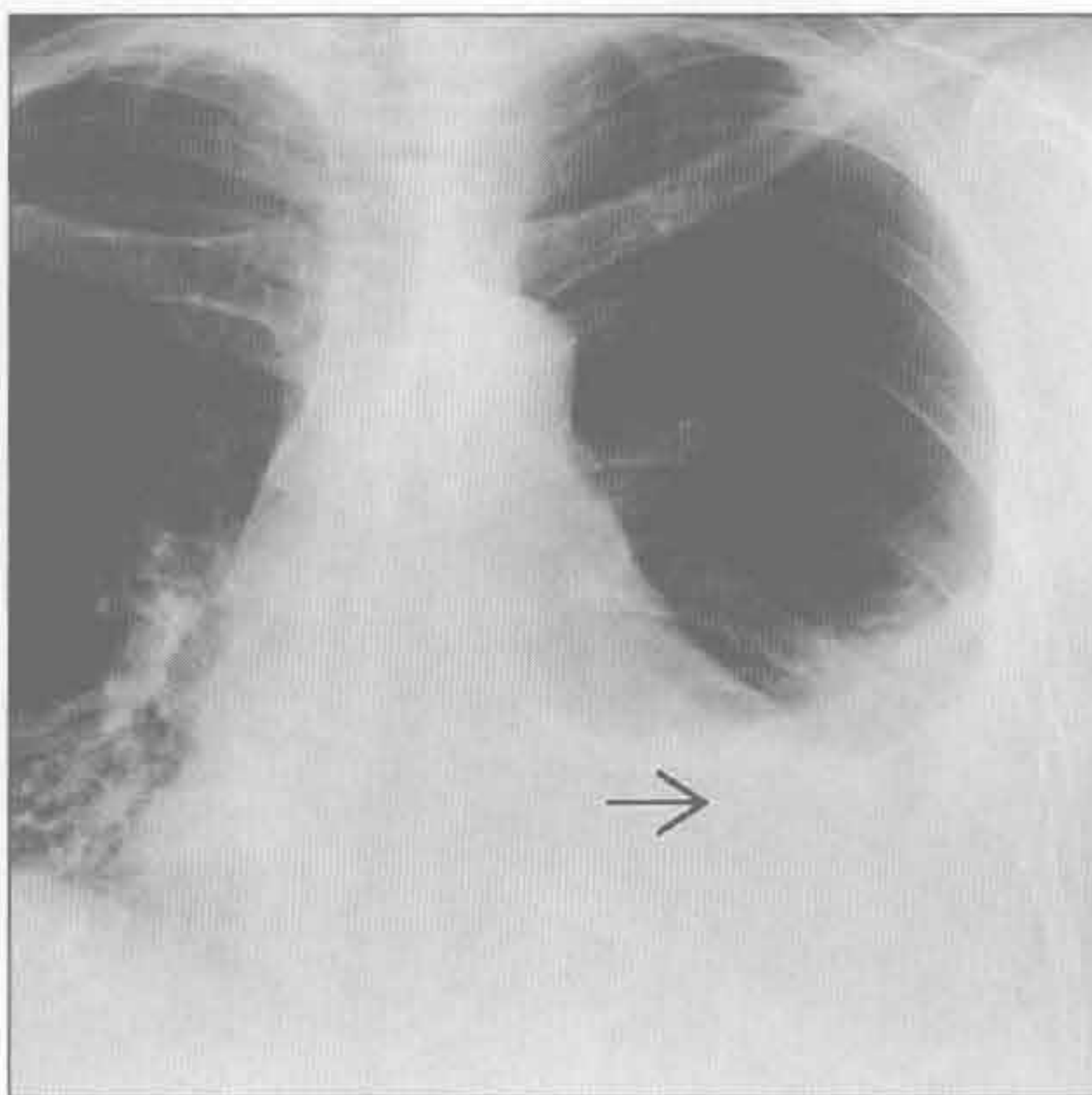
(左) 轴位增强 CT 示穿通性主动脉溃疡 [→]，起源于左侧锁骨下动脉起始处远端，据此诊断为 Stanford B 型。治疗取决于患者的症状

(右) 轴位 CTA 示 B 型主动脉夹层，真腔位于前内侧 [→]，假腔位于后外侧 [→]。真腔内见高密度对比剂。双侧胸腔积液

急性主动脉综合征



胸腔积液



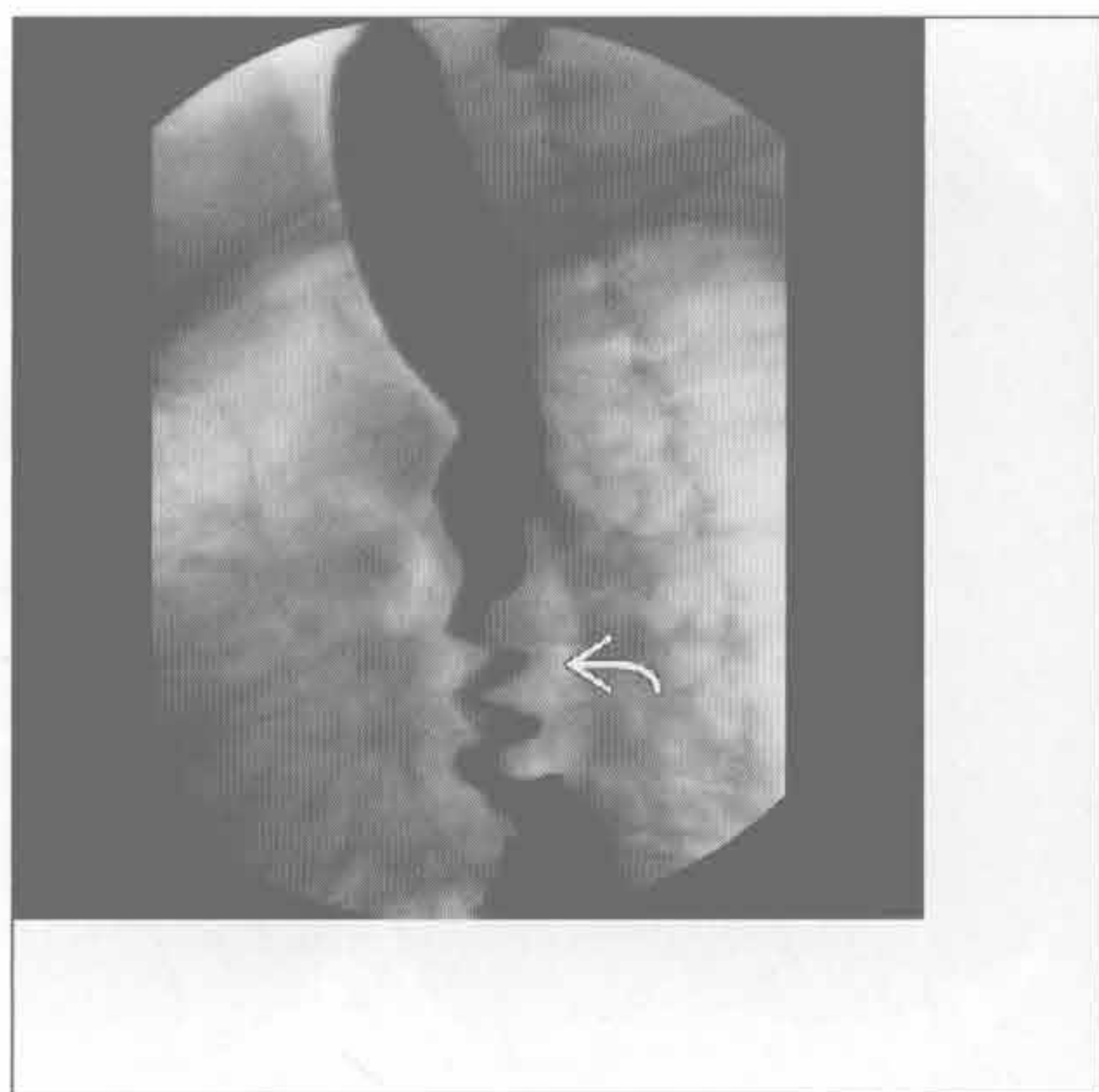
(左) 轴位平扫 CT 示稍高密度 A 型内膜下血肿 [→]。该例说明在怀疑主动脉病变时平扫的重要性

(右) 狼疮病患者，胸痛。正位 X 线胸片示左侧胸腔积液 [→]。孤立性胸腔积液伴胸痛常提示胸膜炎。无胸膜炎时，胸腔积液常仅导致呼吸困难

胸痛

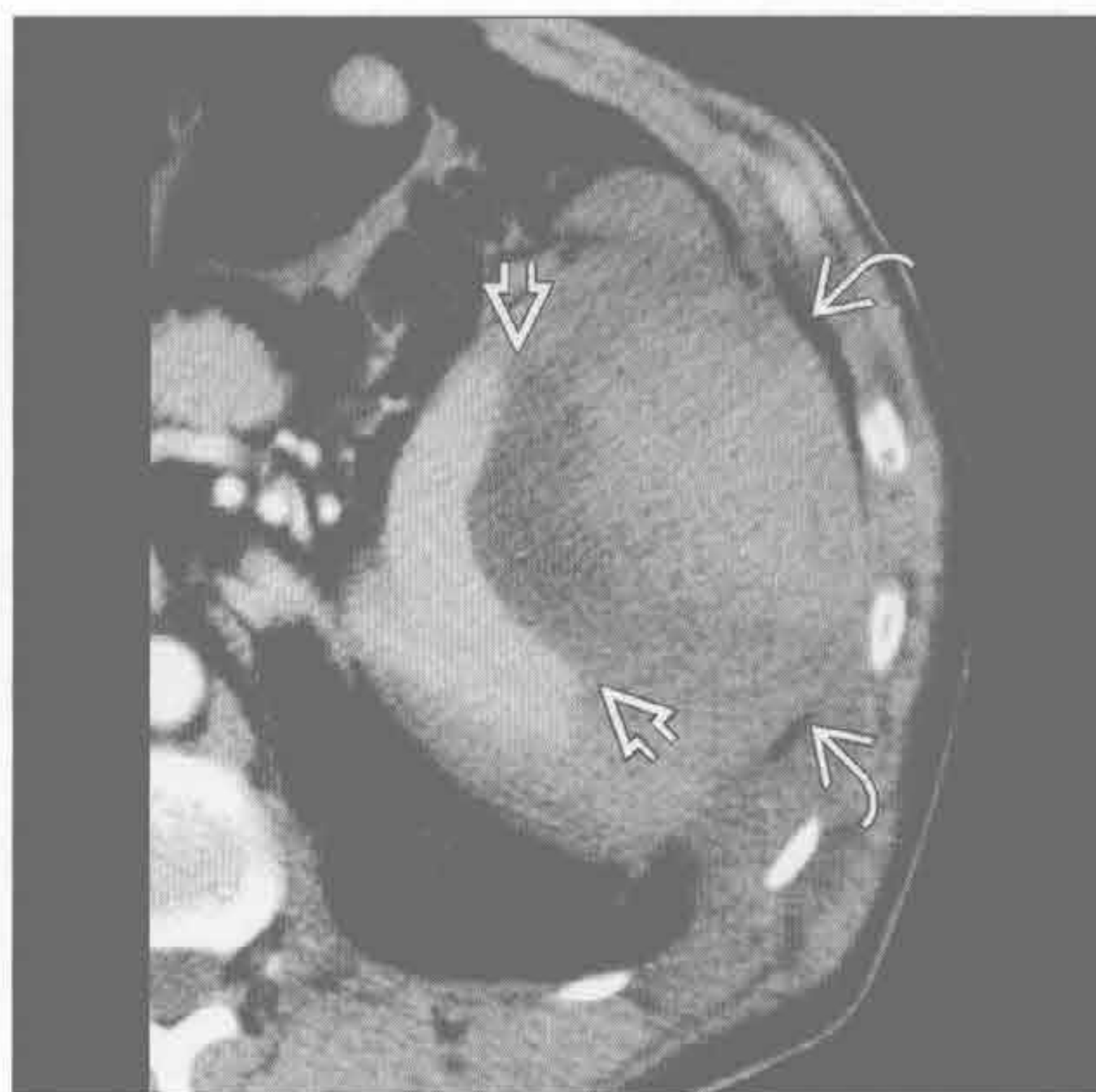泛食管痉挛

(左) 正位食管摄片示第三收缩波 \Rightarrow 。患者胸痛伴随第三收缩波反复发作



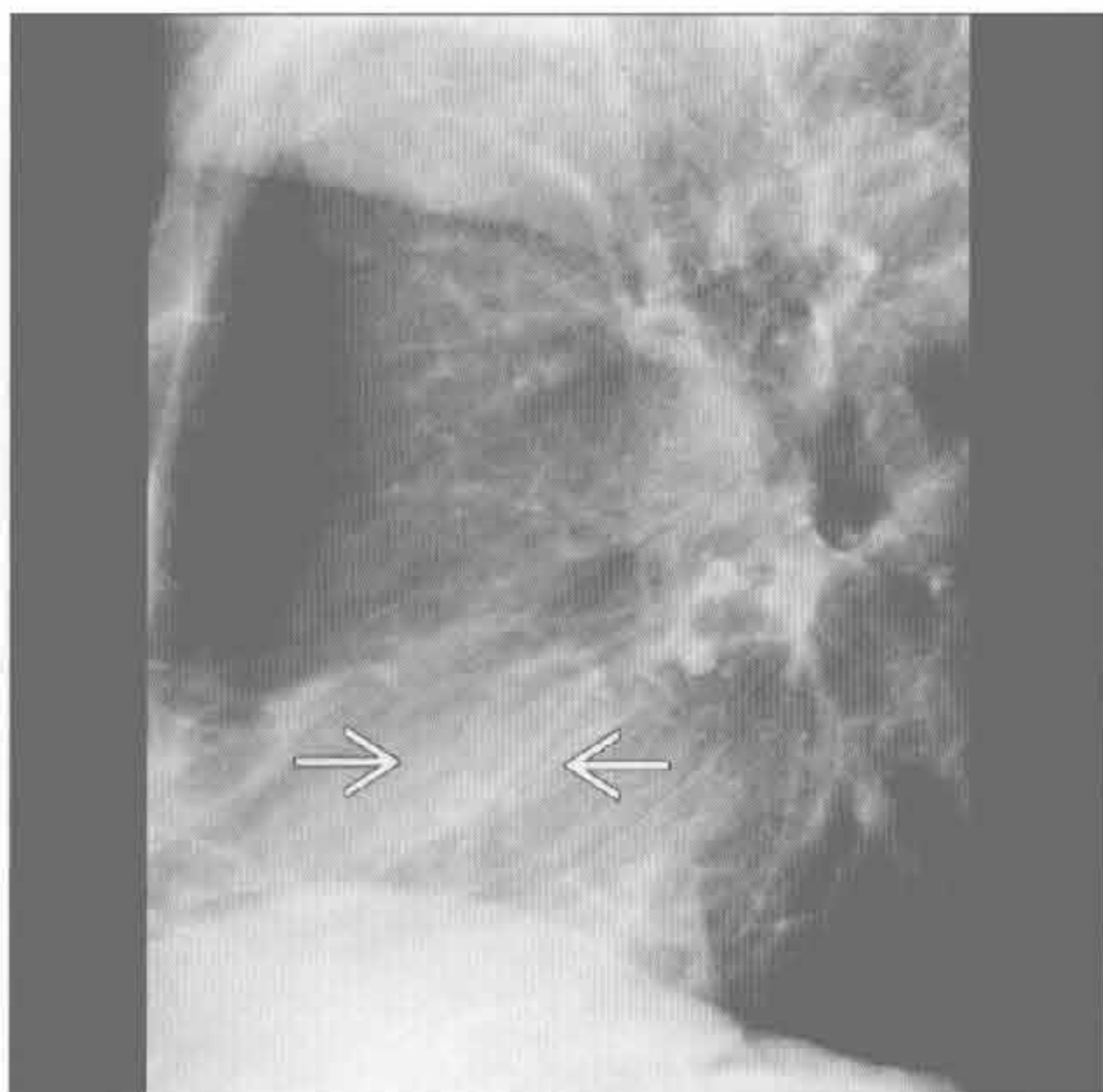
(右) 轴位增强 CT 示脾包膜下大血肿，密度不均 \Rightarrow 。脾受压 \Rightarrow 。盆腔内亦可见积血（未显示）。患者表现为剧烈的左肩痛及胸痛

胃肠道异常



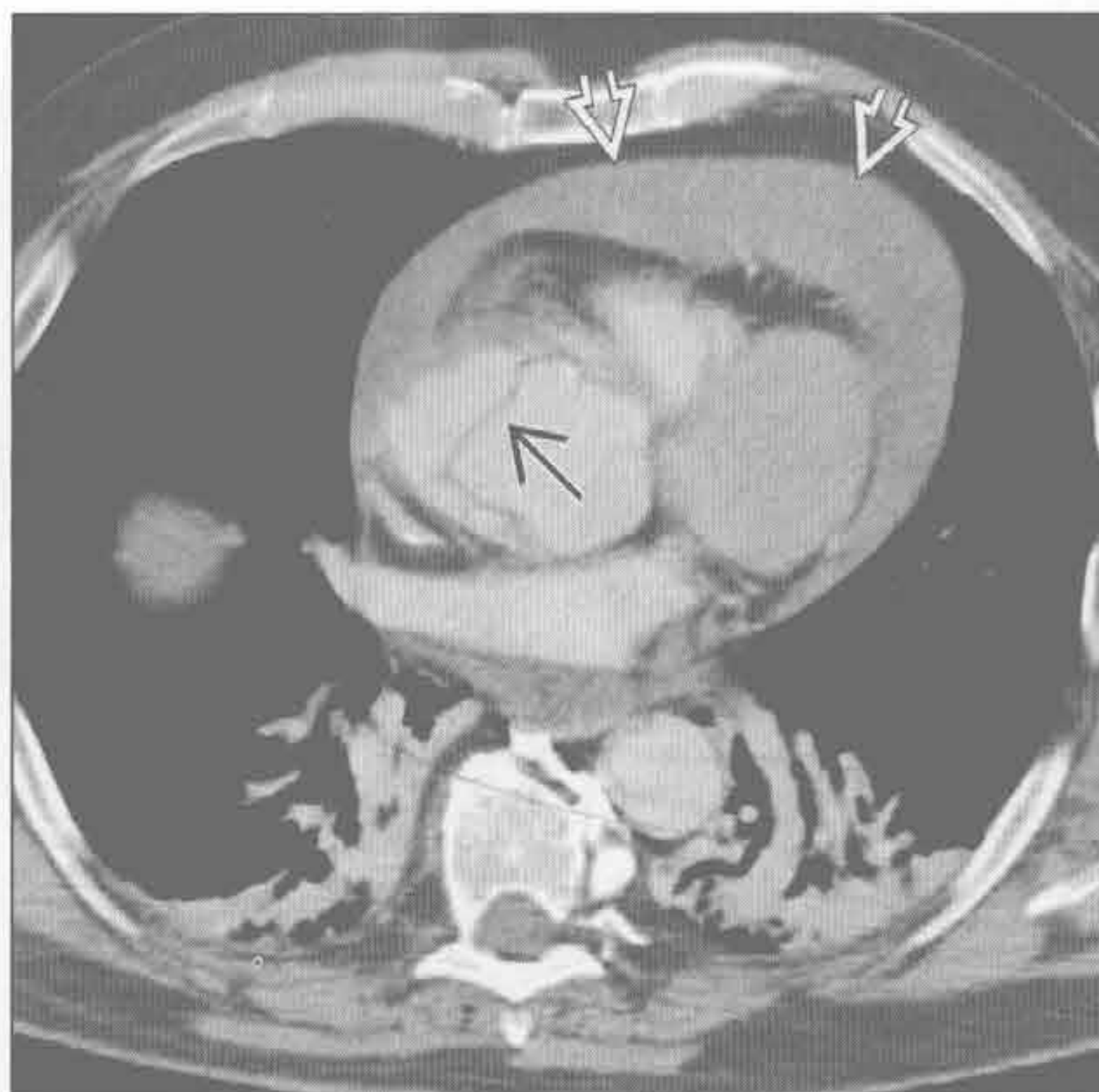
主动脉狭窄

(左) 侧位 X 线胸片示主动脉瓣钙化 \Rightarrow 。X 线胸片上钙化常提示严重影响血流动力学的主动脉狭窄



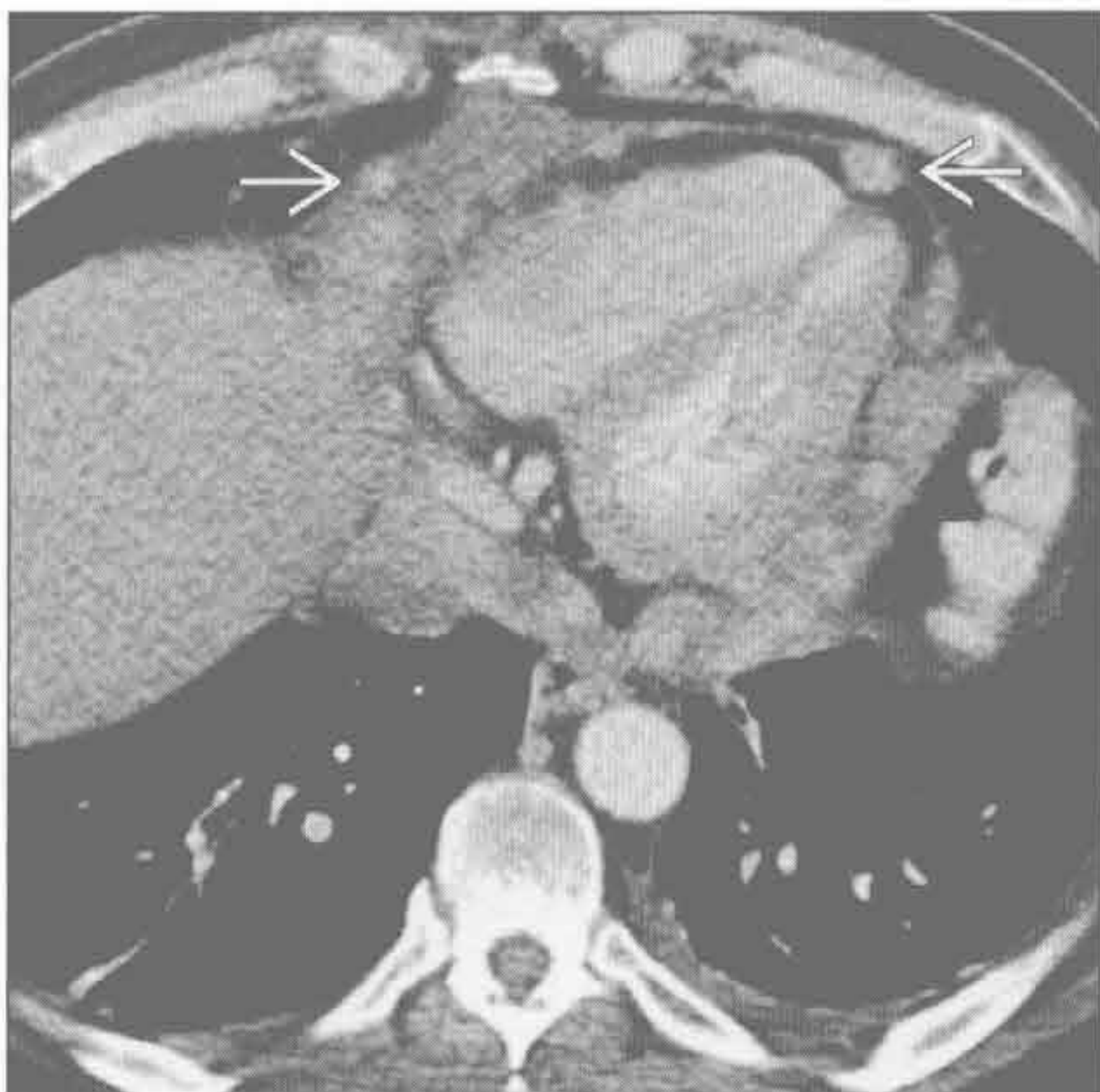(右) 轴位 CTA 示 A 型主动脉夹层患者升主动脉内内膜片 \Rightarrow 及高密度的心包积血 \Rightarrow 。可见下腔静脉及奇静脉反流（未显示）。患者血流动力学不稳定，被诊断为心脏压塞

心包病变



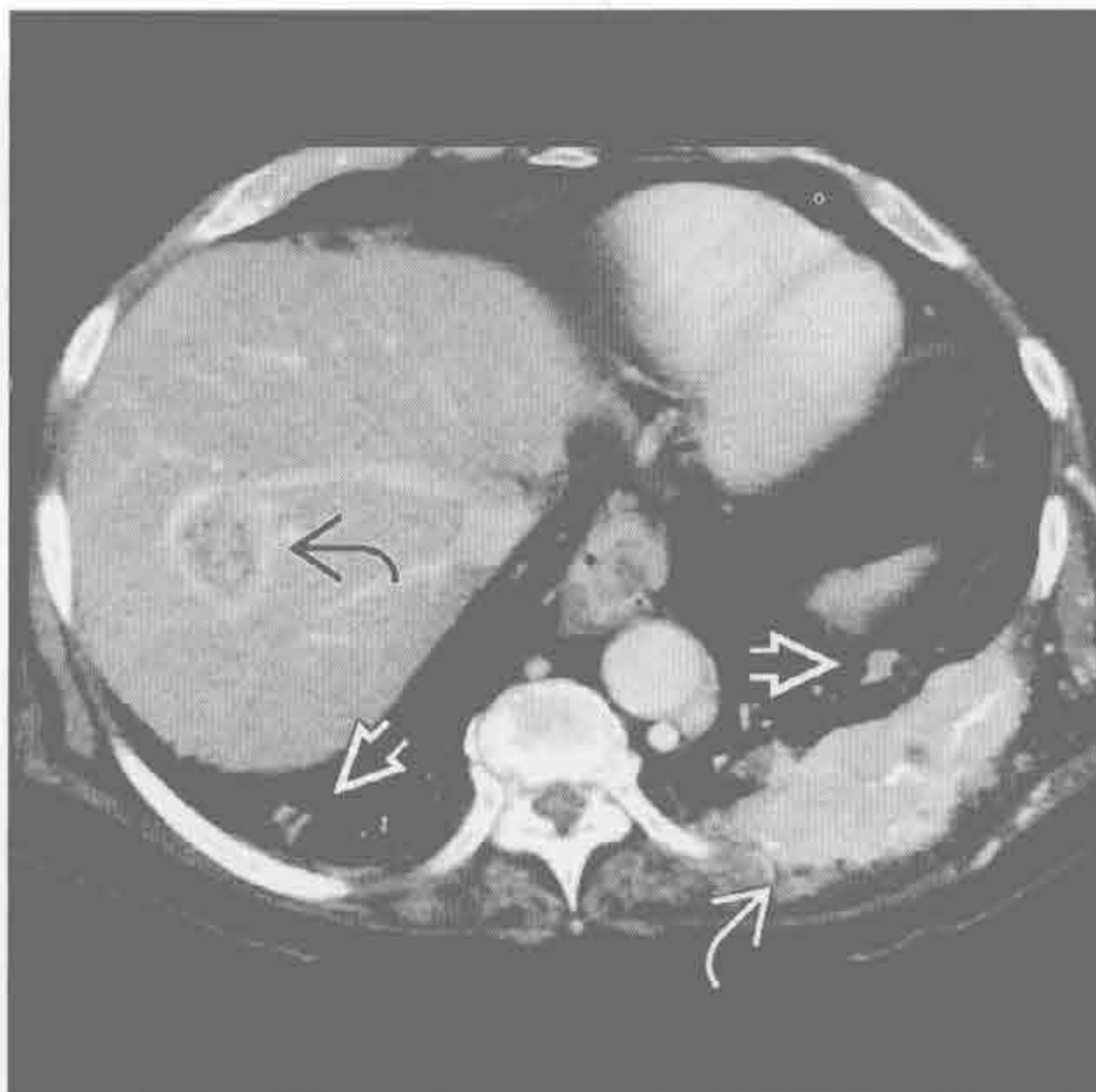
心包病变

(左) 轴位增强 CT 示乳腺癌转移所致的多发心包肿块 \Rightarrow 伴心包积液。心包肿块最常见于转移

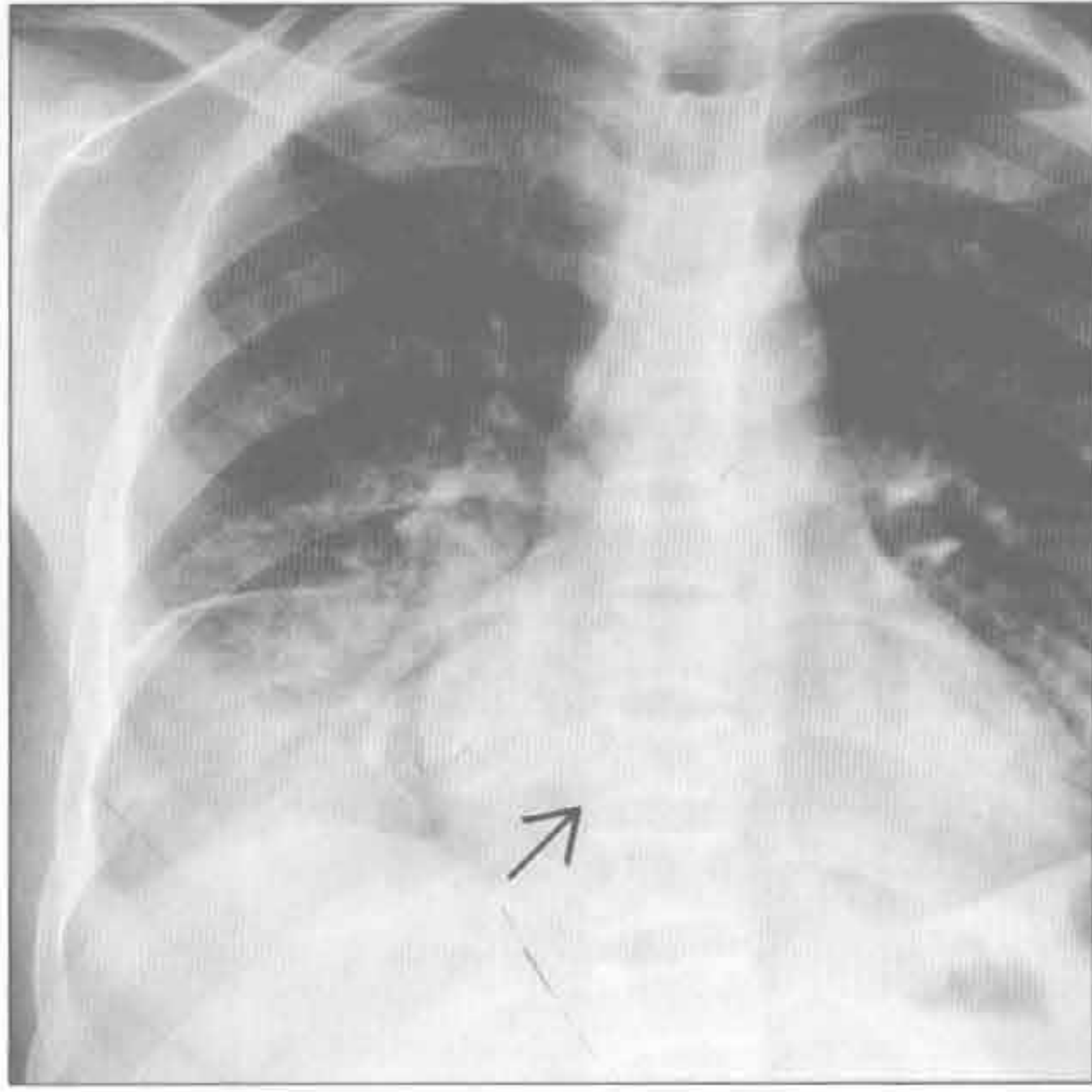


(右) 肾癌患者。轴位增强 CT 示强化的软组织大肿块破坏左后肋 \Rightarrow ，肺内多发转移 \Rightarrow ，肺窗显示更清。肝右叶亦可见环形强化的转移灶 \Rightarrow

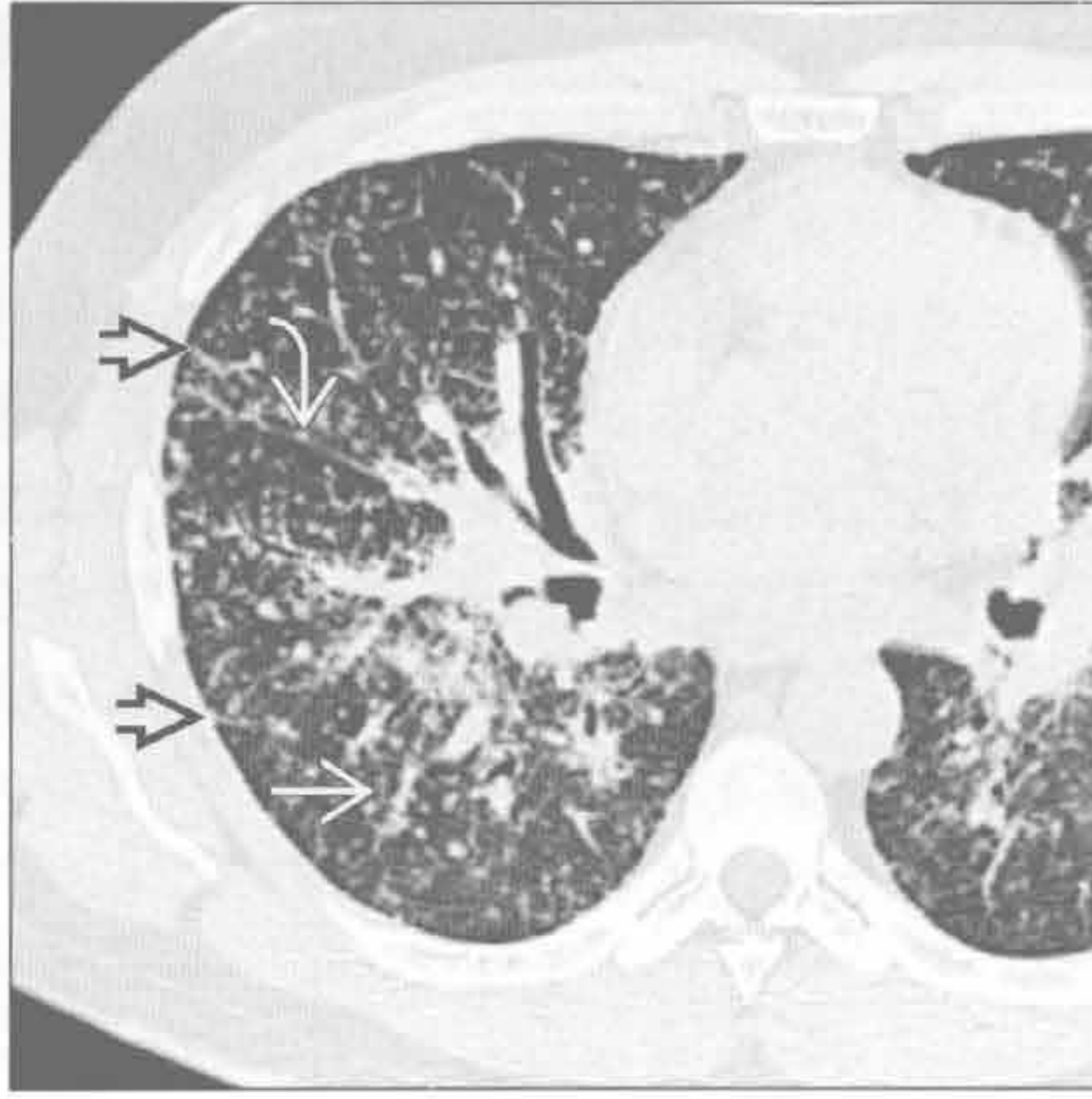
转移性病变



镰状细胞贫血



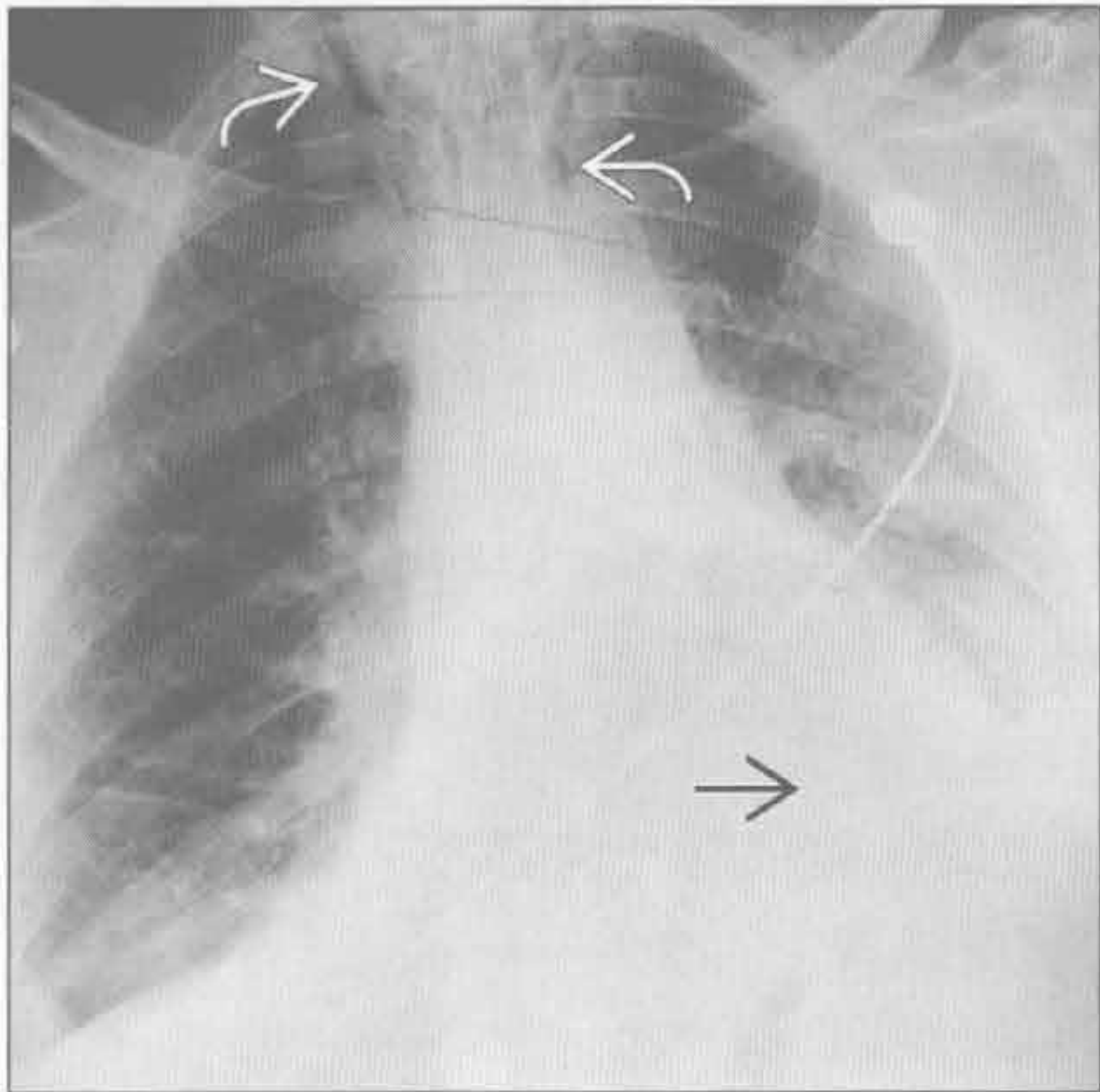
结节病



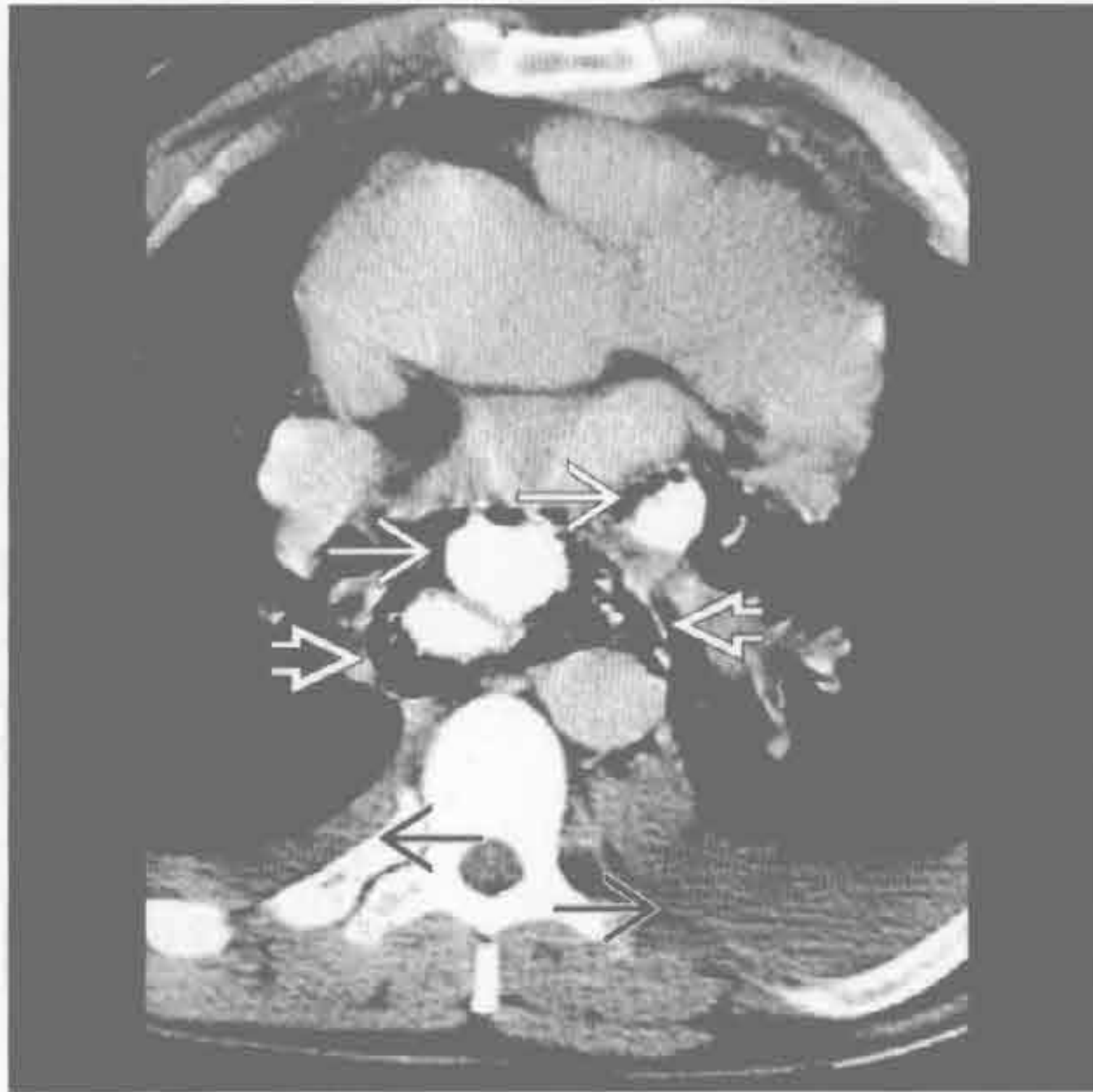
(左) 正位 X 线胸片示肺炎患者两下叶实变, 右侧较左侧明显, 注意心影尚存。亦可见 H 形椎体改变[→], 为镰状细胞贫血的特征表现

(右) 轴位 HRCT 示小叶间隔增厚[→]、右侧斜裂[→]及支气管血管束旁[→]淋巴管周围分布的结节

食管撕裂



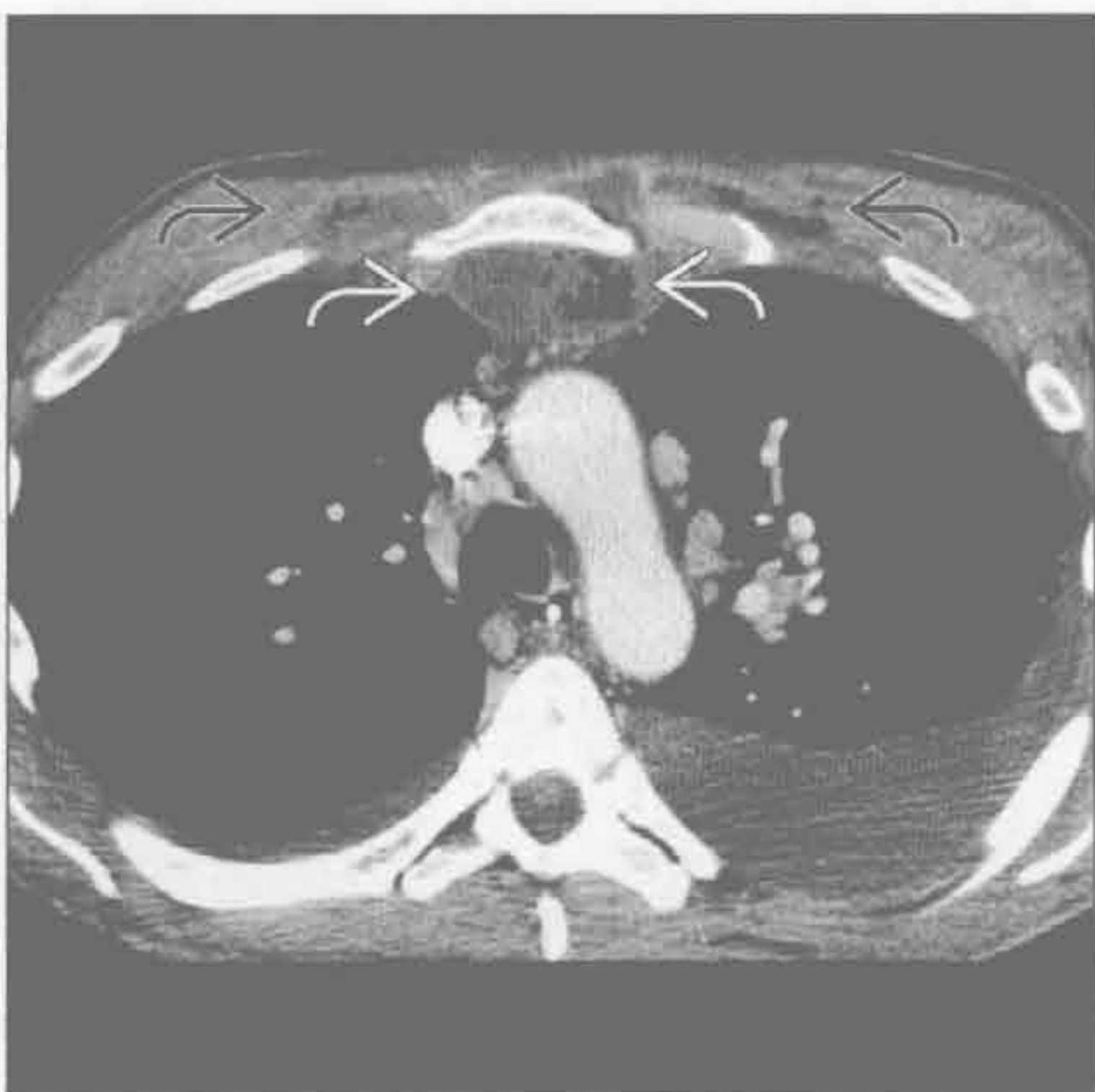食管撕裂



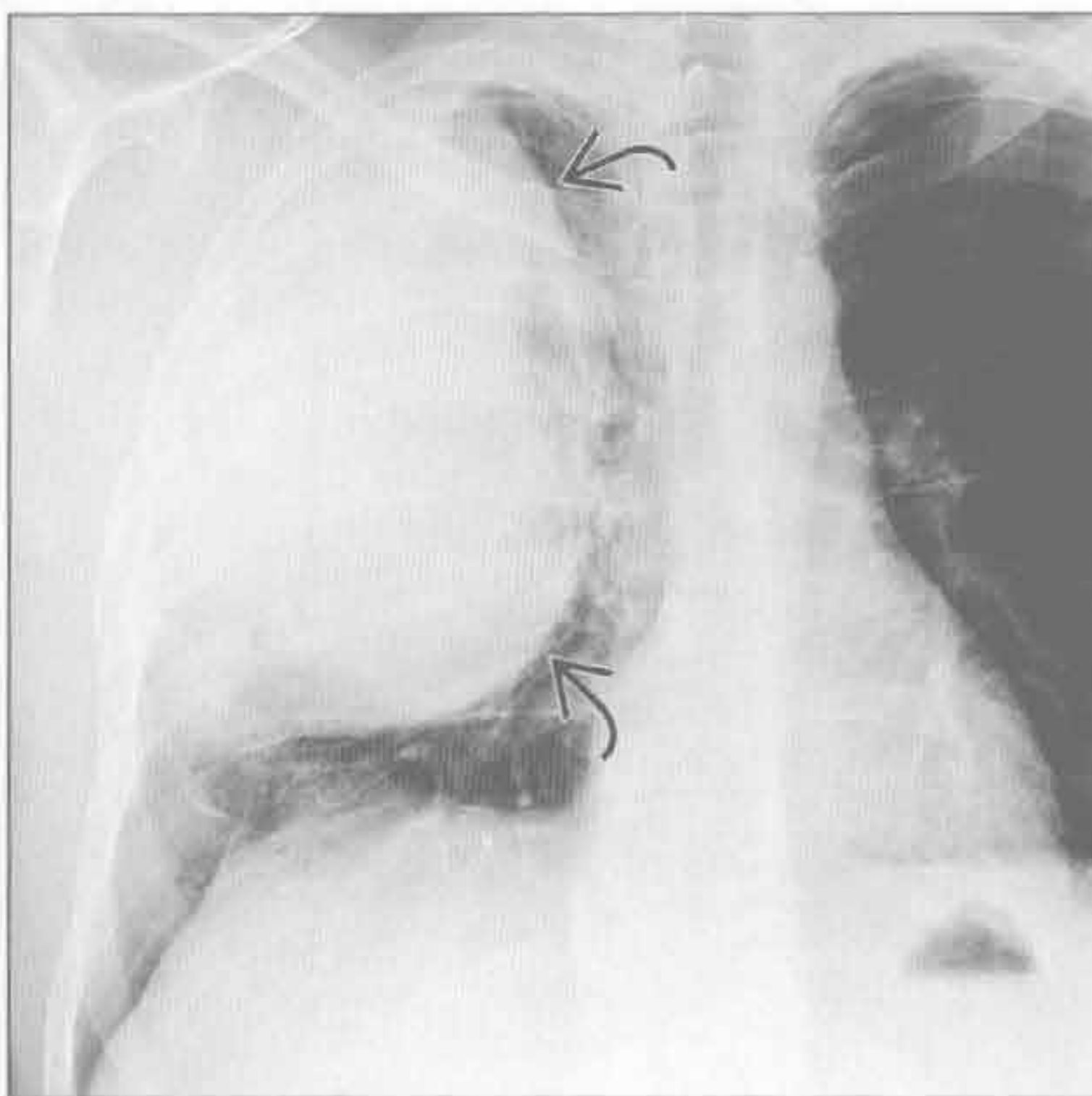
(左) 反复干呕、呕血患者。正位 X 线胸片示纵隔气肿延伸至颈部[→]及左侧胸腔积液[→]。食管摄片示食管撕裂, 诊断为 Boerhaave 综合征

(右) 轴位增强 CT 示大量纵隔积气[→], 双侧胸腔积液[→], 并可见口服对比剂外渗[→]

纵隔炎



胸壁肿块



(左) A 型葡萄球菌感染致纵隔炎患者。轴位增强 CT 示胸骨后积气、积液[→]。双侧胸腔积液, 左侧重于右侧, 并可见胸壁皮下积气、积液[→]

(右) 尤因肉瘤患者。正位 X 线胸片示巨大胸壁肿块[→], 增强 CT 示肋骨起源

鉴别诊断

常见

- 气管支气管软化
- 刀鞘样气管
- 咽喉部肿瘤
- 甲状腺肿块

不常见

- 创伤
- 气管狭窄
- 异物
- 韦格纳肉芽肿病

罕见（但重要）

- 骨软骨质沉着性气管病
- 感染
- 气管肿瘤
- 气管支气管淀粉样变性
- 复发性多发性软骨炎

重要信息

鉴别诊断要点

- 仅讨论成人喘鸣
- 喘鸣
 - 上呼吸道气体涡流产生的高调音
 - 提示病变位于气管或咽部
- X线平片及CT
 - 鉴别诊断的主要成像方法
- 最后确诊可能有赖于支气管镜及活检

常见诊断的有用线索

- 气管支气管软化
 - 气管或支气管软骨异常
 - 呼气相横截面面积减小 $\geq 50\%$
 - 吸气相气管可表现正常
 - 先天性或可继发于
 - 插管后、外部肿块或血管引起的压迫、感染或慢性阻塞性肺疾患
- 刀鞘样气管
 - 与慢性阻塞性肺疾病高度相关
 - 反复咳嗽致软骨损伤
 - 冠状位气管内径 $\leq 2/3$ 矢状位内径
 - 气管壁厚度正常
- 咽喉部肿瘤
 - 最常见的病因是鳞状细胞癌
 - 记录病变的范围，因其可影响手术及治疗计划

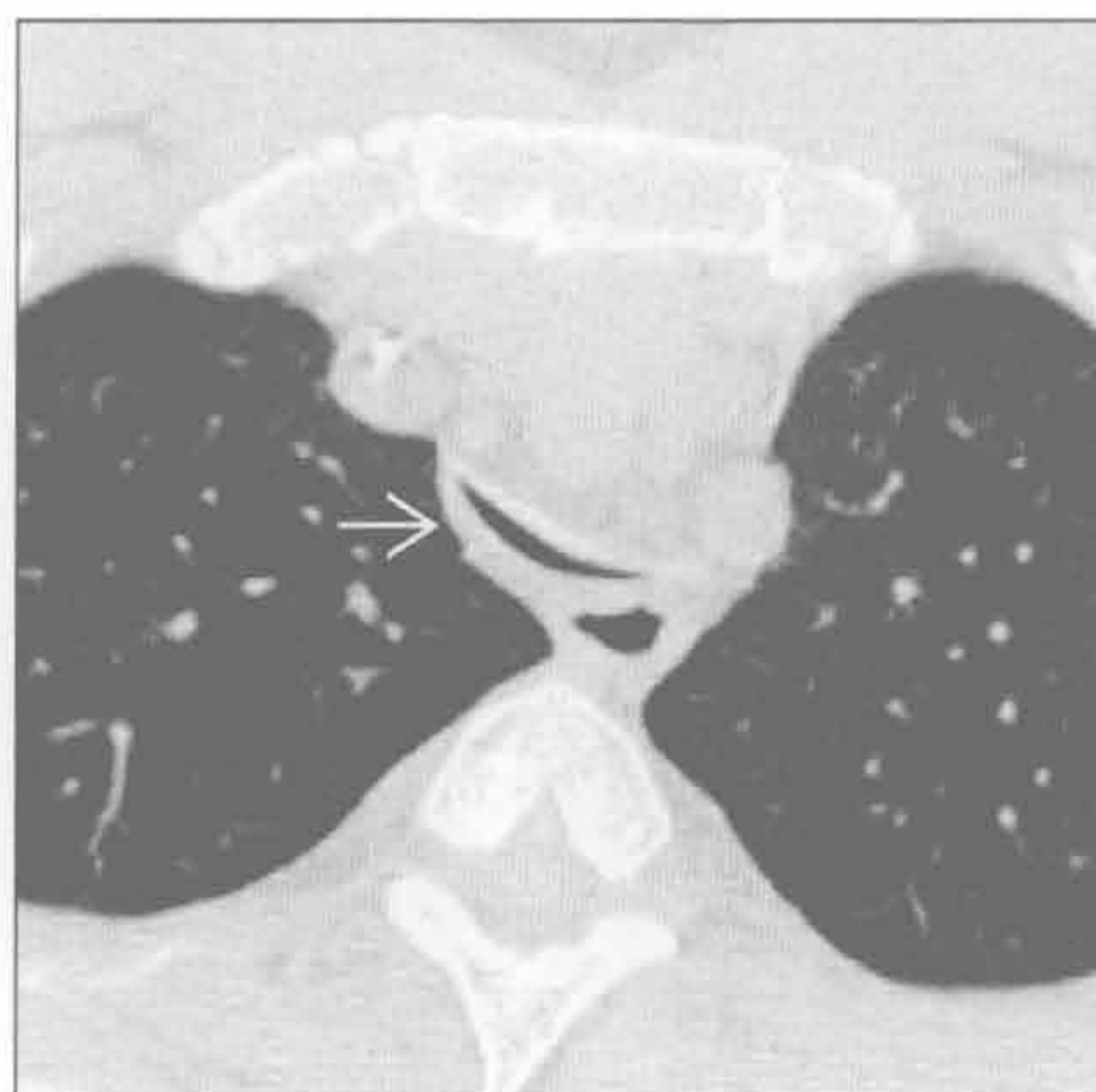
- 甲状腺肿块
 - 甲状腺肿或恶性肿瘤均可引起气管外源性受压

不常见诊断的有用线索

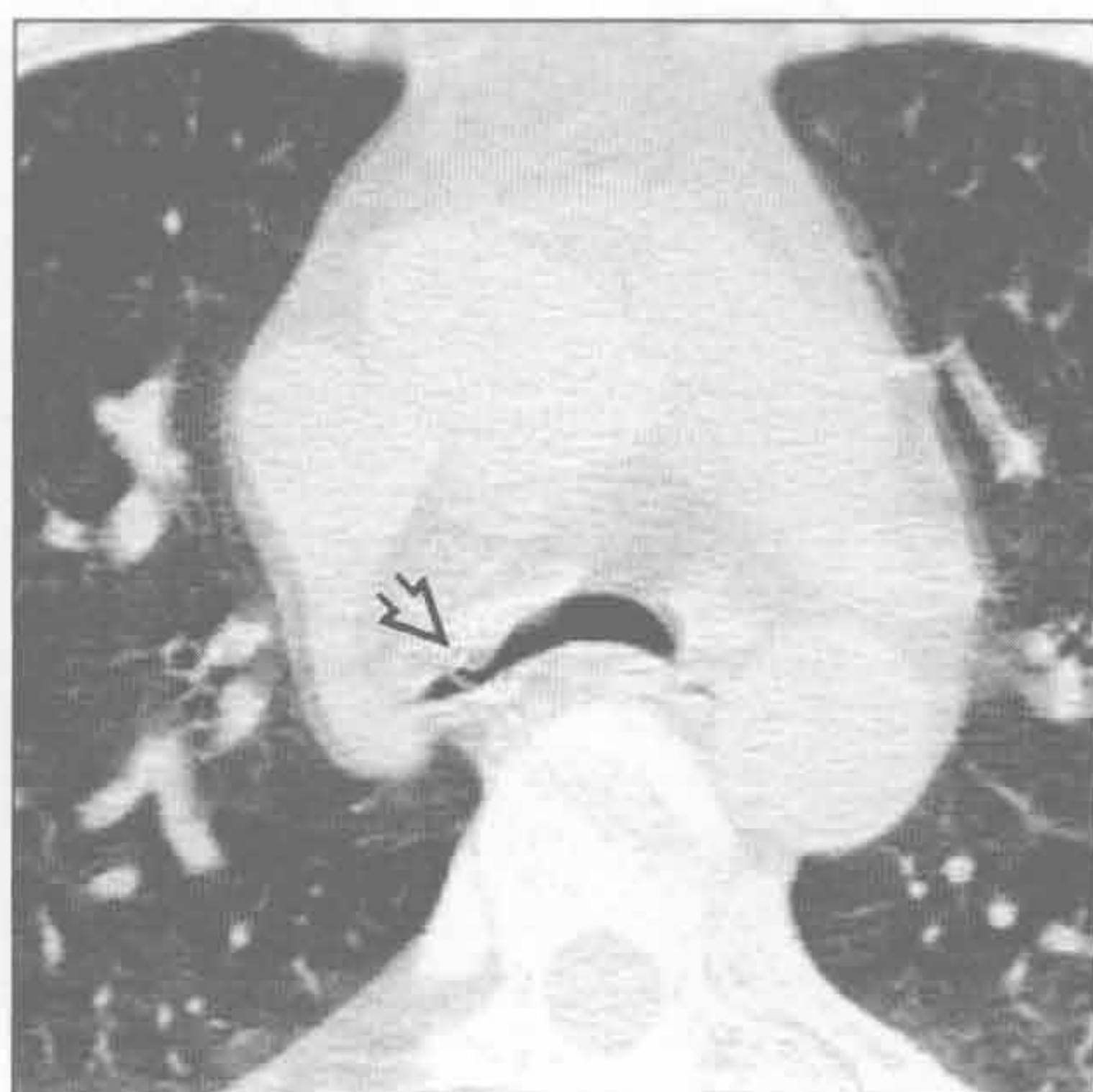- 创伤
 - 血肿压迫气道
 - 远处创伤致气管继发性狭窄
- 气管狭窄
 - 局部变窄伴环壁增厚
 - \pm 软骨损伤致气管软化
 - 气管内插管时间过长
 - 声门下插管固定处气管狭窄
 - 使用低压气囊固定后发生率减少
 - 气管切开术后套管置入
 - 切口处狭窄
 - 其他病因
 - 完全性气管软骨环及结节病
 - 机械扩张或支架置入术后
- 异物
 - 病史对诊断很重要
 - 不透X线的异物罕见
- 韦格纳肉芽肿病
 - 声门下气管壁环形增厚伴管腔变窄
 - \pm 空洞性肺结节
 - \pm 鼻窦病变
 - 肾小球肾炎的检验依据（镜下血尿或蛋白尿）
- 罕见诊断的有用线索
 - 骨软骨质沉着性气管病
 - 良性病变，见于老年人
 - 常为支气管镜检时偶尔发现
 - 极少出现症状
 - 起源于软骨的不规则形钙化小结节
 - 无软骨的气管后膜部无受累
 - 感染
 - 结核
 - 气管壁环形增厚伴管腔变窄
 - 纵隔淋巴结肿大
 - 会厌炎
 - 进展缓慢，下咽部增大所致
 - 鼻硬结病
 - 鼻硬结为克雷伯杆菌所致慢性肉芽肿性感染
 - 中美洲、非洲、印度好发
 - 95%的患者鼻腔受累，可见息肉及软组织增厚
 - 鼻旁窦不受累

- 25%的患者声门下气管受累，伴同心性及结节性狭窄
- 气管腔内含气隐窝具有诊断价值
- 气管肿瘤
 - 3 种类型
 - 原发恶性、转移性及原发良性肿瘤
 - 3 种生长方式
 - 附壁式、息肉样或环壁式生长
 - CT 需记录病变的范围及病变远端气管情况
 - 鳞状细胞癌
 - 最常见的气管原发性恶性肿瘤
 - 与吸烟关系密切
 - 10%在发病时为多灶性
 - 腺样囊性癌
 - 气管后侧壁
 - ± 气道生长
 - 转移性疾病
 - 支气管、食管源性恶性肿瘤的侵袭或压迫
 - 恶性黑色素瘤、乳腺癌、结肠癌或肾癌的血行转移
 - ± 单发或多发性气管内病灶
- 气管支气管乳头瘤病
 - 气管或支气管分支的乳头瘤病毒感染
 - 气管内边界清楚的非钙化性小结节
 - ± 囊性肺病变
- 气管支气管淀粉样变性
 - 气管或主支气管结节样或同心性环壁增厚
 - ± 结节样钙化
 - ± 肺不张或叶萎陷
 - 常无肺结节
 - 治疗采用支架或手术切除
- 复发性多发性软骨炎
 - 系统性病变，与反复的软骨炎有关
 - 病程晚期可影响气管及支气管
 - 也可影响
 - 耳软骨、鼻软骨及关节软骨
 - CT 表现
 - 气管支气管壁增厚，无软骨分布的后壁不受累
 - 严重病变可影响后壁
 - 狭窄可致反复肺炎
 - 支架和皮质激素治疗

气管支气管软化



气管支气管软化

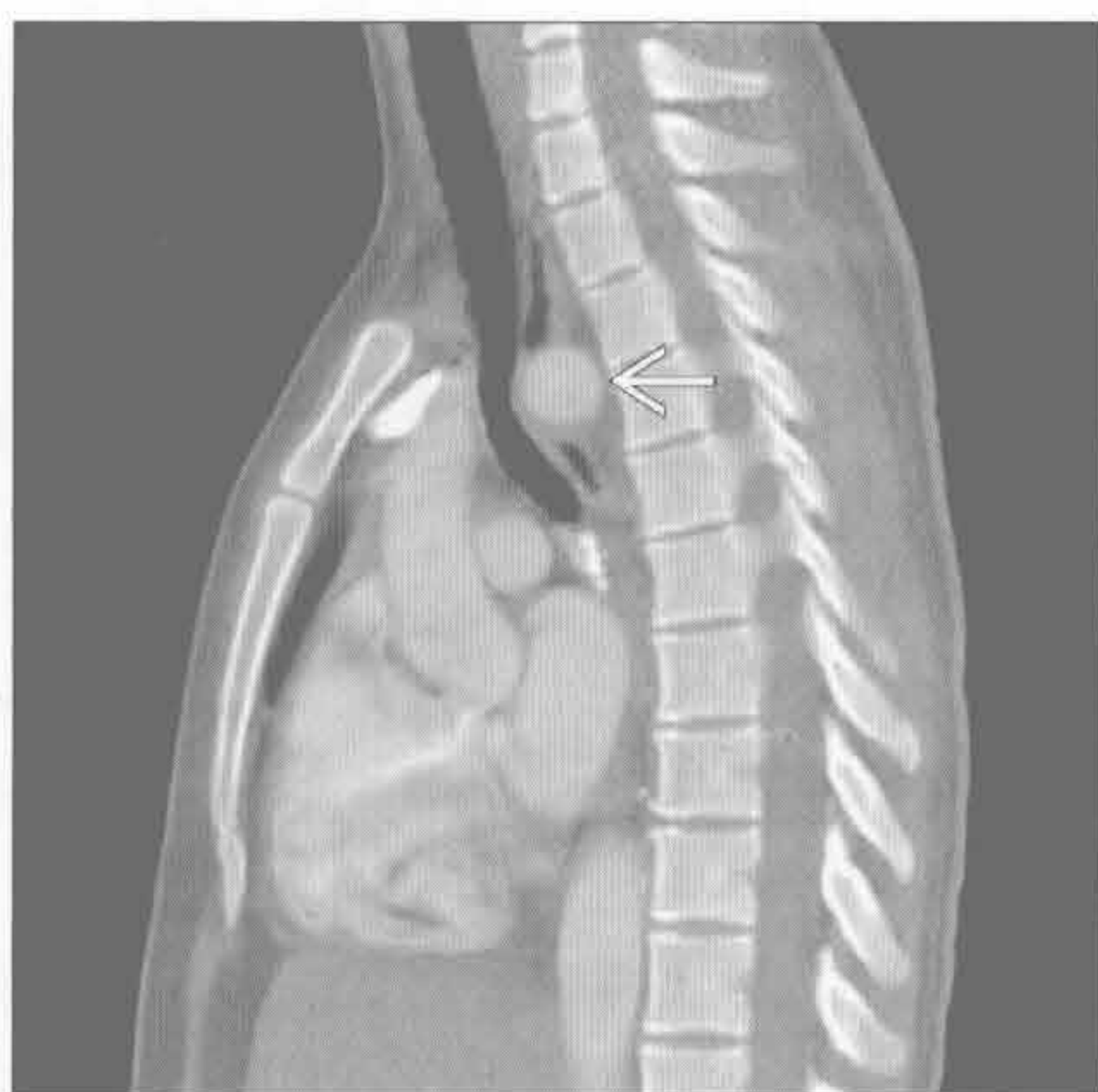

(左) 轴位平扫 CT 示胸内气管段弥漫性狭窄 \rightarrow ，与吸气相相比，横截面面积减少 50% 以上，对气管软化症具有诊断性

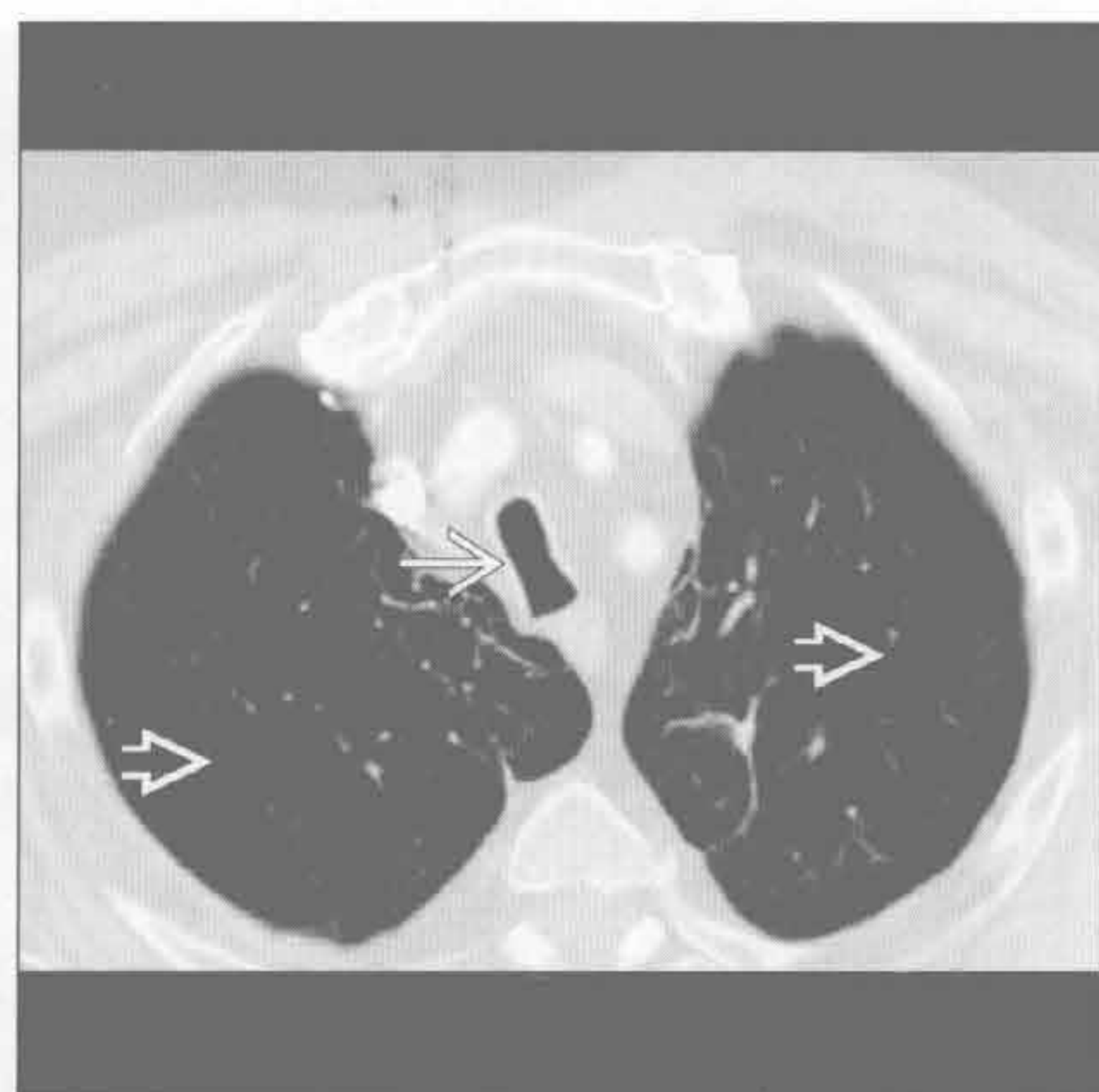
(右) 气管支气管软化。轴位 HRCT 示中间支气管和右上叶支气管萎陷 \rightarrow 。患者呼吸道症状持续，需支架置入治疗

气管支气管软化

(左) 矢状位增强 CT 示异位左锁骨下动脉 \Rightarrow 压迫气管，右位主动脉弓。颈位主动脉弓患者因血管拥挤在狭窄的胸廓入口处，产生压迫致及气管支气管软化



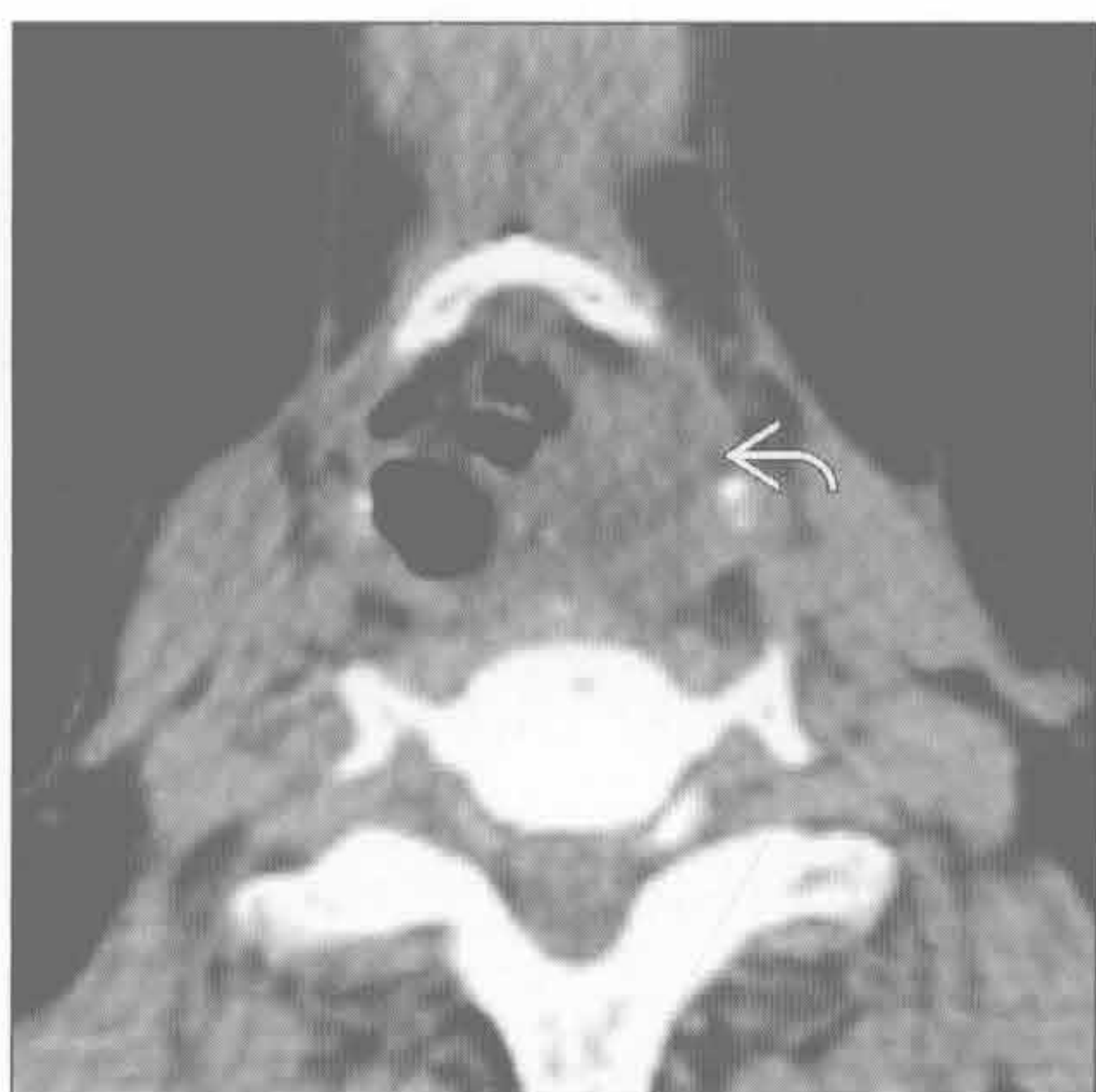(右) 轴位增强 CT 示刀鞘样胸段气管 \Rightarrow ，矢状位内径长于冠状位。可见常见的并发症——严重的小叶中央型肺气肿 \Rightarrow



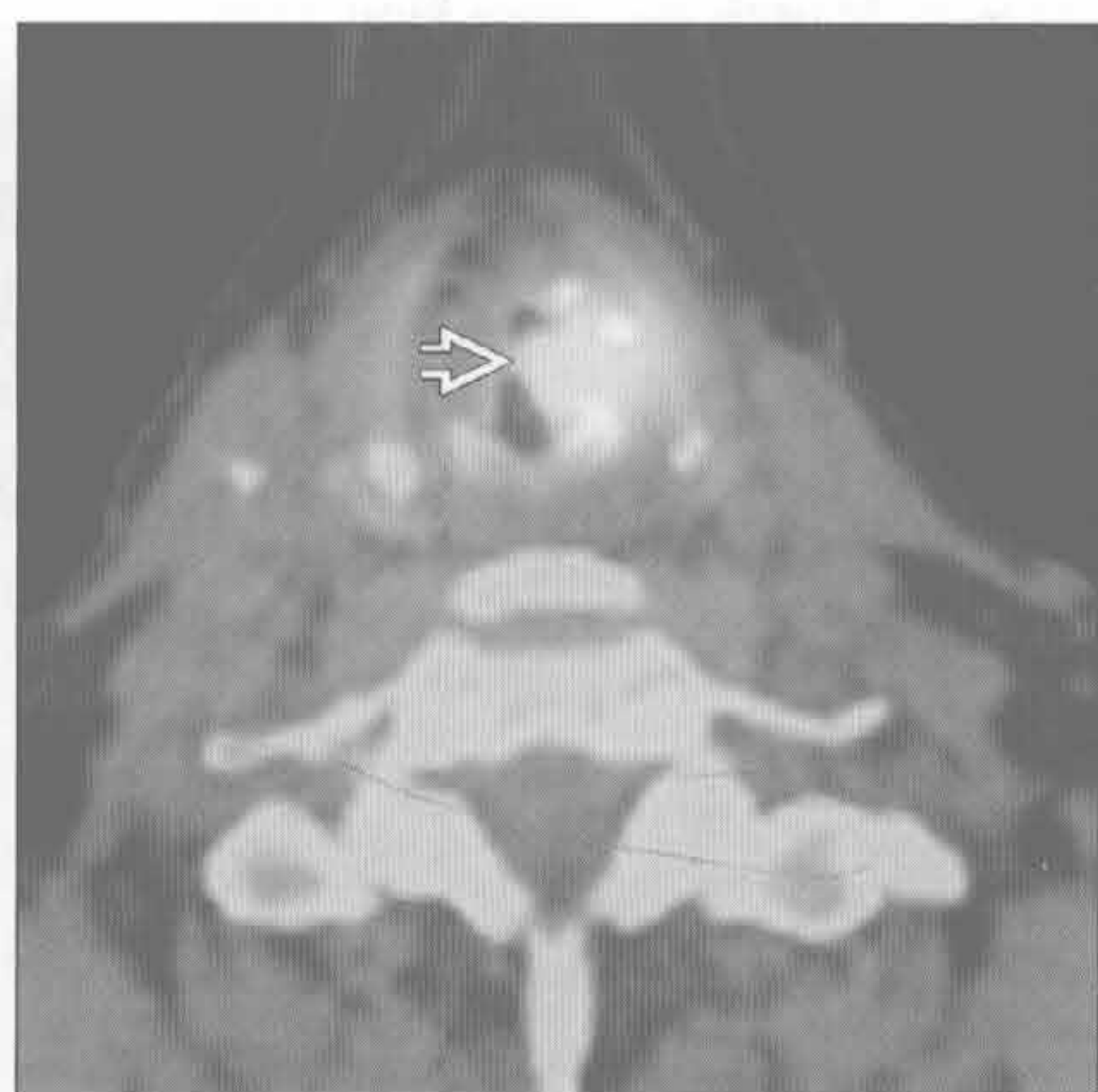刀鞘样气管

咽喉部肿瘤

(左) 轴位平扫 CT 示左声带上方肿块影 \Rightarrow 。病理证实为鳞状细胞癌。稍下方层面提示声带未受累，该表现对于临床手术治疗十分重要



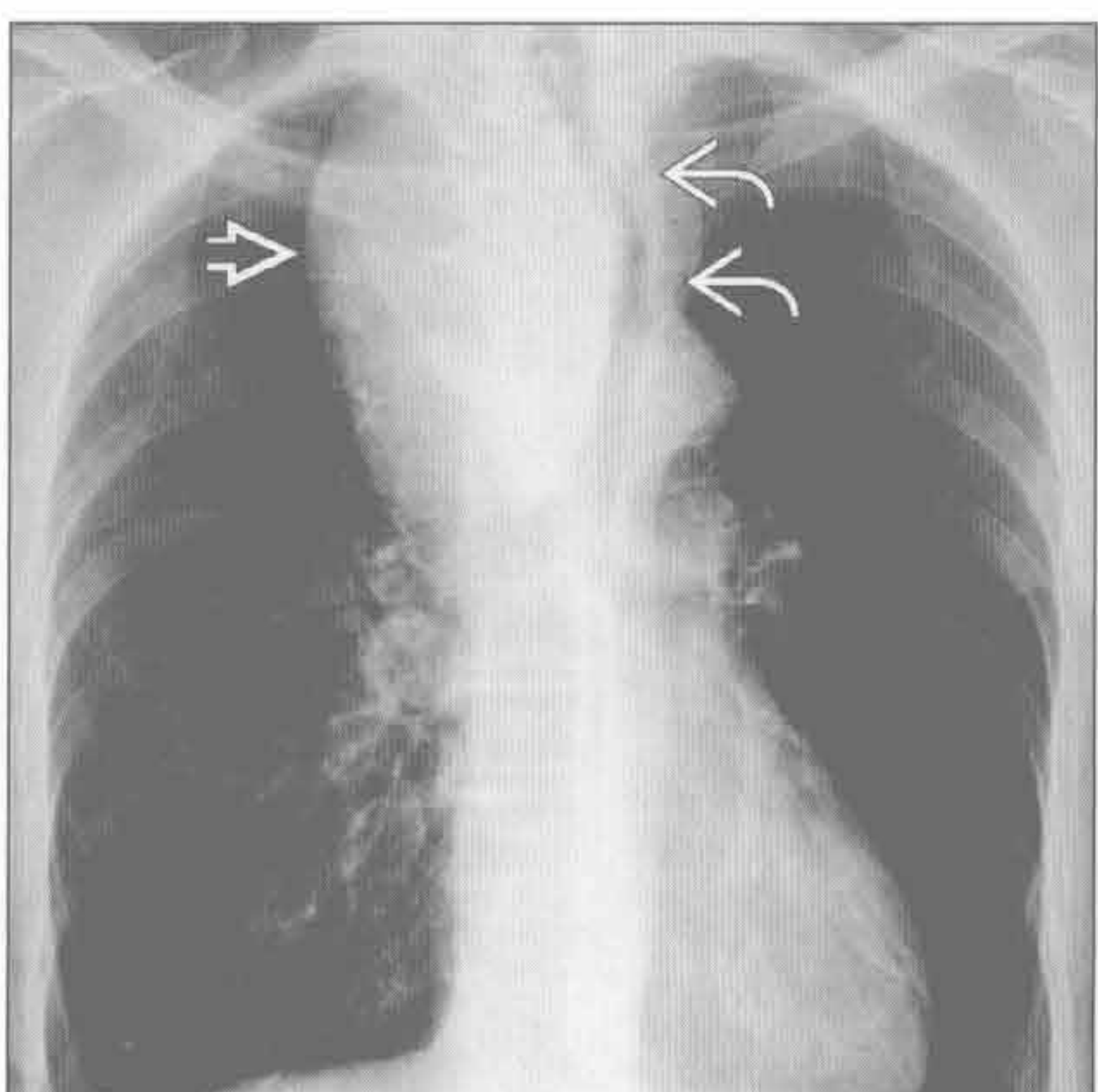
(右) 轴位 PET/CT 融合图像示左声门上区高代谢肿块 \Rightarrow ，切除证实为原发性鳞状细胞癌



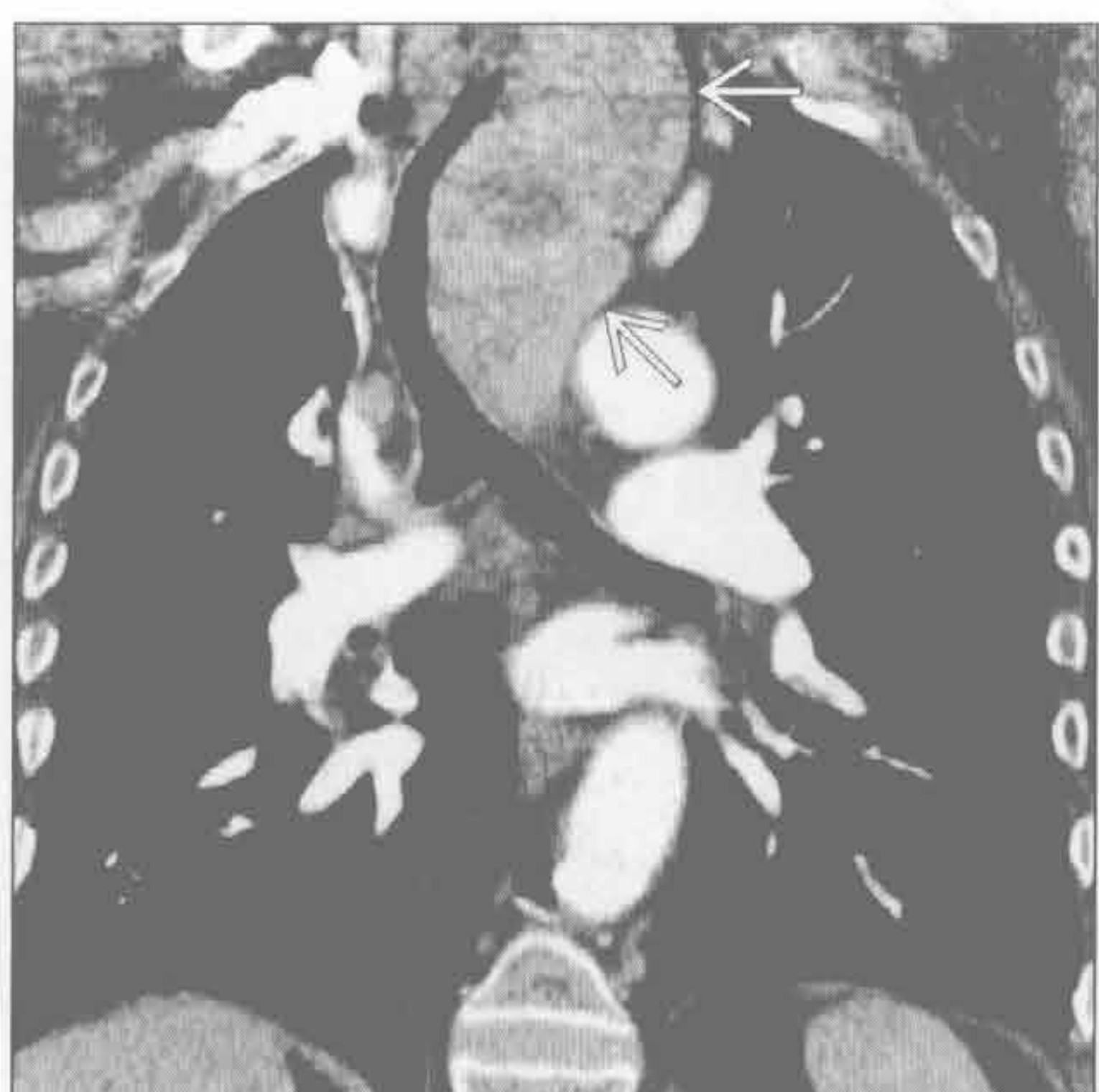咽喉部肿瘤

甲状腺肿块

(左) 正位 X 线胸片示右气管旁大肿块 \Rightarrow ，气管变窄并向左侧移位 \Rightarrow ，为胸骨后甲状腺肿，无恶变

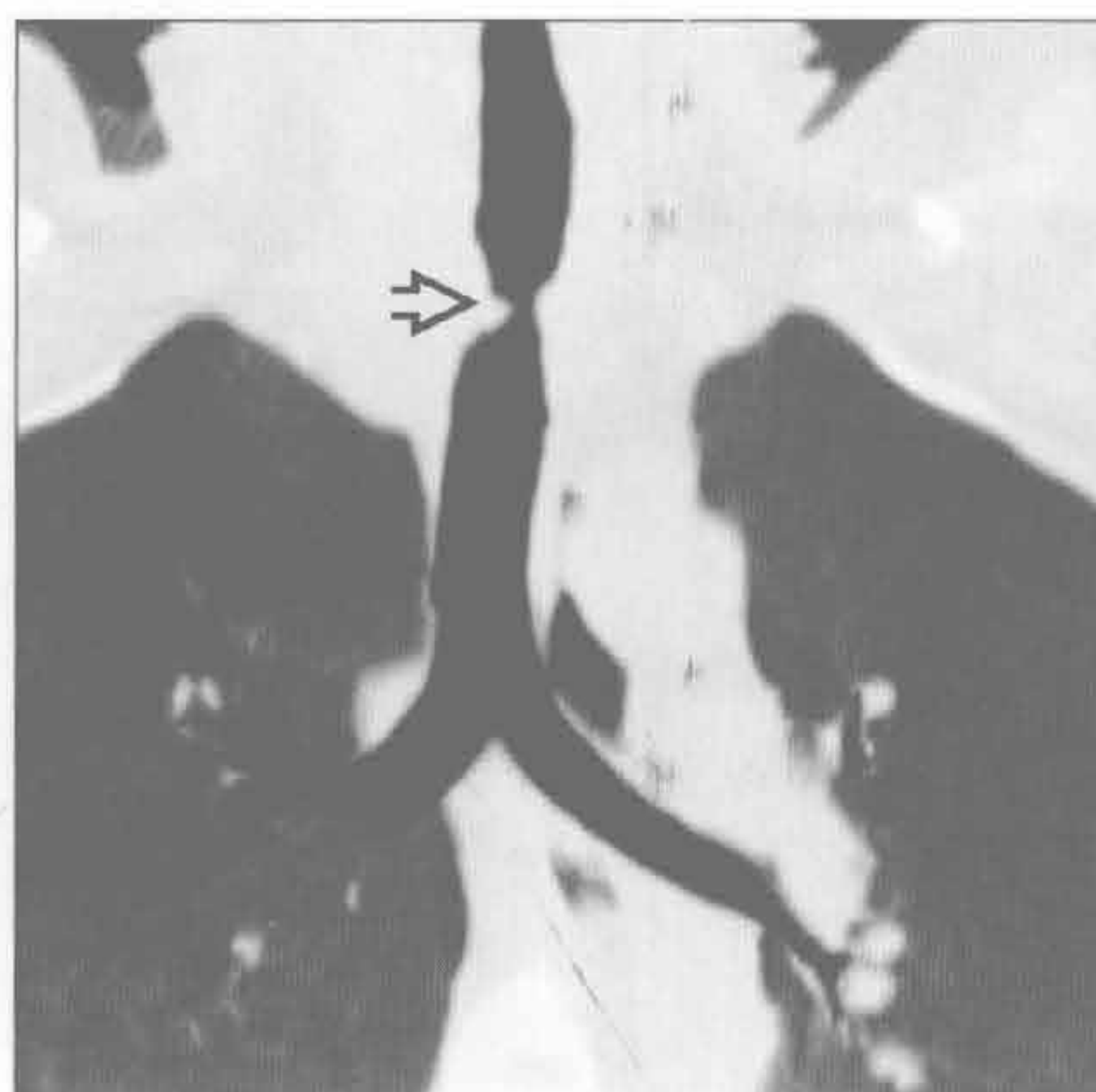


(右) 冠状位增强 CT 示胸廓入口处高密度不均匀强化的肿块影 \Rightarrow ，推移气管向右侧移位。气管变窄。证实为甲状腺肿，轴位连续层面上可见肿块与甲状腺相连

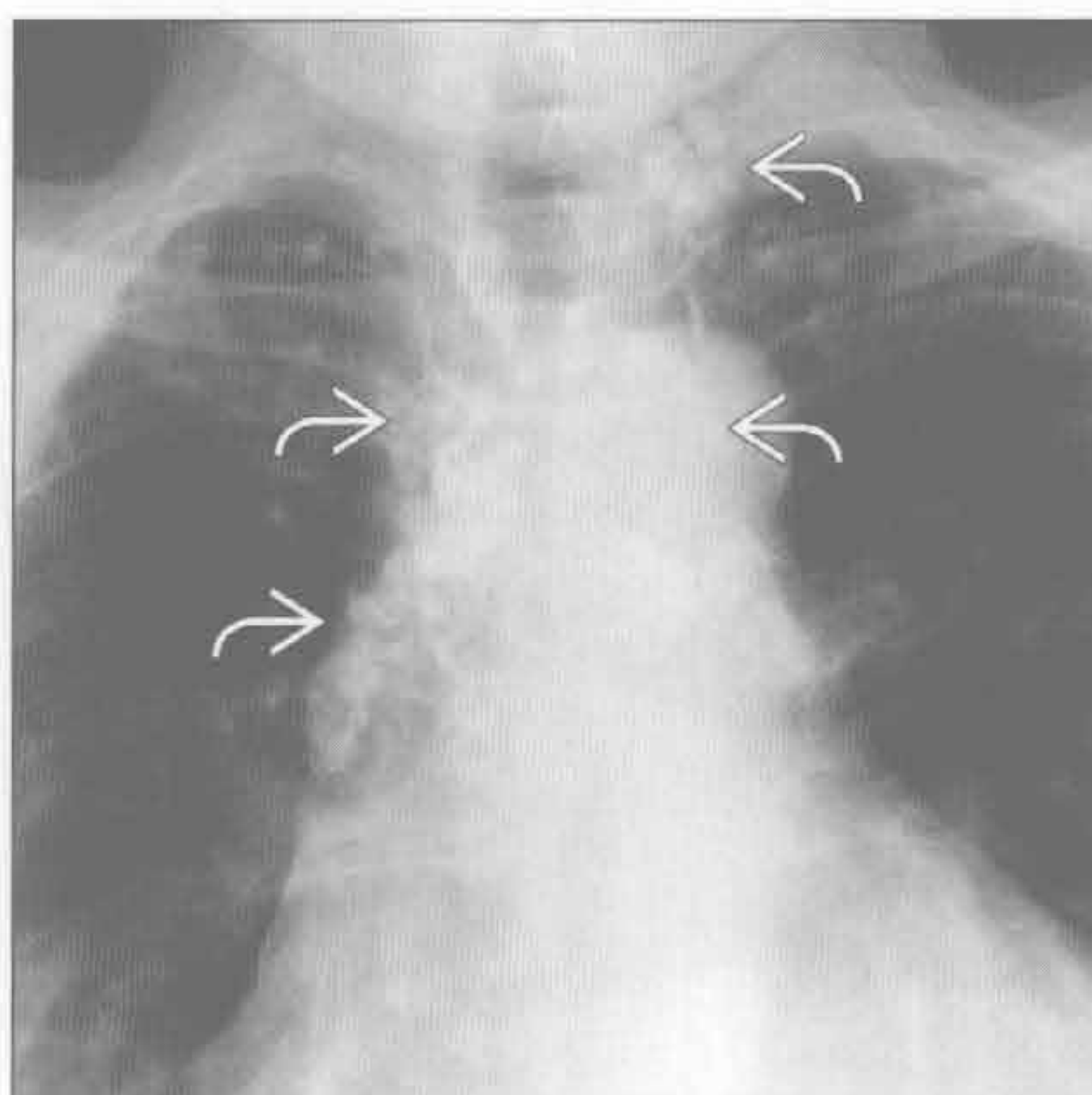


甲状腺肿块

气管狭窄



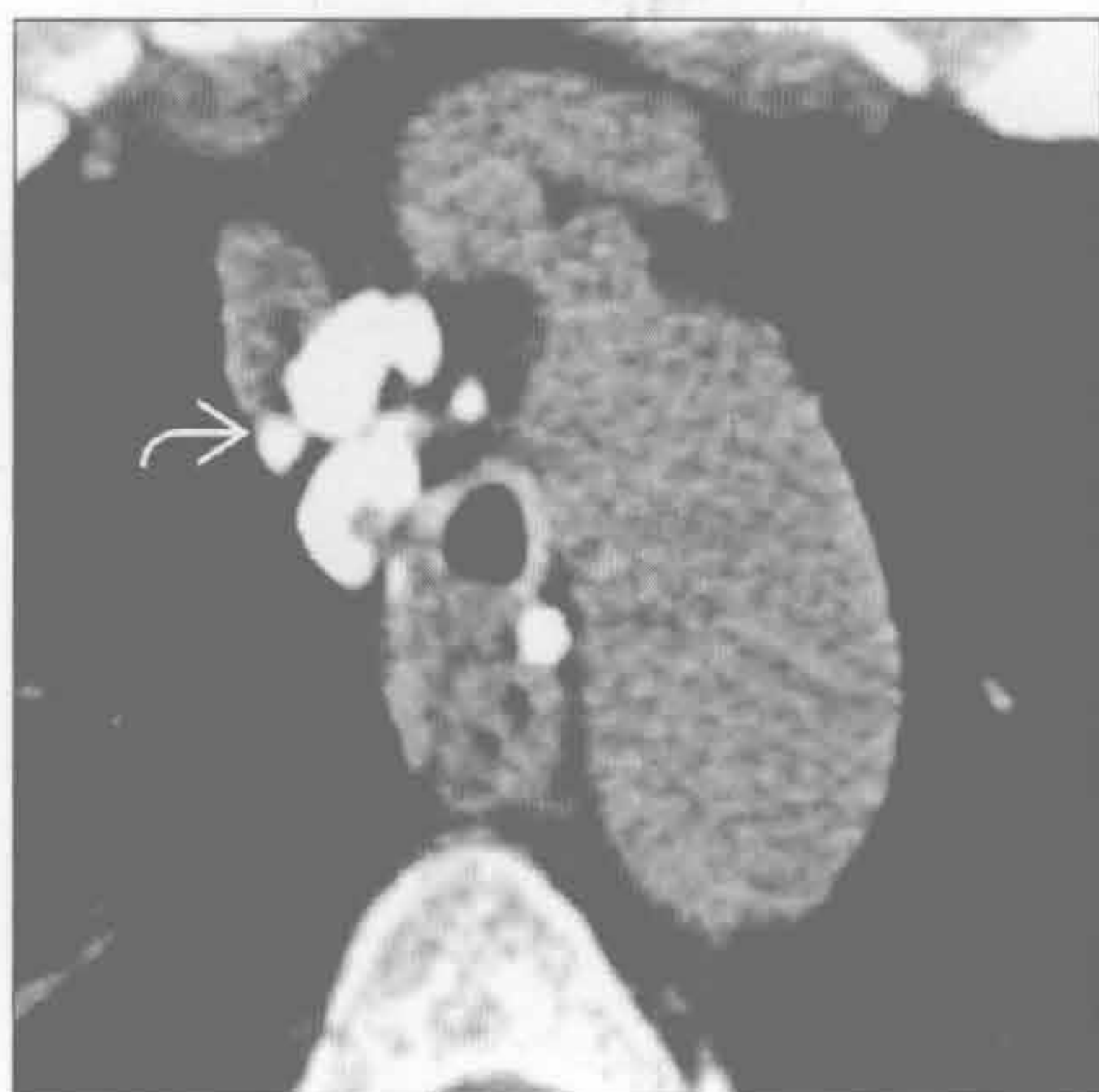气管狭窄



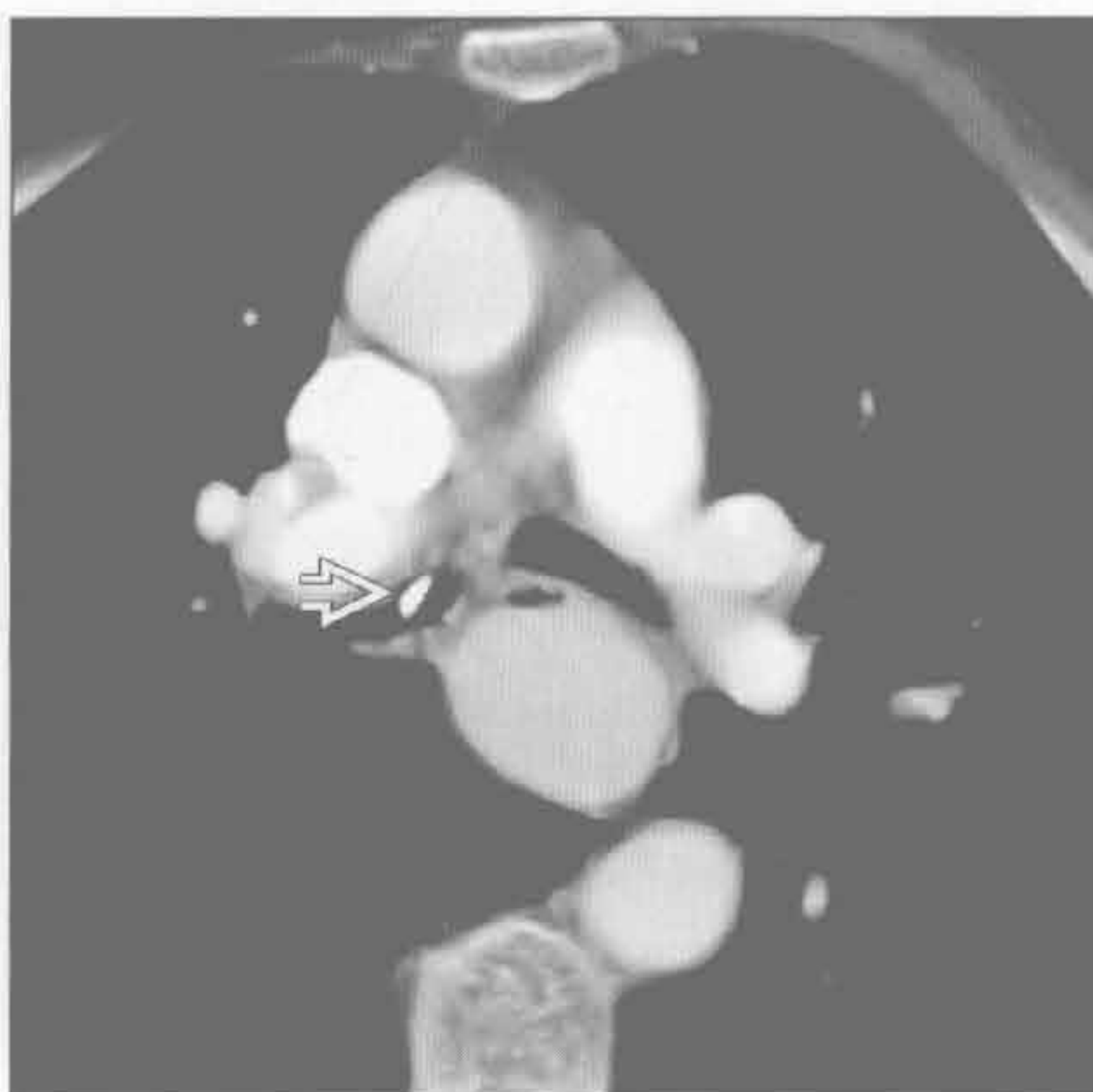
(左) 插管后气管狭窄患者。轴位平扫 CT 示胸廓入口水平气管局限性狭窄[⇔]

(右) 结节病患者。正位 X 线胸片示双侧肺门、气管旁及颈部淋巴结多发钙化灶[⇔]。淋巴结肿大导致气管外压变窄，需支架置入

气管狭窄



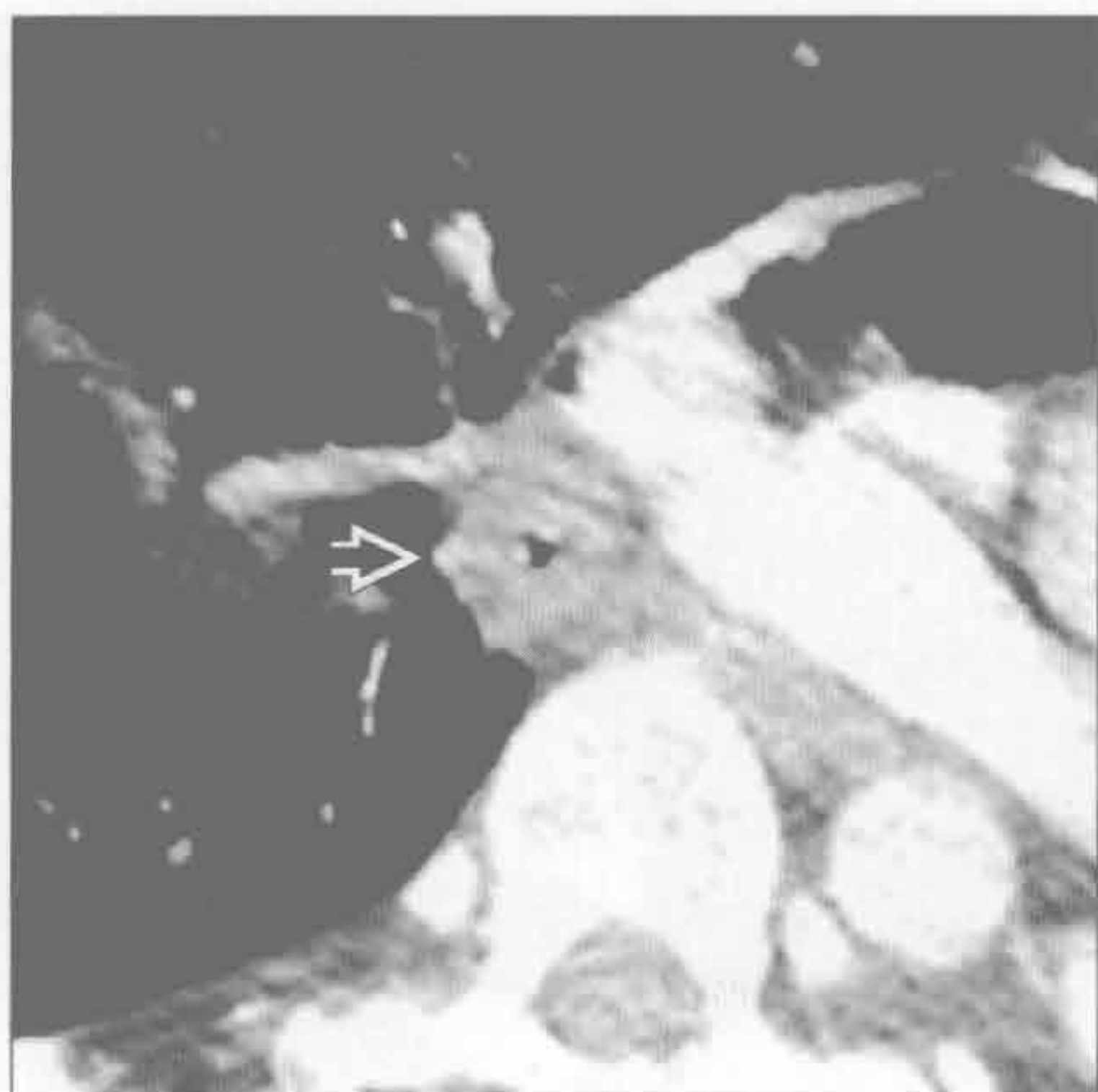
异物



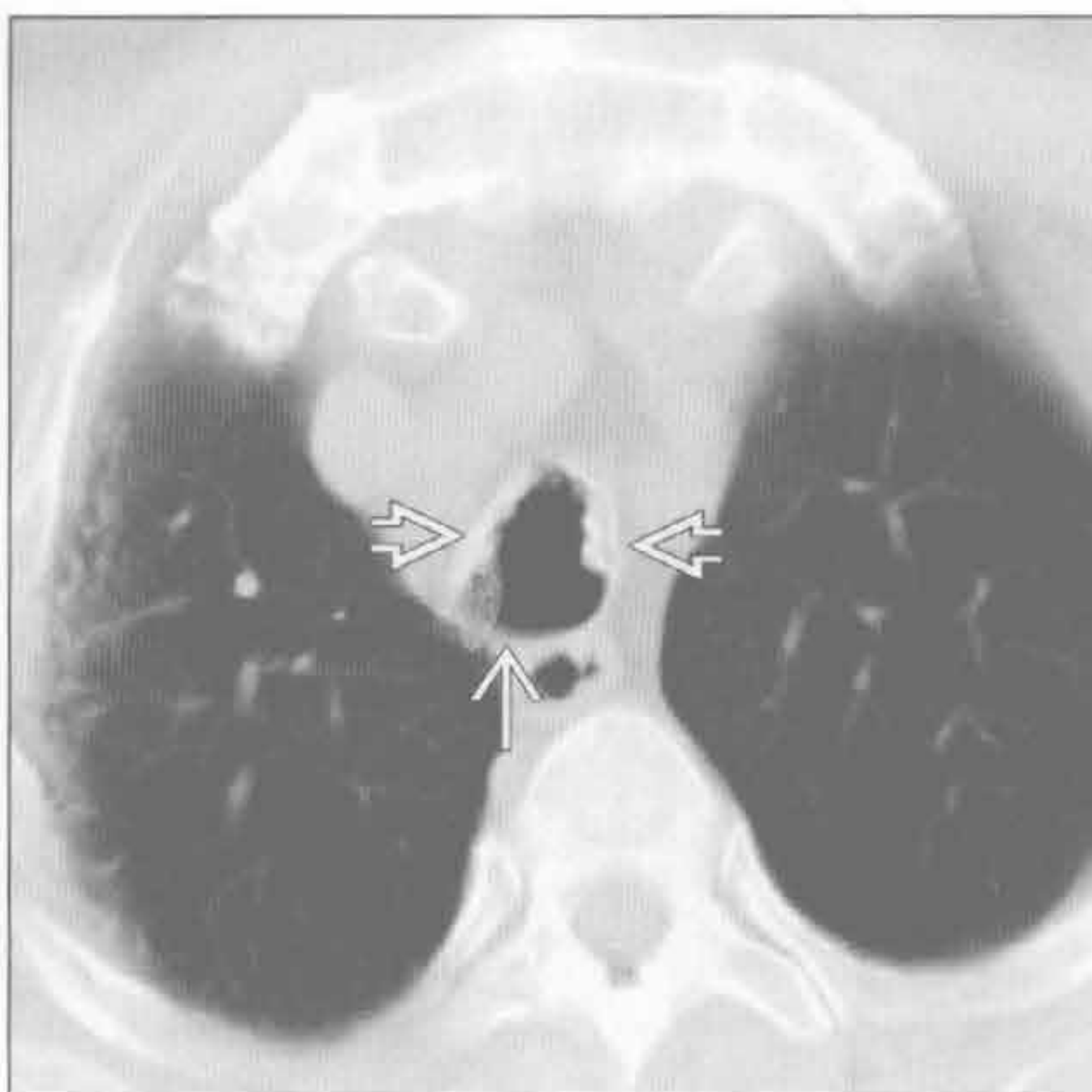
(左) 轴位平扫 CT 示结节病患者多发气管旁钙化灶[⇔]及继发性气管受压变窄。结节病的气管狭窄可源于外压性(如本例)，或为腔内肉芽肿继发的内源性狭窄

(右) 轴位增强 CT 示中间支气管部吸入的金属丝[⇔]。肺窗(未展示)见梗阻后肺炎所致的树芽征

韦格纳肉芽肿病



骨软骨质沉着性气管病

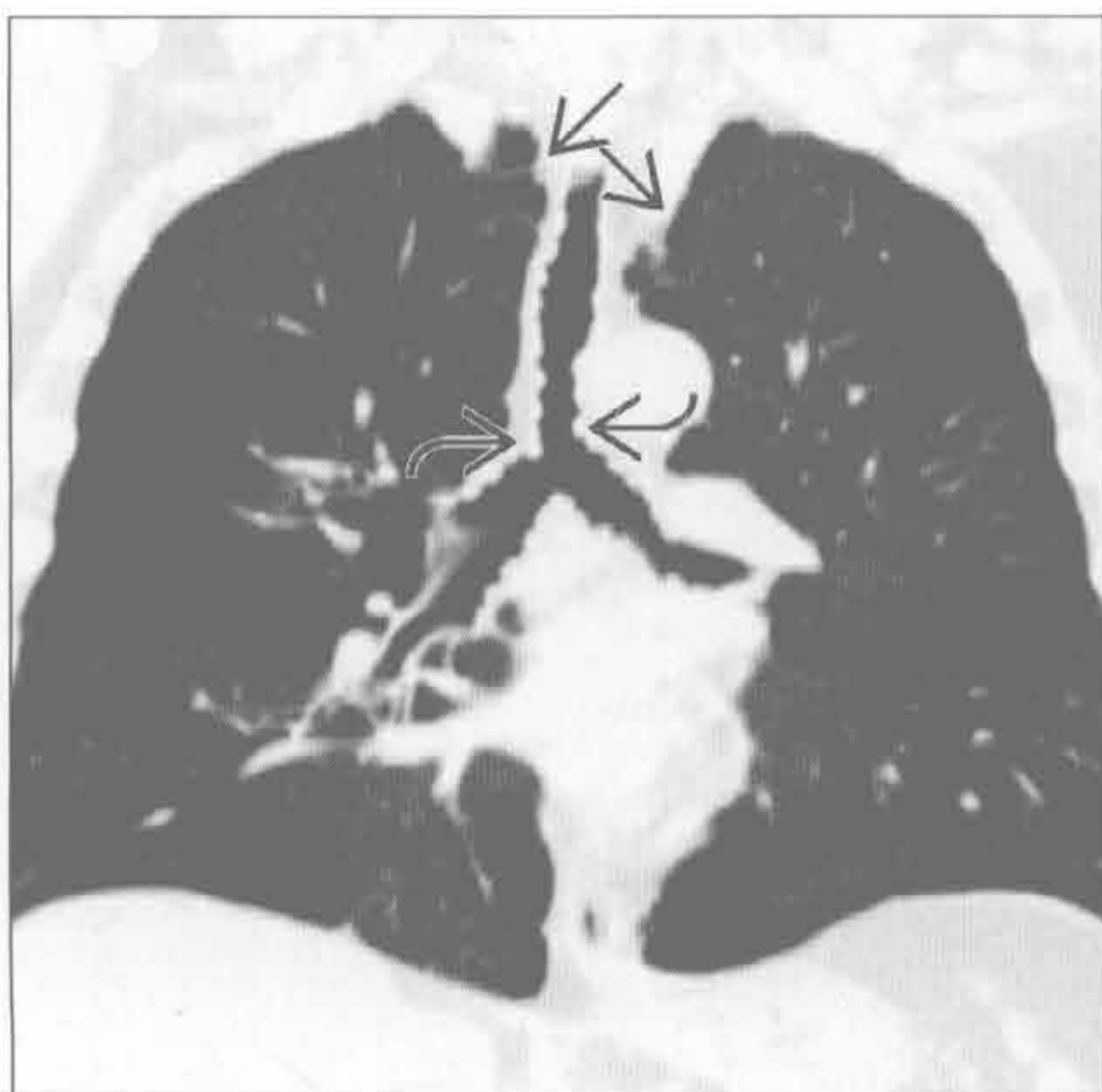


(左) 轴位增强 CT 示气管环壁重度狭窄，管腔几乎完全闭塞[⇔]。患者因韦格纳肉芽肿病的并发症行左肺切除

(右) 轴位平扫 CT 示气管前、侧壁钙化结节[⇔]。结节起源于软骨；气管后壁无软骨，故未受累[⇔]

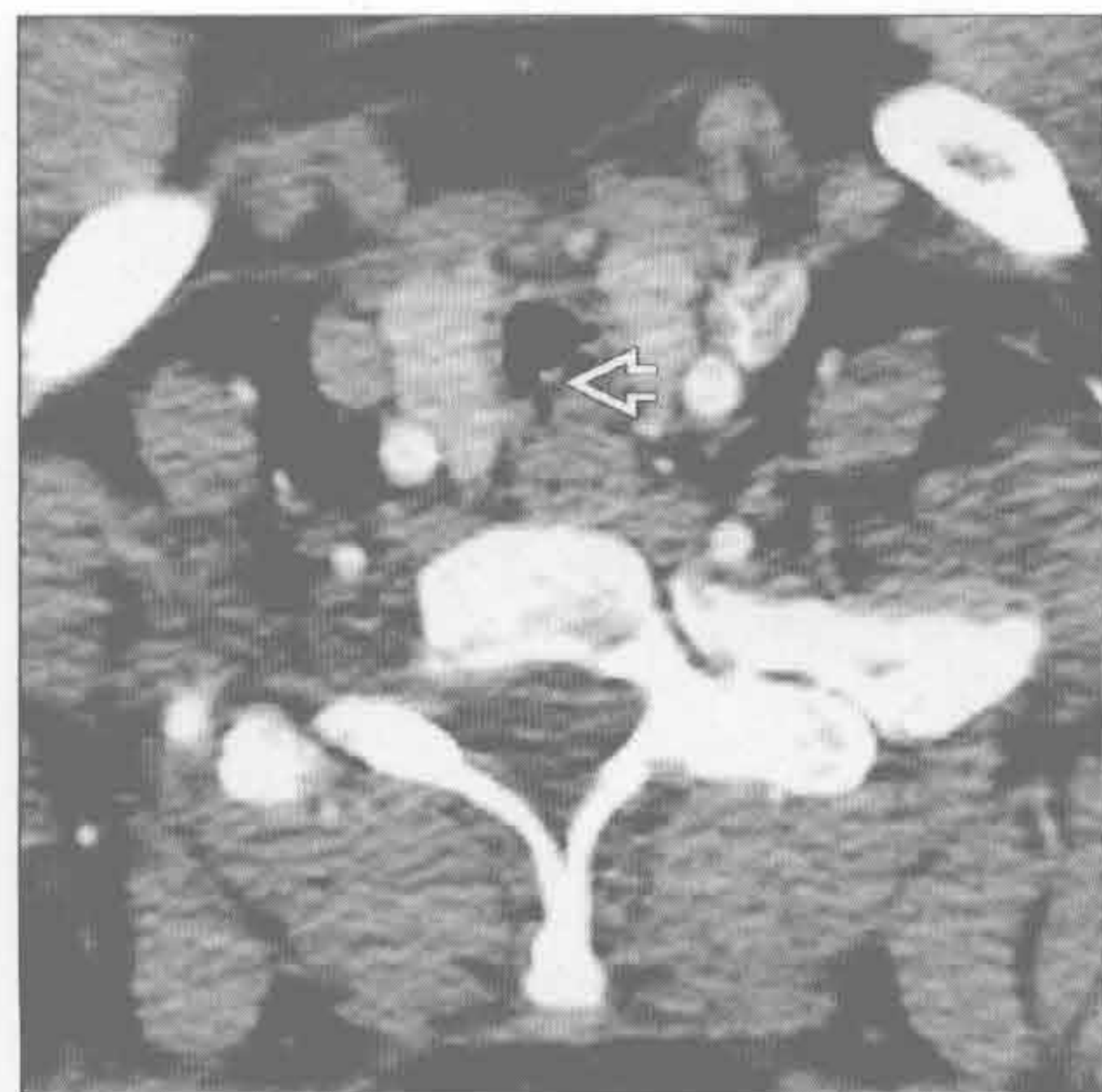
骨软骨质沉着性气管病

(左) 冠状位平扫 CT 示多发结节样黏膜突起, 延伸至主支气管 [→], 气管变窄, 软组织窗示结节钙化。双侧肺尖肺大疱 [→]



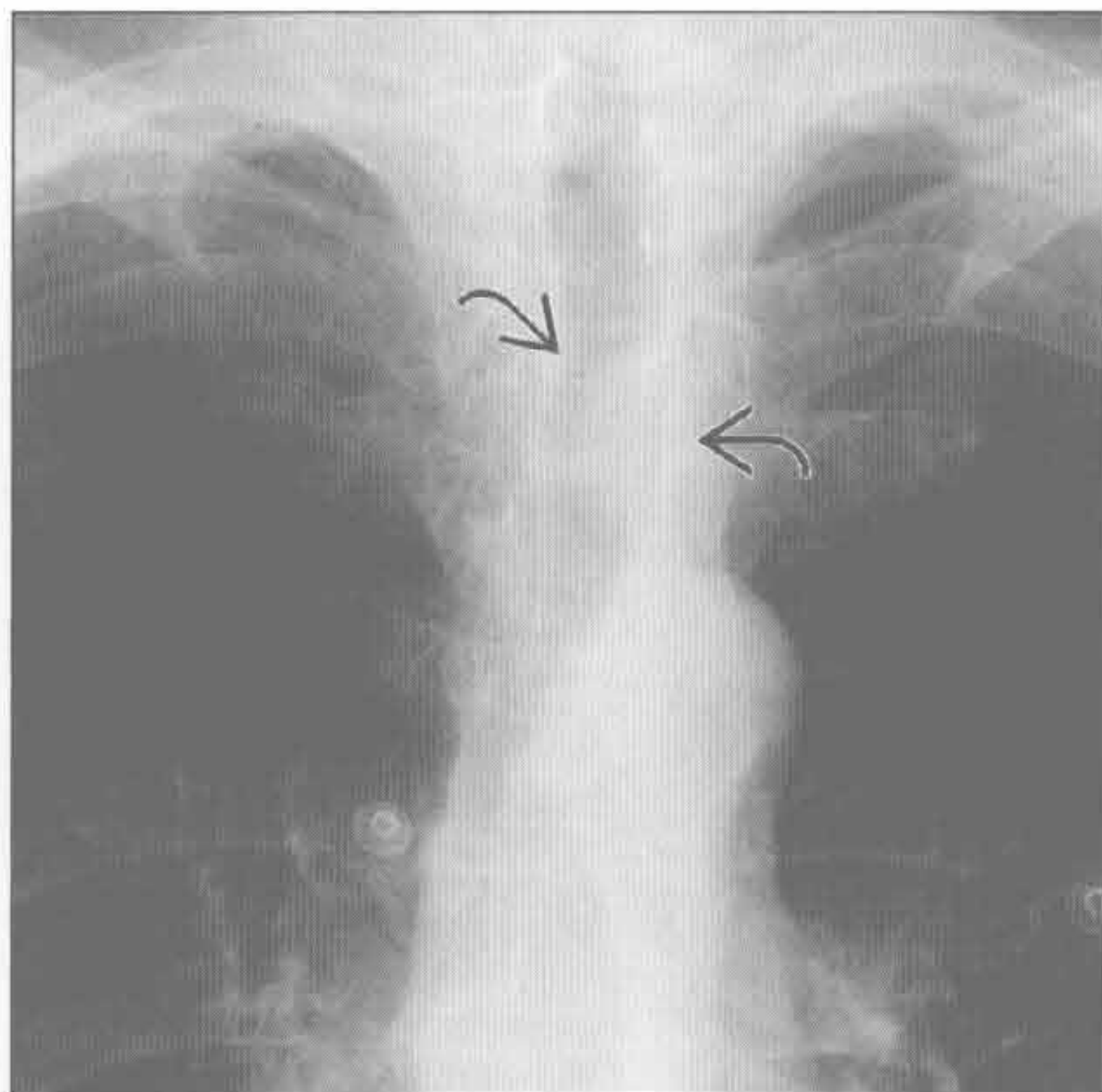
(右) 轴位增强 CT 示鼻硬结病所致的环壁声门下狭窄的典型 CT 表现。注意典型的隐窝样含气腔隙 [→]

感染



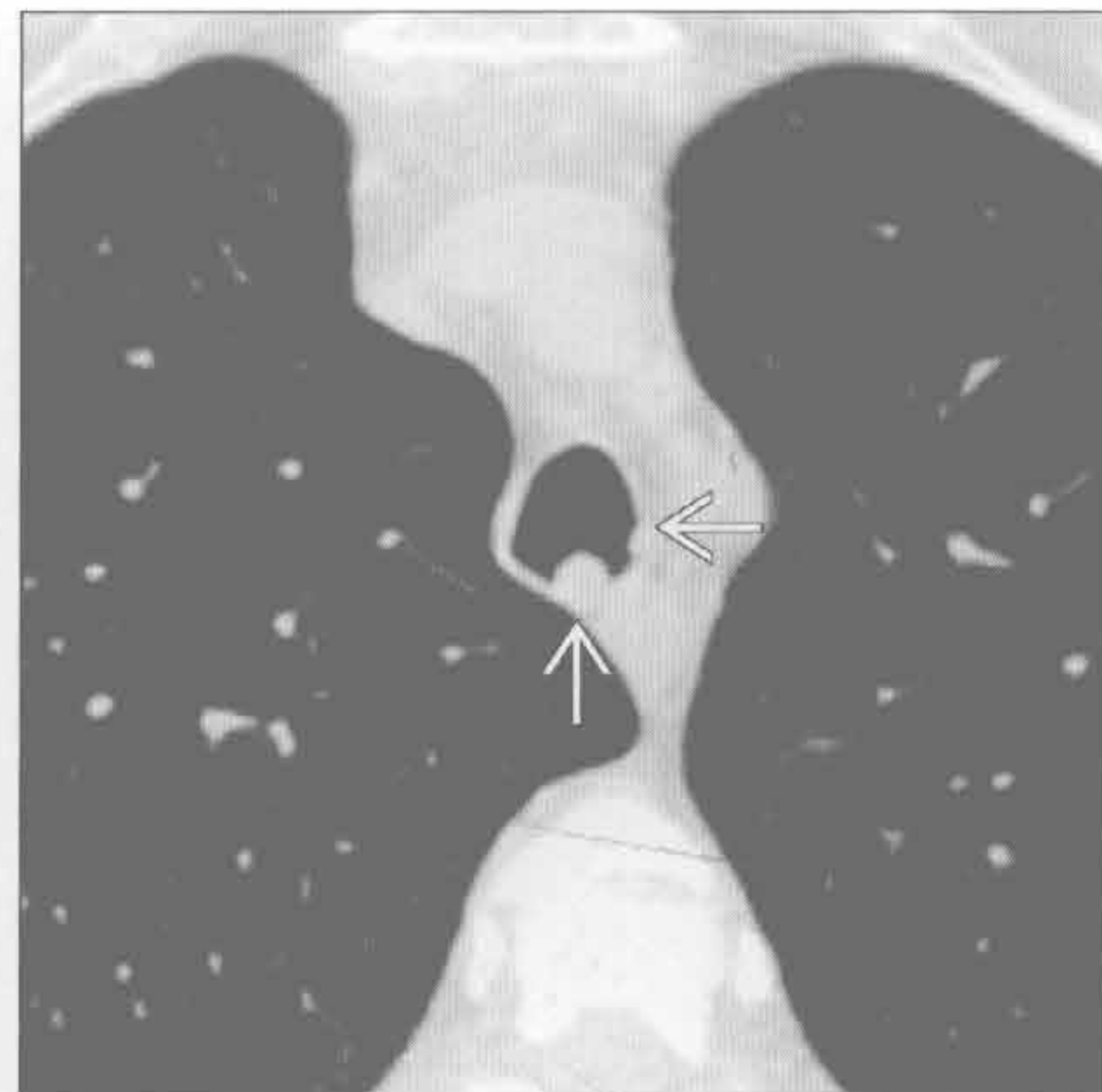
气管肿瘤

(左) 正位 X 线胸片示左侧气管结节 [→], 证实为原发性气管鳞状细胞癌



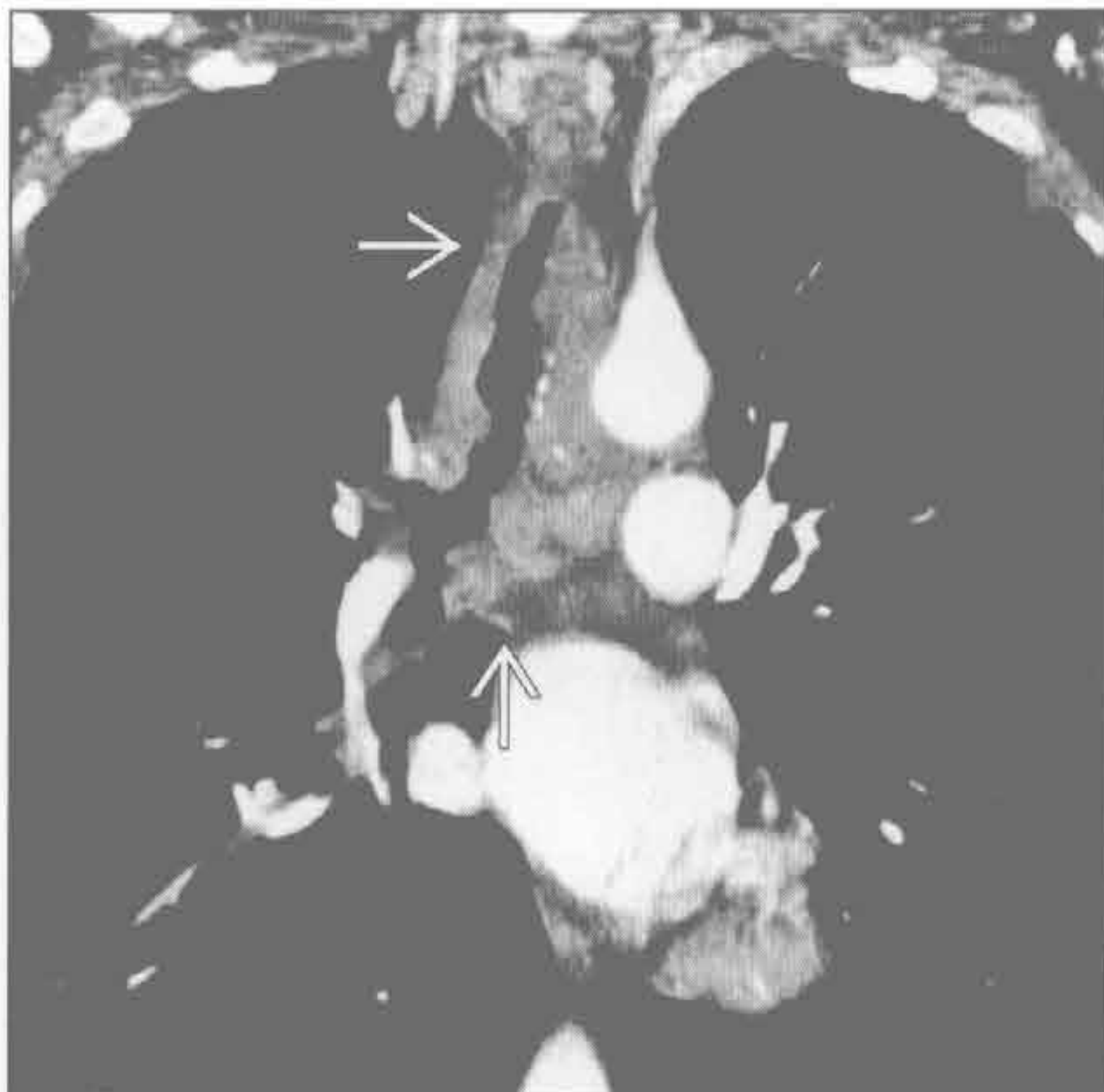
(右) 轴位平扫 CT 示咽喉-气管多发乳头状瘤病典型的 CT 表现, 可见气管侧、后壁多发孤立结节 [→]。纵隔窗 (未展示) 示结节无钙化, 为该病特征性表现

气管肿瘤



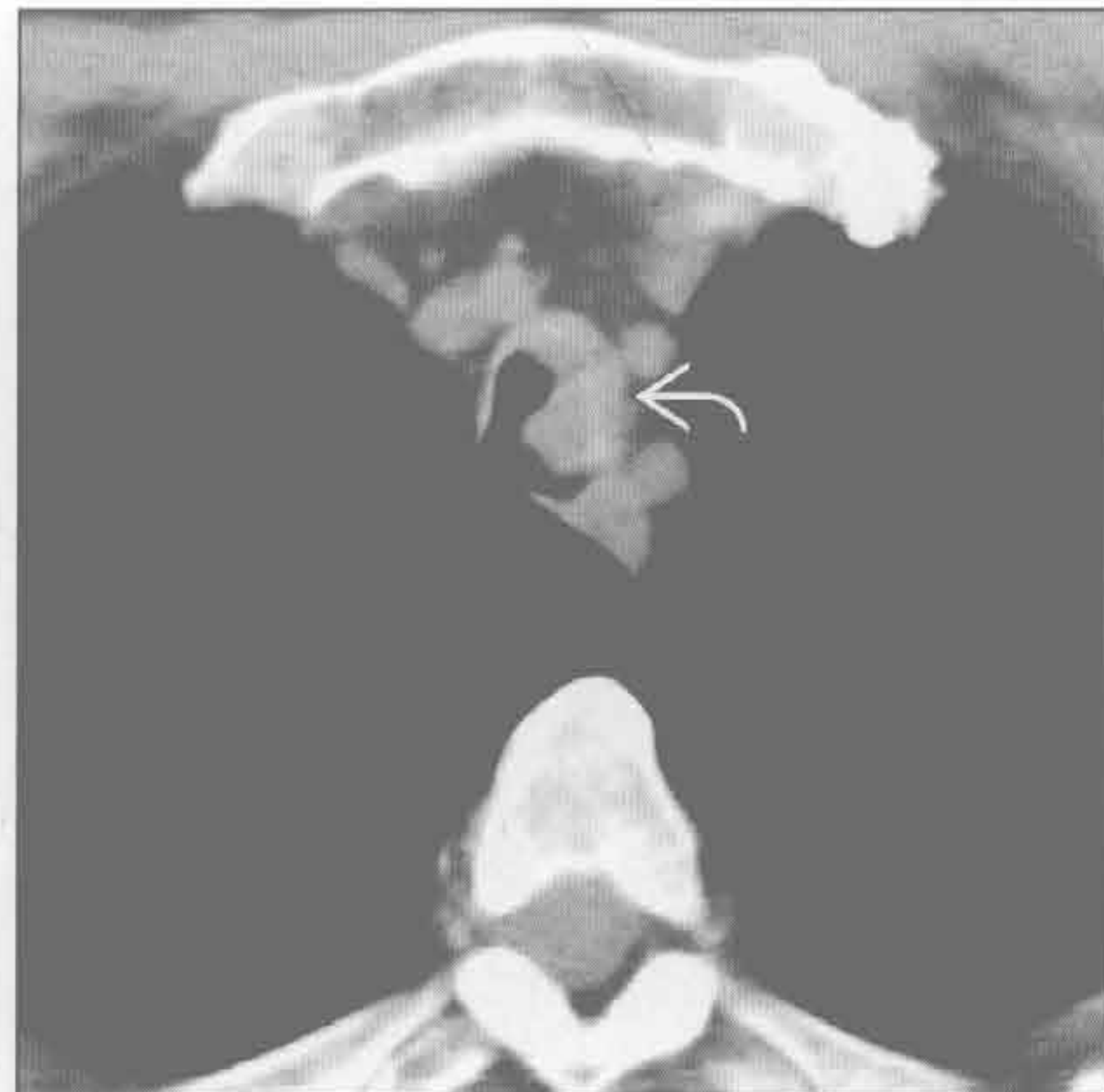
气管肿瘤

(左) 冠状位增强 CT 示腺样囊腺癌典型的 CT 改变——弥漫性气管管壁增厚。注意该病特征性的肿瘤生长方式——沿气管长轴浸润 [→]

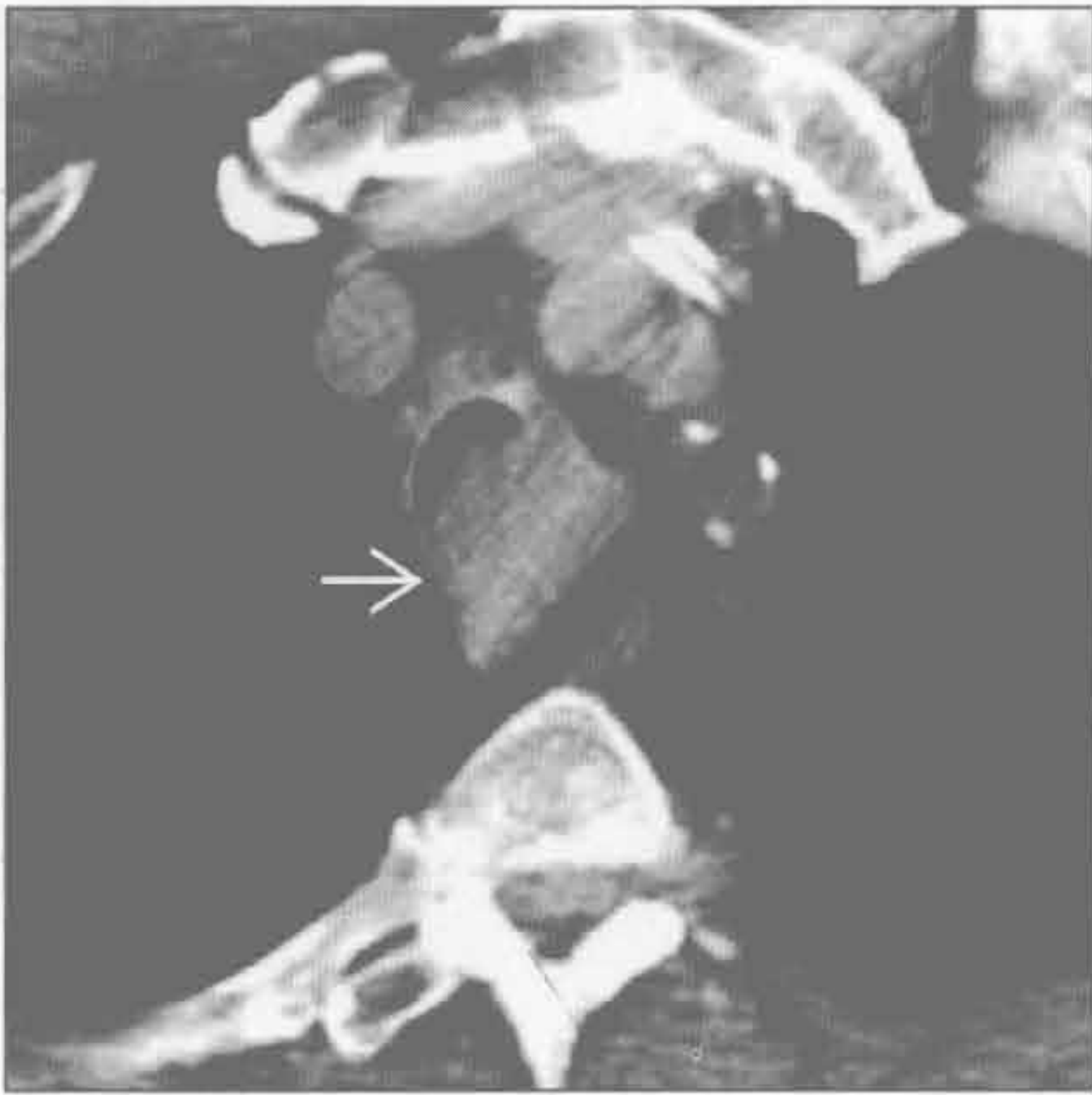


气管肿瘤

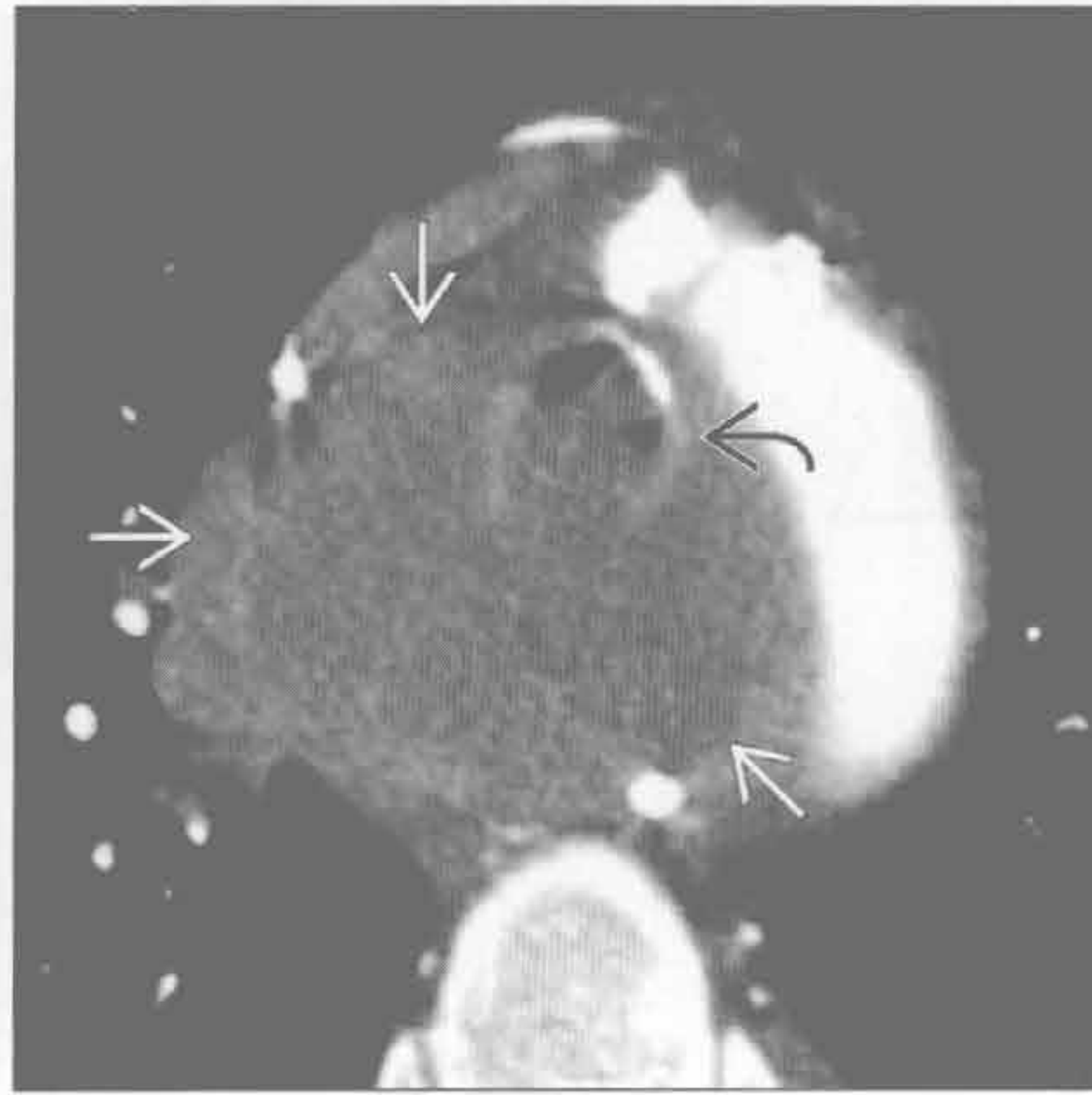
(右) 轴位平扫 CT 示气管左前壁增厚伴结节影 [→], 经证实为气管原发性鳞状细胞癌



气管肿瘤



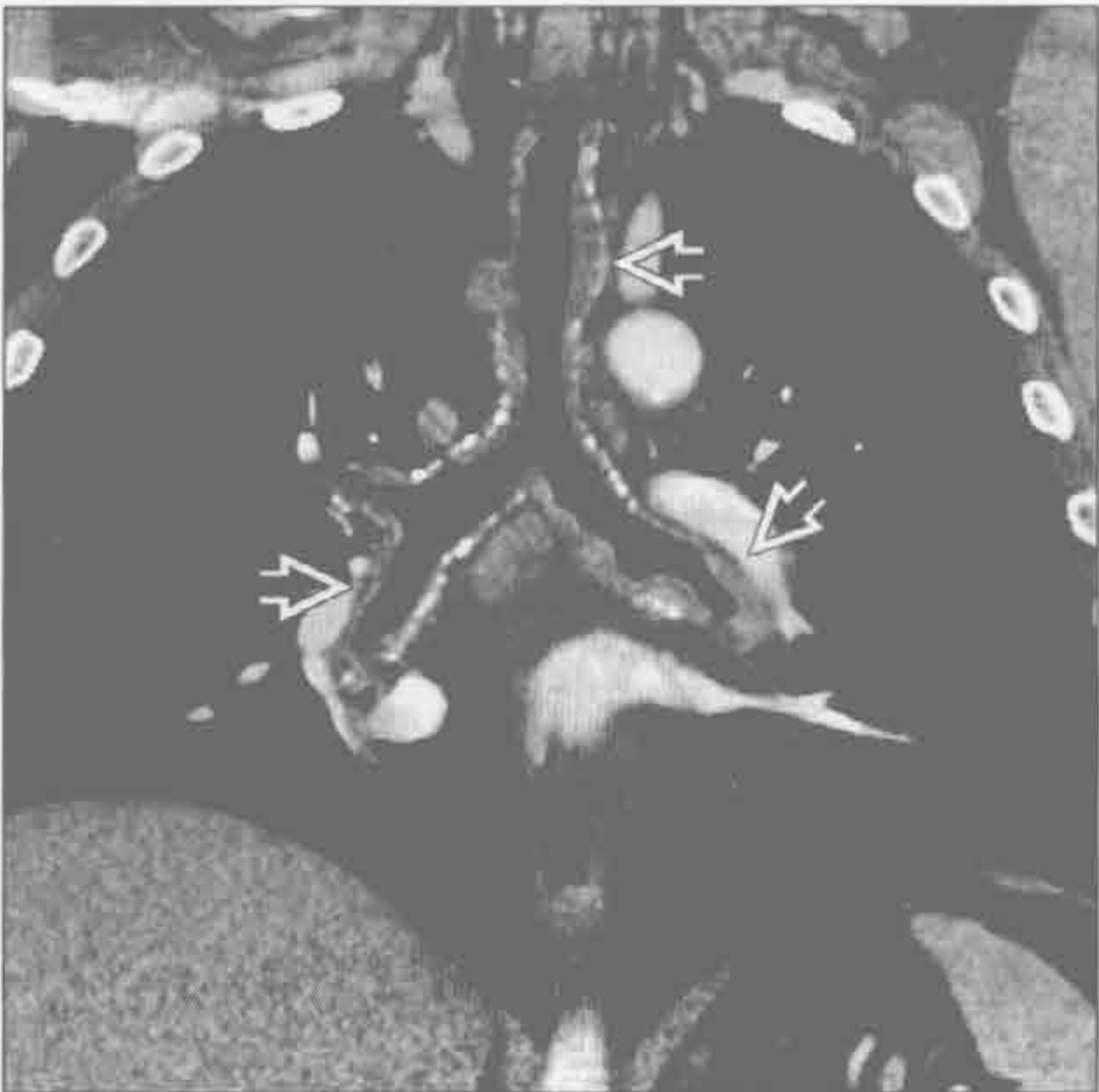气管肿瘤



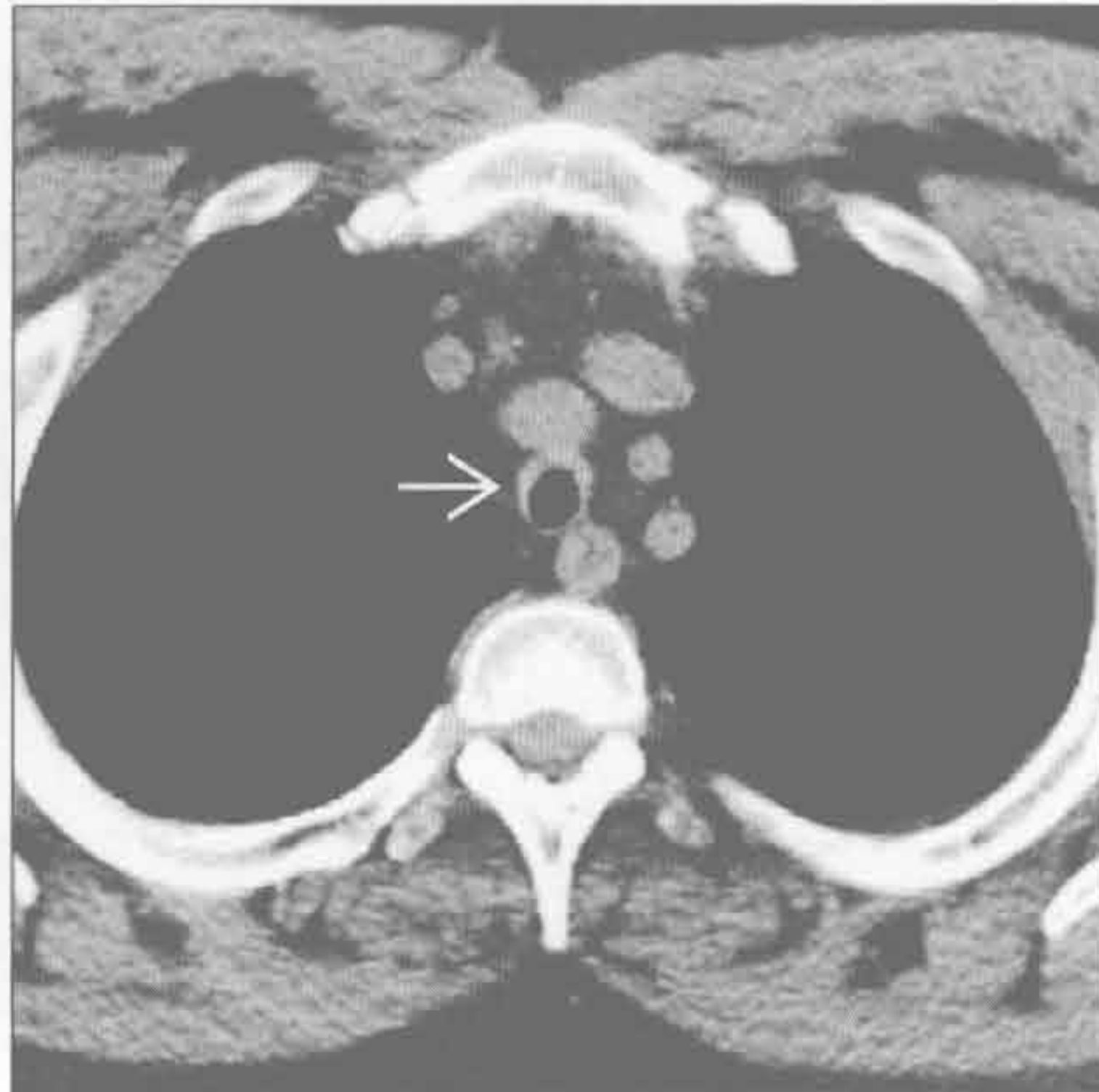(左) 轴位平扫 CT 示肾癌气管转移典型的影像学表现, 可见较大病灶几乎完全阻塞气管腔 →

(右) 轴位增强 CT 示巨大等密度肿块围绕气管生长 →, 证实为支气管肺癌。肿瘤侵犯气管腔, 管腔几乎完全闭塞 →

气管支气管淀粉样变性



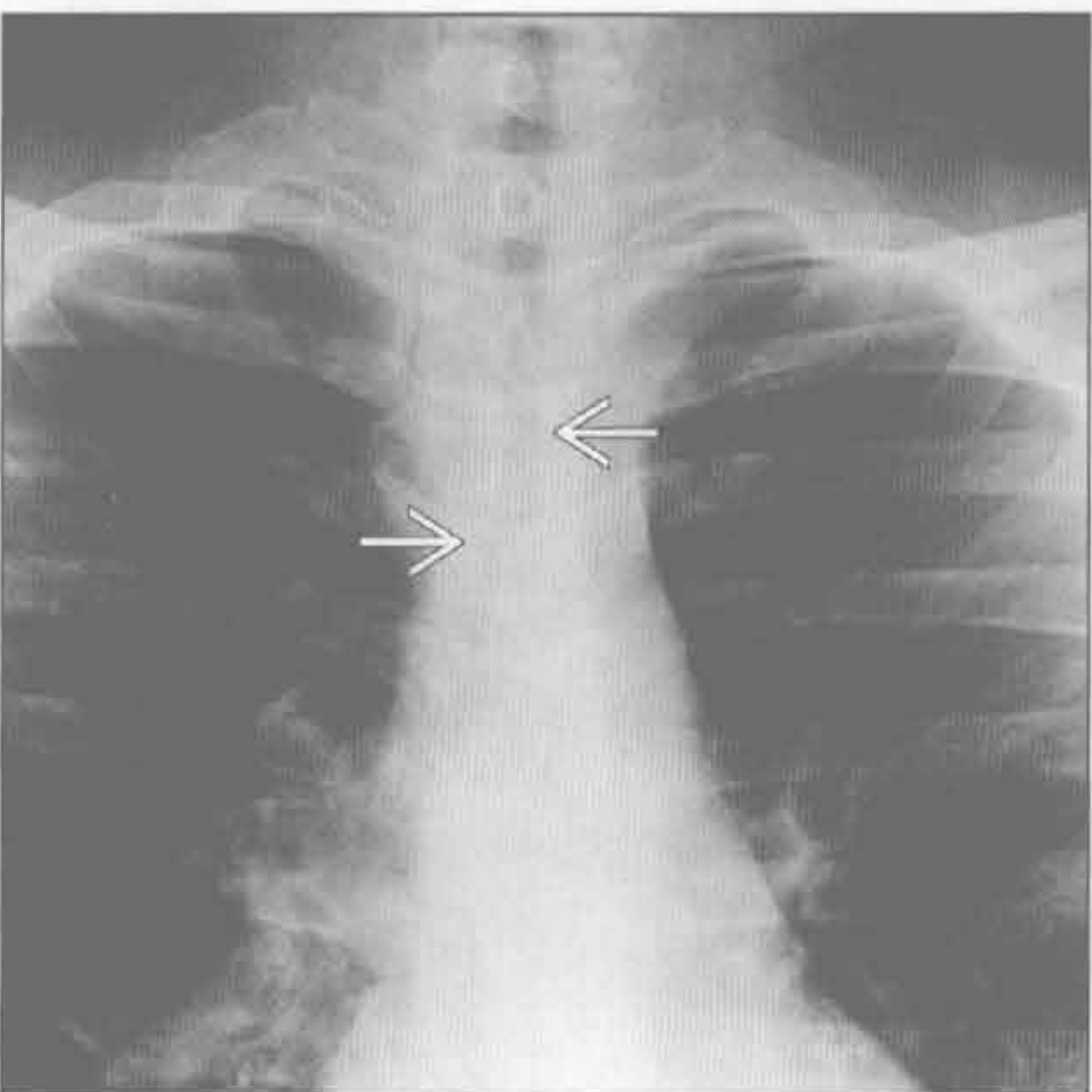
复发性多发性软骨炎



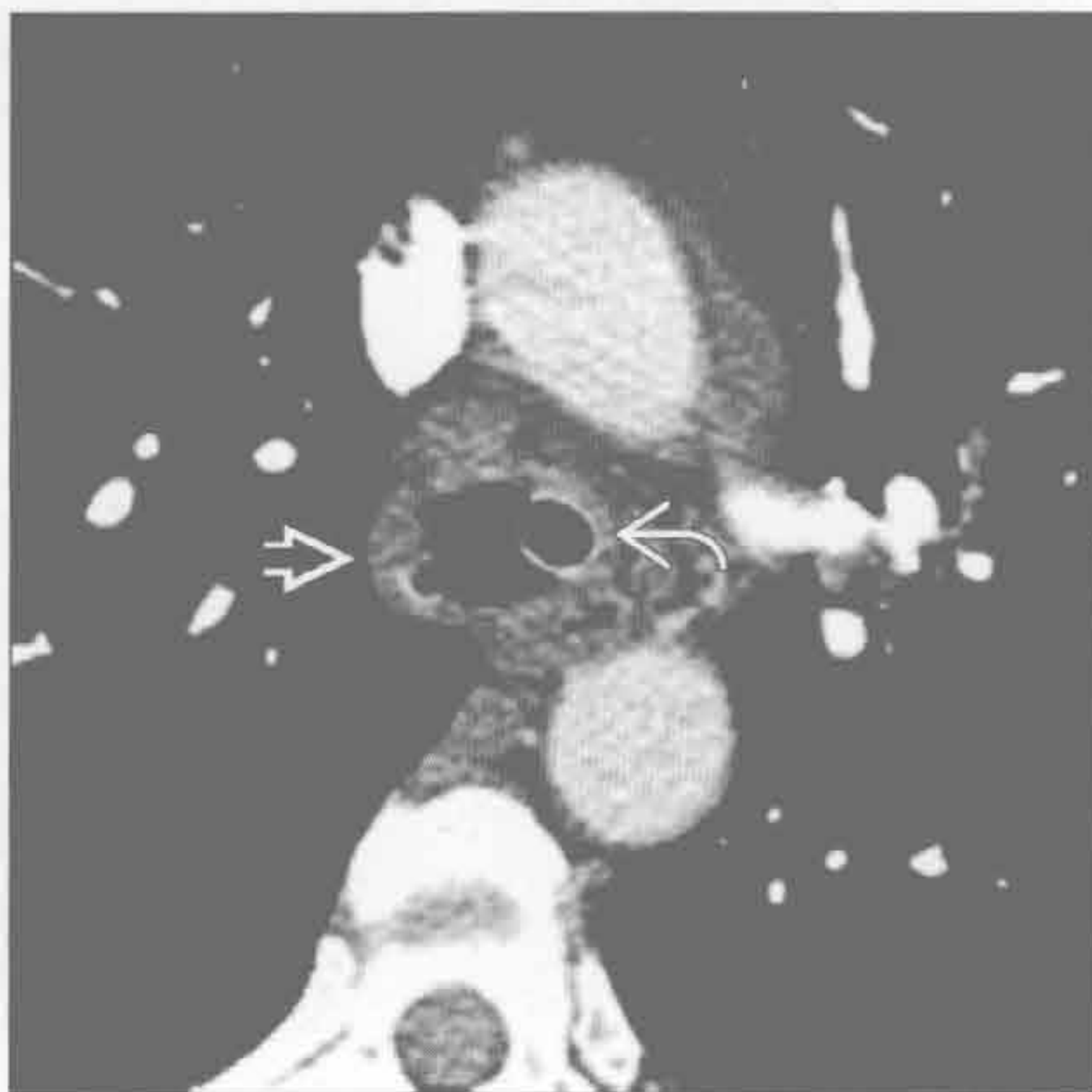
(左) 冠状位增强 CT 示气管、主支气管及叶支气管广泛增厚 →, 部分结节有钙化。轴位图片示支气管后壁膜部受累

(右) 轴位平扫 CT 示源于复发性多发性软骨炎的典型的小气管, 注意气管壁增厚 →, 但后壁无软骨区未受累。气管内径为 8 mm

复发性多发性软骨炎



复发性多发性软骨炎



(左) 正位 X 线胸片示气管弥漫性狭窄 →。CT 示气管后壁未受累, 具有特征性。患者亦有其他软骨受累的改变, 包括耳郭变形

(右) 轴位增强 CT 示弥漫性环形气管壁增厚 →。气管后壁膜部因严重感染而受累。可见用于呼吸支持的气管插管影 →

第5章

肺实质

中央分布型 (蝙蝠翼样)	5-2
周围分布型 (反蝙蝠翼样)	5-4
游走性分布	5-8
孤立性肺结节	5-12
多发边界清楚结节	5-16
多发边界不清结节	5-18
管样肿块	5-22
肺尖肿块	5-24
空洞性肿块	5-28
肺膨出	5-32
局灶性肺阴影	5-34
大于 3cm 的肺肿块	5-40
急性肺实变	5-44
慢性肺实变	5-50
单侧肺实变	5-54
空洞	5-58
空气新月征	5-62
肺钙化	5-64
晕征	5-68
反晕征	5-70

中央分布型（蝙蝠翼样）

鉴别诊断

常见

- 流体静力性肺水肿

- 肺炎

不常见

- 肺损伤

- 肺出血

罕见（但重要）

- 肺泡蛋白沉着症

- 急性间质性肺炎

重要信息

鉴别诊断要点

- 经典描述于正位 X 线胸片，尽管也见于 CT

- 双侧肺门周围阴影，外周肺组织相对正常

- 临床资料是诊断的关键

常见诊断的有用线索

- 流体静力性肺水肿

- 常由于肺静脉压增高

- 最常见原因包括左侧心力衰竭和容量负荷过度

- 间质性水肿：Kerley 线，支气管周围袖套征，肺门周围雾状阴影

- 实质性水肿：斑片状或弥漫性实质阴影，可呈蝙蝠翼样水肿

- 中央分布可能是由于水肿起病迅速而外周肺组织的淋巴管引流较好所致

- 肺炎

- 见于细菌性和非典型性病原菌所致病变

- 致密实变

- 可见支气管充气征

不常见诊断的有用线索

- 肺损伤

- 违禁药品（精制可卡因），近乎淹溺，烟雾吸入，败血症等原因

- 肺泡-毛细血管界面的破裂导致非心源性肺水肿

- 弥漫性肺泡损伤

- 肺出血

- 原因众多，X 线片上表现可相似

- 斑片状或弥漫性磨玻璃影或实变，常呈中央分布

- 可表现为边界不清的小叶中心型结节，尤其在 CT 上

罕见诊断的有用线索

- 肺泡蛋白沉着症

- 多数病例为特发性

- 肺实质充满蛋白质样物质；间质增厚

- HRCT 上表现为铺路石征

- 急性间质性肺炎

- 特发性疾病，导致弥漫性肺泡受损

- 伴有病毒前驱症状

- 又称 Hamman-Rich 综合征

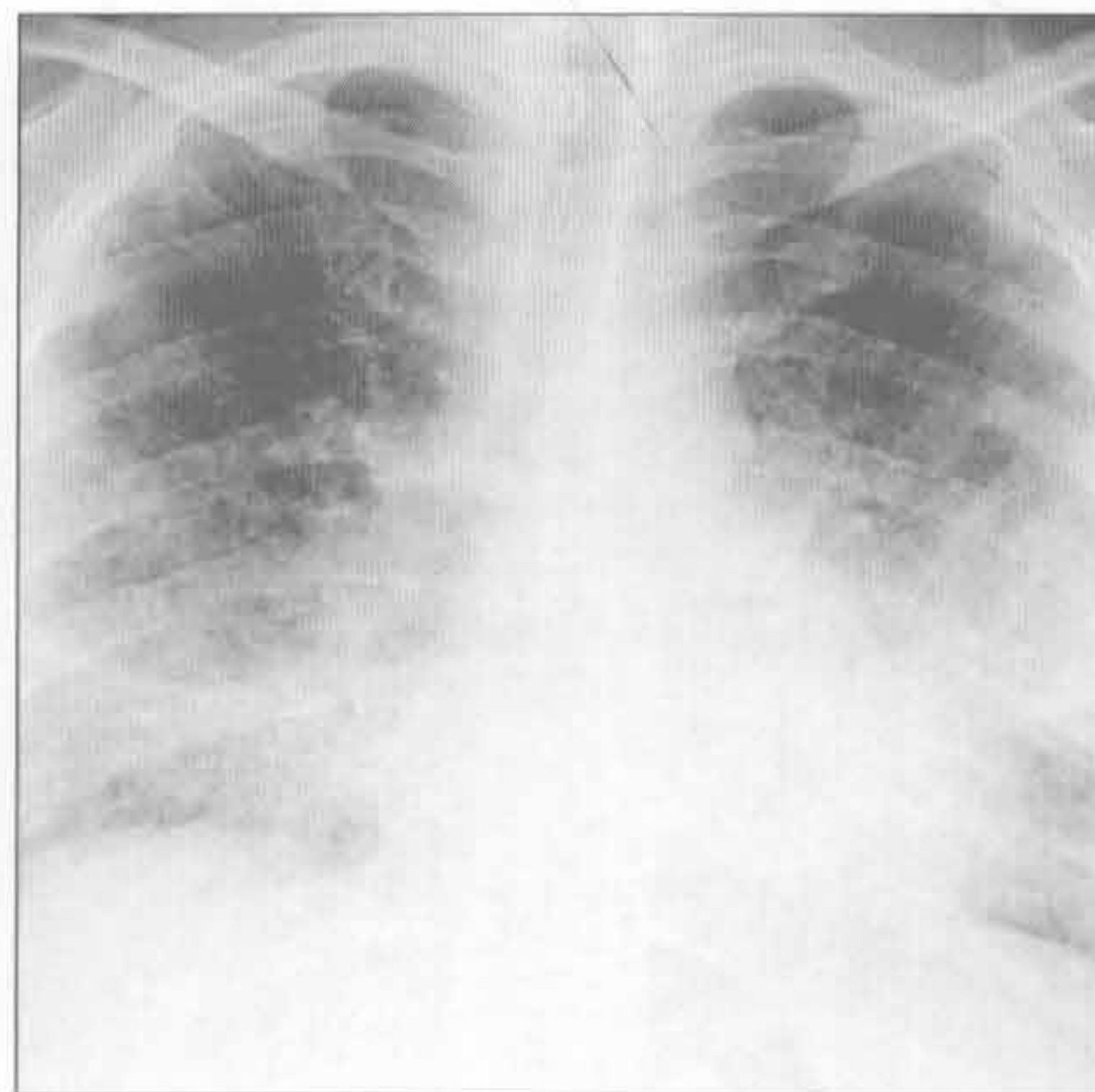
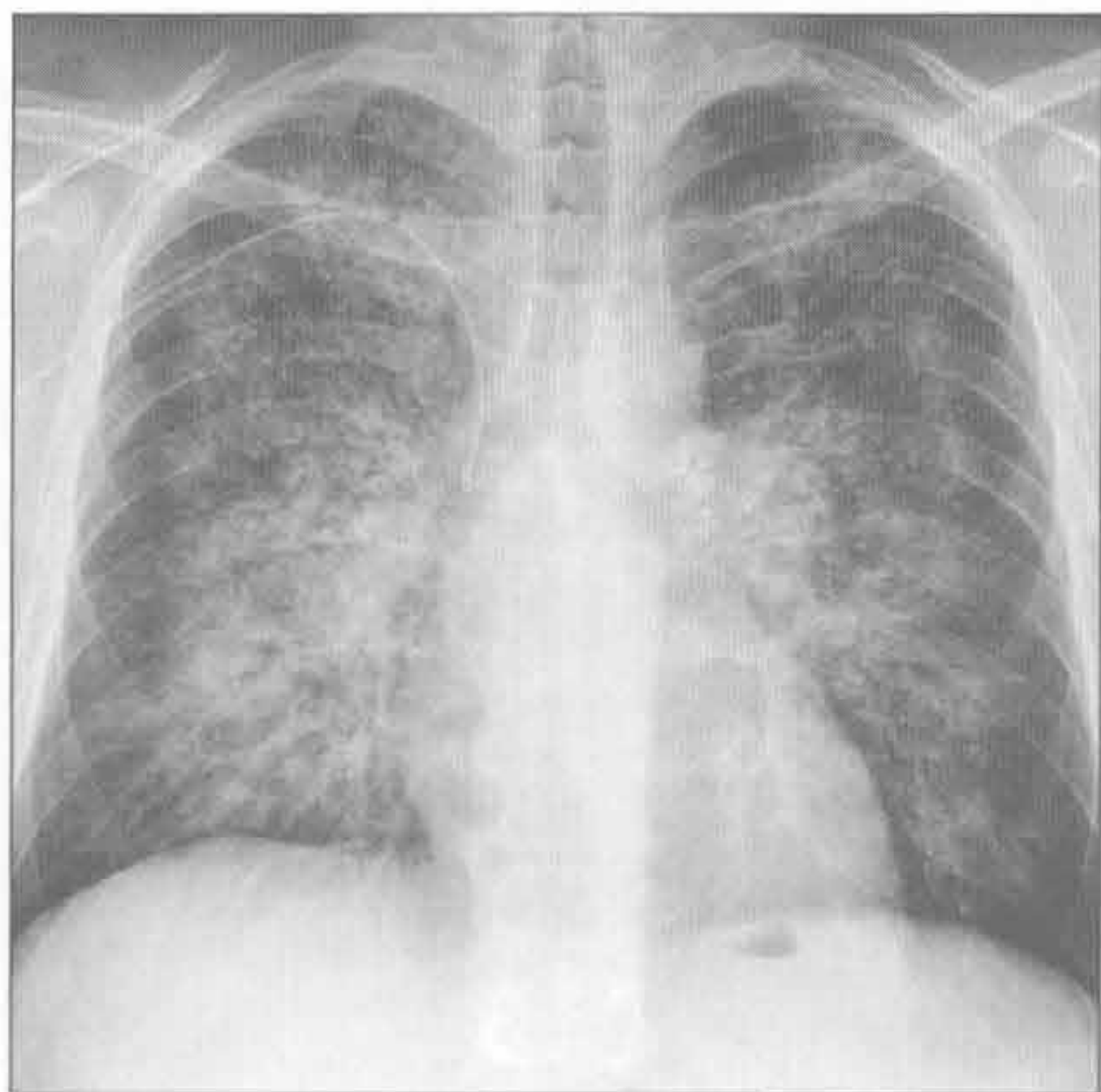
- 双侧肺实变，可呈斑片状或弥漫性

流体静力性肺水肿

肺炎

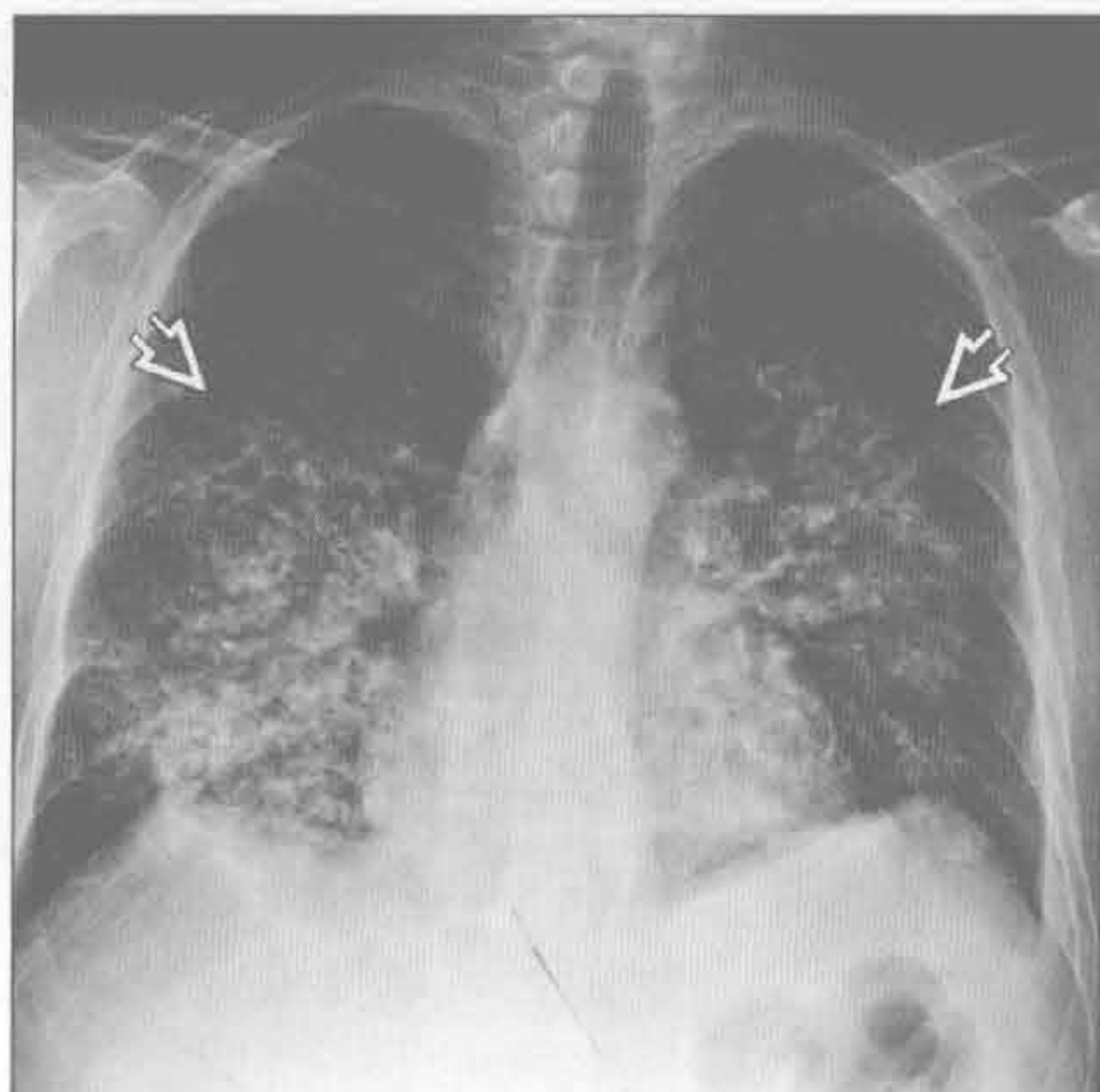
（左）正位 X 线胸片示急性肺水肿的典型 X 线特征，表现为蝙蝠翼样实变。病因为急性充血性左侧心力衰竭

（右）正位 X 线胸片示双侧中央性肺实变，以左侧为甚。经证实该免疫受损患者患有肺囊虫性肺炎

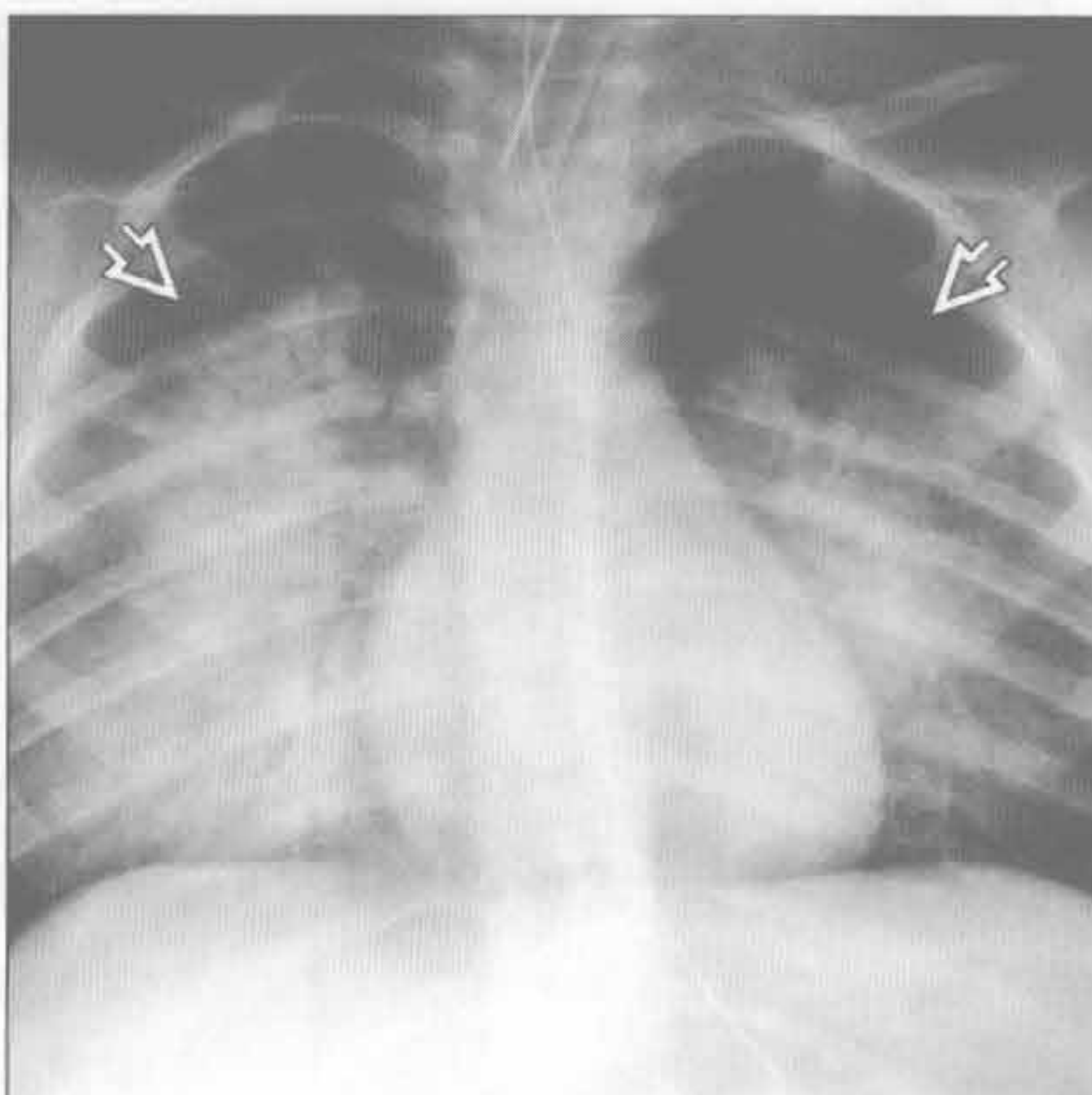


中央分布型（蝙蝠翼样）

肺损伤



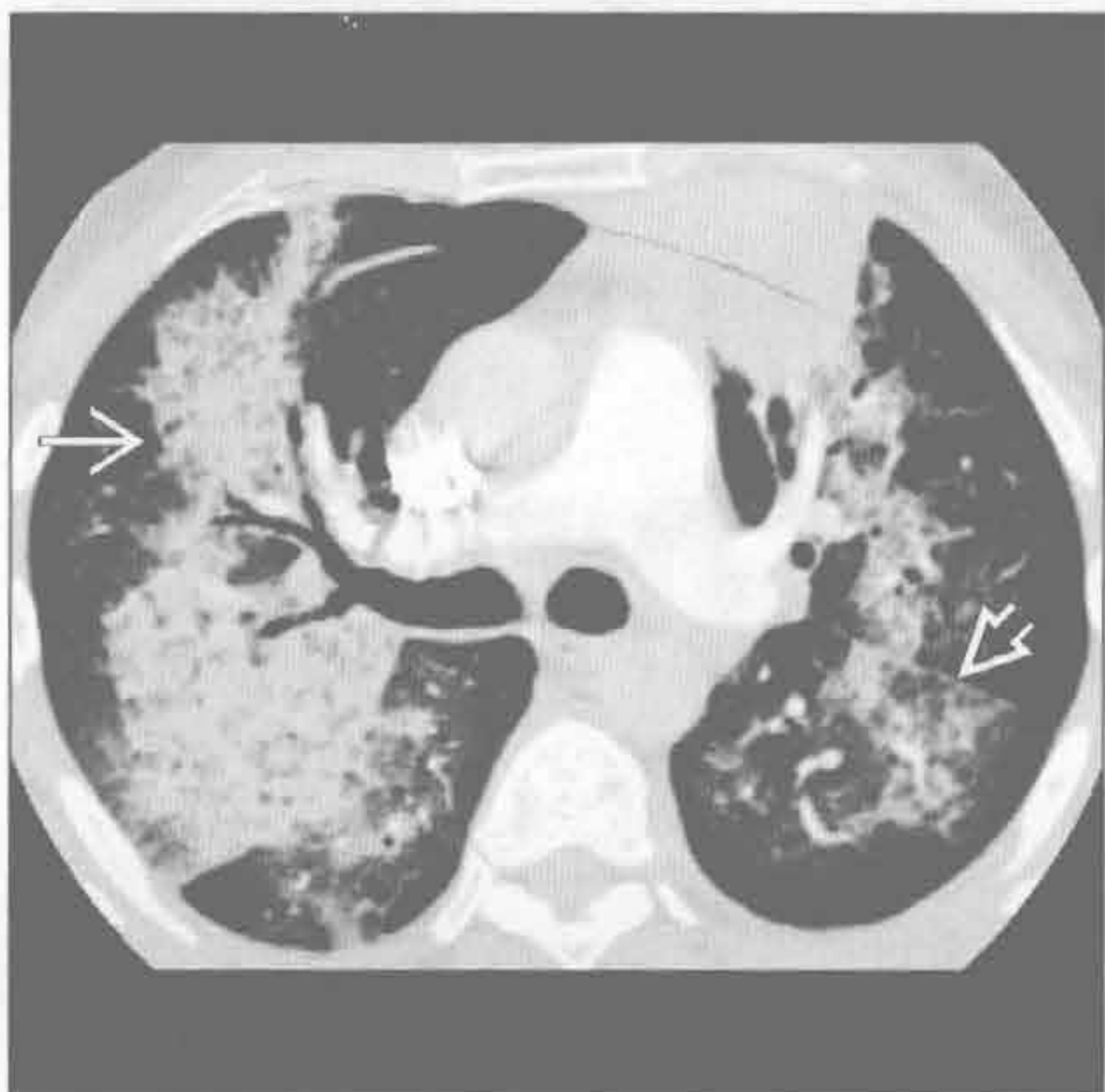肺损伤



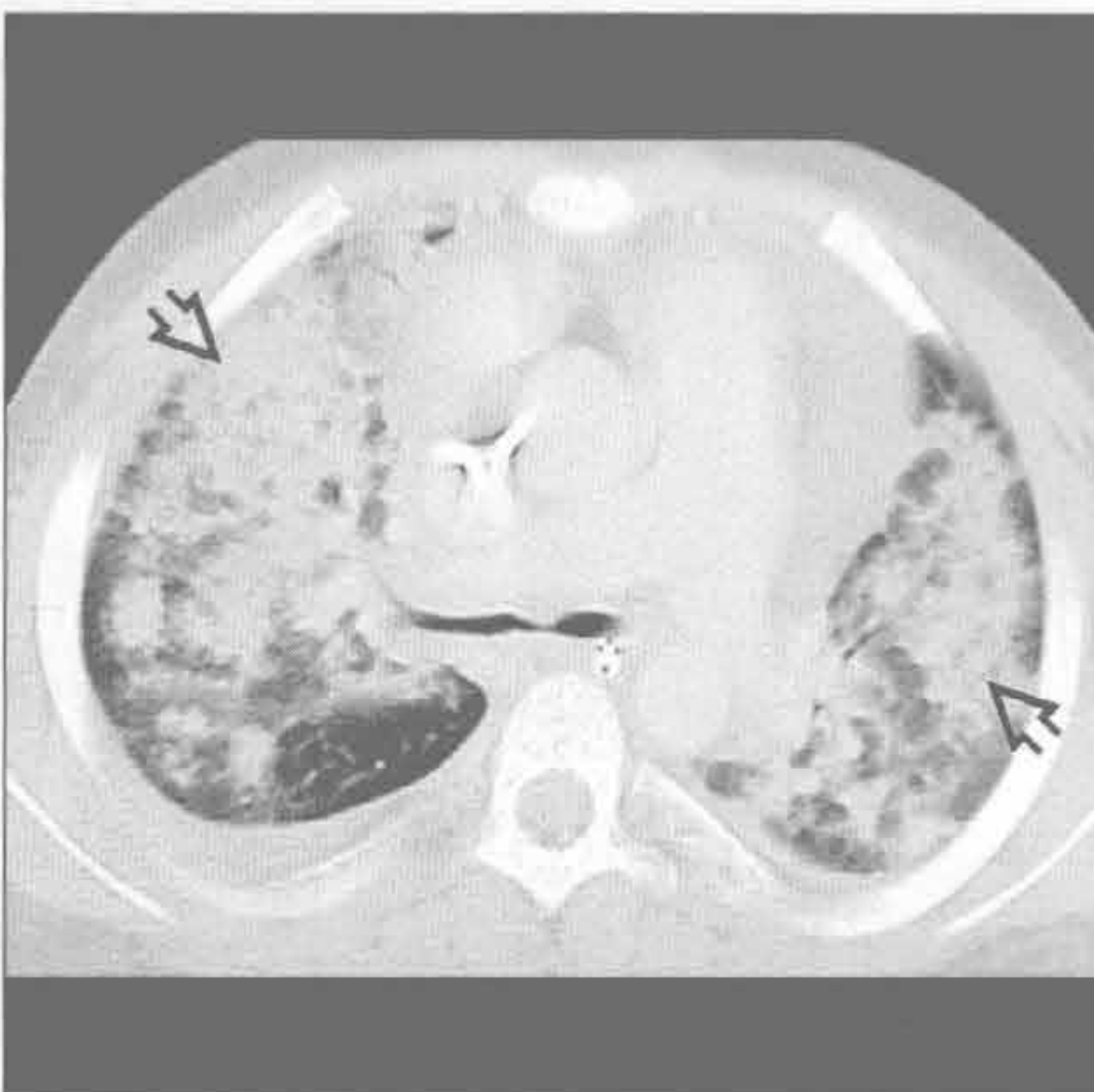
（左）正位 X 线片示吸食可卡因所致双侧中央型肺水肿，呈蝙蝠翼样分布

（右）淹溺史患者。正位 X 线片示双侧中央型肺实变。肺部损伤导致非心源性肺水肿。注意其与其他原因所致的中央型肺实变的表现相似，应重视临床病史

肺出血



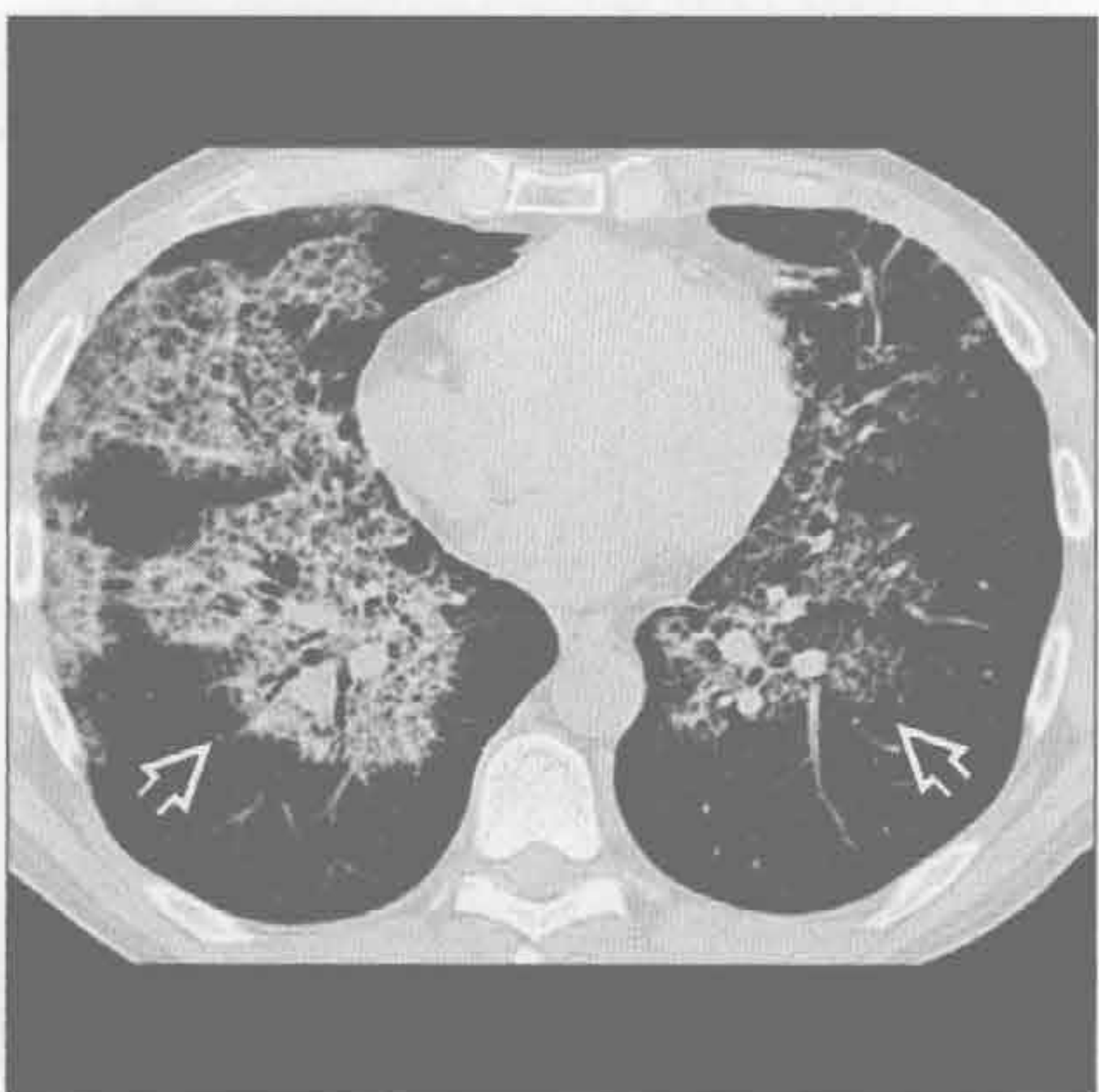
肺出血



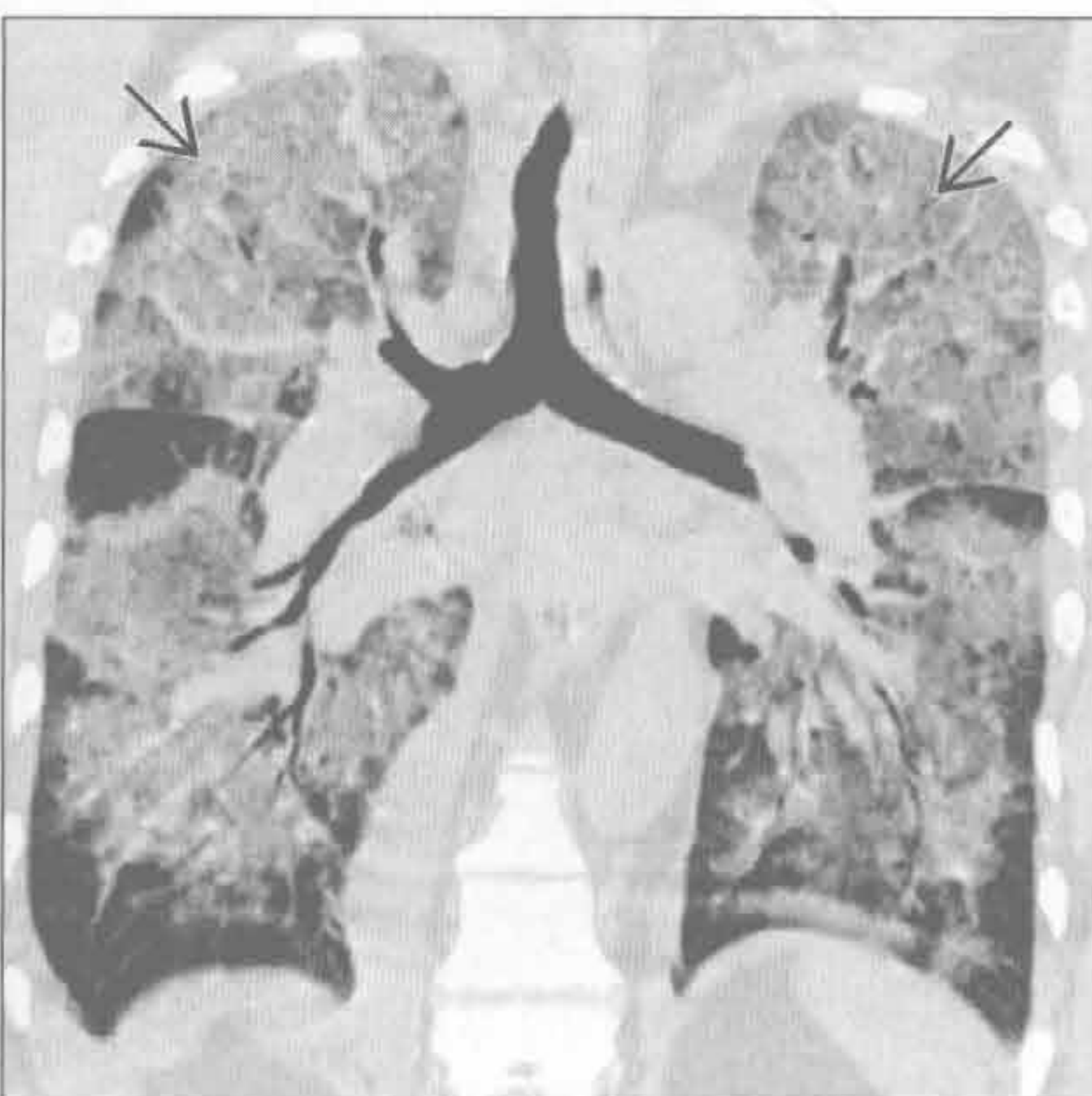
（左）横断位增强 CT 示韦格纳肉芽肿病的一种变异表现，双侧肺出血以蝙蝠翼样分布。同时注意左肺下叶铺路石征

（右）横断位平扫 CT 示双侧中央型致密实变。此为肺出血患者，血液从气管插管内吸出，是诊断的重要线索

肺泡蛋白沉着症



急性间质性肺炎



（左）横断位平扫 CT 示双肺磨玻璃影伴间质性间隔增厚，称为铺路石征。注意其以中央性分布为主。该征象无特异性，但在适当的临床表现下，其符合肺泡蛋白沉着症表现

（右）冠状位平扫 CT 示双侧广泛磨玻璃影，外周正常，呈地图样。此为典型的急性间质性肺炎表现

周围分布型（反蝙蝠翼样）

鉴别诊断

常见

- 挫伤

不常见

- 嗜酸性粒细胞性肺疾病
- 隐源性机化性肺炎
- 肺梗死
- 急性呼吸窘迫综合征
- 放射性肺炎

罕见（但重要）

- 胶原血管病
- 脂肪栓塞综合征

重要信息

鉴别诊断要点

- 肺门周围区域正常
- 最初描述出现在胸部 X 线片
- CT 对外周实变的检测更敏感
- 临床病史是必需的

常见诊断的有用线索

- 挫伤
 - 胸部钝伤引起的间质和肺泡出血
 - 发生于胸壁创伤旁
 - 可由对侧挫伤引起，但罕见
 - 不局限于裂或段的解剖边界
 - 常在几天内可恢复
 - 持续数日的阴影提示其他诊断，如叠加感染或误吸

不常见诊断的有用线索

- 嗜酸性粒细胞性肺疾病
 - 嗜酸性粒细胞在远端气道和间质内聚集
 - 存在许多疾病形式
 - Loeffler 综合征是最常见的形式
 - 外周阴影是这些疾病形式典型的影像学表现
 - Loeffler 综合征：特发性周围性实变，1 个月内消失（短暂的）；又称单纯嗜酸性粒细胞性肺炎
 - 慢性嗜酸性粒细胞性肺炎：周围肺实变伴有严重的呼吸症状，持续至少 3 个月，常以上叶受累为甚
 - 变应性肉芽肿综合征：中年患者发生的变态反应；肺部疾病类似于单纯或慢性嗜酸性肺疾病
 - 周围性阴影不常与以下疾病形式相关

- 急性嗜酸性粒细胞性肺炎：急性呼吸衰竭，对类固醇反应快速；表现更类似于典型的肺水肿
- 嗜酸性粒细胞增多综合征：多脏器嗜酸性粒细胞浸润；常表现为双肺结节

• 隐源性机化性肺炎

- 以前被称为闭塞性细支气管炎伴机化性肺炎 (BOOP)
- 远端气道内泡沫状巨噬细胞聚集和纤维化
- 限制性肺部疾病伴慢性咳嗽、气短、低热
- 肺实质斑片状实变或磨玻璃影
- 肺实质疾病常呈周围性分布
- 倾向于分布气管、血管周围；可单侧或双侧
- 下肺多见
- 其他 CT 表现包括
 - 支气管周围和小叶中心型结节
 - 环礁或反晕环征：新月形阴影伴中央磨玻璃影

• 肺梗死

- 常由于肺动脉栓子
- 也与中央型支气管原发性癌相关
- 更常见于心肺储备较差、支气管循环受损的患者
- 胸膜下肺实质实变，常呈楔形
- 汉普顿驼峰：楔形周围性阴影，内侧缘走向肺门
- 周围性实变中央“泡状”透亮影提示诊断

• 急性呼吸窘迫综合征

- 毛细血管损伤导致液体流失入肺间质和肺泡腔
- 病因众多：创伤、感染、有毒物质接触、栓子、DIC、药物、胰腺炎等
- 特发性 ARDS 被称为急性间质性肺炎 (AIP)
- 病程常可预测
 - 12 ~ 24 小时：X 线胸片正常
 - 几天：双肺散在实变影；始于周边，之后融合
 - 几周：肺实变缓慢消退
 - 几个月：可进展成肺纤维化，常以前段为甚

• 放射性肺炎

- 发生在放射治疗后 1 ~ 3 个月
- 约见于 40% 患者
- 与被照射组织弥漫性肺泡损伤有关
- 照射野肺组织内磨玻璃影和（或）实变
- 超越裂和段界限
- 常无症状
- 可消退或进展为放射性纤维化

周围分布型（反蝙蝠翼样）

○放射后持续超过9个月提示出现放射性纤维化

罕见诊断的有用线索

• 胶原血管病

○多相疾病组

- 系统性红斑狼疮
- 皮炎 / 多肌炎
- 硬皮病
- 风湿性关节炎

○间质性肺疾病是最常见的肺部并发症

○可见周围性磨玻璃影和网状影

• 脂肪栓塞综合征

○常因长骨或骨盆的创伤

○脂肪滴沉积于小血管间隙

○症状发生于钝伤后1~3天

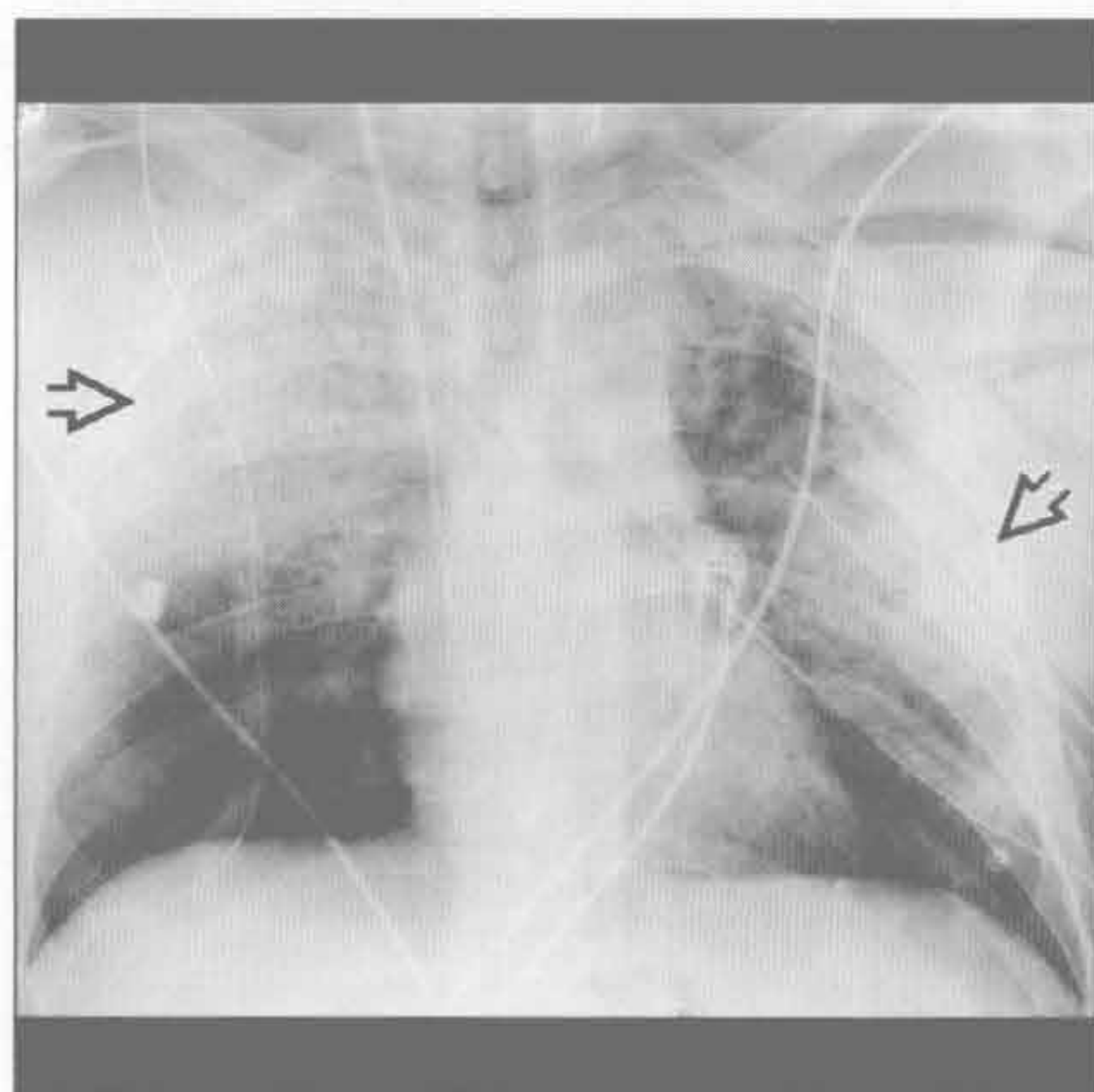
○X线片无特异性但能呈现出ARDS征象，常有周围性实变

○X线检查最初可正常

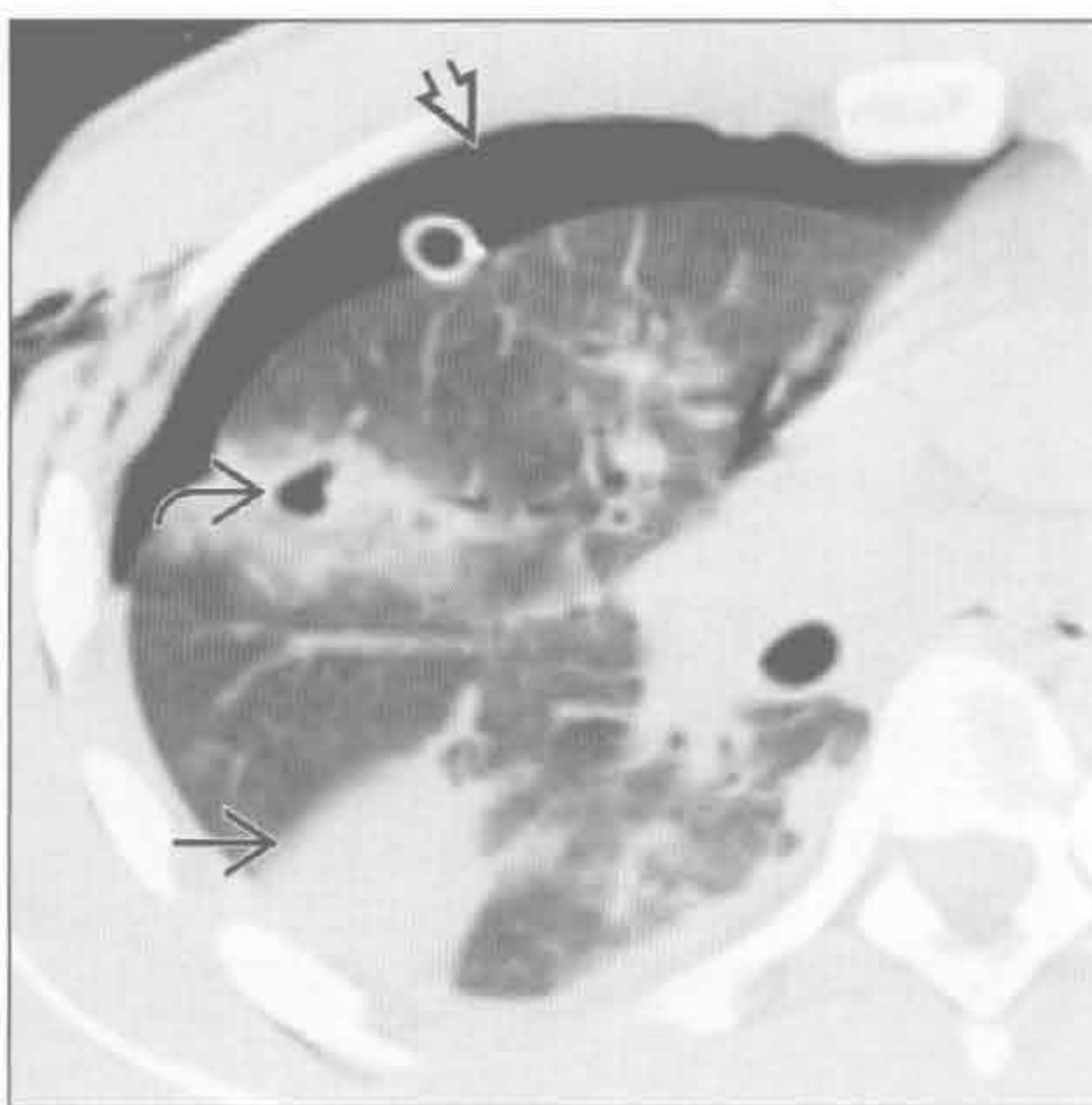
○诊断为临床性

- 呼吸道症状
- 脑部疾病导致的神经系统改变
- 血液系统改变，如贫血
- 瘀点样疹

挫伤



挫伤



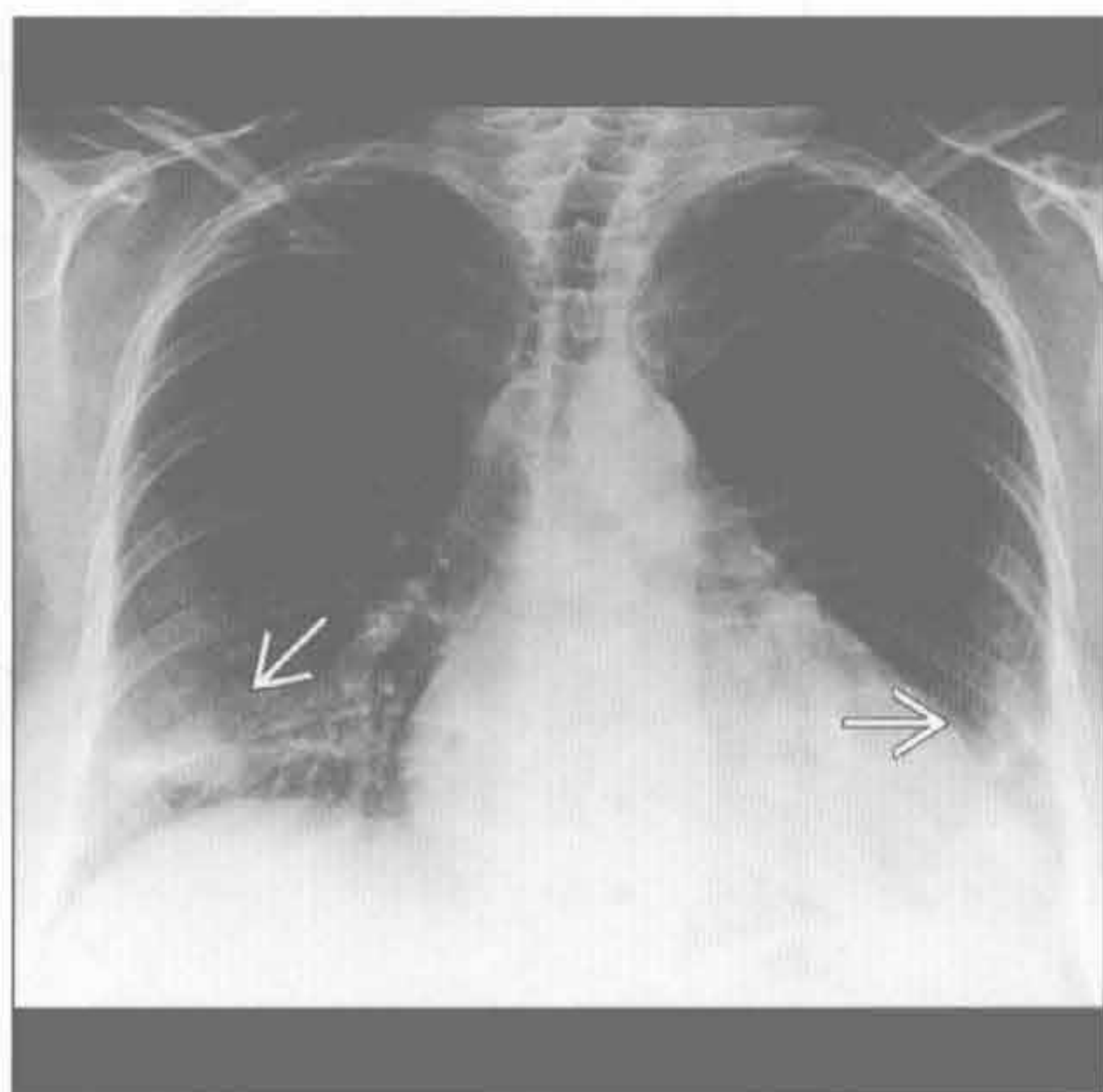
（左）胸部钝伤致肺挫伤患者。前后位X线胸片示双肺周围性实变 \Rightarrow 。注意肺门相对正常

（右）横断位平扫CT示右肺周围性挫伤 \Rightarrow 。另可见肺撕裂伴周围挫伤 \Rightarrow 和 pneumothorax \Rightarrow

周围分布型（反蝙蝠翼样）

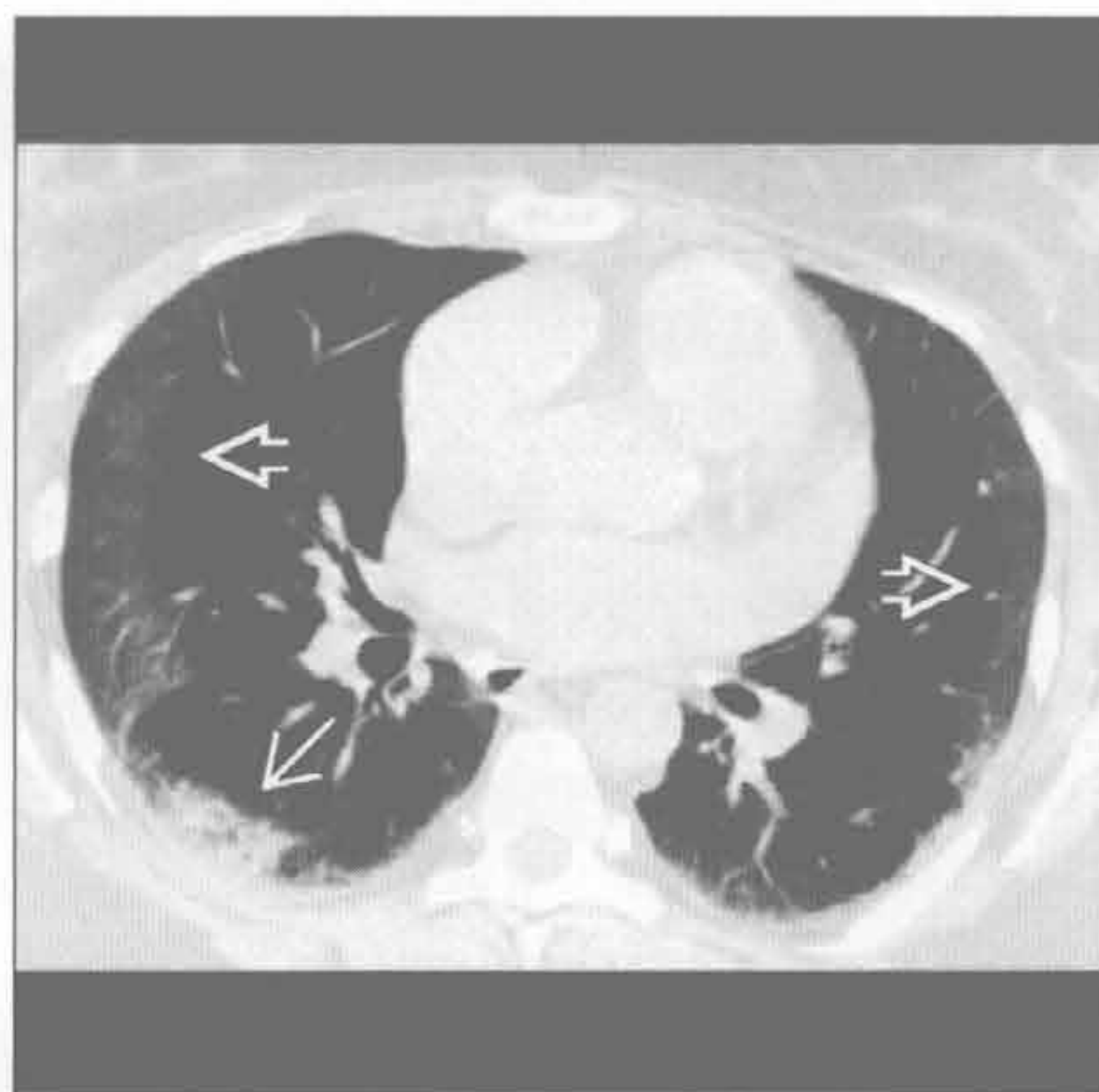
嗜酸性肺疾病

（左）严重气短数月患者。正位X线胸片示双下肺周围性实变→



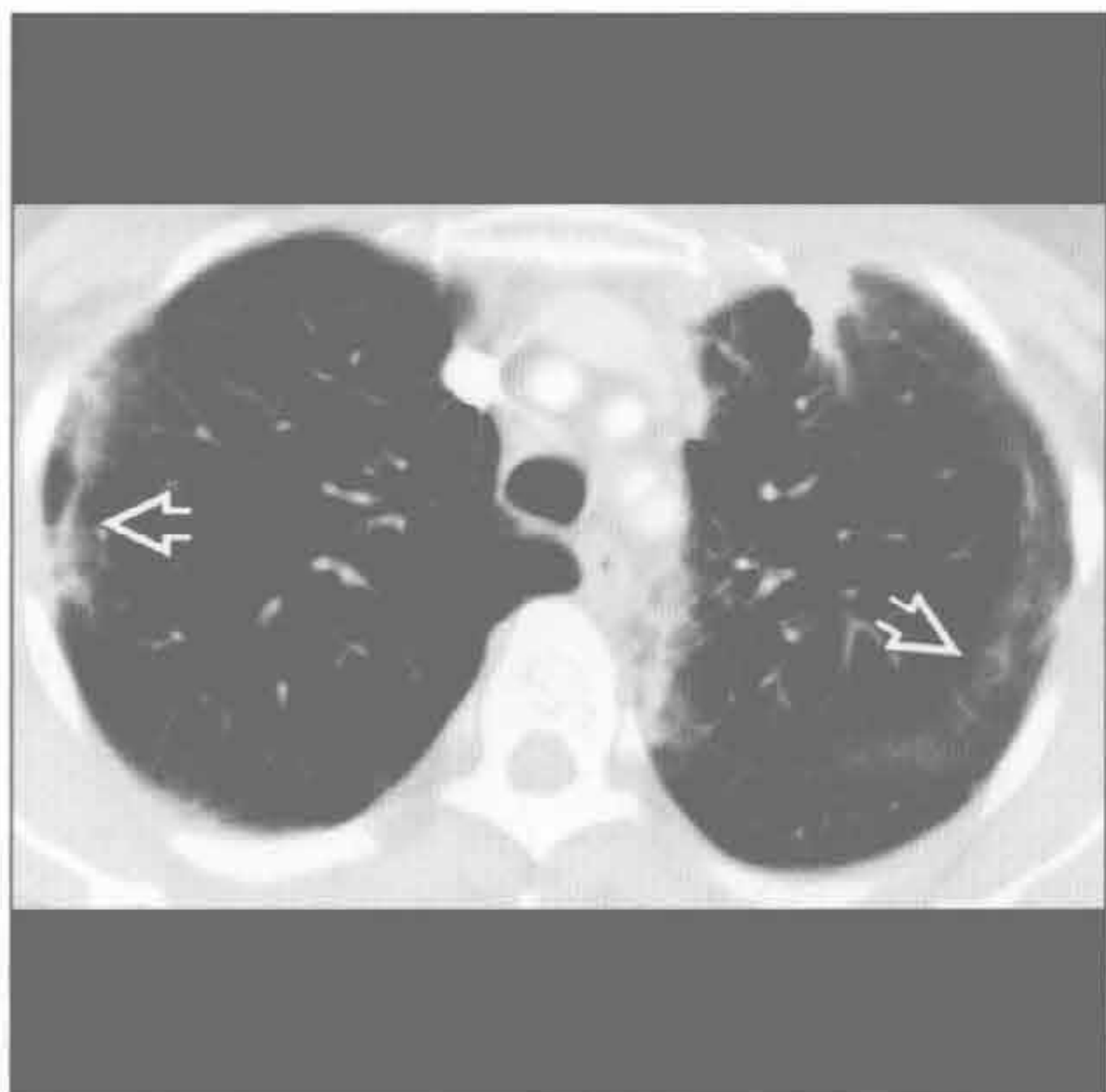
（右）与左图为同一患者。横断位平扫CT证实X线胸片表现，可见双肺周围性磨玻璃影⇨和实变⇨，为慢性嗜酸性肺炎的典型表现。该患者同时有外周血嗜酸性粒细胞增多

嗜酸性肺疾病



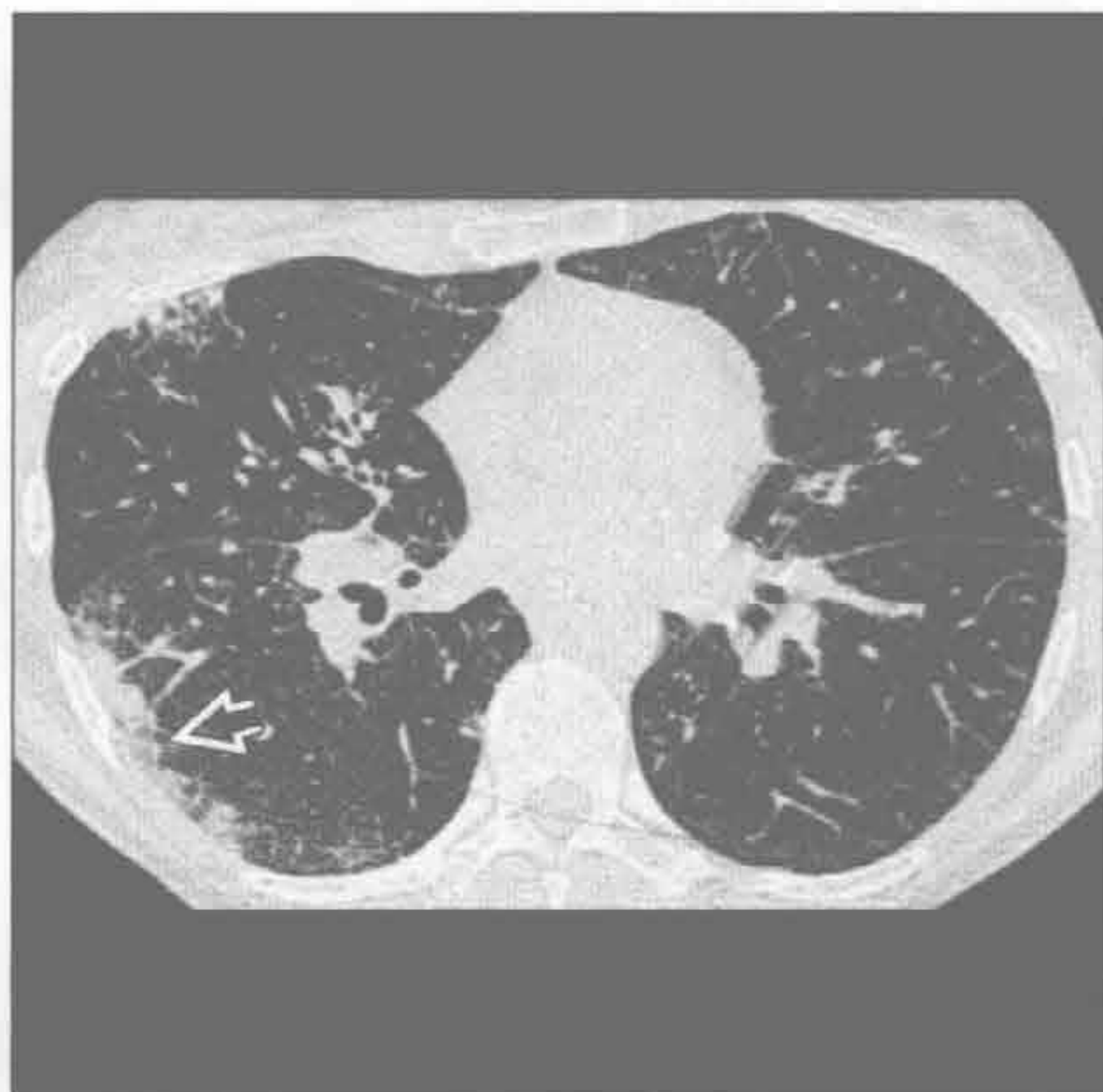嗜酸性肺疾病

（左）慢性嗜酸性肺炎患者。横断位增强CT示周围带状实变和磨玻璃影⇨。以血嗜酸性粒细胞增多、慢性呼吸道症状和激素治疗后消退为相关表现



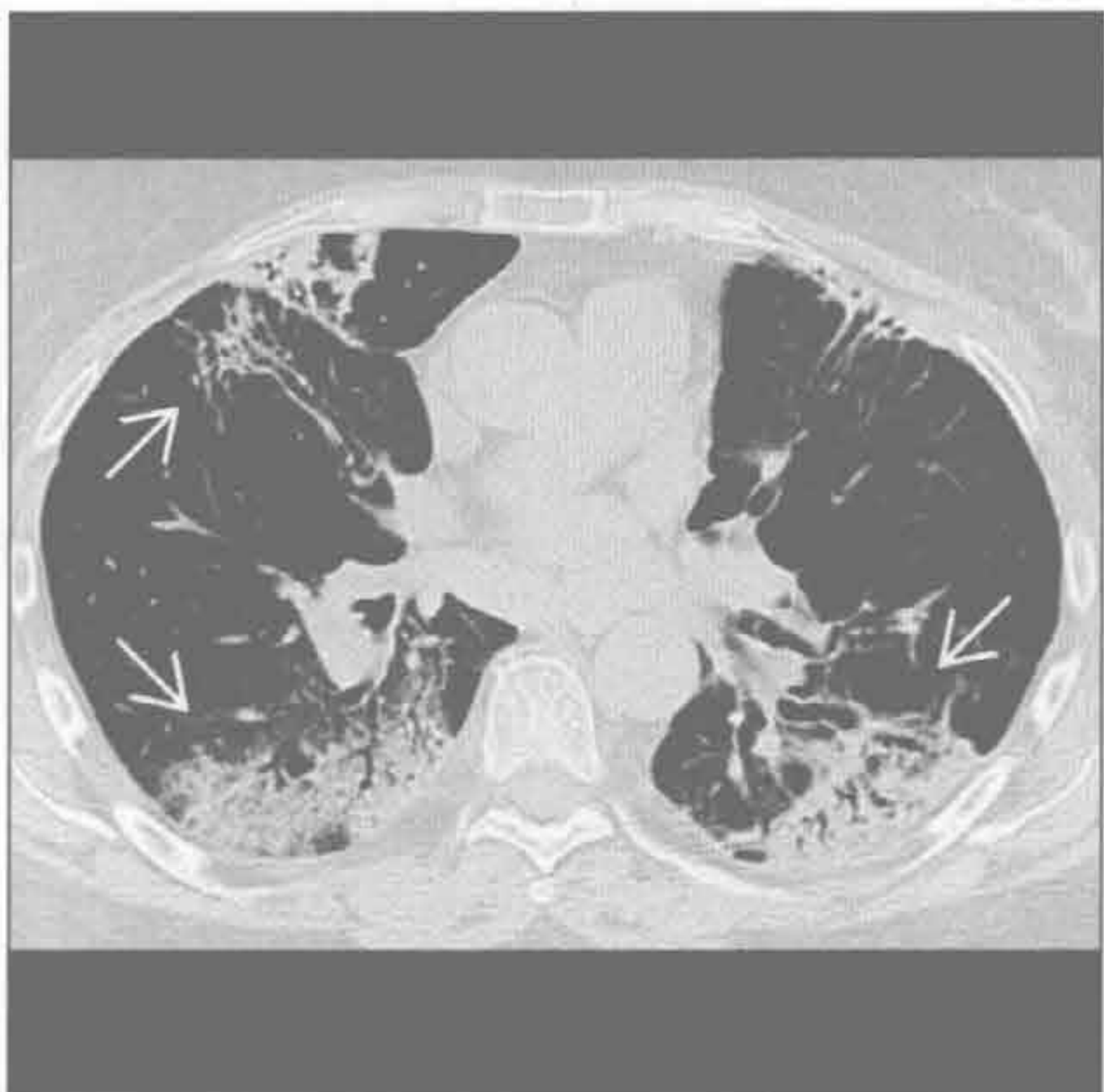
（右）变应性肉芽肿综合征患者。横断位HRCT示血管炎所致的胸膜下实变⇨。患者同时患有哮喘，为常见的并发症

嗜酸性肺疾病



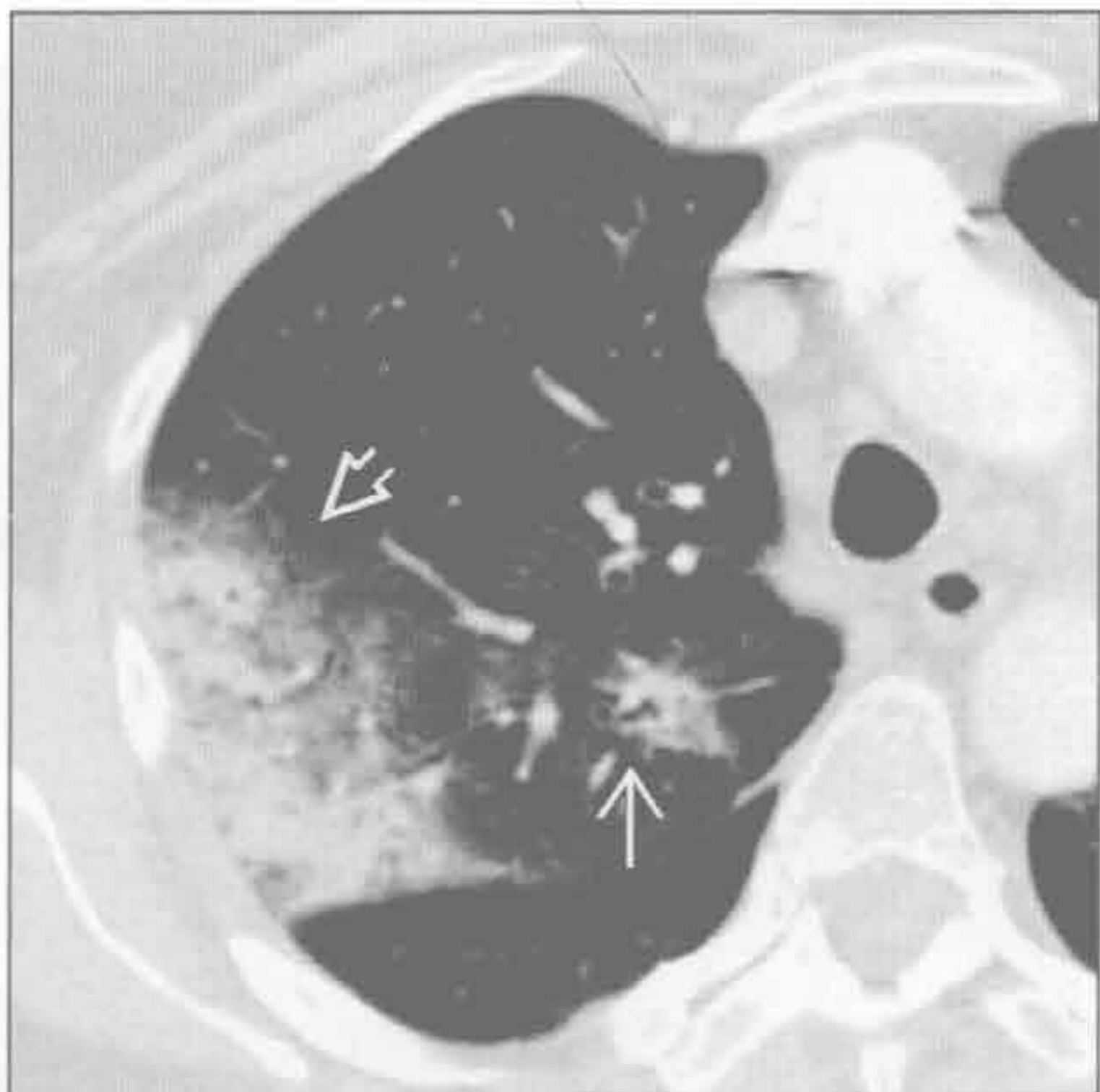
隐源性机化性肺炎

（左）横断位平扫CT示双侧周围性实质实变⇨，背侧尤为严重。注意肺中央部分正常。此为隐源性机化性肺炎的典型表现



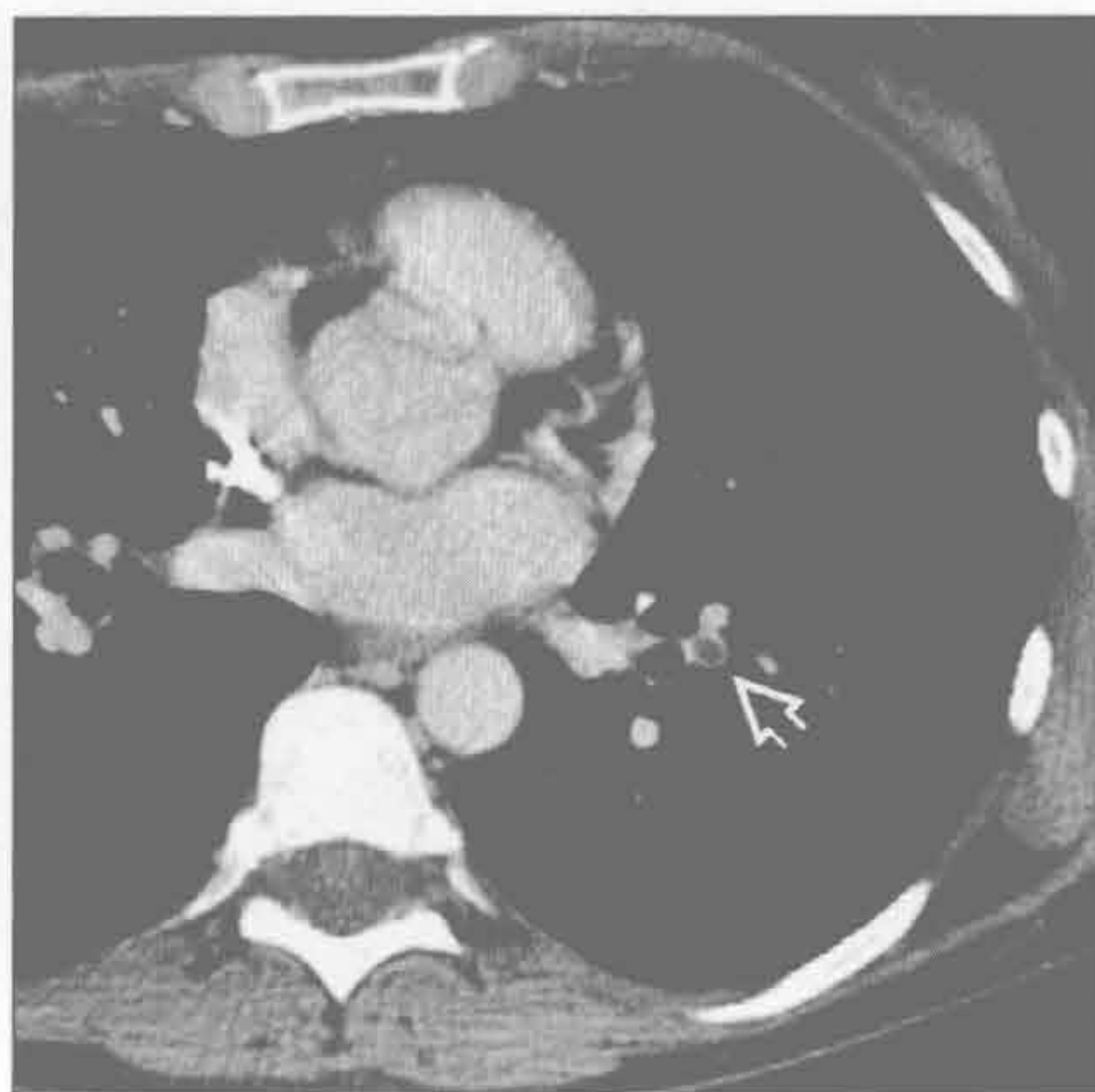（右）横断位HRCT示右肺上叶周围性实变⇨和支气管周围实变⇨，为隐源性机化性肺炎的典型表现

隐源性机化性肺炎

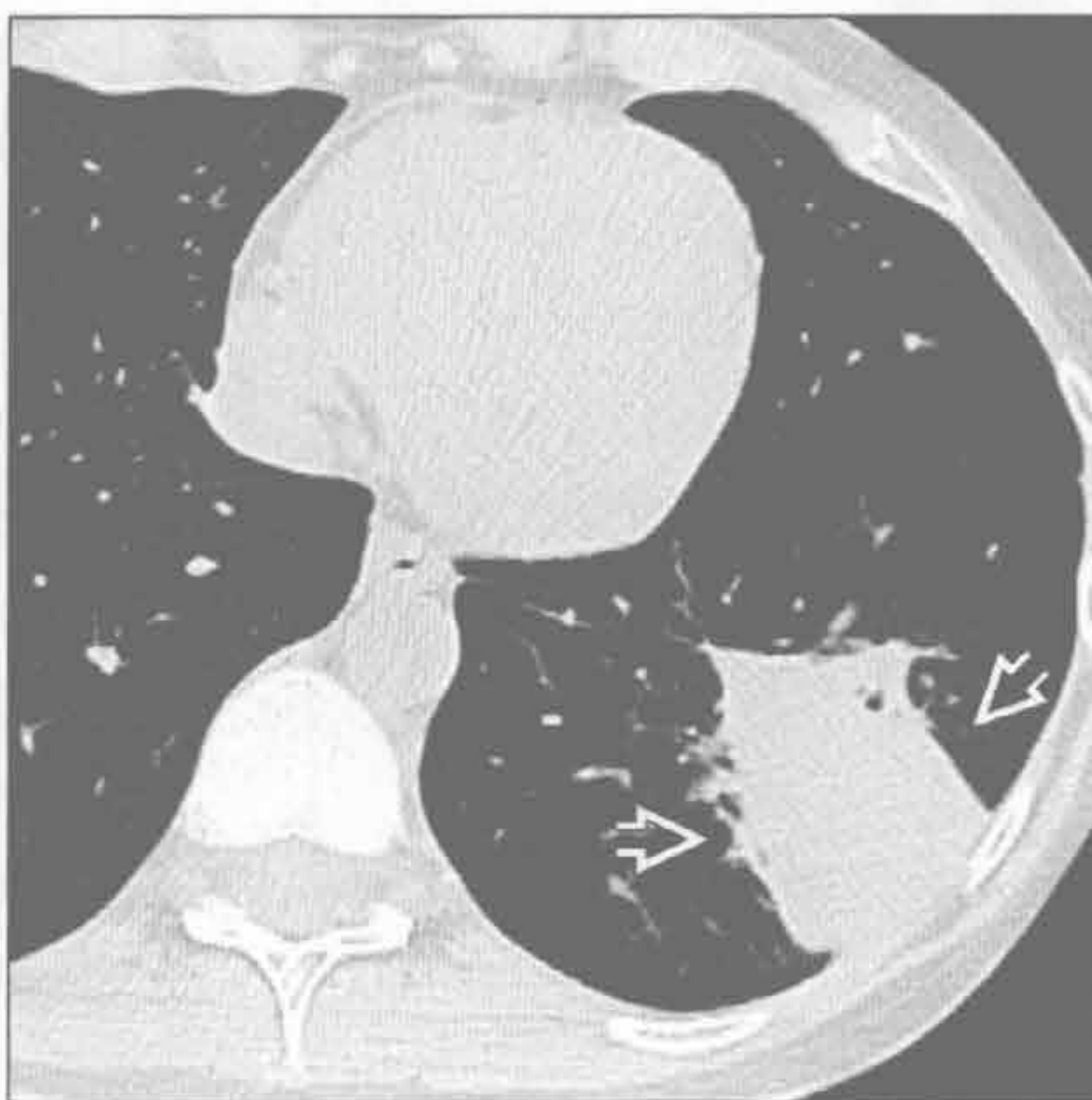

周围分布型（反蝙蝠翼样）

肺梗死



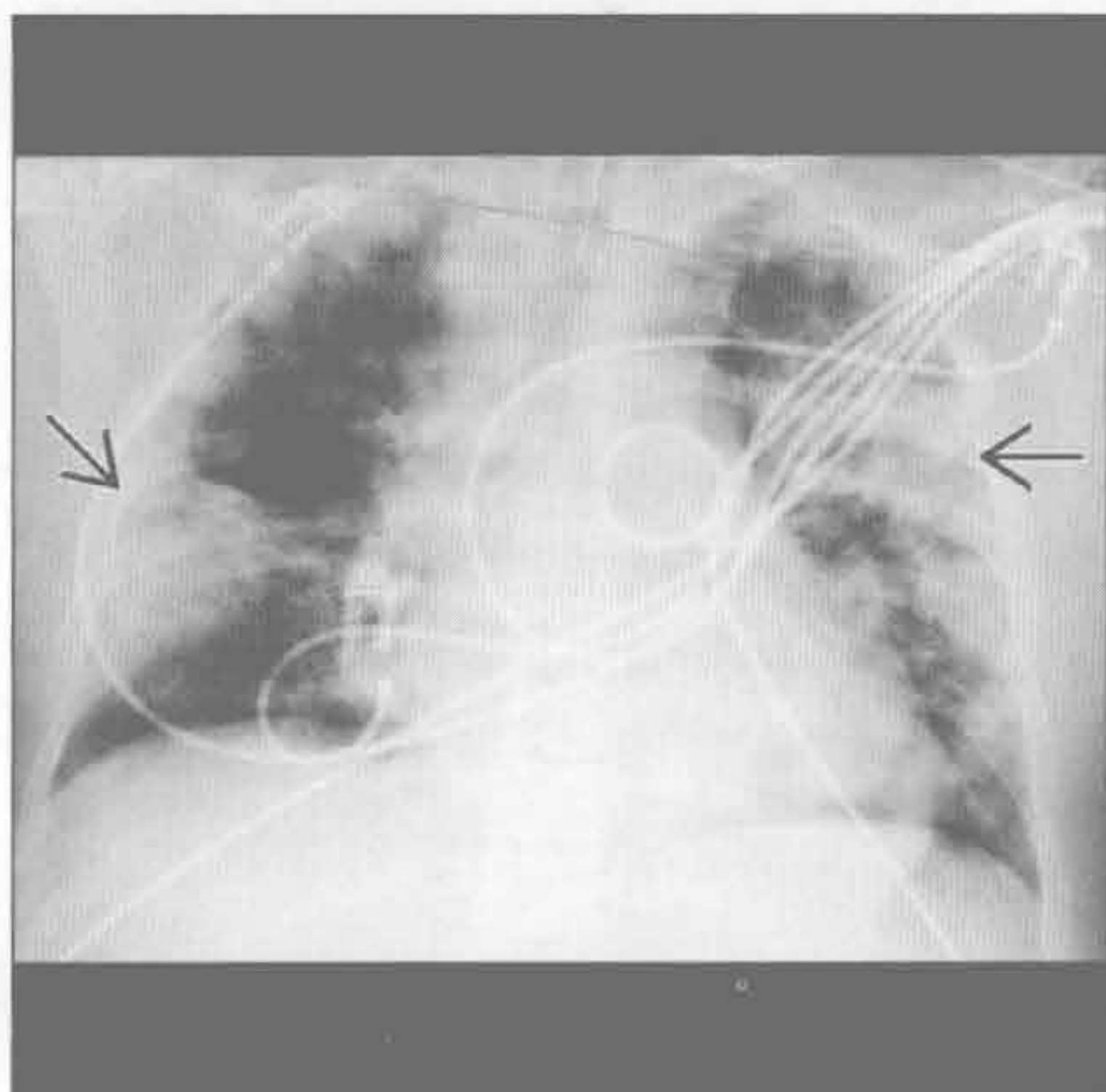
肺梗死



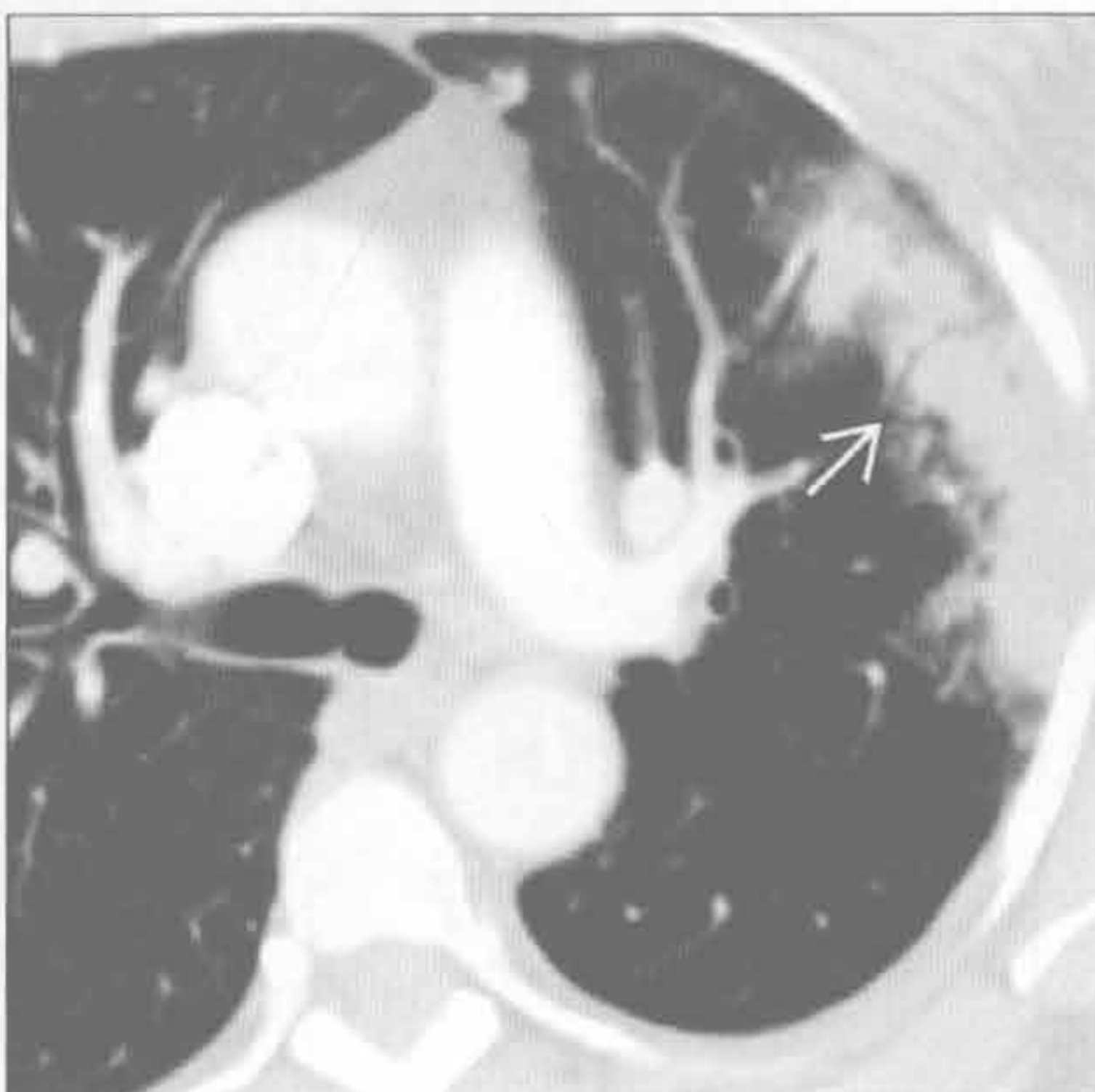
（左）横断位增强 CT 示左肺下叶肺动脉内圆形充盈缺损 \Rightarrow ，符合肺栓塞

（右）与左图为同一患者。14 天后因胸痛加重行横断位平扫 CT，示远离肺栓子的周围性楔形实变影 \Rightarrow ，为肺梗死的典型表现

急性呼吸窘迫综合征



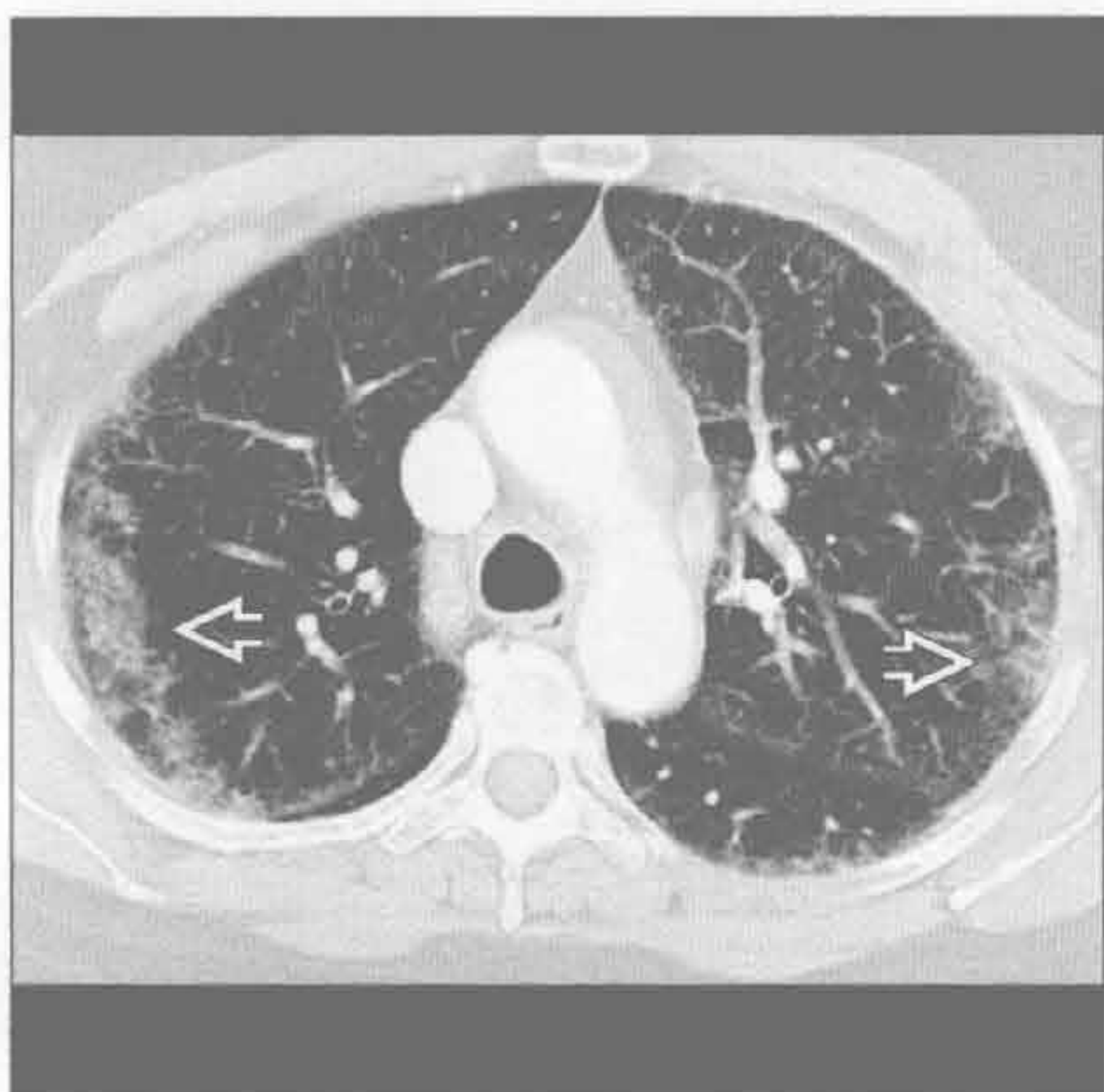放射性肺炎



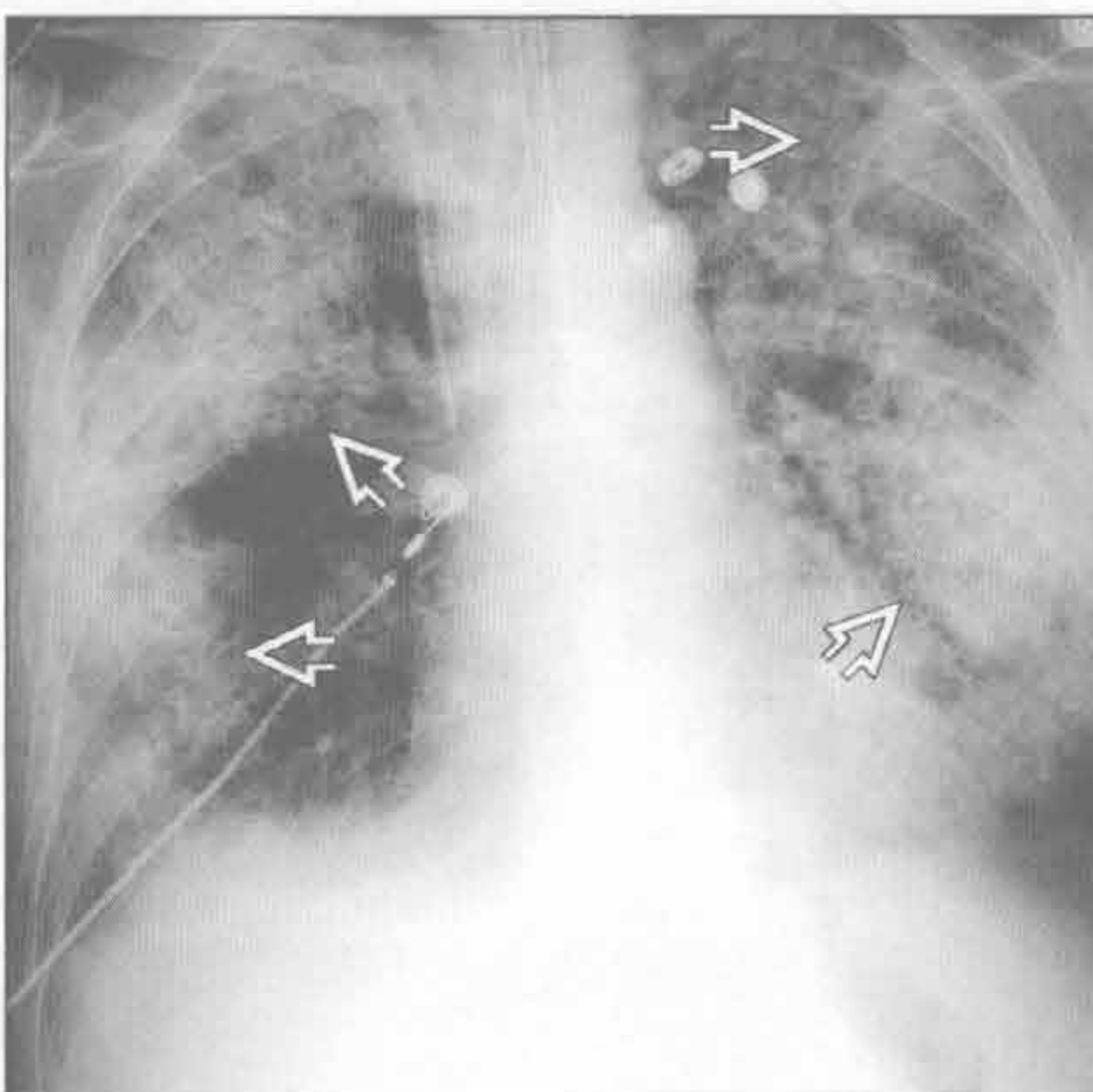
（左）前后位 X 线胸片示急性呼吸窘迫综合征（ARDS）所致的典型的周围性实变表现 \Rightarrow 。早期的 ARDS 可与心源性肺水肿表现不同，后者常为中央性分布

（右）横断位增强 CT 示左肺上叶周围性肺实变 \Rightarrow 。该处为照射区域，以后几个月可能进展为放射性纤维化

胶原血管病



脂肪栓塞综合征



（左）皮炎患者。横断位平扫 CT 示双肺周围性磨玻璃影 \Rightarrow

（右）前后位 X 线胸片示脂肪栓塞综合征典型的周围性实变特征 \Rightarrow 。该综合征最常见于长骨或骨盆钝伤后，诊断为临床性

游走性分布

鉴别诊断

常见

- 哮喘
- 反复误吸
- 肺不张
- 肺梗死

不常见

- 脓毒性栓子
- 机化性肺炎
- 囊性纤维化
- 过敏性支气管肺曲霉病
- 嗜酸性细胞性肺炎

罕见（但重要）

- 肺血管炎

重要信息

鉴别诊断要点

- 游走性分布的肺部阴影多提示感染性或炎性改变而非恶性病变

常见诊断的有用线索

- 哮喘
 - 气道炎症导致可逆性的气流梗阻
 - 并发症的影像检查：纵隔气肿，肺炎，气胸
 - 斑片状分布
 - 支气管壁增厚和支气管扩大
 - 空气捕捉或马赛克样密度
 - 黏液栓塞，亚段至叶不张
 - 偶有支气管扩张
- 反复误吸
 - 肺内重力依赖部位实变
 - 易患人群（如：酗酒，癫痫，食管裂孔疝，食管活动不良或梗阻，神经肌肉障碍）
 - 仰卧位：下叶背段和上叶后段
 - 直立位：下叶基底段
 - 小叶中心型或树芽样阴影常见
 - 若不治疗可进展为坏死性肺炎或肺脓肿
 - 单纯吸入时病变快速消失（数小时内）
- 肺不张
 - 反复黏液栓塞可导致短暂的或游走性肺不张
 - 亚段至叶分布
 - 气道内可见低密度物质
 - 吸入异物或支气管内病灶引起的气道不完全梗阻可致反复肺不张或肺炎

- 肺梗死
 - 下肺为主，周围性 / 胸膜下，楔形实变
 - 急性肺动脉血栓栓塞
 - CT：反晕征常见（中央磨玻璃影，外周实变缘）
 - 也可中央透亮，无支气管充气征
 - 常有心功能不全的基础（心肌病，充血性心力衰竭）
 - 肺动脉和支气管动脉供血均减少
 - 可为游走性：旧梗死灶吸收时，栓子复发致新的肺梗死出现

不常见诊断的有用线索

- 脓毒性栓子
 - 多发、周围性和基底部实变或结节伴早期空洞形成
 - 供血动脉征：肺动脉分支延伸至结节，提示血源播散
 - 分房性胸腔积液常见
 - 危险因素：留置静脉导管或右心心内膜炎
 - 反复发生的脓毒性栓塞导致游走性表现
- 机化性肺炎
 - 双侧基底部为主的周围性和气管血管周围实变
 - 散在分布的磨玻璃影和结节
 - 环礁征（又称反晕征）：中央磨玻璃影，周围环以实变
 - 小叶周围阴影：边界不清的阴影勾勒出次级肺小叶的小叶间隔
 - 阴影可时大时小
 - 乳腺癌放疗后出现时大时小肺内阴影
 - 不局限于肺部照射部分
- 囊性纤维化
 - 弥漫性、上肺为主的支气管扩张和支气管壁增厚
 - 气道黏液栓塞：中央小叶或树芽样阴影
 - 空气捕捉或马赛克样变
 - 过度充气
 - 反复发生的实变区：气道内分泌物的远端肺炎或不张
 - 胰腺脂肪萎缩合并以上表现时高度提示诊断
- 过敏性支气管肺曲霉病
 - 发生于囊性纤维化和哮喘的患者
 - 多肺叶的中央型支气管扩张；常严重（囊性或静脉曲张性）
 - 黏液充满支气管；可有气-液平
 - 小叶中心型结节
 - 短暂的肺部阴影和肺不张

•嗜酸性肺炎

○单纯的嗜酸性肺炎

- 常无症状
- 中上肺斑片状实变
- 游走性；变化快；自发性消退

○慢性嗜酸性肺炎

- 肺水肿的“负片”：上肺和周围性为主的实变
- 可移分布
- 激素治疗后最外围部分最先消退
- 有同一部位再发倾向

罕见诊断的有用线索

•肺血管炎

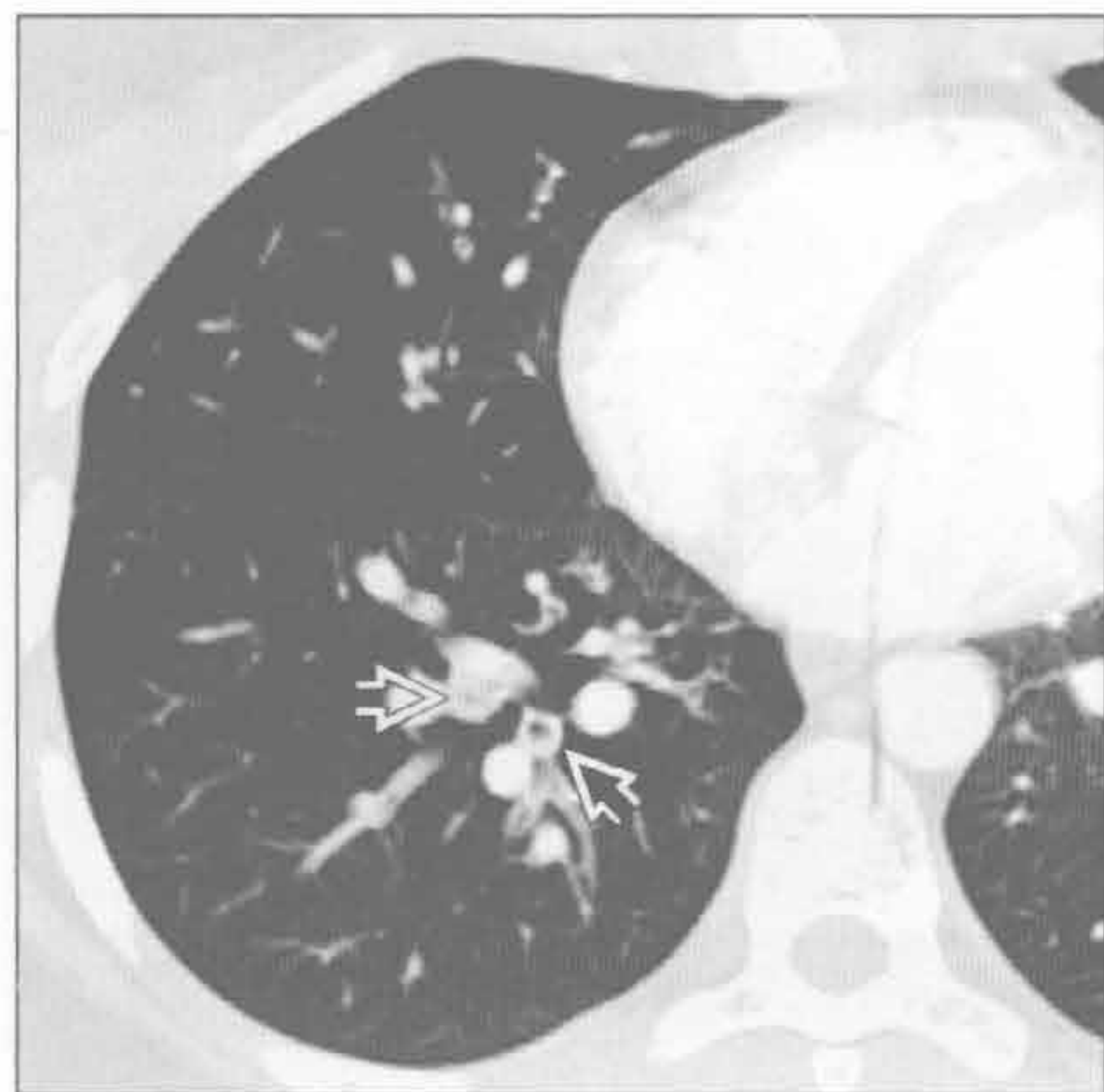
○弥漫性肺泡出血

- 磨玻璃影>实变；可能弥漫性，斑片状，小叶型或小叶中心型
- 肺周围带，肺尖和肋膈部分趋于正常
- 小叶间及小叶内间隔增厚1~2天或以上
- 几天后消退；速度不如心源性肺水肿或单纯误吸

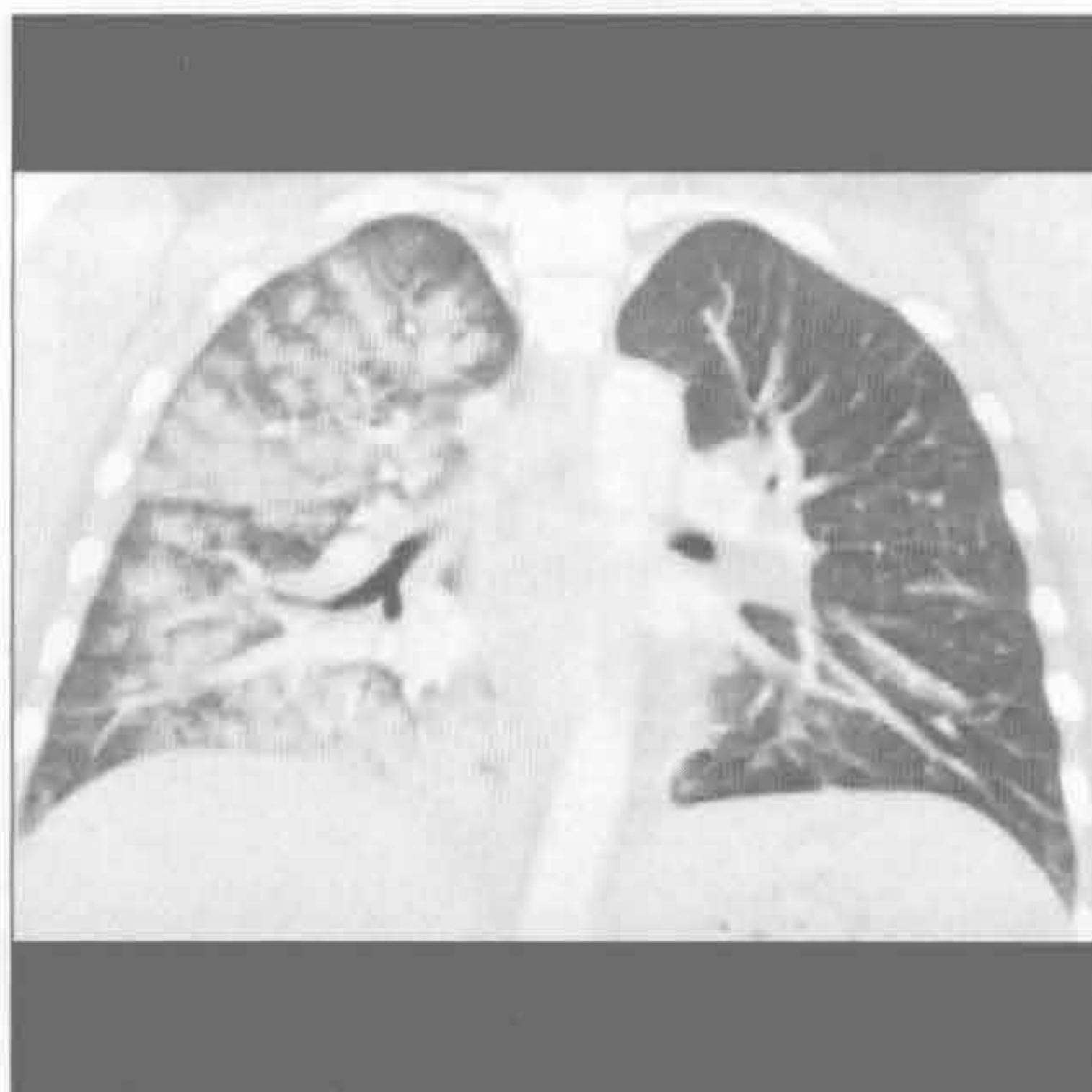
○大、中和小血管

- 大动脉炎，贝赫切特综合征，变应性肉芽肿性血管炎，显微镜下多血管炎，肺出血肾炎综合征，韦格纳肉芽肿病

哮喘



反复误吸



(左) 横断位增强 CT 示黏液栓塞和段及亚段气道狭窄，符合哮喘急性发作

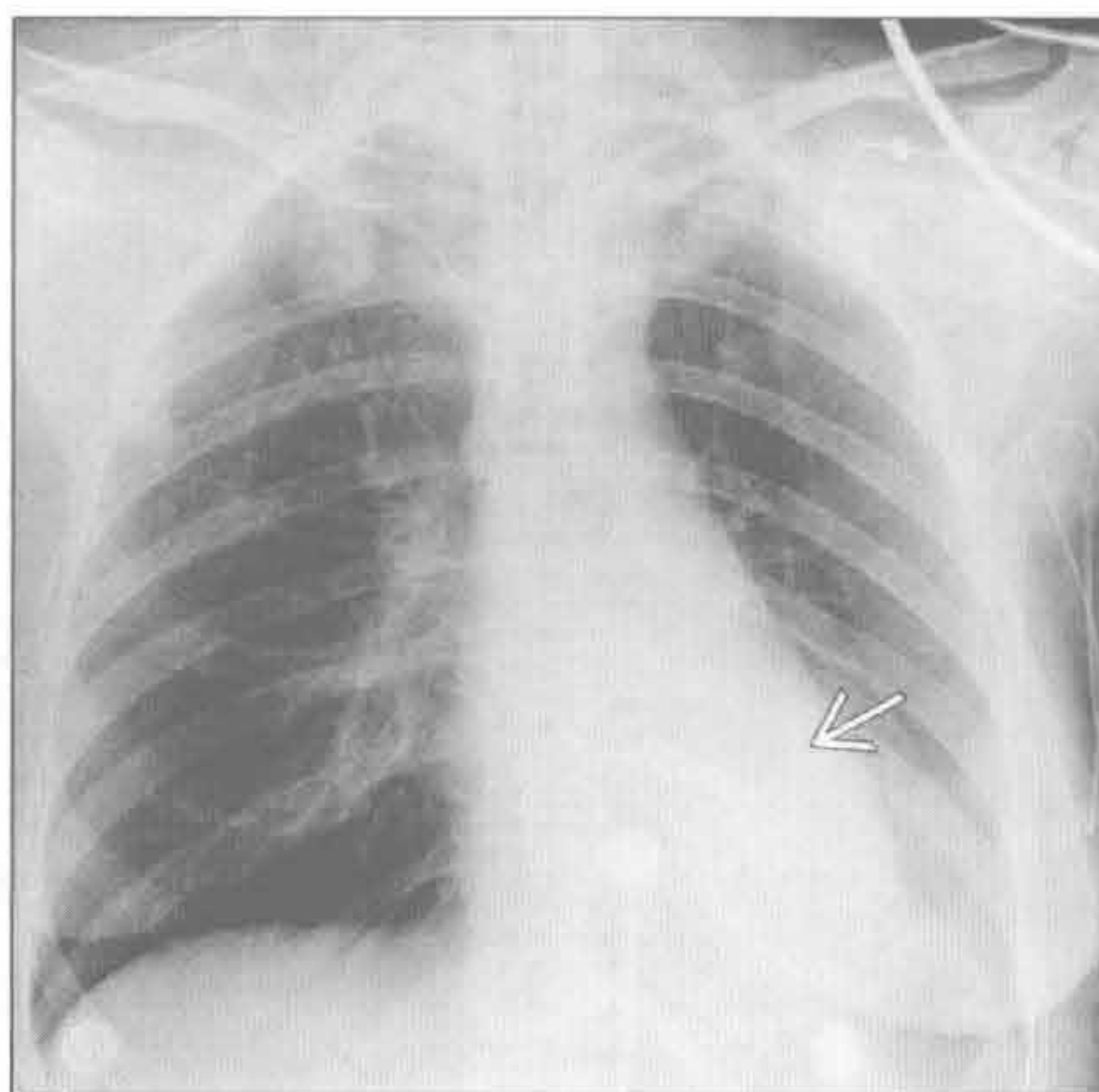
(右) 冠状位增强 CT 示右肺为主的小叶中心型阴影，为发作时右侧卧位大量误吸所致。阴影吸收快，符合单纯误吸

游走性分布

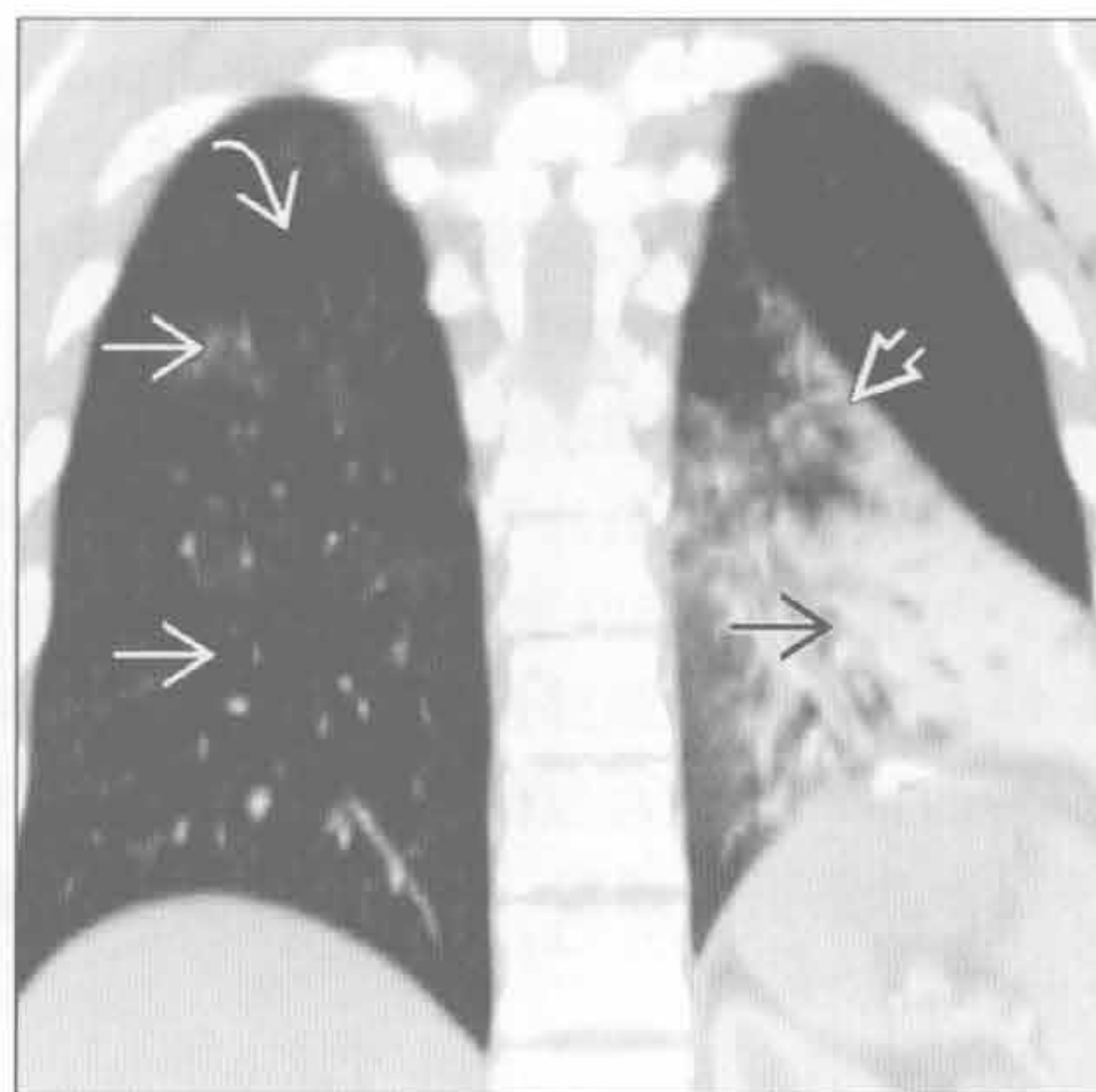
肺不张

(左) 正位 X 线胸片示左肺下叶致密影 \Rightarrow 和少量胸腔积液

(右) 与左图为同一患者。冠状位增强 CT 示部分左下叶阴影 \Rightarrow 和斜裂向下移位 \Rightarrow ，符合左肺下叶不张。对侧肺内细微的磨玻璃影 \Rightarrow 最符合该创伤患者误吸病史。注意右斜裂 \Rightarrow



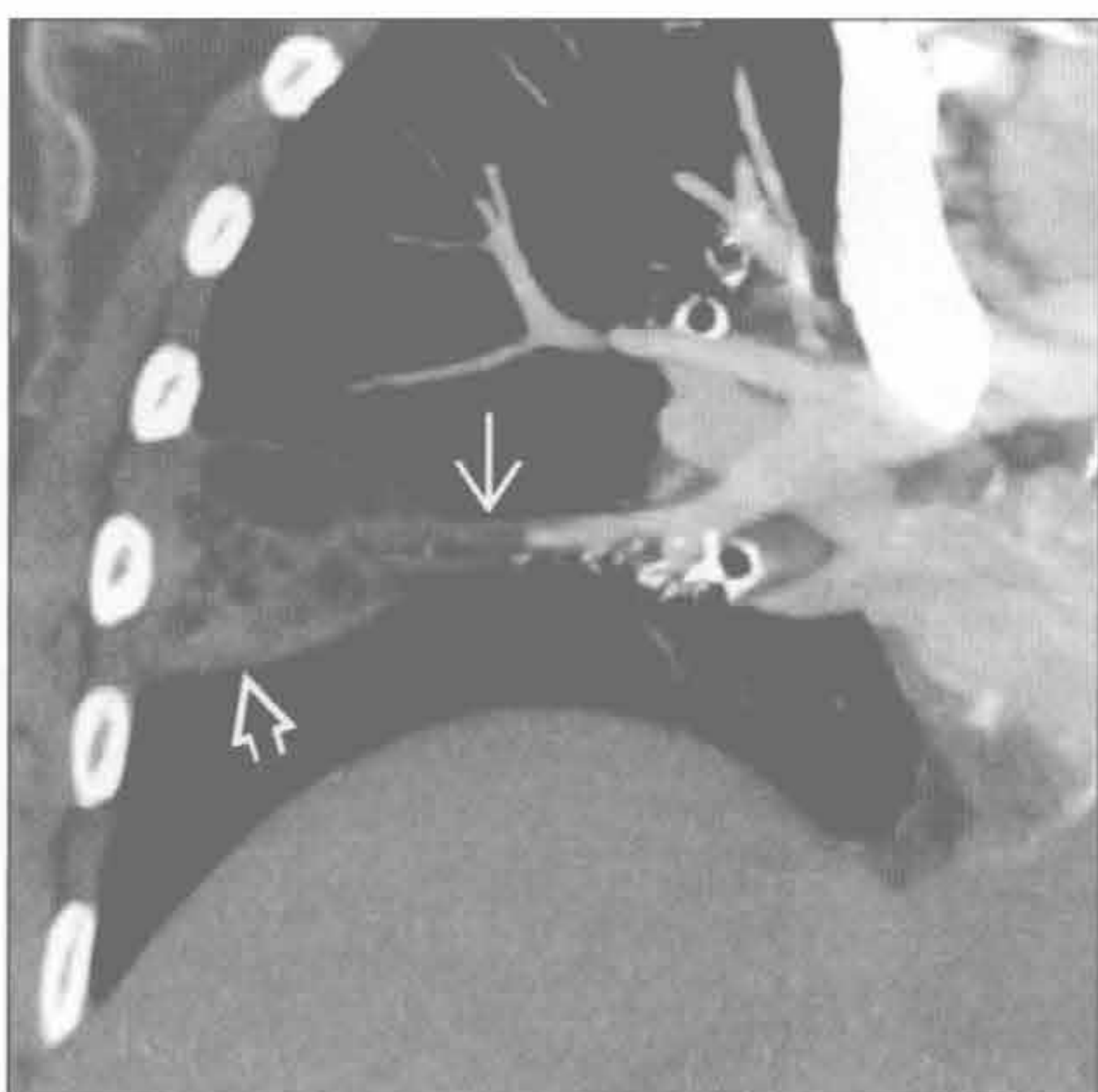
肺不张



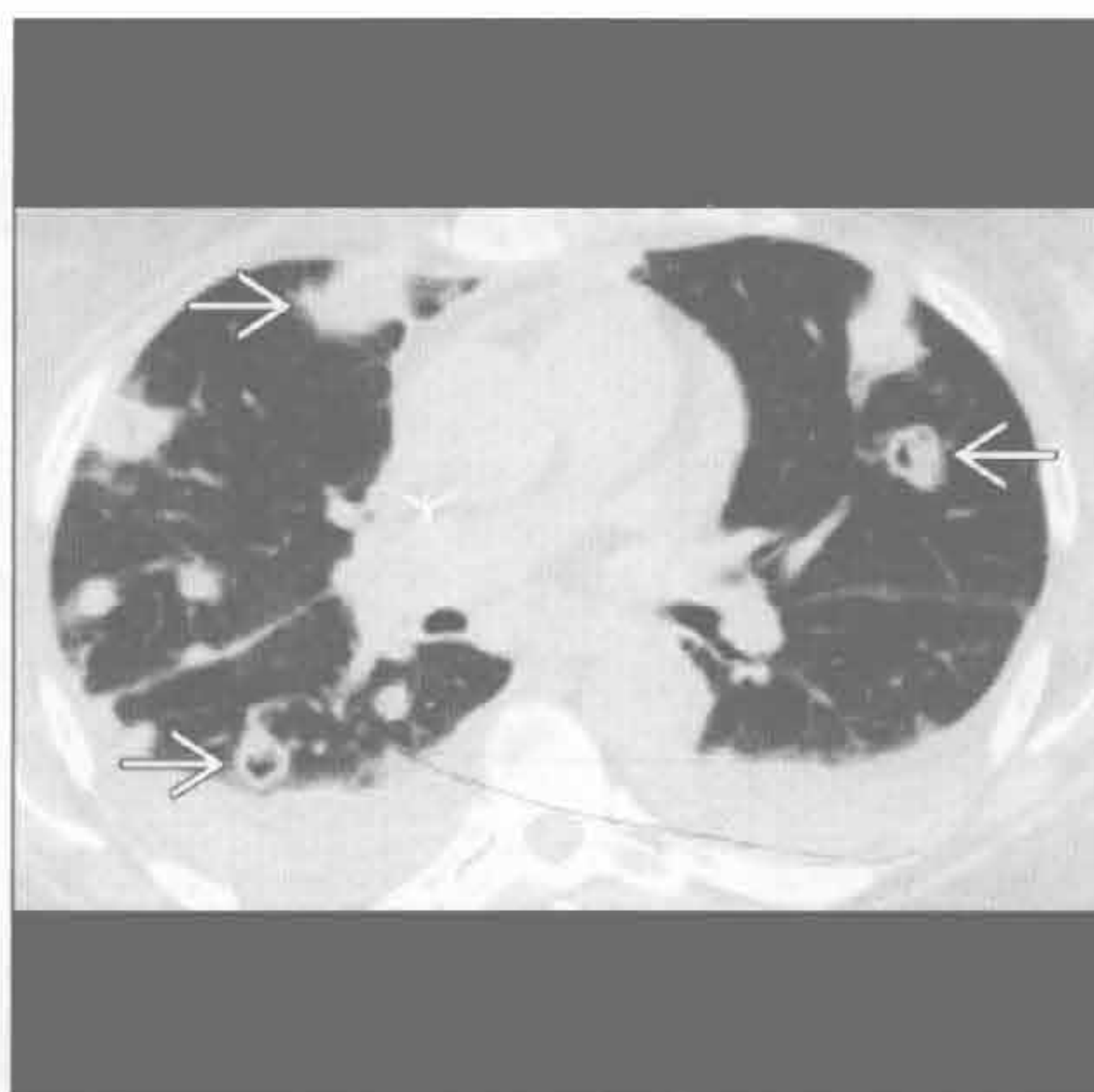
肺梗死

(左) 冠状位增强 CT 最大密度投影示右下肺动脉急性性栓塞 \Rightarrow 、胸膜下混合性磨玻璃影和实变 \Rightarrow 伴中央透亮，提示肺梗死

(右) 脓毒血症患者。横断位平扫 CT 示双肺周围性结节影 \Rightarrow (部分呈空洞)，高度提示脓毒性栓子



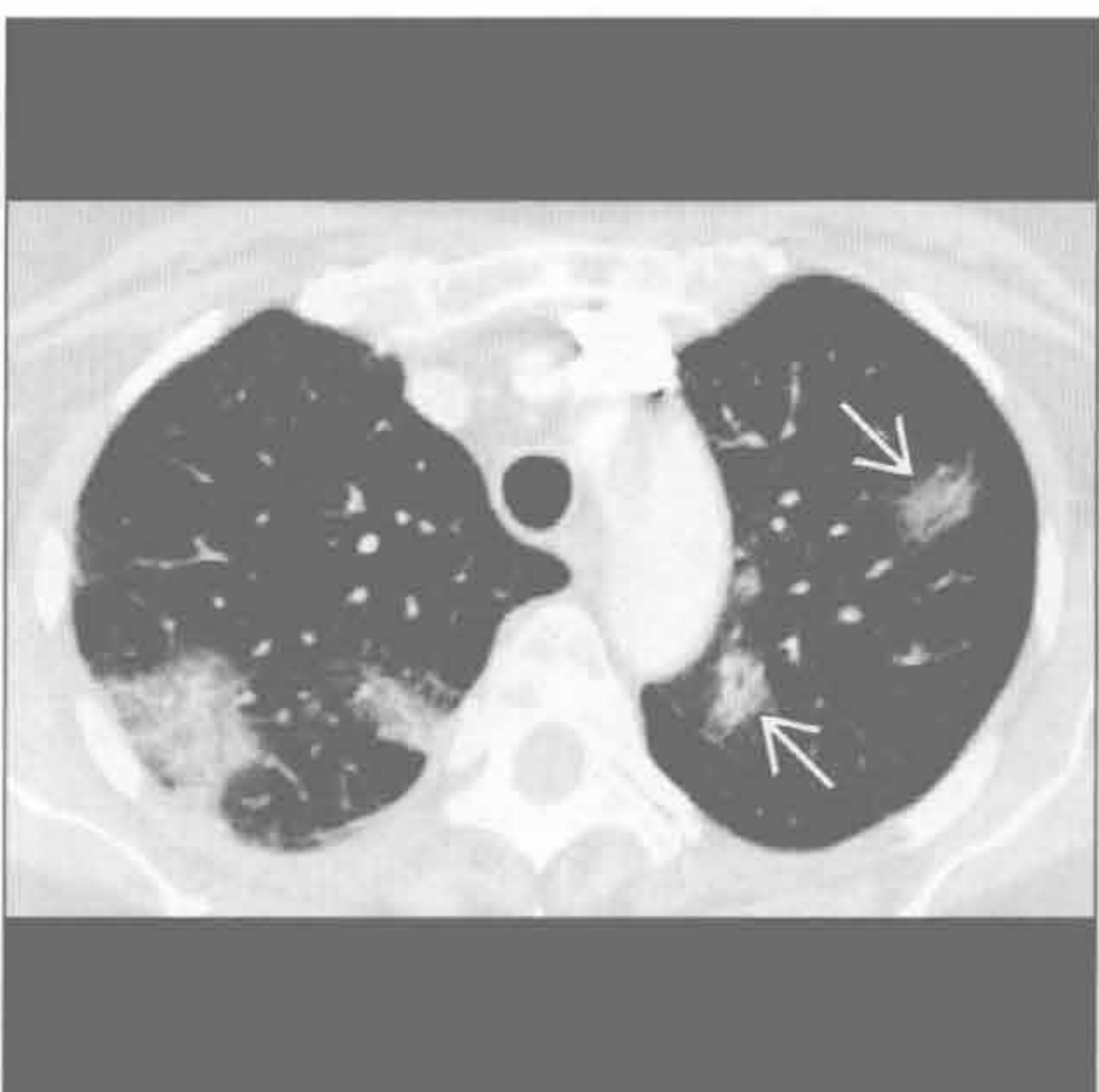
脓毒性栓子



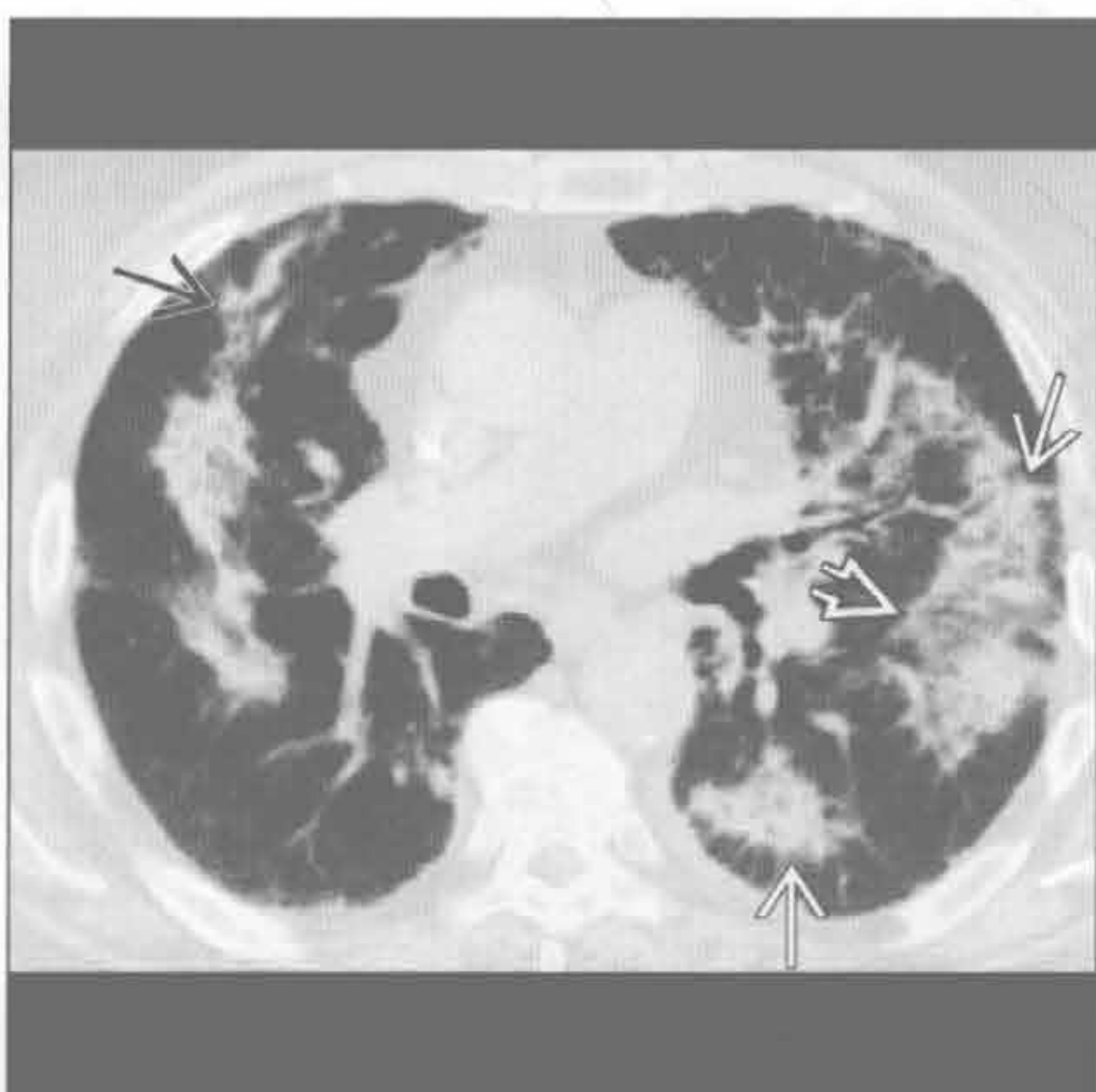
机化性肺炎

(左) 机化性肺炎患者。横断位 HRCT 示以支气管为中心的多处实变伴周围性磨玻璃影 \Rightarrow 。以上表现无特异性

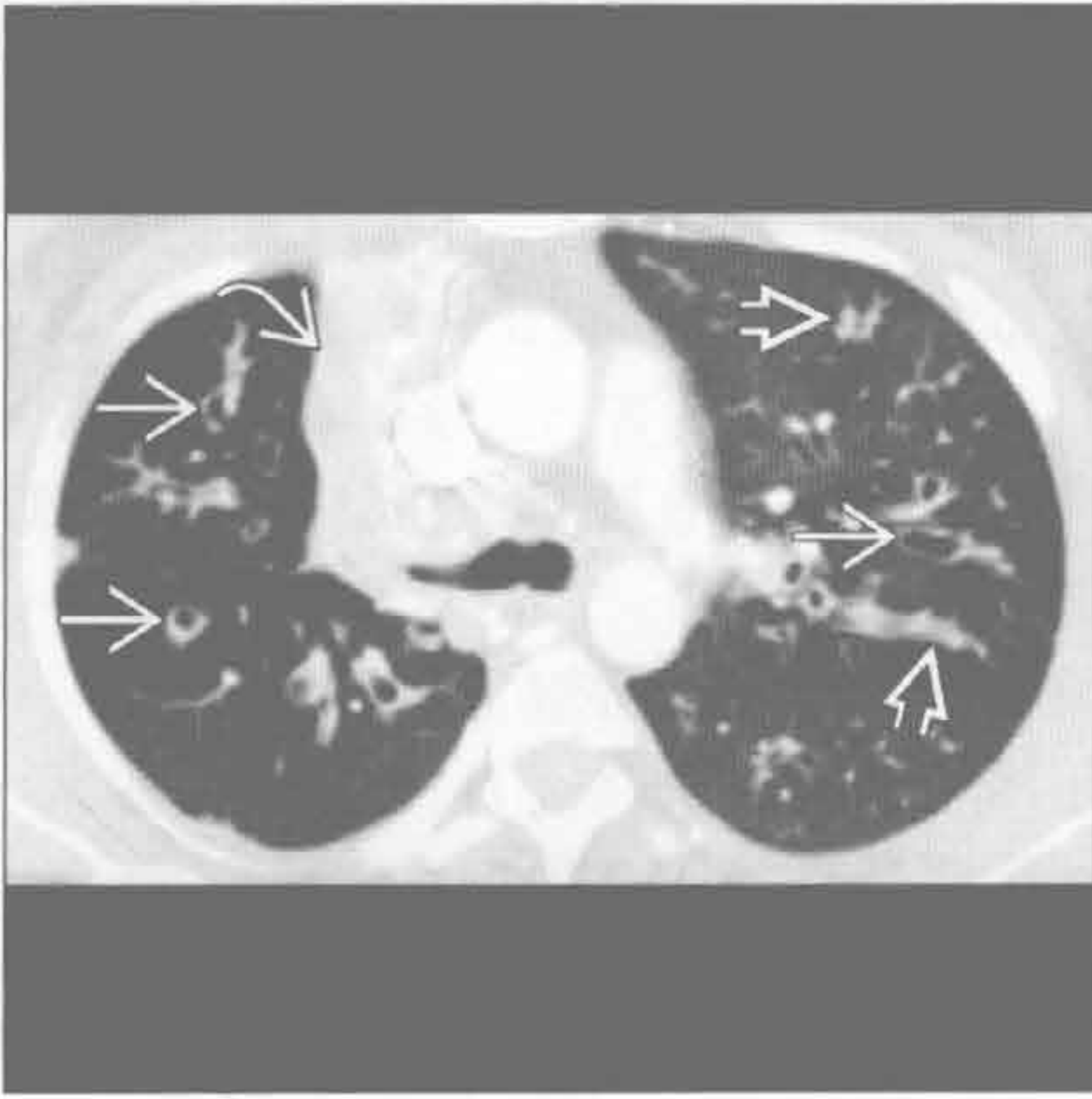
(右) 横断位平扫 CT 示双肺周围性 \Rightarrow 和支气管周实变 \Rightarrow ，符合机化性肺炎。左肺似有反晕征 \Rightarrow



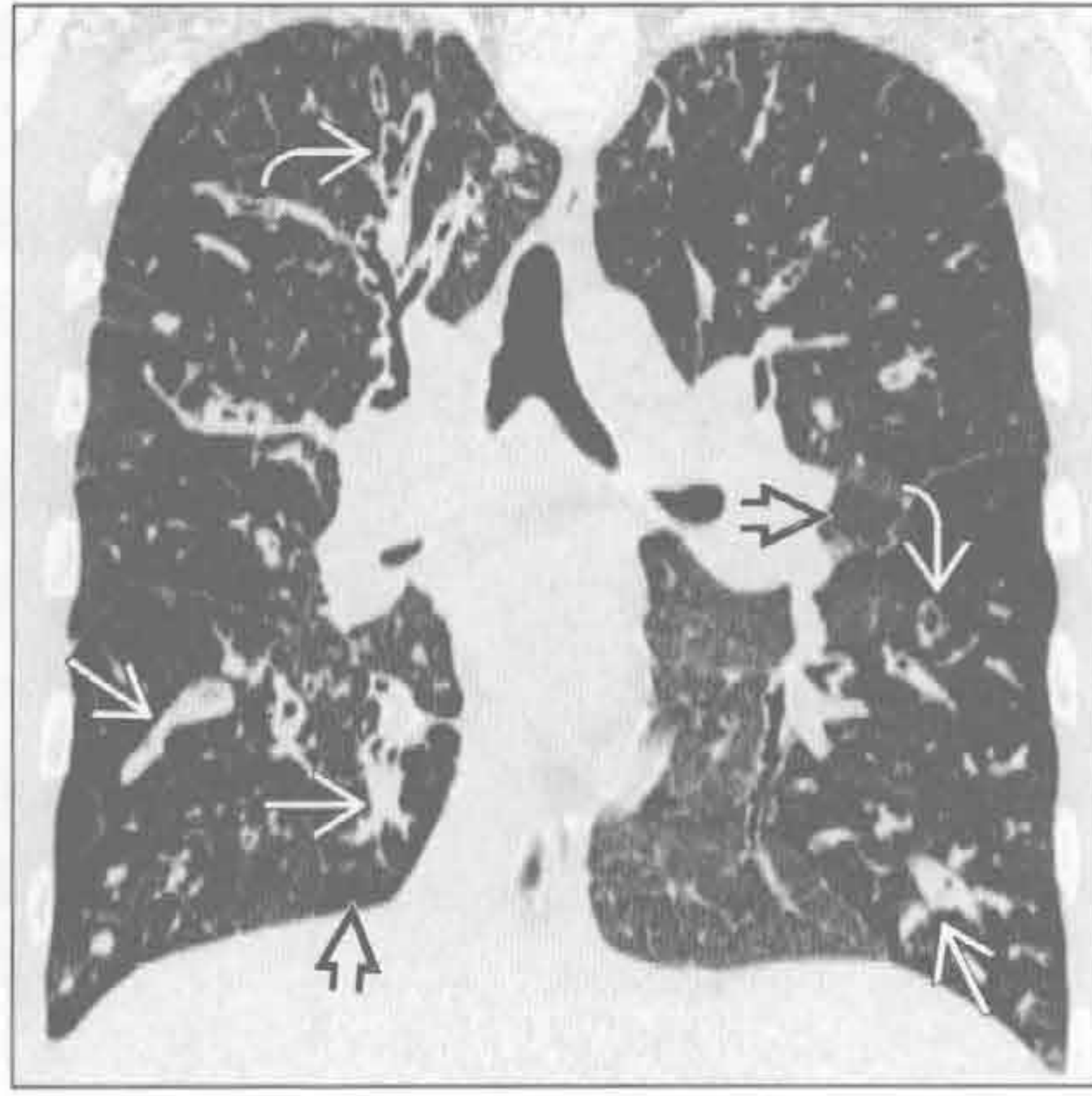机化性肺炎



囊性纤维化



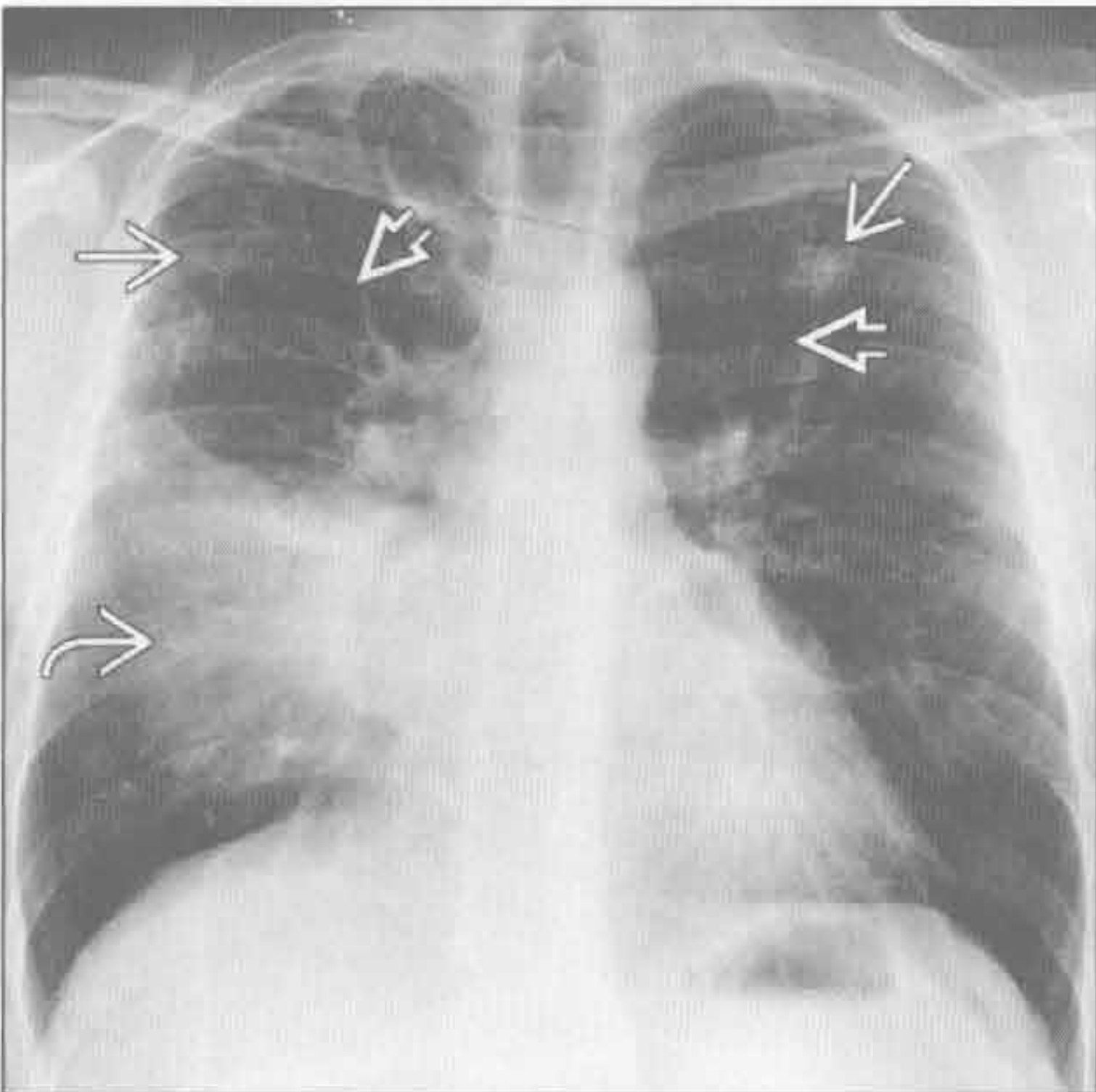
囊性纤维化



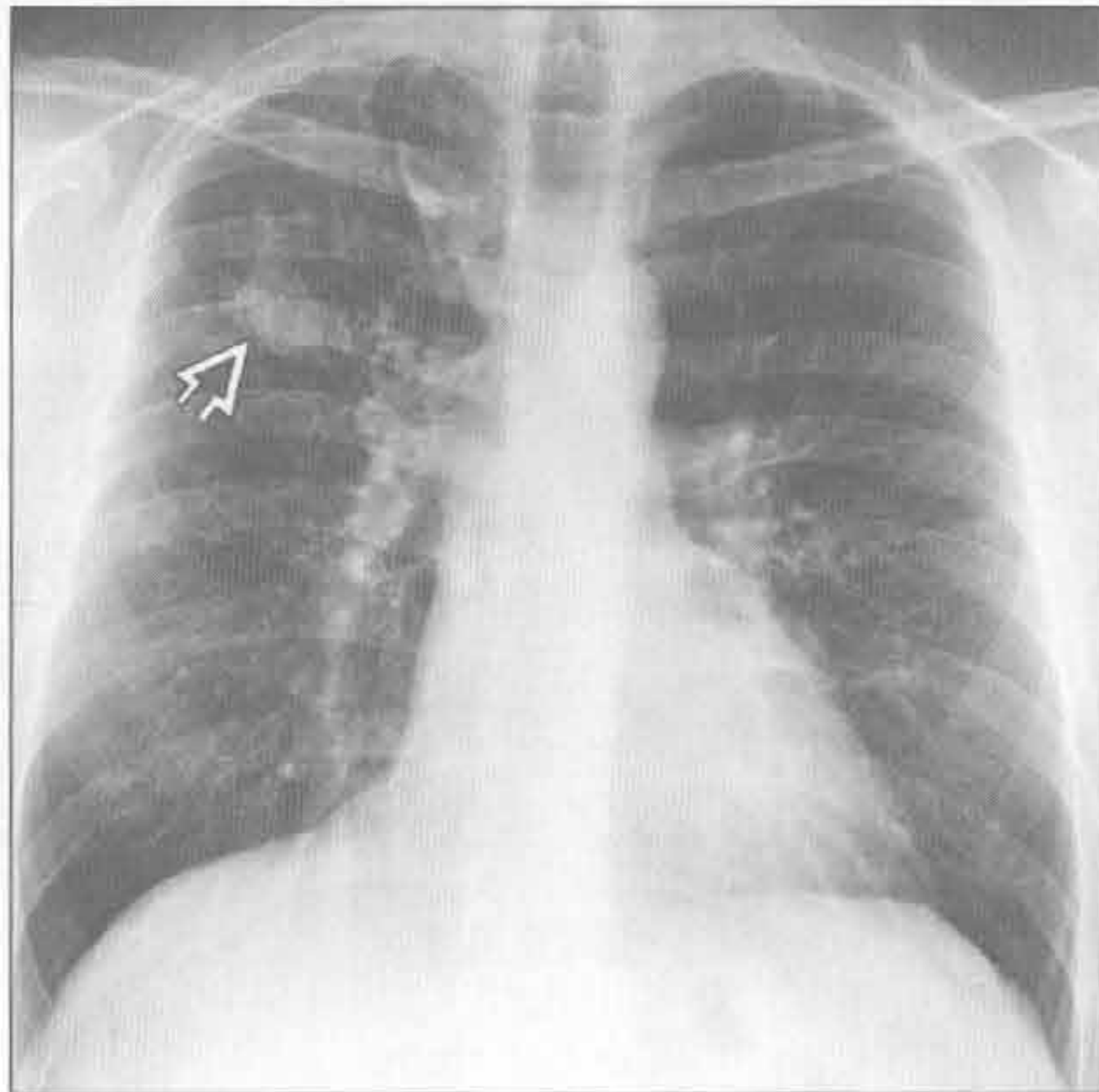
(左) 横断位增强 CT 示双侧支气管扩张、黏液栓和右肺上叶塌陷。右肺上叶塌陷为近端黏液栓所致，经呼吸科积极地治疗后消失

(右) 冠状位 HRCT 示斑片状支气管扩张和马赛克样改变。下叶见黏液栓。黏液栓在囊性纤维化患者中常快速移位

过敏性支气管肺曲霉病



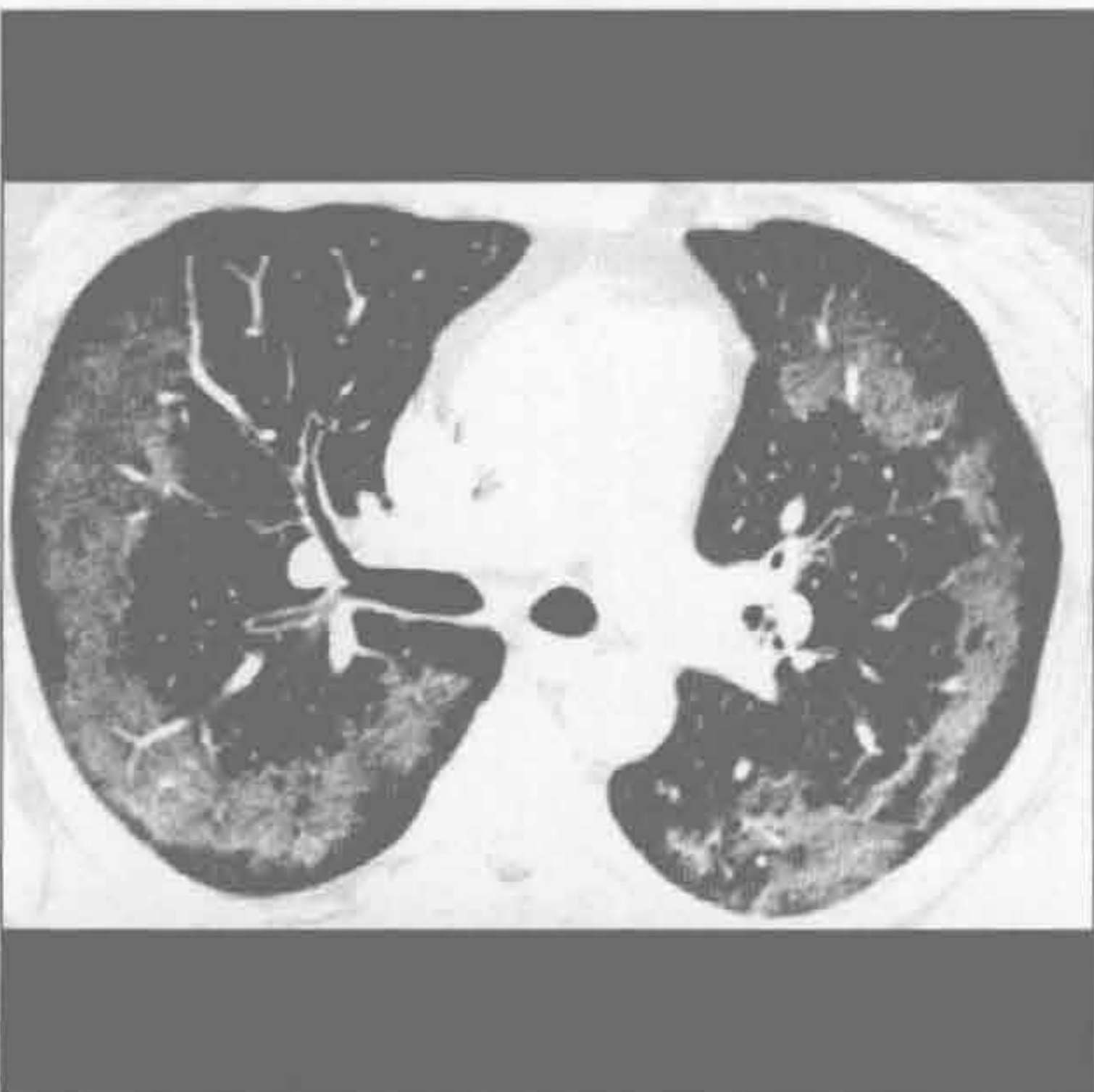过敏性支气管肺曲霉病



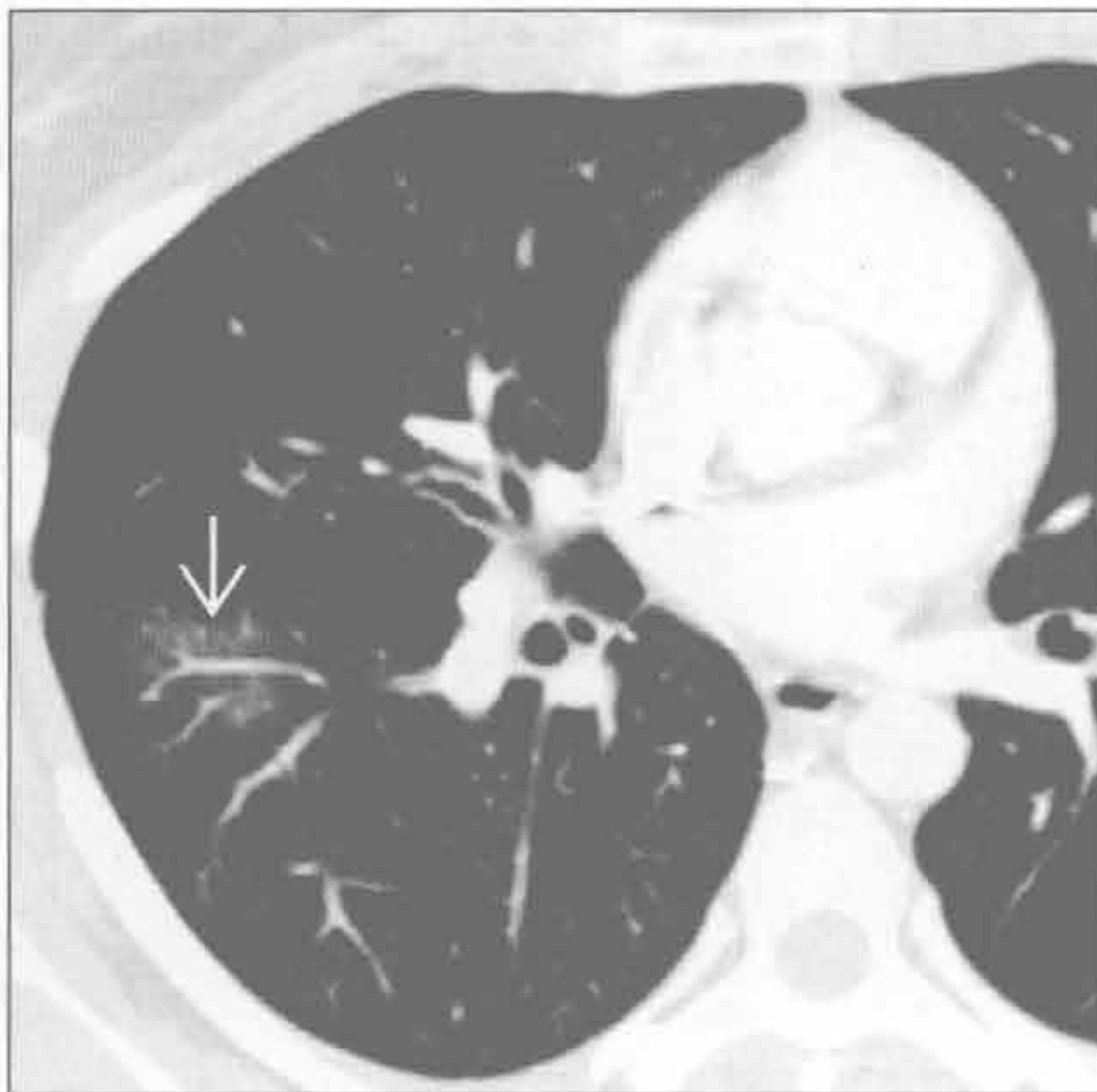(左) 正位 X 线胸片示右肺中叶实变(掩盖右心缘)，上肺结节样影和中央为主的支气管扩张

(右) 2 周后正位 X 线胸片示右肺中叶、上肺病灶消失，但右肺上叶扩张的支气管发生黏液嵌塞

嗜酸性肺炎



肺血管炎



(左) 横断位增强 CT 示弥漫性周围性磨玻璃影，胸膜下完好，符合慢性嗜酸性肺炎。胸膜下完好是典型的慢性嗜酸性肺炎愈合表现。非特异性间质性肺炎和机化性肺炎也可呈周围完好表现

(右) 横断位增强 CT 示以一支肺血管为中心的磨玻璃影，为肺血管炎典型表现

鉴别诊断

常见

- 肉芽肿
- 肺癌
- 肺内淋巴结

不常见

- 类癌
- 孤立性转移
- 假性结节
 - 乳头
 - 骨骼病灶
- 感染 / 炎性过程

罕见 (但重要)

- 错构瘤
- 肺动静脉畸形

重要信息

鉴别诊断要点

- 孤立性肺结节 (SPN): 单发, 圆形或卵圆形阴影, $\leq 3\text{ cm}$
- SPN 检测
 - X 线检查
 - 达 2% 的 X 线胸片上可发现 SPN
 - $< 9\text{ mm}$ 的 SPNs 可能是钙化的肉芽肿
 - 双能或断层合成 (tomosynthesis) 是增加检出 SPNs 敏感性的有效技术
 - CT: 检出率 / 定性率高
 - 多平面重建、最大密度投影增加可信度
- 恶性 SPN 危险因素
 - 吸烟或其他致癌剂暴露史
 - 恶性肿瘤病史 (肺或肺外)
 - 肺纤维化病史
 - 年龄 > 40 岁
- SPN 图像评价
 - 定性
 - 良性 SPN: 无需随访
 - 性质不定的 SPN: 影像学随访, 记录其变化或稳定性
 - 可能恶性的 SPN: 进一步影像学评价 \pm 活检

常见诊断的有用线索

- 肉芽肿
 - 实性, 圆形 SPN, 大小稳定
 - 卫星结节

- 良性钙化, 包括实性, 层状或向心
 - 完全或弥漫性 (陷阱: 转移性骨肉瘤)
 - 中心性, $> 10\%$ 的 SPN 截面 (陷阱: 钙化的类癌)
- 最常见: 组织细胞菌病, 结核, 球孢子菌病

• 肺癌

- 上叶最常见, 但先前有肺纤维化的患者中周围性和基底部常见
- $> 1\text{ cm}$ 的结节癌的危险增加
- 典型的倍增时间在 1 ~ 18 个月; 平均: 100 天
- 边界不规则, 有毛刺或分叶
- 13% 有钙化, 常偏心、斑点状

• 肺内淋巴结

- 多层 CT 常见的正常表现
- 拉长的形态, 叶间裂位置; 典型者位于胸膜下 20 mm 内

不常见诊断的有用线索

• 类癌

- 边界清楚、分叶
- 强化, 多血管
- 多灶性或粗糙的钙化
 - 钙化更常见于邻近中央气道的病灶

• 孤立性转移

- 典型来源于肉瘤, 黑色素瘤和睾丸癌
- 周围性分布

• 假性结节

- 乳头
 - 双侧对称的圆形影, 一侧胸廓中下部、腋中线
- 骨骼病灶
 - 第 1 肋软骨交界处: 与第 1 前肋相连; 常不对称
 - 肋骨骨折骨痂、骨岛: CT、断层合成或 X 线检查小斜位确定位置

• 感染 / 炎性进程

- 支气管充气征
- 年轻者更常见 (< 40 岁)
- 大小改变迅速

罕见诊断的有用线索

• 错构瘤

- 生长缓慢, 边界清晰, 边缘分叶或内凹
- 50% 有脂肪 (33%) 或爆米花样钙化 (25%) (陷阱: 转移性软骨肉瘤)
- 若多发, 则考虑 Carney 三联征或多发性错构

瘤综合征

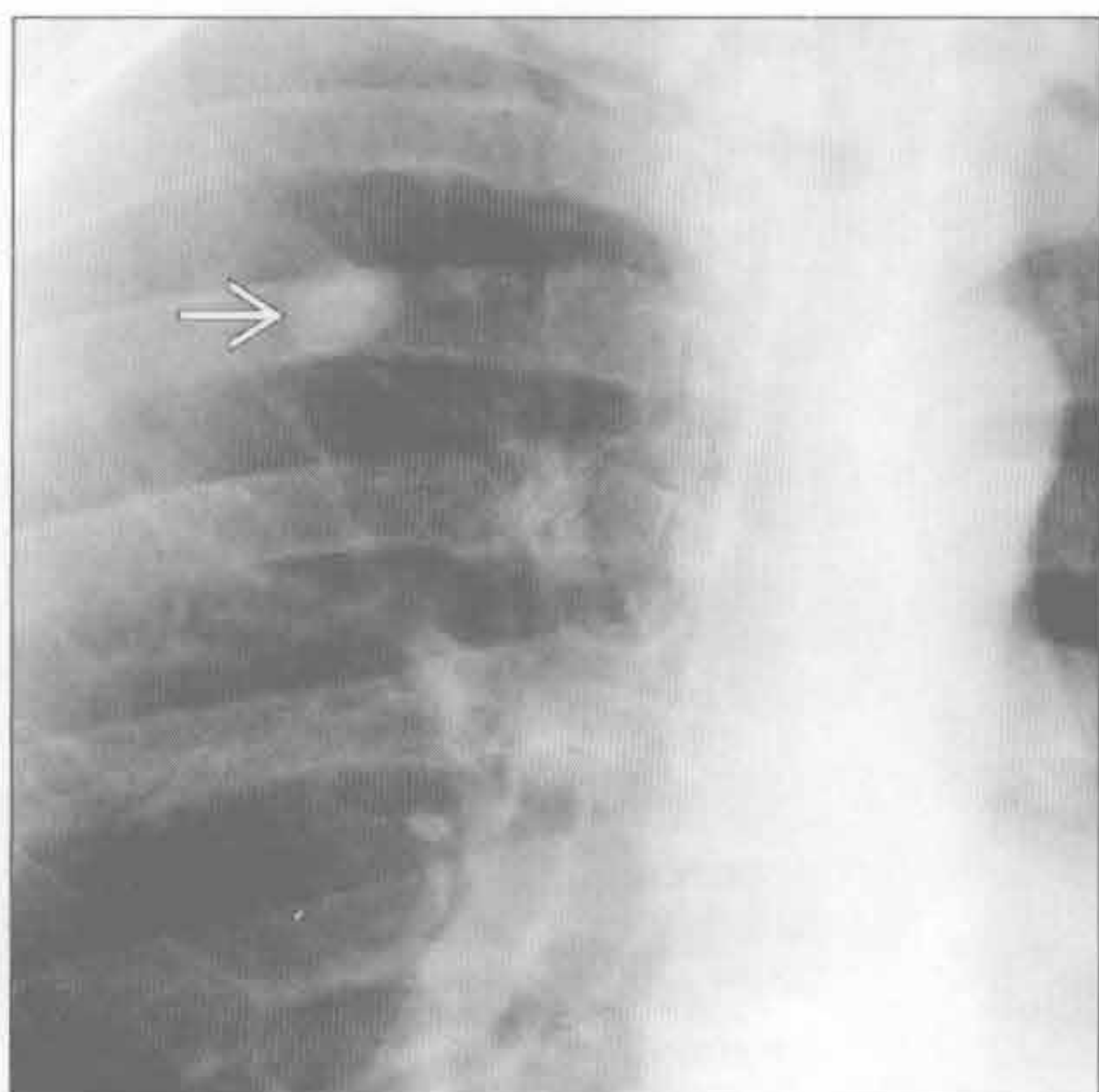
- 肺动静脉畸形
 - 下叶，周围性
 - 典型直径为 1 ~ 5 cm，伴供血和引流血管
 - 血管强化
 - 2/3 患者为单发，若多发，常为 2~8 个

选择性鉴别诊断思路

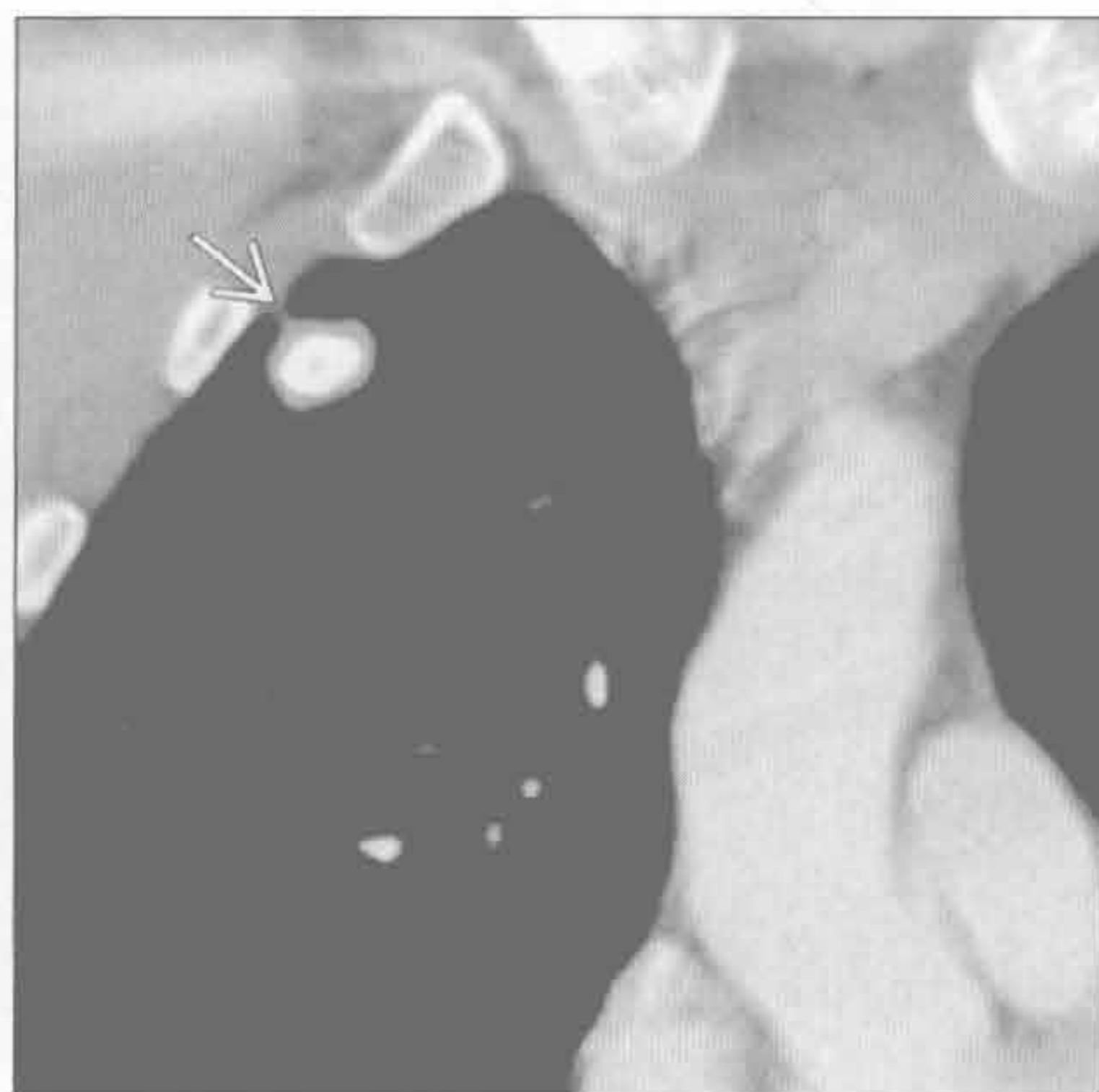
- SPN 特征
 - 大小：< 2 cm 的结节 90% 为良性
 - 生长模式
 - 2 年稳定提示良性，但偶有潜在性肺癌发生，尤其在筛查中
 - 倍增时间 < 30 天，或 > 465 天者多为良性
 - 形态和边界特征
 - 毛刺：高度提示恶性
 - 60% ~ 80% 周围性肺癌有胸膜尾征
 - 40% 恶性结节可见分叶（组织学异质性）
 - 圆形，更提示良性病灶
 - 密度
 - 实性（软组织）：大多为肺癌，但部分实性或非实性 SPNs 更可能为恶性

- 部分实性（软组织和磨玻璃）：40% ~ 50% < 1.5 cm 的部分实性 SPNs 为恶性；结节越大，恶性风险越大
- 非实性（磨玻璃）：34% 为恶性；尤其是 > 1.5 cm 时
- 支气管充气征 / 细支气管充气征在恶性 SPNs 更常见
- 空洞形成：壁不规则、厚度 > 16 mm 时提示恶性
- 脂质见于错构瘤和脂肪瘤
- 良性钙化形式包括实性、层状、向心性和爆米花花样
- 动态增强 CT
 - 强化幅度 < 15 Hu 高度提示良性
 - 强化幅度 > 15 Hu 提示恶性，敏感但无特异性
- 代谢活动：¹⁸F PET
 - > 60 岁患者中 PET 阳性的 SPNs 的恶性可能性为 90%
 - 假阴性：潜在性、低度恶性（类癌，肺泡细胞癌）和 < 1 cm 的恶性 SPNs
 - 假阳性：感染 / 炎症性 SPNs

肉芽肿



肉芽肿



（左）正位 X 线胸片示右肺上叶卵圆形结节，中央性钙化占据大部分 SPN 可见区

（右）冠状位增强 CT（软组织窗）证实该结节内致密的层状钙化，周围环以薄层软组织，并可见一小胸膜尾征。这些表现对肉芽肿具诊断性

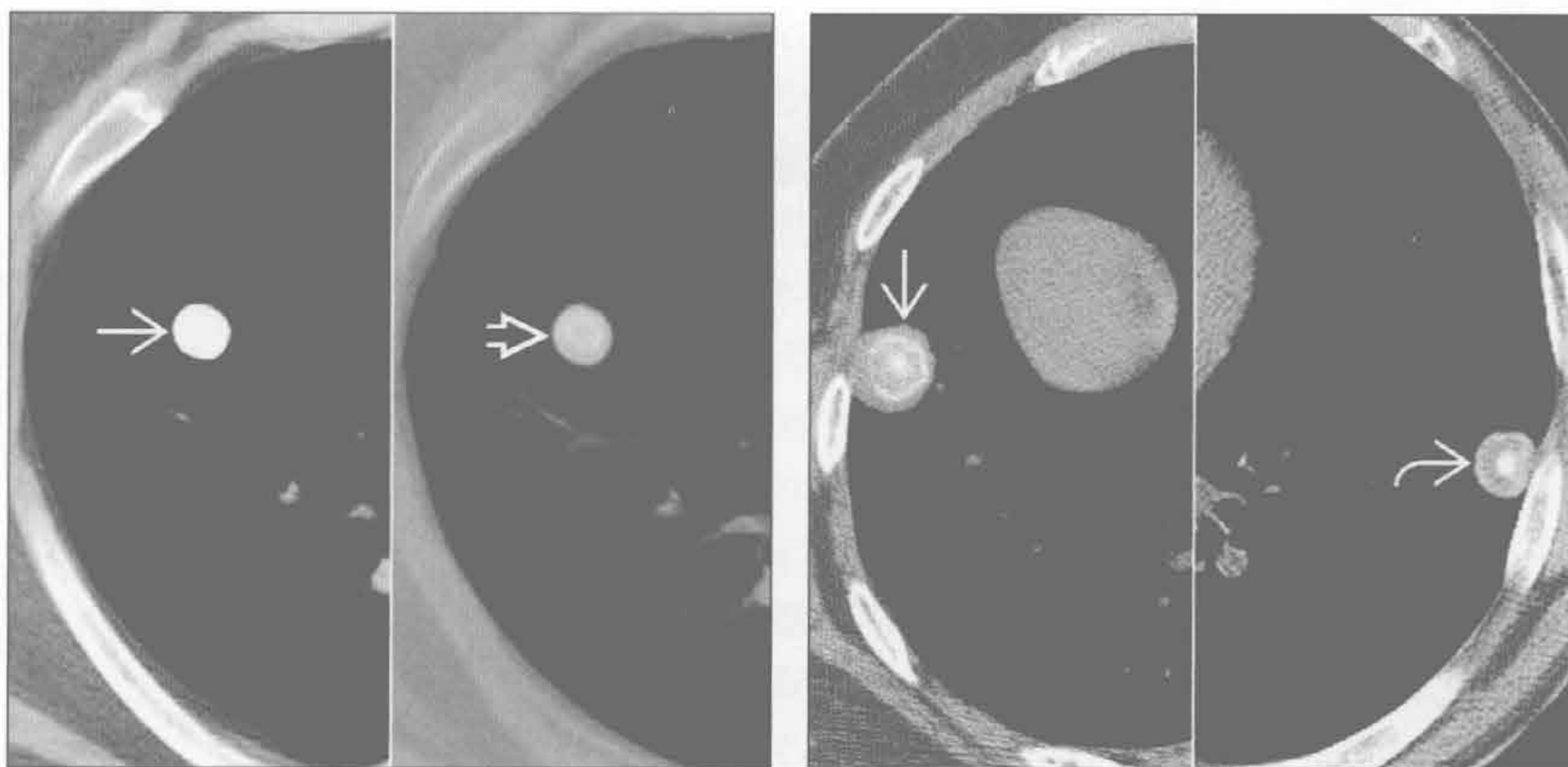
孤立性肺结节

肉芽肿

肉芽肿

(左) 横断位平扫 CT (软组织窗) 示一完全钙化的实性结节 \Rightarrow 。骨窗示其为同心圆状或板层状钙化 \Rightarrow

(右) 横断位平扫 CT (软组织窗) 示右肺下叶 SPN 板层状钙化 \Rightarrow 。左肺下叶 SPN 呈现中央高密度圆形钙化 \Rightarrow 。这些 CT 表现对肉芽肿具诊断性

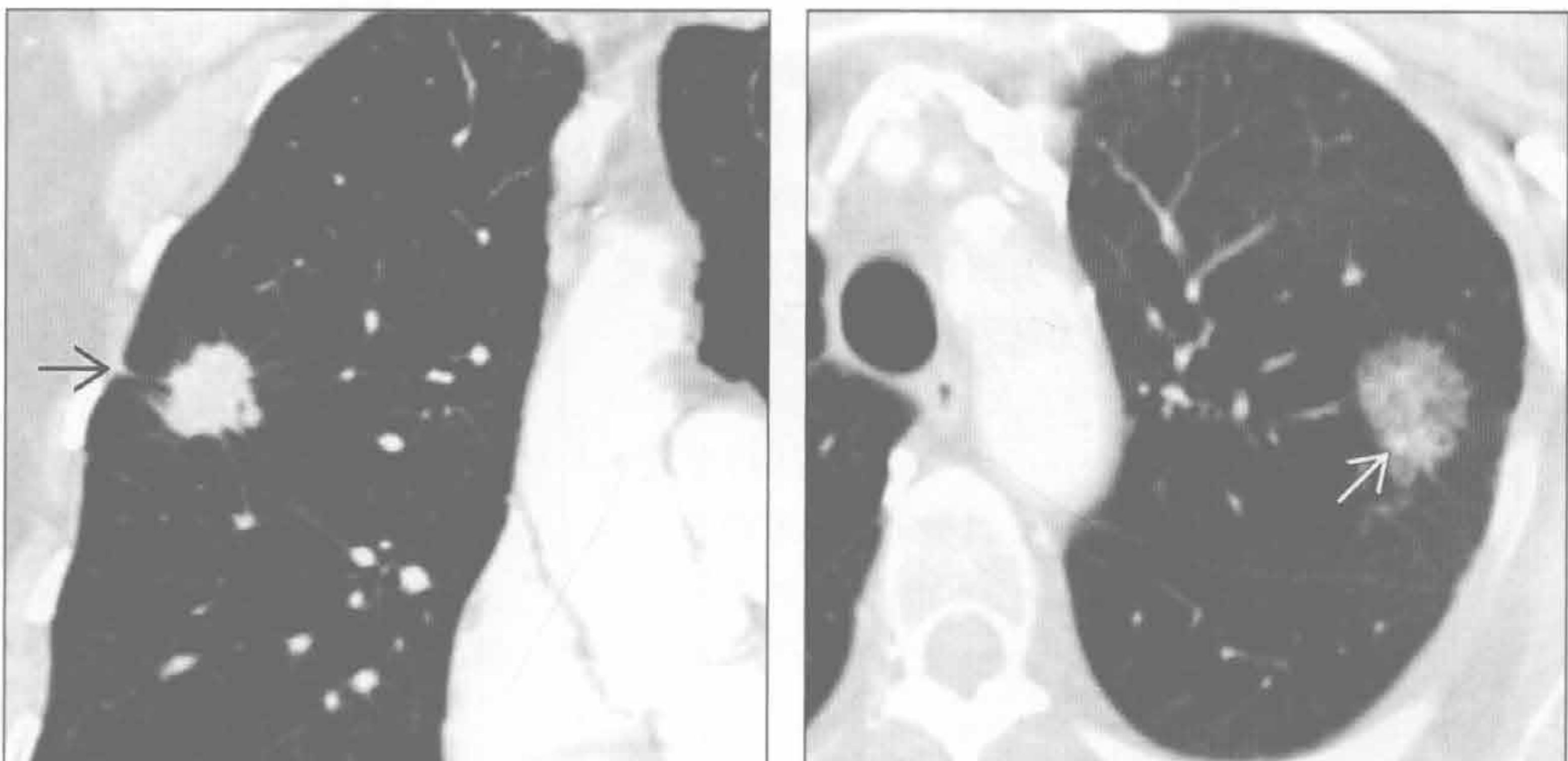


肺癌

肺癌

(左) 冠状位增强 CT (肺窗) 示右肺上叶实性 SPN, 有毛刺和胸膜尾征 \Rightarrow , 并可见上叶为主的轻度小叶中央型肺气肿。SPN 形态为肺癌的特征性表现

(右) 横断位增强 CT (肺窗) 示左肺上叶部分实性 SPN, 以磨玻璃影为主, 内部有小结节软组织成分 \Rightarrow 。CT 特征高度提示肺癌

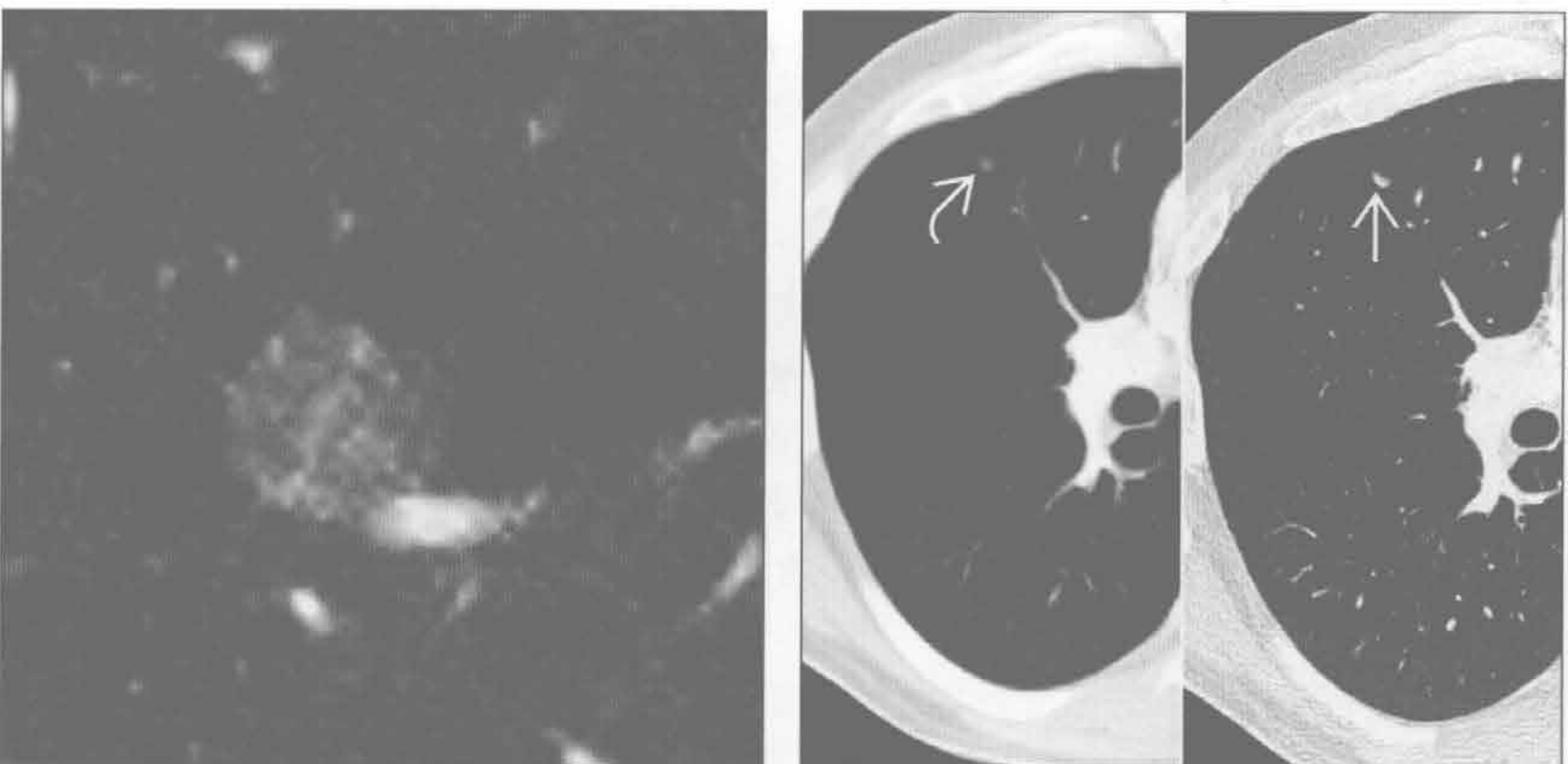


肺癌

肺内淋巴结

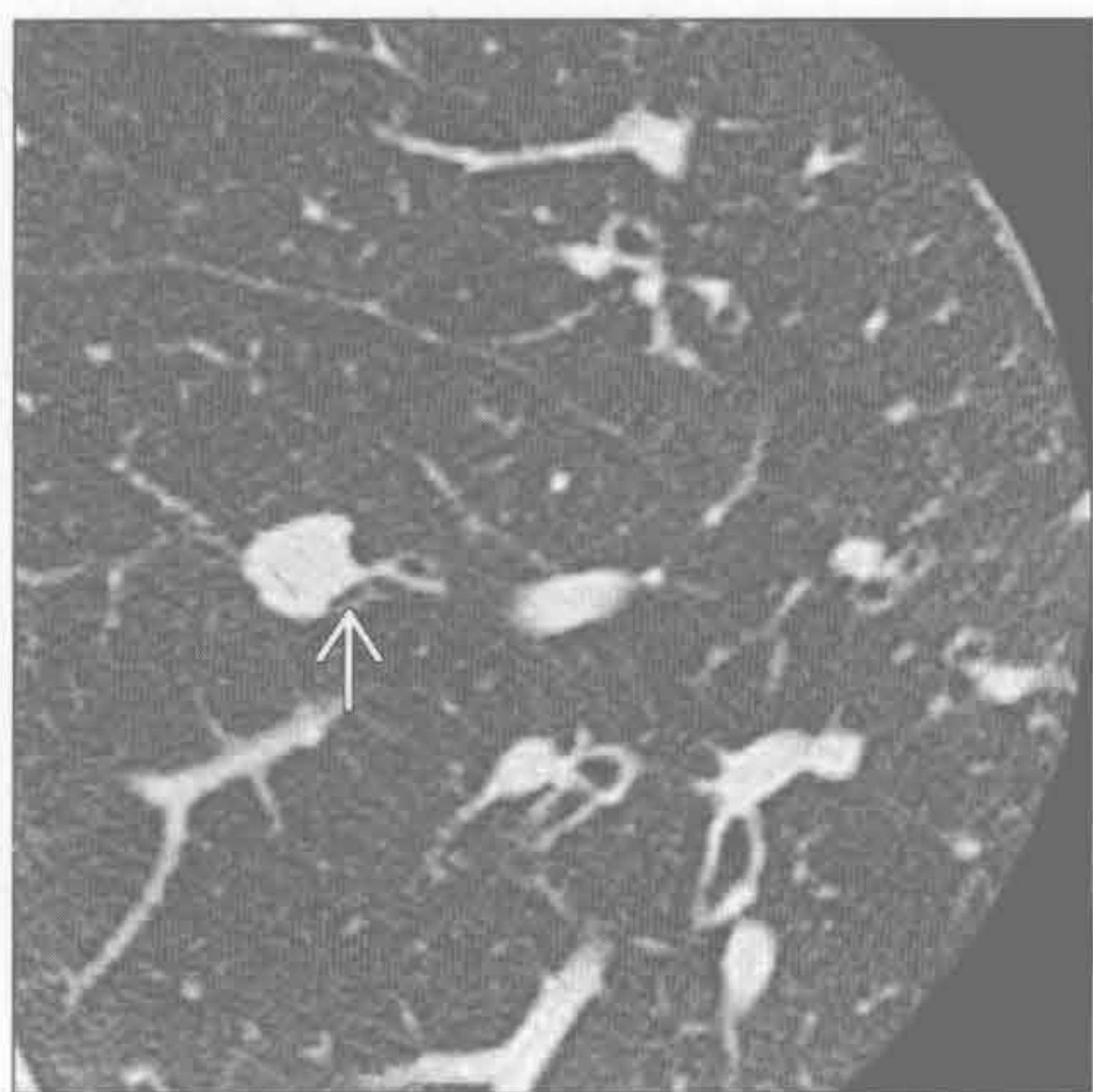
(左) 横断位平扫 CT (肺窗) 示左肺上叶非实性或磨玻璃 SPN, 内部可见肺结构和正常解剖结构。病灶为肺泡细胞癌

(右) 横断位增强 CT (肺窗) 示水平裂附近微小 SPN \Rightarrow , HRCT 示三角形 \Rightarrow 且沿裂排列, 为肺内淋巴组织的特征性表现

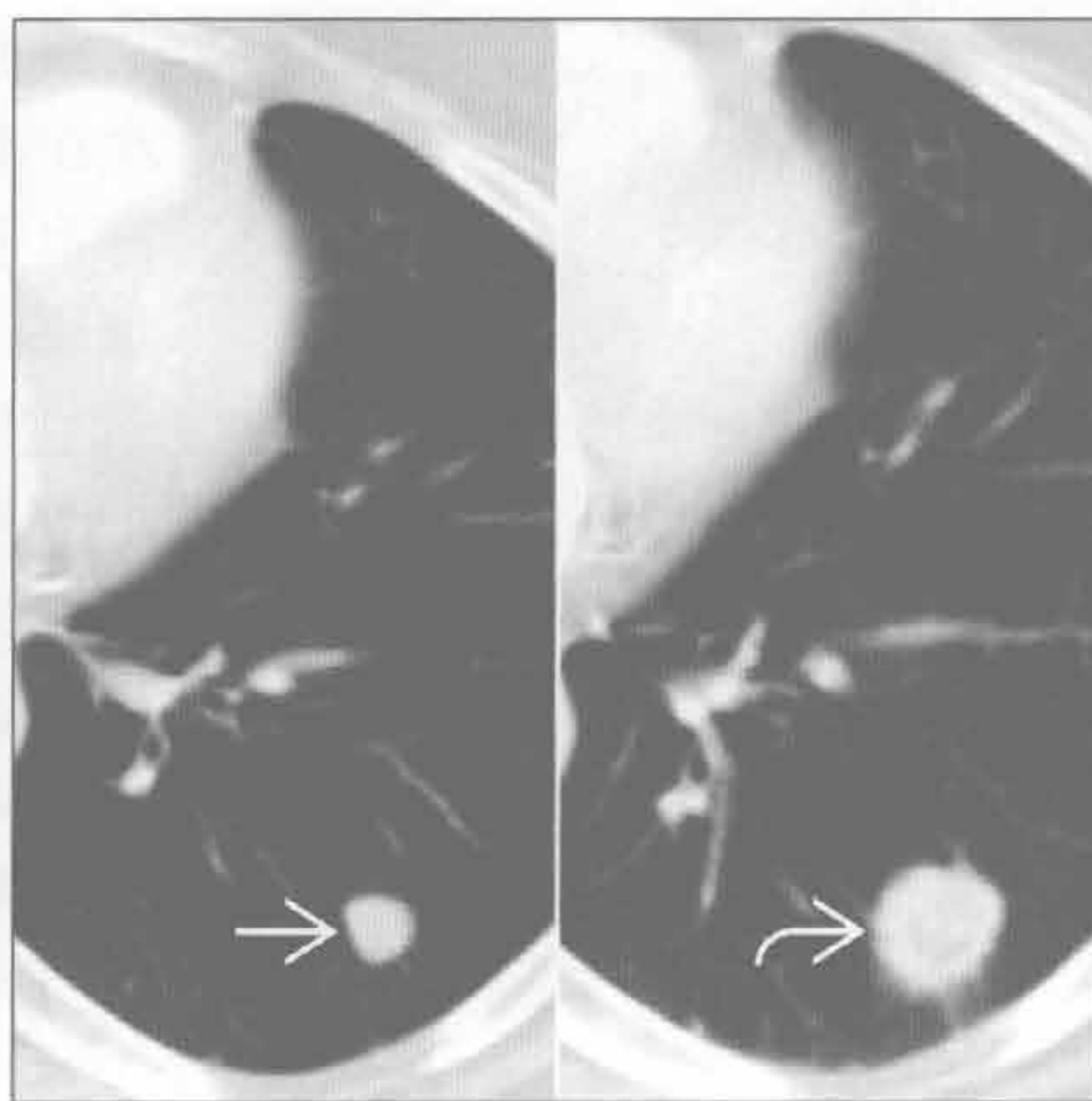


孤立性肺结节

类癌



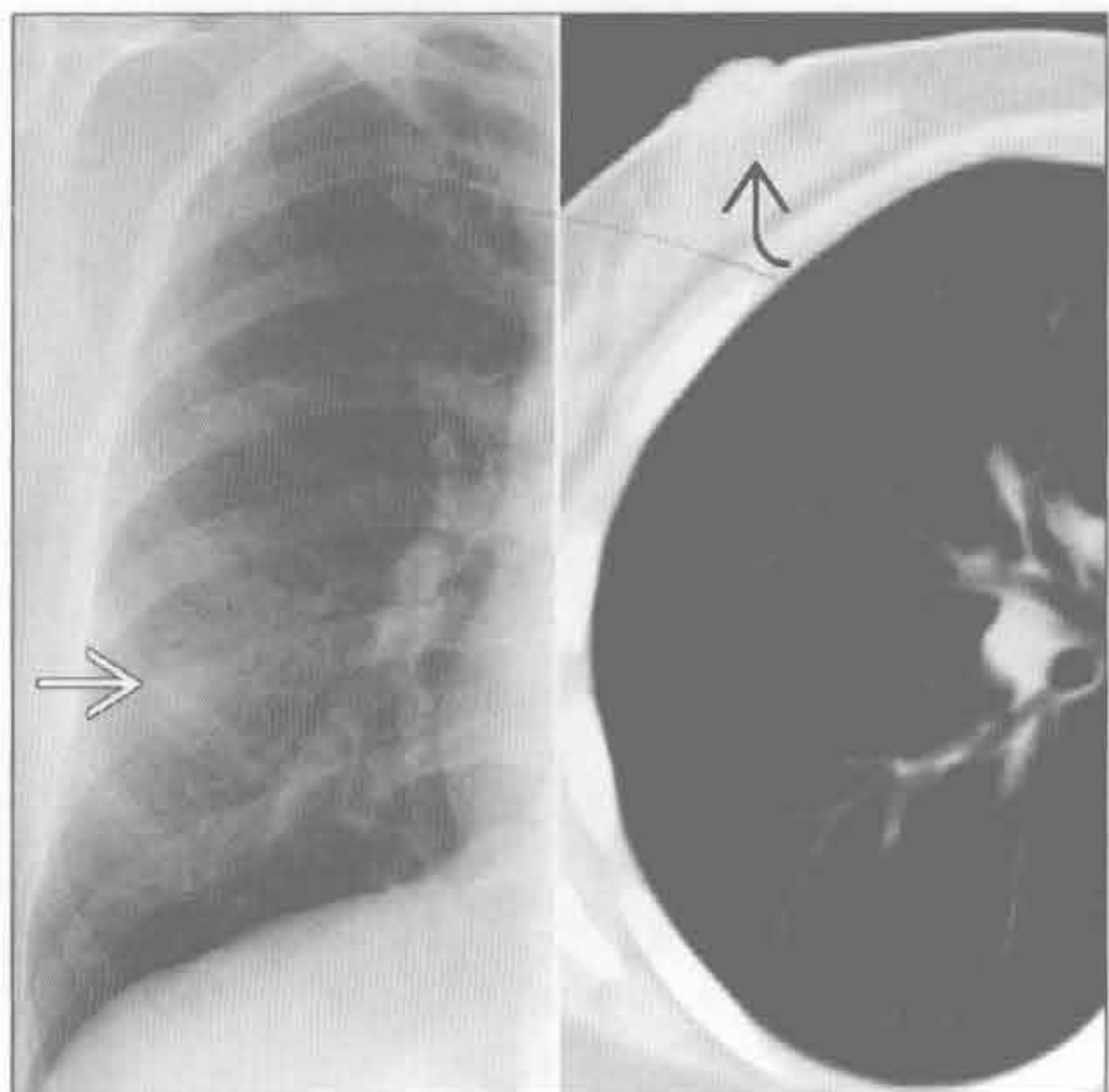
孤立性转移



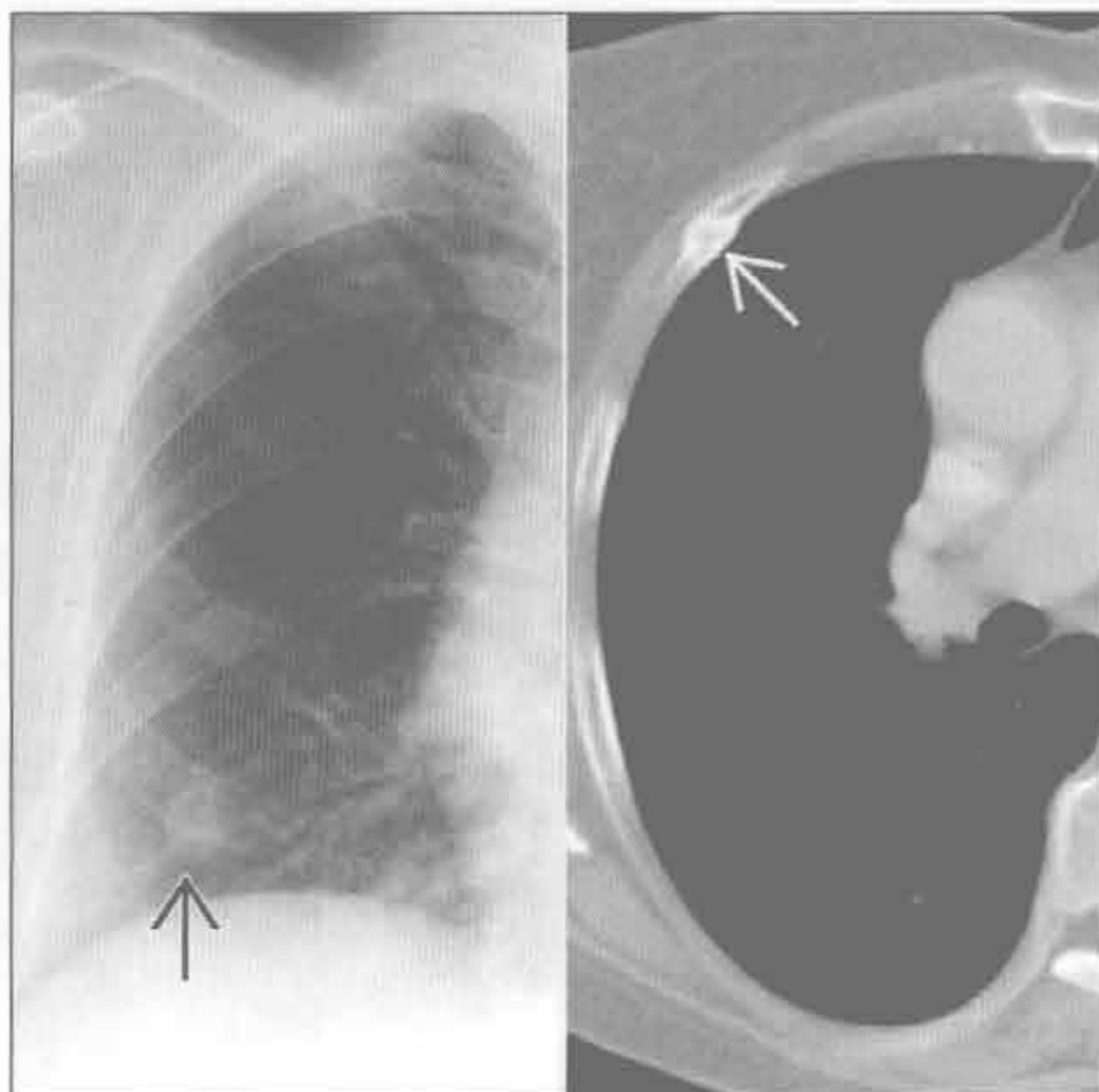
(左) 横断位 HRCT (肺窗) 示肺内小结节, 边界清楚、分叶。结节与邻近气道关系密切 \rightarrow , 为类癌瘤的特征

(右) 横断位增强 CT (肺窗) 示左肺下叶 SPN \rightarrow 。3 个月后横断位增强 CT 示该 SPN 增大, 出现新毛刺 \rightarrow 和至少一处胸膜尾征。尽管该病灶为孤立性转移, 但原发肺癌不能排除

假性结节



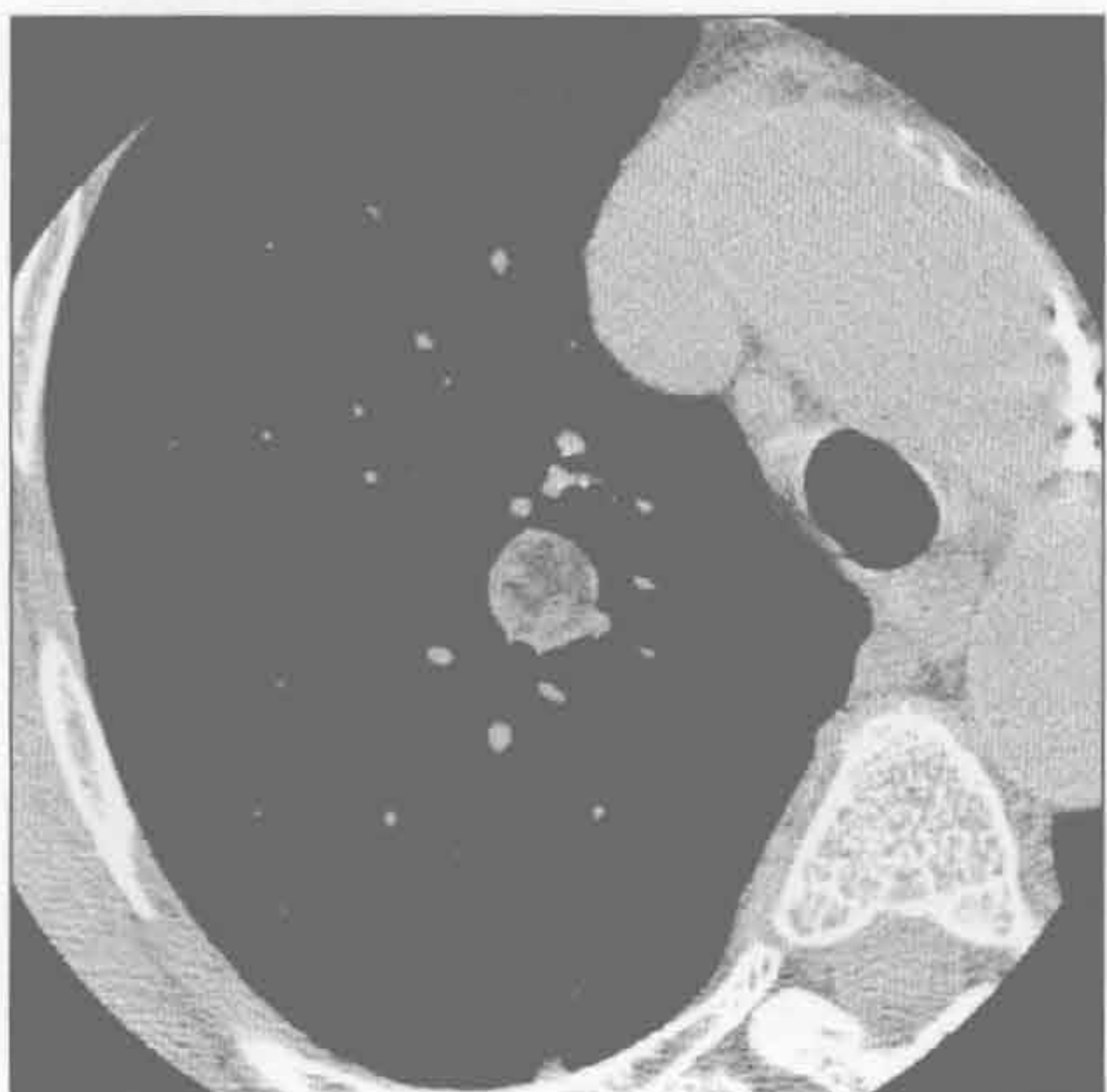骨骼病灶



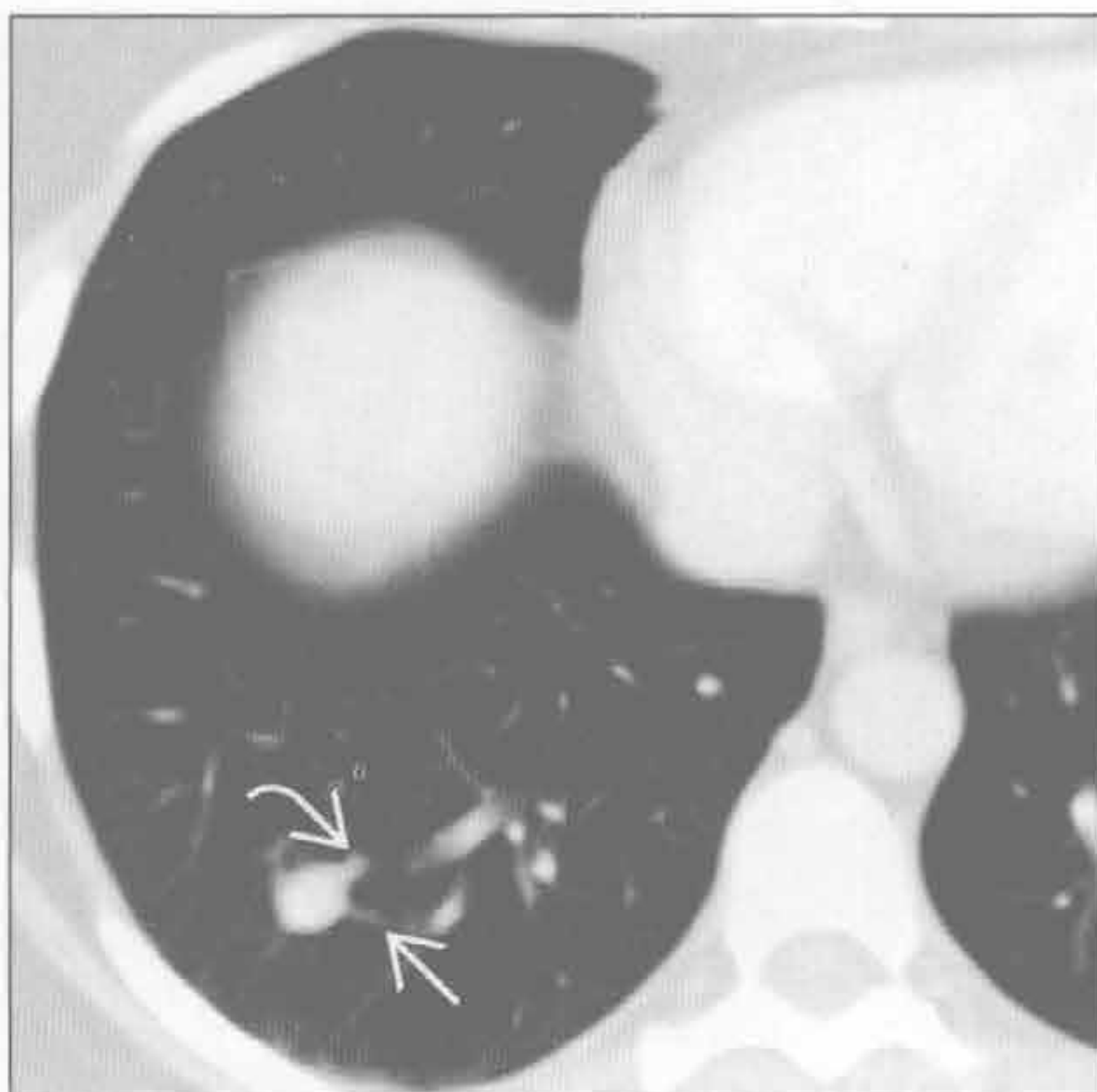
(左) 正位 X 线胸片示小结节影 \rightarrow 伴锐利外缘和模糊内缘, 为乳头影的典型特征 \rightarrow , 通过 CT 得以证实

(右) 正位 X 线胸片示右侧第 4 前肋下方结节影 \rightarrow 。横断位 CT (骨窗) 示该病灶为轻度移位的愈合的肋骨骨折 \rightarrow

错构瘤



肺动静脉畸形



(左) 横断位平扫 CT (软组织窗) 示右肺上叶 SPN, 边界清楚, 内部含有脂肪和软组织密度。CT 表现对肺错构瘤具诊断性

(右) 横断位增强 CT 示右肺下叶强化结节伴 2 条管状影, 为供血动脉 \rightarrow 和引流静脉 \rightarrow 。CT 表现对肺动静脉畸形具有诊断性

多发边界清楚结节

鉴别诊断

常见

- 转移
- 肉芽肿性感染
- 脓毒性栓子
- 韦格纳肉芽肿病

不常见

- 肺朗格汉斯细胞组织细胞增生症
- 水痘性肺炎
- 结节病
- 淋巴瘤

罕见（但重要）

- 类风湿结节

重要信息

鉴别诊断要点

- 结节大小不一提示病变增长速度不一（转移）或暂时性质不同（脓毒性栓子）
- 空洞性结节提示转移、脓毒性栓子或韦格纳肉芽肿病
- 钙化结节提示愈合期水痘，或组织胞浆菌病或结核的后遗症

常见诊断的有用线索

- 转移
 - 大小不同的结节

- 原发病灶明确
- 肉芽肿性感染
 - 组织胞浆菌病：钙化结节，脾肉芽肿
 - 球孢子菌病和隐球菌病：非钙化结节
 - 结核：出游史；近期迁移史
- 脓毒性栓子
 - 结节可发展成空洞性结节，可暂时性质不同
- 韦格纳肉芽肿病
 - 除肺结节外，气管受侵伴弥漫性壁增厚
 - C-ANCA 阳性
 - 肾和鼻旁窦受侵

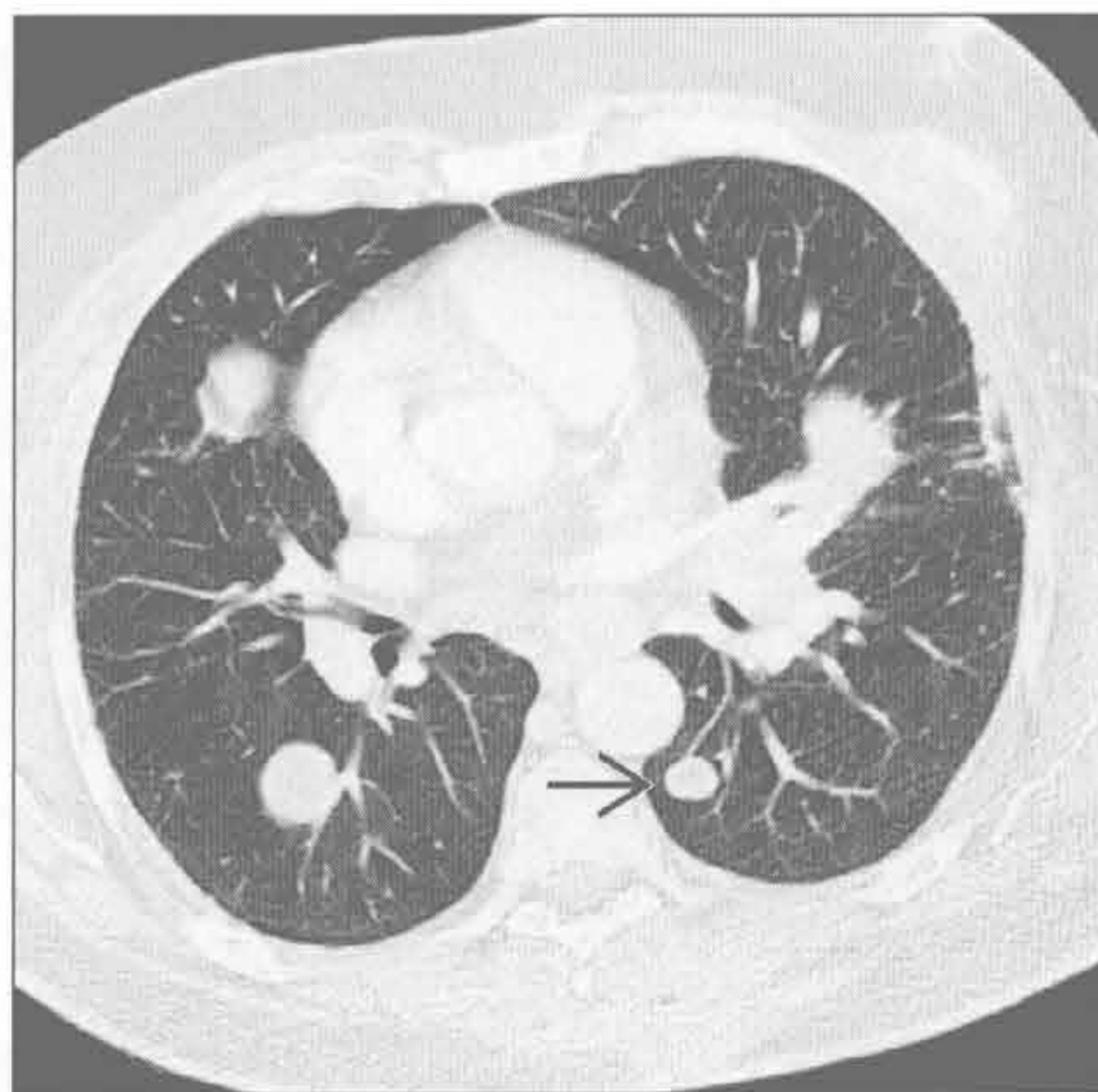
不常见诊断的有用线索

- 肺朗格汉斯细胞组织细胞增生症
 - 几乎均发生于吸烟者
 - 结节和不规则肺囊肿，上叶为主
- 水痘性肺炎
 - 多发、随机分布的钙化小结节
- 结节病
 - 出现钙化或无钙化的纵隔和肺门淋巴结肿大
- 淋巴瘤
 - 伴纵隔淋巴结肿大
 - 危险因素如干燥综合征、免疫抑制、实性脏器移植

罕见诊断的有用线索

- 类风湿结节
 - 风湿性关节炎病史

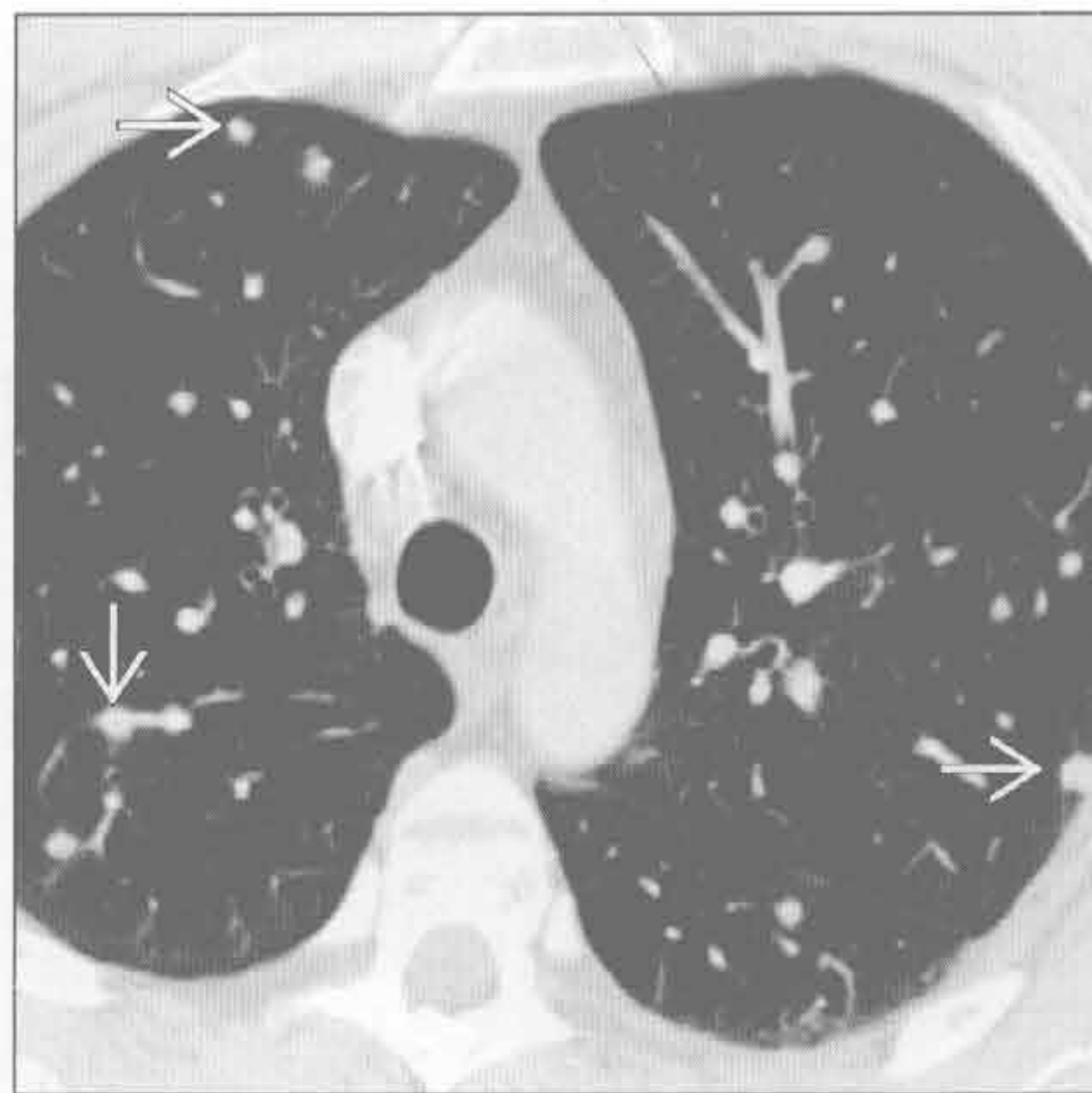
转移



（左）横断位增强 CT 示多发肺结节 \Rightarrow ，提示原发恶性黑色素瘤转移。大小不等的结节有助于诊断

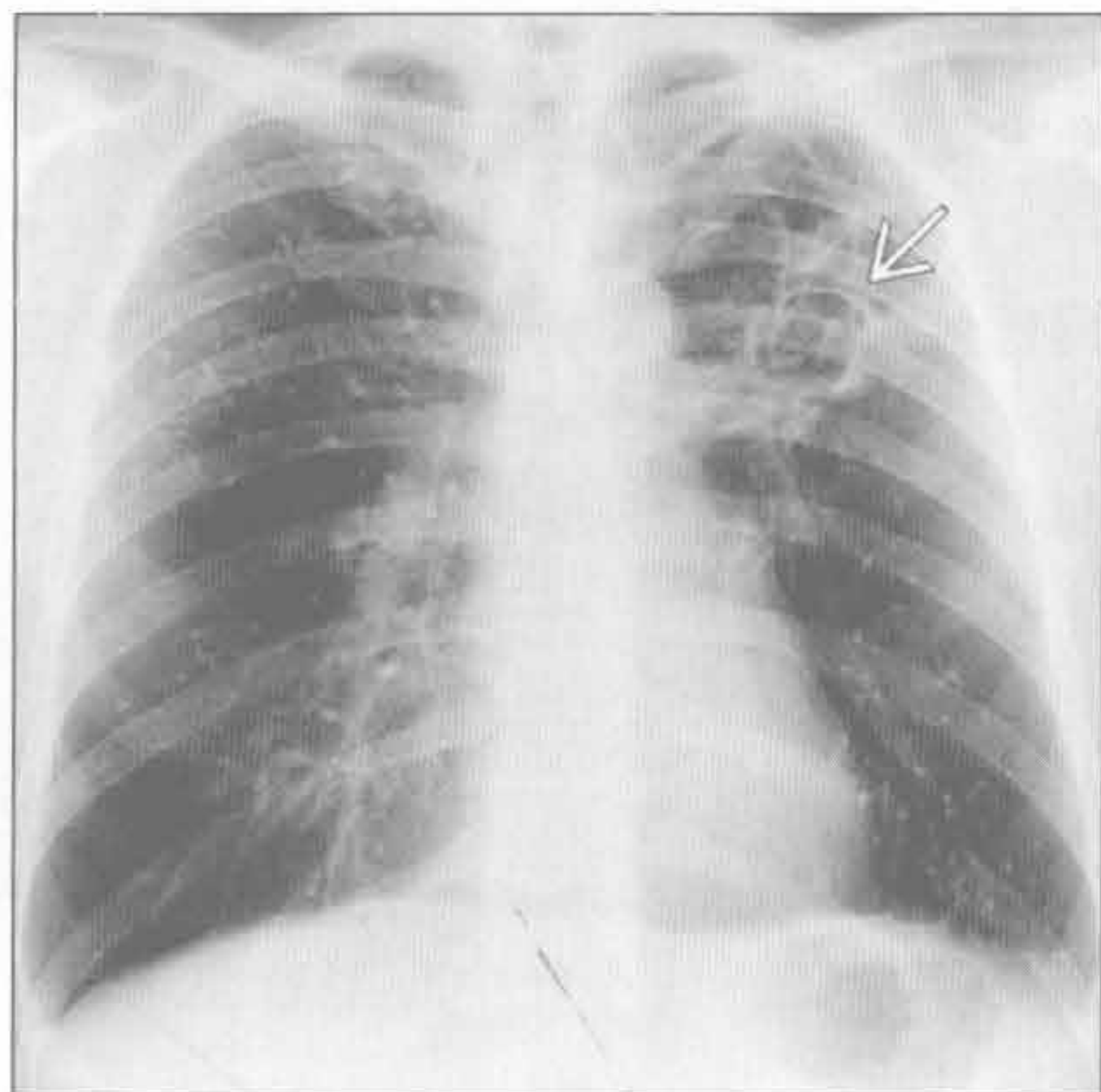
（右）横断位增强 CT 示组织胞浆菌病肺内多发随机分布结节 \Rightarrow 。脾微脓肿（活性）或钙化灶（陈旧性）是有用线索

肉芽肿性感染

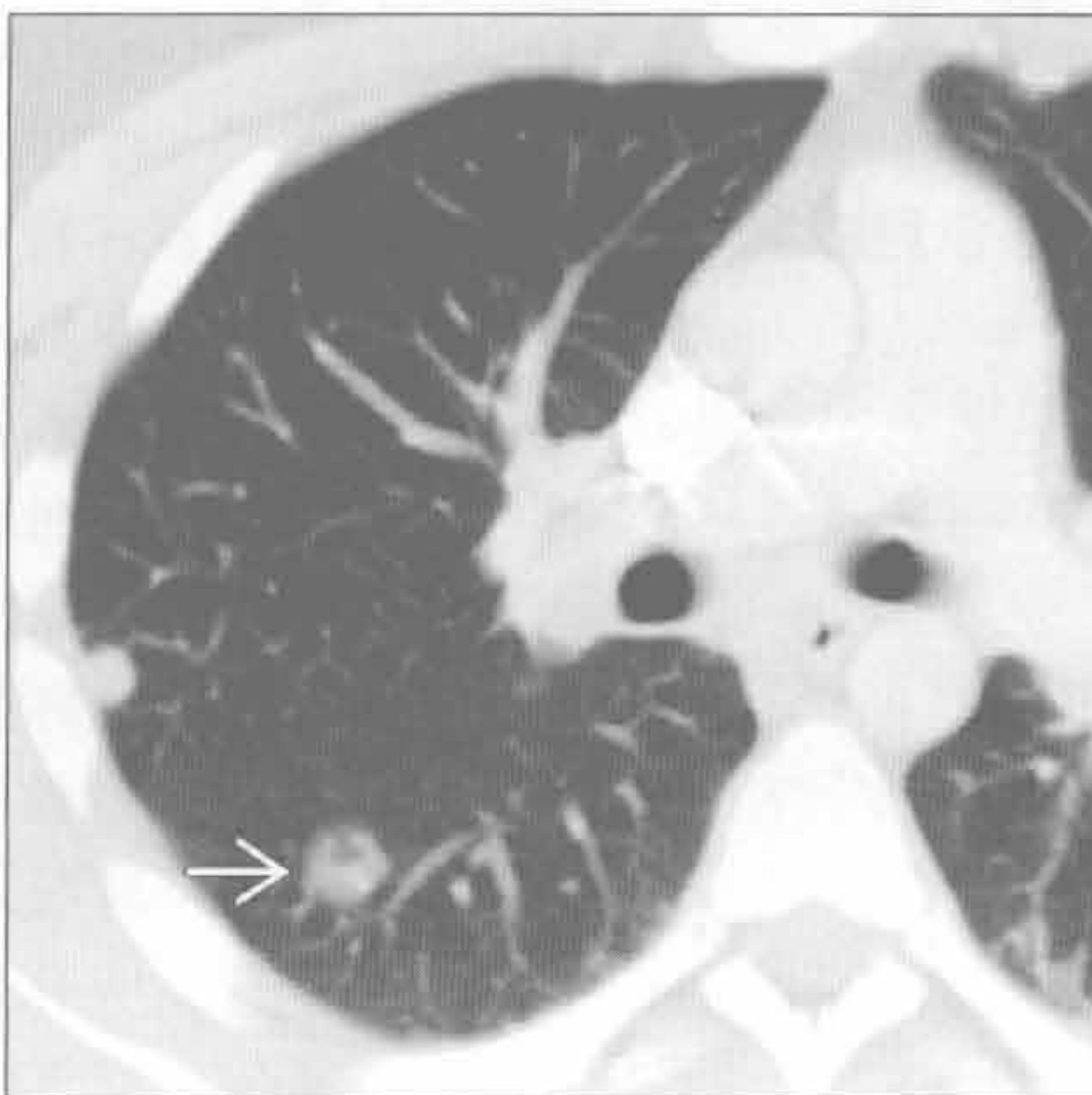


多发边界清楚结节

肉芽肿性感染



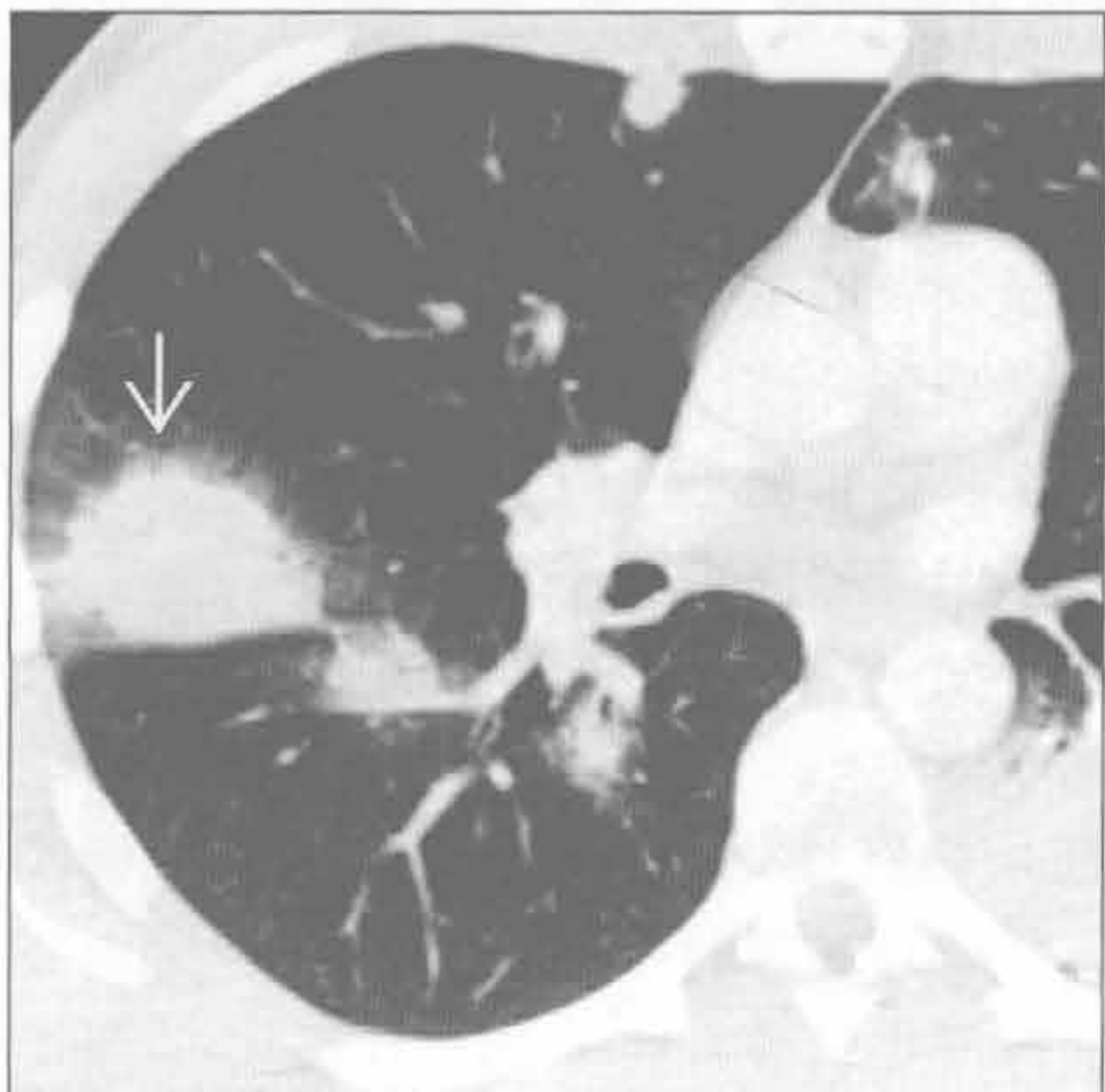脓毒性栓子



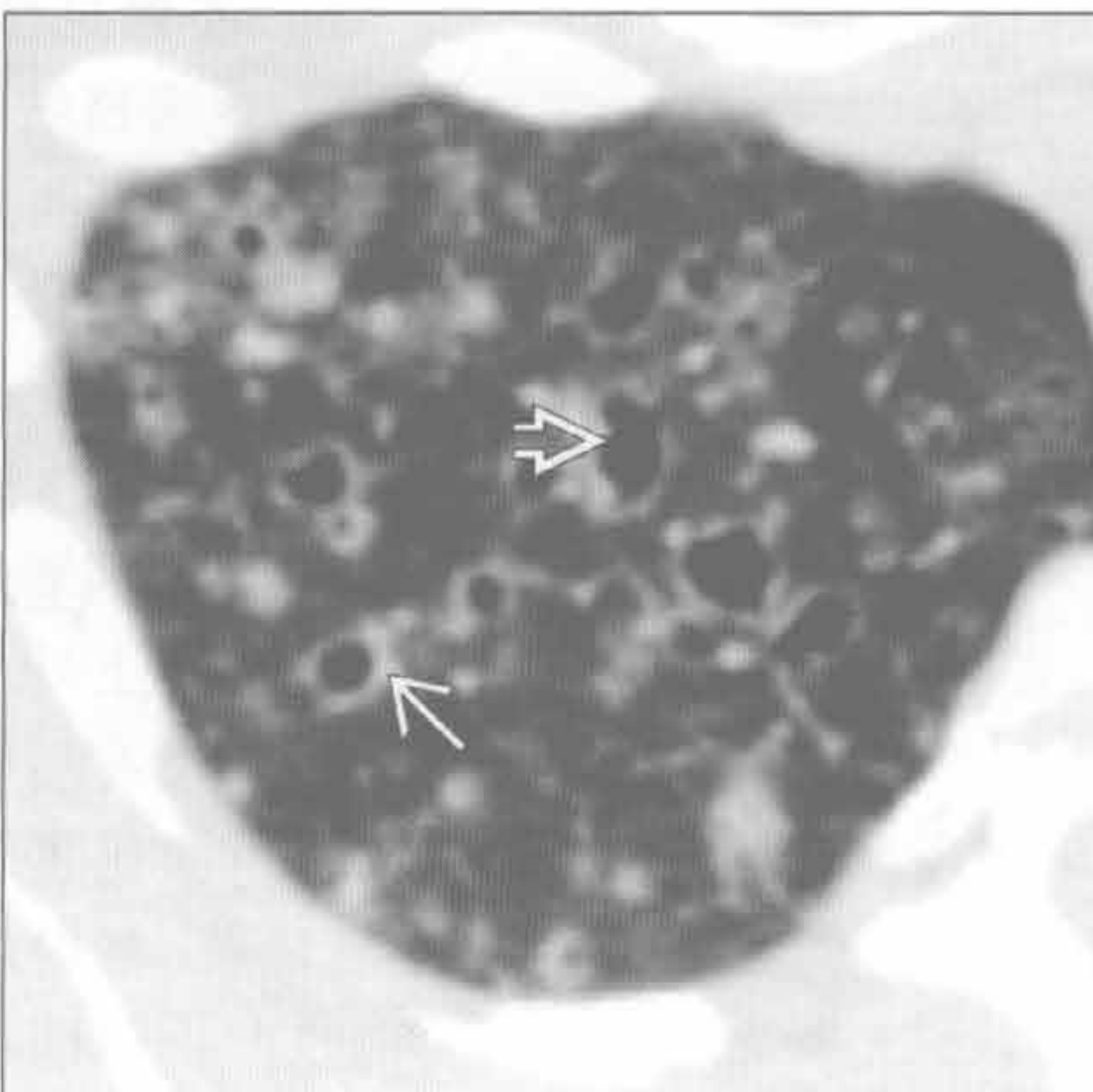(左) 结核患者。正位 X 线胸片示双肺散在的多发钙化结节。左肺上叶有薄壁空洞 \rightarrow

(右) 横断位增强 CT 示脓毒性栓子所致的 2 个周围性结节，一个空洞形成 \rightarrow 。另有多个不同空洞阶段的结节 (未显示)

韦格纳肉芽肿病



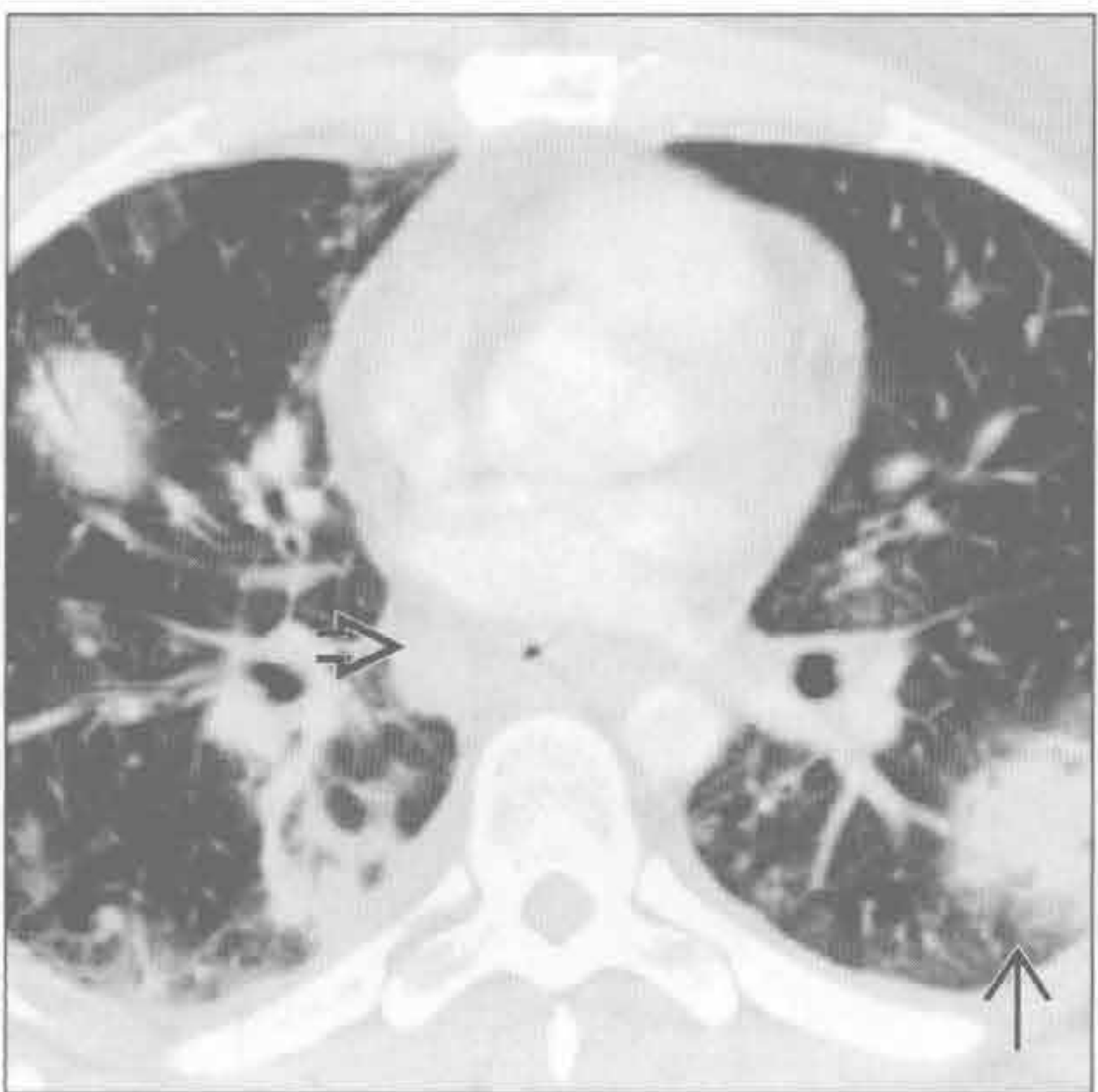肺朗格汉斯细胞组织细胞增生症



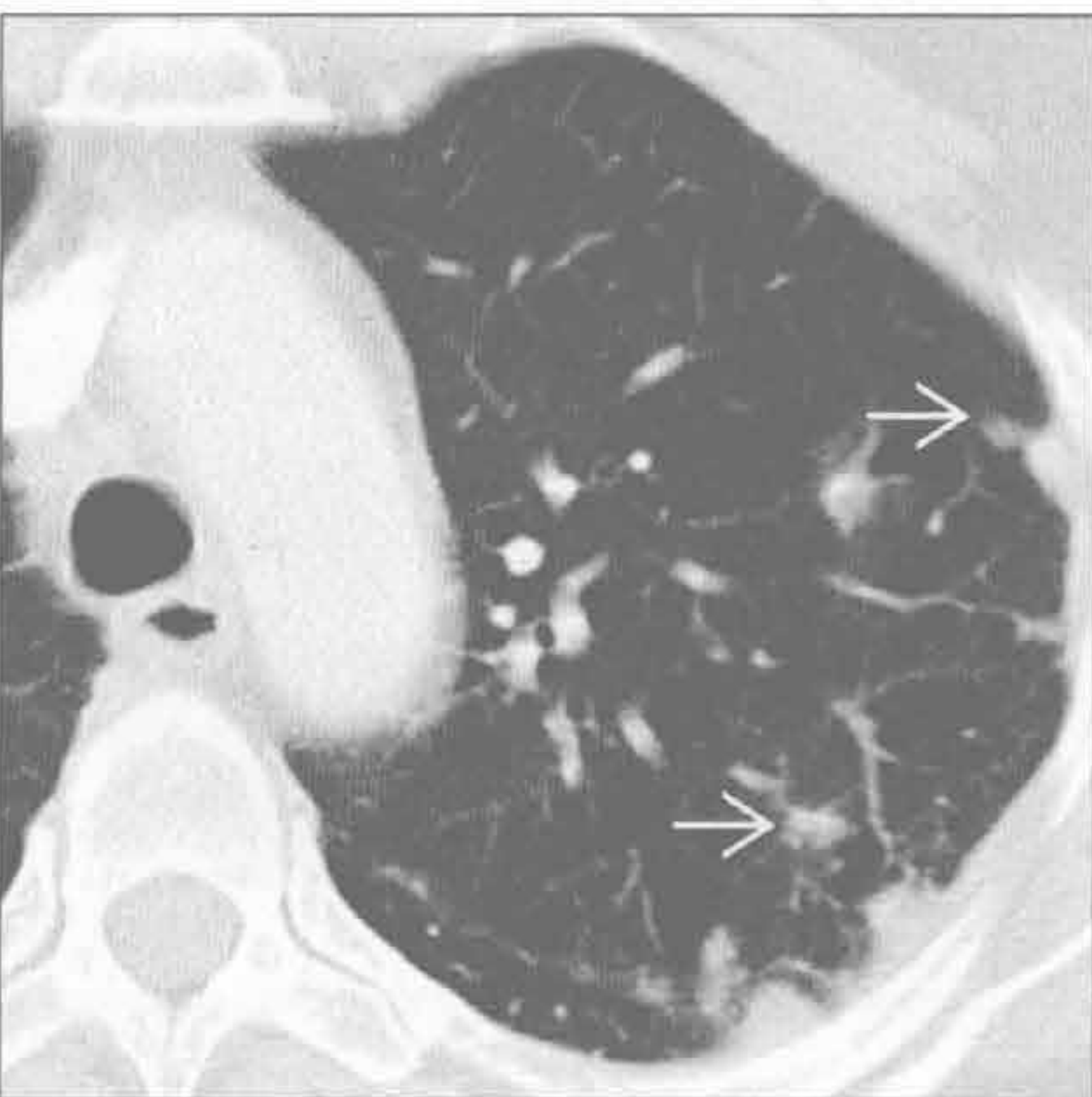(左) 年轻患者。横断位增强 CT 示多发大小不等的结节和肿块，其中有一些周围可见晕征 \rightarrow 。C-ANCA 呈强阳性

(右) 横断位平扫 CT 示上叶典型的结节和囊肿 (右肺上叶显示于此)。囊肿起初规则 \rightarrow ，之后可进展成不规则 \rightarrow 形

淋巴瘤



类风湿结节



(左) 横断位增强 CT 示非霍奇金淋巴瘤典型的 CT 表现，为结节/肿块样实变 \rightarrow 和广泛的纵隔淋巴结肿大 \rightarrow

(右) 横断位增强 CT 示多发、大多为周围性的肺结节 \rightarrow 。除风湿性关节炎病史外，无特异性表现可鉴别类风湿结节和其他原因引起的结节

鉴别诊断

常见

- 肺炎
 - 分支杆菌性
 - 真菌性
 - 细菌性
- 转移 (典型为出血性)
- 肺泡细胞癌
- 脓毒性栓子
- 过敏性肺炎

不常见

- 韦格纳肉芽肿病
- 硅沉着病 / 煤工肺尘埃沉着病
- 肺朗格汉斯细胞组织细胞增生症
- 肺梗死
- 卡波西肉瘤
- 结节病 (肺泡型)

罕见 (但重要)

- 类风湿结节
- 淋巴瘤

重要信息

鉴别诊断要点

- 影像学表现重叠大, 临床表现至关重要

常见诊断的有用线索

- 肺炎
 - 大多病例为急性临床表现: 发热、寒战、全身乏力
 - 分支杆菌或真菌性肺炎可为潜在性
 - 侵入血管壁的真菌性肺炎发生于免疫抑制的患者, 常伴中性粒细胞减少
 - 反应性淋巴结肿大常见
 - 空洞性肺结节和中央低密度的肿大淋巴结: 结核性或真菌性肺炎
- 转移 (典型为出血性)
 - 大小不一的肺结节, 外周和下肺为主
 - X线片上边界不清的转移灶, 常有出血
 - 绒毛膜癌, 肾细胞癌, 黑色素瘤
 - CT常显示中央实性结节, 周围磨玻璃样晕征
 - 供血动脉征象: 肺动脉分支延伸至结节, 提示血源性传播
- 肺泡细胞癌
 - 腺癌的亚型, 较其他型肺癌有良好的预后

- 局灶性或多发磨玻璃、混合性或实性肺结节
 - 内有支气管充气征, 囊性透亮影或假性空洞
- 慢性实变或磨玻璃影, 类似肺炎; 可多灶性
- 脓毒性栓子
 - 多发、周围性、基底部实变或结节, 伴早期空洞形成
 - 供血动脉征象: 肺动脉分支延伸至结节, 提示血源性传播
 - 分房性胸腔积液常见
- 过敏性肺炎
 - 对吸入的有机粉尘或化学药品产生变态反应
 - 所有患者均有地图样或小叶中心型磨玻璃影; 空气捕捉常见
 - “肉豚”征: 空气捕捉、磨玻璃影和正常肺组织区, 呈地图样分布

不常见诊断的有用线索

- 韦格纳肉芽肿病
 - 双侧多发结节, 能融合成肿块; 可形成空洞
 - 伴有上气道和肾畸形
 - 晕征: 磨玻璃影环绕结节 / 肿块
 - 大气道狭窄: 最常见于声门下气管
- 硅沉着病 / 煤工肺尘埃沉着病
 - 上叶为主的小叶中心型和淋巴周围性小结节, 有相应的暴露史
 - 进展性巨块性纤维化: 上叶小结节融合成椭圆形肿块, 伴邻近肺气肿
 - 纵隔和肺门淋巴结肿大; ± 蛋壳样钙化
- 肺朗格汉斯细胞组织细胞增生症
 - 吸烟者, 中上叶肺亚厘米级肺结节
 - 典型者为小叶中央型, 边界欠清, 肋膈角完好
 - 多发囊肿; 壁薄或厚; 形状不规则
 - 伴发吸烟相关的其他情况
 - 小叶中央型肺气肿, 呼吸性细支气管炎, 肺癌, 脱屑性间质性肺炎
- 肺梗死
 - 最常由于肺动脉栓塞
 - 常有心功能障碍基础 (心肌病, 充血性心力衰竭)
 - 下叶为主, 周围性 / 胸膜下, 楔形实变
 - 反晕征 (中央磨玻璃影, 周围环以实变) 常见
 - 数月后消散, 保留其原来形状, 而非如肺炎般斑片状消退
- 卡波西肉瘤
 - 艾滋病患者出现支气管血管周围或肺门周围边

多发边界不清结节

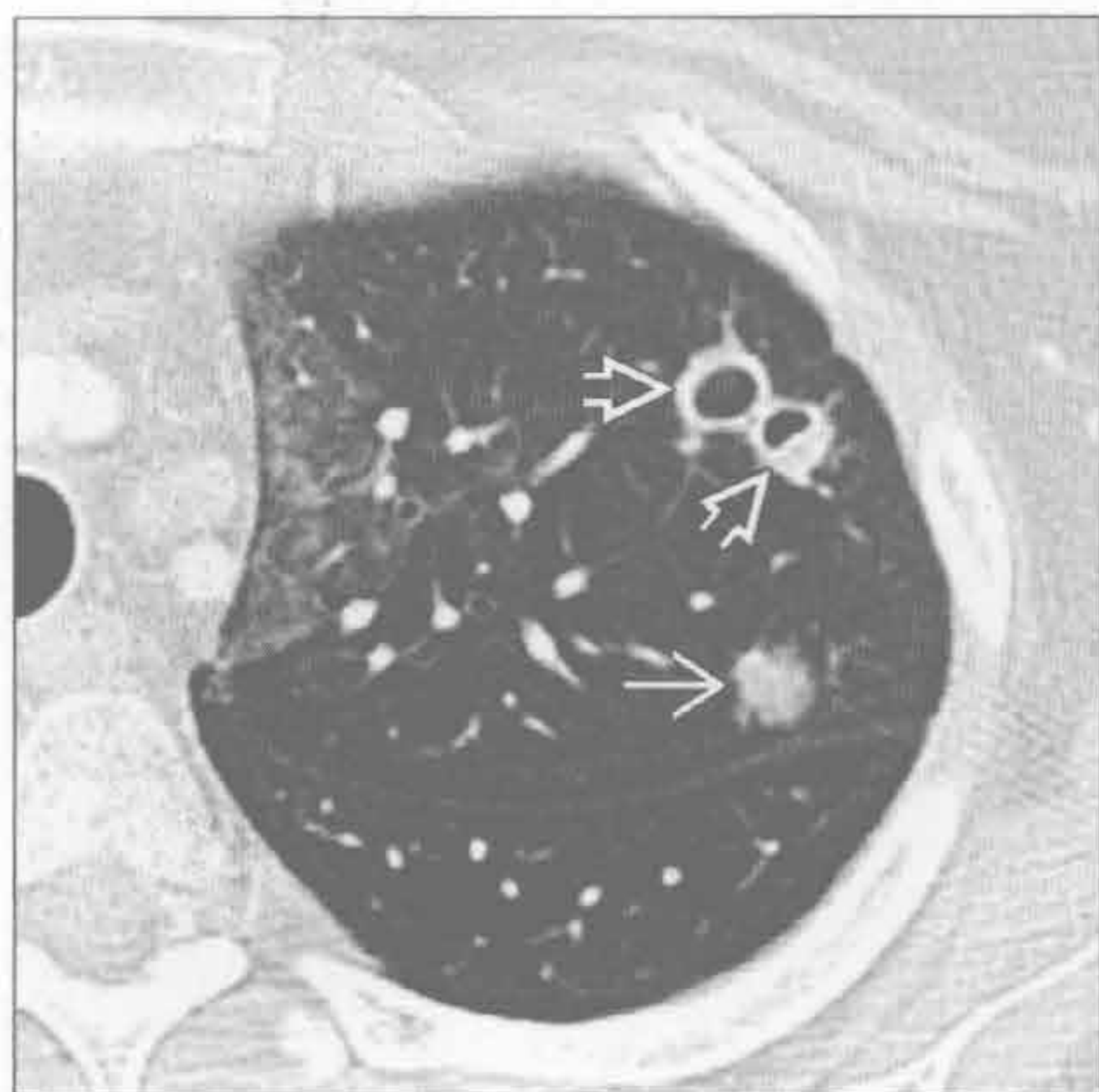
界欠清的火焰状实变或结节

- 绝大多数肺部受侵患者有皮肤改变
- 纵隔和肺门淋巴结肿大，显著强化
- 结节病（肺泡型）
 - 对称性肺门和纵隔淋巴结肿大；± 钙化
 - 淋巴周围性结节；小叶间隔增厚
 - 结节可融合成局灶性结节样实变或局灶性磨玻璃影
 - 星系征：局灶性实变或磨玻璃影边缘出现细小的结节影

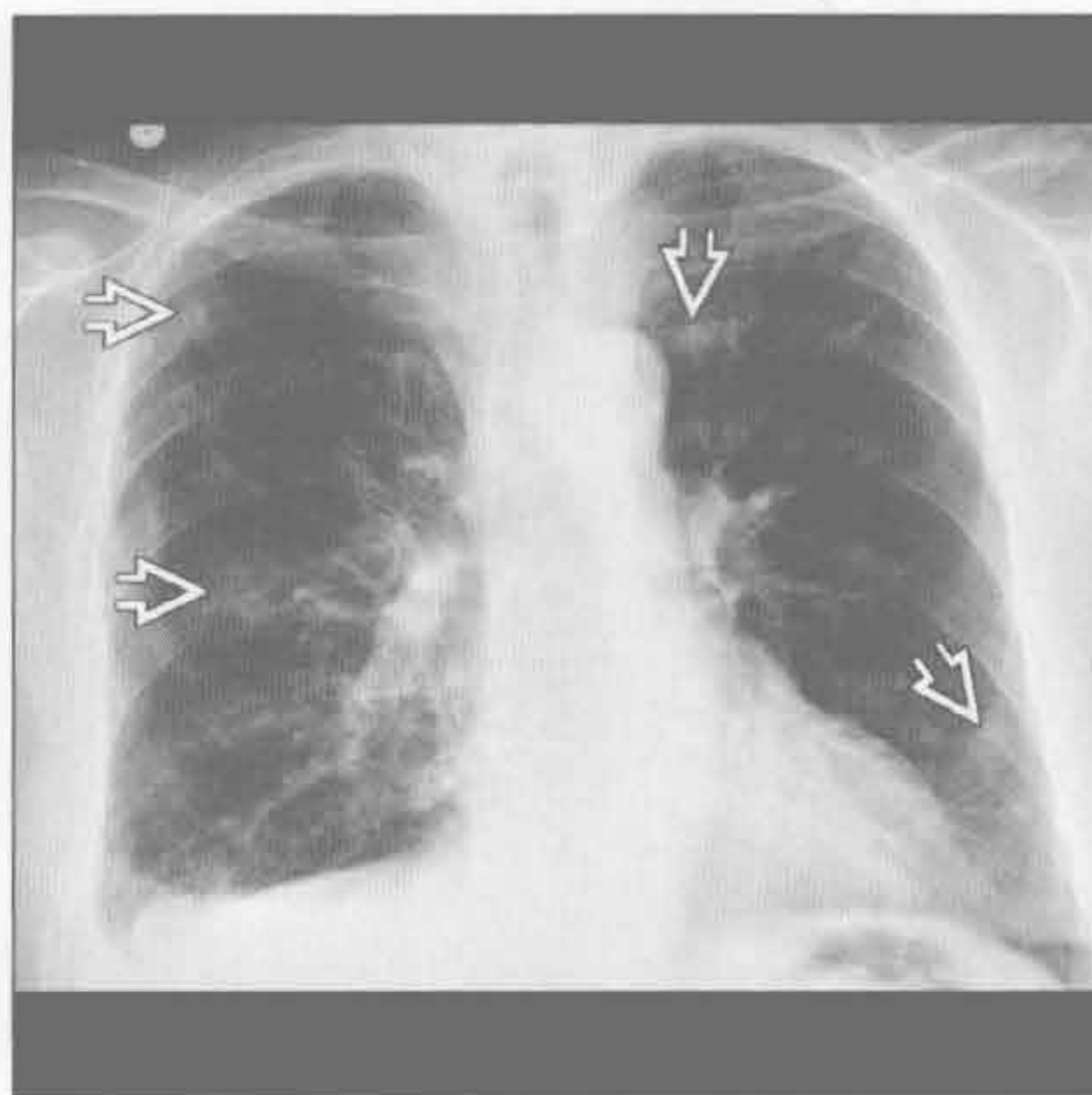
罕见诊断的有用线索

- 类风湿结节
 - 类风湿关节炎的偶见表现；结节可形成空洞
 - 胸腔积液或胸膜增厚是类风湿关节炎胸部最常见的表现
 - 达 40% 患者出现间质性肺部疾病（寻常型间质性肺炎，非特异性间质性肺炎，或机化性肺炎）
- 淋巴瘤
 - 多发边界不清结节，可形成空洞
 - 可与淋巴结病变同时发生或原发于肺部

肺炎



转移（典型为出血性）



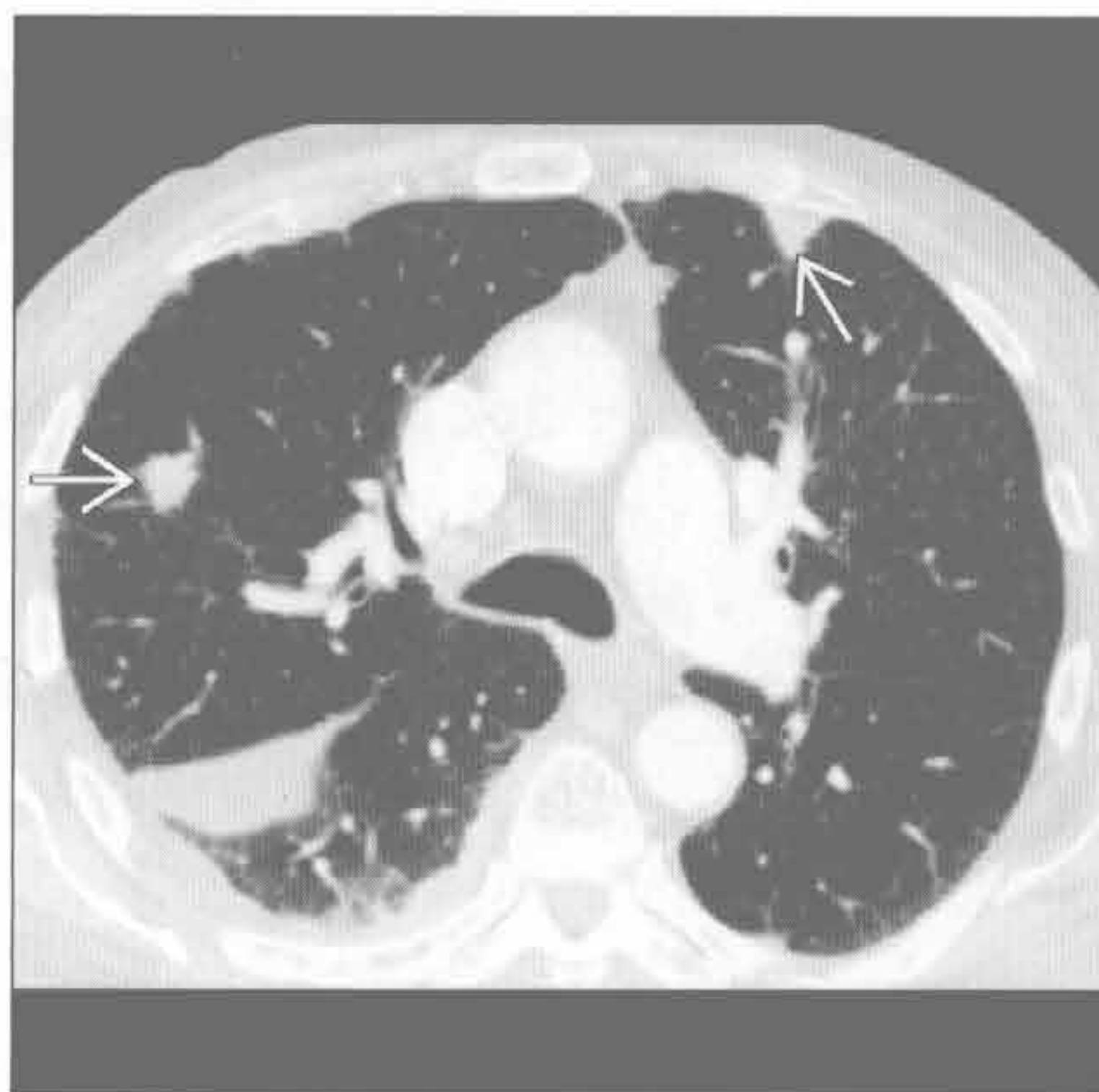（左）侵袭性曲霉病患者。横断位增强 CT 示左肺上叶空洞 \Rightarrow 和磨玻璃结节 \Rightarrow ；内侧尚可见局灶性磨玻璃影区

（右）肾细胞癌病史患者。正位 X 线胸片示双肺边界不清结节 \Rightarrow

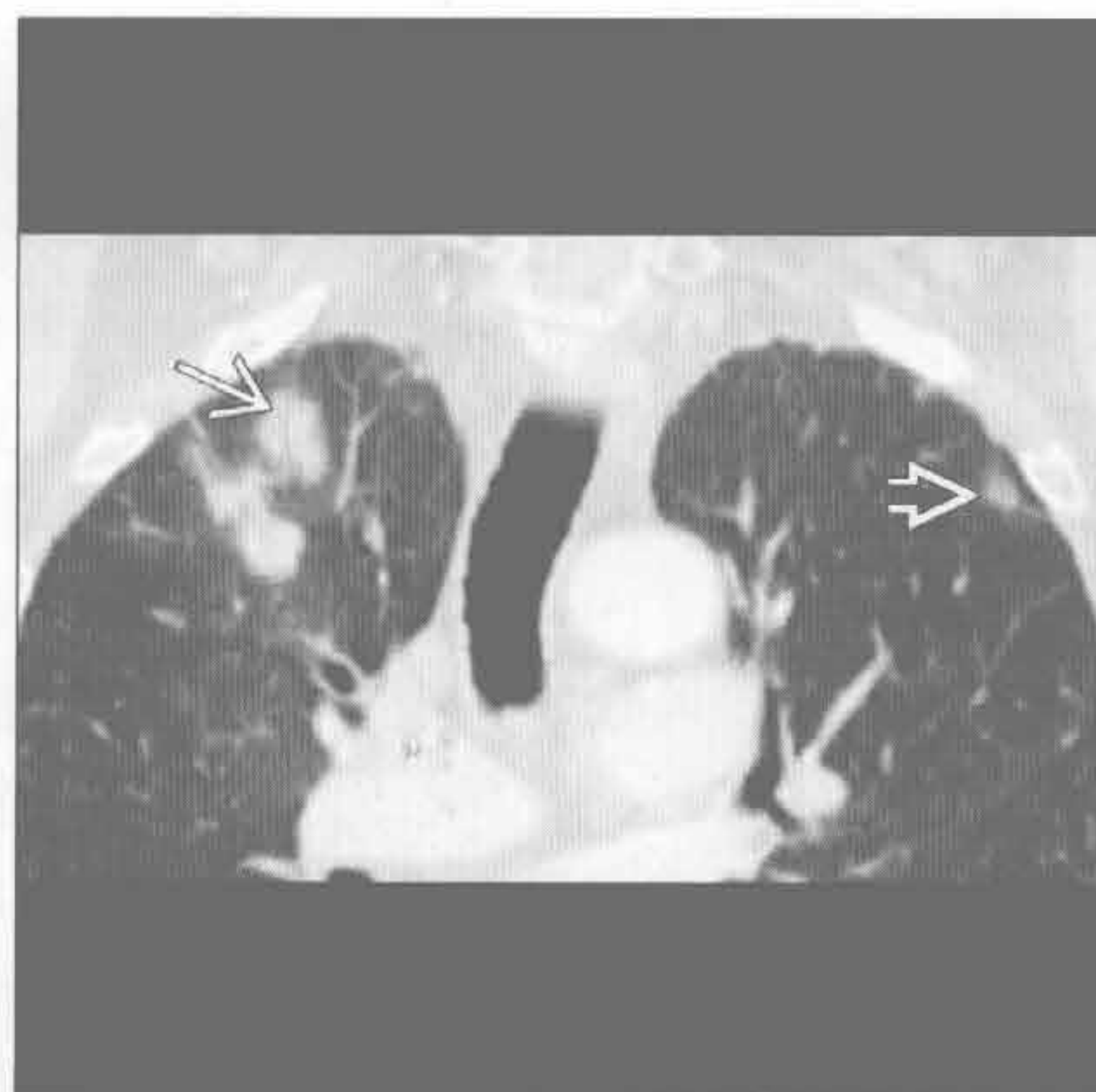多发边界不清结节

转移 (典型为出血性)

(左) 横断位增强 CT 示周围性边界不清肺结节 \Rightarrow ，符合肾细胞癌转移。右侧可见少量胸腔积液



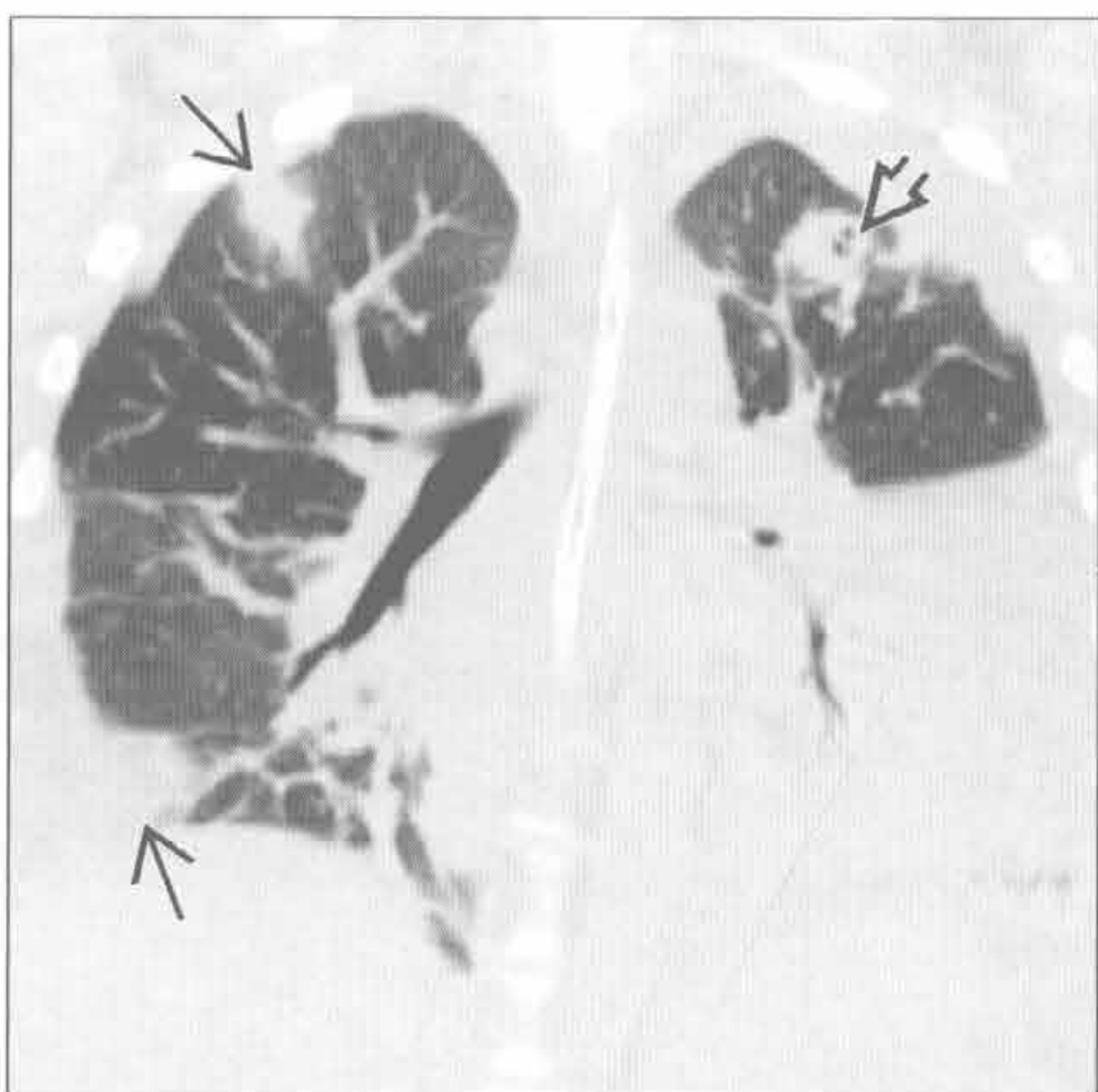
(右) 冠状位增强 CT 示右肺尖边界不清、混合密度结节，为肺泡细胞癌。结节内可见支气管充气征 \Rightarrow 。左肺尖可能为局灶性腺瘤样增生 \Rightarrow



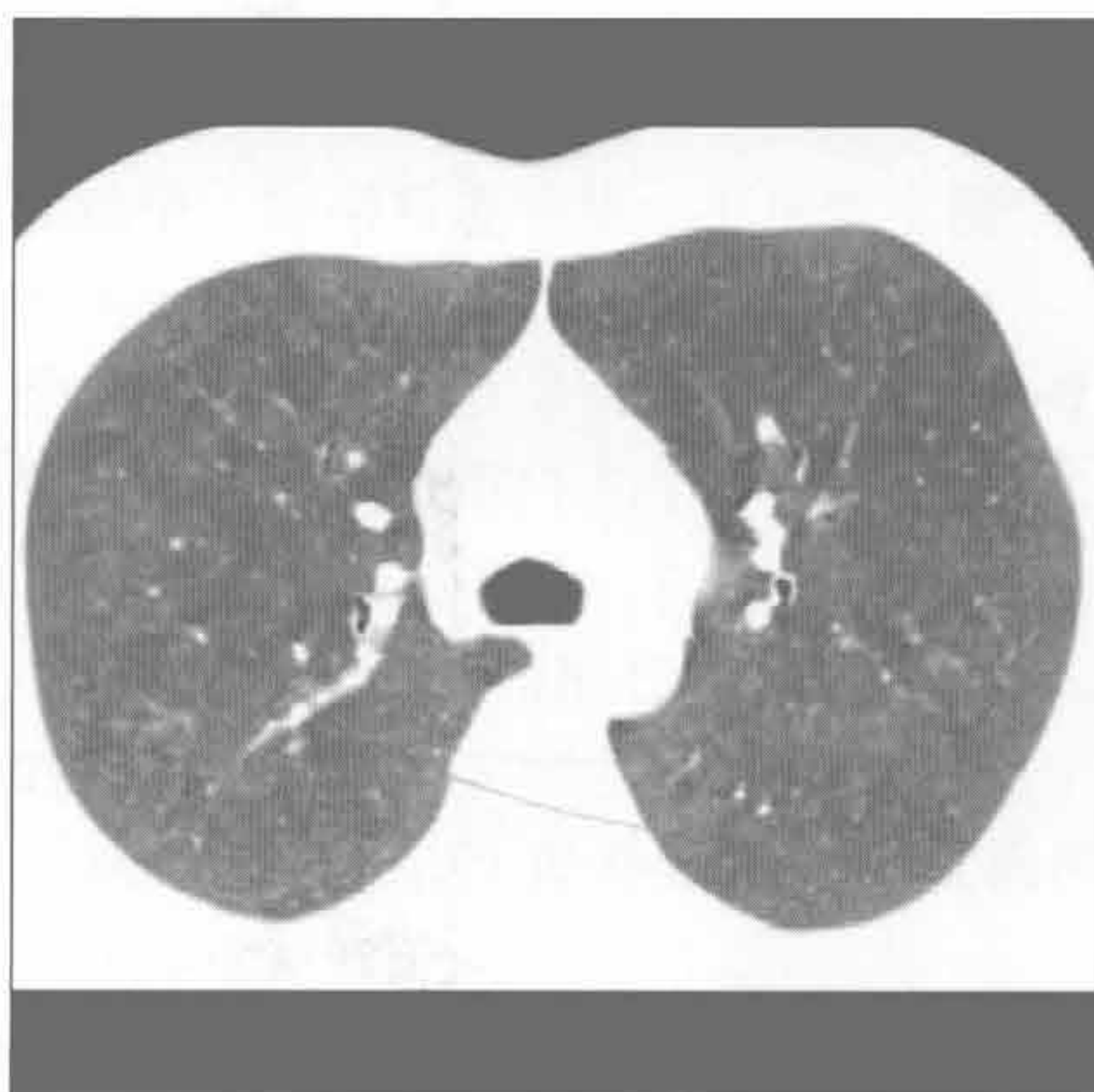
肺泡细胞癌

脓毒性栓子

(左) 菌血症患者。冠状位平扫 CT 示双肺周围性结节 \Rightarrow ，左肺上叶结节空洞形成 \Rightarrow 。另可见双侧胸腔积液及左下叶肺不张



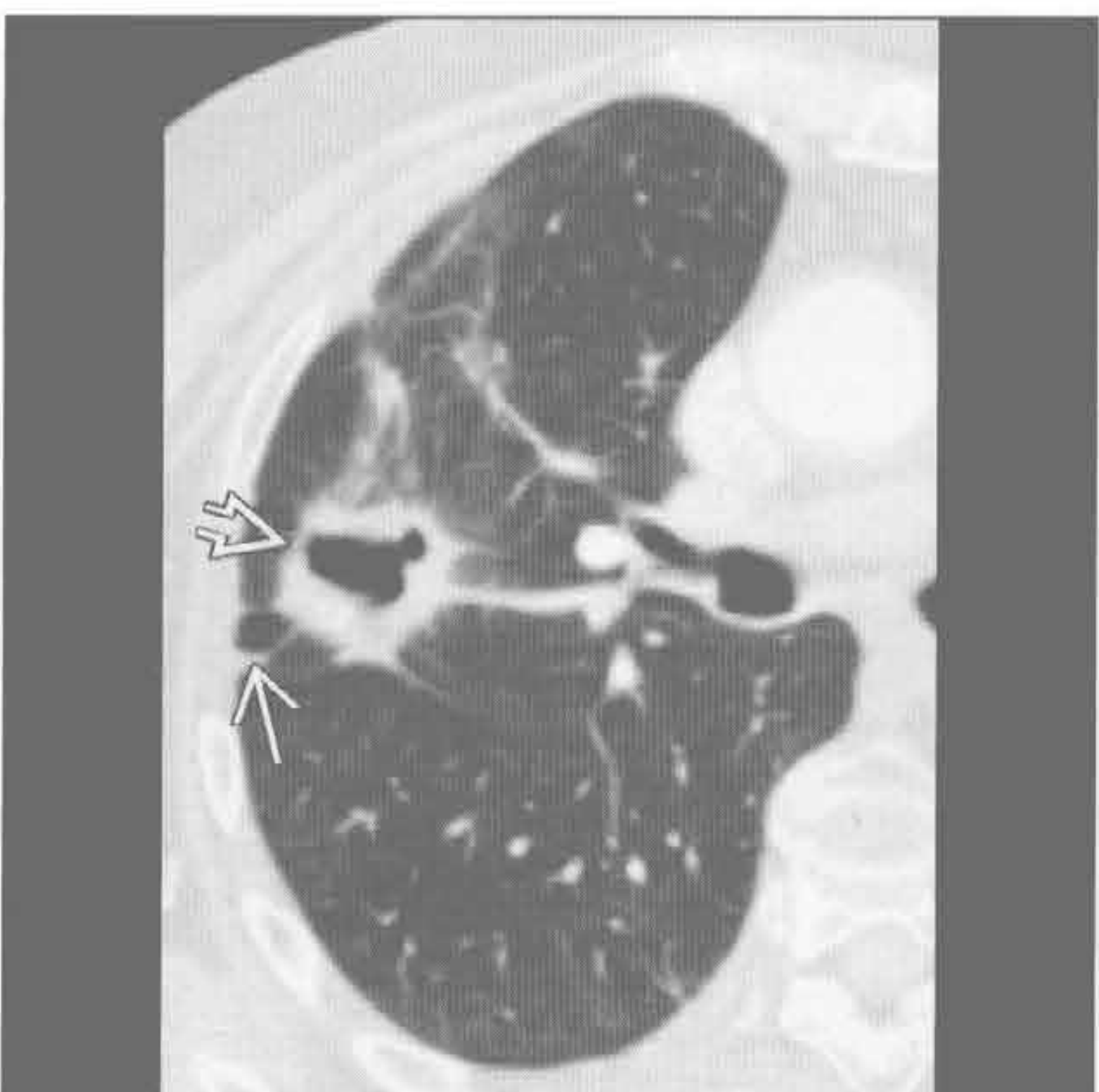
(右) 患者不吸烟，养鸟。横断位平扫 CT 最小密度投影示双肺无数小叶中心型磨玻璃结节，高度提示过敏性肺炎。若其有吸烟史，应考虑呼吸性细支气管炎



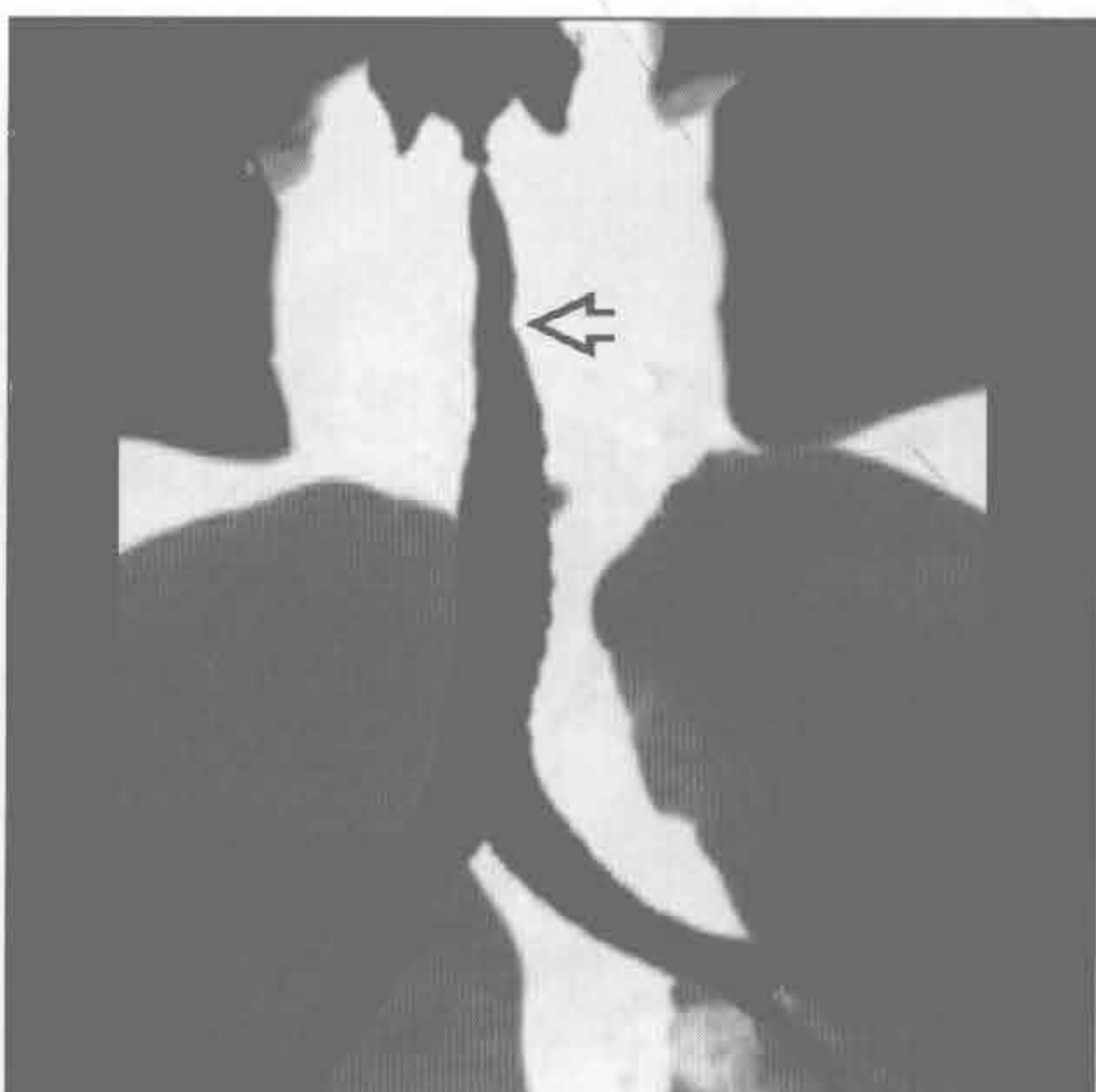
过敏性肺炎

韦格纳肉芽肿病

(左) 横断位增强 CT 示右肺上叶边缘不规则的空洞性结节 \Rightarrow 伴邻近磨玻璃密度和胸膜尾征 \Rightarrow



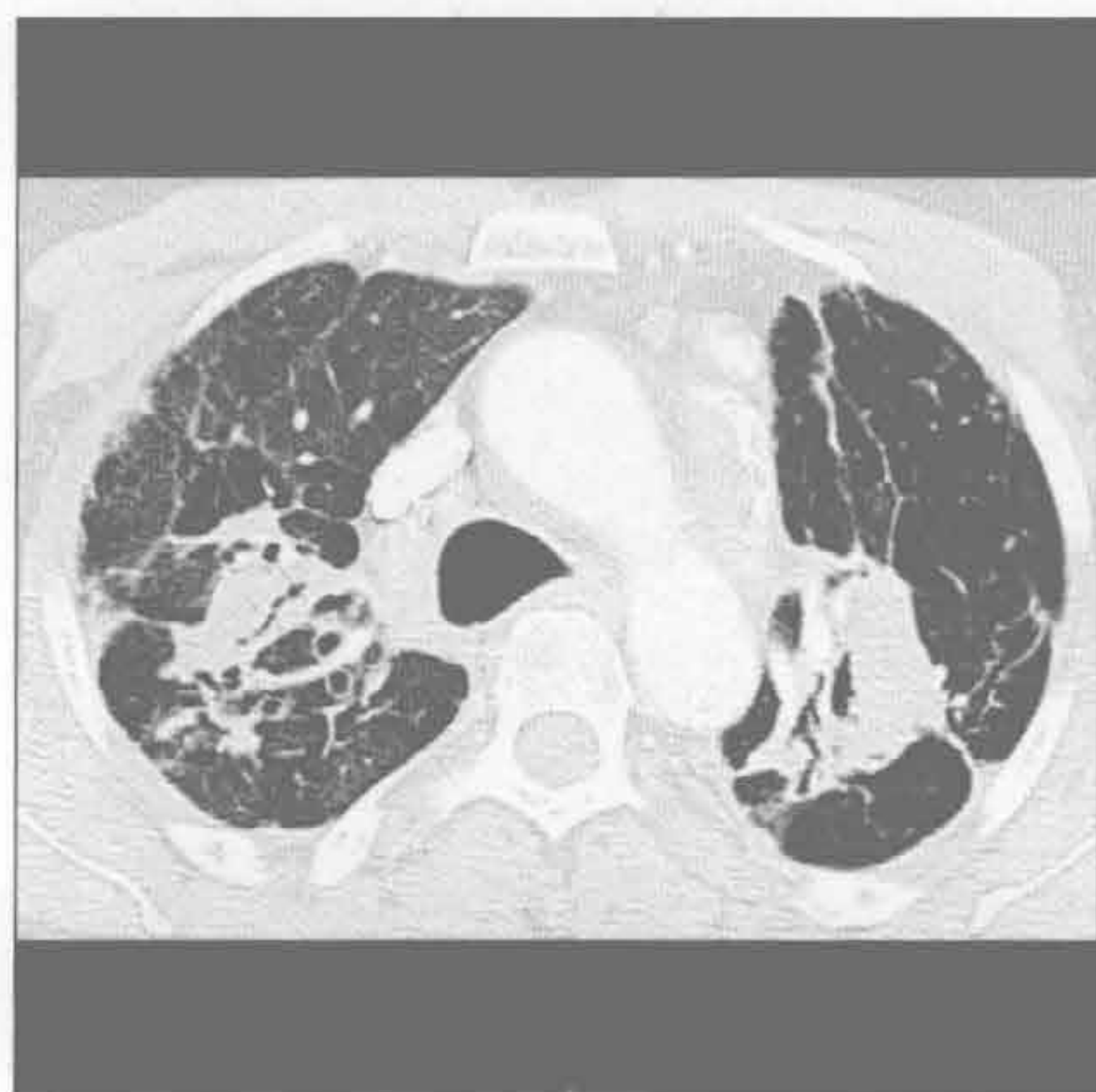
(右) 冠状位增强 CT 最小密度投影示气管上段因韦格纳肉芽肿病所致的狭窄 \Rightarrow 。如该患者一样，声门下区最常累及



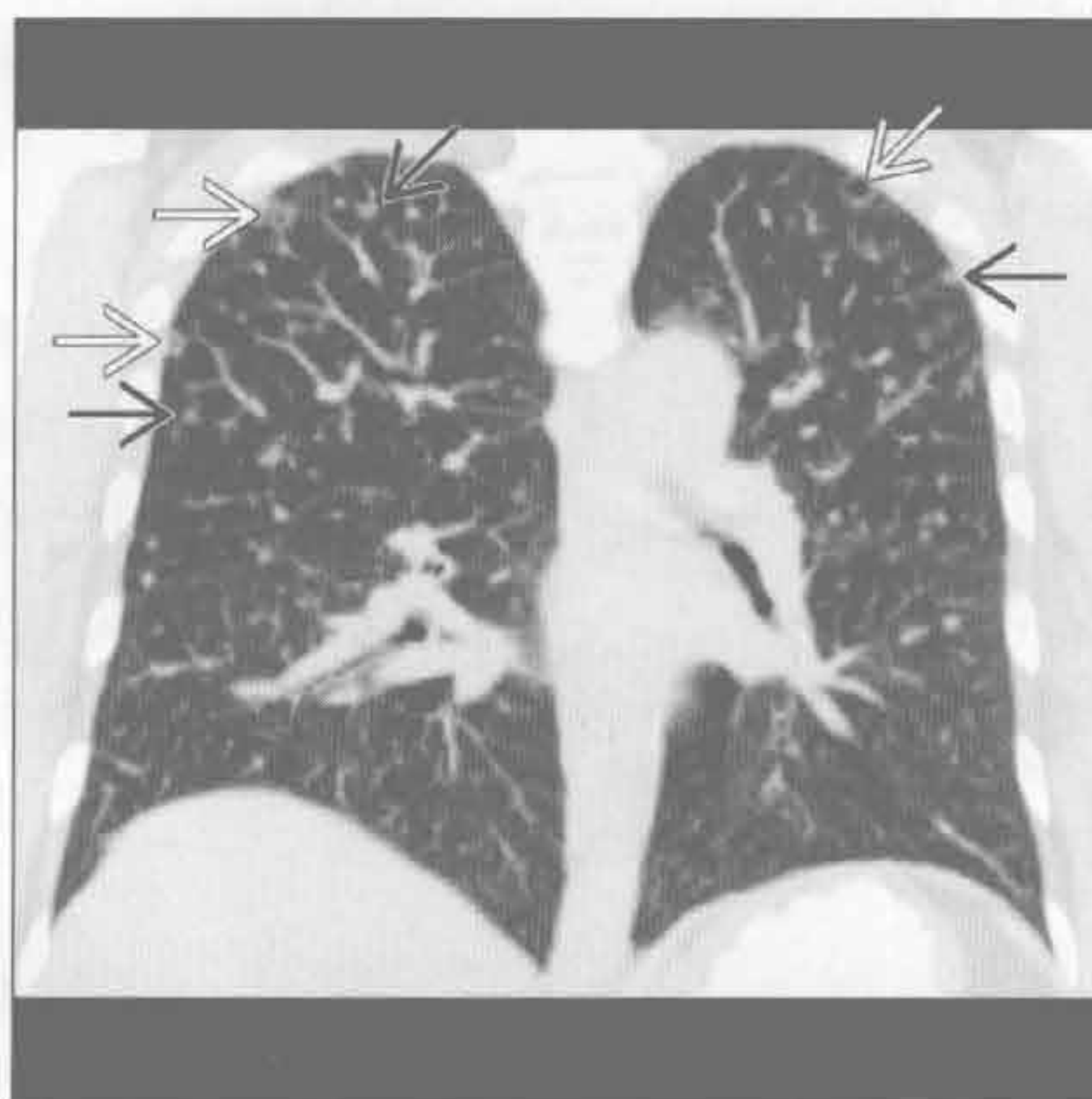
韦格纳肉芽肿病

多发边界不清结节

硅沉着病 / 煤工肺尘埃沉着病



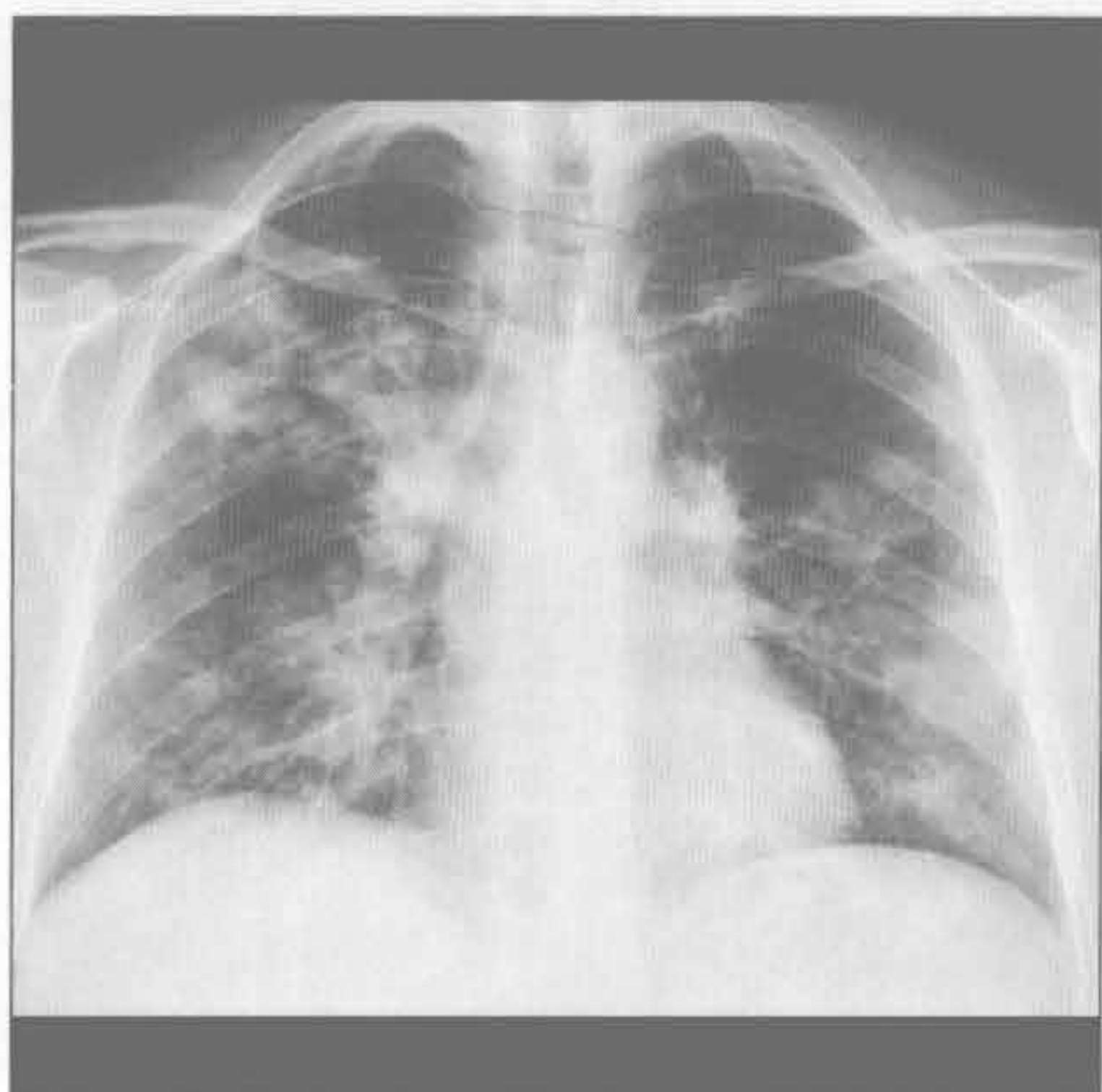肺朗格汉斯细胞组织细胞增生症



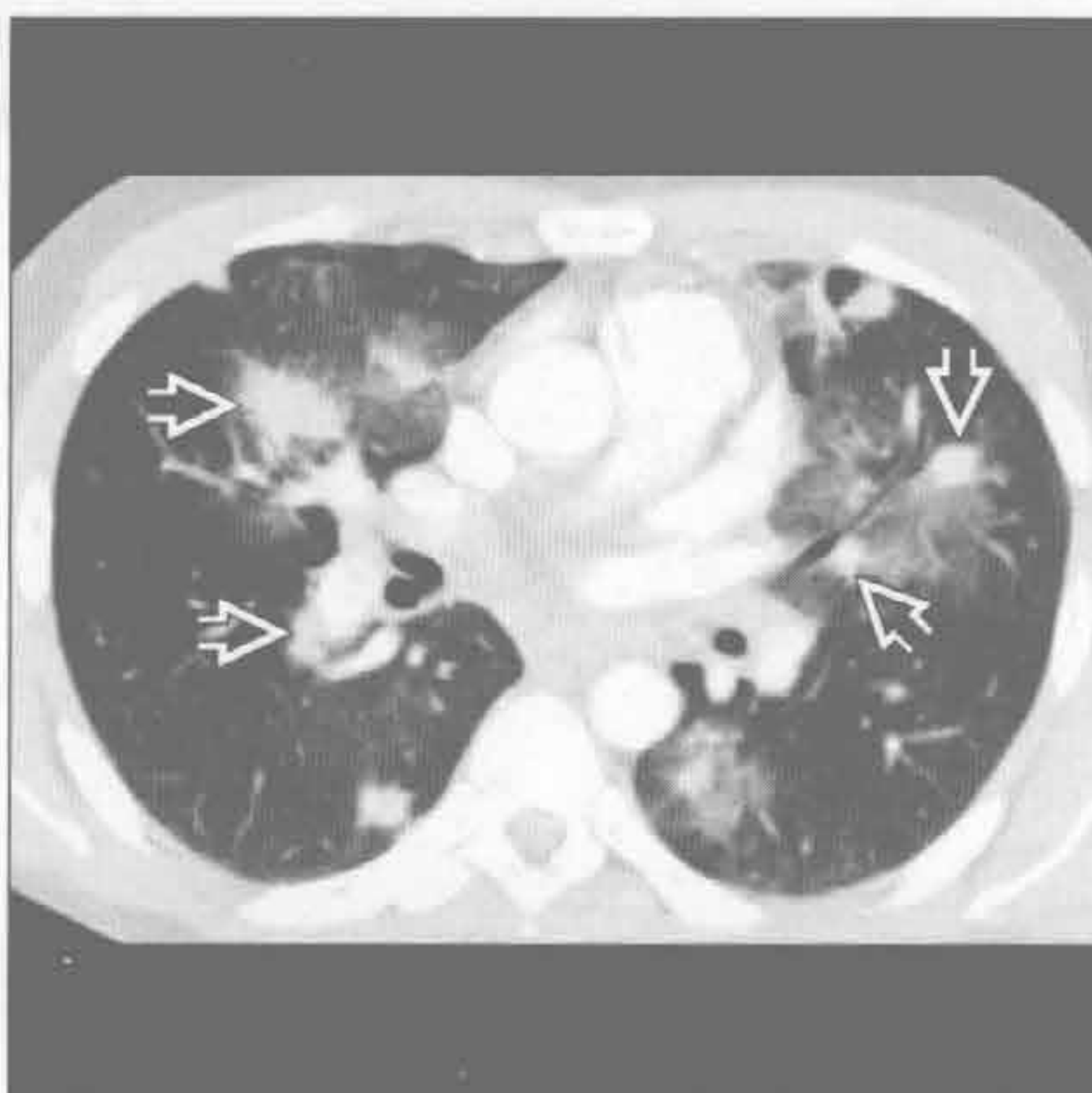
(左) 二氧化硅暴露史患者。横断位增强 CT 示上叶对称肿块样实变伴邻近结构扭曲，高度提示进展性巨块性纤维化

(右) 冠状位平扫 CT 示多发亚厘米级肺结节(→)和囊肿(⇨)，下肺完好。该患者有长期吸烟史，其他吸烟相关情况需排除(肺气肿，肺癌等)

卡波西肉瘤



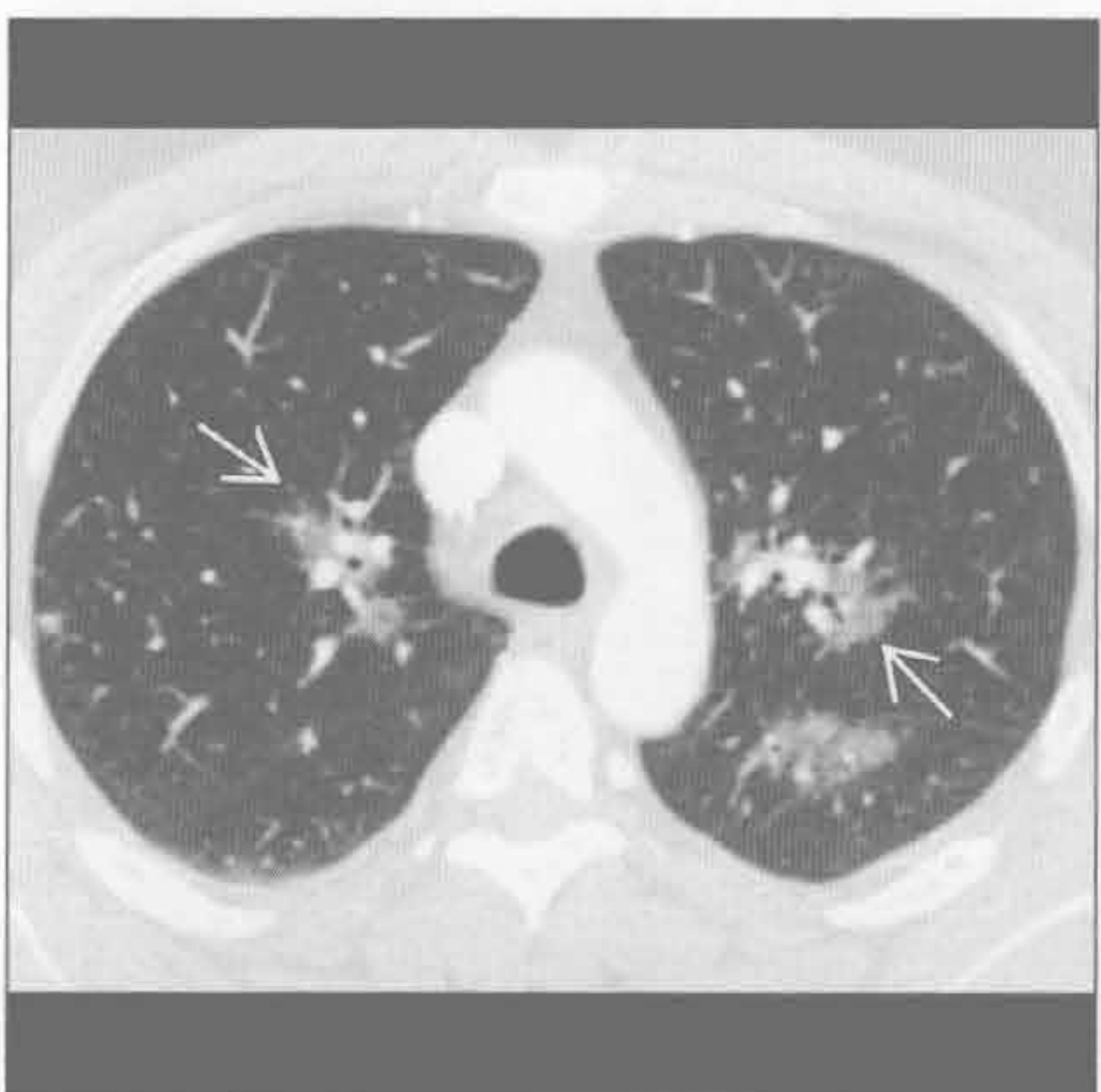卡波西肉瘤



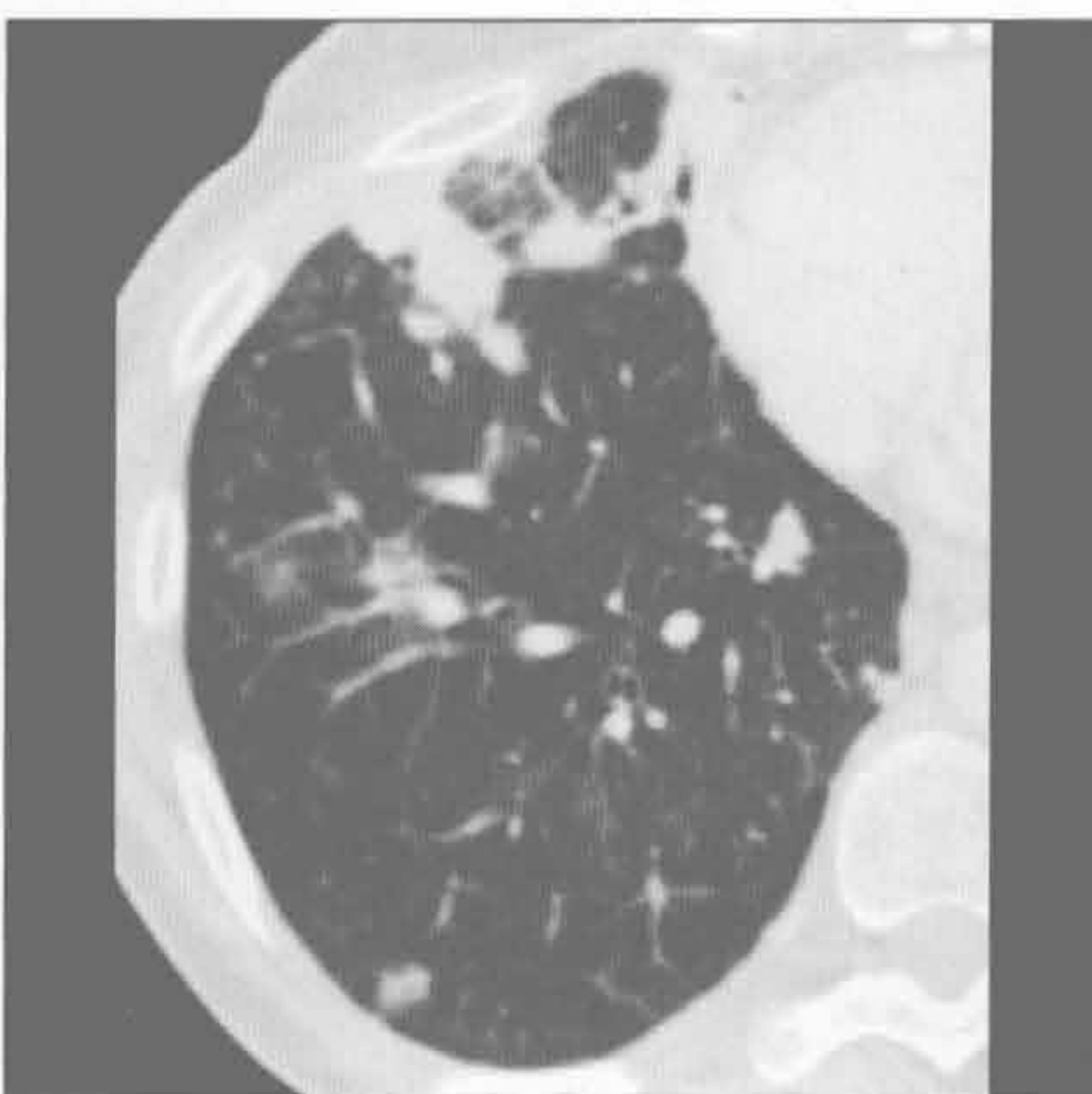
(左) 正位 X 线胸片示双肺多发边界不清结节

(右) 艾滋病、皮肤病变患者。横断位增强 CT 示两肺中央为主的多发肺结节(⇨)伴周围磨玻璃影，高度提示卡波西肉瘤

结节病(肺泡型)



淋巴瘤



(左) 横断位增强 CT 示多处磨玻璃影伴周围浅淡结节(⇨)，提示肺泡性结节病。软组织窗(未显示)示中毒淋巴结肿大，支持结节病的组织学诊断

(右) 横断位平扫 CT 示右肺多发非特异性结节；活检诊断为结外淋巴瘤

鉴别诊断

常见

- 支气管扩张症（伴黏液嵌塞）
 - 囊性纤维化
 - 过敏性支气管肺曲霉病
- 支气管内肿瘤（伴远端黏液嵌塞）
- 肺撕裂伤

不常见

- 肺动静脉畸形

罕见（但重要）

- 弯刀样静脉
- 支气管闭锁

重要信息

常见诊断的有用线索

- 囊性纤维化
 - 上肺为主的弥漫性支气管扩张，支气管壁增厚
 - 大中气道黏液嵌塞
 - 马赛克样肺
- 过敏性支气管肺曲霉病
 - 见于囊性纤维化和哮喘
 - 多叶的中央型支气管扩张
 - 支气管充满黏液；可有气-液平

- 支气管内肿瘤（伴远端黏液嵌塞）
 - 缓慢生长的肿瘤，异物吸入，支气管结石
 - 导致远端支气管扩张 ± 黏液嵌塞，空气捕捉
- 肺撕裂伤
 - 管样撕裂伤多见于穿透伤（如：刀伤，弹伤）
 - 最初撕裂伤充满血液（血肿）
 - 可呈长条状或管状

不常见诊断的有用线索

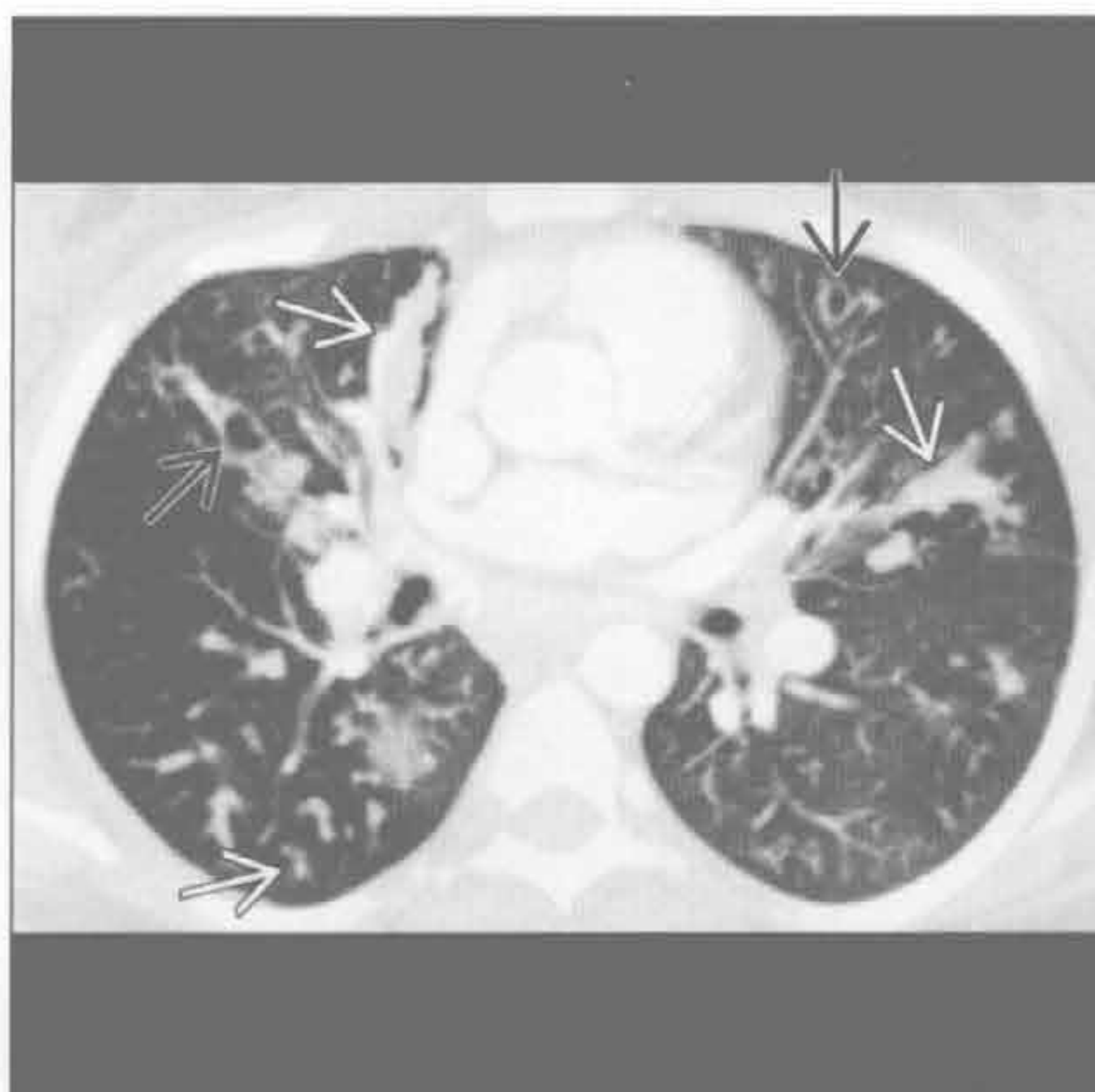
- 肺动静脉畸形
 - 单个或多个结节伴单支或多支供血动脉和引流静脉
 - 下肺和中肺
 - 有遗传性出血性毛细血管扩张症病史

罕见诊断的有用线索

- 弯刀样静脉
 - 右肺异常静脉；引流至下腔静脉
 - 右肺发育不全；常由体循环供血；± 肺动脉发育不全
 - 支气管异常常见：两叶右肺，支气管憩室，马蹄形肺
- 支气管闭锁
 - 段支气管先天性闭锁
 - 左上叶（最常见），右上叶，下叶
 - 支气管囊肿：阻塞支气管内黏液栓塞
 - 累及段透亮度增高、血管稀少

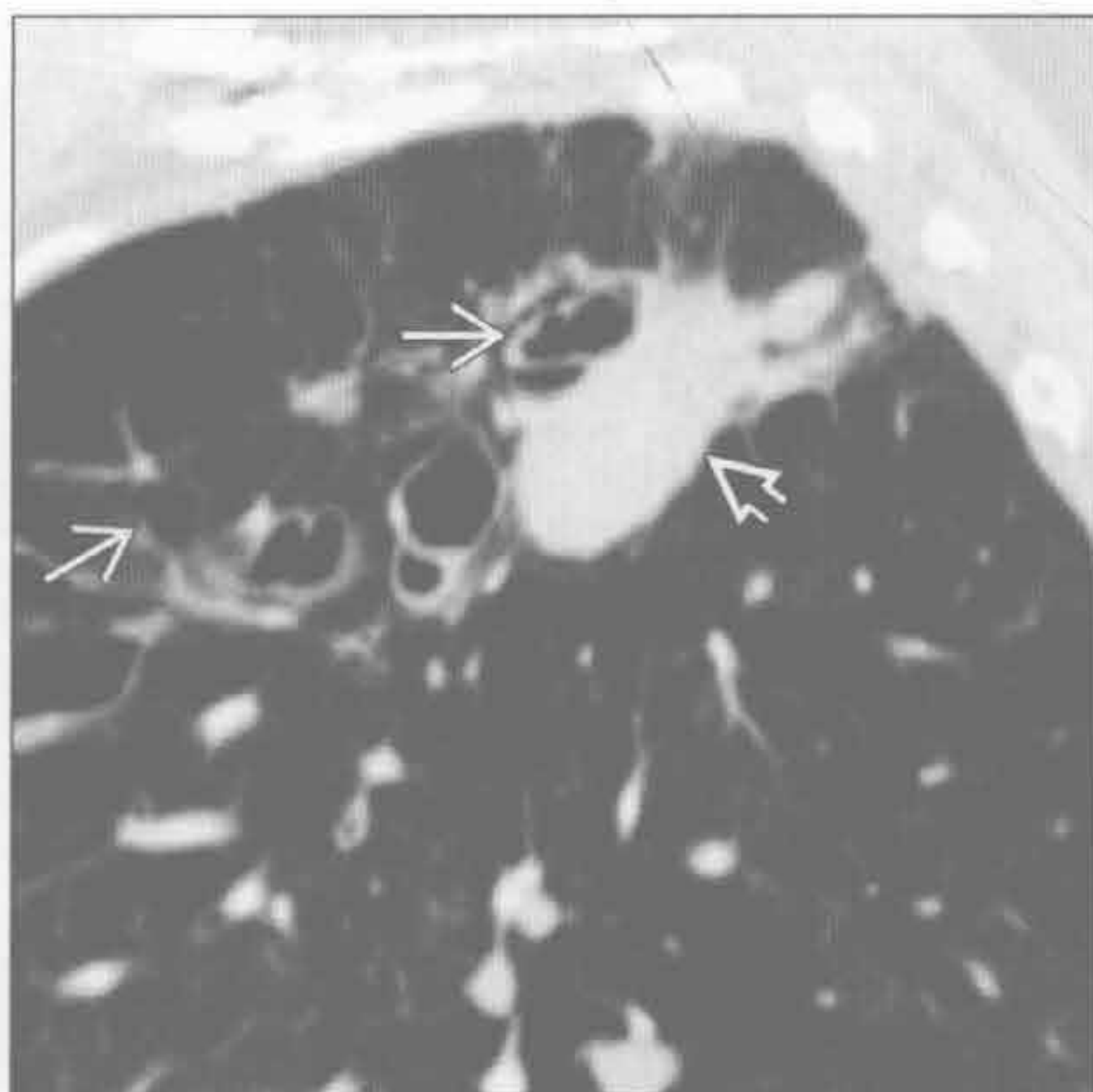囊性纤维化

（左）横断位增强 CT 示肺内管样黏液嵌塞（→）和支气管扩张（⇨），符合囊性纤维化表现



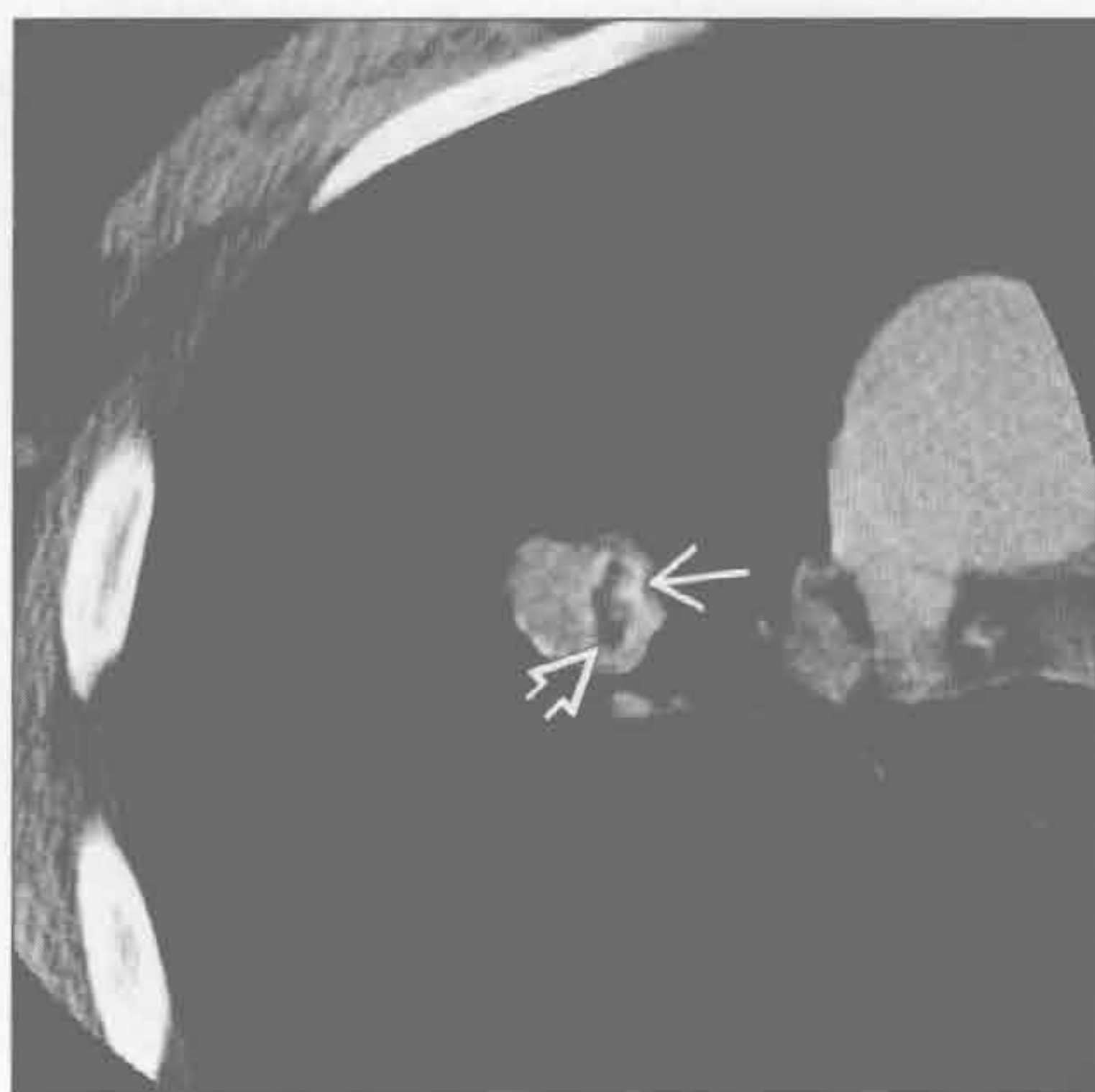
（右）过敏性支气管肺曲霉病患者。矢状位平扫 CT 示肺尖静脉曲张样支气管扩张（→），后方见局灶性黏液嵌塞（⇨）

过敏性肺支气管曲霉病

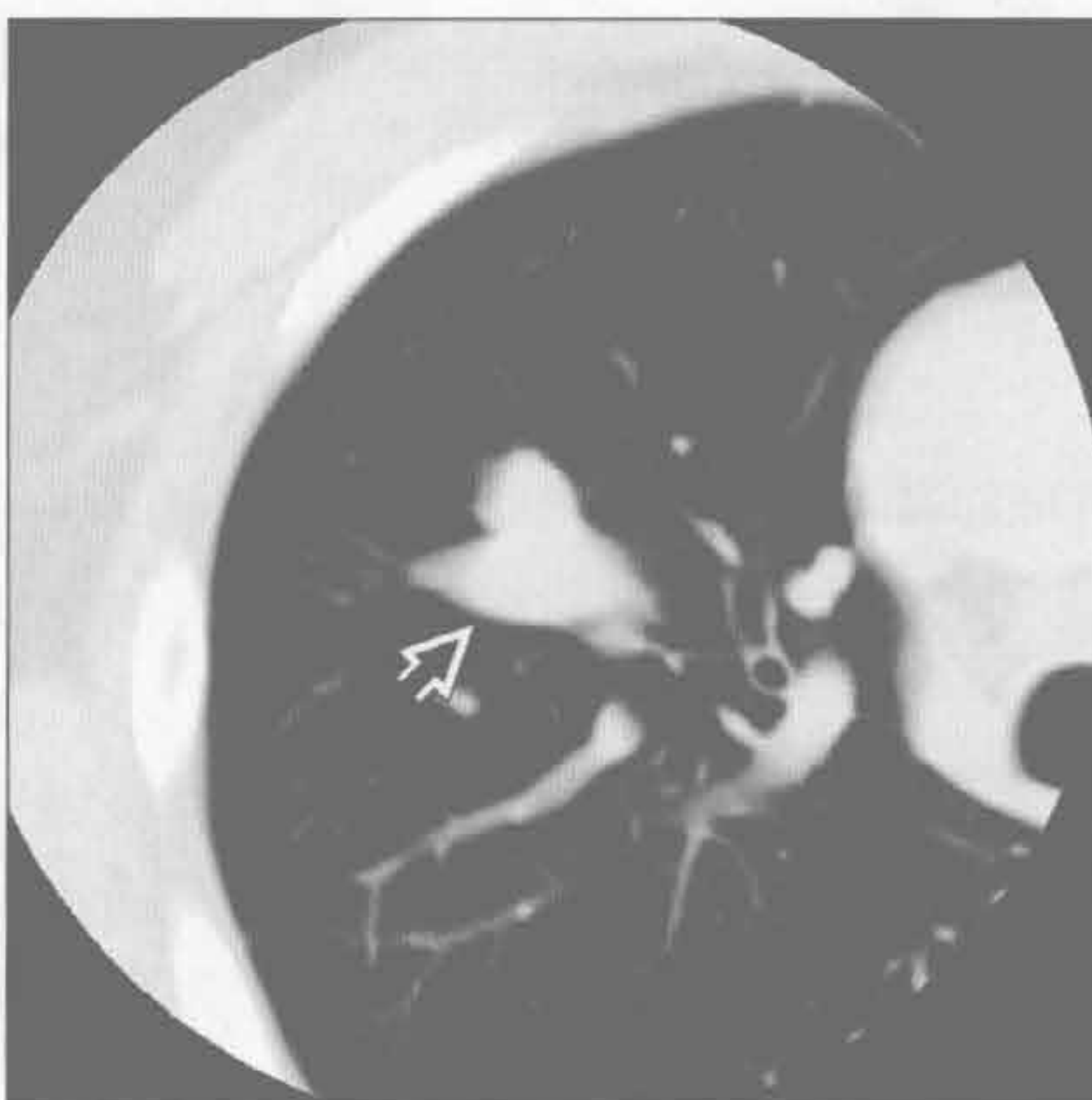


管样肿块

支气管内肿瘤 (伴远端黏液嵌塞)



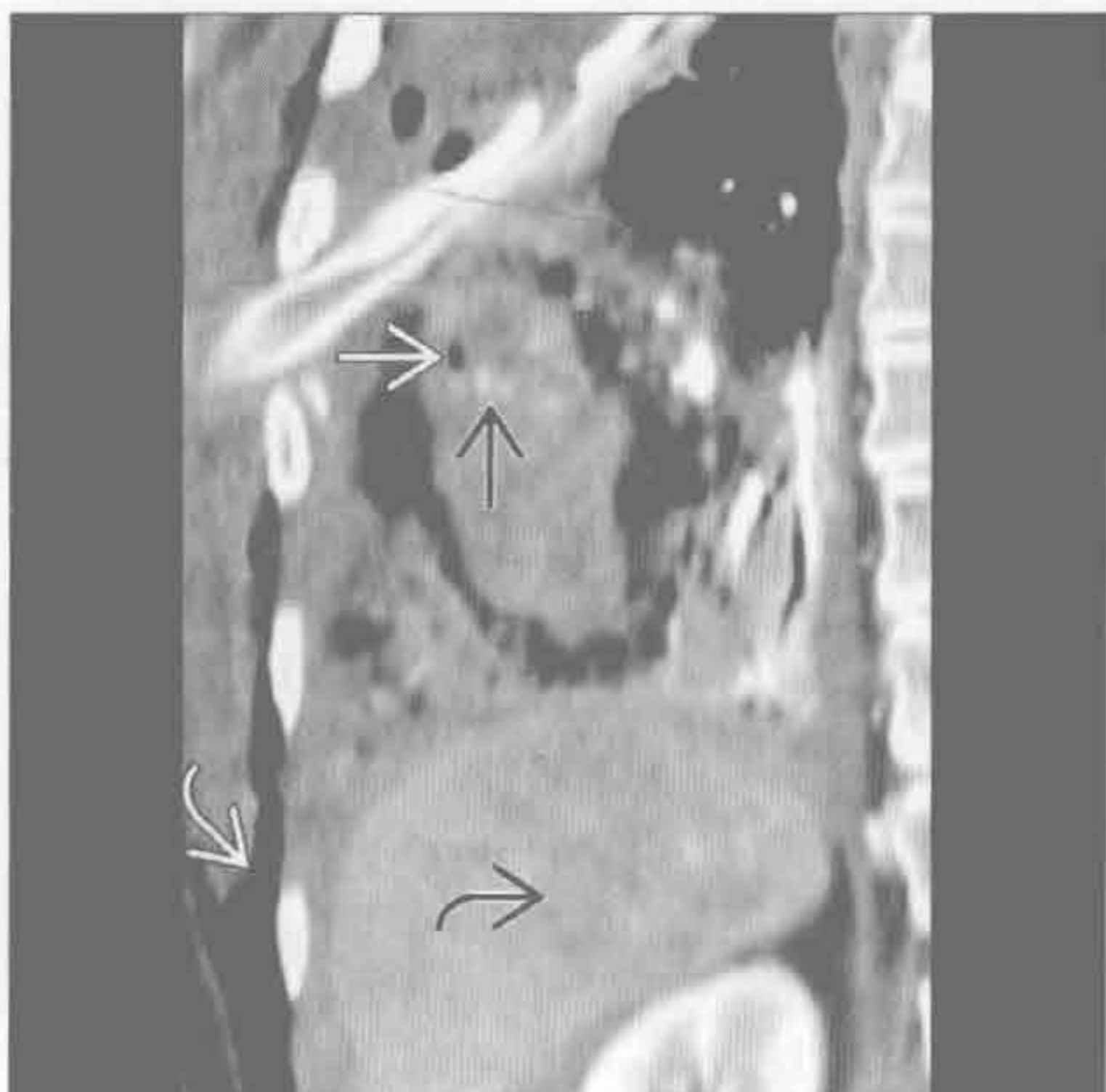
支气管内肿瘤 (伴远端黏液嵌塞)



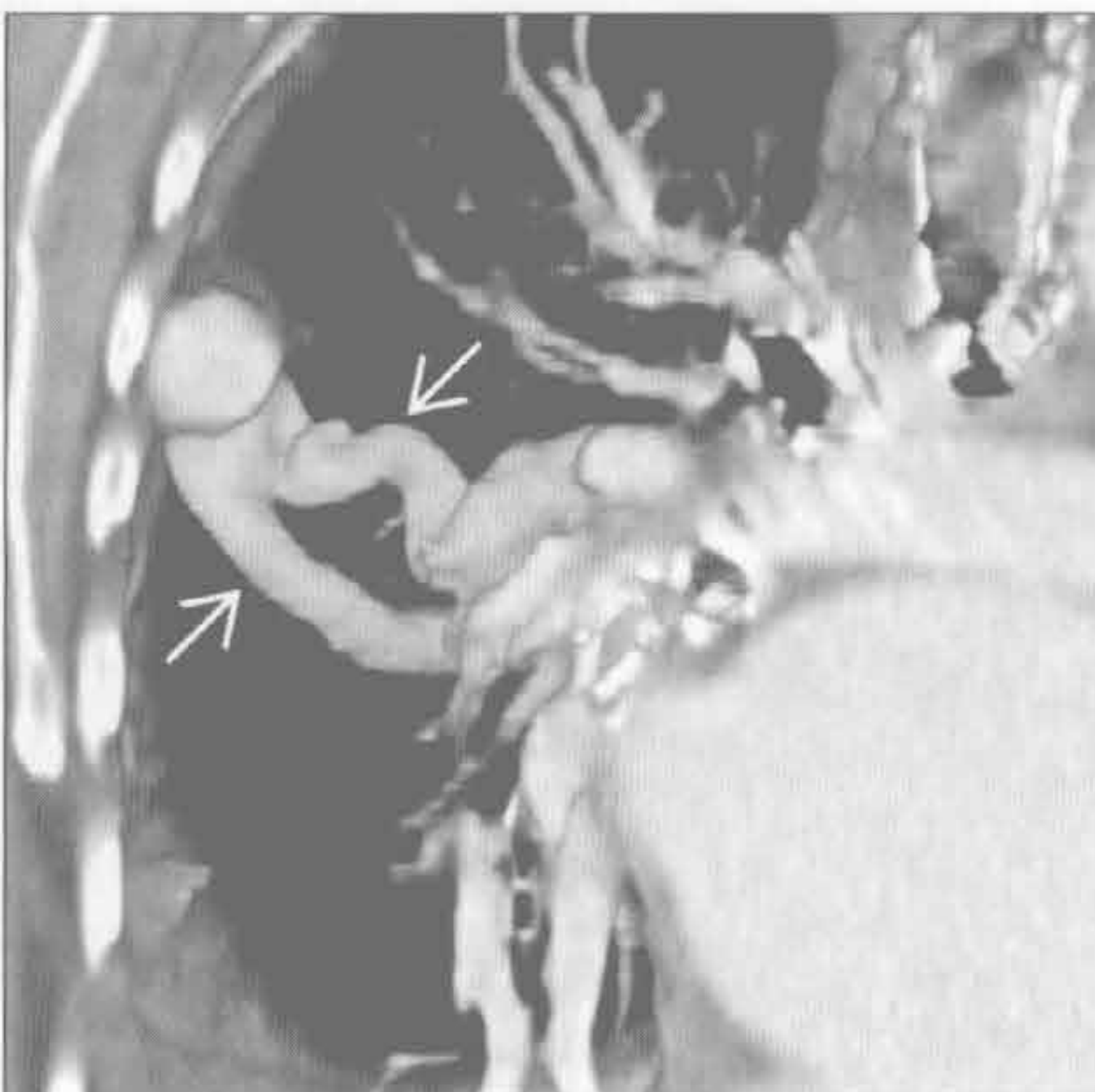(左) 横断位平扫 CT 示右肺上叶支气管内实性结节伴脂质 \Rightarrow 和钙化 \rightarrow 区, 诊断为肺错构瘤。未见其他异常

(右) 横断位平扫 CT 示错构瘤梗阻远端分叉样黏液栓塞 \Rightarrow 。未见远端空气捕捉, 提示侧支通气良好

肺撕裂伤



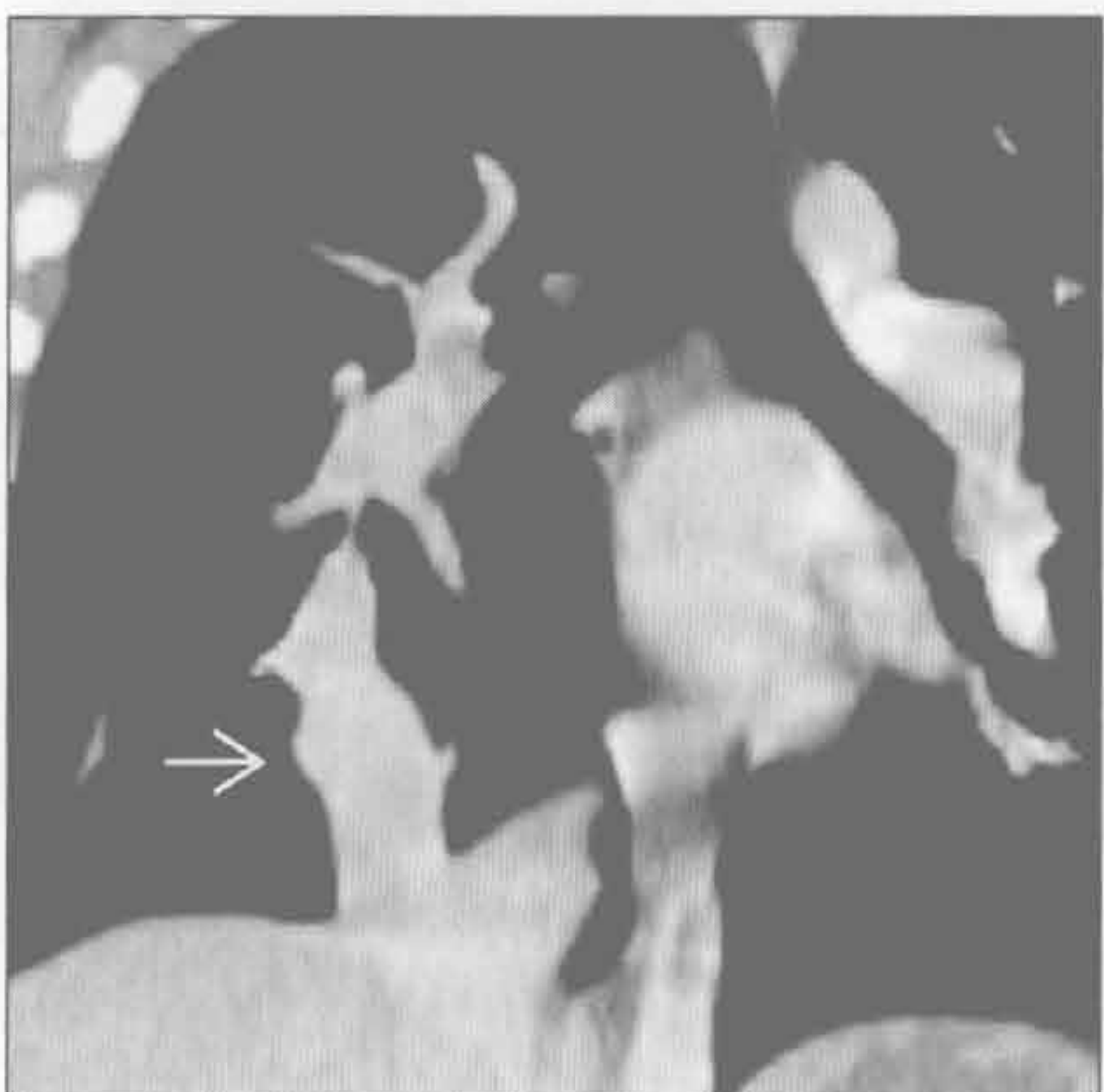肺动静脉畸形



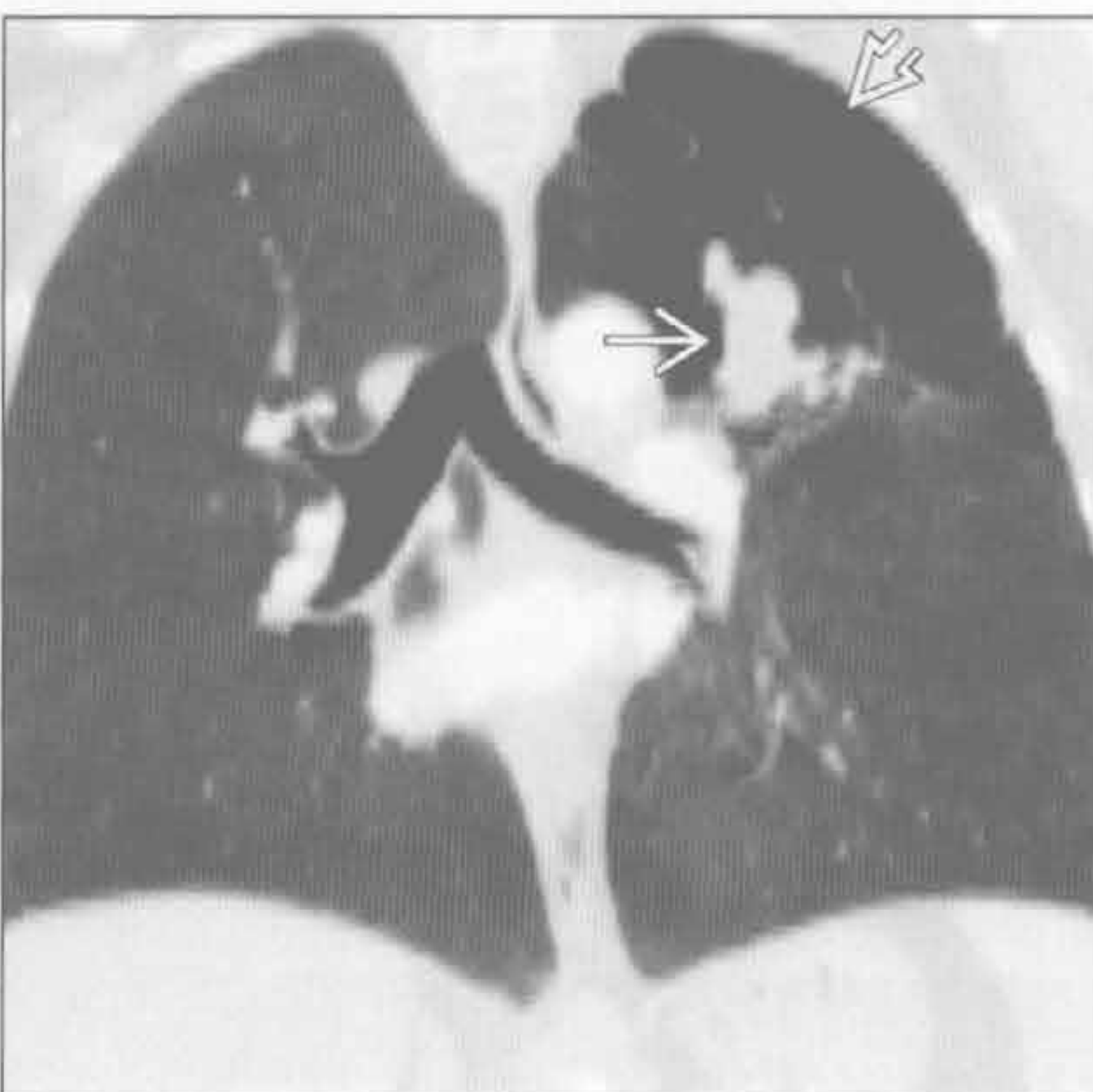
(左) 冠状位增强 CT 示右肺条状阴影, 内有灶性气体 \Rightarrow 和结节样对比剂外渗 \Rightarrow 。患者还有其他钝挫伤后遗症, 包括脾撕裂伤 \Rightarrow 、血胸、腹腔血肿和皮下气肿 \Rightarrow

(右) 斜冠状位增强 CT VR 图示右肺外带动静脉畸形, 可见供血动脉和引流静脉 \Rightarrow ; 另可见其他散在的肺动静脉畸形

弯刀样静脉



支气管闭锁



(左) 弯刀综合征患者。冠状位增强 CT 示右肺下叶部分肺静脉异常引流 \Rightarrow 至下腔静脉

(右) 冠状位增强 CT 示左肺上叶管样阴影 \Rightarrow , 符合段支气管闭锁所致膨出。左肺上叶伴有气体捕捉 \Rightarrow

鉴别诊断

常见

- 肺尖胸膜增厚
- 胸膜外脂肪
- 胸腔积液
- 原发后肺结核
- 肺上沟瘤
- 慢性真菌感染
- 放射性肺部疾病

不常见

- 结节病
- 进展性巨块性纤维化
- 纵隔血肿
- 胸膜转移

罕见（但重要）

- 神经鞘瘤
- 间皮瘤
- 淋巴瘤

重要信息

鉴别诊断要点

- 肺尖肿块：肺部和肺外（胸膜、胸膜外或纵隔）原因

常见诊断的有用线索

- 肺尖胸膜增厚
 - X线片上呈现双侧或单侧肺尖良性软组织增厚影；厚度常 $< 5\text{ mm}$
 - 发生率随年龄增长而增加
 - 下缘常锐利；无邻近骨质破坏
 - CT上表现为肺尖瘢痕形成、脏胸膜增厚、胸膜外脂肪增厚
- 胸膜外脂肪
 - 正常变异，可与其他疾病混淆
 - X线检查可见双侧肺尖胸膜外软组织对称性增厚
 - CT上胸膜外脂肪增厚明显
- 胸腔积液
 - 见于仰卧位或分房性积液
 - 仰卧位胸腔积液的其他征象
 - 一侧胸廓密度增高，不遮掩肺内血管
 - 肋膈角变钝，膈面轻度模糊和（或）水平裂增厚
- 原发后肺结核

- 上肺纤维空洞性实变；常伴随钙化和支气管扩张
- 大或小气道狭窄
- 与原发后肺结核不同，胸腔积液和淋巴结肿大不常见
- CT常显示因慢性炎症所致的广泛的胸膜外脂质增生
- 肺上沟瘤
 - 同侧肩臂疼痛； \pm Horner 综合征（同侧瞳孔缩小，上睑下垂和无汗）
 - 缓慢生长的不对称的肺尖部胸膜肺增厚时高度提示
 - 伴肋骨或椎骨破坏，邻近血管或神经受侵
- 慢性真菌感染
 - 慢性地方性真菌性肺炎与纤维空洞、原发后结核非常相似
 - 上叶为主；常双侧
 - 慢性感染时纵隔或肺门淋巴结不常见
 - 最常见为组织胞浆菌病；还有慢性进展性肺孢子菌病或慢性芽生菌病
- 放射性肺部疾病
 - 放射部位肺部阴影
 - 时间进程重要
 - 初始治疗6~8周肺部磨玻璃影和实变（放射性肺炎）
 - 治疗结束后3个月为放射性肺炎顶峰
 - 治疗结束后3~18个月肺部阴影发展为肺纤维化
 - 治疗结束后18个月以后，稳定的肺纤维化
- 不常见诊断的有用线索
- 结节病
 - 上肺肿块样纤维化， \pm 空洞形成
 - 伴随淋巴管周围微结节（ $< 4\text{ mm}$ ）：胸膜下，小叶中心型，支气管血管周围，沿小叶间隔
 - 小叶间隔增厚
 - 对称性肺门和纵隔淋巴结肿大， \pm 钙化
- 进展性巨块性纤维化
 - 硅沉着病（矽肺）或煤工肺尘埃沉着病的结节融合成两肺尖肿块样实变， \pm 空洞形成
 - 外侧缘平行胸壁，边界锐利
 - 有向中心迁移倾向；外周肺成肺气肿样
 - 肺门和纵隔淋巴结肿大， \pm 蛋壳样钙化
- 纵隔血肿
 - 所谓的“肺尖帽”
 - 动脉或静脉出血，最常见于钝挫伤或穿透伤

- 有钝挫伤或穿透伤病史 / 征象
- 对比剂活动性外渗提示血管严重受损

•胸膜转移

- 最常见的原发性肿瘤：肺癌，乳腺癌，淋巴瘤
- 伴同侧中到大量胸腔积液
- 其他区域胸膜或叶间裂结节

罕见诊断的有用线索

•神经鞘瘤

- 边缘光滑，胸膜外结节或肿块
- 脊柱旁肿瘤可延伸至神经孔；局部骨质改变
- 单发最常见；多发为神经纤维瘤病1型（von Recklinghausen 病）的特征

- 特征性的表现，T₂ 高信号伴中央低信号；强化不一

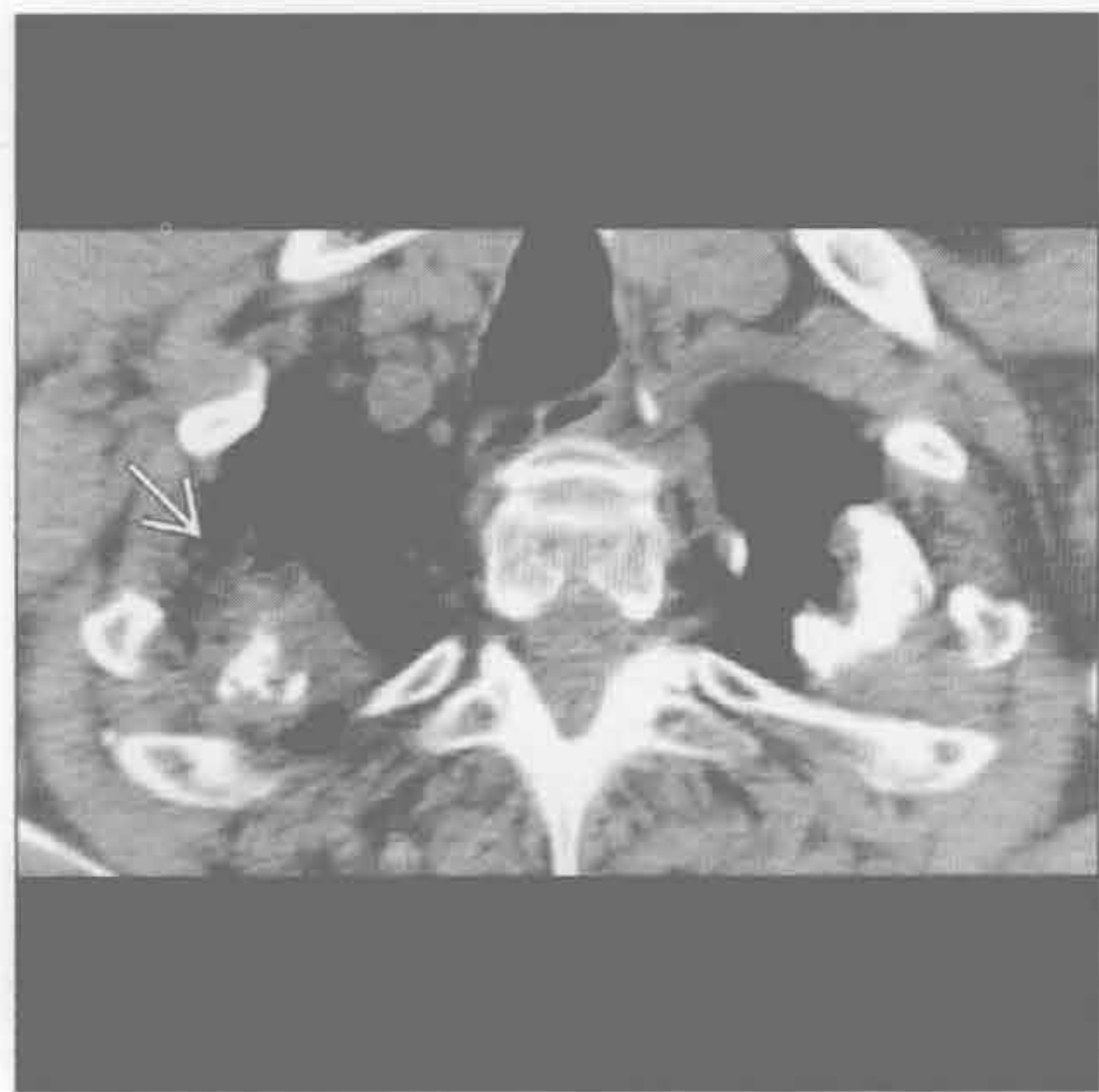•间皮瘤

- 石棉暴露史患者，不规则结节样肿块
- 胸膜环形增厚、纵隔胸膜受累或增厚 > 1 cm 提示恶性胸膜疾病
- 伴胸腔积液、胸膜增厚和（或）胸膜斑（± 钙化）
- 同侧胸廓体积减小

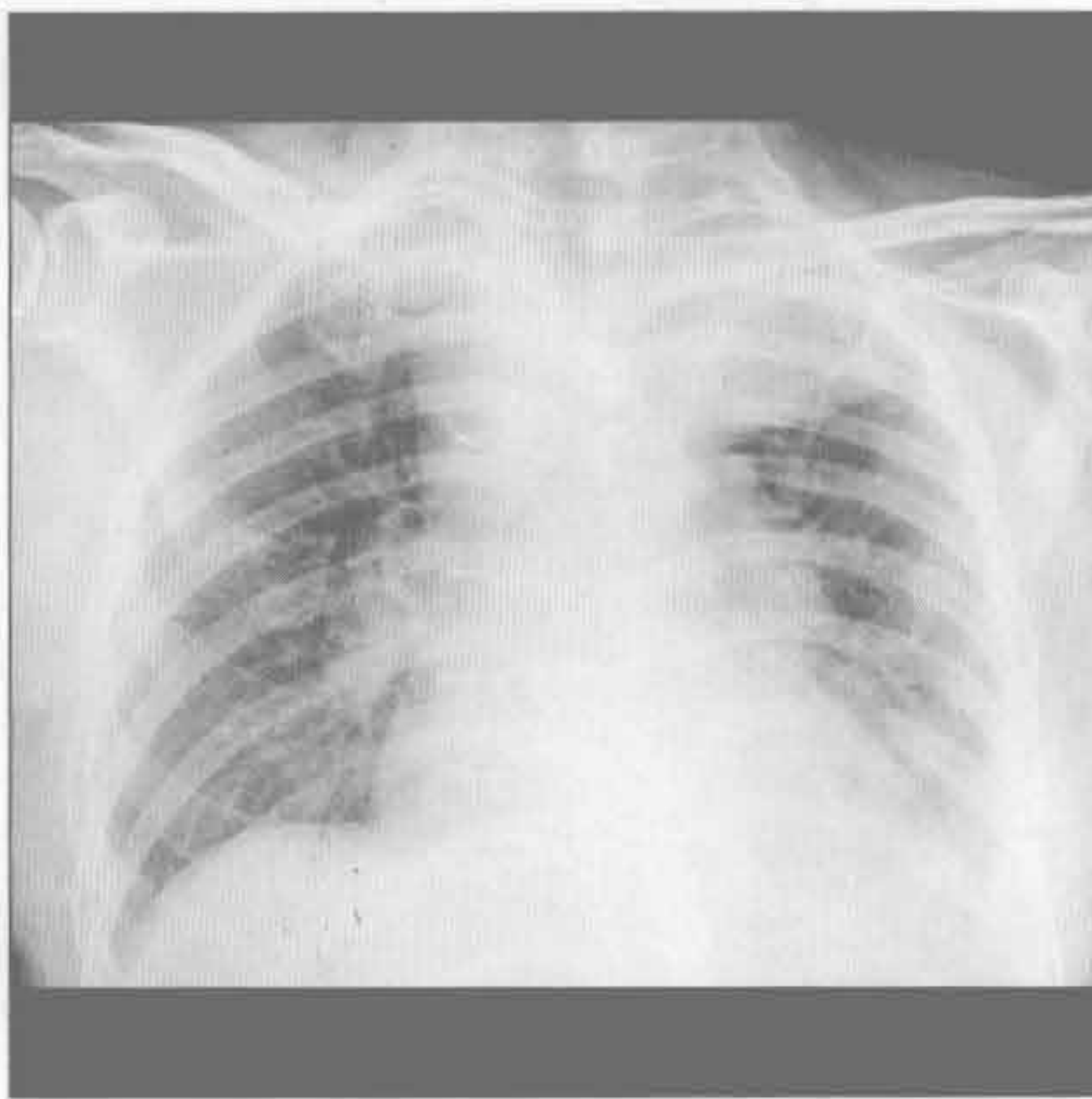
•淋巴瘤

- 非特异性表现；胸膜或胸膜外结节或肿块伴纵隔淋巴结肿大和胸腔积液

肺尖胸膜增厚



胸腔积液





（左）横断位平扫 CT 示先前肉芽肿性感染所致的肺尖上方胸膜增厚伴部分钙化；另见右肺尖瘢痕形成 →

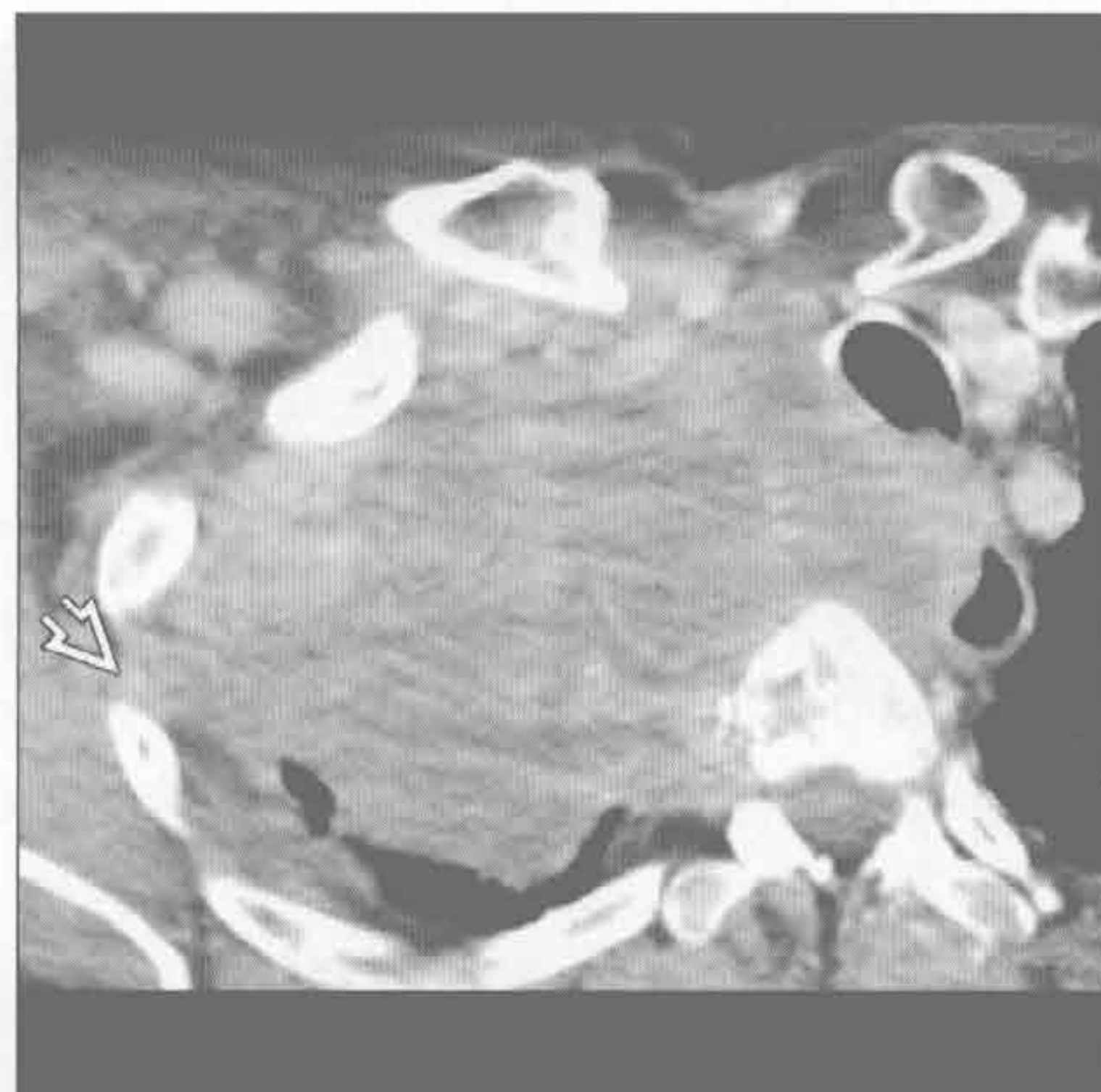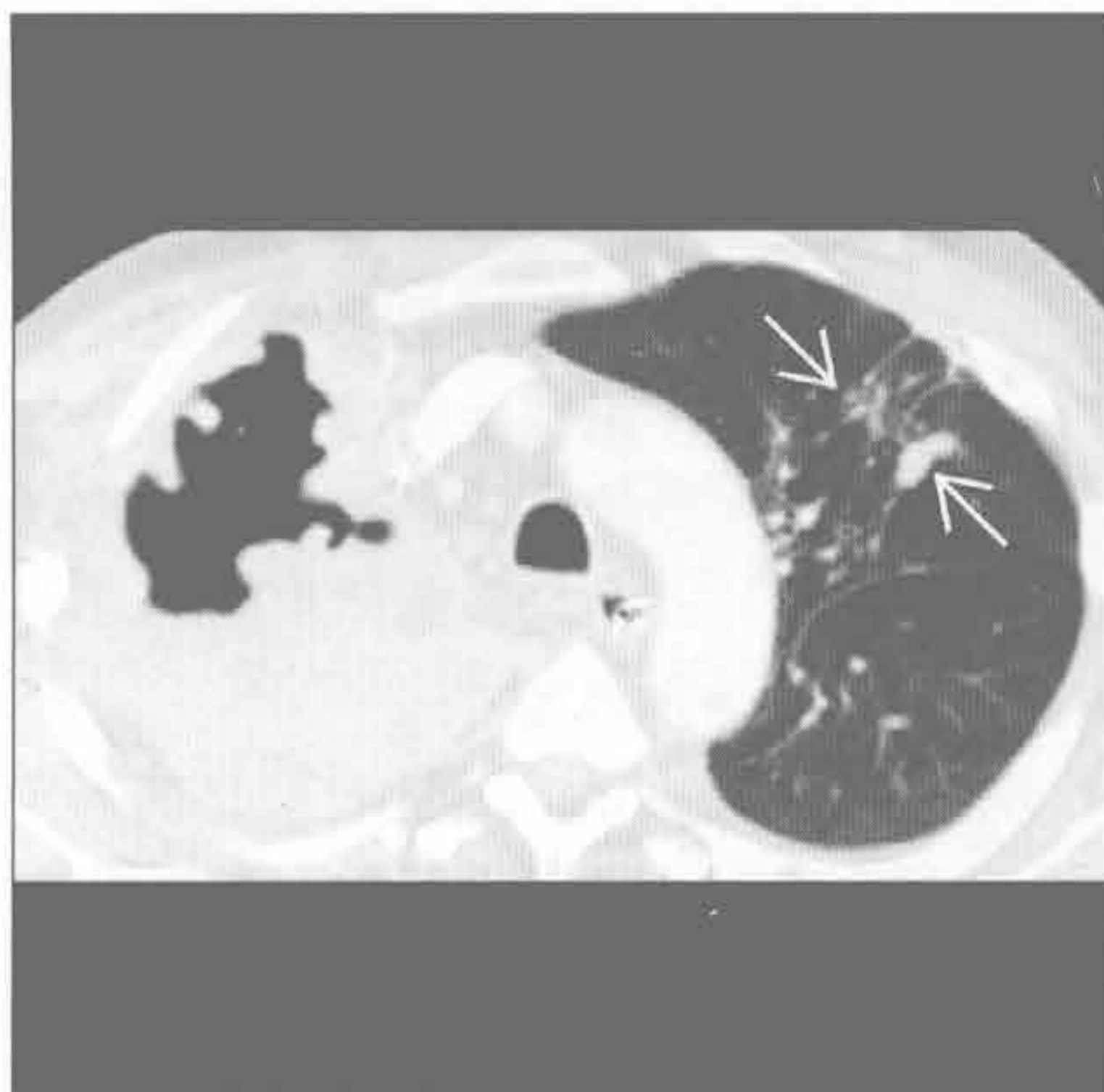
（右）正位 X 线胸片示左上胸腔大片阴影，无支气管充气征，为左肺尖包裹性胸腔积液的典型表现

肺尖肿块


原发后结核


(左) 活动性原发后结核患者。横断位增强 CT 示右肺尖厚壁空洞性、肿块样实变。左肺上叶可见多发小结节 

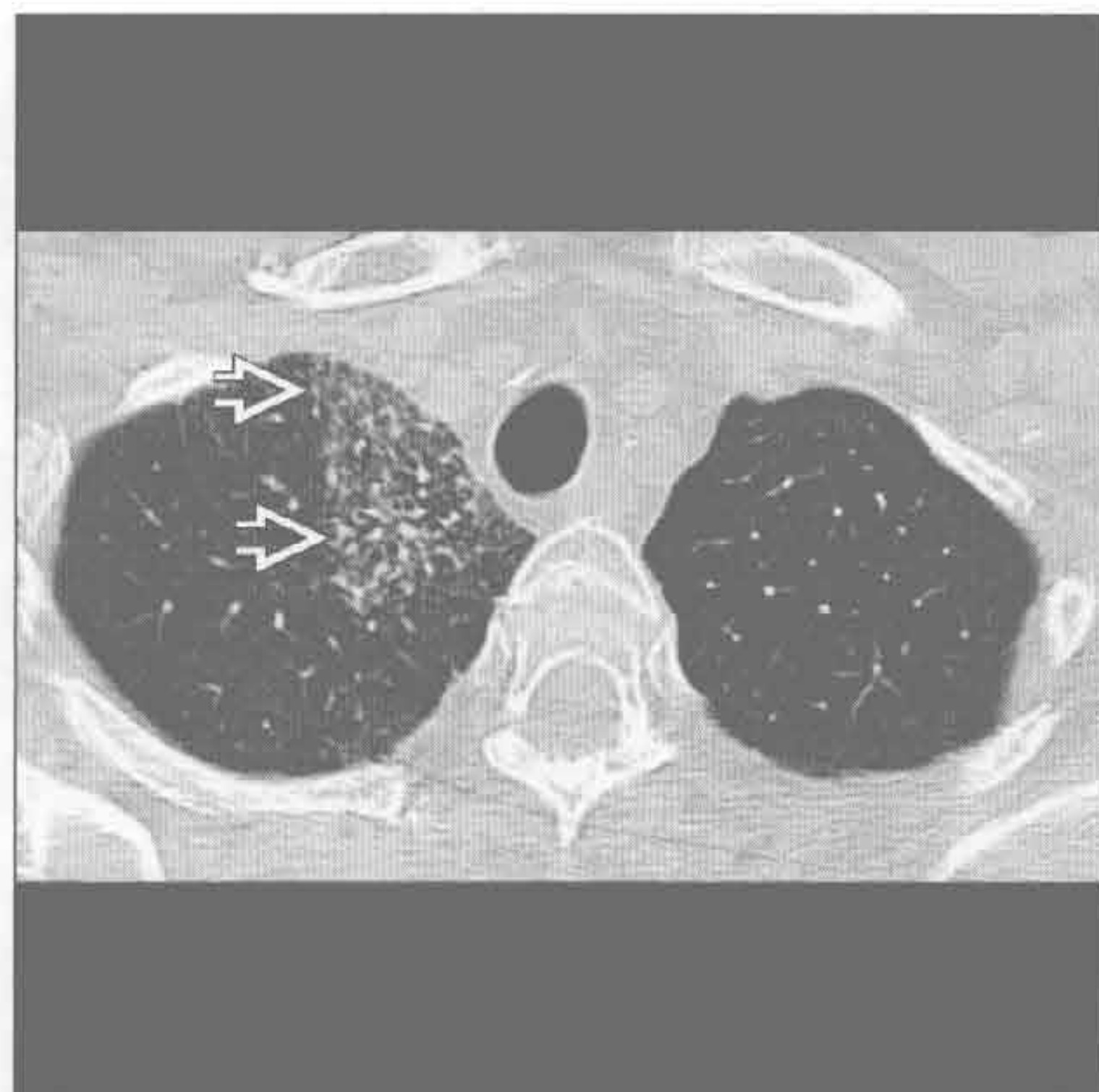
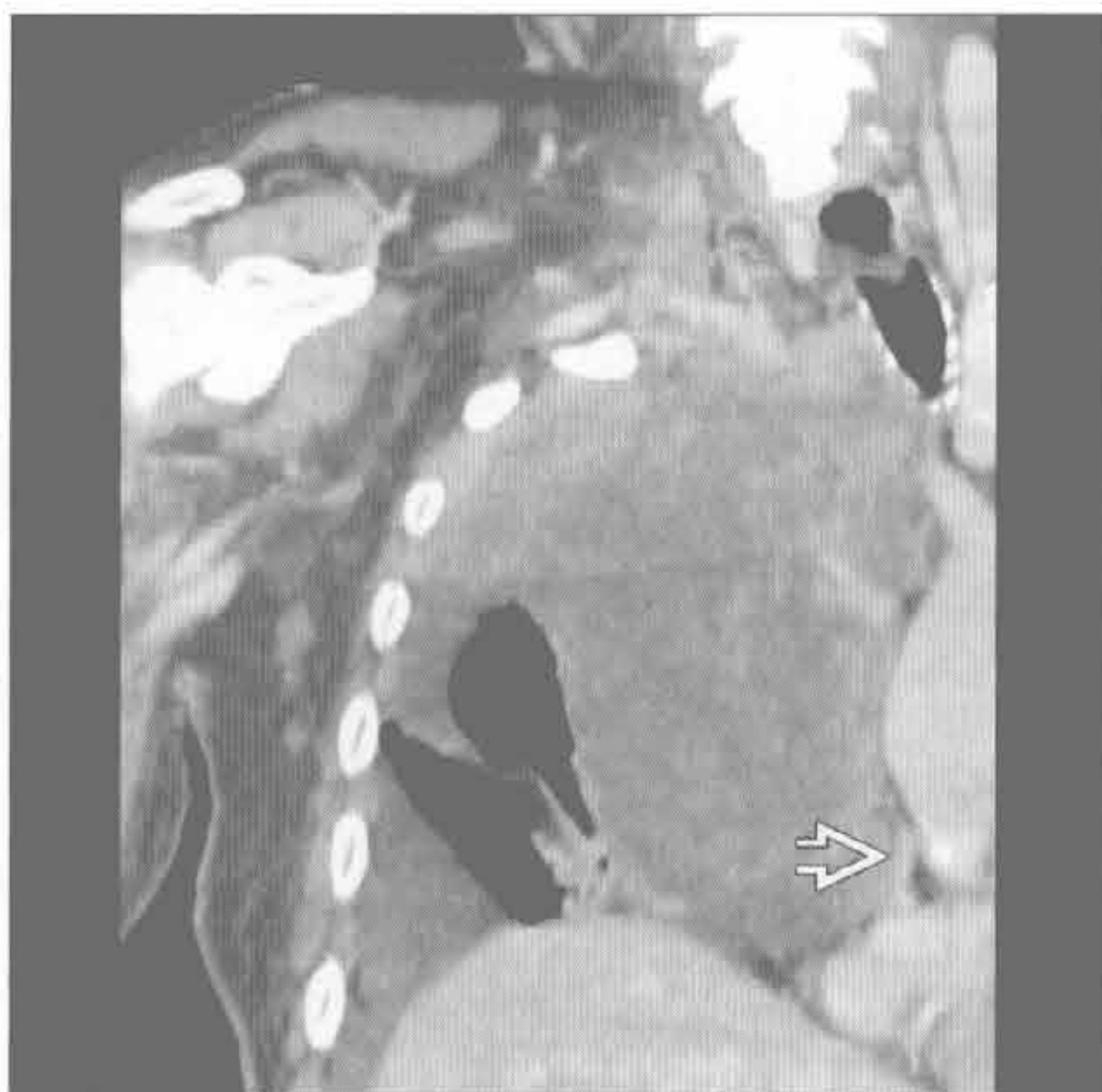(右) 横断位增强 CT 示右肺尖不均匀强化大肿块，提示原发性支气管肺癌。胸膜外间隙  受侵，纵隔向左移位



肺上沟瘤




(左) 冠状位增强 CT 示右肺尖支气管肺癌。右侧腋窝和锁骨上脂肪内条状和结节改变提示胸壁侵犯。上腔静脉  几乎完全闭塞




(右) 既往有放射治疗史患者。横断位平扫 CT 示右肺尖内侧地图样磨玻璃影和网状影 ，高度提示放射性纤维化

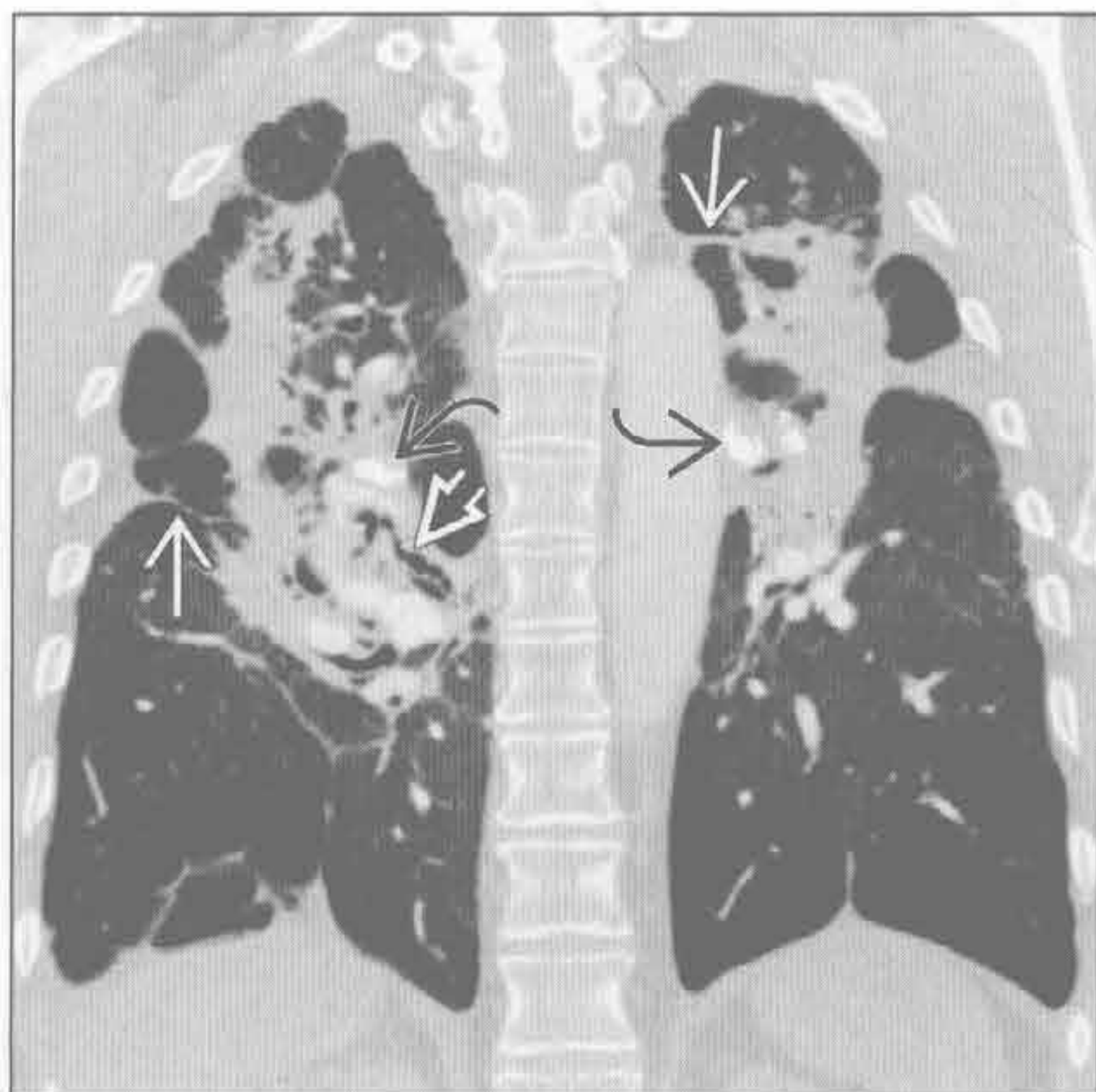
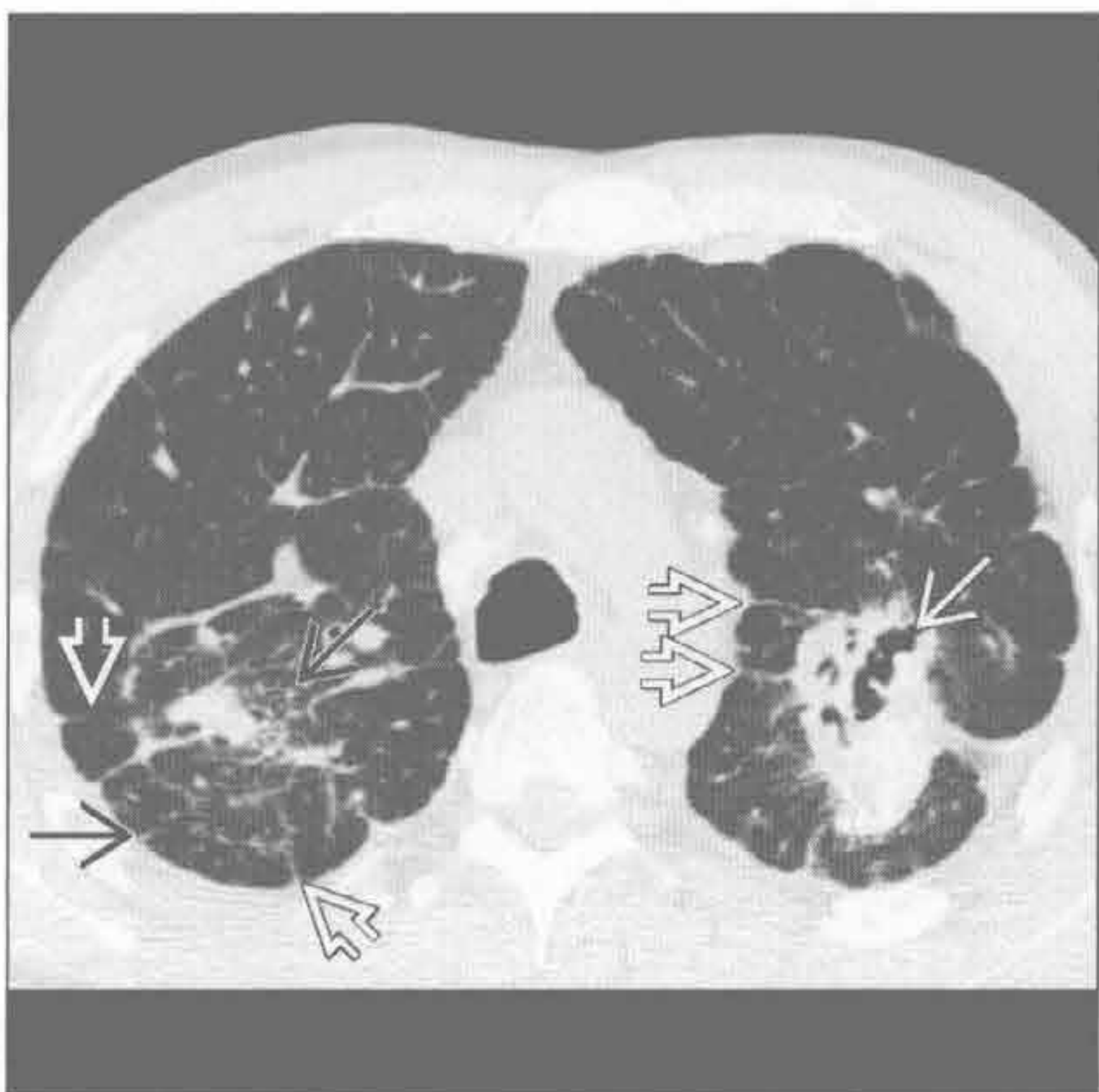

放射性肺部疾病

结节病

(左) 横断位平扫 CT 示上叶结节样实变伴牵拉性支气管扩张 、结构扭曲和散在的胸膜尾征。另见微小结节  和小叶间隔增厚 

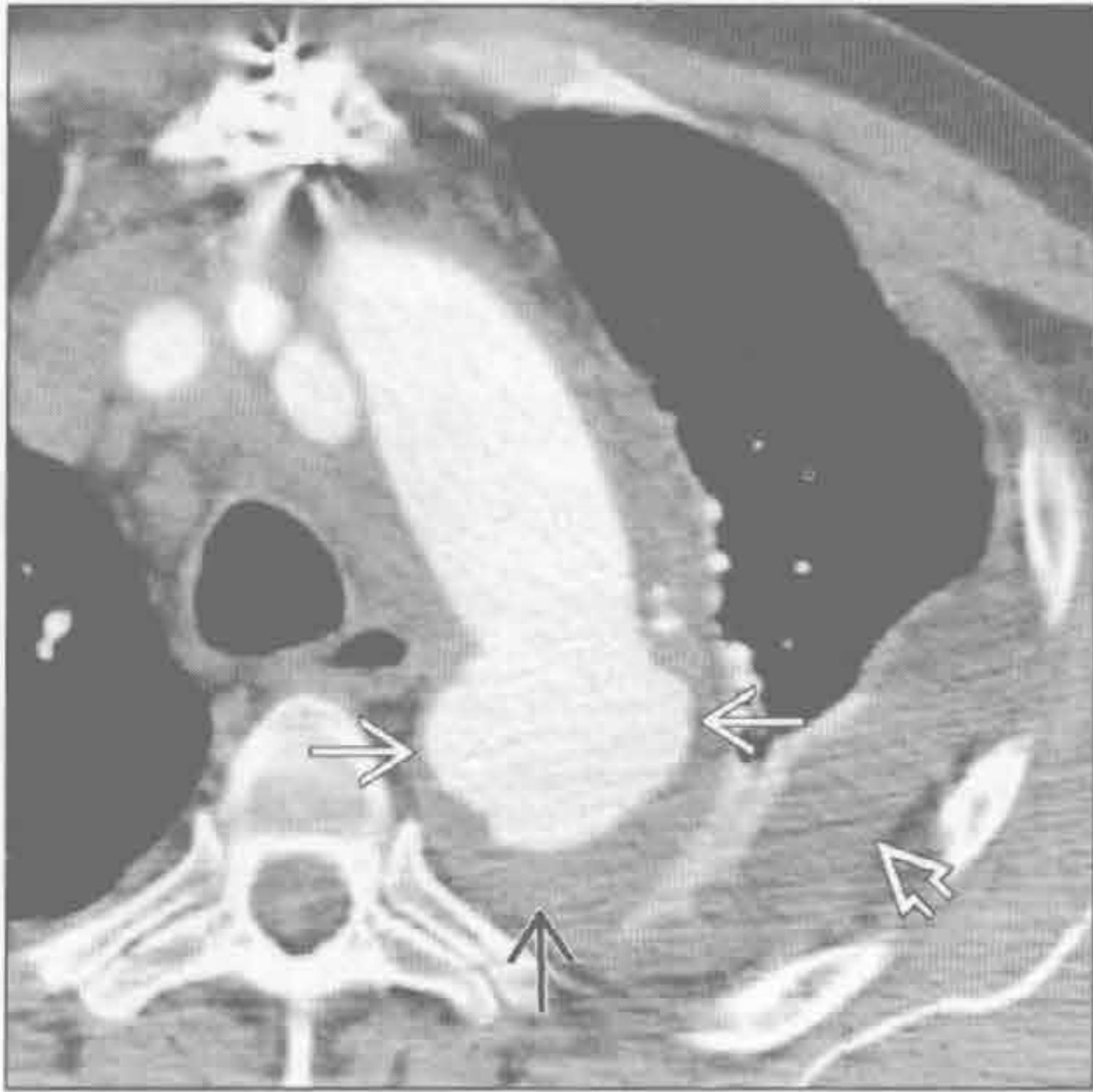
(右) 冠状位增强 CT 示双肺上叶肿块伴结构扭曲、肺实质条样改变 、牵拉性支气管扩张  和肺门淋巴结钙化 ，符合硅沉着病引起的进展性巨块性纤维化



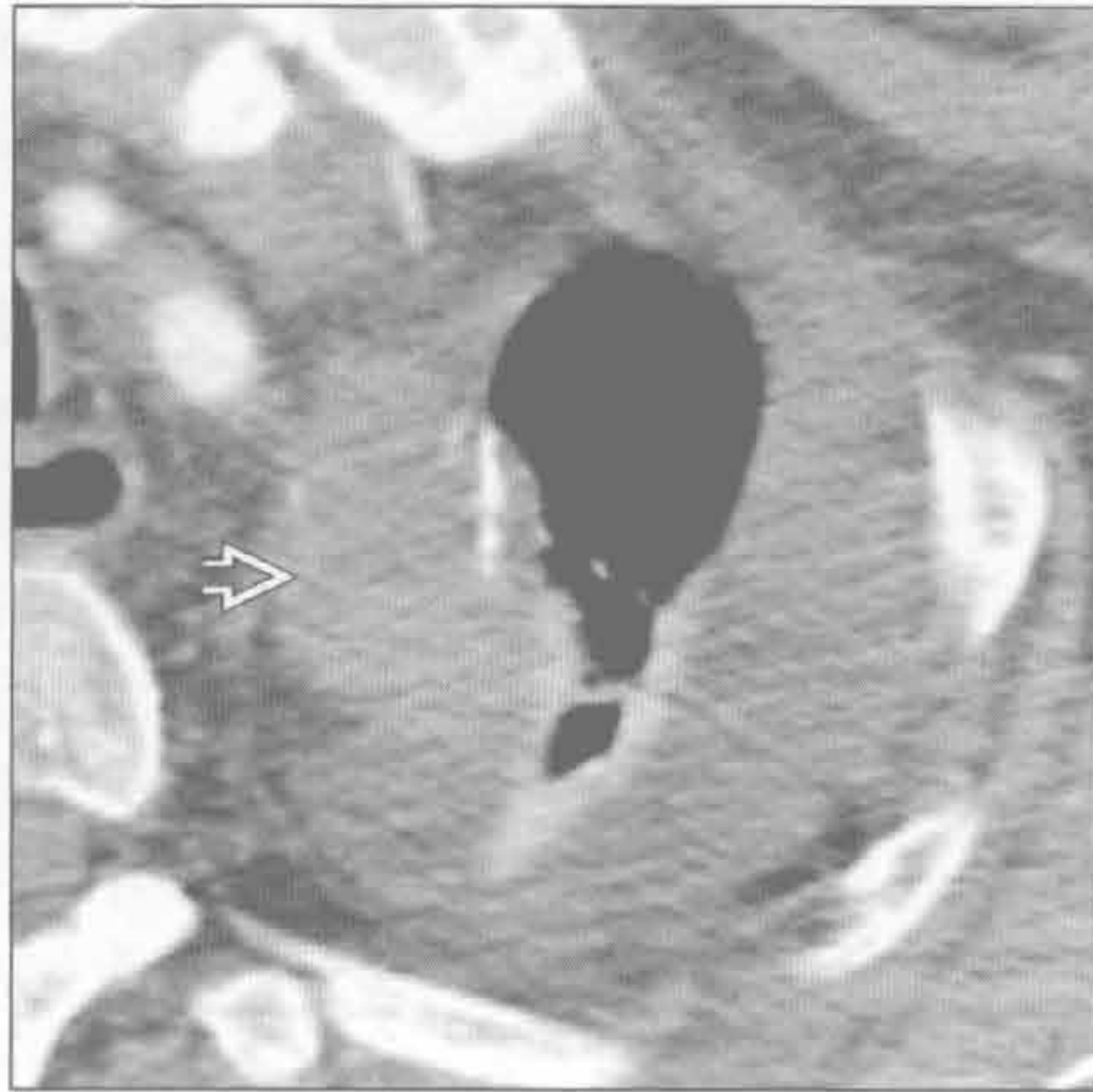进展性巨块性纤维化

肺尖肿块

纵隔血肿



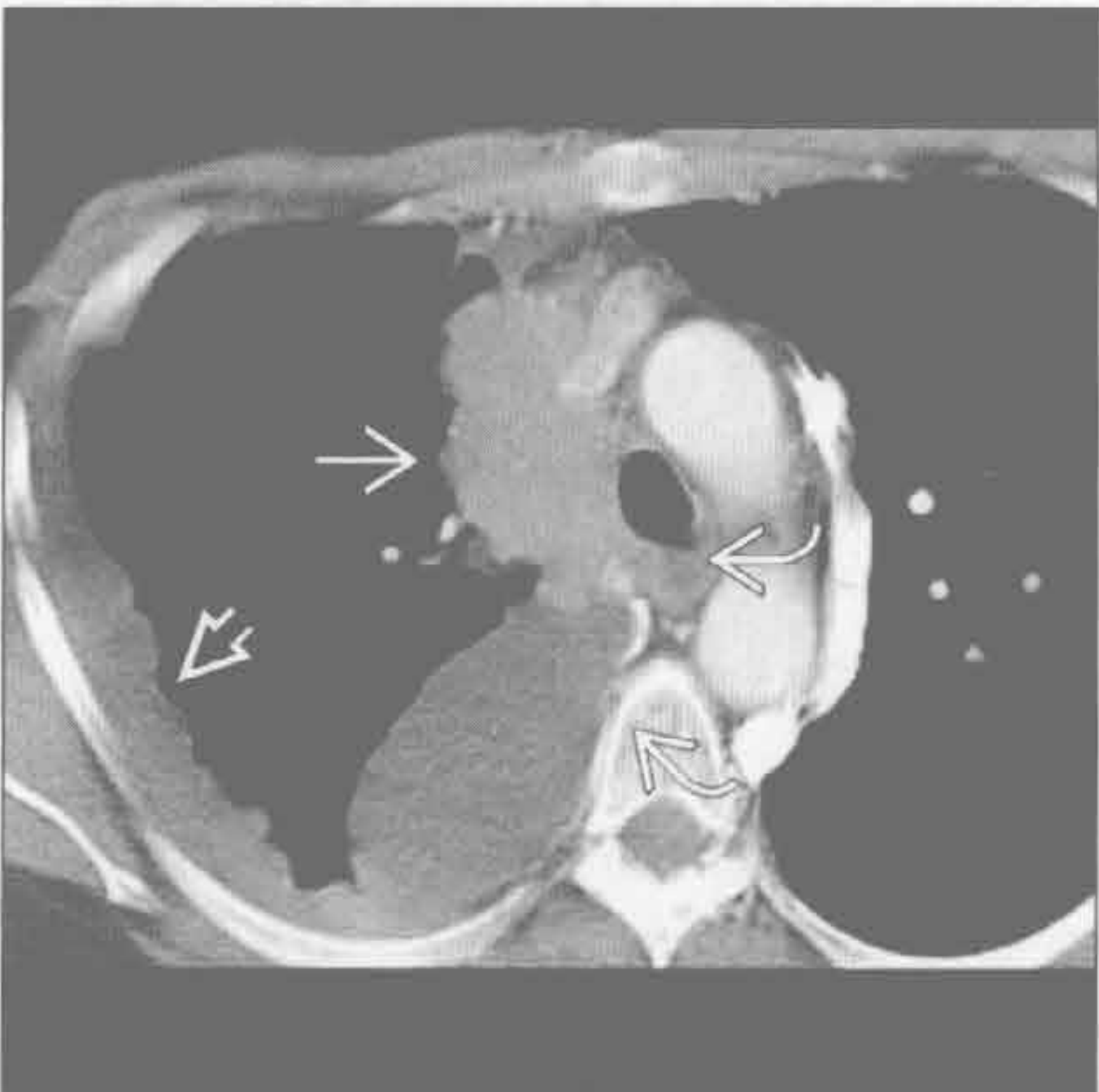
纵隔血肿



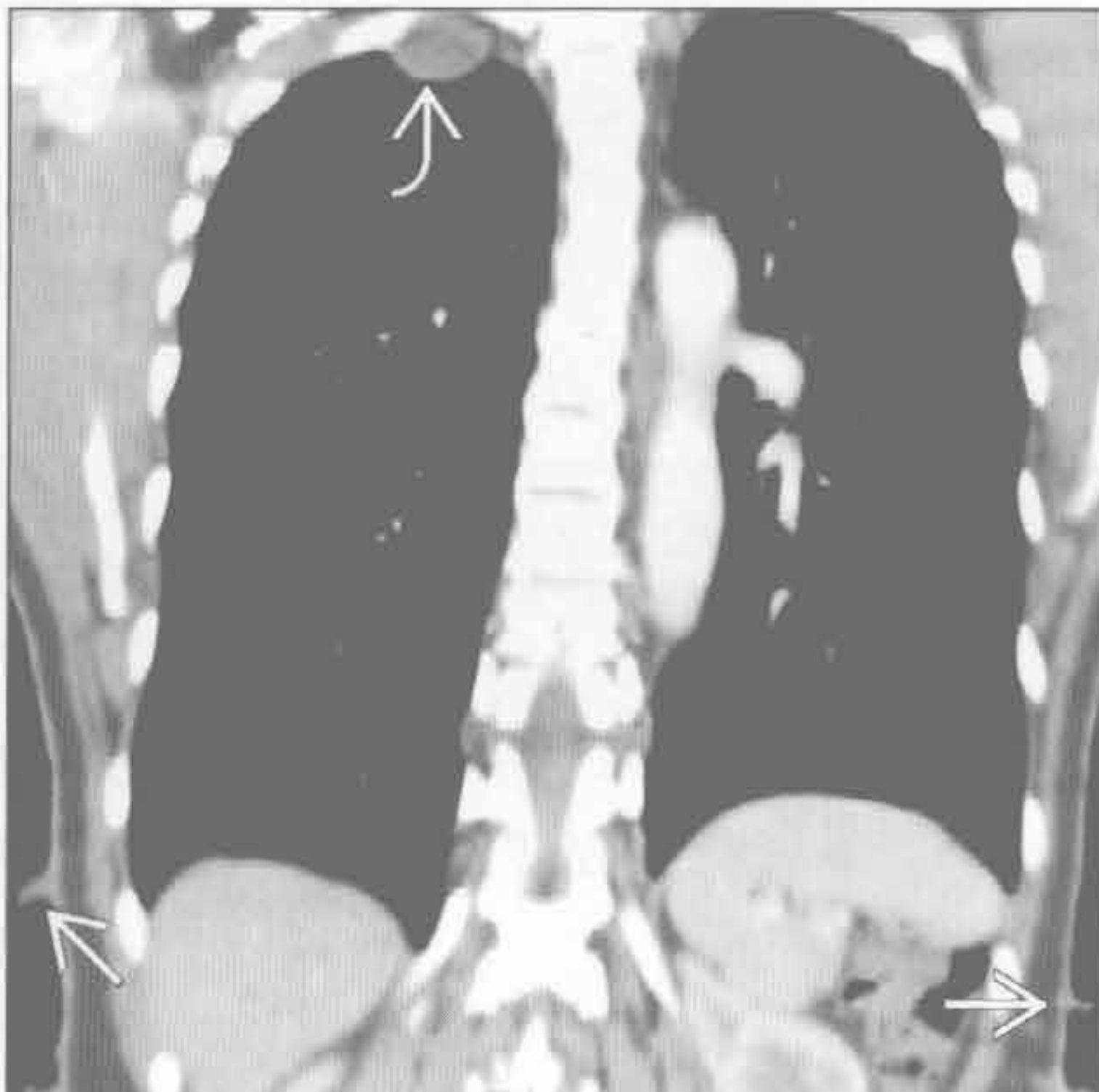(左) 横断位增强 CT 示主动脉弓远端扩张且轮廓不规则, 符合急性创伤性动脉损伤。注意邻近高密度的纵隔血肿和左侧血胸

(右) 横断位增强 CT 示主动脉破裂向头侧延伸所致高密度纵隔血肿伴邻近左肺尖血胸

胸膜转移



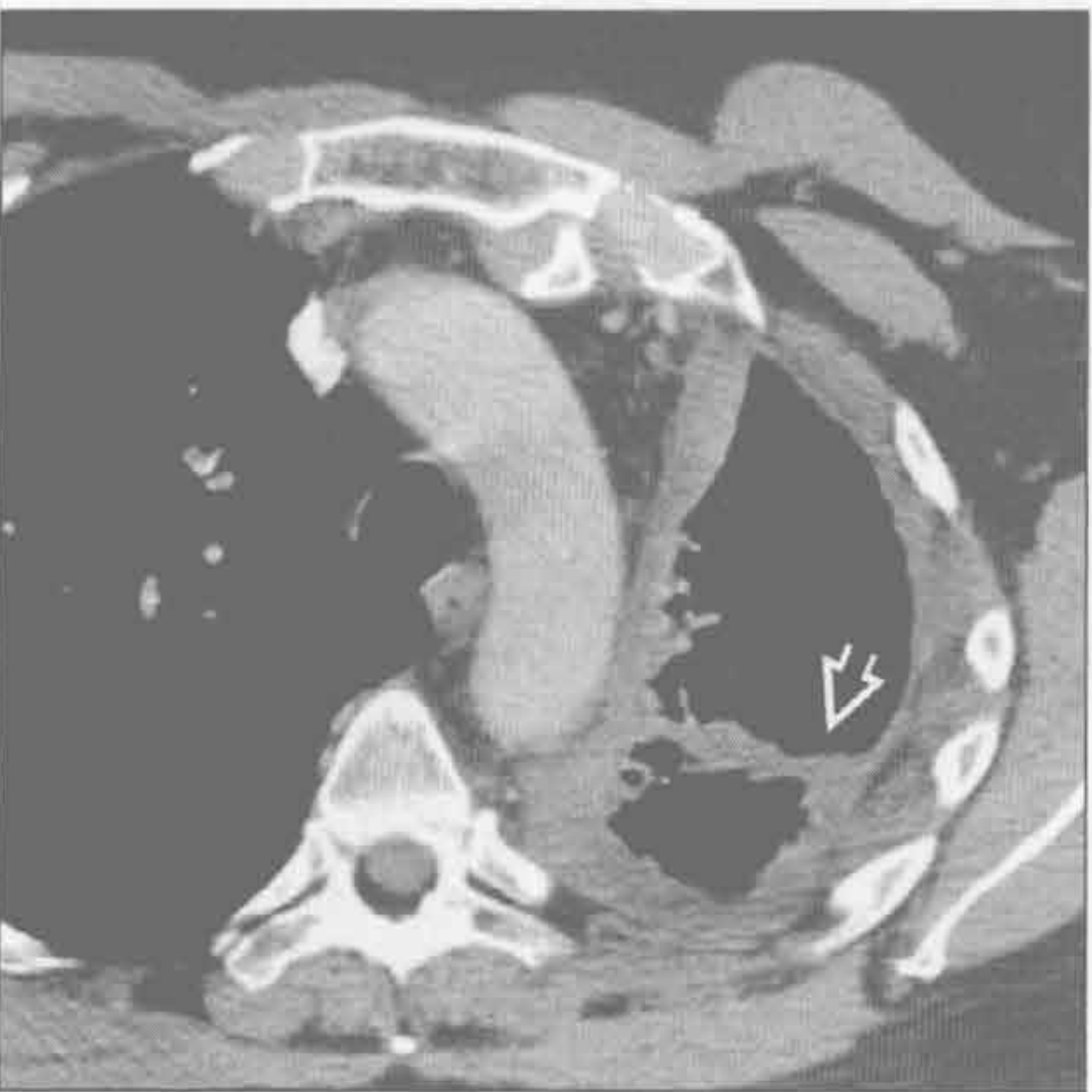
神经鞘瘤



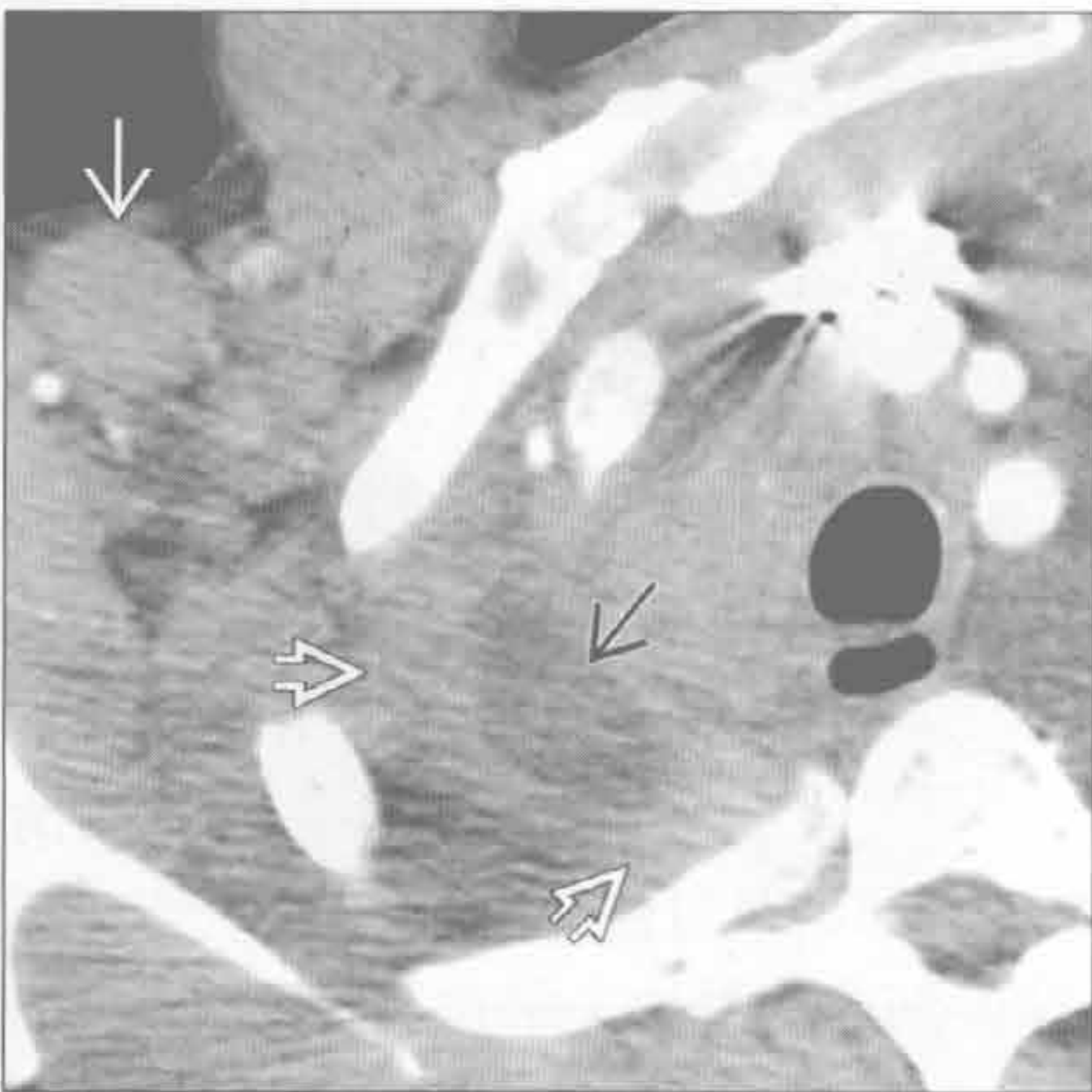
(左) 横断位增强 CT 示侵袭性胸腺瘤阻断上腔静脉伴胸膜转移。可见扩张的侧支静脉与上腔静脉形成旁路

(右) 神经纤维瘤病 1 型患者。冠状位增强 CT 示右肺尖胸膜外一结节伴双侧皮肤多发结节, 符合神经纤维瘤病表现

间皮瘤



淋巴瘤



(左) 先前有石棉暴露史患者。横断位增强 CT 示胸膜软组织不规则增厚, 延伸至左斜裂, 伴左侧胸腔缩小、积血

(右) 横断位增强 CT 示右肺尖肺外软组织密度影伴中央区域低密度, 以及右侧腋窝淋巴结明显肿大

空洞性肿块

鉴别诊断

常见

- 非小细胞肺癌
- 肺转移
- 肺脓肿
- 分枝杆菌性肺炎
- 真菌性肺炎
- 肺脓毒性栓子
- 肺撕裂伤

不常见

- 进展性巨块性纤维化
- 韦格纳肉芽肿病
- 淋巴瘤
- 囊性腺瘤样畸形
- 肺隔离症

罕见（但重要）

- 棘球蚴（包虫）囊肿
- 阿米巴肺脓肿
- 淋巴瘤样肉芽肿病

重要信息

鉴别诊断要点

- 空洞
 - 含空气病灶，壁厚 $> 4\text{ mm}$ ，周围有实变或肿块包绕
- 囊肿
 - 含空气病灶，壁厚 $\leq 4\text{ mm}$ ，外周无实变或肿块包绕
- 病程：急性与慢性
 - 急性病程提示感染性或炎性病变
- 空洞壁厚度
 - 空洞壁最厚处 $< 4\text{ mm}$ 高度提示良性
 - 空洞壁最厚处 $> 15\text{ mm}$ 高度提示恶性
- 空洞壁结节
 - 空洞壁光滑良性可能大
 - 空洞壁结节恶性可能大

常见诊断的有用线索

- 非小细胞肺癌
 - 吸烟患者有孤立性结节或阴影时最可能的诊断
 - 厚壁空洞和壁结节，分叶结节或肿块；最常见于上叶
 - 巨大的淋巴结（短径 $> 2\text{ cm}$ ）提示恶性
 - 空洞最常见于鳞状细胞亚型

- 肺转移
 - 恶性病史，尤其是鳞状细胞癌、移行细胞癌或肉瘤
 - 因血流丰富，下肺多见
 - 肺脓肿
 - 实变肺内圆形、厚壁、内壁光整空洞
 - 常与吸入性肺炎有关；多见于重力依赖部位
 - 消退缓慢，即使在恰当的抗菌治疗下
 - 分枝杆菌性肺炎
 - 常为原发后结核
 - 90%位于上叶尖段或下叶背段
 - 小叶中心型或树芽样结节提示支气管内播散
 - 大气道狭窄
 - 与原发性肺结核不同，胸腔积液和淋巴结肿大不常见
 - 真菌性肺炎
 - 慢性地方性真菌性肺炎与纤维空洞性、原发后结核非常相似
 - 上叶为主；常双侧
 - 慢性感染时纵隔或肺门淋巴结肿大不多见
 - 最常见组织胞浆菌病；还有慢性进展性肺孢子菌病或慢性芽生菌病
 - 持续性肺孢子菌病：下肺为主，边界不清结节伴空洞形成
 - 肺脓毒性栓子
 - 常多发，周围性，基底部和双侧
 - 空洞形成早
 - “供血血管”征：血管直接伸入结节或肿块
 - 分房性胸腔积液常见
 - 肺撕裂伤
 - 病史或影像学表现提示创伤
 - 肺膨出或气-液平
- #### 不常见诊断的有用线索
- 进展性巨块性纤维化
 - 硅沉着病或煤工肺尘埃沉着病的结节融合成两肺尖肿块样实变
 - 外侧缘平行胸壁，边界锐利
 - 内侧缘显示欠清
 - 有向中心迁移倾向；外周肺呈肺气肿样
 - 韦格纳肉芽肿病
 - 双侧、多发结节，可融合成肿块；可形成空洞
 - 伴上气道和肾异常
 - 晕征：磨玻璃影围绕结节/肿块
 - 大气道狭窄：最常见于声门下气管
 - 淋巴瘤

空洞性肿块

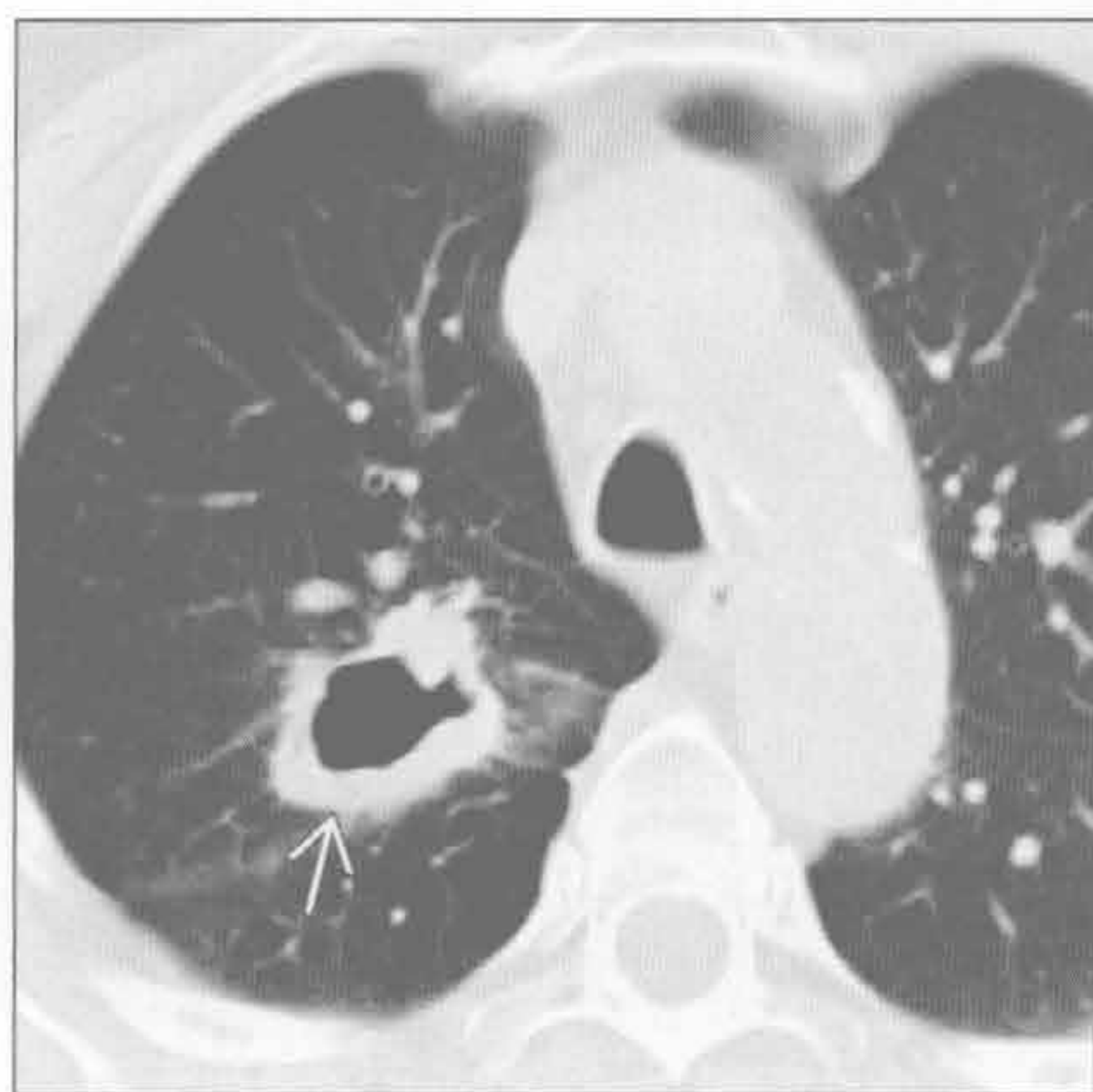
- 空洞不常见
- 伴随纵隔淋巴结肿大，好发于前纵隔和胸腺
- 囊性腺瘤样畸形
 - 多囊性肺部病变
 - 可含气体、液体或气液混合
 - 与正常肺实质相间
- 肺隔离症
 - 无功能肺，与有功能肺无正常连接
 - 任一下叶由体循环供血的复杂性肿块 [实性，液性，和 (或) 囊性]

罕见诊断的有用线索

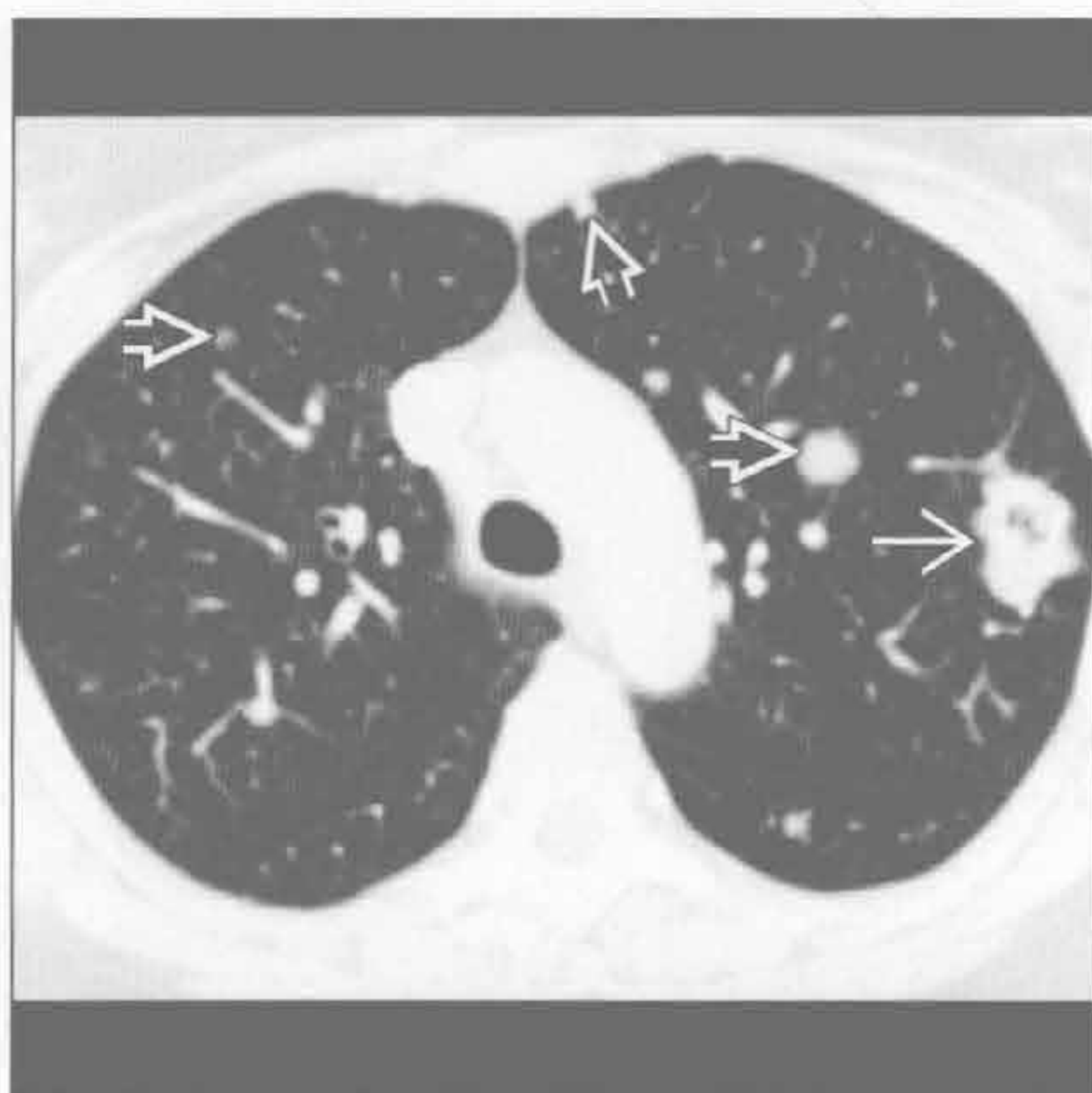- 棘球蚴 (包虫) 囊肿
 - 流行于地中海、非洲和澳大利亚
 - 半月征：内囊周围可见新月形气体环绕

- 水上浮莲征：棘球蚴囊肿塌陷；内囊膜漂浮于完好的外囊内
- 洋葱皮征：气体影衬出塌陷内囊膜的两边
- 肝内囊性病变：肝右叶 > 肝左叶
- 阿米巴肺脓肿
 - 右下叶实变伴胸腔积液
 - 伴随肝右叶脓肿
 - 咳“鱼酱色”或“巧克力酱色”痰
- 淋巴瘤样肉芽肿病
 - 差反应性 B 细胞介导的结外淋巴组织增生障碍
 - 最常见为多发的结节或肿块
 - 中央坏死 / 空洞形成和周围强化
 - 晕征和支气管充气征

非小细胞肺癌



肺转移



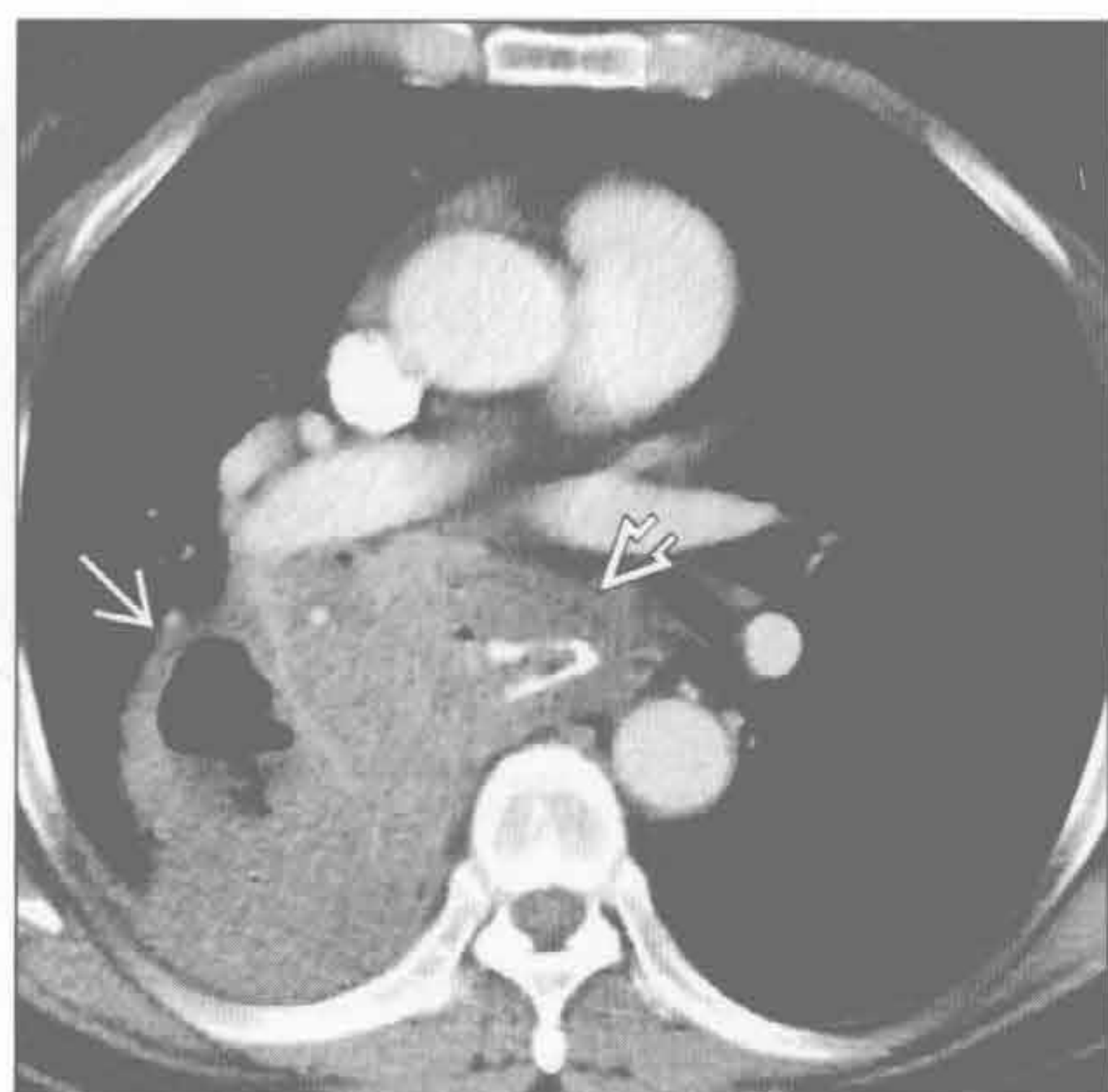
(左) 横断位增强 CT 示右肺上叶后段厚壁空洞性肿块 \rightarrow ，高度提示支气管癌

(右) 结肠腺癌转移患者。横断位增强 CT 示左肺上叶分叶空洞性肿块 \rightarrow 和散在肺内结节 \Rightarrow

空洞性肿块

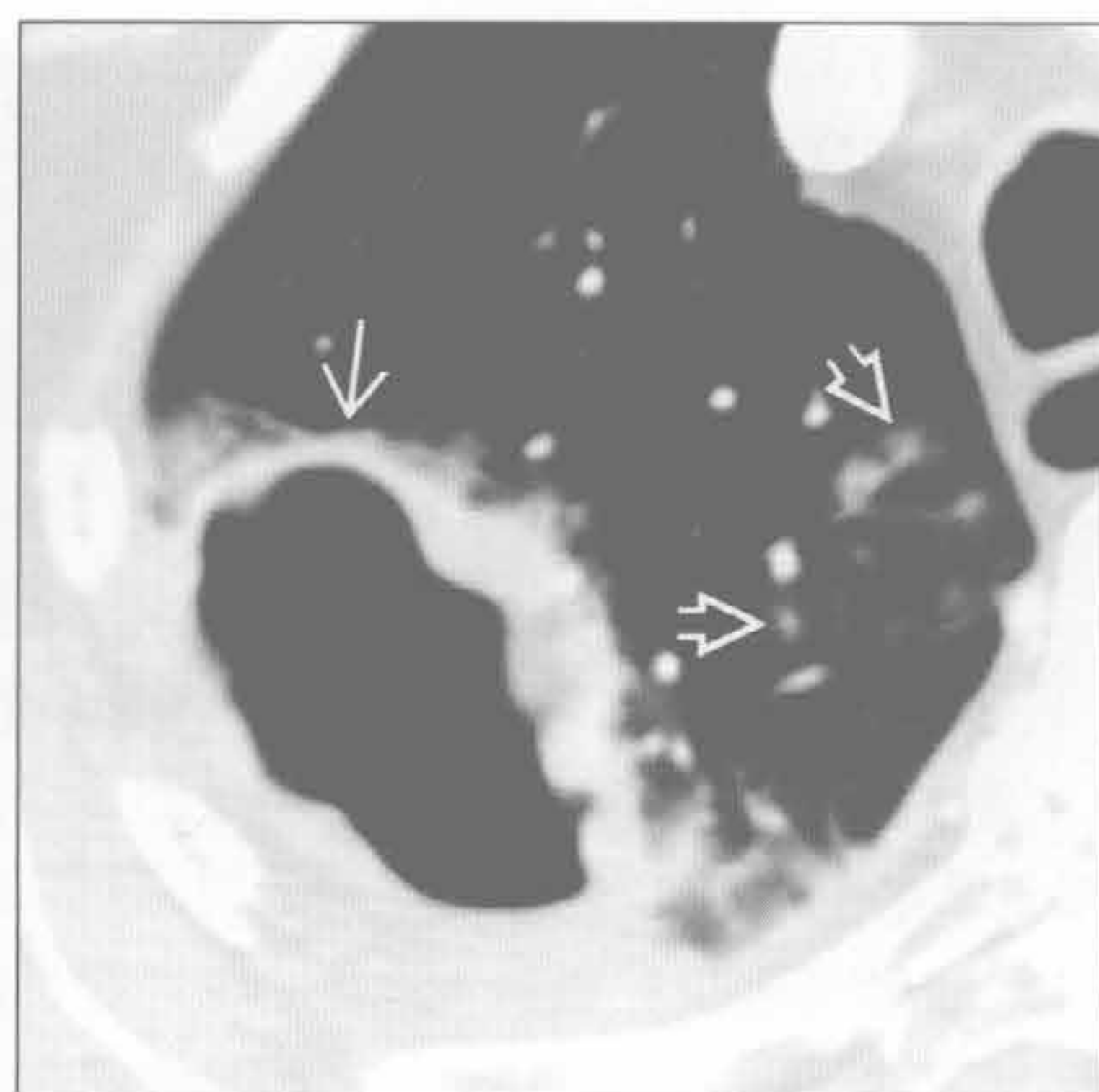
肺脓肿

(左) 横断位增强 CT 示右肺下叶背段空洞性肿块样实变 \rightarrow ，最符合食管癌 \Rightarrow 误吸所致的脓肿



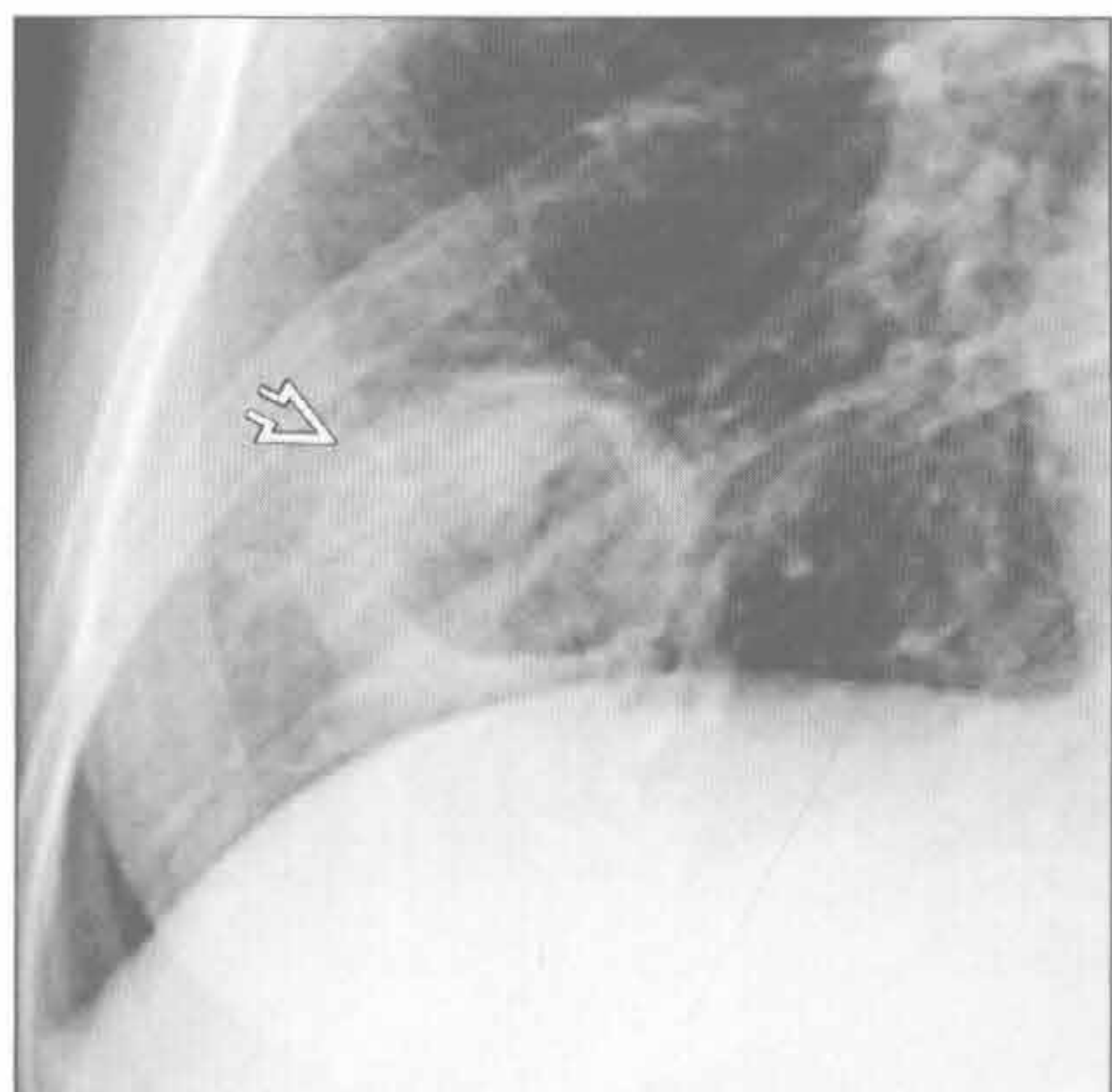分枝杆菌性肺炎

(右) 横断位增强 CT 示右肺上叶后段分叶状空洞性肿块 \rightarrow 伴邻近斑片状磨玻璃影。边界不清的小叶中心型磨玻璃结节 \Rightarrow 提示感染支气管内播散

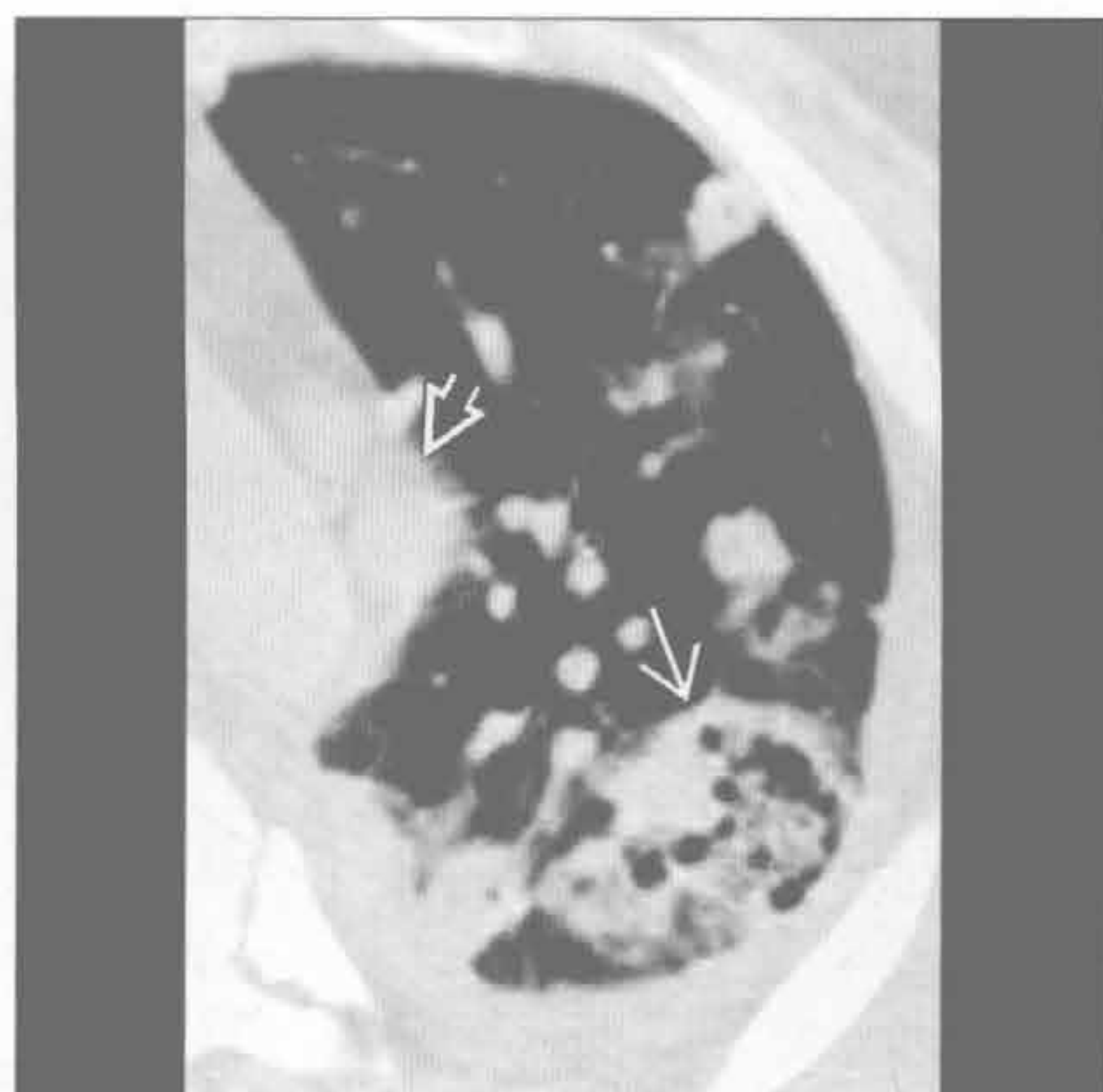


真菌性肺炎

(左) 持续性肺孢子菌病患者。右肺锥形摄片示右肺下叶厚壁空洞性肿块 \Rightarrow



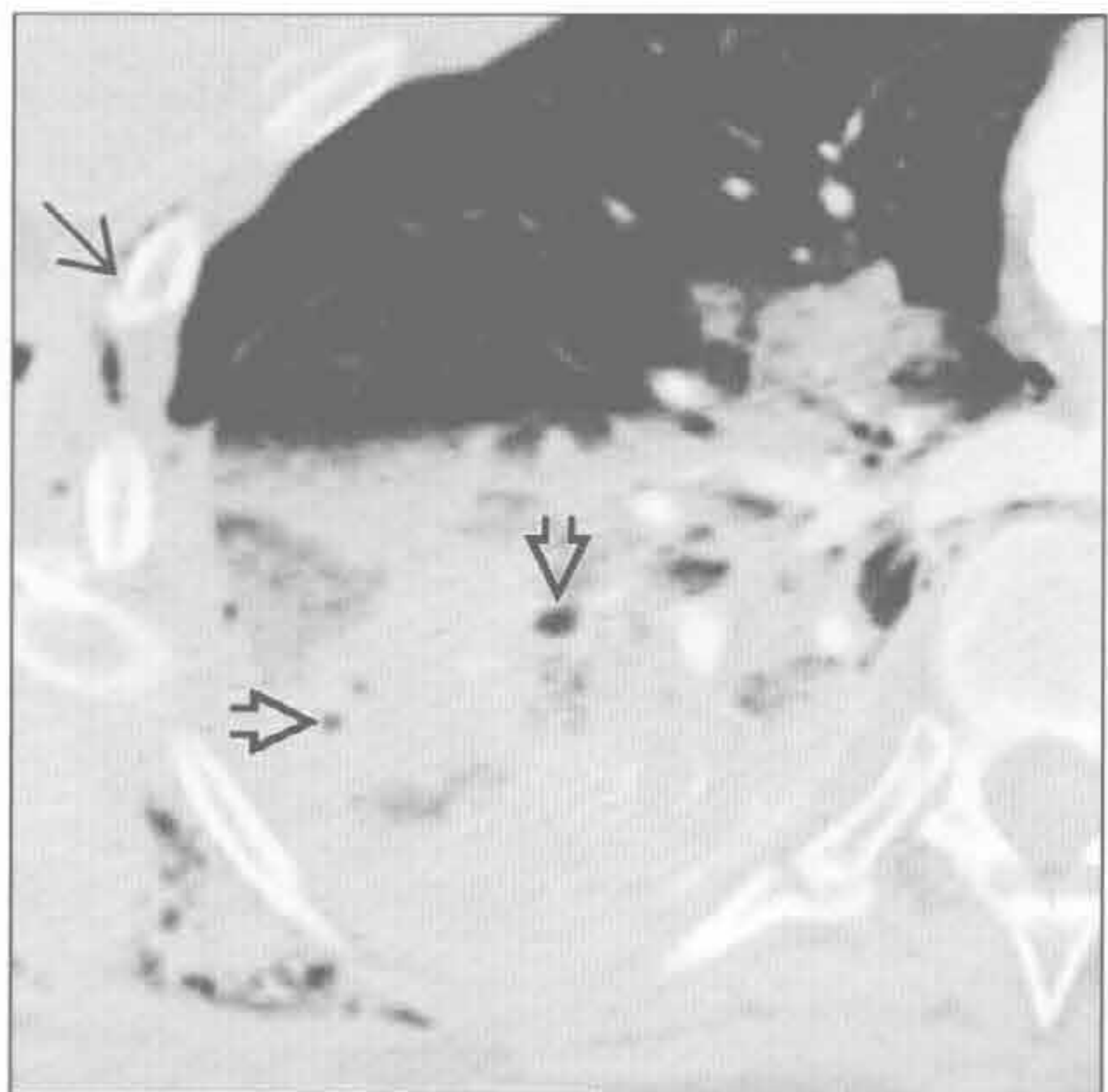
(右) 横断位增强 CT 示左肺上叶尖后段外周空洞性肿块 \rightarrow ，以及外周空洞性结节和血管前反应性淋巴结肿大 \Rightarrow 。还可见部分分房性胸腔积液



肺脓毒性栓子

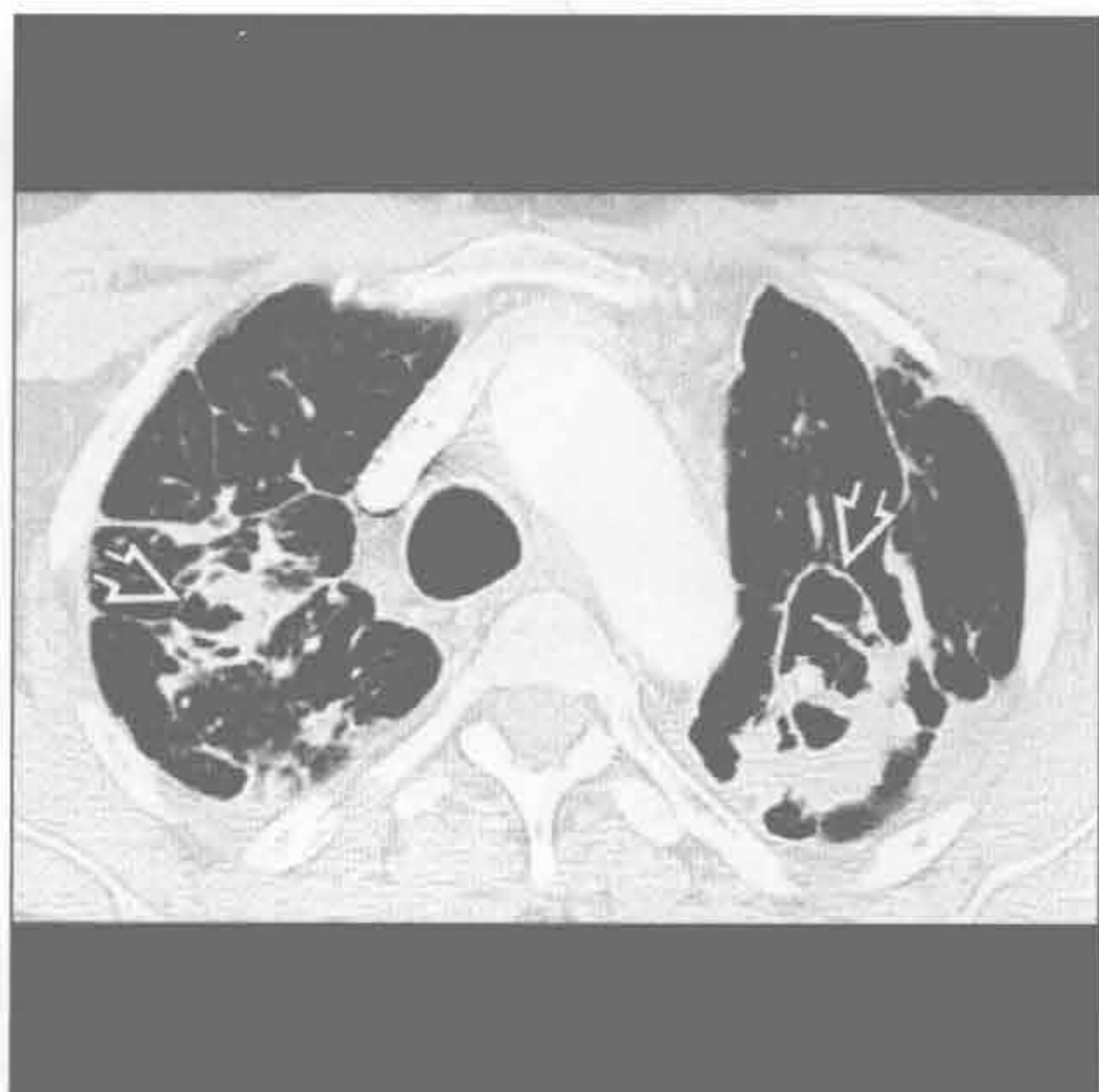肺撕裂伤

(左) 横断位增强 CT 示右肺下叶撕裂伤 / 水肿内小灶性气体影 \Rightarrow 。邻近实变和磨玻璃影表示肺出血和挫伤。另可见创伤性右侧肋骨骨折 \Rightarrow 、右侧气胸和皮下气肿



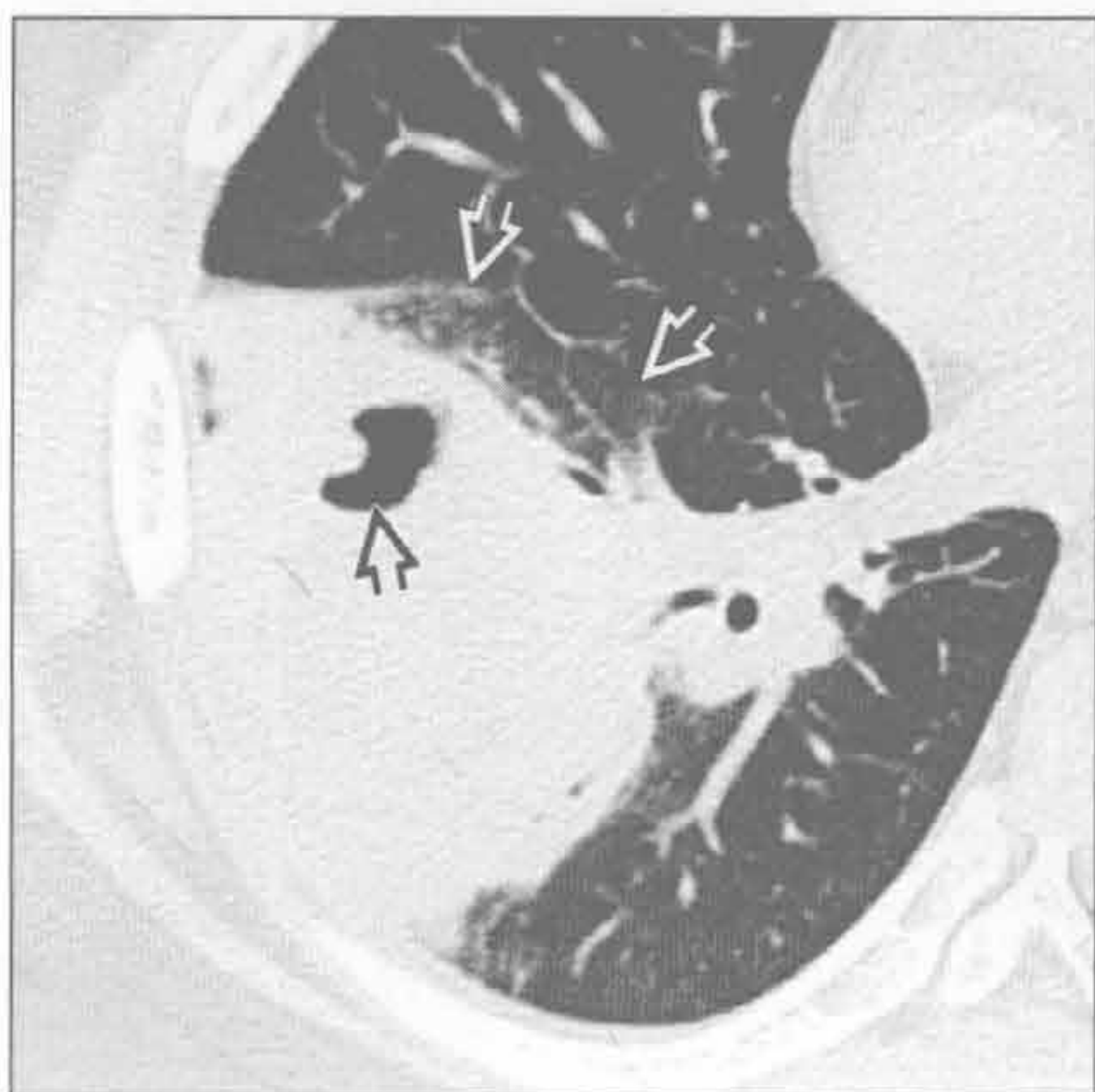
进展性巨块性纤维化

(右) 硅沉着病患者。横断位增强 CT 示双肺尖空洞性、肿块样纤维化 \Rightarrow 和结构扭曲

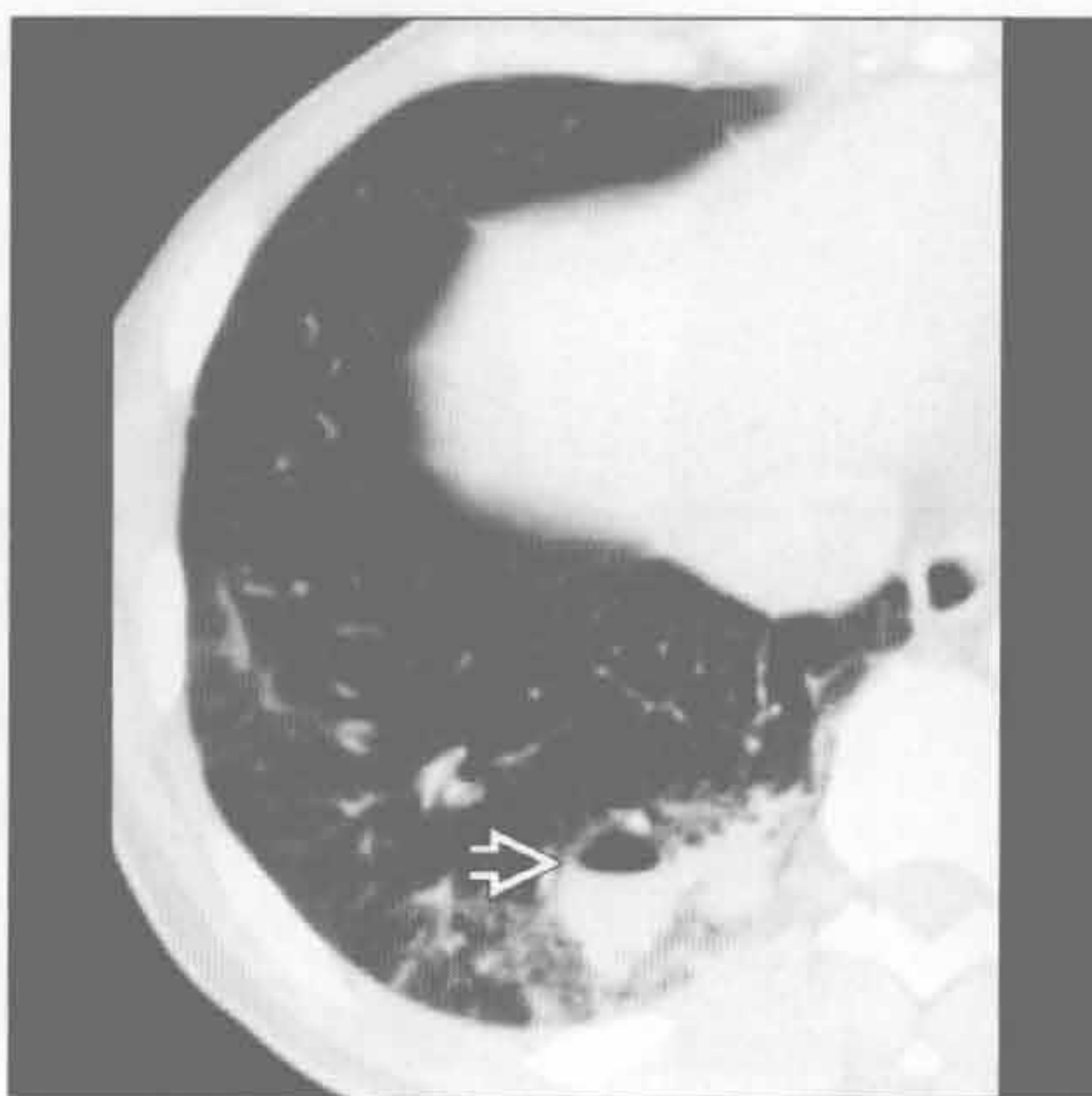


空洞性肿块

韦格纳肉芽肿病



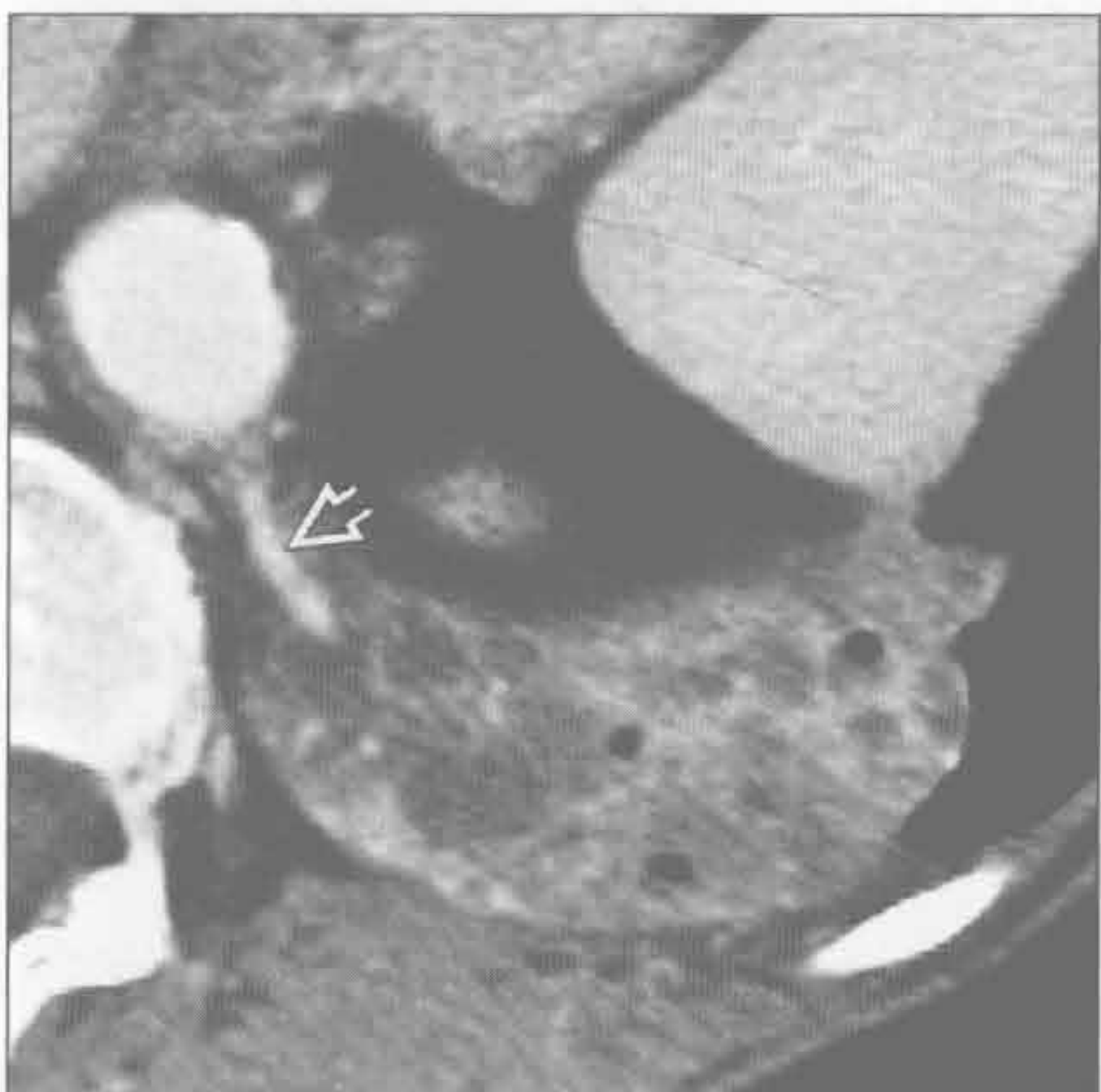
囊性腺瘤样畸形



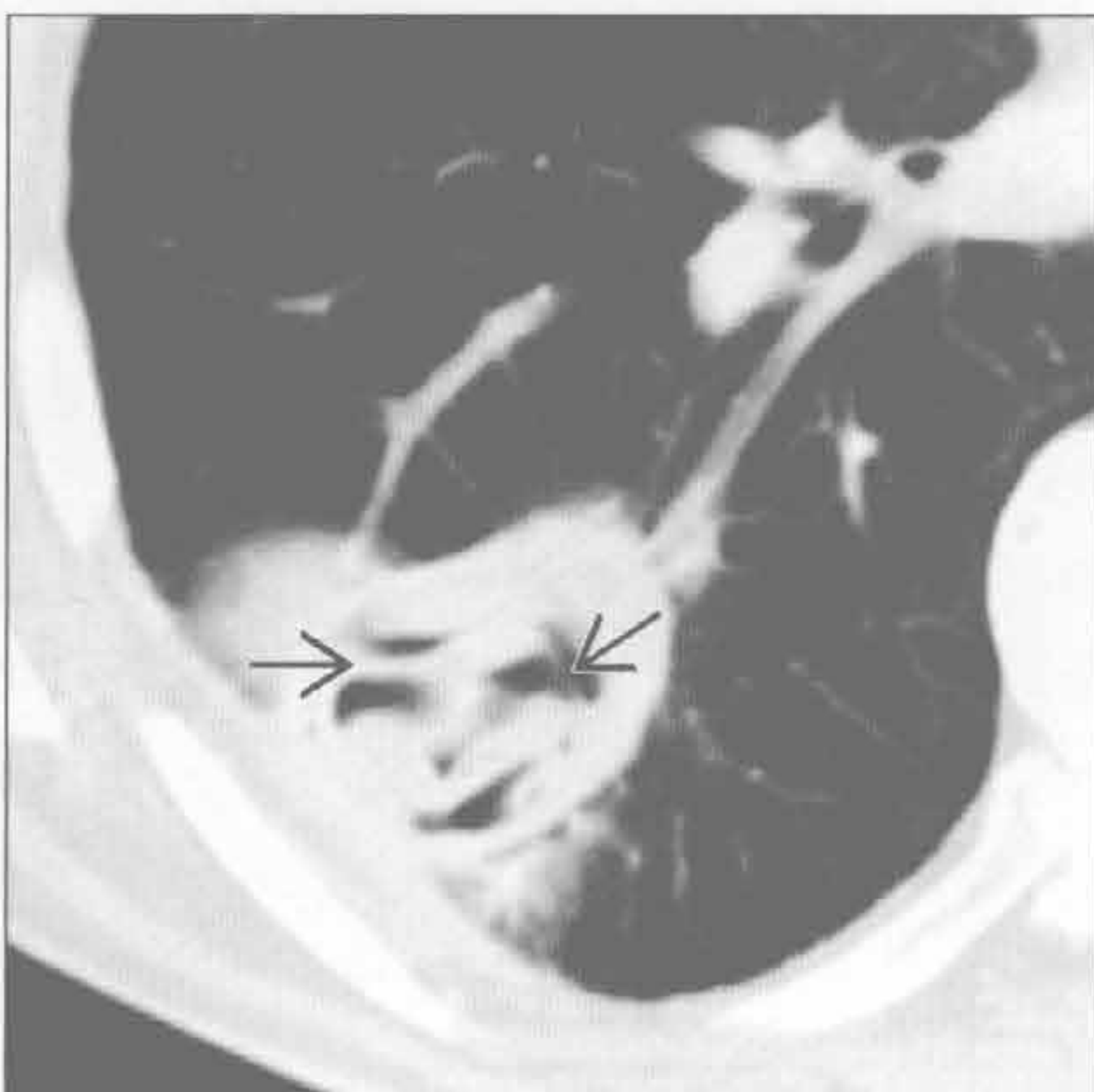(左) 横断位平扫 CT 示右肺下叶大肿块伴局灶性厚壁空洞 \Rightarrow 。邻近磨玻璃影 \Rightarrow 可能为局灶性水肿、肺炎或出血

(右) 横断位增强 CT 示右肺下叶后基底段混合性肿块，其内可见气-液平 \Rightarrow ，为囊性腺瘤样畸形感染

肺隔离症



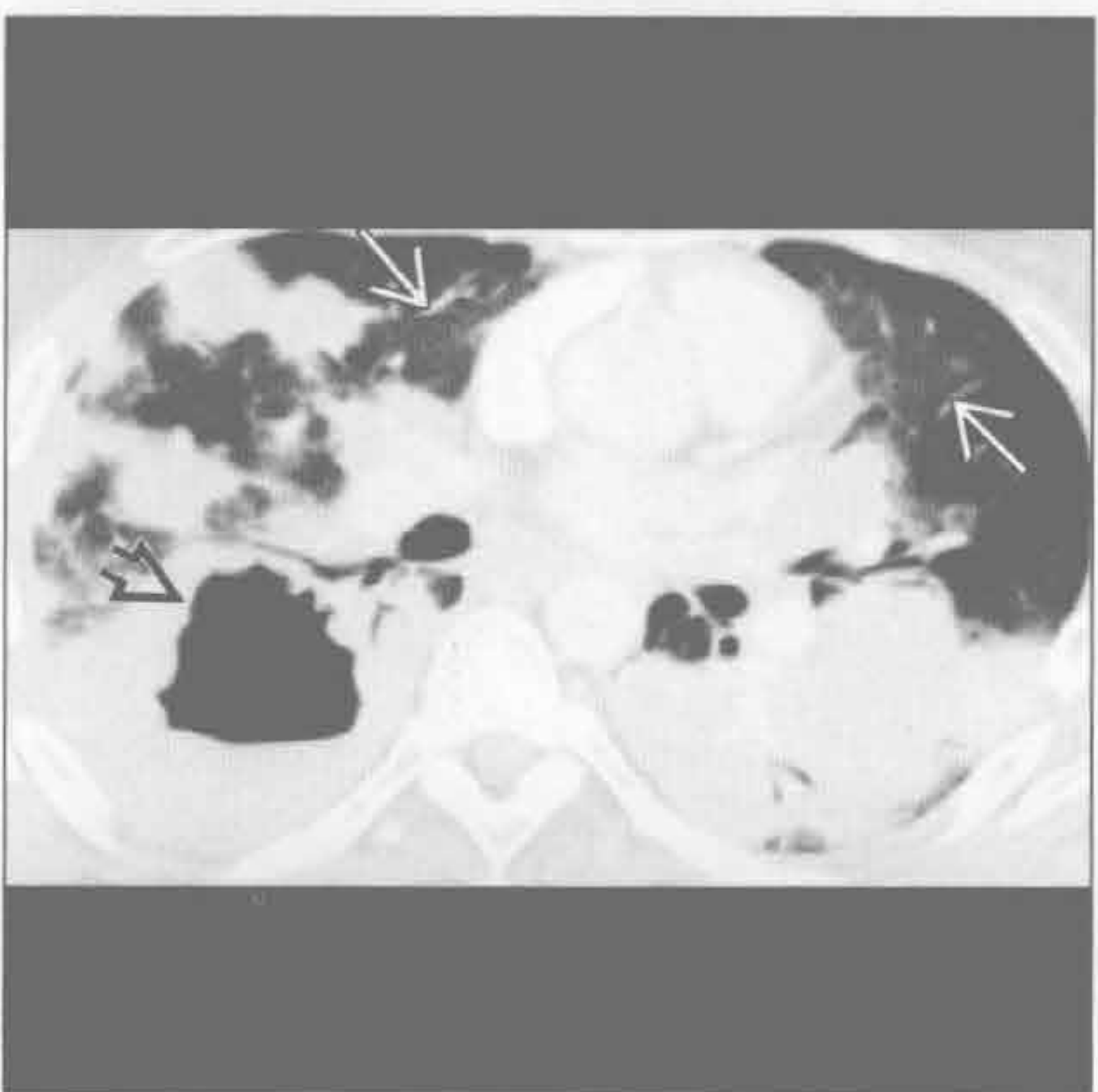
棘球蚴(包虫)囊肿



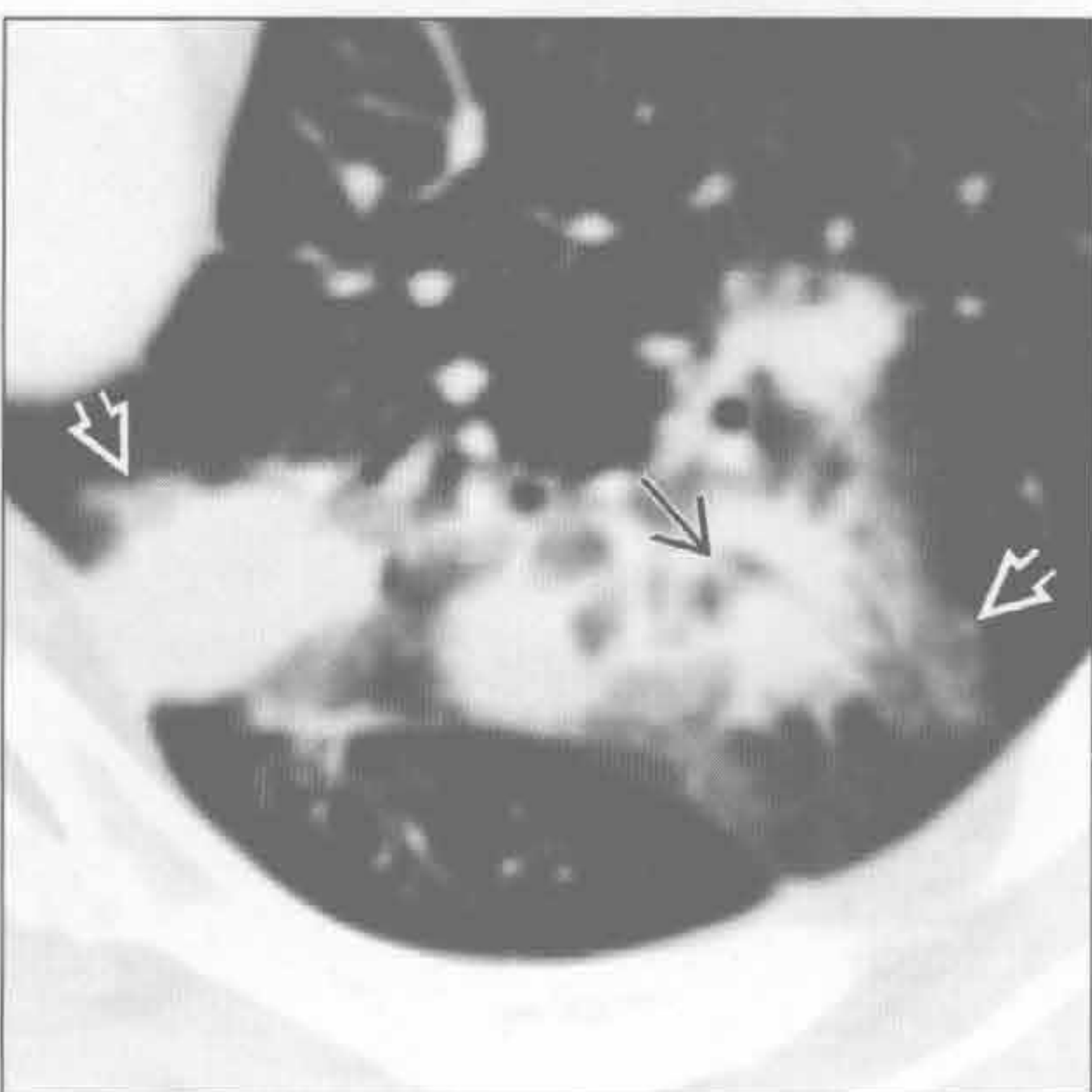
(左) 横断位增强 CT 示左肺下叶后基底段一循环供血 \Rightarrow 的含有实性、液性和囊性的混合性肿块，对肺隔离症具有诊断性

(右) 横断位增强 CT 示气体衬出内囊膜 \Rightarrow 的两边，对棘球蚴囊肿具有诊断性。邻近可见磨玻璃影

淋巴瘤样肉芽肿病



淋巴瘤样肉芽肿病



(左) 横断位增强 CT 示双肺多发结节和肿块；右肺下叶最大肿块空洞形成 \Rightarrow 。另见散在磨玻璃影 \Rightarrow

(右) 横断位增强 CT 示左肺上叶尖后段一肺结节内分叉的支气管(支气管充气征) \Rightarrow ，以及邻近多个结节的磨玻璃影 \Rightarrow (晕征)

肺膨出

鉴别诊断

常见

- 创伤性肺膨出
- 感染后肺膨出
- 大泡性肺气肿
- 隔旁肺气肿
- 结核

不常见

- 肺脓肿

罕见（但重要）

- 碳氢化合物误吸

重要信息

鉴别诊断要点

- 创伤或先前感染史至关重要

常见诊断的有用线索

- 创伤性肺膨出
 - 肺组织撕裂所致
 - 穿透伤；戳伤，枪弹伤
 - 钝挫伤
 - 邻近肋骨骨折所致的周围性轻微撕裂伤
 - 剪切伤所致脊柱旁撕裂伤
 - 压缩性破裂所致中央性撕裂伤；形态上更大且不规则

- 最初常因周围肺挫伤 / 出血而不清
- 最初可充满血液（血肿）；血吸收后充满空气
- 无治疗时 1 ~ 2 周后吸收 / 愈合

• 感染后肺膨出

- 常发生于葡萄球菌和球孢子菌感染后
- 薄壁
- 肺膨出可持续数年

• 大泡性肺气肿

- 小叶中央型肺气肿的基础
- 气肿范围 > 1 cm

• 隔旁肺气肿

- 周围性、沿叶间裂，锐利的胸膜反折

• 结核

- 结节样瘢痕，支气管扩张，容积缩小，同侧气管移位等其他特征
- 典型者单侧，上叶 / 肺尖

不常见诊断的有用线索

• 肺脓肿

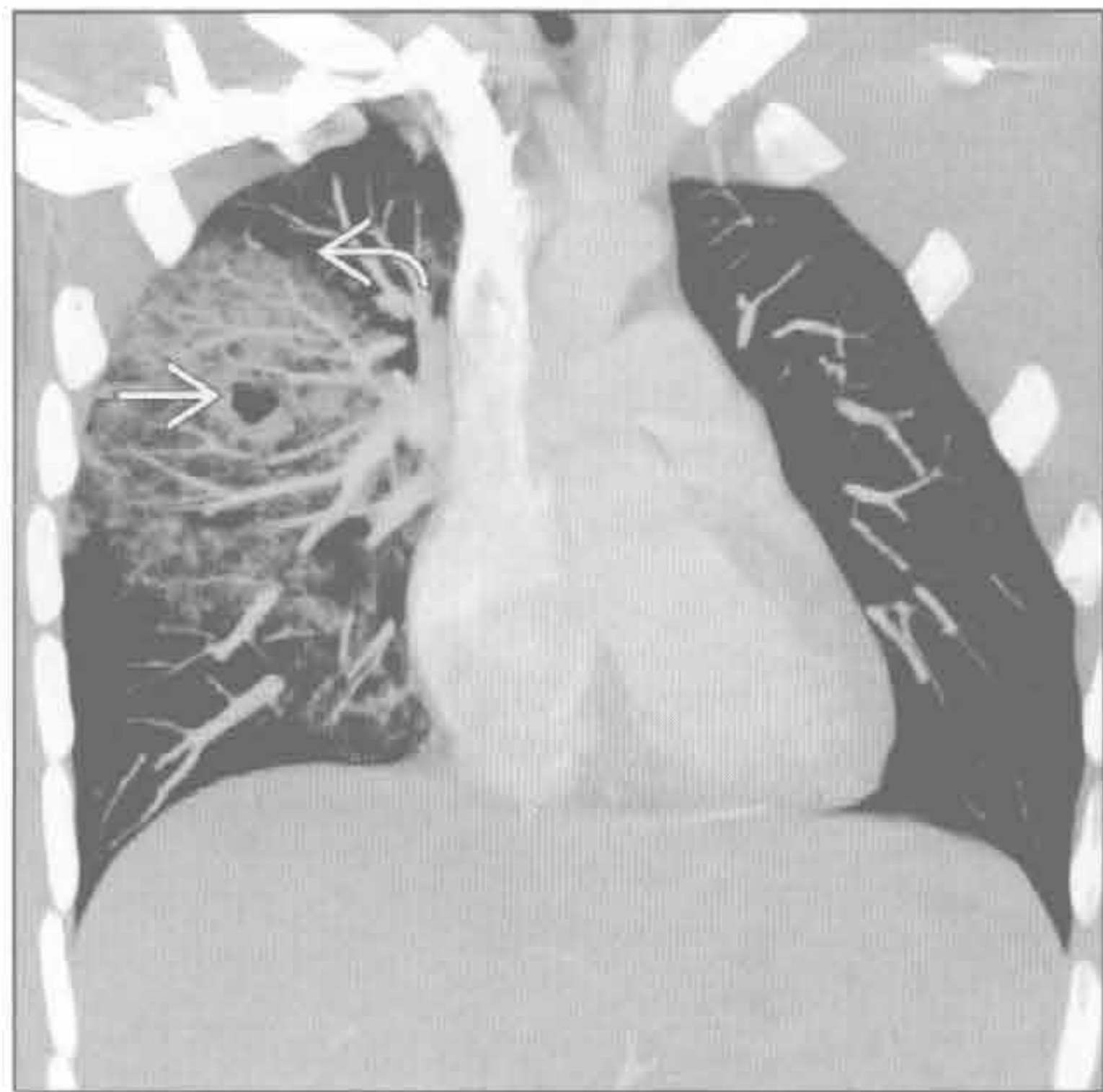
- 多为急性起病；发热，咳嗽，胸痛
- 壁边界不清
- 气 - 液平常见

罕见诊断的有用线索

• 碳氢化合物误吸

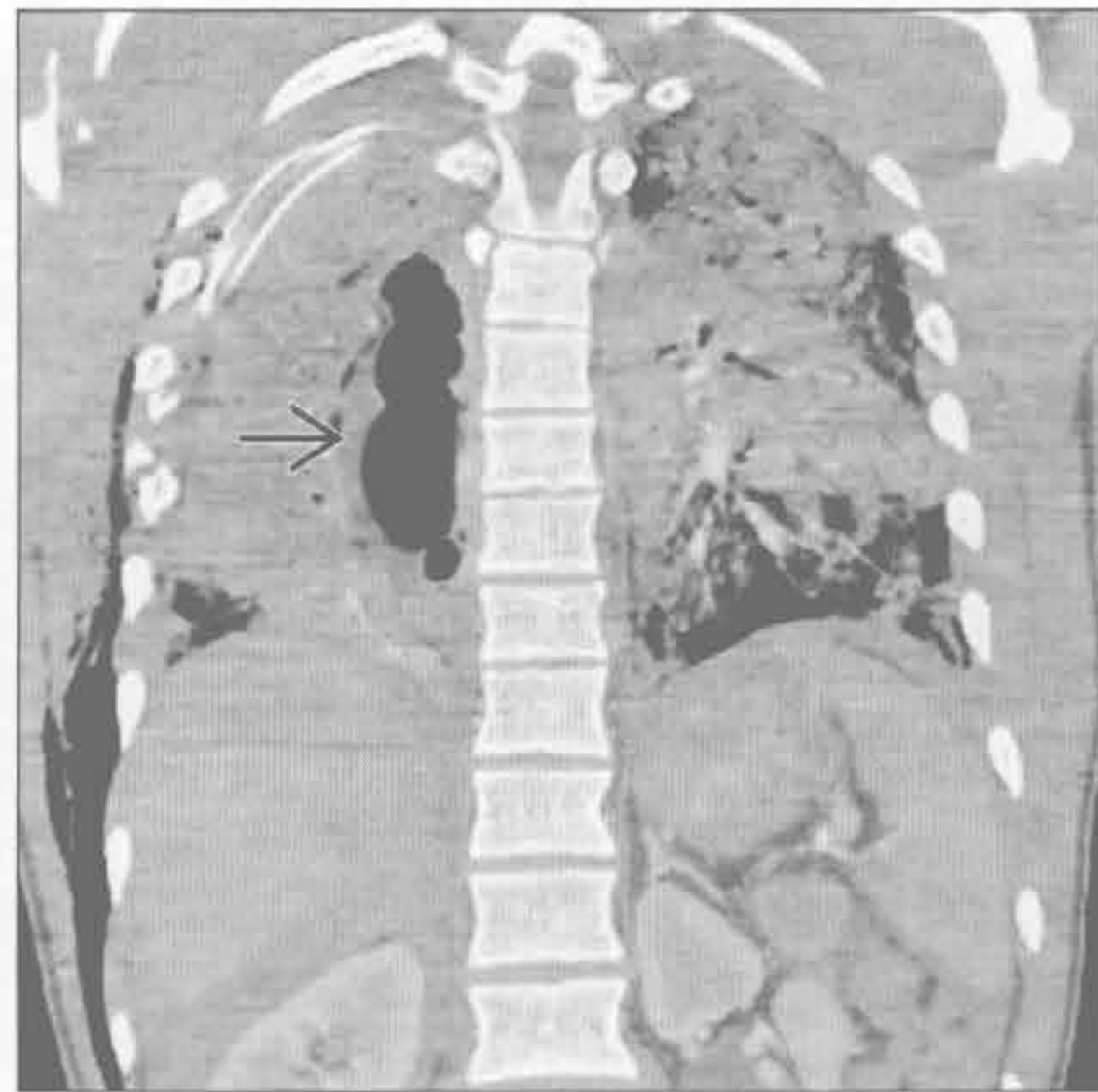
- 无意吸入碳氢化合物后的少见并发症
- 肺膨出是最初炎症性肺炎的少见后遗症

创伤性肺膨出



（左）冠状位增强 CT 示右肺上叶撕裂伤（→）伴周围广泛的肺出血和挫伤（→），为声门闭合时快速肺挤压所致

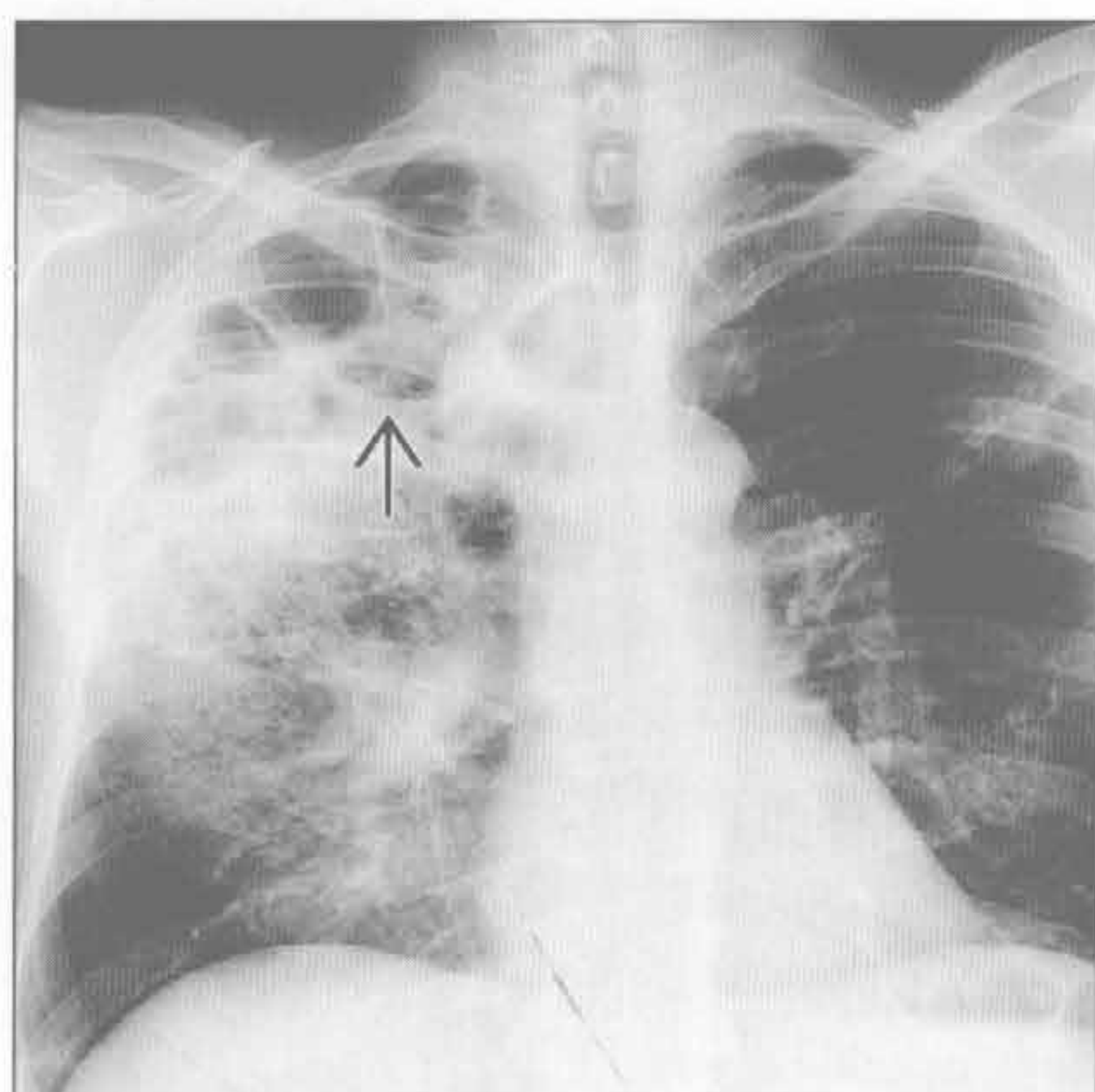
创伤性肺膨出



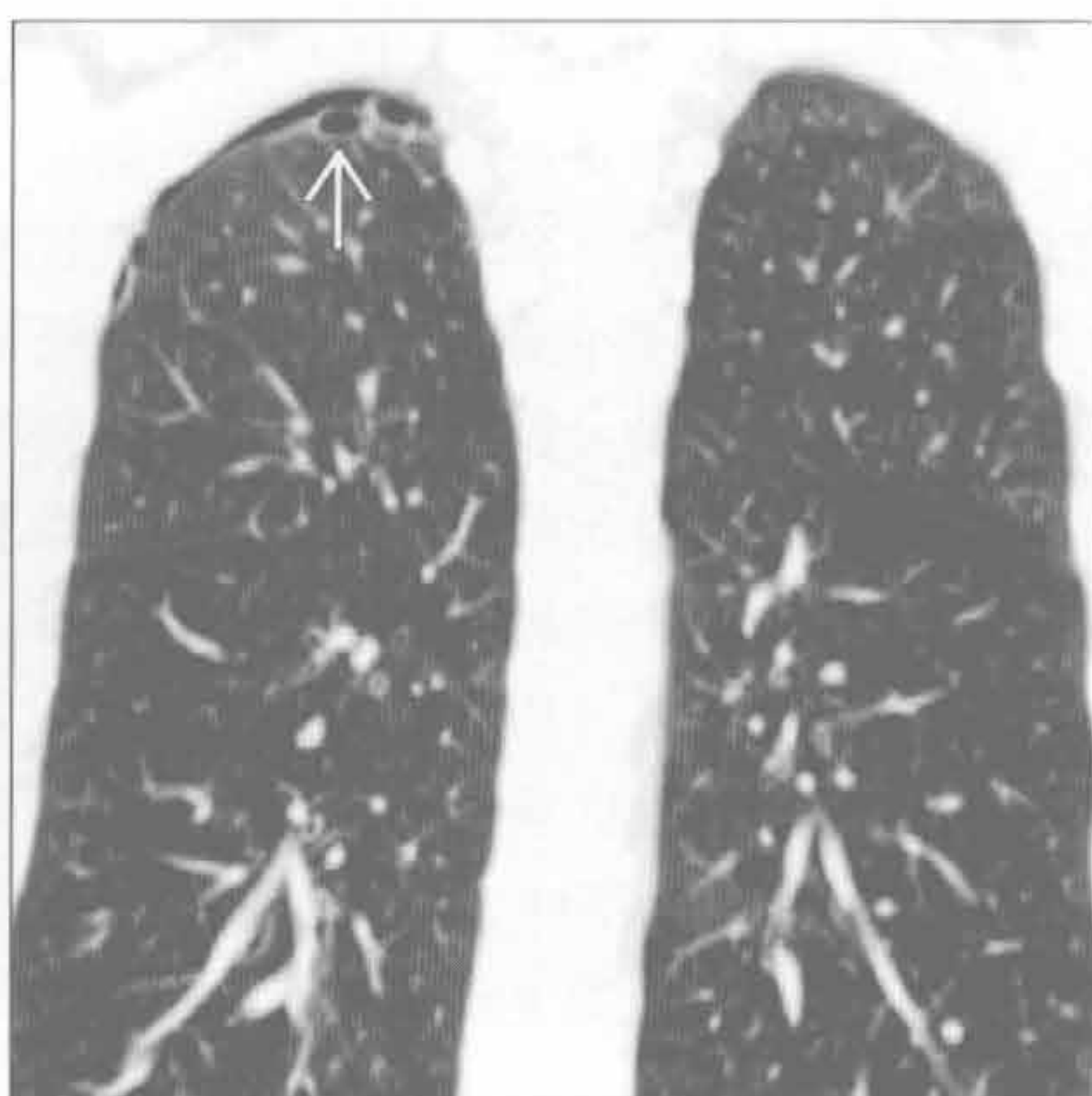
（右）高速摩托冲撞后患者。冠状位增强 CT 示脊柱旁大片肺撕裂伤（→）。此典型见于胸壁快速挤压时肺被脊柱剪切

肺膨出

感染后肺膨出



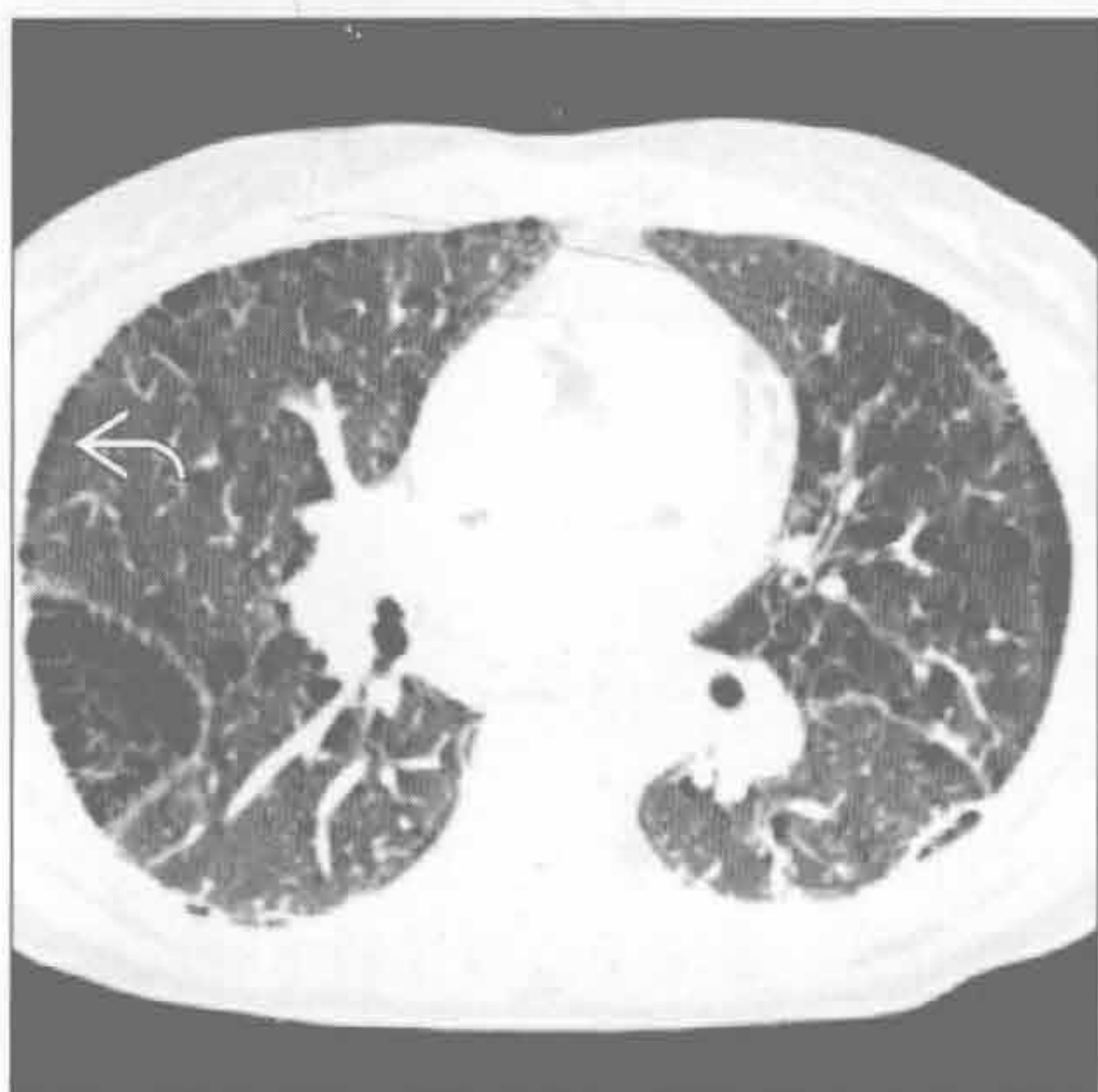
大泡性肺气肿



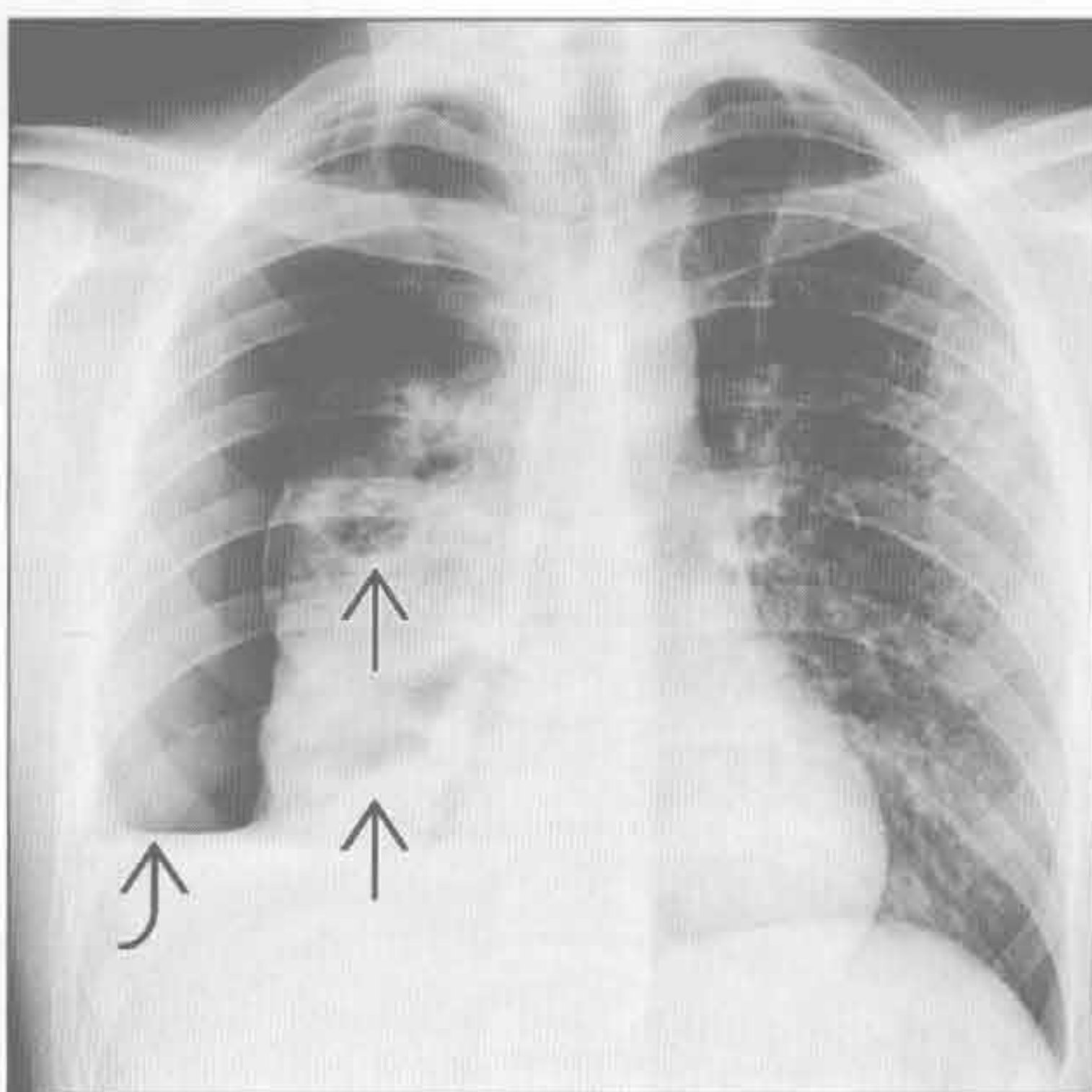
(左) 严重葡萄球菌性肺炎恢复患者。正位 X 线胸片示右肺上叶广泛的肺膨出形成，一些肺膨出有气-液平 \Rightarrow

(右) 冠状位平扫 CT 示右肺尖多个小的肺大疱 \Rightarrow 。患者出现突然胸痛、自发性气胸时检测出肺大疱，目前气胸仍较明显

隔旁肺气肿



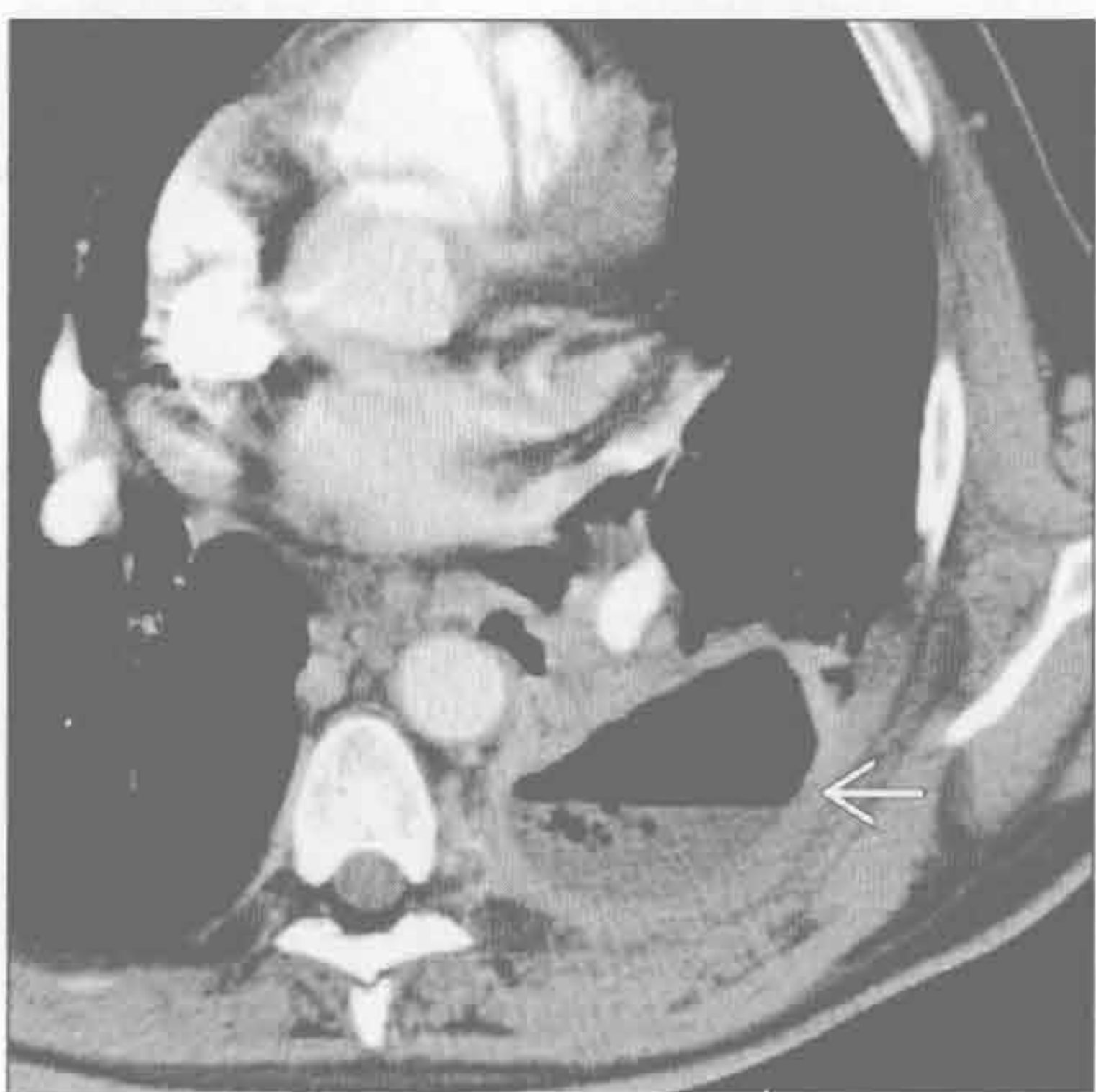
结核



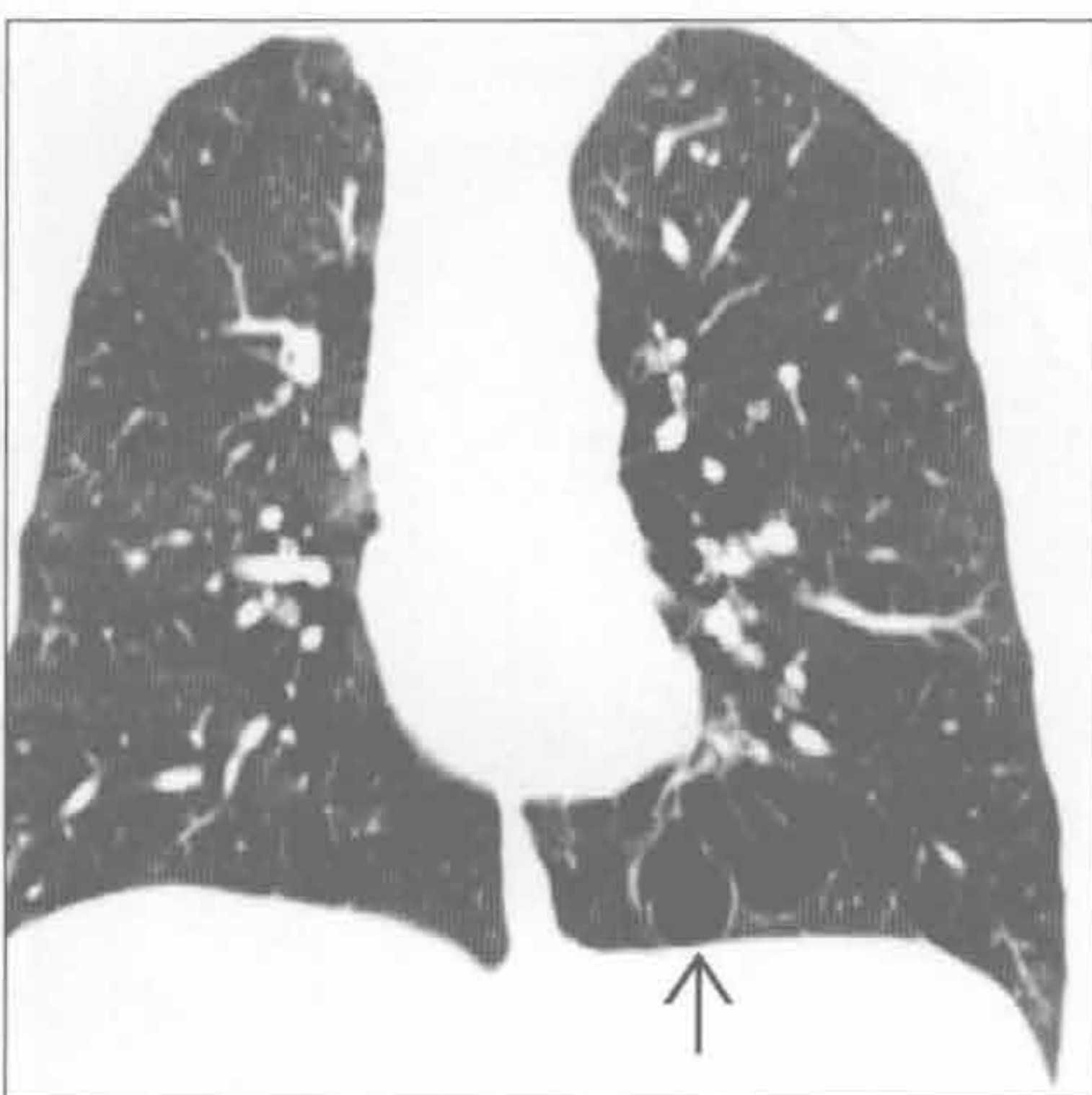
(左) 横断位增强 CT 示广泛的隔旁肺气肿，以外周明显，位于肺裂内 \Rightarrow 。此类肺气肿与吸烟无关

(右) 广泛结核复发感染患者。正位 X 线片示右肺多发空洞形成 \Rightarrow 。注意右侧液气胸 \Rightarrow 提示支气管胸膜瘘形成

肺脓肿



碳氢化合物误吸



(左) 横断位增强 CT 示左肺下叶厚壁大脓肿 \Rightarrow 。注意气-液平和继发于广泛炎症的胸膜增厚

(右) 冠状位增强 CT 示左肺下叶薄壁肺膨出 \Rightarrow ，病因为 40 年前偶然的碳氢化合物（汽油）吸入

鉴别诊断

常见

- 肺炎
- 误吸
- 肺脓肿
- 亚段性肺不张
- 肺癌
- 转移性病变

不常见

- 肺出血
- 放射性肺炎
- 进展性巨块性肺纤维化
- 结节病
- 肺梗死
- 肺动静脉畸形

罕见(但重要)

- 淋巴瘤
- 脂质性肺炎

重要信息

常见诊断的有用线索

- 肺炎
 - 肺实质阴影：磨玻璃影至实变影
 - 反应性淋巴结肿大；非常大的淋巴结不常见
 - 肺炎旁胸腔积液或脓胸
 - 痰培养、白细胞计数和临床表现至关重要
 - 某些临床情况下考虑真菌和卡氏肺囊虫肺炎
- 误吸
 - 重力依赖部位实变
 - 易患者（酗酒，癫痫，食管裂孔疝，食管活动不良或梗阻，神经肌肉障碍）
 - 仰卧位：下叶背段和上叶后段
 - 站立位：下叶基底段
 - CT上常表现为小叶中心型或树芽样阴影
 - 若不治疗可进展为坏死性肺炎或肺脓肿
- 肺脓肿
 - 源于局灶性肺炎的含气空洞（常因误吸）
 - 脓肿形成于肺炎发生的1~2周后
 - 气-液平或小灶性气体
 - 脓胸和支气管胸膜瘘
 - 可难以与脓胸鉴别
 - 脓肿：圆形，厚壁，与胸壁成锐缘
 - 积脓：椭圆形，薄壁，与胸壁成钝缘；邻近

肺组织不张

- 亚段性肺不张
 - 盘状
 - 常发生于下叶重力依赖部位，或右中叶或舌段基底部
 - 跨肺段
 - 常累及脏胸膜
- 肺癌
 - 最常见于上肺野（2/3原发性肺癌）
 - 毛刺或不规则边缘；胸膜尾征
 - 厚壁或结节样空洞形成
 - 肺门和（或）纵隔淋巴结增大（>2cm）
 - 伴发肺气肿和吸烟病史
- 转移性病变
 - 大小不一、边界清楚的肺结节，多见于周围带和下肺
 - 供血动脉征：肺动脉分支伸入结节，提示血源性播散
 - 孤立性转移：肾细胞癌，结肠癌，乳腺癌，肉瘤，黑色素瘤

不常见诊断的有用线索

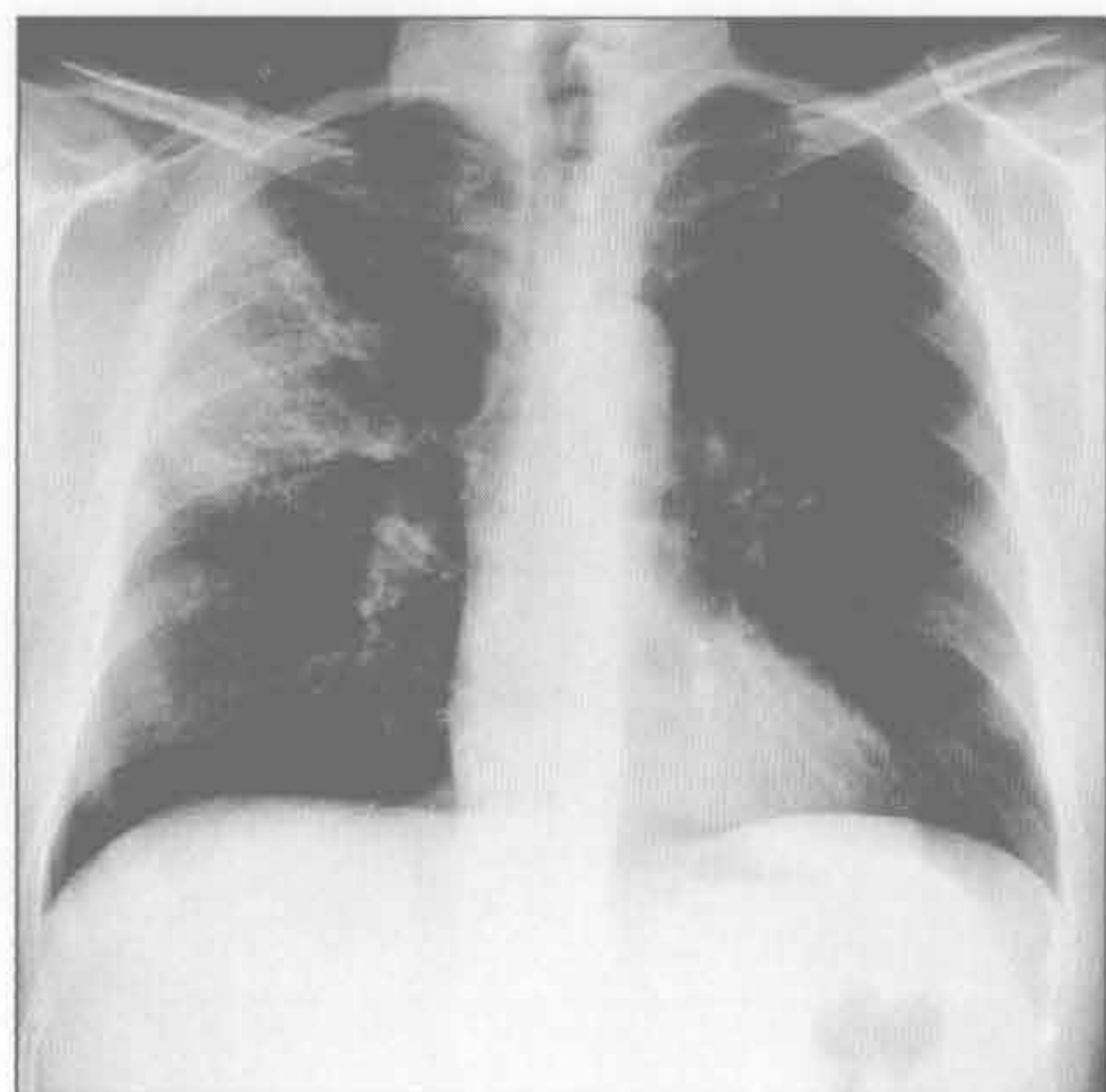
- 肺出血
 - 磨玻璃影>实变；可弥漫性、斑片状、小叶性或小叶中心型
 - 小叶间和小叶内间隔增厚1~2天或以上
 - 数天后快速消退；但缓于心源性肺水肿或单纯误吸
- 放射性肺炎
 - 肺部阴影对应放射部位
 - 最初治疗6~8周后肺内出现磨玻璃影和实变（放射性肺炎）
 - 治疗结束后3个月放射性肺炎达到高峰
 - 治疗结束后3~18个月肺内阴影向肺纤维化衍变
 - 治疗结束18个月以后肺内纤维化稳定
- 进展性巨块性纤维化
 - 硅沉着病或煤工肺尘埃沉着病的结节融合成两肺尖肿块样实变，±空洞形成
 - 外侧缘平行胸壁，边界锐利
 - 肺门和纵隔淋巴结肿大，±蛋壳样钙化
- 结节病
 - 淋巴管周围结节，伴对称性纵隔和肺门淋巴结肿大
 - 小结节可能融合成局灶性阴影（肺泡型结节病）

- 较大的结节周围多个微小结节（星系征）
- 小叶间隔增厚
- 肺梗死
 - 下肺为主，周围性 / 胸膜下，楔形实变
 - 见于急性肺动脉血栓栓塞
 - 反晕征（中央磨玻璃影，周围环以实变）
 - 常合并心功能障碍（心肌病，充血性心力衰竭）
 - 肺和支气管动脉供血减少
- 肺动静脉畸形
 - 单个或多发结节伴供血动静脉
 - 中下肺
 - 有遗传性出血性毛细血管扩张症病史

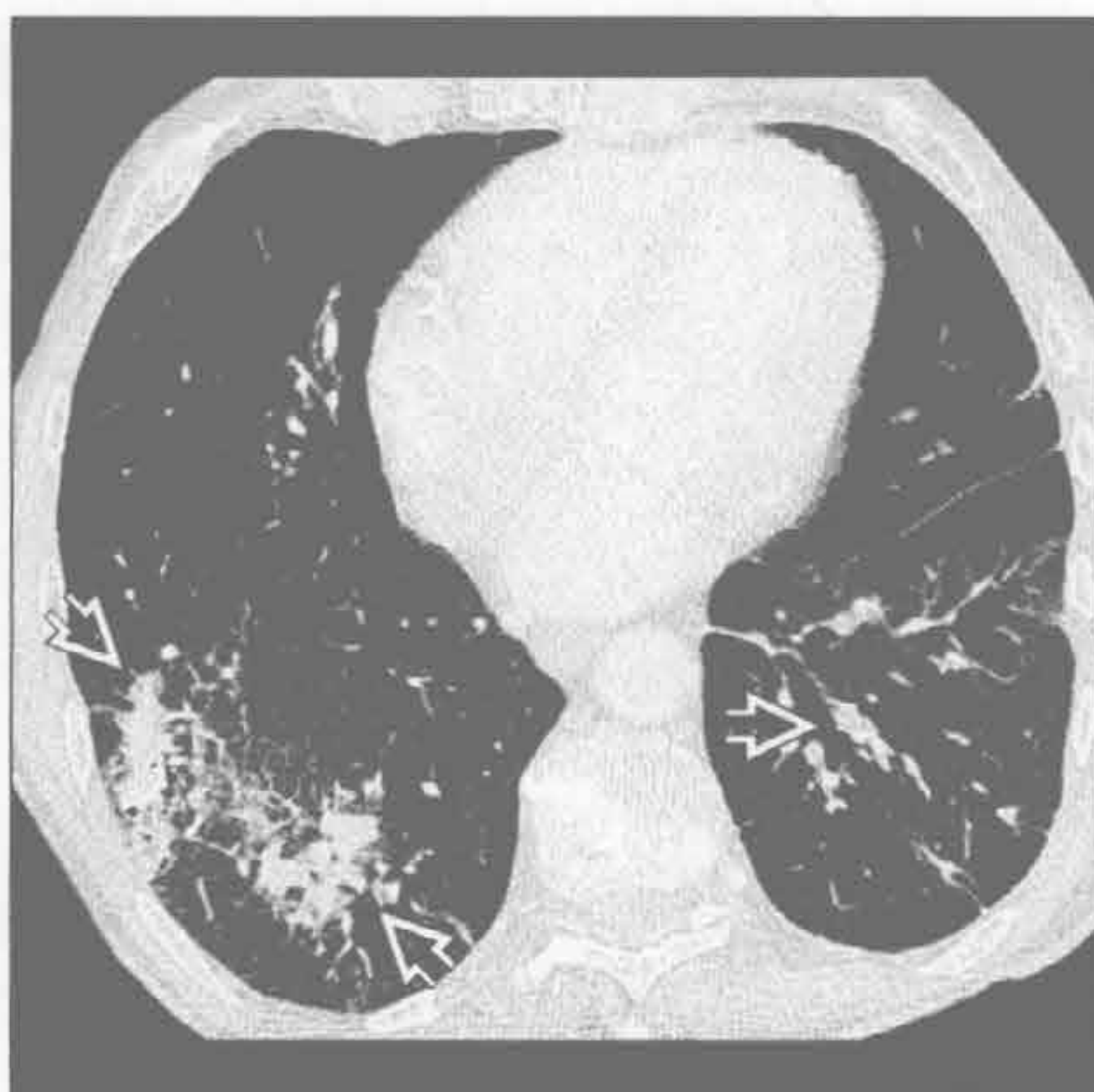罕见诊断的有用线索

- 淋巴瘤
 - 多发边界不清结节，可形成空洞
 - 可与淋巴结病变同时发生或原发于肺内
- 脂质肺炎
 - 吸入外源性脂质物质
 - 结节样或肿块样实变，常有脂肪样 CT 密度
 - 因炎症和瘢痕形成，脂肪密度可不明显
 - 边界不规则，可类似支气管肺癌
 - 重力依赖部位
 - 仰卧位：下叶背段和上叶后段
 - 直立位：下叶基底段

肺炎



误吸



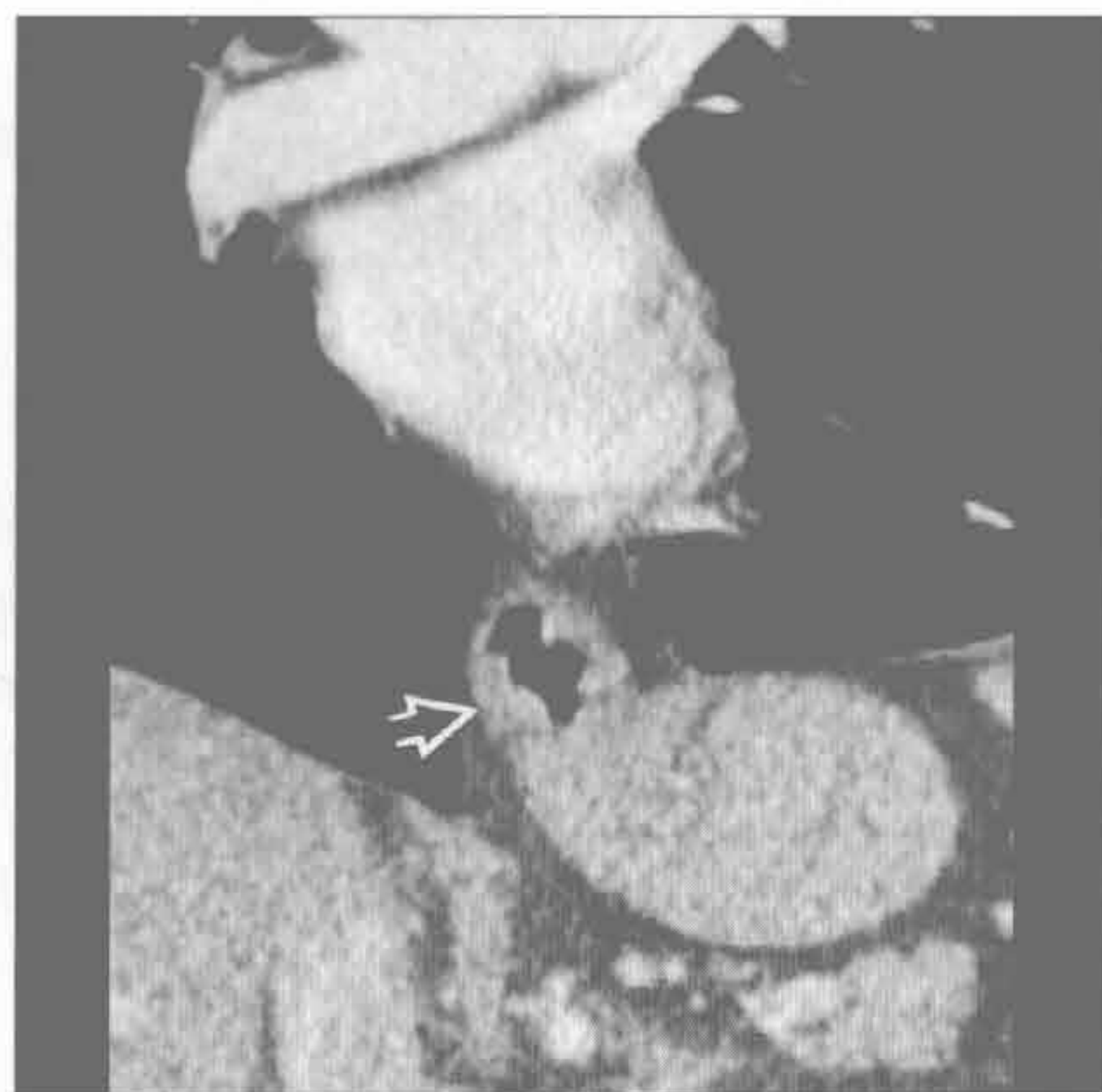
（左）正位 X 线胸片示细菌性肺炎所致的右肺上叶局部实变

（右）咽下部憩室病史患者。横断位增强 CT 示双肺基底段支气管血管周围实变 \Rightarrow ，呈典型的误吸性分布

局灶性肺阴影

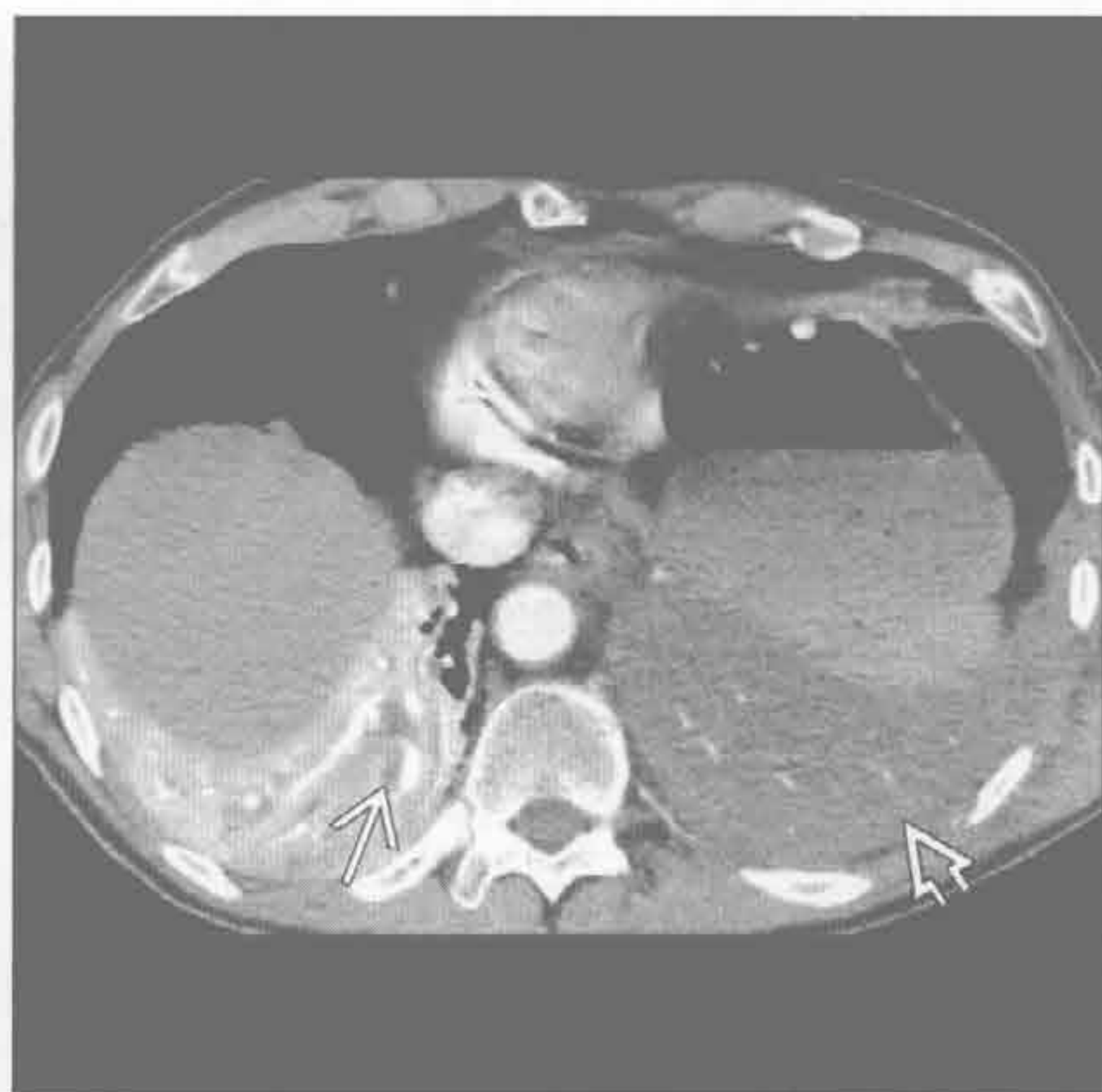
误吸

(左) 冠状位增强 CT 示典型的滑动性食管裂孔疝 \Rightarrow ，其使患者有误吸的危险



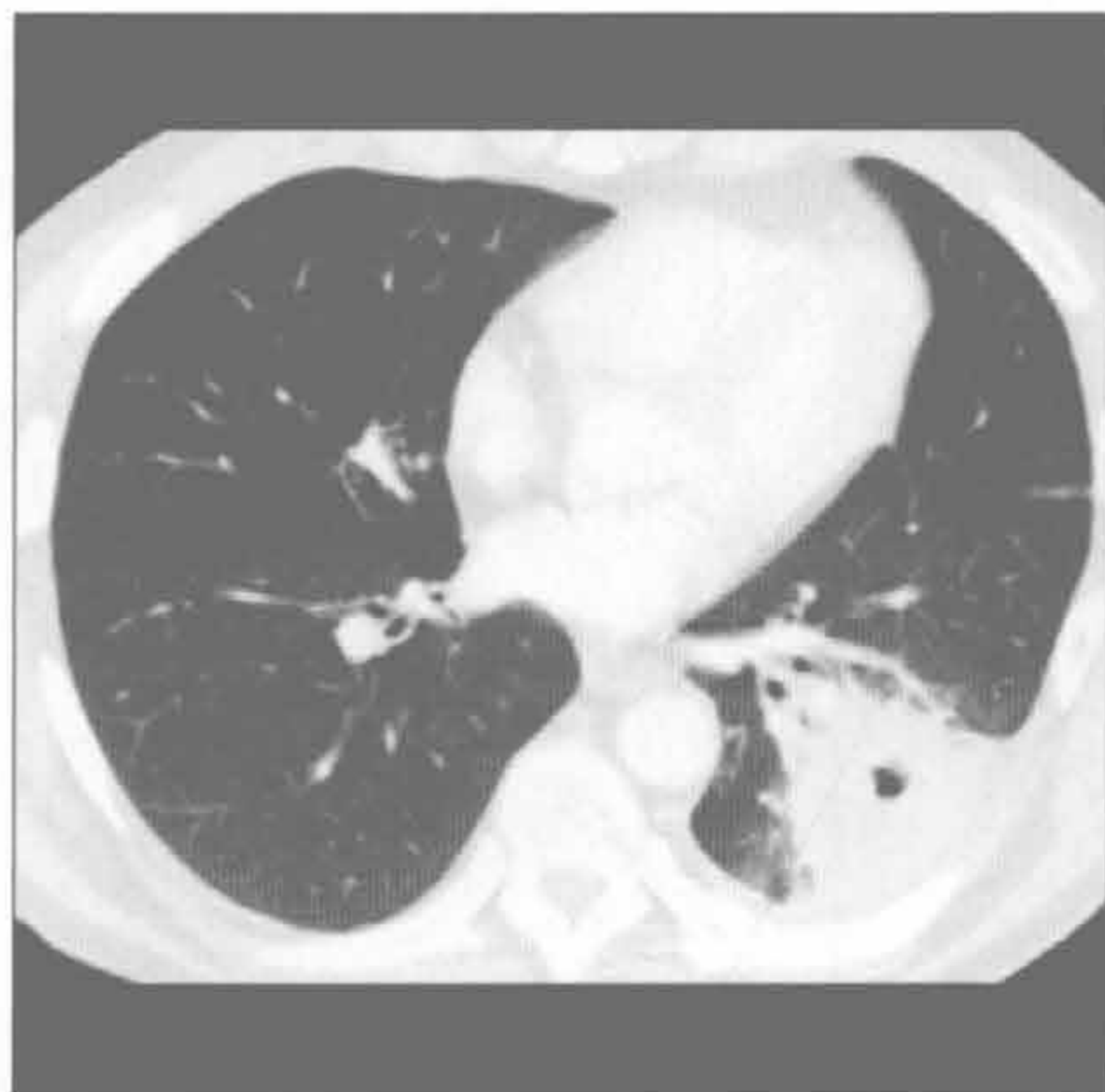
误吸

(右) 左肺下叶误吸性肺炎患者。横断位增强 CT 示不张的左肺下叶内弥漫性低密度 \Rightarrow ，与不张的右肺下叶的正常的强化不同。右肺下叶内管状低密度区域 \Rightarrow 可能为误吸物质或滞留分泌物



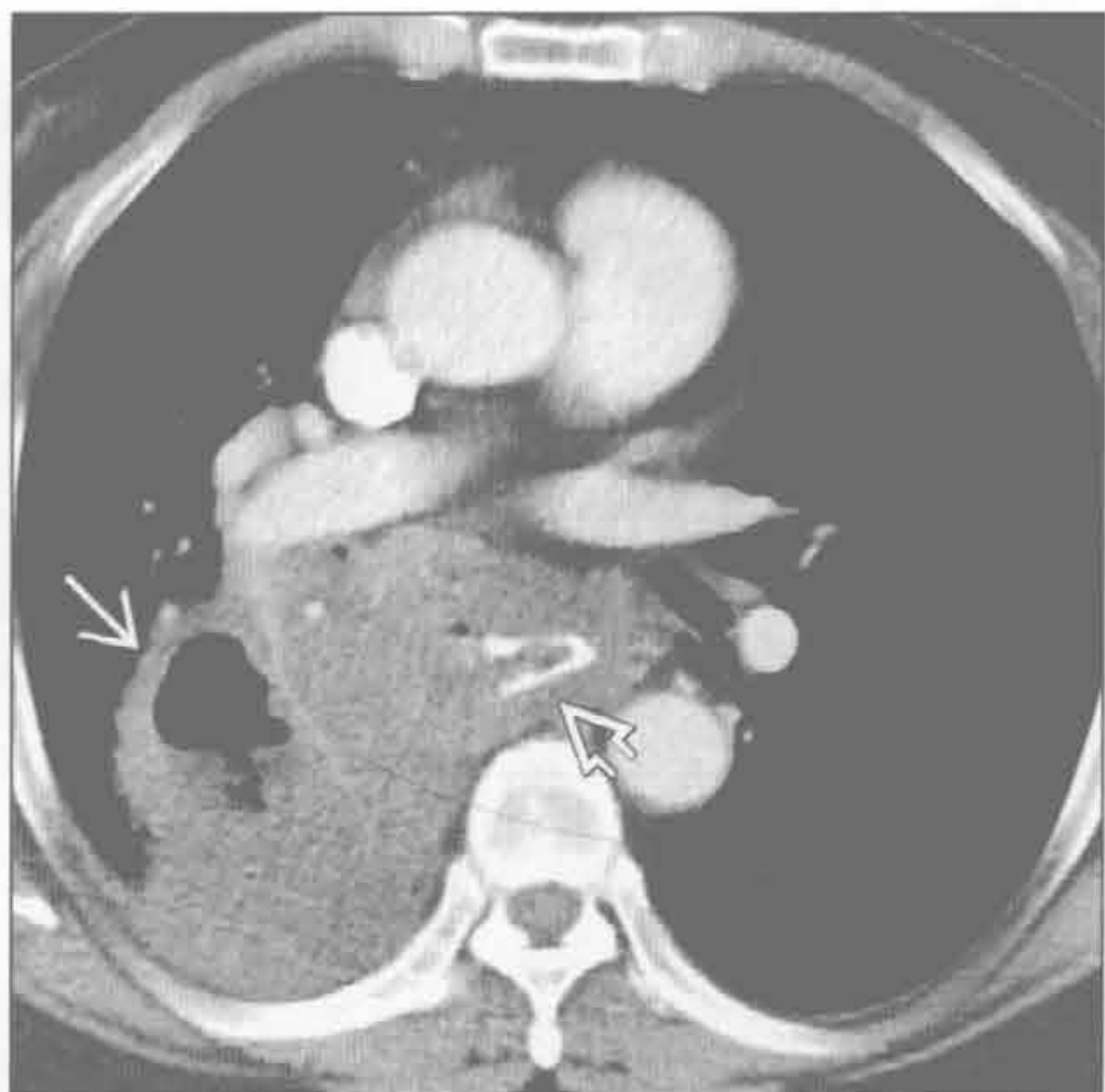
肺脓肿

(左) 患者有误吸史。横断位增强 CT 示肺脓肿所指的左肺下叶背段局灶性实变伴中央空洞形成



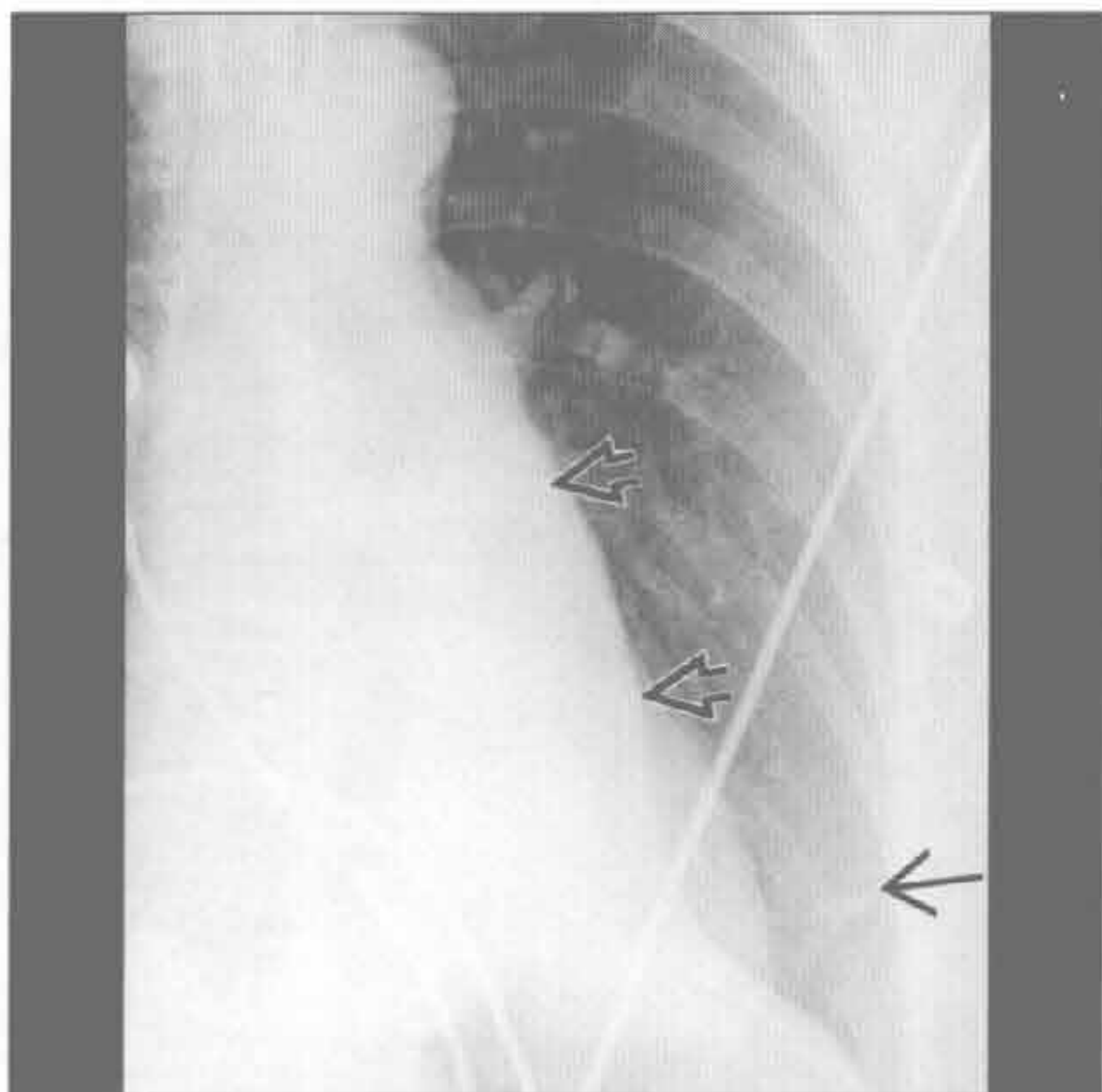
肺脓肿

(右) 横断位增强 CT 示右肺下叶背段空洞性、肿块样实变 \Rightarrow ，最符合食管癌 \Rightarrow 误吸所致的肺脓肿



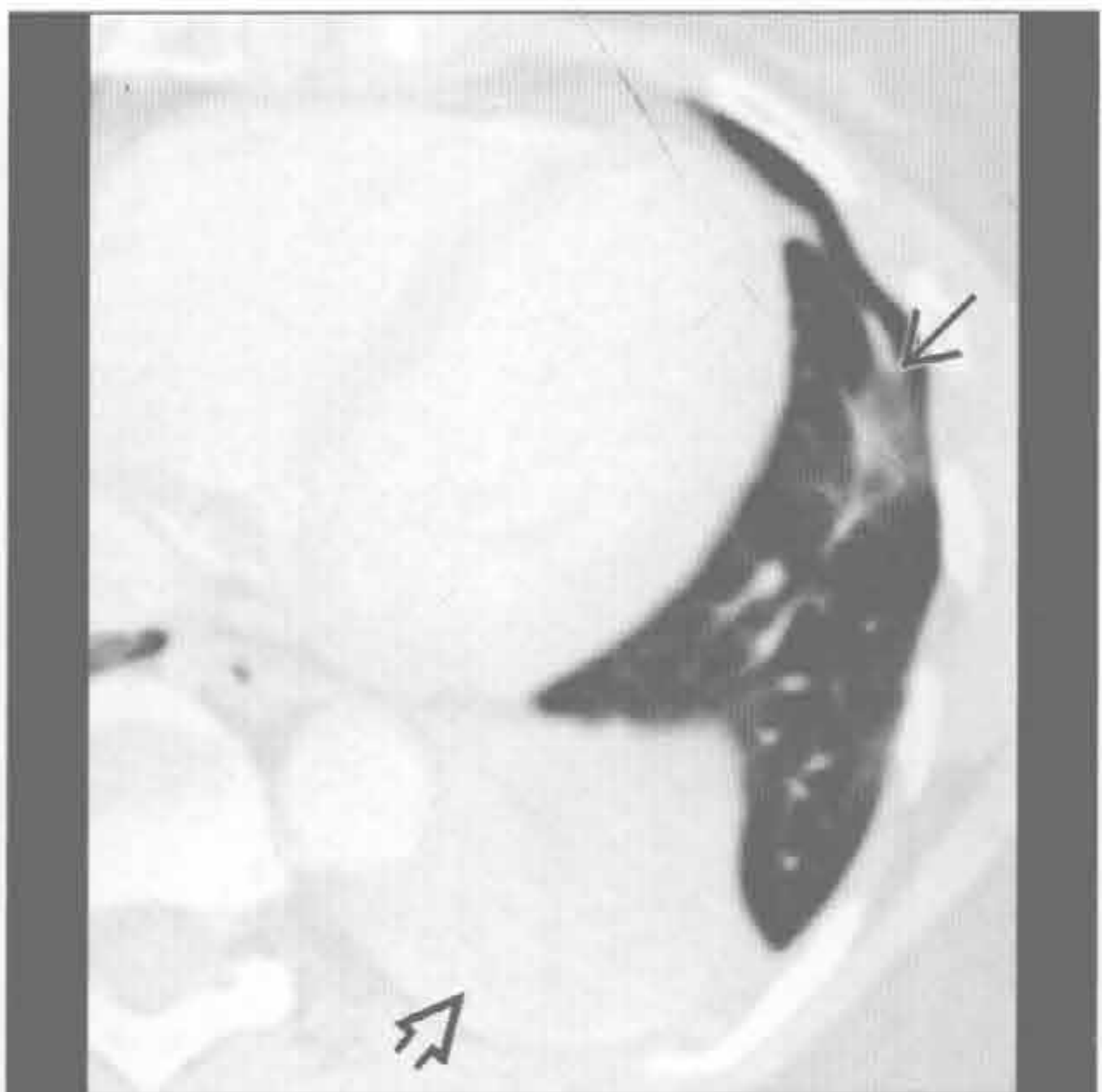
亚段性肺不张

(左) 正位 X 线胸片示左下肺基底部一细带状影 \Rightarrow 伴左肺下叶肺不张 (象牙心征) \Rightarrow



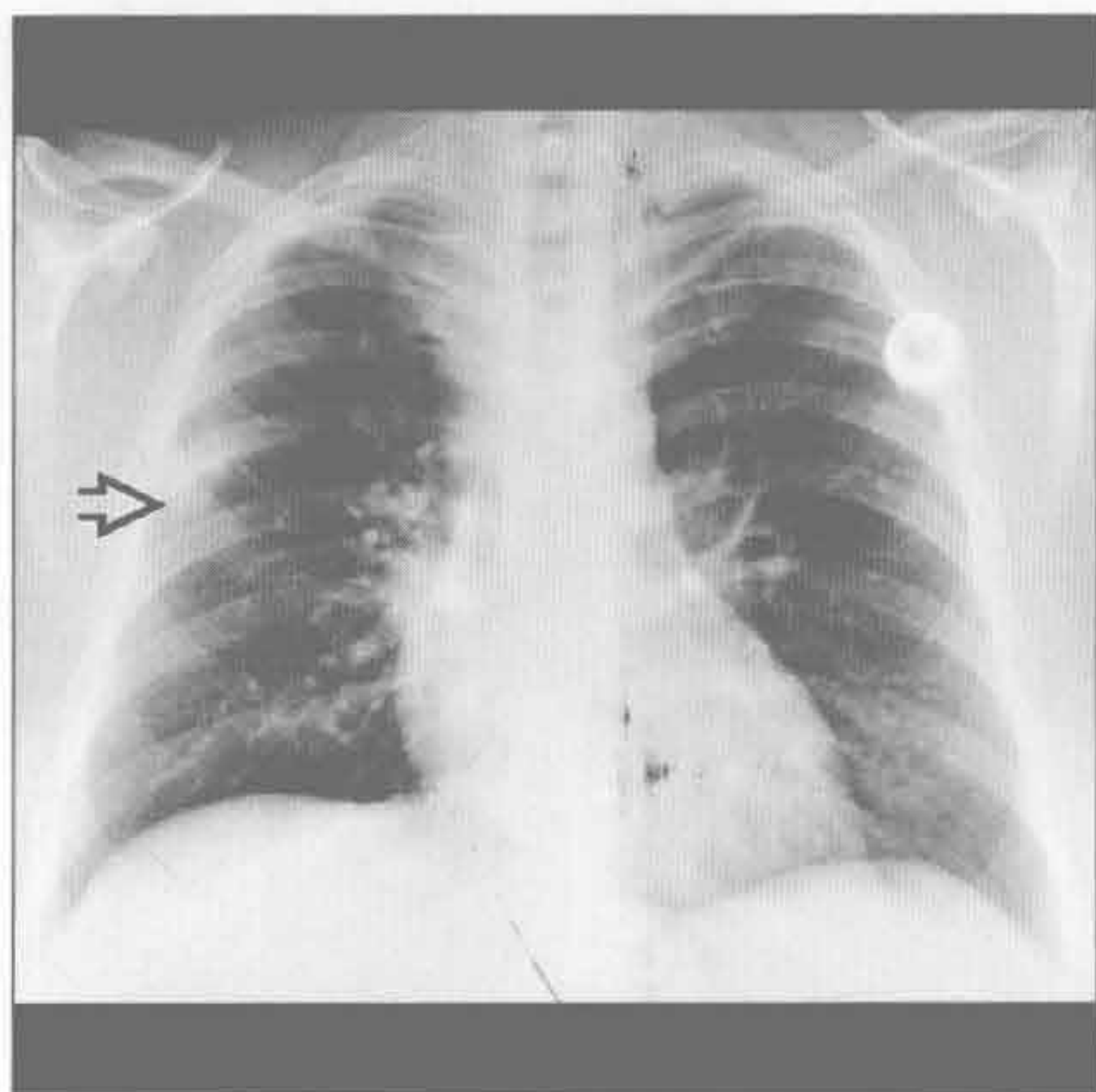
亚段性肺不张

(右) 与左图为同一患者。横断位增强 CT 示舌段亚段性盘状肺不张 \Rightarrow 伴左肺下叶完全性肺不张 \Rightarrow

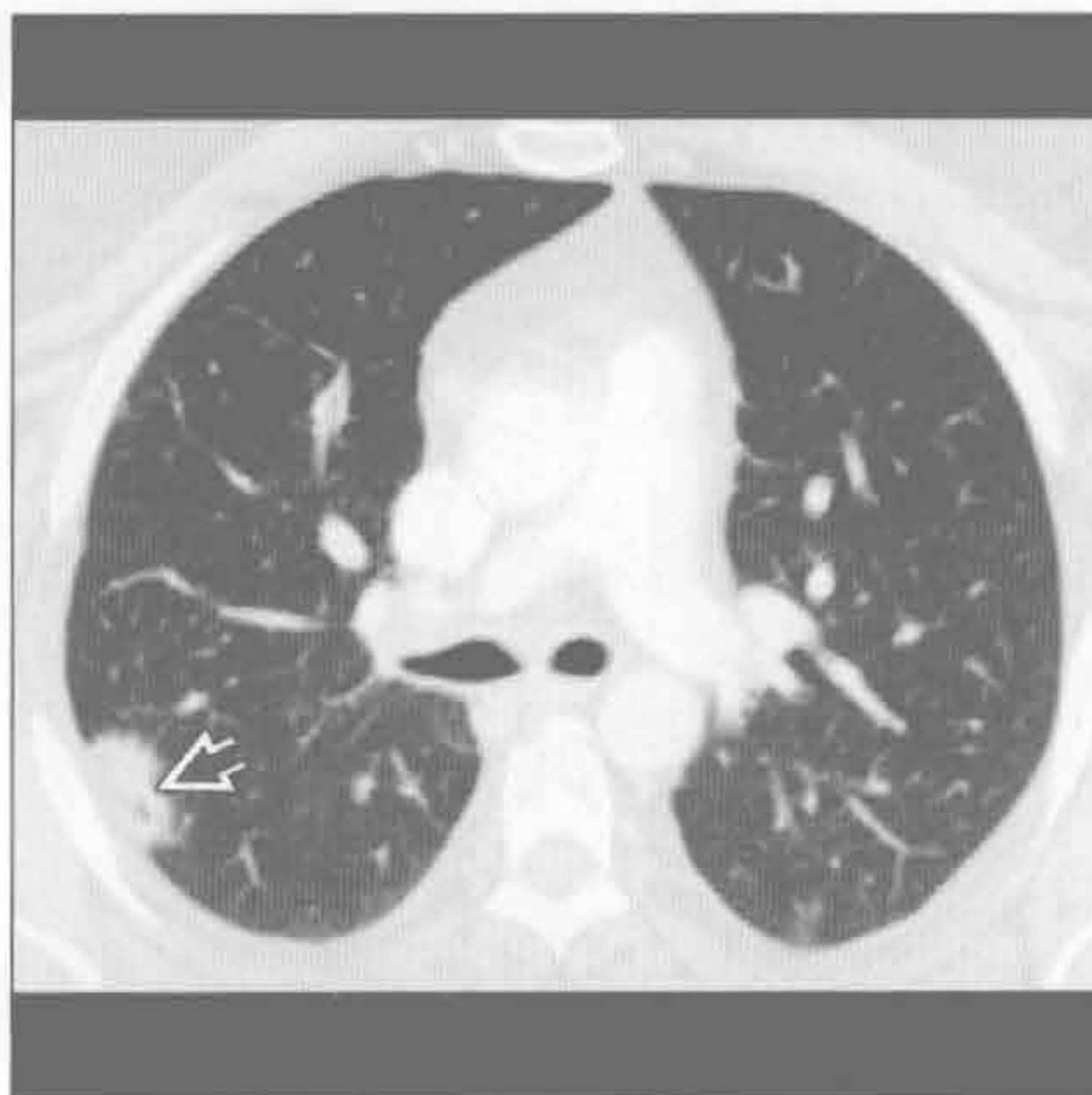


局灶性肺阴影

肺癌



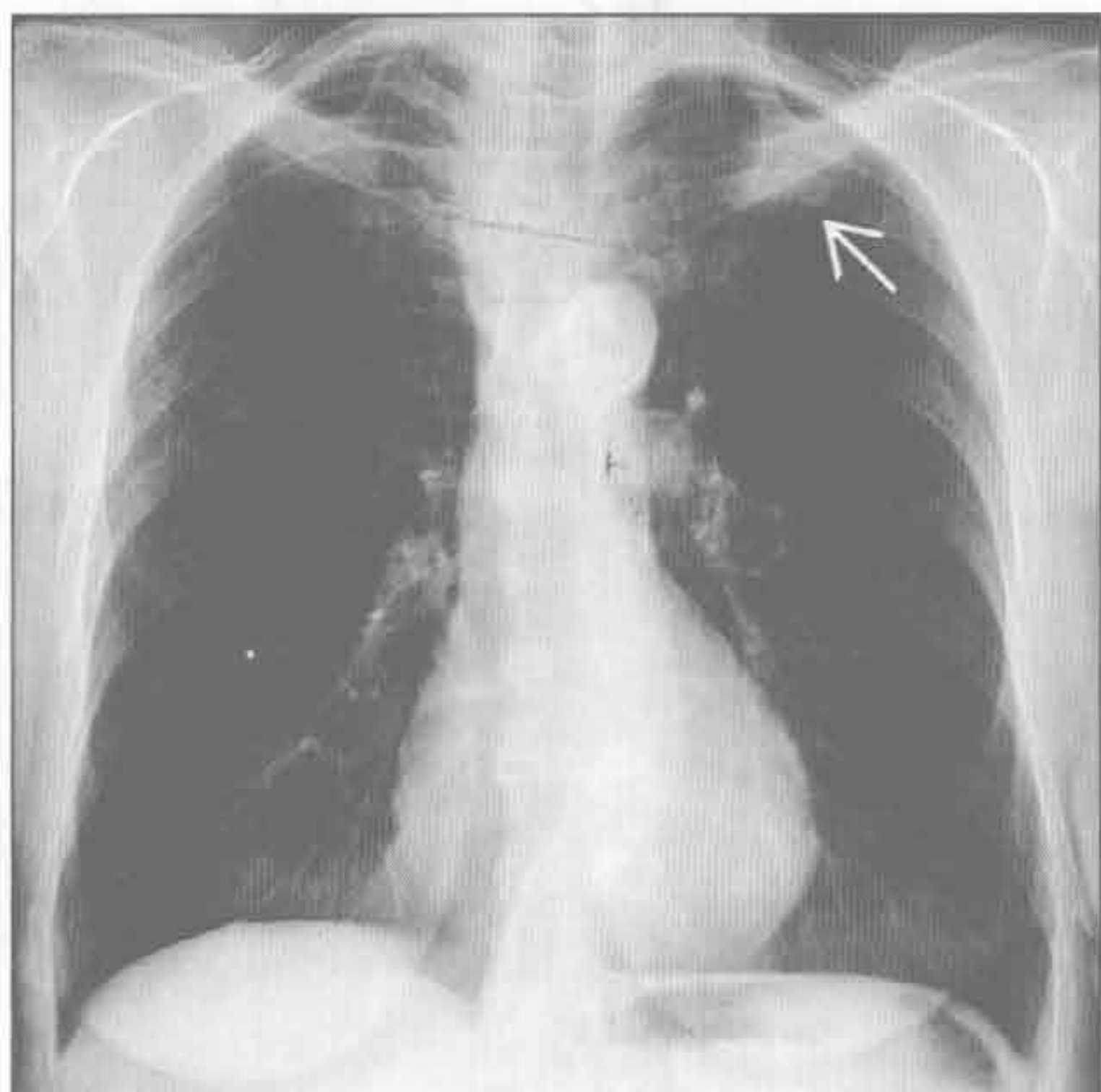
肺癌



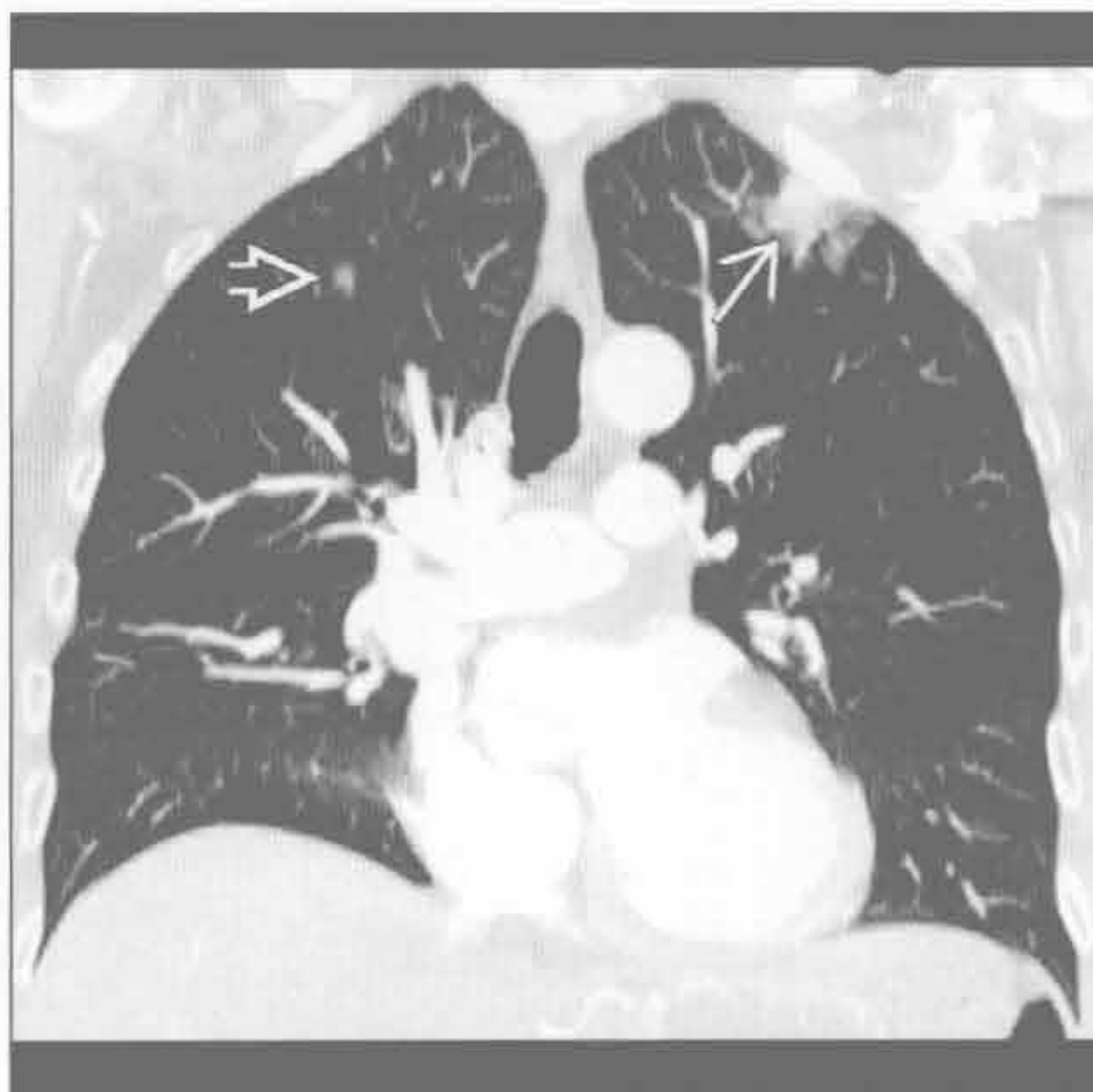
(左) 正位 X 线胸片示右肺外侧带局灶性浅淡阴影 \rightarrow ，部分被肋骨重叠

(右) 横断位增强 CT 示右肺下叶胸膜下结节 \rightarrow ，边缘不规则，为支气管肺癌

肺癌



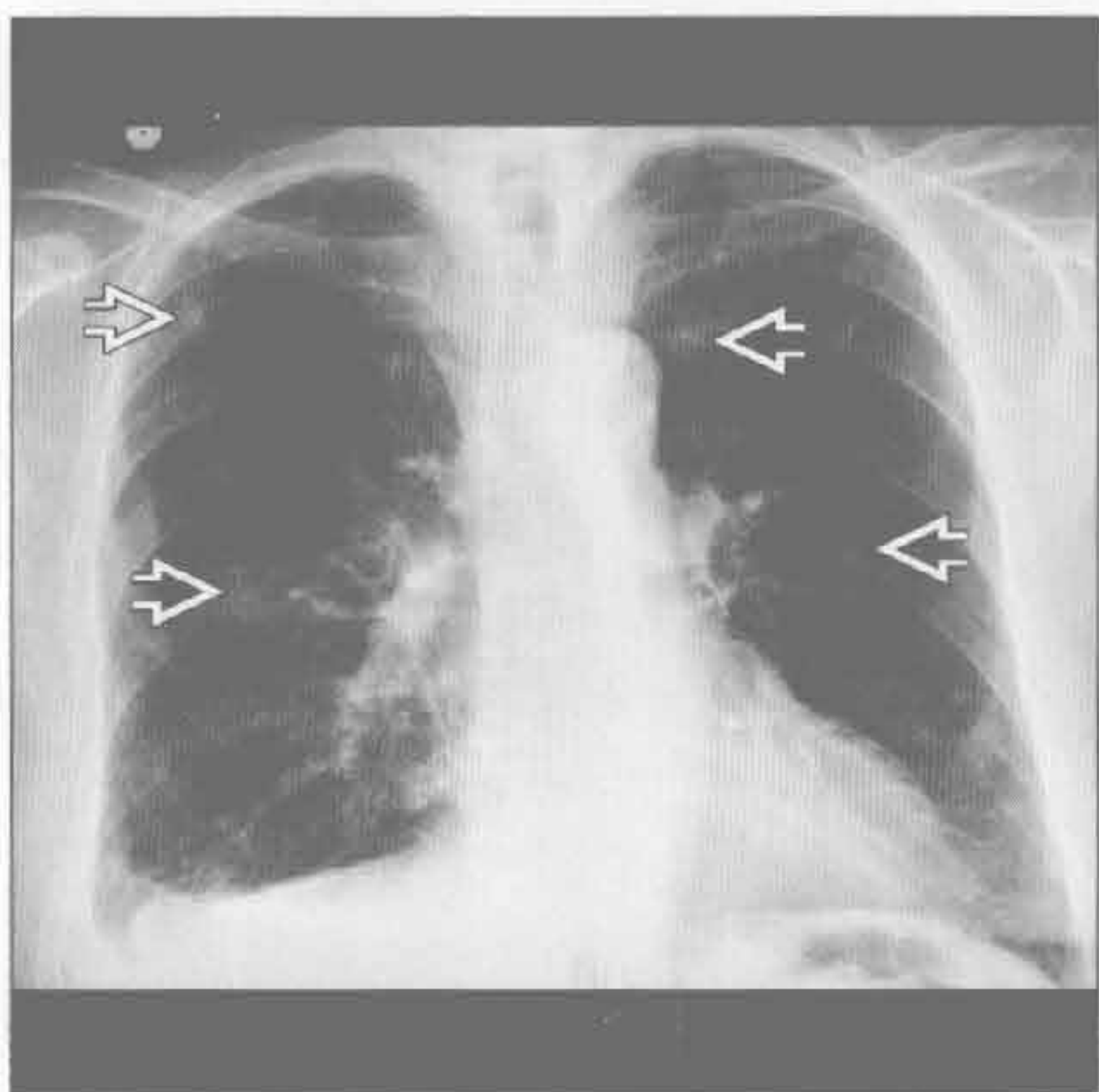
肺癌



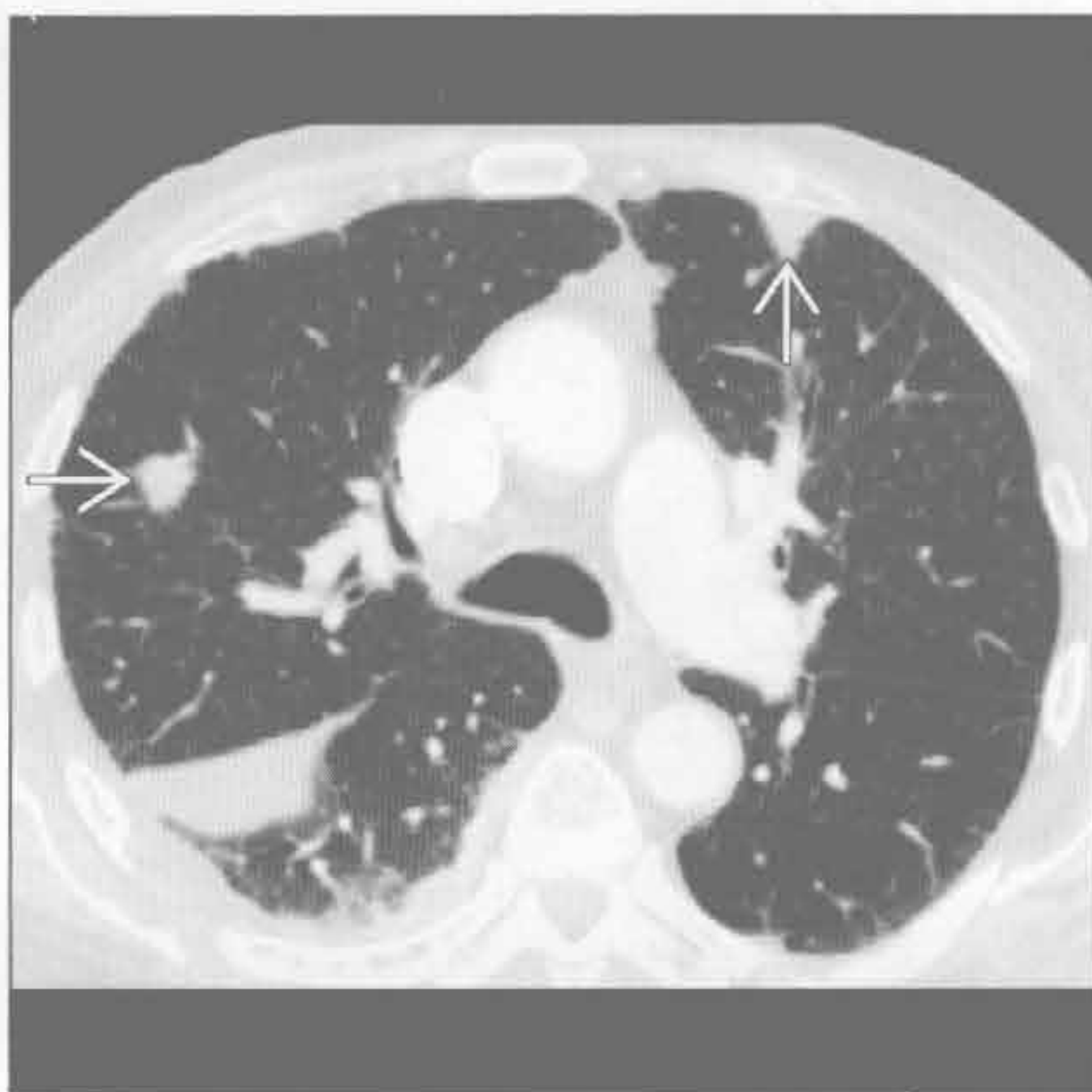
(左) 正位 X 线胸片示左肺尖局灶性浅淡阴影 \rightarrow ，被左侧肋骨和锁骨重叠。此处为 X 线胸片常见的盲区

(右) 冠状位增强 CT 最大密度投影示左肺上叶实性和磨玻璃混合影 \rightarrow ，为肺泡细胞癌。注意右肺上叶局灶性磨玻璃影 \rightarrow ，考虑为另一个原发肿瘤或支气管源性播散

转移性病变



转移性病变



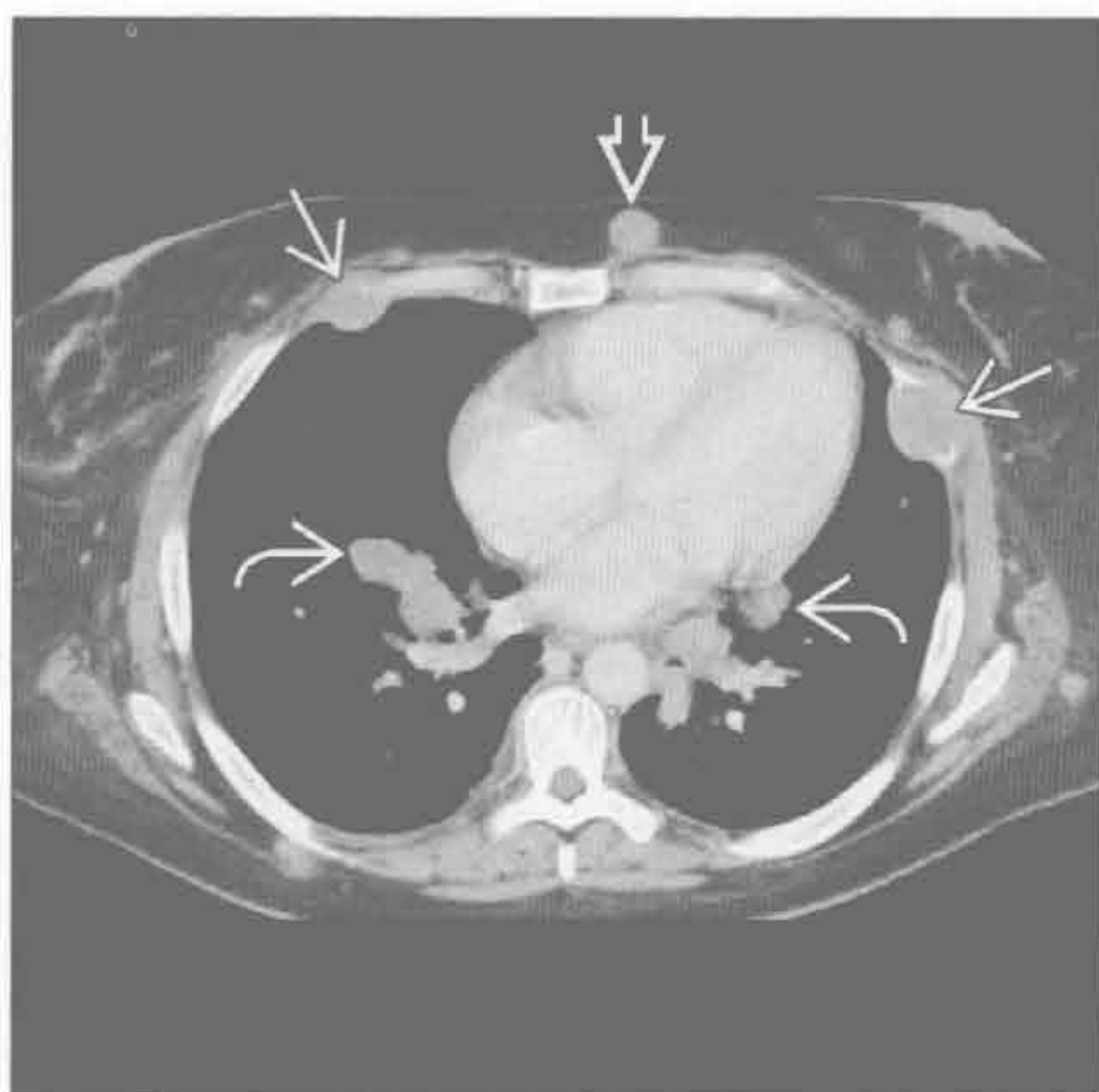
(左) 肾细胞癌史患者。正位 X 线胸片示双肺边界不清结节 \rightarrow

(右) 横断位增强 CT 示肺周围性结节 \rightarrow ，为肾细胞癌转移。右侧少量包裹性胸腔积液。边界清楚是血源性转移的标志，但出血性转移灶(肾细胞癌，黑色素瘤，绒毛膜癌)常边缘不清

局灶性肺阴影

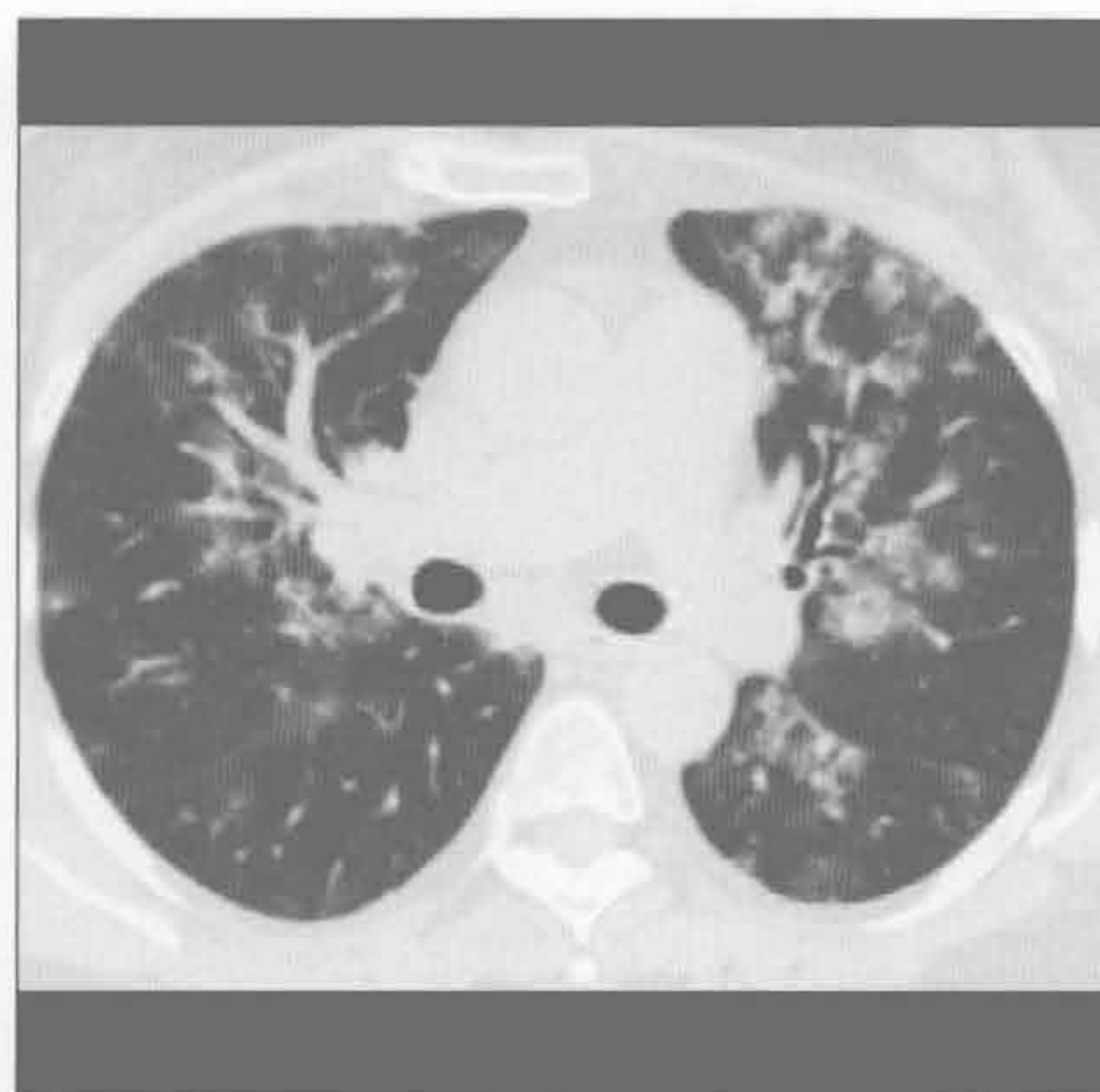
转移性病变

(左) 横断位增强 CT 示皮下脂肪 \Rightarrow 、肋骨 \rightarrow 和肺 \rightarrow 内软组织结节影，均为黑色素瘤转移



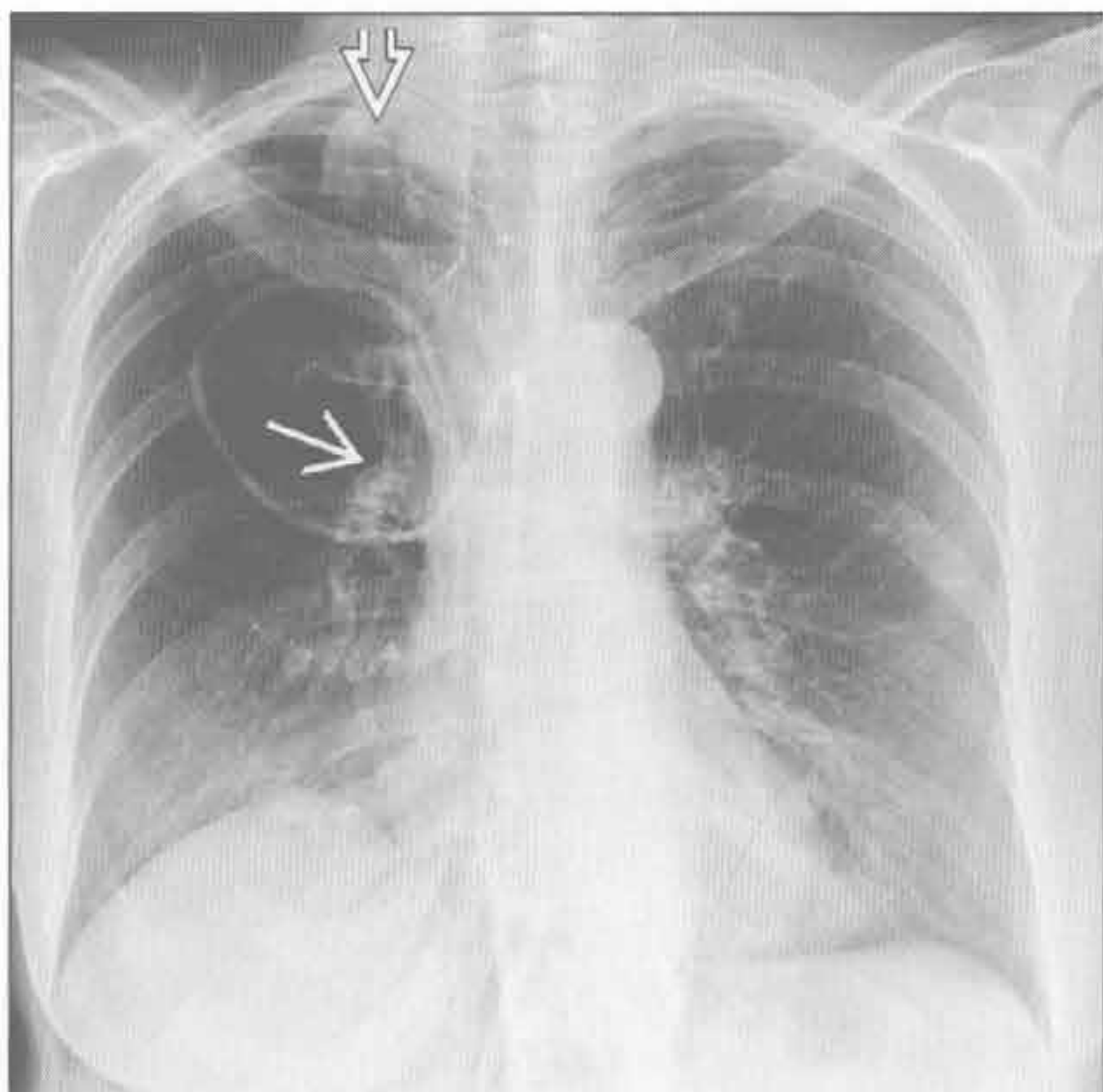
肺出血

(右) 咯血、血细胞比容下降患者。横断位平扫 CT 示肺内斑片影，高度提示肺出血



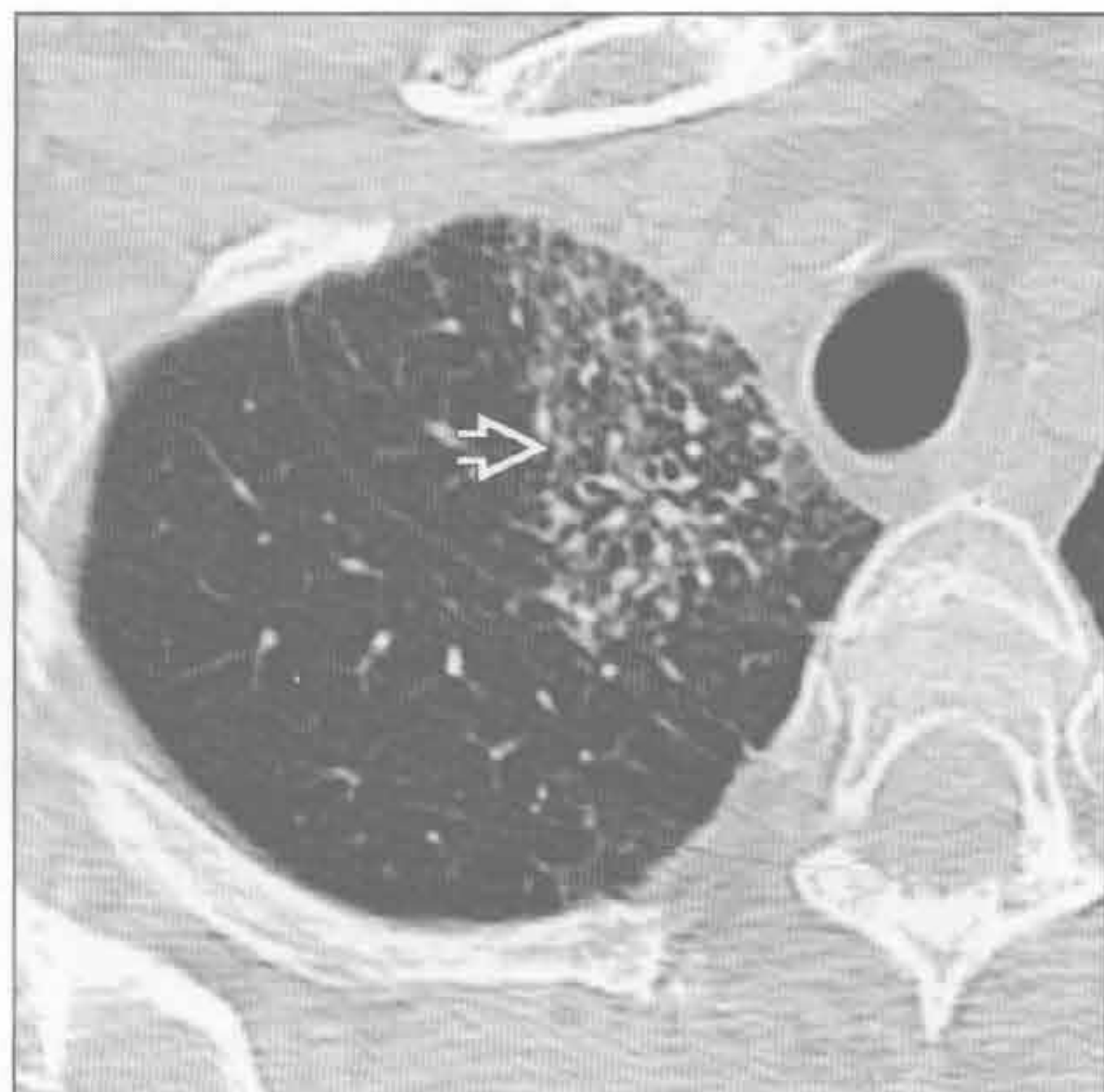
放射性肺炎

(左) 正位 X 线胸片示右肺尖内侧浅淡阴影 \Rightarrow 。右肺门 \rightarrow 向上移位提示右肺上叶体积缩小。通常左肺门几乎总高于右肺门



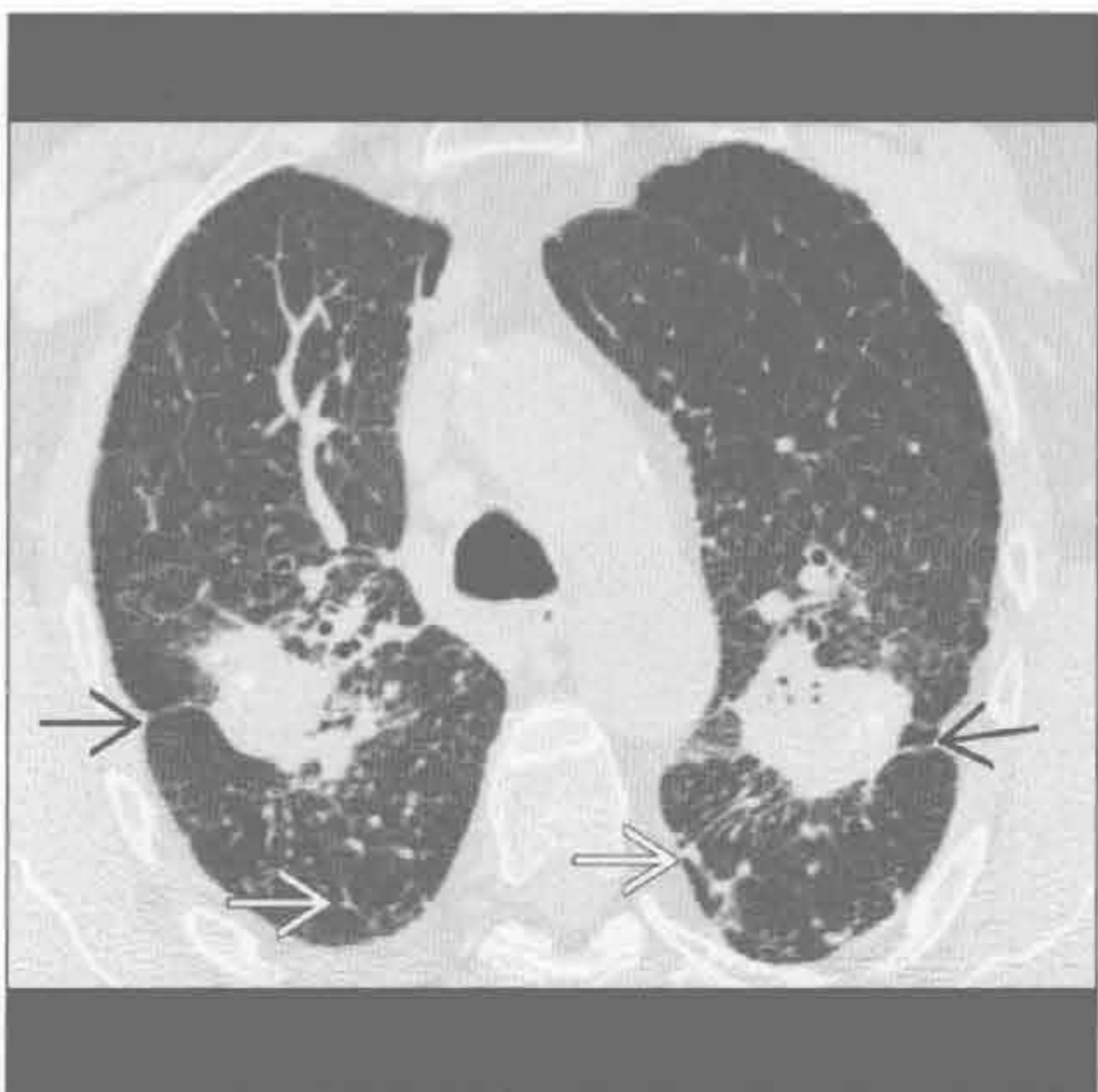
放射性肺炎

(右) 横断位平扫 CT 示右肺尖内侧地图样磨玻璃和网状影 \Rightarrow ，高度提示放疗后的放射性纤维化



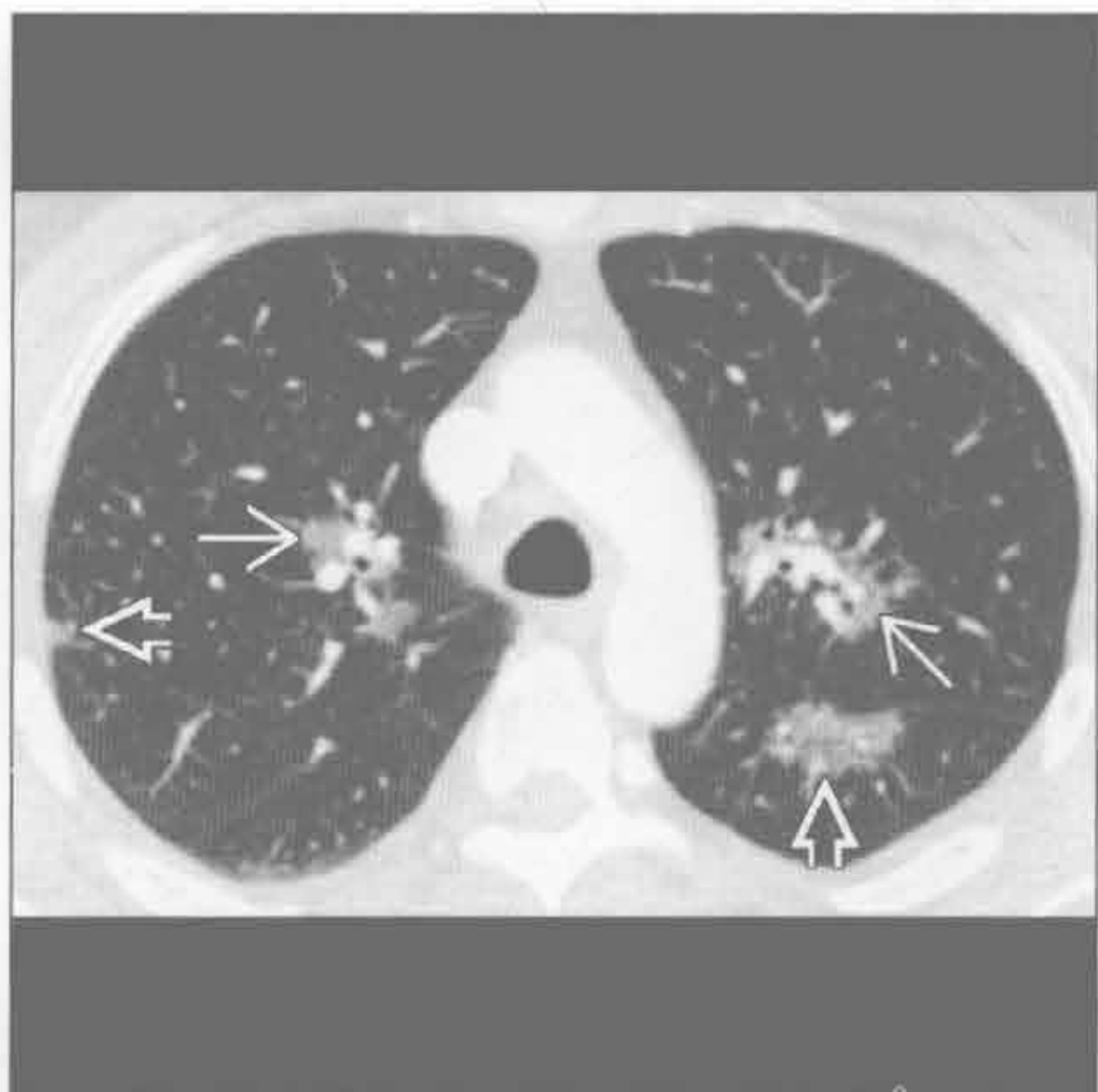进展性巨块性纤维化

(左) 横断位平扫 CT 示两肺上叶肿块伴结构扭曲、实质内条索影 \Rightarrow 和散在亚厘米级结节 \rightarrow ，符合硅沉着病所致进展性巨块性纤维化



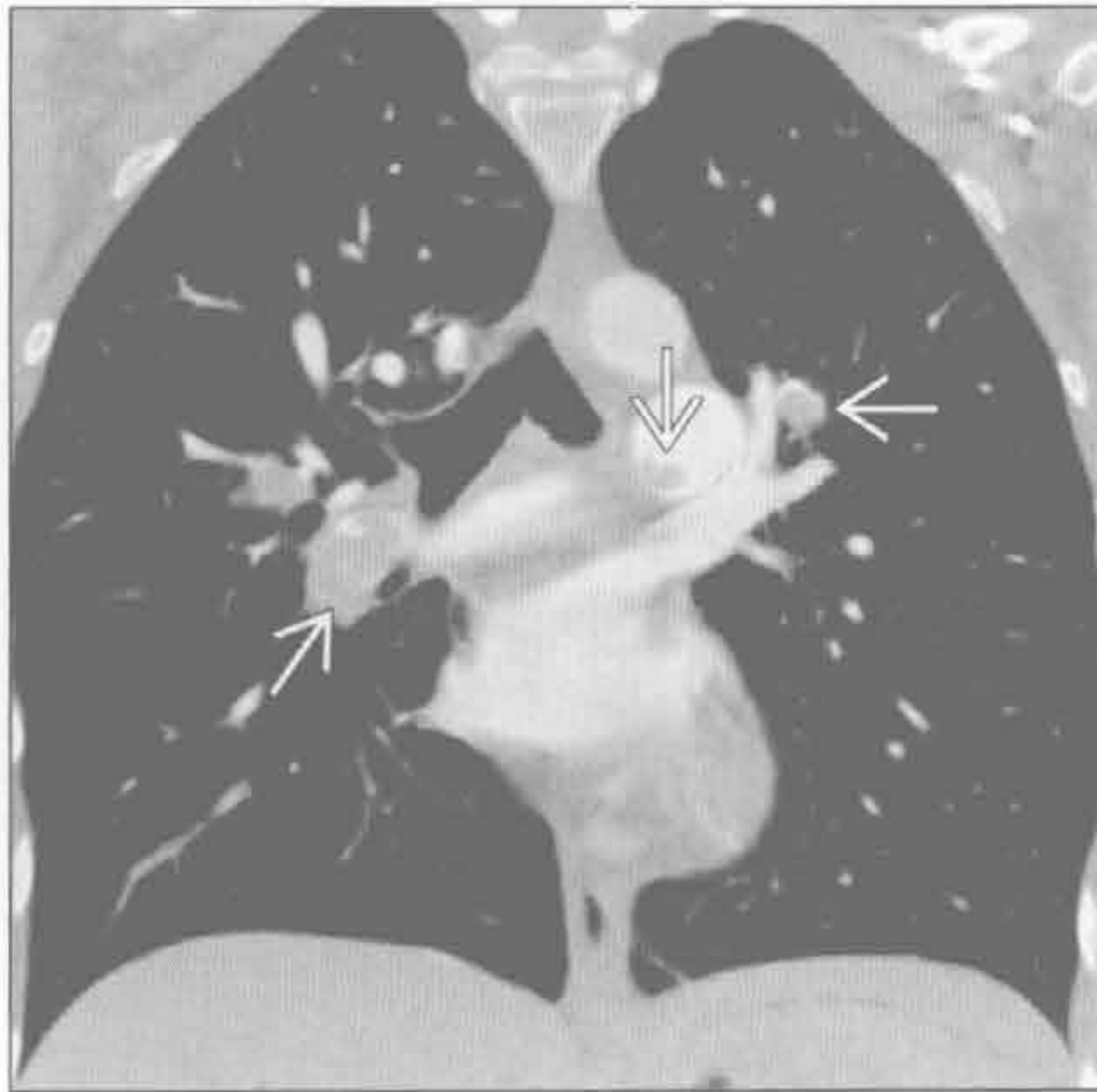结节病

(右) 横断位增强 CT 示肺泡型结节病所致的胸膜下 \Rightarrow 和肺支气管血管周围 \rightarrow 局灶性磨玻璃影

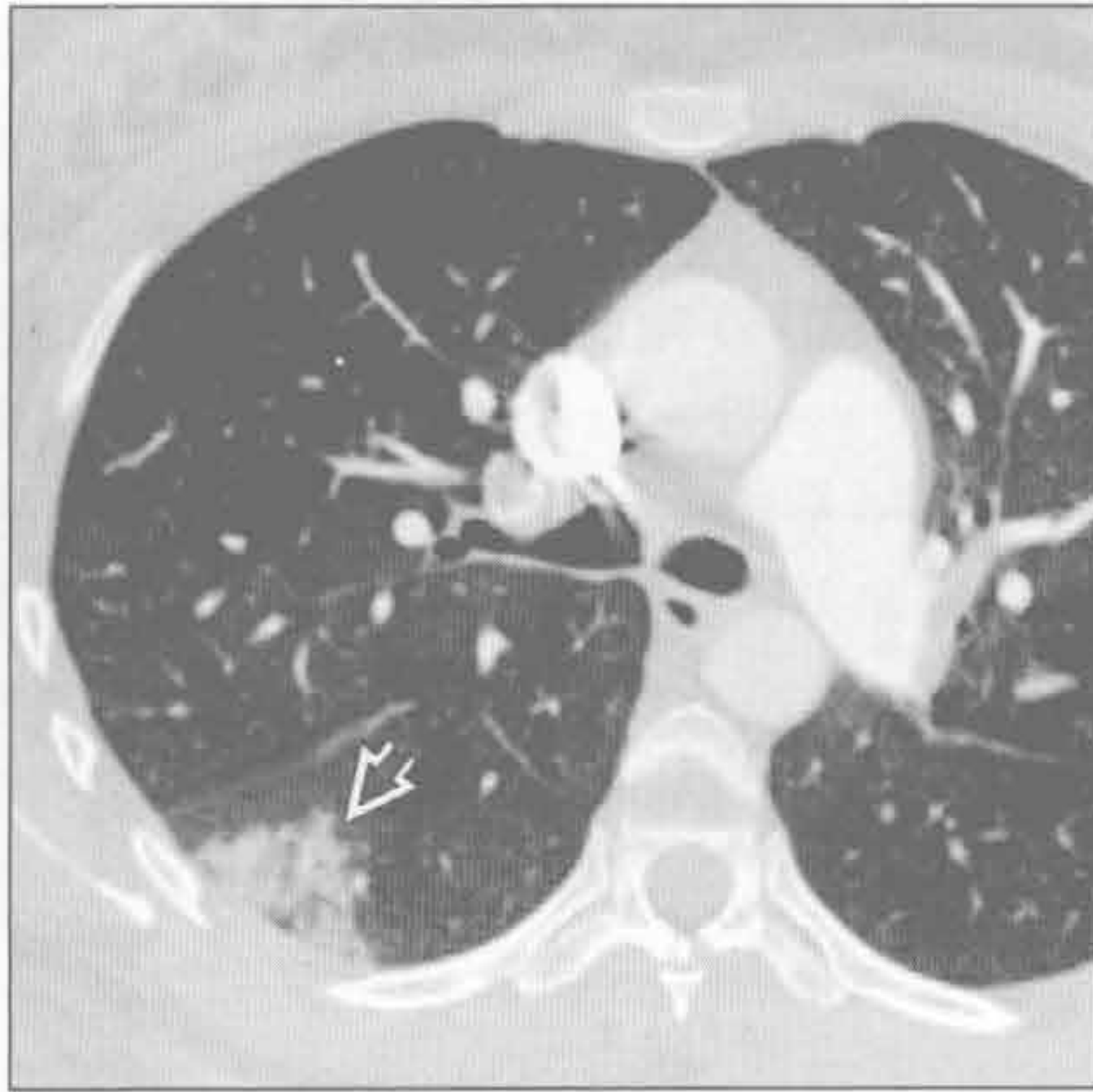


局灶性肺阴影

肺梗死



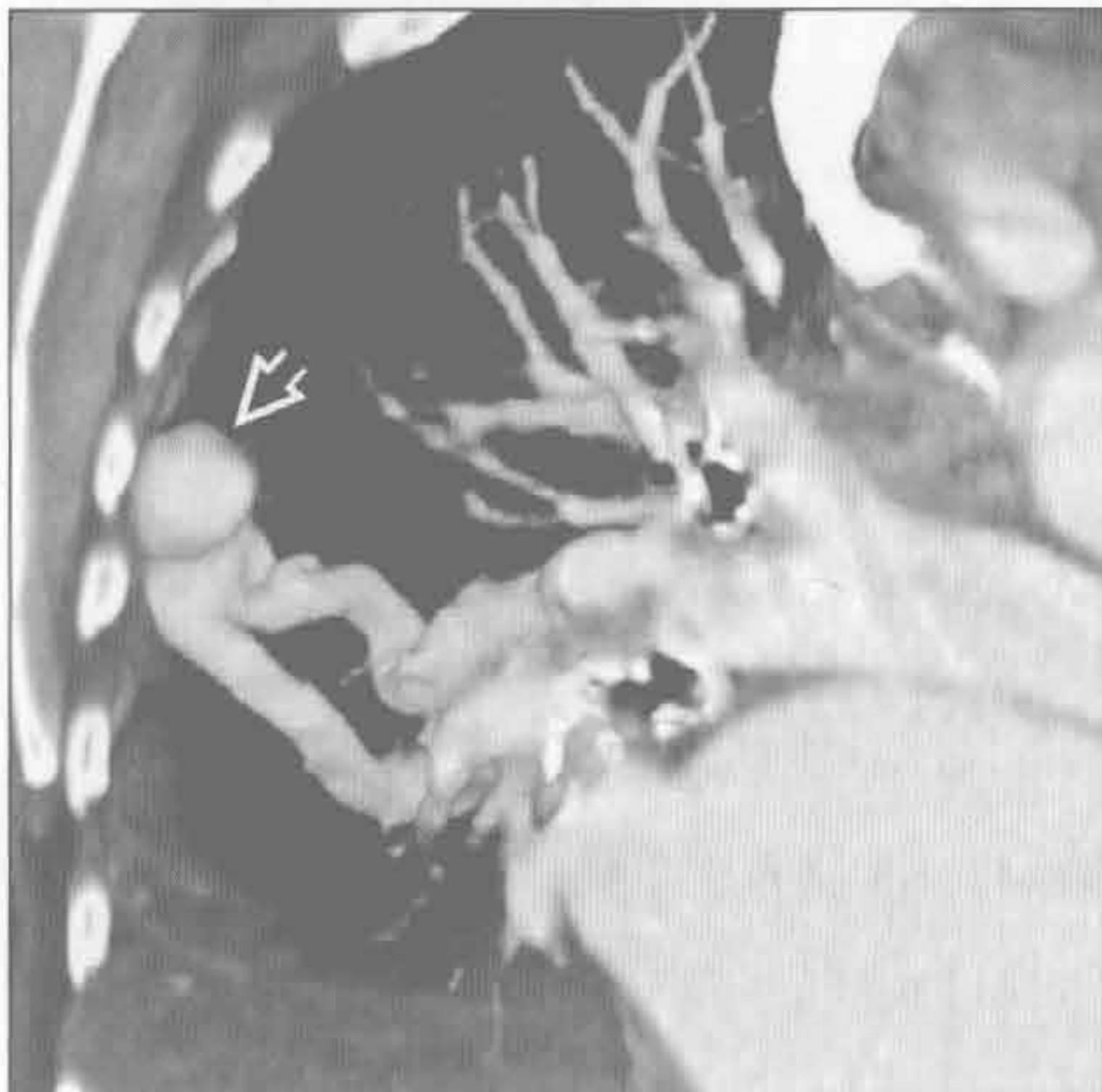肺梗死



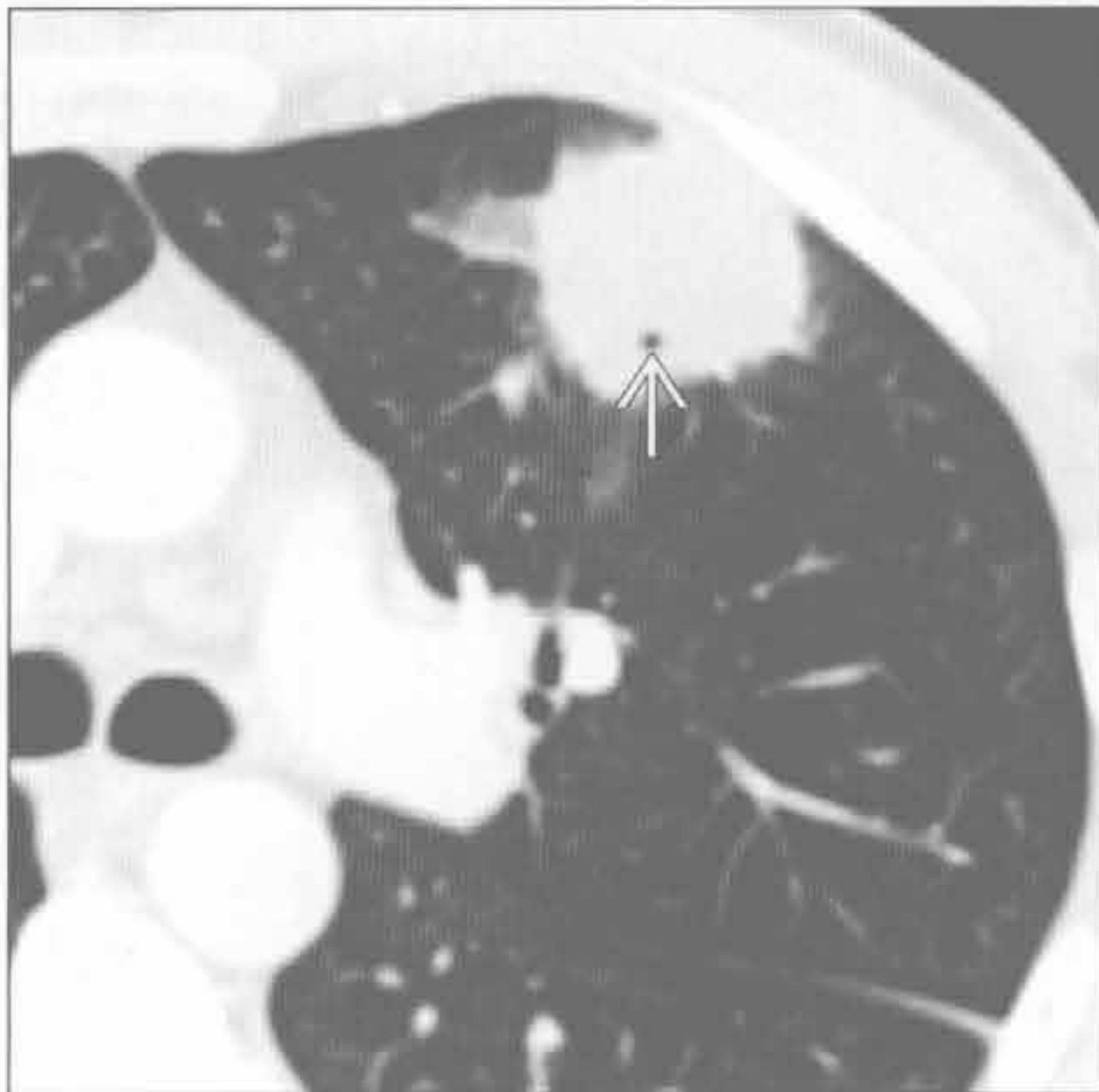
(左) 冠状位增强 CT 示中央肺动脉广泛血栓栓塞所致的肺动脉充盈缺损

(右) 与左图为同一患者。横断位增强 CT 示胸膜下实变伴内部透亮影，高度提示肺梗死。肺梗死常可见内部低密度，有时呈反晕征

肺动静脉畸形



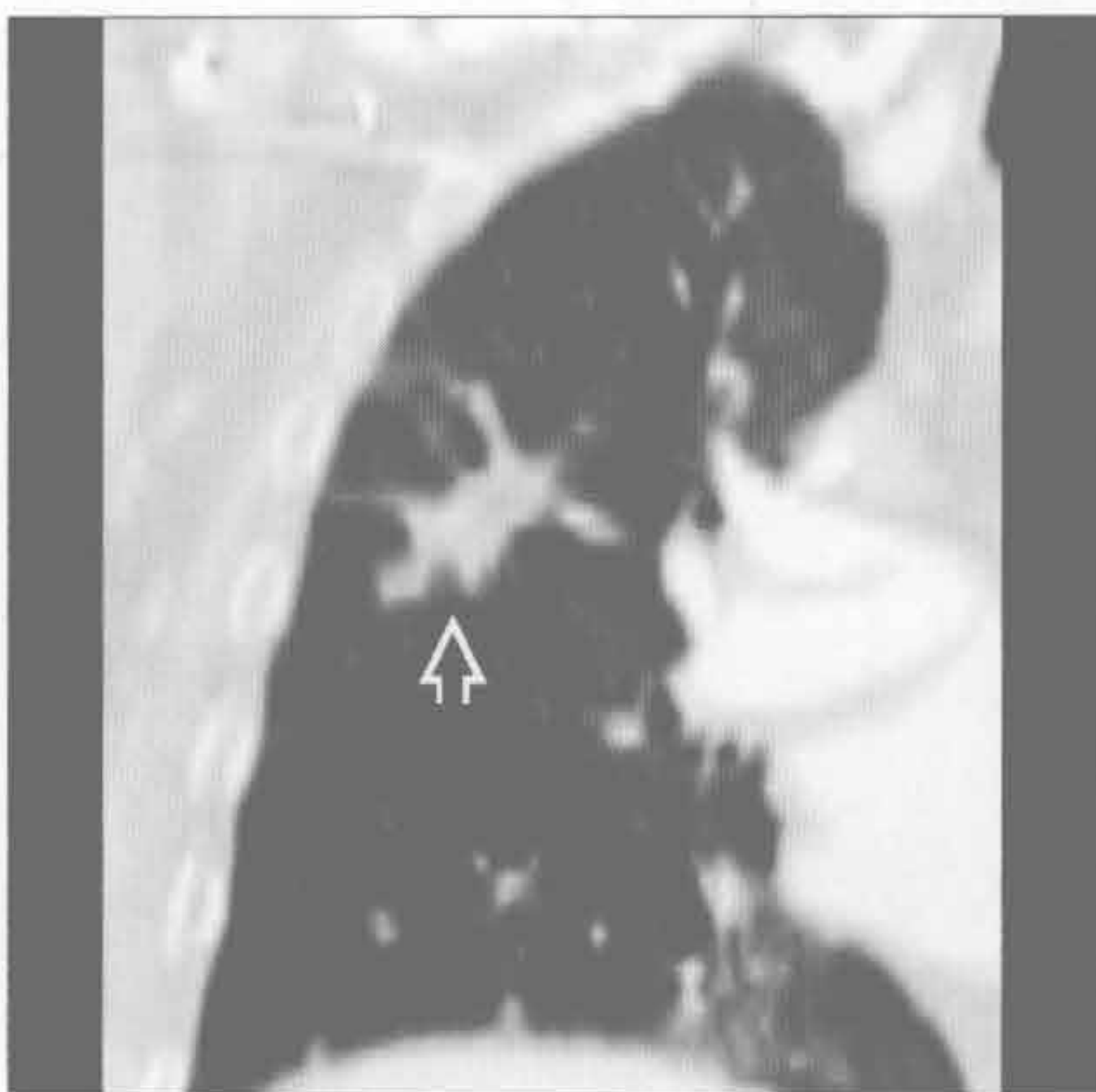
淋巴瘤



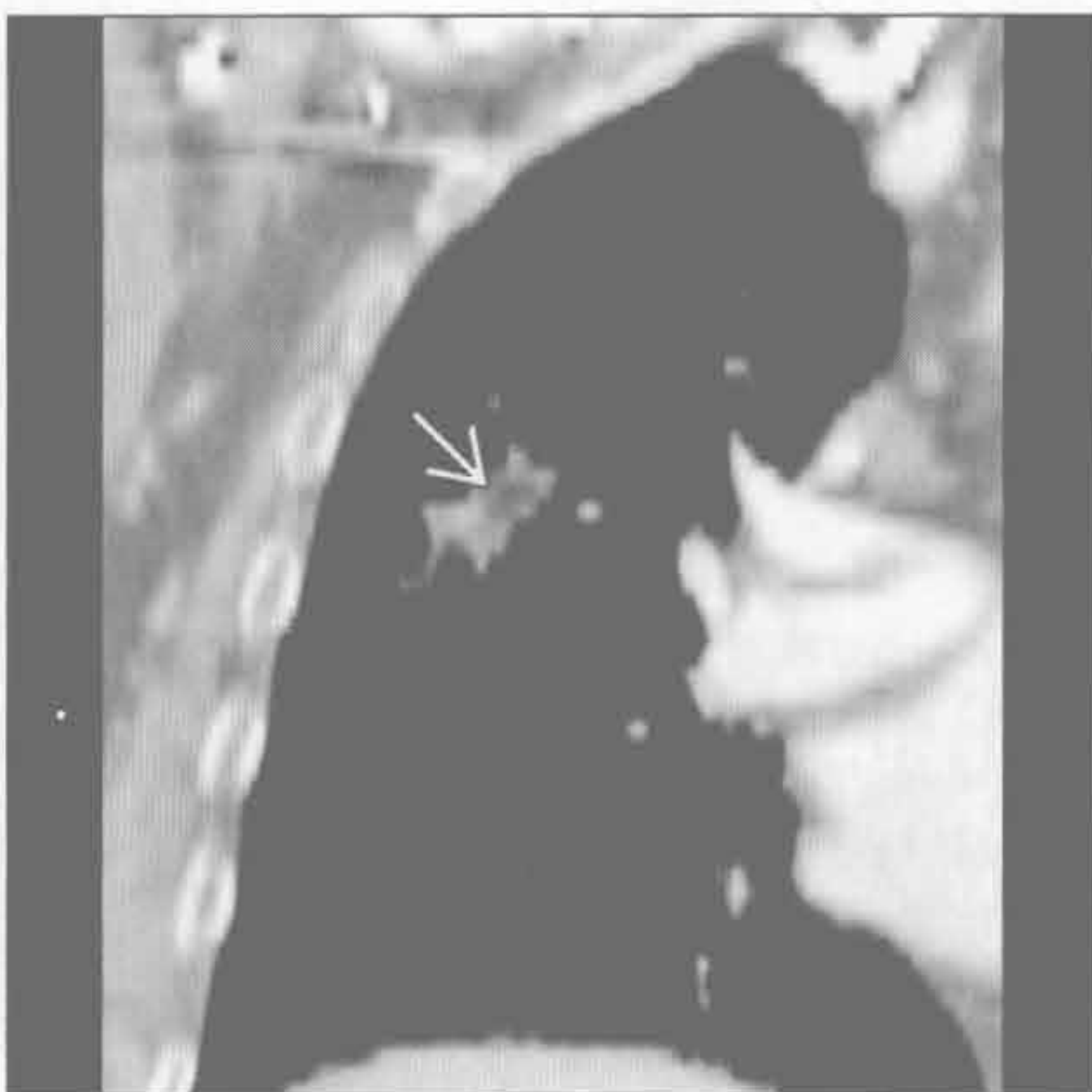(左) 斜冠状位增强 CT 容积重建示右肺中野外带结节伴供血动脉和静脉，对肺动静脉畸形具有诊断性

(右) 横断位增强 CT 示左肺上叶结节伴早期空洞形成和邻近区域磨玻璃影；活检提示 B 细胞性淋巴瘤

脂质肺炎



脂质肺炎



(左) 冠状位增强 CT 肺窗示右肺上叶边界不规则阴影，怀疑原发性支气管肺癌

(右) 与左图为同一患者。冠状位增强 CT 软组织窗示病灶内脂质密度，高度提示脂质肺炎而非支气管肺癌

鉴别诊断

常见

- 肺癌
- 肺转移
- 肺炎
 - 分支杆菌性肺炎
 - 真菌性肺炎
 - 肺脓肿
- 假性肿瘤
- 圆形肺不张

不常见

- 肺动静脉畸形
- 血肿
- 支气管源性囊肿
- 隔离症
- 囊性腺瘤样畸形

罕见（但重要）

- 肺静脉曲张
- 棘球蚴囊肿（包虫病）

重要信息

鉴别诊断要点

- 肺内病灶 > 3 cm 时高度怀疑恶性
- 边缘
 - 良性病灶：边缘光滑
 - 恶性病灶：分叶、边缘毛刺（放射冠）或胸膜尾征
- 临床病史对于正确诊断很重要
 - 吸烟史、石棉暴露或肺纤维化：原发性肺癌
 - 先前有恶性病史：转移性病变
 - 相应的暴露史：地方性真菌 / 分枝杆菌 / 寄生虫性感染

常见诊断的有用线索

- 肺癌
 - 最常见的恶性死因
 - 腺癌最常见
 - 最常见于上肺野（2/3 的原发性肺癌）
 - 边缘毛刺，胸膜尾征，厚壁空洞
 - 肺门及纵隔淋巴结肿大
- 肺转移
 - 转移多见于血流较大的下肺野
 - 常多发，大小不一，边界清楚
 - 肺内单个大转移：结肠癌、肉瘤、乳腺癌、肾

细胞癌、黑色素瘤

- 大转移灶也见于睾丸癌、卵巢癌和头颈部肿瘤，尽管常多发
- 分支杆菌性肺炎
 - 多为成人原发后，上肺实变，可有空洞形成
 - 结核瘤
- 真菌性肺炎
 - 免疫抑制的患者易患侵袭性曲霉病
 - 地方性真菌：俄亥俄州及密西西比河谷区域的组织胞浆菌和芽生菌，美国西南沙漠区域的球孢菌
- 肺脓肿
 - 不规则的厚壁空洞；气-液平；继发于误吸所致病灶分布于重力依赖区
- 假性肿瘤
 - 肺叶间裂包裹性胸腔积液
 - 充血性心力衰竭患者中常见
 - 叶间裂梭形阴影
 - 最常见于水平裂
 - 假性肿瘤的边缘沿叶间裂逐渐变细
 - 可多发
- 圆形肺不张
 - 明确诊断需要 CT 符合以下 4 种表现
 - 胸膜异常：胸膜增厚、胸腔积液或胸膜斑
 - 肿块样实变与异常胸膜宽基地相连
 - 容积缩小
 - 彗星尾（飓风）征：支气管血管螺旋状进入肿块样实变

不常见诊断的有用线索

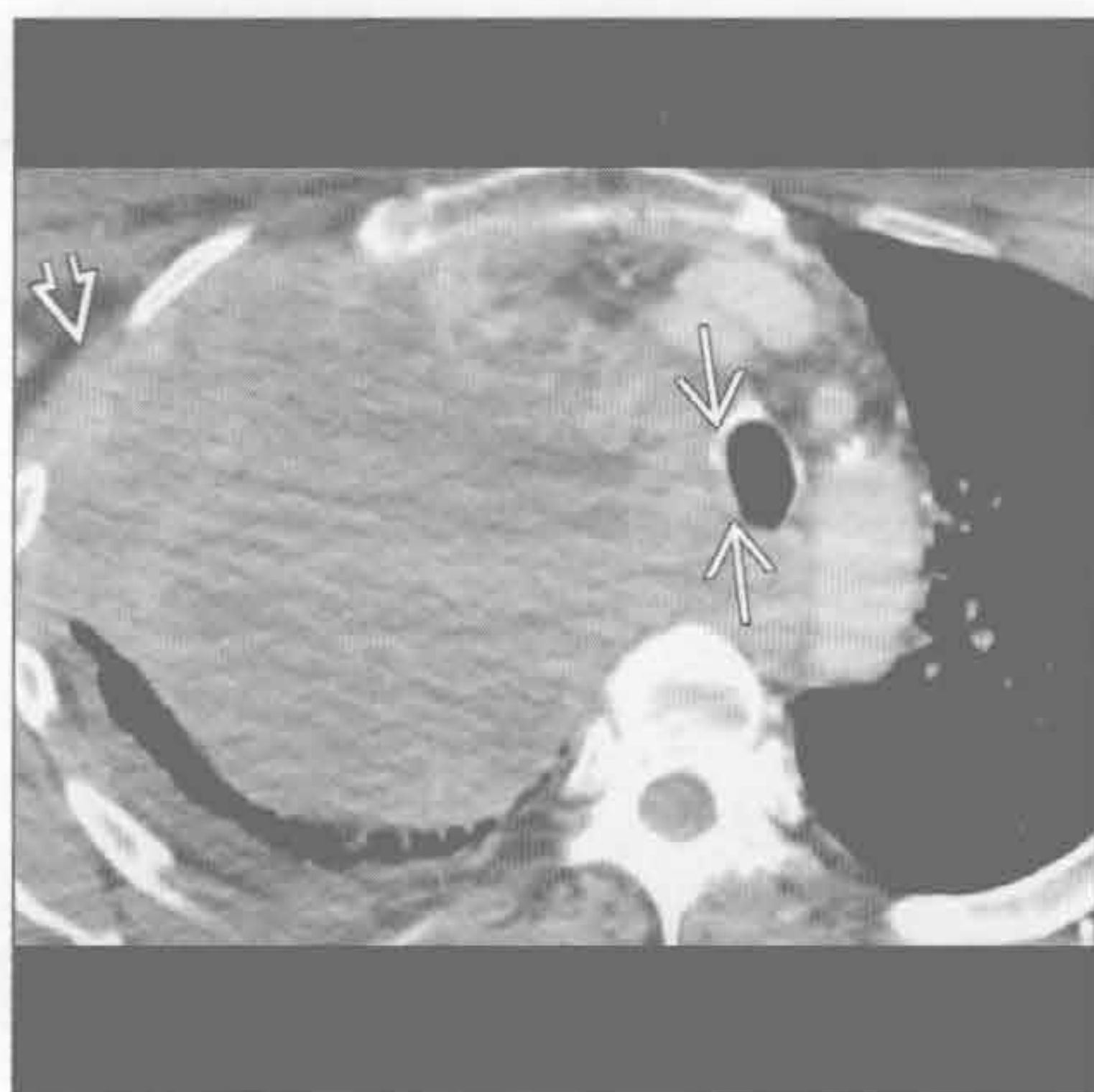- 肺动静脉畸形
 - 分叶结节伴供血动脉和静脉具诊断性
 - 下肺为主
 - 与奥斯勒-韦伯-朗迪综合征（遗传性出血性毛细血管扩张症）相关
 - 供血动脉直径 ≥ 3 mm 时考虑栓塞或手术
- 血肿
 - 继发于钝挫伤或穿透伤的肺撕裂伤充血
 - 年轻患者更常见
 - 钝挫伤时，最初 X 线片上常因邻近挫伤而所掩盖；CT 上常较明显
- 支气管源性囊肿
 - 肺内支气管源性囊肿较纵隔支气管源性囊肿少见
 - 常位于中叶内侧
 - 液性密度，圆形，边界清

大于 3 cm 的肺肿块

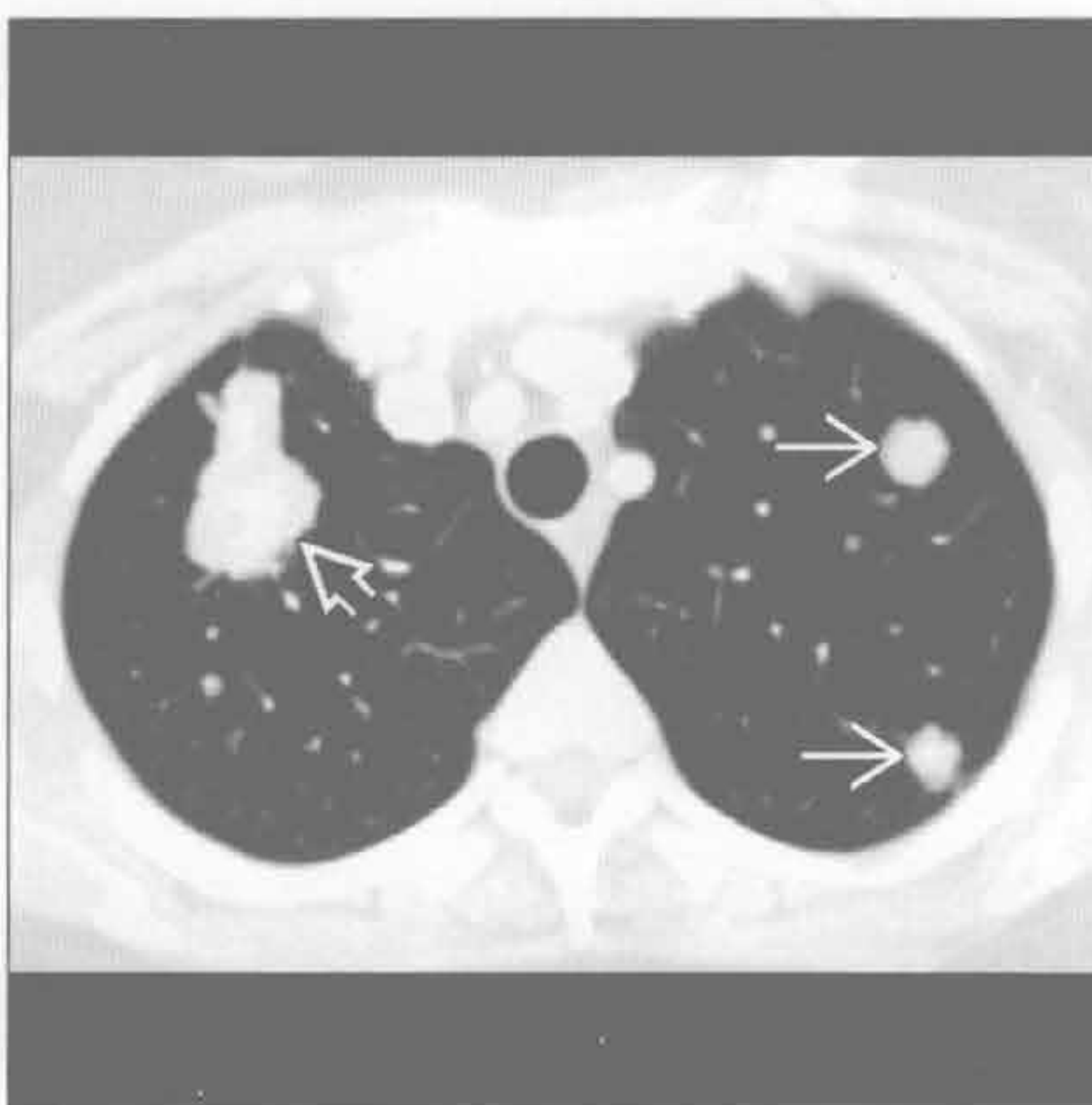
- 常无症状、偶尔发现
- 支气管源性囊肿感染：体积迅速增大，出现气体或气-液平
- 隔离症
 - 无功能肺，与有功能肺无正常连接
 - 下叶由体循环供血的复杂性肿块 [实性和 (或) 囊性]
 - 叶内型肺隔离症
 - 占隔离症 75%
 - 表现：青壮年人反复发生感染
 - 常由肺静脉引流
 - 与正常肺共享脏胸膜
 - 空气捕捉
 - 叶外型肺隔离症
 - 占隔离症 25%
 - 表现：婴儿呼吸窘迫
 - 常由体静脉引流

- 独立的脏胸膜
- 囊性腺瘤样畸形
 - 叶内多囊病灶
 - 可含气体、液体或混合性
- 罕见诊断的有用线索**
- 肺静脉曲张
 - 孤立性肺静脉扩张，右肺下叶多见
 - 常伴二尖瓣狭窄或二尖瓣反流
- 棘球蚴囊肿 (包虫病)
 - 流行于地中海，非洲和澳大利亚：最常见于畜牧业地区
 - 半月征：内囊周围新月形气体影
 - 囊破裂：内囊周围或其内气体影，褶皱的内膜漂浮于液体中
 - 多种描述征象：如半月征、水上浮莲征、旭日征、蛇征、涡流征、洋葱皮征和卡博征
 - 肝内囊性病变更；肝右叶 > 肝左叶

肺癌



肺转移



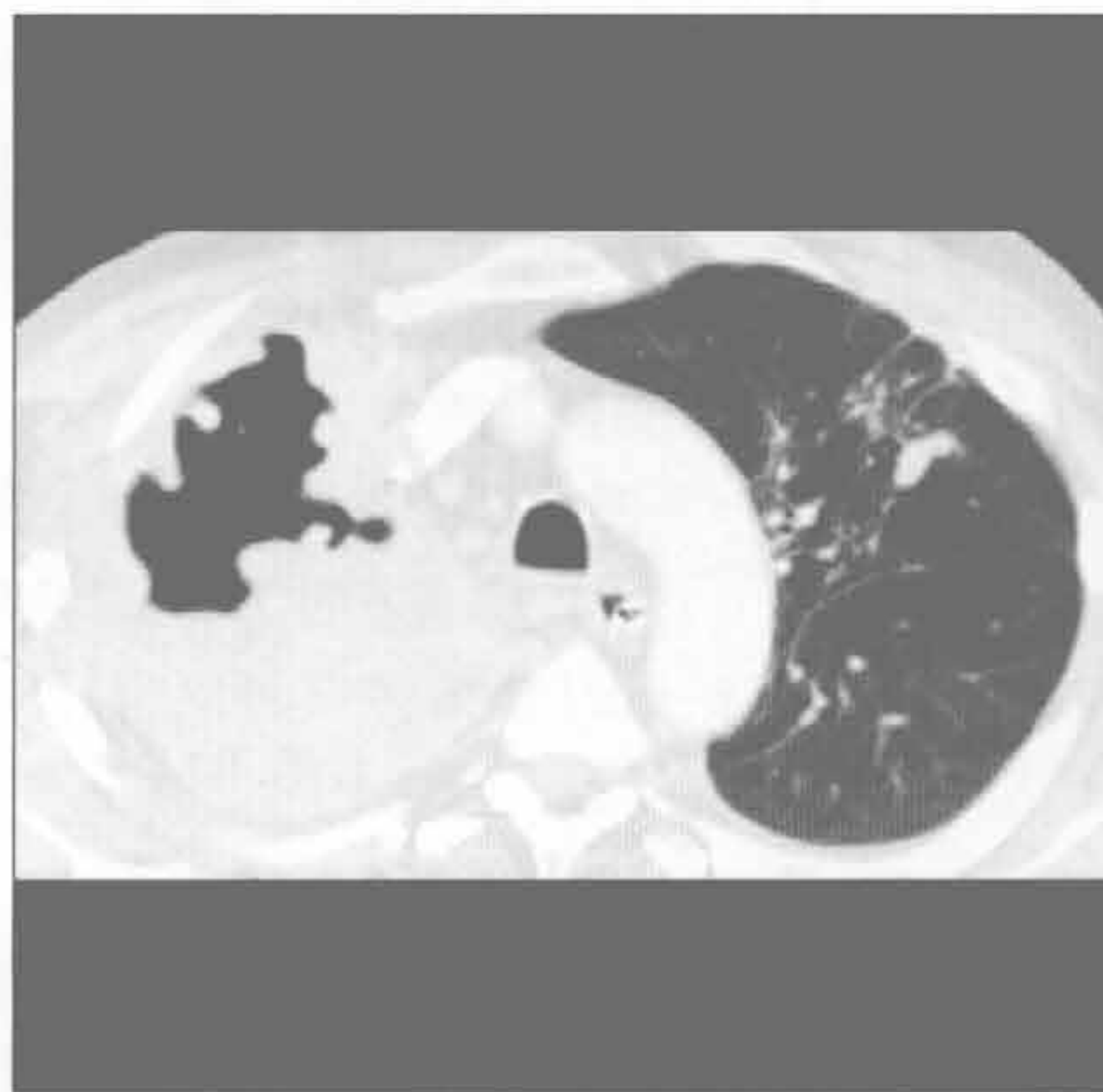
(左) 横断位增强 CT 示右肺上叶巨大肿块伴纵隔向左移位和胸膜外生长 \Rightarrow 。肿块和气管间的脂质消失 \Rightarrow ，提示气管受侵可能

(右) 横断位增强 CT 示右肺尖肿块 \Rightarrow 和左肺尖 2 个结节 \Rightarrow 。肺内多发病灶提示其并非肺原发肿瘤

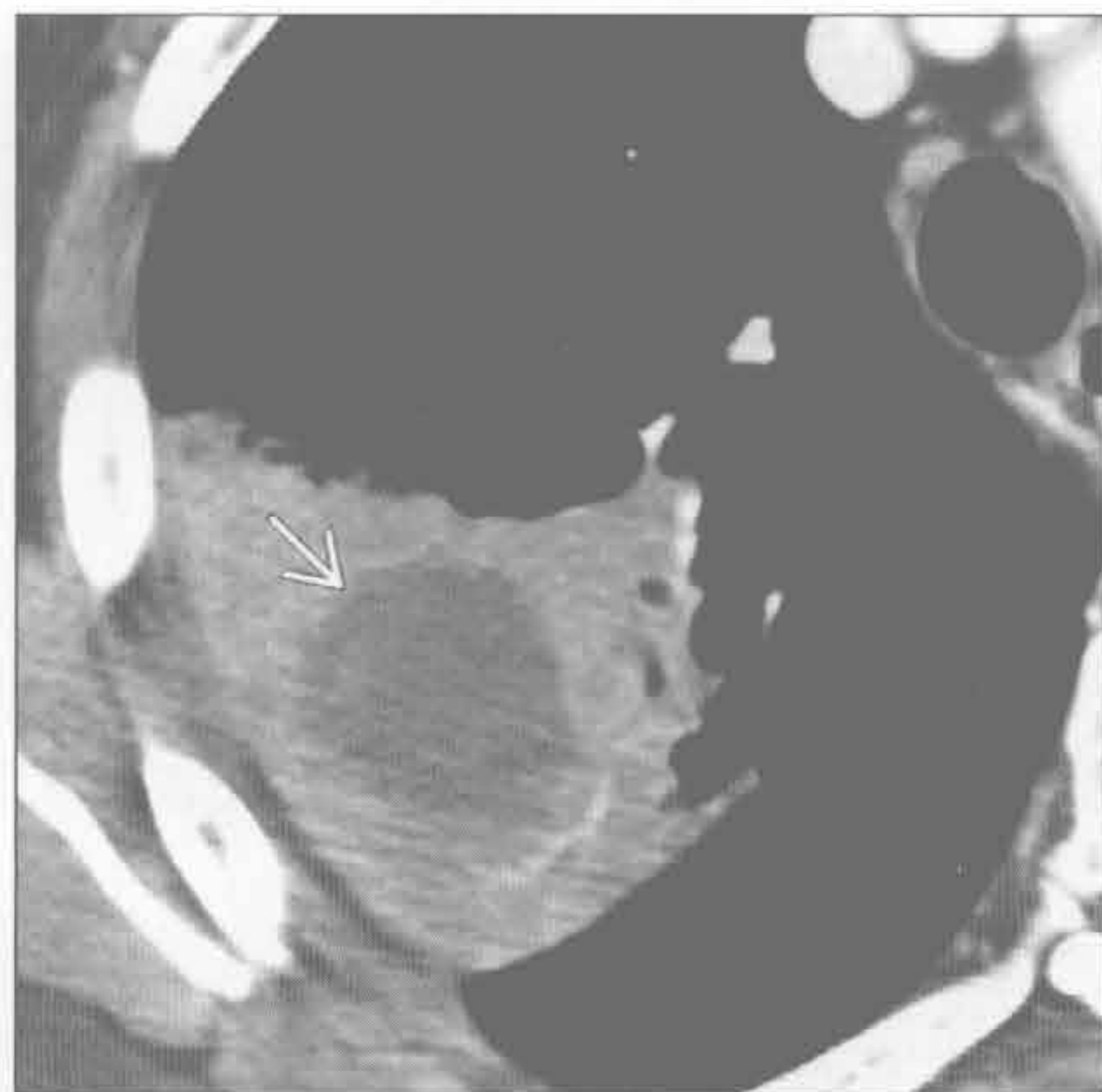
大于 3 cm 的肺肿块

分支杆菌性肺炎

(左) 活动性原发后肺结核患者。横断位增强 CT 示右肺尖巨大空洞性肿块样实变。左肺上叶簇样结节伴胸膜尾征



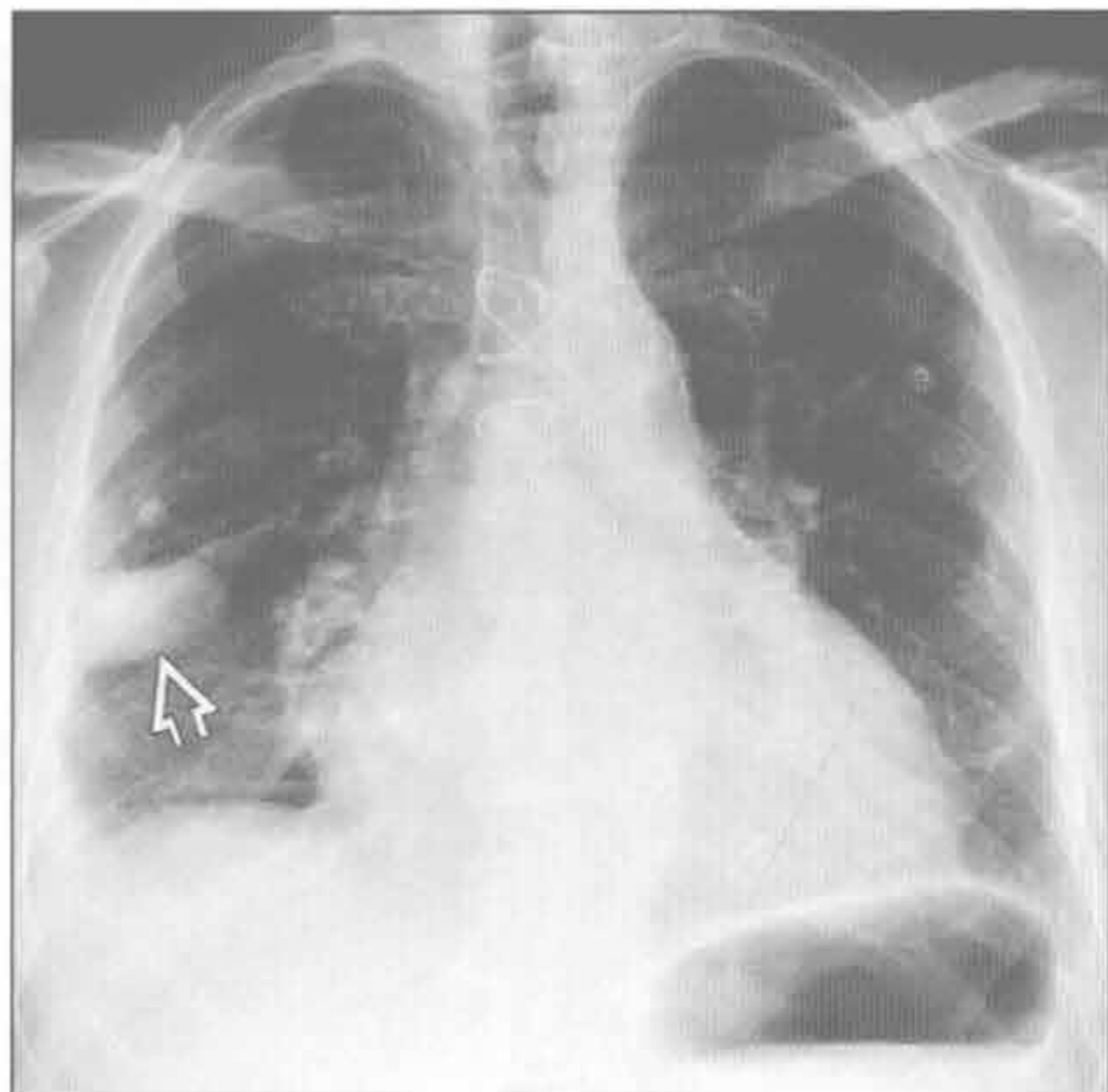
(右) 横断位增强 CT 示右肺上叶后段局灶性肿块样实变，中央低密度提示坏死



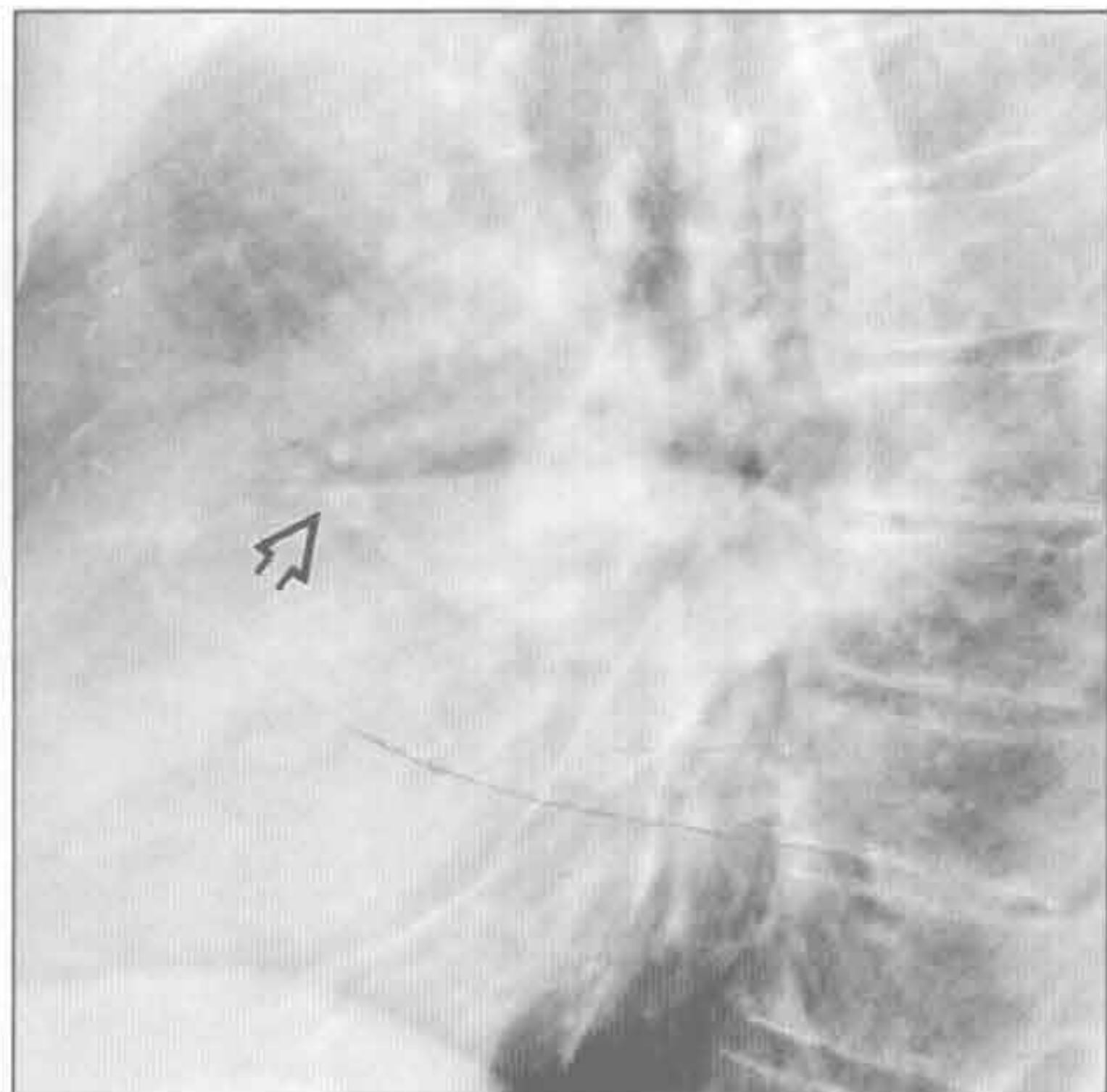
肺脓肿

假性肿瘤

(左) 正位 X 线胸片示右中肺外带卵圆形肿块。该患者有心脏扩大和心力衰竭病史



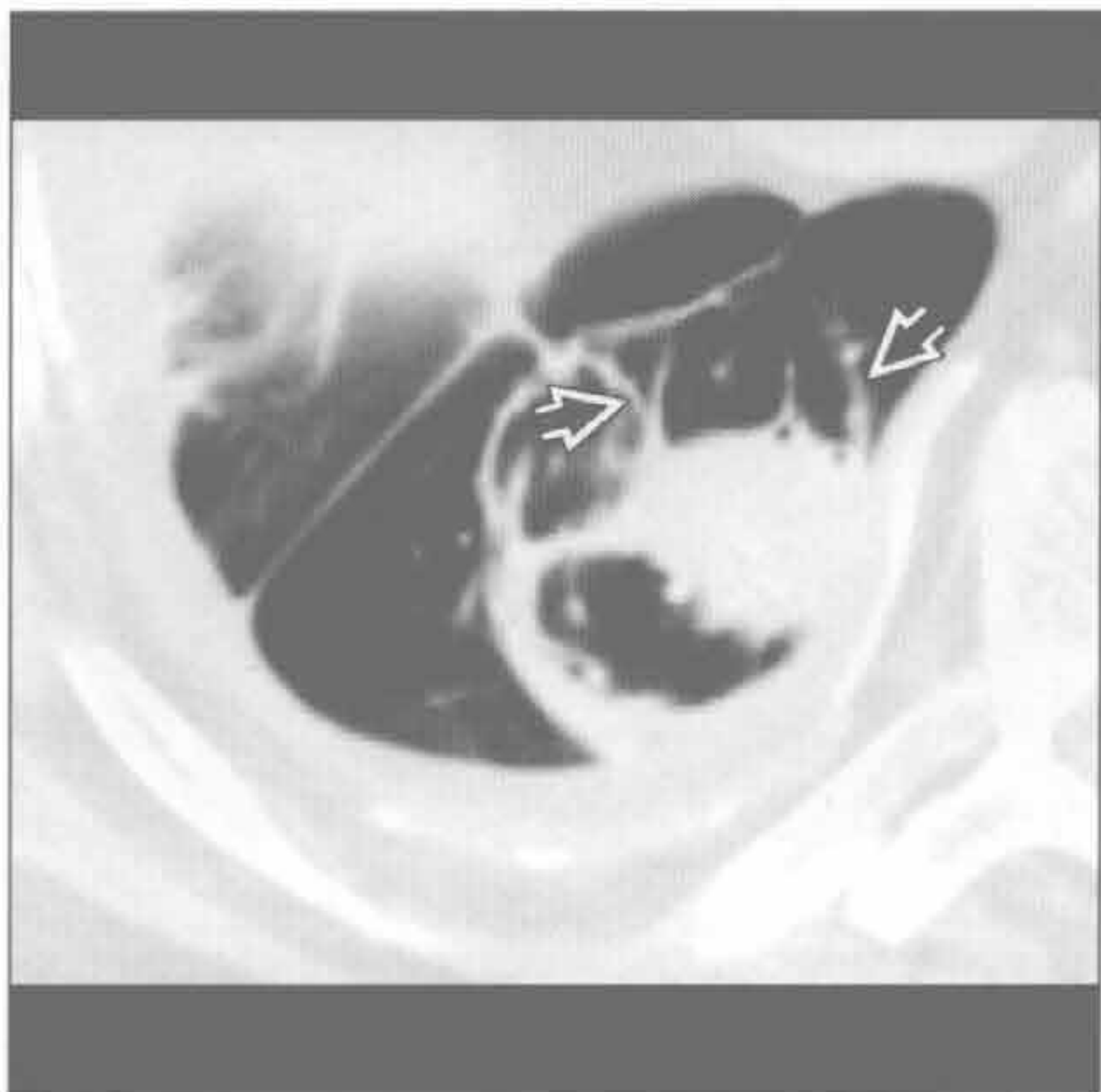
(右) 侧位 X 线片示该肿块沿着水平裂生长，前后缘变尖（前缘明显）表现最符合包裹性胸腔积液



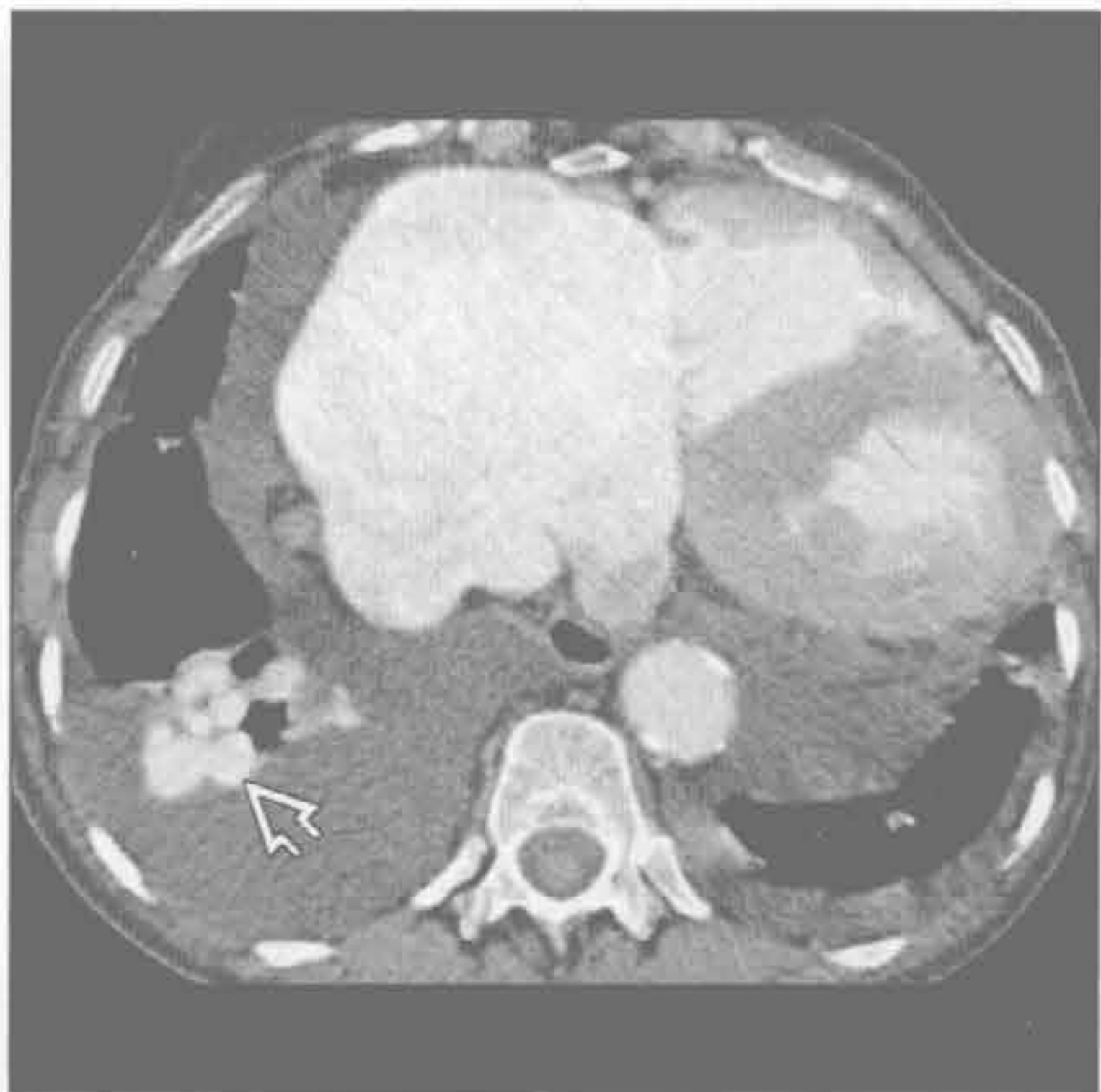假性肿瘤

圆形肺不张

(左) 横断位平扫 CT 示右肺下叶圆形肿块，与钙化的增厚胸膜广基底相连，并可见特征性的旋状支气管血管进入肿块样实变(彗星尾征)



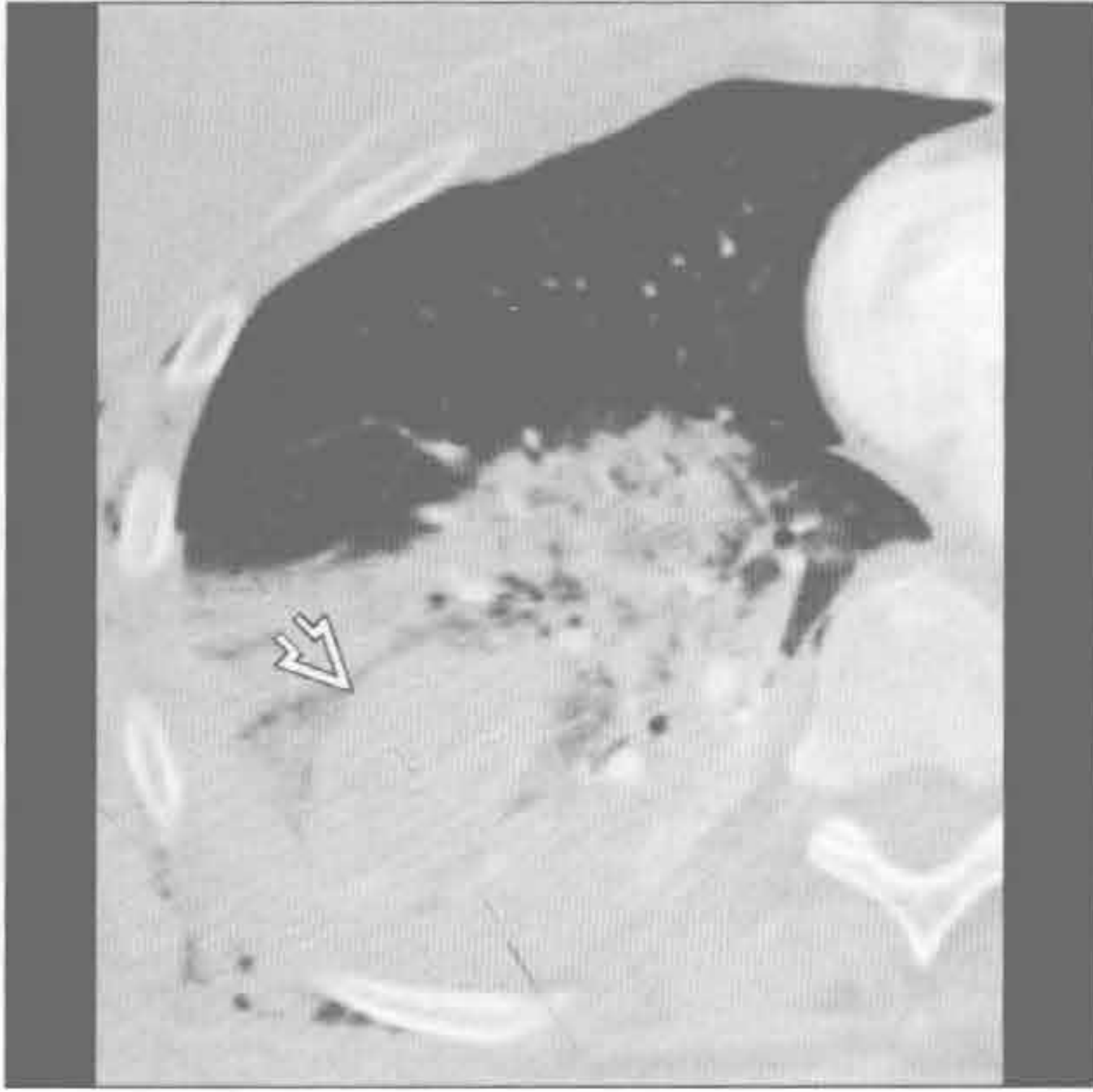
(右) 横断位增强 CT 示右肺下叶簇状匍行血管，高度提示肺动静脉畸形。另可见双侧胸腔积液和右心扩大



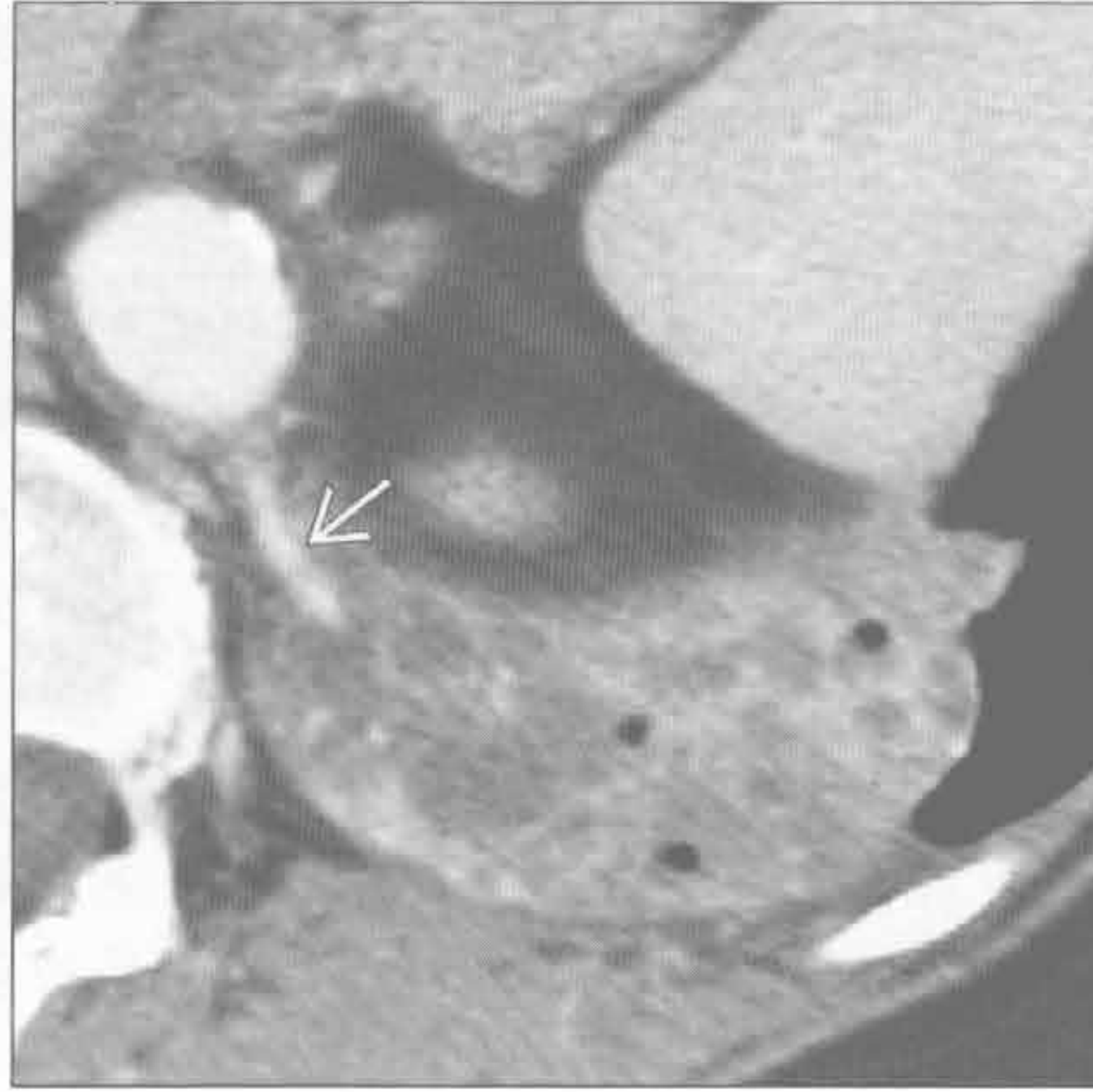
肺动静脉畸形

大于 3 cm 的肺肿块

血肿



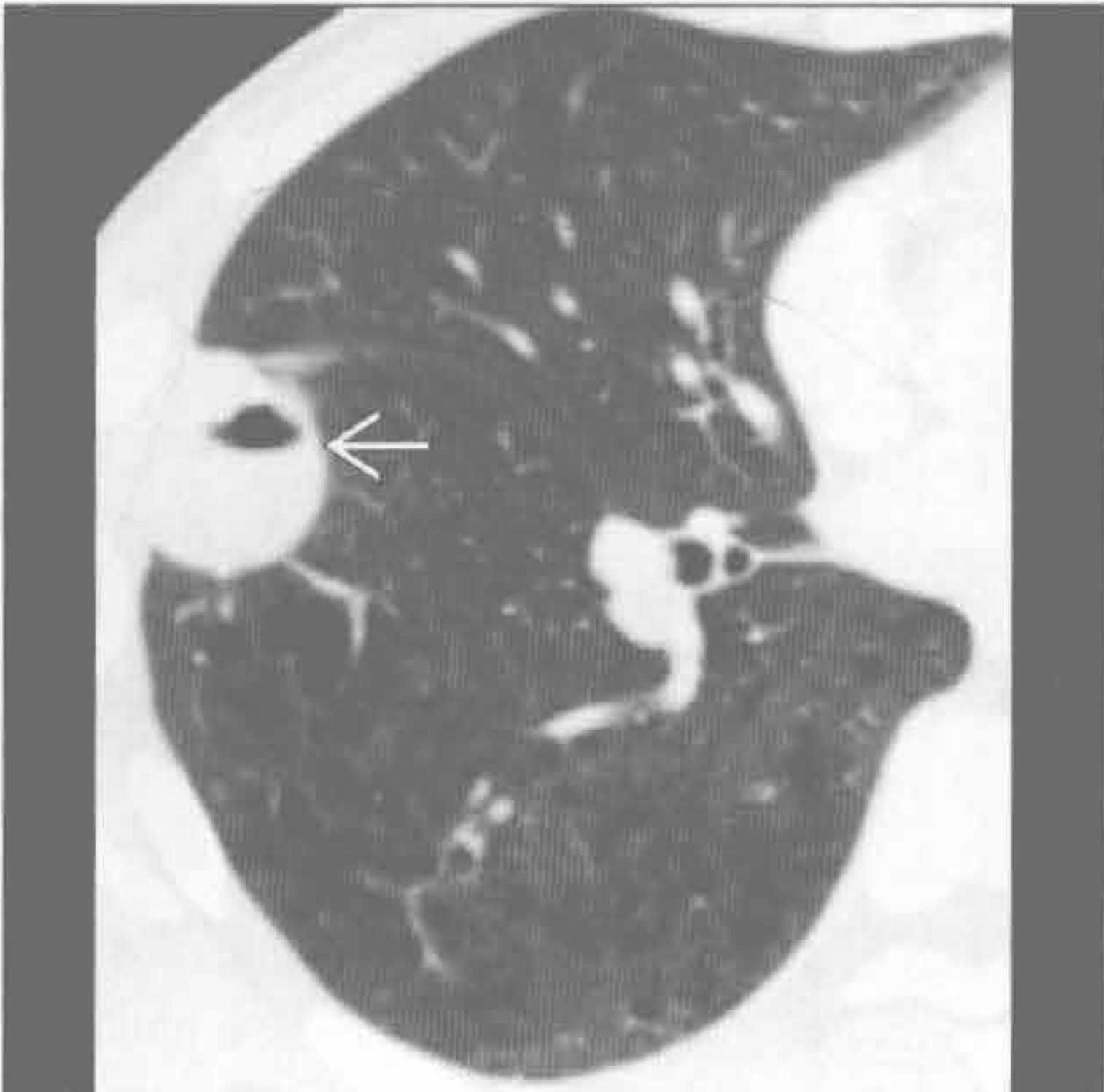隔离症



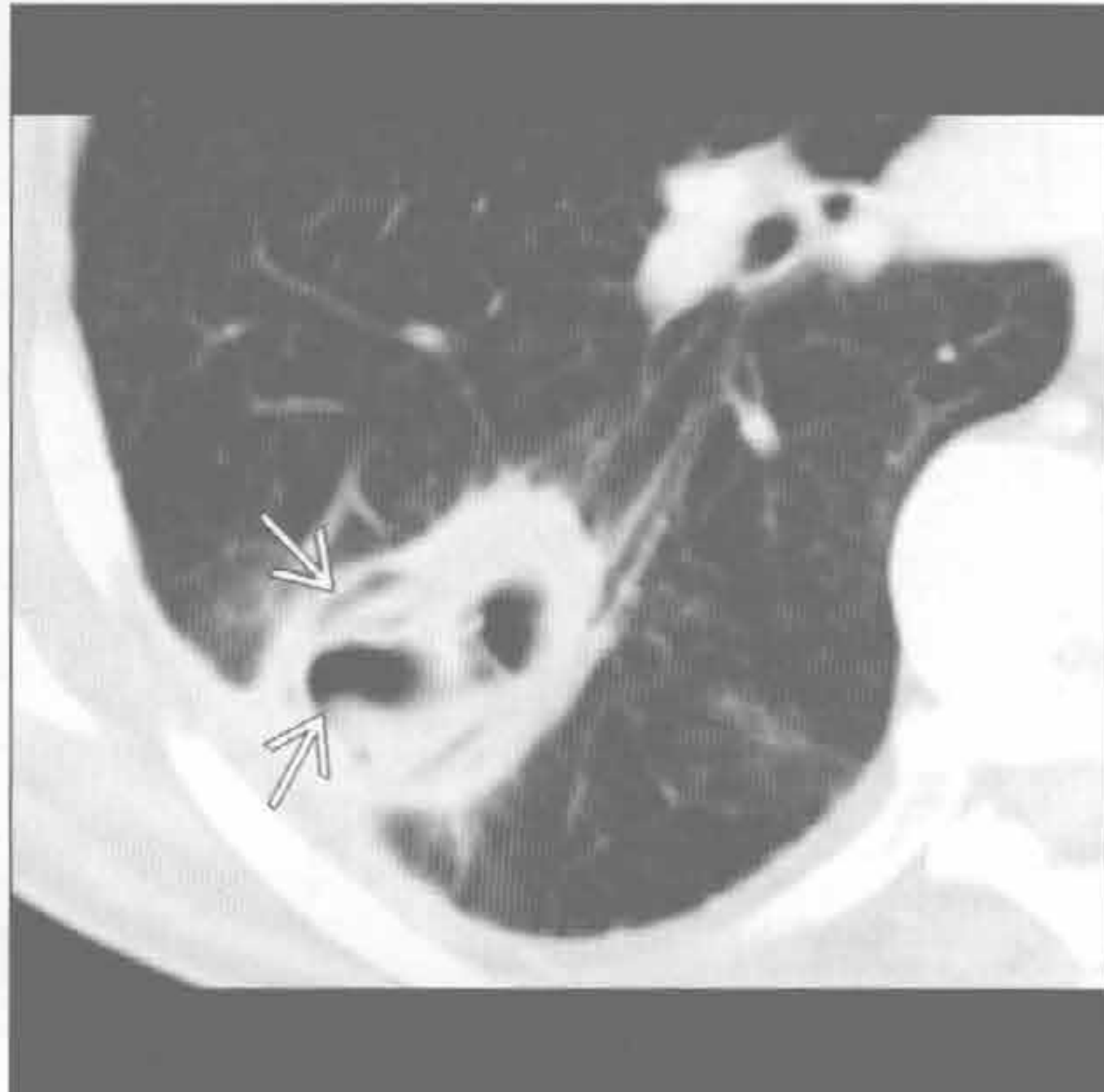(左) 横断位增强 CT 示右肺下叶肺内血肿 \Rightarrow 。邻近实变和磨玻璃影提示肺出血和挫伤。另可见右侧气胸和皮下气肿

(右) 横断位增强 CT 示左肺下叶混合性肿块 \Rightarrow 伴体循环供血, 对肺隔离症具诊断性

囊性腺瘤样畸形



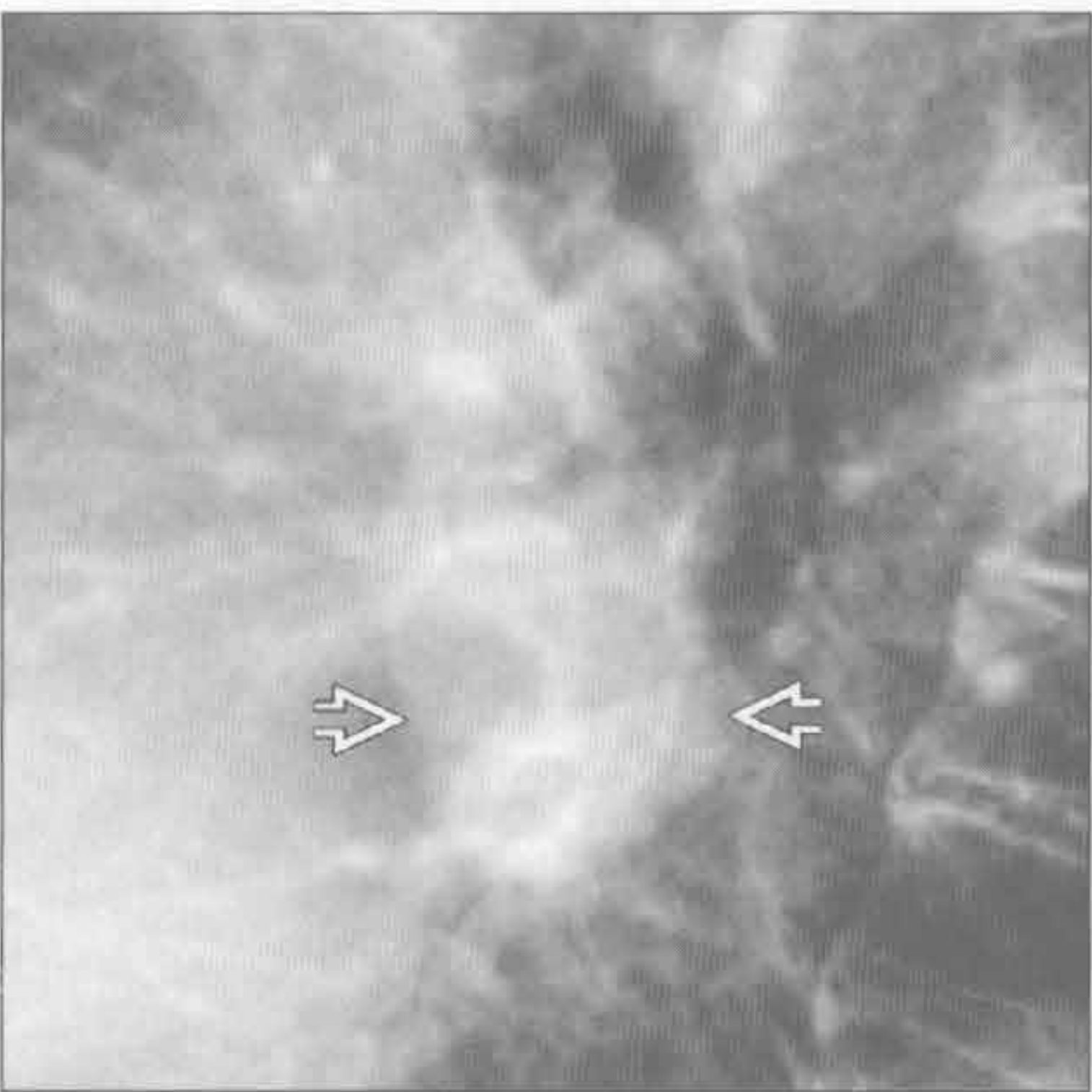
棘球蚴囊肿 (包虫病)



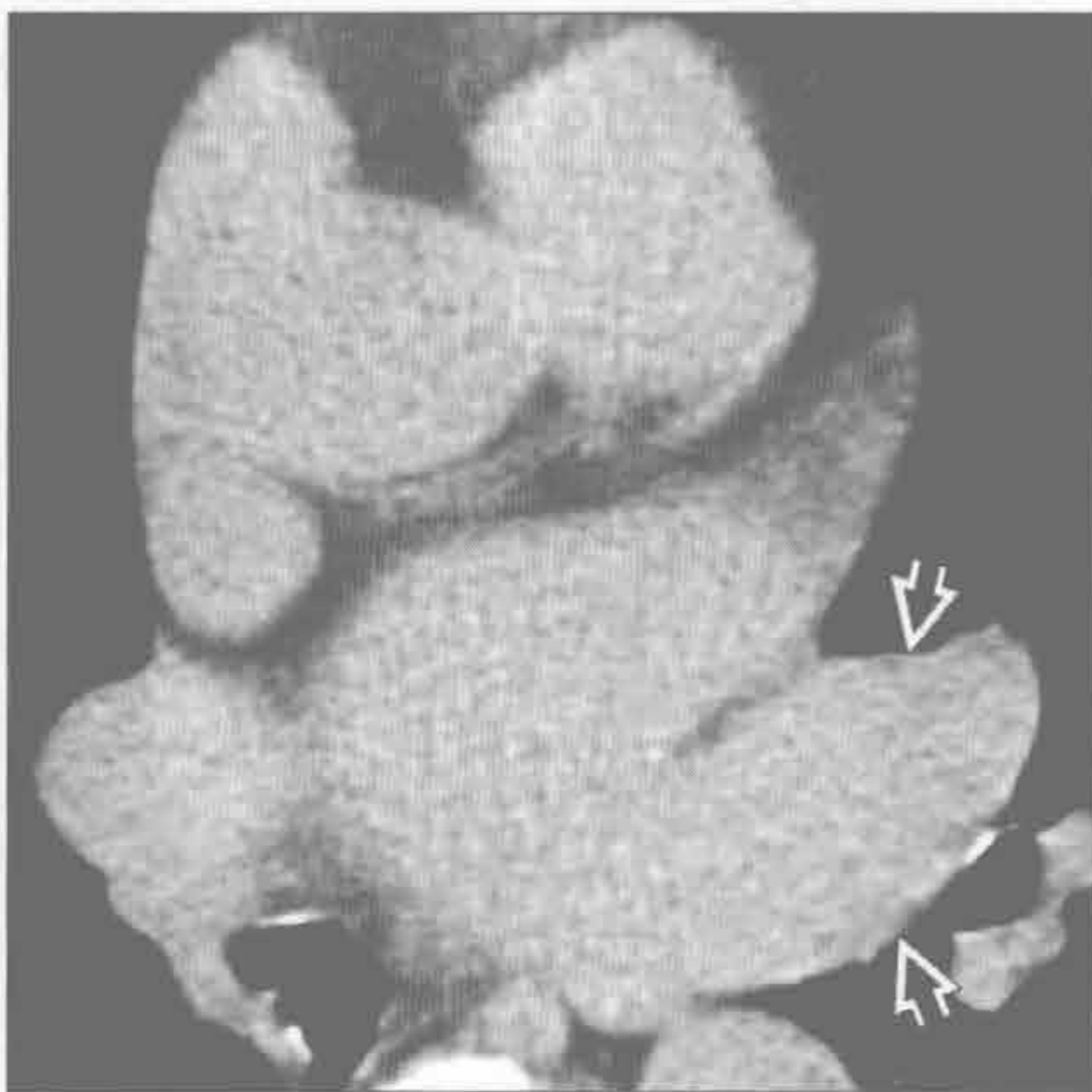
(左) 横断位增强 CT 示右肺下叶以囊性为主的混合性肿块 \Rightarrow ; 未见体循环动脉供血。内部偏心性气-液平提示感染

(右) 横断位增强 CT 示内囊膜 \Rightarrow 两侧气体影, 诊断为棘球蚴囊肿。邻近胸膜可见炎症后增厚

肺静脉曲张



肺静脉曲张



(左) 侧位 X 线胸片示圆形肿块 \Rightarrow 与心脏后缘重叠

(右) 横断位平扫 CT 示侧位 X 线胸片所见肿块为左肺静脉曲张 \Rightarrow

鉴别诊断

常见

- 肺炎
- 心源性肺水肿
- 肺不张
- 误吸
- 肺挫伤
- 肺出血

不常见

- 过敏性肺炎（急性）
- 弥漫性肺泡损伤
- 肺梗死

罕见（但重要）

- 急性嗜酸细胞性肺炎
- 可卡因肺

重要信息

常见诊断的有用线索

- 肺炎
 - 肺实质阴影：磨玻璃至实变影
 - 反应性淋巴结肿大；很大的淋巴结不常见
 - 肺炎旁胸腔积液或脓胸
 - 结合痰培养、白细胞计数和临床表现至关重要
- 心源性肺水肿
 - Starling 机制不平衡：常因肺静脉压增高
 - 左侧心力衰竭（心肌梗死或缺血性心肌病）
 - 液体负荷过剩或肾衰竭
 - 二尖瓣疾病
 - 小叶间隔增厚：X 线胸片示 Kerley B 线和 Kerley A 线
 - 弥漫性、模糊的肺实质阴影
 - 中央为主为其特征，因外周肺组织淋巴管多
 - 常可见心脏扩大
 - 冠状动脉病变（冠状动脉钙化、冠状动脉旁路移植术、冠状动脉支架，心内膜下脂肪变）
- 肺不张
 - 亚段水平
 - 盘状或线样阴影，最常见于中下肺
 - 通气不足或膈移动度降低（固定，神经肌肉异常，膈膜下肿块影响）
 - 小气道疾病（分泌物所致吸收性肺不张，哮喘，病毒性细支气管炎）
 - 表面活性剂产生降低（肺栓塞）

- 挤压（邻近病理所致肿块效应）
- 肺叶水平
 - 肺叶容积缩小：肺裂移位、纵隔和肺门向同侧移位，膈向上移位
 - 受累肺叶密度增高
 - 中间支气管阻塞致右肺中下叶混合性不张；类似胸腔积液
 - 急性病程最常见于黏液嵌塞或异物所致的支气管阻塞

误吸

- 重力依赖区实变
- 易患者（如：酗酒，癫痫，食管裂孔疝，食管运动障碍或梗阻，神经肌肉疾病）
- 仰卧位：下叶背段或上叶后段
- 站立位：下叶基底段
- CT 常见小叶中心型或树芽状阴影
- 若不治疗可发展成坏死性肺炎或肺脓肿

肺挫伤

- 急性钝伤：发生在损伤时，3 ~ 5 天后消散
- 在钝性动能吸收处下方，周围性
 - 常在肺的侧面，远离重叠的肌群
 - 伴肋骨骨折；但发生在儿童或青年时也可能不伴有肋骨骨折

肺出血

- 广泛性
 - 血管炎，抗凝时，肺特发性含铁血黄素沉着症
- 局灶性
 - 肿块，误吸，支气管扩张，创伤
- 磨玻璃影 > 实变；可弥漫性、斑片状，小叶性或小叶中心型
- 外周、肺尖和肋膈角肺组织不受累倾向
- 小叶间隔和小叶内间隔增厚 1 ~ 2 天或以上
- 数天内快速消散，尽管不及心源性肺水肿或单纯误吸迅速
- 反复出血可导致肺纤维化

不常见诊断的有用线索

- 过敏性肺炎（急性）
 - 对空气中有机颗粒的变态反应
 - 弥漫性或小叶中心型磨玻璃影；小叶空气捕捉
- 弥漫性肺泡损伤
 - 非心源性肺水肿
 - 临床上与急性呼吸窘迫综合征相关
 - 异质性，弥漫性磨玻璃影和实变

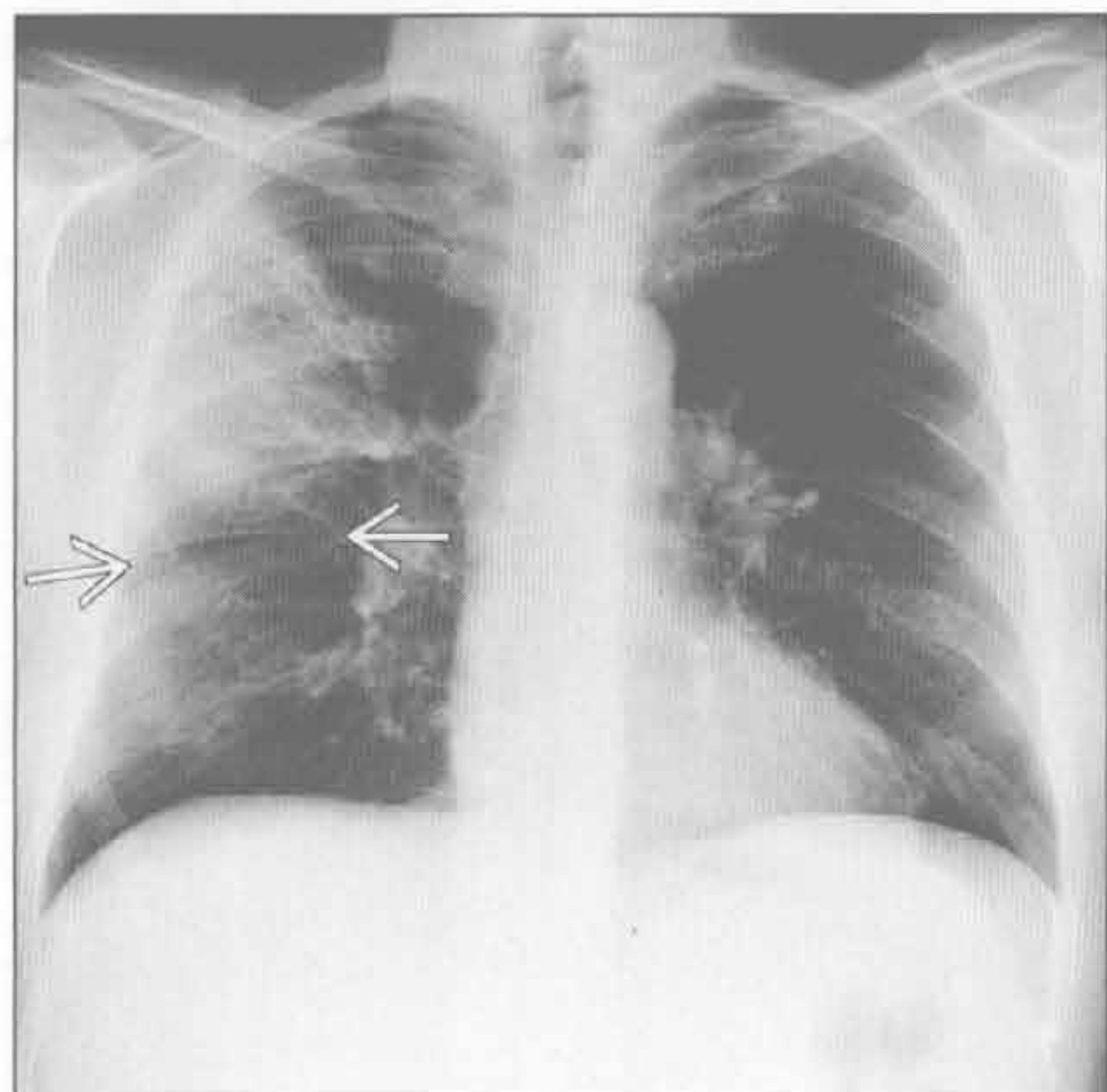
- 常表现为前 - 后和上 - 下梯度
- 大量胸腔积液和严重的小叶间隔增厚不常见
- 呼吸窘迫 2 ~ 3 周后常见静脉曲张样支气管扩张、网状阴影和蜂窝样改变
- 肺梗死
 - 最常见于肺动脉栓塞
 - 常有心功能不全基础 (心肌病, 充血性心力衰竭)
 - 下肺为主, 周围性 / 胸膜下, 楔形实变: 汉普顿驼峰征
 - 数月后消散; 保留原有形态, 而非如肺炎样斑片状吸收

罕见诊断的有用线索

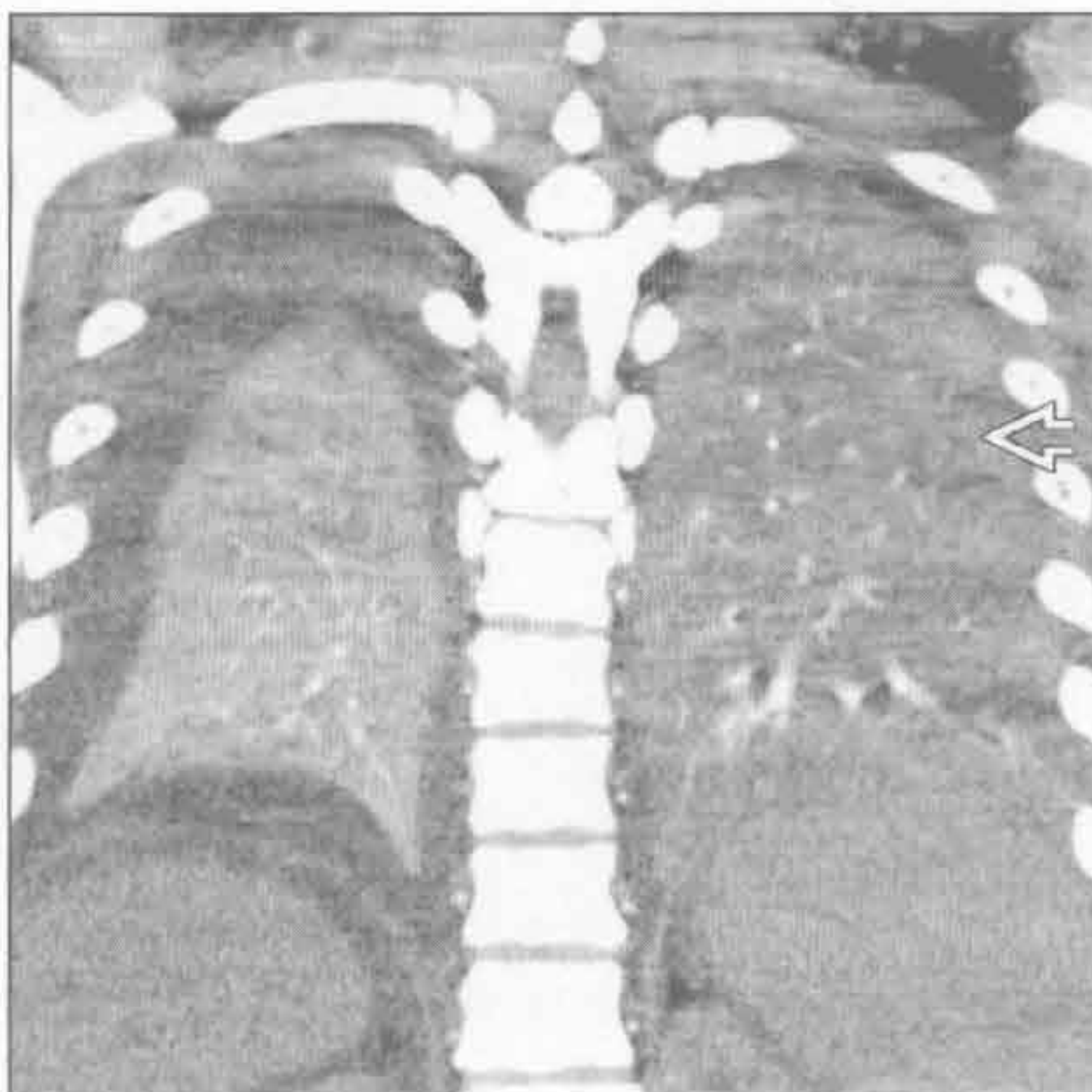
- 急性嗜酸性肺炎
 - 可能源于对吸入源的变态反应; 可能与吸烟相关

- 影像学表现类似肺水肿
 - 磨玻璃影 > 实变
 - 小叶间隔增厚
 - 胸腔积液
- 急性高热、严重的呼吸困难, 肌痛, 胸膜炎性胸痛
- 对激素极敏感
- 可卡因肺
 - “Crack” = 可卡因烟熏样
 - 变态反应, 肺出血, 肺水肿 (心源性和非心源性)
 - 非心源性肺水肿可为周围性和双侧性, 与心源性肺水肿不同
 - 纵隔气肿和气胸

肺炎



肺炎



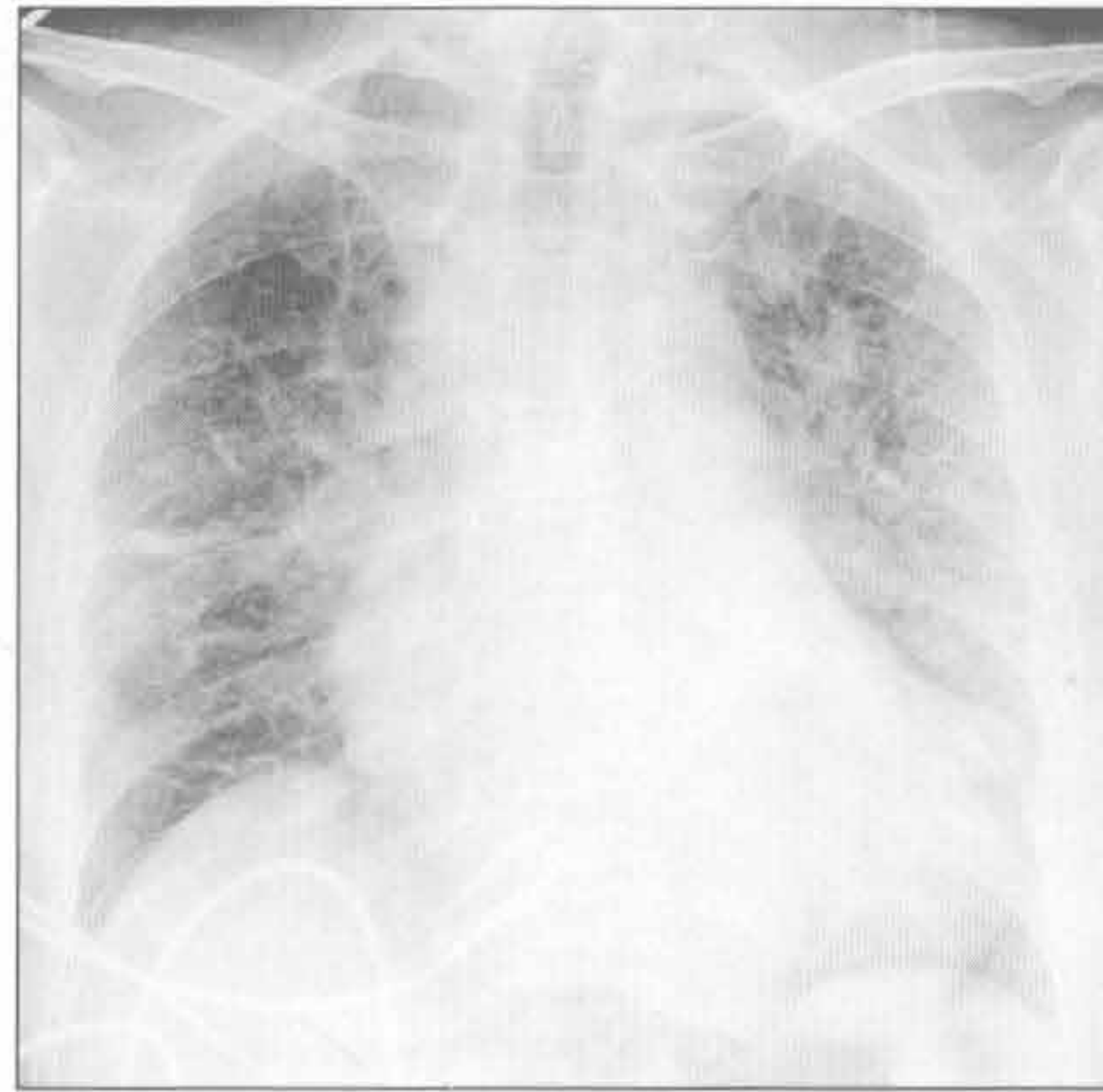
(左) 咳嗽和发热患者。正位 X 线胸片示右肺上叶实变, 下缘为水平裂 \rightarrow , 高度提示肺炎

(右) 冠状位增强 CT 示两肺下叶实变。左肺下叶密度低 \Rightarrow , 提示肺炎或误吸所致, 右下肺密度高提示肺不张

急性肺实变

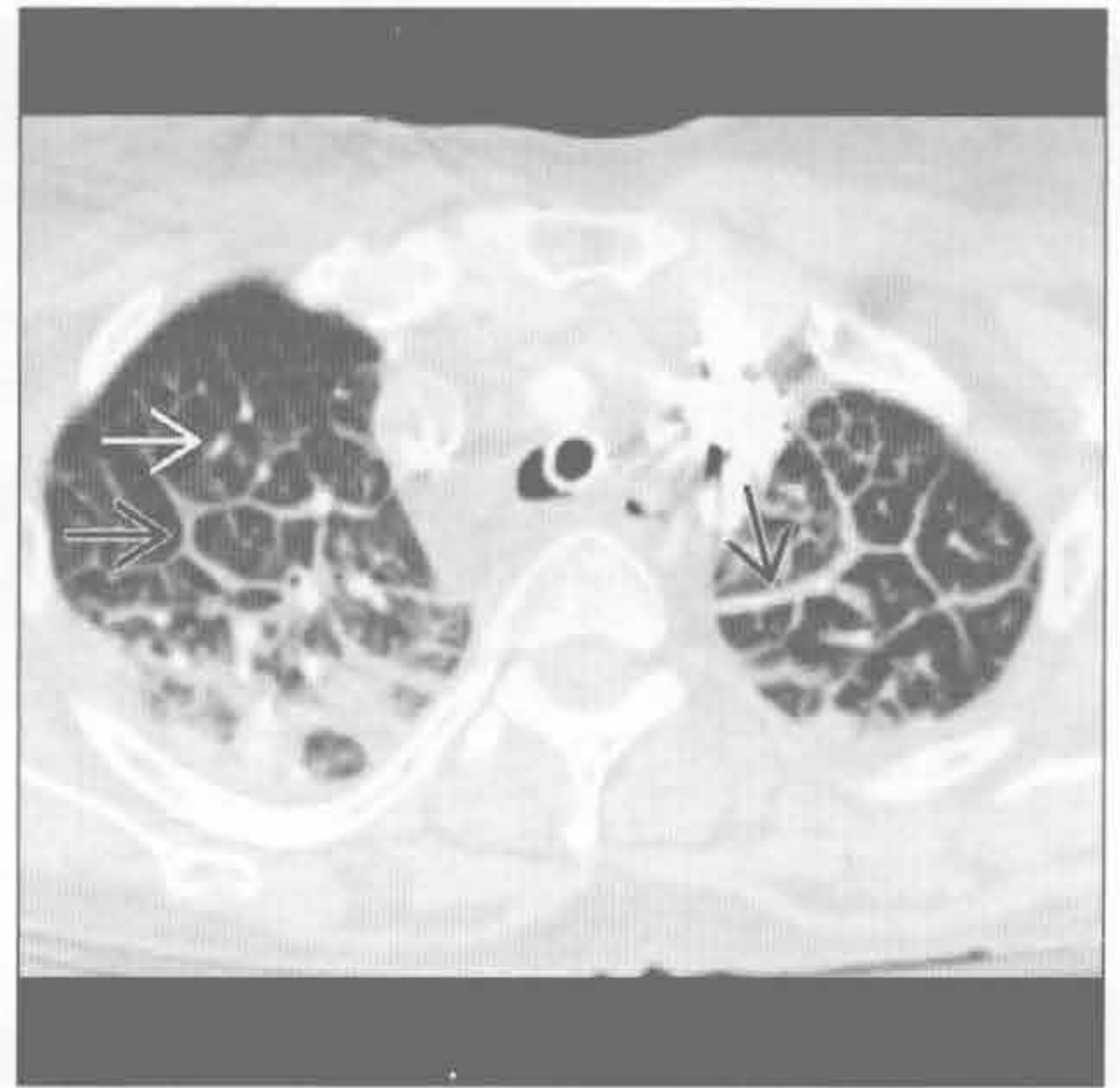心源性肺水肿

(左) 正位 X 线胸片显示以心脏扩大和间质性改变为主, 提示心源性肺水肿



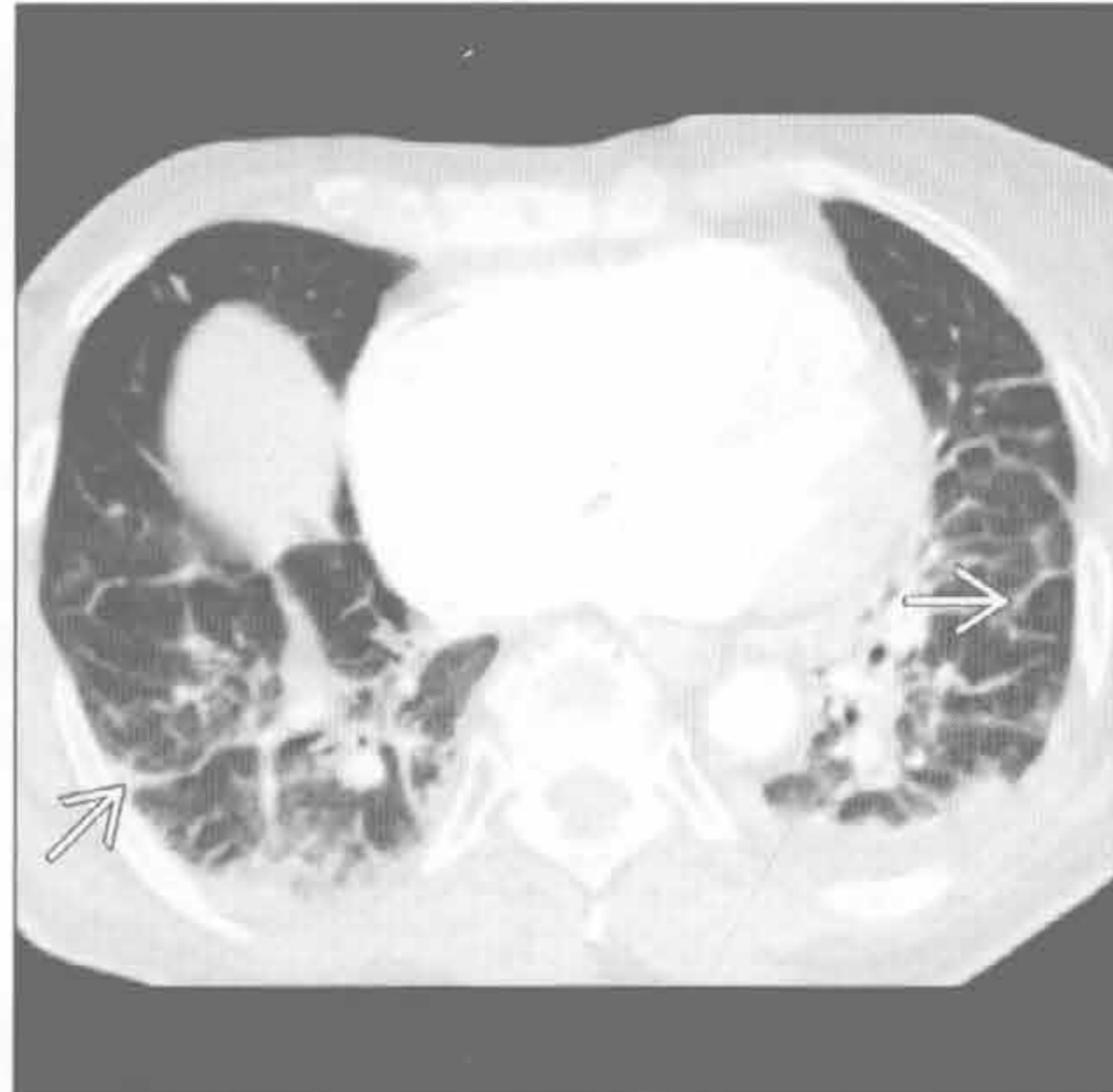
(右) 与左图为同一患者。横断位增强 CT 示小叶间隔增厚(→)和次级肺小叶的小叶中央改变明显(→), 高度提示心源性肺水肿

心源性肺水肿

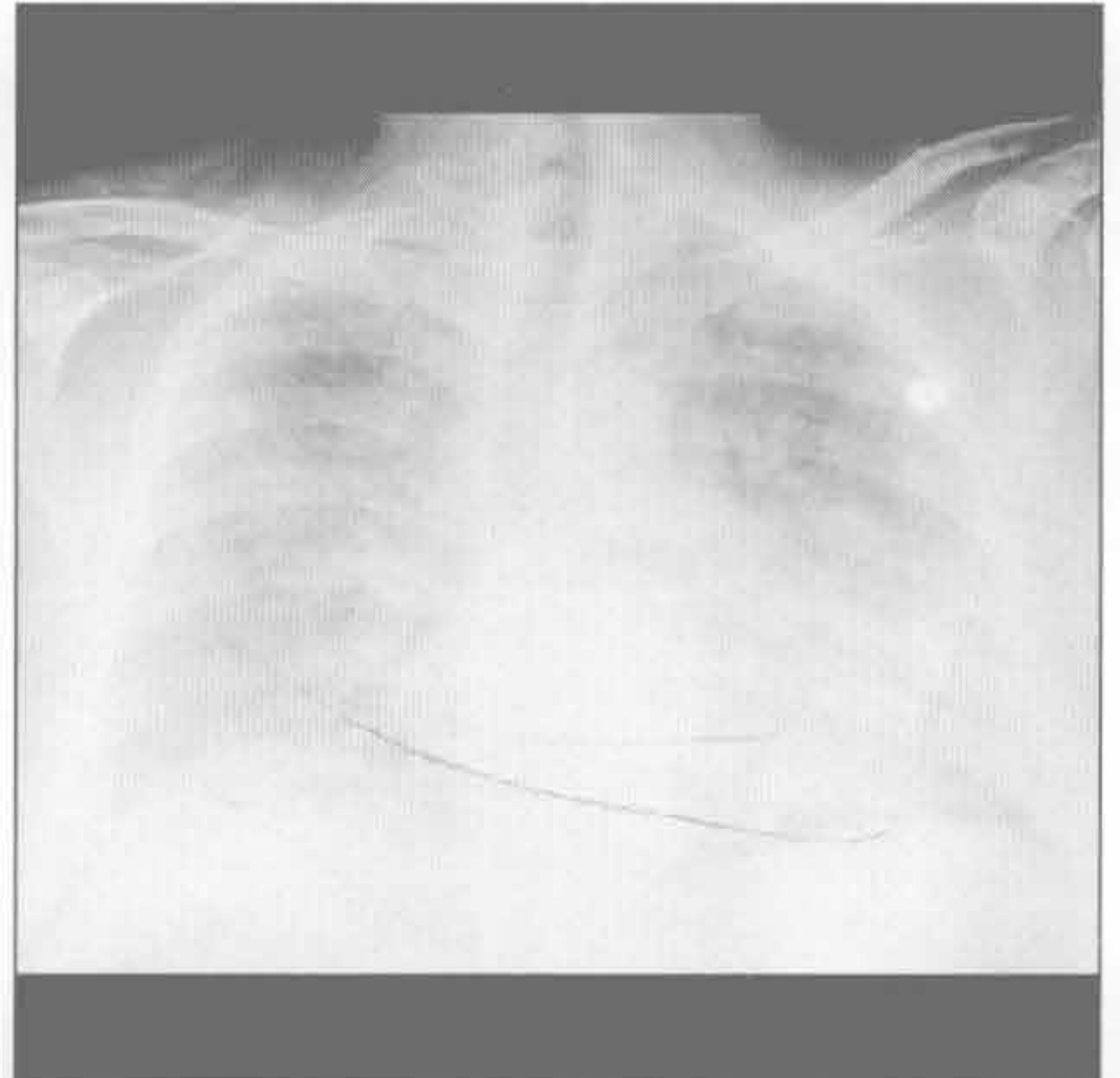


心源性肺水肿

(左) 血管性病变患者。横断位增强 CT 示心脏扩大、小叶间隔增厚(→)和少量胸腔积液, 高度符合心源性肺水肿

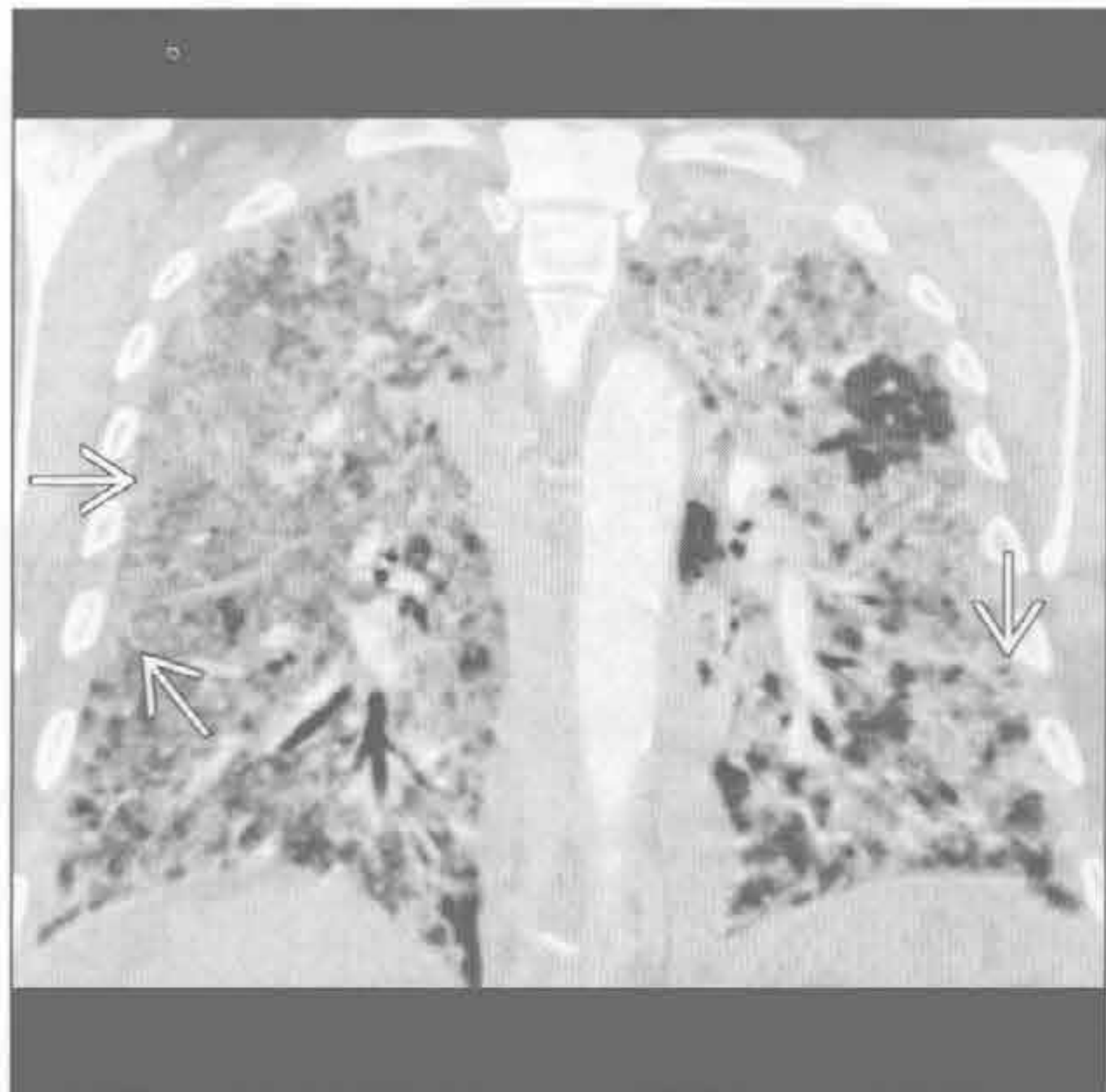


(右) 正位 X 线胸片示弥漫性肺部阴影, 最符合肺水肿表现, 尽管弥漫性肺泡损害、弥漫性肺炎、误吸或弥漫性肺出血也可有此急性表现



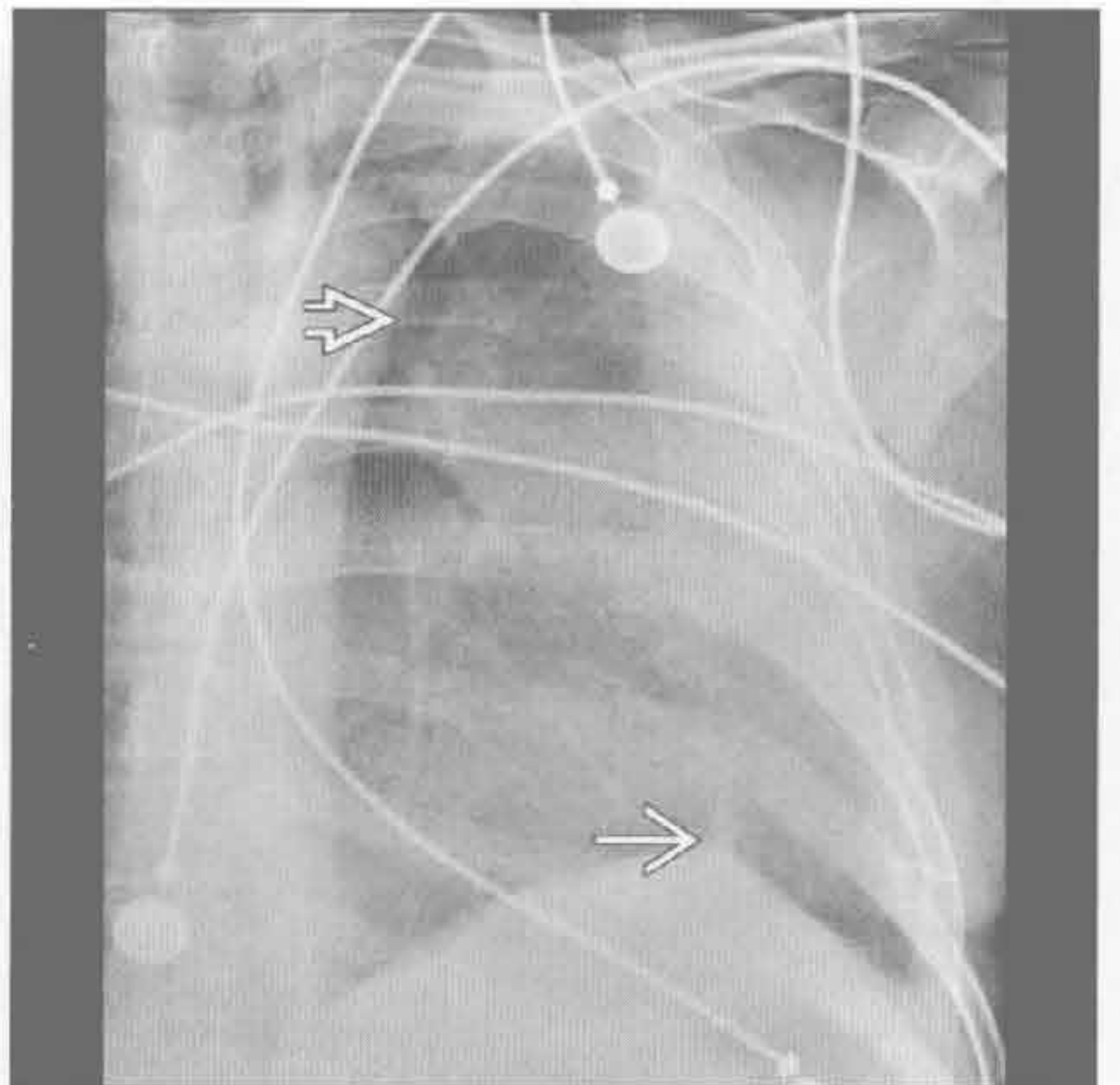
心源性肺水肿

(左) 冠状位增强 CT 示弥漫性磨玻璃影贯穿全肺伴小叶间隔增厚(→), 提示心源性肺水肿。使用利尿药后肺内异常迅速消失



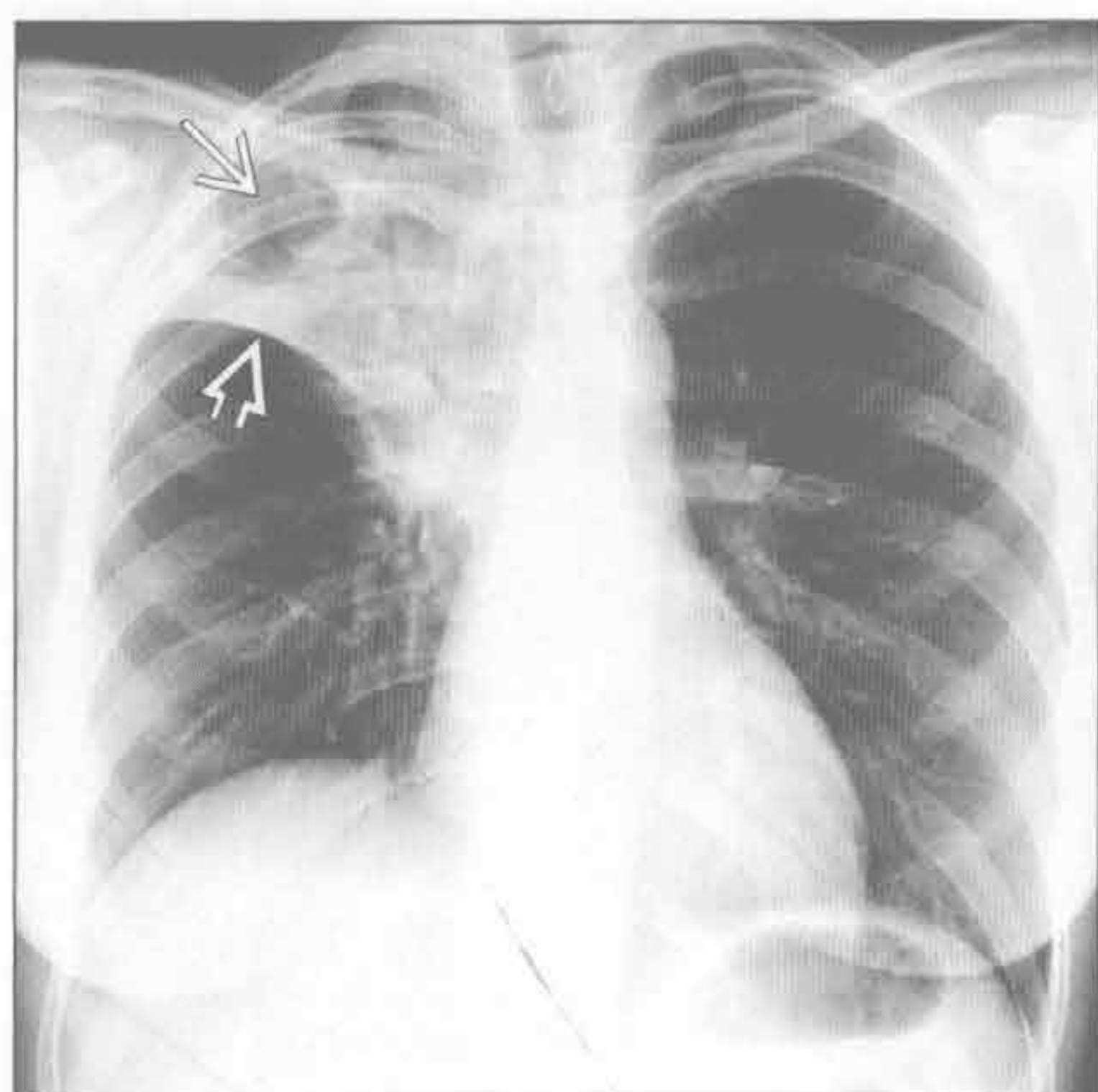
(右) 正位 X 线胸片示弥漫性模糊影, 左肺主动脉旁(⇨)未累及 (luftsichel 征), 左心缘不清。近膈顶见峰状改变(→)。影像学表现左上肺叶不张具有诊断性

肺不张

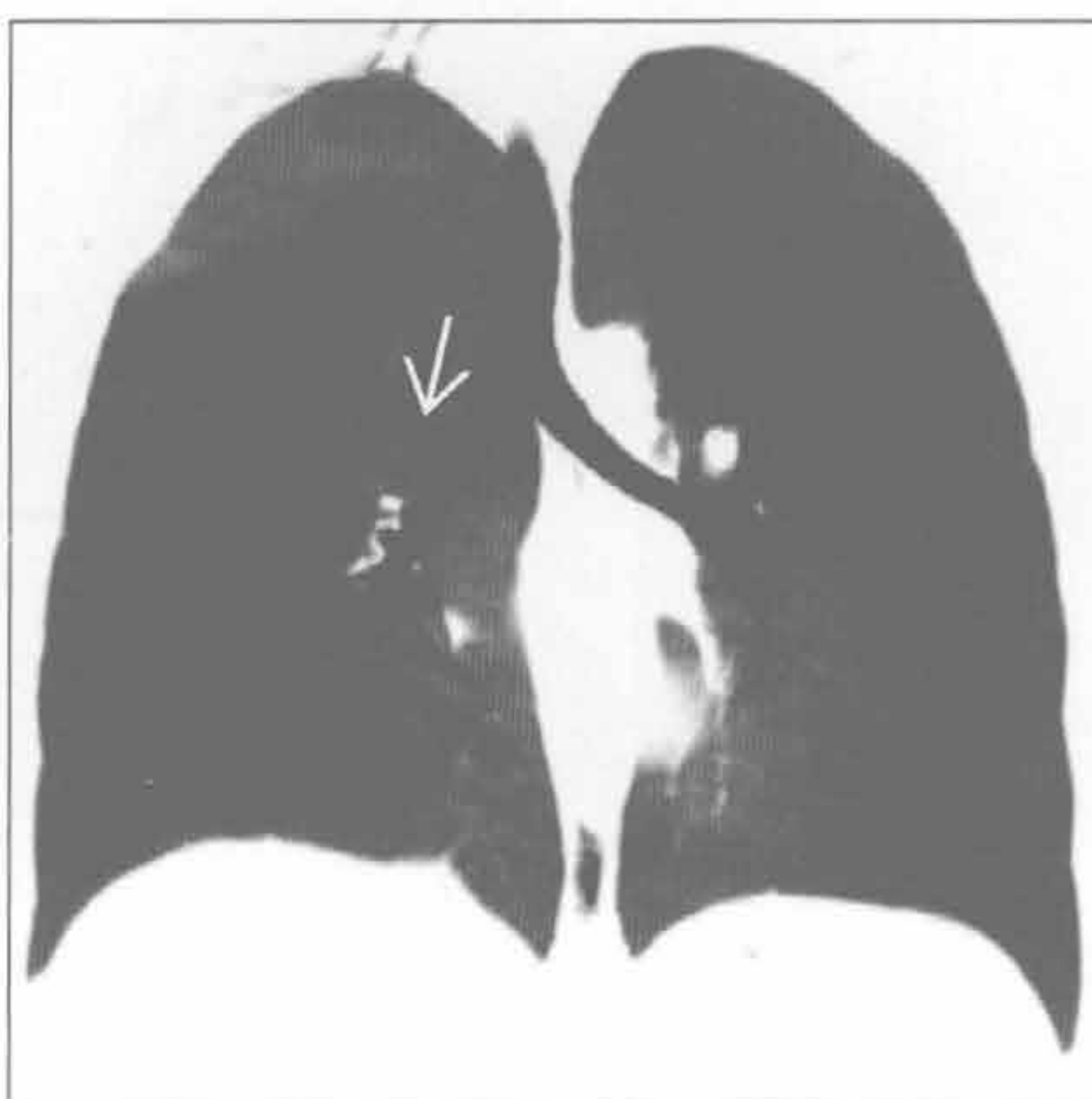

急性肺实变

肺不张



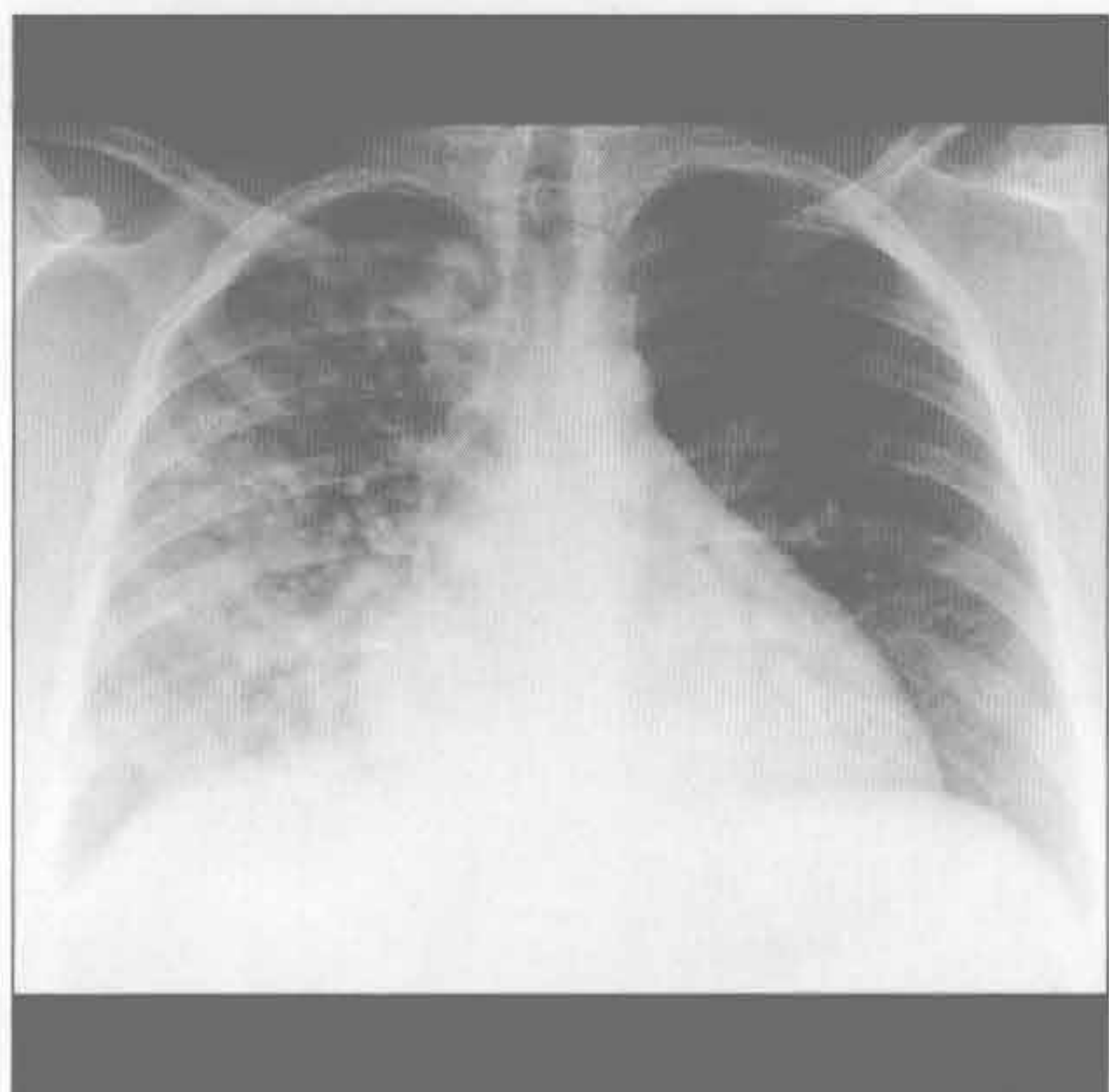
肺不张



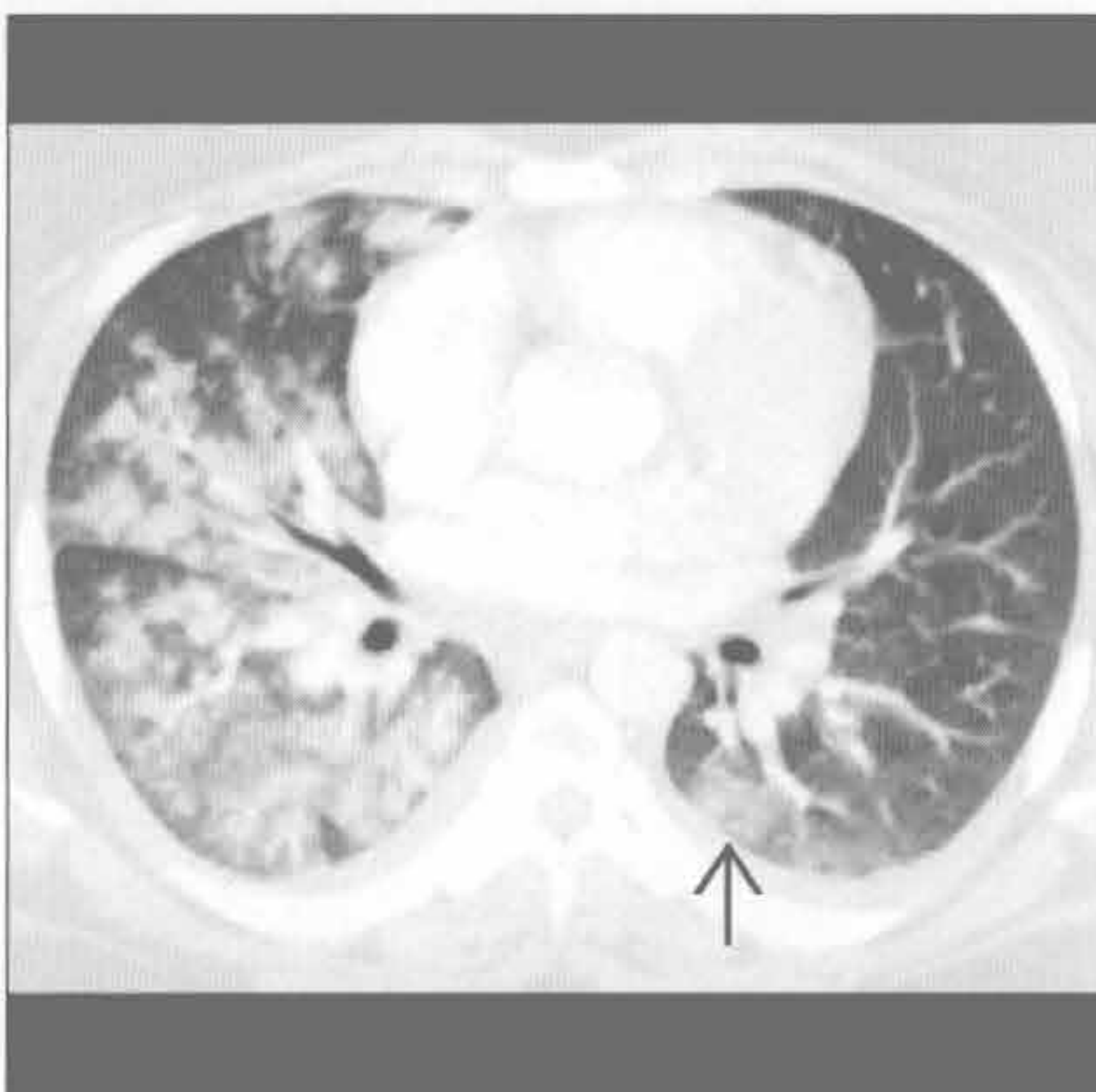(左) 正位 X 线胸片示右肺上叶部分肺不张伴水平裂向上移位。右肺尖持续充气。

(右) 与左图为同一患者。冠状位平扫 CT 最小密度投影示右肺上叶复张，无支气管内或中央型肺病灶。短暂的右肺上叶不张最可能是由于黏液嵌塞。注意右肺上叶支气管。

误吸



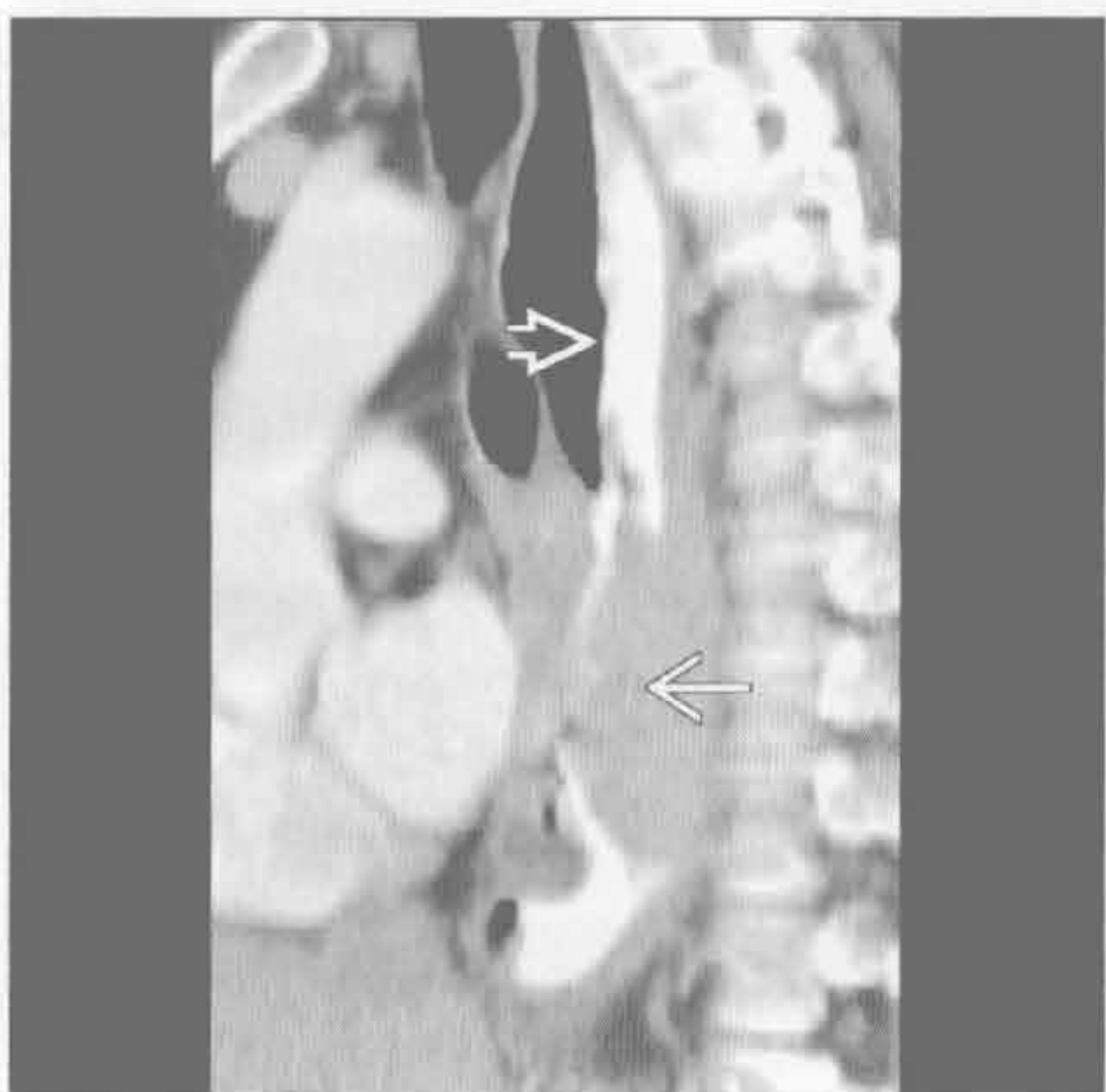
误吸



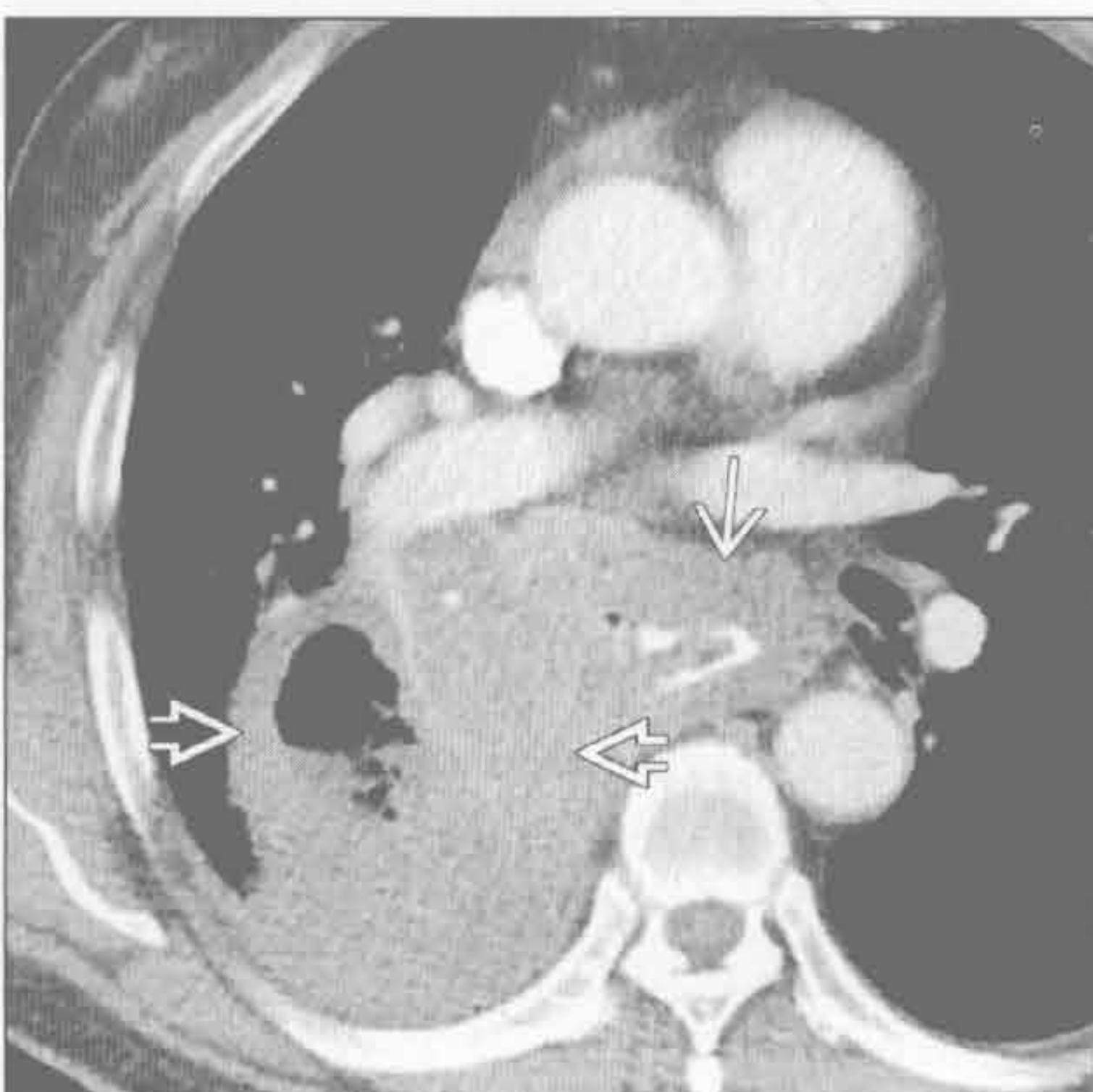
(左) 正位 X 线胸片示肺实质斑片影贯穿右肺和左肺下叶心影后。

(右) 横断位增强 CT 示斑片状实变和磨玻璃影贯穿右肺和左肺下叶内侧。结合患者右侧卧位睡觉且最近有癫痫发作史，该表现提示最可能为误吸。

误吸



误吸



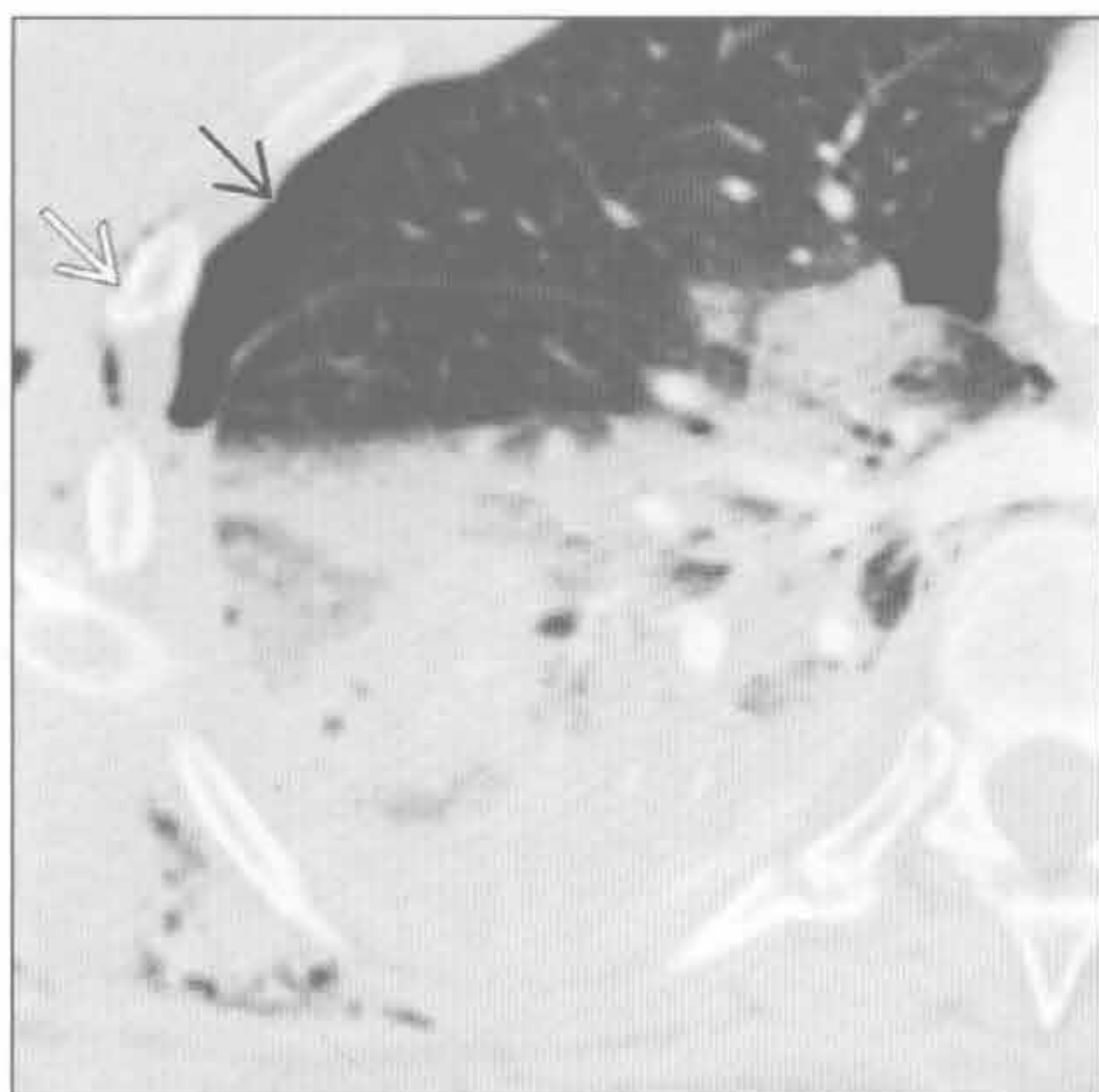
(左) 矢状位增强 CT 示远端食管癌结节伴近端食管扩张和气体-对比剂界面，其增加了患者误吸的可能。

(右) 与左图为同一患者。横断位平扫 CT 示右肺空洞性实变，符合误吸风险患者的肺脓肿。远端食管癌再次显示。

急性肺实变

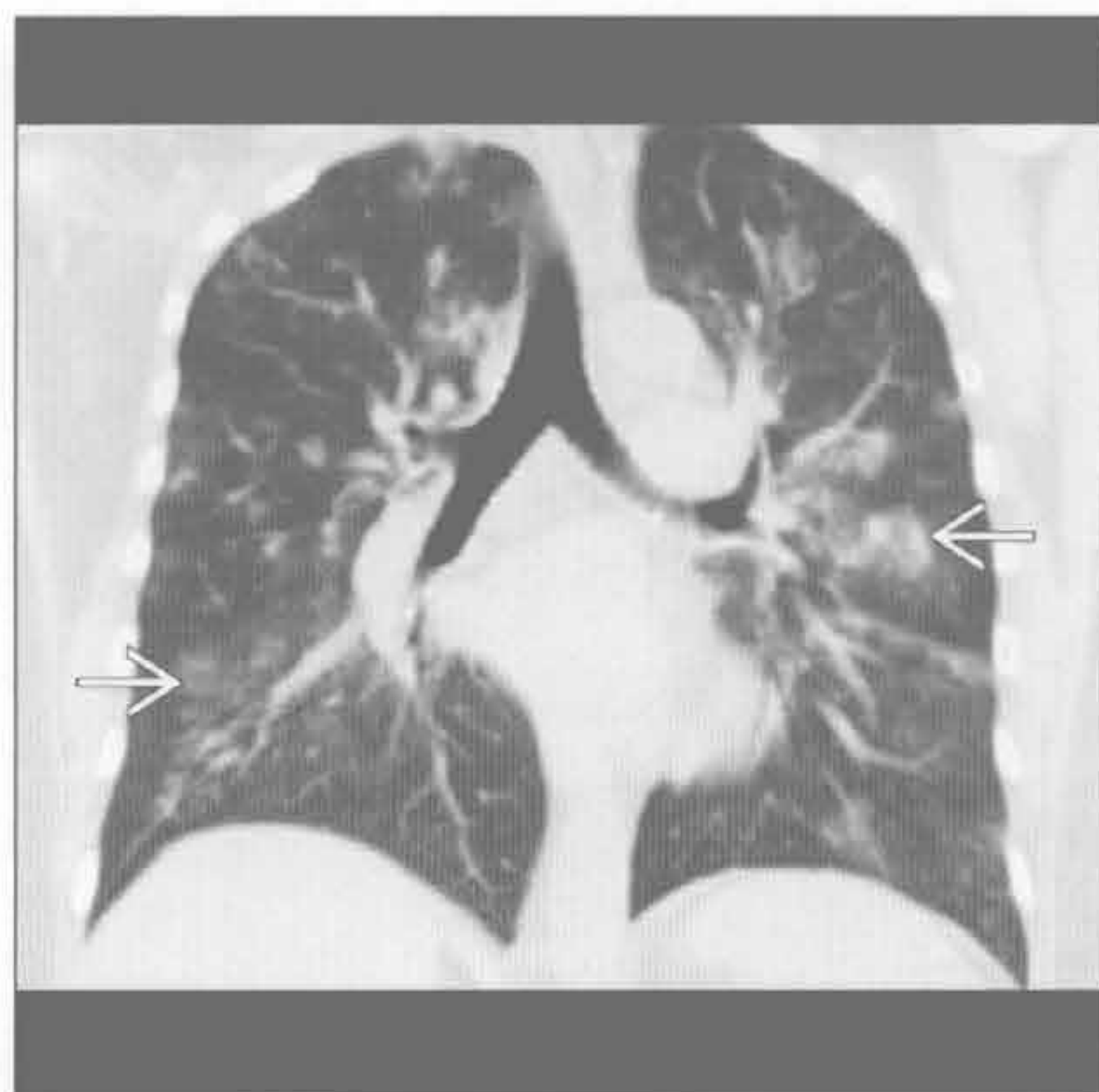
肺挫伤

(左) 横断位增强 CT 示右下肺下叶肺实质阴影，提示可能是挫伤、水肿和不张的混合。近期钝挫伤致肋骨骨折 \rightarrow 、气胸 \rightarrow 和皮下气肿 \rightarrow



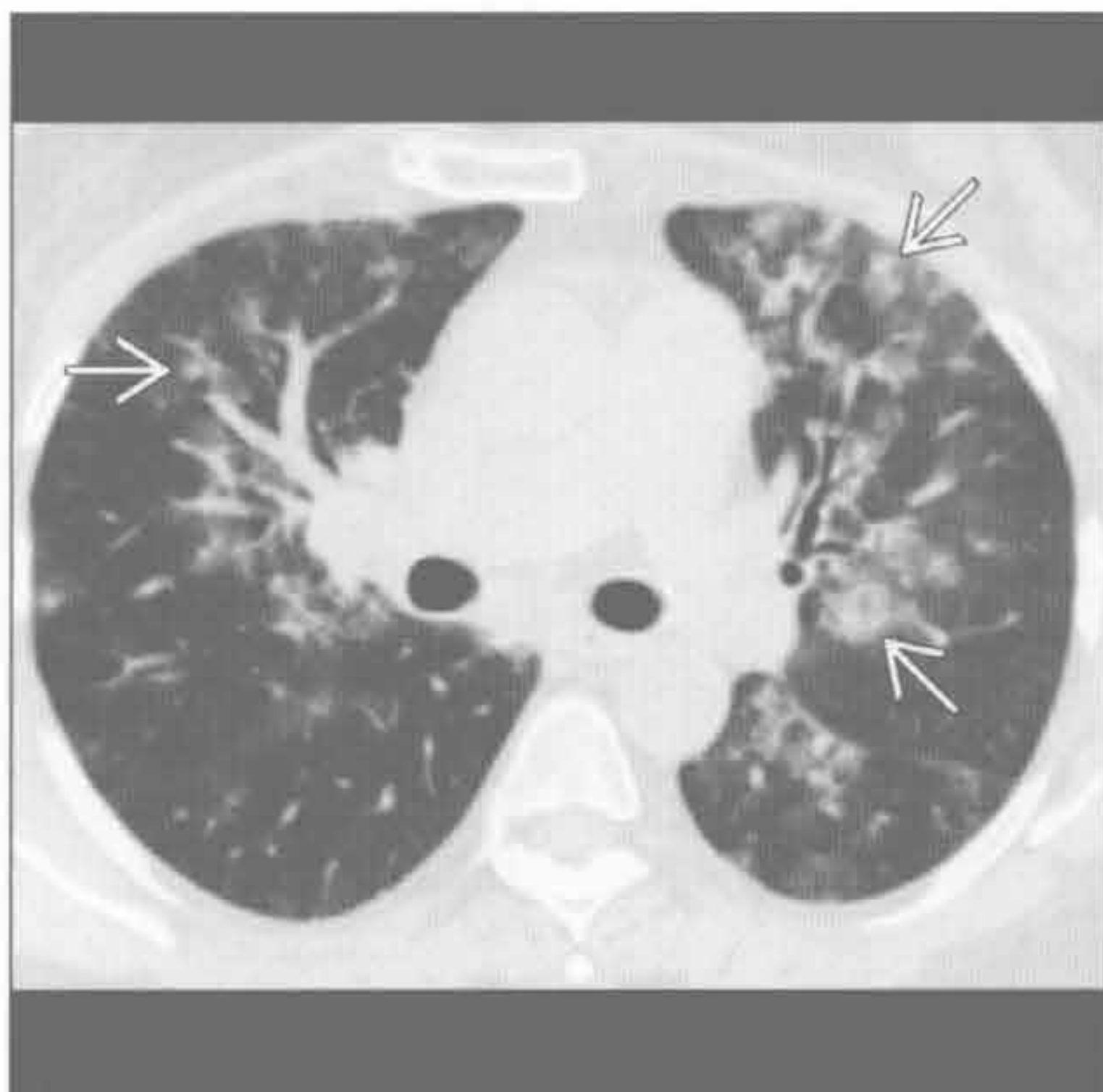
肺出血

(右) 冠状位平扫 CT 示斑片状磨玻璃影 \rightarrow ，结合患者有咯血和血细胞比容下降史，此符合肺出血



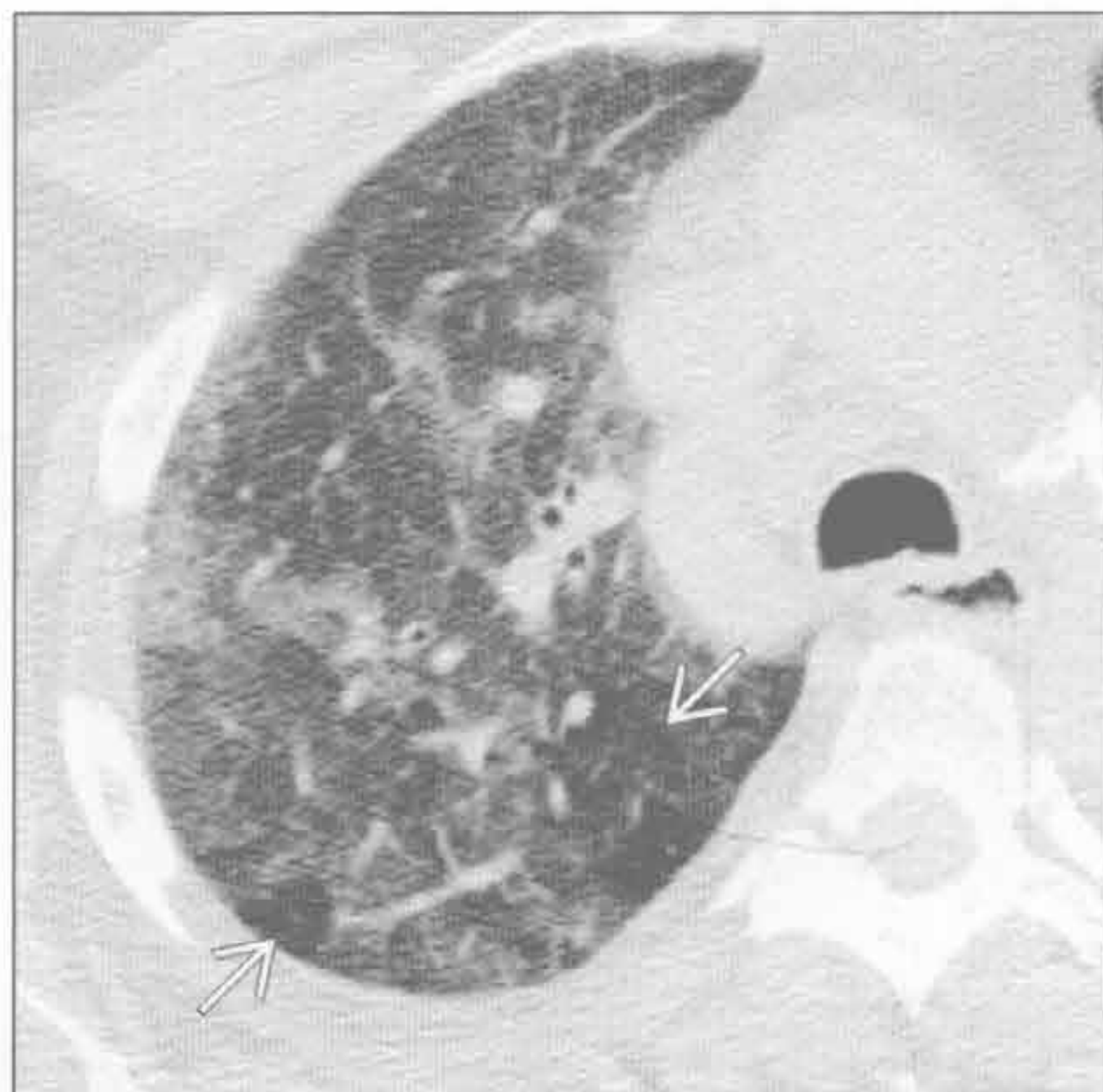肺出血

(左) 与第 1 幅肺出血为同一患者。横断位平扫 CT 示肺内多发斑片状阴影 \rightarrow 。若无咯血和血细胞比容下降史，则鉴别诊断众多



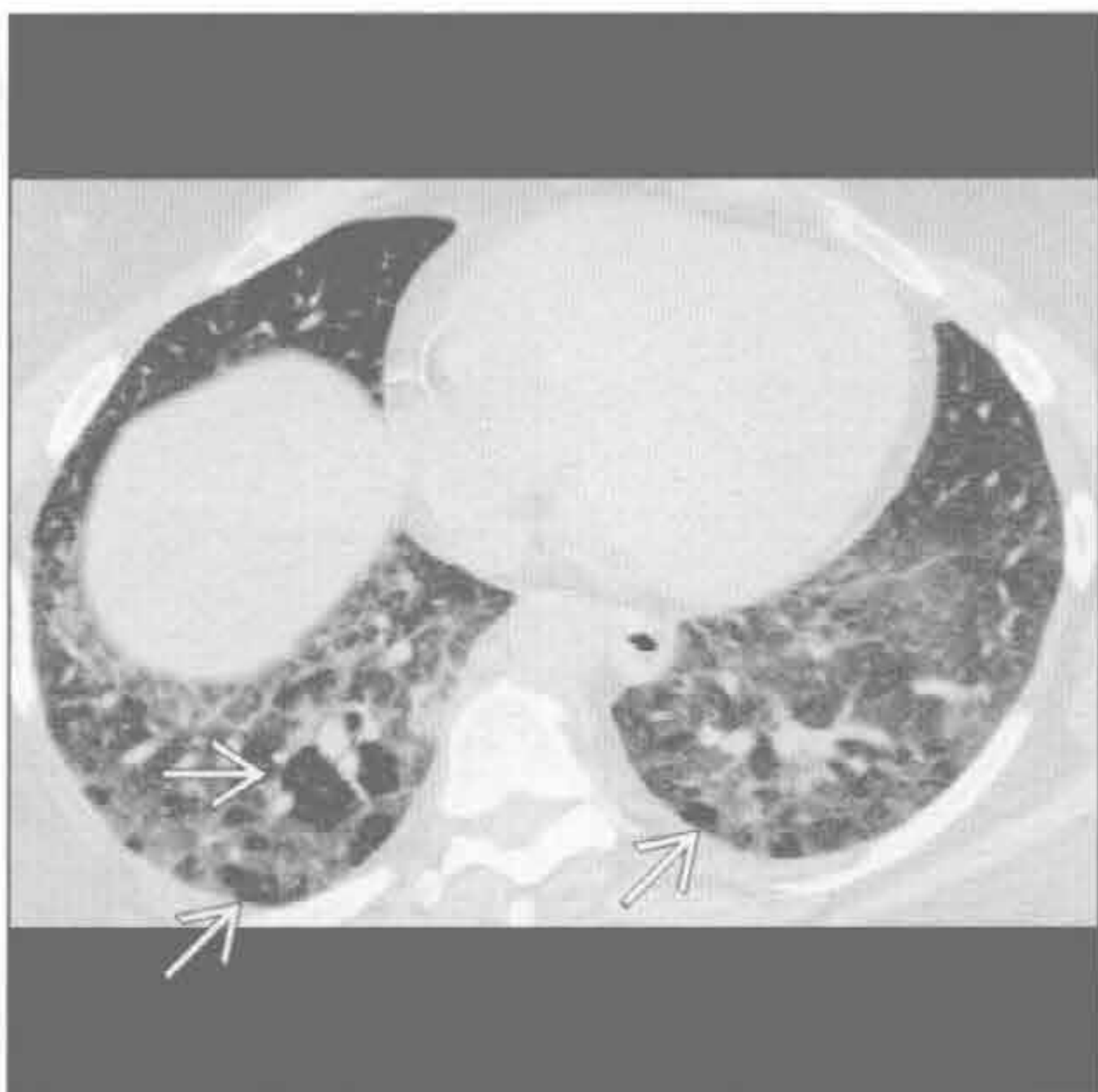
过敏性肺炎 (急性)

(右) 横断位 HRCT 示弥漫性磨玻璃影伴局部小叶未受累 \rightarrow ，提示空气捕捉，符合过敏性肺炎



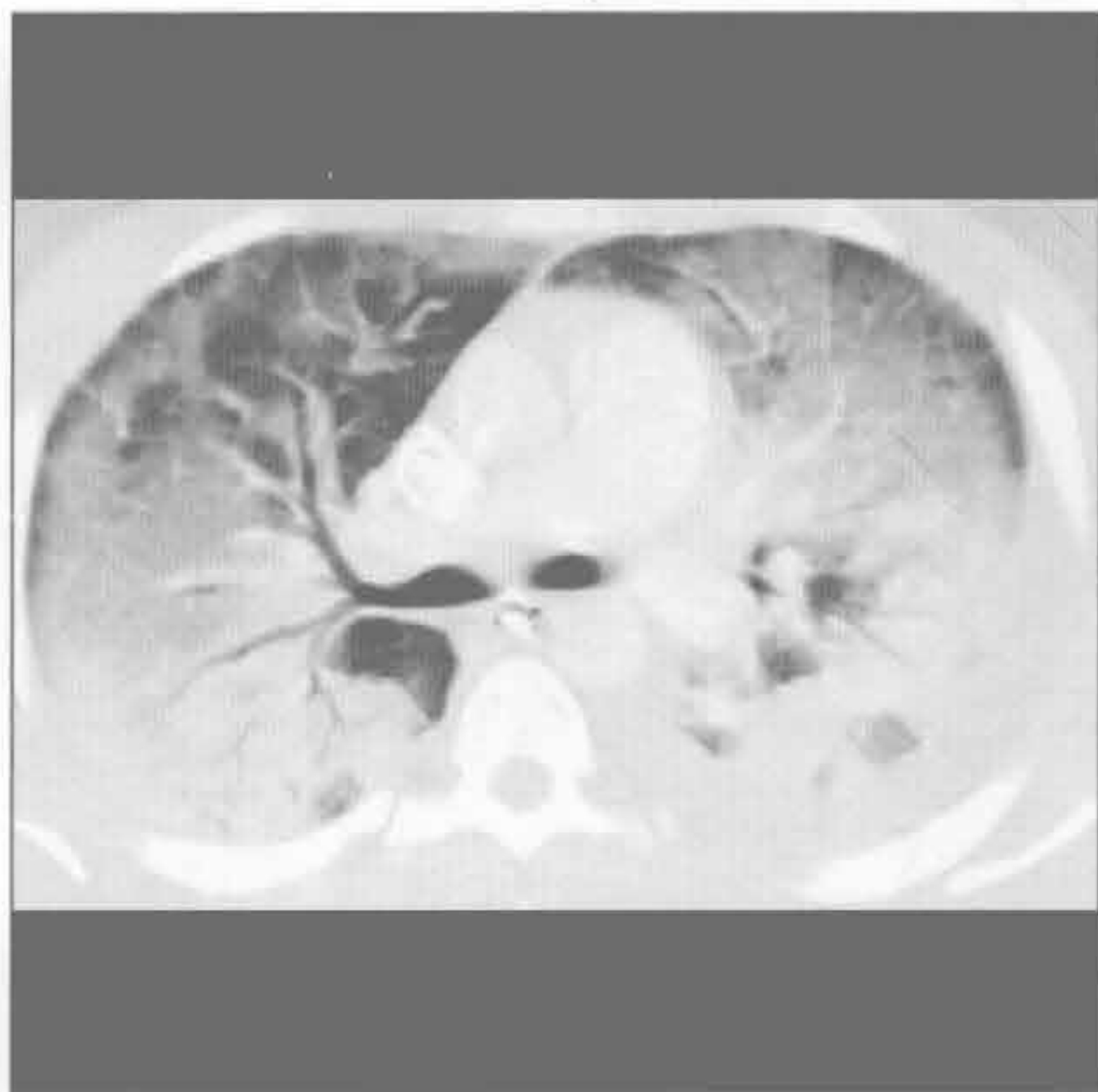
过敏性肺炎 (急性)

(左) 与第 1 幅过敏性肺炎 (急性) 为同一患者。横断位 HRCT 示更高密度的磨玻璃影区和可能为空气捕捉的斑片状病灶 \rightarrow ，符合过敏性肺炎 (肉疔征)



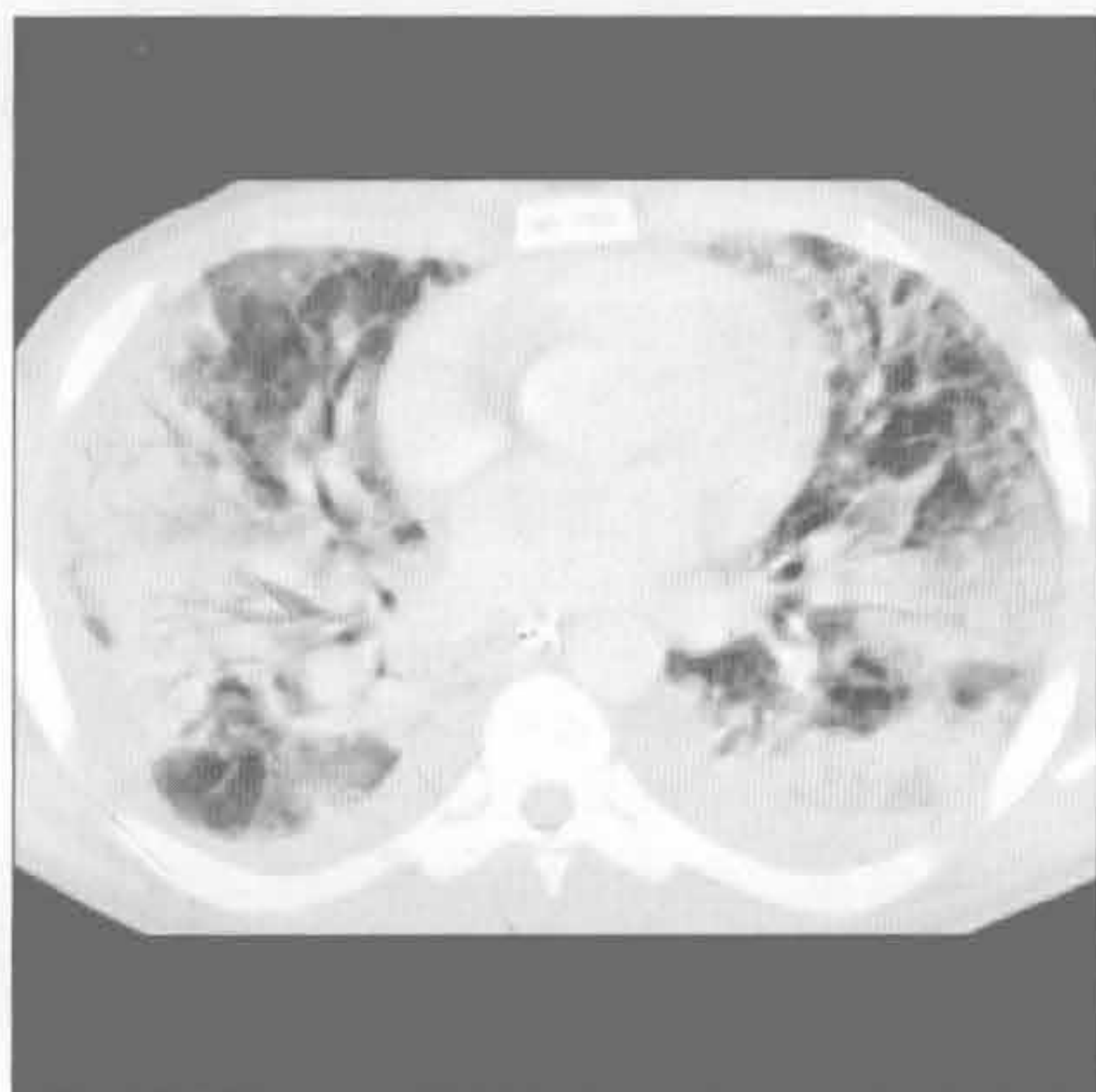
弥漫性肺泡损伤

(右) 急性呼吸窘迫综合征患者。横断位增强 CT 示弥漫性肺实质阴影，伴重力依赖分布 (重力依赖部分实变更明显)，符合弥漫性肺泡损伤。左侧可见少量胸腔积液

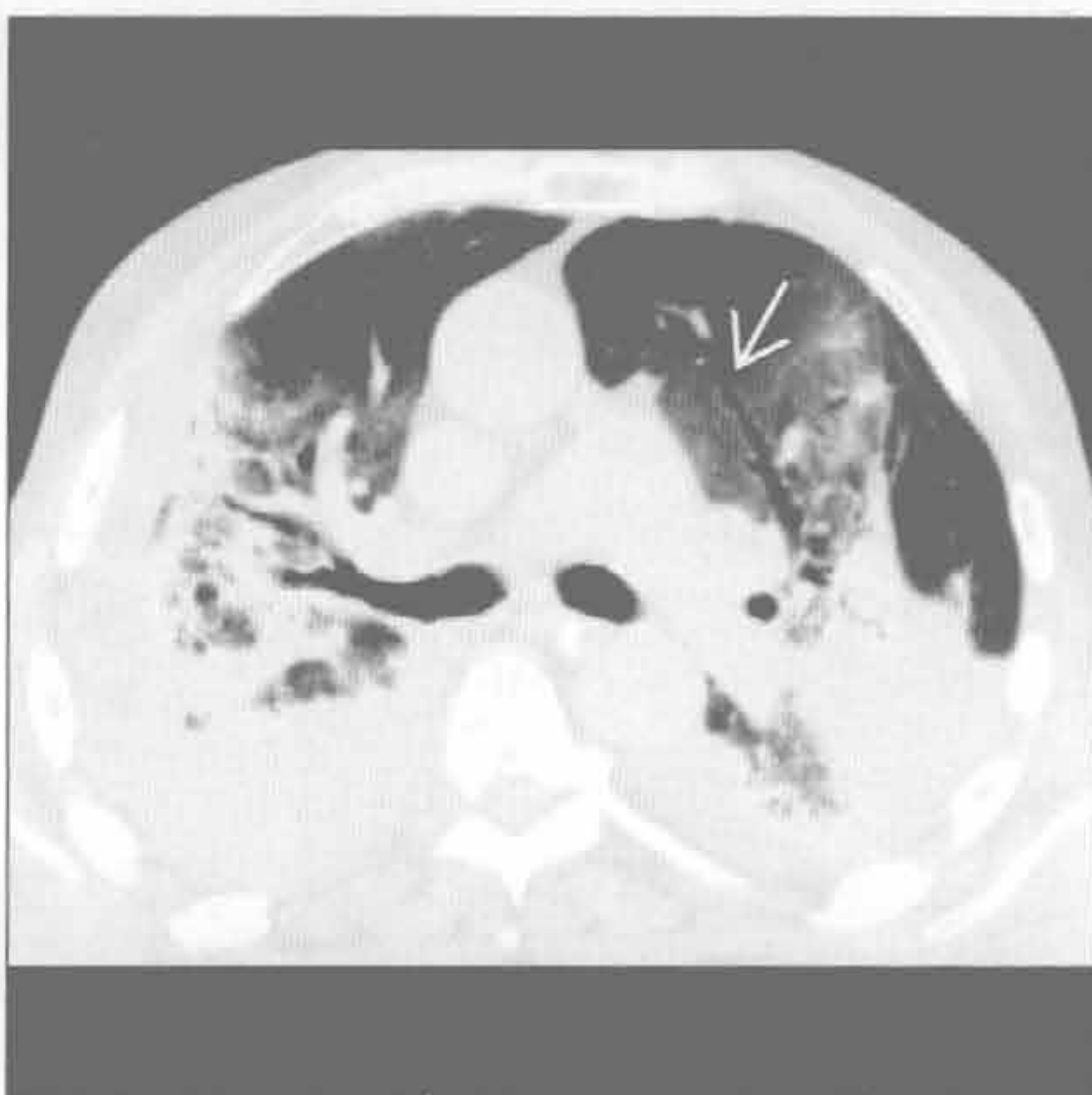


急性肺实变

弥漫性肺泡损伤



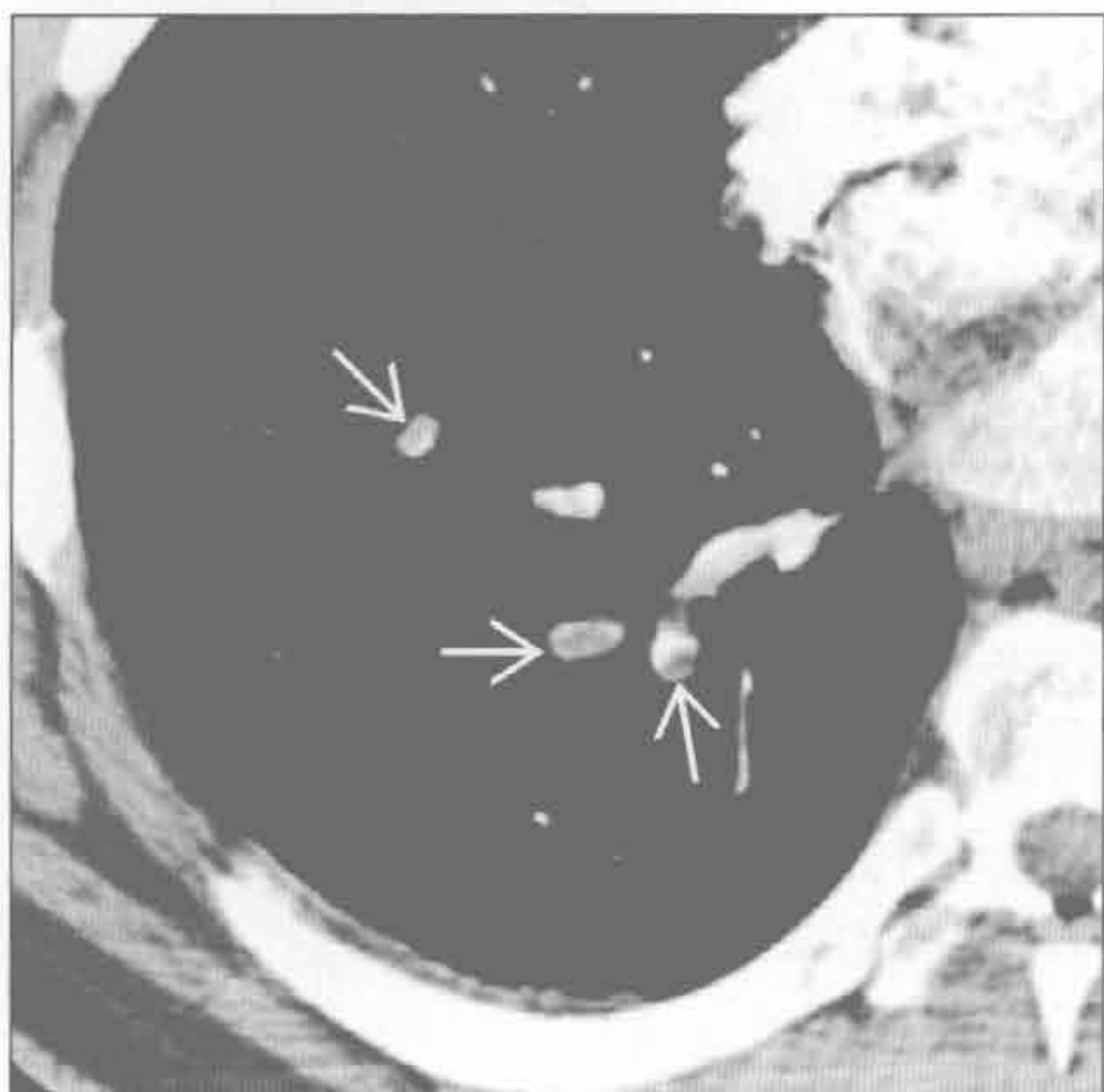
弥漫性肺泡损伤



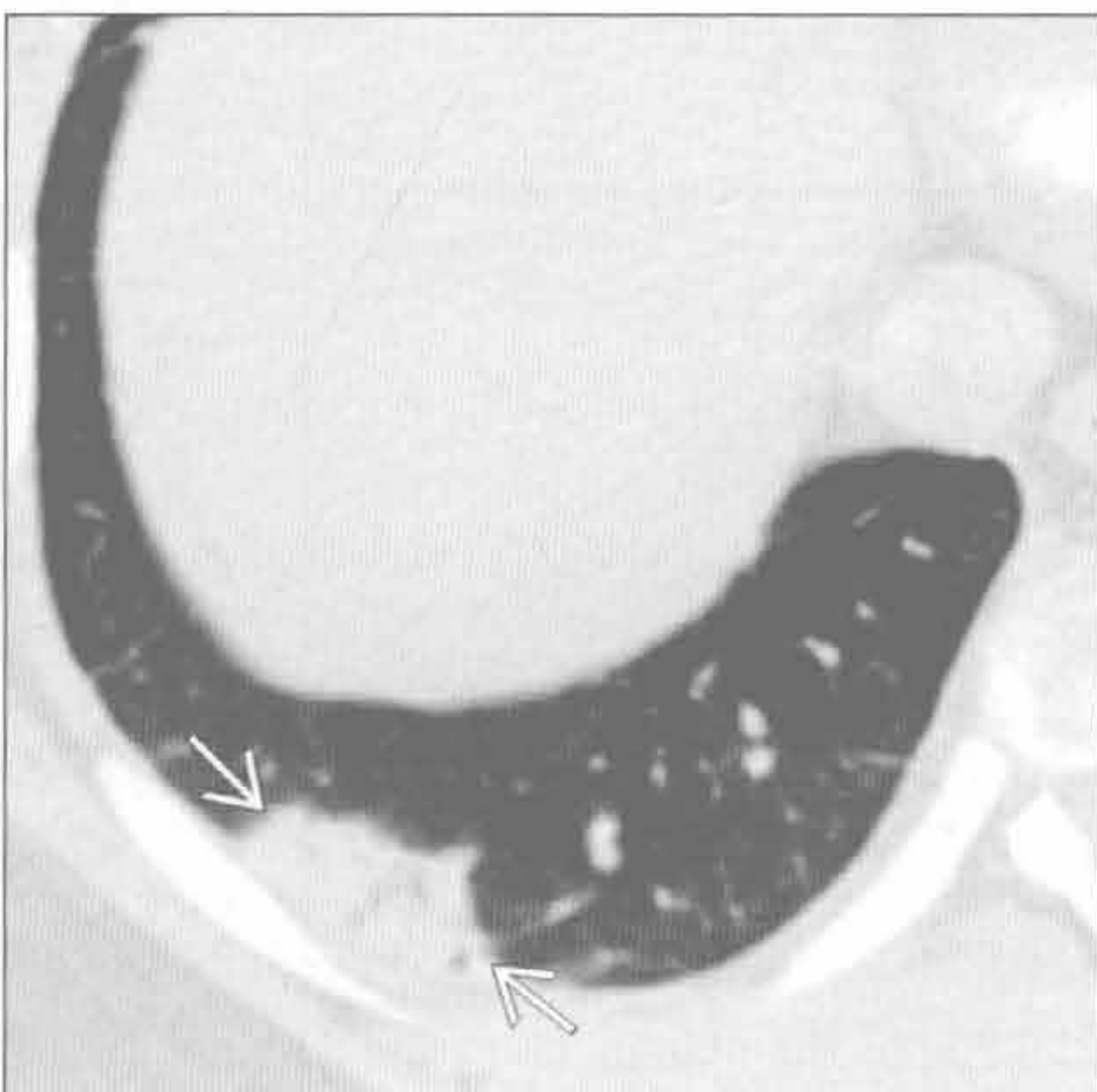(左) 脓毒症患者。横断位平扫 CT 示弥漫性不均匀肺实质阴影和少量胸腔积液，提示弥漫性肺泡损伤

(右) 横断位平扫 CT 示左肺上叶磨玻璃影和实变影伴轻度静脉曲张型支气管扩张 (→)，提示弥漫性肺泡损伤。弥漫性肺泡损伤数周后常出现肺纤维化表现

肺梗死



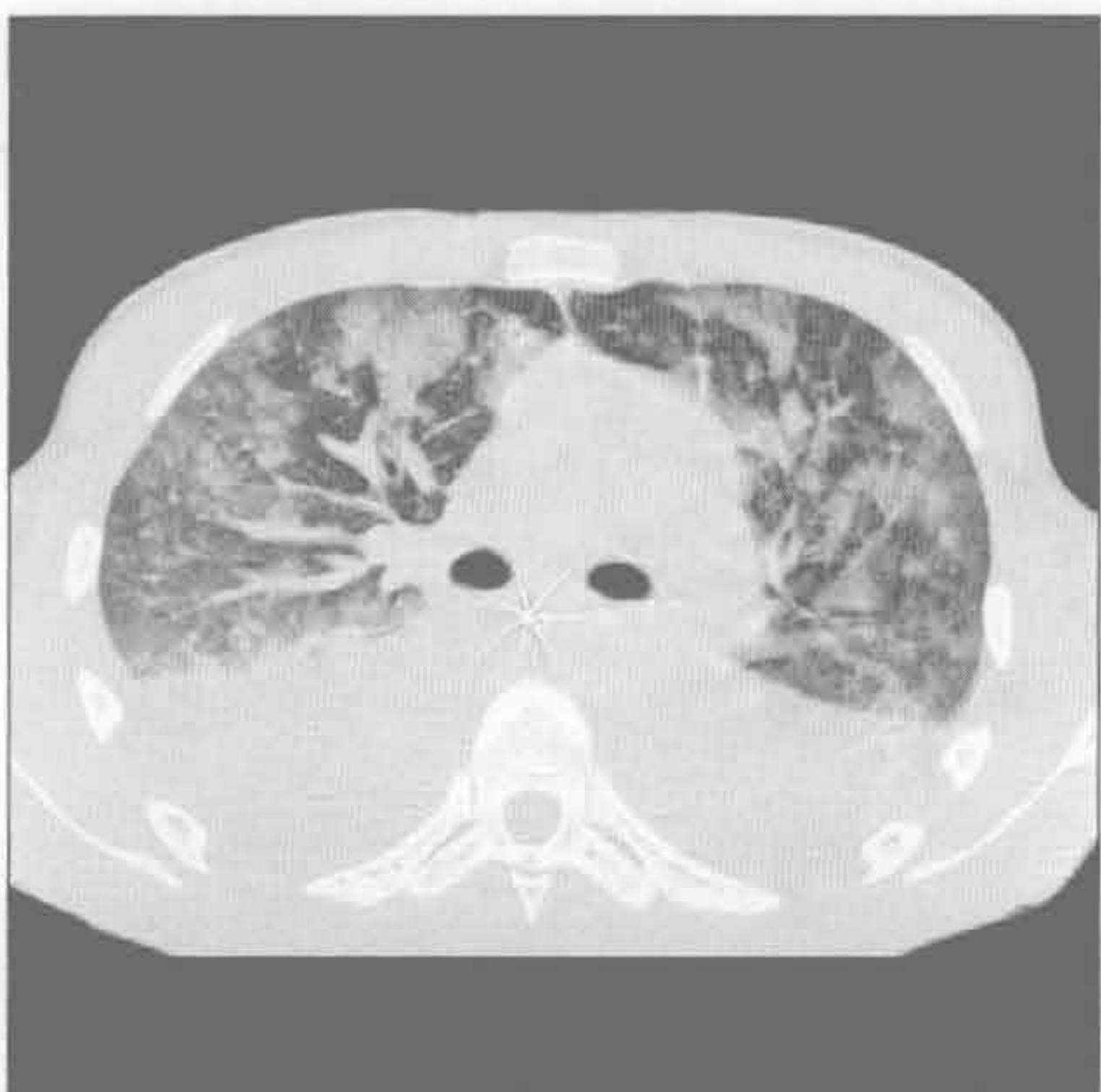肺梗死



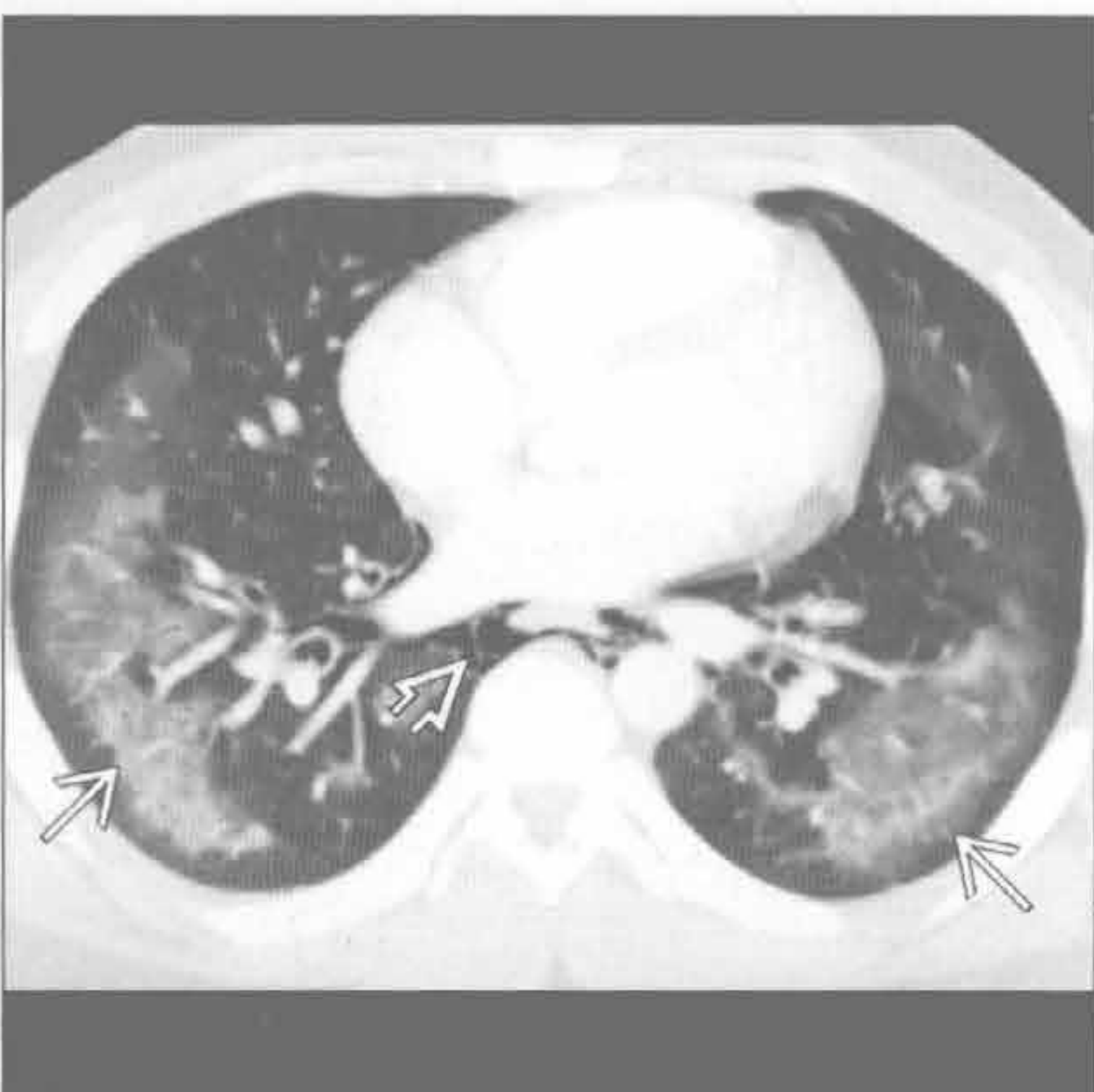
(左) 胸痛、气短患者。横断位增强 CT 示右肺下叶肺动脉小充盈缺损 (→)，诊断为肺栓塞

(右) 与左图为同一患者。横断位增强 CT 示右肺下叶胸膜下楔形实变 (→)，结合肺栓塞高度提示肺梗死。该患者有心室射血分数降低史

急性嗜酸性肺炎



可卡因肺



(左) 急性嗜酸性肺炎患者。横断位 HRCT 示弥漫性多灶性磨玻璃影伴斑片状小叶完好区，双侧大量胸腔积液。影像学表现类似肺水肿

(右) 横断位增强 CT 示周围性肺磨玻璃影 (→) 伴胸膜下完好和纵隔气肿 (→)；该患者近期有大量精致可卡因使用史

慢性肺实变

鉴别诊断

常见

- 支气管内肿瘤
- 误吸
- 肺泡细胞癌

不常见

- 球孢子菌病
- 芽生菌病
- 隐源性机化性肺炎
- 淋巴瘤
- 慢性嗜酸细胞性肺炎

罕见（但重要）

- 结节病
- 脂质肺炎
- 变应性肉芽肿综合征
- 肺泡蛋白沉着症

重要信息

鉴别诊断要点

- 急性和慢性相比较

常见诊断的有用线索

- 支气管内肿瘤
 - 支气管内软组织肿块或支气管结石阻塞支气管
 - 实变内常无支气管充气征
 - CT 可显示液性密度充满支气管
 - 肺容积减少征象，如叶间裂或肺门移位
 - 出现钙化性肺结节和淋巴结钙化时考虑支气管结石
- 误吸
 - 基底段实变为主，常为双侧
 - CT 示支气管周围实变伴支气管壁增厚和树芽样阴影
 - 中央气道内碎片和液体
 - 支气管扩张提示慢性
 - 食管活动不良表现，如滞留的液体和碎片
- 肺泡细胞癌
 - 缓慢进展性肺实变
 - 大小及密度均可增加
 - CT 常显示混合性实变和磨玻璃影
 - 铺路石样和间隔增厚少见
 - 实变内气道扩张：“假性空洞”

不常见诊断的有用线索

- 球孢子菌病

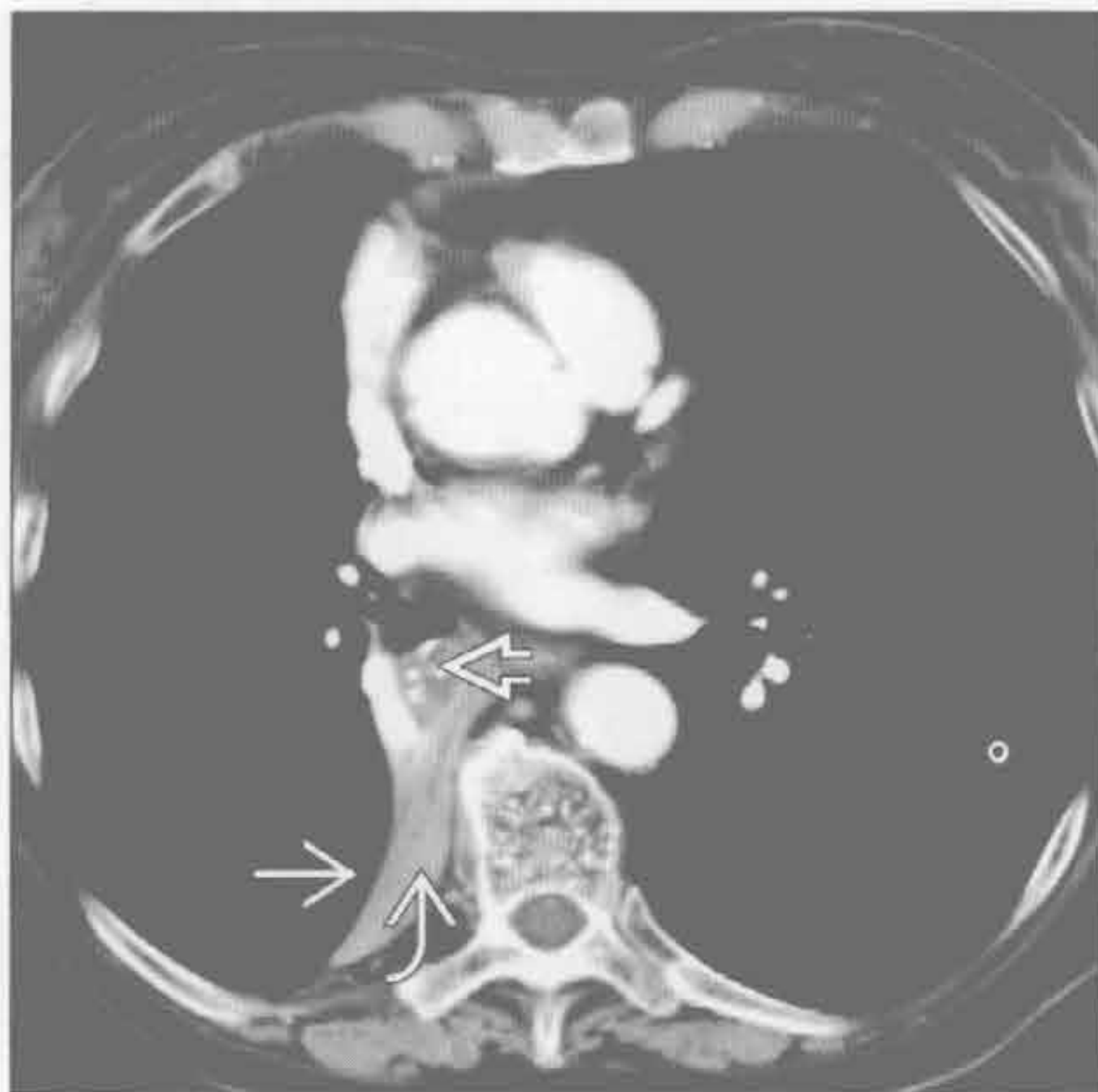- 流行于美国西南部沙漠地区
 - 单个或多发肺内实变
 - 结节少见，可形成空洞
 - 20%患者出现淋巴结肿大
 - 10%~20%患者有胸腔积液
 - 芽生菌病
 - 流行于美国中部和东部主要流域和五大湖区域
 - 单个或多发肺内实变
 - 对治疗反应或消退缓慢
 - 结节和肿块，1/3患者出现空洞
 - 淋巴结肿大不常见
 - 20%患者有胸腔积液
 - 隐源性机化性肺炎
 - 胸膜下、支气管周围或小叶周围实变或磨玻璃影
 - 常以基底段为主
 - 不治疗时可有此消彼长表现
 - 环礁或反晕征：局灶性磨玻璃影周围有环形或新月形实变环绕（20%患者）
 - 也可出现于感染、出血和血管炎时
 - 对激素治疗反应
 - 淋巴瘤
 - 多发结节或局灶性实变伴淋巴结肿大
 - 原发肺淋巴瘤远少于继发性
 - 可表现为单个肺结节或肿块
 - 慢性嗜酸细胞性肺炎
 - 中上肺为主的周围性实变
 - X线胸片上表现为“反蝙蝠翼征”或“肺水肿的负片”
 - 对激素治疗有反应
- 罕见诊断的有用线索**
- 结节病
 - 不常表现为慢性肺实变
 - 上肺为主伴支气管充气征
 - HRCT 可见簇样小结节，呈星系征
 - 常有结节病其他特征（如淋巴结肿大）
 - 脂质肺炎
 - 慢性肿块样实变和磨玻璃影
 - 基底段为主（与其他原因的误吸分布相似）
 - CT 上实变内脂肪影具诊断性
 - 矿物油误吸最常见（外源性）
 - 表面活性物质代谢障碍所致的内源性类脂性肺炎
 - 慢性胺碘酮治疗

- 变应性肉芽肿综合征
 - 短暂的肺实变或磨玻璃影，周围性或随机分布
 - 伴随嗜酸性血管炎和哮喘
- 肺泡蛋白沉着症
 - Periodic-Schiff (PAS) 阳性物质沉积在肺泡腔内
 - 原发性 (特发性)：中年男性最常受累
 - 继发性：与血干细胞移植或恶性血液病有关
 - 影像学表现与临床征象和症状不成比例
 - X 线胸片：弥漫性或斑片状实变和磨玻璃影
 - CT：地图样分布的铺路石影，其间伴正常肺组织
 - 支气管肺泡灌洗具诊断和治疗价值
 - 治疗性灌洗后临床改善快速
 - 影像学改善可滞后于临床改善

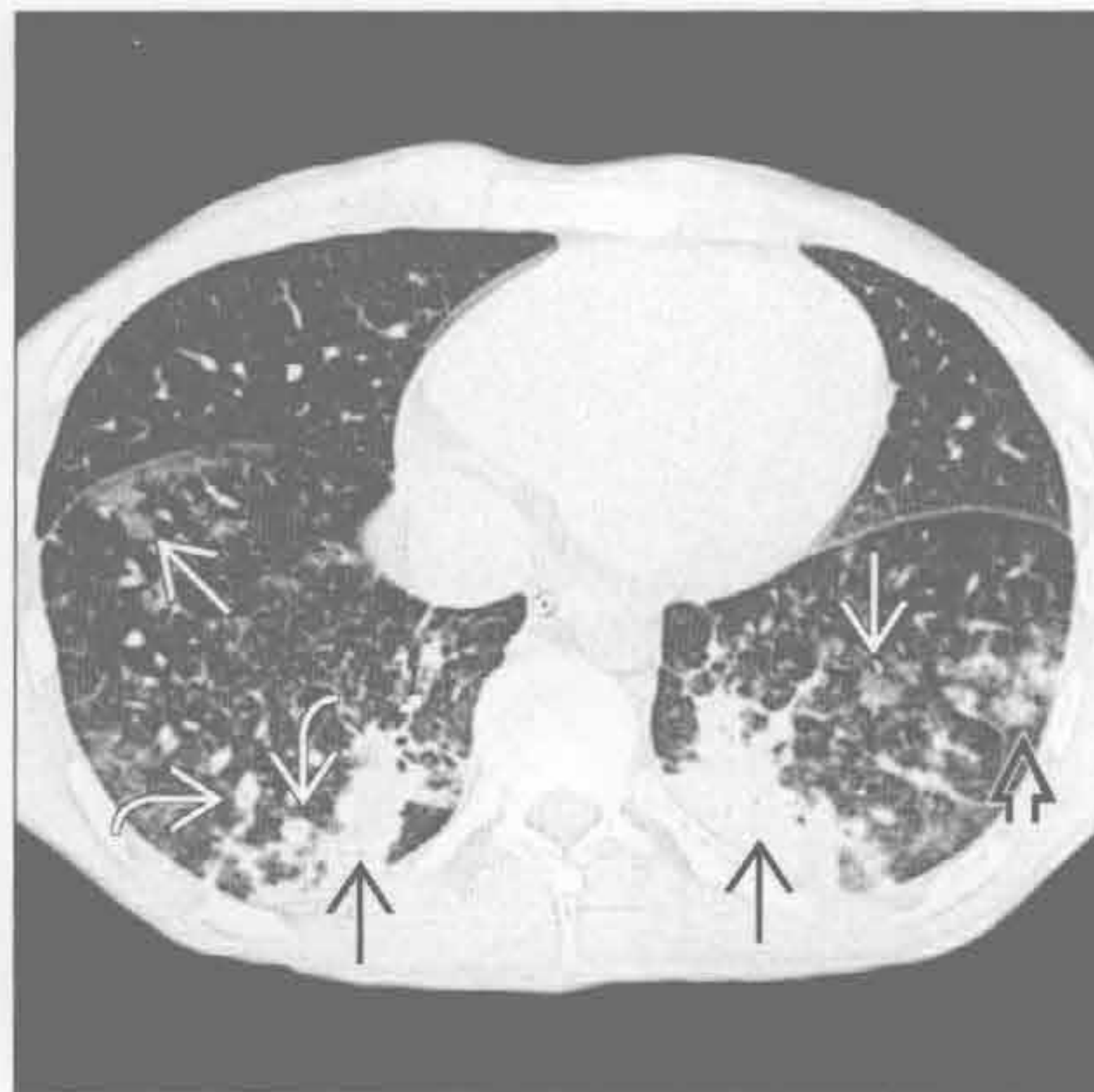选择性鉴别诊断思路

- 单侧实变
 - 梗阻性肺炎
 - 肺泡细胞癌
- 双侧
 - 误吸，尤其是在基底段
 - 隐源性机化性肺炎
 - 慢性嗜酸细胞性肺炎
 - 肺泡蛋白沉着症
- 多发周围性实变
 - 系统性淋巴瘤肺部表现
 - 慢性嗜酸细胞性肺炎：上肺野为主和外周血嗜酸性粒细胞增多
 - 隐源性机化性肺炎：迁移性阴影或基底节为主
 - 结节病：结节病其他征象 (如淋巴结肿大)

支气管内肿瘤



误吸



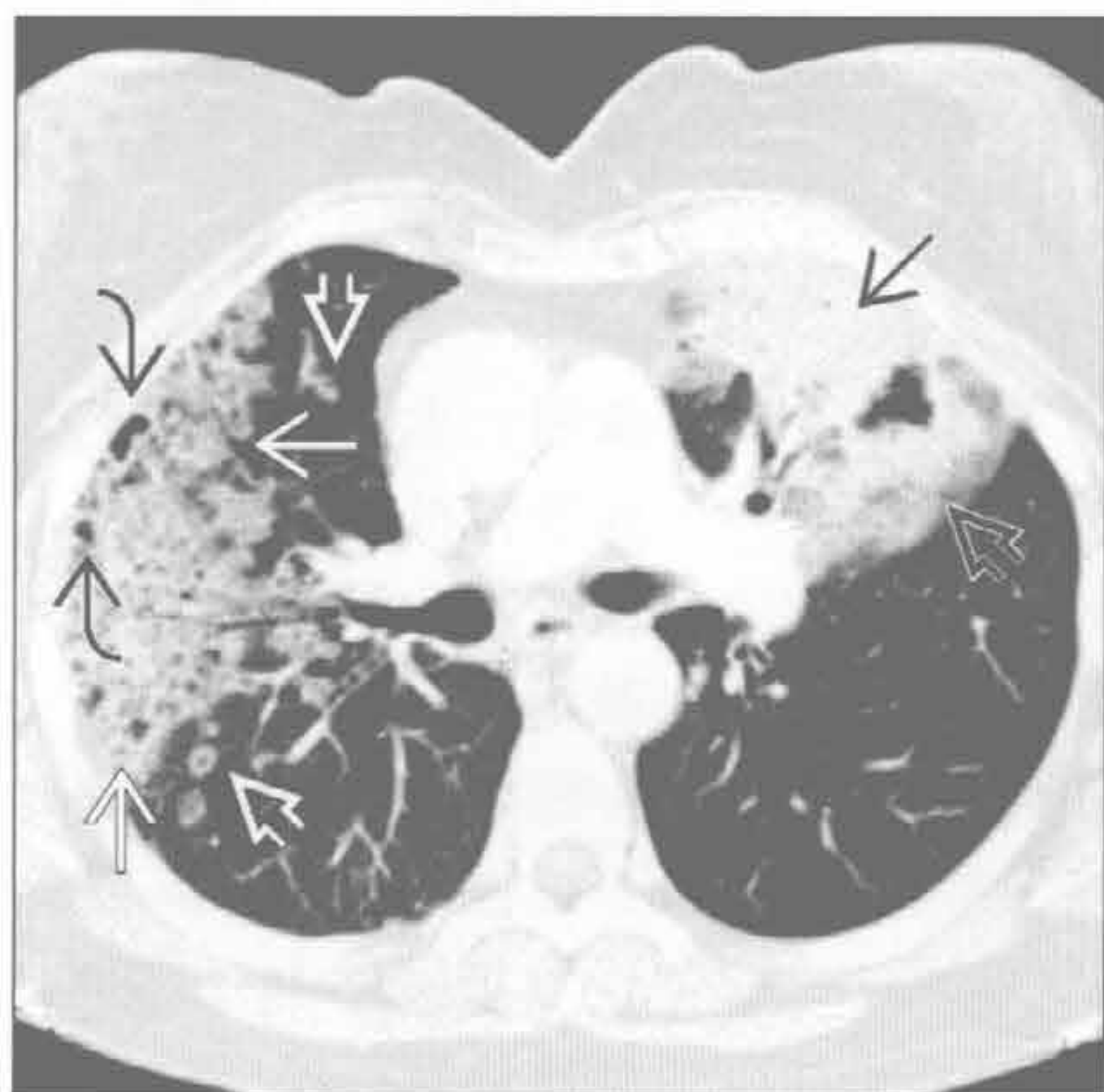
(左) 横断位增强 CT 示右肺下叶支气管阻塞性肺癌
 ⇒ 致右肺下叶塌陷 ⇒ 伴斜裂向后内移位 ⇒

(右) 横断位 HRCT 示下叶支气管周围实变 ⇒ 伴局灶性支气管堵塞 ⇒ 和散在的磨玻璃结节 ⇒，以及边界更清的结节 ⇒

慢性肺实变

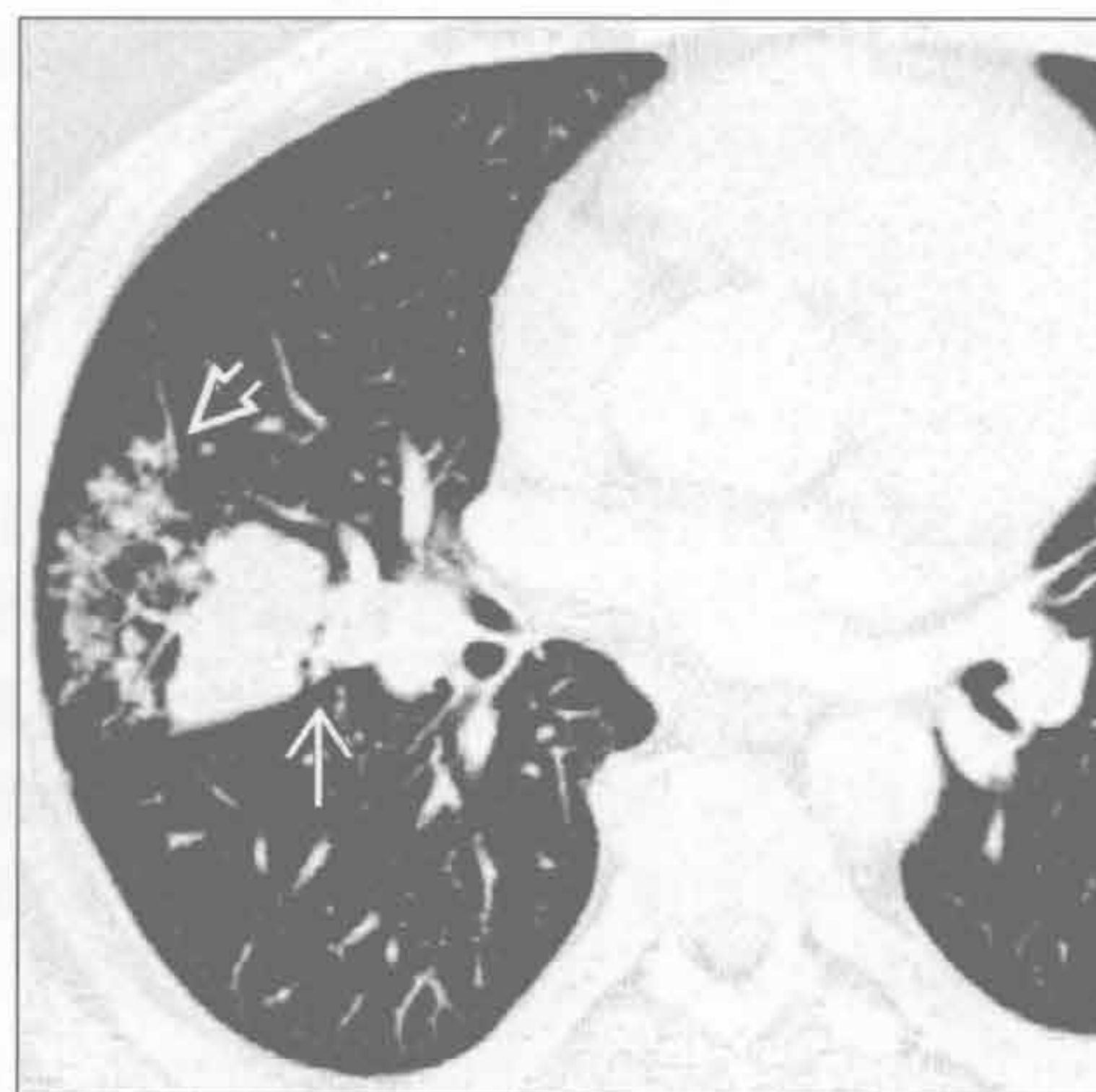肺泡细胞癌

(左) 横断位平扫 CT 示左肺上叶致密实变影 \Rightarrow 伴周围磨玻璃影 \Rightarrow 。右肺上叶混合性实变和磨玻璃影 \Rightarrow 伴局灶性假性空洞形成 \Rightarrow ，另可见一些中央透亮的结节 \Rightarrow



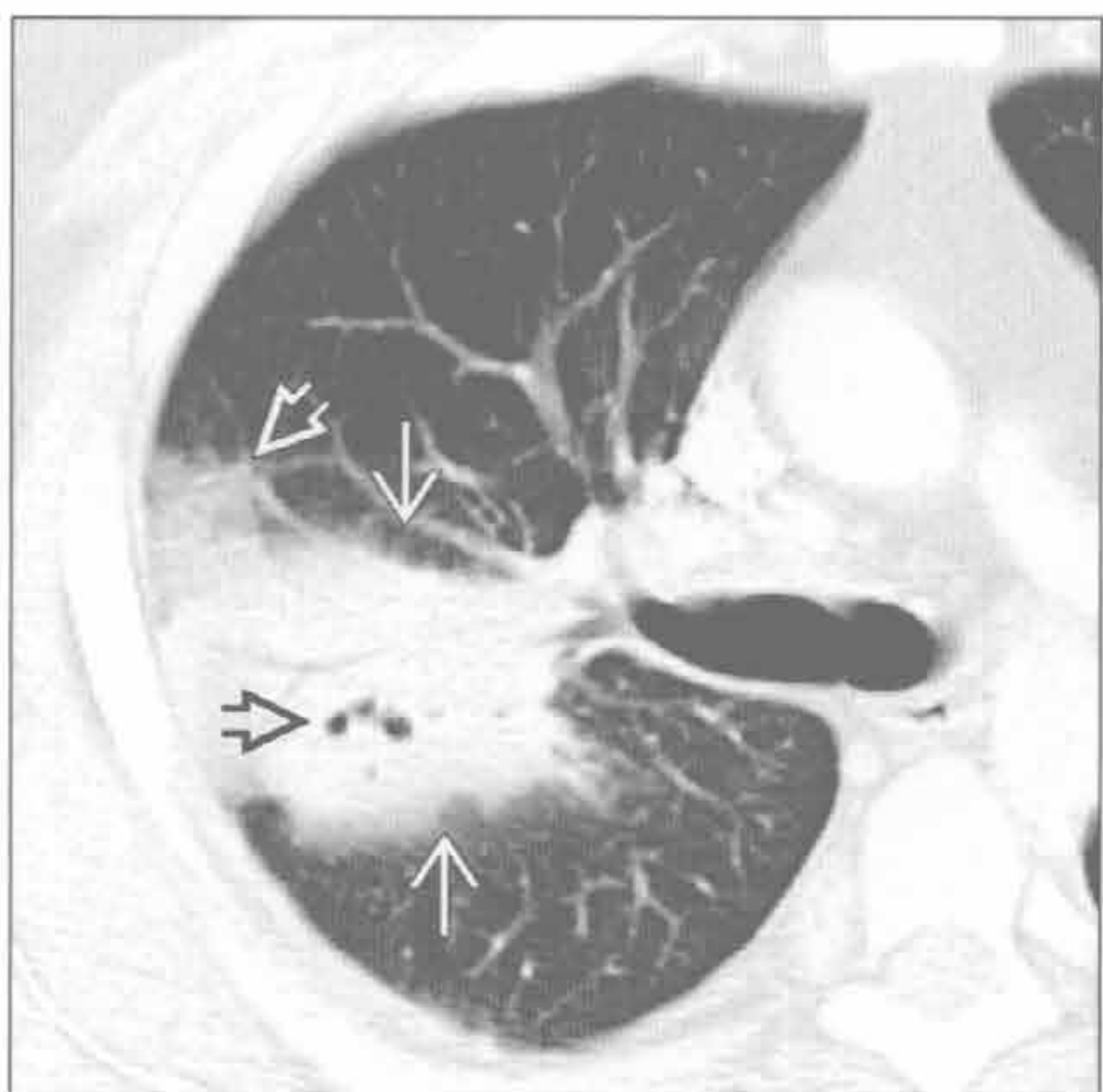
(右) 横断位平扫 CT 示右中肺局灶性肿块样实变 \Rightarrow ，周围环以簇状小叶中心型结节 \Rightarrow

球孢子菌病



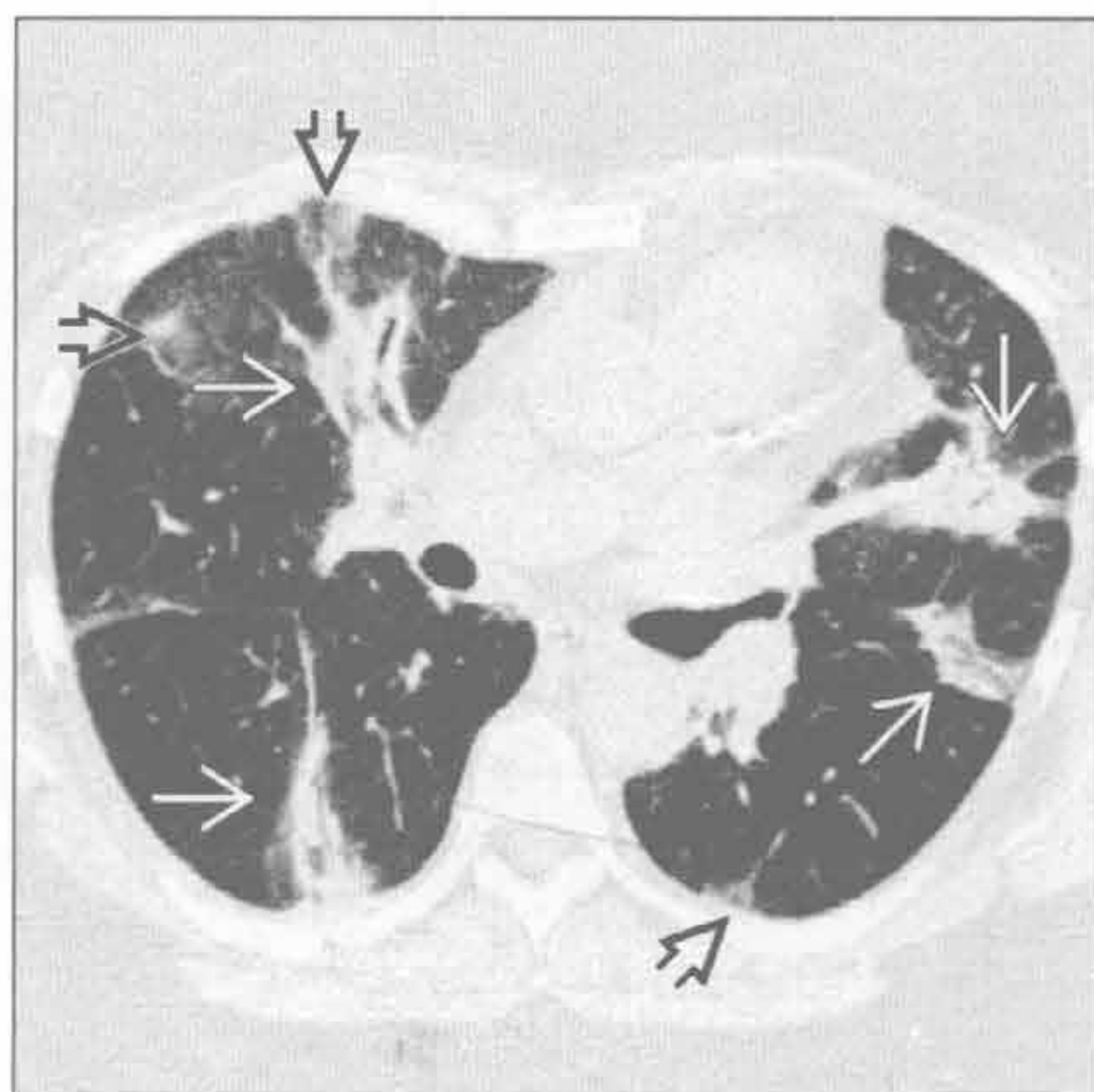
芽生菌病

(左) 横断位平扫 CT 示局灶性右肺上叶实变 \Rightarrow 伴邻近局灶性磨玻璃影 \Rightarrow 。注意中央空洞 \Rightarrow 。肺芽生菌病可类似其他社区获得性肺炎



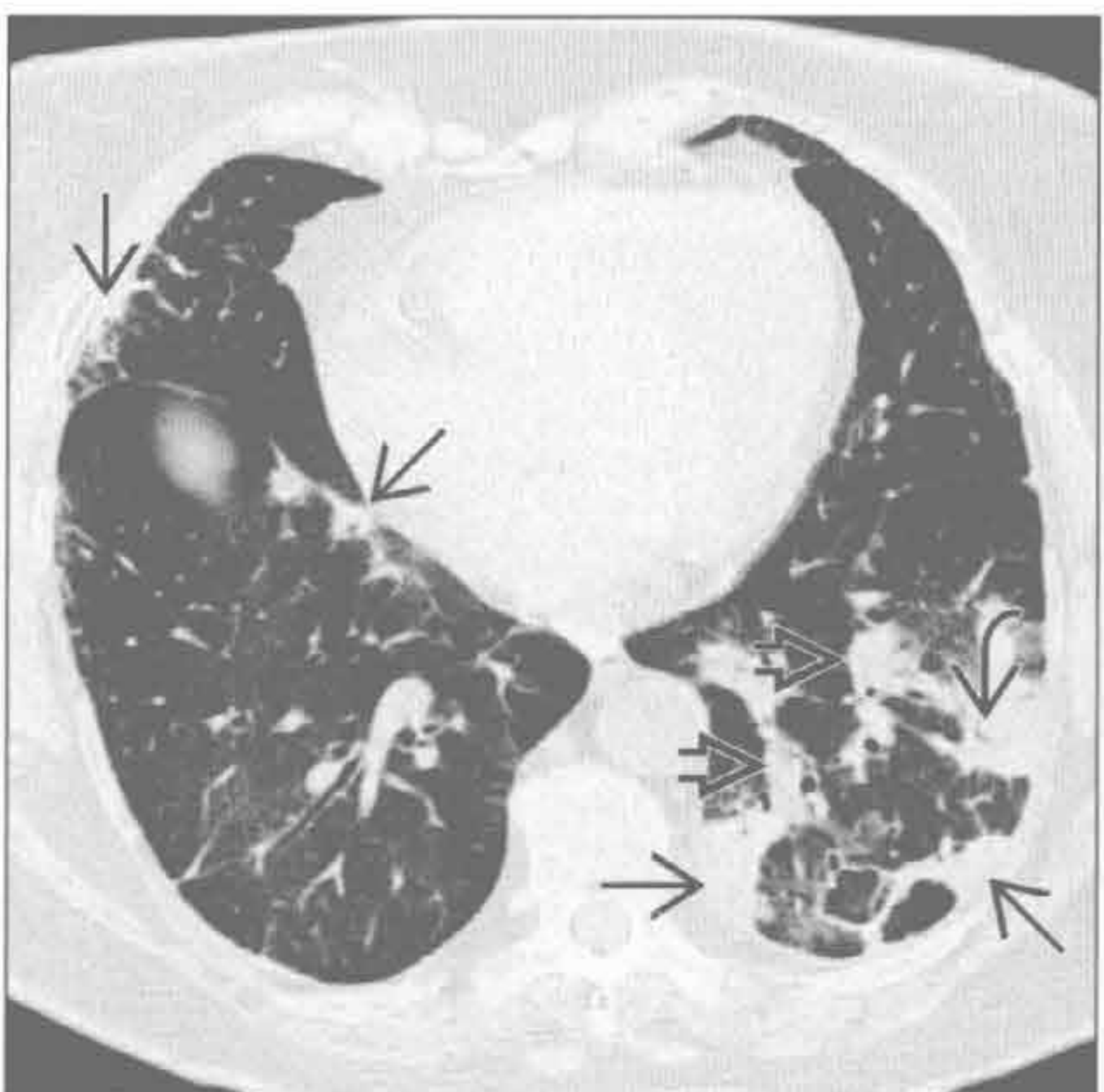
(右) 横断位 HRCT 示两肺多发支气管周围实变 \Rightarrow 伴支气管充气征。另可见一些周围性磨玻璃影 \Rightarrow

隐源性机化性肺炎



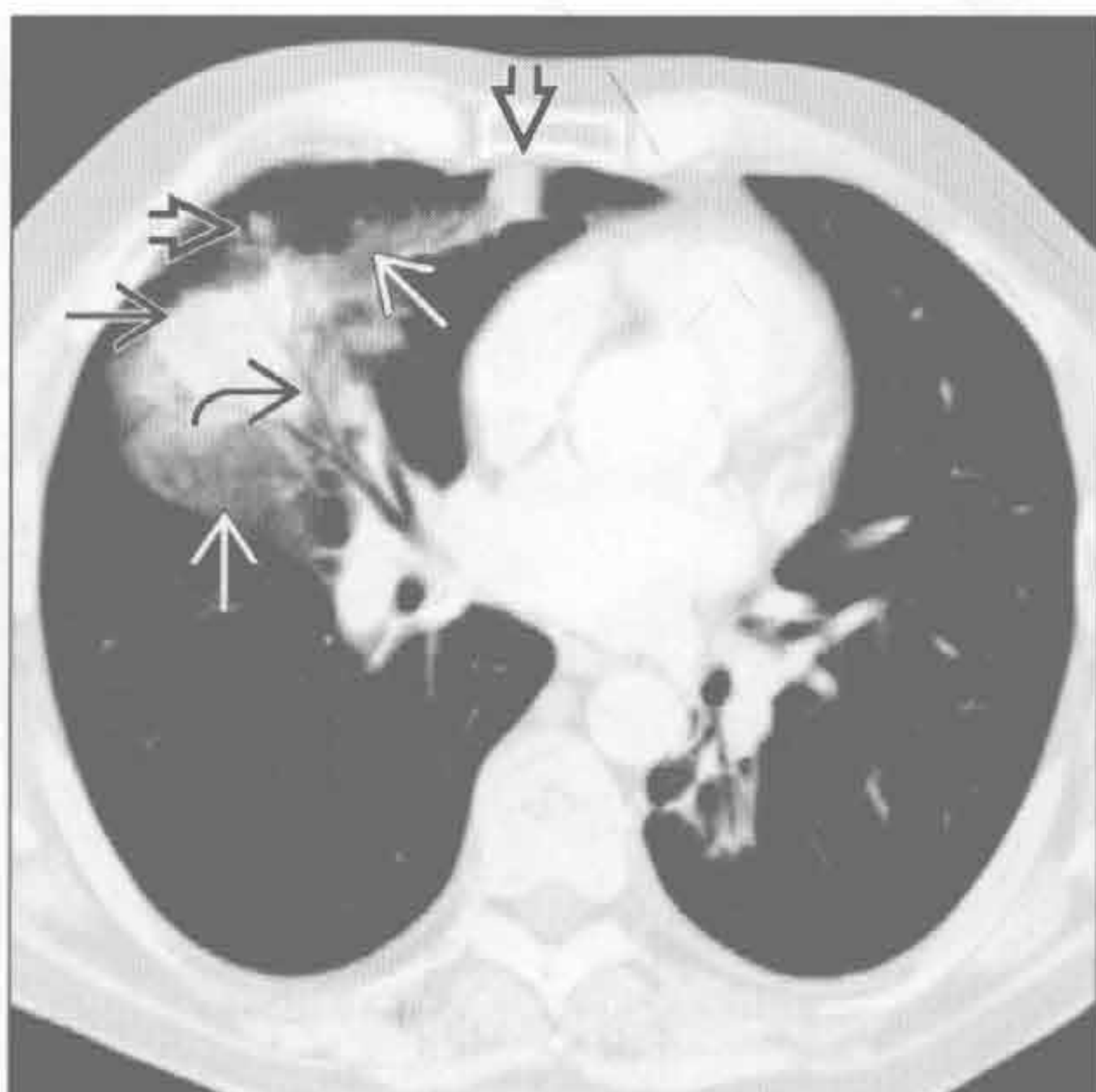
隐源性机化性肺炎

(左) 横断位 HRCT 示多发周围性 \Rightarrow 和支气管周围性 \Rightarrow 肺实变，以左肺下叶为主。实变内常可见支气管充气征 \Rightarrow



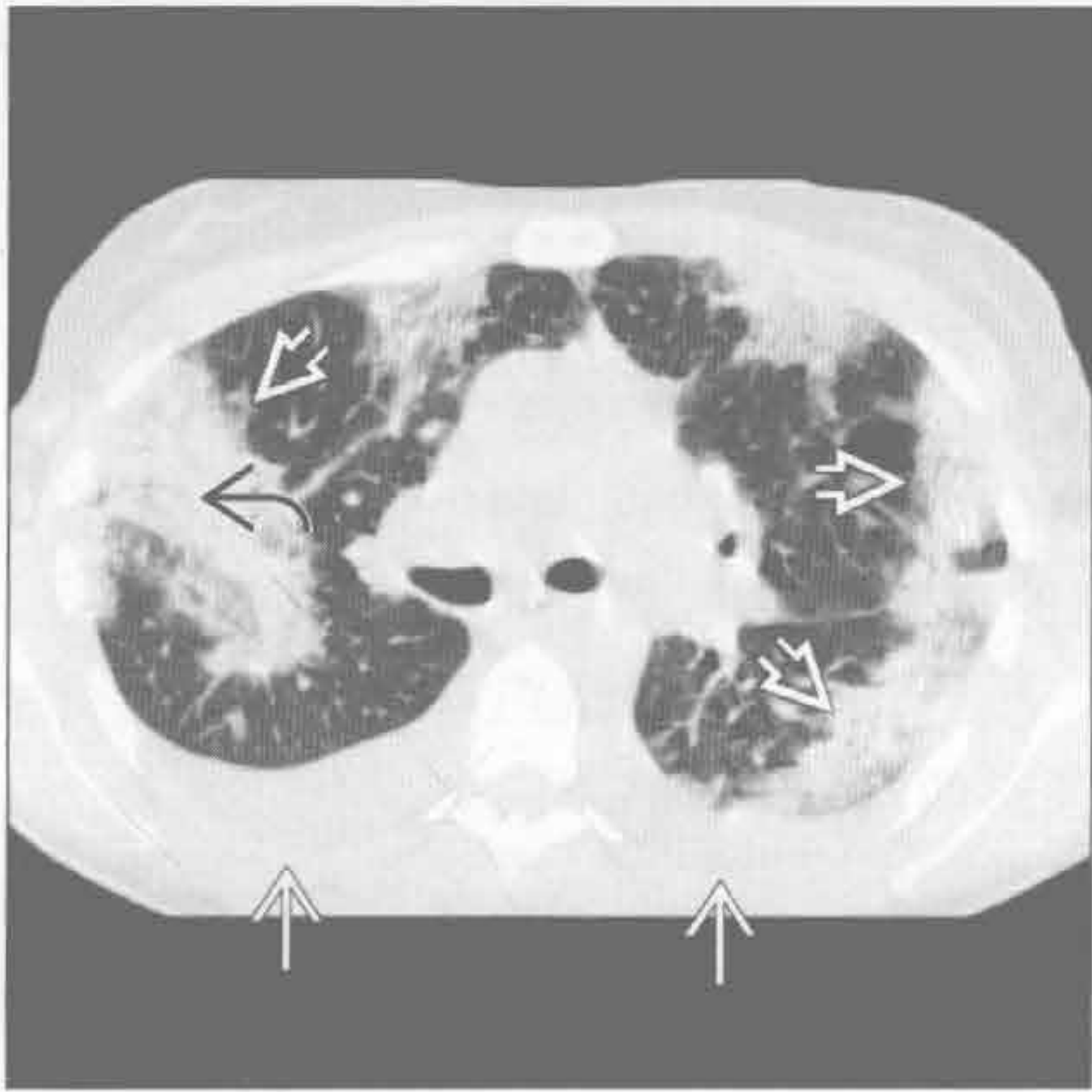
(右) 横断位平扫 CT 示右肺中叶肿块样实变 \Rightarrow ，内含支气管充气征 \Rightarrow 。注意周围磨玻璃影 \Rightarrow 和邻近小结节 \Rightarrow

淋巴瘤

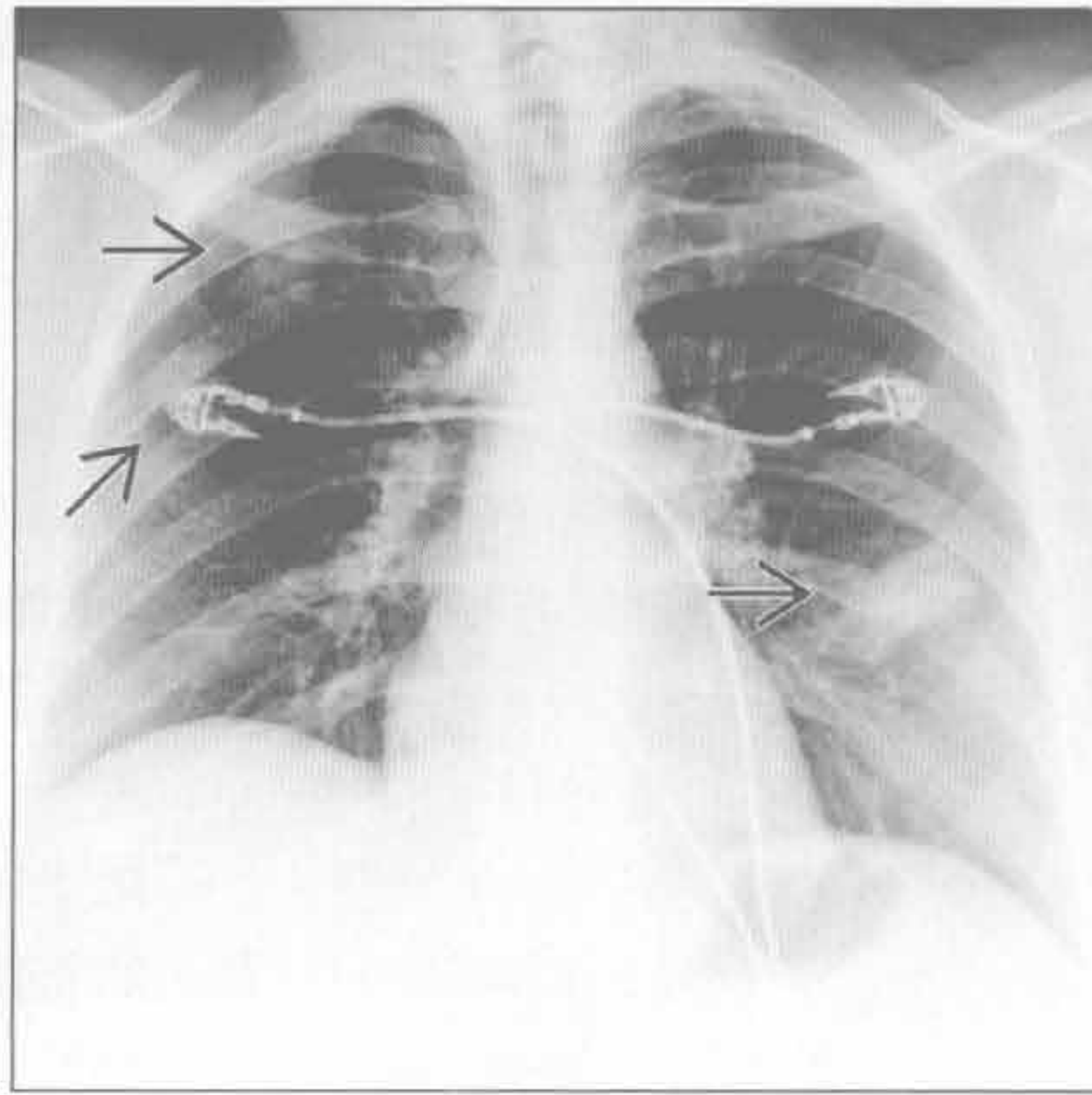


慢性肺实变

慢性嗜酸性细胞性肺炎



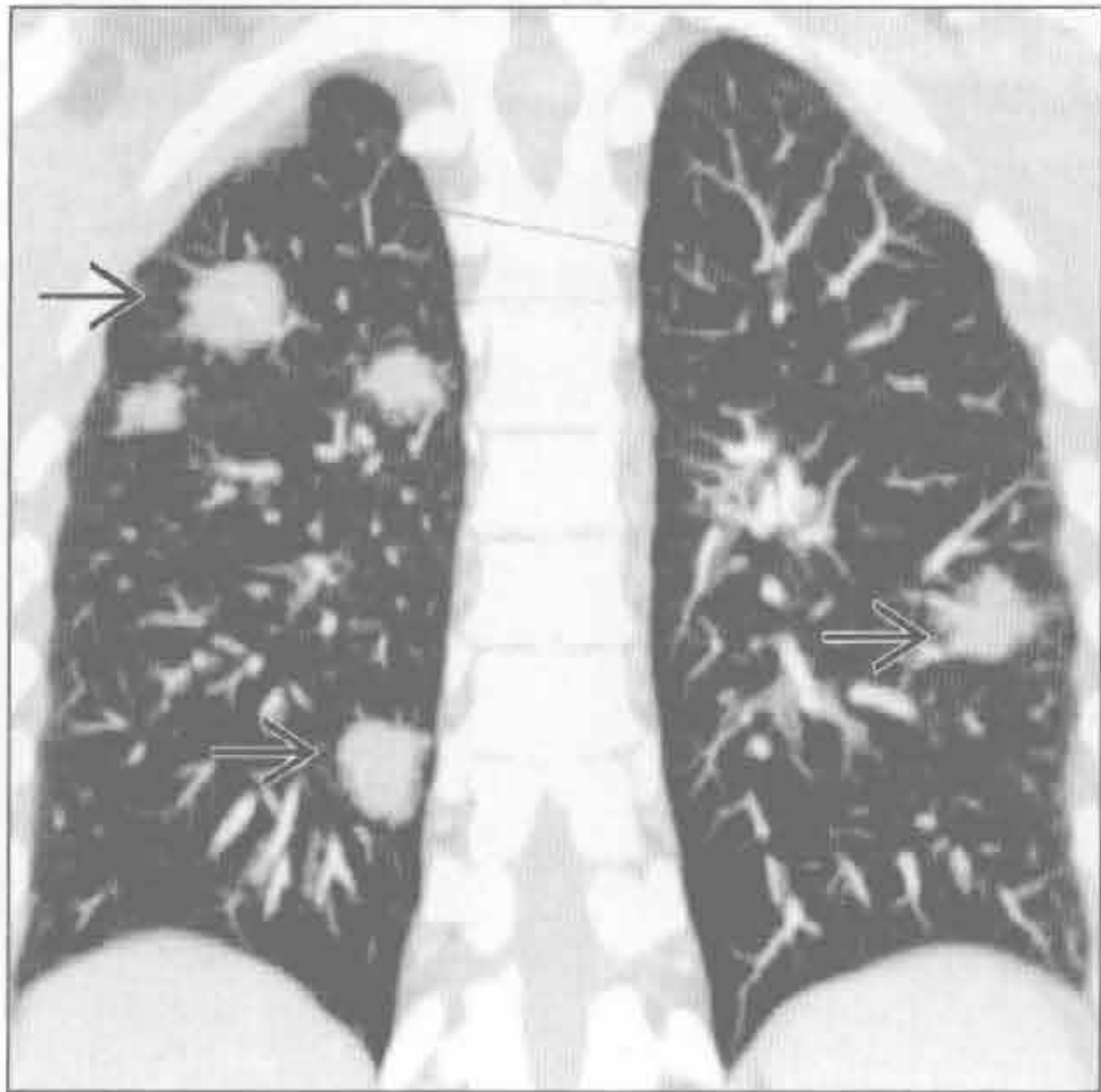
结节病



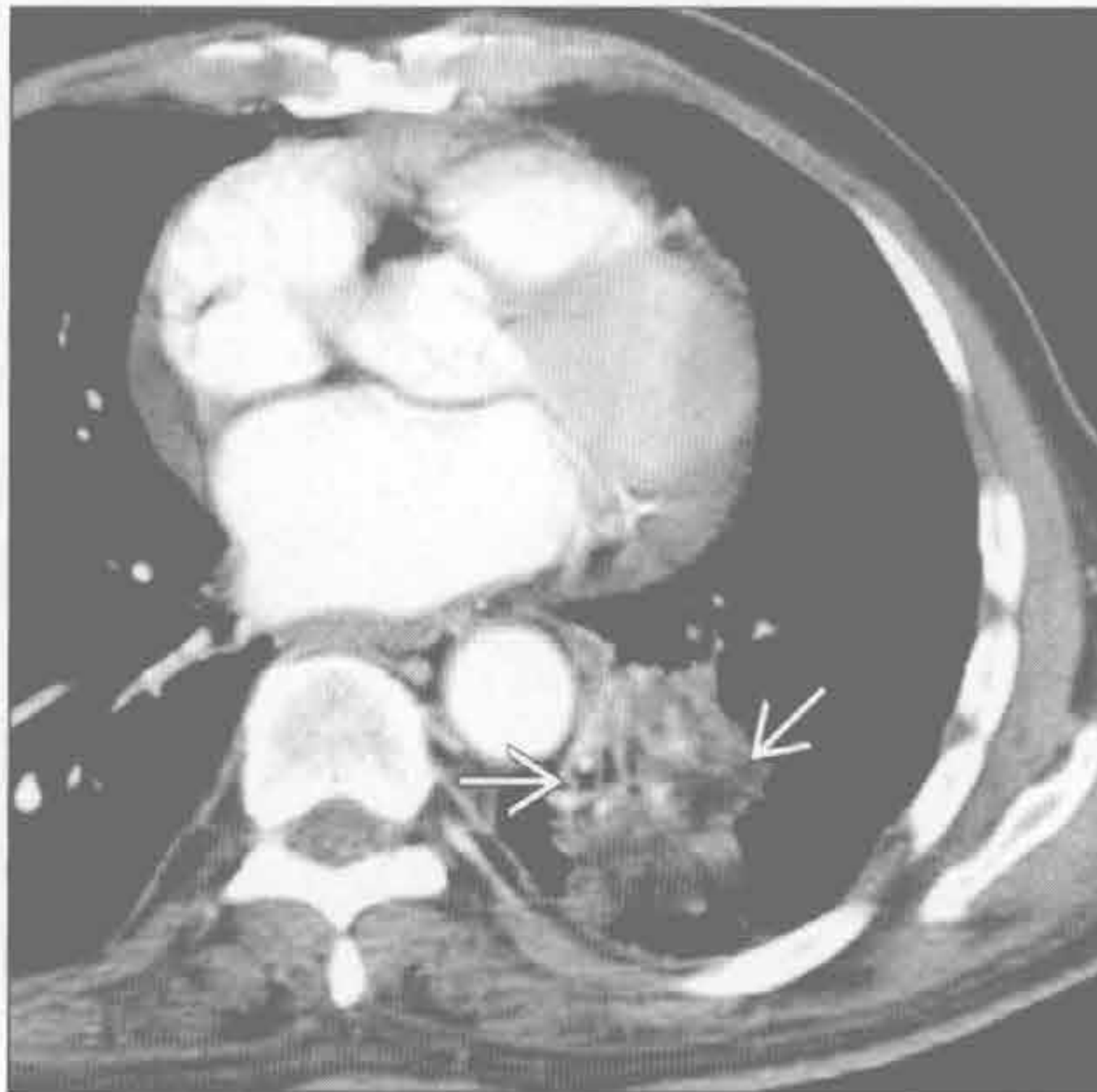
(左) 横断位平扫 CT 示广泛周围性肺实变 \Rightarrow 伴支气管充气征 \Rightarrow ，以及少量胸腔积液 \Rightarrow 。上肺和周围性分布是慢性嗜酸性细胞性肺炎的特征

(右) 结节病患者，正位 X 线胸片示两肺多发圆形阴影 \Rightarrow

结节病



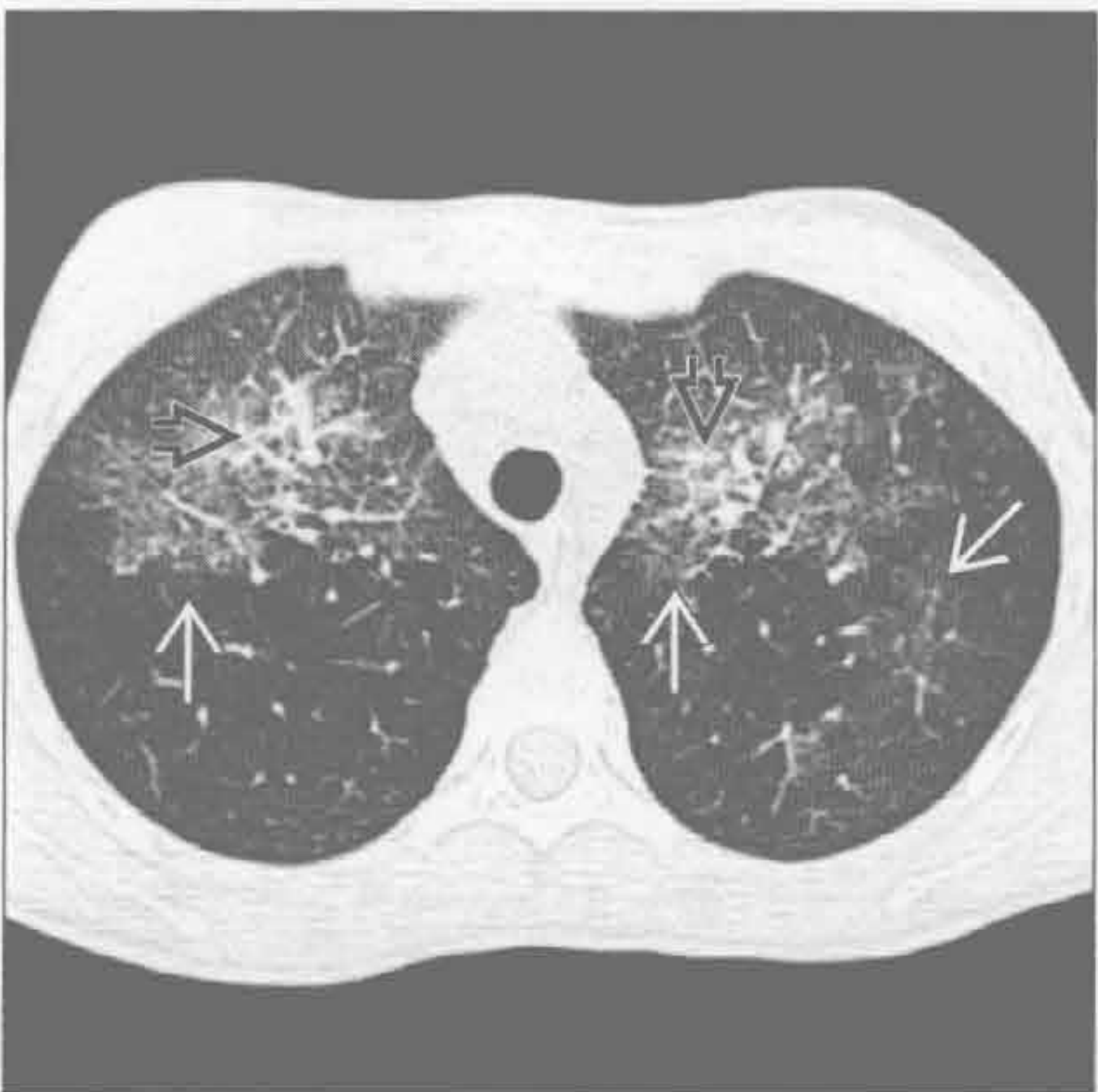脂质肺炎



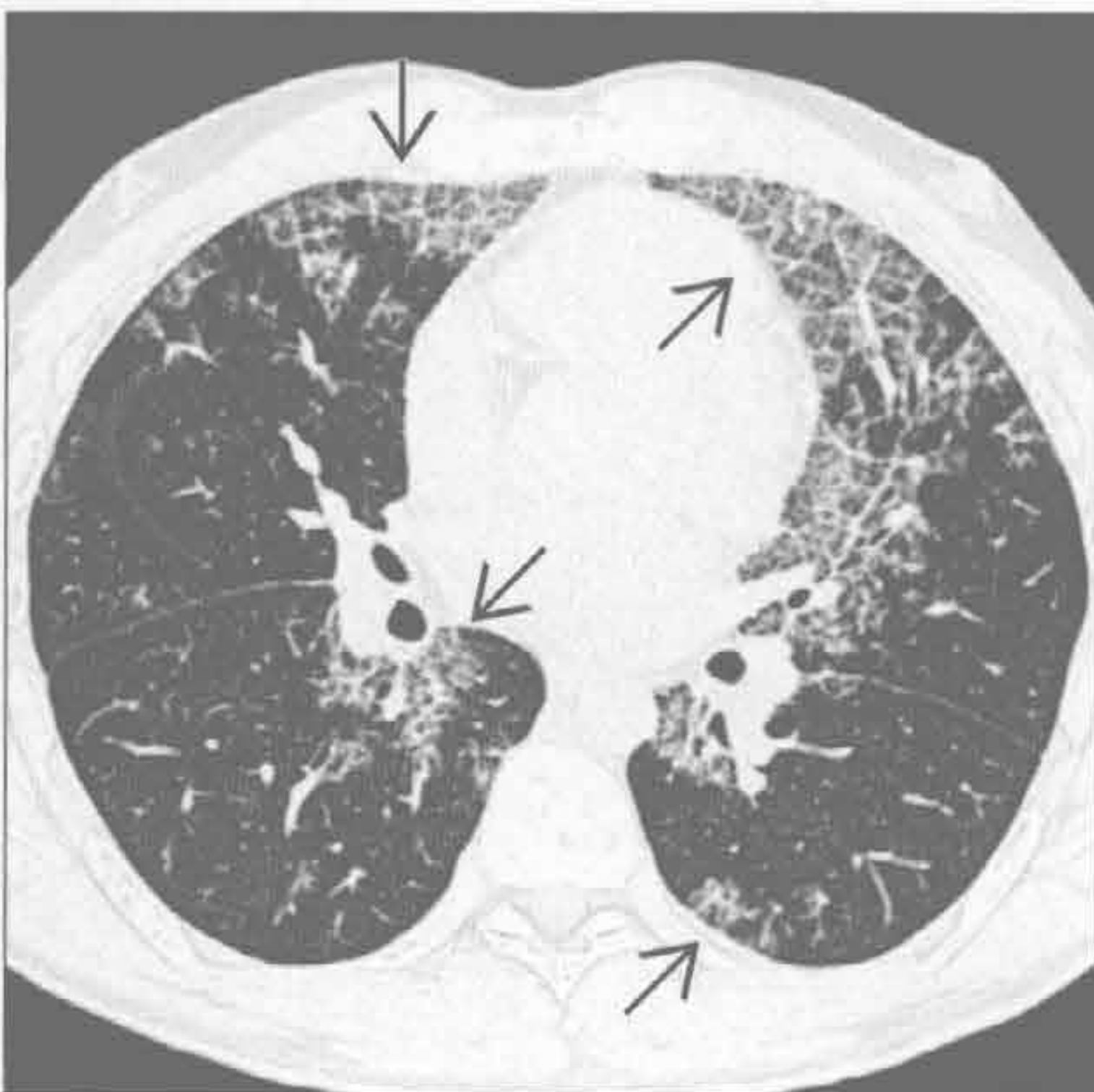
(左) 结节病患者。冠状位 CT 重建示多发边界清楚结节 \Rightarrow 。此表现不常见，类似感染如真菌性肺炎。其他结节病特征如淋巴结肿大，可能有帮助但也无特异性

(右) 横断位增强 CT 示左肺下叶肿块样实变 \Rightarrow 。实变内脂质密度对脂质肺炎具提示性

变应性肉芽肿综合征



肺泡蛋白沉着症



(左) 横断位平扫 CT 示两肺以多支支气管血管束为中心的斑片状磨玻璃影 \Rightarrow 伴轻度实变 \Rightarrow 。变应性肉芽肿综合征的 CT 表现无特异性，但患者有哮喘和血管炎征象时应考虑此诊断

(右) 横断位 HRCT 示地图样分布的、以磨玻璃影和重叠的间隔增厚为特征的铺路石征 \Rightarrow

单侧肺实变

鉴别诊断

常见

- 社区获得性肺炎
- 肺泡细胞癌
- 肺挫伤
- 支气管内肿瘤

不常见

- 球孢子菌病
- 芽生菌病
- 弥漫性肺泡出血
- 嗜酸性细胞性肺炎
- 肺栓塞

罕见（但重要）

- 淋巴瘤
- 脂质性肺炎
- 肺叶扭转

重要信息

常见诊断的有用线索

- 社区获得性肺炎
 - 大叶性
 - 细菌性：肺炎链球菌，流行性感胃杆菌，结核分枝杆菌和军团病杆菌
 - 支气管肺炎
 - 支气管周围，常多发实变
 - 支气管内播散可能
 - 葡萄球菌，嗜血菌，假单胞菌，结核分枝杆菌
- 肺泡细胞癌
 - 缓慢进展性肺实变
 - 大小及密度均可增加
 - 患者常因同一肺叶反复发生肺炎而治疗
 - CT 常表现为混合性实变和磨玻璃影
 - 铺路石样和间隔增厚少见
 - 实变内气道扩张：“假性空洞”
- 肺挫伤
 - 钝挫伤后最常见肺损伤
 - 出血至肺实质和含气腔隙
 - 高能量创伤的标志
 - X 线检查和 CT
 - 非解剖分布的实变和磨玻璃影
 - 常表现在最初的影像上
 - 7 天内应消失
- 支气管内肿瘤

- 支气管内软组织肿块或支气管结石阻塞支气管
 - 原发性肺癌
 - 转移：黑色素瘤，乳腺癌，肾细胞癌，结肠癌
- 实变内常无支气管充气征
 - CT 可呈现液性密度充满支气管
- 肺容积减少征象，如肺裂或肺门移位
- 钙化性肺结节和淋巴结钙化时考虑支气管结石

不常见诊断的有用线索

- 球孢子菌病
 - 流行于美国西南部沙漠地区
 - 单个或多发肺内实变
 - 结节少见，可形成空洞
 - 20% 患者出现淋巴结肿大
 - 10% ~ 20% 患者有胸腔积液
- 芽生菌病
 - 流行于美国中部和东部主要流域和五大湖区域
 - 单个或多发肺内实变
 - 对治疗反应或消退缓慢
 - 1/3 患者的结节和肿块出现空洞
 - 淋巴结肿大不常见
 - 20% 患者胸腔积液
- 弥漫性肺泡出血
 - 常与毛细管炎相关
 - 韦格纳肉芽肿病
 - 显微镜下多血管炎
 - 系统性红斑狼疮
 - 药物毒性
 - 单侧少于双侧
 - 肺周围带常不受累
 - 弥散量增加
 - 支气管肺泡灌洗具诊断性
- 嗜酸性细胞性肺炎
 - Löffler 综合征
 - 单纯性肺嗜酸性细胞浸润症
 - 患者无症状或有发热和咳嗽；自然消散
 - 短暂或迁移性单发或多发肺实变灶
 - 其他形式的嗜酸性细胞性肺炎常为双侧
- 肺栓塞
 - 梗死、肺不张或出血所致实变
 - 单发或多发
 - 可有少量胸腔积液
 - X 线胸片所示梗死：汉普顿驼峰
 - CT 所示梗死：外周楔形、无强化实变灶伴中央透亮影

■ 由周围向中央消散

罕见诊断的有用线索

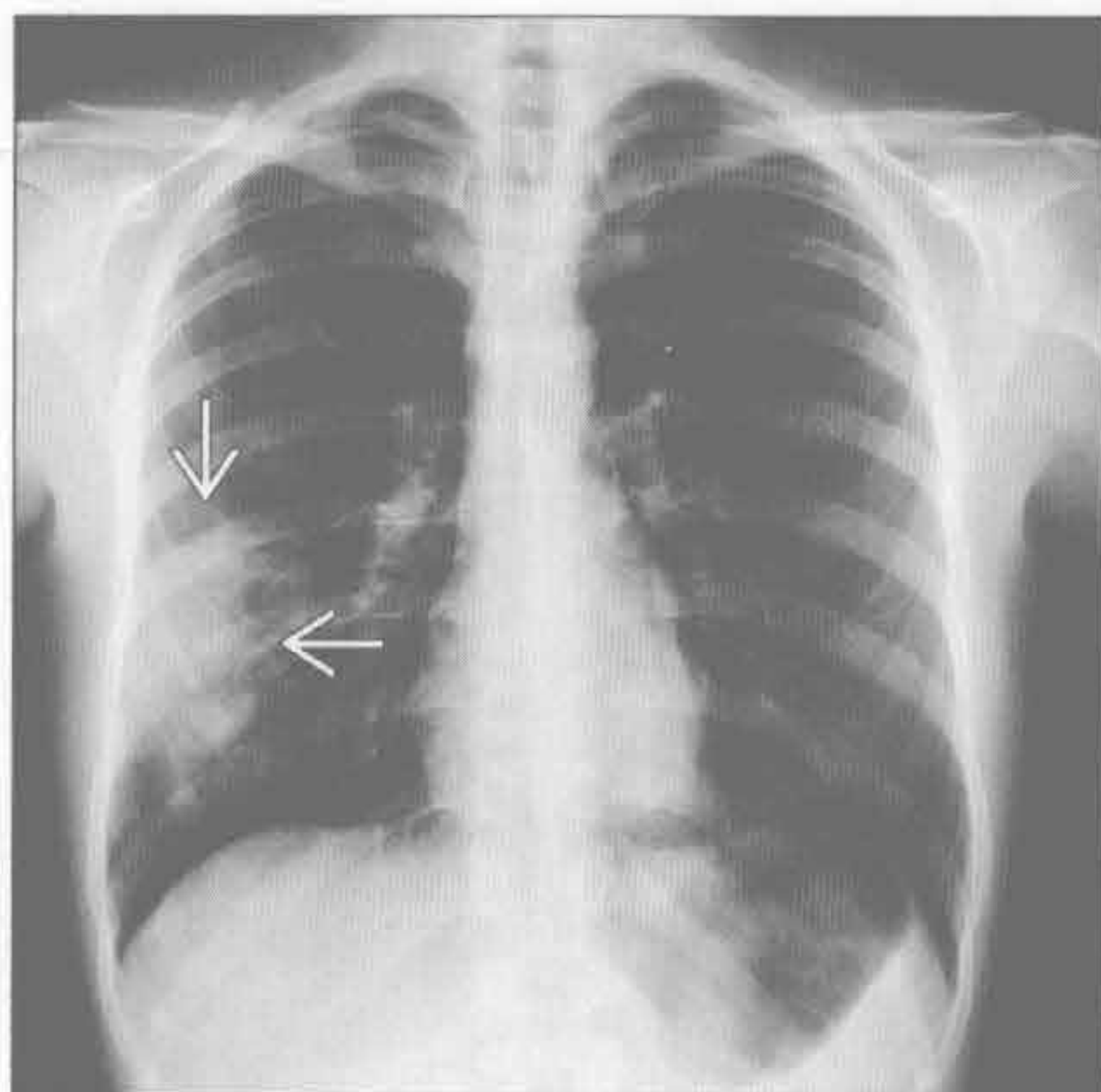
- 淋巴瘤
 - 肺恶性肿瘤中占 4%
 - 非霍奇金淋巴瘤
 - 比霍奇金淋巴瘤更常见
 - 30% 肺受侵
 - 单个或多灶性实变灶或结节
 - 支气管充气征常见
- 脂质肺炎
 - 慢性肿块样实变和磨玻璃影
 - 基底段为主（与其他原因误吸分布相似），单侧或双侧
 - CT 上实变内脂肪密度具诊断性
 - 矿物油误吸最常见（外源性）
- 肺叶扭转
 - 罕见，常见于肺叶切除或移植后
 - 图像表现为进展性肺叶实变
 - 增强 CT：致密大叶实变伴气道和血管狭窄
 - 正常支气管血管结构紊乱

○ 应及时识别和治疗以免缺血性坏死

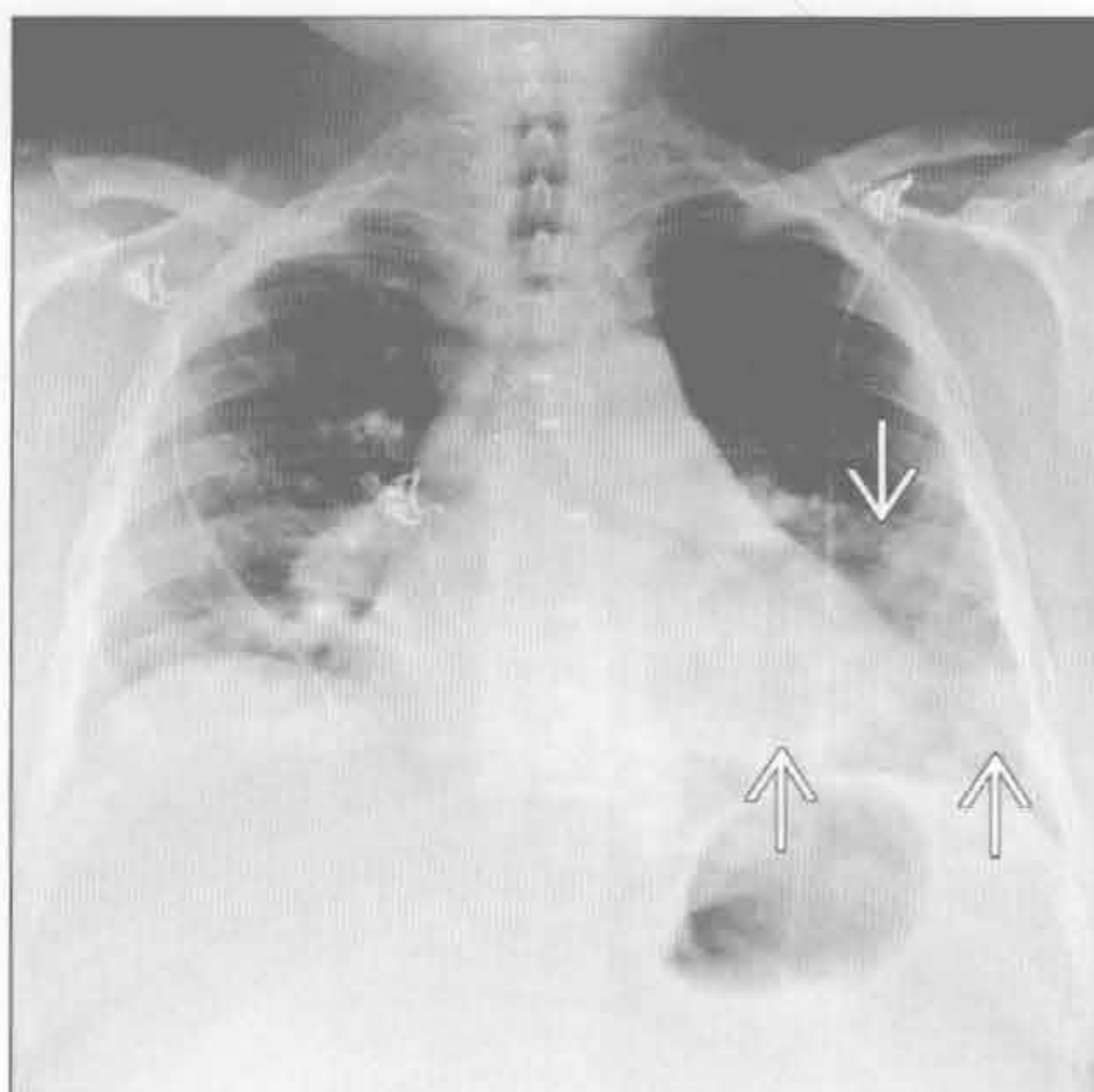
选择鉴别诊断思路

- 急性（< 2 周）
 - 社区获得性肺炎
 - 肺挫伤
 - 真菌感染
 - 弥漫性肺泡出血
 - 嗜酸细胞性肺炎
 - Löffler 综合征
 - 肺栓塞
 - 梗死、肺不张和出血
 - 叶扭转
- 慢性（> 4 周）
 - 肺泡细胞癌
 - 支气管内肿瘤
 - 真菌感染
 - 消散或反应可缓慢
 - 淋巴瘤
 - 脂质肺炎

社区获得性肺炎



社区获得性肺炎



（左）肺炎链球菌感染患者。正位 X 线胸片示右中肺局部实变 →

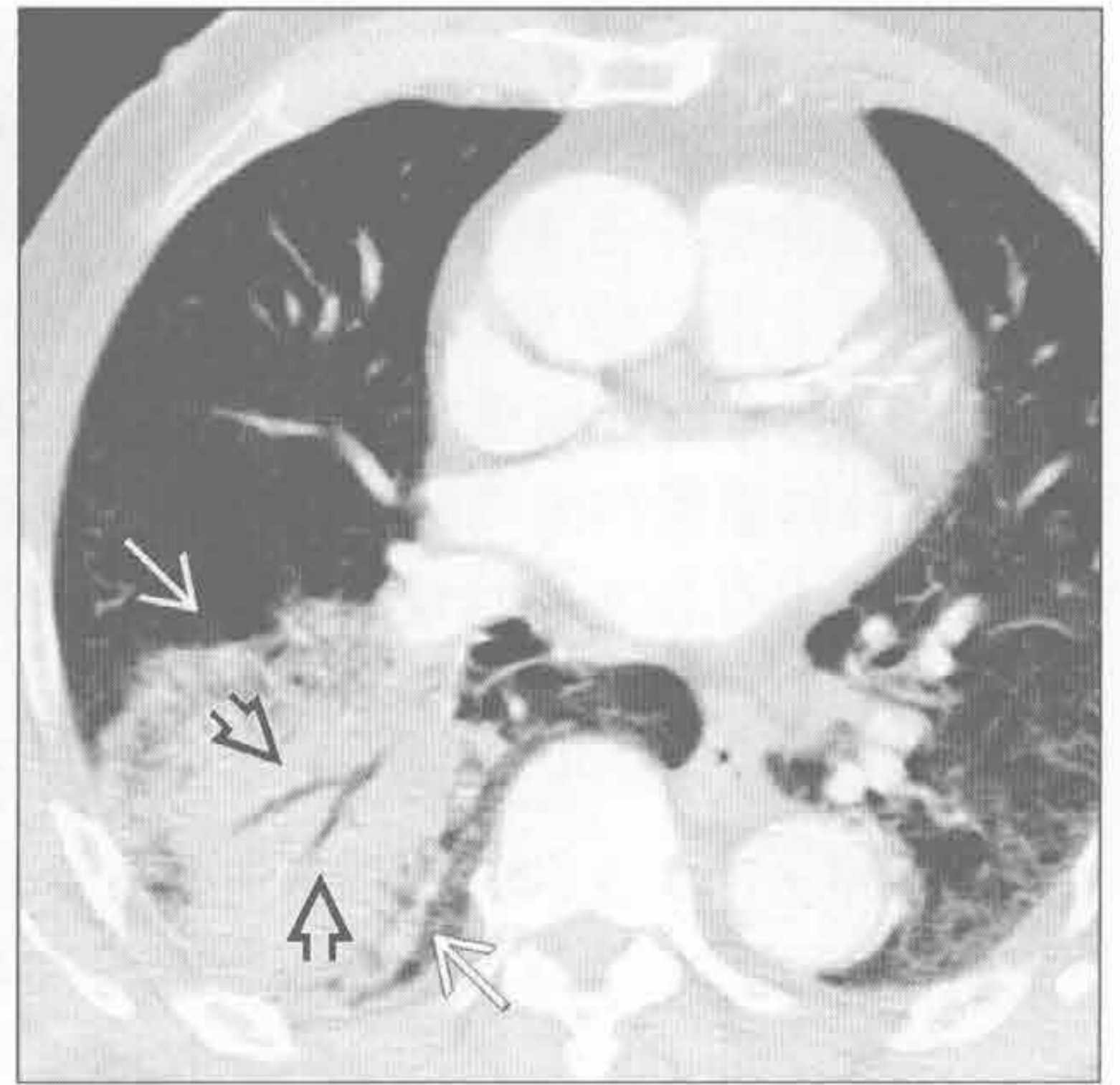
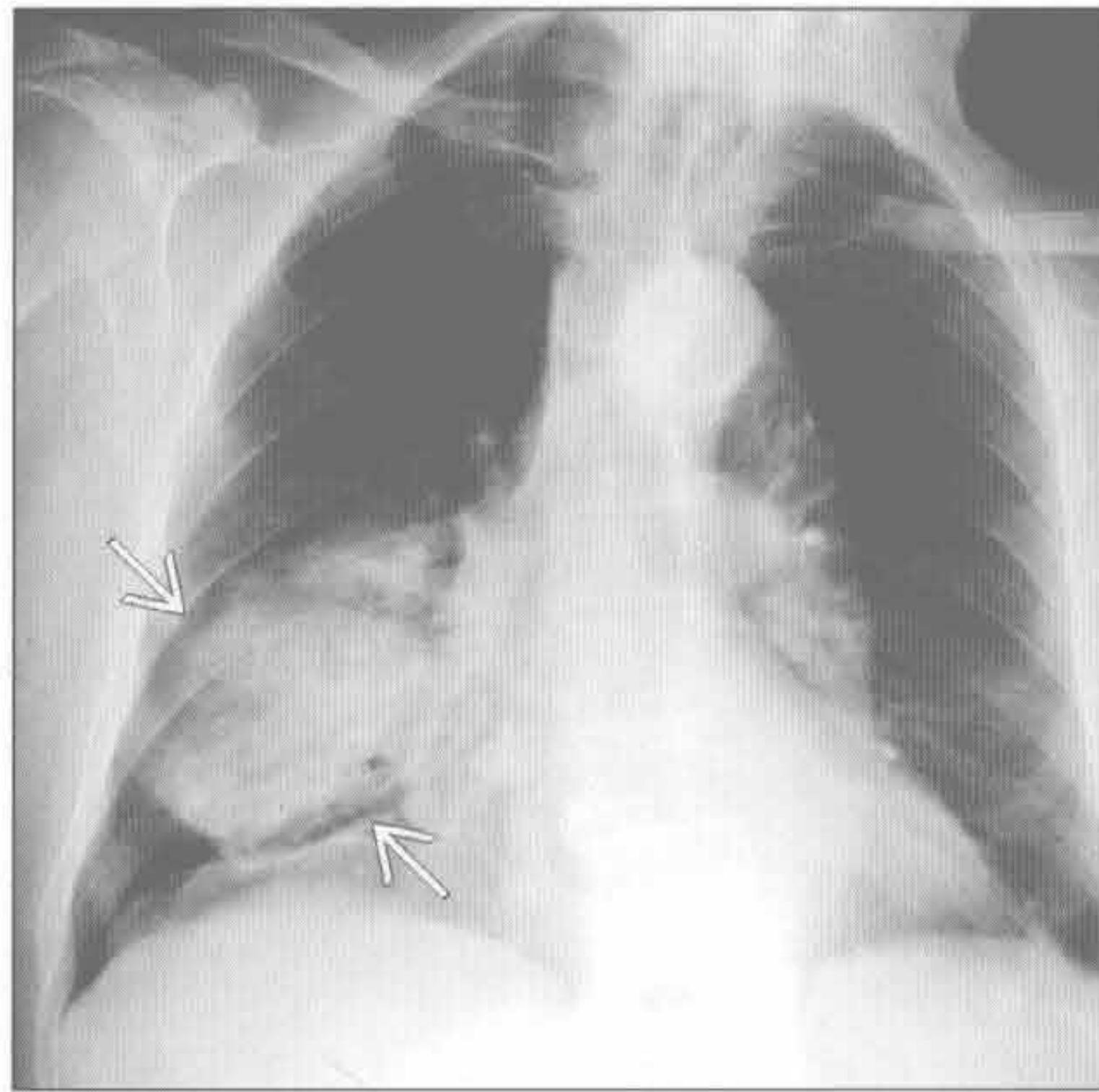
（右）军团病杆菌性肺炎患者。正位 X 线胸片示左肺中叶和基底段斑片状实变影 →

单侧肺实变

肺泡细胞癌

(左) 正位 X 线胸片示右肺下叶边界清的局灶实变影 \Rightarrow ，未见容积减小

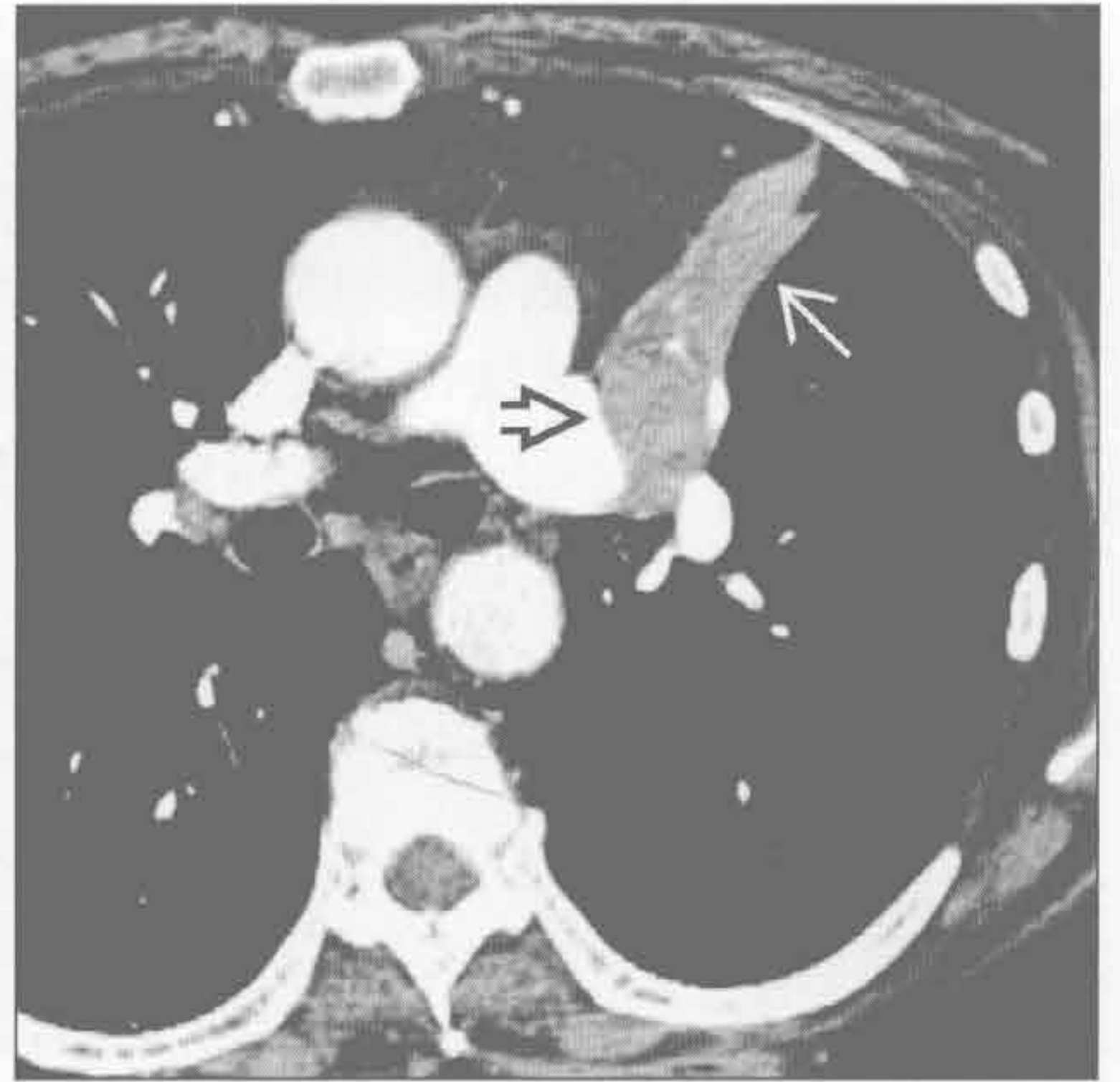
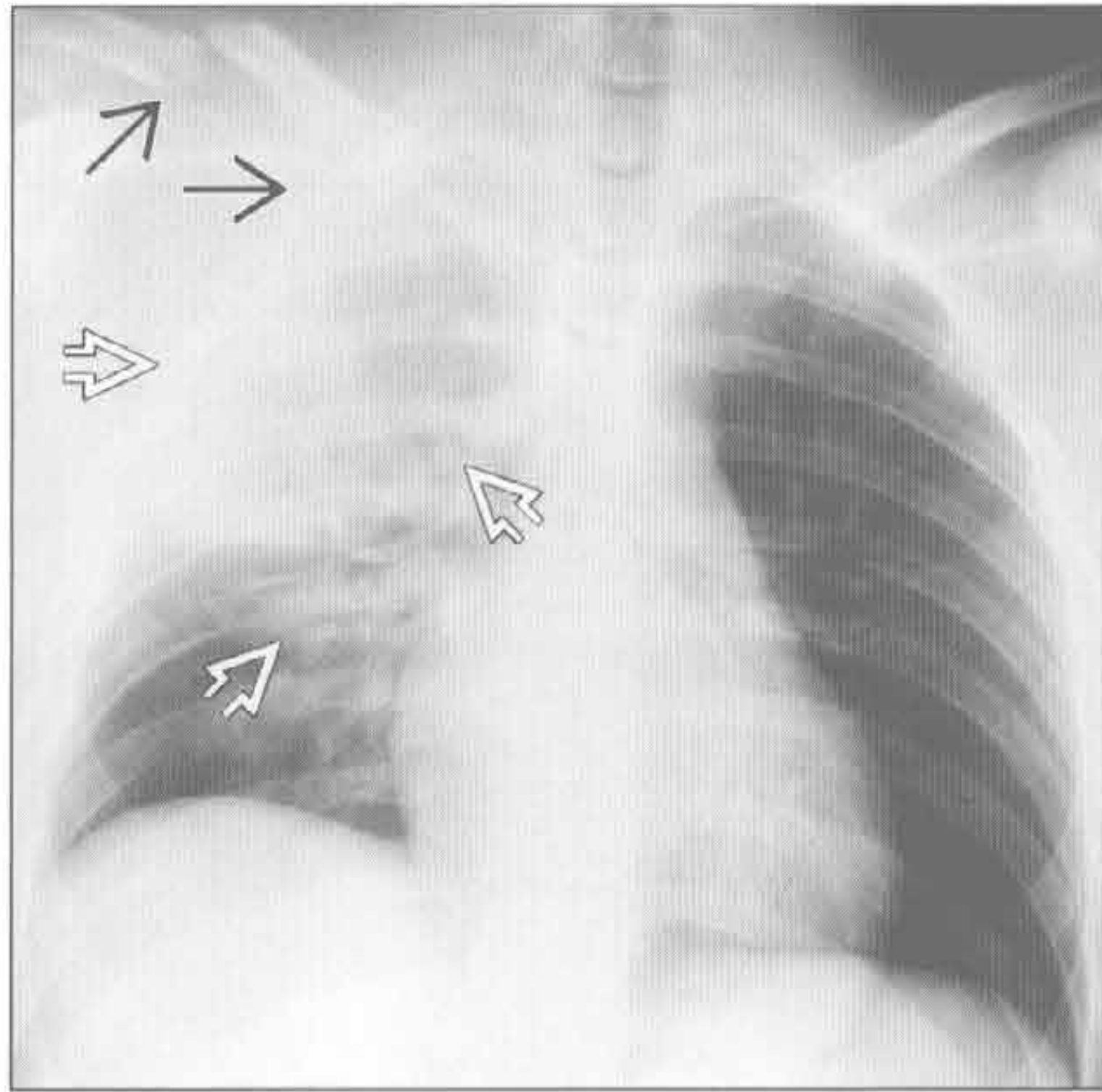
(右) 横断位增强 CT 示右肺下叶实变影 \Rightarrow ，内含支气管充气征 \Rightarrow 。该患者的 X 线胸片 (未显示) 表现为右肺下叶进展性实变。此种肺泡细胞癌可被误诊为复发性或慢性炎症



肺挫伤

(左) 前后位 X 线胸片示右肺上叶均匀实变影 \Rightarrow ，邻近胸壁破裂 \Rightarrow 。肺挫伤常在最初的 X 线胸片上显示，1 周内消退

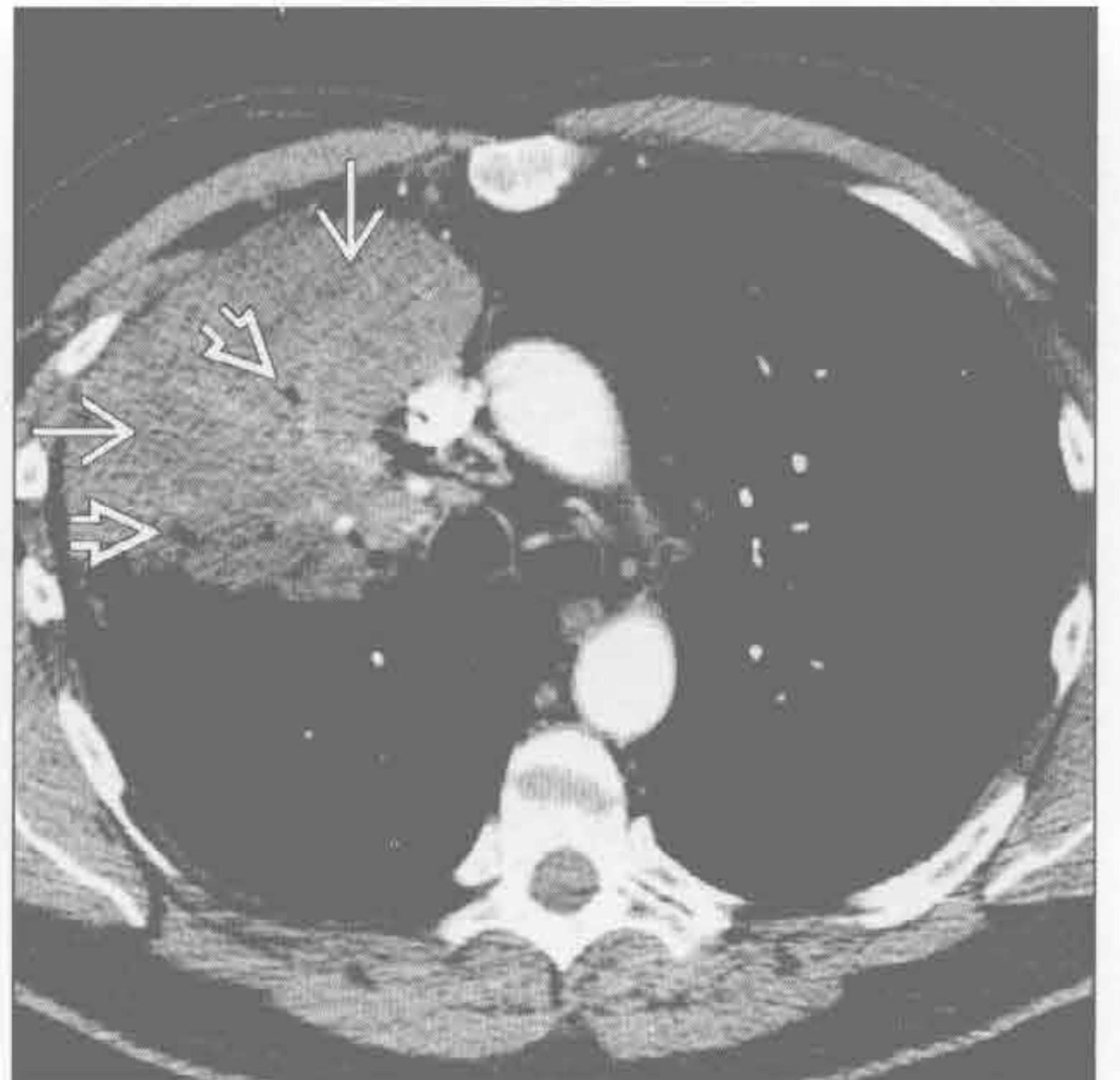
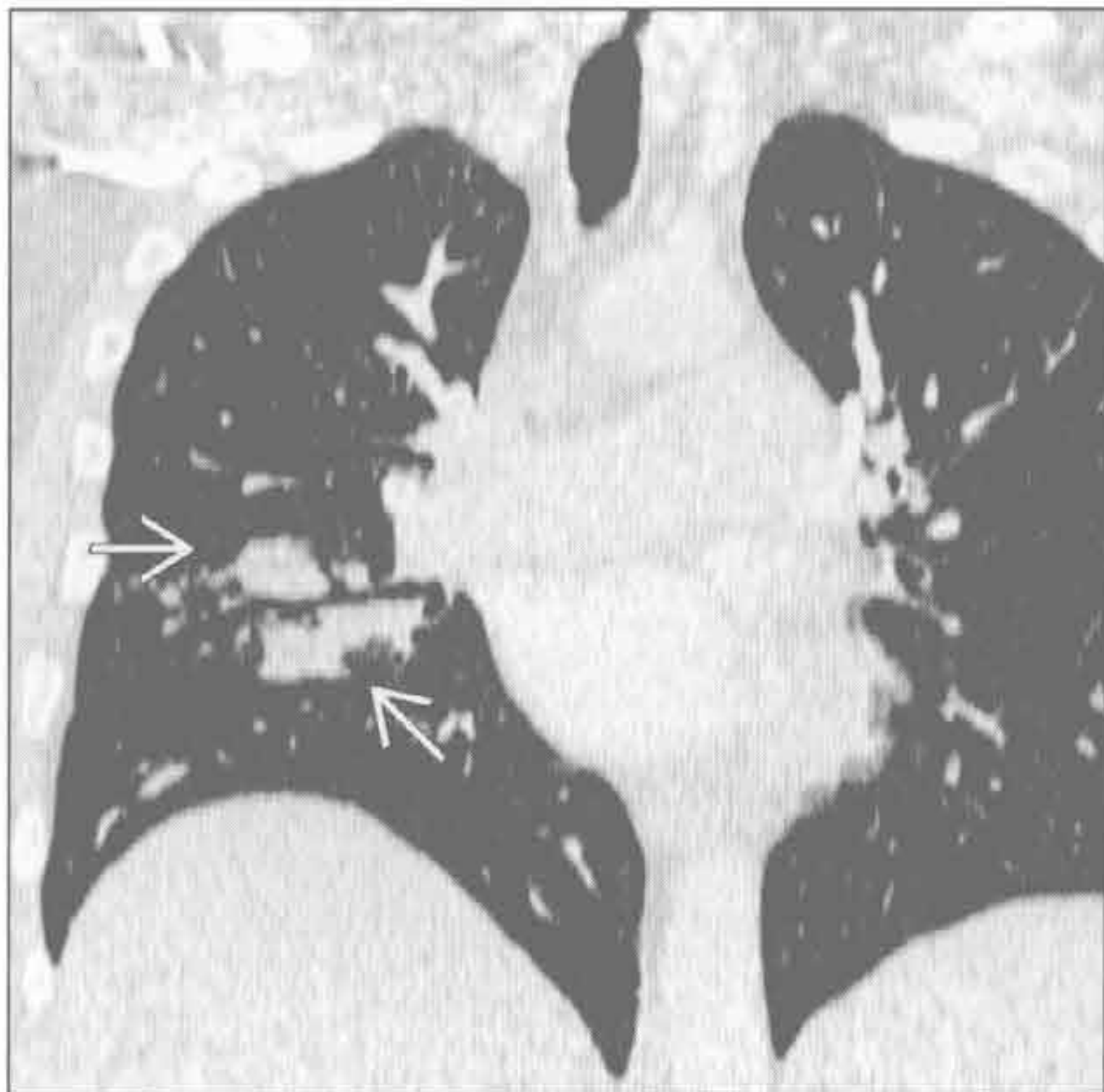
(右) 横断位增强 CT 示左肺上叶支气管圆形实性肿块影 \Rightarrow ，致左肺上叶塌陷。注意左侧斜裂向前内侧移位 \Rightarrow



球孢子菌病

(左) 冠状位 CT 重建示右中肺支气管周围肿块样实变 \Rightarrow 。球孢子菌病也可表现为单个或多个肺结节，伴或不伴空洞形成

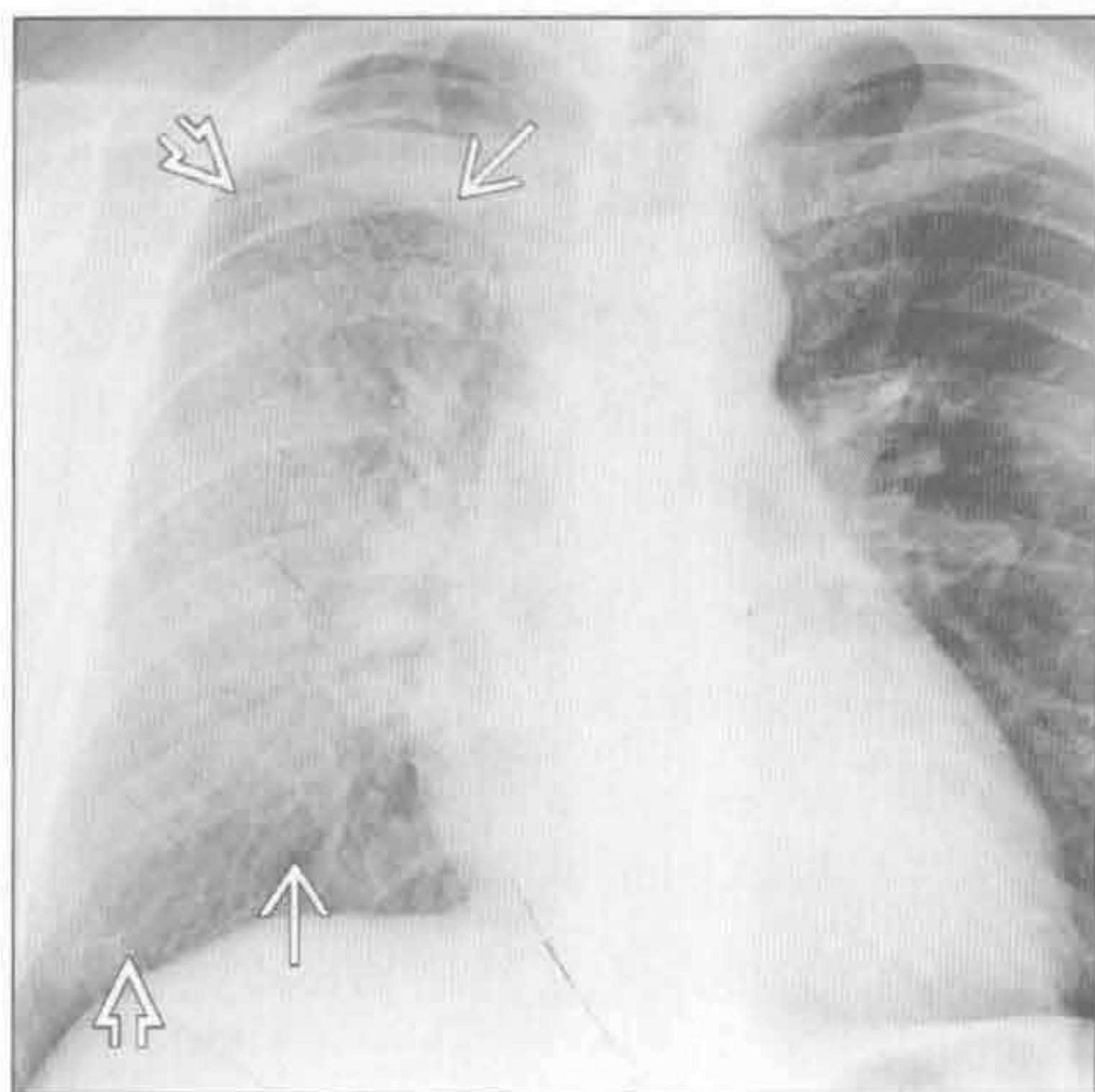
(右) 横断位增强 CT 示右肺上叶实变 \Rightarrow 伴细小支气管充气征 \Rightarrow 。芽生菌病其他常见受侵部位包括皮肤和骨骼



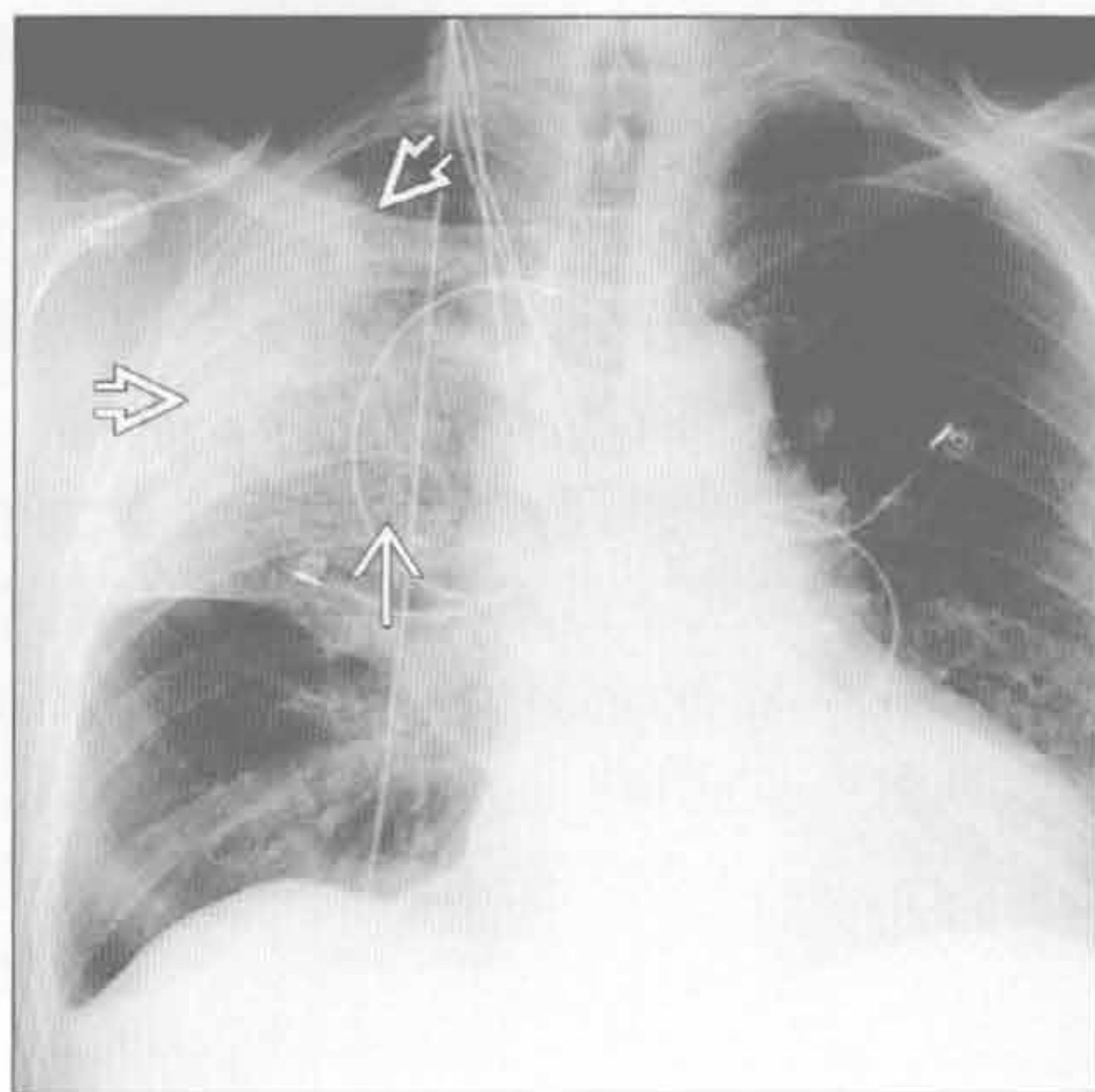
芽生菌病

单侧肺实变

弥漫性肺泡出血



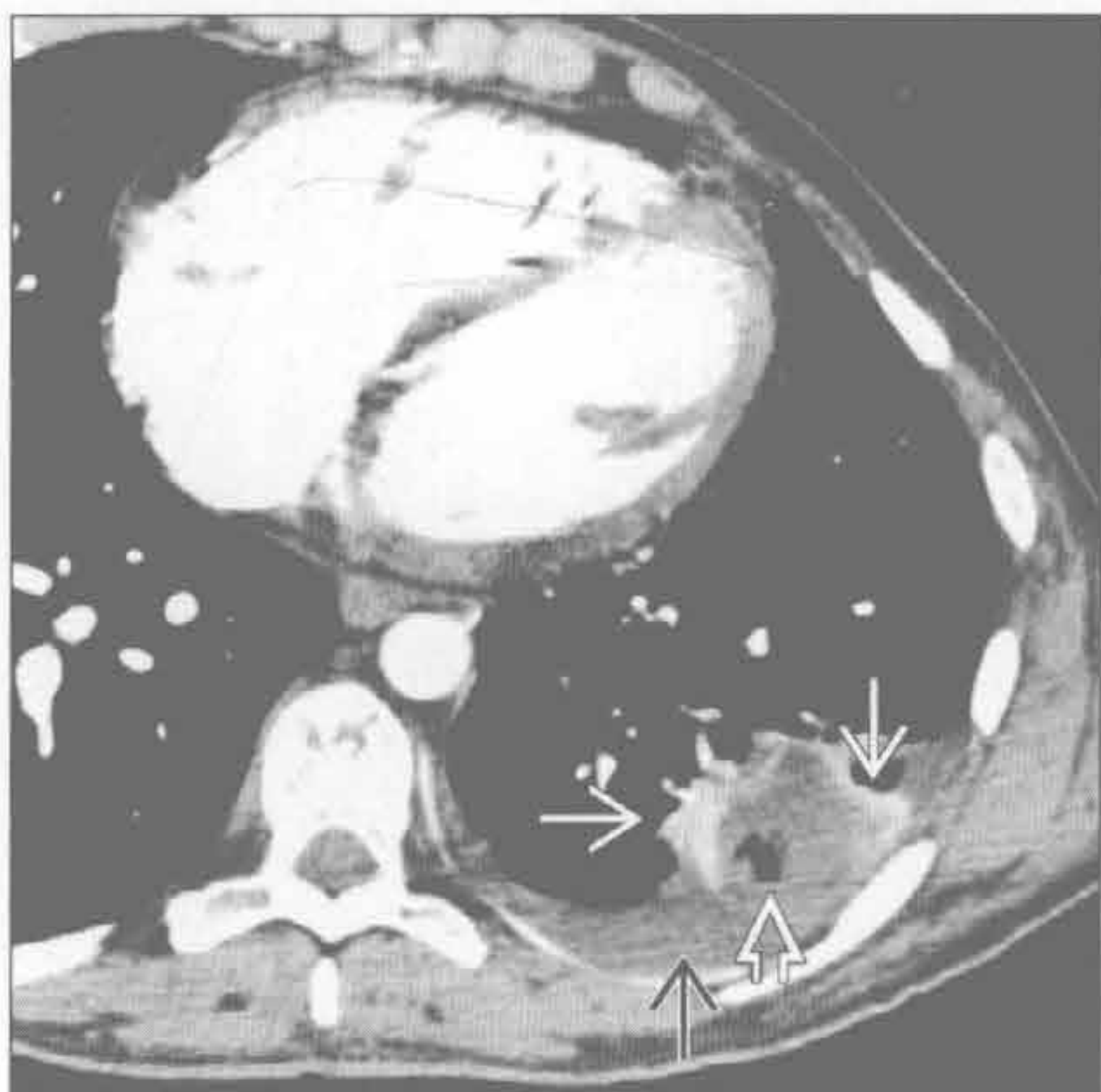
嗜酸性肺炎



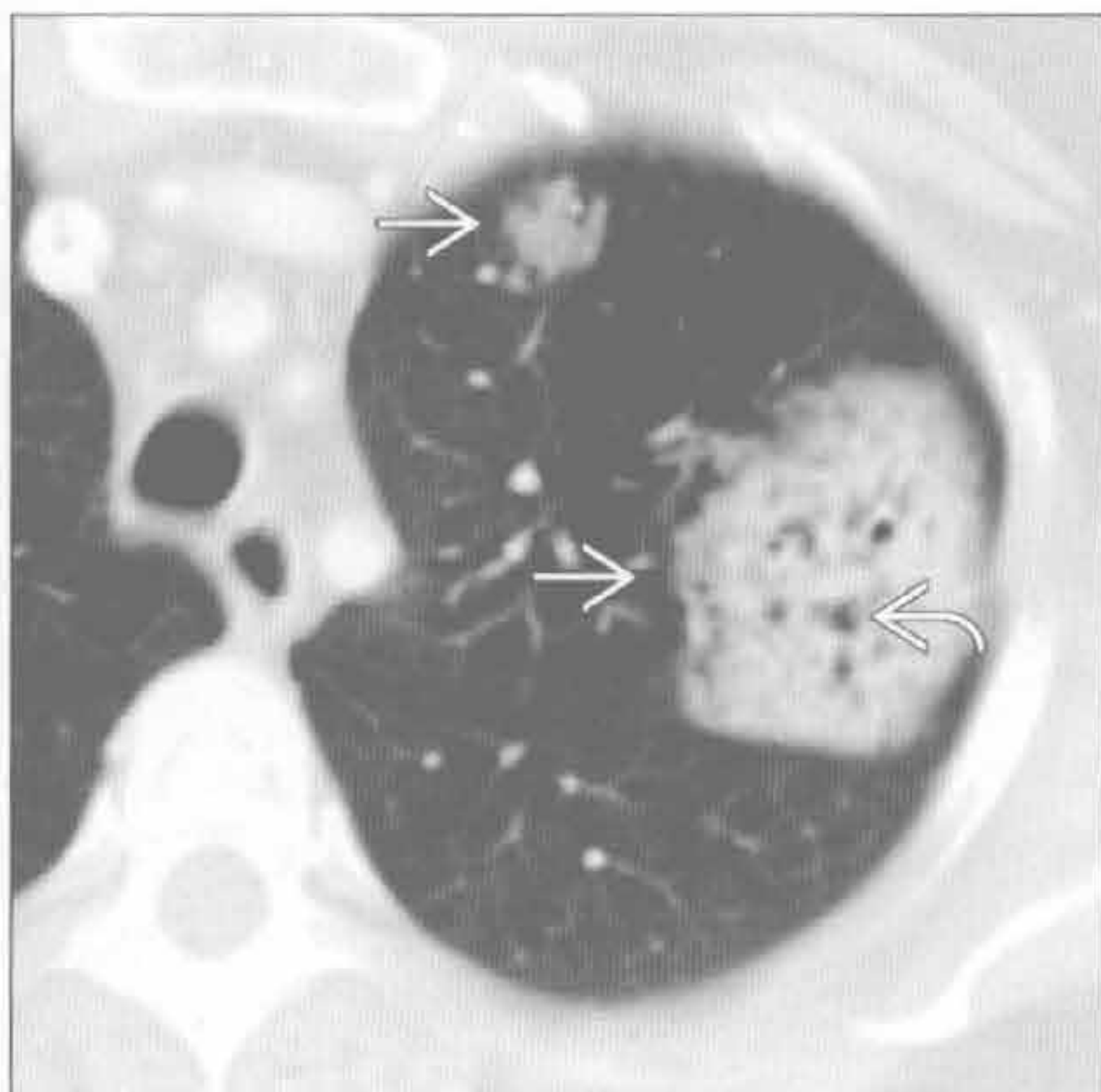(左) 正位 X 线胸片示右肺弥漫性模糊影 \Rightarrow ，该患者有肺出血肾炎综合征。注意肺周围带相对完好 \Rightarrow 。肺泡出血常为双侧，但可完全不对称

(右) 正位 X 线胸片示右肺上叶周围性实变 \Rightarrow 伴中央磨玻璃影 \Rightarrow 。X 线胸片上急性和慢性嗜酸性肺炎表现常重叠

肺栓塞



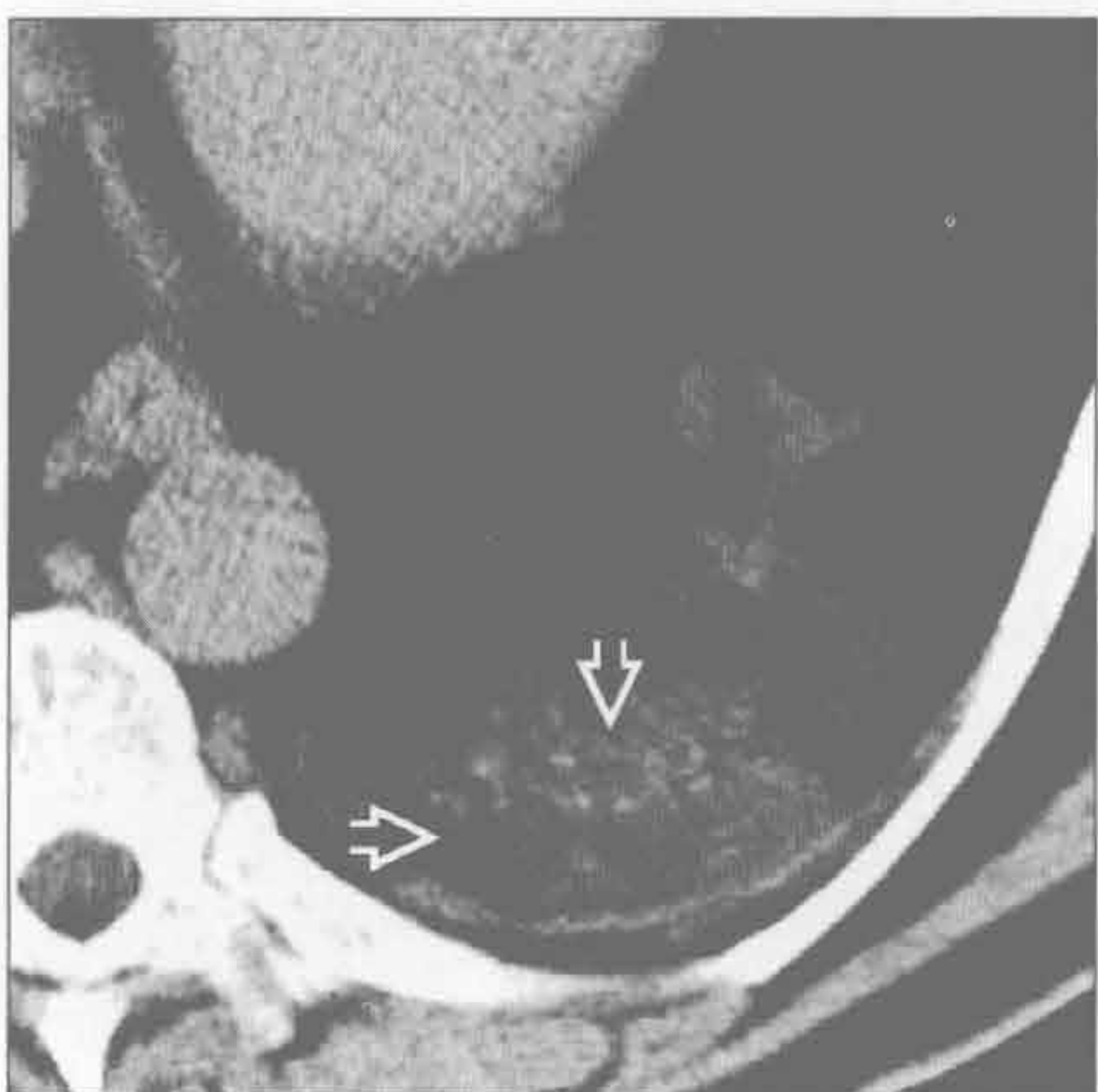
淋巴瘤



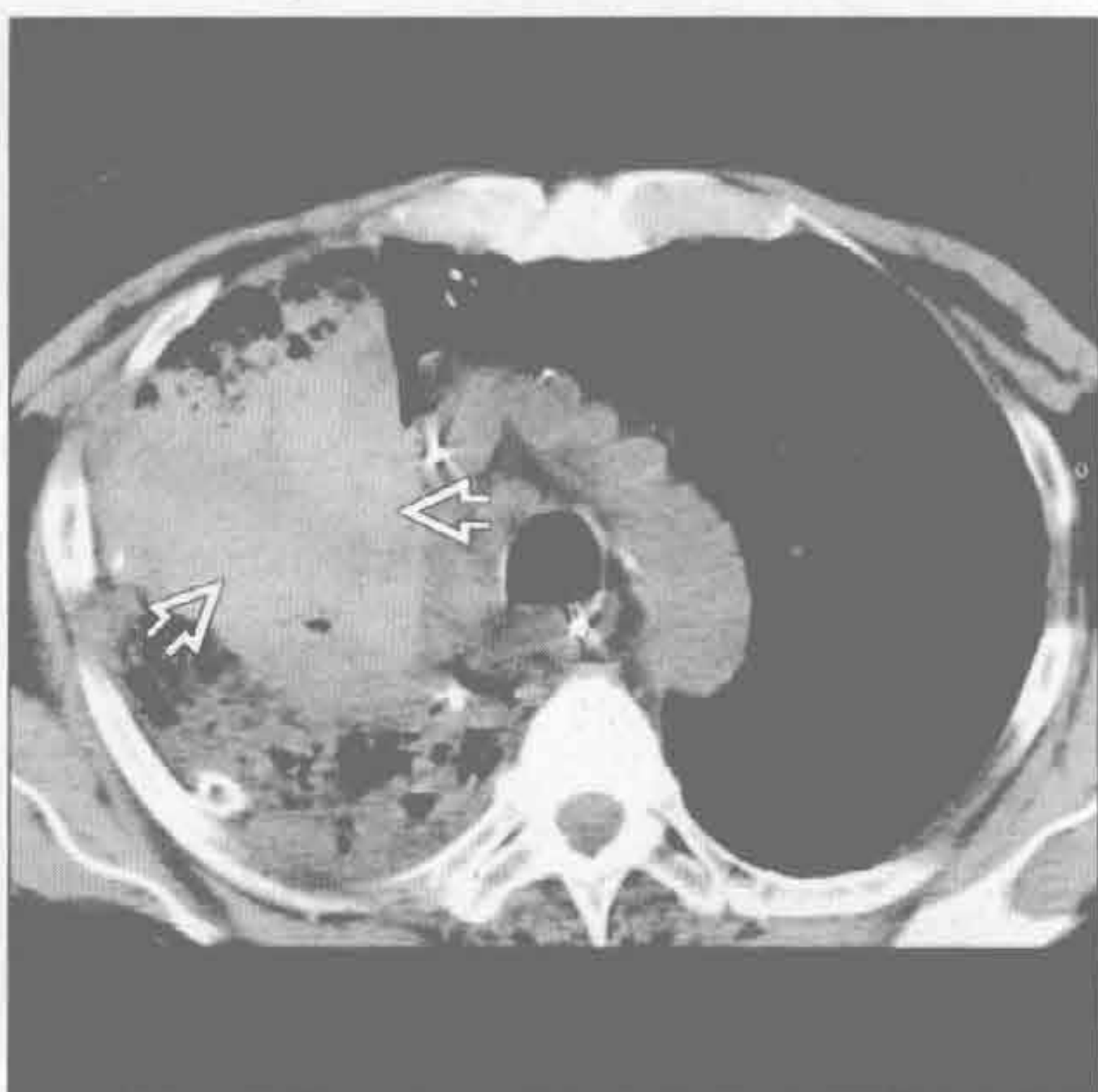
(左) 急性肺栓塞患者 (未显示)。横断位增强 CT 示楔形低密度灶伴中央透亮影 \Rightarrow ，提示梗死。注意周围强化的不张肺 \Rightarrow 。另可见少量胸腔积液 \Rightarrow

(右) 横断位增强 CT 示 2 个肿块样肺实变 \Rightarrow ，经证实为肺淋巴瘤。注意其内支气管充气征 \Rightarrow

脂质肺炎



肺叶扭转



(左) 横断位平扫 CT 示左肺下叶低密度实变 \Rightarrow 。患者曾使用油性滴鼻液以缓解治疗头颈部肿瘤相关症状。脂肪密度实变几乎是脂质肺炎的特征性表现

(右) 肺癌右肺上叶切除后。横断位平扫 CT 示扭曲的中叶出现致密实变，提示出血 \Rightarrow

鉴别诊断

常见

- 结核 (TB)
- 肺癌
- 韦格纳肉芽肿病
- 脓毒性栓子
- 肺膨出
- 肺脓肿

不常见

- 空洞性肺转移
- 真菌性感染
 - 血管侵袭性曲霉病
 - 芽生菌病
 - 球孢子菌病
 - 副球孢子菌病
 - 肺孢子虫性肺炎

罕见 (但重要)

- 复发性呼吸道乳头状瘤病
- 叶内型肺隔离症伴重叠感染
- 棘球蚴 (包虫) 囊肿

重要信息

鉴别诊断要点

- 鉴别诊断中应考虑的空洞特征
 - 空洞壁可厚或薄
 - 厚壁常提示肿瘤性疾病
 - 薄壁更倾向于良性
 - 内壁结节与肿瘤病因有关
 - 单发空洞: 原发性肺癌, 肺脓肿 (除脓毒性栓子外), 叶内型肺隔离症, 结核
 - 多发空洞: 韦格纳肉芽肿病, 脓毒性栓子, 转移, 真菌性感染, 复发性呼吸道乳头状瘤病
 - 伴气道壁增厚: 韦格纳肉芽肿病, 结节病和复发性呼吸道乳头状瘤病
 - 病变部位: 左肺下叶常为叶内型肺隔离症, 下叶和周围肺易发生脓毒性栓塞, 上叶后段易发结核

常见诊断的有用线索

- 结核 (TB)
 - 影像学线索
 - 上叶后段厚壁或薄壁空洞
 - 伴随表现, 如随气道分布的实变或结节 (树芽征)

- 典型在上叶后段

- 临床线索
 - 咳嗽, 低热, 盗汗
 - 纯蛋白衍生物 (PPD) 皮肤试验显示硬结直径超过 10 mm, 排除不应期 (如 HIV 感染)
- 肺癌
 - 单发肿块伴中央坏死
 - 厚壁空洞伴壁内结节
 - 空洞在鳞状细胞癌常见
- 韦格纳肉芽肿病
 - 影像学线索
 - 结节、空洞性结节、气道壁增厚同时出现为特征性表现
 - 多数病例中并非所有特征同时呈现
 - 肺出血表现为弥漫性肺实质疾病, 有时伴肺周围带完好
 - 临床线索
 - 抗中性白细胞胞质抗体 (c-ANCA) 试验有高敏感性 (90%) 和特异性 (70%)
 - 大多可见肾和鼻窦受侵
- 脓毒性栓子
 - 影像学线索
 - 多发周围性肺结节或空洞性结节, 出现和变化迅速
 - 肺下叶和周围性受侵典型
 - 临床线索
 - 长期留置静脉导管
 - 静脉毒品注射 (滥用)
 - 右侧 (三尖瓣或肺动脉瓣) 心内膜炎
 - 近来有口腔科 / 牙周病或手术
- 肺膨出
 - 充满空气的薄壁空洞, 可缘于先前创伤或坏死性肺感染
 - 可完全消散或持续存在
- 肺脓肿
 - 影像学线索
 - 肺实变伴中央无强化提示坏死
 - 空洞形成和气-液平 (提示与气道相同) 伴周围肺实变
 - 常单发, 脓毒性栓塞者常为多发
 - 临床线索
 - 误吸, 口腔卫生情况差, 食管活动不良, 意识水平低等均为易患因素
 - 混合性厌氧菌感染、金黄色葡萄球菌和假单

胞菌为一些常见的感染源

不常见诊断的有用线索

- 空洞性肺转移
 - 厚壁或薄壁，可有内壁结节，常多发
 - 头颈部肿瘤，泌尿系统移行上皮癌，高分化肉瘤
- 真菌性感染
 - 血管性侵袭性曲霉病
 - X线检查常示单发或多发肺实变或边界不清结节
 - CT常示边界不清伴周围晕征的结节快速演变为空洞伴中央“新月形空气征”

- 总见于免疫受损宿主（如：HIV感染，实质脏器移植等）

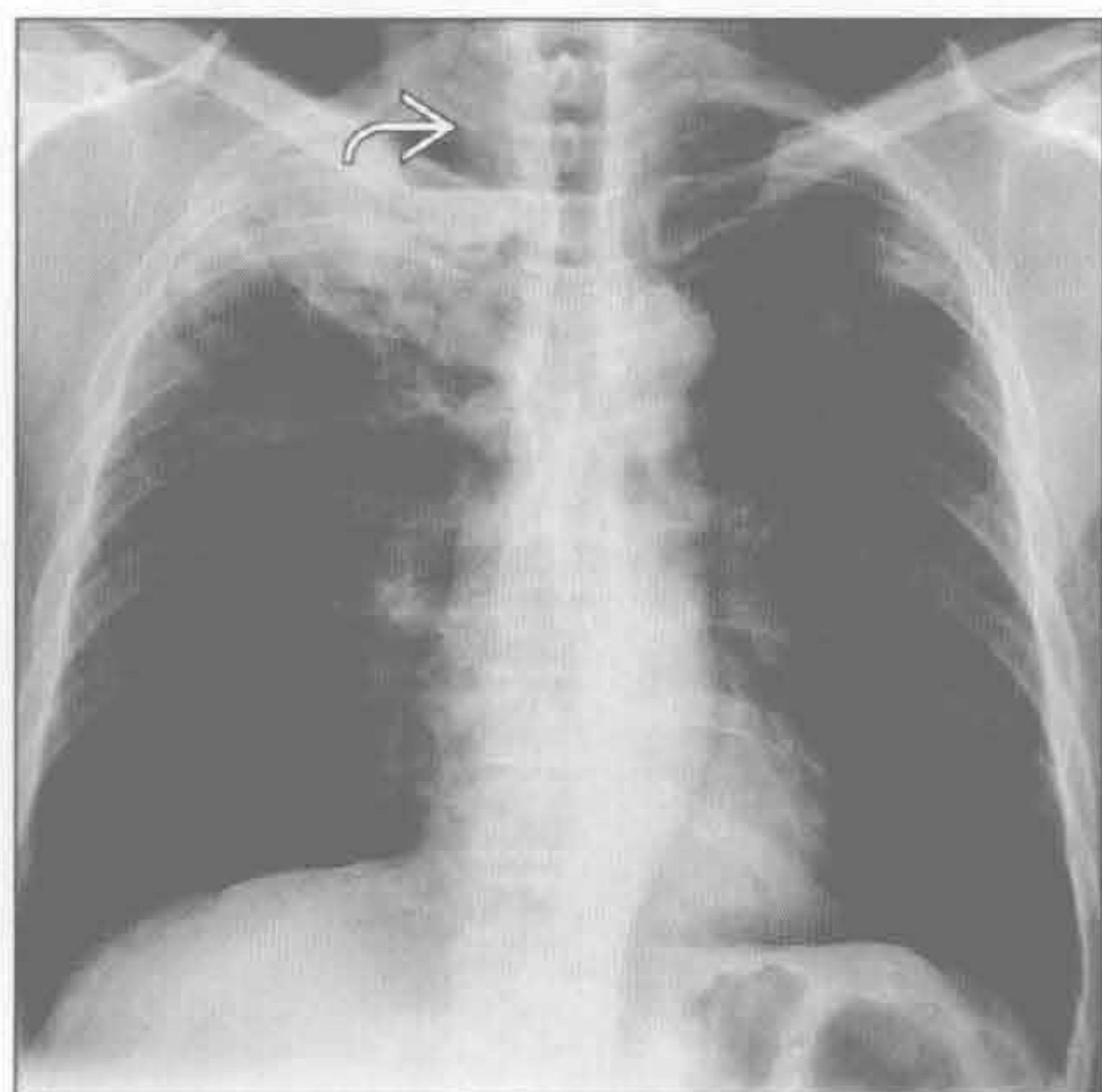
- 肺孢子虫性肺炎

- 上叶薄壁囊肿，周围环以广泛的磨玻璃影

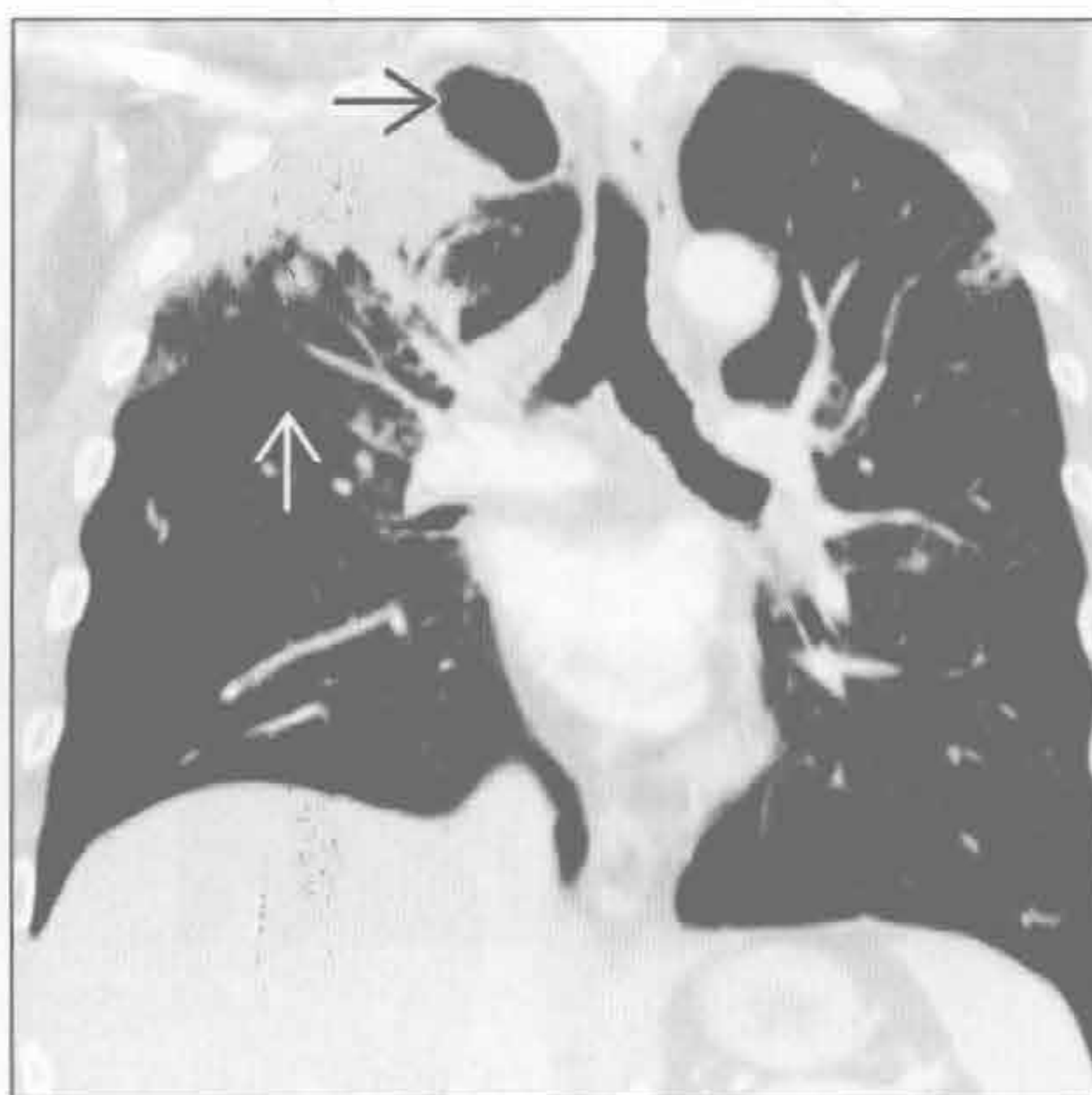罕见诊断的有用线索

- 复发性呼吸道乳头状瘤病
 - 人类乳头状病毒产道感染
 - 肺受侵罕见，几乎总见于长期喉-气管受侵后
- 叶内型肺隔离症伴重叠感染
 - 左肺下叶后基底段最常见，无支气管
 - 体循环供血，常直接起自主动脉

结核 (TB)



结核 (TB)



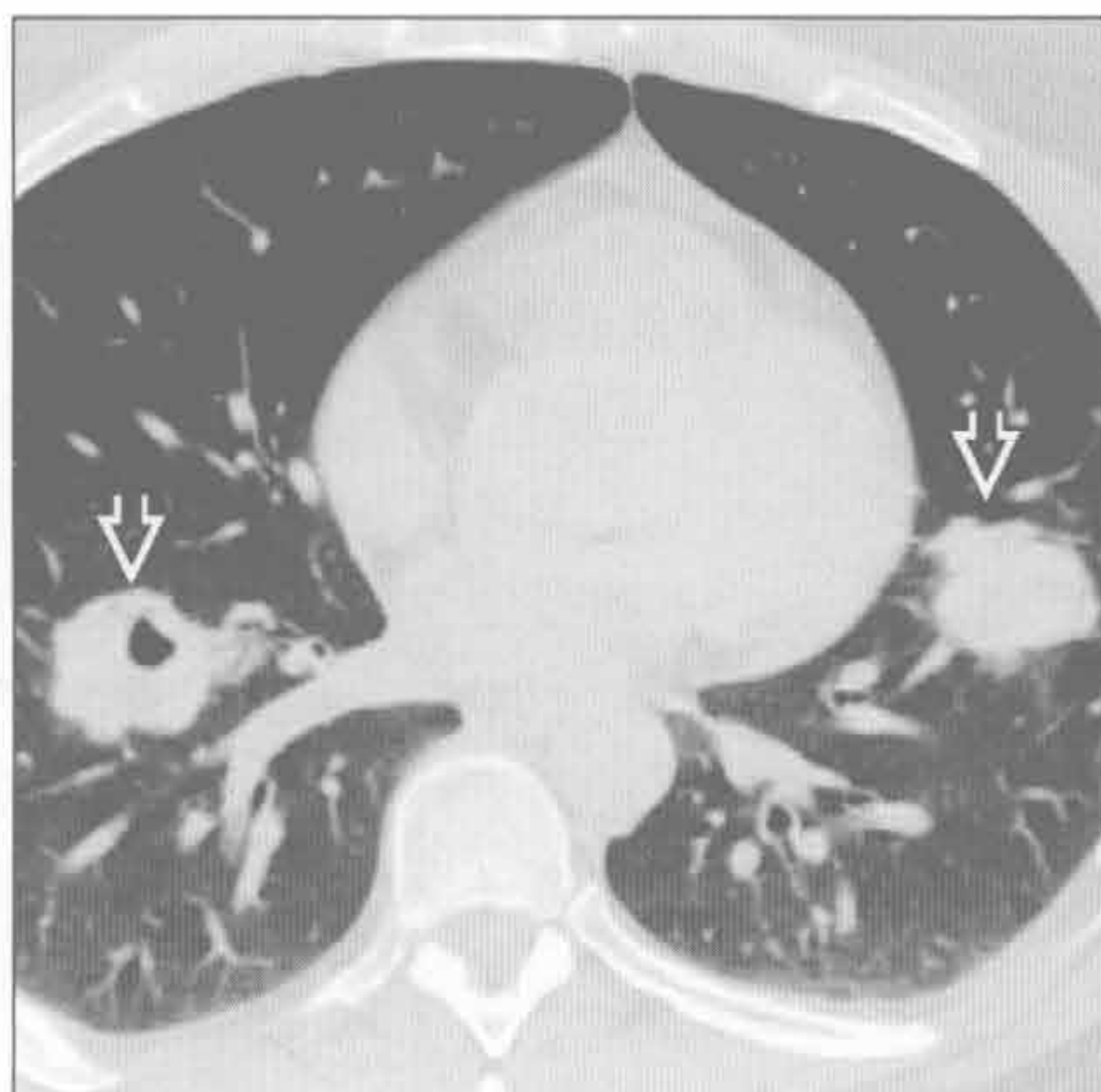
(左) 结核活动患者。正位X线胸片示右肺上叶实变和空洞形成 \rightarrow 。左肺上叶亦见少量斑片影

(右) 与左图为同一患者。冠状位CT重建示右肺上叶实变和空洞形成 \rightarrow 伴容积缩小。注意水平裂上移 \rightarrow

空洞

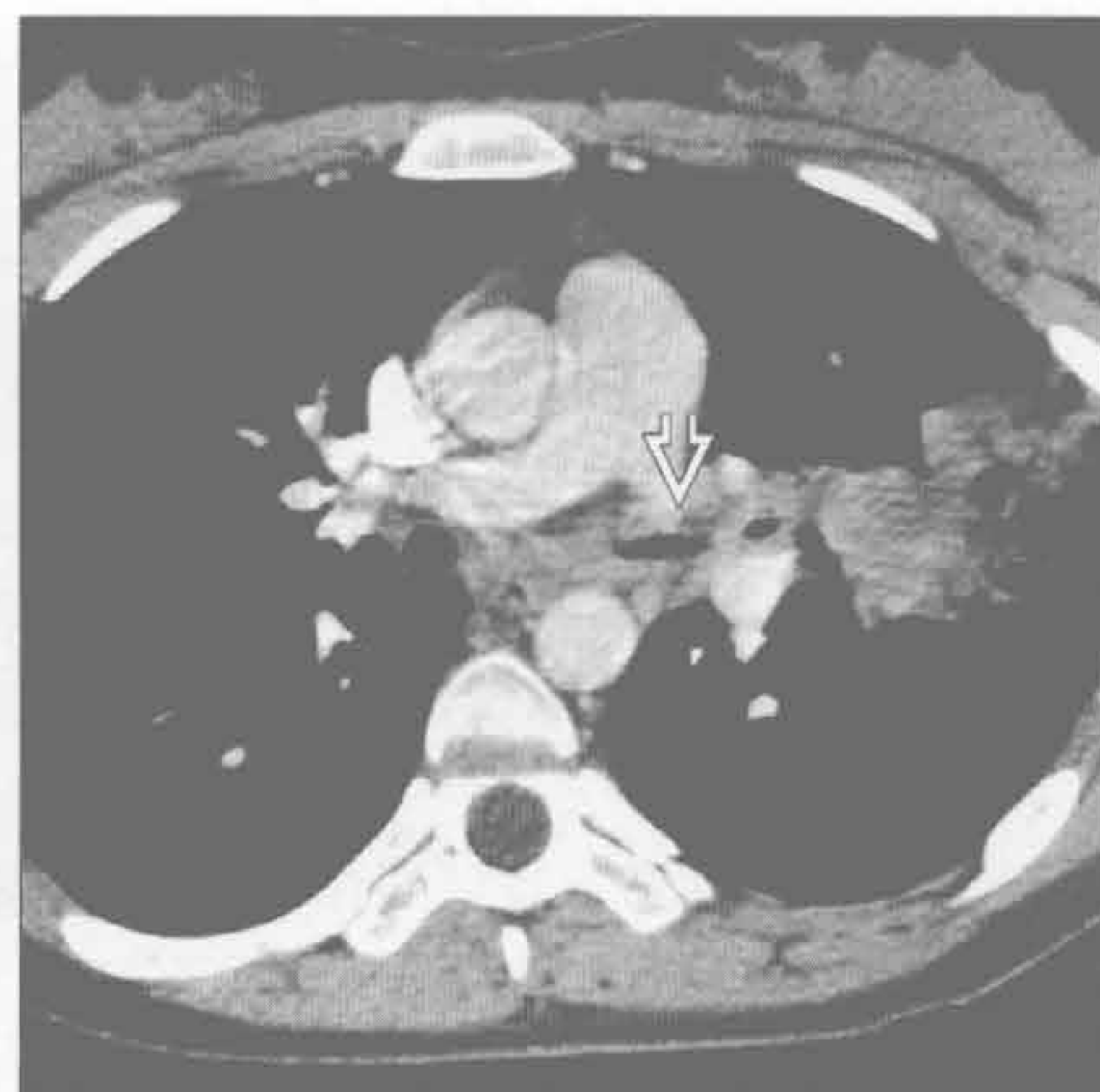韦格纳肉芽肿病

(左) 横断位增强 CT 示韦格纳肉芽肿病典型的 CT 表现, 可见双侧多发、略呈分叶的大结节和空洞大结节同时存在 \Rightarrow



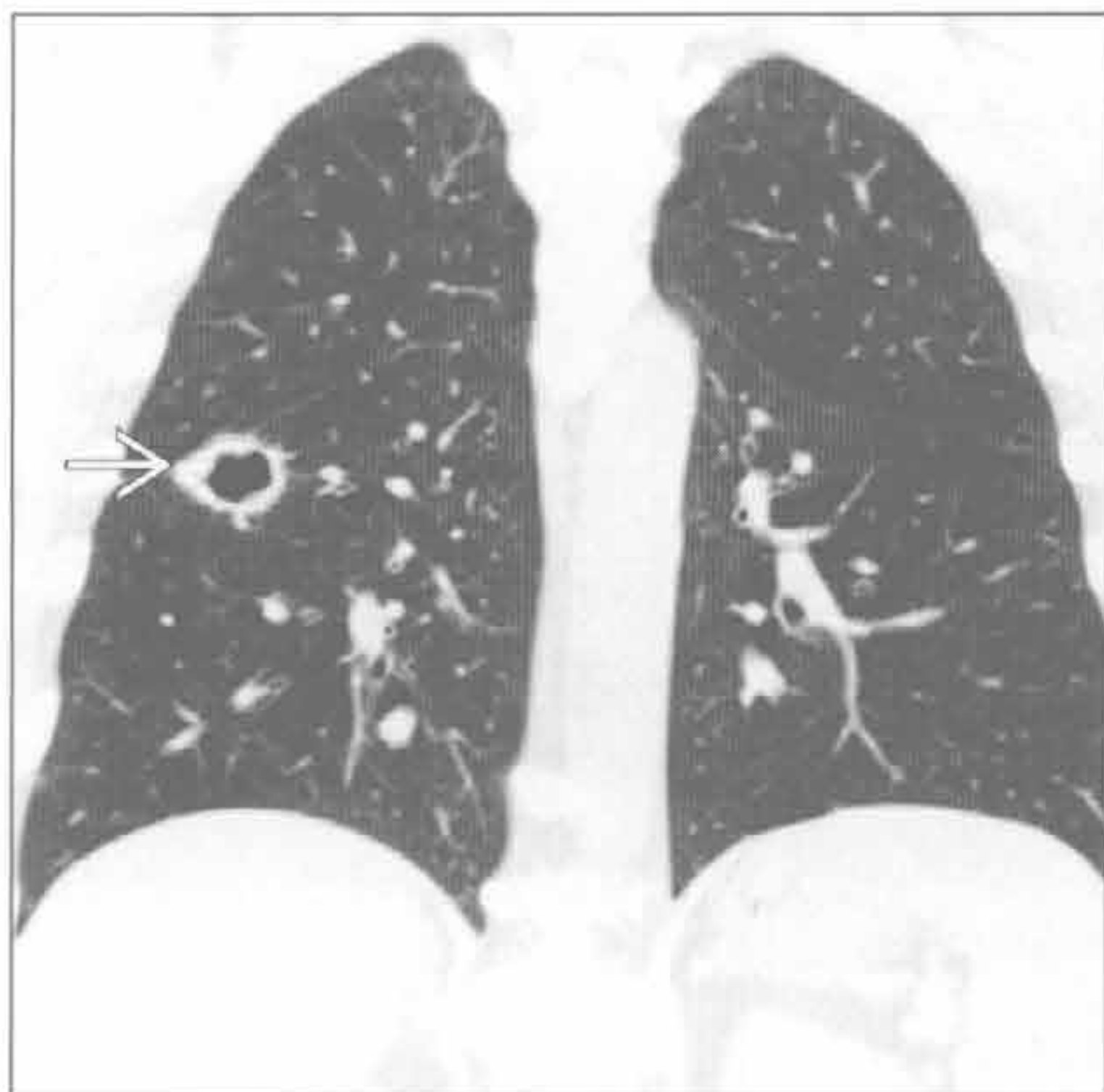
韦格纳肉芽肿病

(右) 横断位增强 CT 示韦格纳肉芽肿病气道受侵的典型特征, 可见左主支气管环壁增厚和狭窄 \Rightarrow 伴梗阻后肺炎



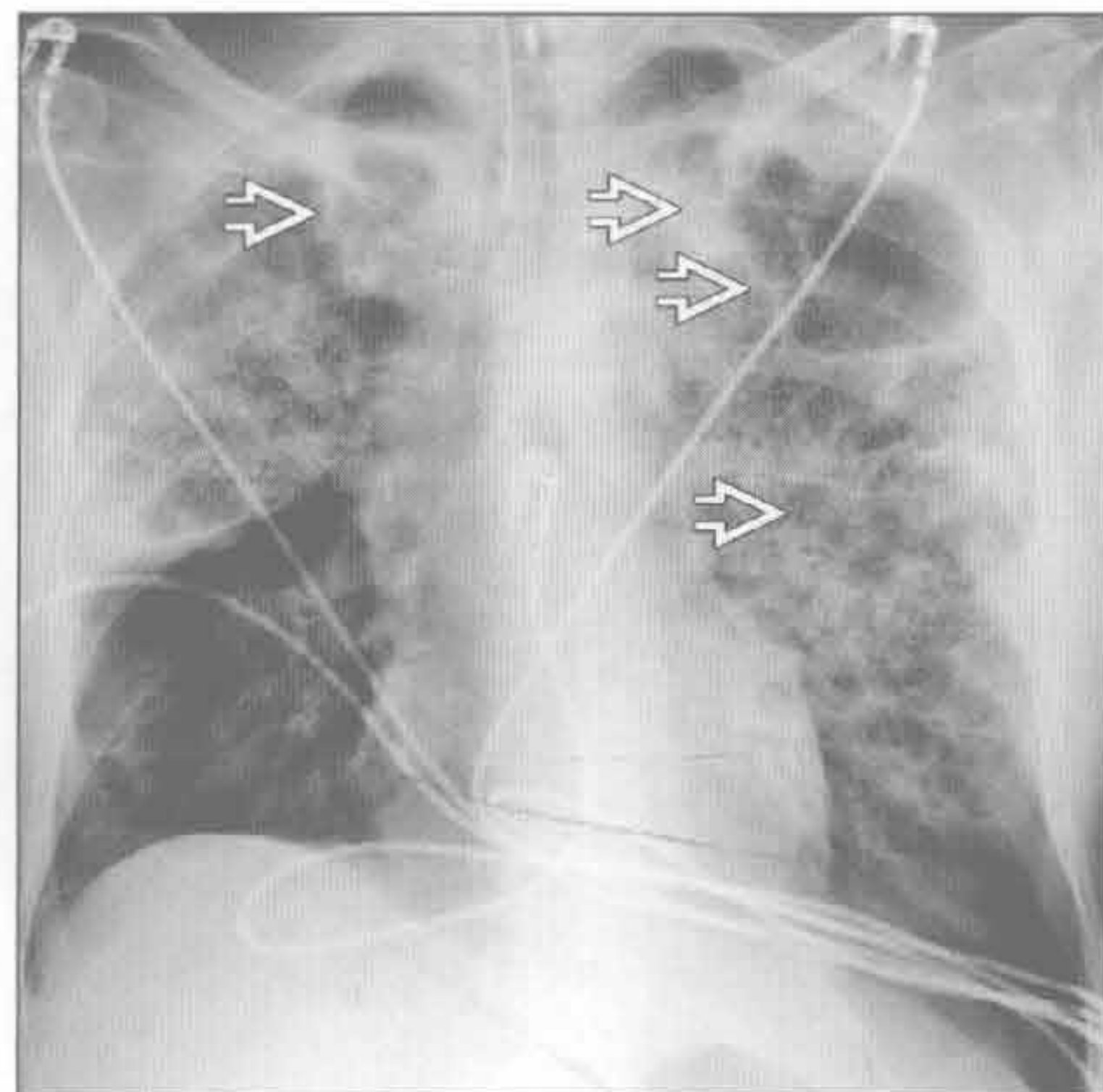
肺癌

(左) 鳞状细胞癌患者, 冠状位 CT 重建示右肺下叶背段厚壁空洞性肿块伴壁内结节, 比邻斜裂 \Rightarrow



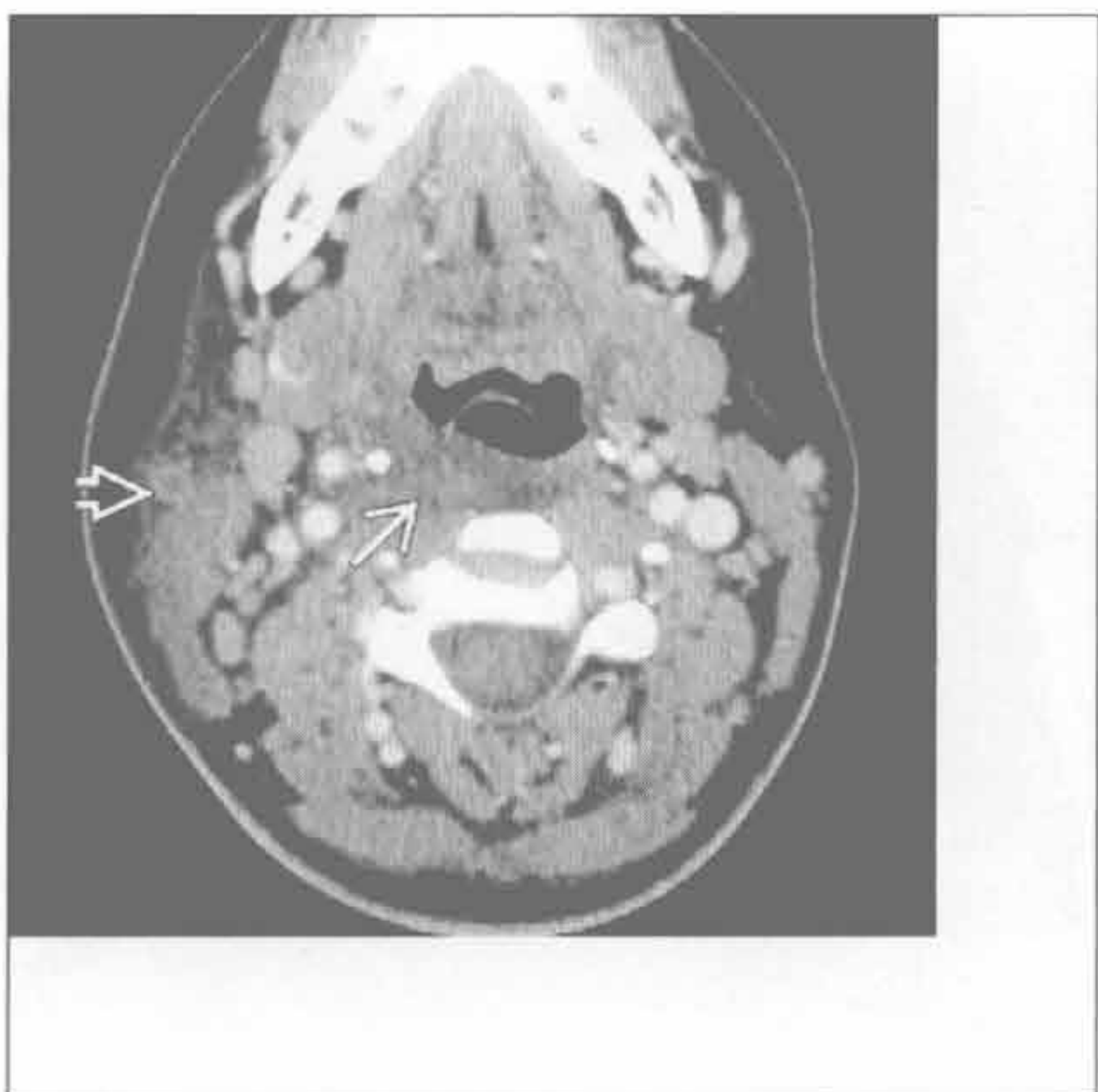肺膨出

(右) 葡萄球菌性肺炎患者, 前后位 X 线胸片示典型的肺膨出表现, 注意实变和多发肺膨出 \Rightarrow



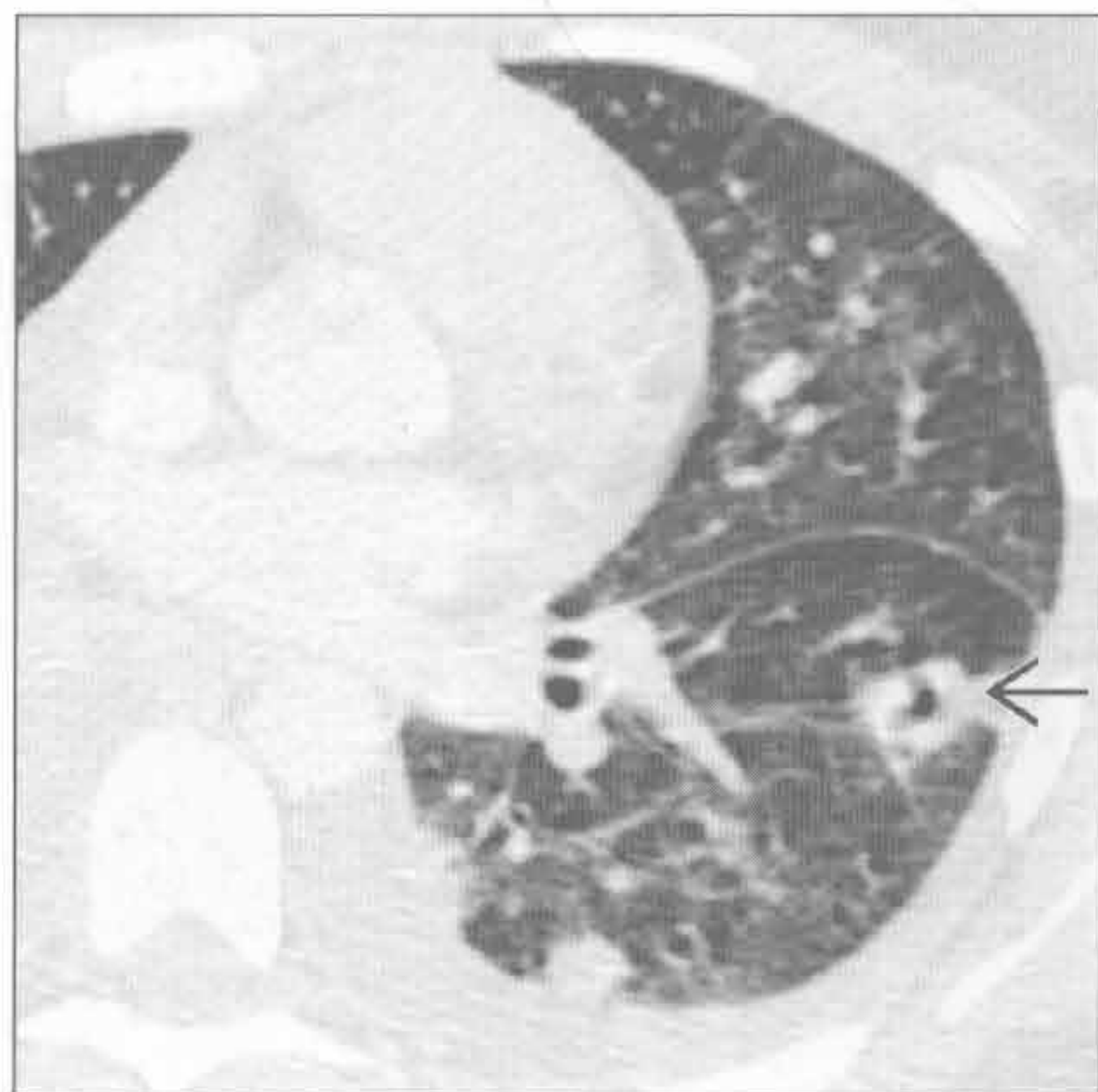脓毒性栓子

(左) 颈部横断位增强 CT 示右侧咽后低密度异常 \Rightarrow , 脓肿可能, 以及颈外静脉栓塞 \Rightarrow , 提示 Lemierre 综合征



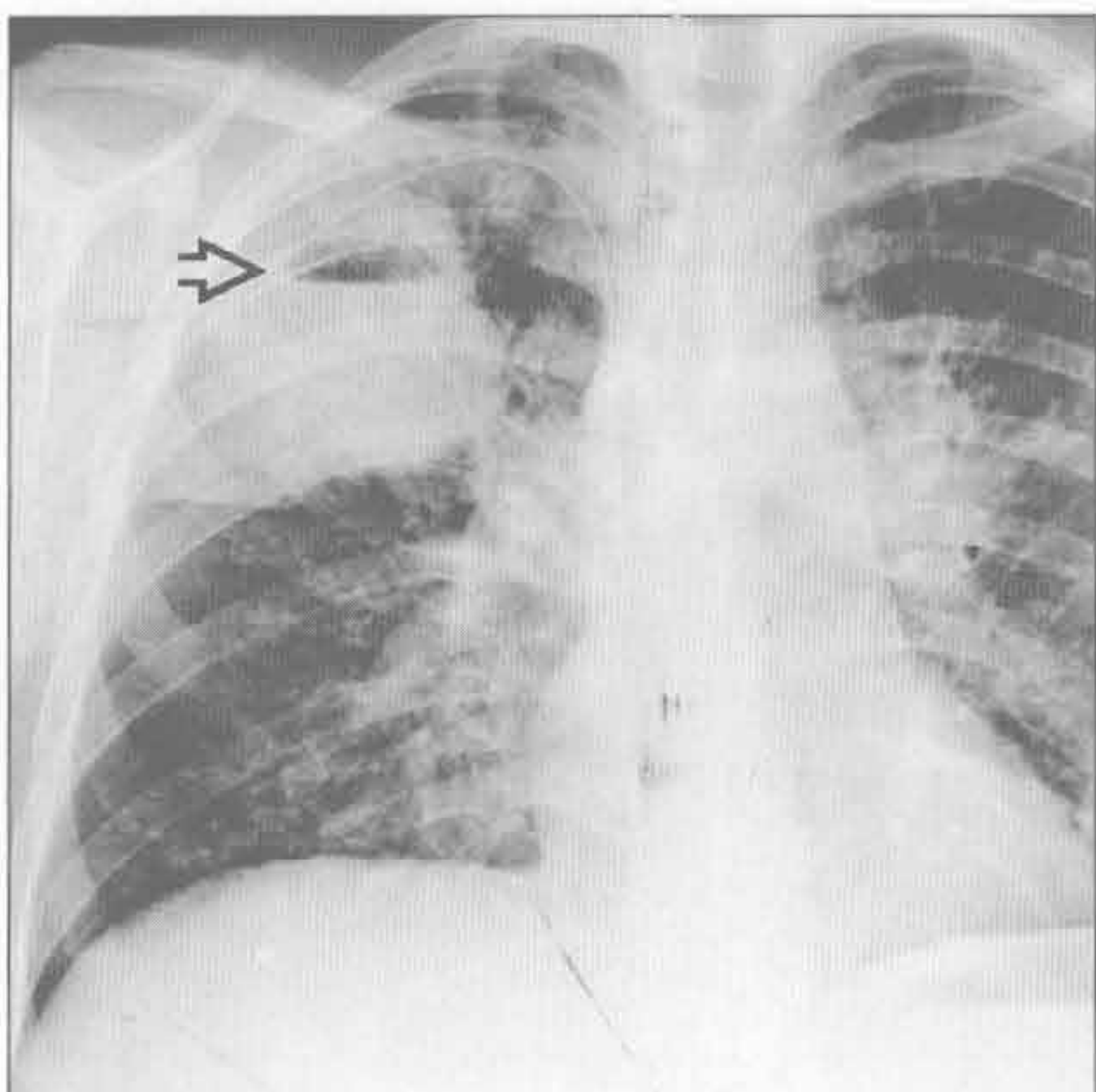
脓毒性栓子

(右) 该患者横断位增强 CT 示左肺下叶 2 个周围性结节, 一个空洞形成 \Rightarrow , 提示多发脓毒性栓子。下叶是脓毒性栓子最常见部位, 因其生理学上血流更丰富

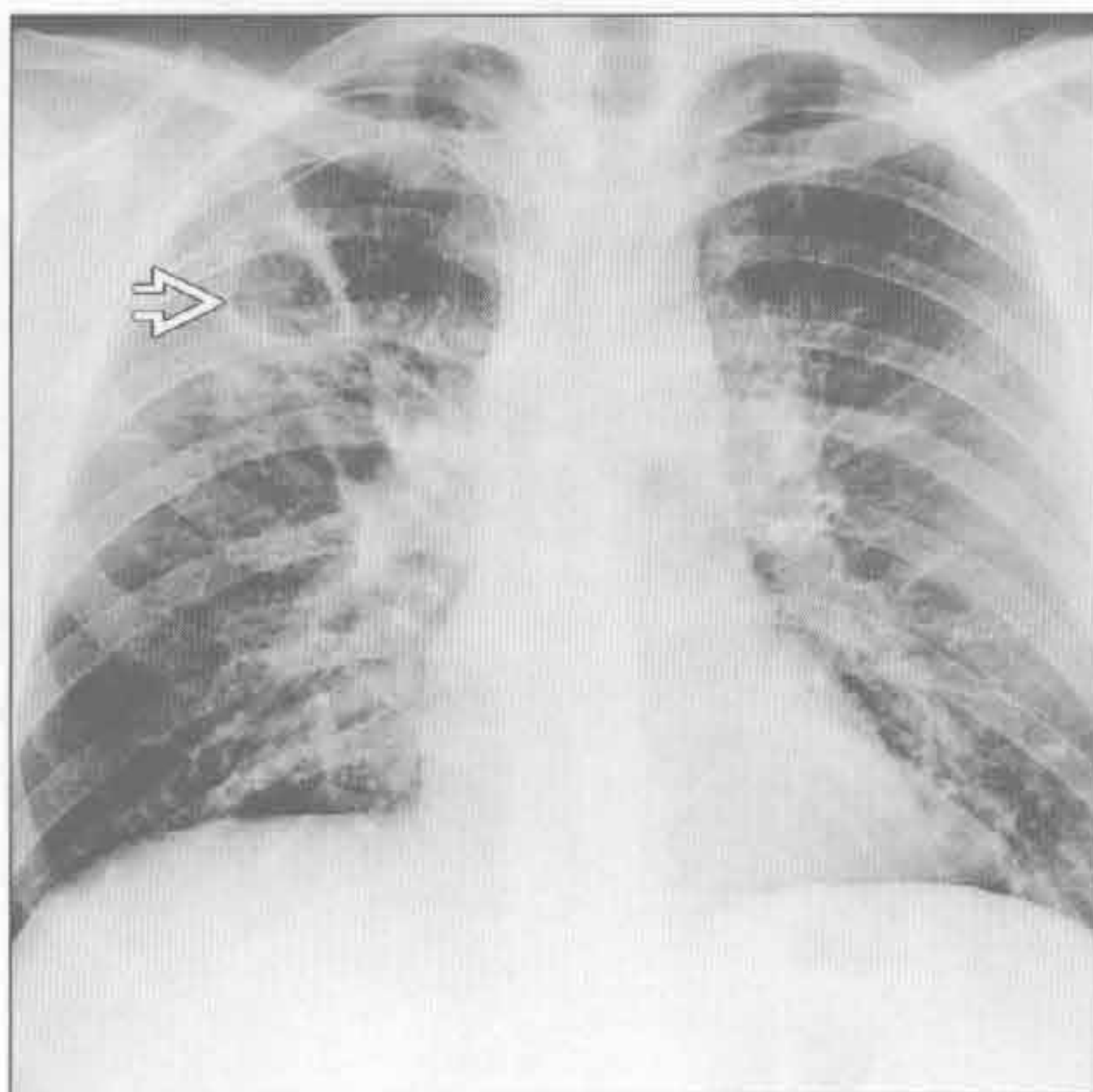


空洞

肺脓肿



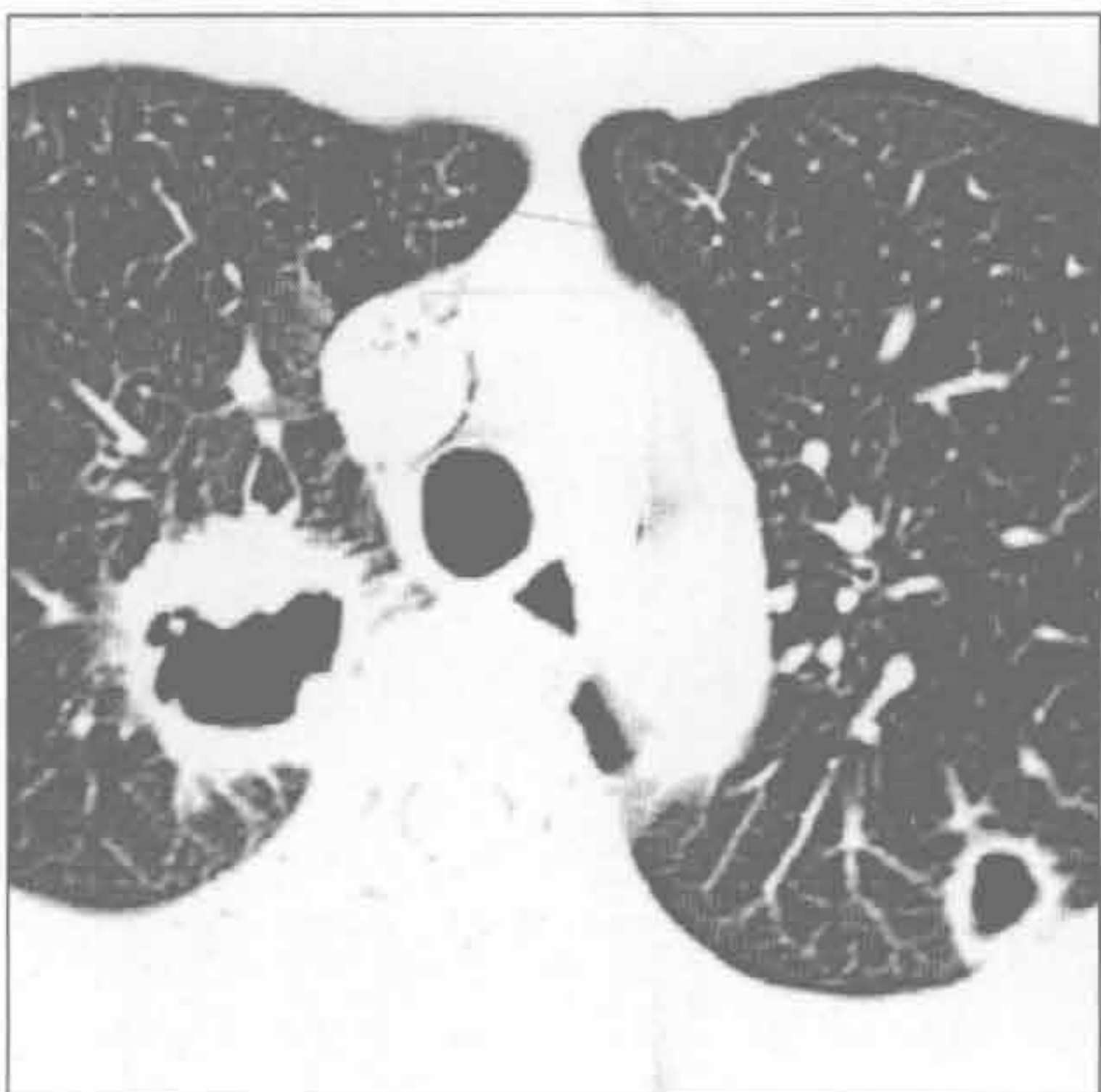
肺脓肿



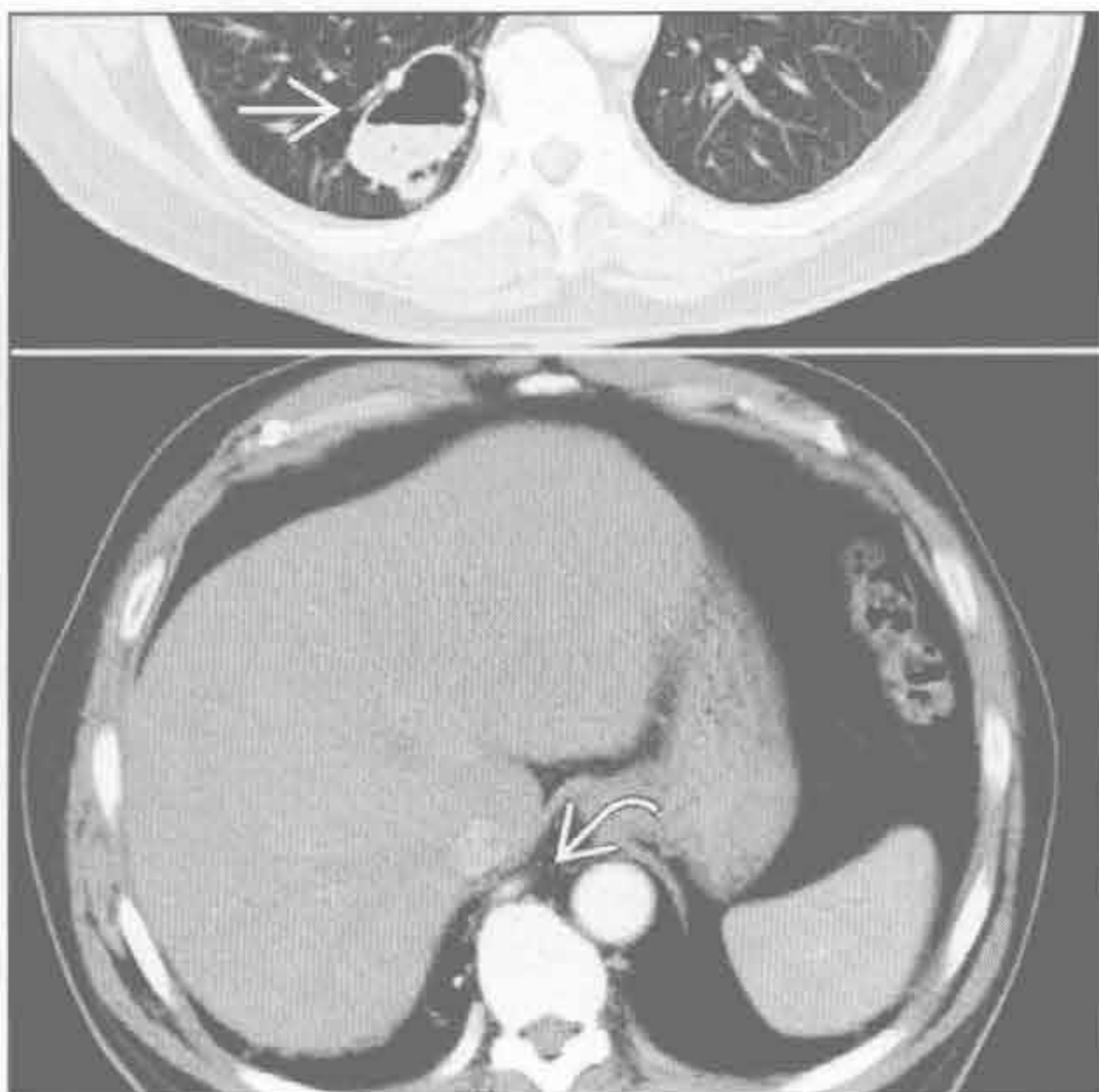
(左) 囊性纤维化患者。正位 X 线胸片示肺脓肿演变的多个特征。可见右肺上叶实变伴气-液平和囊性纤维化所致的支气管扩张

(右) 与左图为同一患者。4 周后，正位 X 线胸片示脓肿演变为薄壁空洞，提示对治疗有反应

空洞性肺转移



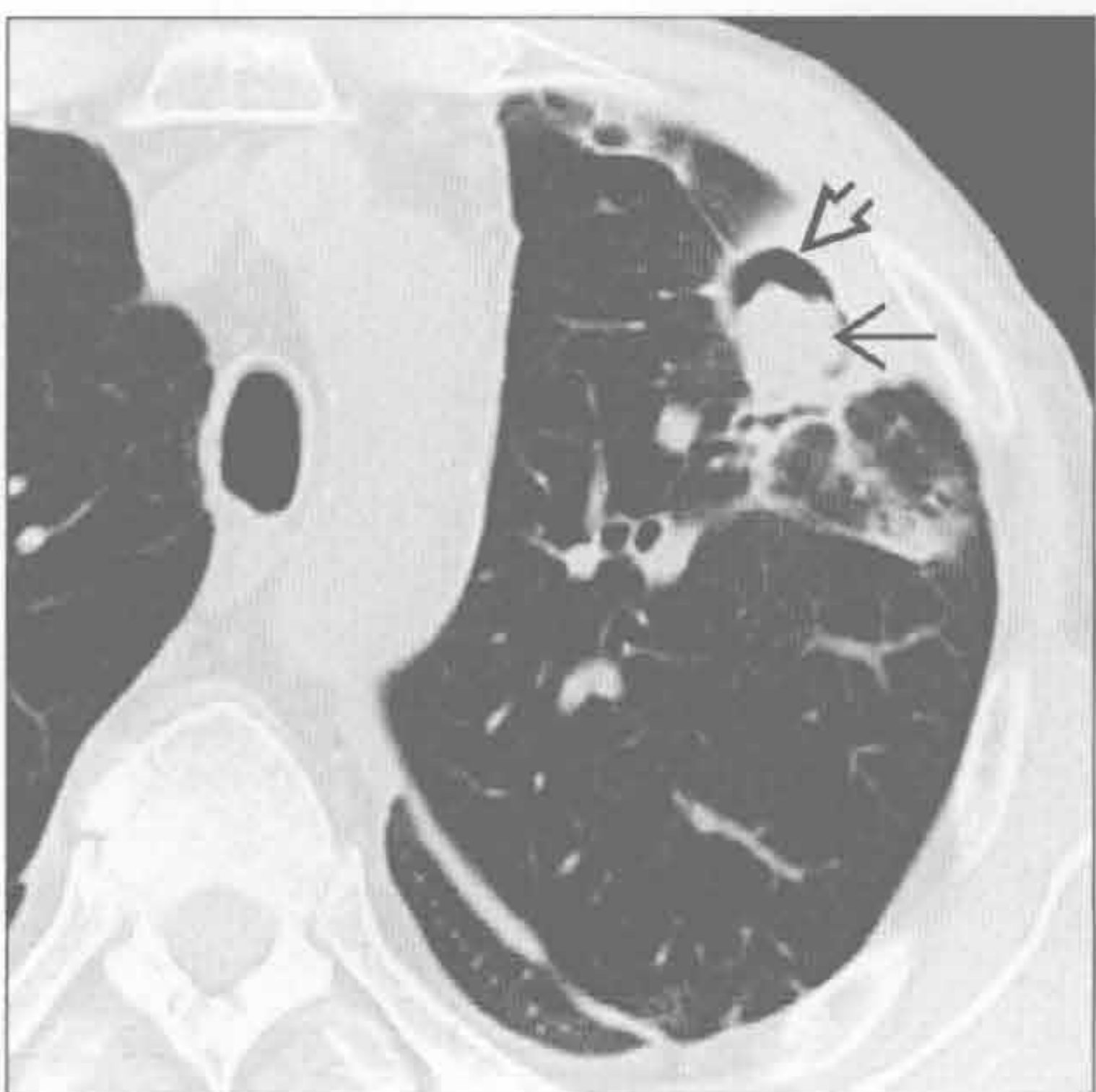
叶内型肺隔离症伴重叠感染



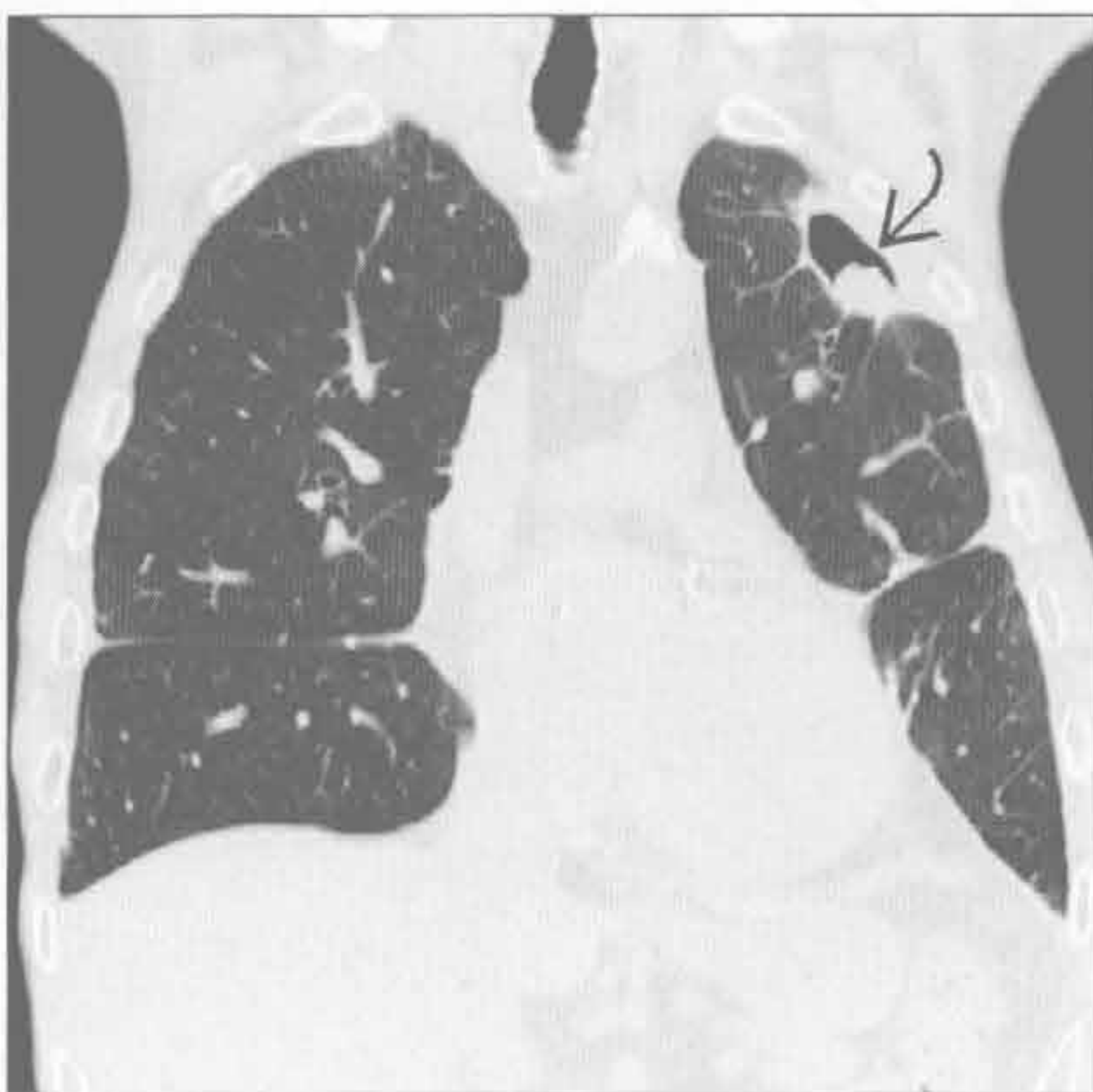
(左) 头颈部原发性鳞状细胞癌患者。横断位增强 CT 示双侧上叶厚壁空洞性转移。注意右肺上叶病灶壁内结节和左侧气胸

(右) 横断位增强 CT 肺窗 (上) 示右肺下叶后基底段空洞伴气-液平，软组织窗 (下) 示体循环动脉供血 (惠允自 J.D.Godwin, MD 提供.)

真菌性感染



真菌性感染



(左) 免疫抑制患者。横断位 HRCT 示曲霉病内典型的新月形空气征。平扫 CT 示周围性厚壁空洞伴其内肿块

(右) 与左图为同一患者。冠状位 HRCT 示真菌球在空洞内呈头尾向

空气新月征

鉴别诊断

常见

- 血管侵袭性曲霉病
- 足分枝杆菌病

不常见

- 支气管肺癌

罕见（但重要）

- 棘球蚴病

重要信息

鉴别诊断要点

- 空气新月征：空气勾勒出肿块边缘，呈镰刀状

常见诊断的有用线索

- 血管侵袭性曲霉病
 - 发生于免疫受损患者
 - 侵犯小动脉，常致肺梗死
 - 起初为单个或多个肺结节或局灶区域实变，常伴有晕征
 - 空洞约发生于2周后，原因为组织坏死
 - 坏死组织收缩并形成新月形空气
 - 空气新月征是临床预后良好的指标，其提示免疫恢复期
- 足分枝杆菌病

- 发生于免疫完好的患者
- 也称曲霉肿
- 真菌球常由曲霉菌，如腐生生物引起
- 形成于原有的肺空洞或囊肿
- 炎症可导致出血和咯血
 - 偶有空洞中血肿类似足分枝杆菌病
- 肿块可随部位的改变而移位
- Monod 征：空气新月征随位置的改变而迁移，为移动性肿块的特征表现

不常见诊断的有用线索

- 支气管肺癌
 - 空气新月征形成的2个机制
 - 肿瘤可起源于原来的囊肿或空洞中
 - 肿瘤本身形成空洞，导致边缘新月形
 - 不典型表现

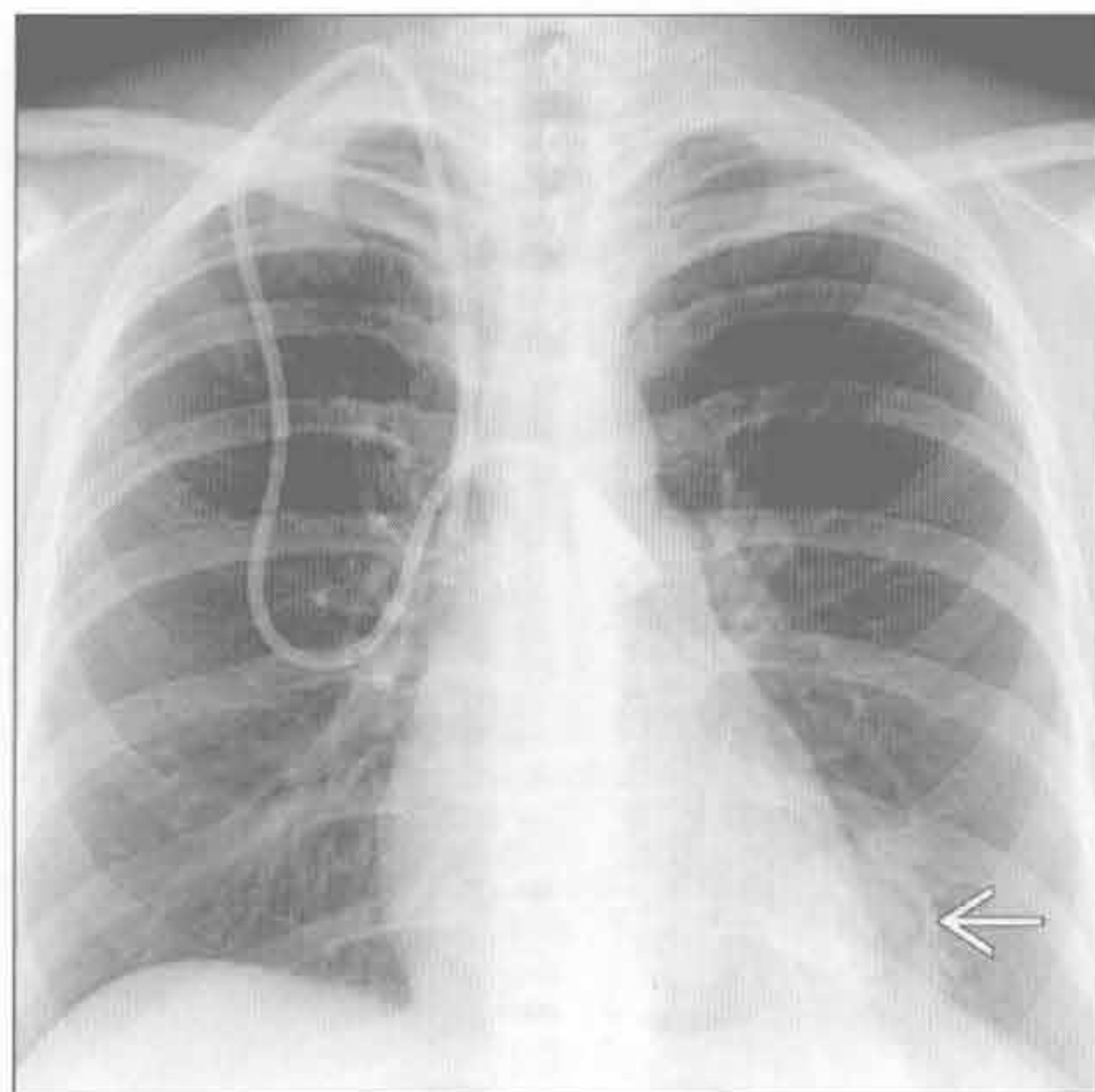
罕见诊断的有用线索

- 棘球蚴病
 - 犬类绦虫所致
 - 囊周：压缩肺组织和纤维化
 - 外囊和内囊：寄生虫层
 - 囊周破裂使空气进入囊周和外囊间，形成空气新月征
 - 睡莲征：外囊破裂导致内囊漂浮

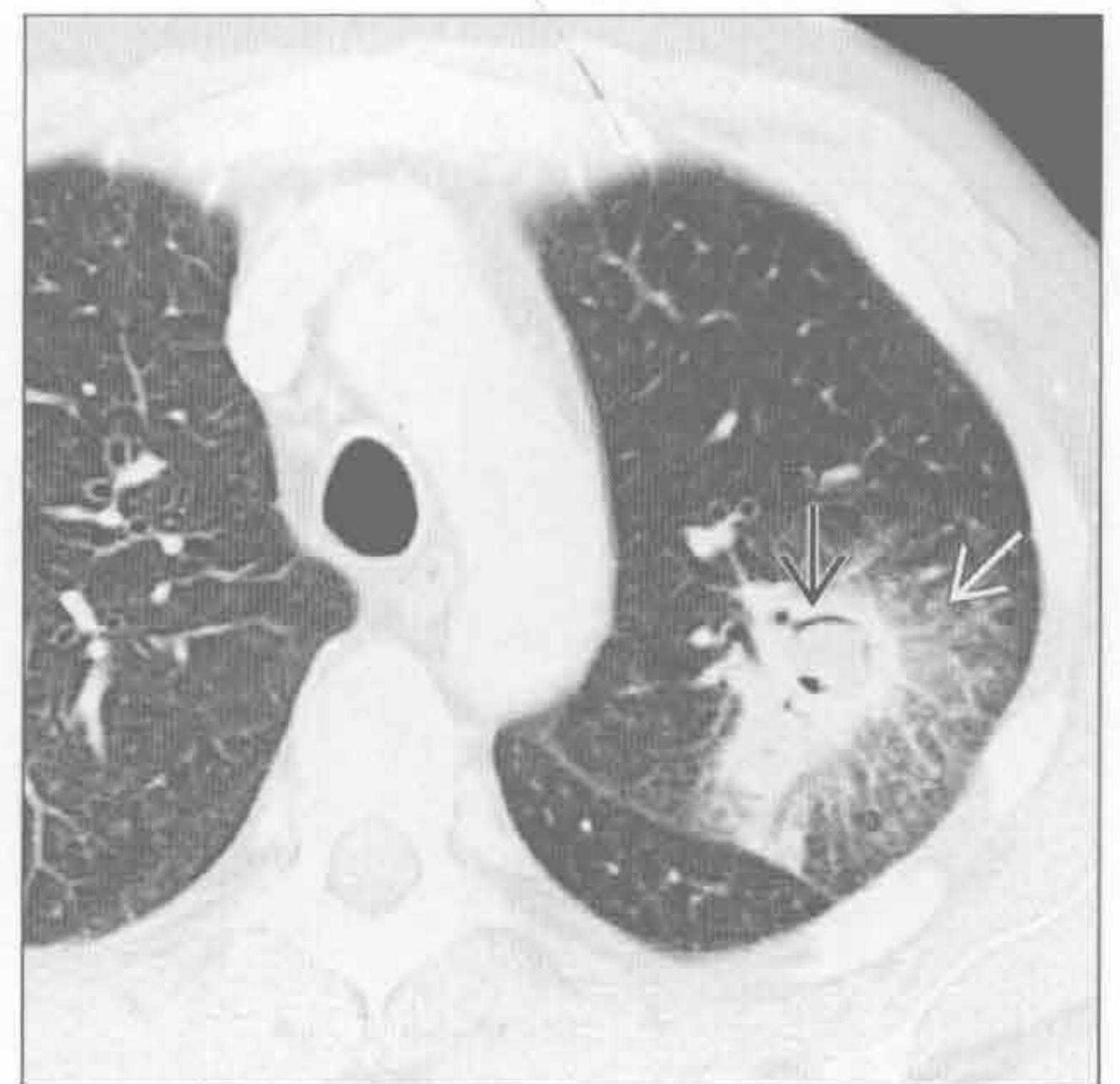
血管侵袭性曲霉病

（左）免疫受损患者。正位X线胸片示左下肺一大肿块伴周围空气新月征 \Rightarrow ，高度提示血管侵袭性曲霉病

（右）横断位增强CT示血管侵袭性曲霉病典型的CT表现。注意由于组织坏死和收缩所致病灶周围的晕征 \Rightarrow 和空气新月征 \Rightarrow

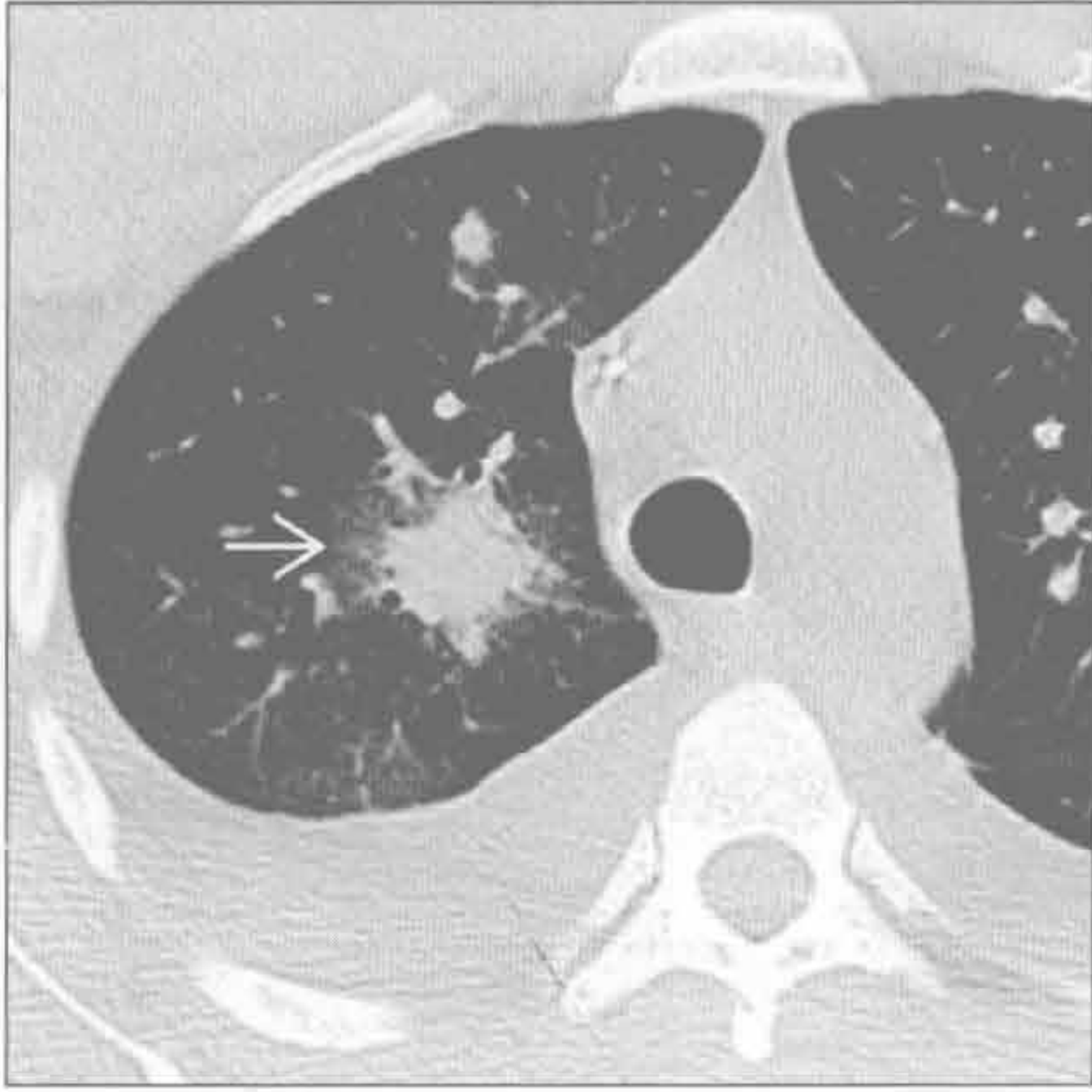


血管侵袭性曲霉病

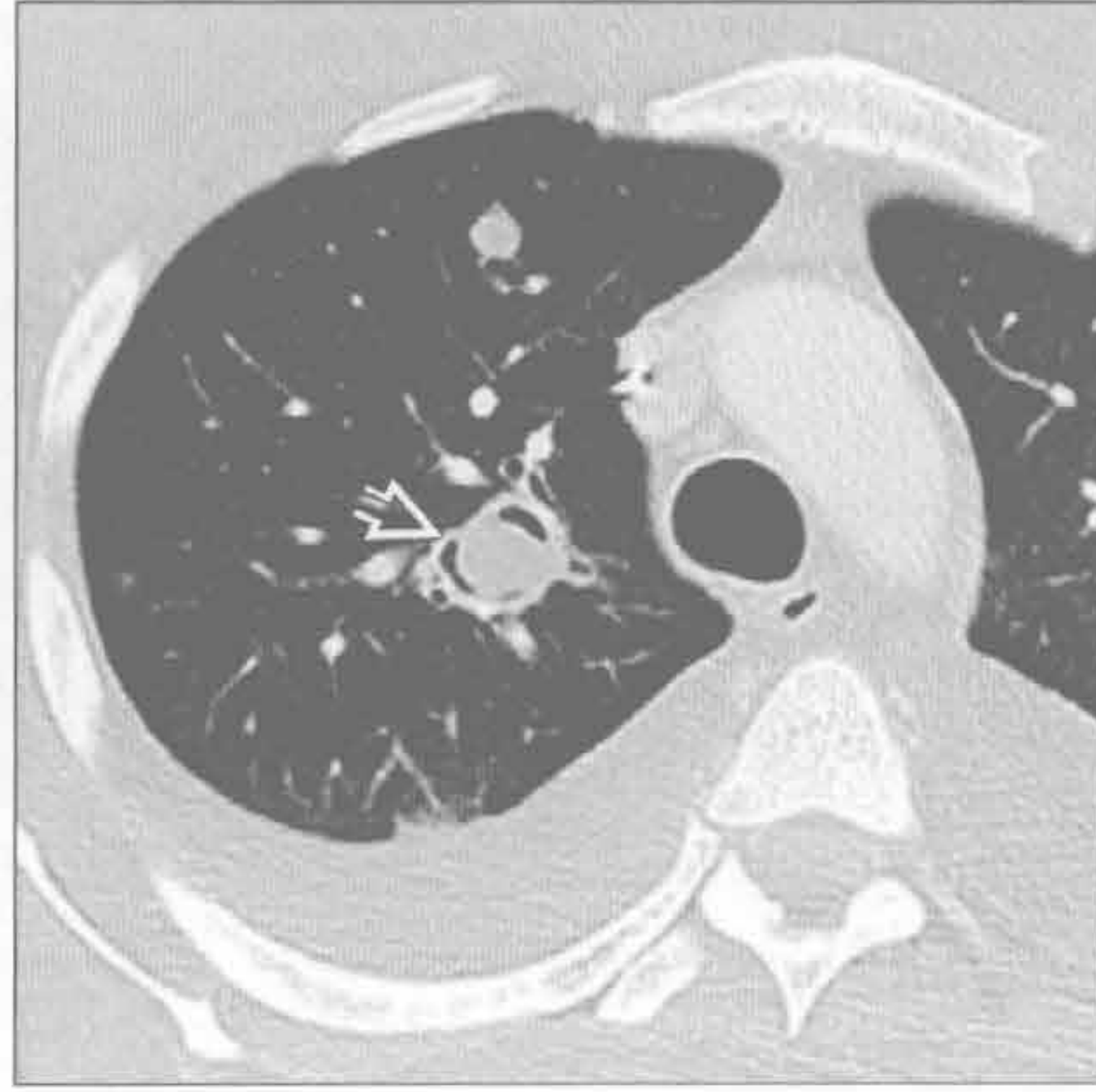


空气新月征

血管侵袭性曲霉病



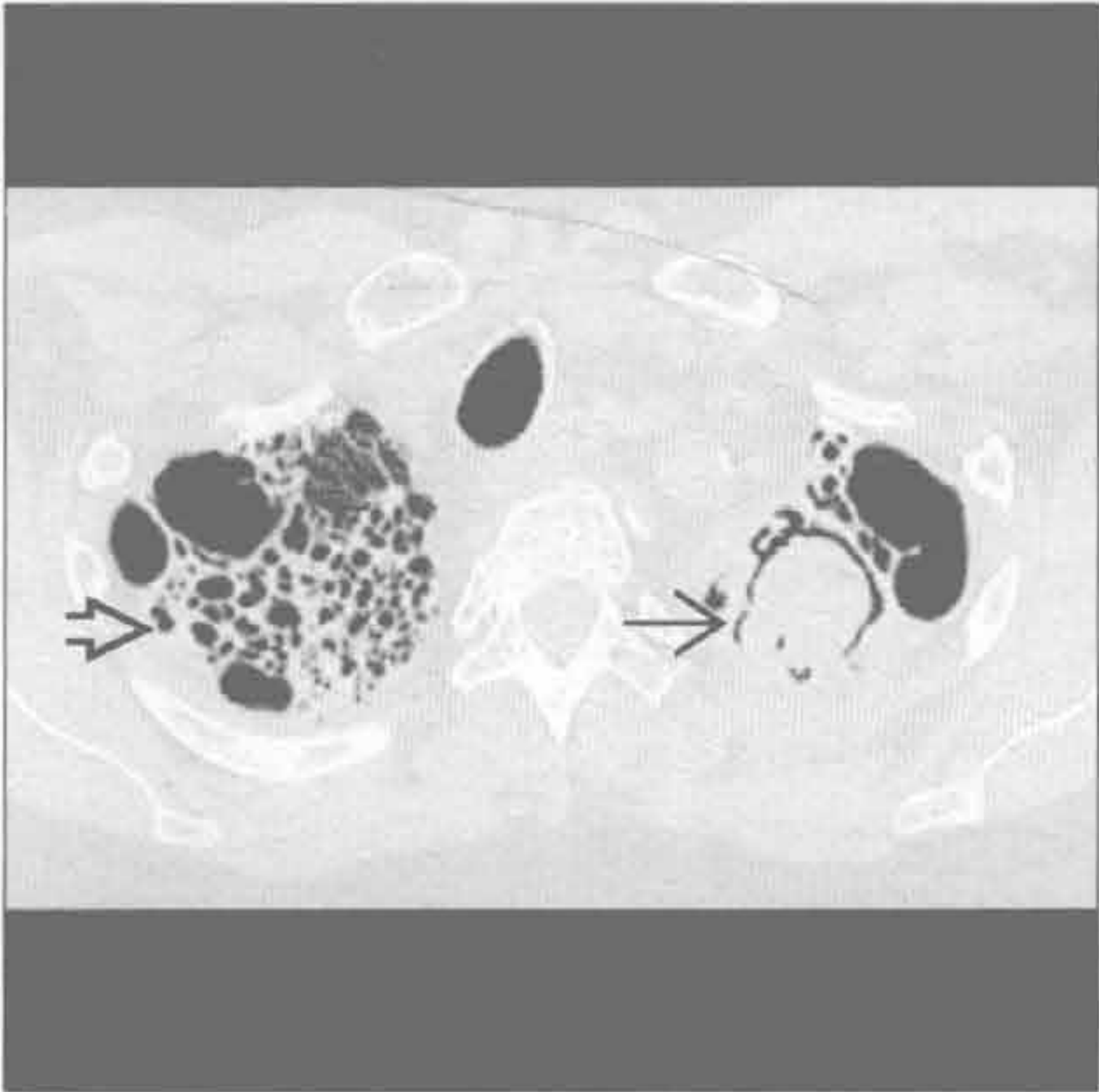
血管侵袭性曲霉病



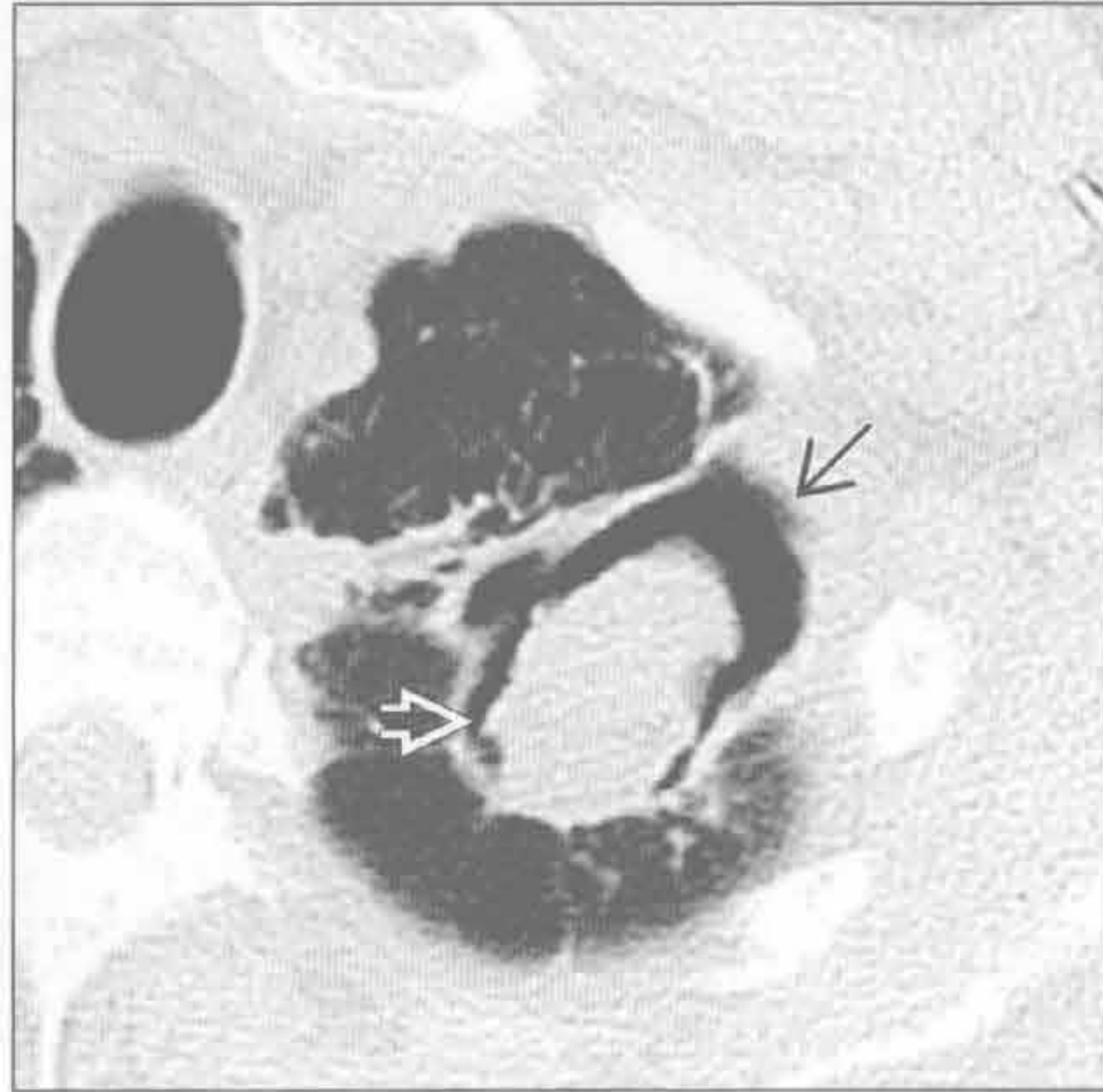(左) 免疫受损患者。横断位平扫 CT 示右肺上叶结节伴周围磨玻璃环 →

(右) 与左图为同一患者。几周后，横断位增强 CT 示晕征消退伴空气新月征形成 ⇨，此由于肺坏死和收缩而形成，为该血管侵袭性曲霉病患者的良好预后的征象

足分枝杆菌病



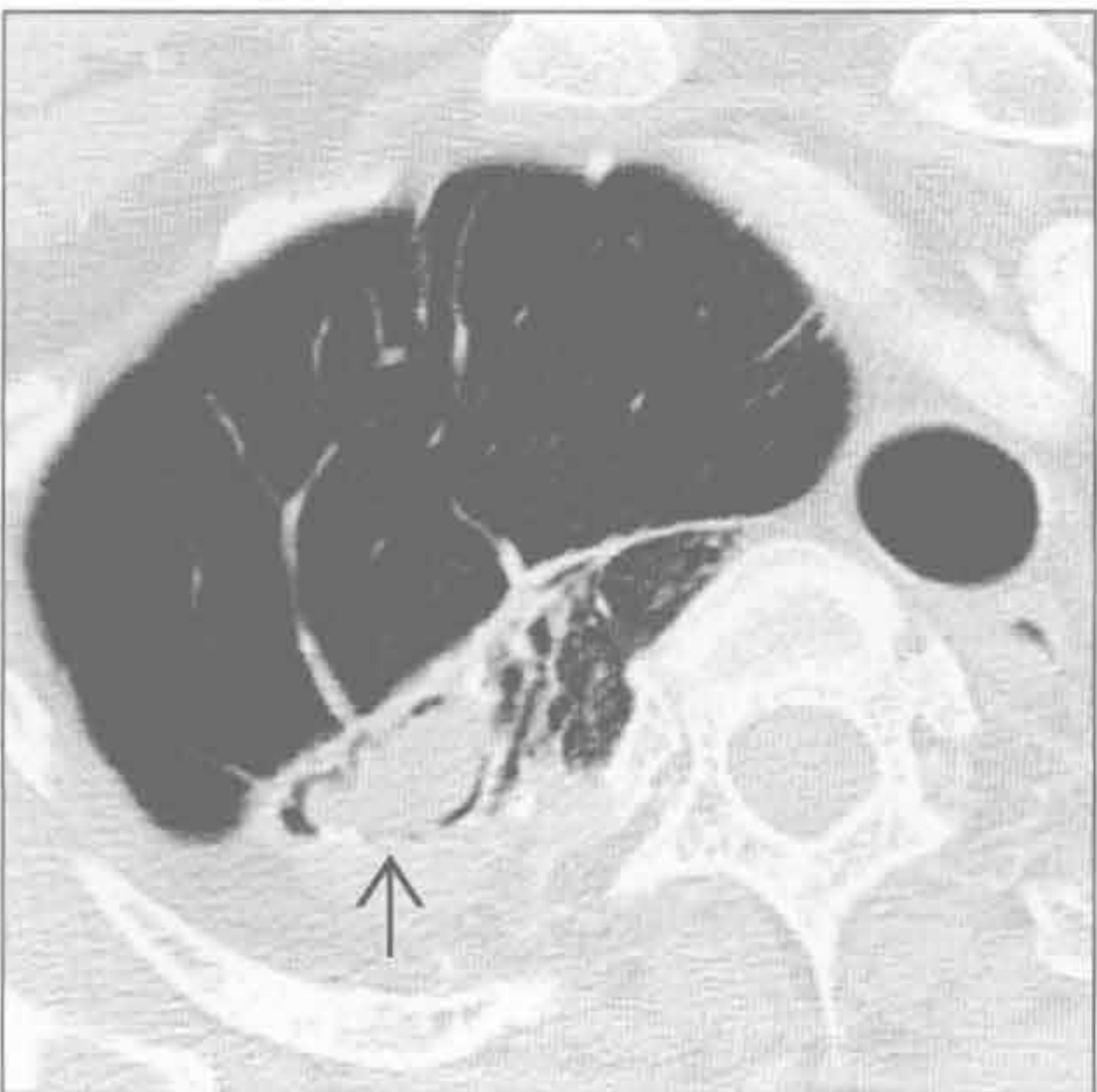
足分枝杆菌病



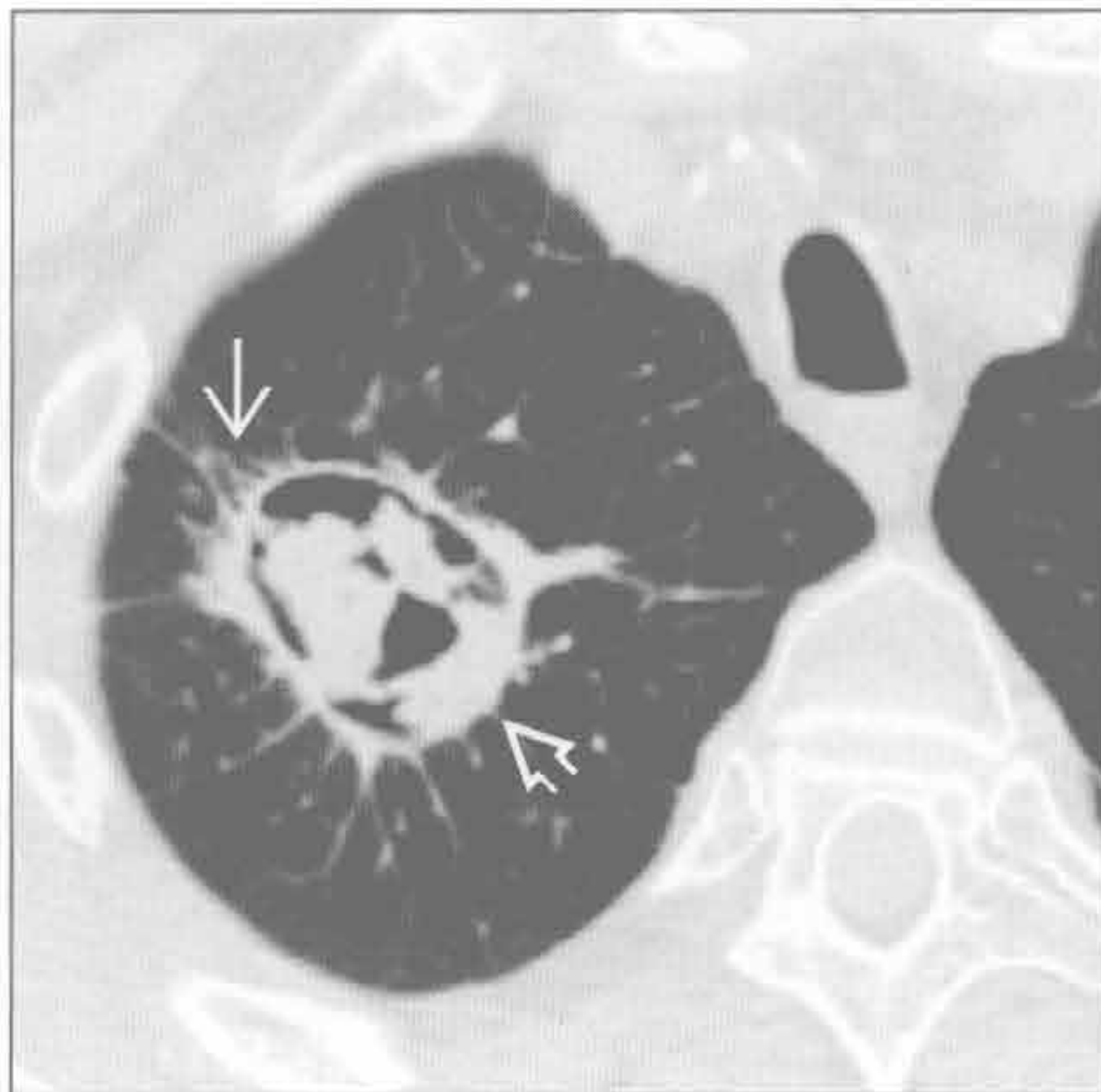(左) 横断位 HRCT 示结节病所致的右肺上叶严重的牵拉性支气管扩张和蜂窝样变 ⇨。左肺上叶囊性腔隙内形成足分枝杆菌病 ⇨

(右) 横断位平扫 CT 示左肺上叶先前结核形成的大空洞，其内有重力依赖的肿块 ⇨ 伴周围空气新月征 ⇨。此为典型足分枝杆菌病表现

足分枝杆菌病



支气管肺癌



(左) 上叶结核史患者。横断位增强 CT 示空洞内肿块 ⇨。注意肿块周围空气新月征，此为足分枝杆菌病典型表现

(右) 横断位平扫 CT 示右肺上叶空洞性肿块 ⇨ 伴空气新月征，为支气管肺癌坏死所致，类似血管侵袭性曲霉病。注意病灶周围的毛刺 ⇨

鉴别诊断

常见

- 分枝杆菌性肺炎
- 真菌性，组织胞浆菌病

不常见

- 错构瘤
- 硅沉着病 / 煤工肺尘埃沉着病
- 类癌
- 肺转移

罕见（但重要）

- 淀粉样变性
- 游走性肺钙化
- 肺骨化
- 肺泡微结石症

重要信息

鉴别诊断要点

- 结节
 - 肺结节弥漫性、中央性、板层状或“爆米花”样钙化常提示良性
 - 肺结节偏心的或斑点状钙化不能定性

常见诊断的有用线索

- 分枝杆菌性肺炎
 - 全球最常见的肉芽肿性感染病因
 - 钙化的肺结节提示愈合性疾病伴纤维化和营养不良性钙化
 - 同侧肺门和纵隔淋巴结钙化常见
- 真菌性，组织胞浆菌病
 - 地方性真菌病常发生于俄亥俄州和密西西比河谷区域
 - 钙化性肺结节提示愈合性疾病伴纤维化和营养不良性钙化
 - 影像学上难以与愈合性分枝杆菌性感染区分
 - 组织胞浆菌病的脾钙化较分枝杆菌性疾病更常见、更多发

不常见诊断的有用线索

- 错构瘤
 - 最常见的良性肺肿瘤
 - 占有原发肺肿瘤的 8%
 - 绝大多数（~ 95%）发生在肺实质
 - ~ 5% 为支气管内错构瘤
 - X 线胸片
 - 边界清楚、边缘光滑的肺结节

- 10% 有钙化
- 大多数直径 < 4 cm

◦ CT

- 约 2/3 含局灶脂肪密度，具诊断性
- 结节内粗糙的“爆米花”样钙化有提示作用，但不常见
- 支气管内错构瘤常伴有阻塞性肺炎或不张

• 硅沉着病 / 煤工肺尘埃沉着病

- 暴露于游离硅（硅沉着病）或煤炭粉末（煤工肺尘埃沉着病）
- 常发生于暴露 20 年后
- 硅沉着病和煤工肺尘埃沉着病在 X 线胸片上难以区别

◦ X 线胸片和 CT

- 小圆形（3 ~ 6 mm）、边界清晰的钙化或无钙化结节
- 上叶，后段为主
- 淋巴管周围分布（CT）
- 纵隔和肺门淋巴结肿大达 40%（~ 50% 伴有钙化）

• 类癌

- 占有肺肿瘤的 1% ~ 2%
- X 线胸片上 < 5% 可见钙化
- CT 上 ~ 30% 可见钙化
 - 中央型类癌比周围型更常见
 - 钙化的形式多变
 - 可弥漫性钙化，类似支气管结石

• 肺转移

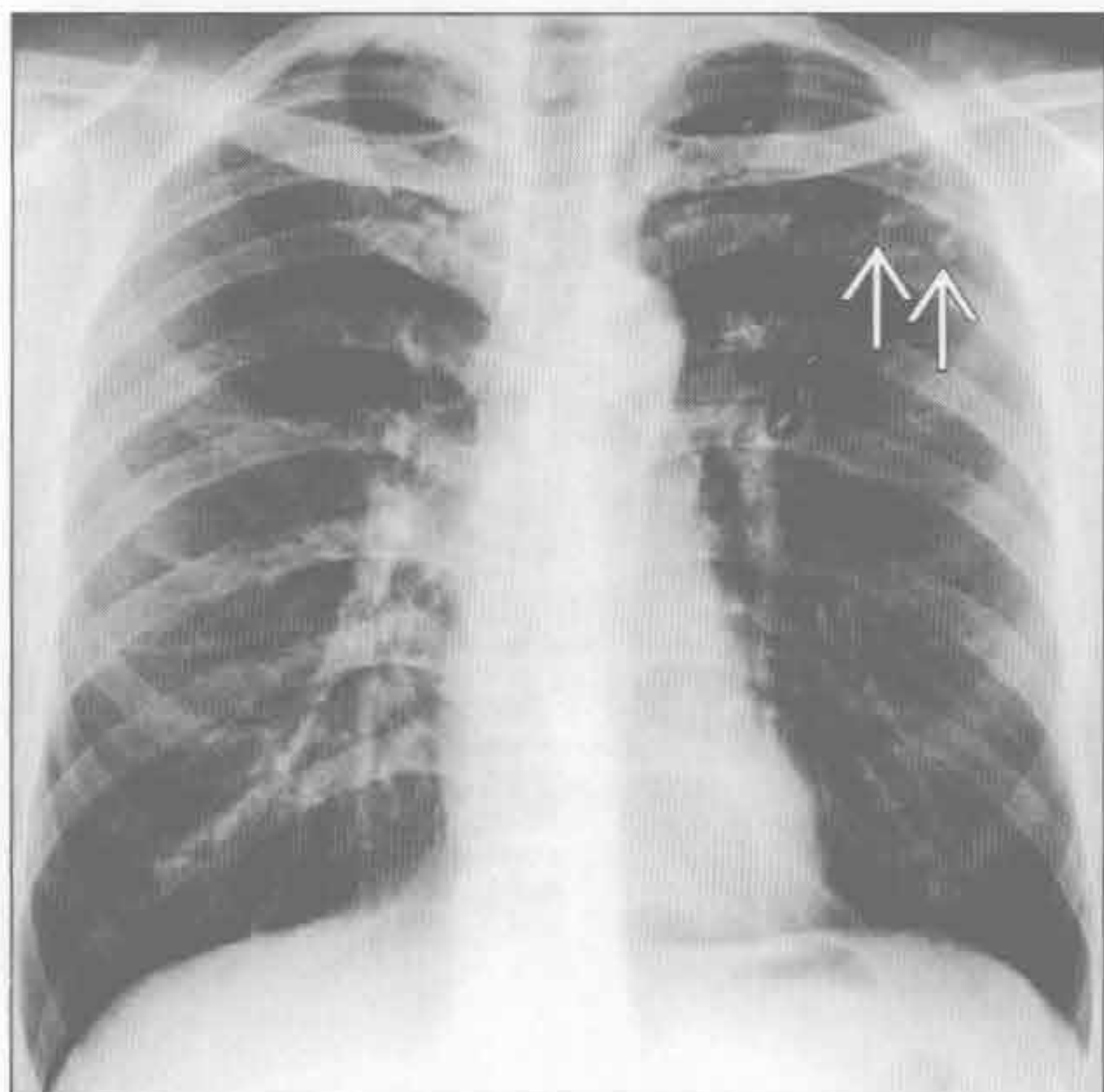
- 肉瘤（最常见），尤其是软骨肉瘤、骨肉瘤和滑膜细胞肉瘤
- 黏液腺癌（消化道，乳腺，卵巢）
- 甲状腺髓样癌（不常见）

罕见诊断的有用线索

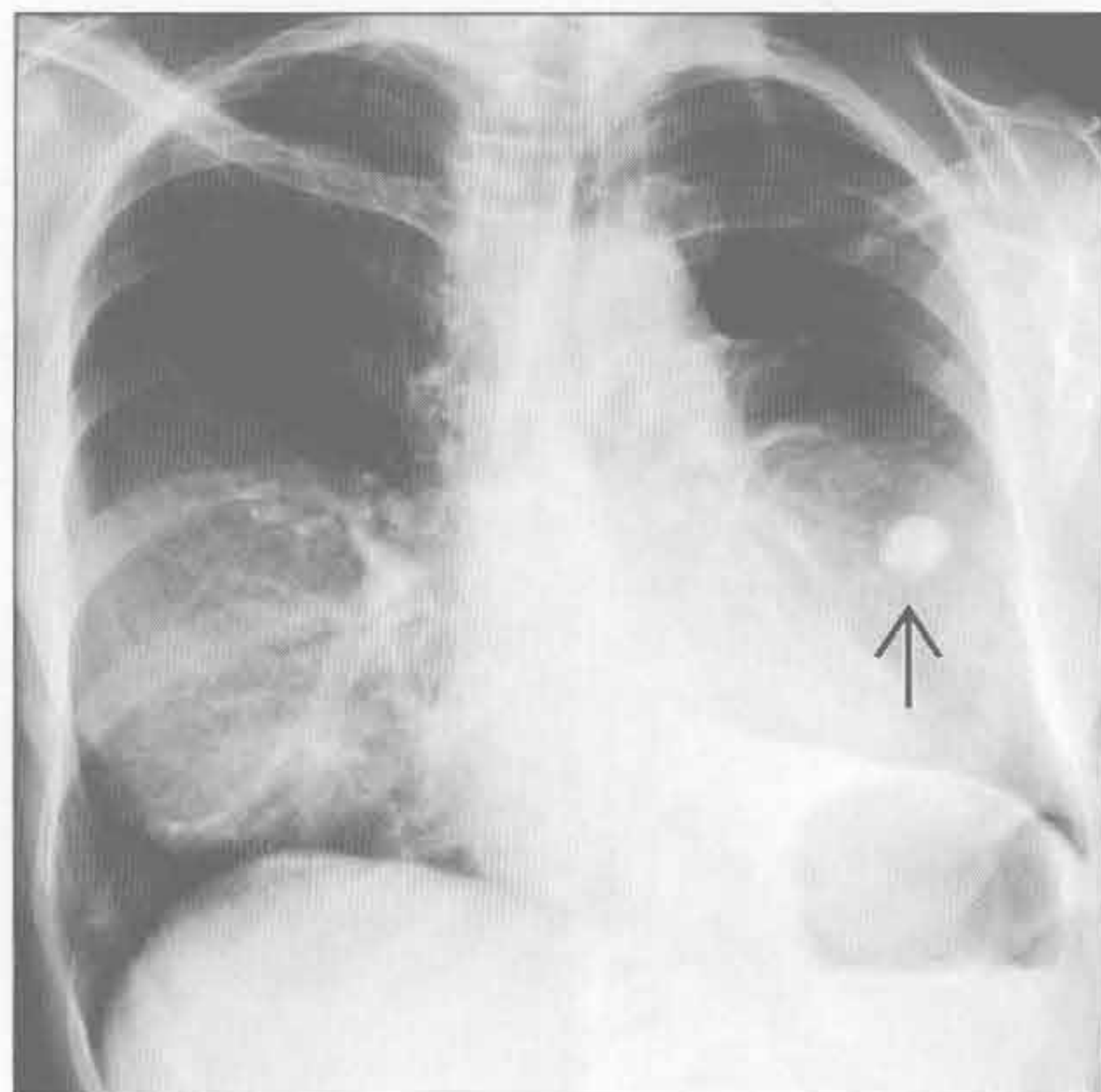
- 淀粉样变性
 - 不可溶解的蛋白在细胞外腔隙沉积
 - 可局限于肺内（最常见）或系统性疾病肺部表现，如多发性骨髓瘤
 - 肺实质结节为最常见的肺淀粉样变性形式
 - 单发较多发结节常见
 - 结节直径常为 5 ~ 50 mm
 - 偶为大肿块
 - X 线胸片上很少见钙化
 - CT 上达 50% 可见钙化
- 游走性肺钙化

- 缘于高钙血症，最常见于慢性肾衰竭
- X线胸片多为正常，但可示松散的结节或斑片样肺实变
 - 主要影响上叶
- CT表现包括边界不清、小叶中心型结节，以上叶为主
 - 直径3 ~ 10 mm
 - 钙化可弥漫性、斑点状或环形
 - 钙化在CT上可不明显
- 骨扫描图像上肺实质可有摄取
- 肺骨化
 - 以肺实质内出现化生性骨结构为特征
 - 两种形式：结节状和树枝状
 - 结节状最常见于长期的二尖瓣狭窄
 - 树枝状与慢性炎症和间质性纤维化有关
 - 较之X线胸片，CT示钙化更佳
 - 可与游走性钙化相混淆
- 肺泡微结石症
 - 以肺泡腔内无数小钙化堆积为特征
 - 最常见于20-50岁成年人
 - 约1/3患者有肺泡微结石症家族史
 - X线胸片
 - 弥漫性微小结节，中下肺相对显著
 - 可见肺尖大疱
 - 可见明显的肺和肋骨间为受累区（黑色胸膜线）
 - CT
 - 无数微小钙化结节（< 1 mm），背侧为主
 - 伴随表现包括磨玻璃影、小叶间隔钙化和增厚，隔旁肺气肿
 - 骨扫描
 - 弥漫性肺内^{99m}锝亚甲基二磷酸盐摄取（^{99m}Tc-MDP）

分枝杆菌性肺炎



真菌性，组织胞浆菌病



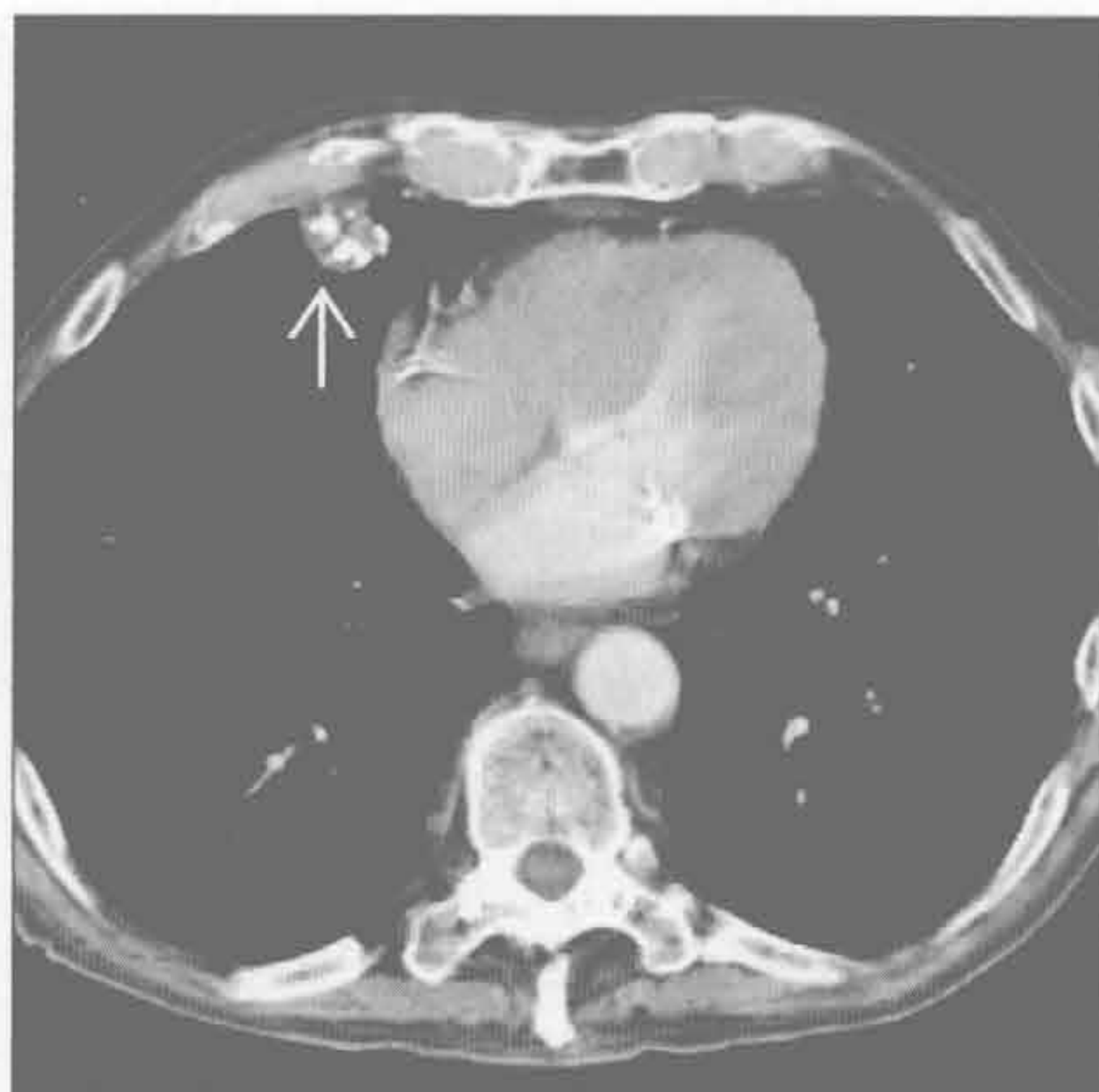
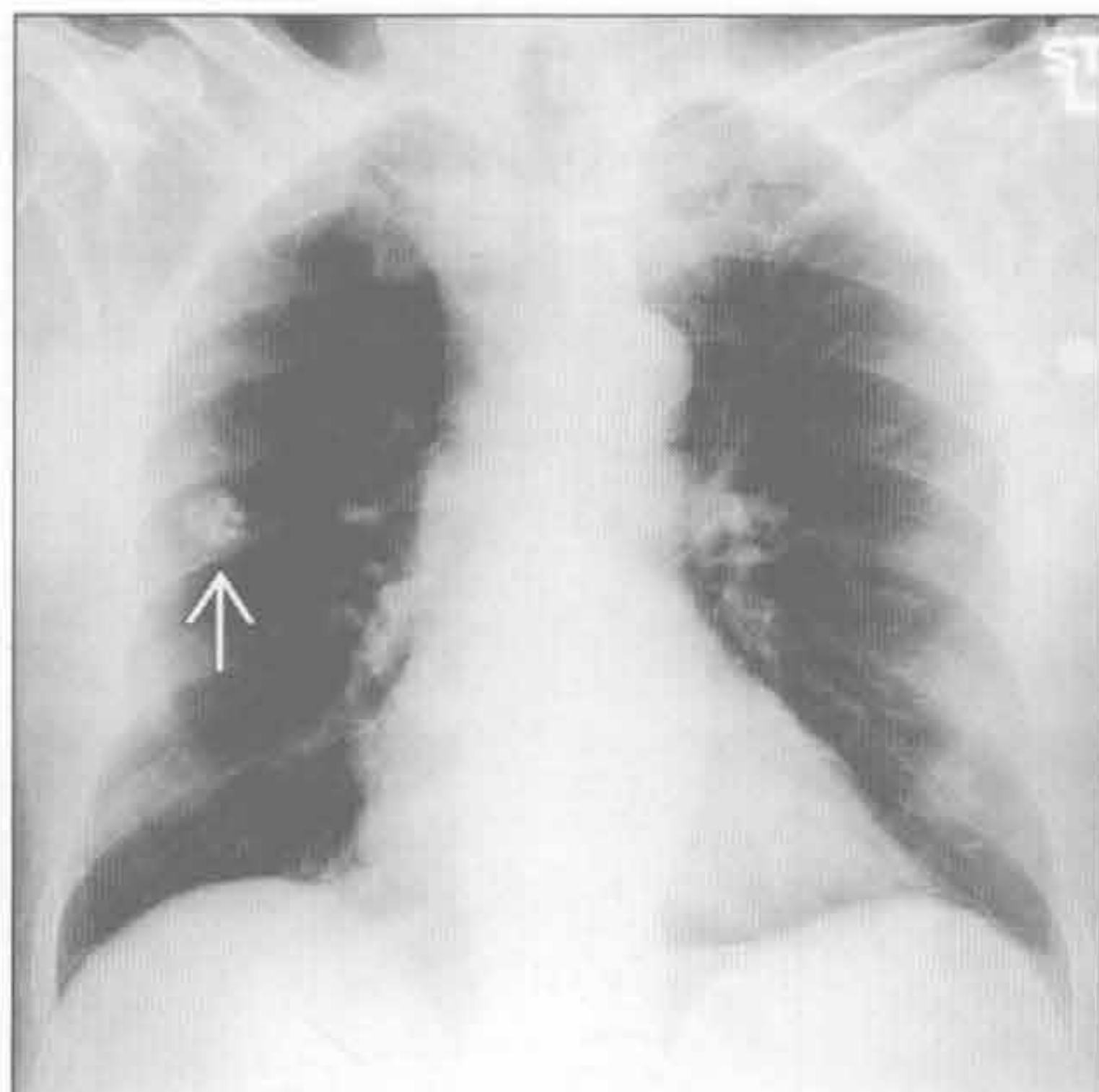
（左）正位X线胸片示左肺尖纤维钙化性瘢痕 \rightarrow ，为陈旧性结核的典型表现。有时X线胸片上可见同侧肺门和纵隔淋巴结钙化

（右）正位X线胸片示左中肺野大钙化结节 \rightarrow ，为以前组织胞浆菌病的结果。组织胞浆菌病流行于俄亥俄州和密西西比河谷区域

错构瘤

错构瘤

(左) 正位 X 线胸片示右中肺野实性结节 \Rightarrow ，边界光整，含有粗糙“爆米花”样钙化，为错构瘤典型表现。错构瘤内脂肪密度只在 CT 上可见

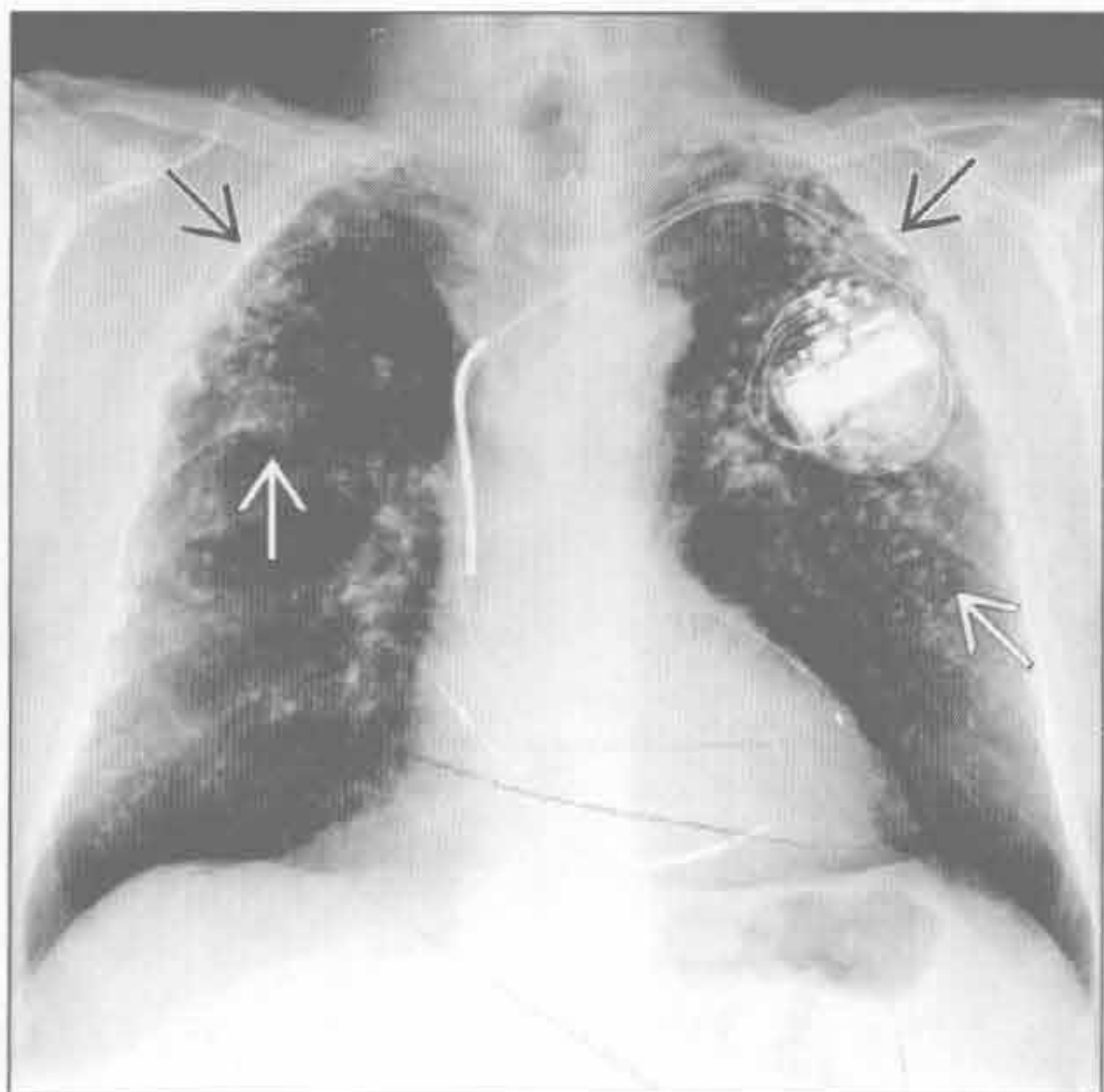
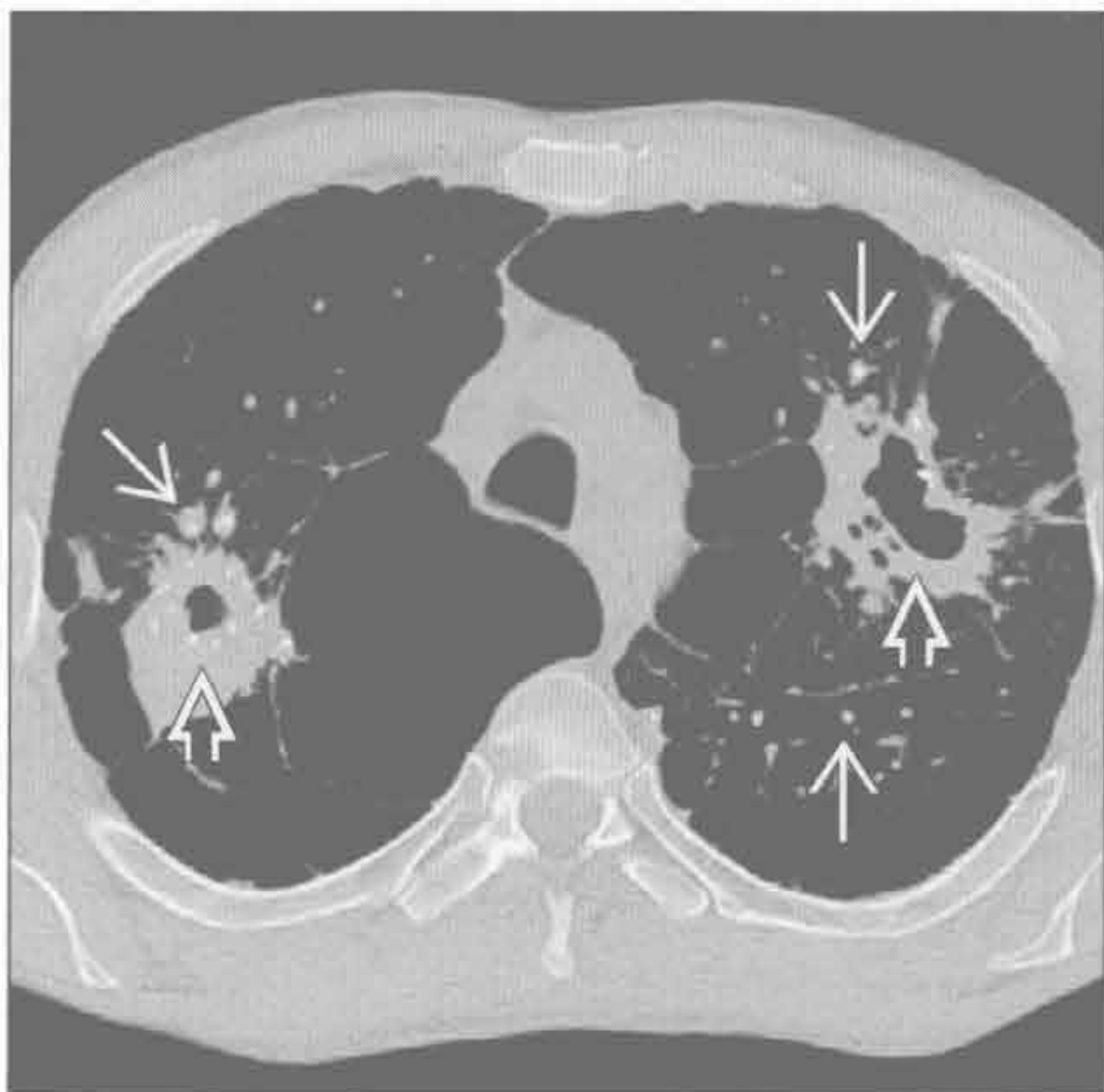


(右) 横断位增强 CT 示右肺中叶一大结节 \Rightarrow ，边界清伴“爆米花”样钙化，典型错构瘤。但多数肺错构瘤内并非可见“爆米花”样钙化

硅沉着病 / 煤工肺尘埃沉着病

硅沉着病 / 煤工肺尘埃沉着病

(左) 煤工肺尘埃沉着病患者。横断位 HRCT 示双侧空洞性大肿块 \Rightarrow 附近中央钙化小结节 \Rightarrow ，提示进展性大纤维化

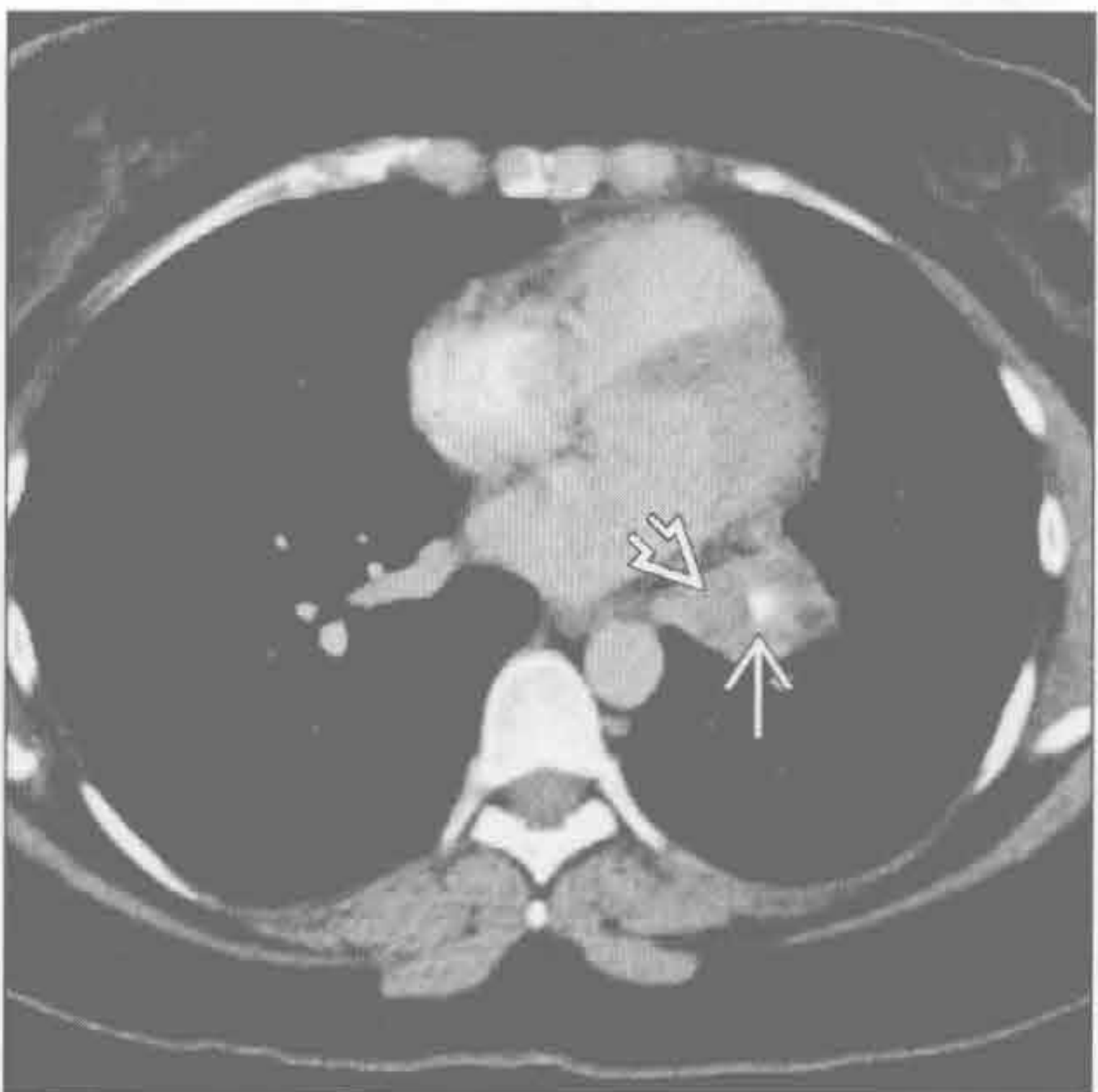
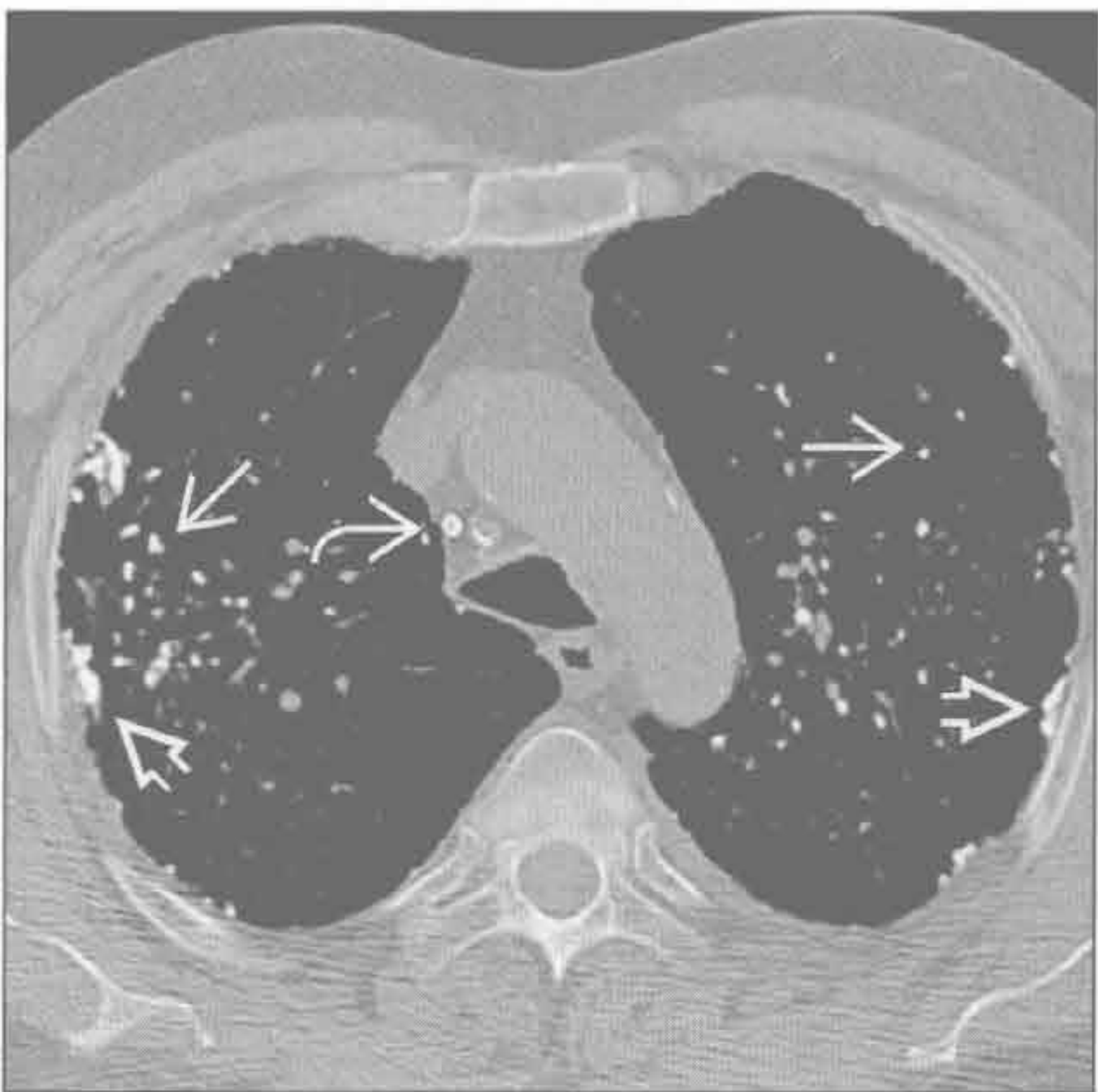


(右) 单纯硅沉着病患者。正位 X 线胸片示多发边界清楚的小结节，多有钙化，以上肺为主 \Rightarrow 。胸膜下小结节融合成假斑块 \Rightarrow 融合成假斑块

硅沉着病 / 煤工肺尘埃沉着病

类癌

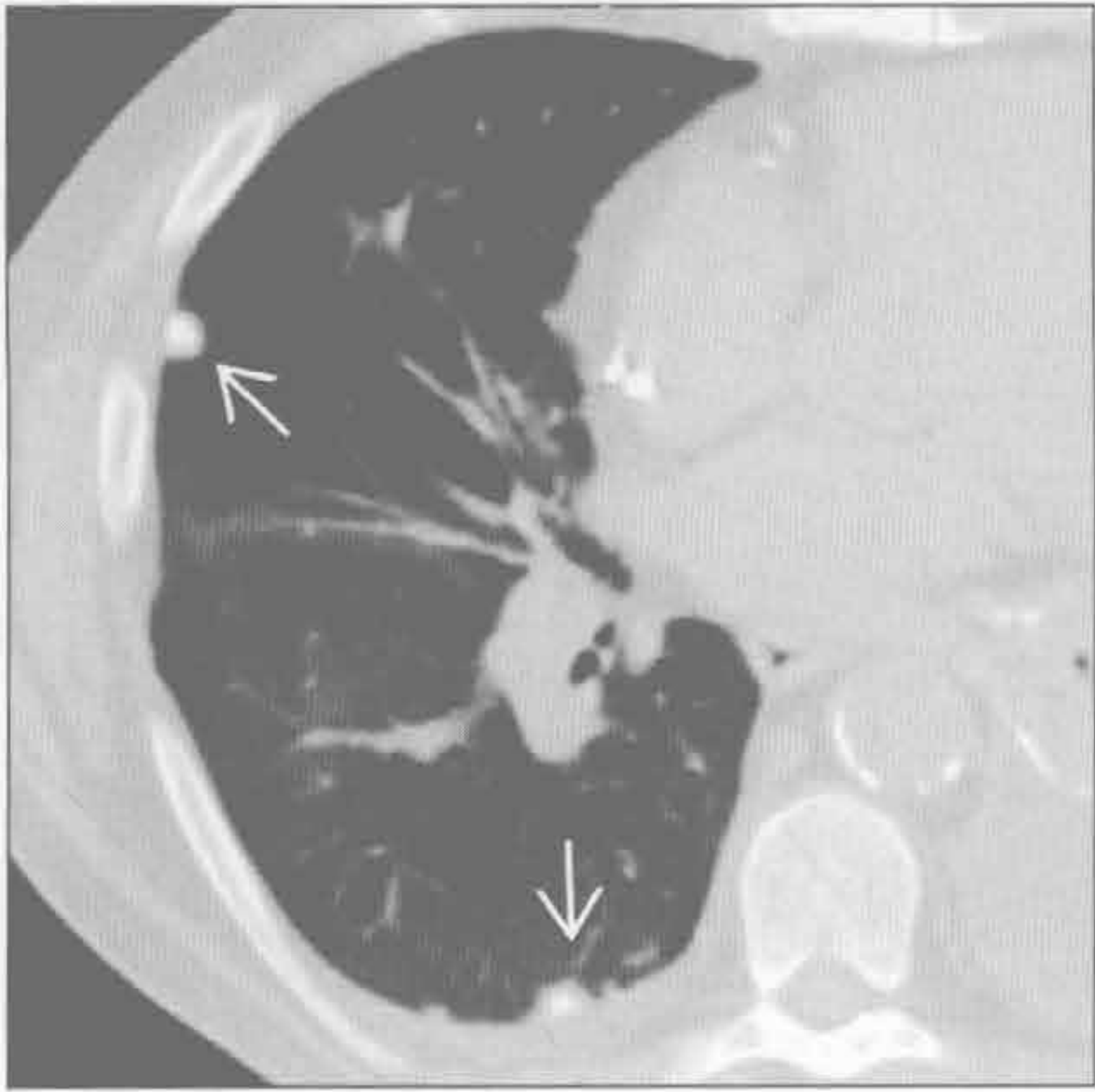
(左) 单纯性硅沉着病患者。横断位 HRCT 示两上肺多发边界清楚结节，多有钙化 \Rightarrow 。胸膜下小结节融合成假斑块 \Rightarrow 。右气管旁小淋巴结钙化 \Rightarrow



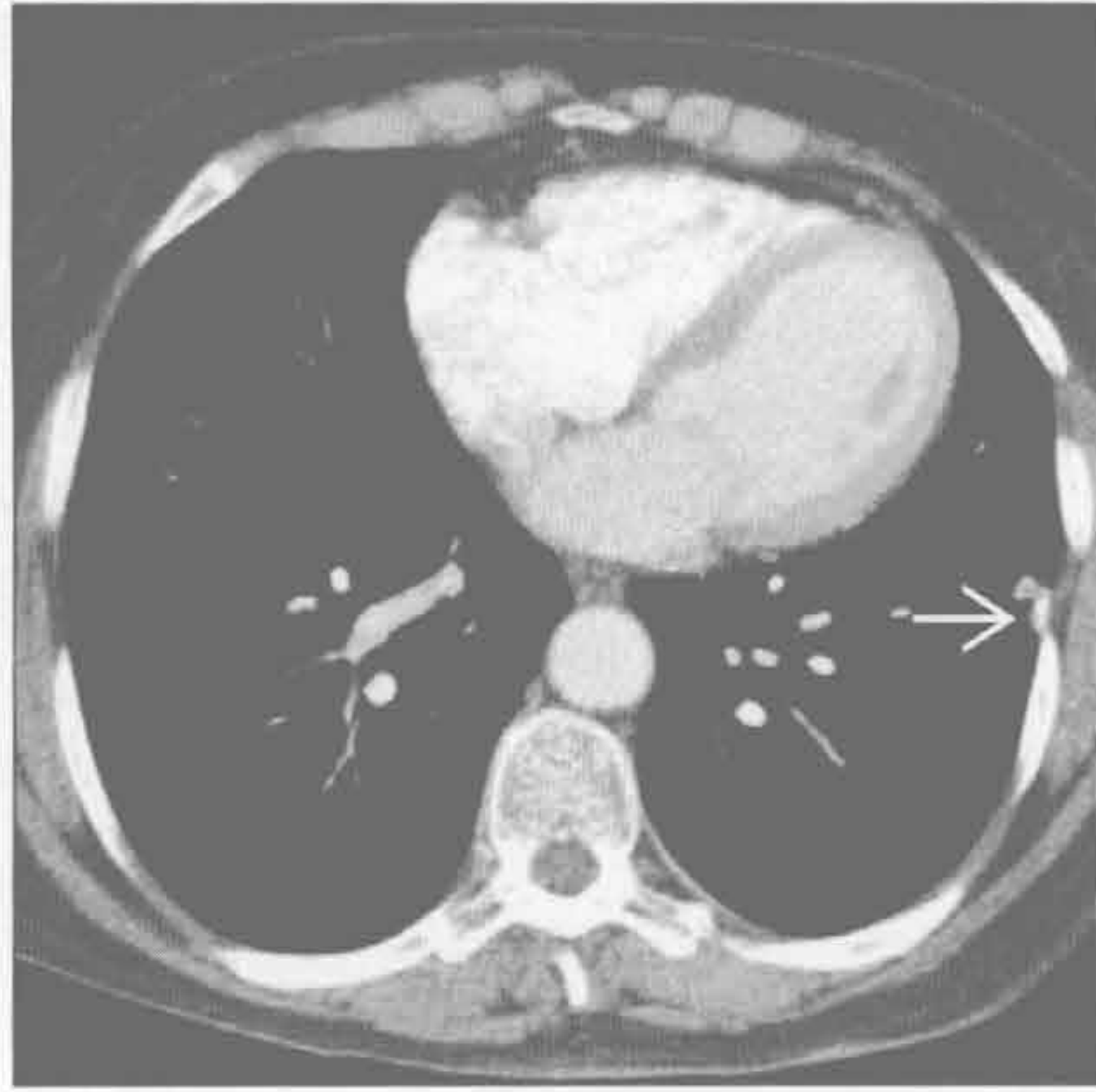
(右) 横断位增强 CT 示左肺门旁不均匀肿块 \Rightarrow ，含轻微偏心性钙化 \Rightarrow 。活检示典型的类癌

肺钙化

肺转移



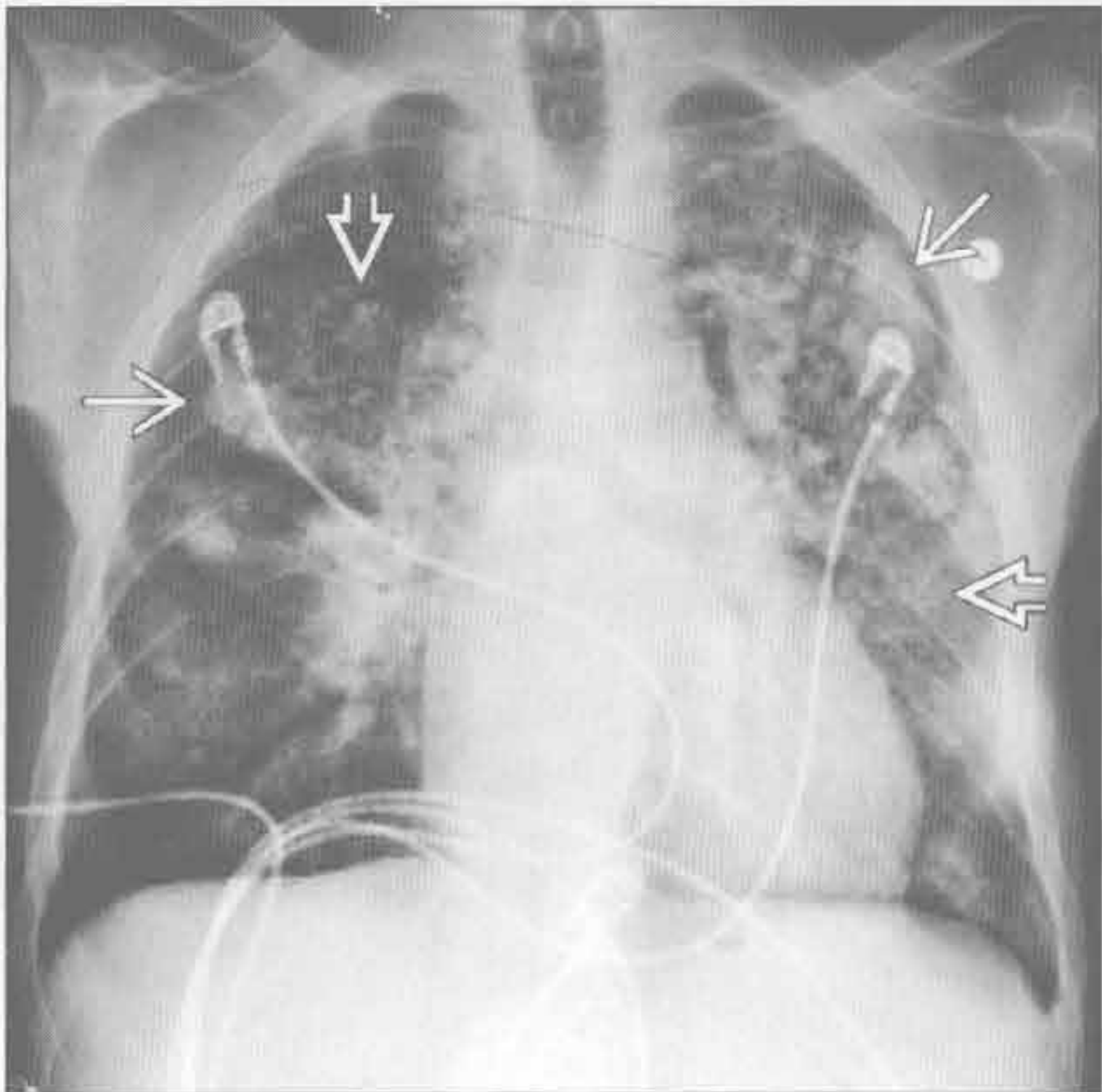
淀粉样变性



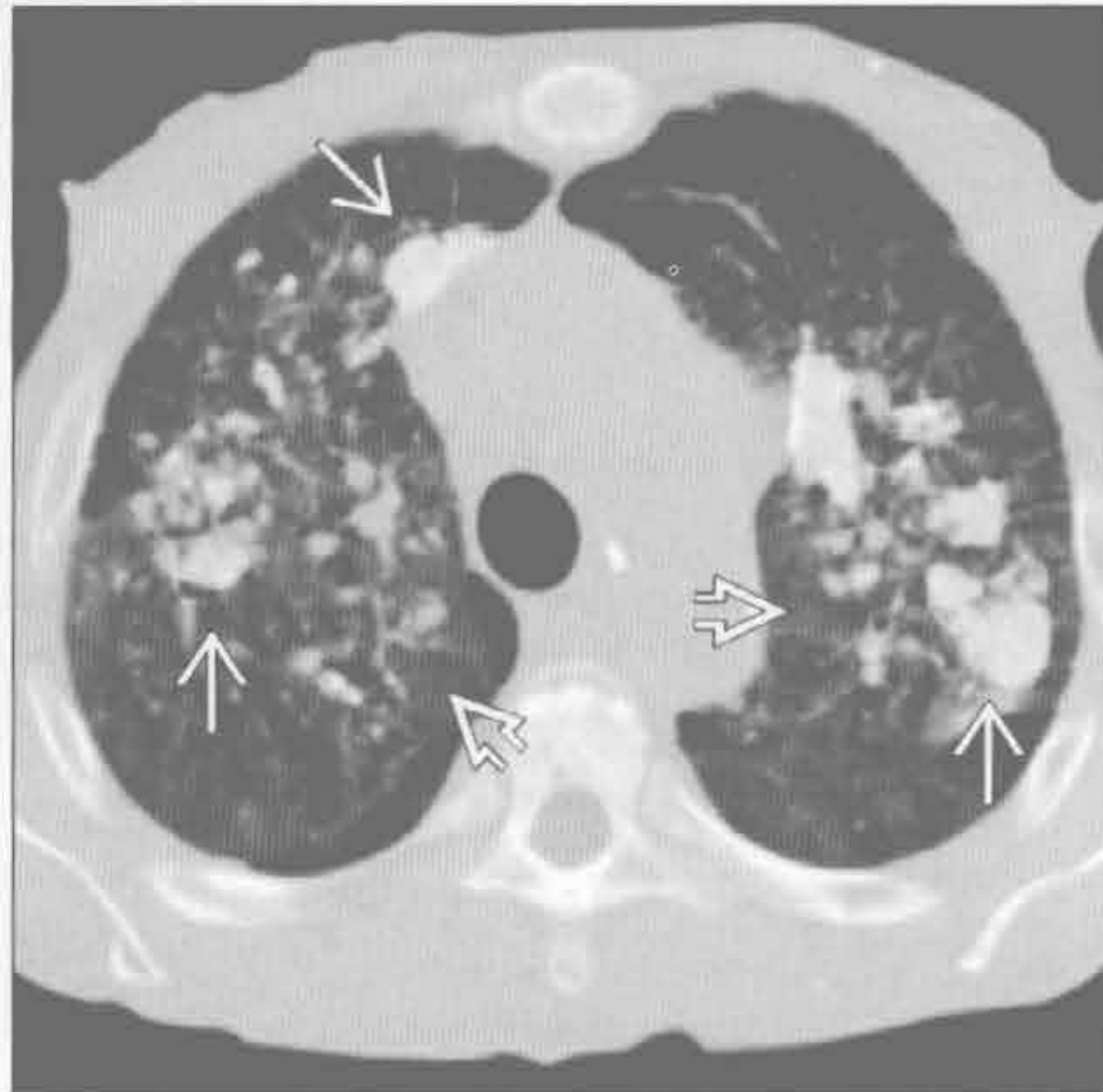
(左) 转移性软骨肉瘤患者。斜横断位示右肺 2 个中央钙化的胸膜下结节。肉瘤有向肺转移的倾向，软骨肉瘤和骨肉瘤是最常见的钙化性肺转移的疾病

(右) 横断位增强 CT 示两叶型结节，内有小钙化，为局灶性实质结节性淀粉样变性

游走性肺钙化



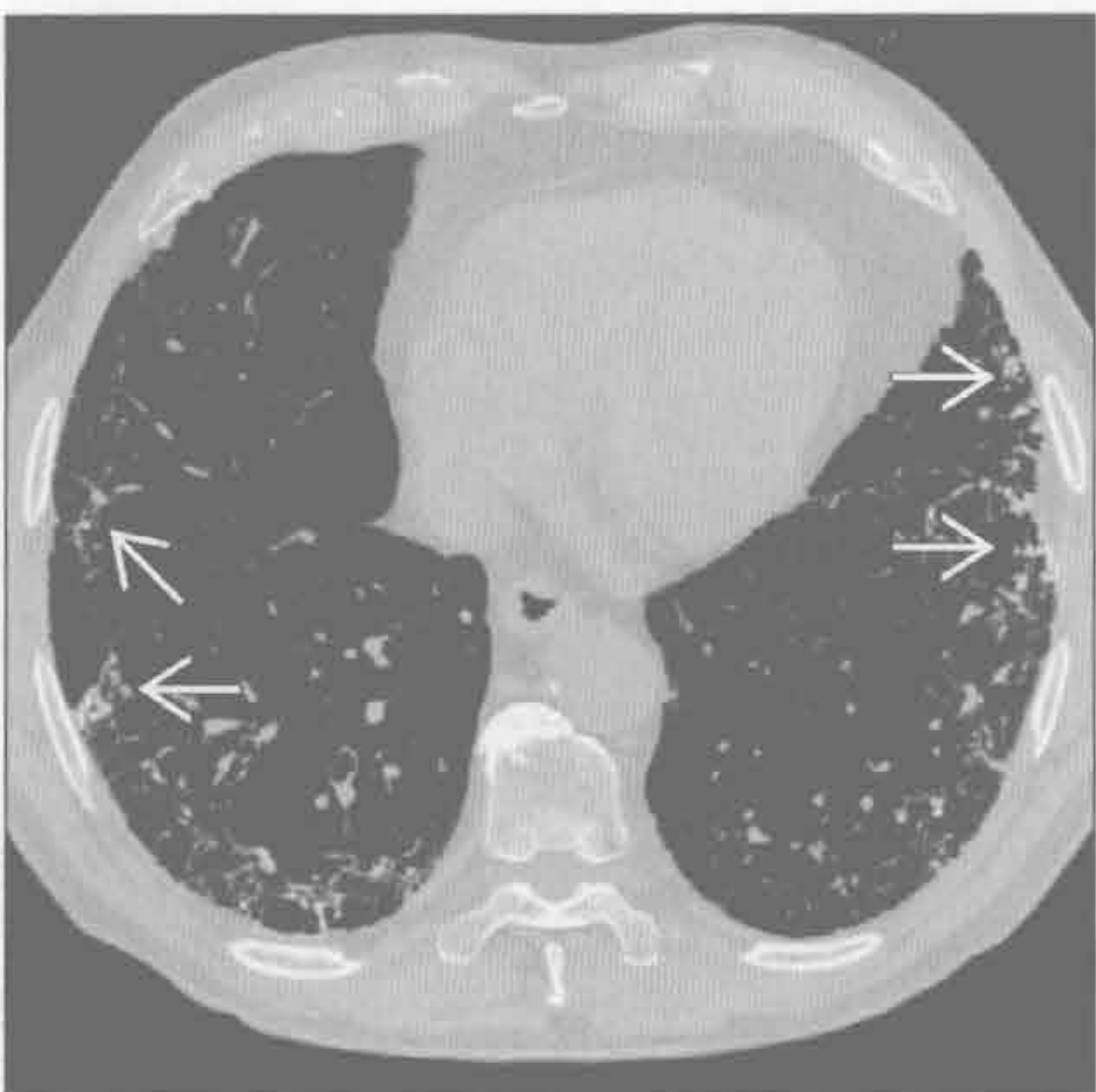
游走性肺钙化



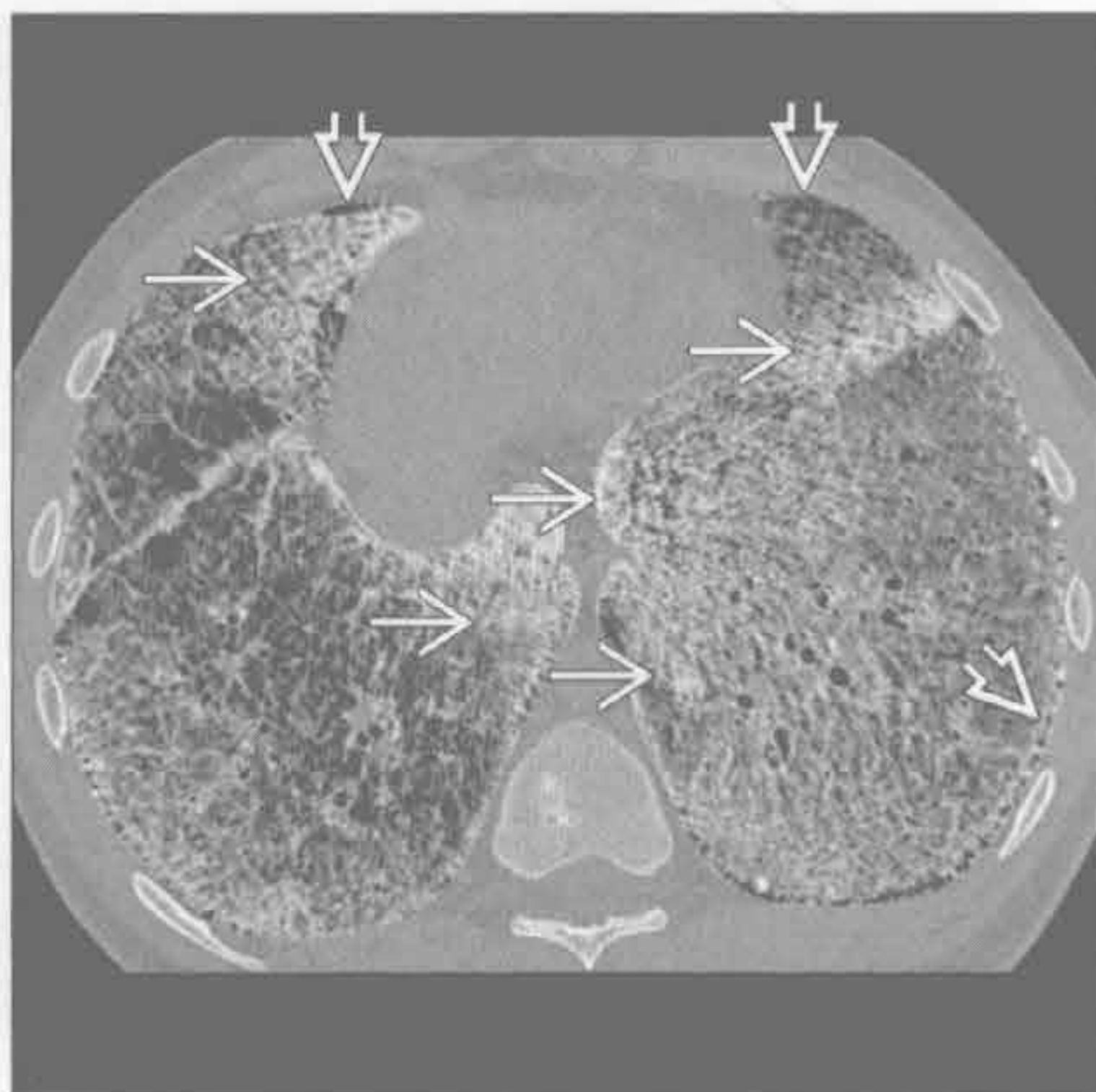
(左) 长期慢性肾功能不全患者。正位 X 线胸片示两肺弥漫性小结节和高密度大结节。任何原因所致的高钙血症均可导致游走性肺钙化；肾衰竭血透患者最常见

(右) 横断位平扫 CT 示两肺高密度结节和松散的磨玻璃影

肺骨化



肺泡微结石症



(左) 慢性间质性纤维化患者。横断位 HRCT 示针尖状钙化，以沿肺泡间隔分布为主，为肺骨化。肺骨化常在 HRCT 检查和活检时偶然发现

(右) 横断位 HRCT 示弥漫、融合的微结节。胸膜下带状未累及区为隔旁肺气肿所致，称为“黑色胸膜条纹”征

鉴别诊断

常见

- 血管侵袭性曲霉病

不常见

- 肺转移
- 卡波西肉瘤
- 韦格纳肉芽肿病

罕见（但重要）

- 肺泡细胞癌
- 非典型性感染

重要信息

鉴别诊断要点

- 晕征是指 CT 上肺肿块或结节周围环状磨玻璃影
- 磨玻璃影常提示肺泡出血

常见诊断的有用线索

- 血管侵袭性曲霉病
 - 发生于免疫受损患者，尤其是 AIDS、器官移植和化疗患者
 - 小、中型肺动脉的真菌侵袭伴阻塞
 - 致组织梗死、坏死和出血

不常见诊断的有用线索

- 肺转移

- 中央性结节为转移性病灶
- 结节周围晕环为出血
- 虽不常见，但可见于多种恶性病变，包括黑色素瘤、绒毛膜癌和血管肉瘤
- 卡波西肉瘤
 - 常见于 AIDS 患者
 - 常于皮肤黏膜病灶出现后
 - 支气管血管周围分布的边界不清结节
 - 因周围出血，一些结节形成晕征
- 韦格纳肉芽肿病
 - 双侧结节和肿块，直径常 > 2 cm，无特别分布倾向
 - 约 50% 病例显示钙化
 - 寻找伴随的气管受侵

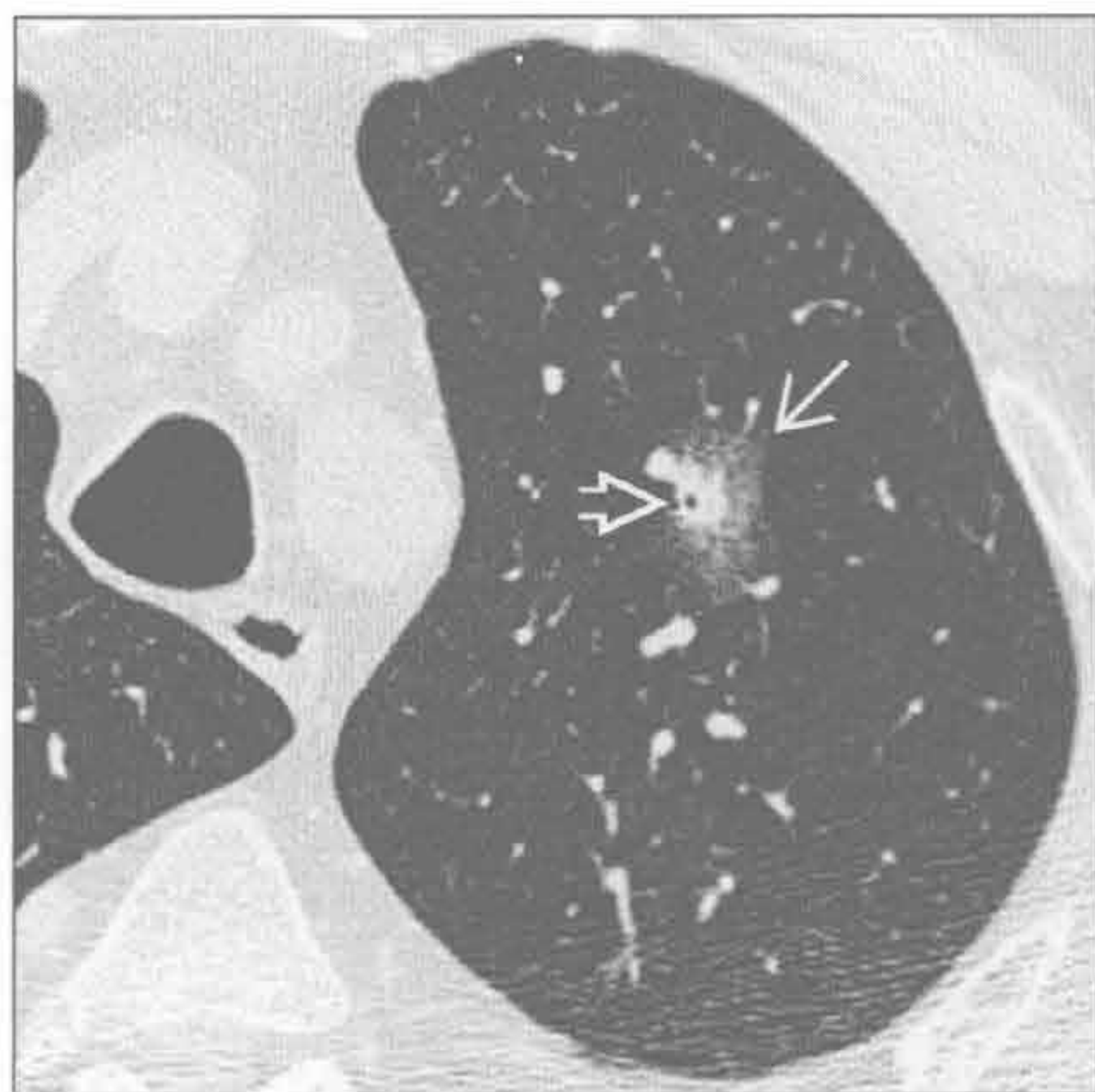罕见诊断的有用线索

- 肺泡细胞癌
 - 膜性生长：沿肺泡和支气管壁、间隔生长，间质不受侵
 - 膜性生长的肿瘤细胞浸润形成晕征
 - 其内可有小泡样透亮影，称为假性空洞
- 非典型性感染
 - 已在结核、MAI、CMV、HSV、毛霉病、念珠菌病、球孢子菌病和假单胞菌病中描述

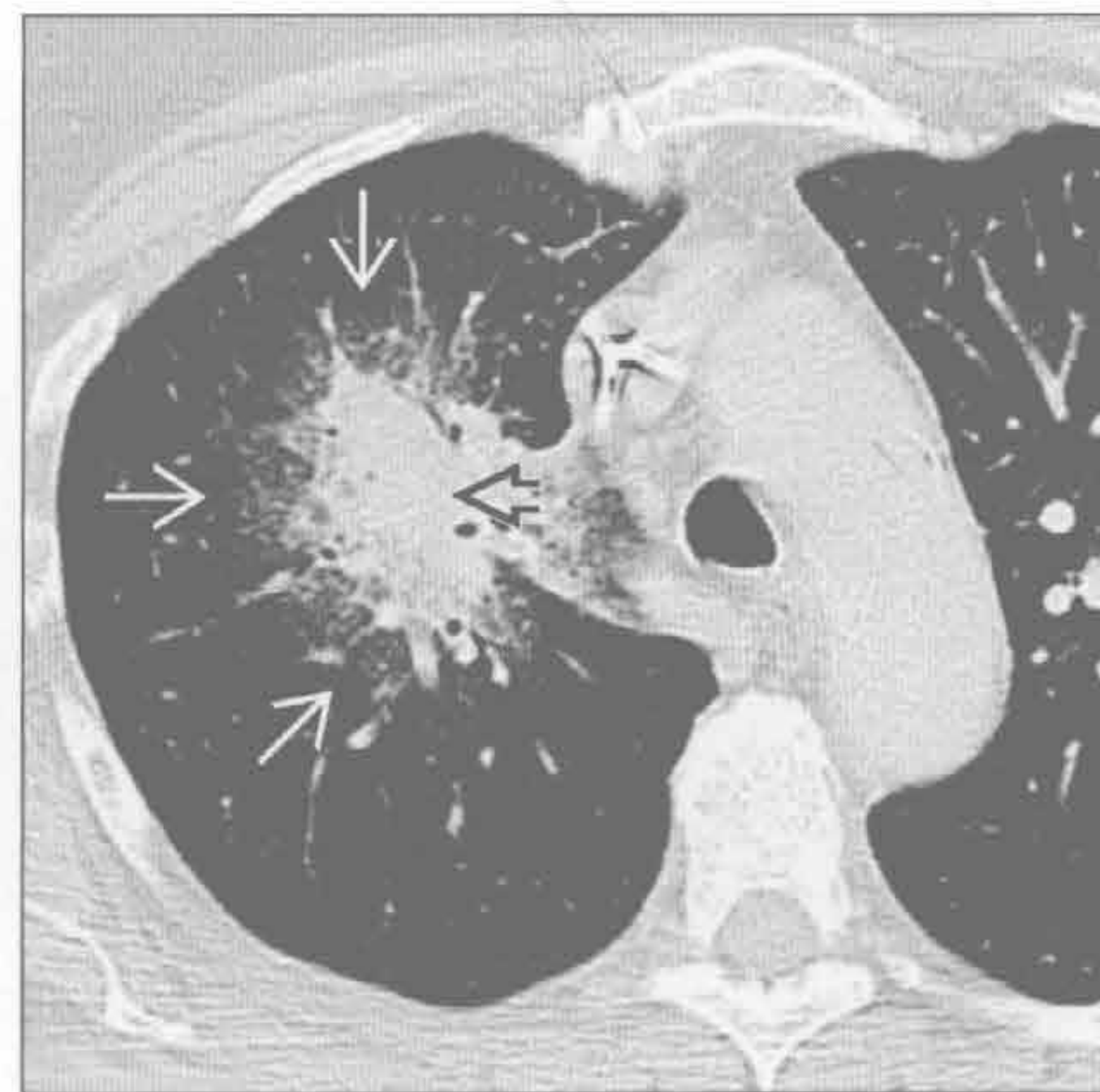
血管侵袭性曲霉病

（左）横断位平扫 CT 示左肺上叶肺结节 \Rightarrow ，其周围部分环以磨玻璃影 \Rightarrow ，为血管侵袭性曲霉病所致

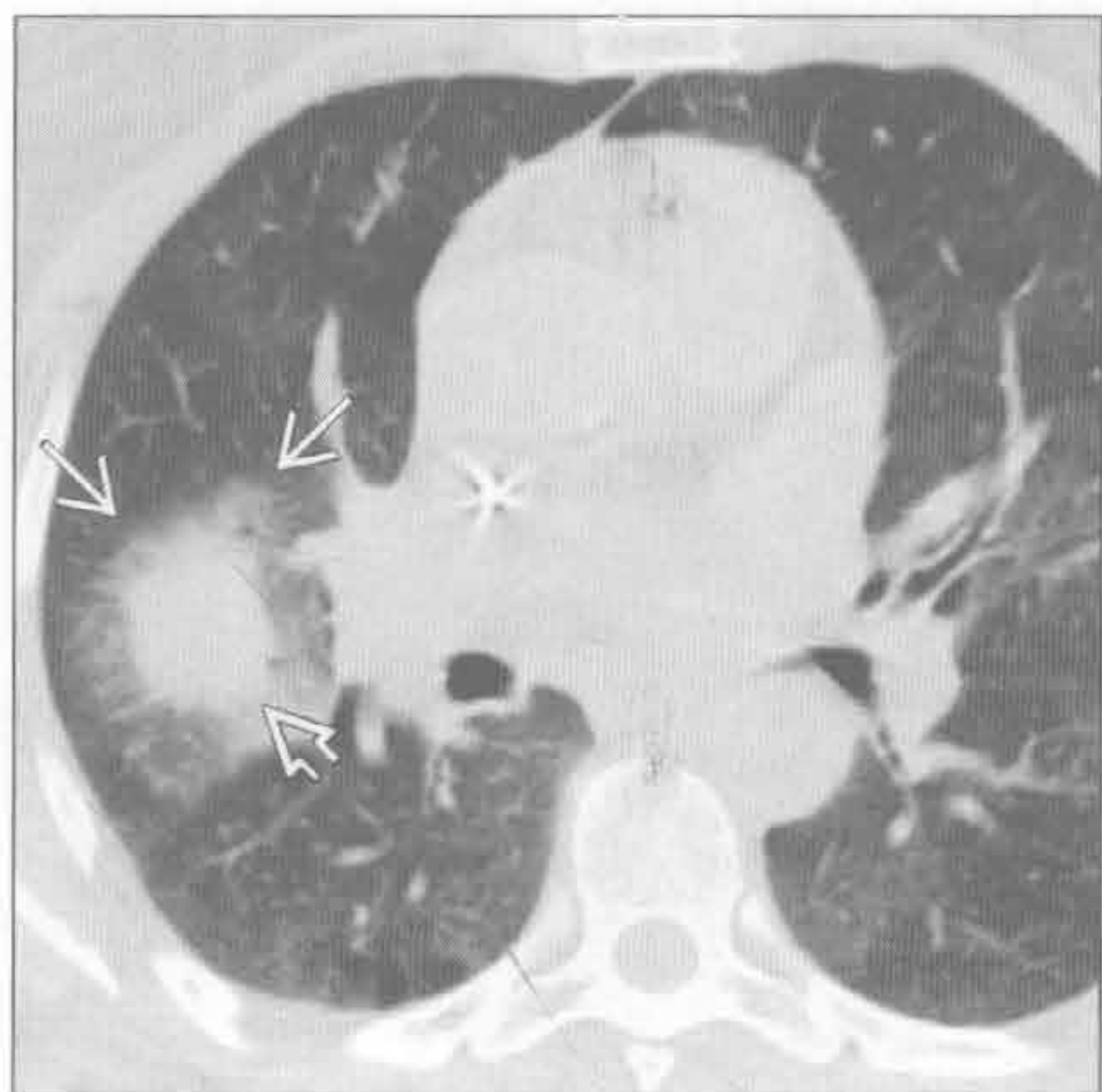
（右）横断位平扫 CT 示右肺上叶大肿块 \Rightarrow ，周围环以磨玻璃密度影 \Rightarrow 。患者因化疗而免疫抑制



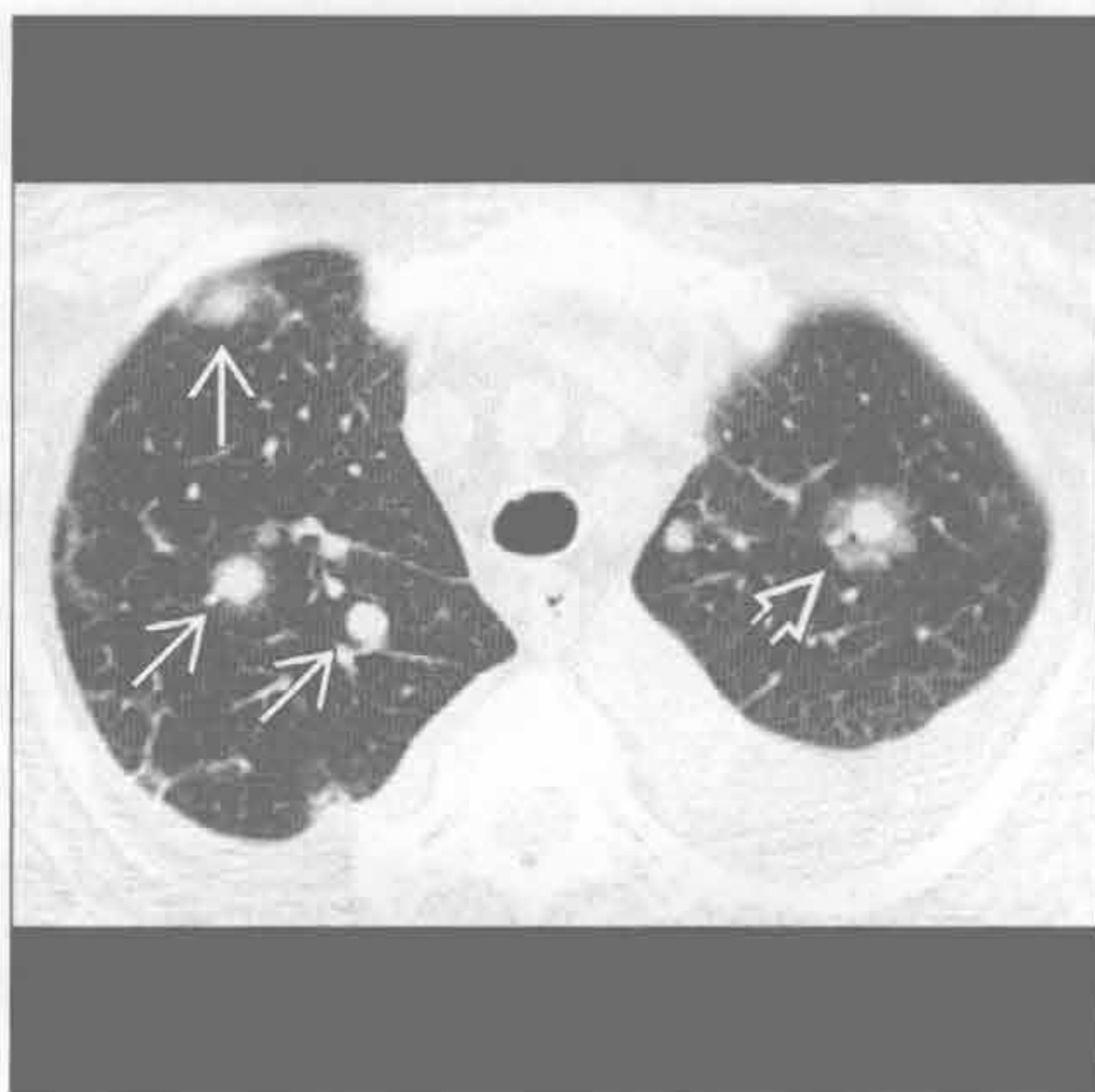血管侵袭性曲霉病



血管侵袭性曲霉病



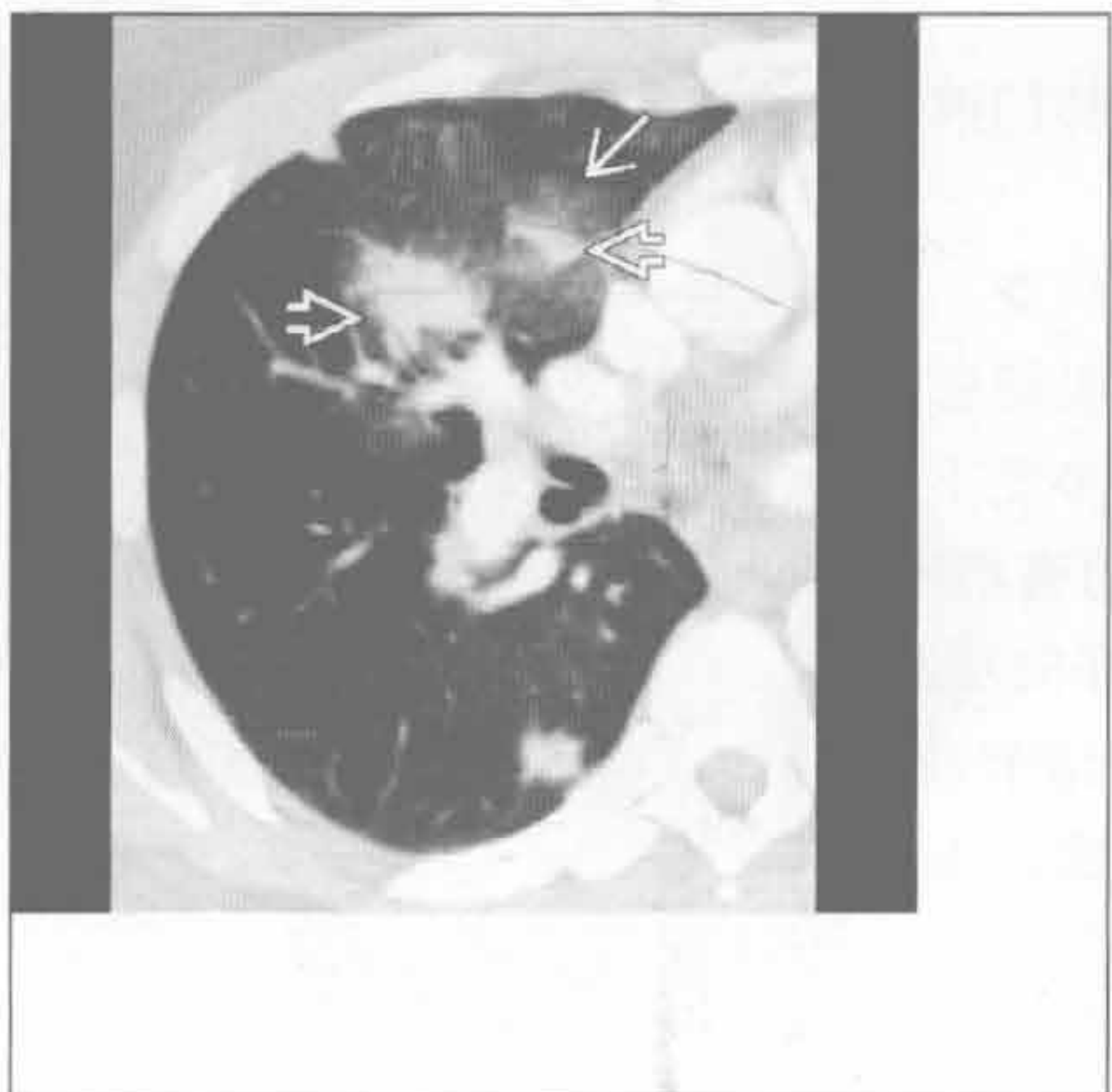
肺转移



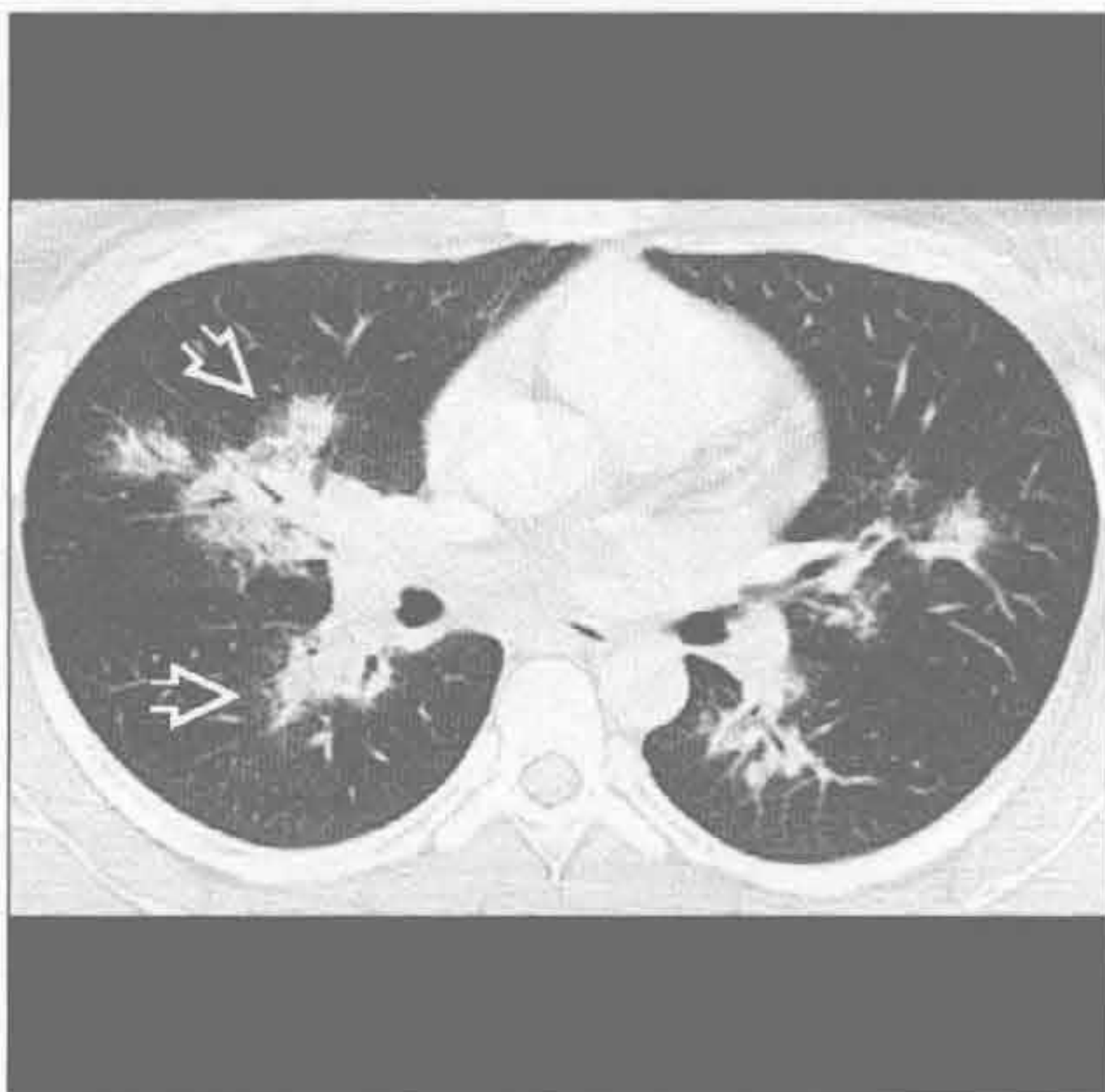
(左) 横断位平扫 CT 示右肺上叶结节伴周围磨玻璃晕环。在免疫受损患者，此高度提示血管侵袭性曲霉病

(右) 横断位平扫 CT 示左肺上叶一结节伴晕征，另可见多个结节。该表现为转移性黑色素瘤所致，一种致周围出血的血管性病变

卡波西肉瘤



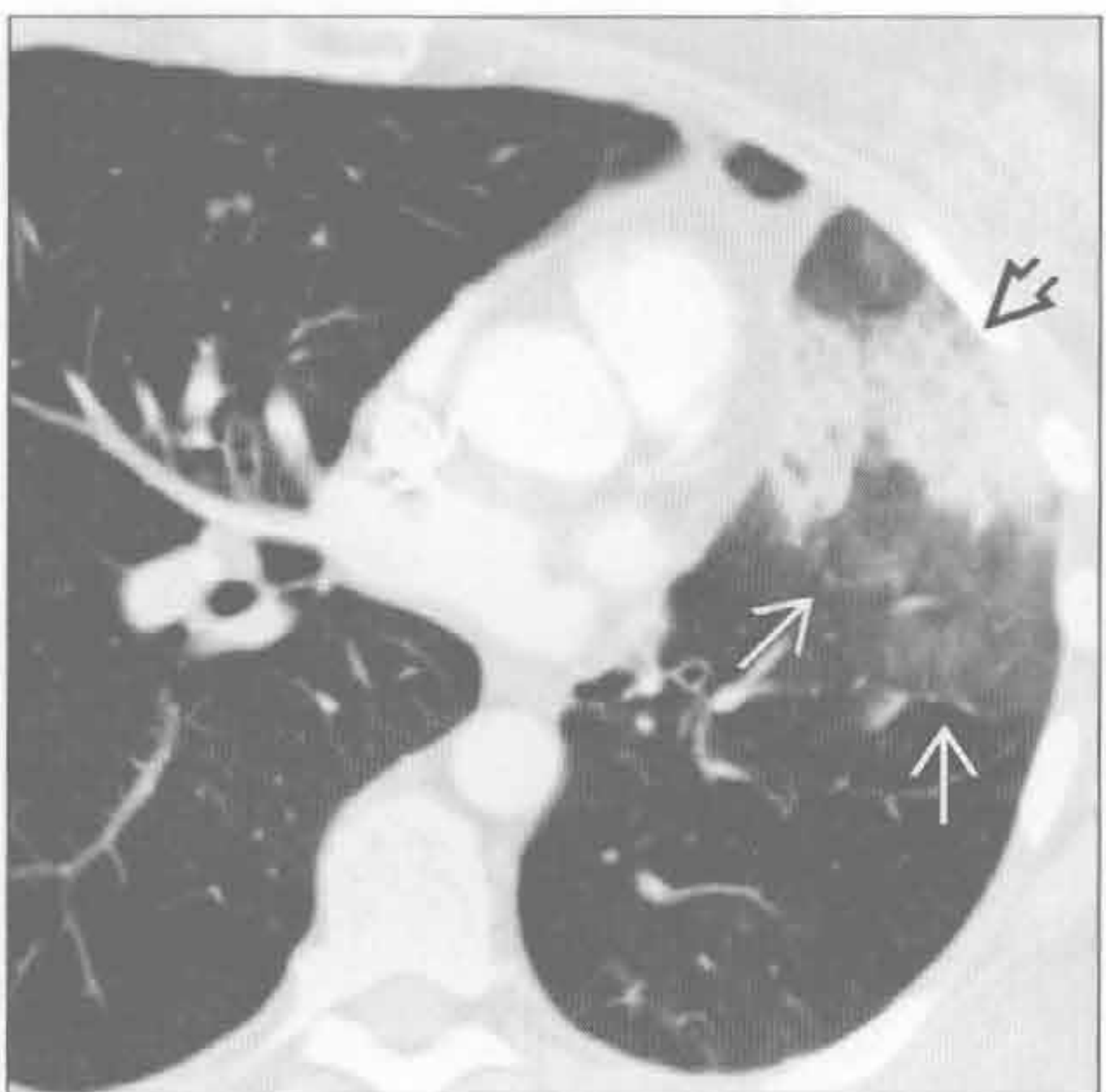
韦格纳肉芽肿病



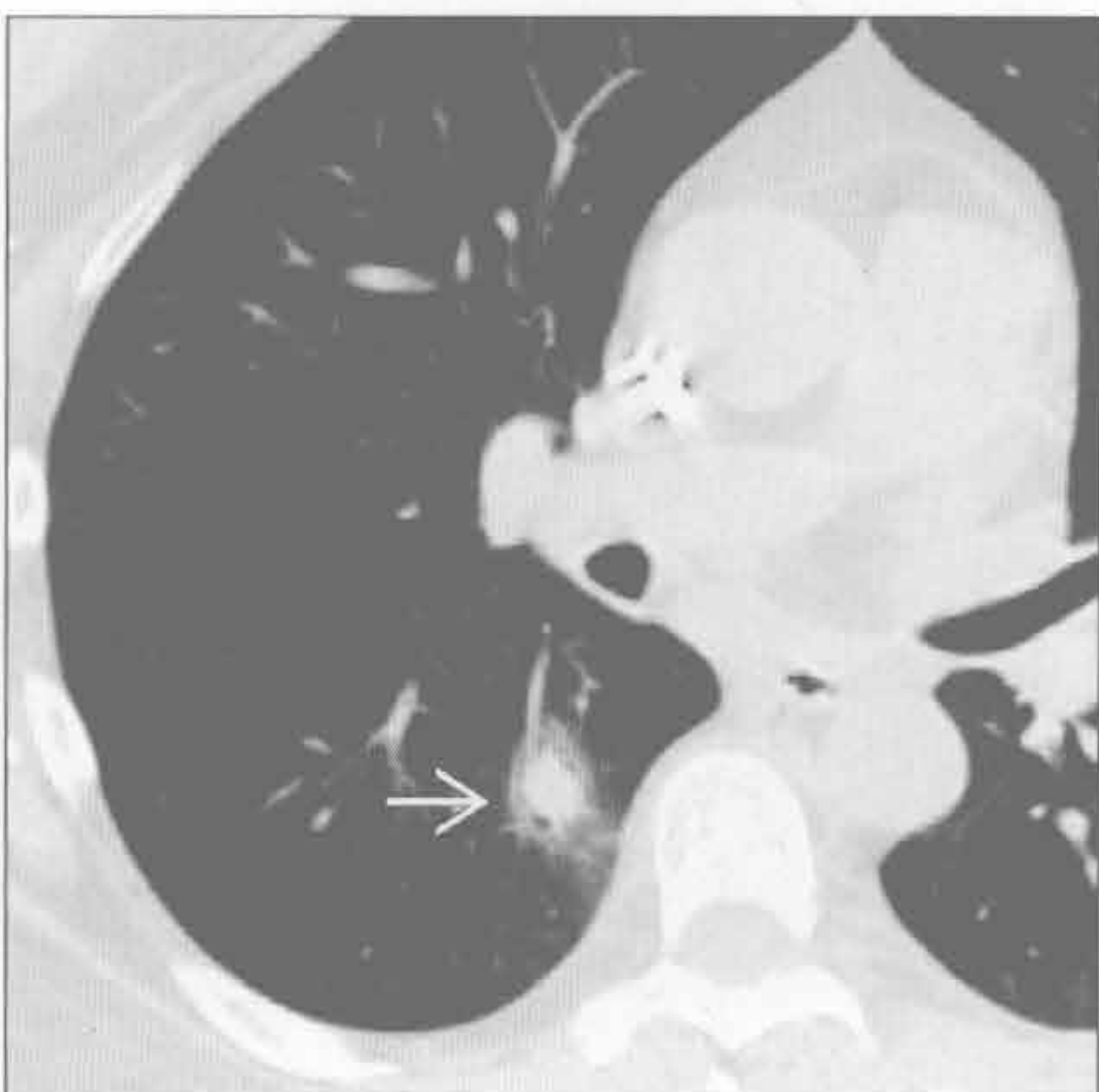
(左) AIDS 患者。横断位增强 CT 示火焰状结节，注意周围磨玻璃样晕征。此为卡波西肉瘤的典型表现，尤其伴有皮肤病变时

(右) 横断位平扫 CT 示两肺支气管血管周围多发结节，一些病灶周围有浅淡的磨玻璃密度，为韦格纳肉芽肿病所致

肺泡细胞癌



非典型性感染



(左) 横断位增强 CT 示左肺肿块，内有假性空洞，周围磨玻璃密度形成晕征，为肺泡细胞癌的典型表现

(右) 横断位平扫 CT 示右肺下叶背段典型的晕征，为免疫抑制患者假单胞菌性肺炎所致

鉴别诊断

常见

- 隐源性机化性肺炎
- 真菌性肺炎
 - 侵袭性真菌性肺炎（曲霉病，毛霉病）
 - 副球孢子菌病
- 细菌性肺炎

不常见

- 韦格纳肉芽肿病
- 肺梗死
- 原发性肺结核
- 结节病
- 肿瘤

罕见（但重要）

- 淋巴瘤样肉芽肿病

重要信息

鉴别诊断要点

- 反晕征：中央磨玻璃影环以实变

常见诊断的有用线索

- 隐源性机化性肺炎
 - 亚急性至慢性肺部阴影；可为迁移性
 - 中下肺野，周围性或支气管血管周围实变
- 真菌性肺炎
 - 侵袭性真菌性肺炎（曲霉病，毛霉病）

- 免疫受损患者
- 预防性抗真菌药使用和糖尿病史提示毛霉病
- 多发结节或肿块样区域实变；晕征或空气新月征

副球孢子菌病

- 流行于南美州
- 磨玻璃影，实质条索影，小叶中心型结节 ± 空洞形成

不常见诊断的有用线索

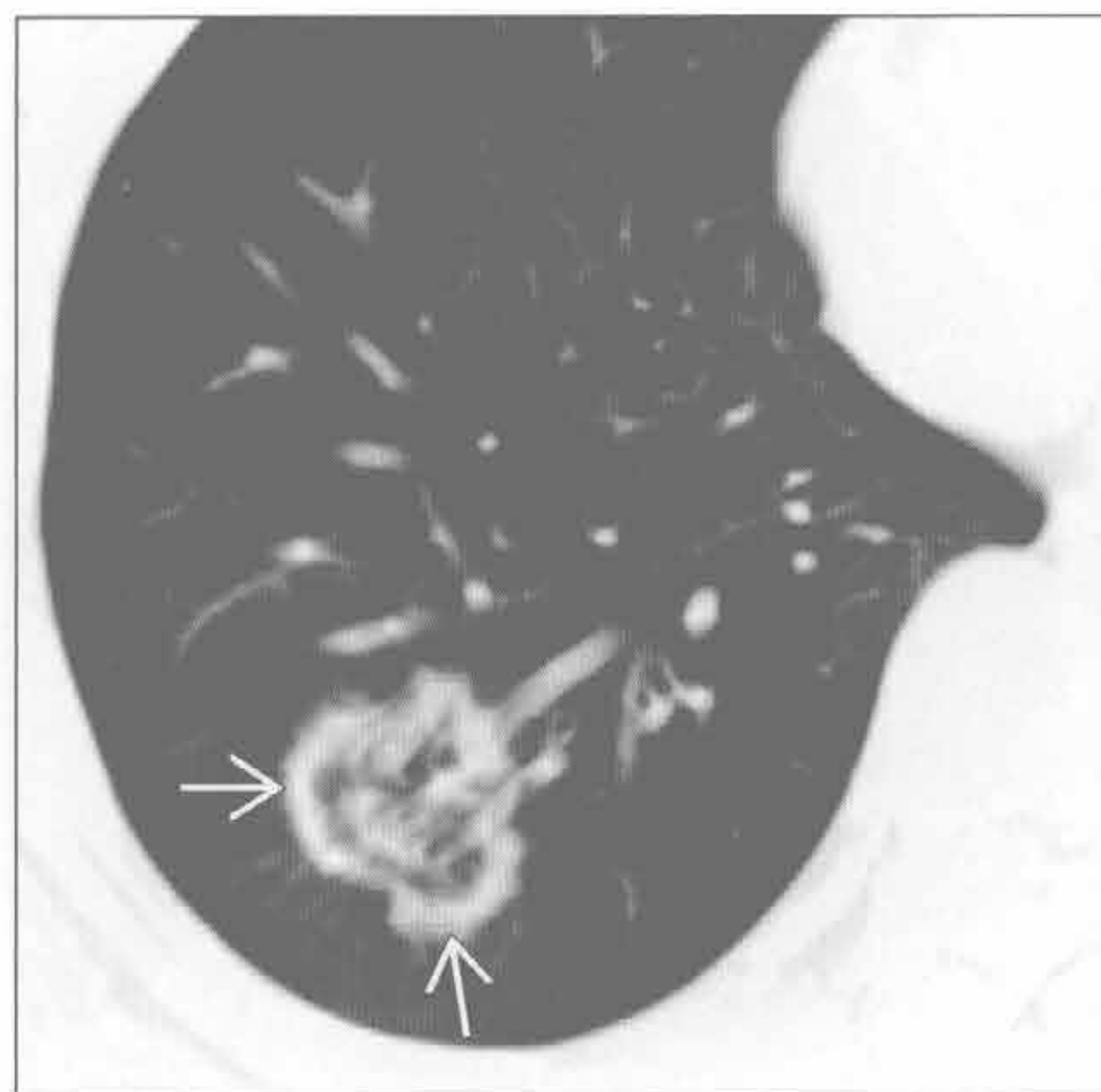
- 韦格纳肉芽肿病
 - 肺结节，± 空洞形成；声门下气管狭窄
- 肺梗死
 - 肺栓塞；下叶肺和周围性阴影
- 原发性肺结核
 - 实变，肺门和纵隔淋巴结肿大，胸腔积液
- 结节病
 - 纵隔和肺门淋巴结肿大；淋巴管周围肺结节
- 肿瘤
 - 慢性肺病变，缓慢生长
 - 肺癌：吸烟史，不规则边界，同侧淋巴结肿大
 - 转移：多发下肺为主肺结节，大小不一

罕见诊断的有用线索

- 淋巴瘤样肉芽肿病
 - 多发肺结节或肿块伴支气管充气征或晕征，± 空洞形成，± 周围强化

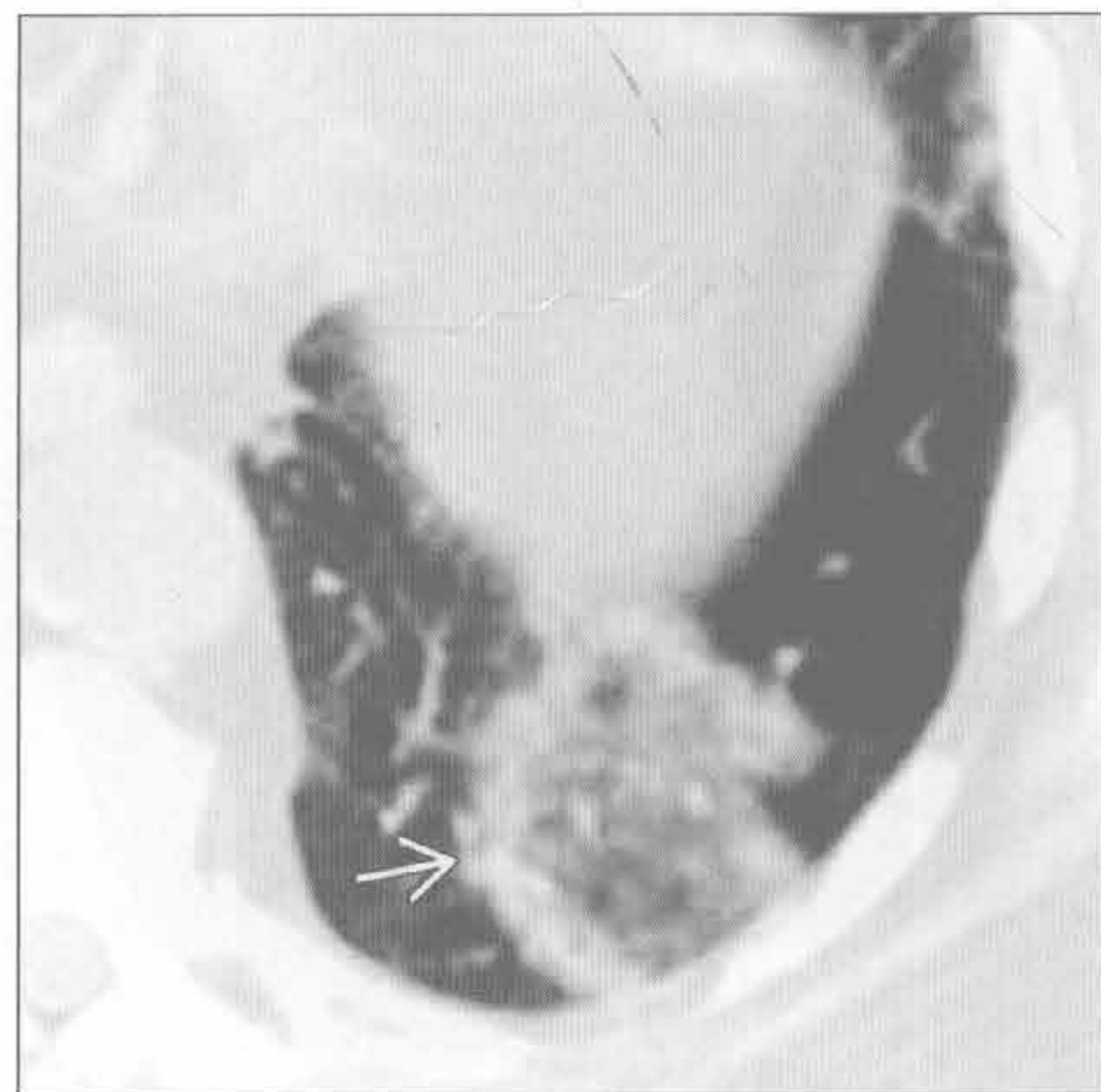隐源性机化性肺炎

（左）横断位平扫 CT 示薄环状实变 → 包绕局灶性磨玻璃影，符合隐源性机化性肺炎



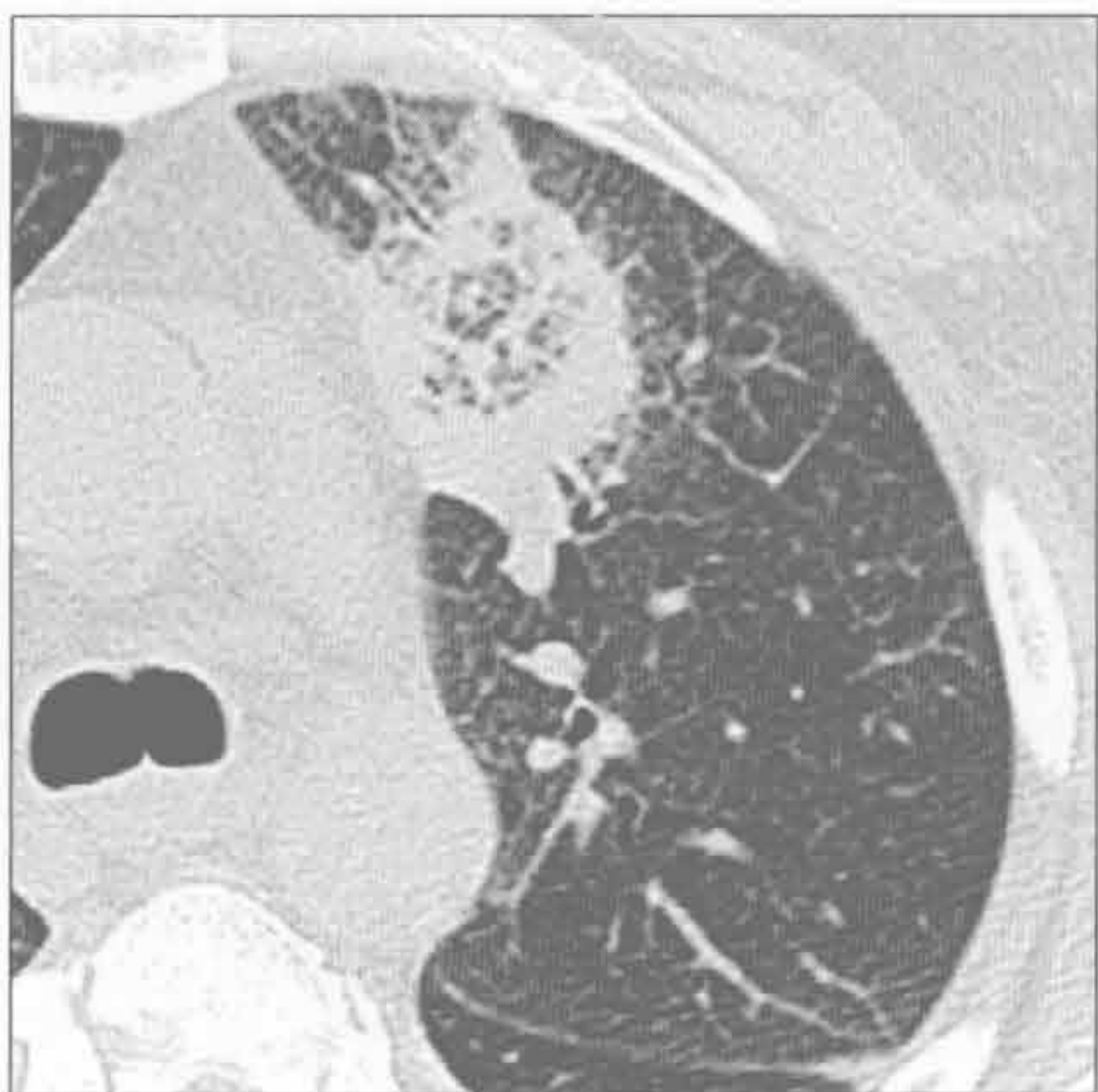（右）横断位平扫 CT 示左肺下叶局灶性磨玻璃影伴周围晕样实变 →

隐源性机化性肺炎

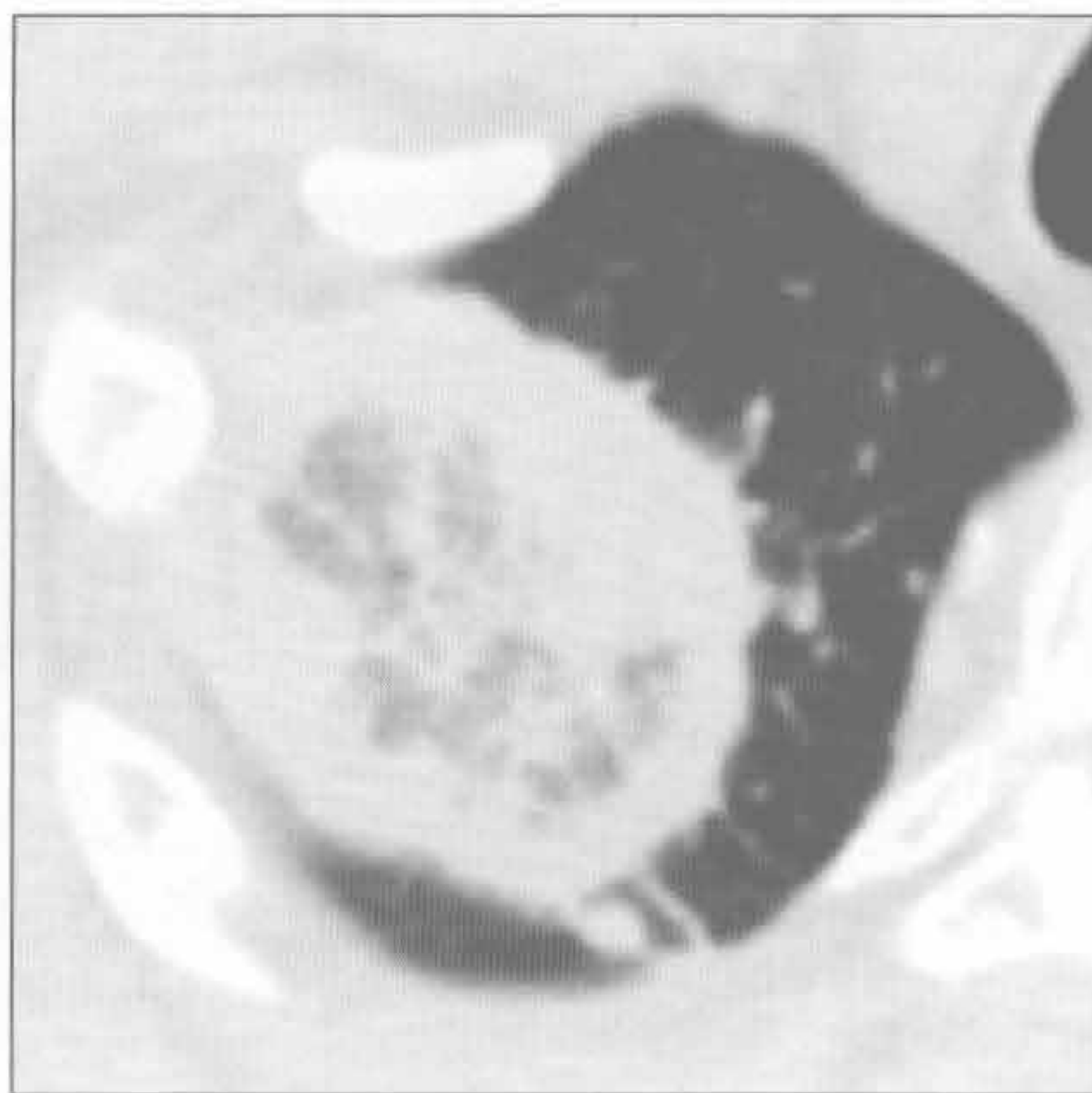


反晕征

真菌性肺炎



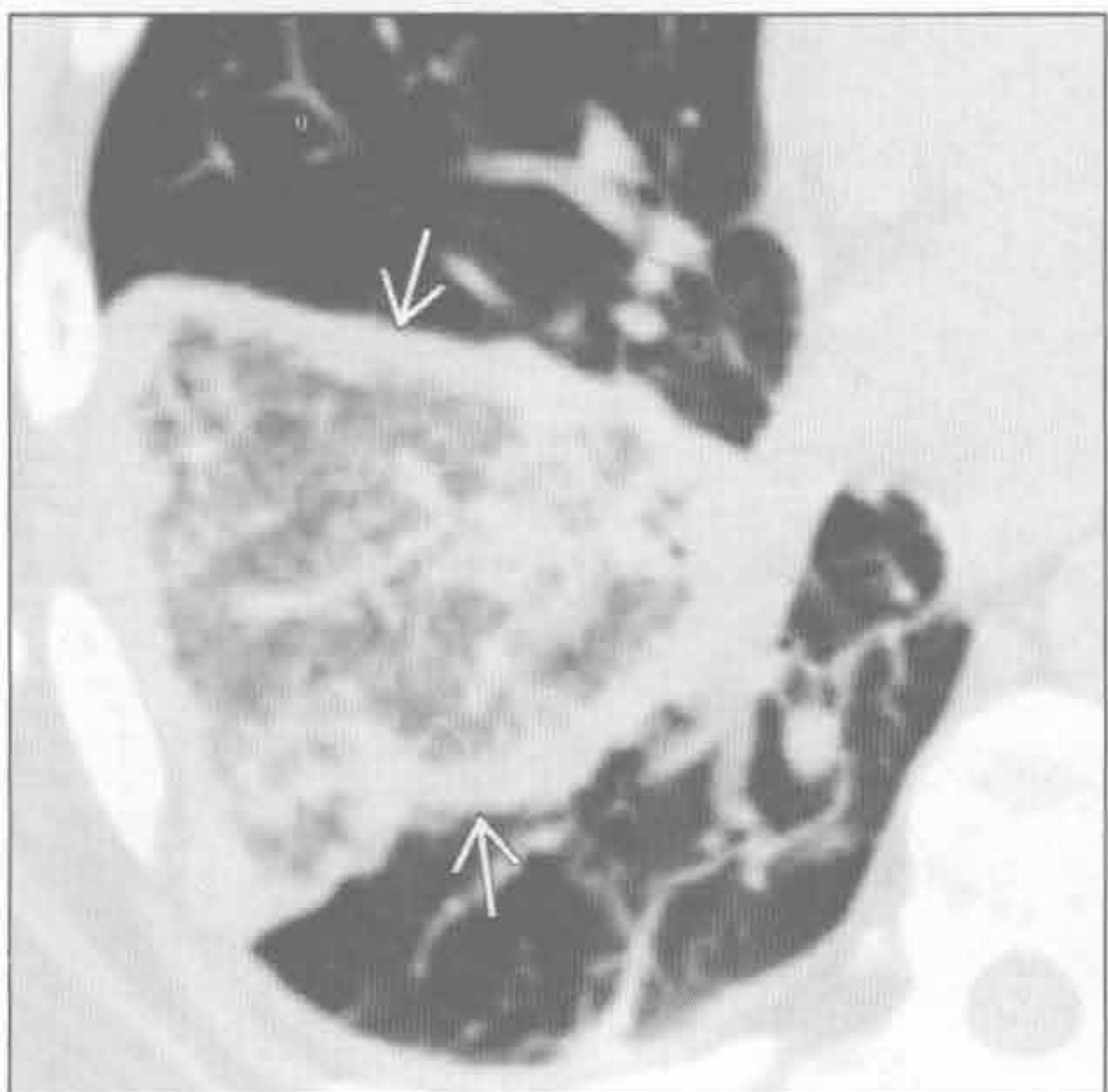
真菌性肺炎



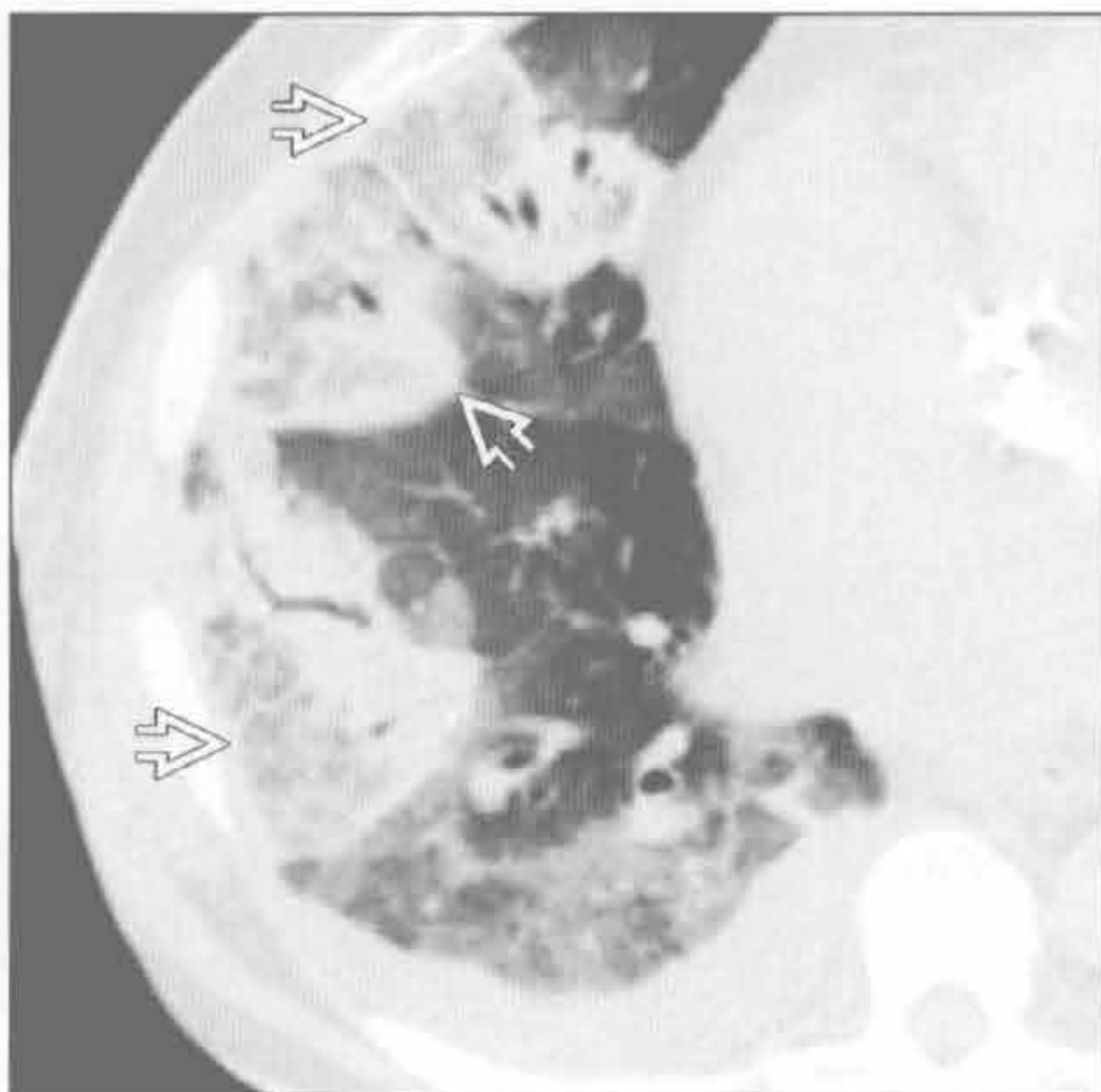
(左) 发热、胸痛、粒细胞减少患者。横断位平扫 CT 示一不规则肺实变阴影，呈反晕征，提示侵袭性真菌性肺炎

(右) 横断位平扫 CT 示右肺尖厚壁实变，呈反晕征，为曲霉病。因病灶与支气管肺癌的影像学有重叠，曾随访至消退

细菌性肺炎



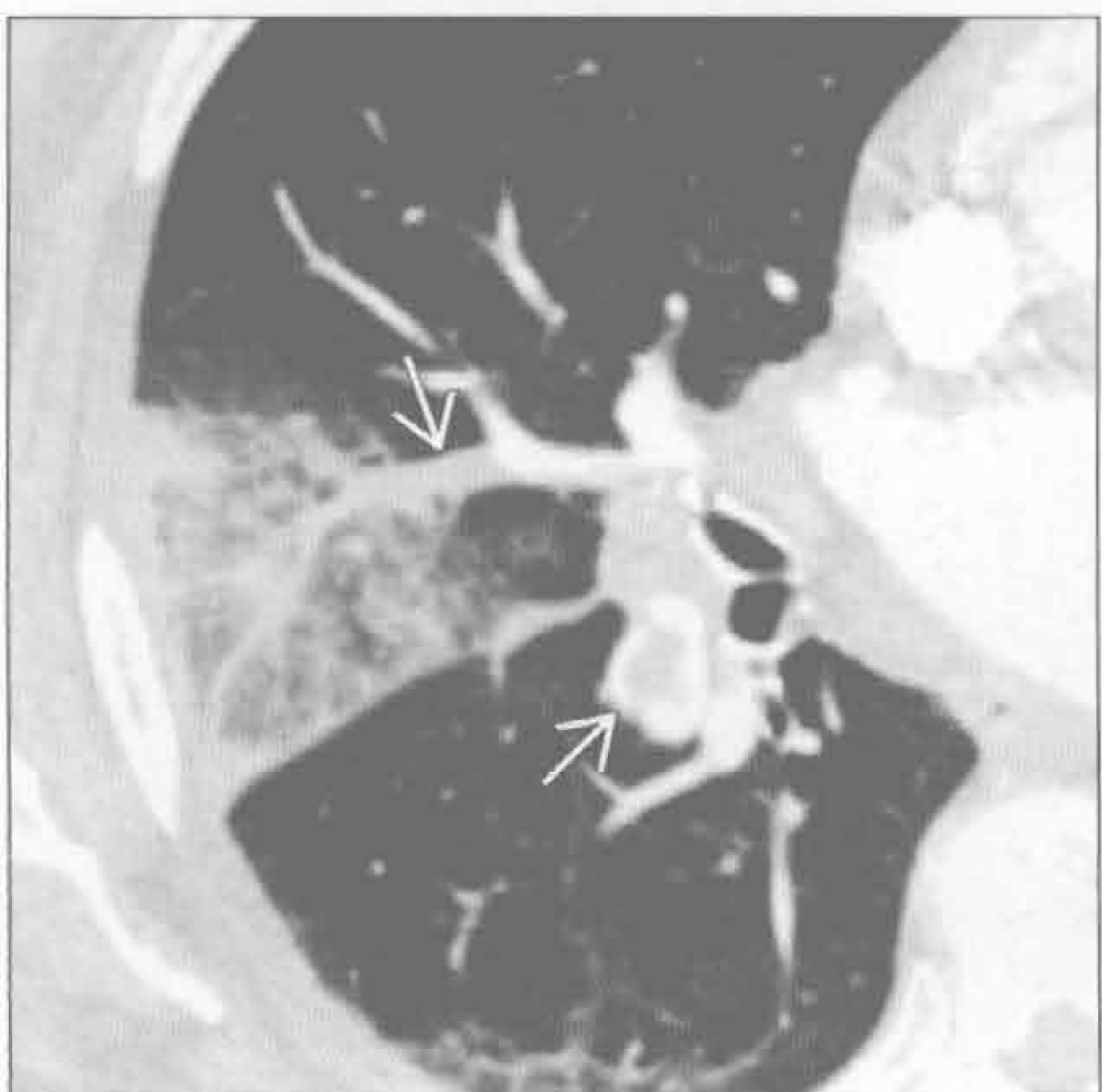
细菌性肺炎



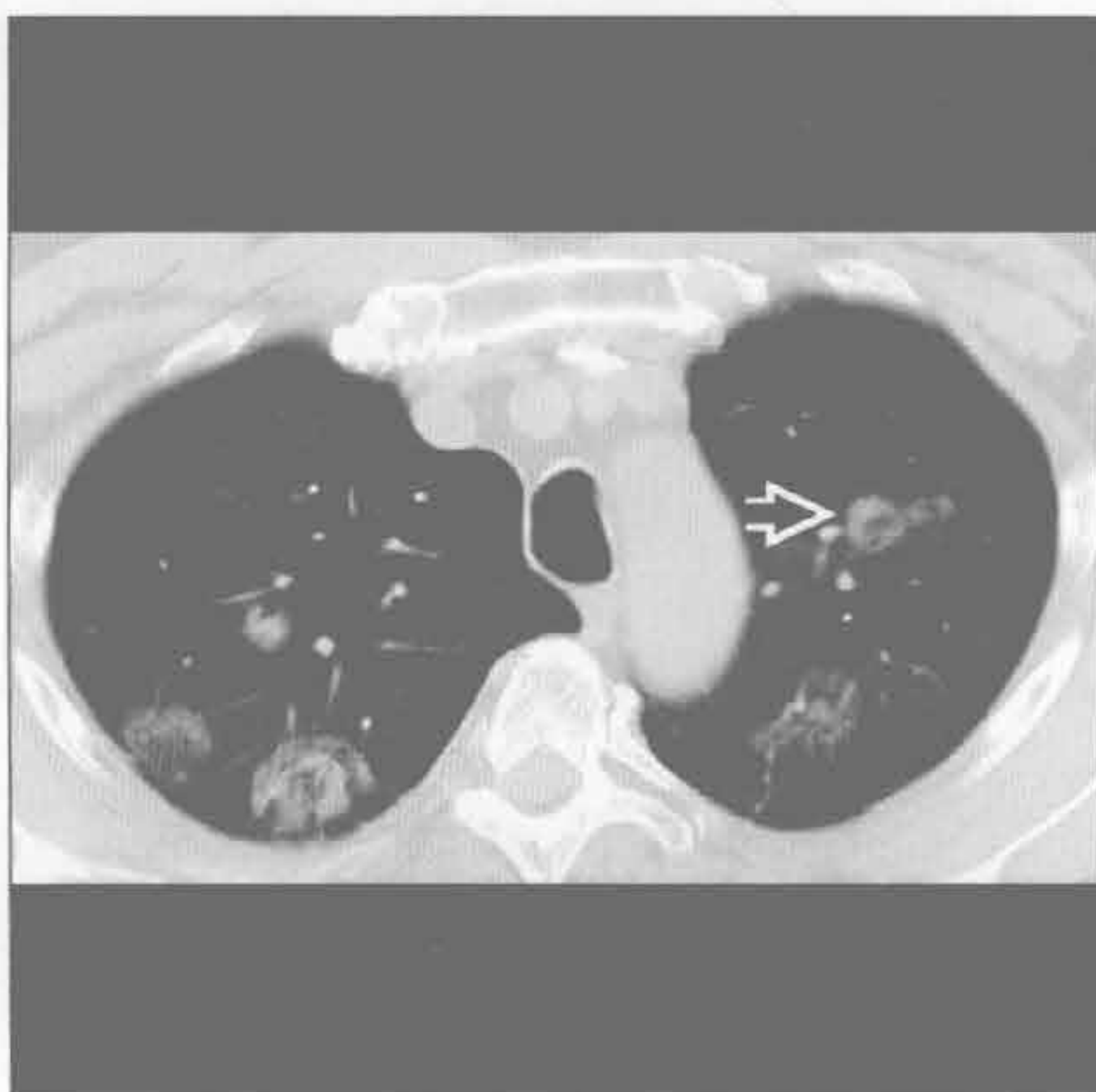(左) 横断位平扫 CT 示右肺下叶大片磨玻璃影，周围环以实变，伴小叶间及小叶内间隔增厚。患者发热、寒战，无中性粒细胞减少

(右) 横断位平扫 CT 示多发肺实变影伴反晕征和斑片状磨玻璃影。右侧少量胸腔积液

肺梗死



肿瘤



(左) 横断位增强 CT 示右肺急性肺栓塞，外周局灶性肺实变伴部分反晕征，高度提示肺梗死

(右) 横断位平扫 CT 示多发实性和磨玻璃结节，一些有反晕征。组织学活检诊断为黑色素瘤转移

第6章

肺间质

粟粒样结节	6-2
蜂窝肺	6-6
网格状影	6-10
磨玻璃影	6-14
铺路石征	6-18
散在(粟粒样)分布的小叶中心型结节	6-22
沿支气管血管分布的小叶中心型结节	6-26
沿淋巴管分布的小叶中心型结节	6-30
支气管周围间质增厚	6-34
囊肿	6-40
小叶间隔增厚	6-44
上肺野分布的疾病	6-50
肺基部分布的疾病	6-54
外周(胸膜下)分布的疾病	6-58
间质性病变, 过度充气	6-62
间质性病变, 纵隔肺门淋巴结肿大	6-68
间质性病变, 胸膜增厚和胸腔积液	6-74
融合性肿块(进行性巨块性纤维化)	6-78

粟粒样结节

鉴别诊断

常见

- 分枝杆菌
- 转移
- 病毒性肺炎
- 弥漫性真菌病

不常见

- 结节病
- 硅沉着病 / 煤工肺尘埃沉着病
- 滑石肺
- 肺泡微结石症
- 肺骨化症
- 支气管肺泡细胞癌

罕见 (但重要)

- 膀胱内灌注免疫药物 BCG (Bacillus Calmette Guérin)

重要信息

鉴别诊断要点

- 定义：肺内弥漫性小结节影 (直径 < 5 mm)
 - 根据次级肺小叶确定结节的分布
 - 小叶中心型或淋巴管周围或散在随机分布
 - 粟粒样 (miliary) 来自于拉丁文，意为与粟米种子相似
- 粟粒样结节：随机分布型
 - 次级肺小叶内随机分布的结节
 - 数目无数，直径 < 5 mm
 - 病理生理学：散在分布的粟粒样结节，主要源于疾病的血行播散
- 胸部 X 线平片和 CT
 - 即使在病理确诊的病例，X 线胸片也可能表现正常
 - X 线胸片上聚集效应：难以发现的结节在叠加后得以显示
 - X 线胸片对粟粒样肺结核的敏感度：60% ~ 70%
 - HRCT 比 X 线胸片更敏感

常见诊断的有用线索

- 分枝杆菌
 - 结核病
 - 原发性或原发后的肺结核均可能出现粟粒样播散，常见于严重免疫抑制的情形
 - HIV 的出现与否取决于免疫抑制的程度：粟

粒样结节常见于 CD4(+) < 200 时

- 痰液常为 AFB 阴性；支气管镜检下活检或肝、骨髓活检常为诊断必需
- 疾病的表现程度：无症状至严重呼吸窘迫
- 非结核性分枝杆菌
 - 常为小叶中心型结节
 - 粟粒样结节有时见于免疫抑制患者
 - 可与支气管扩张症有关
- 转移
 - 最常见于
 - 黑色素瘤
 - 甲状腺癌
 - 绒毛膜癌
 - 肾细胞癌
 - 典型的粟粒样转移结节常大于结核性结节
 - 边缘比结核性粟粒样结节更清楚
 - 背景肺的磨玻璃影在粟粒样肺结核中更多见
 - 慢性粟粒样肺结核的结节主要分布在肺上野，而转移性结节以下肺分布多
- 病毒性肺炎
 - 水痘
 - 治愈的水痘性肺炎可表现为粟粒样钙化结节
 - 流感
 - 粟粒样结节罕见，但有报道；也可见于其他病毒感染，如巨细胞病毒
- 弥漫性真菌病
 - 常见于 T 细胞免疫受损、年迈或虚弱的人群
 - 表现与粟粒样肺结核相似
 - 芽生菌病有上肺野分布倾向，其他真菌则不常见
 - 可进展为弥漫性肺实变
 - 可在急性或慢性疾病基础上发生，也可为原发病变

不常见诊断的有用线索

- 结节病
 - 常为淋巴管旁分布的结节，极少表现为粟粒样
 - 病灶分布以中上肺野为主
 - 可有对称的肺门和纵隔淋巴结肿大
- 硅沉着病 / 煤工肺尘埃沉着病
 - 常为淋巴管旁分布的结节，极少表现为粟粒样
 - 职业暴露史是基础
 - 硅沉着病和煤工肺尘埃沉着病均可并发结核
 - 可有对称的肺门和纵隔淋巴结肿大
- 滑石肺

粟粒样结节

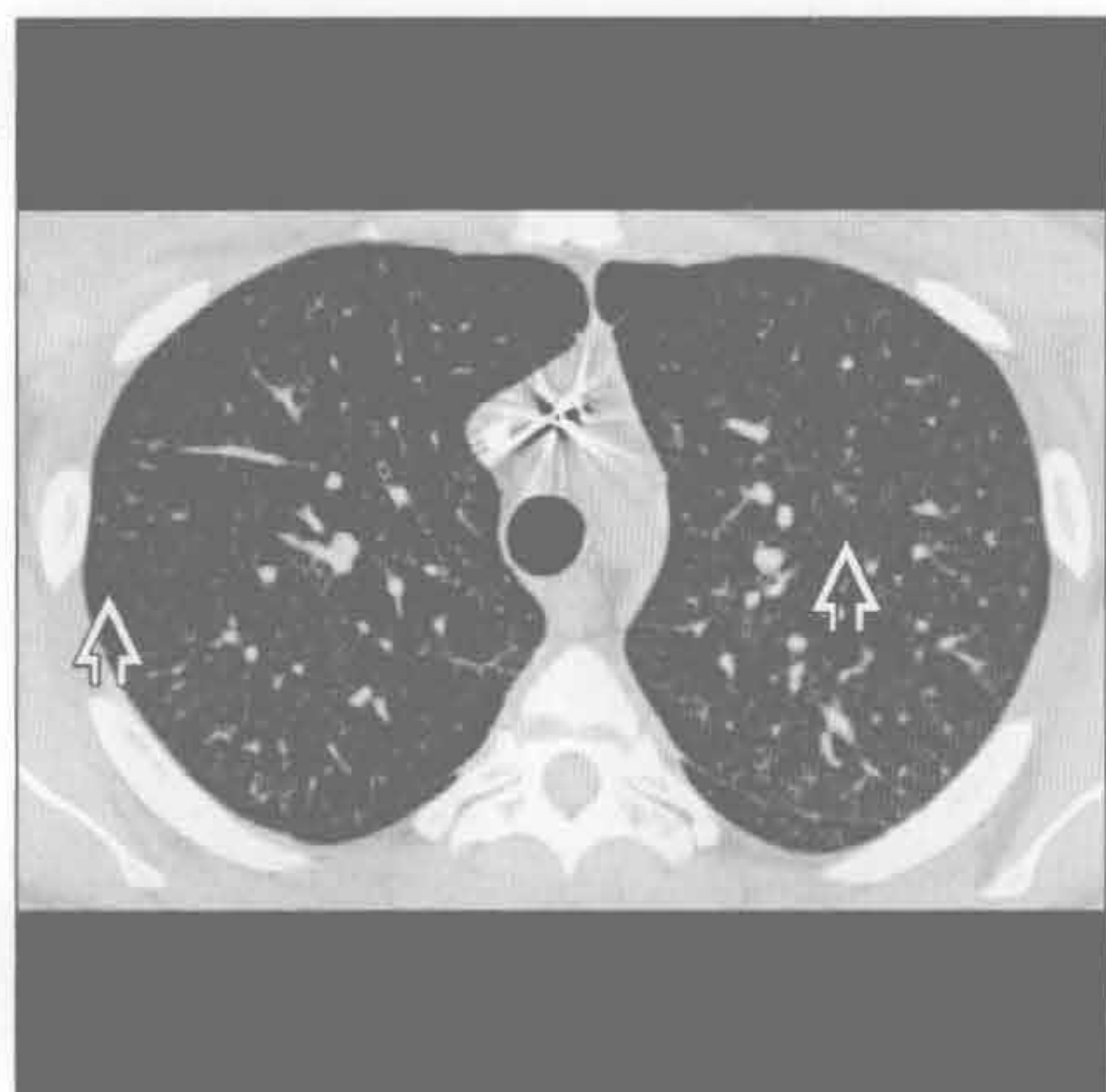
- 滑石：常用的口服药物成分，磨成粉后做静脉注射用
- 初期的粟粒样结节可聚集而表现为进行性巨块性纤维化，与硅沉着病非常相似
- 可有肺动脉高压的征象
- 肺泡微结石症
 - 结节明显钙化
 - 胸膜下区域无结节分布，形成“黑胸膜征”(black pleura sign)
- 肺骨化症
 - 密实的钙化，1 ~ 5 mm 大小的结节影，主要分布于中下肺
 - 与慢性的严重的二尖瓣狭窄有关
 - 也可为特发型，与肺纤维化有关
 - 有聚集倾向，可形成骨小梁结构 (3% ~ 13%)

- 一般不严重，粟粒样结节少见
- 主要见于老年男性，常无症状
- 支气管肺泡细胞癌
 - 主要的结节分布类型为小叶中心型
 - 代表肿瘤在支气管内部播散
 - 散在随机分布的结节较少见
 - 代表肿瘤血行播散
 - 结节常表现为磨玻璃影
 - 几周或几个月内持续增长

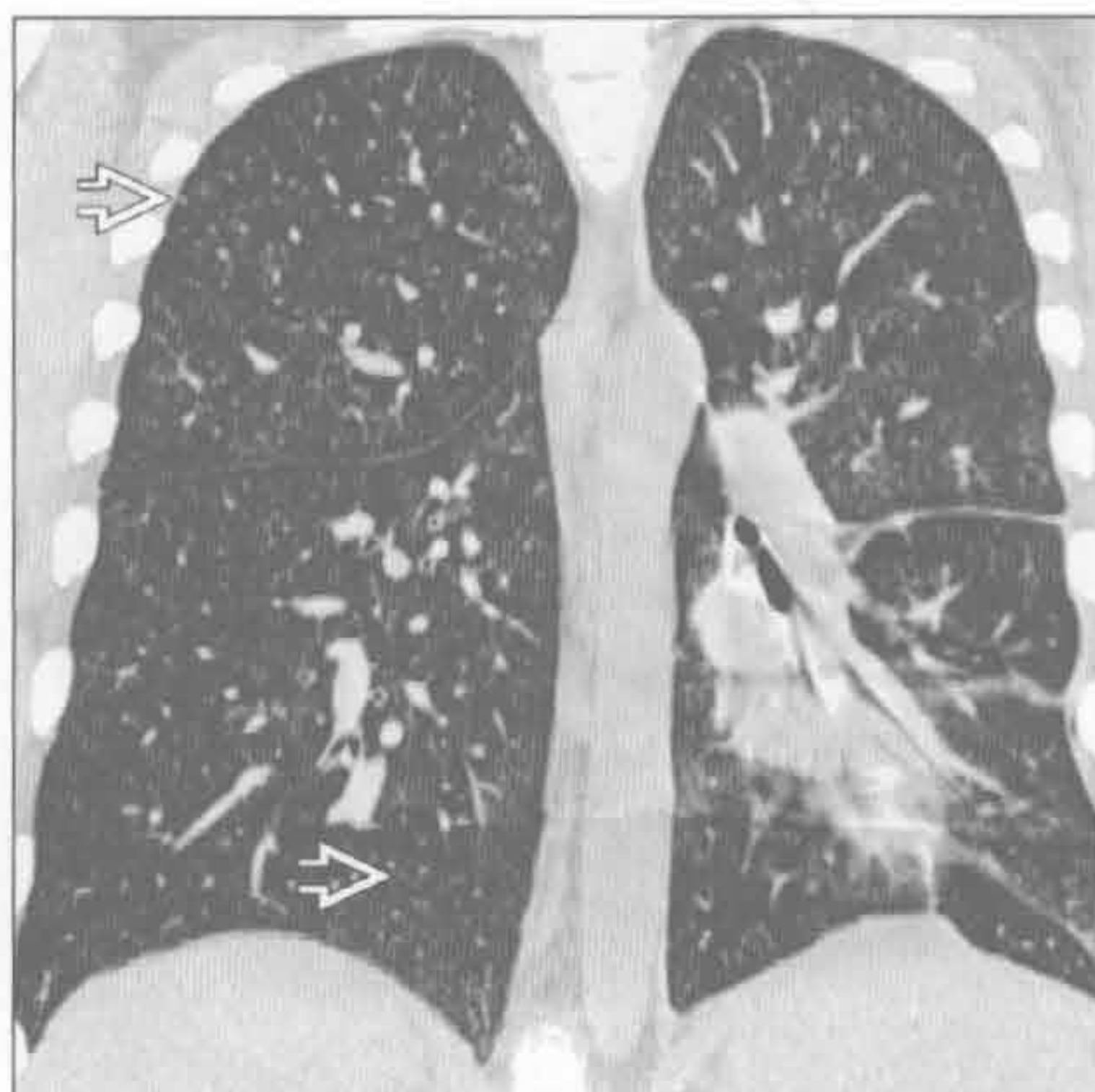罕见诊断的有用线索

- 膀胱内灌注免疫药物 BCG
 - 膀胱内灌注活力降低的结核分枝杆菌治疗膀胱浅表性移行细胞癌
 - 除病史外，与粟粒样肺结核不能鉴别
 - 实际上为 BCG 菌血症

分枝杆菌



分枝杆菌



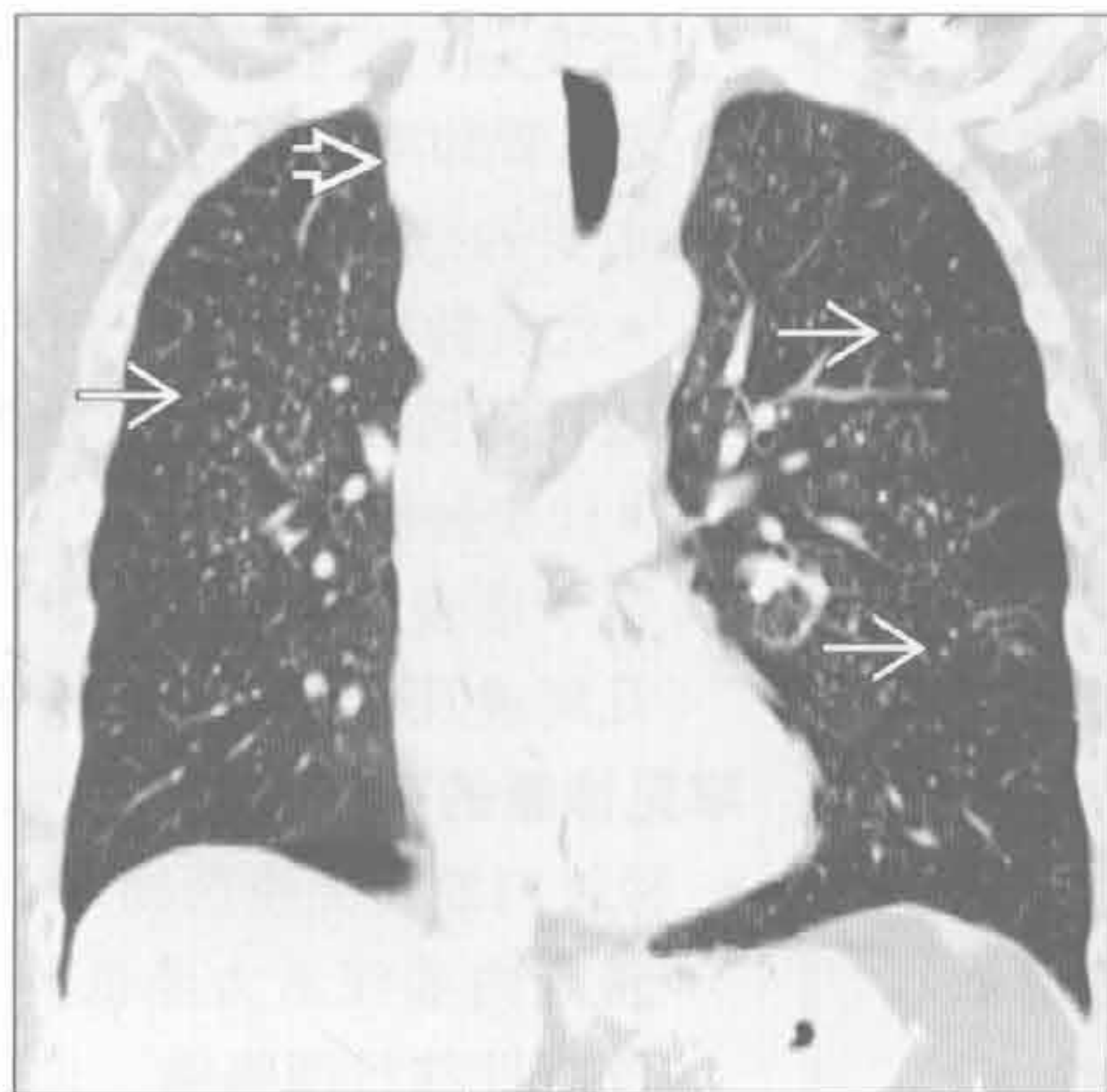
(左) 轴位 HRCT 示粟粒样肺结核的典型 CT 表现。可见针尖样结节 \Rightarrow ，呈随机散在分布

(右) 与左图为同一患者。冠状面 HRCT 重建图像可见粟粒样结节在上下叶均匀分布 \Rightarrow

粟粒样结节

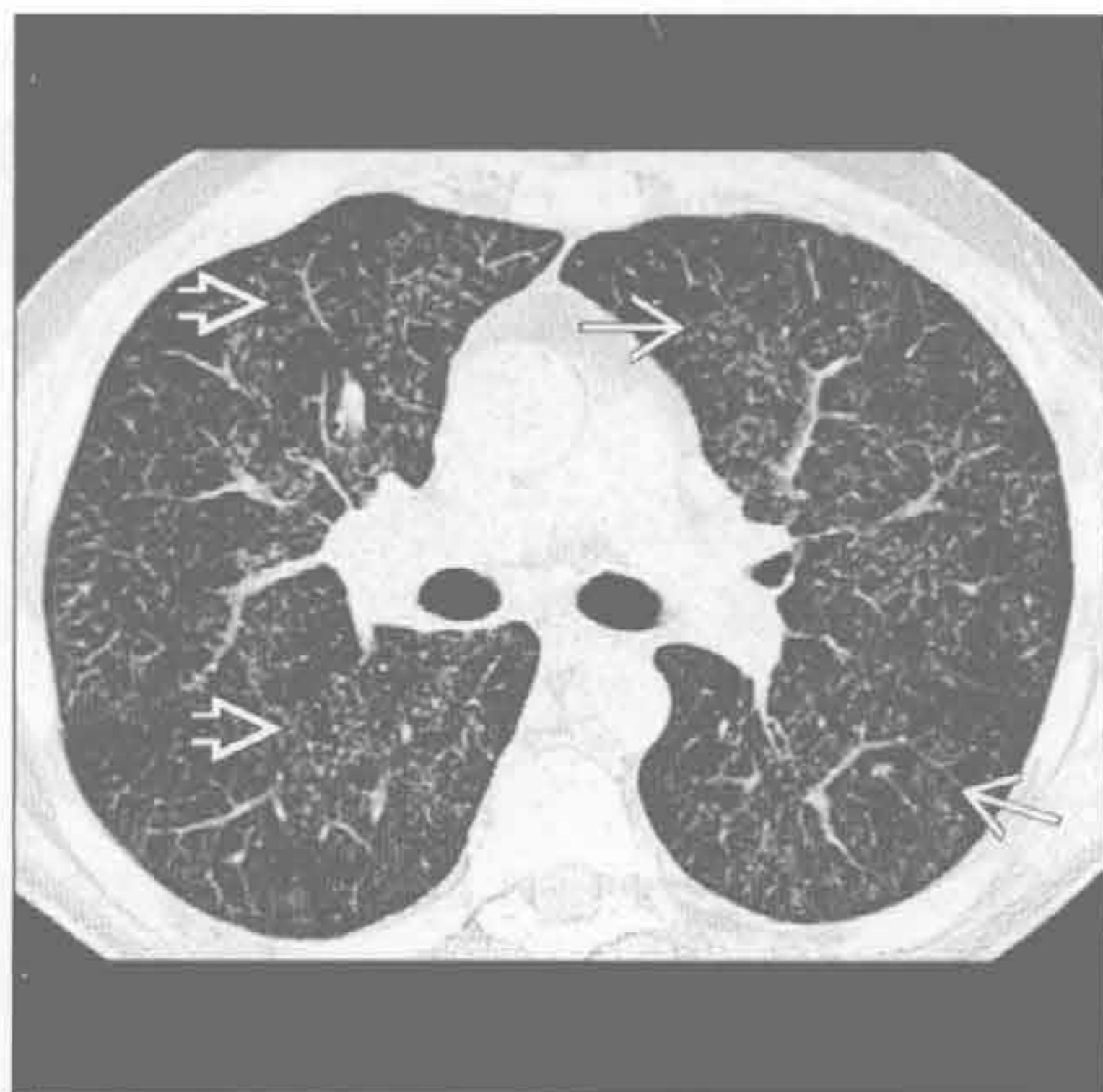转移

(左) 冠状面 HRCT 见甲状腺癌患者肺内粟粒样分布的结节影。巨大的甲状腺肿块 \Rightarrow 引起气管左偏。弥漫性的结节 \Rightarrow 呈随机分布



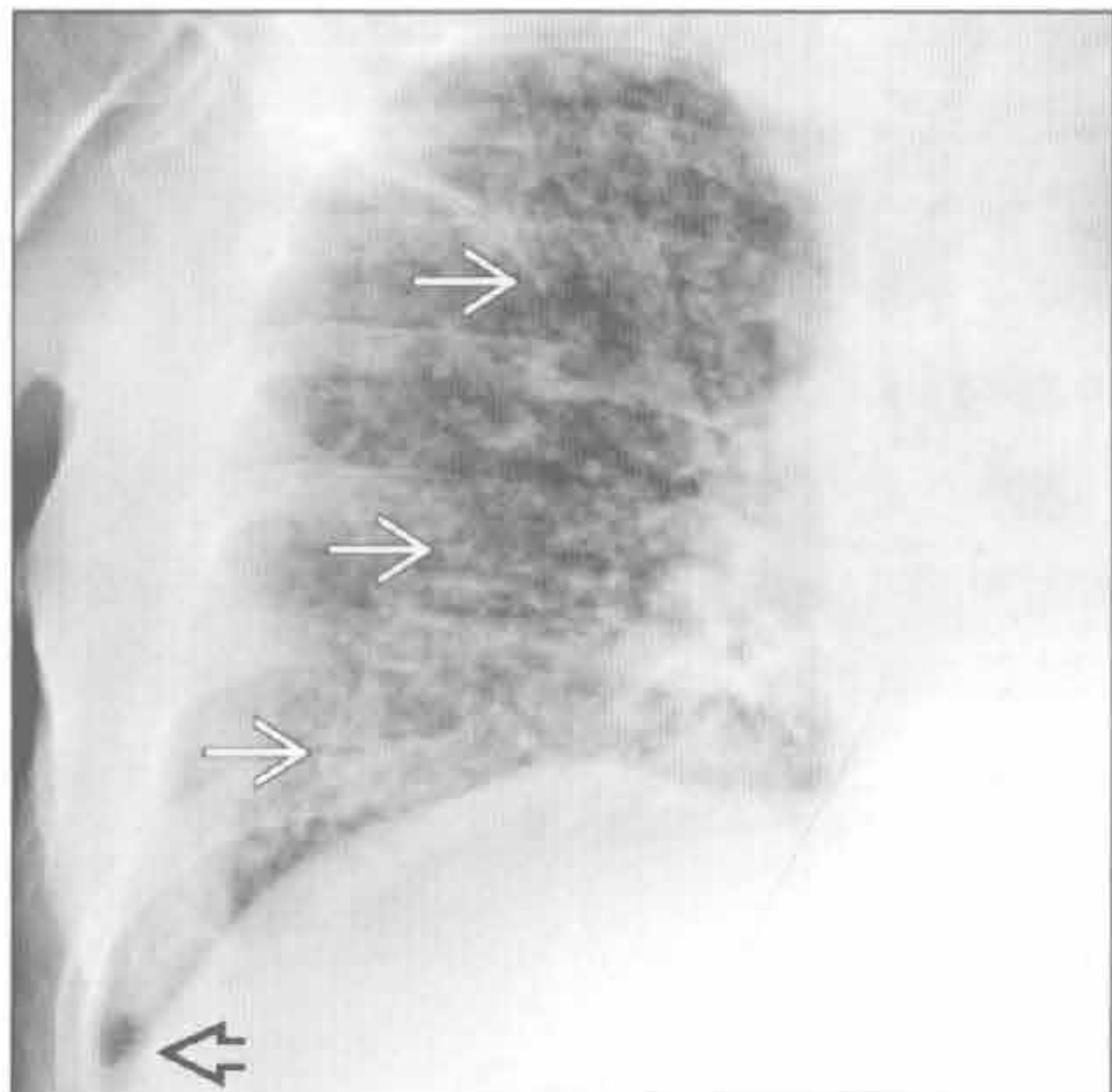
病毒性肺炎

(右) 轴位 HRCT 见巨细胞病毒性肺炎患者肺内粟粒样结节影 \Rightarrow 及磨玻璃影 \Rightarrow 。巨细胞病毒性肺炎常见于免疫抑制人群

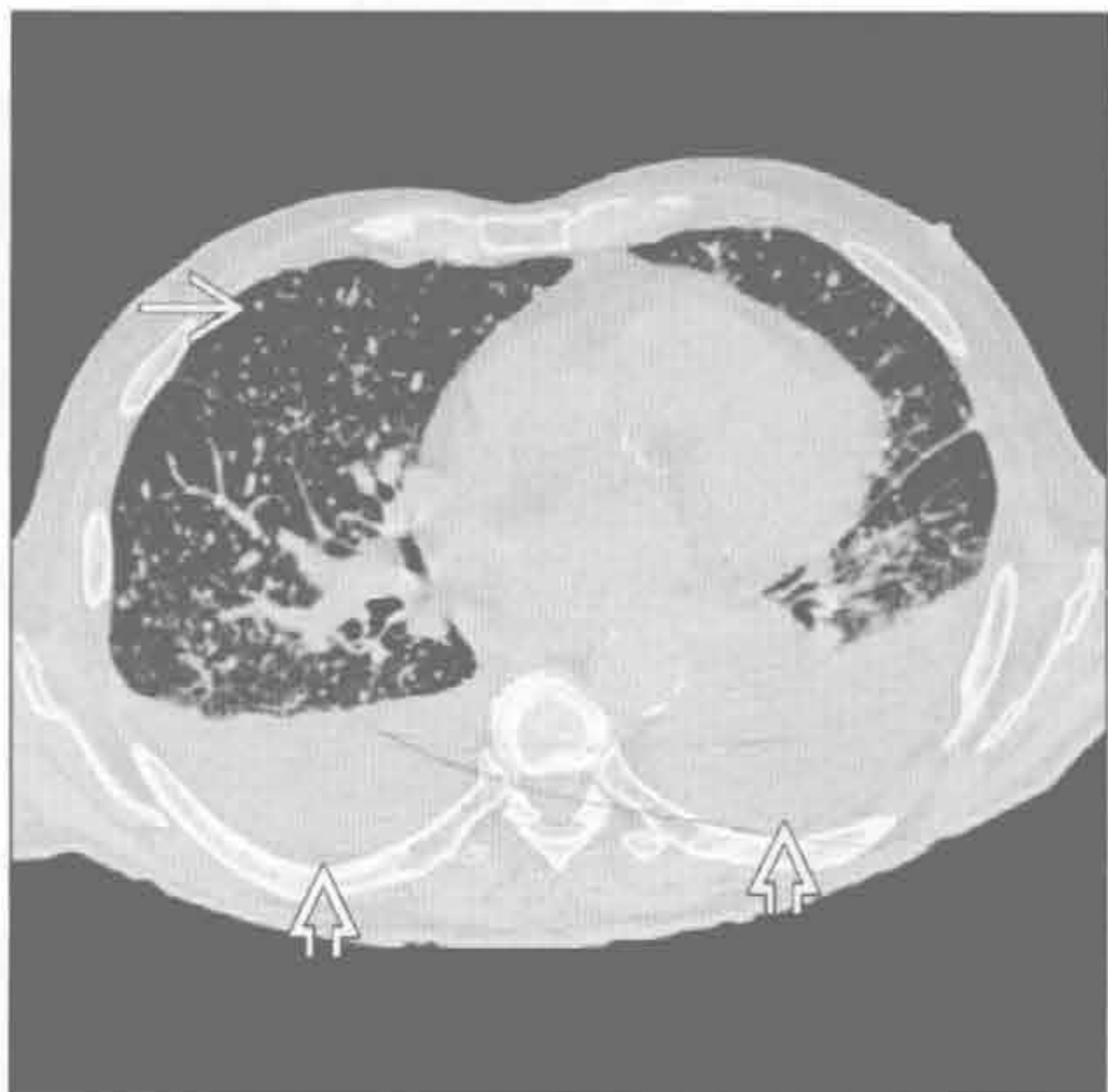

弥漫性真菌病

(左) 正位右侧 X 线胸片示芽生菌病 X 线表现的多样性, 可见弥漫性粟粒样结节 \Rightarrow 和中等量胸腔积液 \Rightarrow



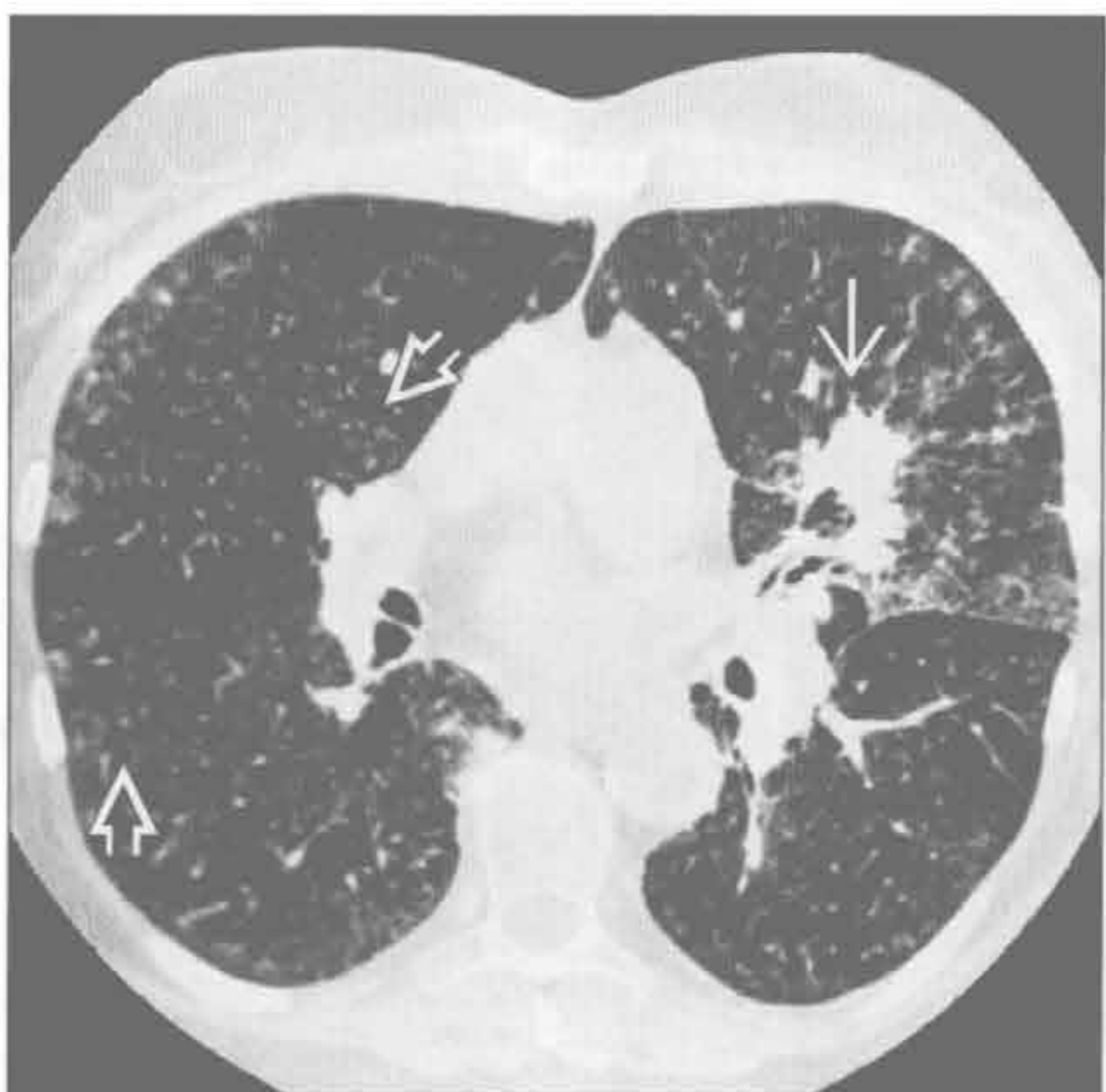(右) 与左图为同一患者。轴面 HRCT 对粟粒样结节 (直径 < 3 mm) 的显示 \Rightarrow 。中等量胸腔积液 \Rightarrow 不常见于芽生菌病。芽生菌病的其他特点有溶骨性病变



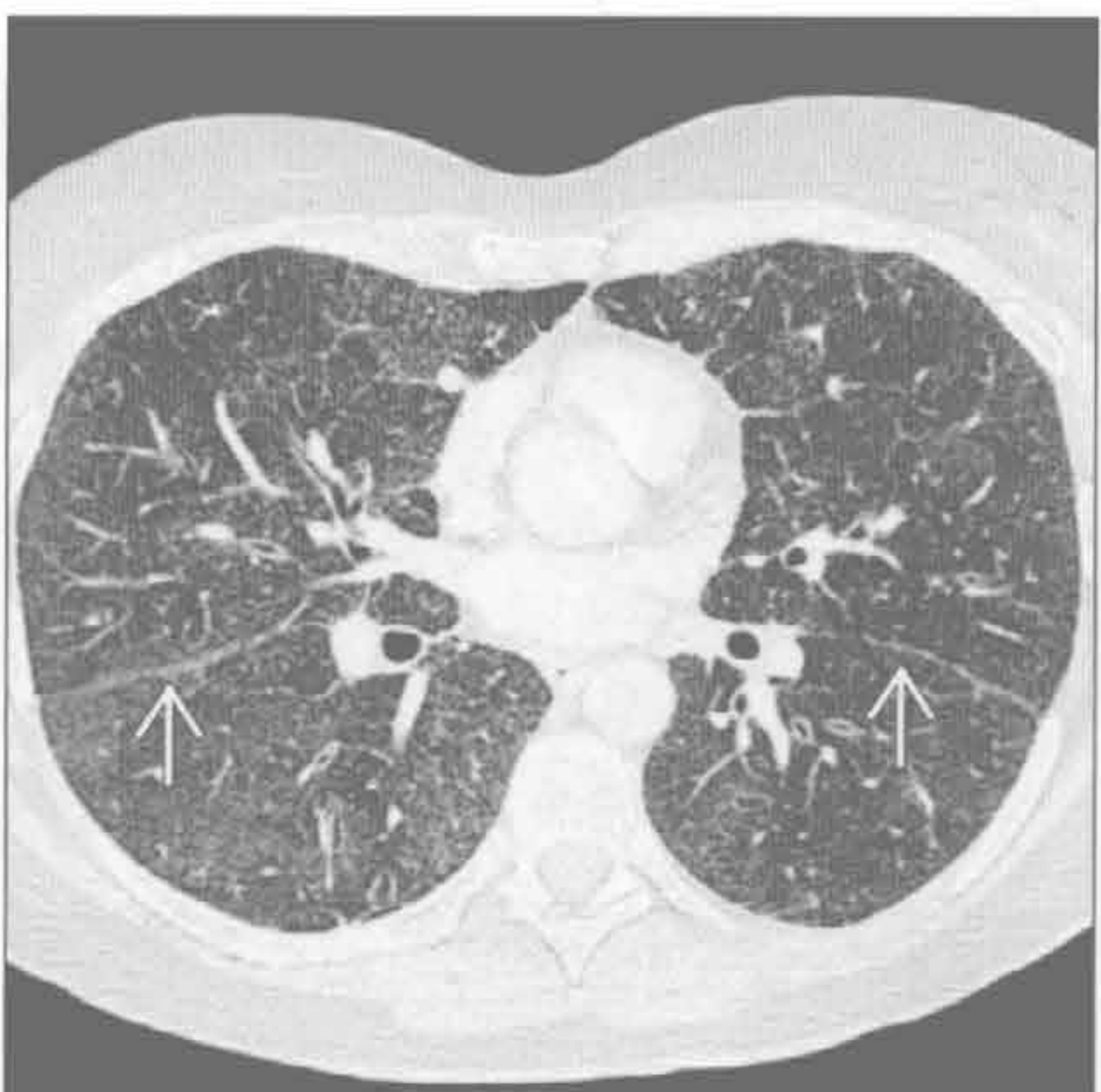弥漫性真菌病

弥漫性真菌病

(左) 轴面 HRCT 显示组织胞浆菌病患者两肺粟粒样的结节。原发的组织胞浆菌肺炎位于左上肺 \Rightarrow , 弥漫的粟粒样结节 \Rightarrow 因组织胞浆细胞病血行播散所致



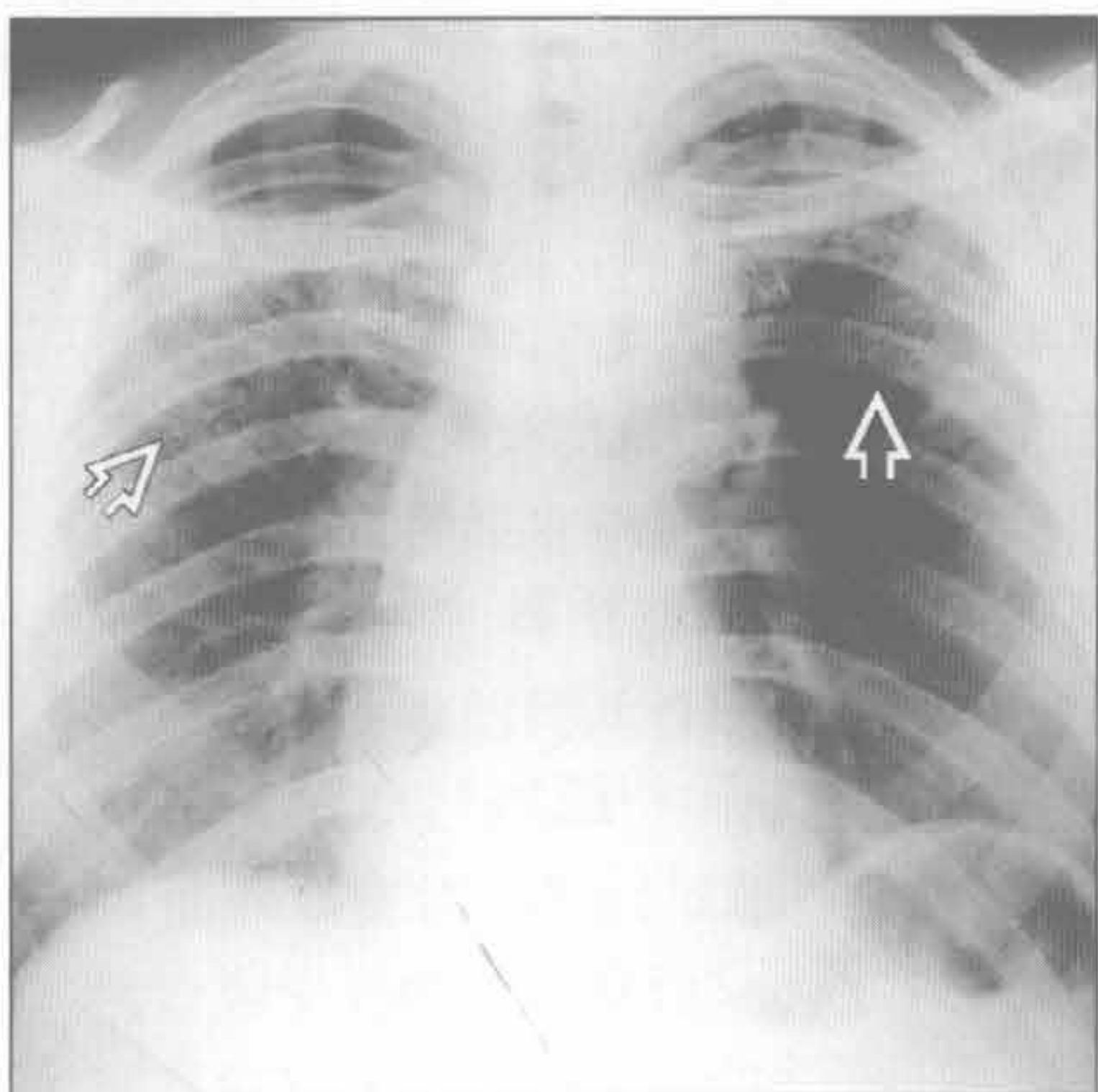
(右) 轴面 HRCT 可见弥漫性分布的微小结节影。一些结节沿淋巴管分布: 沿叶间裂旁 \Rightarrow 和胸膜下区域分布, 是结节病肺内结节的常见的部位



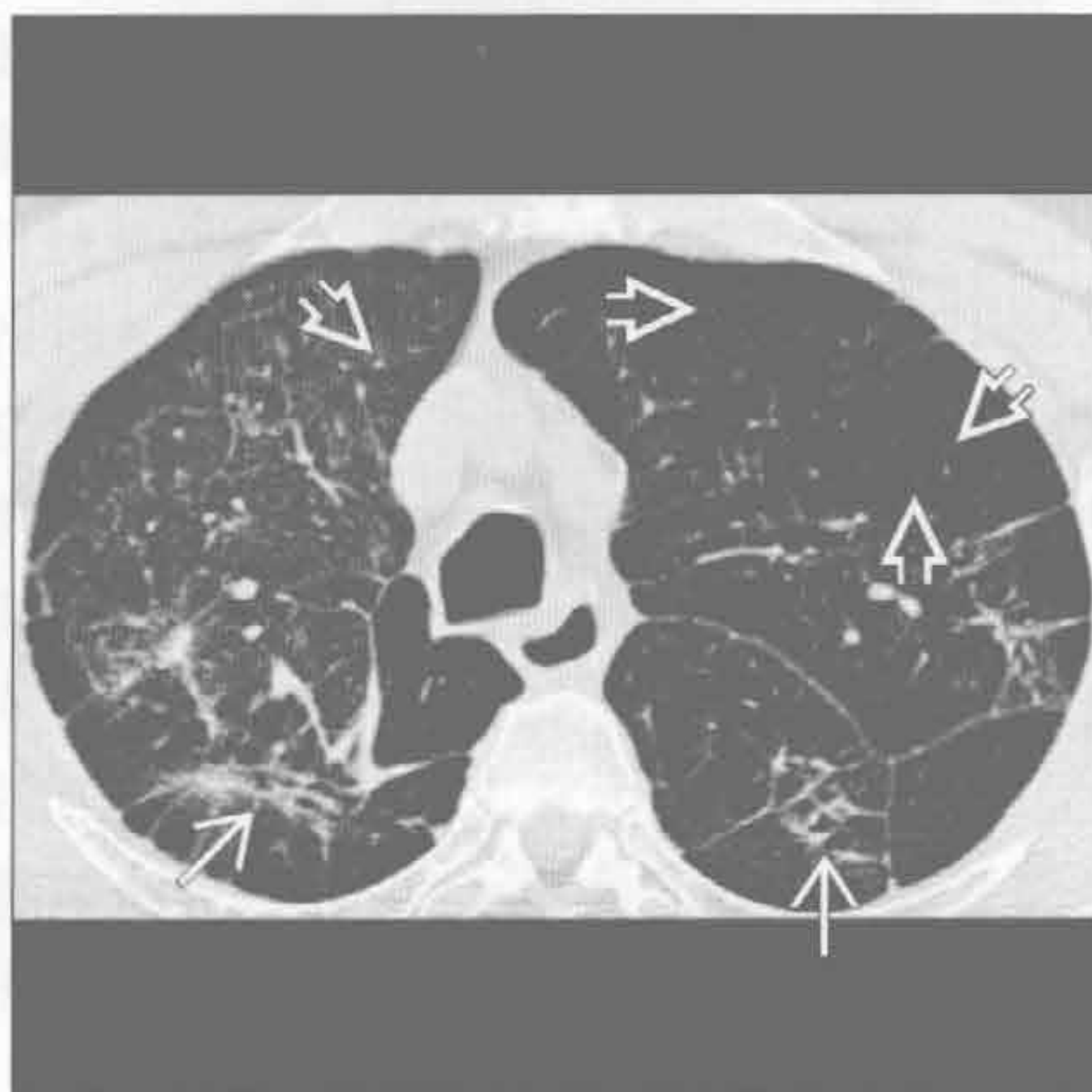
结节病

粟粒样结节

硅沉着病 / 煤工肺尘埃沉着病



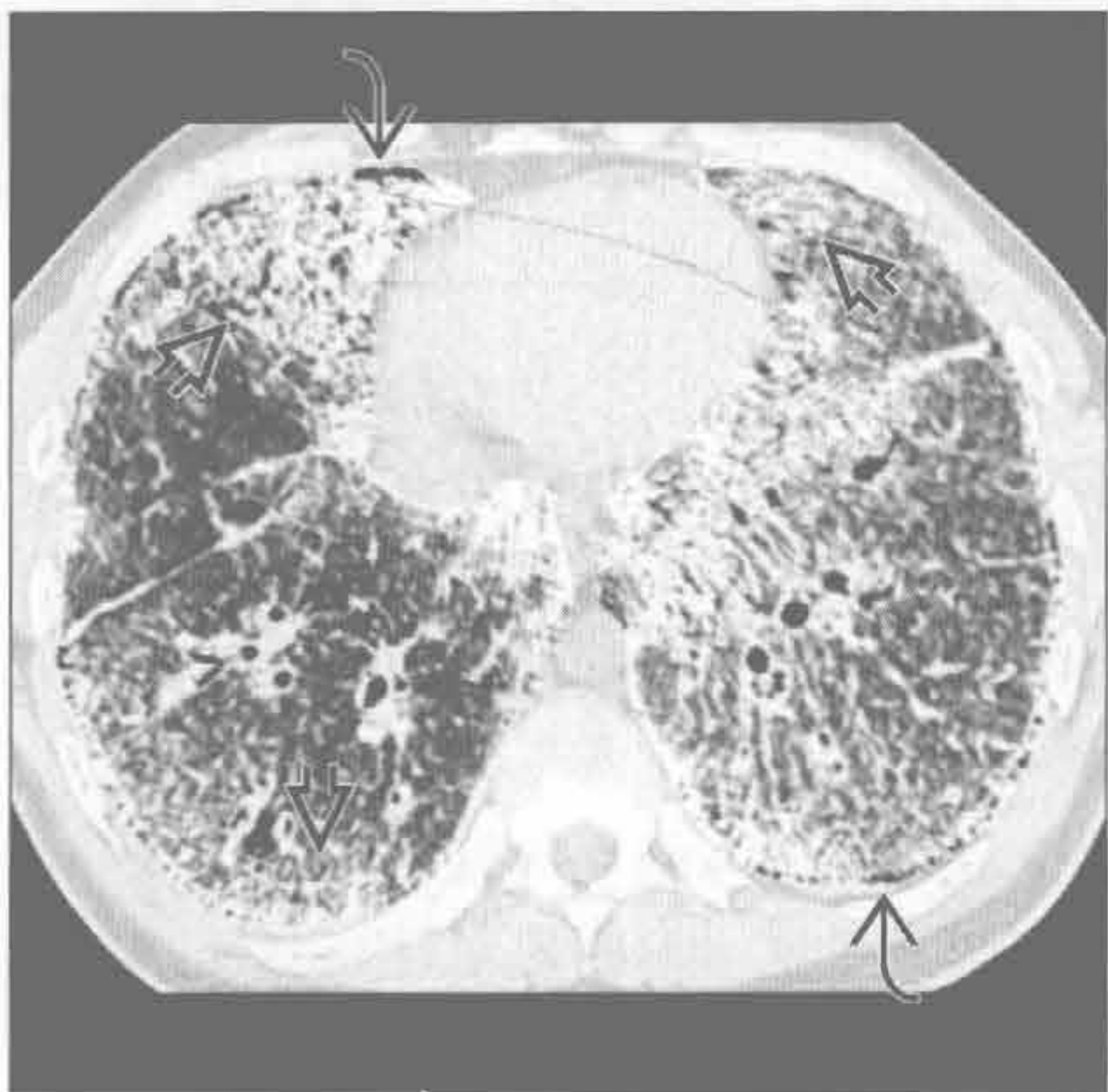
滑石肺



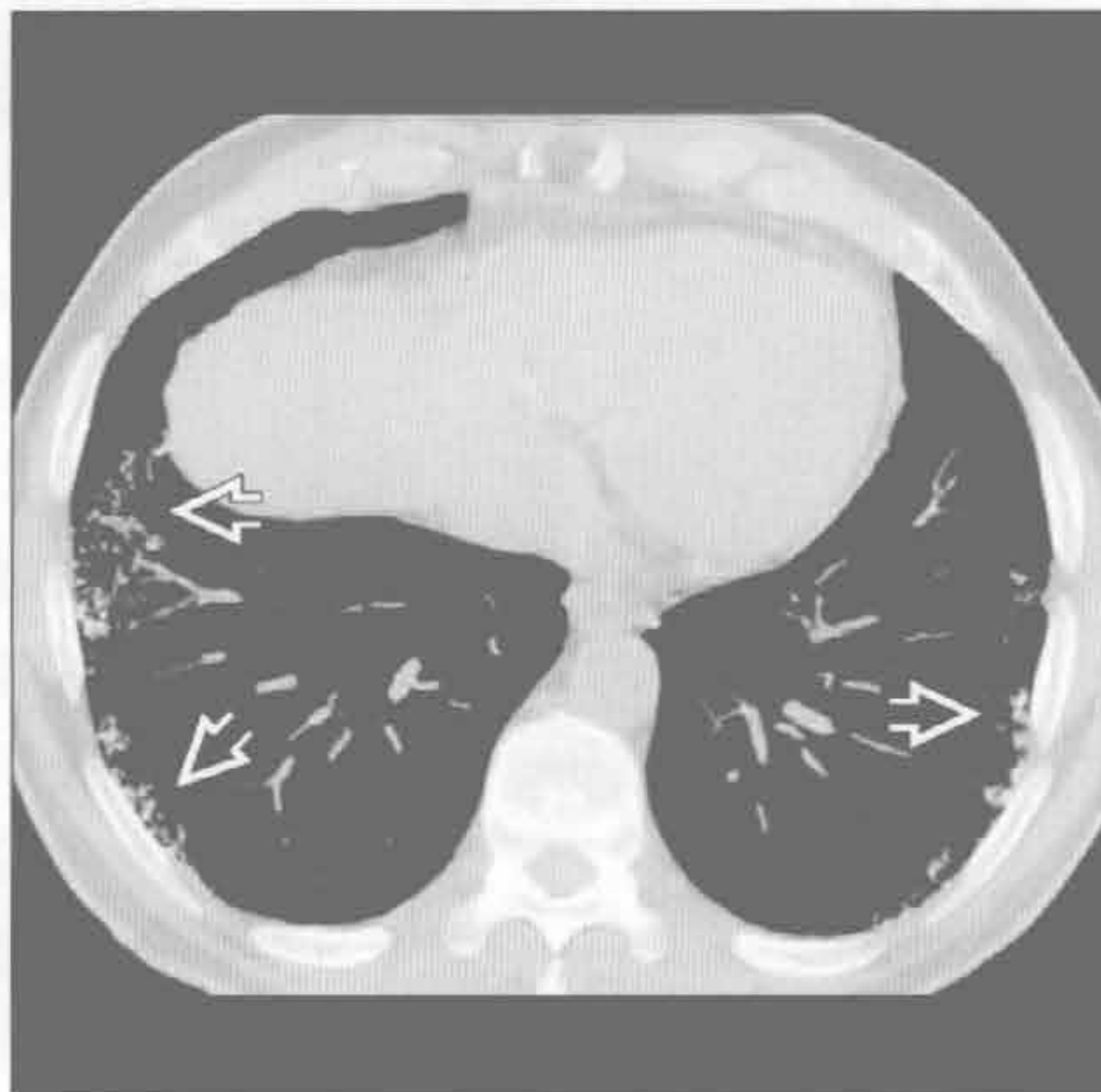
(左) 单纯硅沉着病患者。正位 X 线胸片见两肺粟粒样结节影 \Rightarrow ，上肺居多。结节聚集后可形成进行性大块性纤维化

(右) 滥用静脉注射药物引起的滑石肺。轴面 HRCT 可见肺粟粒样结节 \Rightarrow 基础上的进行性肺纤维化 \Rightarrow 。吸入滑石粉也可造成肺内粟粒样结节，但远比静脉注射引起的滑石肺少见

肺泡微结石症



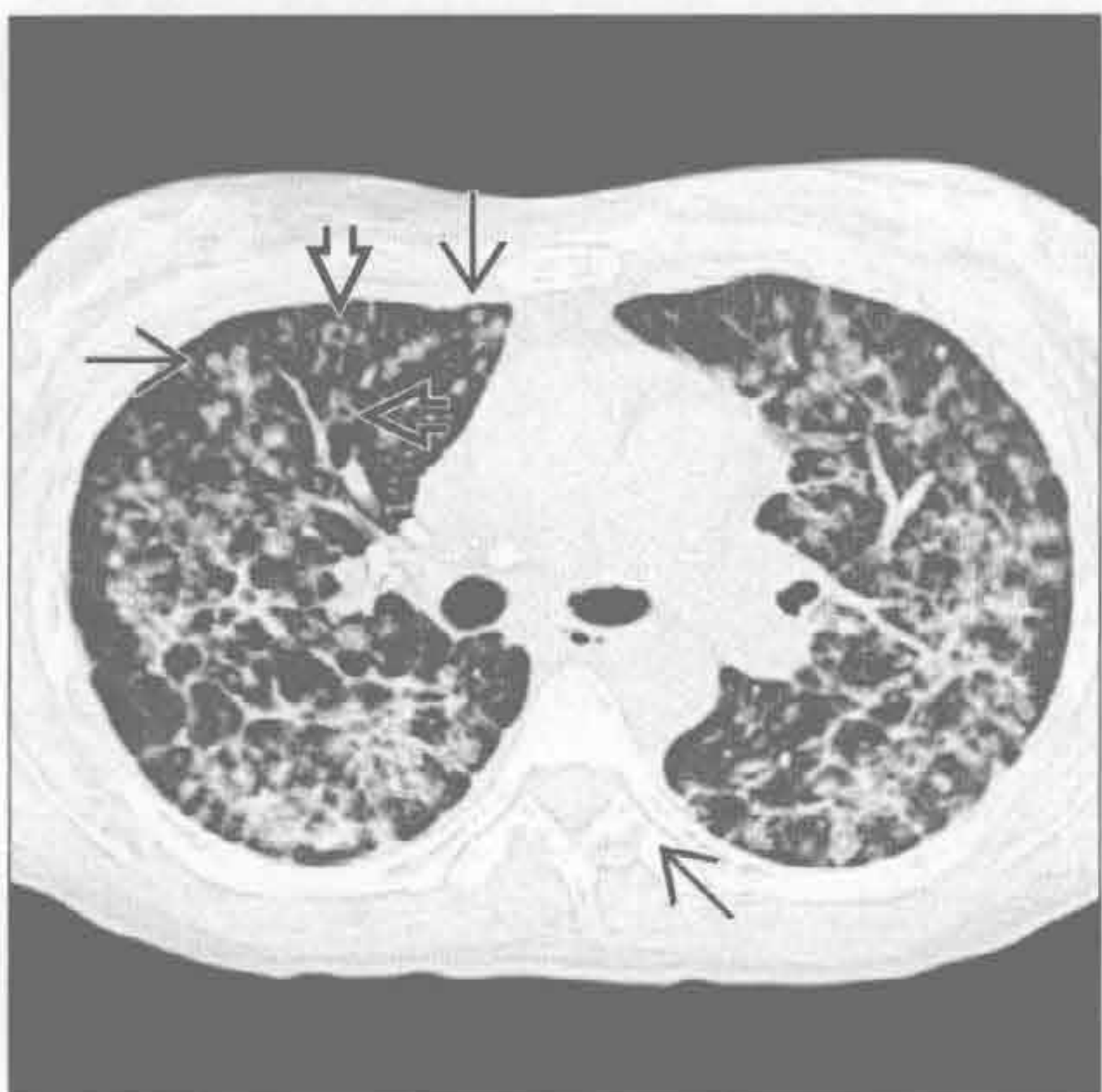
肺骨化症



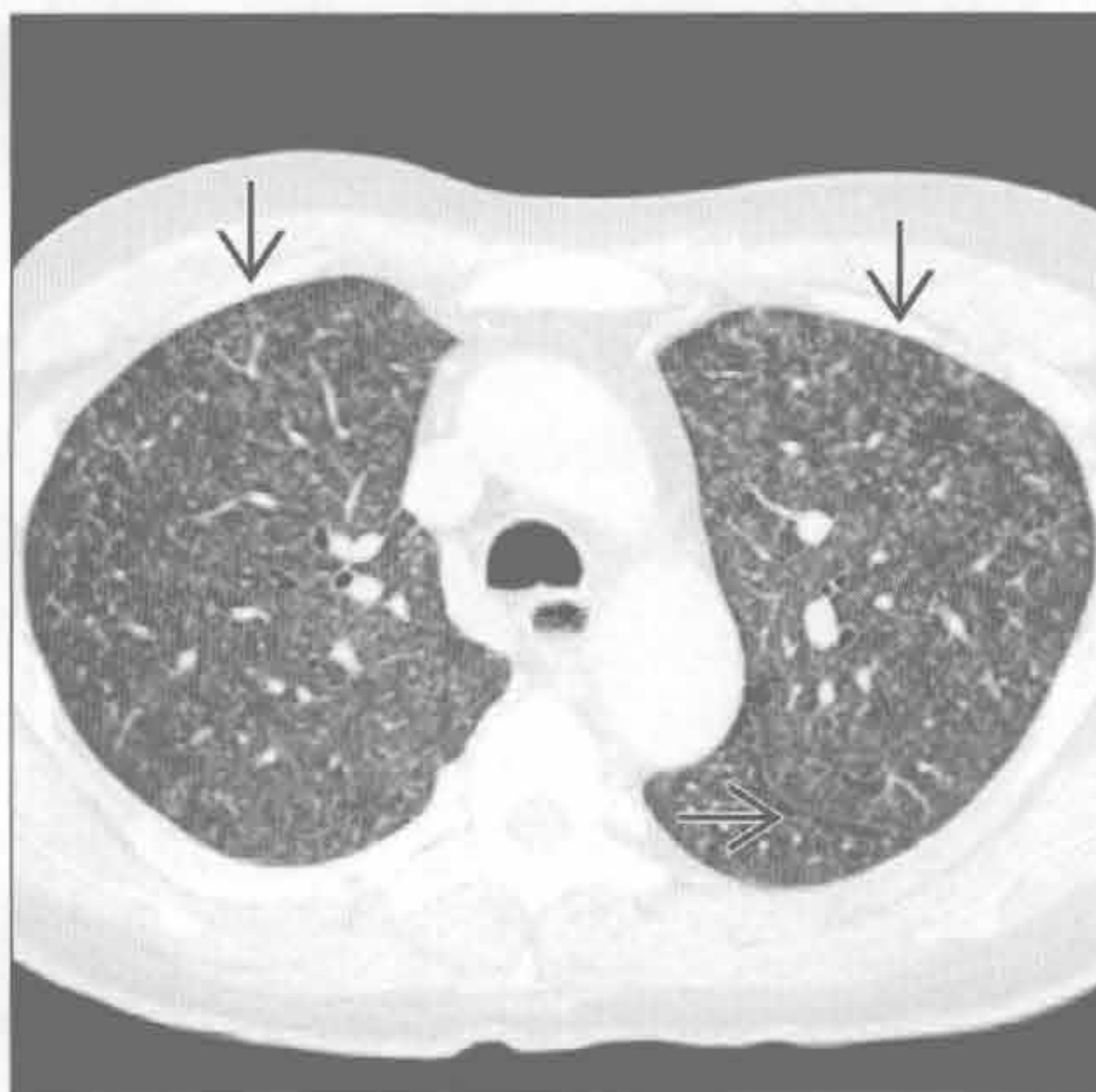
(左) 轴面 HRCT 示肺泡微结石症典型的弥漫性钙化表现。融合的微小结节影在下肺的外周带更广泛显著 \Rightarrow 。注意胸膜下带状的无结节区域，即“黑胸膜征 \Rightarrow ”

(右) 轴面平扫 CT 骨窗见肺骨化形成的外周带大量的粟粒样钙化 \Rightarrow

支气管肺泡细胞癌



膀胱内灌注免疫药物 BCG



(左) 轴面 HRCT 见两肺弥漫的小结节影 \Rightarrow 。部分结节中心可见透亮影 \Rightarrow ，有时称为假空洞，是由于肿瘤组织围绕气道生长所致

(右) 行膀胱内灌注免疫药物 BCG 治疗的膀胱移行细胞癌患者。BCG 播散至肺组织形成的病灶 \Rightarrow 与粟粒样肺结核难以鉴别

鉴别诊断

常见

- 寻常型间质性肺炎 (UIP)
- 非特异性间质性肺炎 (NSIP)
- 慢性过敏性肺炎

不常见

- 结节病
- 石棉沉着病

罕见 (但重要)

- 急性间质性肺炎

重要信息

鉴别诊断要点

- 蜂窝肺是肺纤维化的终末期表现
 - 是多种疾病相同的终末期表现形式, 可能难以鉴别原发病因
 - CT (大体) 所见蜂窝肺不总是与镜下组织学的蜂窝肺表现相关联
 - 预后差
- 影像学表现特征
 - 多囊聚集, 囊壁清楚
 - 直径 3 ~ 10 mm (最大可至 2.5 cm), 大小相似
 - 常在肺外带叠成排状
 - 有时囊变区域可变大
- 蜂窝肺常与其他肺纤维化征象同时出现

常见诊断的有用线索

- 寻常型间质性肺炎 (UIP)
 - 间质性肺纤维化的组织学特征为
 - 时间及空间的异质性
 - 斑片状分布
 - 主要分布在胸膜下及肺基底部分
 - 成纤维细胞灶
 - 多数具有 UIP 的组织学及 CT 表现的患者有特发性肺纤维化 (IPF)
 - UIP 的其他病因
 - 胶原血管病, 尤其是类风湿关节炎
 - 药物毒性
 - 石棉
 - 过敏性肺炎
 - 家族性纤维化
 - 炎症性肠病 (很少见)
 - 蜂窝肺最常见病因

- 早期蜂窝肺位于胸膜下
 - 基底部为主
 - 聚集的或成排的蜂窝样囊肿
- 其他的肺纤维化相关特征
 - 网格状影
 - 牵拉性支气管扩张与细支气管扩张
 - 结构扭曲
 - 磨玻璃影范围小于网状阴影
- 非特异性间质性肺炎 (NSIP)
 - 间质性纤维化的组织学特征为
 - 时间及空间的异质性
 - 基底部为主
 - 细胞性, 混合性和纤维性形式
 - 多数为胶原血管病患者 (尤其是硬皮病、混合性结缔组织病和多发性肌炎) 或过敏性肺炎
 - NSIP 的其他病因
 - 特发性 (东亚年轻女性)
 - 药物毒性
 - 家族性纤维化
 - 吸烟 (罕见)
 - CT 上蜂窝肺为晚期表现, 相比 UIP 少见
 - 相关特征
 - 以肺基底部分布为主的磨玻璃影 (最常见)
 - 叠加的网状阴影
 - 牵拉性支气管扩张与细支气管扩张
 - 胸膜下区域不受累 (诊断提示性)
 - 病灶分布于肺外周带及支气管血管旁
 - 食管扩张 (硬皮病和混合性结缔组织病)
- 慢性过敏性肺炎
 - 对有机抗原或低分子量无机化合物慢性超敏反应导致肺纤维化
 - 最常见原因为真菌和禽流感抗原
 - 无机化合物包括异氰酸酯 (工业涂料)
 - 蜂窝肺不常见
 - 相关特征
 - 外周带和支气管周围网格状影
 - 牵拉性支气管扩张与细支气管扩张
 - 结构扭曲
 - 斑片状磨玻璃影
 - 小叶性空气捕捉 (极具诊断提示性)
 - 边界不清的小叶中央型结节 (极具诊断提示性)
 - 与特发性肺纤维化相比, 以肺基底远端不受累为特点

不常见诊断的有用线索

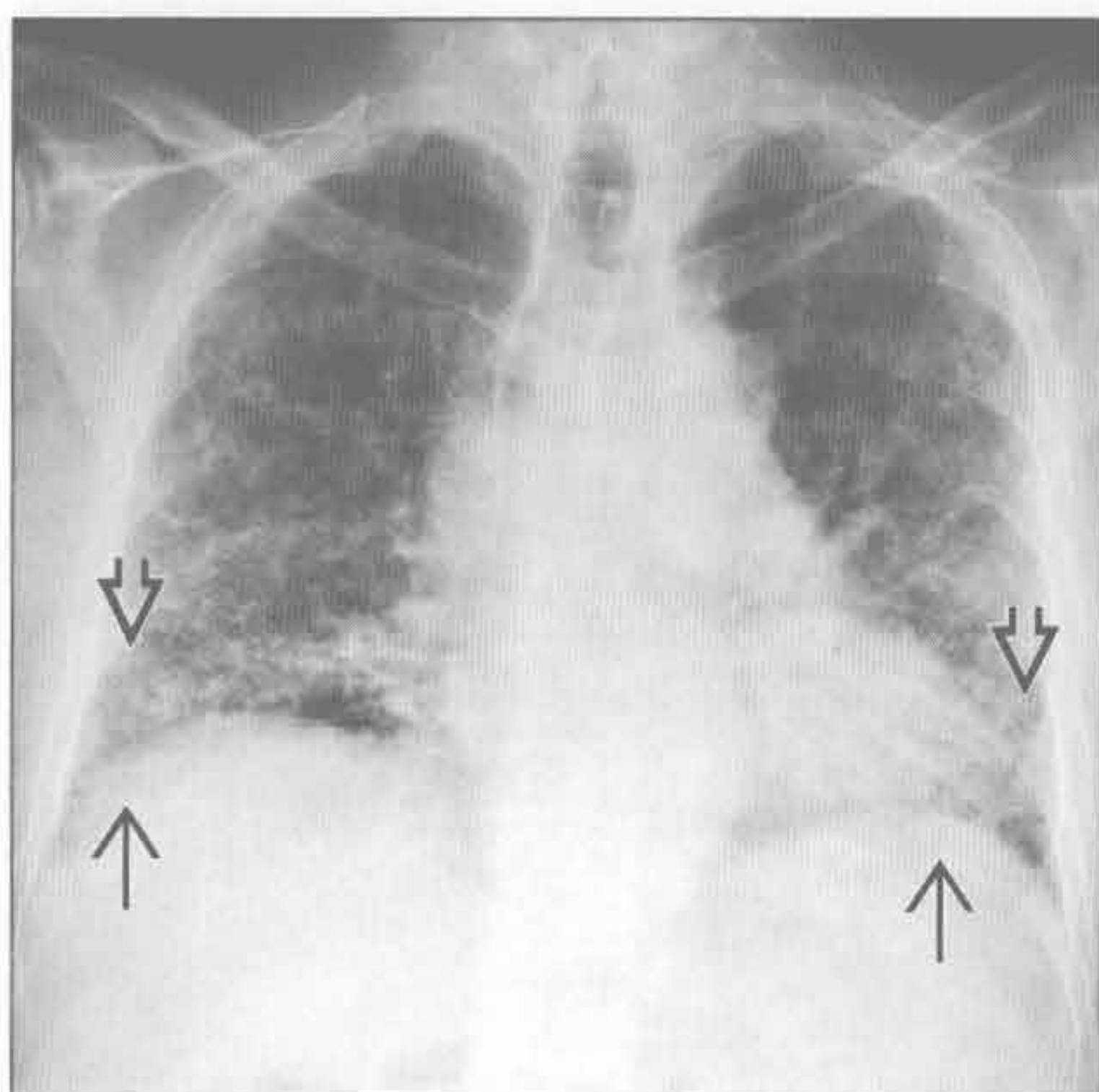
- 结节病
 - 与其他终末期肺疾病相比，肺结节病的蜂窝肺表现更少见
 - 蜂窝状囊肿较 UIP 为大
 - 胸膜下及中上肺野分布，基底部不受累
 - 淋巴结肿大在终末期结节病中不常见
- 石棉沉着病
 - 石棉暴露所致的间质性纤维化
 - 组织学表现与 UIP 相似
 - 胸膜下分支状阴影（以石棉沉积的呼吸性细支气管为中心的肺纤维化）为 CT 上最早期征象
 - 蜂窝肺较少见，除非病情严重
 - 相关特征
 - 肺实质内带状影和胸膜下弧线状阴影
 - 钙化或无钙化的胸膜斑块

- 胸膜下网状影
- 牵拉性支气管扩张与细支气管扩张
- 结构扭曲

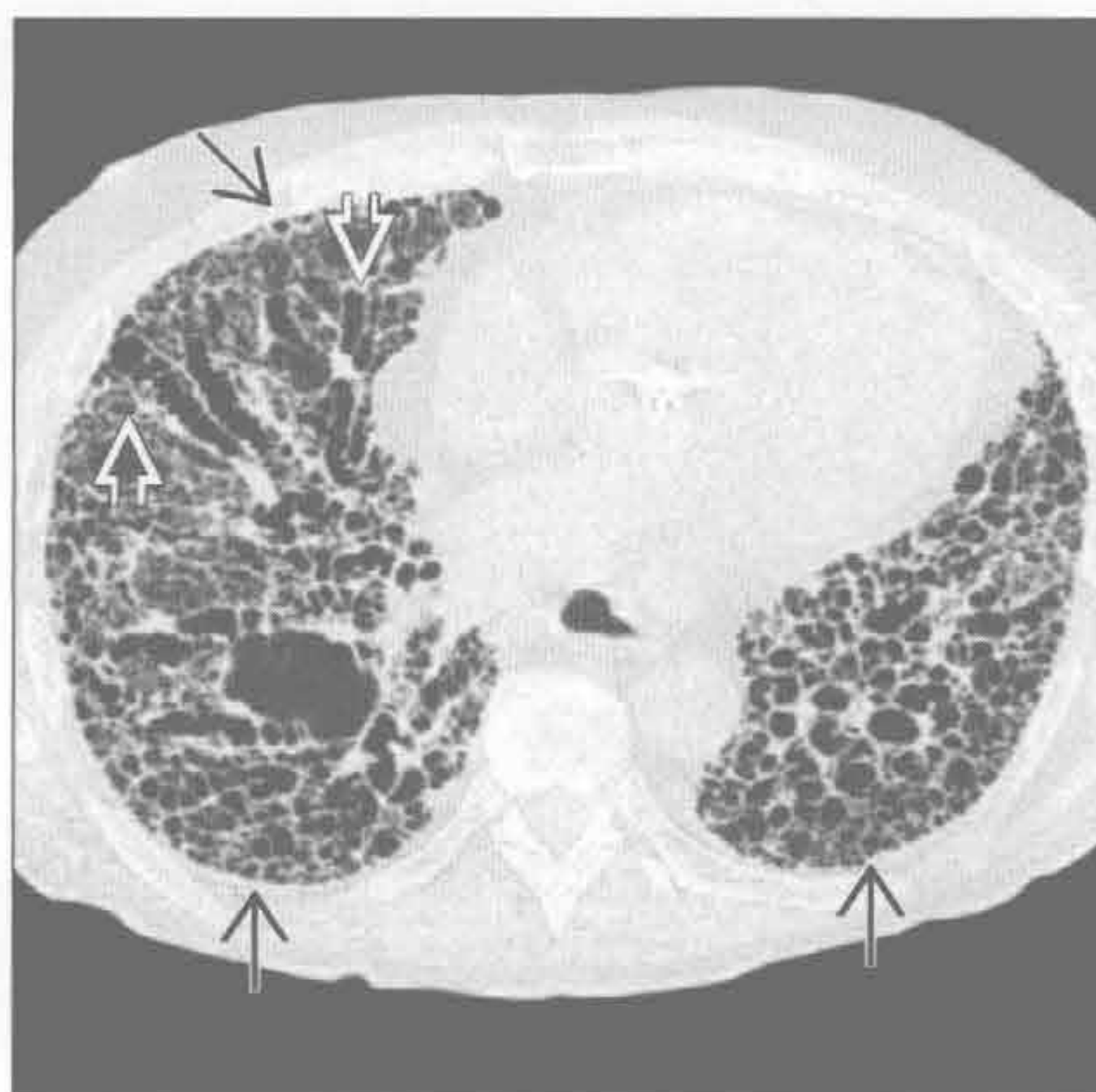罕见诊断的有用线索

- 急性间质性肺炎
 - 急性起病、进展快，呼吸衰竭需呼吸机维持
 - 病死率 50%
 - 特发性急性呼吸窘迫综合征 (ARDS)
 - 组织学特征为弥漫性肺泡损伤
 - 主要的影像学特征
 - 实变（肺基底部及后部）
 - 磨玻璃影（上部及前部）
 - 存活者后期出现蜂窝肺表现
 - 因为存在气压伤（非依赖区肺泡过度通气），所以病灶以上肺多见

寻常型间质性肺炎 (UIP)



寻常型间质性肺炎 (UIP)



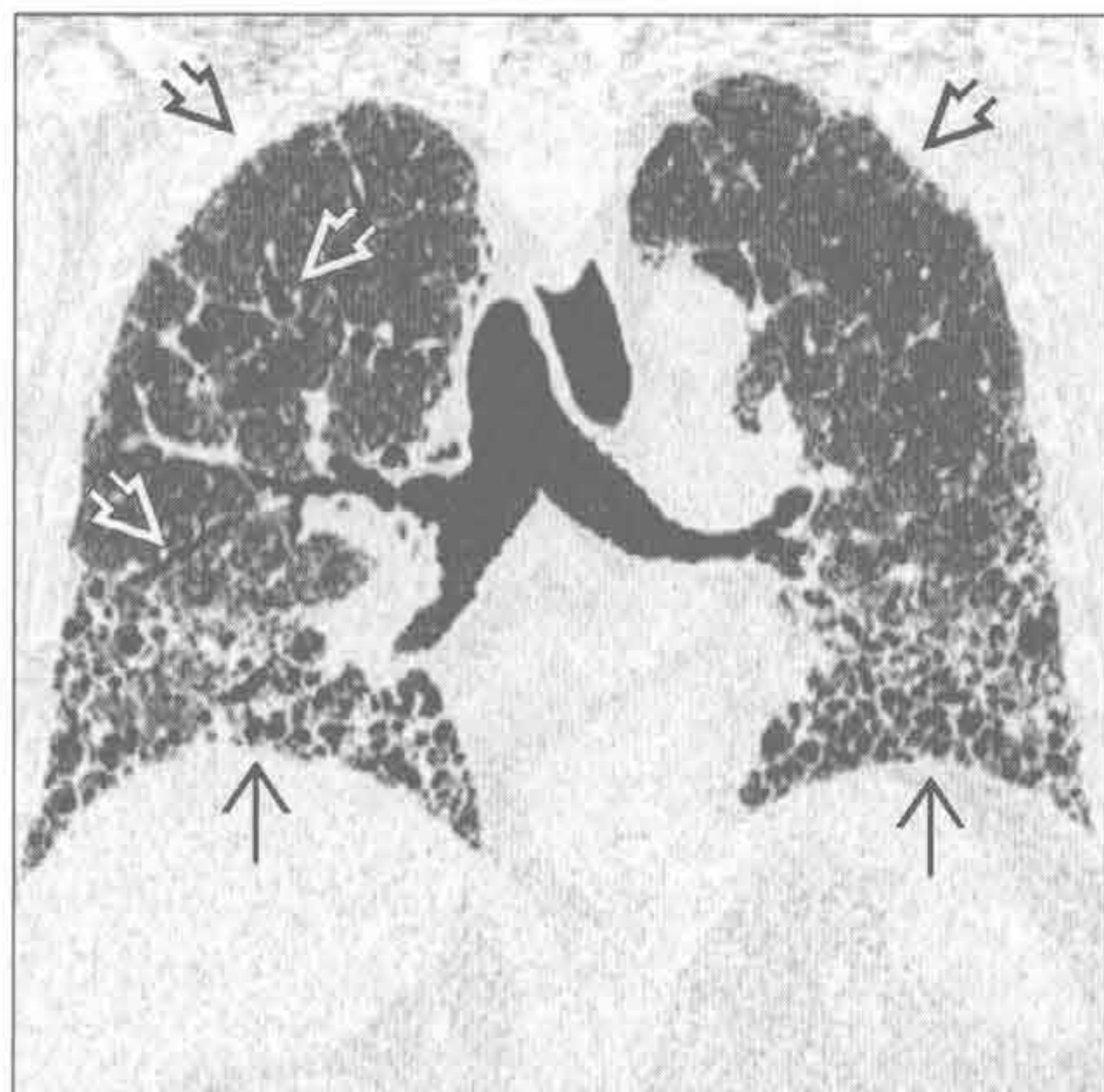
(左) 正位 X 线胸片见肺基底部的薄壁蜂窝状囊肿(⇓)及胸膜下网状影(⇑)。X 线胸片仅可显示进展期的蜂窝肺

(右) HRCT 见以背侧为主的蜂窝影(⇓)。牵拉性支气管扩张明显(⇑)，其末端可类似于蜂窝肺

蜂窝肺

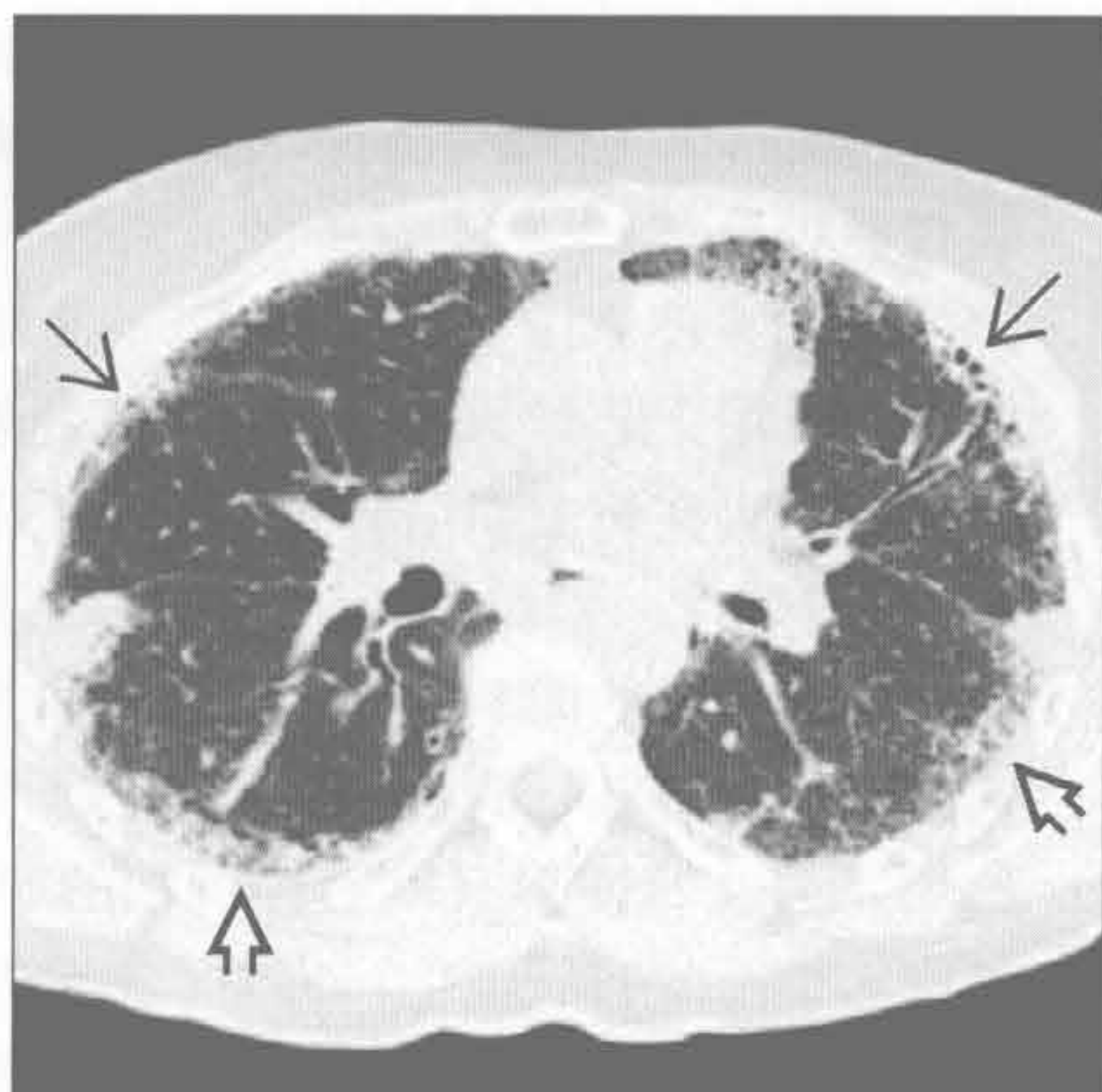
寻常型间质性肺炎 (UIP)

(左) 冠状面 CT 重建见特发性肺纤维化患者胸膜下及肺底部为主的蜂窝状影 [⇒]。注意肺体积缩小、结构扭曲、牵拉性支气管扩张 [⇨] 及胸膜下网格状影 [⇨]



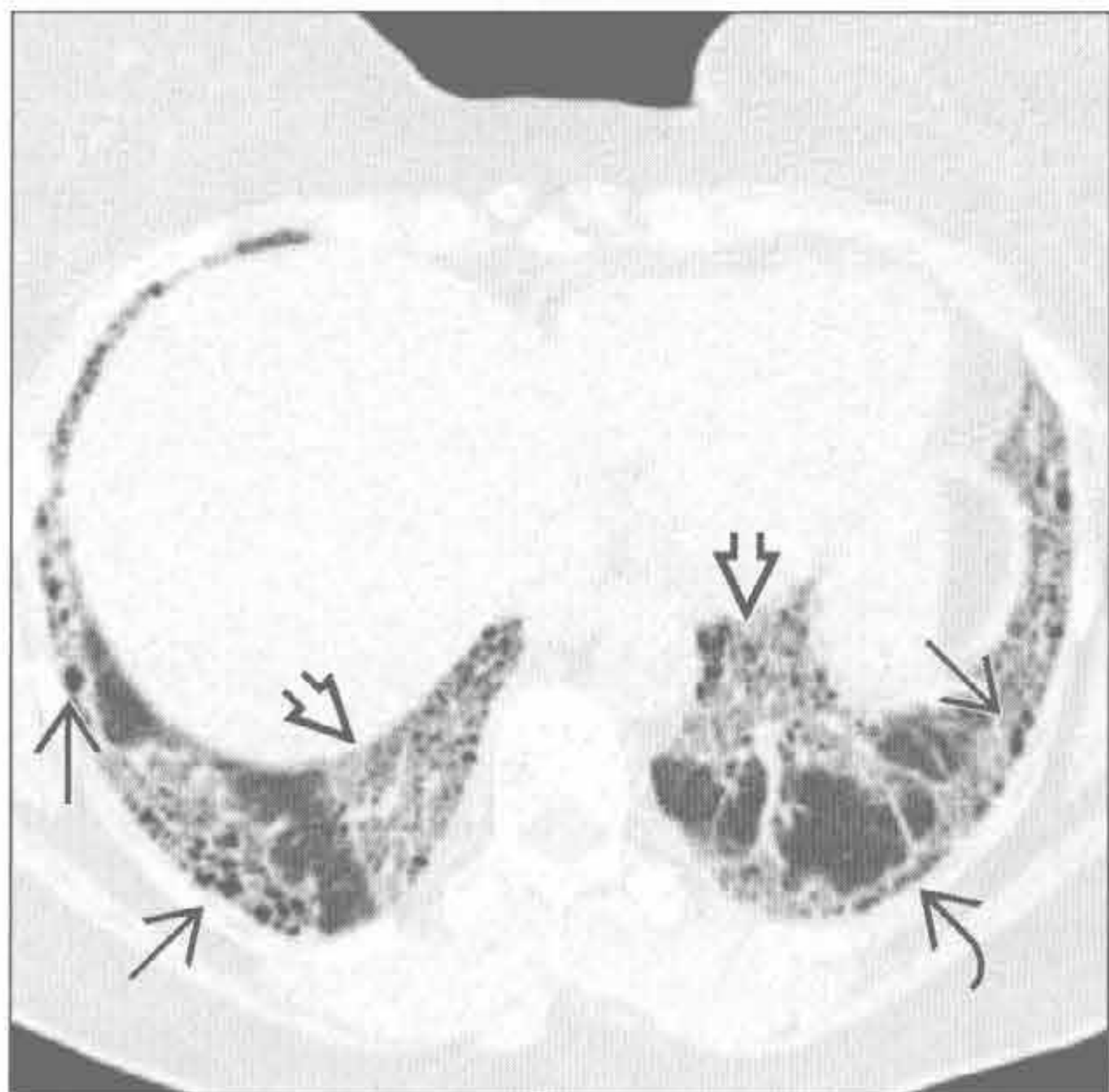
寻常型间质性肺炎 (UIP)

(右) 横断面 HRCT 见类风湿关节炎患者轻度的胸膜下蜂窝影 [⇒]。注意分布于胸膜下的网格状影 [⇨] 和结构扭曲

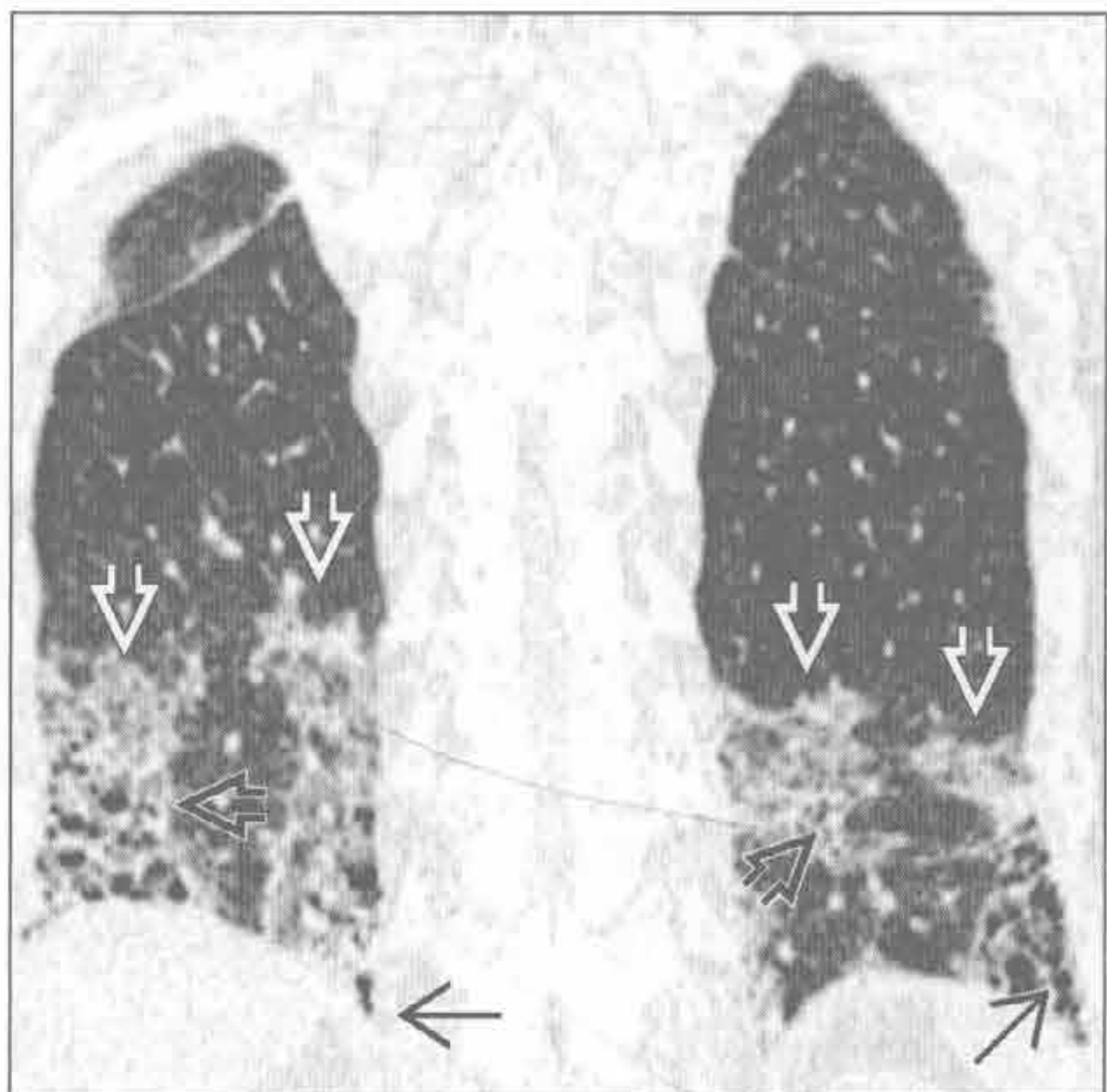


非特异性间质性肺炎 (NSIP)

(左) 横断面 HRCT 见硬皮病患者轻度胸膜下蜂窝状影 [⇒]，背景肺为磨玻璃样改变 [⇨]。请注意左侧胸膜局部不受累 [⇨]。晚期纤维化的非特异性间质性肺炎在 HRCT 上不能与寻常型间质性肺炎区分

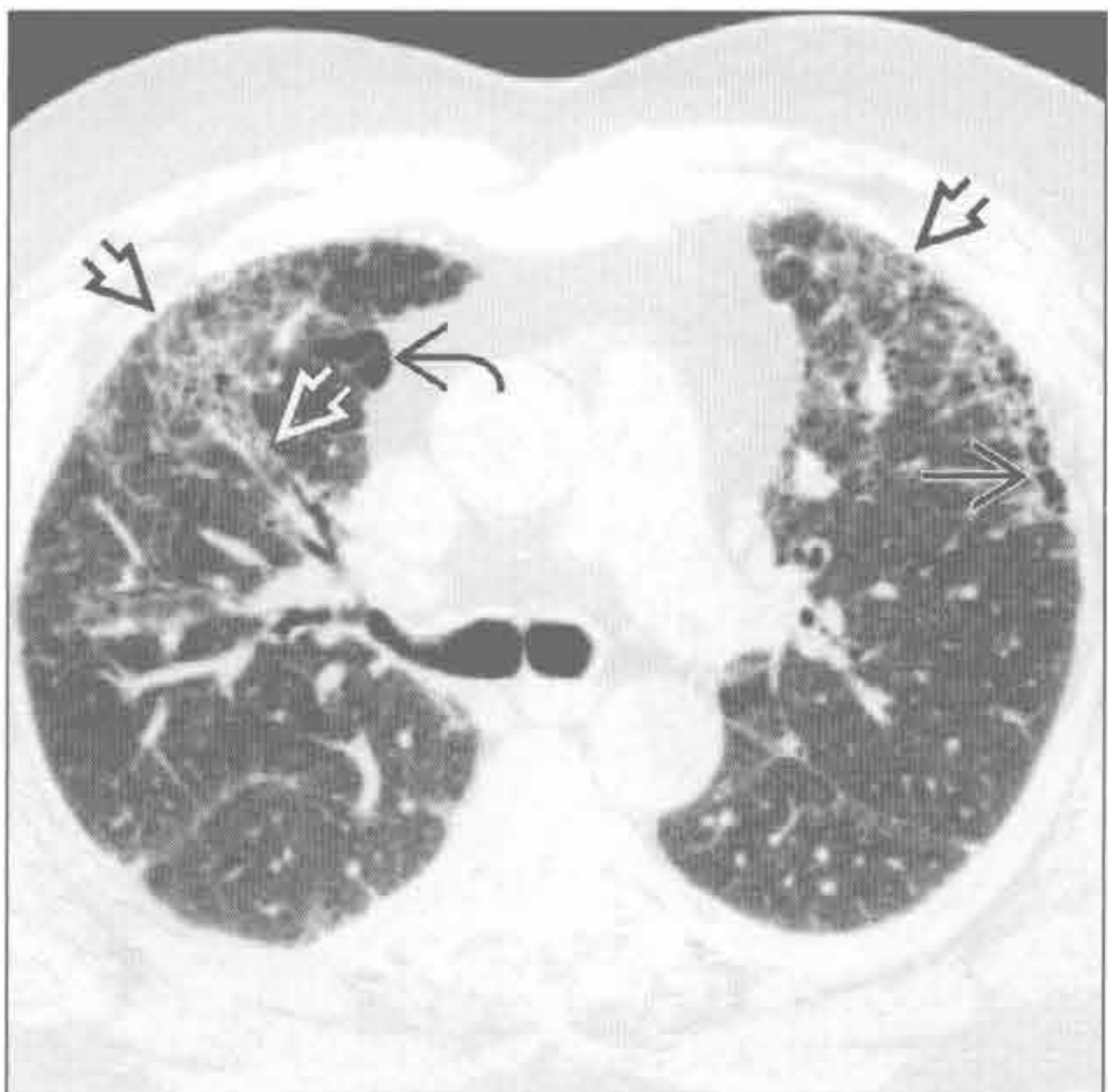


(右) 冠状面 CT 重建见肺底部斑片状磨玻璃影 [⇨]，与结构扭曲和牵拉性支气管扩张相重叠 [⇨]。轻度蜂窝肺表现 [⇨]

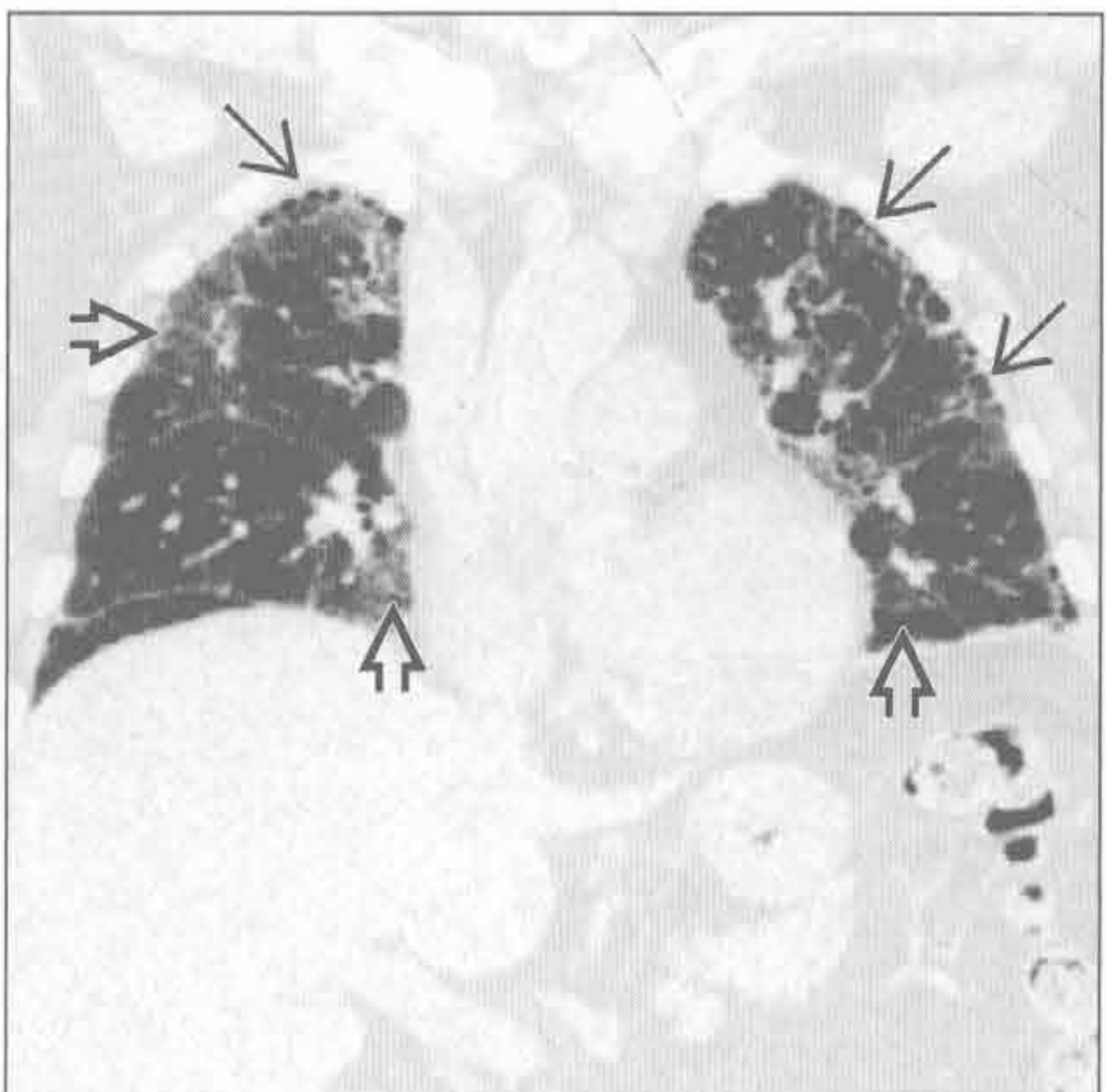


慢性过敏性肺炎

(左) 横断面 HRCT 见两中肺外周带 [⇨]、支气管血管束旁 [⇨] 网状影和磨玻璃影，以及左上叶轻度胸膜下蜂窝状影 [⇨]。注意右上叶过度充气的肺小叶 [⇨]



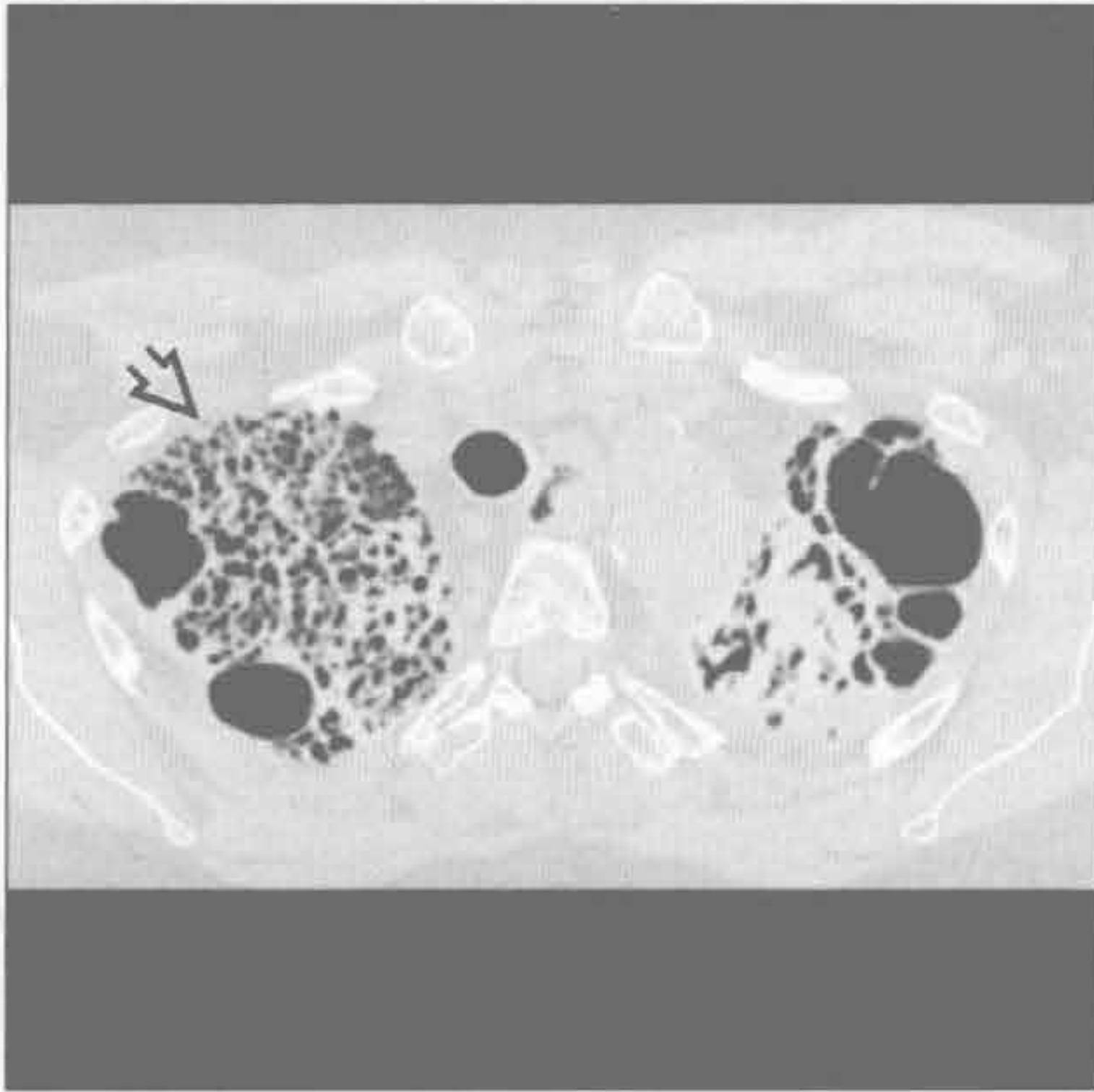
(右) 冠状面 CT 重建见两中、上肺轻度蜂窝状影 [⇨]，以及斑片状磨玻璃影 [⇨]。慢性过敏性肺炎患者肺底部较少受累



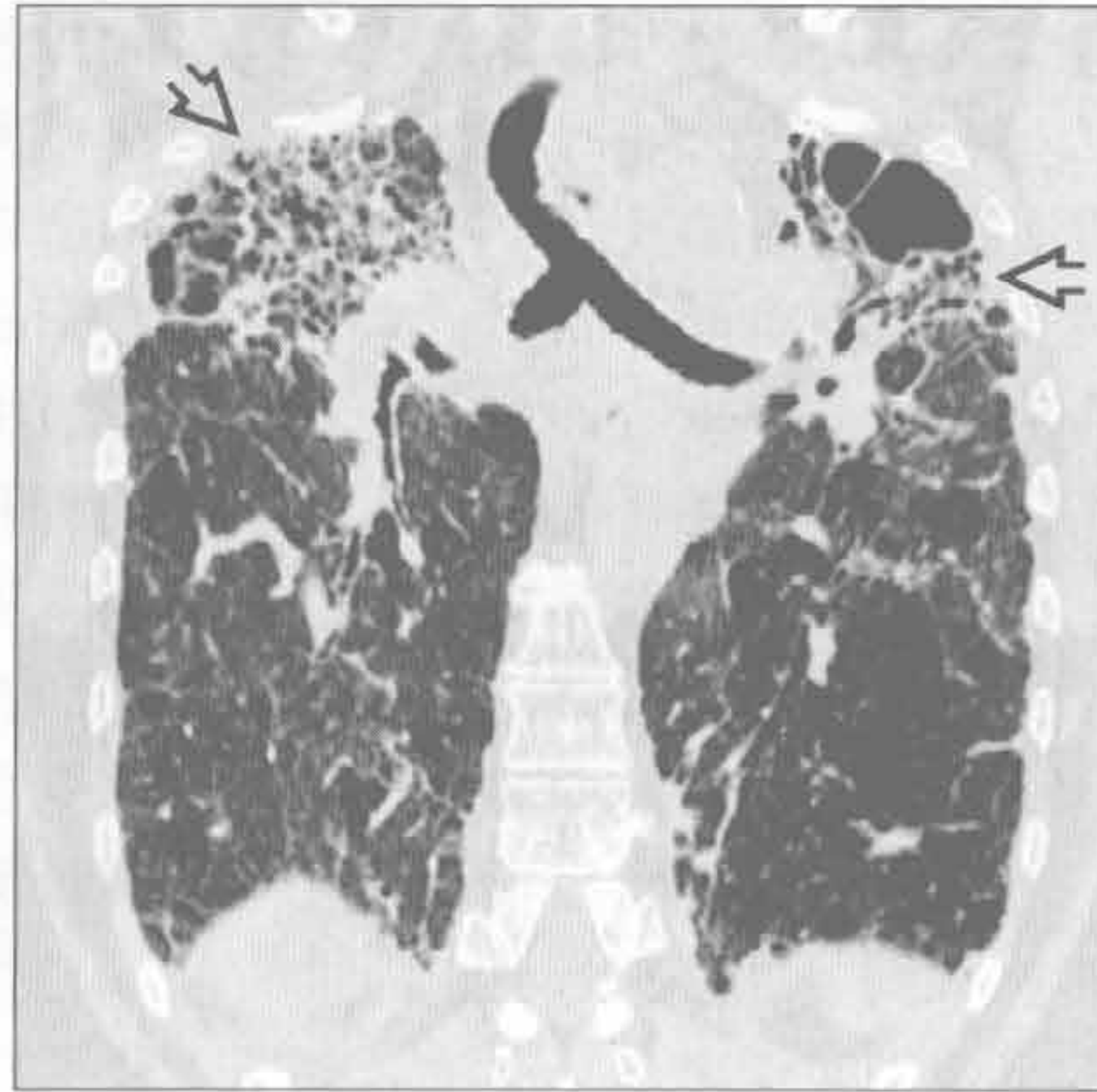
慢性过敏性肺炎

蜂窝肺

结节病



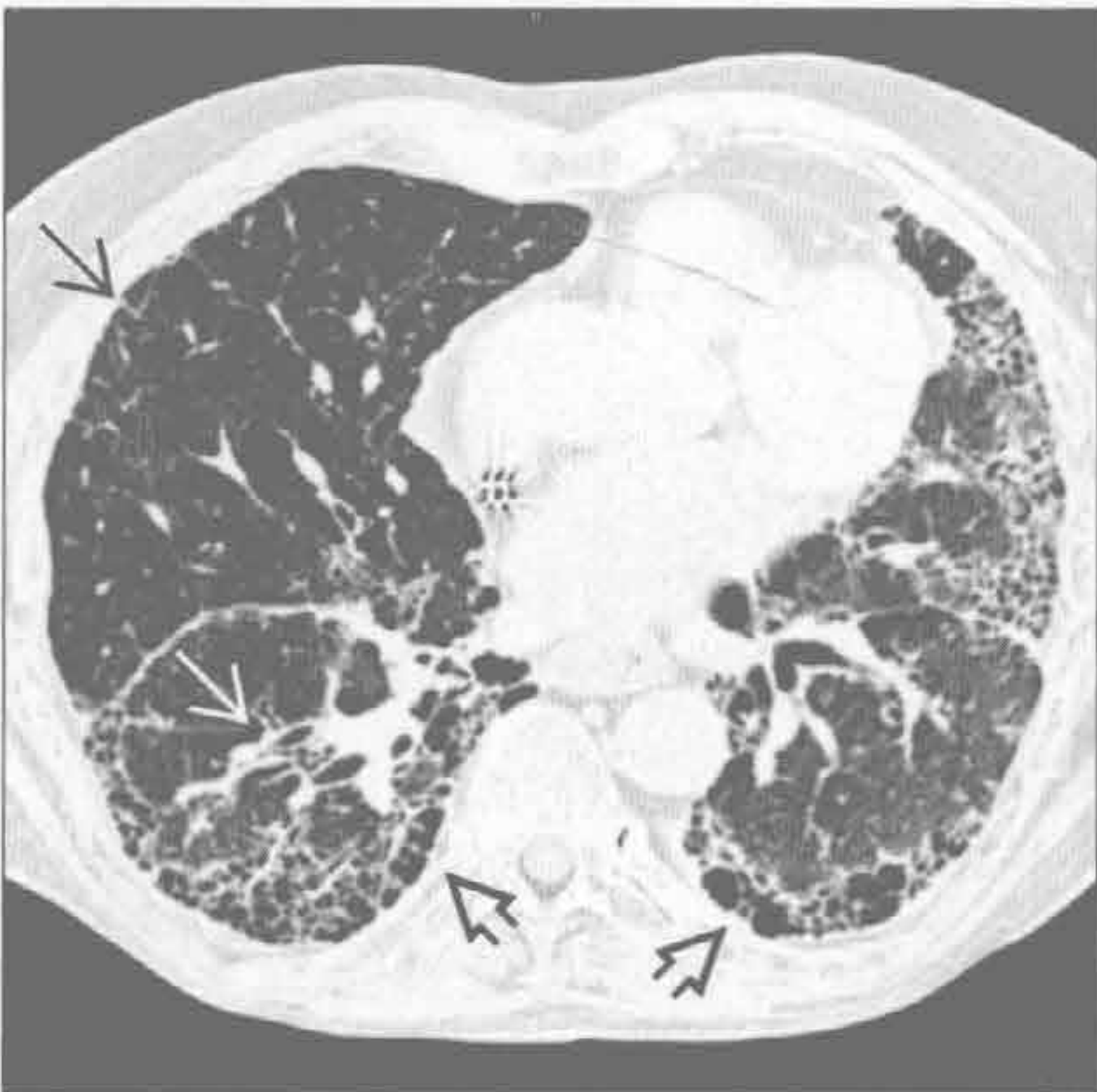结节病



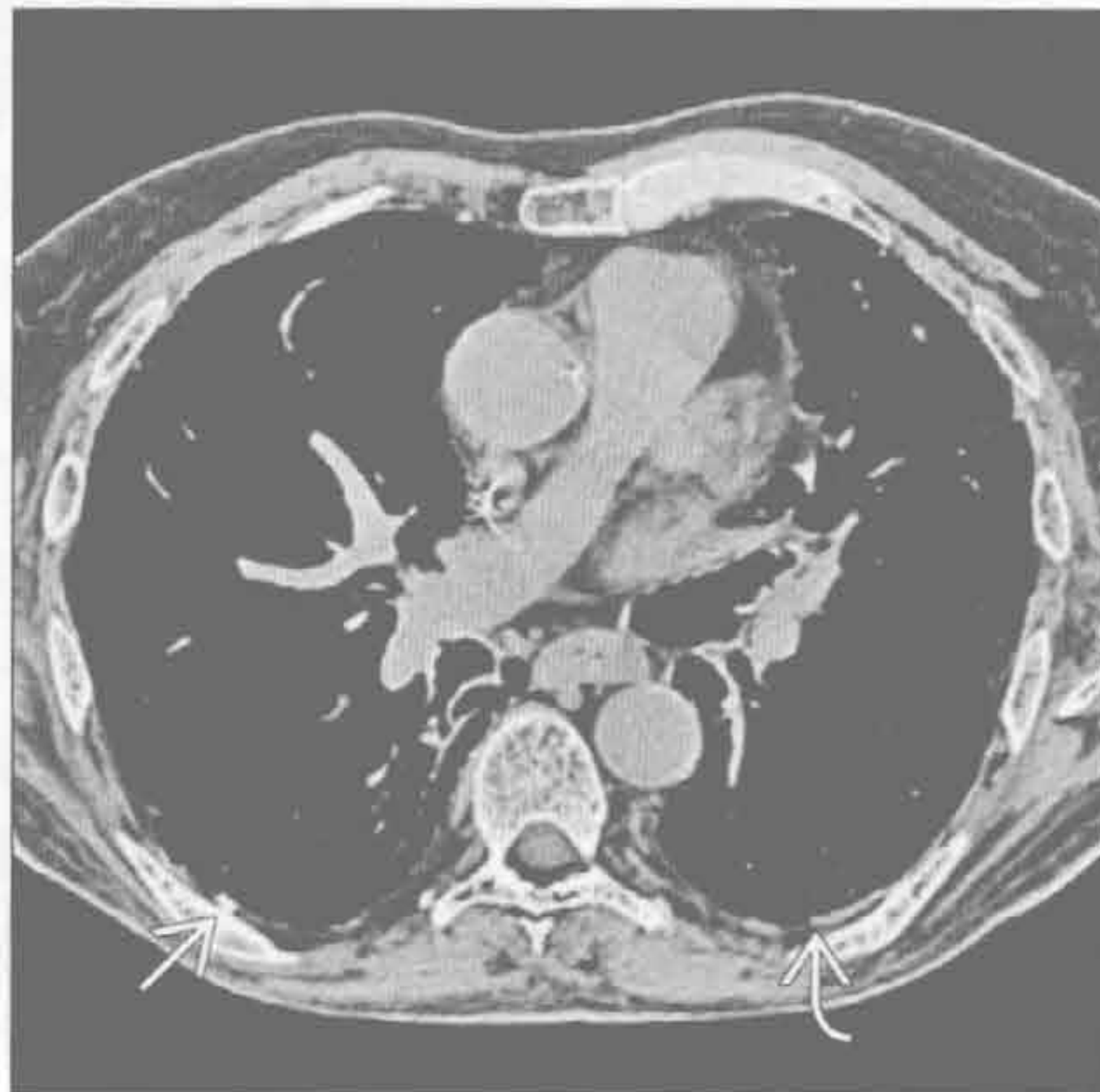
(左) 横断面 HRCT 见主要位于上野的严重的蜂窝肺改变和囊腔 [⇨]。蜂窝状影分布于胸膜下和沿支气管血管束分布

(右) 冠状面 CT 重建见两上叶严重的肺纤维化及蜂窝状影 [⇨]。基底部未见蜂窝状改变。肺门上提

石棉沉着病



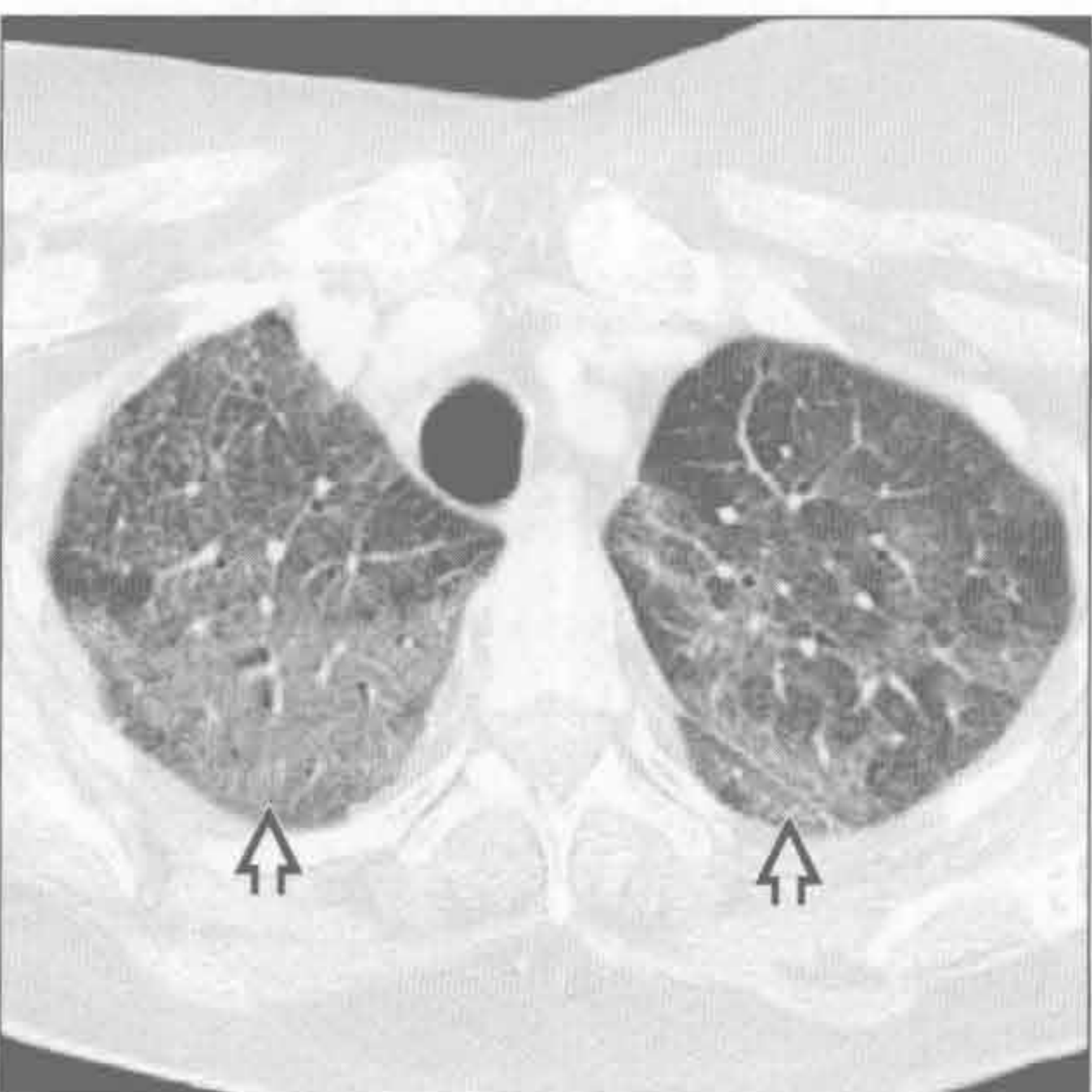
石棉沉着病



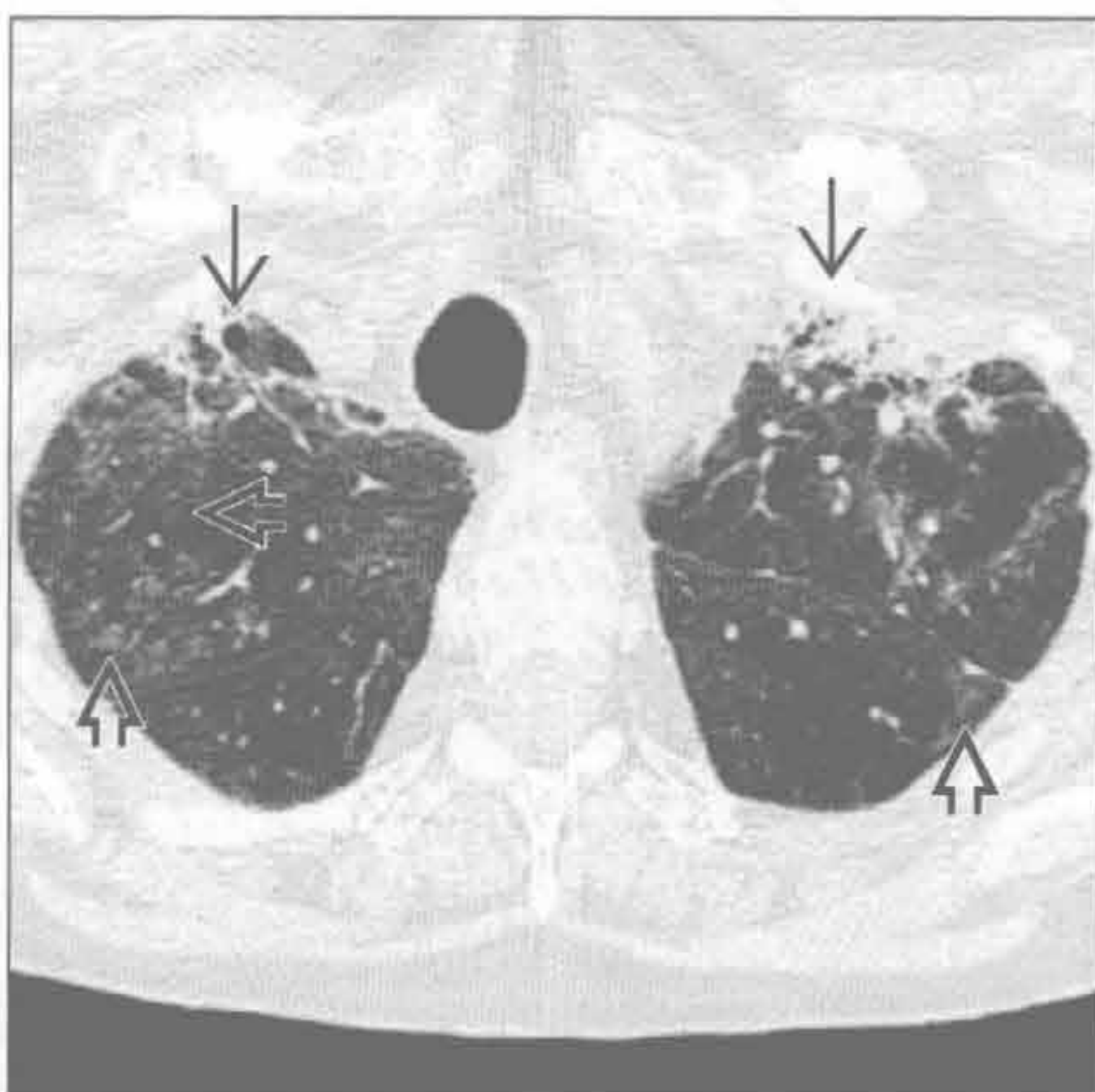
(左) 横断面 HRCT 见胸膜下及基底部为主的肺纤维化，以蜂窝状改变 [⇨]、不规则性小叶间隔增厚 [⇨]、牵拉性支气管扩张 [⇨] 和结构扭曲为特征。两下叶肺体积减小

(右) 横断面 HRCT 见钙化的 [⇨] 和无钙化的石棉沉着病相关的胸膜斑块 [⇨]。胸膜斑块并不是特发性肺纤维化或其他寻常型间质性肺炎成因的特征性表现

急性间质性肺炎



急性间质性肺炎



(左) 横断面 HRCT 见急性间质性肺炎患者两上肺斑片状磨玻璃影 [⇨]。急性间质性肺炎患者可发生肺实变，基底部多见

(右) 与左图为同一患者。随访 3 个月后的横断面 HRCT，见上叶前段外周肺进展为纤维化，形成小蜂窝状影 [⇨]。两肺残留结节状磨玻璃影 [⇨]。背侧肺野基本不受累

鉴别诊断

常见

- 特发性肺纤维化 (IPF)
- 肺水肿
- 非特异性间质性肺炎 (NSIP)
- 结缔组织病
 - 硬皮病
 - 类风湿关节炎
- 结节病
- 石棉沉着病

不常见

- 慢性过敏性肺炎
- 药物性肺病
- 多发性肌炎 / 皮炎
- 癌性淋巴管炎

罕见 (但重要)

- 弥漫性肺淋巴管瘤病

重要信息

鉴别诊断要点

- 网格状影
 - 无数的细线状影交错而成
 - 与渔网相似；网状
 - 网状影的粗细可提示疾病的进展
 - X 线胸片上网格状影的含义相似；但囊性病聚集也可表现为网格状影
 - HRCT 特征性表现
 - 细小、不规则的线状影
 - 小叶间隔不规则增厚
 - 小叶内不规则线状影；次级肺小叶内间质增厚，常为纤维化
 - 纤维化引起结构扭曲、牵拉性支气管扩张和支气管扩张

常见诊断有用线索

- 特发性肺纤维化 (IPF)
 - 常见的肺间质性疾病，病因不明
 - 病理上有典型的寻常型间质性肺炎 (UIP) 的表现
 - 双侧、对称、斑片状网格影；全肺均可累及，但胸膜下及肺基底部区域最严重
 - 牵拉性支气管扩张和支气管扩张，结构扭曲，与胸膜、血管和支气管的界面不规则
 - 常可见胸膜下蜂窝状影 (大小 2 ~ 25 mm 的含

气囊肿)

- 肺水肿
 - 小叶间隔、支气管血管束均匀增厚；重力依赖的磨玻璃影和 (或) 实变
 - 伴有心影增大、胸腔积液
 - 进展快；使用利尿药后可迅速缓解
- 非特异性间质性肺炎 (NSIP)
 - 最常见于结缔组织病 (硬皮病、类风湿关节炎) 和药物性肺病
 - 组织性表现为间质纤维化和炎症
 - 磨玻璃影的范围大于网状影
 - 牵拉性支气管扩张程度常与网格状影的严重程度不成比例
 - 蜂窝状影不常见
 - 分布：下野 (60% ~ 90%)、外带 (50% ~ 70%)；可弥漫性分布
 - 下叶背侧的胸膜下狭小区域不受累 (50%)
- 硬皮病
 - 非特异性间质性肺炎为典型表现，寻常型间质性肺炎较少见
 - 常见食管扩张
 - 可发生实变，因：
 - 肺炎、吸入、机化性肺炎、弥漫性肺泡损伤、弥漫性肺出血
- 类风湿关节炎
 - 非特异性间质性肺炎的表现 (磨玻璃影、纤细的网状影)，UIP 较少见
 - 可出现股骨头、胸锁关节的明显的骨破坏
- 结节病
 - 网状影更常见于终末期 (IV 期) 纤维化
 - 广泛网状影，主要位于中、上野肺门旁，可能出现囊变
 - 结构扭曲、牵拉性支气管扩张、上肺门回缩、下叶代偿性过度通气
 - 病变较轻的肺野可出现淋巴管旁小结节
 - 早期可见肺门及纵隔淋巴结肿大；晚期弥漫性纤维化出现后淋巴结肿大缓解
- 石棉沉着病
 - 小叶间和小叶内间隔不均匀增厚，胸膜下弧线状阴影，肺实质内带状影
 - 主要侵犯下野背外侧
 - 常伴有胸膜斑块影 (90%)
 - 职业暴露史

不常见诊断的有用线索

- 慢性过敏性肺炎
 - 病变常以中肺野为主，尤其是低度持续抗原暴露人群（饲鸟者）
 - 间断性暴露人群中以上野侵犯为主（农民）
 - 纤维化：不规则的线状影（40%）、牵拉性支气管扩张（20%）
 - 常为亚急性病变表现的叠加
 - 边界不清的小叶中央阴影，磨玻璃影，小叶性空气捕捉
- 药物性肺病
 - 病变损害形式多样，包括网状影
 - 网状影可能原因为寻常型间质性肺炎、非特异性间质性肺炎或肺水肿
- 多发性肌炎 / 皮炎
 - 对称性底部网状影，结构扭曲，不规则的支

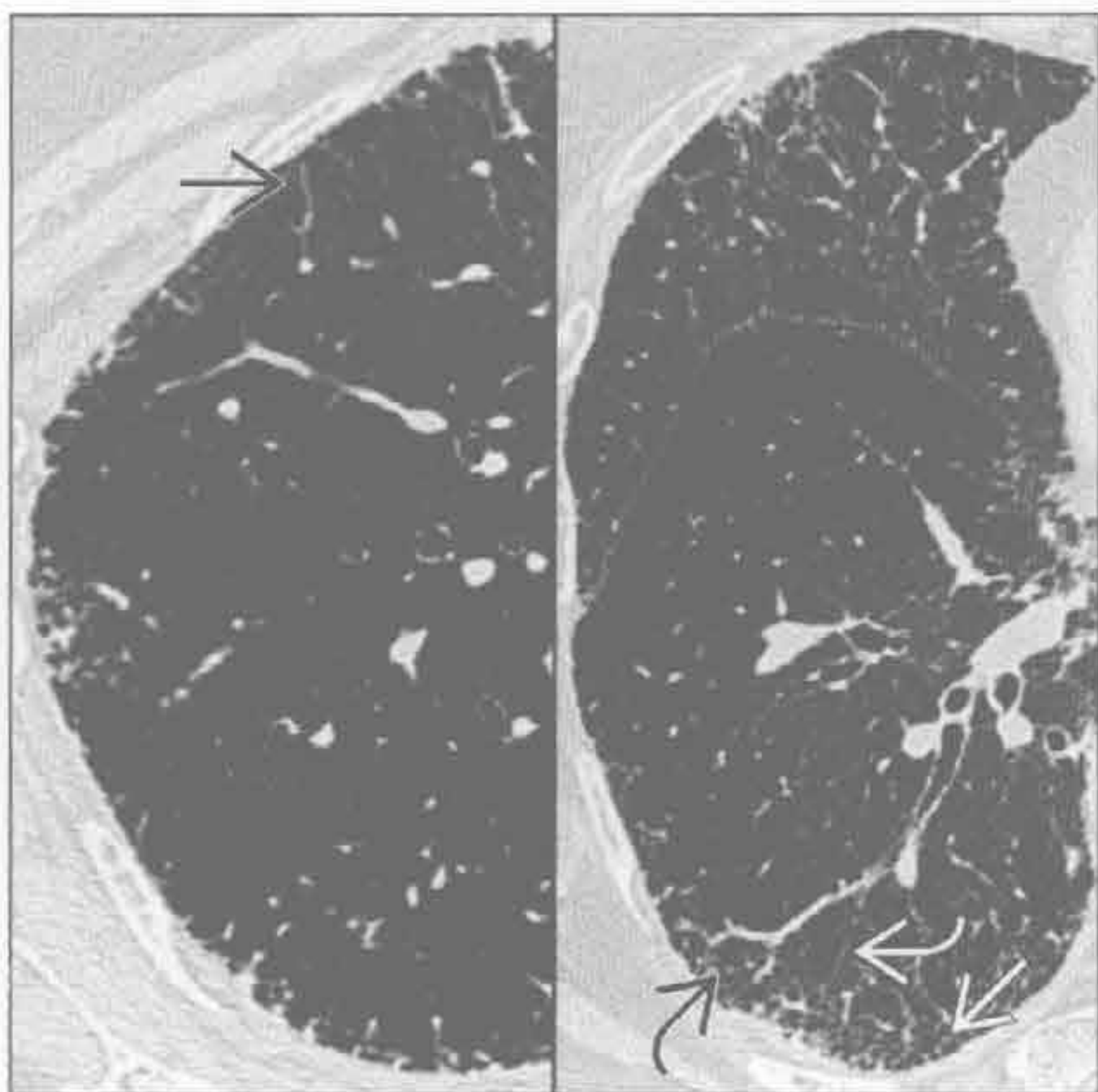
- 气管血管束增厚；可发展为蜂窝影
- 早期：磨玻璃影，双侧底部对称分布

- 癌性淋巴管炎
 - 小叶间隔、支气管血管束、叶间裂和胸膜下间质的均匀和（或）结节状增厚
 - 分布：常整叶或整肺不受累
 - 可伴有胸腔积液和纵隔淋巴结肿大
 - 常有原发性恶性病史

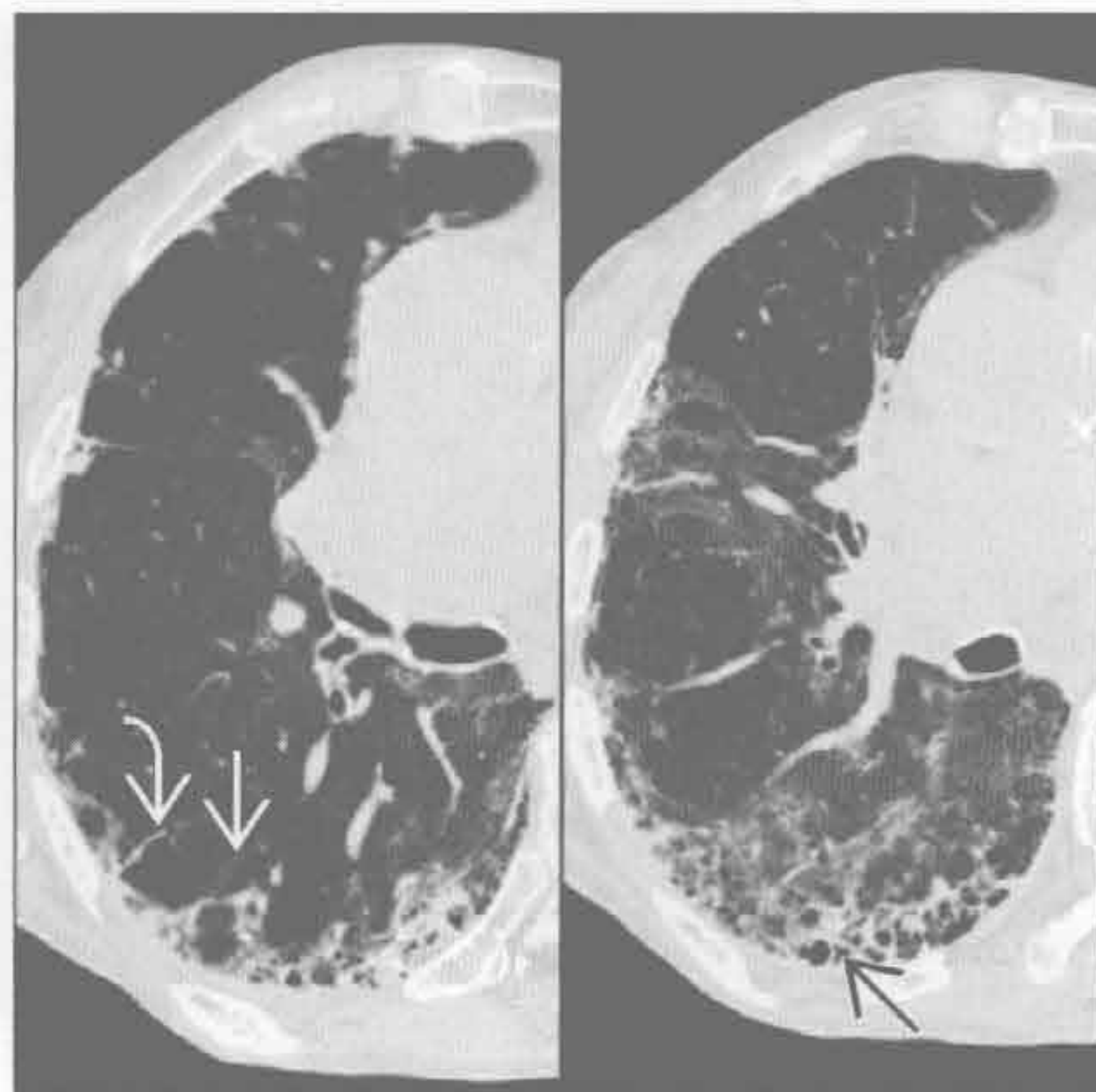
罕见诊断的有用线索

- 弥漫性肺淋巴管瘤病
 - 淋巴管扩张
 - 小叶间隔和叶间裂均匀光滑增厚
 - 支气管血管束明显光滑的增厚
 - 纵隔内脂肪组织消失、纵隔淋巴结肿大为诊断要点

特发性肺纤维化 (IPF)



特发性肺纤维化 (IPF)



(左) 早期特发性肺纤维化患者。横断面 HRCT 见小叶间隔不规则增厚[→]、小叶内网状影[↷]、牵拉性支气管扩张[↪]和细微的蜂窝状影[↩]

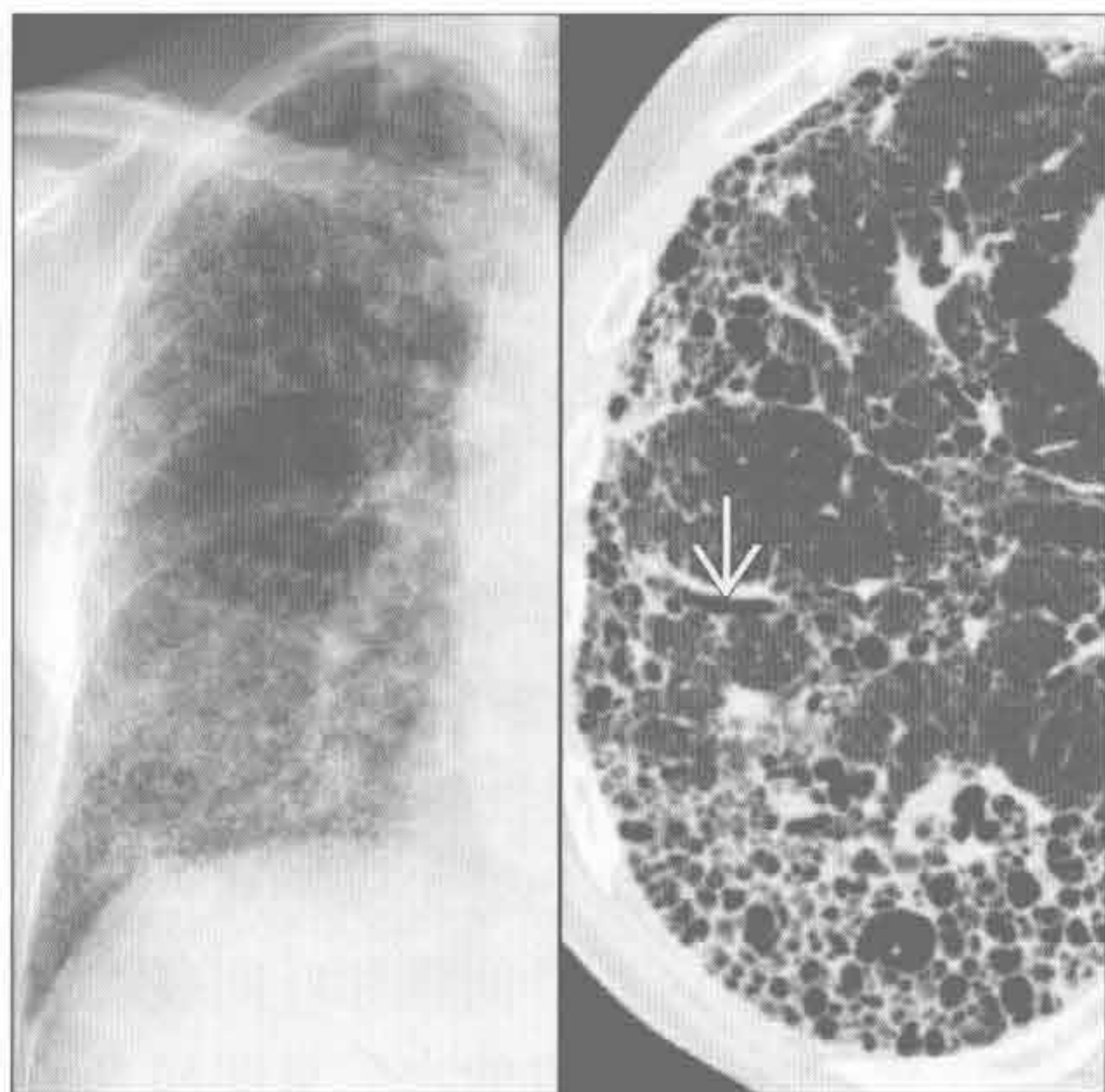
(右) 中度特发性肺纤维化患者，横断面 HRCT 见小叶间隔不规则[↷]、牵拉性支气管扩张[↪]和胸膜下蜂窝状影[↩]所致的结构扭曲

网格状影

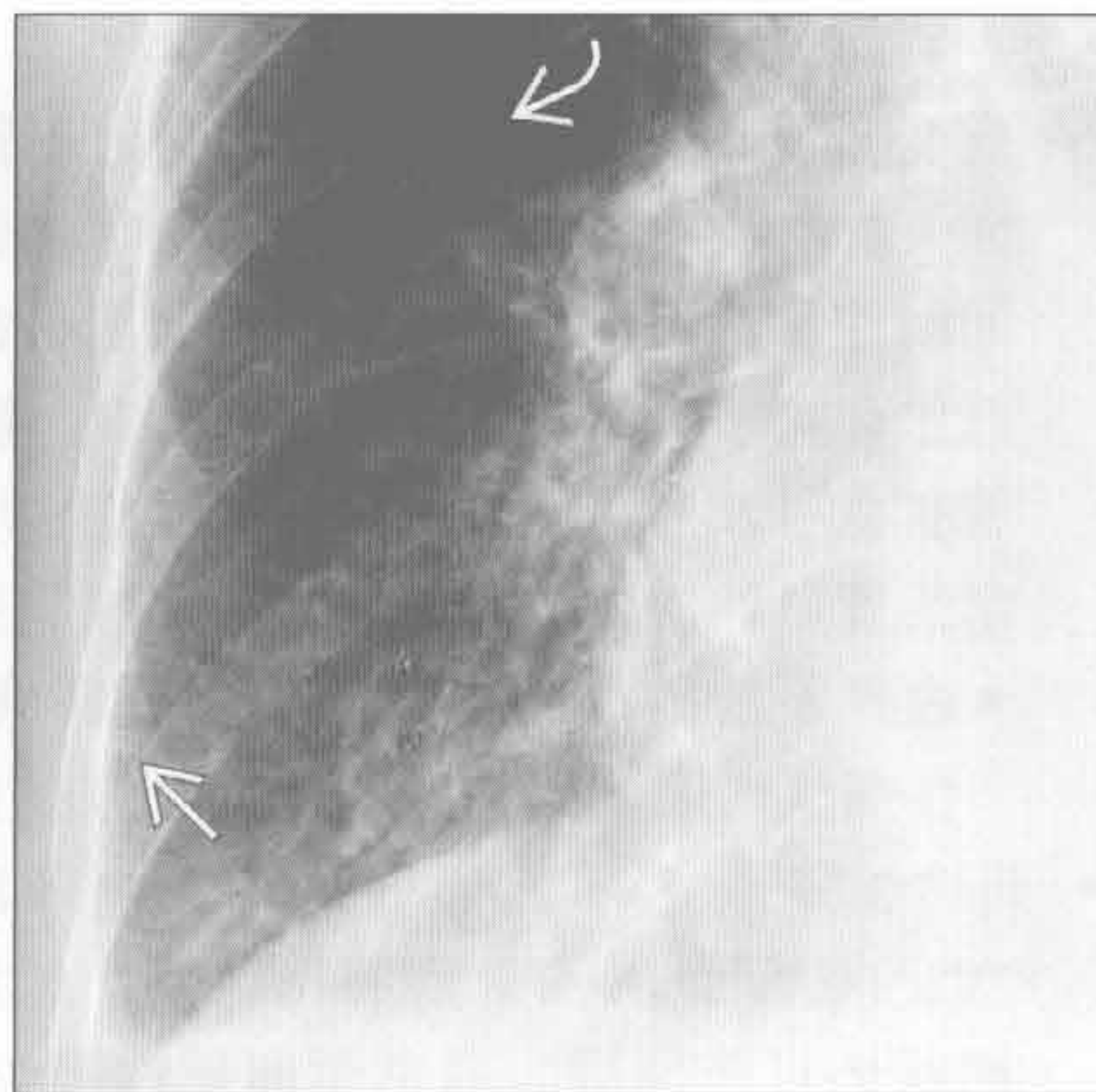
特发性肺纤维化 (IPF)

(左) 正位 X 线胸片见右肺外带和基底部粗糙的网状影。HRCT 见外带和基底部广泛蜂窝影和牵拉性支气管扩张 →

(右) 正位 X 线胸片右肺放大图像见支气管血管束模糊、间隔线 (Kerley B 线) → 和沿水平裂的胸膜下间质增厚 →



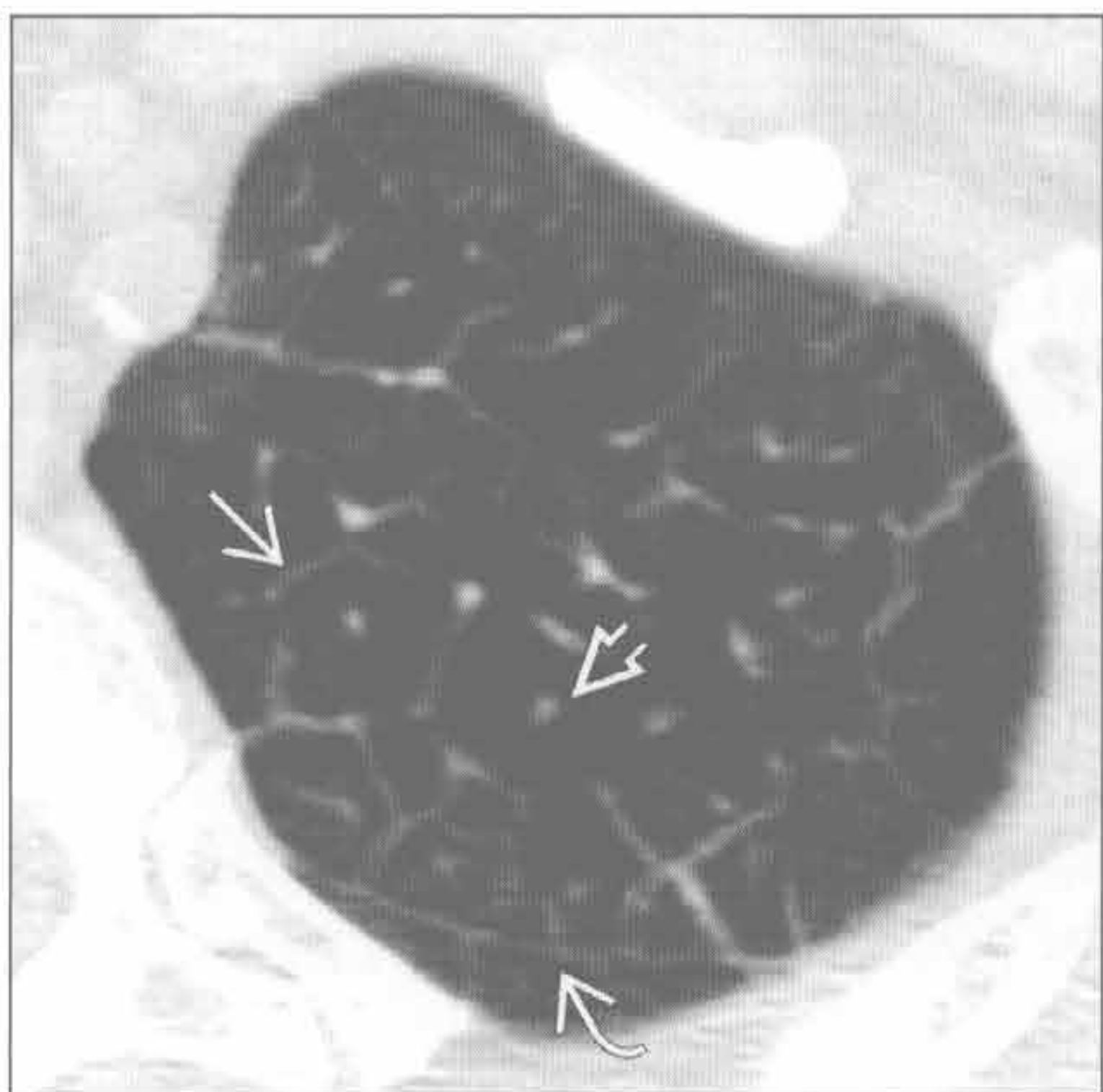
肺水肿



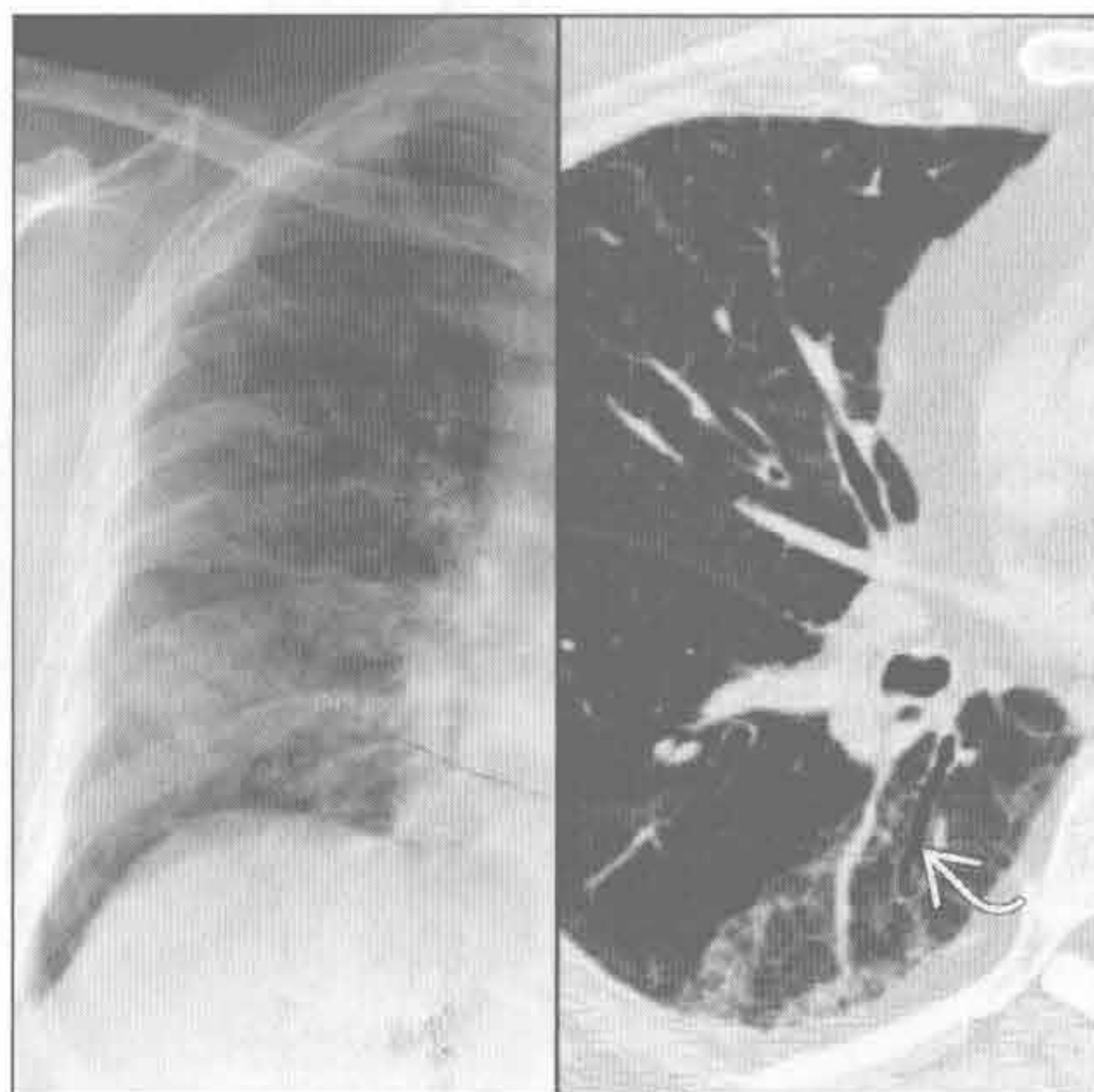
肺水肿

(左) 横断面 HRCT 见小叶间隔增厚 →, 勾勒出次级肺小叶的边界、小叶中心结构 → 和胸膜下斜裂旁间质 →

(右) 正位 X 线胸片和 HRCT 见右肺下野为主的磨玻璃影和细网状影。HRCT 可见牵拉性支气管扩张 →



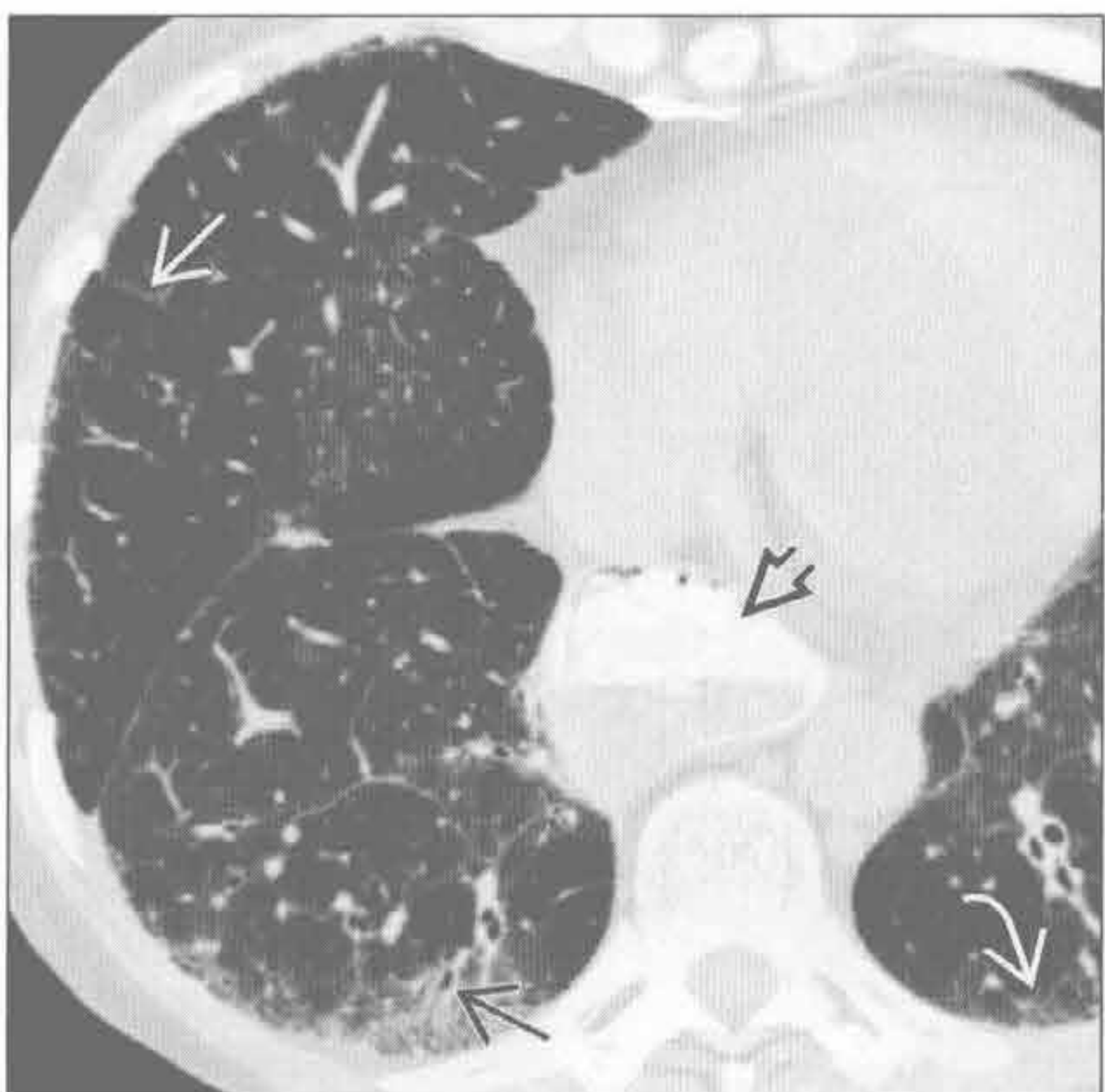
非特异性间质性肺炎 (NSIP)



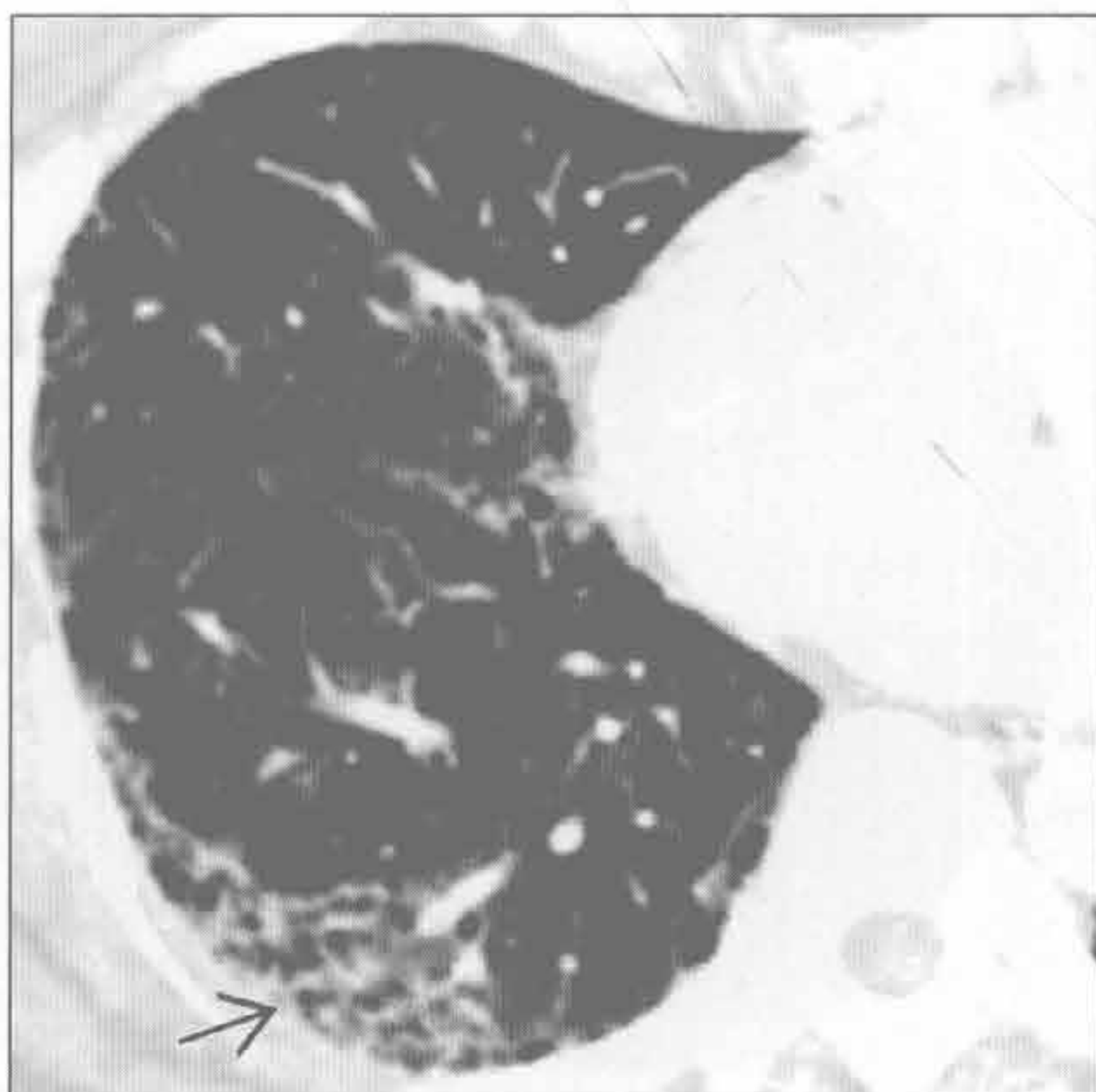
硬皮病

(左) 横断面 HRCT 见食管扩张 → 和外周带小叶间隔不规则增厚所致的网状影 →、小叶内网状影 → 和牵拉性支气管扩张 →。这些表现与非特异性间质性肺炎相符

(右) 类风湿关节炎患者。横断面增强 CT 见外周带胸膜下间质增厚、结构扭曲和早期蜂窝状改变 →, 以基底部为明显。与寻常型间质性肺炎特征一致

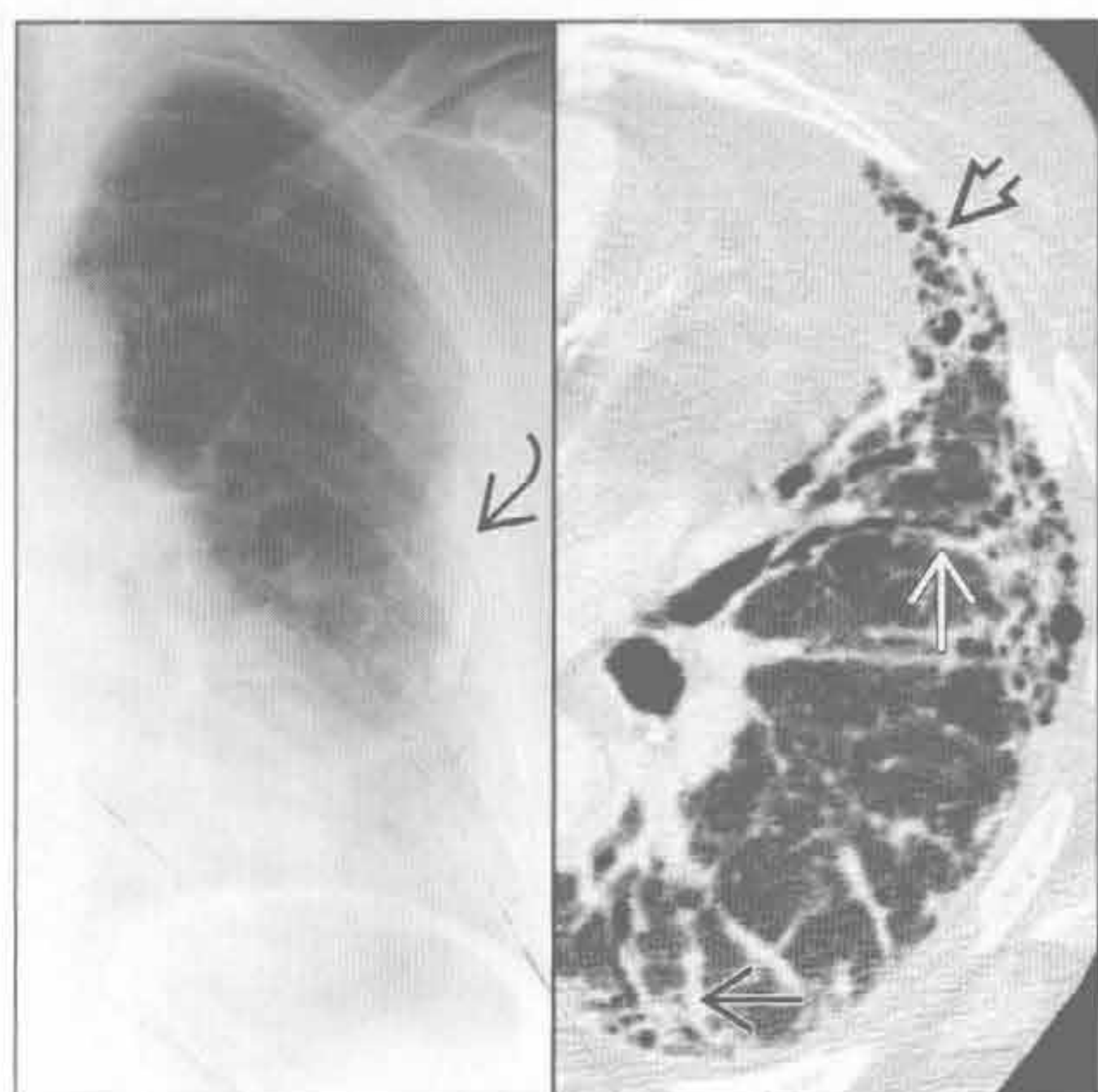

类风湿关节炎

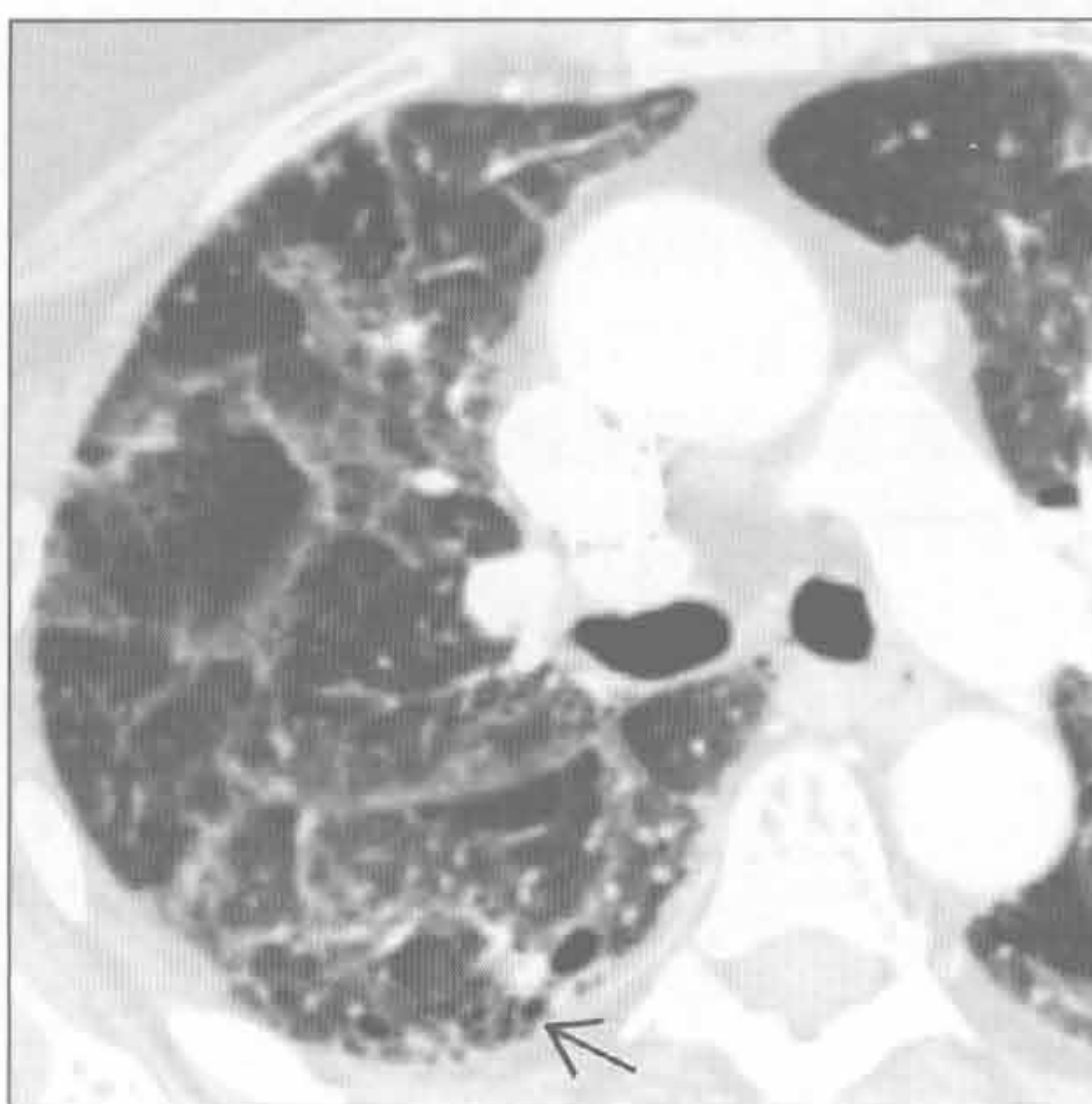


网格状影

石棉沉着病



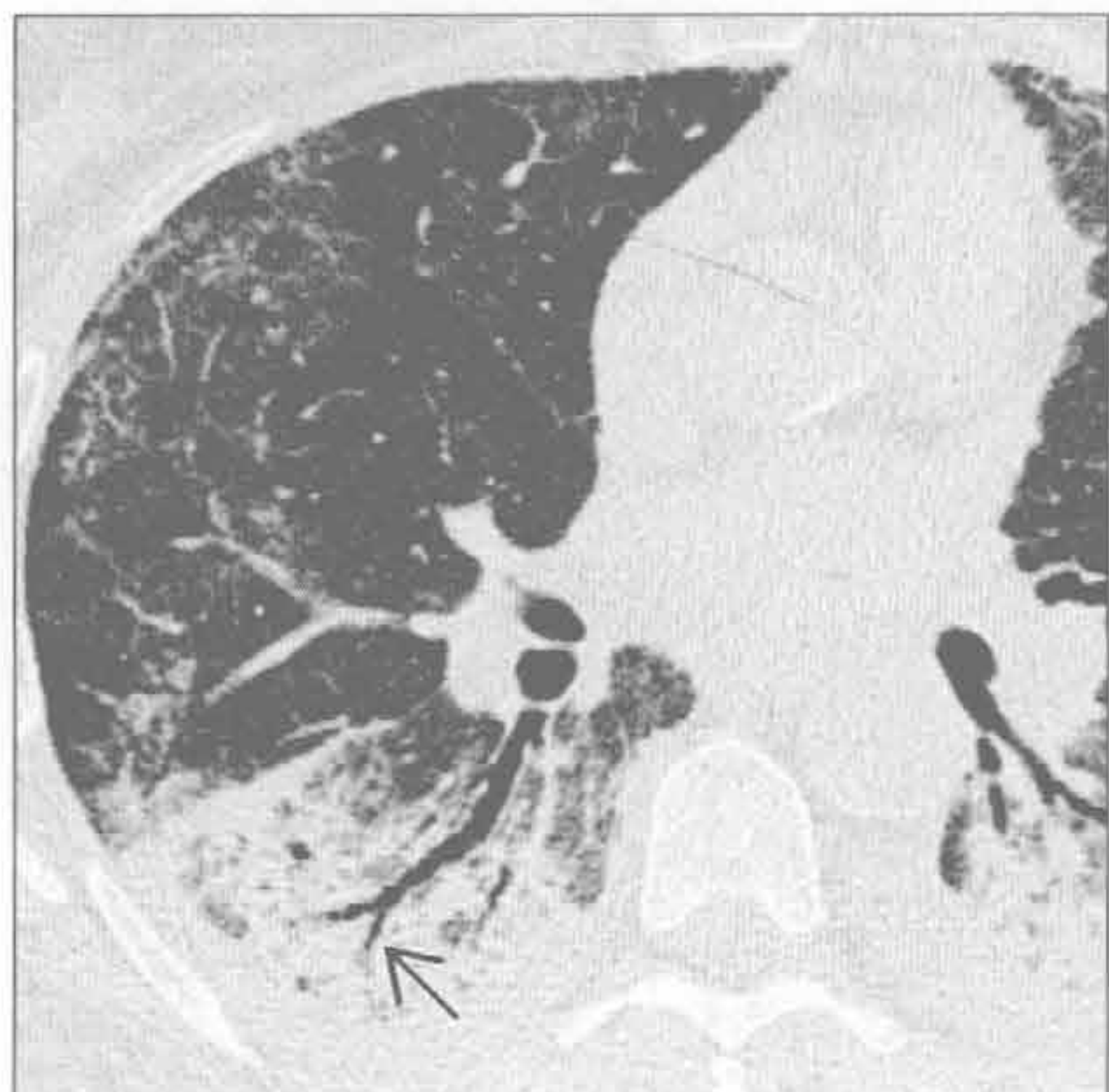慢性过敏性肺炎



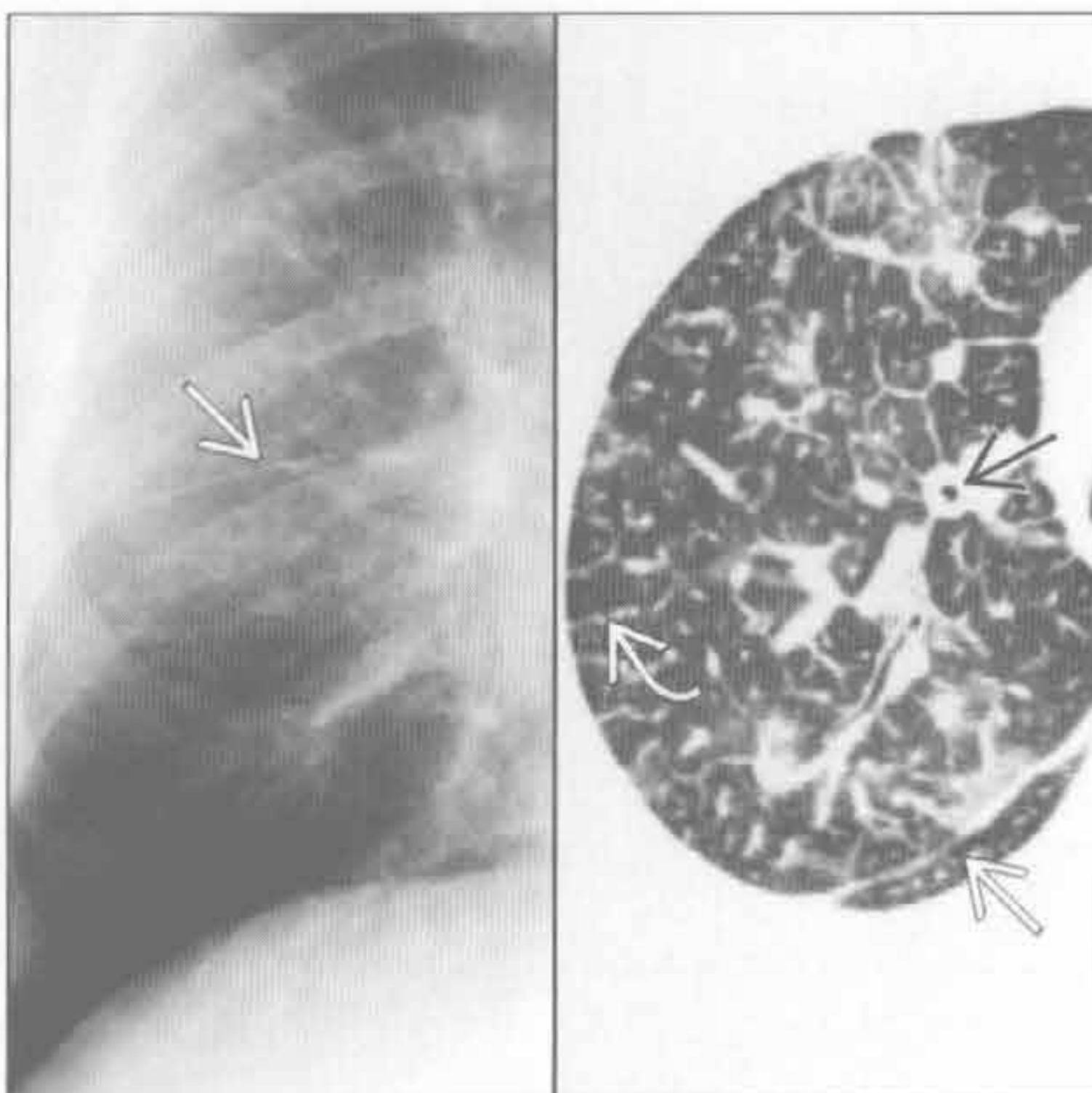
(左) 正位 X 线胸片左肺见胸膜斑块样钙化(→), 外周带和基底部细网状影。HRCT 见外周带网状影、小叶间隔不规则增厚(→), 牵拉性支气管扩张(⇩)和蜂窝状影(⇩)

(右) 横断面 HRCT 见散在分布的粗糙网状影、结构扭曲和细微蜂窝状影(⇩)。病灶以中野为明显

药物性肺病



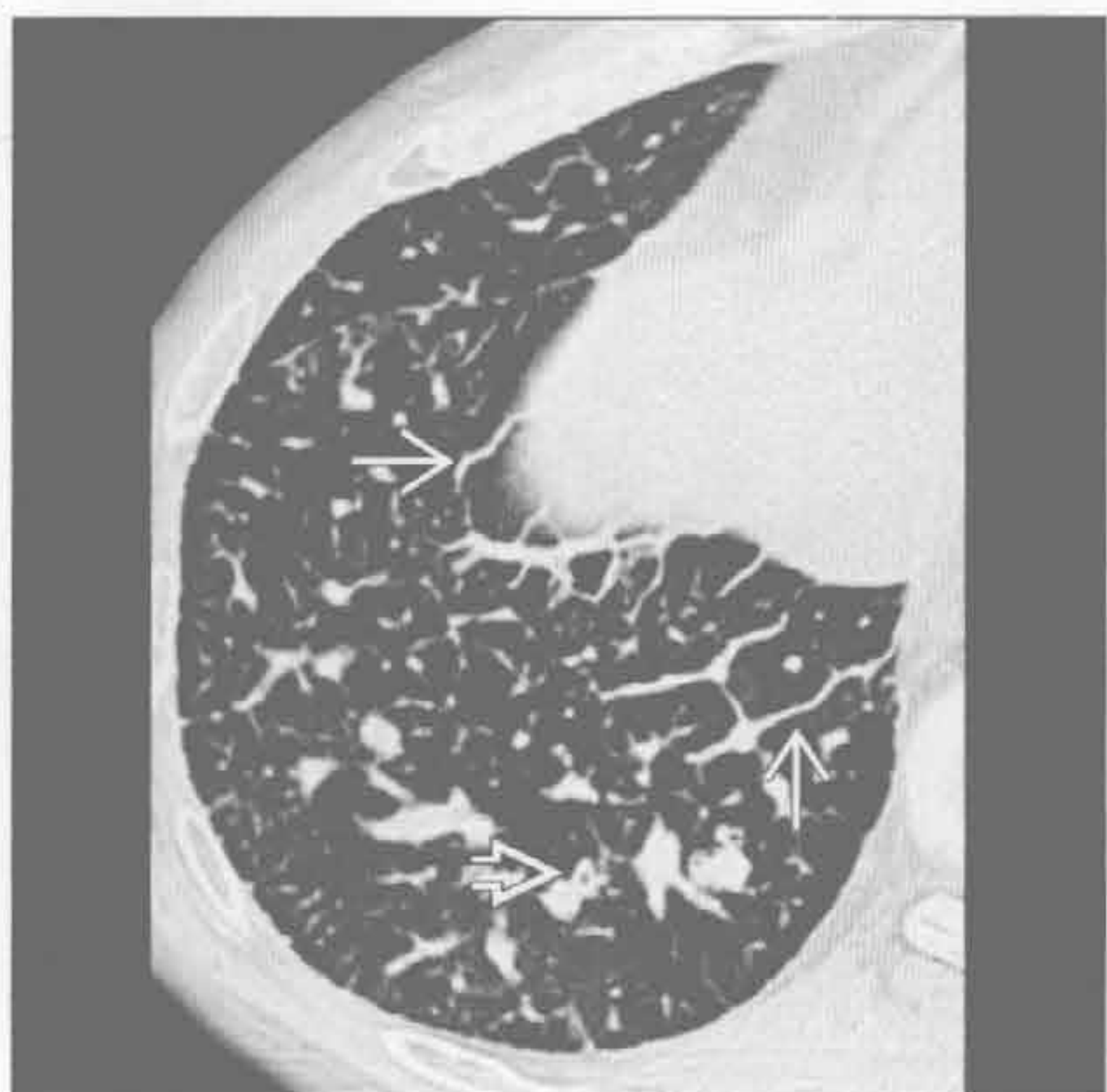癌性淋巴管炎



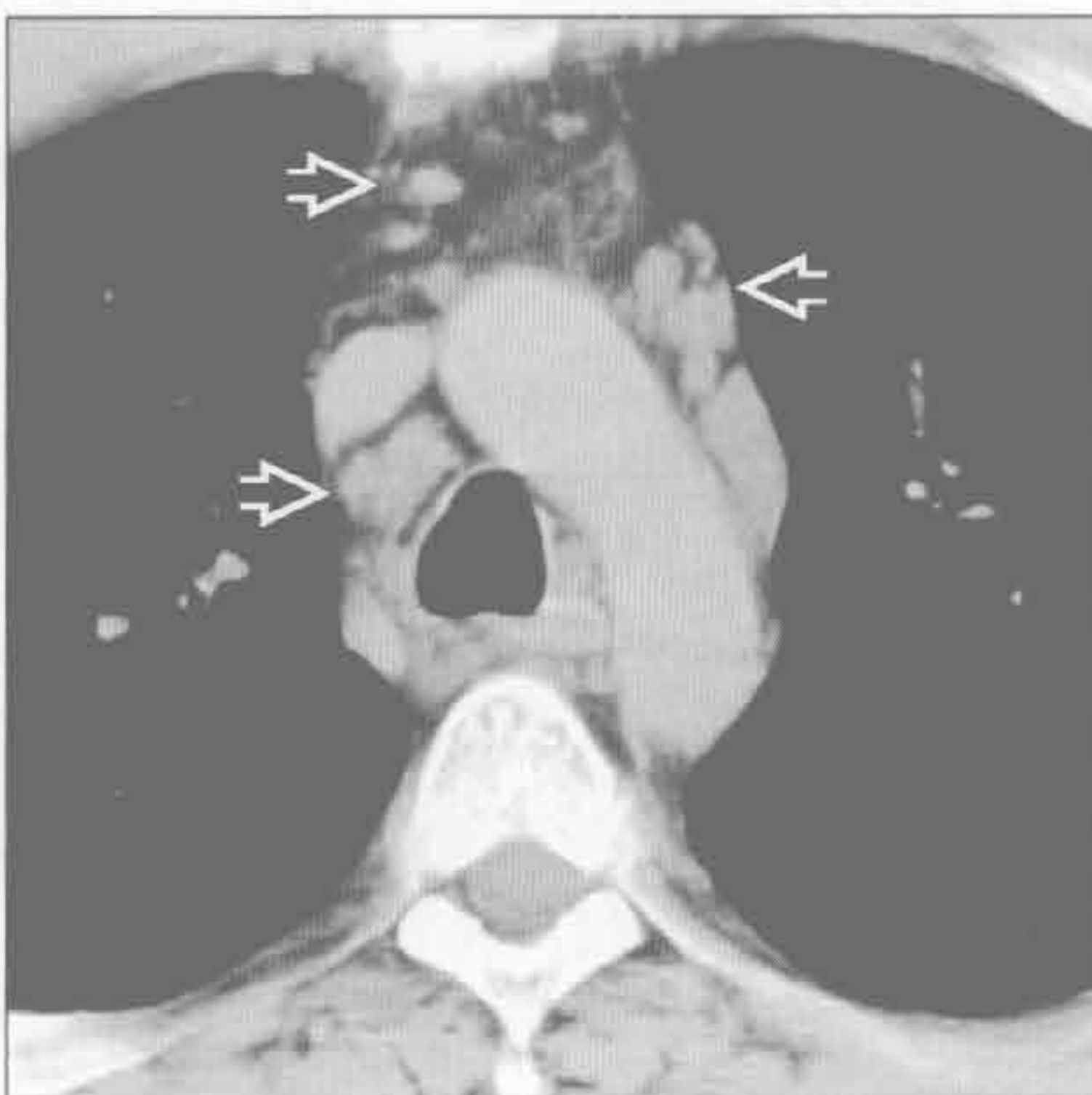
(左) 博来霉素毒性反应患者。横断面 HRCT 见下肺磨玻璃影、轻度网状影、实变影和牵拉性支气管扩张(⇩)

(右) 正位 X 线胸片和 HRCT 示网状影, 支气管血管束(⇩)、小叶间隔(⇩)和胸膜下间质(⇩)增厚

弥漫性肺淋巴管瘤病



弥漫性肺淋巴管瘤病



(左) 横断面平扫 CT 见小叶间隔弥漫性均匀性增厚(→), 支气管血管束增厚(⇩)。纵隔脂肪组织消失, 纵隔淋巴结肿大(未显示)

(右) 横断面平扫 CT 见纵隔脂肪组织消失和纵隔内多发肿大淋巴结(⇩)

鉴别诊断

常见

- 非典型肺炎
 - 肺囊虫肺炎
 - 病毒性肺炎
- 急性肺实质病变
 - 心源性肺水肿
 - 非心源性肺水肿
 - 弥漫性肺泡出血 (DAH)
 - 过敏性肺炎 (HP)
 - 嗜酸性肺炎
- 慢性浸润性肺病
 - 非特异性间质性肺炎
 - 吸烟相关的间质性肺病
 - 呼吸性细支气管炎
 - 脱屑型间质性肺炎 (DIP)
 - 嗜酸性肺炎

不常见

- 支气管肺泡细胞癌
- 非典型性腺瘤样增生 (AAH)

罕见 (但重要)

- 肺泡蛋白沉着症 (PAP)
- 药物反应

重要信息

鉴别诊断要点

- 磨玻璃影 (GGO) 的定义
 - 雨雾状肺组织密度轻度增加, 其下血管影可见
- 识别时存在的问题
 - 病变较小或弥漫时难以发现; 误区
 - 呼气相时可正常
 - 厚准直时 (> 5 mm) 部分容积效应
 - 窗宽设定过宽或过窄
 - 重力依赖侧肺可因不张而表现为正常
- 影像学 - 病理学相关性
 - 肺实质因水肿、出血、感染或肿瘤而部分充填
 - 炎症、水肿或纤维化引起间质增厚
 - 实变提示 GGO 为肺泡堵塞所致
 - GGO 伴网状影或牵拉性支气管扩张很可能提示间质性疾病
 - 伏壁式生长 (lepidic growth): 异常细胞沿着肺泡间隔和呼吸性细支气管生长
 - 肺结构存在, 常引起 GGO

常见诊断的有用线索

- 非典型肺炎
 - 典型出现于高热性免疫抑制患者, GGO 应考虑为机会性感染
- 心源性肺水肿
 - GGO 为最早期的肺实质改变, 常呈重力依赖性分布
 - 病情加重: 间隔增厚、实变和胸腔积液
- 非心源性肺水肿
 - 急性呼吸窘迫综合征 (ARDS)
 - 肺内异常以 GGO 为主, 范围常 > 50%
- 弥漫性肺泡出血 (DAH)
 - 小叶性 GGO 常与致密实变相混杂, 重力依赖性
 - 出血可与局灶性病变相关, 引起晕环
 - 转移灶出血 (如: 肾细胞癌)
 - 侵袭性曲霉病
 - 经支气管活检处
- 过敏性肺炎
 - 一般为弥漫性分布: 小叶中心型磨玻璃样结节 (70%)
 - 特征性表现: 地图样 GGO + 正常肺 + 空气捕捉 (芝士头征)
- 嗜酸性肺炎
 - 急性
 - 与急性肺水肿表现相似
 - GGO (100%) 混杂间隔增厚、实变。散在分布
 - 胸腔积液常见 (80%)
 - 慢性
 - 典型分布区域为外带和上叶
 - 实变 > 磨玻璃影
 - 常为游走性, 随时间此消彼长
- 非特异性间质性肺炎
 - 特发性或与胶原血管病相关
 - GGO 常分布于基底部, 沿支气管血管束走行 (扇状或楔形)
 - 牵拉性支气管扩张的范围常超出网状影的严重程度
- 吸烟相关的间质性肺病
 - 吸烟相关肺损伤的范围从呼吸性细支气管炎到脱屑型间质性肺炎不等
 - 常为剂量相关, 重度吸烟人群及非过滤性香烟吸食人群常见
 - 呼吸性细支气管炎: 上叶的小叶中心型 GGO
 - 脱屑型间质性肺炎: 100% 可见 GGO, 常为弥

慢性、对称性、全小叶性分布

不常见诊断要的有用线索

- 支气管肺泡细胞癌
 - GGO 可为局灶性，典型呈分叶，与周围肺组织边界清楚
 - GGO 内可有实性结节成分（部分实性结节）
 - 最有价值的表现为 GGO 内出现或存在实性成分
- 非典型性腺瘤样增生
 - 发生率 3%，发生率随年龄增长而增加（60 岁以上为 7%）
 - 重要性未知，但可能为恶性前期
 - 腺癌和支气管肺泡癌（BAC）患者手术样本中 AAH 的发生率高（25%）
 - 支气管肺泡细胞癌与非典型性腺瘤样增生的影像学鉴别诊断要点
 - BAC 可见支气管充气征，病灶较大
 - AAH 常为球状病灶

罕见诊断的有用线索

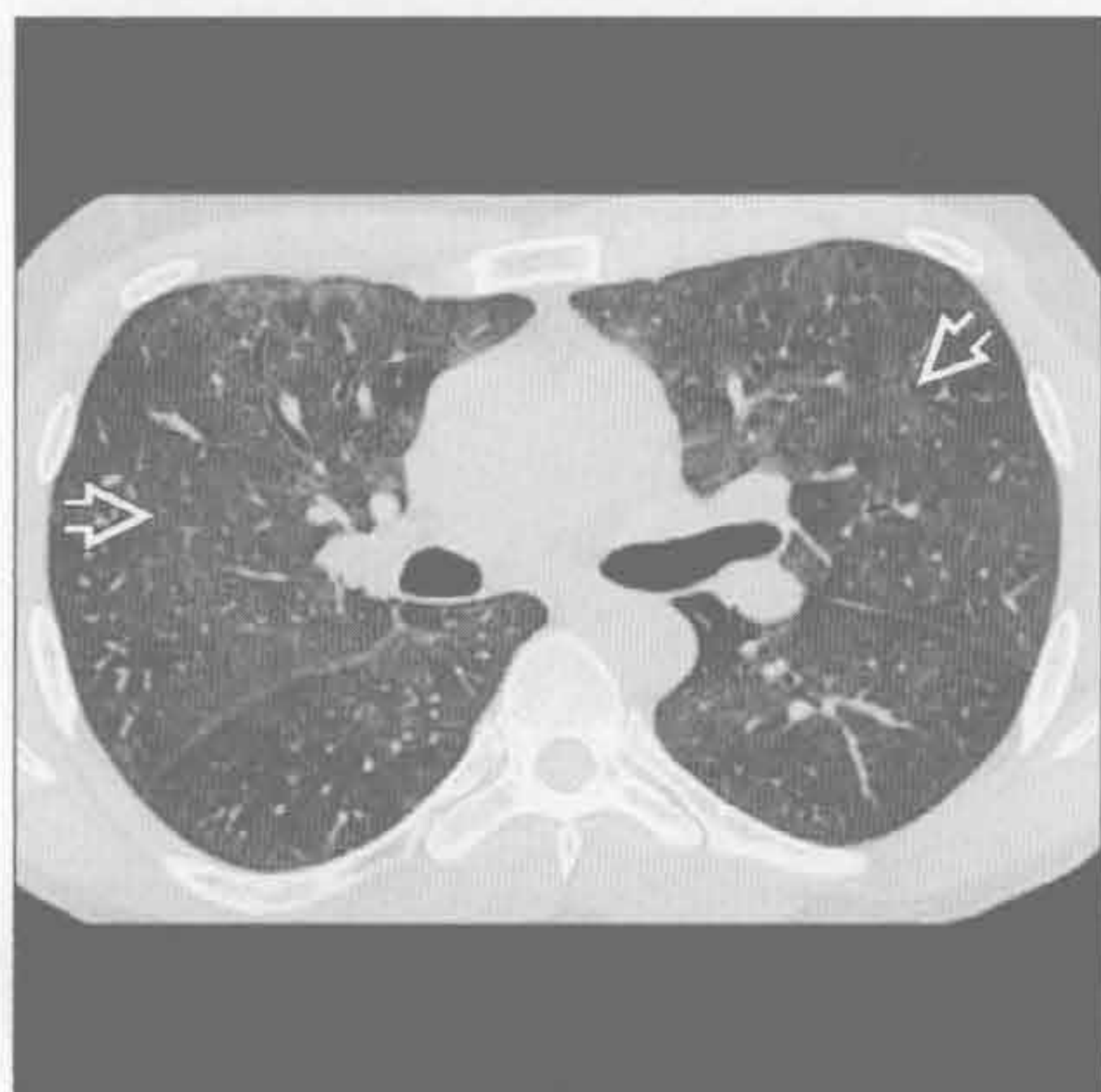- 肺泡蛋白沉着症（PAP）

- 典型表现为混杂小叶间网状线影，呈铺路石征
- 药物反应
 - 组织学表现包括弥漫性肺泡损伤、过敏性肺炎、嗜酸性细胞性肺炎、弥漫性肺泡出血
 - 最有用诊断线索：临床高度怀疑，排除性诊断

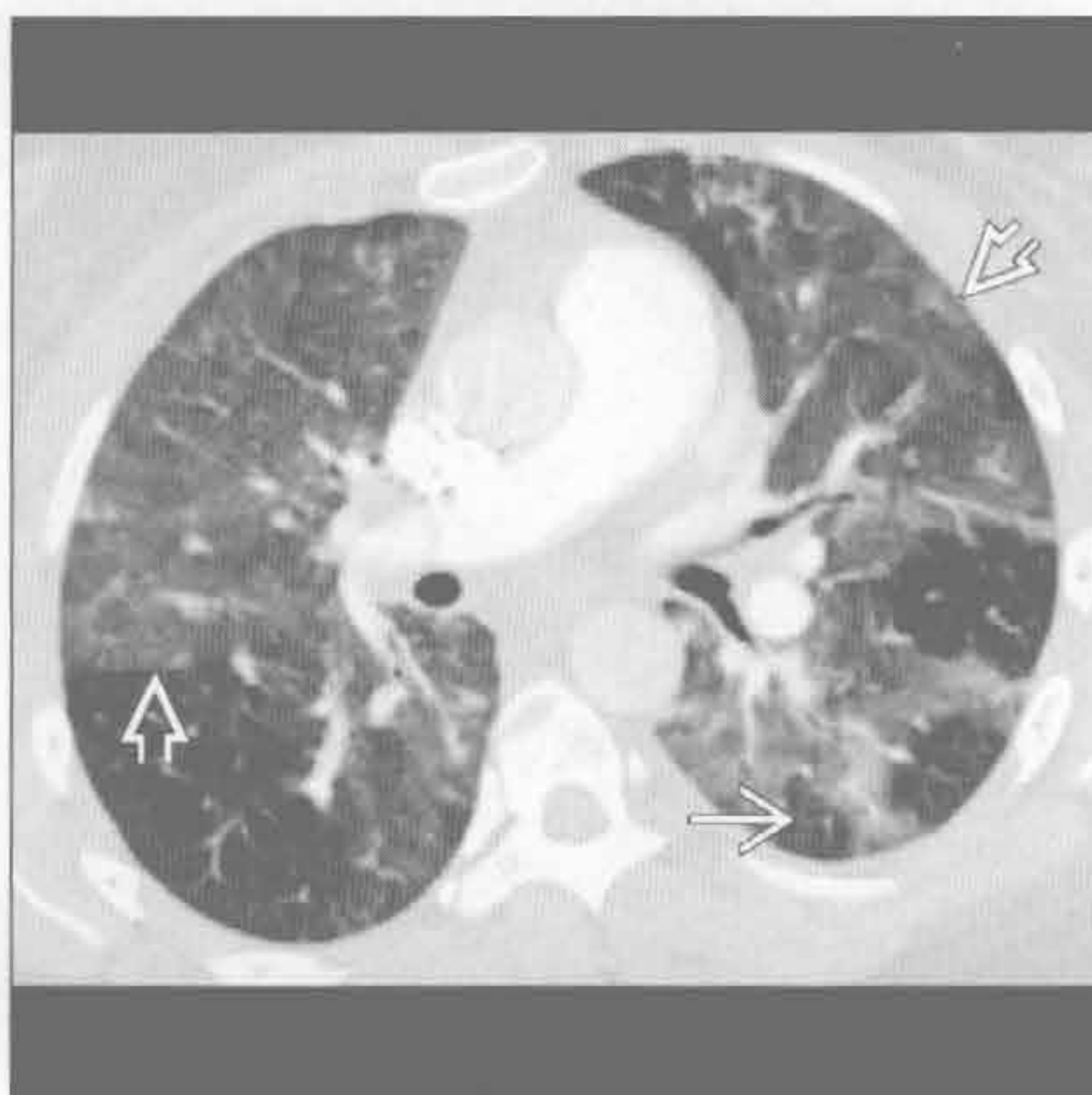
选择性鉴别诊断思路

- 存在免疫抑制或骨髓抑制时
 - 考虑感染、出血、水肿、药物反应
- 急性病程
 - 肺炎
 - 水肿（心源性和非心源性）
 - 过敏性肺炎
 - 弥漫性肺泡出血
- 多发 GGO 结节
 - 支气管肺泡细胞癌
 - 非典型性腺瘤样增生
- 多发的小叶中心型磨玻璃结节
 - 过敏性肺炎
 - 呼吸性细支气管炎

肺囊虫肺炎



病毒性肺炎



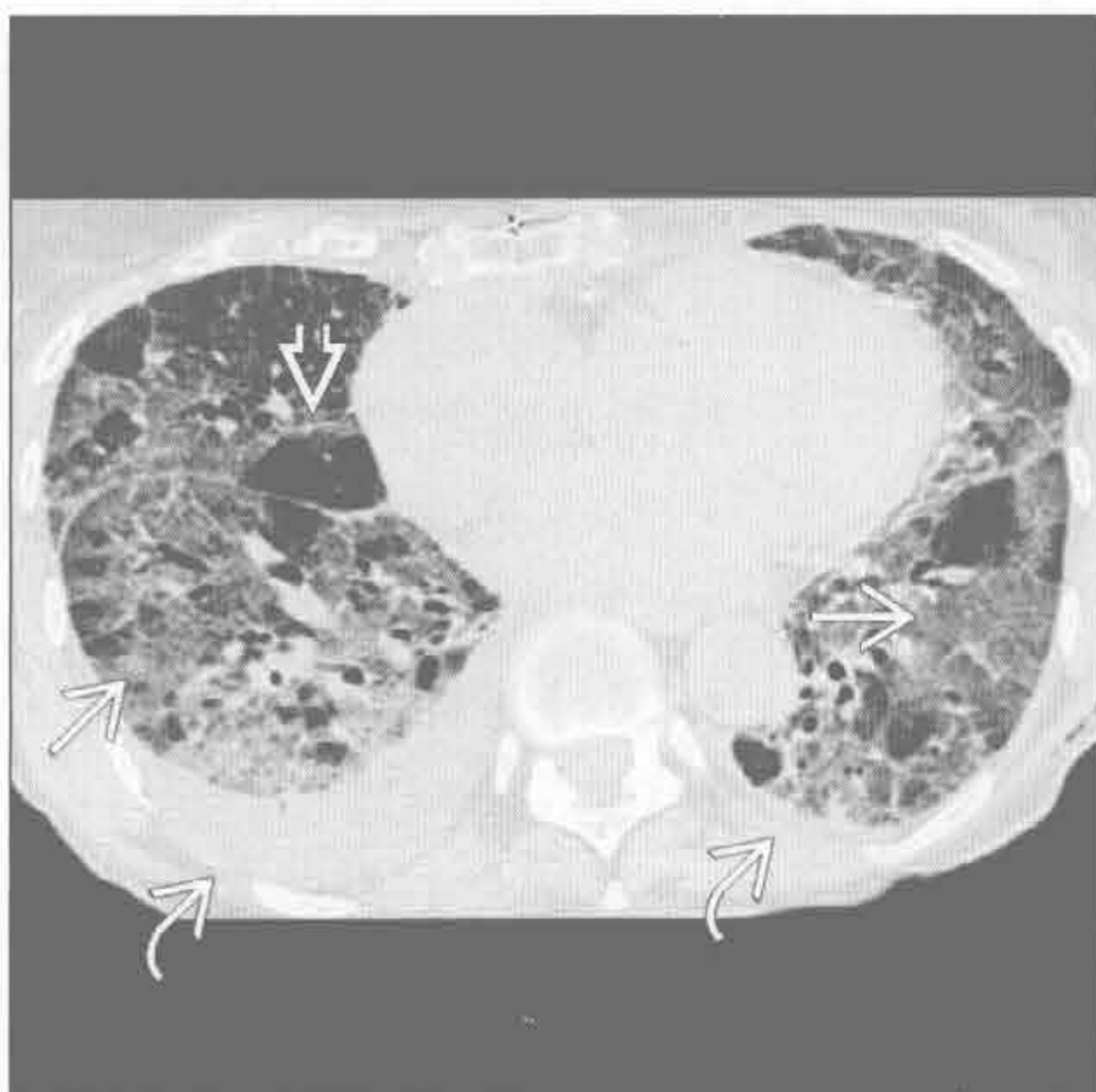
（左）横断面 HRCT 见 AIDS 患者肺门旁浅淡的磨玻璃影 \Rightarrow 。患者临床表现为发热、咳嗽，X 线胸片表现正常

（右）高热免疫抑制患者。横断面增强 CT 见弥漫性磨玻璃影 \Rightarrow ，部分小叶不受累或过度充气 \rightarrow

磨玻璃影

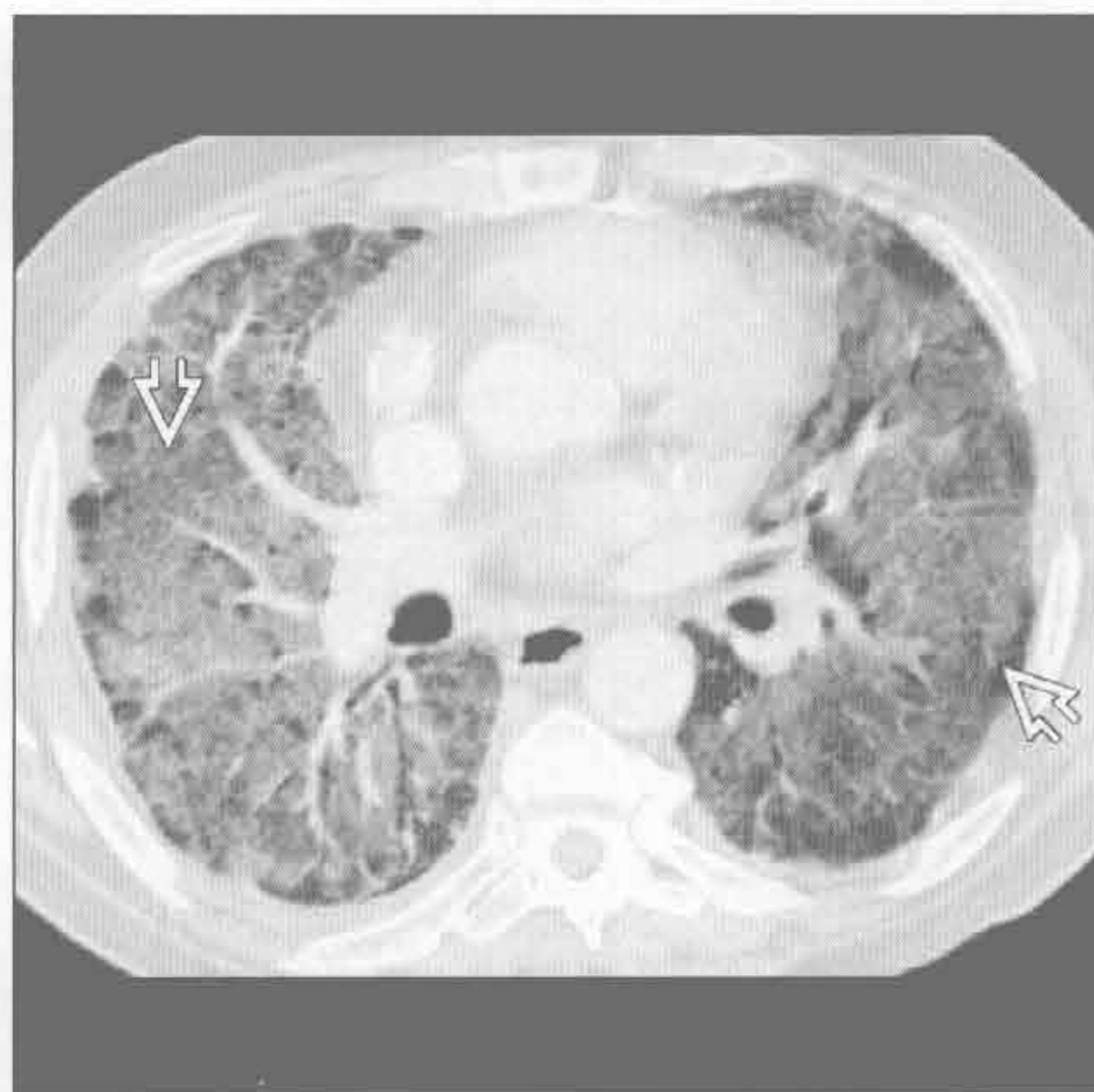
心源性肺水肿

(左) 横断面增强 CT 见弥漫性磨玻璃影 \Rightarrow 、部分小叶不受累 \Rightarrow 和双侧胸腔积液 \Rightarrow 。磨玻璃影密度向背侧递增，与肺水肿相符



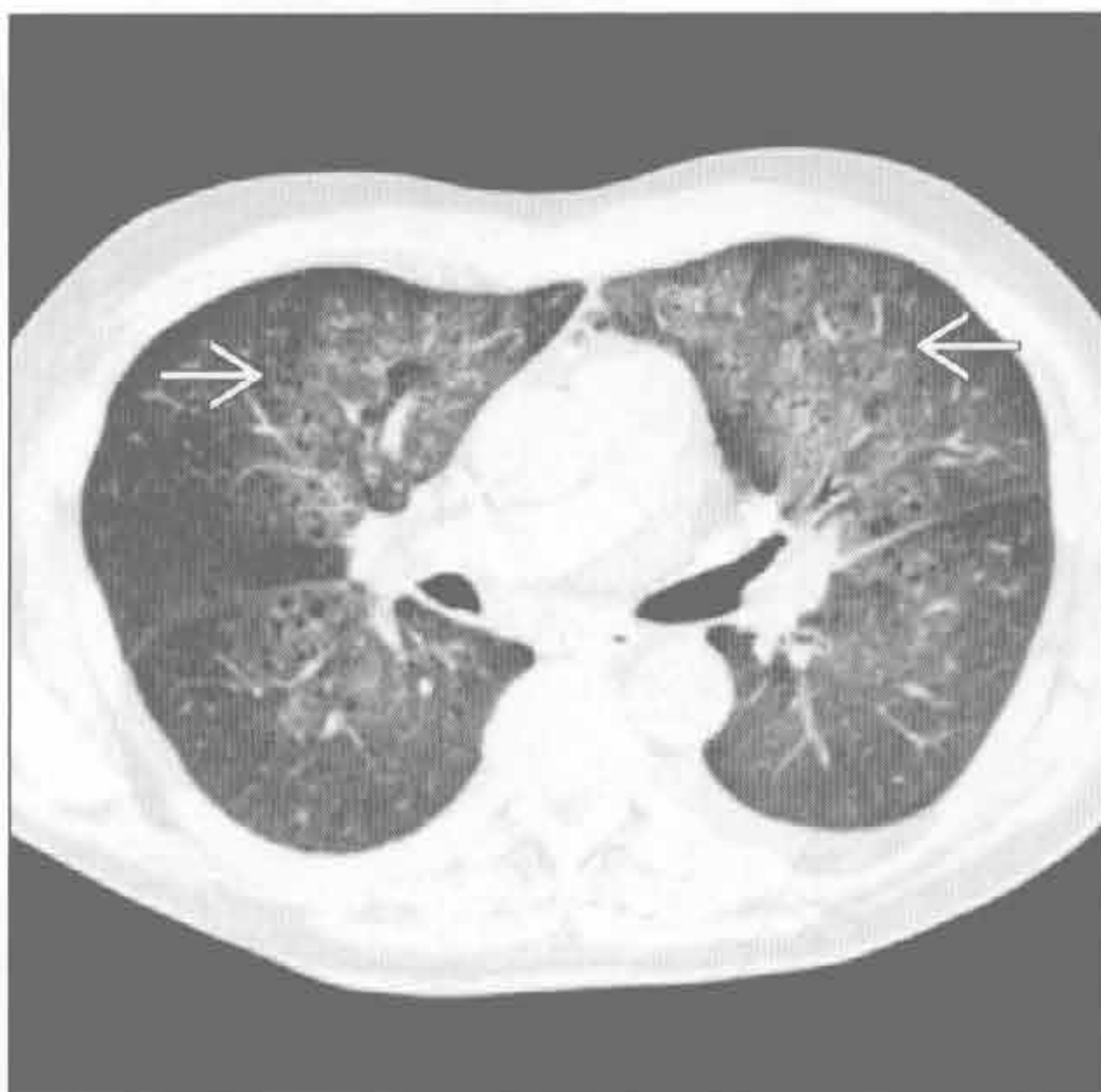非心源性肺水肿

(右) 横断面增强 CT 见磨玻璃影 \Rightarrow 。本例为特发性非心源性肺水肿所致的急性间质性肺炎患者

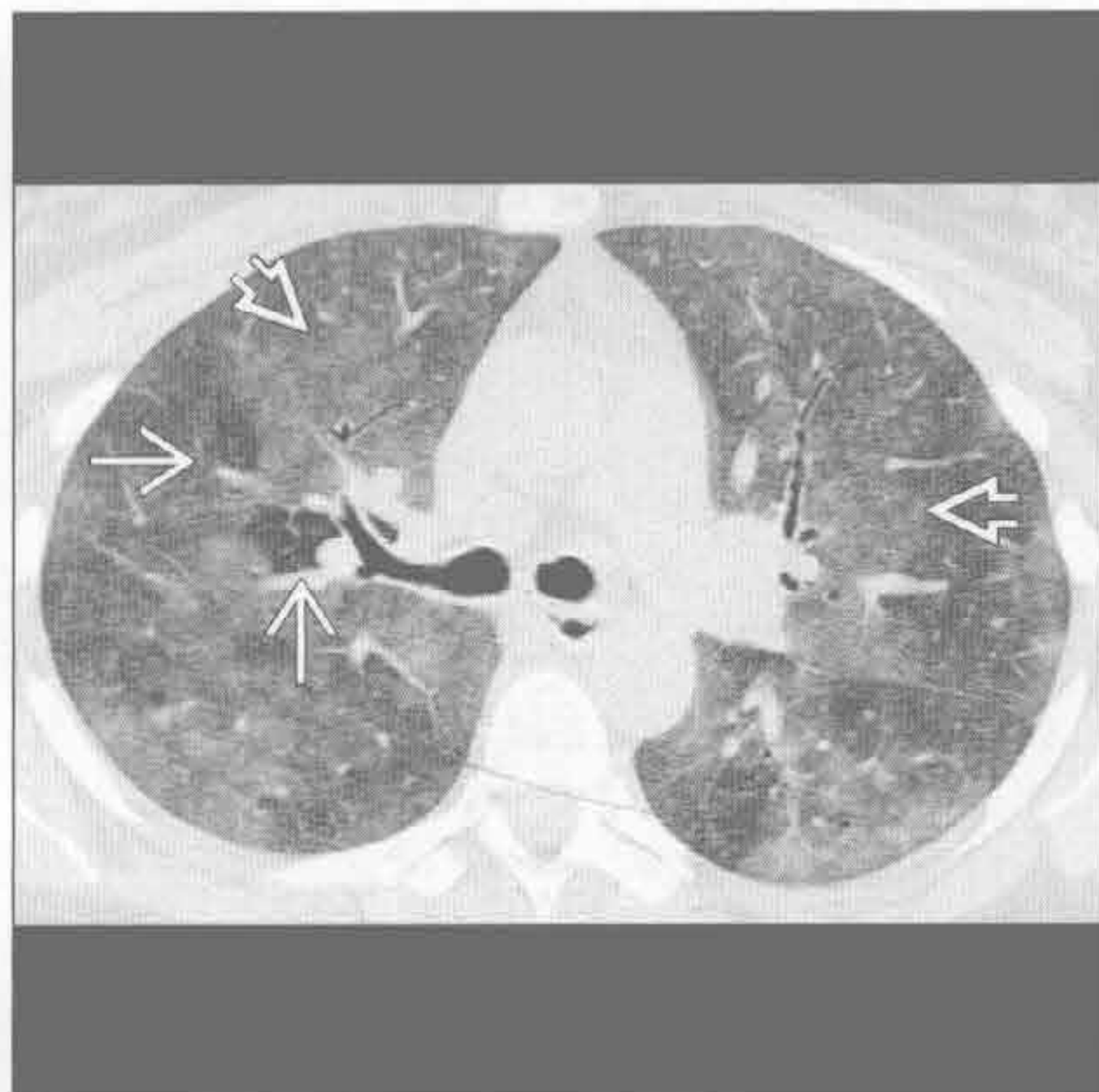


弥漫性肺泡出血 (DAH)

(左) 横断面 HRCT 见弥漫性肺泡出血所致的肺门旁磨玻璃影 \Rightarrow

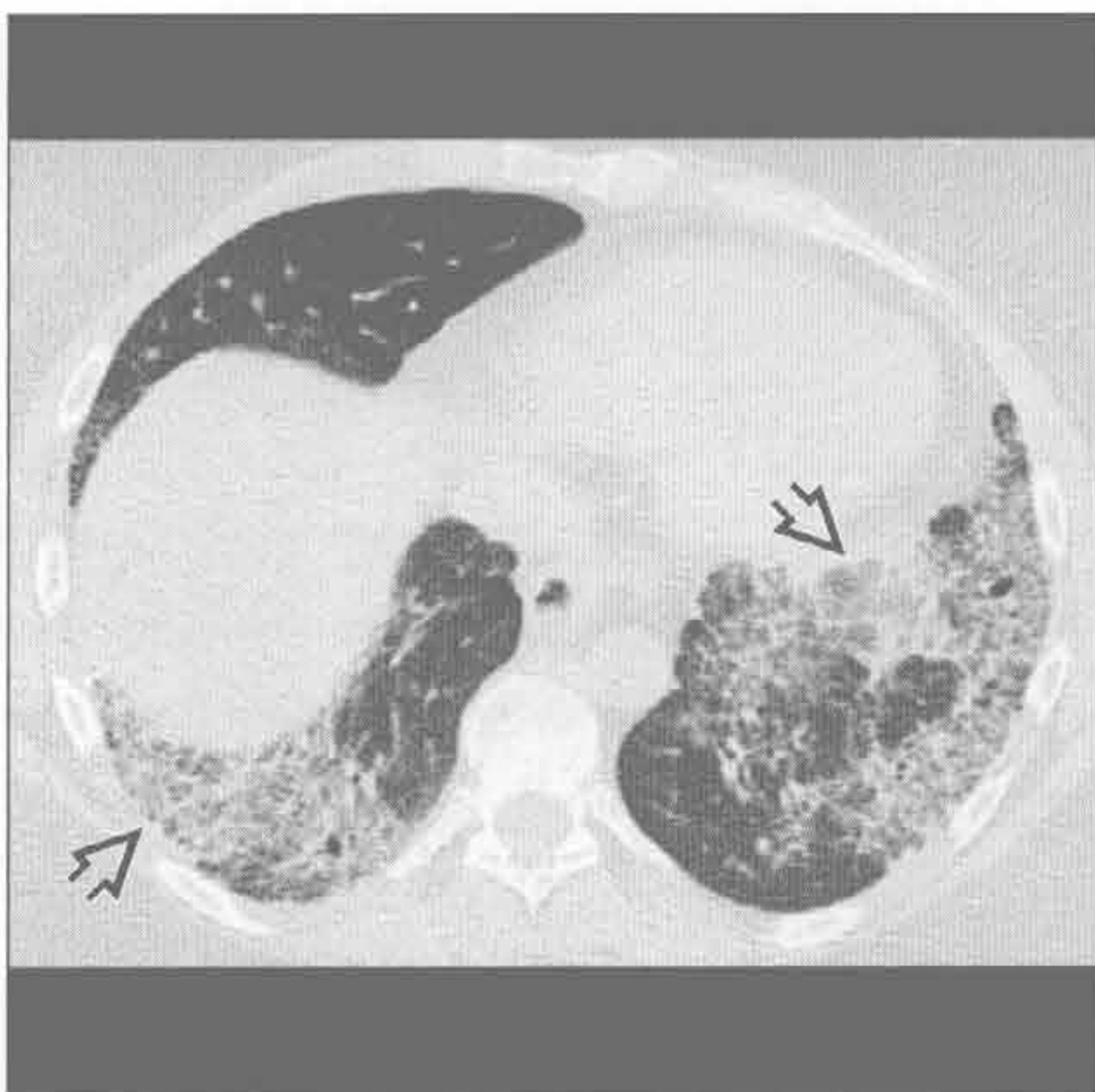


(右) 亚急性过敏性肺炎患者。横断面增强 CT 见弥漫性磨玻璃影 \Rightarrow ，部分小叶不受累 \Rightarrow 。呼吸相扫描有利于发现空气捕捉

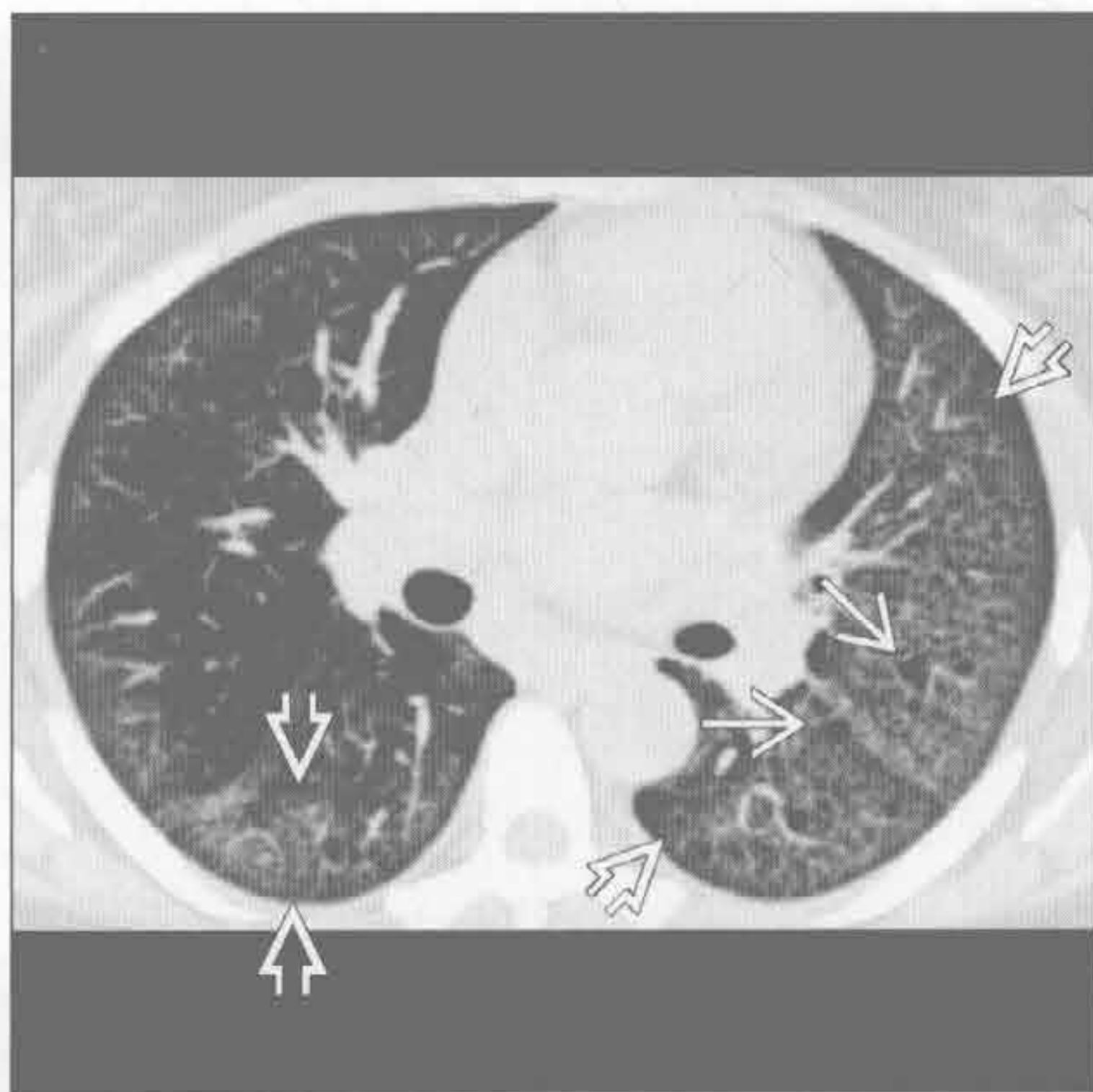


过敏性肺炎 (HP)

(左) 横断面平扫 CT 可见磨玻璃影 \Rightarrow ，混杂网状影。非特异性间质性肺炎的磨玻璃影常超过网状影范围，牵拉性支气管扩张范围常超过网状影程度



(右) 脱屑型间质性肺炎患者，横断面平扫 CT 见肺内弥漫性磨玻璃影 \Rightarrow 和散在小囊影 \Rightarrow

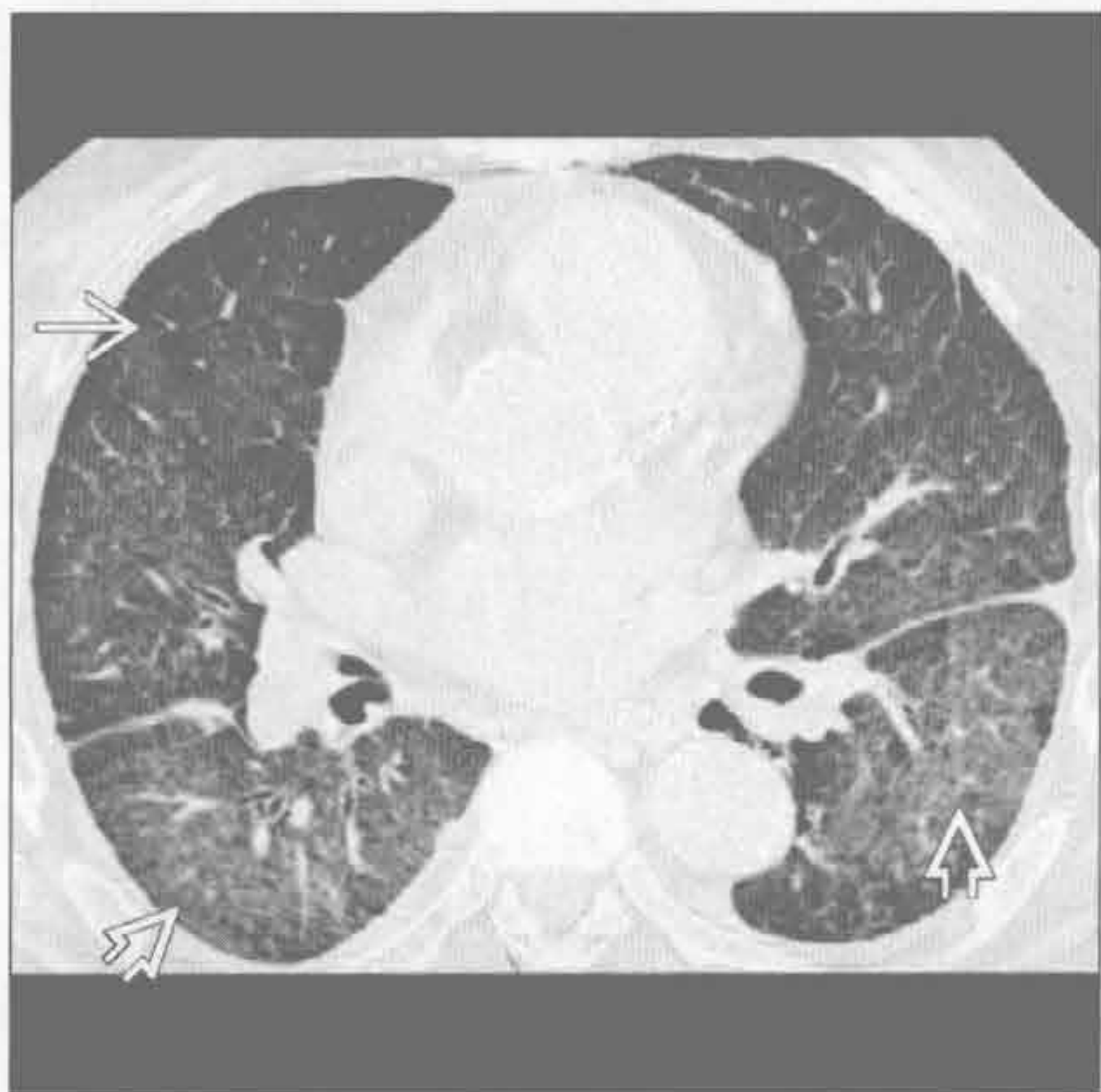

非特异性间质性肺炎

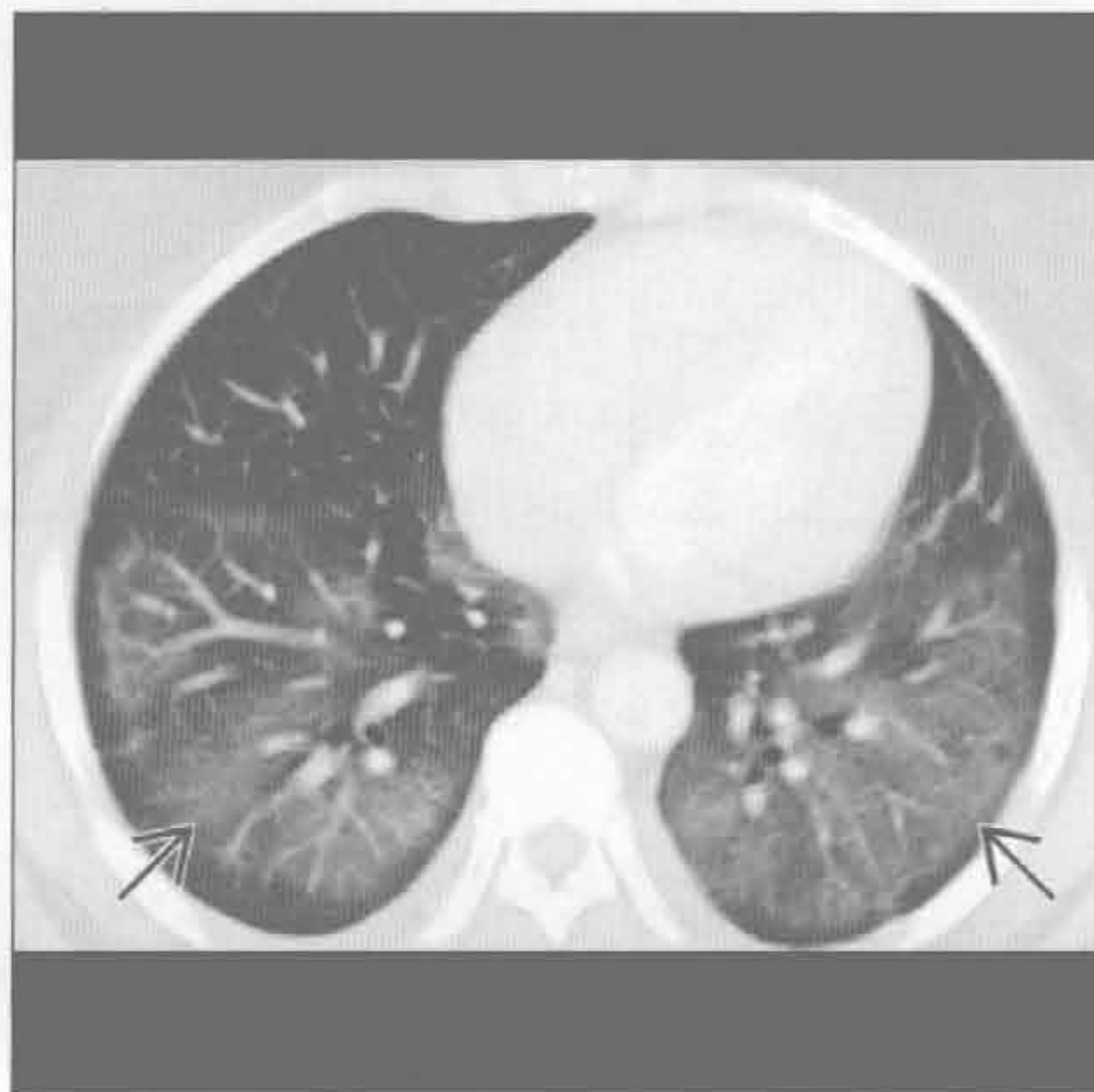
脱屑型间质性肺炎 (DIP)

磨玻璃影

脱屑型间质性肺炎 (DIP)



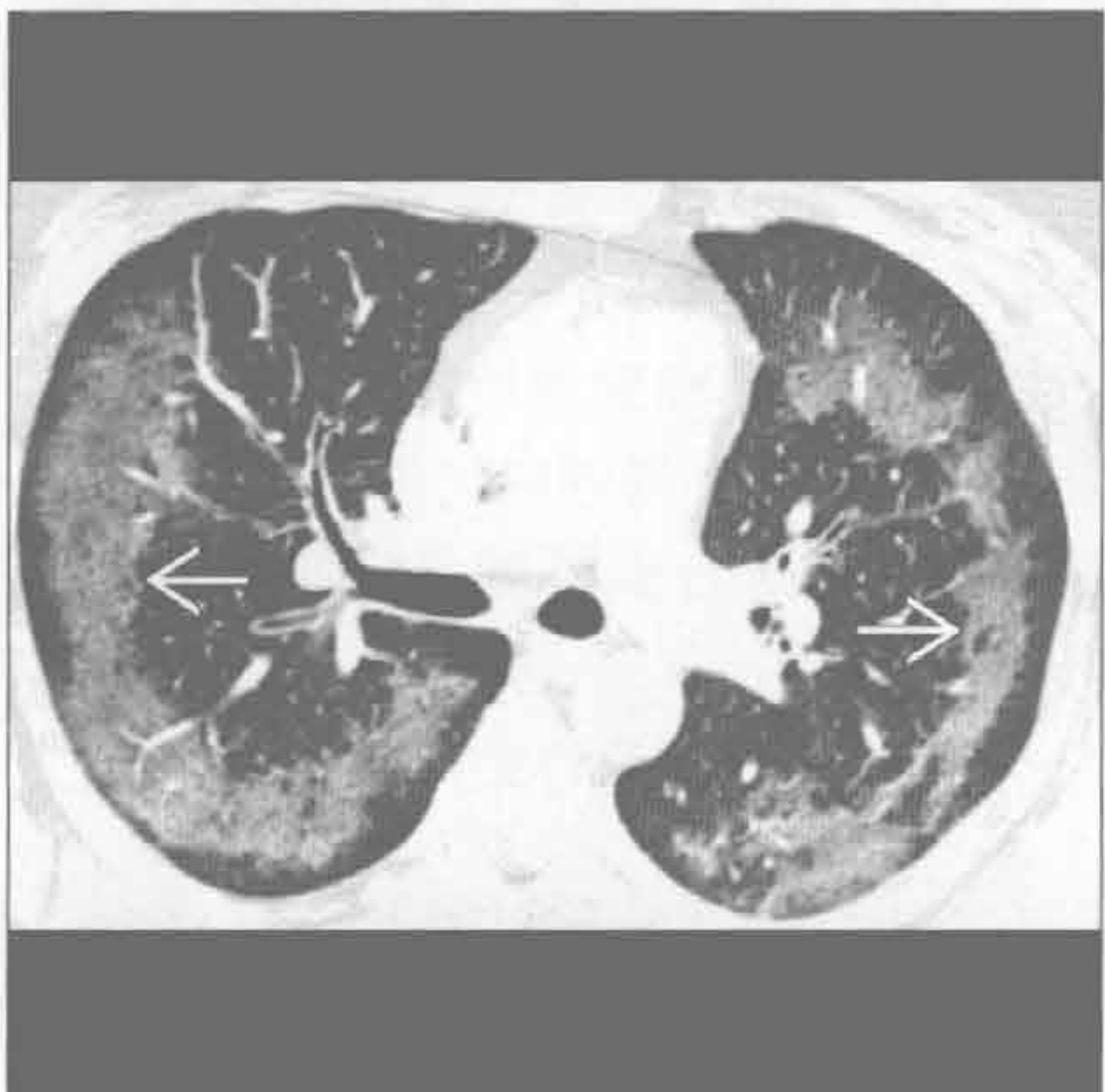
嗜酸性肺炎



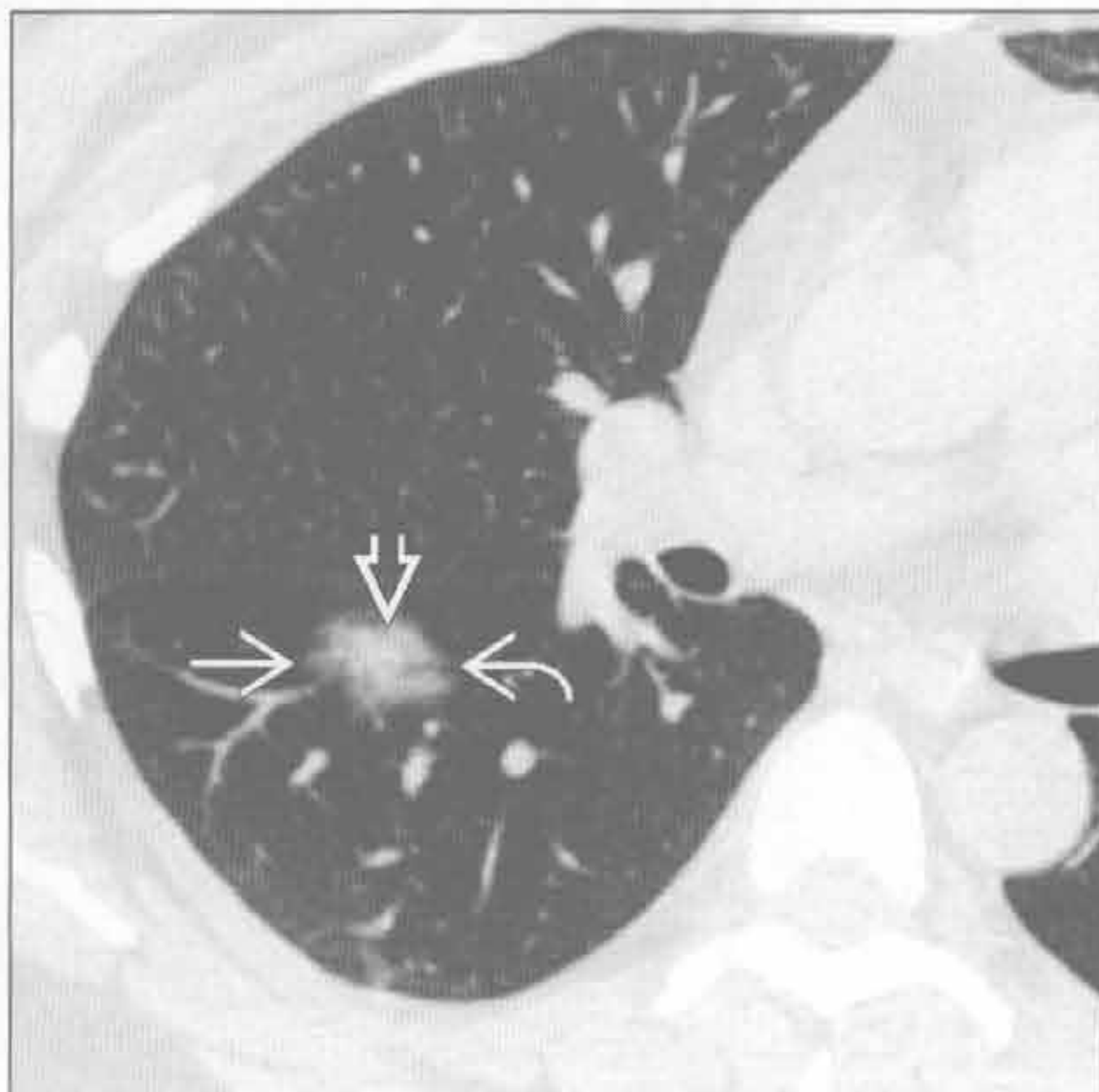
(左) 脱屑型间质性肺炎患者。横断面 HRCT 见弥漫性磨玻璃影 \Rightarrow 和散在囊性影 \Rightarrow

(右) 横断面增强 CT 见肺基底段对称性磨玻璃影 \Rightarrow ，胸膜下区域不受累。上叶肺实变 (未显示)。支气管血管束存在，明确了磨玻璃影的征象

嗜酸性肺炎



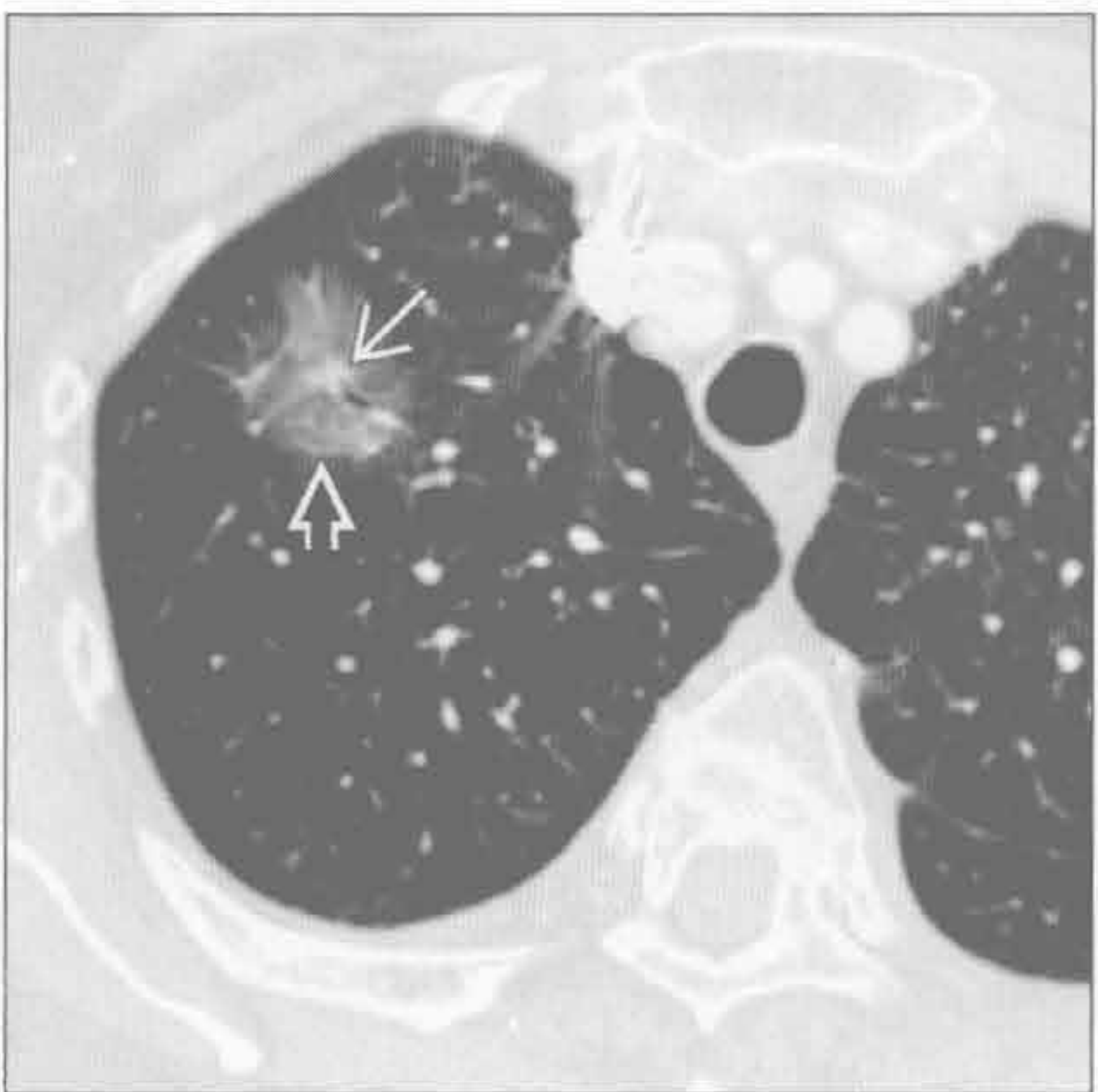
支气管肺泡细胞癌



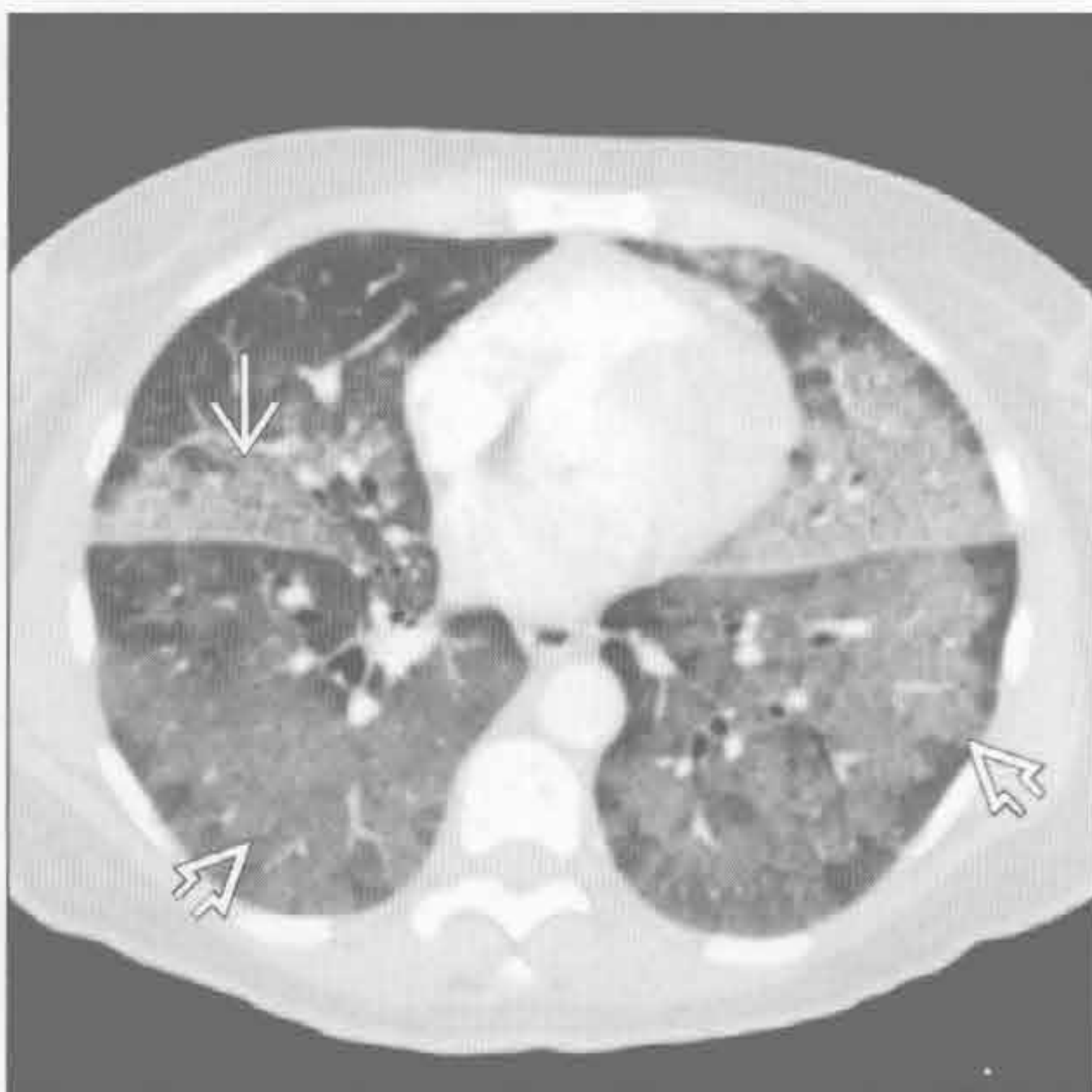
(左) 慢性嗜酸性肺炎患者。横断面增强 CT 见上叶外周带状磨玻璃影 \Rightarrow

(右) 横断面平扫 CT 见部分实性结节影，含有磨玻璃影 \Rightarrow 和实性成分 \Rightarrow 。还可见支气管充气征 \Rightarrow

支气管肺泡细胞癌



肺泡蛋白沉着症 (PAP)



(左) 横断面增强 CT 见支气管肺泡细胞癌局部磨玻璃影 \Rightarrow 和中央实性小结节 \Rightarrow

(右) 横断面 HRCT 见弥漫性磨玻璃影 \Rightarrow 和右肺中叶、舌段的铺路石征 \Rightarrow

鉴别诊断

常见

- 肺泡蛋白沉着症 (PAP)
- 肺囊虫肺炎 (PCP)
- 急性间质性肺炎 (AIP)
- 弥漫性肺泡损伤 (DAD)
- 肺水肿

不常见

- 弥漫性肺泡出血
- 嗜酸性肺炎
- 隐源性机化性肺炎 (COP)

罕见 (但重要)

- 支气管肺泡细胞癌 (BAC)
- 癌性淋巴管炎
- 脂质肺炎

重要信息

鉴别诊断要点

- 铺路石征的定义：磨玻璃影上叠加小叶间隔的均匀增厚
 - 似碎石铺成的道路
 - 弥漫性肺病中的发生率为 1%
- 影像 - 病理相关性
 - 小叶间隔增厚形成网状线影
 - 也可能是物质优先聚集于外周肺实质所致
 - 部分肺泡充填形成磨玻璃影
- 急性病程
 - 水肿、肺囊虫肺炎、出血、急性间质性肺炎、弥漫性肺泡损伤
- 亚急性或慢性病程
 - 肺泡蛋白沉着症、隐源性机化性肺炎、出血、支气管肺泡细胞癌、癌性淋巴管炎、脂质肺炎、慢性嗜酸性肺炎
- 局灶性铺路石征
 - 出血、支气管肺泡细胞癌、癌性淋巴管炎、脂质肺炎
- 部位
 - 上野为主
 - 慢性嗜酸性肺炎
 - 肺囊虫肺炎
 - 底部为主
 - 水肿
 - 隐源性机化性肺炎

脂质肺炎

- 铺路石征的范围
 - 累及的肺段越多时，肺泡蛋白沉着症的可能性越大

常见诊断的有用线索

- 肺泡蛋白沉着症 (PAP)
 - 具有铺路石征表现的典型疾病，但其他疾病进展过程中亦可见到
 - 铺路石征通常呈地图样分布，边界清楚锐利
 - 弥漫性铺路石征基本仅见于本病
 - 临床症状较影像学表现轻
 - 干咳、呼吸困难 (发热较少见)
- 肺囊虫肺炎 (PCP)
 - 典型位于肺门旁或上野
 - 预防性应用喷他脒 (pentamidine) 气雾剂的患者病灶以上肺更严重
 - 可能有肺膨出气瘤，通常位于外带
 - 肺膨出气瘤仅见于 HIV 感染的患者
 - 咳嗽、呼吸困难和发热
- 急性间质性肺炎 (AIP) 和弥漫性肺泡损伤 (DAD)
 - 导致严重的呼吸障碍，需呼吸机维持
 - AIP：不明原因的进行性呼吸障碍、活检表现为 DAD
 - ARDS：多种疾病或手术的结局，活检表现为 DAD
 - AIP 较 ARDS 更对称
 - DAD 各期均可见磨玻璃影 (和铺路石征)
 - 磨玻璃影和实变影较铺路石征更常见
- 肺水肿
 - 心源性和非心源性肺水肿均可出现铺路石征
 - 心源性肺水肿呈重力依赖性分布
 - 心源性肺水肿常见心影增大和胸腔积液
 - 治疗后消退快

不常见诊断的有用线索

- 弥漫性肺泡出血
 - 常见咯血 (80%) 和贫血
 - 急性起病，肺泡内出血 (导致实变或磨玻璃影)
 - 巨噬细胞清除肺泡内出血 (2 ~ 3 天)
 - 巨噬细胞迁移至间质 (小叶间隔增厚)
 - 巨噬细胞通过淋巴管清除 (7 ~ 14 天)
 - 巨噬细胞移至间质时出现铺路石征
 - 病灶通常位于肺门旁或弥散分布
- 嗜酸性肺炎
 - 慢性肺炎 (90%) 较急性肺炎更常见外周嗜酸

细胞实变

- 典型位于外带
- 实变影和磨玻璃影较铺路石征常见
- 隐源性机化性肺炎 (COP)
 - 反晕征：磨玻璃病灶外周可见环状实变影
 - 阴影可为游走性，与嗜酸细胞性肺炎相似
 - 实变影和磨玻璃影较铺路石征更常见

罕见诊断的有用线索

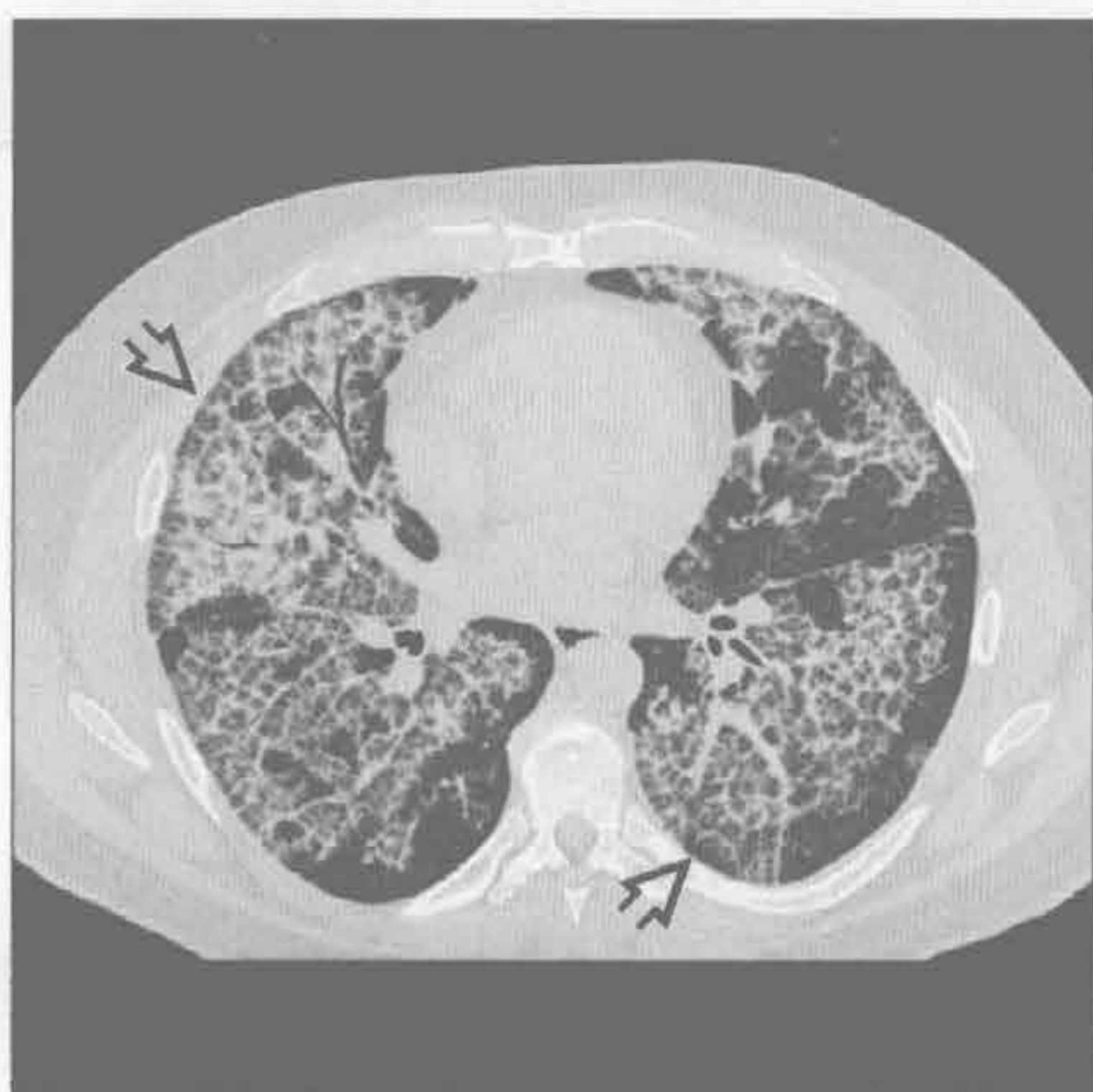
- 支气管肺泡细胞癌 (BAC)
 - 高分化黏液腺癌
 - 脂性物质生长造成磨玻璃影、混杂磨玻璃影和实变影
 - 铺路石征不常见
 - 小叶间隔增厚可能源于肿瘤浸润或水肿
- 癌性淋巴管炎
 - 常不累及多个肺叶或两肺 (30% 患者的病灶局限于单侧或单个肺叶)

- 小叶间隔常呈串珠样或不规则增厚，其他疾病中不常见
- 伴随症状常见，包括胸腔积液、肺门及纵隔淋巴结肿大
- 脂质肺炎
 - 吸入脂性或油性物质、动物油或植物油，口服泻药，油性的滴鼻液，液状石蜡
 - 慢性实变影中常有脂肪沉积 (CT 值 $-150 \sim -30\text{Hu}$)
 - 分布于吸入部位

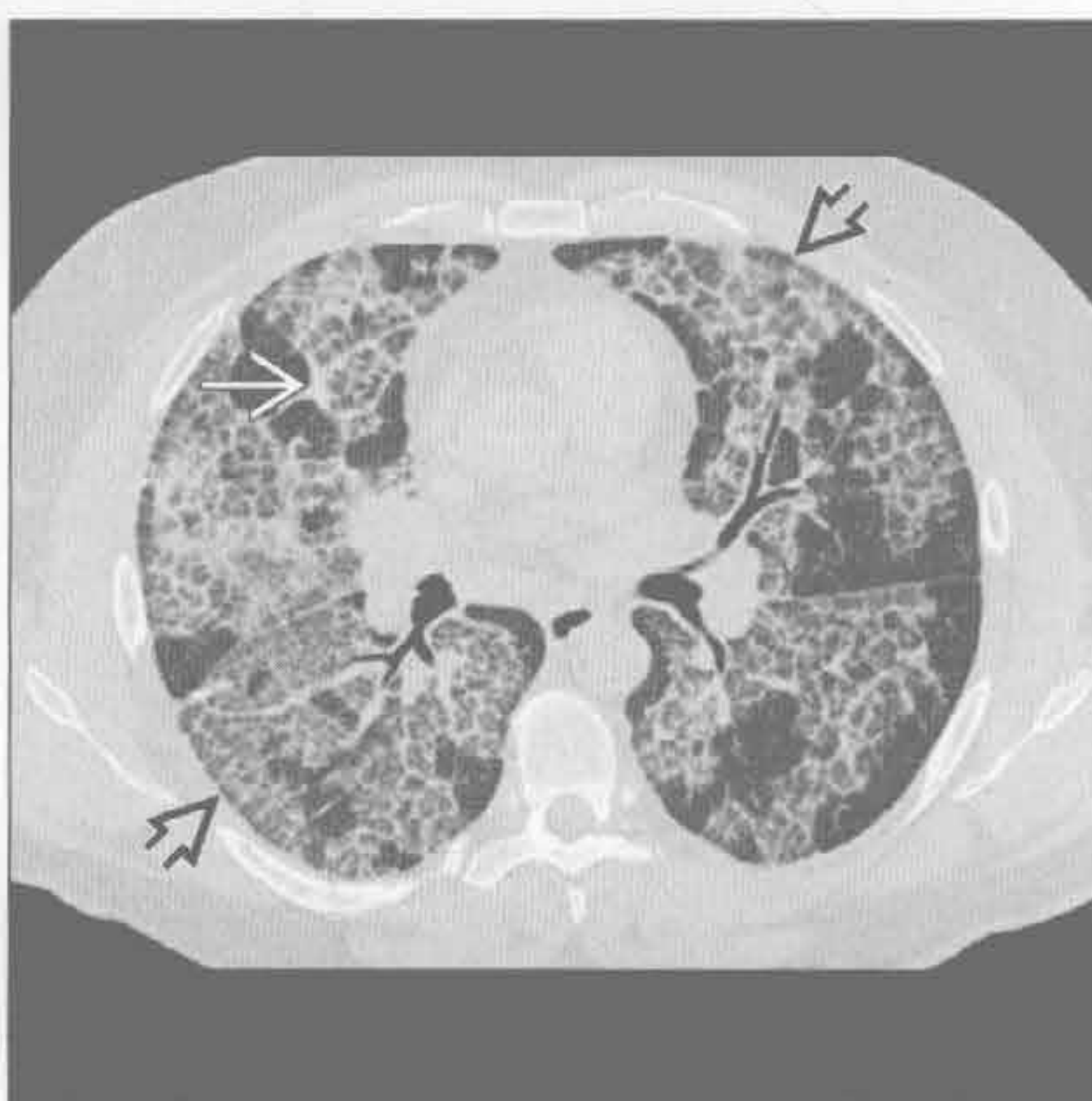
选择性鉴别诊断思路

- 多种疾病中铺路石征的发生率
 - 肺泡蛋白沉着症 (100%)
 - 弥漫性肺泡损伤 (66%)
 - 急性间质性肺炎 (30%)
 - 出血、隐源性机化性肺炎、嗜酸细胞性肺炎、肺水肿 (10% ~ 20%)

肺泡蛋白沉着症 (PAP)



肺泡蛋白沉着症 (PAP)



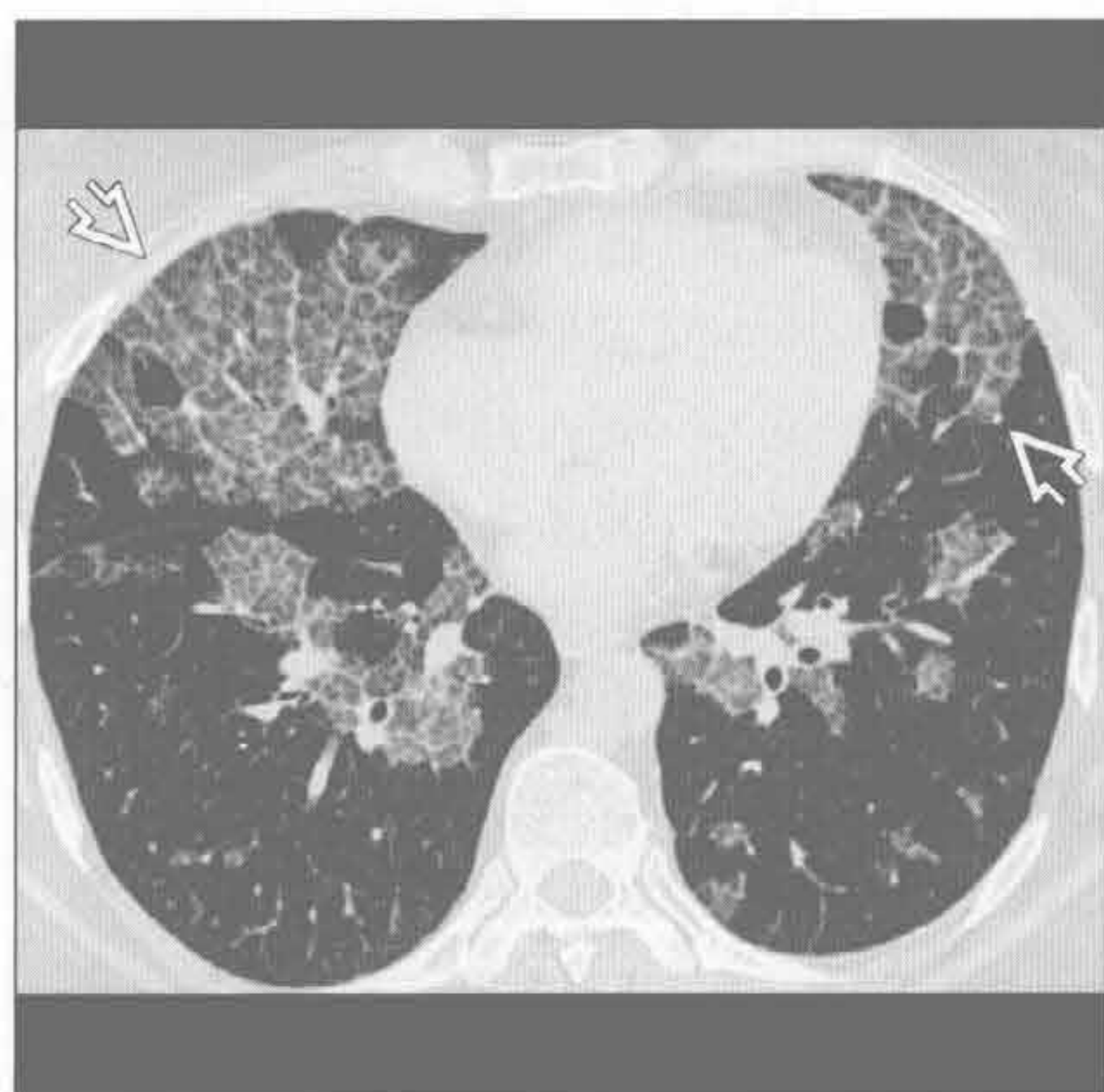
(左) 横断面 HRCT 见肺泡蛋白沉着所致的铺路石征 [⇨]。病变显著，分布广泛

(右) 横断面 HRCT 见地图样分布的铺路石征 [⇨]。铺路石征分布越广泛，肺泡蛋白沉着症诊断的可能性越大 [⇨]

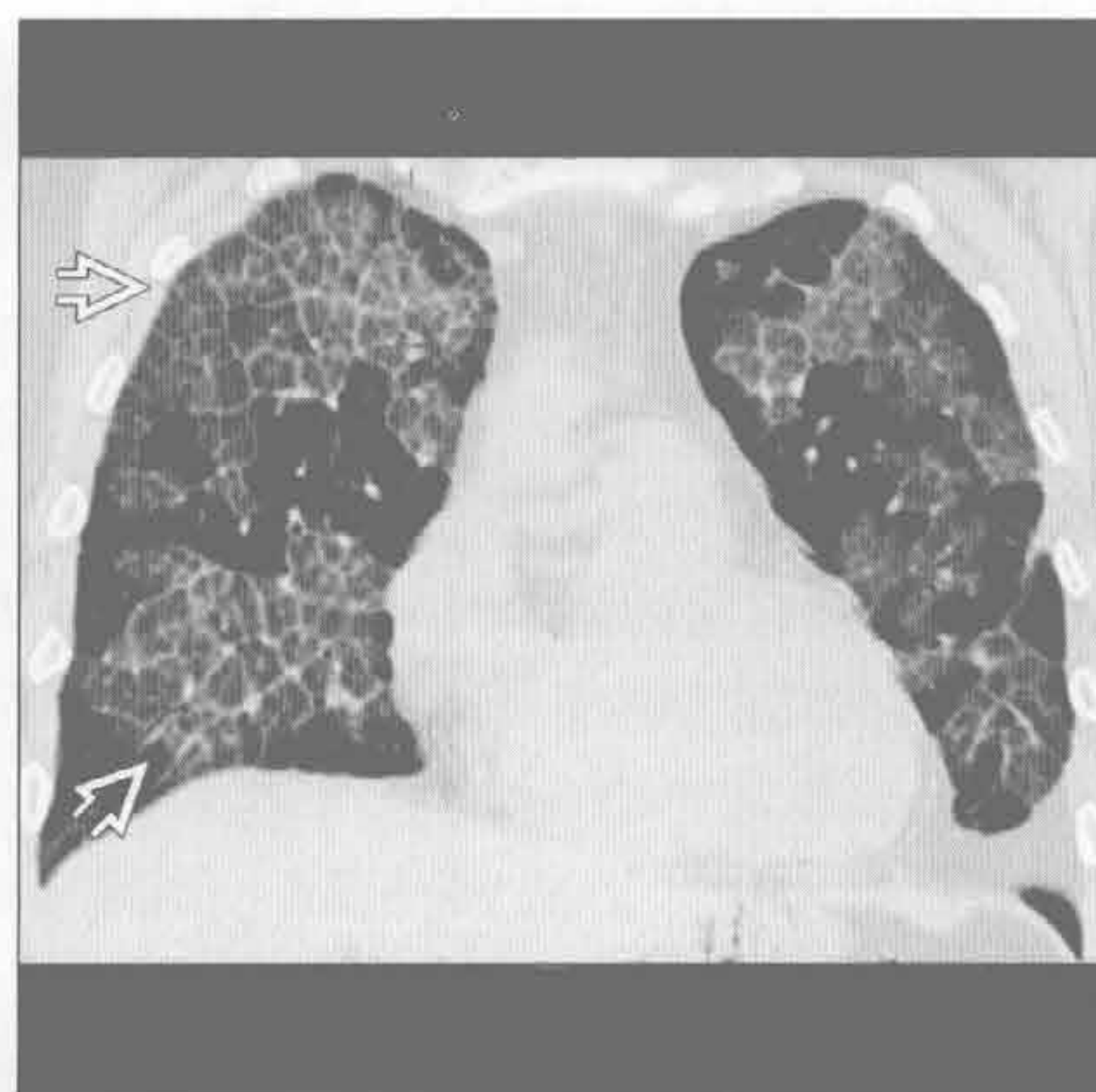
铺路石征

肺泡蛋白沉着症 (PAP)

(左) 肺泡蛋白沉着症患者。横断面 HRCT 见地图样分布的铺路石征 \Rightarrow ，与周围正常肺组织分界较清楚



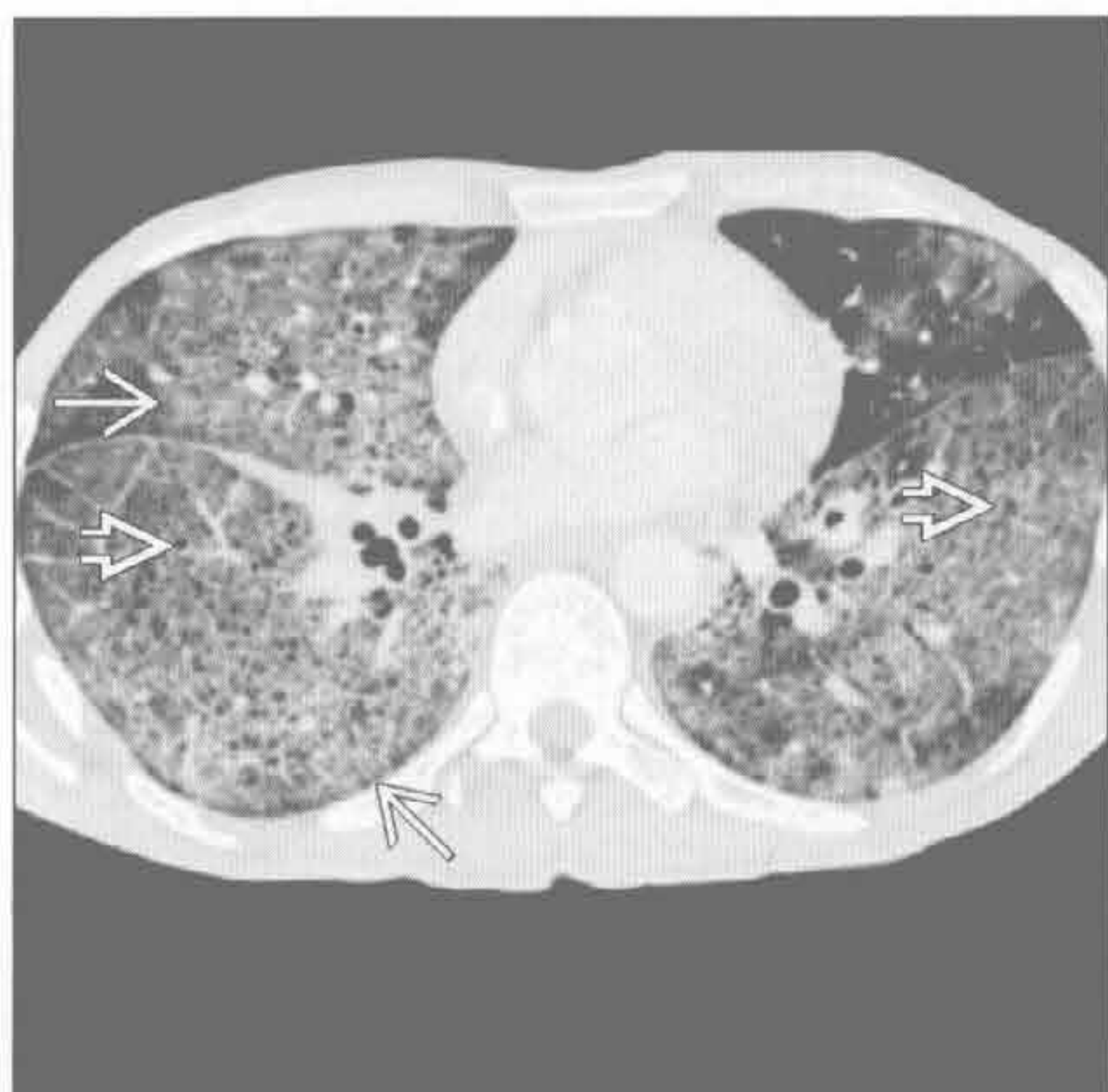(右) 肺泡蛋白沉着症患者。冠状面重建 HRCT 图像见广泛分布的铺路石征 \Rightarrow 。累及肺段越多，诊断为肺泡蛋白沉着症的可能性越大



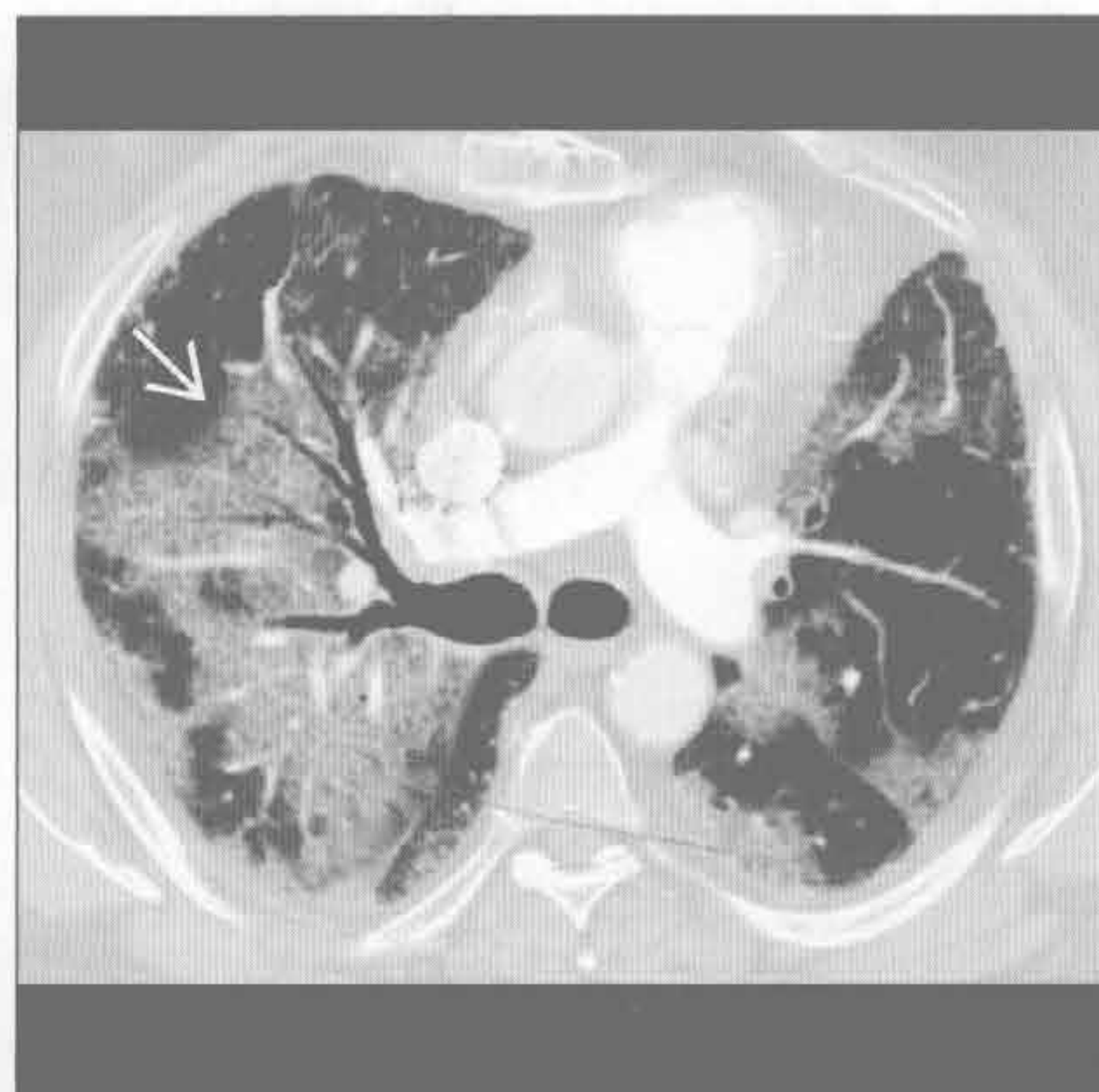
肺泡蛋白沉着症 (PAP)

肺囊虫肺炎 (PCP)

(左) 31 岁 AIDS 患者。横断面平扫 CT 见肺内的铺路石征 \Rightarrow 和小的肺膨出气囊 \Rightarrow



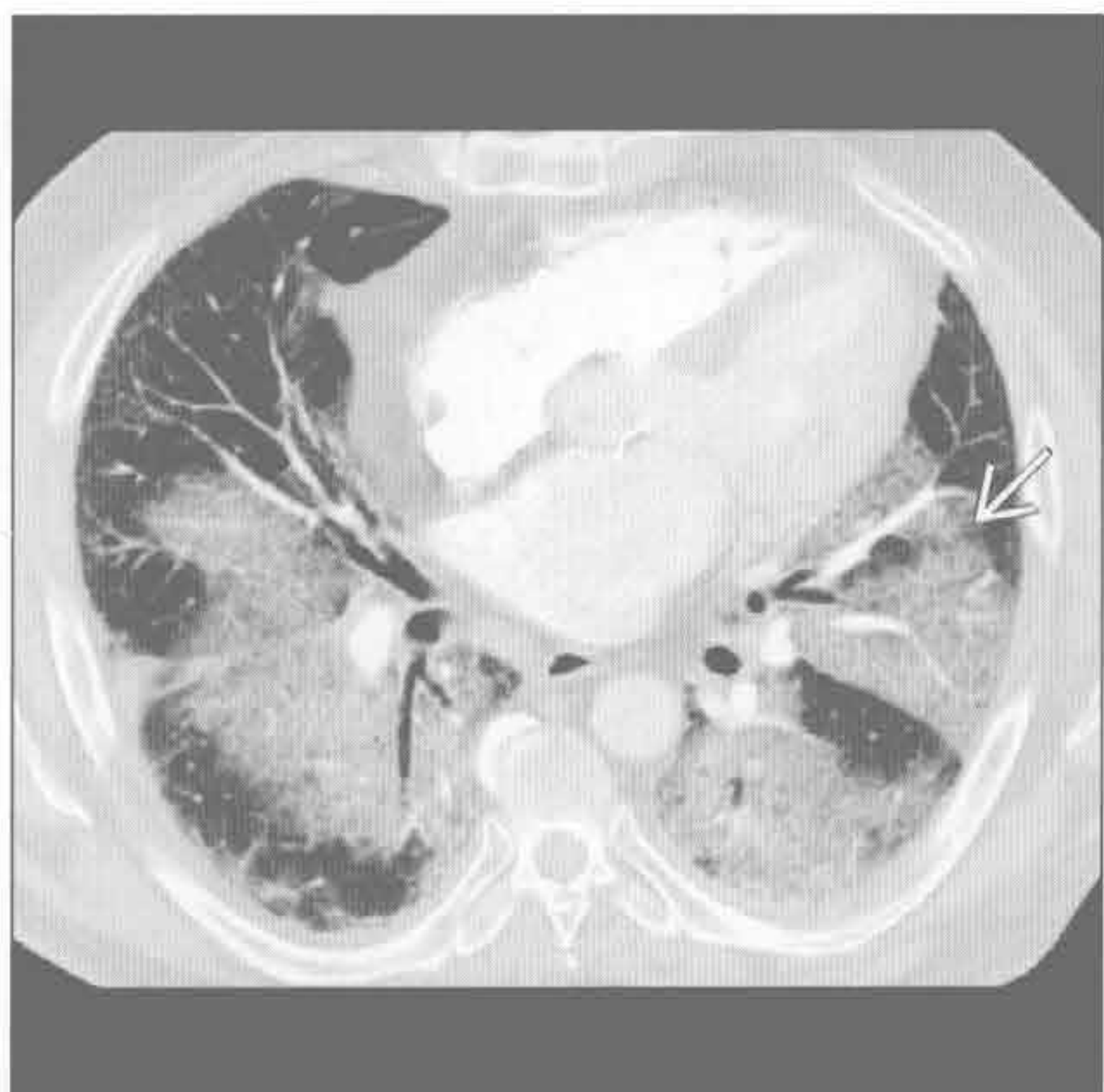
(右) 急性间质性肺炎患者。横断面增强 CT 见铺路石征 \Rightarrow ，亦呈地图样分布，与肺泡蛋白沉着症相似



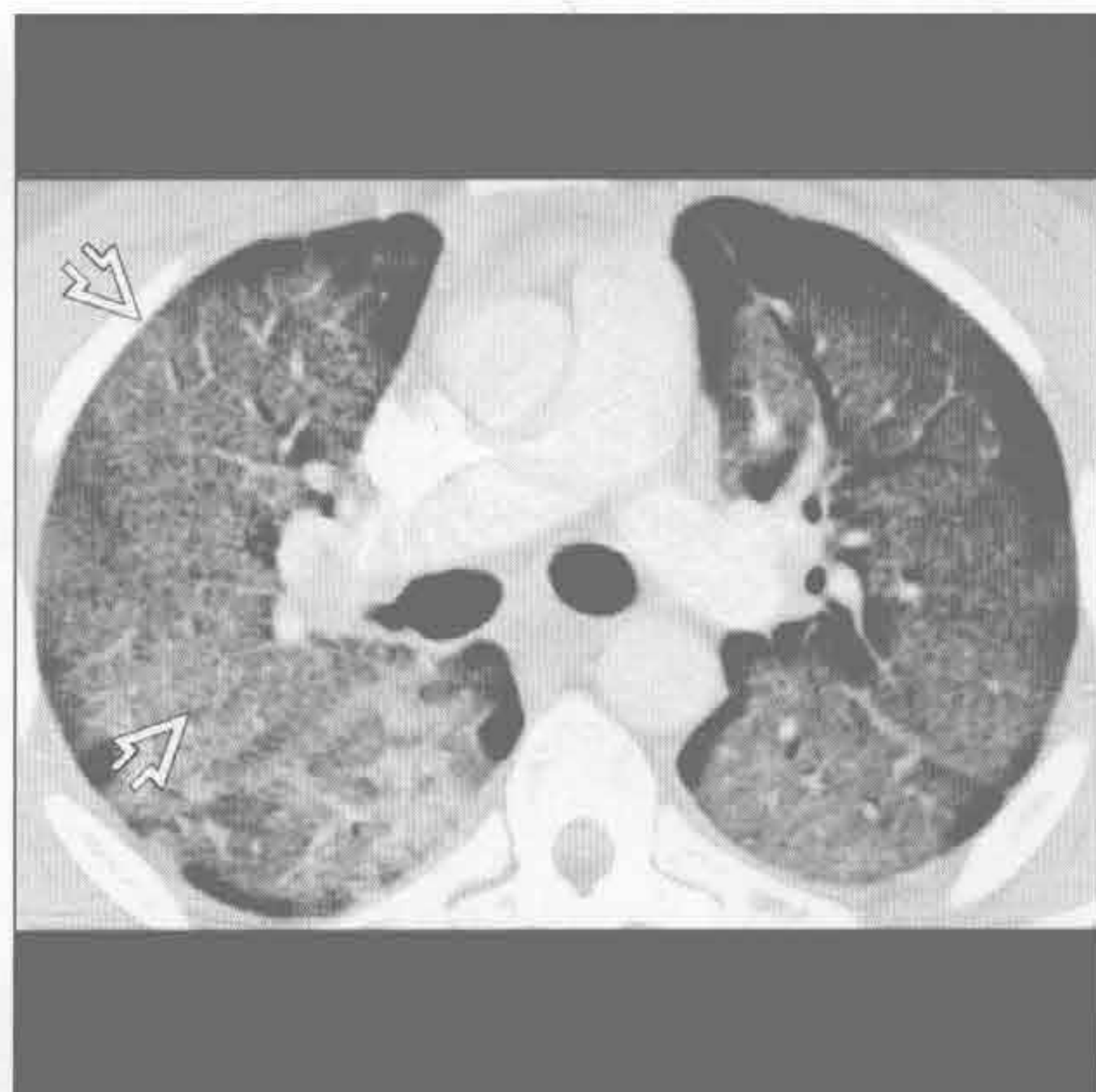
急性间质性肺炎 (AIP)

急性间质性肺炎 (AIP)

(左) 急性间质性肺炎患者。横断面增强 CT 见铺路石征 \Rightarrow



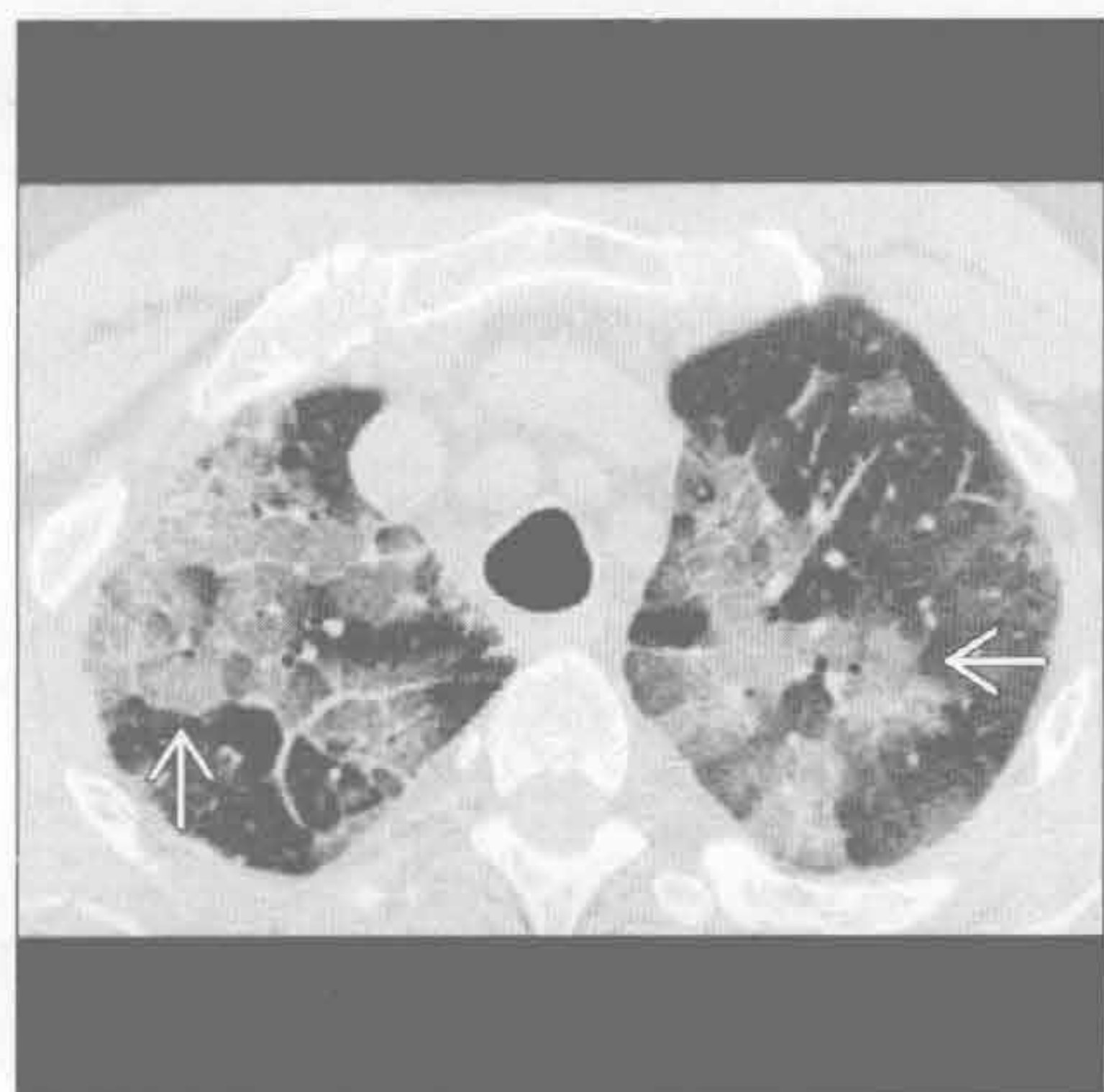(右) 肺水肿患者。横断面增强 CT 见弥漫性铺路石征 \Rightarrow



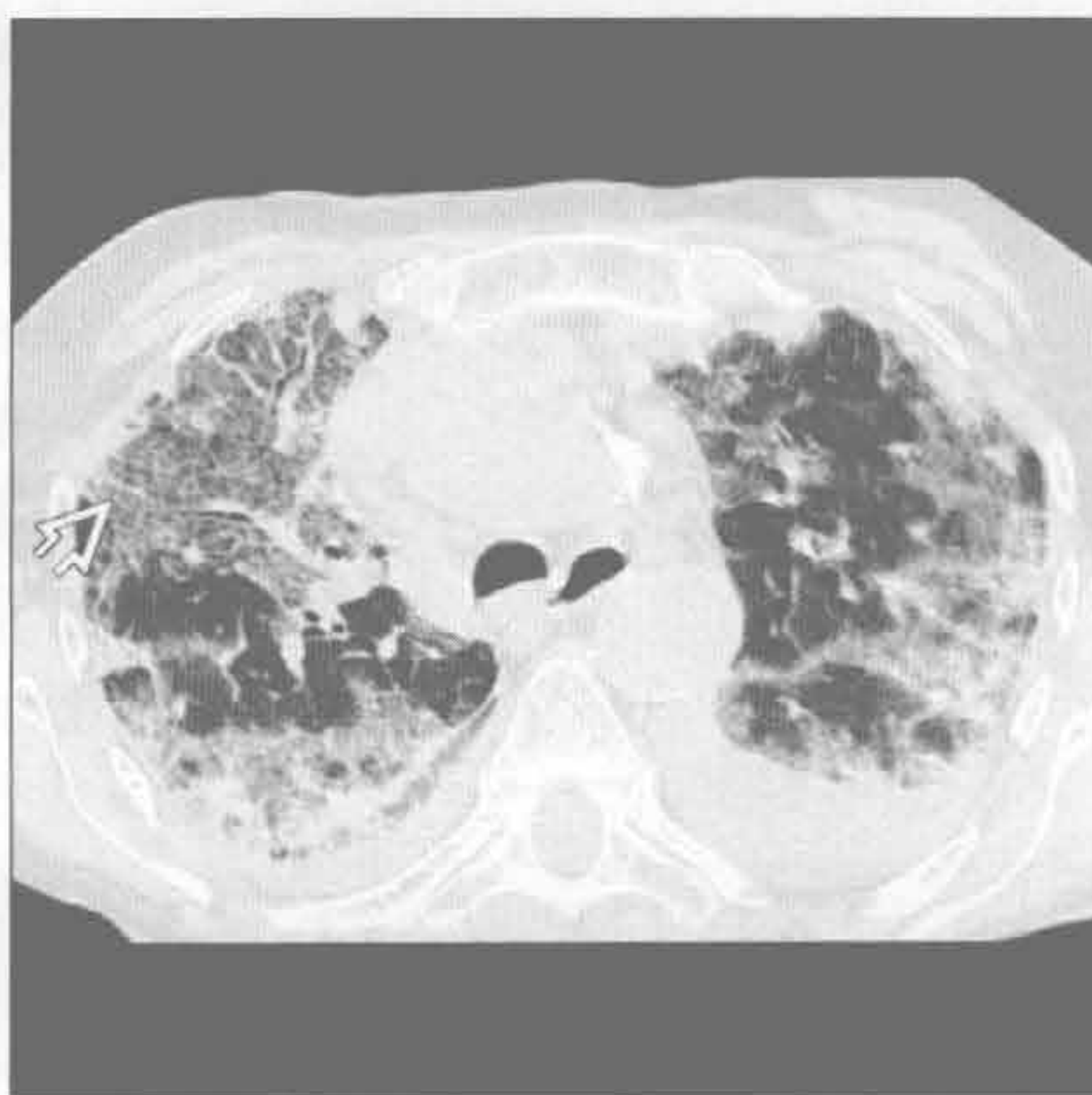
肺水肿

铺路石征

弥漫性肺泡出血



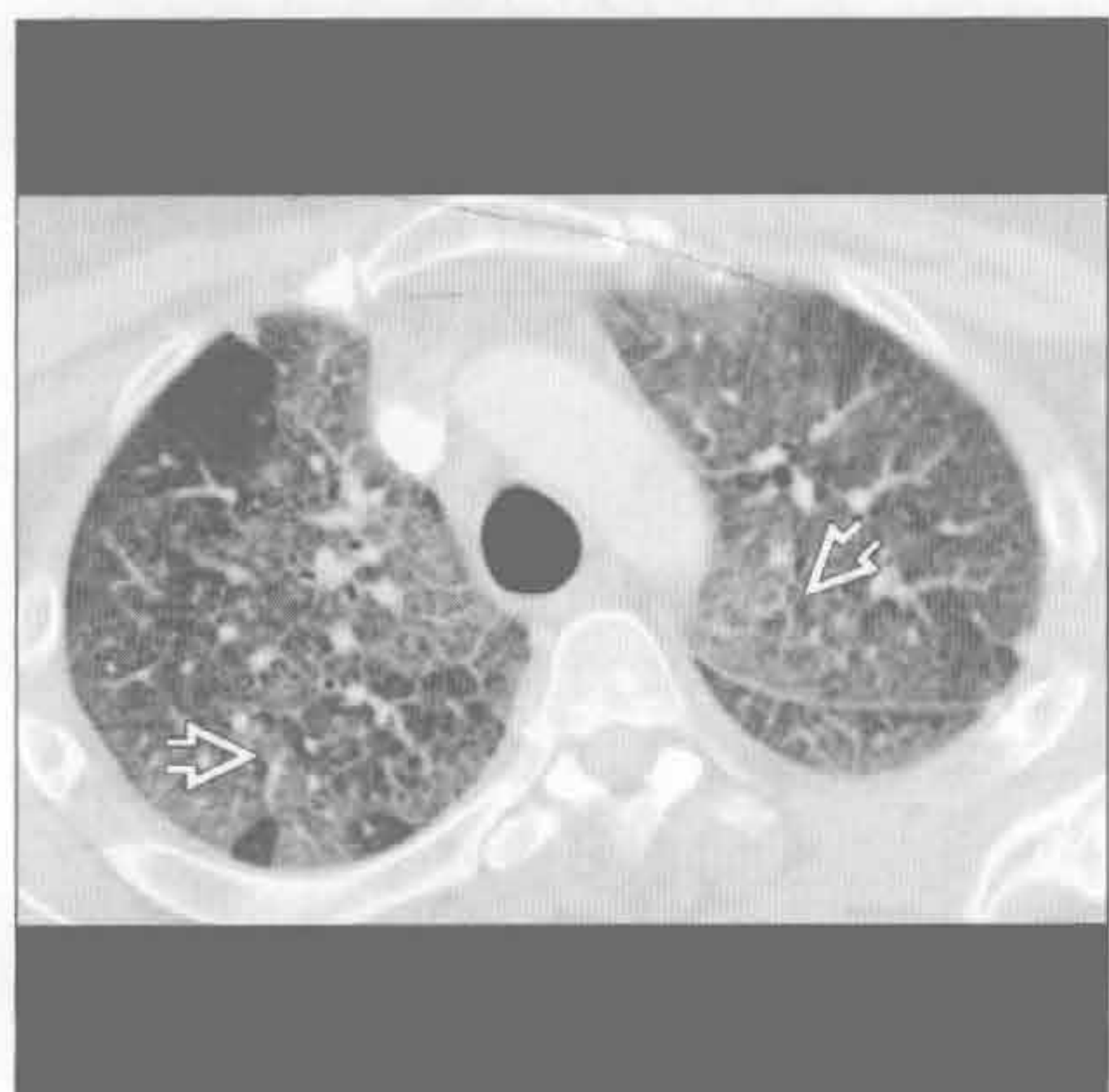
嗜酸性细胞性肺炎



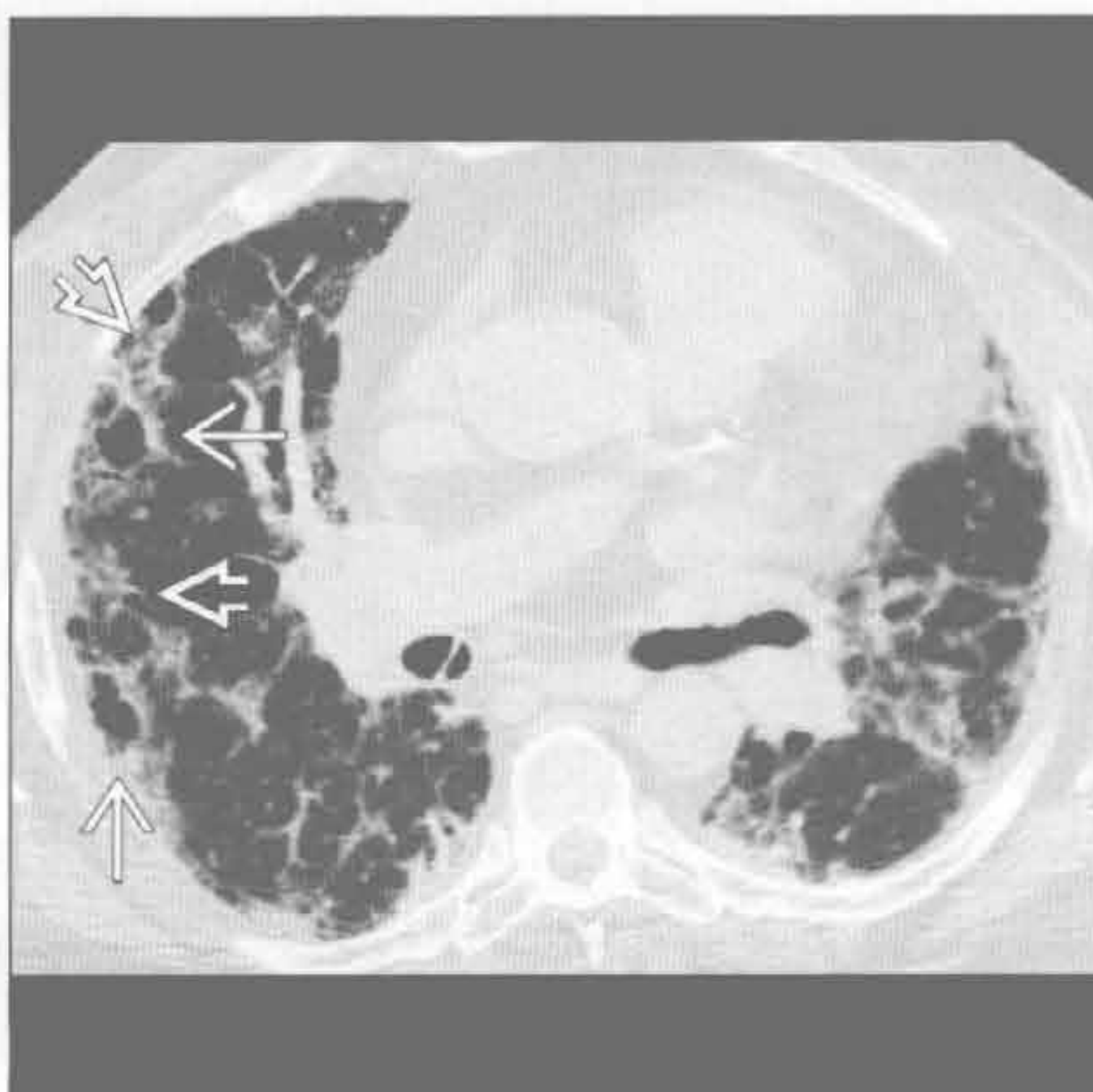(左) 弥漫性肺泡出血患者。横断面 HRCT 见典型的铺路石征表现 →

(右) 慢性嗜酸性细胞性肺炎患者。横断面 HRCT 见铺路石征 →。注意外带实变较铺路石征更广泛

嗜酸性细胞性肺炎



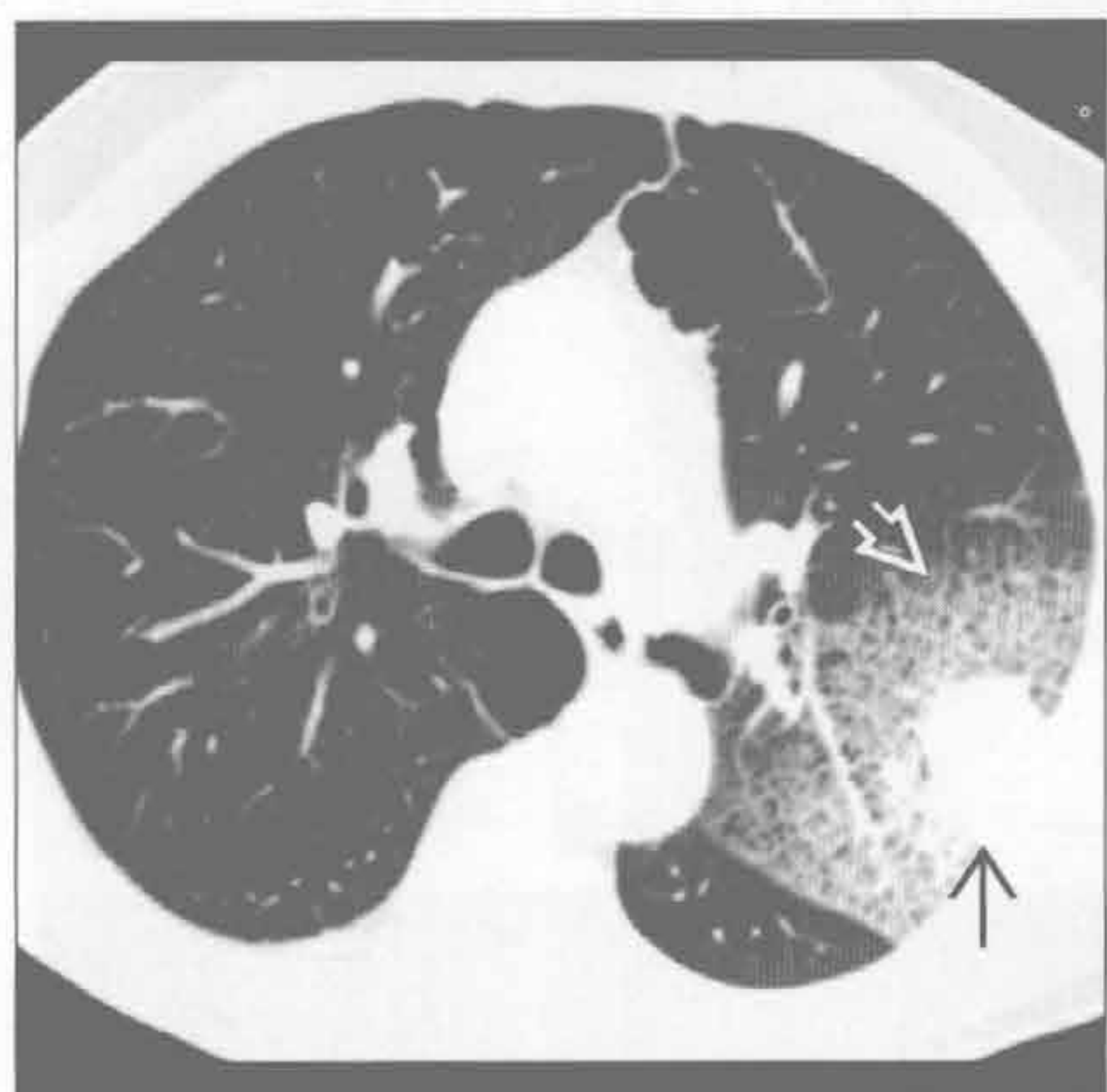
隐源性机化性肺炎 (COP)



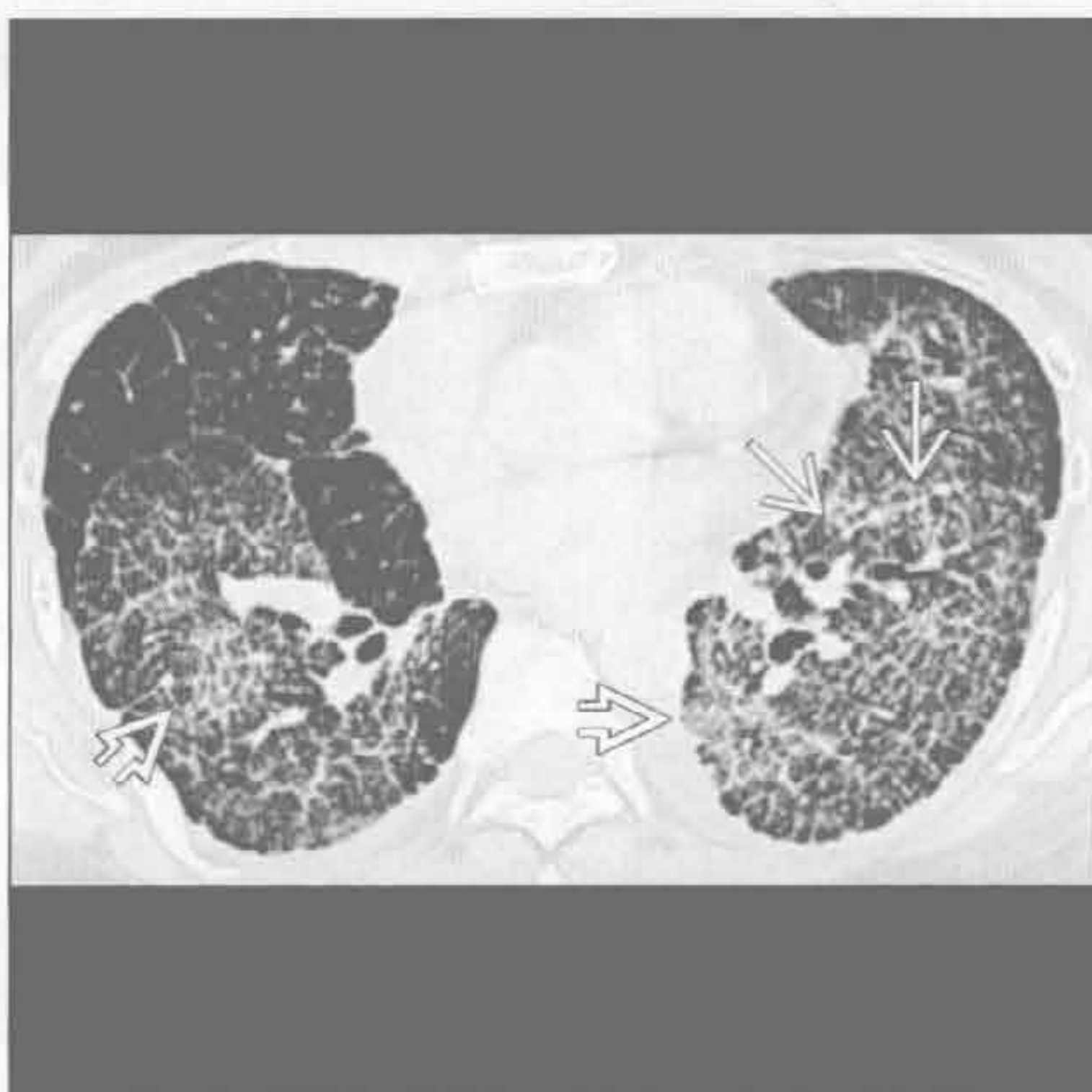(左) 急性嗜酸性细胞性肺炎患者。横断面增强 CT 见铺路石征。磨玻璃影为主要表现 →

(右) 横断面 HRCT 见胸膜下小范围的铺路石征 →。病灶沿小叶周边分布为隐源性机化性肺炎的特征 →

支气管肺泡细胞癌 (BAC)



癌性淋巴管炎



(左) 支气管肺泡细胞癌患者。横断面 HRCT 见局部肿块 → 伴周边铺路石征 →

(右) 癌性淋巴管炎患者 →。横断面 HRCT 见广泛铺路石征。肺裂呈串珠样改变，高度提示癌性淋巴管炎诊断 →

鉴别诊断

常见

- 血行转移
- 转移，粟粒样
- 感染，粟粒样
 - 分枝杆菌
 - 真菌
 - 病毒

不常见

- 感染性细支气管炎
- 结节病
- 过敏性肺炎

罕见（但重要）

- 石棉沉着病，静脉注射
- 血管炎
- 朗格汉斯细胞肉芽肿病

重要信息

鉴别诊断要点

- 散在型
 - 结节弥散但是不聚集成簇（葡萄样）
 - 结节供养血管可帮助诊断
 - 肺内血流分布为重力依赖性：站立位基底部血流增多，仰卧位背部血流增多
 - 散在的结节更多分布于肺下野和外带
- 散在型与支气管血管型的比较
 - 沿支气管血管分布的小叶中心型结节聚集成簇
 - 支气管血管型可伴有小气道阻塞的征象（马赛克征、树芽征、支气管扩张、空气捕捉）
- 散在型与淋巴管型比较
 - 沿淋巴管分布的小叶中心型结节聚集呈葡萄状
 - 淋巴管型结节以沿胸膜及肺裂分布为多
 - 淋巴管型结节可能沿血管或气道排列成排
 - 淋巴管型结节多分布于上野，而散在型以下野为多

常见诊断的有用线索

- 血行转移
 - 形态及边缘特征
 - 圆形且边界清楚（40%）、形态不规则但边界清楚（15%）、圆形且边界不清（15%）、形态不规则且边界不清（30%）
 - 大小不一：原发肿瘤多期播散
 - 典型为实性：胃肠道、肺、乳腺癌，黑色素瘤，

肉瘤

- 可有空洞：原发于头颈部、宫颈的鳞状细胞癌，腺癌
- 可有钙化
 - 沙砾样钙化：产黏蛋白的腺癌，如来源于结肠、卵巢
 - 肿瘤治疗后：甲状腺肿瘤，腺癌
 - 骨化性转移：软骨肉瘤、骨肉瘤
- 边缘可能有磨玻璃环
 - 血管性肿瘤出血：绒毛膜癌、血管肉瘤、肾细胞癌
- 转移，粟粒样
 - 主要静脉回流入肺的肿瘤
 - 髓样甲状腺癌、肾细胞癌、头颈部肿瘤、卵巢或睾丸癌、黑色素瘤
 - 结节大小相似、量多而不可计数
- 感染，粟粒样
 - 几乎所有病原体，最常见为结核分枝杆菌、真菌、病毒
 - 粟粒样肺结核
 - 原发或原发后感染播散
 - 免疫抑制患者易患，尤其是细胞免疫受损者
 - 慢性粟粒样肺结核：上野结节较大
 - 粟粒样组织胞浆菌病
 - 多源于潜伏疾病的再活及播散
 - AIDS 患者的播散多见于 CD4 计数 < 75 个 / mm^3 时，伴肺门及纵隔淋巴结肿大
 - 伴肾上腺功能不全
 - 粟粒样芽生菌病
 - 慢性粟粒样结节：上野结节常较大
 - 可在原发疾病 3 年后发生播散
 - 胸外器官受累：皮肤、骨、前列腺、中枢神经系统
 - 病毒性肺炎
 - 弥漫、常边界不清
 - 结节可融合或周围见磨玻璃环影

不常见诊断的有用线索

- 感染性细支气管炎
 - 通常为支气管血管束分布型
 - 发热，白细胞计数增多
 - 常可见树芽征
 - 斑片状或弥漫分布
- 结节病
 - 典型为淋巴管分布

散在（粟粒样）分布的小叶中心型结节

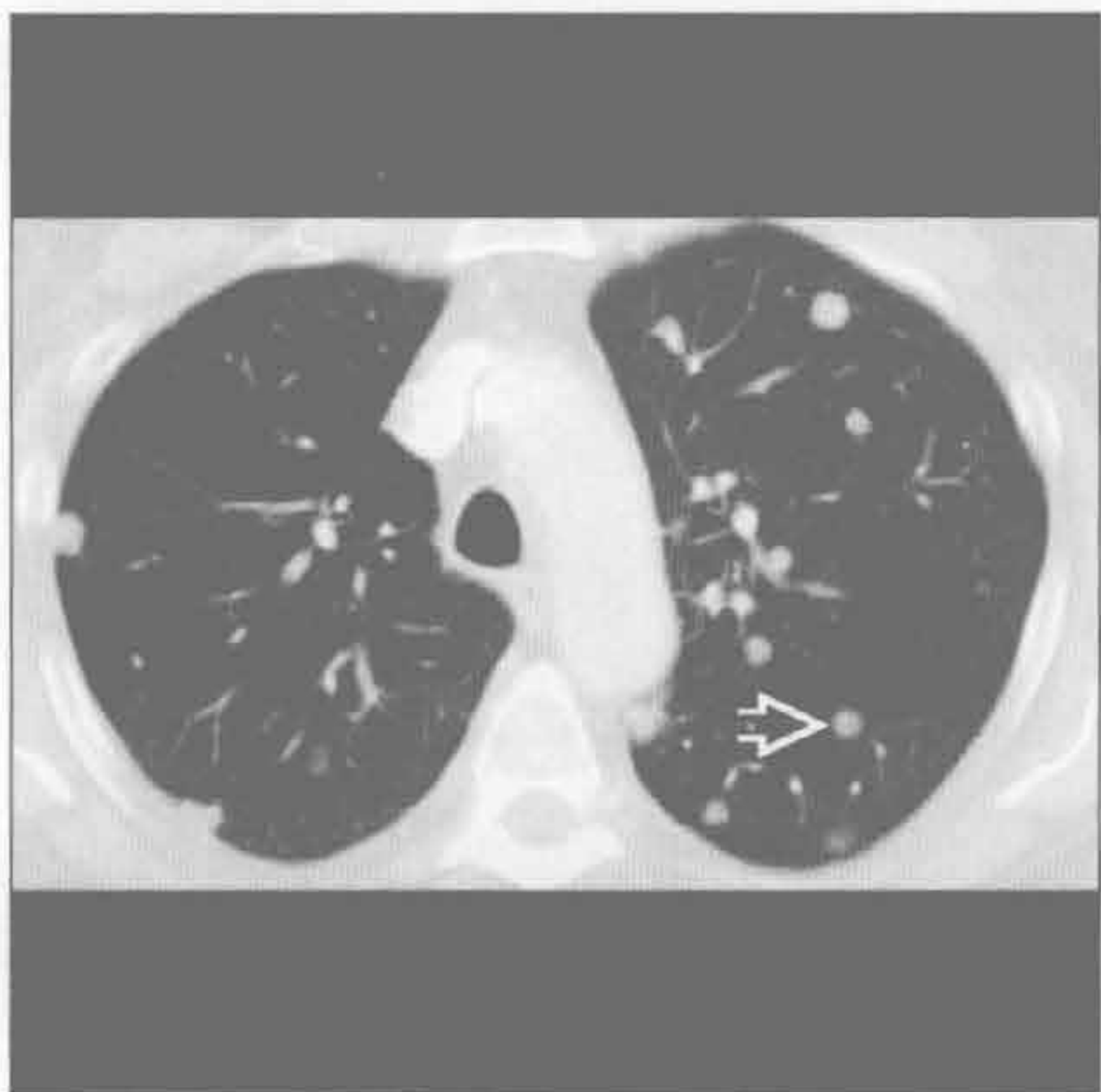
- 结节分布不均，在肺内形成细长的列
- 可出现对称性肺门和淋巴结肿大
- 结节数目在上肺野较多
- 过敏性肺炎
 - 急性或亚急性
 - 典型表现为支气管血管束型
 - 小叶中心型磨玻璃结节 + 小叶空气捕捉
 - 与环境相关

罕见诊断的有用线索

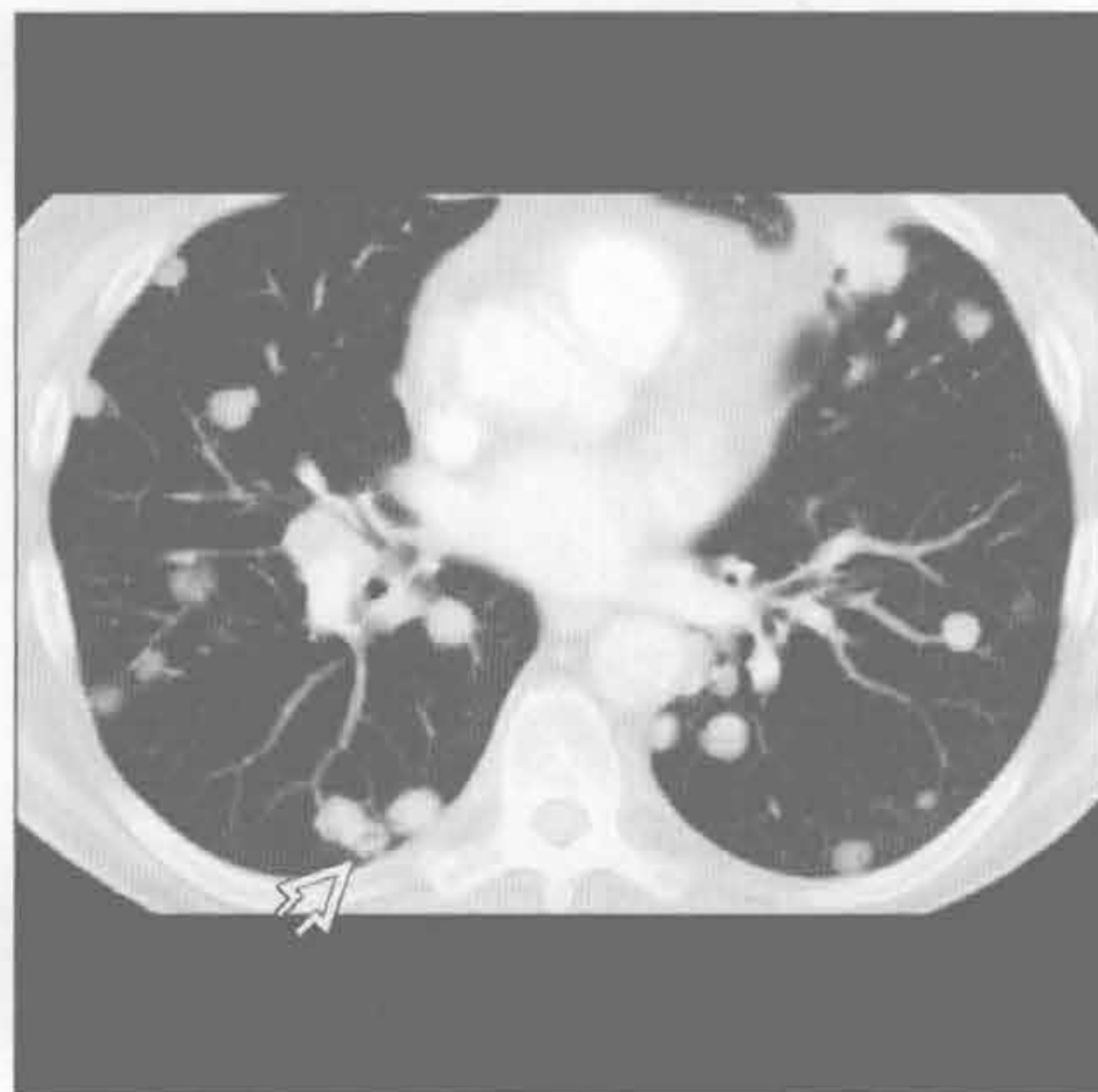- 石棉沉着病，静脉注射
 - 见于非法药物滥用
 - 石棉常用作口服药物的充填剂，不应用于静脉注射
 - 结节常为针尖大小，密度可较高
 - 中下肺野为多

- 不同的是，吸入性石棉沉着病结节多见于上野
- 可导致进行性大块肺纤维化
- 血管炎
 - 出血或含铁血黄素沉着所致的小叶中心型结节（常沿支气管血管束分布，较大血管受累）
 - 常为出血后结节（弥漫性或斑片状磨玻璃影和实变影）
 - 常伴红细胞沉降率升高
- 朗格汉斯细胞肉芽肿病
 - 一般为支气管血管束型
 - 小叶中心型结节，可随时间增大或出现空洞
 - 空洞结节最终形成薄壁囊性病变，聚集成不规则形态
 - 常见于吸烟者

血行转移



血行转移



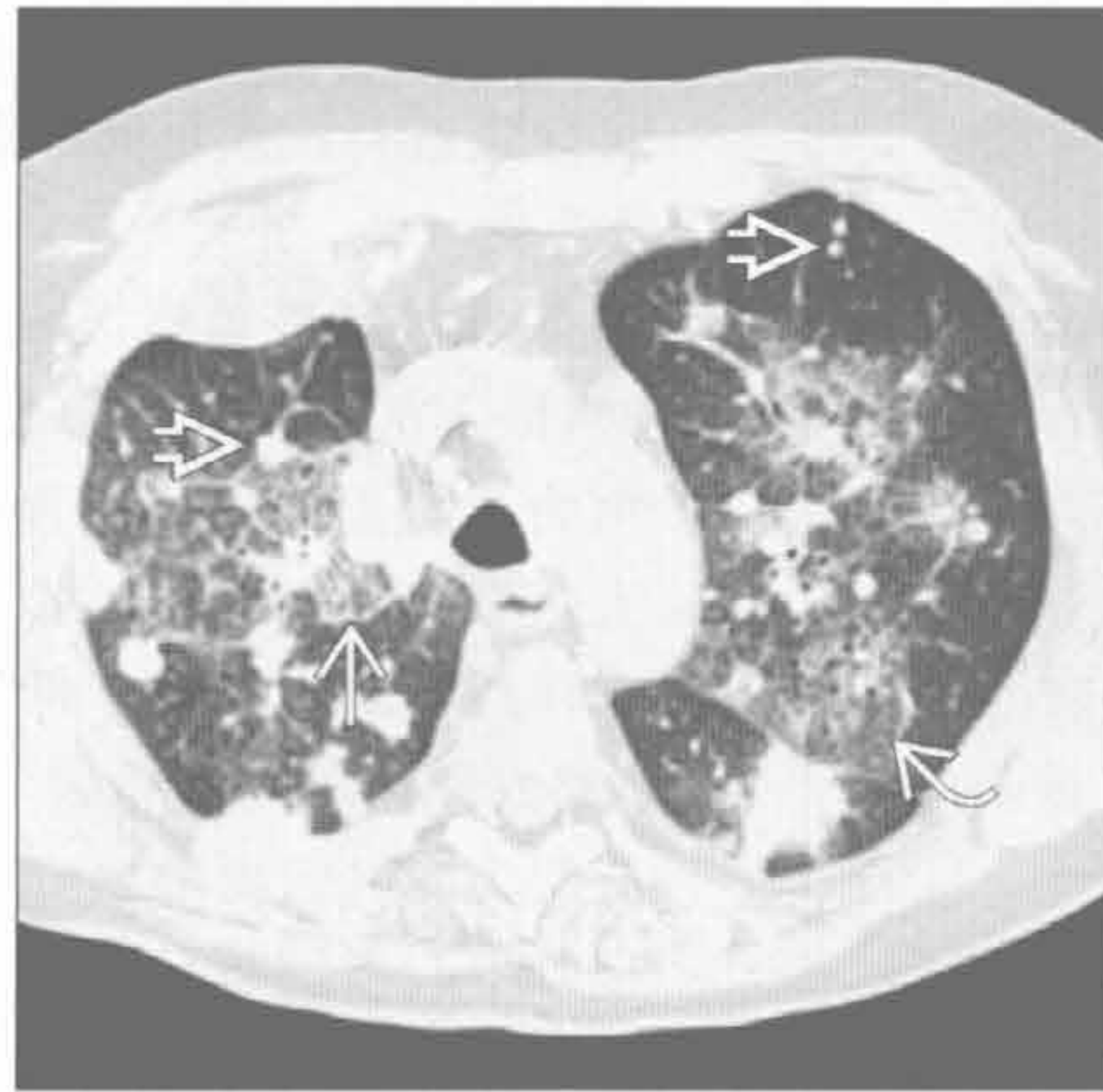（左）横断面增强 CT 见散在分布的大小不一的结节 \Rightarrow 。结节边缘光整、边界清楚、主要位于肺外带

（右）与左图为同一头颈部鳞状细胞癌患者。横断面增强 CT 见下肺结节数量更多，可见空洞性结节 \Rightarrow

散在（粟粒样）分布的小叶中心型结节

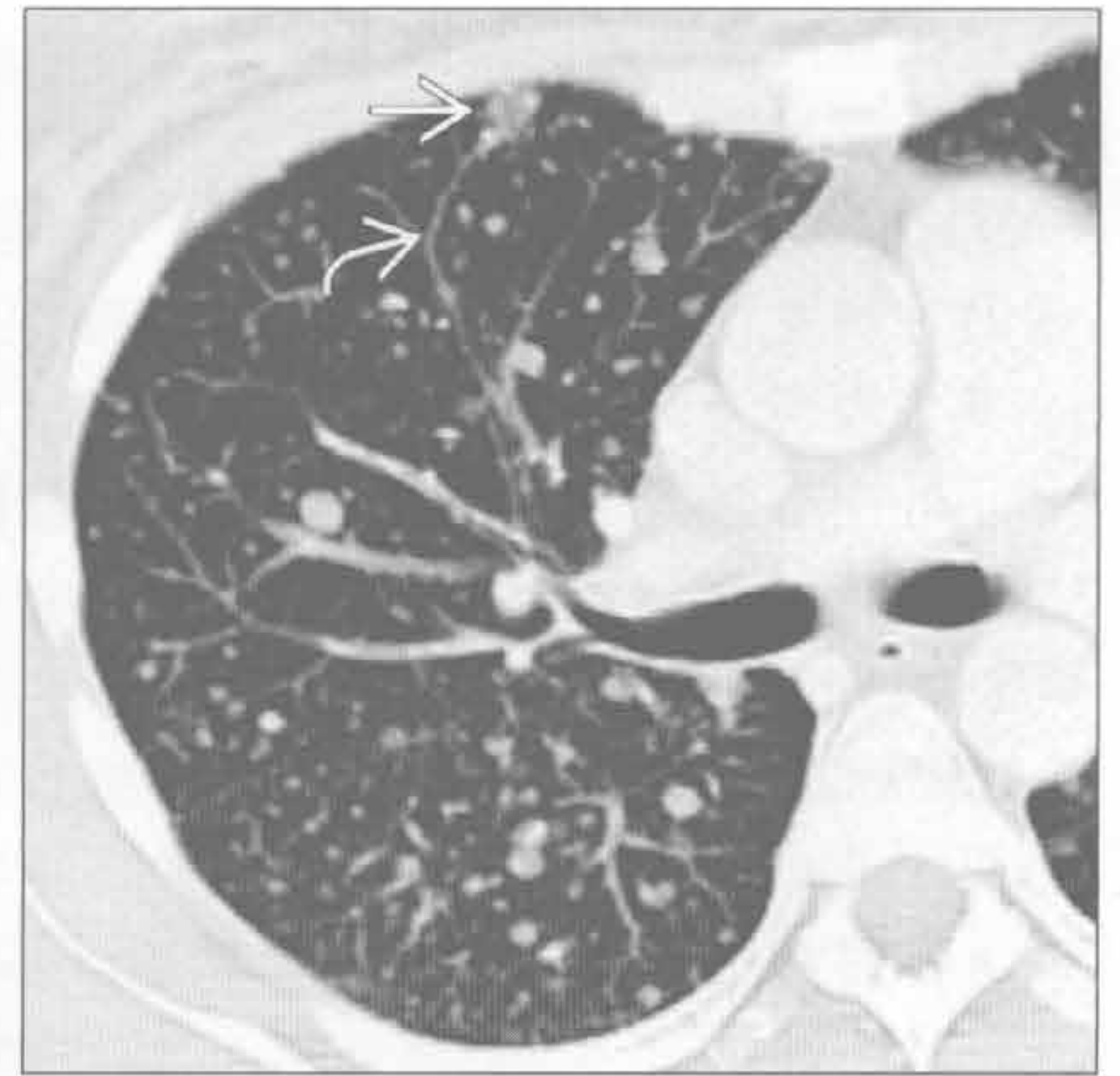血行转移

（左）肺癌患者。横断面 HRCT 见血行及淋巴性转移的典型表现。图中可见结节影 \Rightarrow 、小叶间隔增厚 \Rightarrow 和磨玻璃影 \Rightarrow



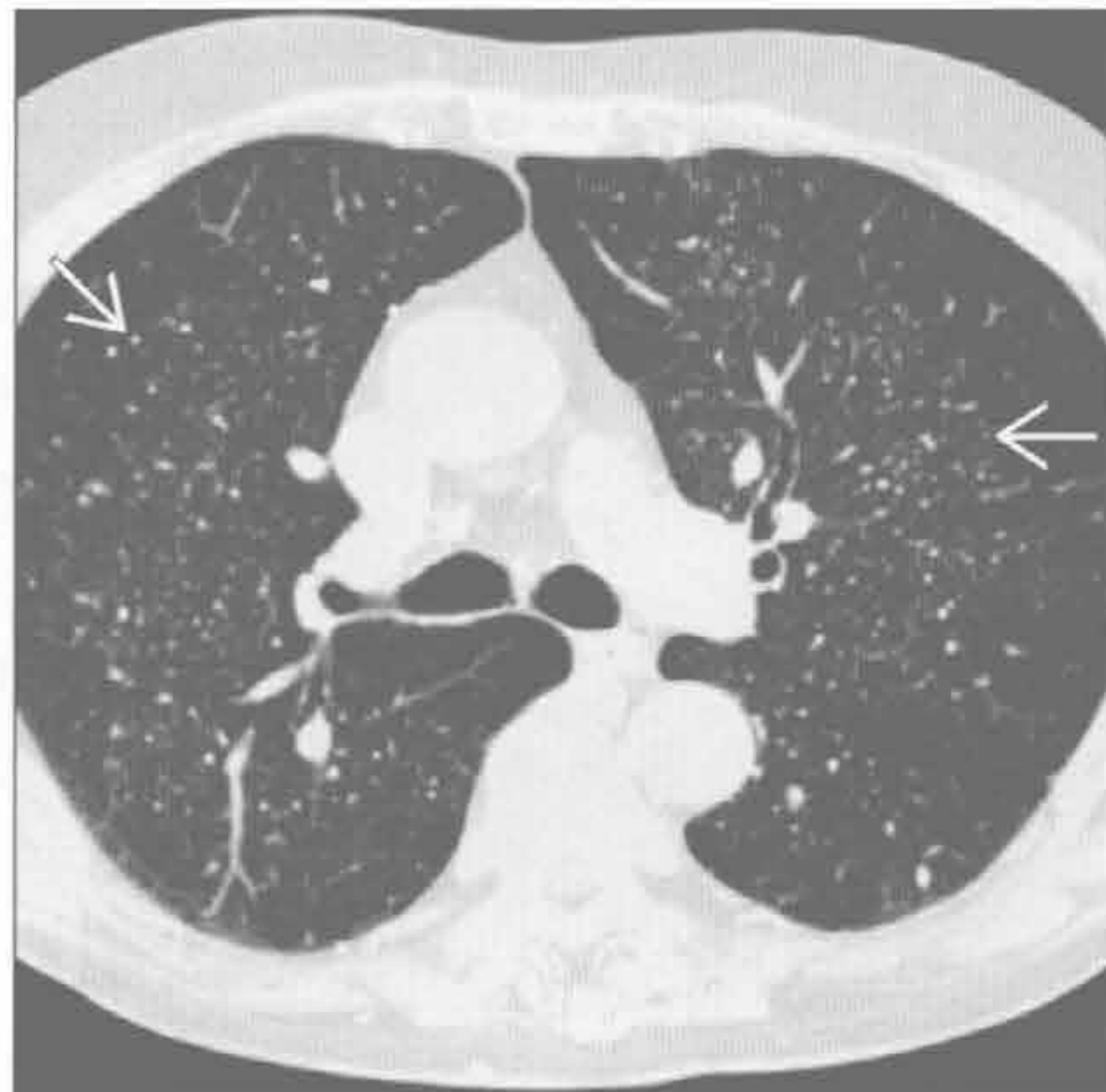
血行转移

（右）横断面增强 CT 见大小不一、边界不清的结节。部分结节可见磨玻璃环影 \Rightarrow 及供血血管 \Rightarrow 。本例诊断为绒毛膜癌转移



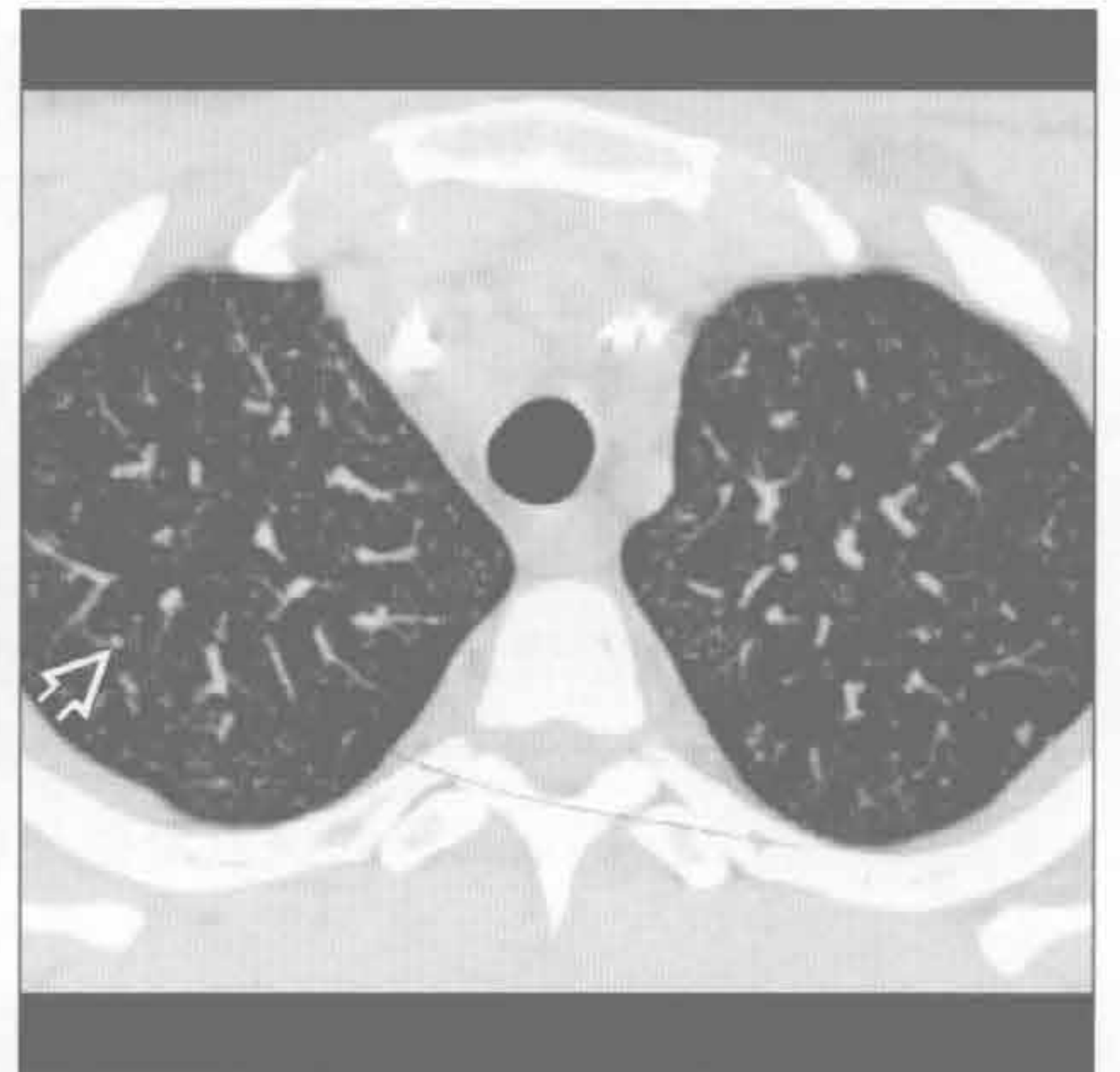
转移，粟粒样

（左）横断面 HRCT 见甲状腺癌转移治疗后散在随机分布的结节 \Rightarrow 。 ^{131}I 治疗后出现结节钙化（片中未显示）



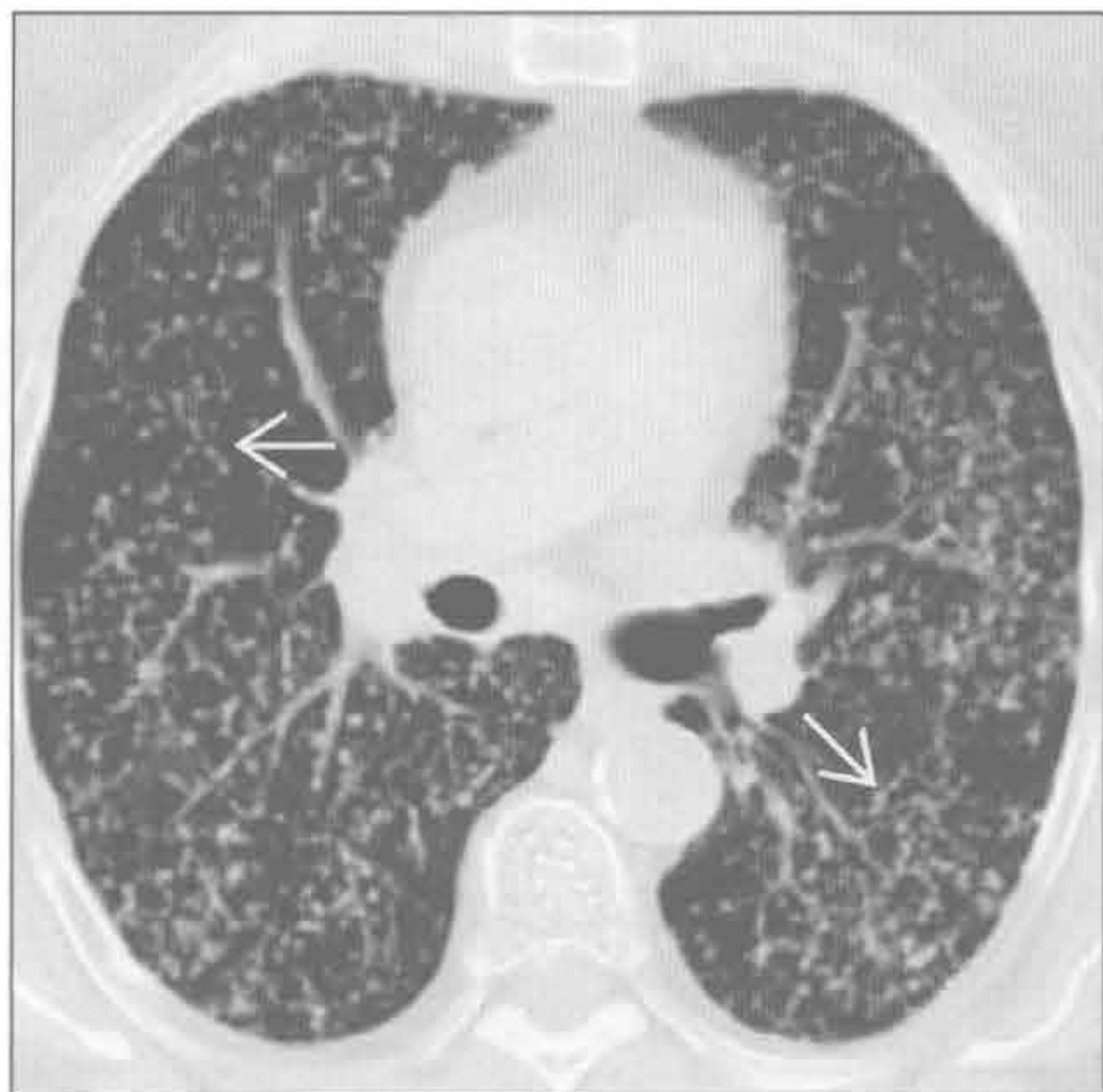
分枝杆菌

（右）横断面 HRCT 见结核分枝杆菌血行播散后肺内无数粟粒样结节 \Rightarrow 。上叶未见空洞性病变



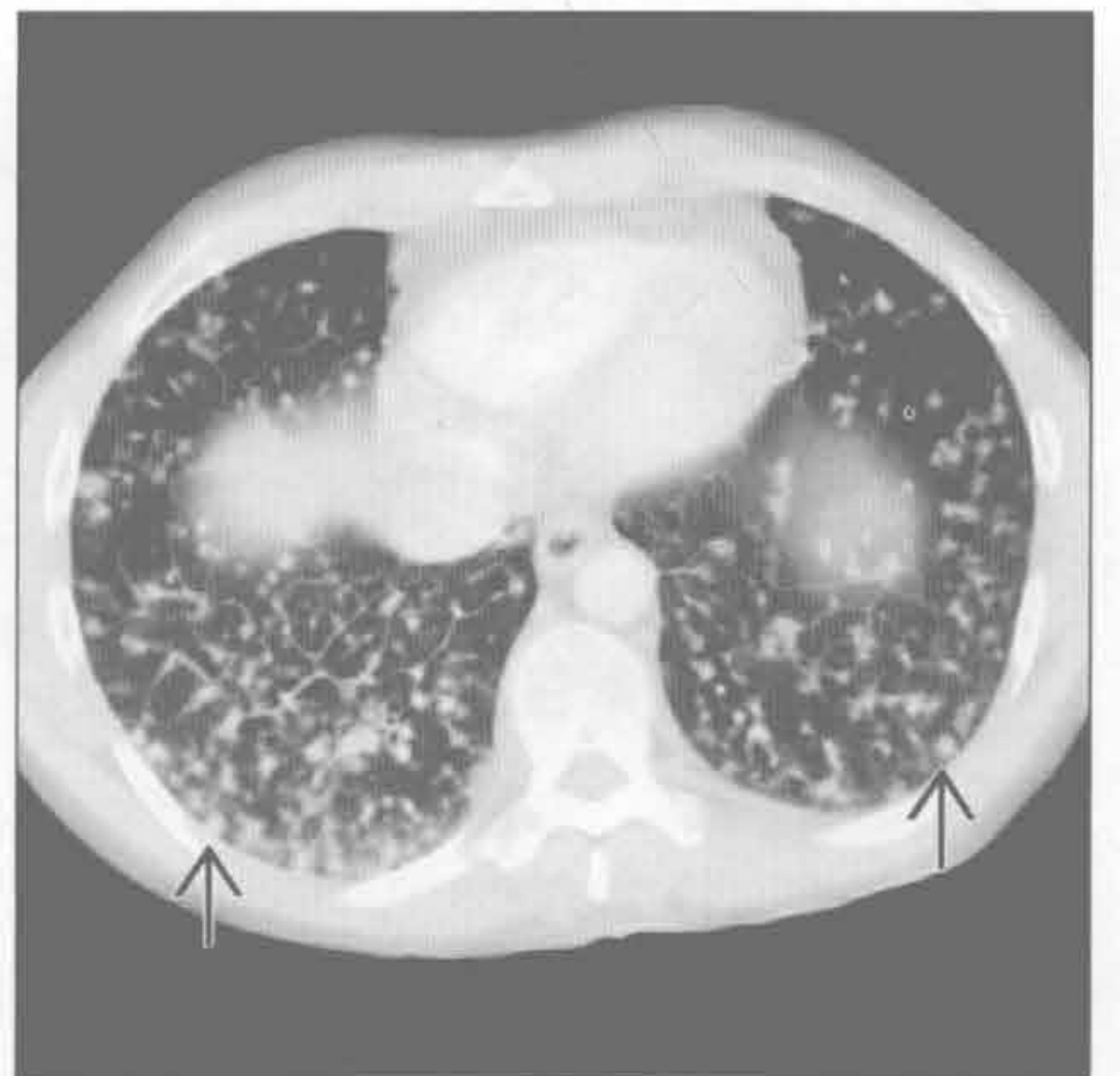分枝杆菌

（左）横断面 HRCT 见结核血行播散后的两肺无数的随机分布的粟粒样结节 \Rightarrow



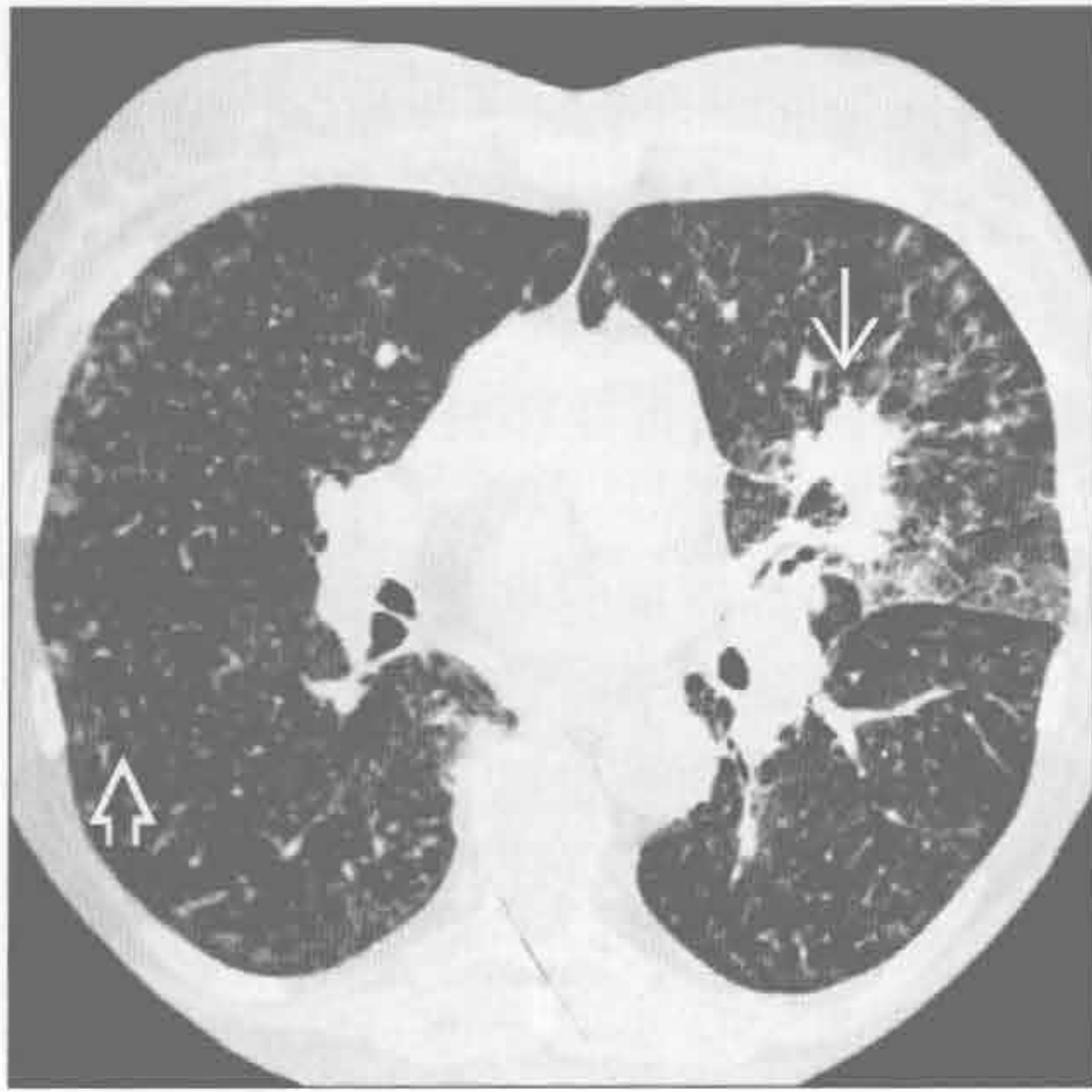真菌

（右）组织胞浆菌病患者。横断面增强 CT 见双侧弥漫性随机分布的小结节影 \Rightarrow 。纵隔及肺门淋巴结肿大（片中未显示）

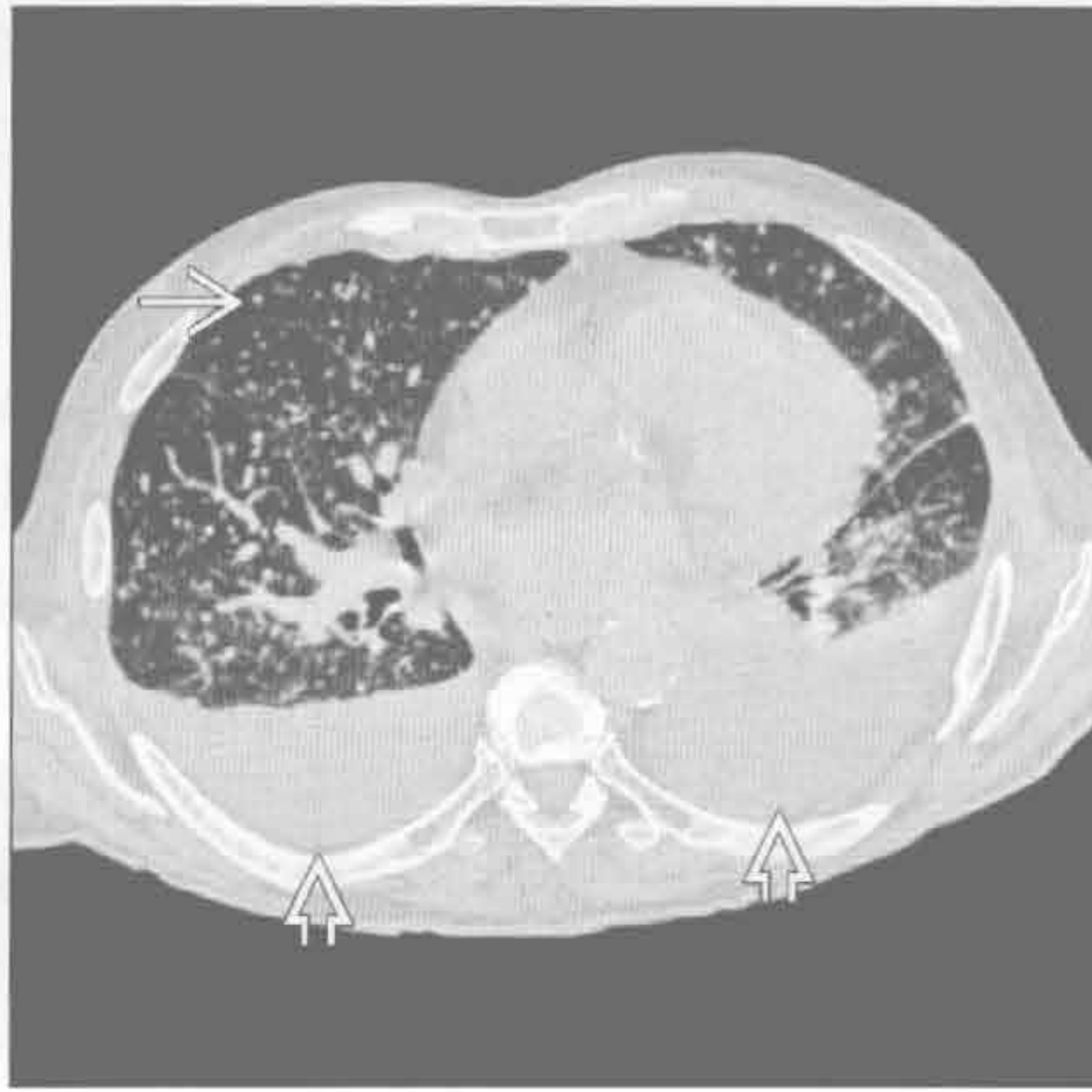

散在（粟粒样）分布的小叶中心型结节

真菌



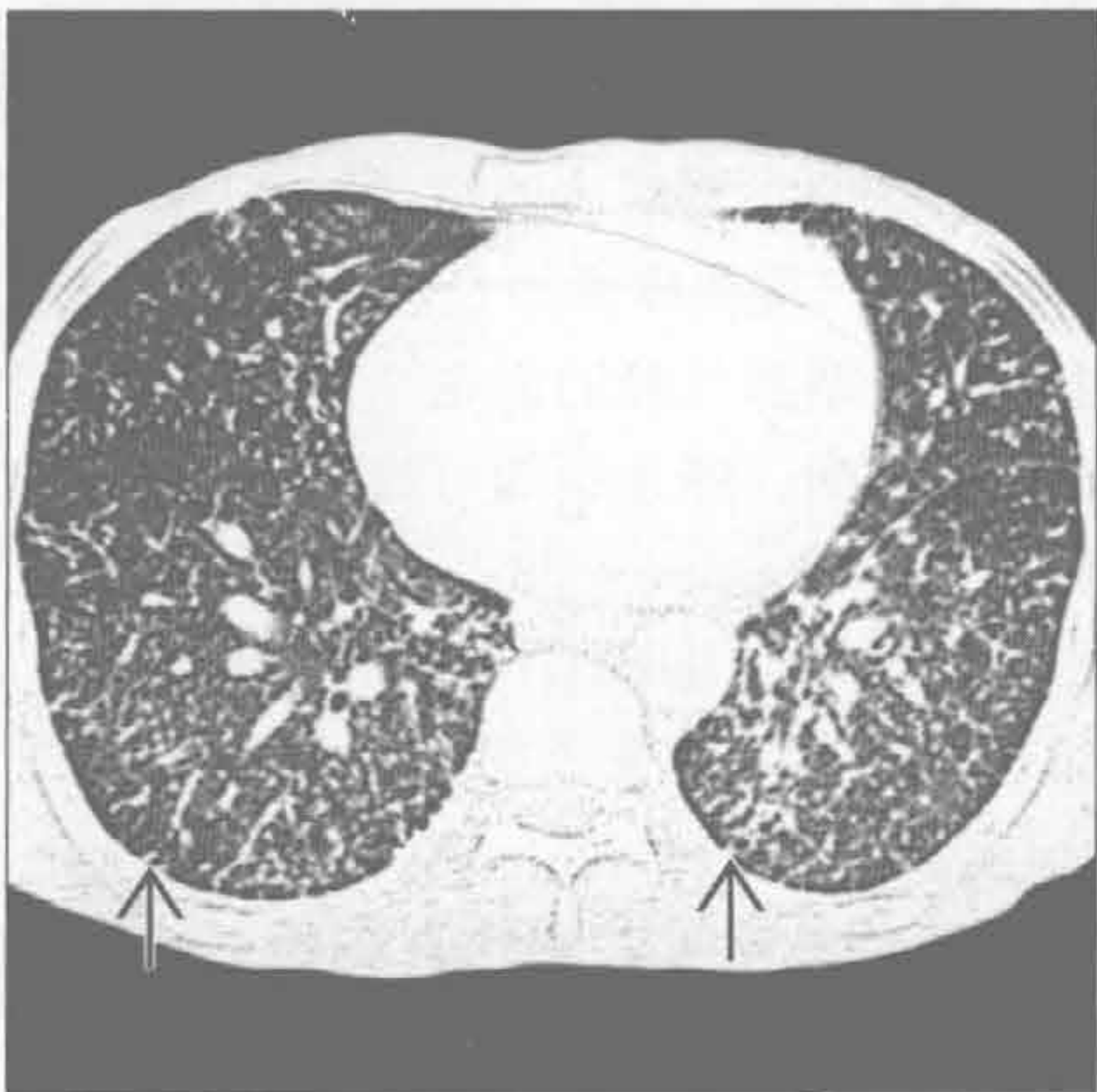真菌



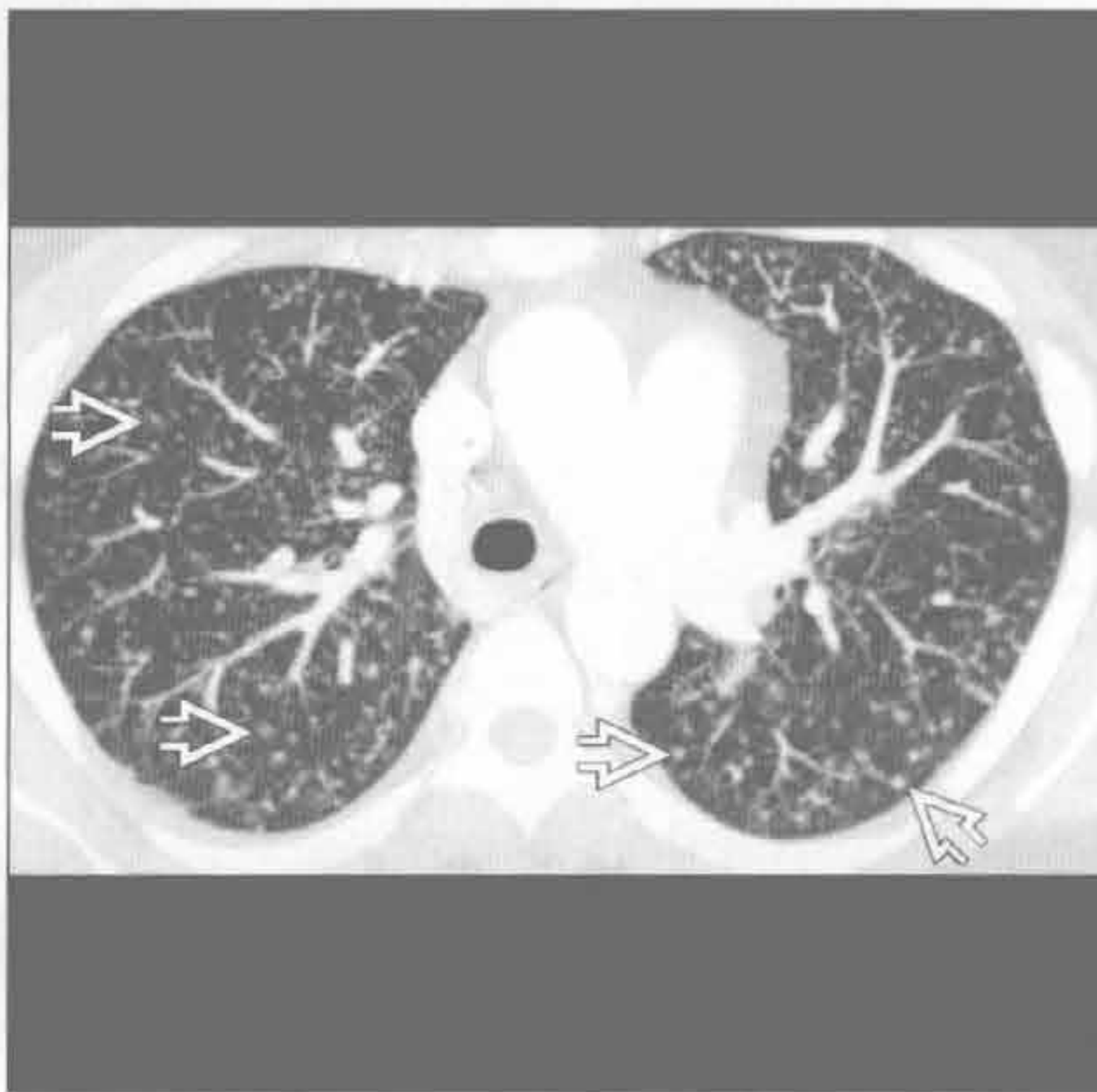
(左) 横断面 HRCT 见左上叶肿块影 \rightarrow ，代表组织胞浆菌肺炎。左肺门淋巴结肿大片中未显示。弥漫性粟粒样结节 \Rightarrow 源于组织胞浆菌的血行播散

(右) 横断面 HRCT 见组织胞浆菌病的不同特征，包括两肺弥漫随机分布的粟粒样结节 \Rightarrow ，提示疾病播散。中等量胸腔积液 \Rightarrow 并不常见于组织胞浆菌病

真菌



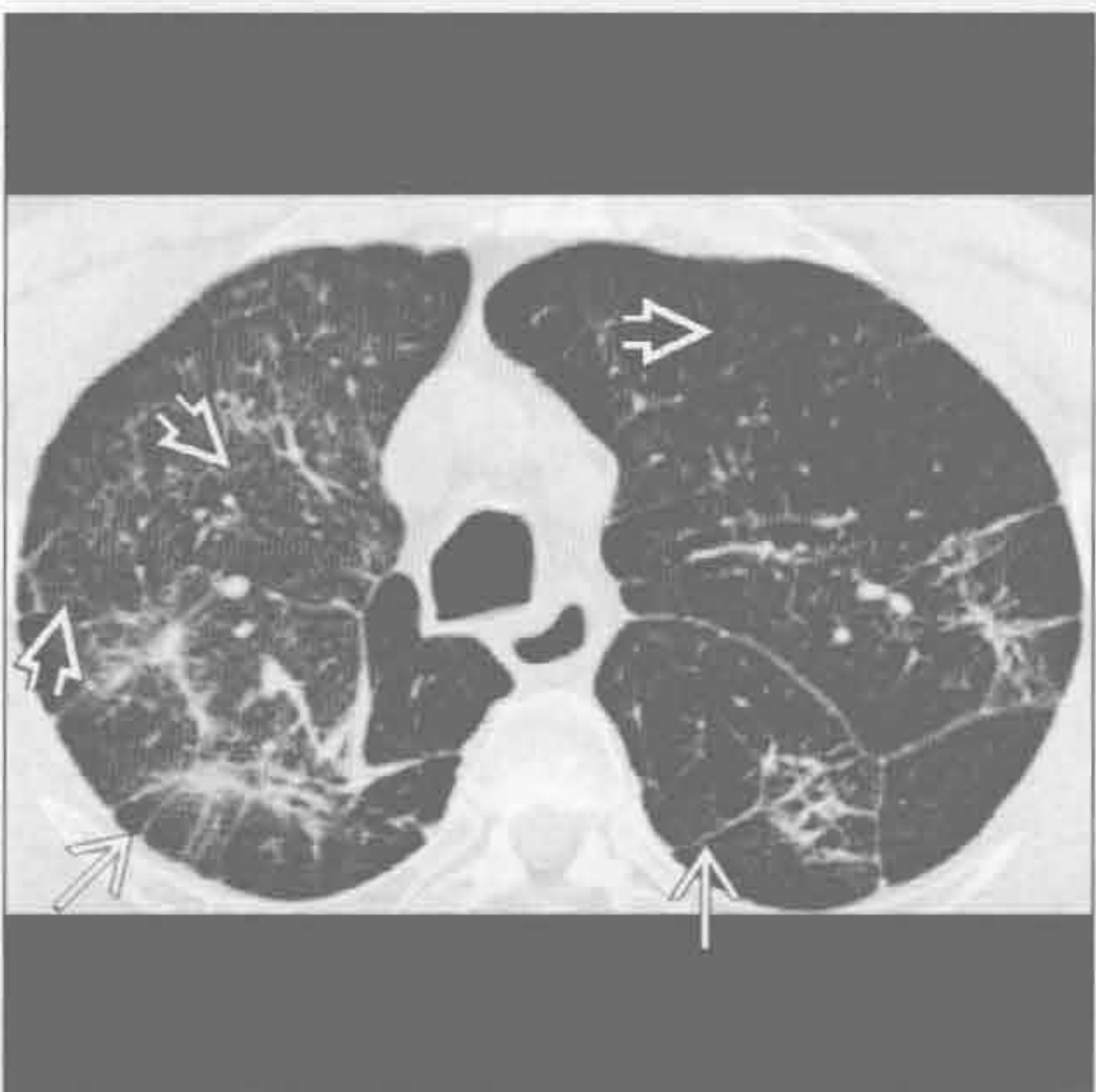病毒



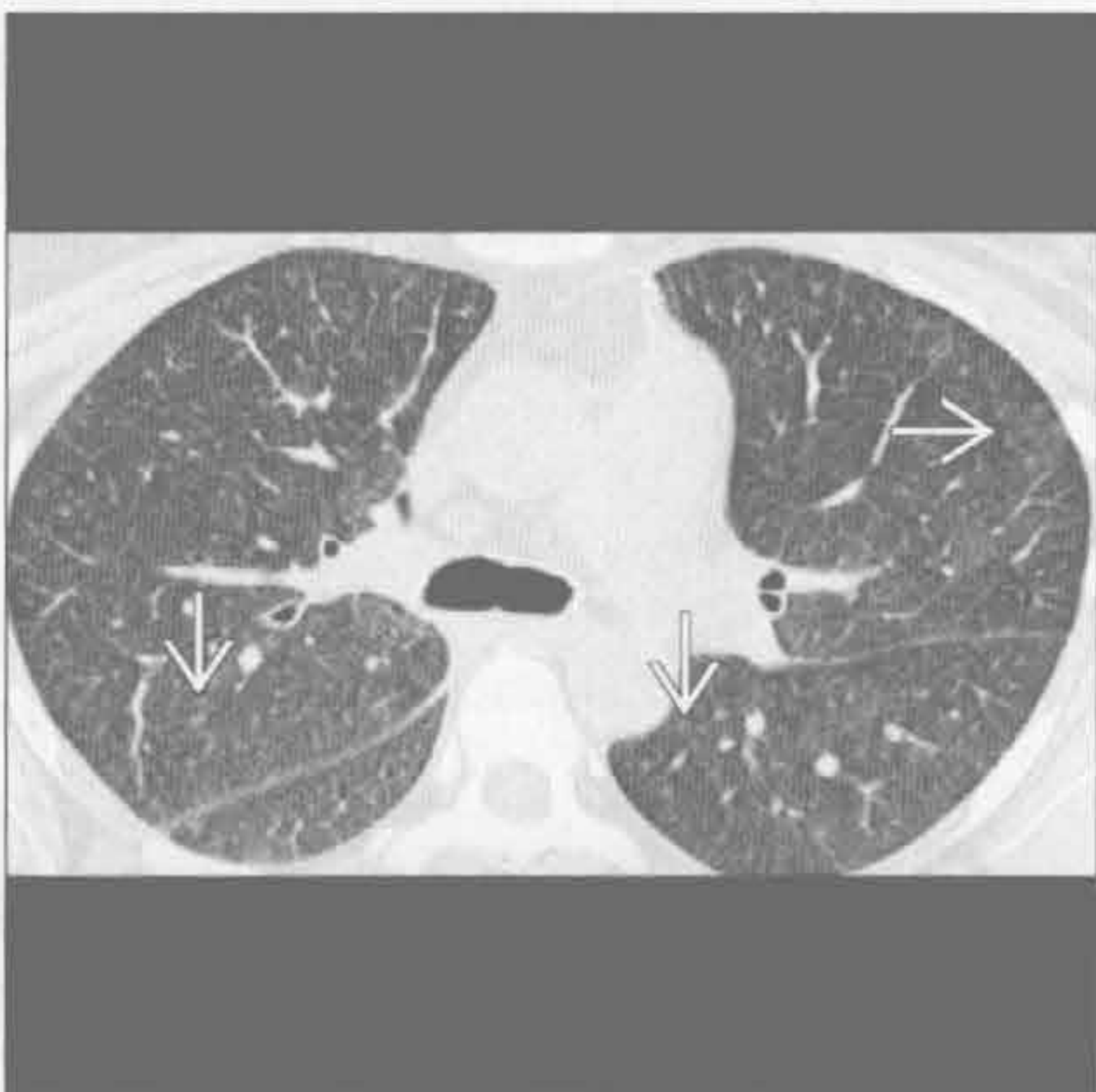
(左) 横断面 HRCT 见 AIDS 患者孢子菌播散形成的肺内弥漫性随机分布的粟粒样结节 \Rightarrow

(右) HRCT MIP 图像可见随机分布的粟粒样结节影 \Rightarrow 。MIP 对粟粒样病灶的显示优于常规横断面图像

石棉沉着病，静脉注射



血管炎



(左) 静脉滥用药物患者。横断面 HRCT 见肺内微小结节影 \Rightarrow 、长线状影 \Rightarrow 和结构扭曲

(右) 横断面增强 CT 见两肺弥漫的浅淡的微小结节和磨玻璃影 \Rightarrow 。组织学检查（未显示）见毛细血管内皮中性粒细胞浸润和肺实质出血

鉴别诊断

常见

- 气道疾病
 - 感染性细支气管炎
 - 亚急性过敏性肺炎
 - 误吸
 - 呼吸性细支气管炎
 - 滤泡性细支气管炎
 - 喉乳头状瘤病
- 血管疾病
 - 血管炎
 - 钙盐异常沉着

不常见

- 淋巴管型
 - 肺结节病
 - 硅沉着病 / 煤工肺尘埃沉着病
 - 淋巴细胞性间质性肺炎

罕见（但重要）

- 血管内肺转移

重要信息

鉴别诊断要点

- 支气管血管型结节的定义
 - 以小气道或血管为中心分布（小叶中心型）的直径 < 1 cm 的结节
- 支气管血管型结节可能导致小气道阻塞
 - 马赛克征、树芽征、空气捕捉、支气管扩张
 - 磨玻璃结节常提示支气管血管型
- 支气管血管型与淋巴管型的比较
 - 淋巴管型可有胸膜下和肺裂结节，占全部结节数量的 10% 以上
 - 淋巴管型可不累及外带淋巴管
 - 因此鉴别诊断上可与支气管血管型重叠
 - 支气管血管型可有小气道阻塞的征象
 - 磨玻璃结节常提示为支气管血管型
- 支气管血管型与散在型的比较
 - 小叶中心型结节聚集呈葡萄状
 - 血源性，常为散在分布
 - 血源性结节可见供血血管
 - 支气管血管型可有小气道阻塞的征象
 - 磨玻璃结节常提示为支气管血管型
 - 结节数量较少时，难以区分小叶中心型结节和散在型结节

- 鉴别诊断时两者均需考虑

常见诊断的有用线索

- 感染性细支气管炎
 - 该表现经典描述于分枝杆菌病时（支气管内播散），但不具特异性
 - 包括细菌、真菌、病毒性肺炎
- 亚急性过敏性肺炎
 - 上叶小叶中心型边界模糊的磨玻璃结节
 - 下叶的融合的磨玻璃结节
 - 呼气相 CT 可见小叶空气捕捉
 - 少见于吸烟者
- 误吸
 - 树芽征，尤其常见于慢性豆类误吸的患者
 - 主要呈重力依赖性分布
 - 仰卧位累及下叶的后基底段和背段
 - 直立位累及基底部
- 呼吸性细支气管炎
 - 上叶模糊的小叶中心型磨玻璃结节
 - 结节的数目及严重程度常不及过敏性肺炎
 - 可能是小叶中心型肺气肿的前兆
 - 与吸烟相关的肺病，停止吸烟可改善
- 滤泡性细支气管炎
 - 支气管相关淋巴组织（BALT）的淋巴增生
 - 与胶原血管病（类风湿关节炎）、AIDS、感染、变态反应有关
 - 小叶中心型结节最常见，常伴有胸膜下结节和磨玻璃结节
- 喉乳头状瘤病
 - 常伴有气道内结节
 - 常按重力依赖性分布
 - 结节可空洞化
- 血管炎
 - 吞噬了含铁血黄素的巨噬细胞形成小叶中央型结节
 - 结节形成于多次出血后（表现为实变影和磨玻璃影）
- 钙盐异常沉着
 - 常出现于高钙血症时（尤其肾衰竭时）
 - 常位于上叶
 - 结节常聚集成簇（桑葚样）
 - 常有磨玻璃影或高密度影

不常见诊断的有用线索

- 淋巴管型
 - 外带淋巴管不受累时，淋巴管型可能难以与支

沿支气管血管分布的小叶中心型结节

气管血管型相鉴别

○ 肺结节病

- 支气管血管型结节
- 上肺结节更弥漫
- 常伴胸膜下叶间裂结节
- 非干酪性肉芽肿聚集于淋巴管
- 可有对称性肺门及纵隔淋巴结肿大

○ 硅沉着病 / 煤工肺尘埃沉着病

- 上野及背侧肺野结节更弥漫
- 常伴胸膜下叶间裂结节
- 可伴有淋巴结肿大（典型为蛋壳样钙化）
- 结节可进展成肿块，称进行性巨块性纤维化

○ 淋巴细胞性间质性肺炎

- 与病毒感染有关：HIV 和 EB 病毒
- 亦与 Sjögren 综合征或异常蛋白血症有关
- 清晰的薄壁囊肿影（80%）

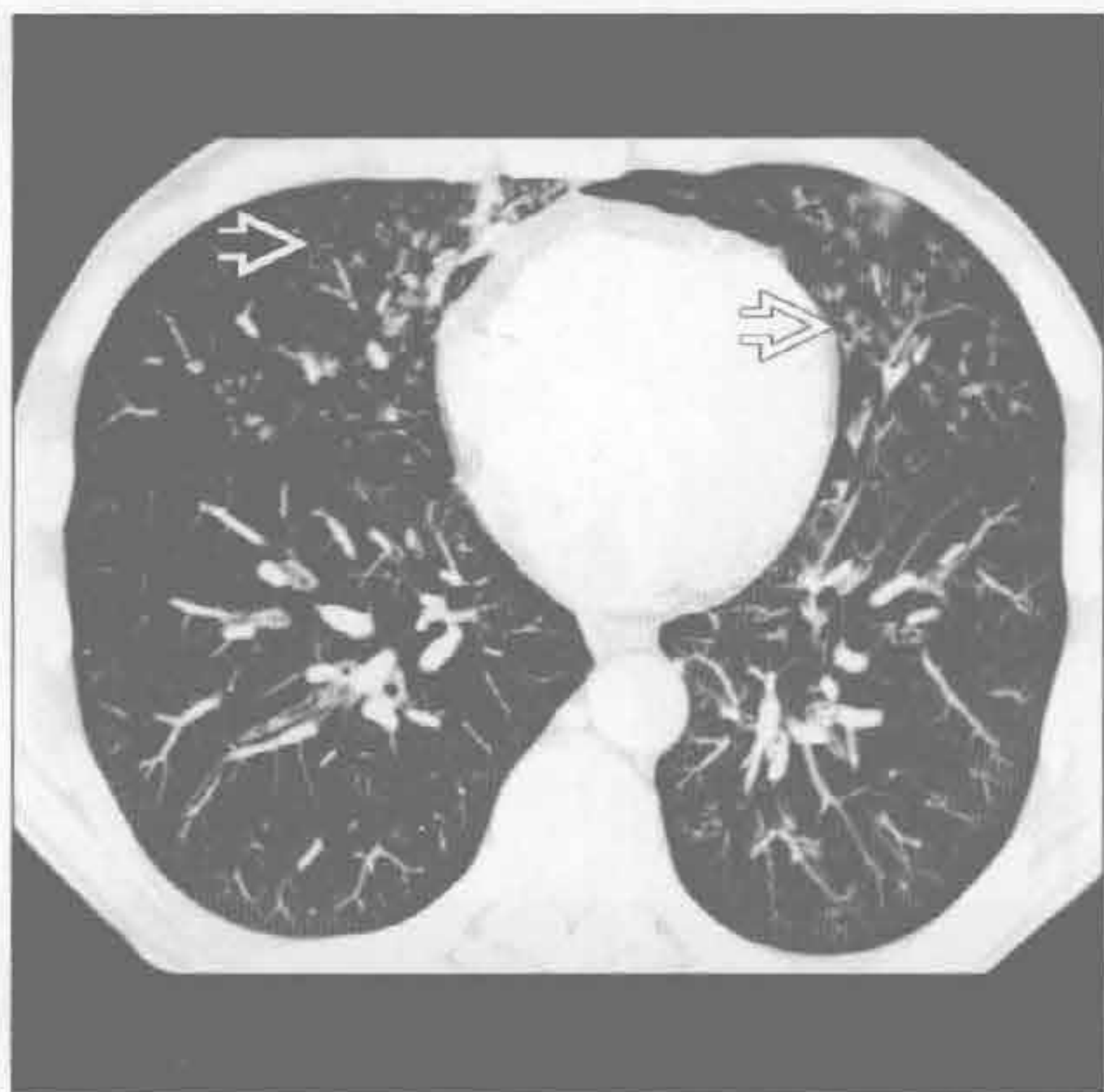罕见诊断的有用线索

- 血管内肺转移
 - 原发性肿瘤常为血管肉瘤、肾细胞瘤、肝细胞瘤

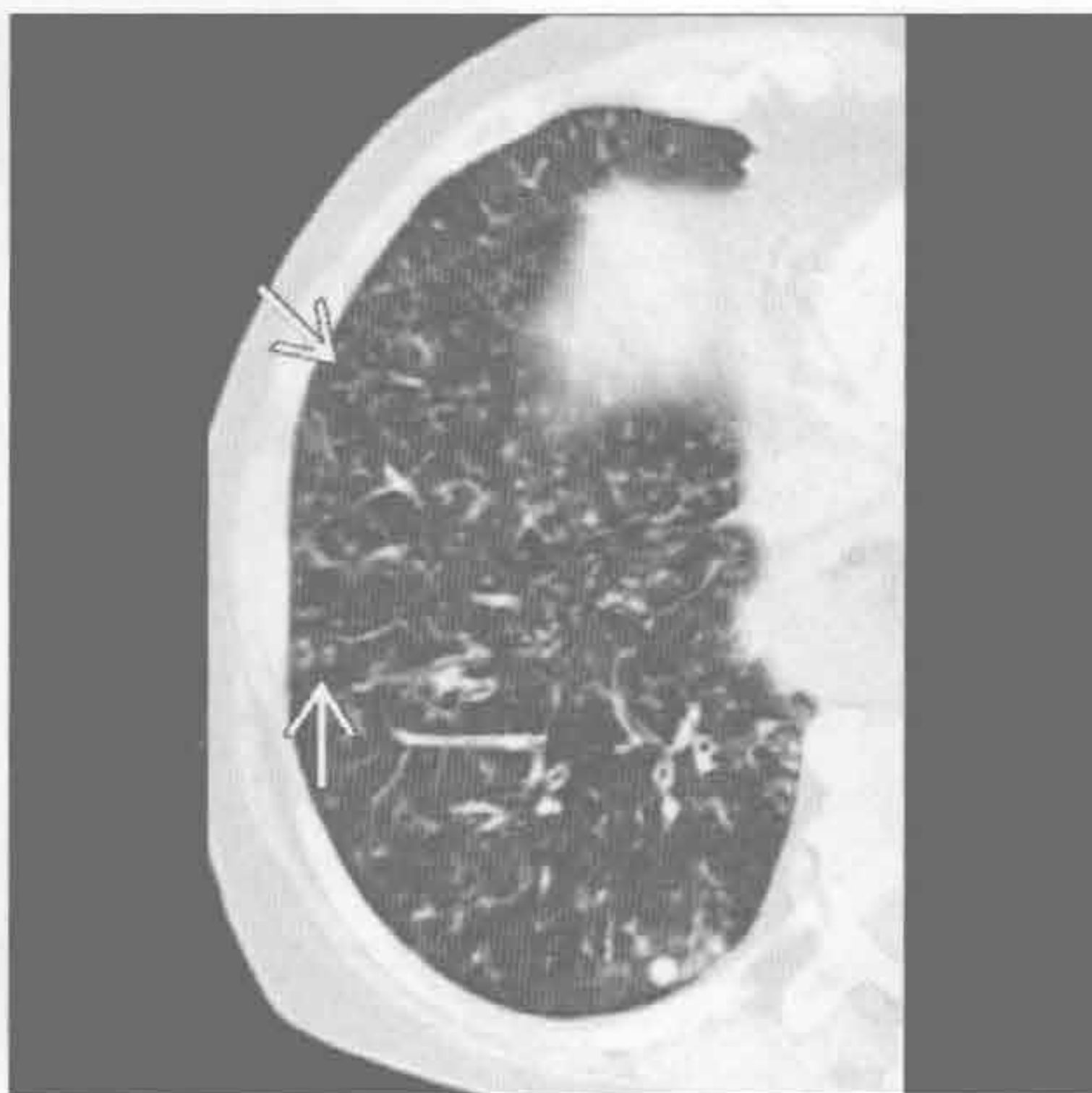
选择性鉴别诊断思路

- 主要分布于上野
 - 呼吸性细支气管炎
 - 结节病
 - 硅沉着病 / 煤工肺尘埃沉着病
 - 钙盐异常沉着

感染性细支气管炎



感染性细支气管炎



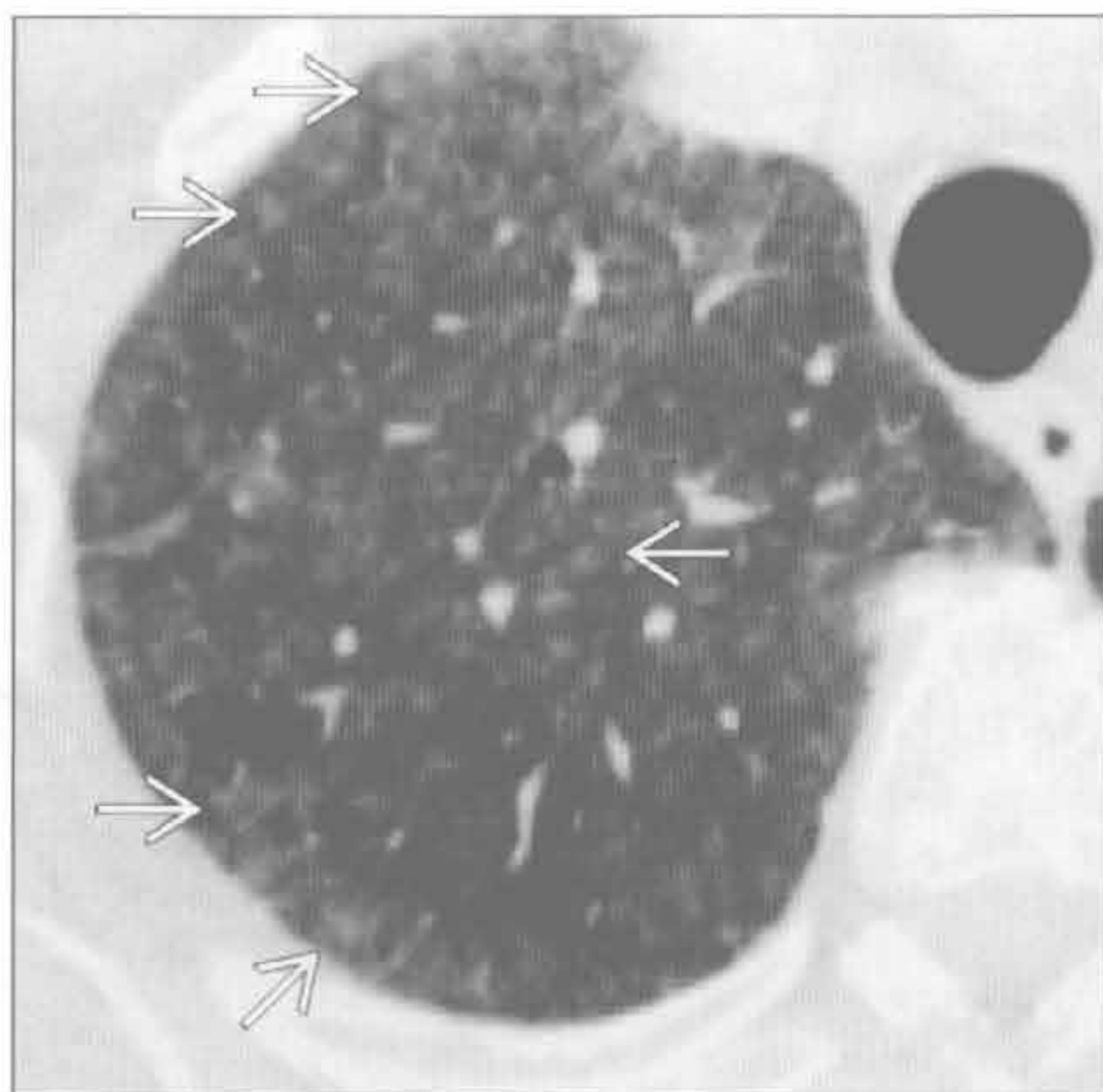
（左）鸟复合分枝杆菌感染。横断面 HRCT 见中叶和舌叶树芽征 ⇨

右）感染性细支气管炎患者。横断面 CT 见下叶弥漫性树芽征 ⇨

沿支气管血管分布的小叶中心型结节

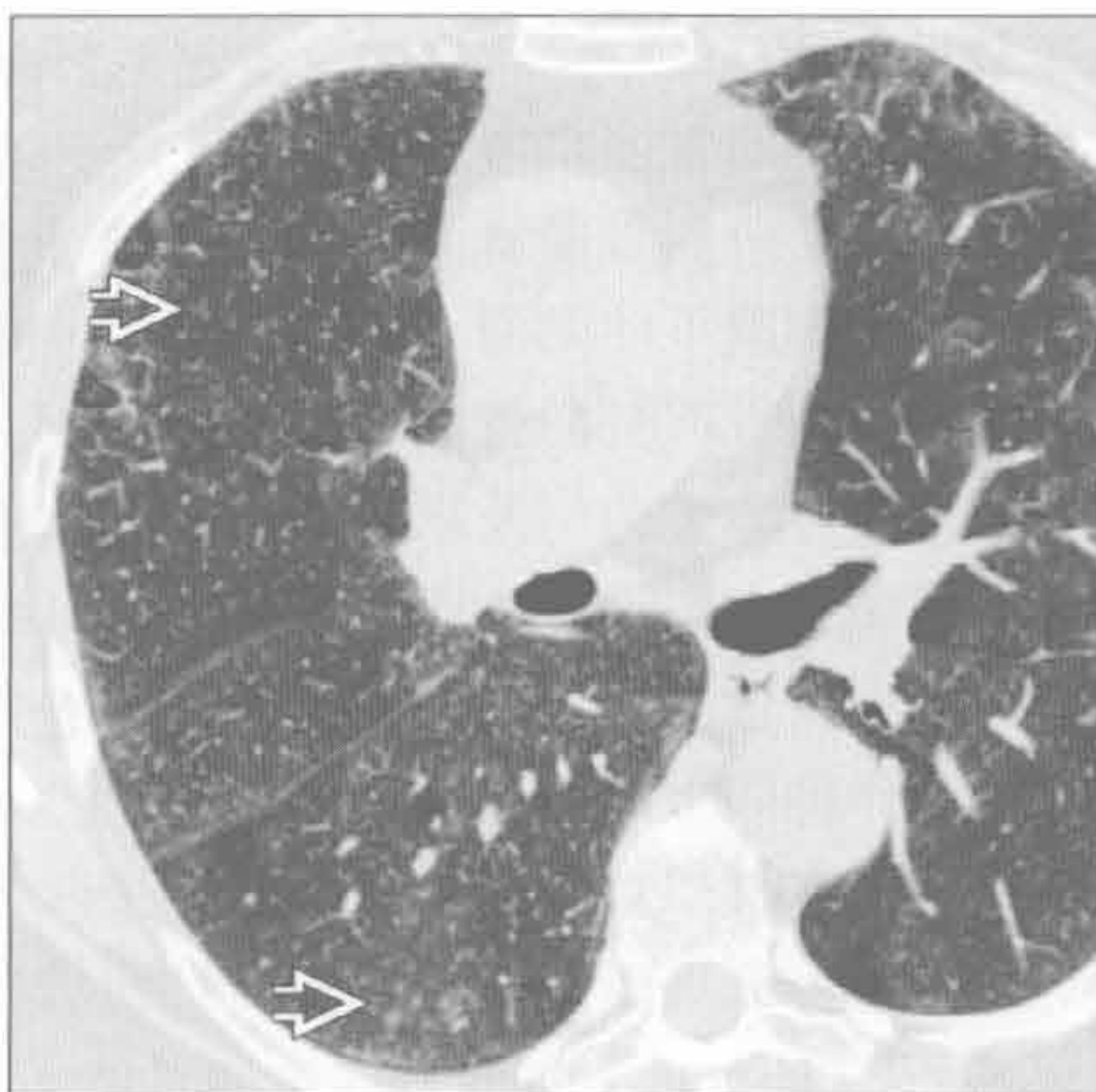亚急性过敏性肺炎

(左) 横断面 HRCT 见上叶大量小叶中心型磨玻璃结节 \Rightarrow ，应用激素治疗后结节好转。本例为对所住木屋中多种真菌过敏所致



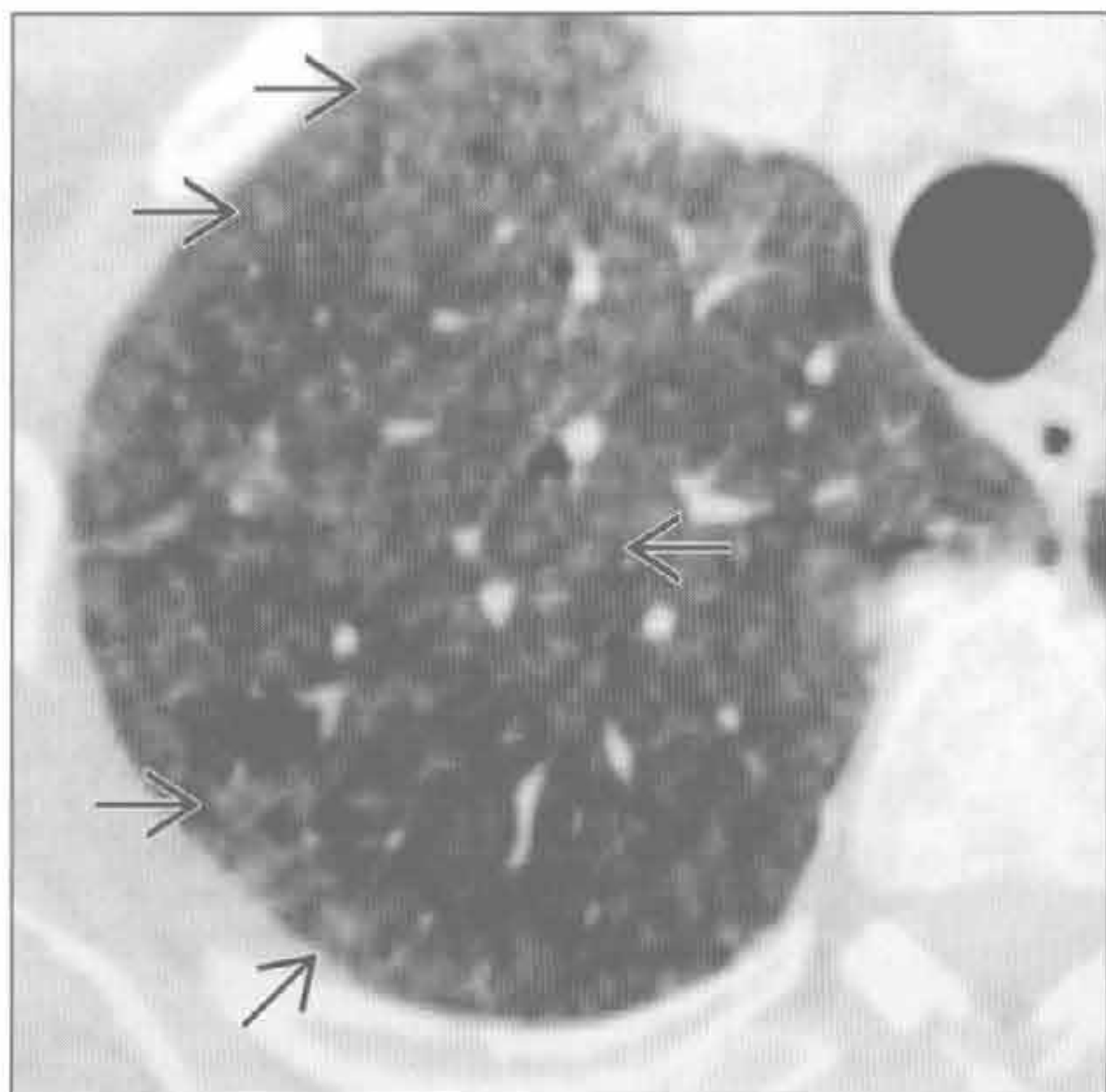
亚急性过敏性肺炎

(右) 亚急性过敏性肺炎患者。横断面 HRCT 见肺内弥漫分布的模糊的小叶中心型磨玻璃结节 \Rightarrow 和斑片状磨玻璃影



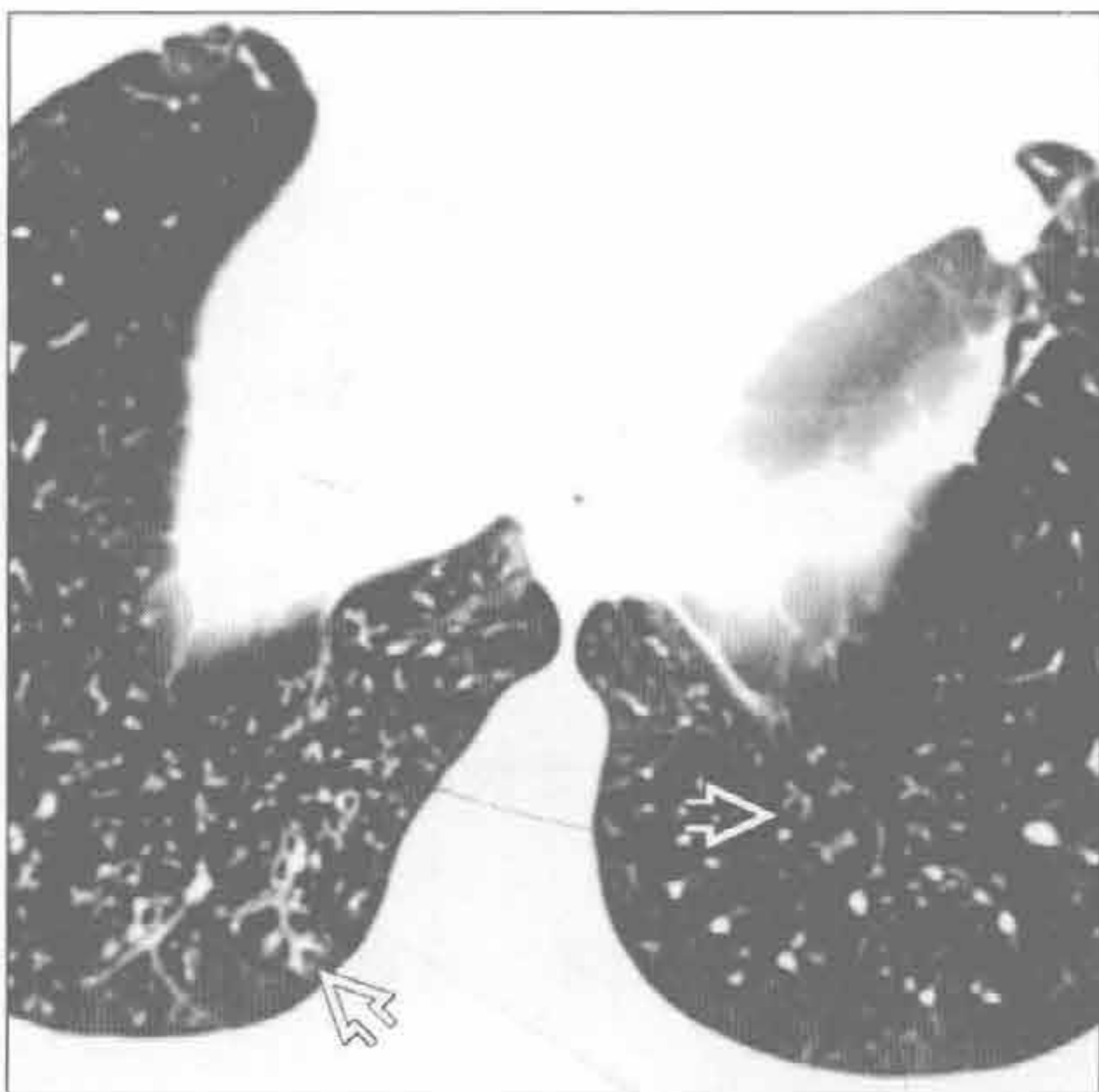
亚急性过敏性肺炎

(左) 横断面 HRCT 见小叶中心型磨玻璃影 \Rightarrow 。本例亚急性过敏性肺炎患者症状为气短，有反复鹦鹉接触史



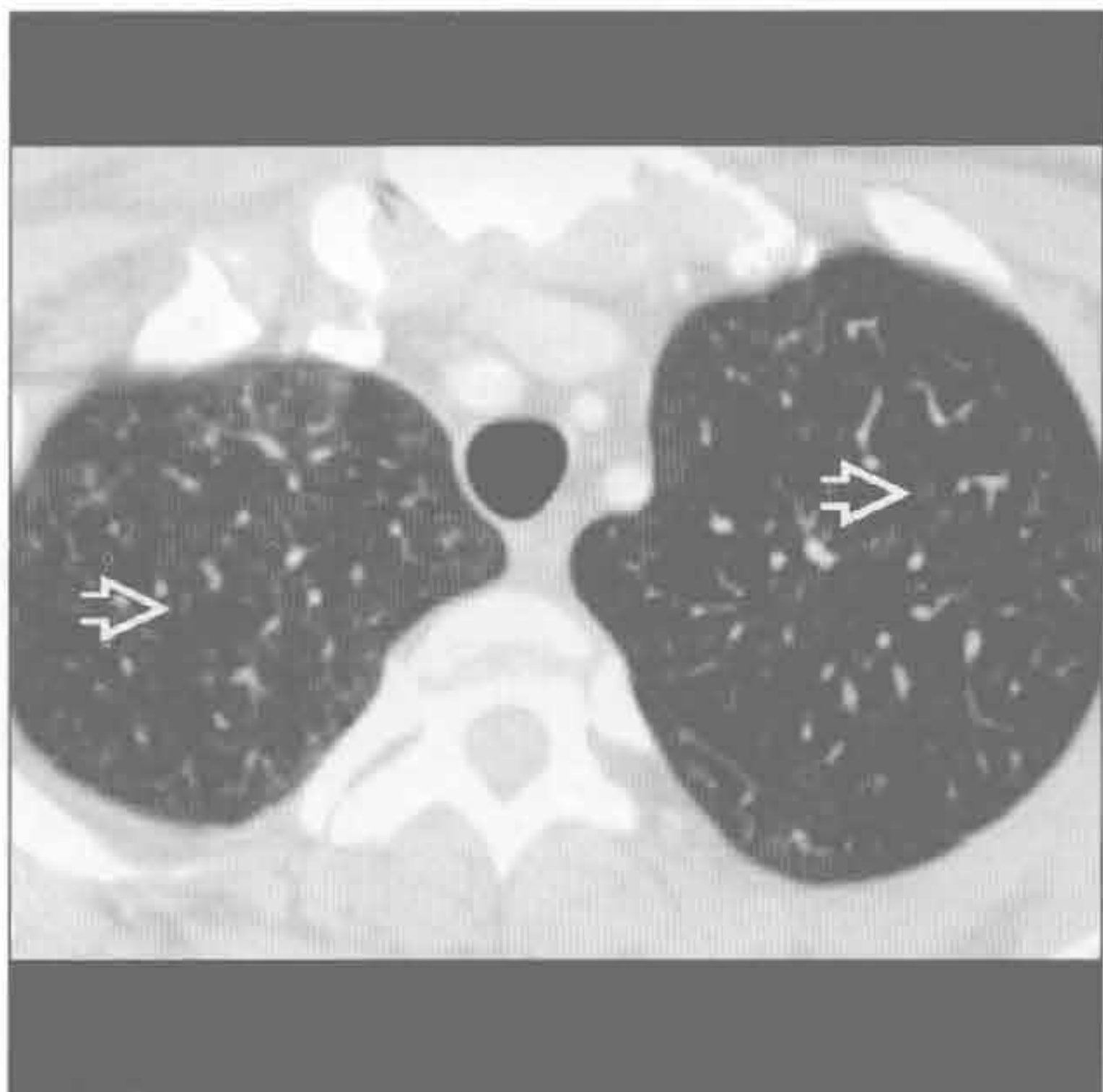
误吸

(右) 慢性误吸患者。横断面 HRCT 见下叶基底段典型的树芽征 \Rightarrow 。此表现可见于任何物质误吸后，也可见于感染物支气管内播散



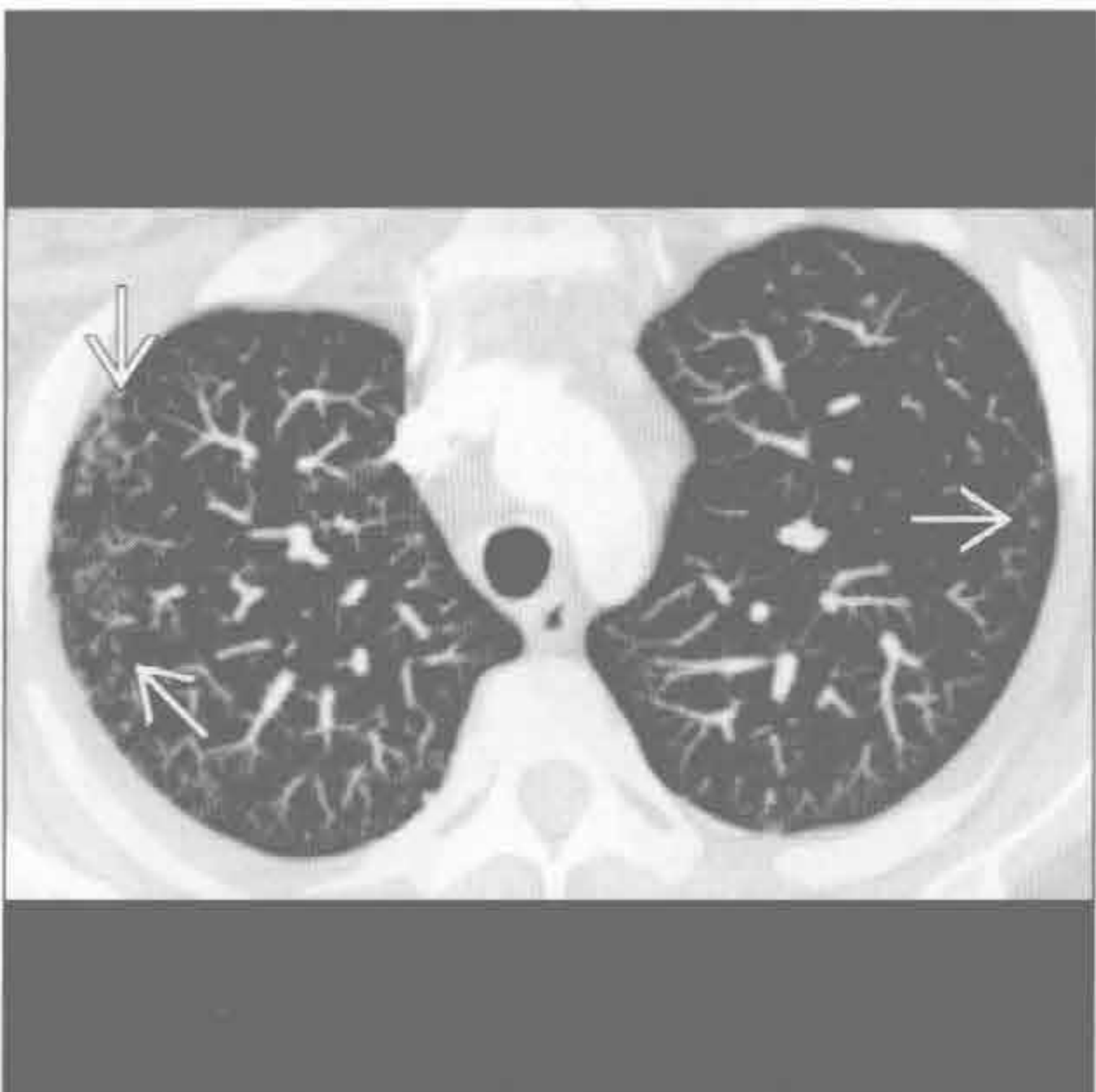呼吸性细支气管炎

(左) 呼吸性细支气管炎患者。横断面增强 CT 见肺内模糊的小叶中心型结节 \Rightarrow 。注意结节严重程度与过敏性肺炎的差异



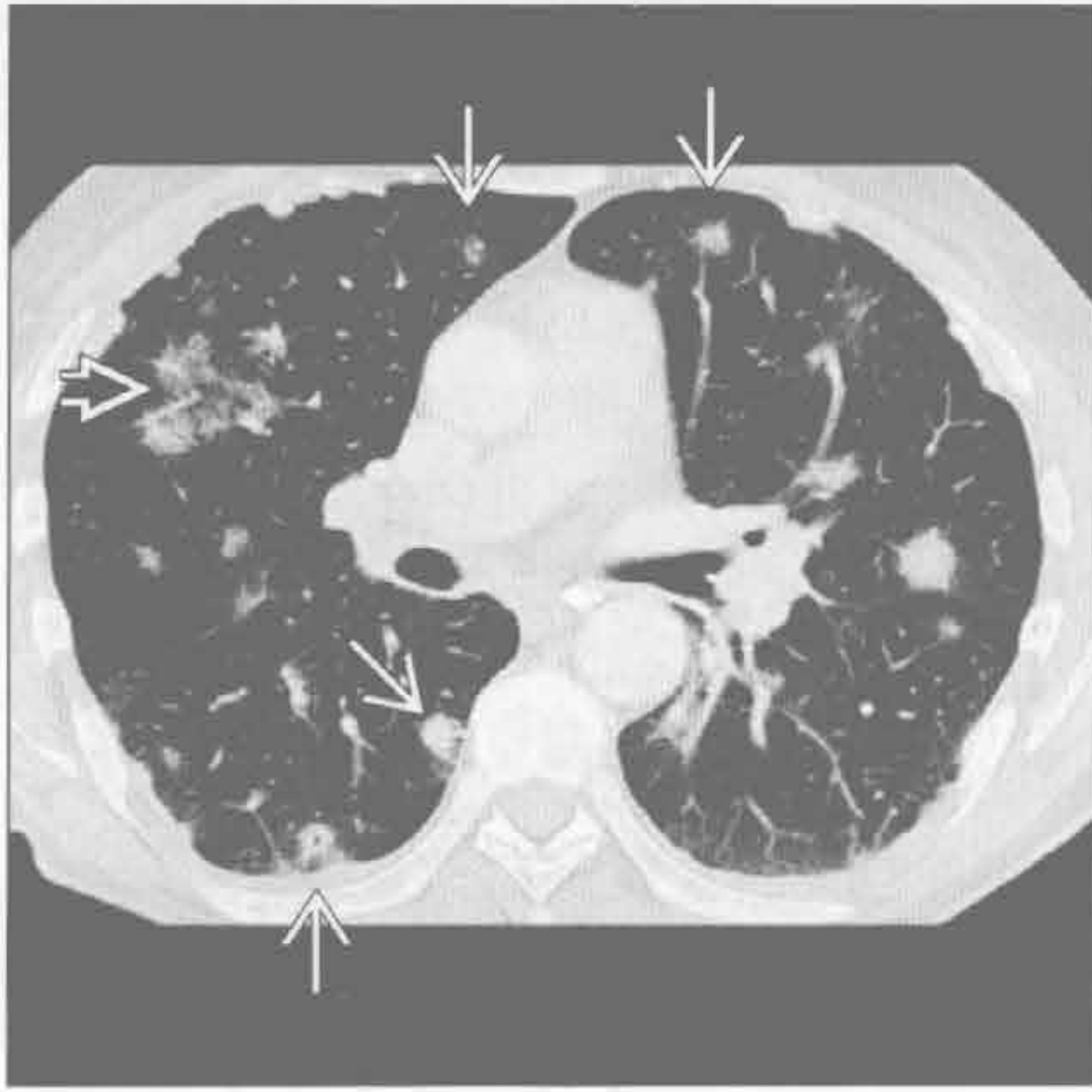滤泡性支气管炎

(右) 类风湿关节炎患者。横断面增强 CT MIP 重建见肺外带树芽征 \Rightarrow

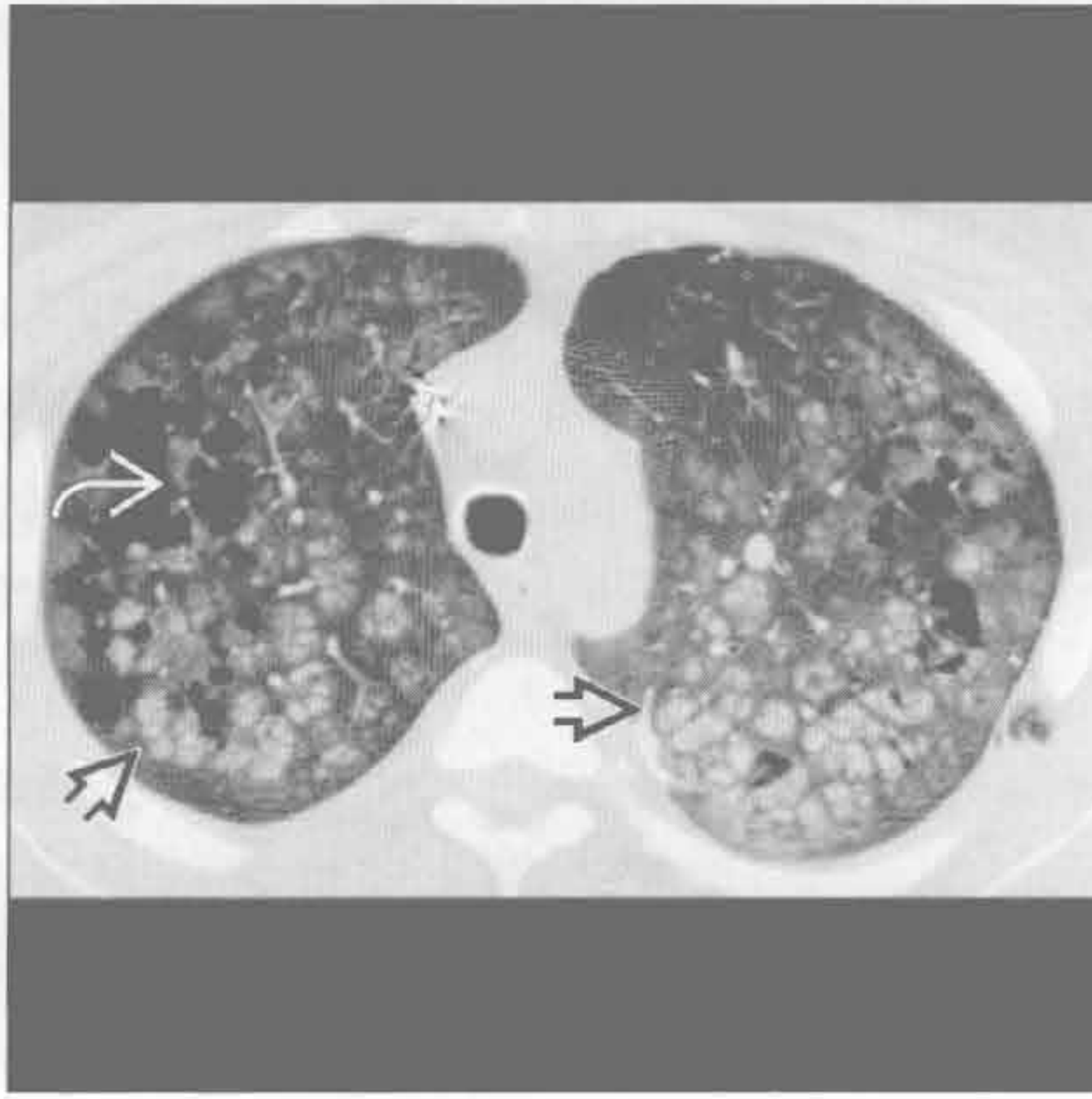


沿支气管血管分布的小叶中心型结节

血管炎



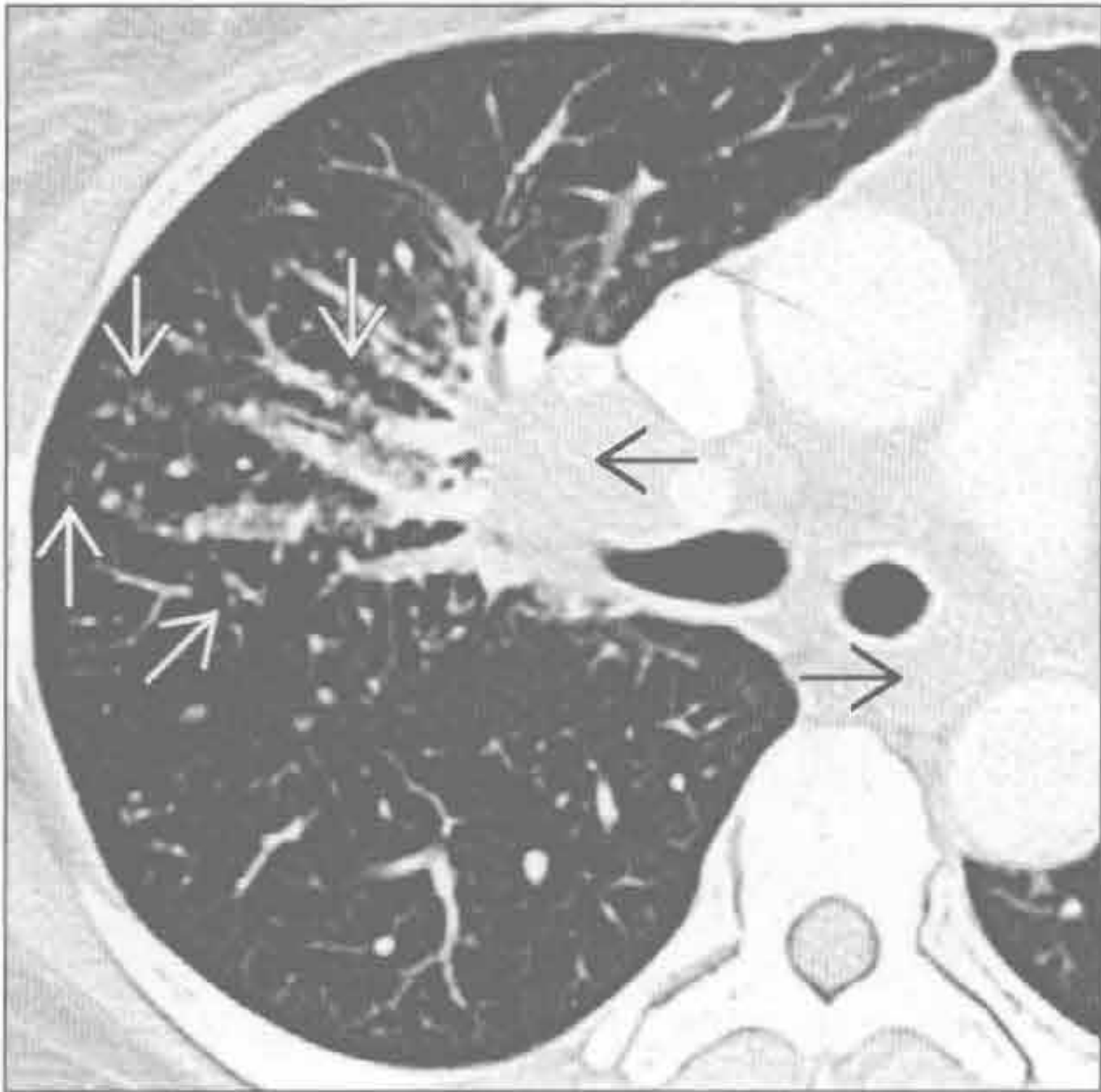
钙盐异常沉着



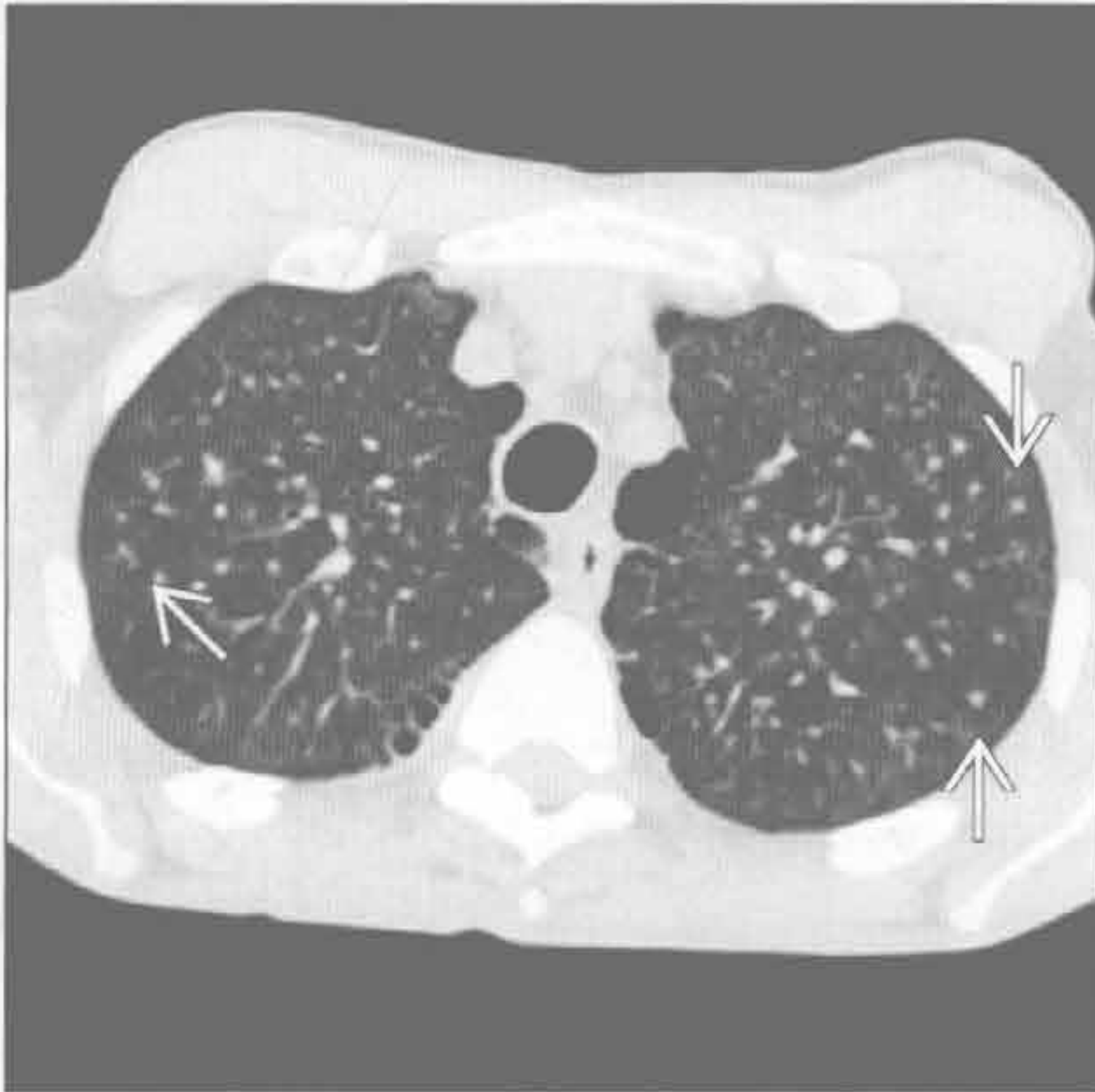
(左) 横断面增强 CT 见以肺小动脉为中心的局灶性、大小不一的磨玻璃影 \Rightarrow 和靶征 \Rightarrow

(右) 慢性肾衰竭、钙盐异常沉着患者，横断面平扫 CT 见肺气肿 \Rightarrow 和聚集成簇的高密度小叶中心结节影 \Rightarrow 。亦称桑葚样钙化

肺结节病



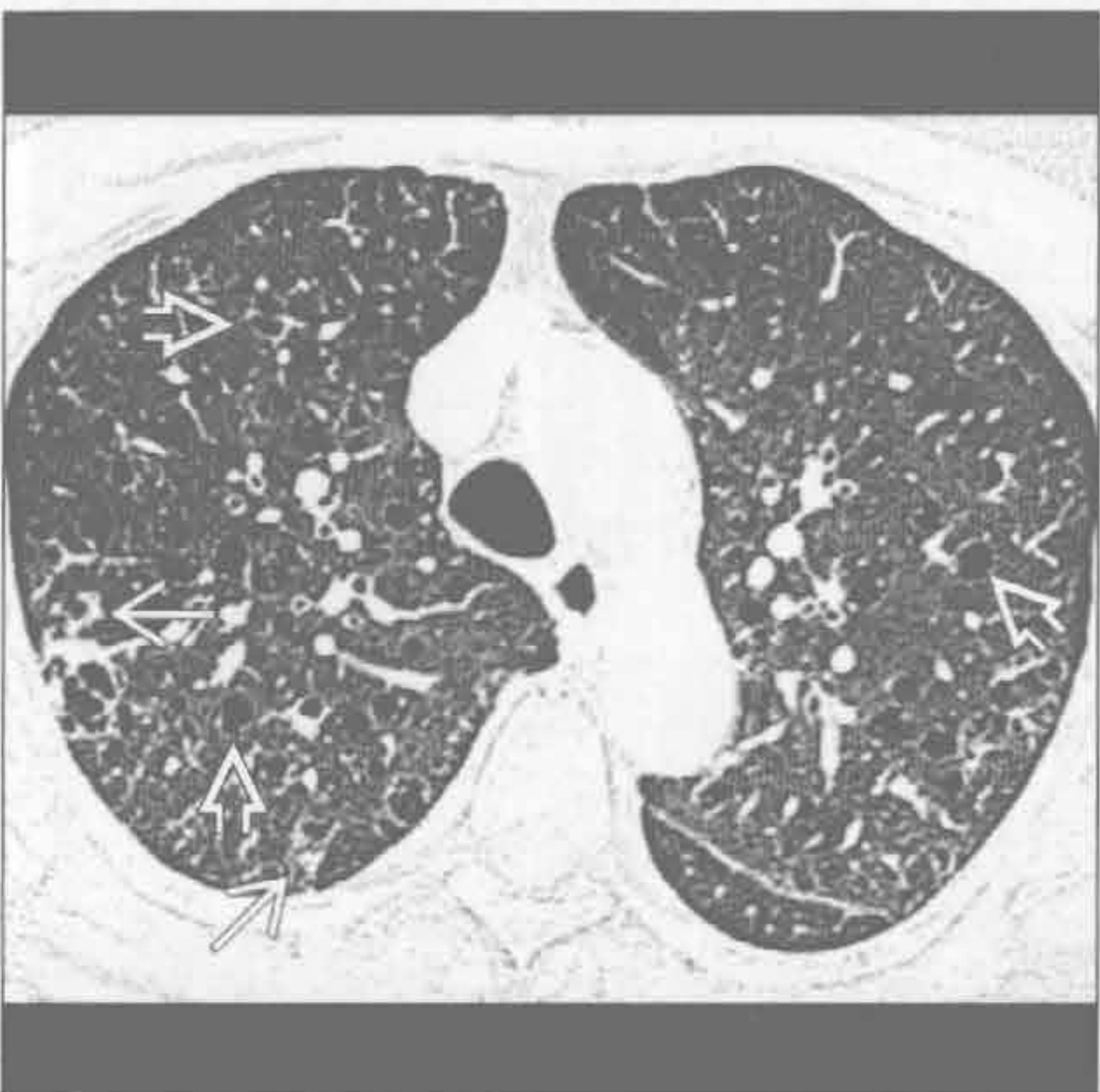硅沉着病 / 煤工肺尘埃沉着病



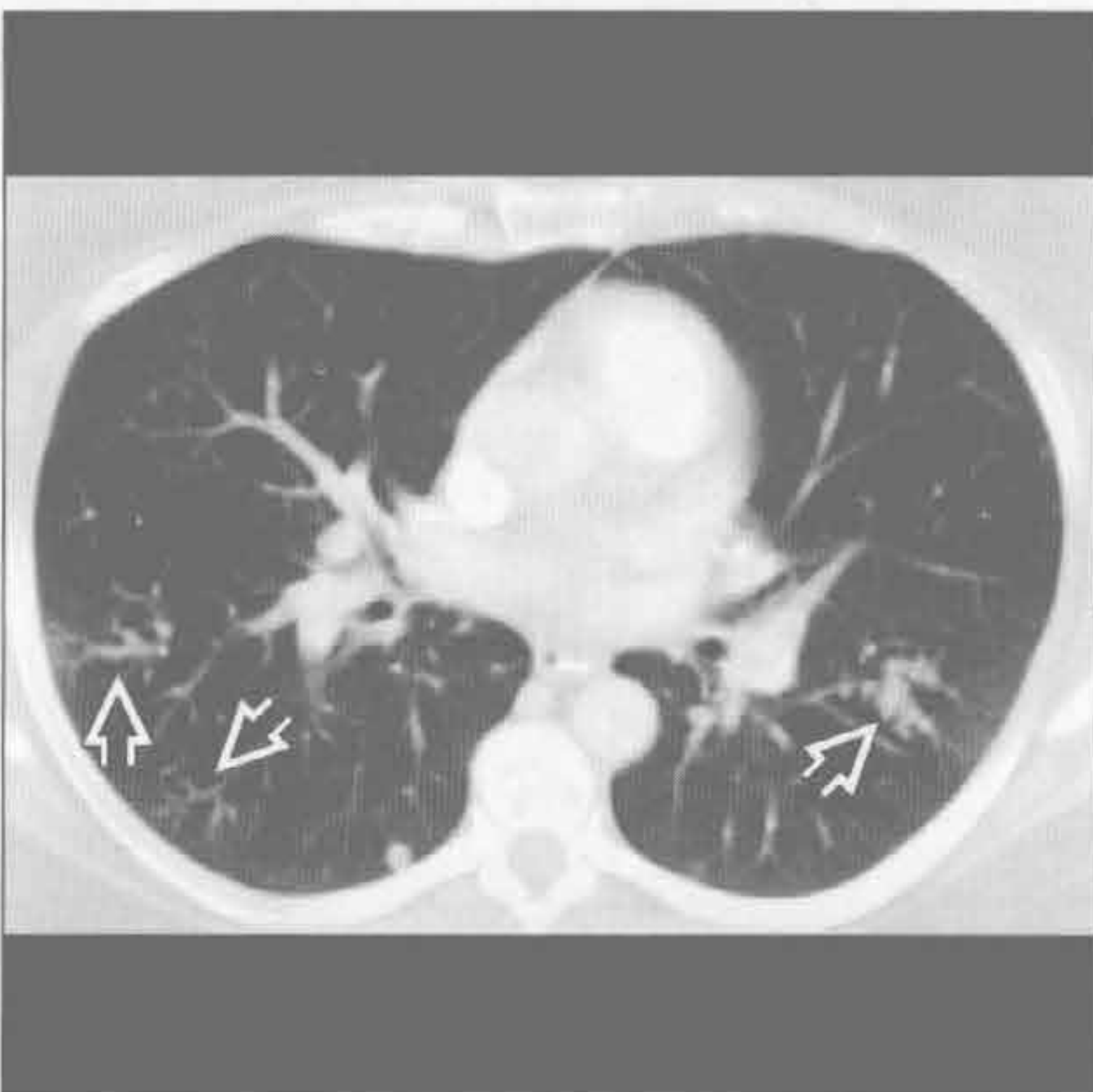
(左) 结节病患者。横断面平扫 CT 见沿支气管血管分布的结节 \Rightarrow 。肺门及纵隔淋巴结广泛肿大 \Rightarrow

(右) 轻度职业性肺病（硅沉着病）患者。横断面 HRCT 见两肺上叶小叶中心型肺结节 \Rightarrow 。在更严重的病例，结节可聚集并进展为进行性巨块性纤维化

淋巴细胞性间质性肺炎



血管内肺转移



(左) 横断面 HRCT 见多发以支气管为中心的薄壁囊状影 \Rightarrow 和结节 \Rightarrow 。可见于 Sjögren 综合征

(右) 横断面增强 CT 见软组织瘤血管内转移形成的树芽征 \Rightarrow 和沿肺动脉的串珠样结节。血管串珠状表现具有特异性但易与气道或淋巴道播散性疾病混淆

沿淋巴管分布的小叶中心型结节

鉴别诊断

常见

- 肺结节病
- 硅沉着病 / 煤工肺尘埃沉着病
- 癌性淋巴管炎

不常见

- 淋巴瘤，非霍奇金 / 霍奇金
- 滤泡性细支气管炎
- 淀粉样变
- 铍中毒

罕见（但重要）

- 淋巴细胞性间质性肺炎

重要信息

鉴别诊断要点

- 淋巴管型分布的定义
 - 主要表现为肺淋巴管内直径 $< 1\text{ cm}$ 的结节
 - 常称“淋巴管周”，但是病理学常为淋巴管内
- 淋巴管腔隙
 - 中央：伴随支气管、动脉至次级肺小叶的终末细支气管
 - 外周：沿静脉、小叶间隔和胸膜分布
 - 肺泡及呼吸性细支气管无淋巴管
 - 同一疾病过程有时主要累及中央淋巴管，有时主要累及外周淋巴管
- 疾病的病理生理
 - 吸入性：尤其是源于圆形的粉尘颗粒
 - 血源性较少见，提示侵犯邻近淋巴管（淋巴管血管性播散）
- 淋巴管型分布与血源性分布的比较
 - 淋巴管结节
 - 聚集似葡萄样，与散在分布型中的离散分布不同
 - 可表现为局限性病变，而散在型分布常为弥散分布
 - 淋巴管型
 - 结节沿支气管血管束成排分布
 - 常伴胸膜下、叶间裂旁结节，超过总结节数的 10%
 - 病灶以上野为主，而散在分布型常以下野为主
 - 常伴肺门及纵隔淋巴结肿大
- 淋巴管型与支气管血管型分布的比较
 - 支气管血管型结节不常见于胸膜下及叶间裂旁

（小于总结节数的 10%）

- 伴小气道疾病：马赛克征、空气捕捉、树芽征
- 可为局灶性（误吸）或弥漫分布（吸气障碍）
- 一些疾病开始时表现为支气管血管型分布（对吸入病原的急性 - 亚急性反应，）之后进展为淋巴管型分布（病原迁移至引流的淋巴管）
- 淋巴管型常伴有肺门及纵隔淋巴结肿大

常见诊断的有用线索

- 肺结节病
 - 沿支气管血管束局灶性聚集的结节
 - 结节可聚集成巨大肿块（肺泡结节病）
 - 星系征（galaxy sign）：肿块周围伴随组成肿块的小结节影
 - 上野的结节较多
 - 常见对称性的肺门及纵隔淋巴结肿大
 - 结节可有白垩样或蛋壳样钙化
- 硅沉着病 / 煤工肺尘埃沉着病
 - 硅或煤矿相关的职业暴露史
 - 上野的结节较多
 - 结节易向背侧肺野聚集，右肺常较左侧严重
 - 严重者随时间形成进行性巨块性纤维化
 - 肿大的肺门及纵隔淋巴结可有蛋壳样钙化（5%）
 - 滑石或铁吸入的表现相似（体现肺组织处理慢性小圆形粉尘的能力）
- 癌性淋巴管炎
 - 主要见于腺癌
 - 出现频率：中央淋巴管（75%），中央及外周淋巴管（20%），外周（5%）
 - 典型表现为整叶或整肺不受累
 - 肺组织结构存在，而结节病和硅沉着病常表现为结构扭曲
 - 胸腔积液常见（结节病和硅沉着病不常见）
 - 可伴淋巴管肿大

不常见诊断的有用线索

- 淋巴瘤，非霍奇金 / 霍奇金
 - 霍奇金病（40%）和非霍奇金病（25%）累及肺
 - 主要累及中央淋巴管
 - 肺结节直径常 $> 1\text{ cm}$ （常可见支气管充气征）
 - 常伴大块淋巴结肿大和胸腔积液
- 滤泡性细支气管炎
 - 或称：支气管相关的淋巴样组织的淋巴样增生（BALT）
 - 病理：与淋巴细胞性间质性肺炎相似

沿淋巴管分布的小叶中心型结节

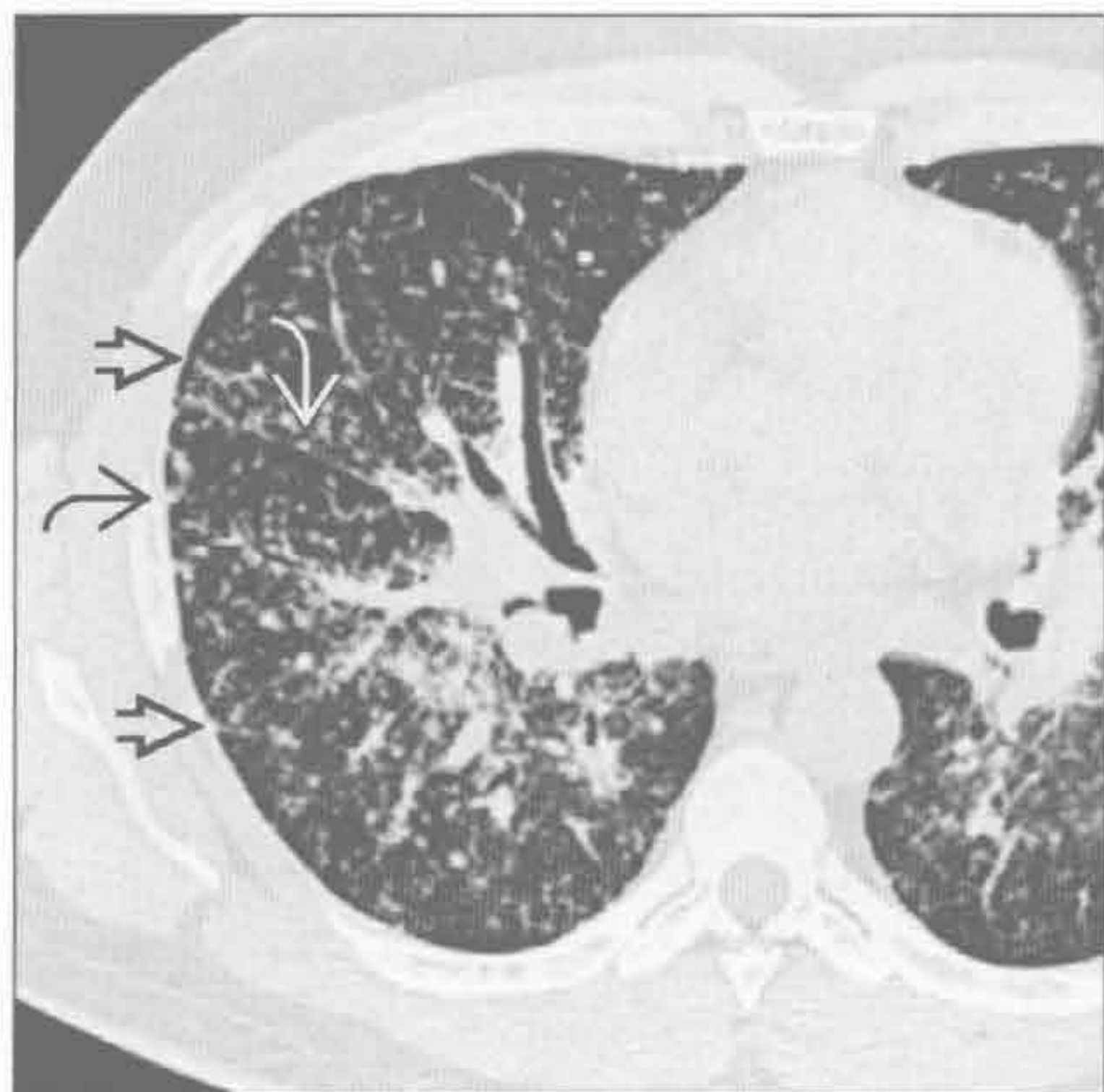
- 滤泡性细支气管炎以气道淋巴管为中心
- 小叶间隔增厚，支气管扩张，薄壁囊肿
- 与胶原血管病(类风湿关节炎、Sjögren 综合征)、AIDS、感染、变态反应相关
- 淀粉样变
 - 原发性(与骨髓瘤有关)或继发性(与慢性感染性疾病有关)
 - 表现多样: 气管支气管增厚及结节形成、小叶中心型结节、小叶间隔增厚
 - 弥漫性小叶间隔增厚的常伴有胸膜下结节
 - 结节可钙化
- 铍中毒

- 相关职业病史，表现相似
- 铍是高熔点的轻金属，工业使用广泛
- 潜伏期可为暴露后的1个月至40年
- 变态反应性致肉芽肿生成

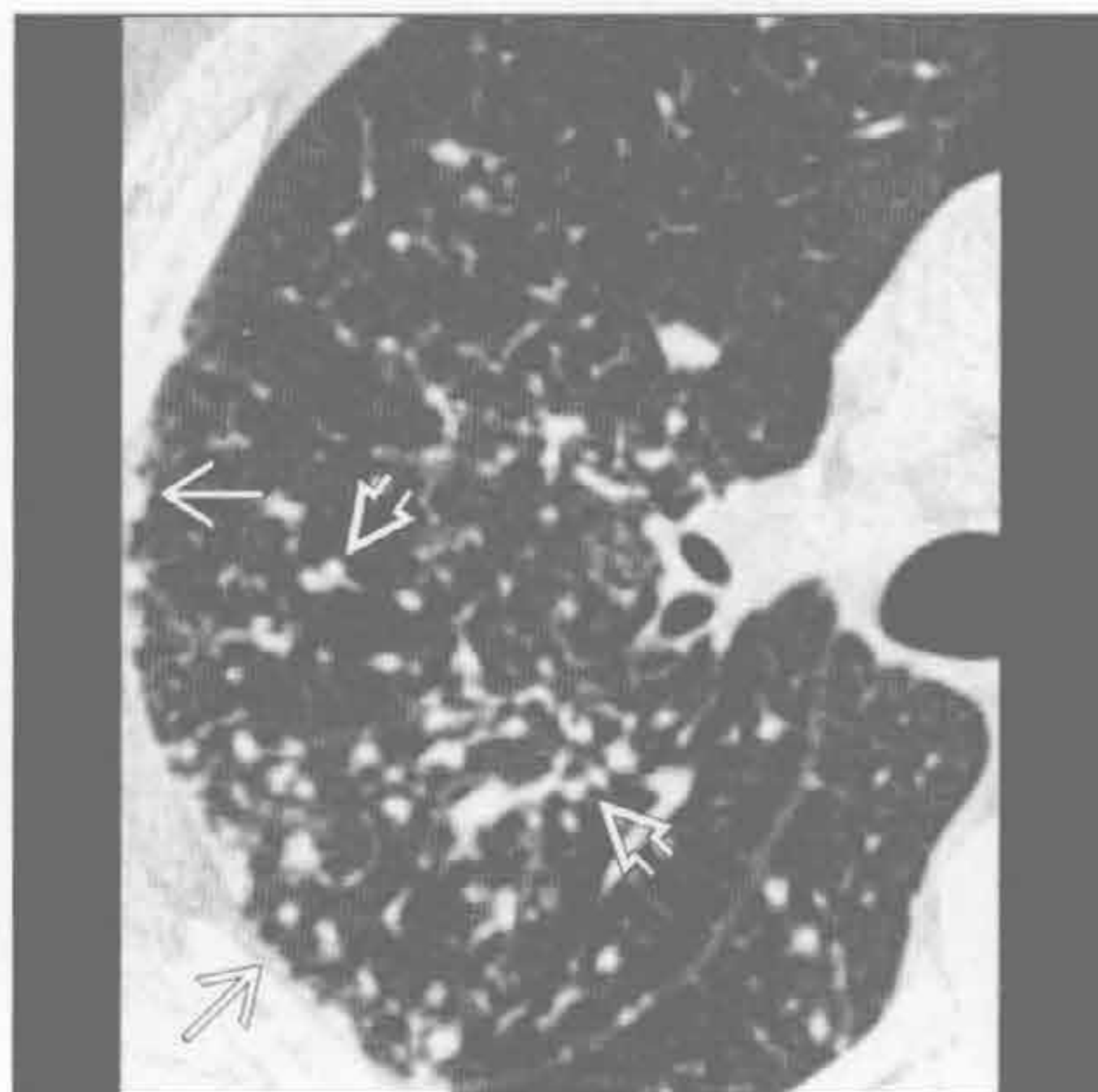
罕见诊断的有用线索




- 淋巴细胞性间质性肺炎
 - 与病毒性感染有关: HIV 和 EB 病毒、异常蛋白血症、Sjögren 综合征
 - 薄壁囊肿具有特征性(80%)
 - 常伴非特异性磨玻璃影(100%)
 - 弥漫分布

肺结节病



肺结节病



(左) 横断面 HRCT 见典型的沿淋巴管分布的胸膜下 、小叶间隔 、叶间裂旁  的结节

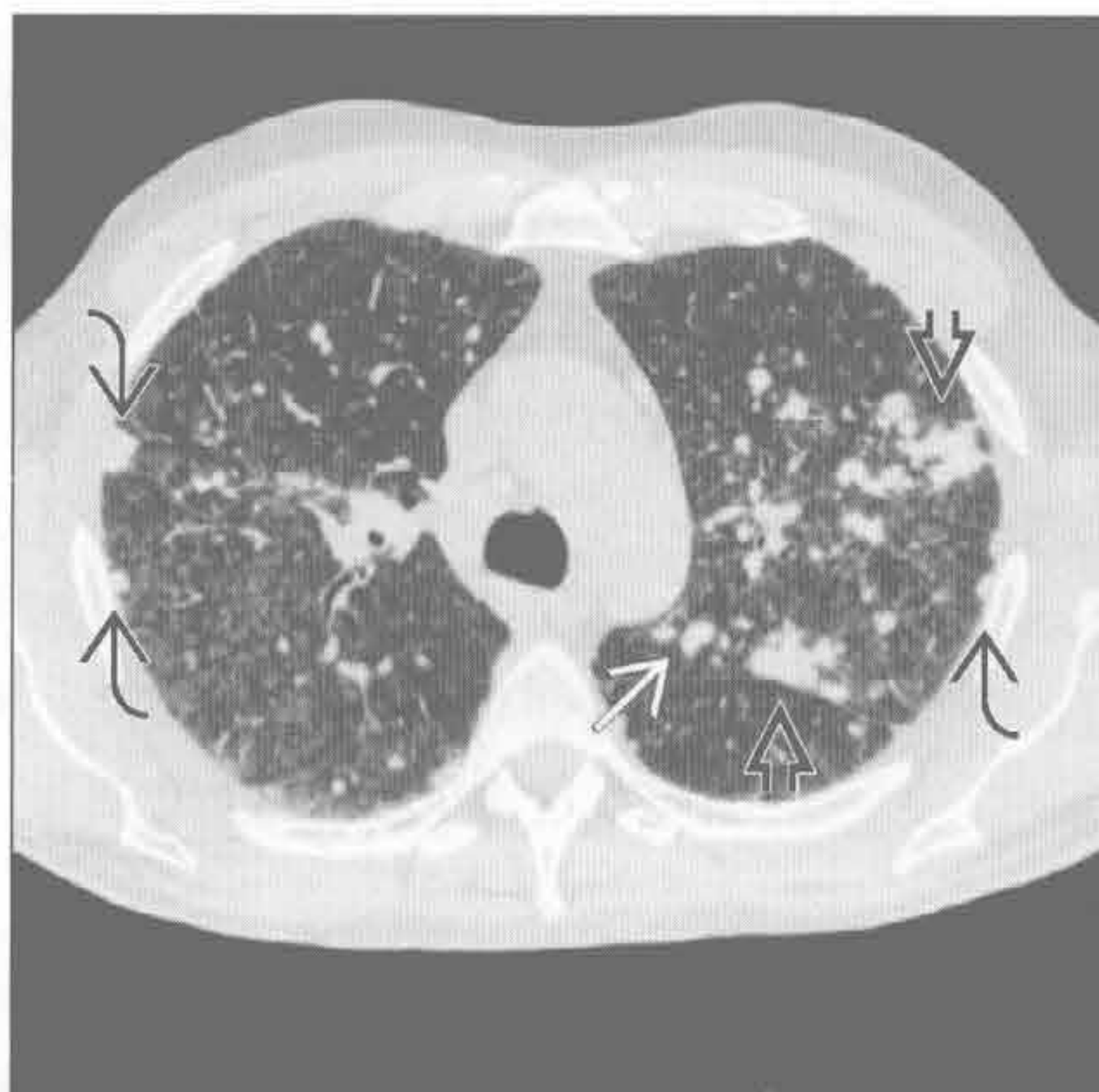
(右) 横断面 HRCT 见肺结节病的血管旁 、胸膜下  的结节

沿淋巴管分布的小叶中心型结节

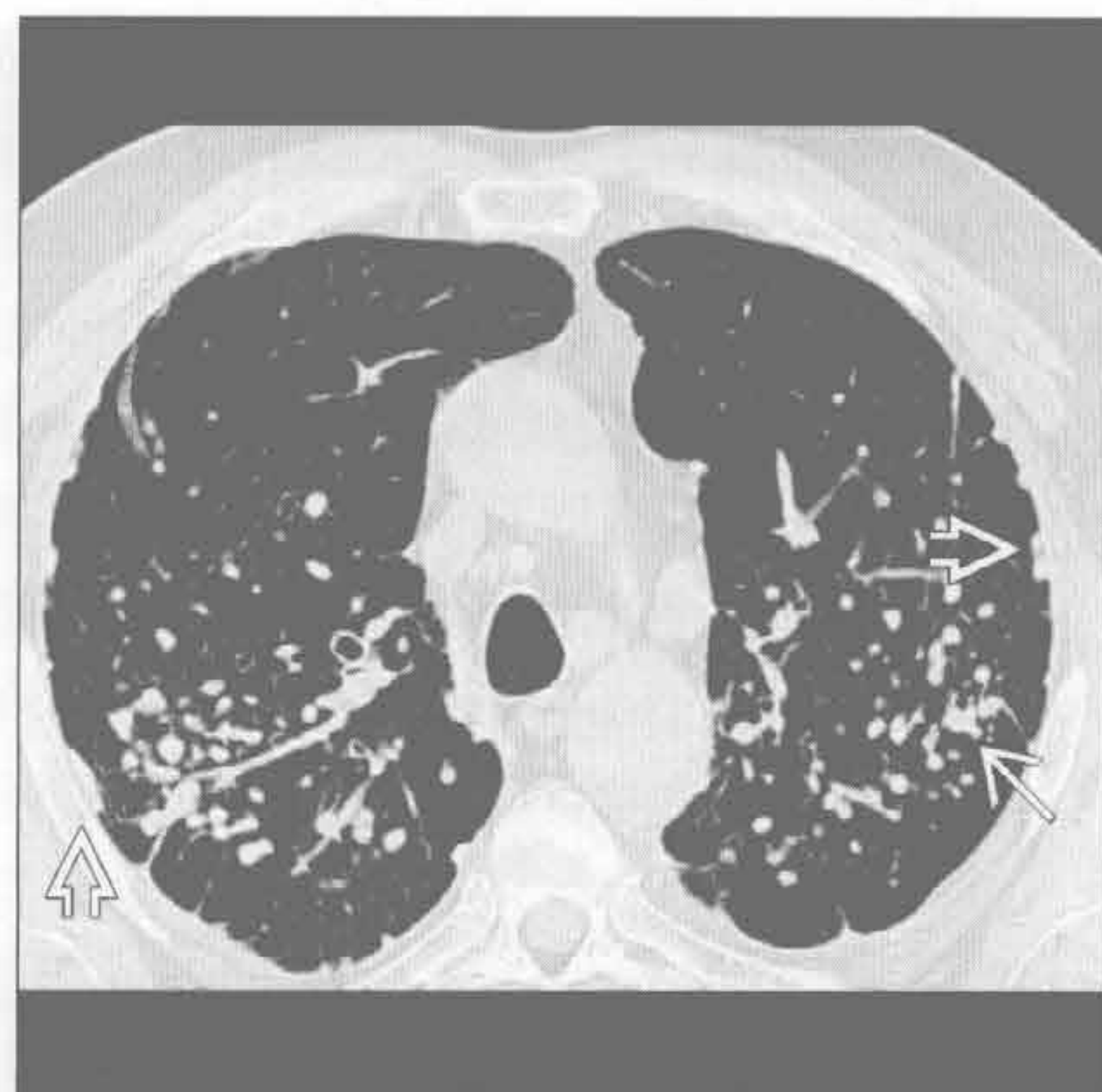硅沉着病 / 煤工肺尘埃沉着病

(左) 横断面 HRCT 见左侧斜裂 \Rightarrow 、胸膜下 \square 的沿淋巴管分布的结节。左侧斜裂及小叶间隔处 \square 结节聚集融合

(右) 横断面 HRCT 见硅沉着病患者的 小叶中心型结节 \rightarrow 和胸膜下结节 \Rightarrow



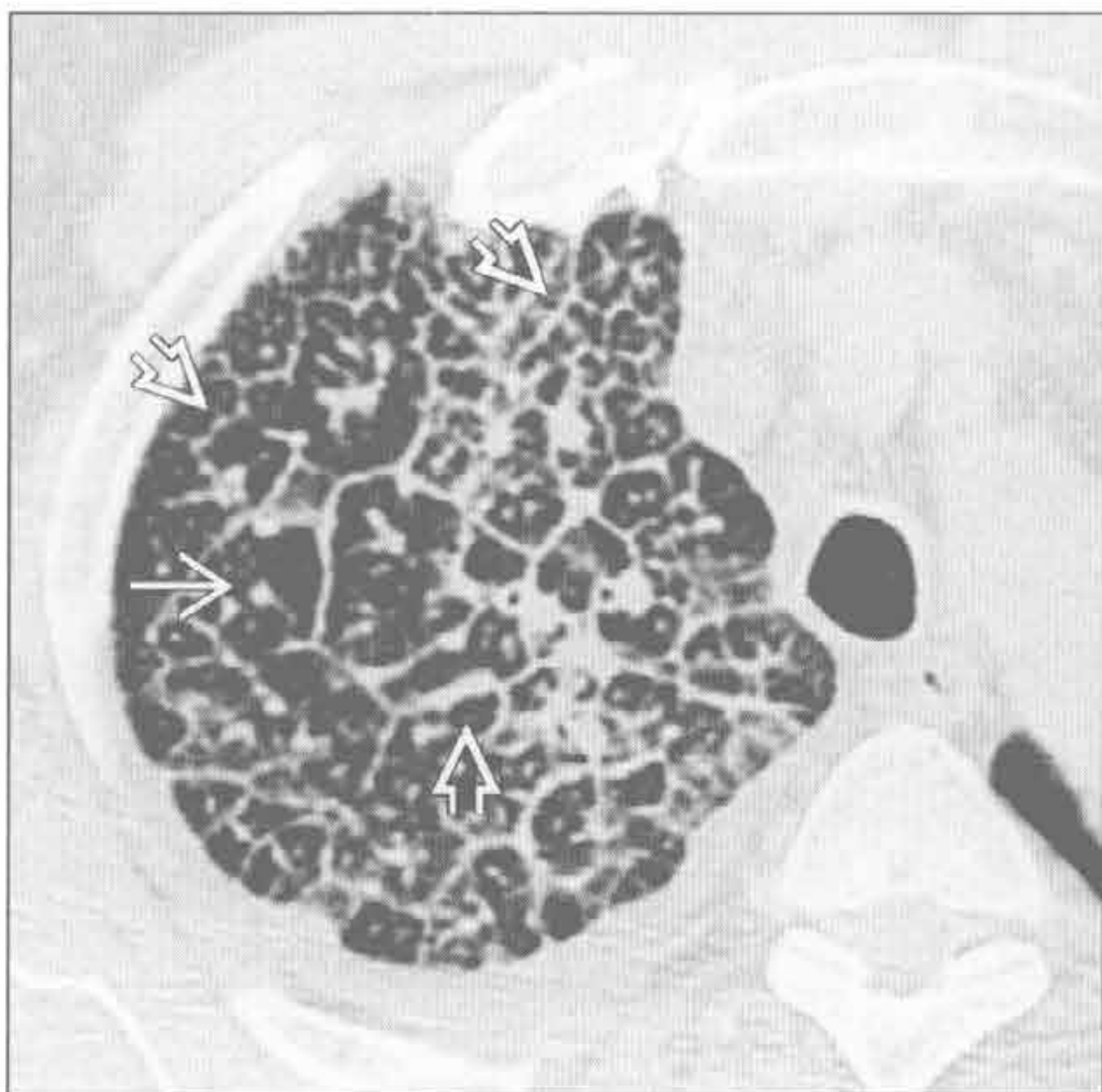
硅沉着病 / 煤工肺尘埃沉着



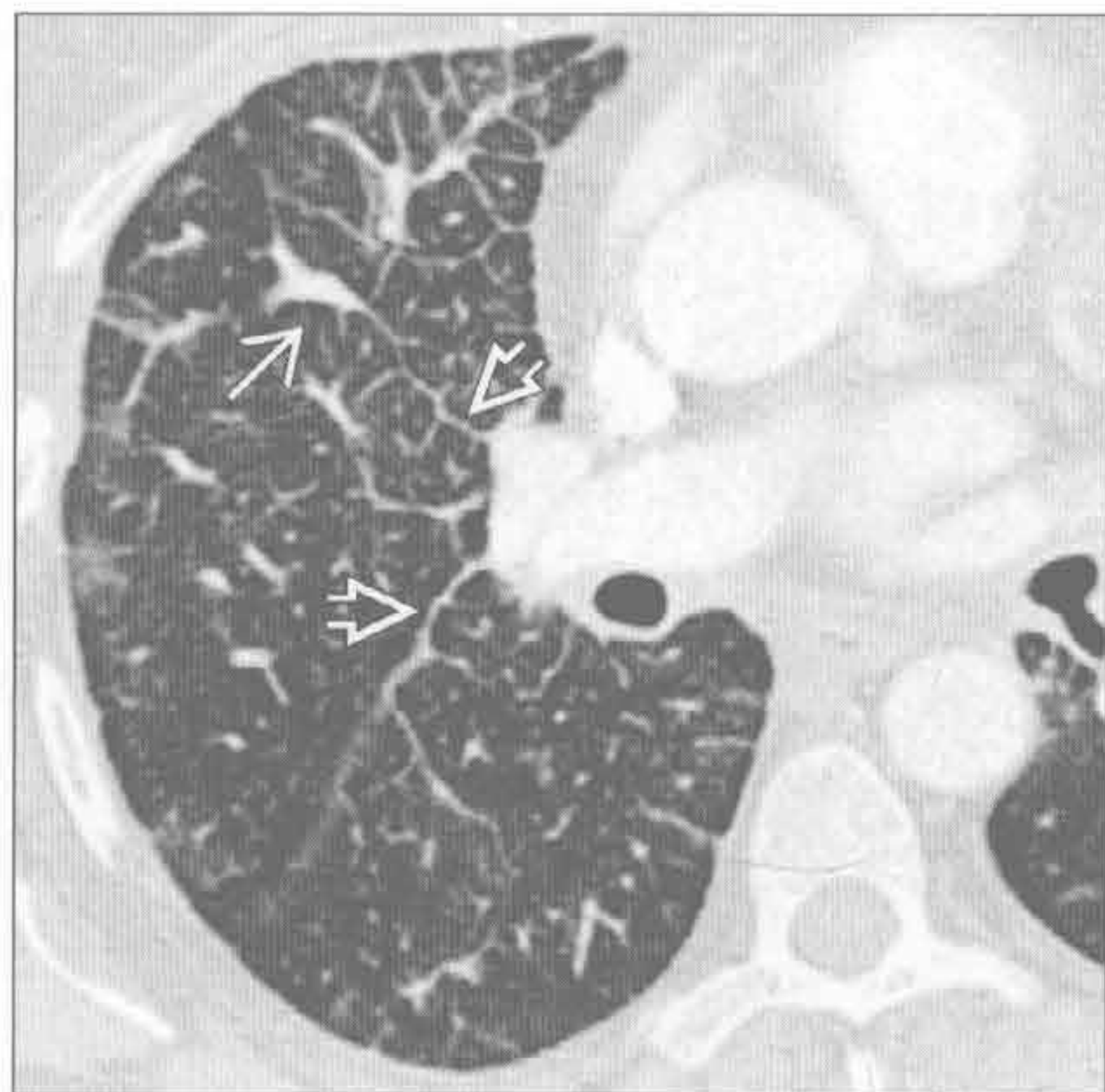
癌性淋巴管炎

(左) 横断面 HRCT 见典型的小叶间隔弥漫的、不规则的、串珠样的增厚，形成大小不等的多边形 \Rightarrow ，中央支气管血管束增厚 \rightarrow

(右) 横断面增强 CT 见间隔不均匀增厚 \Rightarrow 、中央支气管血管束增厚 \rightarrow 。本例为乳腺癌患者，肺内肿瘤扩散沿淋巴管分布



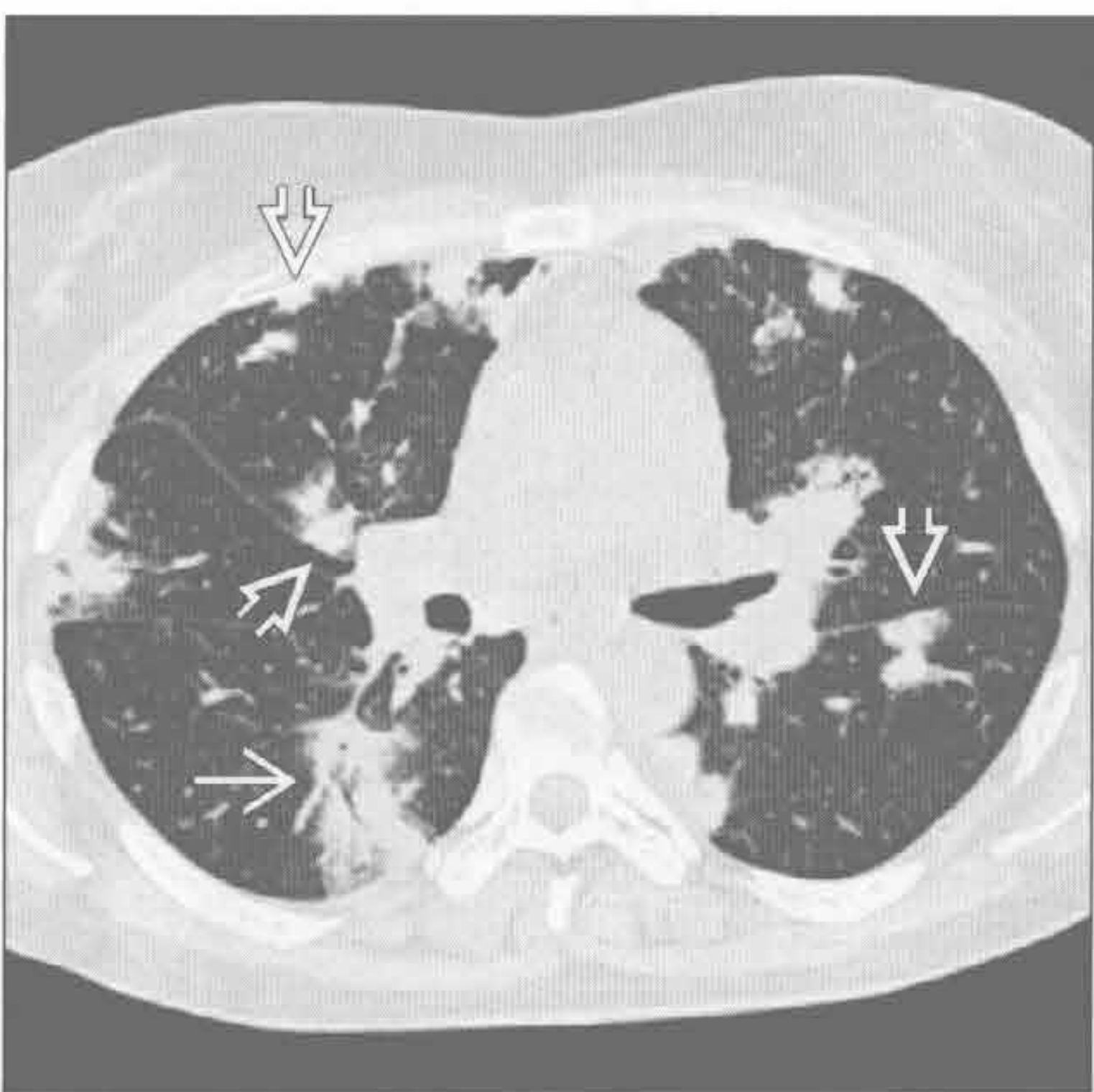癌性淋巴管炎



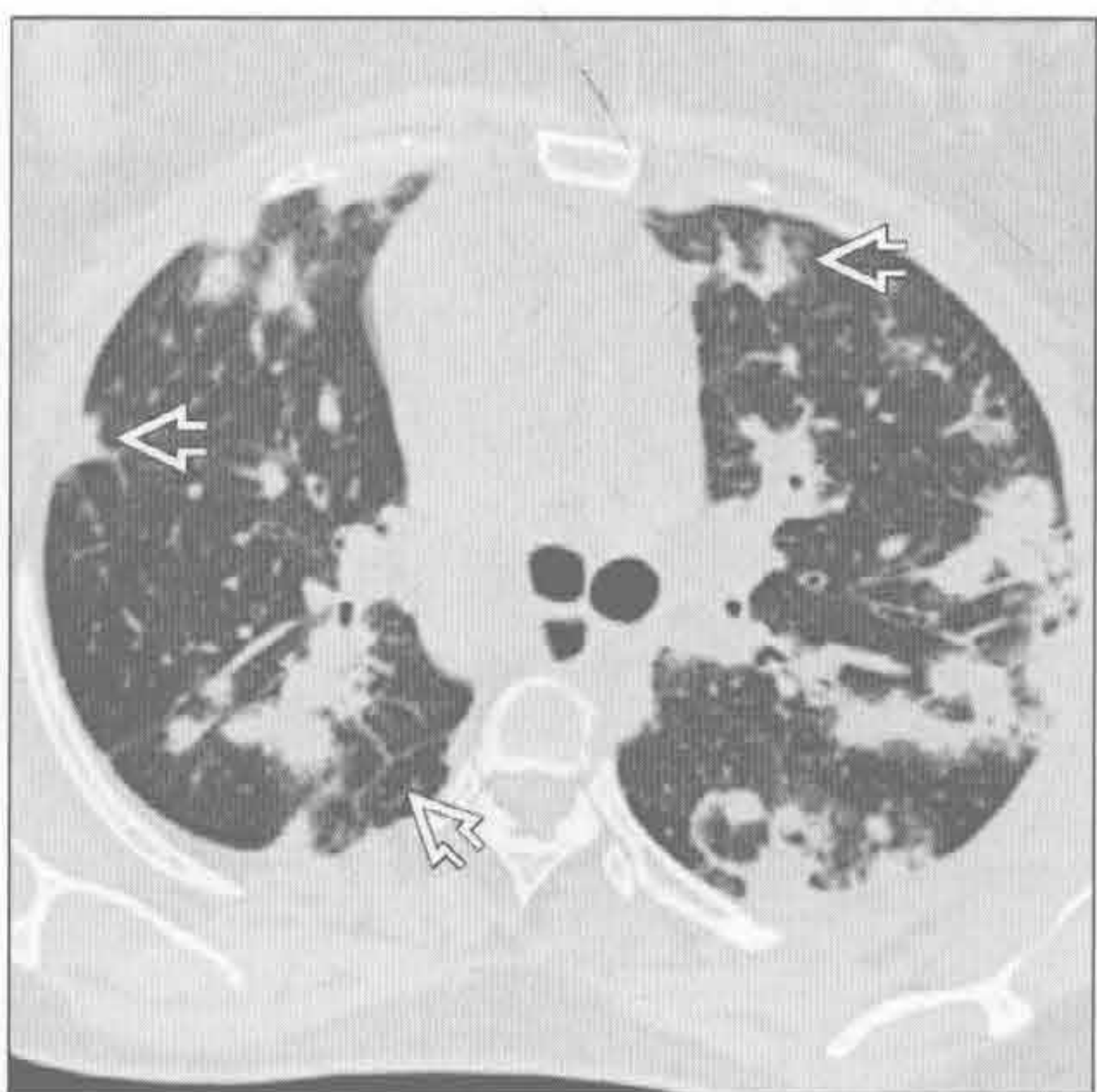
淋巴瘤，非霍奇金 / 霍奇金

(左) 胸膜下和叶间裂下淋巴管周围病变 \Rightarrow 。横断面 HRCT 见典型的以支气管为中心的软组织和沿着气道分布的结节 \rightarrow

(右) 与左图为同一患者。横断面俯卧位 HRCT，见小叶间隔和胸膜下沿淋巴管分布的病灶 \Rightarrow 。空心针穿刺活检证实为 B 细胞淋巴瘤

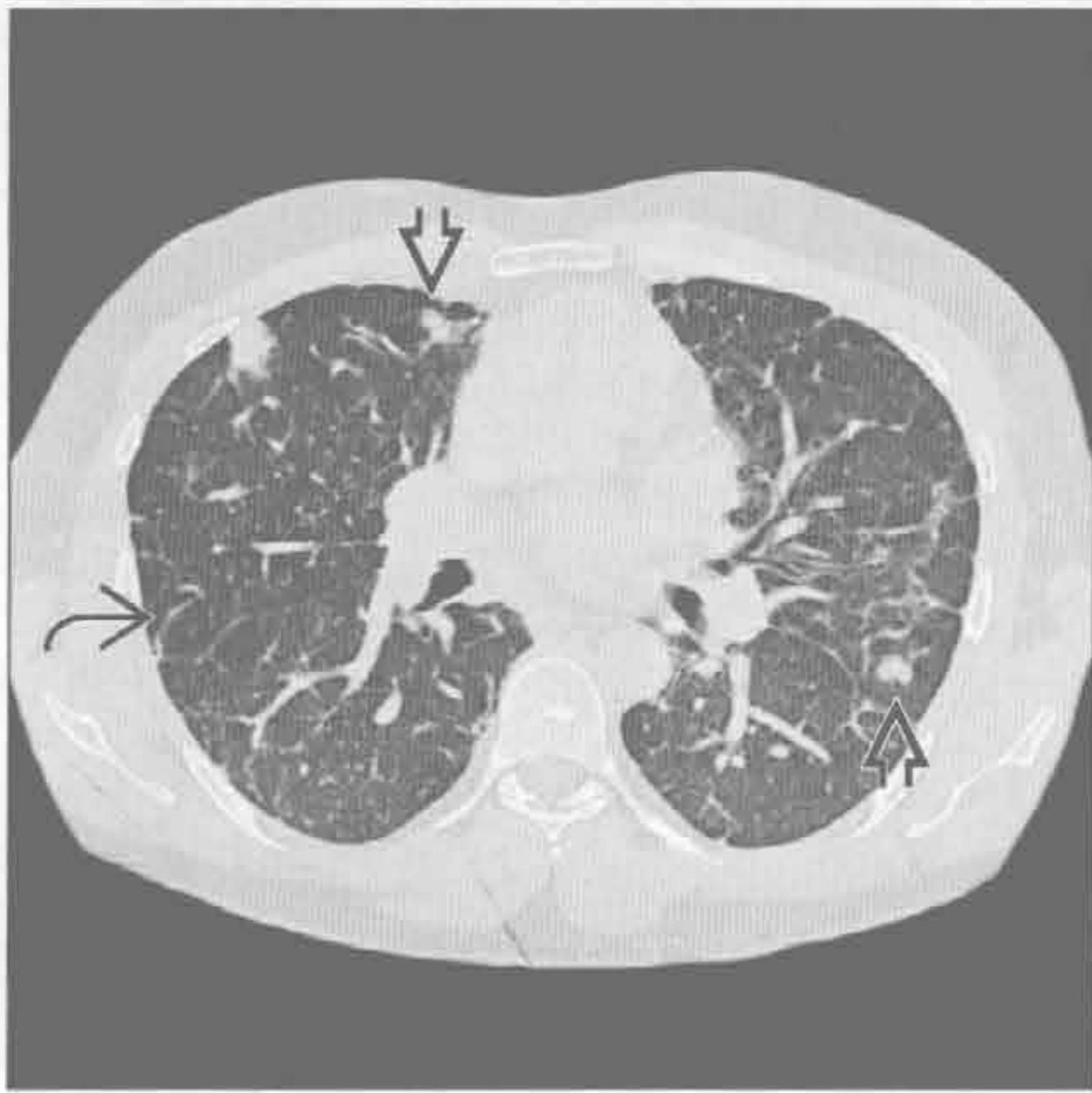


淋巴瘤，非霍奇金 / 霍奇金

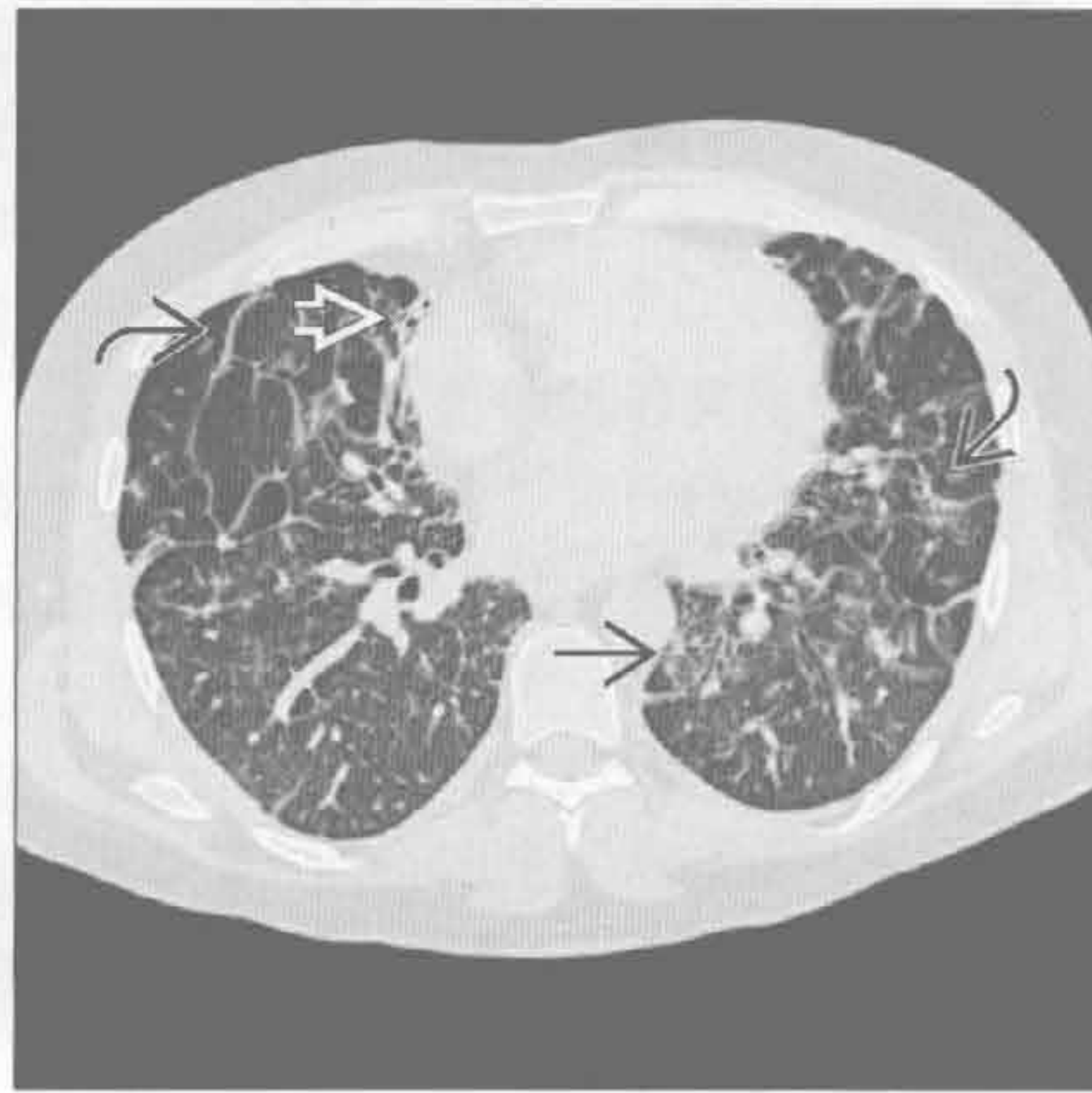

沿淋巴管分布的小叶中心型结节

滤泡性细支气管炎



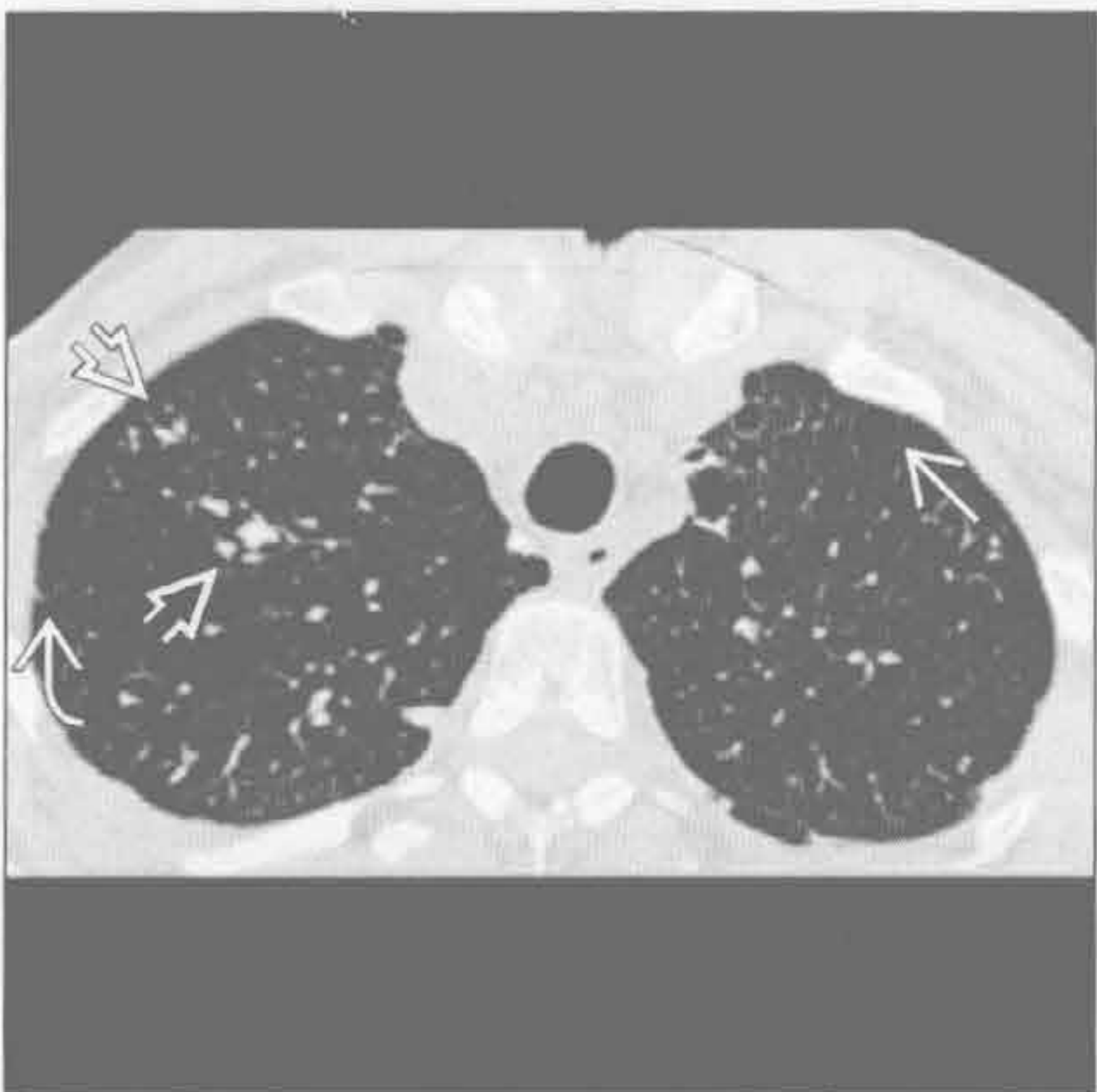
滤泡性细支气管炎



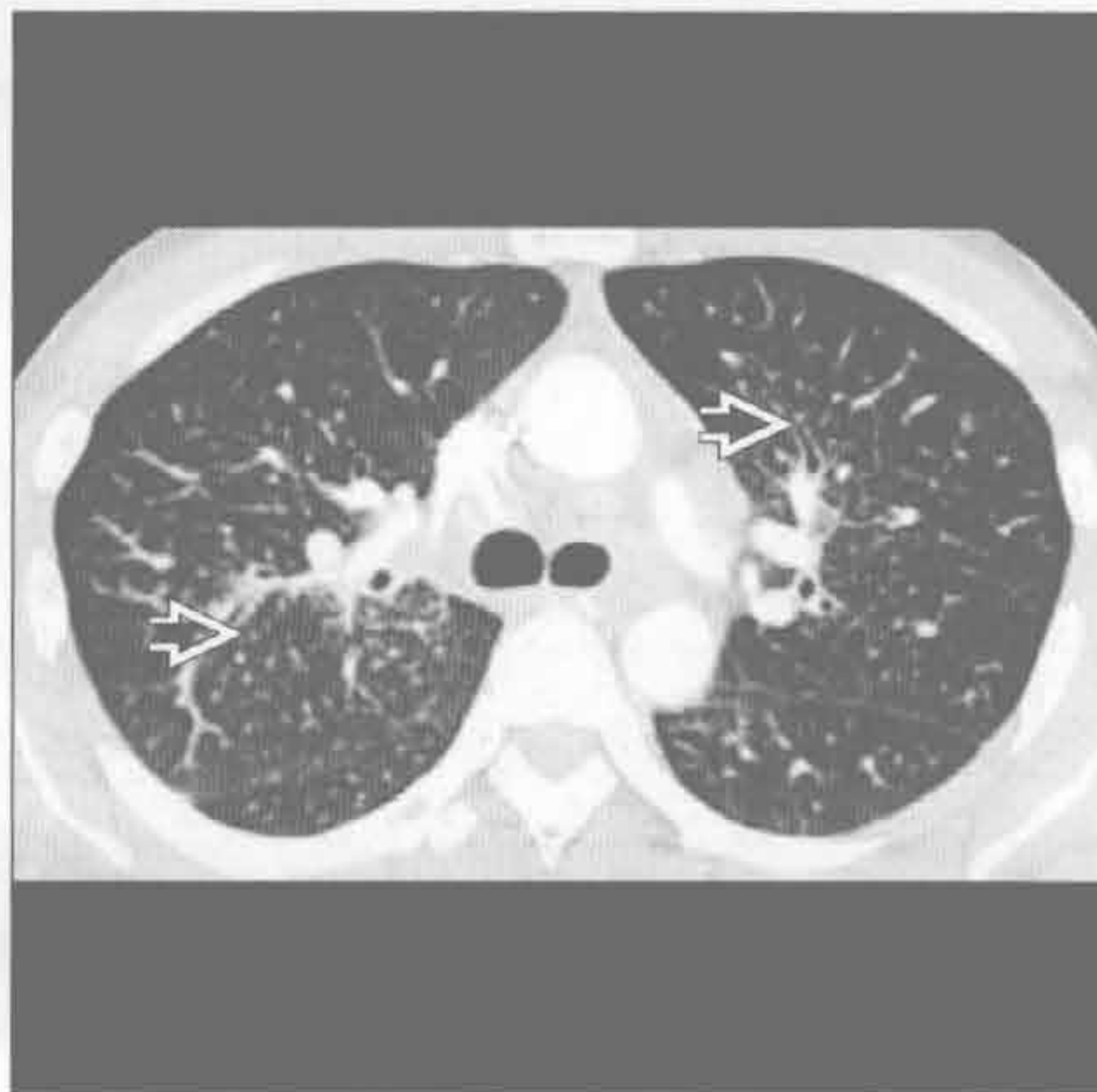(左) 横断面 HRCT 见典型的小叶中心型结节和间隔线

(右) 与左图为同一患者。横断面 HRCT 见沿淋巴管分布的不均匀的小叶间隔增厚、磨玻璃影、支气管扩张

淀粉样变



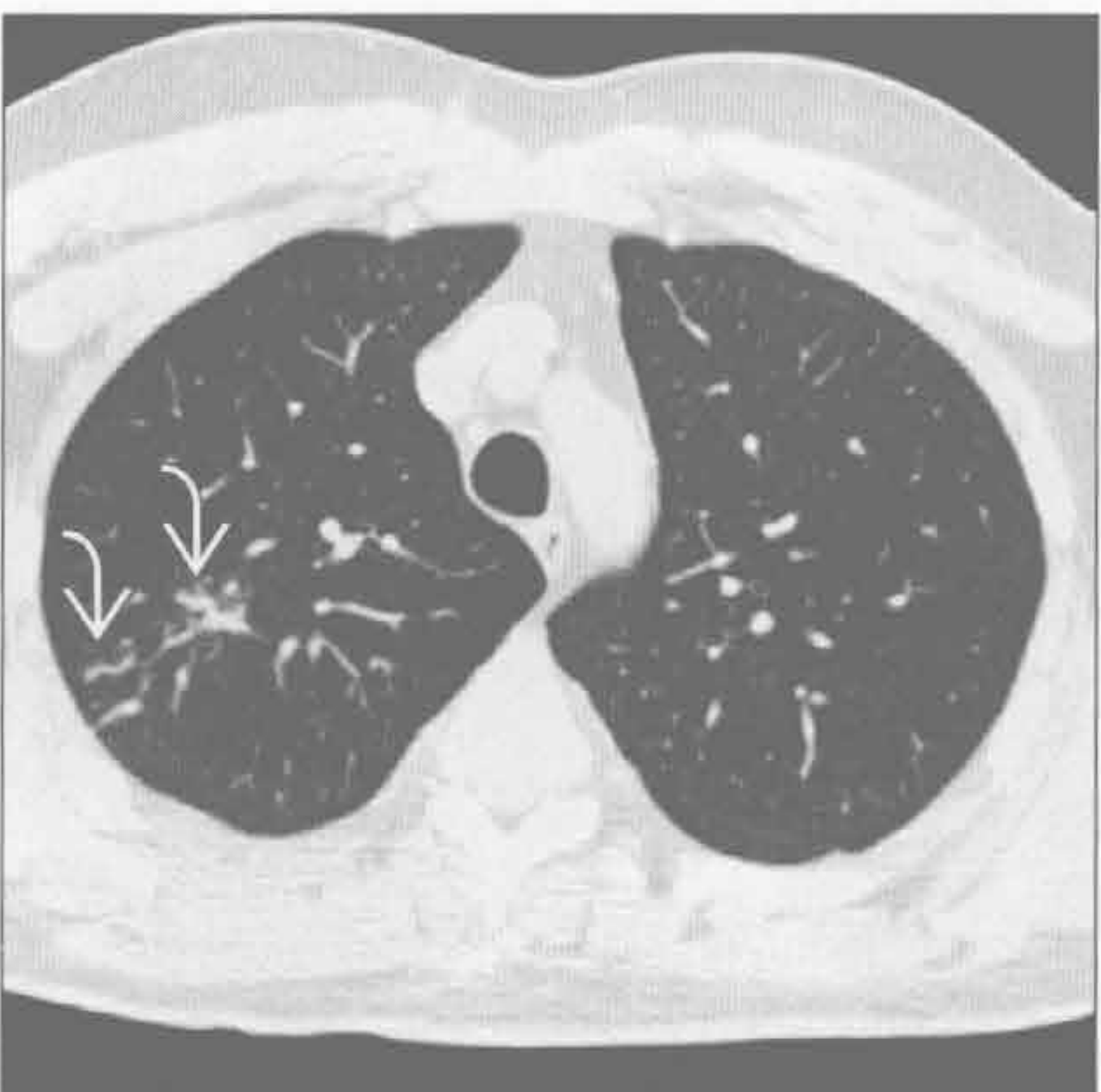
铍中毒



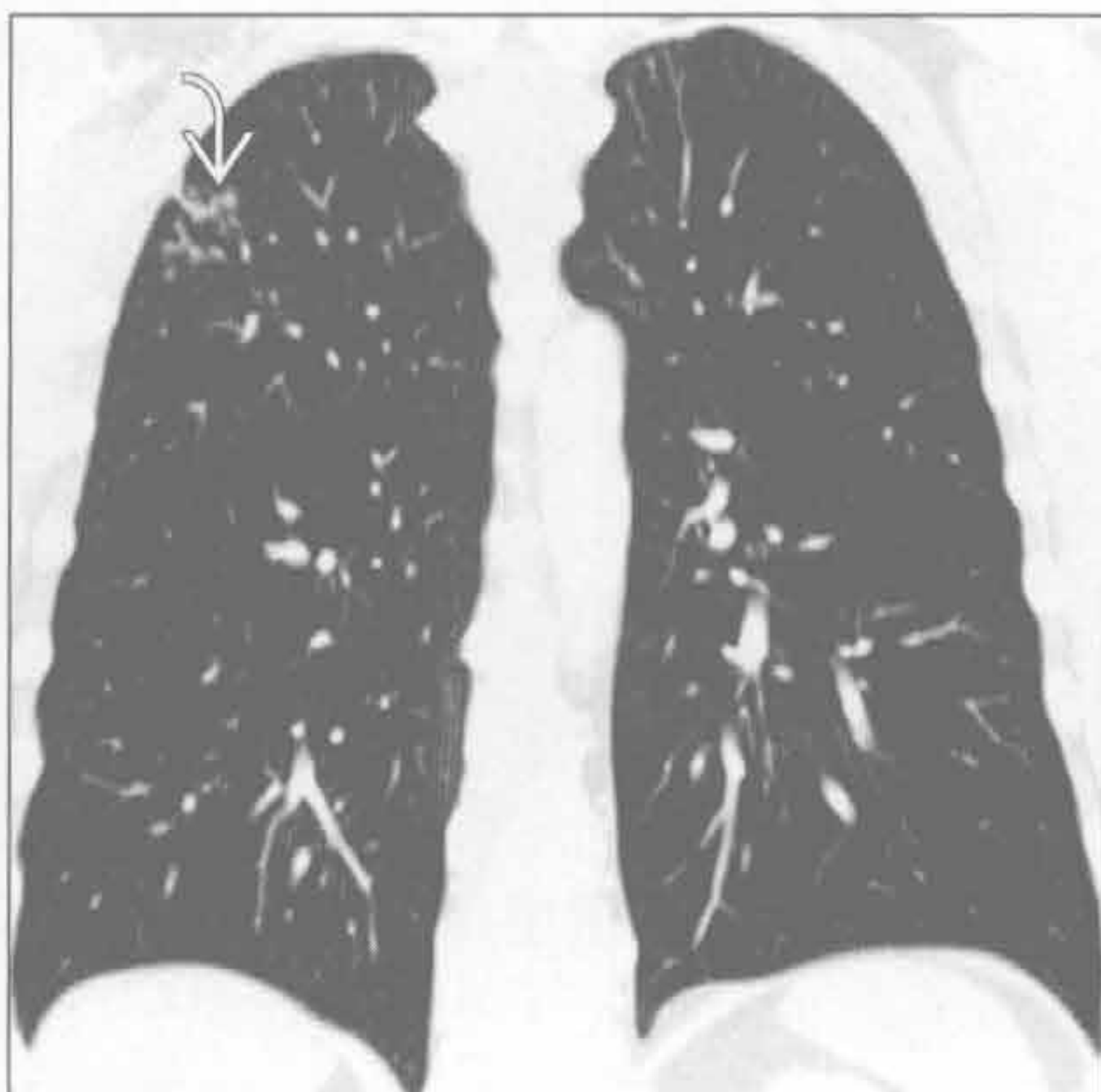
(左) 横断面 HRCT 见结节性淀粉样变性。还可见小叶中心型结节、囊肿、胸膜下小结节

(右) 铍中毒患者。横断面增强 CT 见从肺门至肺叶中央的支气管周围结节样增厚

淋巴细胞性间质性肺炎



淋巴细胞性间质性肺炎



(左) 横断面 HRCT 可见右上肺小叶间隔增厚，提示淋巴管受侵

(右) 与左图为同一患者。冠状面平扫 CT 重建可见小叶间隔的结节。细针抽吸活检证实为淋巴细胞性间质性肺炎

支气管周围间质增厚

鉴别诊断

常见

- 急、慢性支气管炎
- 哮喘
- 误吸
- 心源性肺水肿
- 支气管扩张
- 结节病
- 囊性肺纤维化

不常见

- 过敏性支气管肺曲霉病
- 朗格汉斯细胞组织细胞增生症
- 慢性过敏性肺炎
- 隐源性机化性肺炎
- 淋巴瘤
- 癌性淋巴管炎
- 淋巴细胞性间质性肺炎

罕见（但重要）

- 卡波西肉瘤
- 喉乳头状瘤病
- 淀粉样变性

重要信息

鉴别诊断要点

- 正常情况下，从气管到呼吸性细支气管有 23 级气道
 - CT 能显示到 8 级分支
- 气道走行与动脉平行，都包裹于结缔组织鞘（即支气管血管旁或轴间质）内
 - 组成包括气道、动脉壁和中央淋巴管
- 通常支气管较伴行动脉稍细 [支气管管径 / 动脉管径 (B/A)] = 0.65 ~ 0.70
 - B/A > 1 见于：老年人 (> 65 岁) 或高海拔地区居住人群（轻度低氧造成支气管扩张和血管收缩）
 - B/A > 1.5 提示支气管扩张

常见诊断的有用线索

- 急、慢性支气管炎
 - 急性支气管炎常继发于病毒性上呼吸道感染；慢性支气管炎继发于刺激性物质的吸入（吸烟和空气污染）
 - CT 不敏感，支气管壁光滑增厚、管腔变窄、气道内黏液嵌塞等非特异性表现

- 哮喘
 - 气道反应性疾病
 - 肺内分布不均匀
 - 主要侵犯小气道和中等气道
 - 支气管壁增厚的程度与气流阻塞程度成正比
- 误吸
 - 反复的误吸主要见于神经异常、痴呆或吞咽障碍的老年人
 - 病灶呈重力依赖性分布
 - 以气道为中心的实变和间质纤维化
- 心源性肺水肿
 - 支气管血管束周水肿造成的支气管血管束均匀增厚
 - 常伴有以下表现：小叶间隔增厚、心脏增大、胸腔积液
- 支气管扩张
 - 支气管壁的完整性依赖于正常的免疫系统、气道结构的完整性（正常软管）和纤毛功能
 - 支气管扩张常见中等支气管受累（4 ~ 9 级支气管）
 - 支气管管径较比伴行的肺动脉管径粗：圆柱状至囊状
 - 局限性或弥漫性；当局限于单个肺叶时，常为感染后或误吸后所致
 - 支气管管壁可不增厚
- 结节病
 - 沿支气管血管旁间质分布的淋巴管旁结节（肉芽肿）
 - 常伴间隔和胸膜下结节
- 囊性肺纤维化
 - 支气管壁增厚为最早期的表现，之后表现为支气管扩张
 - 导致弥漫性支气管扩张，上叶常更明显

不常见诊断的有用线索

- 过敏性支气管肺曲霉病
 - 哮喘病人或囊性纤维化病人对曲霉的变态反应所致
 - 中央型支气管扩张，以上叶为明显
- 朗格汉斯细胞组织细胞增生症
 - 与吸烟明显相关
 - 中、上野以支气管为中心的结节进展为囊肿
- 慢性过敏性肺炎
 - 慢性肉芽肿性肺病，病因为吸入有机或化学性抗原

支气管周围间质增厚

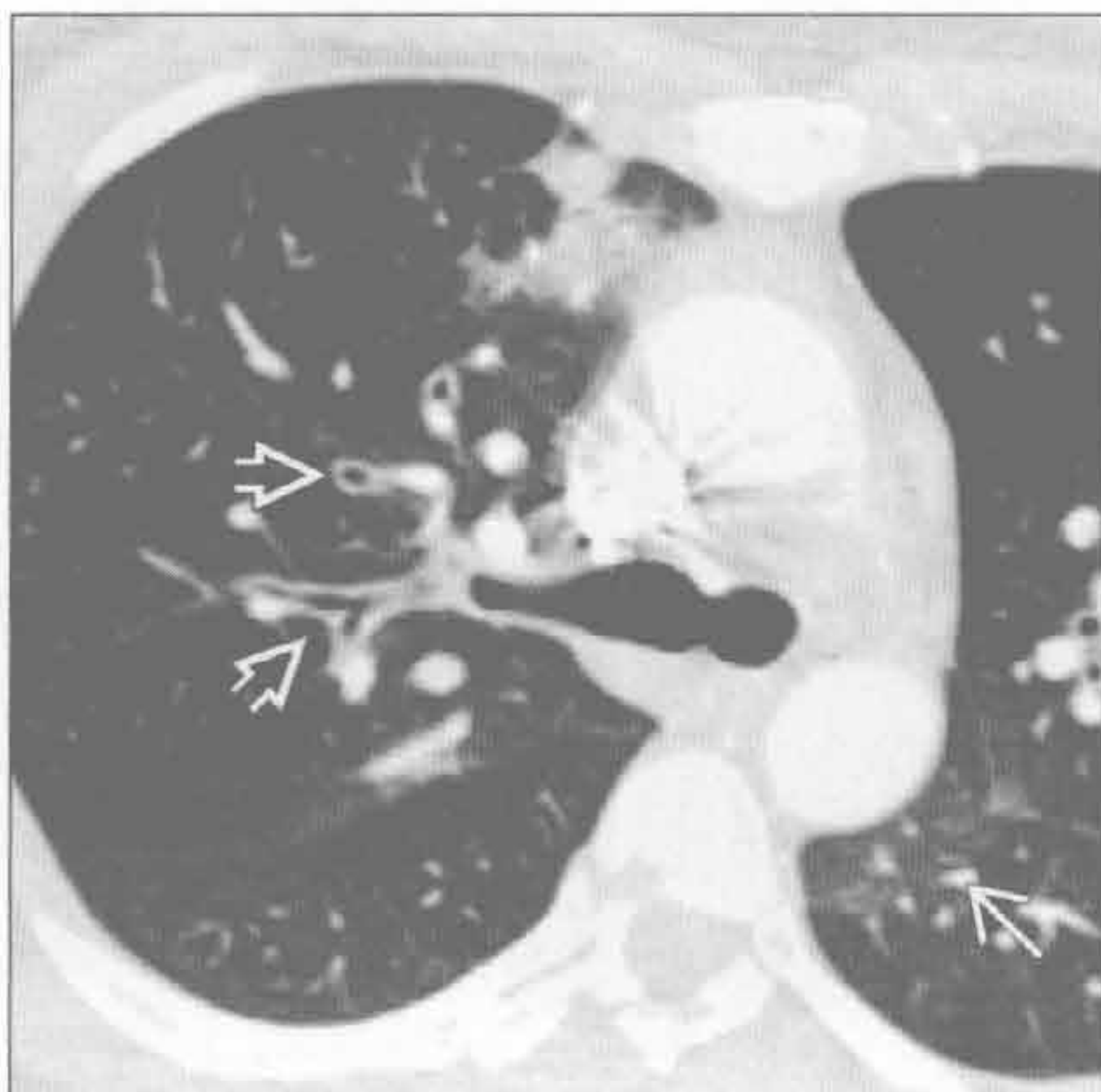- 慢性病程，导致纤维化（常以气道为中心）
- 隐源性机化性肺炎
 - 临床病理学特征为肺实质息肉样肉芽肿栓
 - 最常见表现类型是以气道为中心的多发肺泡阴影（90%）
 - 常见支气管充气征，常扩张
 - 其他类型：肺内多发结节（可有支气管充气征）、实性肿块、小叶旁型、反晕征
- 淋巴瘤
 - 非霍奇金或霍奇金
 - 多发灶性肿块（以气道为中心，伴支气管充气征）
 - 肿块常为非阻塞性
- 癌性淋巴管炎
 - 常为腺癌
 - 支气管血管束为结节状或串珠状增厚
 - 受累的发生率：中央（75%）>轴向和外周（20%）>外周（5%）

- 淋巴细胞性间质性肺炎
 - 淋巴增生异常
 - 磨玻璃影、小叶中心型结节和薄壁囊肿
 - 病变以淋巴管为中心：支气管血管旁、间隔和胸膜

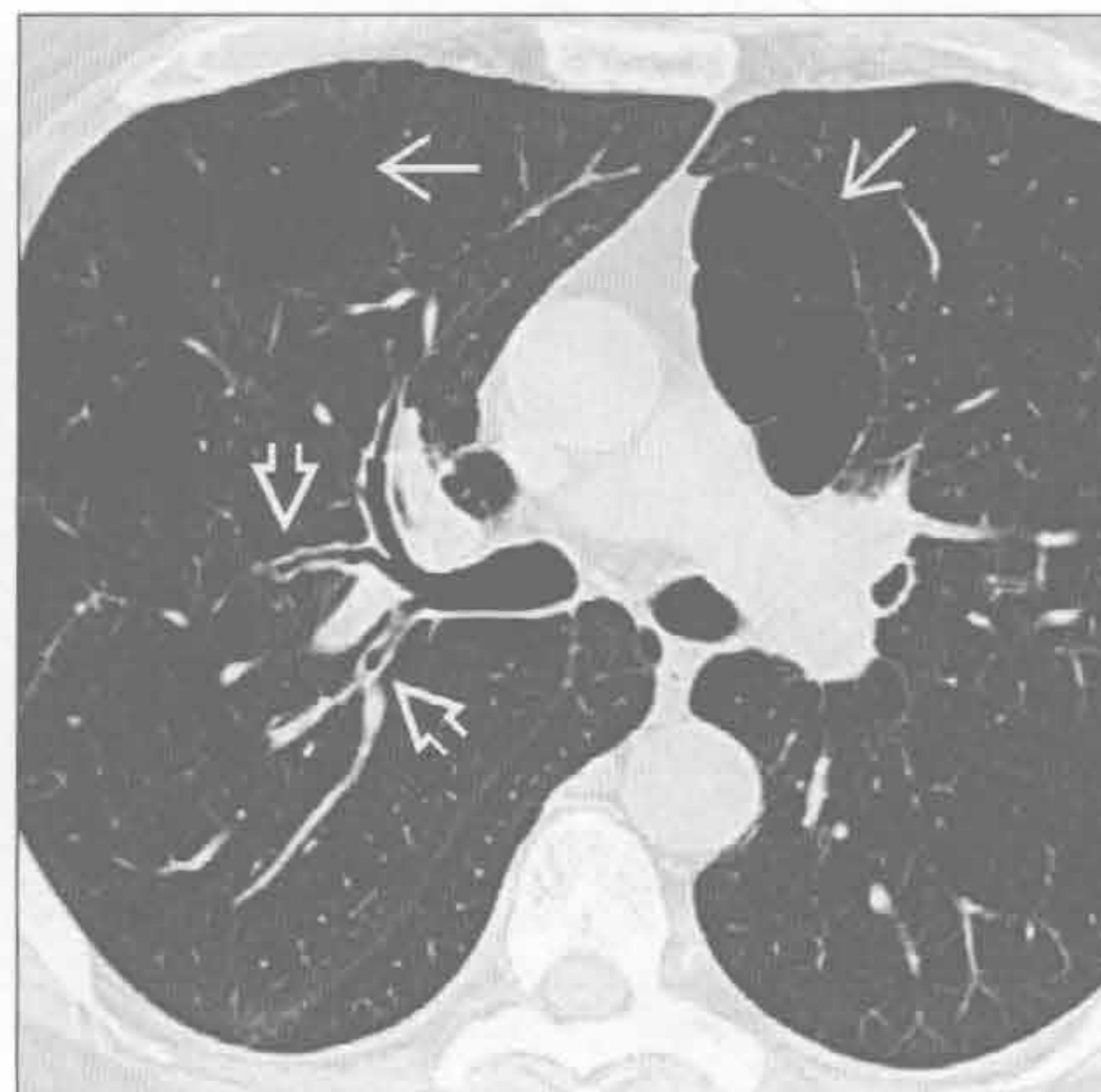罕见诊断的有用线索

- 卡波西肉瘤
 - AIDS 相关肿瘤，易累及皮肤、淋巴结、消化道和肺
 - 肺门旁支气管血管束的结节状增厚
- 喉乳头状瘤病
 - 源于人乳头瘤病毒，累及肺者少于1%
 - 以气道为中心的多发实性或空洞性结节
- 淀粉样变性
 - 最常见为气管支气管型
 - 局灶或弥漫性气道壁增厚伴腔内结节和黏膜下局灶性钙化

急、慢性支气管炎



急、慢性支气管炎



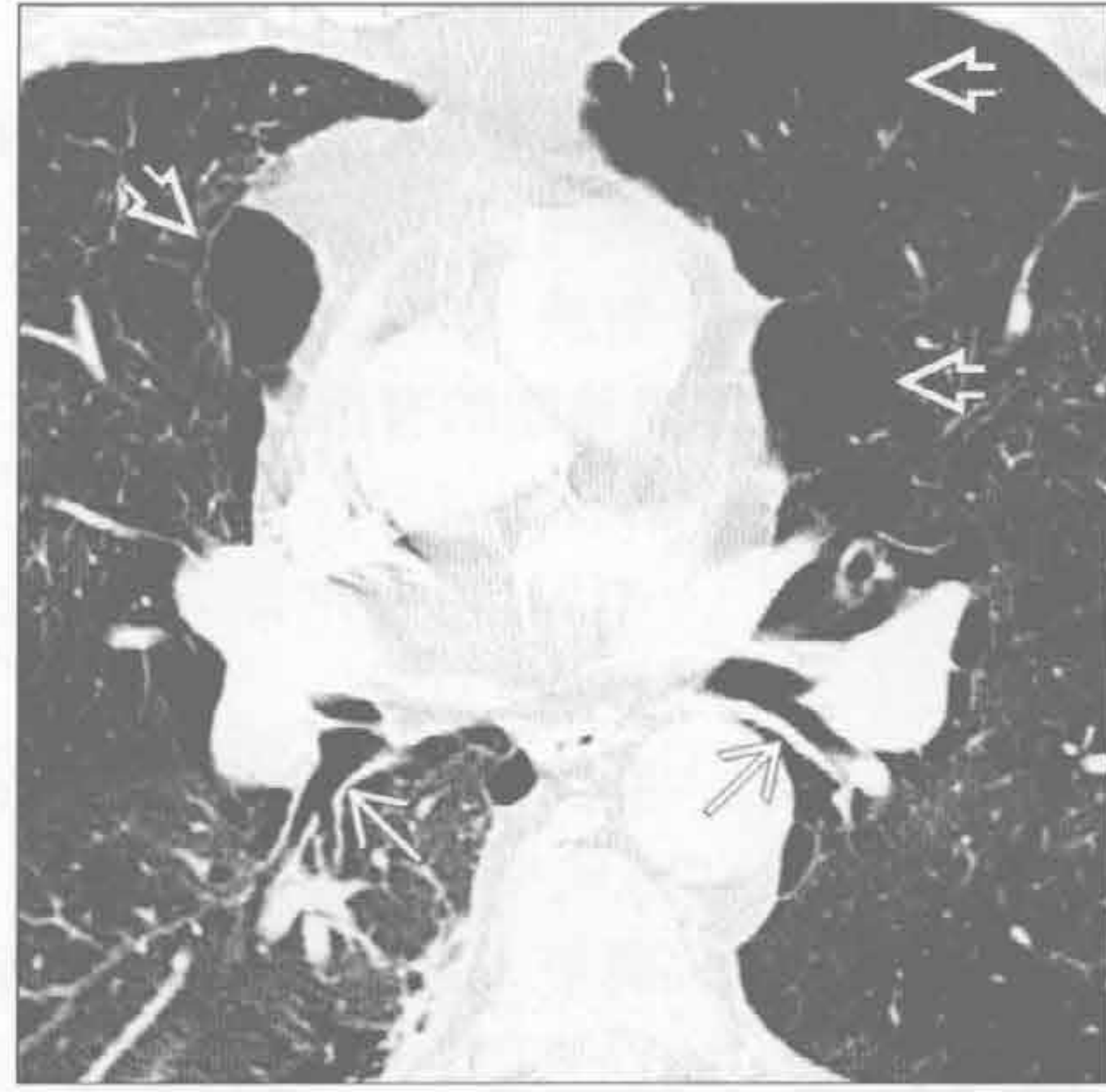（左）急性病毒性肺炎患者。横断面 HRCT 见支气管壁增厚 \Rightarrow 和斑片状磨玻璃影 \rightarrow

（右）与吸烟相关的慢性支气管炎和肺气肿。横断面 HRCT 见弥漫性支气管壁增厚 \Rightarrow 和局灶性肺气肿 \rightarrow

支气管周围间质增厚

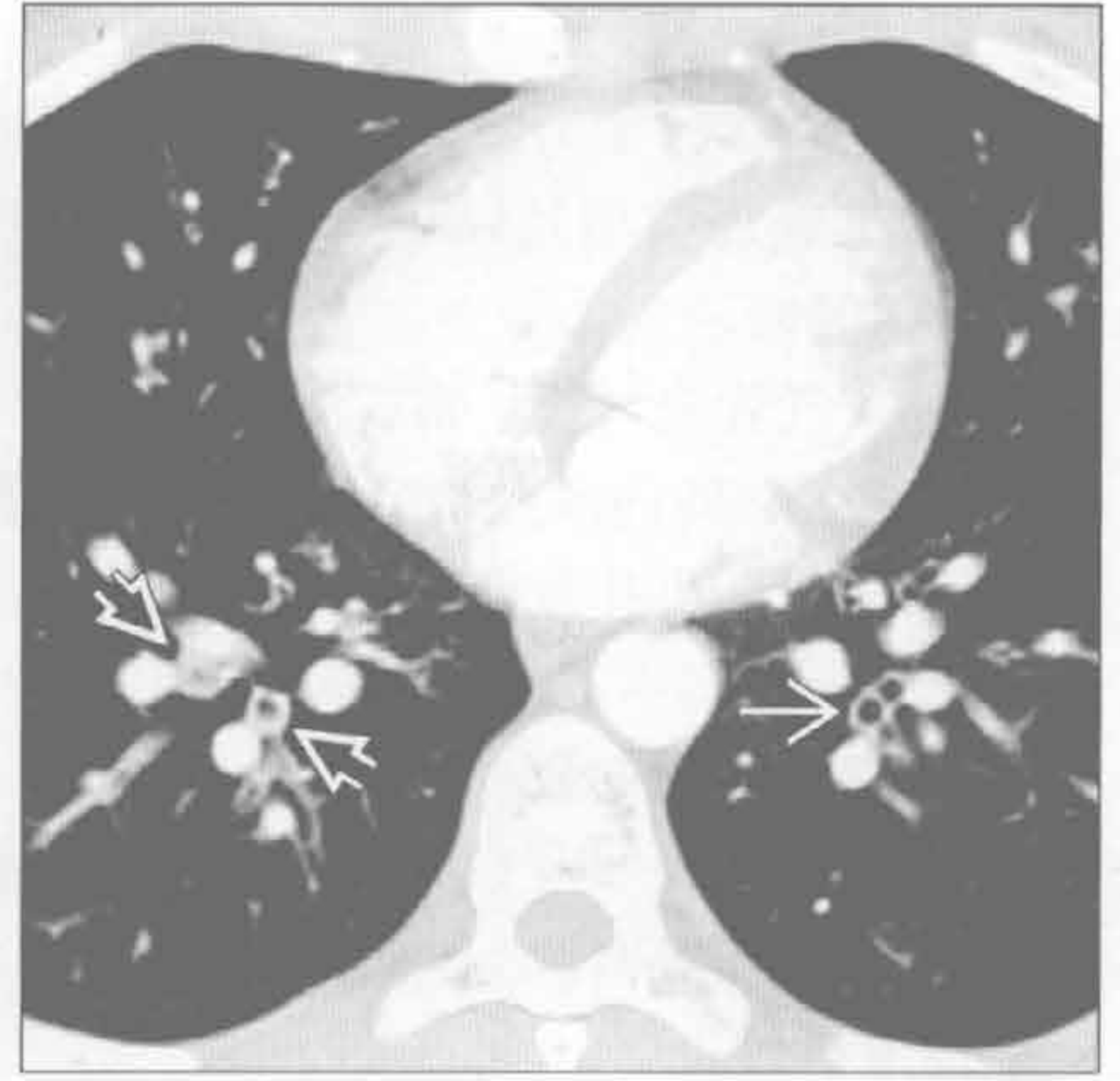
急、慢性支气管炎

(左) 横断面平扫 CT 示慢性支气管炎患者中央支气管壁光滑增厚 \rightarrow 。可见肺气肿 \Rightarrow



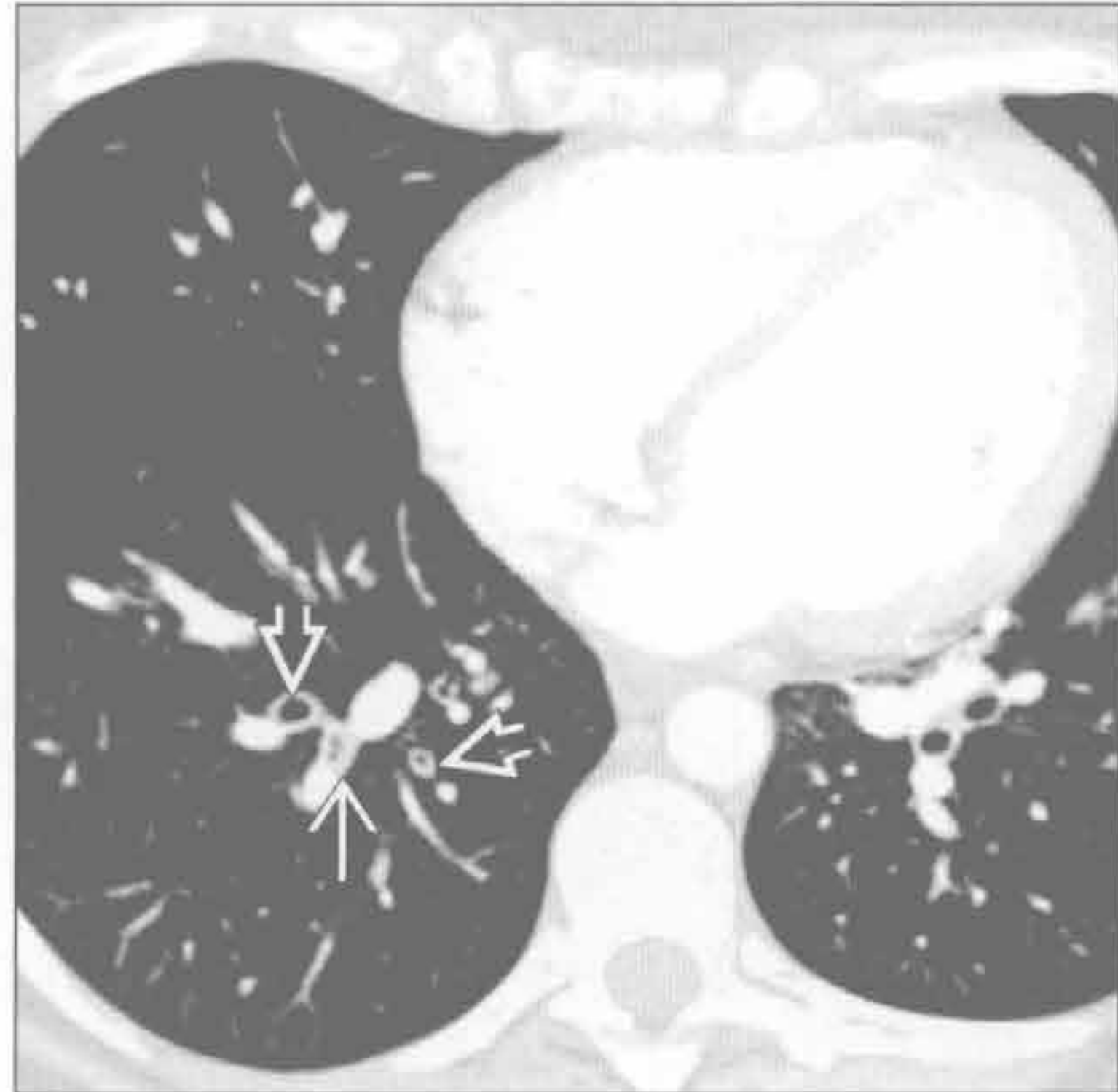哮喘

(右) 急性哮喘患者，为排除肺动脉血栓行增强 CT。横断面见弥漫性支气管壁增厚 \rightarrow 和亚段气道黏液嵌塞 \Rightarrow 。远侧肺组织正常



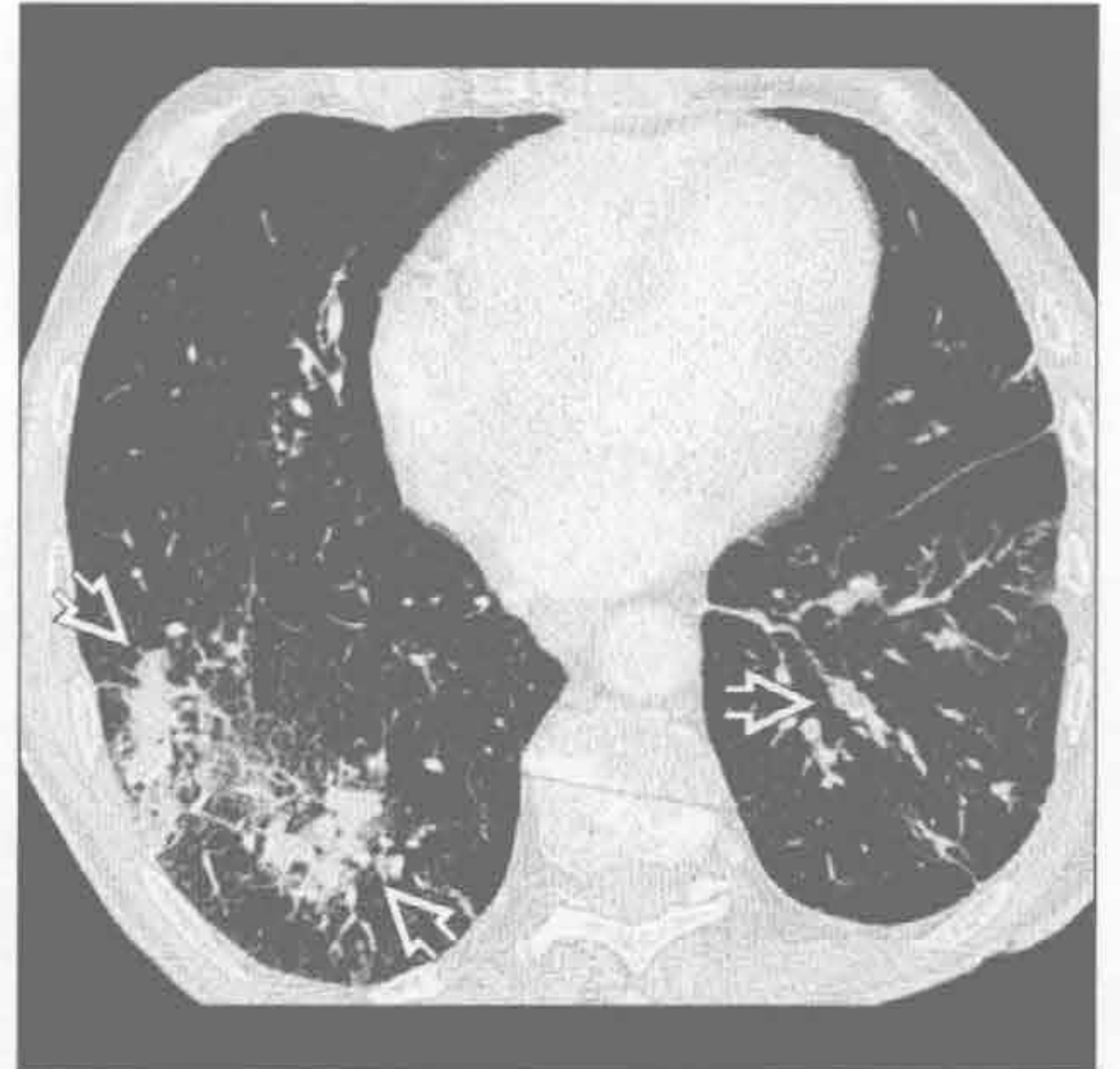
哮喘

(左) 另一例哮喘患者。横断面 HRCT 表现为支气管壁增厚 \Rightarrow 和黏液嵌塞 \rightarrow 。哮喘不一定侵犯全部气道。急诊可疑肺栓塞的哮喘患者常行影像学检查



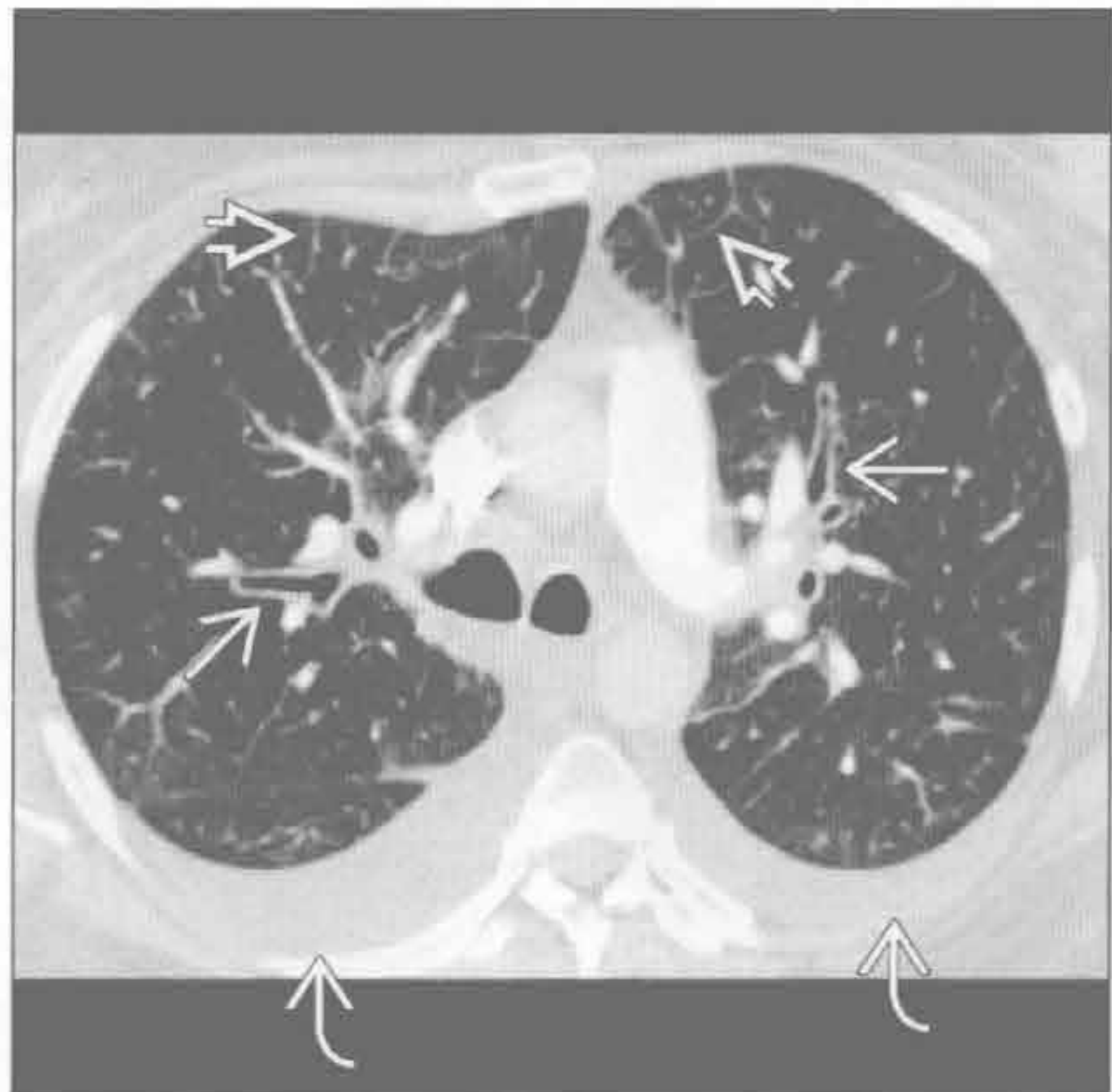误吸

(右) 横断面增强 CT 见误吸后支气管血管束旁的增厚和实变 \Rightarrow 。误吸累及的肺段取决于误吸时的体位



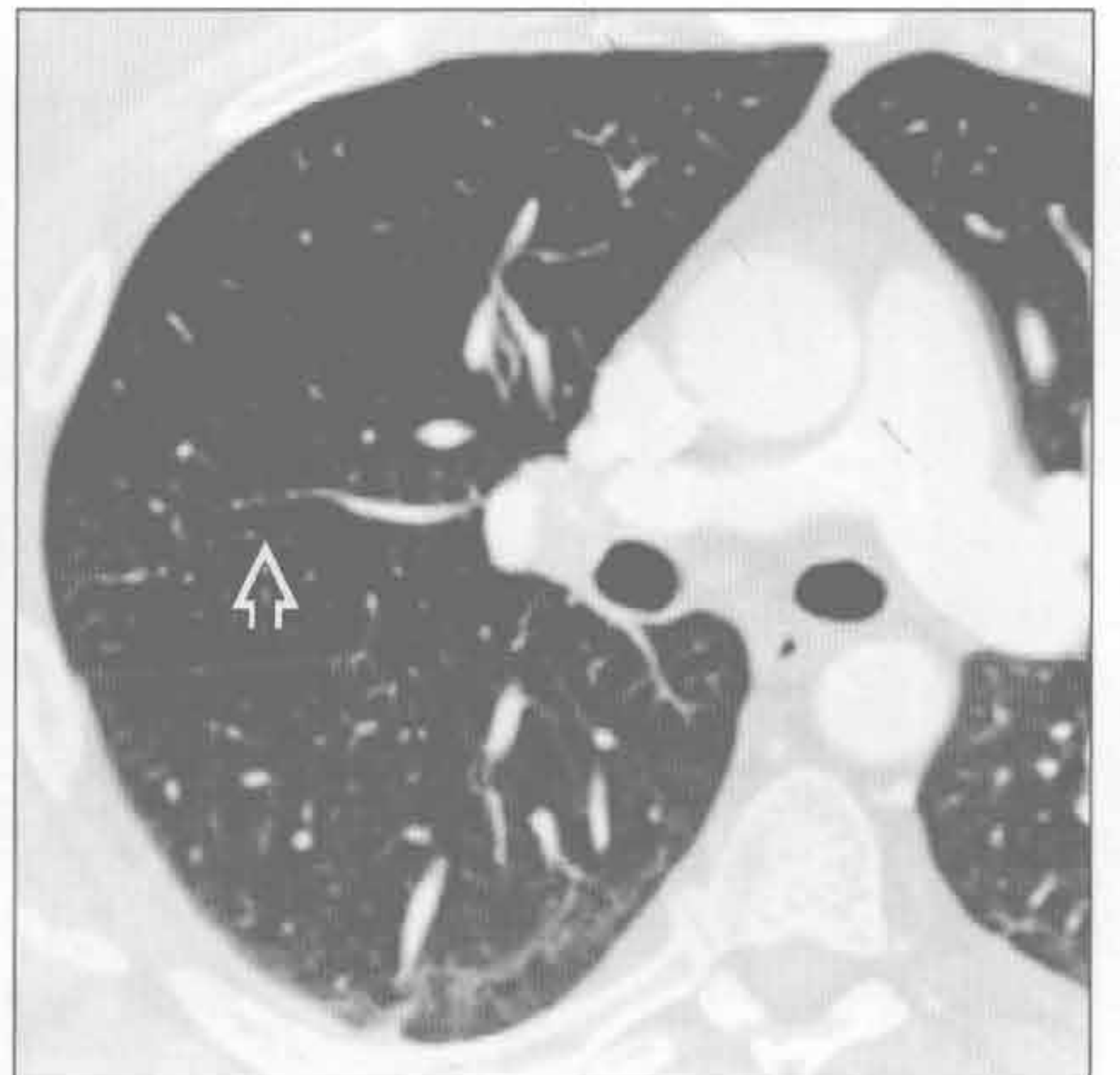
心源性肺水肿

(左) 横断面增强 CT 见小叶间隔均匀增厚 \Rightarrow 、支气管壁均匀增厚 \rightarrow 和双侧胸腔积液 \Rightarrow



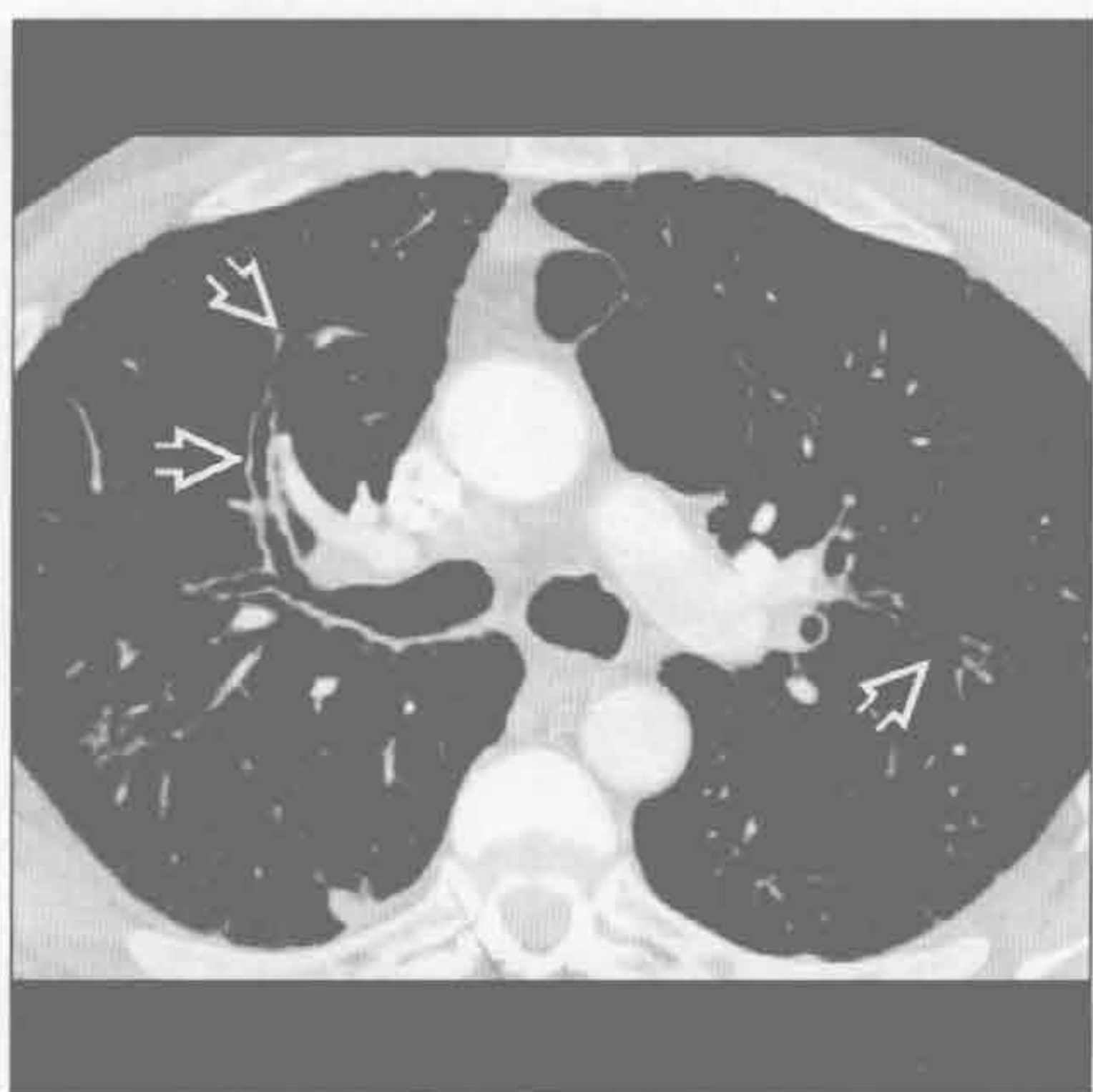
支气管扩张

(右) 横断面增强 CT 见右上叶轻度支气管扩张 \Rightarrow 。气道较伴行动脉管径增粗，远端无变细。支气管壁无增厚

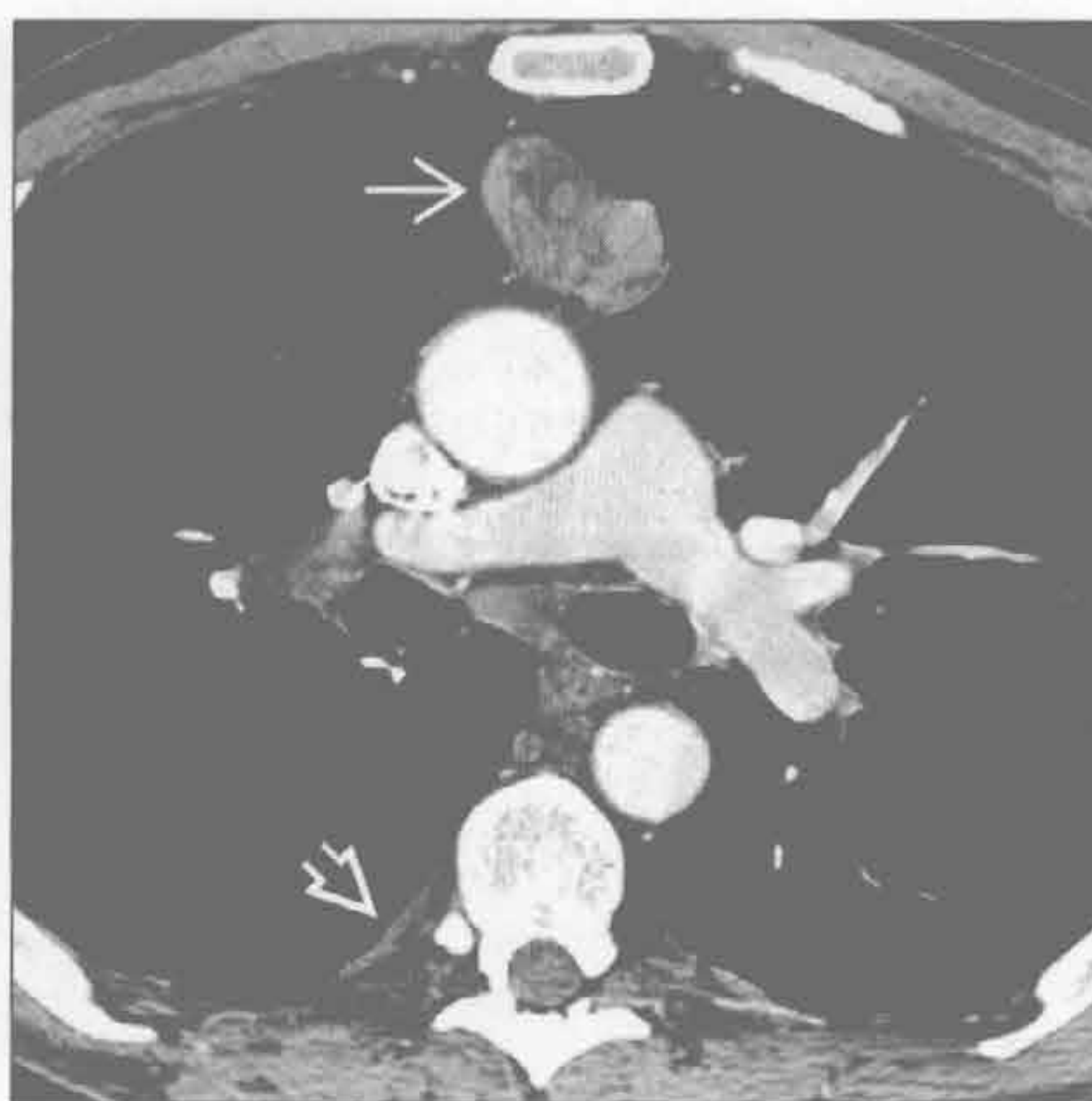


支气管周围间质增厚

支气管扩张



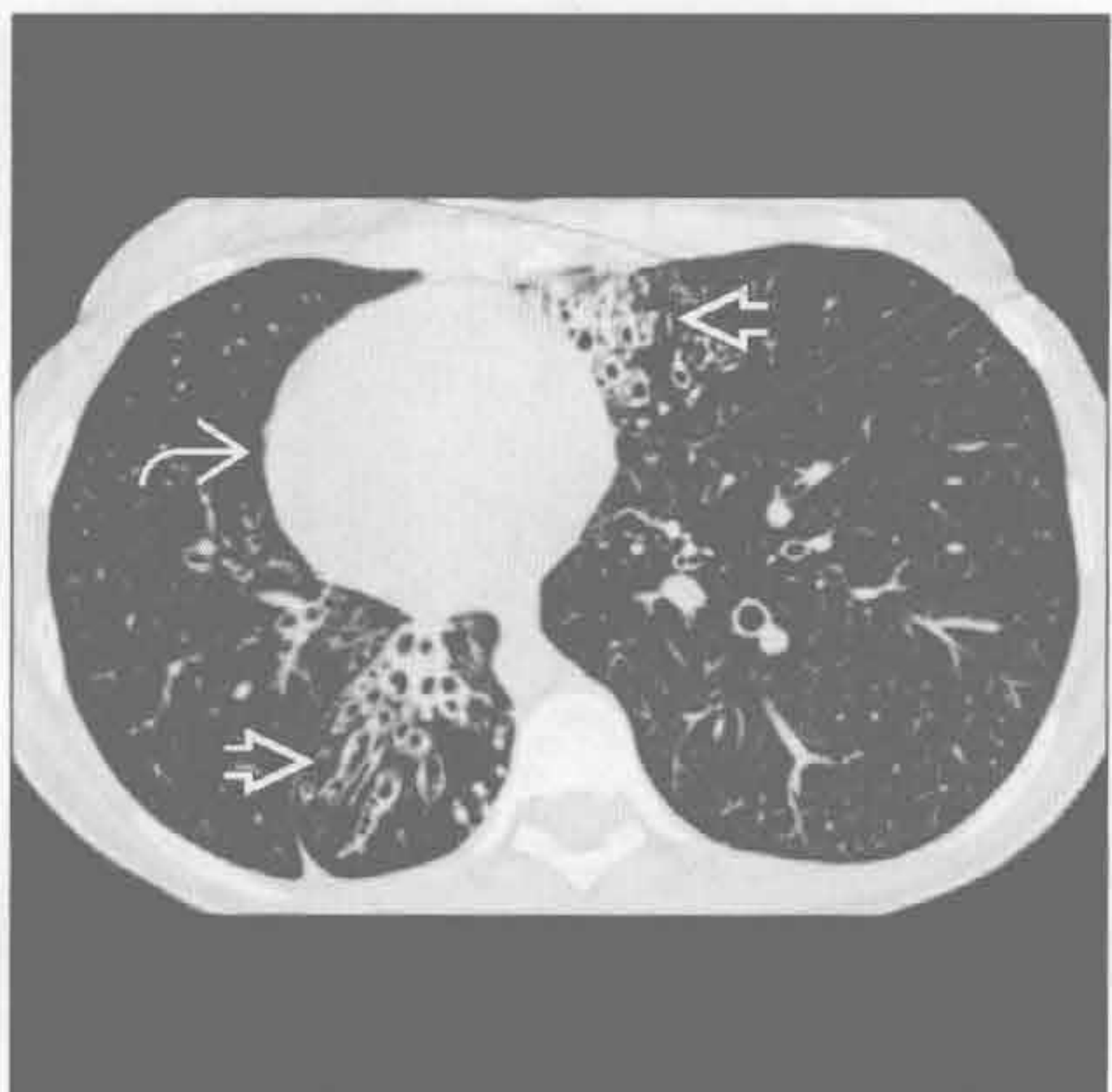
支气管扩张



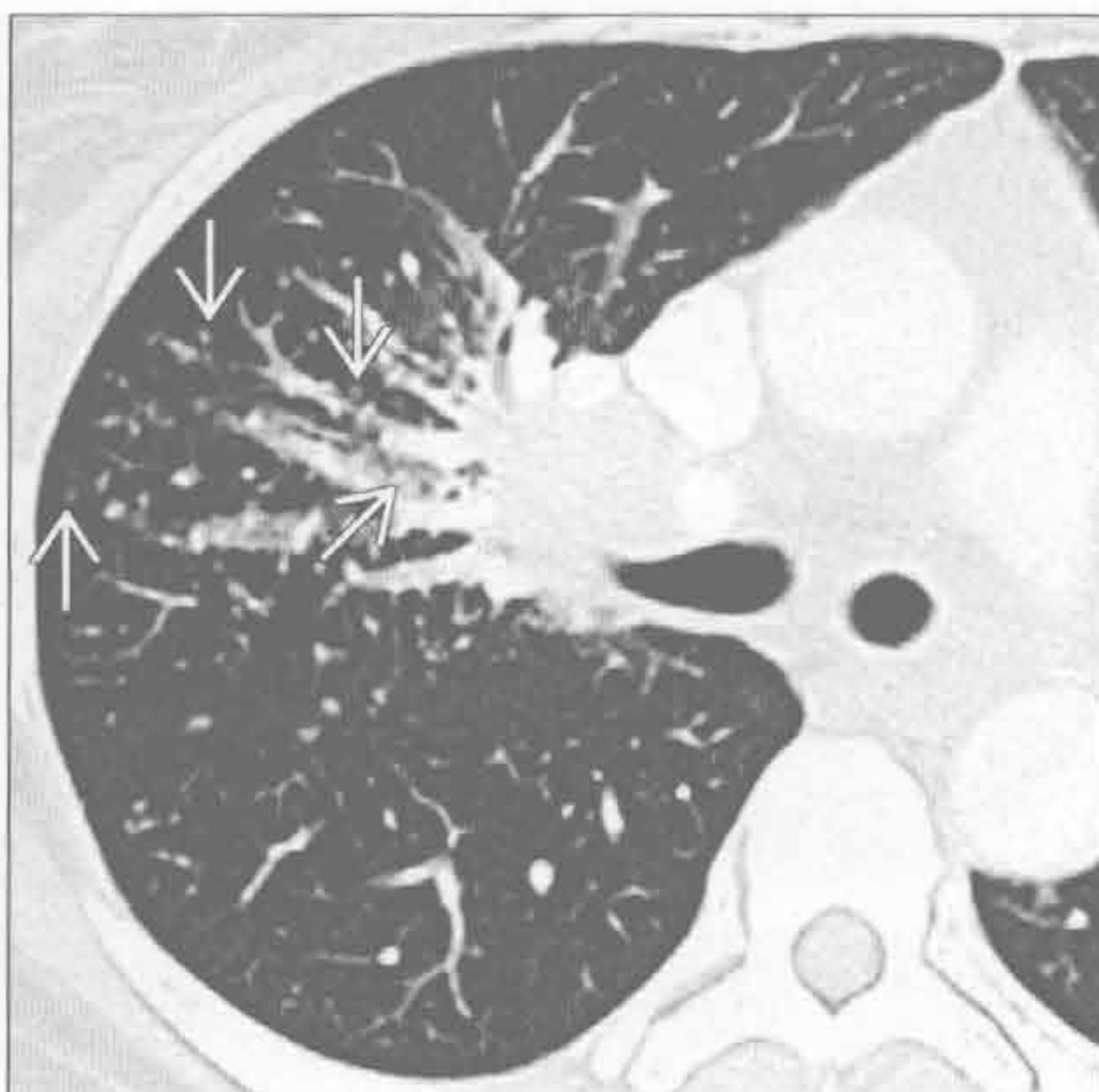
(左) 横断面增强 CT 可见支气管壁增厚和轻度支气管扩张 \Rightarrow

(右) 与左图为同一患者。横断面增强 CT 见前纵隔肿块, 肿块内部不均匀 \Rightarrow 。坠落转移致局部胸膜增厚 \Rightarrow 。胸腺瘤、免疫缺陷伴支气管扩张呈 Good 综合征

支气管扩张



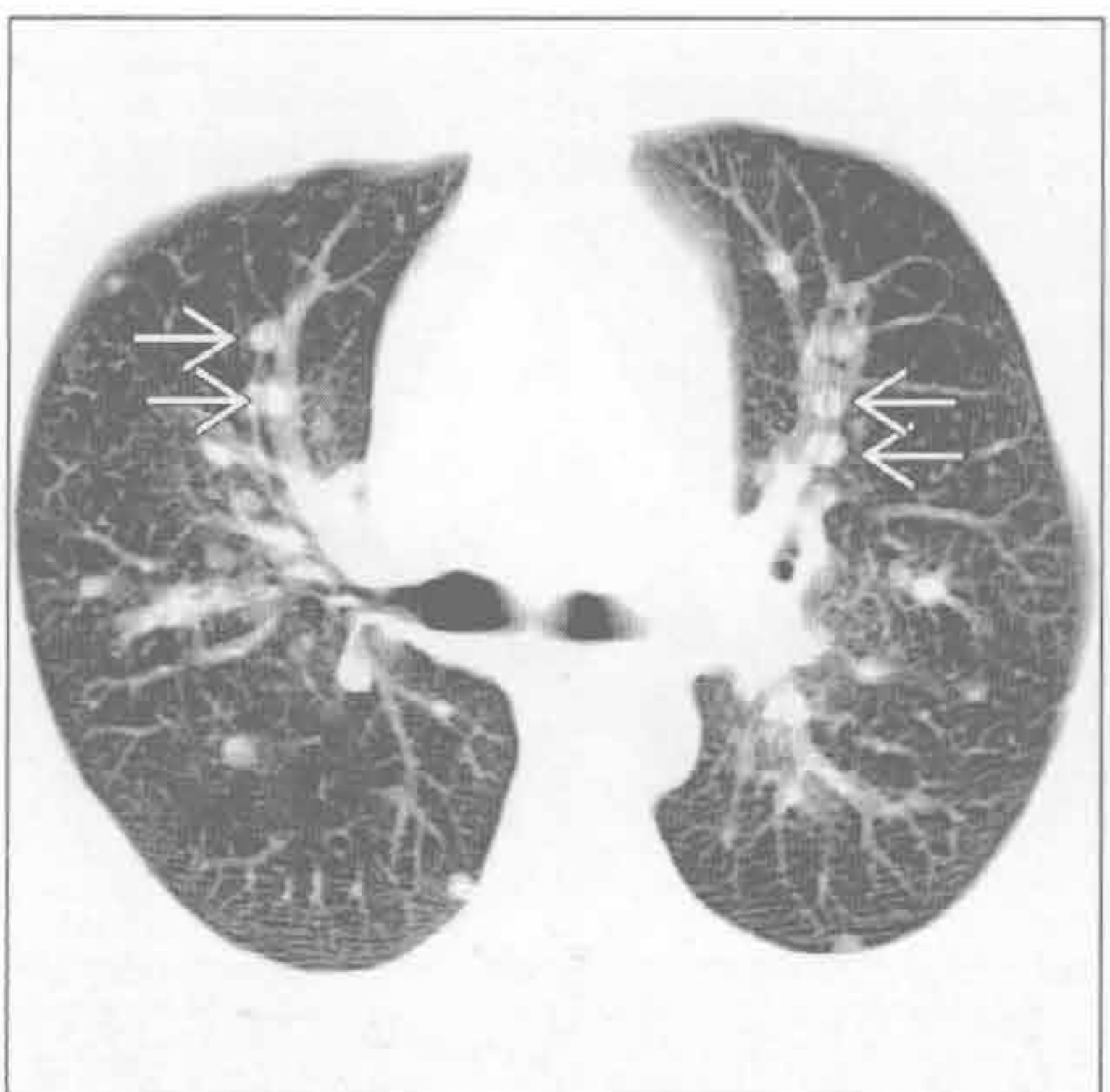
结节病



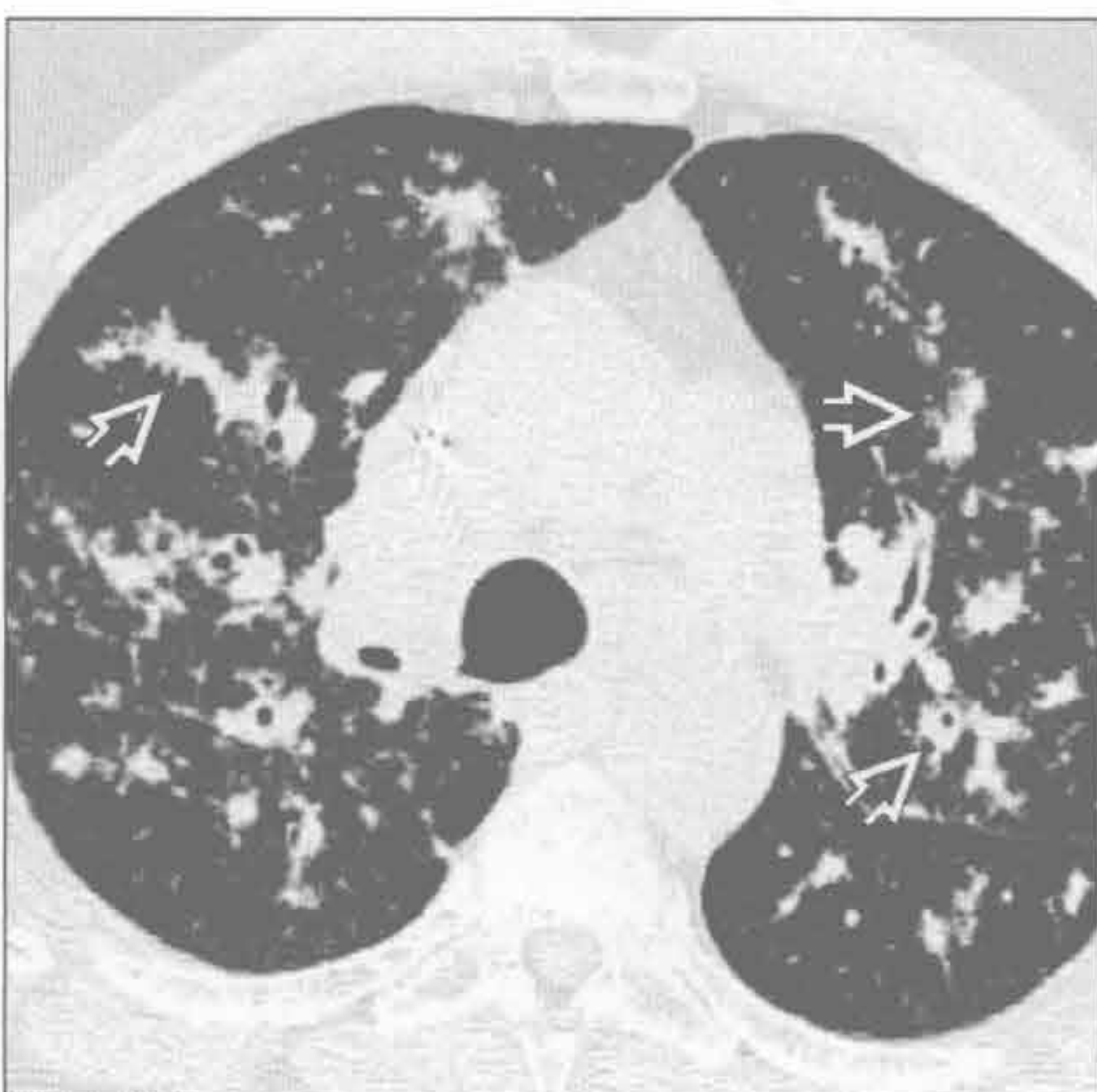
(左) 横断面平扫 CT 见支气管壁增厚和支气管扩张 \Rightarrow 。患者有右位心和内脏器官转位 \Rightarrow , 诊断为纤毛不动综合征 (Kartagener 综合征)

(右) 横断面平扫 CT 见多发小结节影, 主要沿支气管血管束分布 \Rightarrow 。纵隔和右侧肺门淋巴结增大

结节病



结节病



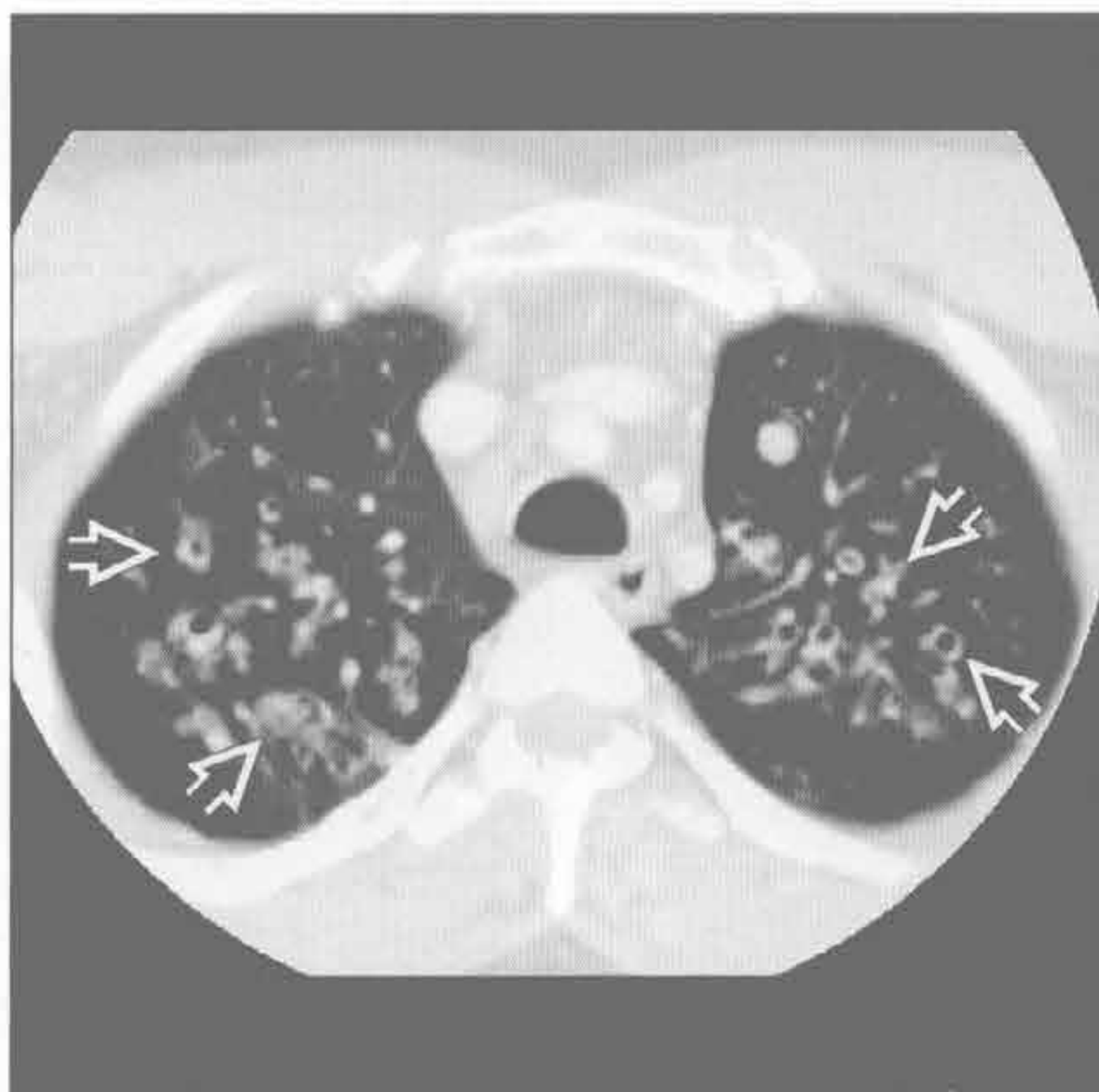
(左) 横断面平扫 CT MIP 重建示多发的边界清楚锐利的支气管旁结节影 \Rightarrow

(右) 横断面平扫 CT 可见沿支气管血管束分布的间质增厚和结节影 \Rightarrow

支气管周围间质增厚

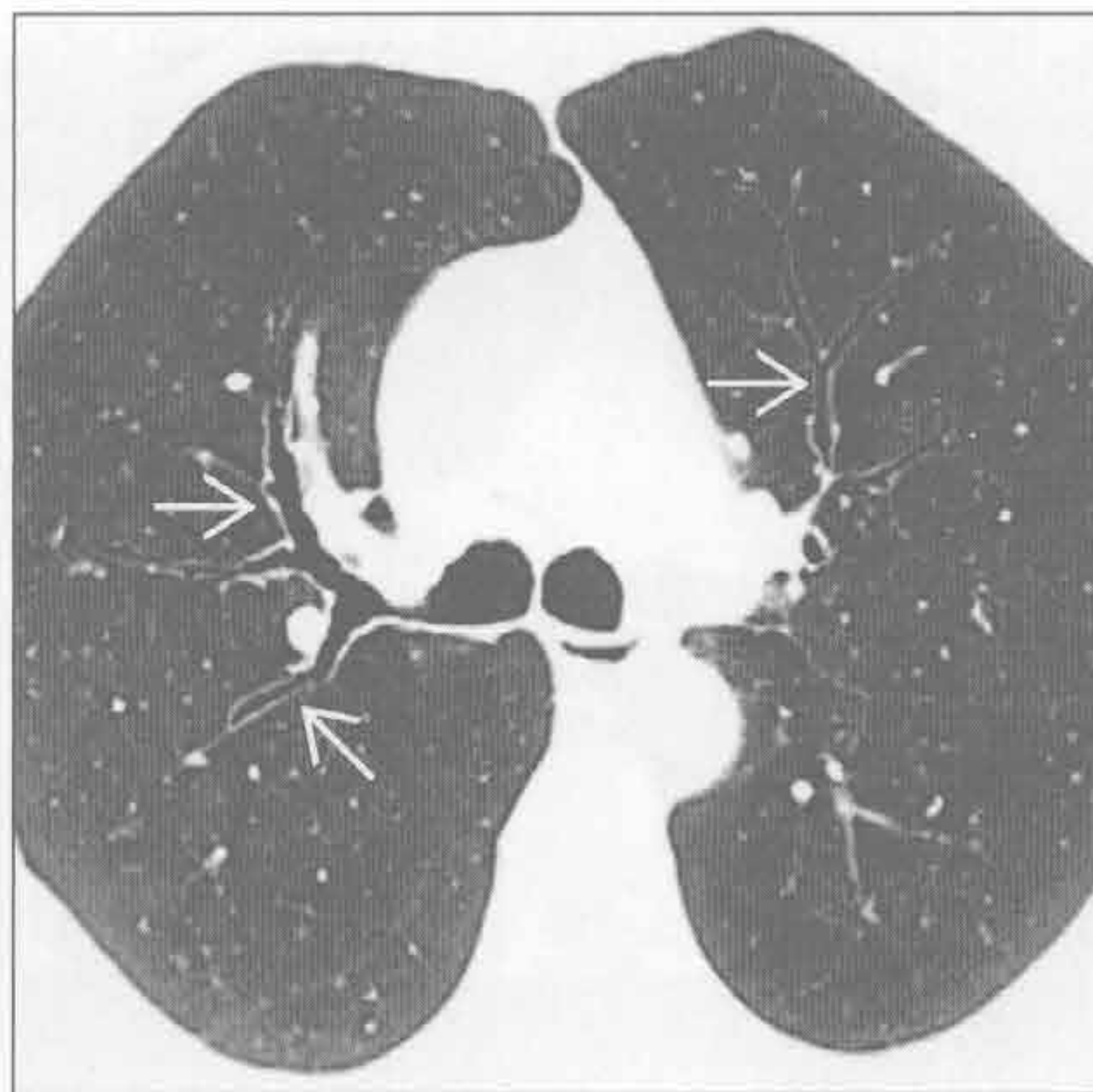
囊性肺纤维化

(左) 横断面增强 CT 见支气管壁增厚和支气管扩张 \Rightarrow 。多个气道内可见黏液嵌塞



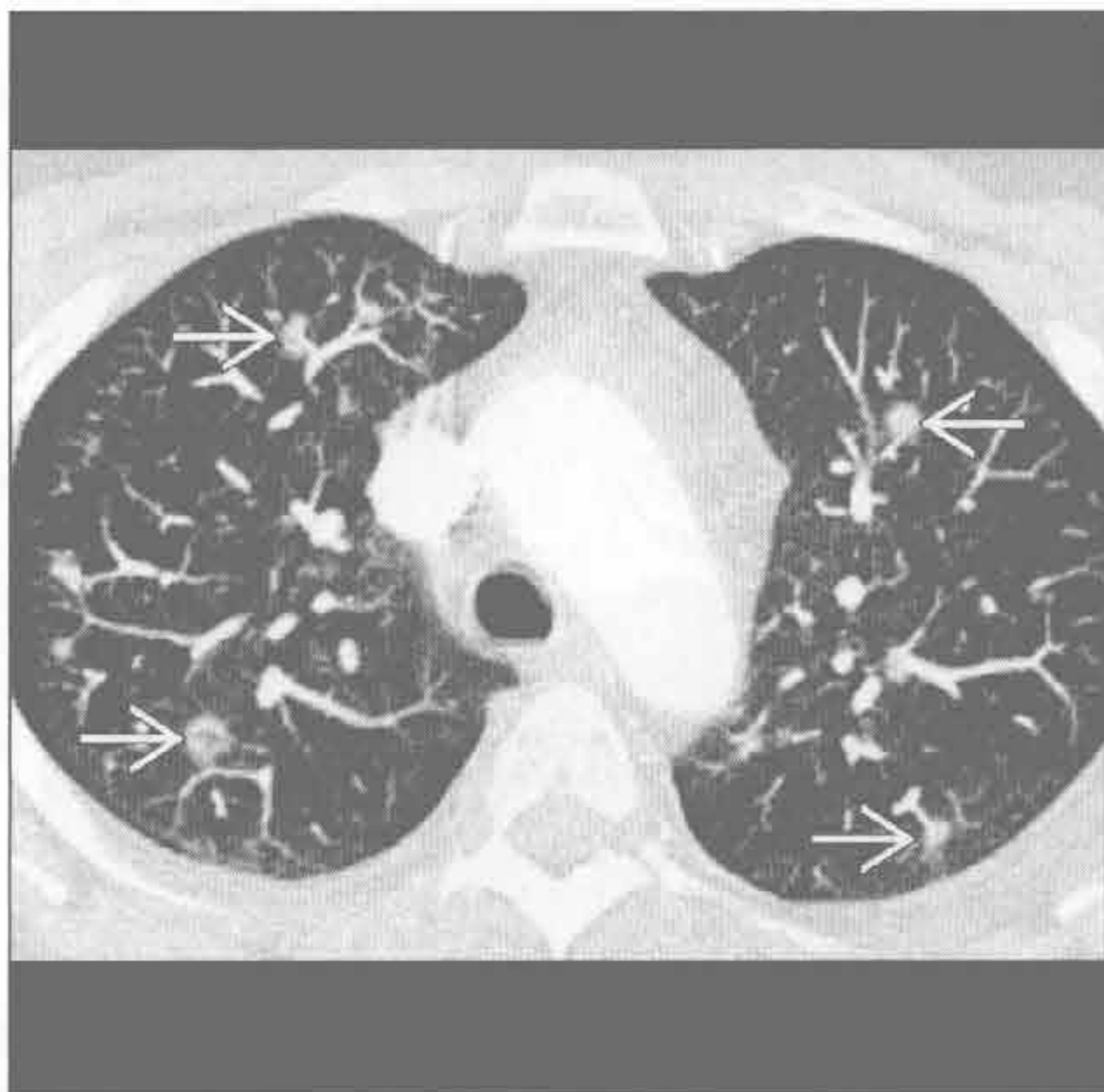
(右) 横断面 HRCT MinIP 见轻度支气管扩张 \Rightarrow 。外周肺组织和气道正常。支气管壁稍增厚。典型的过敏性支气管肺曲霉病表现为中央支气管扩张

过敏性支气管肺曲霉病



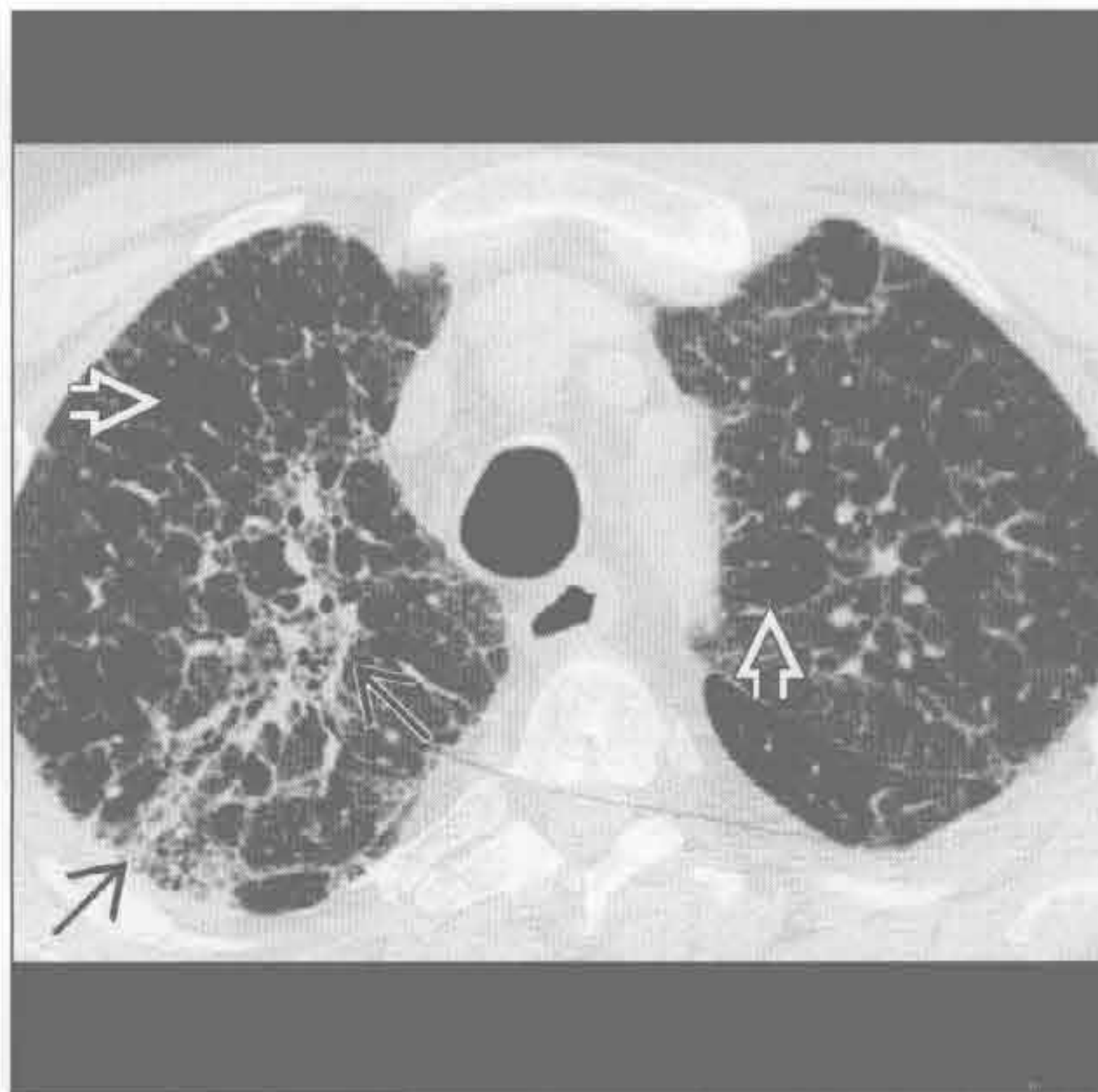
朗格汉斯细胞组织细胞增生症

(左) 横断面增强 CT MIP 重建示以支气管为中心的结节 \Rightarrow 。结节和囊肿都倾向于以气道为中心分布



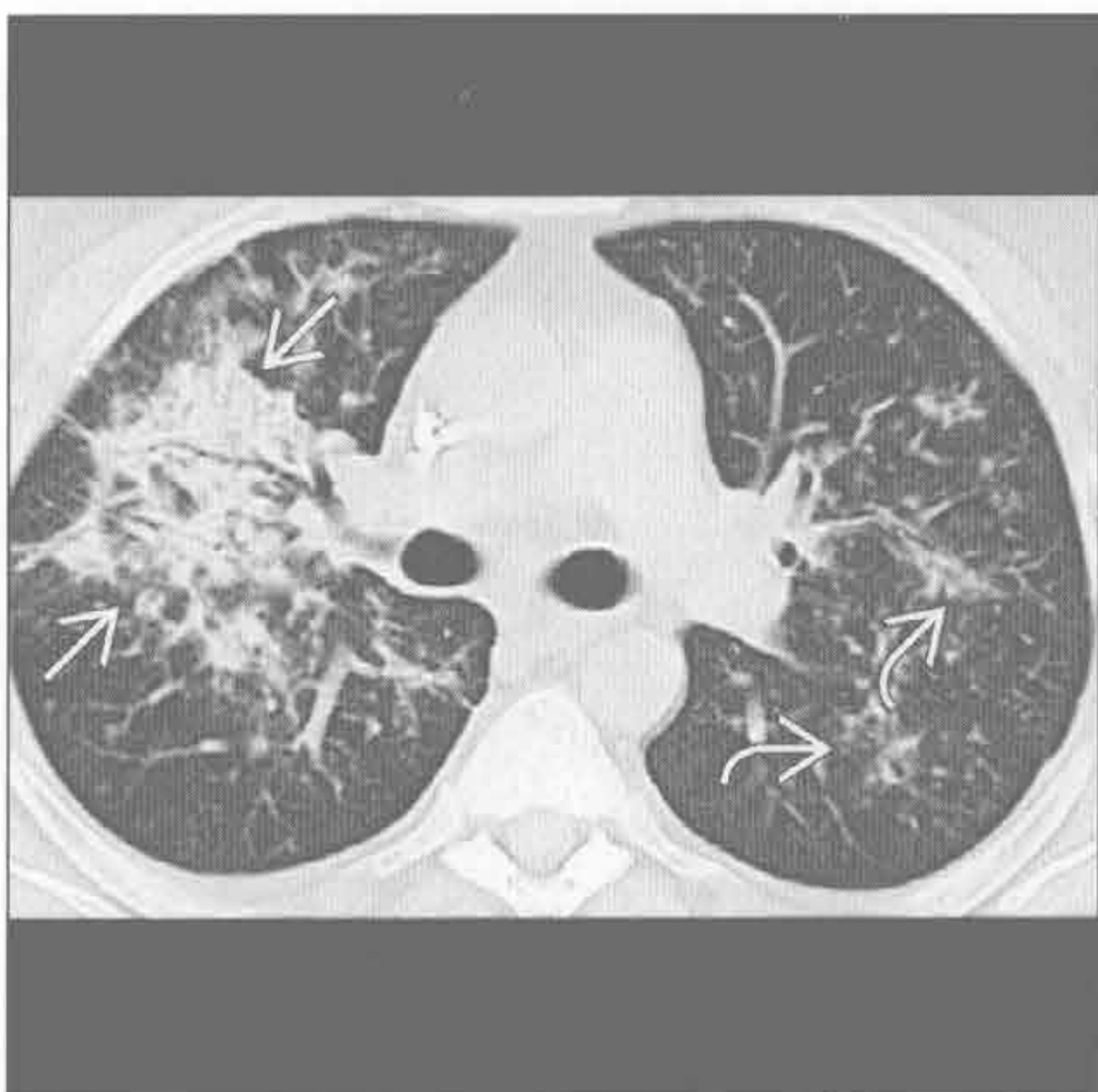
(右) 横断面 HRCT 见支气管为中心的纤维化 \Rightarrow 和过度充气的肺小叶 \Rightarrow 。本例患者为农民

慢性过敏性肺炎



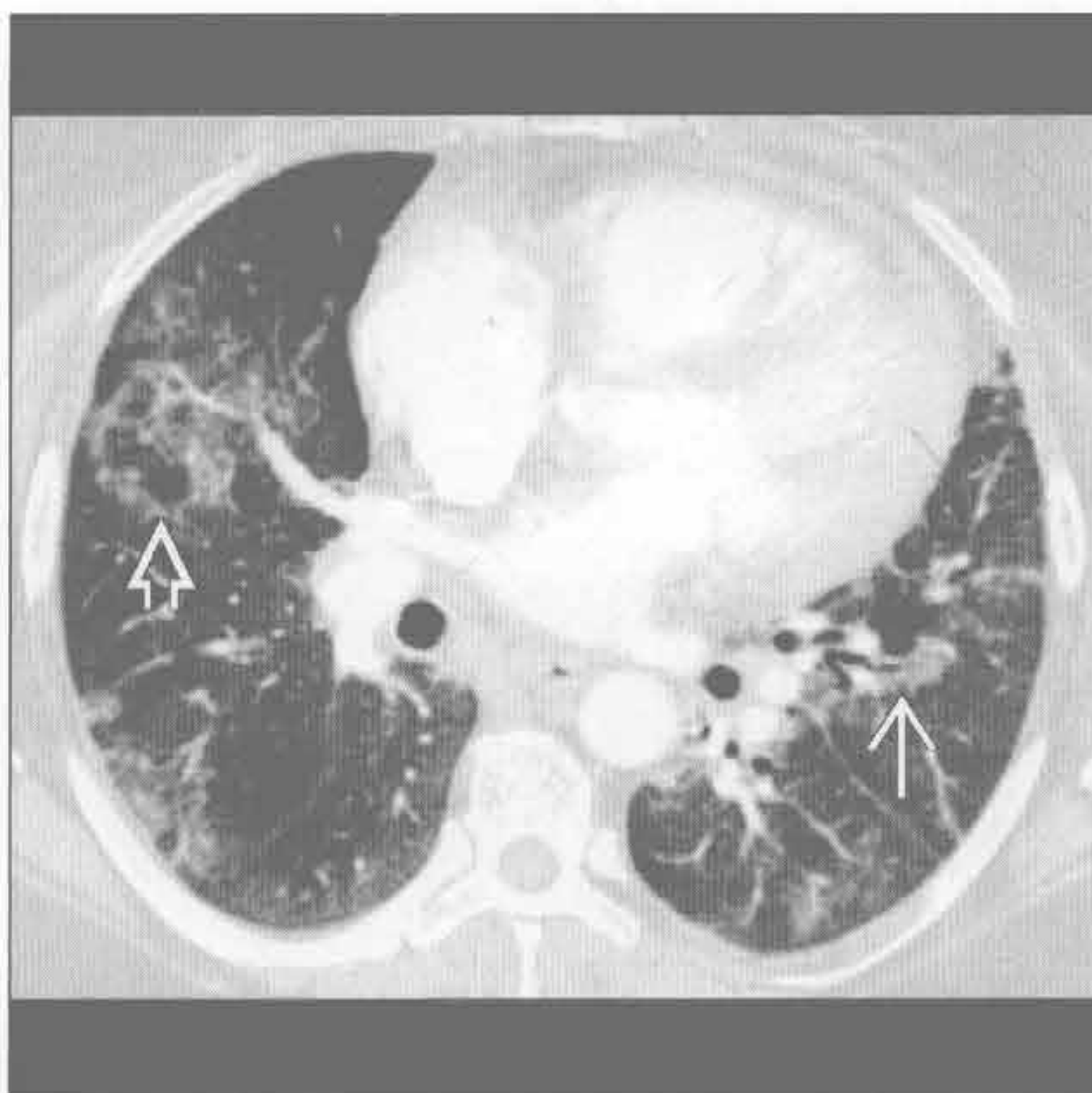
隐源性机化性肺炎

(左) 横断面 HRCT 见右上肺局部实变 \Rightarrow 。左中肺可见较小的以气道为中心的实变区 \Rightarrow



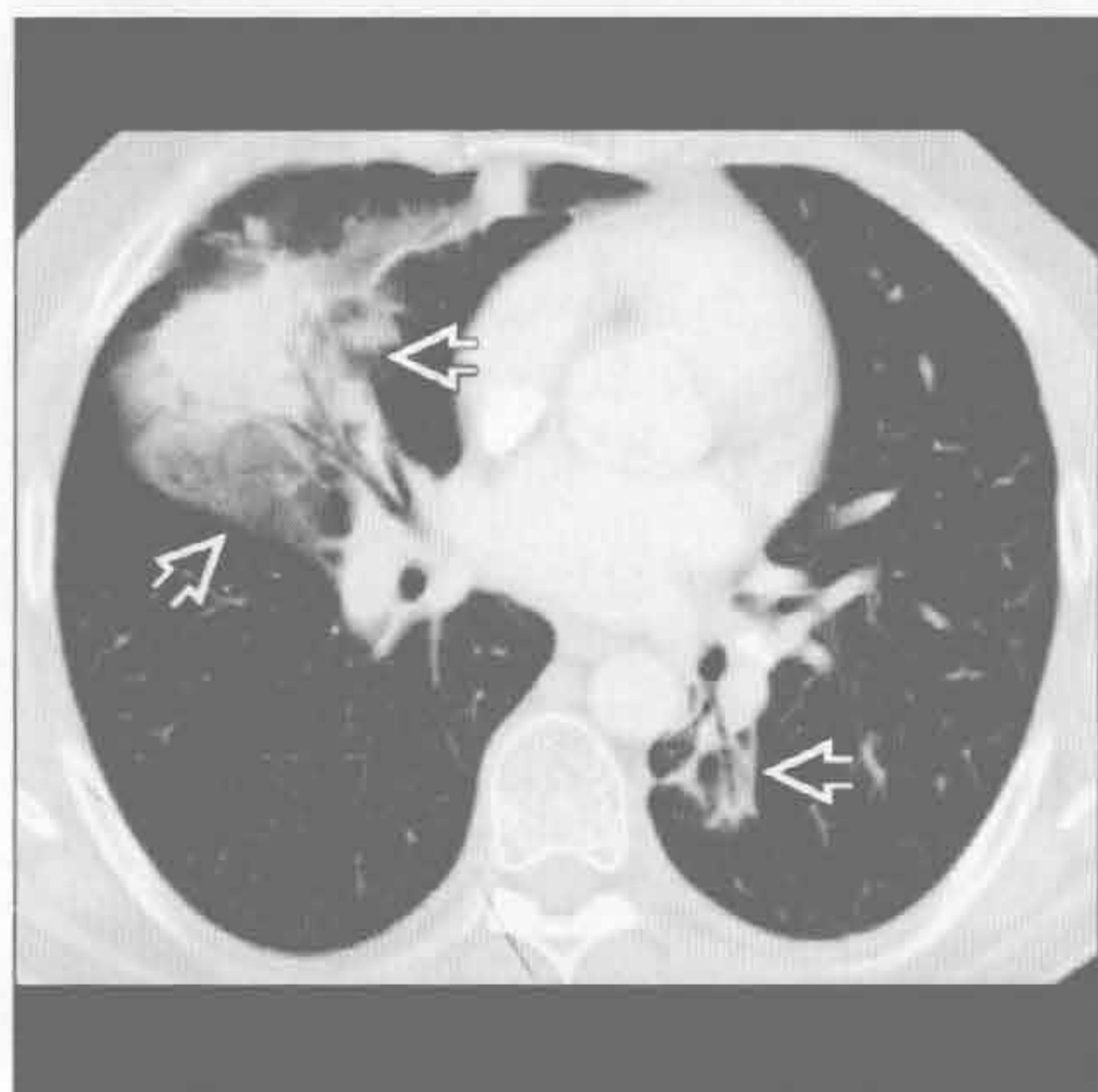
(右) 横断面增强 CT 见另一患者支气管旁的磨玻璃影 \Rightarrow 和反晕征 \Rightarrow

隐源性机化性肺炎

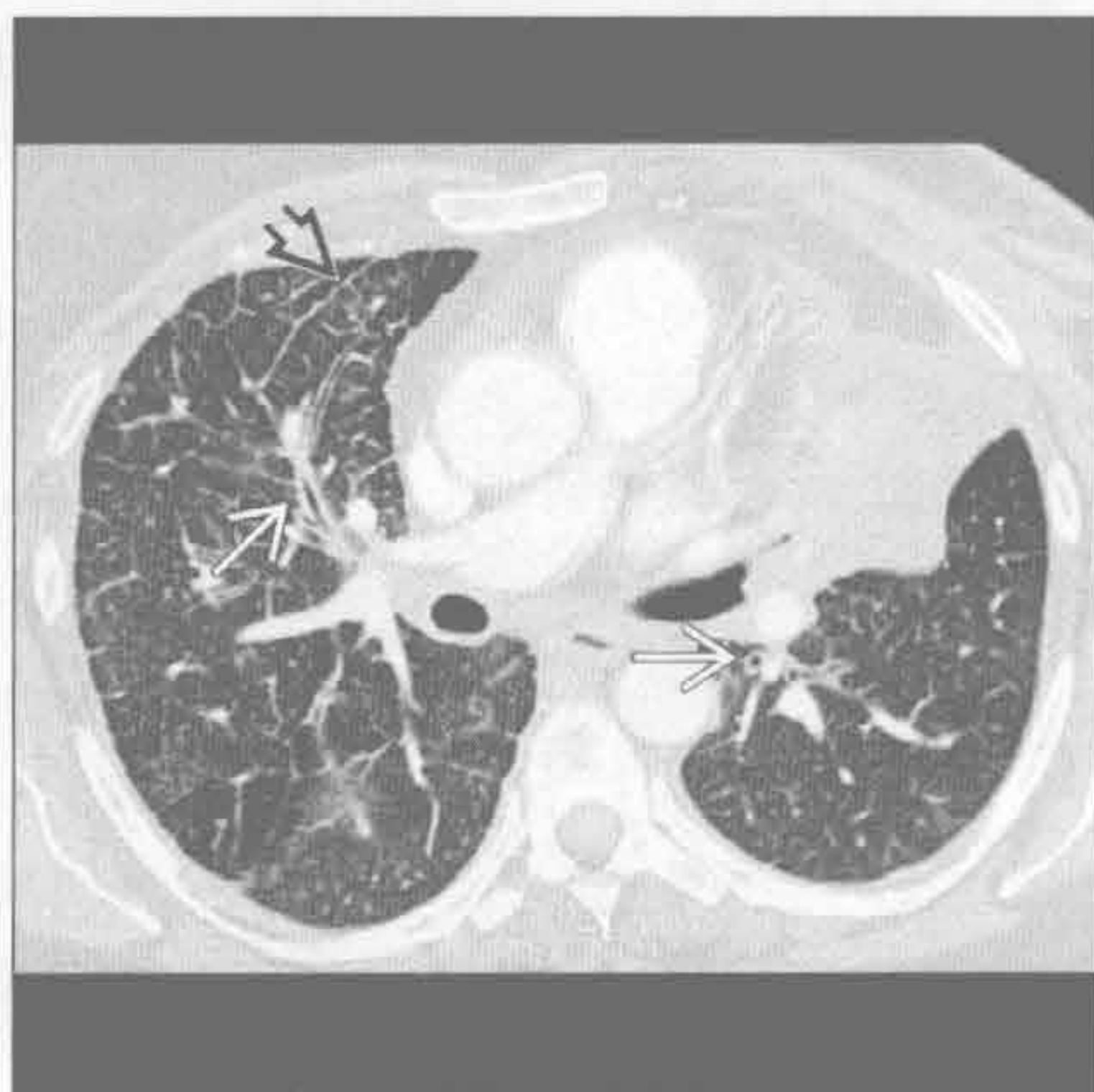


支气管周围间质增厚

淋巴瘤



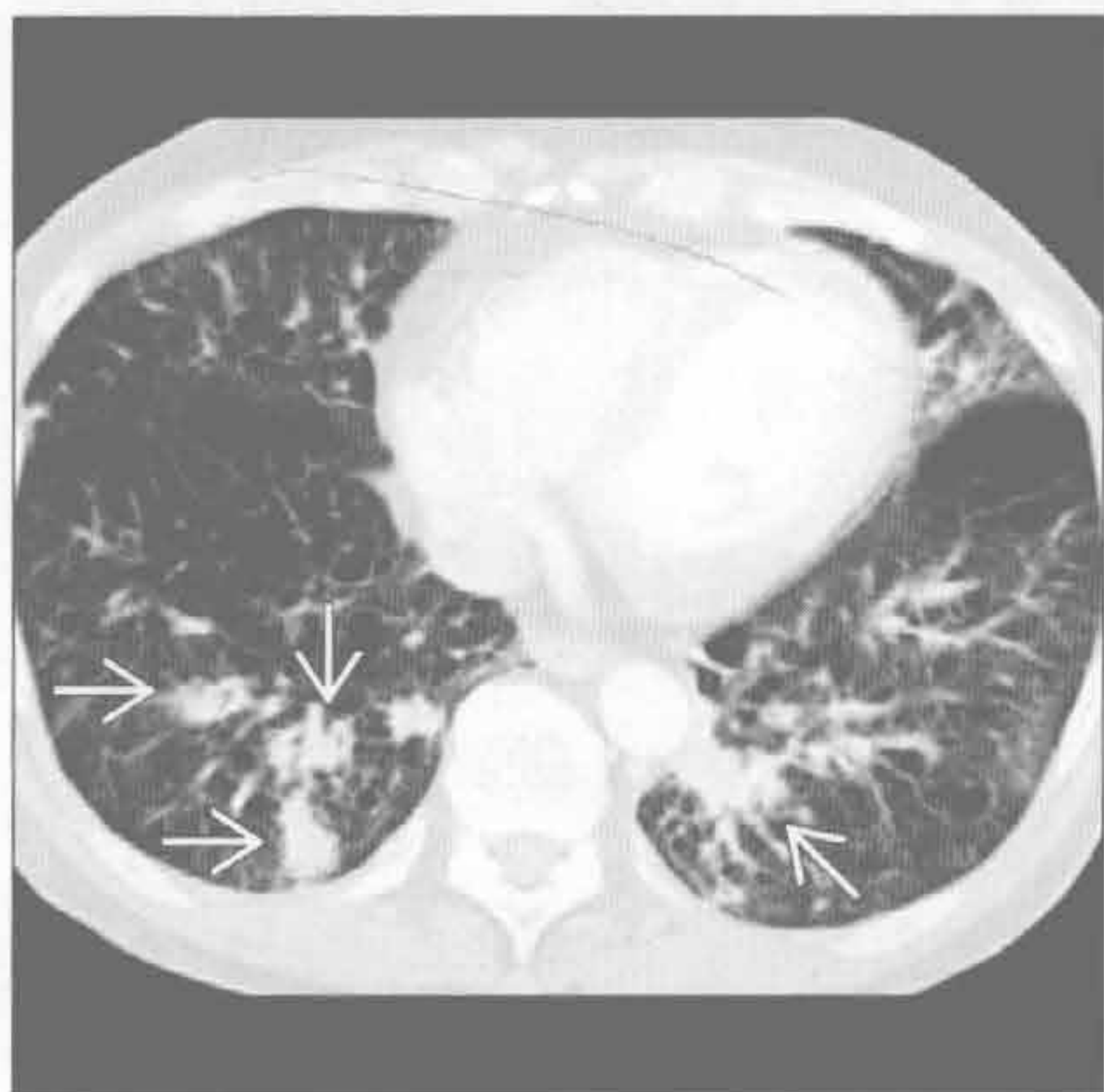癌性淋巴管炎



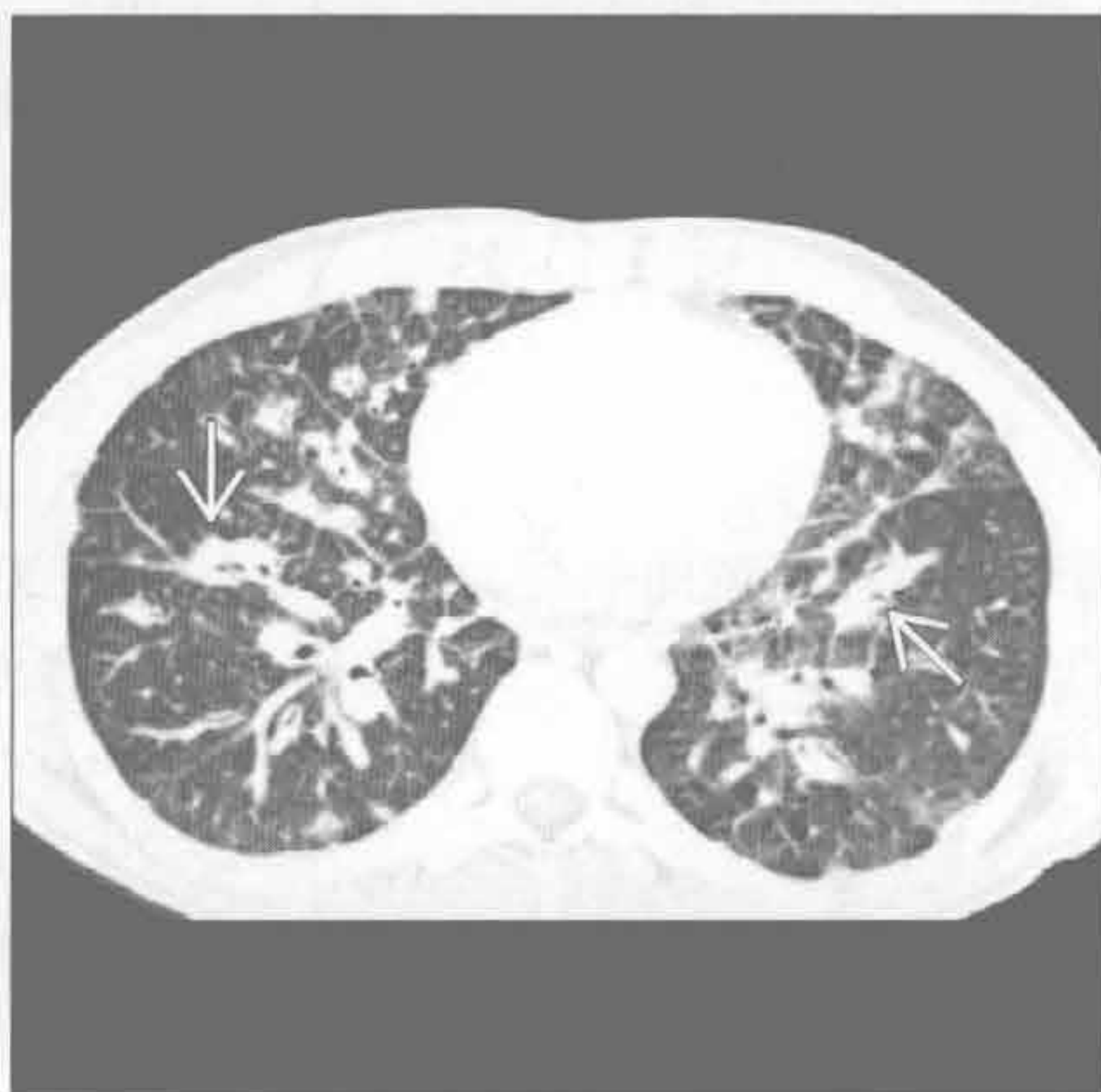(左) 非霍奇金淋巴瘤患者。横断面增强 CT 见支气管旁实变影和磨玻璃影 \Rightarrow 。即使气道受累，支气管扩张也不常见

(右) 乳腺癌患者。横断面增强 CT 见肺内弥漫性支气管壁增厚 \Rightarrow 和轻度间隔增厚 \Rightarrow

淋巴细胞性间质性肺炎



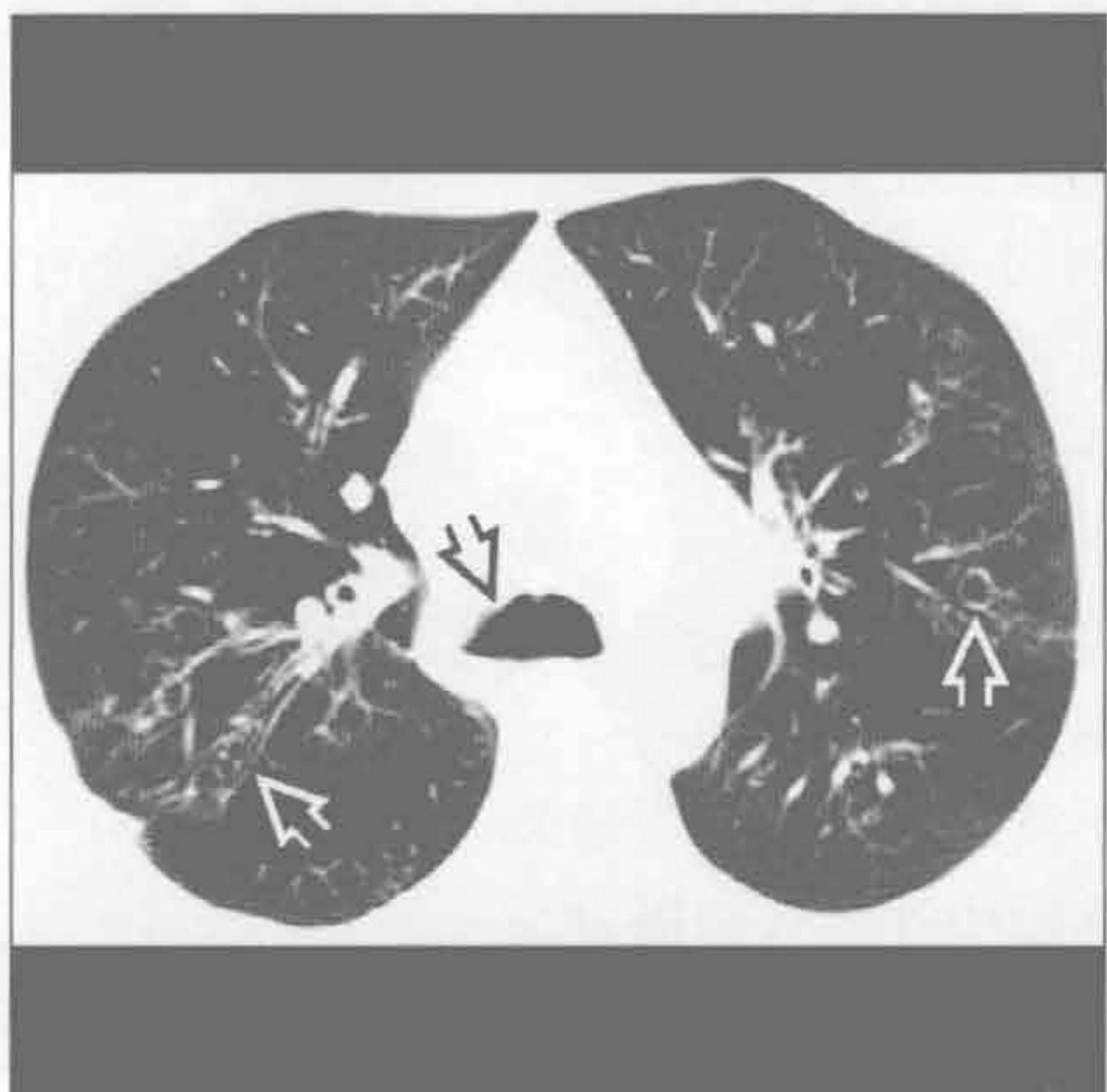卡波西肉瘤



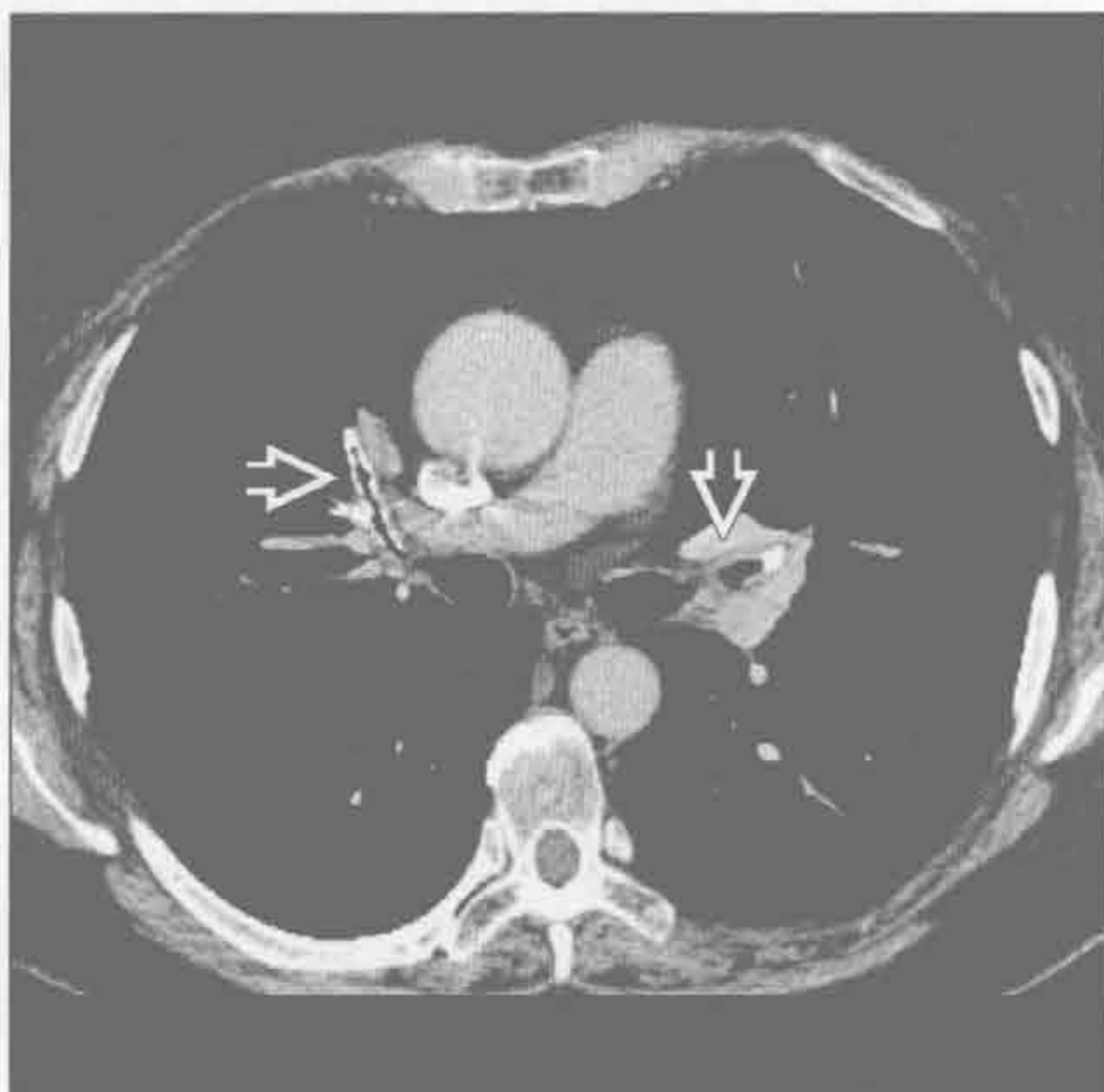(左) 横断面平扫 CT 见下叶支气管壁明显增厚 \Rightarrow 。其他部位可见散在囊肿影

(右) 横断面 HRCT 见边界不清的沿支气管血管束分布的结节 \Rightarrow 。患者皮肤有病灶。结节倾向于从肺门向外带扩散

喉乳头状瘤病



淀粉样变性



(左) 横断面平扫 CT 见支气管壁增厚和支气管旁囊肿 \Rightarrow 。气管壁的结节为气管内乳头状瘤 \Rightarrow 。结节和囊肿在重力依赖肺更多见

(右) 横断面增强 CT 见弥漫性气道壁增厚和钙化 \Rightarrow 。气管支气管淀粉样变性是肺淀粉样变性最常见的类型

鉴别诊断

常见

- 肺气肿
- 肺气囊

不常见

- 特发性肺纤维化
- 肺朗格汉斯细胞组织细胞增生症
- 淋巴细胞性间质性肺炎
- 过敏性肺炎
- 球孢子菌病

罕见（但重要）

- 淋巴管平滑肌瘤病
- 囊性腺瘤样畸形
- 喉乳头状瘤病
- Birt-Hogg-Dubé 综合征
- 脱屑型间质性肺炎

重要信息

鉴别诊断要点

- 囊肿的定义
 - 薄壁（ $< 2\text{ mm}$ ）的圆形的边界清楚的病灶
 - 囊肿内常为气体，但可含液体
- 大的肺气肿性肺大疱与囊肿相似
 - 邻近肺组织受压
- 囊肿的分布和形态有助于鉴别诊断

常见诊断的有用线索

- 肺气肿
 - 终末支气管以远气腔的永久性扩大
 - 非真性囊肿
 - 无可识别的囊壁
 - 小叶中央型肺气肿
 - 与吸烟有关
 - 上野为主
 - 全小叶型肺气肿
 - 最常见于 $\alpha 1$ -抗胰蛋白酶缺乏者
 - 静脉内哌醋甲酯（methylphenidate）滥用
 - 以肺底部明显
 - 间隔旁肺气肿
 - 胸膜下和支气管血管旁
 - 可为瘢痕旁病变，与结节病、硅沉着病和煤工肺尘埃沉着病相似
 - 破裂可致自发性气胸
- 肺气囊

- 肺炎相关的短暂性薄壁囊肿
- 通常在肺炎病程后期出现
- 肺炎球菌性肺炎中可高达 30%，几乎只见于 AIDS 患者
- 其他病因
 - 碳氢化合物摄入
 - 外伤（肺撕裂伤）

不常见诊断的有用线索

- 特发性肺纤维化
 - 蜂窝样囊肿
 - 胸膜下和基底部为主
 - 常成排分布
 - 开始位于胸膜下，之后向中央发展
 - 伴网格状影、牵拉性支气管扩张和结构扭曲
- 肺朗格汉斯细胞组织细胞增生症
 - 95%以上患者为成年吸烟者
 - 肺内 CD1 α (+) 组织细胞（朗格汉斯细胞）多克隆增殖
 - 儿童表现为单克隆、弥漫性
 - 大小和形态不一的囊肿
 - 上野为主
 - 较大的囊肿通常形态不规则
 - 伴随表现
 - 小结节 \pm 中央透亮区，进展为囊肿
 - 磨玻璃影
 - 自发性气胸的发生率 $< 10\%$
- 淋巴细胞性间质性肺炎
 - 最常见于成年的 Sjögren 患者
 - 较少见于 HIV 或其他免疫抑制性疾病的儿童
 - 约 80% 患者可见囊肿
 - 数量常 < 20 个，直径 2 ~ 30 mm
 - 典型累及基底部
 - 淋巴管旁分布的结节（支气管血管束旁、小叶中心型、间隔、胸膜下）
 - 伴两肺斑片状磨玻璃影
- 过敏性肺炎
 - 囊肿数量极少，10% 患者可发生
 - 其他表现
 - 边界不清的小叶中心型结节
 - 特征性的小叶空气捕捉
 - 斑片状或弥漫性磨玻璃影
 - 非吸烟者发生率高
 - 最常见为农业和鸟类抗原
- 球孢子菌病

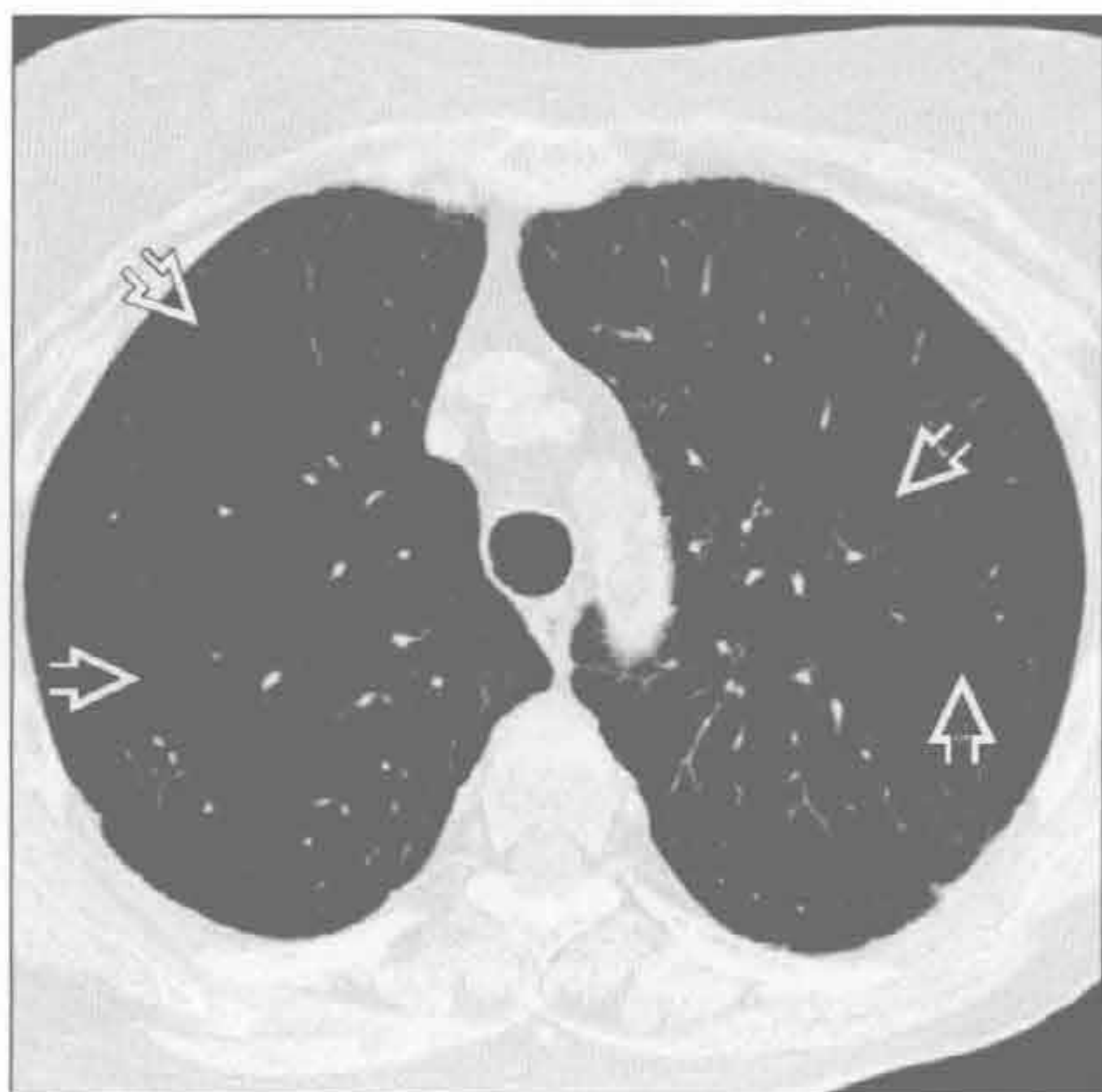
- 地方性真菌感染，最常见于美国西南部干燥地区
- 薄壁囊肿有时可见于急性感染（5%）或后期肺炎病程中
- 常为单发（90%），位于上叶

罕见诊断的有用线索

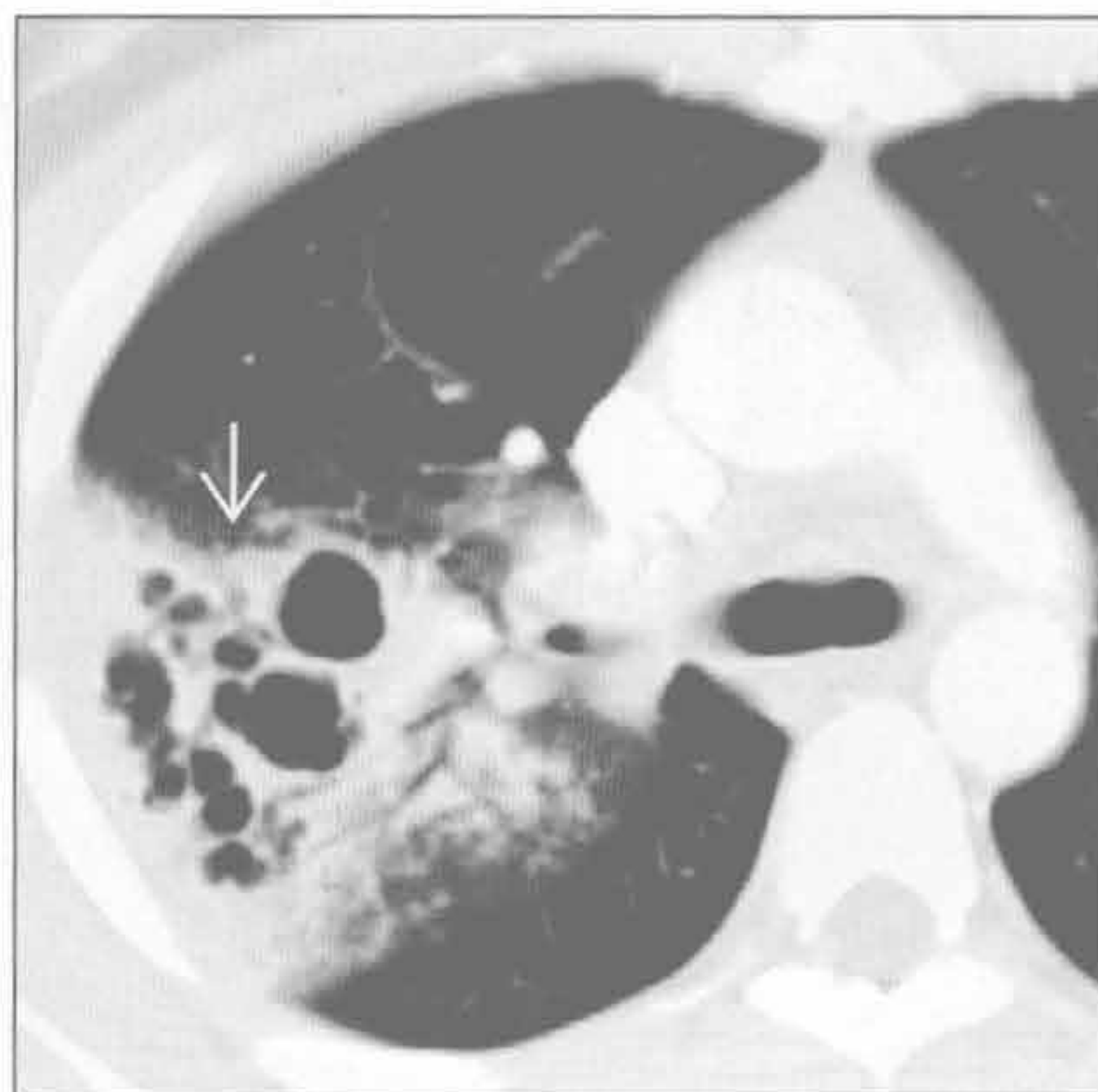- 淋巴管平滑肌瘤病
 - 仅见于育龄女性或结节性硬化患者
 - 弥漫的肺囊肿
 - 2 ~ 20 mm 的薄壁囊肿，囊壁光滑
 - 晚期可完全替代正常肺组织
 - 伴随表现
 - 乳糜胸
 - 肾血管平滑肌脂肪瘤
 - 淋巴管瘤（纵隔，腹膜后）
 - 肺过度通气
 - 可出现自发性和反复性气胸
- 囊性腺瘤样畸形
 - 肺内先天性错构瘤畸形，囊肿形似细支气管

- 约占全部先天性肺病变的 25%
- 局灶性多分隔囊性病灶，囊肿大小不一
- 内部可有液体或实性成分
- 喉乳头状瘤病
 - 人乳头状瘤病毒感染
 - < 1% 累及下呼吸道和肺组织
 - 肺内实性和囊性结节并存
 - 气管内和其他气道内可见明显的结节
 - 进展为鳞状细胞癌者罕见
- Birt-Hogg-Dubé 综合征
 - 常染色体遗传的三联征：纤维毛囊肿、肾细胞癌、肺囊肿
 - 囊肿数量极少，与淋巴细胞性间质性肺炎相似
- 脱屑型间质性肺炎
 - 特点为弥漫性以肺底部为主的磨玻璃影
 - 叠加网状影
 - 囊肿不常见，且数量极少
 - 多数患者为重度吸烟者
 - 偶与结缔组织病或粉尘和烟雾吸入相关

肺气肿



肺气肿



（左）吸烟相关性肺气肿患者。横断面 HRCT 见大量囊性大病灶 \Rightarrow 。无可识别的囊壁，为小叶中央型肺气肿的典型表现

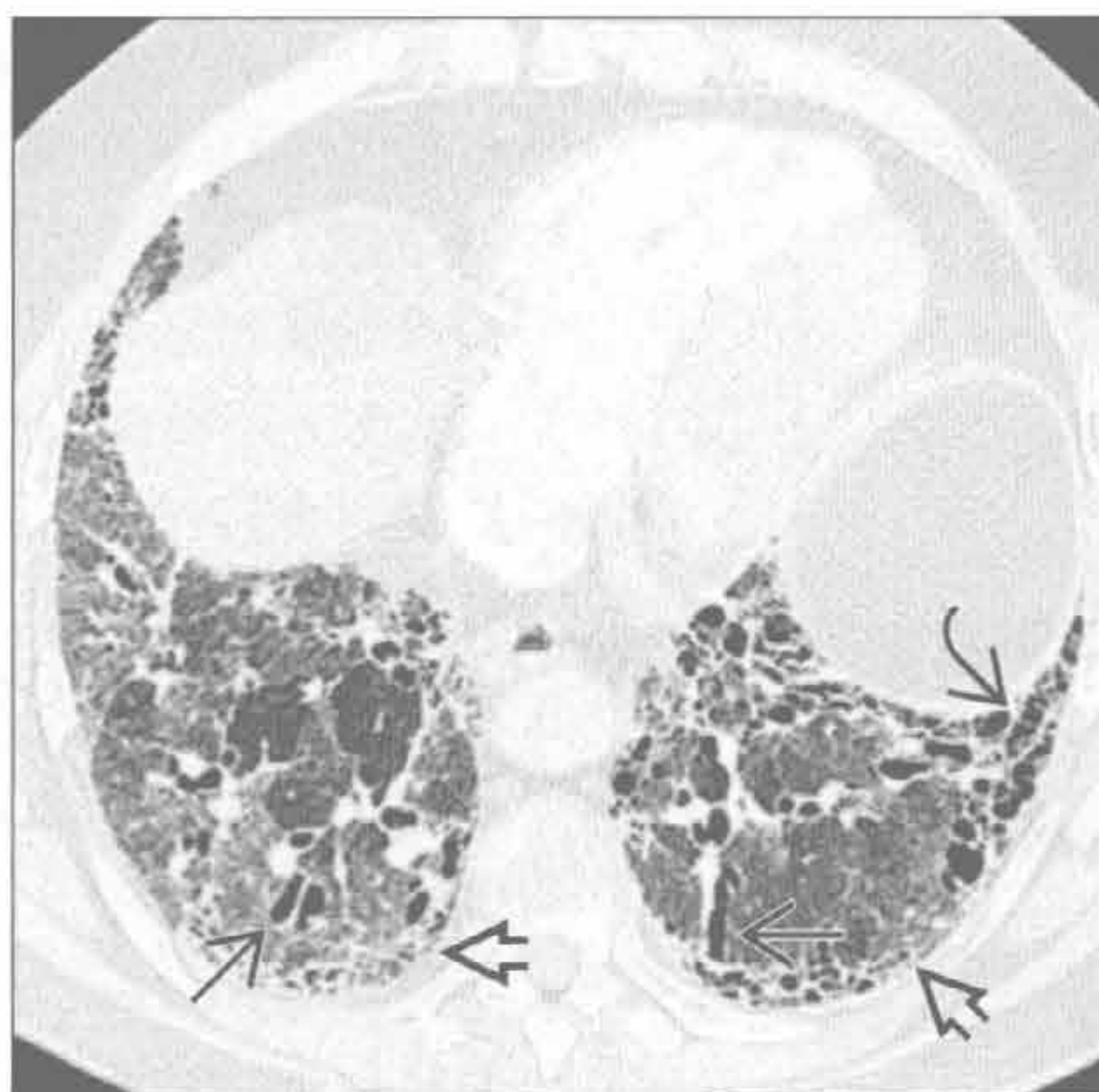（右）葡萄球菌性肺炎患者。横断面增强 CT 见肺内大量大小不一的肺气肿 \Rightarrow 。肺气肿在肺炎发病几天后出现

囊肿

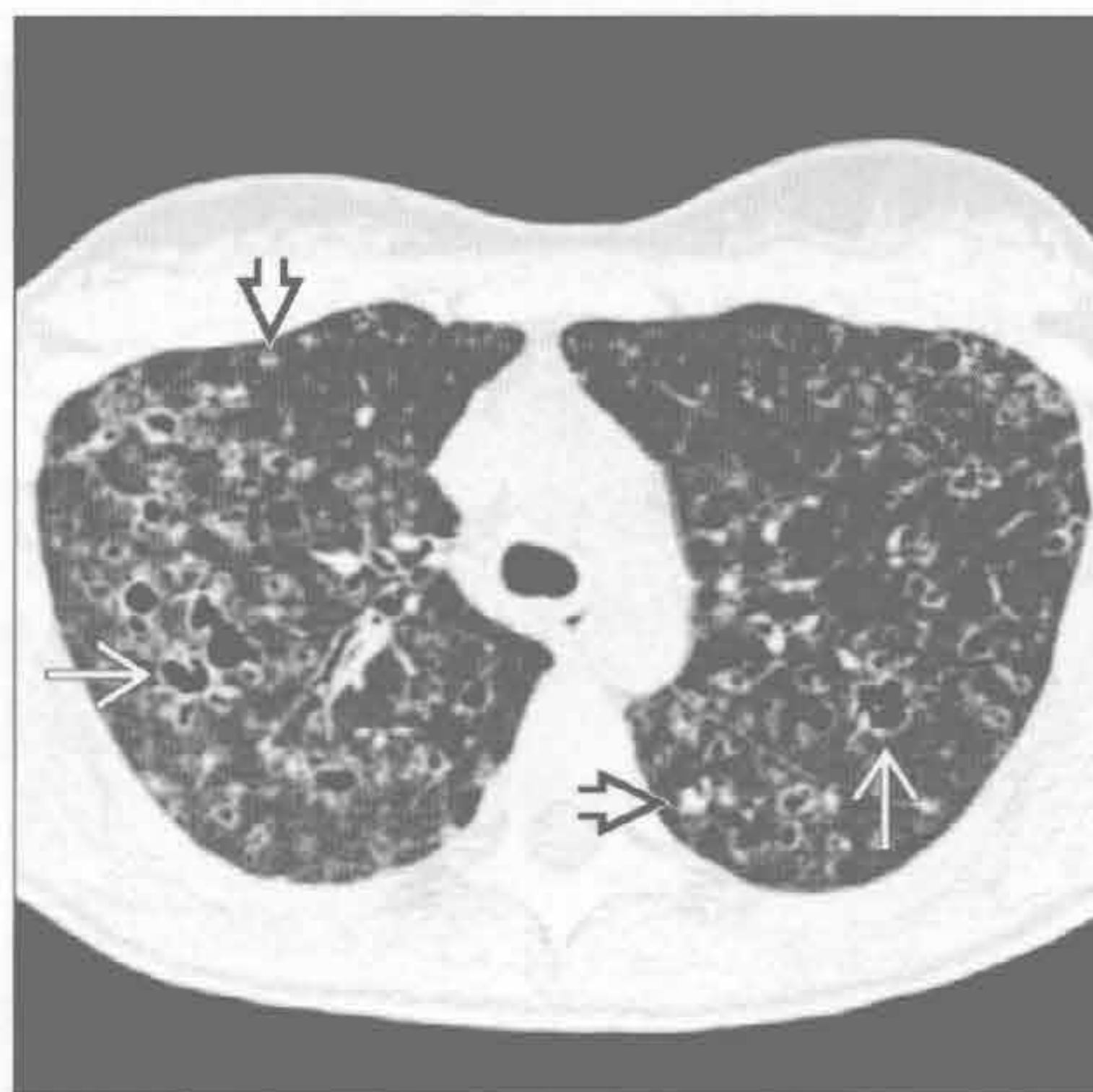特发性肺纤维化

(左) 横断面 HRCT 见左下叶胸膜下蜂窝状囊肿影 \Rightarrow 。间质性纤维化的其他表现为胸膜下网格状影 \Rightarrow 和牵拉性支气管扩张 \Rightarrow 。特发性肺纤维化的蜂窝状囊肿影先出现于胸膜下区, 随后向中央发展

(右) 横断面 HRCT 见多发的形态大小不一的囊肿 \Rightarrow 和散在结节 \Rightarrow



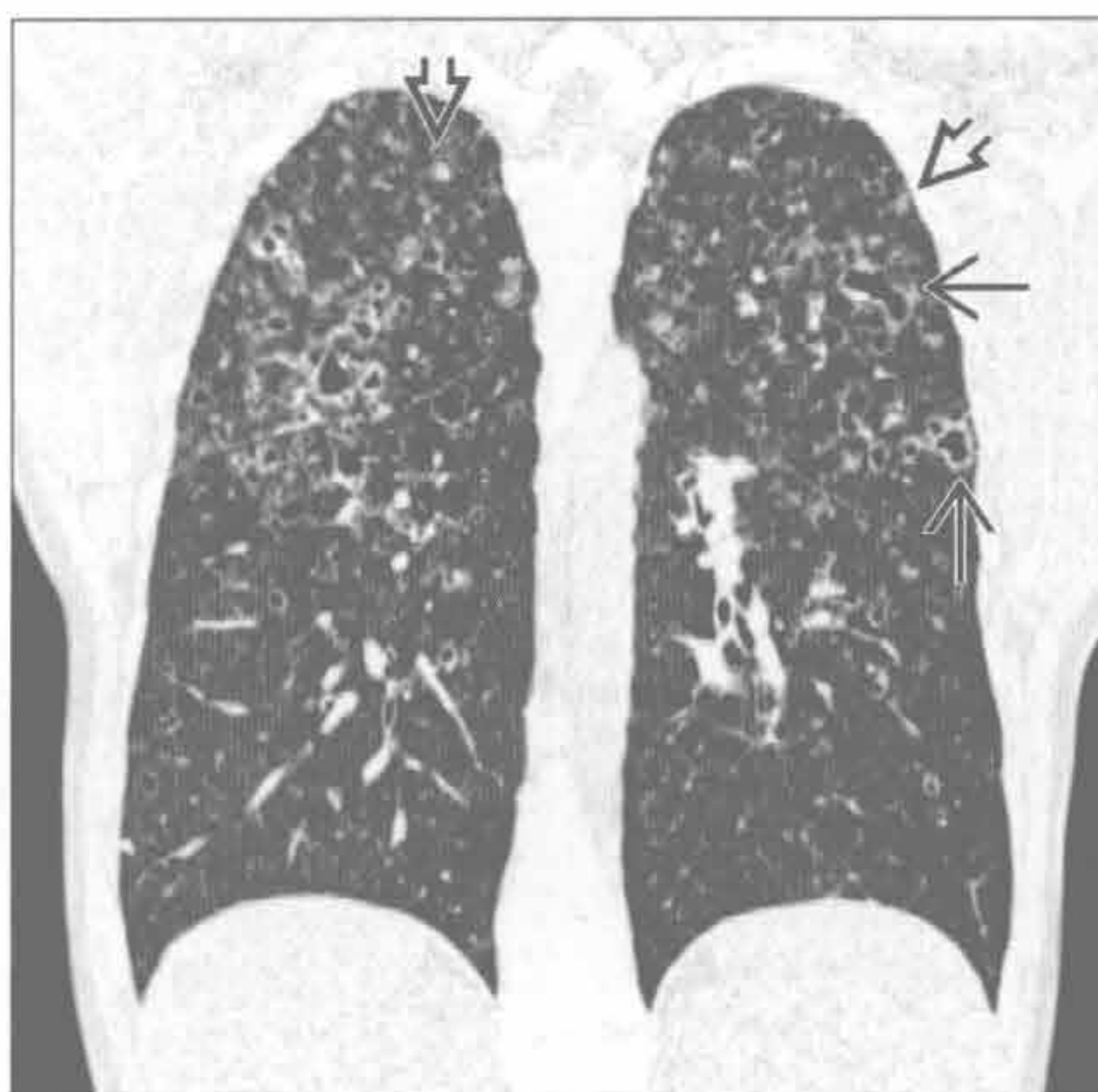
肺朗格汉斯细胞组织细胞增生症



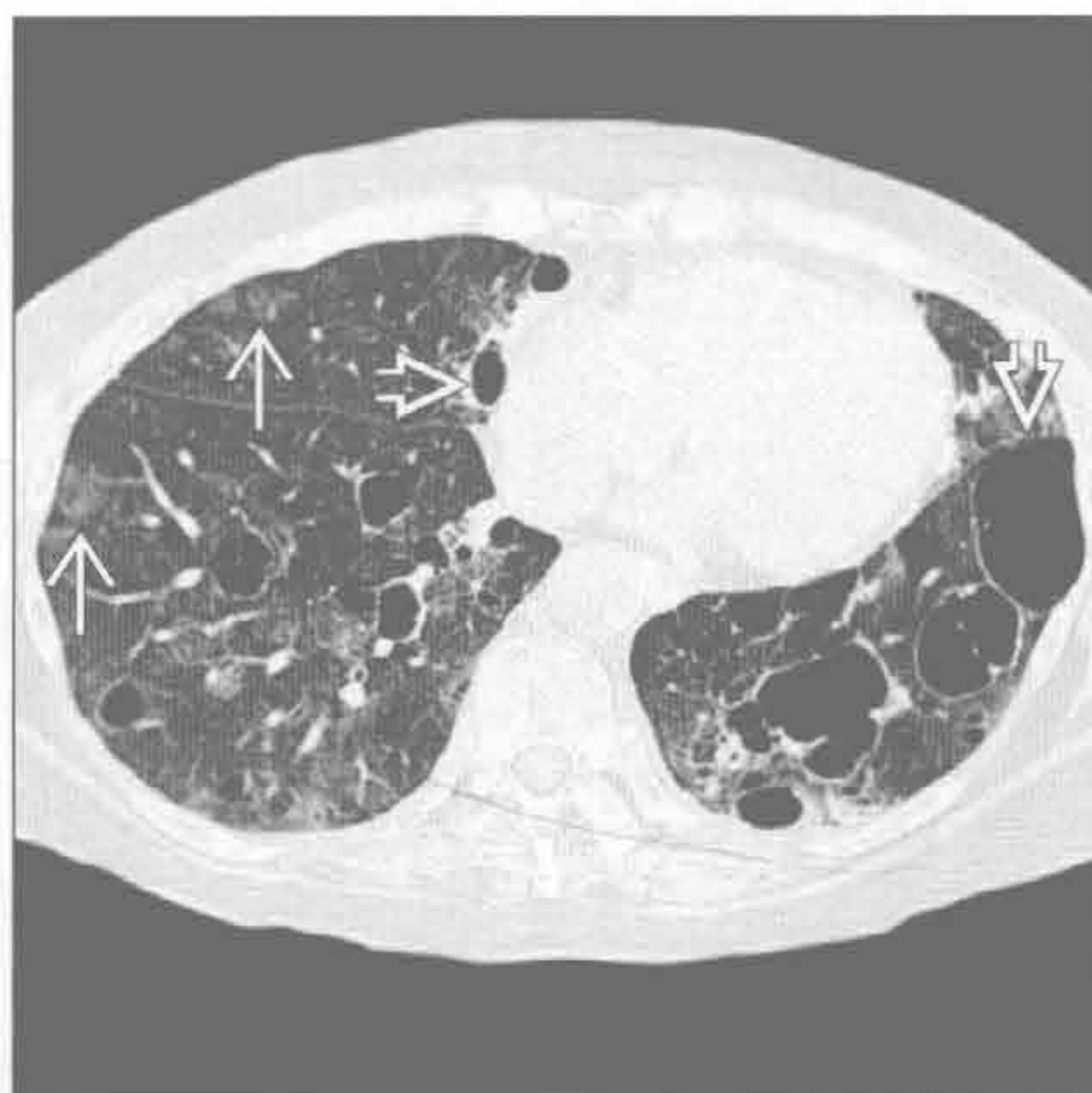
肺朗格汉斯细胞组织细胞增生症

(左) 冠状面 CT 重建见上野为主的部分形态不规则的囊肿 \Rightarrow , 并可见结节。结节和囊肿同时存在, 并以上叶为主是肺朗格汉斯细胞组织细胞增生症的典型表现 \Rightarrow

(右) Sjögren 综合征患者。横断面 HRCT 见囊肿 \Rightarrow 和散在磨玻璃密度的结节 \Rightarrow 。囊肿数量比血管平滑肌瘤者少且体积大



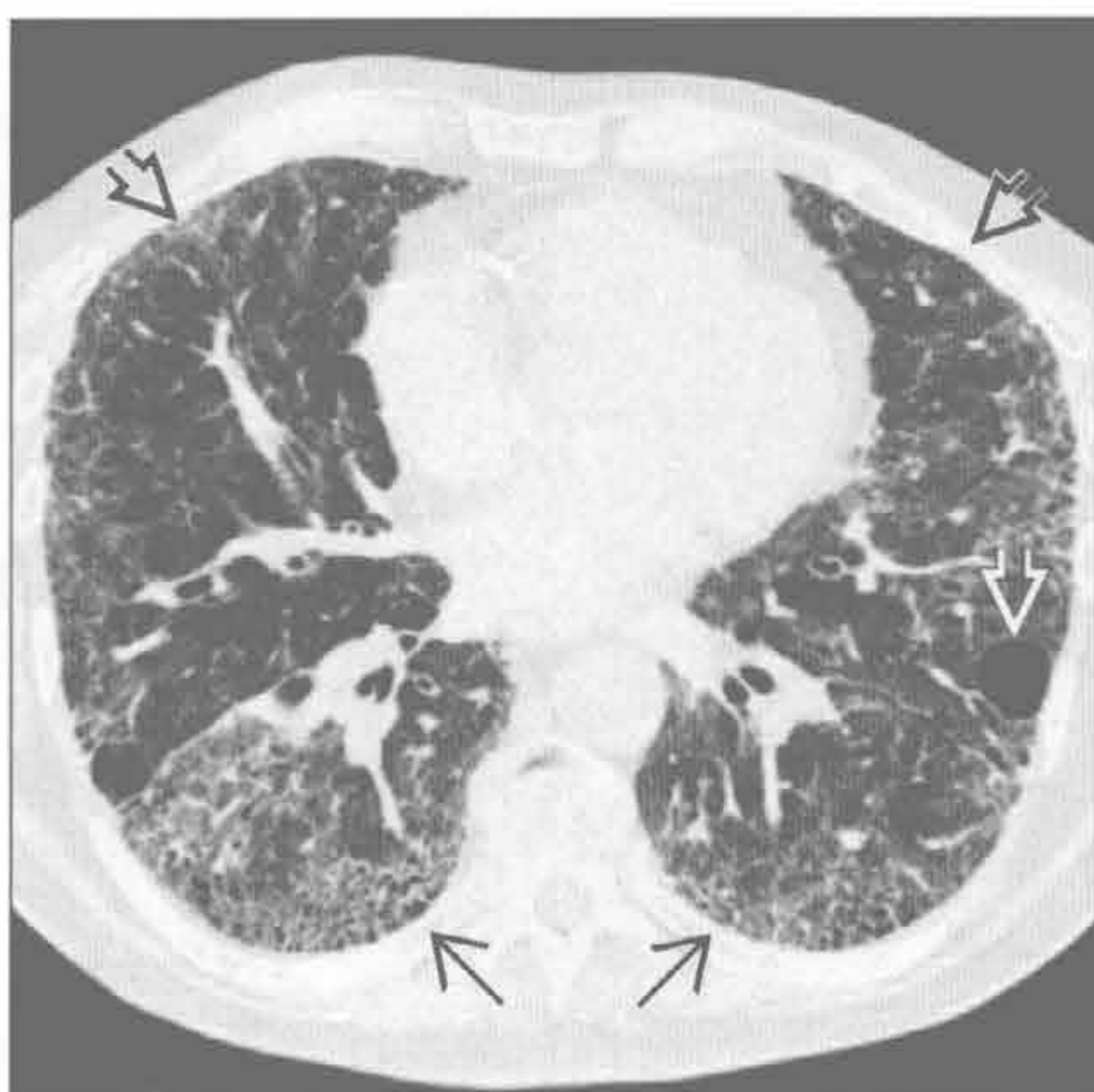淋巴细胞性间质性肺炎



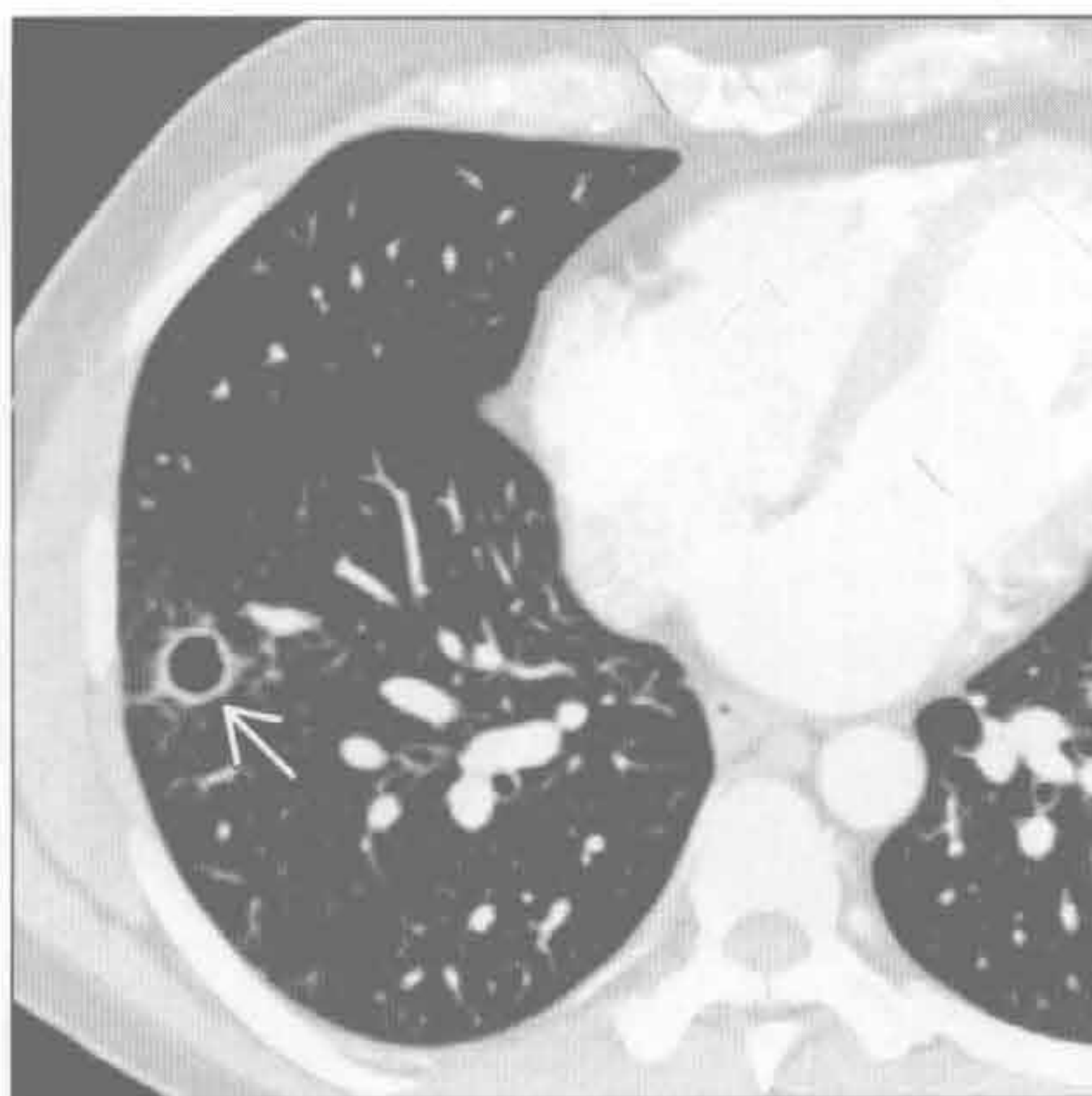
过敏性肺炎

(左) 当地真菌暴露所致的慢性过敏性肺炎患者。横断面 HRCT 见孤立囊肿 \Rightarrow , 磨玻璃影较广泛 \Rightarrow 。网状影 \Rightarrow 提示肺纤维化。过敏性肺炎的囊肿数量常极少

(右) 横断面 HRCT 可见右下肺单发的薄壁囊肿 \Rightarrow 。感染消退后囊肿可持续存在

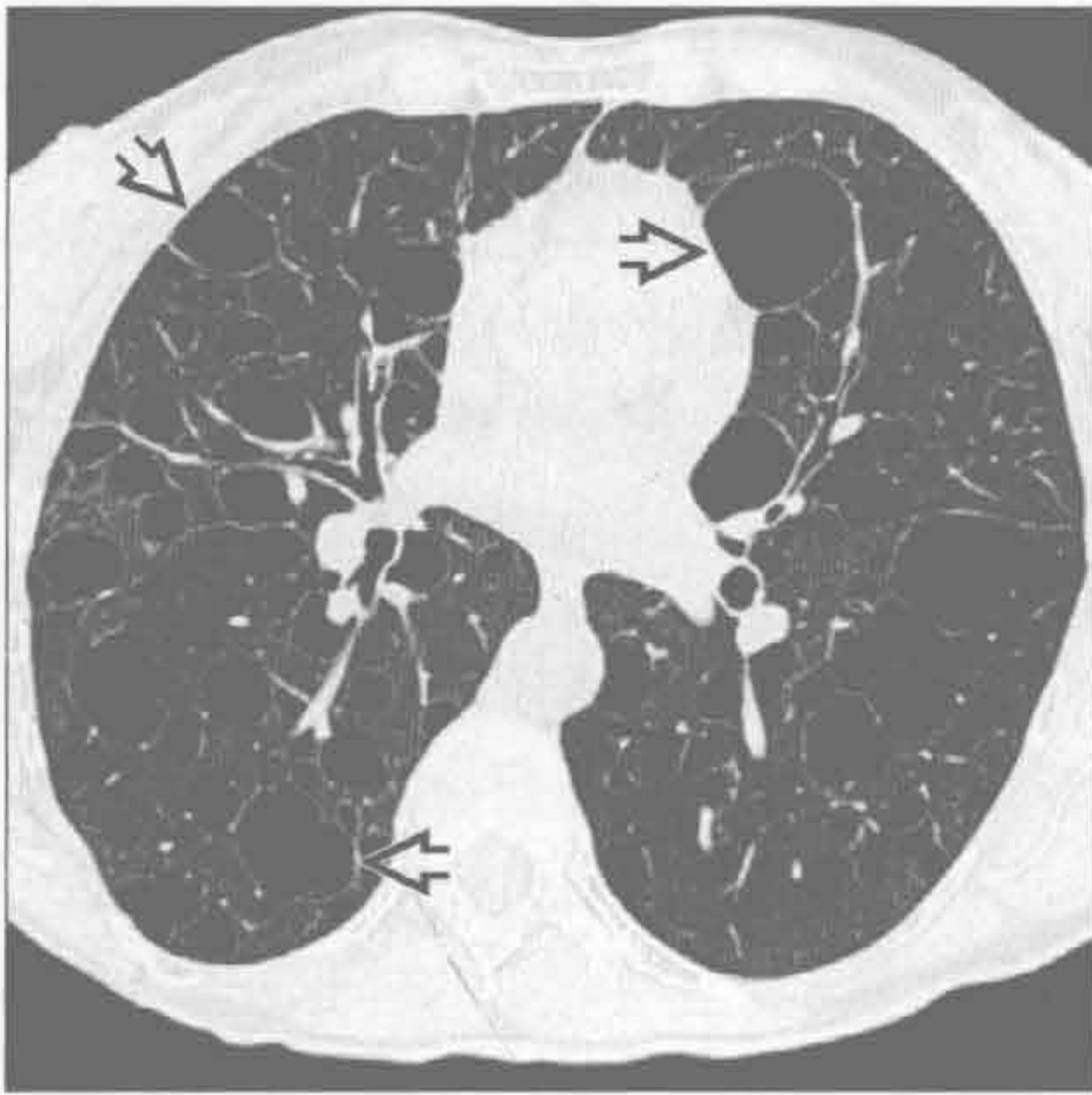

球孢子菌病

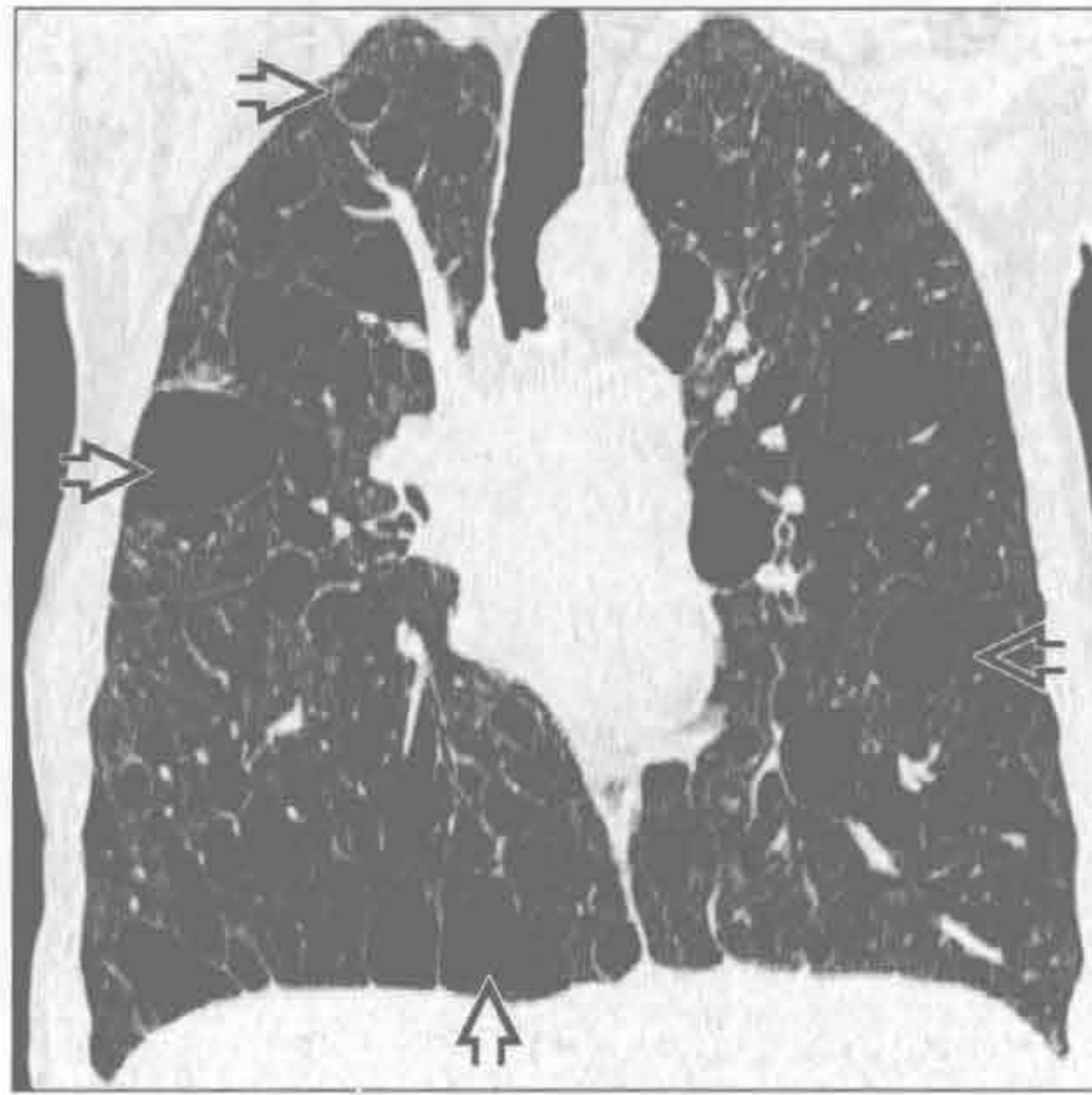


囊肿

淋巴管平滑肌瘤病



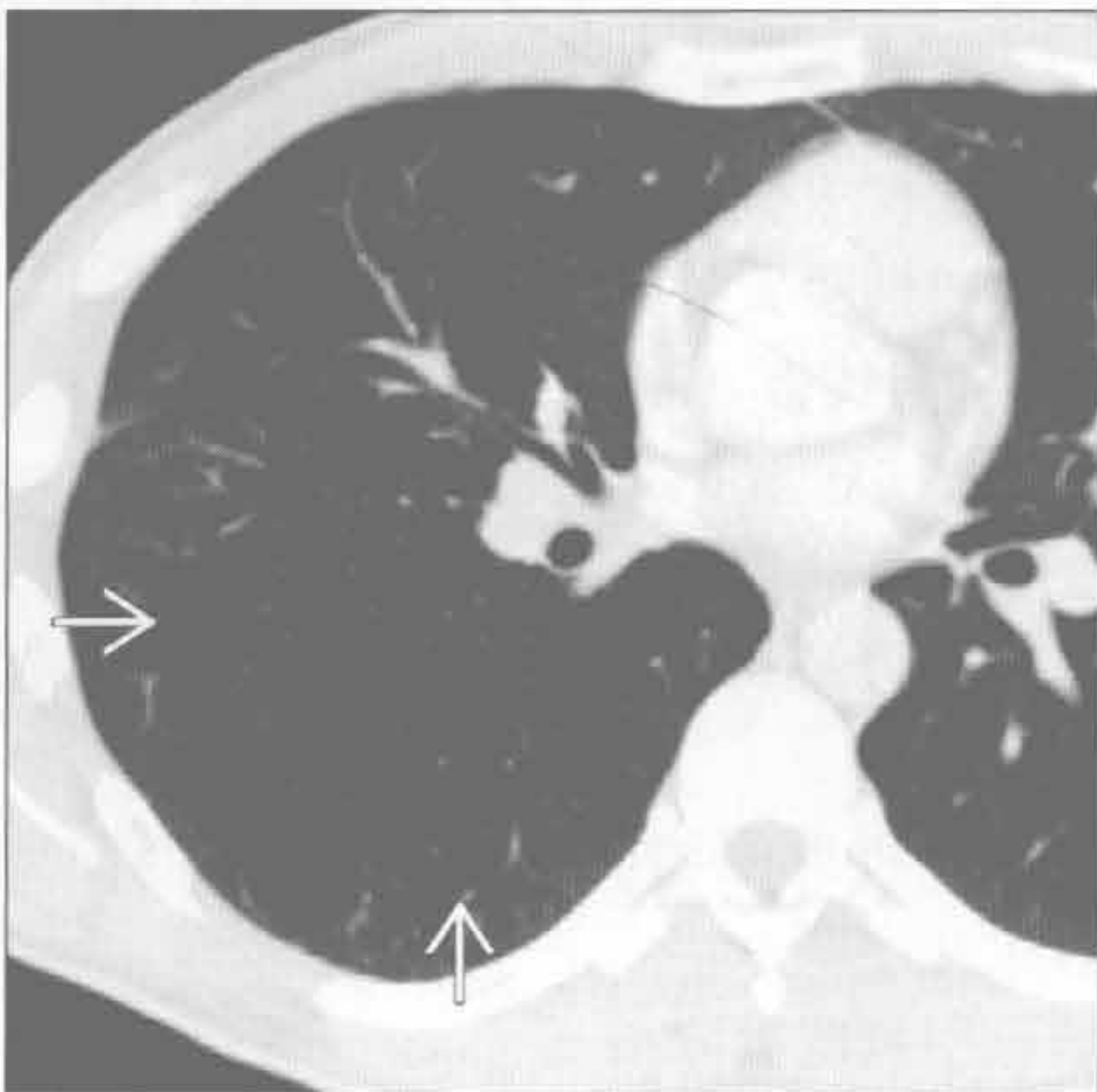
淋巴管平滑肌瘤病



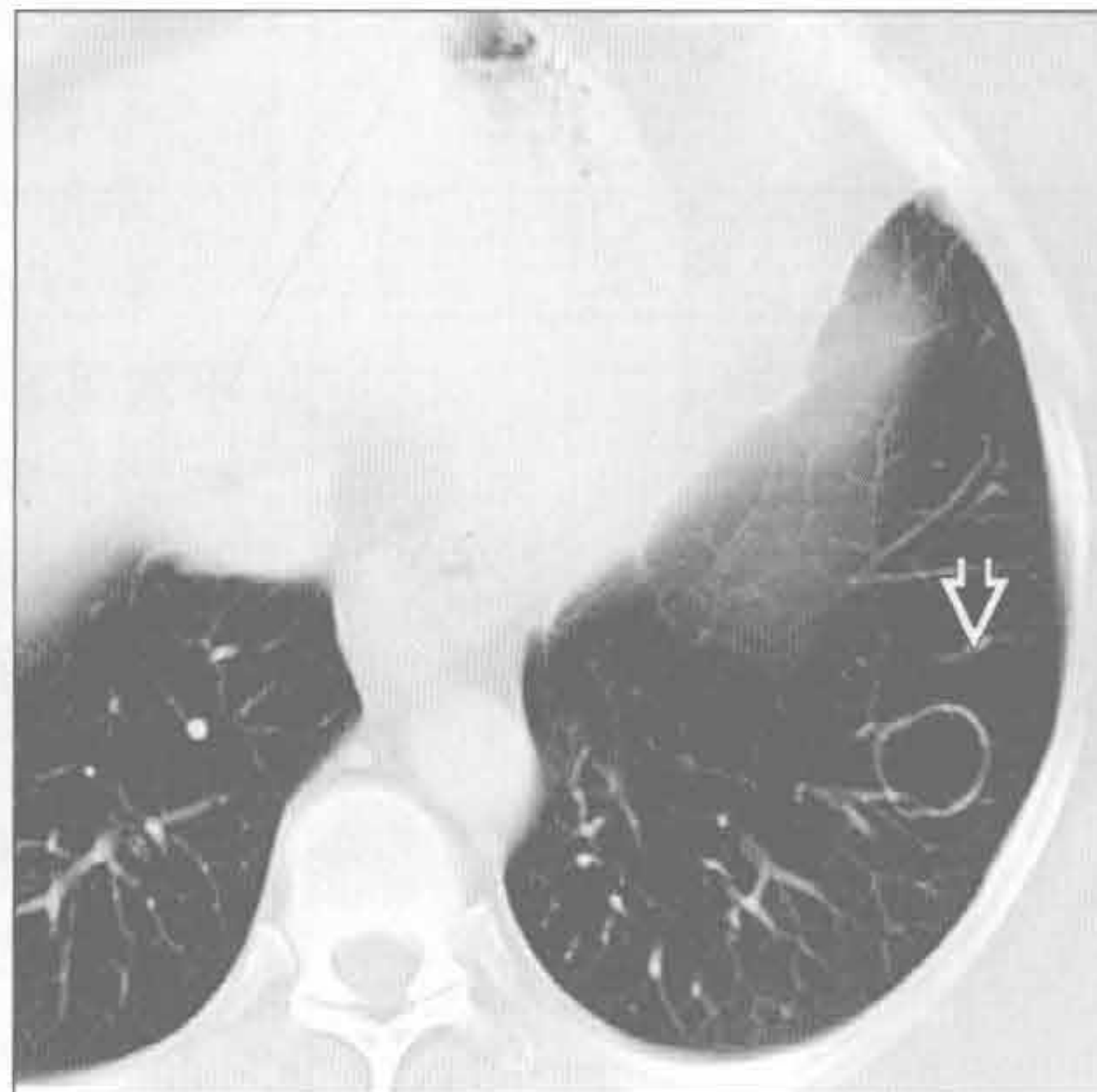
(左) 横断面 HRCT 见弥漫性薄壁囊肿 \Rightarrow ，囊周肺组织正常。血管平滑肌瘤的囊肿通常为薄壁，在两肺均匀分布

(右) 冠状面 CT 重建可见两肺弥漫的薄壁囊肿 \Rightarrow 。年轻女性或结节性硬化症患者肺内弥散的均匀分布的囊肿高度提示为淋巴管平滑肌瘤病

囊性腺瘤样畸形



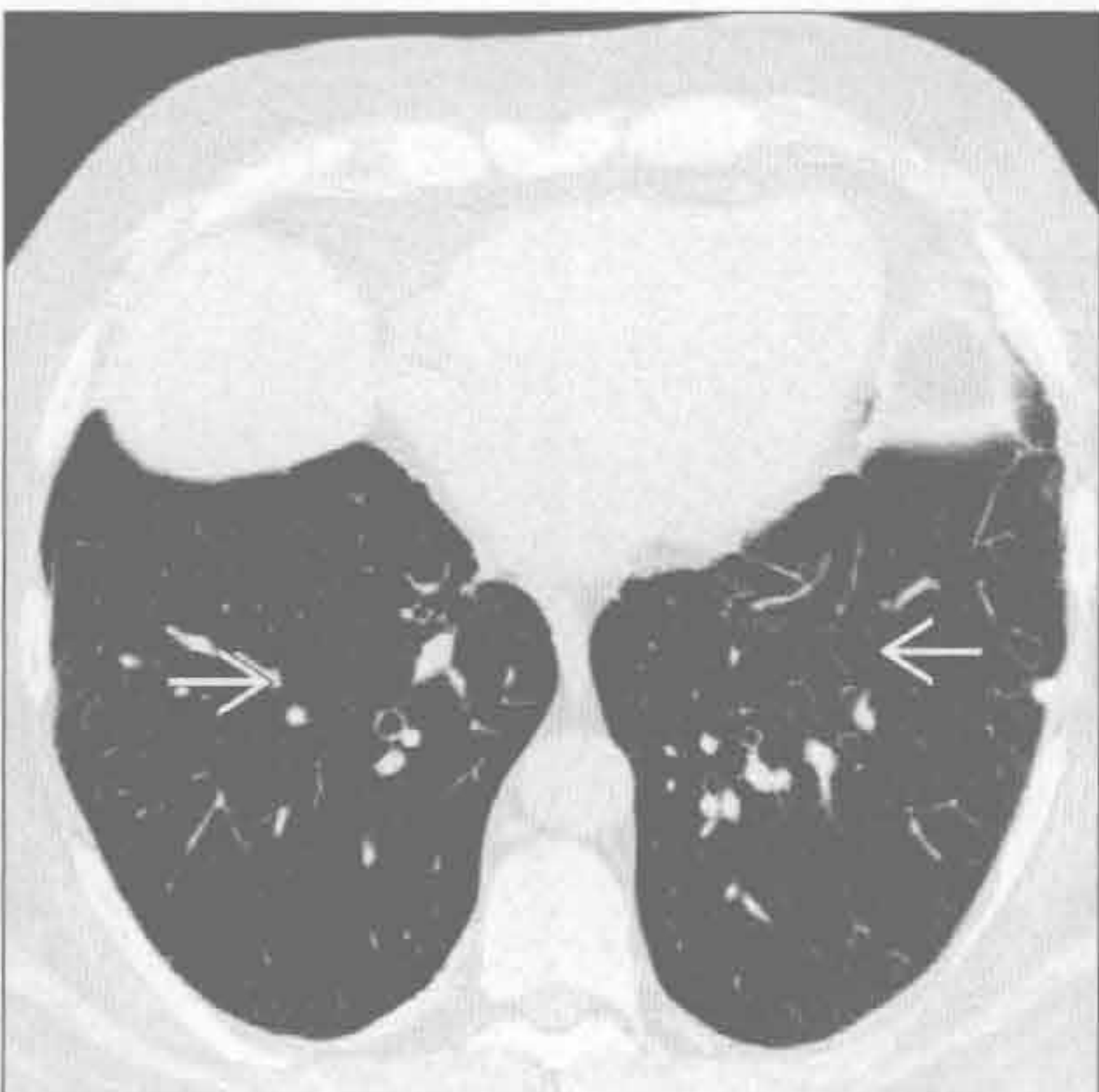
喉乳头状瘤病



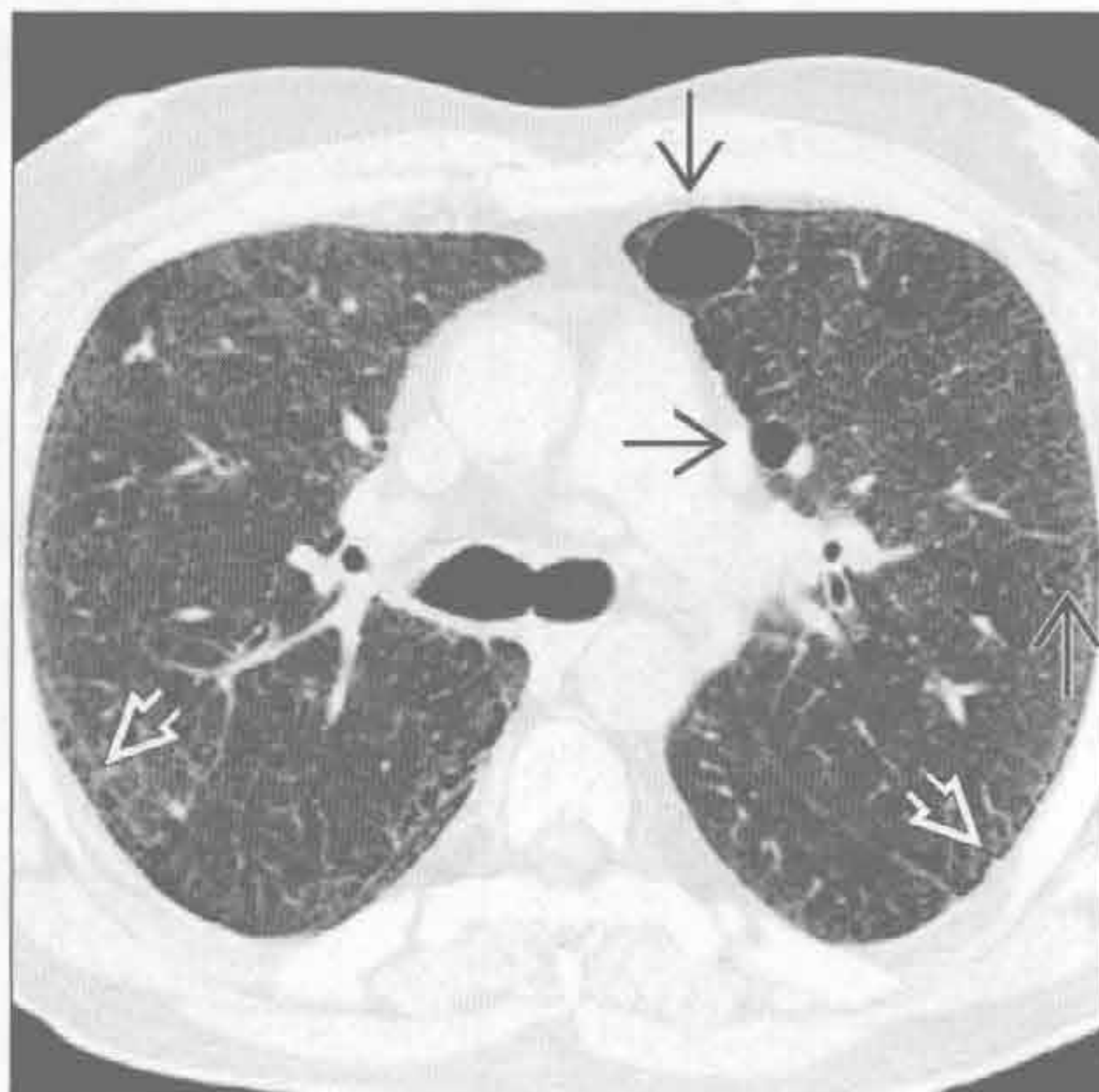
(左) 横断面增强 CT 见右下肺多发薄壁囊肿 \Rightarrow 。囊肿可能代表异常气道，因此更常用“先天性肺气道畸形”

(右) 横断面平扫 CT 可见喉乳头状瘤病患者的薄壁空洞 \Rightarrow 。出现囊肿时，应仔细观察气管和主支气管有无乳头状瘤所致的管壁结节状增厚

Birt-Hogg-Dubé 综合征



脱屑型间质性肺炎



(左) Birt-Hogg-Dubé 综合征患者。横断面 HRCT 见肺底部散在的薄壁囊肿 \Rightarrow 。囊肿基本位于胸膜下及肺底部。伴随病变有肾肿瘤和面部纤维毛囊肿

(右) 横断面 HRCT 见少量薄壁的大小不一的囊肿 \Rightarrow ，背景肺表现为弥漫性磨玻璃影。外带细网格状影 \Rightarrow 提示轻度肺纤维化

鉴别诊断

常见

- 心源性肺水肿
- 癌性淋巴管炎
- 结节病
- 寻常型间质性肺炎

不常见

- 肺静脉狭窄
- 肺泡蛋白沉着症
- 静脉闭塞性疾病
- 肺泡间隔淀粉样变性

罕见（但重要）

- Erdheim Chester 病
- 白血病浸润
- 肺弥漫性淋巴管瘤病
- 急性嗜酸细胞性肺炎

重要信息

鉴别诊断要点

- 常由肺水肿或癌性淋巴管炎所致
- 均匀一致的增厚
 - 心源性肺水肿
 - 癌性淋巴管炎
- 结节状或不均匀增厚
 - 癌性淋巴管炎或结节病

常见诊断的有用线索

- 心源性肺水肿
 - 原因是 Starling 力失衡：常由于肺静脉压力的增高所致
 - 左侧心力衰竭（心肌梗死或缺血性心肌病）
 - 容量超负荷或肾衰竭
 - 二尖瓣病变
 - 小叶间隔增厚；X 线胸片可见 kerley A 和 kerley B
 - 弥漫性模糊的肺实质斑片影
 - 特征性表现为以中央肺组织为主，原因是外周肺组织淋巴管密度高
 - 心脏增大
 - 冠状动脉疾病的征象（冠脉钙化、CABG、冠脉狭窄、心内膜下脂肪化生）
- 癌性淋巴管炎
 - 最常见于原发性肺腺癌患者
 - 也可见于乳腺癌、胃癌、胰腺癌
 - 小叶间隔非对称性结节状（串珠样）或均匀增厚

- 支气管旁或支气管血管束旁增厚
- 胸腔积液和肺门 / 纵隔淋巴结肿大
- 结节病
 - 中上肺野淋巴管旁小结节（沿小叶间隔、胸膜下及支气管血管束周围分布）
 - 直径 < 1 cm 的小叶中心型结节
 - 空气捕捉
 - 小叶间隔结节状增厚
 - 对称性的肺门和纵隔淋巴结肿大；伴或不伴钙化
 - 淋巴管旁结节可融合成局灶性结节性实变或磨玻璃影
 - 肝、脾内低密度灶；肝脾大，上腹部淋巴结肿大
- 寻常型间质性肺炎
 - 小叶间或小叶内间隔增厚，以外周及基底部肺组织为明显
 - 肋膈角受累最明显
 - 牵拉性支气管扩张、蜂窝状阴影、结构扭曲
 - 轻度纵隔淋巴结肿大并不少见

不常见诊断的有用线索

- 肺静脉狭窄
 - 多病因
 - 外来压迫或侵犯肺静脉，肺静脉血栓、消融术后狭窄
 - 非对称性的小叶间隔增厚、支气管旁增厚和支气管血管束旁增厚
 - 按受累静脉引流范围分布
 - 单侧胸腔积液
- 肺泡蛋白沉着症
 - 弥漫性或斑片状的肺实质阴影，常呈地图样分布
 - 常见小叶间或小叶内间隔增厚
 - 最多见为特发性
 - 少见继发于血液系统恶性肿瘤、大量二氧化硅吸入、药物、感染或先天性疾病
- 静脉闭塞性疾病
 - 动脉高压的罕见病因
 - 肺动脉扩张
 - 均匀的或结节状小叶间隔增厚
 - 小叶中心的磨玻璃结节
 - 心包积液或胸腔积液
- 肺泡间隔淀粉样变性
 - 淀粉样变性的呼吸道累及常见，但呼吸道症状少见
 - 淀粉样变性的肺泡间隔亚型最少见

小叶间隔增厚

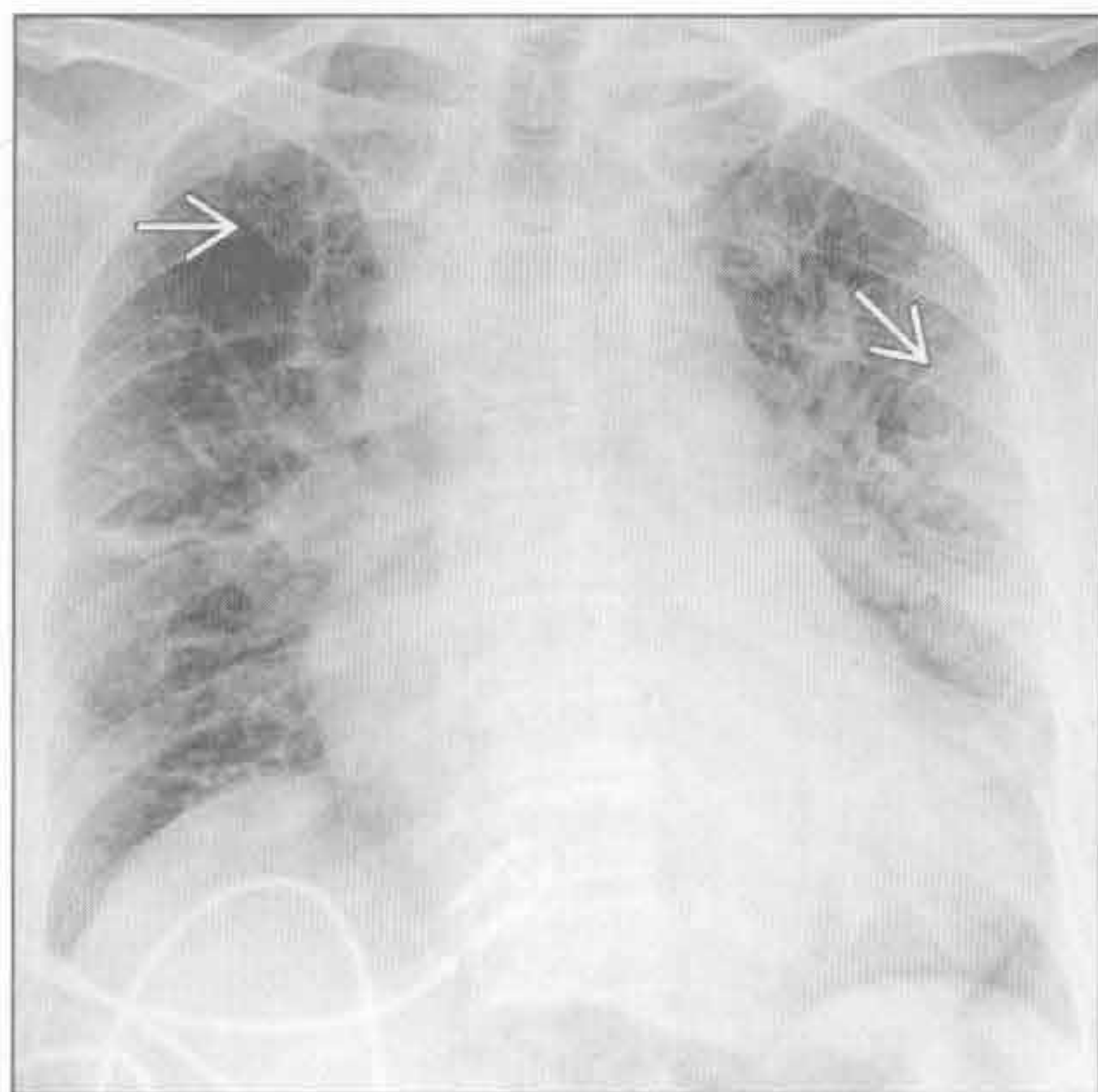
- 小叶间或小叶内间隔增厚，伴微小结节（常分布于胸膜下区域）
- 受累肺组织可钙化，骨化少见

罕见诊断的有用线索

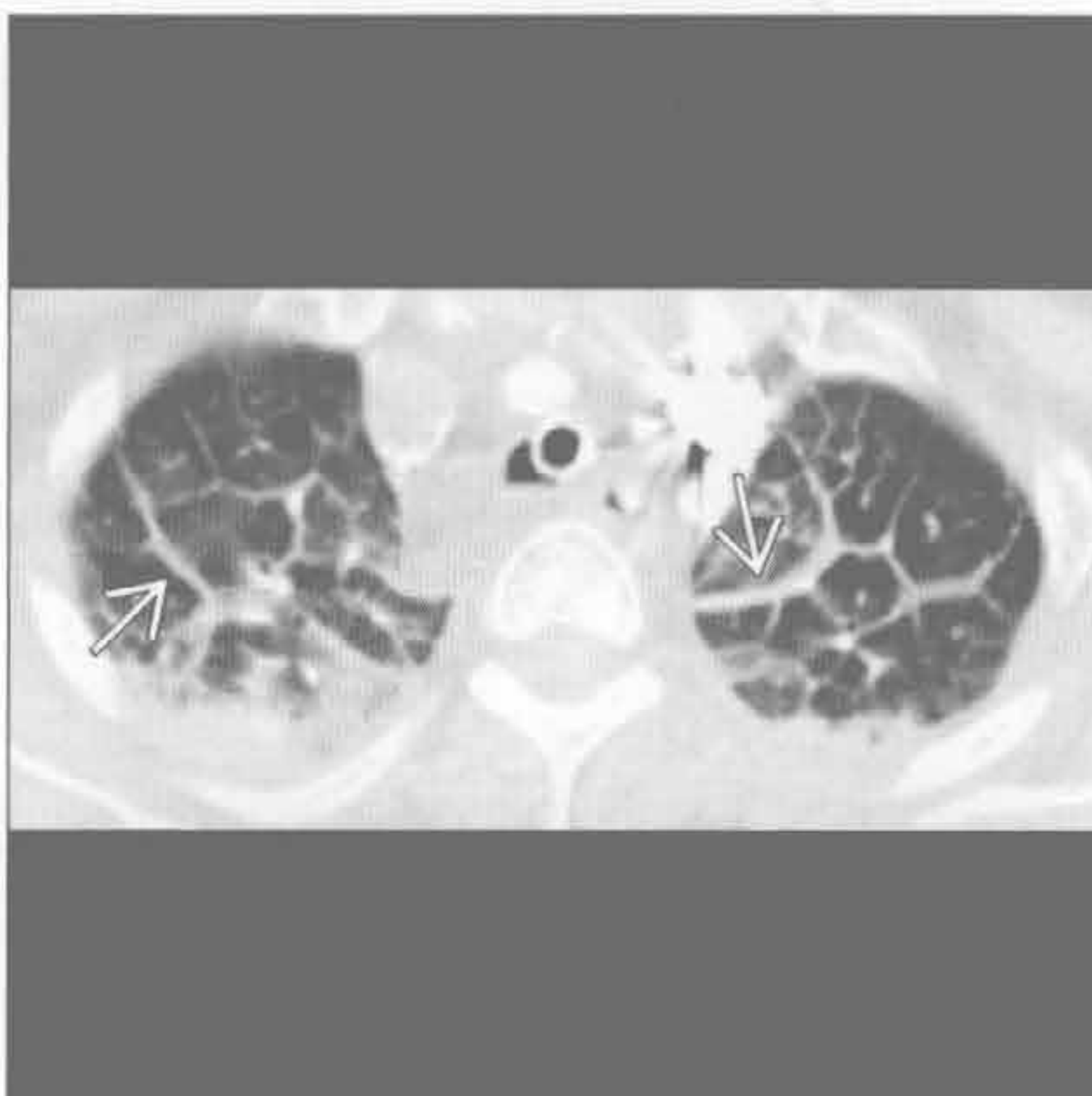
- Erdheim Chester 病
 - 非朗格汉斯细胞组织细胞增生症，骨组织首要受累，1/3 侵犯肺组织
 - 小叶间隔均匀增厚
 - 胸膜均匀增厚及胸腔积液
 - 软组织包绕主动脉、大血管和肾
 - 双侧长骨干骺端和骨干对称的骨硬化
- 白血病浸润
 - 白血病史
 - 非对称或对称性的小叶间隔增厚，可为结节状
 - 支气管旁或支气管血管束旁增厚
 - 多发的斑片状肺实质阴影
 - 常见胸腔内淋巴结肿大

- 肺弥漫性淋巴管瘤病
 - 先天性淋巴管增生和扩张
 - 弥漫性小叶间隔增厚和支气管周增厚
 - 纵隔脂肪广泛浸润
 - 胸腔积液、心包积液
 - 轻度纵隔淋巴结肿大
- 急性嗜酸细胞性肺炎
 - 可能是对吸入物质的变态反应，可能与吸烟相关
 - 图像类似于肺水肿
 - 磨玻璃影 > 实变
 - 小叶间隔增厚
 - 胸腔积液
 - 急性高热、严重呼吸困难、肌肉痛、胸膜炎性胸痛
 - 对皮质类固醇快速反应

心源性肺水肿



心源性肺水肿



(左) 正位 X 线胸片可见肺间质增厚 \rightarrow 和心影增大，与充血性左侧心力衰竭所致间质性肺水肿相符

(右) 横断面增强 CT 可见小叶间隔显著增厚 \rightarrow 和胸腔积液

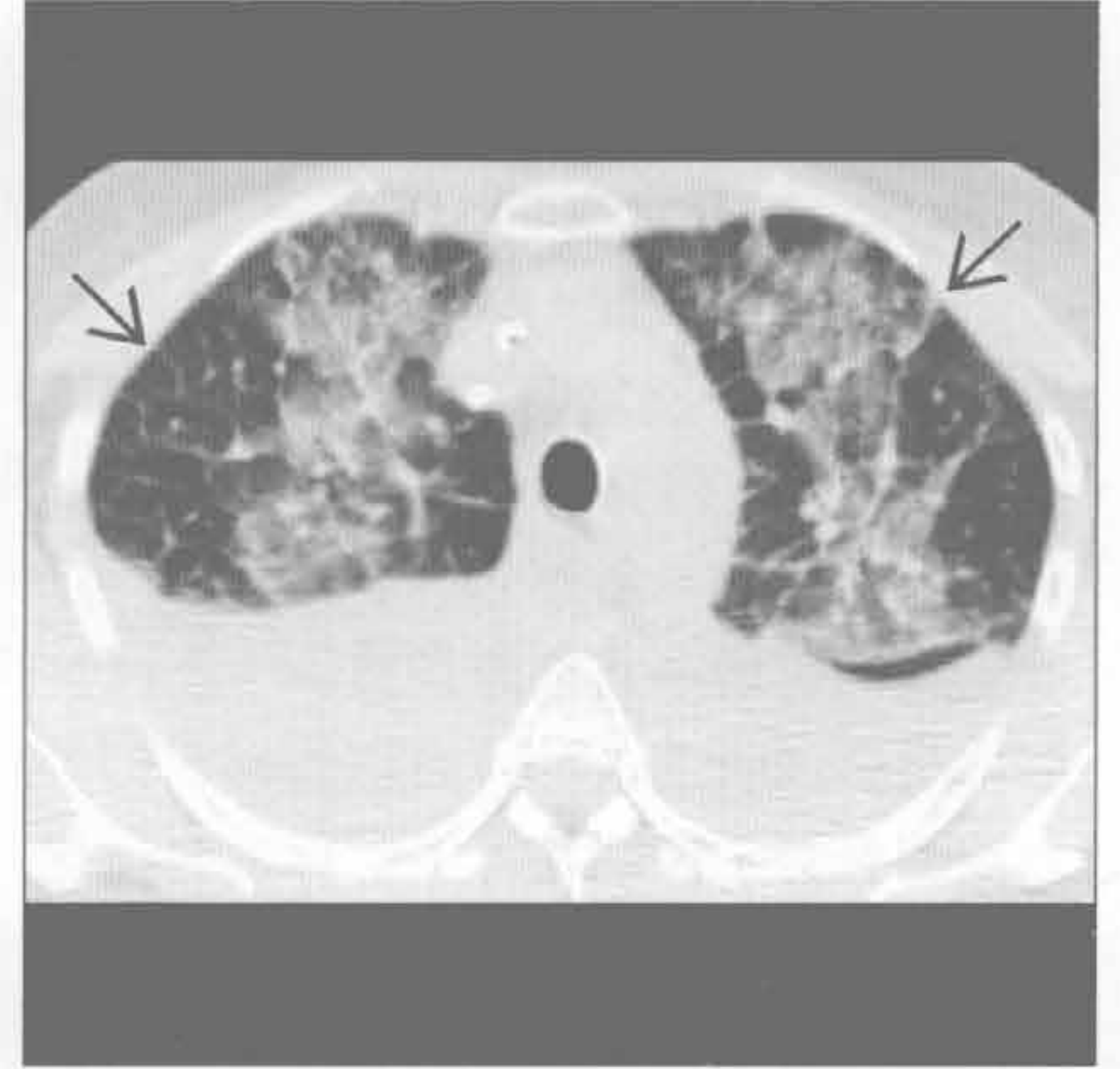
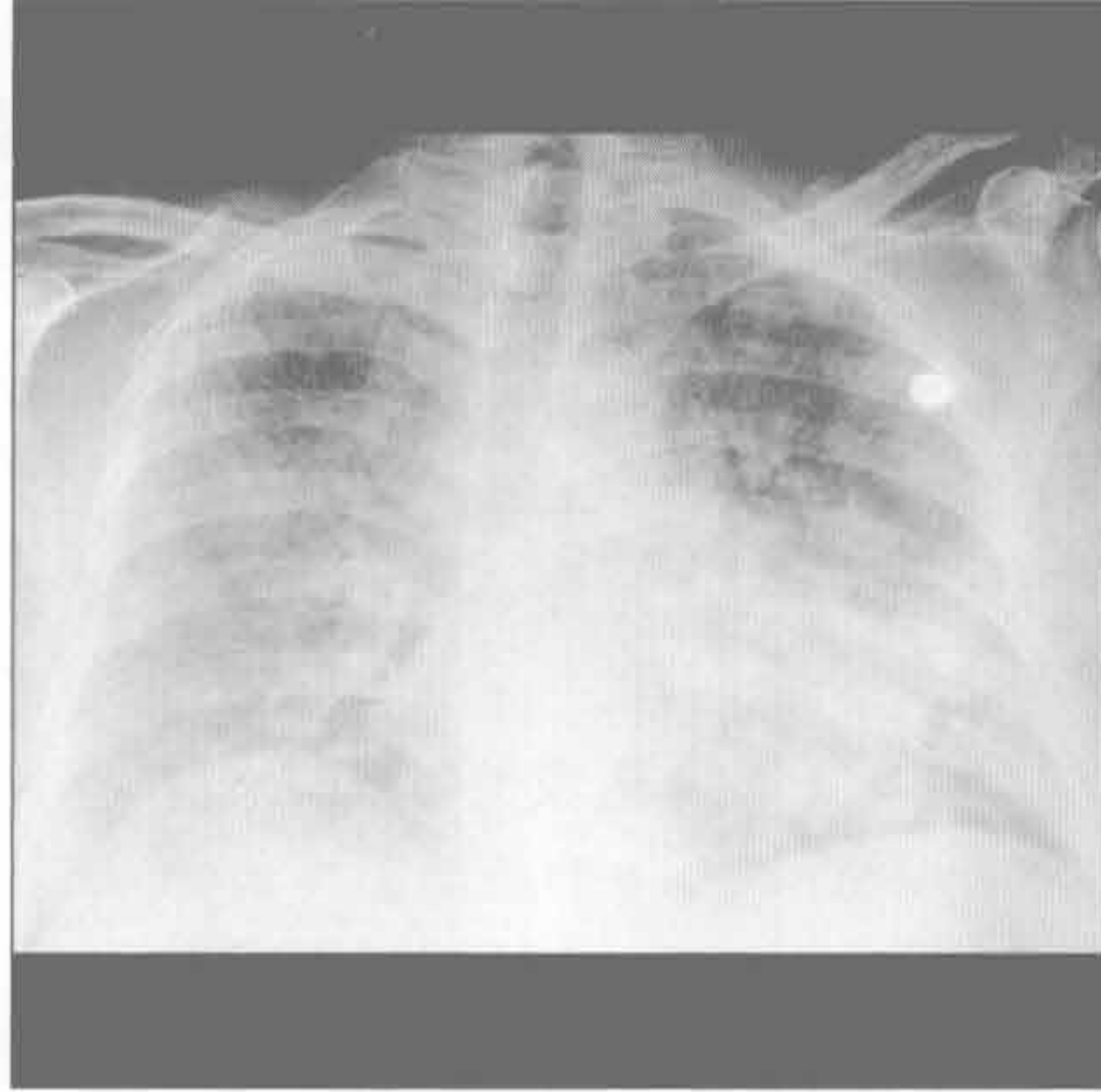
小叶间隔增厚

心源性肺水肿

心源性肺水肿

(左) 正位 X 线胸片可见两肺弥漫性阴影。患者有冠状动脉病史。影像学表现与肺水肿相符

(右) 横断面平扫 CT 可见内带分布的磨玻璃影和小叶间隔增厚 \Rightarrow ，高度提示肺水肿。患者有冠状动脉病史。可见双侧大量胸腔积液

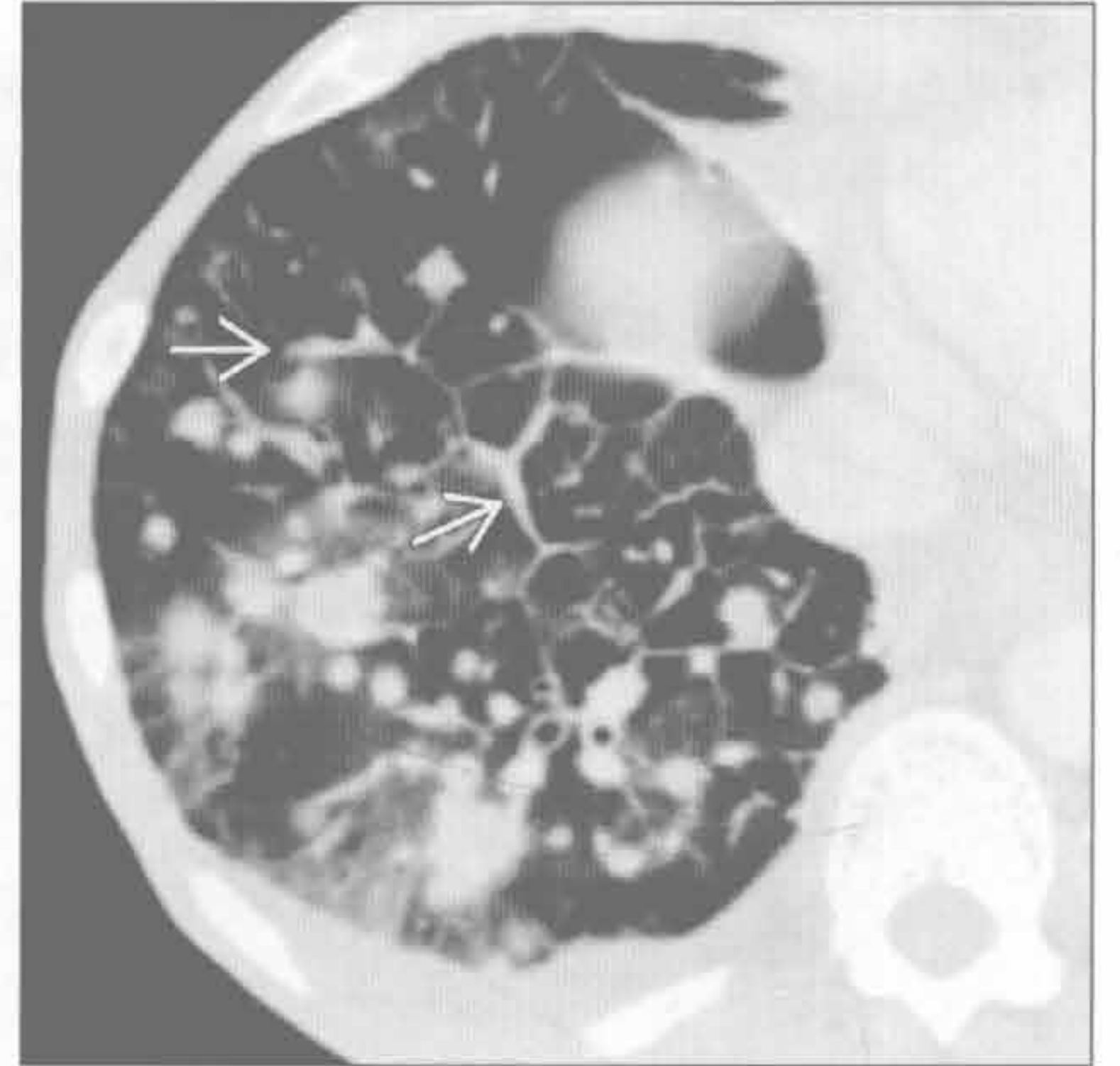
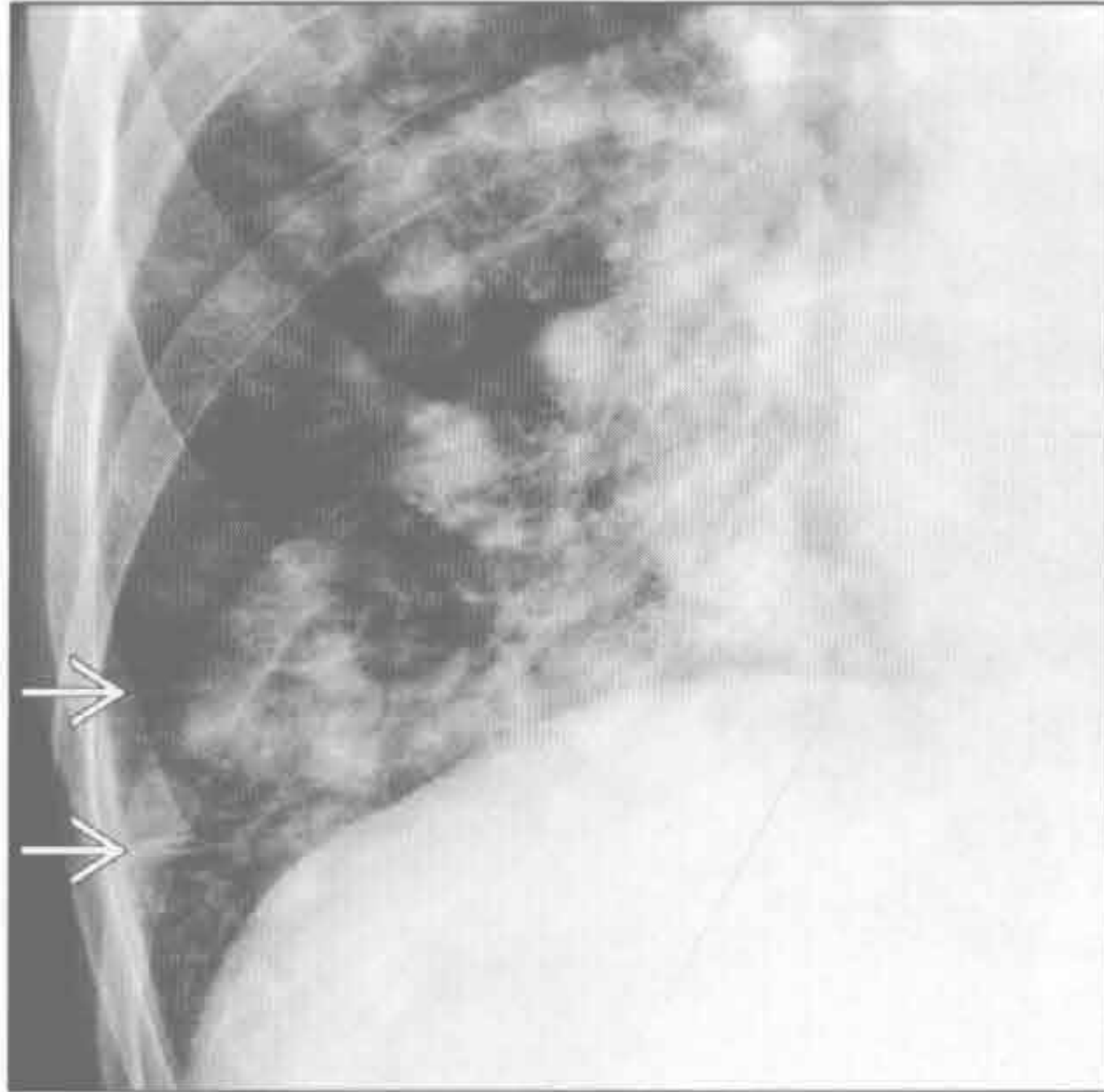


癌性淋巴管炎

癌性淋巴管炎

(左) 正位放大 X 线胸片见右下肺多发结节影和右肺外带多发 Kerley B \Rightarrow 。对侧肺内未见 Kerley B

(右) 横断面增强 CT 见多发肺结节影和斑片状磨玻璃影。其上重叠的小叶间隔增厚 \Rightarrow ，高度提示肿瘤沿淋巴管扩散。右侧少量胸腔积液

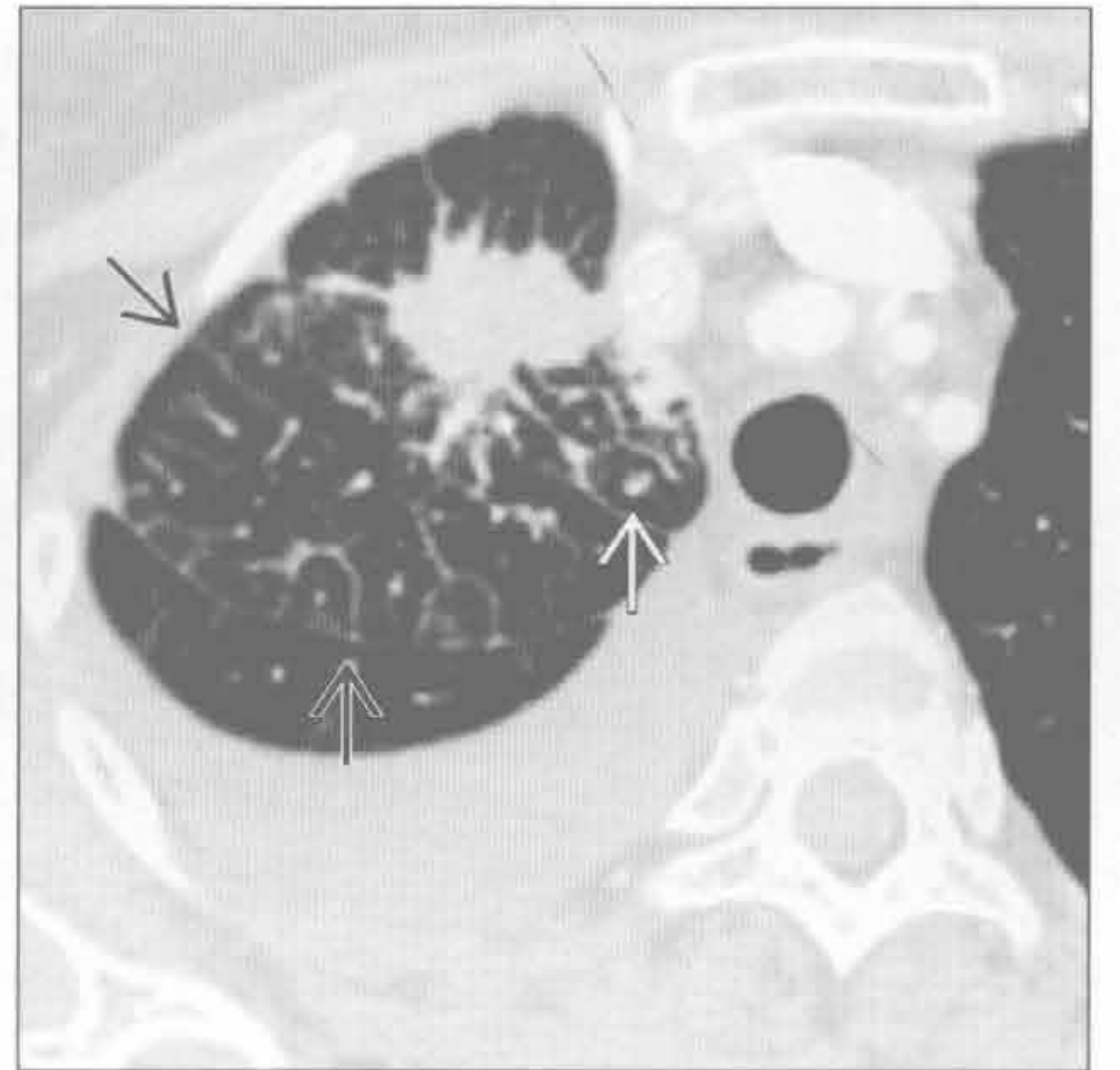
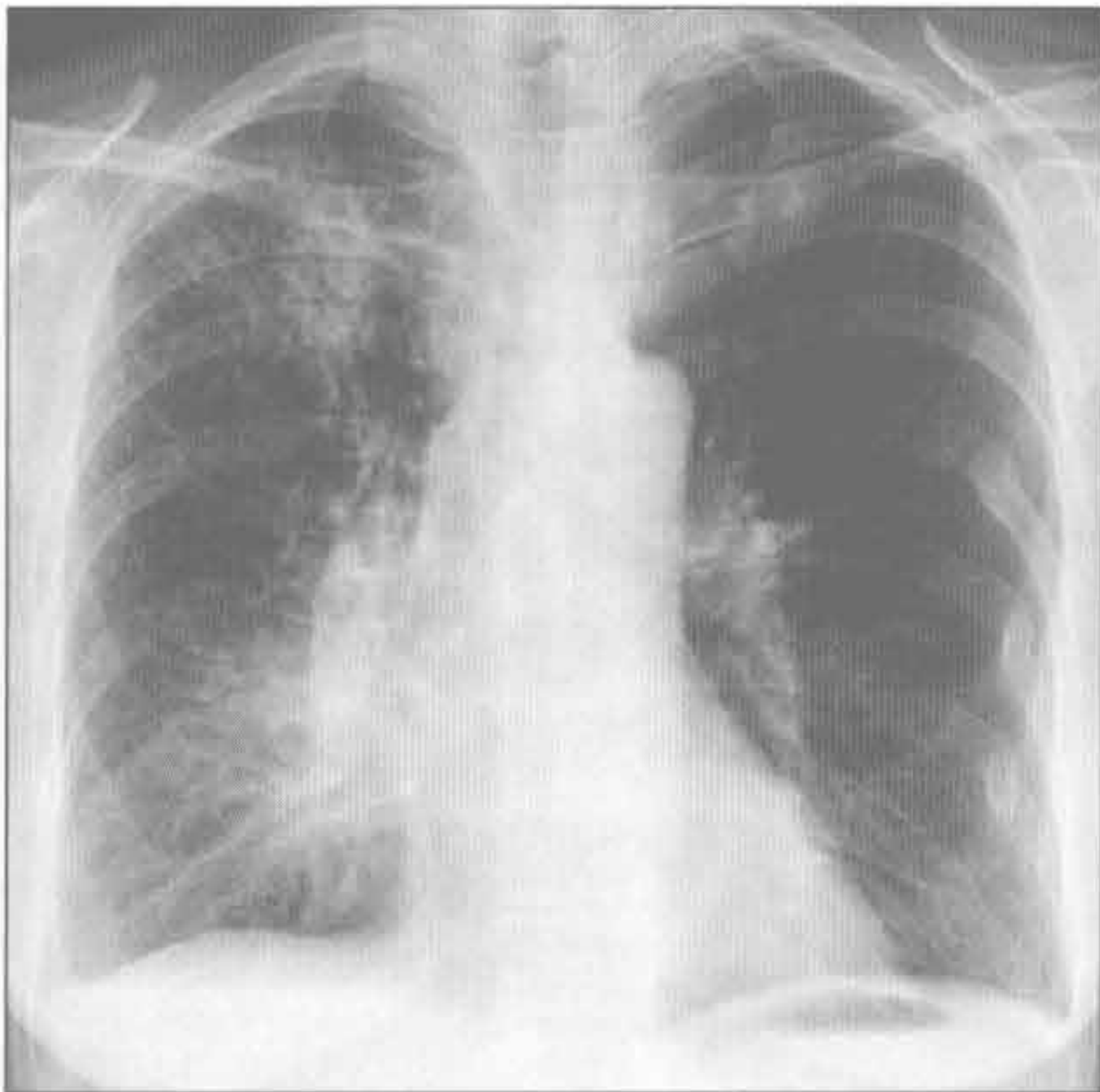


癌性淋巴管炎

癌性淋巴管炎

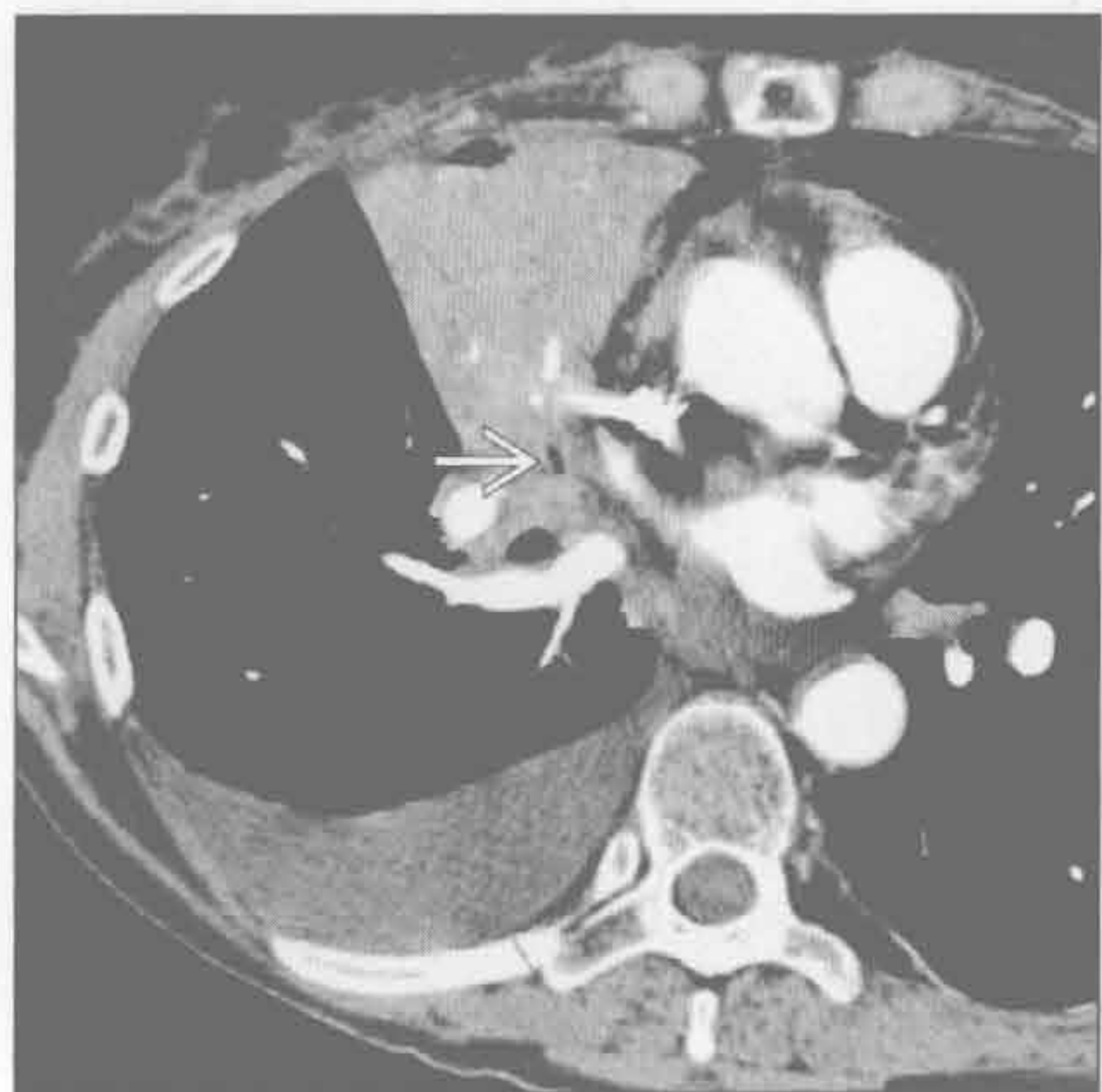(左) 正位 X 线胸片见右上肺边界不清的恶性肿瘤影。同侧为主的间质性病灶符合癌性淋巴管炎表现。右心缘被模糊影遮挡

(右) 原发性肺癌伴癌性淋巴管炎患者。横断面增强 CT 见右上肺有毛刺的结节影，小叶间隔增厚 \Rightarrow ，小叶内间隔增厚 \Rightarrow

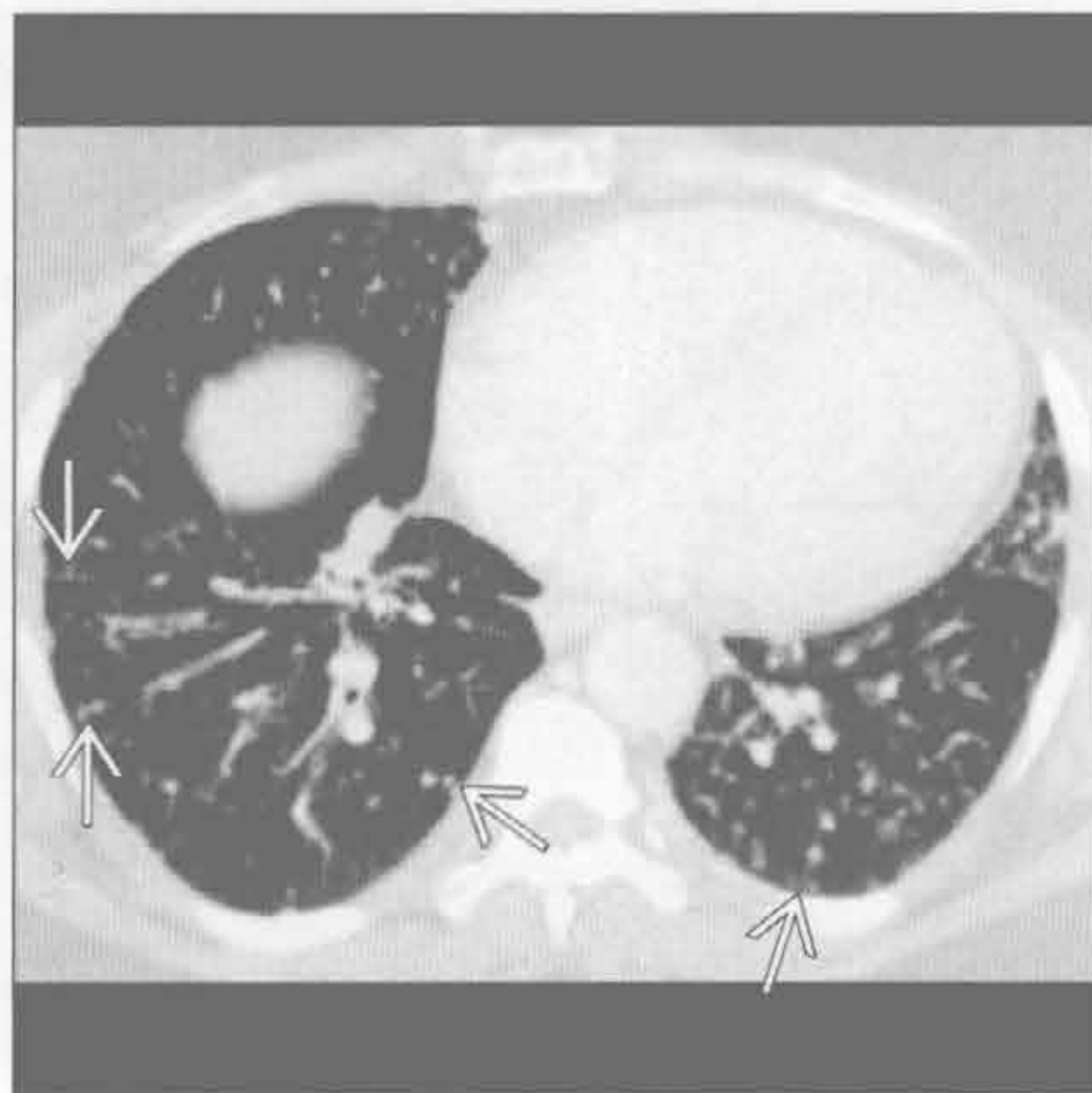


小叶间隔增厚

癌性淋巴管炎



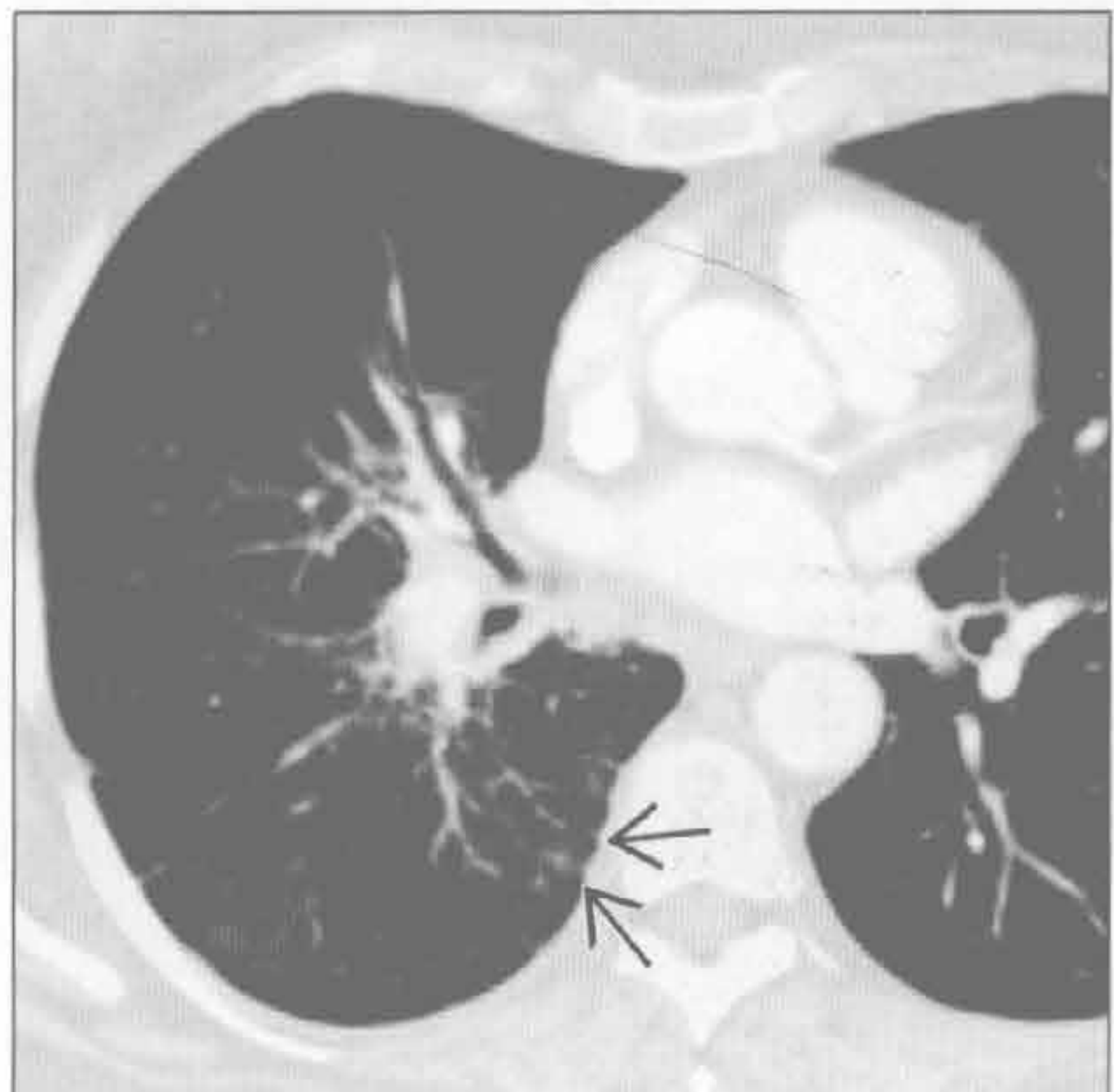
结节病



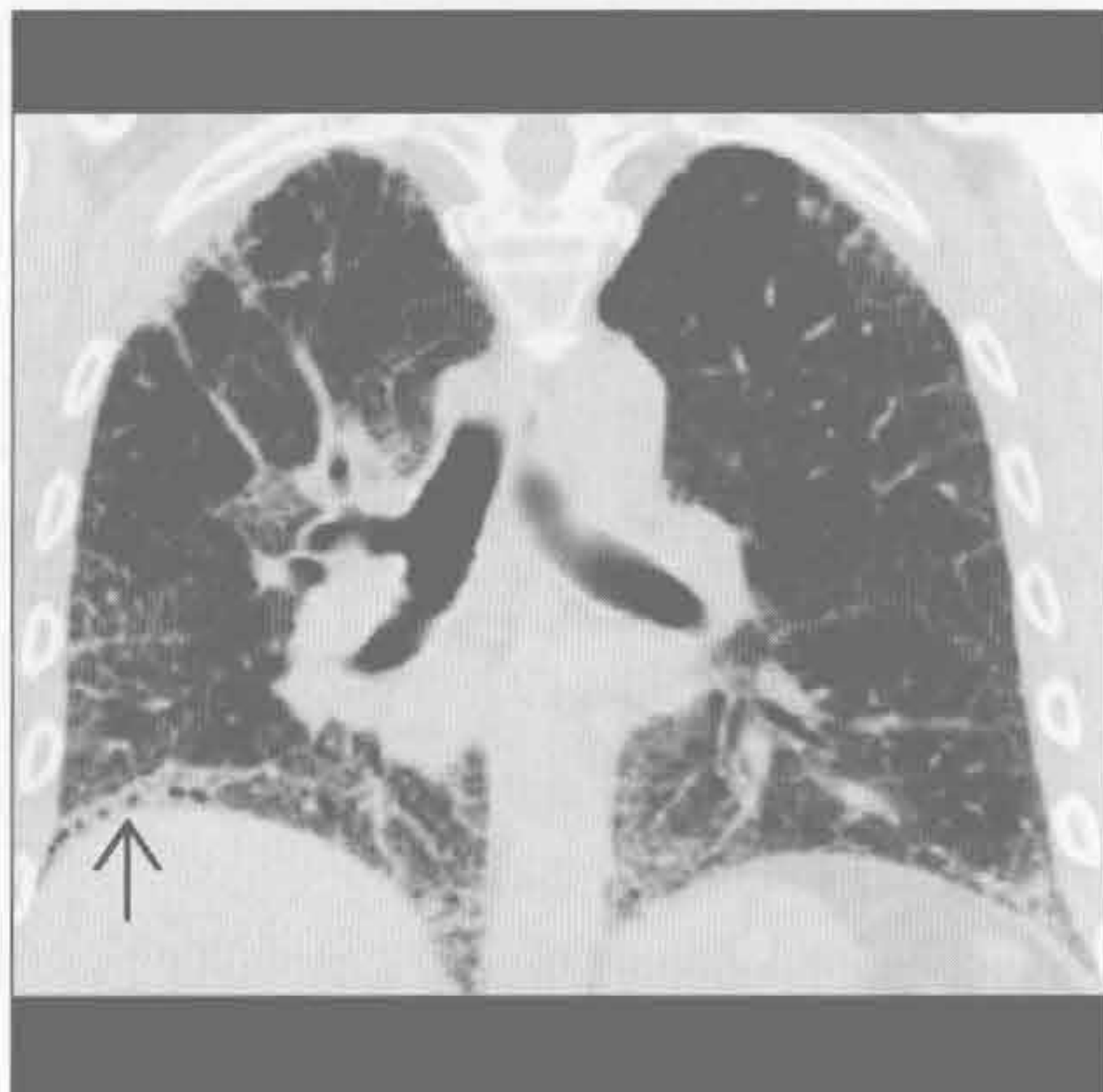(左) 与第4幅癌性淋巴管炎为同一患者。横断面增强CT见右侧支气管旁淋巴结肿大引起支气管狭窄 \Rightarrow ，以及由此所致的右中叶肺不张。右侧中量胸腔积液

(右) 结节病患者。横断面平扫CT见结节性的小叶间隔增厚 \Rightarrow

结节病



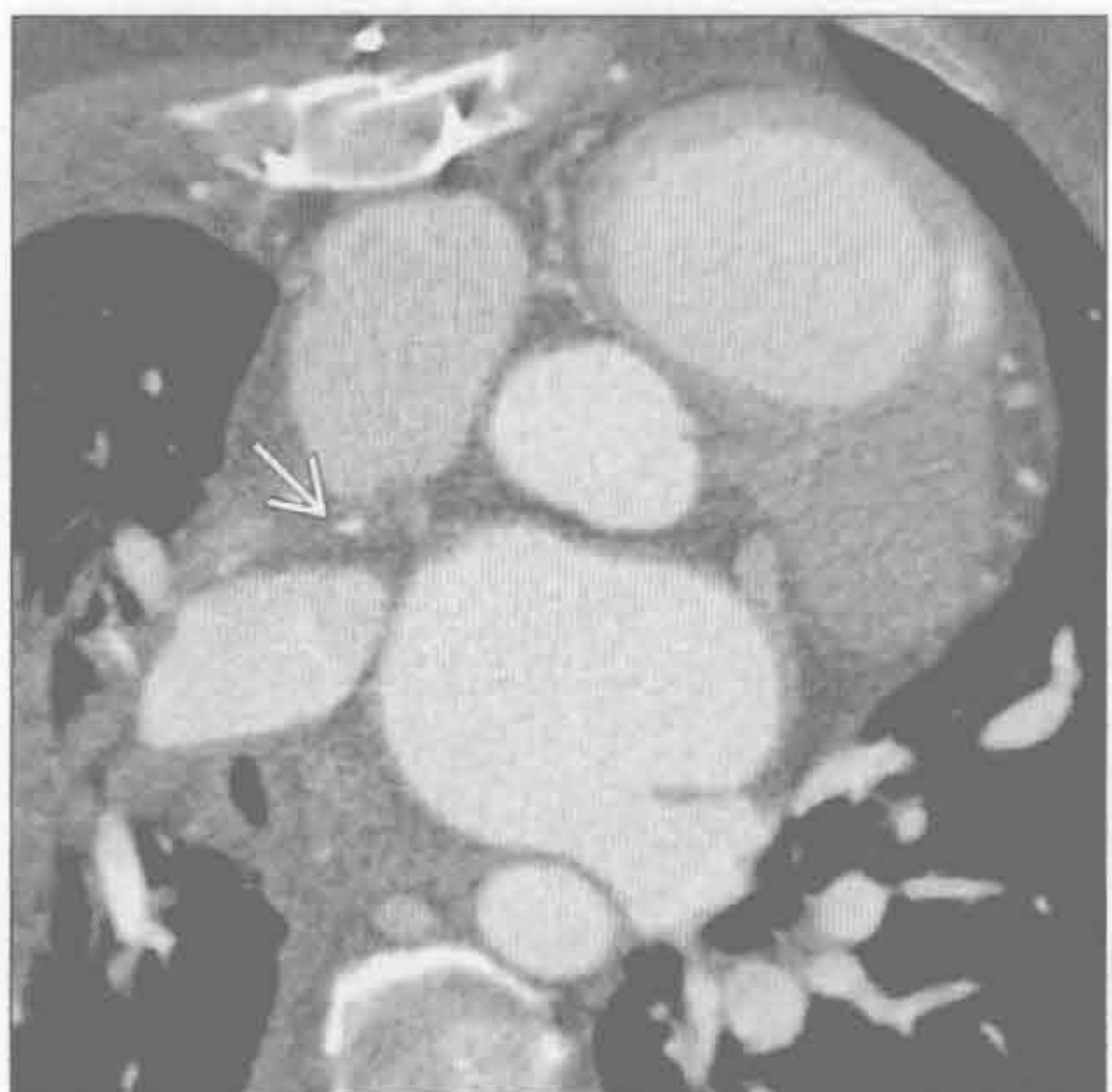
寻常型间质性肺炎



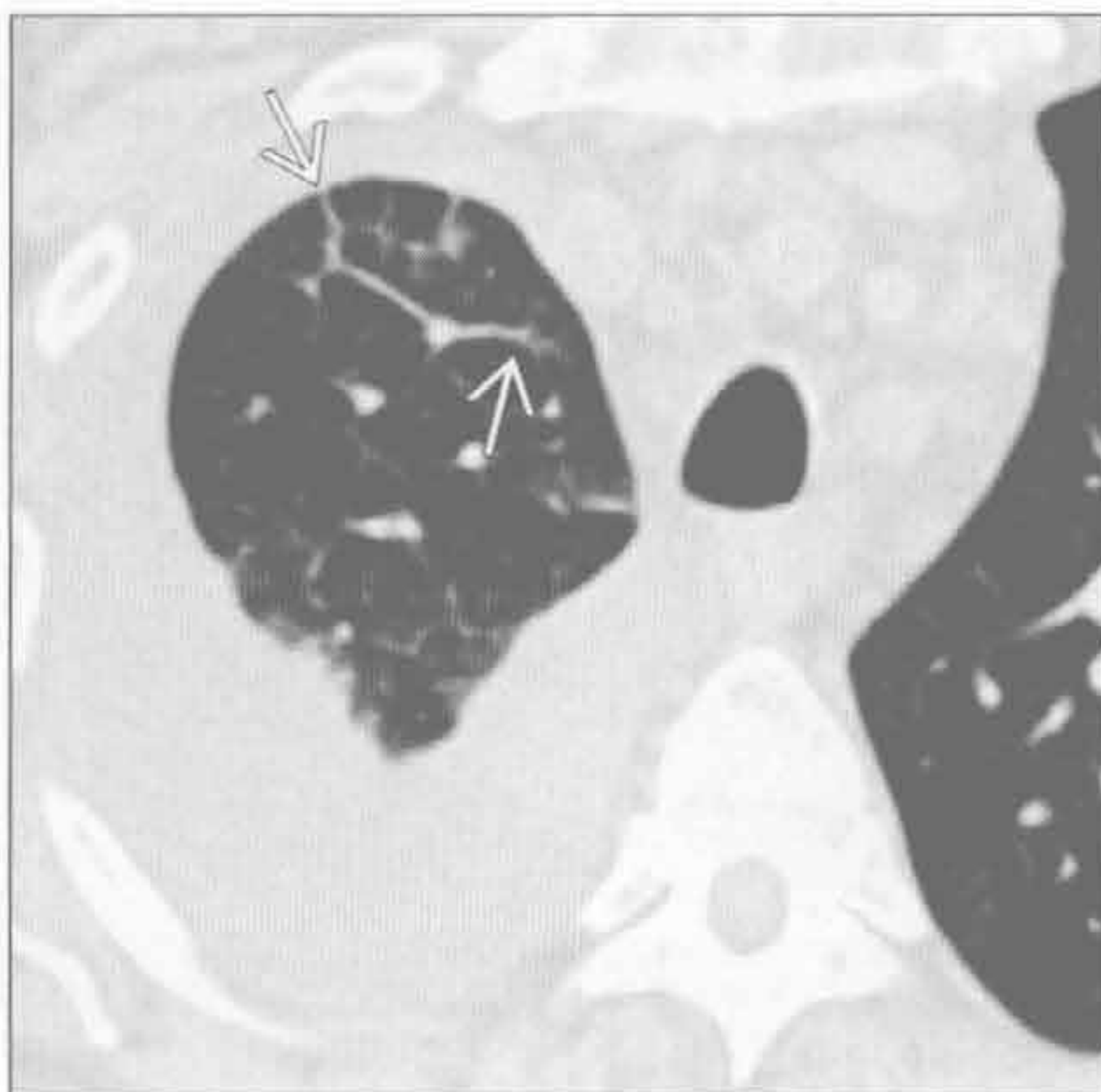
(左) 横断面增强CT见右侧中央支气管血管束不均匀增厚和同侧的小叶间隔结节状增厚 \Rightarrow ，提示结节病。双侧非对称分布为不典型表现

(右) 冠状面平扫CT重建见外带和基底部小叶间隔和小叶内间隔增厚、斑片状磨玻璃影。另可见右侧基底度轻度牵拉性支气管扩张 \Rightarrow

肺静脉狭窄



肺静脉狭窄



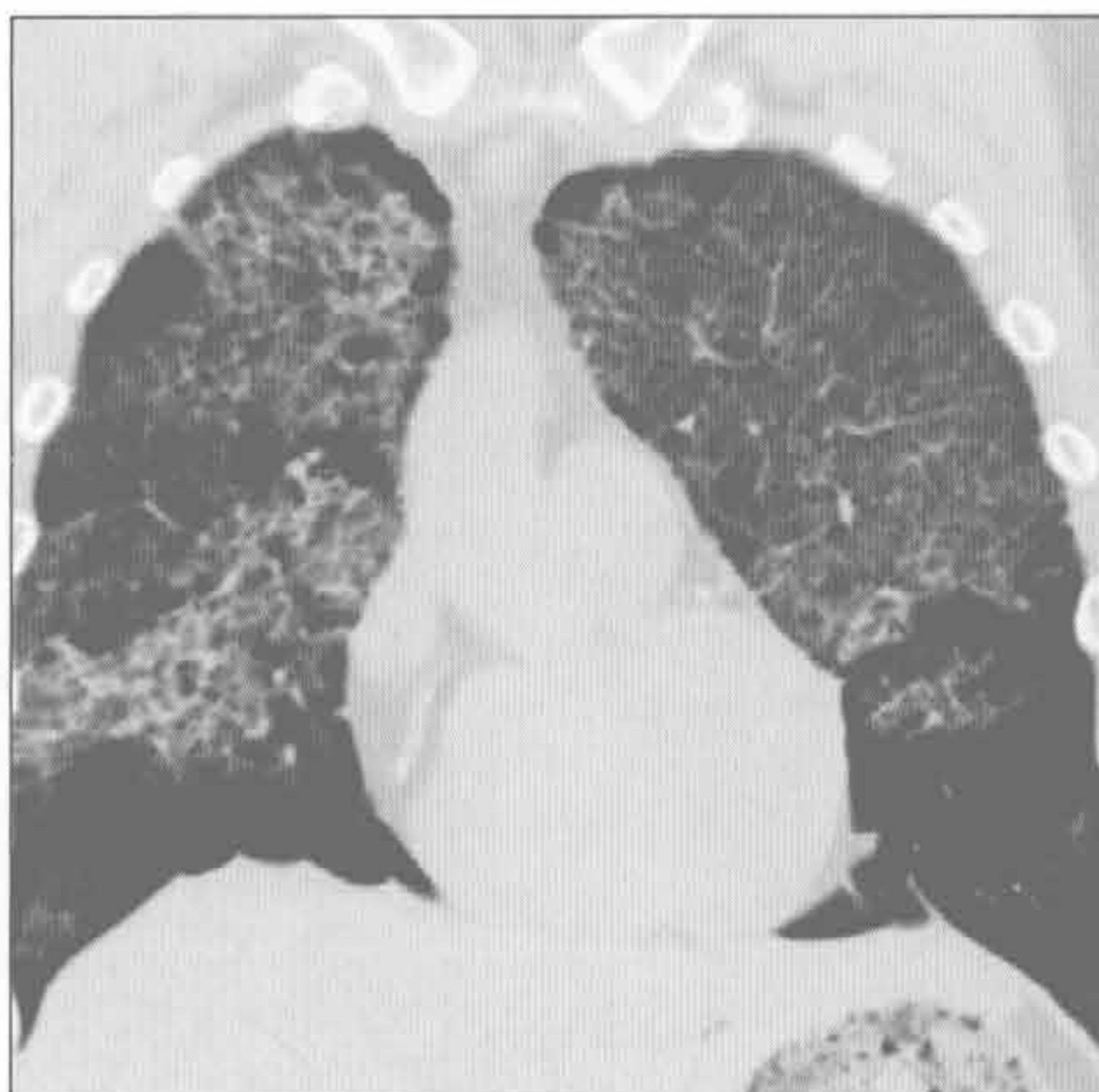
(左) 横断面增强CT可见右上肺静脉慢性闭塞 \Rightarrow

(右) 与左图为同一患者。横断面平扫CT见非对称性的右上叶小叶间隔增厚 \Rightarrow 和右侧大量胸腔积液，原因是右侧肺静脉高压

小叶间隔增厚

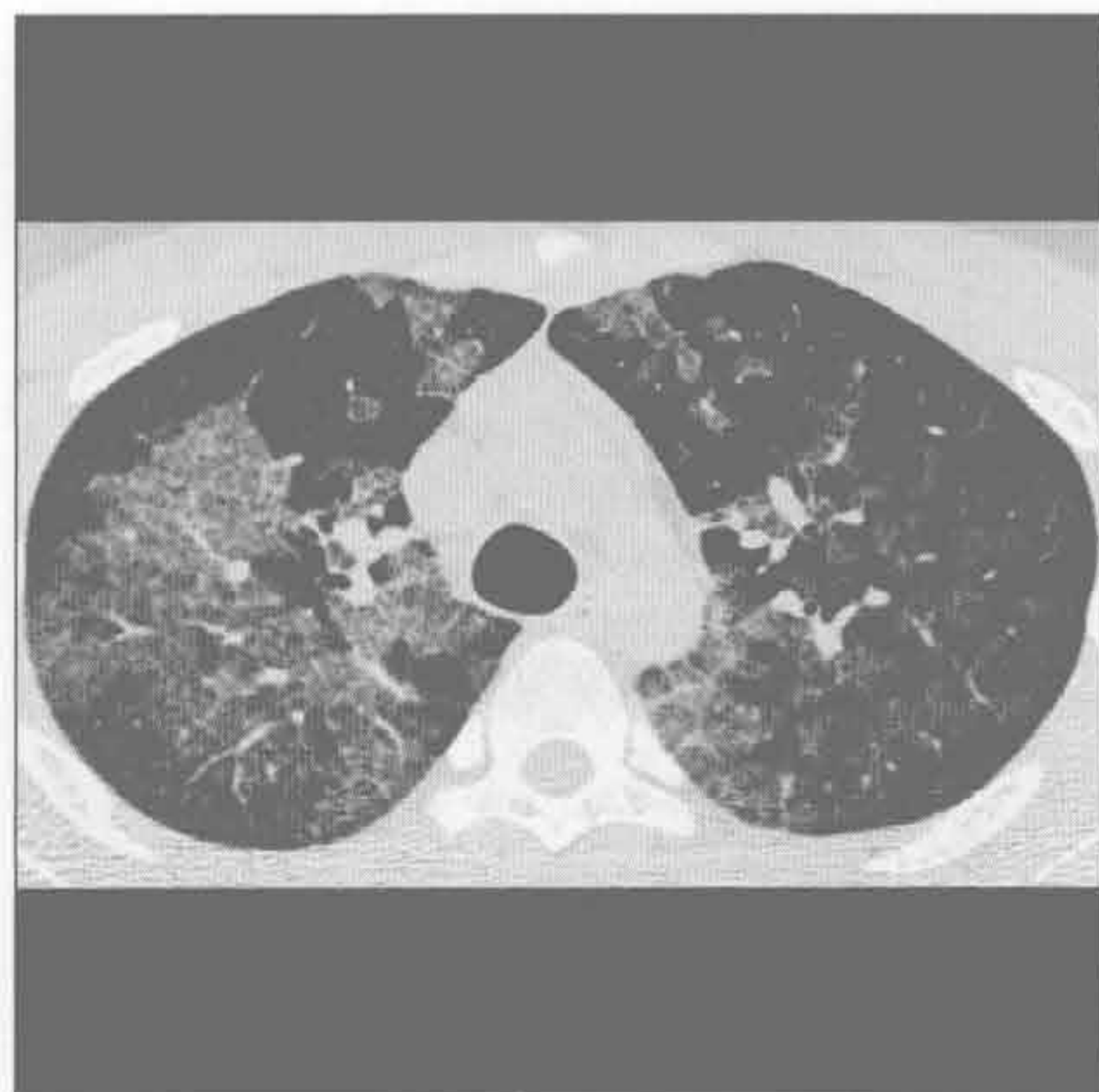
肺静脉狭窄

(左) 另一患者。冠状面平扫 CT 见双侧磨玻璃影和小叶间隔及小叶内间隔增厚。另可见非对称性肺气肿，以右侧为著



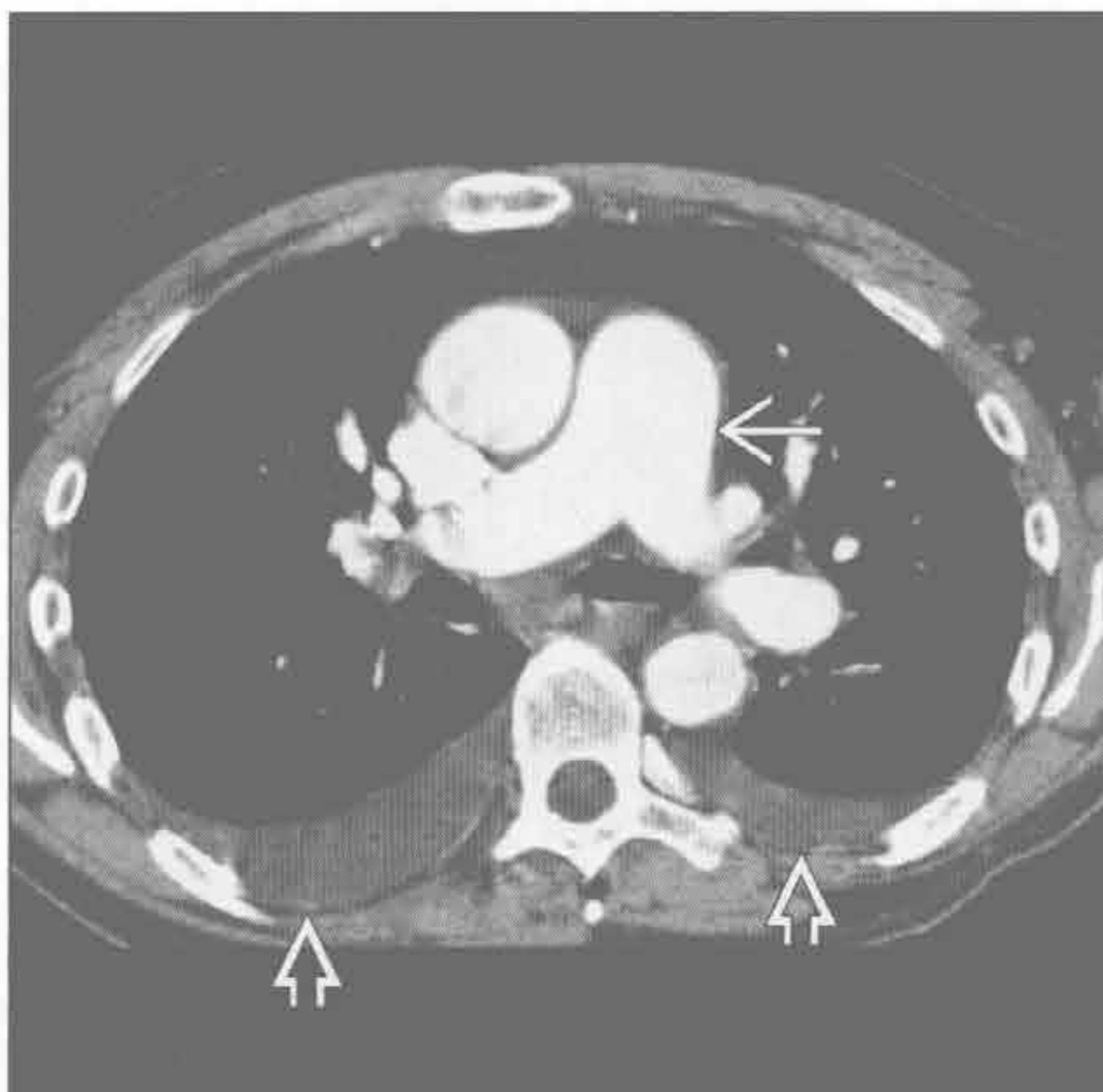
肺泡蛋白沉着症

(右) 横断面平扫 CT 见斑片状、地图样的磨玻璃影及小叶间隔和小叶内间隔增厚呈铺路石征。右侧支气管肺泡灌洗后阴影减少

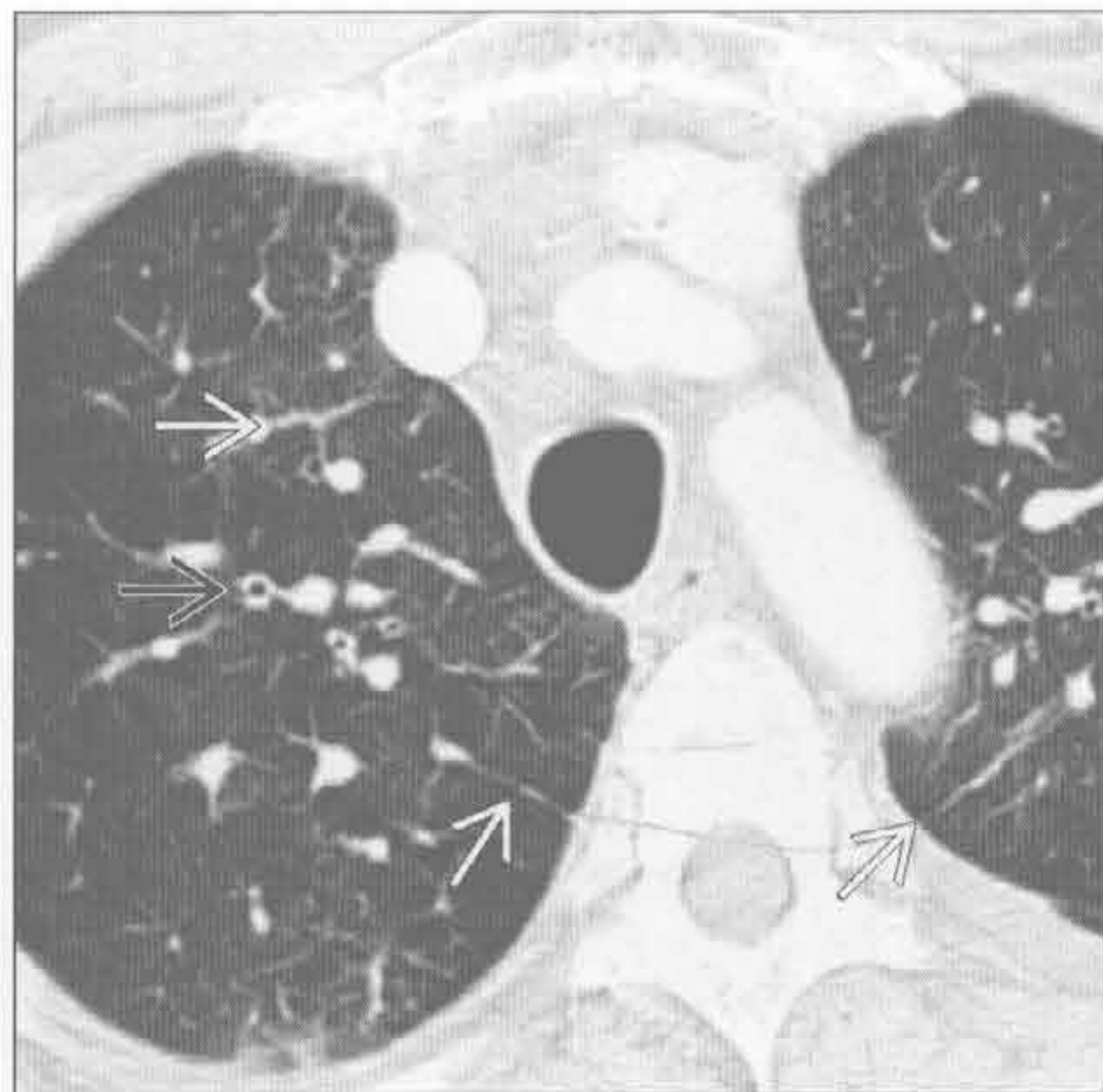


静脉闭塞性疾病

(左) 横断面增强 CT 见主肺动脉增宽 [→] 和双侧少量胸腔积液 [⇔]，提示肺动脉高压

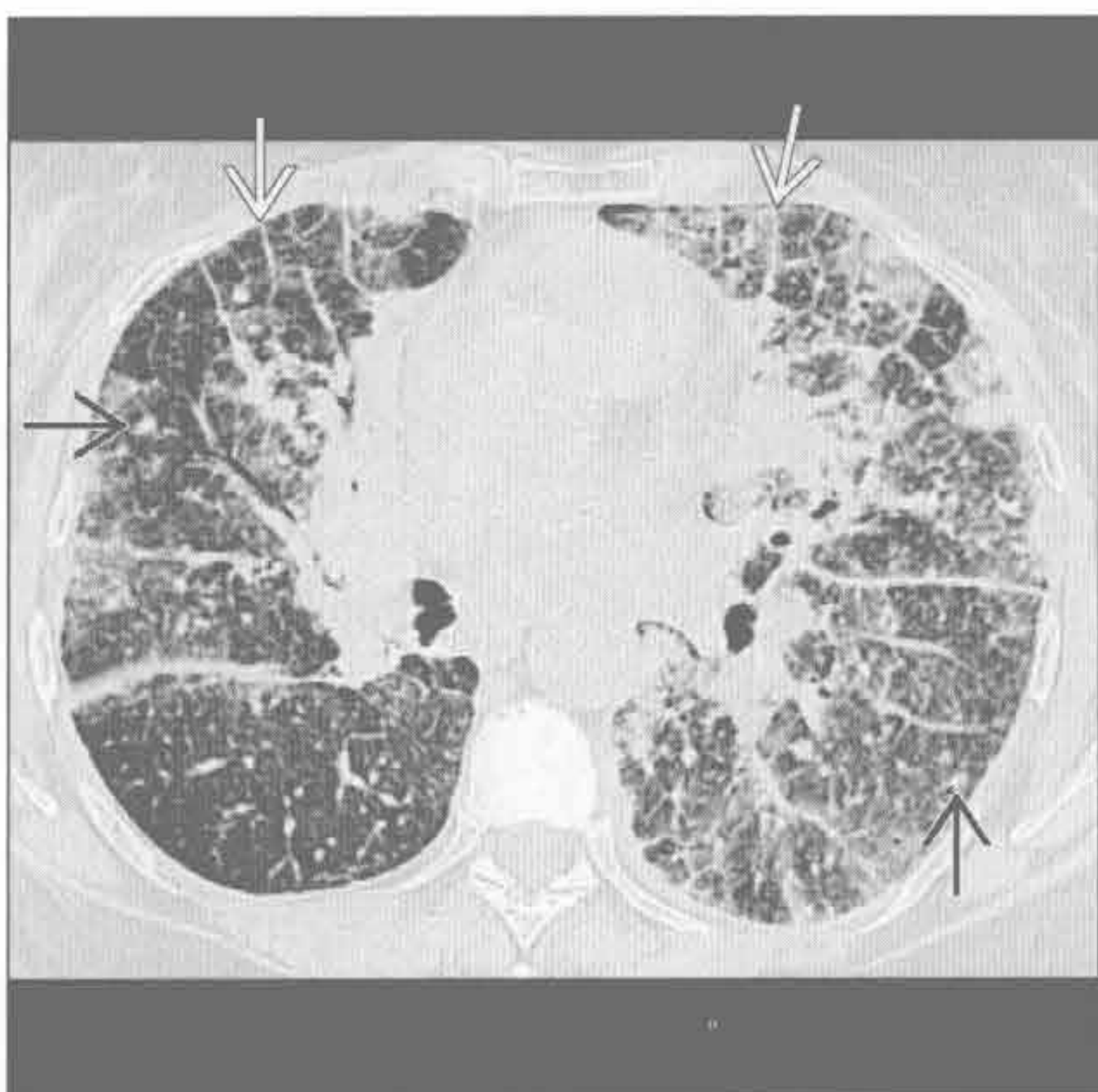


(右) 与左图为同一患者。肺动脉压力升高、肺毛细血管楔压正常，横断面增强 CT 见双侧小叶间隔轻度增厚 [→] 和支气管周增厚 [⇔]。影像学表现与静脉闭塞性疾病相符

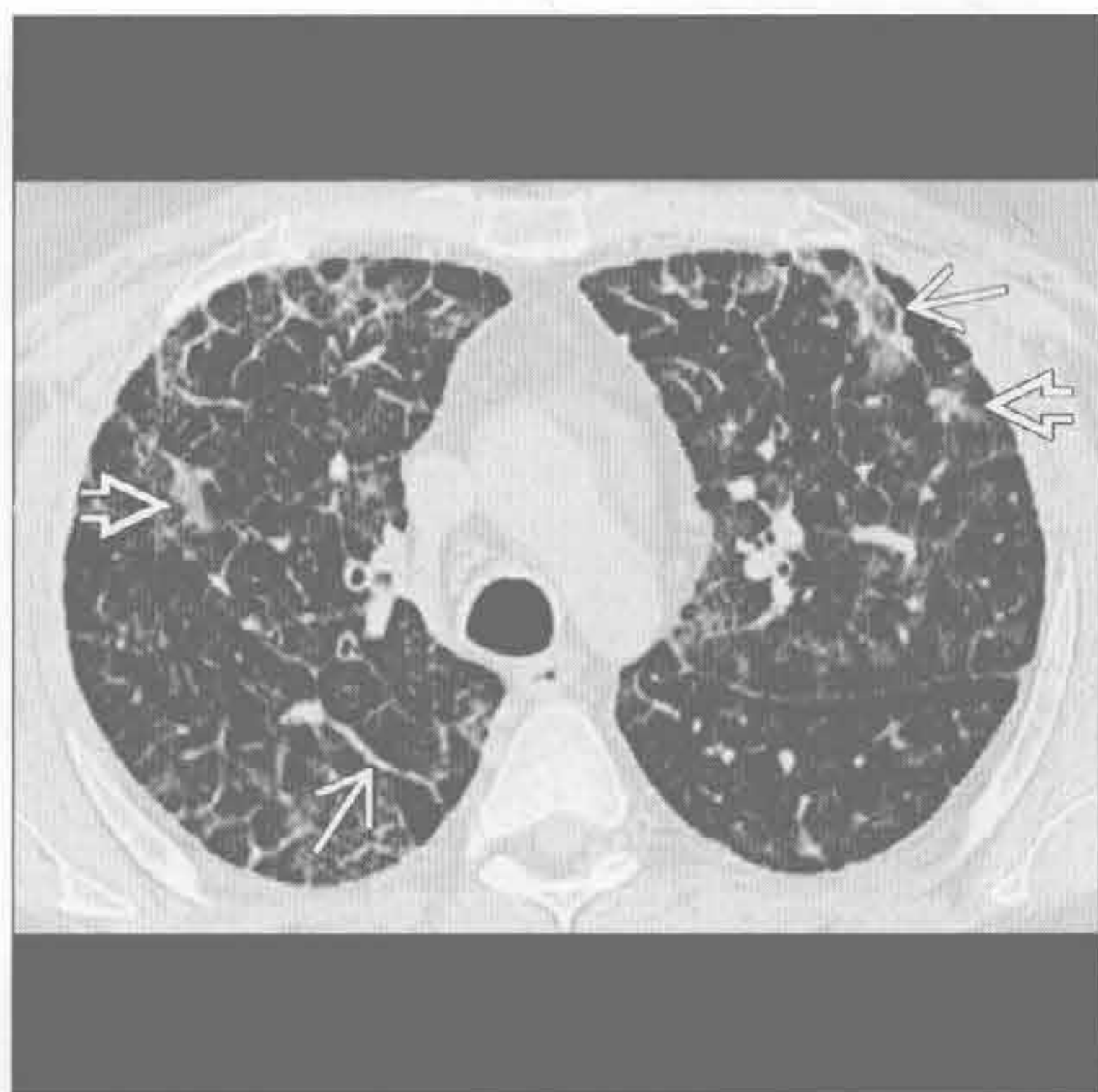


肺泡间隔淀粉样变性

(左) 横断面 HRCT 可见小叶间隔增厚 [→] 和散在结节影 [⇔]。本例为肺泡间隔淀粉样变性患者，为一种罕见类型的肺淀粉样变性



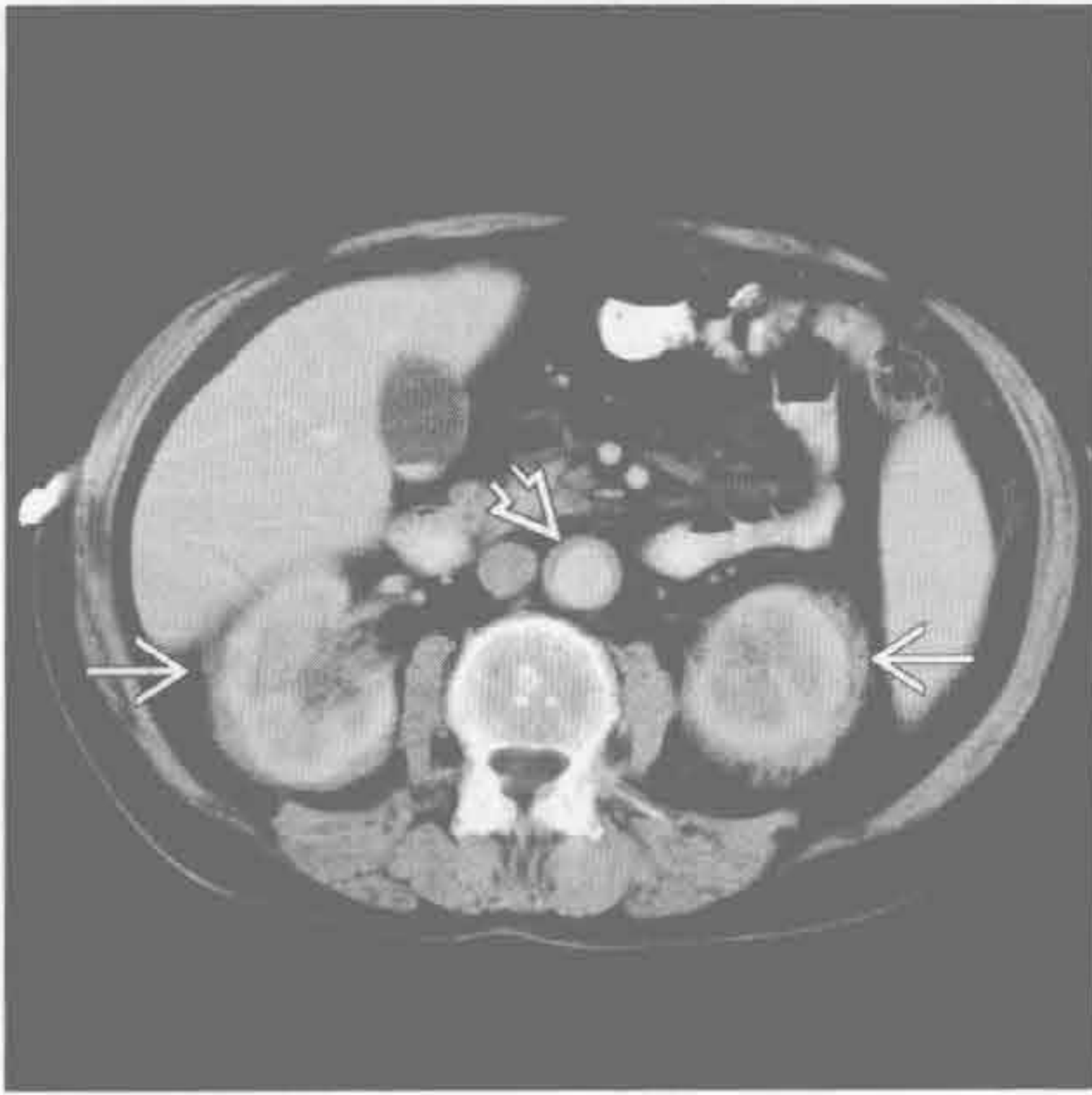
(右) Erdheim Chester 病患者。横断面平扫 CT 见双侧小叶间隔增厚 [→] 和斑片状磨玻璃影 [⇔]



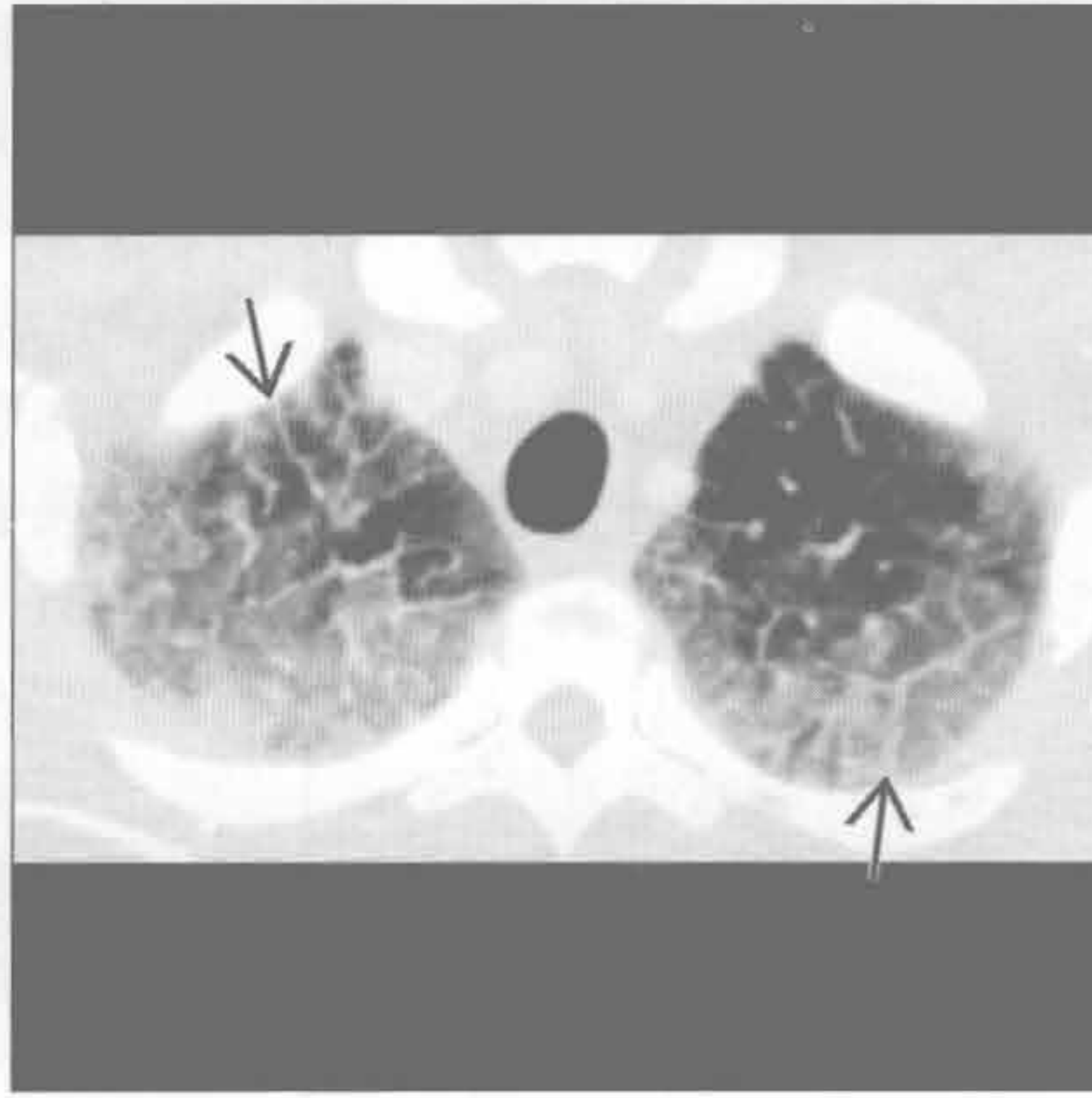
Erdheim Chester 病

小叶间隔增厚

Erdheim Chester 病



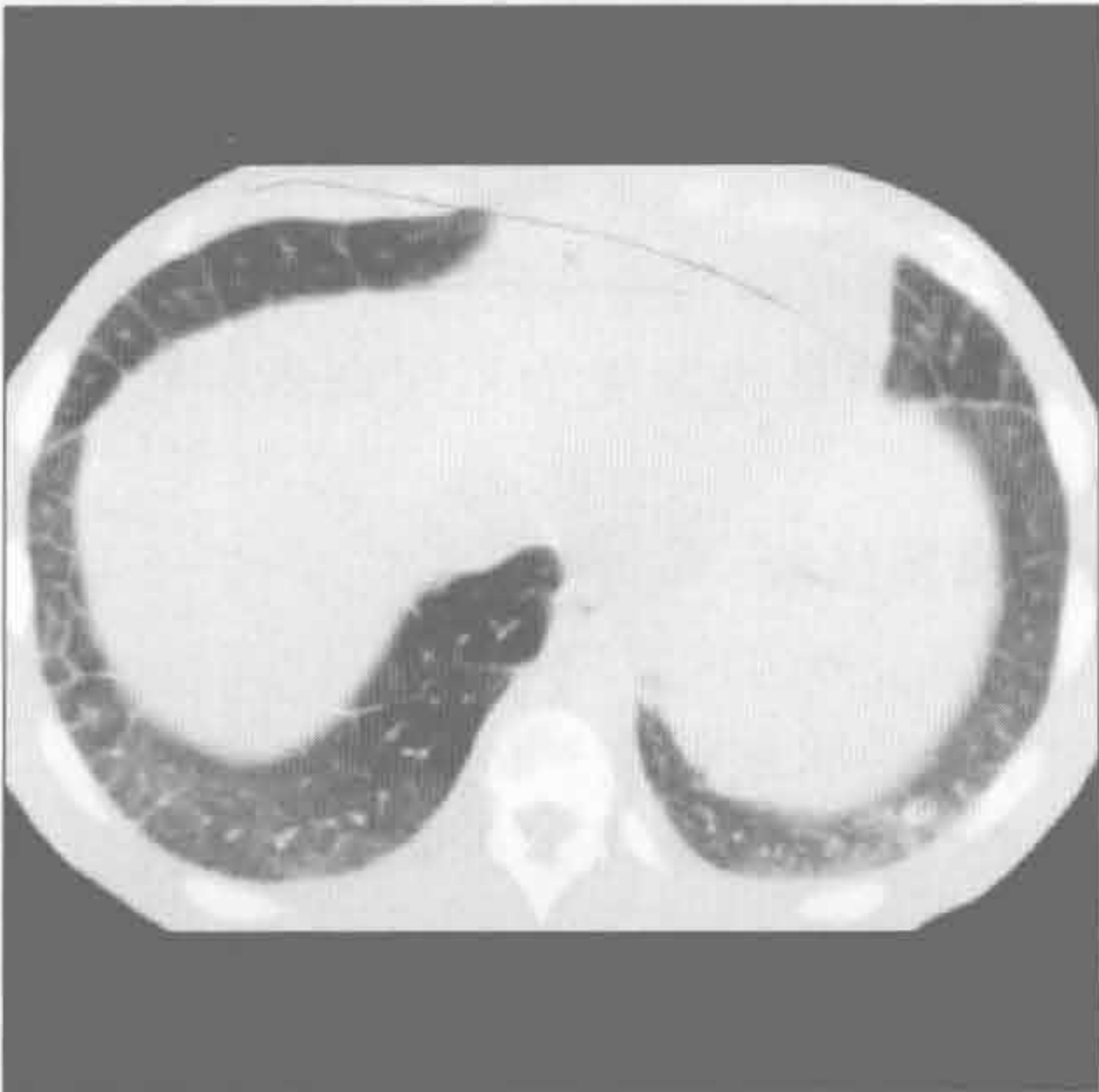白血病浸润



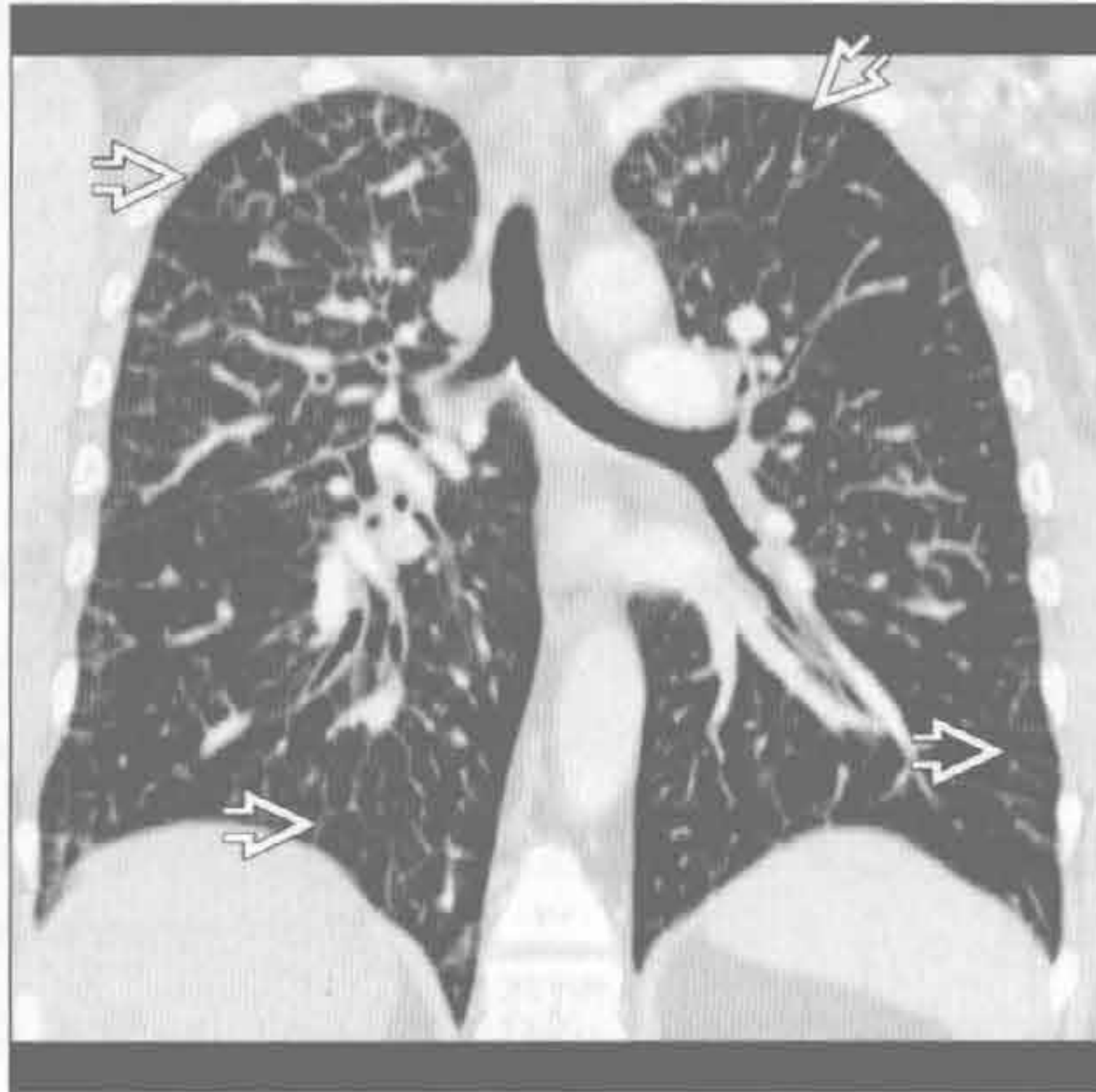
(左) 与第 1 幅 Erdheim Chester 病为同一患者。横断面增强 CT 见软组织影环绕肾 \Rightarrow 及主动脉 \Rightarrow ，结合伴有肺小叶间隔增厚的表现，高度提示 Erdheim Chester 病

(右) 白血病患者。横断面平扫 CT 见对称性上肺磨玻璃影和小叶间隔增厚 \Rightarrow

白血病浸润



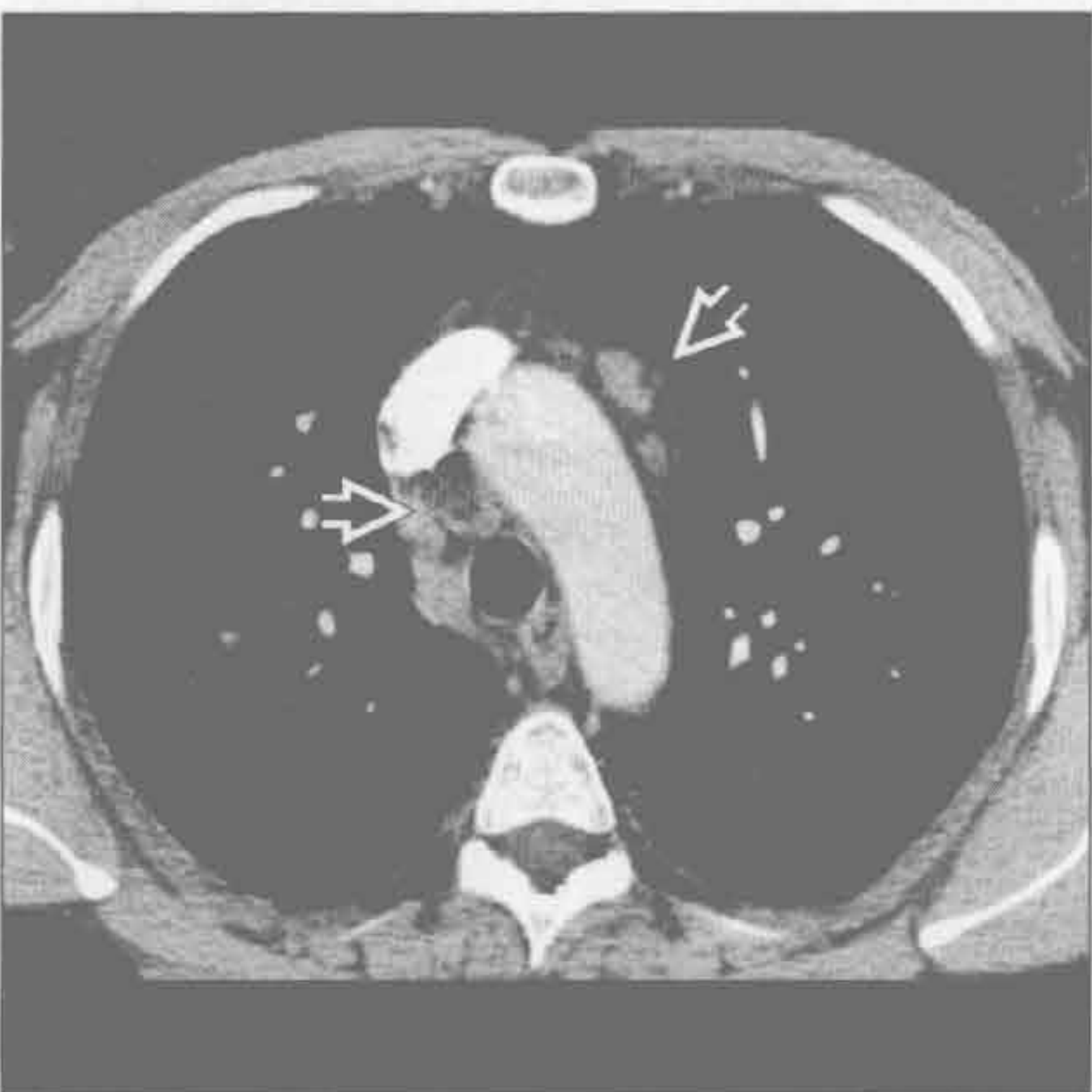肺弥漫性淋巴管瘤病



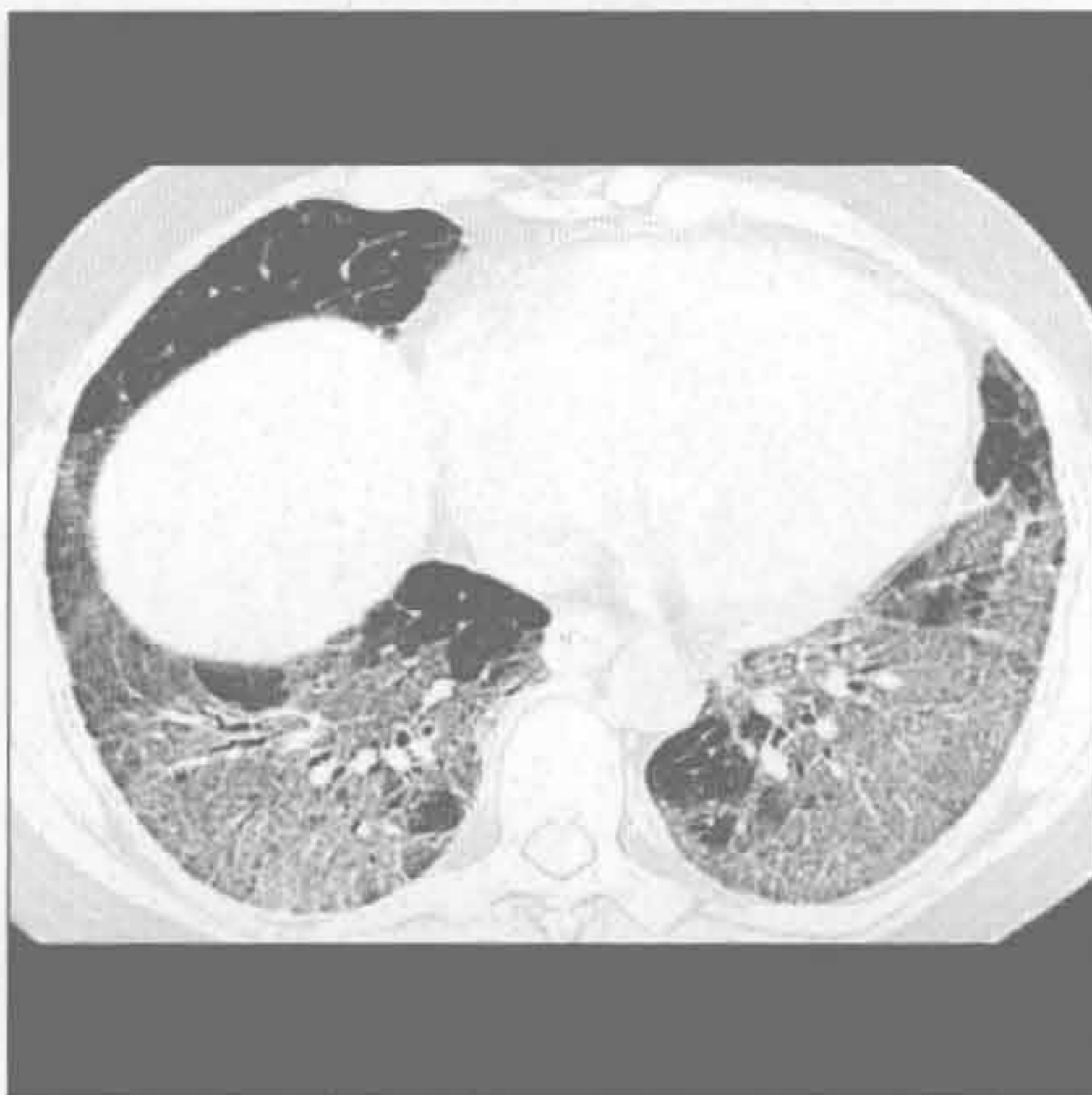(左) 与第 1 幅白血病浸润为同一患者。横断面平扫 CT 见双侧小叶间隔增厚，不伴胸腔积液，结合为年轻患者、无心脏病史，与白血病浸润最相符

(右) 肺弥漫性淋巴管瘤病。冠状面增强 CT 重建示弥漫性均匀性小叶间隔增厚 \Rightarrow 和支气管周增厚

肺弥漫性淋巴管瘤病



急性嗜酸性肺炎



(左) 与第 1 幅肺弥漫性淋巴管瘤病为同一患者。横断面增强 CT 示血管前和气管旁淋巴结轻度肿大 \Rightarrow

(右) 急性嗜酸性肺炎患者。横断面 HRCT 见两肺底部磨玻璃影伴小叶间隔及小叶内间隔增厚

鉴别诊断

常见

- 原发性肺结核后
- 结节病
- 小叶中央型肺气肿
- 呼吸性细支气管炎
- 朗格汉斯细胞组织细胞增生症

不常见

- 硅沉着病 / 煤工肺尘埃沉着病
- 慢性过敏性肺炎
- 囊性纤维化
- 慢性嗜酸细胞性肺炎
- 过敏性支气管肺曲霉病

罕见 (但重要)

- 神经源性肺水肿
- 烟雾吸入
- 钙盐异常沉着
- 强直性脊柱炎
- 慢性肺同种异体移植排斥

重要信息

鉴别诊断要点

- 肺
 - 囊性纤维化, 组织细胞增生症 X 或过敏性肺炎, 肺气肿, 结节病, 肺结核
 - 钙盐异常沉着, 过敏性支气管肺曲霉病 (ABPA) 或强直性脊柱炎, 硅沉着病, 嗜酸细胞性肺炎, 烟雾吸入
- 直立位时肺内正常的生理梯度造成肺内不同区域在血流、通气、淋巴管功能、压力和吸入气体浓度上的差异
 - 将肺想象成地图, 但是不按解剖分区, 而是按照生理性差异分区
 - 是病理过程与环境因素共同作用的结果
 - 土壤与种子理论: 种子 (病理过程) 寻找适合生长的土壤 (生理区域)
- 正位 X 线胸片常可明确病灶分布
 - 忠告: 正常情况下, 基底部显著厚于肺尖部
 - 完全一致性分布的病灶, 由于在下部肺叶较厚的肺组织内获得更多叠加, 其在下肺野的显示较上叶明显
 - X 线胸片上分布一致的病灶, 其实在上野分布可能更密集, 因为上部肺叶较薄、叠加较少

常见诊断要的有用线索

- 原发性肺结核后
 - 上叶尖后段易受累
 - 空洞性病变与实变和支气管壁增厚并存
- 结节病
 - 未知病因的慢性肉芽肿性疾病
 - 支气管旁和淋巴管旁结节
 - 与铍中毒表现相似
- 小叶中央型肺气肿
 - 长期吸烟的结果
 - 小叶中央分布的孔样病变
- 呼吸性细支气管炎
 - 吸烟者的呼吸性细支气管内外巨噬细胞聚集
 - 淡薄的边界不清的上野小叶中心型结节
 - 可能是小叶中央型肺气肿的前驱表现
- 朗格汉斯细胞组织细胞增生症
 - 含朗格汉斯细胞 (抗原处理) 的肉芽肿
 - 患者几乎均为吸烟者
 - 可能是对烟草内容物的变态反应
 - 小叶中心型结节最终发展为不规则囊肿和瘢痕旁肺气肿

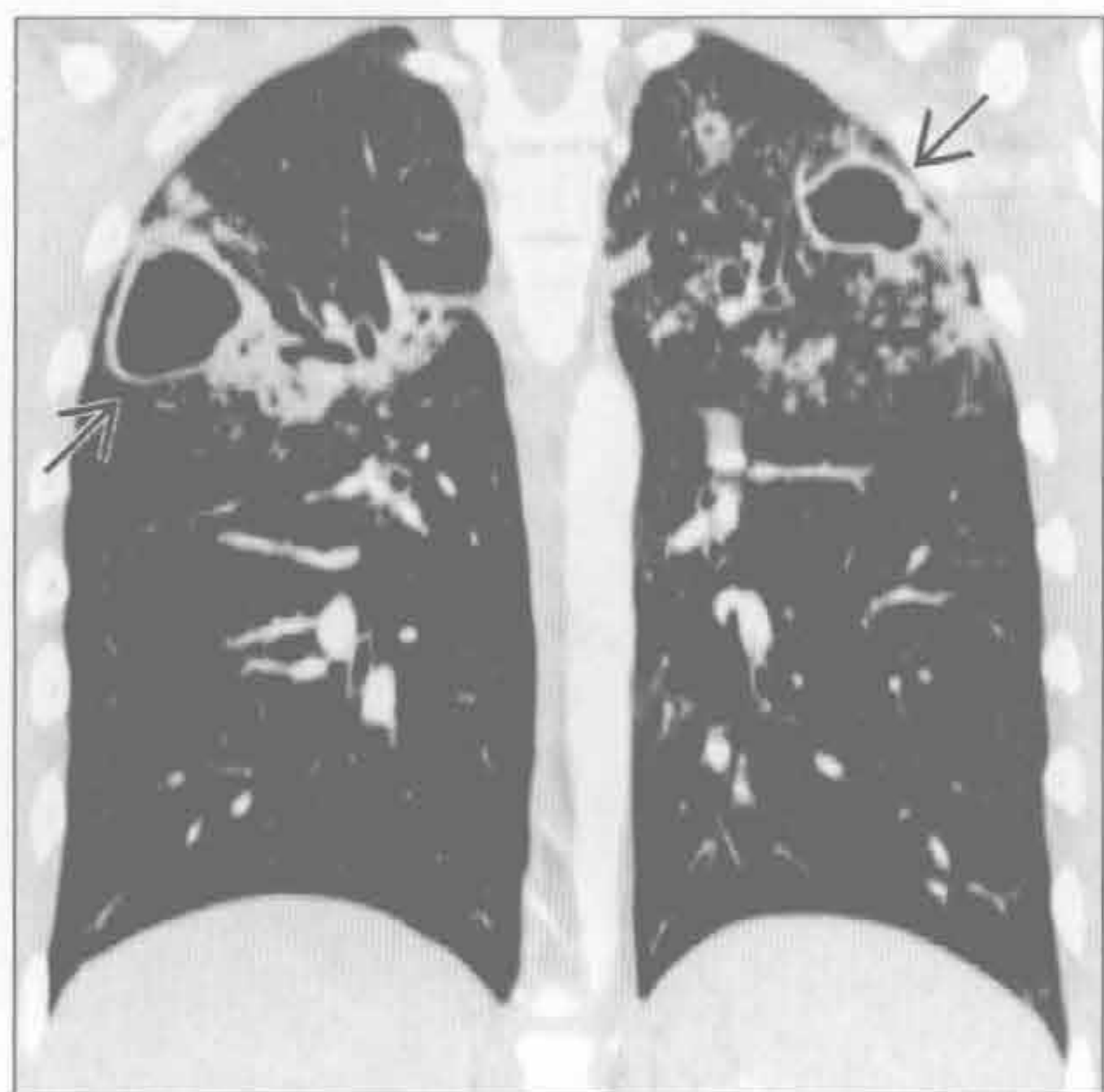不常见诊断的有用线索

- 硅沉着病 / 煤工肺尘埃沉着病
 - 长期粉尘暴露的职业史
 - 单纯的结节状间质增厚可能进展为进行性巨块性纤维化 (PMF)
 - 结节沿淋巴管分布, 以上肺背侧明显
- 慢性过敏性肺炎
 - 有机抗原吸入史
 - 上野分布为主, 尤其多见于间断性暴露的人群 (如农民肺)
 - 中肺野为主的分布常见于持续性暴露于其他抗原时
 - 小叶中心型磨玻璃结节和过度通气的肺小叶 (芝士头征) 演变成支气管旁纤维化
- 囊性纤维化
 - 常染色体隐性基因异常, 引起黏稠分泌物分泌
 - 主要病理改变位于气道内
 - 支气管扩张于上叶更明显, 尤其是右上叶
- 慢性嗜酸细胞性肺炎
 - 主要累及上野外带肺组织 (肺气肿的负片)
 - 磨玻璃影和实变影
 - 阴影从外带开始吸收, 残留与胸壁平行的线状影 (内缘)

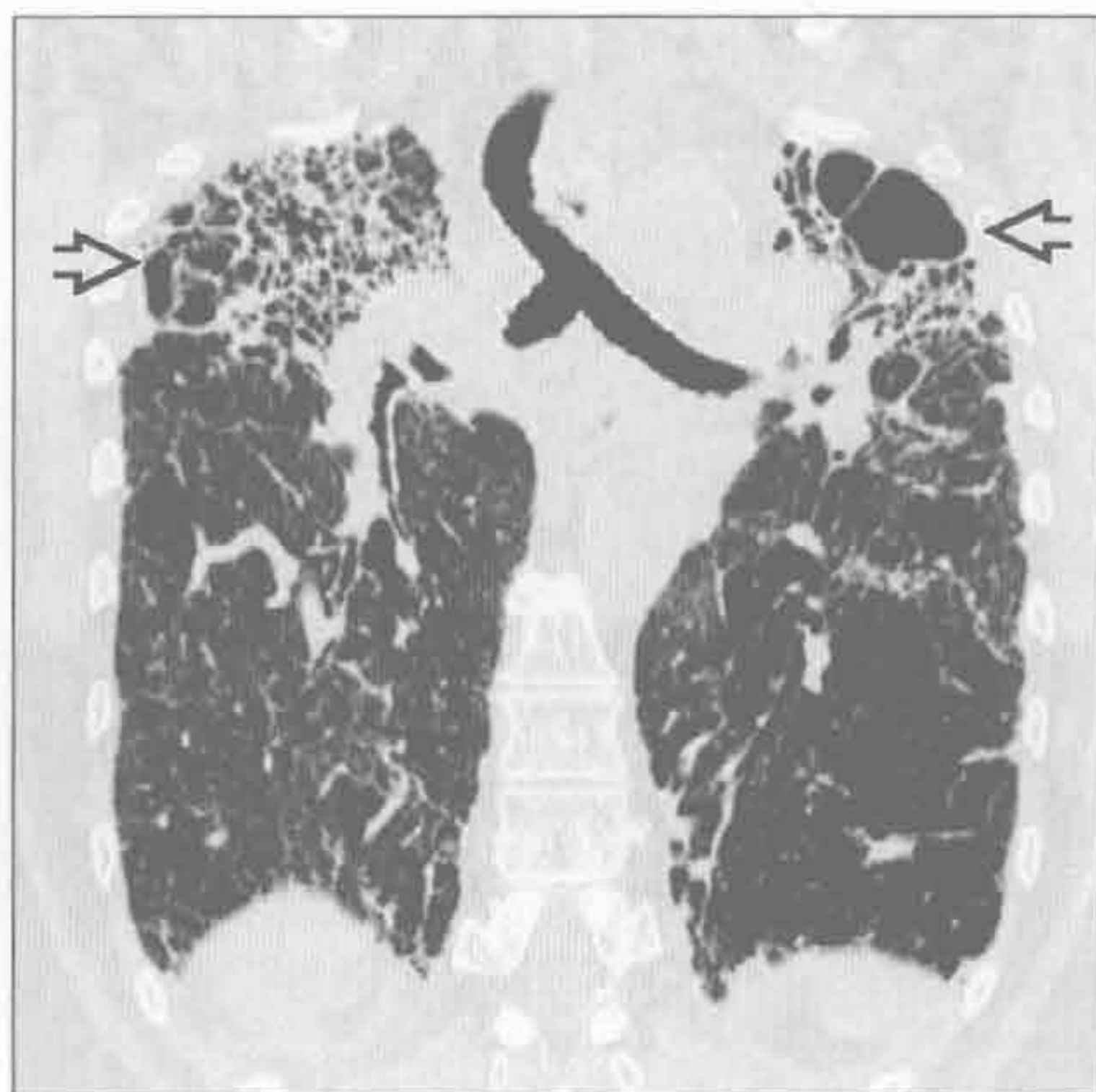
- 对激素治疗反应快
- 过敏性支气管肺曲霉病
 - 哮喘病史，对曲霉菌的异常变态反应
 - 上叶中央支气管扩张，外带不受累
- 罕见诊断的有用线索**
- 神经源性肺水肿
 - 任何引起颅内压急性升高的中枢神经系统 (CNS) 损害
 - 水肿是由于静水压和毛细血管漏出两者的原因
- 烟雾吸入
 - 木质或塑料材质物品燃烧引起挥发性成分，可在暴露数小时后引起化学性肺炎和水肿
 - 上野血流 / 通气比值高，吸入气体浓度高
- 钙盐异常沉着

- 定义：高钙血症时（如肾衰竭），钙质沉积在正常组织中
- 上野 pH 高，钙在碱性环境下不易溶解
 - 钙也易沉积于胃壁、肾髓质，即相对呈碱性 pH 的部位
- 低透亮度的小叶中心型磨玻璃结节，聚集成团，形似桑葚
- 强直性脊柱炎
 - 上叶纤维性囊性变
 - 2% 以下的强直性脊柱炎患者可见
- 慢性肺同种异体移植排斥
 - 发生于移植后的 18 ~ 72 个月（平均 42 个月）
 - 开始时表现为肺外带间质阴影，进展为蜂窝样影

原发性肺结核后



结节病



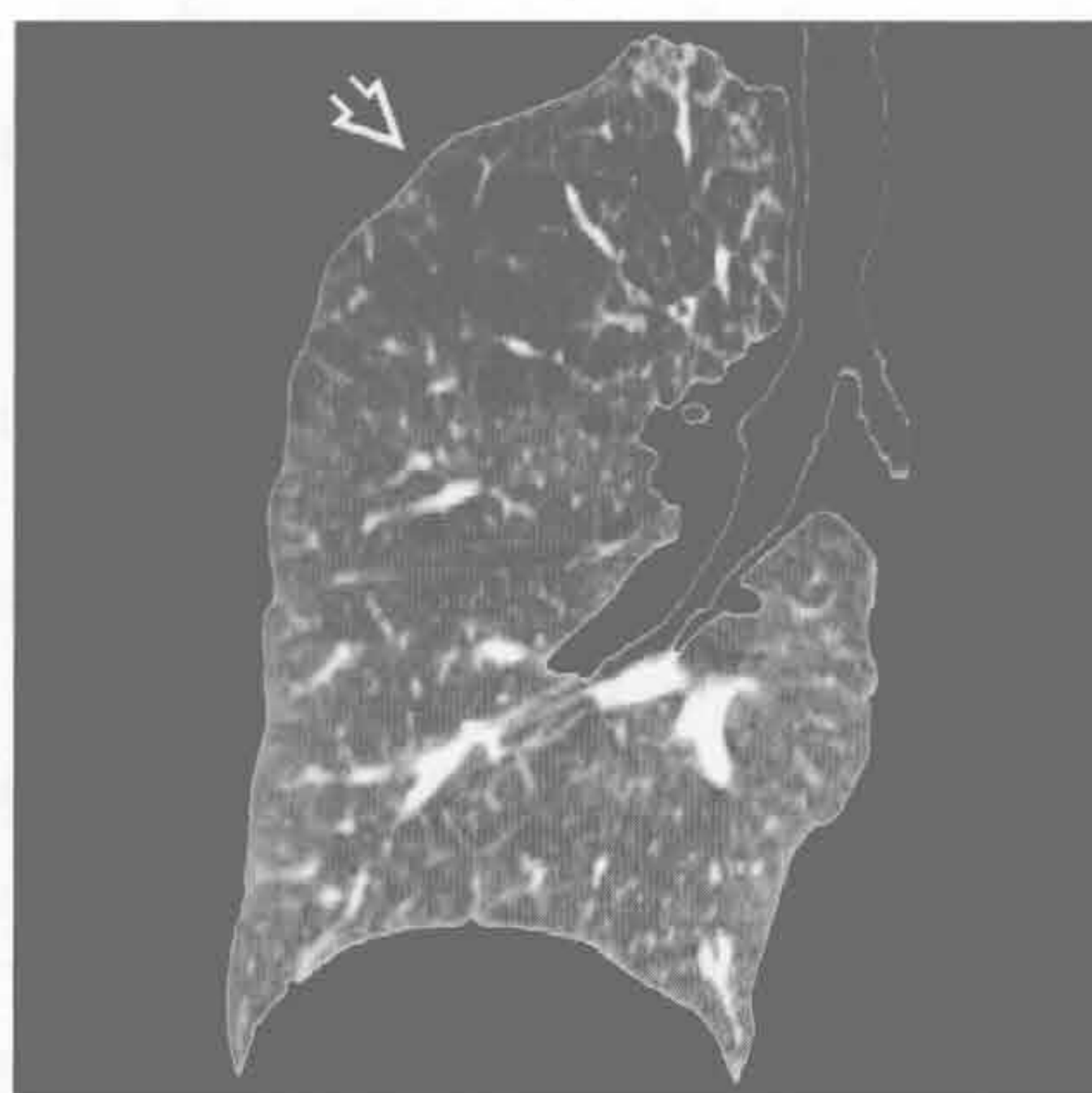
(左) 冠状面增强 CT 重建示双侧肺尖空洞(→)和邻近的结节、实变影。常见经由支气管在肺内播散

(右) 冠状面 HRCT 重建示上叶明显的牵拉性支气管扩张和纤维化呈蜂窝样影(⇔)

上肺野分布的疾病

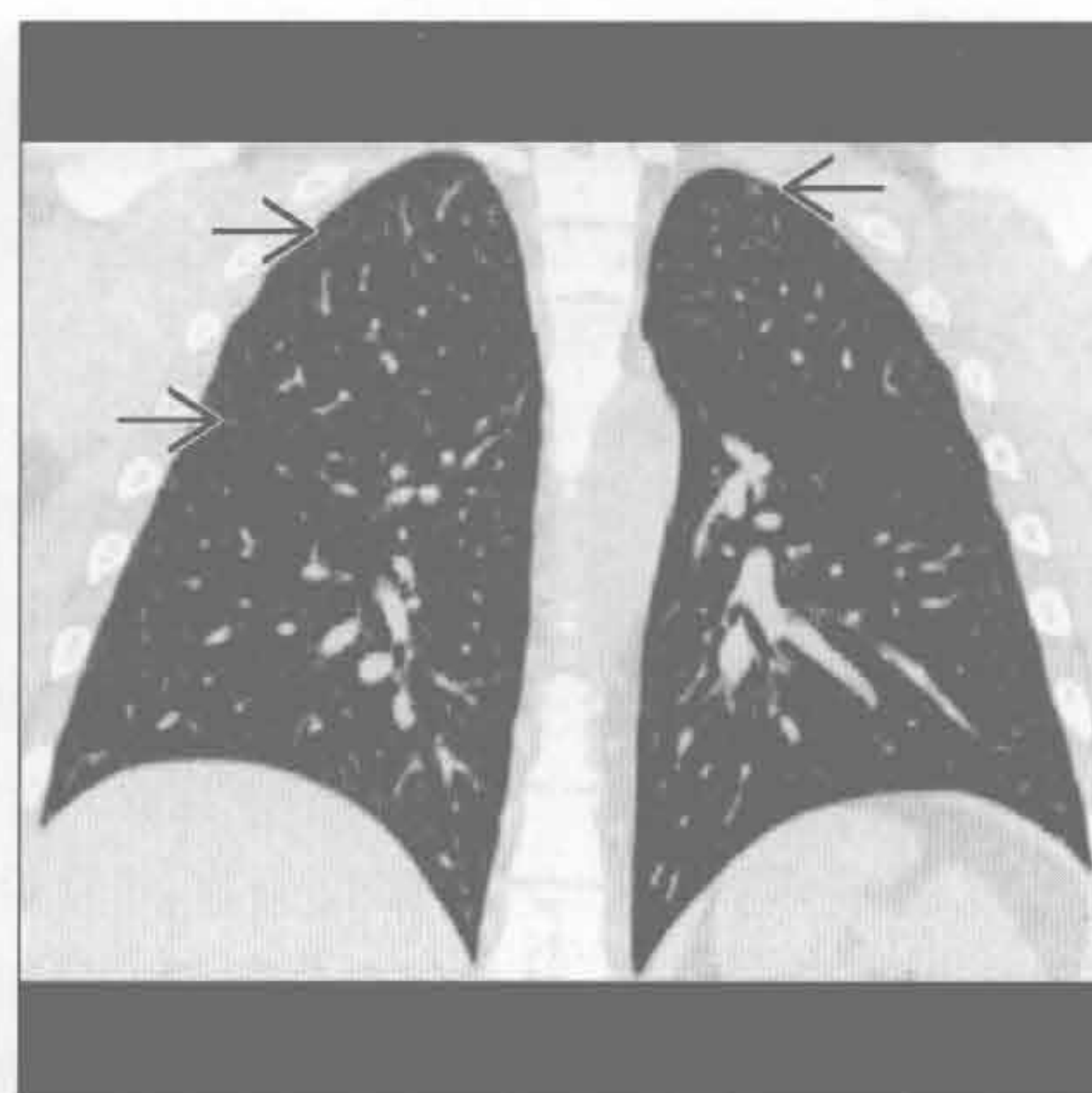
小叶中央型肺气肿

(左) 冠状面 HRCT 可见肺气肿患者上野透亮度高的空洞样改变 [⇒]。上叶对肺功能的贡献较小, 因此患者有症状前常已出现严重的肺水肿



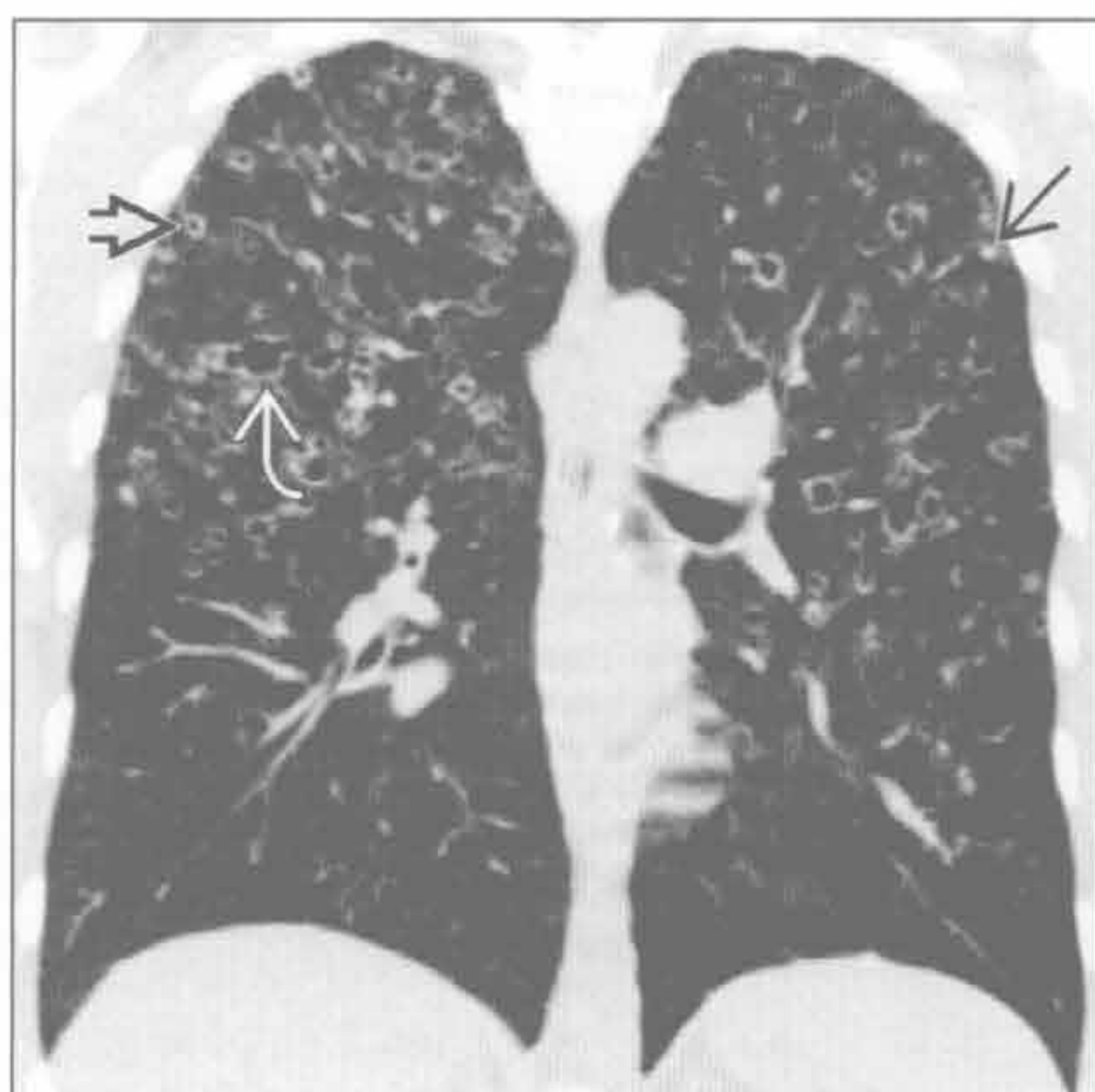
呼吸性细支气管炎

(右) 冠状面 HRCT 可见呼吸性细支气管炎患者淡薄的小叶中心型结节 [⇒]。呼吸性细支气管炎常发生于开始吸烟的数月内



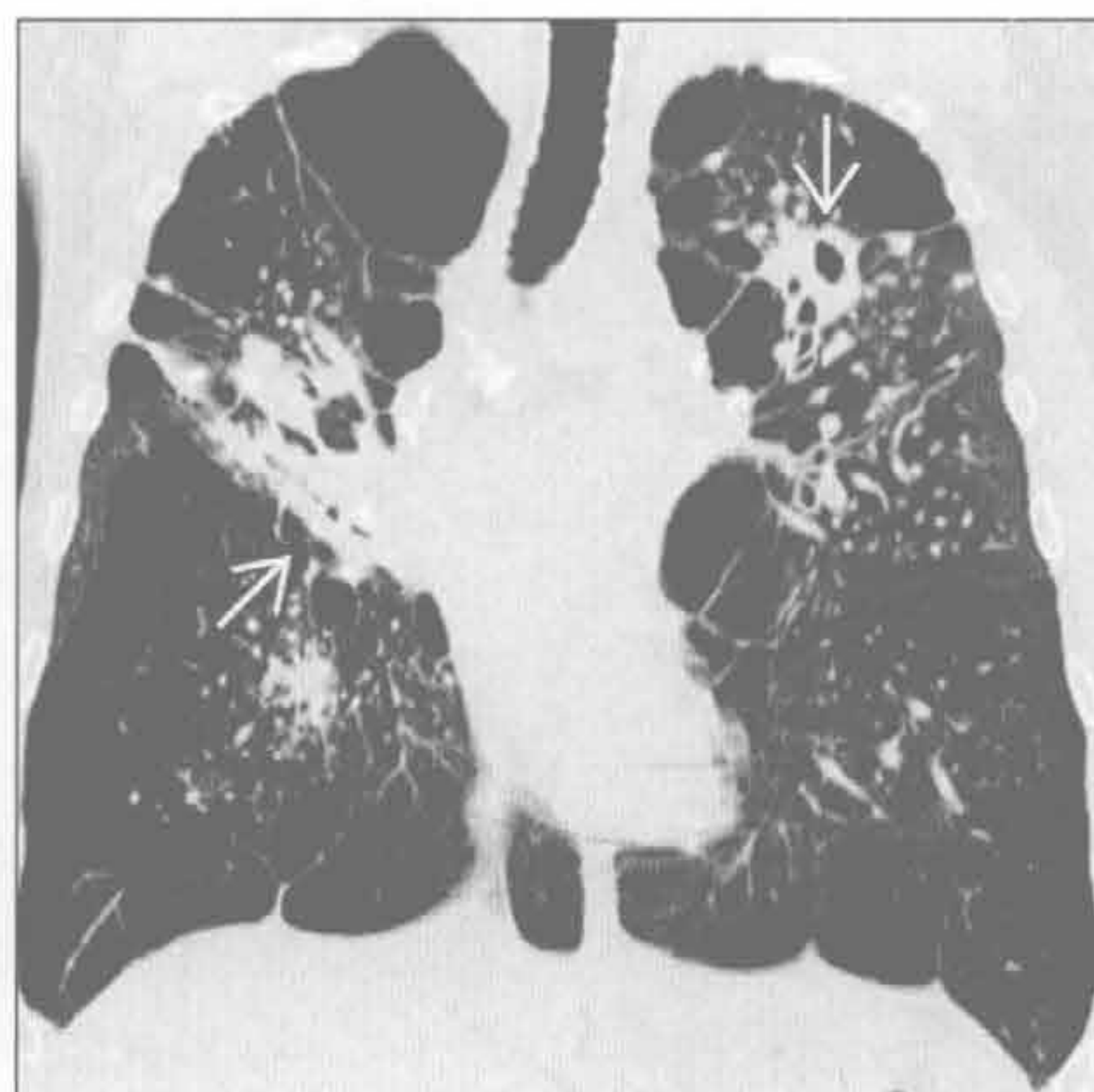
朗格汉斯细胞组织细胞增生症

(左) 冠状面平扫 CT 可见结节 [⇒] 和囊变 [⇒], 以上肺为主。另可见最大的囊变形态不规整 [⇒]



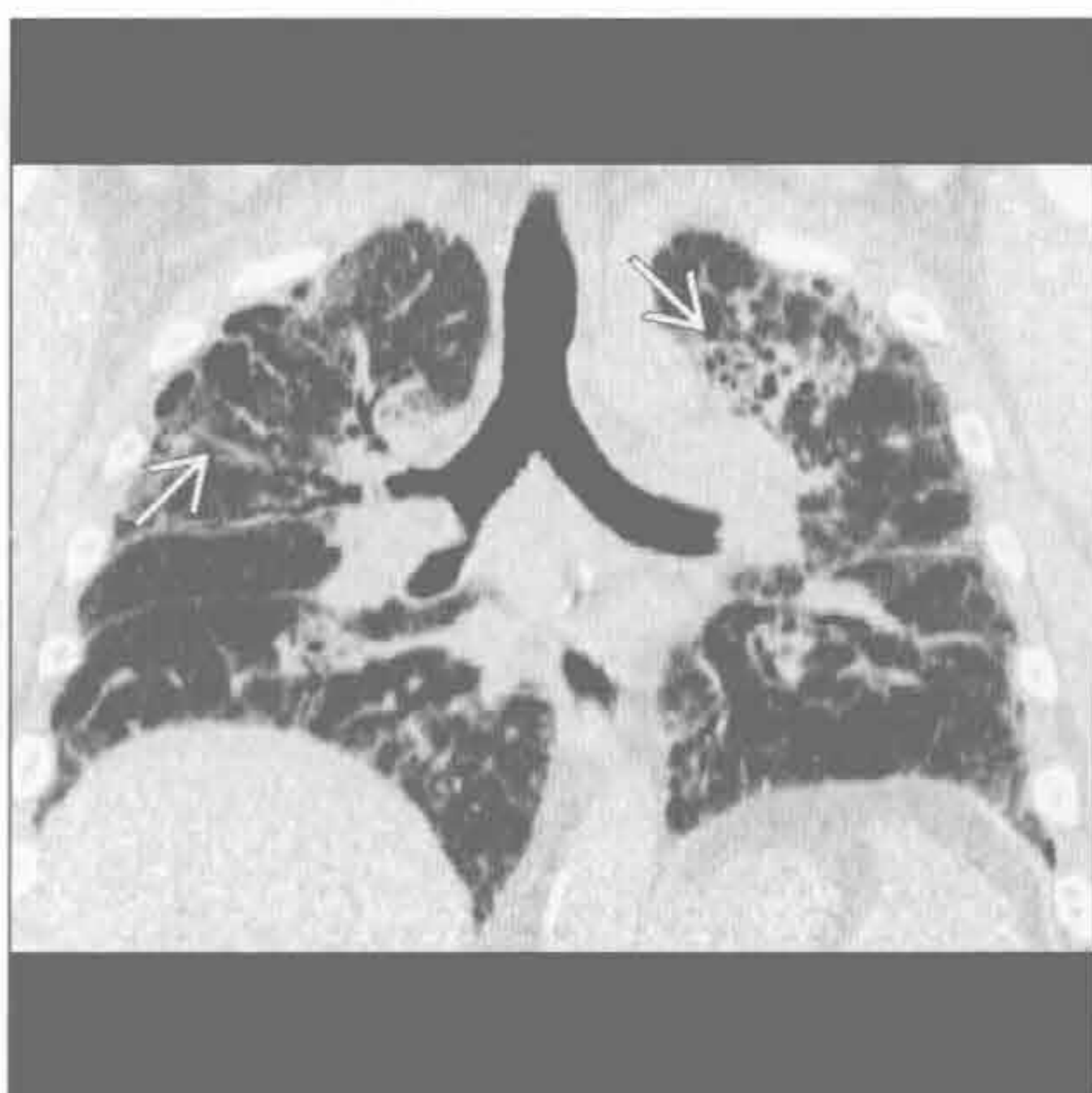
硅沉着病 / 煤工肺尘埃沉着病

(右) 冠状面 HRCT 可见进行性巨块性纤维化 [⇒] 伴空洞。进行性巨块性纤维化周围可见成簇的结节影。外带肺气肿改变。空洞可能与结核相关, 必须排除



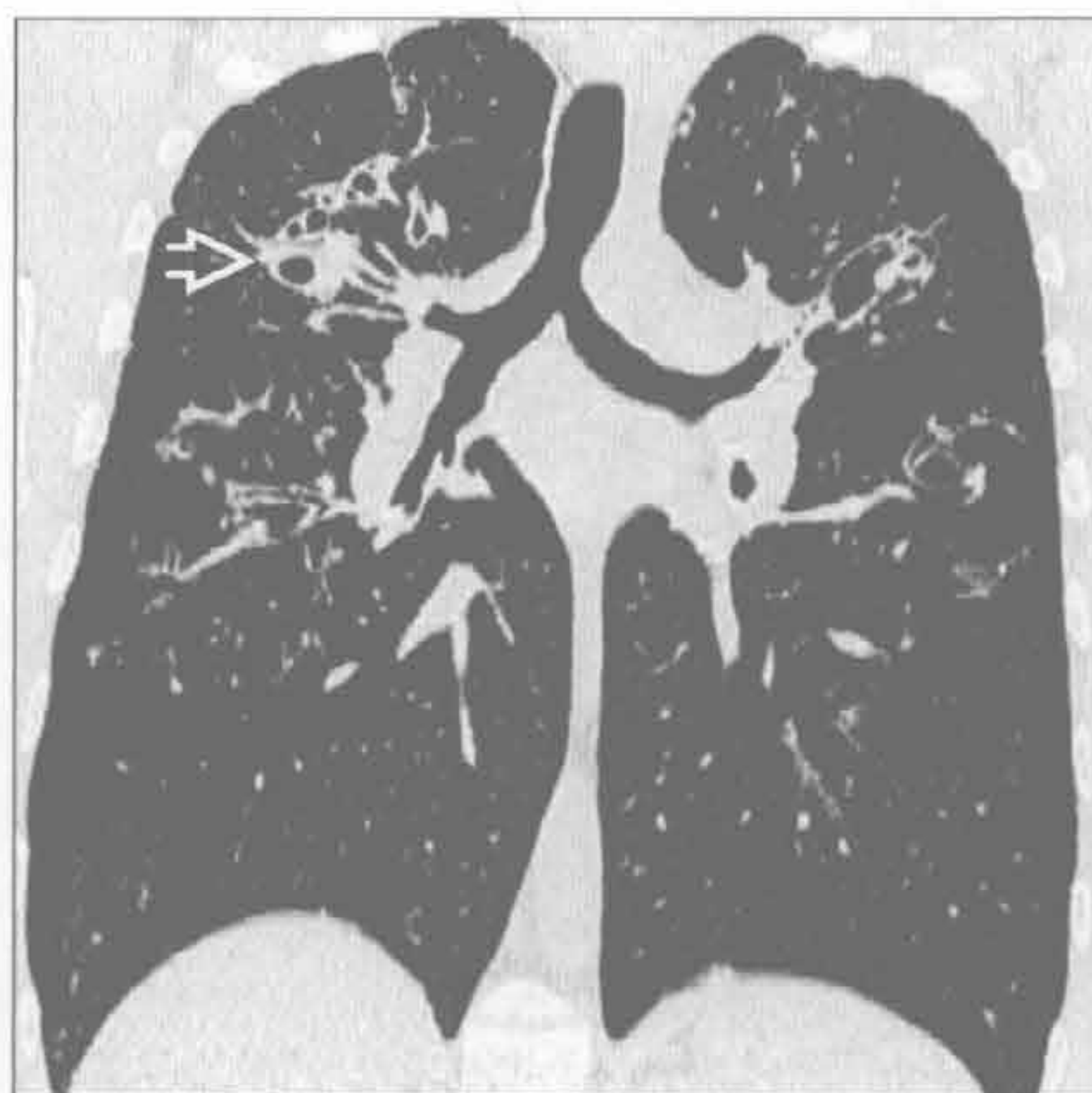慢性过敏性肺炎

(左) 农民肺患者。冠状面 HRCT 重建示间质不规整增厚, 以中上肺野为主 [⇒]



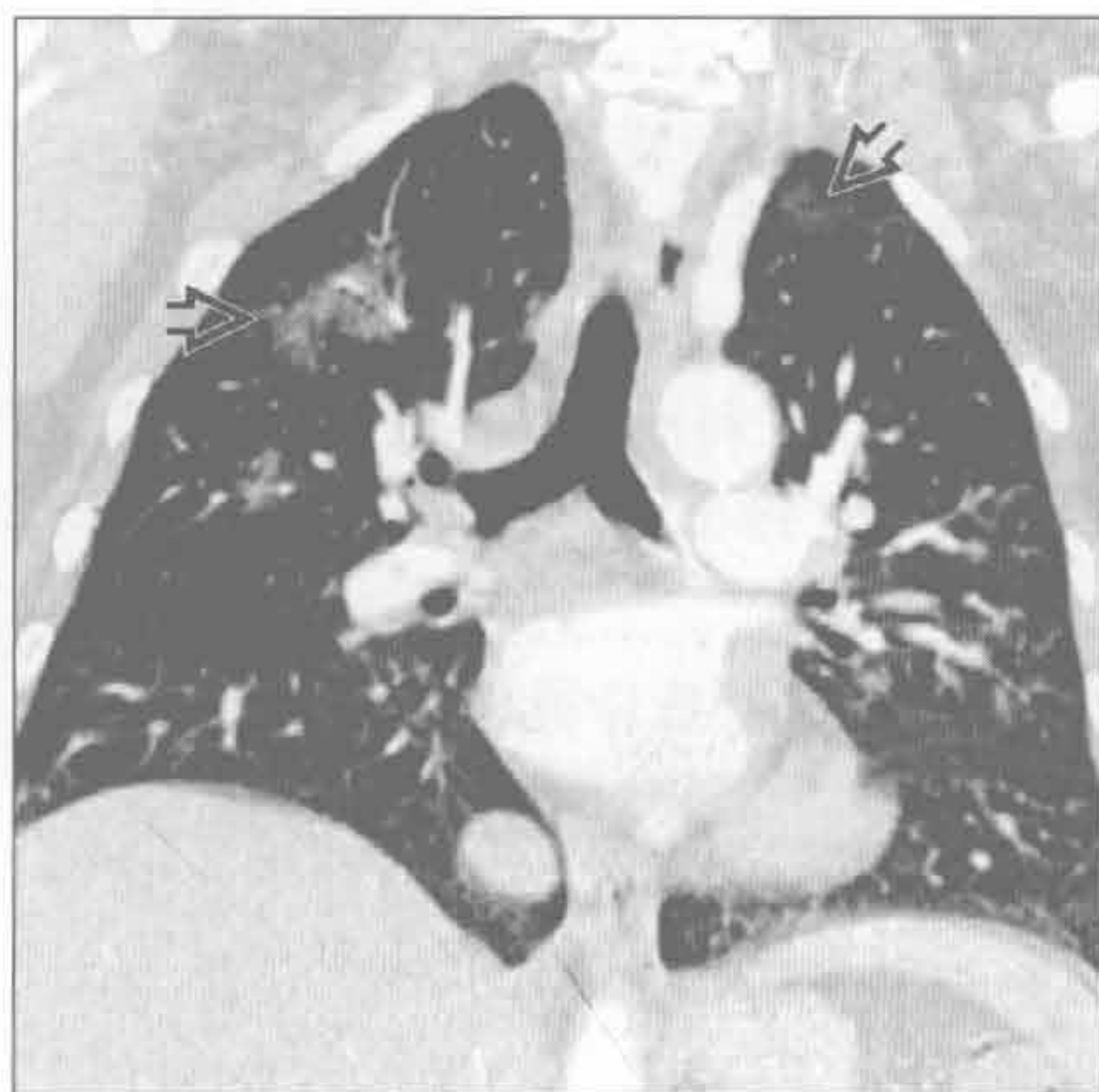囊性纤维化

(右) 冠状面 HRCT 可见上叶分布的支气管扩张 [⇒], 两肺过度通气。右侧支气管扩张通常较左侧更严重

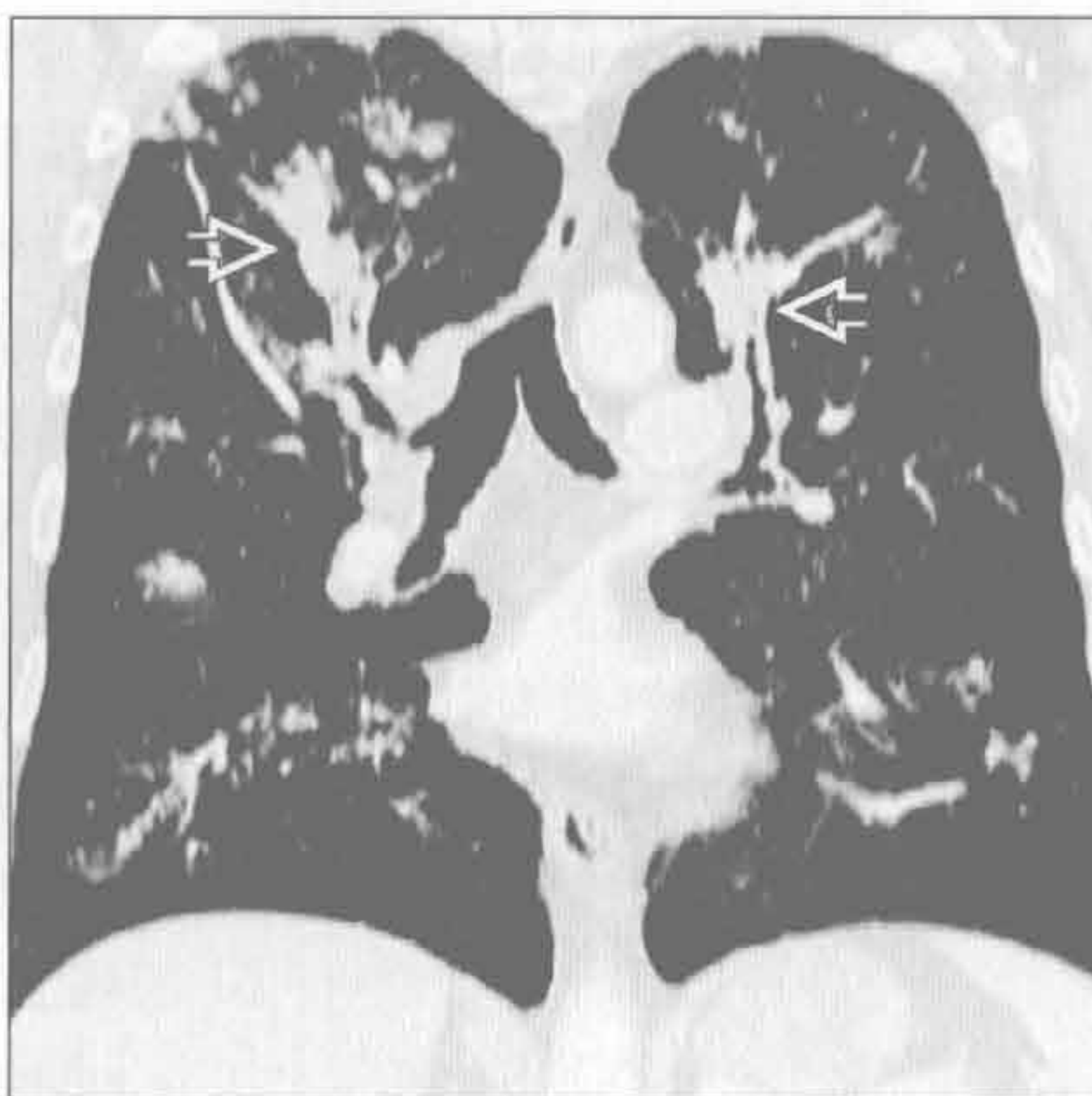


上肺野分布的疾病

慢性嗜酸细胞性肺炎

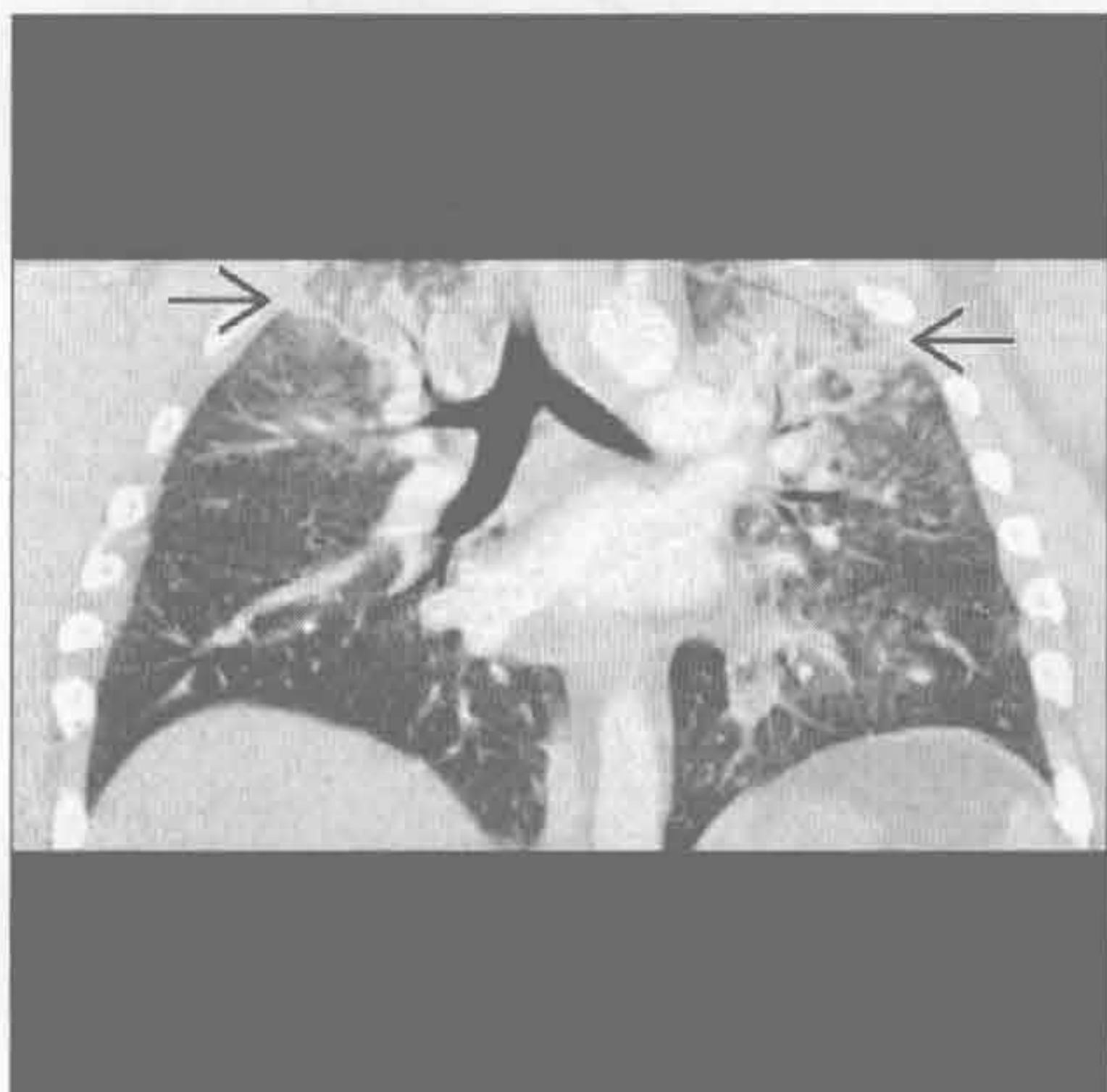


过敏性支气管肺曲霉病

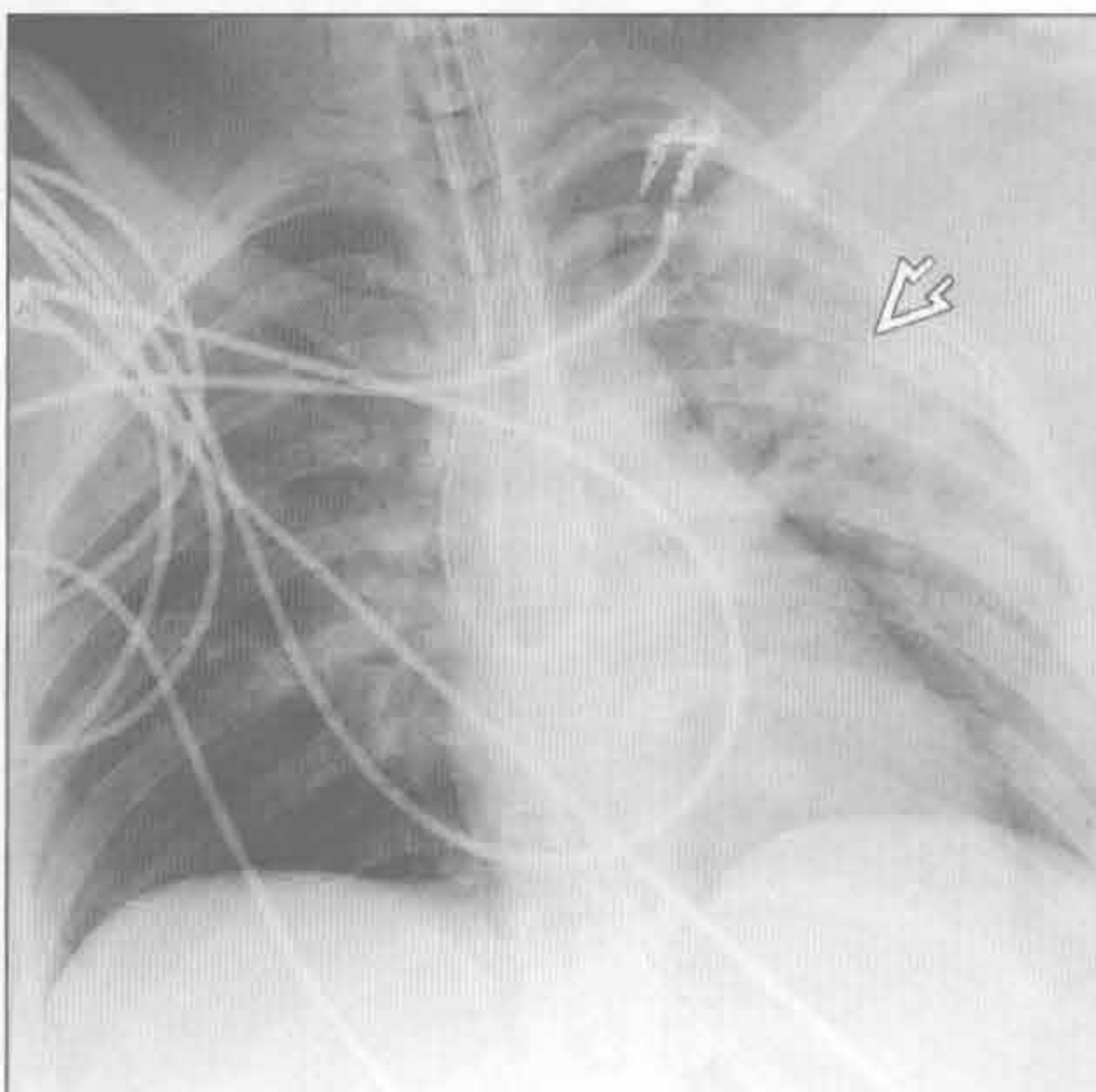


(左) 冠状面增强 CT 重建可见多发的磨玻璃影 \Rightarrow 。该患者曾诊断为嗜酸细胞性肺炎，激素减量后病情反复
(右) 冠状面 HRCT 可见指戴手套样阴影 \Rightarrow ，上叶为明显

神经源性肺水肿

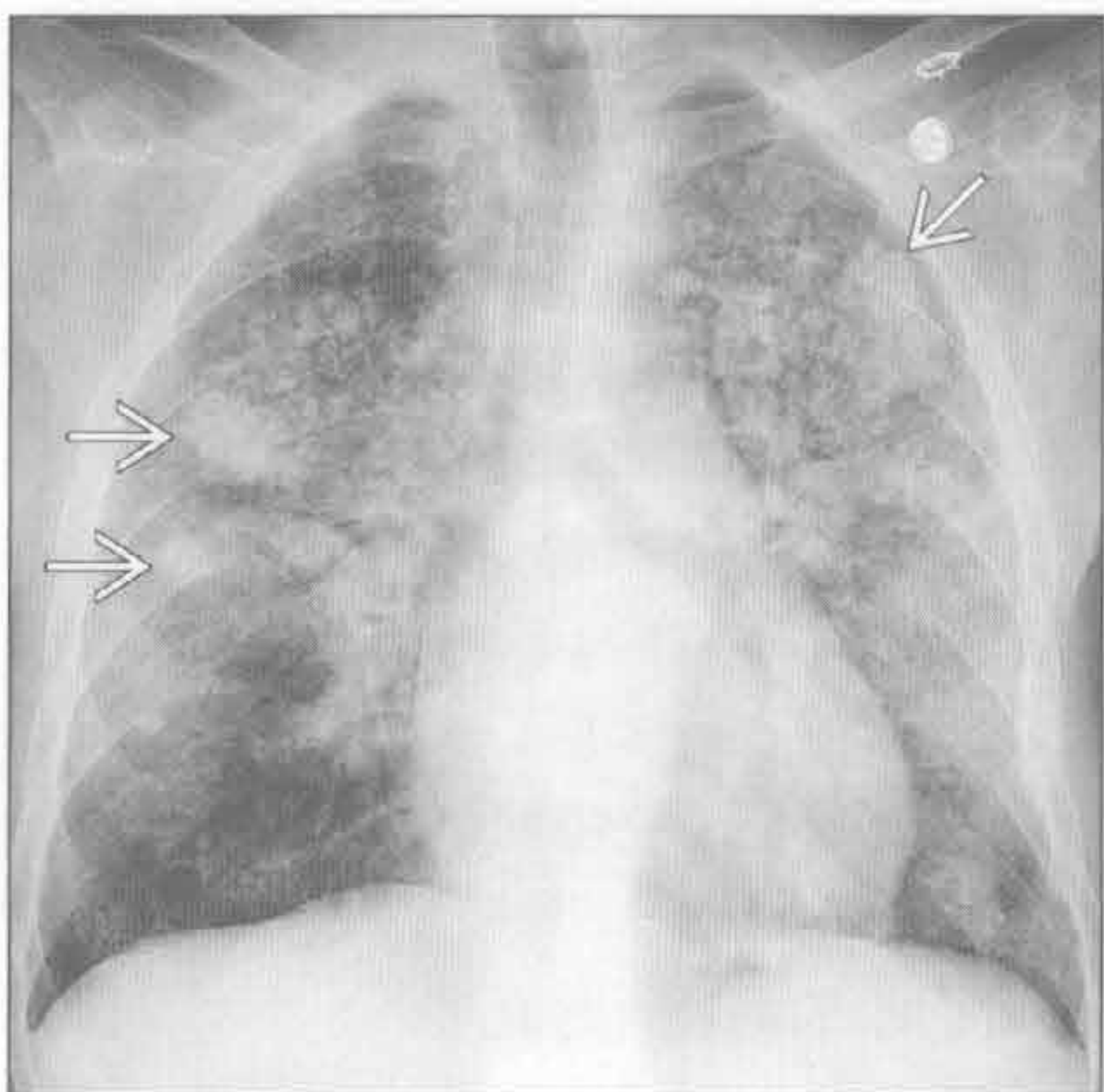


烟雾吸入

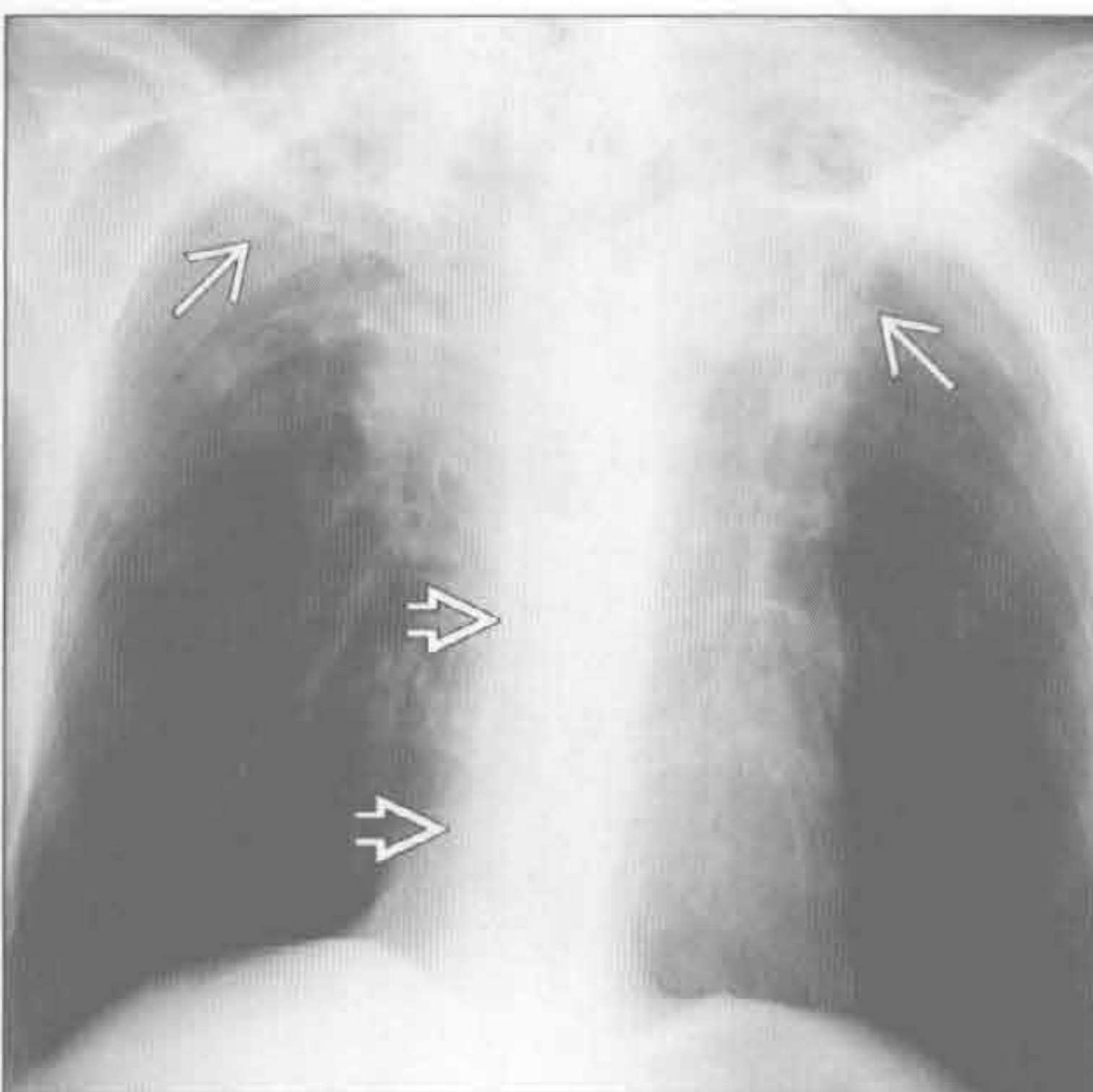


(左) 蛛网膜下腔出血患者。冠状面增强 CT 重建示肺水肿所致双肺尖磨玻璃影和实变影 \Rightarrow
(右) 前后位 X 线胸片可见肺门旁实变，上野稍显著。胸壁增厚为上身烧伤所使 \Rightarrow

钙盐异常沉着



强直性脊柱炎



(左) 正位 X 线胸片可见弥漫性结节性间质增厚，上野为主。聚集的结节密度高，提示存在钙化 \Rightarrow
(右) 正位 X 线胸片可见上叶明显的间质纤维化和体积减小 \Rightarrow 。胸椎强直改变 \Rightarrow

鉴别诊断

常见

- 特发性肺纤维化
- 非特异性间质性肺炎
- 误吸

不常见

- 隐源性机化性肺炎
- 石棉沉着病

罕见（但重要）

- $\alpha 1$ -抗蛋白酶缺乏症
- 脱屑型间质性肺炎
- 纤毛不动综合征

重要信息

鉴别诊断要点

- 吸烟过度
 - 脱屑型间质性肺炎（90%患者为吸烟者）
 - $\alpha 1$ -抗蛋白酶缺乏症
- 职业暴露
 - 石棉沉着病
 - 脱屑型间质性肺炎（尘、烟）

常见诊断的有用线索

- 特发性肺纤维化
 - 具有寻常型间质性肺炎的组织学特征性表现
 - 时间和空间的异质性
 - 成纤维细胞灶
 - 影像学表现
 - 蜂窝影
 - 网格影
 - 牵拉性支气管扩张和细支气管扩张
 - 结构扭曲
 - 胸膜下及基底部分布为主
- 非特异性间质性肺炎
 - 具有间质性炎症的组织学表现，具有以下特征
 - 时间和空间的异质性
 - 细胞型、混合型、纤维型
 - 大部分患者有胶原血管病（尤其是硬皮病、混合性结缔组织病、多发性肌炎）
 - 非特异性间质性肺炎的其他病因
 - 特发性（尤其是东亚年轻女性）
 - 药物毒性
 - 家族性纤维化
 - 过敏性肺炎

- 吸烟（罕见病因）

- 影像学表现
 - 基底部分布为主的磨玻璃影
 - 网格影重叠
 - 胸膜下区域不受累（提示诊断）
 - 牵拉性支气管扩张和细支气管扩张（常较轻微）
 - 食管扩张（硬皮病和混合性结缔组织病）
- 误吸
 - 包括从无害性固体或液体异物进入气道至广泛性肺损伤
 - 常见病因
 - 乙醇或药物滥用
 - 神经肌肉疾病
 - 意识丧失
 - 咽和食管功能紊乱，反流性疾病
 - 影像学表现
 - 肺下垂部分的实变，常位于支气管旁
 - 可能导致肺脓肿形成（空腔伴液平）
 - 伴有支气管壁增厚、支气管内异物、小叶中心型结节、树芽征
 - 食管扩张或食管内残留液体、碎渣可提示诊断
- 隐源性机化性肺炎
 - 组织学特点
 - 肺泡管和邻近肺泡内的肉芽组织息肉
 - 常见病因
 - 结缔组织病
 - 药物反应
 - 感染
 - 吸入性损伤
 - 影像学表现
 - 双侧对称或不对称的肺实变和（或）支气管充气征
 - 中下肺野为主的分布特征
 - 分布于胸膜下或支气管旁（60%~80%）
 - 小叶周边分布（60%）
 - 反晕征和环礁征（20%）
 - 磨玻璃影（更常见于免疫抑制患者）
- 石棉沉着病
 - 石棉暴露后引起的间质纤维化
 - 组织学表现与寻常型间质性肺炎相似
 - 胸膜下分支状阴影（石棉纤维沉积，形成以呼吸性细支气管为中心的纤维化）是早期 CT 表

现

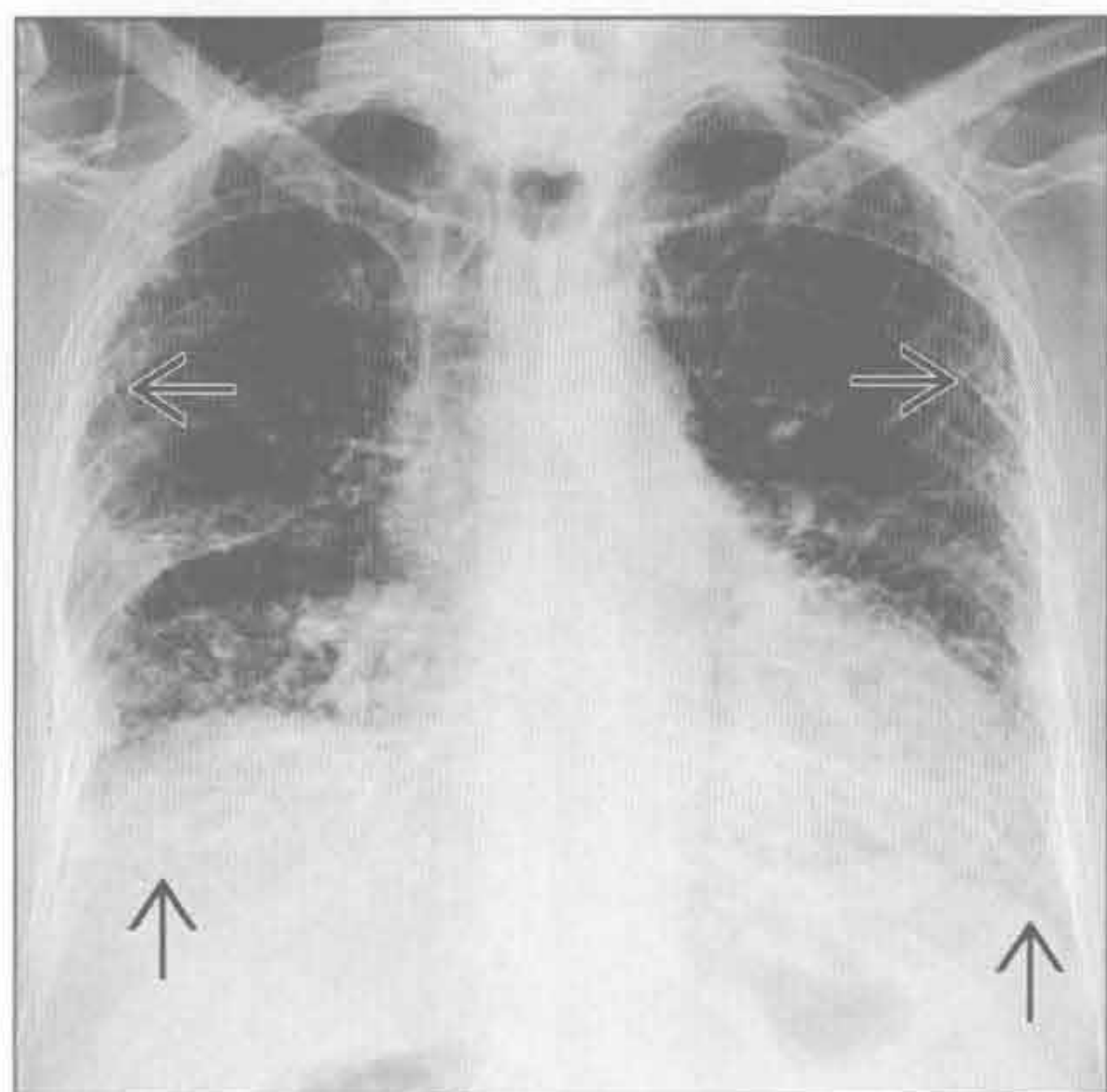
- 蜂窝影较少见，多见于重型患者
- 伴随表现
 - 肺实质内条状影和胸膜下曲线状影
 - 钙化或非钙化的胸膜斑片影
 - 胸膜下网格状影
 - 牵拉性支气管扩张或细支气管扩张
 - 结构扭曲

罕见诊断的有用线索

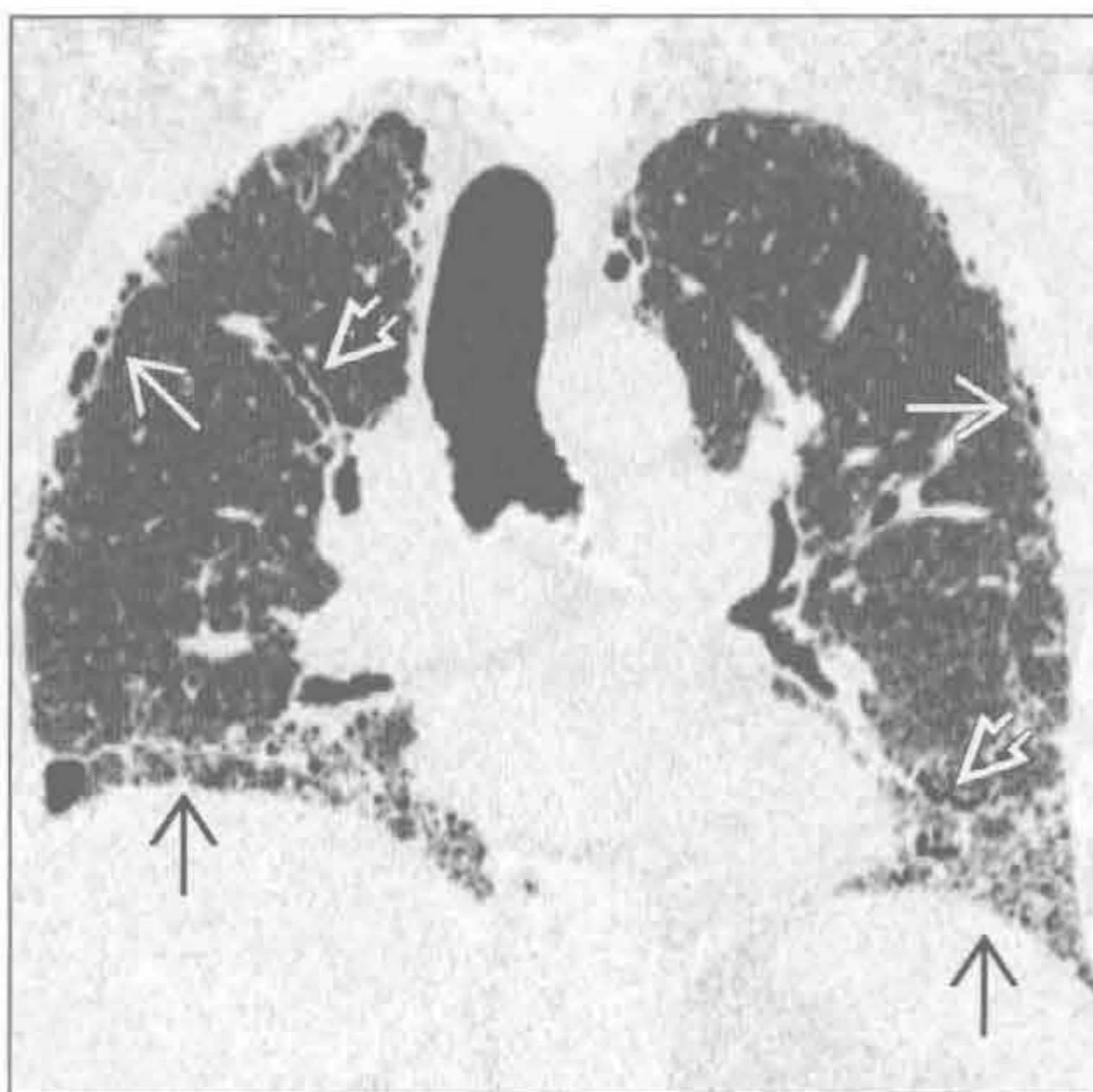
- $\alpha 1$ -抗蛋白酶缺乏症
 - 占慢性阻塞性肺疾病 (COPD) 患者的 1% 以下
 - 纯合子缺失 (PiZZ) 使患 COPD 的风险增加 30 倍
 - 吸烟是主要的病因
 - 肺内表现为全小叶肺气肿
 - 影像学表现
 - 过度通气
 - 正常肺组织消失, 边界不清, 以及束状“棉花糖”影
 - 表现一致
 - 基底部分布为主

- 脱屑型间质性肺炎
 - 组织学表现为含色素的巨噬细胞在肺泡内广泛聚集
 - 重度吸烟者 (占 90%)
 - 其他病因
 - 尘埃吸入
 - 药物反应
 - 结缔组织病
 - 影像学表现
 - 基底部分为主的磨玻璃影 (75%)
 - 胸膜下分布 (50%)
 - 轻度的网格状影
- 纤毛不动综合征
 - 纤毛结构和功能异常的常染色体隐性疾病
 - 患者易患鼻旁窦炎、复发性呼吸道炎症、支气管炎、不孕不育
 - 50% 以上有内脏位置异常
 - 影像学表现
 - 内脏转位或异位
 - 支气管扩张 (50% 以下肺野分布为主)
 - 小叶中心型肺结节和树芽征

特发性肺纤维化



特发性肺纤维化



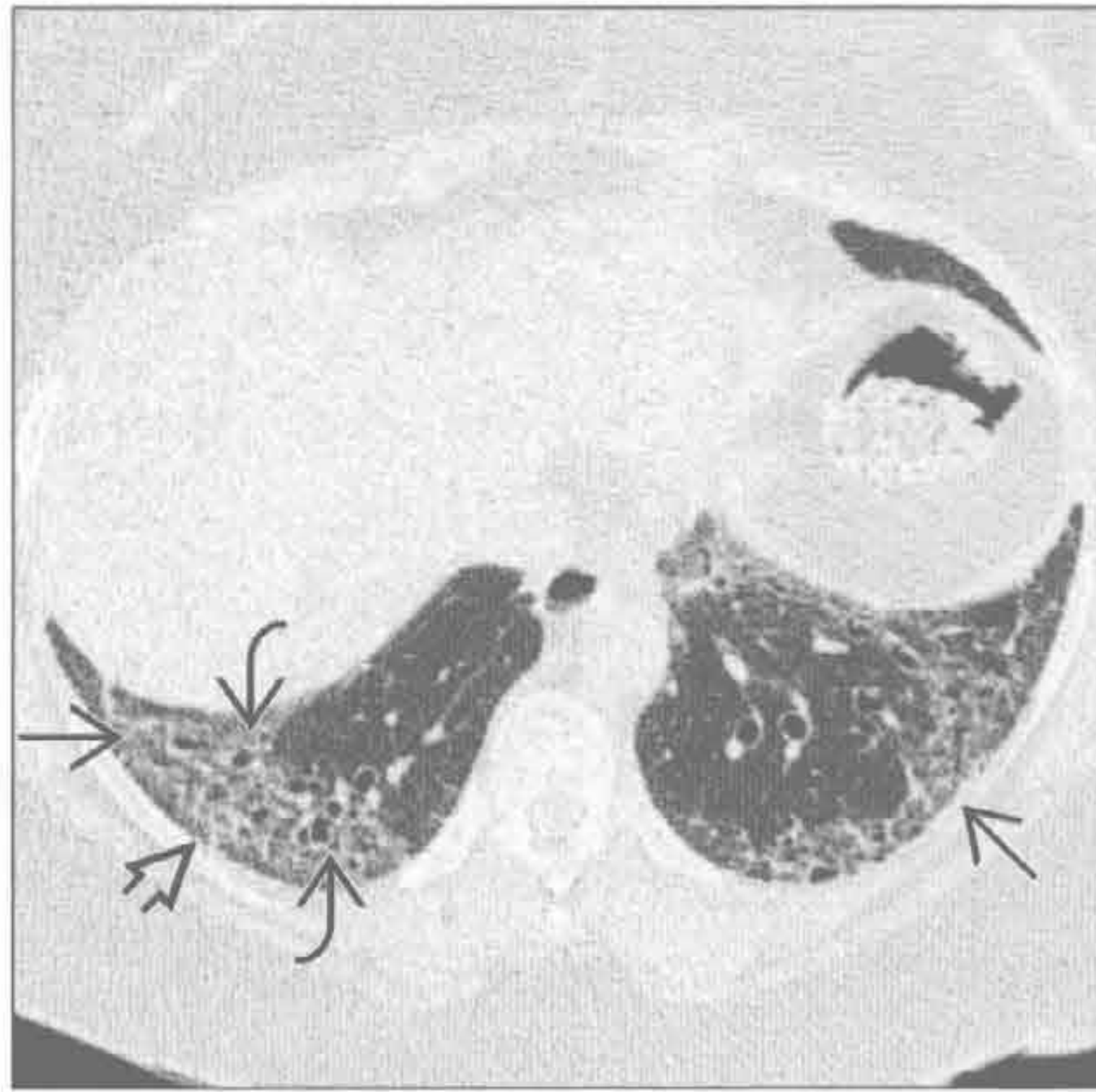(左) 正位 X 线胸片见肺容积下降, 双侧胸膜下和下肺野分布为主的网状影 \Rightarrow 和结构扭曲。纤维化的分布高度提示寻常型间质性肺炎

(右) 冠状面 CT 重建可见胸膜下蜂窝状影 \Rightarrow 和网格状影 \Rightarrow , 以基底部和胸膜下分布为主。另可见牵拉性支气管扩张 \Rightarrow

肺基部分布的疾病

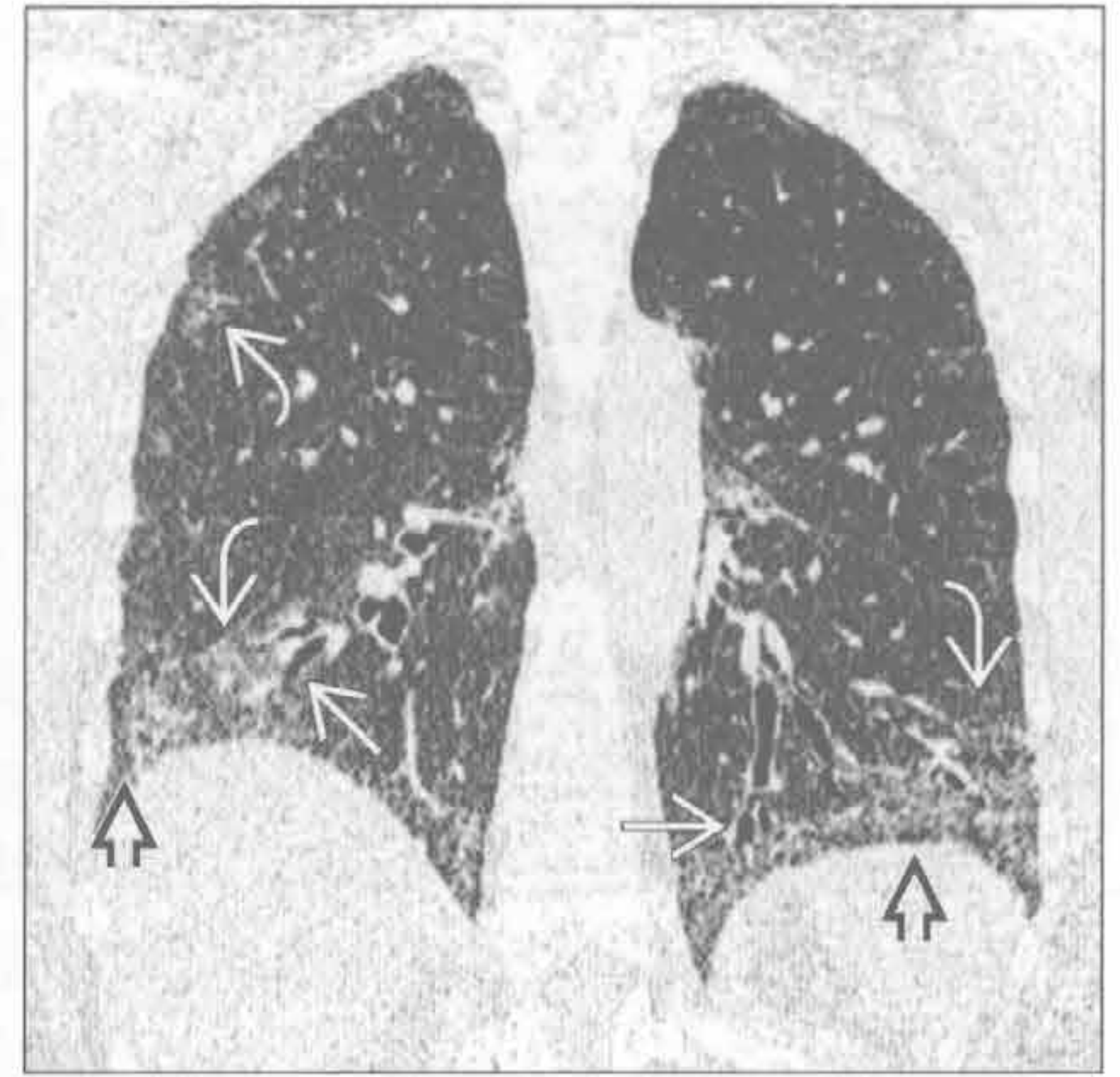
非特异性间质性肺炎

(左) 横断面 HRCT 示硬皮病患者肺基底部的斑片状磨玻璃影 \Rightarrow 。右侧胸膜下区域不受累 \Rightarrow ，高度提示非特异性间质性肺炎诊断而不支持寻常型间质性肺炎。另可见轻度的牵拉性支气管扩张 \Rightarrow ，未见明显蜂窝影



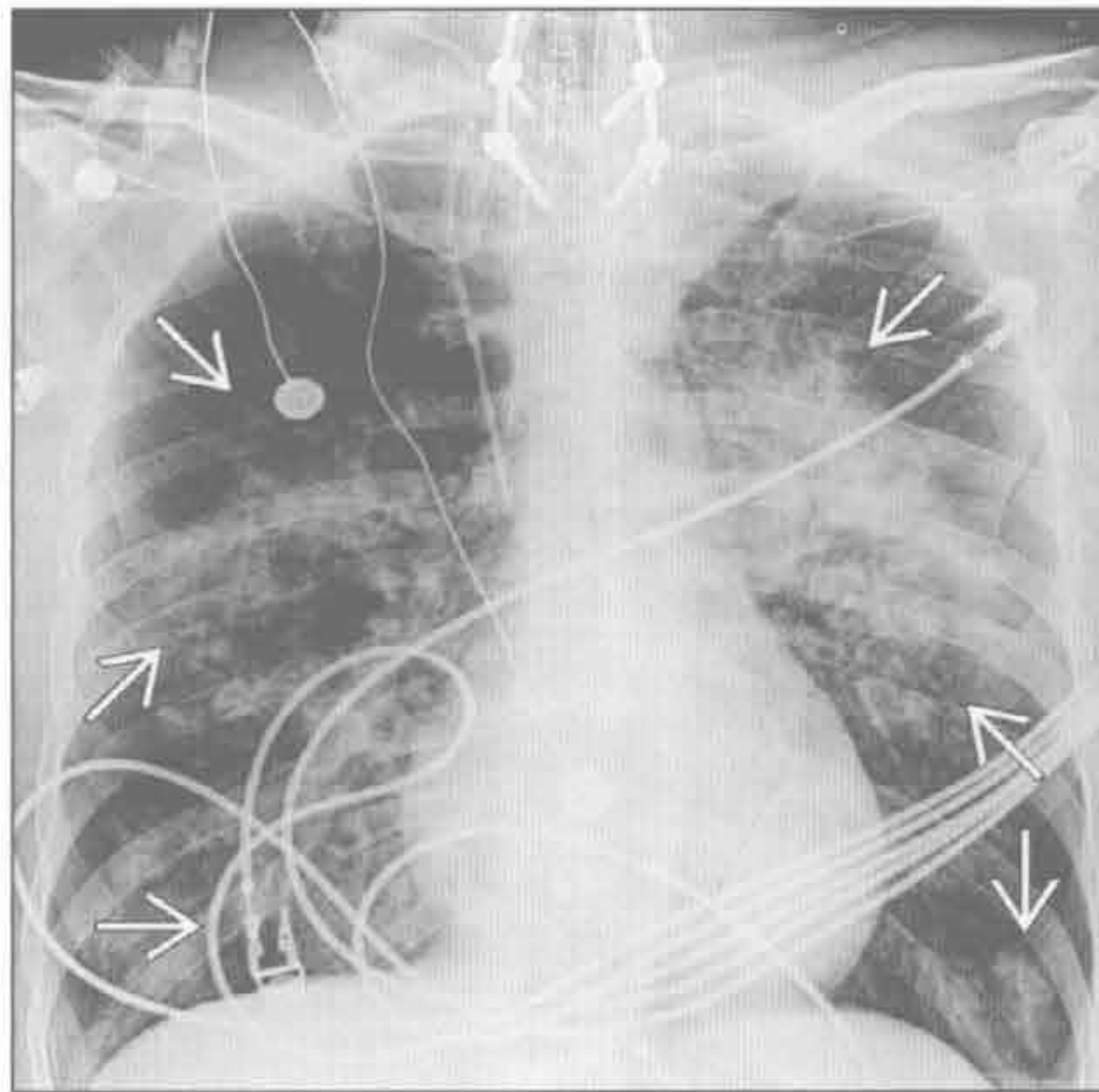
(右) 冠状面 CT 重建可见基部分布为主的磨玻璃影 \Rightarrow ，部分胸膜下区域不受累 \Rightarrow ；轻度牵拉性支气管扩张 \Rightarrow 。未见明显蜂窝影

非特异性间质性肺炎

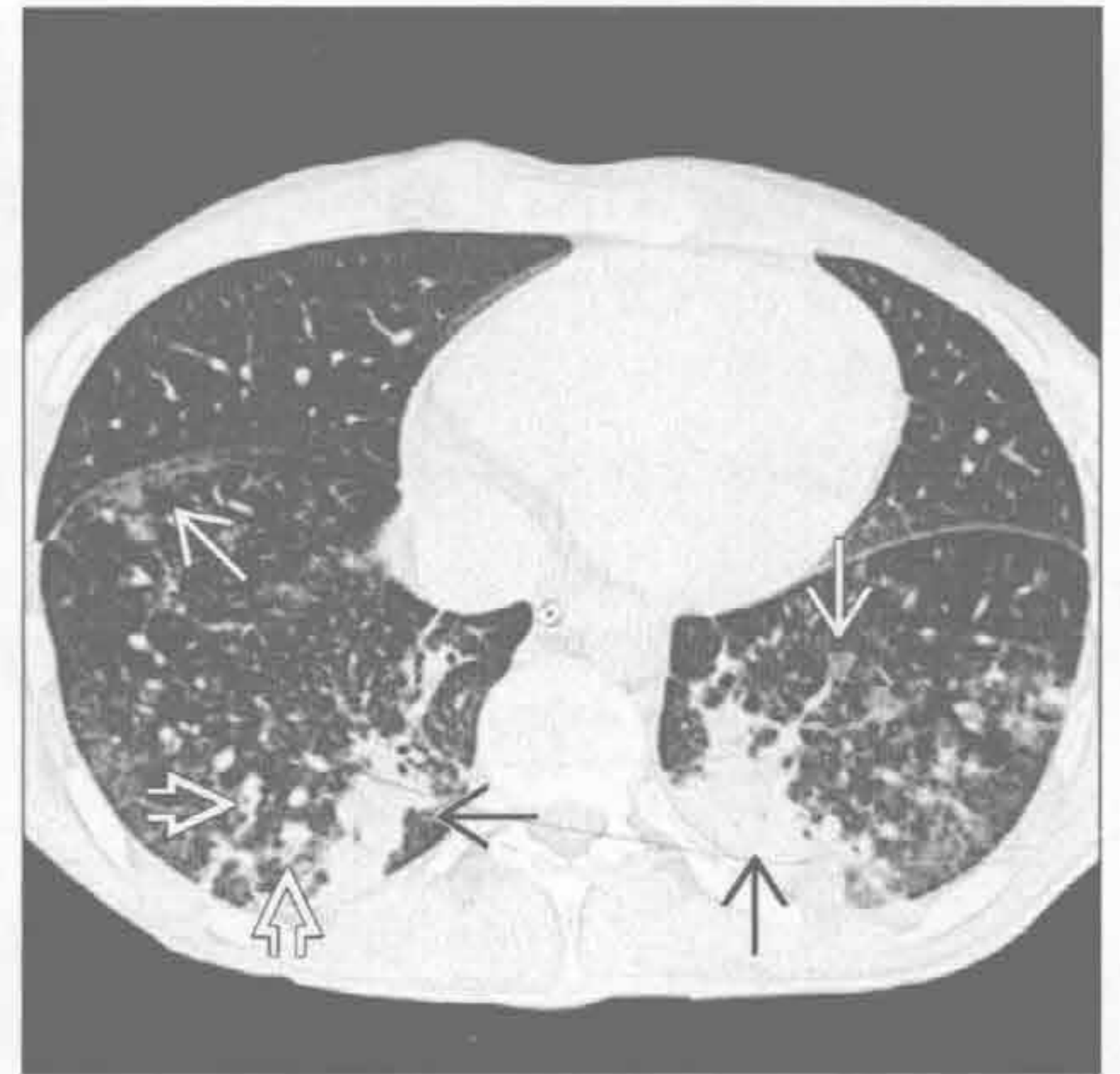

误吸

(左) 外伤后误吸患者。前后位 X 线胸片可见双侧肺门旁及基底部松散的结节状实变影 \Rightarrow 。病变的分布与体位有关



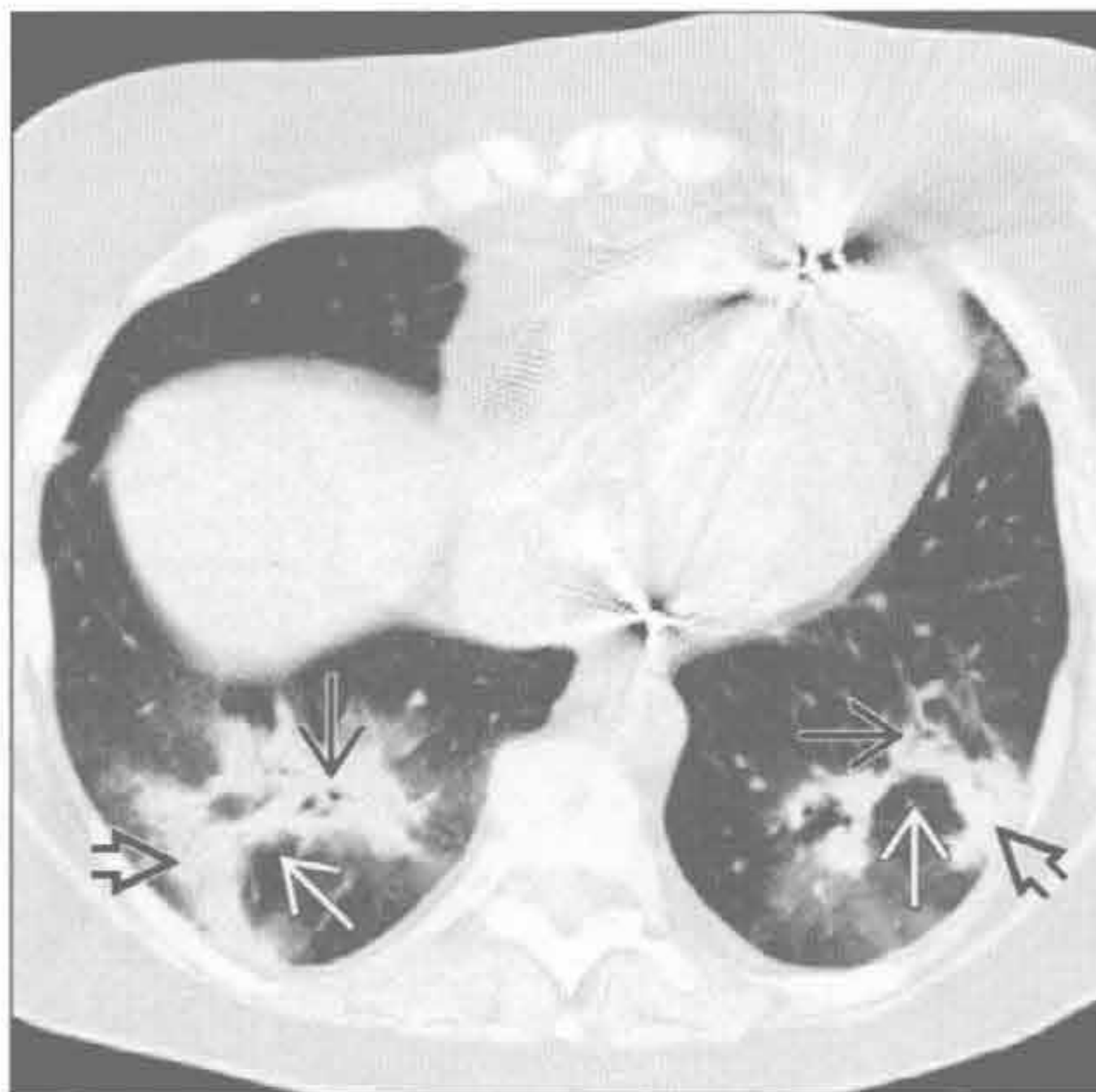
(右) 横断面 HRCT 可见双侧下肺野下垂部分支气管旁的实变影 \Rightarrow 。其他表现包括支气管旁磨玻璃影 \Rightarrow 和支气管壁增厚 \Rightarrow



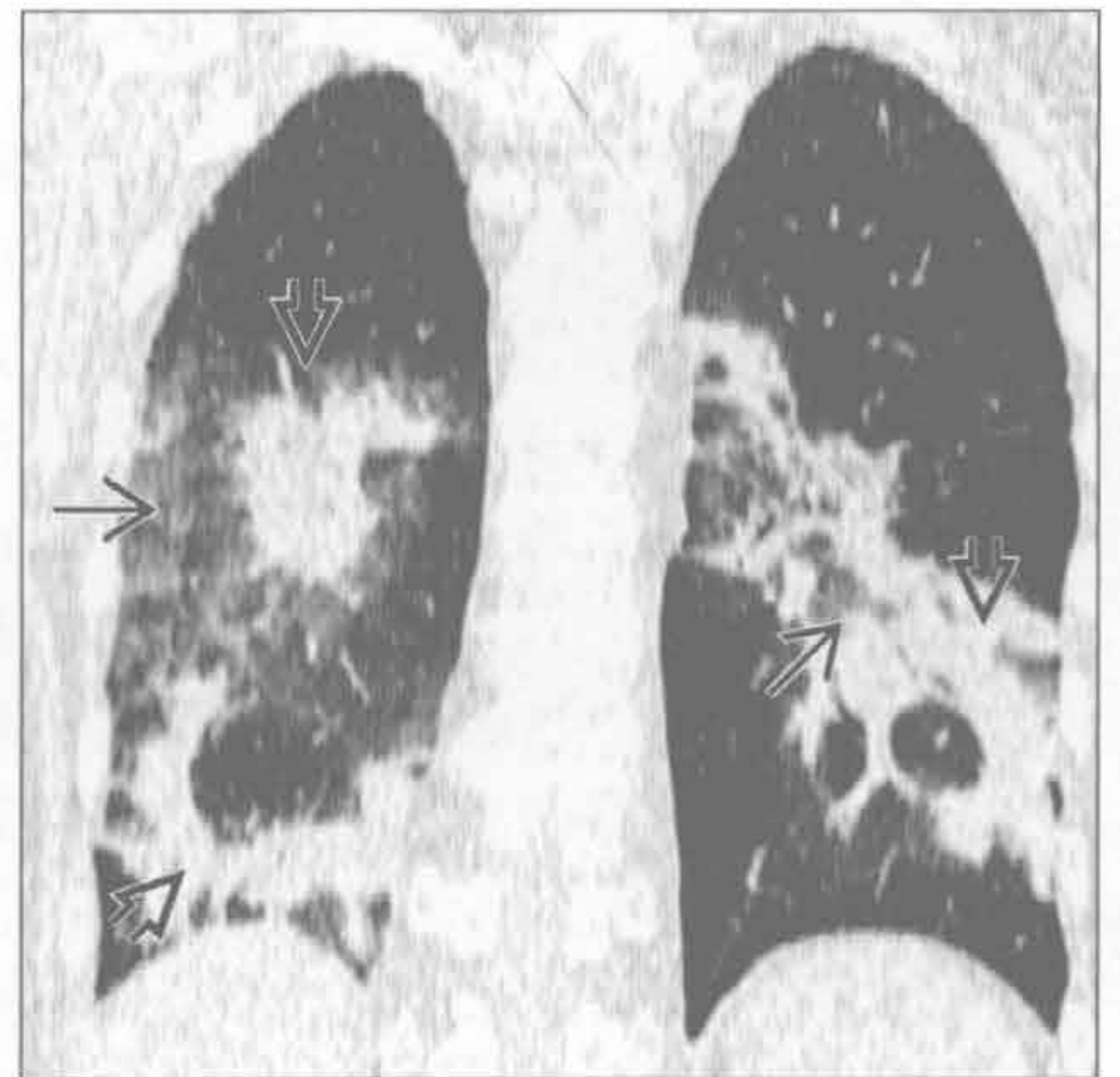
误吸

隐源性机化性肺炎

(左) 横断面 HRCT 可见双侧下肺野的支气管旁实变影 \Rightarrow 和支气管充气征 \Rightarrow 。灶性实变影 \Rightarrow 围绕次级肺小叶分布呈曲线状，称为小叶旁分布



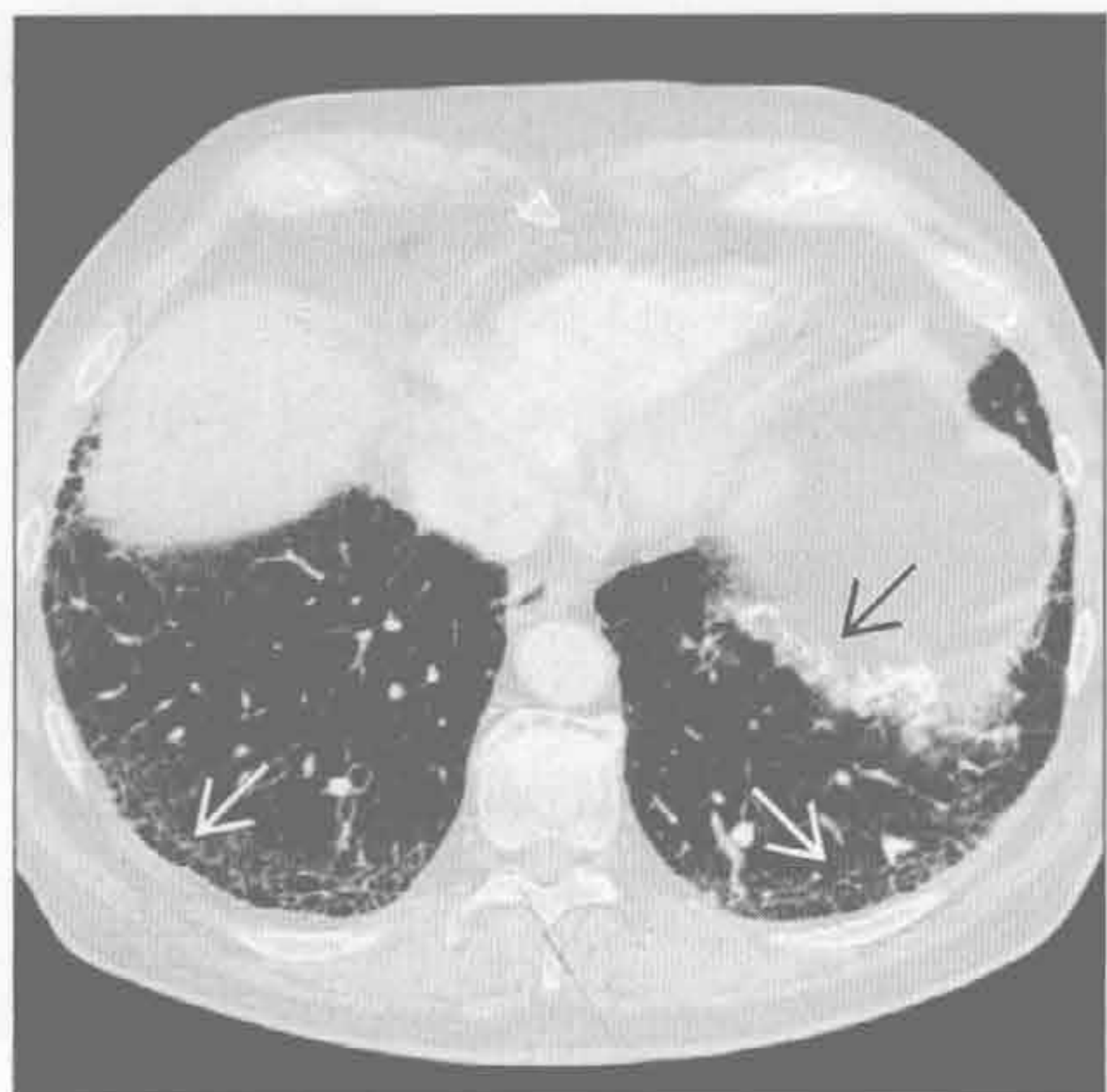
(右) 冠状面 CT 重建可见中下肺野分布为主的外周肺和支气管旁实变影 \Rightarrow 伴邻近少量磨玻璃影 \Rightarrow ，是机化性肺炎的典型表现



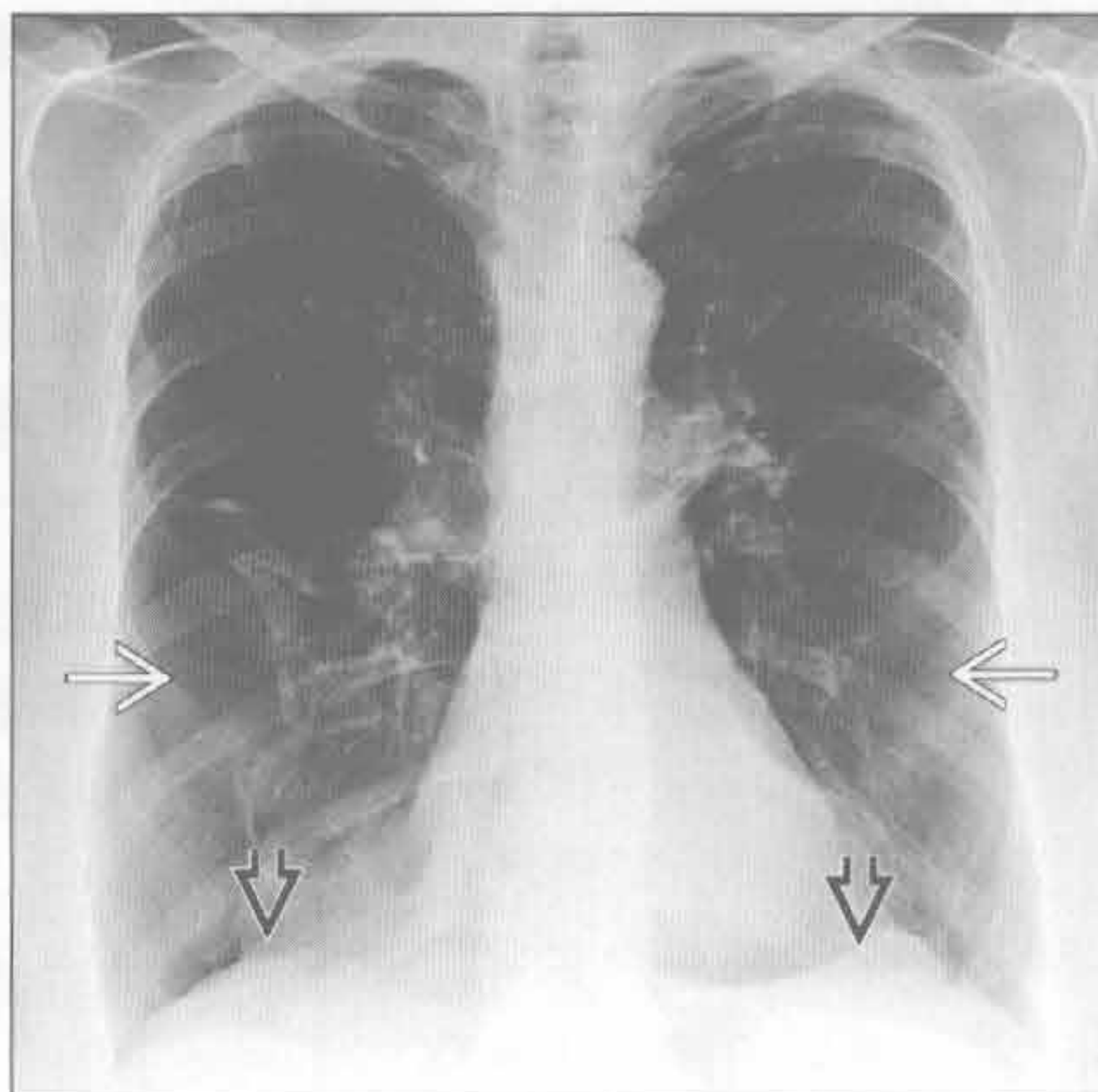
隐源性机化性肺炎

肺基部分布的疾病

石棉沉着病



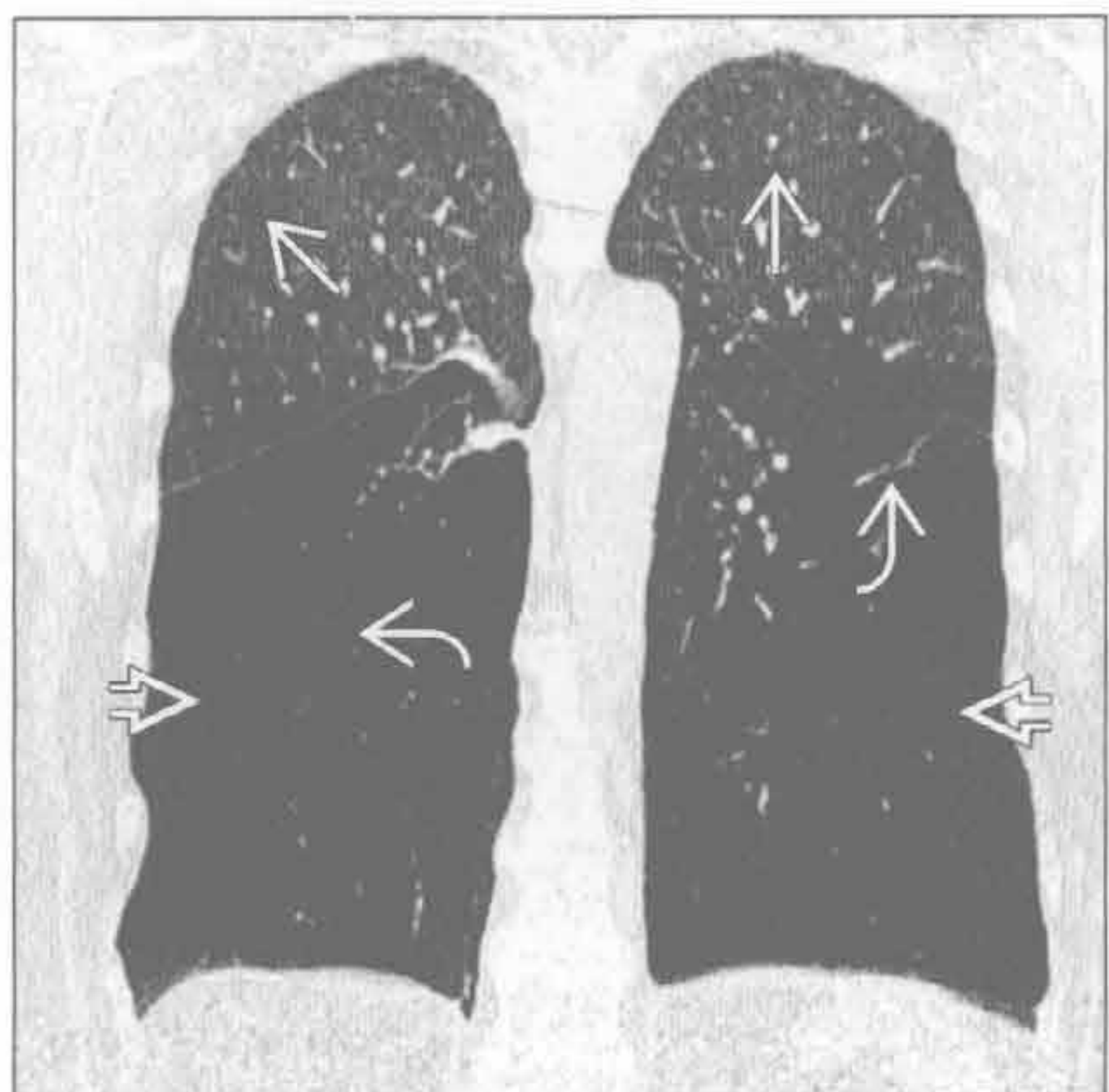
$\alpha 1$ -抗蛋白酶缺乏症



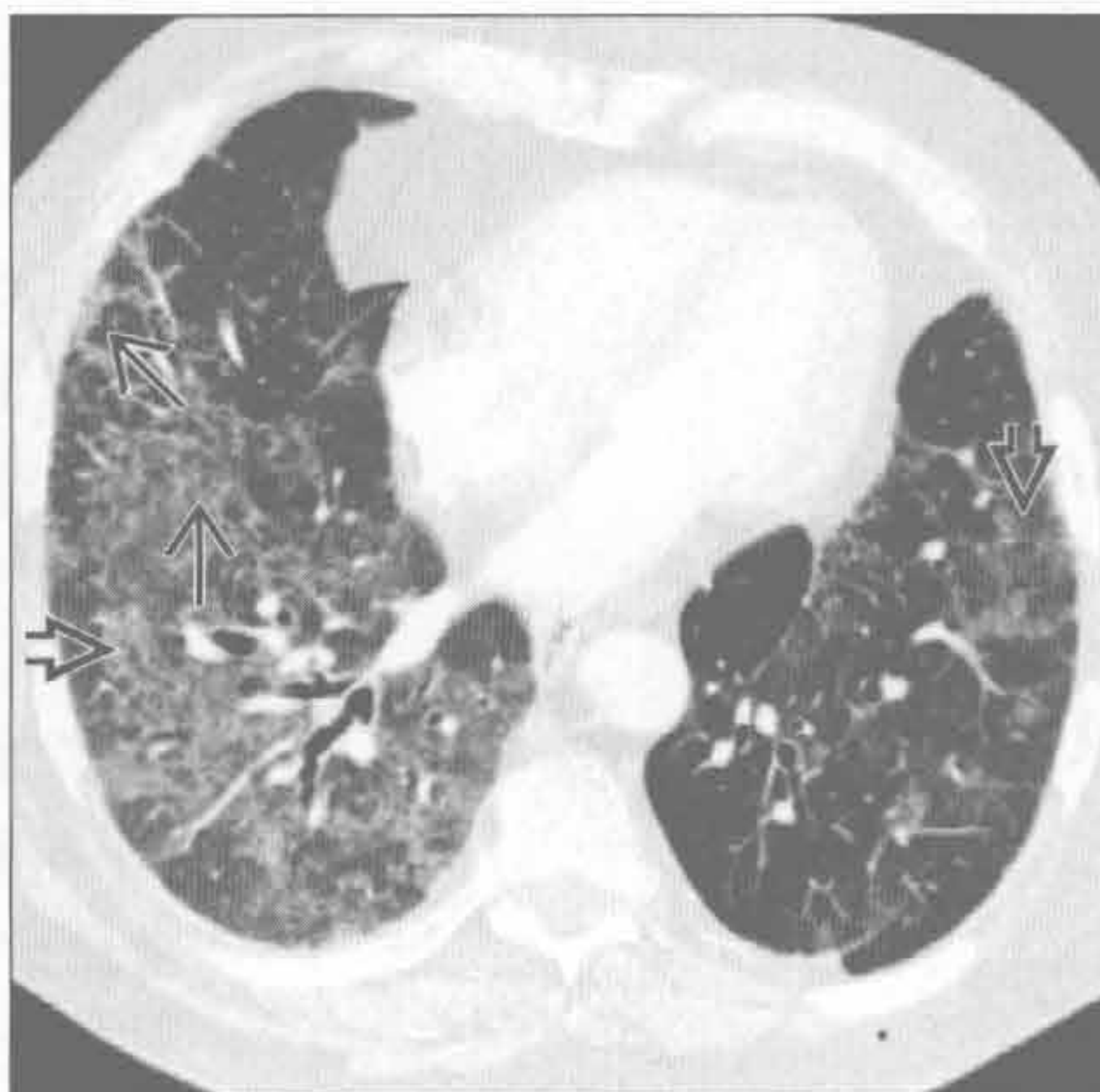(左) 横断面 HRCT 可见外周轻度的网格状影 \rightarrow 和结构扭曲, 是石棉沉着病的典型表现。含钙化的胸膜斑片影 \square 是石棉暴露的生物标志。无胸膜斑片时 CT 不能独立诊断石棉沉着病

(右) 正位 X 线胸片可见以下叶为主的过度通气, 膈低平 \square , 基底部透亮度增高 \rightarrow

$\alpha 1$ -抗蛋白酶缺乏症



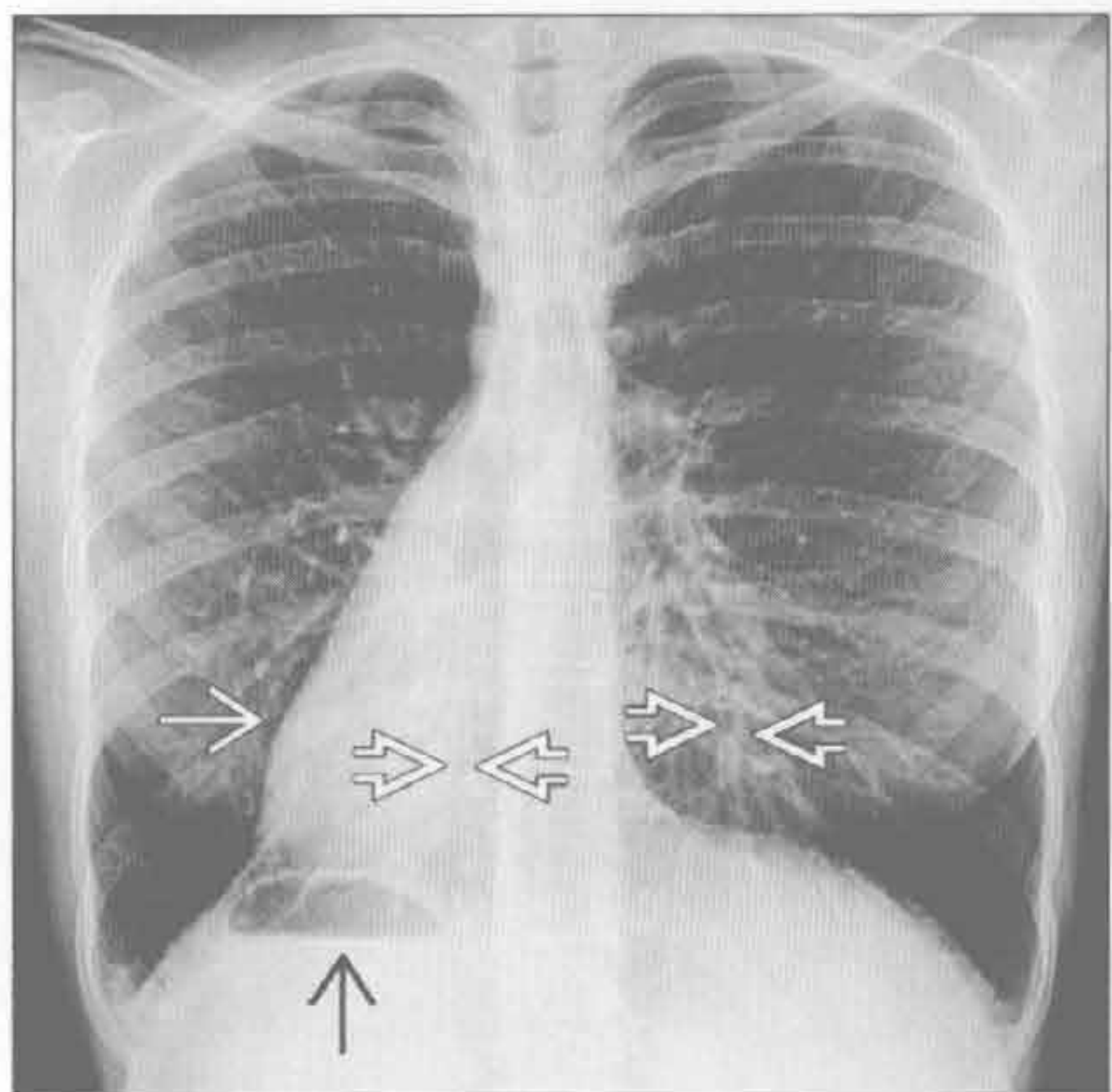
脱屑型间质性肺炎



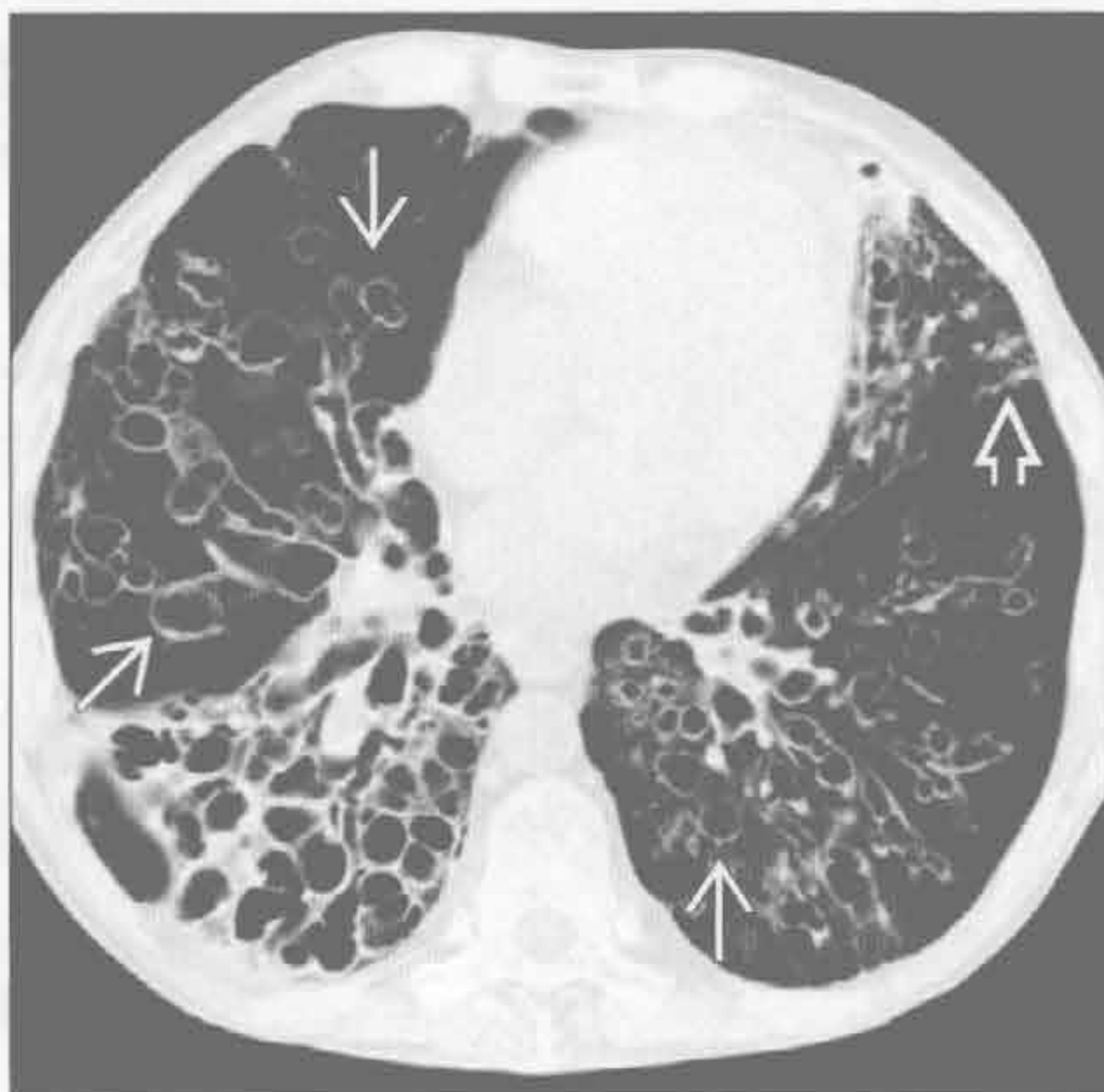
(左) 冠状面 CT 重建可见下肺严重的、弥漫性全小叶型肺气肿 \rightarrow , 表现为过度通气。上叶仅表现为轻度肺气肿 \rightarrow 。下野血管细小 \rightarrow

(右) 重度吸烟患者。横断面 HRCT 见下肺斑片状磨玻璃影 \square 。网格状影 \square 较寻常型间质性肺炎和非特异性间质性肺炎轻微。大部分脱屑型间质性肺炎患者为重度吸烟者

纤毛不动综合征



纤毛不动综合征



(左) 正位 X 线胸片见右位心 \rightarrow 、胃位于右侧 \square , 支持全内脏转位。双下叶可见柱状支气管扩张 \rightarrow 。内脏转位、慢性鼻旁窦炎和支气管扩张组成卡塔格内综合征 (Kartagener 综合征)

(右) 横断面平扫 CT 可见两肺严重的囊状支气管扩张 \rightarrow 。舌叶小结节影 \rightarrow 。反复感染导致支气管扩张

鉴别诊断

常见

- 肺炎
- 肺癌
- 圆形肺不张
- 败血性血栓
- 肺挫伤

不常见

- 肺梗死
- 隐源性机化性肺炎
- 慢性嗜酸性细胞性肺炎
- 寻常型间质性肺炎
- 脱屑型间质性肺炎

罕见（但重要）

- 淀粉样变性

重要信息

鉴别诊断要点

- 急性与慢性比较
 - 急性
 - 肺炎
 - 败血性血栓
 - 肺梗死（栓塞后 12 ~ 24 小时）；缓慢缓解
 - 慢性
 - 肺癌
 - 圆形肺不张
 - 隐源性机化性肺炎
 - 慢性嗜酸性细胞性肺炎
 - 慢性间质性肺病

常见诊断的有用线索

- 肺炎
 - 实质阴影：磨玻璃影至实变影
 - 反应性淋巴结肿大，巨大淋巴结不常见
 - 胸腔积液或肺气肿
 - 与咳痰、白细胞计数和临床表现显著相关
- 肺癌
 - 提示性征象
 - 局灶性肿块样实变影，> 3 cm
 - 边缘毛刺
 - 薄壁或有壁结节的空洞
 - 肺门增大和（或）纵隔淋巴结肿大（> 2 cm）
 - 伴有肺气肿和吸烟史
- 圆形肺不张

- CT 确诊四依据
 - 胸膜异常：胸膜增厚、胸腔积液或胸膜斑块影
 - 与异常胸膜广基底密切相连的肿块样实变
 - 体积减小
 - 彗尾征（或飓风征）：支气管血管向实变影聚集
- 败血性血栓
 - 静脉置管患者或嗜静脉用药者为高危人群
 - 外周或胸膜下多发结节和楔形实变，快速空洞化
 - 供养血管征：血管与外周结节或楔形实变直接相连
 - 渗出性胸腔积液，常分房
- 肺挫伤
 - 急性外伤
 - 外带
 - 位于钝性外力作用点下方
 - 肺的外侧部分常与相贴的肌肉组织分离
 - 伴其上肋骨骨折
 - 儿童和年轻人可无肋骨骨折
 - 创伤时发生
 - 3 ~ 5 天吸收
 - 伴有其他损伤，但也可孤立发生
 - 伴有弹道损伤

不常见诊断的有用线索

- 肺梗死
 - 最常源于肺动脉栓塞
 - 常在心功能异常（心肌病、充血性心力衰竭）基础上发生
 - 肺动脉和支气管动脉对肺的供血均较少
 - 下肺野分布为主，外周 / 胸膜下楔形实变
 - 数月后吸收（保持原有形态，而不是像肺炎呈斑片状吸收）
- 隐源性机化性肺炎
 - 双侧、基底部为主，外带和支气管血管束旁实变
 - 散在的磨玻璃影和结节
 - 环礁征（反晕征）：中央磨玻璃影，周围为实变环
 - 小叶旁阴影：边界不清，勾勒出次级肺小叶的小叶间隔
- 慢性嗜酸性细胞性肺炎
 - 上肺外带实变（所谓肺水肿的负片）

外周（胸膜下）分布的疾病

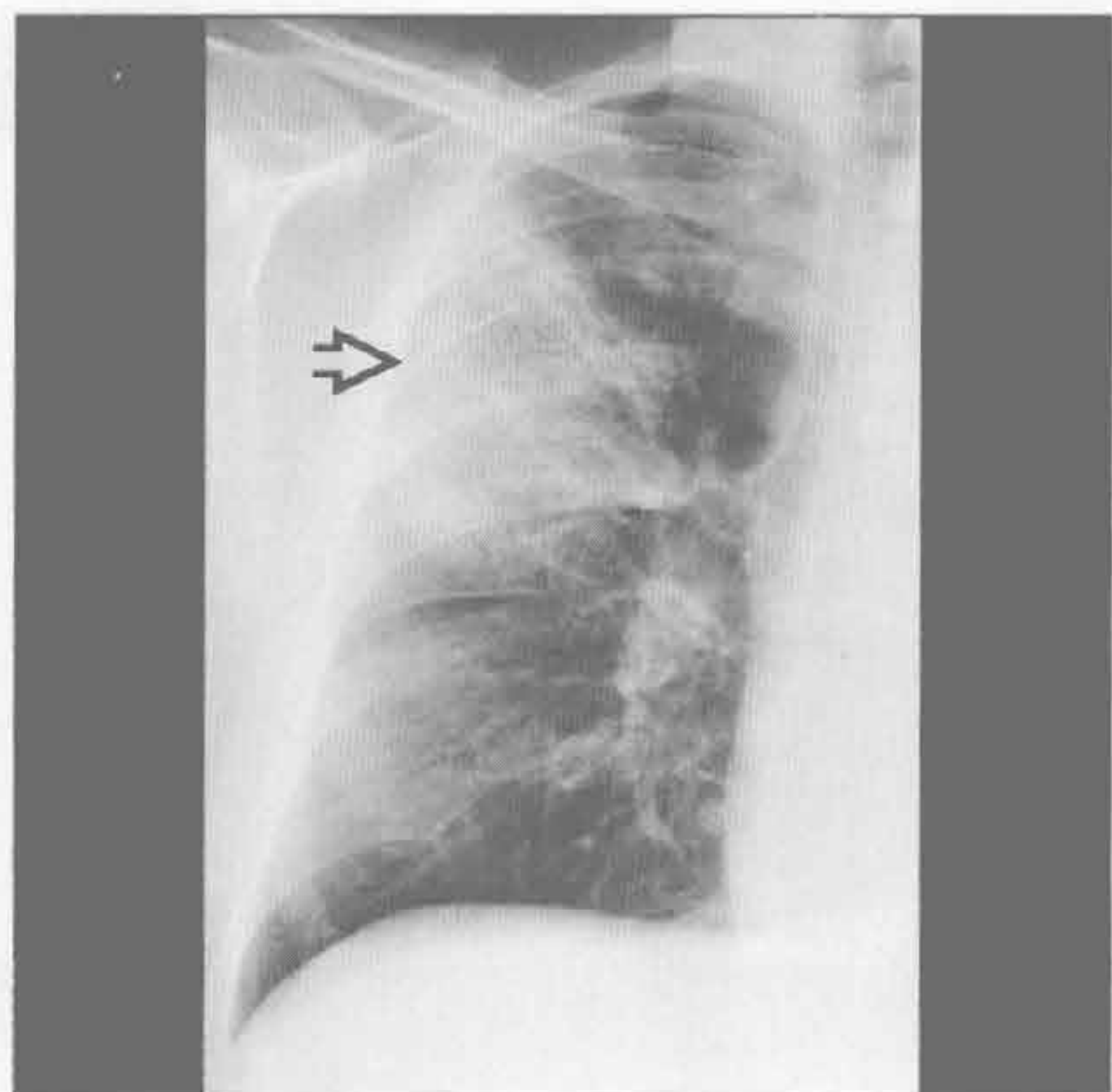
- 磨玻璃影不显著
- 病程反复、消长
- 向心性吸收（从外到内）
- 病程后期残留与胸壁平行的带状线条影
- 寻常型间质性肺炎
 - 外周和基底部分布为主；肋膈角最易受侵
 - 体积减小
 - 网格状影、线状影、结构扭曲
 - 牵拉性支气管扩张和蜂窝影
 - 磨玻璃影不显著
 - 轻度纵隔淋巴结肿大，较常见
- 脱屑型间质性肺炎
 - 吸烟者慢性进展性呼吸困难和咳嗽
 - 基底部和外带 / 胸膜下磨玻璃影；可为弥散性
 - 实变影不显著
 - 散在的薄壁的囊肿

- 基底部网状影常见，蜂窝样罕见
- 伴吸烟相关性疾病，最常见为小叶中央型肺气肿

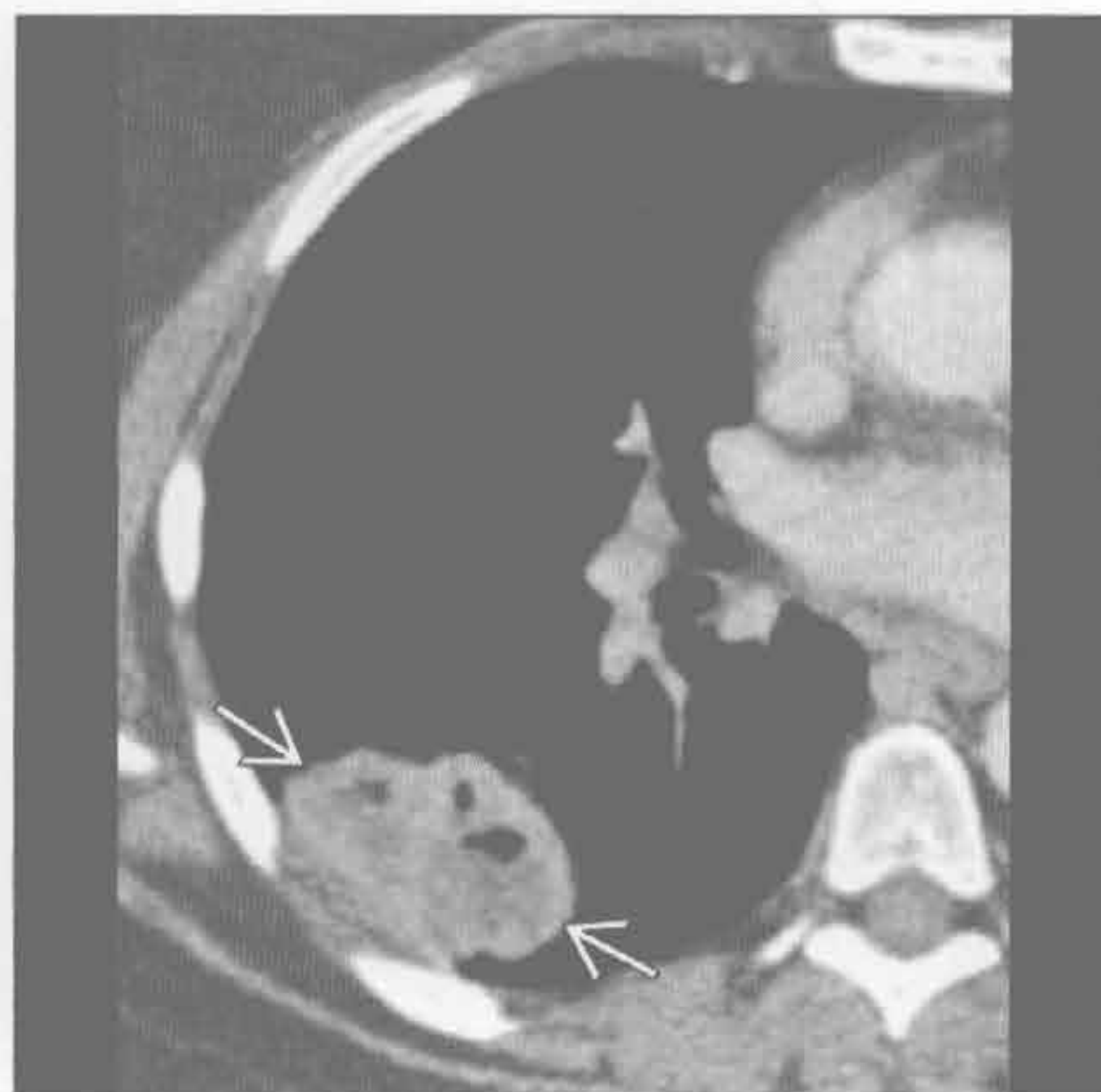
罕见诊断的有用线索

- 淀粉样变性
 - 肺实质结节型
 - 缓慢发展的结节
 - 外带、边界清楚
 - 空洞罕见
 - 50% 病例有钙化（骨化）
 - 弥漫肺泡间隔型
 - 最少见的胸腔淀粉样变性亚型
 - 小叶间隔及小叶内间隔增厚
 - 微结节常位于胸膜下
 - 纵隔和肺门淋巴结肿大不少见；伴或不伴钙化
 - 淀粉样变性引起肺梗死者罕见

肺炎



肺癌



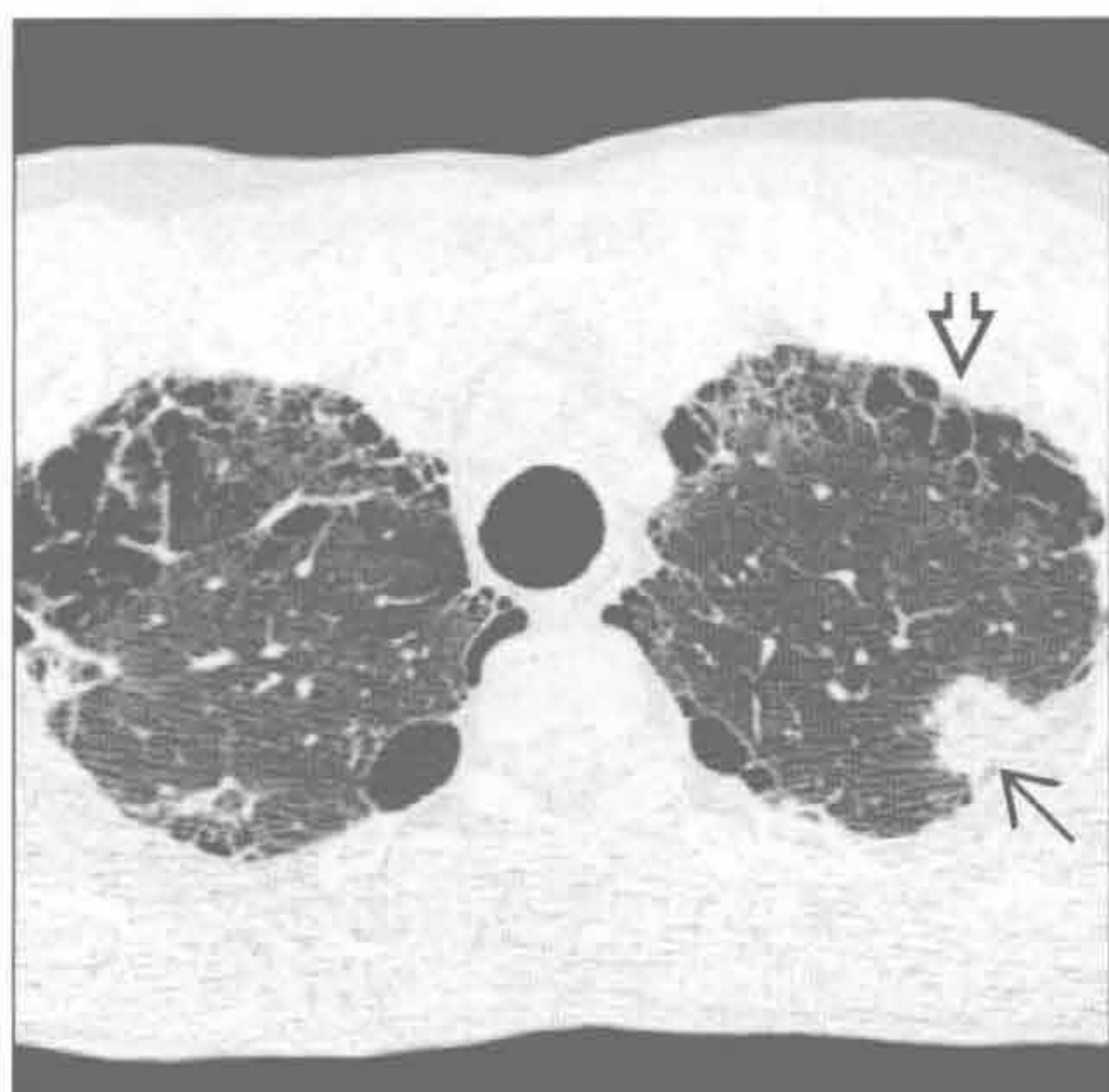
（左）发热、寒战患者。正位 X 线胸片见右肺上叶外带实变影 \Rightarrow 。服用抗生素后实变影吸收

（右）横断面增强 CT 可见右肺下叶外带的坏死空洞性肿块 \Rightarrow

外周（胸膜下）分布的疾病

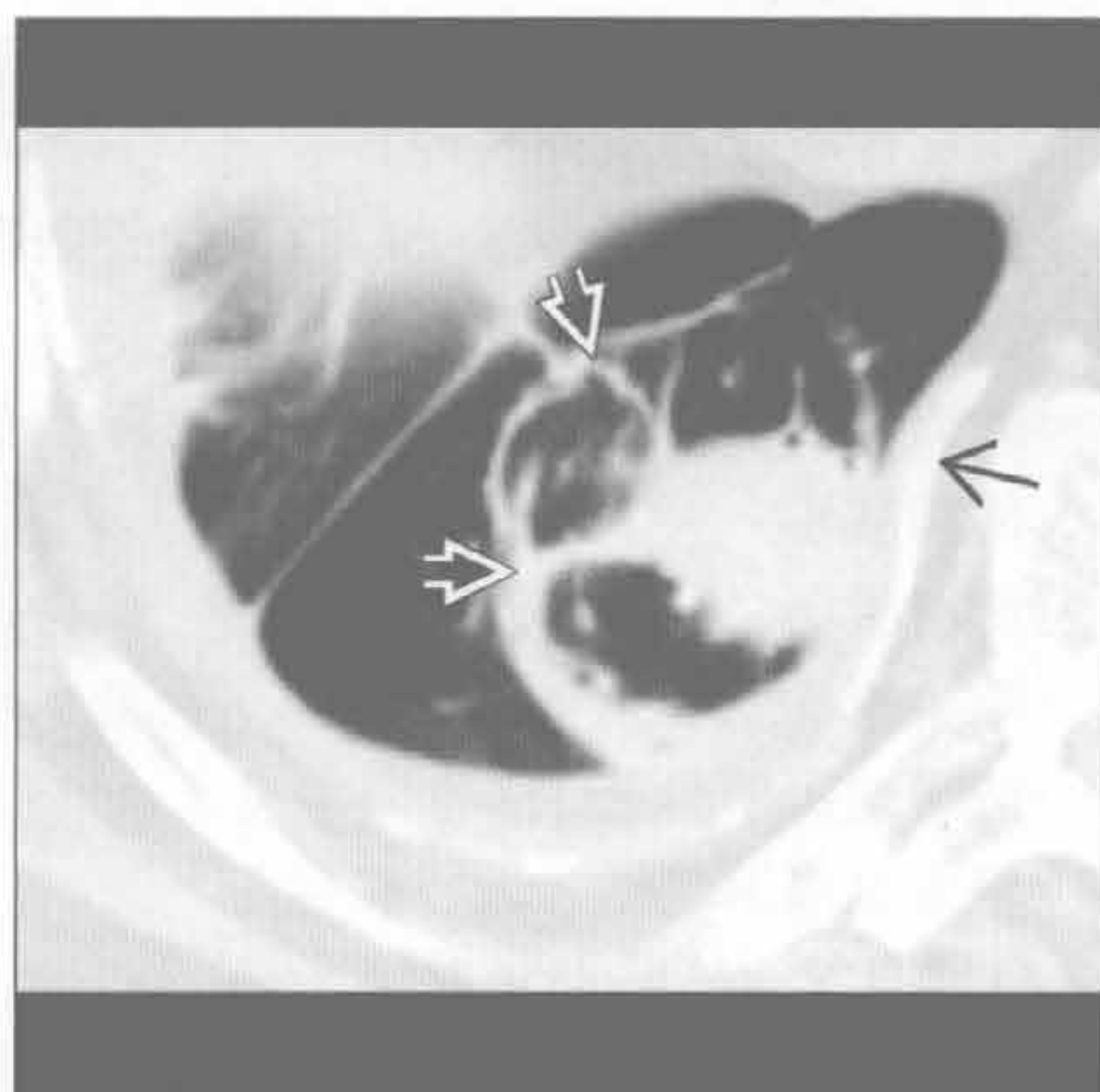
肺癌

(左) 横断面平扫 CT 可见左肺上叶外带腺癌(→)。另可见较广泛间隔旁肺气肿(⇨)



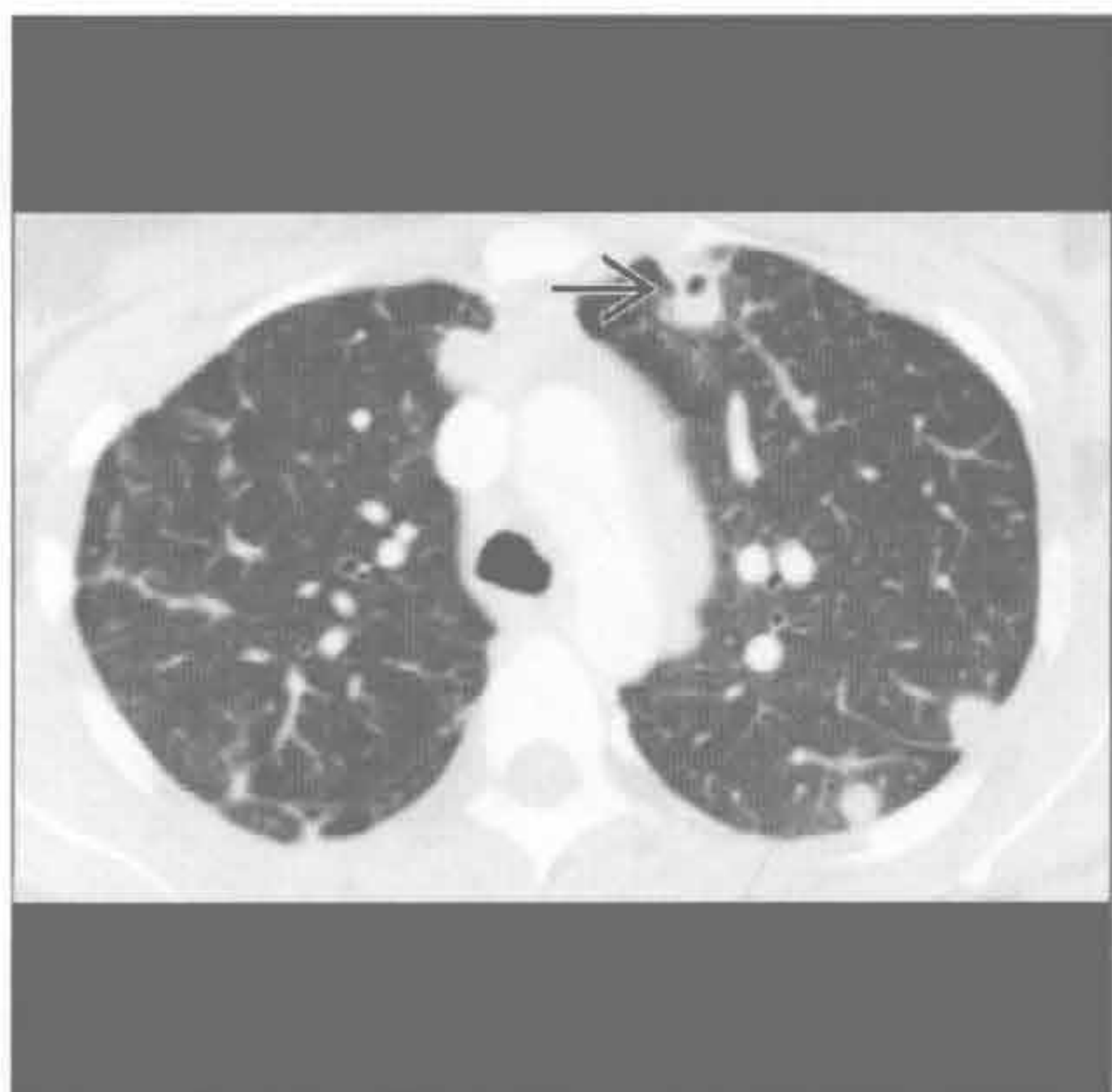(右) 横断面平扫 CT 可见右下叶圆形肿块影，与增厚钙化的胸膜广基底相连(→)。周围支气管血管束向实变影聚集(彗尾征)(⇨)

圆形肺不张



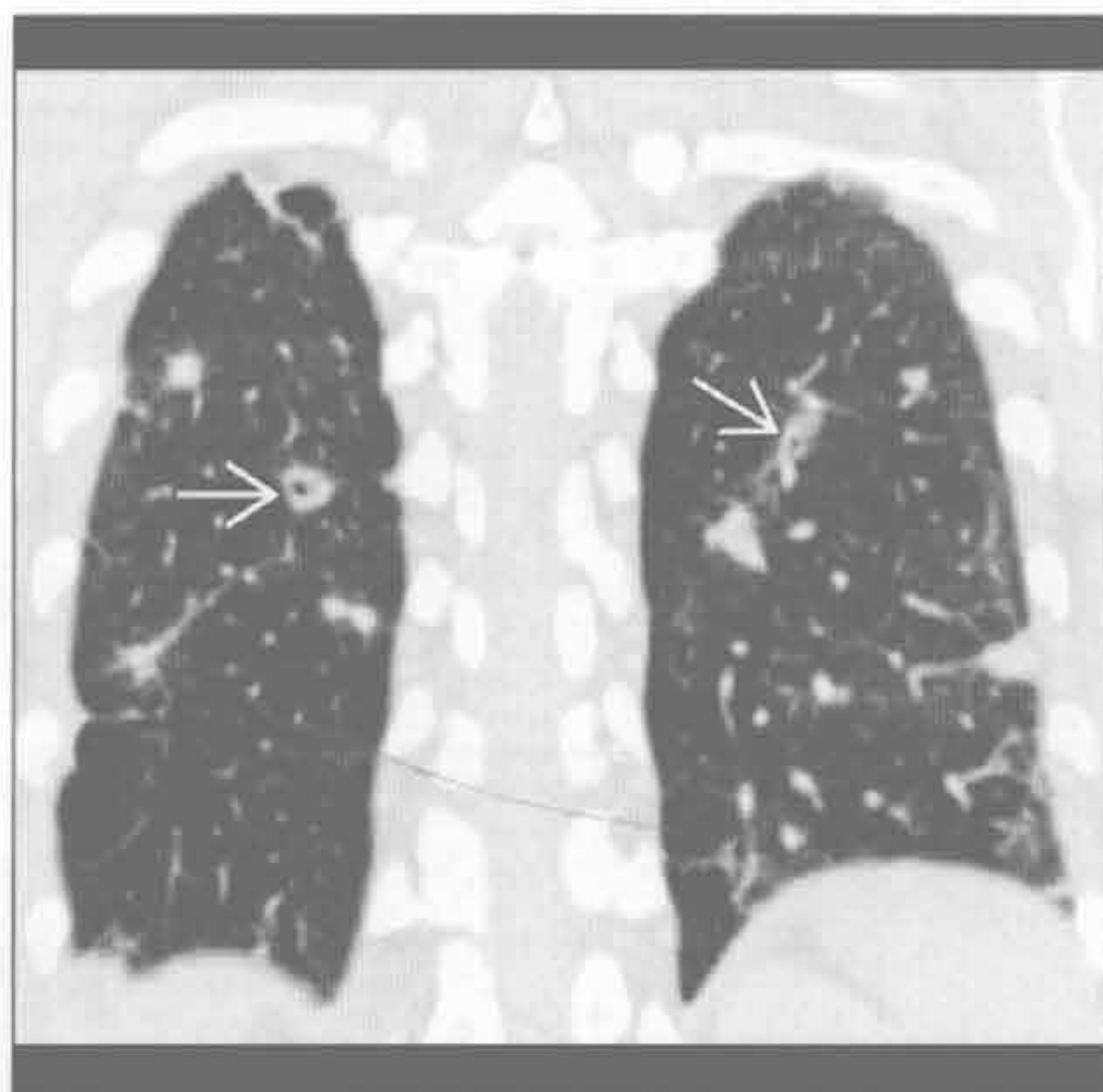
败血性血栓

(左) 横断面增强 CT 可见外带多发结节影，该患者临床表现为高热，有静脉药物滥用史。左上叶空洞性结节(→)



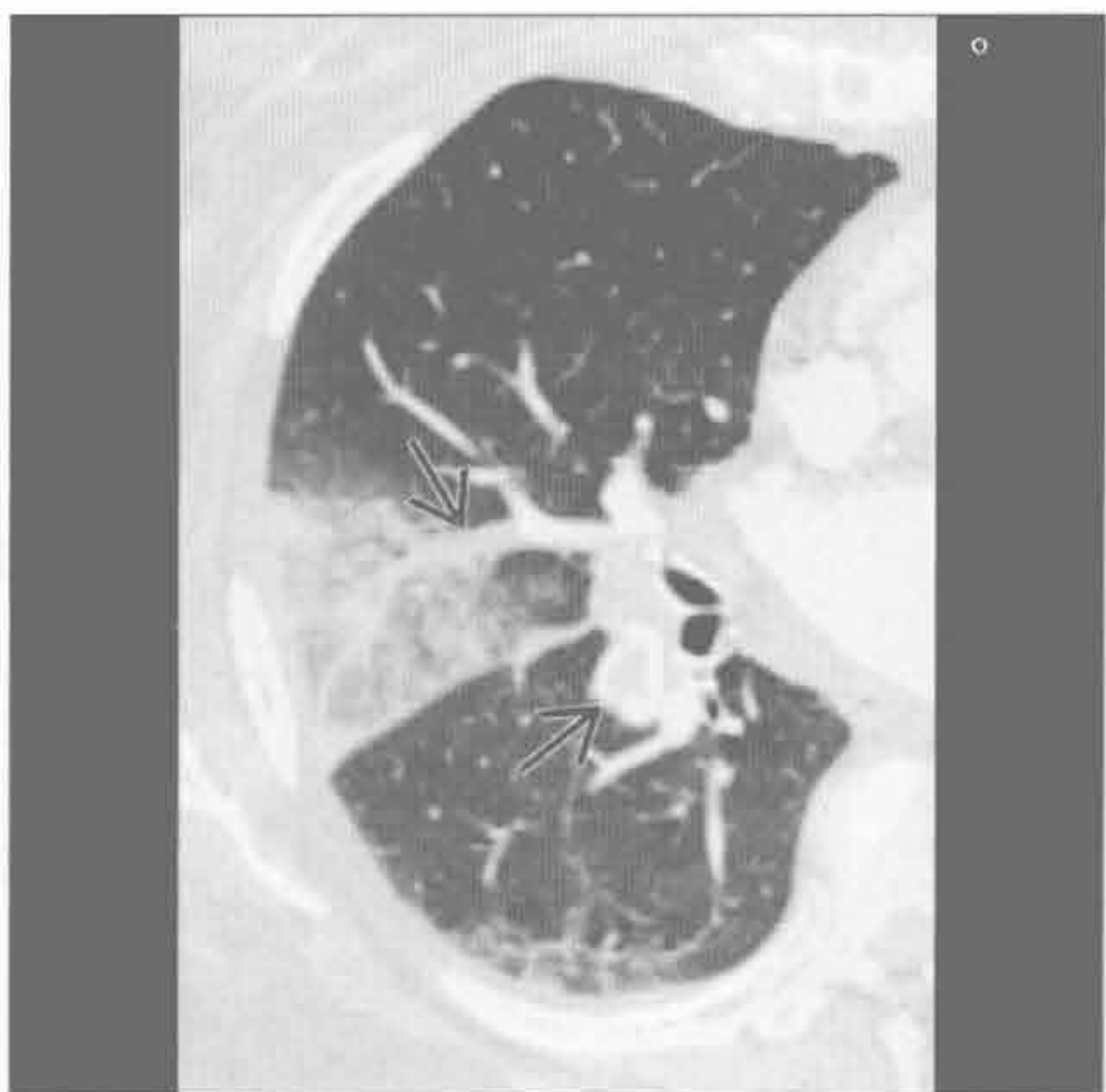(右) 冠状面增强 CT 可见多发肺结节，部分有空洞(→)，高度提示败血性血栓，本患者有高热和静脉药物滥用史

败血性血栓



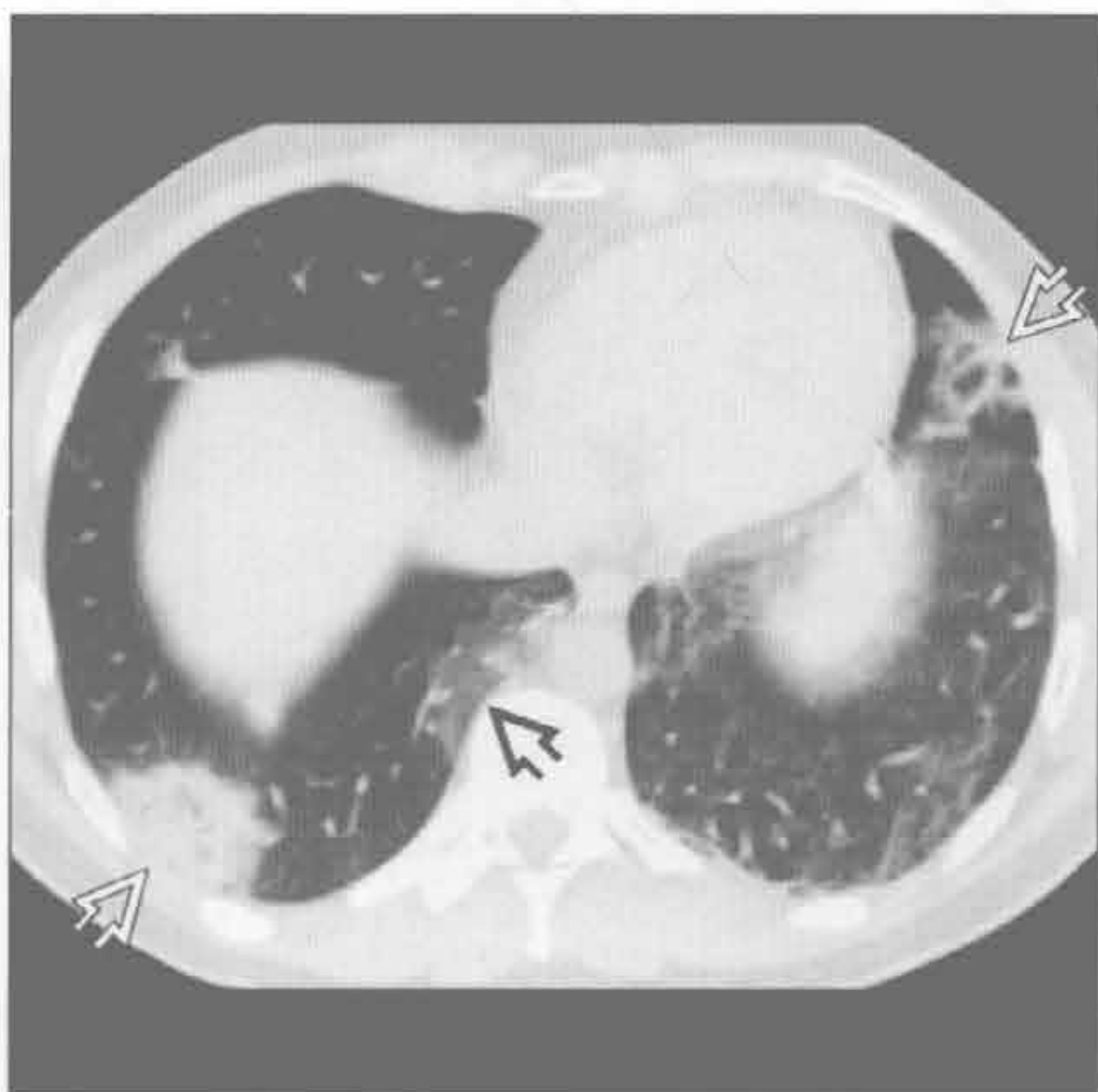
肺梗死

(左) 横断面增强 CT 见右肺中叶楔形磨玻璃影和实变影。可见急性肺栓子(→)



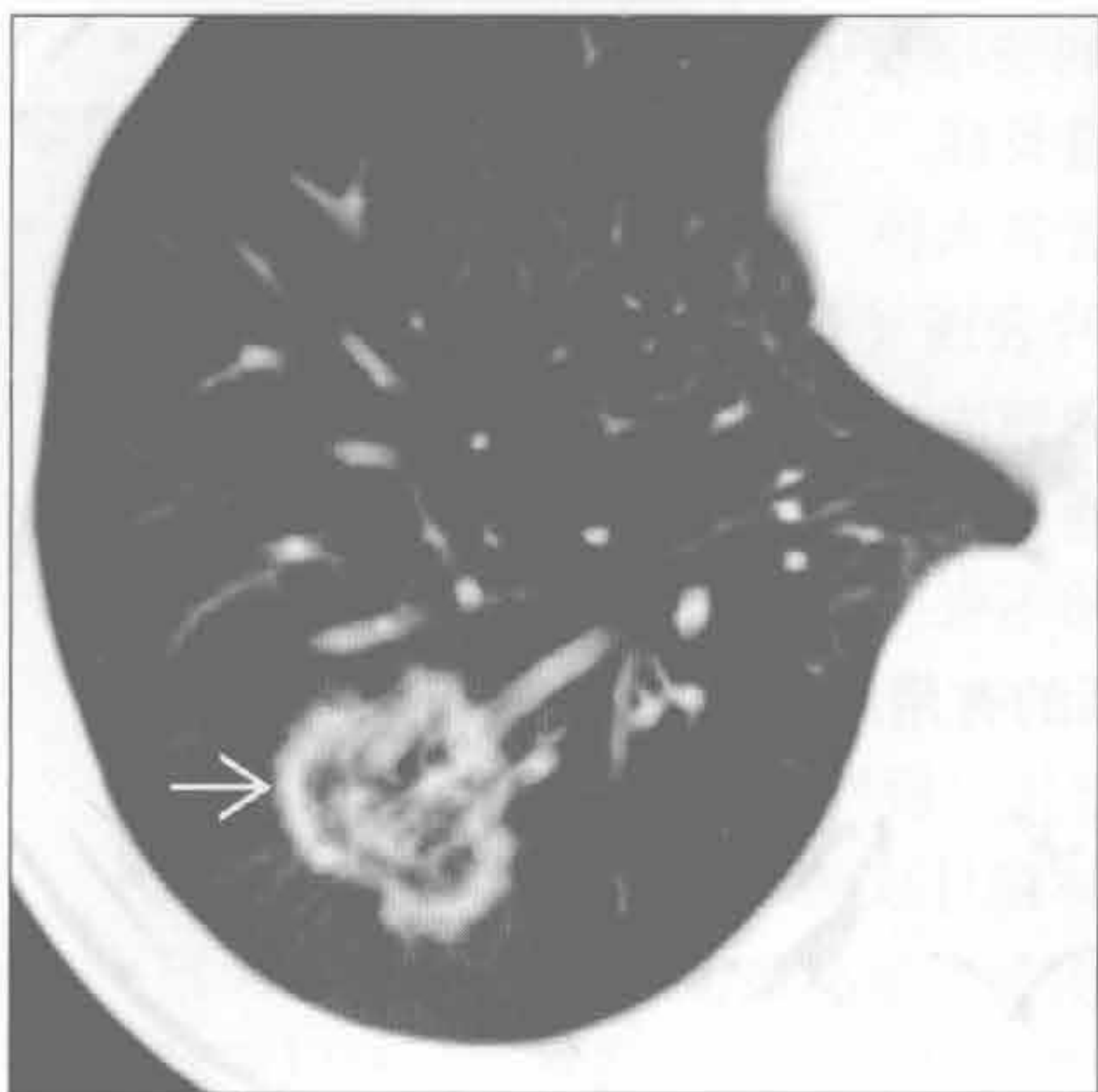
(右) 横断面平扫 CT 可见外带和胸膜下肺组织实变(→)及磨玻璃影(⇨)。本例为活检病理证实的机化性肺炎患者

隐源性机化性肺炎

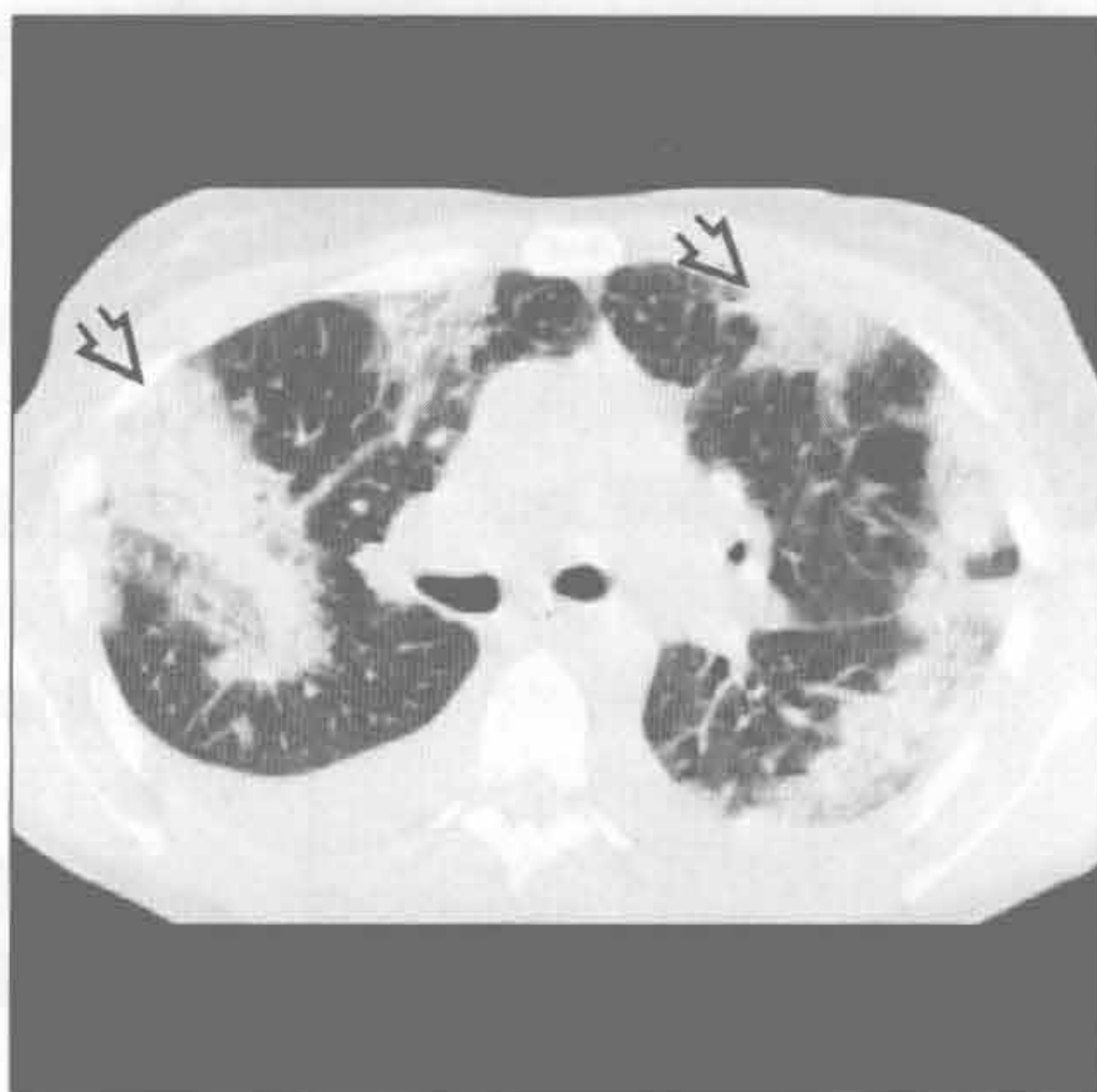

外周（胸膜下）分布的疾病

隐源性机化性肺炎



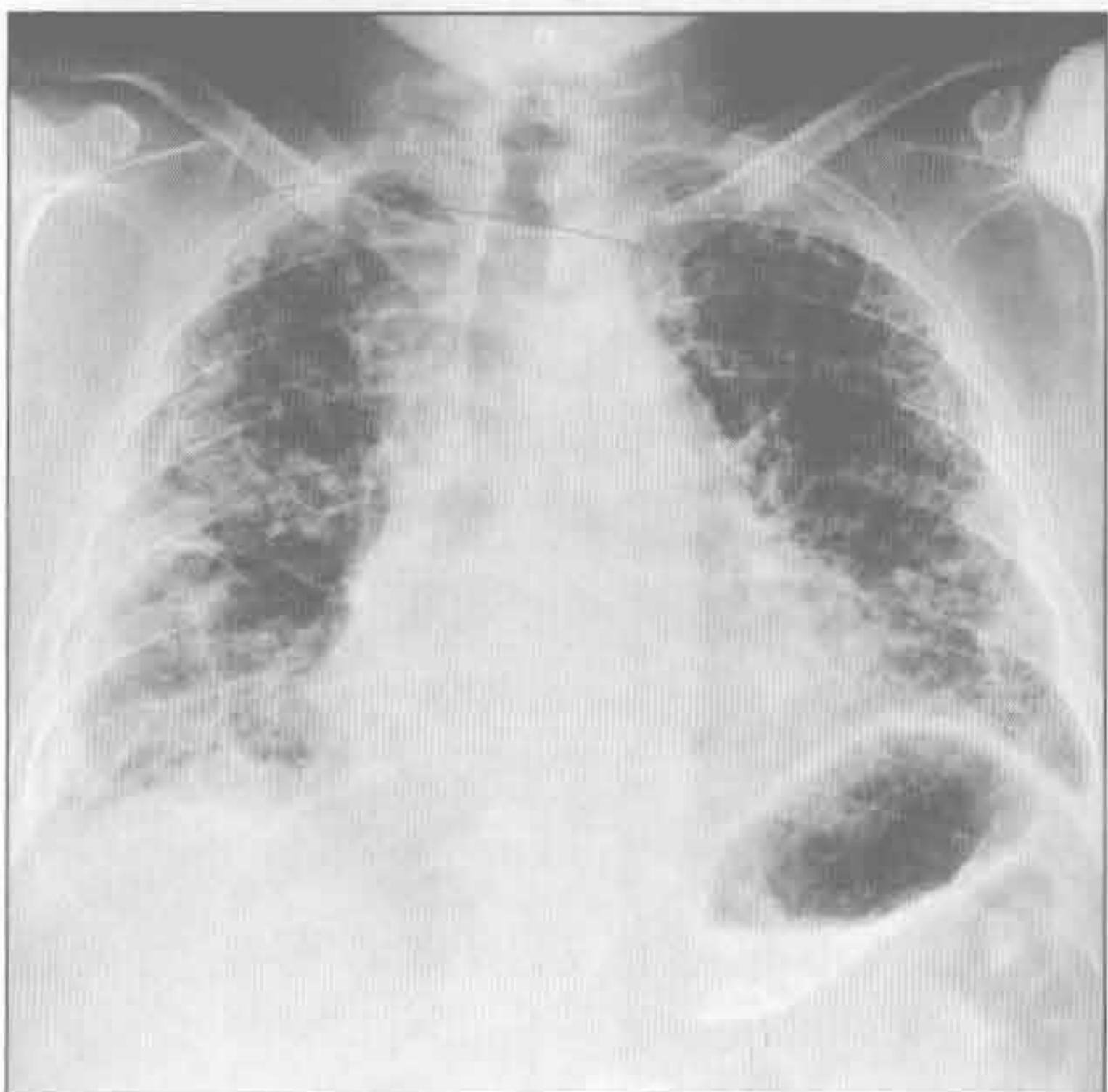
慢性嗜酸性细胞性肺炎



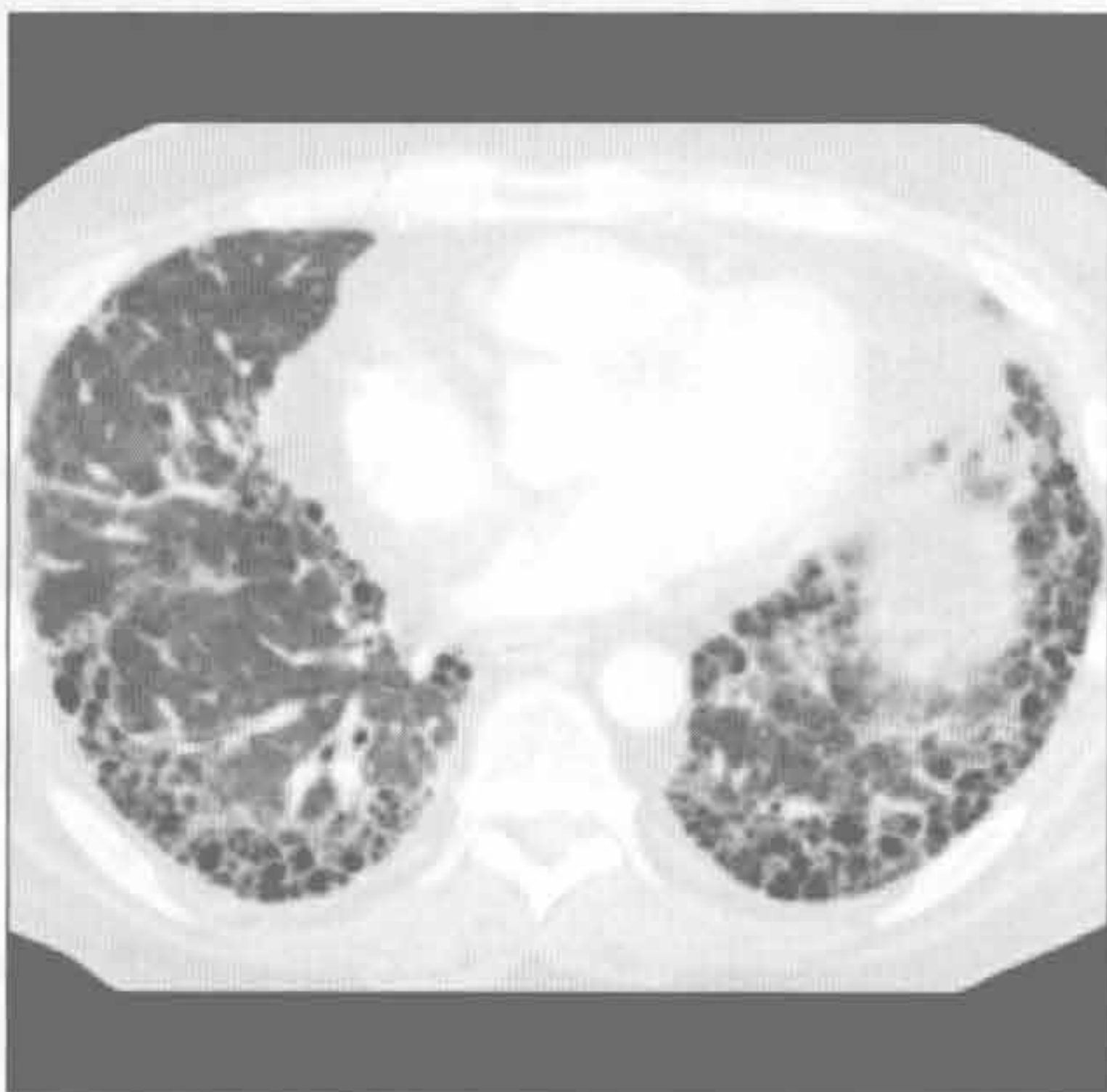
(左) 横断面平扫 CT 可见右肺下叶中央磨玻璃影伴周边实变 (反晕征) \Rightarrow , 为隐源性机化性肺炎的典型表现

(右) 横断面平扫 CT 可见外带实变 \Rightarrow 和少量胸腔积液

寻常型间质性肺炎



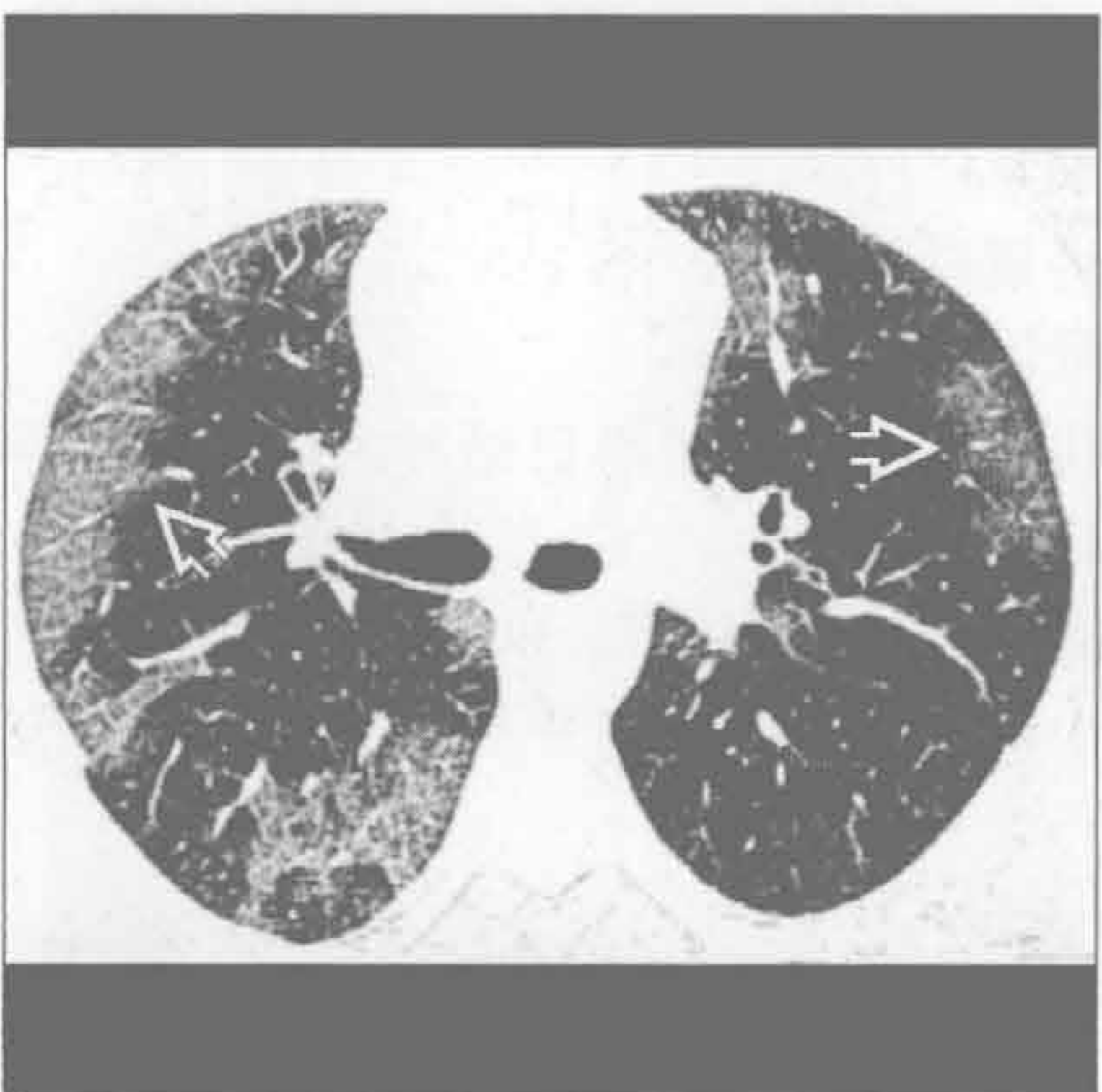寻常型间质性肺炎



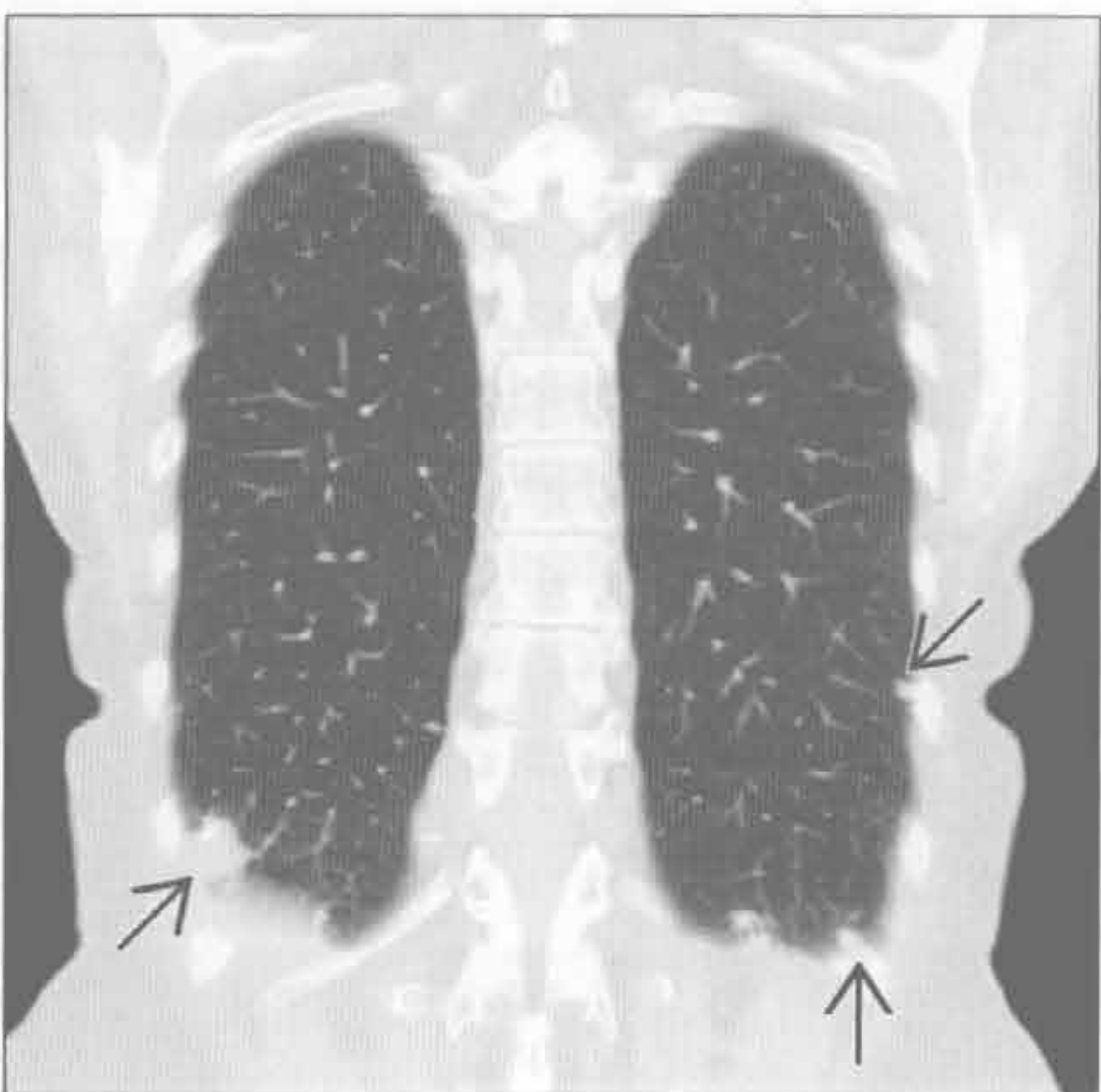
(左) 正位 X 线胸片可见肺体积减小, 外带和基底部分布为主的网格状影和囊状透亮影, 高度提示间质性纤维化

(右) 横断面增强 CT 可见外带分布为主的蜂窝样影伴少量小斑片状磨玻璃影, 高度提示寻常型间质性肺炎

脱屑型间质性肺炎



淀粉样变性



(左) 横断面 HRCT 见外带斑片状磨玻璃影 \Rightarrow 伴小叶间隔和小叶内间隔增厚。患者有吸烟史

(右) 冠状面平扫 CT 可见外带钙化和无钙化的肺结节 \Rightarrow , 符合结节型淀粉样变性

鉴别诊断

常见

- 肺气肿伴其他病变
- 哮喘
- 病毒性或非典型性肺炎

不常见

- 囊性纤维化（假性）
- 结节病

罕见（但重要）

- 淋巴管肌瘤病
- 肺朗格汉斯细胞组织细胞增生症

重要信息

鉴别诊断要点

- 年龄、性别、临床症状是诊断关键

常见诊断的有用线索

- 肺气肿伴其他病变
 - 慢性支气管炎伴支气管壁增厚
 - 肺水肿
 - 肺炎累及间质
 - 间质性肺疾病
 - 寻常型间质性肺炎
 - 脱屑型间质性肺炎
 - 呼吸性细支气管炎
- 哮喘
 - 急性发作时 X 线胸片多为阴性表现
 - X 线胸片表现在儿童略为常见和严重
 - 因细支气管管径小
 - X 线胸片表现
 - 肺过度充气
 - 小气道黏液嵌塞引起局部肺不张
 - 支气管壁增厚
 - HRCT 表现
 - 支气管壁增厚
 - 呼气相马赛克灌注和空气捕捉
 - 黏液嵌塞
 - 可并发过敏性支气管肺曲霉病
- 病毒性或非典型性肺炎
 - 鉴别依据为年龄和感染症状
 - 引起幼儿过度通气的原因
 - 侧支通气发育不健全
 - 气道直径小，易发生黏液嵌塞
 - 黏液产生多

- 成年人少见过度通气
- 间质性病变继发于
 - 小气道炎症
 - 支气管旁水肿
- X 线胸片表现（儿童多见）
 - 肺门向肺内放射的条状阴影
 - 过度通气
 - 亚段肺不张

不常见诊断的有用线索

- 囊性纤维化（假性）
 - 常染色体隐性疾病
 - 在儿童引起反复感染
 - 早期 X 线胸片表现
 - 小气道阻塞引起的过度通气
 - 继发于小气道嵌塞的结节或网状影
 - 轨道征，提示支气管壁增厚或细支气管扩张
 - 上叶分布为主
 - 晚期 X 线胸片表现
 - 肺动脉高压
 - 更广泛的囊状支气管扩张
 - 较大气道黏液嵌塞
 - 肺不张
 - HRCT 表现
 - 细支气管扩张
 - 支气管壁增厚
 - 树芽征：小气道黏液嵌塞所致，有或无炎症可能
 - 较大气道的黏液嵌塞
 - 呼气相马赛克灌注和空气捕捉提示小气道受累
- 结节病
 - 系统性肉芽肿疾病
 - 几乎可累及任何器官
 - 90% 患者累及肺
 - X 线胸片表现
 - 肺门和右侧支气管旁淋巴结肿大，伴或不伴钙化
 - 边界清楚或不清的结节，以上肺为主
 - 可因小气道非干酪性肉芽肿而引起肺过度充气
 - HRCT 表现
 - 上肺分布为主
 - 淋巴管旁结节（沿肺裂、胸膜下和支气管血管束分布）
 - 少见情况下，结节为随机分布

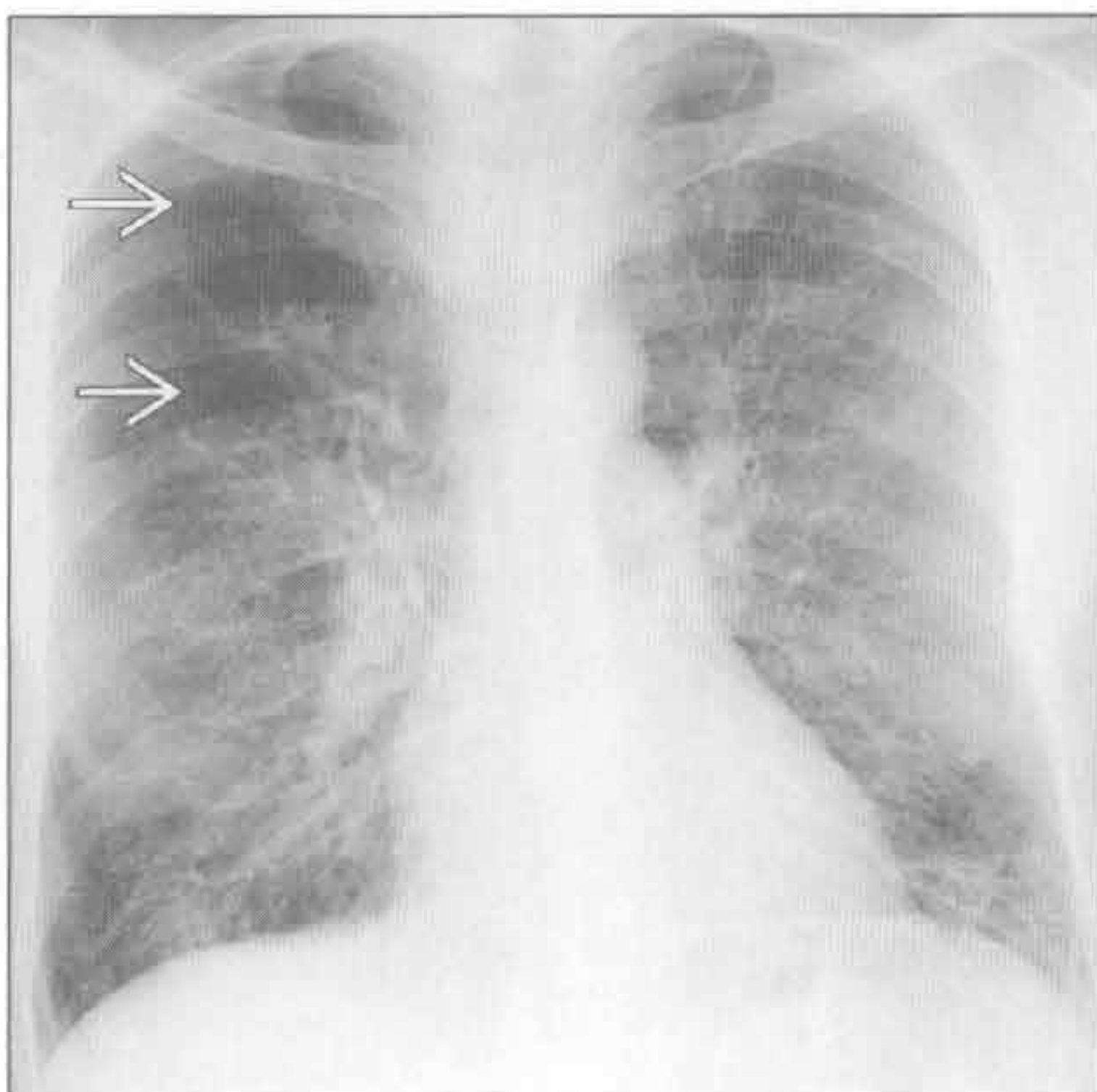
- 支气管壁结节状增厚
- 小气道受累，表现为马赛克灌注和空气捕捉

罕见诊断的有用线索

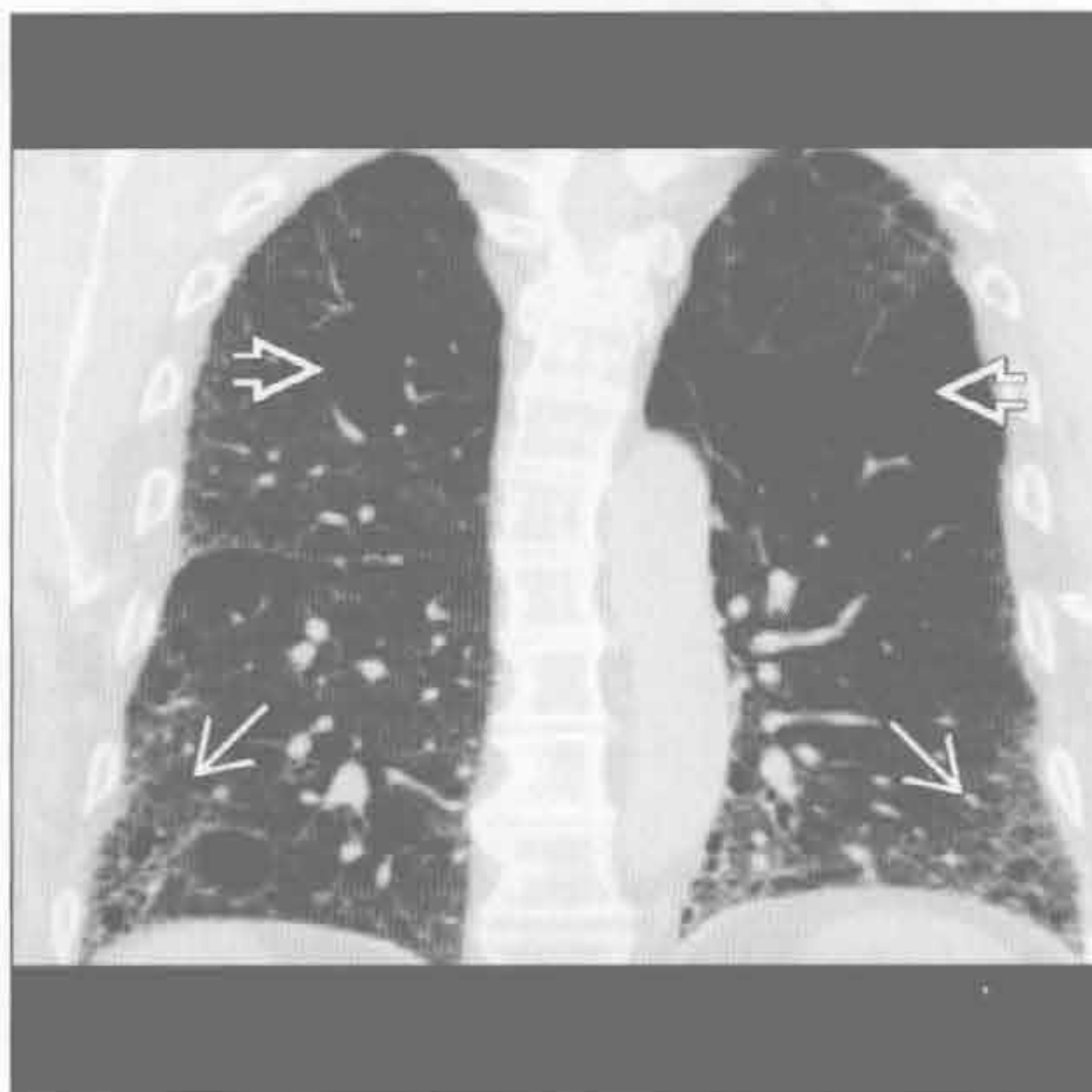
- 淋巴管肌瘤病
 - 患者均为育龄女性
 - 妊娠期间病情可加剧
 - 结节性硬化可有类似表现
 - X线胸片表现
 - 肺体积正常或增大
 - 早期 X线胸片正常
 - 弥漫性的细或粗网格状影
 - 气胸 (80%)
 - 胸腔积液 (乳糜胸)
 - HRCT 表现
 - 弥漫性圆形囊肿
 - 开始时囊肿体积小，疾病进展时囊肿体积增大
 - 伴或不伴乳糜性胸腔积液 (与普通胸腔积液难鉴别)
 - 伴或不伴气胸

- 10% ~ 15% 伴肾血管平滑肌脂肪瘤
- 伴或不伴纵隔或腹膜后淋巴结肿大
- 肺朗格汉斯细胞组织细胞增生症
 - 20-40 岁男性高加索地区吸烟者，咳嗽和呼吸困难
 - 支气管旁朗格汉斯细胞增生
 - X线胸片表现
 - 上 2/3 肺野结节性或网状结节状影
 - 肺体积正常或增大
 - 肺基底部不受累
 - 30% 有气胸
 - HRCT 表现
 - 小叶中心型结节，伴或不伴中心空洞
 - 囊肿直径 ≤ 1 cm
 - 圆形或不规则性囊肿
 - 肋膈角不受累
 - 伴或不伴气胸
 - 偶见囊状骨骼破坏
 - 病变从结节进展为空洞型结节，再至囊肿
 - 囊肿被认为是扩大的气道腔 (瘢痕旁肺气肿)

肺气肿伴其他病变



肺气肿伴其他病变



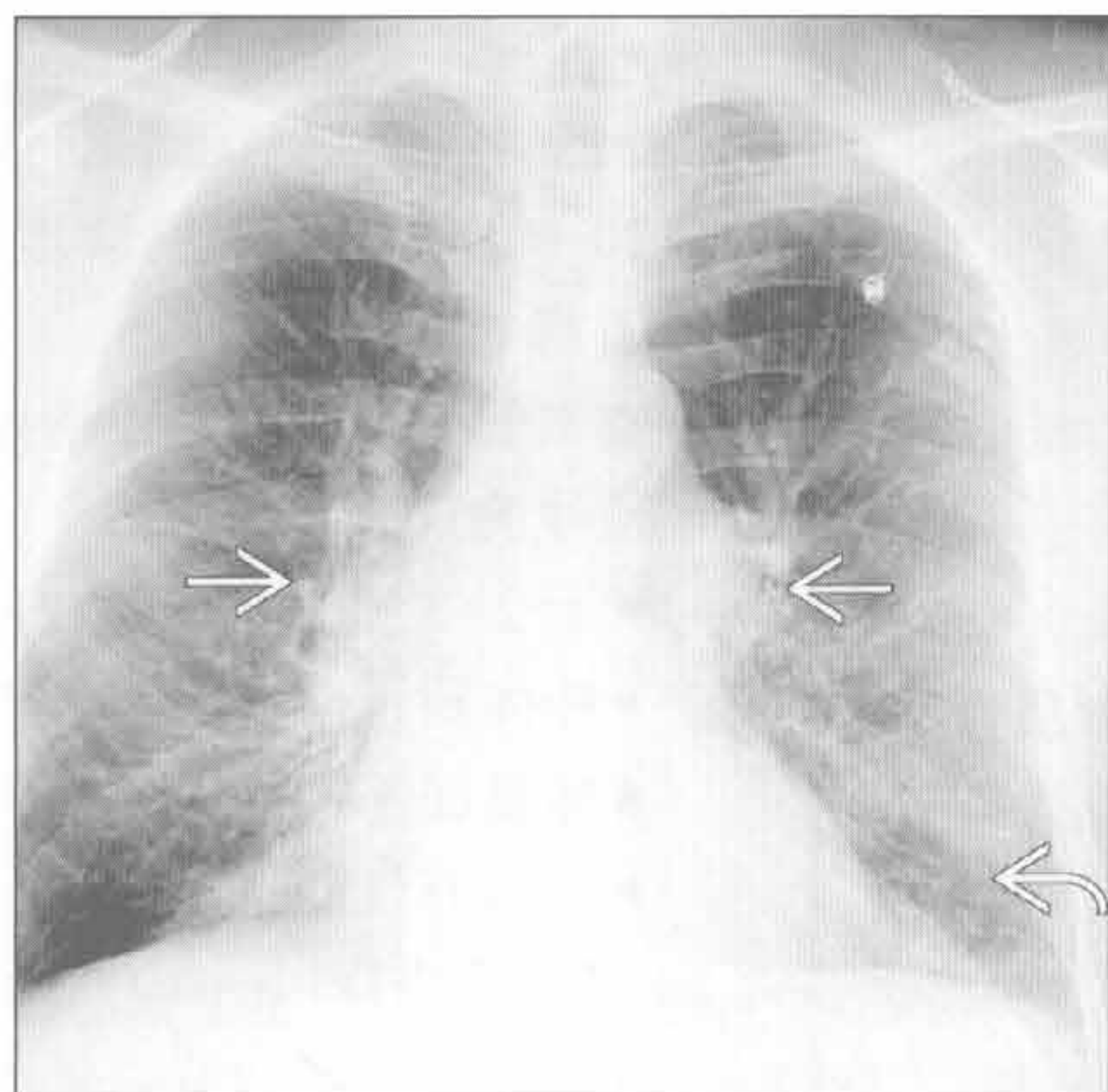
(左) 正位 X 线胸片可见双侧线状影，代表支气管壁增厚。右上肺透亮影 \Rightarrow ，代表肺气肿

(右) 寻常型间质性肺炎患者。冠状面平扫 CT 见胸膜下和基底部为主的网状影和结构扭曲 \Rightarrow ，两上肺肺气肿 \Rightarrow

间质性病变，过度充气

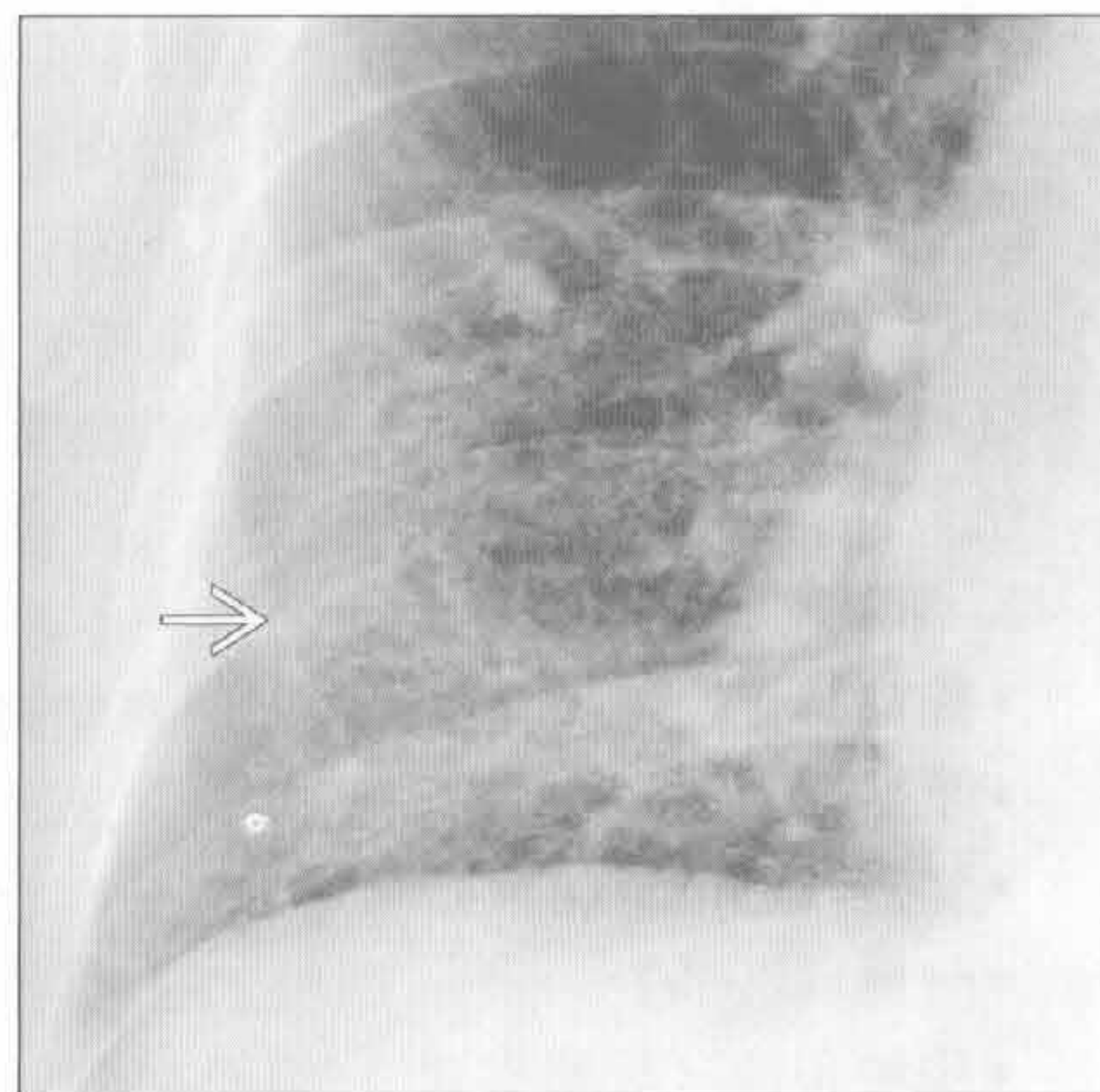
肺气肿伴其他病变

(左) 正位 X 线胸片可见肺过度通气和中央肺动脉扩张 \Rightarrow ，符合慢性缺氧引起肺动脉高压的表现。基底部条纹状阴影可能为支气管壁增厚 \Rightarrow



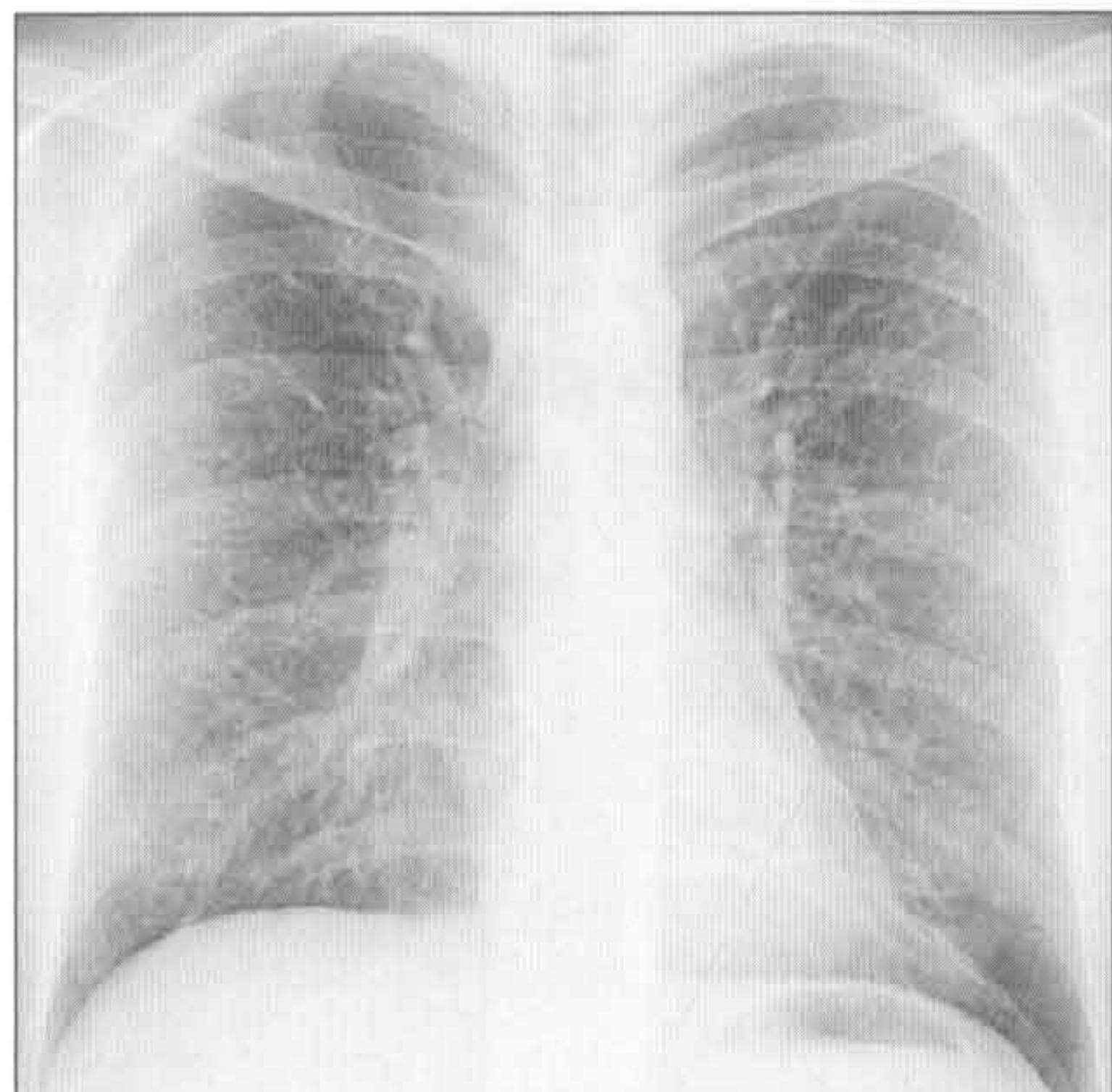
肺气肿伴其他病变

(右) 正位 X 线胸片可见肺气肿伴脱屑型间质性肺炎。另可见肺基底部轻度间质阴影 \Rightarrow ，为吸烟相关的慢性感染表现



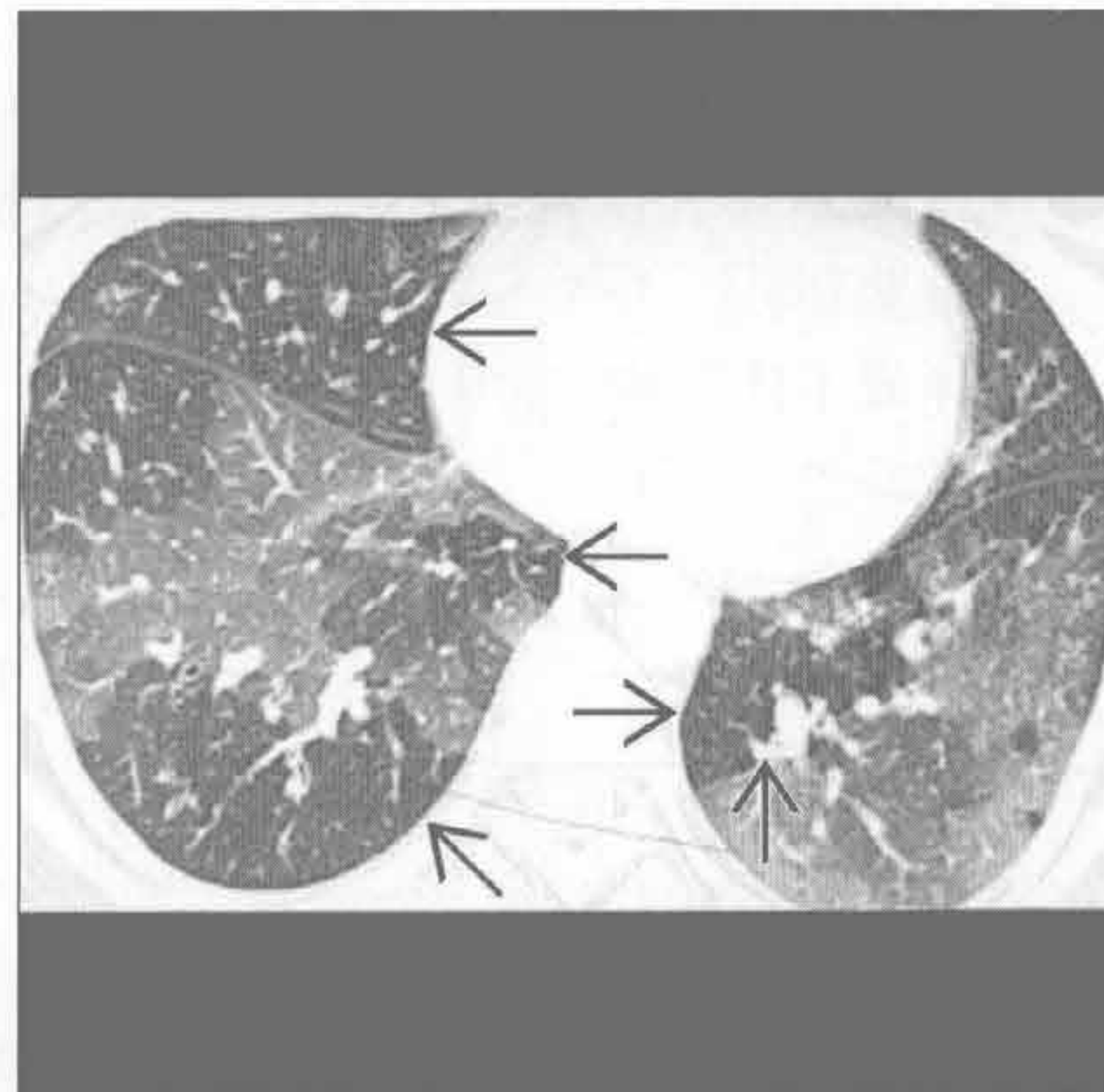
哮喘

(左) 正位 X 线胸片可见轻度弥漫性网格状影，余未见异常



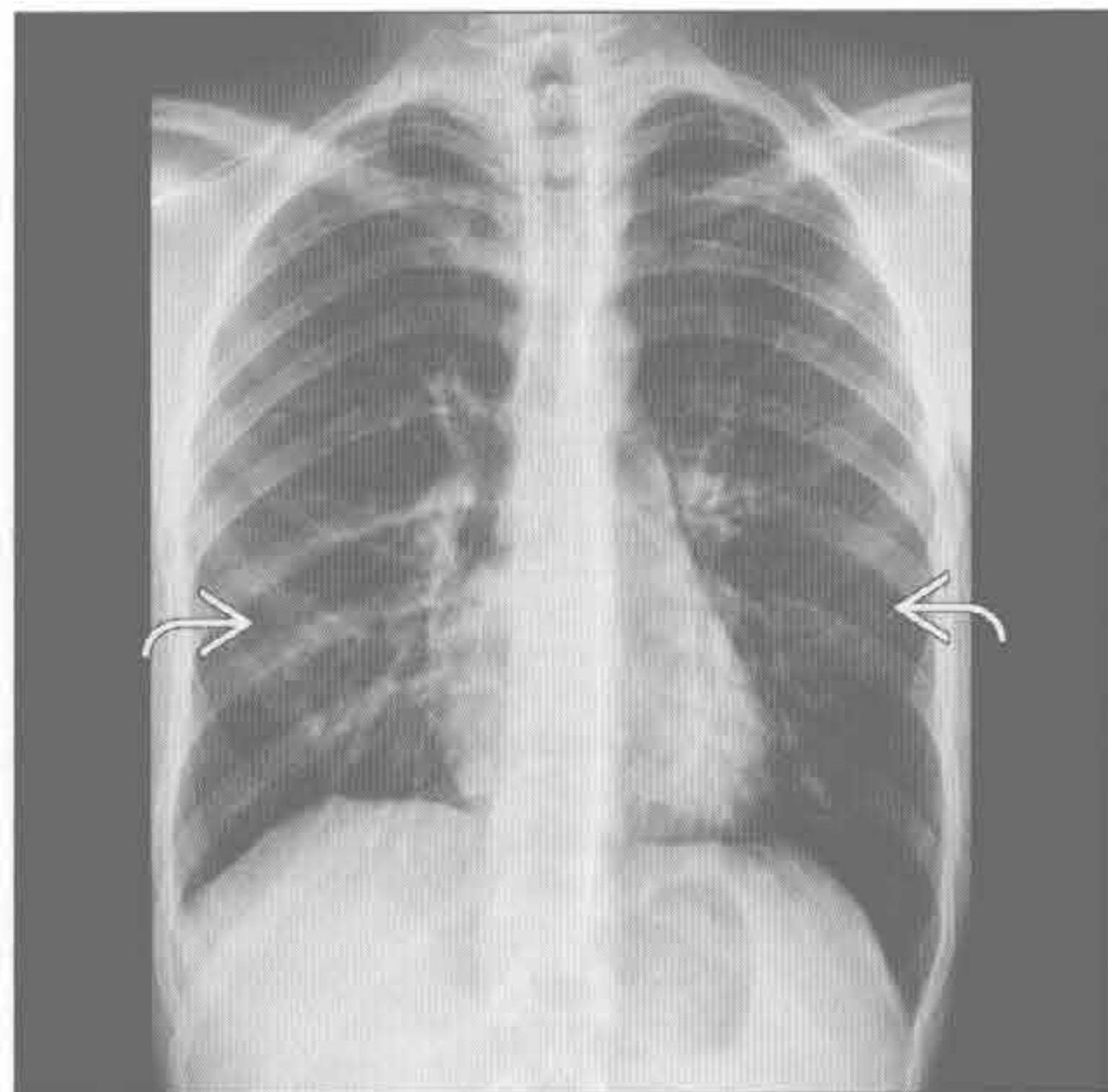
哮喘

(右) 横断面呼气相 HRCT 可见多发边界清楚的空气捕捉 \Rightarrow ，表明肺过度充气。注意病灶地图样分布，不同区域间血管管径有差异



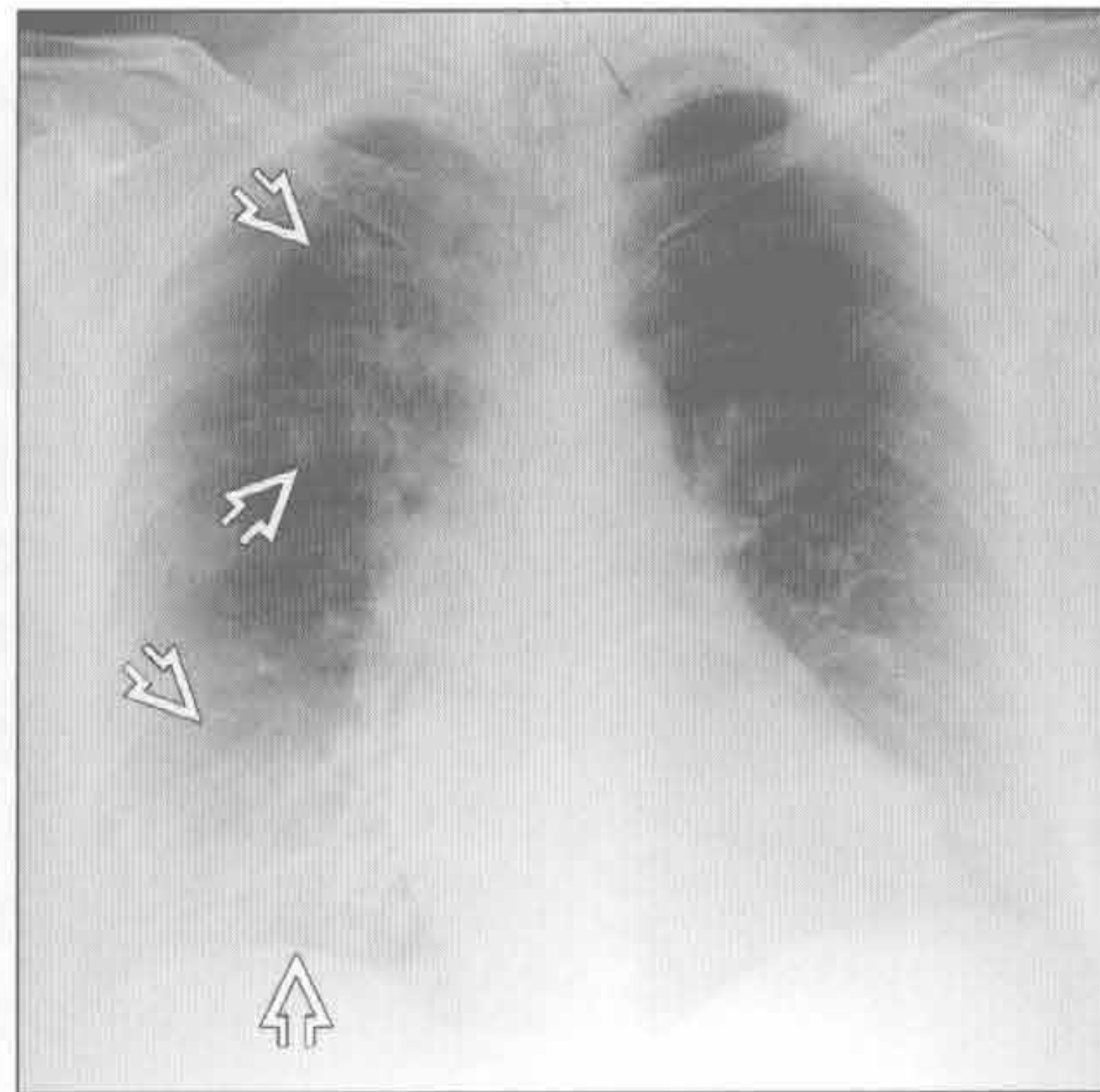
哮喘

(左) 有长期哮喘史患者。正位 X 线胸片见肺过度充气，支气管壁增厚 \Rightarrow



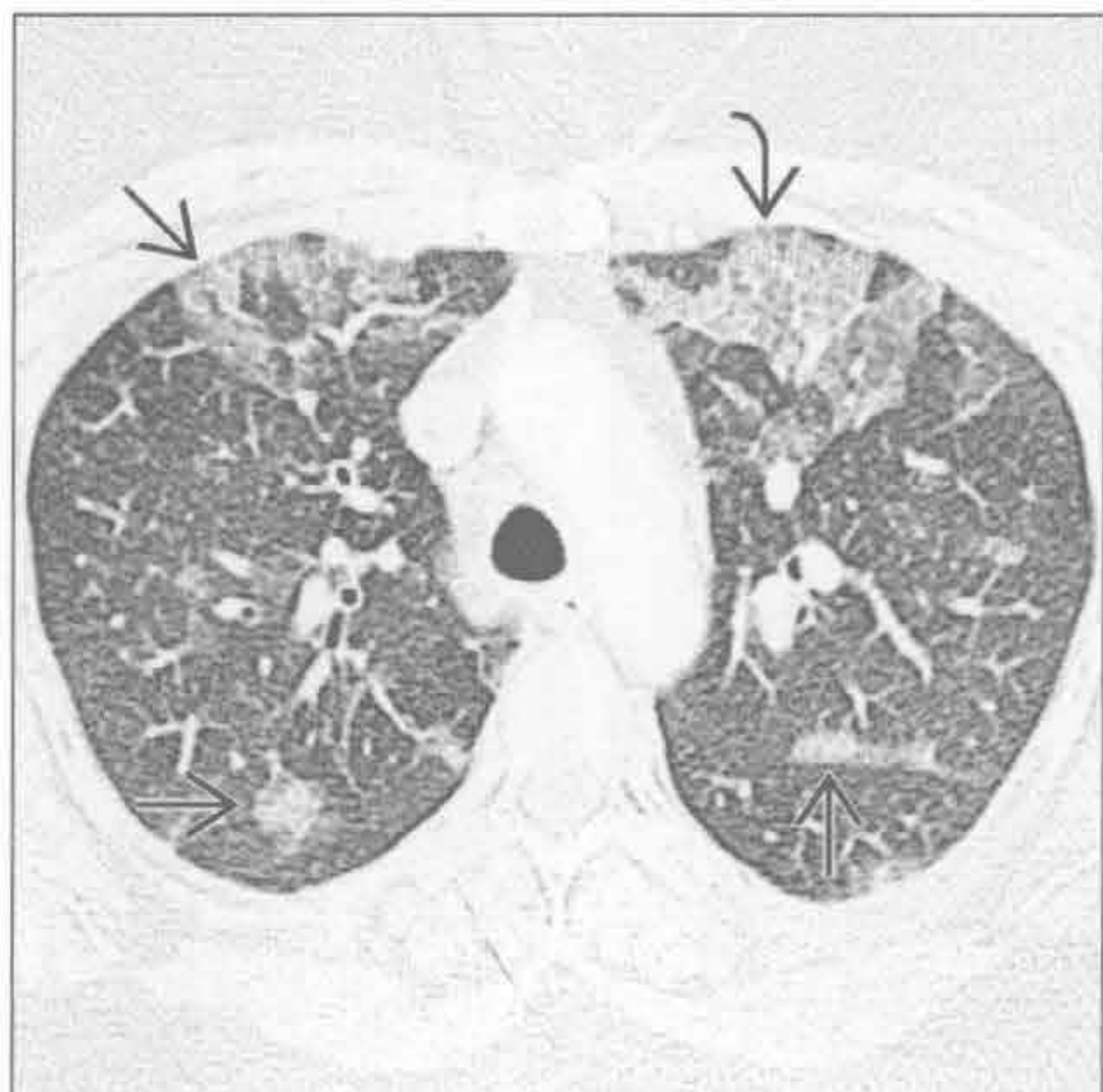
病毒性或非典型性肺炎

(右) 正位 X 线胸片示甲型流感病毒性肺炎的典型表现，右肺可见淡薄的条纹状影 \Rightarrow 。临床病史是诊断的关键

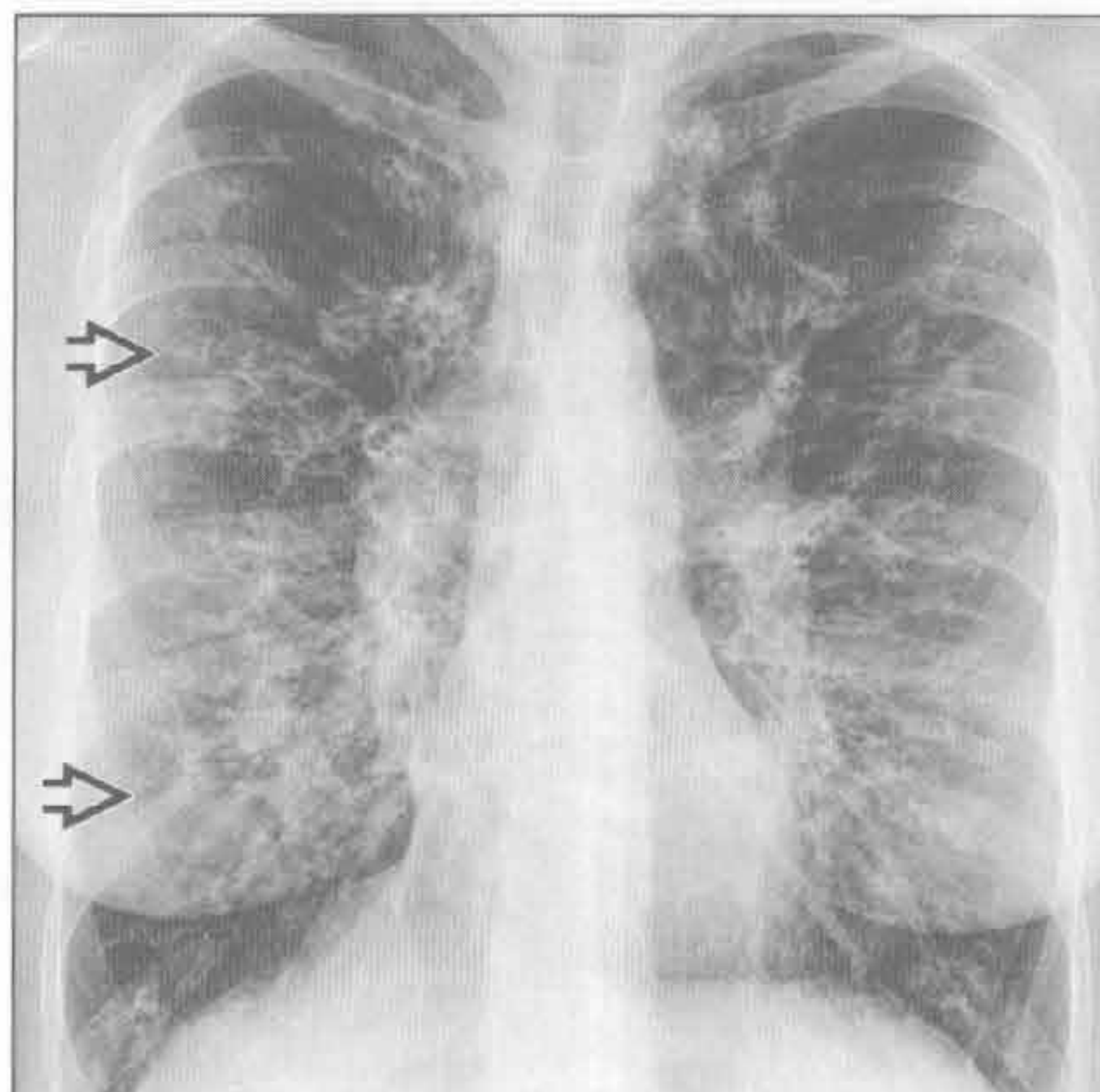


间质性病变，过度充气

病毒性或非典型性肺炎



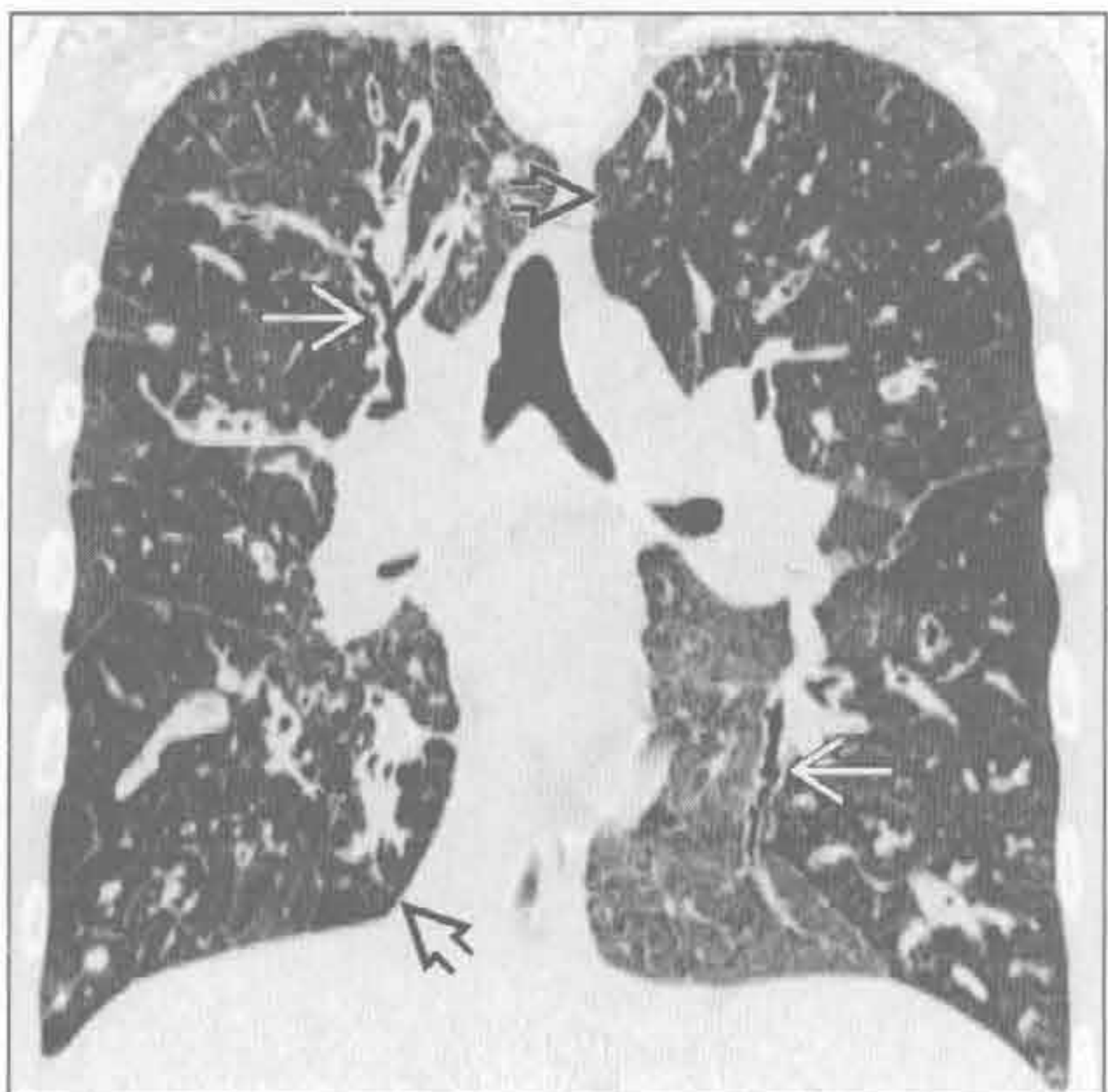
囊性纤维化



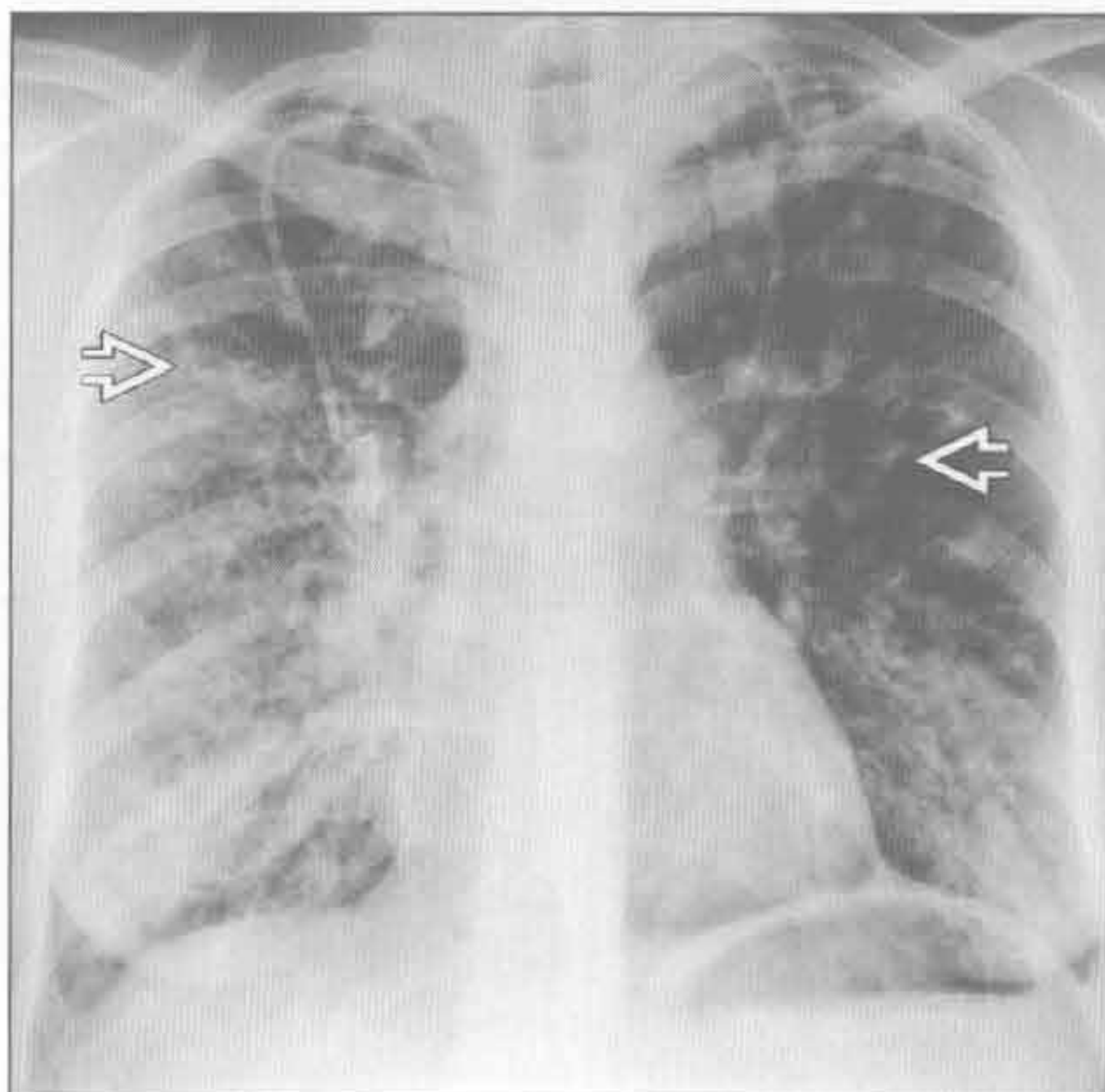
(左) 横断面平扫 CT 可见甲型流感患者双侧肺内磨玻璃影 \Rightarrow 。局部尚可见外带小叶内间隔增厚 \Rightarrow

(右) 正位 X 线胸片可见轨道样影、环状影和小阴影 \Rightarrow ，肺过度充气。X 线胸片表现主要由细支气管扩张伴支气管壁增厚所致

囊性纤维化 (假性)



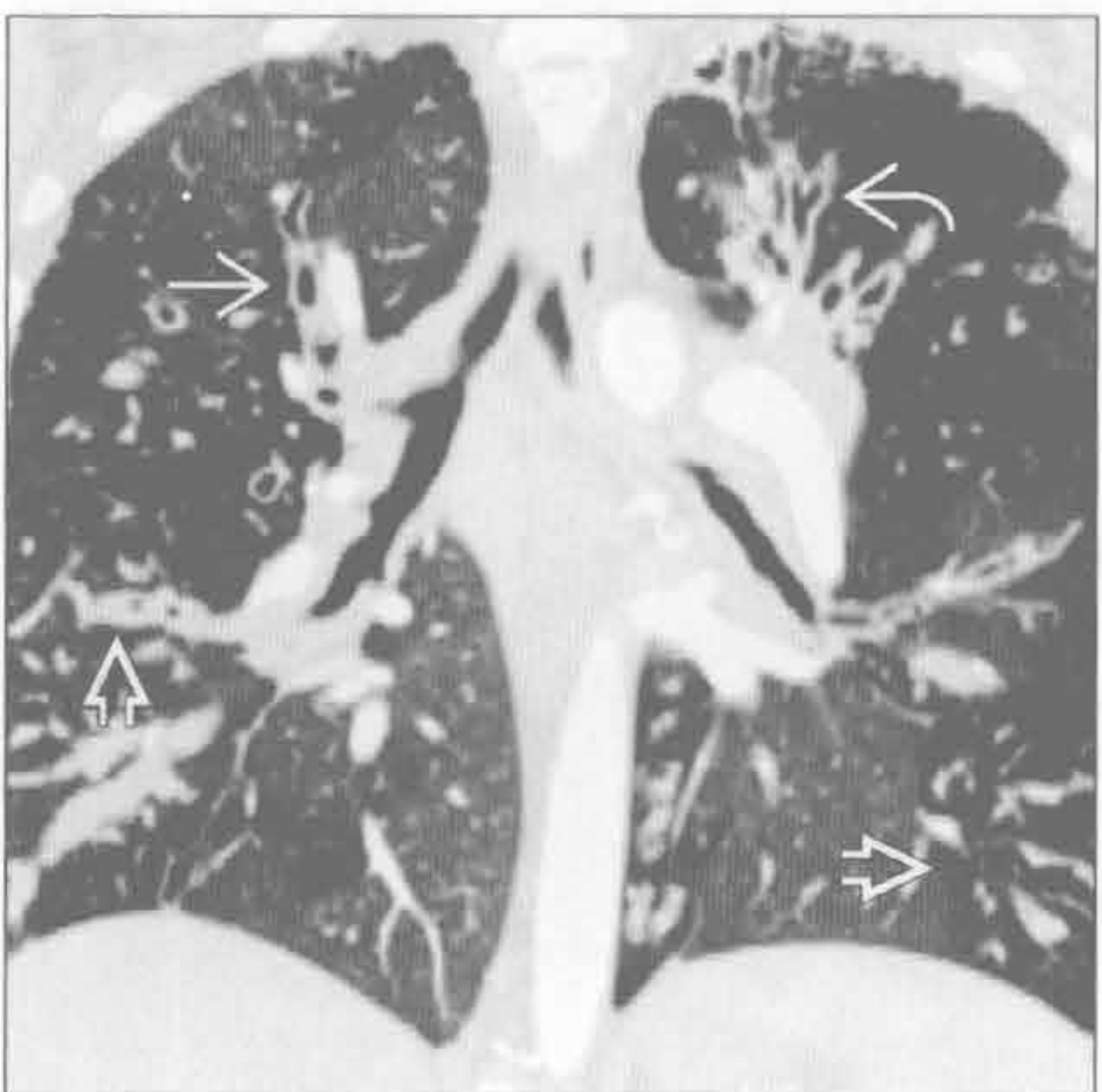
囊性纤维化 (假性)



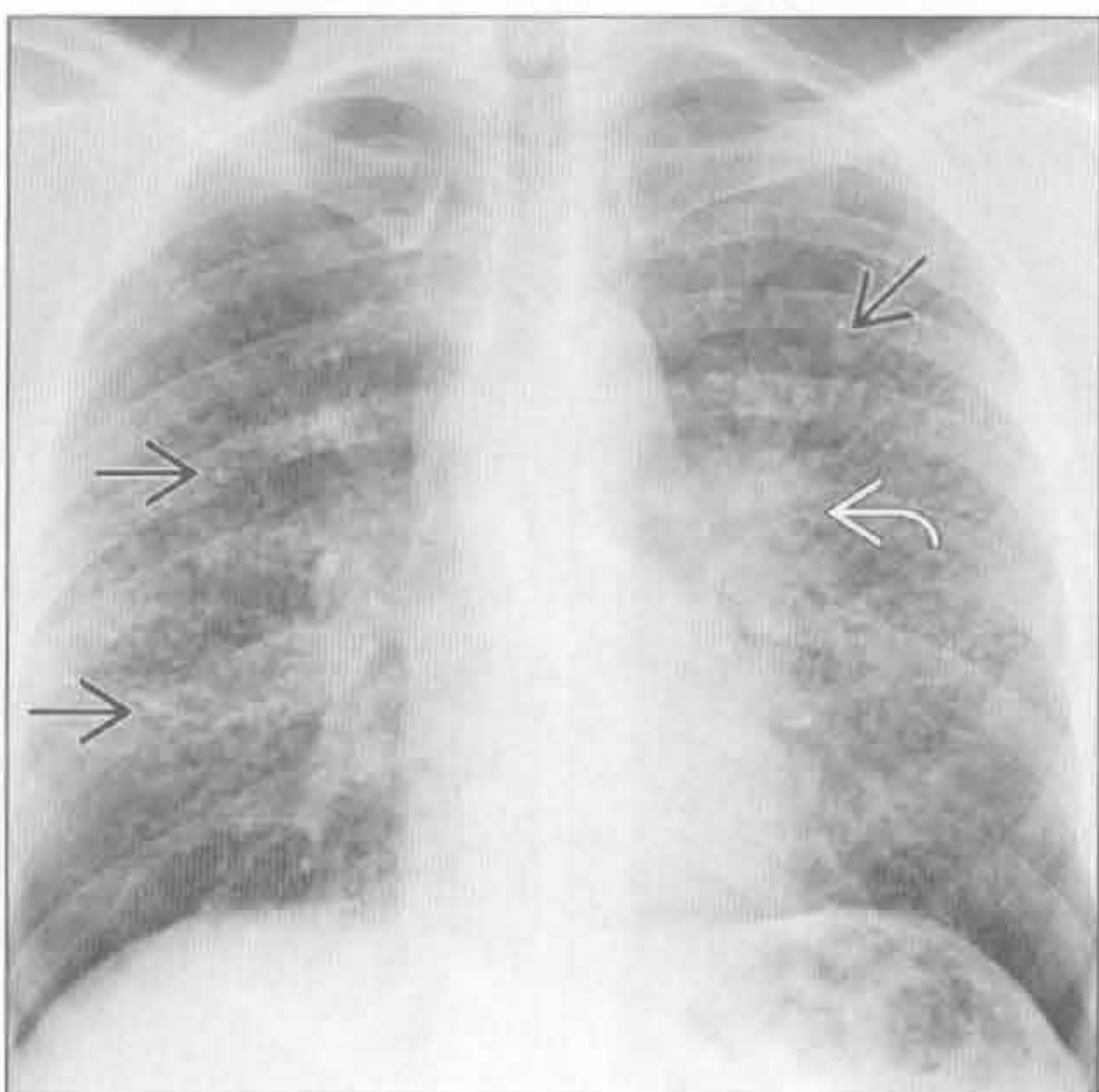
(左) 冠状面 HRCT 可见多个肺叶的气道扭曲、扩张 \Rightarrow 和马赛克灌注 \Rightarrow ，继发于小气道阻塞，相应区域的灌注减低

(右) 正位 X 线胸片可见弥漫性黏液嵌塞和细支气管扩张 \Rightarrow 。肺轻度过度充气

囊性纤维化 (假性)



结节病



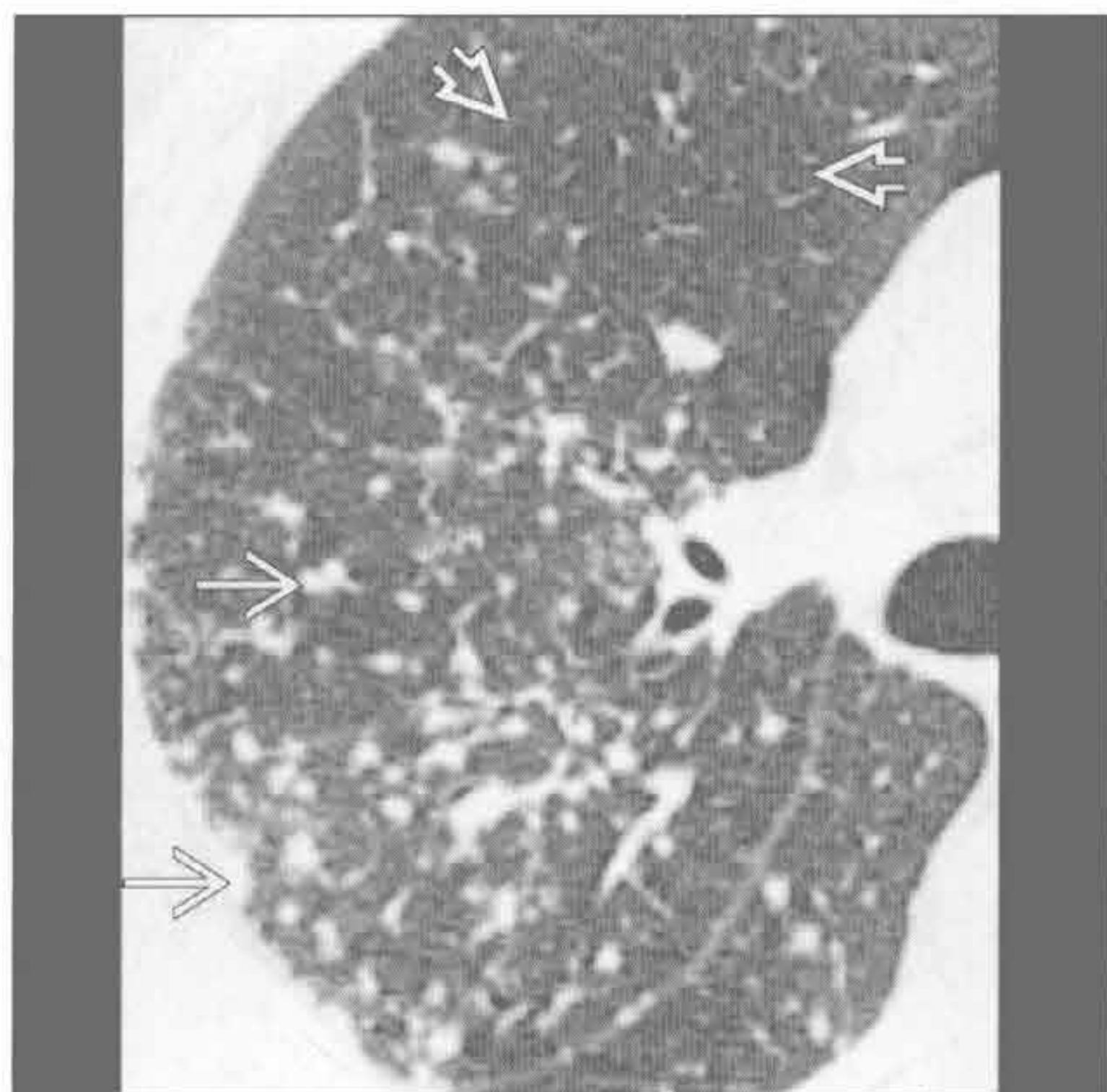
(左) 冠状面增强 CT 可见弥漫性广泛性支气管壁增厚 \Rightarrow ，多个肺叶的细支气管扩张 \Rightarrow 和黏液嵌塞 \Rightarrow 。斑片状透亮度差异是由于小气道病变和马赛克灌注

(右) 正位 X 线胸片可见中肺小结节影 \Rightarrow 和淋巴结肿大所致的肺门轻度增大 \Rightarrow 。肺轻度过度充气

间质性病变，过度充气

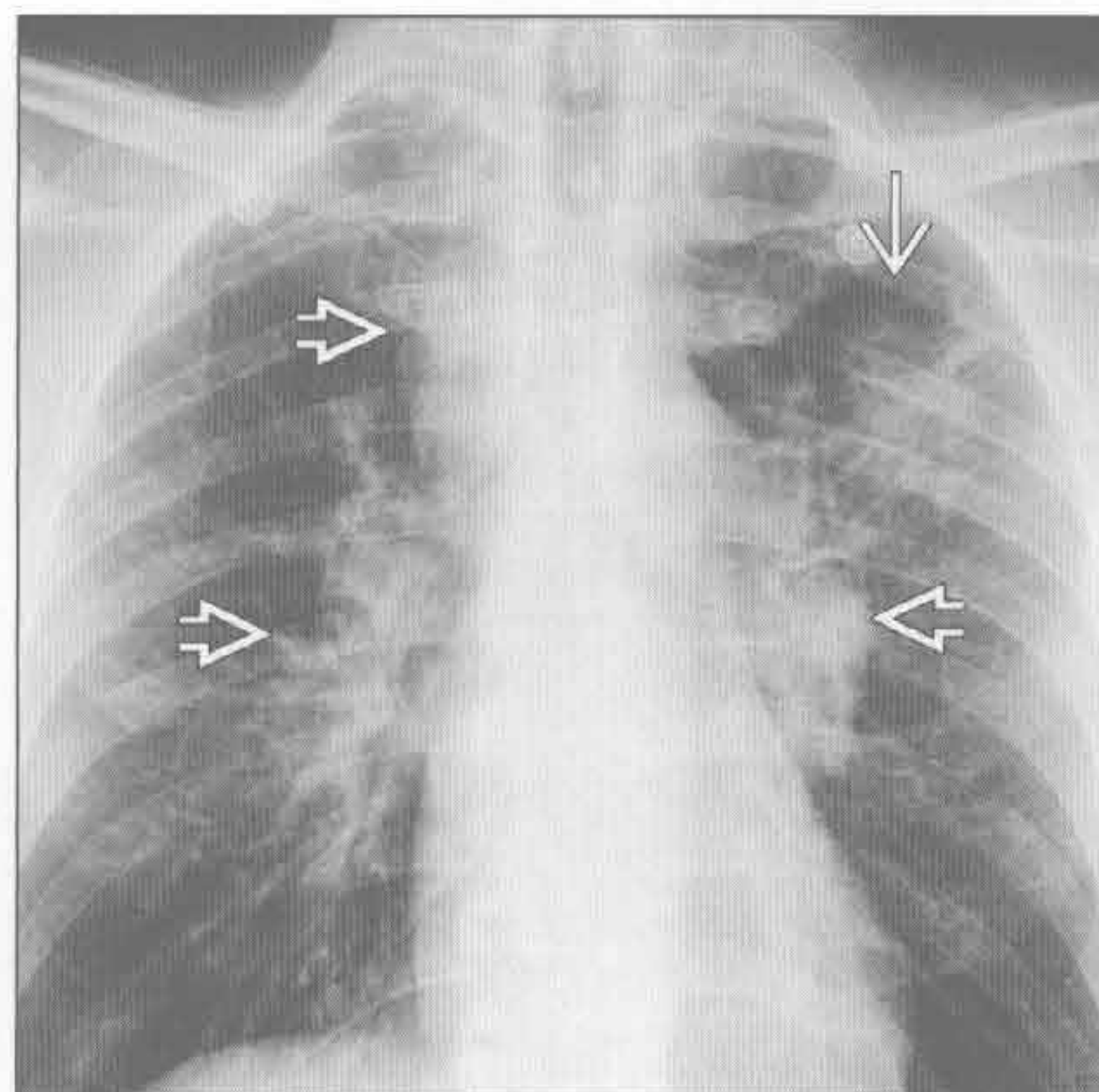
结节病

(左) 横断面 HRCT 可见典型的胸膜下结节和支气管血管束旁结节 \Rightarrow 从肺门向外延伸。前部肺组织不受累 \Rightarrow ，因此病灶为淋巴管旁型分布，而不是随机散在分布



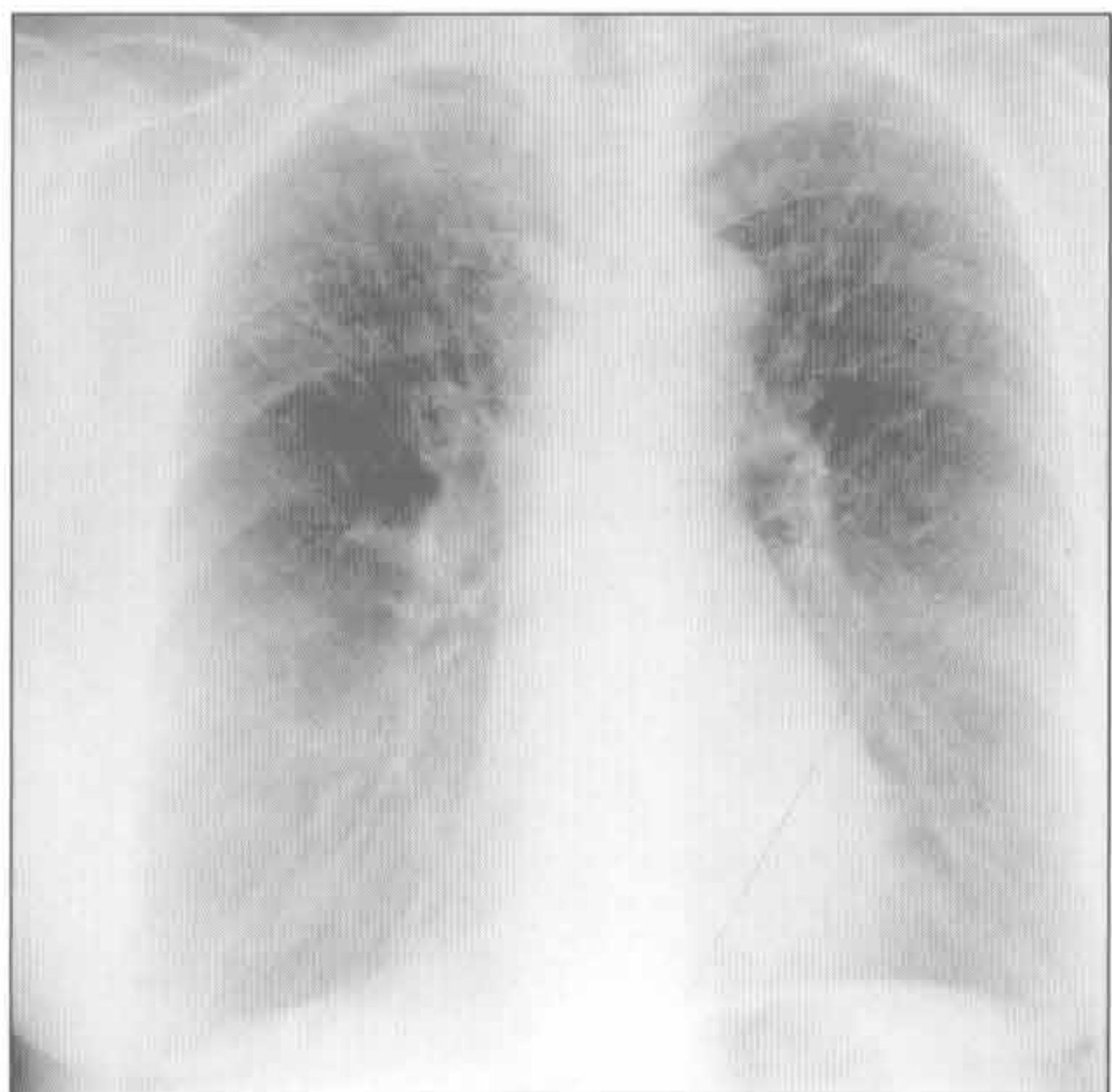
结节病

(右) 正位 X 线胸片可见双侧肺门和右侧气管旁淋巴结肿大 \Rightarrow 及结节聚集引起的左肺上叶局灶性实变 \Rightarrow



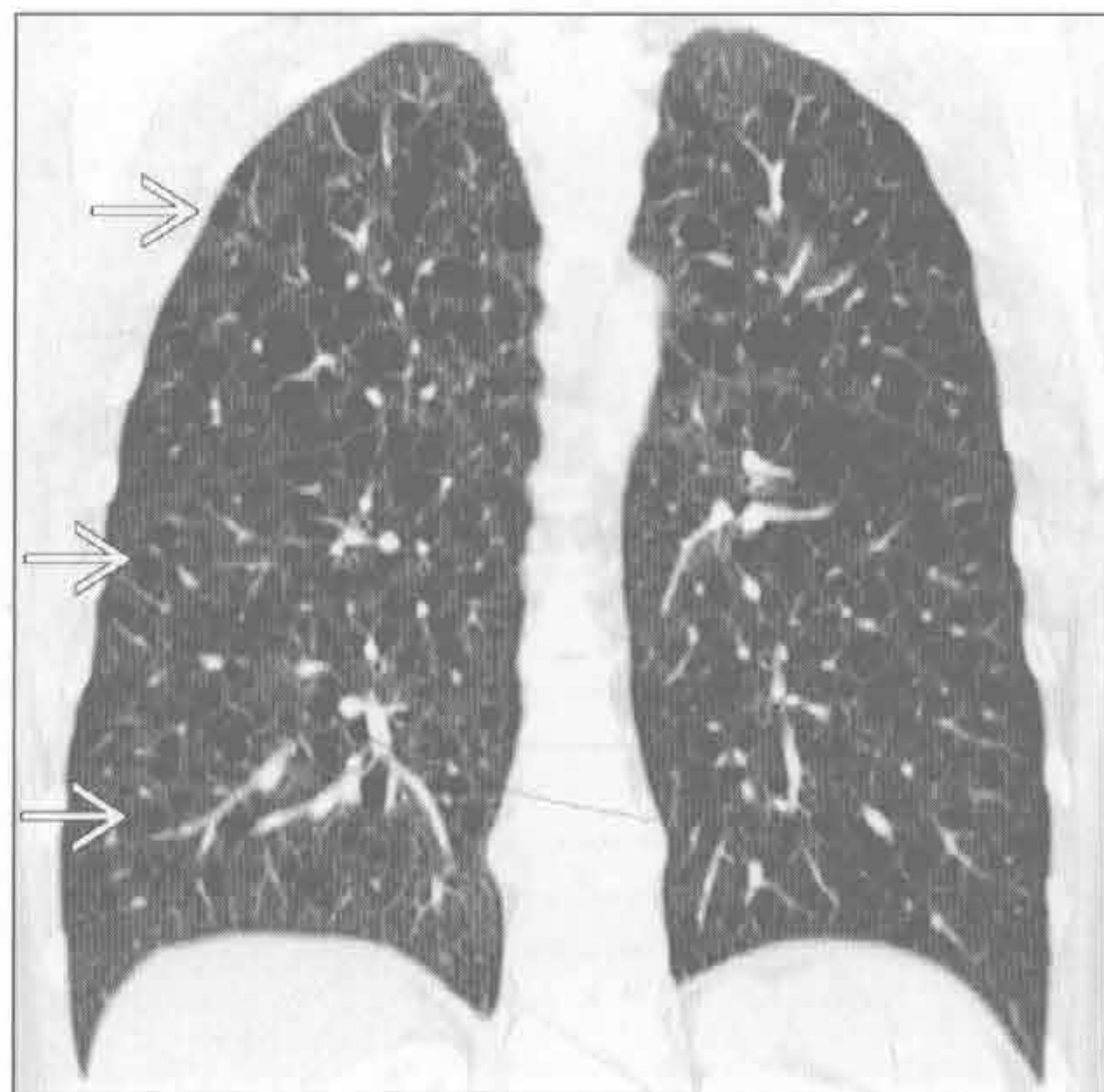
淋巴管肌瘤病

(左) 正位 X 线胸片可见肺内散在分布的线状和淡薄的结节状影，肺体积增大



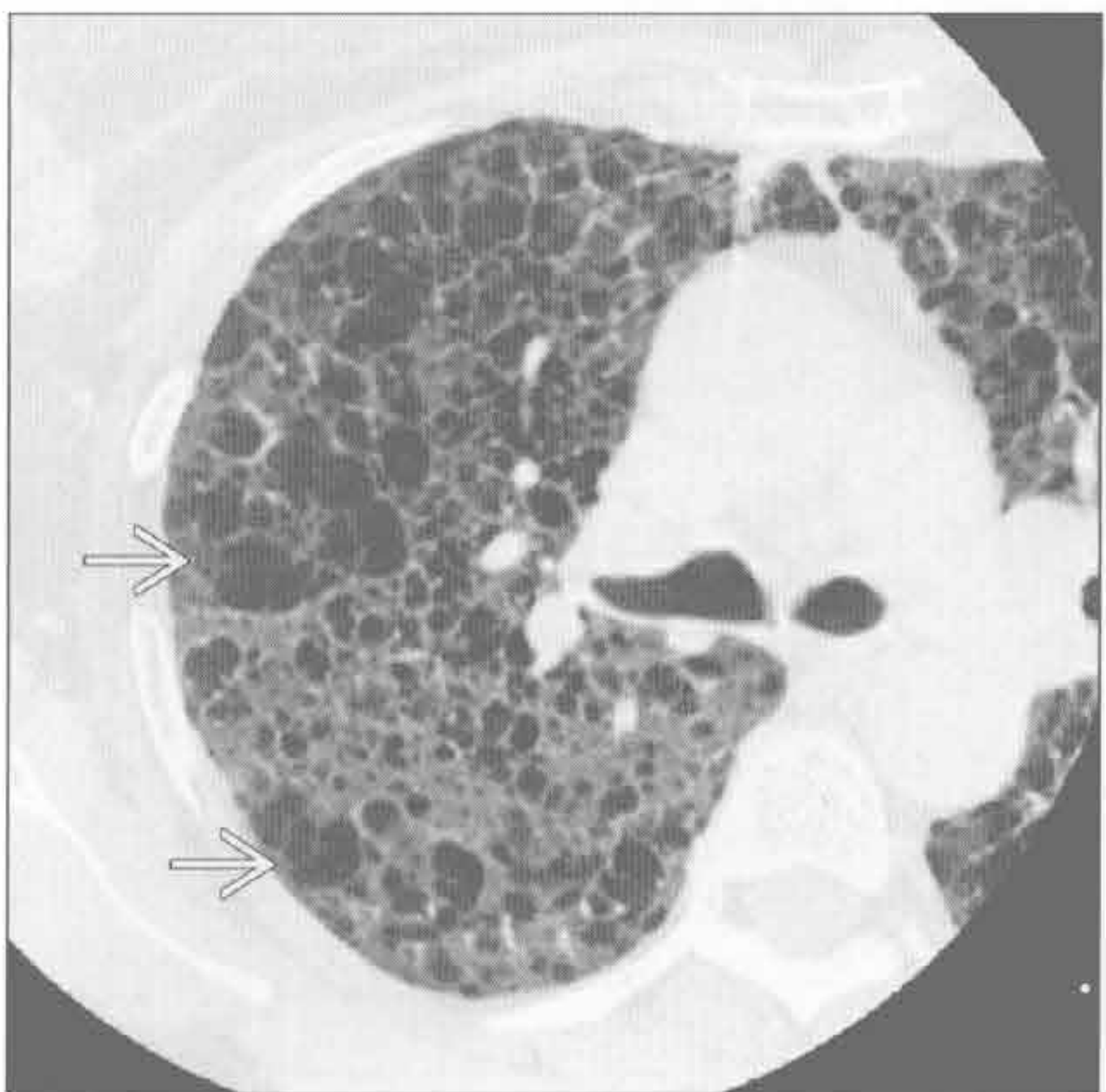淋巴管肌瘤病

(右) 冠状面平扫 CT 可见两肺内近乎均匀分布的形态相近的大量薄壁圆形囊肿 \Rightarrow 。肺体积增大



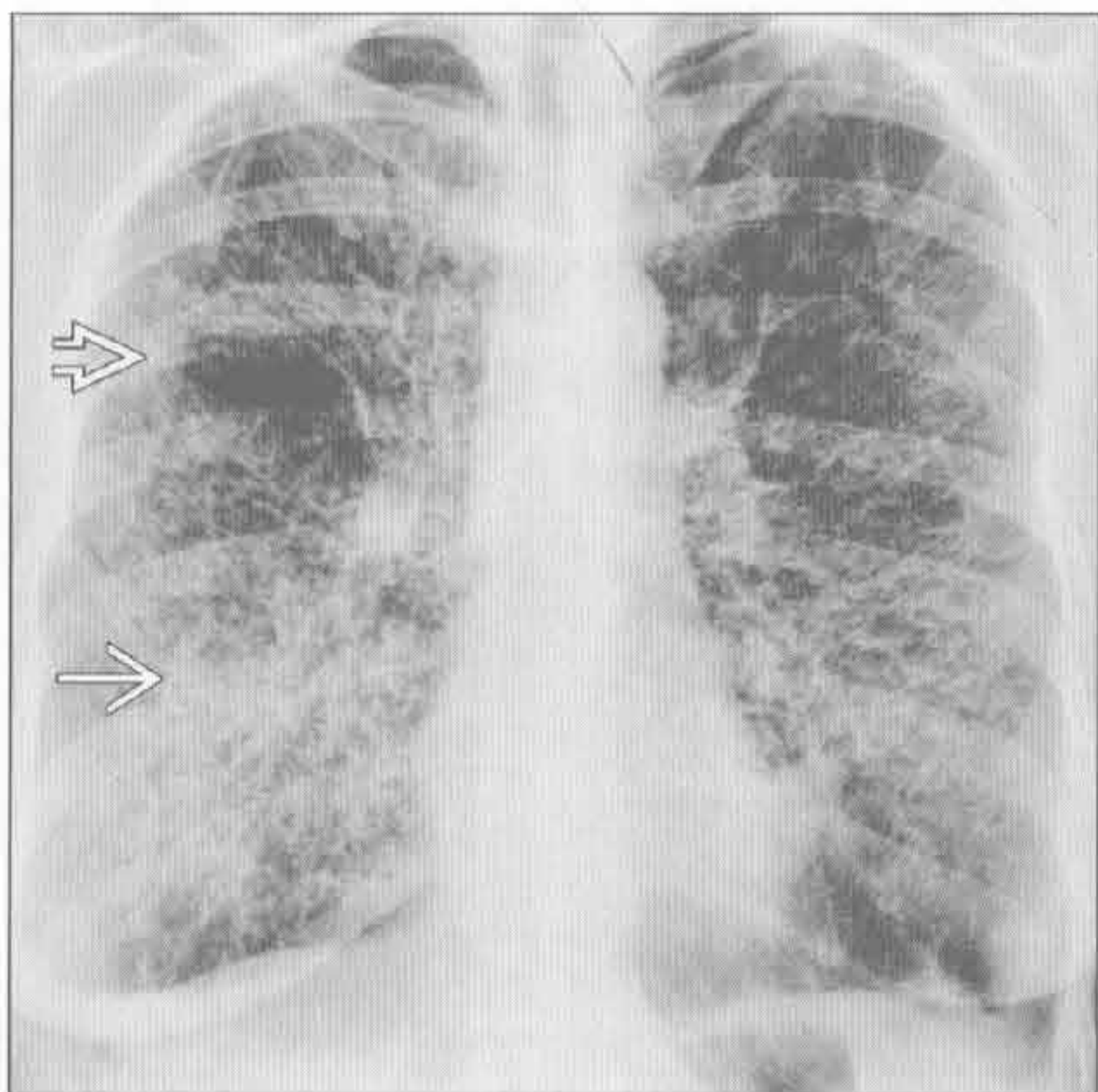
淋巴管肌瘤病

(左) 横断面 HRCT 可见无数薄壁囊肿 \Rightarrow 。囊壁边界清楚，小叶中心结构消失，可据此与小叶中央型肺气肿鉴别



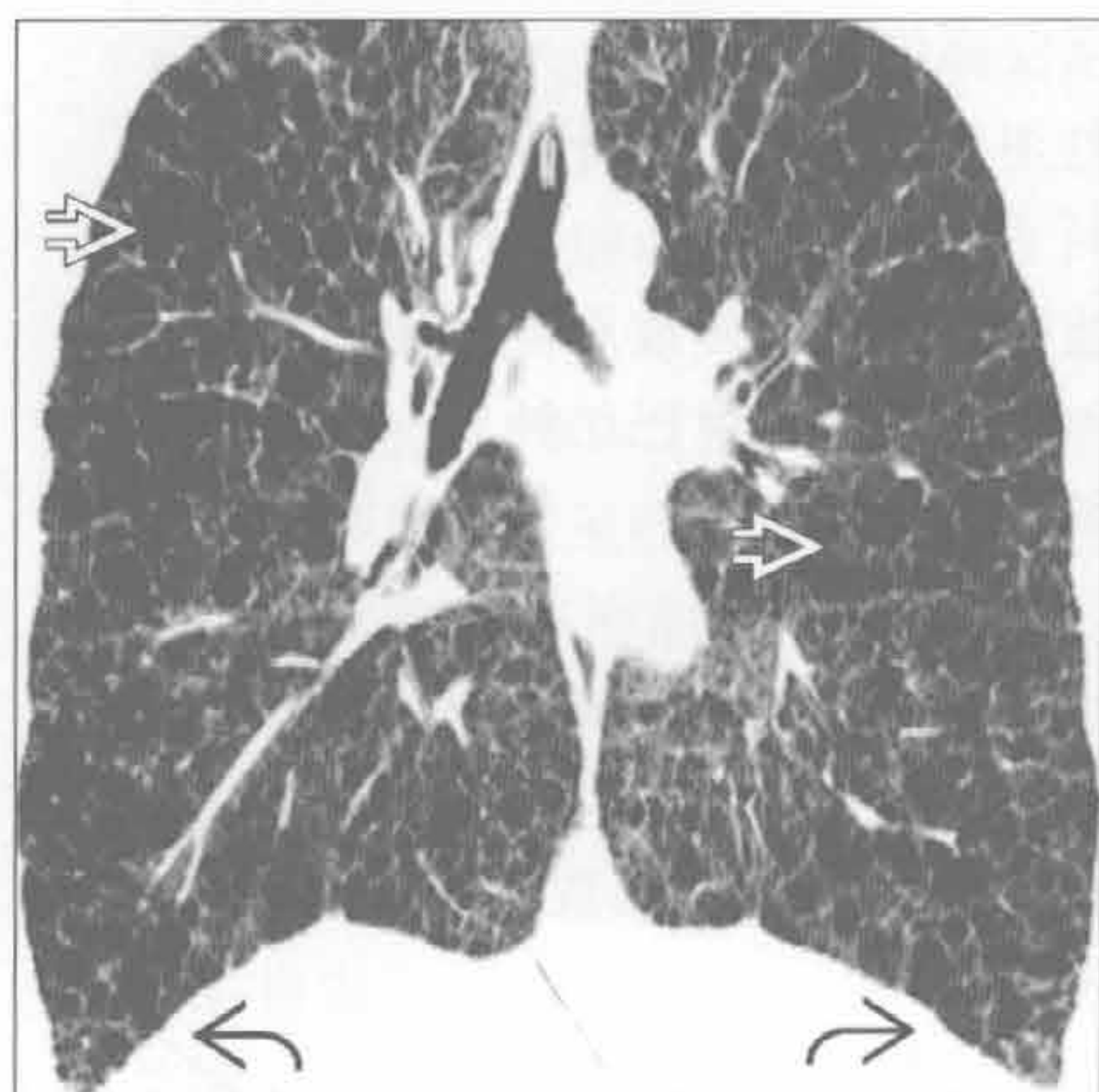
淋巴管肌瘤病

(右) 正位 X 线胸片可见广泛性“间质增厚” \Rightarrow ，是由于大小不等的囊肿叠加所致 \Rightarrow

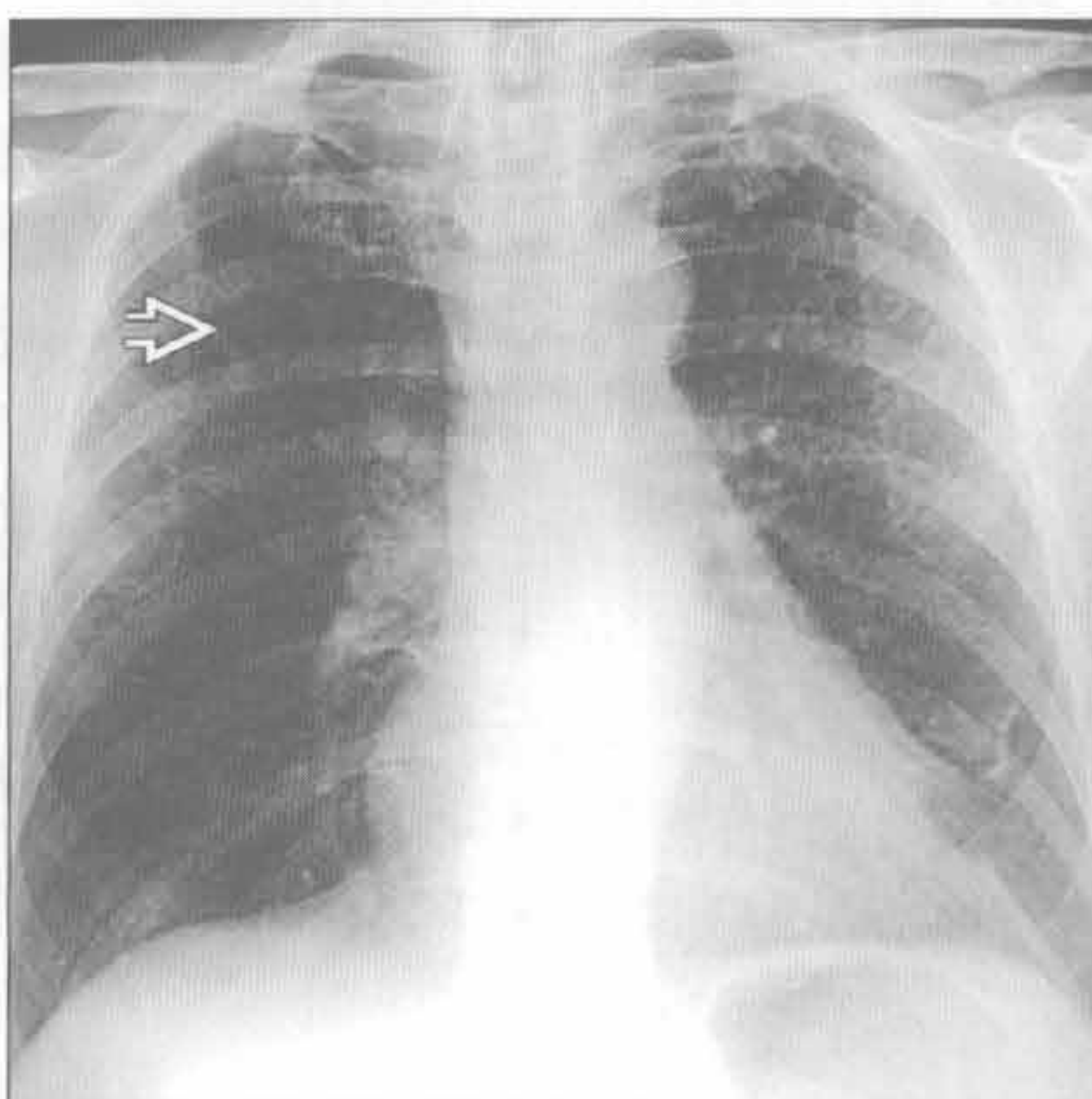


间质性病变，过度充气

淋巴管肌瘤病



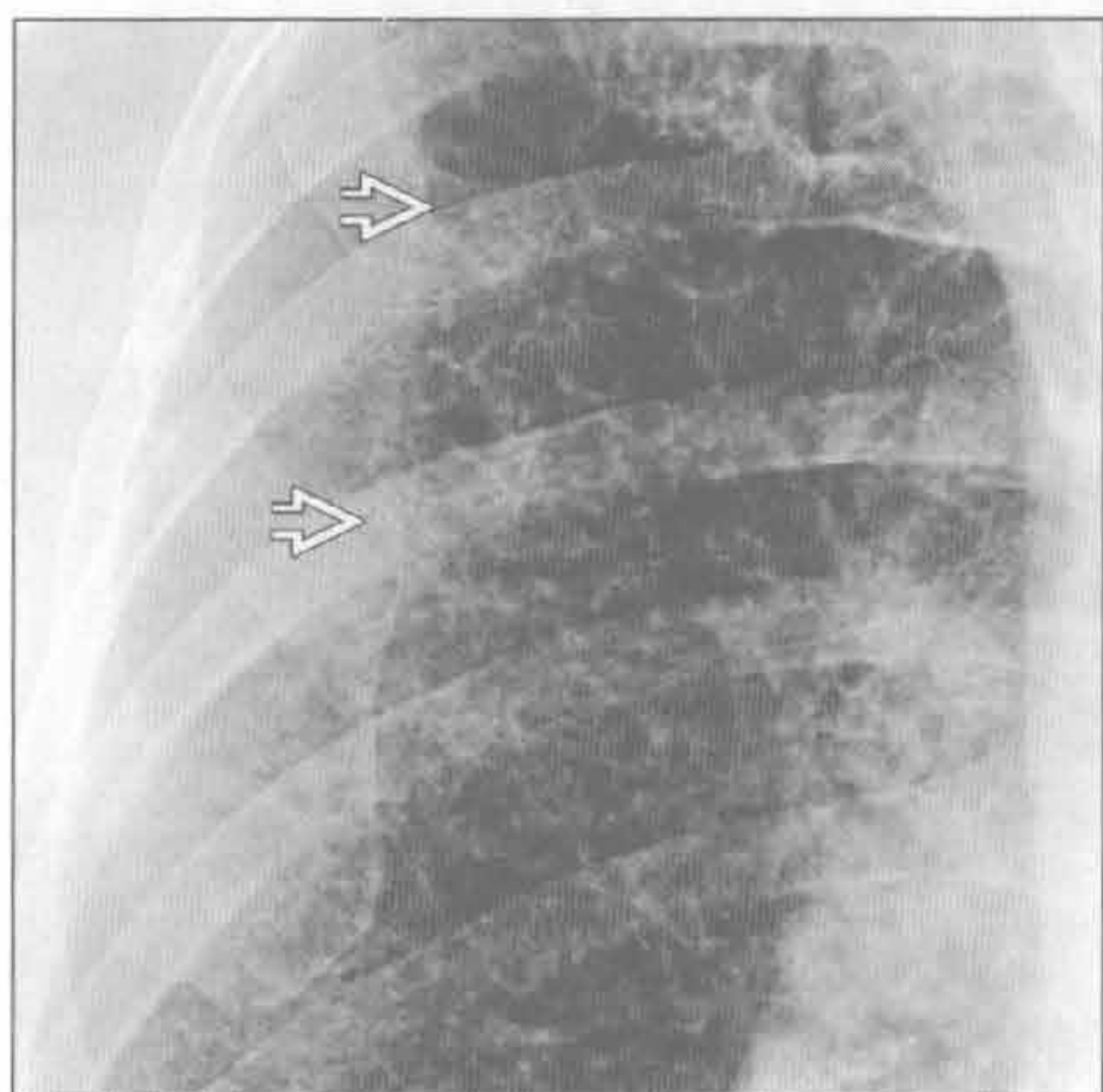
肺朗格汉斯细胞组织细胞增生症



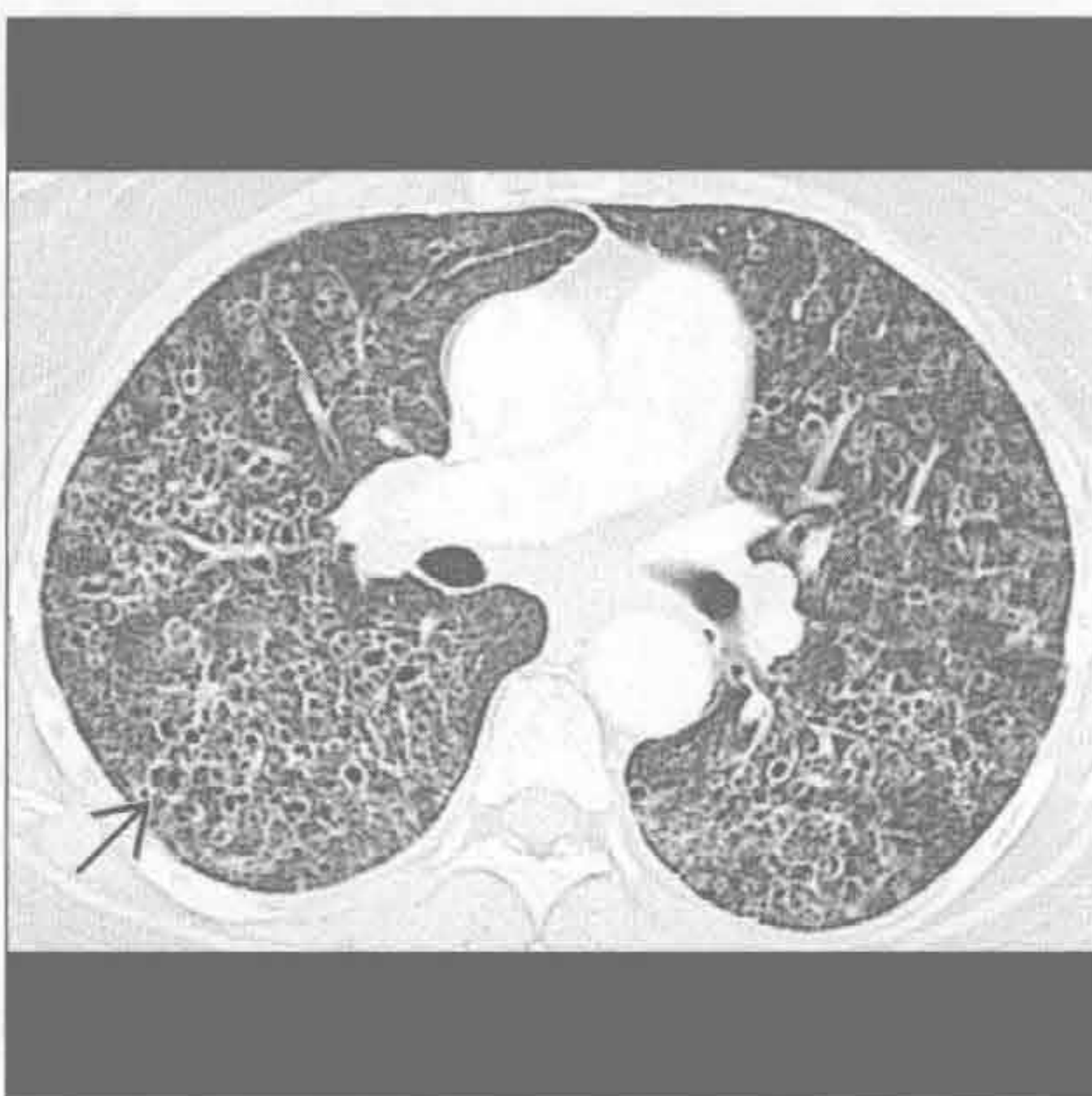(左) 冠状面 HRCT 可见弥漫性分布的囊肿 \Rightarrow 和明显过度充气所致膈肌低平 \Rightarrow

(右) 正位 X 线胸片可见两肺上叶浅淡网状影 \Rightarrow 。轻度过度充气，下肺不受累

肺朗格汉斯细胞组织细胞增生症



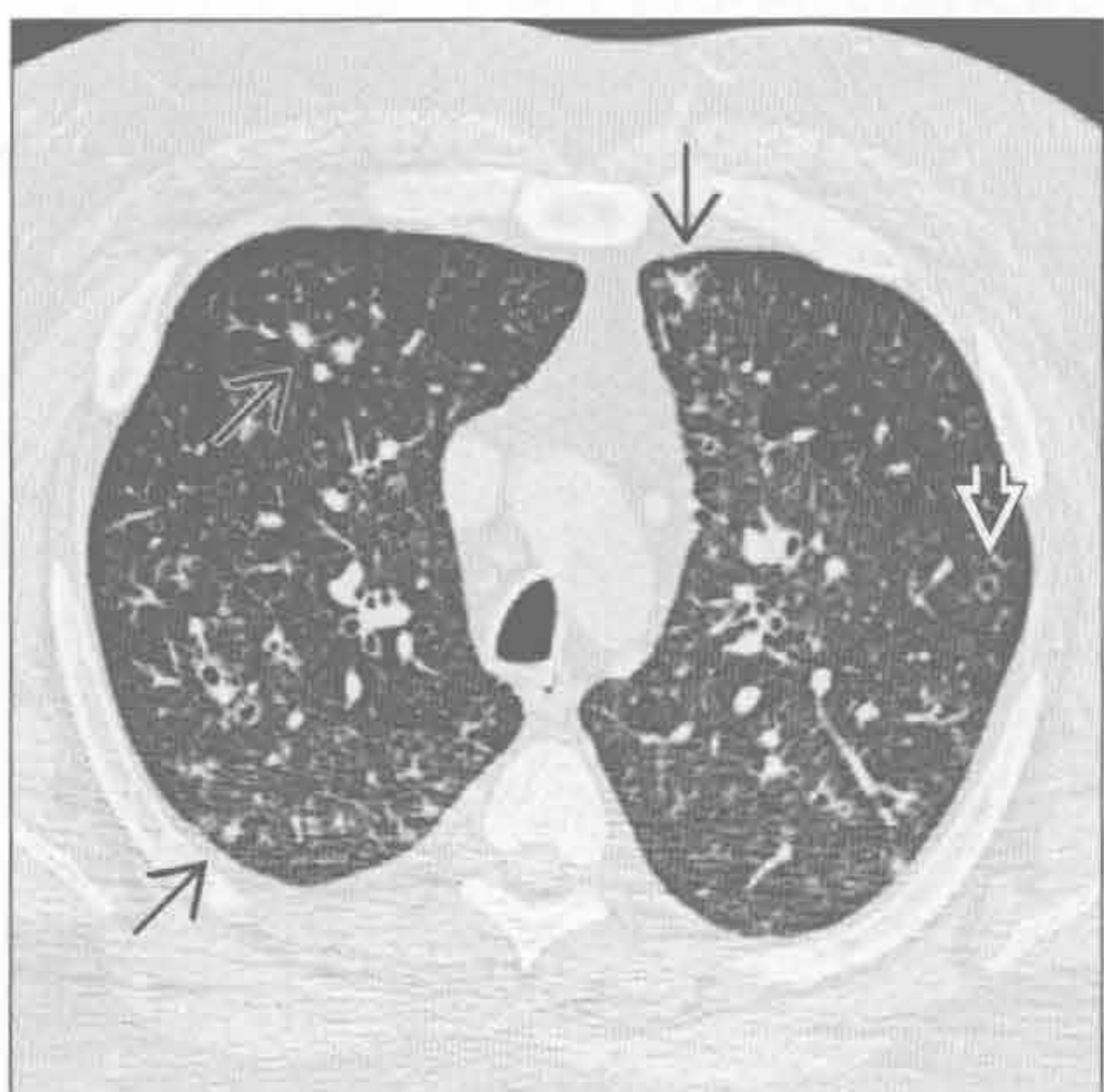
肺朗格汉斯细胞组织细胞增生症



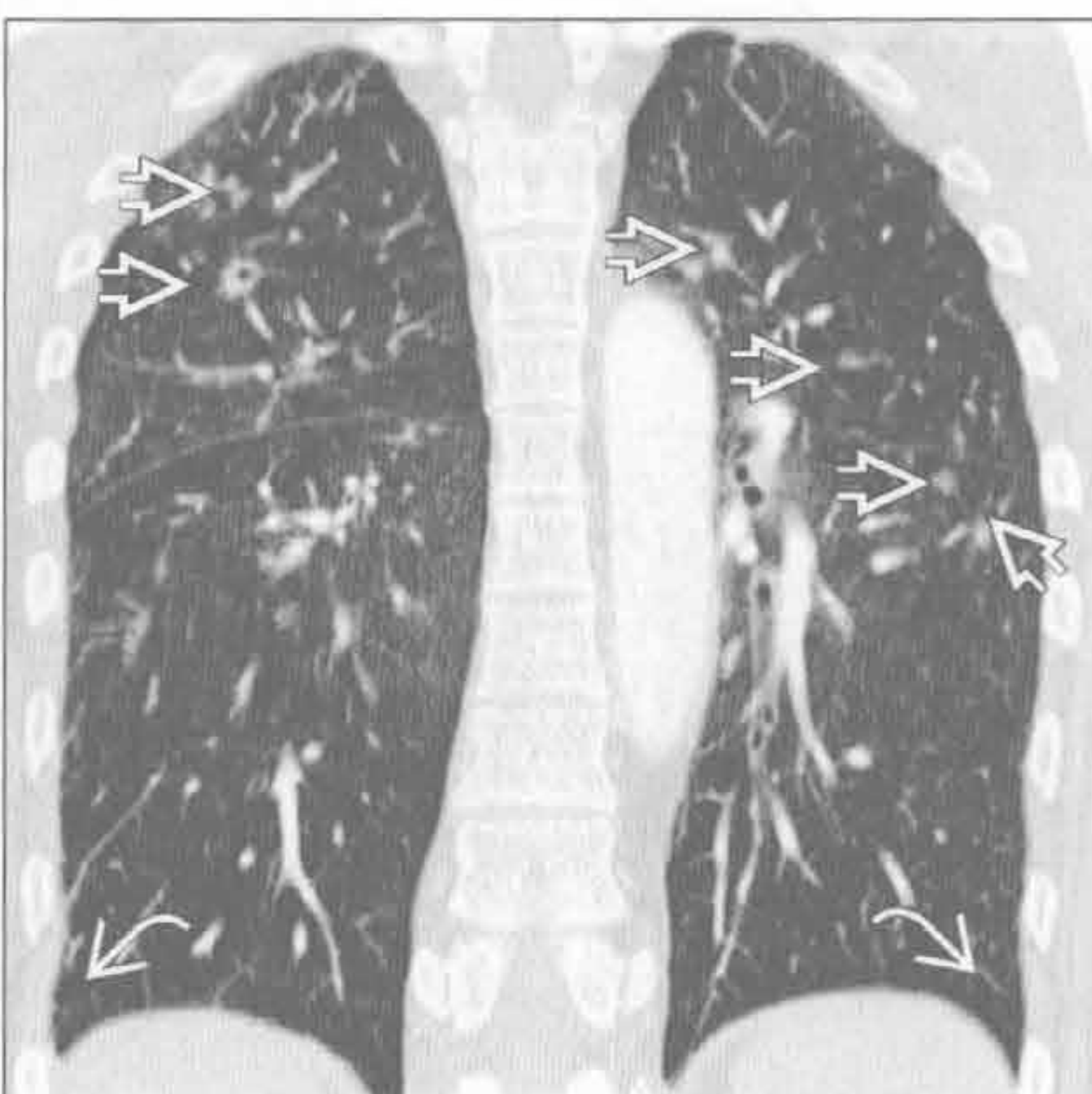
(左) 右上肺放大的正位 X 线胸片见多发不规则的网格状影 \Rightarrow ，为无数囊肿壁叠加所致

(右) 横断面 HRCT 可见重症患者肺内无数厚壁、有些不规则的囊肿 \Rightarrow ，上叶明显，部分表现为空洞性结节

肺朗格汉斯细胞组织细胞增生症



肺朗格汉斯细胞组织细胞增生症



(左) 横断面 HRCT 可见轻度患者肺内多发的小叶中心型结节 \Rightarrow 和大小不同、囊壁厚薄不均的空洞 \Rightarrow

(右) 冠状面增强 CT 可见上肺结节 \Rightarrow 。另可见过度充气，肋膈角不受累 \Rightarrow

鉴别诊断

常见

- 结节病
- 癌性淋巴管炎
- 囊性纤维化（假性）

不常见

- 硅沉着病 / 煤工肺尘埃沉着病
- 寻常型间质性肺炎

罕见（但重要）

- 铍中毒
- 淋巴细胞性间质性肺炎
- 弥漫性肺淋巴管瘤病
- 肺朗格汉斯细胞组织细胞增生症
- 淋巴管平滑肌瘤病

重要信息

鉴别诊断要点

- 年龄
- 性别
- 种族
- 症状

常见诊断的有用线索

- 结节病
 - 病因未知的系统性肉芽肿性疾病
 - 流行病学
 - 女性
 - 育龄期
 - 非洲、美洲种族
 - X线胸片表现
 - 对称性肺门纵隔淋巴结肿大
 - 50%以下患者伴有中上肺网格状影
 - HRCT
 - 对称性肺门纵隔淋巴结肿大
 - 淋巴管旁结节，累及肺裂、胸膜下肺组织、支气管血管束
 - 肉芽组织阻塞小气道致空气捕捉
- 癌性淋巴管炎
 - 肿瘤在肺淋巴管内生长
 - 主要原发肿瘤包括
 - 乳腺癌
 - 支气管肺癌
 - 胰腺癌
 - 胃癌

- 甲状腺癌
- 未知原发部位的腺癌
- 单侧癌性淋巴管炎最常见于肺癌
- X线胸片表现
 - 网格结节状影（单侧或双侧）
 - 肺门和（或）纵隔淋巴结肿大
 - 胸腔积液
- HRCT
 - 结节状或串柱状小叶间隔增厚
 - 淋巴管旁结节
 - 30%~50%患者有纵隔或肺门淋巴结肿大
 - 胸腔积液
- 囊性纤维化（假性）
 - 常染色体隐性遗传，主要见于高加索人
 - 导致上皮细胞膜氯运输障碍
 - 造成多种呼吸和胃肠道系统异常
 - X线胸片
 - 肺体积增大，细支气管扩张或支气管壁增厚，表现类似间质性疾病
 - 支气管血管束旁小结节，继发于小气道嵌塞
 - 肺门影增大，提示
 - 反复感染致淋巴结肿大
 - 肺动脉高压致肺动脉增粗
 - 早期病变主要位于上叶
 - 可出现无法控制的咯血，有支气管动脉栓塞的必要

不常见诊断的有用线索

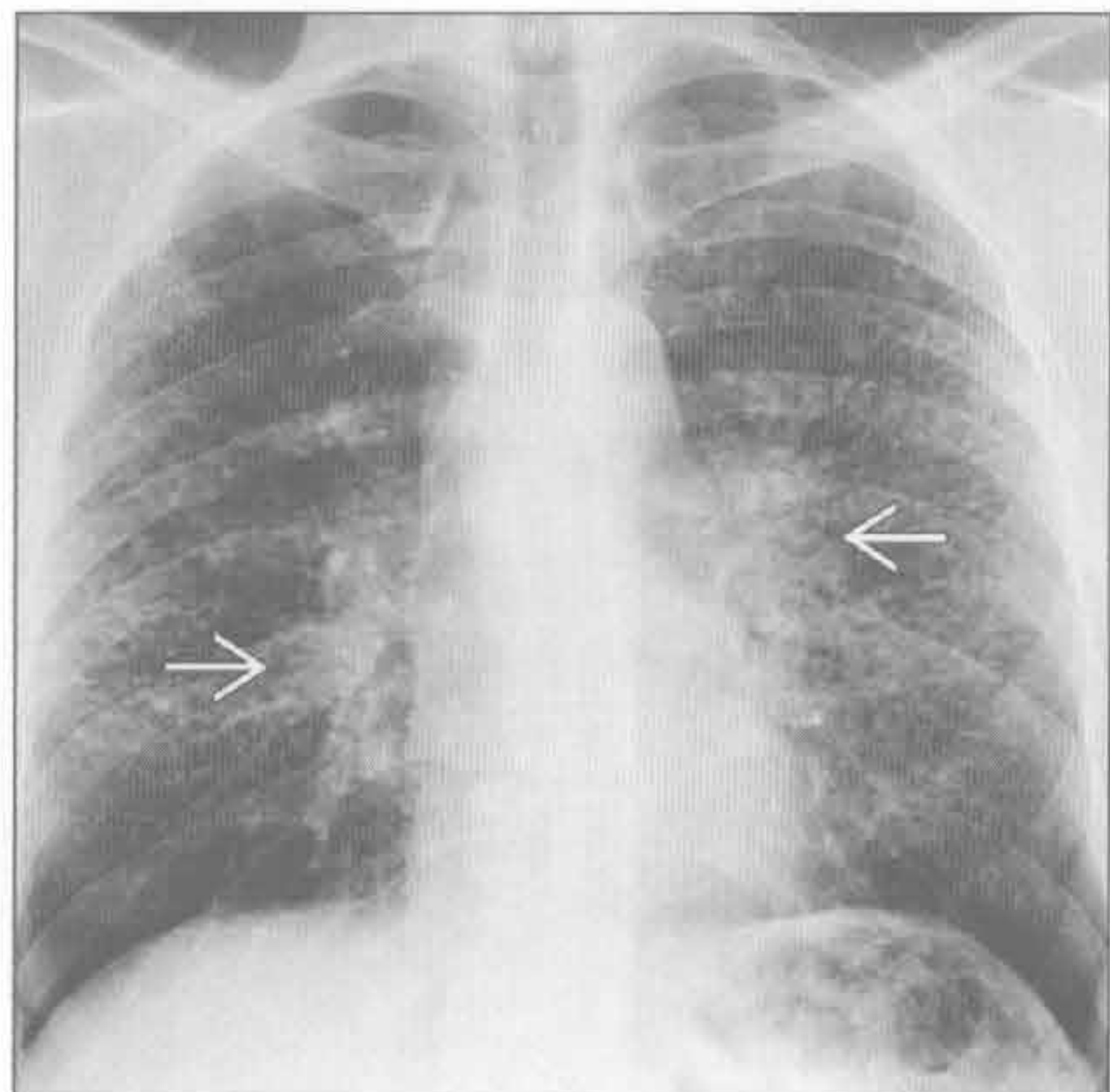
- 硅沉着病 / 煤工肺尘埃沉着病
 - X线胸片
 - 上肺为主的边界清楚的小结节
 - 少数结节可钙化
 - 结节可融合形成肿块并牵拉肺门，称为“进展性巨块性纤维化”
 - 肺门淋巴结肿大
 - HRCT
 - 小叶中心型和胸膜下结节
 - 上叶后段分布为主
 - 40%患者有肺门或纵隔淋巴结肿大
 - 5%淋巴结呈蛋壳样钙化
- 寻常型间质性肺炎
 - 基底部分或胸膜下分布为主的纤维化和蜂窝状影
 - 大部分病例为轻度纵隔淋巴结肿大

罕见诊断的有用线索

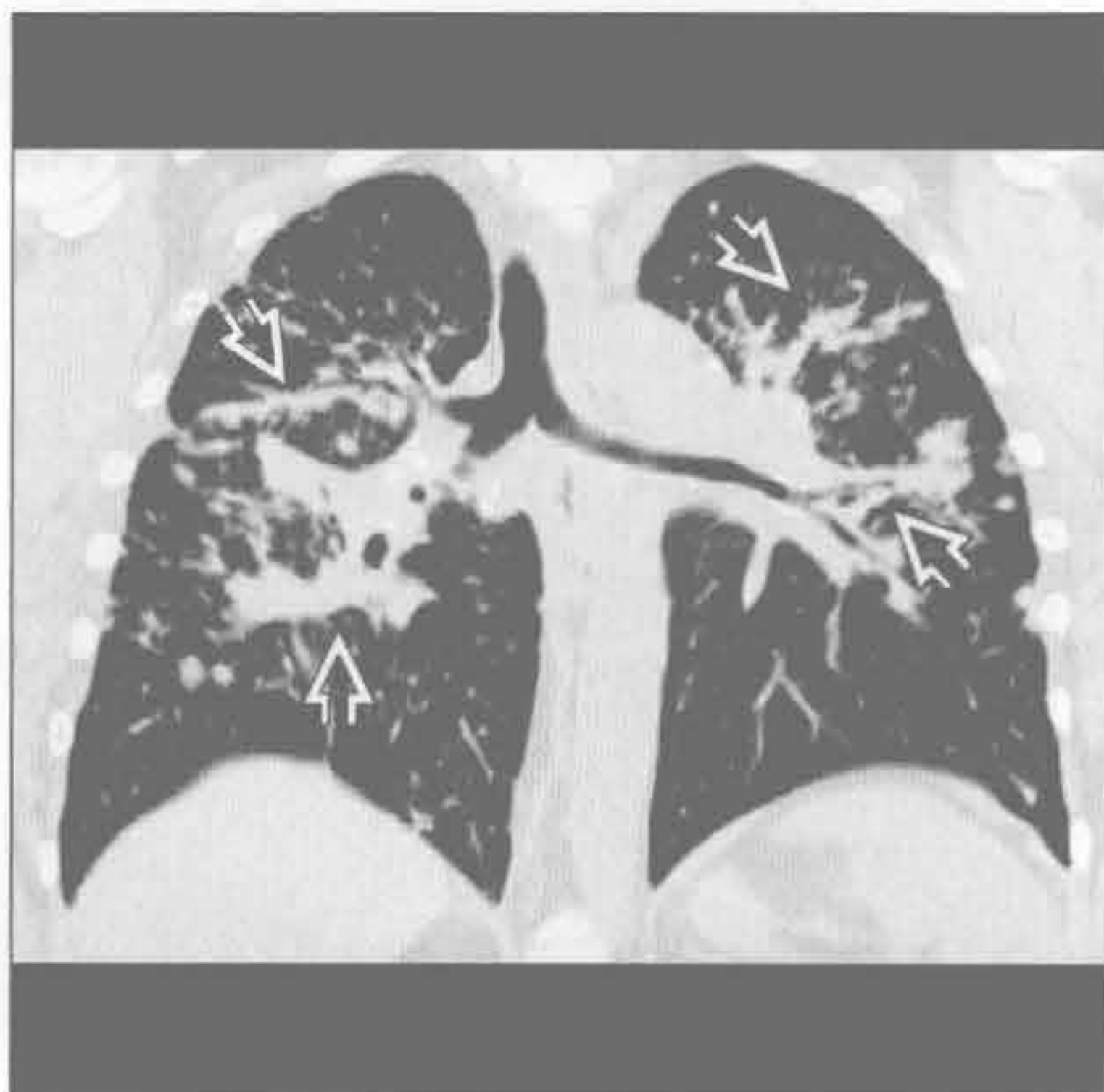
- 铍中毒

- 表现与结节病一致
 - 淋巴管旁结节，淋巴结肿大，非干酪性肉芽肿
 - 上野分布为主
- 鉴别要点为铍的职业接触史
 - 核电、陶瓷、航天、电子行业的从业人员
 - 常在接触后 10 ~ 15 年发病
- 呼吸困难为最常见症状
- 血液或支气管肺泡灌洗液铍淋巴细胞增生试验阳性
- 淋巴细胞性间质性肺炎
 - 与 Sjögren 综合征密切相关
 - 艾滋病患儿
 - 弥漫分布
 - 边界不清的小叶中心型结节
 - 弥漫性或斑片状磨玻璃影
 - 孤立或弥漫性囊性肺疾病
 - 伴或不伴纵隔、肺门淋巴结肿大
- 弥漫性肺淋巴管瘤病
 - 先天性淋巴管异常
 - 弥漫性均匀性小叶间隔增厚
 - 轻度纵隔淋巴结肿大
- 50%伴胸腔积液
- 肺朗格汉斯细胞组织细胞增生症
 - 年轻男性吸烟者
 - X 线胸片
 - 肺体积正常或增大
 - 中上肺野结节影
 - 囊肿重叠所致的间质性改变
 - 30%可见气胸
 - HRCT
 - 不规则形态的囊肿
 - 肺基底部基本不受累
 - 瘢痕旁肺气肿
 - 小叶中心型肺结节，有或无空洞形成
- 淋巴管平滑肌瘤病
 - 育龄女性
 - X 线胸片和 HRCT
 - 胸腔积液
 - 气胸
 - 均匀分布的大小相似的囊肿
 - 囊肿重叠所致的间质性改变
 - 纵隔或腹膜后淋巴结肿大

结节病



结节病



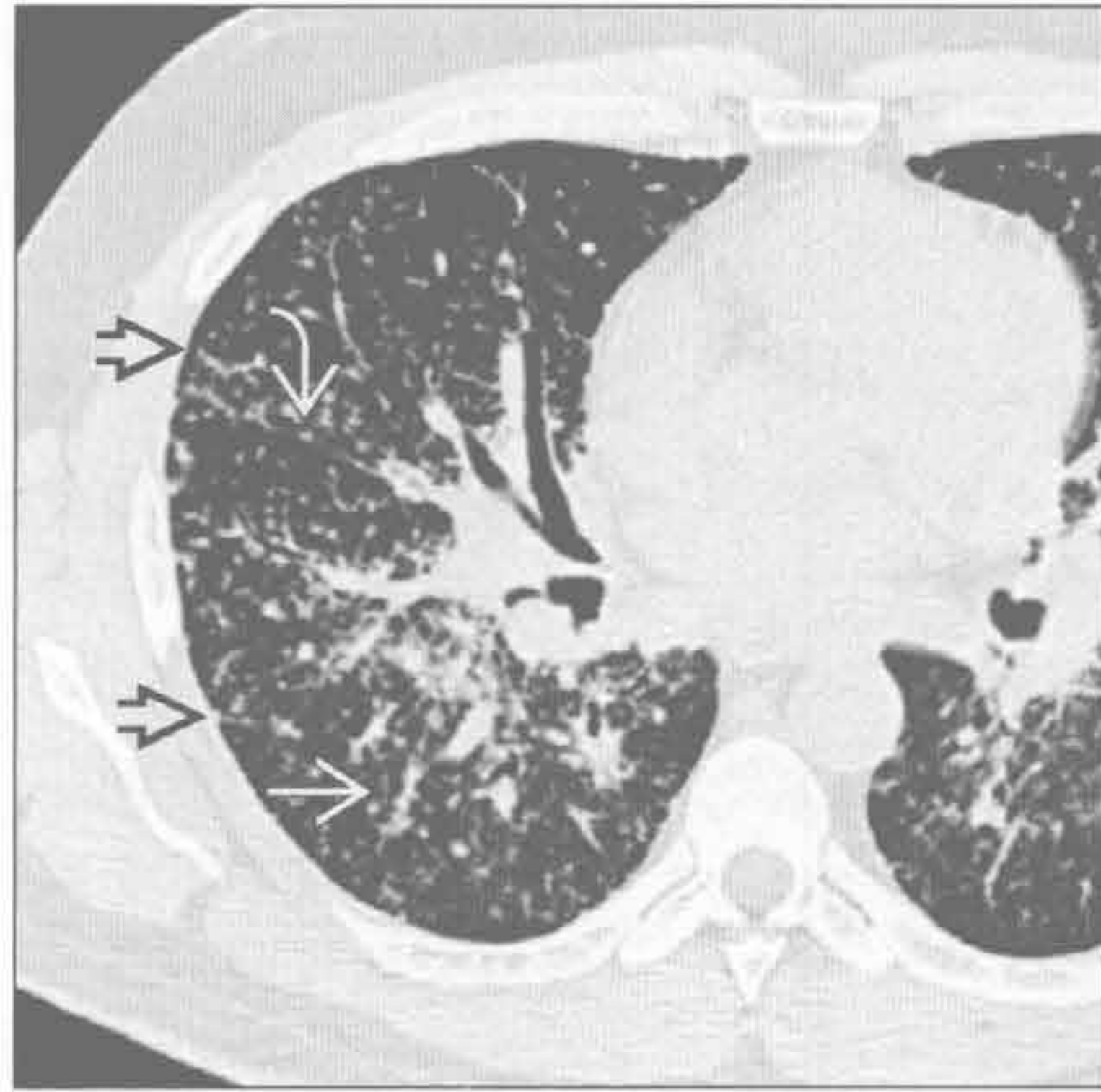
(左) 正位 X 线胸片可见双侧中野结节影。双侧肺门淋巴结肿大 →

(右) 冠状位平扫 CT 见沿支气管血管束走行的明显的结节状增厚 ⇨，提示为淋巴管旁分布

间质性病变，纵隔肺门淋巴结肿大

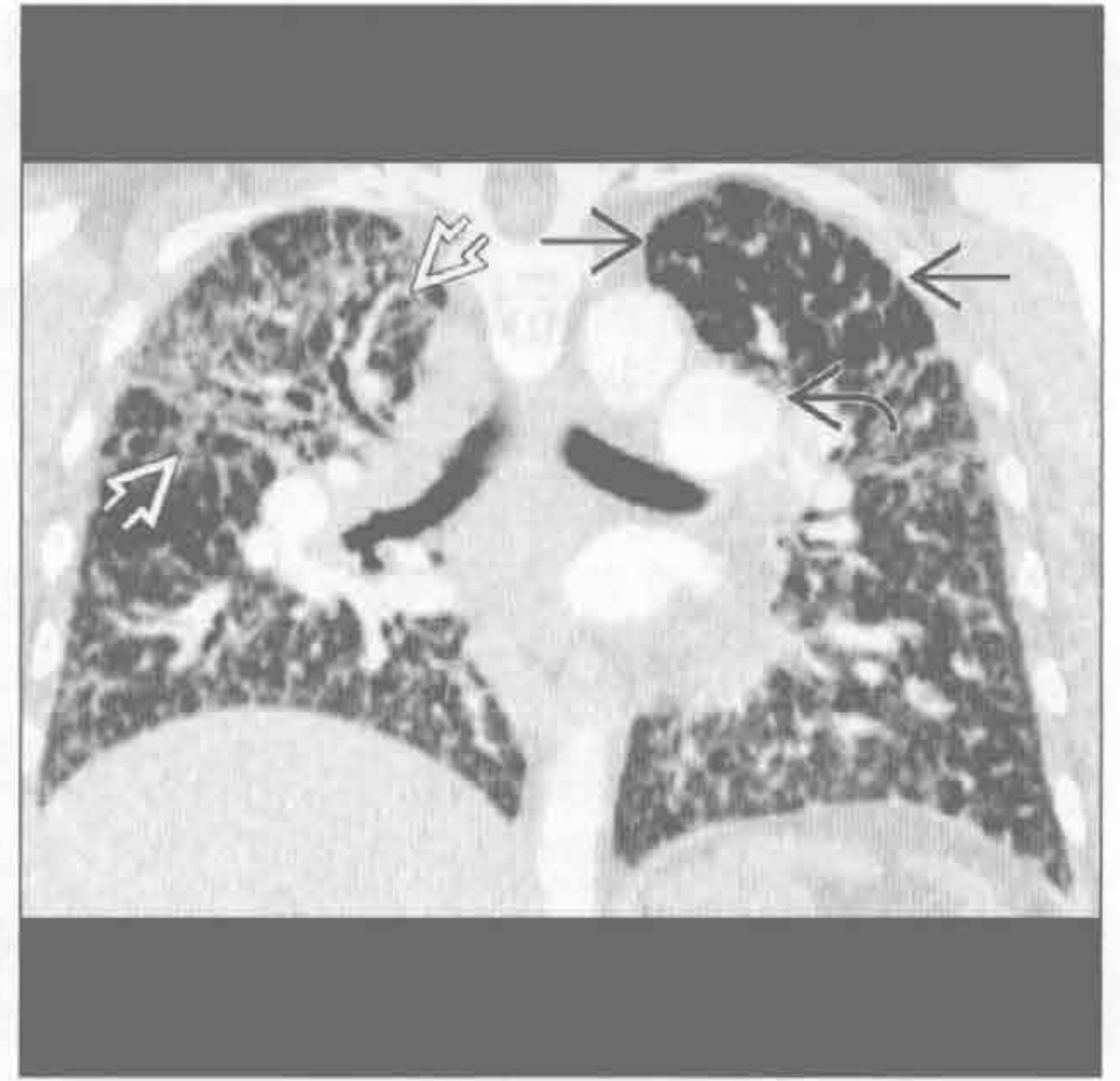
结节病

(左) 横断面的 HRCT 可见沿着小叶间隔、斜裂和支气管血管束分布的淋巴管旁结节



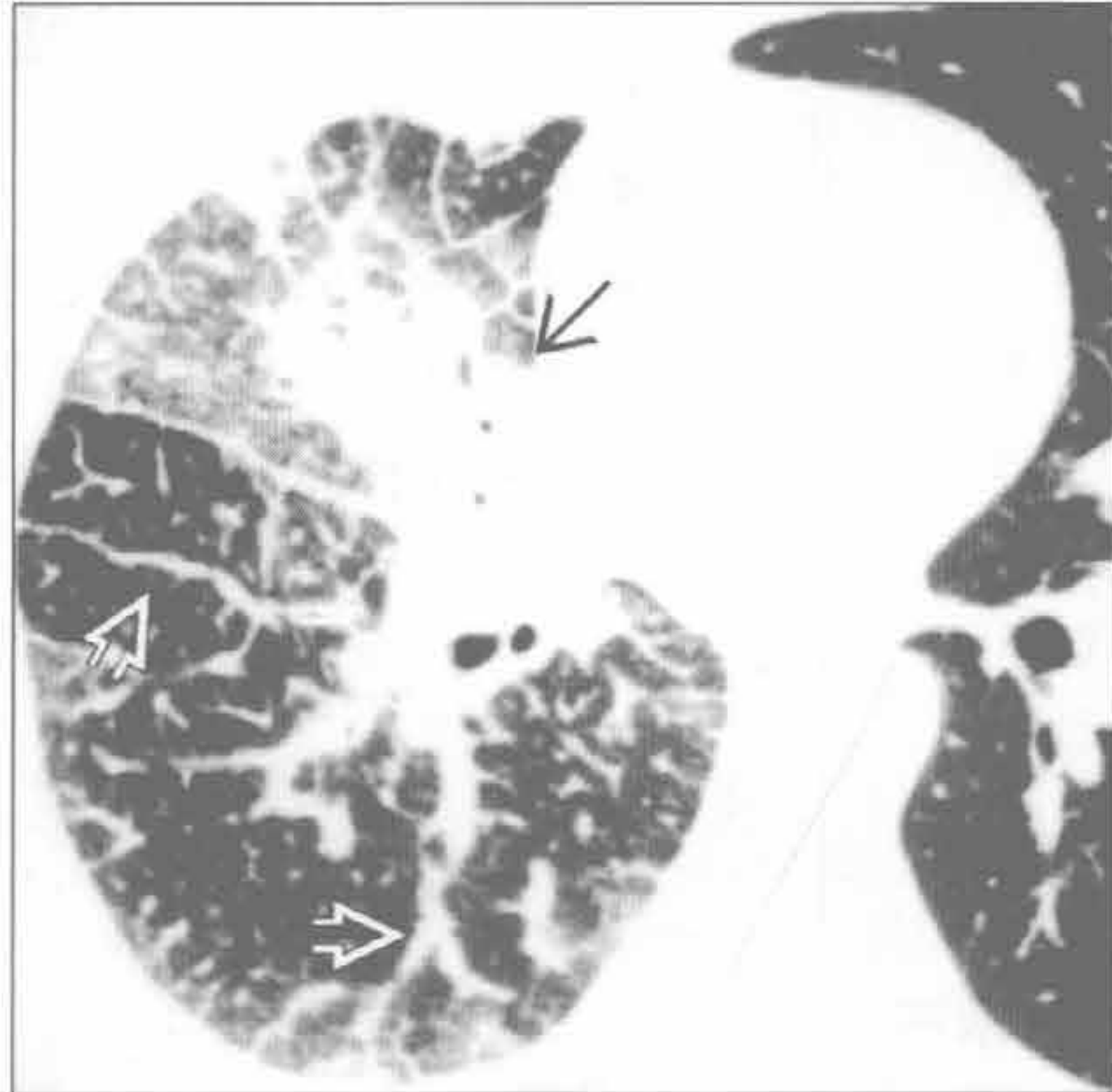
结节病

(右) 冠状面增强 CT 见弥漫性间质增厚，以右肺上叶为显著。肺动脉高压继发肺动脉增粗。左上肺透亮度增高是由于肉芽肿累及小气道引起马赛克灌注所致



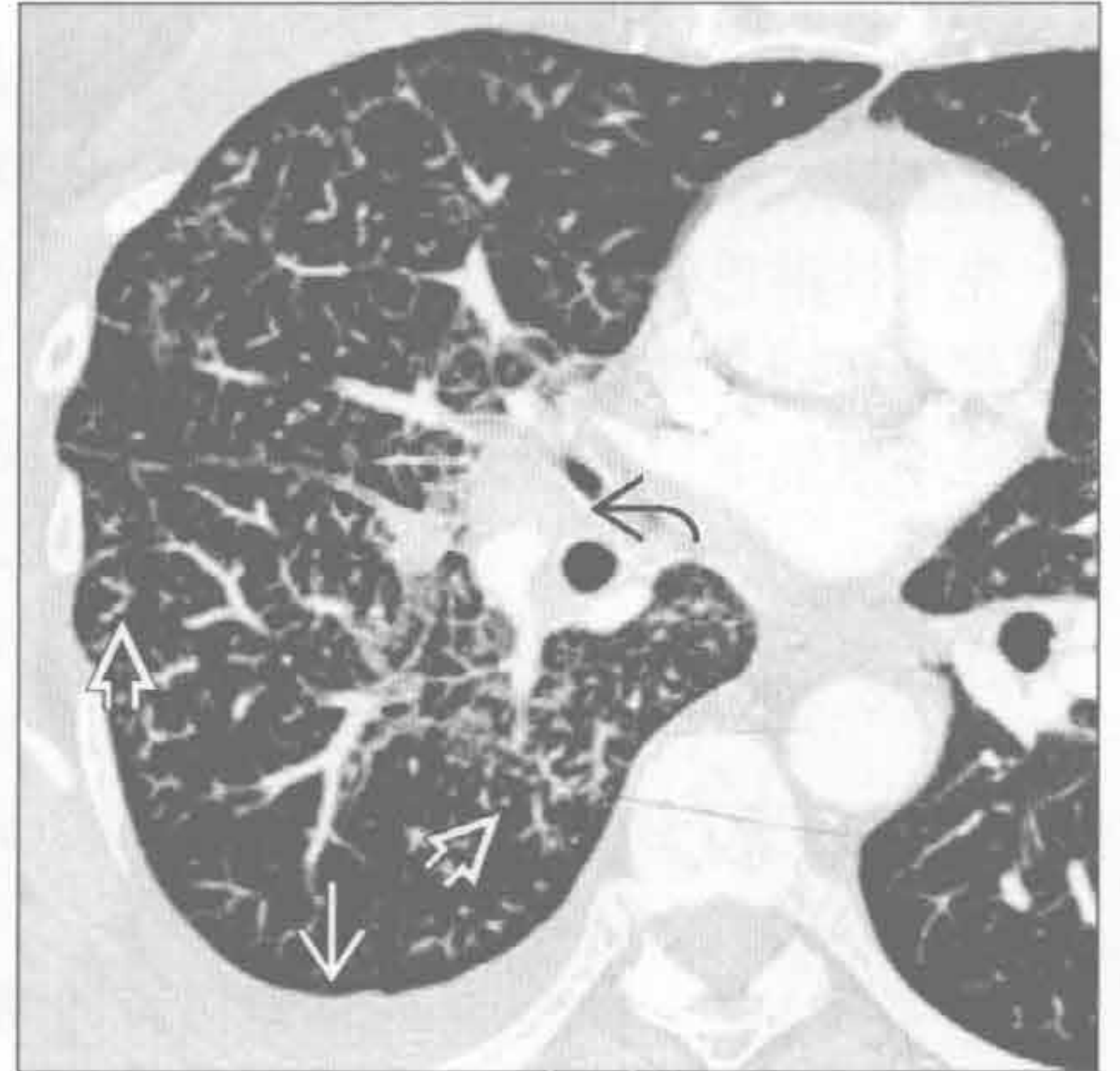
癌性淋巴管炎

(左) 轴横断面 HRCT 可见肺癌和弥漫性分叶状的支气管血管束增厚。左肺未见明显异常



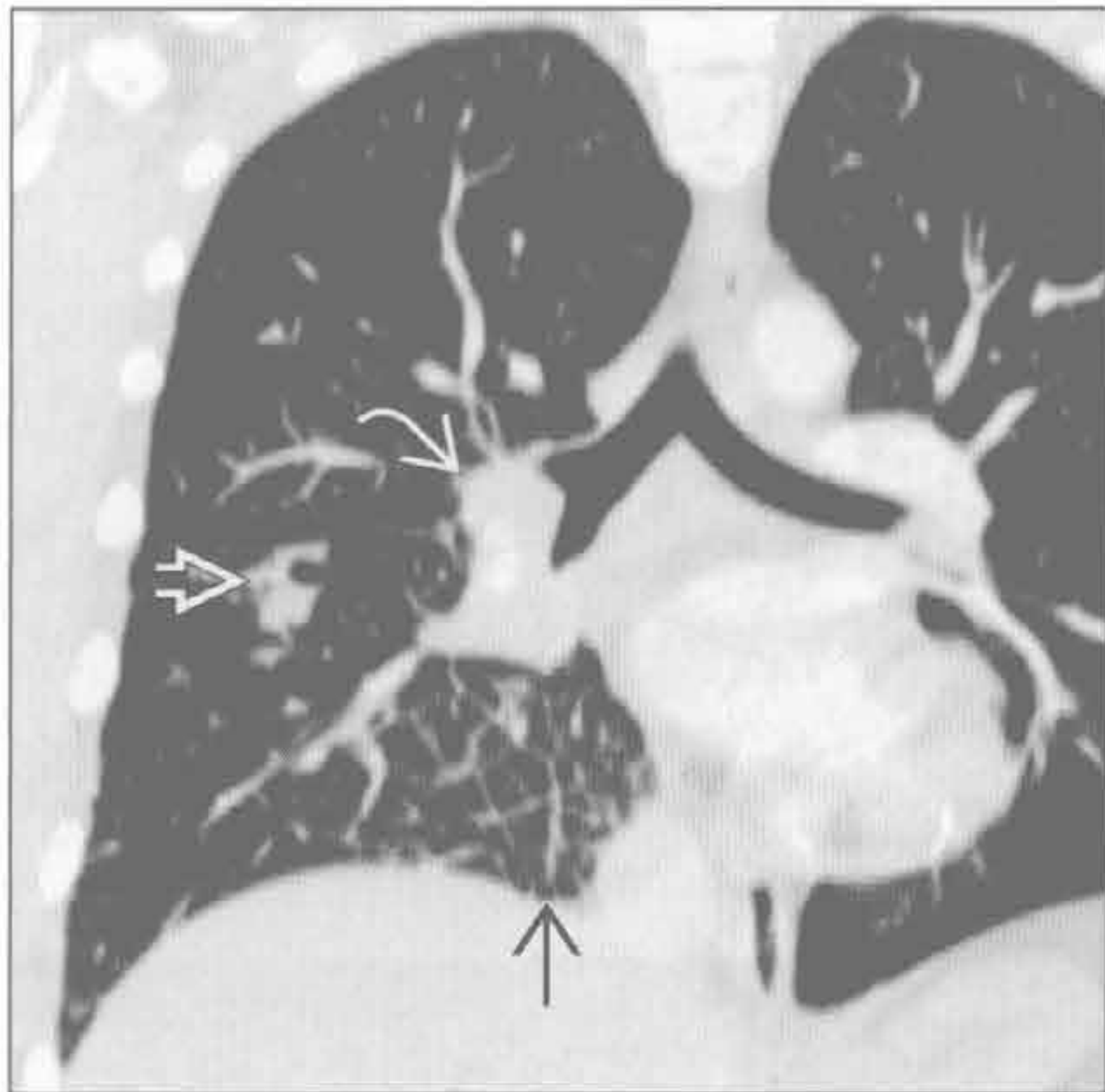
癌性淋巴管炎

(右) 支气管肺癌患者。横断面增强 CT 见右肺间质增厚，包括支气管血管束和小叶间隔的增厚。另可见右侧胸腔积液和右侧肺门淋巴结肿大



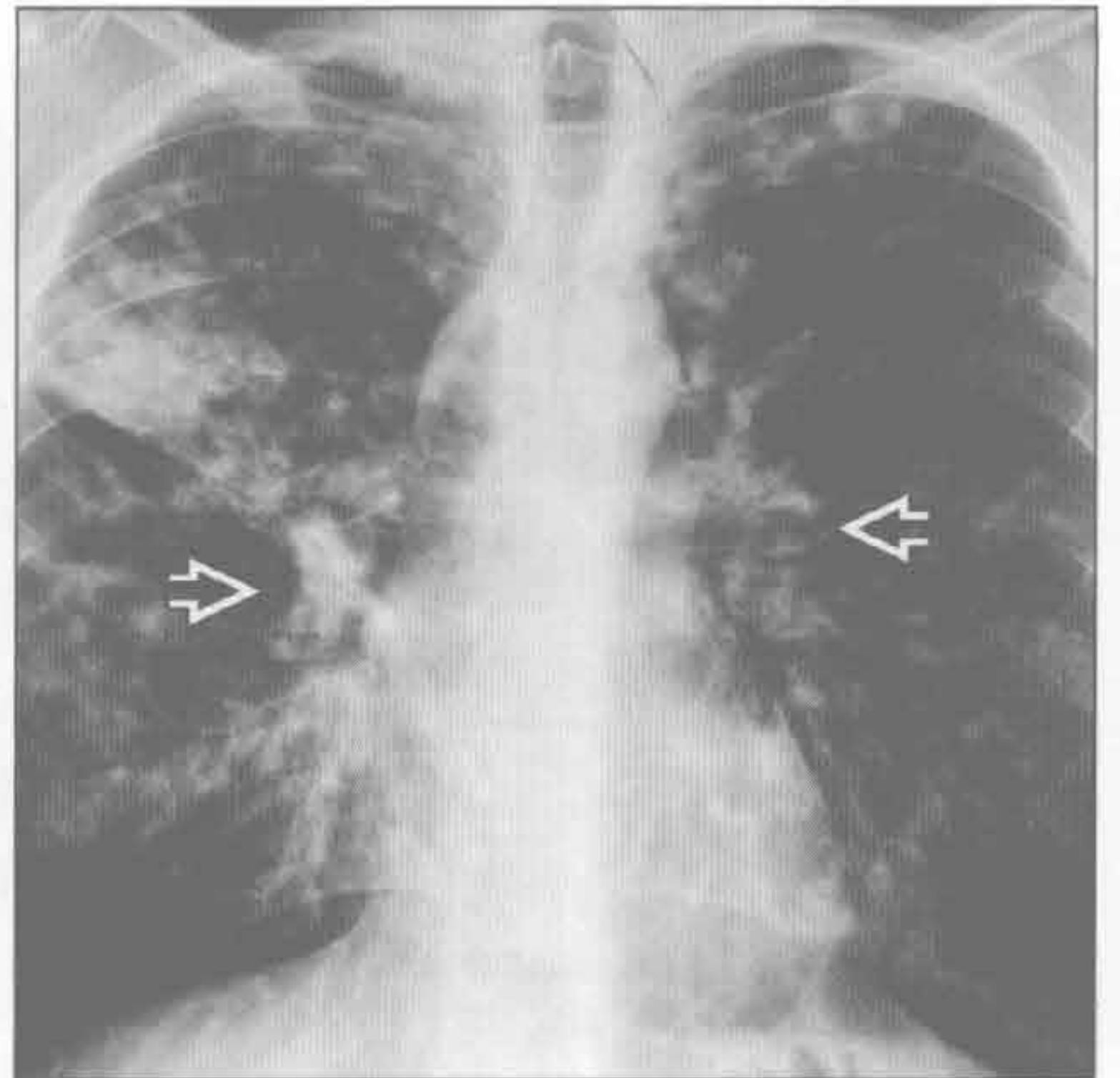
癌性淋巴管炎

(左) 冠状面增强 CT 重建可见右下肺原发性空洞性鳞状细胞癌、淋巴结肿大和局部小叶间隔增厚



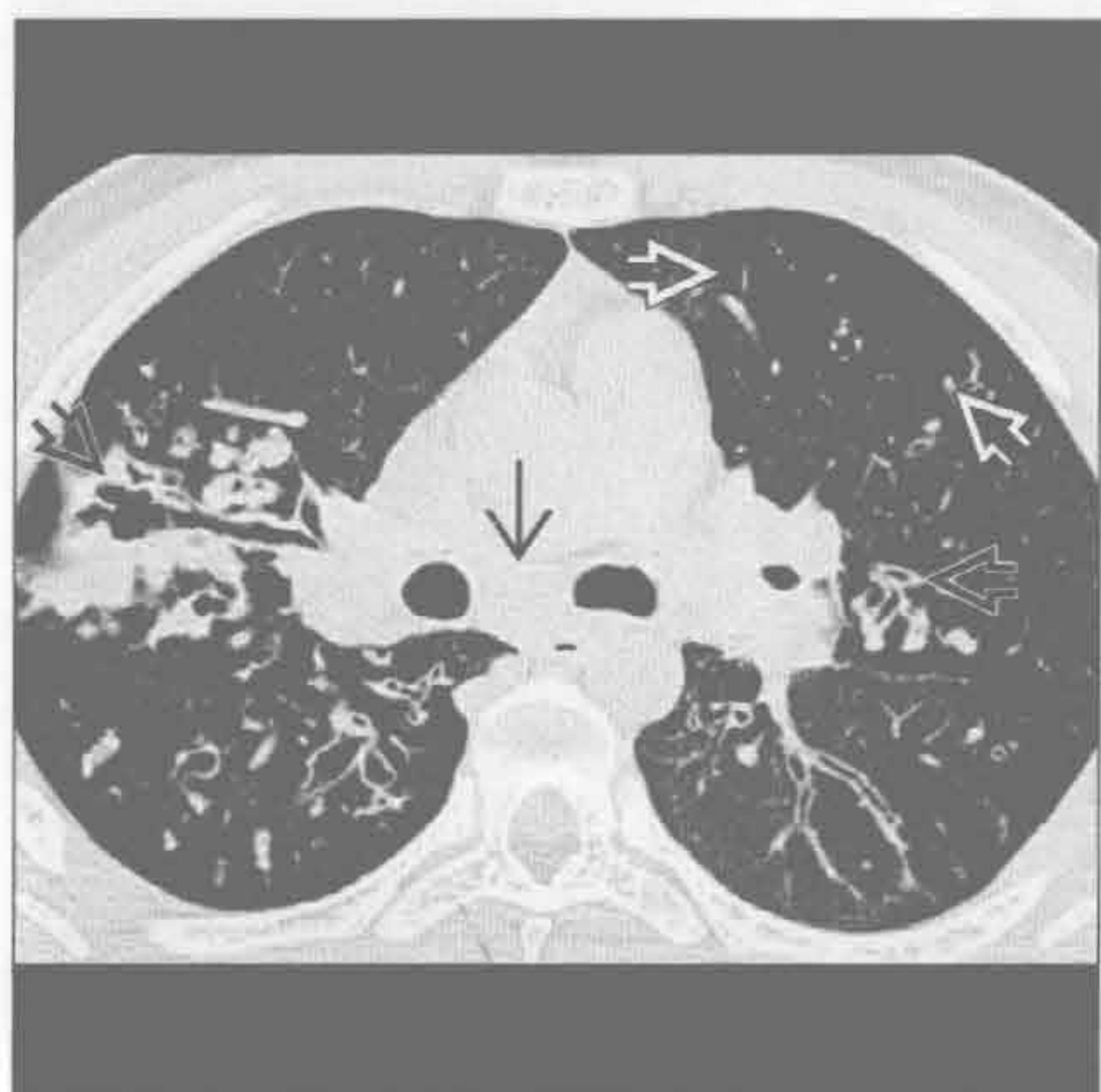囊性纤维化 (假性)

(右) 正位 X 线胸片可见上叶为主的细支气管扩张和支气管壁增厚，与间质性改变相似。另可见双侧肺门影增浓，可能是长期反复感染所致淋巴结肿大

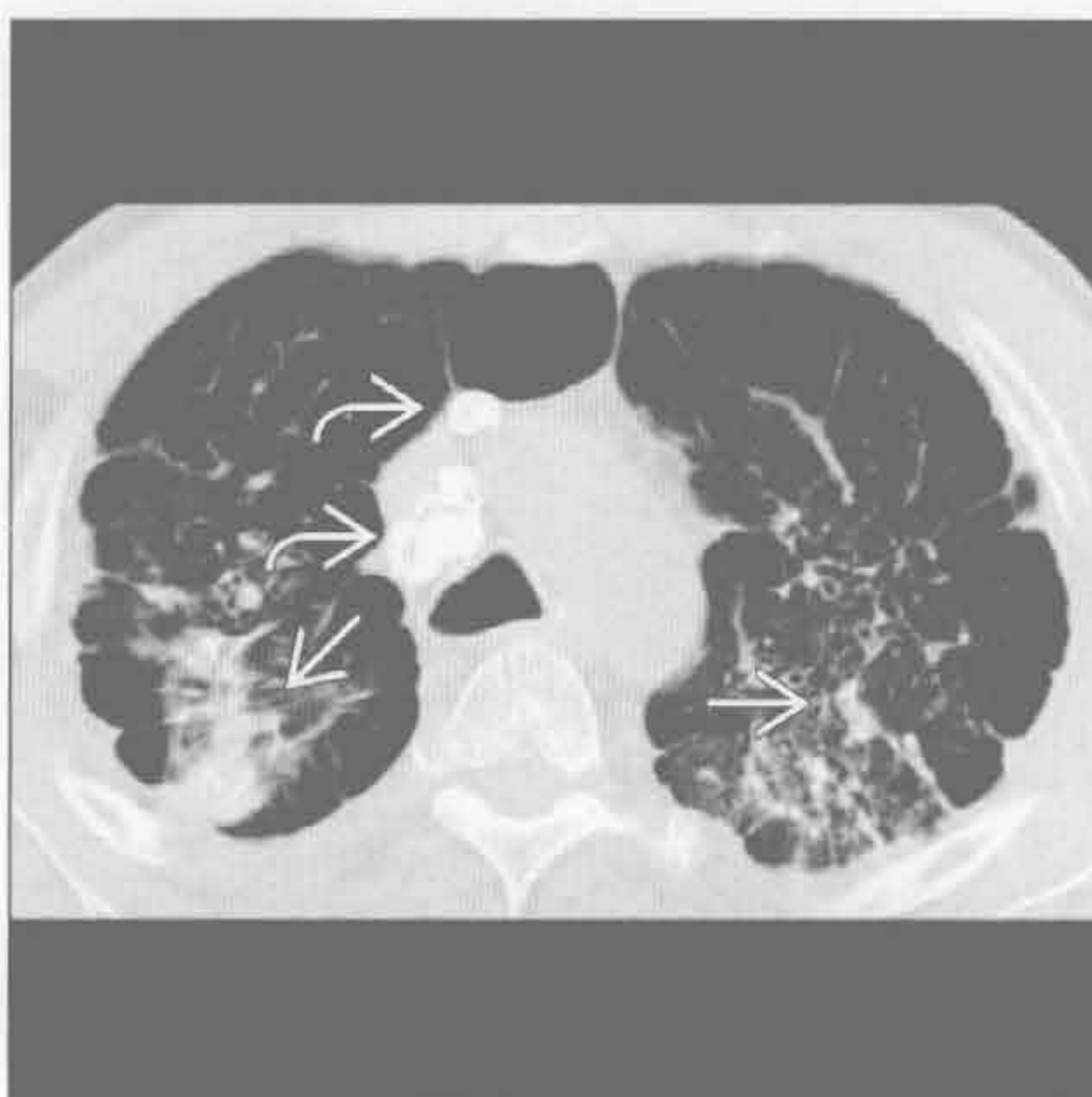

间质性病变，纵隔肺门淋巴结肿大

囊性纤维化（假性）



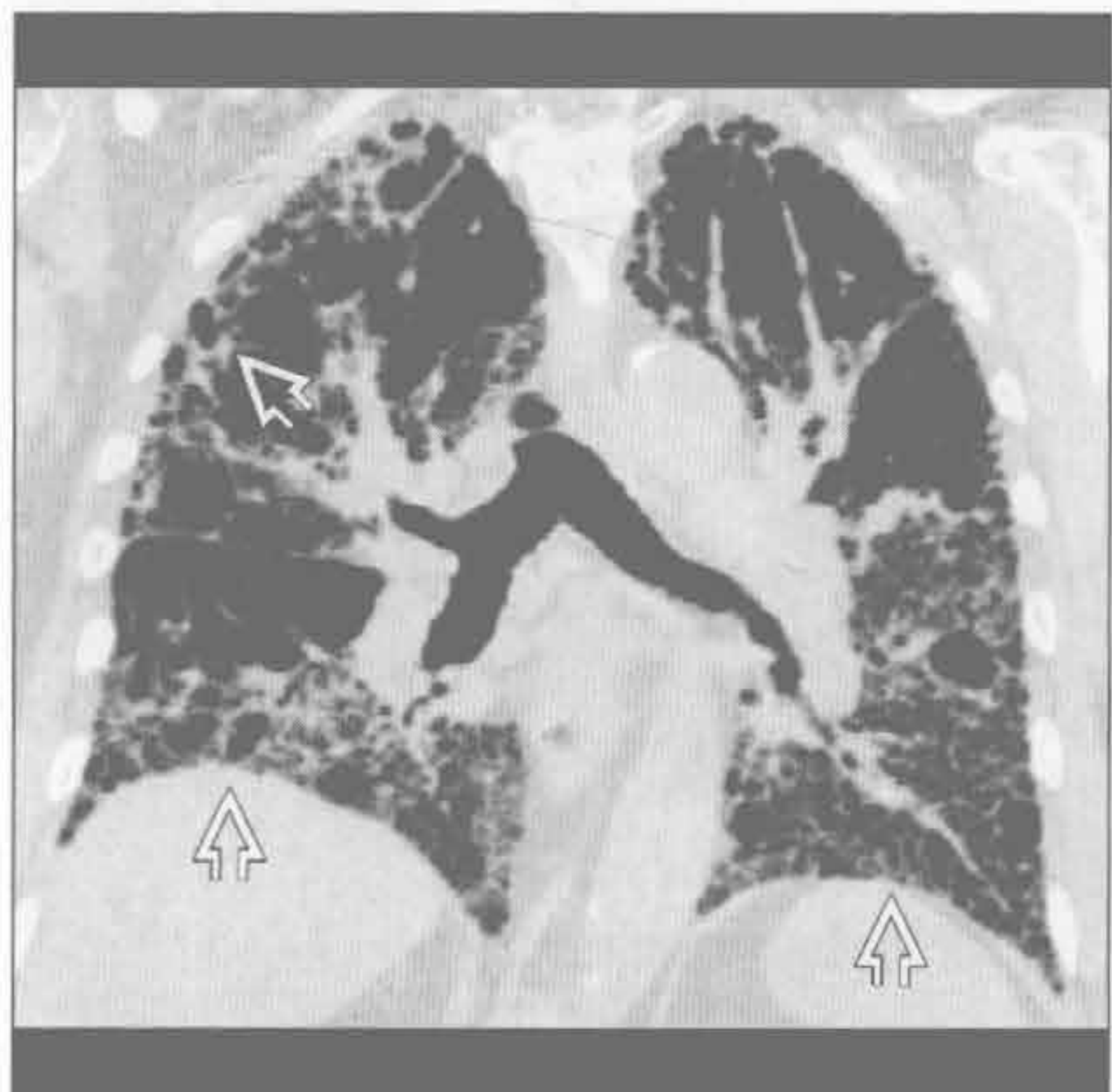
硅沉着病 / 煤工肺尘埃沉着病



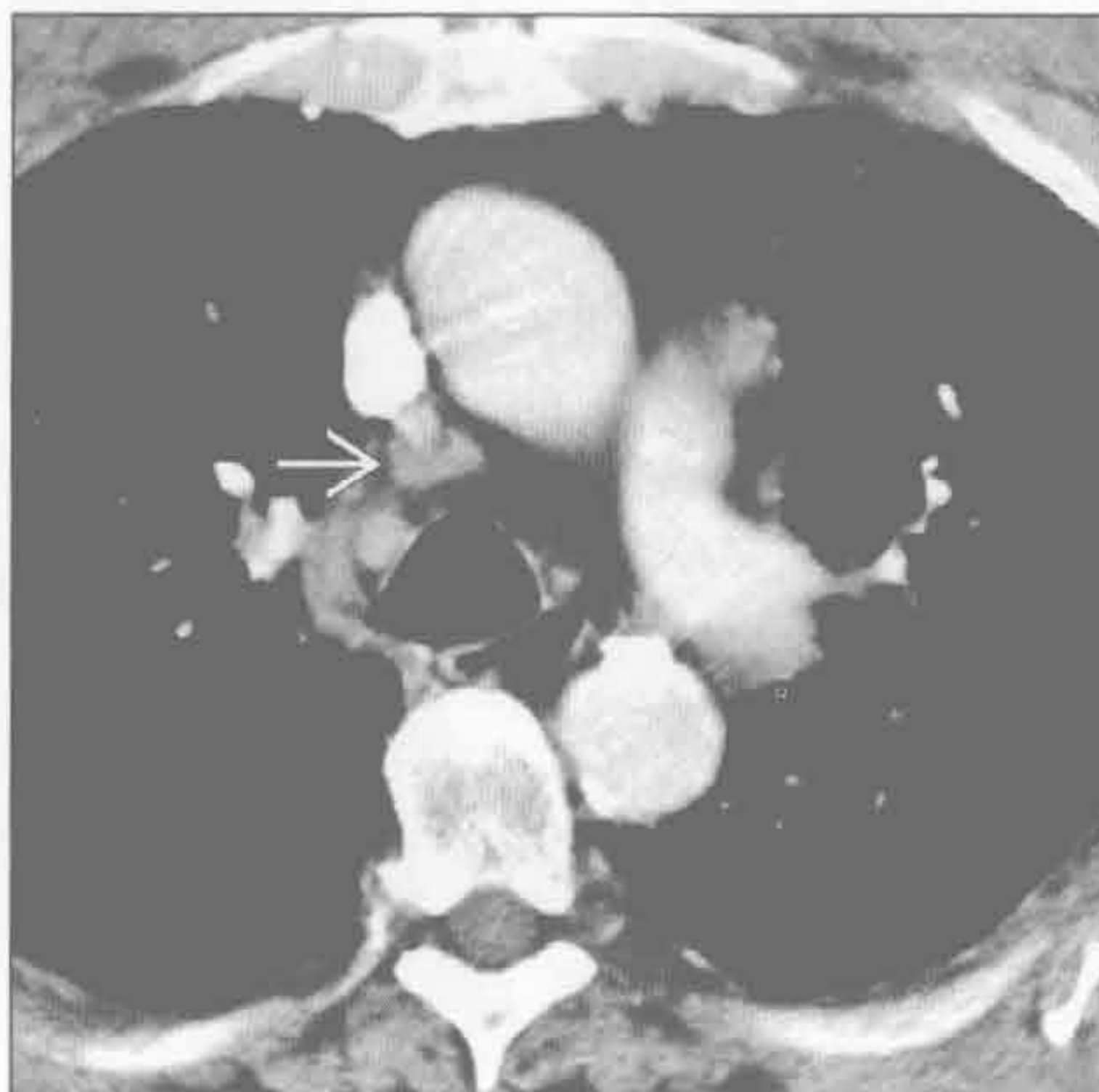（左）横断面平扫 CT 可见双侧细支气管扩张和支气管壁增厚 \Rightarrow 。另可见隆嵴下淋巴结肿大 \Rightarrow 和马赛克灌注 \Rightarrow ，提示小气道疾患

（右）硅沉着病患者。横断面平扫 CT 可见进展性巨块性纤维化 \Rightarrow 所致的肺实质阴影。另可见纵隔淋巴结肿大钙化 \Rightarrow 和胸膜下结节

寻常型间质性肺炎



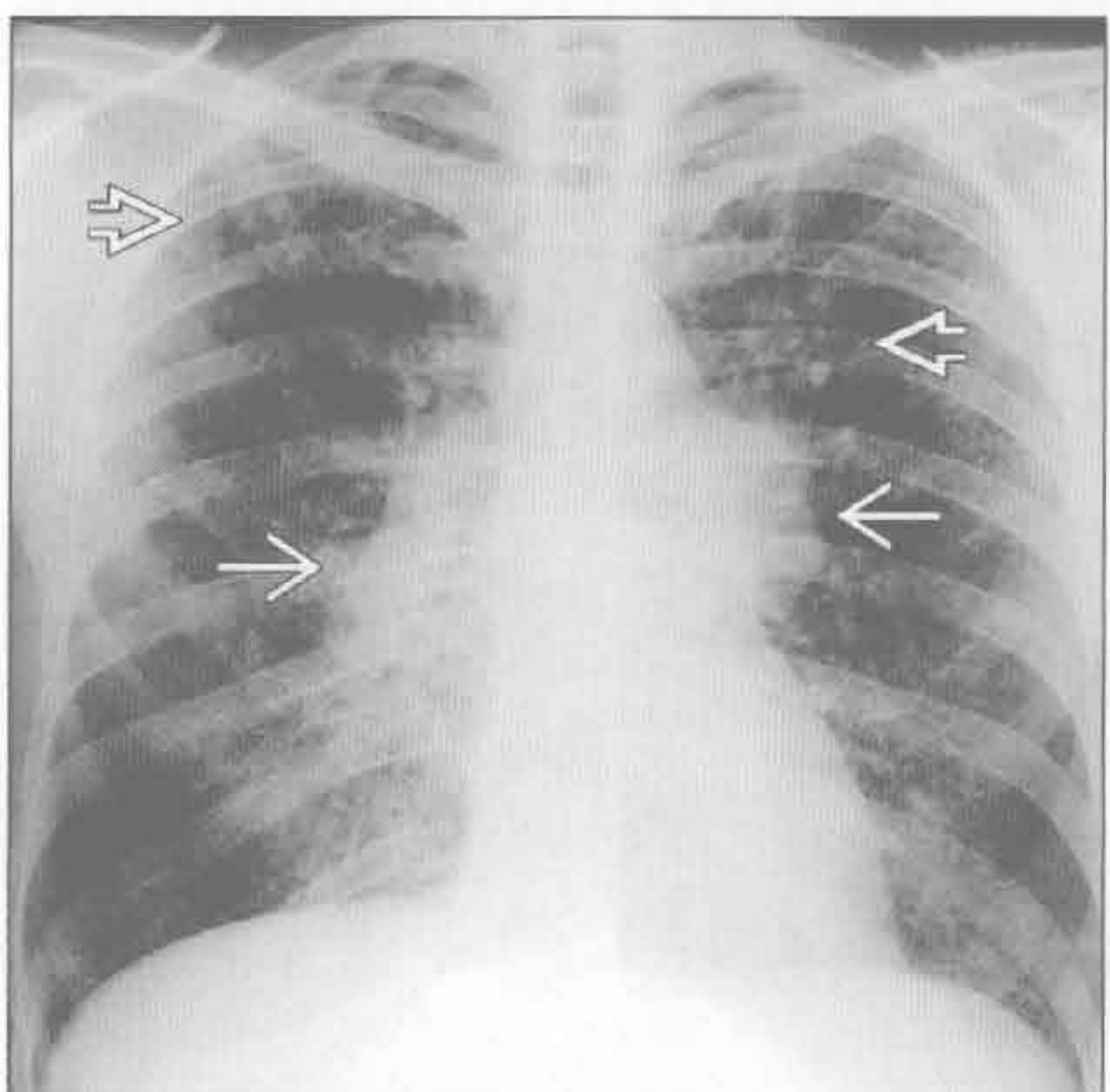
寻常型间质性肺炎



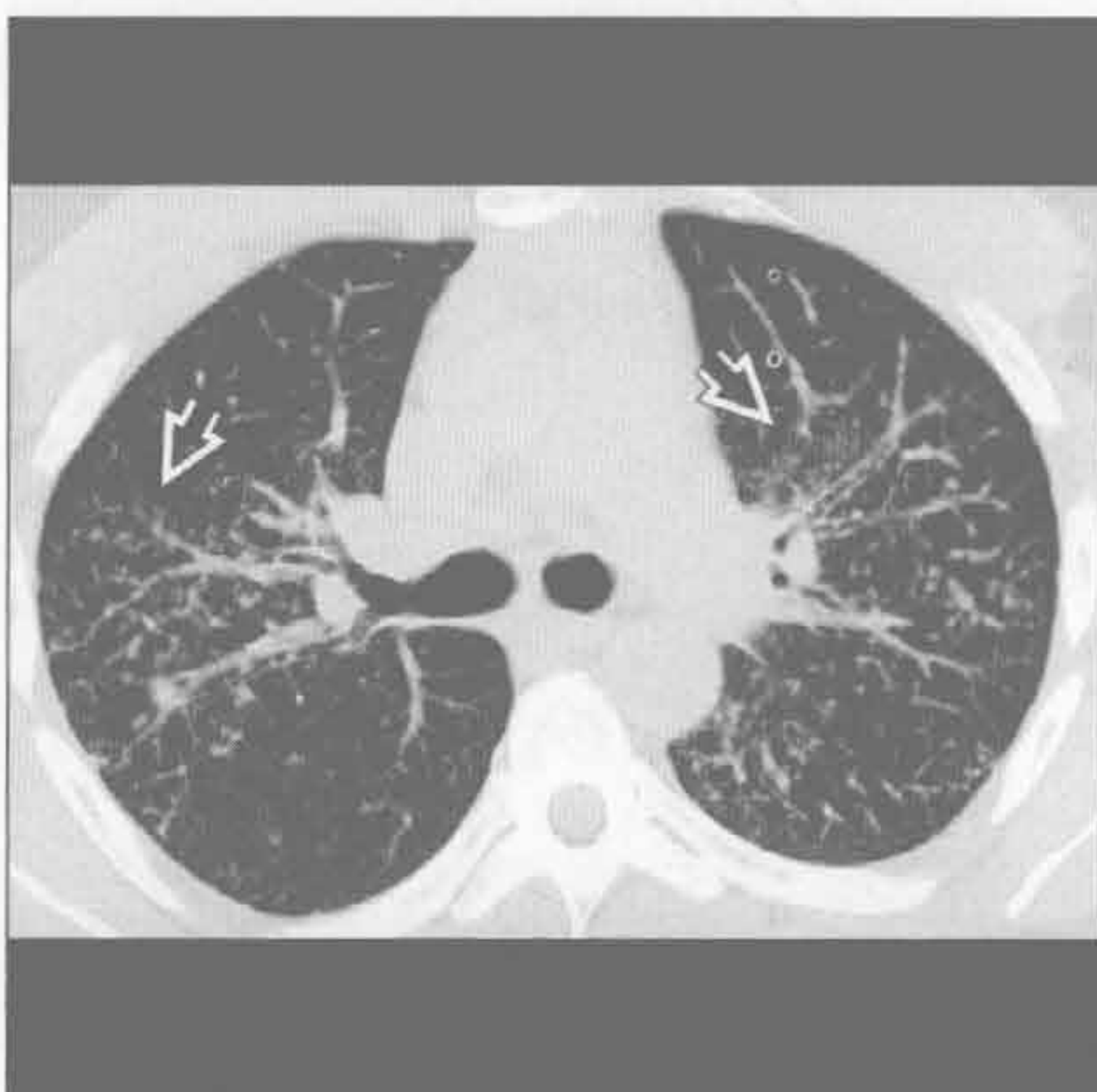（左）冠状面 HRCT 重建可见以底部为著的纤维化伴外带蜂窝样影 \Rightarrow 。病变呈弥漫性，但仍以下肺为明显。常可见多发斑片状正常肺组织

（右）横断面增强 CT 可见轻度纵隔淋巴结肿大 \Rightarrow

铍中毒



铍中毒



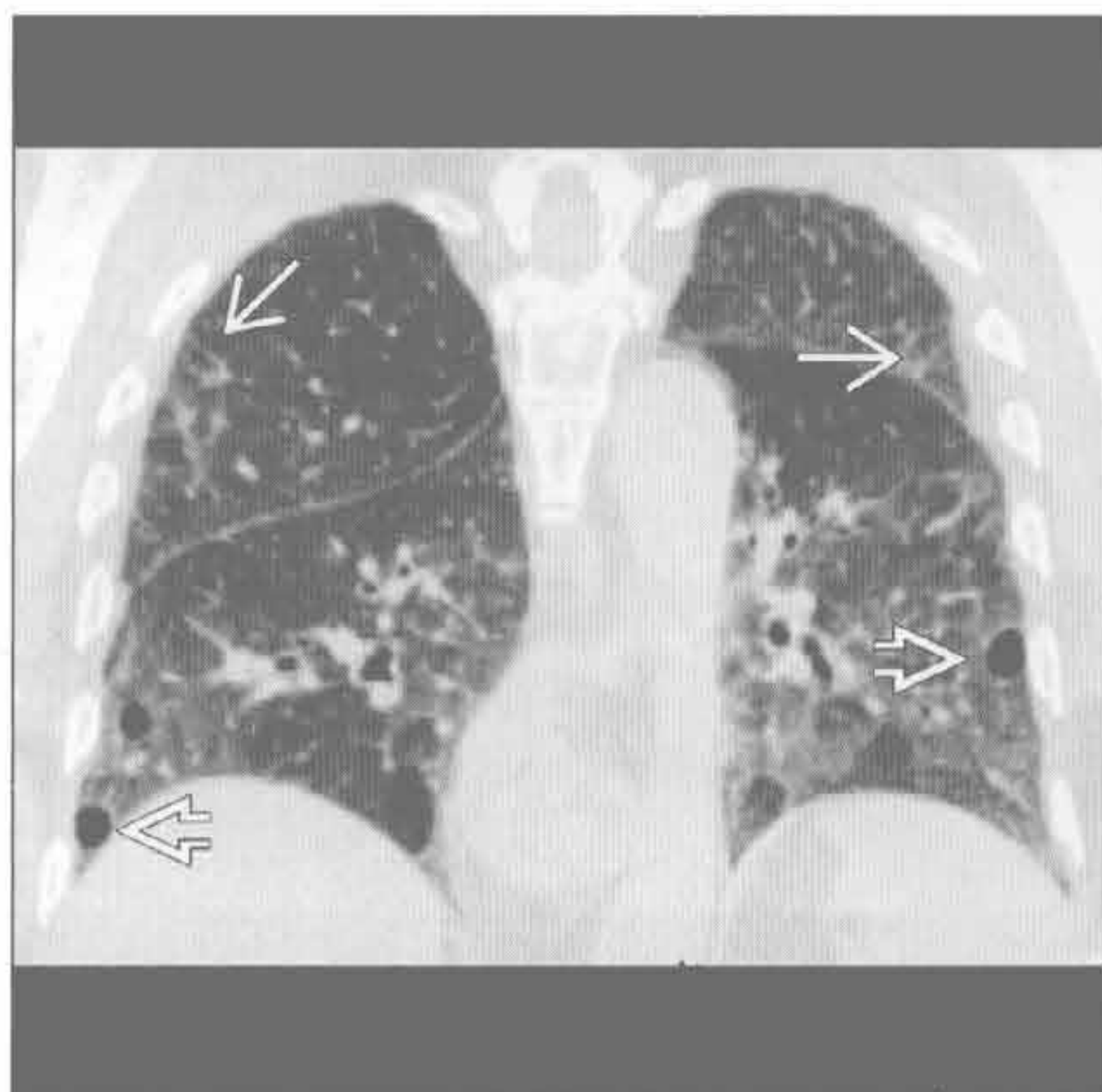
（左）正位 X 线胸片可见双侧肺门淋巴结肿大 \Rightarrow 和弥漫性结节状间质增厚 \Rightarrow ，以上肺为著

（右）横断面 MIP 显示了结节 \Rightarrow 和支气管血管束的关系，提示为淋巴管旁分布的结节

间质性病变，纵隔肺门淋巴结肿大

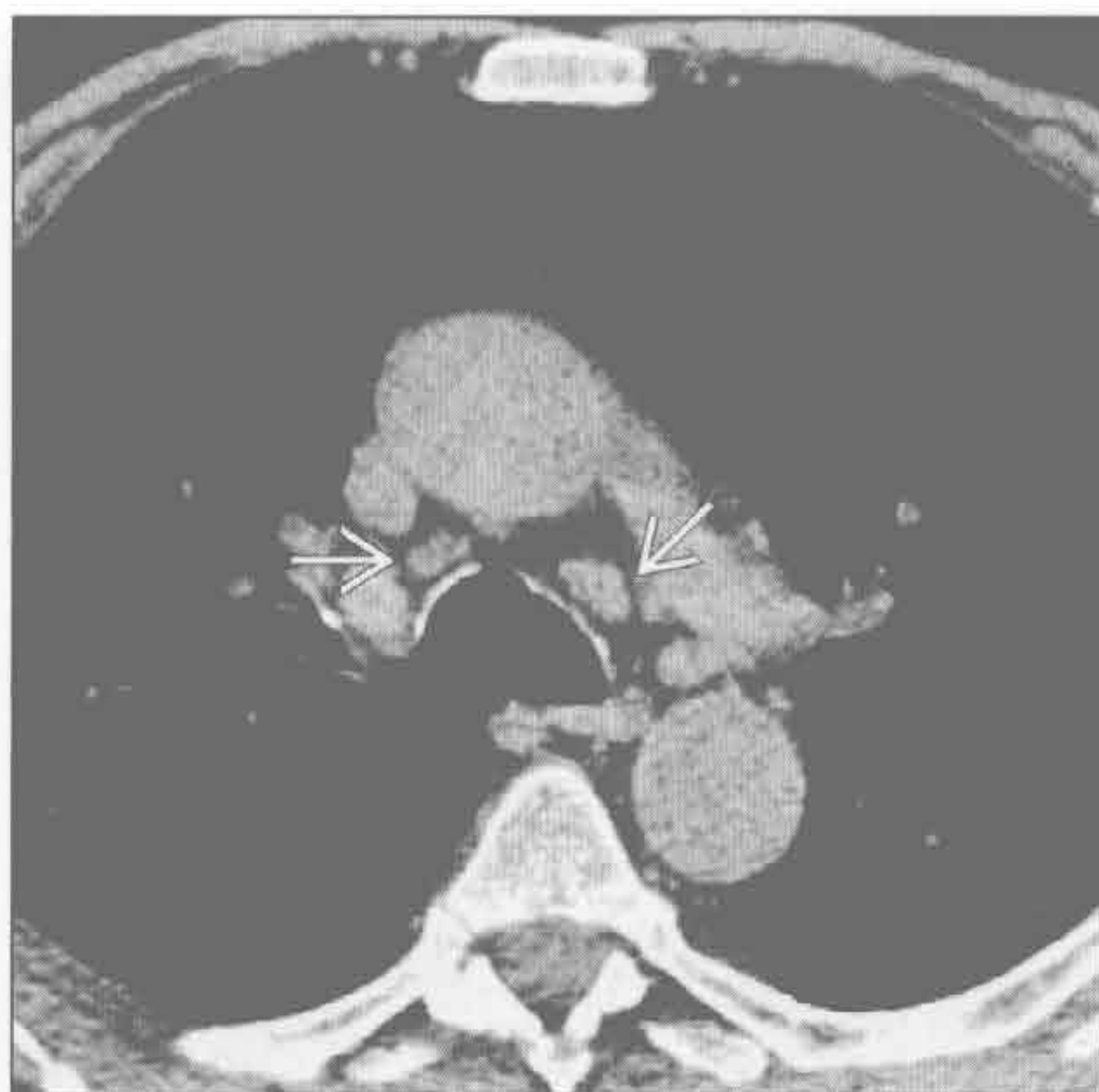
淋巴细胞性间质性肺炎

(左) 冠状面平扫 CT 重建可见苯妥英钠药物毒性所致的淋巴细胞性间质性肺炎的表现。肺密度轻度增高，间隔增厚和磨玻璃结节影 \rightarrow 。下肺可见散在囊肿影 \Rightarrow 。



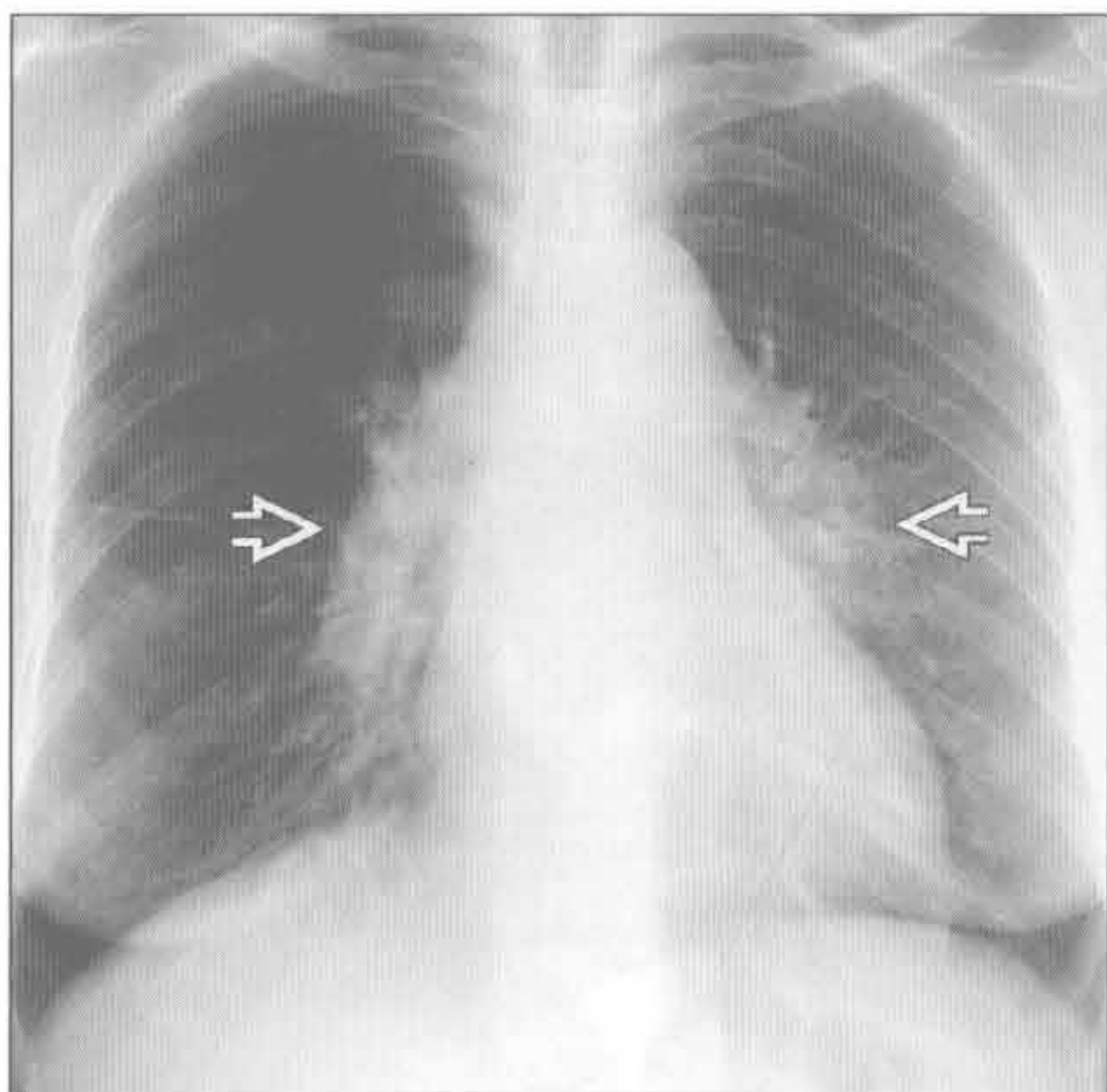
(右) 与左图为同一患者。横断面平扫 CT 可见轻度的纵隔淋巴结肿大 \rightarrow 。

淋巴细胞性间质性肺炎



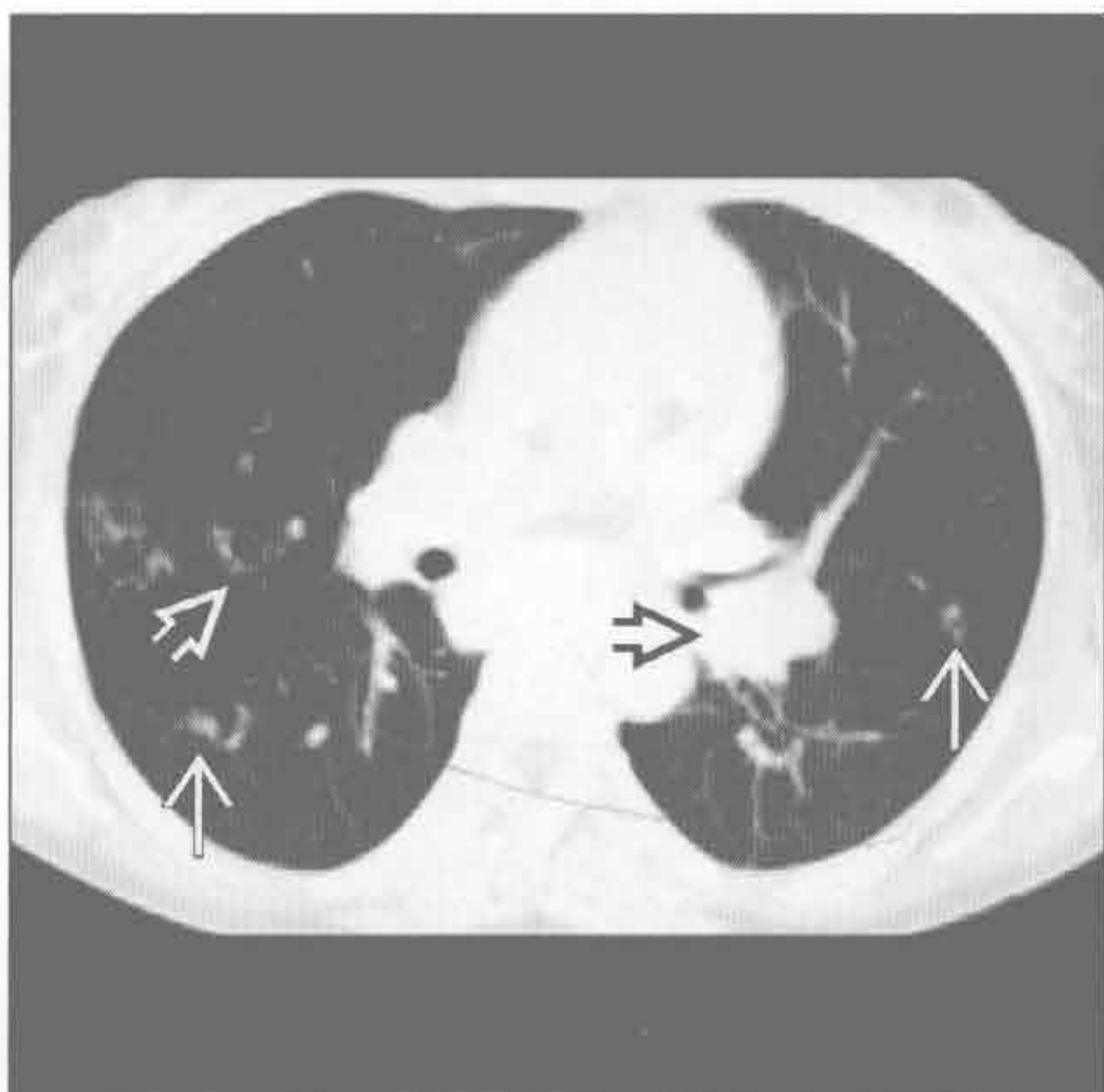淋巴细胞性间质性肺炎

(左) 正位 X 线胸片见双侧肺门淋巴结肿大 \Rightarrow 。



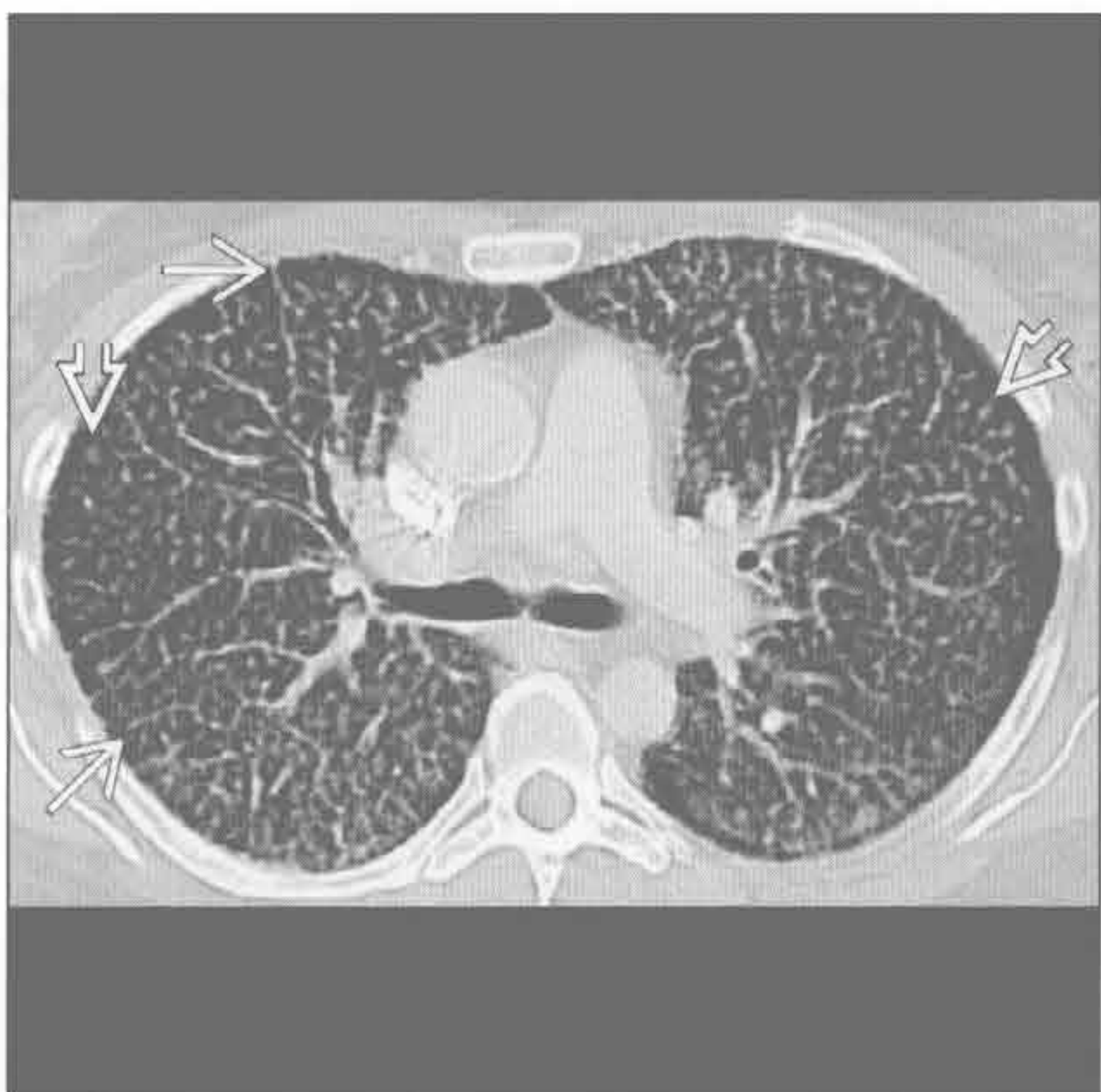
(右) 横断面增强 CT 见一薄壁囊肿 \Rightarrow 和肺内多个结节 \Rightarrow 。左侧肺门影增大 \Rightarrow 继发于淋巴结肿大，纵隔窗显示更明显。

淋巴细胞性间质性肺炎



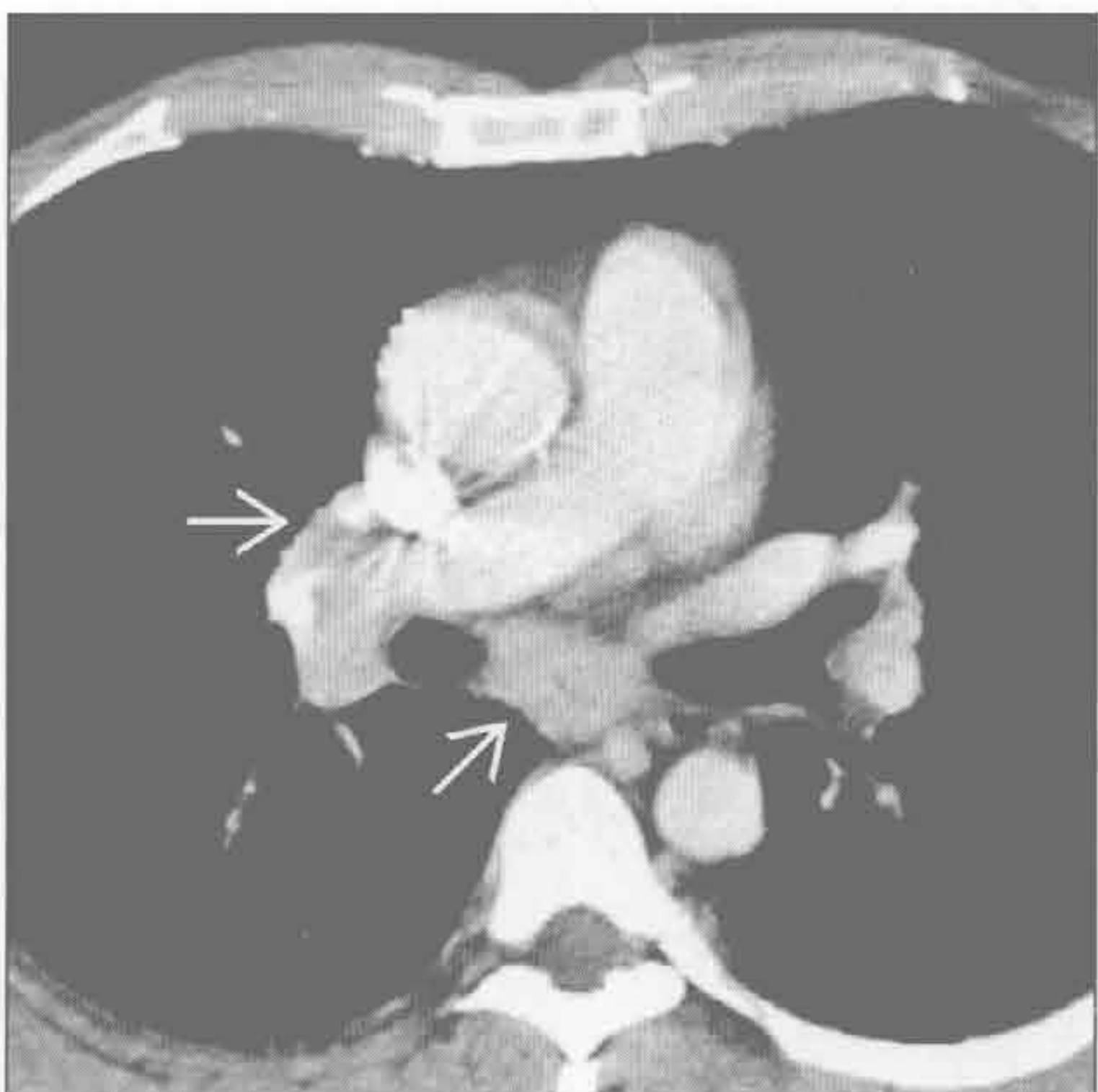弥漫性肺淋巴管瘤病

(左) 横断面增强 CT 可见小叶中心型肺结节 \Rightarrow 和小叶间隔均匀增厚 \rightarrow 。



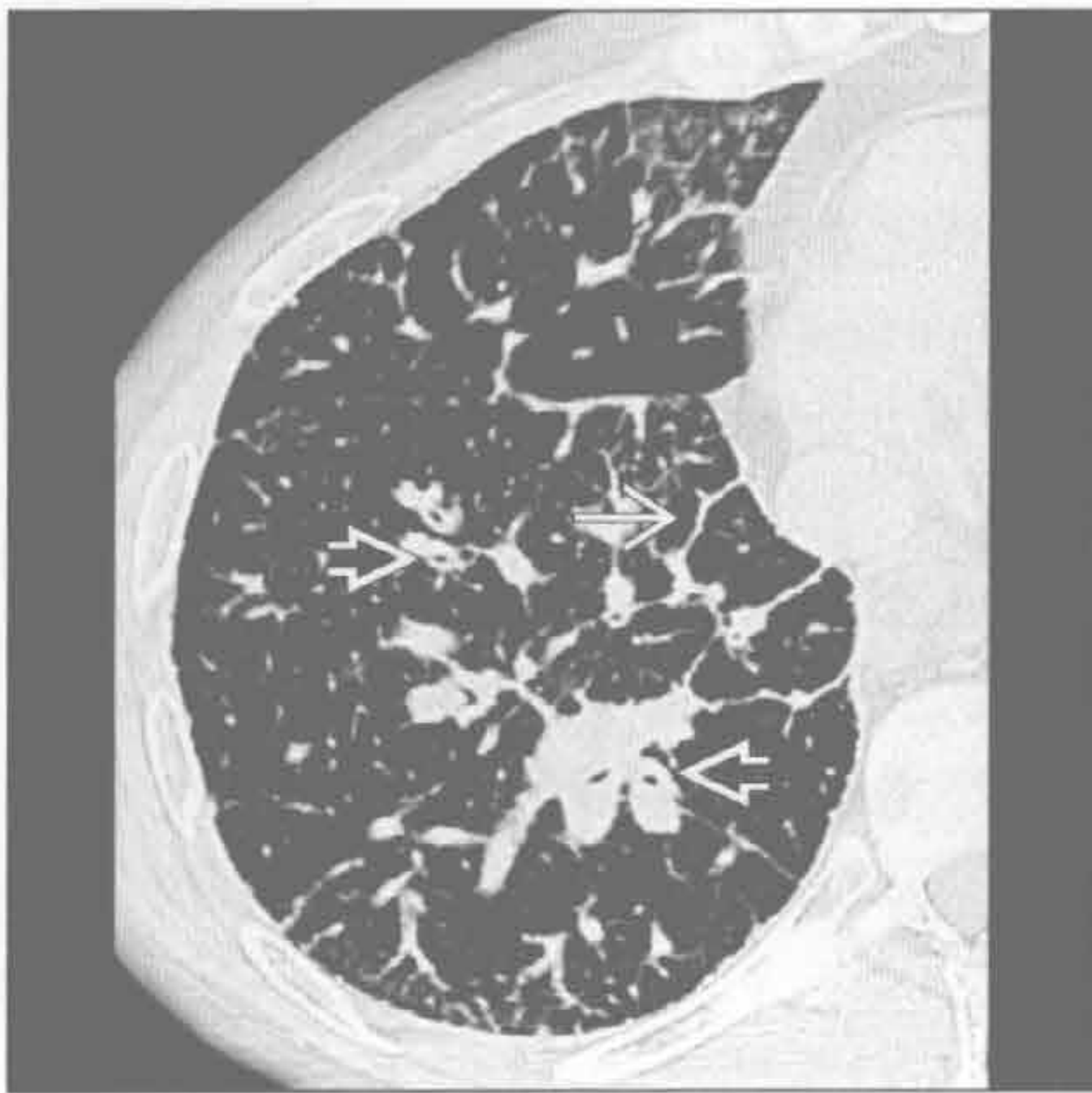(右) 横断面增强 CT 可见纵隔淋巴结肿大和纵隔脂肪间隙消失 \rightarrow 。

弥漫性肺淋巴管瘤病

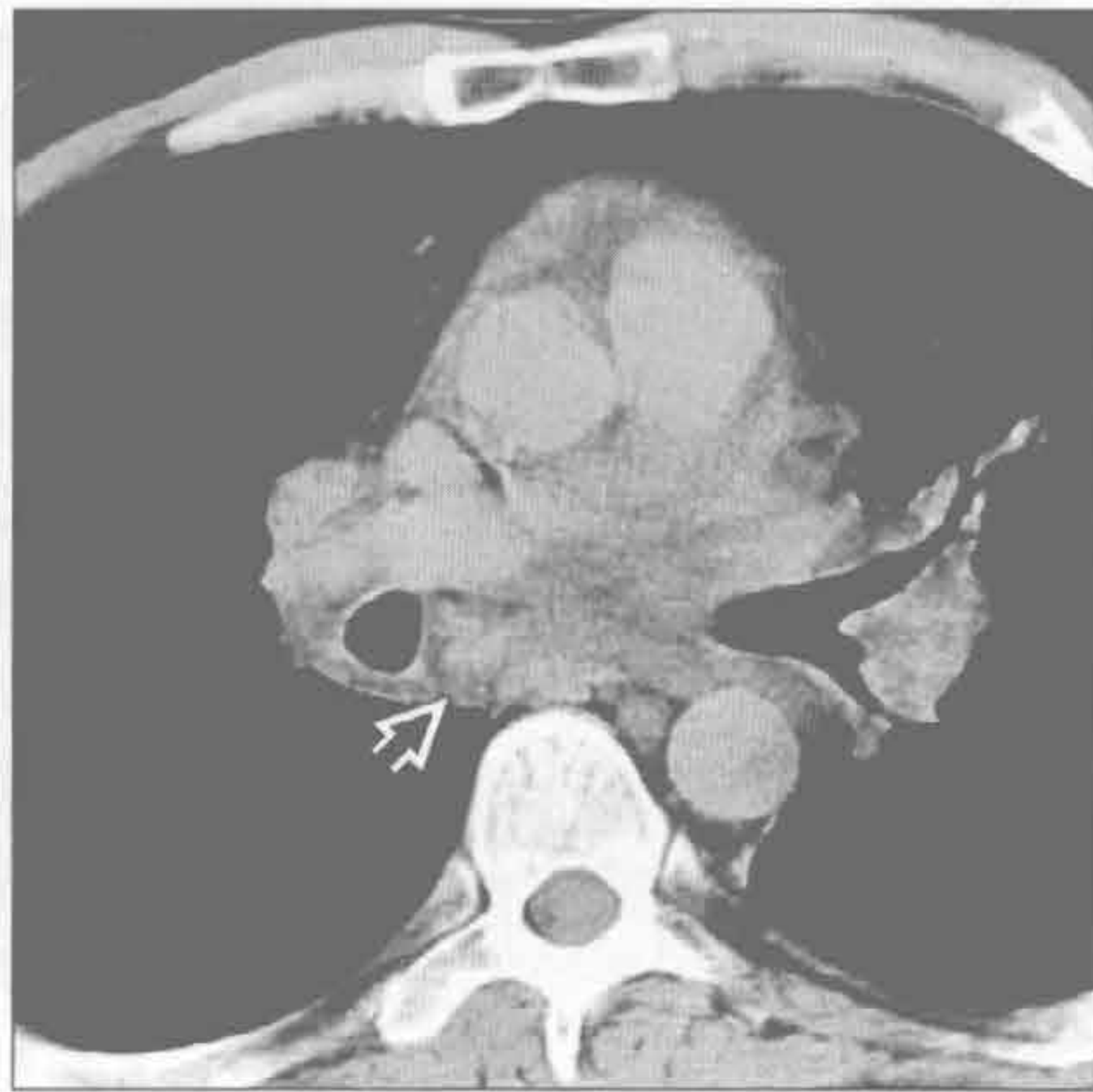


间质性病变，纵隔肺门淋巴结肿大

弥漫性肺淋巴管瘤病



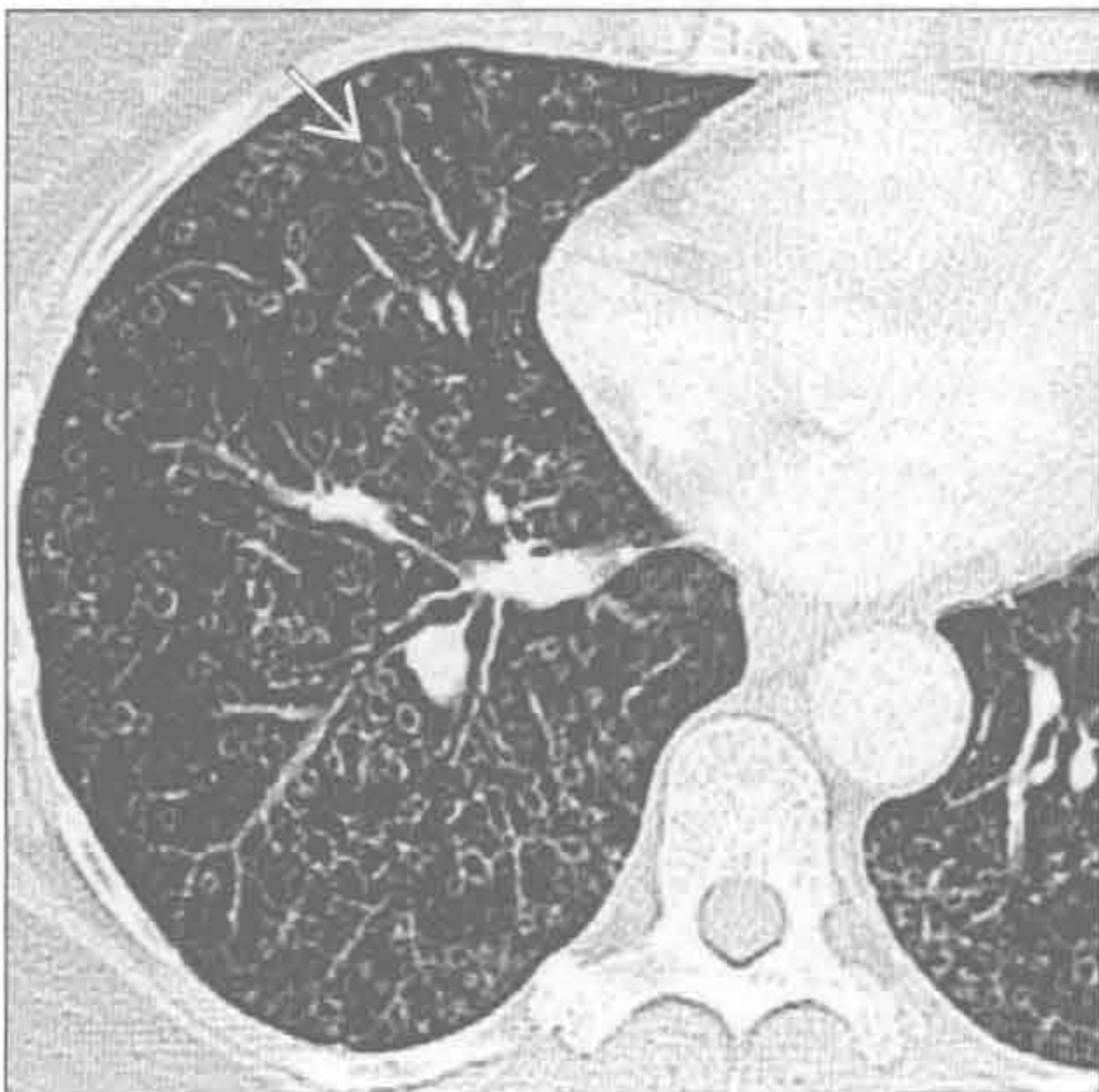
弥漫性肺淋巴管瘤病



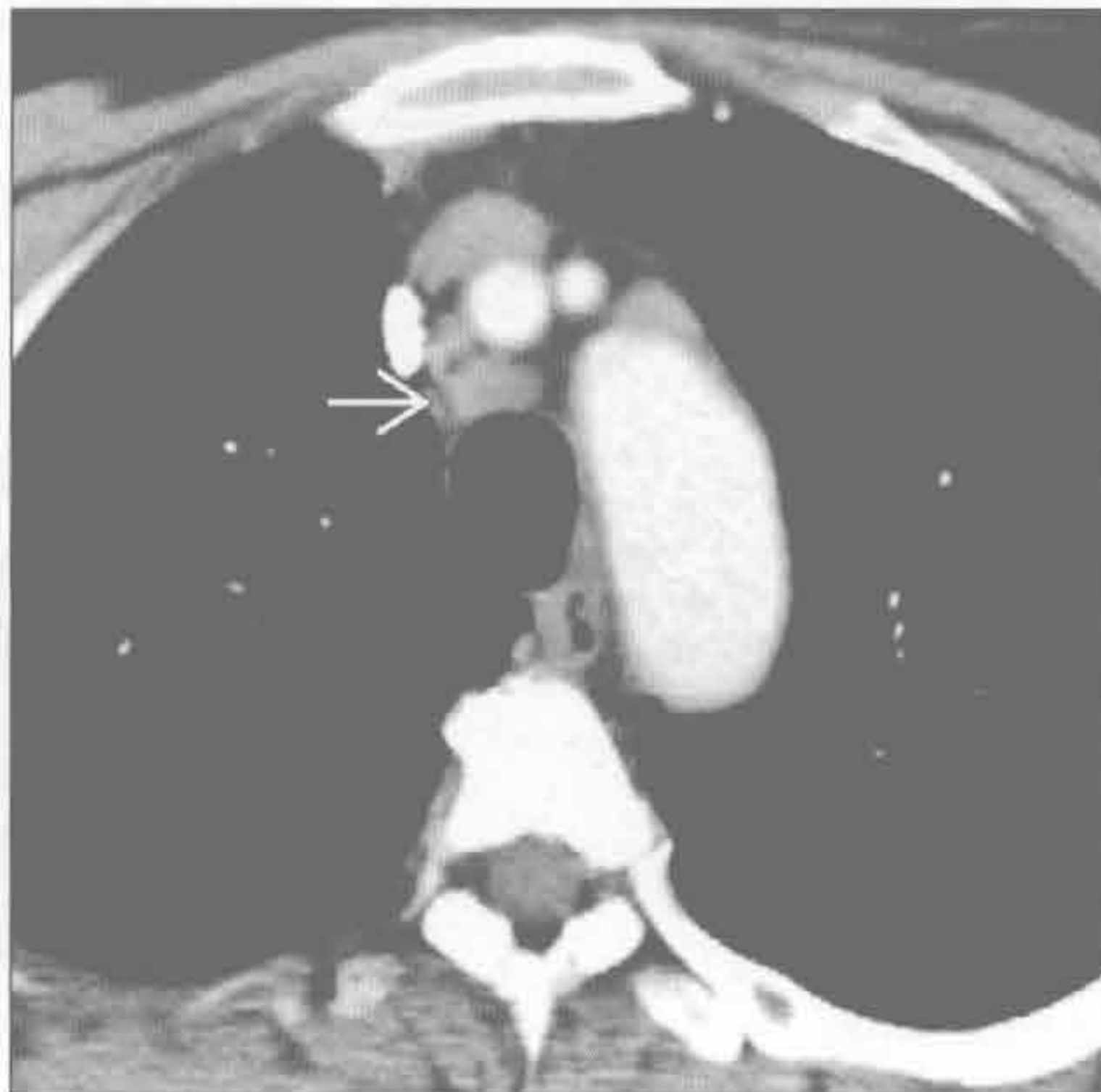(左) 横断面平扫 CT 可见弥漫性均匀性小叶间隔增厚→和支气管血管束增厚→

(右) 横断面平扫 CT 可见弥漫性纵隔和肺门淋巴结肿大→，没有明显的坏死

肺朗格汉斯细胞组织细胞增生症



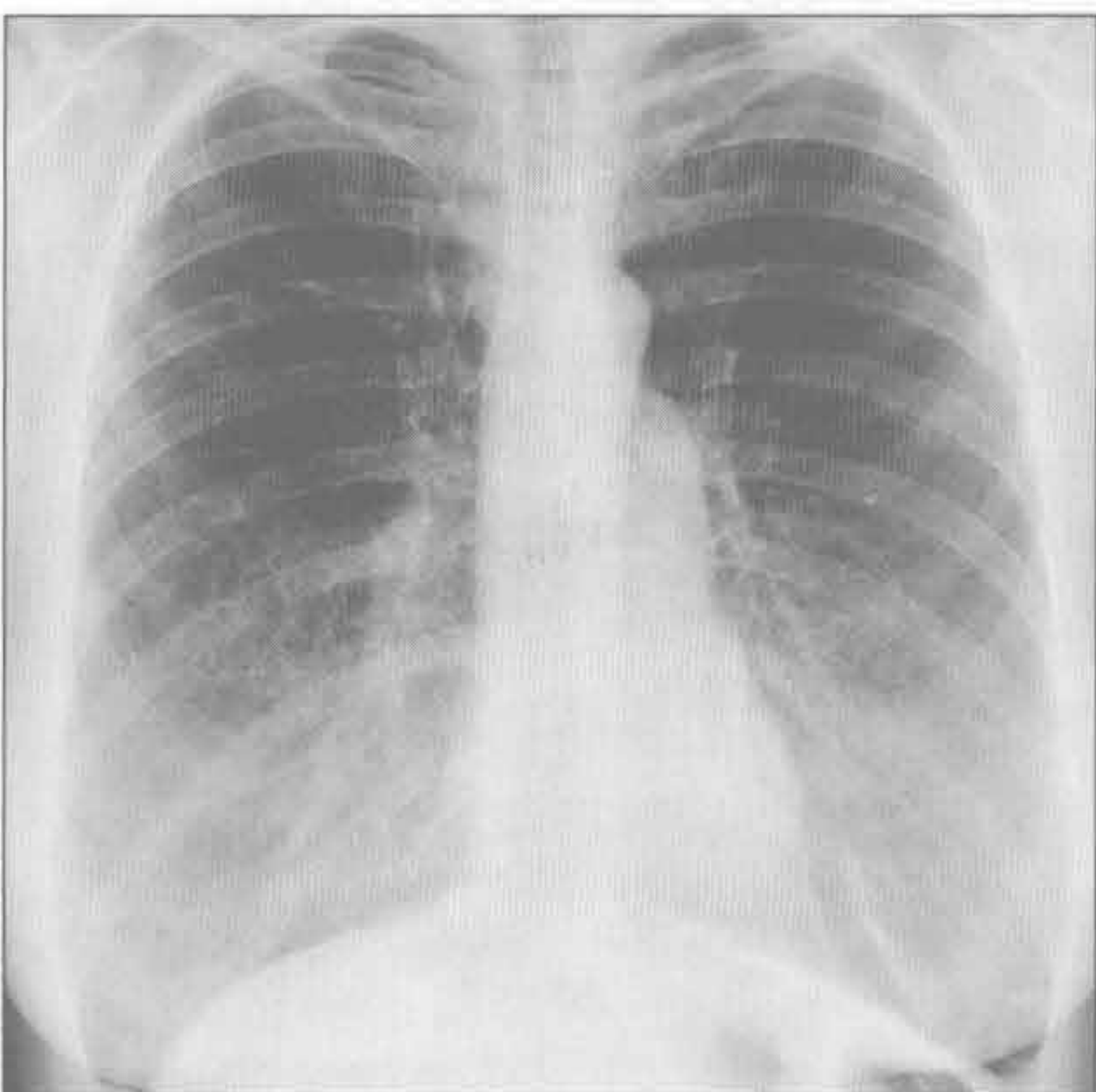
肺朗格汉斯细胞组织细胞增生症



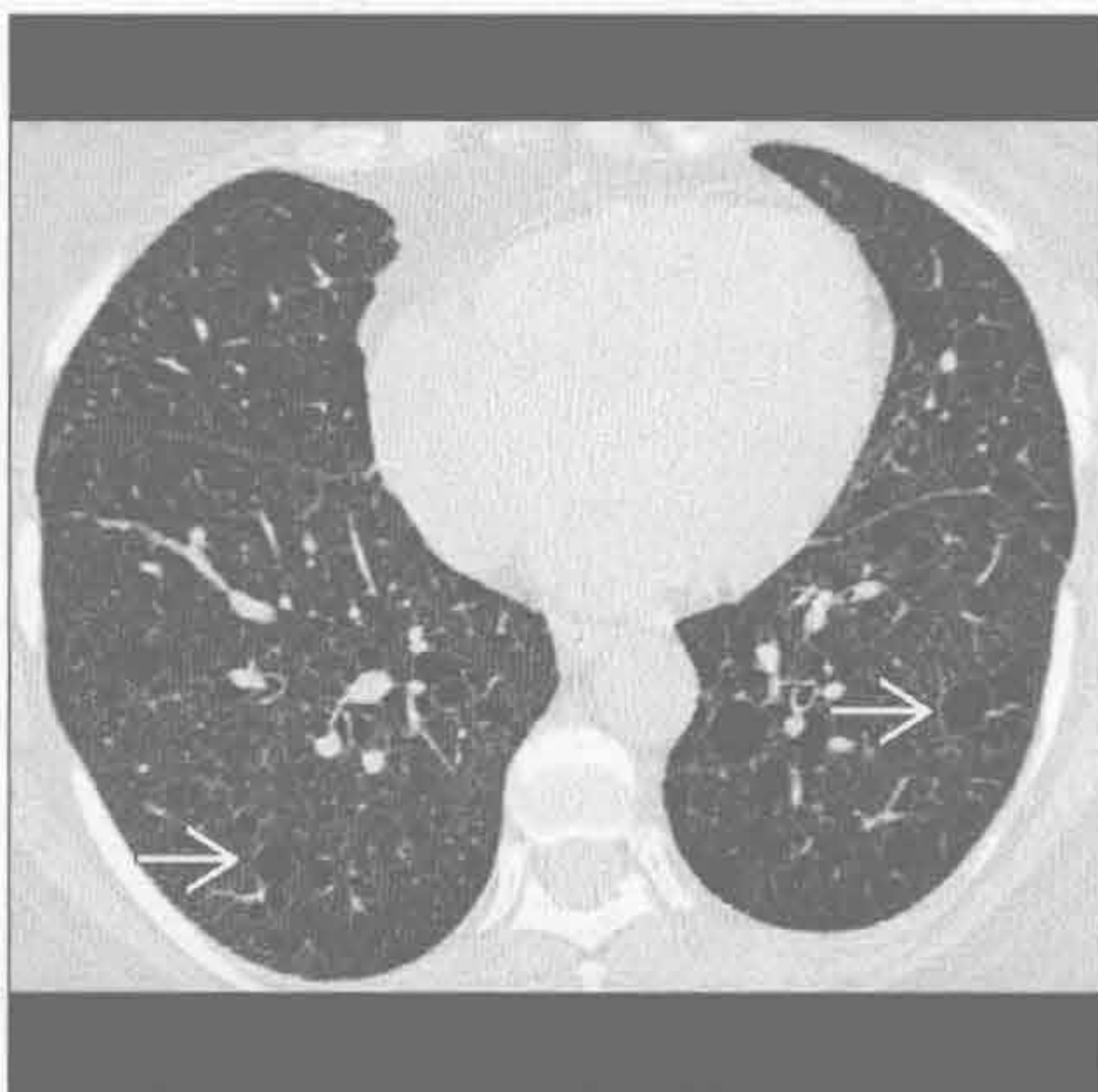(左) 年轻的吸烟者。横断面 HRCT 见上叶多发囊肿→。肋膈角未见明显受累。

(右) 与左图为同一患者。横断面增强 CT 见轻度的淋巴结肿大→

淋巴管平滑肌瘤病



淋巴管平滑肌瘤病



(左) 正位 X 线胸片可见肺组织明显地过度充气。另可见浅淡的网格状影，下肺较明显，对应 CT 的囊变

(右) 横断面 HRCT 可见多发均匀分布的薄壁囊肿→，大小稍有差异

鉴别诊断

常见

- 肺水肿

不常见

- 癌性淋巴管炎
- 石棉沉着病
- 系统性红斑狼疮
- 类风湿关节炎

罕见（但重要）

- 淋巴管肌瘤病
- 弥漫性肺淋巴管瘤病
- 肺静脉闭塞性疾病
- 肺毛细血管瘤病
- Erdheim Chester 病

重要信息

鉴别诊断要点

- 慢性病程和对利尿药的反应有助于鉴别诊断

常见诊断的有用线索

- 肺水肿
 - 毛细血管静水压升高所致
 - 门诊患者无明显病因的新发肺水肿可能继发于心肌梗死
 - X 线胸片和 CT 表现
 - 心影增大
 - 右侧胸腔积液 ≥ 左侧胸腔积液
 - 小叶间隔均匀增厚或 Kerley B 线
 - 重力依赖分布（卧位患者主要分布于背侧肺组织，直立患者主要分布于下肺）
 - 伴或不伴小叶或小叶中心型磨玻璃影和肺裂增厚
 - 肺叶灌注异常中有未受累小叶
 - 铺路石征；磨玻璃影上重叠小叶内间隔增厚
 - 淋巴回流增多引起轻度淋巴结肿大

不常见诊断的有用线索

- 癌性淋巴管炎
 - 原发肿瘤的淋巴管转移
 - 乳腺、肺、胃、结肠、宫颈、前列腺、胰腺、甲状腺癌
 - 小叶间隔和支气管血管旁间质增厚，呈均匀性或结节状或串珠样
 - 肺结构正常
 - 利尿药无效

- 伴或不伴肺门 / 纵隔淋巴结肿大
- 伴或不伴胸腔积液
- 单侧病变多见于肺癌
- 注意排查有无其他器官转移灶（肝或骨骼）
- 石棉沉着病
 - 俯卧位成像利于诊断
 - HRCT 表现
 - 背侧和基底部胸膜下肺组织
 - 胸膜下网状或点状阴影提示早期纤维化
 - 胸膜下线影平行于胸膜表面
 - 由异常胸膜表面向内带延伸的长或短的实质条状影
 - 胸膜斑块
 - 晚期纤维化表现为蜂窝样影和小叶间隔增厚
- 系统性红斑狼疮
 - 年轻女性，抗核抗体增高
 - HRCT 表现
 - 基底部、背侧和胸膜下的磨玻璃影和网状影
 - 牵拉性支气管扩张和细支气管扩张
 - 50% 患者可见胸膜增厚或胸腔积液
 - 伴或不伴上叶前段受累
 - 蜂窝样影罕见
 - 磨玻璃影
 - 狼疮性肺炎、肺炎或出血
- 类风湿关节炎
 - 基底部胸膜下分布为主的纤维化，与寻常型间质性肺炎、非特异性间质性肺炎或骨质疏松（OP）表现类似
 - 伴或不伴单侧胸腔积液或胸膜增厚
 - 30% 患者有细支气管扩张，继发于慢性炎症
 - 5% 以下患者有类风湿结节
 - 伴或不伴锁骨远端骨质破坏或高位肱骨头

罕见诊断的有用线索

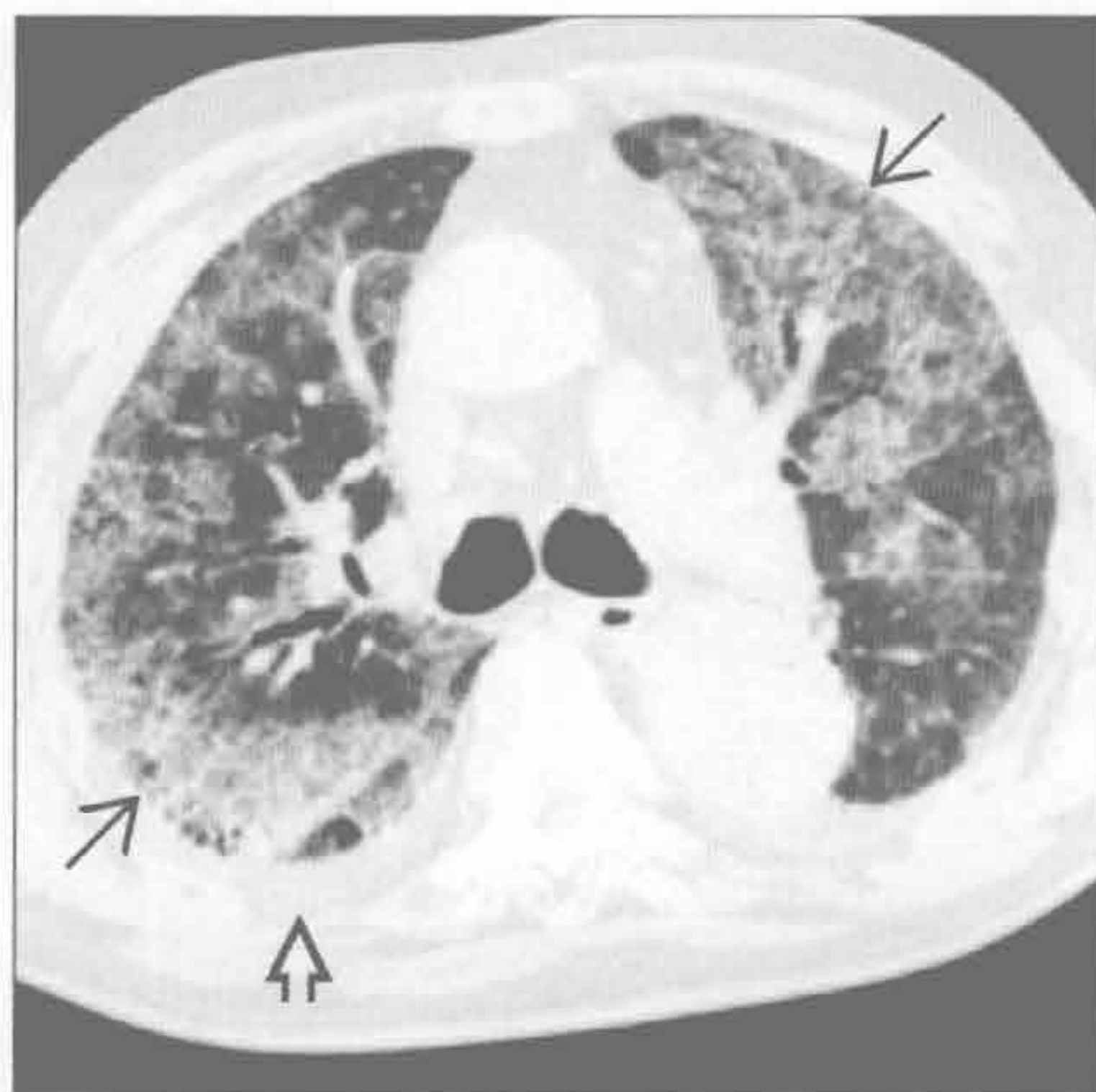
- 淋巴管肌瘤病
 - 育龄女性
 - 肺体积增大伴胸腔积液和气胸
 - 弥漫性分布的圆形肺囊肿
 - 伴或不伴肾血管平滑肌脂肪瘤
 - 伴或不伴纵隔和腹膜后淋巴结肿大
- 弥漫性肺淋巴管瘤病
 - 先天性淋巴管异常，淋巴管异常增殖和扩张
 - 胸部表现
 - 小叶间隔和支气管血管束的均匀增厚
 - 伴或不伴胸腔积液和心包积液

间质性病变，胸膜增厚和胸腔积液

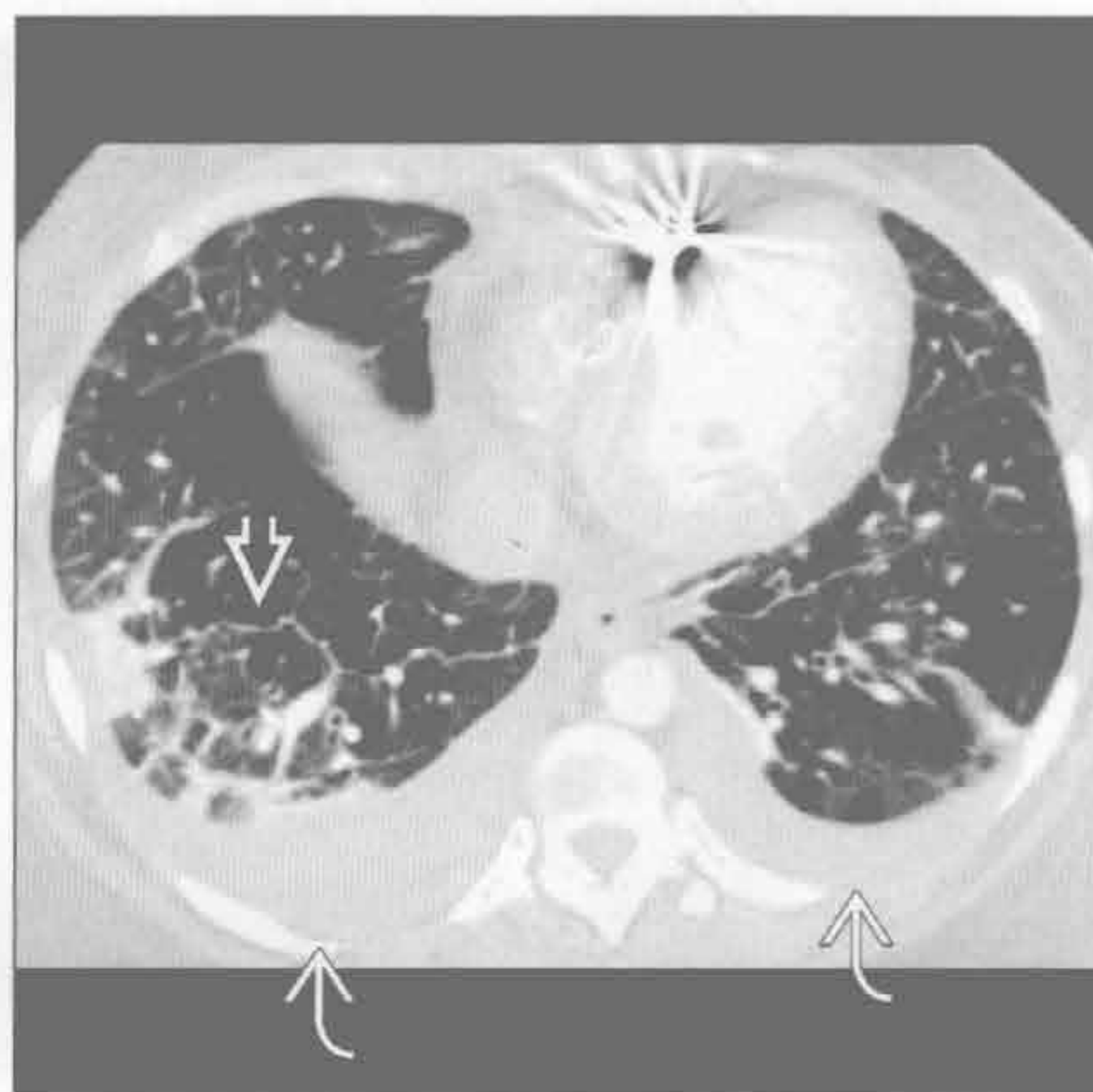
- 纵隔淋巴结肿大和纵隔内脂肪消失
- 伴或不伴小叶中心型结节
- 肺静脉闭塞性疾病
 - 肺小静脉和微静脉闭塞致肺动脉高压
 - 常规扩血管治疗后可引起致命的肺水肿
 - CT 表现
 - 肺动脉管径 ≥ 29 mm
 - 伴或不伴胸腔积液
 - 均匀性或结节性小叶间隔增厚
 - 弥漫性、地图样、肺门旁或小叶中心型磨玻璃影
- 肺毛细血管瘤病
 - 薄壁毛细血管增殖引起肺微静脉阻塞
 - 常规扩血管治疗后可引起致命的肺水肿
 - 影像表现与静脉闭塞性疾病相似
 - CT 表现

- 肺动脉管径 ≥ 29 mm
- 弥漫性边界不清的小叶中心型磨玻璃结节影
- 伴或不伴胸腔积液
- 散在的小叶间隔增厚
- Erdheim Chester 病
 - 非朗格汉斯细胞组织细胞增生症
 - 1/3 患者累及肺
 - 脏胸膜增厚伴胸腔积液
 - 均匀的小叶间隔和肺裂增厚
 - 肺外表现
 - 对称性的长骨干骺端骨质硬化
 - 伴或不伴长段的主动脉壁环形增厚
 - 伴或不伴肾周软组织影
 - 伴或不伴心包增厚
 - 伴或不伴硬脑膜结节状增厚
 - 伴或不伴 T₂/FLAIR 上脑干高信号

肺水肿



肺水肿



(左) 横断面 HRCT 可见铺路石征，即磨玻璃影伴小叶内间隔增厚 \Rightarrow 。胸腔积液 \Rightarrow

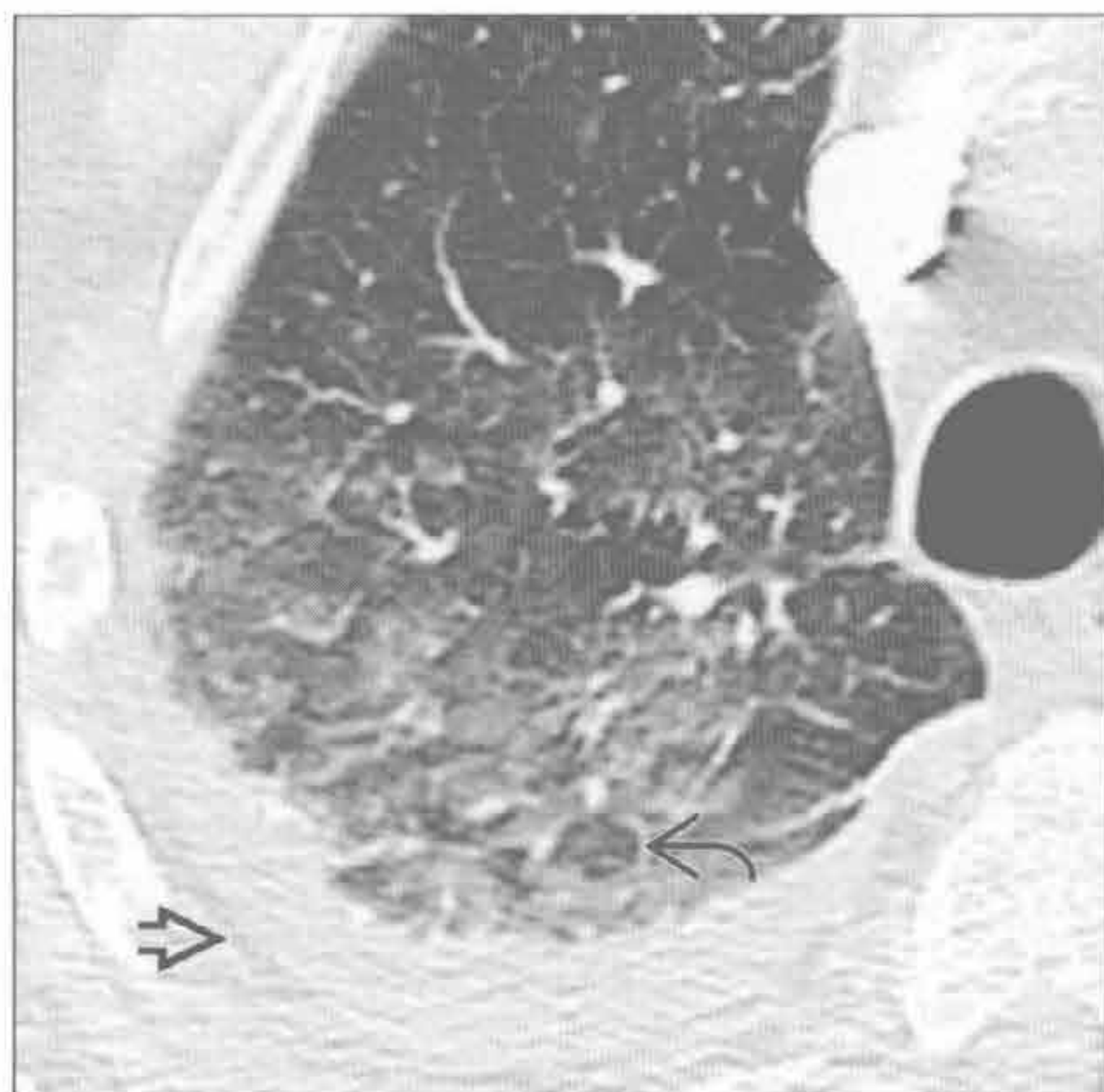
(右) 横断面增强 CT 可见均匀性间隔增厚 \Rightarrow 和双侧胸腔积液 \Rightarrow

间质性病变，胸膜增厚和胸腔积液

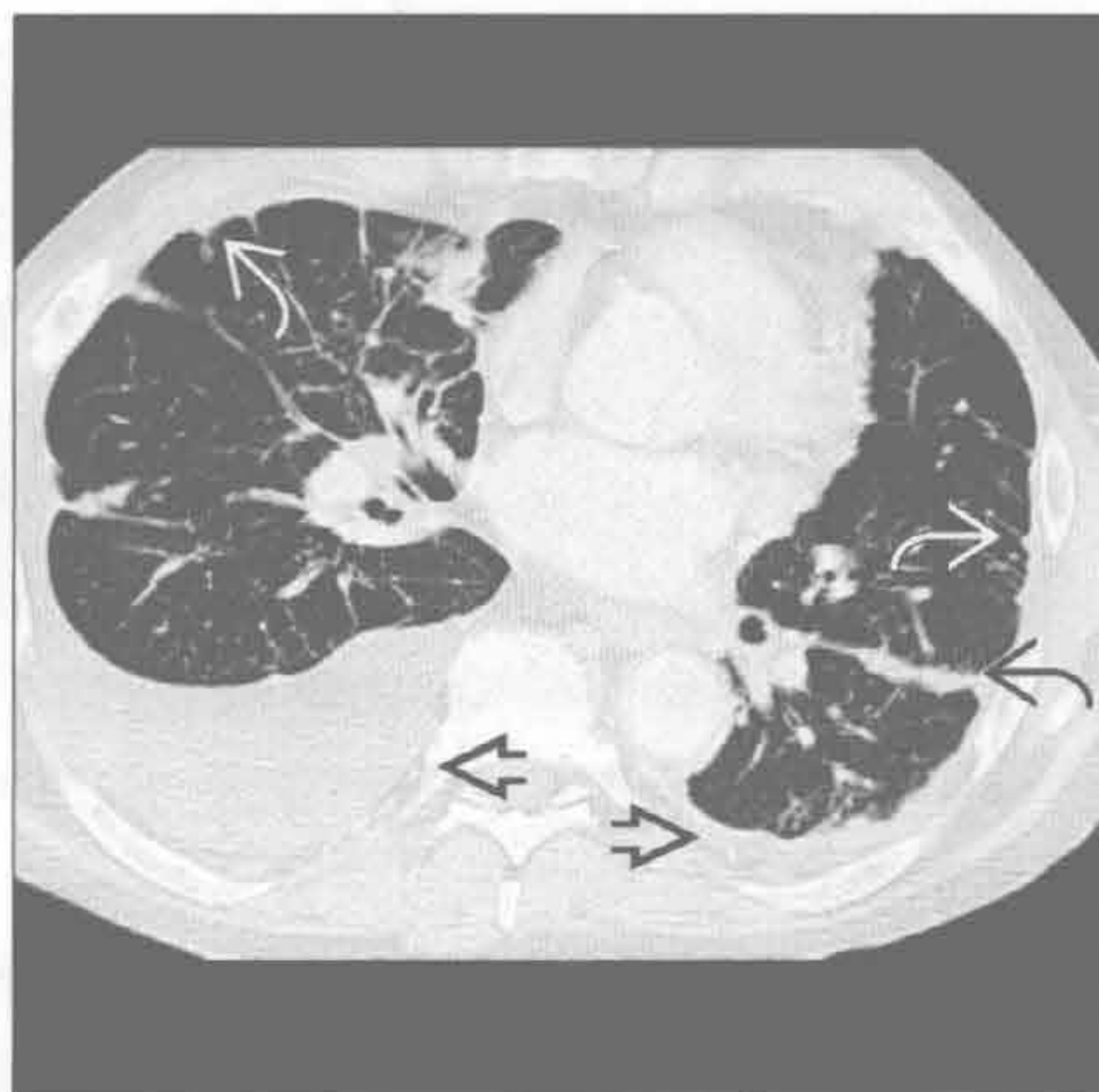
肺水肿

(左) 横断面平扫 CT 可见肺下垂部位磨玻璃影和右侧胸腔积液[⇒]。另可见磨玻璃状肺小叶之间较正常的肺小叶[⇨]，继发于小叶灌注差异，具有特征性

(右) 横断面增强 CT 可见左侧斜裂的结节状增厚[⇨]，大量胸膜下结节[⇨]和双侧胸腔积液[⇨] (右侧明显)



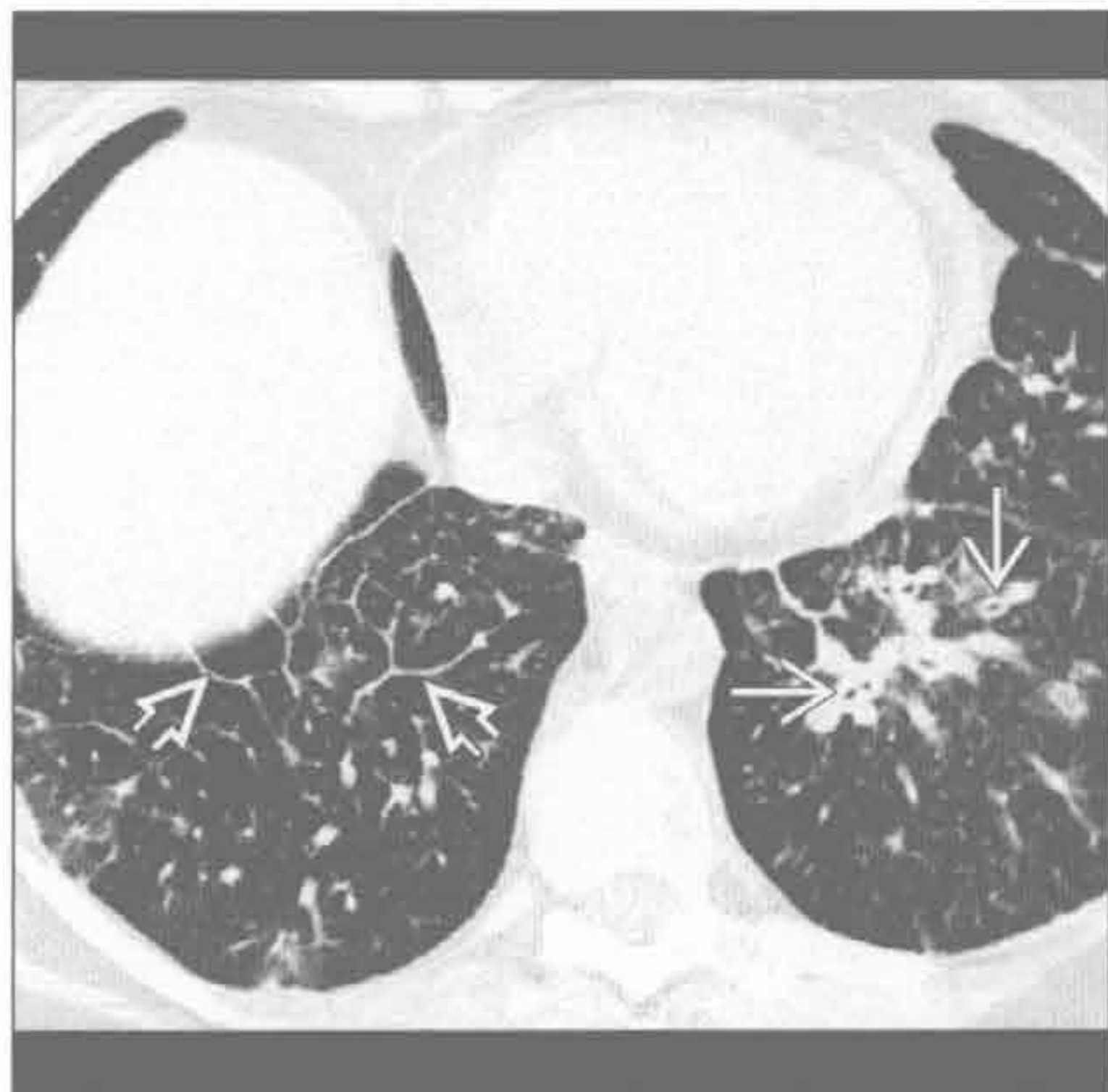
癌性淋巴管炎



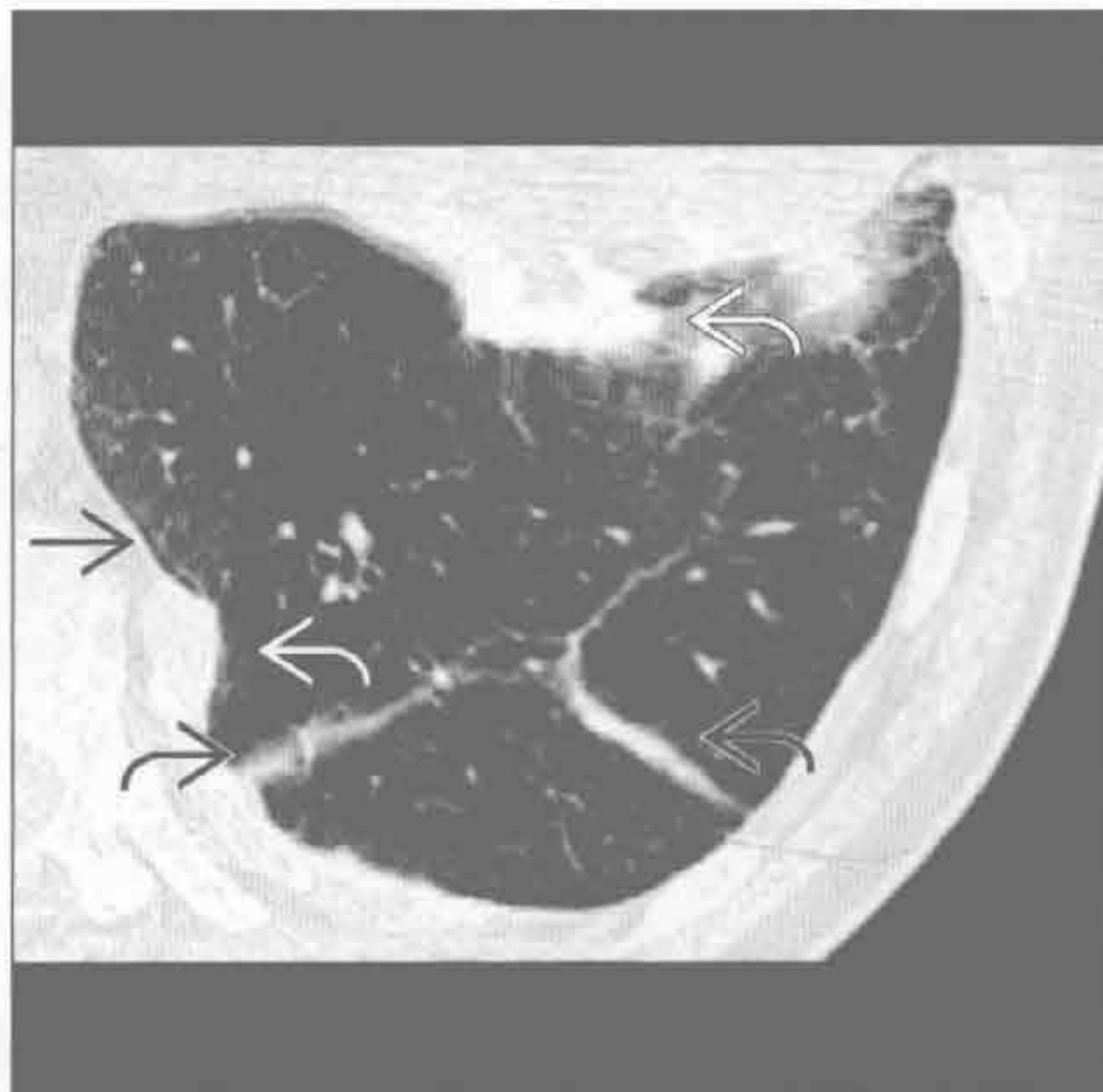
癌性淋巴管炎

(左) 乳腺癌转移患者。横断面 HRCT 见左肺下叶段支气管壁增厚[⇨]。另可见相对均匀的小叶间隔增厚[⇨]

(右) 俯卧位横断面 HRCT 见肺实质内带状影[⇨]、网状影[⇨]和钙化的胸膜斑块[⇨]，是石棉沉着病纤维化的部分表现



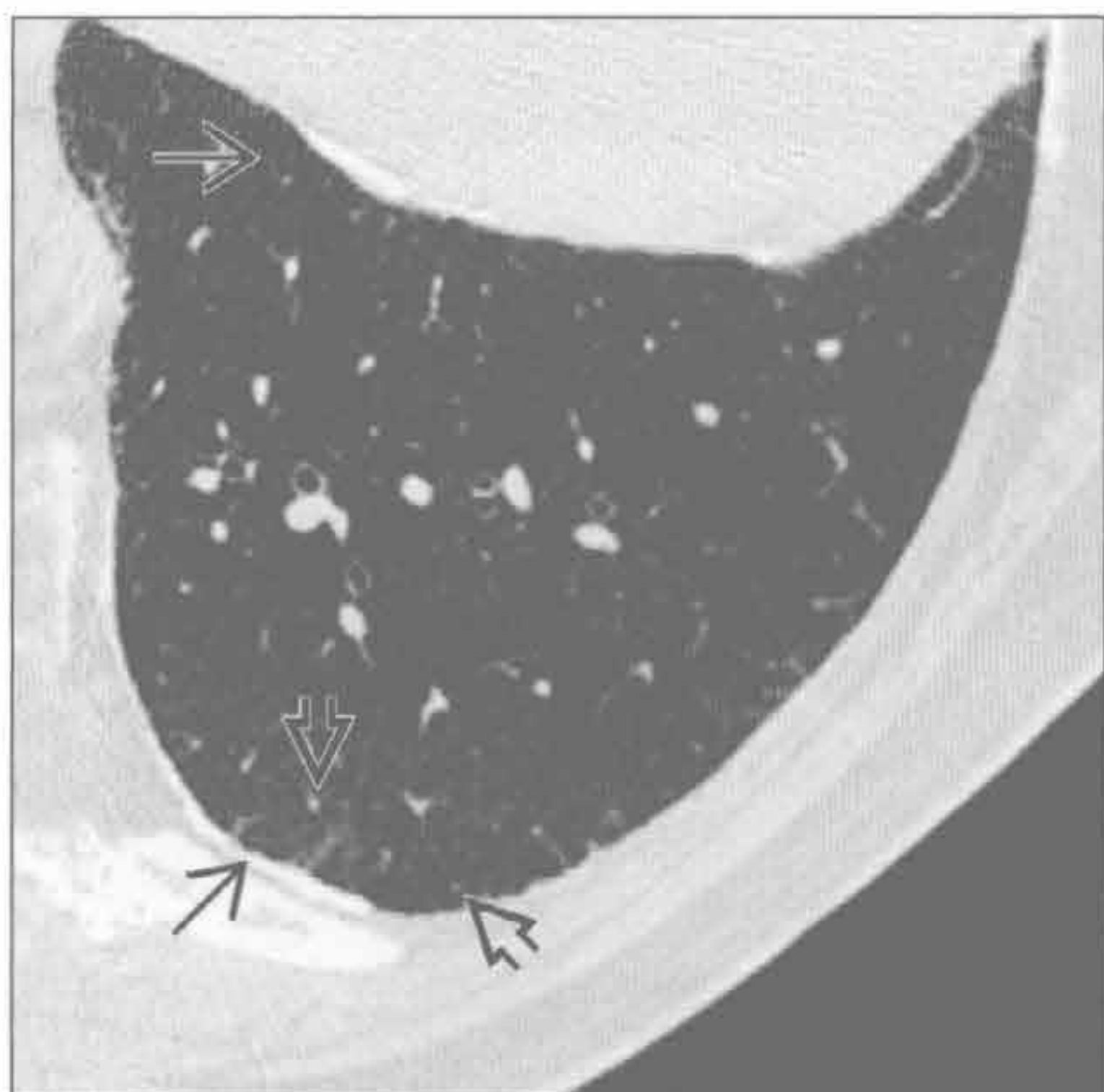
石棉沉着病



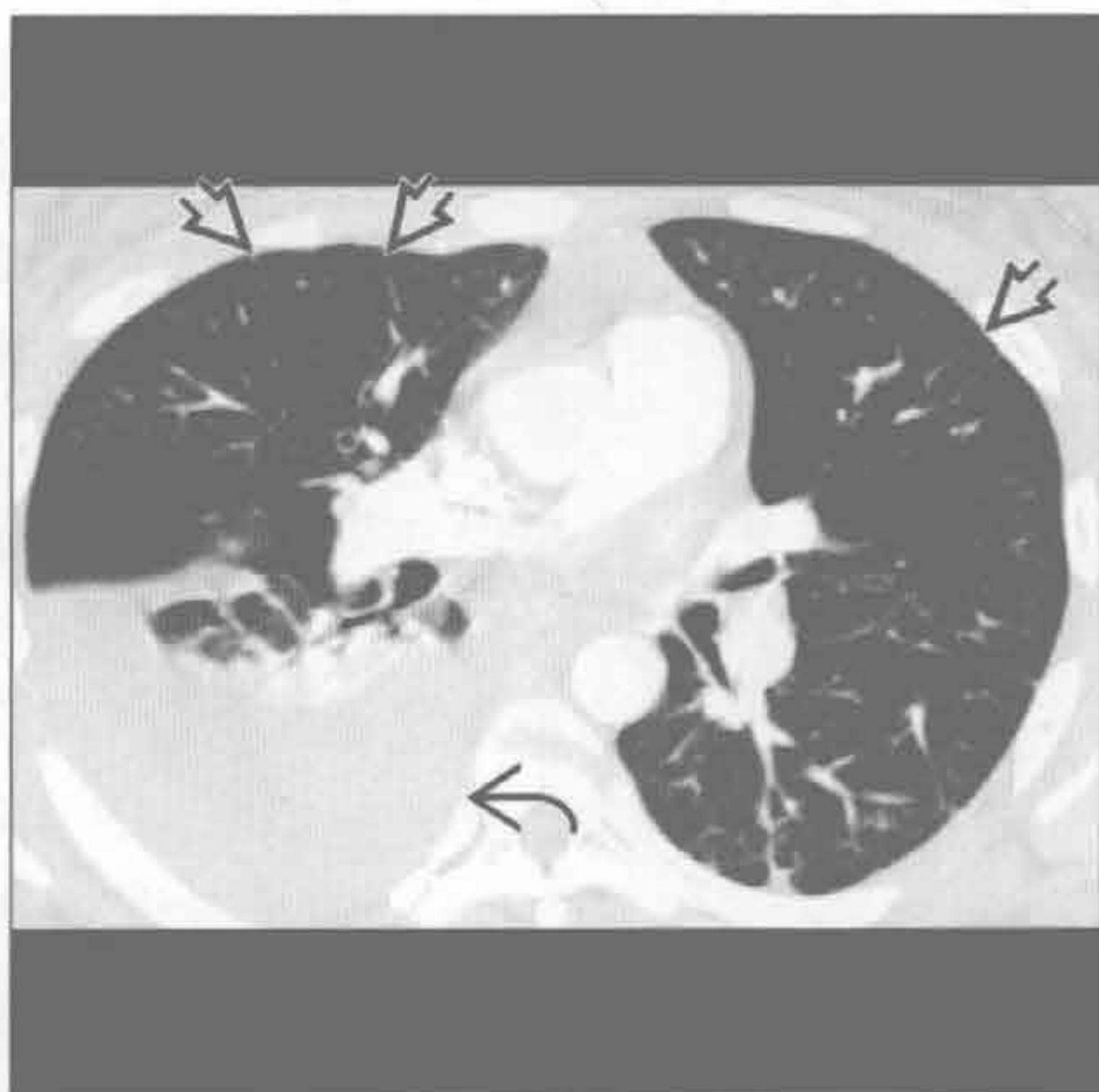
石棉沉着病

(左) 俯卧位横断面 HRCT 见左下肺胸膜下网状和点状影[⇨]，以及钙化的胸膜斑块[⇨]，是石棉沉着病最早期的表现

(右) 横断面增强 CT 可见外带胸膜下线状影[⇨]和右侧胸腔积液[⇨]

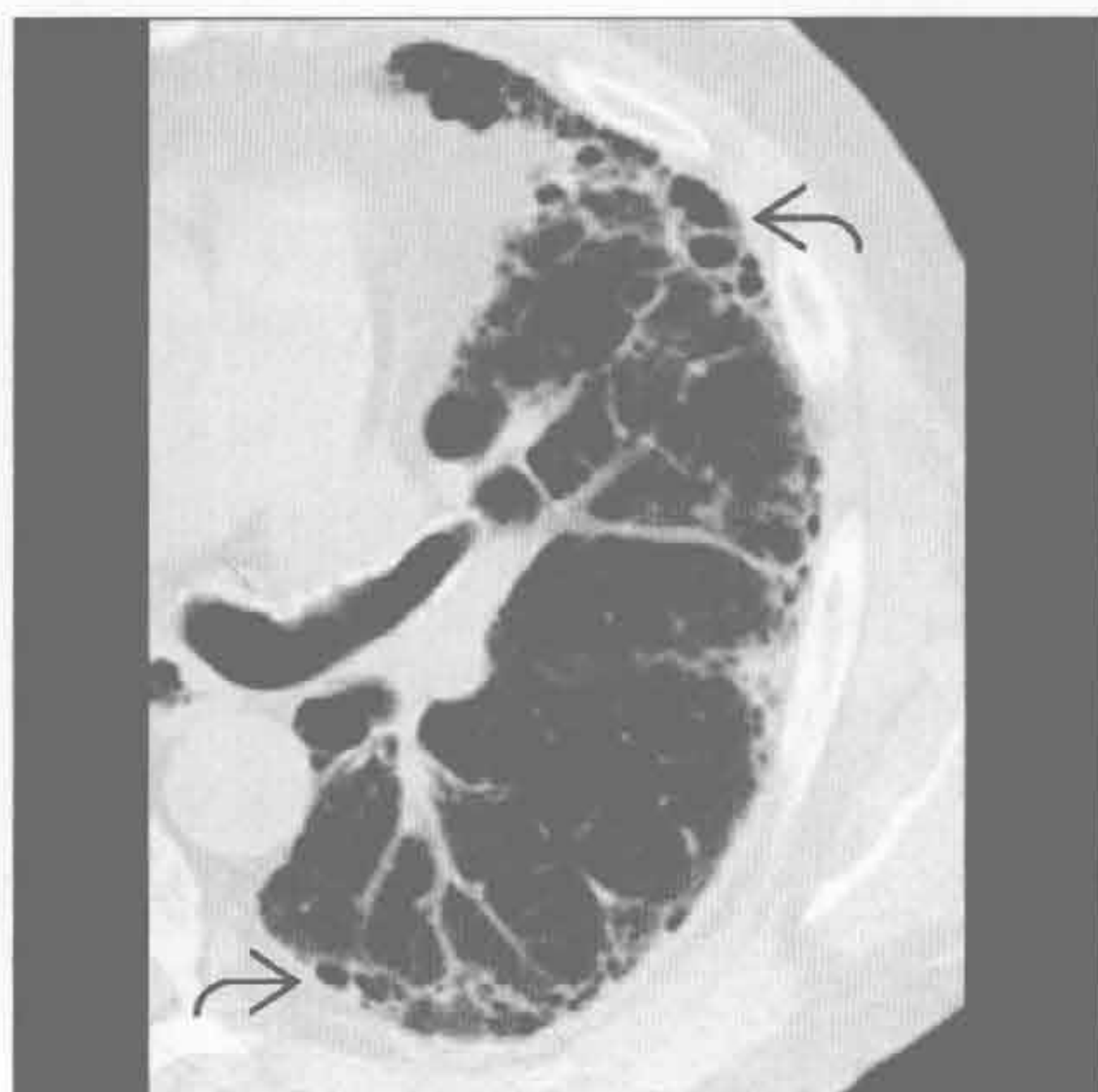

系统性红斑狼疮

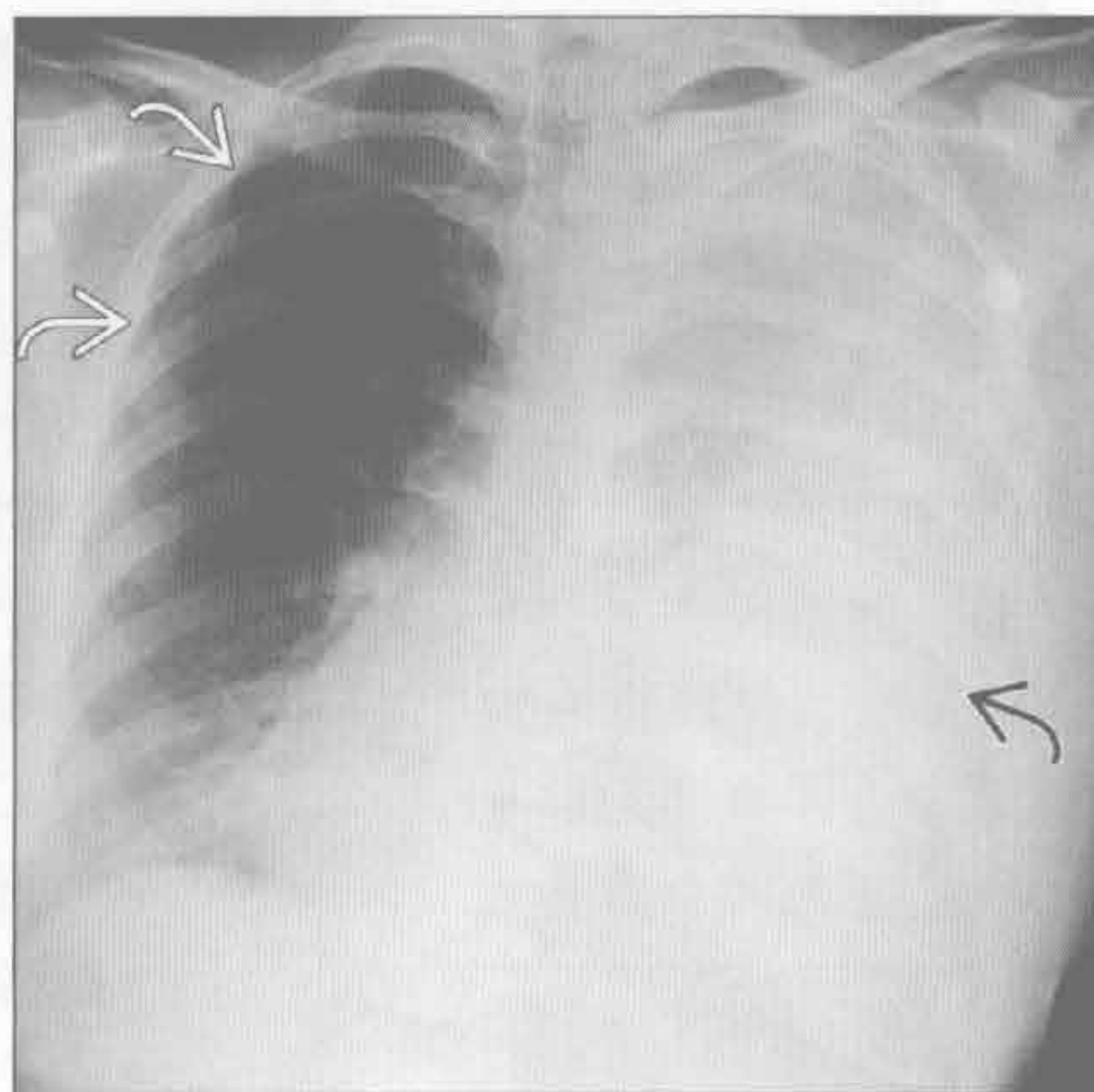


间质性病变，胸膜增厚和胸腔积液

类风湿关节炎



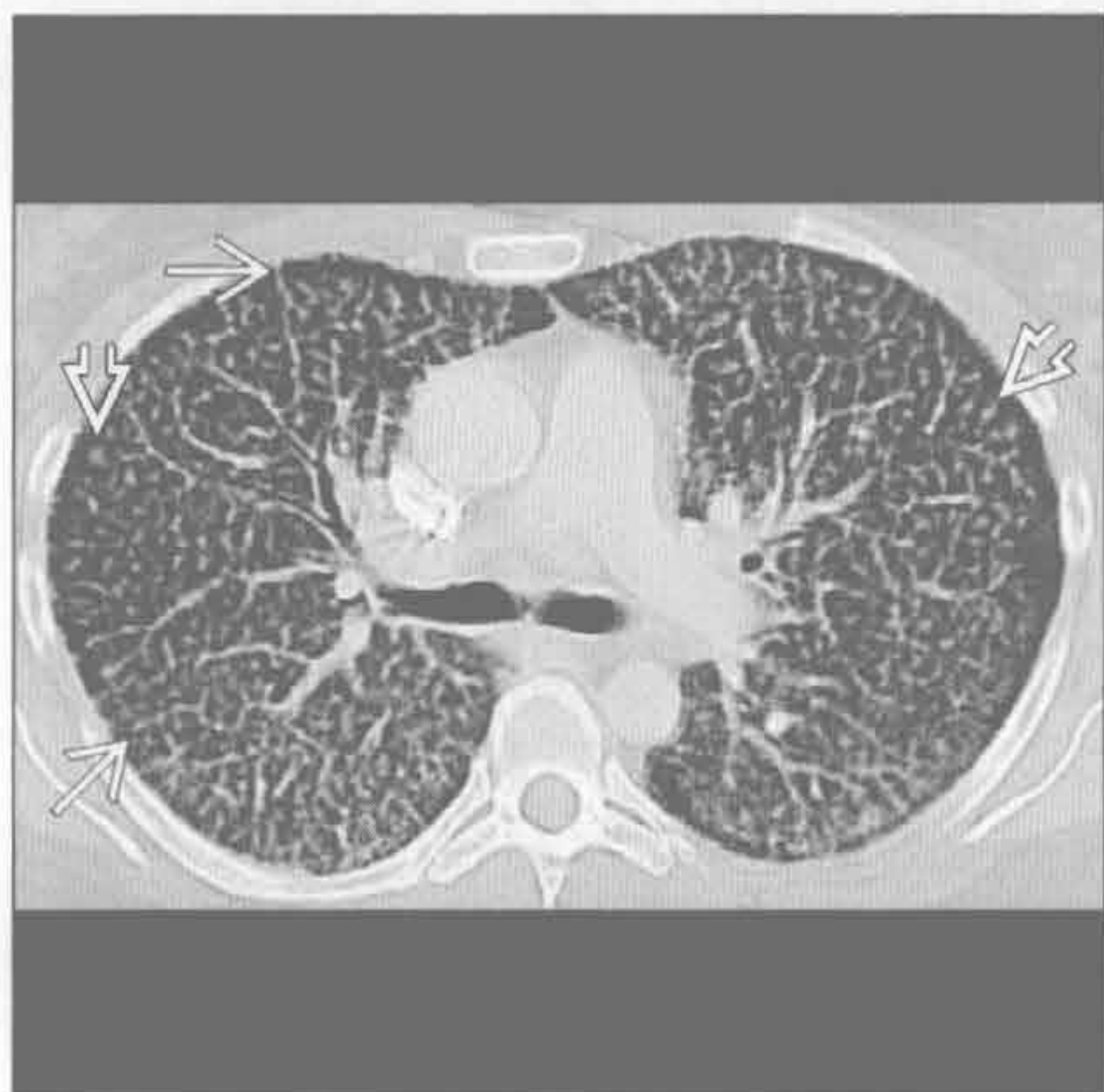
淋巴管肌瘤病



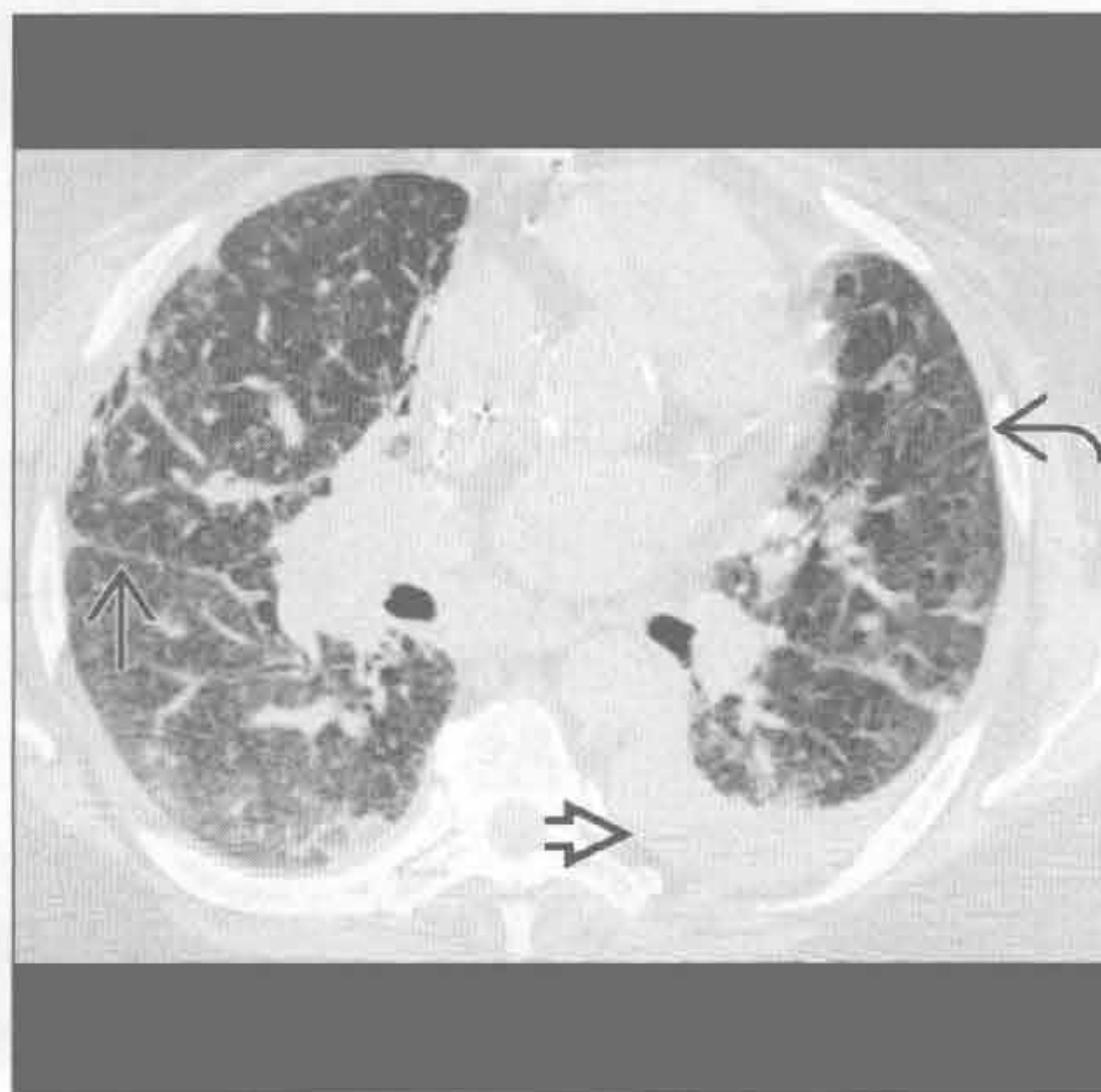
(左) 横断面 HRCT 可见外带网格状影和蜂窝影，呈寻常型间质性肺炎的典型表现，是与类风湿相关的肺间质病变的常见表现

(右) 正位 X 线胸片见左侧大量胸腔积液伴纵隔向对侧移位。另可见右侧气胸。CT 示特征性的弥漫性肺囊肿。胸腔积液为乳糜性

弥漫性肺淋巴管瘤病



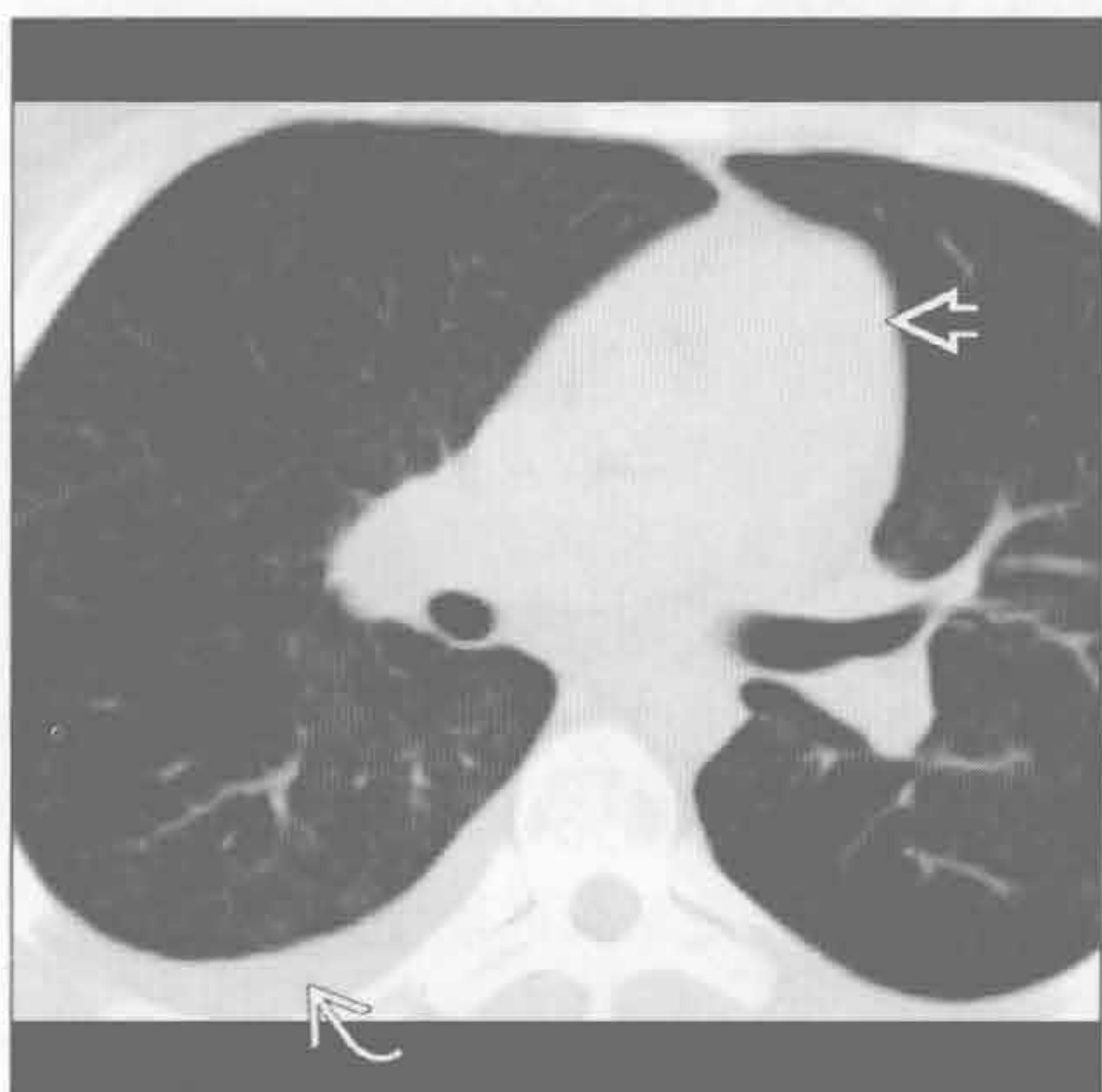
肺静脉闭塞性疾病



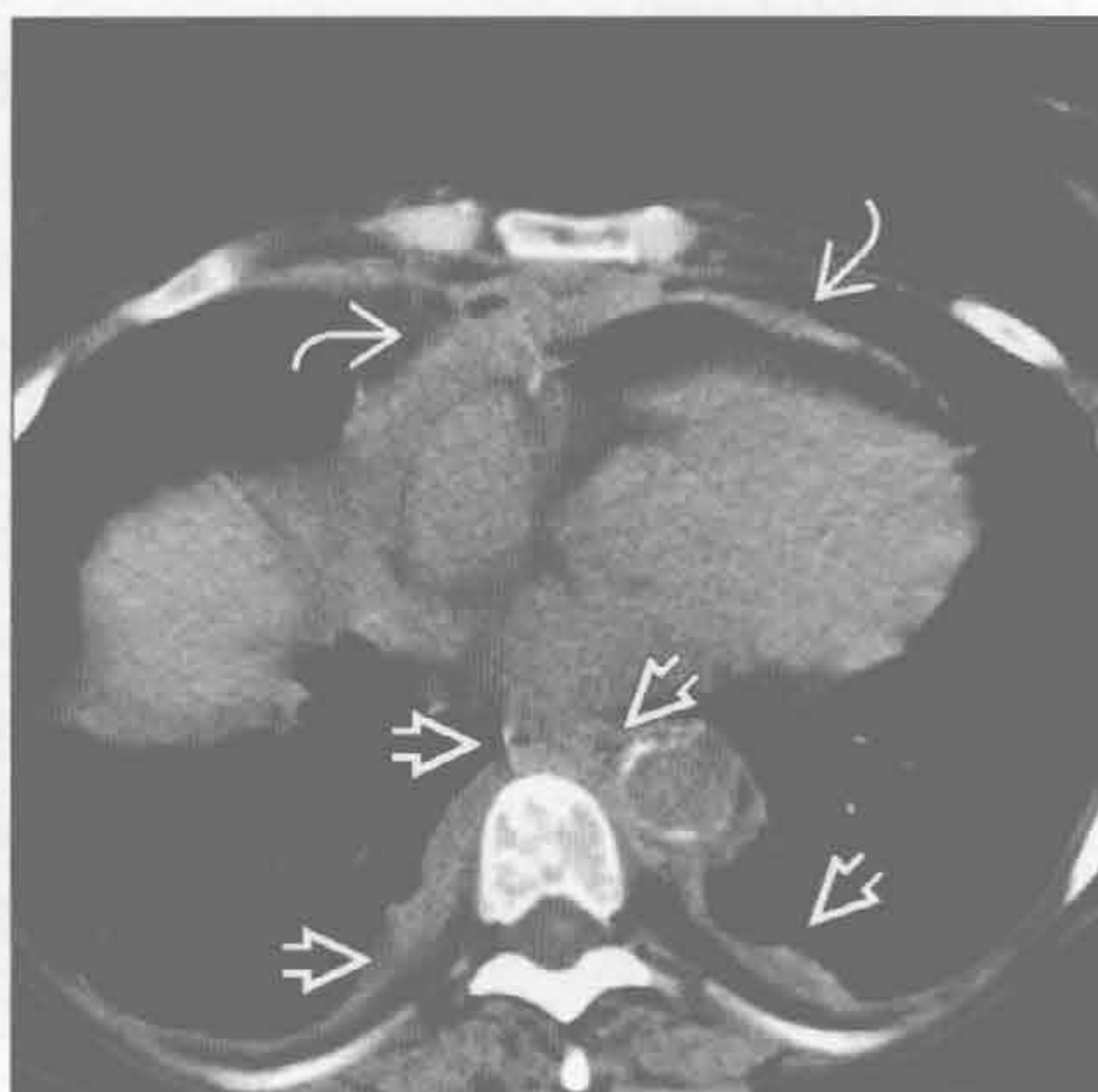
(左) 横断面增强 CT 示小叶中心结节和间隔增厚。纵隔窗可见纵隔脂肪消失和淋巴结肿大(未显示)

(右) 横断面平扫 CT 示小叶间隔增厚和肺裂增厚。另可见左侧胸腔积液和斑片状磨玻璃影。患者有肺动脉扩张和肺动脉高压

肺毛细血管瘤病



Erdheim Chester 病



(左) 横断面增强 CT 示肺内散在分布的浅淡的小叶中心小磨玻璃结节影，为毛细血管增生，易与细支气管炎混淆。主肺动脉增宽，右侧少量胸腔积液

(右) 横断面平扫 CT 可见相对对称的双侧胸膜增厚，与纵隔胸膜增厚和心包增厚相连续。另可见均匀性小叶间隔增厚(未显示)

融合性肿块（进行性巨块性纤维化）

鉴别诊断

常见

- 结节病
- 放射性肺病

不常见

- 硅沉着病 / 煤工肺尘埃沉着病
- 弥漫性肺泡出血

罕见（但重要）

- 类脂性肺炎
- 肺滑石病

重要信息

鉴别诊断要点

- 结节病、硅沉着病和煤工肺尘埃沉着病的表现有很大相似
- 职业史和暴露史很重要
- 对治疗策略的了解有利于认识放射性肺纤维化
 - 对鉴别放射性肺病和肿瘤复发有重要意义

常见诊断的有用线索

- 结节病
 - 病程表现为进行性发展的纤维化
 - 块状纤维化难以与硅沉着病和煤工肺尘埃沉着病鉴别
 - 中上肺野分布为主
 - 常见支气管充气征
 - 伴有牵拉性支气管扩张、结构扭曲和体积缩小
 - 常见点状或粗糙的钙化
 - 淋巴管旁结节常为双侧性
 - 聚集而成的肿块旁常可见瘢痕旁肺气肿
 - 随进行性纤维化而进展
 - 可因坏死或感染产生空洞
 - 结核分枝杆菌
 - 纵隔和双侧肺门淋巴结肿大常见
 - 可钙化（“斑块状”或“蛋壳样”）
 - 蜂窝影较其他终末期肺病少见
 - 囊变常较大
 - 基底部常不受累
- 放射性肺病
 - 最常见于肺癌放疗后
 - 较少见于纵隔淋巴瘤、食管癌或乳腺癌放疗后
 - 放射性纤维化
 - 通常发生于放疗结束后 6 ~ 12 个月
 - 发生在放射治疗野，可以跨越解剖分隔（如

肺裂)

- 传统治疗所致的病灶内外缘平直
- 开始可表现为小实变或磨玻璃影
- 随疾病进展，结节可聚集形成较大的纤维化
- 新近的 3D 放疗可引起远离原发灶的病灶
- 治疗后 2 年内病灶应已稳定

不常见诊断的有用线索

- 硅沉着病 / 煤工肺尘埃沉着病
 - 煤渣粉尘或游离硅的暴露史
 - 矿工
 - 采石场工人
 - 喷砂机工人
 - 铸造工
 - 陶瓷工
 - 混凝土切割工
 - 常在接触 20 年后发病
 - 接触高浓度粉尘者可在 10 年内发病
 - 即使终止暴露也不能阻止病情进展
 - X 线胸片无法区分硅沉着病和煤工肺尘埃沉着病
 - 大阴影 (> 1 ~ 2 cm)
 - 病灶最初位于外带
 - 圆形或卵圆形结节或肿块
 - 外侧边界清楚并与胸壁平行
 - 侧位 X 线胸片或 CT 可见病灶以背侧分布
 - 早期为单侧或非对称性分布
 - 进展后表现为对称性分布
 - 难与结节病鉴别
 - 开始位于上肺
 - 支气管充气征较结节病少见
 - 伴支气管扭曲和上叶体积减小
 - 常见淋巴管旁小结节
 - 坏死或感染可致空洞，尤其是在病灶 > 5 cm 时
 - 易患结核分枝杆菌感染
 - 聚合性肿块内常见点状钙化
 - 高达 40% 的患者有纵隔和肺门淋巴结肿大
 - 约 50% 有钙化（弥漫、中心性、偏心性、蛋壳样）
 - 融合性肿块旁常可见瘢痕旁肺气肿
 - 增加肺癌的风险，与吸烟无关
 - 增加结缔组织病尤其是系统性硬化的风险
- 弥漫性肺泡出血
 - 是融合性肿块的极罕见病因
 - 见于反复的肺泡出血
 - 进展为含铁血黄素沉着和纤维化

融合性肿块（进行性大块性纤维化）

○融合性肿块密度较高

罕见诊断的有用线索

• 类脂性肺炎

○通常源于反复地脂质吸入

■大多数患者无症状

■最常见为矿物油摄入者

■油脂烟雾暴露史较少见

○融合性肿块中弥漫的低密度灶

○常为重力依赖性分布（下叶背段）

○空洞不常见

■常发生于非结核性分枝杆菌的感染

• 肺滑石病

○常源于慢性静脉药物滥用

■巨细胞对药物内的污染物（滑石）产生异物反应，引起肉芽肿性血管炎

■病初常无症状

■可进展为呼吸功能不足和肺动脉高压

○早期

■小结节

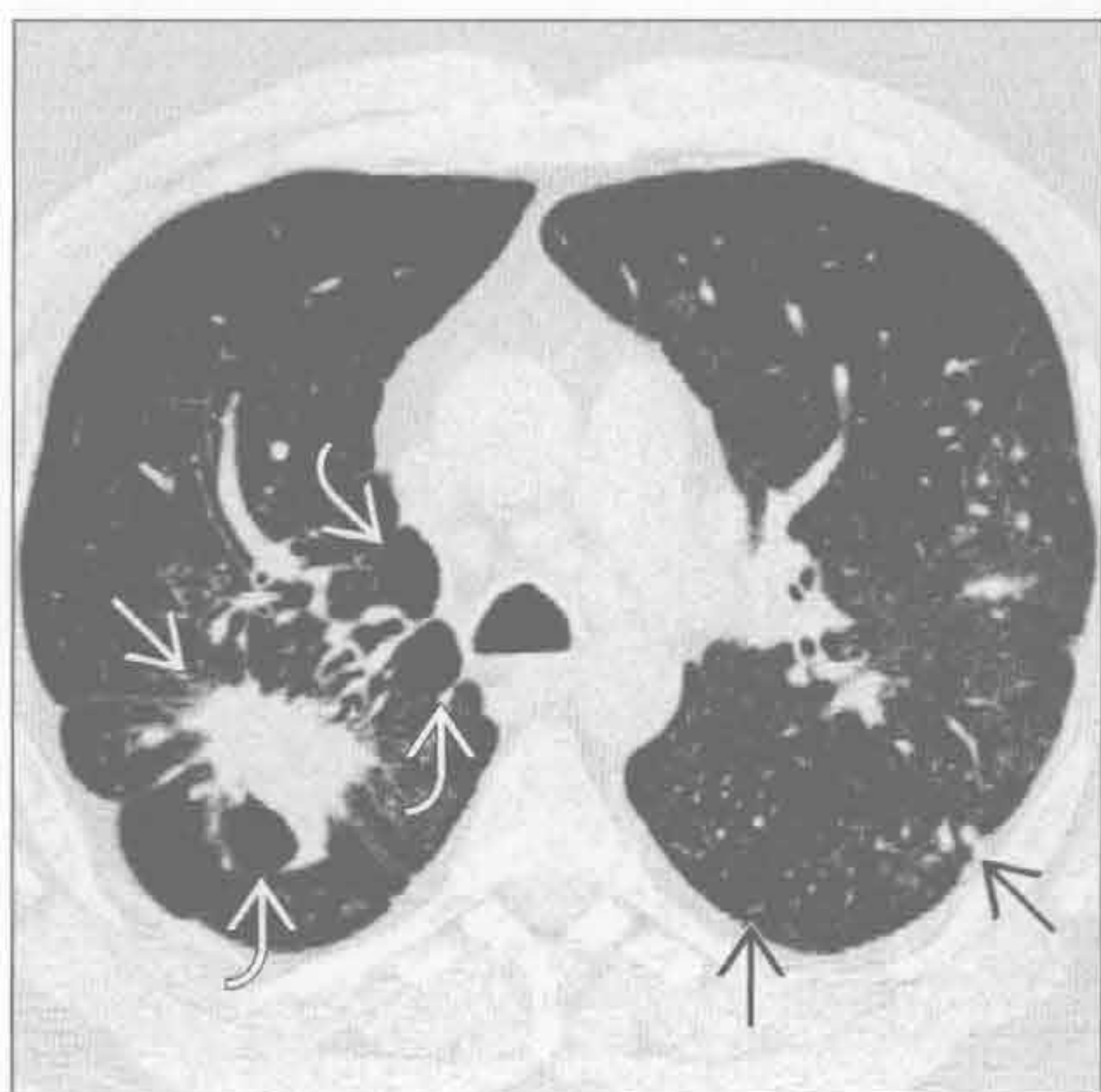
■过度通气和肺气肿（全小叶或全腺泡型）

○疾病进展后可形成融合性肿块

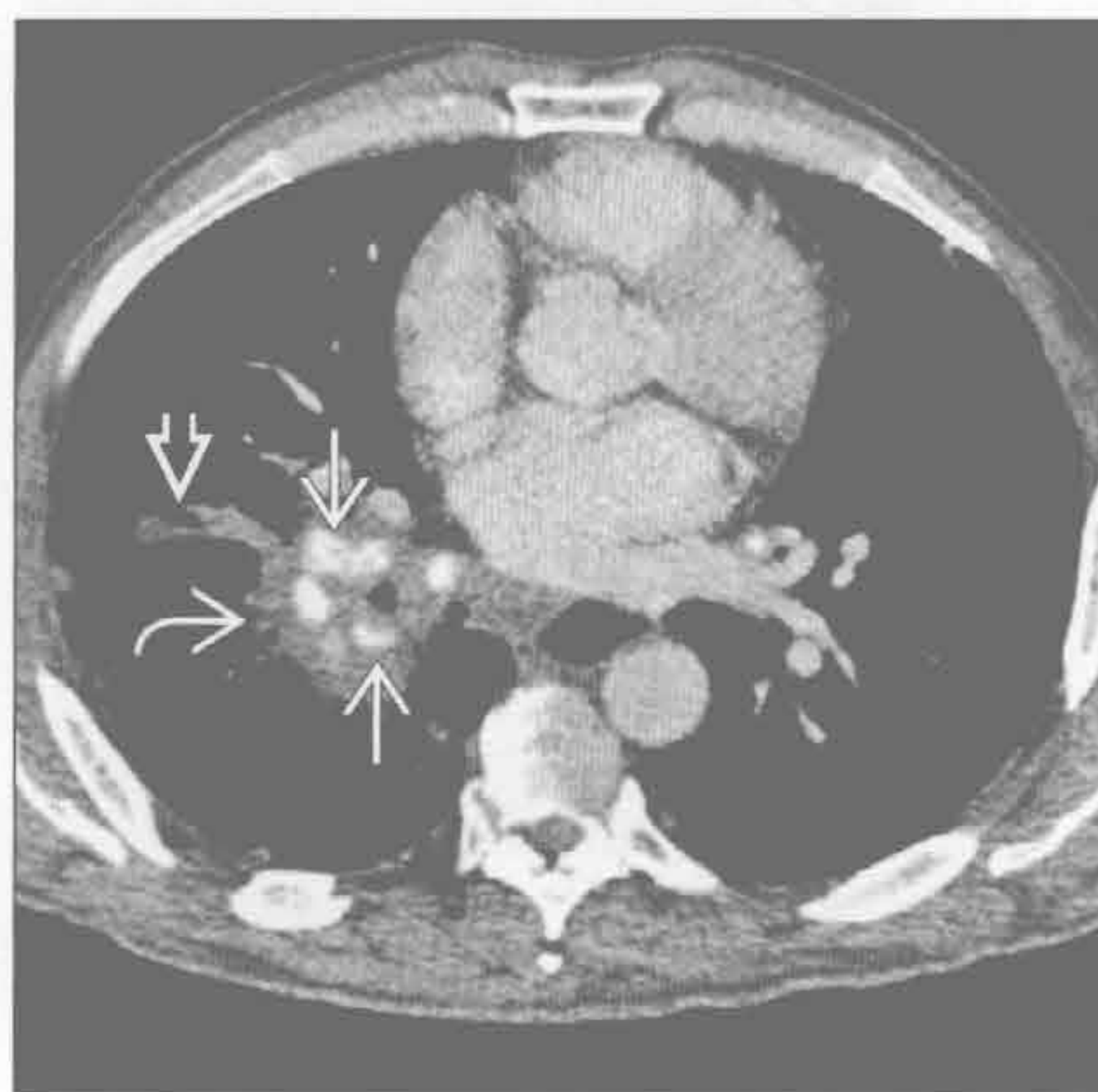
■与硅沉着病、煤工肺尘埃沉着病相似

■可有点状或弥漫性钙化

结节病



结节病



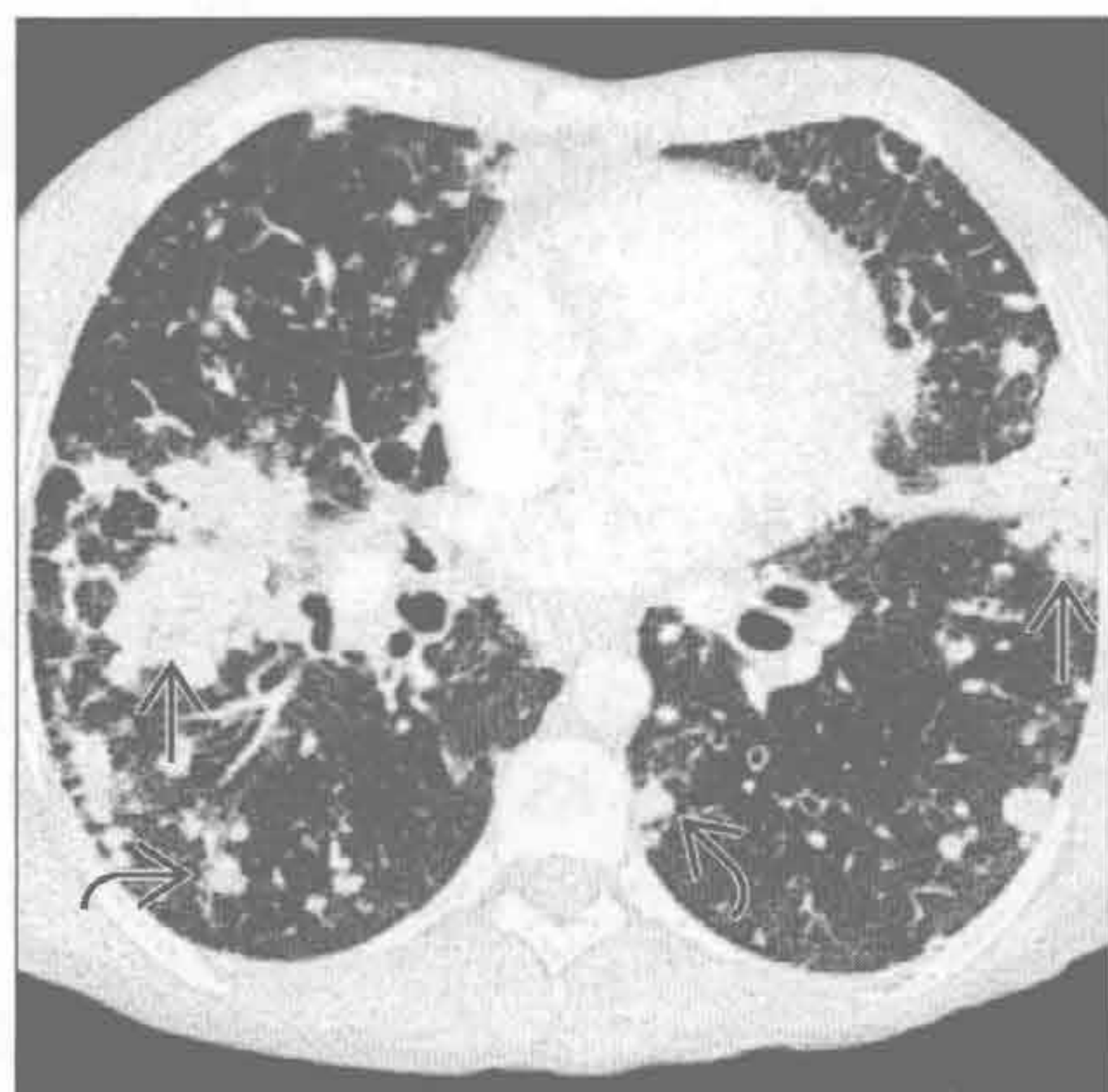
（左）横断面 HRCT 见右下肺肿块，有毛刺 \rightarrow ，邻近部位可见瘢痕旁肺气肿 \rightarrow ，左肺可见散在的结节病典型的淋巴管旁结节 \rightarrow

（右）横断面平扫 CT 见肺门旁融合性肿块 \rightarrow ，内有大的钙化 \rightarrow 。另可见因近端狭窄所致的支气管扩张和嵌塞 \rightarrow

融合性肿块（进行性巨块性纤维化）

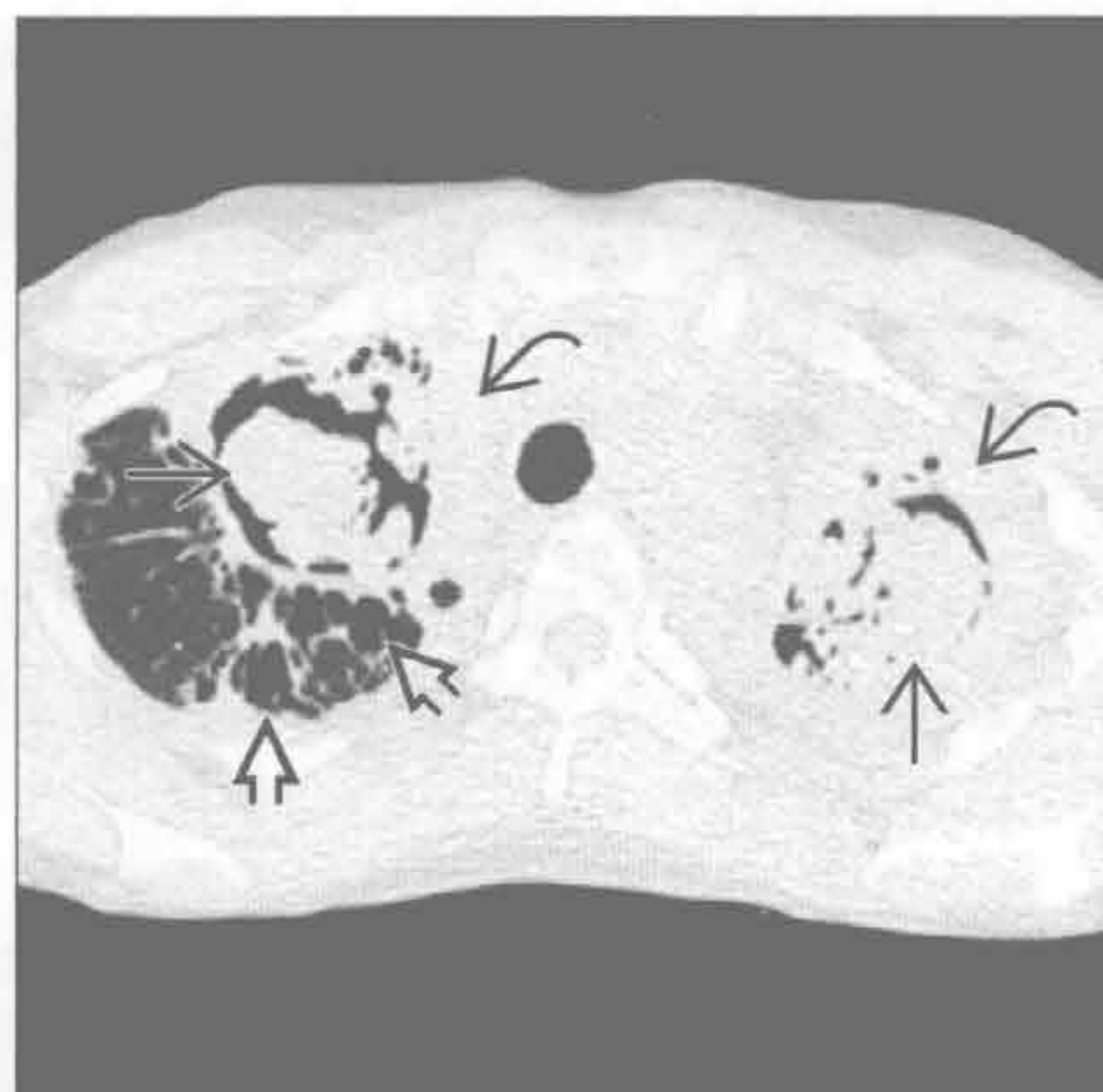
结节病

（左）横断面 HRCT 可见两肺融合性肿块 \Rightarrow 伴大量散在的结节 \Rightarrow 。两侧病灶相对对称，是结节病的典型表现



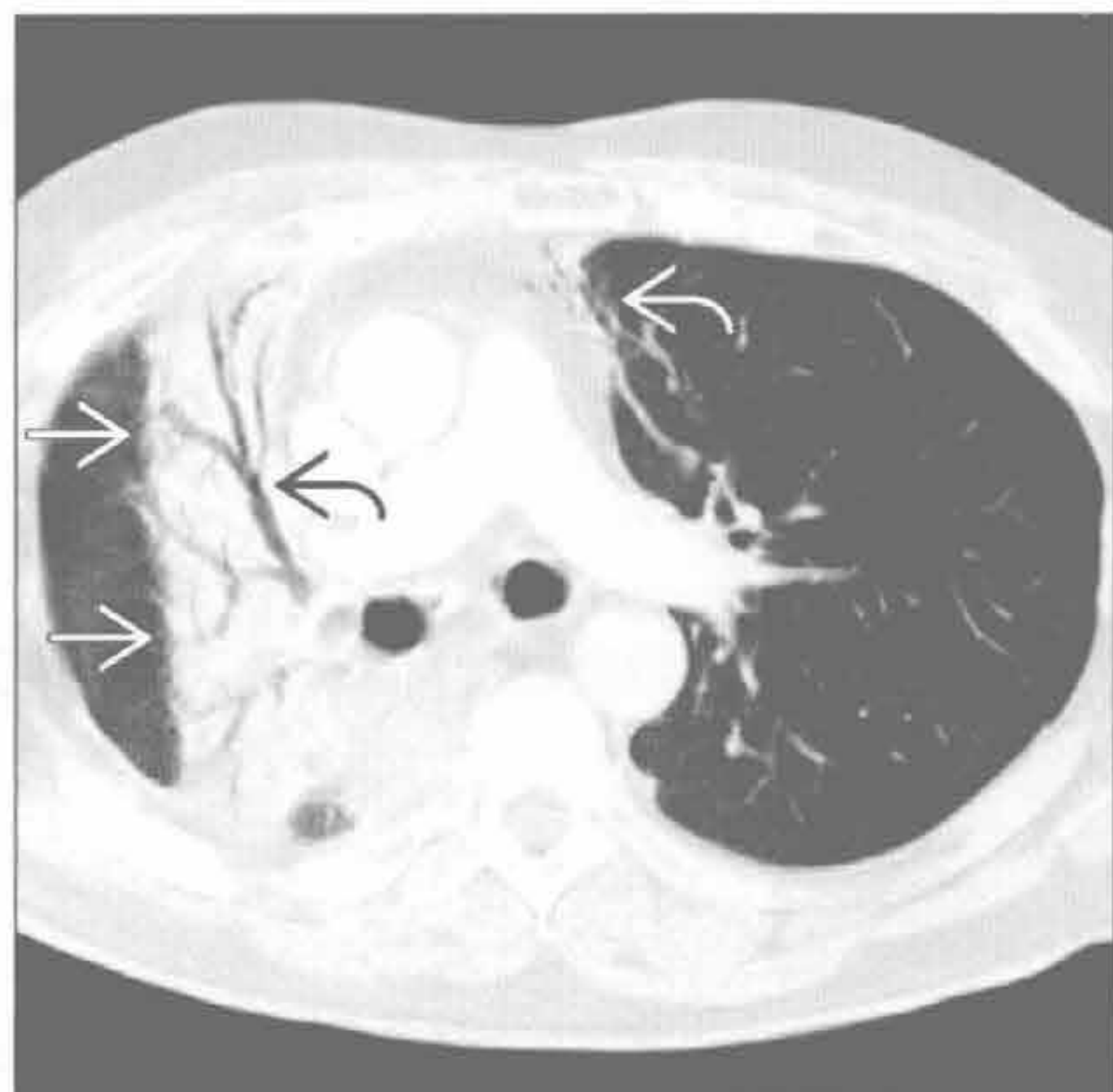
结节病

（右）结节病、严重空洞性纤维化的患者。横断面 HRCT 见两上叶曲霉球 \Rightarrow ，双侧胸膜增厚 \Rightarrow 提示慢性感染。另可见右上叶瘢痕旁肺气肿 \Rightarrow



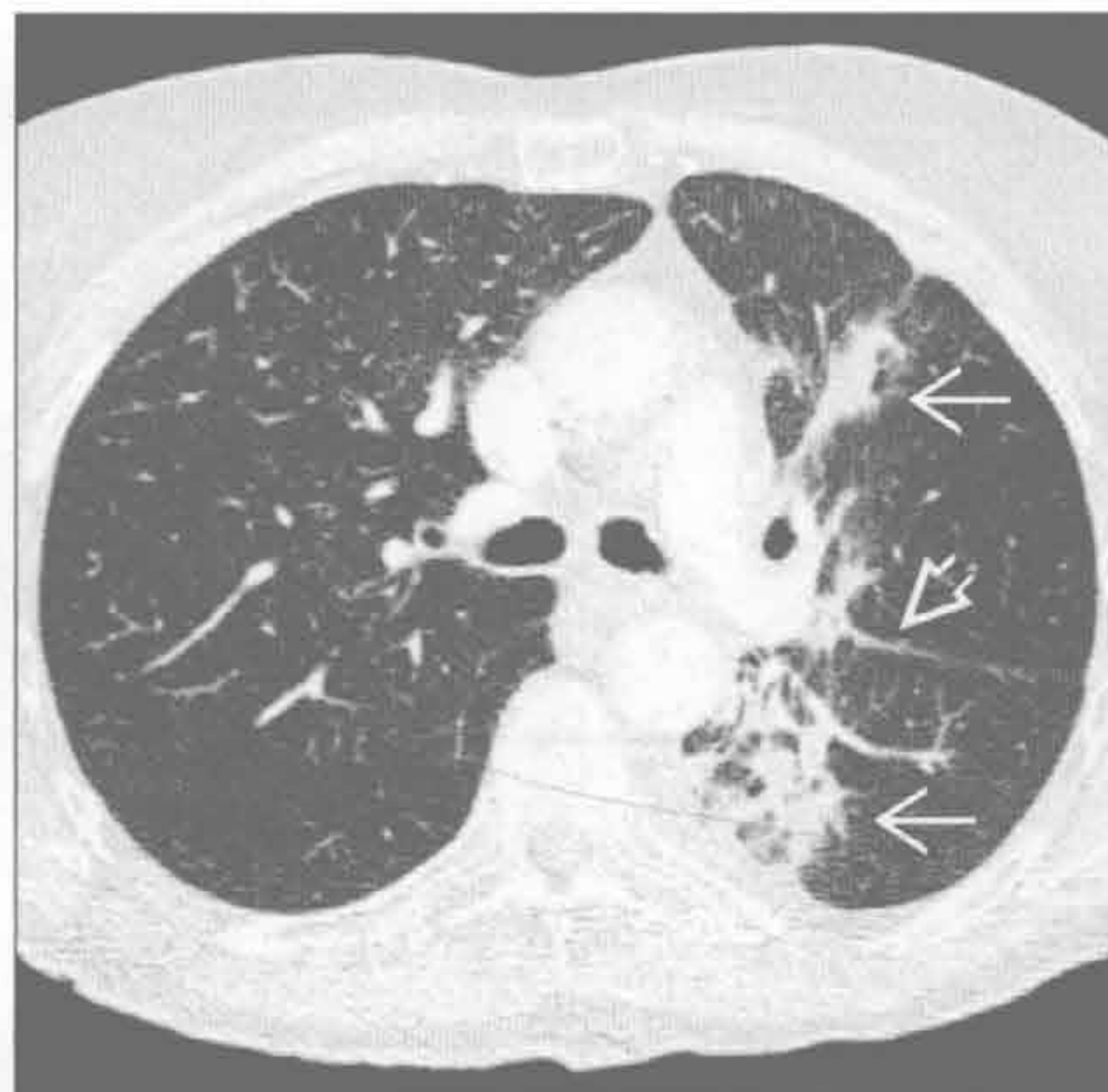放射性肺病

（左）横断面增强 CT 可见右肺边界平直的实变影 \Rightarrow ，本例为肺癌放疗患者。另可见支气管扩张 \Rightarrow ，左肺可见轻度放射性纤维化 \Rightarrow



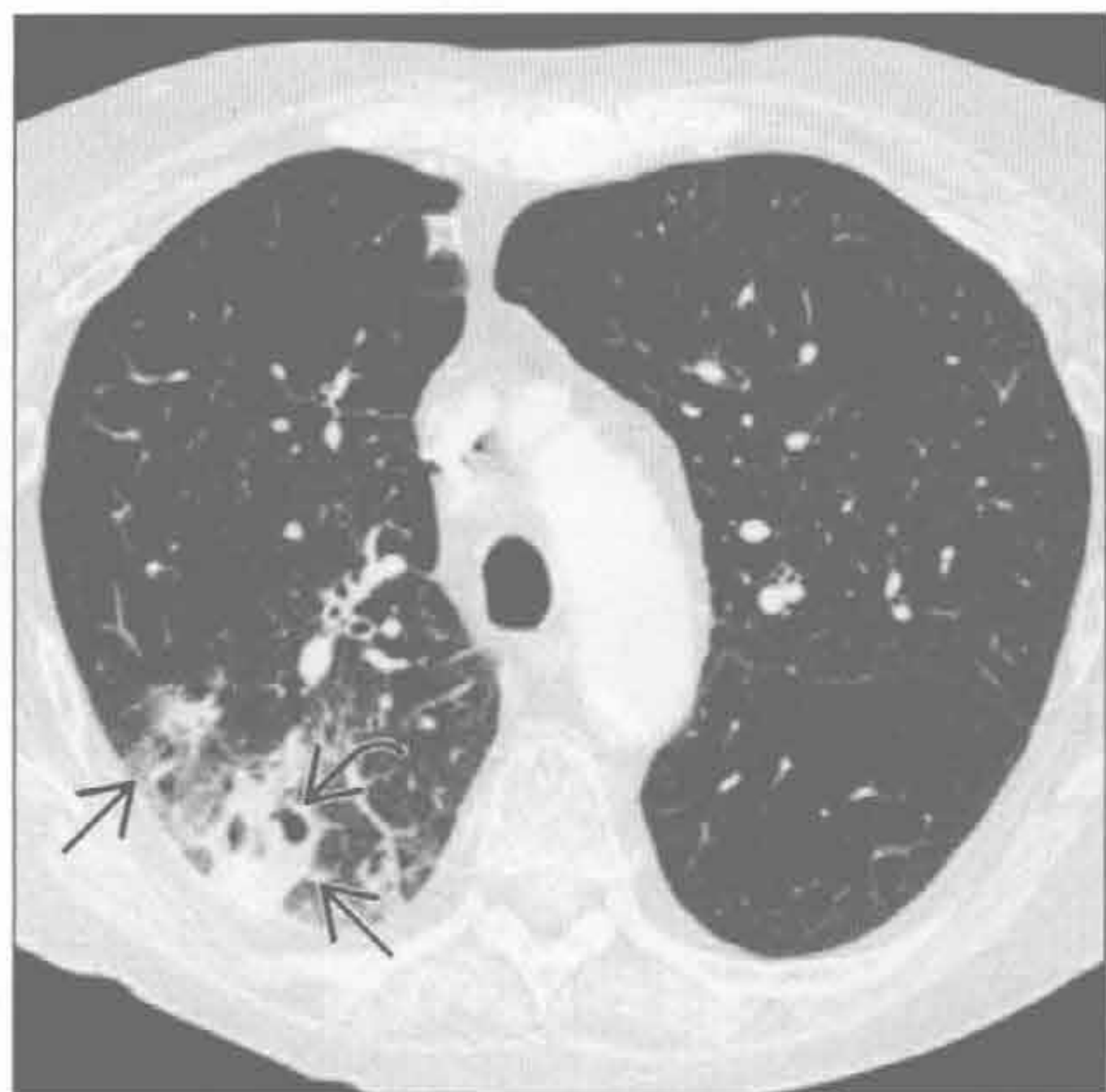
放射性肺病

（右）肺癌放疗患者。横断面 HRCT 见左肺结节性实变。相对平直的外界 \Rightarrow ，病灶跨斜裂分布 \Rightarrow ，是放射性纤维化的典型表现



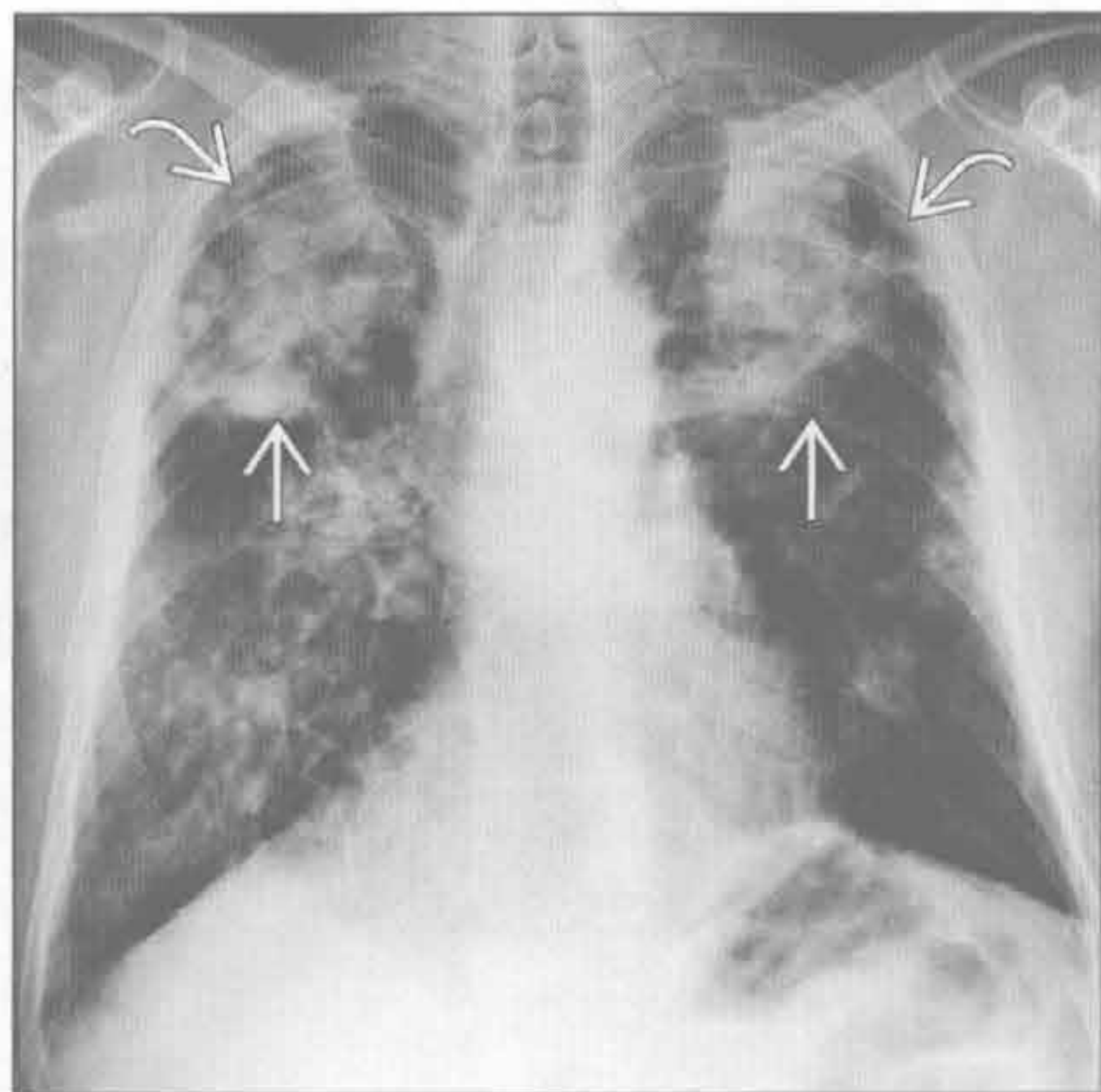
放射性肺病

（左）肺癌立体定向体部放疗患者。横断面 HRCT 见右上肺结节样实变 \Rightarrow 伴空洞形成 \Rightarrow ，表现类似急性感染



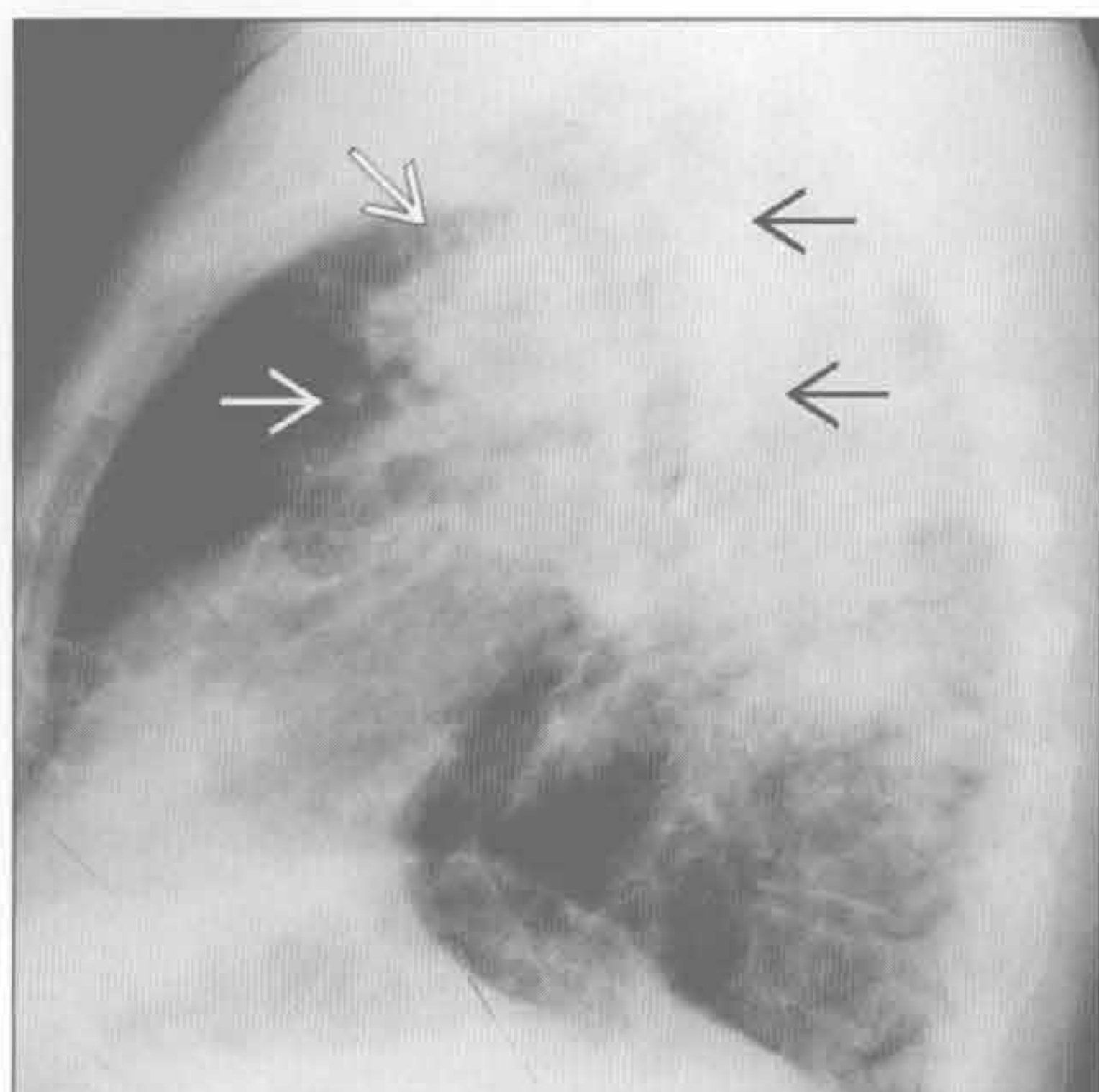
硅沉着病 / 煤工肺尘埃沉着病

（右）正位 X 线胸片可见两肺上叶肿块 \Rightarrow ，本例为患硅沉着病（进行性巨块性纤维化）的铸造工人。另可见瘢痕旁肺气肿所致的外带透亮影 \Rightarrow

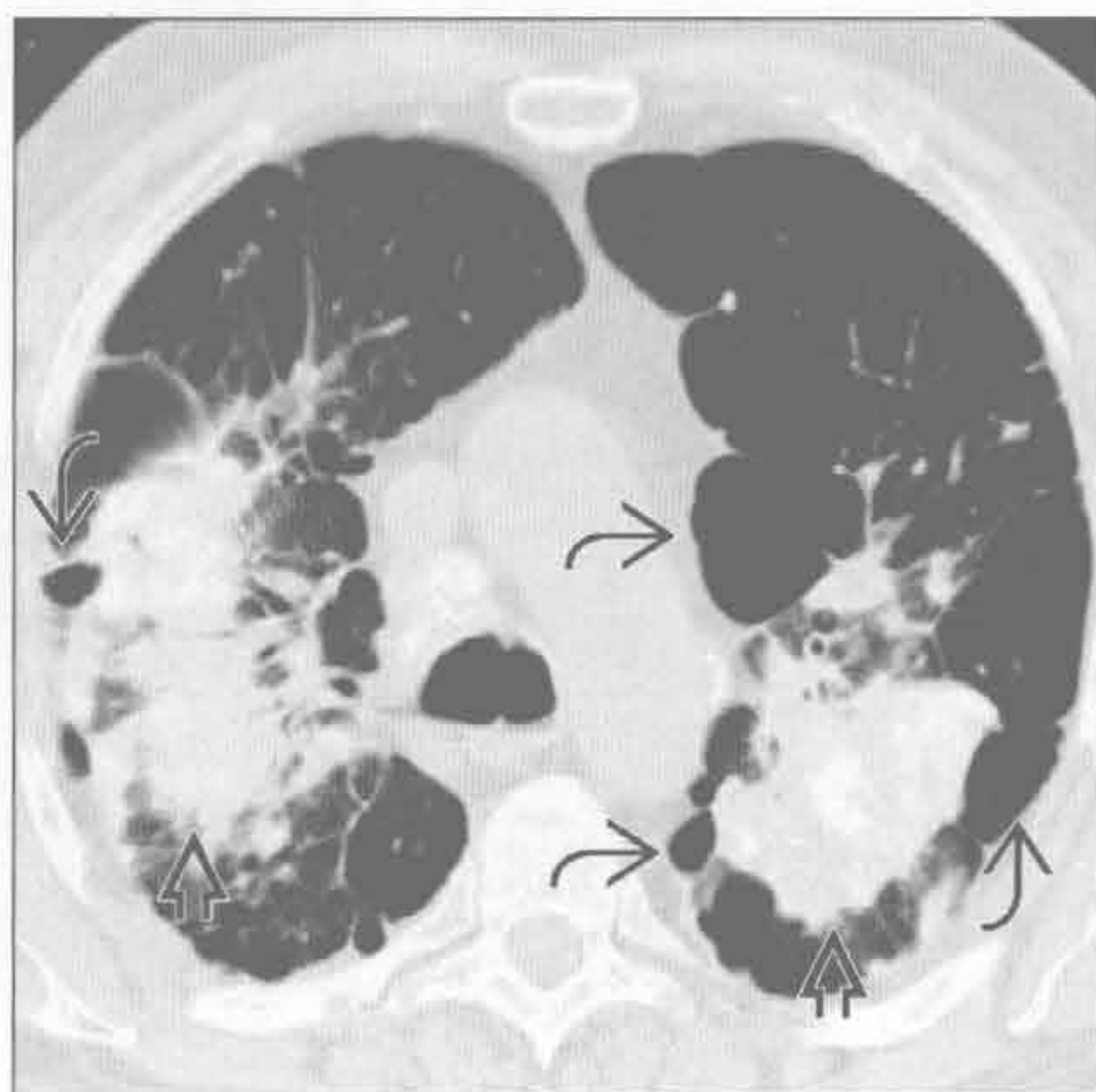


融合性肿块（进行性大块性纤维化）

硅沉着病 / 煤工肺尘埃沉着病



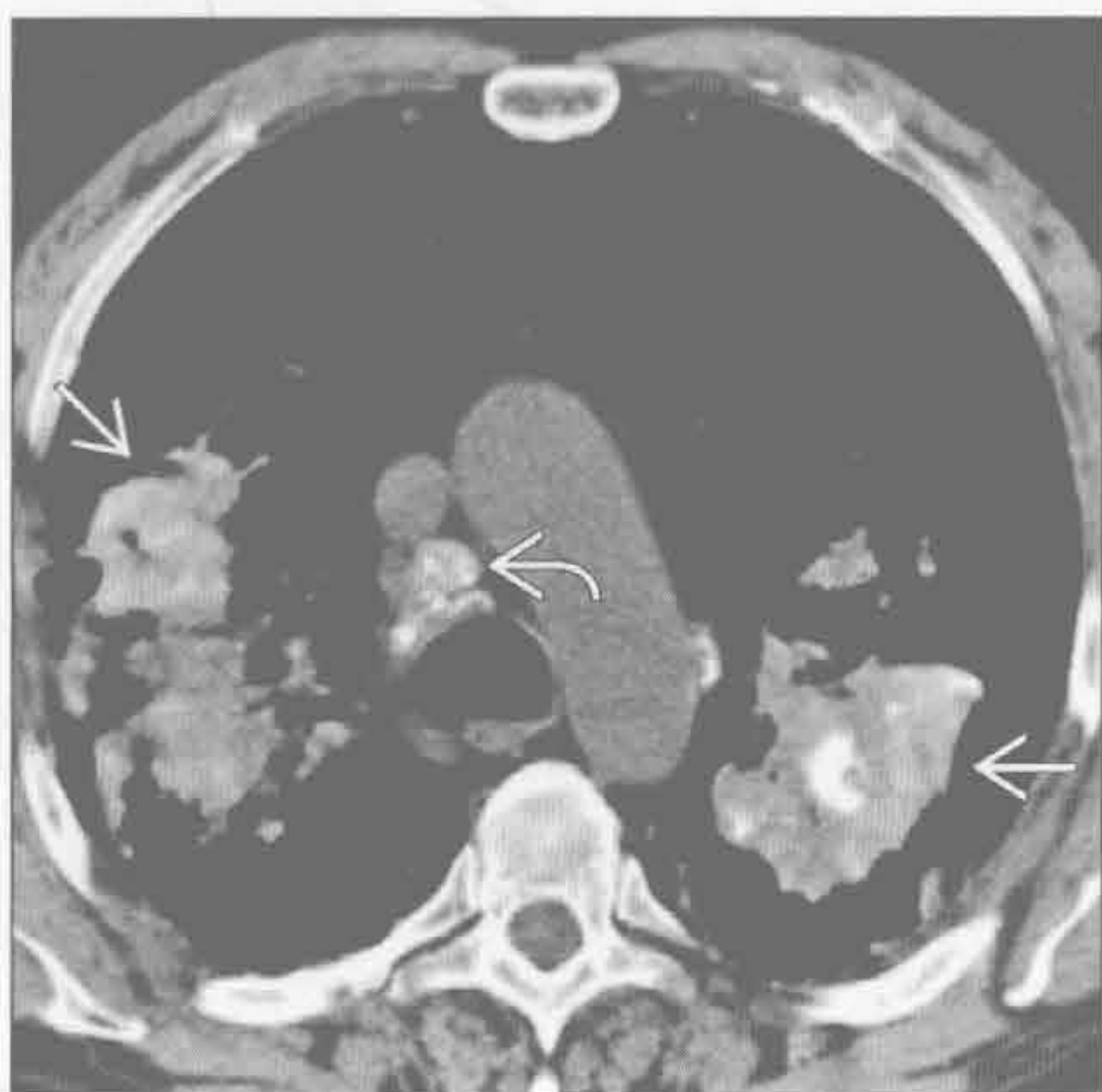硅沉着病 / 煤工肺尘埃沉着病



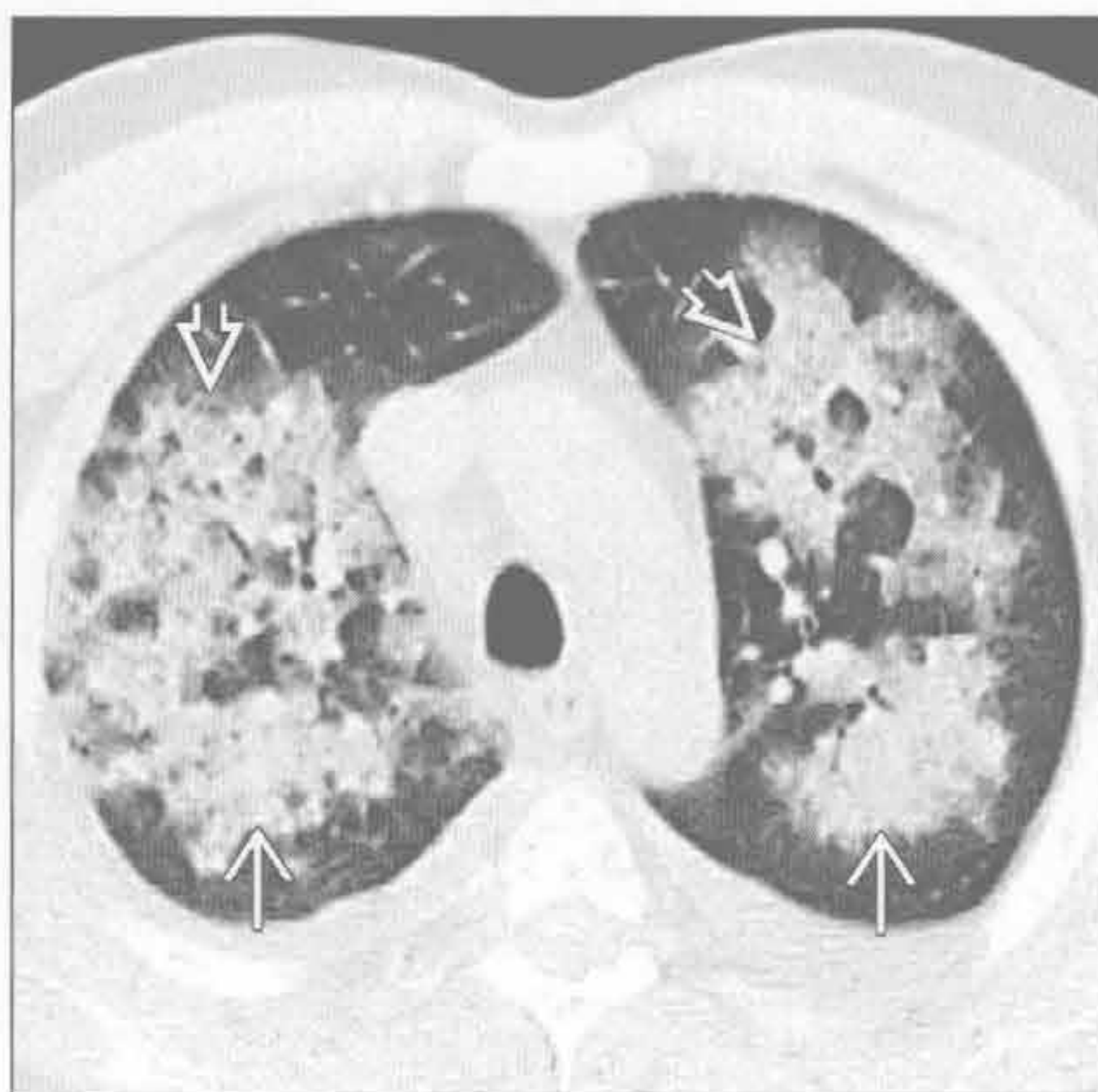
(左) 患硅沉着病的铸造工。侧位 X 线胸片可见典型的上叶和背侧分布的融合性肿块，另可见前部较小的硅结节影

(右) 患硅沉着病的铸造工。横断面平扫 CT 见大块的肿块样实变，伴邻近瘢痕旁肺气肿，肿块外缘与胸壁平行

硅沉着病 / 煤工肺尘埃沉着病



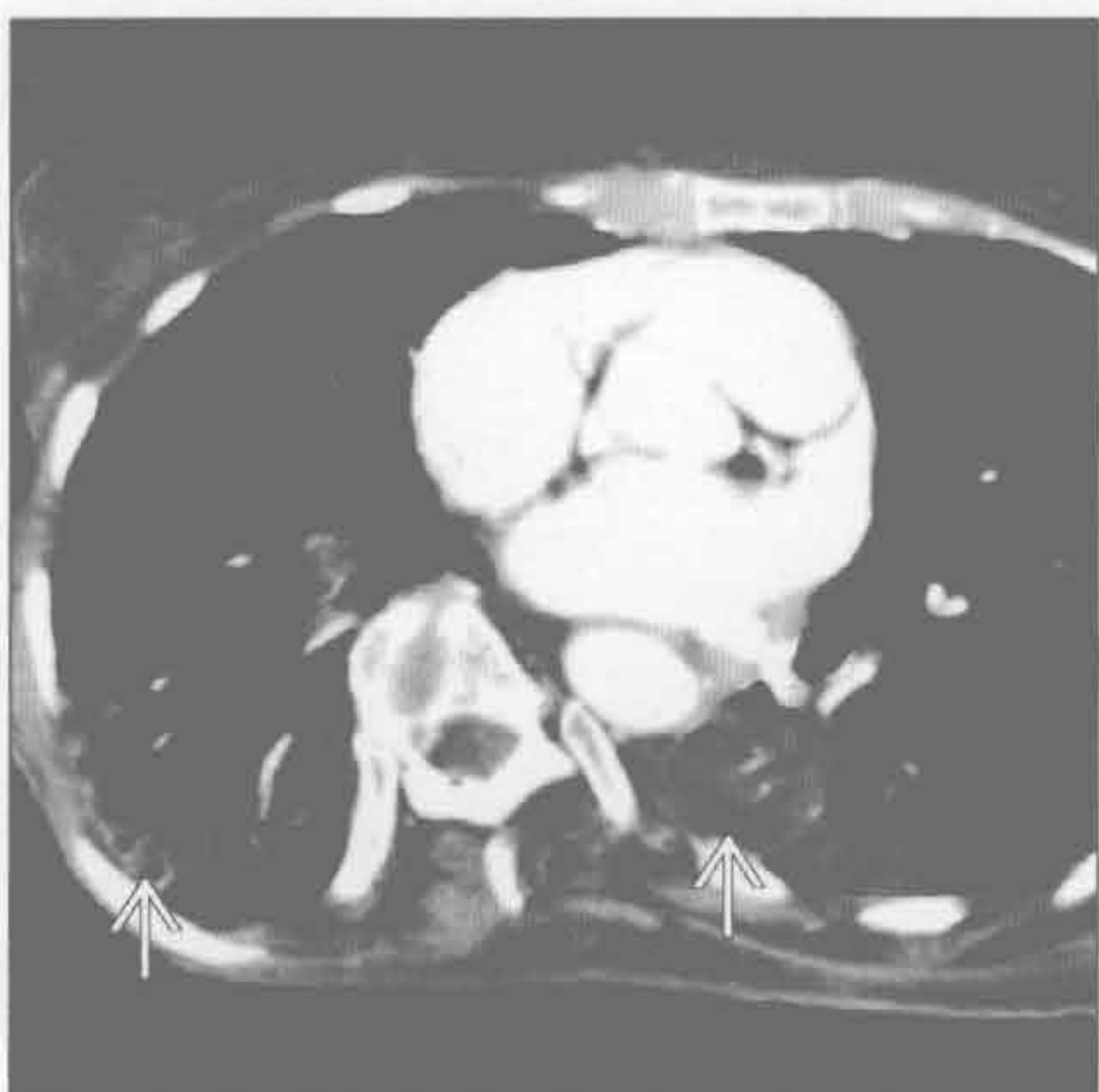
弥漫性肺泡出血



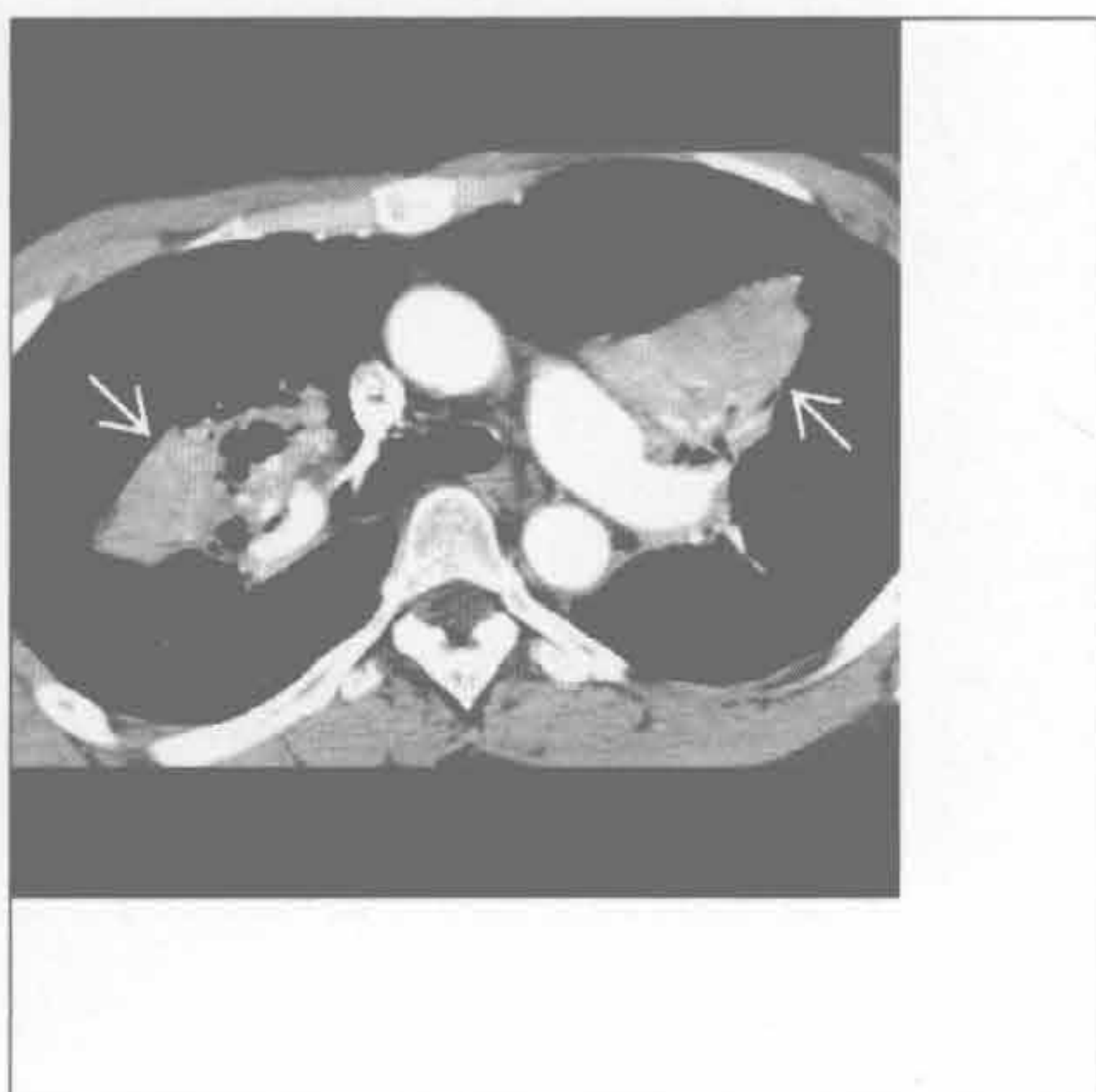(左) 患硅沉着病的铸造工。横断面平扫 CT 可见大块的肿块样实变伴不同程度的钙化。另可见钙化的纵隔淋巴结

(右) 反复性肺出血患者。横断面 HRCT 可见双侧斑片状实变和磨玻璃影伴间隔增厚（铺路石征）

类脂性肺炎




肺滑石病



(左) 慢性矿物油脂吸入患者。横断面增强 CT 见双侧重力依赖性分布的实变影。注意类脂性肺炎特征性的病灶内低密度

(右) 静脉药物滥用患者。横断面增强 CT 见双侧实变肿块，内可见局灶性高密度。微结节、全小叶肺气肿或全腺泡肺气肿有助于诊断滑石病



第7章

肺血管

肺动脉扩大

7-2

肺动脉充盈缺损

7-4

肺动脉扩大

鉴别诊断

常见

- 肺动脉高压 (PAH)
- 肺动脉瓣狭窄 (狭窄后扩张)
- 房间隔缺损 (ASD)

不常见

- 大动脉炎
- 肺动脉瘤

罕见 (但重要)

- 二尖瓣狭窄或关闭不全
- 肺静脉闭塞性疾病
- 肺毛细血管瘤病

重要信息

鉴别诊断要点

- 肺动脉高压的 X 线特点
 - 中央肺动脉 (PA) 不成比例扩大
 - 不呈肺门淋巴结肿大时的多分叶状
 - 右心室扩大, 尤其是伴有心内分流和右侧心力衰竭
- 肺动脉高压的 CT 特点
 - 肺动脉主干增宽, 管径超过 3 cm
 - 肺动脉主干与升主动脉的比值 ≥ 1

常见诊断的有用线索

- 肺动脉高压 (PAH)

- 中央肺动脉扩大, 外周血管纤细
- 肺动脉瓣狭窄 (狭窄后扩张)
 - 肺动脉主干及左肺动脉不成比例扩大
 - 右心室扩大
- 房间隔缺损 (ASD)
 - 肺血增多
 - 心脏扩大: 右心室和右心房扩大

不常见诊断的有用线索

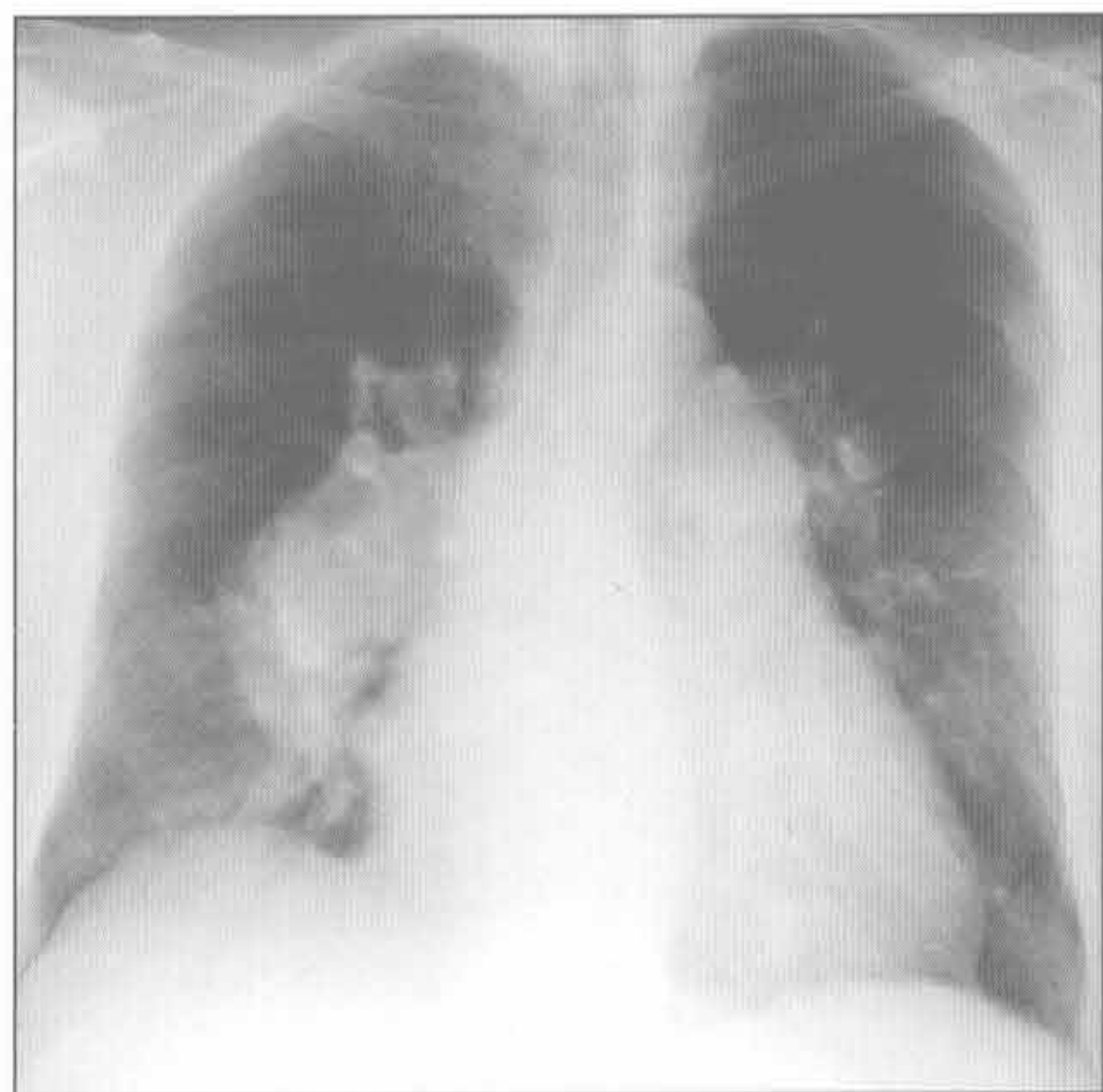- 大动脉炎
 - 肺动脉壁增厚
 - 瘤样扩张
- 肺动脉瘤
 - 与肺动脉相连续的局限性扩张

罕见诊断的有用线索

- 二尖瓣狭窄或关闭不全
 - 心脏扩大
 - 左心房扩大
- 肺静脉闭塞性疾病
 - 小叶间隔增厚
 - 非小叶中心分布的磨玻璃密度影
- 肺毛细血管瘤病
 - 小叶中心分布或随机分布的边界不清的磨玻璃结节
 - 磨玻璃代表超过影像技术分辨率的毛细血管增生
 - 无小叶间隔增厚

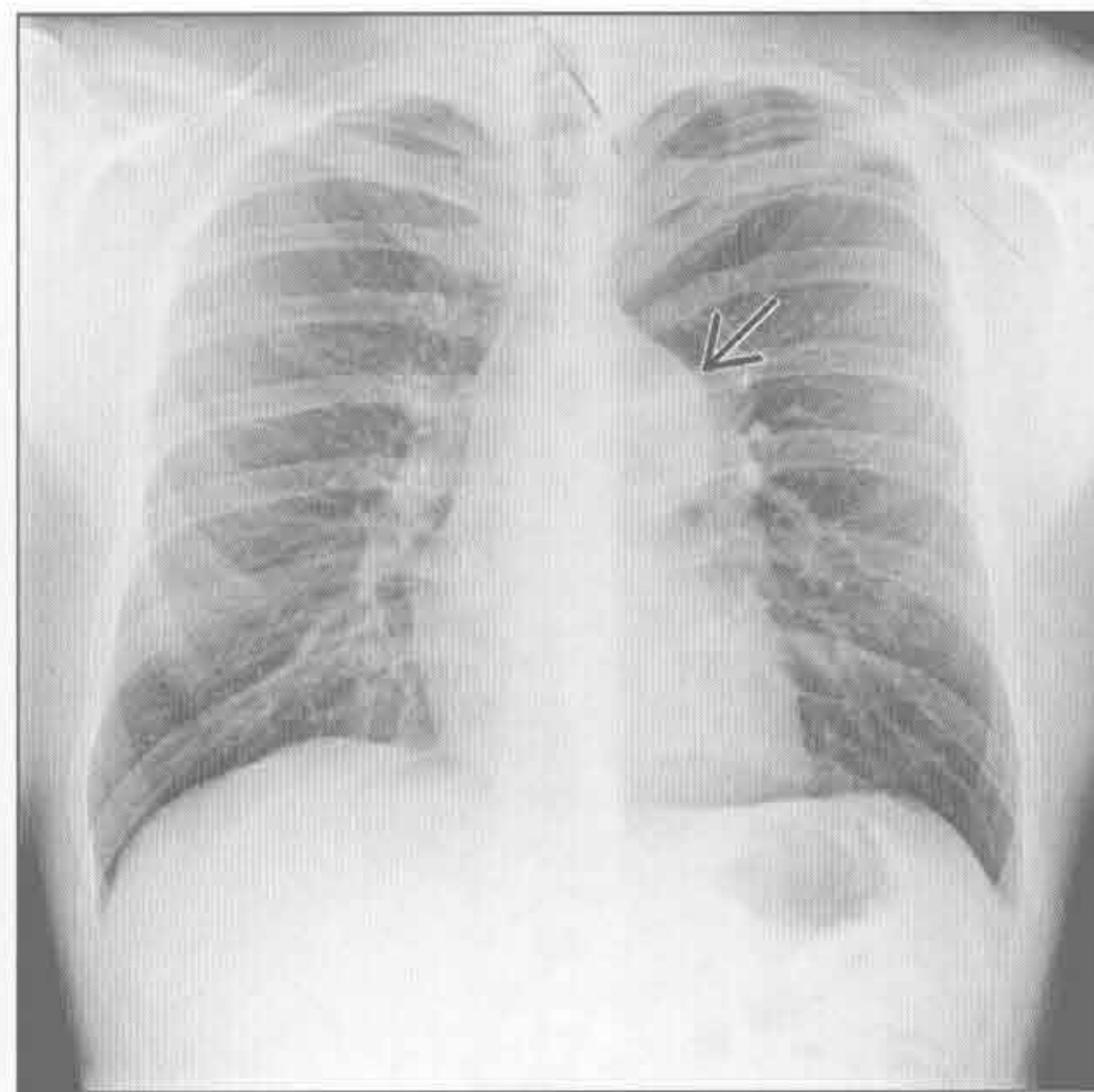
肺动脉高压 (PAH)

(左) 正位 X 线片示肺动脉主干和双侧肺动脉严重扩大。注意肺动脉迅速变细以及心脏扩大 (感谢 J.D. Godwin 博士提供图片)



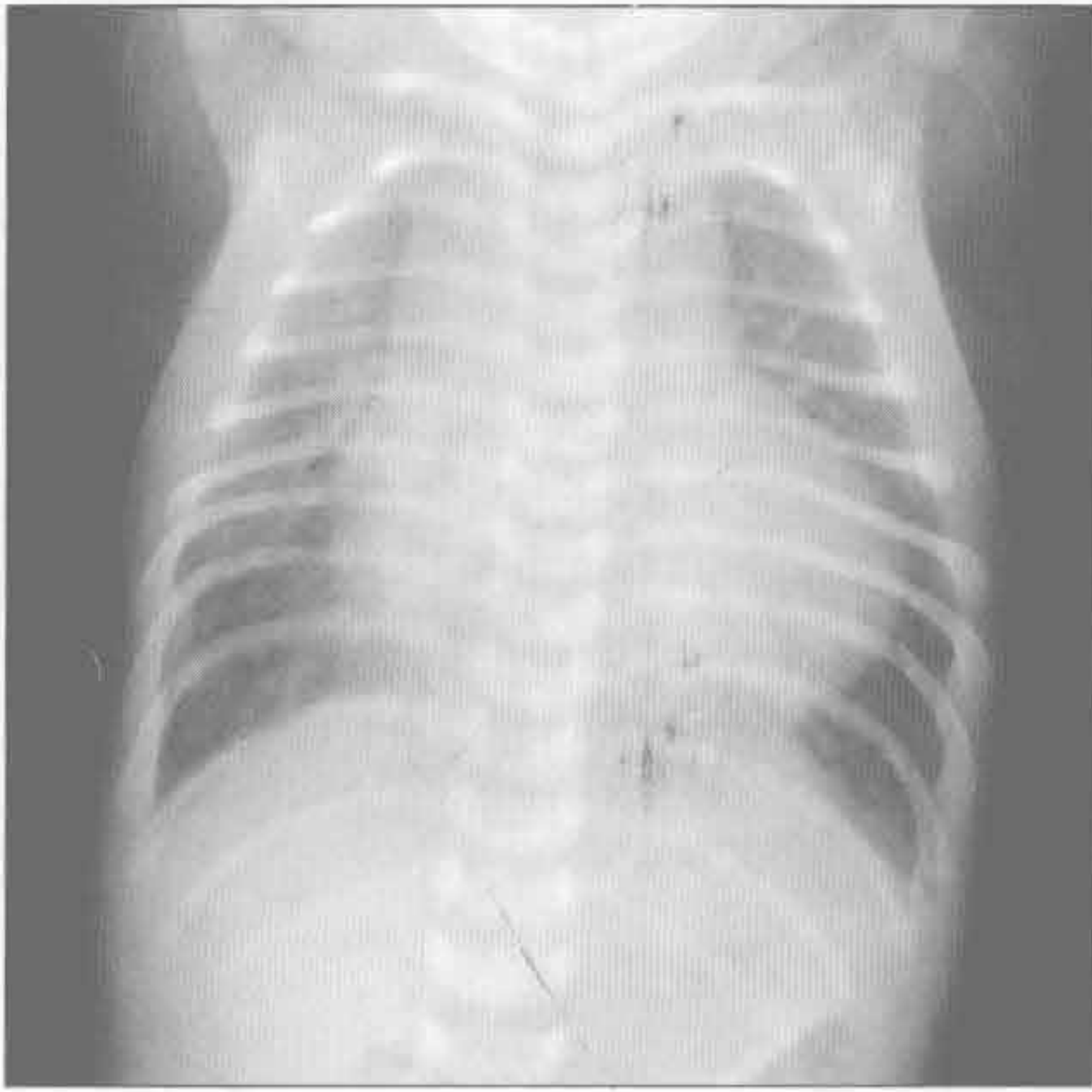
(右) 正位 X 线片示肺动脉主干和左肺动脉 \Rightarrow 扩大, 右肺动脉管径正常。心脏大小和外周肺纹理正常

肺动脉瓣狭窄 (狭窄后扩张)

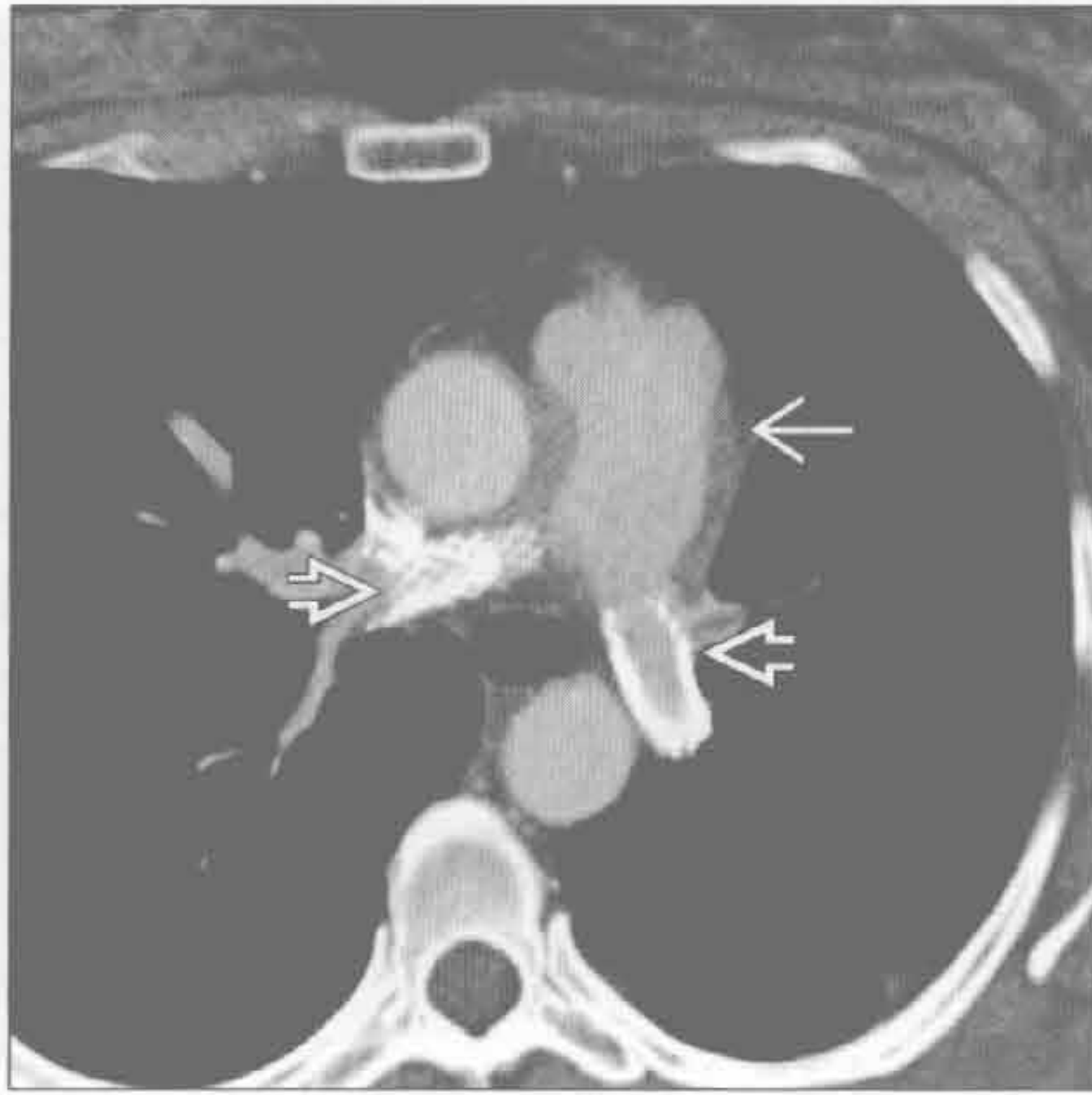

肺动脉扩大

房间隔缺损 (ASD)



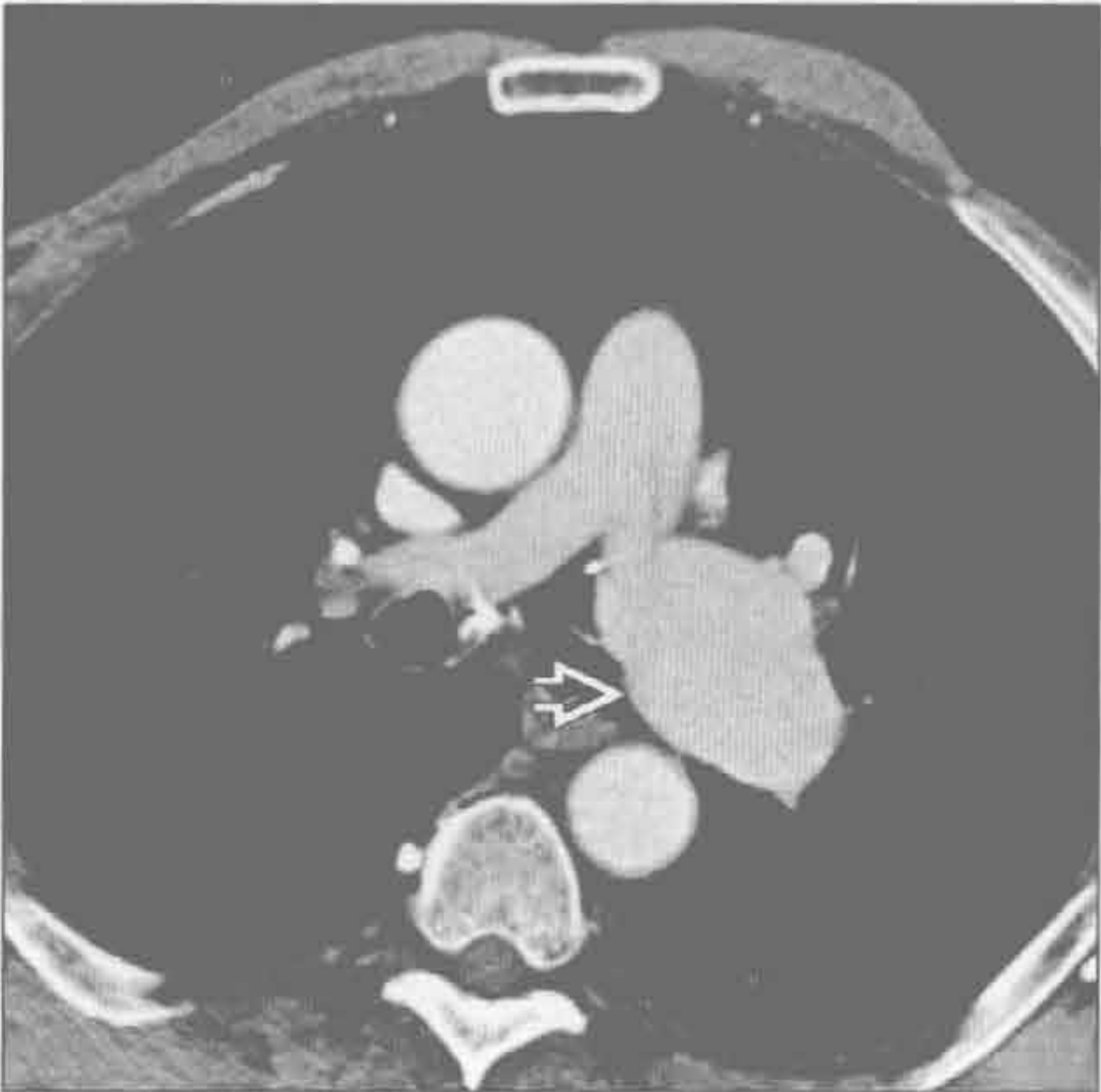
大动脉炎



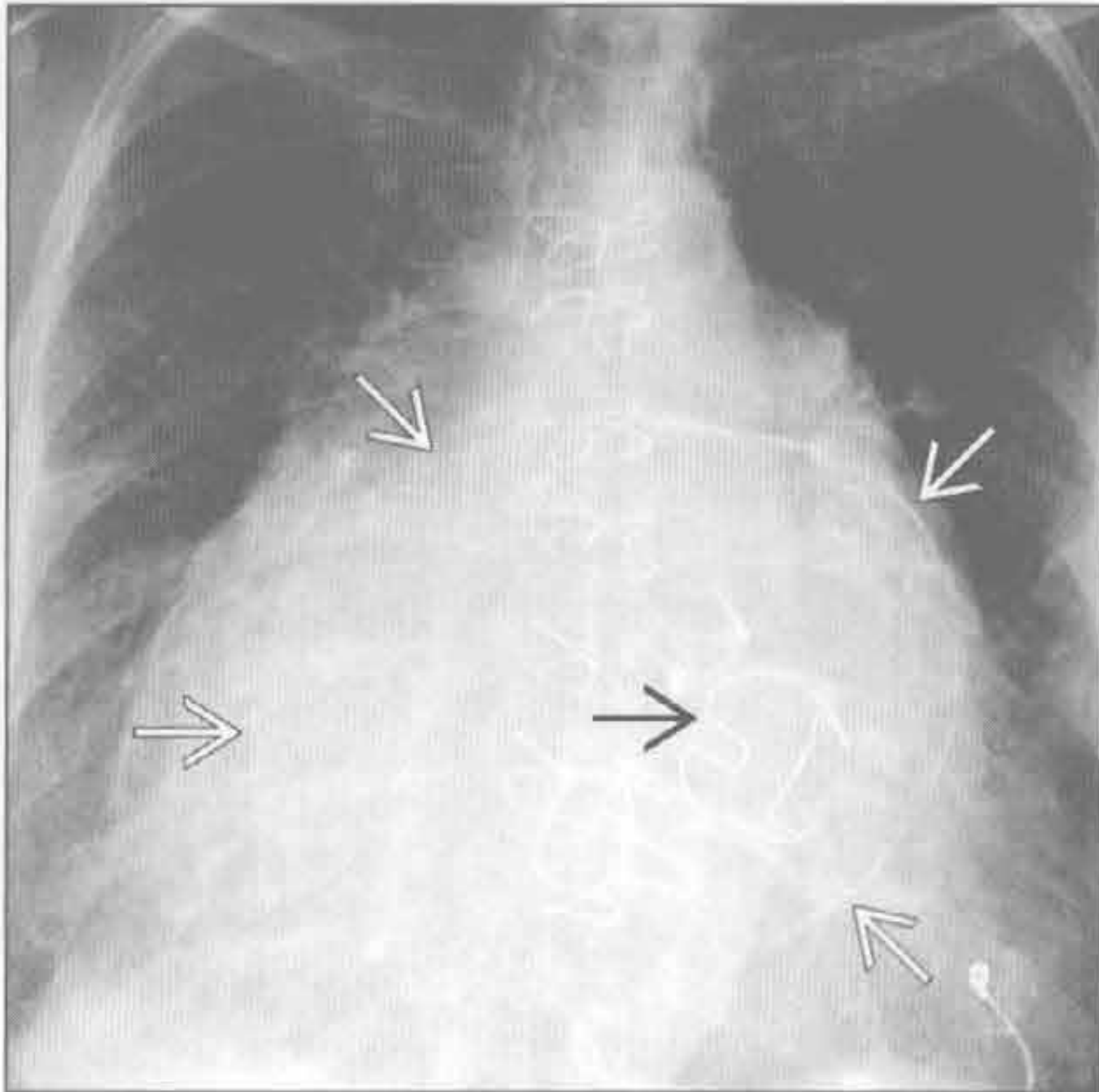
(左) 婴儿前后位 X 线片示心脏扩大和肺血增多。纵隔影增宽为正常胸腺组织所致

(右) 横断位增强 CT 示肺动脉主干扩张、壁增厚 \Rightarrow 。双侧肺动脉因狭窄放置支架 \Rightarrow

肺动脉瘤



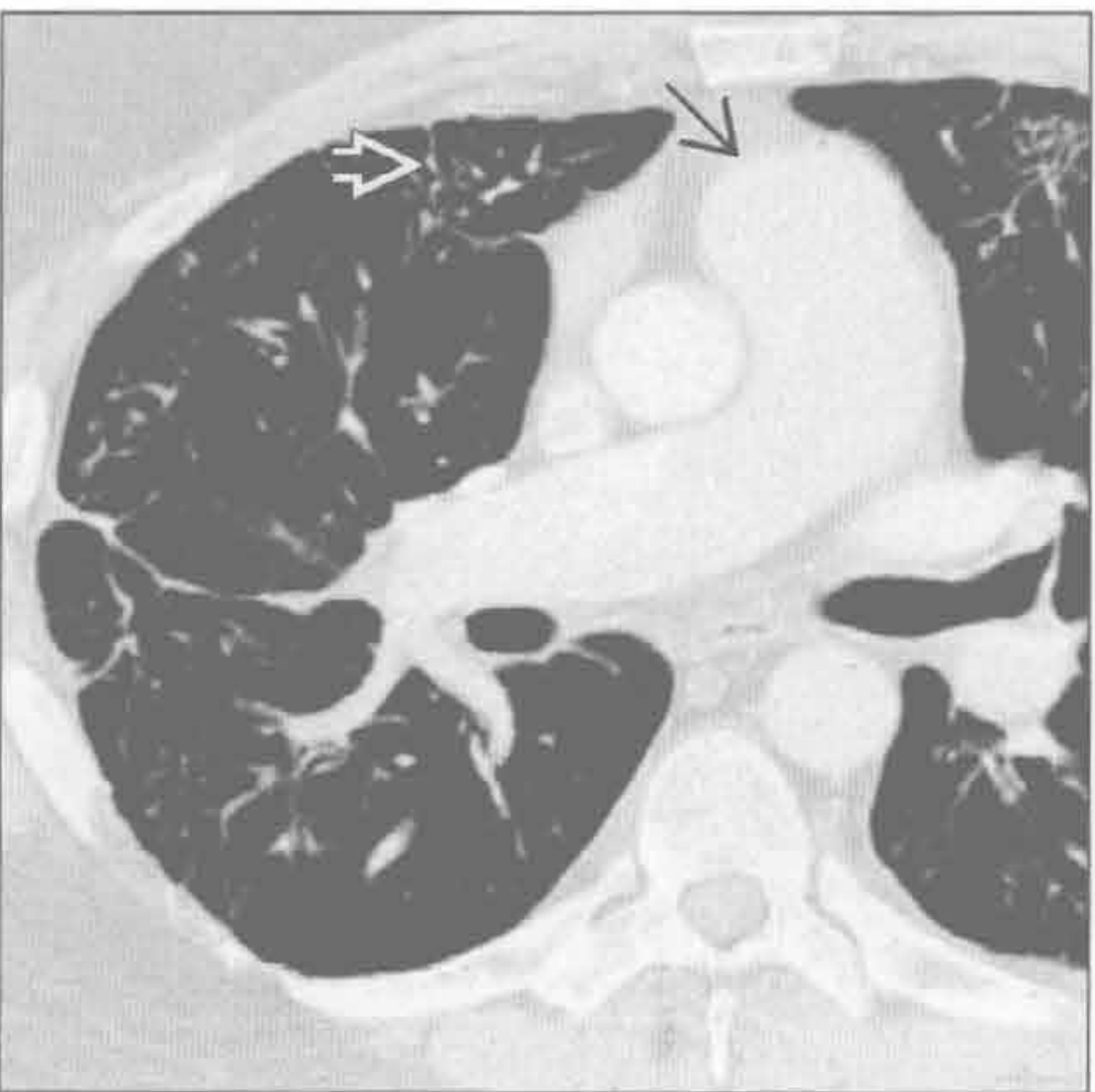
二尖瓣狭窄或关闭不全



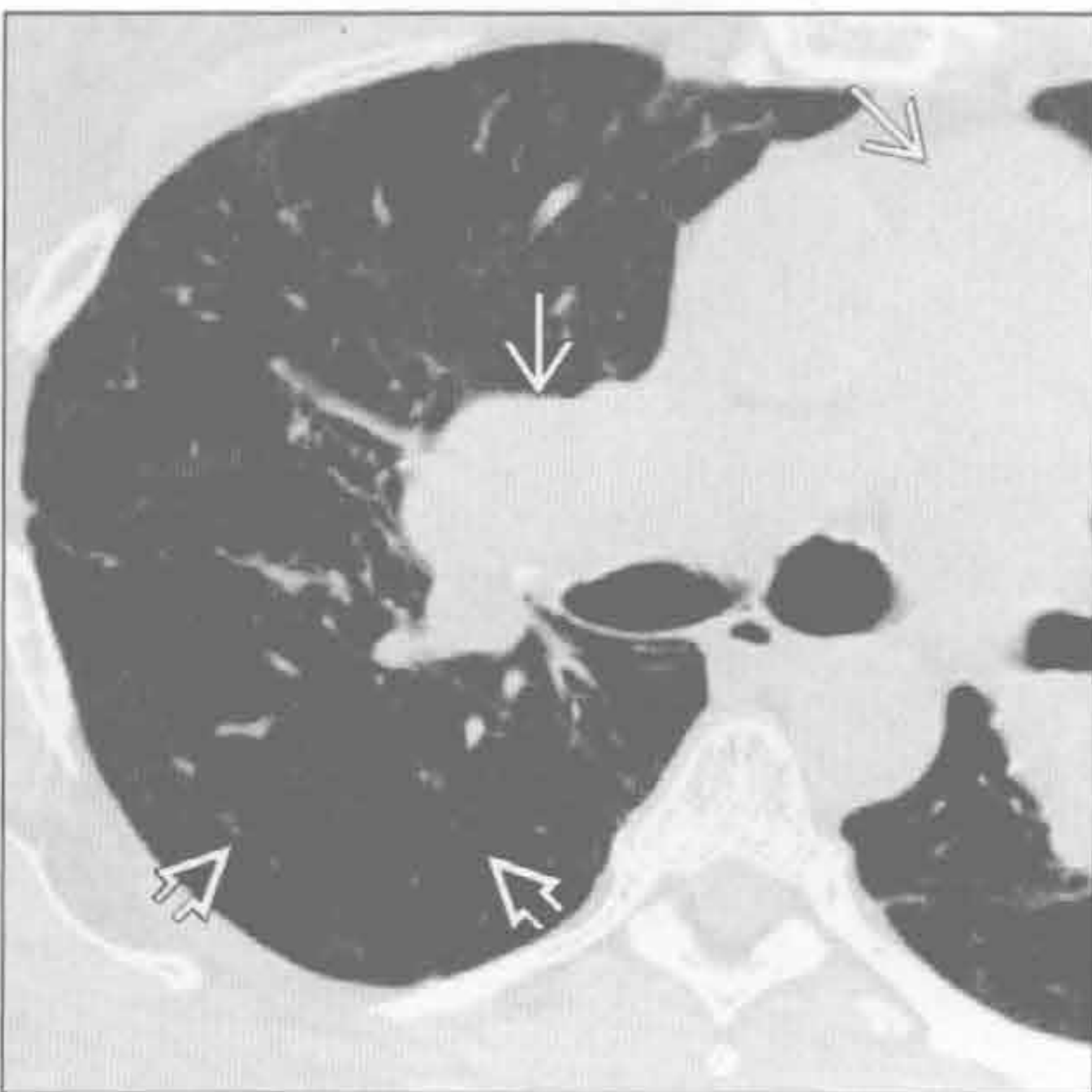
(左) Hughes-Stovin 综合征患者。横断位增强 CT 示左肺动脉瘤 \Rightarrow 。该综合征的特点是肺动脉、肺静脉血栓形成和肺动脉瘤

(右) 正位 X 线片示左心房增大, 边缘钙化勾勒出轮廓 \Rightarrow 。二尖瓣置换后 \Rightarrow

肺静脉闭塞性疾病



肺毛细血管瘤病



(左) 肺动脉高压患者。横断位增强 CT 示间隔增厚 \Rightarrow 和中央肺动脉扩大 \Rightarrow , 提示肺静脉闭塞性疾病。可见非特异性的磨玻璃密度斑片影

(右) 横断位非增强 CT 示中央肺动脉扩大 \Rightarrow 和无数小叶中心性磨玻璃密度影 \Rightarrow , 提示毛细血管瘤病的病灶

肺动脉充盈缺损

鉴别诊断

常见

- 肺栓塞

不常见

- 肿瘤栓塞

罕见（但重要）

- 异常置管和导管
- 肺动脉肉瘤
- 空气栓塞

重要信息

鉴别诊断要点

- 单纯血栓、瘤栓和肺动脉肉瘤可有类似的影像学表现

常见诊断的有用线索

- 肺栓塞
 - 急性肺血栓栓塞
 - 完全或部分充盈缺损
 - 由肺出血或肺梗死引起的外周带实变和磨玻璃密度影
 - 右心内残留血栓
 - 右心肌劳损导致的右心室扩大（提示预后差）
 - 慢性肺血栓栓塞
 - 与动脉壁相连的偏心性血凝块

- 钙化不常见
- 网状和狭窄，伴狭窄后扩张
- 马赛克样密度
- 支气管动脉粗大
- 甲基丙烯酸甲酯栓塞
 - 肺动脉内高密度充盈缺损
 - 脊柱椎体成形术中的骨水泥

不常见诊断的有用线索

- 肿瘤栓塞
 - 最常见的有肾癌、肝癌、乳腺癌、胃癌和前列腺癌
 - 中央肺动脉内的充盈缺损
 - 下腔静脉内的瘤栓有提示意义

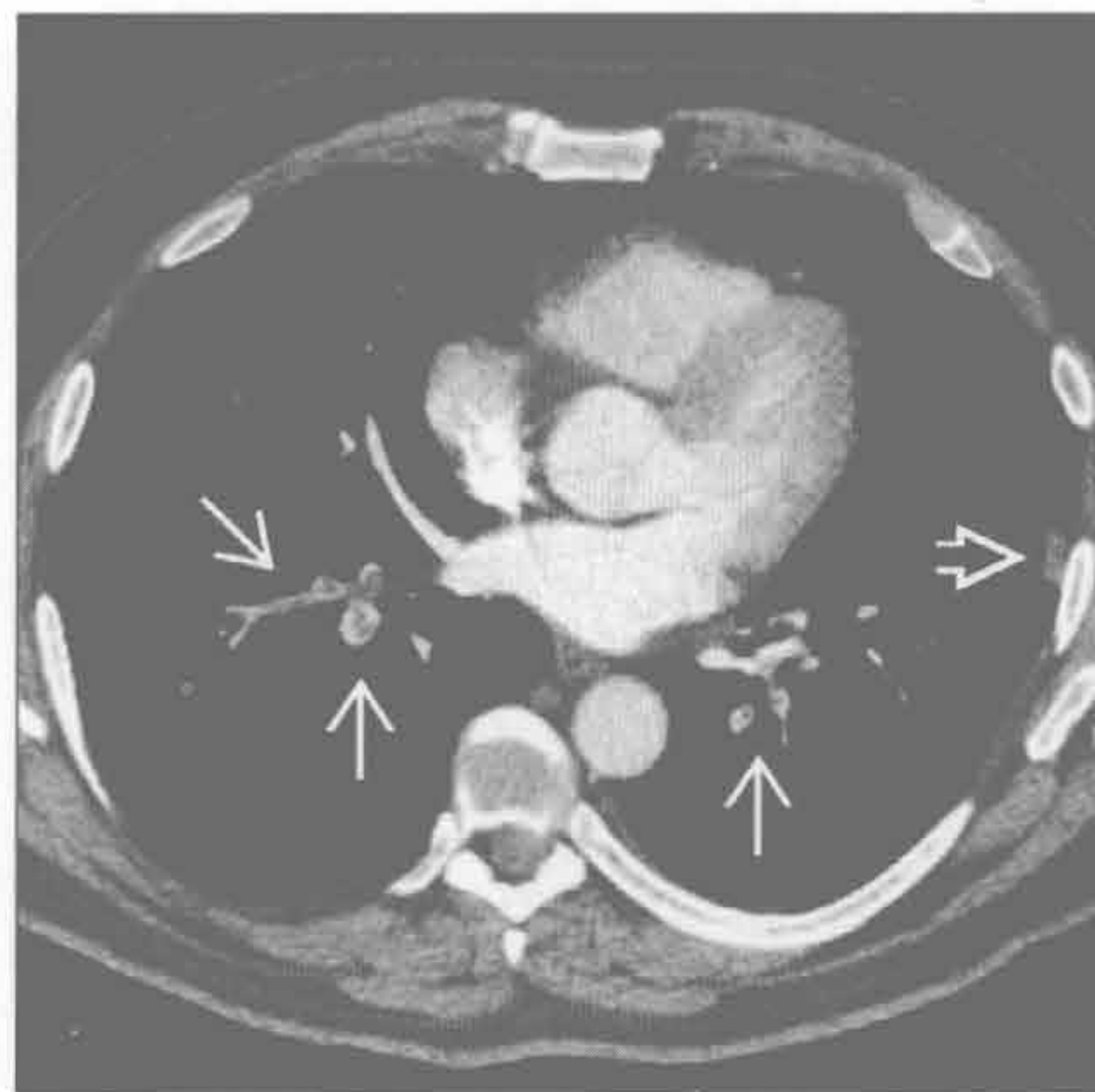
罕见诊断的有用线索

- 异常置管和导管
 - 留置或栓塞的导管
- 肺动脉肉瘤
 - 大多发生于肺动脉瓣或肺动脉大分支
 - 大的分叶状低密度充盈缺损
 - 延伸至血管腔外
 - CT 或 MR 上强化，或 FDG PET/CT 上高摄取
- 空气栓塞
 - 常为医源性
 - 静脉通道的放置或使用
 - 正压通气造成的气压伤
 - 配套水下呼吸器潜水

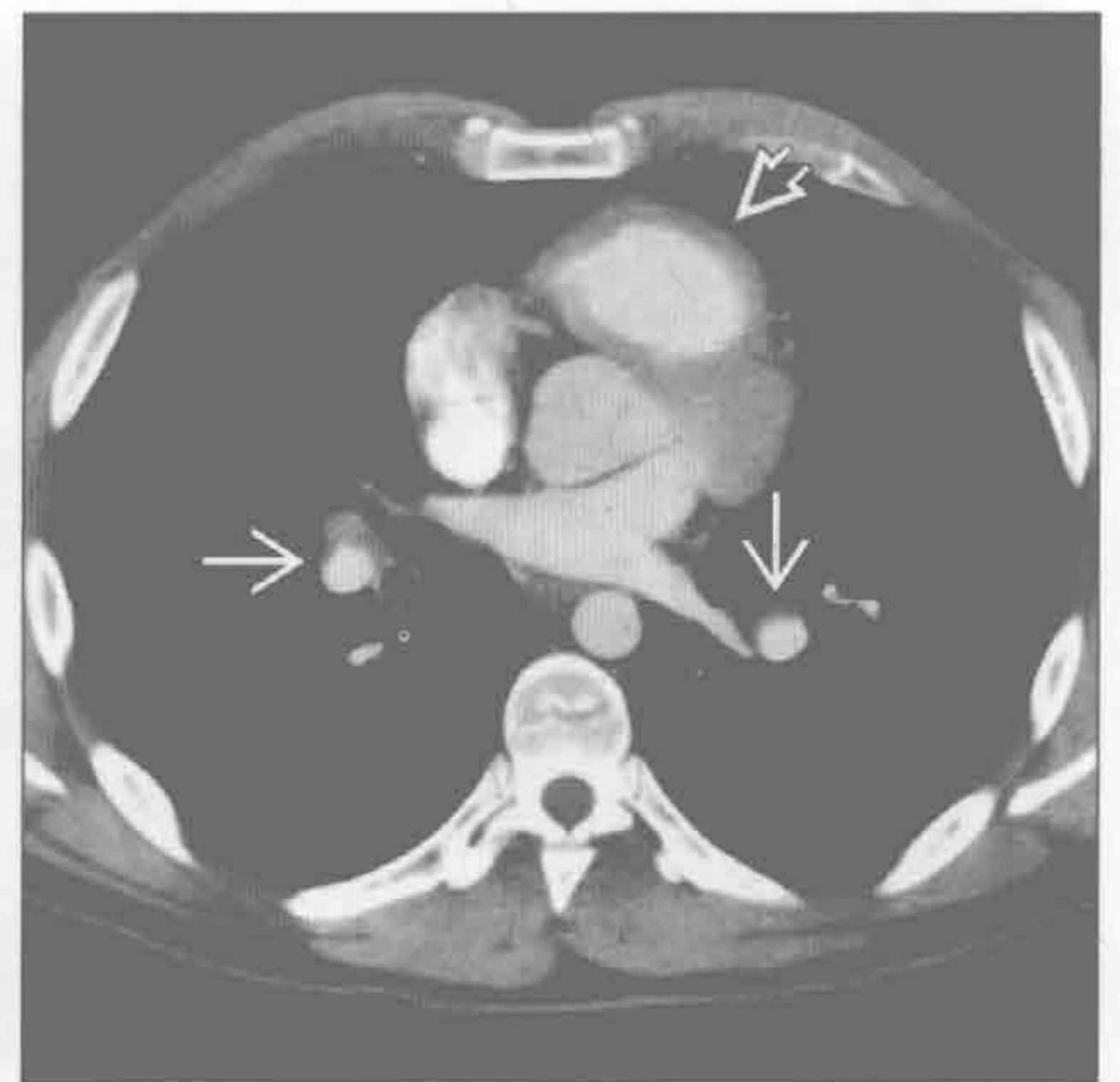
肺栓塞

（左）横断位增强 CT 示多发急性肺动脉充盈缺损 \Rightarrow 。注意受累动脉扩张。左肺下叶出现局限性肺不张、肺出血或肺梗死 \Rightarrow

（右）横断位增强 CT 示慢性偏心性肺动脉充盈缺损 \Rightarrow 和肺动脉扩张。慢性肺动脉高压导致右心室漏斗部增厚 \Rightarrow

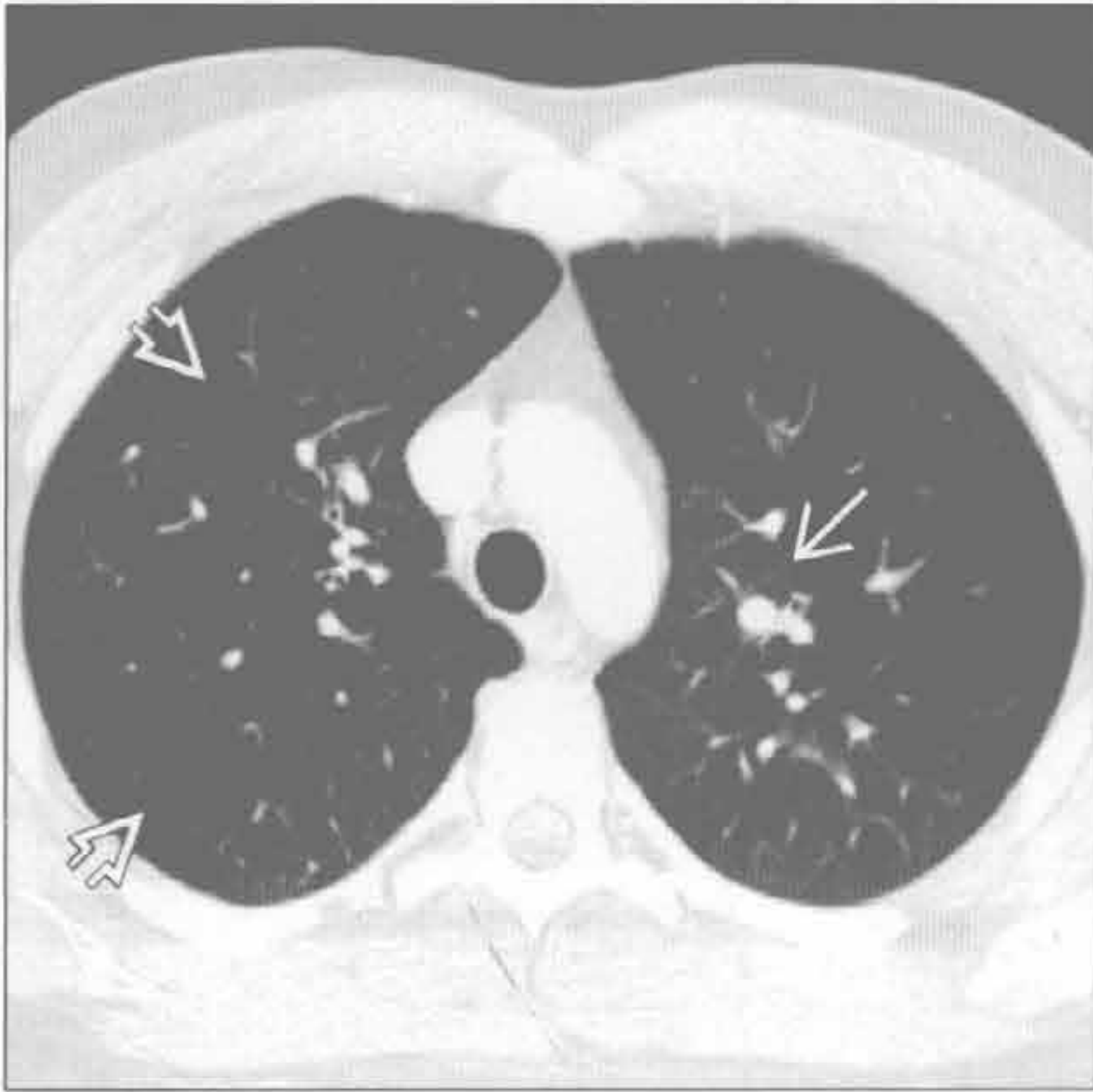


肺栓塞

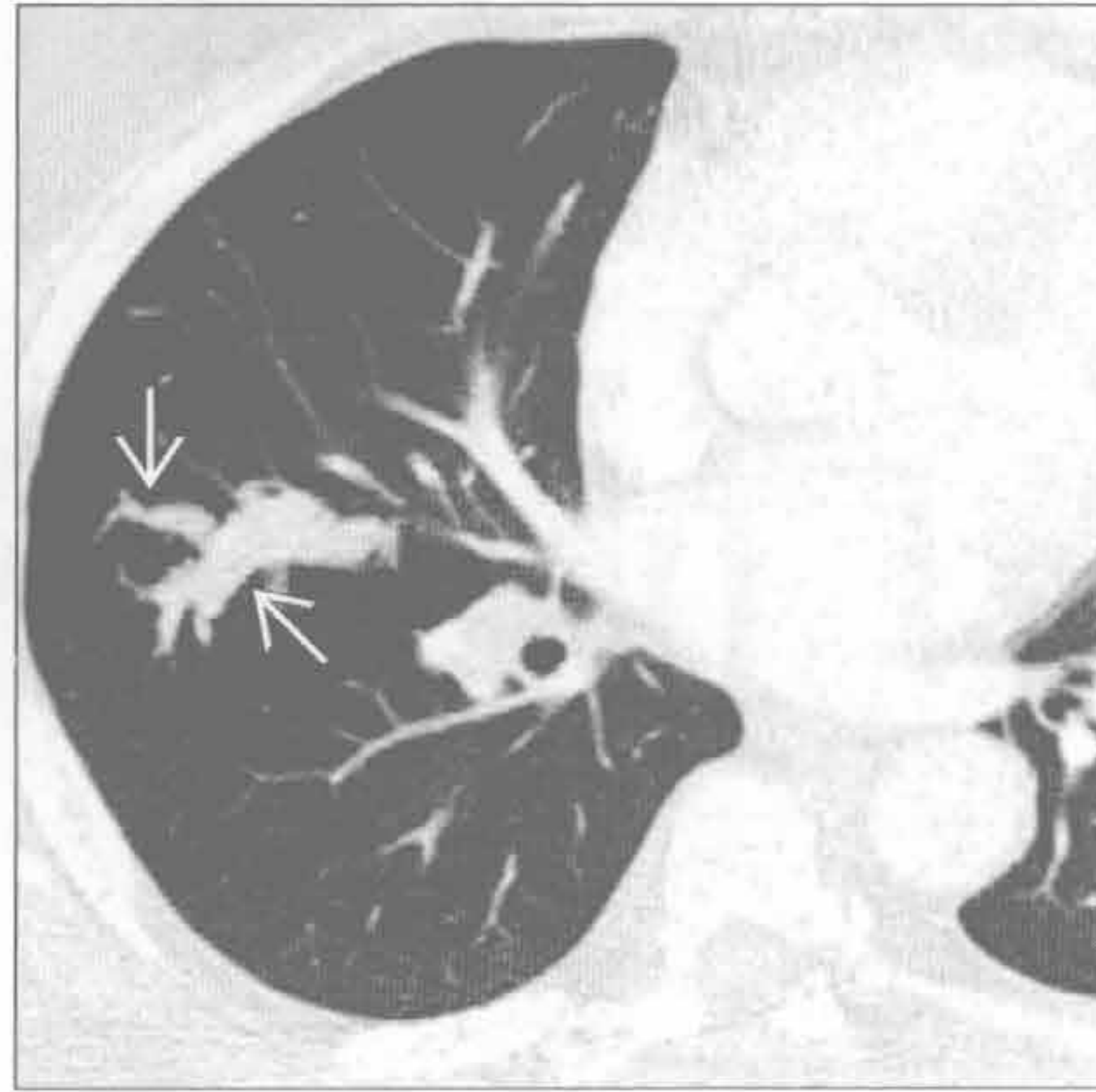


肺动脉充盈缺损

肺栓塞



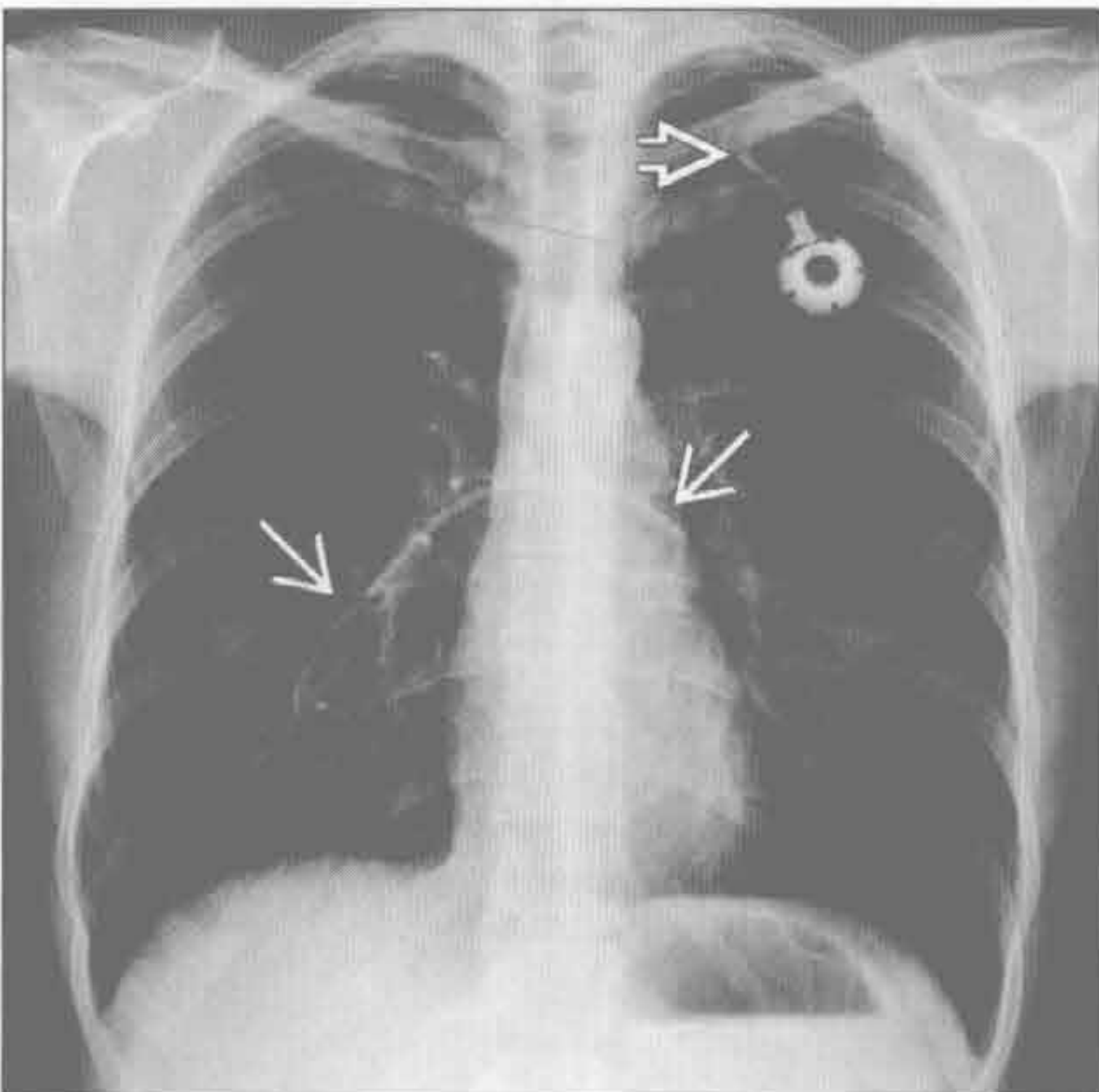
肿瘤栓塞



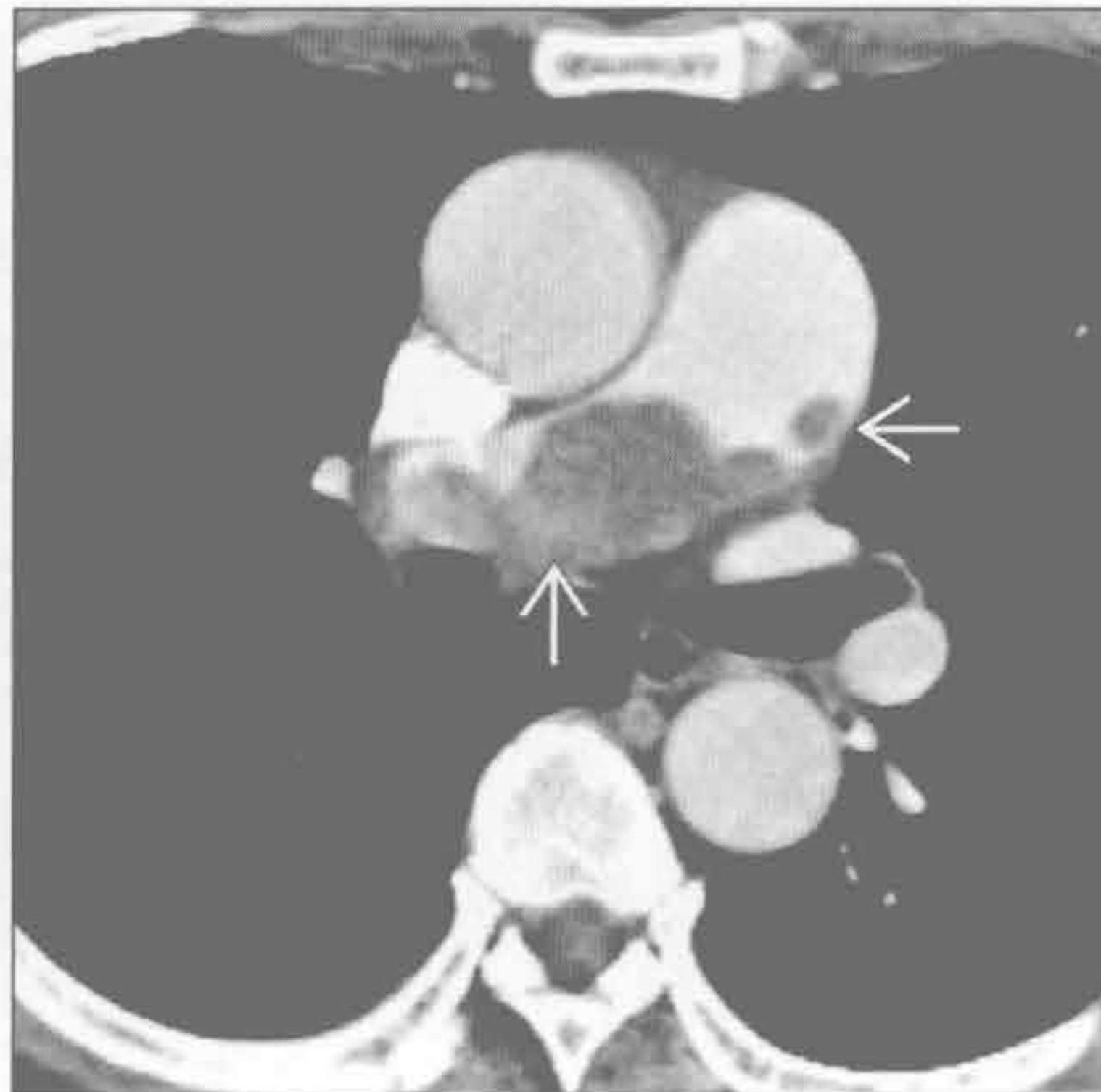
(左) 慢性肺血栓栓塞性疾病患者。横断位 HRCT 示肺内不均匀或马赛克样密度。注意在相对磨玻璃密度区内有较大的肺血管 \rightarrow ，而低灌注区内血管相对稀少 \Rightarrow

(右) 肾癌转移患者。横断位 HRCT 示右下叶肺动脉扩张 \rightarrow ，其内充满肿瘤 \Rightarrow

异常置管和导管



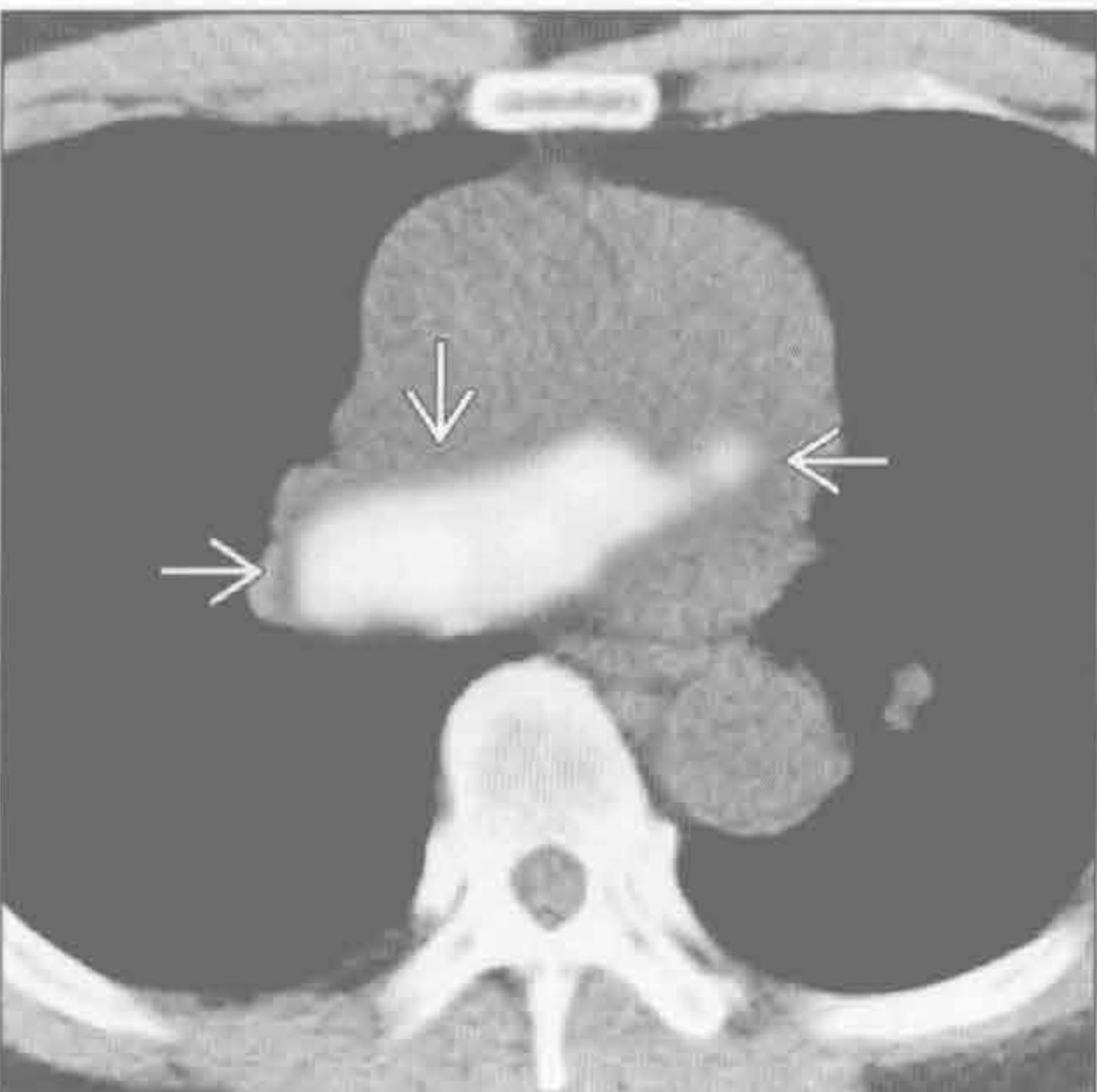
肺动脉肉瘤



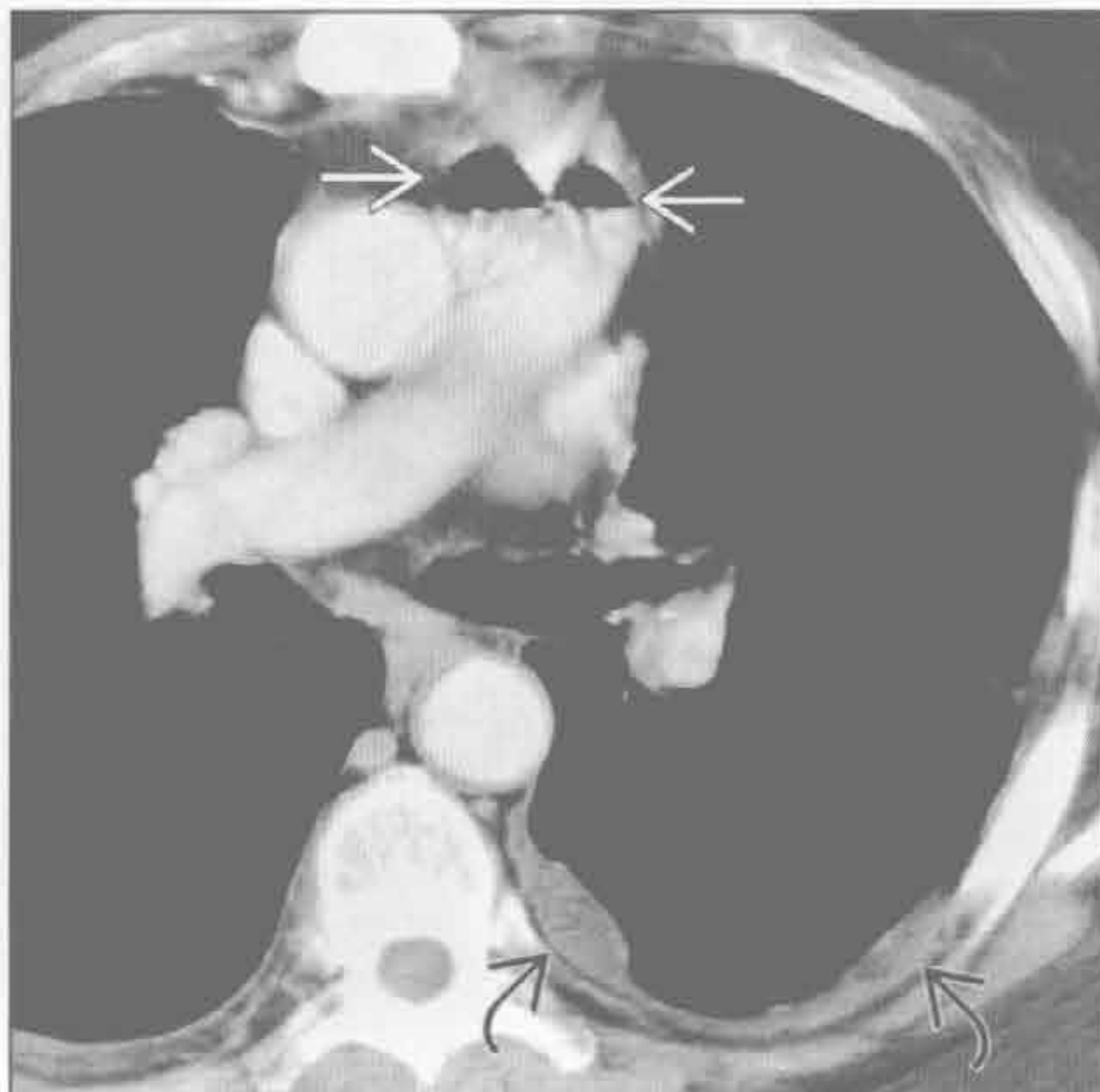
(左) 正位 X 线片示大导管片段 \rightarrow 栓塞中央肺动脉。断裂的位置在皮下导管进入静脉处 \Rightarrow

(右) 原发性肺动脉多形性肉瘤患者。横断位增强 CT 示自肺动脉主干巨大结节状充盈缺损，延伸至右肺动脉 \rightarrow 。肺动脉轻度扩张 \Rightarrow

肺动脉肉瘤




空气栓塞



(左) 原发性肺动脉多形性肉瘤患者。横断位 PET 示肺动脉主干及右肺动脉显著不均匀 FDG 摄取 \rightarrow

(右) 横断位增强 CT 示肺动脉主干内气体悬浮 \rightarrow 。左侧胸膜转移 \Rightarrow



第 8 章

纵隔与肺门

纵隔移位	8-2
纵隔气肿	8-8
前纵隔肿块	8-10
中纵隔肿块	8-16
后纵隔肿块	8-22
纵隔或肺门高密度肿块	8-28
纵隔或肺门低密度肿块	8-34
纵隔或肺门强化肿块	8-40
单侧纵隔肿块	8-44
双侧纵隔肿块	8-50
纵隔含气肿块	8-52
纵隔囊性肿块	8-54
单侧肺门肿块	8-60
双侧肺门肿块	8-64
肺门蛋壳样钙化	8-70
肺门淋巴结肿大	8-74
气管后间隙肿块	8-78
心后肿块	8-84
左肋脊角肿块	8-88
心膈角肿块	8-94

鉴别诊断

常见

- 胸腔积液
- 肺叶不张
- 气胸

不常见

- 肺切除
- 放射性纤维化
- 结核

罕见（但重要）

- 血胸
- 纤维胸
- 恶性肿瘤
- 膈疝
- 弯刀综合征

重要信息

鉴别诊断要点

- 移位方向
- 疾病的剧烈程度

常见诊断的有用线索

- 胸腔积液
 - 纵隔向对侧移位
 - 一侧胸部透亮度减低
 - 胸膜结节或增厚需怀疑恶性肿瘤
 - 单侧大量积液的原因包括
 - 感染、原发性或转移性恶性肿瘤、乳糜液、血液
 - 壁胸膜光滑增厚并强化提示渗出性胸腔积液
 - 乳糜胸与漏出性胸腔积液难以区分
 - 继发于肿瘤引起的阻塞、手术造成的医源性损伤或创伤
- 肺叶不张
 - 纵隔向同侧移位
 - 肺叶萎陷表现
 - 门诊患者肿瘤阻塞可能性更大
 - 住院患者黏液栓可能性更大
- 气胸
 - 平行于胸壁的凸出的胸膜线
 - 胸膜线外侧无肺血管纹理
 - 张力性气胸是临床诊断，症状和体征包括
 - 胸痛、缺氧、循环衰竭
 - 气胸的体格检查所见

- 张力性气胸的提示性 / 相关 X 线表现

- 纵隔向对侧移位
- 膈面变平
- 肋间隙增宽
- 肺完全萎陷

不常见诊断的有用线索

- 肺切除
 - 胸腔手术同侧胸部较小
 - 纵隔向同侧移位
 - 肺切除残腔积液继发一侧胸部透亮度减低
- 放射性纤维化
 - 重要阈值剂量
 - ≤ 30 Gy 极少见
 - ≥ 40 Gy 几乎总可见
 - 第 2 个疗程后发病率增加
 - 放疗后 6 ~ 12 个月发生
 - 放疗后 2 年无进一步进展
 - X 线和 CT 表现
 - 纵隔向同侧移位
 - 牵拉性支气管扩张、胸膜增厚、容积减小
 - 纤维化不以叶或段为界限
 - 边界锐利平直，与放射野对应
- 结核
 - 纵隔向同侧移位，伴广泛的原发性结核病灶
 - 无 X 线片对照时难以判断活动性
 - 常见部位包括
 - 上叶或下叶背段
 - X 线或 CT 表现
 - 纤维化
 - 牵拉性支气管扩张
 - 空洞
 - 邻近肺气肿
 - 活动性病变的 CT 表现
 - 树芽征提示感染经支气管播散
 - 空洞形成
 - 实变
 - 边缘强化的肿大淋巴结

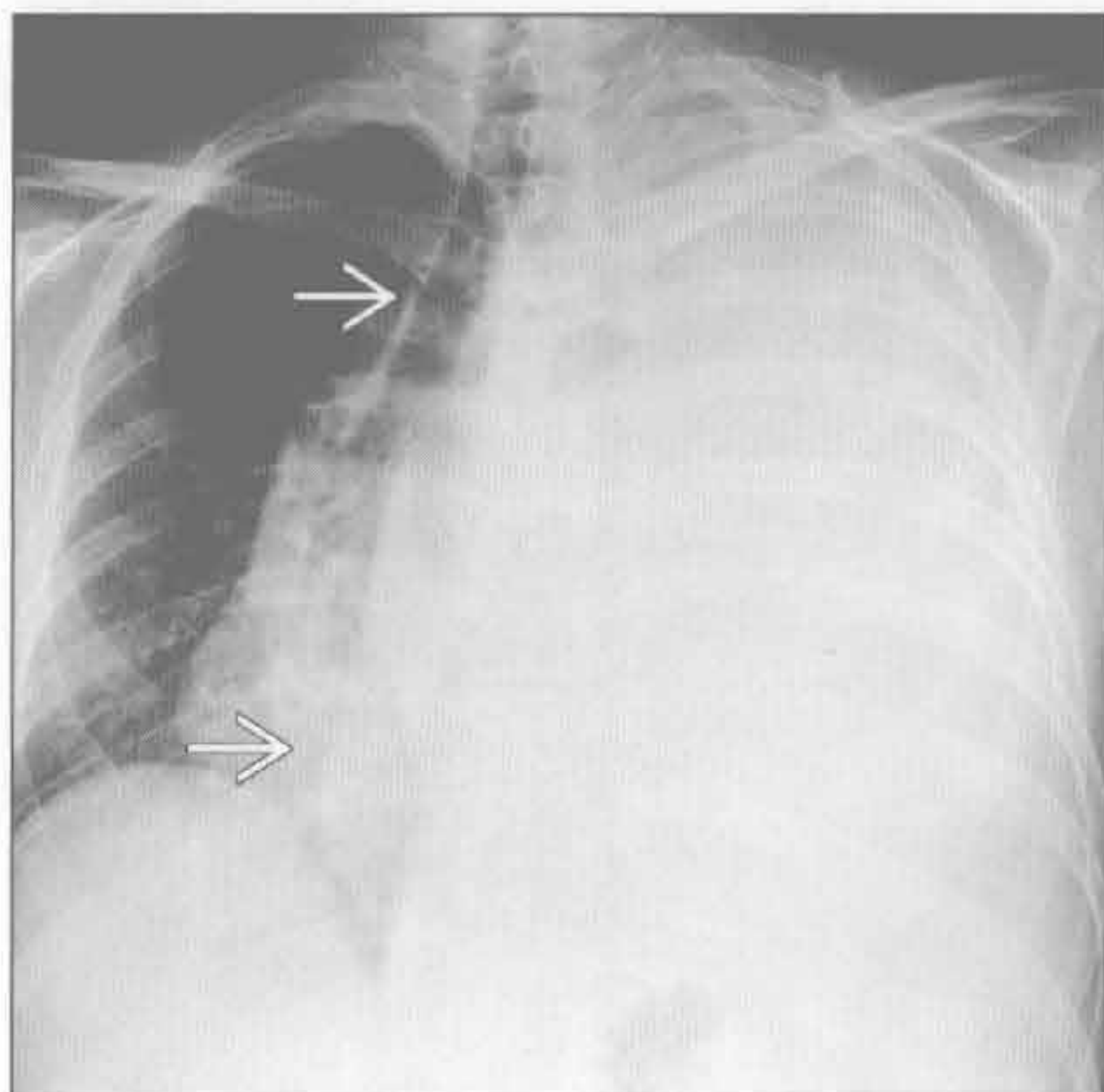
罕见诊断的有用线索

- 血胸
 - 最常见的原因是穿透伤或钝挫伤
 - 不常见的因素包括
 - 主动脉夹层、动脉瘤破裂或凝血障碍
 - 纵隔向对侧移位
 - CT 显示高密度液体 (≥ 30 Hu)

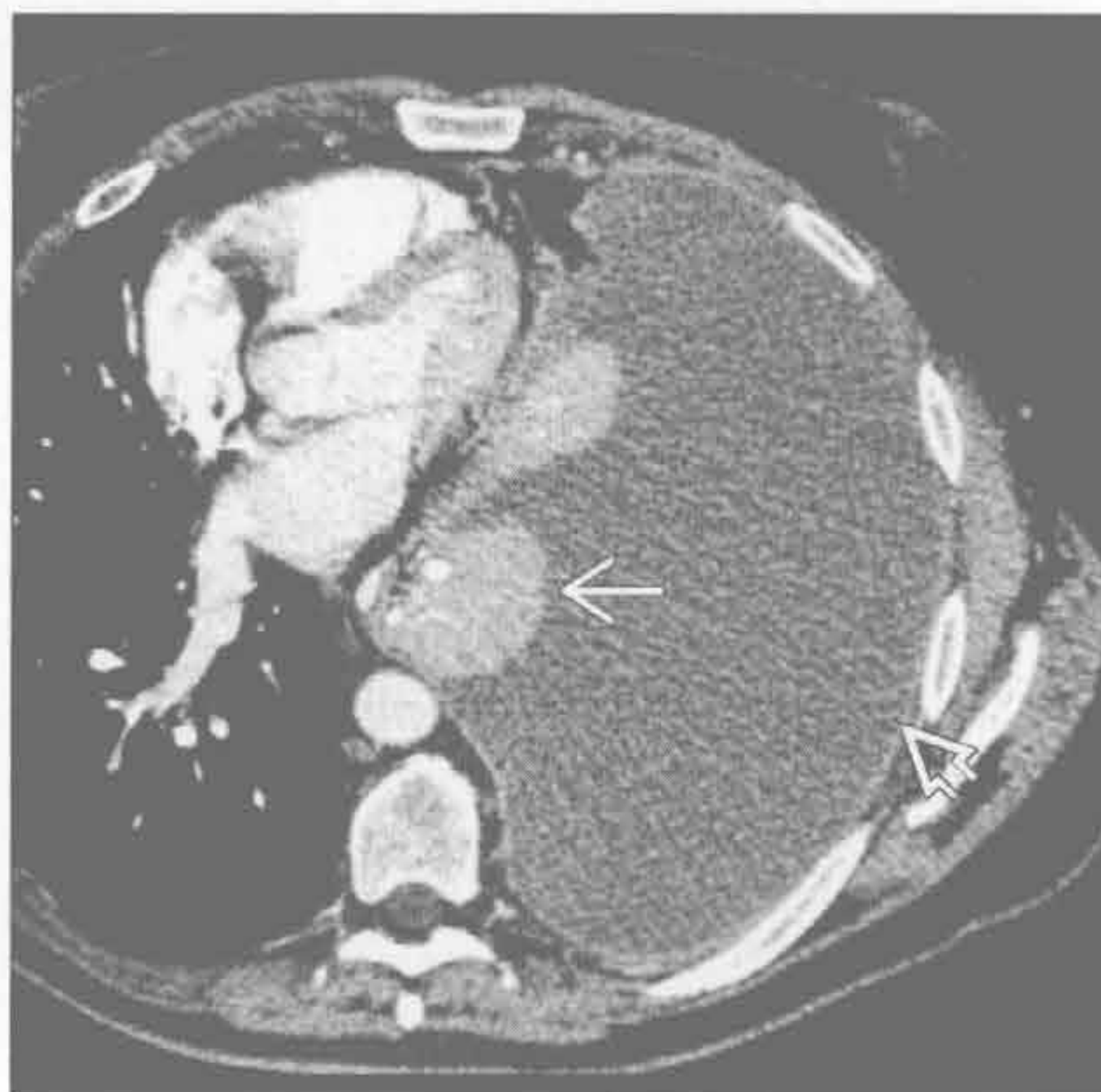- 可见代表血细胞比容效应的液-液平
- 机化可导致纤维胸
- 纤维胸
 - 单侧胸膜明显增厚，伴或不伴钙化
 - 纵隔向同侧移位
 - 原因包括消退的
 - 血胸
 - 脓胸
 - 结核性积液
- 恶性肿瘤
 - 常由于肿瘤转移至纵隔或肺导致纵隔向对侧移位
 - 原因包括
 - 原发性或转移性生殖细胞肿瘤
 - 胸腺瘤或胸腺癌
 - 间皮瘤
 - 支气管内或支气管外肿块导致肺萎陷
 - 胸膜转移伴大量胸腔积液
- 膈疝
 - 膈肌破裂，伴内脏疝入胸腔内

- 继发于高能钝挫伤或穿透伤
- 可有多种伴随损伤，包括气胸 / 血胸、肋骨骨折和肺挫伤
- 胸腹膜裂孔疝
 - 胸腹膜裂孔疝位于左后方
 - 大多数较小，含脂肪，为偶然发现
 - 若含肠管或肾，则可致纵隔向对侧移位
 - 大的先天性疝常能通过产前胎儿超声或 MR 诊断
- 先天性胸骨后膈疝
 - 位于右前方
 - 多含有小血管的网膜
 - 最常疝出的内脏是结肠
- 弯刀综合征
 - 右肺发育不全伴纵隔向同侧移位
 - 受累肺的部分或全部有异常肺静脉回流
 - 静脉与右心缘平行
 - 右肺动脉变细
 - 右肺部分体-肺循环侧支形成
 - 25%患者有相关的先天性心脏病

胸腔积液



胸腔积液



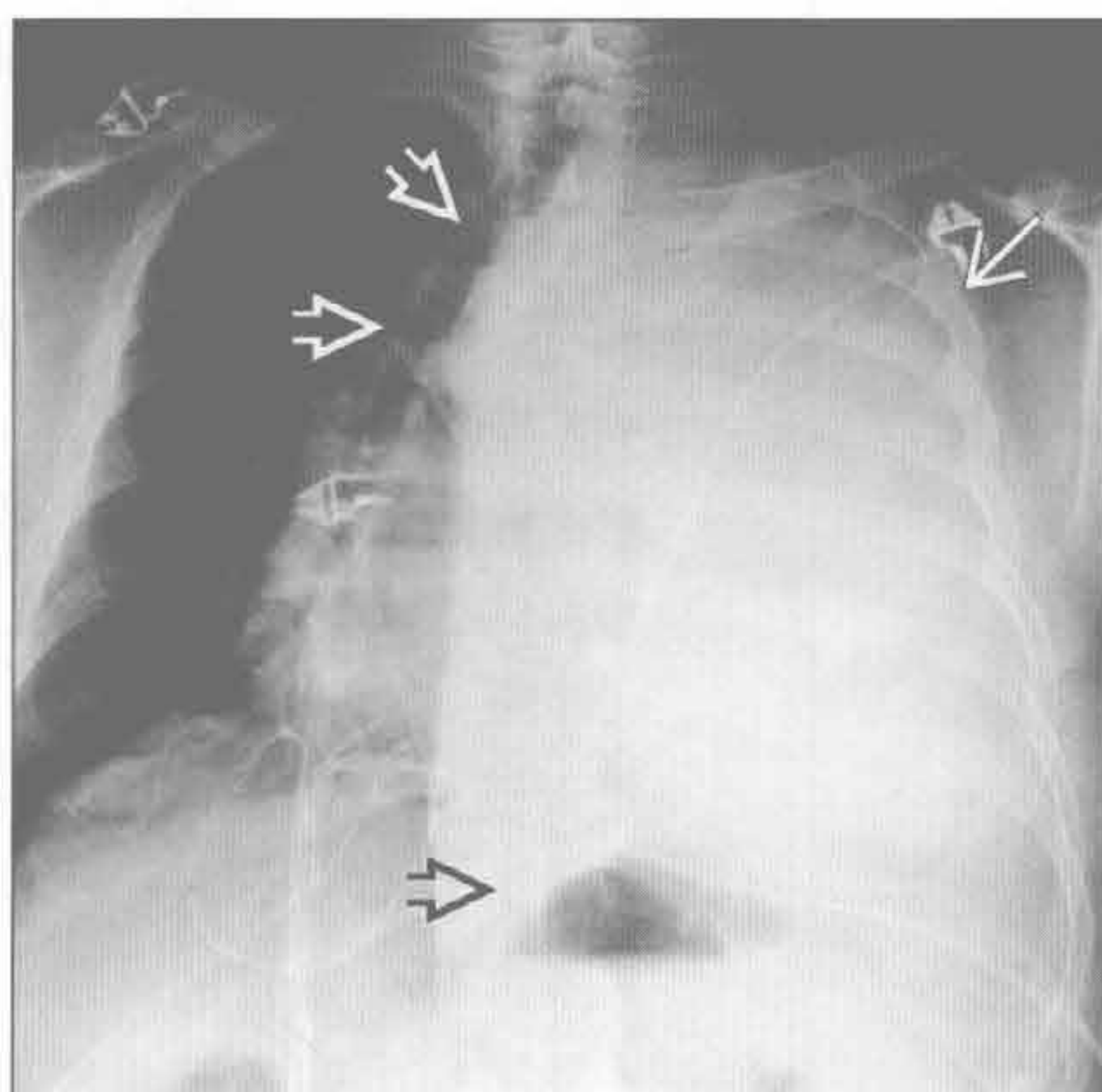
(左) 正位 X 线片示胸导管阻塞导致乳糜胸的典型 X 线表现。左胸呈致密影，伴纵隔右移 →

(右) 横断位增强 CT 示大量胸腔积液。胸膜一致性强化 ⇨，提示为渗出性胸腔积液。左肺完全不张 →

纵隔移位

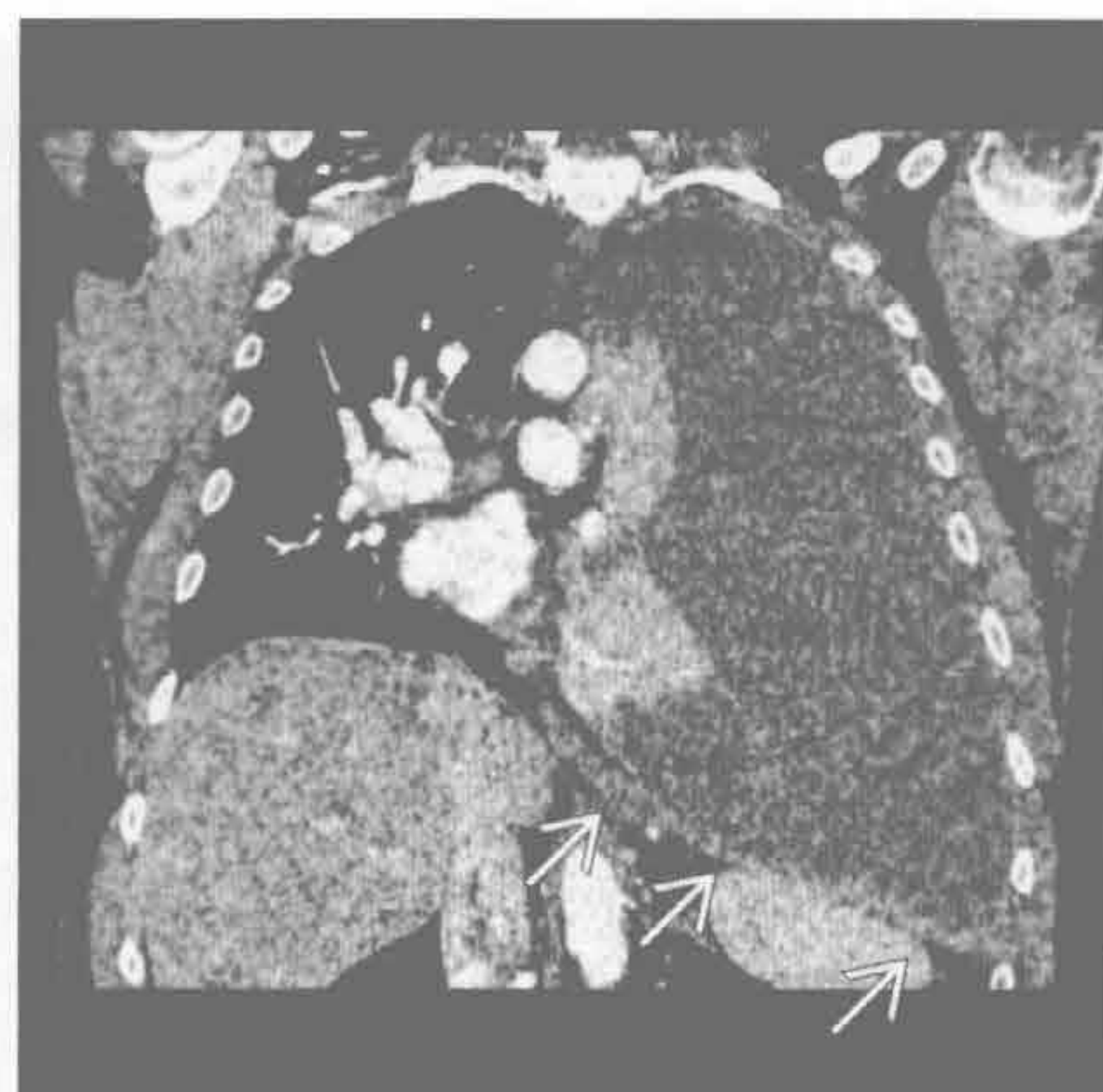
胸腔积液

(左) 正位 X 线片示间皮瘤导致的胸腔积液的典型 X 线表现。左胸完全呈致密影 \Rightarrow ，伴纵隔右移 \Rightarrow 。胃泡影向下向内移位 \Rightarrow



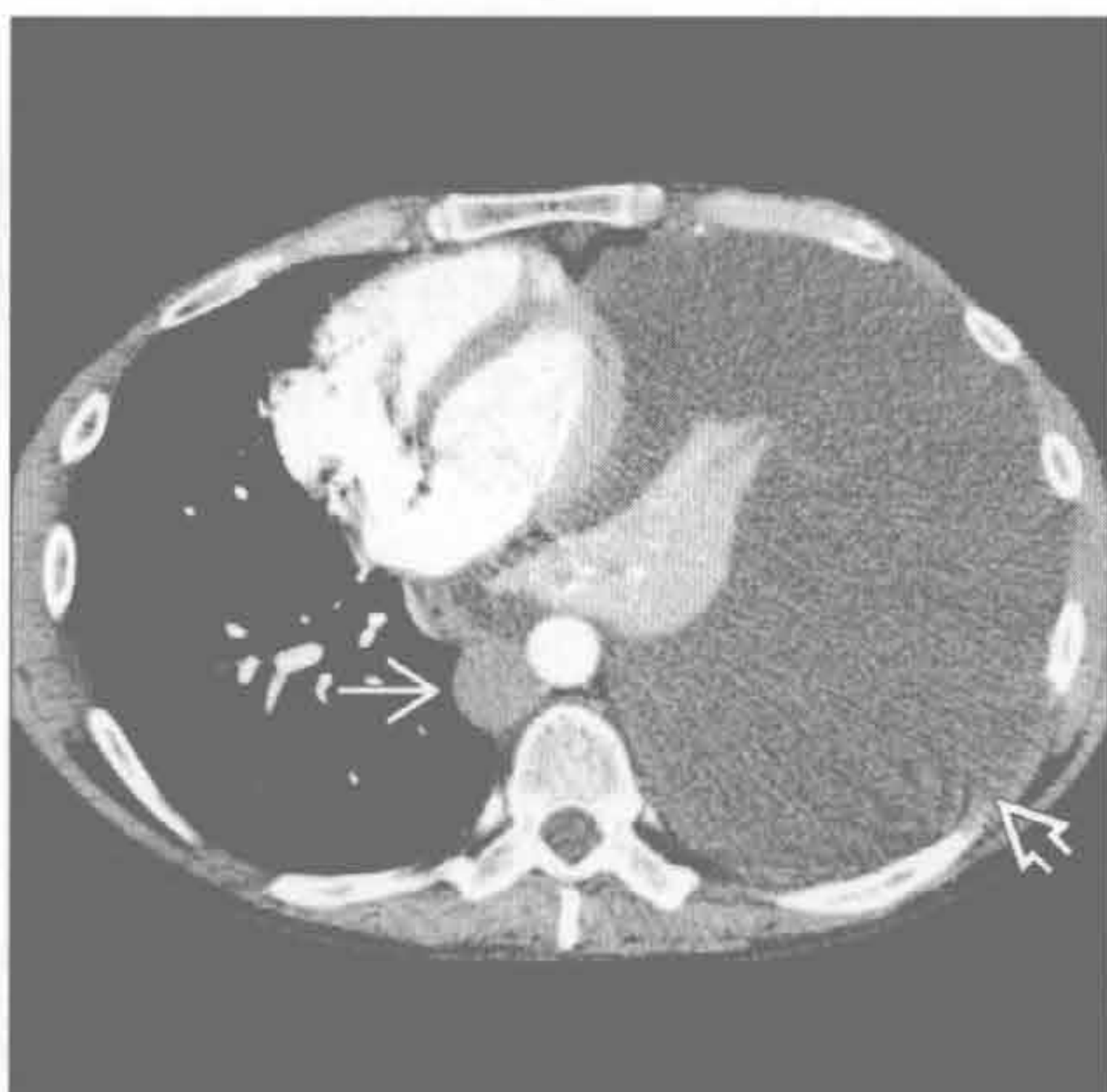胸腔积液

(右) 冠状位增强 CT 示左膈面反向下移 \Rightarrow 和纵隔右移



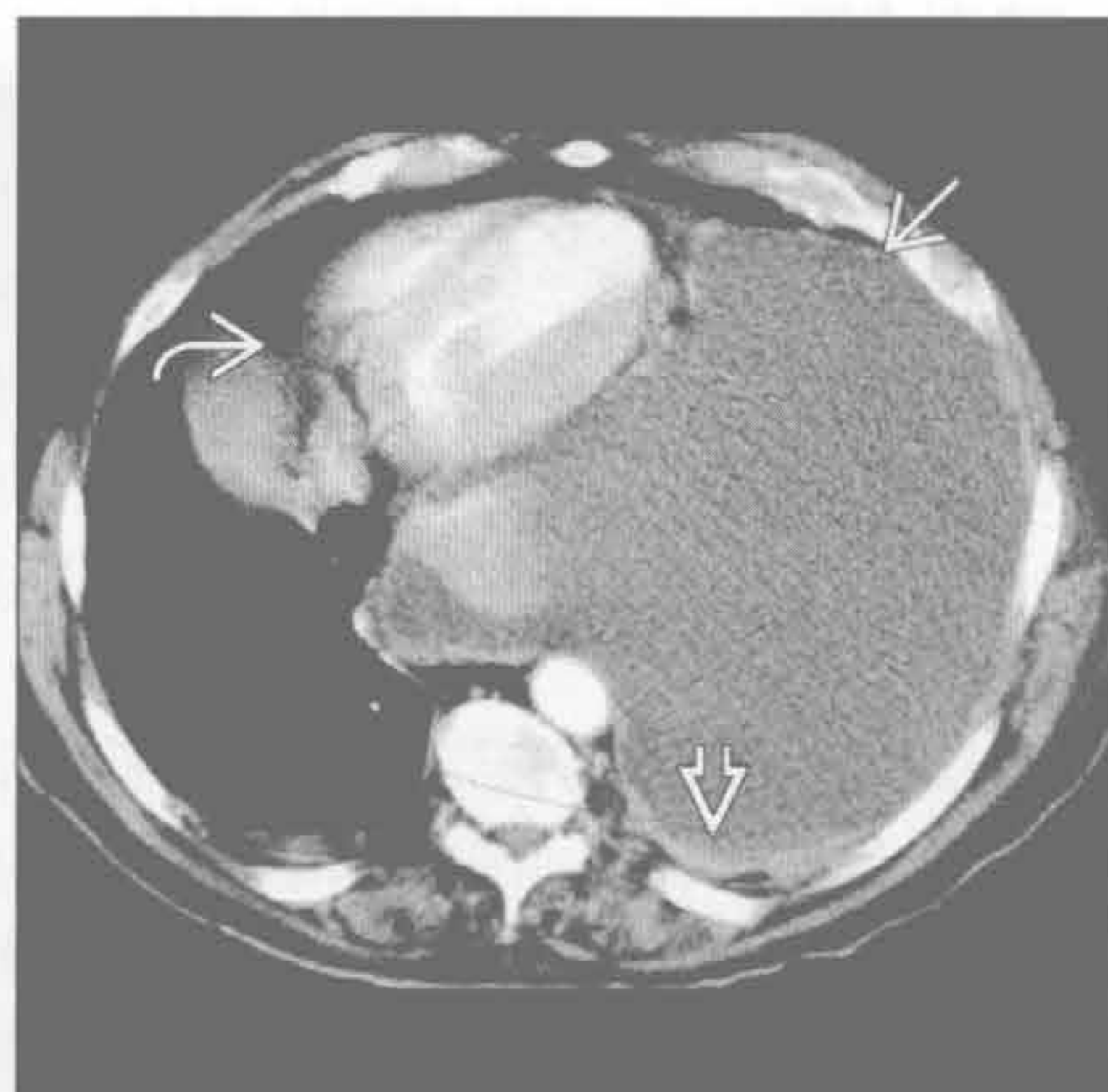
胸腔积液

(左) 横断位增强 CT 示胸导管阻塞导致的乳糜胸表现。大量胸腔积液 \Rightarrow 、纵隔向对侧移位和脊柱旁淋巴结肿大 \Rightarrow



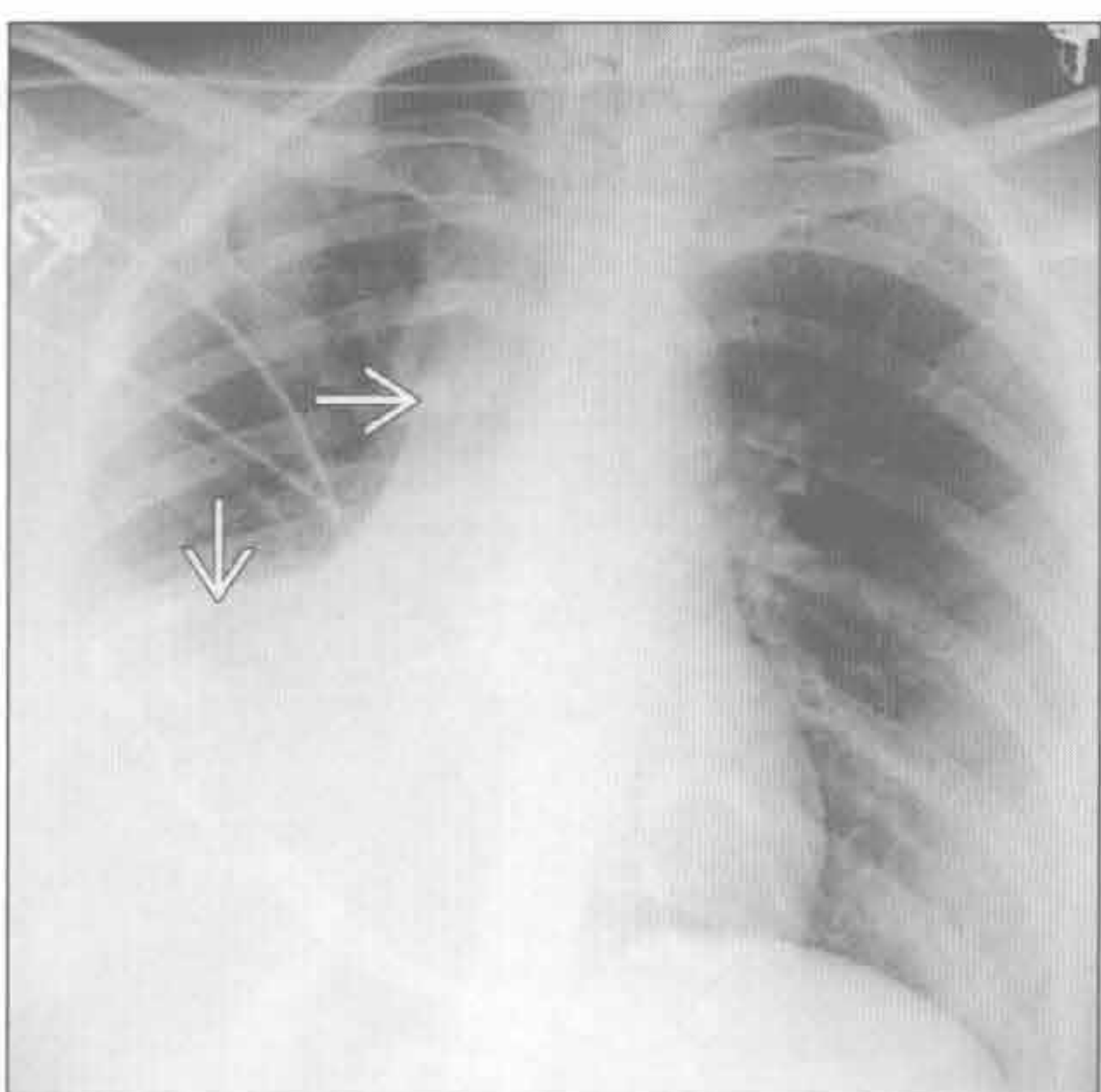
胸腔积液

(右) 横断位增强 CT 示恶性间皮瘤导致的胸腔积液的典型表现。见大量胸腔积液 \Rightarrow 和胸膜增厚 \Rightarrow 。纵隔右移 \Rightarrow



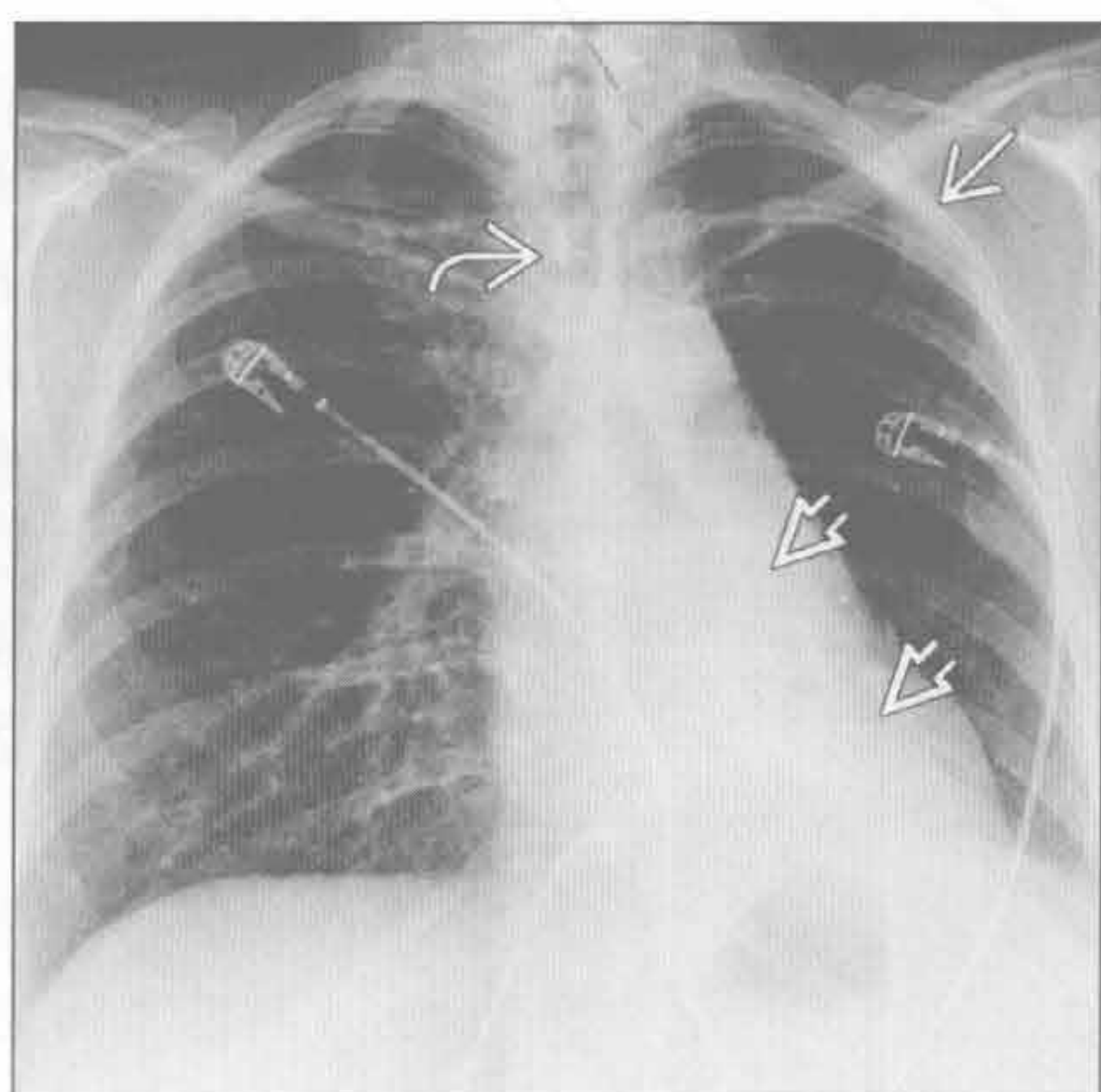
肺叶不张

(左) 前后位 X 线片示右肺中叶和右肺下叶萎陷 \Rightarrow 。右胸变小，气管右移



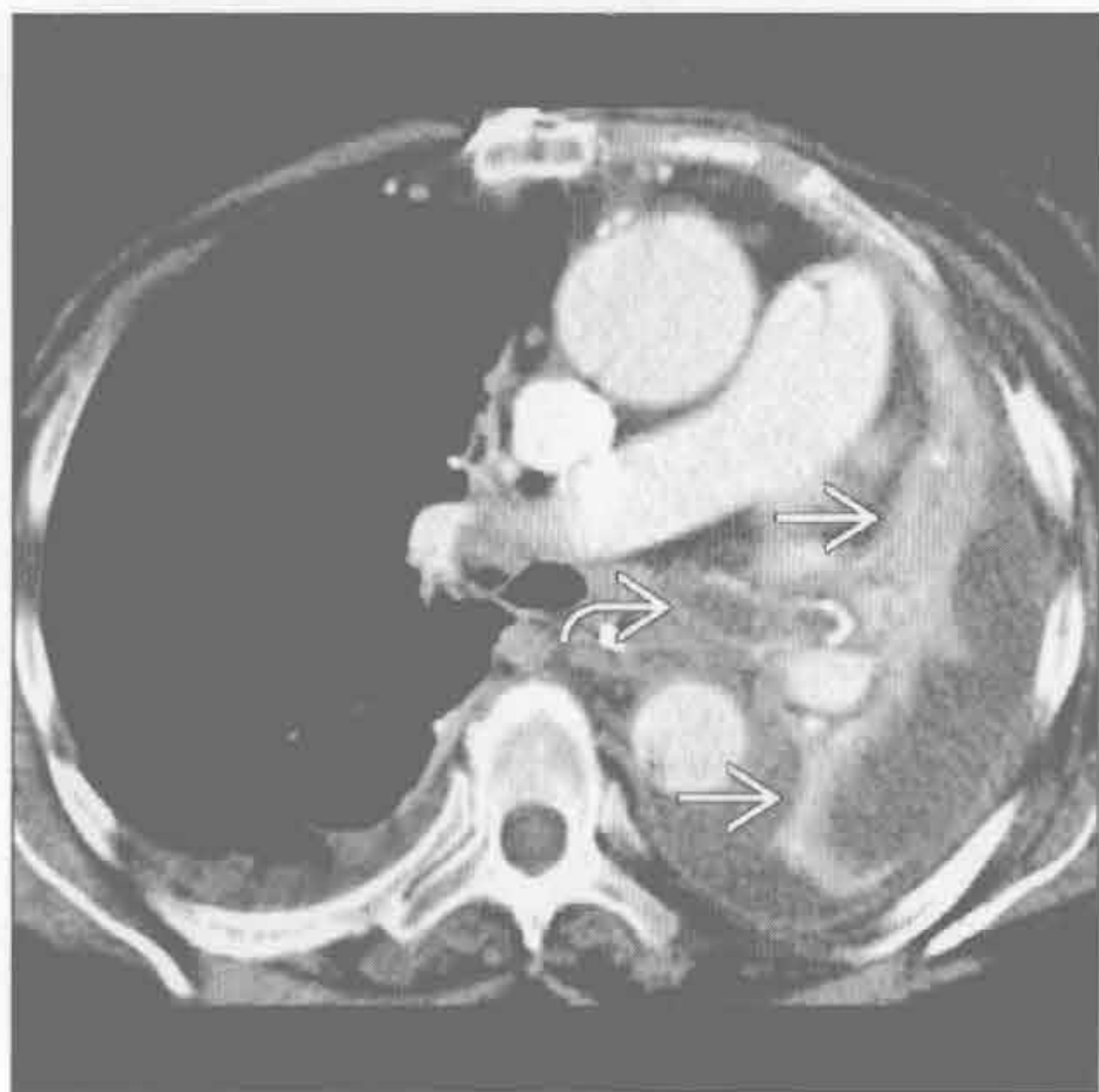
肺叶不张

(右) 继发于阻塞性支气管肺癌的左肺下叶萎陷患者。正位 X 线片示心影后三角形阴影 \Rightarrow 。纵隔左移 \Rightarrow ，左上肺代偿性过度充气 \Rightarrow

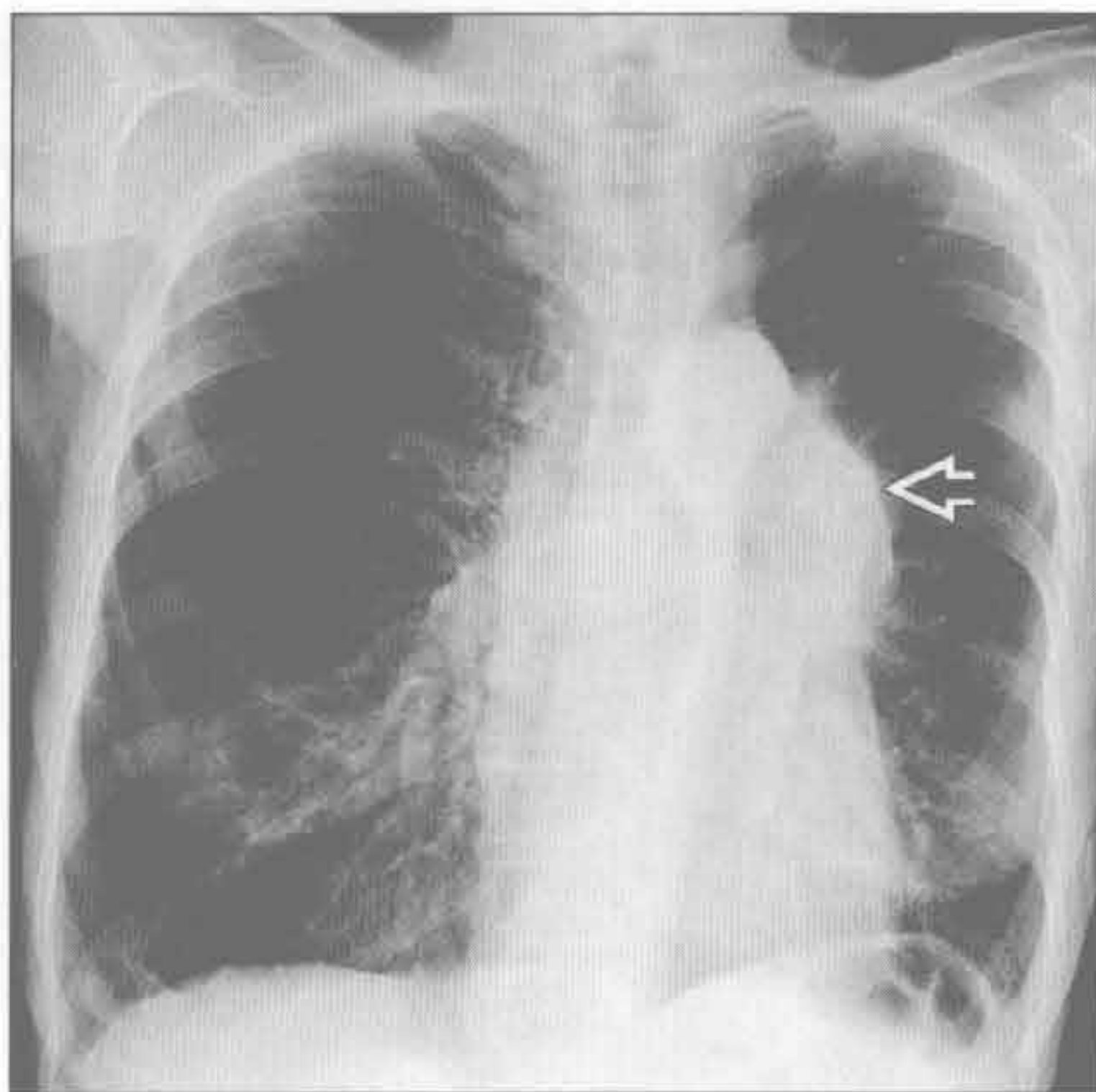


纵隔移位

肺叶不张



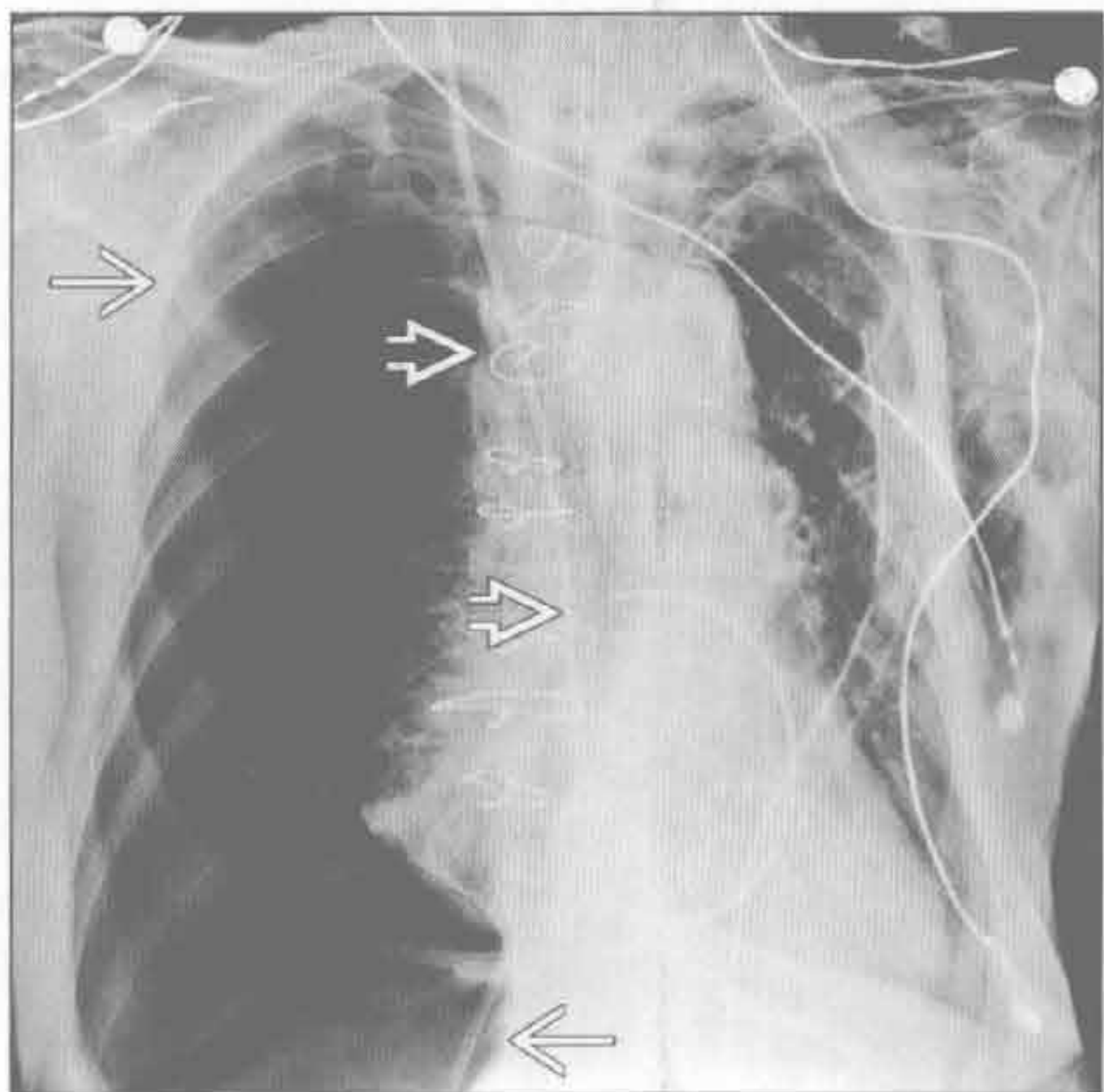
肺叶不张



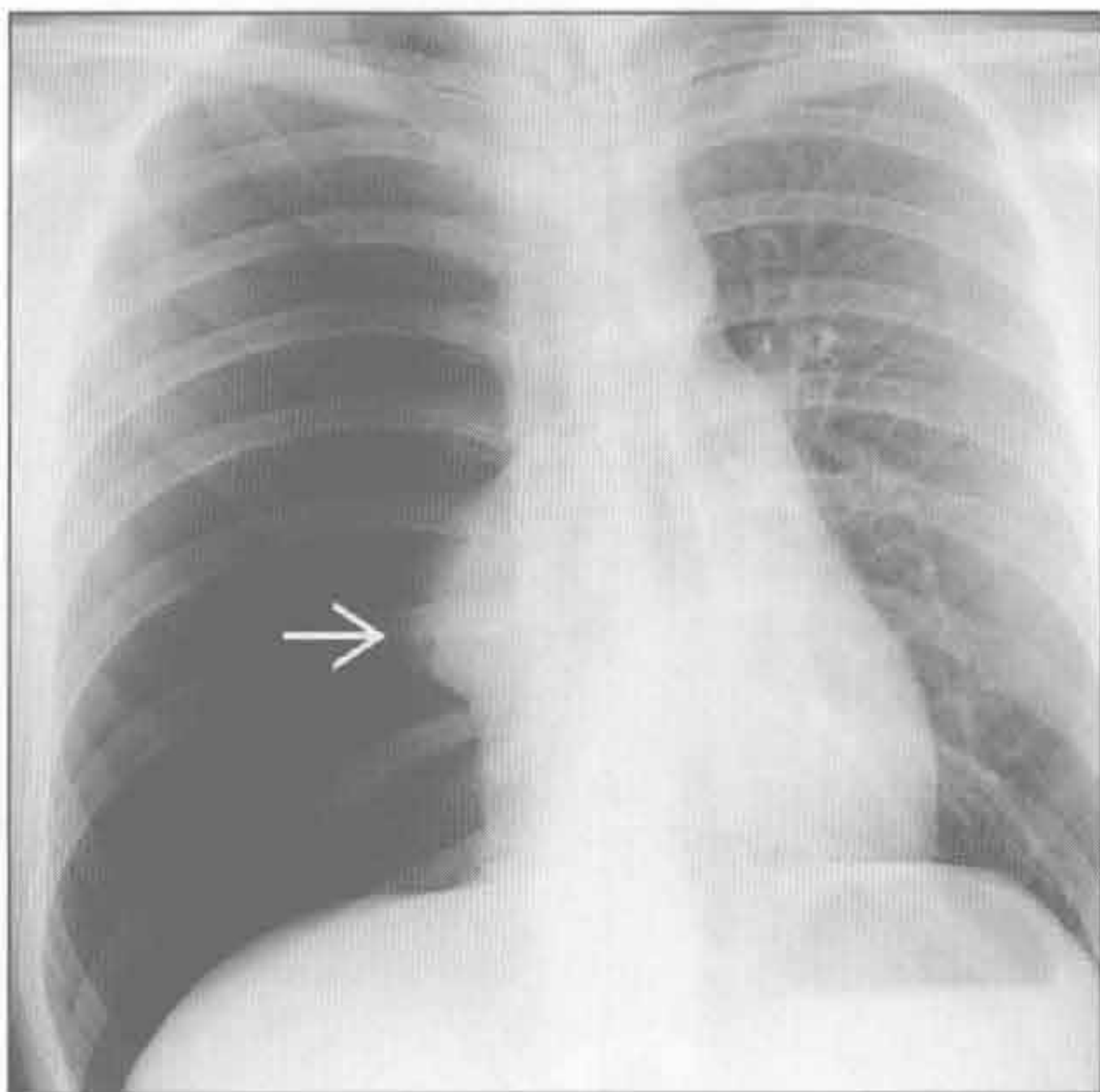
(左) 横断位增强 CT 示继发于黏液的左肺萎陷的典型表现。左肺完全不张 \rightarrow ，少量胸腔积液和阻塞的左主支气管 \rightarrow

(右) 正位 X 线片示支气管肺癌导致的左肺上叶萎陷。左肺门肿块 \rightarrow 。左胸较小，纵隔左移。左肺透亮度增高，反映出空气捕捉征象

气胸



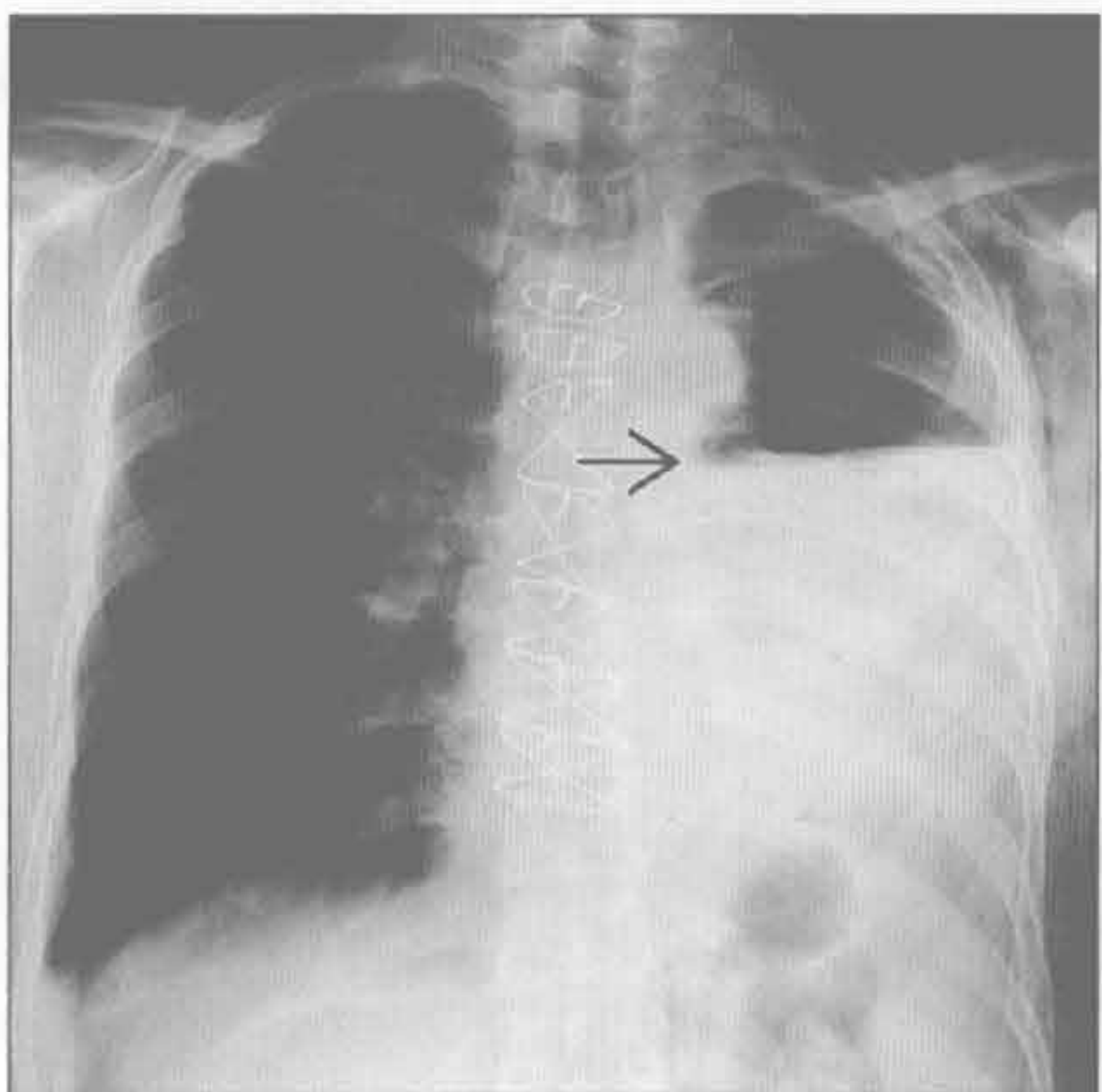
气胸



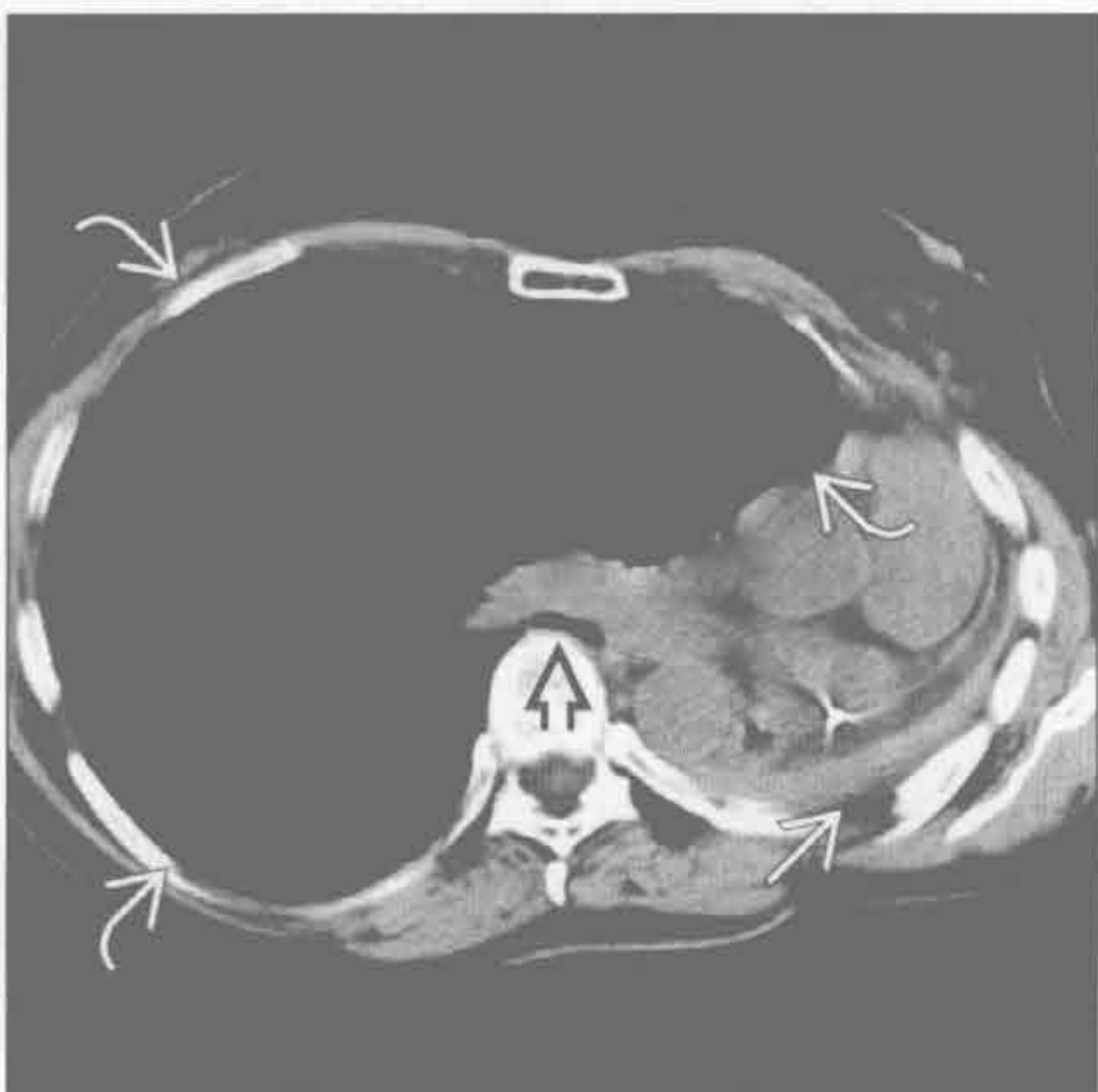
(左) 前后位 X 线片示大量气胸 \rightarrow 。纵隔左移 \rightarrow ，如 Swan-Ganz 导管所示。右膈面反转并延伸至 X 线片底部以外

(右) 正位 X 线片示右胸透亮，右肺萎陷 \rightarrow 。纵隔向对侧移位、右膈面低平和右侧肋间隙增宽，均提示张力性气胸

肺切除



肺切除



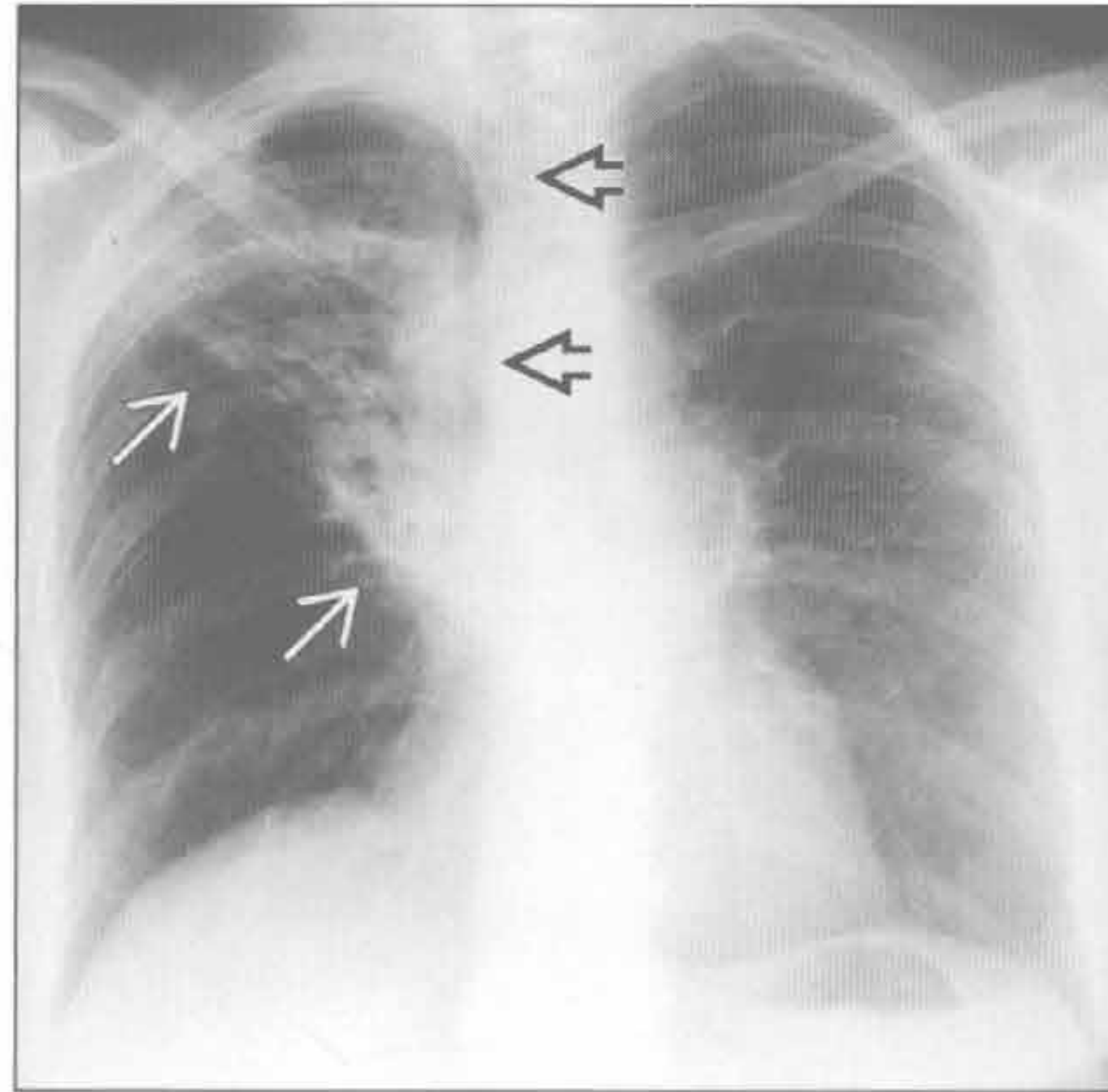
(左) 正位 X 线片示近期肺切除术后残腔内的气-液平 \rightarrow ，纵隔轻度向同侧移位

(右) 横断位平扫 CT 示肺切除后的左肺切除综合症的典型表现。见肺切除后残腔 \rightarrow 、右肺明显过度充气 \rightarrow 和气道跨越脊柱处狭窄 \rightarrow

纵隔移位

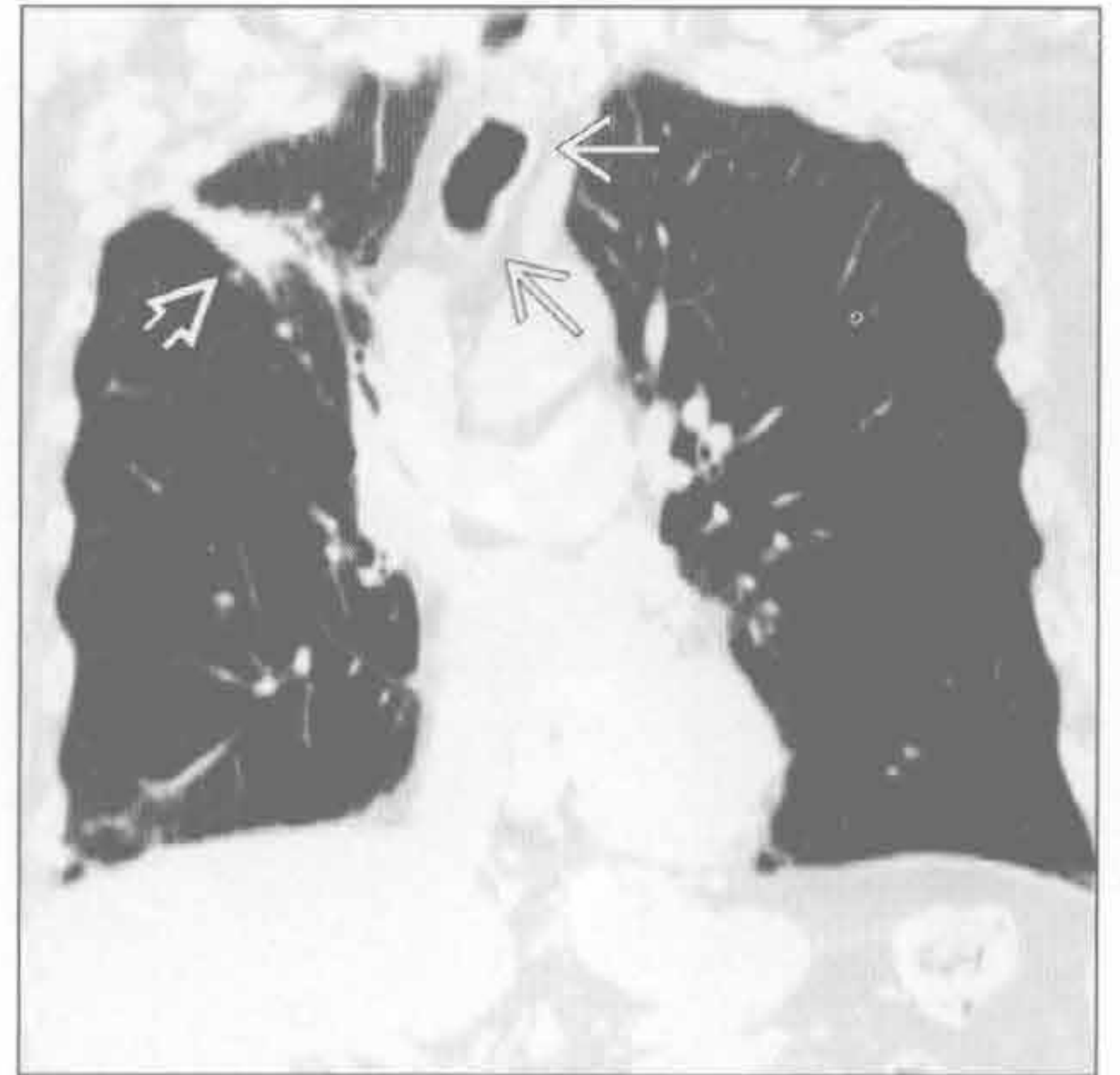
放射性纤维化

(左) 肺癌放疗患者。正位 X 线片示容积减小 \rightarrow 和网状阴影。支气管右移 \rightarrow



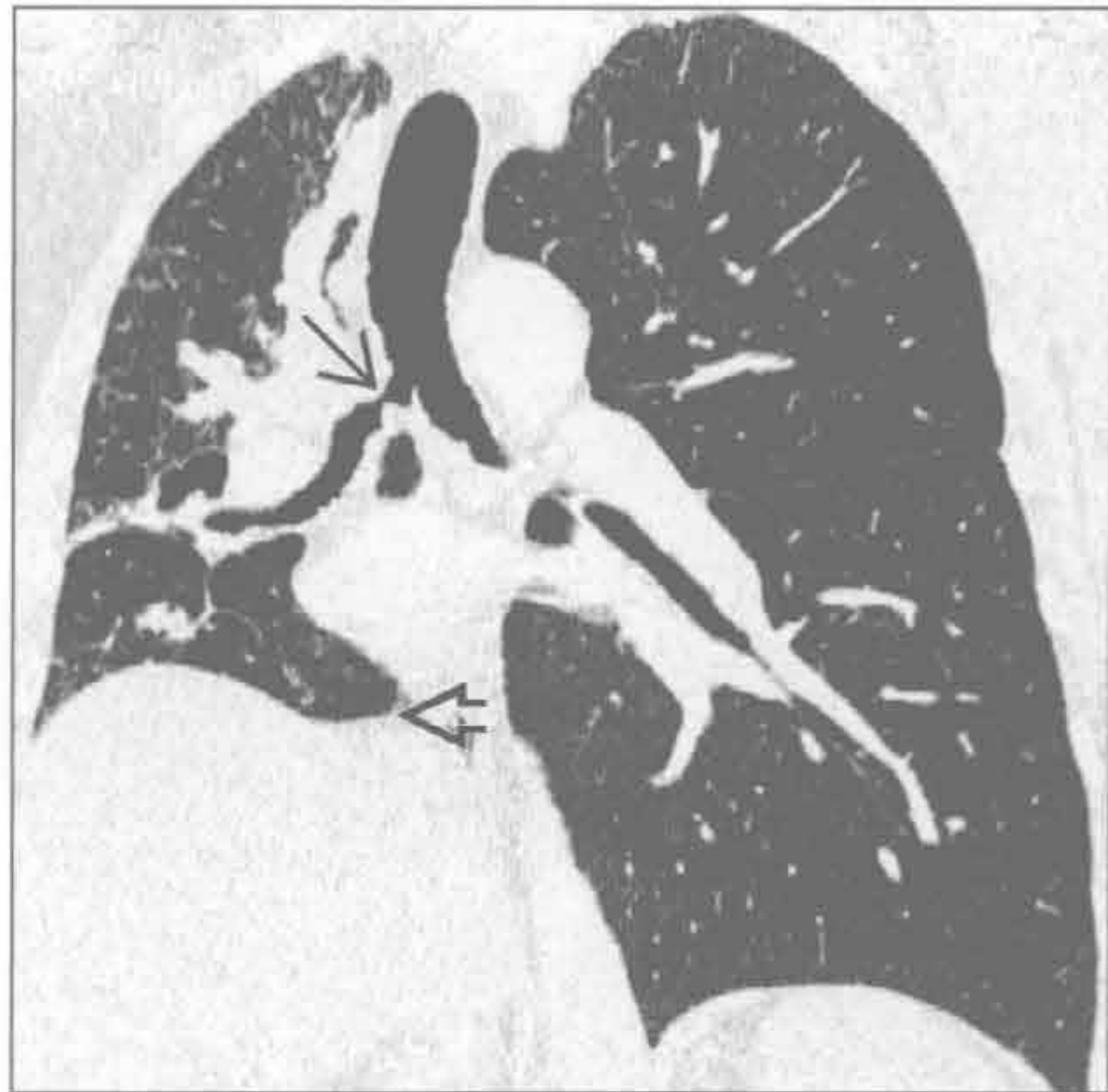
(右) 冠状位增强 CT 示放疗后 36 个月的肺癌表现 \rightarrow 。气管 \rightarrow 和纵隔向同侧移位

放射性纤维化



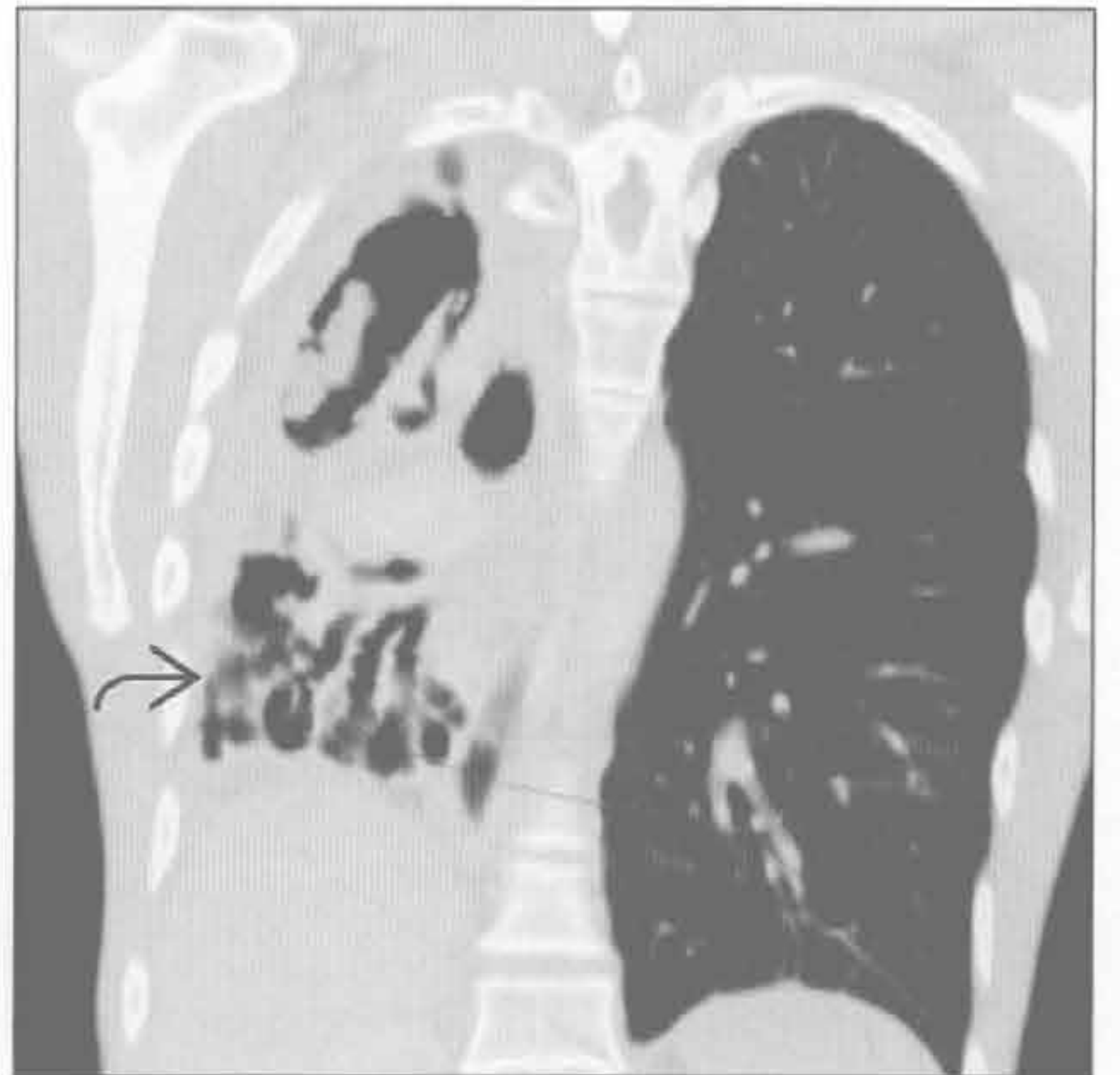结核

(左) 冠状位 HRCT 示结核感染导致的右主支气管局限性狭窄 \rightarrow 。气管、纵隔右移，右膈抬高 \rightarrow



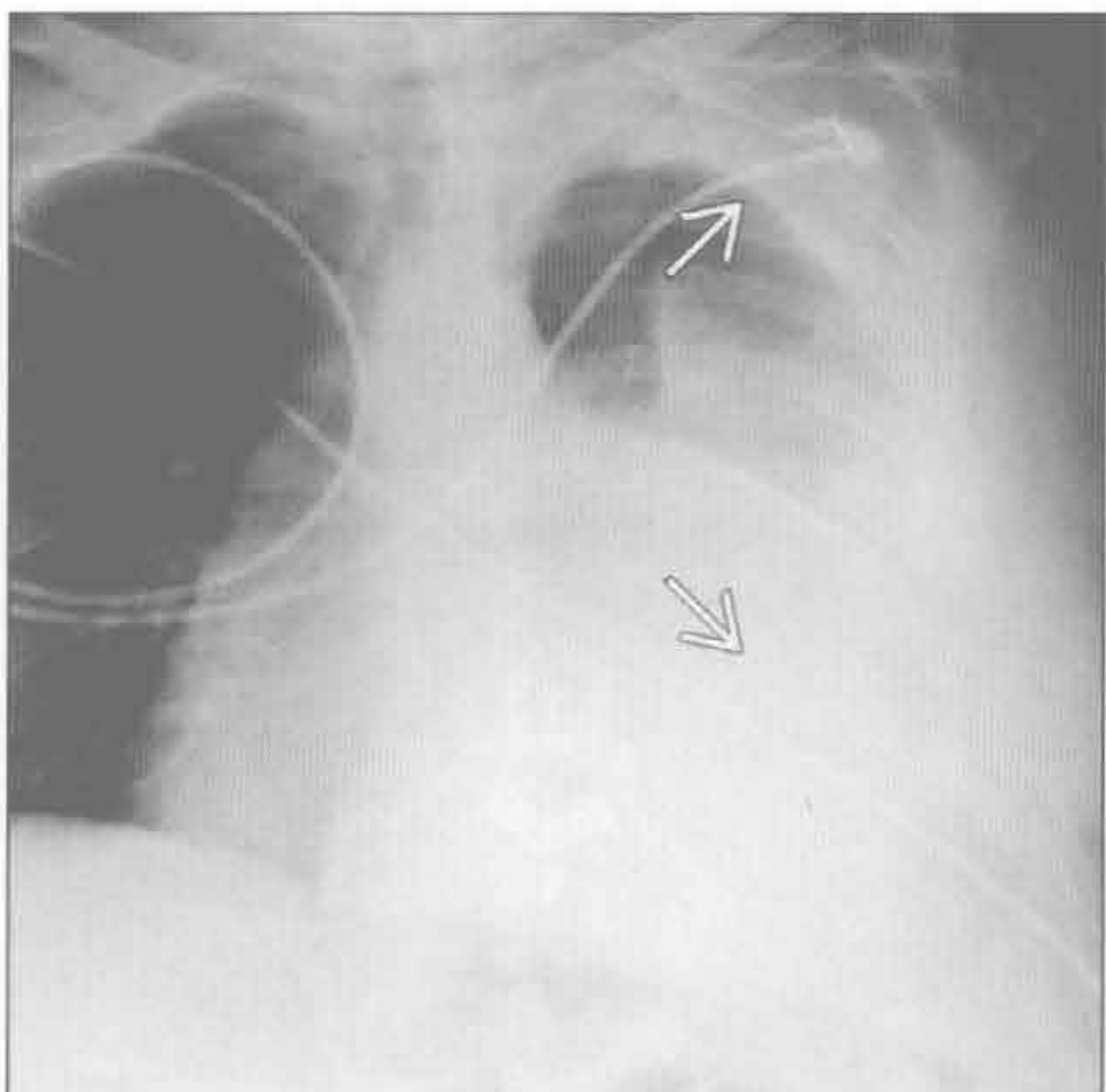
(右) 结核感染后“肺自截”患者。冠状位增强 CT 示基底段支气管扩张 \rightarrow ，右胸体积缩小，伴纵隔向同侧移位

结核



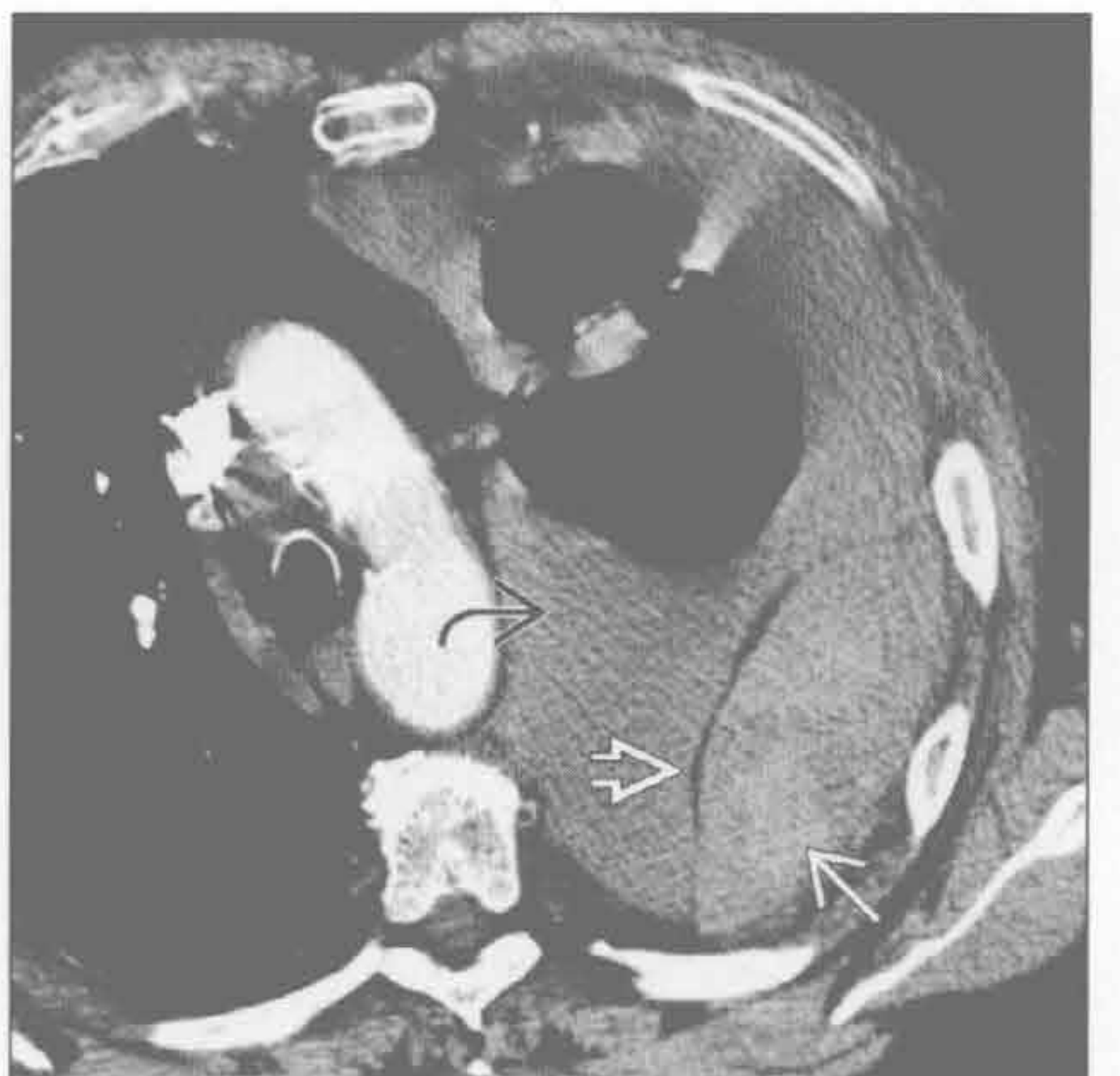
血胸

(左) 前后位 X 线片示肋骨创伤导致的血胸的 X 线表现。左侧大量血胸 \rightarrow ，纵隔右移



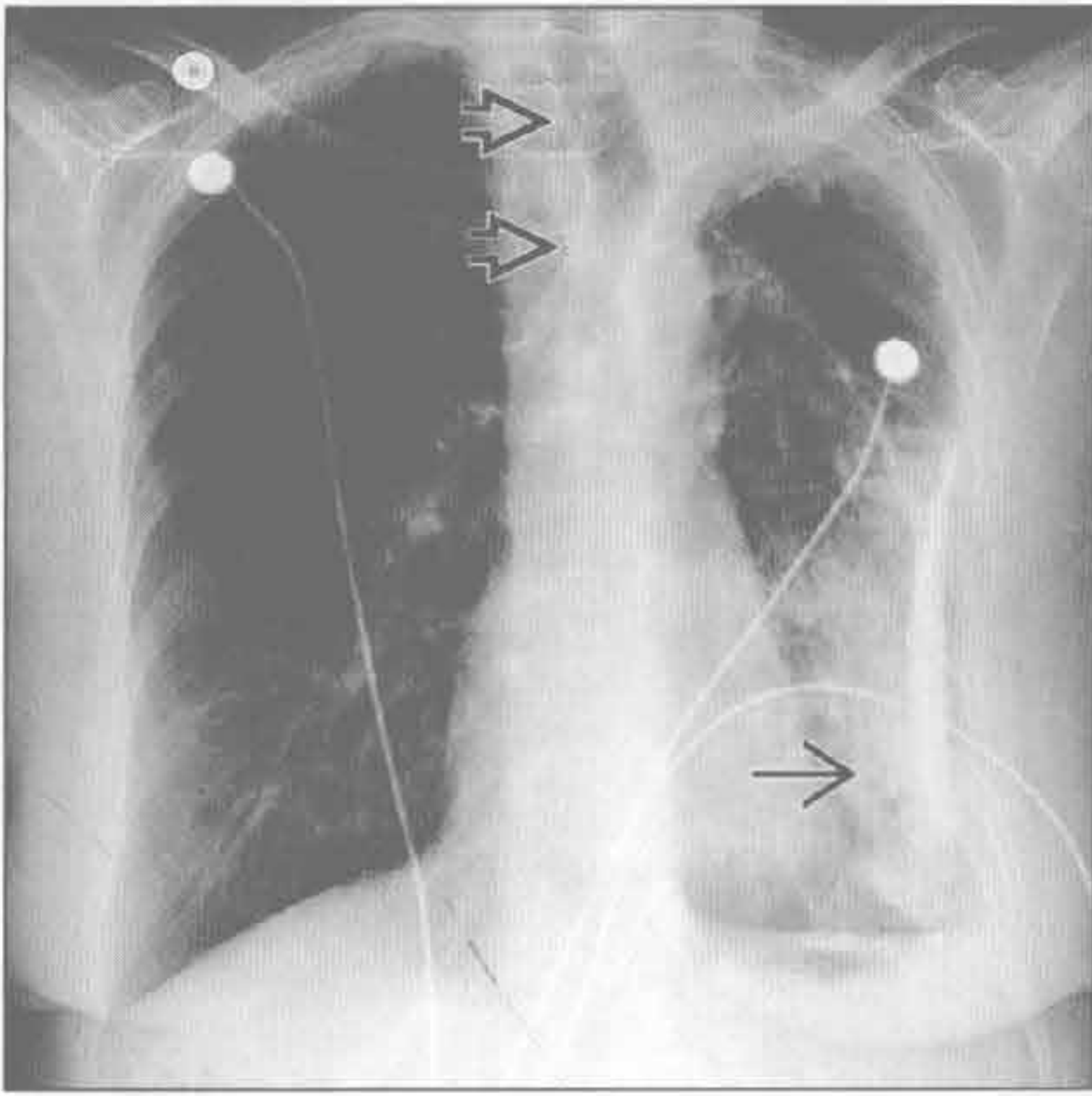
(右) 横断位增强 CT 示大量胸腔积液 \rightarrow 和由胸膜外大血肿 \rightarrow 导致的胸膜外脂肪移位 \rightarrow 。纵隔右移。在较低层面可见导致出血的肋骨骨折

血胸

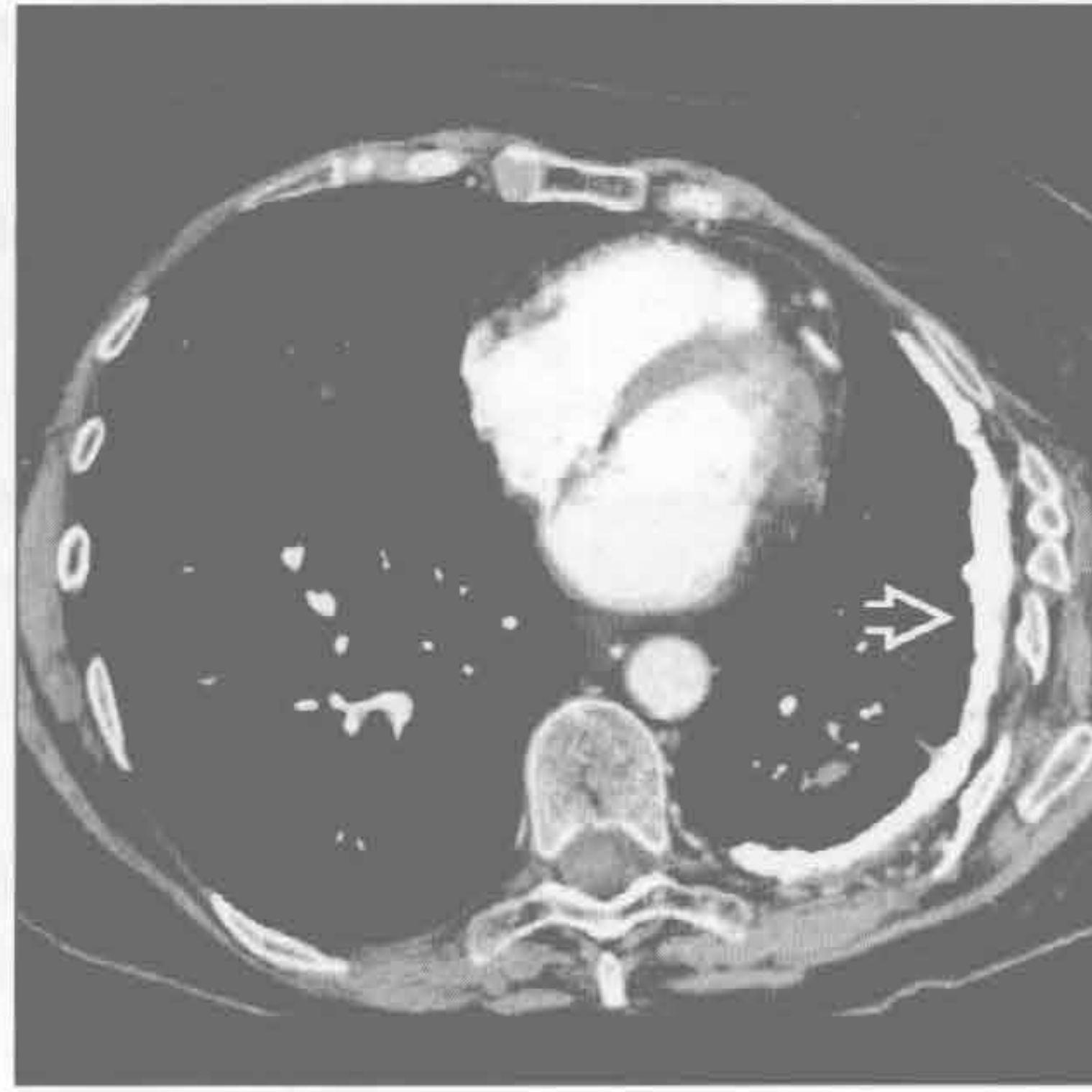


纵隔移位

纤维胸



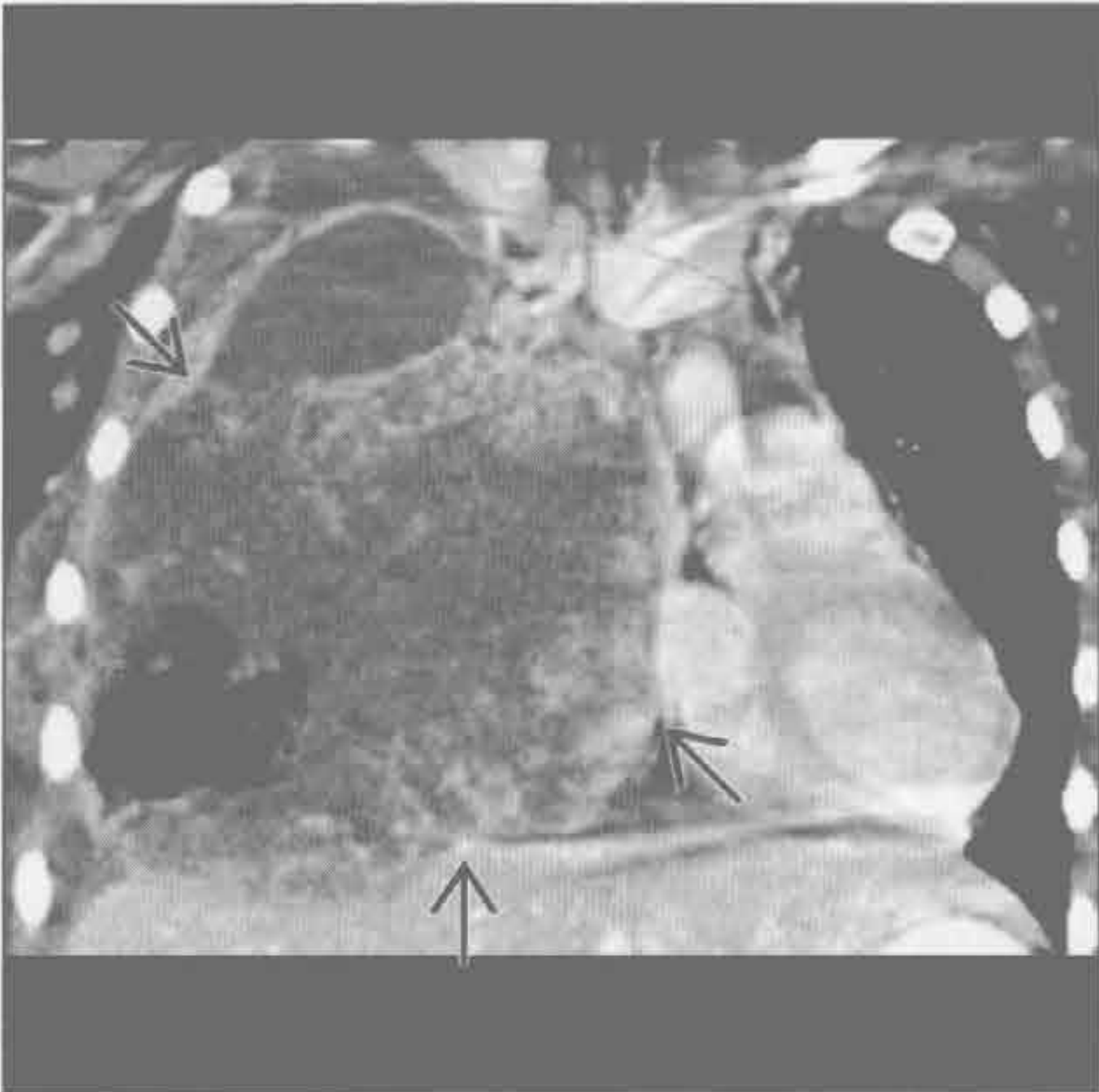
纤维胸



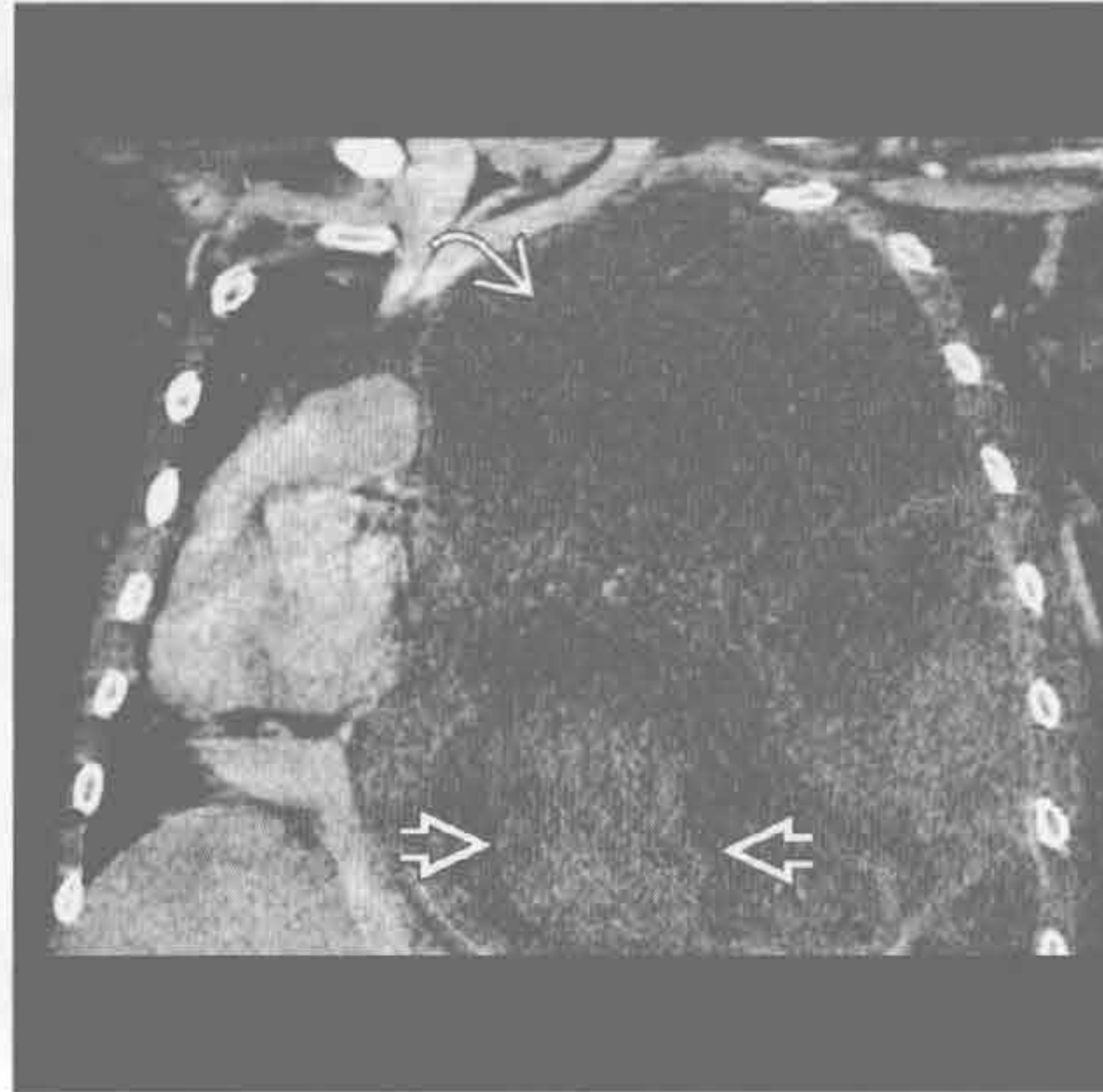
(左) 正位 X 线片示左胸体积缩小, 胸膜弥漫性钙化。气管左移。

(右) 横断位增强 CT 示厚层钙化的增厚胸膜, 左胸体积缩小。患者的纤维胸继发于既往的结核性脓胸, 纵隔向同侧移位。

恶性肿瘤



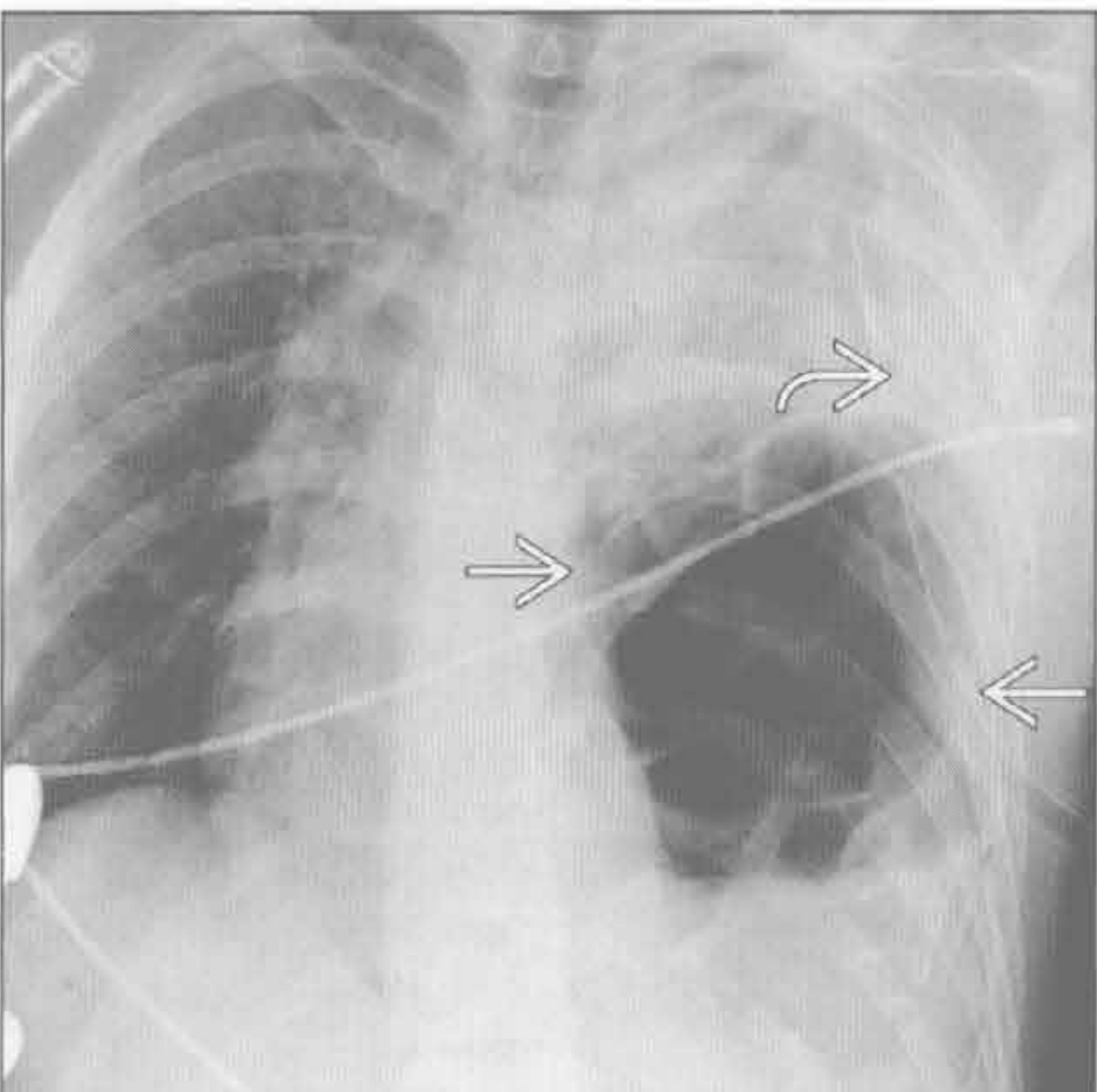
恶性肿瘤



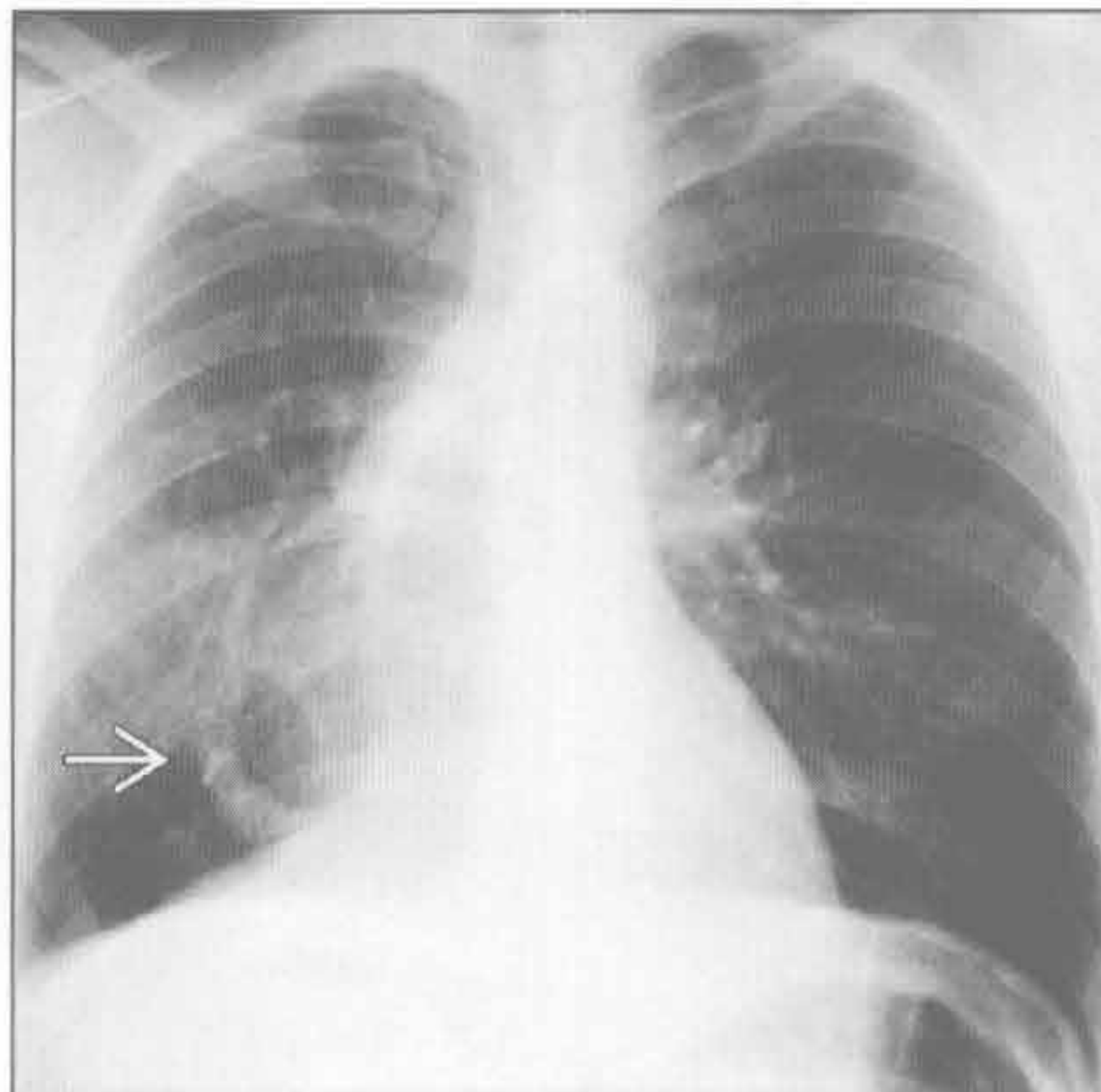
(左) 冠状位增强 CT 示巨大肿块导致纵隔向对侧移位。此病例被证实是卵黄囊瘤。

(右) 转移性滑膜肉瘤患者。冠状位增强 CT 示一不均匀强化的大肿块, 有囊性和实性成分。纵隔向对侧移位。

膈疝



弯刀综合征



(左) 前后位 X 线片示急性膈肌撕裂后出现的胸腔内肠管的典型表现。见胸腔内肠管和纵隔右移。左侧胸腔积液提示肠绞窄。

(右) 正位 X 线片示右肺容积减小, 垂直走行的静脉向下延伸至下腔静脉。

纵隔气肿

鉴别诊断

常见

- 真性纵隔气肿
 - 肺泡破裂
 - 气管支气管损伤
 - 食管损伤
 - 医源性损伤
 - 自颈部或腹部延伸
 - 纵隔炎（罕见）
- 内侧气胸（假性）
- 马赫带（假性）

不常见

- 心包积气
- 皮肤皱褶（假性）
- 气管旁含气囊肿（假性）

重要信息

鉴别诊断要点

- CT 常能对真性和假性纵隔气肿进行鉴别诊断

常见诊断的有用线索

- 真性纵隔气肿
 - 哮喘、咳嗽、瓦尔萨尔瓦（Valsalva）动作、肺泡性肺疾病或间质性肺疾病导致的肺泡破裂

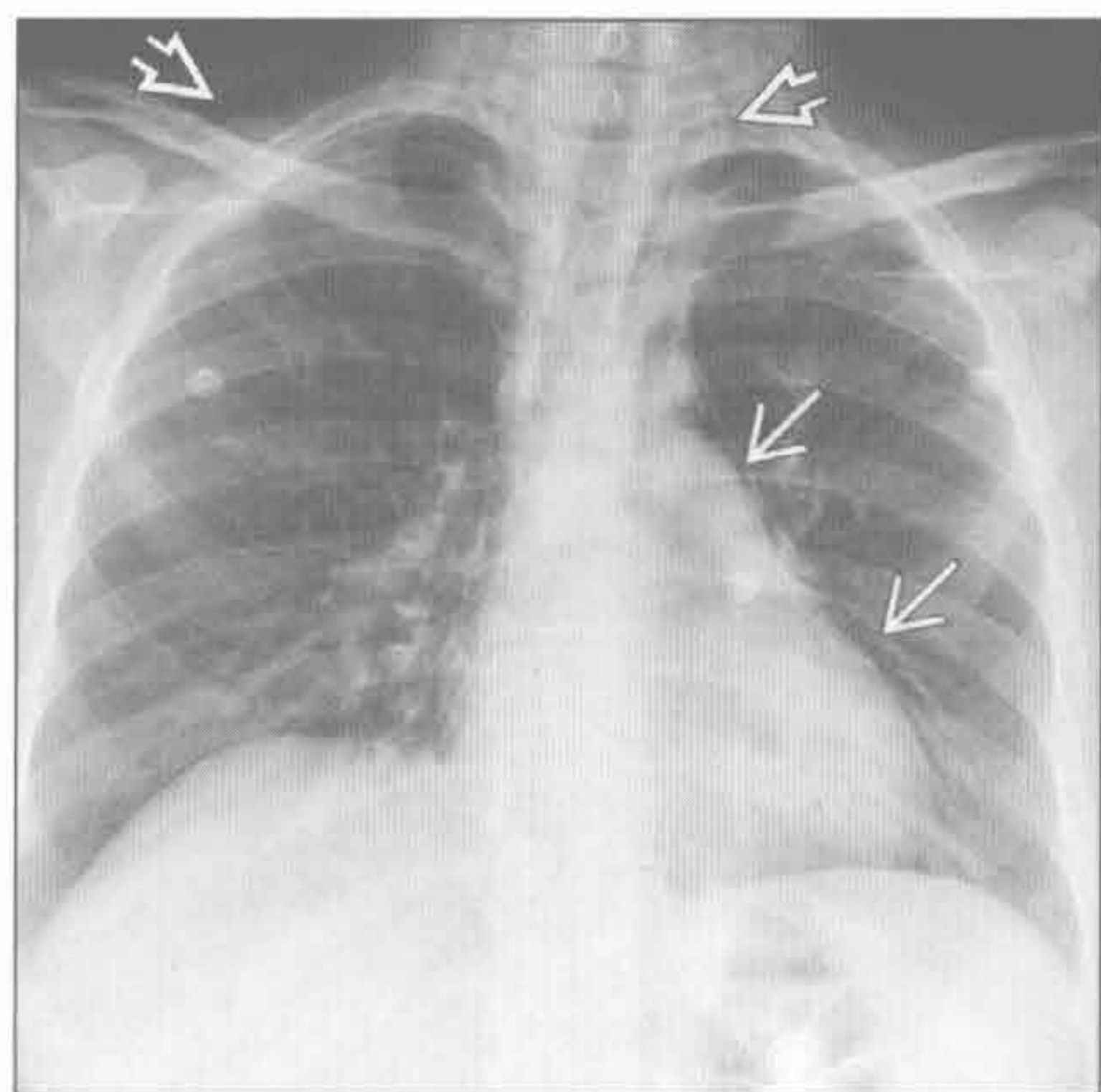
- 胸腔置管或气管切开导致的医源性损伤
- 纵隔内异位气体；临床症状常显著
- 沿心缘走行的透亮影，常延伸至颈部；纵隔结构周围透亮区
- 横膈连续征：气体勾勒出心脏下缘（亦见于心包积气）
- 内侧气胸（假性）
 - 胸腔其他部分的气胸
 - 若非包裹性，会随体位变动迅速移位
- 马赫带（假性）
 - 缺乏纵隔气肿时明显的胸膜线影
 - 将致密的心影从视野内去除后伪影不再明显

不常见诊断的有用线索

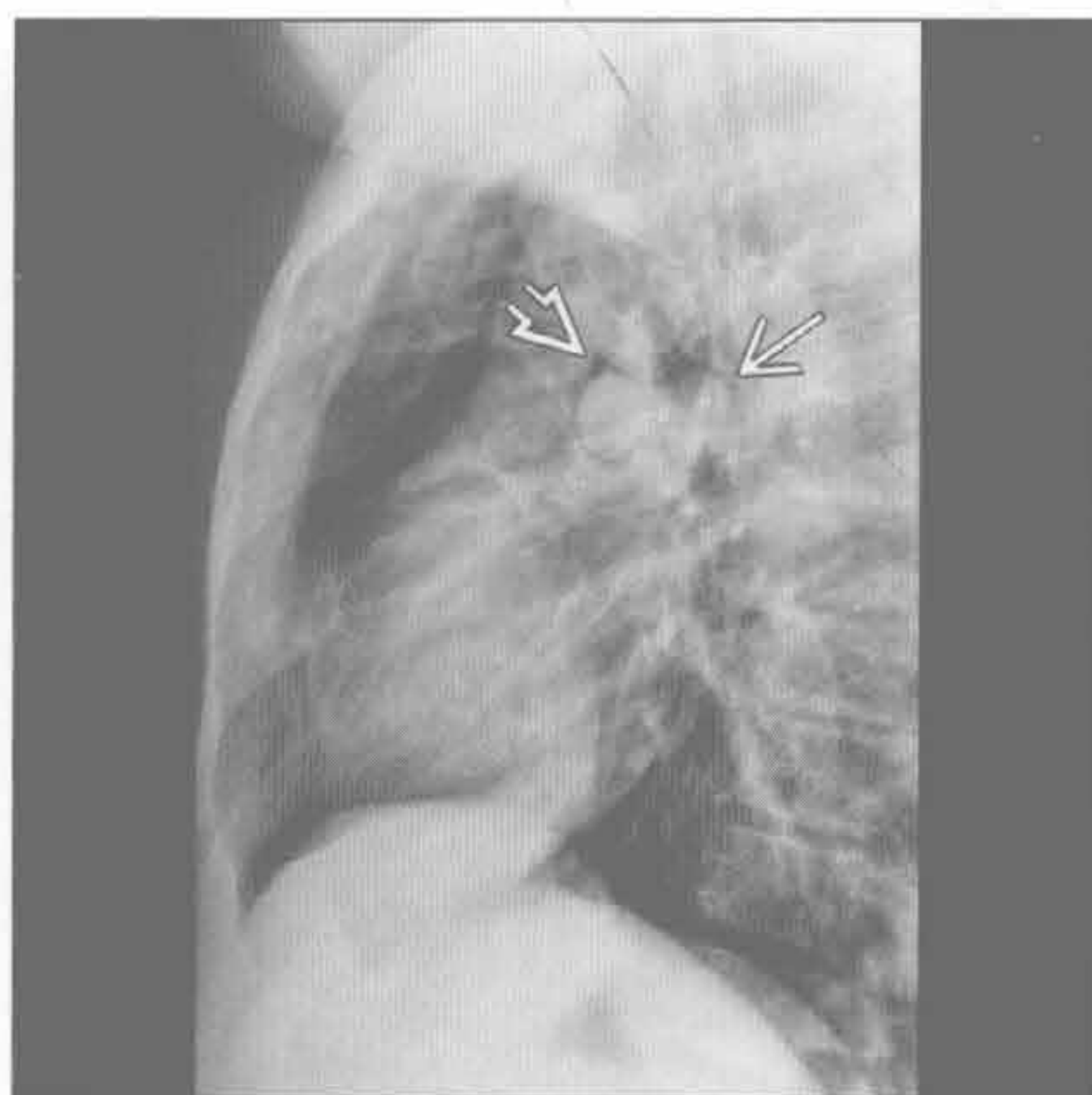
- 心包积气
 - 不延伸至肺门以上水平；横膈连续征
 - 随体位变动迅速移位
- 皮肤皱褶（假性）
 - 缺乏纵隔气肿时明显的胸膜线影；可能见到模糊的黑线影（皮肤皱褶内的气体）
 - 方向常与解剖不符；复查消失
- 气管旁含气囊肿（假性）
 - 胸廓入口处气管右后外方小的充气病灶
 - 与气管连通处极少显示

真性纵隔气肿

（左）正位 X 线片示沿纵隔左侧走行的透亮区 \rightarrow ，延伸至颈、肩部 \Rightarrow ，高度提示纵隔气肿



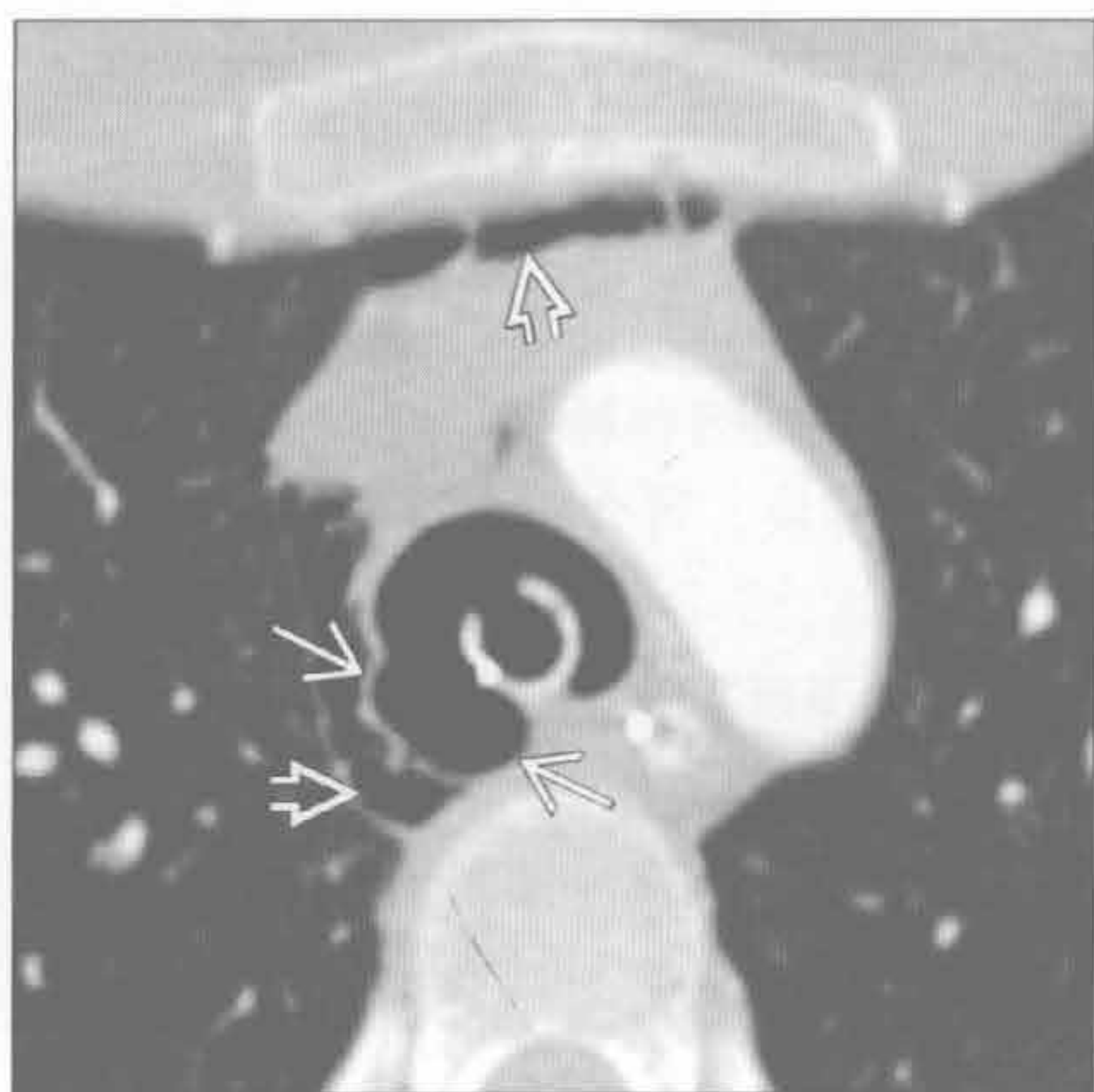
（右）侧位 X 线片示纵隔内透亮区，高度提示纵隔气肿。气体勾勒出右肺动脉 \Rightarrow 和左肺动脉 \rightarrow



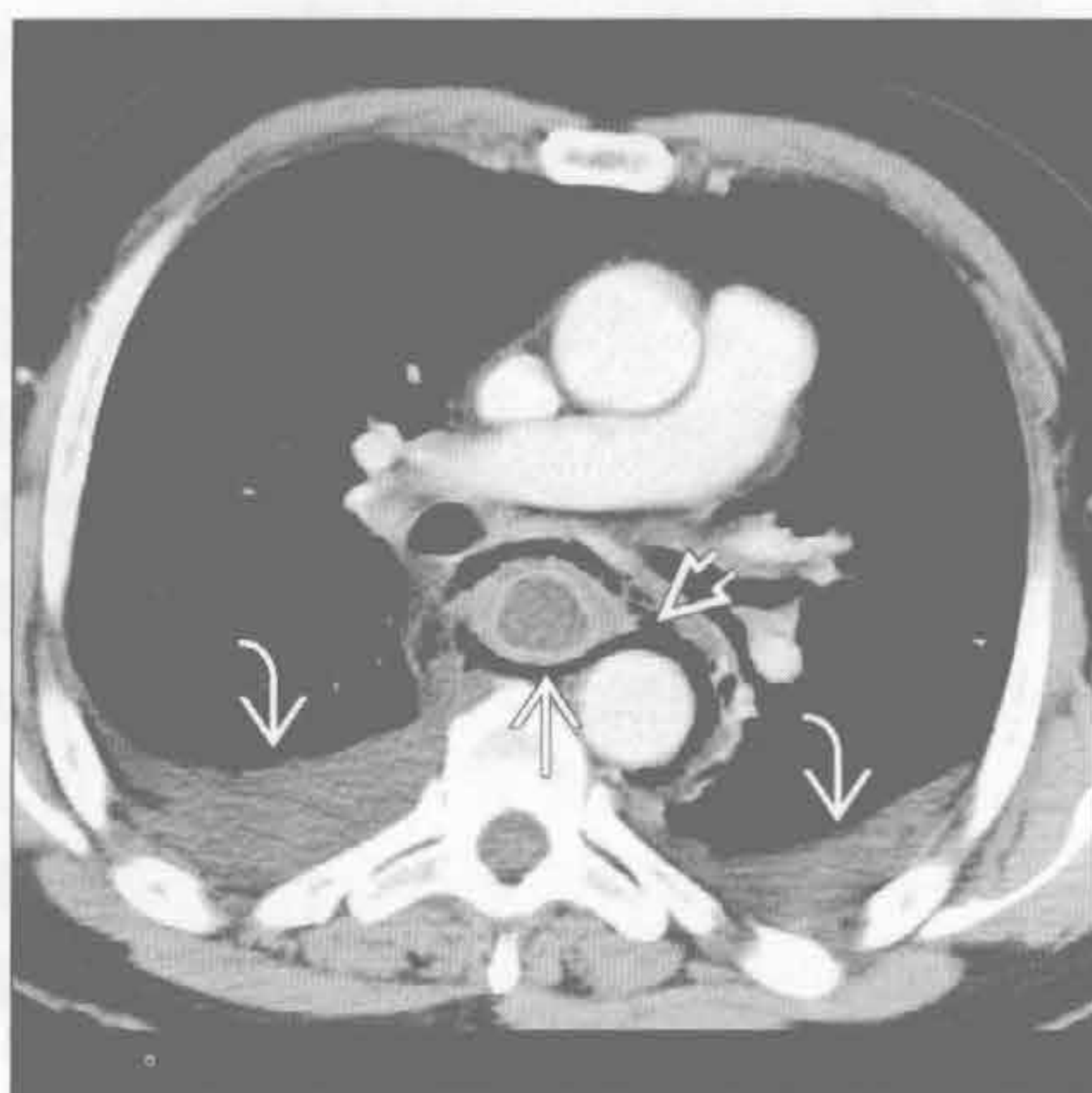
真性纵隔气肿

纵隔气肿

气管支气管损伤



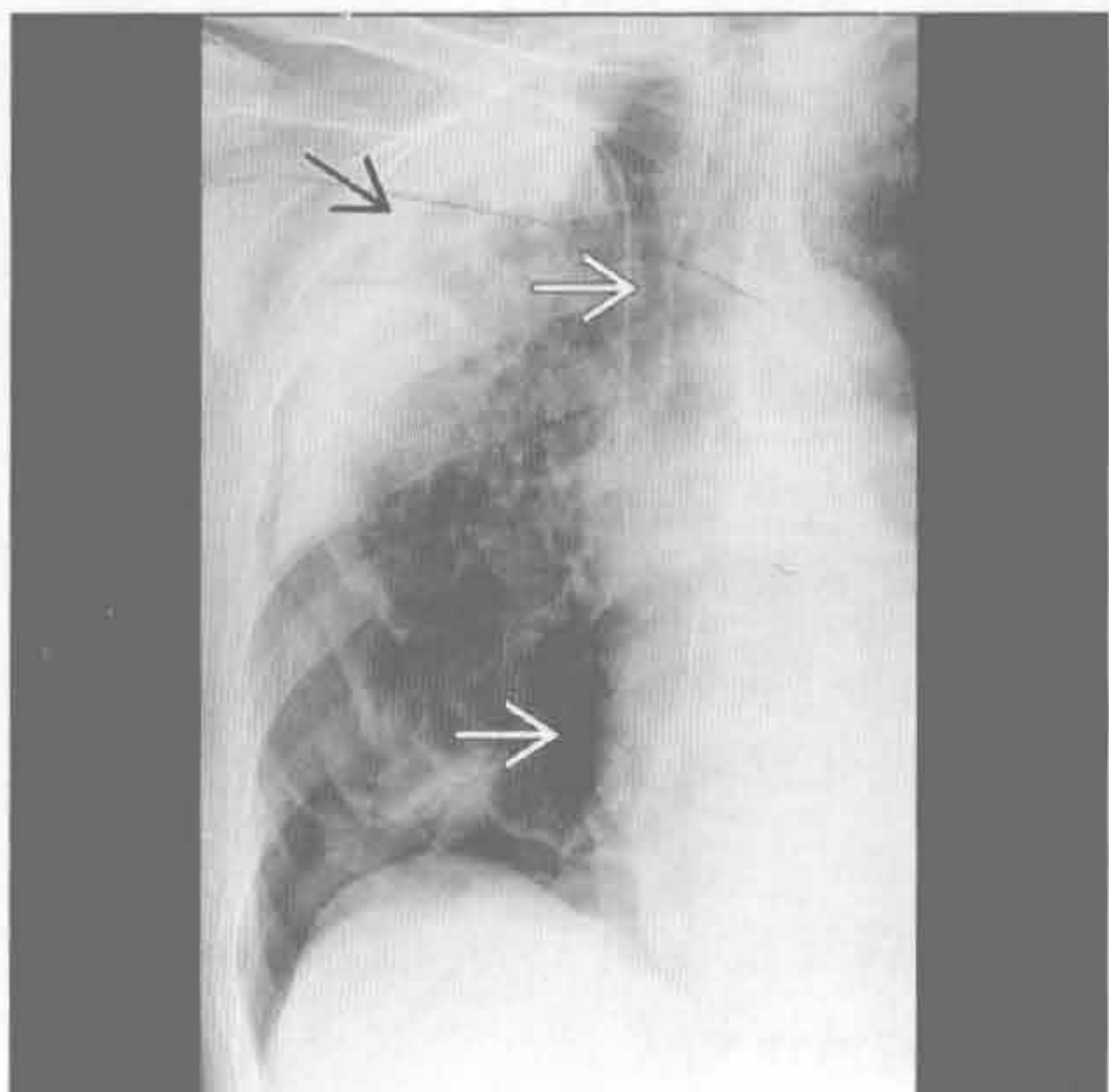
食管损伤



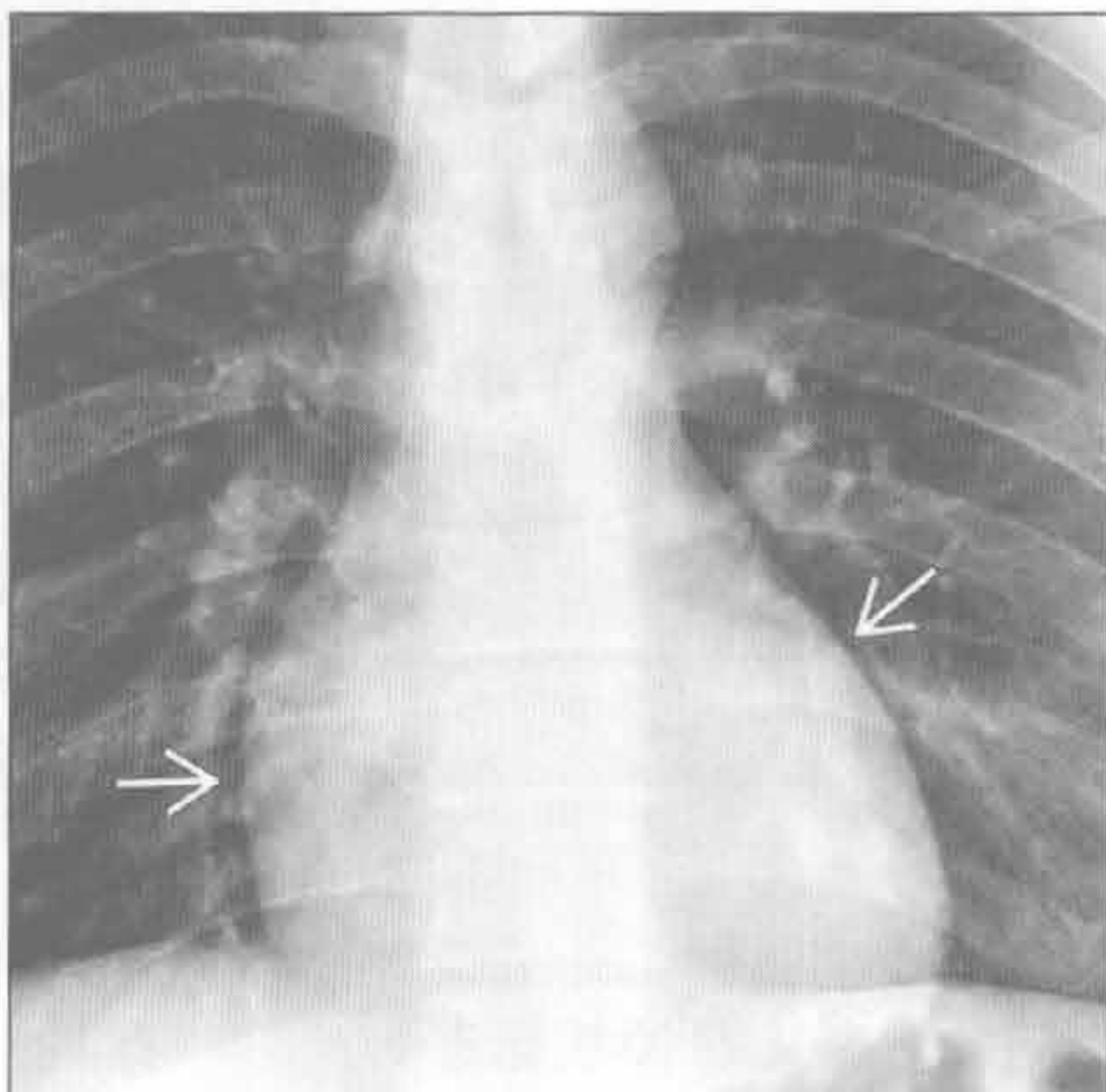
(左) 横断位增强 CT 示气管右后外侧局限性外凸影 \Rightarrow ，高度提示气管损伤；见伴随的纵隔气肿 \Rightarrow

(右) 横断位增强 CT 示食管扩张、壁厚 \Rightarrow 。食管周围纵隔气肿 \Rightarrow 和胸腔积液均符合 Boerhaave 综合征 (食管穿孔) \Rightarrow

内侧气胸 (假性)



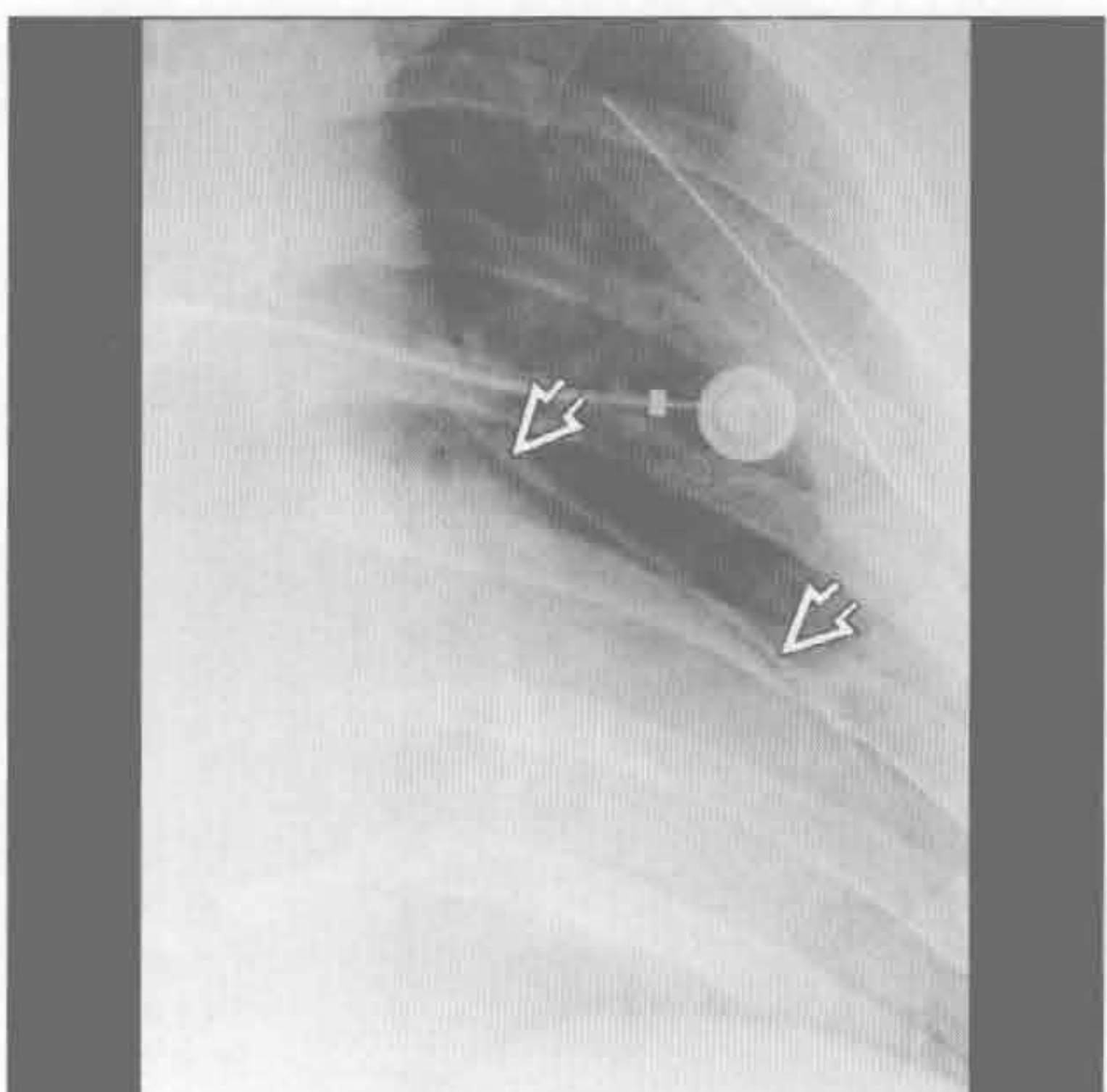
马赫带 (假性)



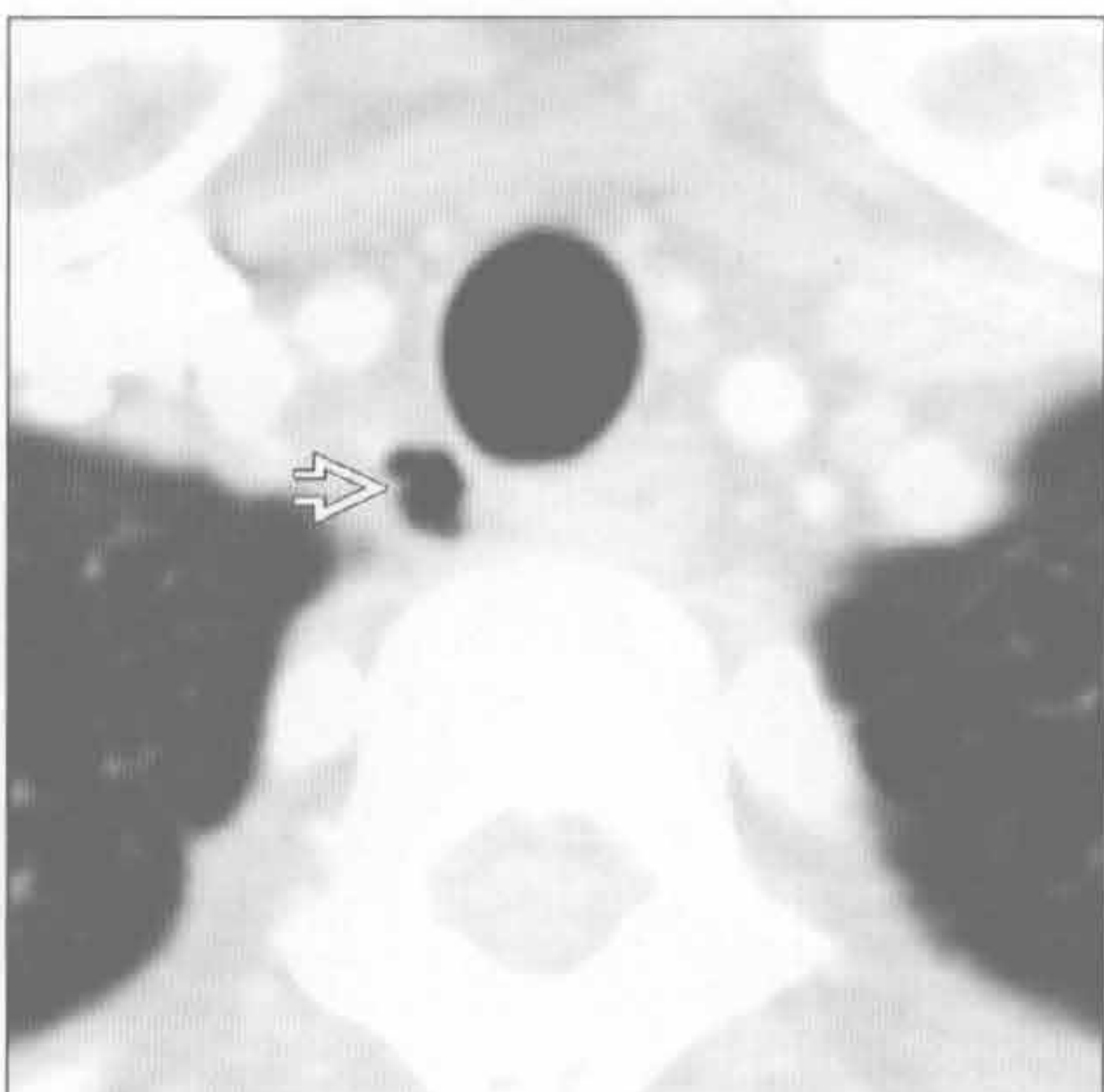
(左) 正位 X 线胸片示沿纵隔右侧走行的透亮区，伴内侧胸膜掀起 \Rightarrow 。右外侧胸膜腔内气胸存在 (由右肺上叶空洞性肺炎 \Rightarrow 导致)，提示内侧透亮区可能位于胸膜腔内

(右) 正位 X 线片示心影周围透亮区 \Rightarrow ，未见明显胸膜线影，与马赫带最符合

心包积气



气管旁含气囊肿 (假性)



(左) 正位 X 线片示窄带状透亮影将心包和胸膜 \Rightarrow 自左心缘掀起。透亮带影终止于肺门水平。心影密度亦低于正常

(右) 横断位增强 CT 示胸廓入口水平气管右后外方多房含气囊肿 \Rightarrow 。与气管连通处在 CT 上常不明显，此例亦如此

鉴别诊断

常见

- 淋巴瘤
 - 畸胎瘤
 - 精原细胞瘤
- 生殖细胞肿瘤
- 甲状腺肿块
- 胸腺瘤
- 胸腺增生
- 脂肪过多症
- 转移

不常见

- 胸腺肿块
 - 胸腺癌
 - 胸腺类癌
 - 胸腺囊肿
- 甲状旁腺肿块

罕见（但重要）

- 胸腺脂肪瘤
- 淋巴管瘤
- 非精原细胞性生殖细胞肿瘤

重要信息

鉴别诊断要点

- 前纵隔解剖
 - 放射描述基于 Fraser 和 Pare 定义的 X 线标志，其与手术描述是不同的
 - 前界是胸骨，后界是脊柱前缘
- 正常内容物：胸腺、升主动脉、大血管、部分肺动脉主干、心脏、心包、淋巴结、脂肪组织
- CT 对判断起源部位和组织特征极有价值

常见诊断的有用线索

- 淋巴瘤
 - 前纵隔内霍奇金病（HD）较非霍奇金淋巴瘤（NHL）更常见
 - 增大的淋巴结或结节样肿块，常显示为均匀的软组织密度
 - 偶有坏死，常于增强后显示
 - HD 常累及胸腔内数个连续的淋巴结组
 - 单个淋巴结组受累更常见于 NHL
- 生殖细胞肿瘤
 - 最常见的年龄为 20-50 岁
 - 80% 以上为良性

- 畸胎瘤
 - 最常见的良性生殖细胞肿瘤，尽管也可为恶性
 - 显示囊性区、软组织、脂肪和钙化
 - 脂-液平有诊断价值，但通常不可见
- 精原细胞瘤
 - 最常见的恶性生殖细胞肿瘤，通常见于男性
 - 密度均匀的大肿块，可含有小灶性密度减低区

• 甲状腺肿块

- 由甲状腺病变向下延伸导致
- 与甲状腺的直接连接在 CT 上通常较明显
- 因含碘在平扫 CT 上呈高密度
- 可能难以鉴别甲状腺肿和肿瘤

• 胸腺瘤

- 最常见于 60-70 岁
- 伴有重症肌无力
- 圆形或分叶状，通常密度均匀
- 可有坏死区、出血、钙化和囊变
- 与正常胸腺轮廓不一致，可为单侧性
- 根据其邻近结构（包括血管、心脏和心包）的侵犯情况分为侵袭性或非侵袭性，CT 并不总能做出判断
- 胸膜播散常造成多发胸膜种植

• 胸腺增生

- 与儿童和青年人化疗或烧伤后恢复（胸腺反弹）相关
- 与成人 Grave 病、重症肌无力、红细胞再生障碍性贫血和其他情况相关
- 胸腺反弹在 X 线胸片上常可见；与临床病史相关
- CT 上胸腺增大，密度正常均匀

• 脂肪过多症

- 纵隔内过多的无包膜脂肪，与库欣综合征、类固醇和肥胖相关
- X 线胸片上见光滑、对称性纵隔增宽
- CT 上见纵隔脂肪量增多，密度均匀，边缘光滑

• 转移

- 肺和乳腺的原发病常见
- 可累及胸腺或纵隔淋巴结
- 表现无特异性

不常见诊断的有用线索

• 胸腺癌

- 大的肿块，可有坏死区
- 与胸腺瘤表现相似，但远处转移远较胸腺瘤常见
- 转移多累及肺、骨、肝和脑

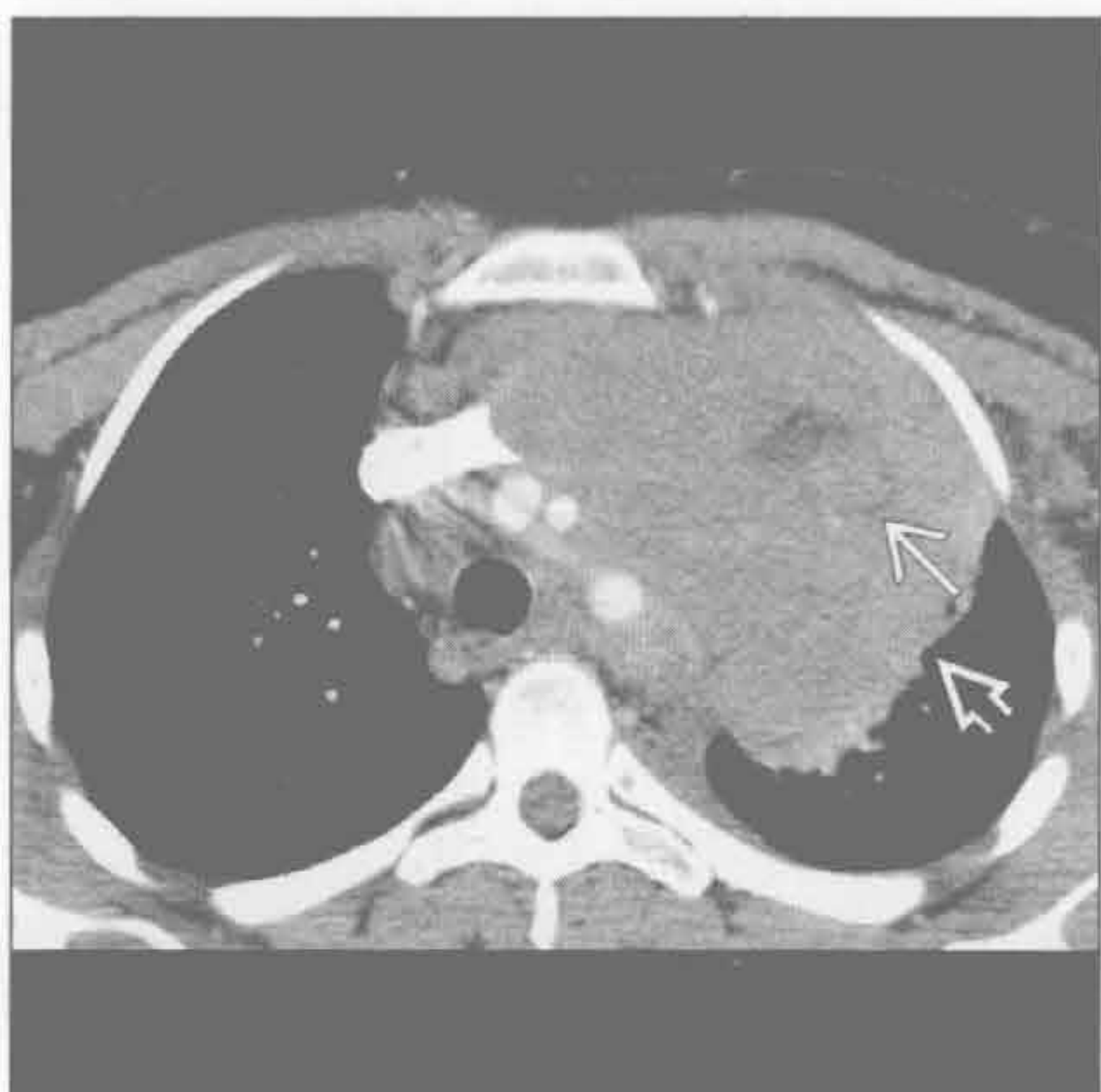- 胸腺类癌
 - 常分泌 ACTH，导致库欣综合征
 - 影像表现与胸腺瘤相似，尽管常更具侵袭性
- 胸腺囊肿
 - 需慎重，勿与囊性肿瘤相混淆
 - 无强化，壁薄，水样密度，无软组织成分
- 甲状旁腺肿块
 - 正常腺体在 CT 上不可见
 - 常于胸腺位置发现异位腺体
 - CT 上不能区分腺瘤、增生和癌

罕见诊断的有用线索

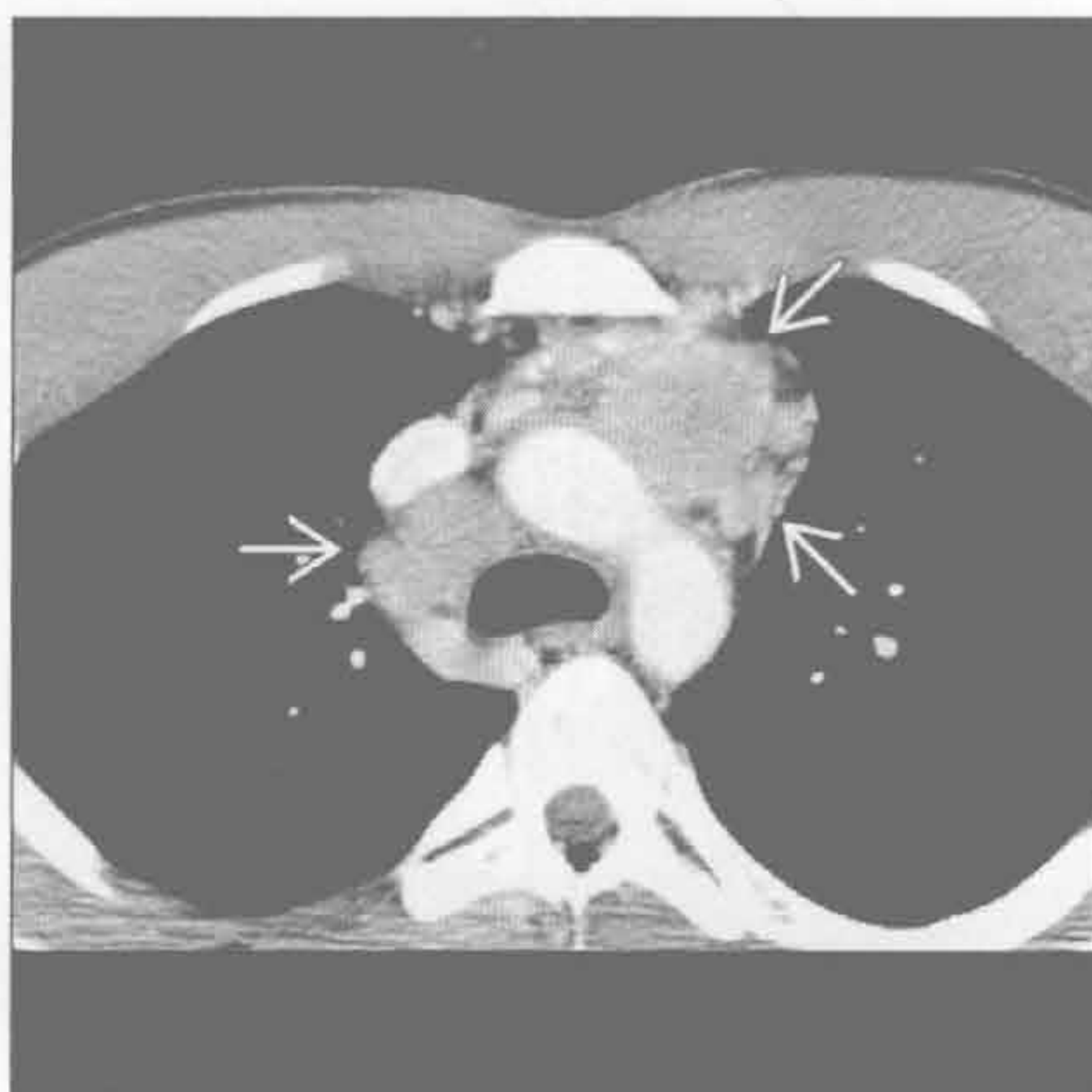
- 胸腺脂肪瘤

- 最常见的年龄是 10–50 岁
- 常无症状，发现时较大
- X 线胸片上表现为覆盖心脏的结构
- CT 上主要呈脂肪密度，伴条状软组织密度影
- 淋巴管瘤
 - 通常为先天性，常见于儿童
 - 边界清楚，呈均匀水样密度
 - 可包绕纵隔结构，如大血管
- 非精原细胞性生殖细胞肿瘤
 - 侵袭性肿瘤，预后差
 - 浸润性、密度不均，伴出血和坏死区

淋巴瘤



淋巴瘤



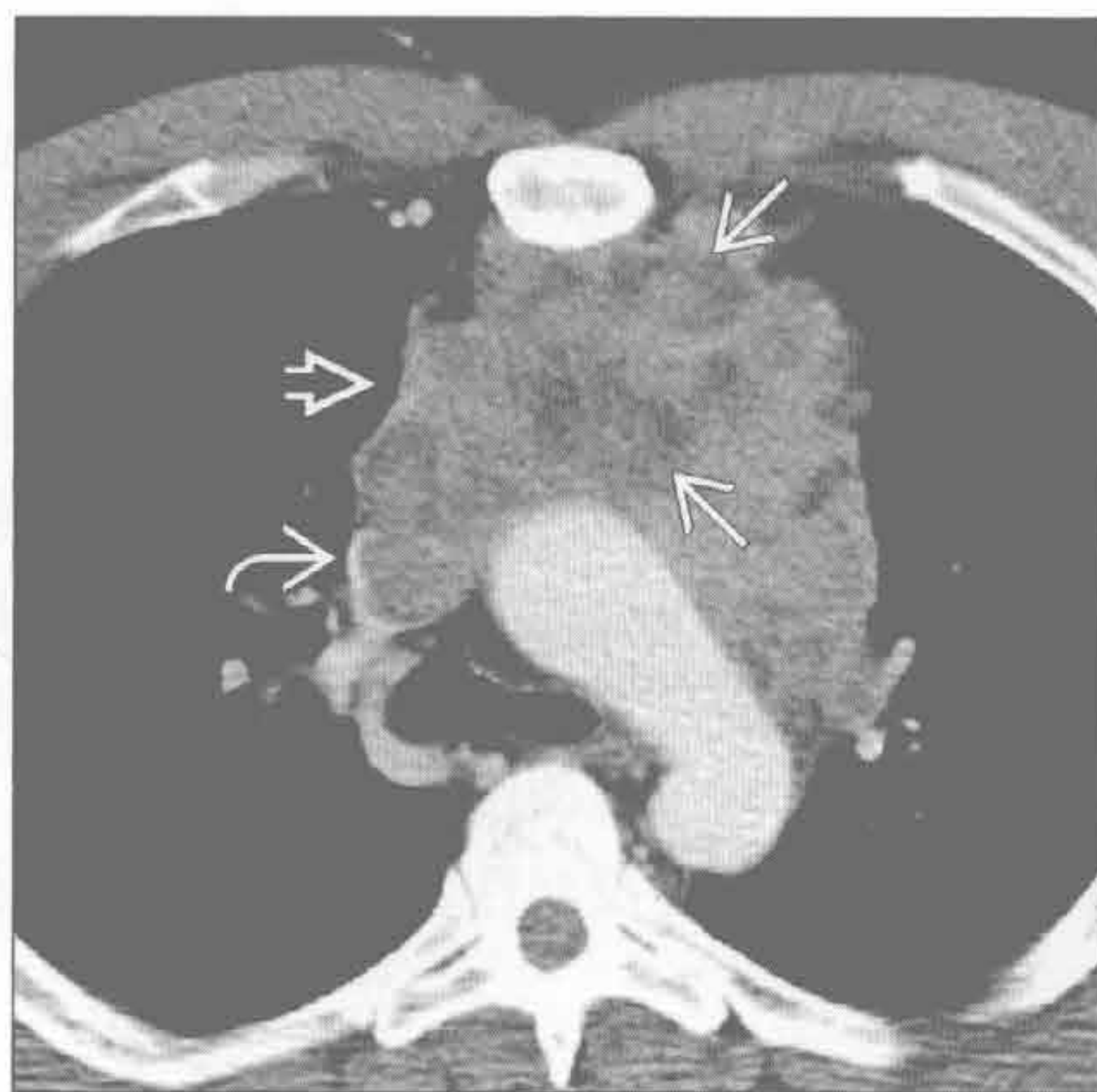
(左) 25 岁男性患者。横断位增强 CT 示前中纵隔大肿块，大部分密度均匀 \Rightarrow 。其内见部分结节样影 \rightarrow 。活检示霍奇金淋巴瘤

(右) 28 岁男性患者。横断位增强 CT 示多发结节样纵隔肿块 \Rightarrow 。多个连续淋巴结组受累是典型的霍奇金淋巴瘤表现

前纵隔肿块

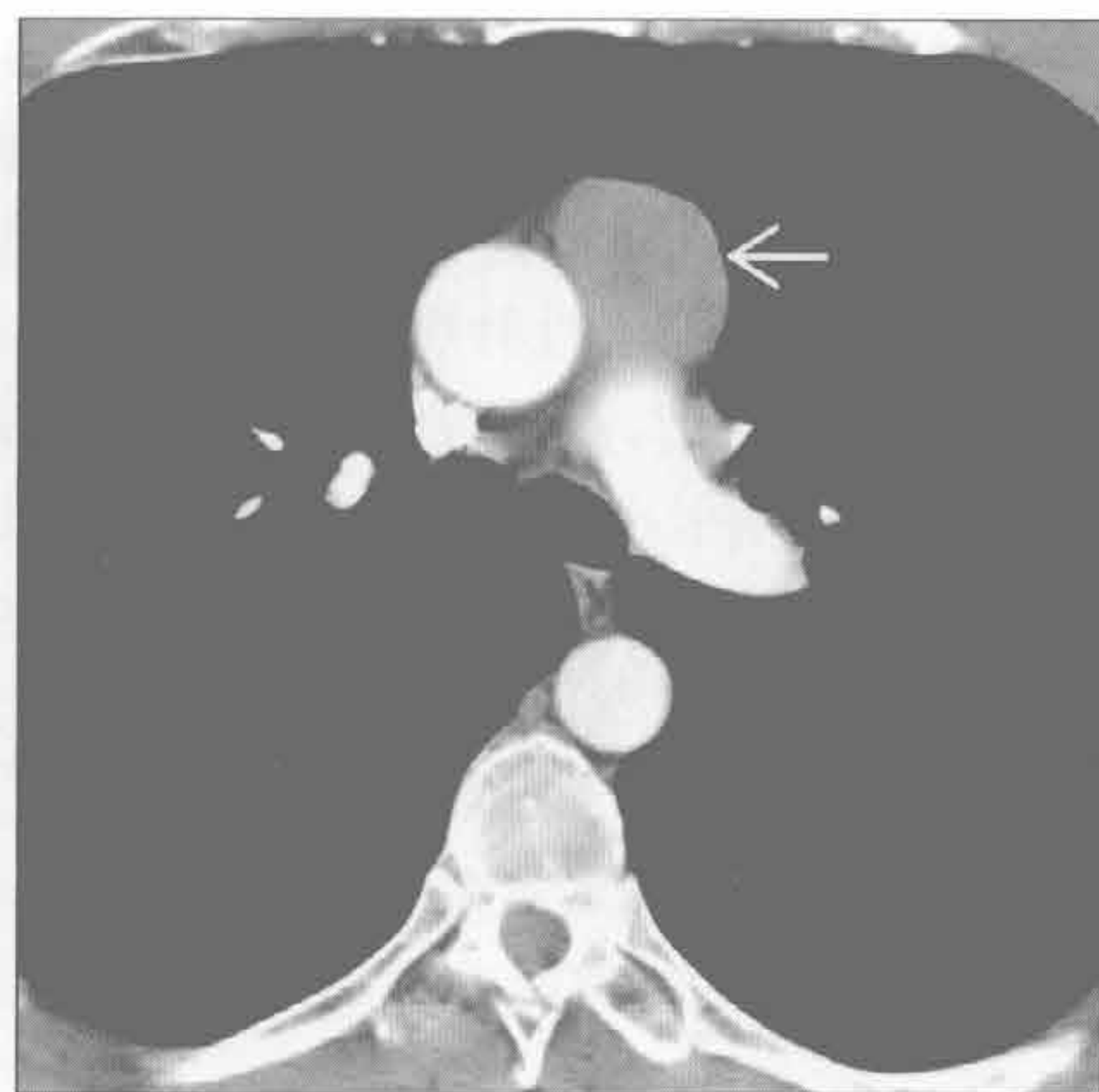淋巴瘤

(左) 横断位增强 CT 示前纵隔结节样大肿块 \Rightarrow ，内部多个坏死区 \Rightarrow 。上腔静脉受侵 \Rightarrow 。活检示非霍奇金淋巴瘤



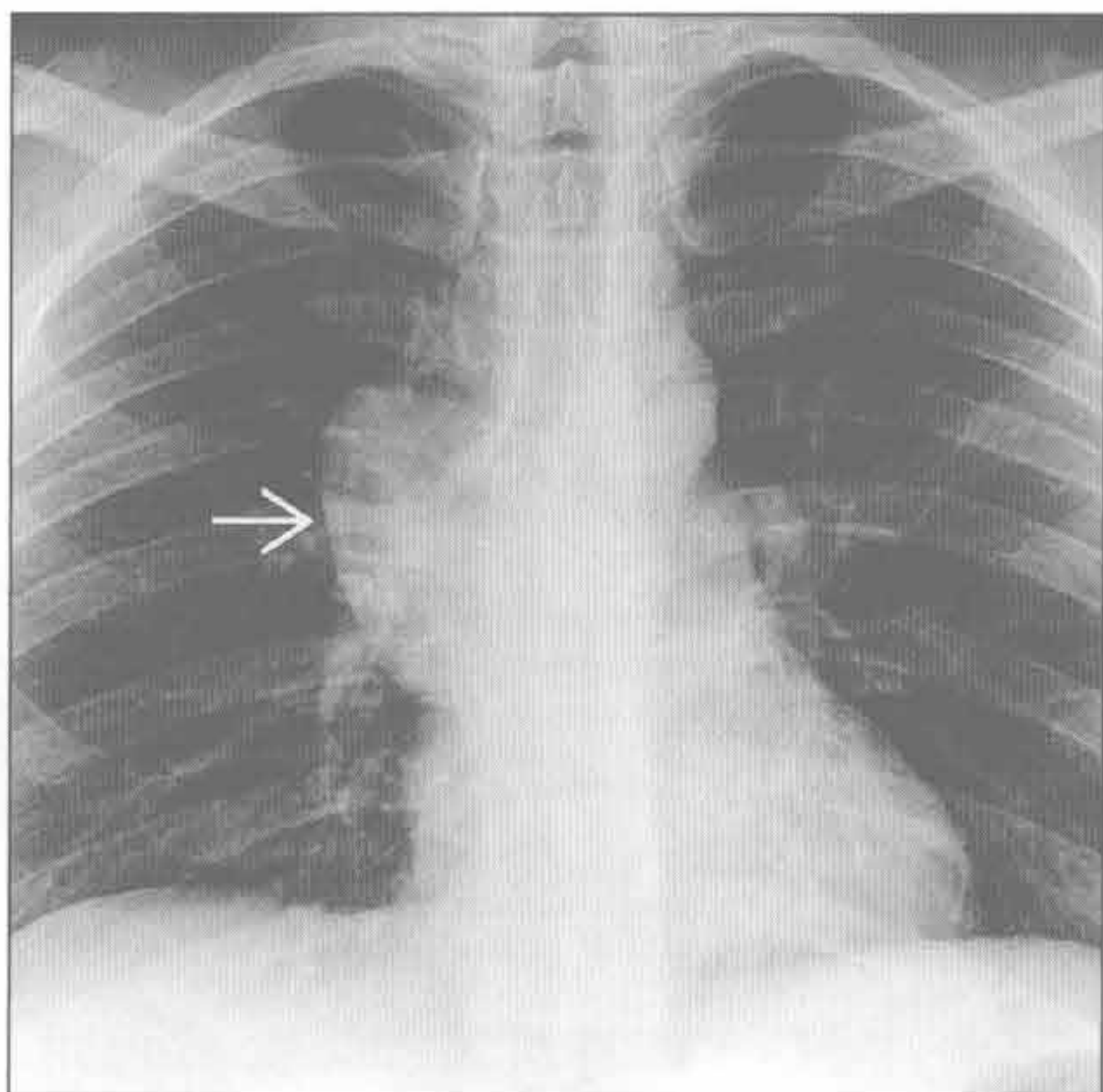
淋巴瘤

(右) 横断位增强 CT 示一密度均匀的前纵隔肿块，位于血管前间隙 \Rightarrow 。此病变在 X 线上较隐匿，活检证实为非霍奇金淋巴瘤

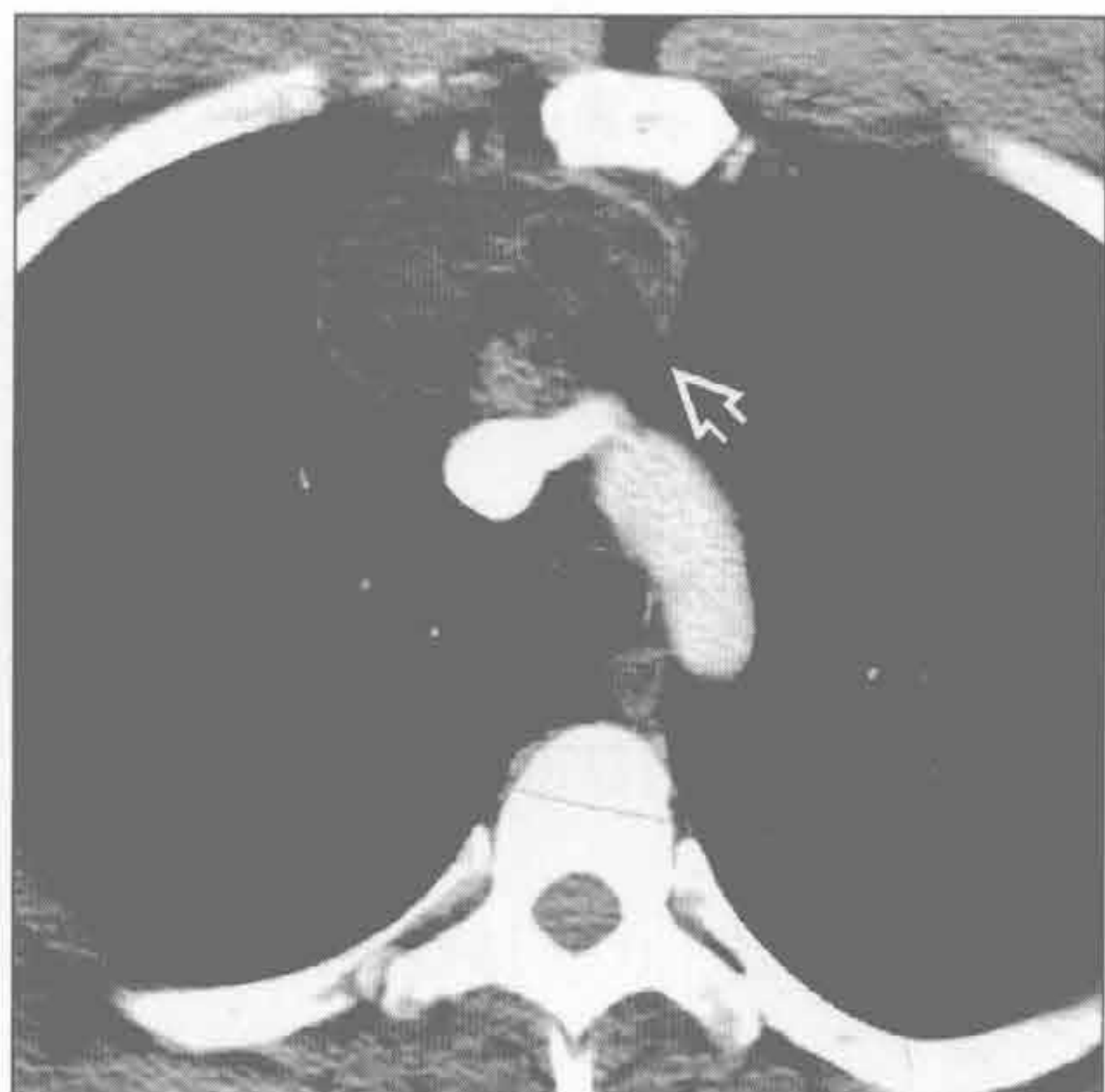

畸胎瘤

(左) 年轻患者。正位 X 线片示前纵隔肿块 \Rightarrow 。外侧缘锐利，内侧缘模糊，肺门无变形。这些表现提示肿块位于纵隔

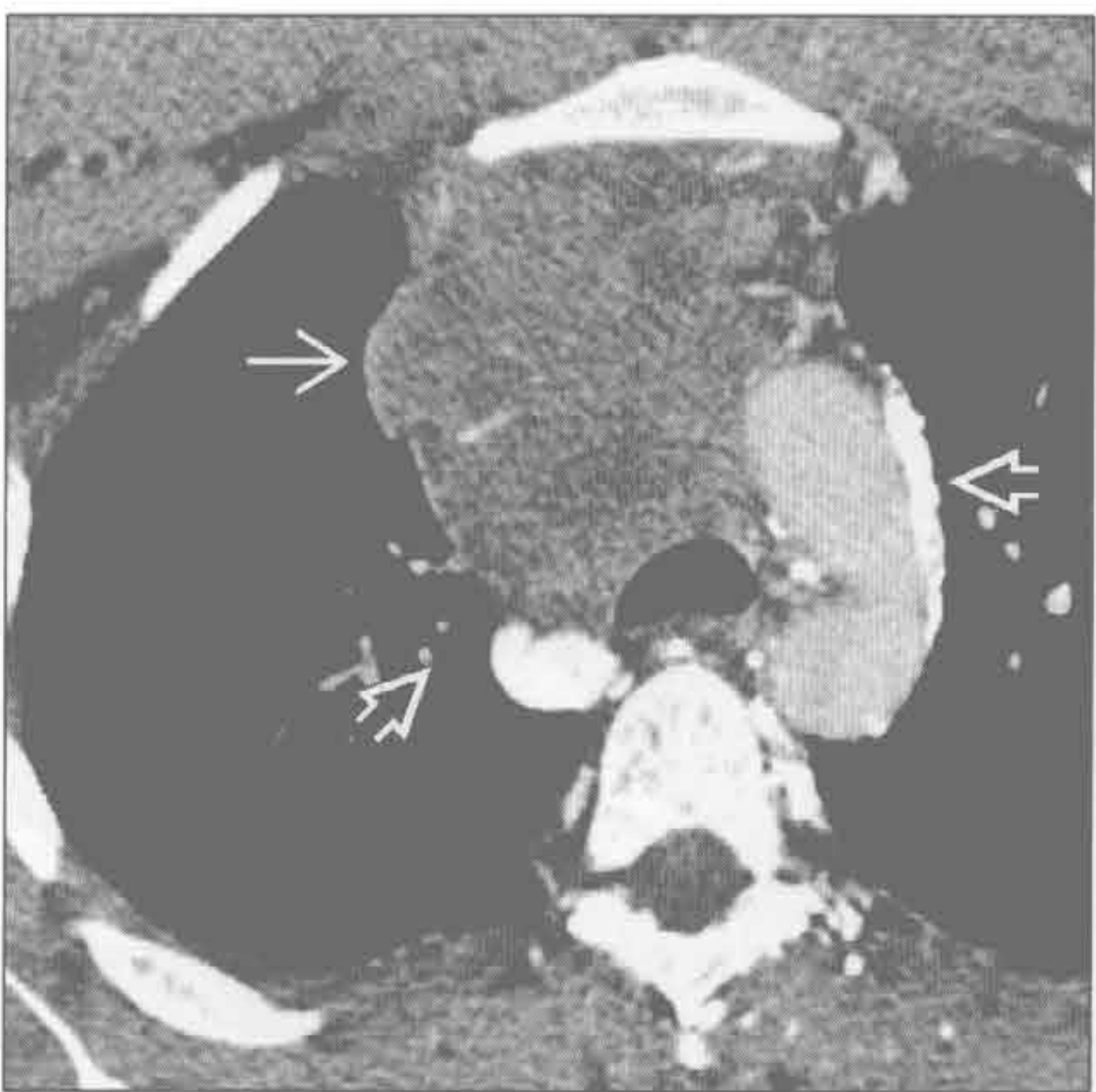


(右) 与左图为同一患者。横断位增强 CT 示前纵隔密度不均肿块。病变内含脂肪 \Rightarrow ，高度提示纵隔畸胎瘤的诊断



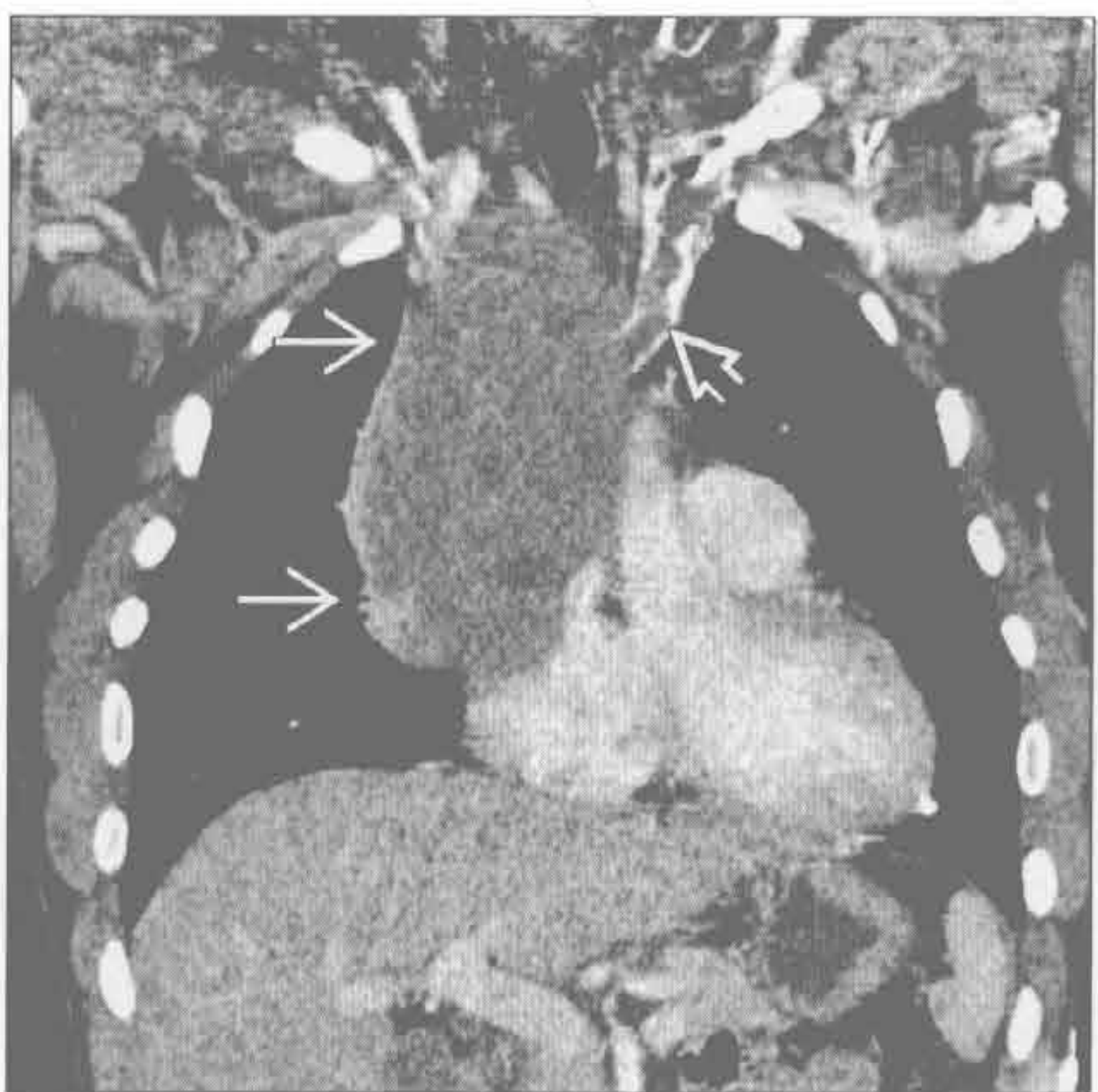精原细胞瘤

(左) 横断位 CT 示前纵隔均匀密度的大肿块 \Rightarrow ，上腔静脉阻塞伴静脉侧支形成 \Rightarrow 。此病变活检证实为精原细胞瘤



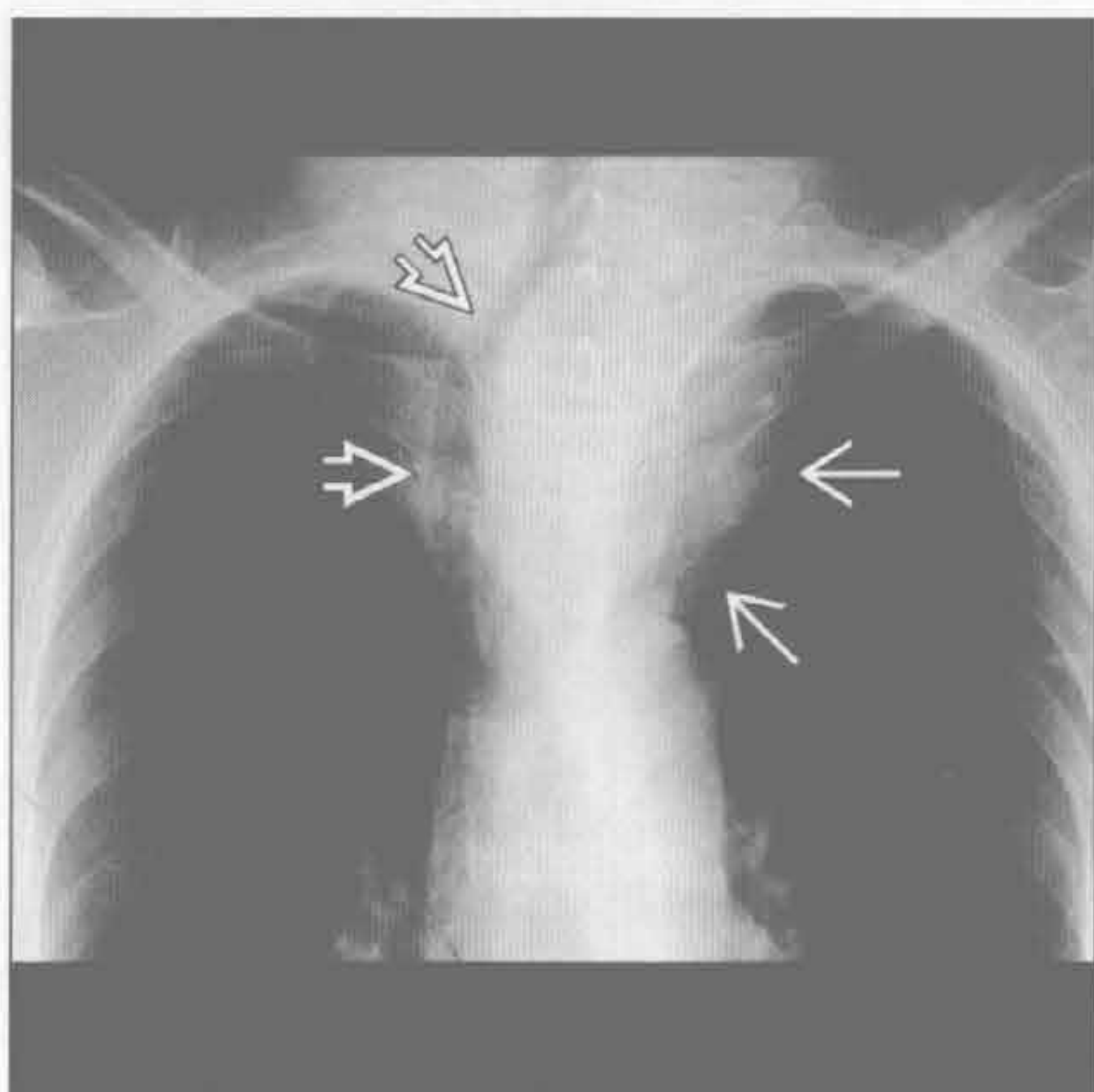
精原细胞瘤

(右) 与左图为同一患者。冠状位增强 CT 再次显示前纵隔大肿块 \Rightarrow 伴左头臂静脉受侵。见左头臂静脉内延伸的血栓 \Rightarrow

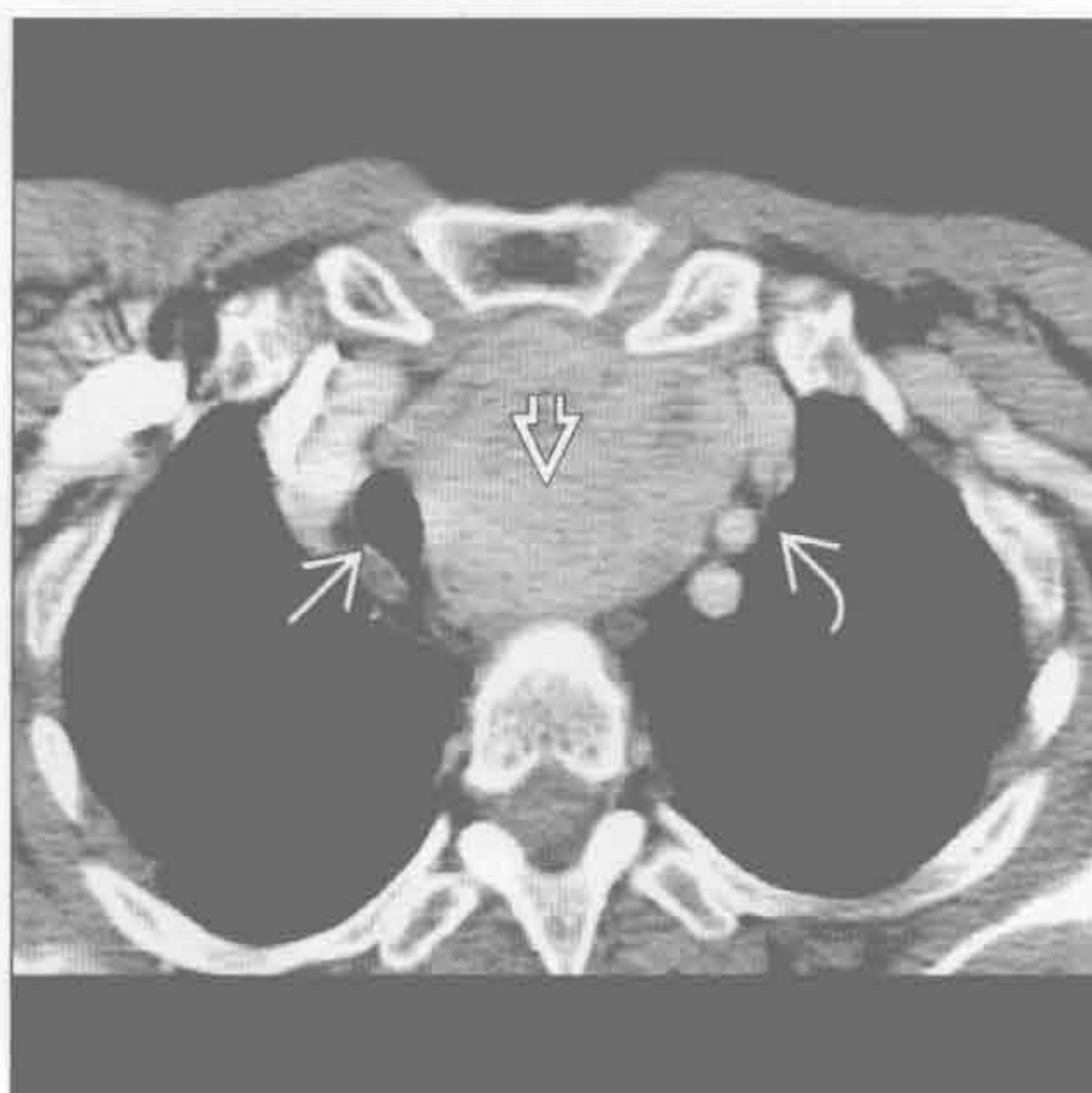


前纵隔肿块

甲状腺肿块



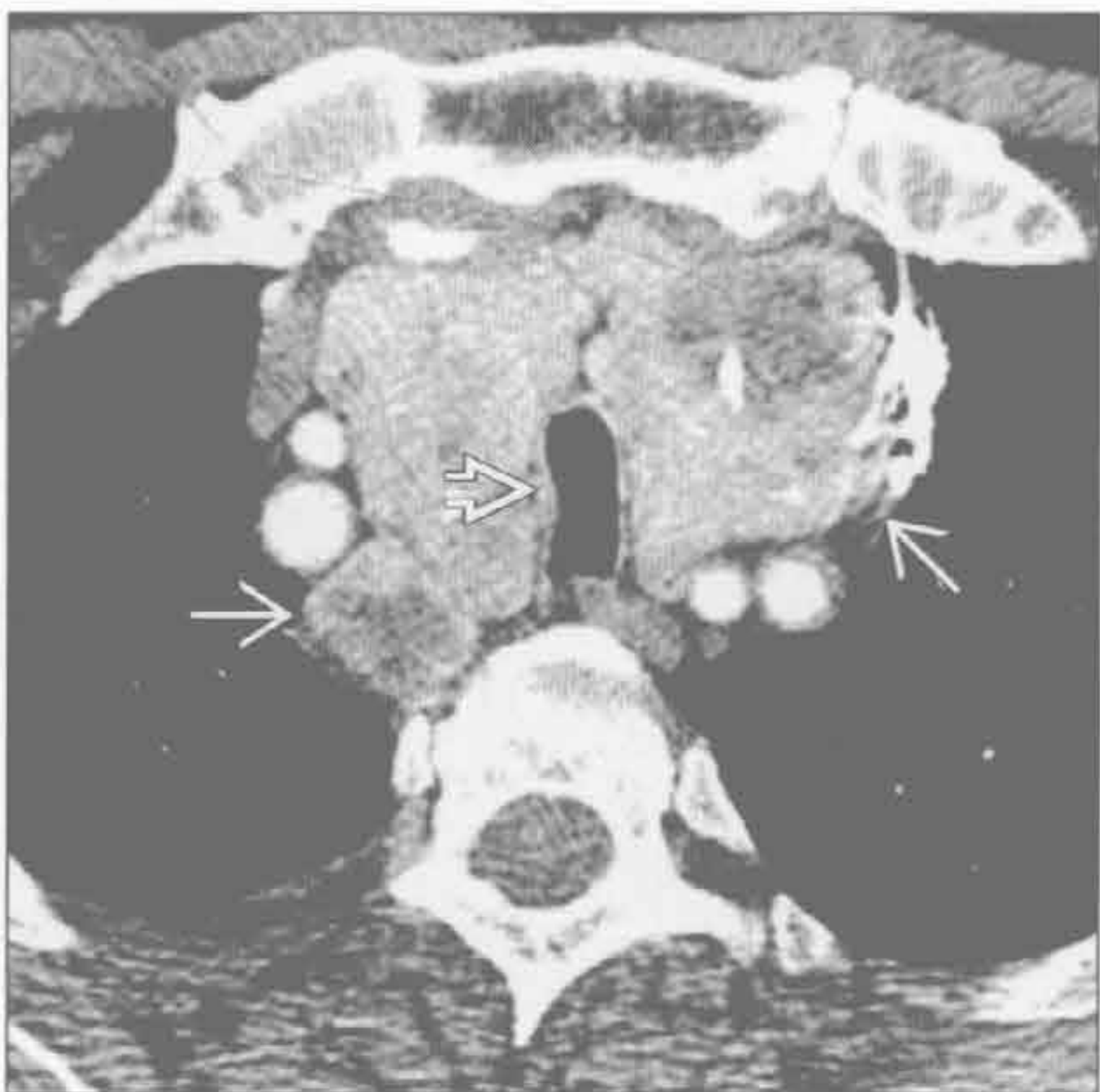甲状腺肿块



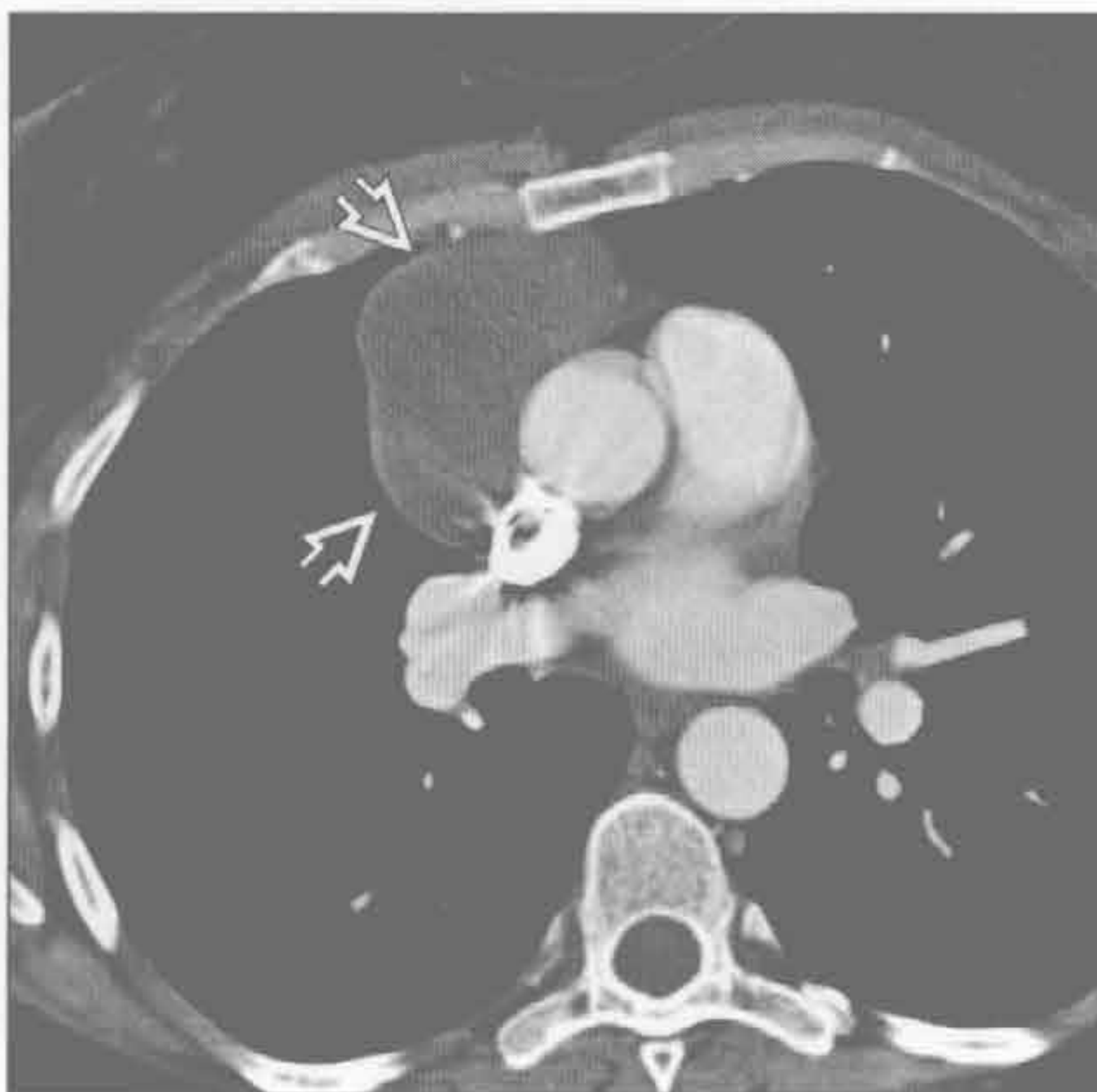
(左) X线片示纵隔大肿块→, 气管向右移位⇨。这是甲状腺肿的常见表现, 尽管在X线片上并无特异性

(右) 横断位增强CT证实了X线片所见。前纵隔见一大肿块⇨, 伴气管⇨和大血管⇨移位, 无侵犯征象。其他图像显示了病灶与甲状腺的联系, 诊断为胸骨后甲状腺肿

甲状腺肿块



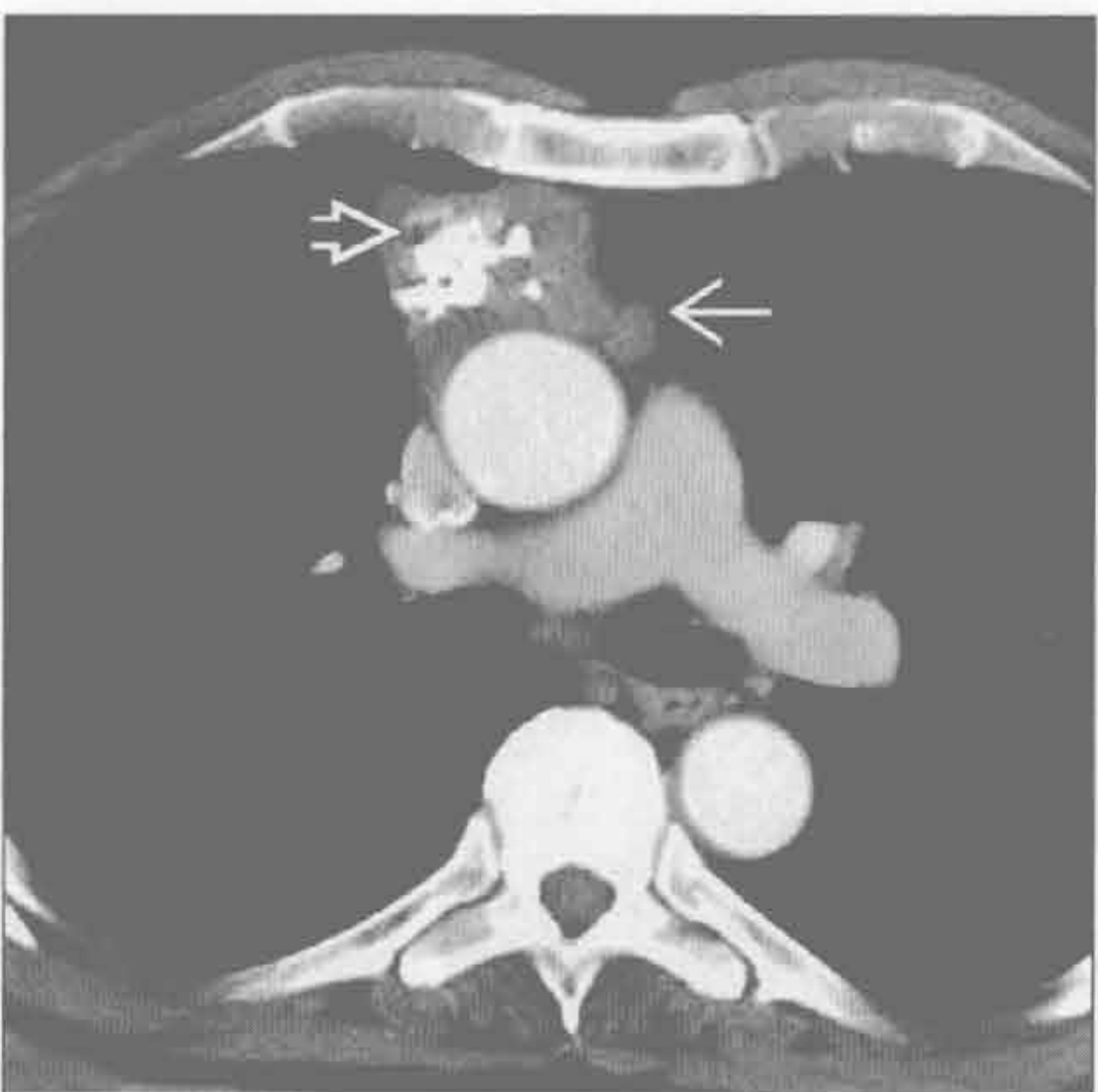
胸腺瘤



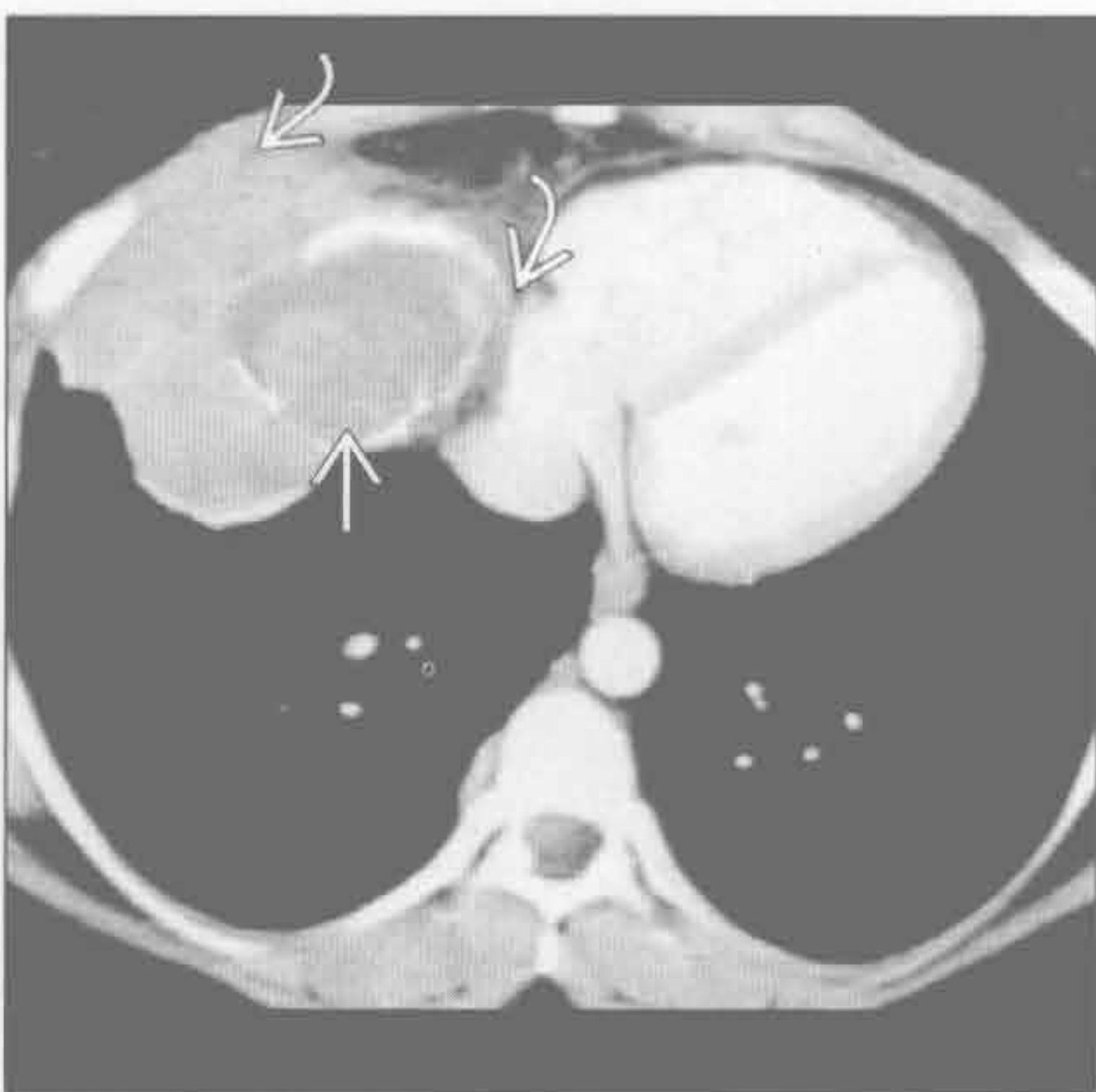
(左) 横断位增强CT示增大的胸骨后甲状腺⇨, 由多个结节组成。气管受压⇨。另由于其内含碘, 病变密度增高

(右) 45岁女性患者。横断位增强CT示前纵隔密度均匀、边界清楚的肿块⇨。此病变为胸腺瘤, CT无邻近结构受侵征象

胸腺瘤



胸腺瘤

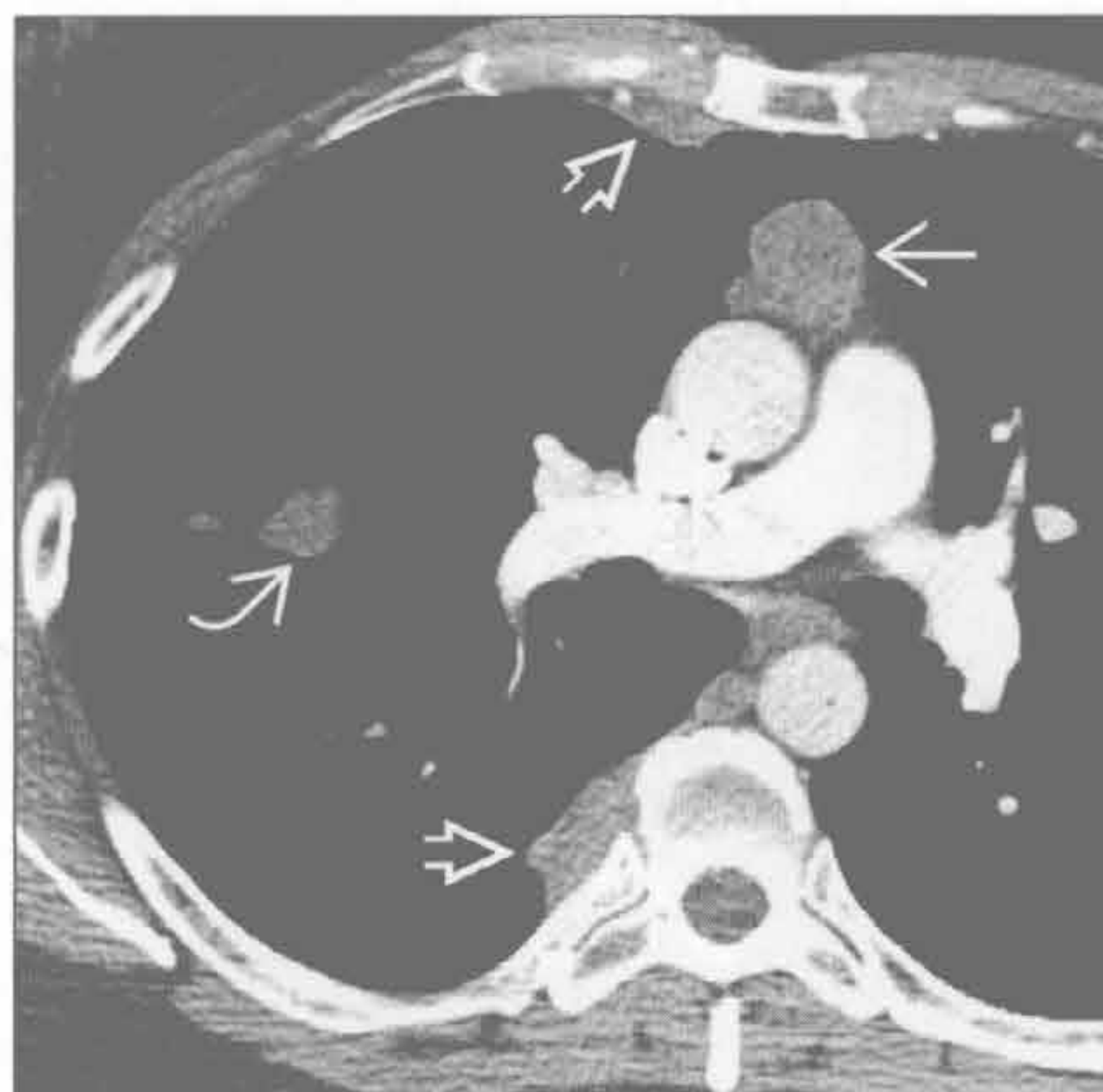


(左) 横断位增强CT示前纵隔肿块⇨, 内伴粗大钙化⇨。胸腺瘤内偶有钙化, 可为粗大钙化、点状钙化或周边钙化

(右) 横断位增强CT示前纵隔肿块伴边缘钙化⇨。肿块浸润邻近的心脏和胸壁⇨。此病变为侵袭性胸腺瘤

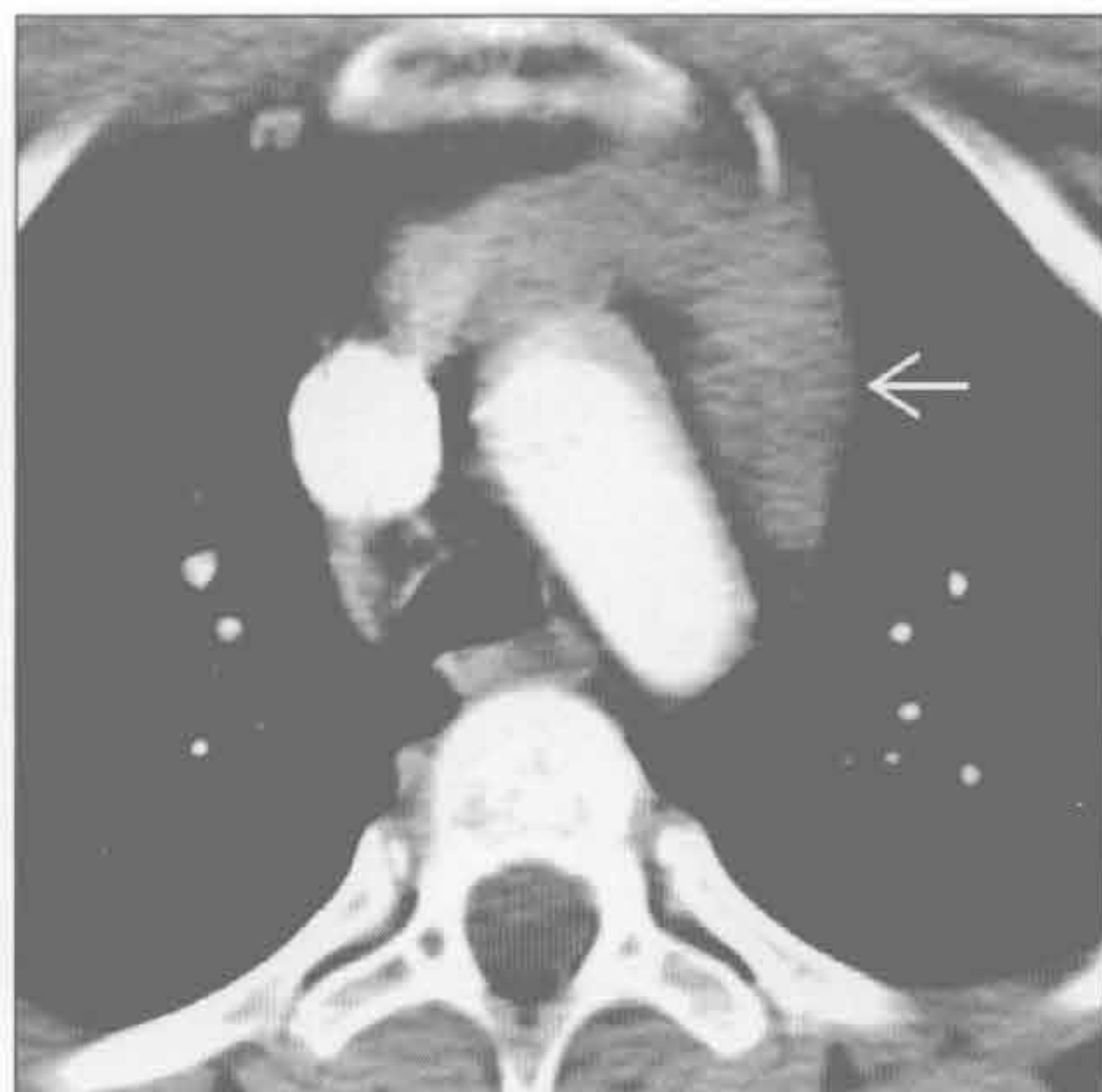前纵隔肿块

胸腺瘤



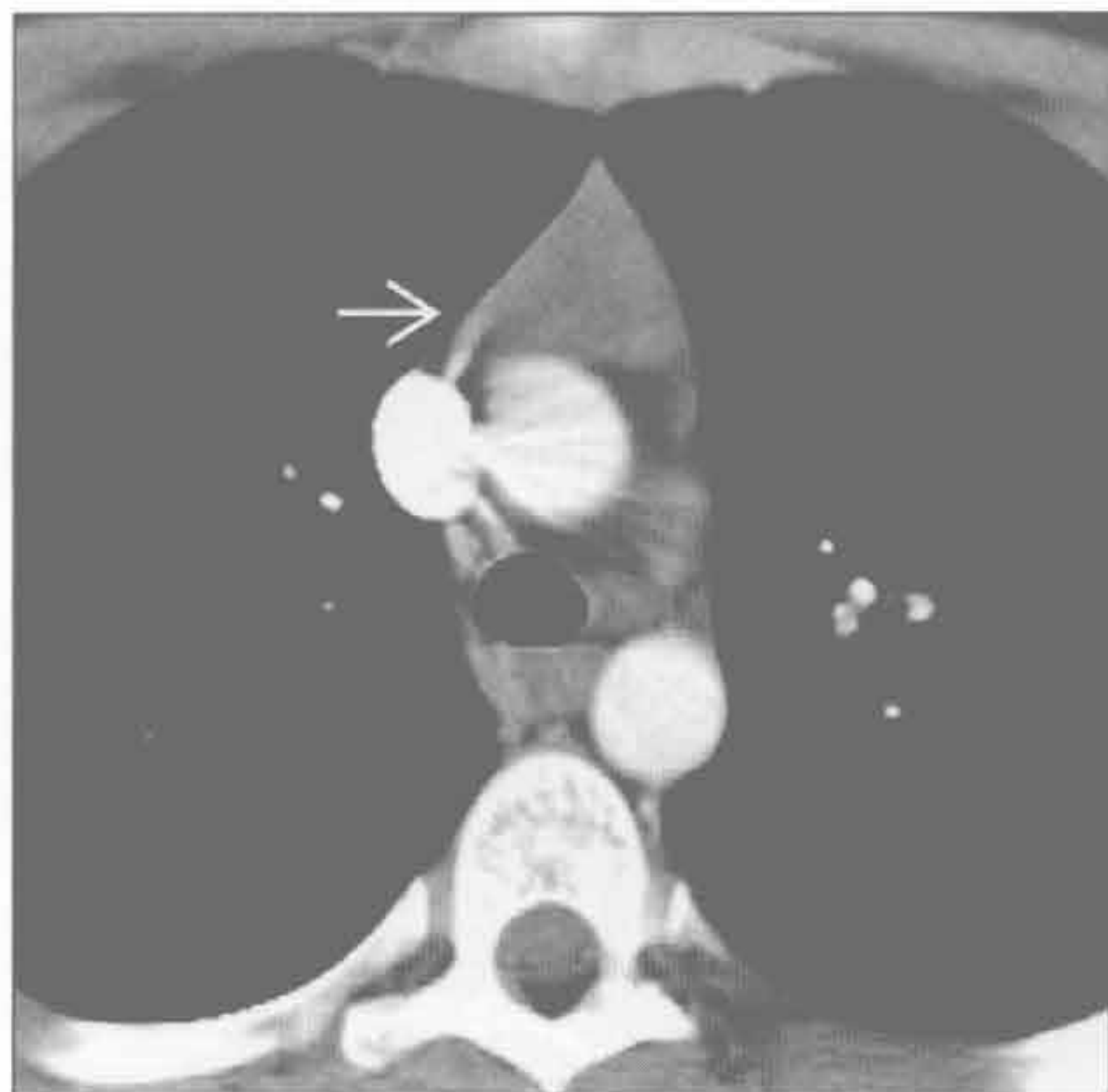
(左) 横断位增强 CT 示前纵隔圆形肿块(→)。另可见数个胸膜肿块(⇨)，包括斜裂内肿块(⇨)。这是侵袭性胸腺瘤伴胸膜播散转移的典型表现

胸腺增生



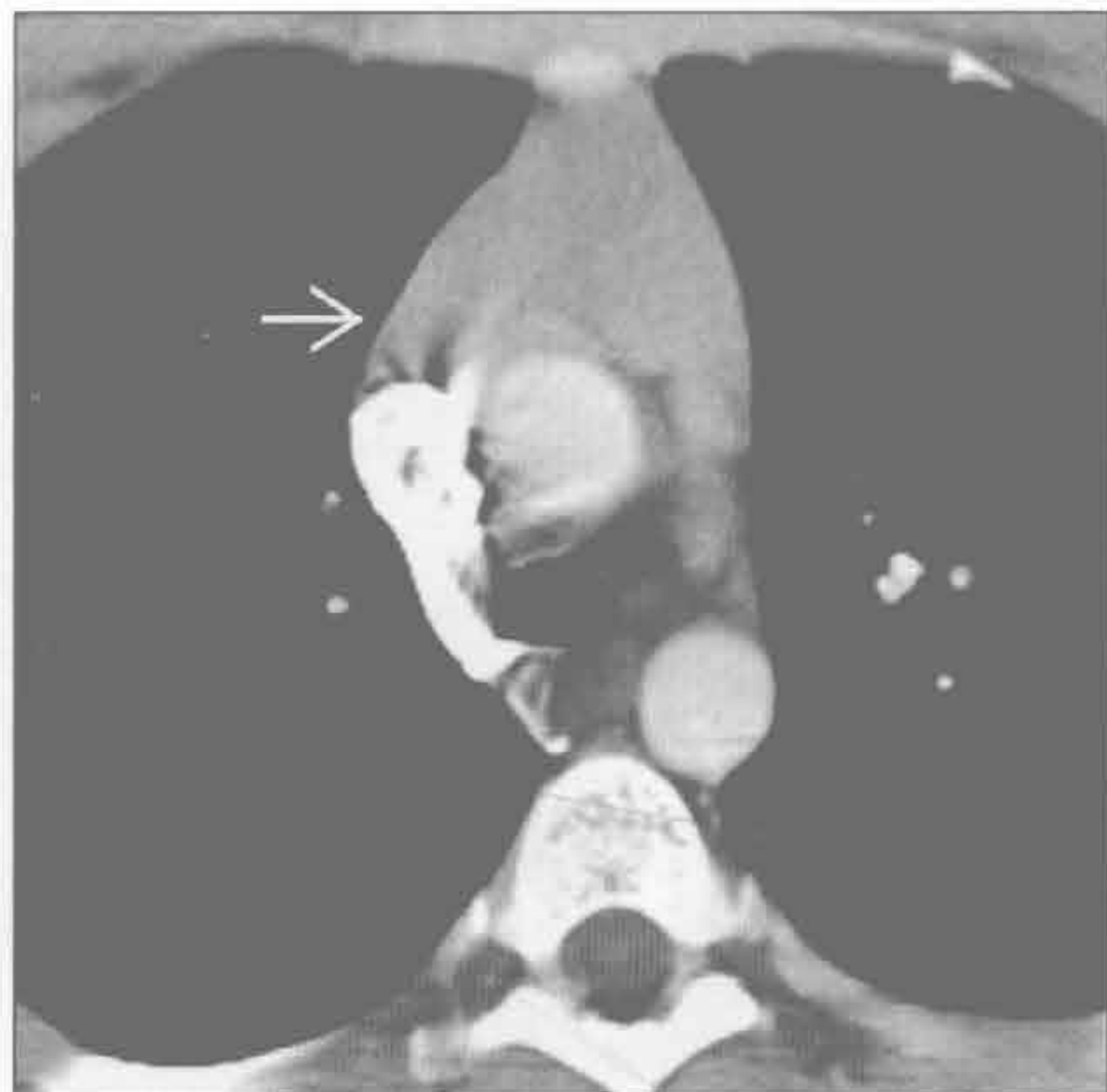(右) 17 岁患者，曾行化疗。横断位增强 CT 示胸腺增大(→)。根据相应病史，符合胸腺增生

胸腺增生



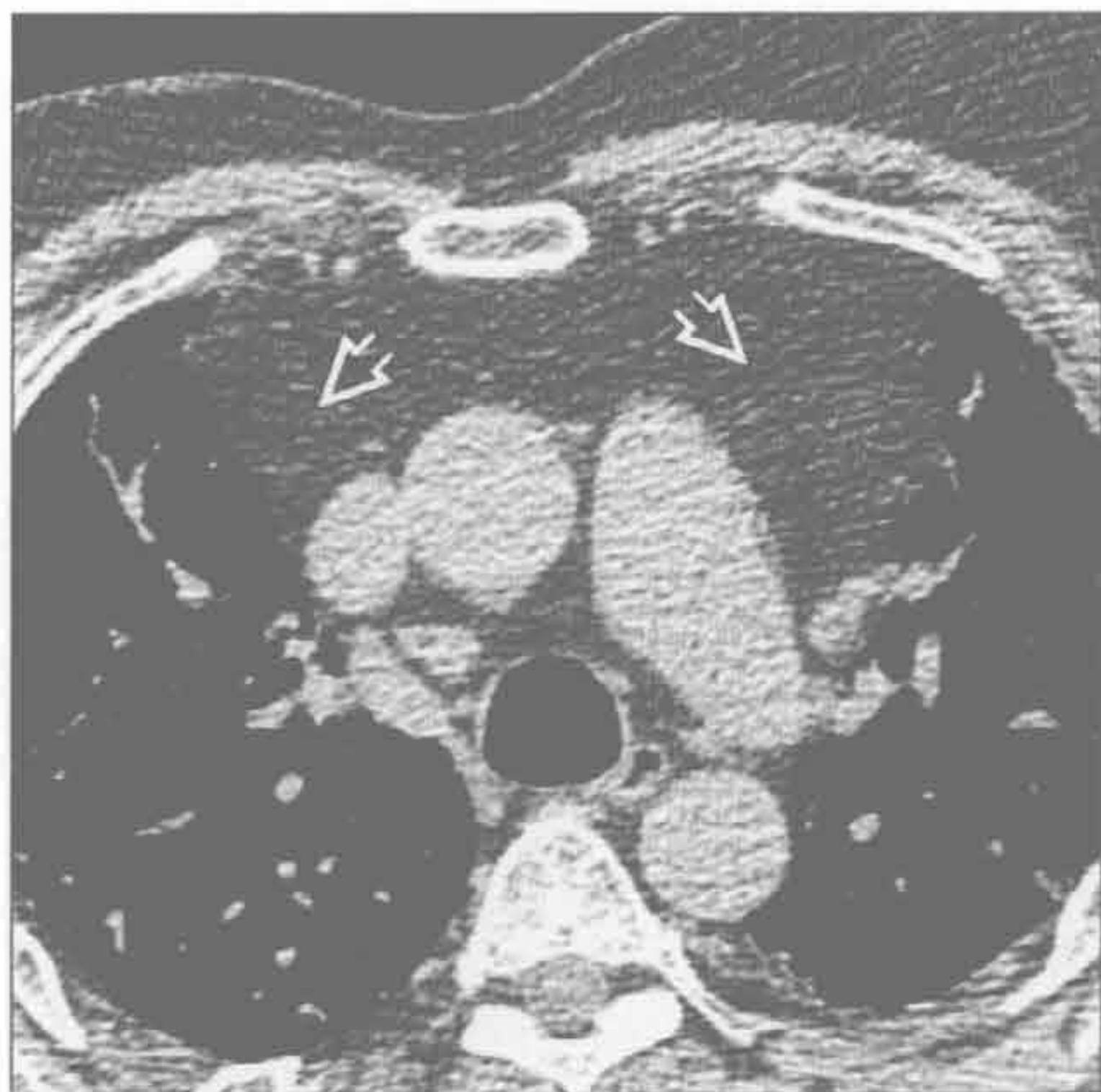
(左) 13 岁男孩。横断位增强 CT 示正常胸腺的典型表现(→)

胸腺增生



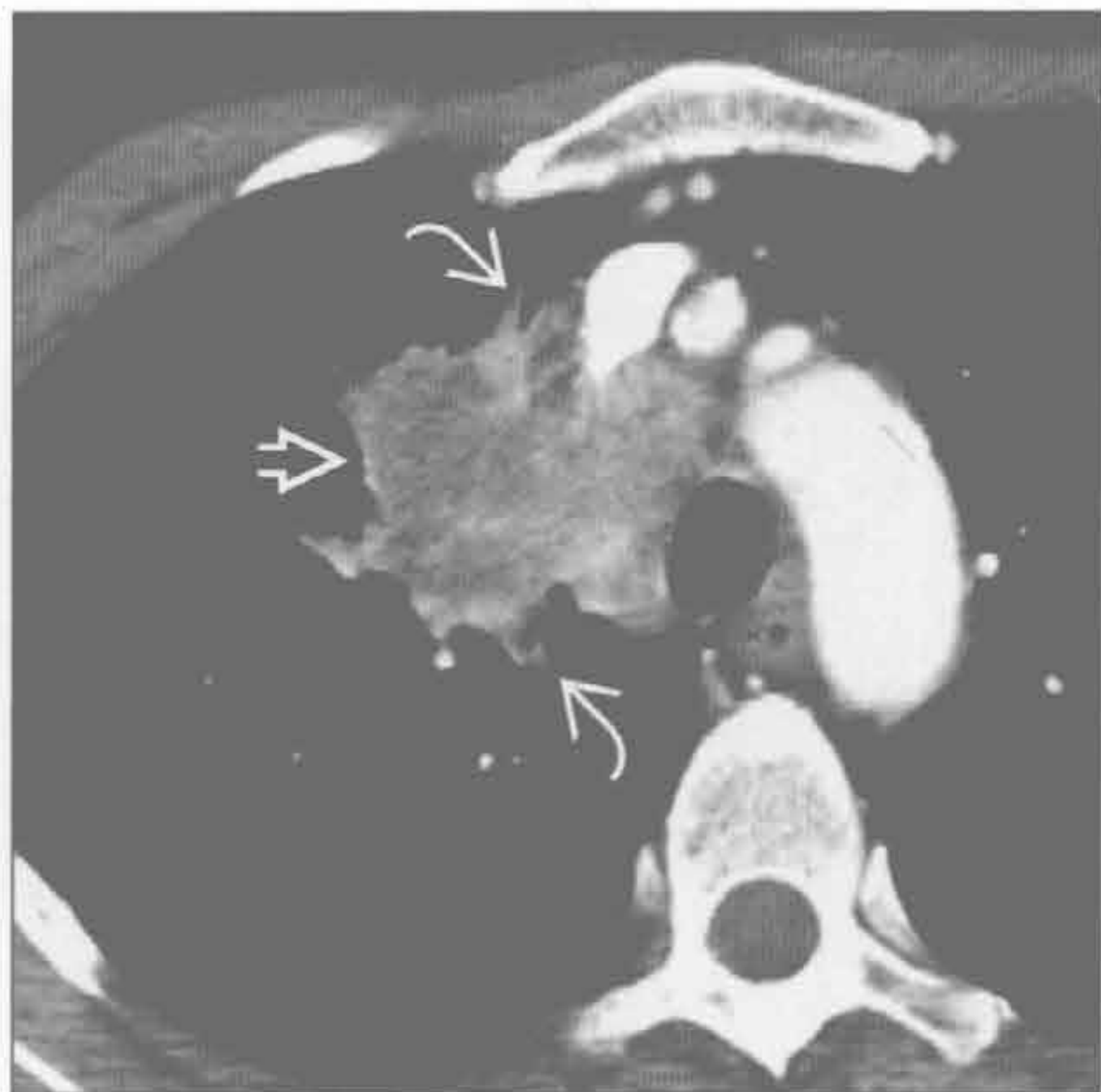(右) 淋巴瘤治疗 3 个月后。横断位增强 CT 示胸腺增大(→)，符合胸腺增生(胸腺反弹)。胸腺密度仍均匀，并保持其正常的二叶状外观

脂肪过多症



(左) 肺纤维化患者。行激素治疗，横断位 HRCT 示纵隔脂肪对称性扩大(⇨)，无相关占位效应。此为纵隔脂肪过多症的典型表现

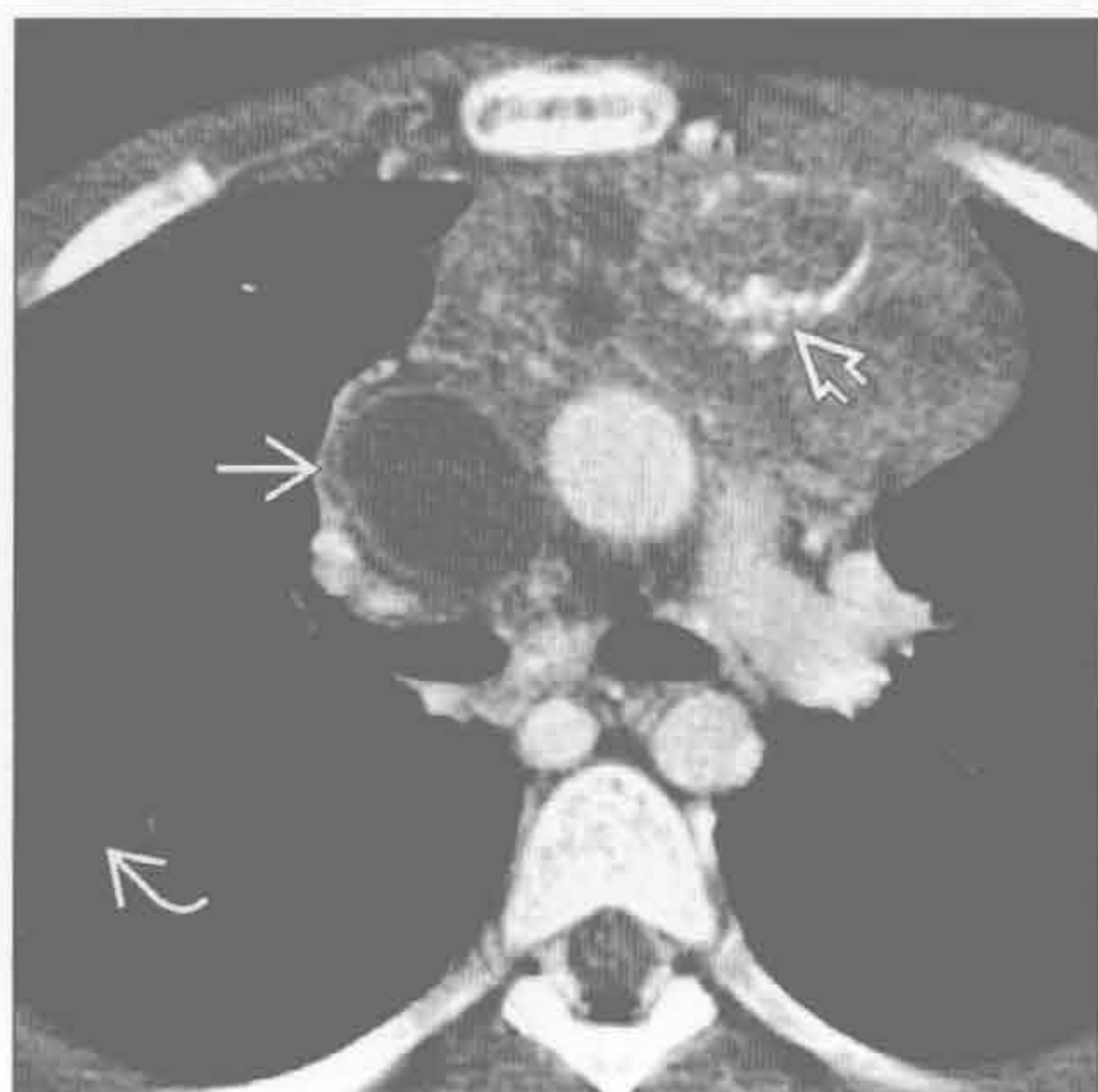转移



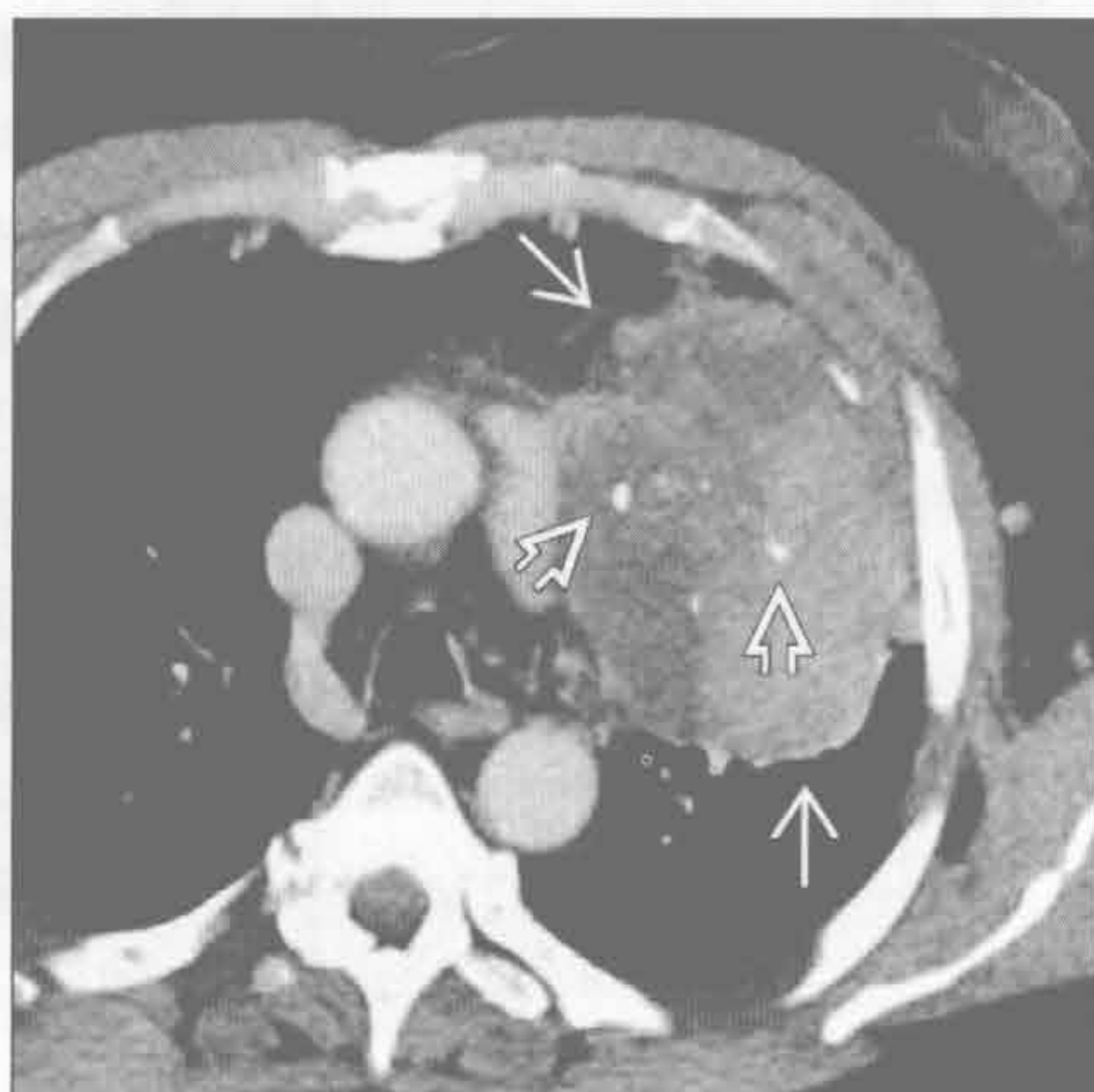
(右) 横断位增强 CT 示一不均匀密度的大病变，累及前、中纵隔，延伸至邻近的右肺(⇨)。见毛刺状边缘(⇨)。此病变为肺鳞癌转移

前纵隔肿块

胸腺癌



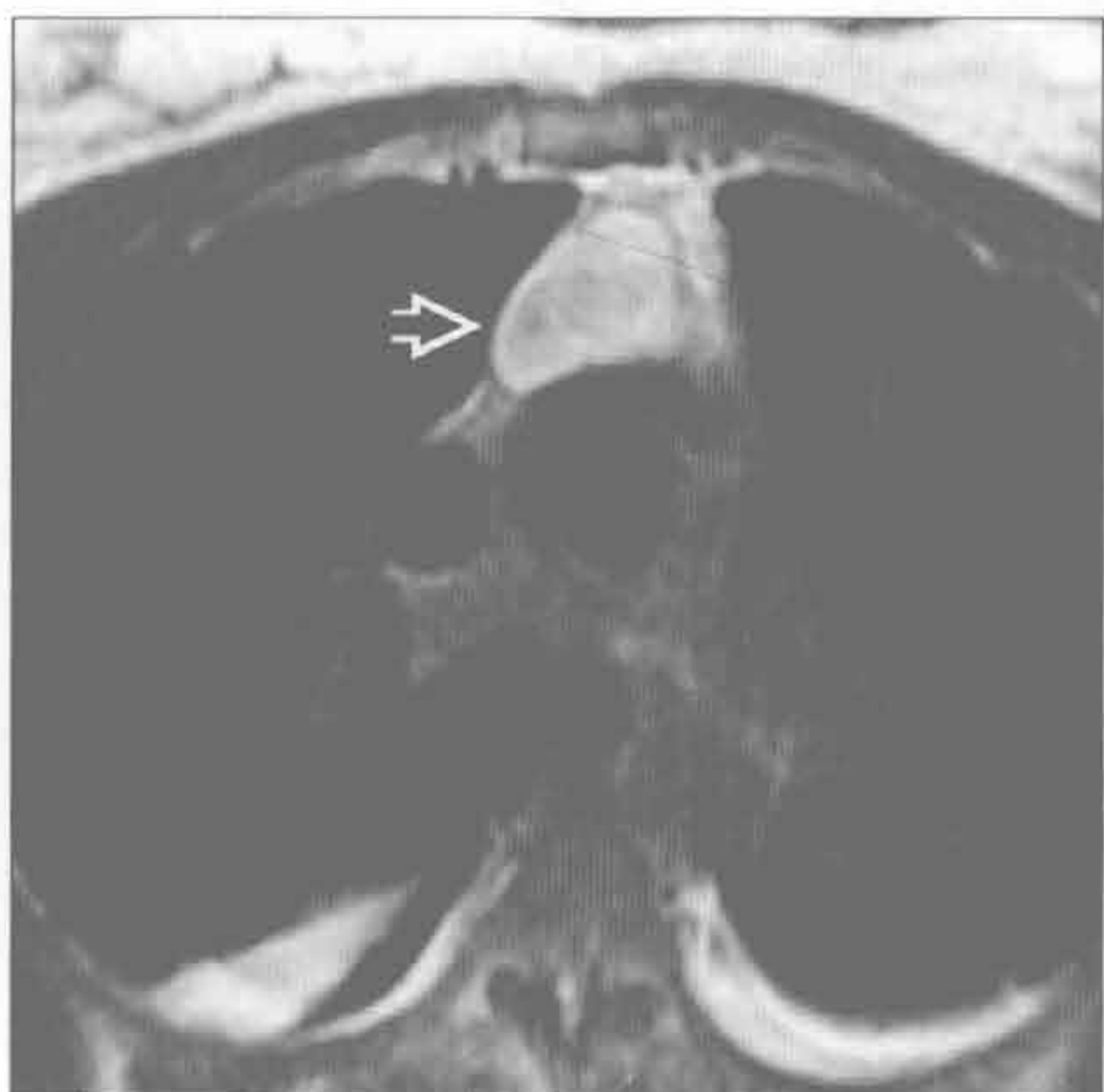
胸腺类癌



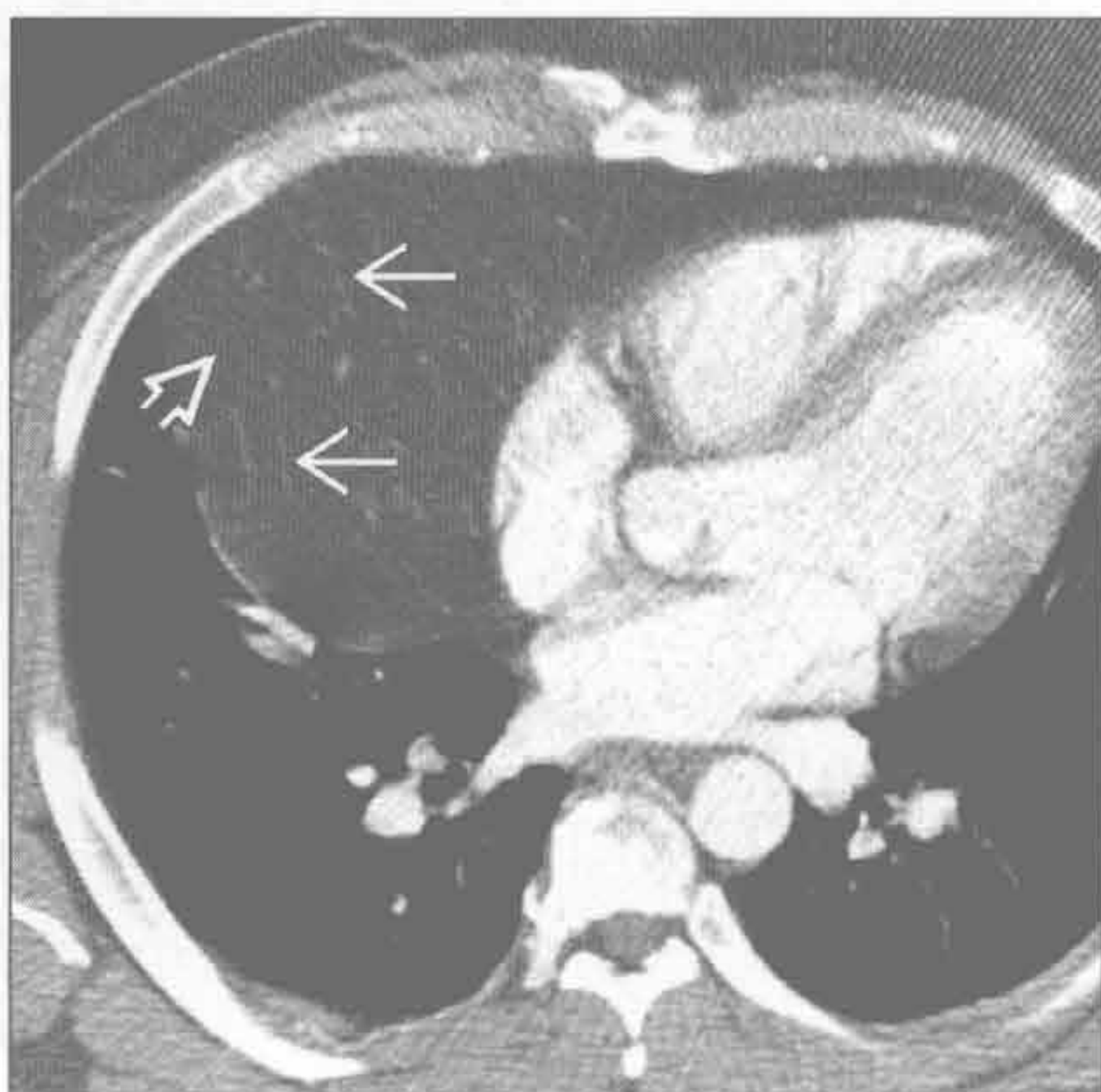
(左) 老年男性患者。横断位增强 CT 示不均匀密度的大肿块，有数个囊变区 \Rightarrow 和环状钙化 \Rightarrow 。尽管该表现提示恶性胸腺肿瘤，但右肺转移性结节 \Rightarrow 提示胸腺癌的可能更大

(右) 横断位增强 CT 示不均匀密度的纵隔大肿块 \Rightarrow ，伴数个局灶性钙化 \Rightarrow 。患者 ACTH 增高，符合胸腺类癌的诊断

胸腺囊肿



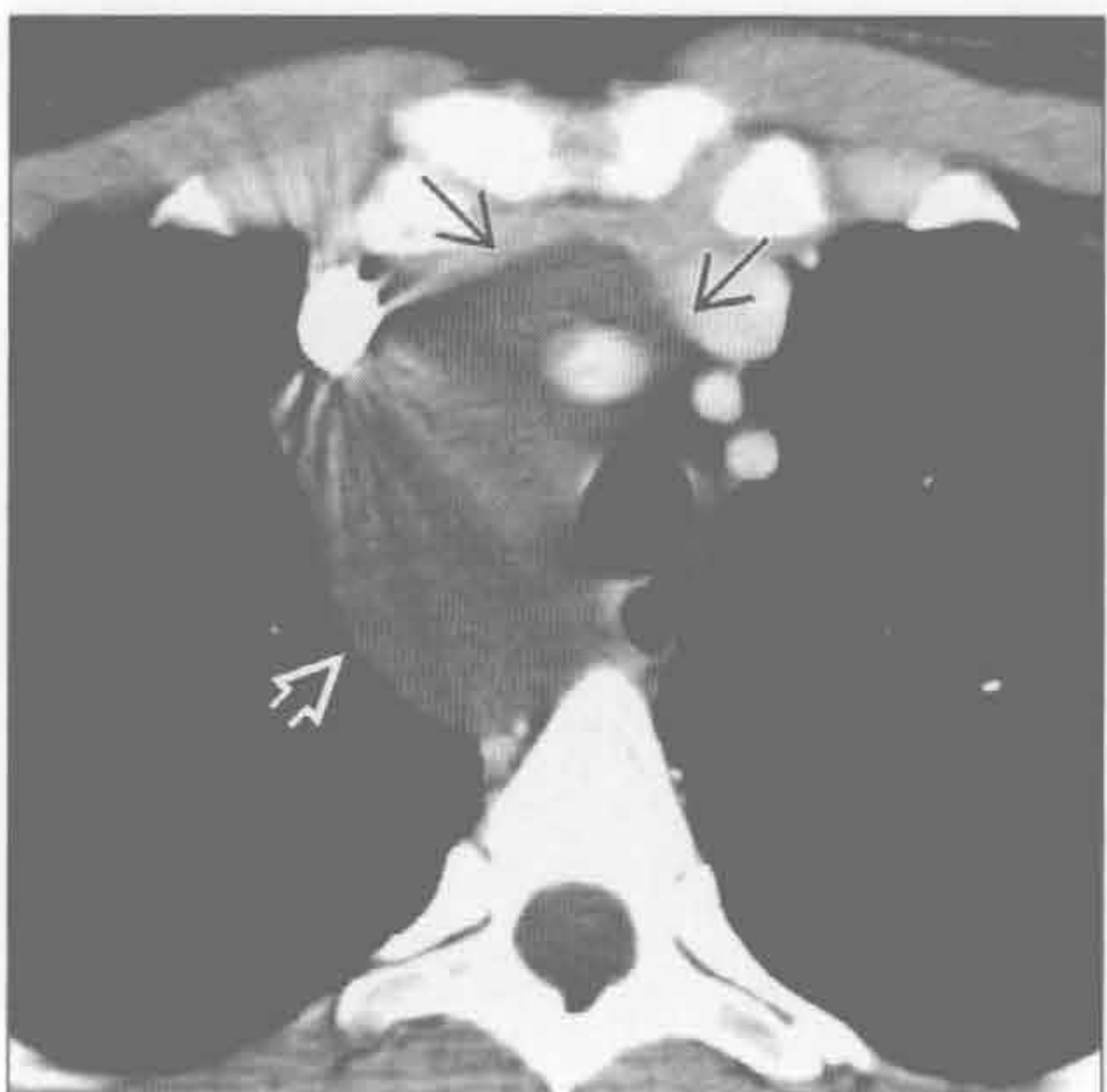
胸腺脂肪瘤



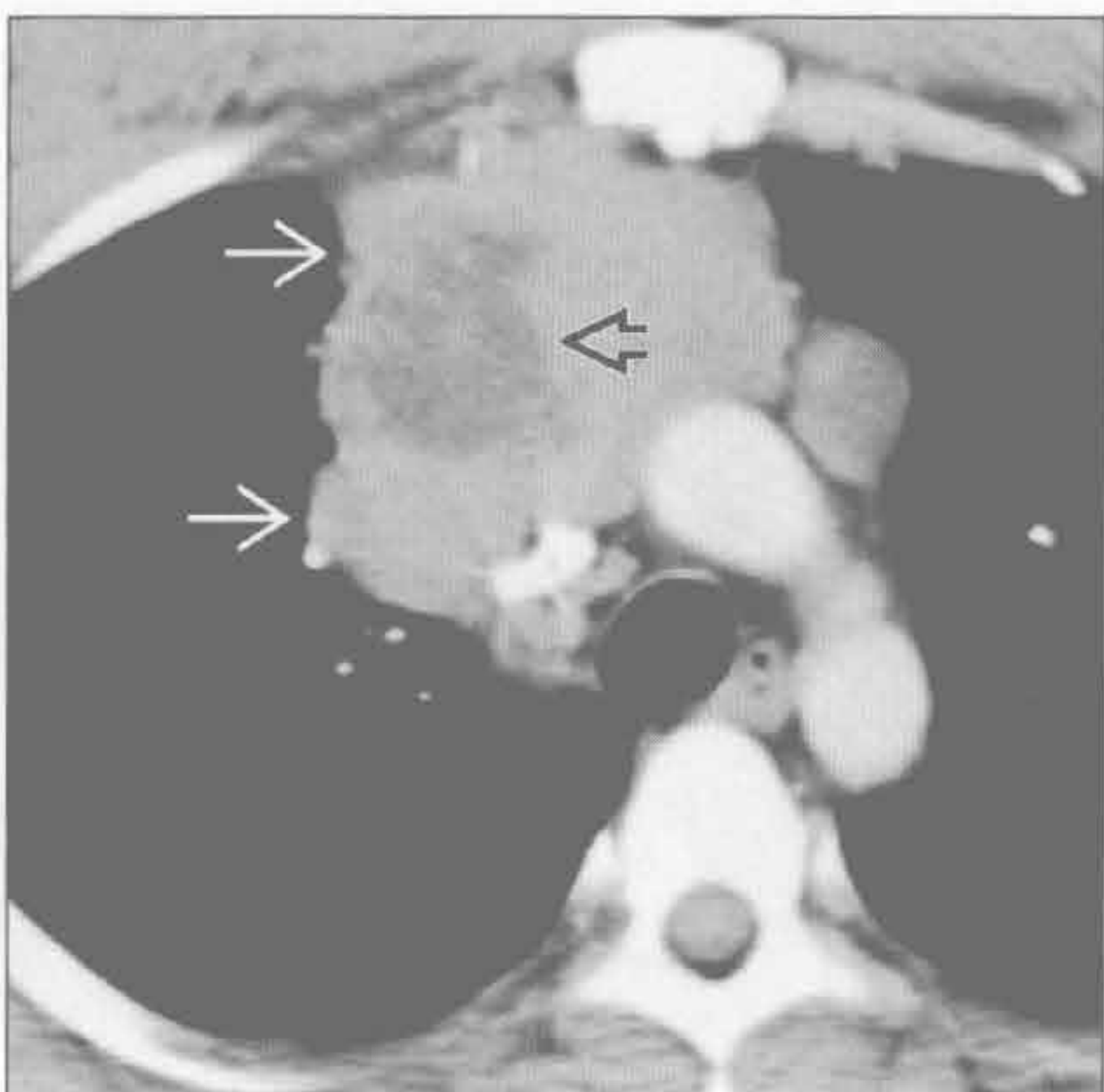
(左) MR 横断位 T₂WI 抑脂序列示前纵隔一边界清楚的高信号病变 \Rightarrow 。高信号提示囊性病变，其内无软组织成分，病理证实为胸腺囊肿

(右) 横断位增强 CT 示一大的低密度病变覆盖右心缘。呈弥漫脂肪密度 \Rightarrow ，伴散在数条软组织影 \Rightarrow 。患者无症状

淋巴管瘤



非精原细胞性生殖细胞肿瘤



(左) 横断位增强 CT 示边界清楚的低密度纵隔肿块 \Rightarrow 。无实性或强化区。肿块包绕血管，但血管无移位 \Rightarrow 。此为淋巴管瘤的典型表现

(右) 横断位增强 CT 示前纵隔肿块，边缘不规则 \Rightarrow ，内部有坏死造成的密度减低区 \Rightarrow 。此为侵袭性非精原细胞性生殖细胞肿瘤的典型表现

鉴别诊断

常见

- 淋巴结肿大
 - 感染
 - 结节病
 - 淋巴瘤
 - 肺癌和胸外病变的转移
- 前肠囊肿
- 食管裂孔疝

不常见

- 主动脉瘤
- 脂肪过多症
- 纵隔甲状腺肿

罕见（但重要）

- 食管肿块
- 纵隔炎
- 纵隔出血
- 气管肿瘤

重要信息

鉴别诊断要点

- 侧位 X 线片上中纵隔的解剖界限
 - 前界
 - 沿气管前壁和心脏后缘画线
 - 后界
 - 在椎体前缘后方 1 cm 画线
 - 内容物包括气管、上腔静脉、主动脉弓中段、淋巴结和食管
- 中纵隔肿块使这些正常的 X 线测量径线偏离
 - 右侧气管旁带 ≤ 4 mm
 - 主肺动脉窗界面凹陷
 - 奇静脉食管隐窝轮廓呈反 S 形
 - 侧位 X 线片上气管后带 ≤ 6 mm
- 鉴别诊断中需考虑的问题
 - 病变密度（脂肪、钙化、软组织、液体）
 - 病变数目
 - 临床病史

常见诊断的有用线索

- 淋巴结肿大
 - 右侧气管旁带增厚常提示淋巴结肿大
 - 隆突下淋巴结肿大
 - 奇静脉食管上隐窝凸出
 - 钙化淋巴结

- 致密钙化常缘于先前的肉芽肿性感染
- 边缘钙化、“蛋壳样”外观见于结节病、硅沉着病和治疗后的淋巴瘤
- 坏死或低密度淋巴结
 - 结核和组织胞浆菌病
 - 淋巴瘤、胸腺瘤、转移和肺癌
- 强化的肿大淋巴结
 - 血行转移（肾、甲状腺和黑色素瘤）
 - 结核
 - Castleman 病
- 前肠囊肿
 - 圆形，边界清楚
 - CT 值多变，取决于所含液体成分
 - 支气管囊肿常位于隆突下
 - 外周、肺门不常见
 - 食管囊肿的位置
 - 食管旁或食管壁内
- 食管裂孔疝
 - 奇静脉食管下隐窝凸出
 - CT 上见胃自食管裂孔突出，容易诊断

不常见诊断的有用线索

- 主动脉瘤
 - 定义
 - 扩张 ≥ 4 cm
 - 动脉瘤 ≥ 5 cm
 - 高破裂风险 ≥ 6 cm
 - 囊状动脉瘤局限性外凸，与创伤或感染相关
 - 梭形动脉瘤呈环形扩张
 - 主动脉环扩张是主动脉根部扩张，与马方综合征相关
 - CT 或 MR 有诊断价值
- 脂肪过多症
 - 原因包括
 - 肥胖、长期激素治疗、库欣病
 - X 线片示纵隔增宽，边缘光滑，气管无受压
 - CT 示均匀的脂肪，致纵隔轮廓凸出
- 纵隔甲状腺肿
 - X 线片示上纵隔肿块伴气管移位
 - CT 示肿块与甲状腺相连
 - 冠状位图像很有帮助
 - 增强后明显强化，平扫密度高

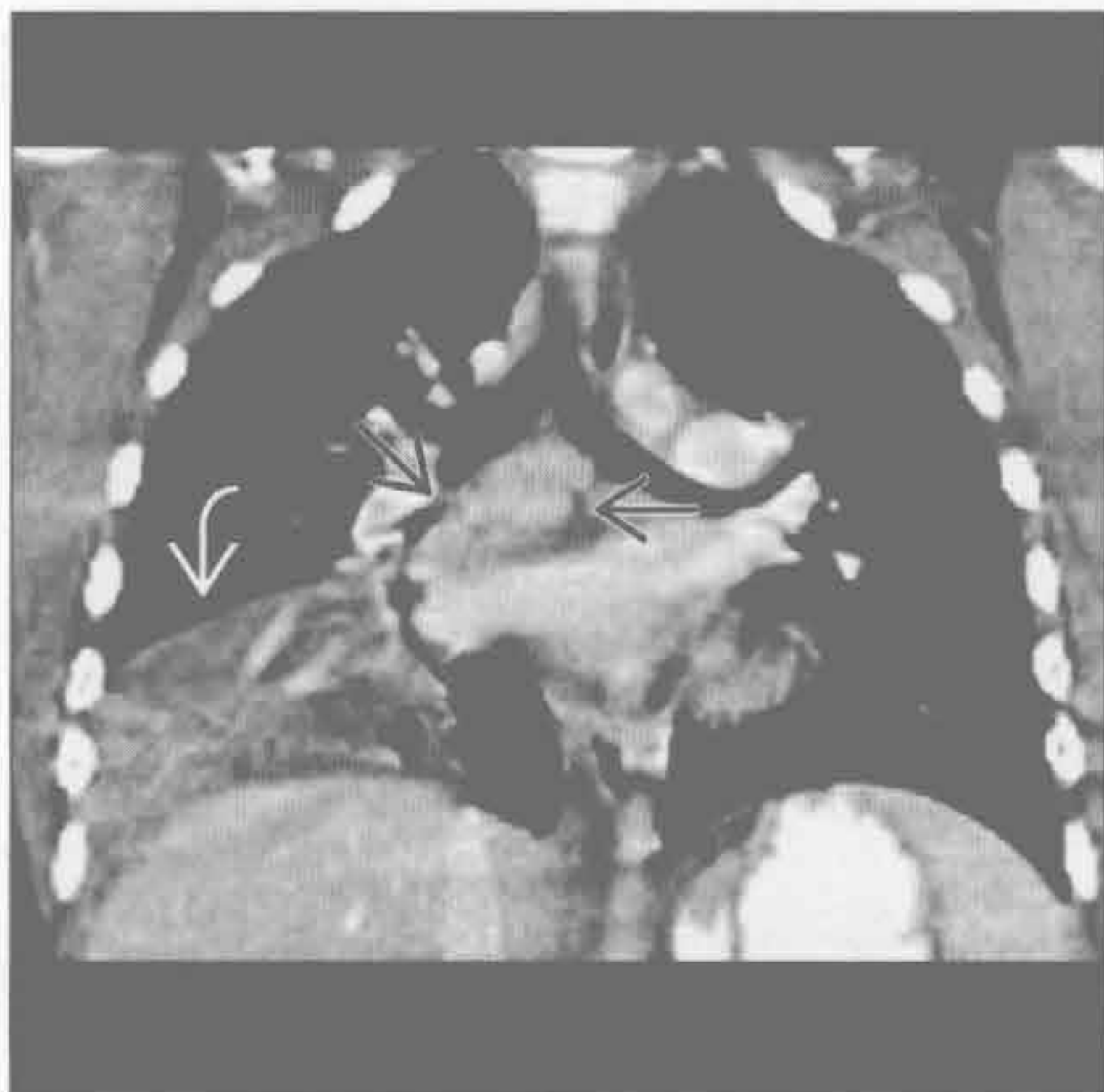
罕见诊断的有用线索

- 食管肿块
 - 静脉曲张继发于门静脉高压症

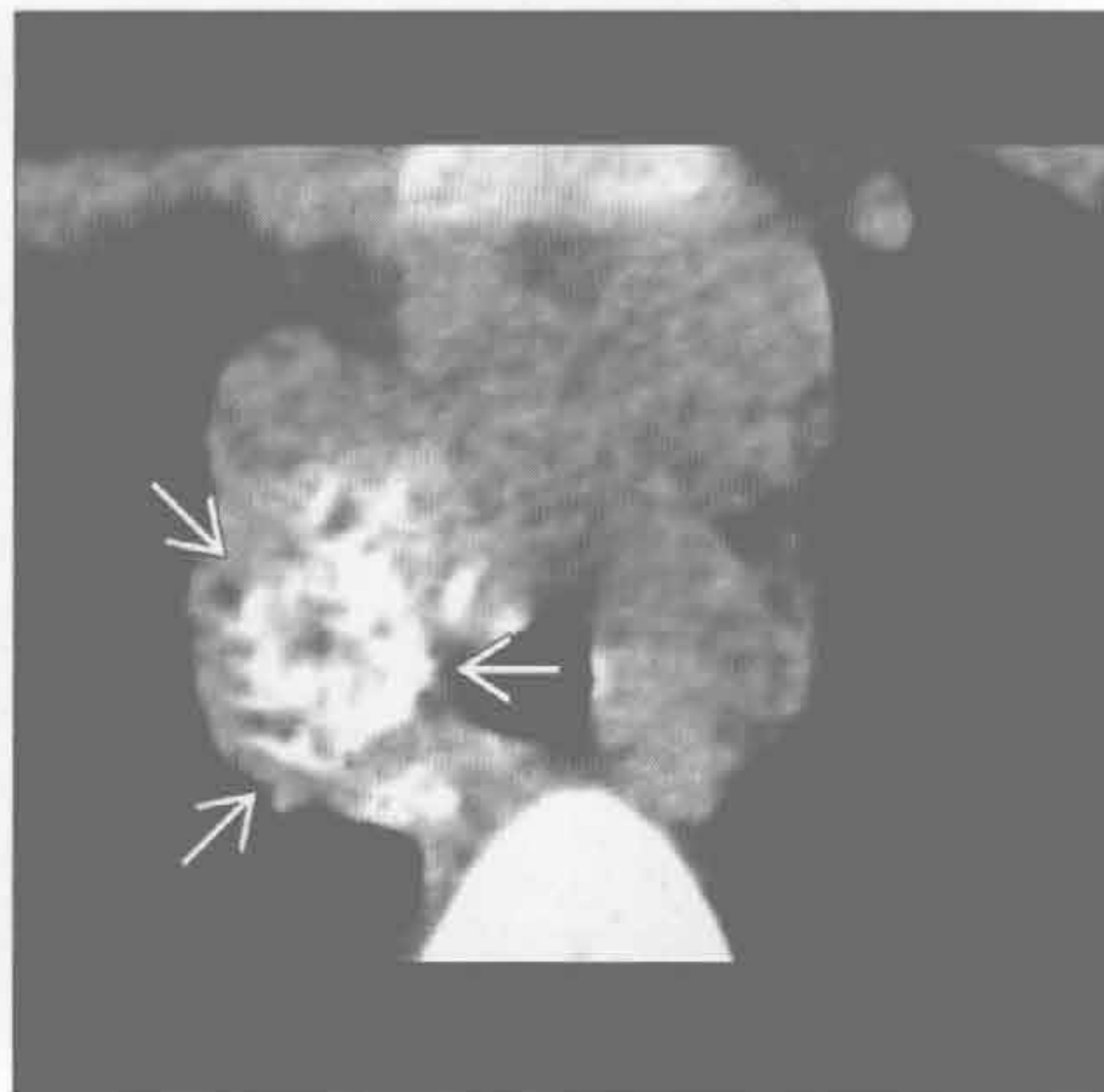
- 奇静脉食管下隐窝异常凸出或椎旁影增宽
- 增强 CT 有诊断价值，易与食管裂孔疝或肿瘤鉴别
- 纵隔炎
 - 与胸骨切开术、食管穿孔或感染播散相关
 - X 线片示纵隔增宽
 - CT 表现包括
 - 弥漫性脂肪分隔取代了正常纵隔脂肪
 - 纵隔气肿
 - 液体积聚
 - 难以区分正常术后表现和纵隔炎
 - 预期术后 2 ~ 3 周积液消退
- 纵隔出血
 - 原因包括

- 严重钝挫伤或穿透伤致急性主动脉损伤或静脉出血
 - 动脉瘤或动脉夹层破裂
- X 线片示非特异性的纵隔增宽
- 纵隔内高密度（血液密度）液体
- 不邻近主动脉的血肿继发于静脉出血
- 前纵隔胸骨后血肿
- 气管肿瘤
 - 常继发于原发性鳞状细胞癌或腺样囊性癌
 - 单发或多发转移不常见，可来自
 - 黑色素瘤、乳腺癌、结肠癌或邻近肿瘤蔓延
 - CT 表现包括
 - 息肉样、广基底或环周病变
 - 腺样囊性癌通常起源于后侧壁
 - 界定病变腔外受累范围对制定手术方案很重要

感染



感染



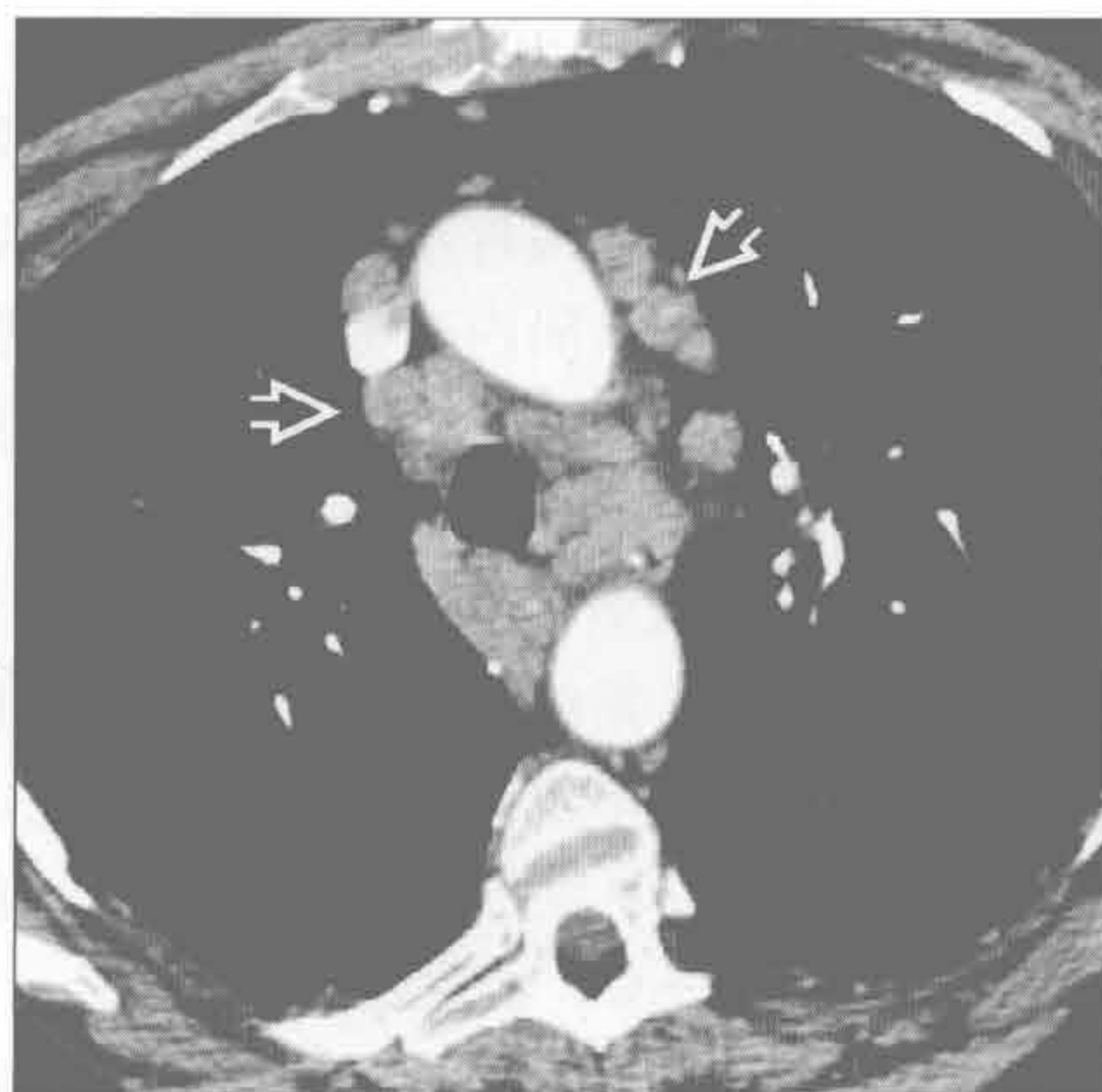
（左）细菌性肺炎患者。冠状位增强 CT 示隆突下淋巴结肿大 \rightarrow 和右下肺实变 \rightarrow

（右）组织胞浆菌感染史患者。横断位平扫 CT 示右侧气管旁间隙内多发钙化淋巴结 \rightarrow

中纵隔肿块

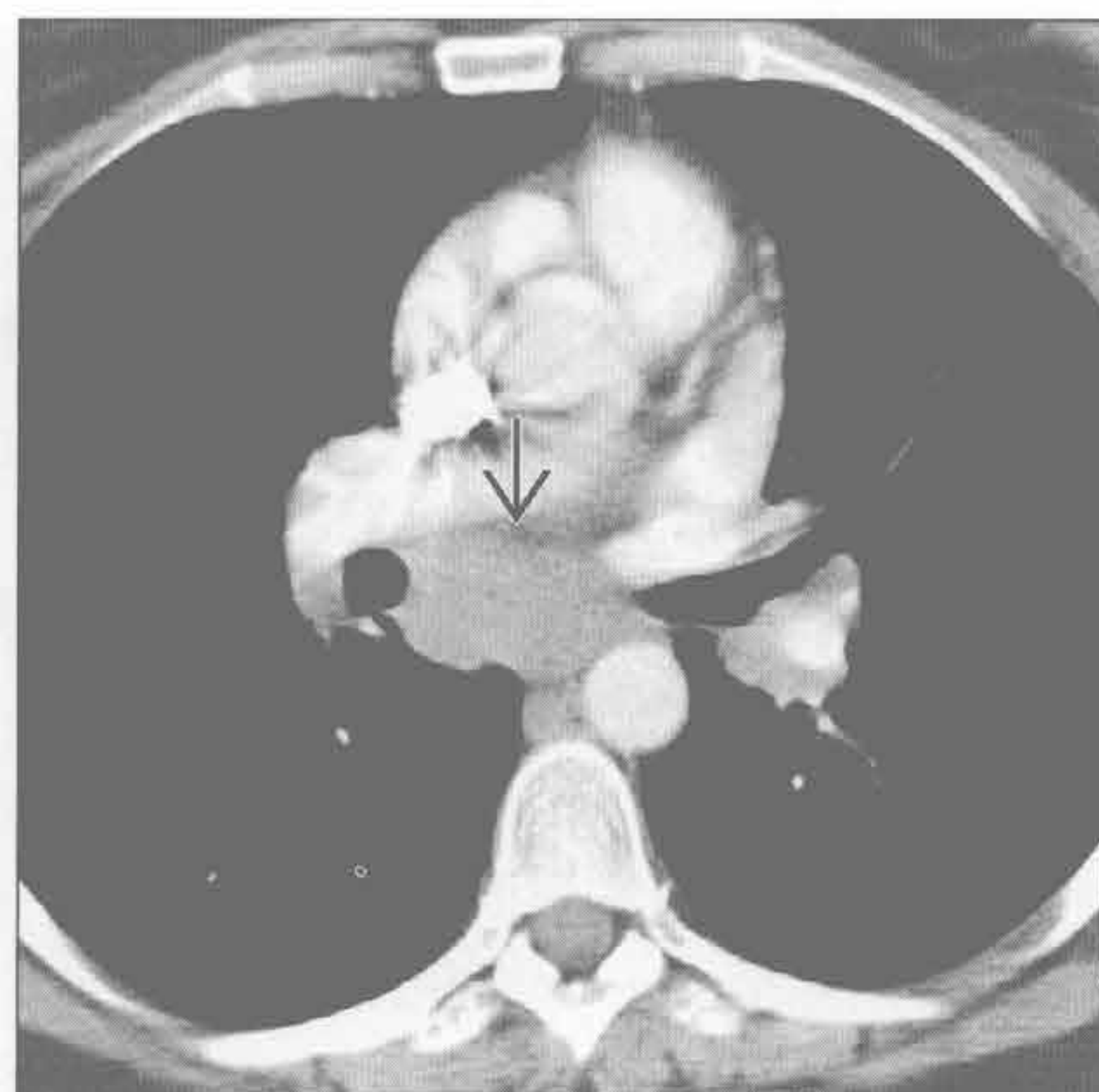
结节病

(左) 横断位增强 CT 示结节病淋巴结肿大表现。血管前间隙和气管旁间隙纵隔淋巴结弥漫肿大 \Rightarrow 。较低层面显示双侧对称性肺门淋巴结肿大



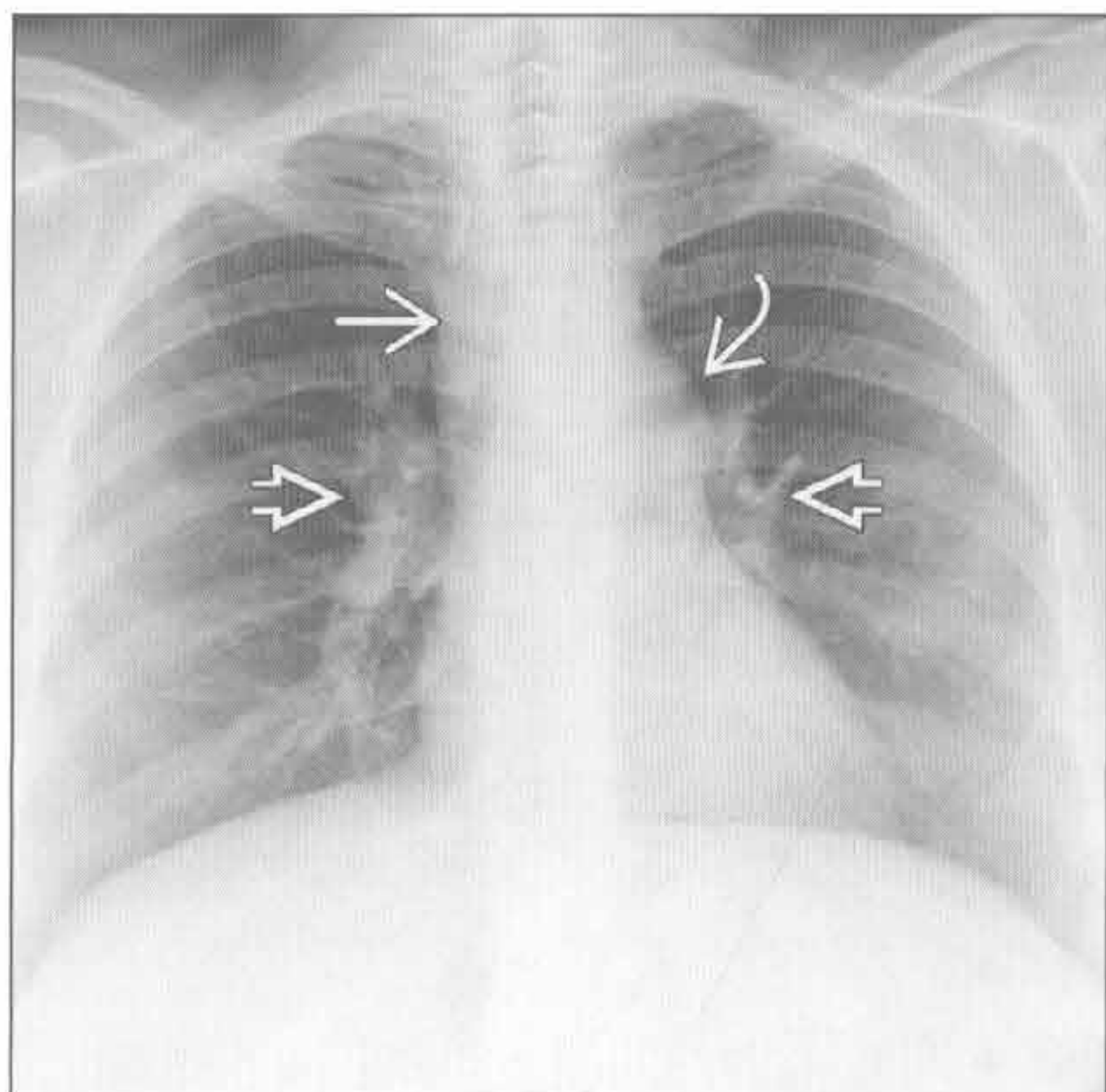
结节病

(右) 无症状患者。横断位增强 CT 示隆突下淋巴结肿大 \Rightarrow 。对称的淋巴结肿大及患者年龄是做出正确诊断的鉴别要点



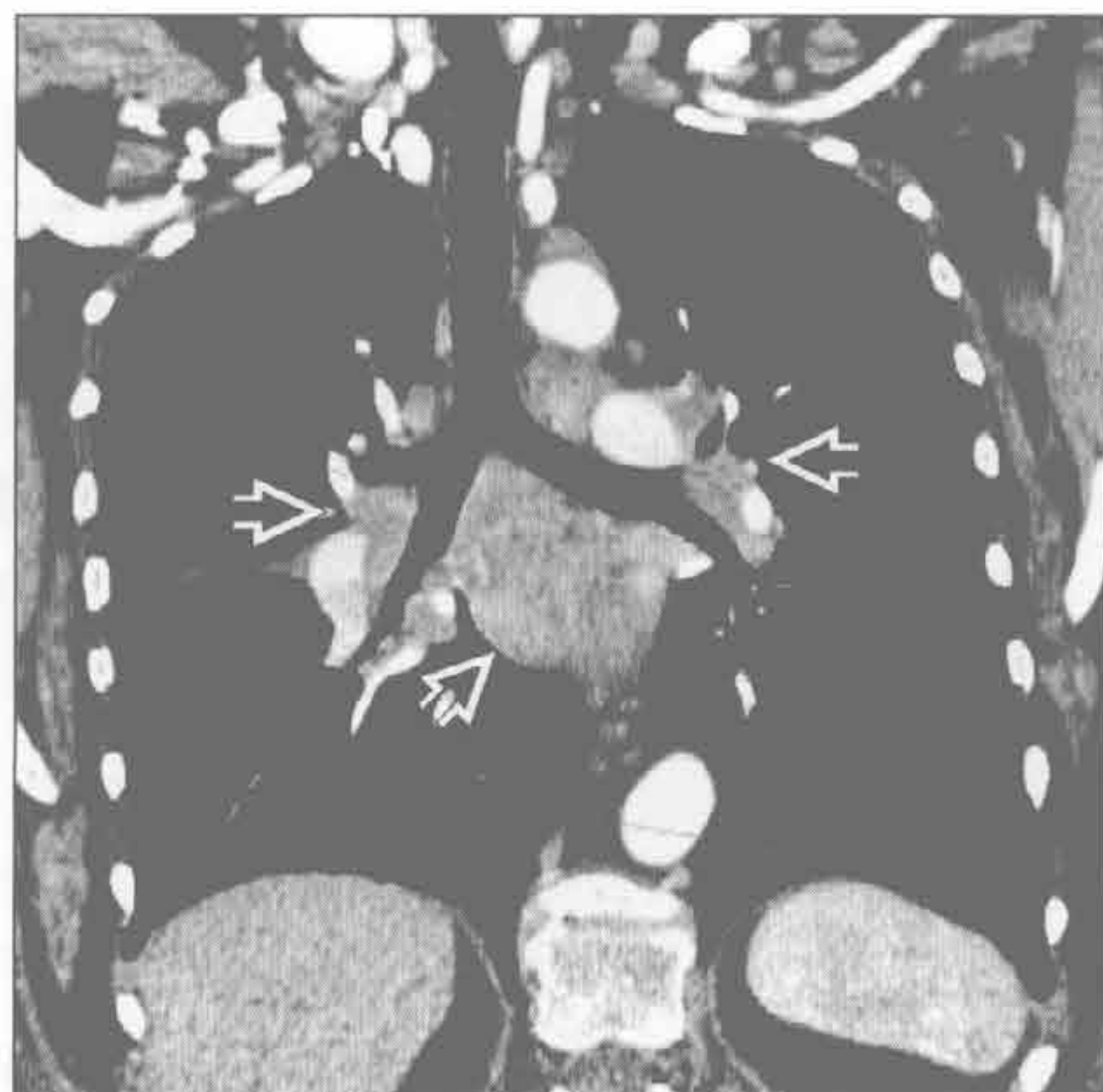结节病

(左) 正位 X 线片示双侧肺门 \Rightarrow 、右侧气管旁 \Rightarrow 和左侧主肺动脉窗 \Rightarrow 淋巴结增大。这是结节病的常见表现。右侧气管旁和双侧肺门淋巴结肿大组成 Garland 三联征



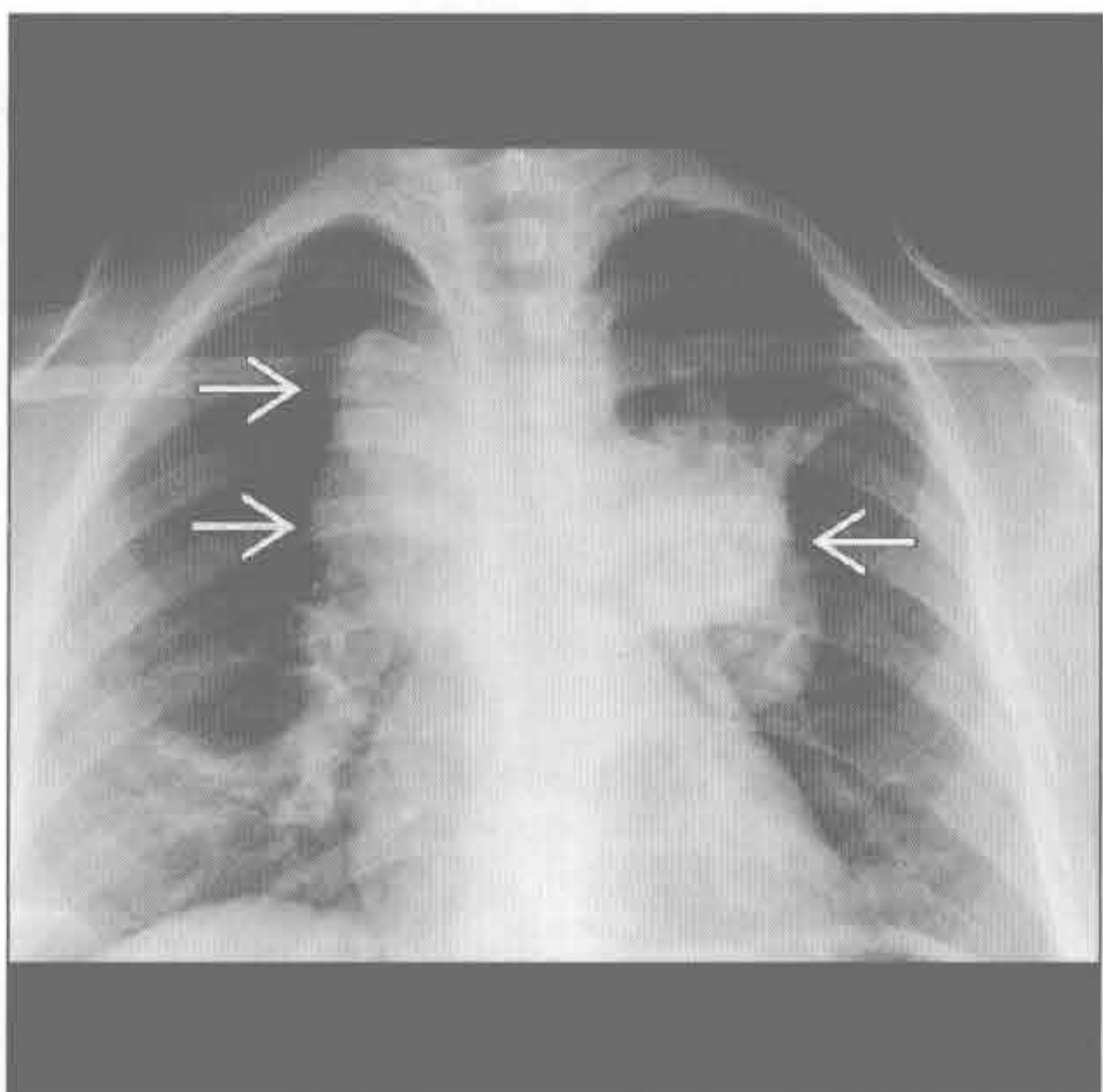
结节病

(右) 冠状位增强 CT 示结节病淋巴结肿大的典型 CT 表现。肺门和纵隔见弥漫的淋巴结肿大 \Rightarrow



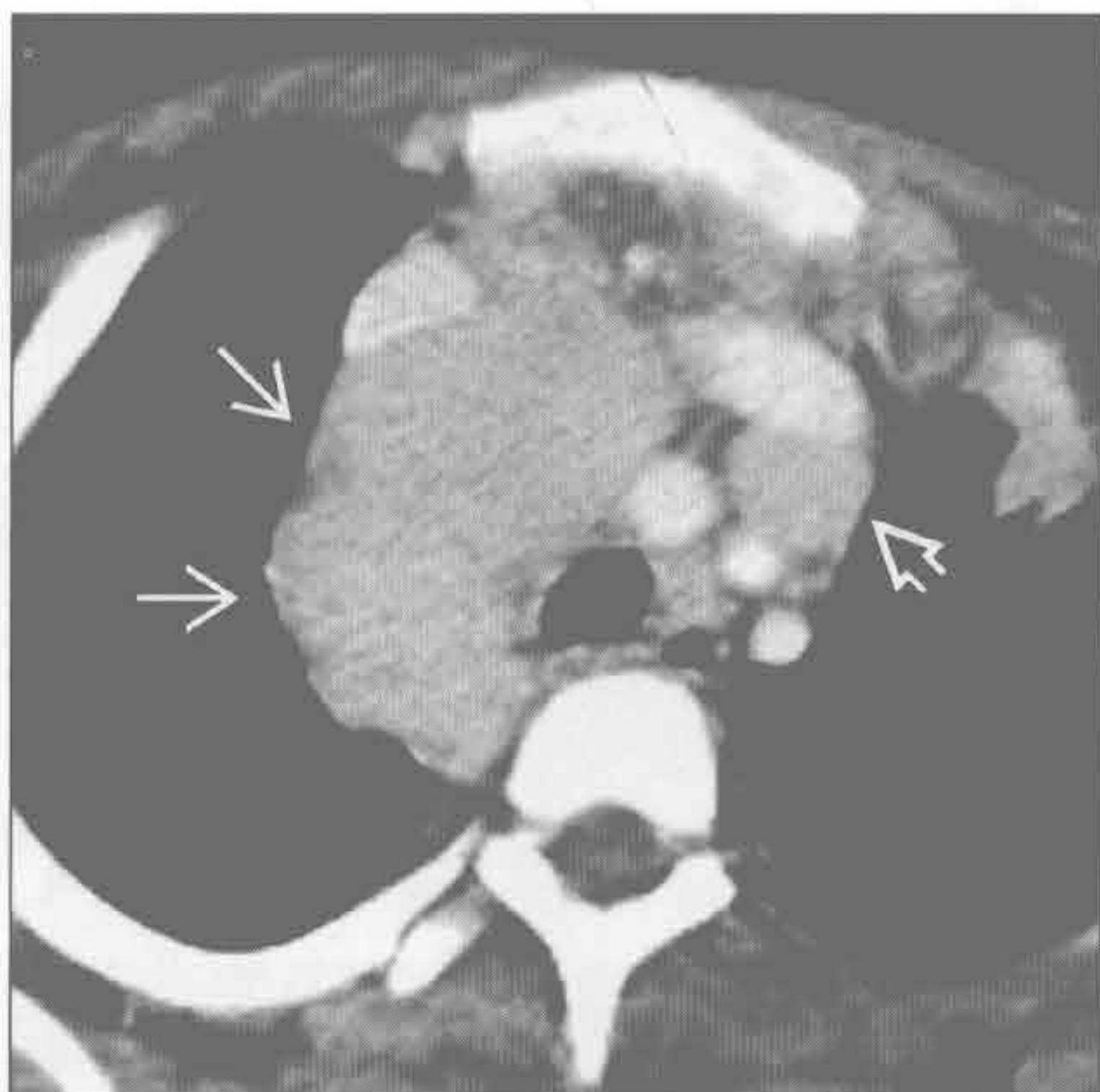
淋巴瘤

(左) 霍奇金淋巴瘤患者。正位 X 线胸片示双侧肺门呈分叶状，右侧气管旁带增厚 \Rightarrow ，此患者具有“B 型症状”，包括发热、盗汗和体重下降



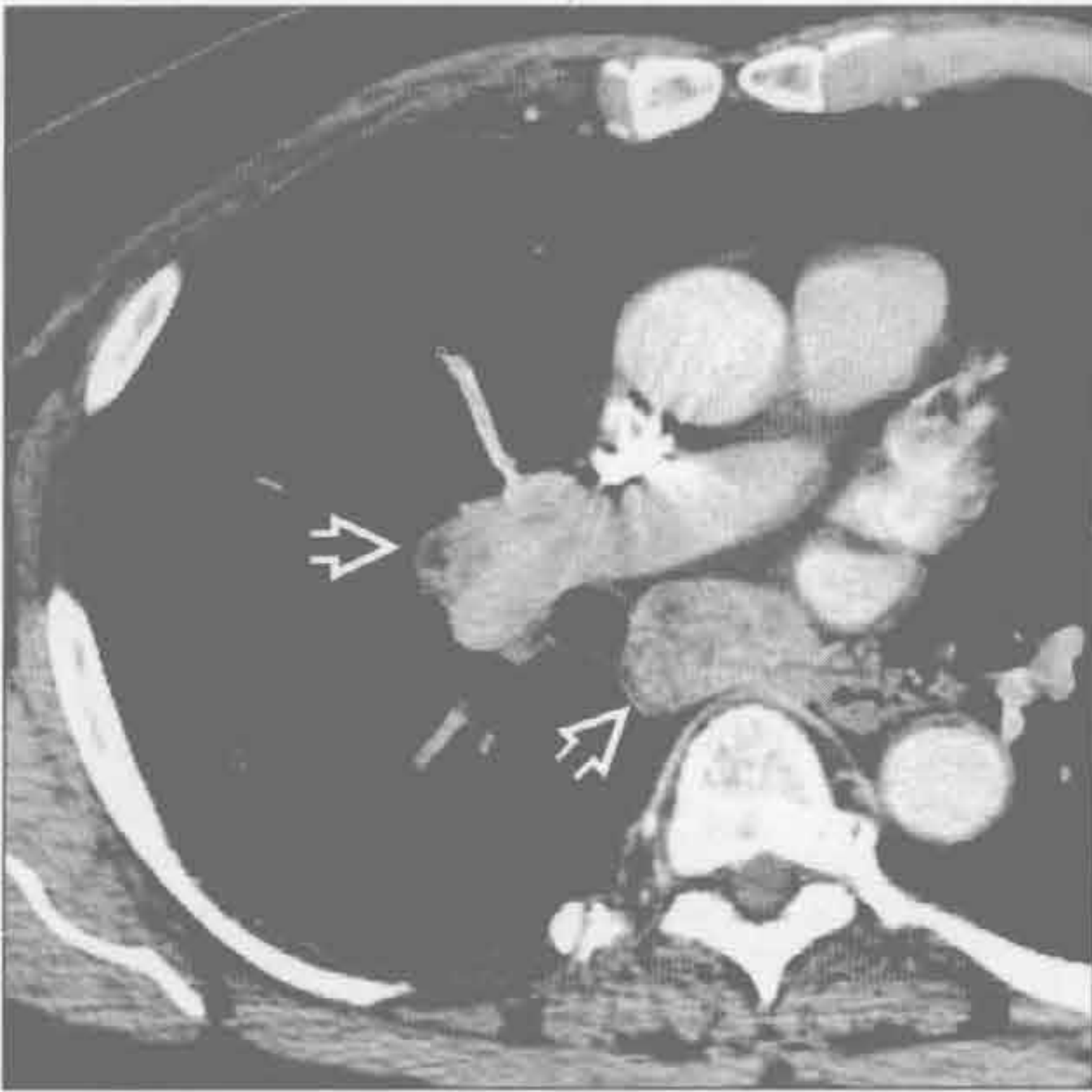
淋巴瘤

(右) 霍奇金淋巴瘤患者。横断位增强 CT 示纵隔内跨界生长的均匀密度肿块 \Rightarrow 。血管前间隙见较孤立的淋巴结 \Rightarrow

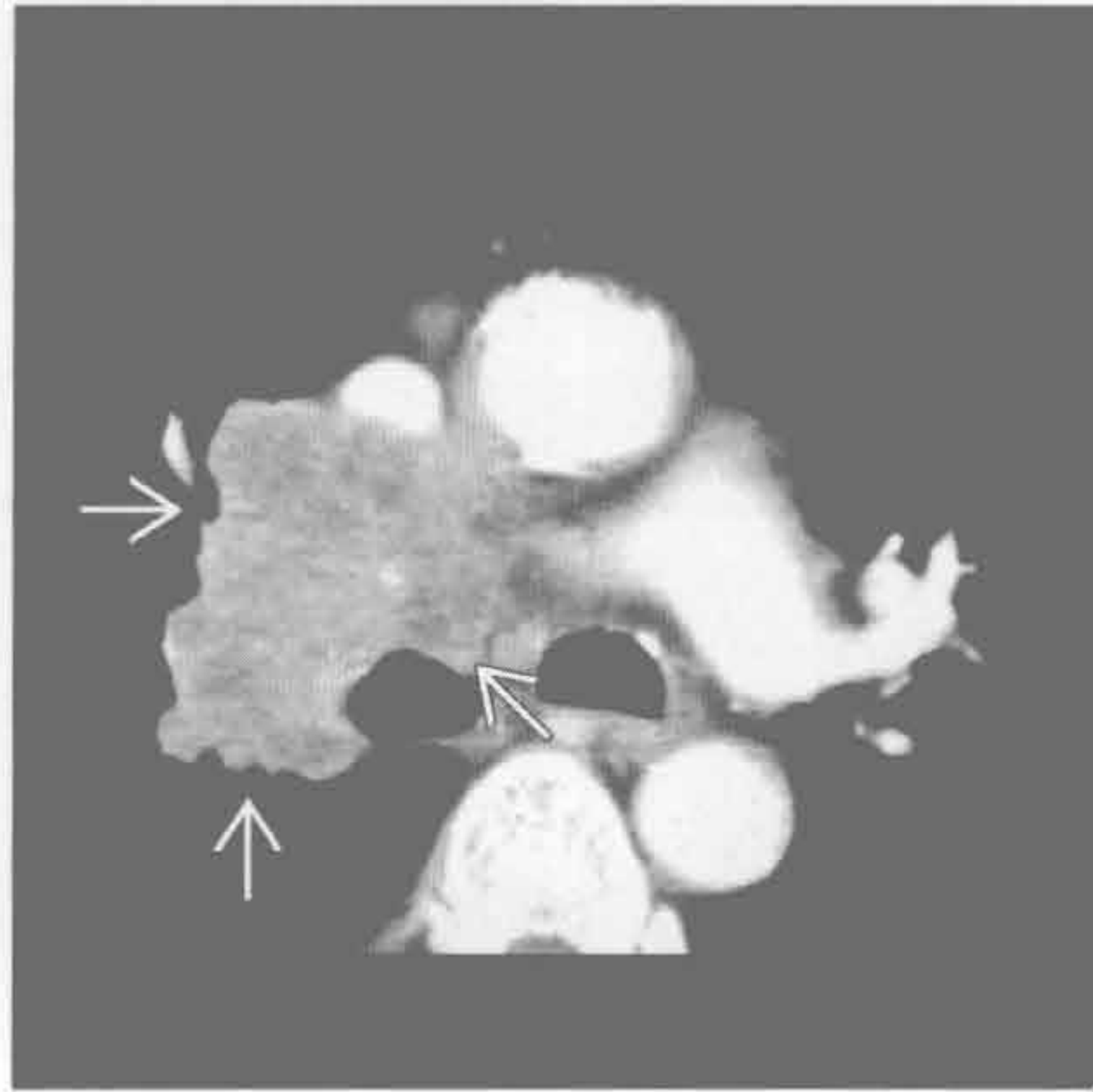


中纵隔肿块

肺癌和胸外病变的转移



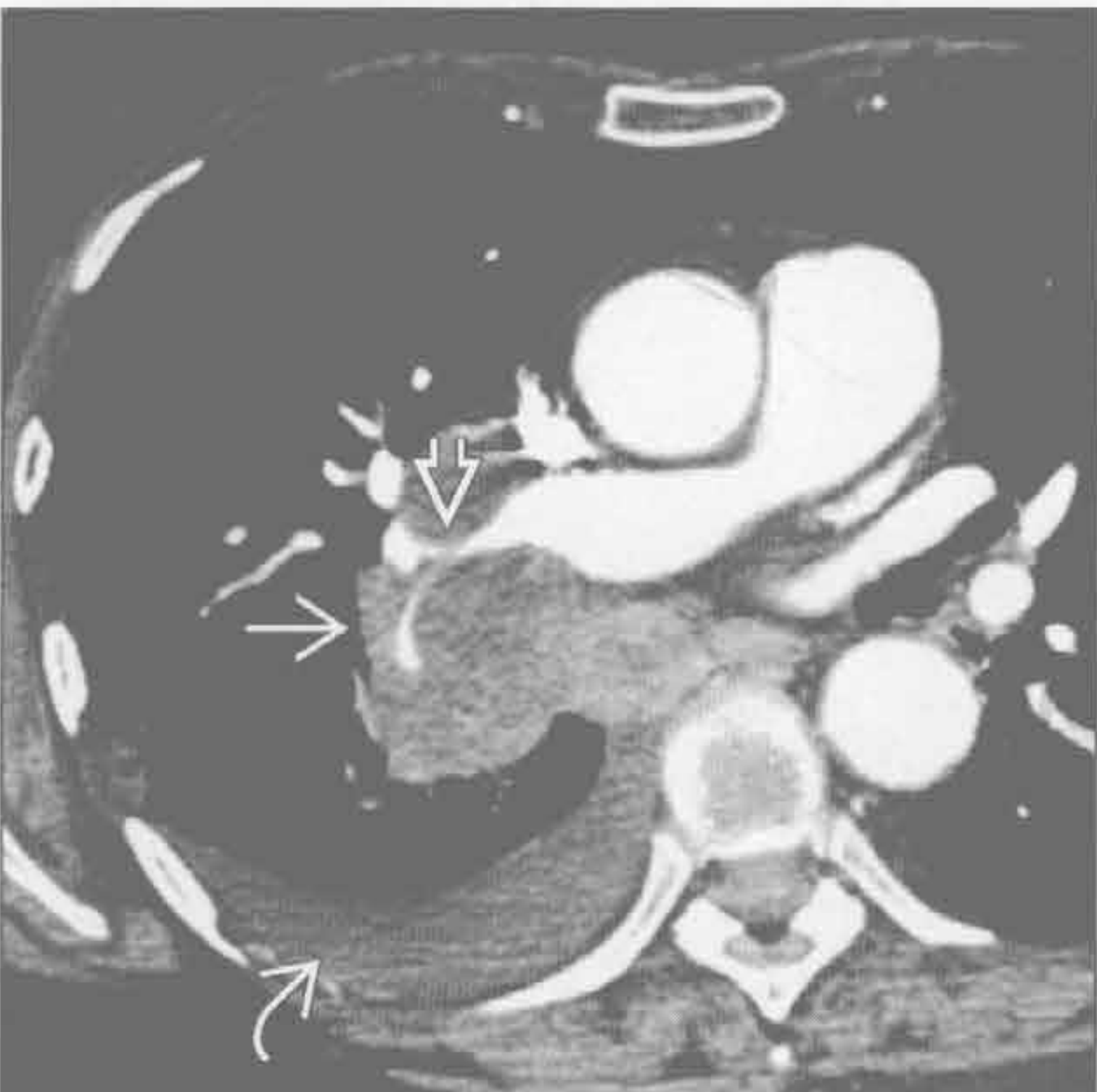肺癌和胸外病变的转移



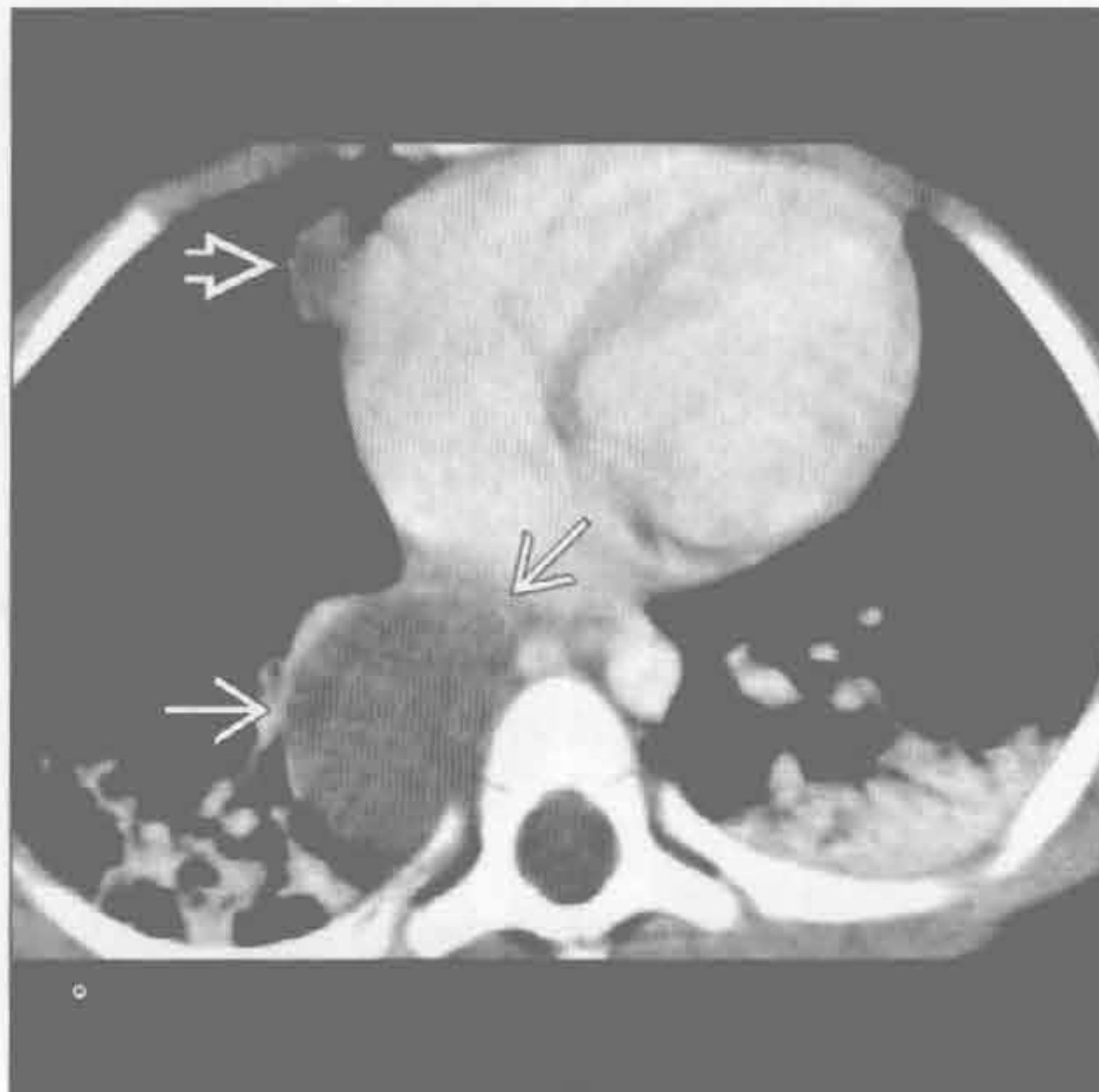
(左) 横断位增强 CT 示肾细胞癌转移的典型 CT 表现, 致中纵隔增宽, 肺门和纵隔淋巴结肿大、不均匀强化 \Rightarrow 。强化的肿大淋巴结可见于转移、Castleman 病和结核感染

(右) 小细胞肺癌患者。横断位增强 CT 示中纵隔淋巴结肿大 \Rightarrow

肺癌和胸外病变的转移



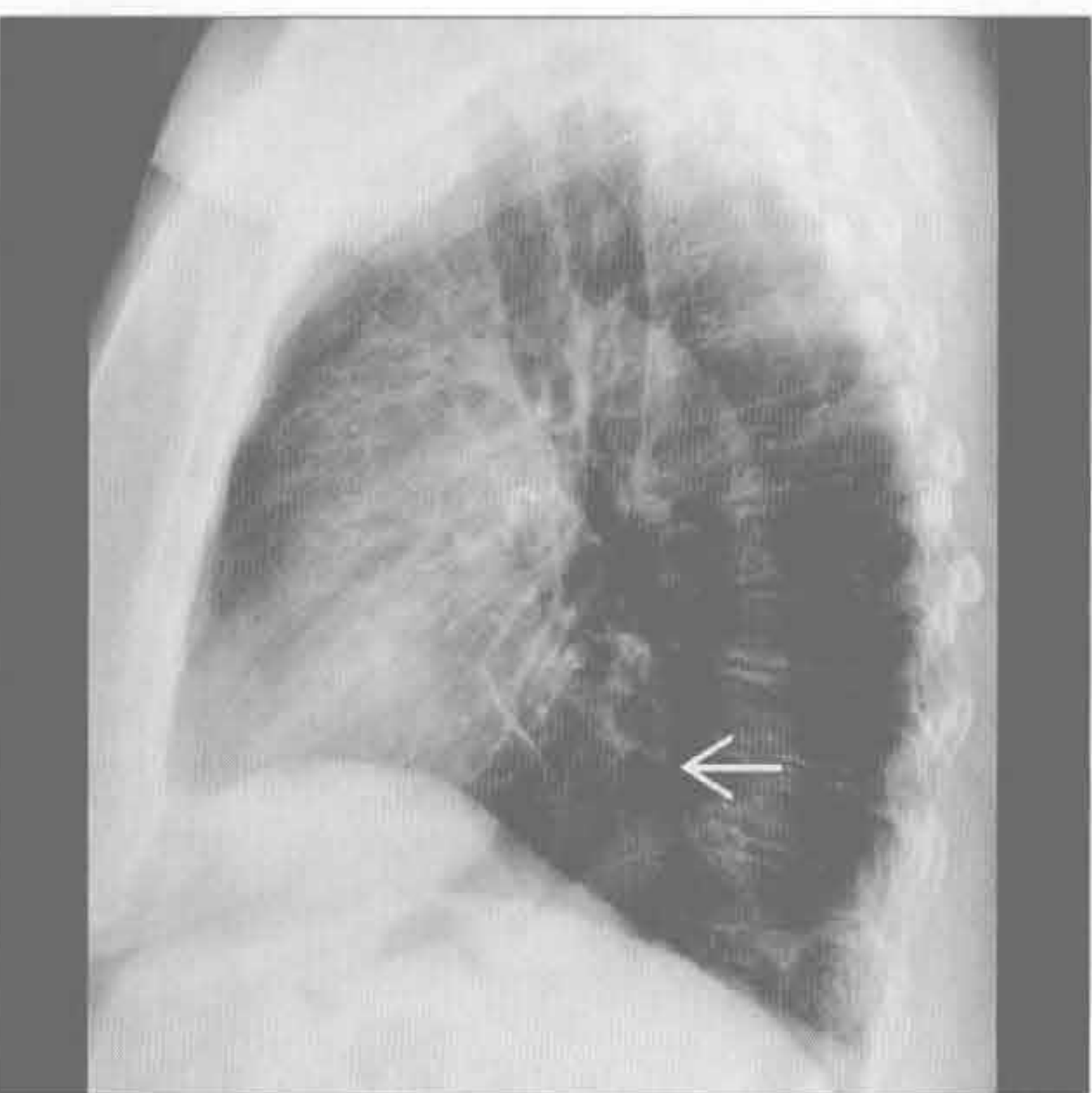
前肠囊肿



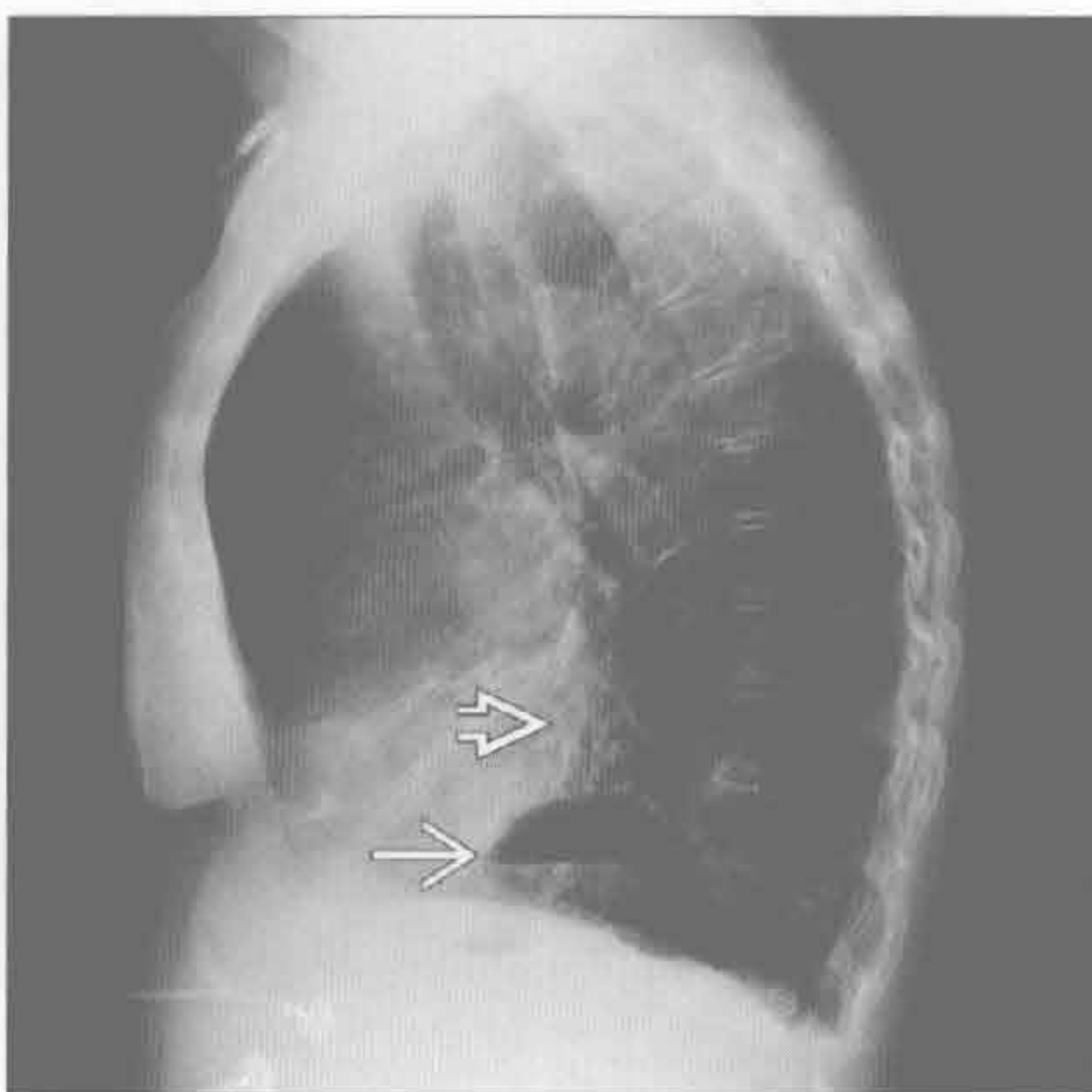
(左) 横断位增强 CT 示小细胞肺癌导致的纵隔肿块的典型表现。见纵隔大肿块 \Rightarrow , 右肺动脉变窄 \Rightarrow , 以及右侧少量胸腔积液 \Rightarrow

(右) 横断位增强 CT 示隆突下一边界清楚的肿块 \Rightarrow , 增强后未见强化。心脏旁偶然发现的病变经证实为心包囊肿 \Rightarrow

食管裂孔疝



食管裂孔疝



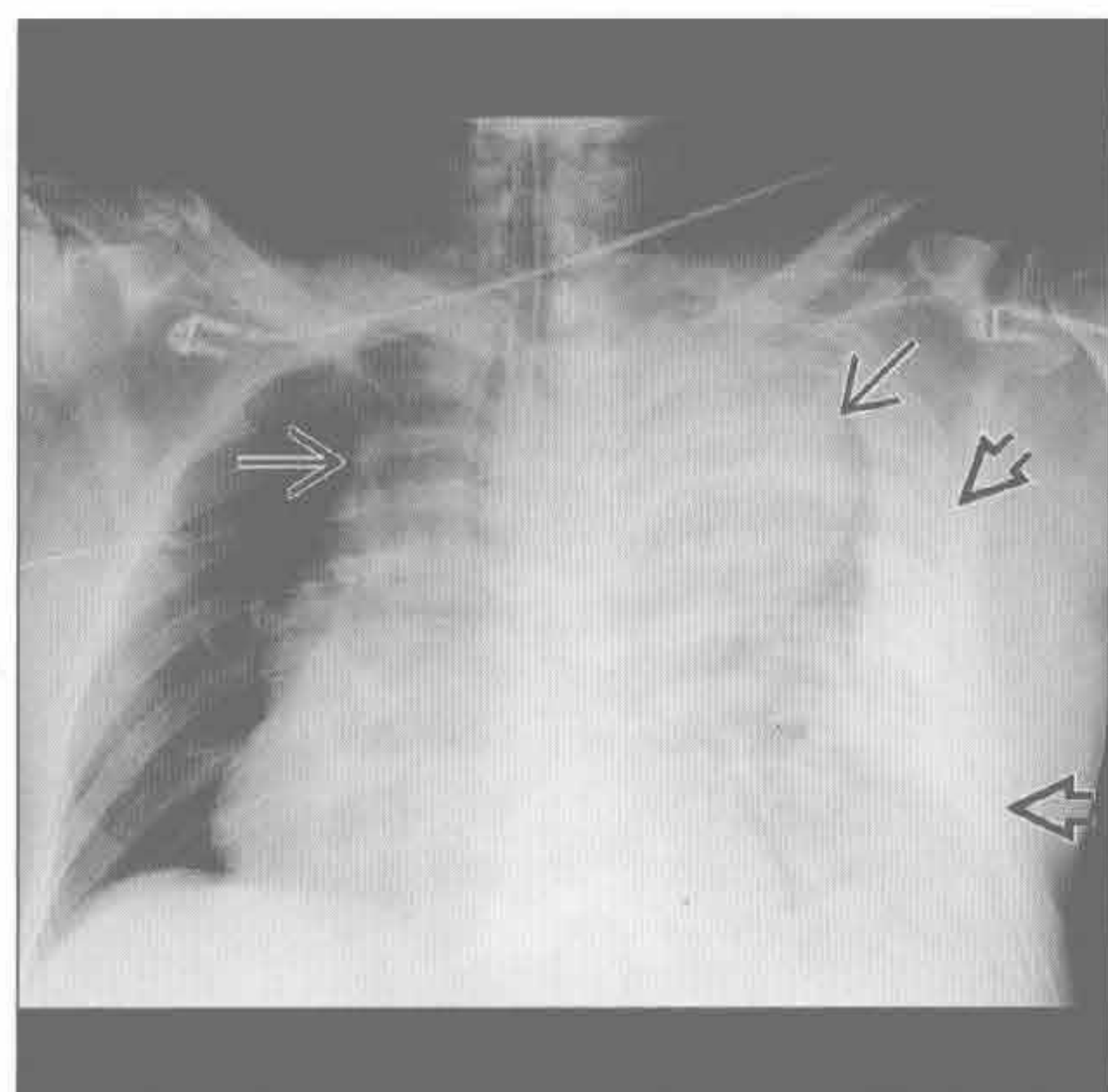
(左) 侧位 X 线片示由食管裂孔疝导致的心后肿块的典型表现 \Rightarrow 。回顾之前的横断位图像予以证实

(右) 侧位 X 线片示食管裂孔疝, 伴特征性的气-液平 \Rightarrow 和支气管扩张 \Rightarrow 。此 Kartagener 综合征患者的后前位 X 线胸片上可见内脏反位

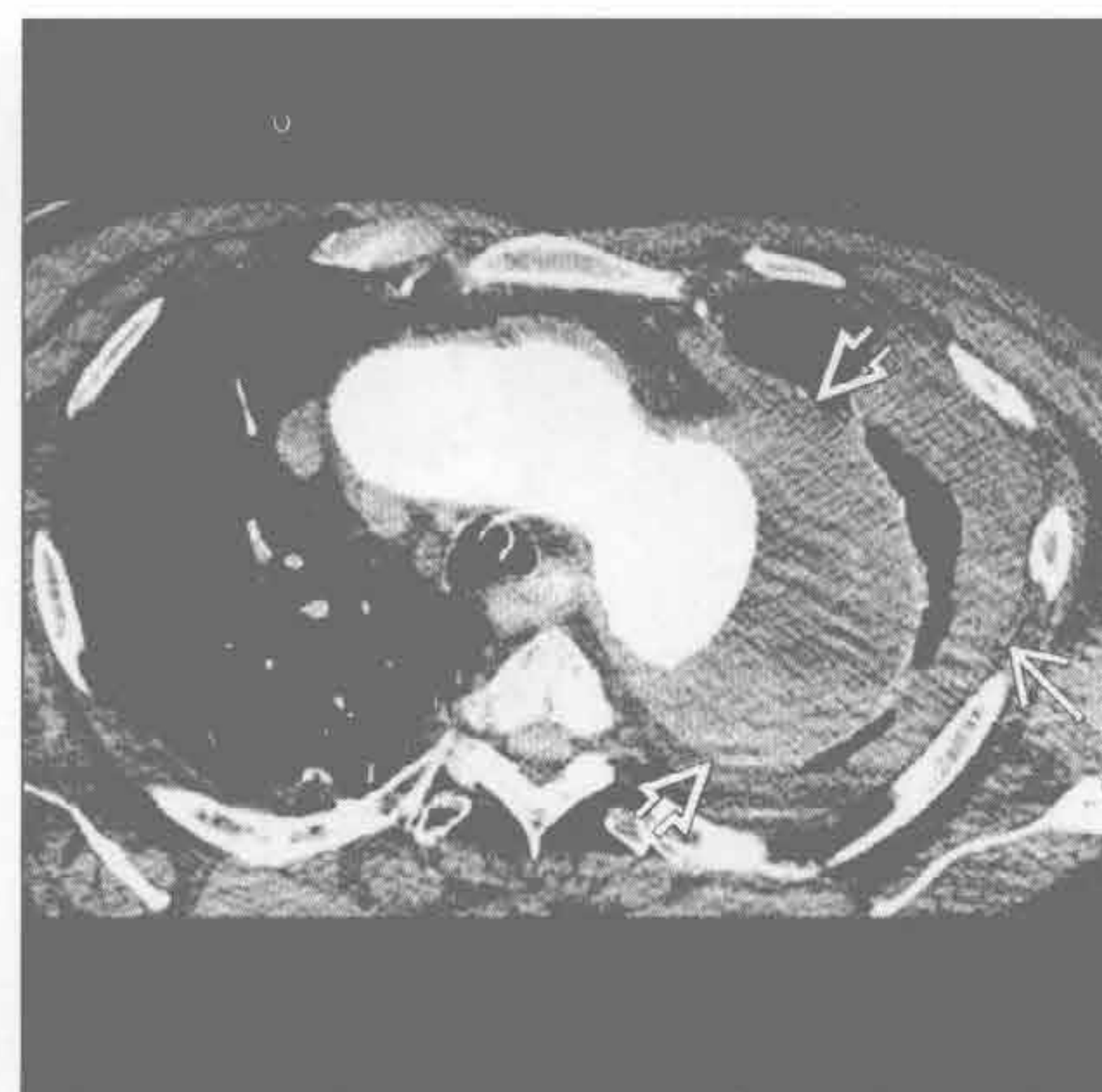
中纵隔肿块

主动脉瘤

(左) 正位 X 线片示主动脉瘤破裂的典型表现。纵隔以主动脉弓为中心明显增宽(→)。左侧大量胸腔积液(⇨)。此患者由于失血导致严重低血压



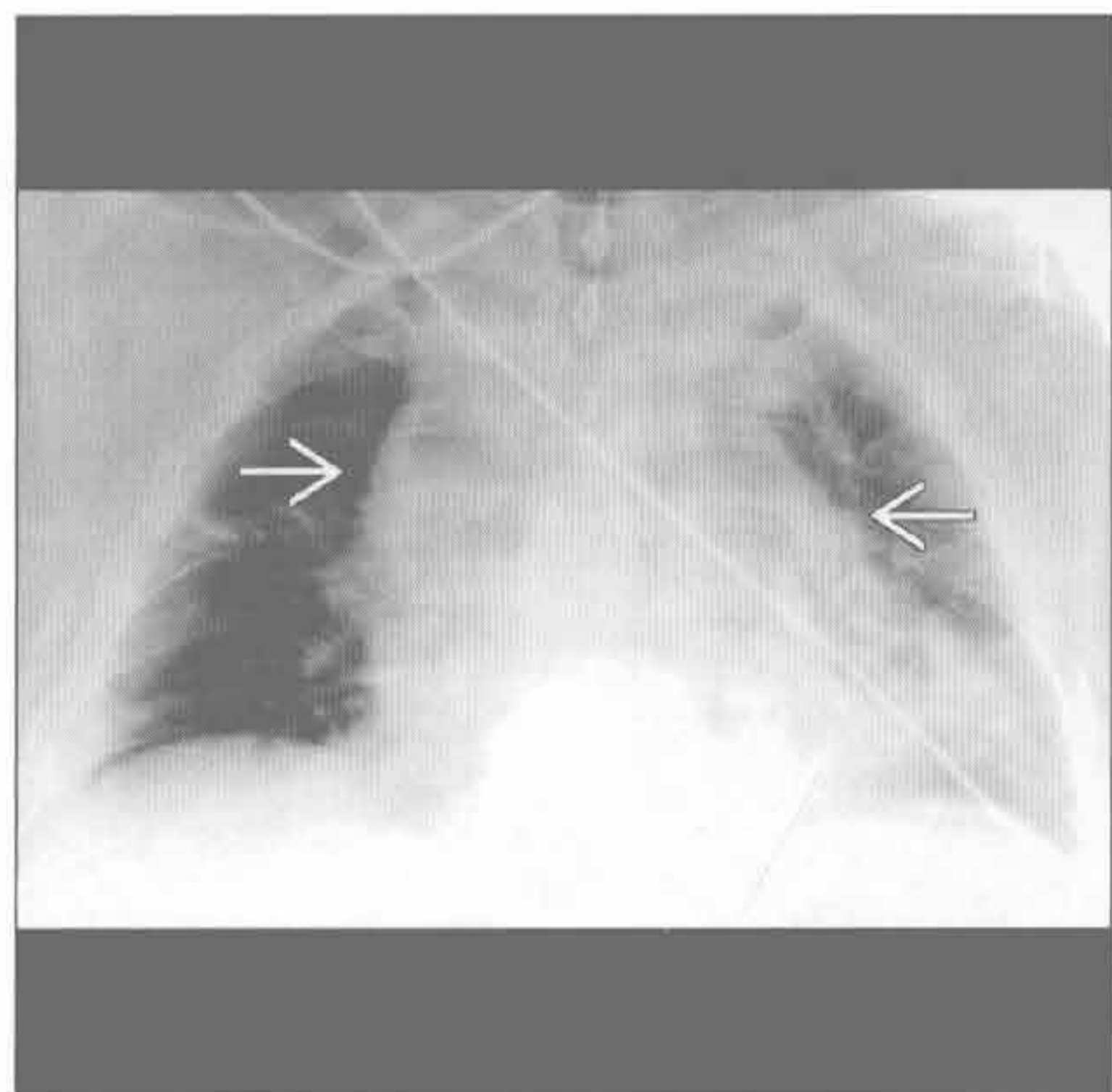
(右) 横断位增强 CT 示左肺尖区主动脉弓水平一个大的、部分血栓形成的主动脉瘤(⇨)。左侧胸腔积液(→)



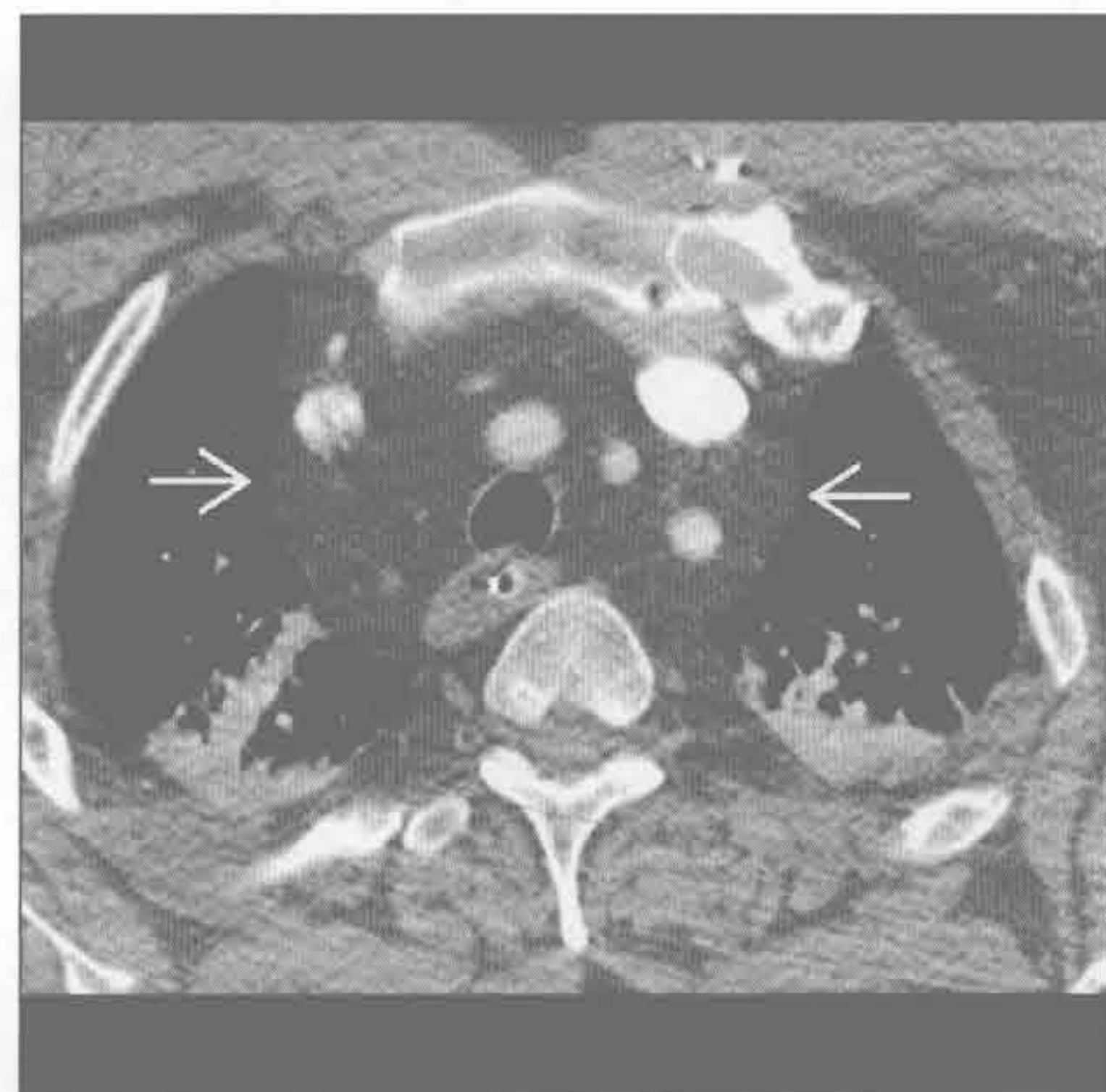
主动脉瘤

脂肪过多症

(左) 前后位 X 线片示纵隔脂肪过多症的典型 X 线表现，见弥漫性纵隔增宽(→)。对照先前的 X 线片或 CT，长期无明显变化有助于做出诊断。气管无受压是一个鉴别要点



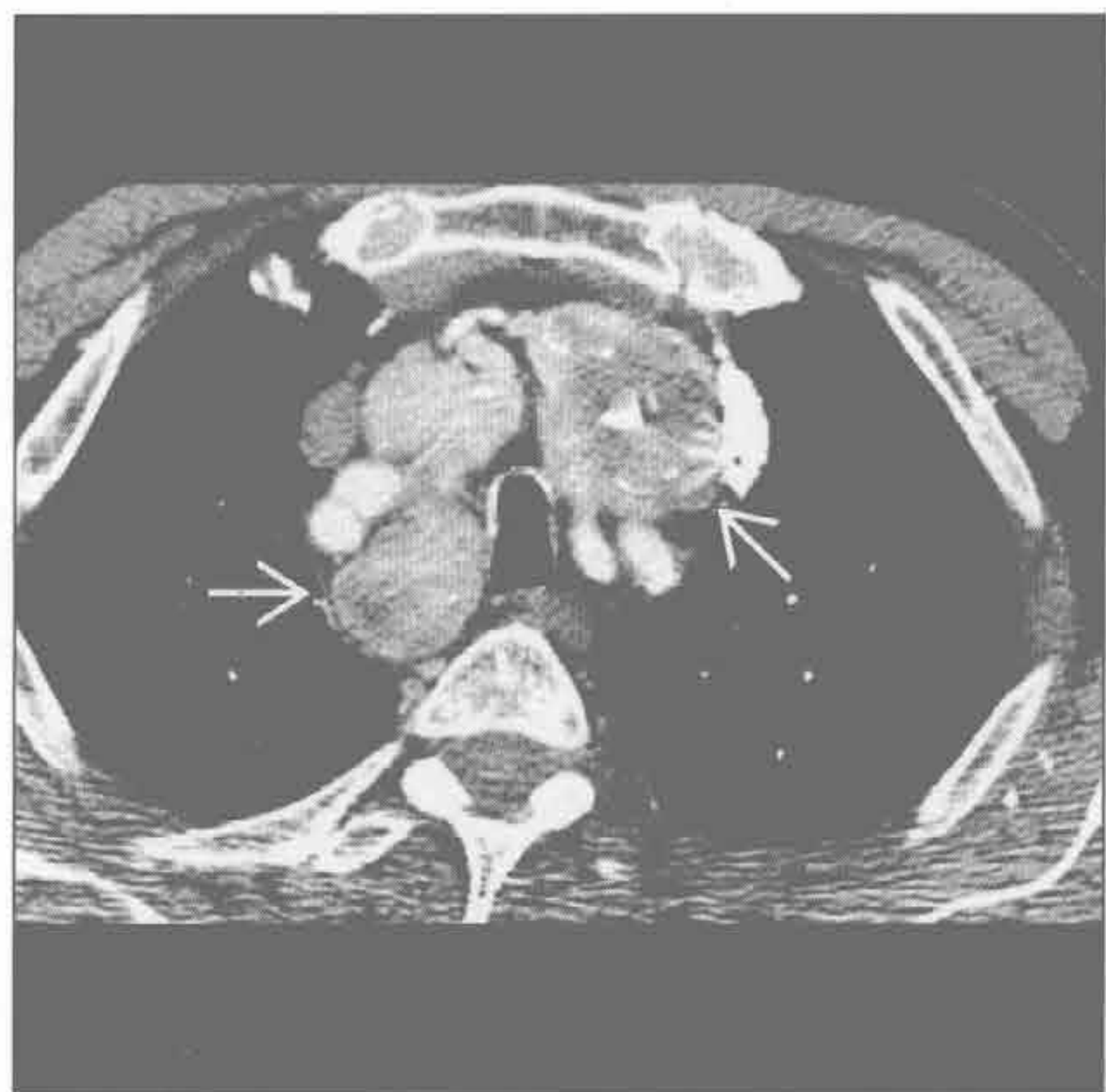(右) 横断位增强 CT 示纵隔脂肪过多症的典型 CT 表现，见脂肪造成的弥漫性纵隔增宽，边缘光滑(→)



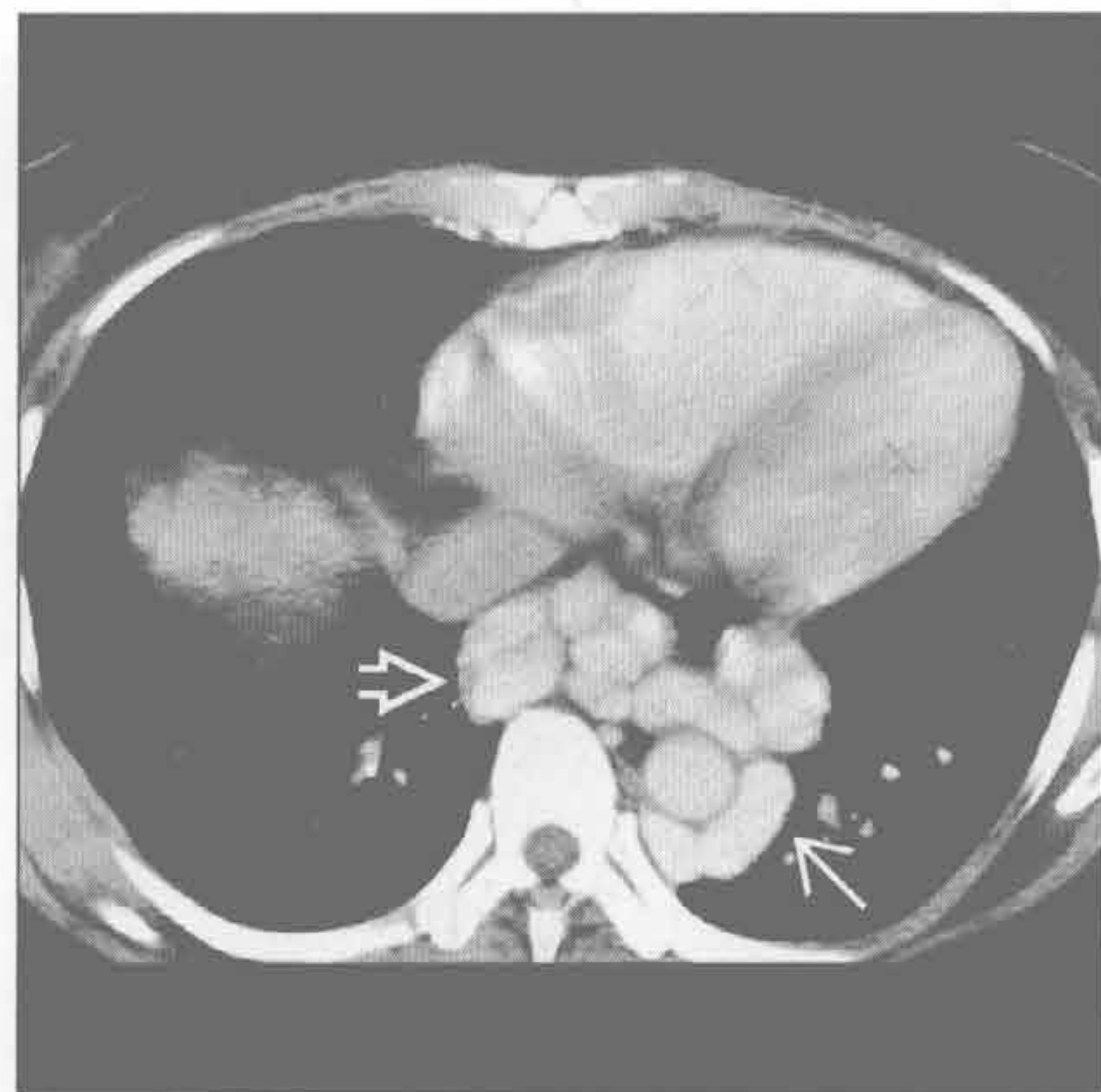
脂肪过多症

纵隔甲状腺肿

(左) 横断位增强 CT 示甲状腺肿导致的纵隔肿块的典型 CT 表现，见增大的胸骨后甲状腺(⇨)，伴多发结节。较高层面示肿块延伸至甲状腺



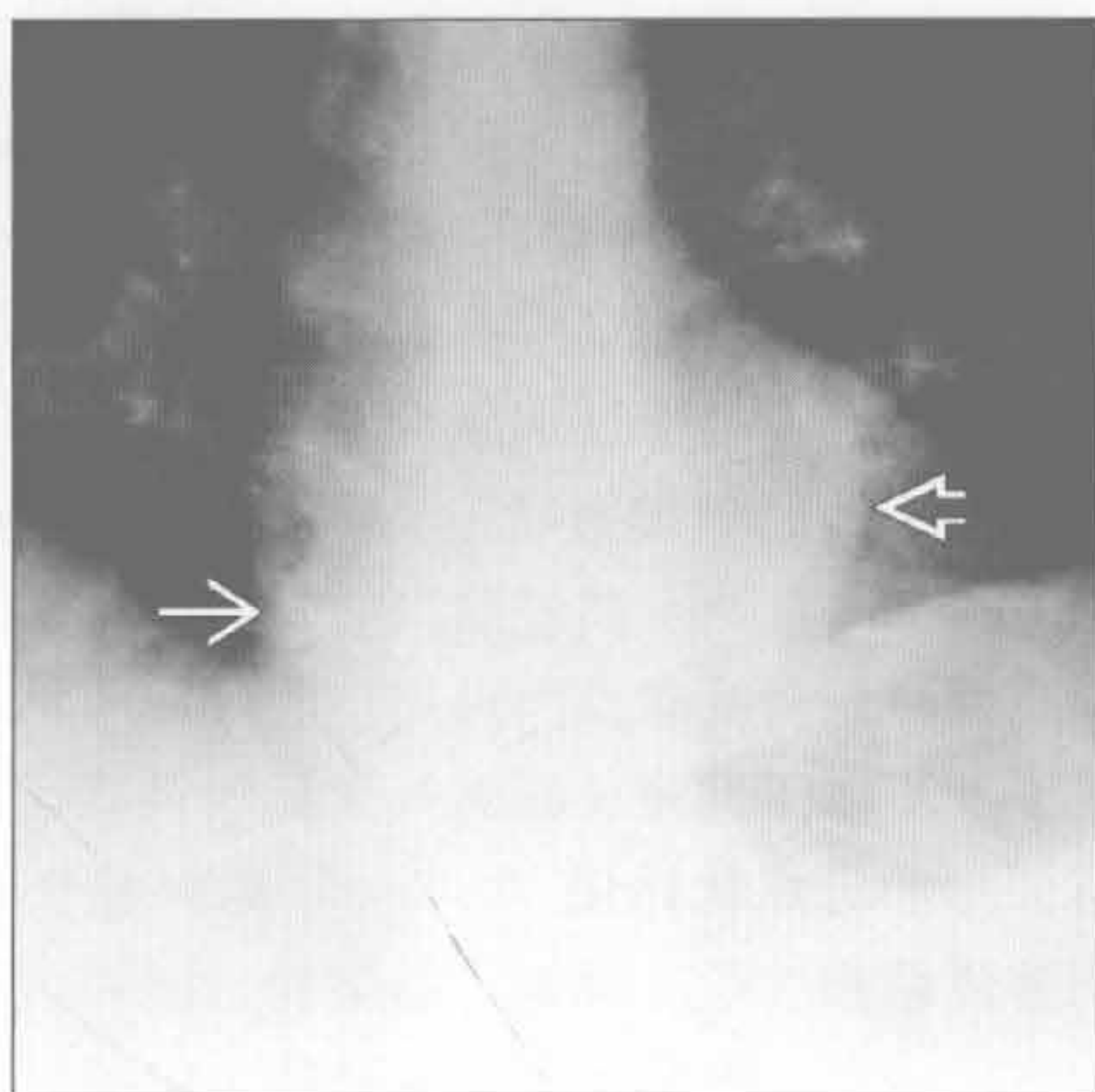
(右) 横断位增强 CT 示继发于慢性肝病的多发静脉曲张(→)。奇静脉食管隐窝向外侧移位(⇨) (感谢 C. Rohrmann 博士提供图片)



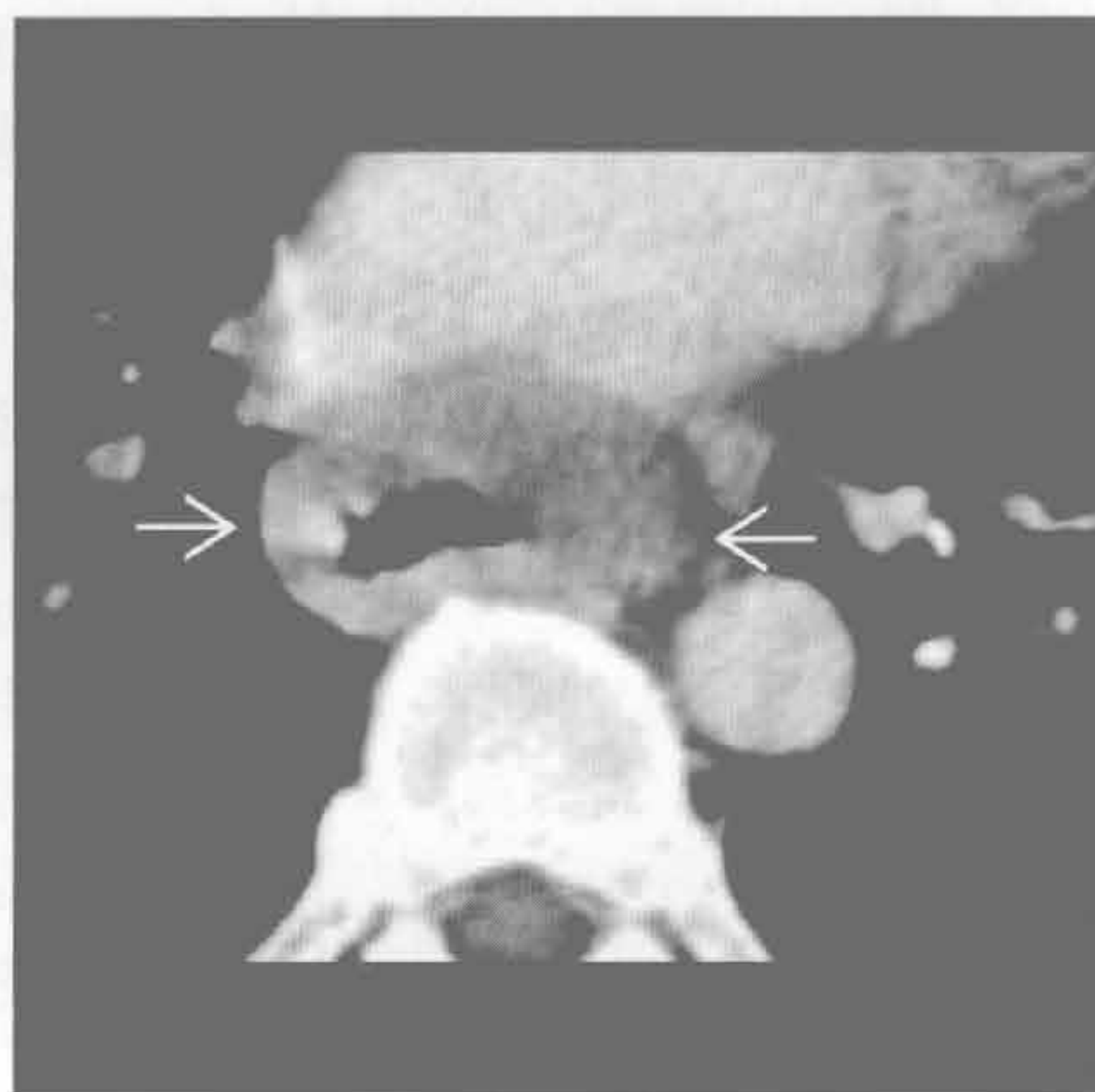
食管肿块

中纵隔肿块

食管肿块



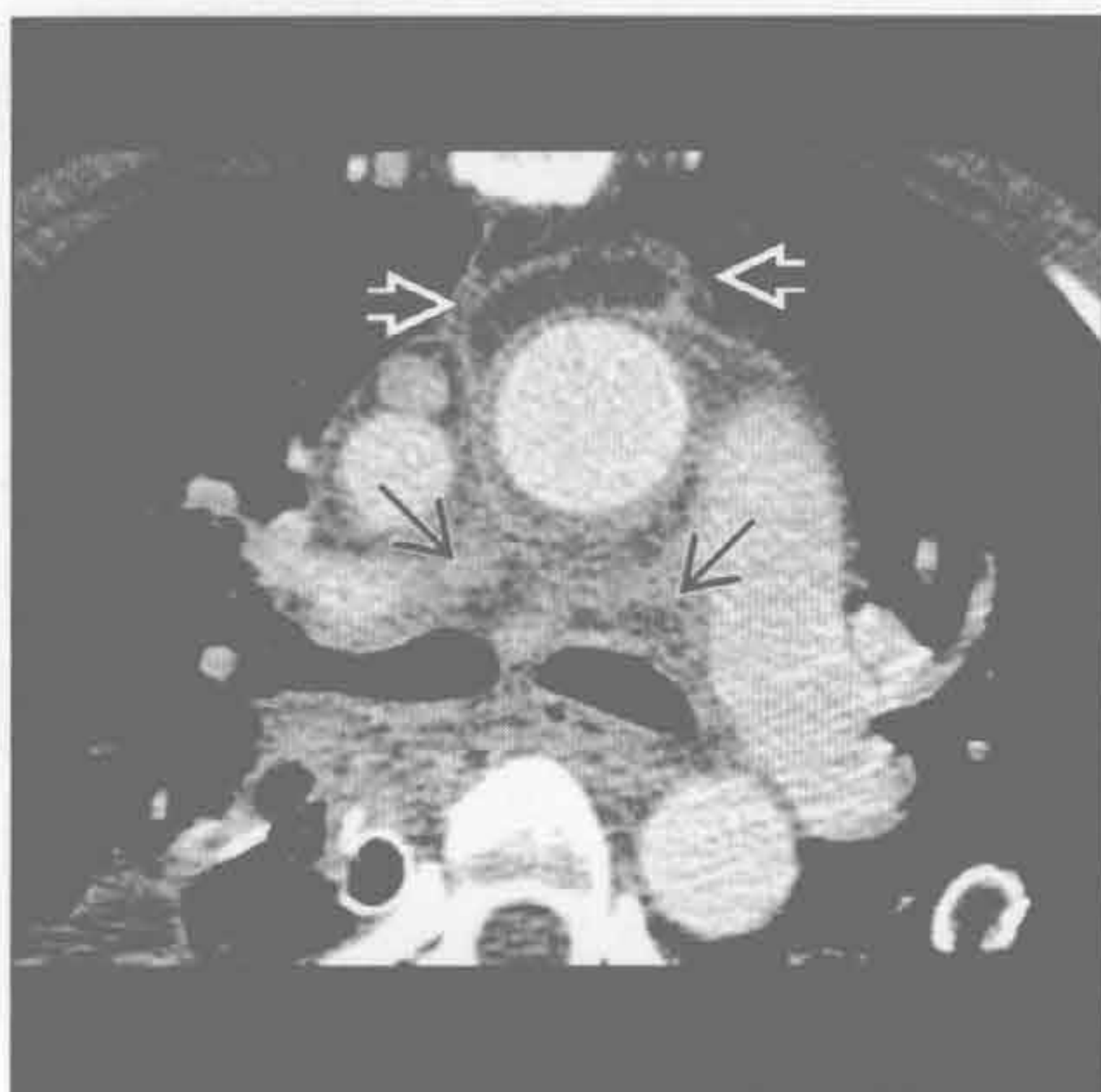
食管肿块



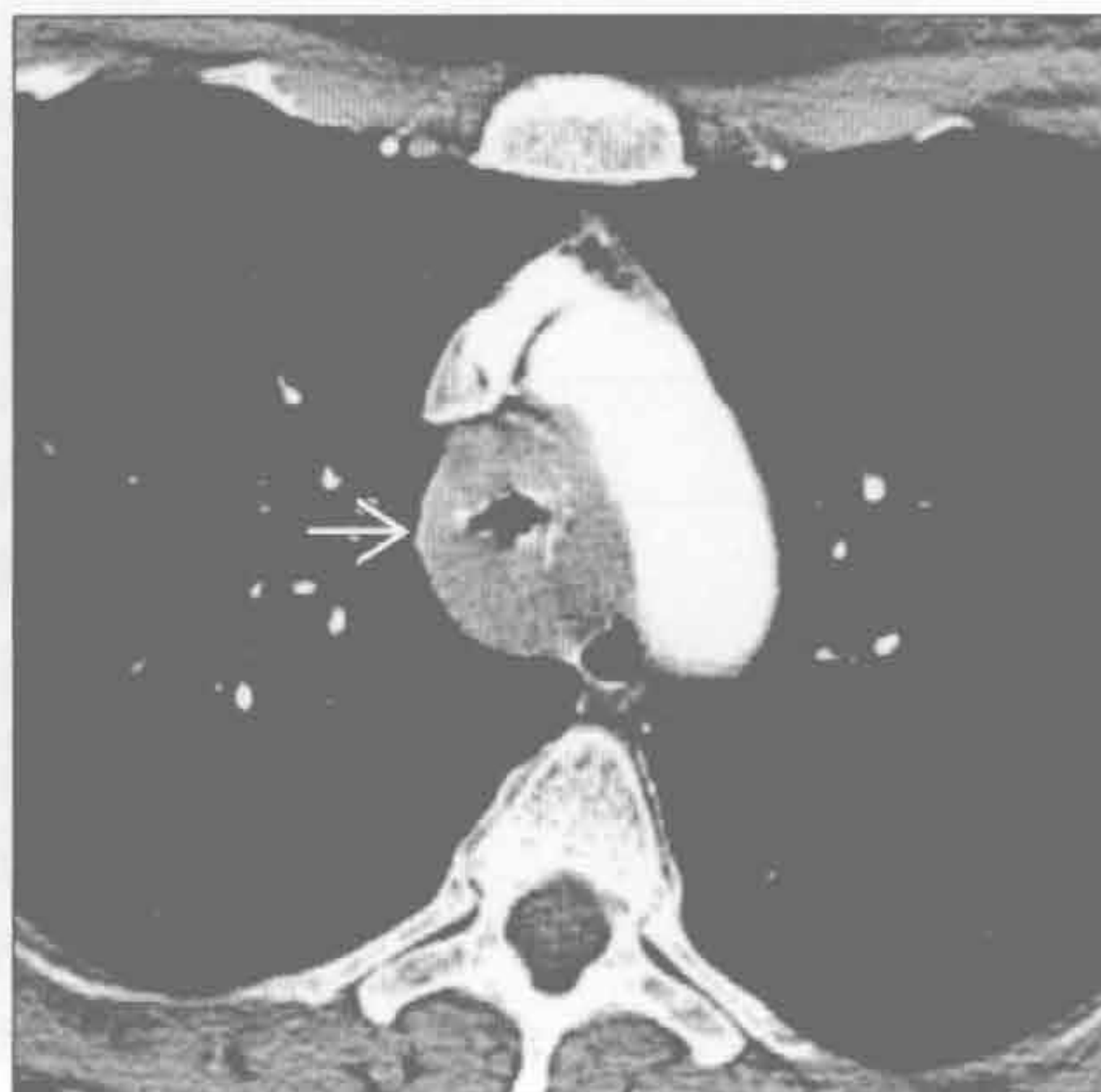
(左) 正位 X 线片示由食管静脉曲张导致的纵隔肿块的典型 X 线表现, 见下野心影后肿块。奇静脉食管隐窝向右膨出 \rightarrow , 左侧椎旁带向左移位 \rightarrow

(右) 食管弥漫性平滑肌瘤患者。横断位增强 CT 示食管弥漫性增宽 \rightarrow (感谢 C. Rohrmann 博士提供图片)

纵隔炎



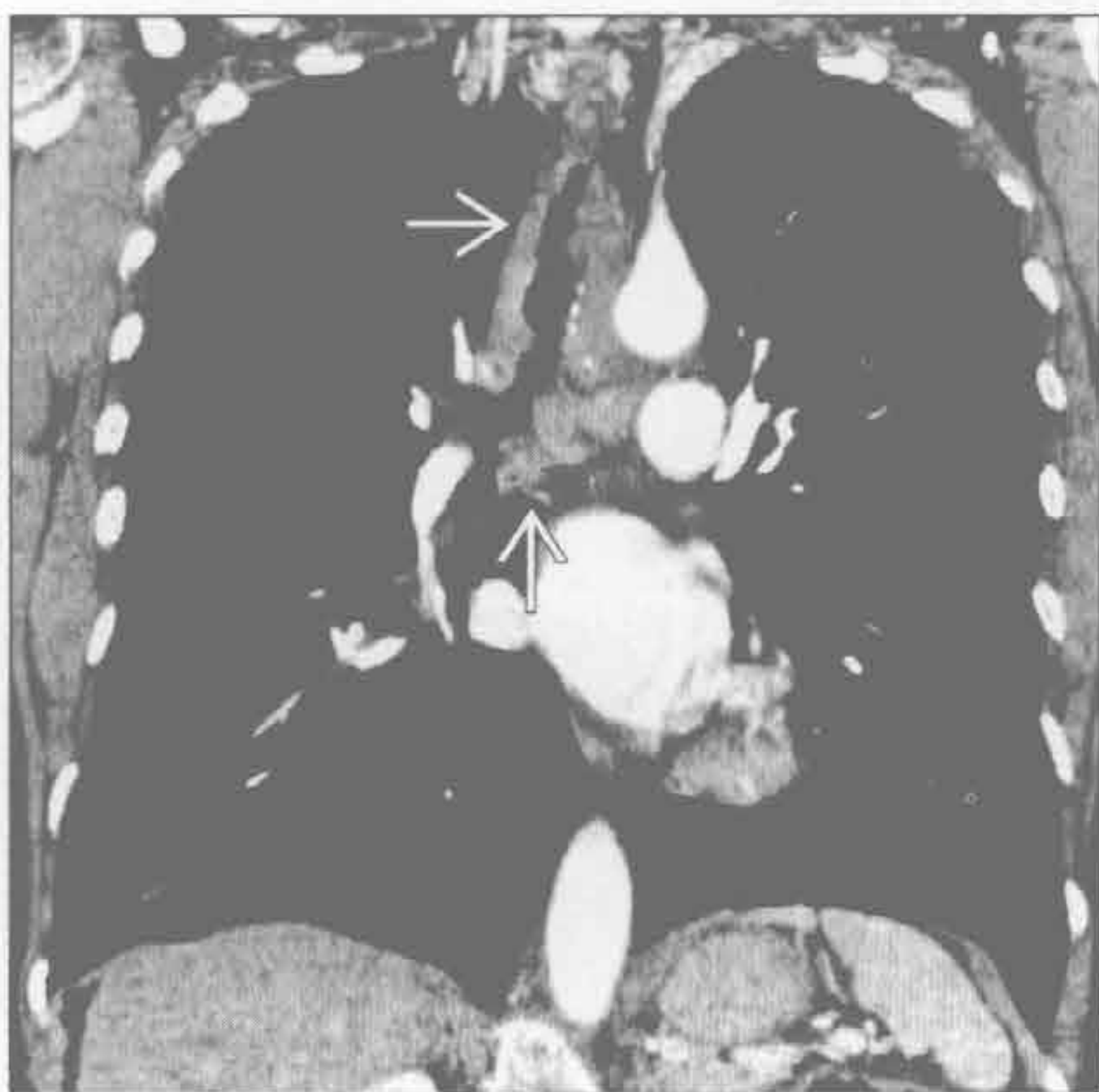气管肿瘤



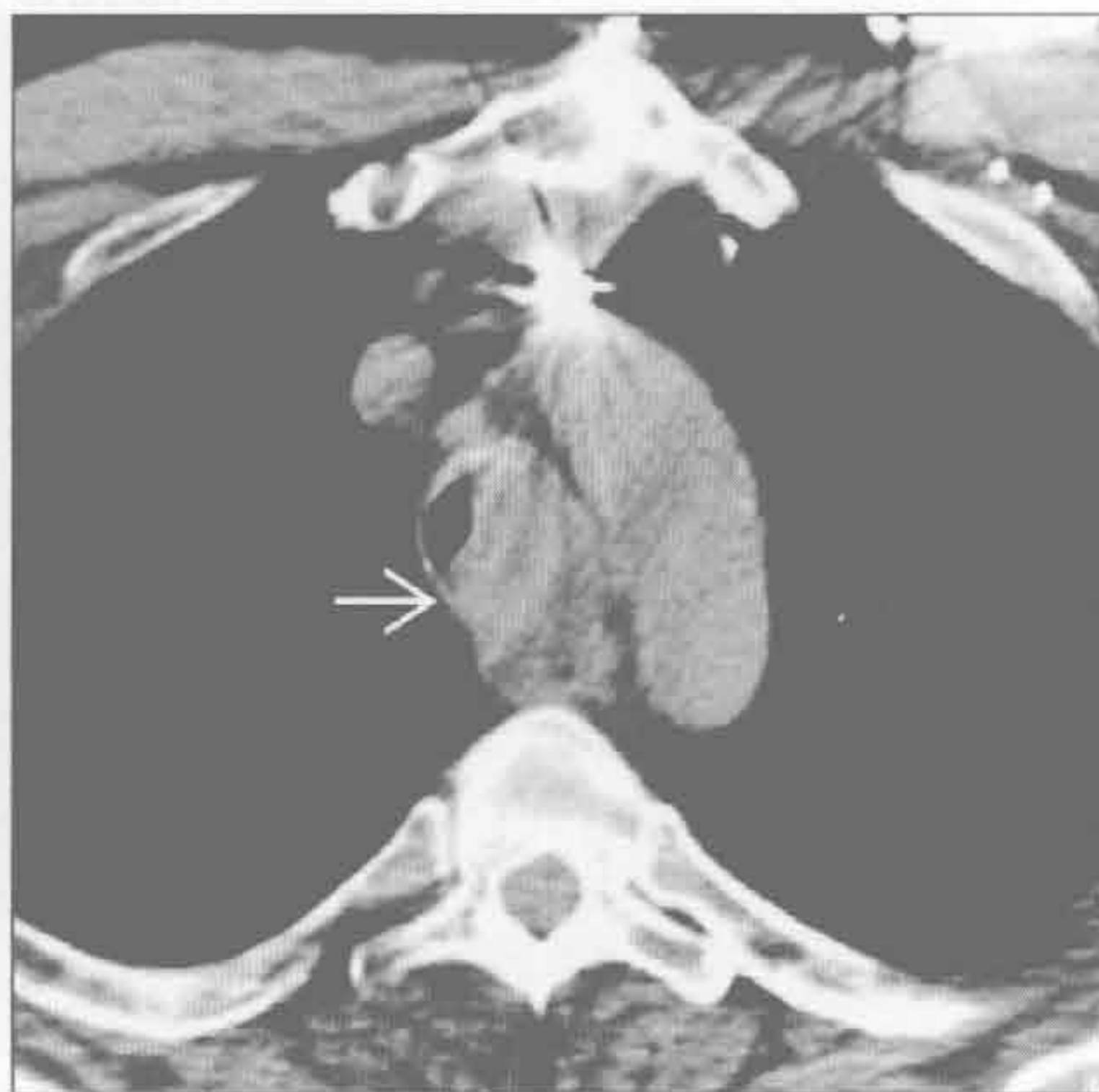(左) 咽部感染扩散继发纵隔炎的患者。横断位增强 CT 示前纵隔 \rightarrow 和中纵隔 \rightarrow 内组织增厚和异常积液。存在感染症状是诊断的重要因素

(右) 横断位增强 CT 示腺样囊性癌导致的气管壁弥漫性环形增厚 \rightarrow

气管肿瘤



气管肿瘤



(左) 腺样囊性癌患者。冠状位增强 CT 示肿瘤沿气管 \rightarrow 蔓延的范围。无软骨的后壁亦受累。腺样囊性癌是气管第二常见的原发性肿瘤

(右) 横断位平扫 CT 示肾细胞癌气管转移的典型 CT 表现。该不规则病变 \rightarrow 几乎完全阻塞气管腔

鉴别诊断

常见

- 神经鞘膜肿瘤
- 交感神经节肿瘤
- 淋巴瘤
- 食管裂孔疝
- 食管肿瘤

不常见

- 转移
- 前肠肿瘤
- 髓外造血
- 主动脉瘤
- 食管静脉曲张
- 脊柱肿块

罕见（但重要）

- 血管瘤
- 淋巴管瘤
- 脊膜膨出

重要信息

鉴别诊断要点

- 后纵隔解剖
 - 描述基于 X 线标志
 - 前界：胸椎前缘后方 1 cm
 - 后界：胸壁
- 正常内容物：椎体、降主动脉、奇静脉、食管、淋巴结、脂肪组织
- 颈胸征：正位 X 线胸片上锁骨上方水平由肺勾勒出的纵隔肿块；提示位于后纵隔
- CT 和 MR 对判定起源部位和组织特征极有价值

常见诊断的有用线索

- 神经鞘膜肿瘤
 - 成人更常见
 - 神经鞘瘤、神经纤维瘤、丛状神经纤维瘤
 - 光滑，圆形或卵圆形，常比肌肉密度低
 - 邻近椎间孔扩大，偶向椎管内延伸
 - 其内常见脂质或囊变造成的低密度灶
 - MR T₂ 图像上信号增高，强化不均匀
- 交感神经节肿瘤
 - 儿童和青壮年更常见
 - 节细胞神经瘤
 - 节细胞和施万细胞（神经膜细胞）良性肿瘤
 - 20-40 岁更常见

- 20% 有钙化
- MRI 上可呈漩涡状
- 节细胞神经母细胞瘤
 - 组织学介于节细胞神经瘤和神经母细胞瘤之间
 - 最常见于年长儿童
 - 影像上类似于神经母细胞瘤
- 神经母细胞瘤
 - 恶性肿瘤，伴全身症状
 - 最常见于 5 岁以下儿童
 - 40% 有弧形和斑点状钙化
 - 可侵犯邻近结构
- 淋巴瘤
 - 后纵隔内非霍奇金淋巴瘤较霍奇金病更常见
 - 增大的淋巴结和结节样肿块，常显示为均匀的软组织密度
 - 偶有坏死，常见于增强后
- 食管裂孔疝
 - 胃自食管裂孔向上疝出
 - 立位 X 线片可见到气-液平
- 食管肿瘤
 - 食管癌
 - 食管壁增厚，常为偏心性
 - 管腔狭窄
 - 邻近组织受侵
 - 间质肿瘤
 - 最常见的组织学为平滑肌瘤
 - 常无症状
 - 边缘光滑

不常见诊断的有用线索

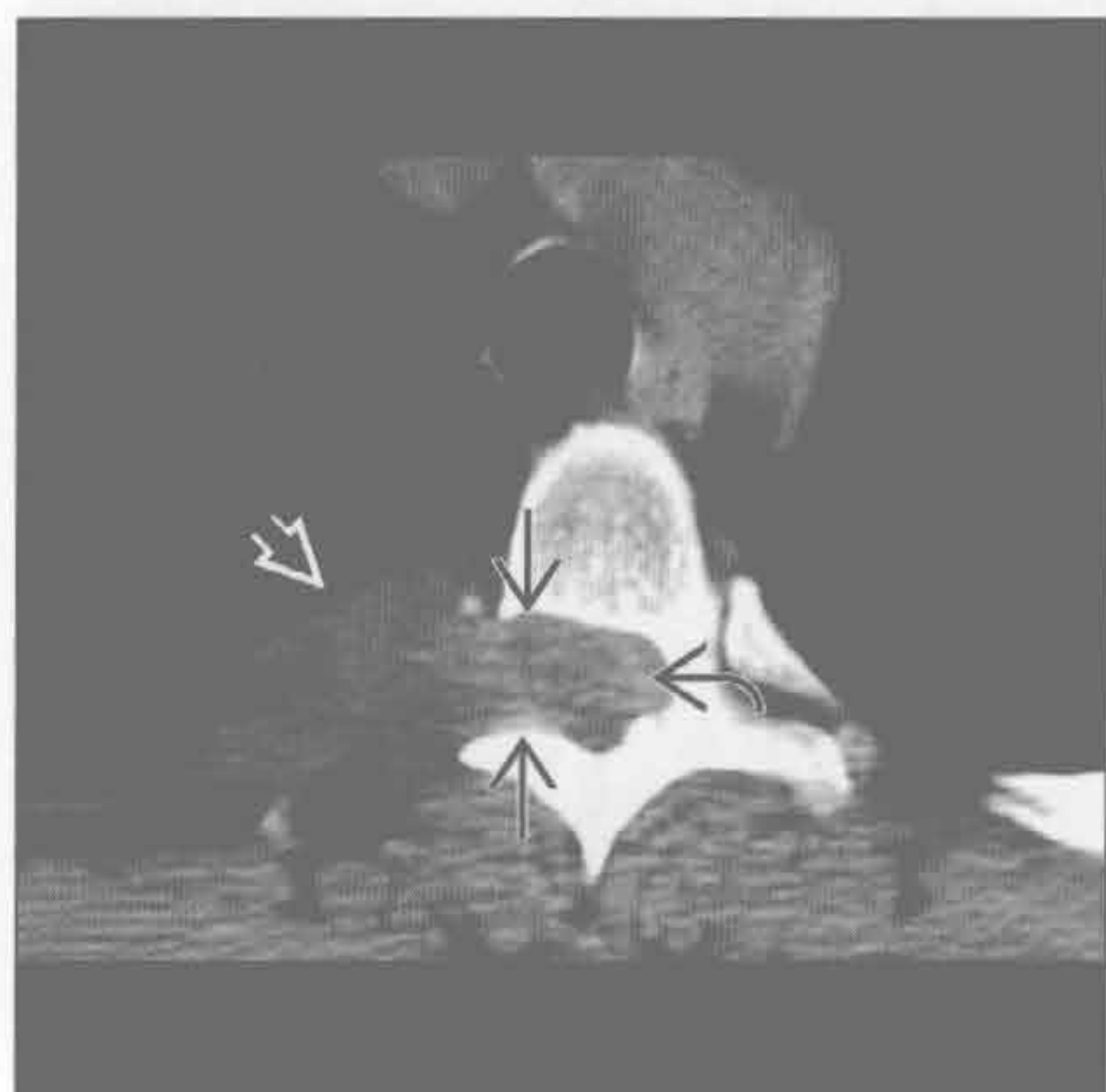- 转移
 - 常累及淋巴结
 - 后纵隔淋巴结受累提示腹部原发性恶性肿瘤
- 前肠囊肿
 - 食管囊肿、支气管囊肿、神经管原肠囊肿
 - 圆形或卵圆形，边缘光滑
 - 囊壁薄，无强化；囊壁钙化不常见
 - 囊肿内容物可含蛋白质，伴密度增高和 MR T₁ 图像信号增高
 - 神经管原肠囊肿伴邻近脊柱畸形
- 髓外造血
 - 与地中海贫血、镰状细胞性贫血和球形红细胞增多症相关
 - 多发、双侧脊柱旁肿块

- 边界锐利，密度均匀
- 可能伴骨骼畸形
- 主动脉瘤
 - 可累及主动脉弓或降主动脉
 - 真性动脉瘤：最常见于动脉粥样硬化
 - 假性动脉瘤：最常见于创伤
- 食管静脉曲张
 - 肝病致慢性门静脉高压所致
 - 中纵隔和后纵隔内血管匍行样肿块
 - 与奇静脉系统相通分流肝门静脉
- 脊柱肿块
 - 肿瘤：骨髓瘤、转移、原发性骨肿瘤
 - 感染：脊柱炎、椎旁脓肿
 - 椎间隙和椎体破坏

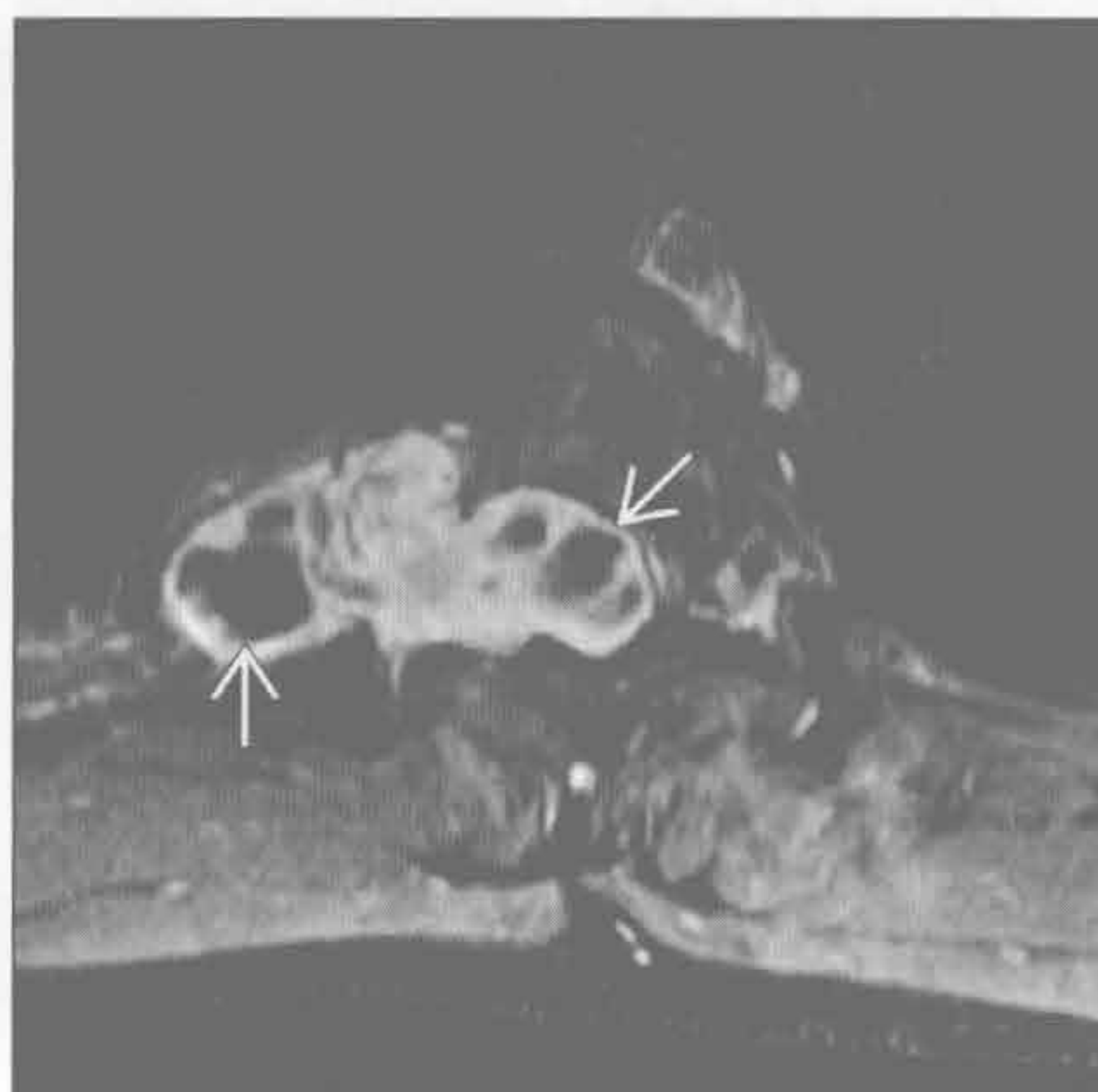○ 发现肿块时，判断其骨起源或软组织起源可能
罕见诊断的有用线索

- 血管瘤
 - 软组织肿块
 - 诊断要点是其内的静脉石
 - 表现与体内其他部位的软组织血管瘤类似
- 淋巴管瘤
 - 淋巴管良性增生
 - 在邻近结构内迂回走行的低密度肿块
- 脊膜膨出
 - 脊膜疝至椎管外
 - 与神经纤维瘤病和创伤性神经撕脱相关
 - 与脊髓周围的蛛网膜下隙直接相通
 - 神经纤维瘤病中伴邻近脊柱畸形

神经鞘膜肿瘤



神经鞘膜肿瘤



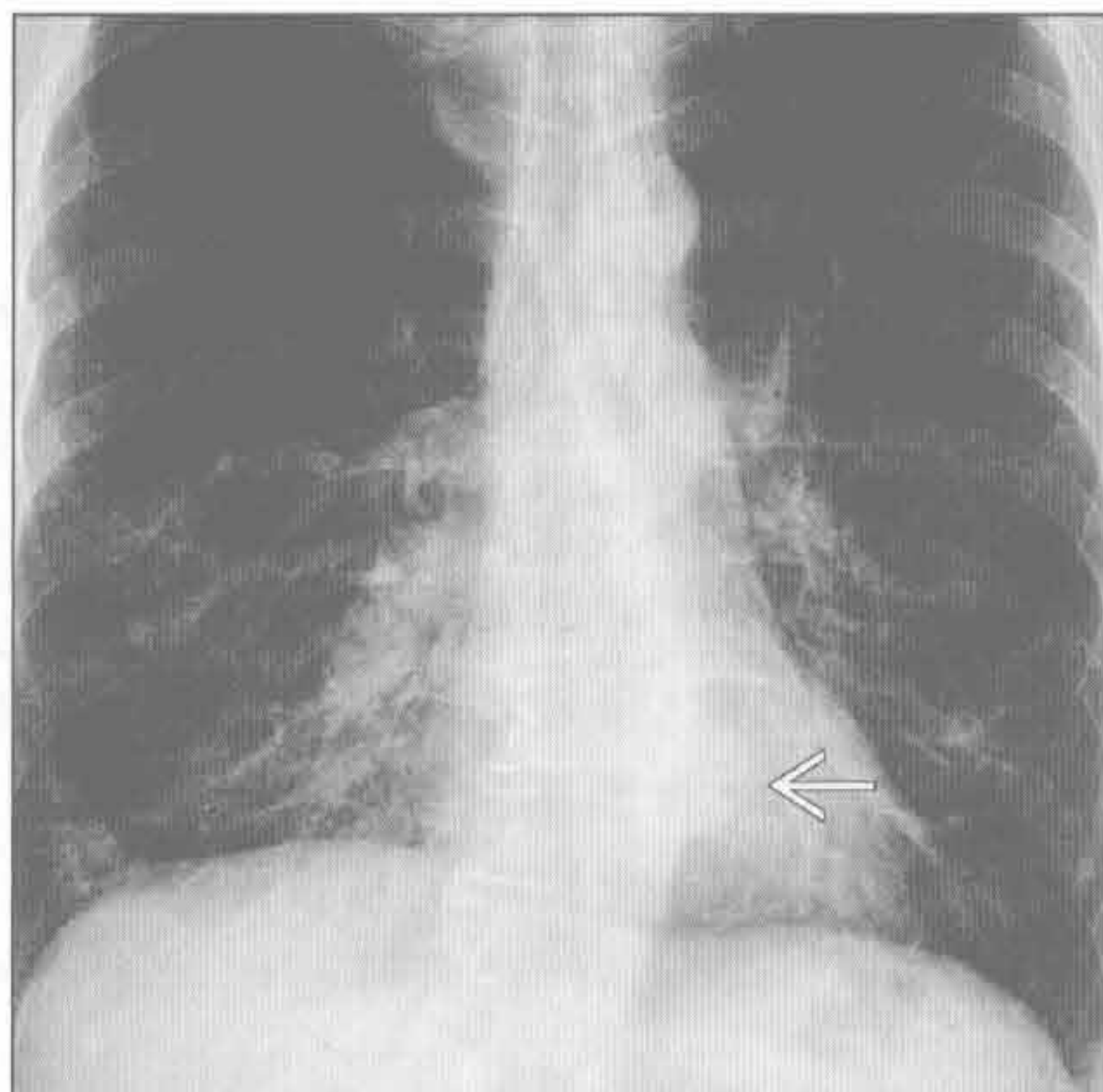
(左) 横断位平扫 CT 示后纵隔内软组织肿块 \Rightarrow ，病变使右侧椎间孔扩大 \Rightarrow ，并延伸至椎管中央 \Rightarrow

(右) 与左图为同一患者。MR 横断位 T₁WI 增强抑脂序列示肿块明显强化，伴数个不强化区域 \Rightarrow 。这些区域代表囊变区，囊变是神经鞘瘤的常见表现

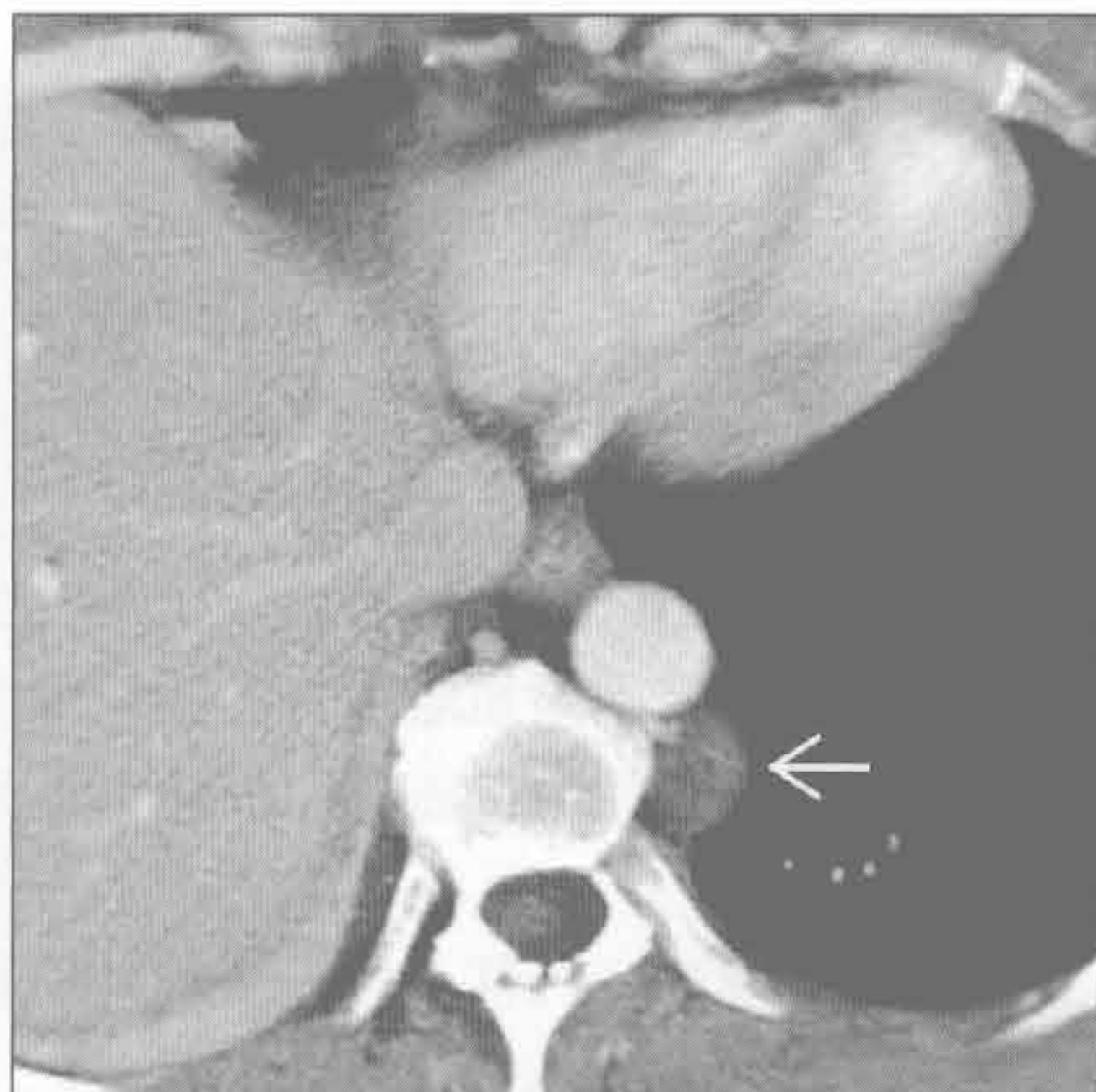后纵隔肿块

神经鞘膜肿瘤

(左) 正位 X 线片示脊柱轻度左凸，并见边界清楚的纵隔软组织肿块 \rightarrow 。它并未遮掩胸降主动脉的轮廓

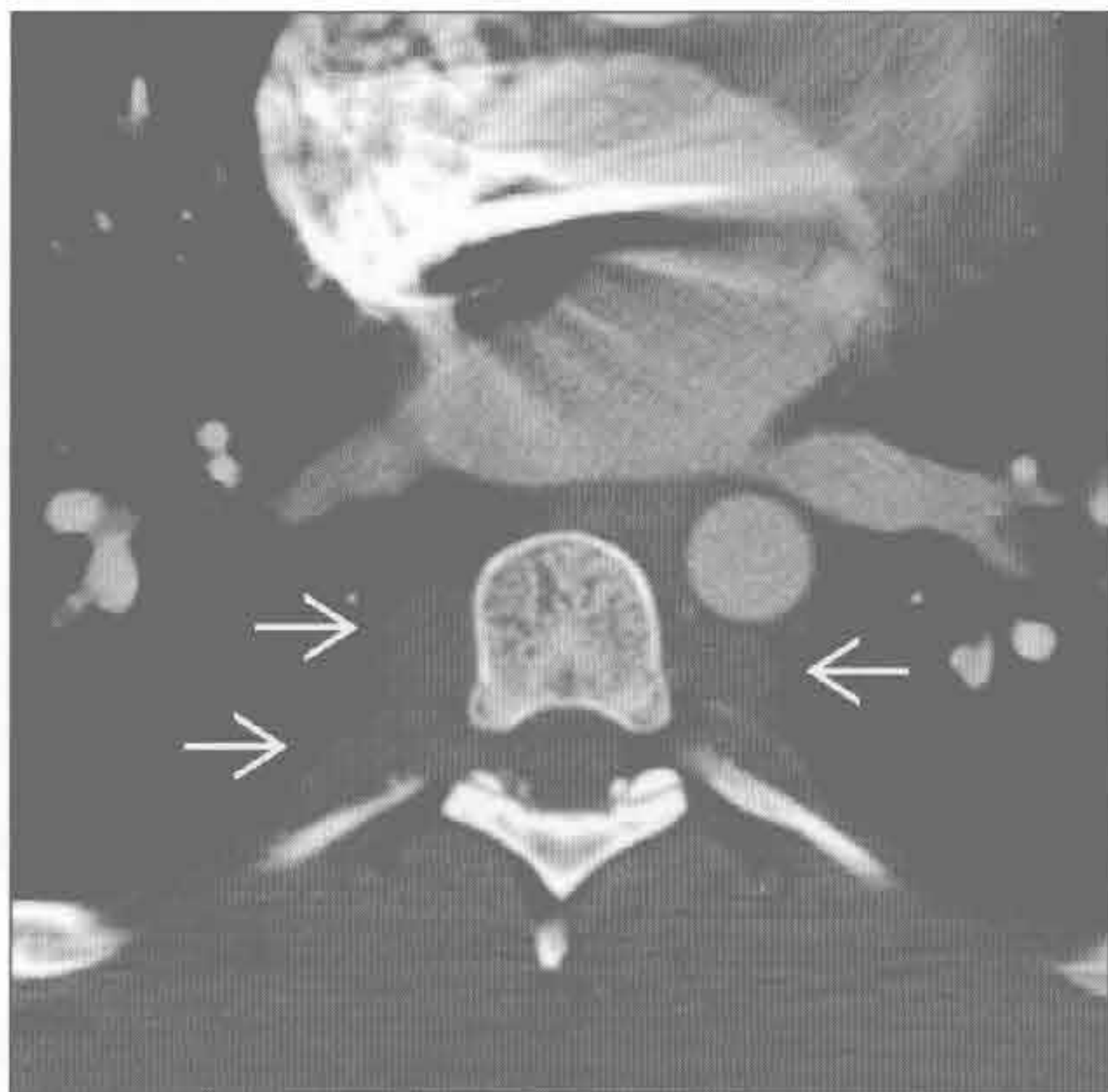


(右) 与左图为同一患者。横断位增强 CT 示后纵隔圆形、密度均匀的肿块 \rightarrow 。此患者有神经纤维瘤病病史，该肿块符合神经纤维瘤

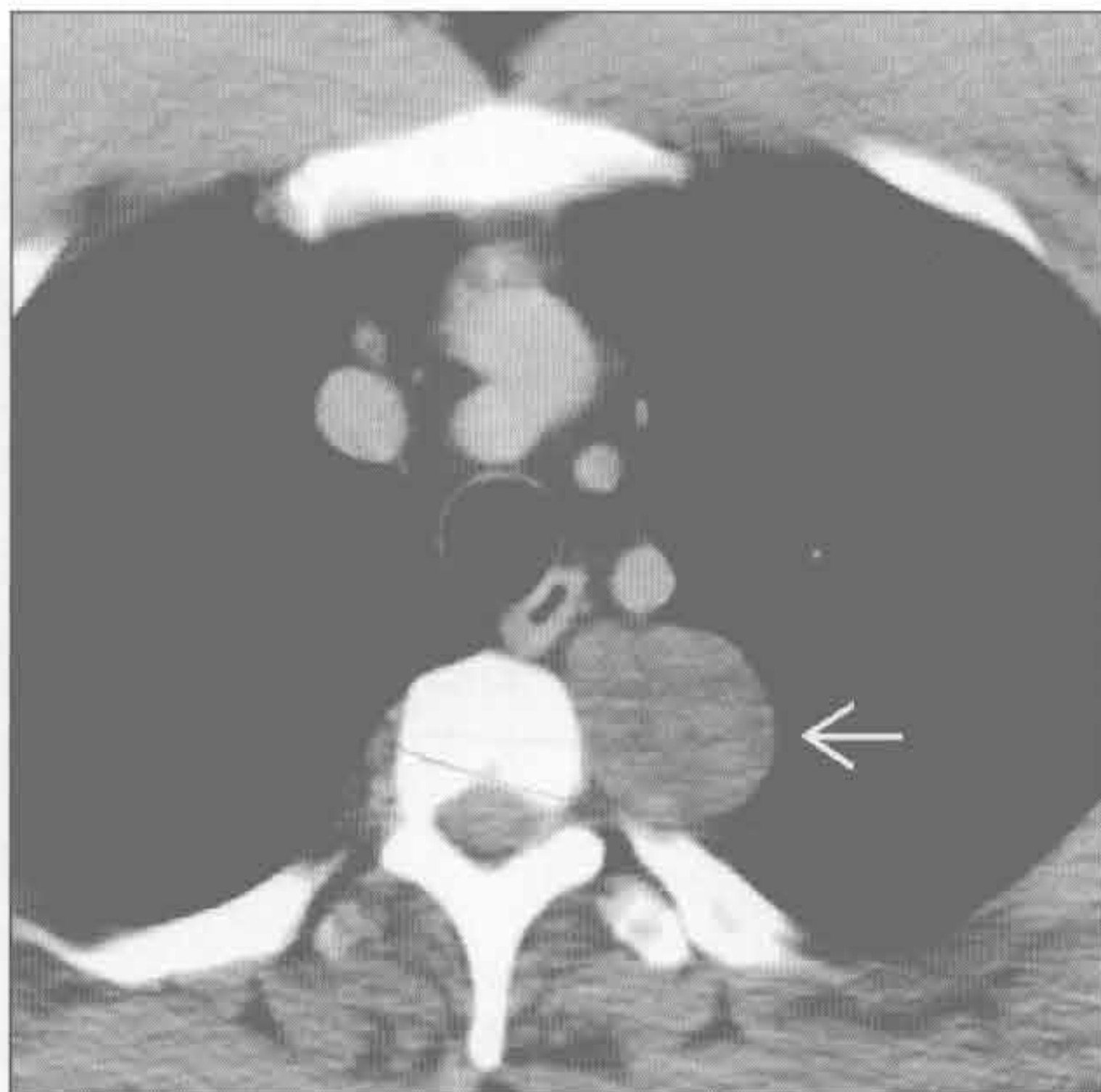


神经鞘膜肿瘤

(左) 神经纤维瘤病患者。横断位增强 CT 示后纵隔内双侧数个圆形和卵圆形非强化的软组织肿块 \rightarrow 。这是多发神经纤维瘤的典型表现



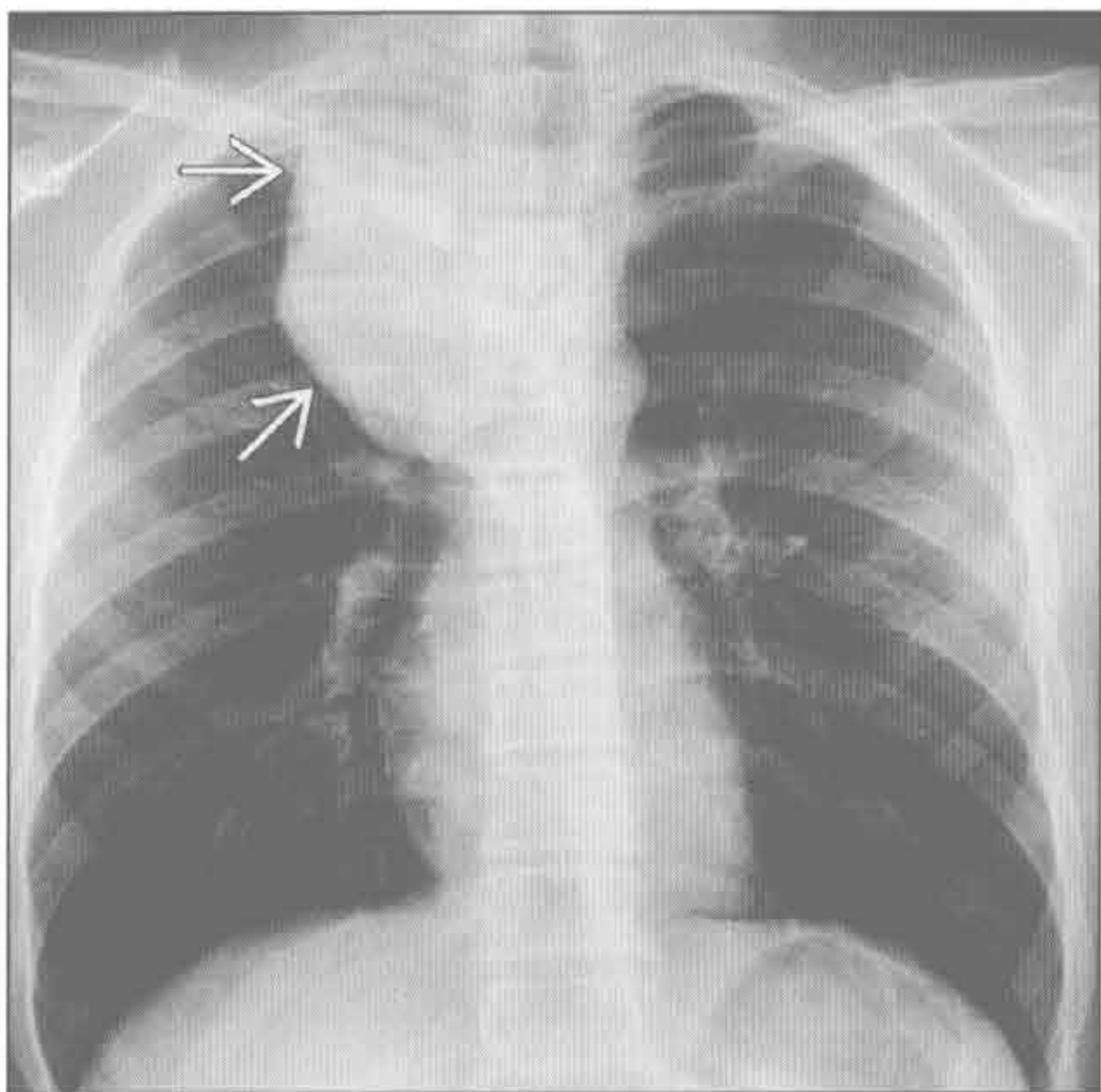
(右) 28 岁男性患者。横断位增强 CT 示后纵隔无强化的分叶状肿块 \rightarrow 。此病例证实为节细胞神经瘤。无邻近结构受侵



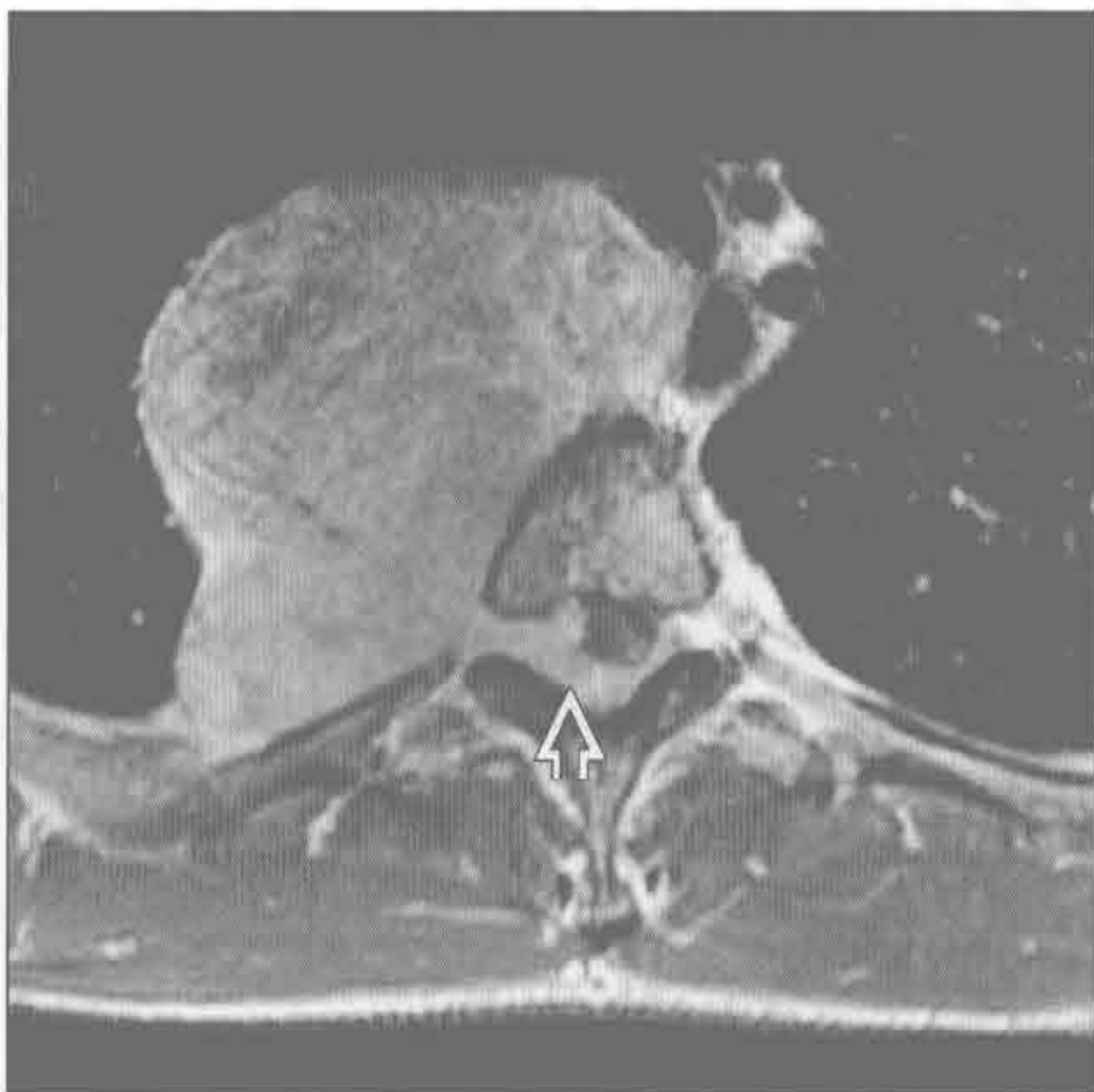交感神经节肿瘤

交感神经节肿瘤

(左) 正位 X 线片示椎旁大肿块，外缘锐利 \rightarrow 。肿块对气管有轻度占位效应，使气管左移。见颈胸征



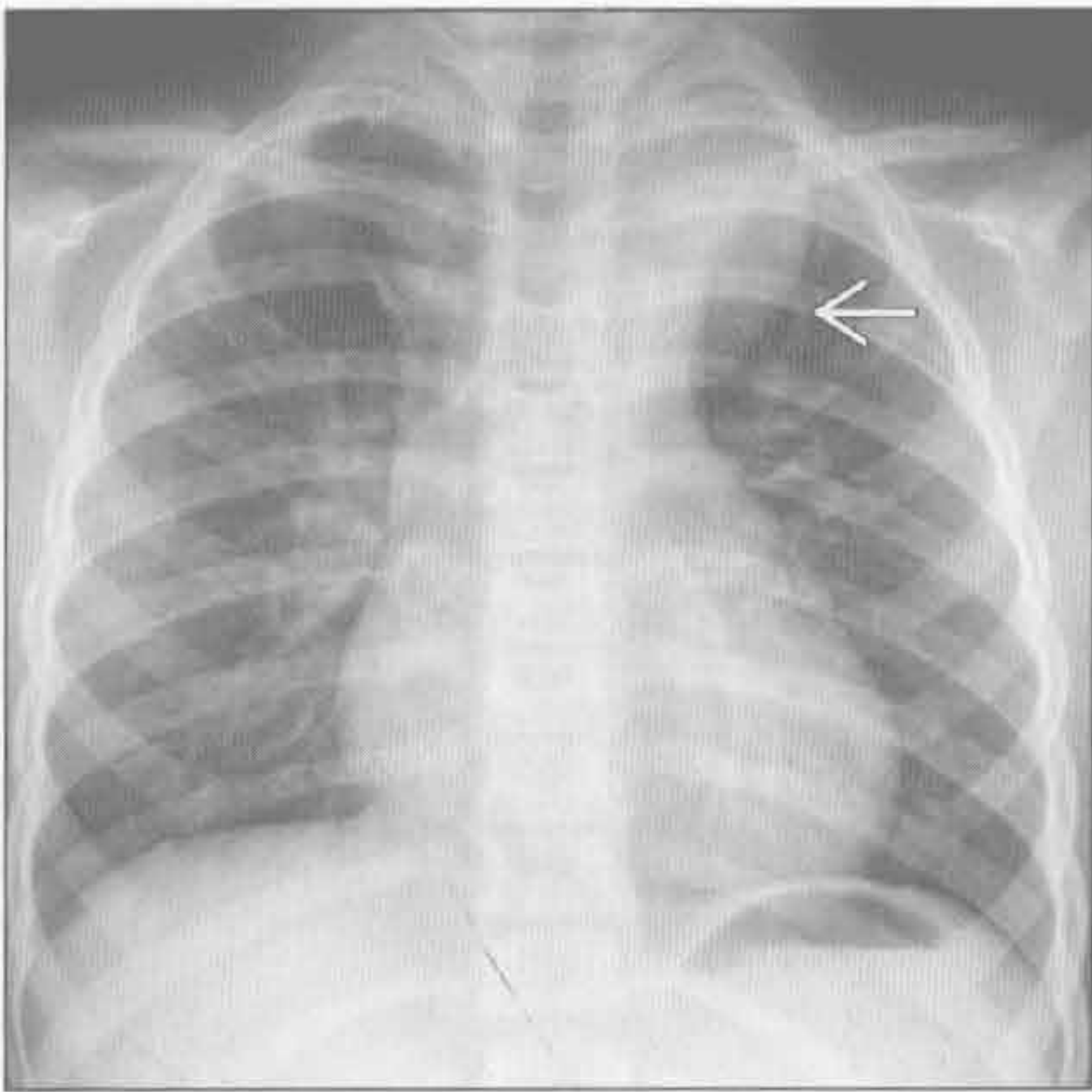
(右) 与左图为同一患者。MR 横断位增强抑脂序列示后纵隔和中纵隔大肿块，经椎间孔向椎管内延伸 \Rightarrow 。此幼儿的病变为神经母细胞瘤



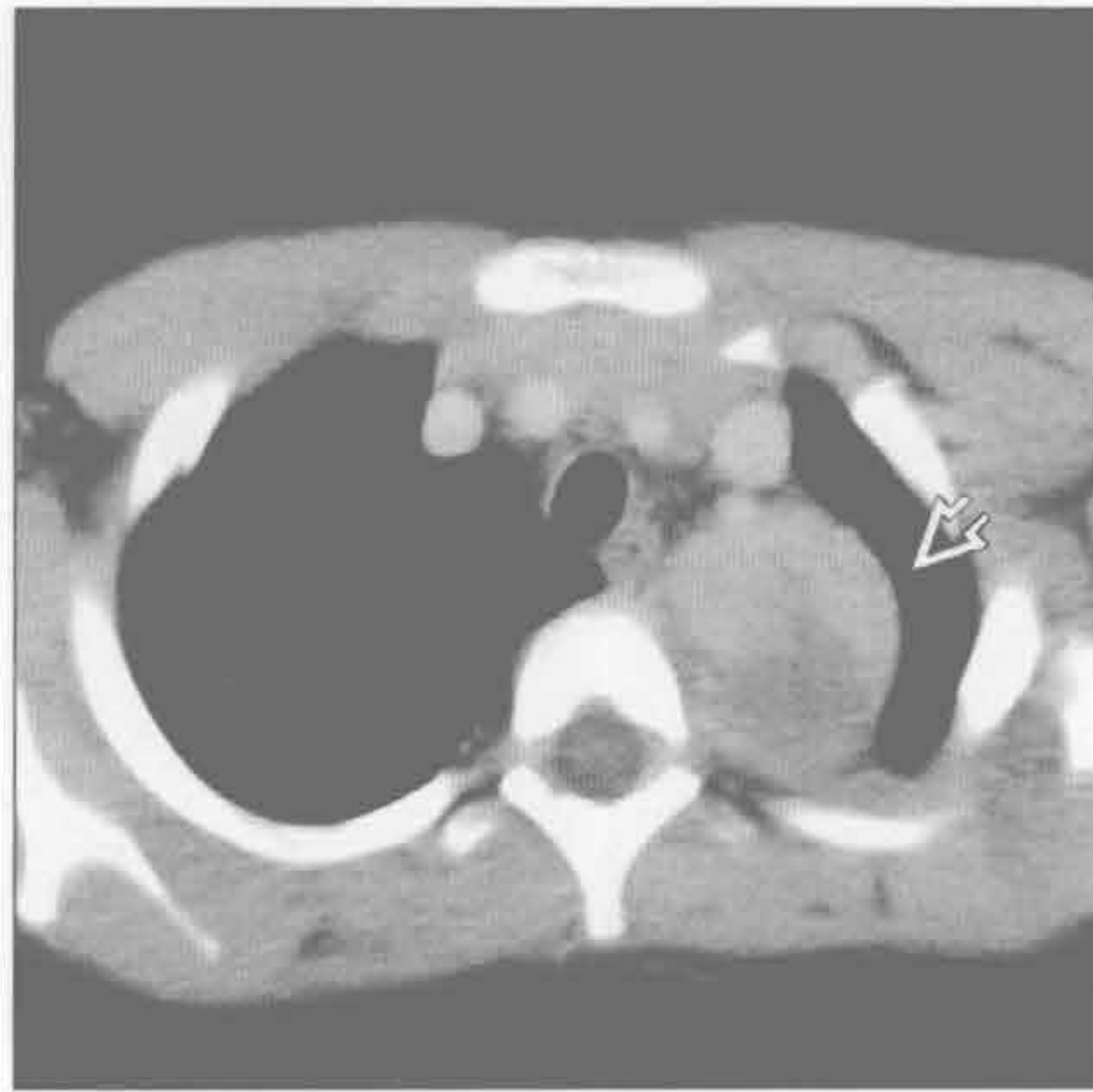交感神经节肿瘤

后纵隔肿块

交感神经节肿瘤



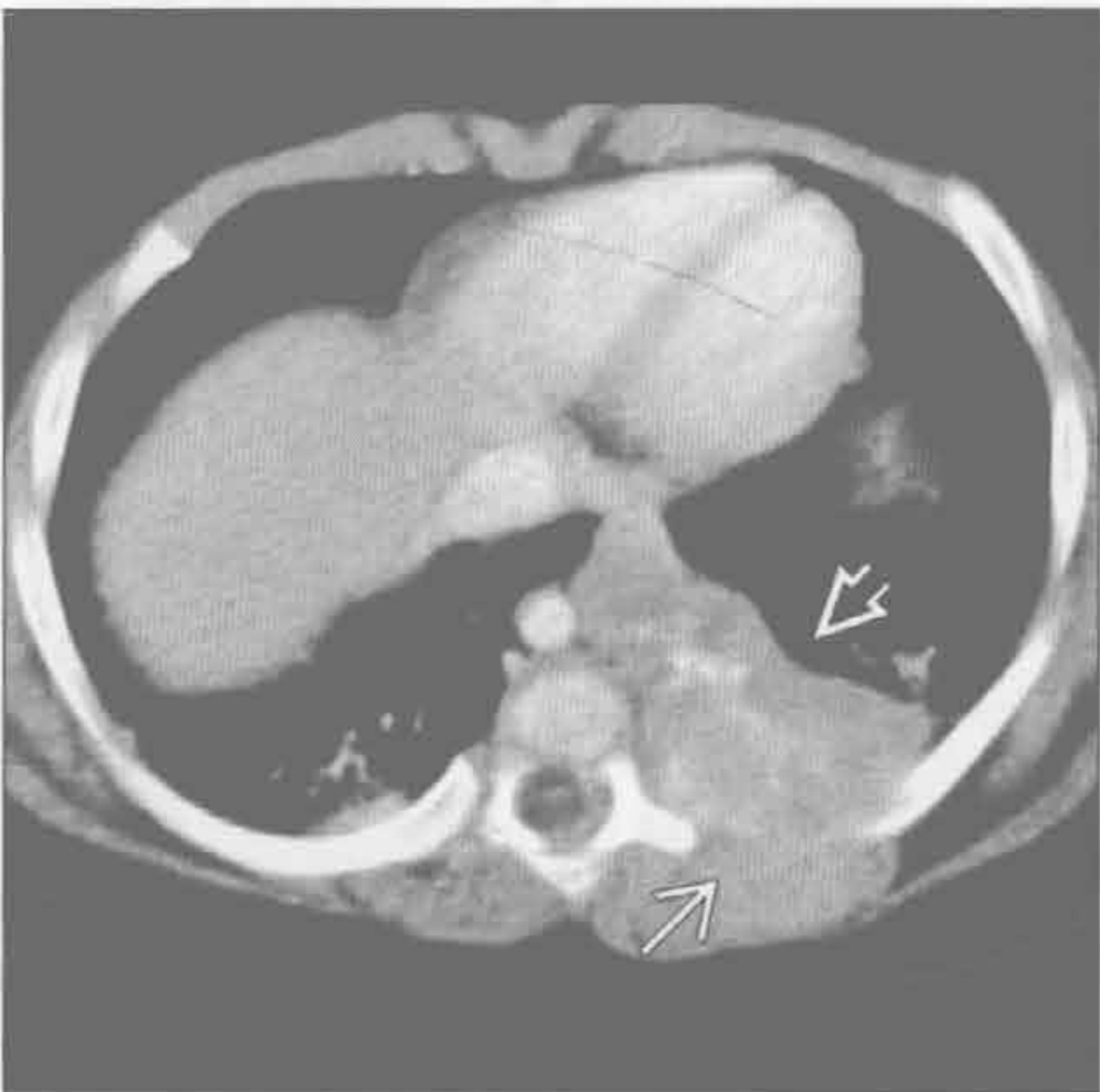
交感神经节肿瘤



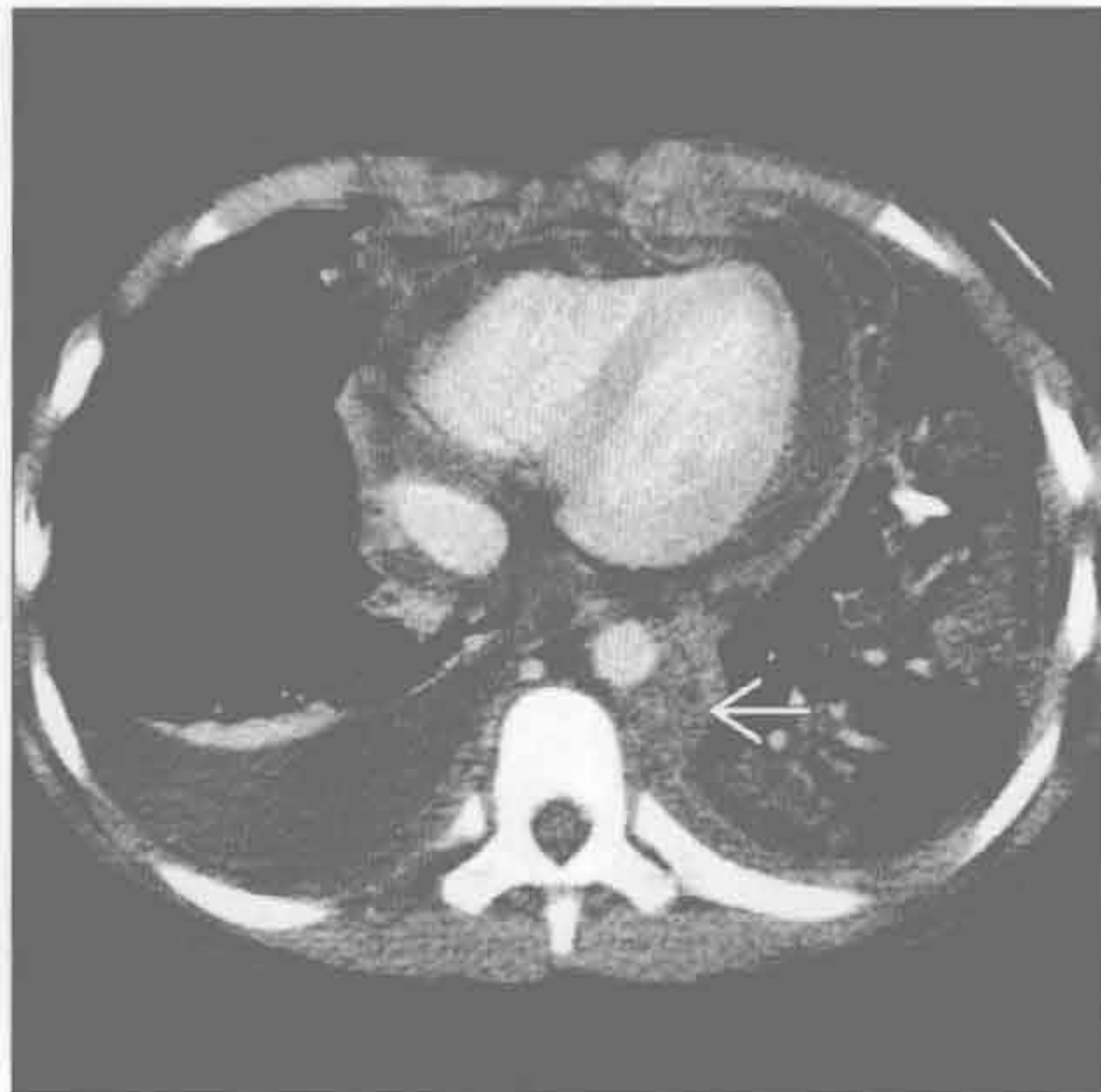
(左) 正位 X 线片示边界清楚的后纵隔肿块 \rightarrow 。颈胸征(肿块向上延伸超过锁骨水平)提示其位于后纵隔

(右) 与左图为同一患者。横断位增强 CT 示后纵隔密度不均的肿块 \rightarrow 。此为幼年神经母细胞瘤的典型表现

交感神经节肿瘤



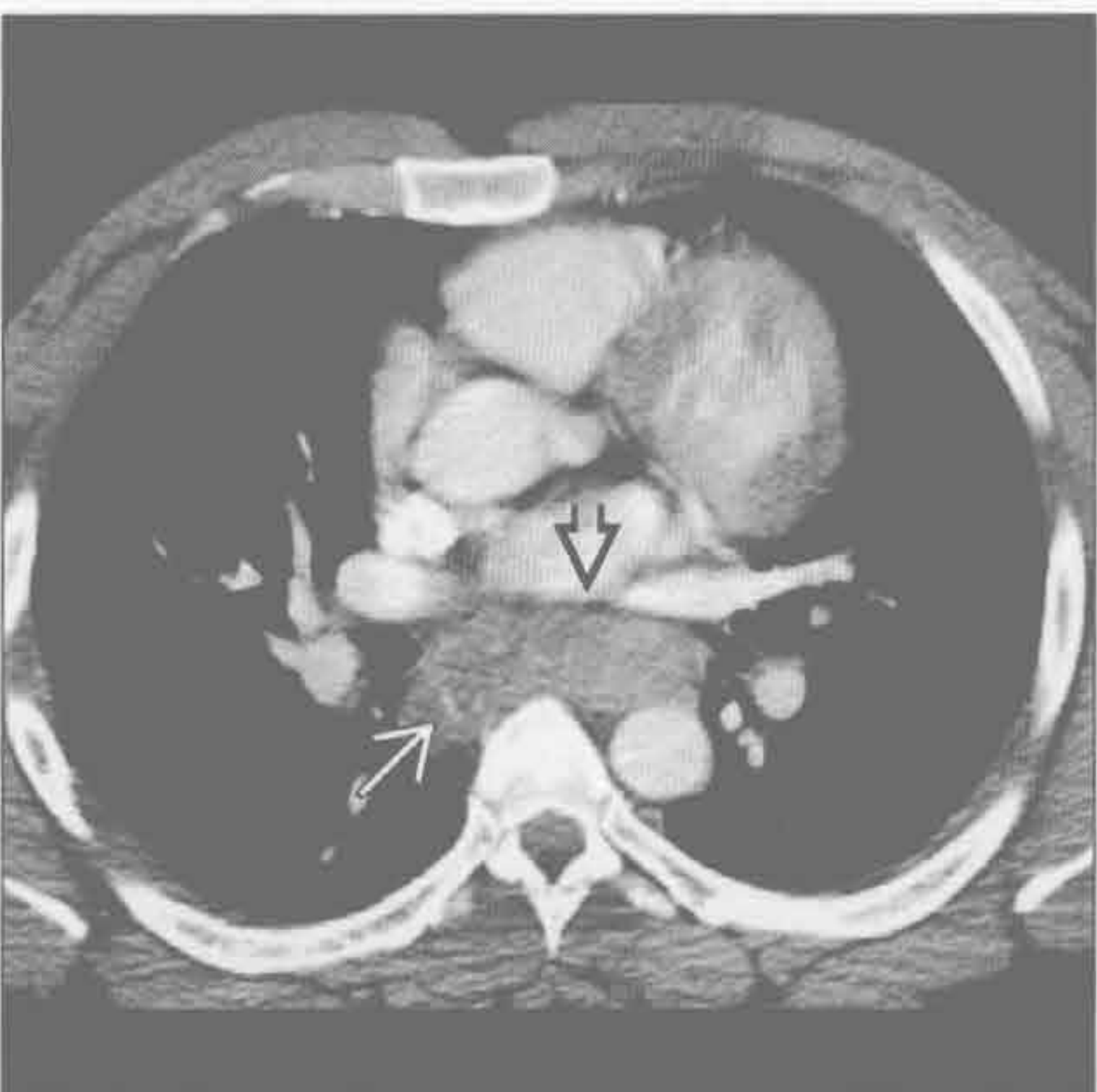
淋巴瘤



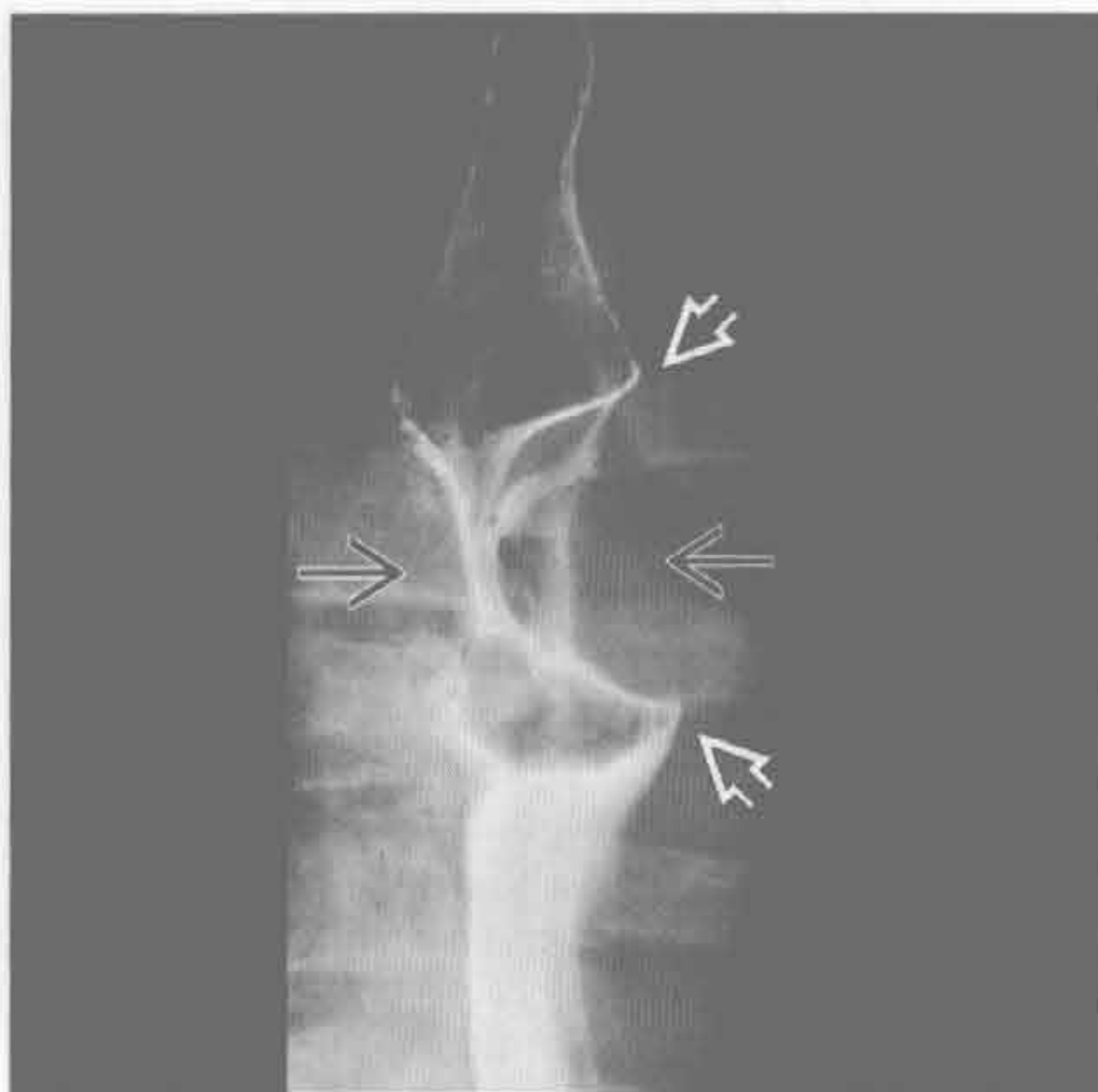
(左) 横断位增强 CT 示左后纵隔大肿块 \rightarrow 。邻近胸壁受侵 \rightarrow 。其内有钙化。在幼儿, 此征象高度提示神经母细胞瘤

(右) 横断位增强 CT 示后纵隔软组织肿块 \rightarrow , 为淋巴瘤。其他几组淋巴结也有受累。心包和右侧胸腔积液

食管肿瘤



食管肿瘤



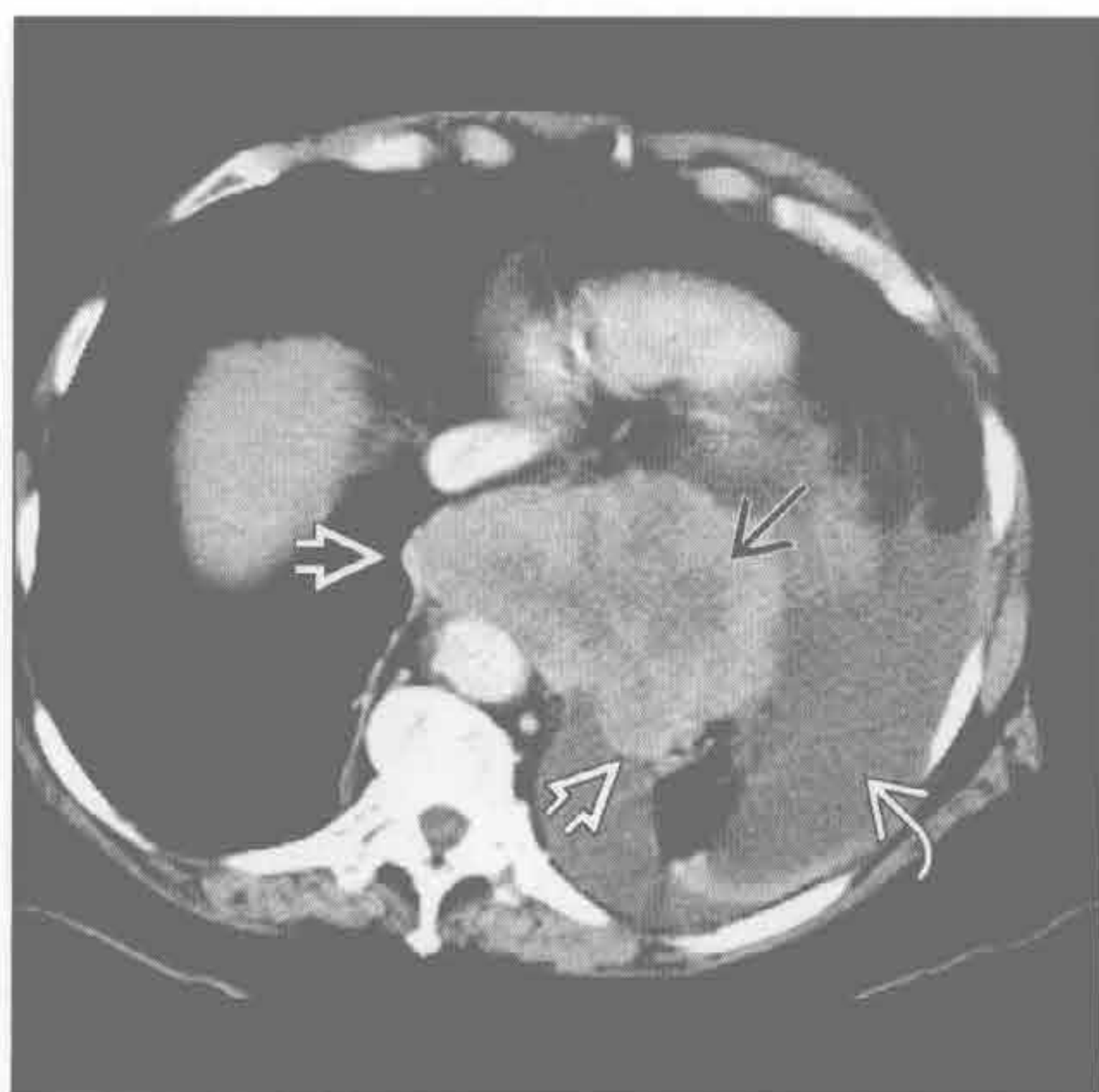
(左) 横断位增强 CT 示原食管区椭圆形、密度均匀、无强化的软组织肿块 \rightarrow 。小灶性高密度区代表造影剂或钙化 \rightarrow

(右) 与左图为同一患者。食管造影示一边缘光滑、环绕生长的食管“苹果核”样病变 \rightarrow , 与食管管腔呈钝角 \rightarrow , 符合黏膜下病变。内镜活检示良性平滑肌瘤

后纵隔肿块

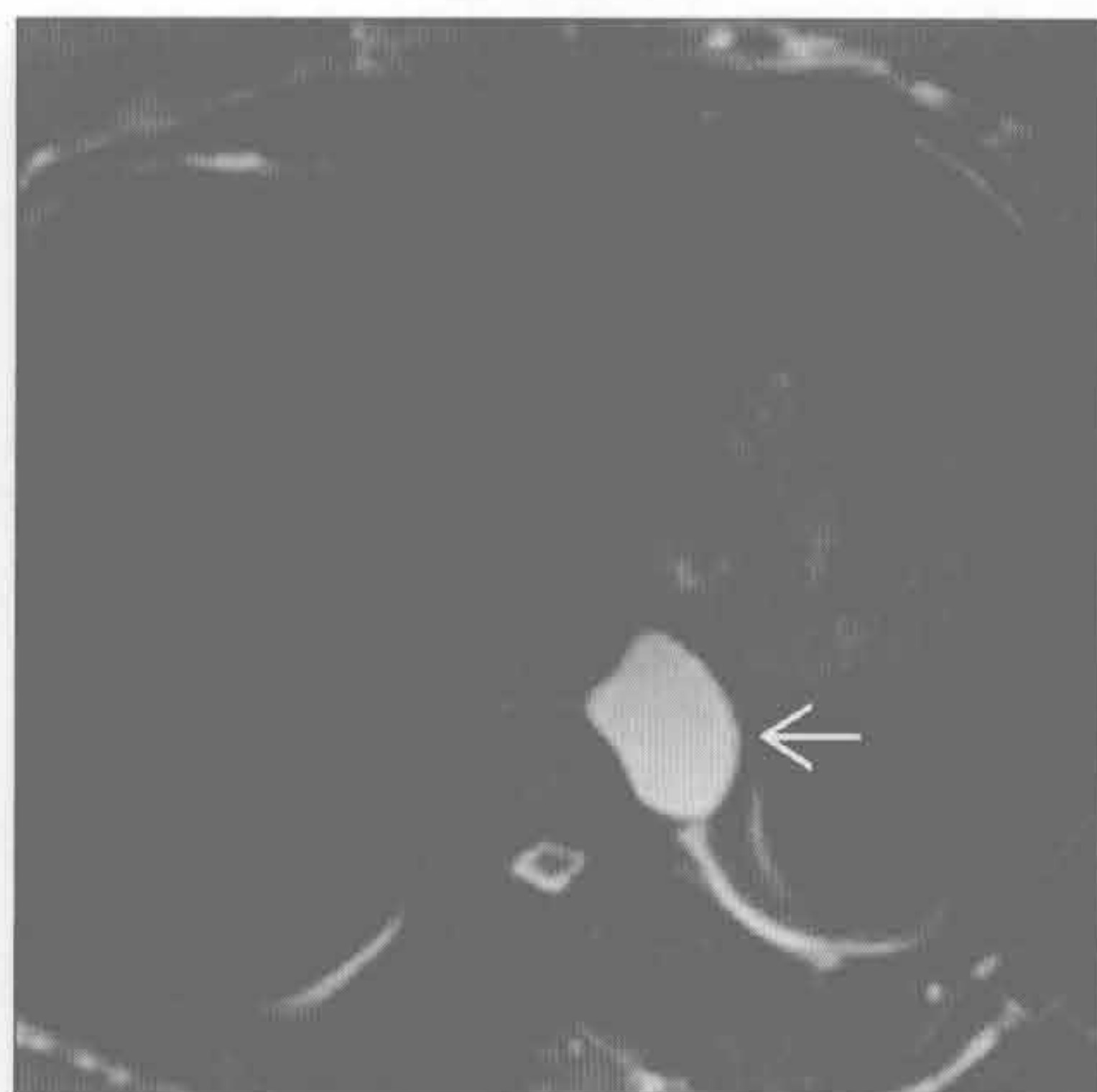
转移

(左) 横断位增强 CT 示大肿块侵犯中纵隔、后纵隔和肺 \Rightarrow 。中央低密度代表坏死 \Rightarrow 。活检示小细胞肺癌。另可见左侧胸腔积液 \Rightarrow



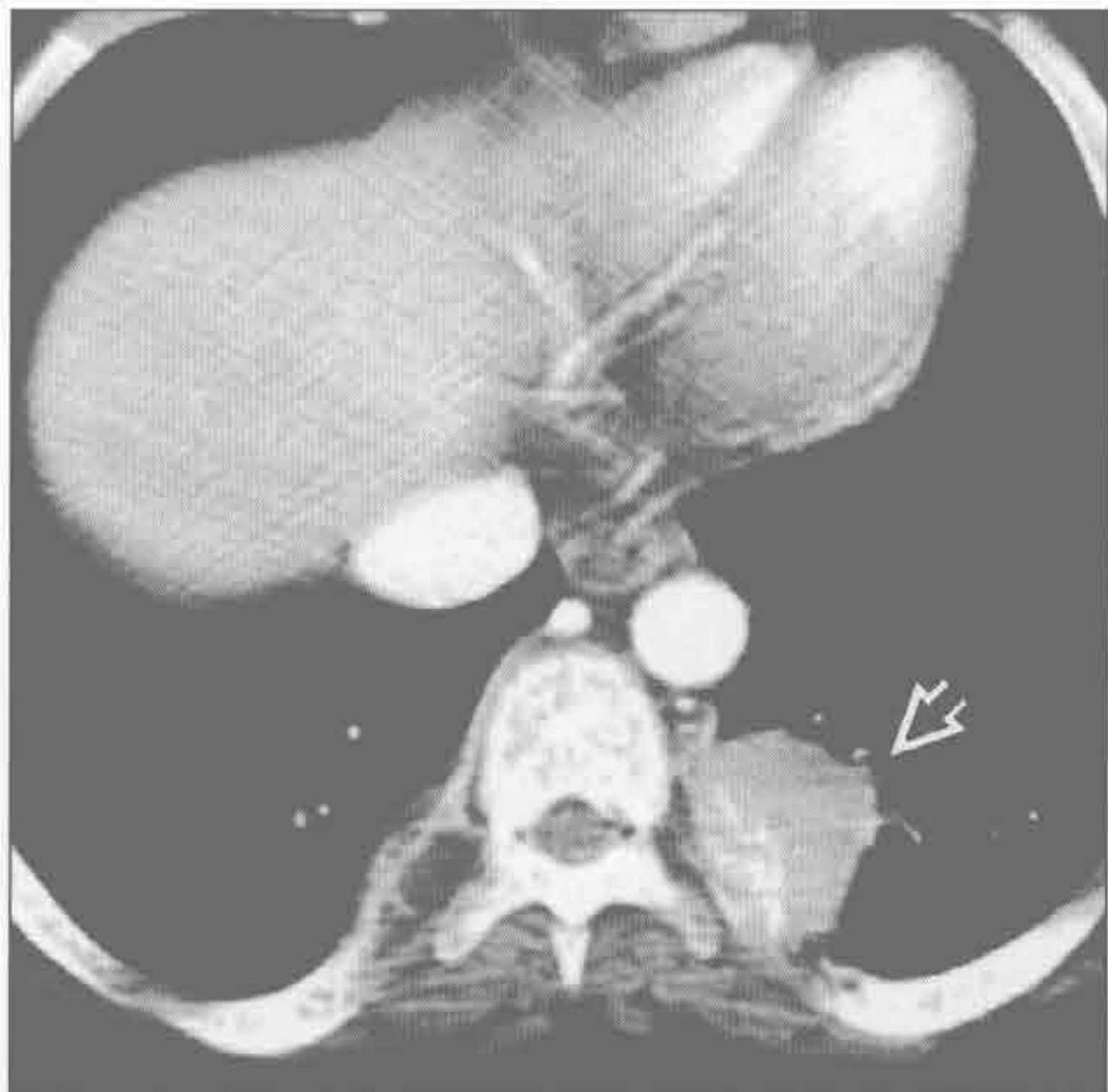
前肠囊肿

(右) MR 横断位 T₂WI 抑脂序列示食管旁均匀、光滑的病变，信号弥漫性增高 \Rightarrow 。此病变数年稳定，符合前肠囊肿

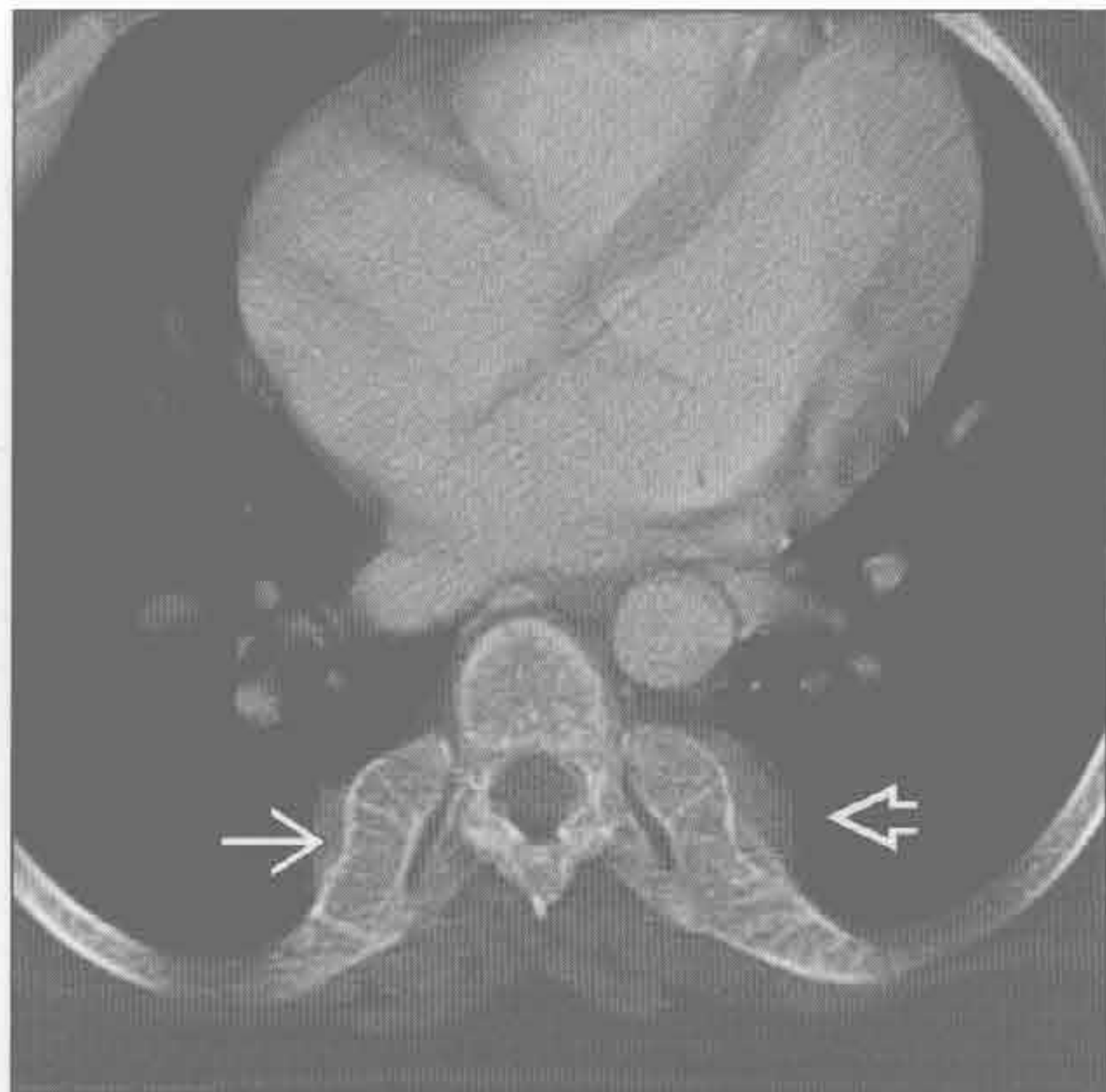

髓外造血

(左) 横断位增强 CT 示后纵隔左侧脊柱旁圆形、强化的软组织肿块 \Rightarrow ，未见与任何椎间孔相关

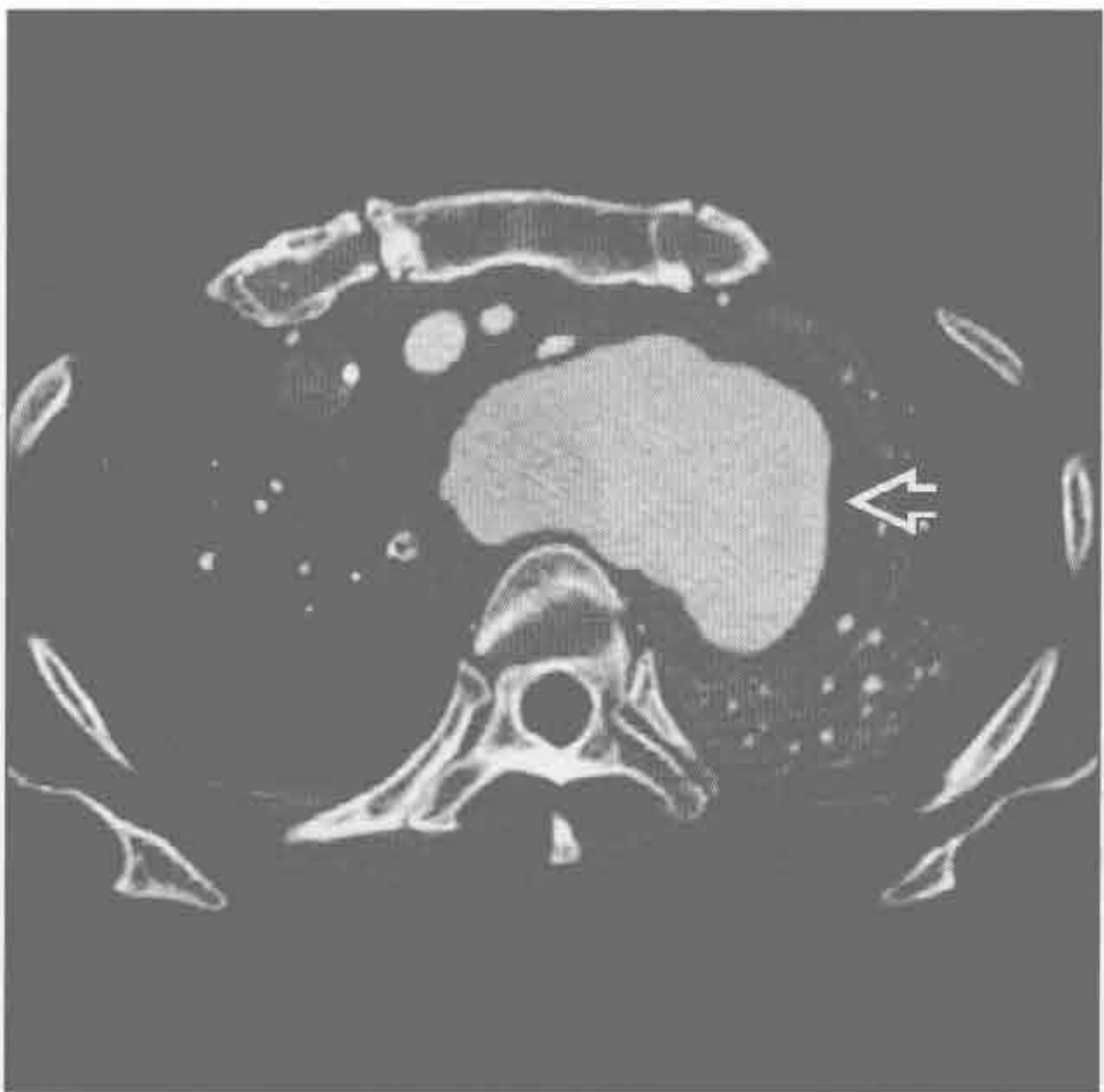


(右) 在更高层面，后肋骨膨大 \Rightarrow ，伴邻近小的软组织肿块 \Rightarrow 。沿胸椎见多个肿块。这些是髓外造血的典型表现，此患者患有地中海贫血



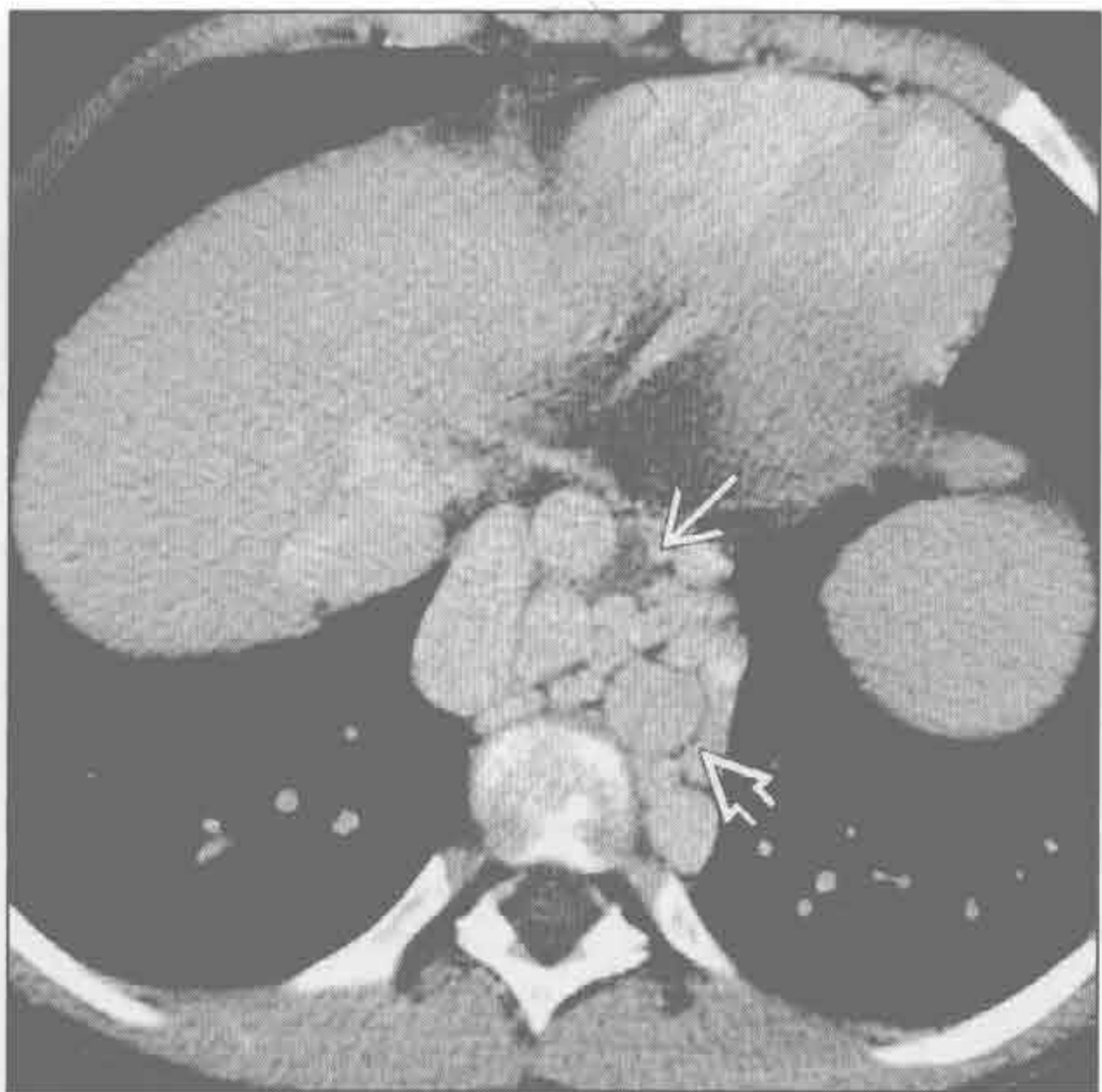主动脉瘤

(左) 横断位 CTA 示起自主动脉弓的大的假性动脉瘤 \Rightarrow ，为先前创伤的并发症。在 X 线片上将表现为大的纵隔肿块，若无 CT 可能难以诊断



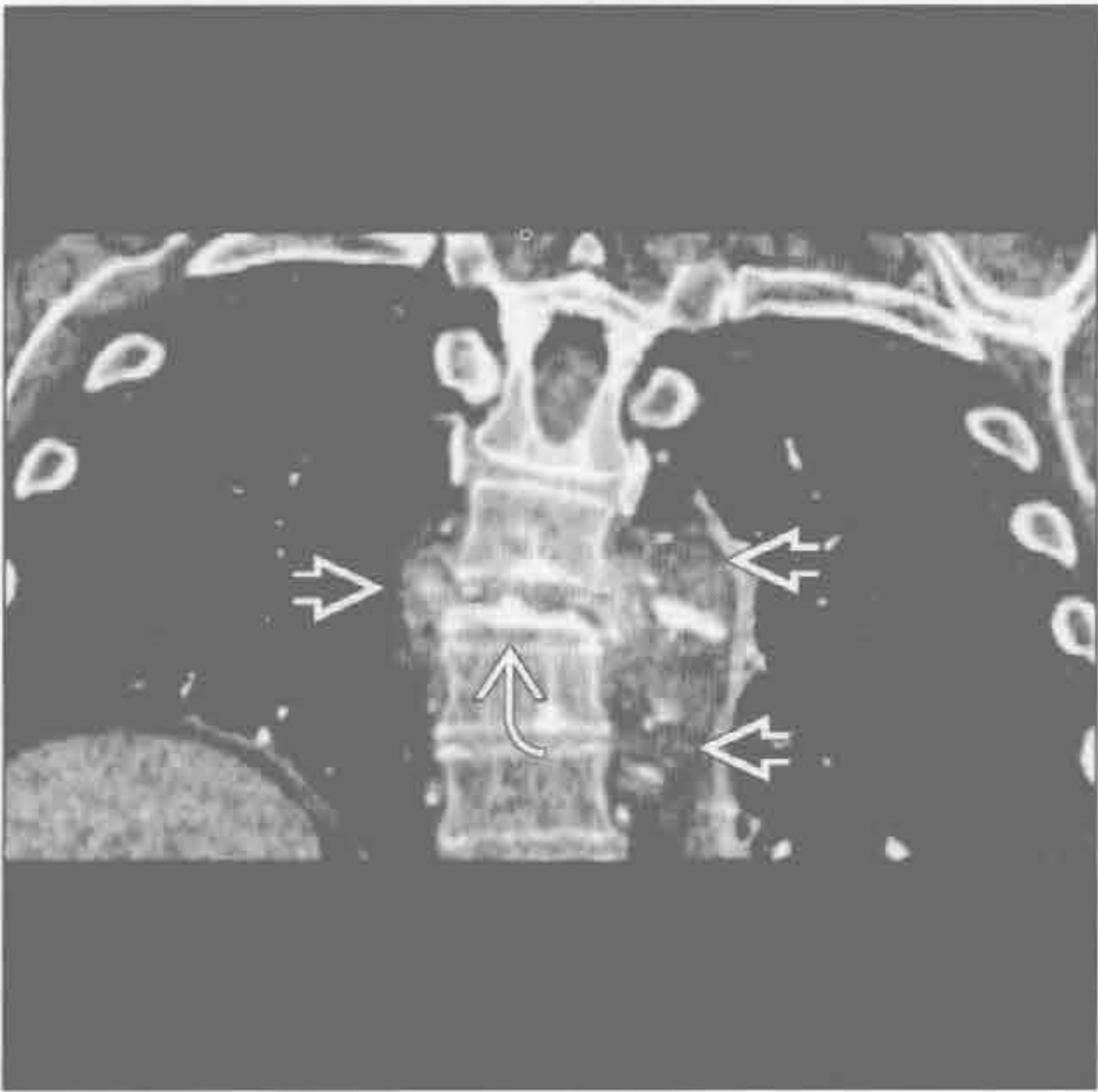
食管静脉曲张

(右) 横断位增强 CT 静脉期示长期肝硬化和门静脉高压所致的食管 \Rightarrow 和主动脉 \Rightarrow 周围严重的静脉曲张

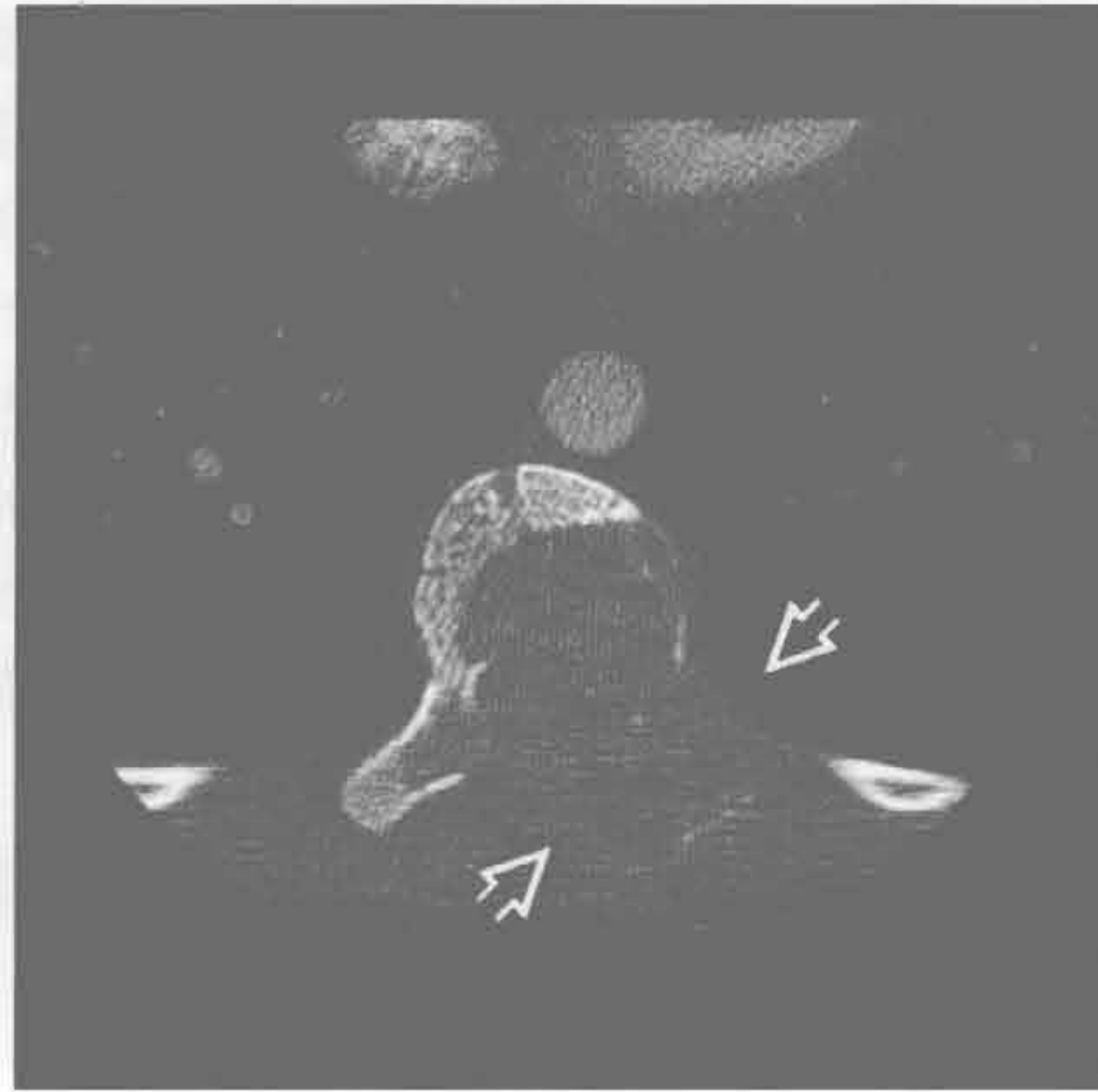


后纵隔肿块

脊柱肿块



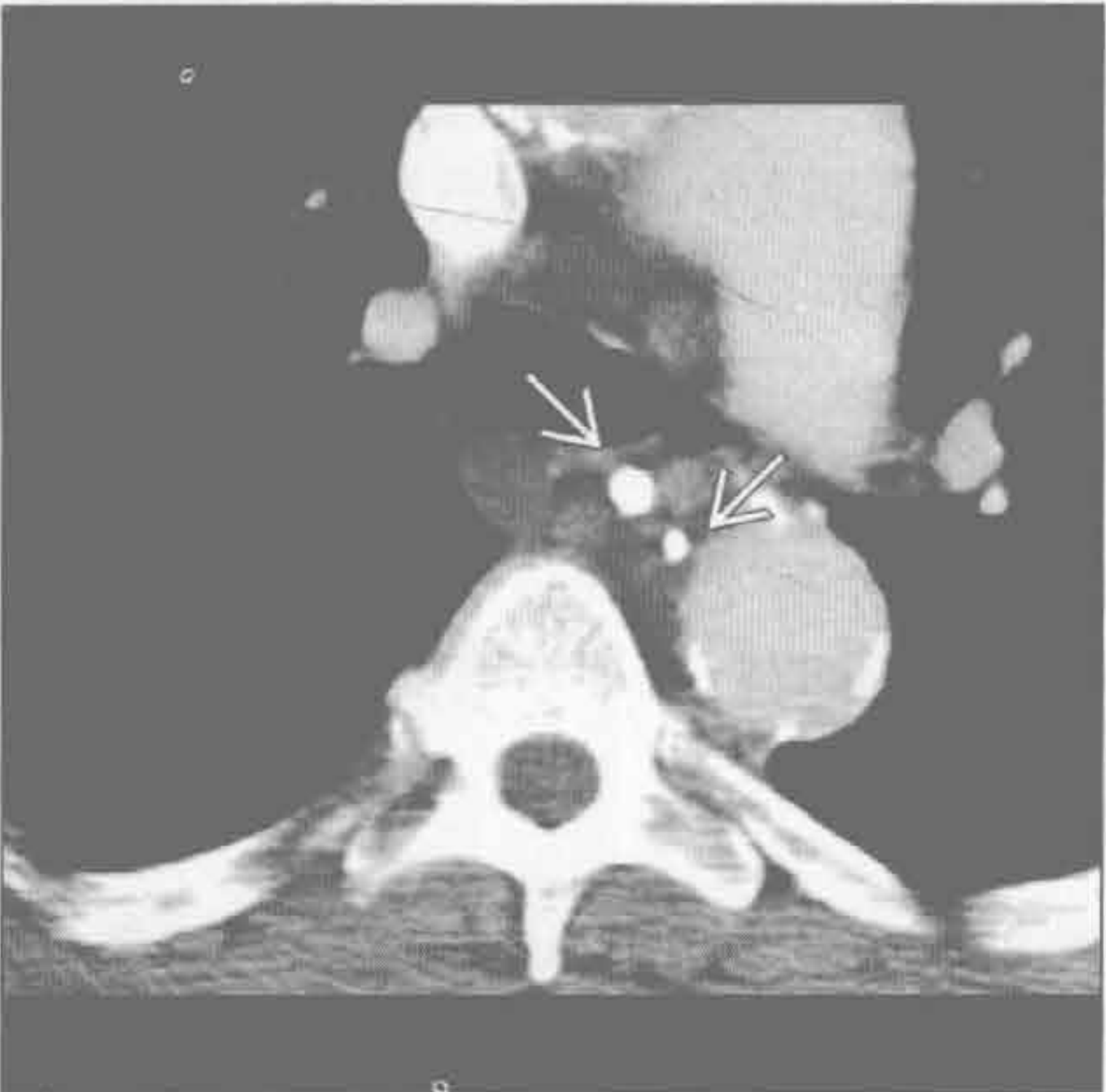
脊柱肿块



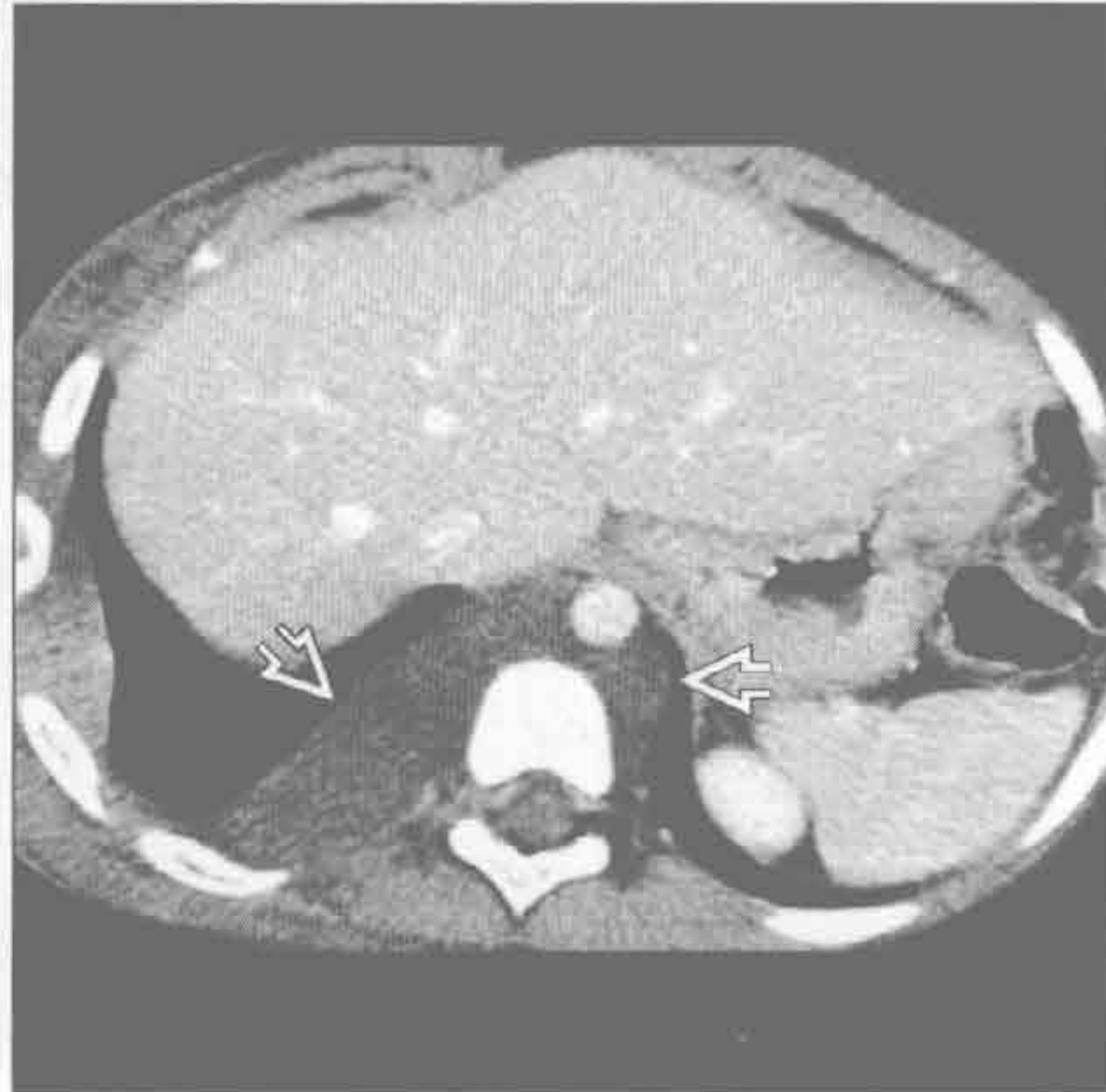(左) 冠状位增强 CT 示椎旁大脓肿，累及脊柱双侧 \Rightarrow 。骨髓炎致邻近椎体几乎完全塌陷 \Rightarrow

(右) 横断位增强 CT 示一膨胀性病变，中心位于胸椎内，累及后方结构 \Rightarrow 。MR 上见液-液平。病理示动脉瘤样骨囊肿

血管瘤



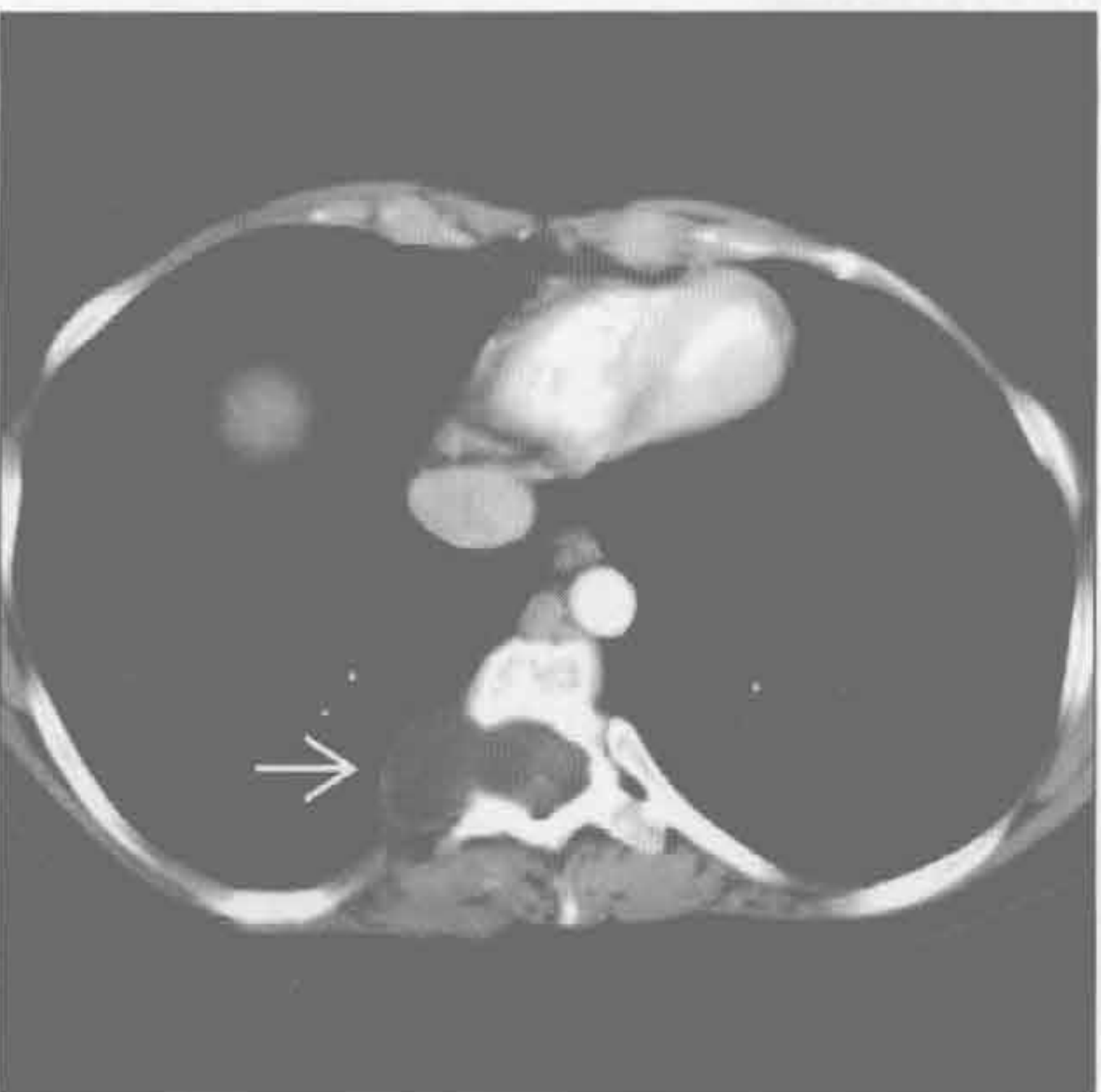淋巴管瘤



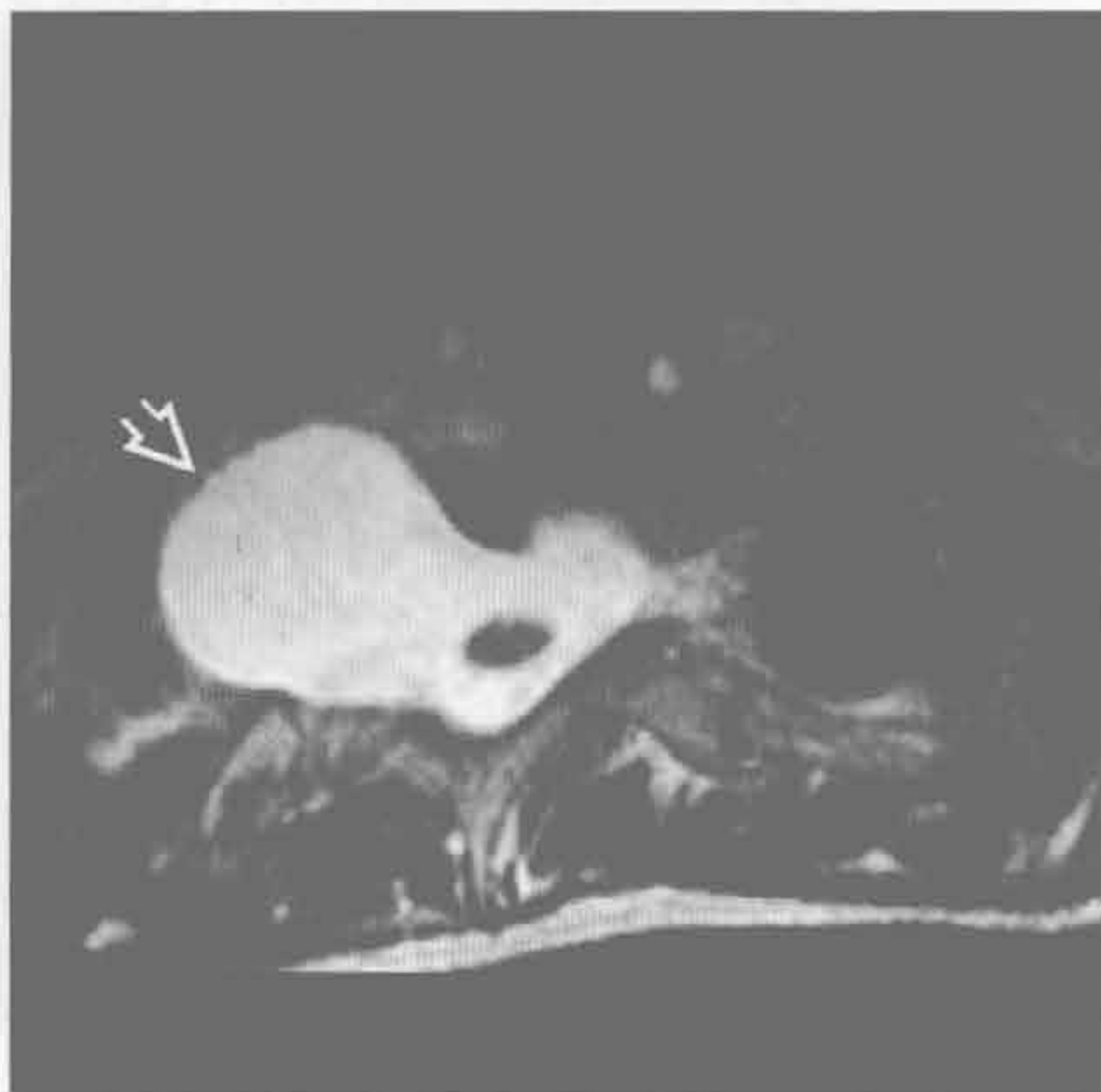
(左) 横断位增强 CT 示食管旁软组织肿块。肿块内边界清楚的圆形钙化 \Rightarrow ，符合静脉石表现，高度提示血管瘤

(右) 横断位增强 CT 示后纵隔低密度肿块，跨越中线 \Rightarrow 。其密度接近水，在儿童提示淋巴管瘤

脊膜膨出



脊膜膨出



(左) 神经纤维瘤病患者。横断位增强 CT 示典型的脊柱旁脊膜膨出 \Rightarrow 。其密度低，与脑脊液相连续，并见椎间孔扩大

(右) MR 横断位 T₂WI 序列示起自上胸椎右侧椎间孔的大的脊柱旁脊膜膨出 \Rightarrow 。其与中央椎管连续，T₂ 信号均匀增高，与脑脊液一致

纵隔或肺门高密度肿块

鉴别诊断

常见

- 钙化的淋巴结肿大
 - 组织胞浆菌病
 - 结核
 - 肺孢子菌肺炎
 - 纵隔纤维化

- 甲状腺肿

- 动脉瘤

- 血肿

不常见

- 硅沉着病 / 煤工肺尘埃沉着病

- 肿瘤
 - 治疗后的霍奇金淋巴瘤
 - 胸腺瘤
 - 畸胎瘤
 - 神经母细胞瘤
 - Castleman 病
 - 转移

- 结节病

罕见（但重要）

- 淀粉样变性

- 前肠囊肿

- 血管瘤

- 残留止血棉

- 铝沉着病

- 全氟溴烷通气

重要信息

鉴别诊断要点

- 助记符：EGGSHELL CA⁺
 - 环境中的粉尘（二氧化硅、煤炭、铝）(E)
 - 甲状腺肿 (G)
 - 残留止血棉 (G)
 - 结节病 (S)
 - 血管瘤 (H)
 - 淤血（血肿）(E)
 - 淋巴瘤（治疗后的霍奇金淋巴瘤）(L)
 - 淋巴结（组织胞浆菌病、结核、肺孢子菌肺炎）(L)
 - 肿瘤（胸腺瘤、畸胎瘤、神经母细胞瘤、转移或 Castleman 病）(C)
 - 动脉瘤 (A)

常见诊断的有用线索

- 钙化的淋巴结肿大
 - 组织胞浆菌病
 - 肉芽肿和淋巴结钙化，年龄和时间依赖性
 - 儿童数月内钙化，成人数年内钙化
 - 中央灶性钙化或弥漫性钙化模式
 - 淋巴结遵循肺肉芽肿的廓清模式
 - 脾钙化常见
 - 组织胞浆菌病见多发小的肺部钙化；结核的肺部钙化较少且较大
 - 结核
 - 淋巴结钙化常为弥漫性
 - 50%病例可见
 - 纵隔纤维化
 - 局限性纵隔肿块，直径 > 5 cm，最常见于气管旁
 - 肿块内见中央钙化（90%），亦见于周边肉芽肿
 - 最终按顺序阻塞上腔静脉、气道和肺静脉
- 甲状腺肿
 - 钙化：粗大、点状或环状
- 动脉瘤
 - 弧形钙化
 - 由动脉粥样硬化、创伤、真菌感染、中膜囊性坏死、血管炎导致
- 血肿
 - 急性血肿由创伤、导管插入、手术、凝血障碍、动脉瘤、肿瘤导致
 - 要考虑异位甲状旁腺腺瘤可能，其可自发出血
 - 90%的血块在最初 72 小时密度增高

不常见诊断的有用线索

- 硅沉着病 / 煤工肺尘埃沉着病
 - 3% ~ 6%有蛋壳样钙化
 - 伴间质性肺病
- 肿瘤
 - 治疗后的霍奇金淋巴瘤
 - 放疗后，约 20%的结节样肿块会钙化
 - 2 种类型：蛋壳样或多发散在沉积（桑椹形）
 - 治疗前钙化极其罕见（病例报道）
 - 胸腺瘤
 - 1/3 有钙化：包膜细线状钙化，散在点状钙化不常见
 - 亦见于侵袭性胸腺瘤
 - 畸胎瘤
 - 又称皮样囊肿

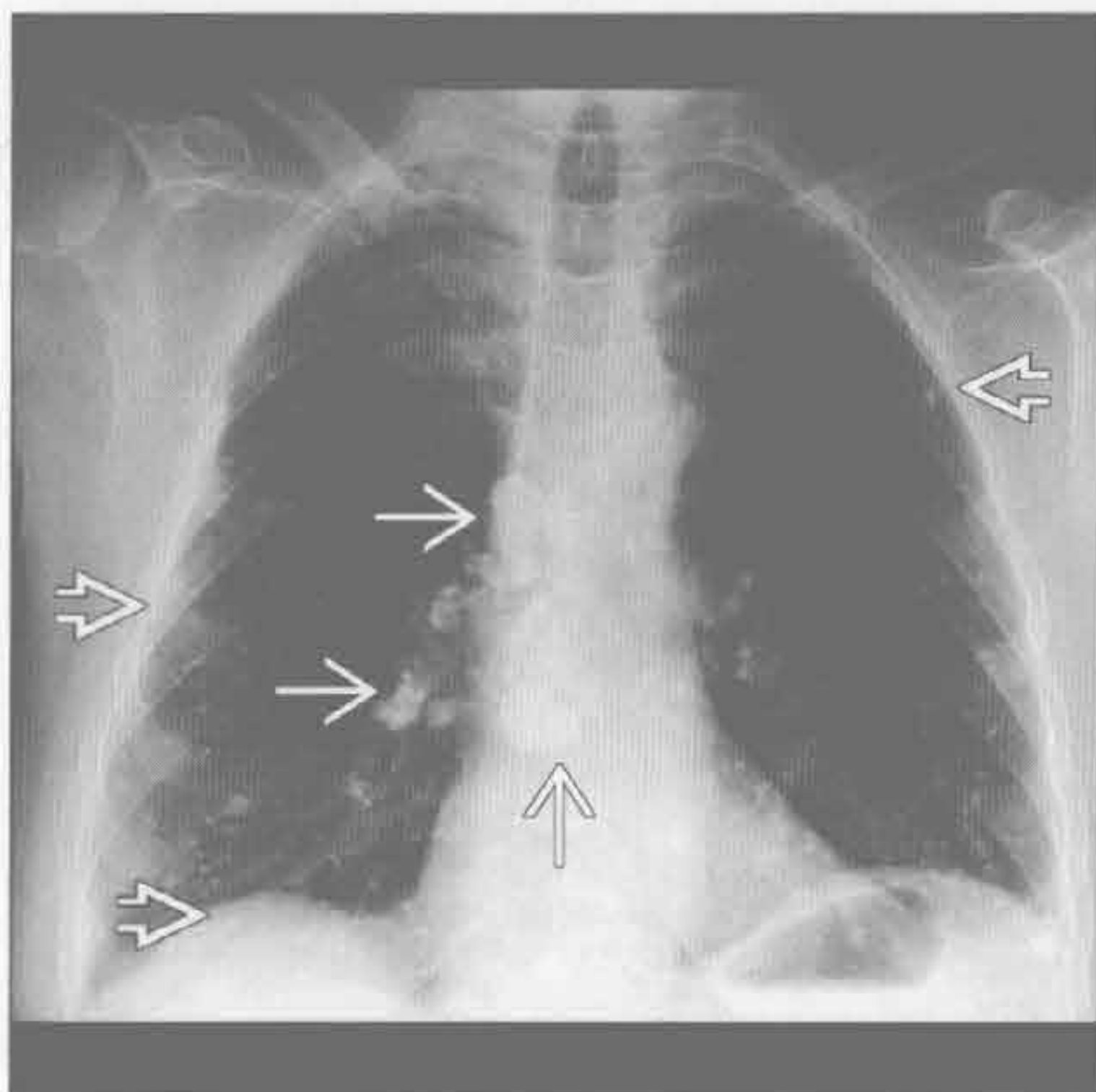
- 畸胎瘤：占生殖细胞肿瘤的 70%
- 脂肪：75%；液体：90%；钙化：40%
- 钙化可呈牙齿状
- 神经母细胞瘤
 - 钙化 (80%)：云絮样、斑点状、环形、密实
- Castleman 病
 - 钙化 (5% ~ 10%)：散在、粗大或树枝状，X 线片上罕见
- 转移
 - 常见于已知疾病的患者
 - 最常见肿瘤有骨肉瘤、黏液性结肠癌或卵巢癌、乳头状甲状腺癌
- 结节病
 - 50%有钙化，40%出现在诊断后 1 年内
 - 钙化通常为中央型：污点状或油灰样，可为蛋壳样，但不常见

罕见诊断的有用线索

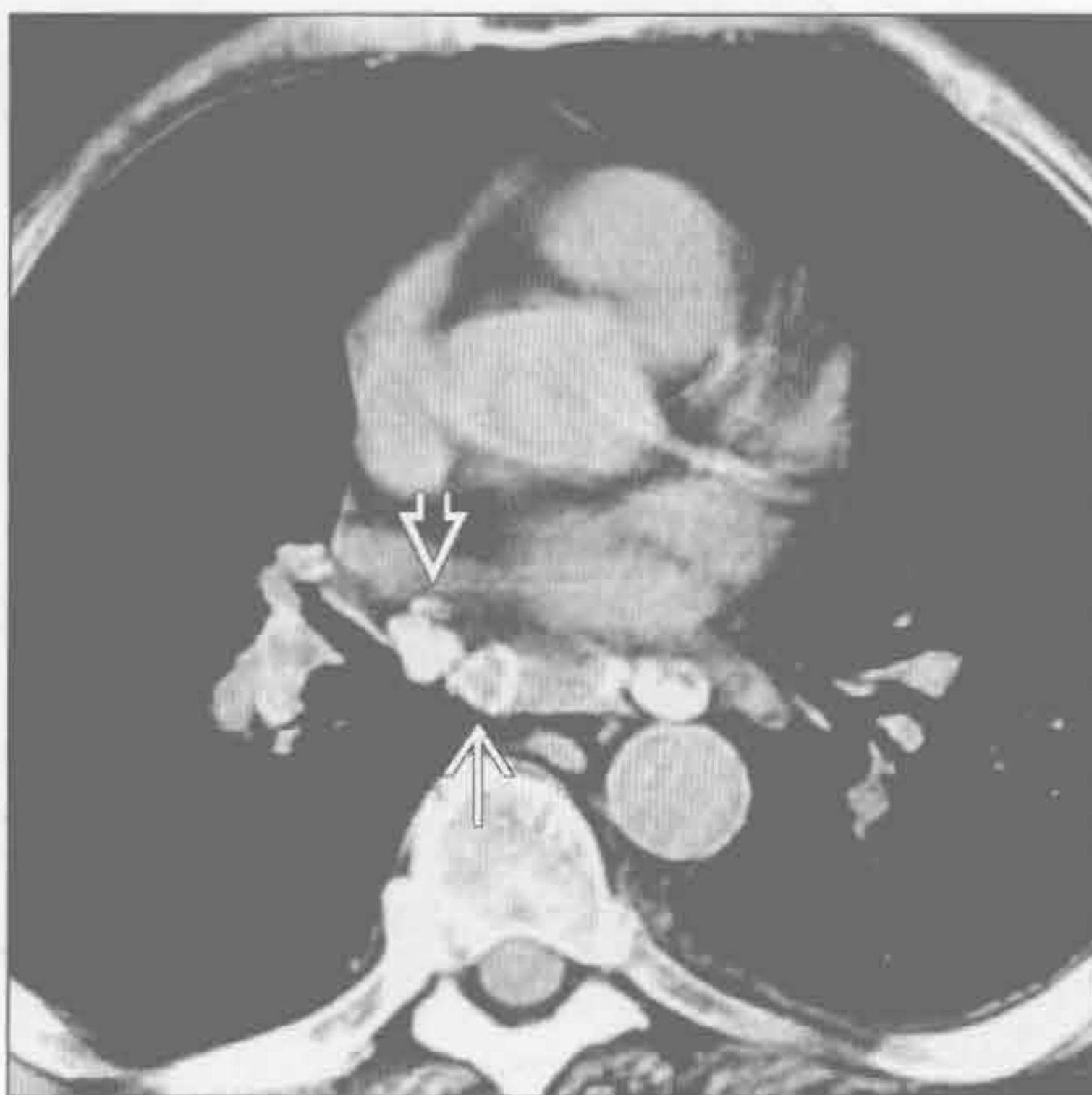
- 淀粉样变性
 - 淋巴结肿大，孤立或伴间质性肺病 (50%)
 - 通常累及多组淋巴结，可呈大块状
 - 钙化为斑点状、弥漫性或蛋壳样
 - 系统性疾病常见，有代表性的是瓦尔登斯特伦 (waldenström) 巨球蛋白血症

- 前肠囊肿
 - 支气管囊肿最常见 (50%)
 - 囊液钙化 (钙乳：3%)，囊壁弧形钙化不常见
- 血管瘤
 - 静脉石：10% ~ 40% (脂肪 40%)
 - 中央区域密度减低是静脉石的特征性表现 (7%患者)
 - 更常见：多发点状圆形钙化 (30%)
- 残留止血棉
 - 残留的手术海绵或棉签
 - 海绵状低密度肿块伴气泡影
 - 美国海绵含不透 X 线的标记物，常为 1 ~ 2 条线状金属丝
 - 钙化也沿手术海绵的网状结构沉积 (“钙化的网状外壳”)
- 铝沉着病
 - 淋巴结密度弥漫均匀增高 (铝导致)
- 全氟溴烷通气
 - 用于严重呼吸衰竭
 - 含溴原子，使溶剂不透 X 线
 - 可在淋巴结内积聚和长期存留，并可取代纵隔脂肪

组织胞浆菌病



肺孢子菌肺炎



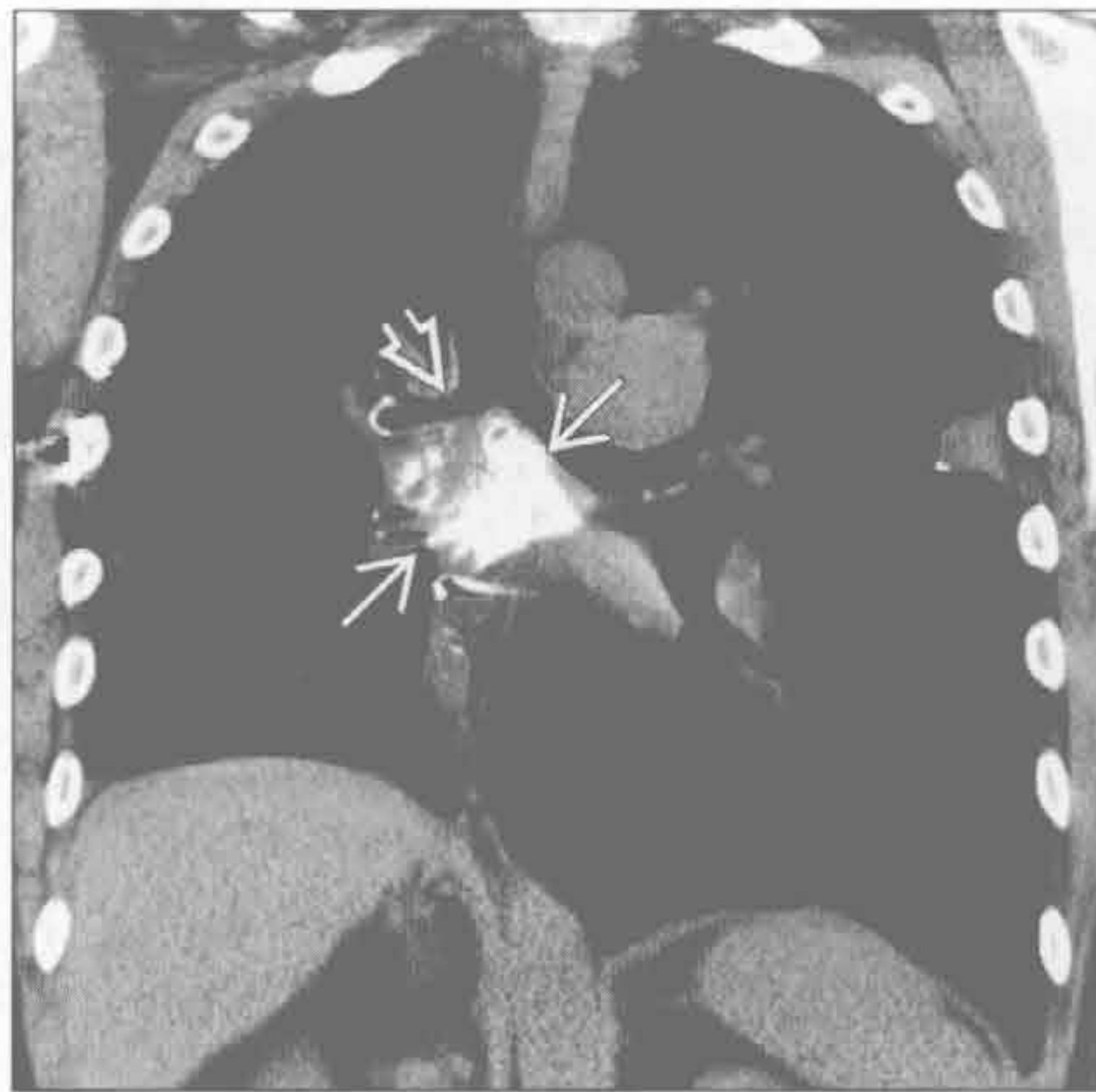(左) 正位 X 线片示由组织胞浆菌病导致的外带多发小的散在钙化肉芽肿 ⇨ 和多发增大、钙化的肺门及纵隔淋巴结 ⇨

(右) 肺孢子菌肺炎史患者。横断位增强 CT 示肺门和纵隔多发钙化淋巴结。淋巴结或弥漫钙化 ⇨，或显示蛋壳样钙化 ⇨

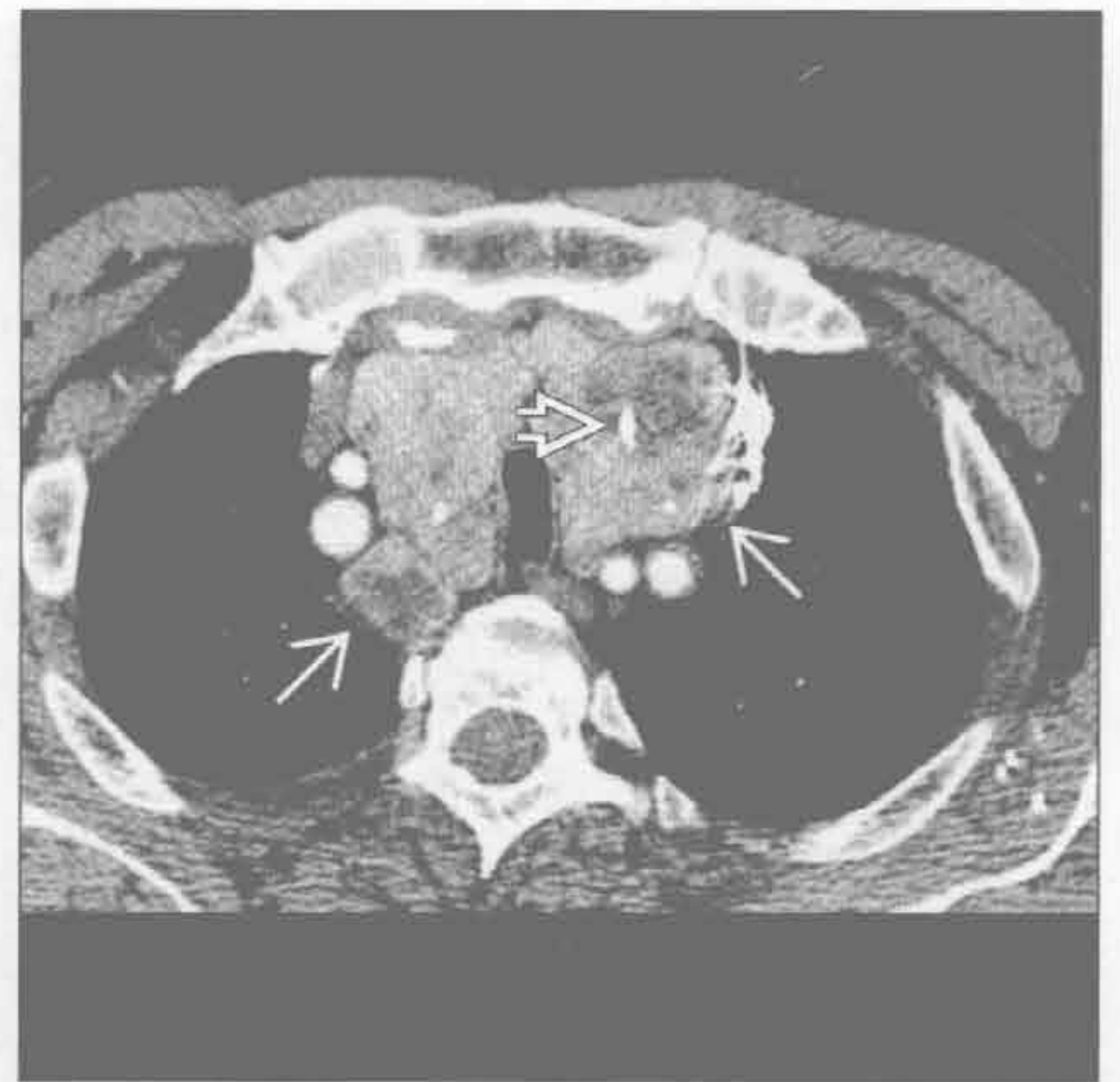纵隔或肺门高密度肿块

纵隔纤维化

(左) 平扫 CT 冠状位重建示隆突下钙化的纵隔大肿块 \Rightarrow ，使右主支气管变窄 \Rightarrow 。隆突下是第二常见的部位。该区域的纤维化常阻塞气道或肺静脉

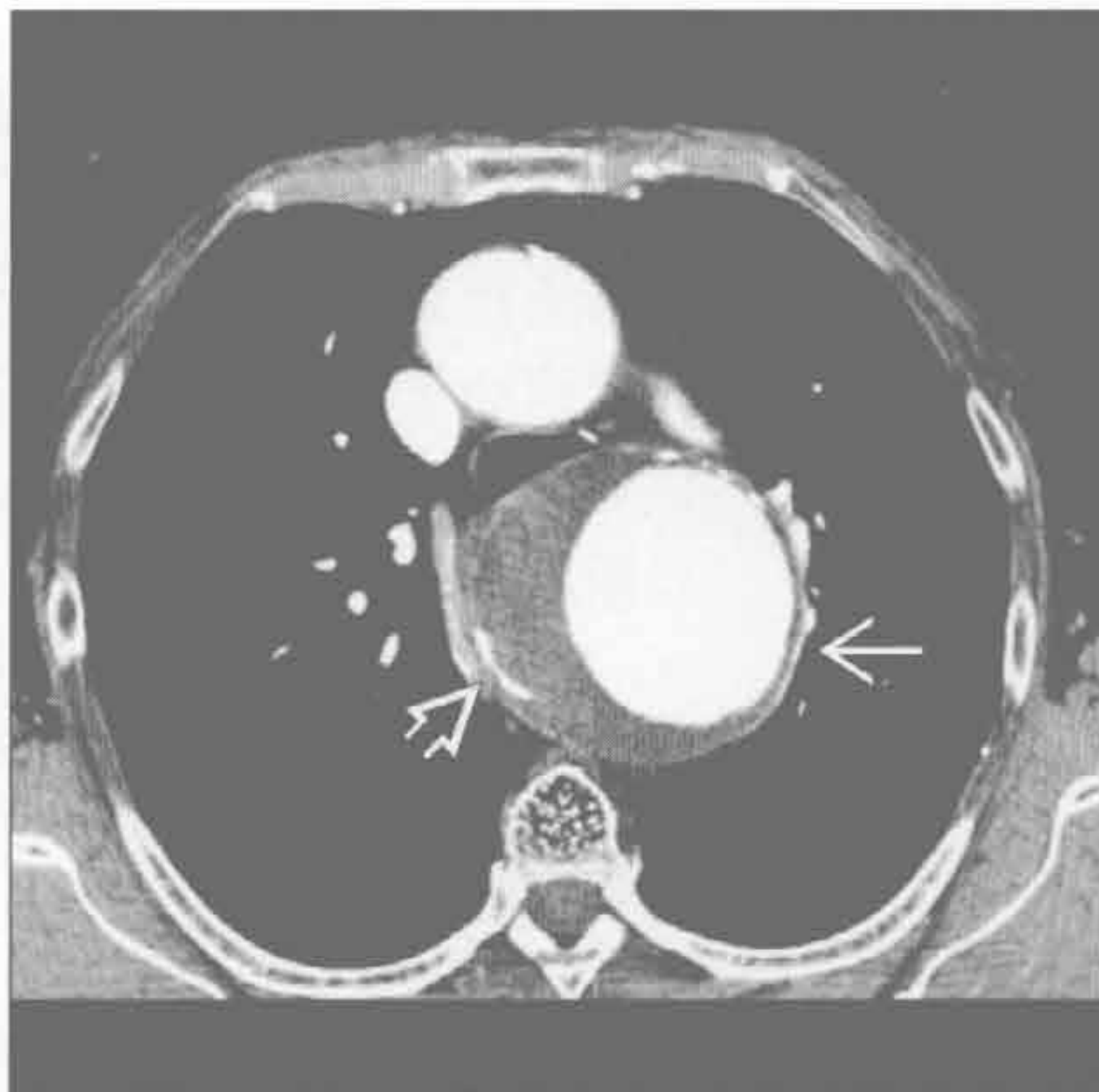

(右) 横断位增强 CT 示上纵隔大肿块 \Rightarrow ，压迫气管。甲状腺肿因含碘和局灶钙化 \Rightarrow 而呈高密度

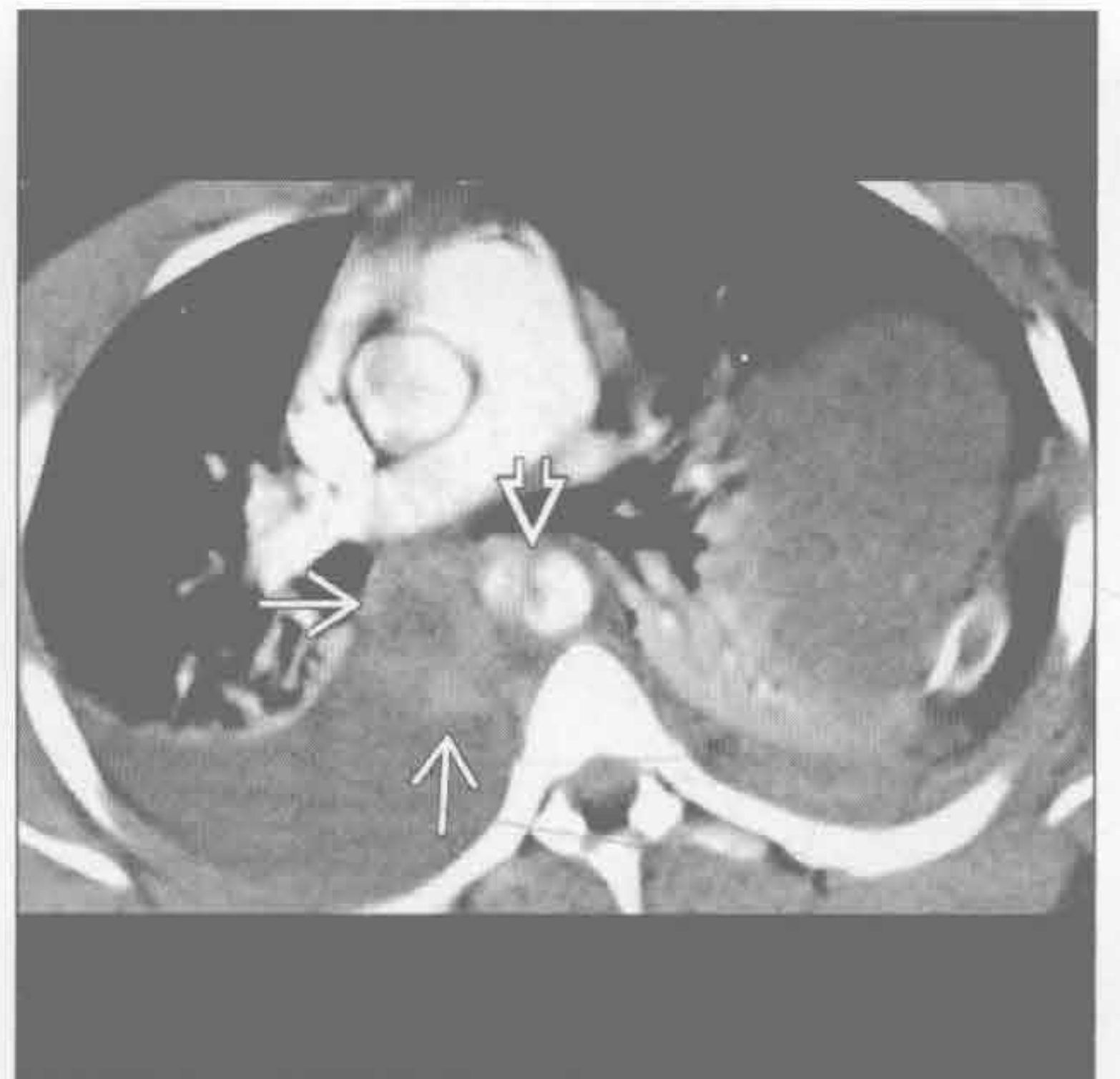


动脉瘤

(左) 横断位增强 CT 示动脉粥样硬化性动脉瘤 \Rightarrow ，累及降主动脉近段。动脉瘤含蛋壳样弧形钙化 \Rightarrow 。蛋壳样钙化可见于硅沉着病、结节病、动脉瘤、前肠囊肿和治疗后的霍奇金淋巴瘤



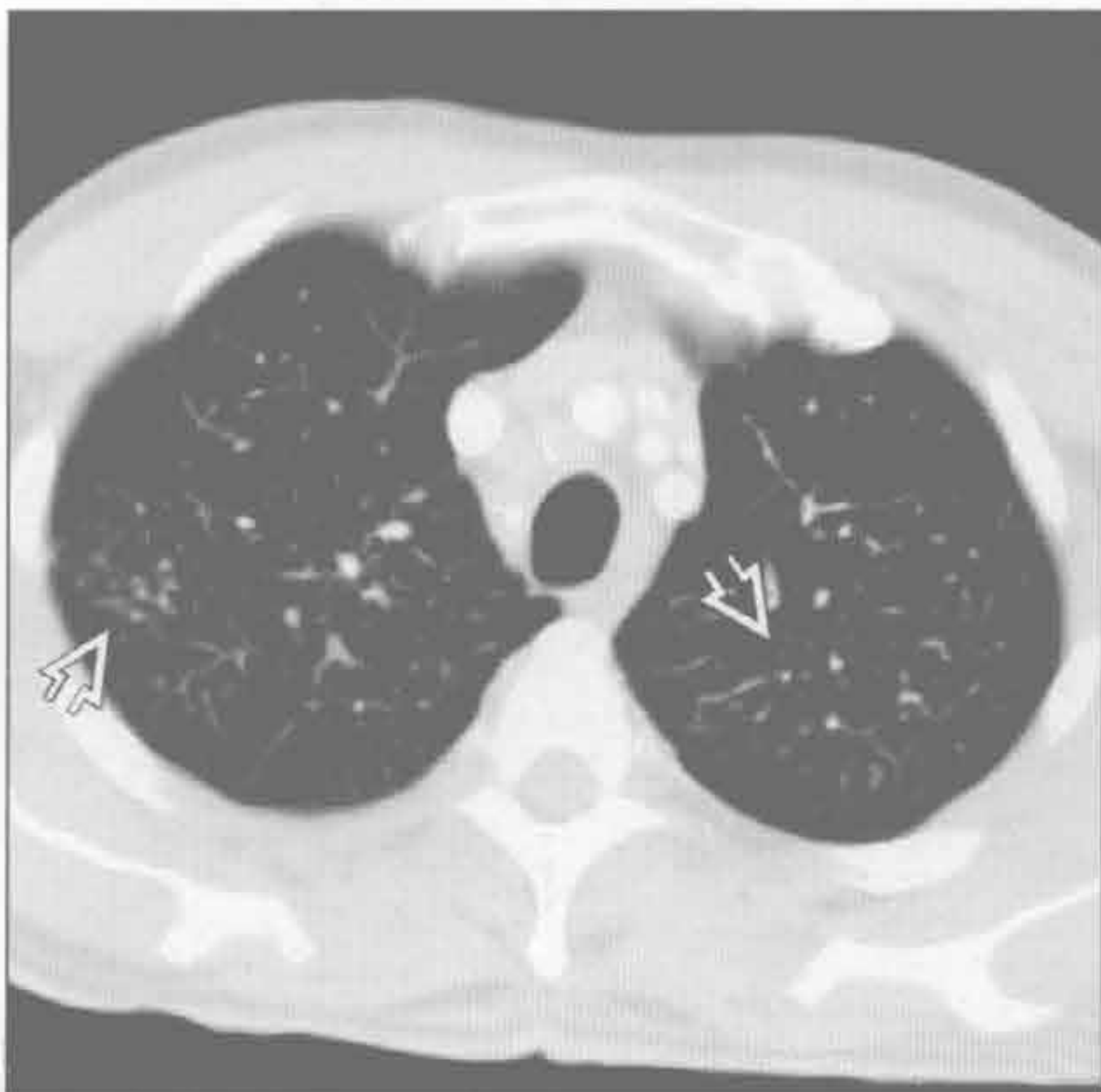
(右) 横断位增强 CT 示由胸部钝挫伤导致的高密度纵隔血肿 \Rightarrow 和主动脉撕裂 \Rightarrow



血肿

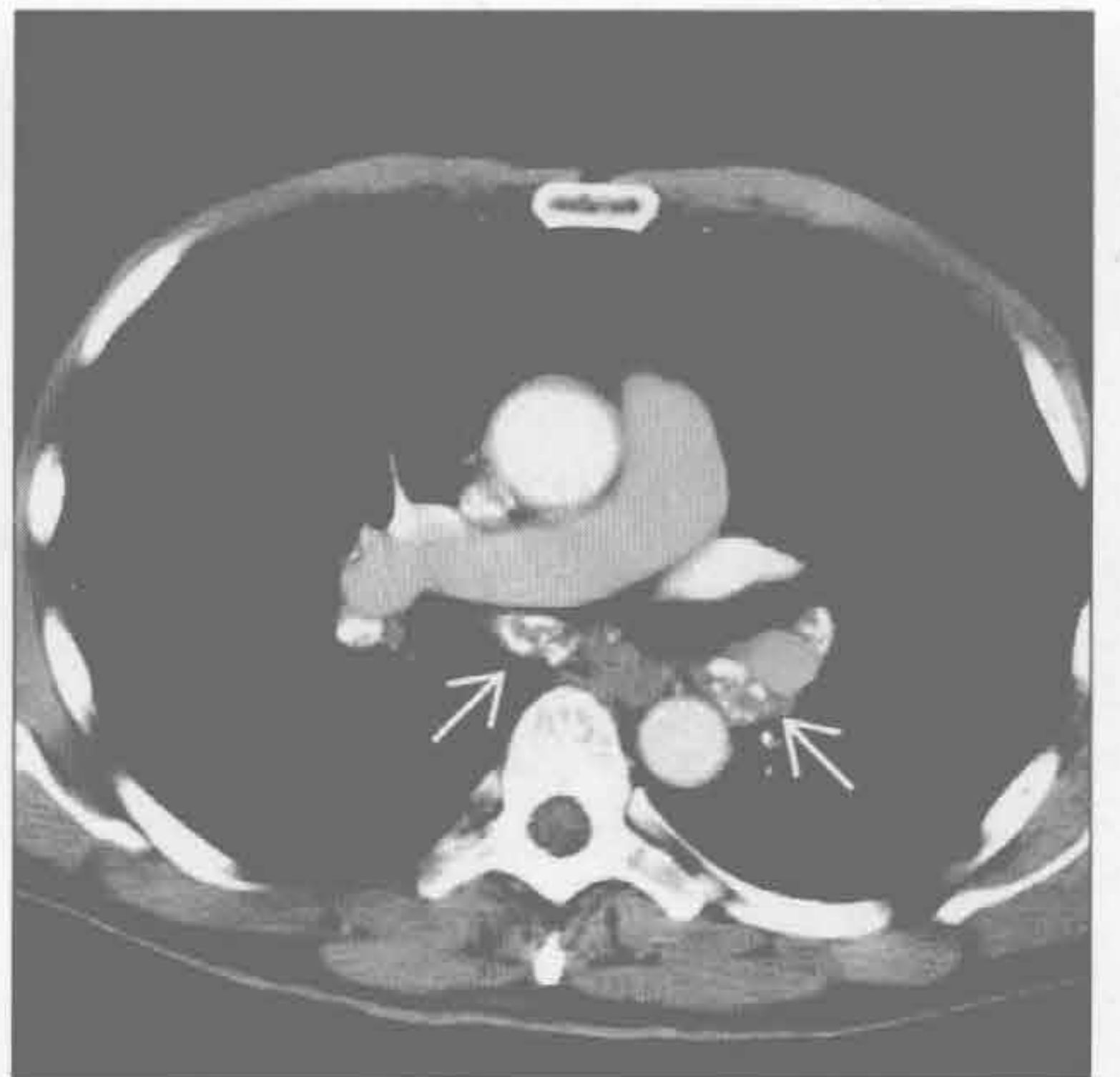
硅沉着病 / 煤工肺尘埃沉着病

(左) 横断位增强 CT 示上叶多发小叶中心结节 \Rightarrow

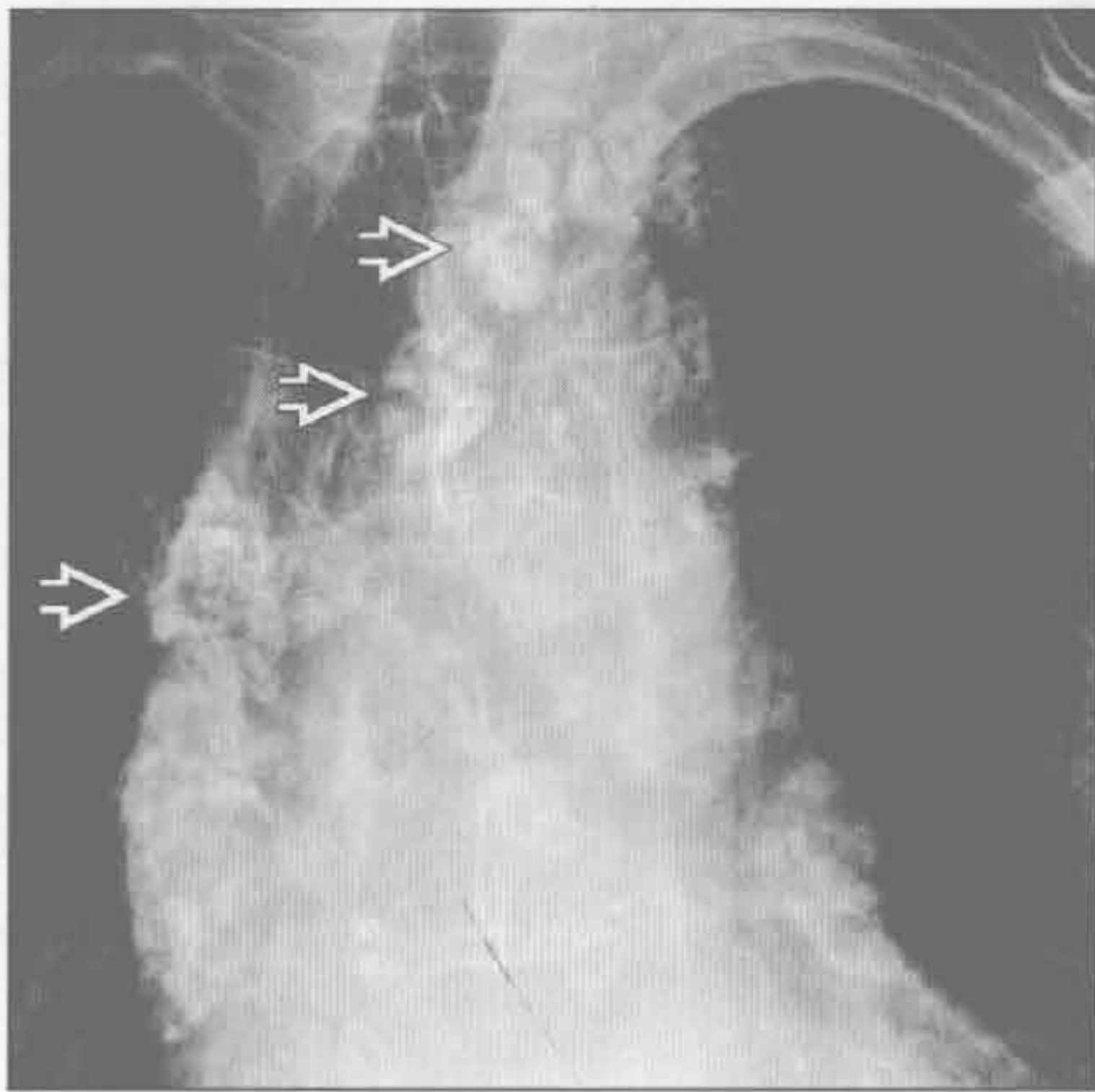


(右) 与左图为同一患者。横断位增强 CT 示肺门和纵隔多发增大的淋巴结，含蛋壳样钙化 \Rightarrow 。此钙化是硅沉着病的经典表现，但也可见于结节病、动脉瘤、前肠囊肿、治疗后的霍奇金病以及真菌感染

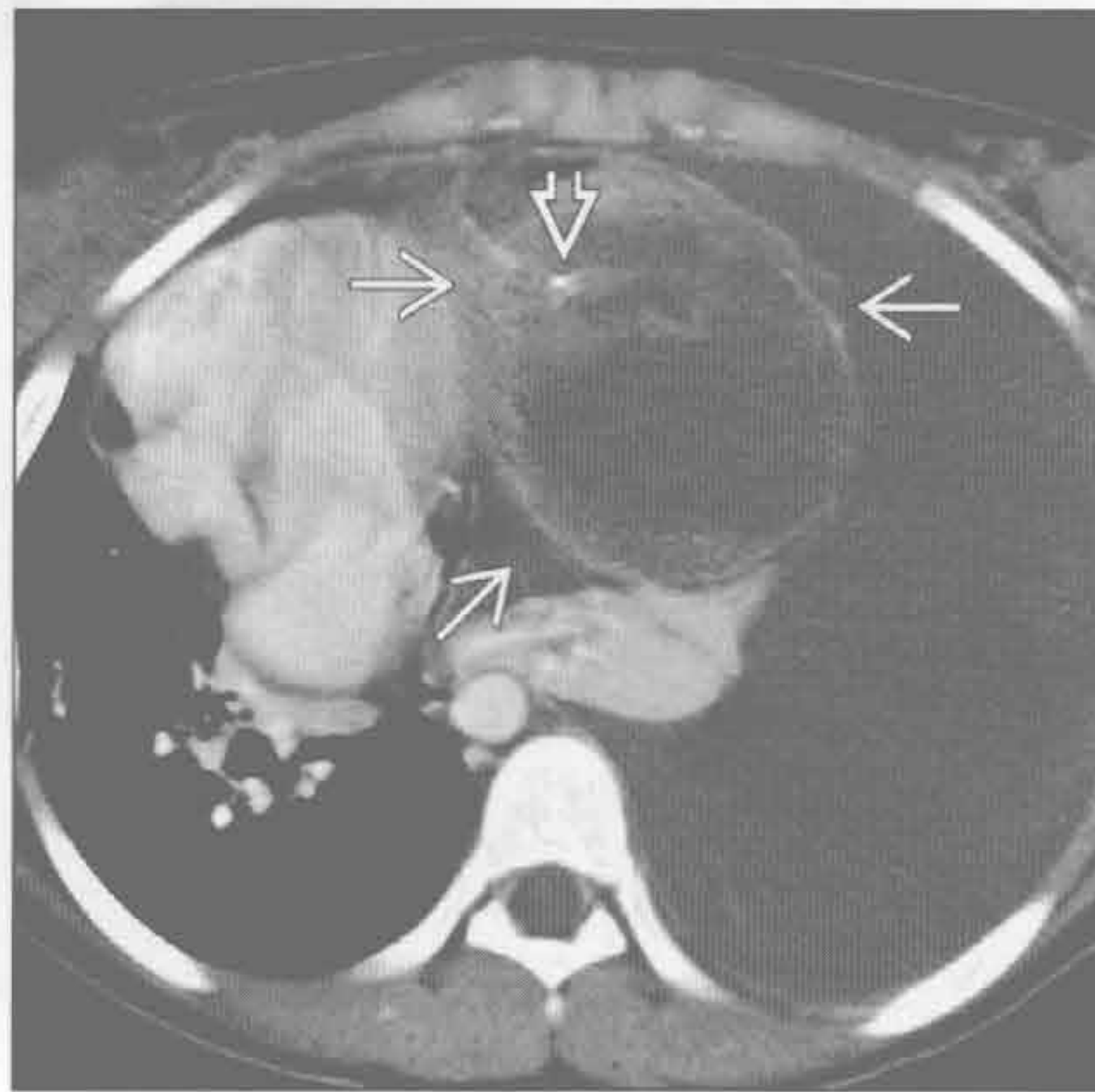
硅沉着病 / 煤工肺尘埃沉着病



治疗后的霍奇金淋巴瘤



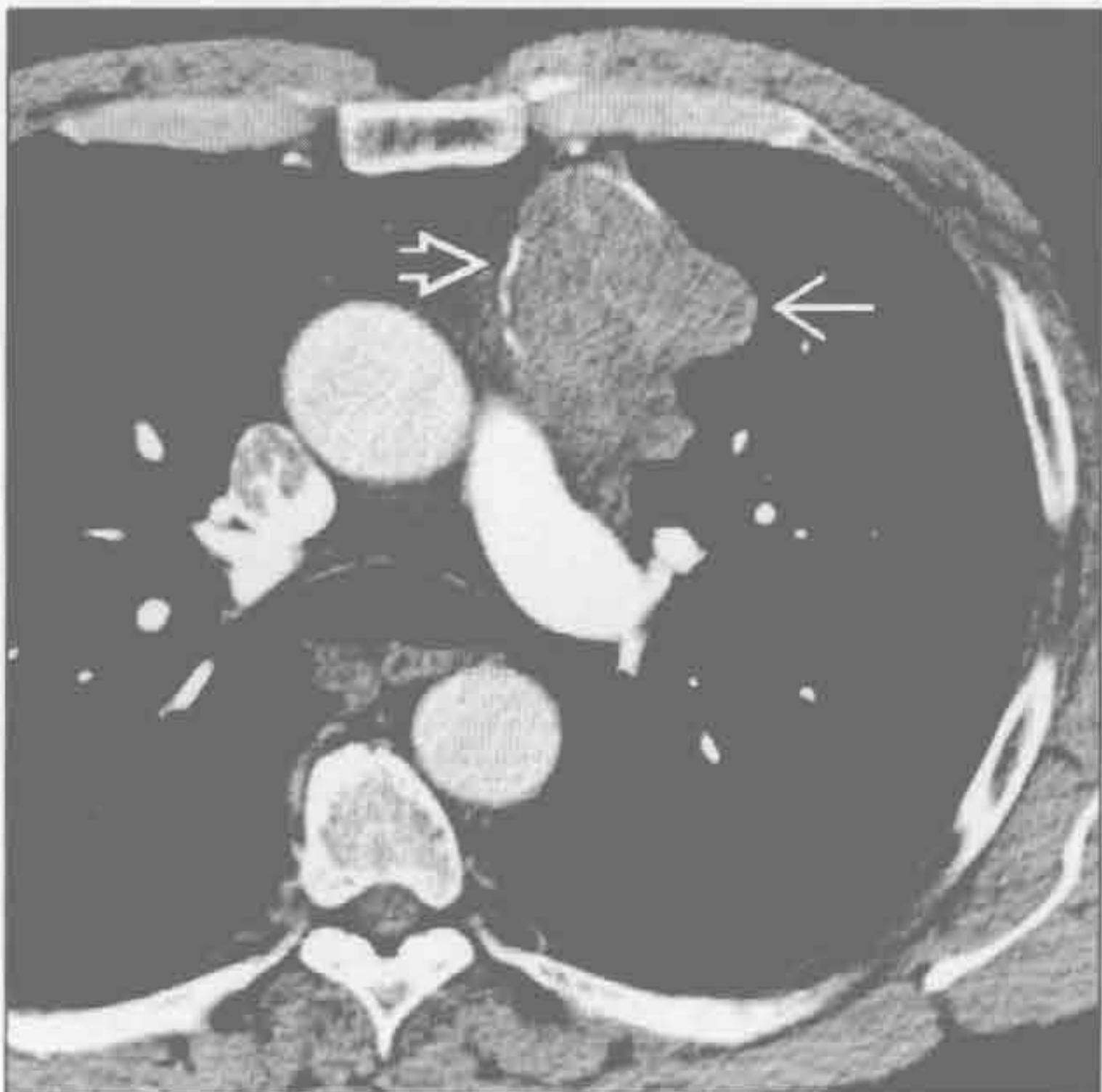畸胎瘤



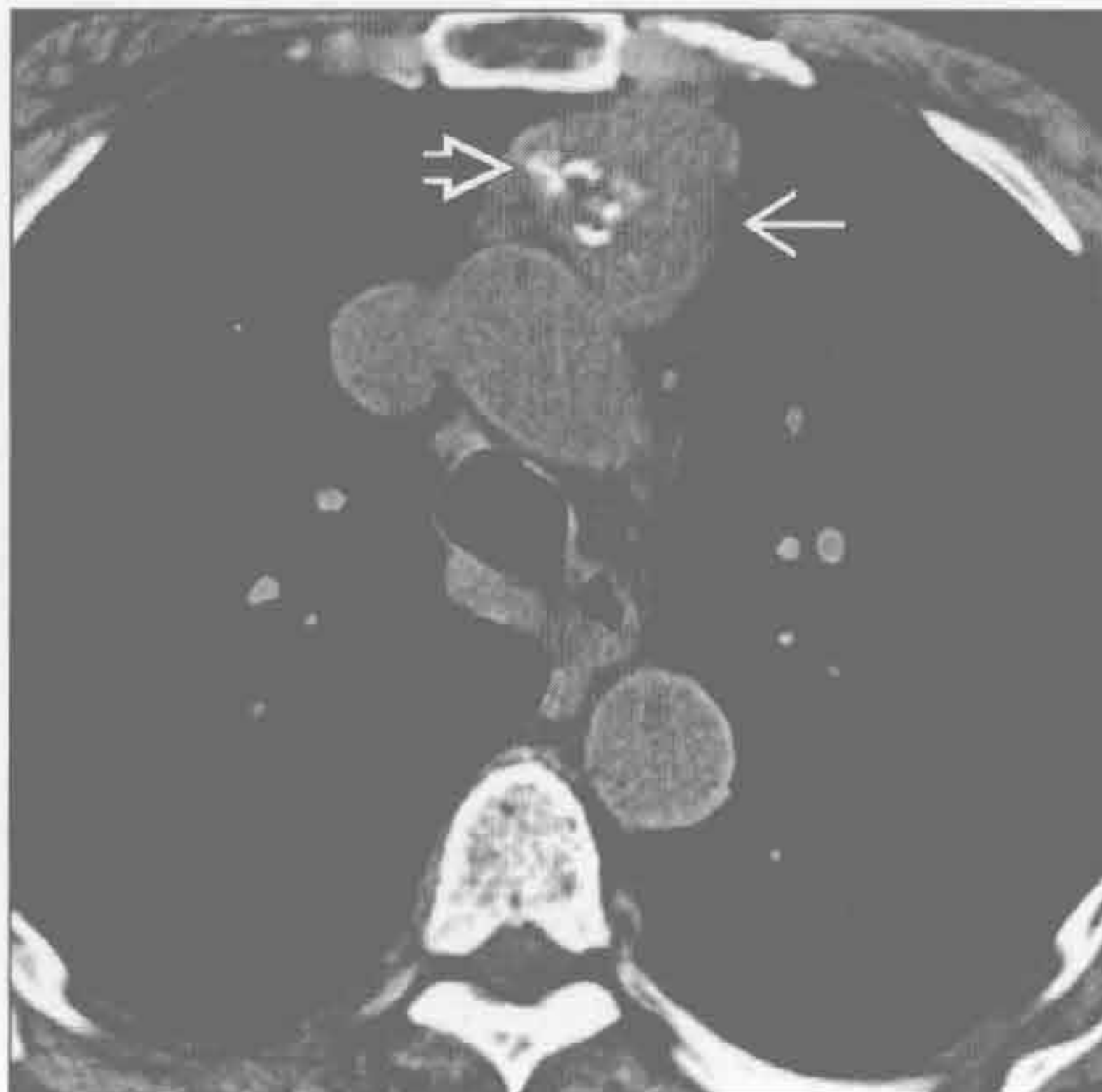
(左) 正位 X 线片示淋巴结桑椹样钙化 \Rightarrow 。患者 4 年前因霍奇金病接受了放疗

(右) 横断位增强 CT 示前纵隔囊性大肿块 \Rightarrow 伴单个点状钙化 \Rightarrow ，左侧大量胸腔积液伴心影移位至右侧胸腔。切除标本示成熟畸胎瘤破入胸腔

胸腺瘤



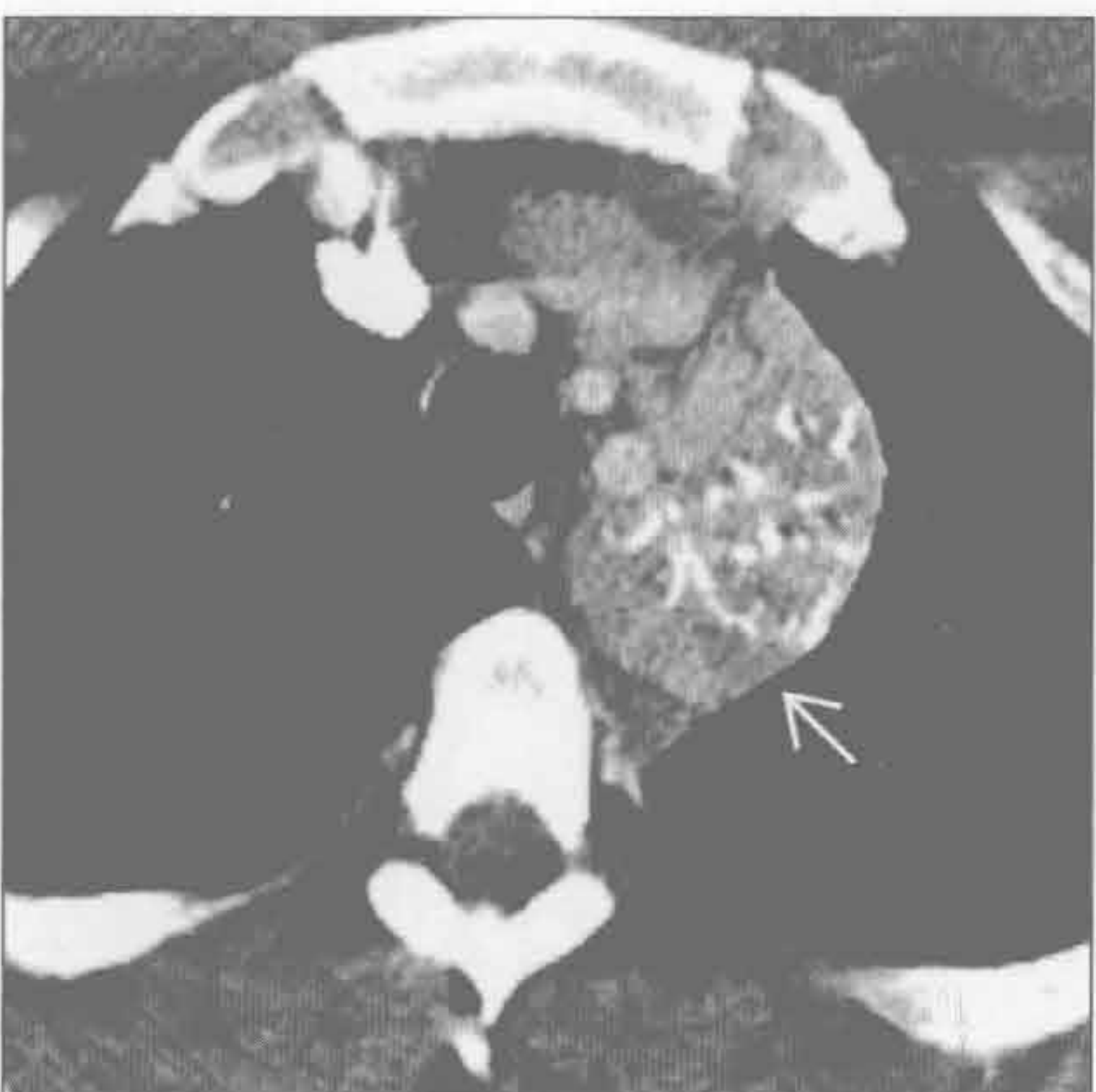
胸腺瘤



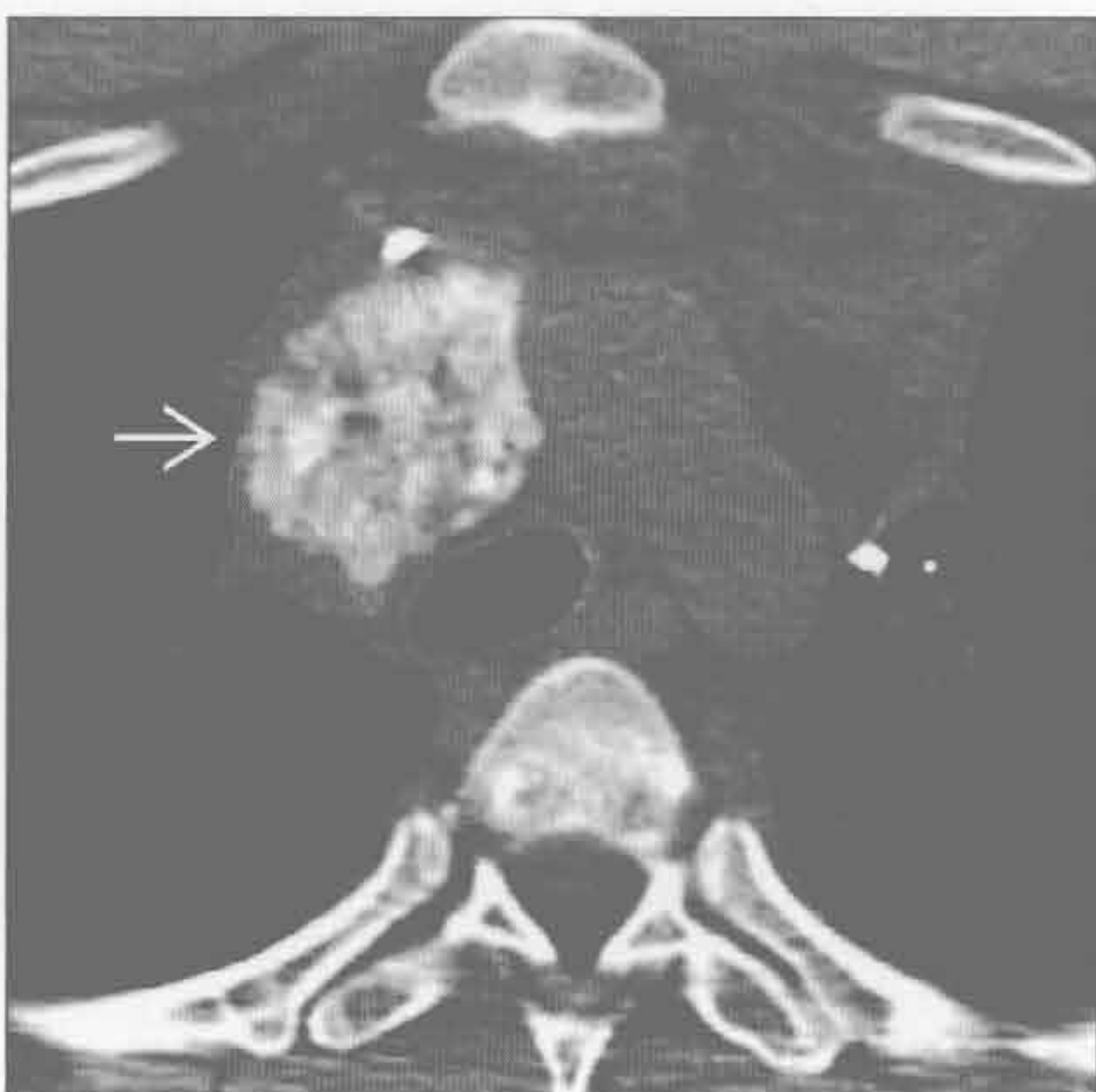(左) 横断位增强 CT 示前纵隔分叶状肿块 \Rightarrow ，伴局灶性蛋壳样钙化 \Rightarrow 。钙化并不表示为良性肿瘤。事实上，该例为侵袭性胸腺瘤，伴胸膜播散转移（未显示）

(右) 横断位平扫 CT 示由胸腺瘤导致的前纵隔分叶状肿块 \Rightarrow 。肿块含局灶性粗大钙化 \Rightarrow 。取出后示良性胸腺瘤

Castleman 病



转移



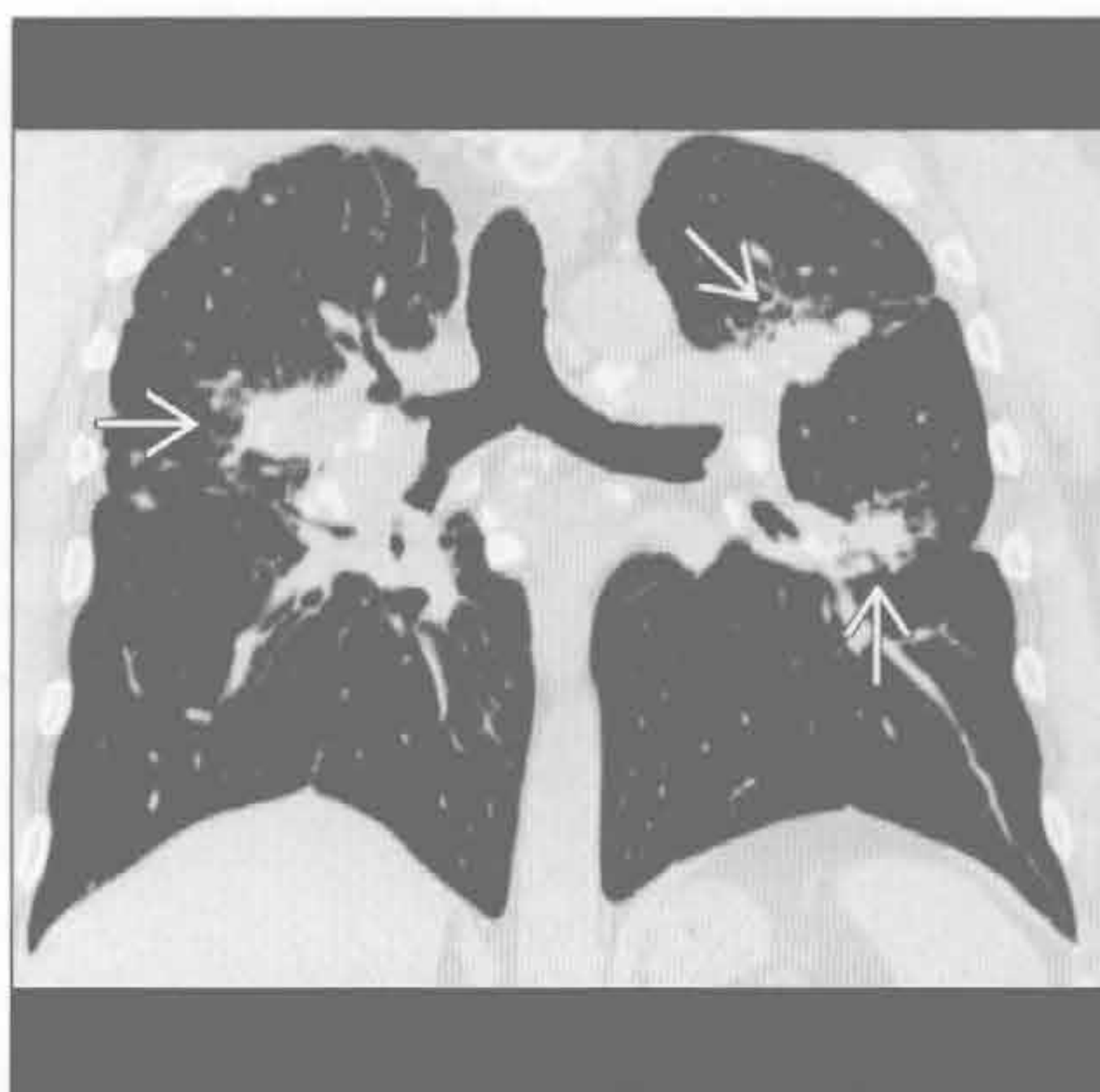
(左) 横断位增强 CT 示左上纵隔孤立肿块 \Rightarrow ，含斑点状钙化。肿块与肌肉相比呈轻微强化。活检证实为 Castleman 病

(右) 骨肉瘤转移患者。横断位增强 CT 示气管旁大肿块伴粗大钙化 \Rightarrow 。胸外转移至纵隔的肿瘤包括泌尿生殖系统肿瘤、头颈部肿瘤、乳腺肿瘤和恶性黑色素瘤

纵隔或肺门高密度肿块

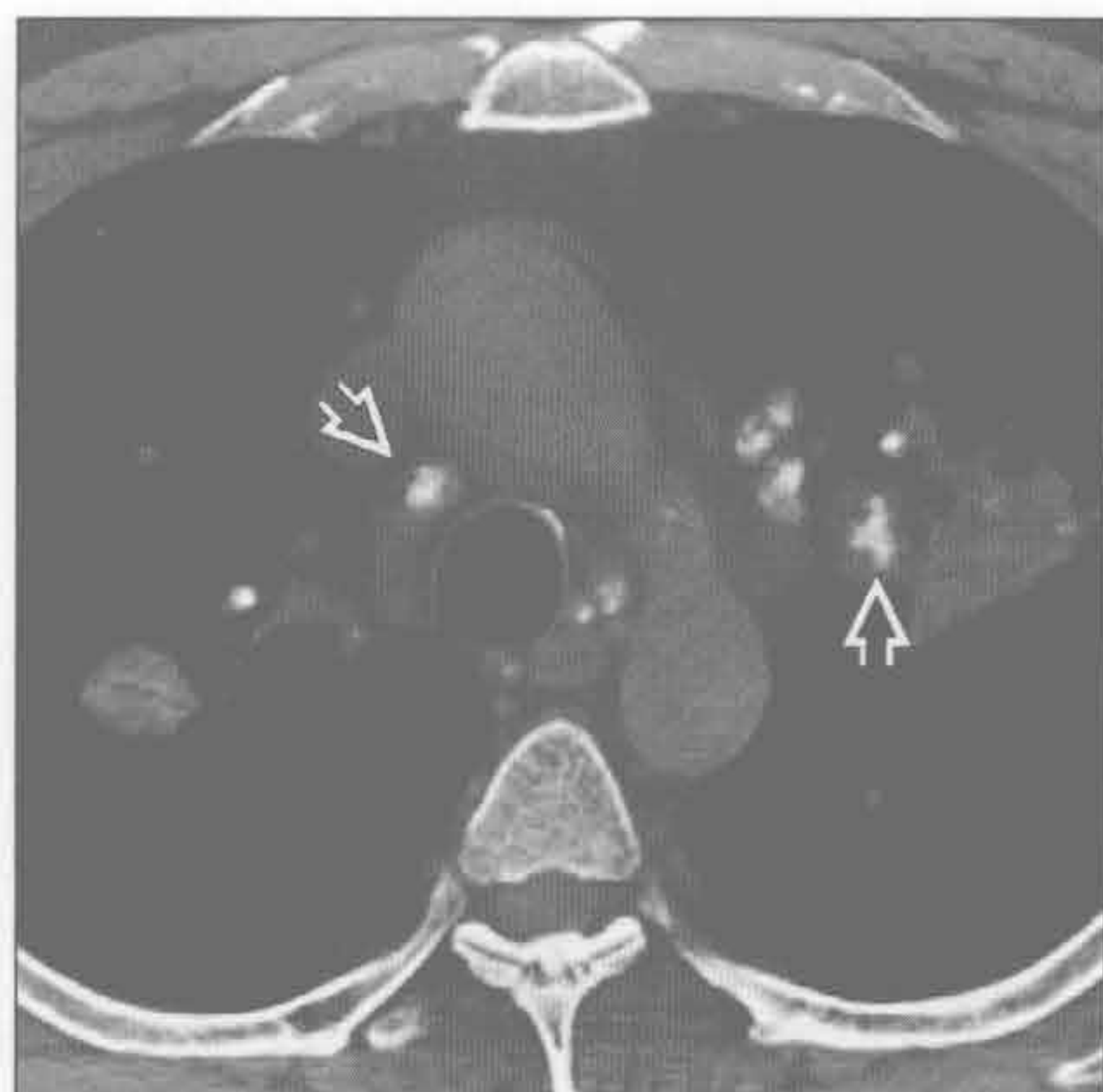
结节病

(左) 平扫 CT 冠状位重建示中上肺由结节病导致的典型支气管血管束周围纤维化



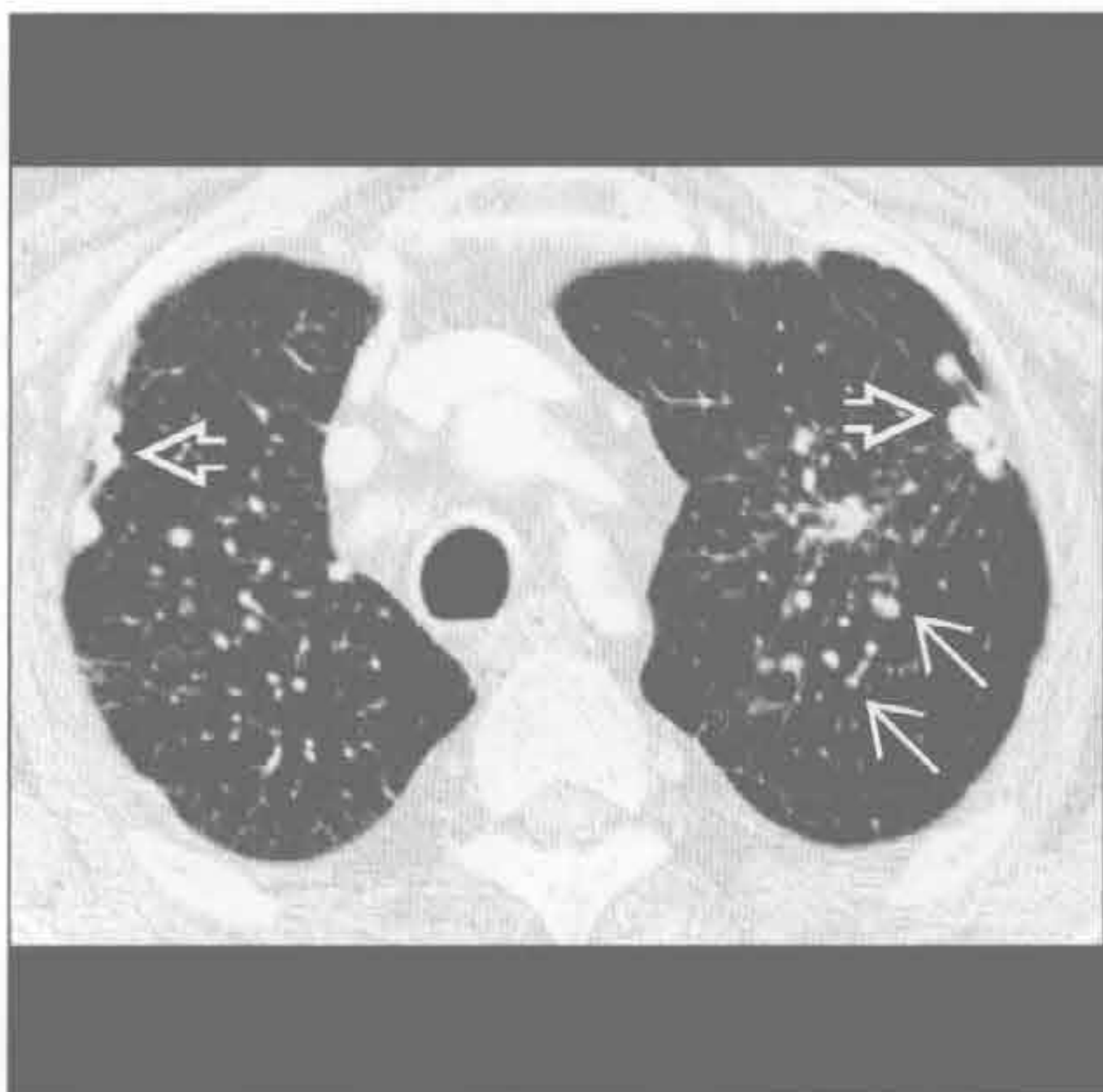结节病

(右) 横断位平扫 CT 示由结节病导致的白垩样淋巴结中央钙化。淋巴结通常为多个(平均 20 个淋巴结), 且为双侧性、对称分布



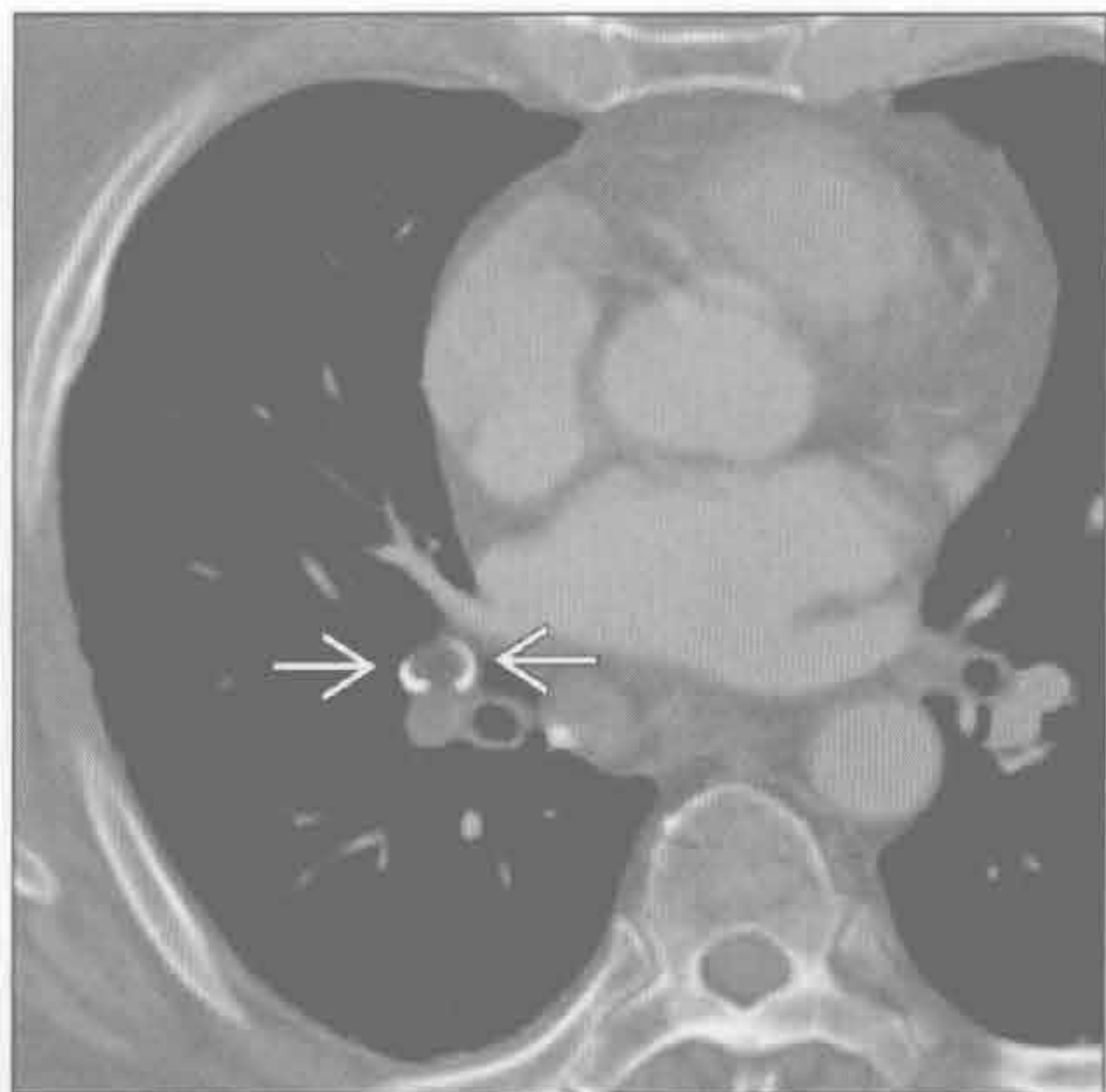
结节病

(左) 横断位增强 CT 示胸膜下结节和间质结节



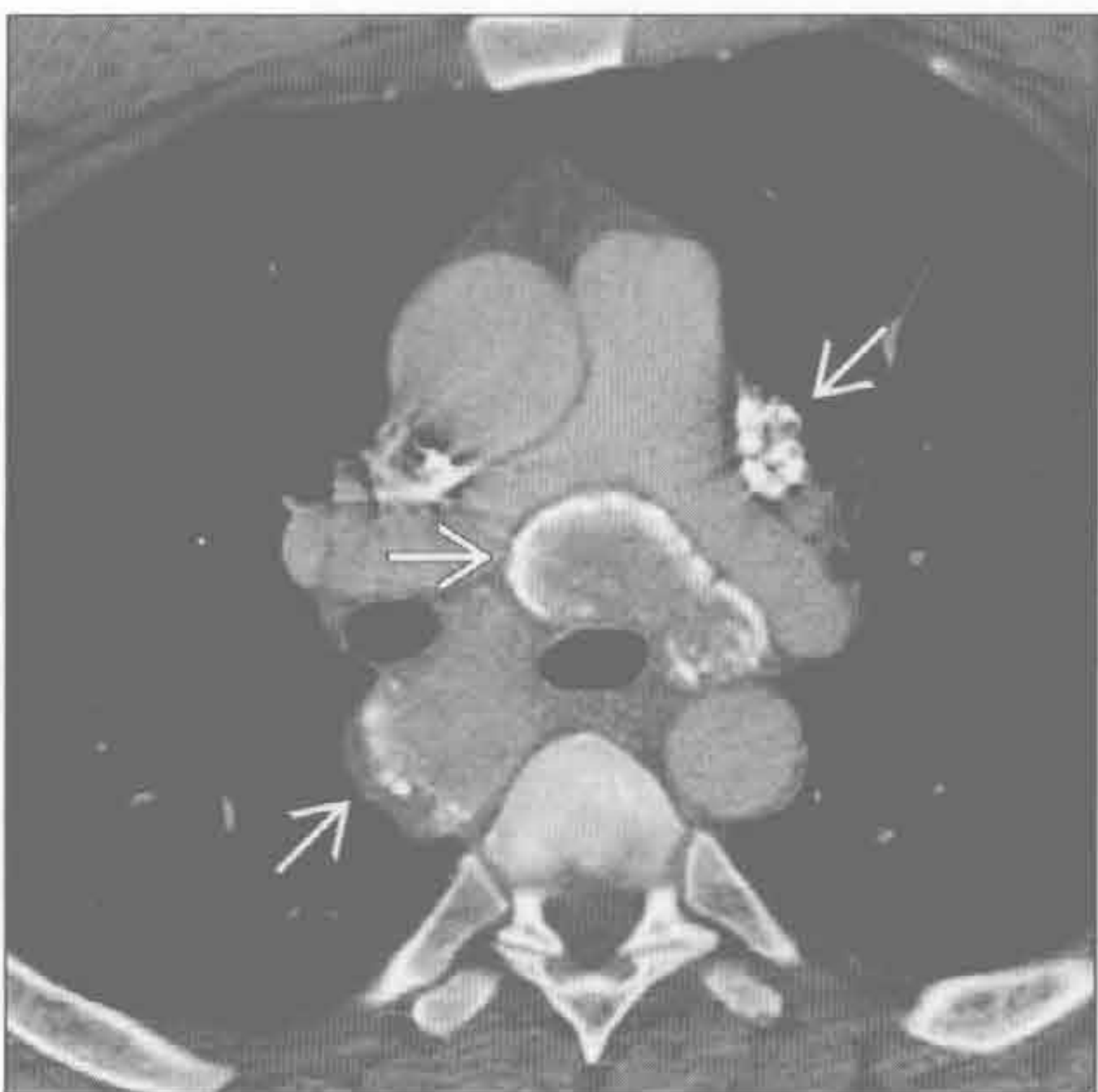结节病

(右) 横断位增强 CT 示肺门淋巴结伴典型蛋壳样钙化。蛋壳样钙化并非硅沉着病所特有, 也可见于其他肺部疾病



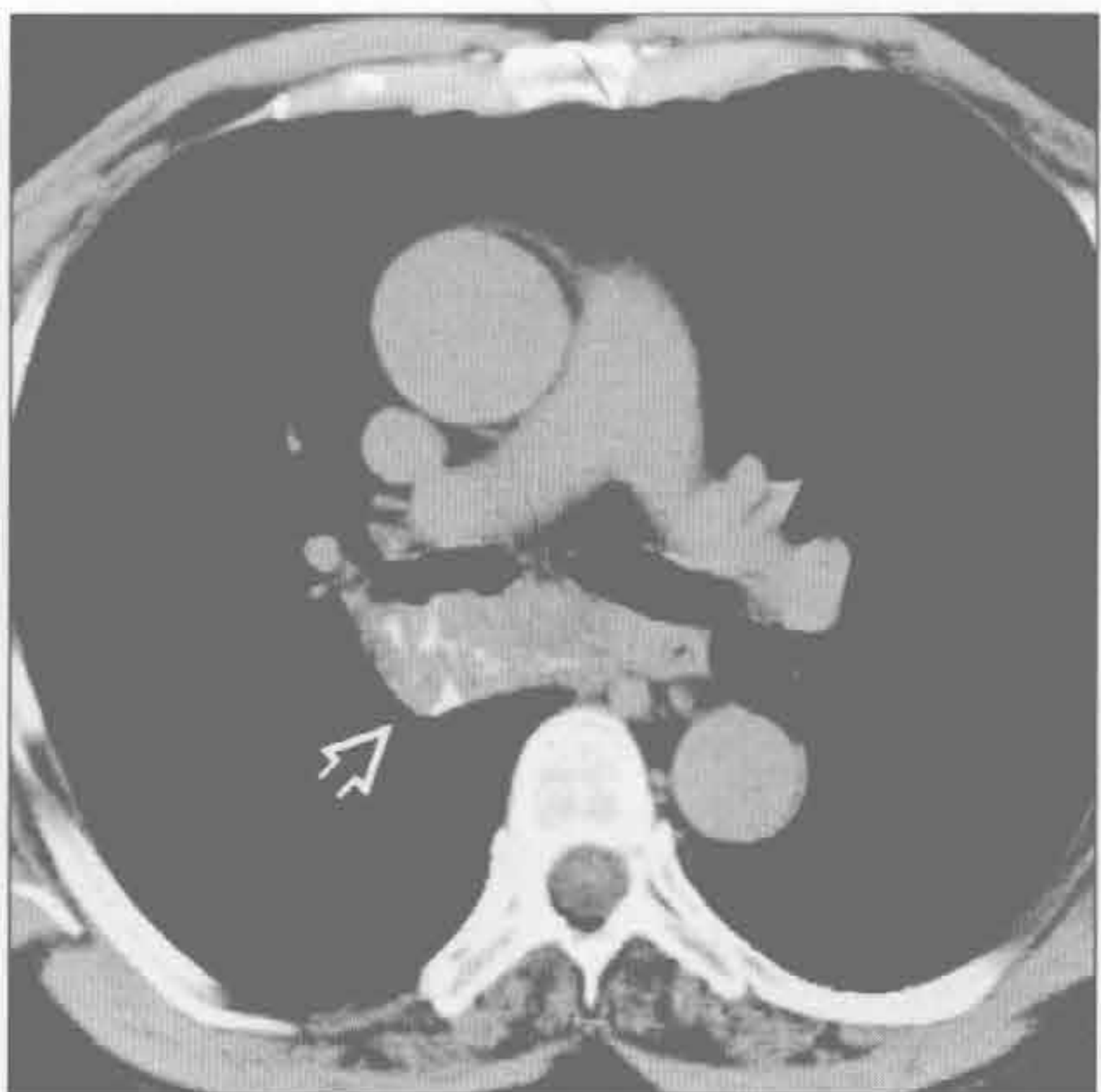
淀粉样变性

(左) 横断位增强 CT 示多发增大的纵隔淋巴结, 有蛋壳样钙化。肺和气管正常



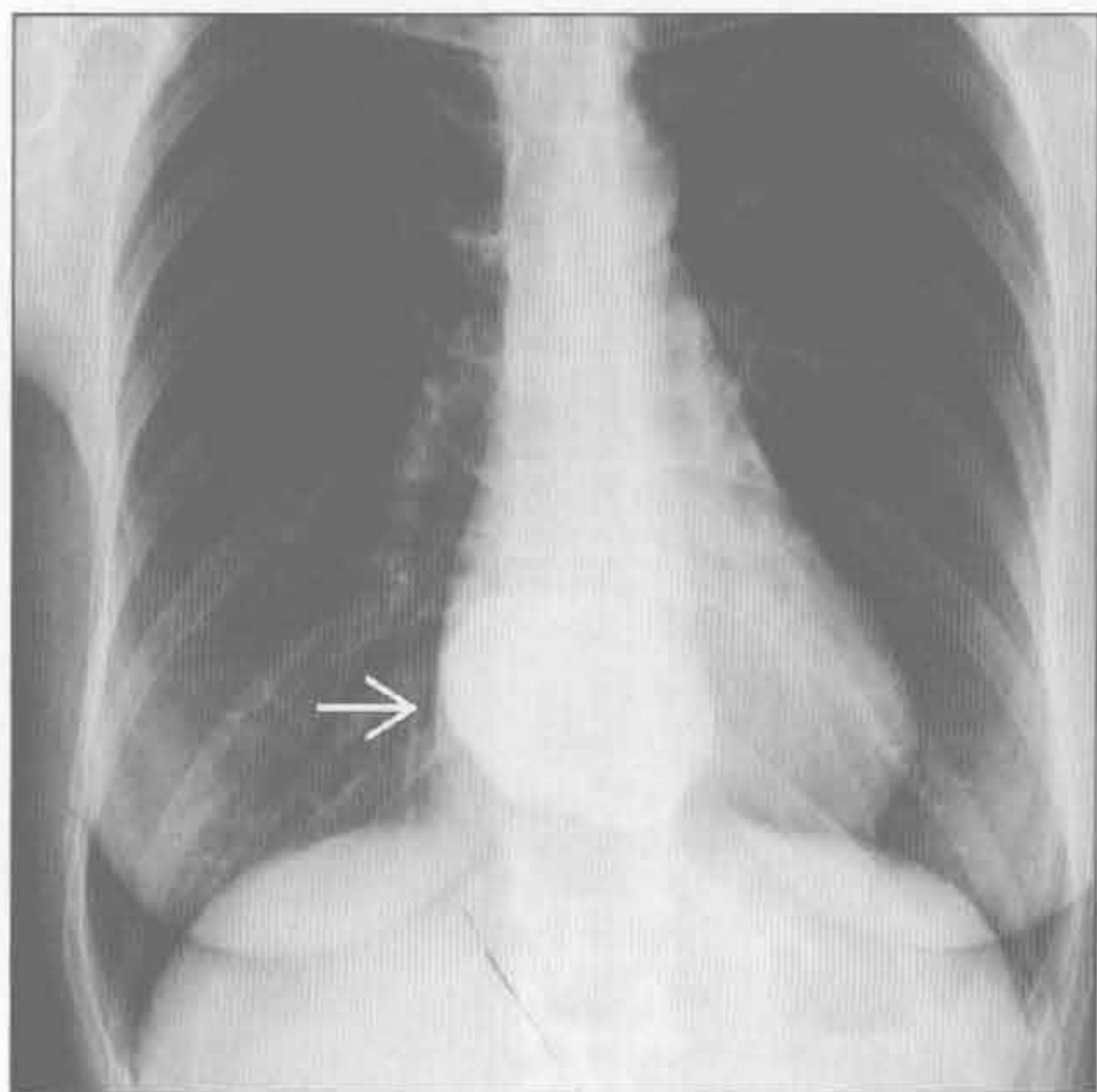
淀粉样变性

(右) 横断位平扫 CT 示隆突下大肿块, 蔓延至右主支气管。肿块含偏心性线状钙化。结节性淀粉样变性是肺淀粉样变性中最少的形式

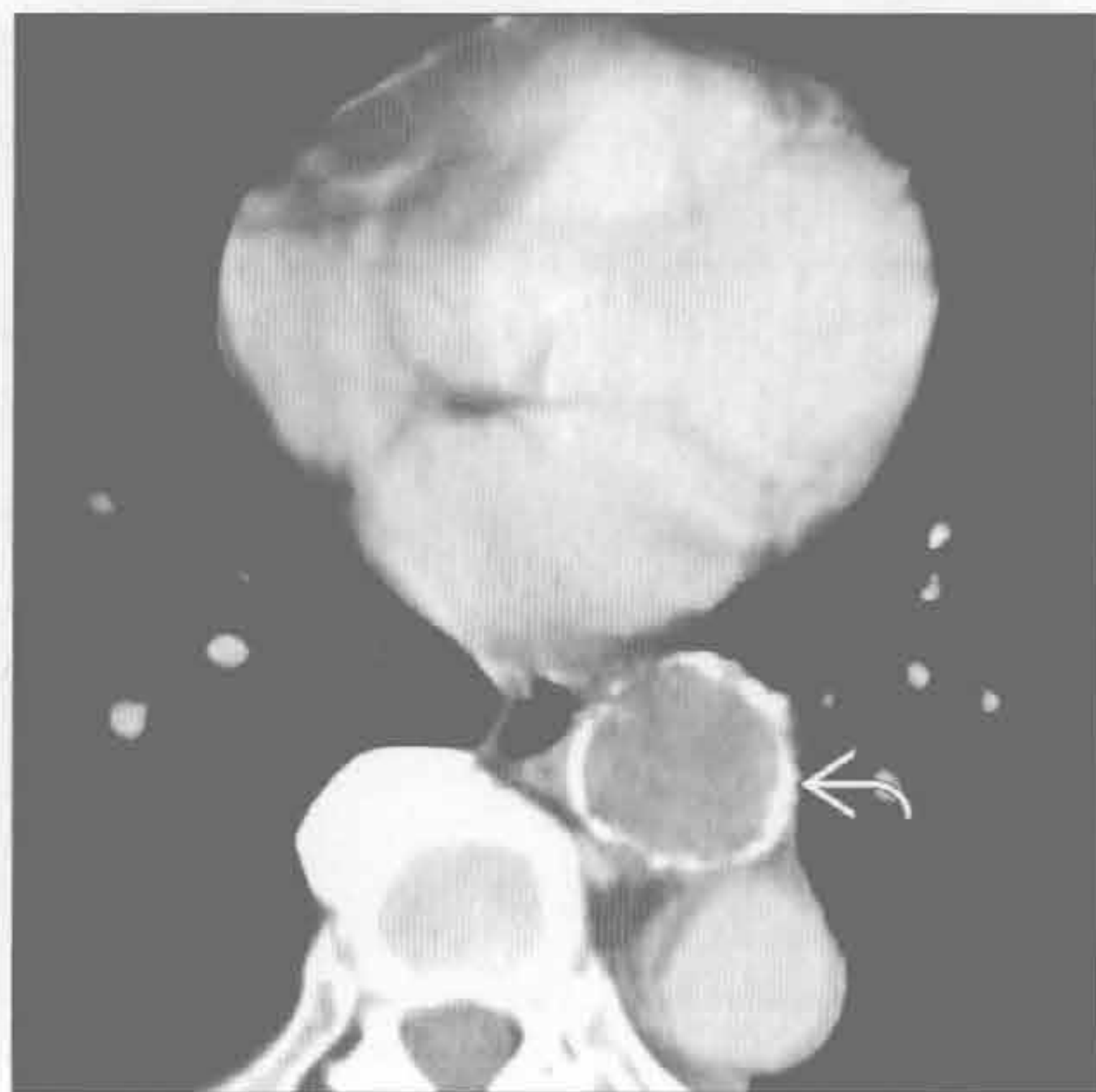


纵隔或肺门高密度肿块

前肠囊肿



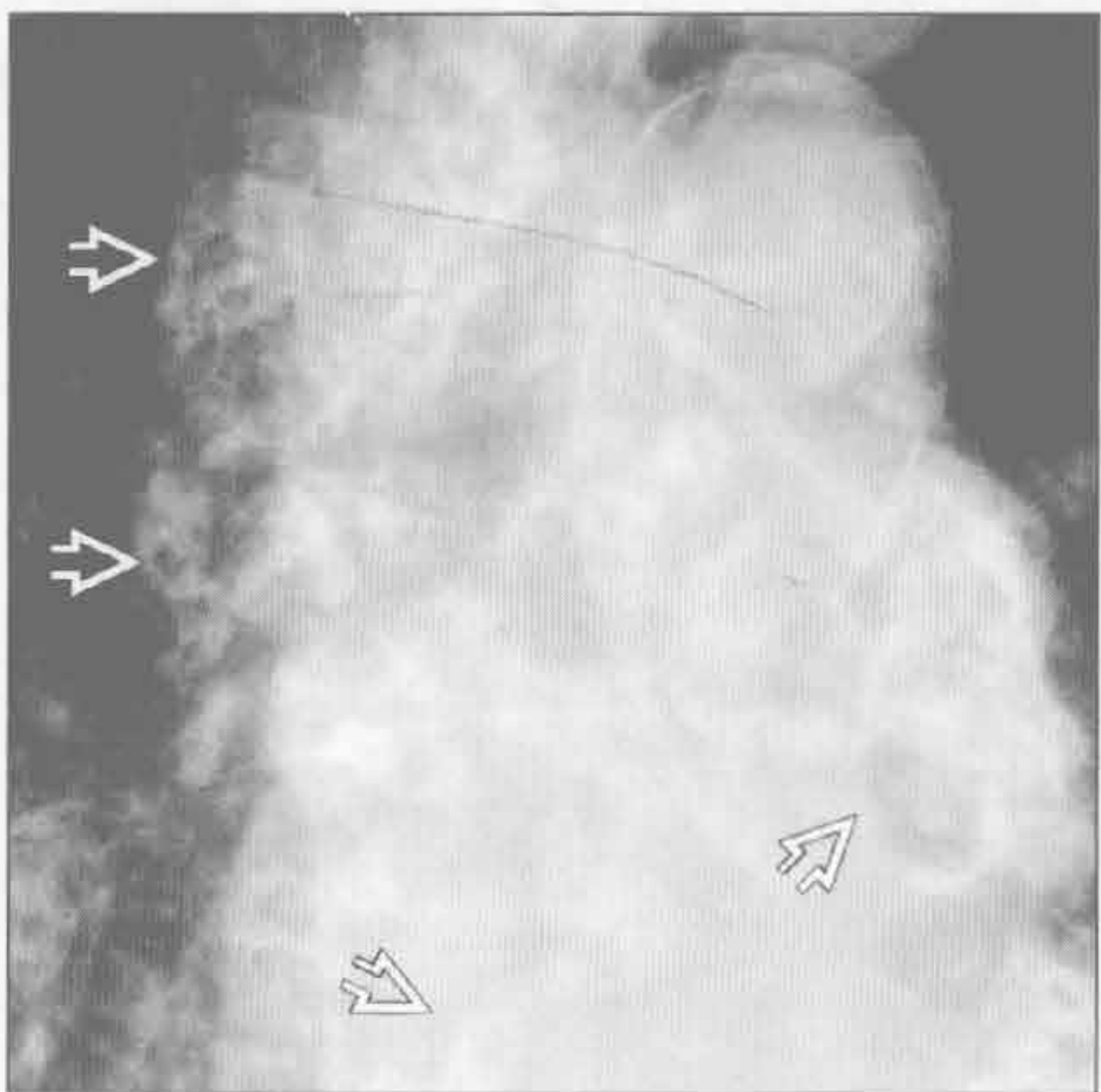前肠囊肿



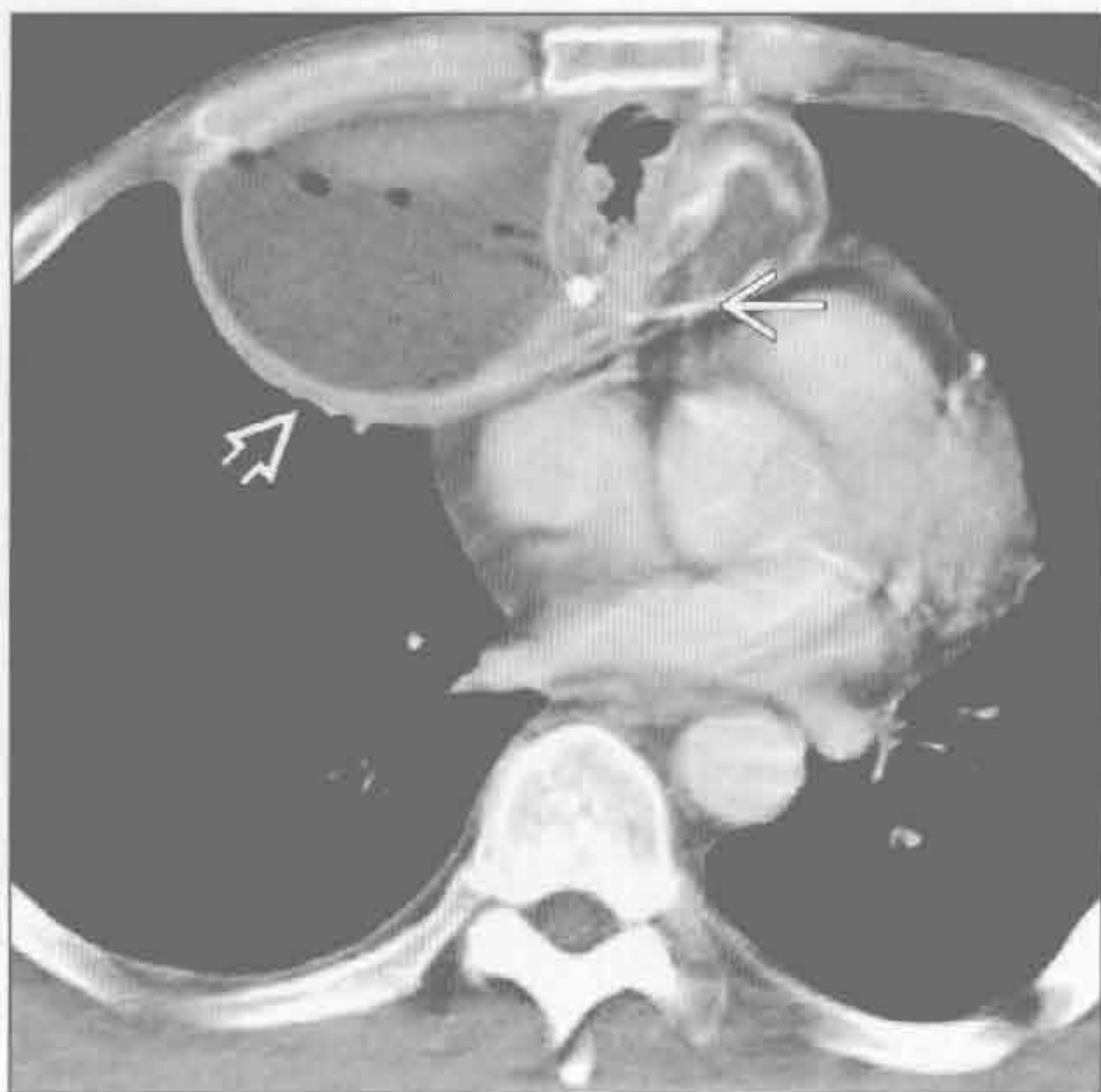
(左) 正位 X 线片示卵圆形、边界锐利、钙化的心后肿块 \rightarrow 。此支气管囊肿内充满钙乳。囊肿可含少量钙乳并显示液-液平

(右) 横断位增强 CT 示食管旁囊肿伴蛋壳样钙化 \rightarrow 。此囊肿是支气管囊肿或食管囊肿。鉴于其位置邻近主动脉，通过连续层面排除了动脉瘤

血管瘤



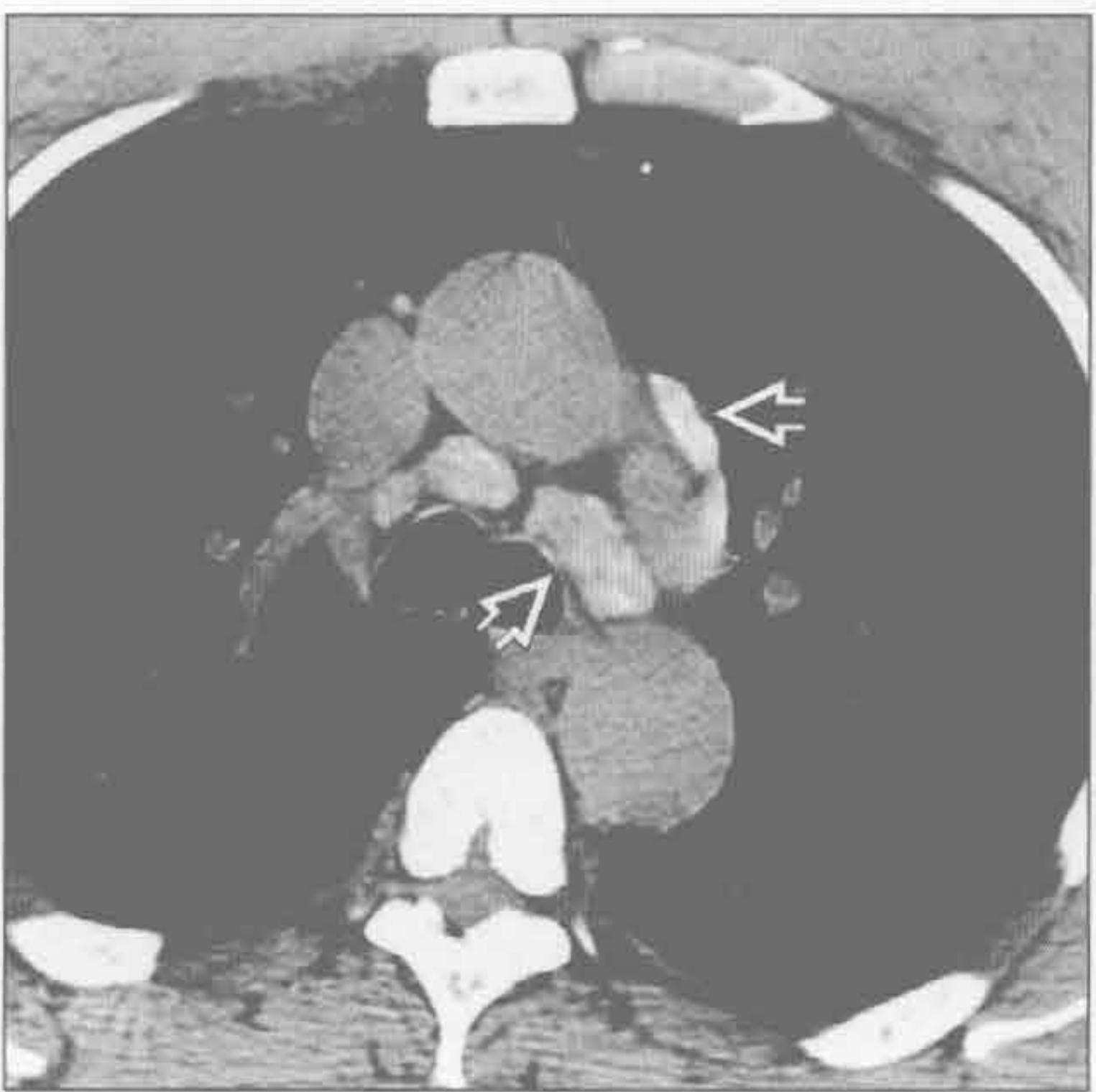
残留止血棉



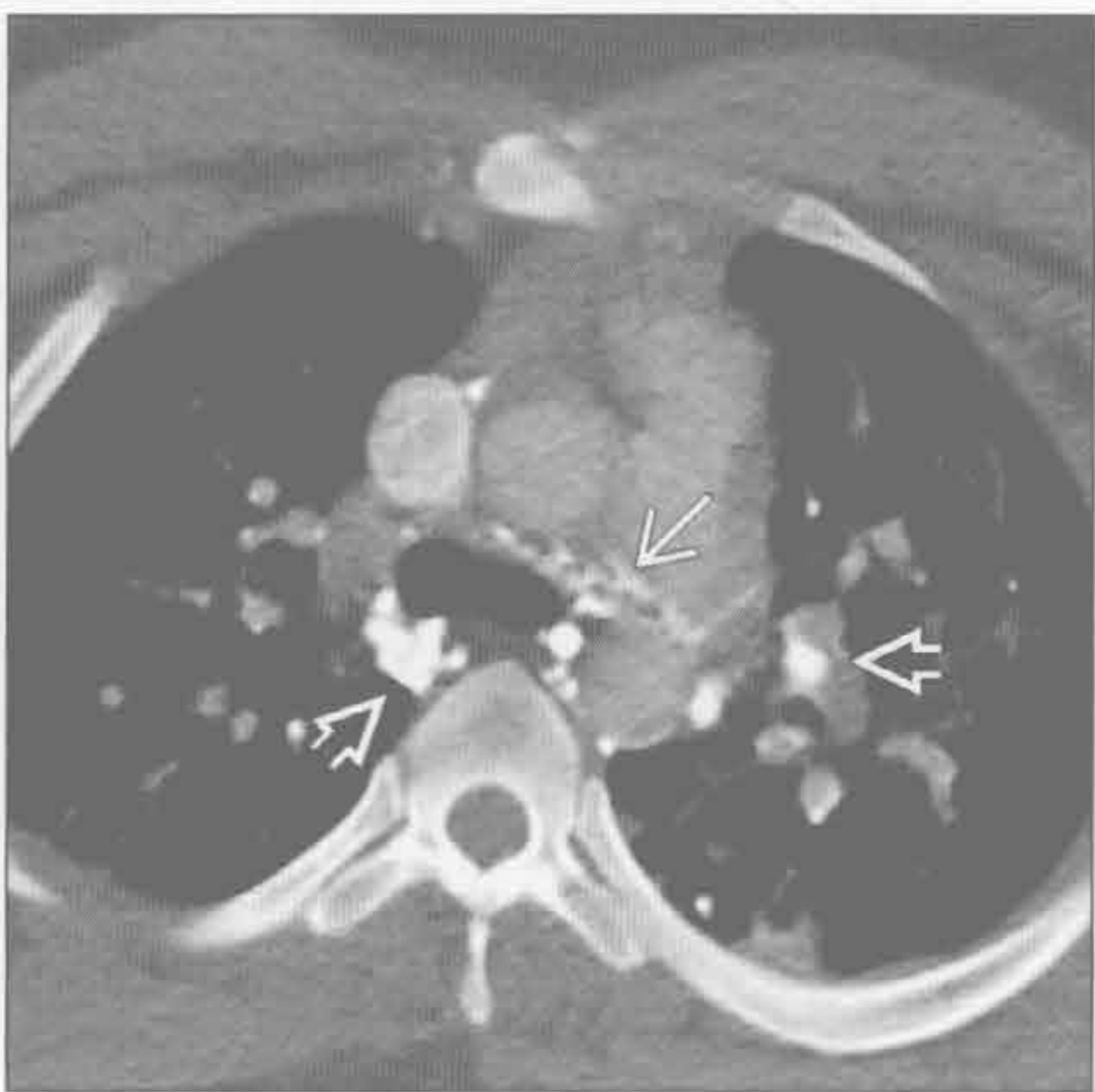
(左) 正位 X 线隆突下放大片示由血管瘤导致的多灶性静脉石 \rightarrow

(右) 横断位增强 CT 示胸骨正中切开术后由残留止血棉 \rightarrow 导致的纵隔脓肿 \rightarrow 。肿块内通常可见不透 X 线的弧形标记物。此例中，肿块含气体、液体和强化的厚壁外壳

铝沉着病



全氟溴烷通气



(左) 横断位平扫 CT 示多发高密度的纵隔淋巴结 \rightarrow 。患者曾从事焊铝 40 年。更靠头侧的淋巴结含较少的铝且密度较低

(右) 患者数年前因急性呼吸窘迫综合征行液体通气。横断位增强 CT 示全氟溴烷残留在淋巴结内 \rightarrow 和游离在纵隔脂肪内 \rightarrow 。残留的淋巴管造影剂可有相似表现

纵隔或肺门低密度肿块

鉴别诊断

常见

- 膈疝
- 脂肪过多症
- 脂肪瘤

不常见

- 低密度淋巴结
 - 纵隔转移
 - 感染：真菌或结核
- 神经鞘膜肿瘤
- 纵隔脓肿
- 胸腺脂肪瘤
- 畸胎瘤（皮样囊肿）
- 纵隔囊肿
- 脂肪肉瘤
- 淋巴管瘤
- 血管瘤
- 胸腺囊肿

罕见（但重要）

- 纵隔假性囊肿
- 脊柱旁脊膜膨出
- 心包脂肪垫坏死
- 髓外造血
- Whipple 病（肠源性脂肪代谢障碍）

重要信息

鉴别诊断要点

- 脂肪（-130 ~ -70 Hu）；液体（0 ~ 30 Hu）
- 含脂病变助记符：LITHE
 - 脂肪过多症、脂肪瘤、脂肪肉瘤（L）
 - 肠道脂肪代谢障碍（I）
 - 胸腺脂肪瘤、畸胎瘤（成熟）（T）
 - 疝、血管瘤（H）
 - 髓外造血、心包脂肪垫坏死（E）
- 含水病变助记符：FLUIDS
 - 前肠囊肿（F）、淋巴管瘤（L）、假性囊肿（U）、感染（淋巴结和脓肿）（I）、皮样囊肿（D）、脊柱（脊膜膨出）（S）
- 增大的正常淋巴结常有中央区脂肪或脂肪核

常见诊断的有用线索

- 膈疝
 - 包括食管裂孔疝、Bochdalek 疝（胸腹膜裂孔疝）、Morgagni 疝（先天性胸骨后膈疝）和创

伤性膈疝

- 内容物通常包括脂肪和肠管
- 脂肪过多症
 - 部位：上纵隔、肋膈角、脊柱旁
 - 无包膜脂肪
 - 与全身肥胖、库欣综合征、皮质激素治疗相关
- 脂肪瘤
 - 部位：通常位于前纵隔
 - 有包膜，可能带蒂
 - 边界清楚，仅含脂肪
 - 如有任何软组织成分，考虑脂肪肉瘤或胸腺脂肪瘤

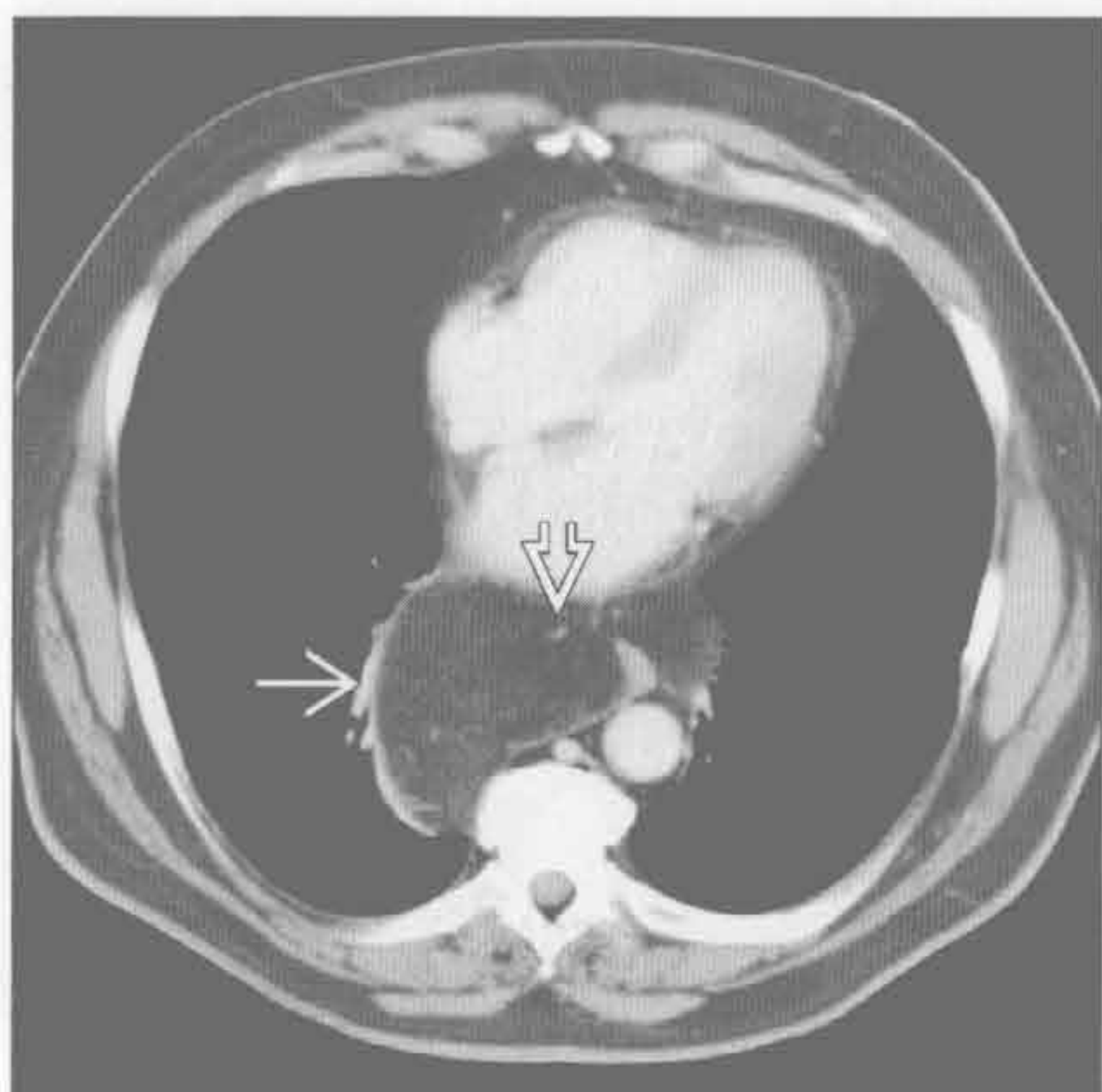
不常见诊断的有用线索

- 低密度淋巴结
 - 纵隔转移
 - 转移可因坏死或囊变呈低密度
 - 典型肿瘤包括支气管肺癌、睾丸癌、卵巢癌和治疗后的淋巴瘤
 - 感染：真菌或结核
 - 淋巴结增大，边缘强化，中央低密度
 - 提示活动性病变
- 神经鞘膜肿瘤
 - 神经纤维瘤或神经鞘瘤
 - 因含脂肪或囊变常呈低密度（15 ~ 20 Hu）
- 纵隔脓肿
 - 常因牙源性或颈面部感染、食管穿孔或创伤导致下行性颈纵隔炎
 - 由于重力和胸腔负压易向足侧扩散
 - 不规则形积液，可含气体
- 胸腺脂肪瘤
 - 前纵隔肿块，与邻近结构的形状相匹配
 - 通常较大；平均直径：18 cm
 - 肿瘤含脂肪（至少 50%）和软组织混合物
 - 软组织呈线条状或螺旋状，圆形结节不常见
- 畸胎瘤（皮样囊肿）
 - 前纵隔肿块
 - 75% 含脂肪，90% 含液体
 - 脂肪、软组织、液体和钙化的混合物（50%）
 - 常以囊性成分为主（多房），15% 为单纯囊性
- 纵隔囊肿
 - 包括前肠囊肿、心包囊肿
 - 囊肿薄壁、单房
 - 液性密度不同：水、出血、感染、钙乳
 - 支气管囊肿通常位于隆突下；食管囊肿位于食

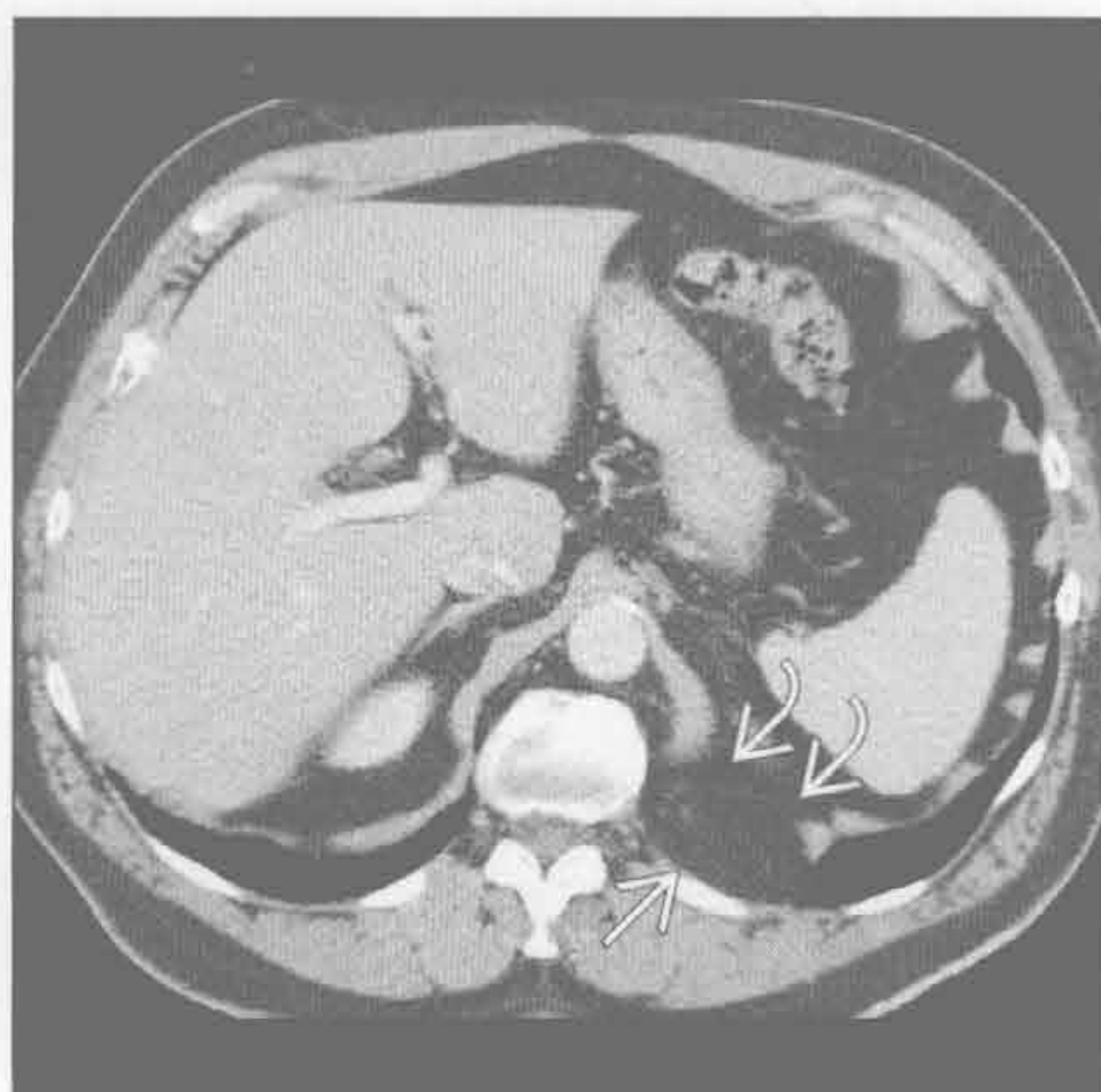- 管旁；神经管原肠囊肿伴邻近椎体裂
 - 脂肪肉瘤
 - 部位：通常位于后纵隔
 - 密度不均，伴大片软组织密度区
 - 淋巴管瘤
 - 多房，边界清楚的水样密度肿块；可有分隔
 - 部位：上纵隔，邻近气管右侧壁
 - 质地柔软，无占位效应
 - 胸内淋巴管瘤 + 骨囊性病变 = Gorham 病
 - 血管瘤
 - 部位：上纵隔
 - 40% 含脂肪，10% ~ 40% 含静脉石
 - 胸腺囊肿
 - 先天性囊肿最常见，通常为单房
 - 获得性囊肿常为多房
 - 发生于霍奇金病放疗后患者，与胸腺肿瘤相关，以及开胸术后
- 罕见诊断的有用线索**
- 纵隔假性囊肿
 - 胰腺假性囊肿自食管裂孔或主动脉裂孔延伸

- 部位：后下纵隔
- 积液，薄壁或厚壁
- 常与胰腺假性囊肿相连
- 脊柱旁脊膜膨出
 - 与神经纤维瘤病相关
 - 可为多发性和双侧性
 - 常使椎间孔扩大
- 心包脂肪垫坏死
 - 患者通常表现为急性胸膜炎性胸痛
 - 影像和病理表现与肠脂垂炎时的脂肪坏死相似
- 髓外造血
 - 常见于先天遗传性贫血，尤其是地中海贫血患者
 - 后纵隔肿块，常位于第 6 胸椎足侧
 - 可含脂肪，尤其是较大病变时
 - 以椎体为中心，伴骨髓膨胀导致的骨小梁粗大
- Whipple 病（肠源性脂肪代谢障碍）
 - Tropheryma whippelii 菌导致的感染
 - 游走性多关节炎后出现肠道吸收障碍
 - 由泡沫样含脂巨噬细胞导致的低密度淋巴结

膈疝



膈疝



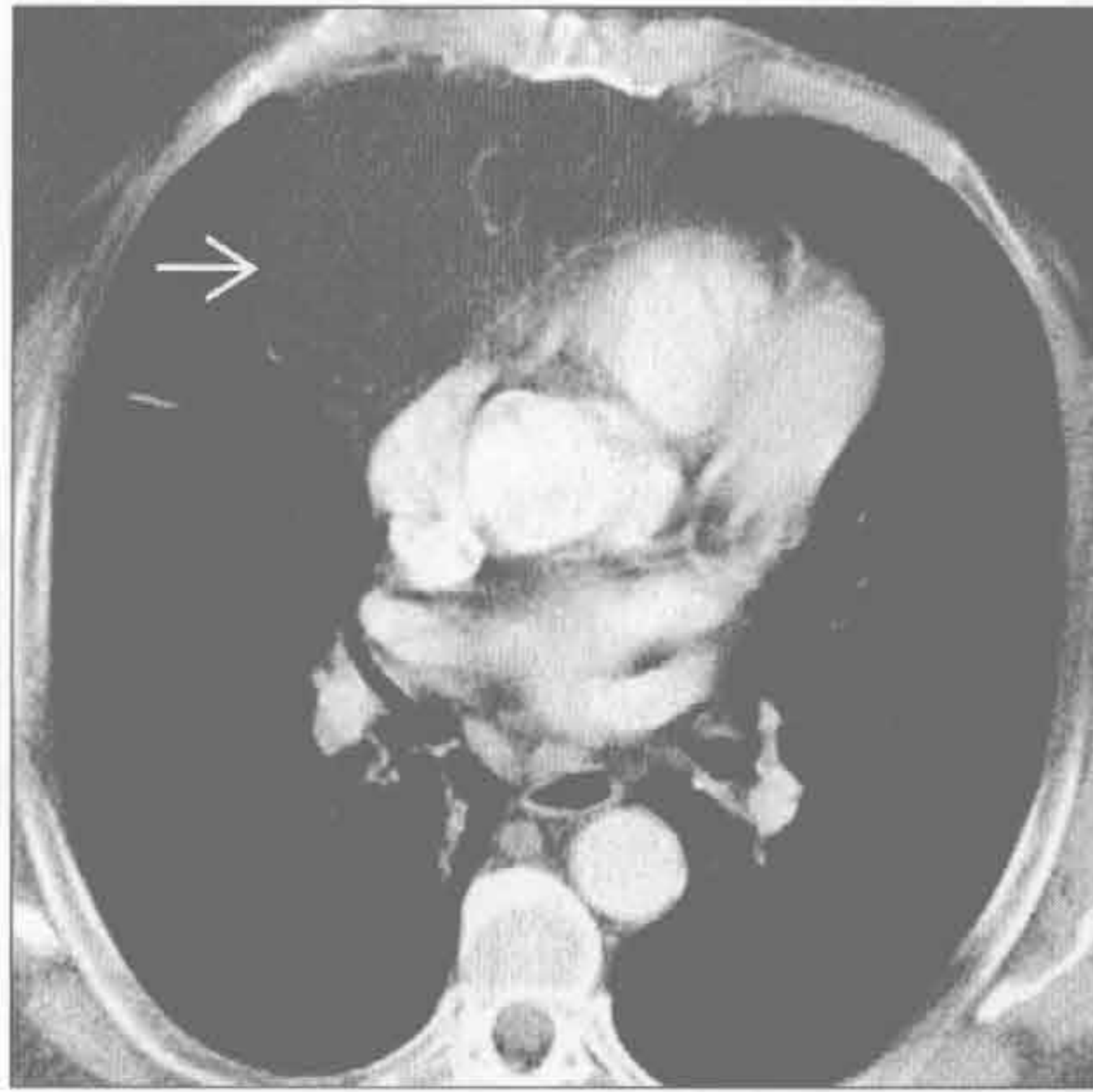
(左) 横断位增强 CT 示腹膜脂肪组织自食管裂孔疝出 →。见散在线状血管影 ⇨，为疝出的腹部脂肪的典型表现

(右) 横断位增强 CT 示 Bochdalek 疝，含腹膜后脂肪 →。左膈内侧局部不连续 ⇨

纵隔或肺门低密度肿块

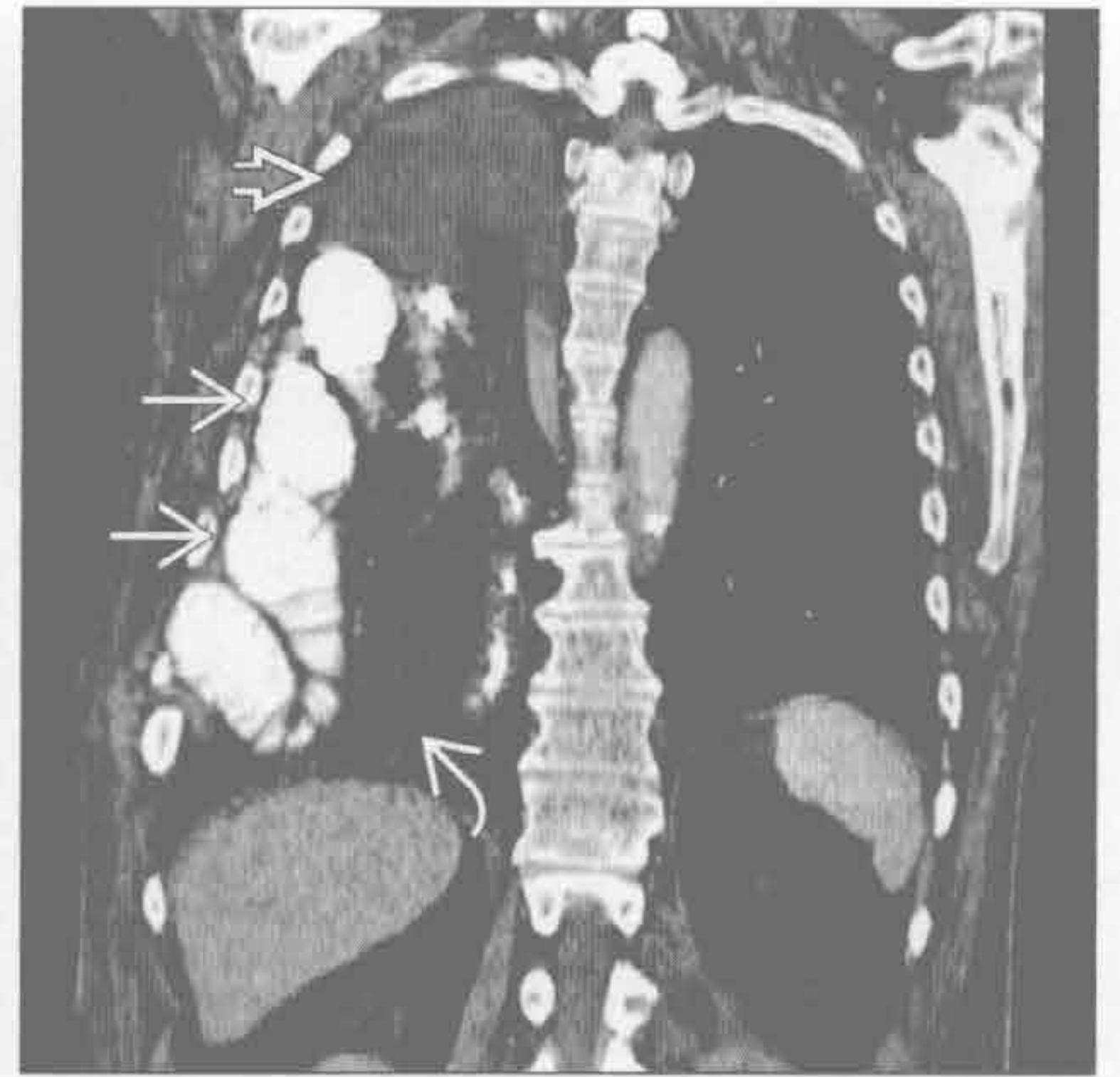膈疝

(左) 横断位增强 CT 示腹膜脂肪自 Morgagni 裂孔疝出 \Rightarrow 。Morgagni 疝通常位于右侧；左侧被心脏阻挡



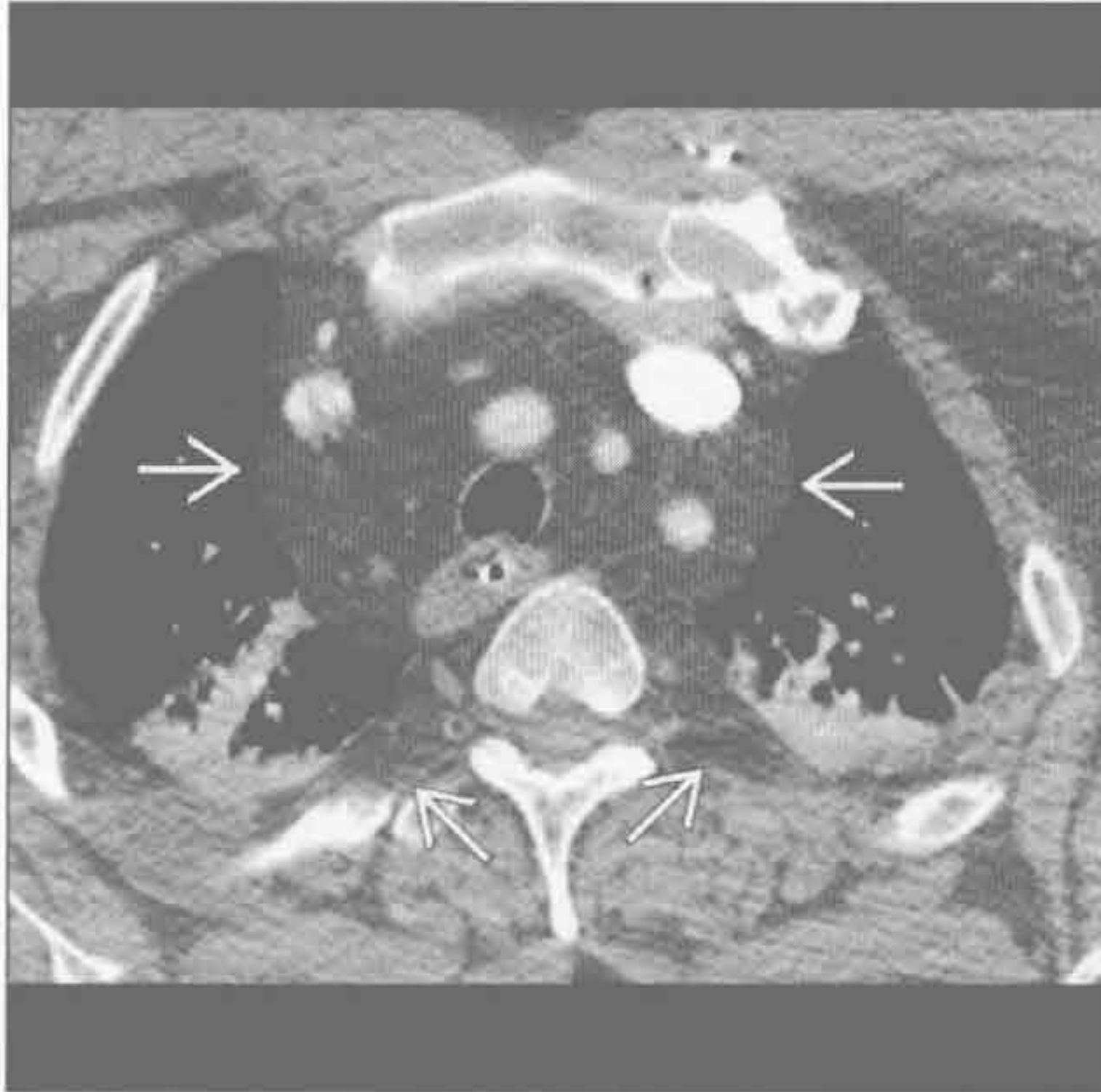
膈疝

(右) 冠状位增强 CT 示由创伤性膈肌撕裂导致的右侧大量胸腔积液 \Rightarrow 、小肠襻 \Rightarrow 和腹膜脂肪 \Rightarrow 。右侧膈肌撕裂较左侧少见，冠状位重建对膈疝常有帮助

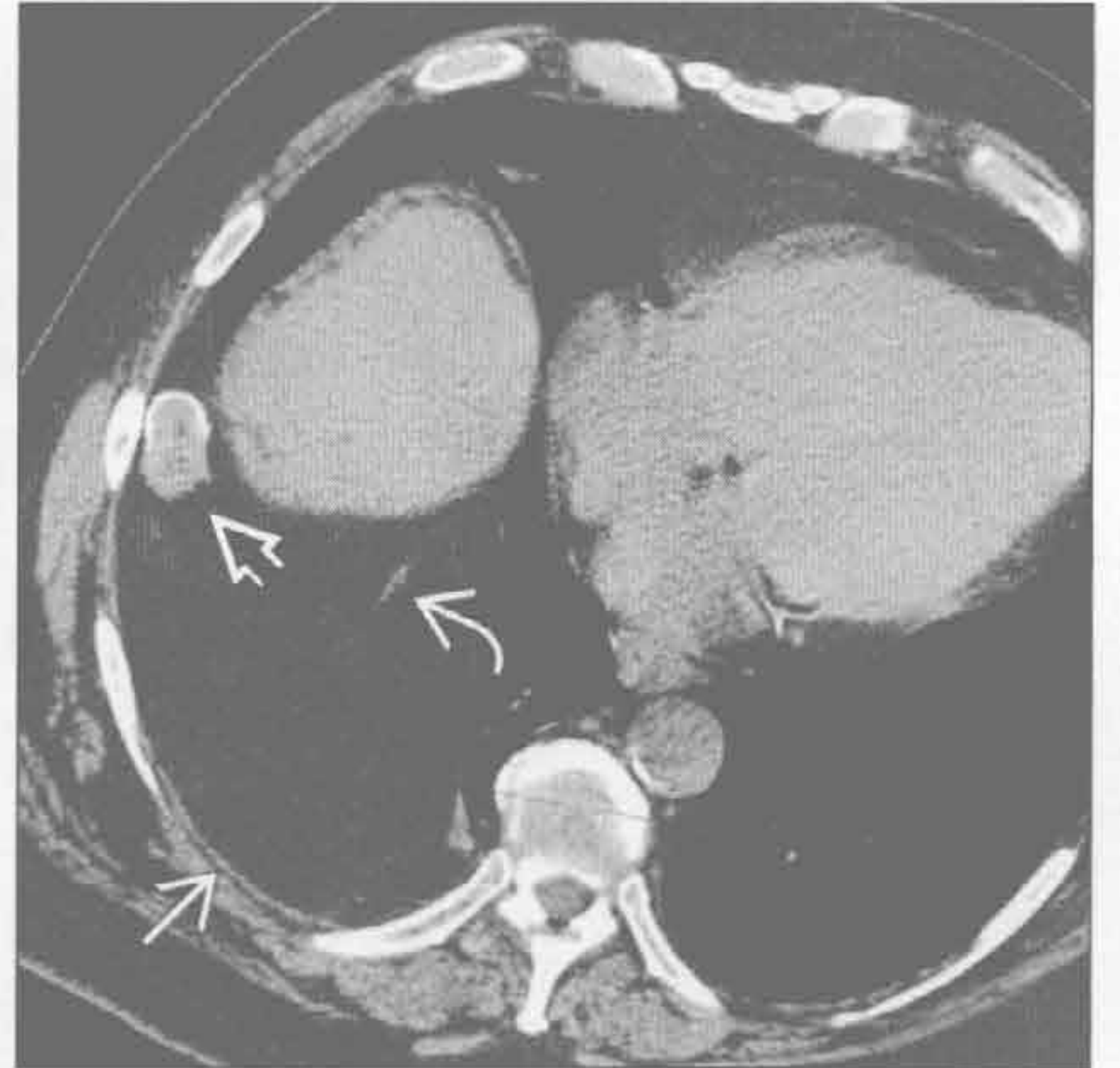


脂肪过多症

(左) 横断位增强 CT 示脂肪导致的弥漫性纵隔和椎旁影增宽 \Rightarrow 。脂肪量最多处最常位于前上纵隔



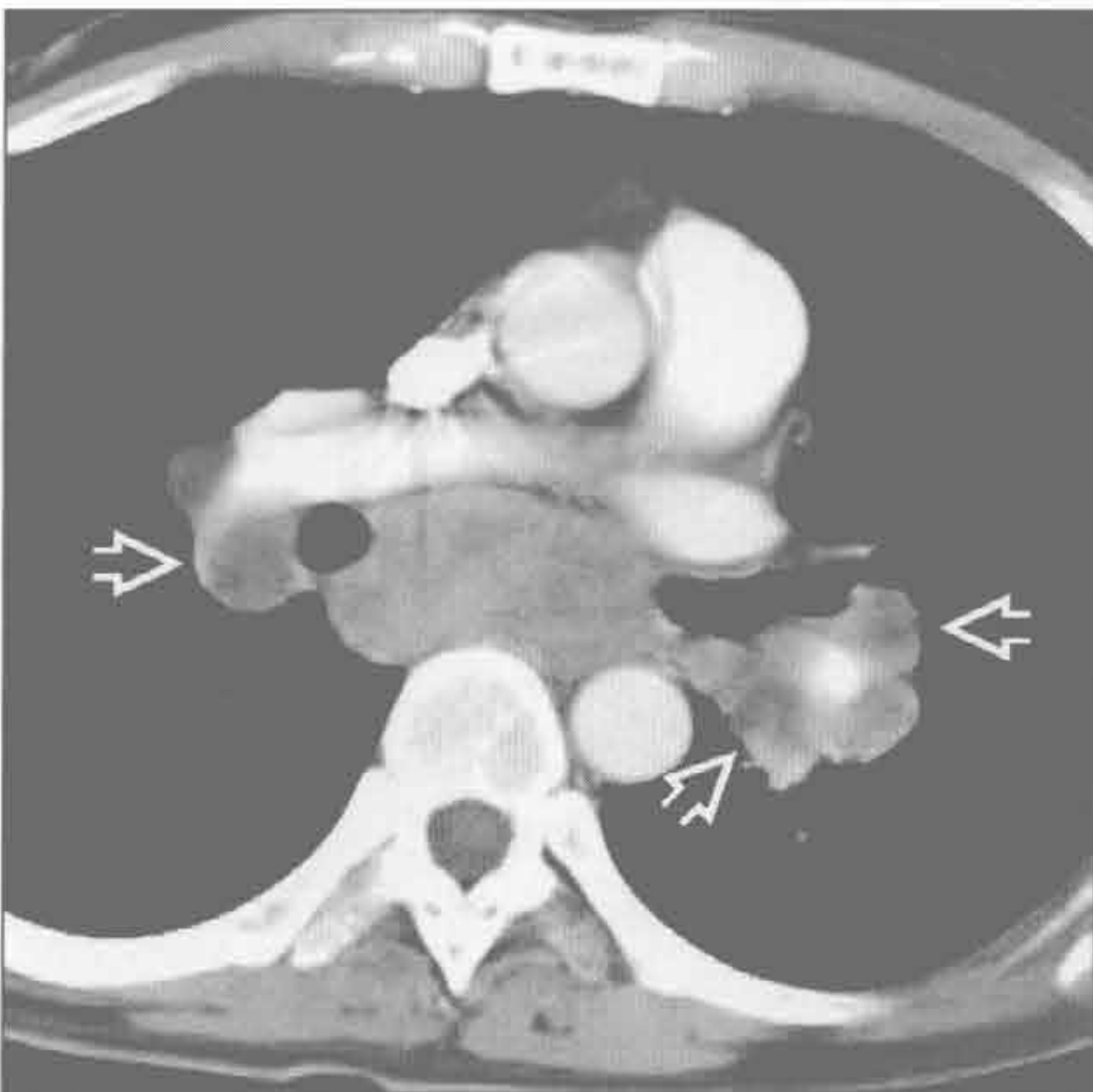
(右) 横断位平扫 CT 示大的脂肪瘤 \Rightarrow 、陈旧脂肪坏死 \Rightarrow 和血管蒂 \Rightarrow 。脂肪瘤的蒂来自前纵隔。无任何软组织。陈旧脂肪坏死可能继发于先前的缺血，缺血与蒂间歇性扭曲有关



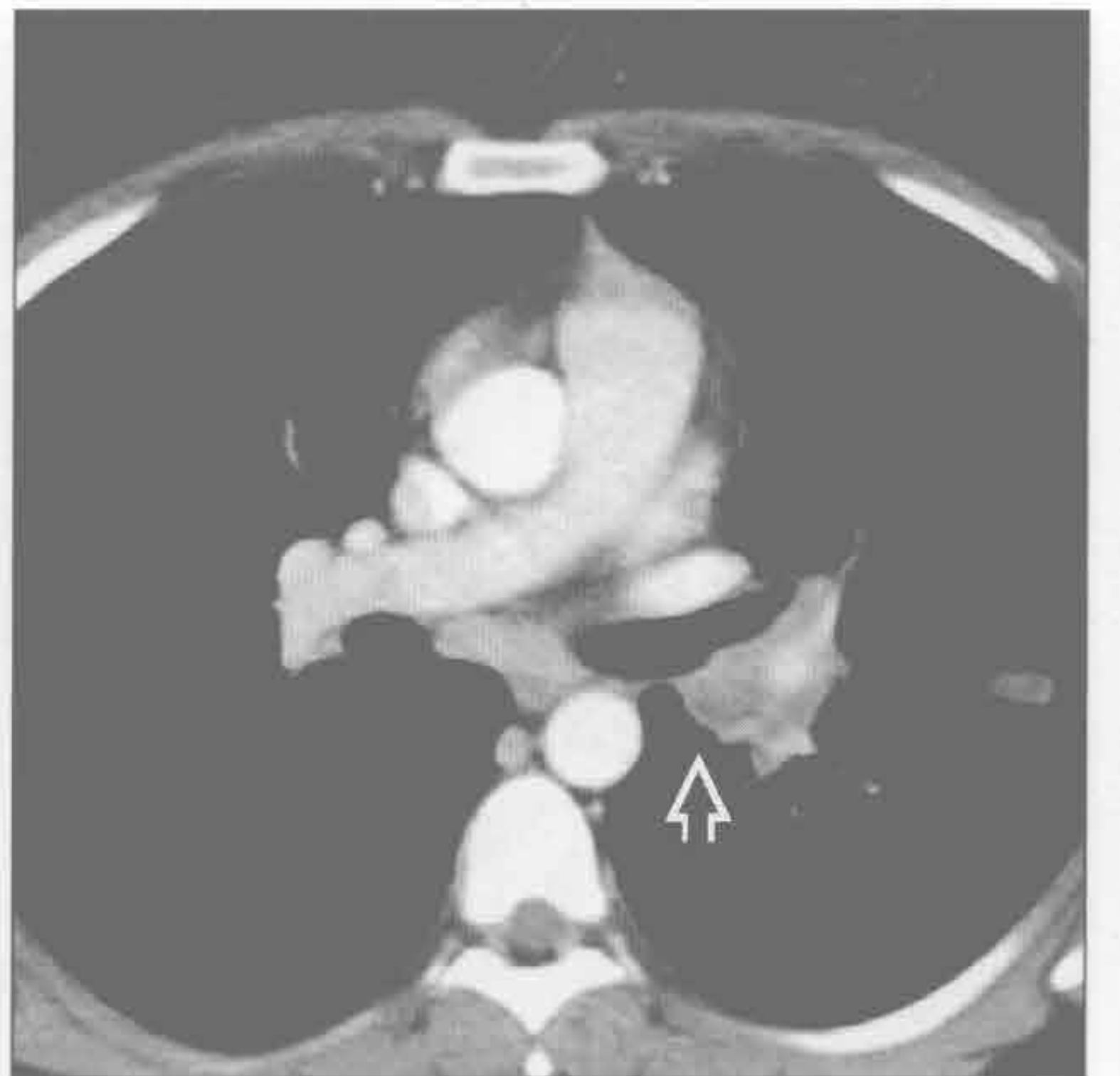
脂肪瘤

纵隔转移

(左) 横断位增强 CT 示纵隔内多发低密度淋巴结 \Rightarrow 。此患者有睾丸癌转移



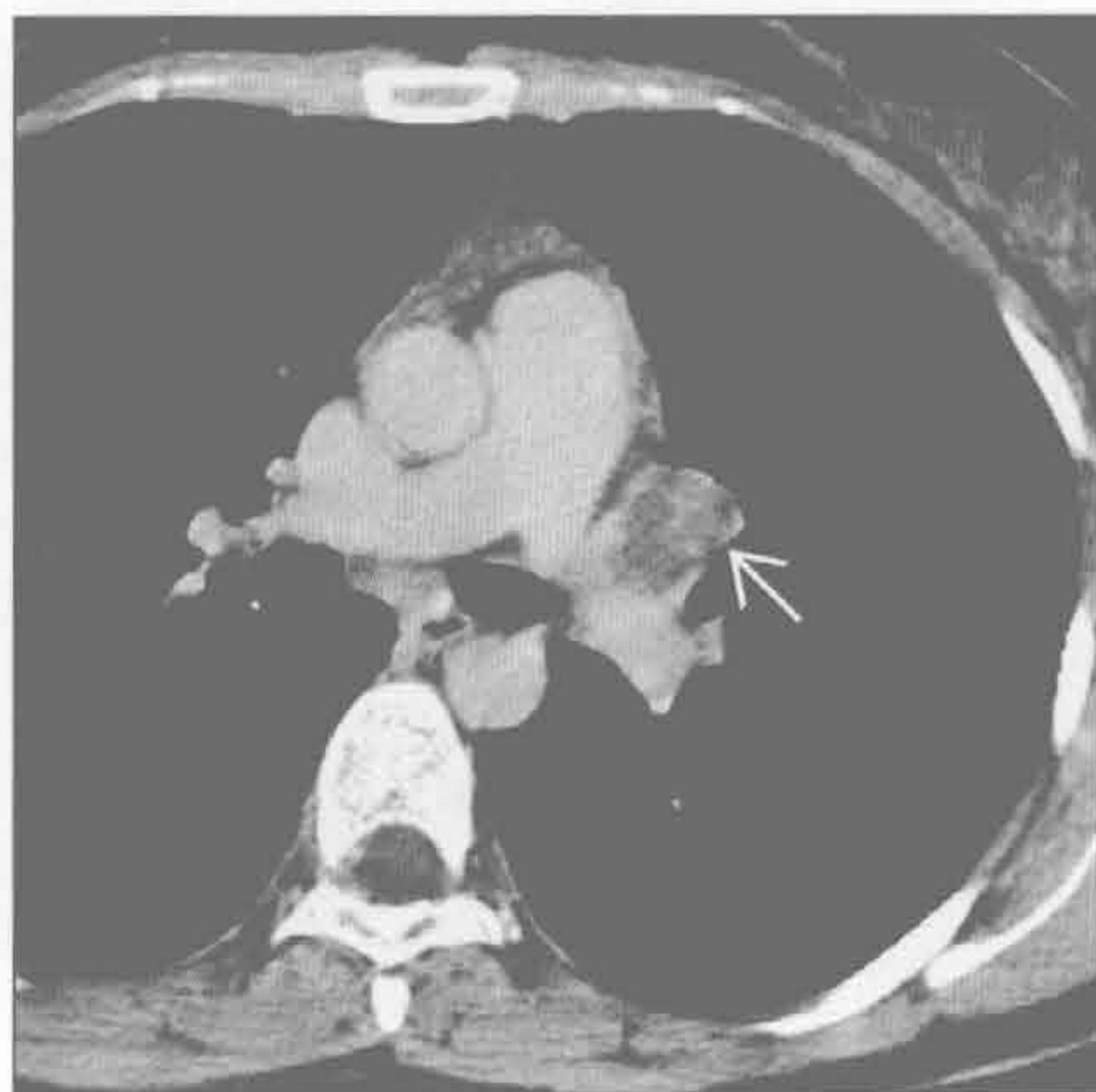
(右) 患组织胞浆菌病的免疫受损患者。横断位增强 CT 示左肺门淋巴结肿大 \Rightarrow ，中央因坏死呈低密度。其他真菌和结核感染可有相同表现。通常这种表现与活动性病变相关



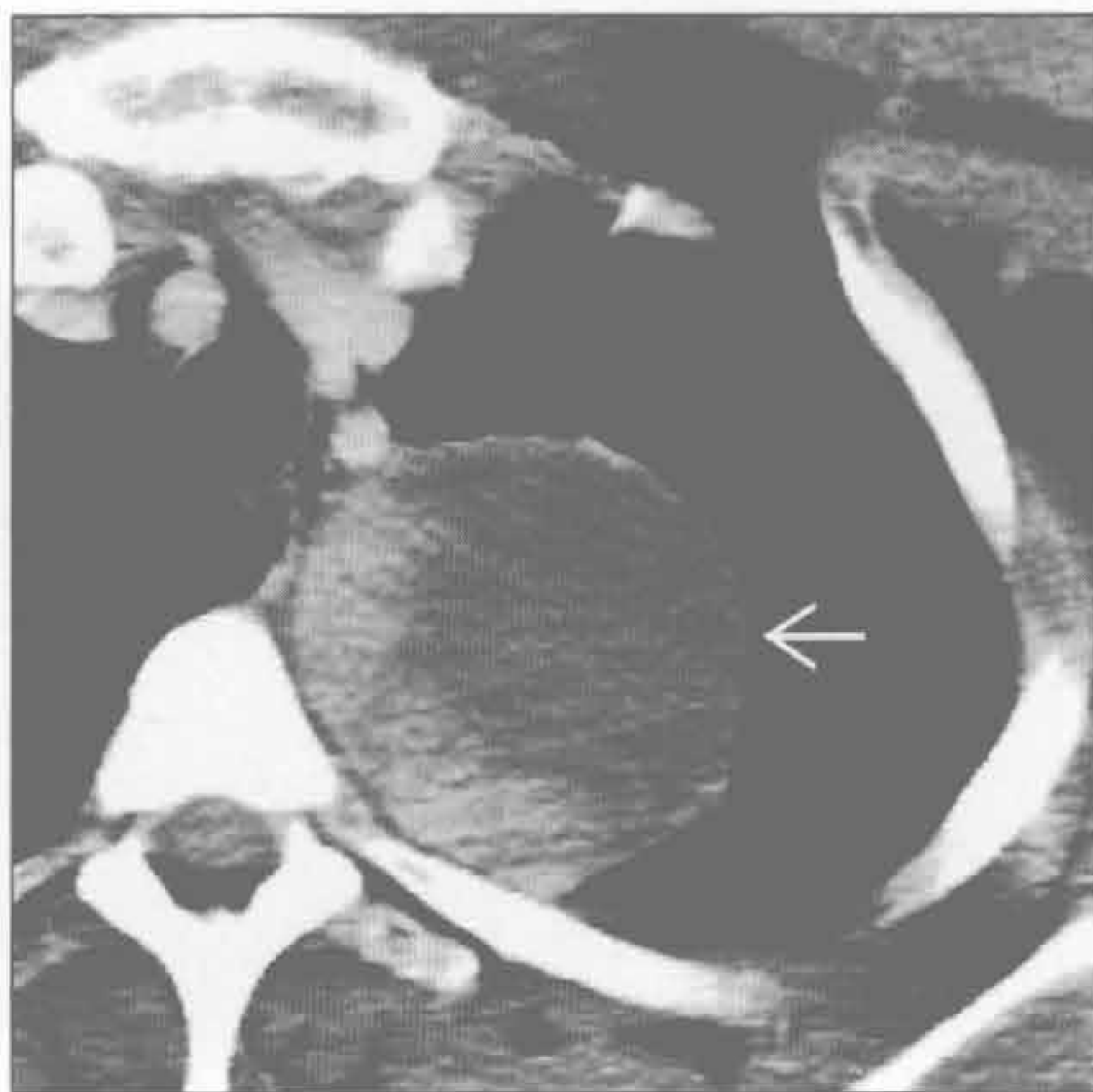感染：真菌或结核

纵隔或肺门低密度肿块

感染：真菌或结核



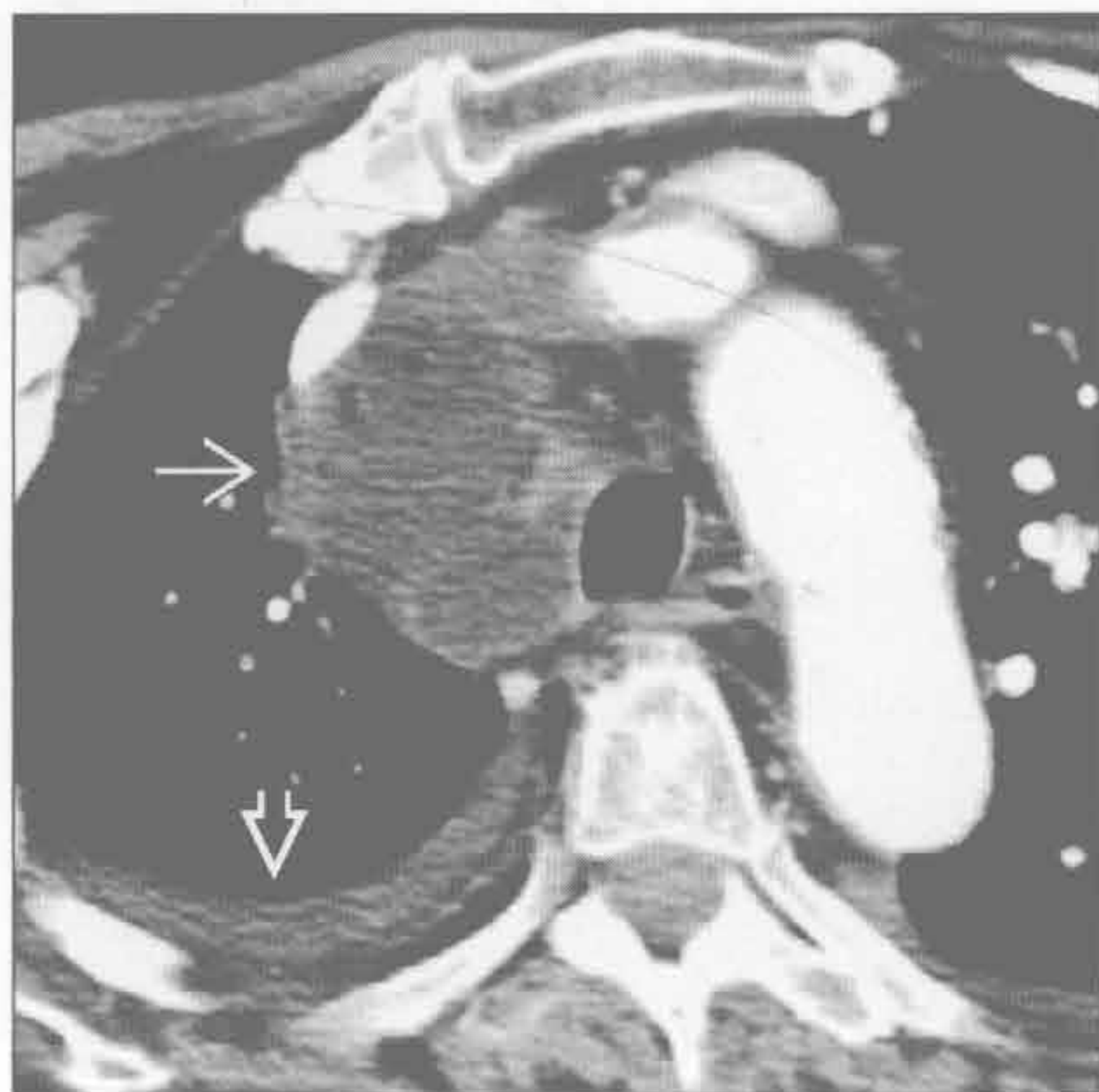神经鞘膜肿瘤



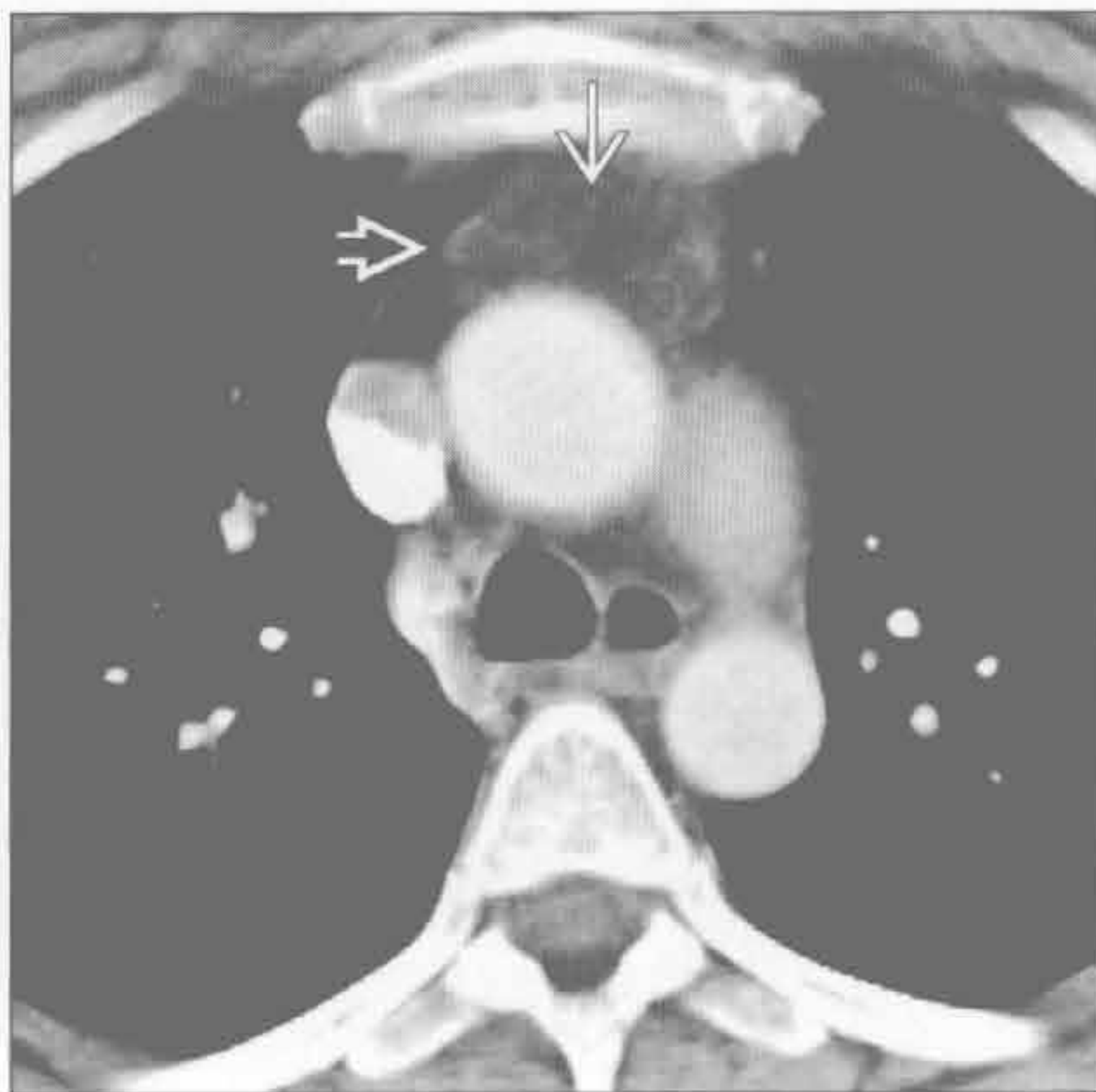
(左) 结核患者。横断位增强 CT 延迟期图像示淋巴结内残留的强化环，中央低密度 \rightarrow

(右) 横断位增强 CT 示密度不均匀的肿块，伴大片低密度区 \rightarrow ，为神经纤维瘤。低密度可能继发于囊变

纵隔脓肿



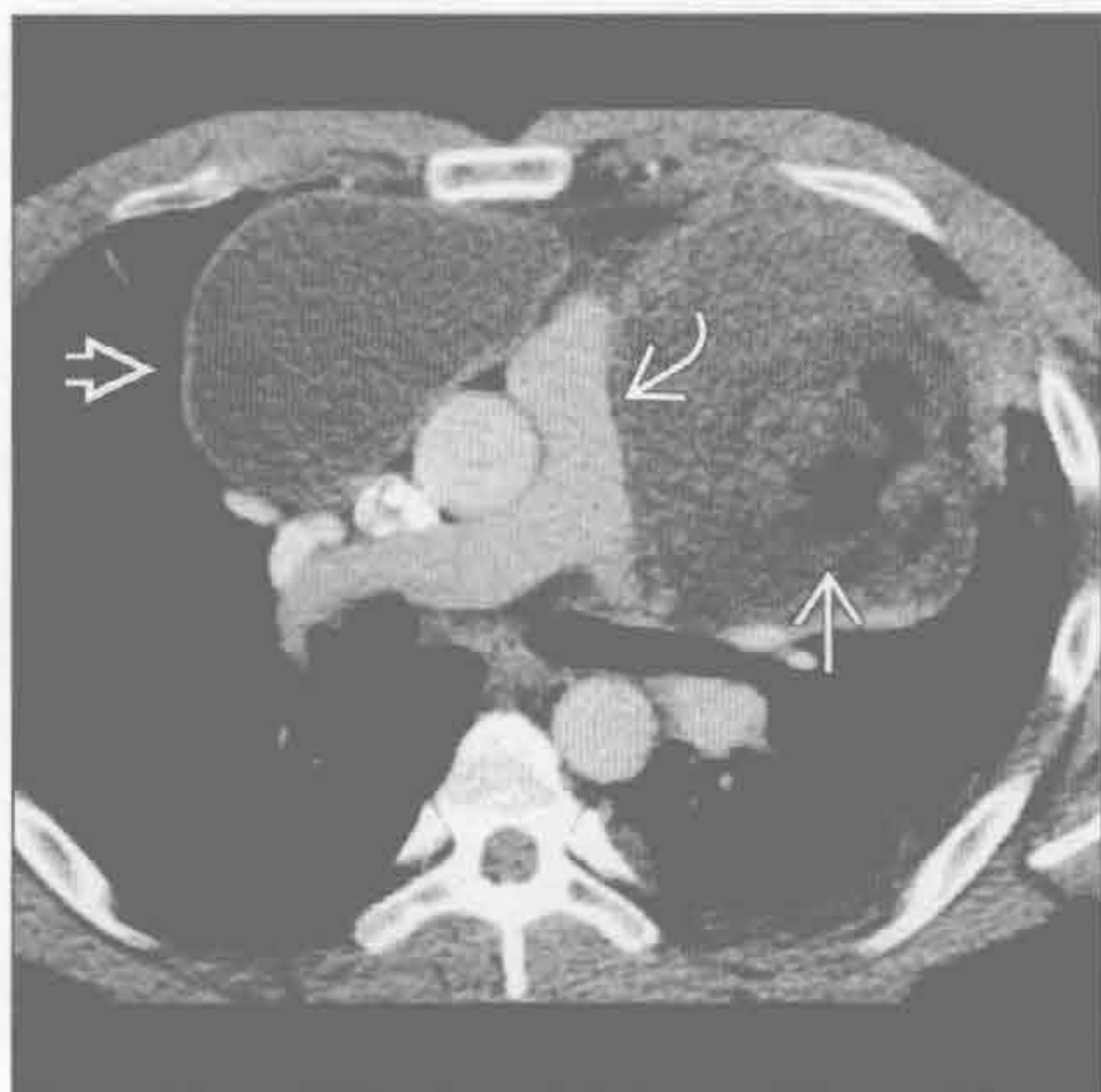胸腺脂肪瘤



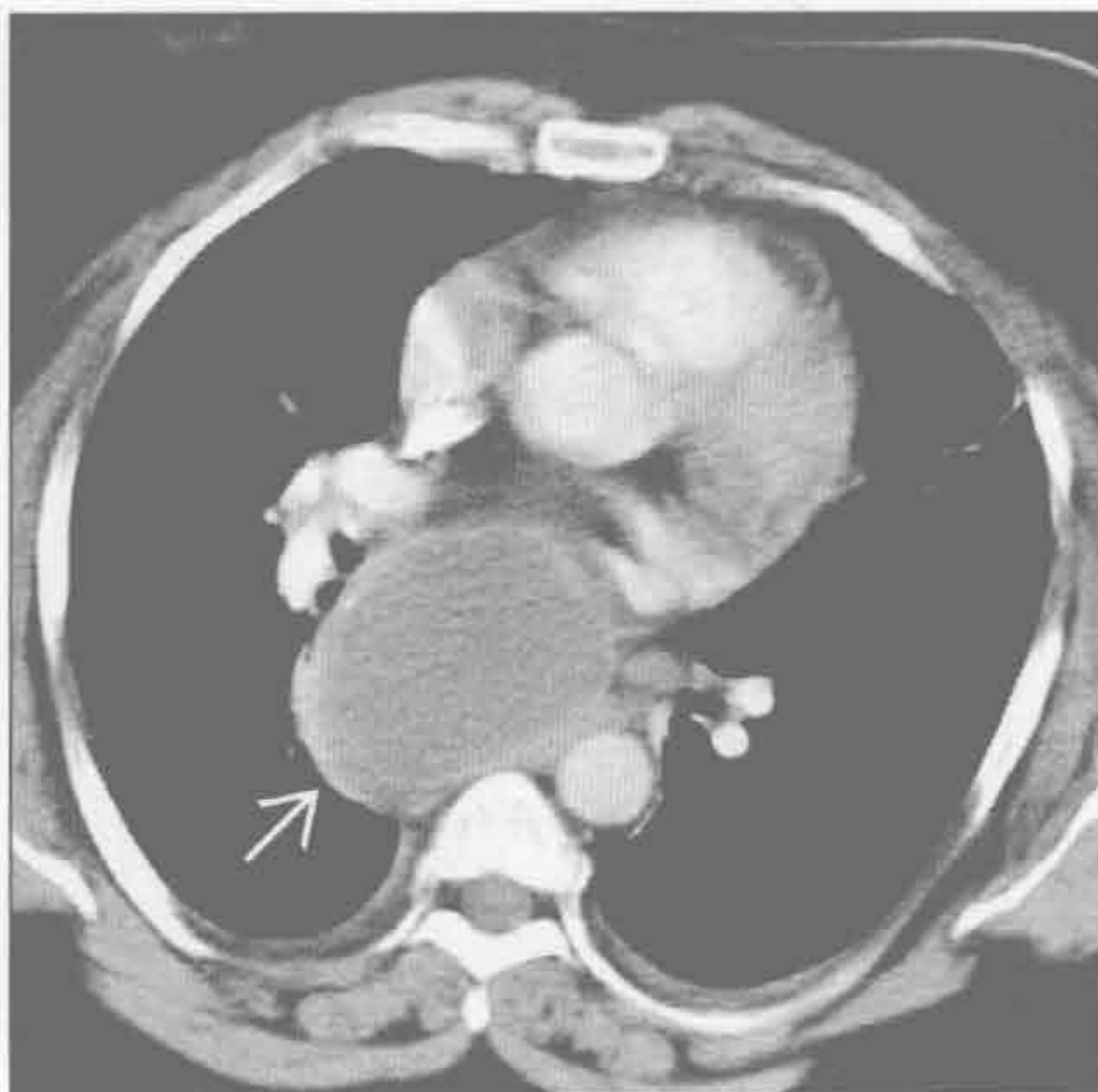
(左) 横断位增强 CT 示薄壁、充满液体的肿块 \rightarrow ，自胸廓入口延伸至气管旁间隙。右侧少量胸腔积液 \rightarrow 。患者曾患咽后脓肿

(右) 横断位增强 CT 示以脂肪为主的前纵隔肿块 \rightarrow 。残余的胸腺组织呈细线条状 \rightarrow

畸胎瘤 (皮样囊肿)



纵隔囊肿



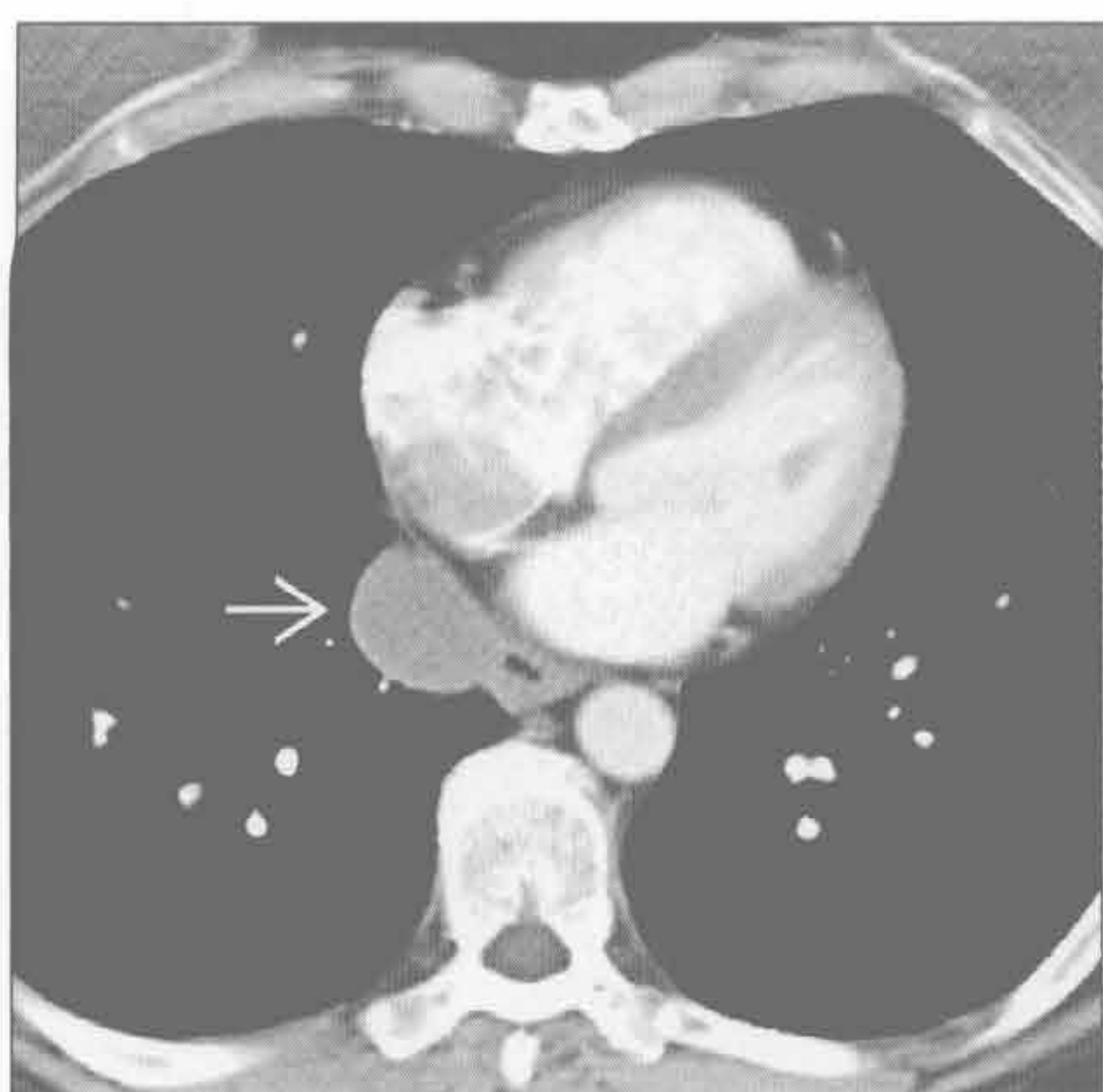
(左) 横断位增强 CT 示不均匀密度前纵隔大肿块 \rightarrow ，压迫肺动脉主干 \rightarrow 。肿块含脂肪 \rightarrow 和液体。10% 的皮样囊肿可见脂-液平，有特异性。此患者活检示胚胎细胞性生殖细胞肿瘤

(右) 横断位增强 CT 示支气管囊肿形成的隆突下低密度卵圆形大肿块 \rightarrow

纵隔或肺门低密度肿块

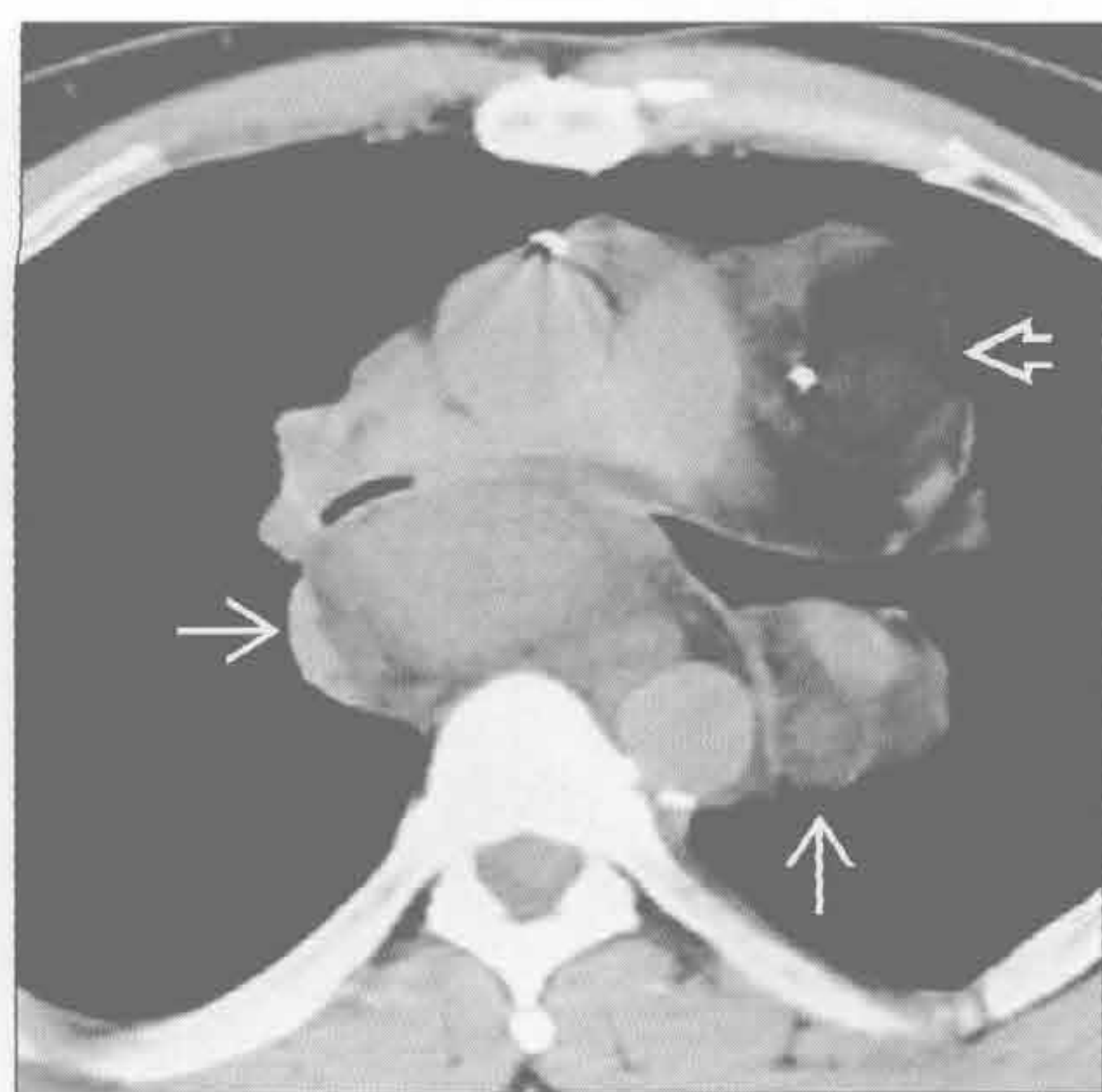
纵隔囊肿

(左) 横断位增强 CT 示食管囊肿形成的均匀水样密度的食管旁薄壁囊肿 →



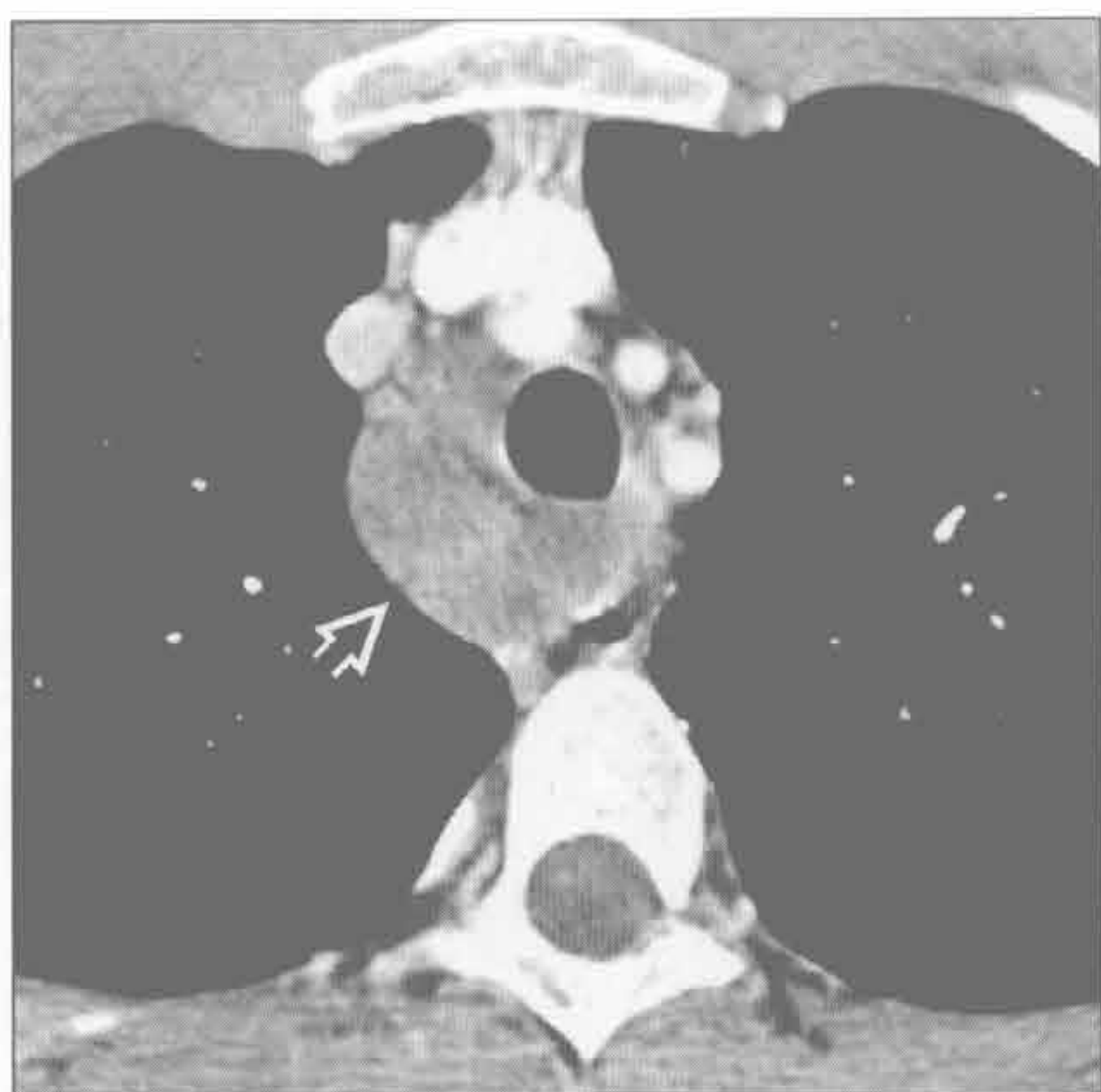
(右) 横断位平扫 CT 示混杂软组织 → 和脂肪 ⇨ 的脂肪肉瘤肿块。软组织成分常较脂肪多，但也可很少。任何含结节状软组织成分的脂肪密度肿块的鉴别诊断应包括脂肪肉瘤

脂肪肉瘤

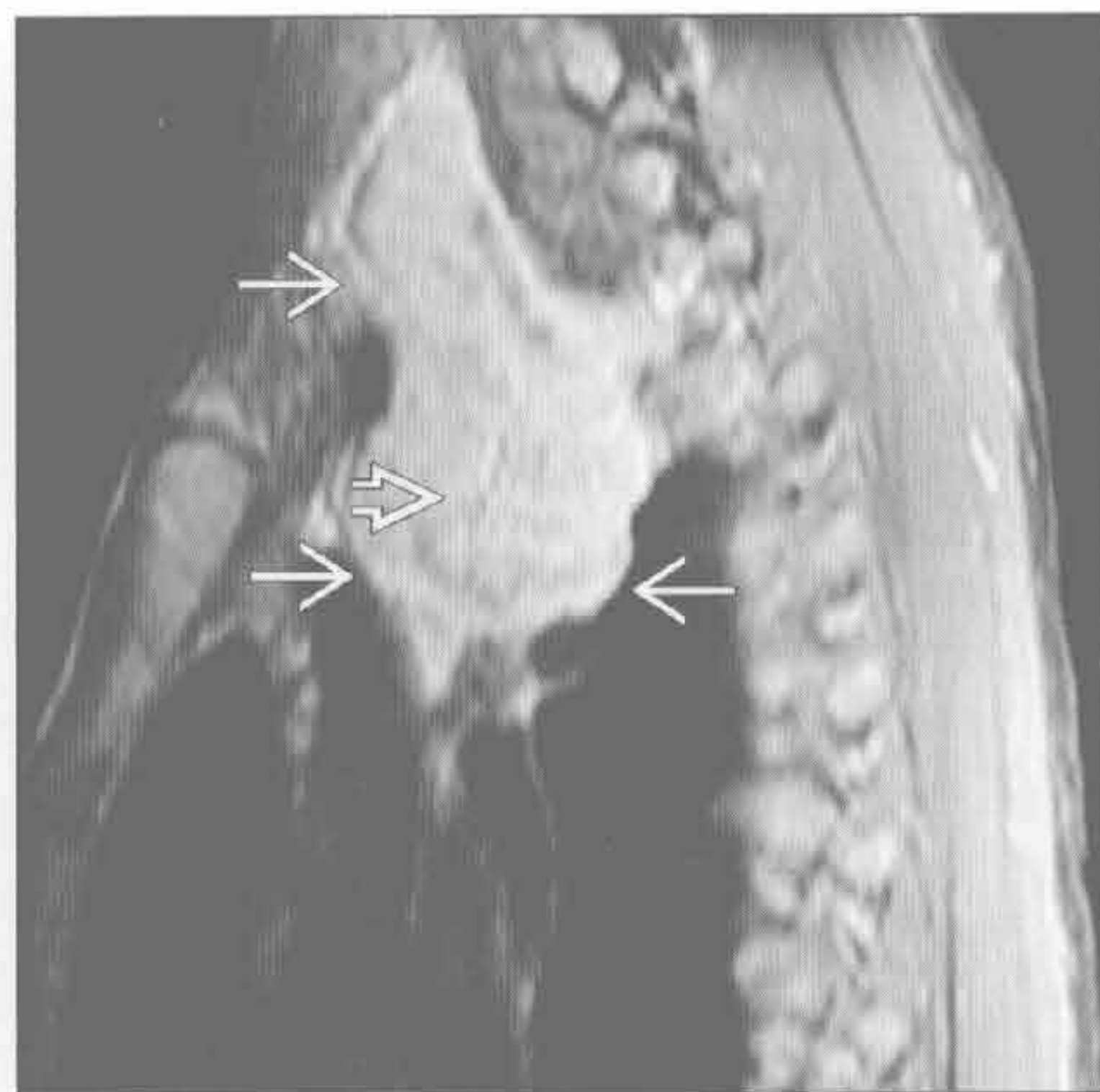


淋巴管瘤

(左) 横断位增强 CT 示薄壁、水样密度的右侧气管旁肿块 ⇨。尽管肿块相当大，却无占位效应



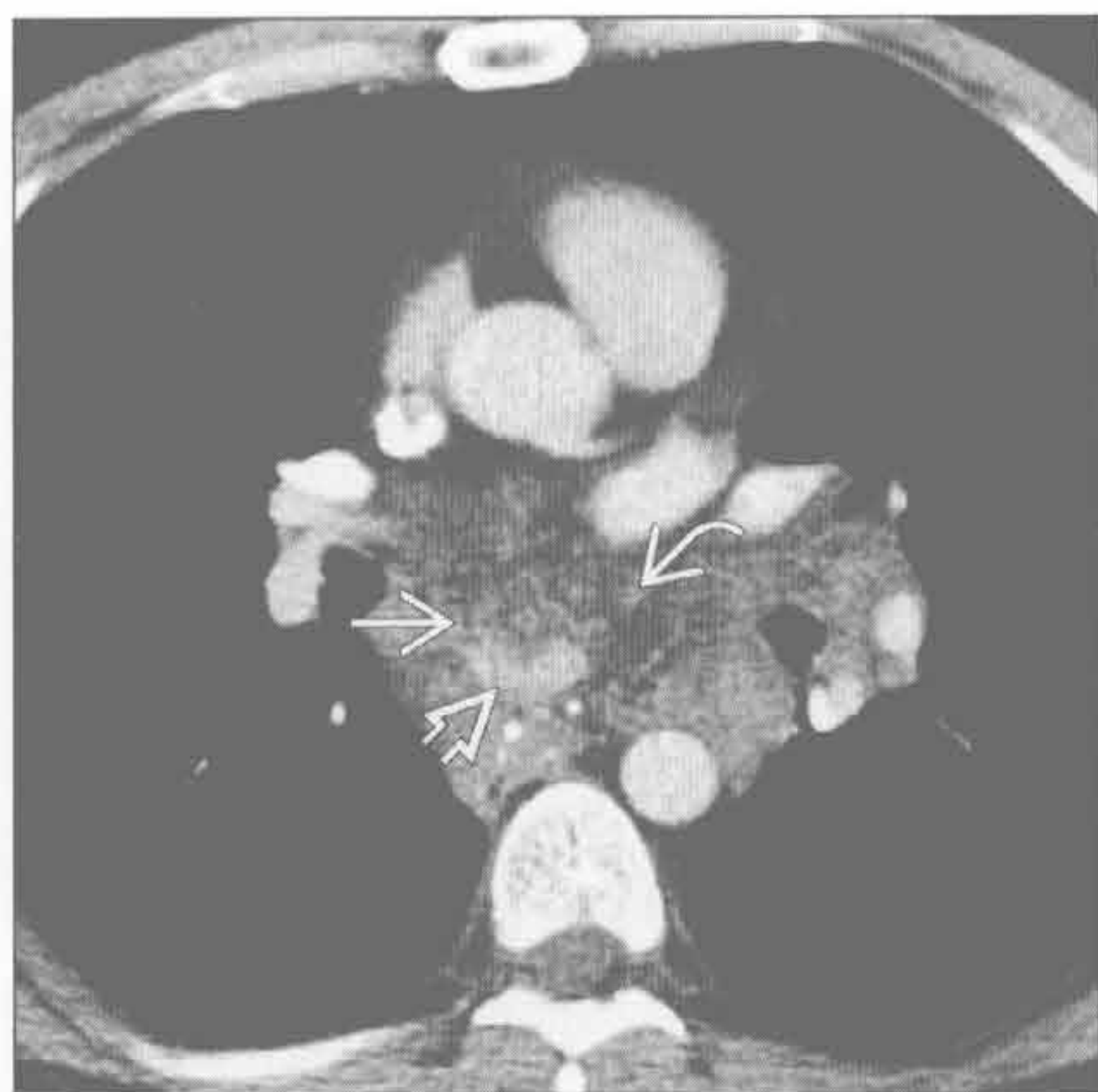
(右) 与左图为同一患者。MR 矢状位 T₁WI 增强抑脂序列示肿块弥漫性强化 →，并延伸至颈部，对周围结构无占位效应。见细分隔 ⇨



淋巴管瘤

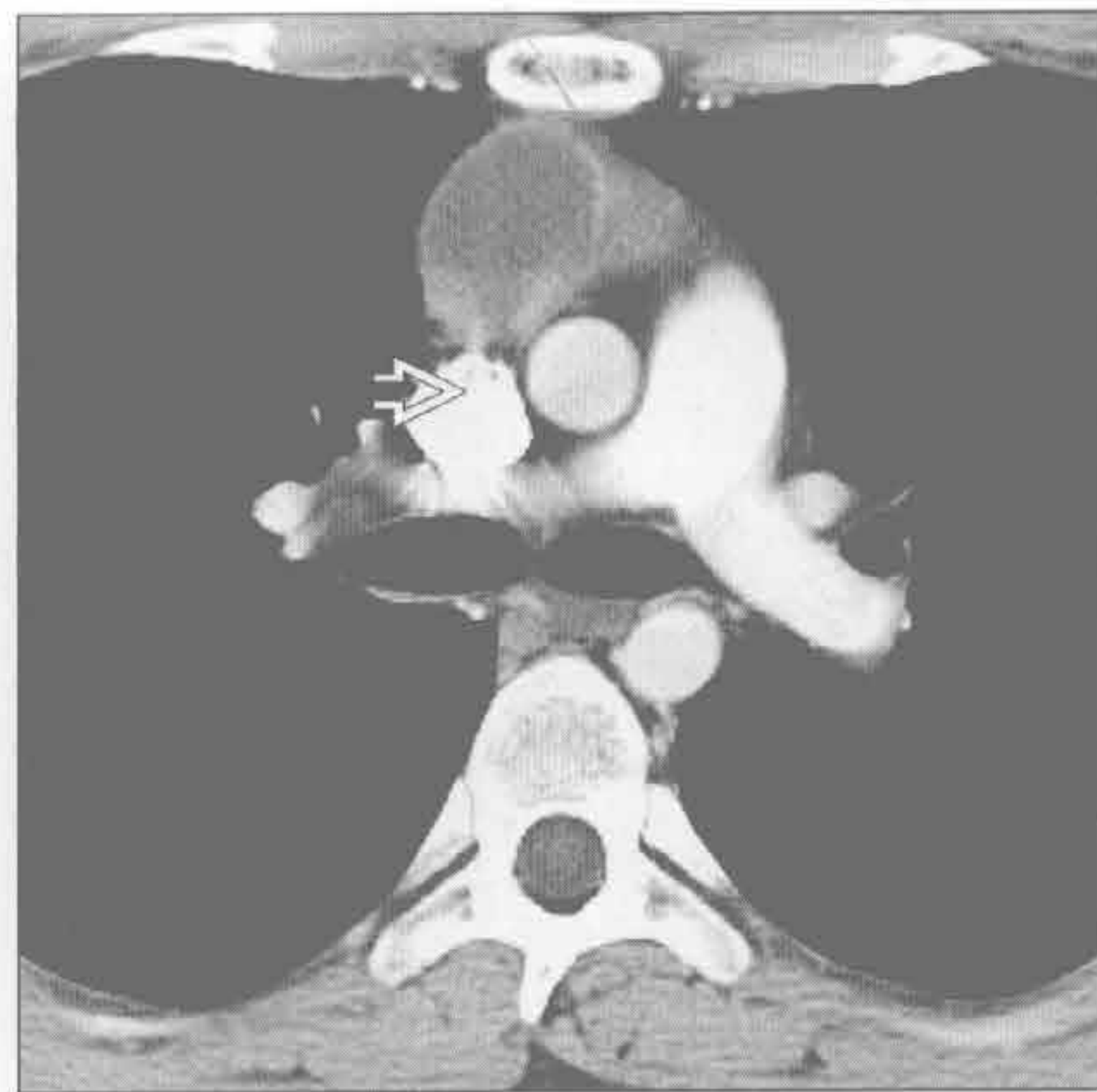血管瘤

(左) 横断位增强 CT 示一不均匀密度肿块，含多发斑点状钙化 ⇨、中央轻度强化 → 和脂肪 ⇨。在血管瘤肿，静脉石和脂肪几乎同样常见



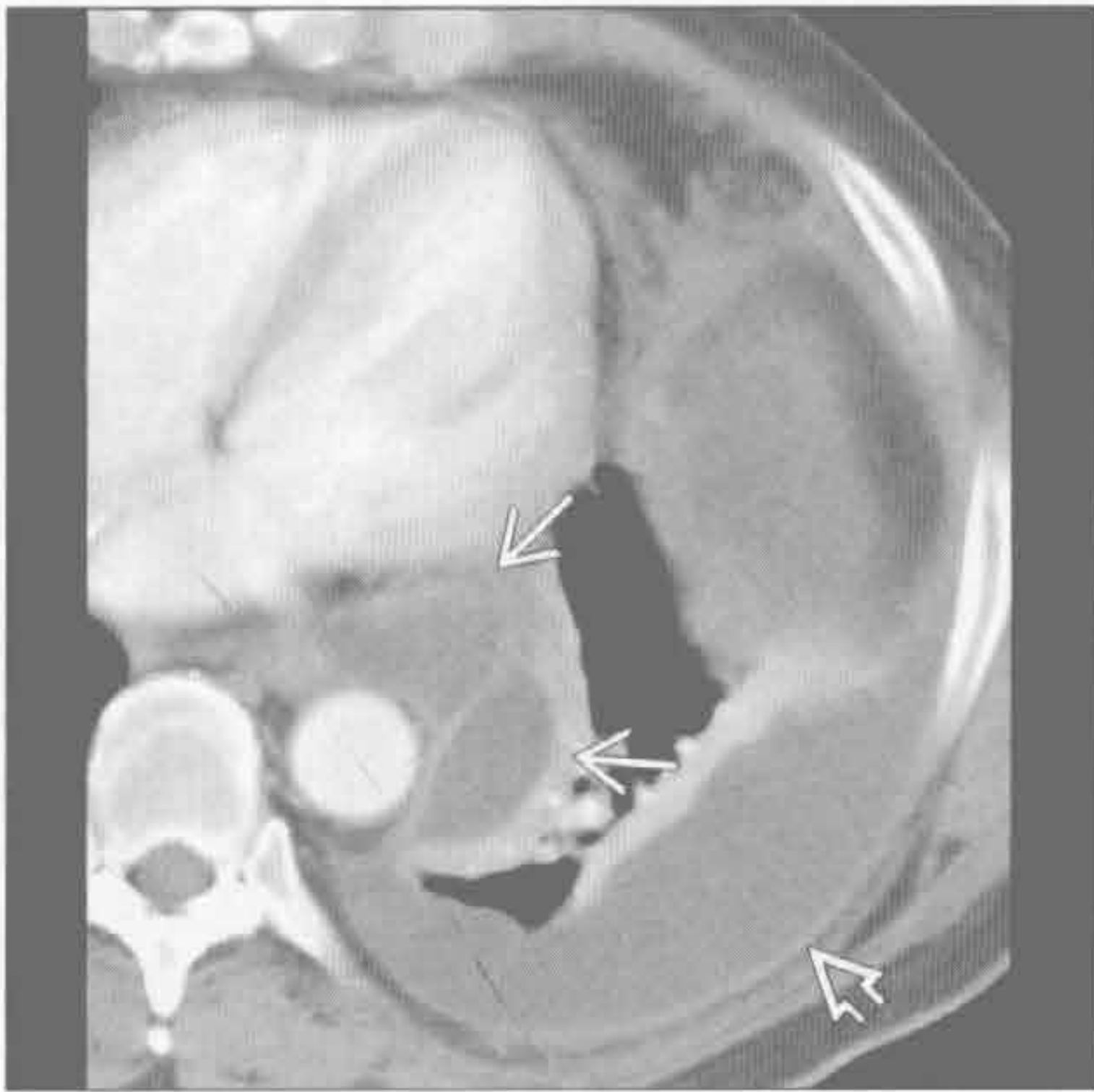
(右) 横断位增强 CT 示前纵隔边缘锐利的囊肿 ⇨，内含液平。此囊肿可能为先天性，因患者无放疗病史，无胸腺肿瘤，也无胸部手术史

胸腺囊肿

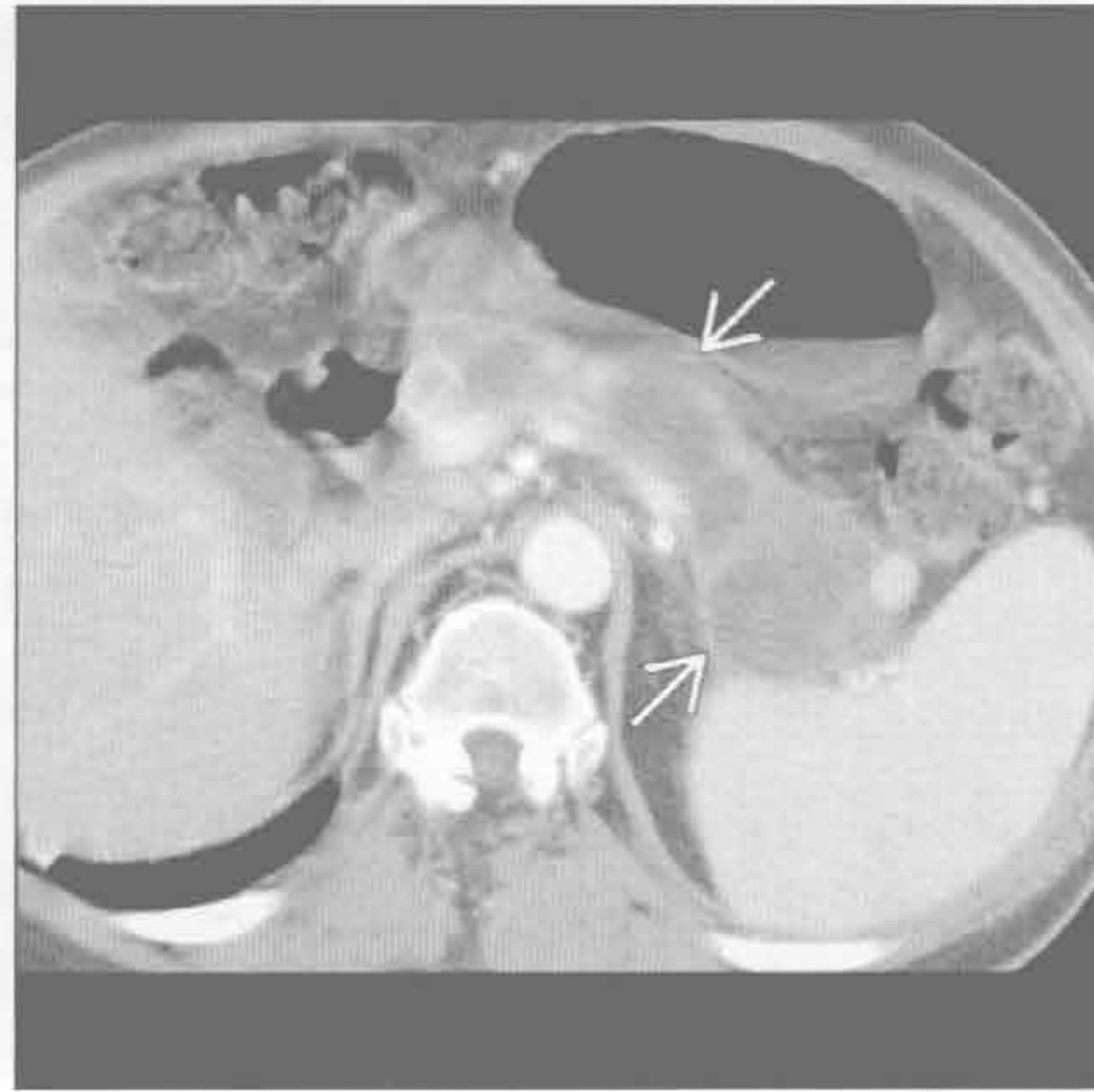


纵隔或肺门低密度肿块

纵隔假性囊肿



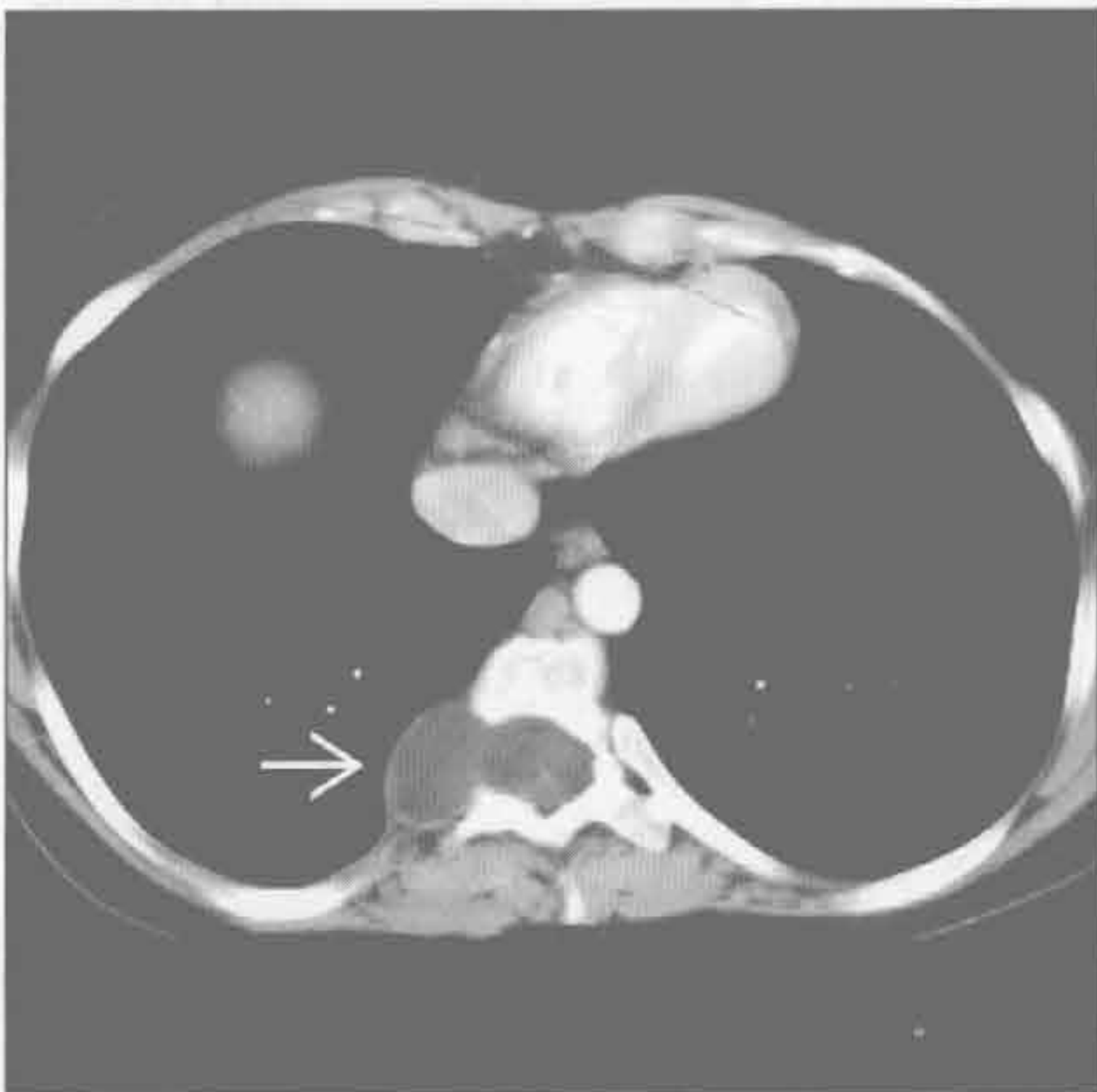
纵隔假性囊肿



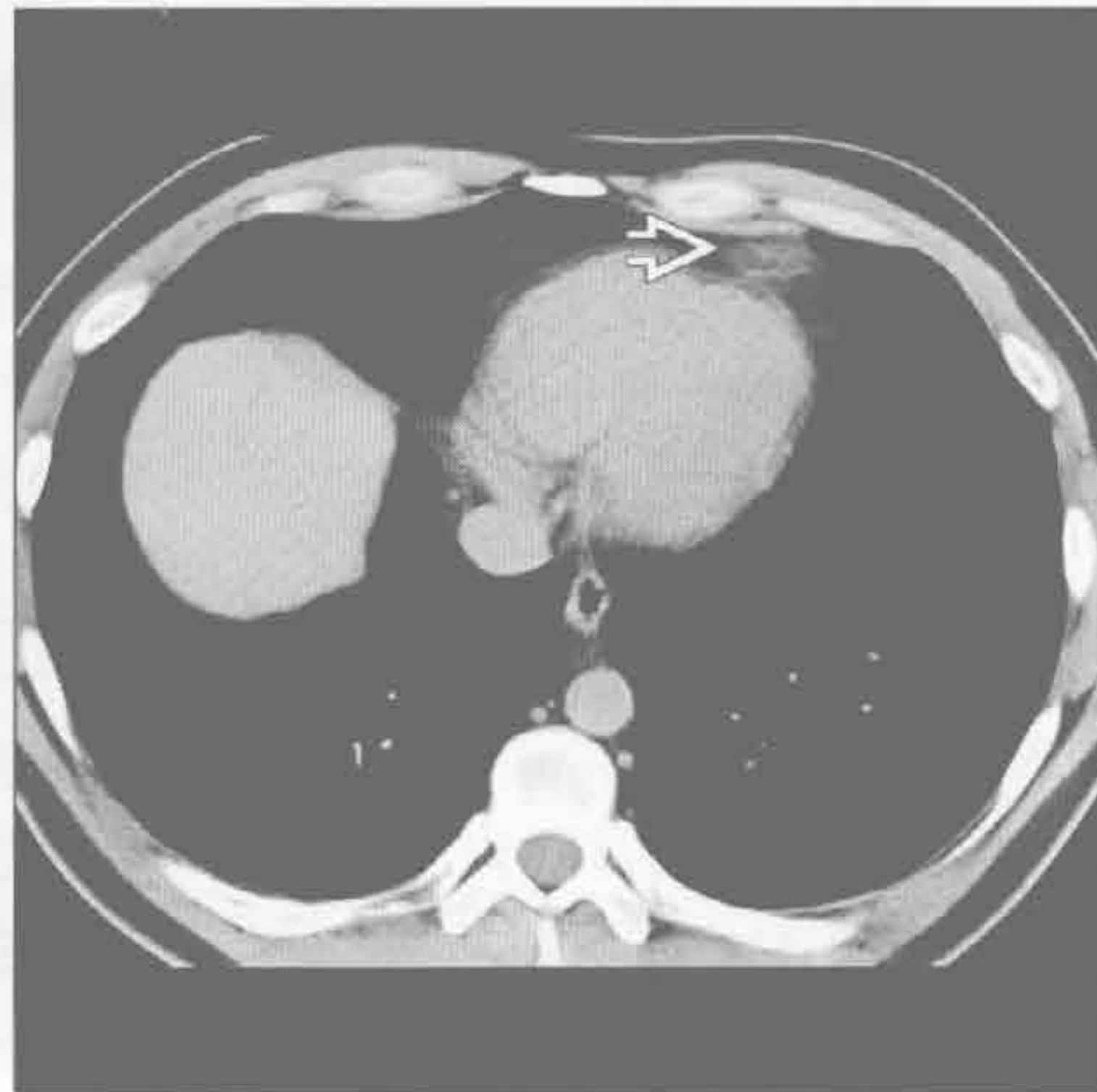
(左) 横断位增强 CT 示主动脉周围液性密度囊肿 \rightarrow 和左侧中等量胸腔积液 \rightarrow

(右) 与左图为同一患者。横断位增强 CT 的较低层面示主动脉周围的囊肿与经主动脉裂孔向上延伸的胰腺假性囊肿 \rightarrow 相连。胰腺炎性病变患者常见左侧胸腔积液

脊柱旁脊膜膨出



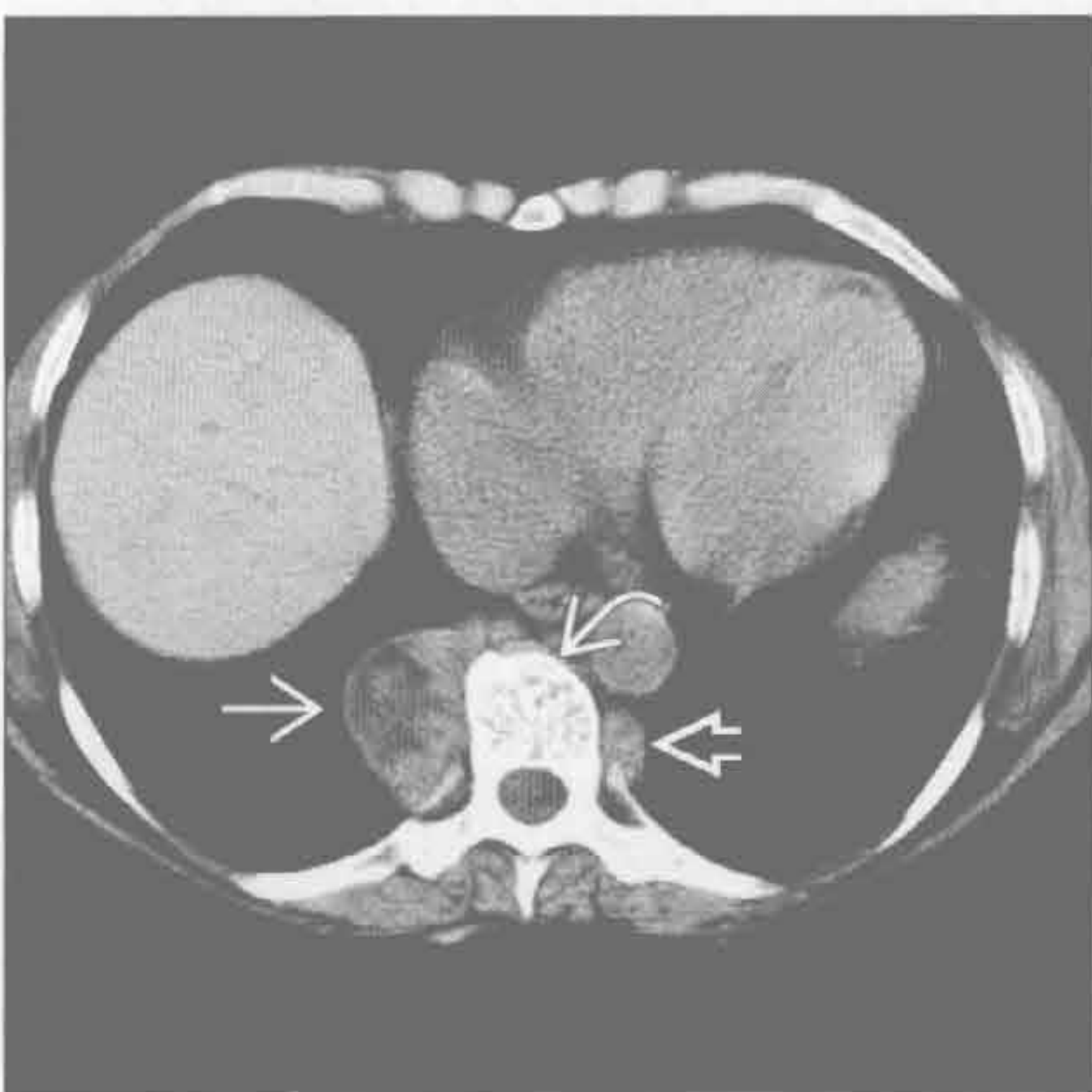
心包脂肪垫坏死



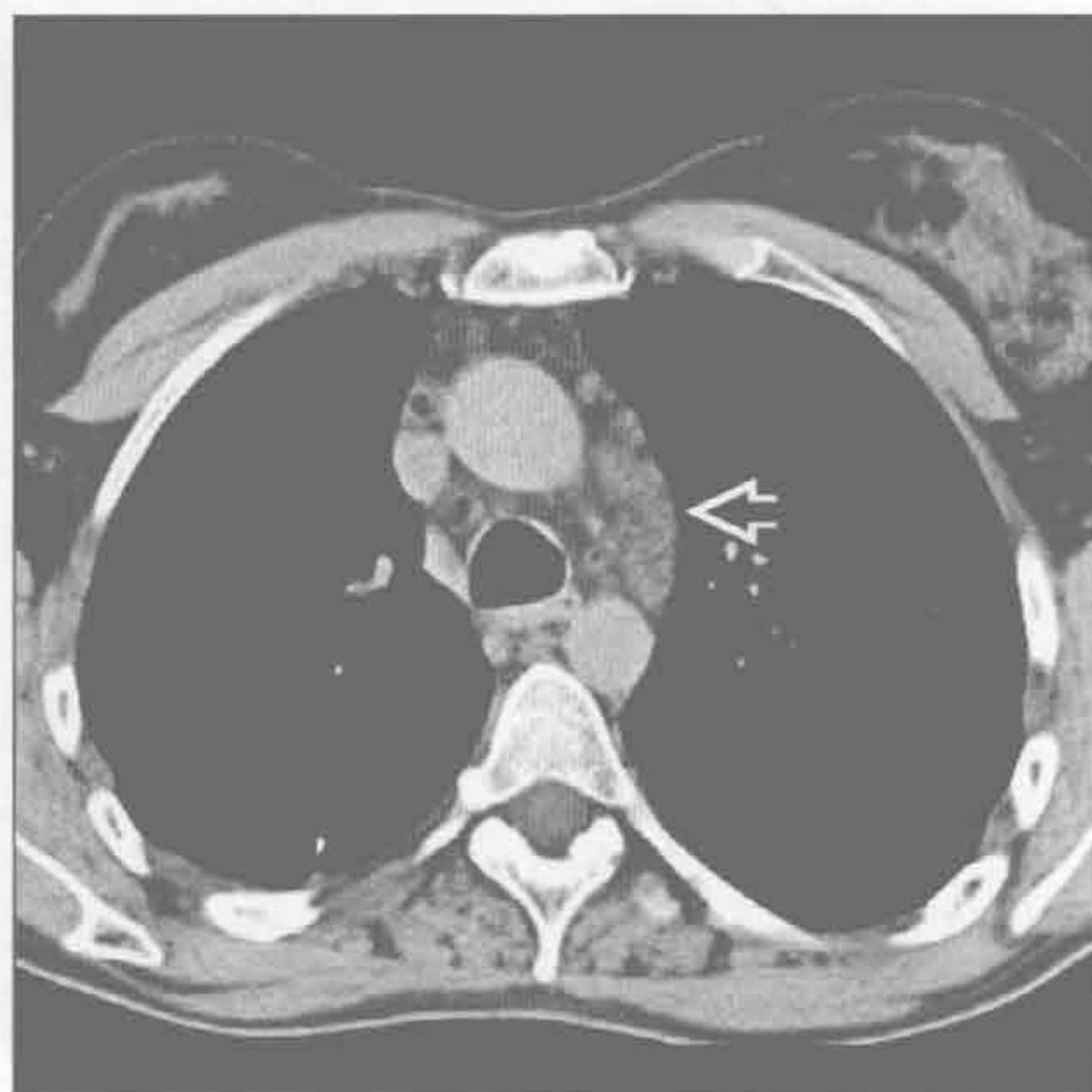
(左) 横断位增强 CT 示薄壁、水样密度的脊柱旁脊膜膨出 \rightarrow ，椎间孔增宽。脊柱旁脊膜膨出患者常见脊柱侧弯，并患神经纤维瘤病

(右) 横断位平扫 CT 示由心包脂肪垫坏死导致的心包脂肪垫内漩涡状高密度物质 \rightarrow 。通常，软组织密度的改变经 2 ~ 3 周会消退

髓外造血



Whipple 病 (肠源性脂肪代谢障碍)



(左) 横断位平扫 CT 示双侧椎旁肿块。较大的肿块 \rightarrow 含脂肪。椎体含粗大骨小梁 \rightarrow 。较小的髓外造血病变 \rightarrow 密度常均匀

(右) Whipple 病患者。横断位平扫 CT 示纵隔淋巴结和条状影 \rightarrow 。50% 的 Whipple 病患者有散在淋巴结肿大

纵隔或肺门强化肿块

鉴别诊断

常见

- 动脉瘤
- 甲状腺肿

不常见

- 静脉曲张
- 结核
- Castleman 病
- 甲状旁腺腺瘤
- 急性纵隔炎
- 卡波西肉瘤
- 血管瘤
- 转移
- 胸腺癌

罕见（但重要）

- 副神经节瘤
- 髓外造血
- 杆菌性血管瘤病
- 木村病（嗜酸性粒细胞增生性淋巴肉芽肿）

重要信息

鉴别诊断要点

- 助记符：ATTACK PAIN
 - 动脉瘤（A）、甲状腺（肿）（T）、结核（T）、血管滤泡性增生（Castleman 病）（A）、癌（胸腺）（C）、卡波西肉瘤（K）
 - 甲状旁腺腺瘤（PA）、感染（纵隔炎）（I）、神经内分泌（副神经节瘤）（N）

常见诊断的有用线索

- 动脉瘤
 - 由动脉粥样硬化、创伤、真菌感染、中膜囊性坏死、血管炎引起
 - 壁可有弧形钙化
 - 左侧胸腔积液时需考虑穿孔
 - 任何纵隔肿块应考虑动脉瘤的可能性
- 甲状腺肿
 - 全世界发生率 5%
 - 延伸至纵隔内的达 20%
 - 平扫 CT：因天然碘而呈高密度；70 ~ 120 Hu
 - 也可有钙化（粗大、点状或环状）
 - 气管前（75%），常左侧为主
 - 气管后（25%），常右侧为主

不常见诊断的有用线索

- 静脉曲张
 - 门静脉高压所致，自胃左静脉流至食管静脉丛
 - 奇静脉食管隐窝内扩张的匍行静脉，动脉期图像上可不强化
 - CT 表现包括肝硬化轮廓和脾大
- 结核
 - 增大的环形强化的淋巴结
 - 中央低密度代表干酪样坏死
 - 提示活动性病变，特别是原发病变
- Castleman 病
 - 血管滤泡性淋巴结增生
 - 组织学：透明血管型（90%），浆细胞型（10%）
 - 局限型：透明血管型（90%），无症状
 - 多中心型：浆细胞型（80%），常有症状
 - 70%发生于胸部
 - 一致性显著强化有特征性，特别是透明血管型
- 甲状旁腺腺瘤
 - 10%异位（50%位于前纵隔，常靠近胸腺）
 - 食管旁区域或主肺动脉窗不常见
 - 良性肿瘤，致甲状旁腺功能亢进症
 - 通常肿瘤直径 < 3 cm
 - 25%示轻度强化
- 急性纵隔炎
 - 多与胸骨正中切开术或食管穿孔相关
 - 咽后感染下行不常见
 - CT 表现包括正常纵隔脂肪消失、积液、腔外气体
- 卡波西肉瘤
 - 影像表现与多中心型 Castleman 病重叠
 - 均与疱疹病毒-8 相关
 - 卡波西肉瘤和 Castleman 病可同时见于艾滋病患者
- 血管瘤
 - 在纵隔肿块中 < 1%
 - 最常见于上纵隔或前纵隔
 - 静脉石（10% ~ 40%）
 - 病变内脂肪常见（40%）
 - 不均匀强化：4 型
 - 中央型（60%），周围型（10%），中央和周围型（20%），非特异型（10%）
- 转移
 - 血行转移肿瘤：肾细胞癌、甲状腺乳头状癌、小细胞癌、黑色素瘤
 - 胸外肿瘤转移至纵隔不常见
 - 泌尿生殖系统肿瘤：肾细胞癌、移行细胞癌，

以及前列腺、子宫、卵巢、睾丸肿瘤

- 头颈部肿瘤：鳞状细胞癌、甲状腺肿瘤
- 乳腺肿瘤
- 黑色素瘤

• 胸腺癌

- 大肿块常见，平均 10 ~ 12 cm
- 可能转移至肺、脑、淋巴结和胸膜
 - 骨转移常为成骨性
- 1/3 有副肿瘤综合征，通常为库欣综合征
 - 奇怪的是，类癌综合征未见报道
- 20% 伴多发性内分泌肿瘤综合征 I 型

罕见诊断的有用线索

• 副神经节瘤

- 多无症状
- 强化常显著
- 多位于后纵隔
 - 主肺动脉隐窝、隆突下或心包区域边界清楚的位置

• 髓外造血

- 通常为第 6 胸椎尾侧的后纵隔肿块
- 可含脂肪
- 以椎体为中心
- 肋骨常表现为骨髓膨胀

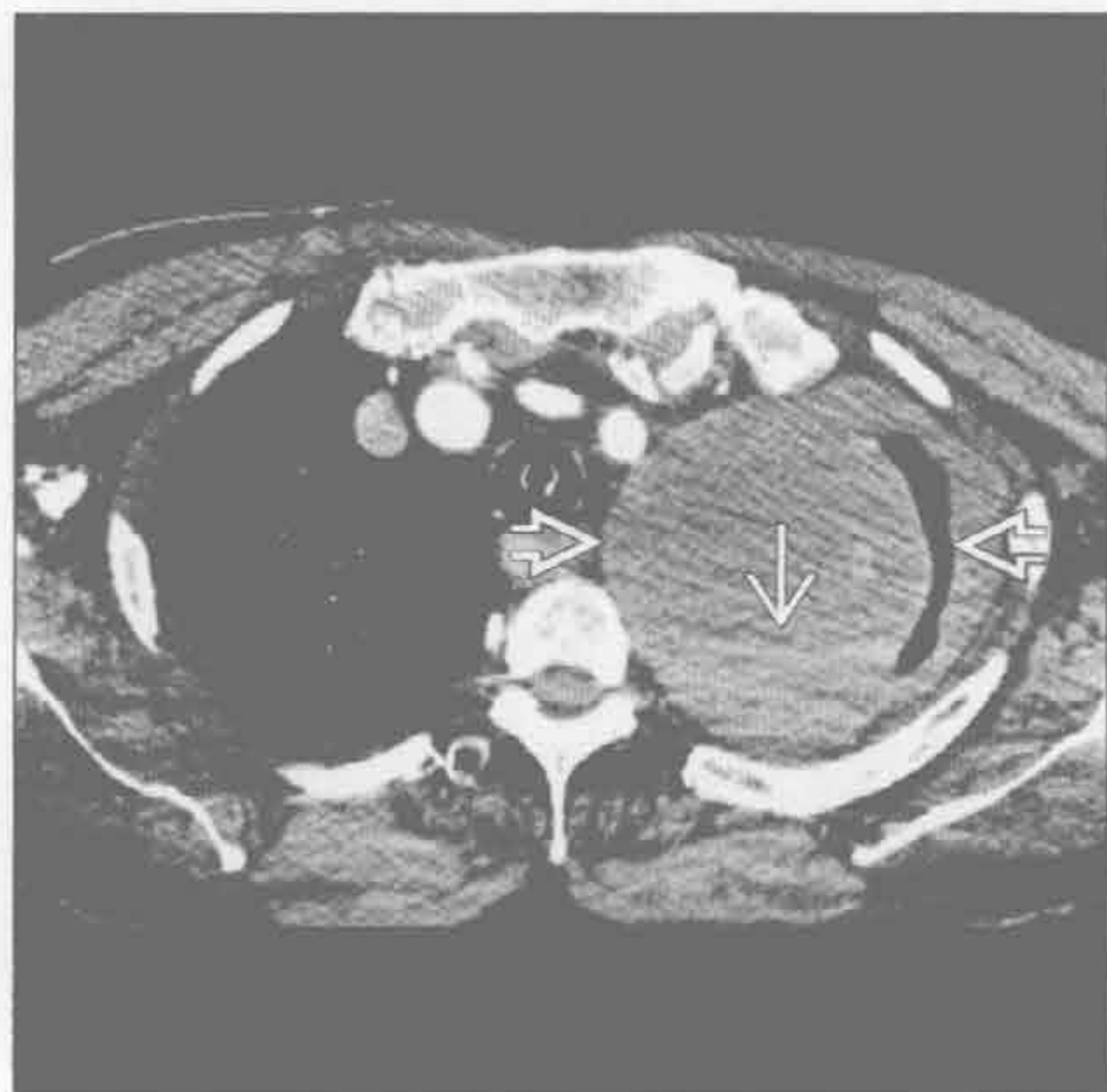• 杆菌性血管瘤病

- 由汉氏巴尔通体或五日热巴尔通体导致
 - 由猫、跳蚤和虱子传播
- 累及皮肤、肺、骨、脑、肝、脾
 - 表现为卡波西肉瘤样皮肤病变
 - 肺结节常 < 1.5 cm
 - 淋巴结明显强化
- 几乎仅发生于艾滋病患者

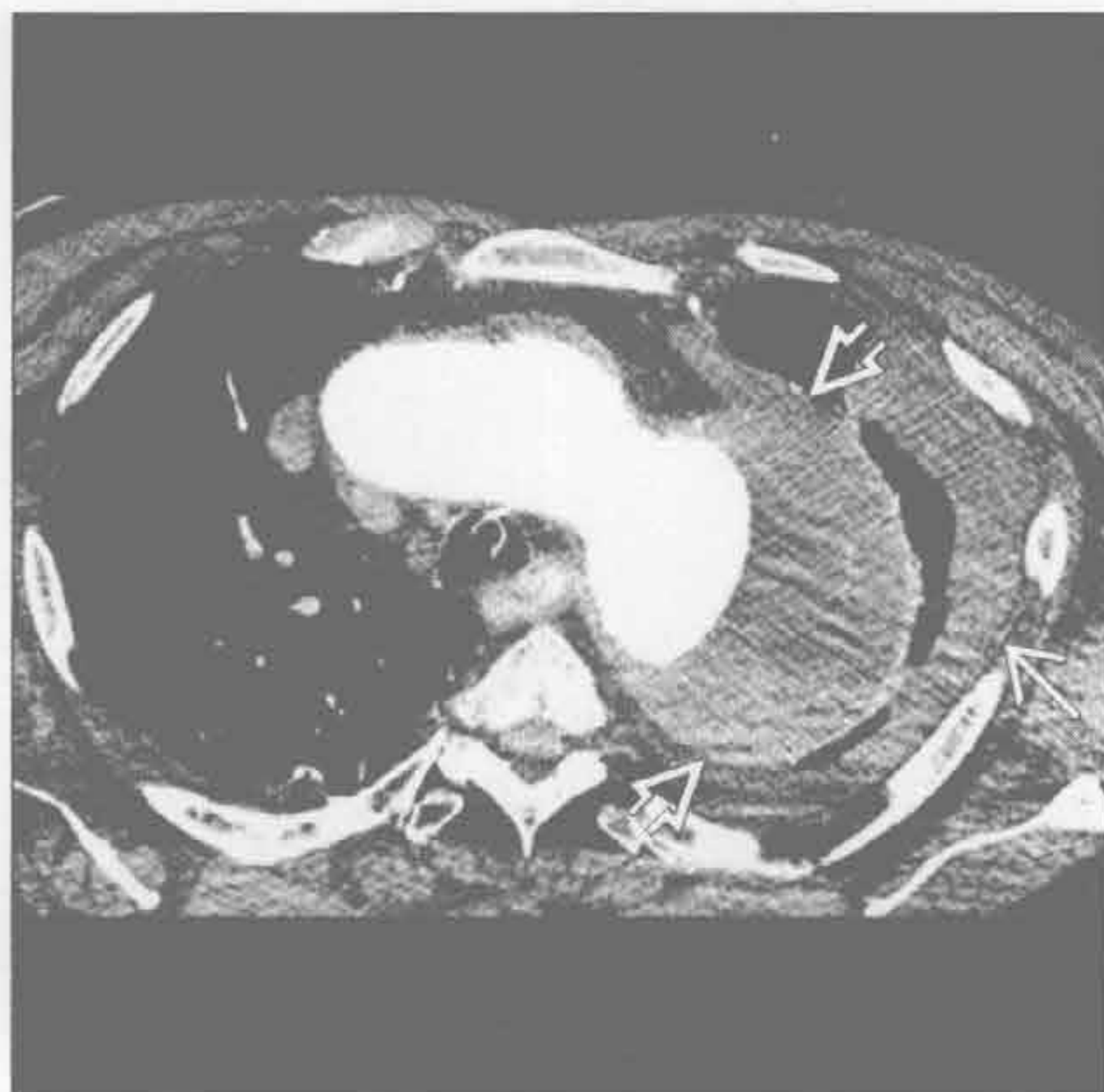
• 木村病（嗜酸性粒细胞增生性淋巴肉芽肿）

- 罕见的慢性炎性疾病，病因不明，患者主要为年轻的亚洲男性
- 头颈部皮下肿块 + 局部淋巴结肿大
- 淋巴结中等强化

动脉瘤



动脉瘤



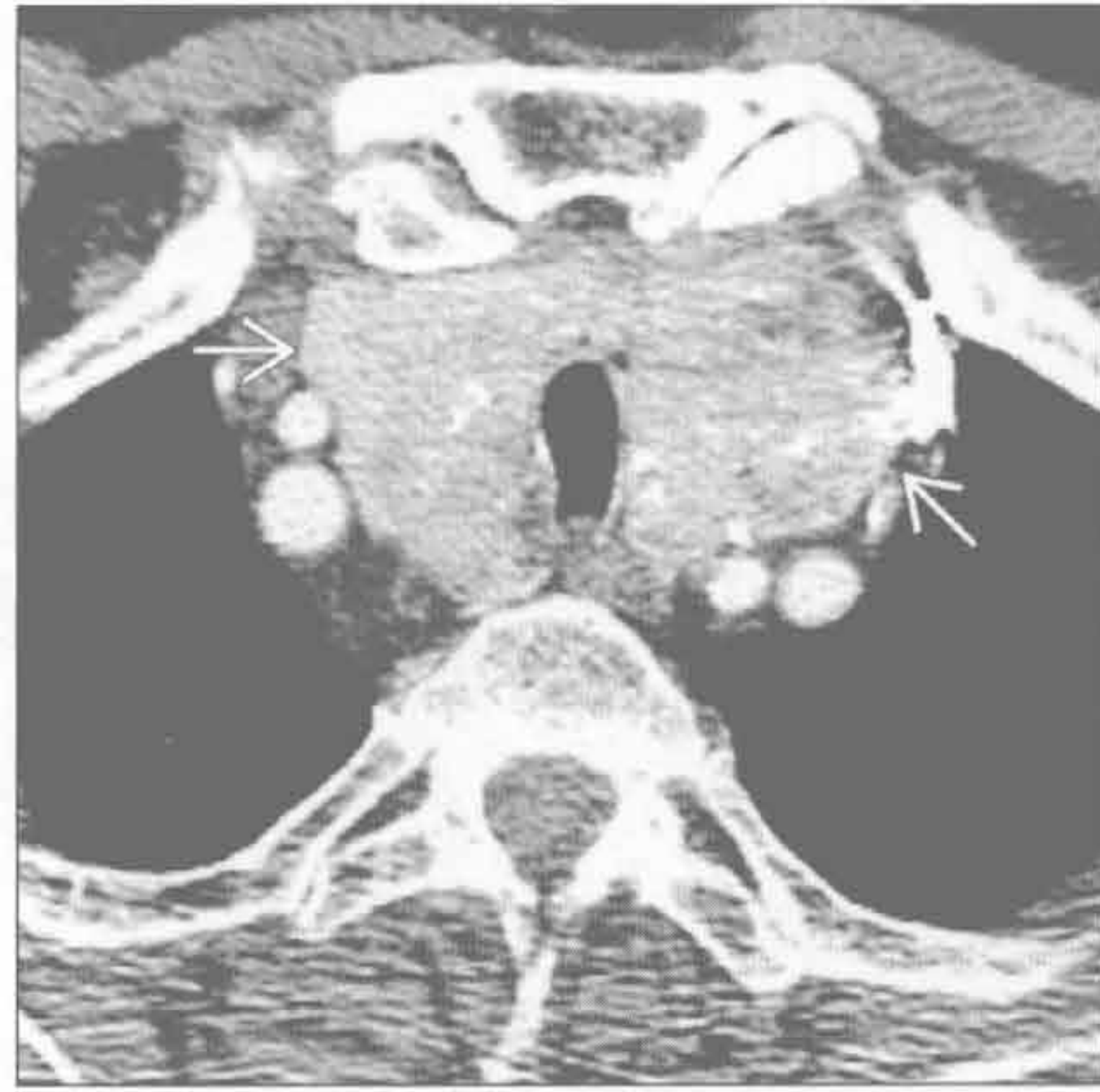
(左) 横断位增强 CT 示左上肺野大肿块 ⇔，内含液-液平 →

(右) 较低层面的横断位增强 CT 示肿块为主动脉瘤，伴部分血栓形成 ⇔。破裂导致左侧胸腔积液 →

纵隔或肺门强化肿块

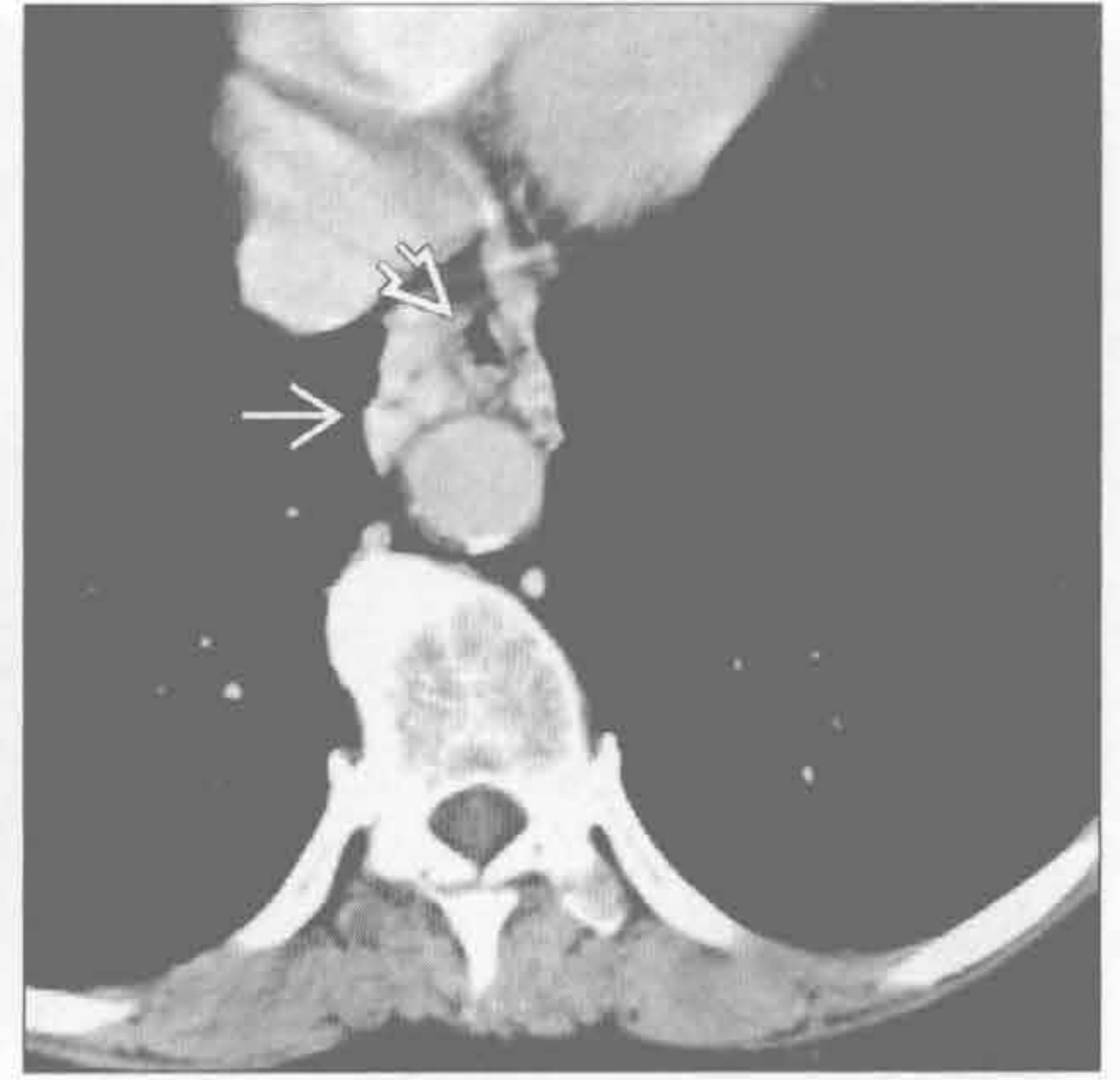甲状腺肿

(左) 横断位增强 CT 示强化的上纵隔大肿块 \Rightarrow ，压迫气管。甲状腺肿可含结节和局灶性钙化



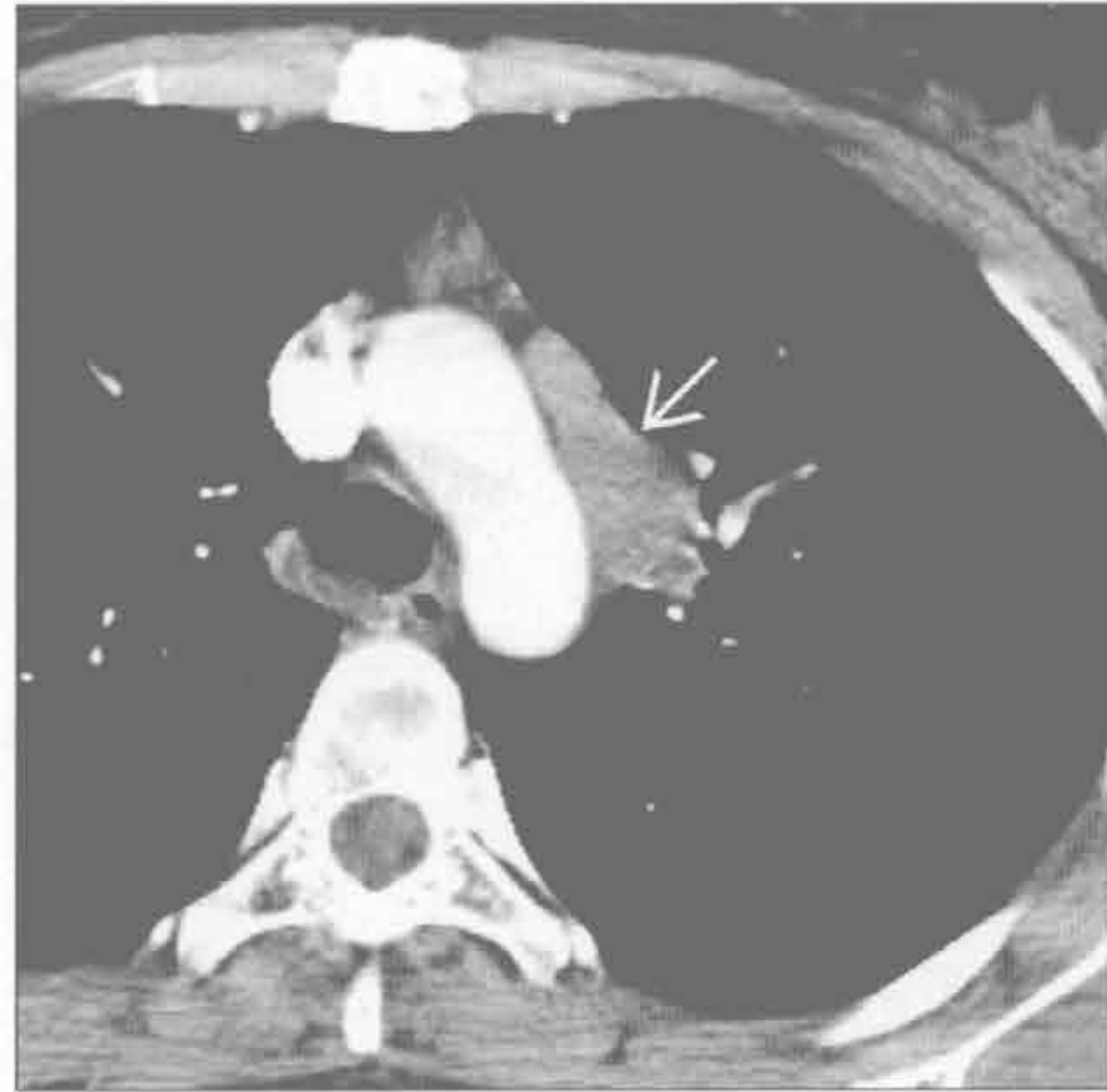
(右) 横断位增强 CT 示主动脉前方食管远端周围强化的静脉曲张 \Rightarrow 。此患者由于肝硬化导致门静脉高压。食管壁也因食管静脉曲张而轻度增厚 \Rightarrow

静脉曲张



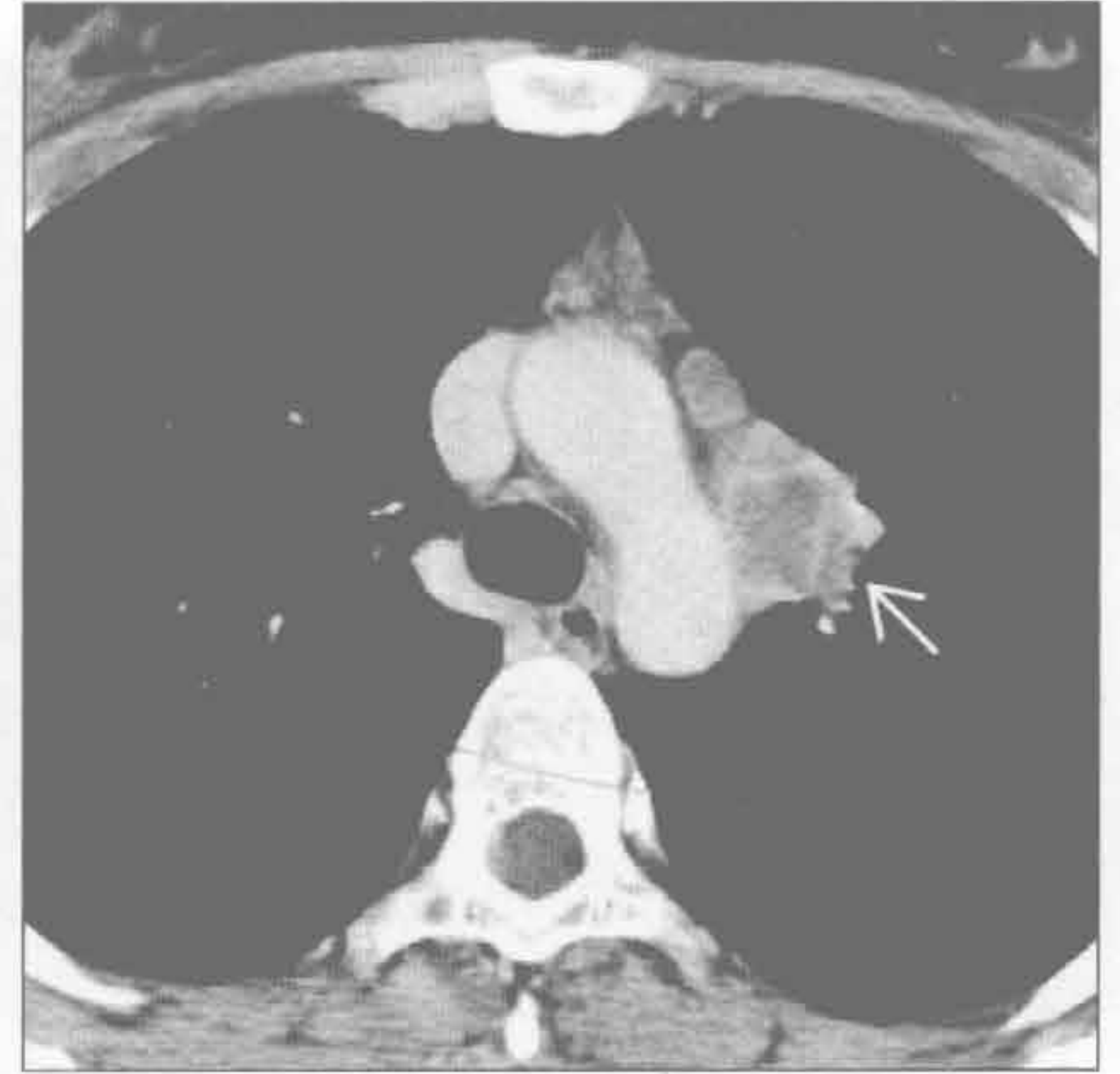结核

(左) 横断位增强 CT 示主动脉弓旁增大的纵隔淋巴结 \Rightarrow



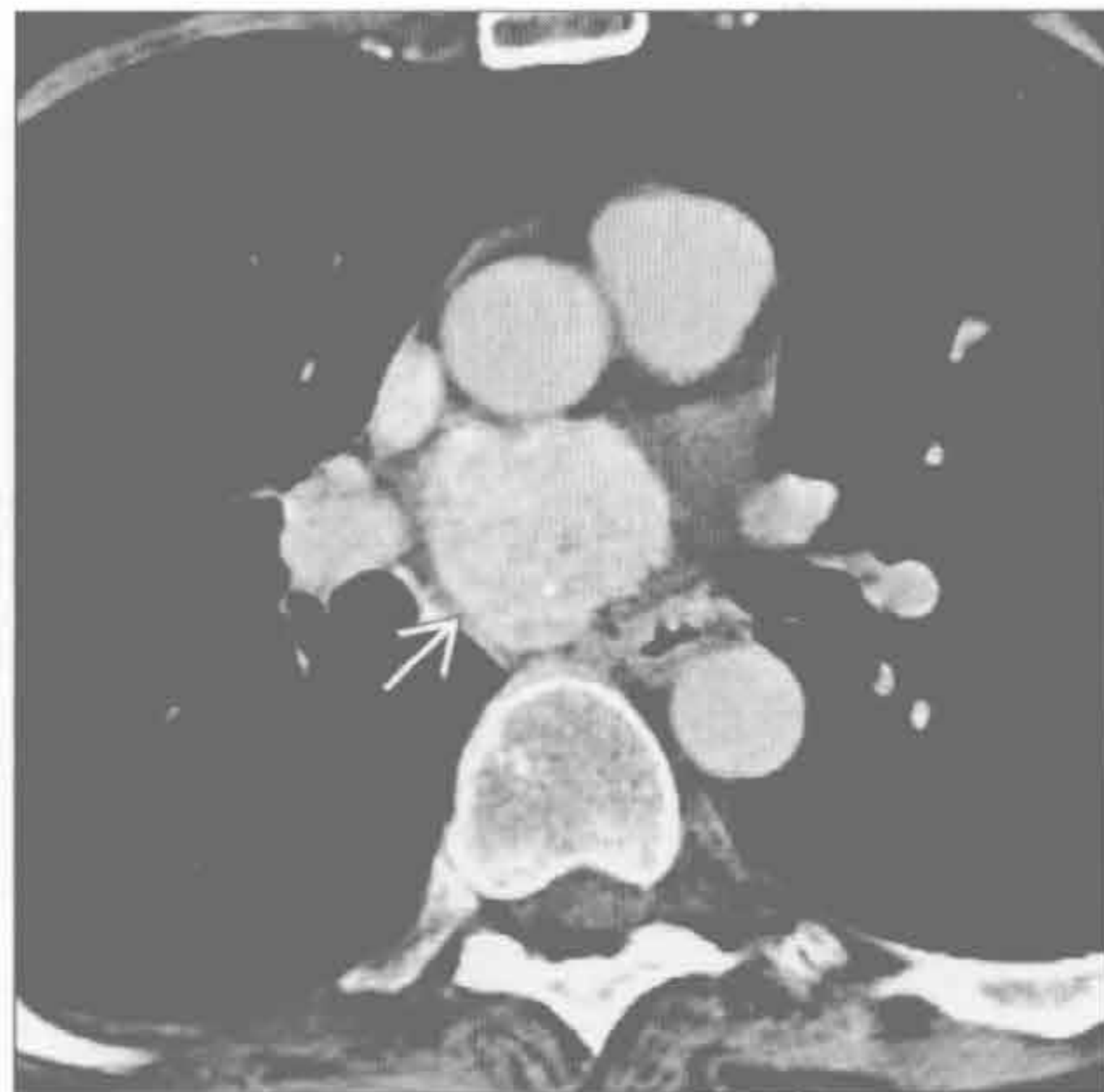
(右) 横断位增强 CT 延迟期示增大的淋巴结环形强化 \Rightarrow 。环形强化见于 80% 的结核淋巴结肿大患者。外壁厚度不规则。最常见受累的淋巴结是右侧气管旁淋巴结和气管支气管淋巴结

结核



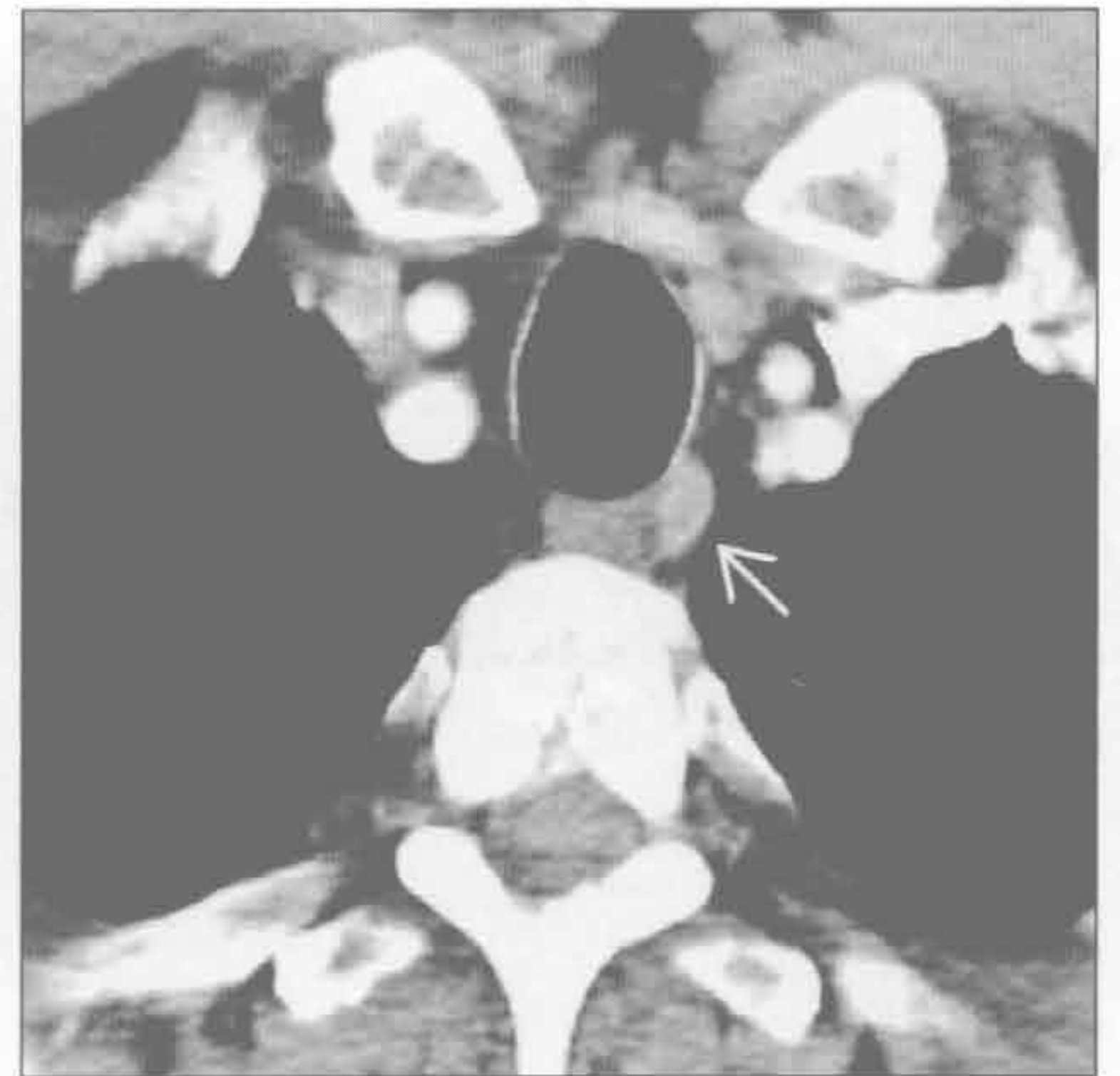Castleman 病

(左) 横断位增强 CT 示强化的隆突下肿块 \Rightarrow 。Castleman 病可有钙化 (5%~10%)，典型者为粗大钙化或分支状钙化。肺部病变 (间质增厚) 不常见。> 5 cm 的肿瘤可不均匀强化



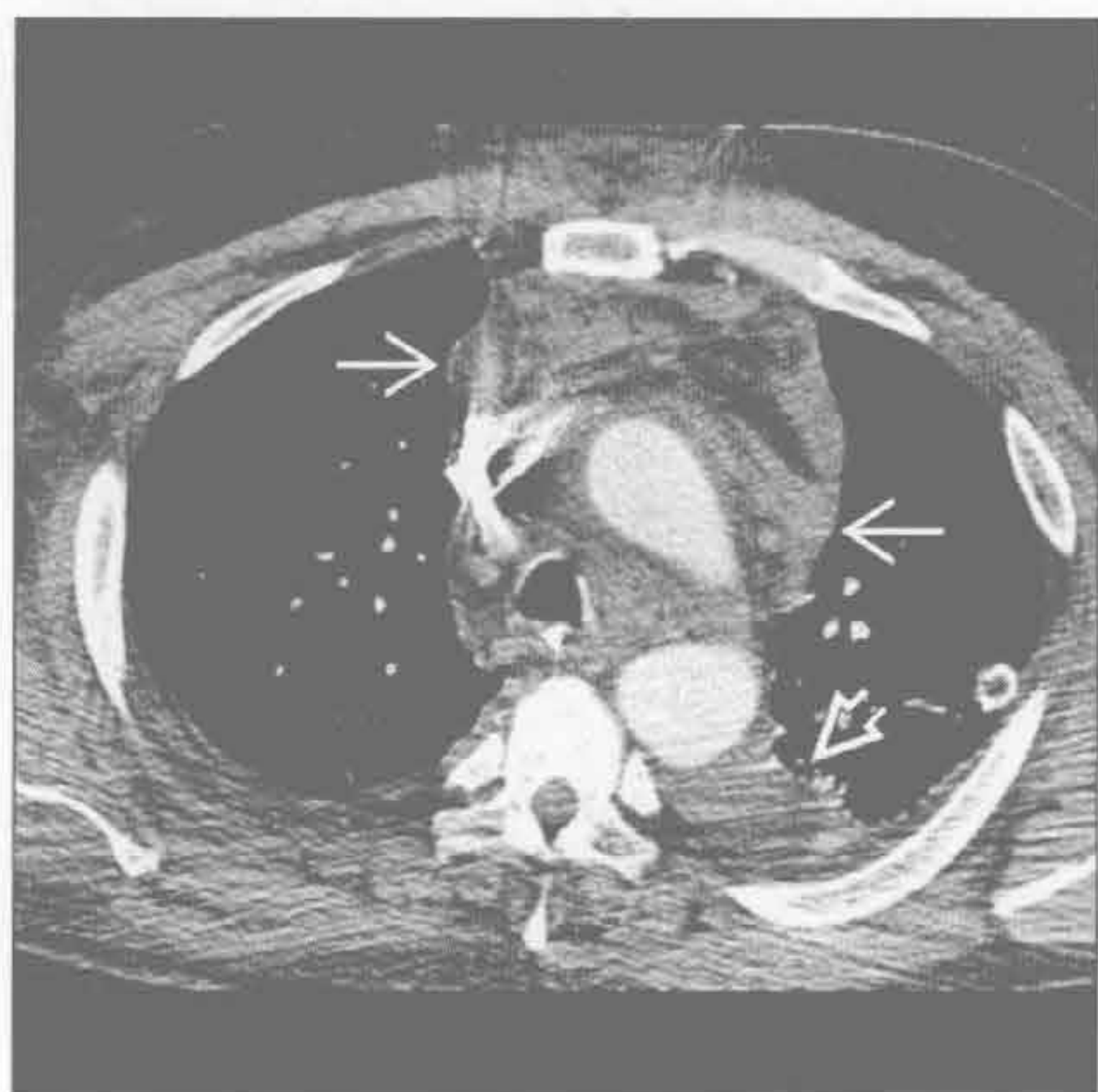(右) 横断位增强 CT 示气管食管沟内强化肿块 \Rightarrow 。甲状旁腺腺瘤常不明显，需在典型部位仔细观察

甲状旁腺腺瘤

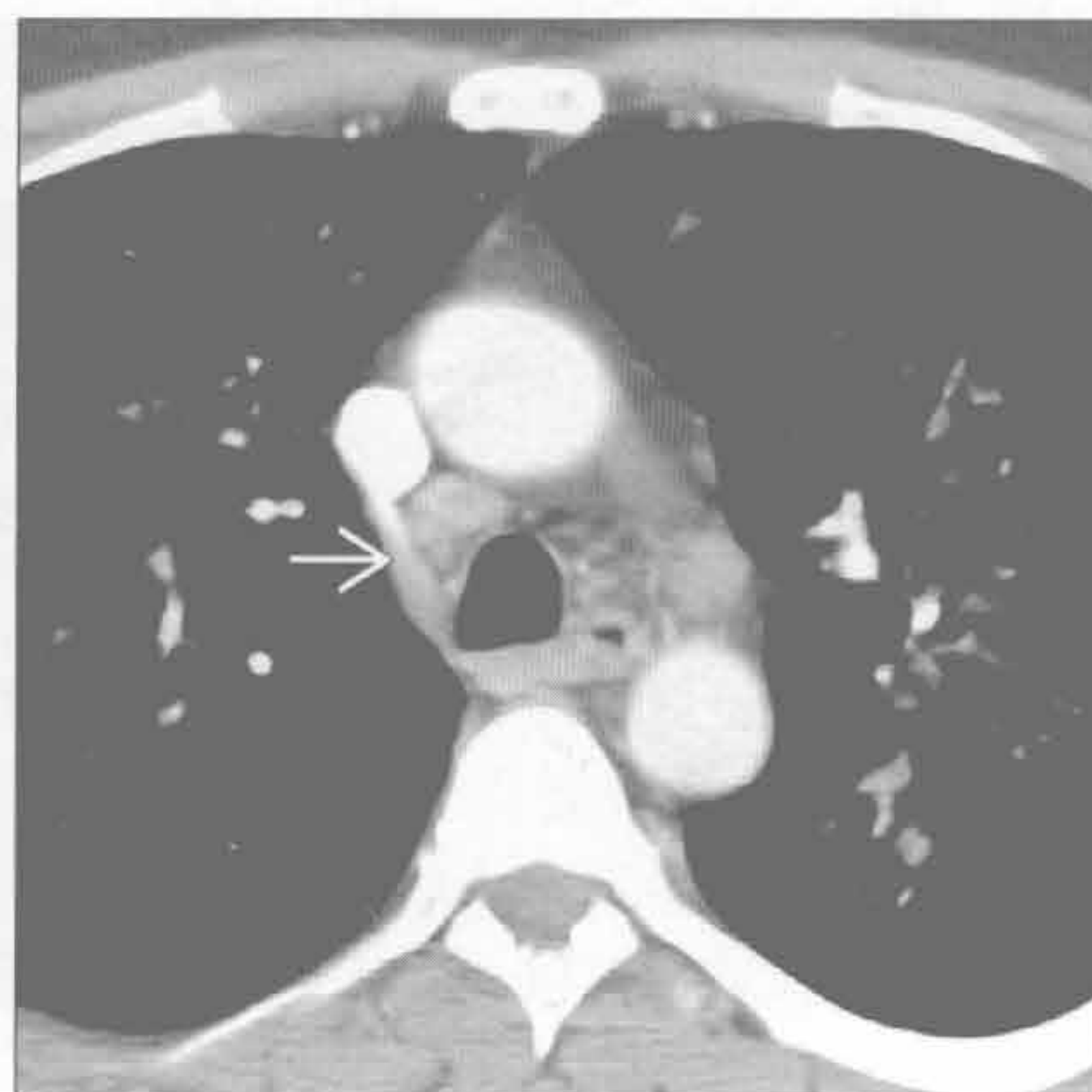

纵隔或肺门强化肿块

急性纵隔炎



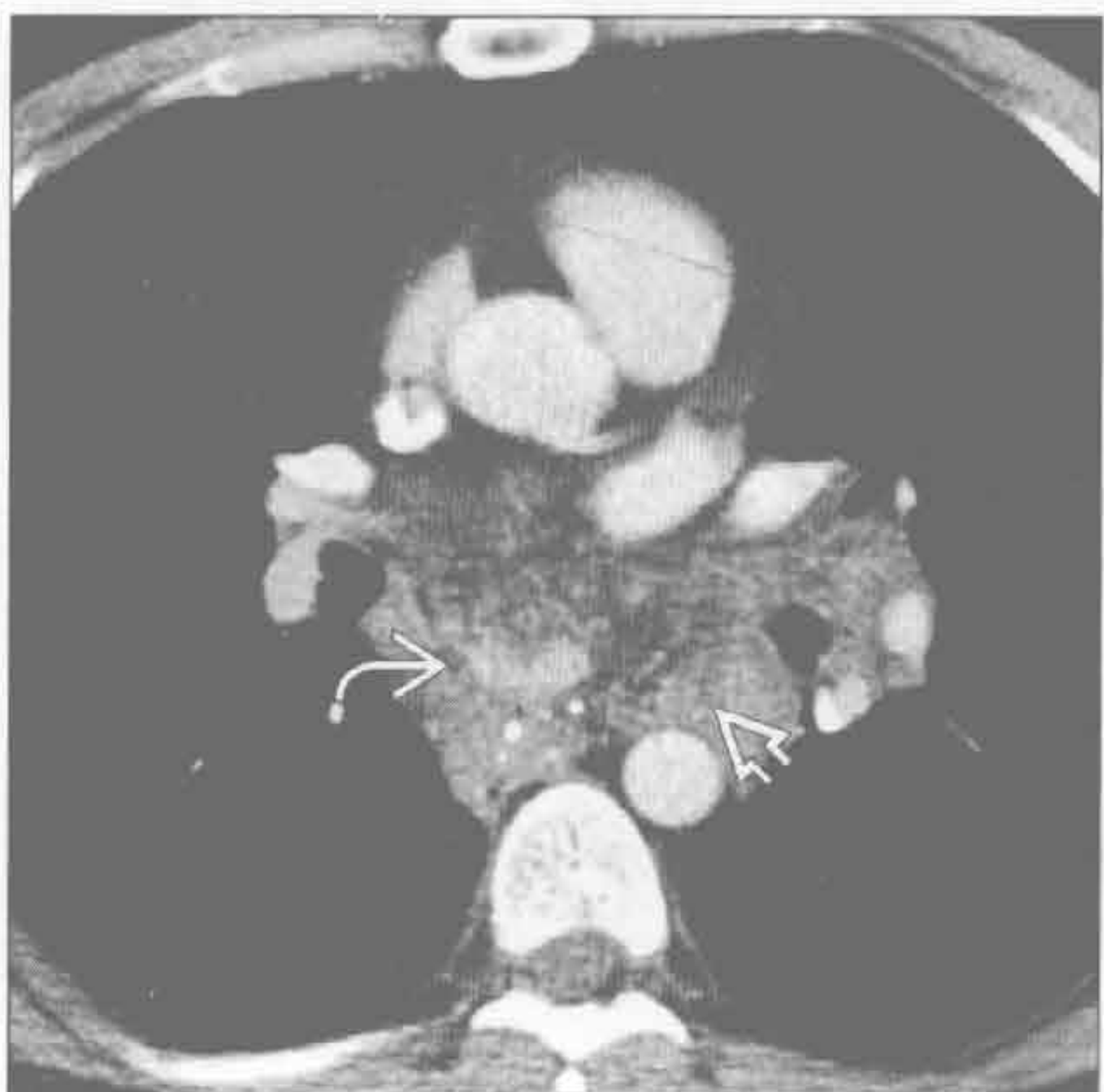卡波西肉瘤



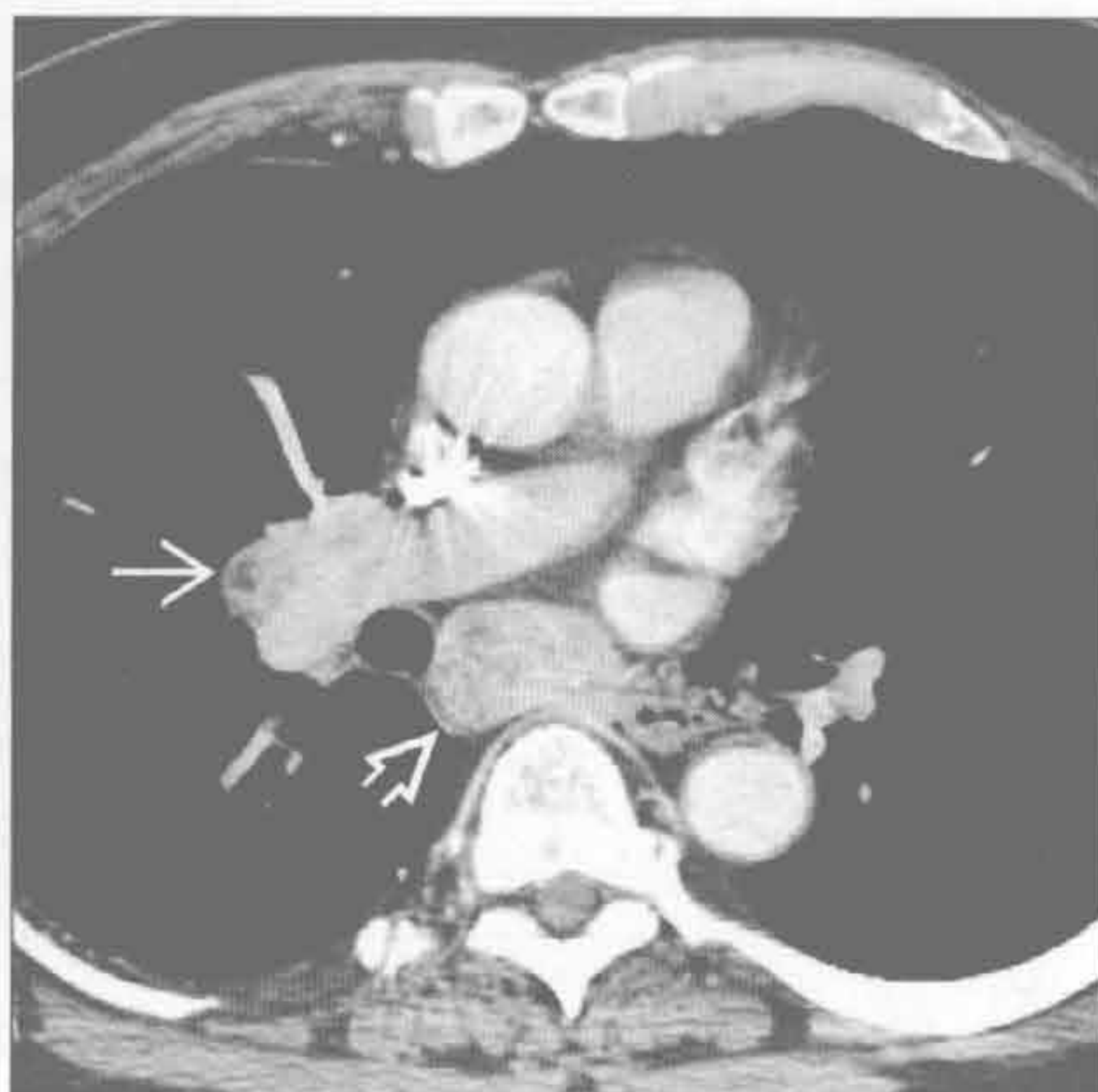
(左) 横断位增强 CT 示前纵隔脂肪弥漫浸润 \Rightarrow ，伴轻度强化。左侧少量胸腔积液 \Rightarrow 。纵隔炎由头颈部感染蔓延导致

(右) 横断位增强 CT 示强化的纵隔淋巴结 \Rightarrow 。肺窗上(未显示)见弥漫性支气管旁结节。鉴别诊断包括杆菌性血管瘤病，但那些淋巴结通常强化更明显

血管瘤



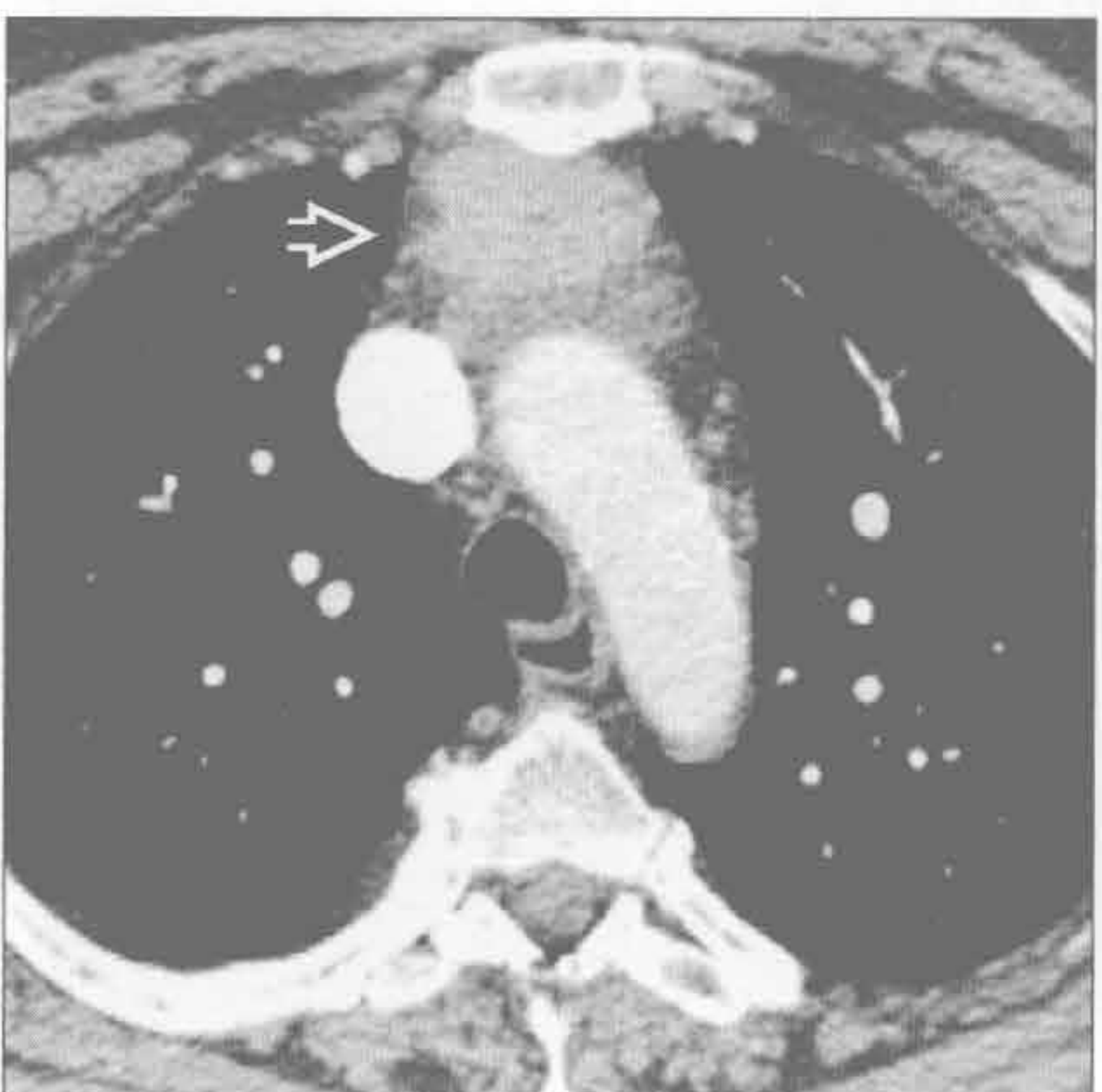转移



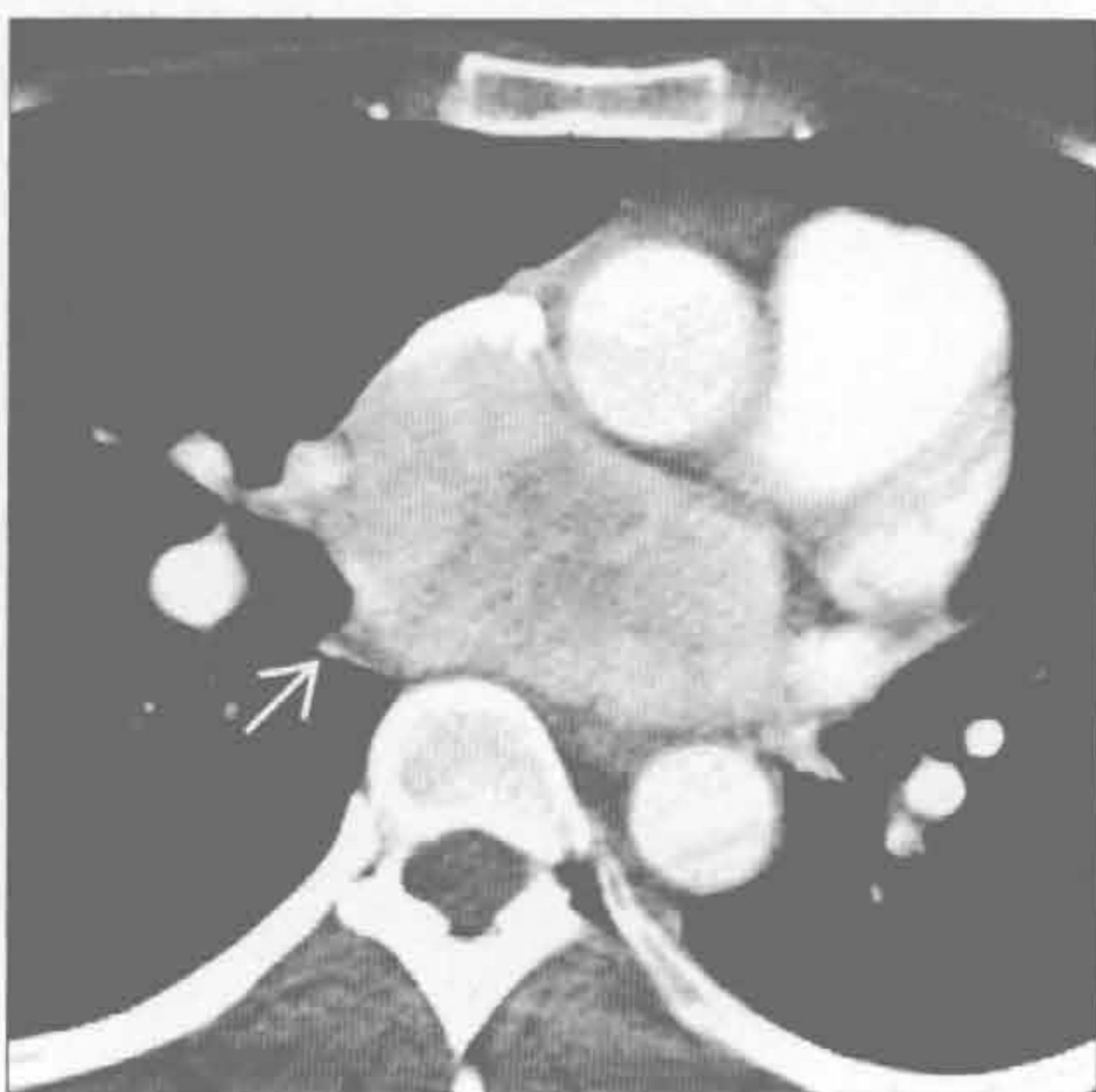(左) 横断位增强 CT 示隆突下大肿块 \Rightarrow ，中央轻度强化 \Rightarrow 。肿块另含多发小斑点状钙化。肿块累及整个中纵隔，但未阻塞邻近静脉或气道

(右) 肾细胞癌转移患者。横断位增强 CT 示增大的、不均匀且强化的隆突下肿块 \Rightarrow 和右肺门肿块 \Rightarrow

胸腺癌



副神经节瘤



(左) 横断位增强 CT 示强化的前纵隔肿块 \Rightarrow ，边缘不规则。鉴别诊断包括胸腺癌

(右) 横断位增强 CT 示不均匀且强化的隆突下大肿块 \Rightarrow 。患者有严重的高血压。较小的肿瘤强化常较均匀，强化可显著

单侧纵隔肿块

鉴别诊断

常见

- 甲状腺肿
- 胸腺瘤
- 畸胎瘤
- 淋巴瘤
- 心包囊肿
- 支气管囊肿
- 神经源性肿瘤
- 胸膜心包脂肪垫
- 主动脉瘤

不常见

- 胸腺癌
- 胸腺囊肿
- 淋巴管瘤
- 恶性生殖细胞肿瘤
- 食管囊肿

罕见(但重要)

- 甲状旁腺腺瘤
- 胸腺脂肪瘤
- 血管瘤
- 脊膜膨出
- 胸导管囊肿
- 胃肠(神经管原肠)囊肿

重要信息

鉴别诊断要点

- 胸部 X 线片对纵隔肿块的鉴别诊断价值有限
- 结合肿块部位、人群分布和影像(CT、MR)可能做出有把握的诊断
- 临床病史是淋巴瘤、髓外造血、胸腺瘤(重症肌无力)、胸腺癌(激素综合征,如库欣综合征或多发性内分泌肿瘤综合征)的诊断关键

常见诊断的有用线索

- 甲状腺肿
 - 最常见于女性
 - 右侧纵隔肿块伴气管向对侧移位
 - 平扫 CT 上呈高密度 (> 100 Hu)
- 胸腺瘤
 - 边界清楚、圆形或卵圆形的前纵隔肿块
 - 大小不同
 - 密度均匀或不均匀
 - 出血、坏死或囊变区(CT、MR)

- 点状、线状或环状钙化(CT)
- 可导致胸膜播散(“坠落转移”)

• 畸胎瘤

- 位于前纵隔 (> 80%)
- 脂肪组织成分常见 (> 80%)
- CT 和 MR 上不均匀
- CT 和 MR 对识别小灶脂肪有价值

• 淋巴瘤

- 非霍奇金淋巴瘤
 - 最常见的淋巴瘤 (> 75%)
 - 大 B 细胞淋巴瘤: 青壮年(20-40岁), 女性多见
- 霍奇金病(结节硬化型)
 - 大的前纵隔肿块(40%)
 - 青壮年(20-40岁)

• 心包囊肿

- 常位于心膈角

• 支气管囊肿

- 起源不同: 气管旁、隆突、肺门、食管旁和纵隔外
- CT: 50%呈高密度 (> 130 Hu); 10%有囊壁钙化; 囊液含钙乳罕见

• 神经源性肿瘤

- 神经纤维瘤
 - 椎旁区域或沿神经走行
 - 平扫 CT 上呈低密度(20 ~ 25 Hu)
- 神经鞘瘤
 - 椎旁区域或沿神经走行
 - 可存在邻近骨质改变(50%)
- 节细胞神经瘤
 - 主要见于婴儿和儿童; 60%见于 20 岁以下患者
 - 平扫 CT 上呈低密度
- 节细胞神经母细胞瘤
 - 10 岁以后罕见; 沿垂直轴(交感神经链)的卵圆形病变
 - 表现多样: 从密度均匀的实性肿块至囊性肿块
- 副神经节瘤
 - 靠近心底部和大血管(邻近心包)
- 通常为双侧性; 可不对称

• 主动脉瘤

- 与主动脉任何部位连续的肿块需考虑动脉瘤

不常见诊断的有用线索

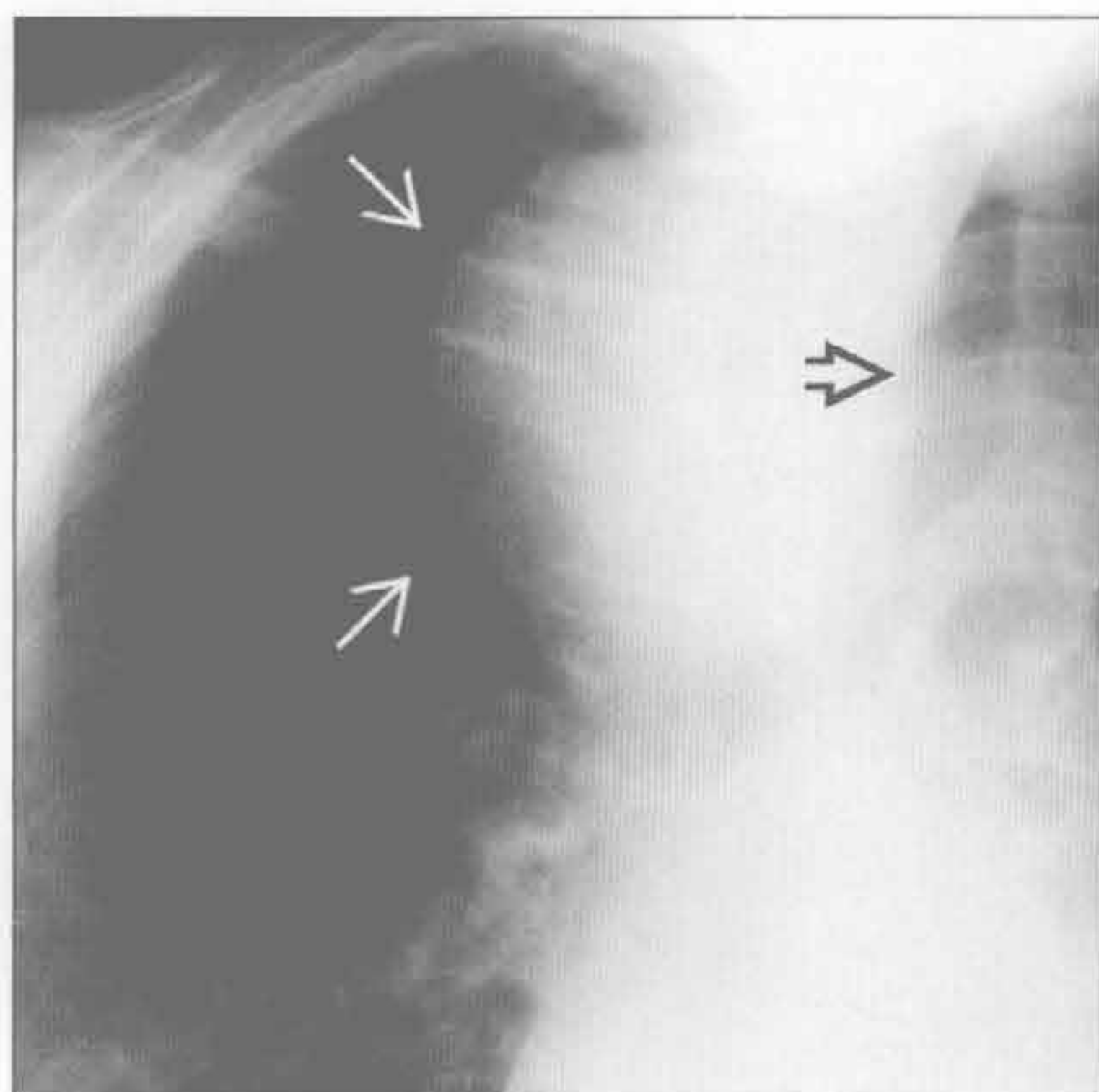
- 胸腺癌

- 最常见的组织学亚型：鳞状细胞癌和神经内分泌癌
- CT 和 MR：轮廓不规则，有坏死或囊性成分，不均匀强化，大血管受侵
- 最大标准化摄取值较胸腺瘤高，且 FDG 摄取较均匀
- 胸腺囊肿
 - 先天性
 - 单房；平扫 CT 上呈均匀水样密度（0 ~ 20 Hu）
 - CT 上囊壁难以见到
 - 获得性
 - 多房性；密度高于水
 - CT 上囊壁明显
- 淋巴管瘤
 - 通常见于颈部或腋窝；前纵隔（10%）；单房或多房（30%）
 - 可绕正常结构迂回走行
- 食管囊肿
 - 中纵隔或后纵隔边缘锐利的肿块
 - CT：圆形或管状水样密度肿块，靠近或位于食管壁内（壁内型）

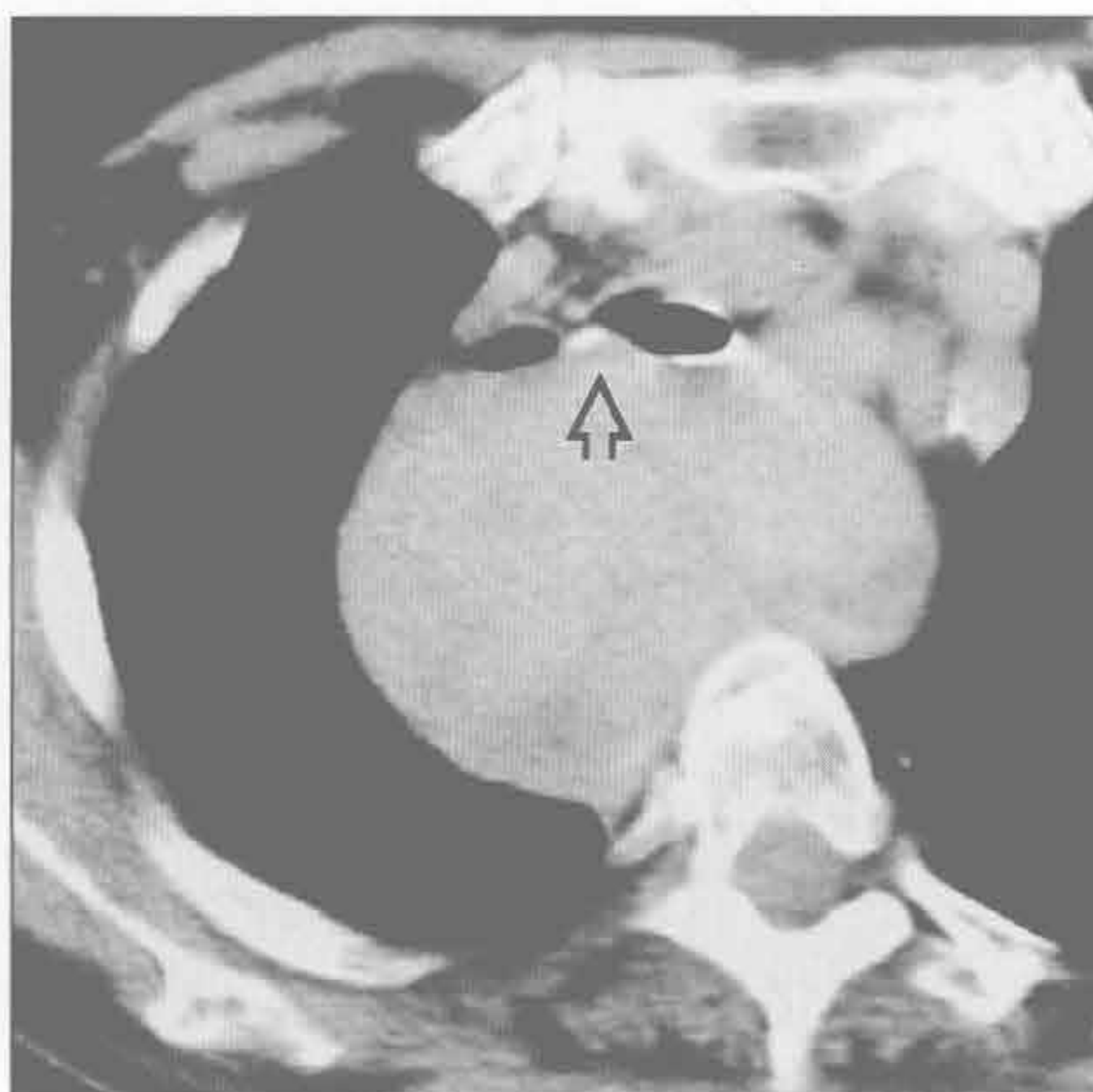
罕见诊断的有用线索

- 甲状旁腺腺瘤
 - 大多非常小；表现类似淋巴结
 - 理想的评估是将 ^{99m}Tc 甲氧基异丁基异睛与 SPECT 相结合
- 胸腺脂肪瘤
 - 完全无症状
 - 可与心脏增大表现类似
 - 随体位变化可变形（质地柔软）
- 血管瘤
 - 多无症状
 - 可见静脉石（10%）
 - 平扫和增强 CT 上都不均匀
- 脊膜膨出
 - 典型部位：介于胸廓入口和膈肌之间
 - 典型者见硬膜囊内和膨出的脊膜内的脑脊液连续
- 胸导管囊肿
 - 后纵隔圆形或卵圆形囊性小肿块
- 胃肠（神经管原肠）囊肿
 - 诊断：儿童
 - 圆形或分叶状肿块；密度均匀
 - 神经管原肠囊肿：伴脊柱异常（有症状）时

甲状腺肿



甲状腺肿



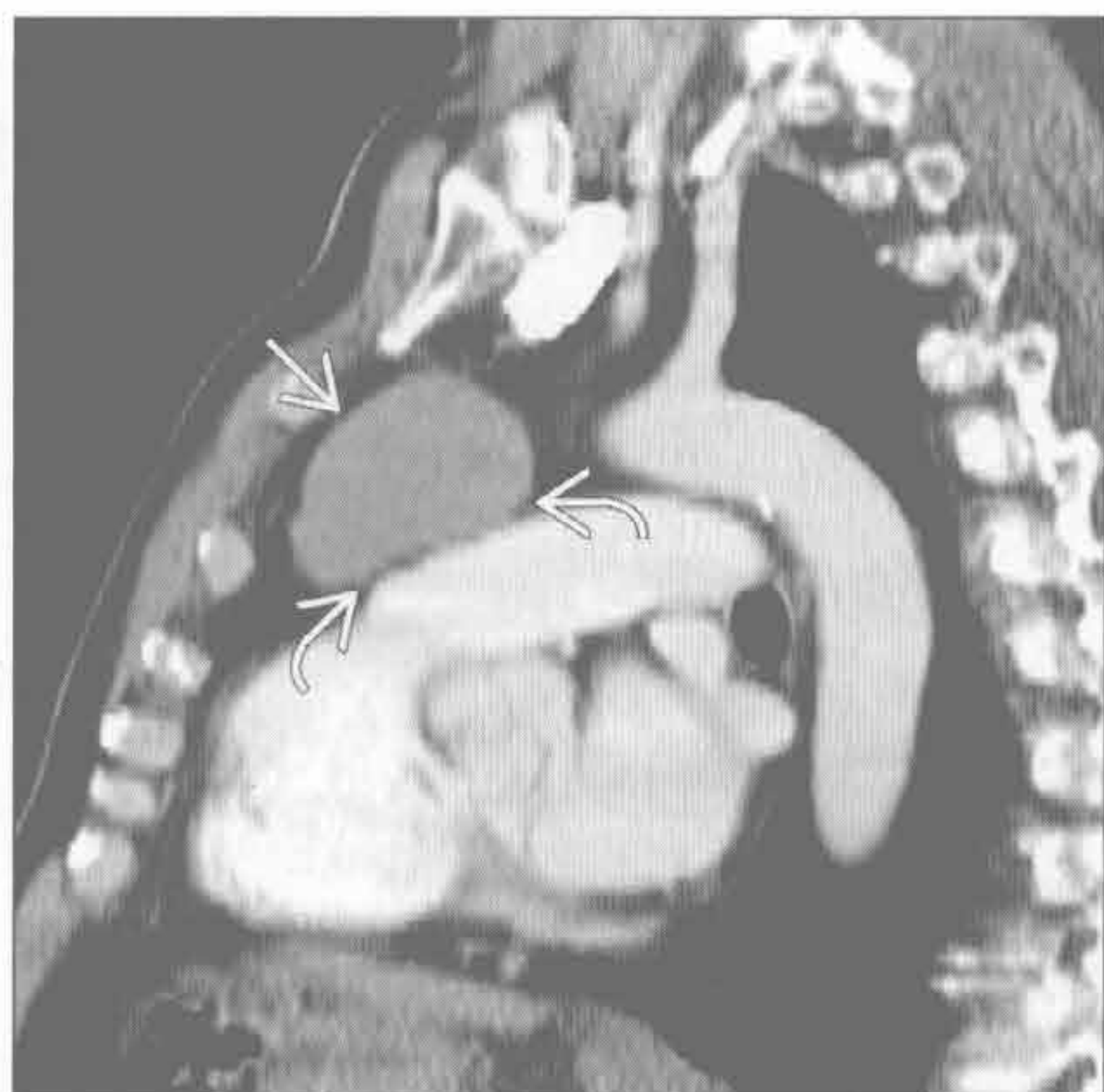
（左）正位 X 线片示上纵隔大肿块 \blackrightarrow ，使气管向侧方移位 \blackrightarrow

（右）横断位平扫 CT 示均匀的中纵隔大肿块，使气管向前移位并压迫气道 \blackrightarrow

单侧纵隔肿块

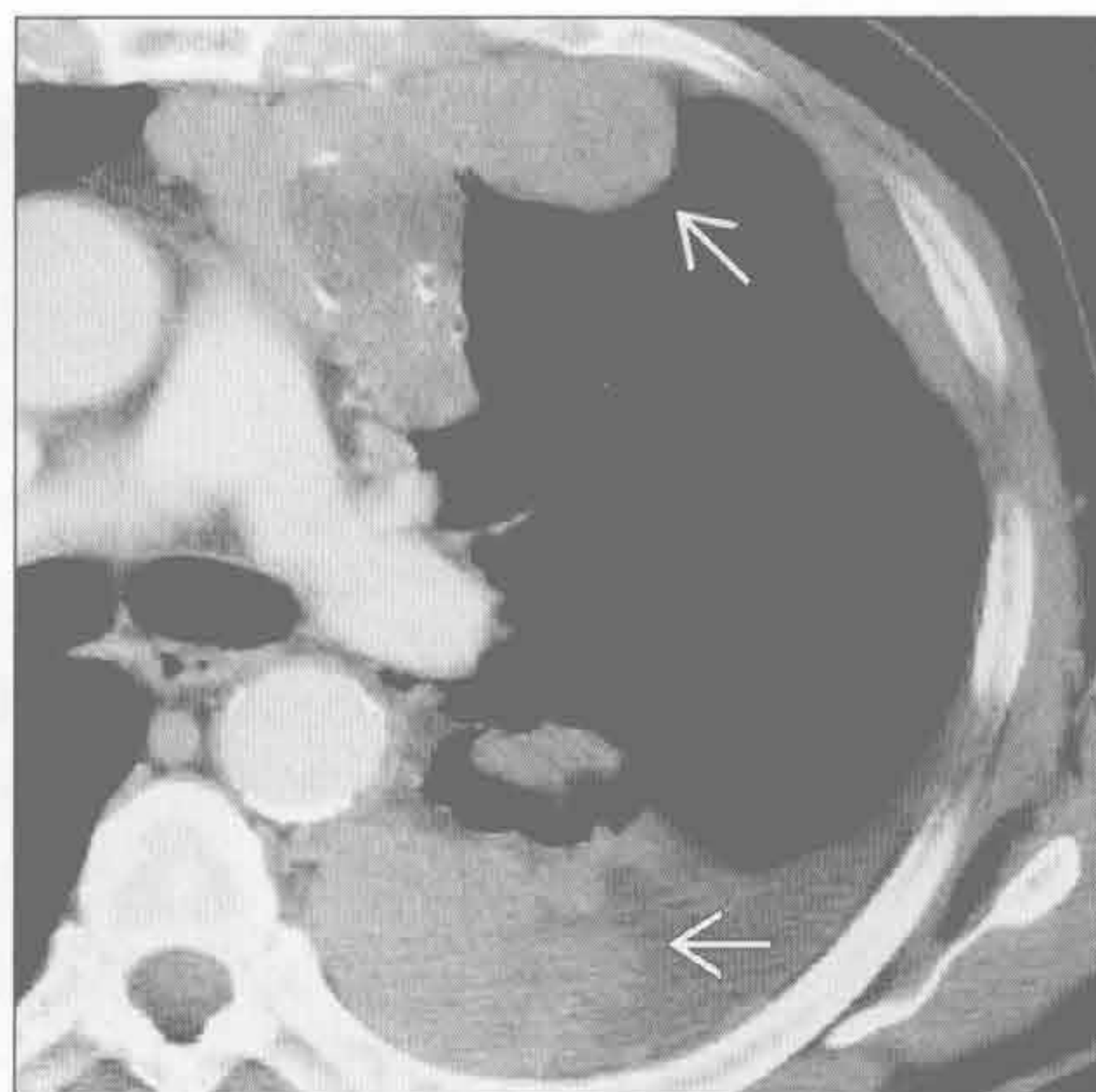
胸腺瘤

(左) 矢状位增强 CT 示密度均匀的前纵隔实性肿块 \Rightarrow ，位于胸骨后中部区域。CT 同时显示肿块与主动脉弓关系密切，但周围脂肪间隙未消失 \curvearrowright



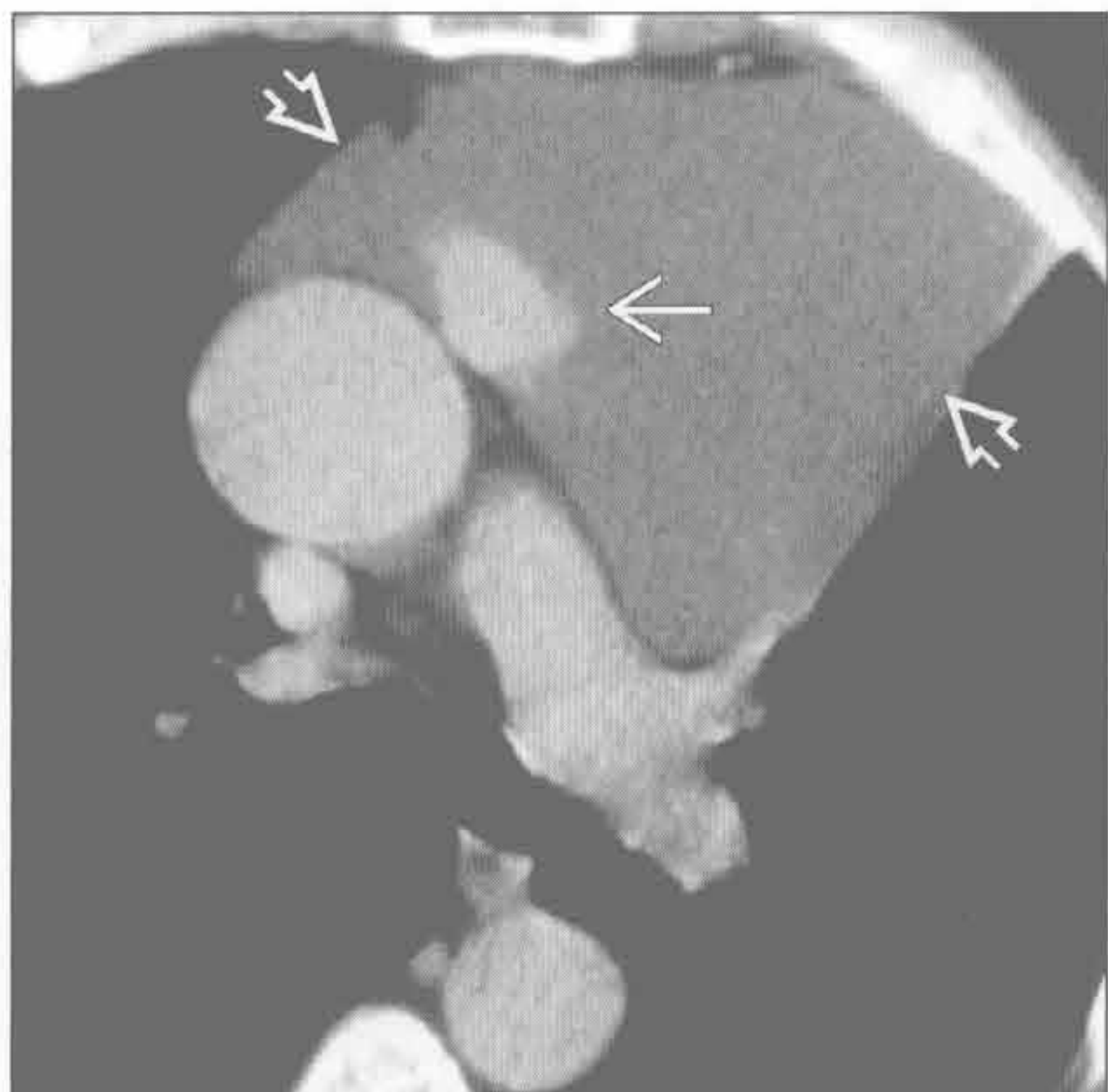
胸腺瘤

(右) 横断位增强 CT 示密度不均的胸腺瘤，伴囊变和点状钙化。胸膜多发结节状增厚是播散性胸膜转移(“坠落转移”)的特征性表现 \Rightarrow



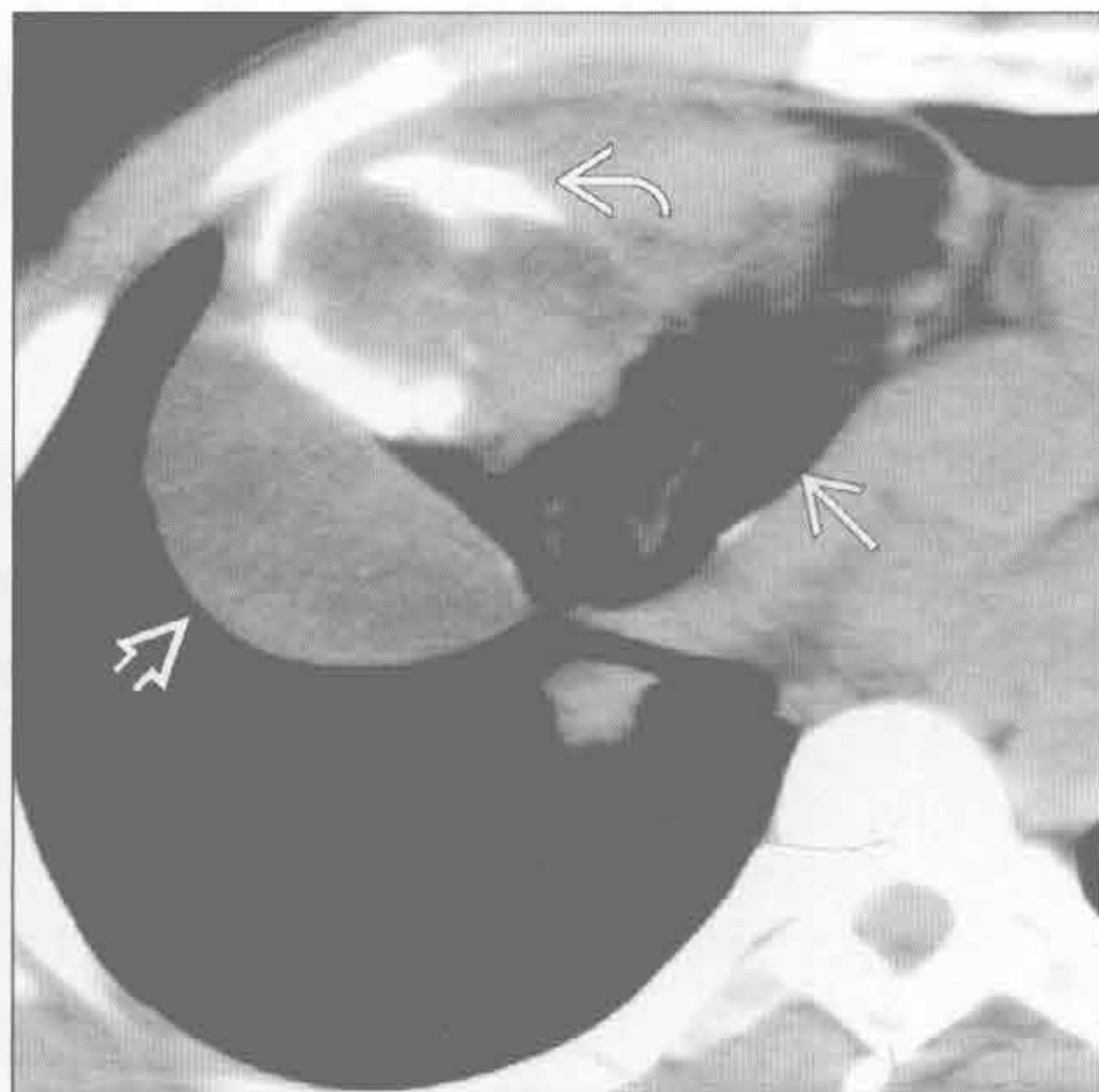胸腺瘤

(左) 矢状位增强 CT 示低密度囊性为主的前纵隔大肿块 \Rightarrow 。囊性病变内见局灶性实性成分 \Rightarrow 。病理示胸腺瘤，以囊性成分为主



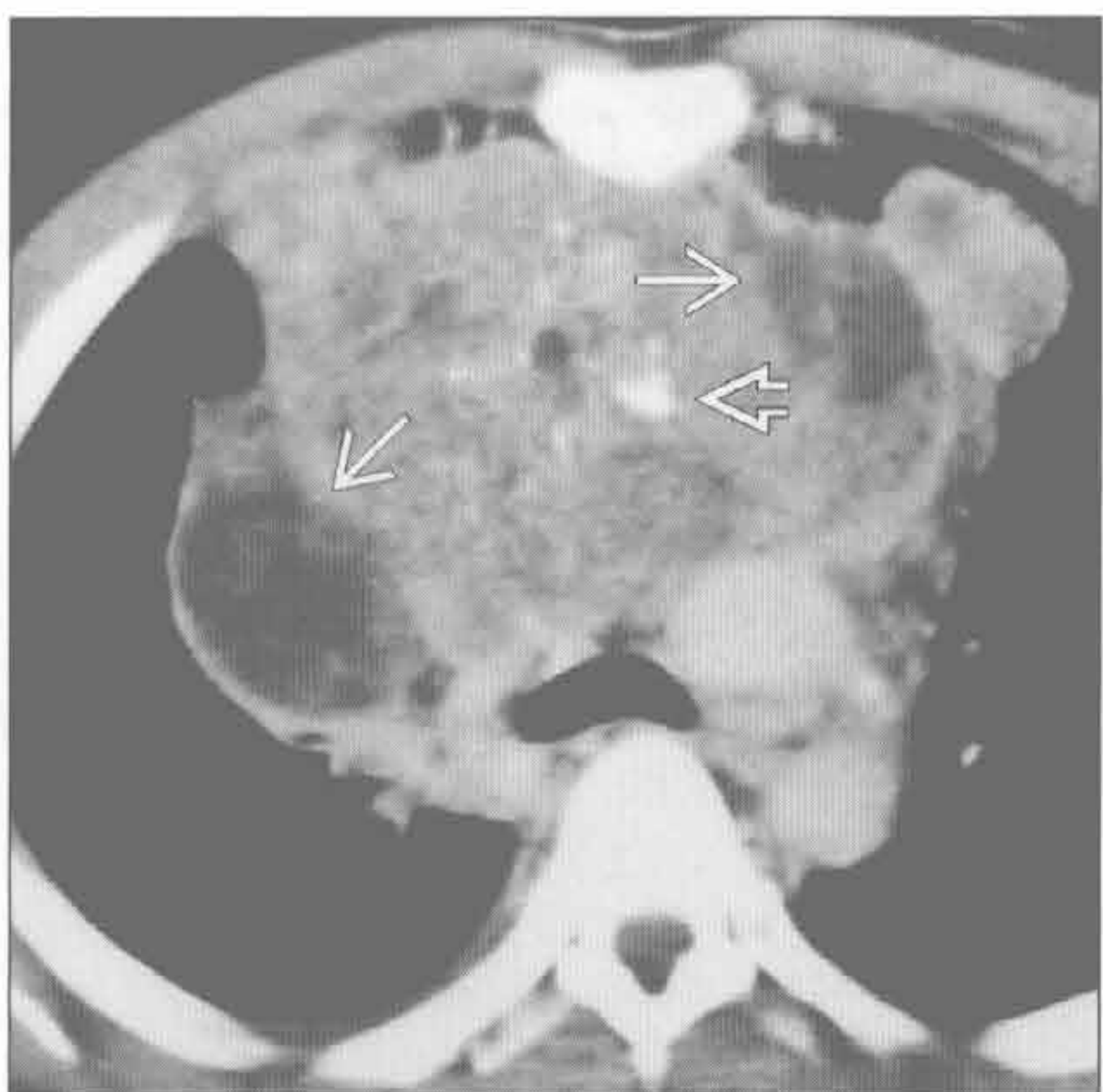
畸胎瘤

(右) 横断位平扫 CT 示边界清楚的不均匀的前纵隔大肿块。见不同的组织成分：软组织 \Rightarrow 、钙化 \Rightarrow 和脂肪 \Rightarrow 。这些是成熟畸胎瘤的特征性表现



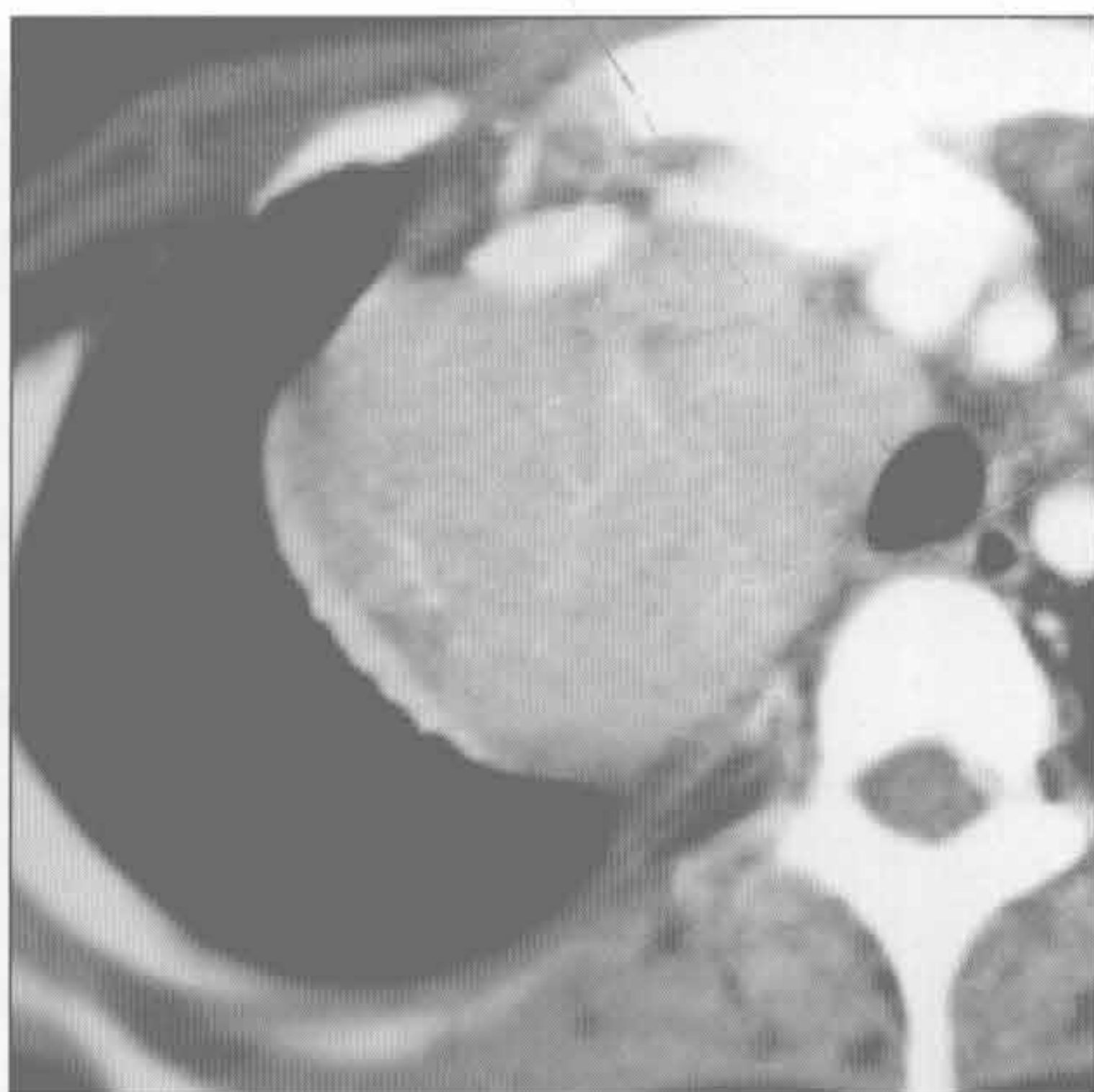
畸胎瘤

(左) 横断位增强 CT 示不均匀的多分叶状的大肿块，位于前纵隔。病变由不同的软组织密度组成，包括脂肪 \Rightarrow 和钙化 \Rightarrow 。组织学诊断为成熟畸胎瘤



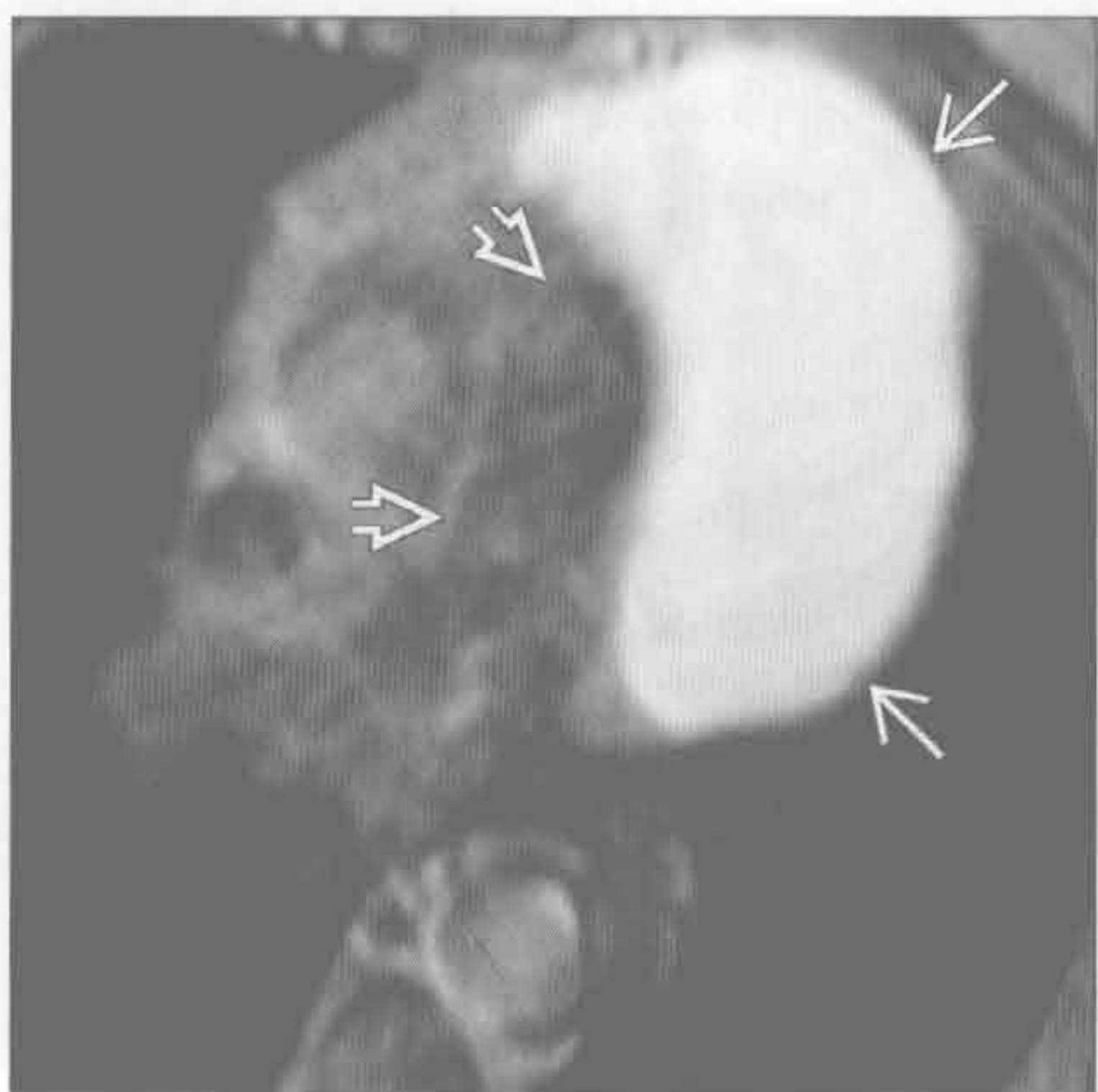
淋巴瘤

(右) 横断位增强 CT 示气管旁大肿块，伴轻度不均匀强化。活检证实为大 B 细胞淋巴瘤

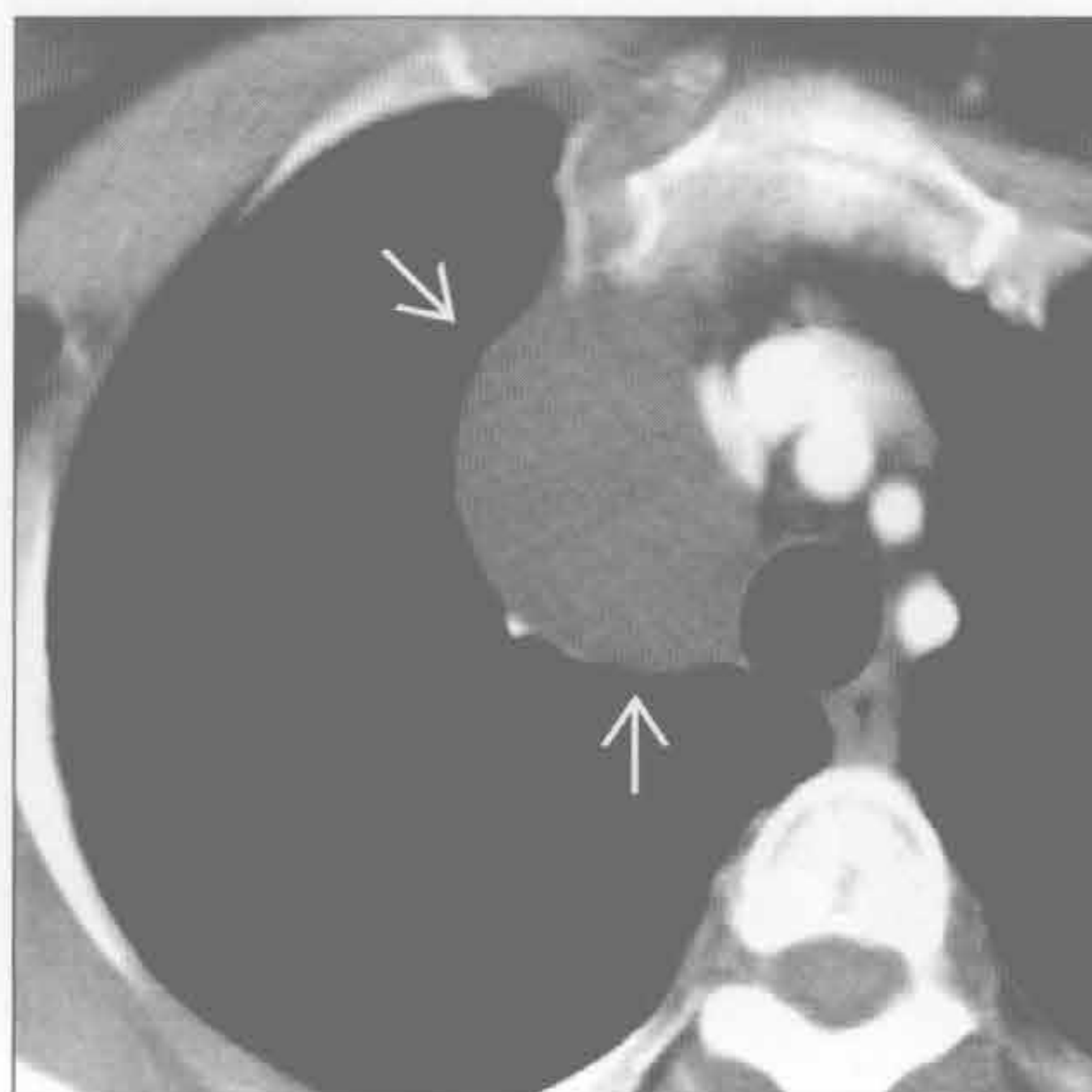


单侧纵隔肿块

心包囊肿



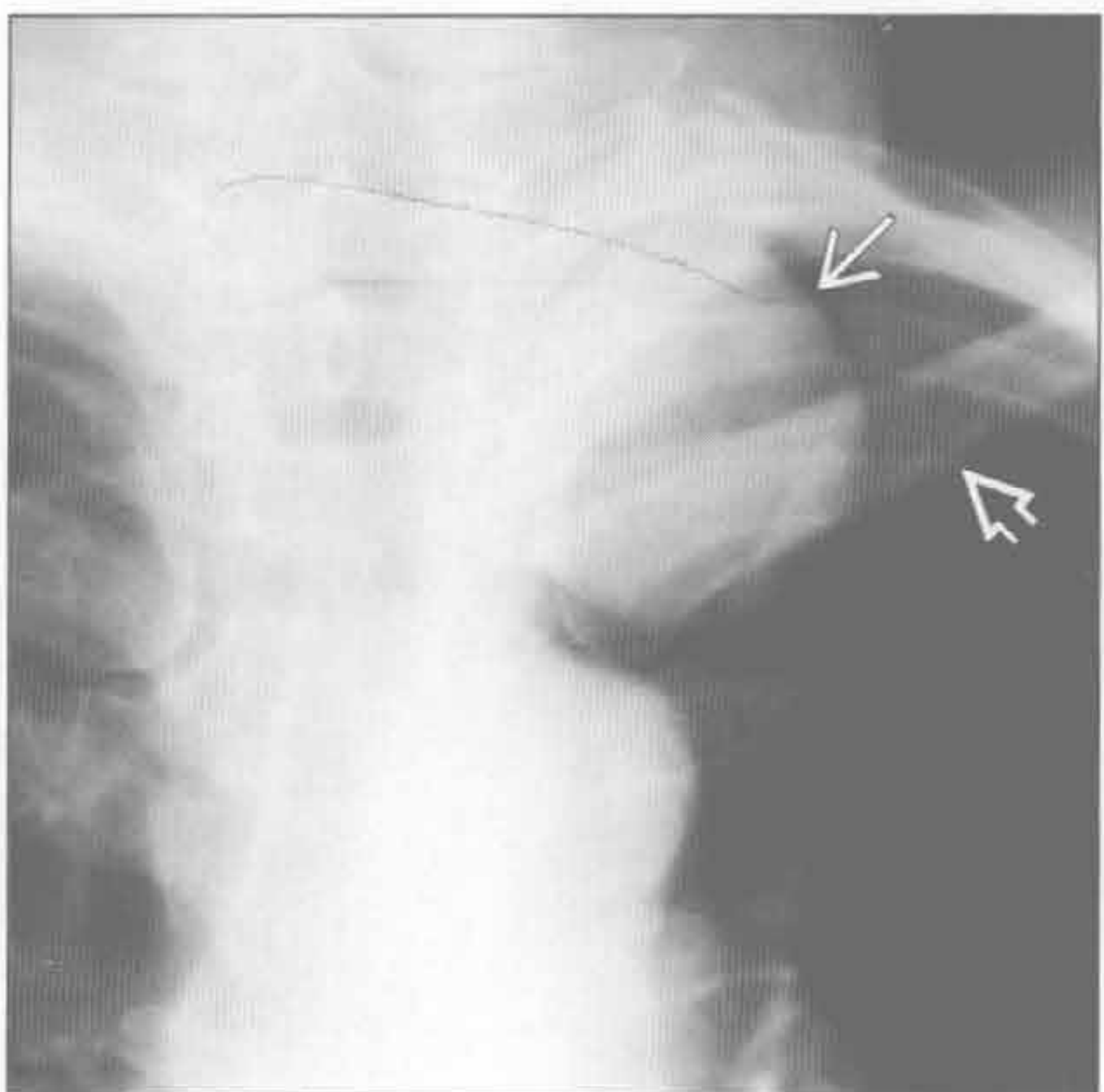
支气管囊肿



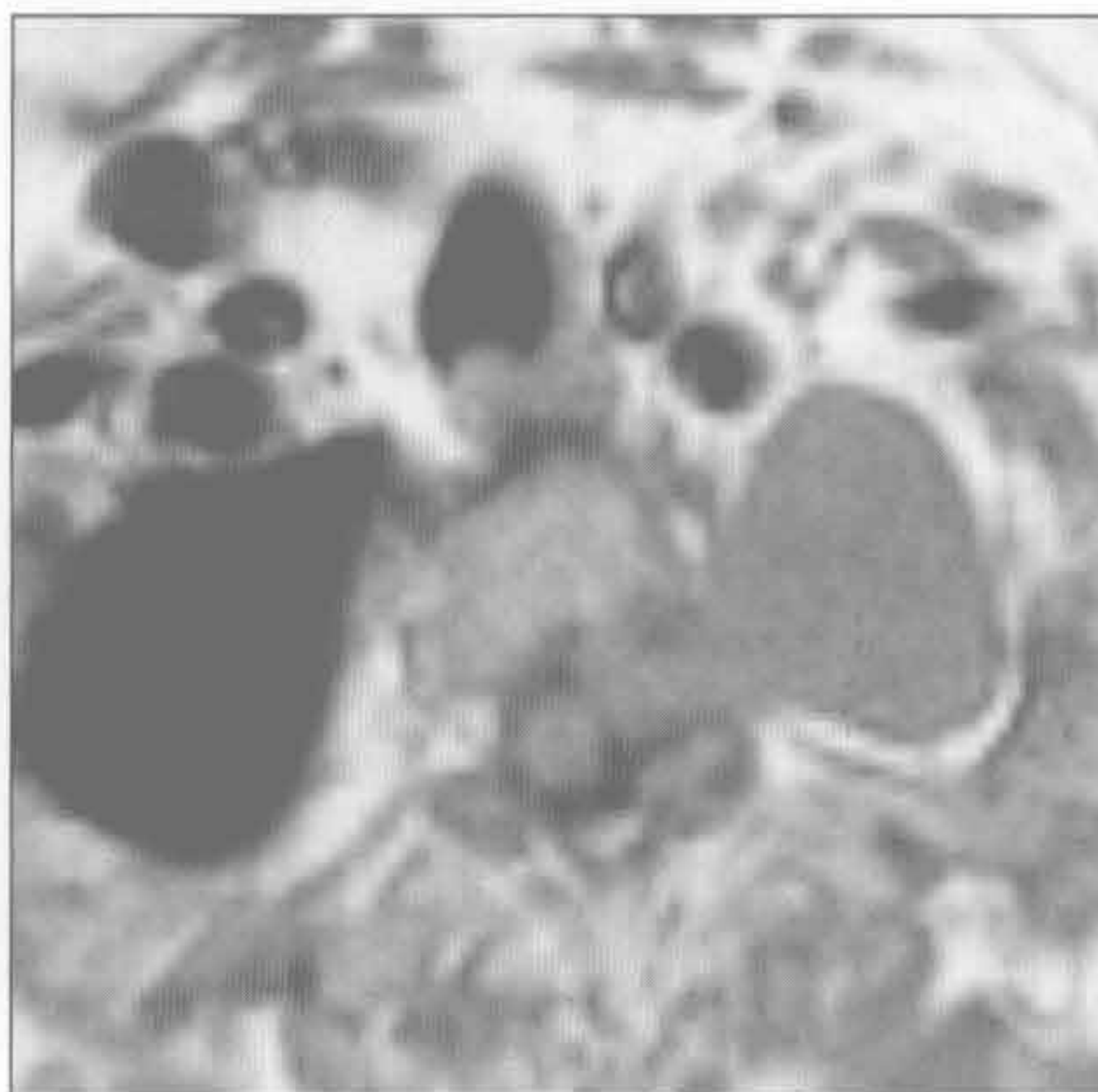
(左) 45岁男性。MR横断位T₂WI抑脂序列示边界光滑的纵隔大肿块。肿块信号均匀增高，无分隔，是囊肿的特征性表现。肿块与肺动脉主干关系密切。

(右) 横断位增强CT示右侧气管旁均匀密度的大肿块，充满液体，壁不易识别。

神经源性肿瘤



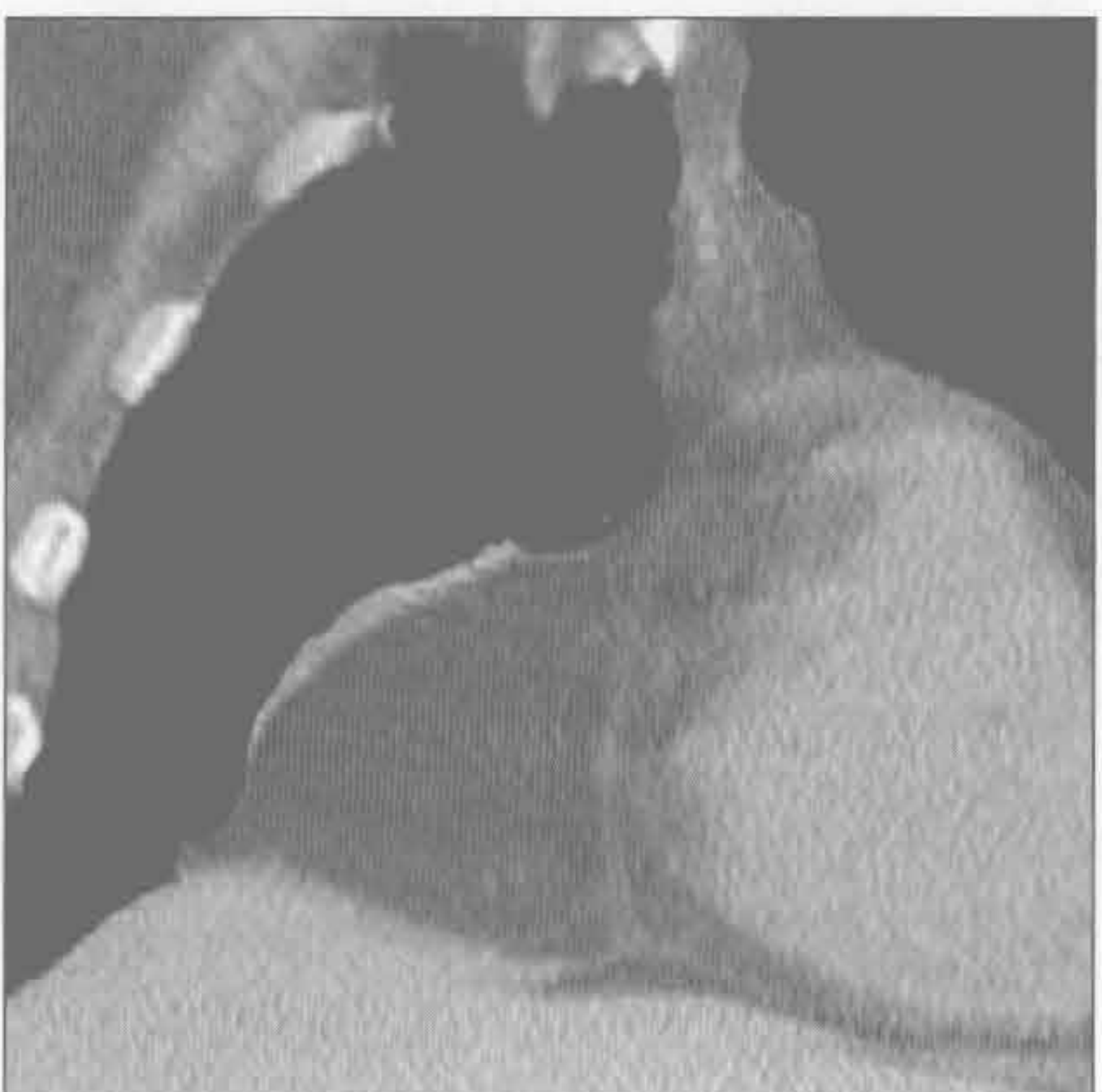
神经源性肿瘤



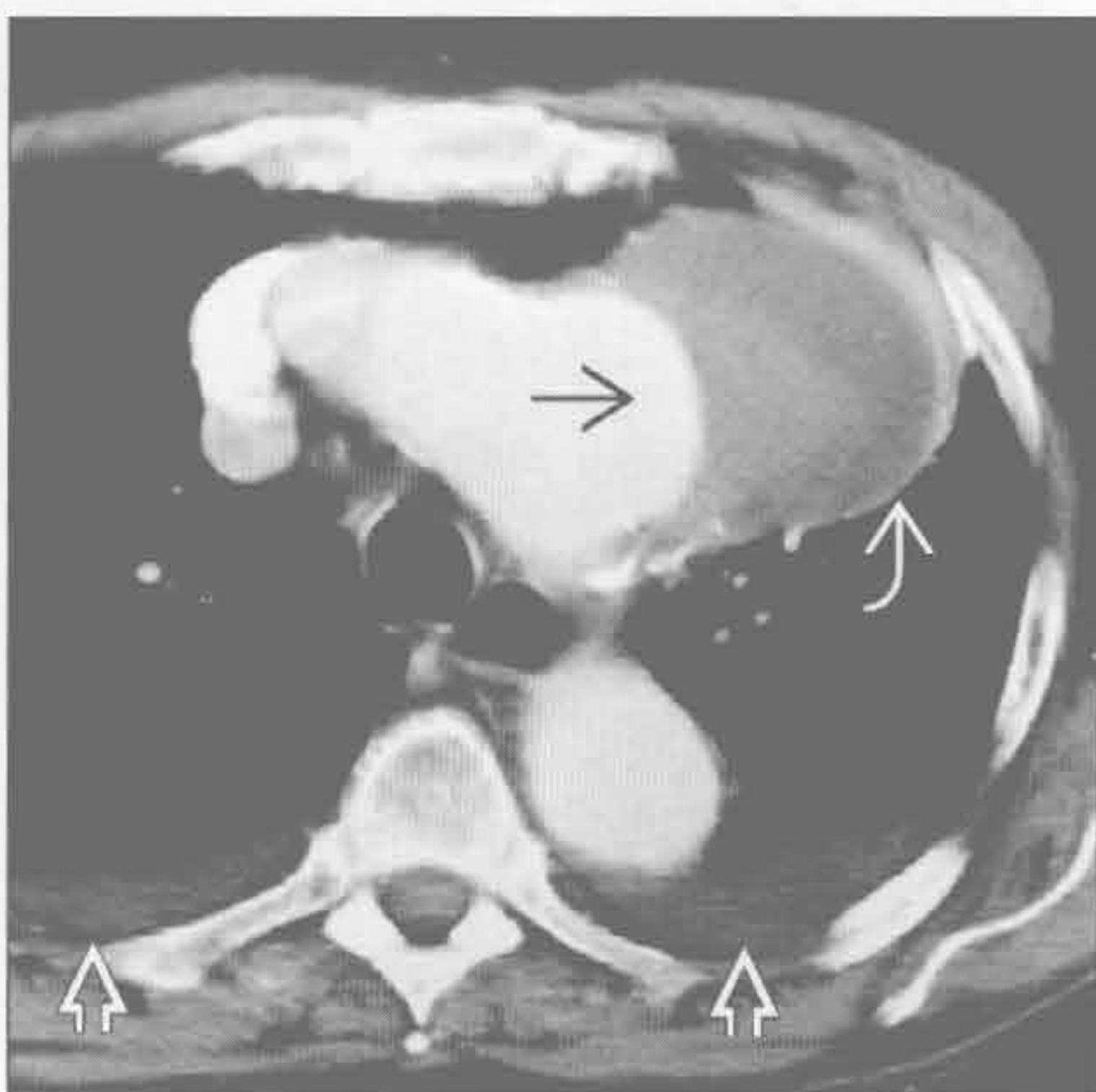
(左) 正位X线片示边界清楚的大肿块，位于左上纵隔旁区域。病变在锁骨上方清晰可见，证明其位于后部胸腔内。组织学证实为节细胞神经瘤。

(右) MR横断位T₁WI序列示密度均匀、边缘锐利的肿块，呈哑铃状延伸至椎管内。手术证实为神经鞘瘤。

胸膜心包脂肪垫



主动脉瘤



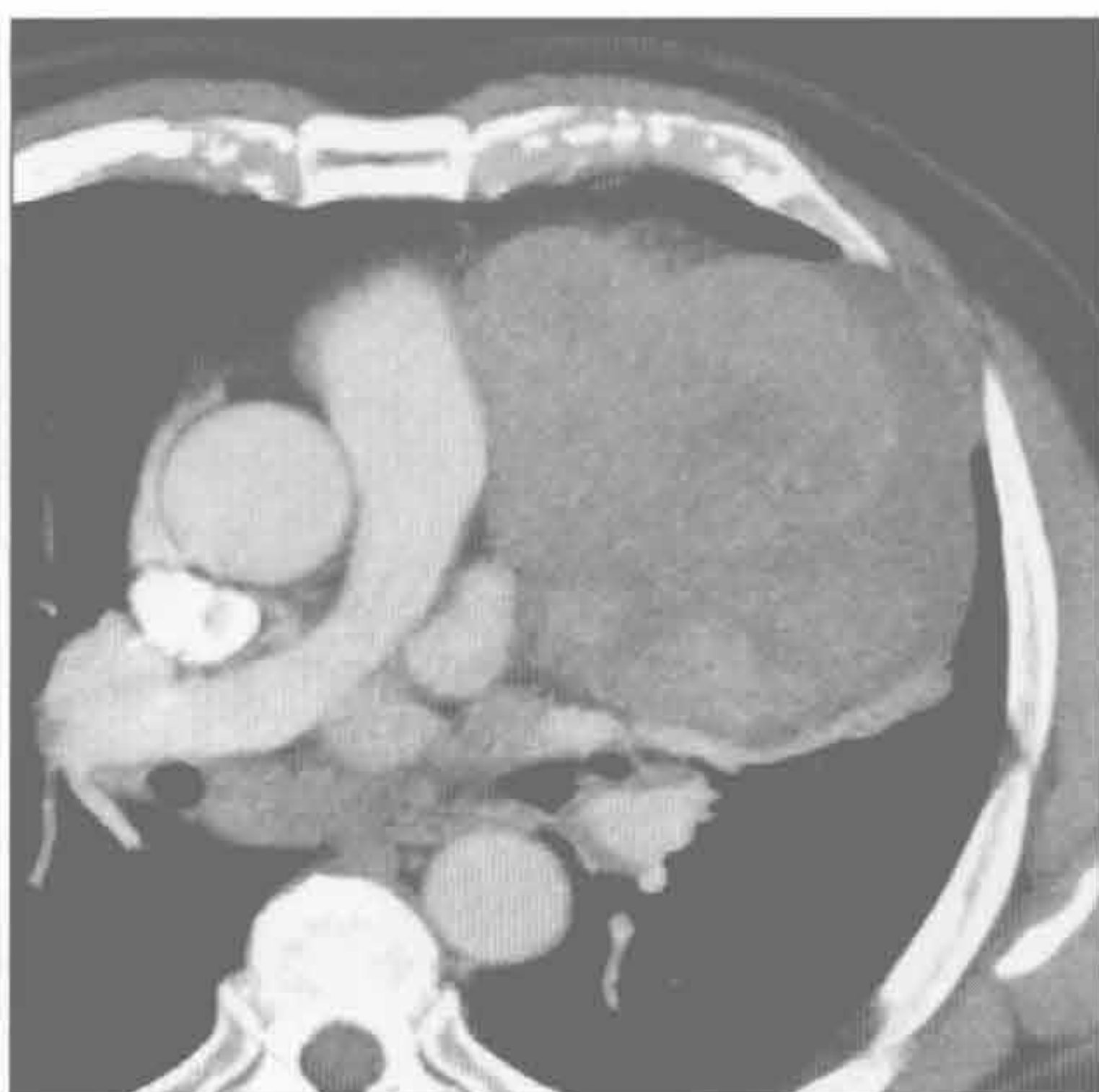(左) 冠状位平扫CT示右心膈角处大量均匀的纵隔脂肪，对心室无占位效应。无血管是大量脂肪堆积的特征性表现，排除了网膜脂肪延伸至胸腔内(Morgagni疝)的可能。

(右) 横断位增强CT示主动脉弓大的动脉瘤，伴大量附壁血栓。双侧少量胸腔积液。

单侧纵隔肿块

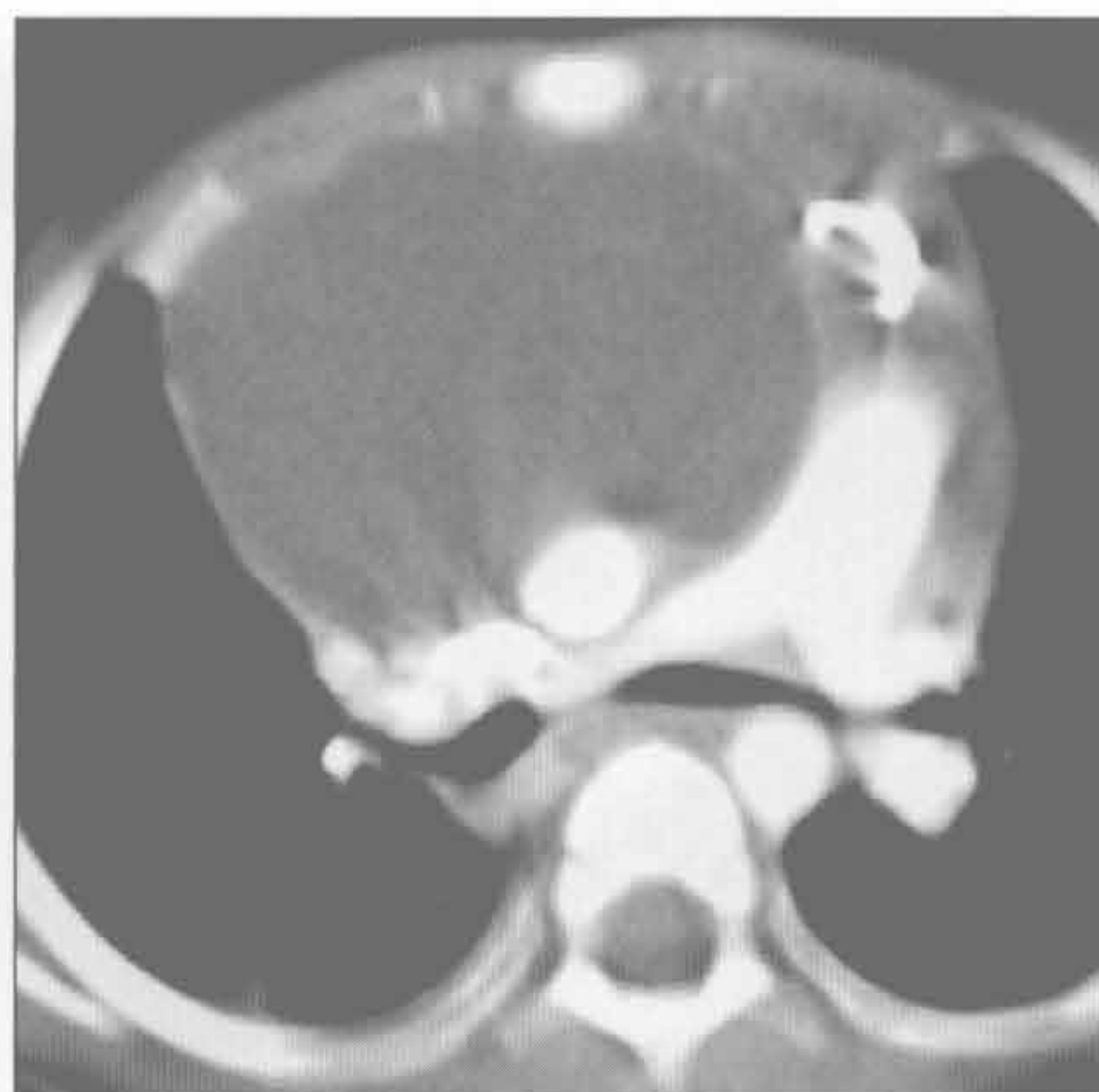胸腺癌

(左) 横断位增强 CT 示密度不均的有坏死区的大肿块。活检示胸腺癌



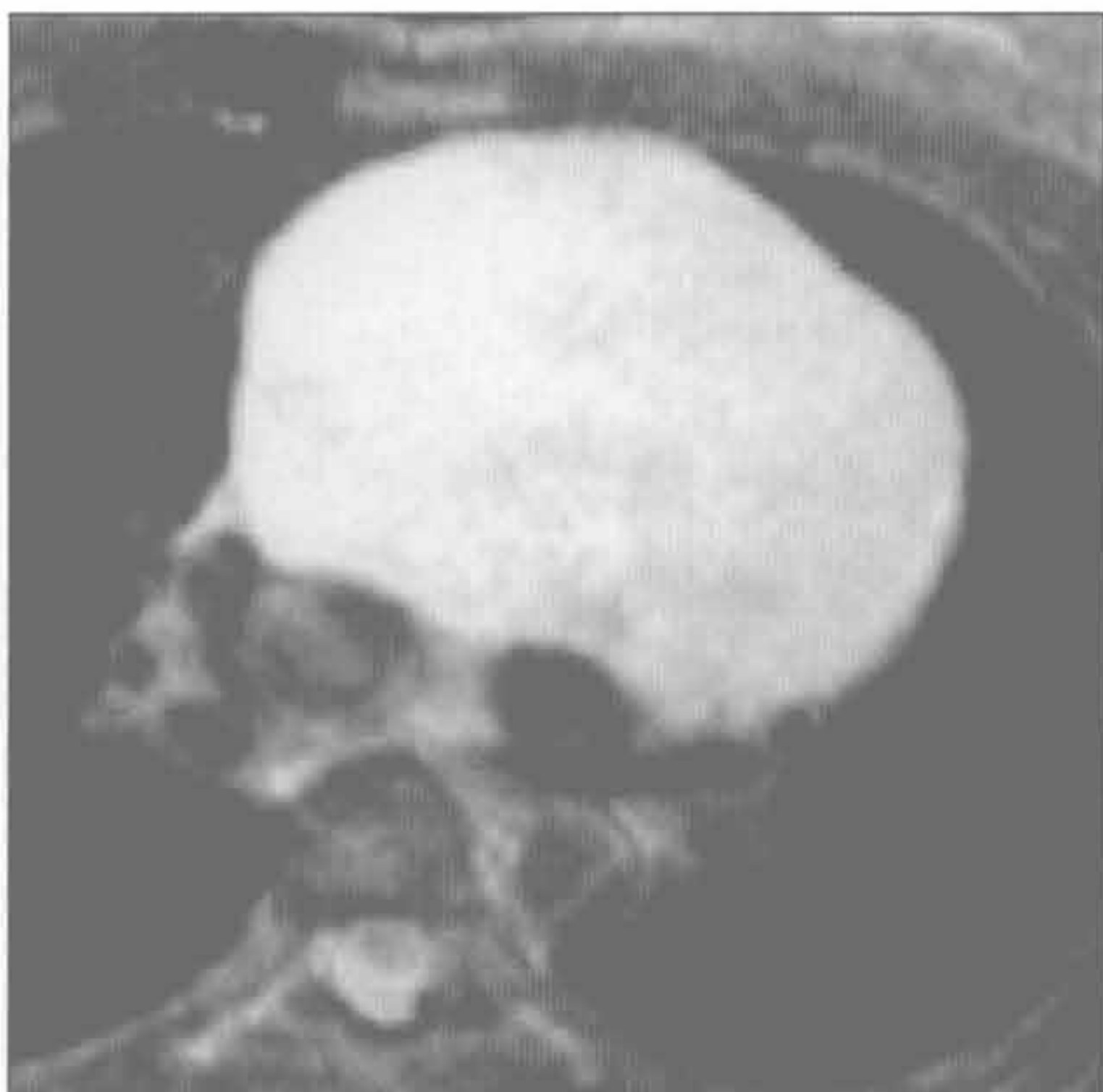胸腺囊肿

(右) 横断位增强 CT 示边界清楚的前纵隔大肿块，呈均匀水样密度。纵隔血管结构受压移位



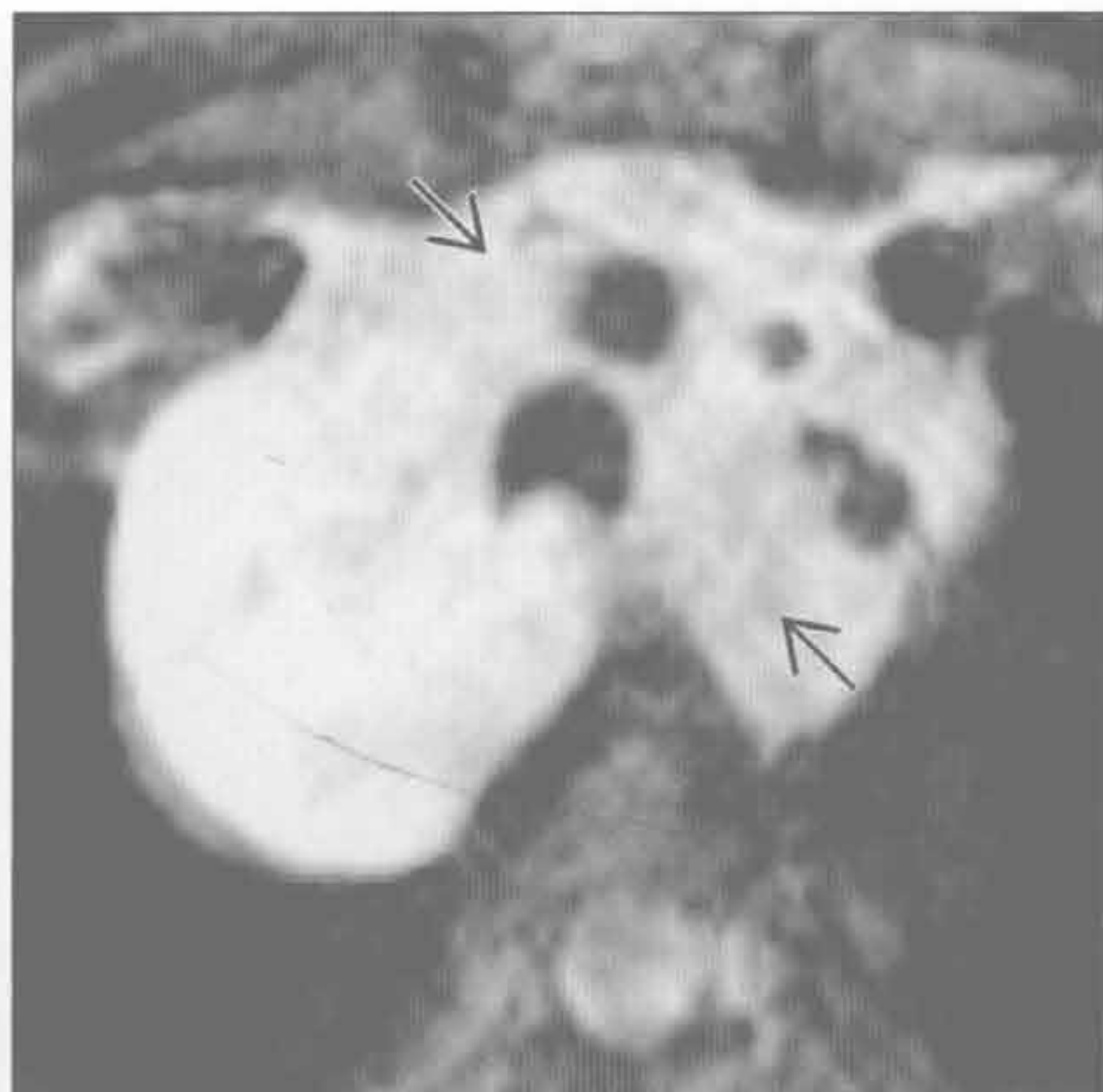
胸腺囊肿

(左) MR 横断位 T₂WI 抑脂序列示均匀、高信号、边缘锐利的前纵隔肿块。组织学证实为胸腺囊肿



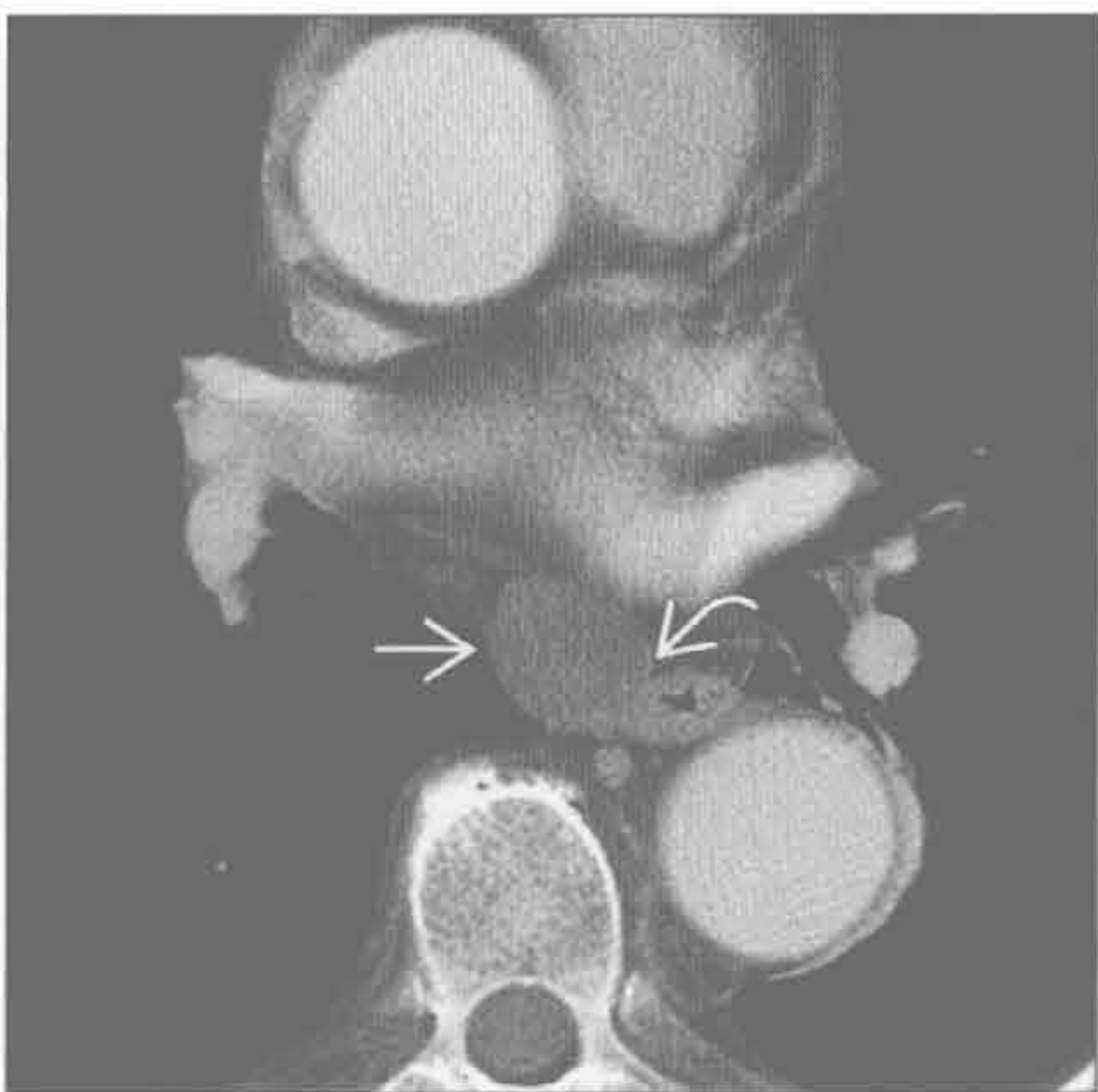
淋巴瘤

(右) MR 横断位 T₂WI 抑脂序列示均匀、高信号的纵隔大肿块。可见肿瘤的浸润部分 [⇨]，邻近血管结构无扭曲。此现象常见于纵隔淋巴瘤



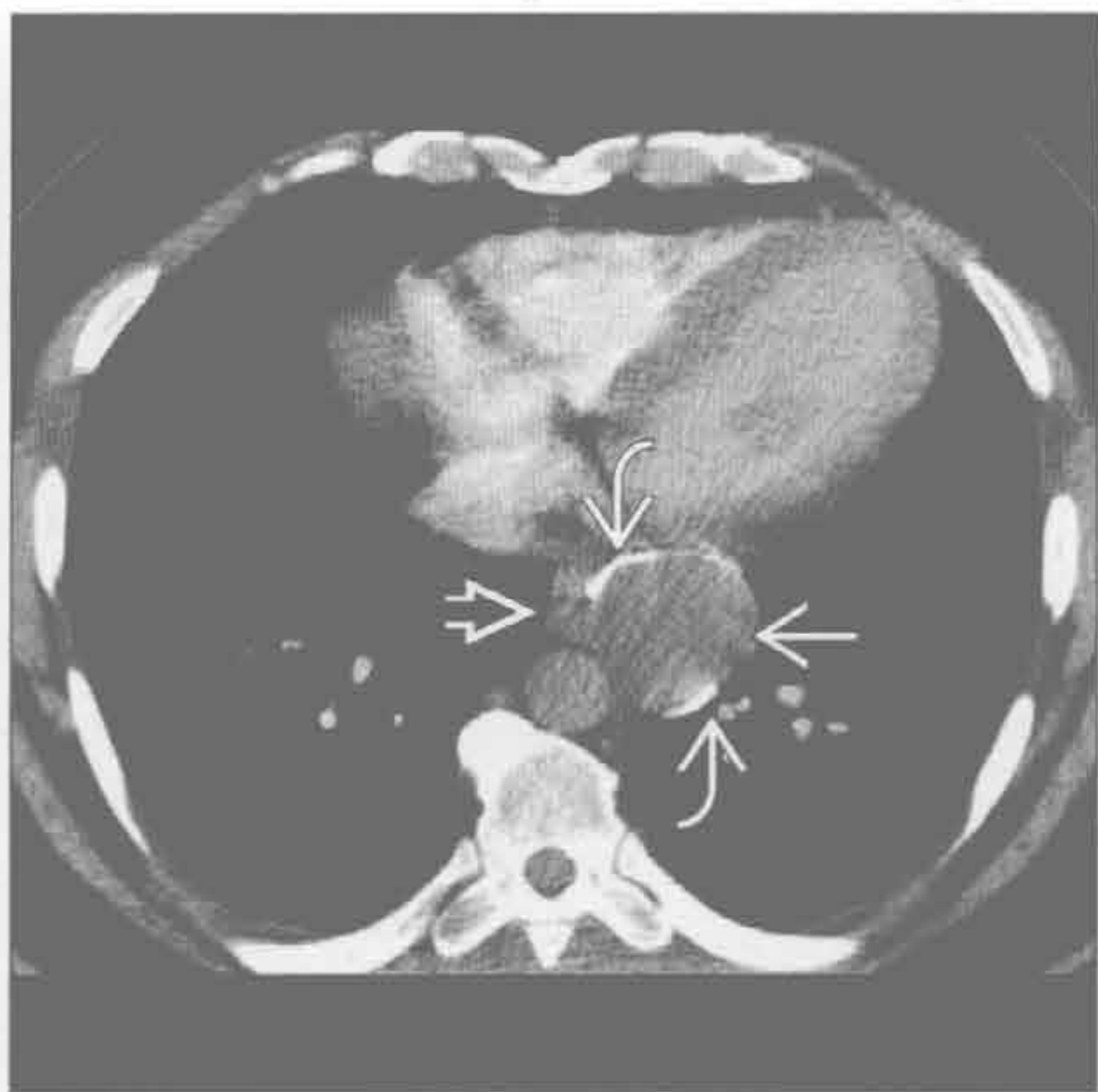食管囊肿

(左) 横断位增强 CT 示密度均匀的隆突下卵圆形囊性肿块 [⇨]，邻近食管壁 [⇨]



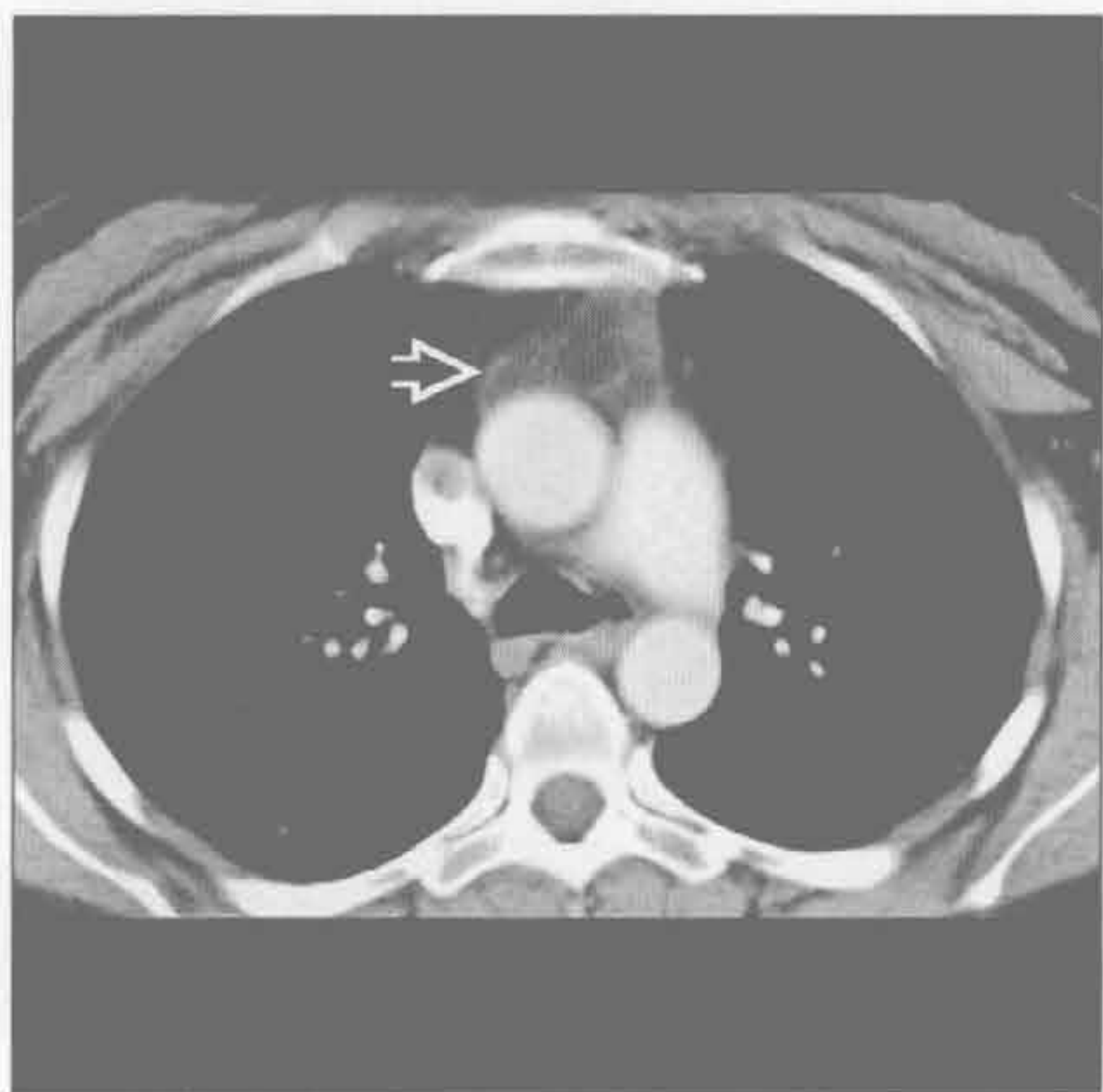食管囊肿

(右) 横断位增强 CT 示边界清楚的低密度大肿块 [⇨]，伴边缘钙化 [⇨]，邻近食管 [⇨]。钙化不是食管囊肿的常见表现

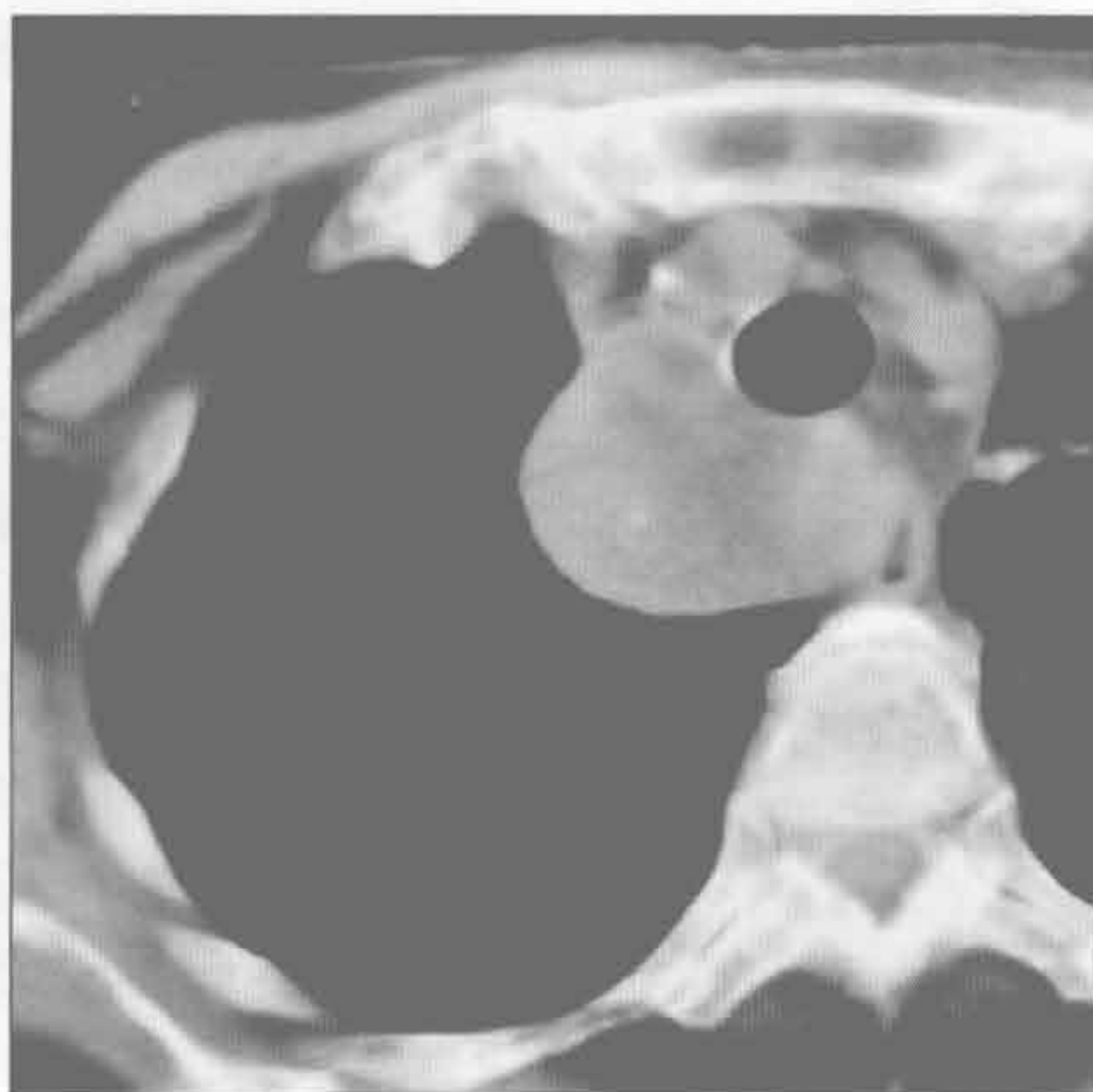


单侧纵隔肿块

胸腺脂肪瘤



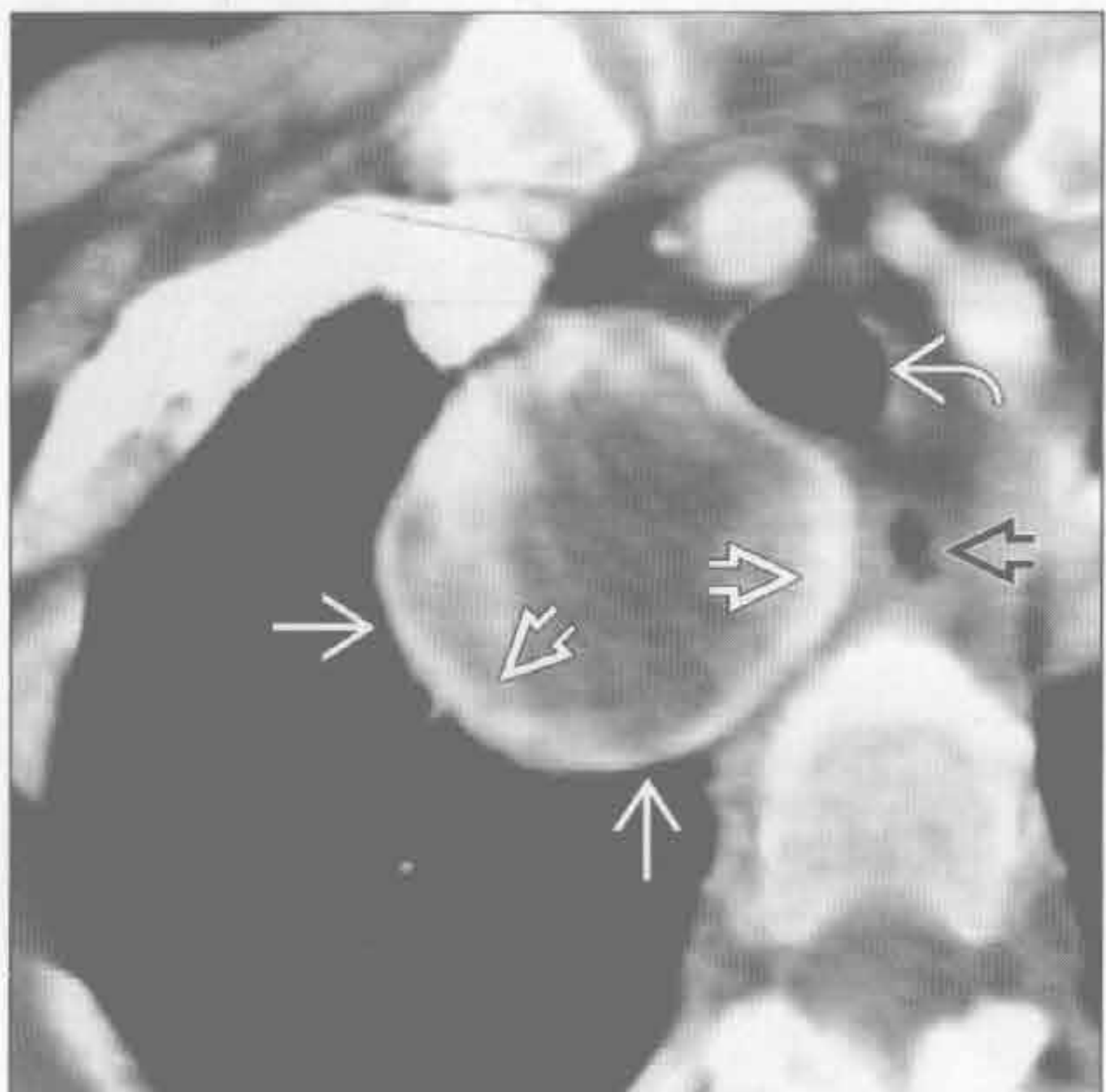
血管瘤



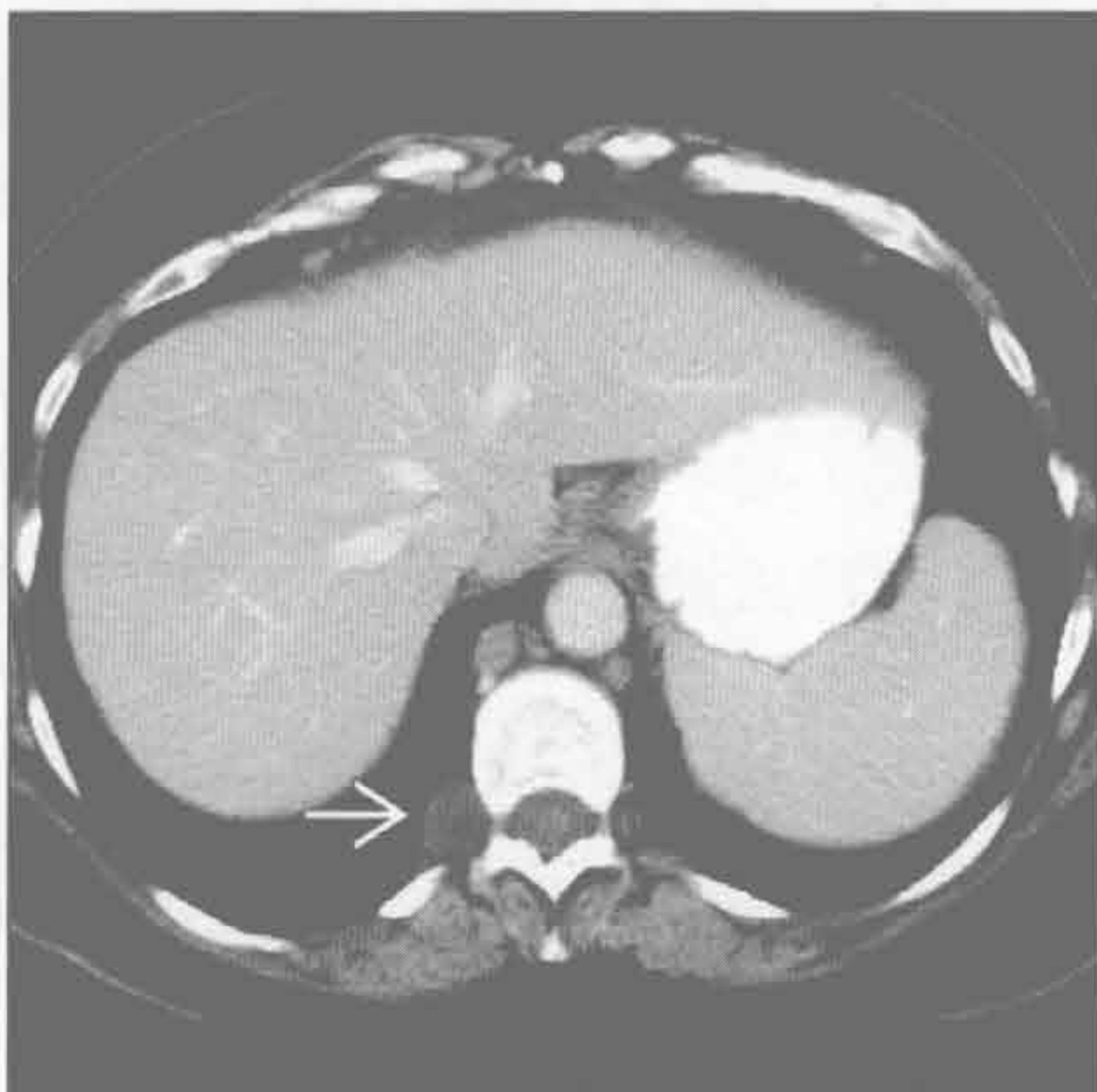
(左) 横断位增强 CT 示脂肪为主的前纵隔肿块的典型 CT 表现

(右) 横断位平扫 CT 示边界清楚、密度不均的前纵隔肿块。肿块内见点状钙化(静脉石)

血管瘤



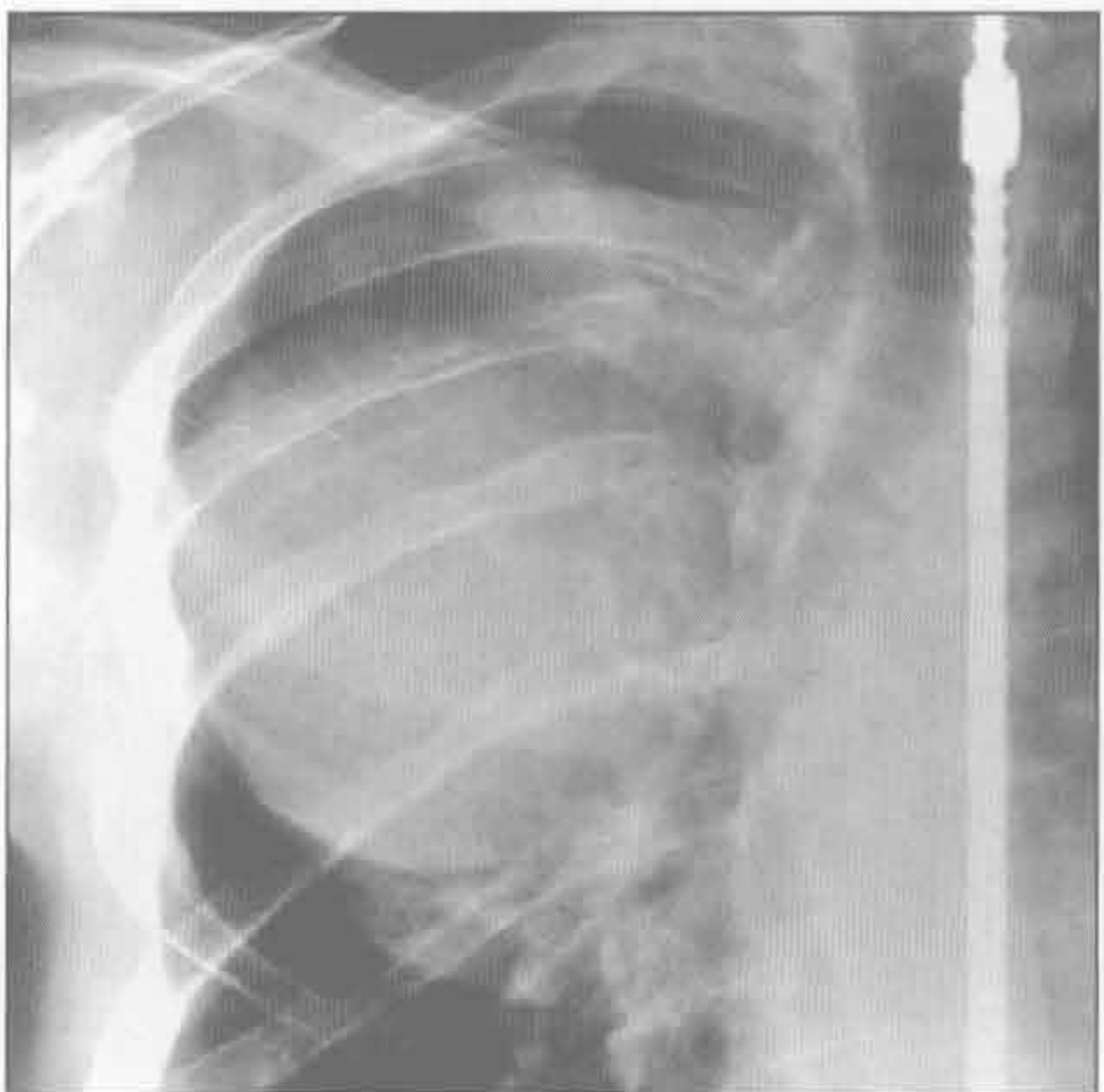
脊膜膨出



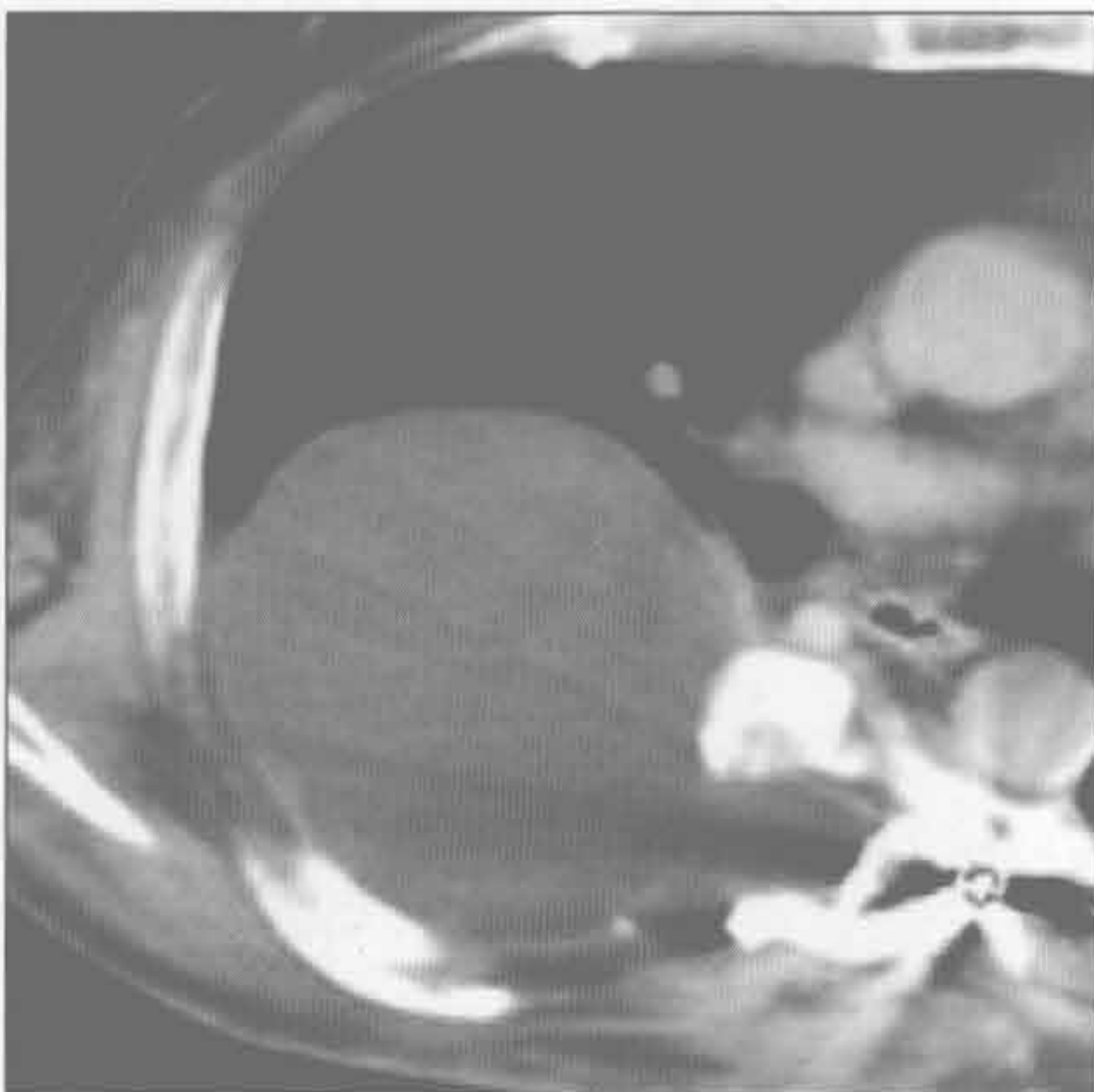
(左) 横断位增强 CT 示边界清楚、密度不均的前纵隔肿块，位于气管和食管旁。增强后肿块边缘强化

(右) 横断位增强 CT 示边界清楚的脊柱旁肿块，呈液性密度，是小的脊柱旁脊膜膨出的特征性表现

脊膜膨出



脊膜膨出



(左) 正位 X 线片示一圆形大肿块，伴肋间隙增宽和多发肋骨侵蚀。此患者有神经纤维瘤病

(右) 横断位增强 CT 示边界清楚的水样密度大肿块，源自椎管内。椎间孔明显增宽。该患者有神经纤维瘤病 (感谢 J. Vilar 博士提供图片)

双侧纵隔肿块

鉴别诊断

常见

- 纵隔脂肪过多症
- 正常和增生的胸腺
- 甲状腺肿
- 淋巴瘤
- 生殖细胞肿瘤

不常见

- 淋巴管瘤
- 髓外造血

罕见（但重要）

- 脂肪肉瘤

重要信息

鉴别诊断要点

- 纵隔弥漫性增宽的最常见原因是纵隔脂肪过多症

常见诊断的有用线索

- 纵隔脂肪过多症
 - 大量正常脂肪；纵隔光滑、对称增宽，无占位效应
 - 与库欣综合征、激素治疗和肥胖相关
- 正常和增生的胸腺
 - 正常：普通的胸腺增大（< 5岁）
 - 增生：免疫反弹现象

甲状腺肿

- 气管移位最常见的原因；前上纵隔或后上纵隔肿块

淋巴瘤

- 非霍奇金淋巴瘤：大块、双侧非对称的纵隔-肺门淋巴结肿大
- 霍奇金病：淋巴结融合；圆形或大块状软组织肿块；血管前和气管旁淋巴结

生殖细胞肿瘤

- 畸胎瘤：多种组织密度
- 非精原细胞性生殖细胞肿瘤：大的不规则形状的前纵隔肿块；胸腔积液和肺转移常见

不常见诊断的有用线索

淋巴管瘤

- 单房或多房（30%）；可绕正常结构迂回走行
- 在 T₁WI 序列上呈低信号；在 T₂WI 序列上呈高信号

髓外造血

- 由于血细胞生成不足或过度破坏（如镰状细胞病）导致的代偿现象
- 椎旁肿块：单发或多发；单侧或双侧

罕见诊断的有用线索

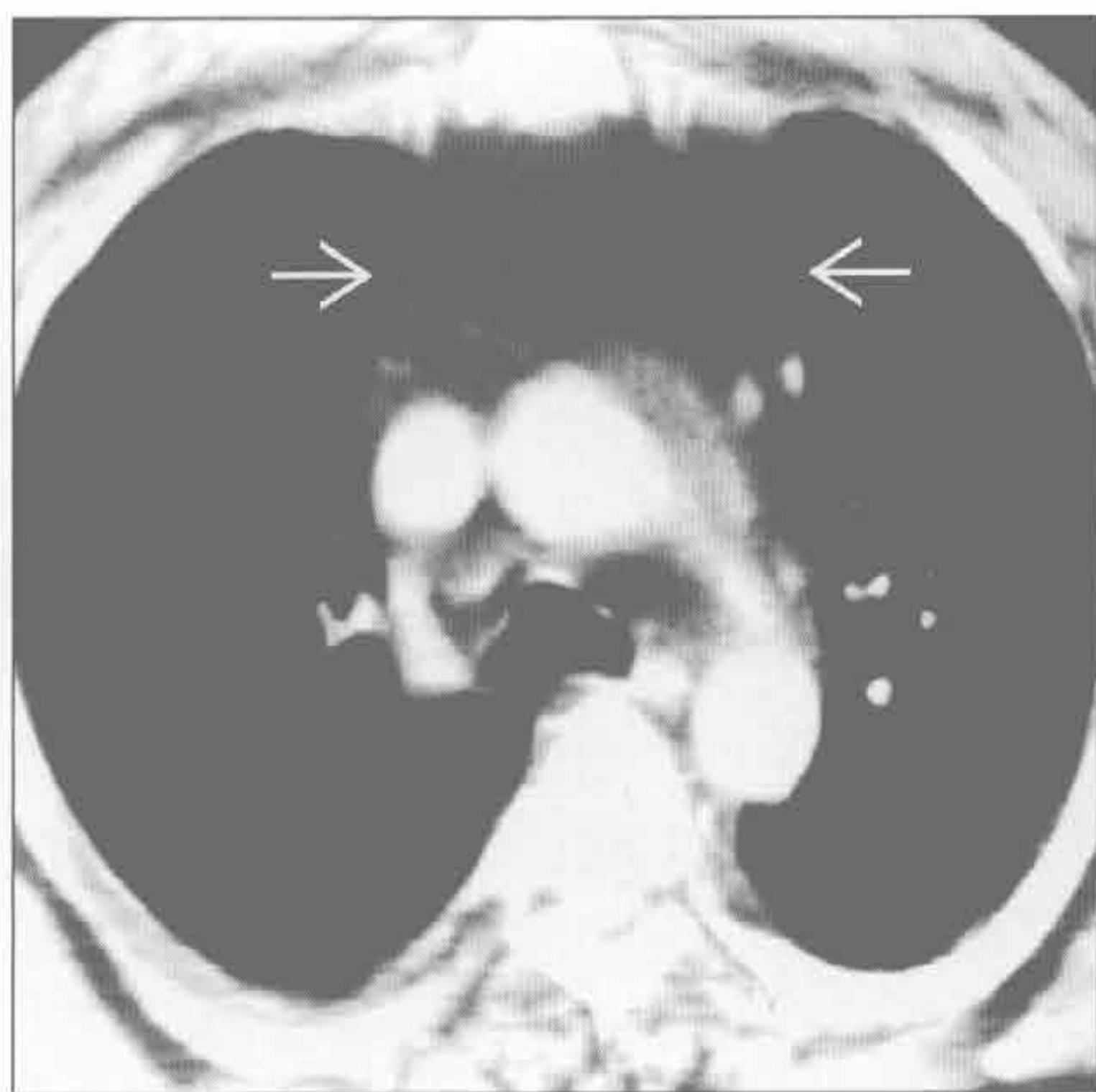
脂肪肉瘤

- 罕见的恶性纵隔肿瘤

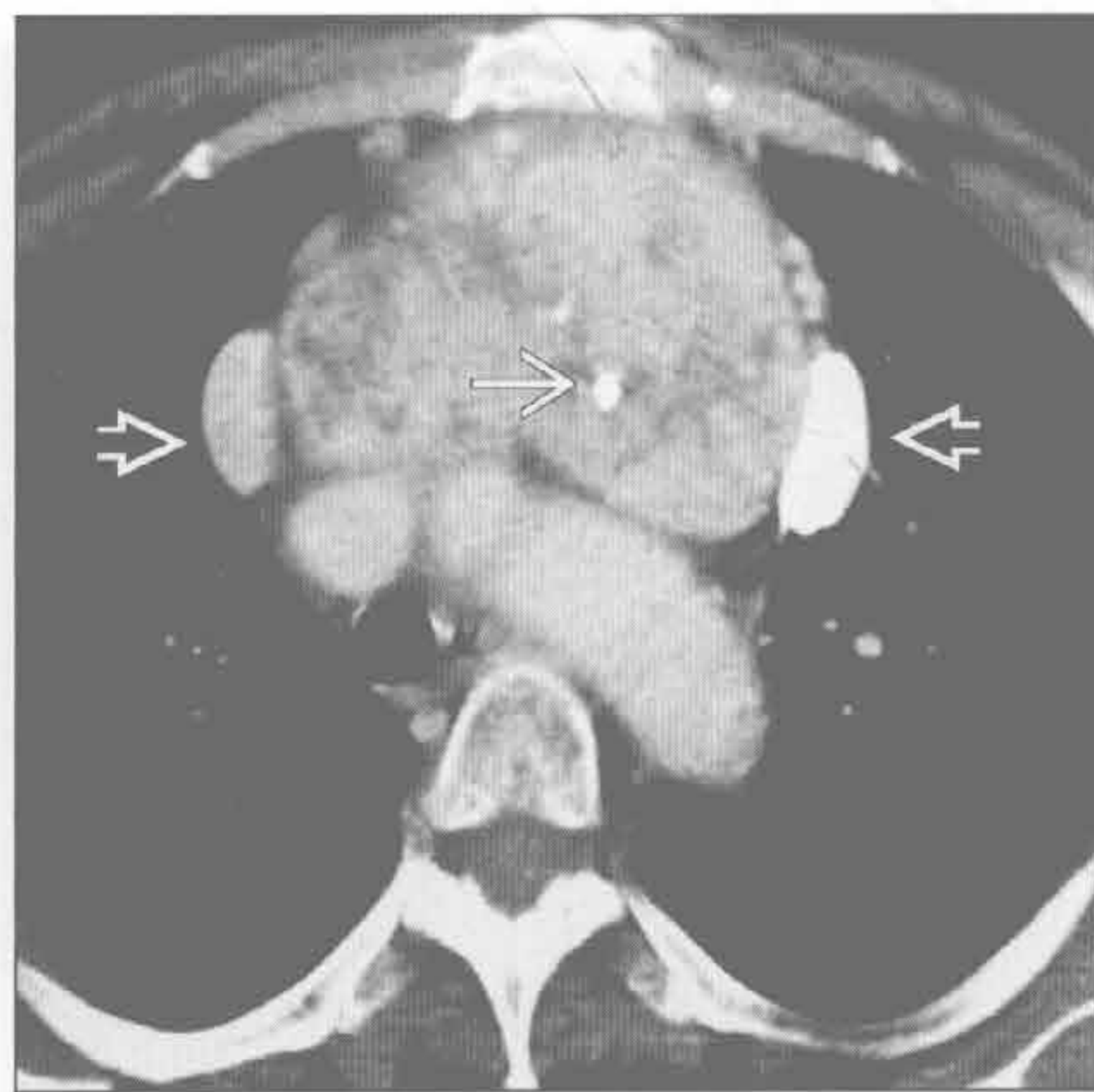
纵隔脂肪过多症

（左）横断位增强 CT 示大量均匀的纵隔脂肪，使前交界线向侧方移位 \Rightarrow ，对邻近的血管结构无占位效应

（右）横断位增强 CT 示自甲状腺床延伸而来的边缘锐利的不均匀纵隔肿块。肿块含点状钙化 \Rightarrow ，并使邻近血管结构移位 \Rightarrow

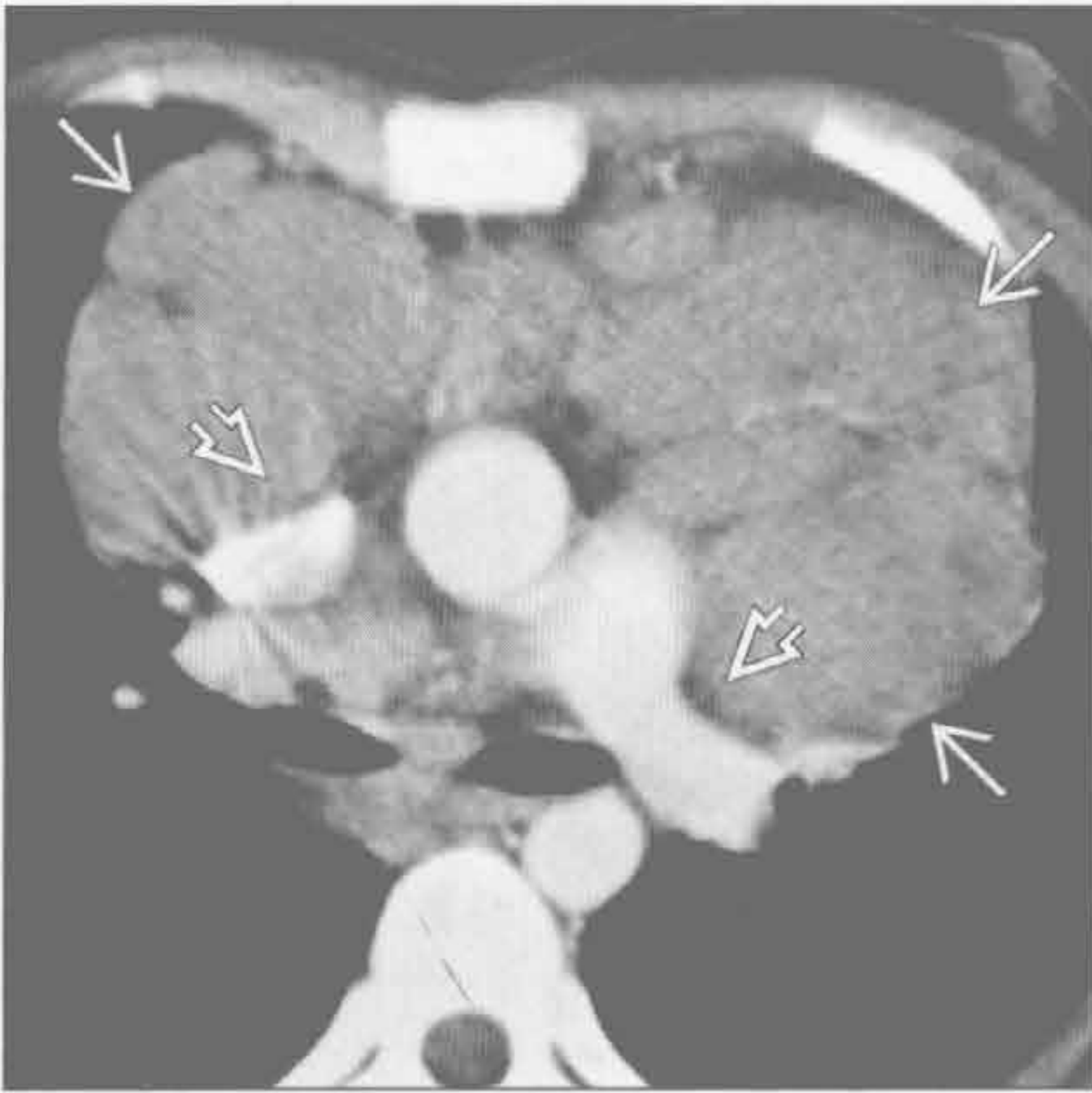


甲状腺肿

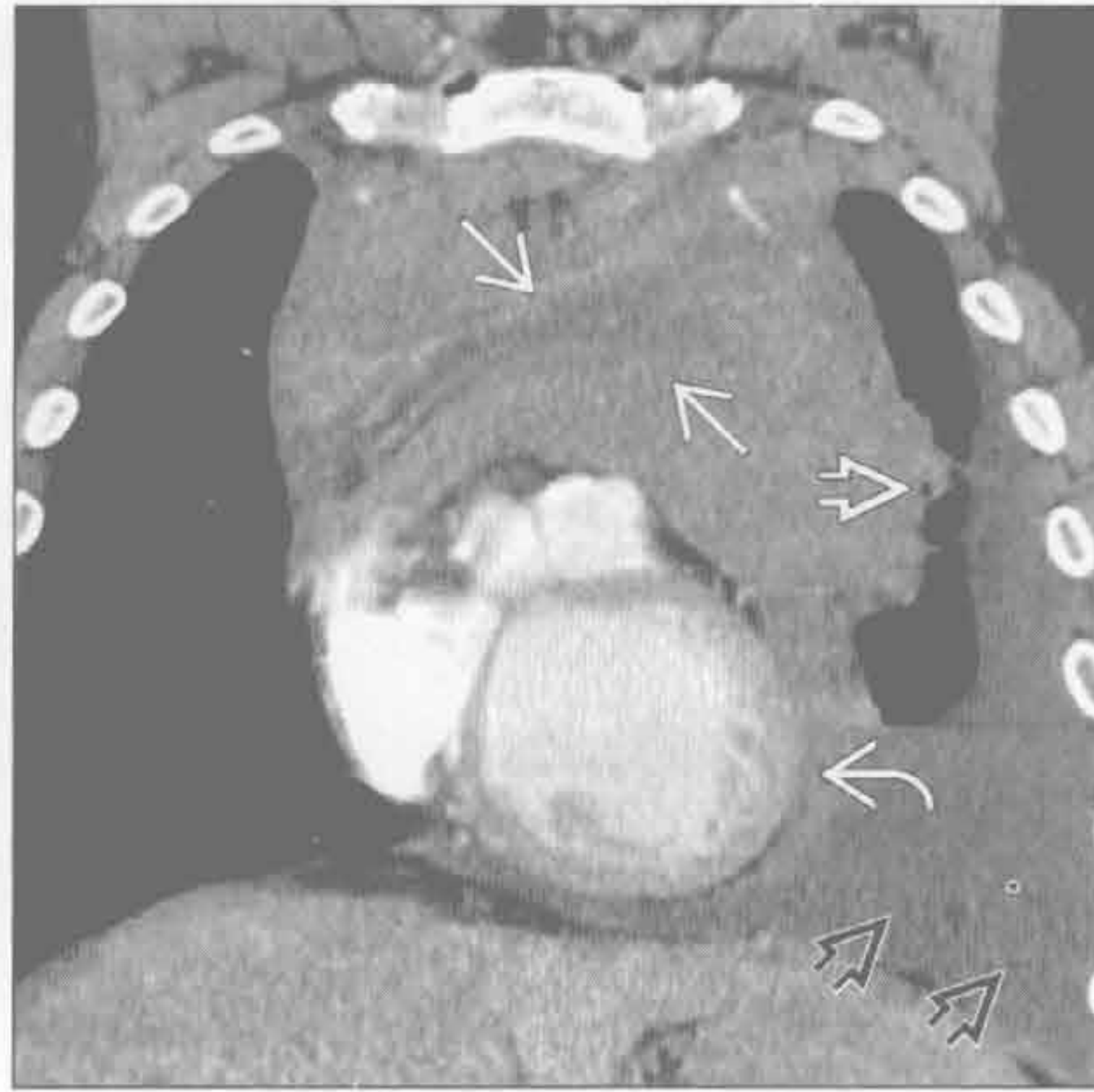


双侧纵隔肿块

淋巴瘤



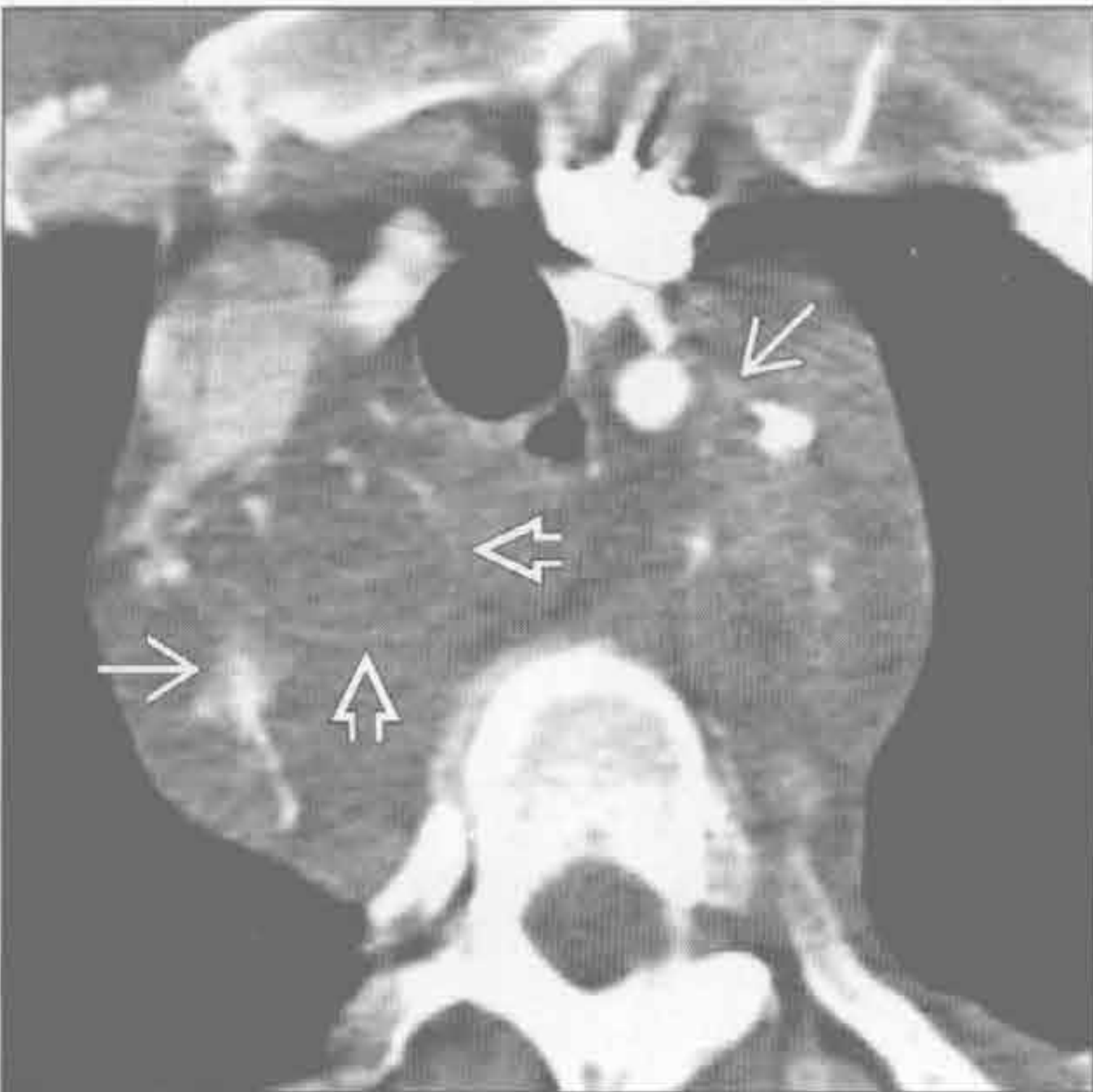生殖细胞肿瘤



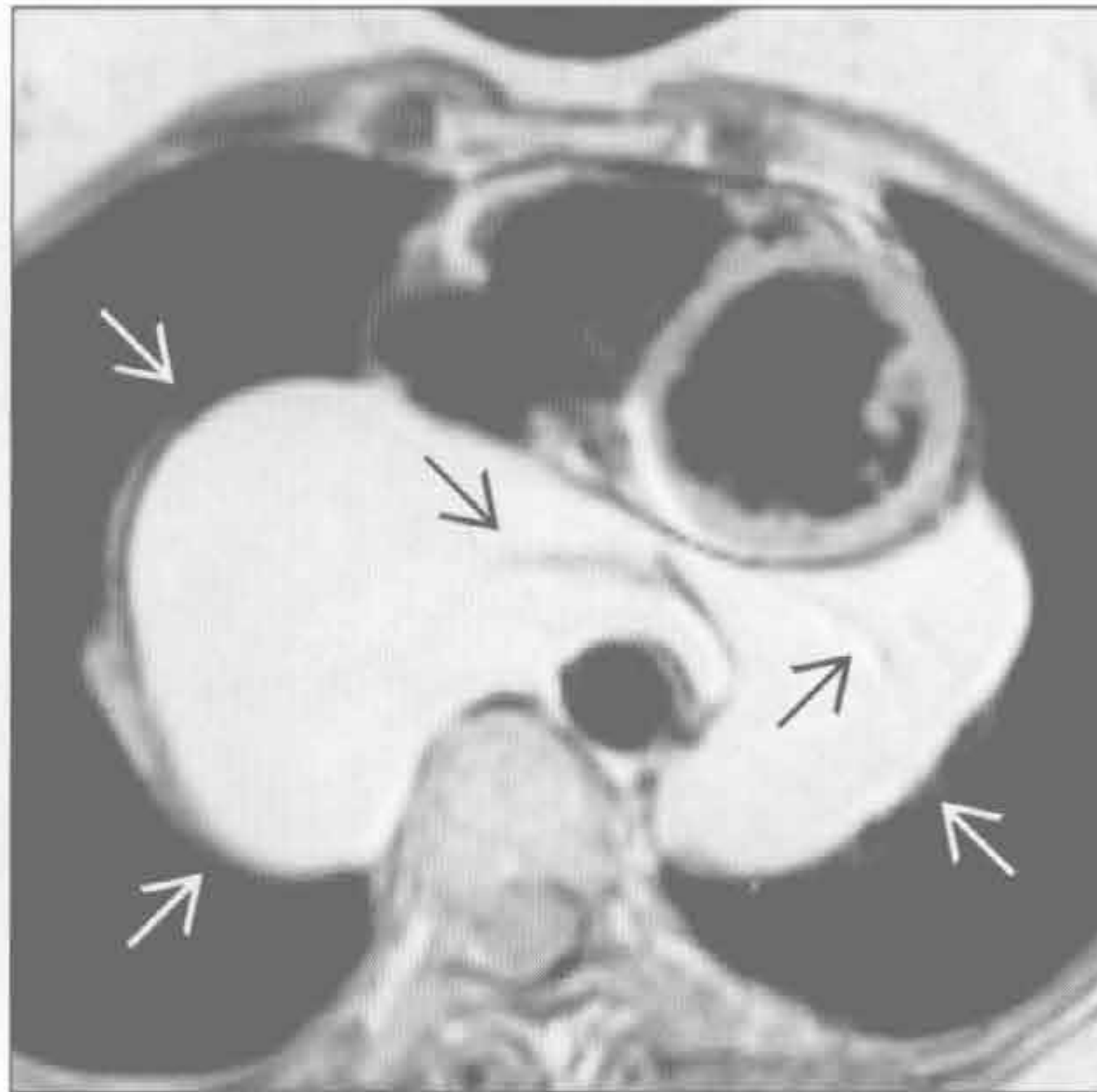
(左) 横断位增强 CT 示不强化的前纵隔淋巴结肿大 \Rightarrow 。血管结构向后移位 \Rightarrow 。诊断为非霍奇金淋巴瘤

(右) 恶性非精原细胞性生殖细胞肿瘤患者。冠状位增强 CT 示前纵隔大肿块，密度不均 \Rightarrow ，左缘边界欠清 \Rightarrow 。可见左侧胸腔积液 \Rightarrow 和心包受累 \Rightarrow

淋巴管瘤



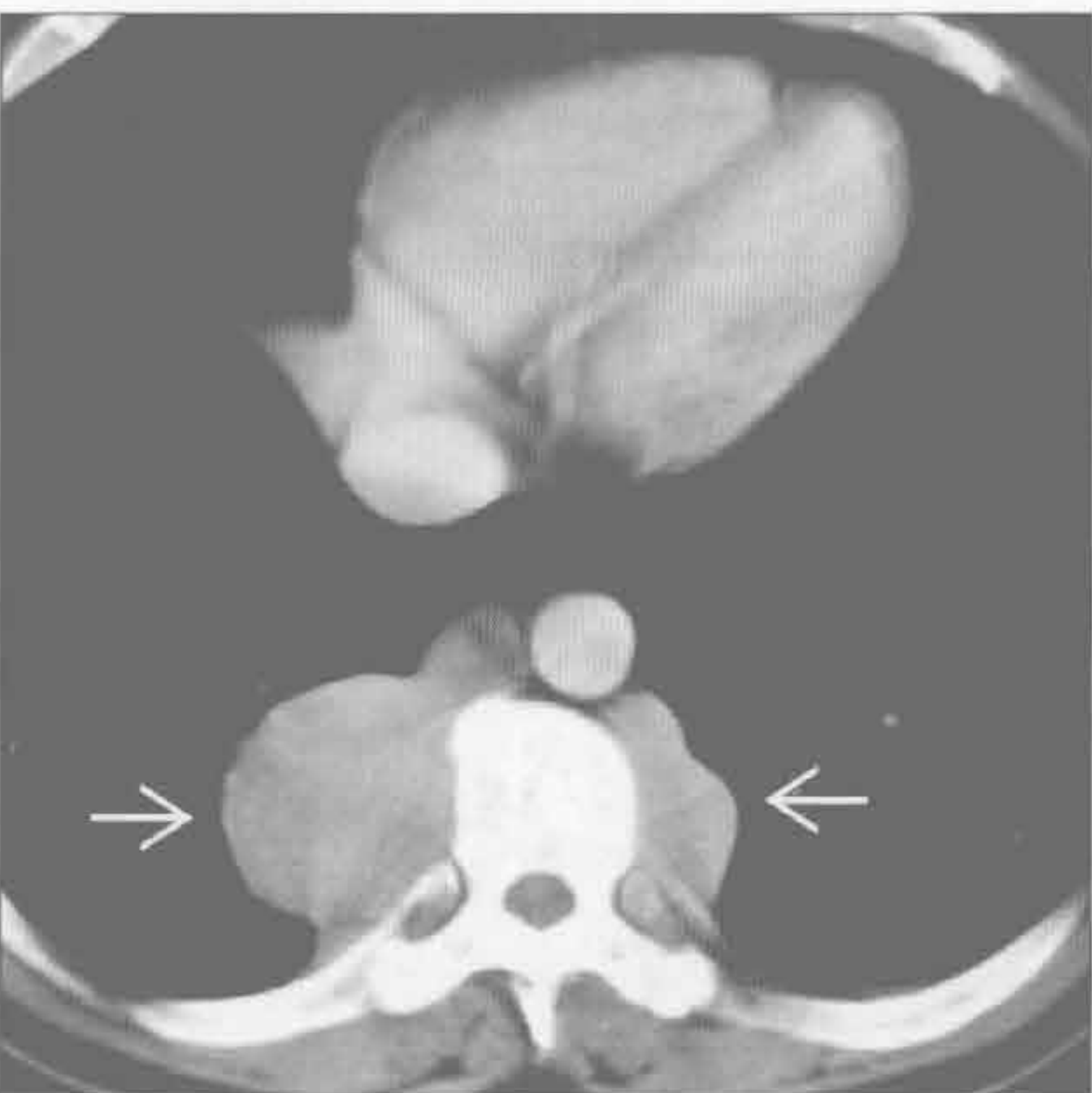
脂肪肉瘤



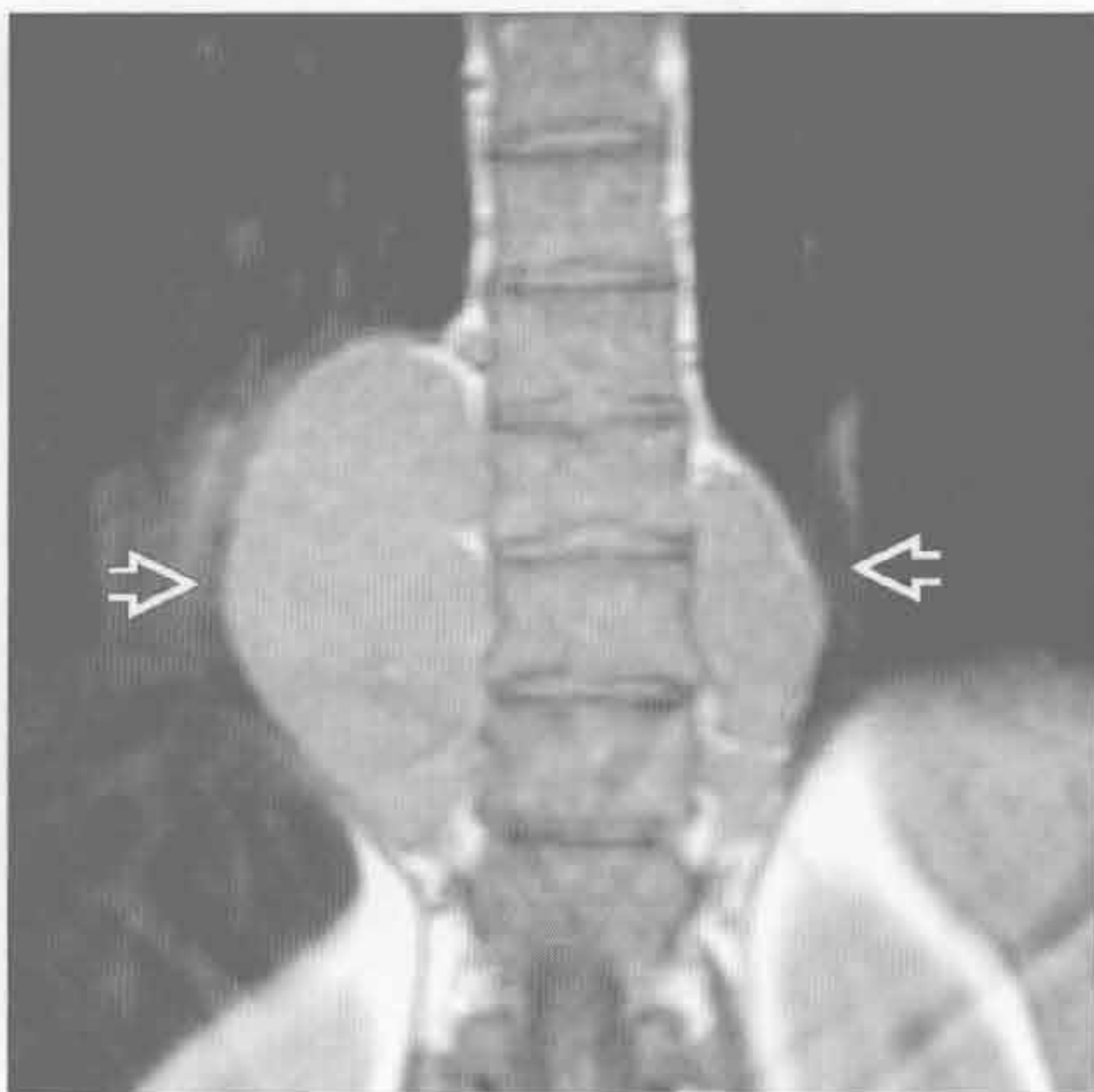(左) 横断位增强 CT 示巨大的低密度囊性肿块，浸润，并使纵隔血管移位 \Rightarrow 。肿块含少量软组织分隔 \Rightarrow

(右) MR 横断位 T_1 WI 序列示一脂肪肉瘤，表现为哑铃状高信号心后肿块 \Rightarrow ，内含细分隔 \Rightarrow

髓外造血



髓外造血



(左) 镰状细胞病患者。横断位增强 CT 示双侧下部胸椎椎旁肿块，伴轻度不均匀强化 \Rightarrow ，未见骨质侵蚀，椎间孔亦正常

(右) 与左图为同一患者。MR 冠状位 T_1 WI 序列示双侧椎旁低信号分叶状肿块 \Rightarrow

纵隔含气肿块

鉴别诊断

常见

- 食管裂孔疝
- 食管憩室
- 咽下部憩室 (Zenker 憩室)

不常见

- 贲门失弛缓症
- 食管穿孔
- 纵隔脓肿

罕见 (但重要)

- 支气管囊肿
- 包裹性纵隔气肿

重要信息

鉴别诊断要点

- 气体部位是关键
 - 心后肿块伴气体或气-液平是食管裂孔疝的特征性表现
 - 上纵隔气-液平常为咽下部憩室 (Zenker 憩室)
 - 气管囊肿常位隆突下

常见诊断的有用线索

- 食管裂孔疝
 - 有 / 无气-液平
- 食管憩室

- 气-液平位于食管中部 (牵拉型) 或位于膈上区域 (膨出型)

• 咽下部憩室 (Zenker 憩室)

- 气-液平位于上纵隔 (咽食管交界处)
- 并发症: 吸入性肺炎和细支气管炎

不常见诊断的有用线索

• 贲门失弛缓症

- 食管扩张伴气-液平

• 食管穿孔

- 穿透伤 (90%): 内镜检查后的医源性损伤、术后和误吞的异物 (如骨头)
- 自发性: Boerhaave 综合征 (呕吐后食管破裂)
- X 线表现: 纵隔气肿和颈部软组织皮下气肿
- 平扫 CT: 气体以食管为中心积聚 (90%)

• 纵隔脓肿

- 常继发于食管癌的侵蚀
- 心脏或食管术后

罕见诊断的有用线索

• 支气管囊肿

- 囊肿自发破裂至气道、食管、胸膜腔和心包腔内
 - X 线和 CT: 隆突下大囊肿伴气-液平 (破裂)

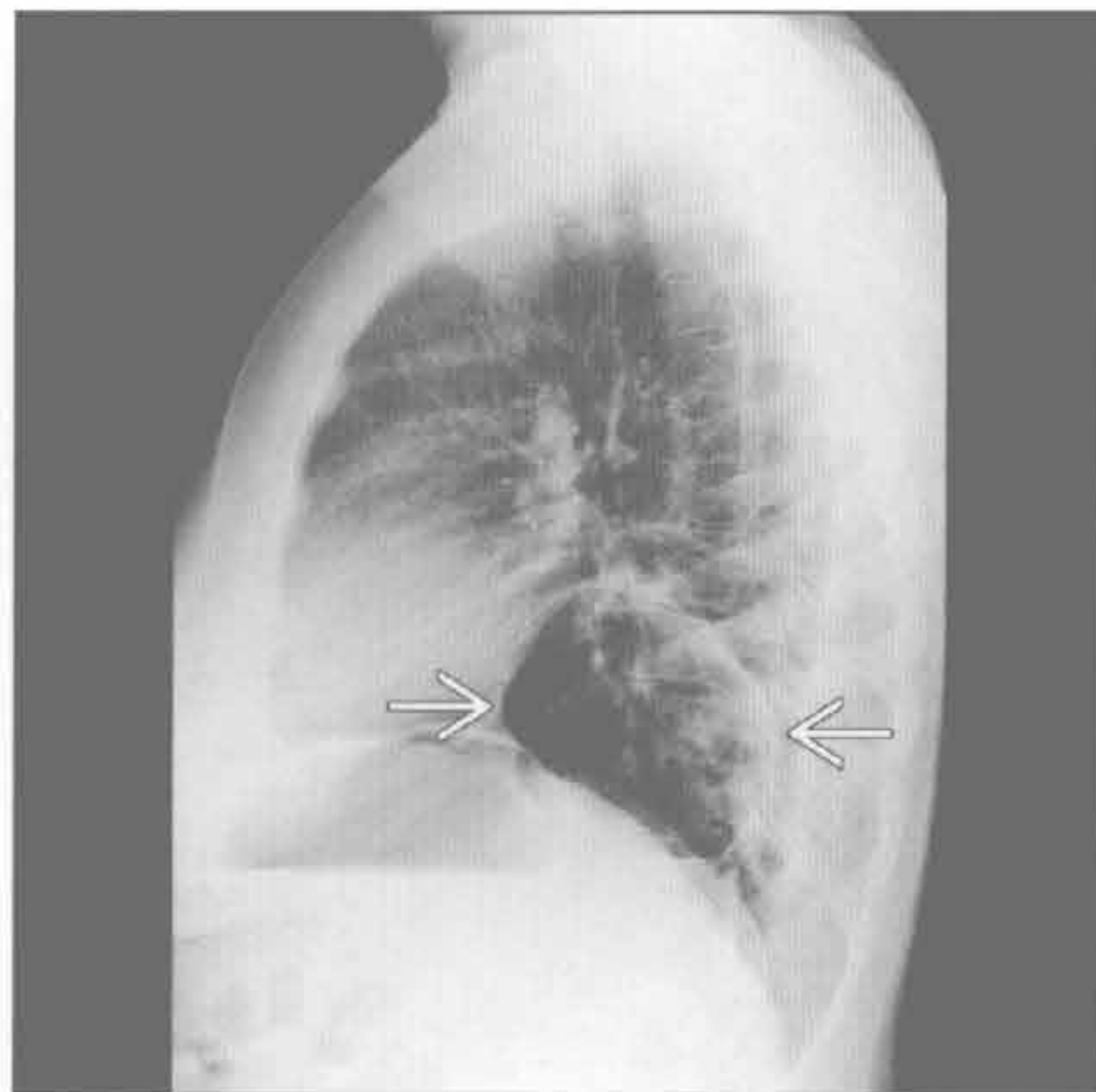
• 包裹性纵隔气肿

- 新生儿的纵隔气体常局限性包裹; 与成人易广泛分散不同

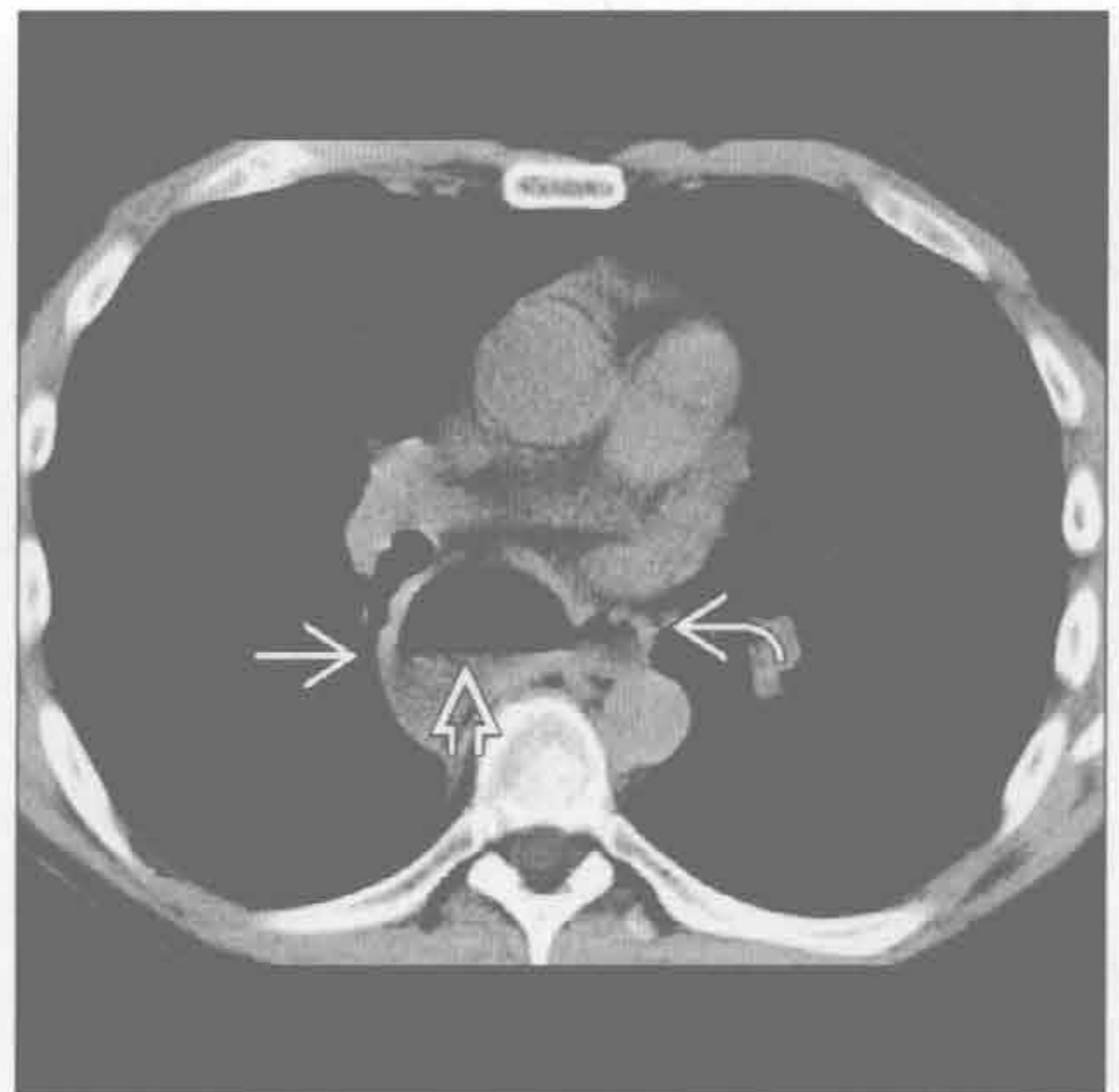食管裂孔疝

(左) 侧位 X 线片示心后间隙一异常的薄壁、充气肿块 →, 代表胃自一膈肌缺损处疝出

(右) 横断位平扫 CT 示食管憩室 →, 见气-液平 ⇄。邻近的食管也可见 ⇄。这与膨出型食管憩室相符

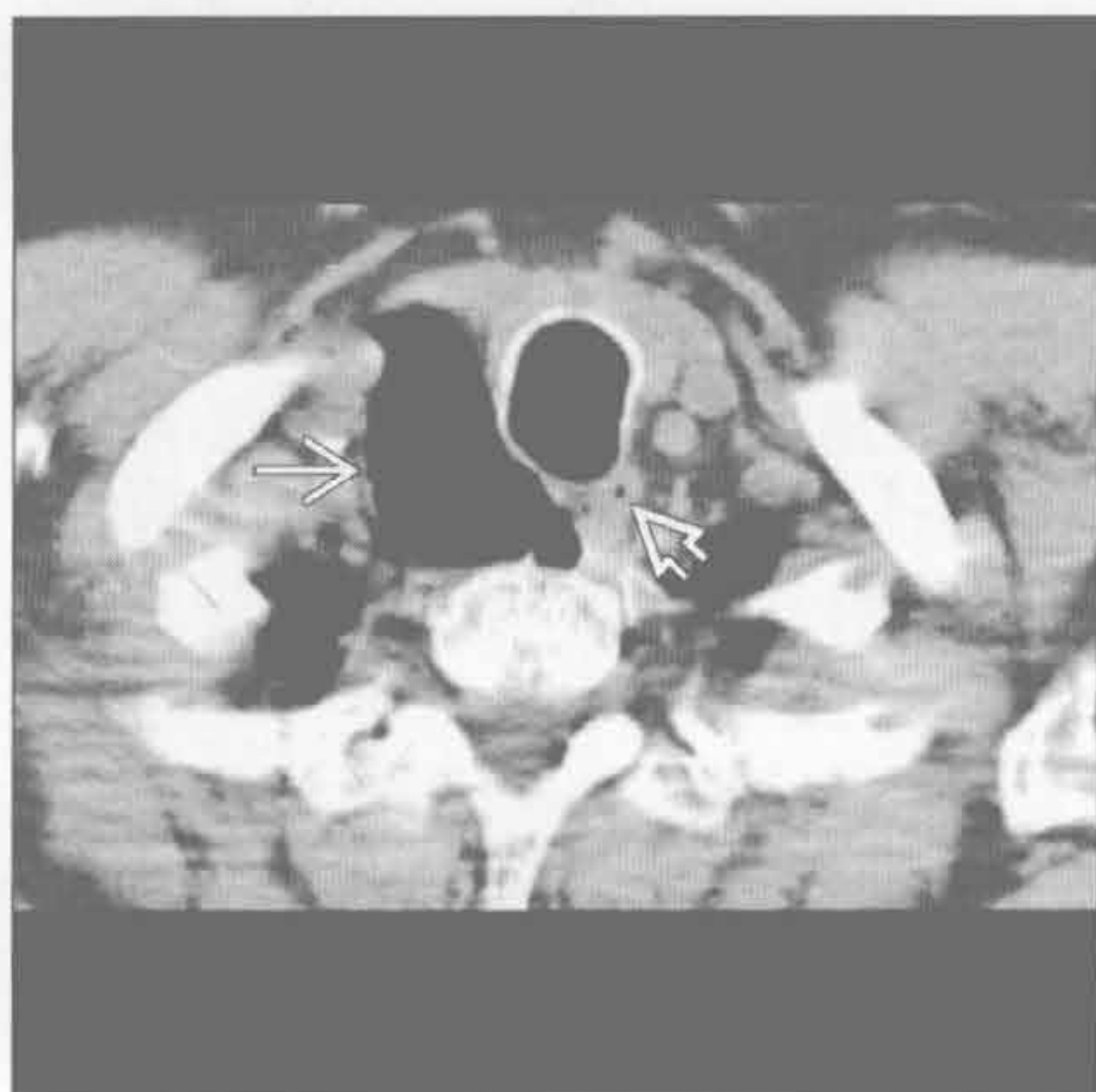


食管憩室

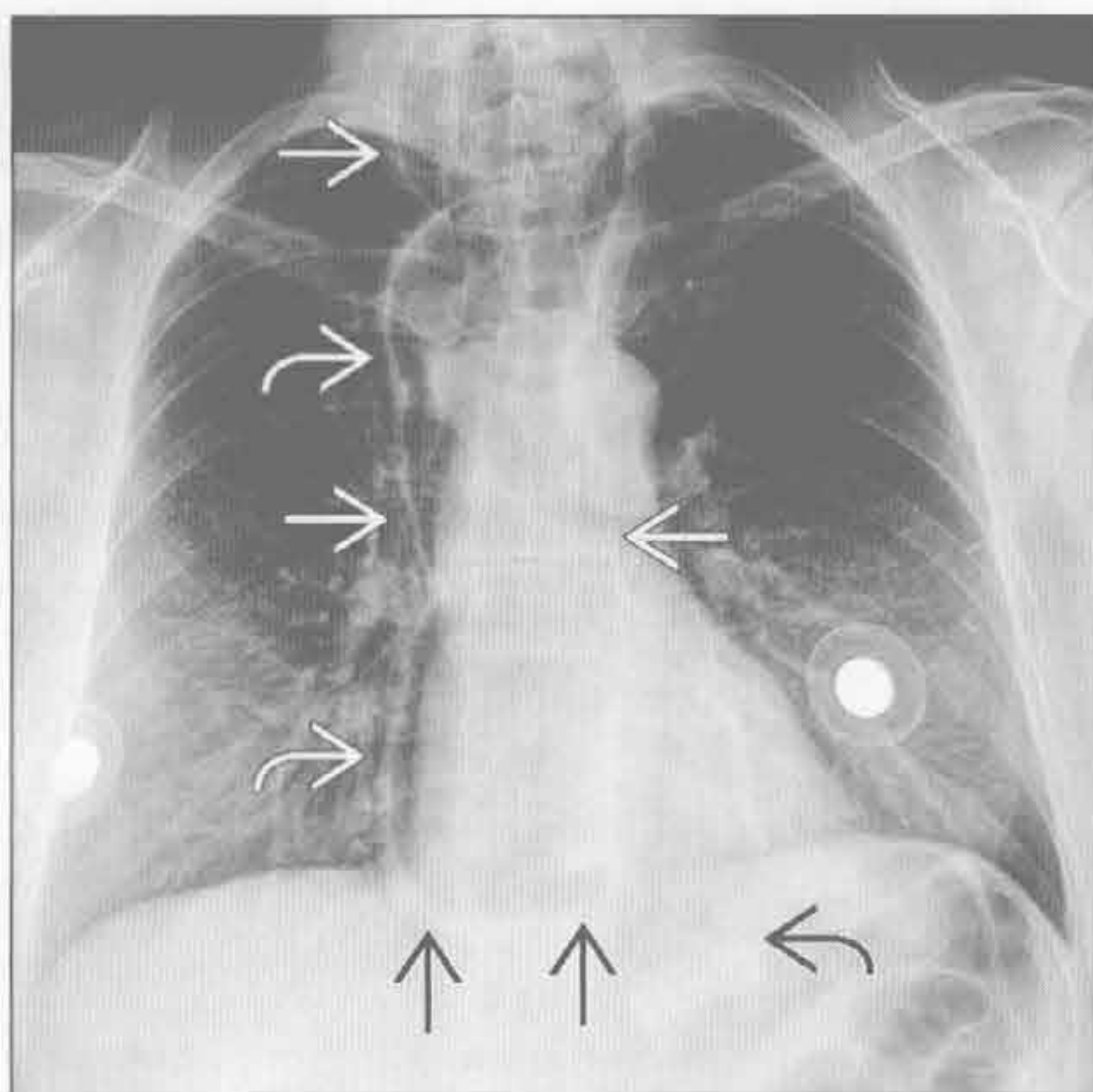


纵隔含气肿块

咽下部憩室 (Zenker 憩室)



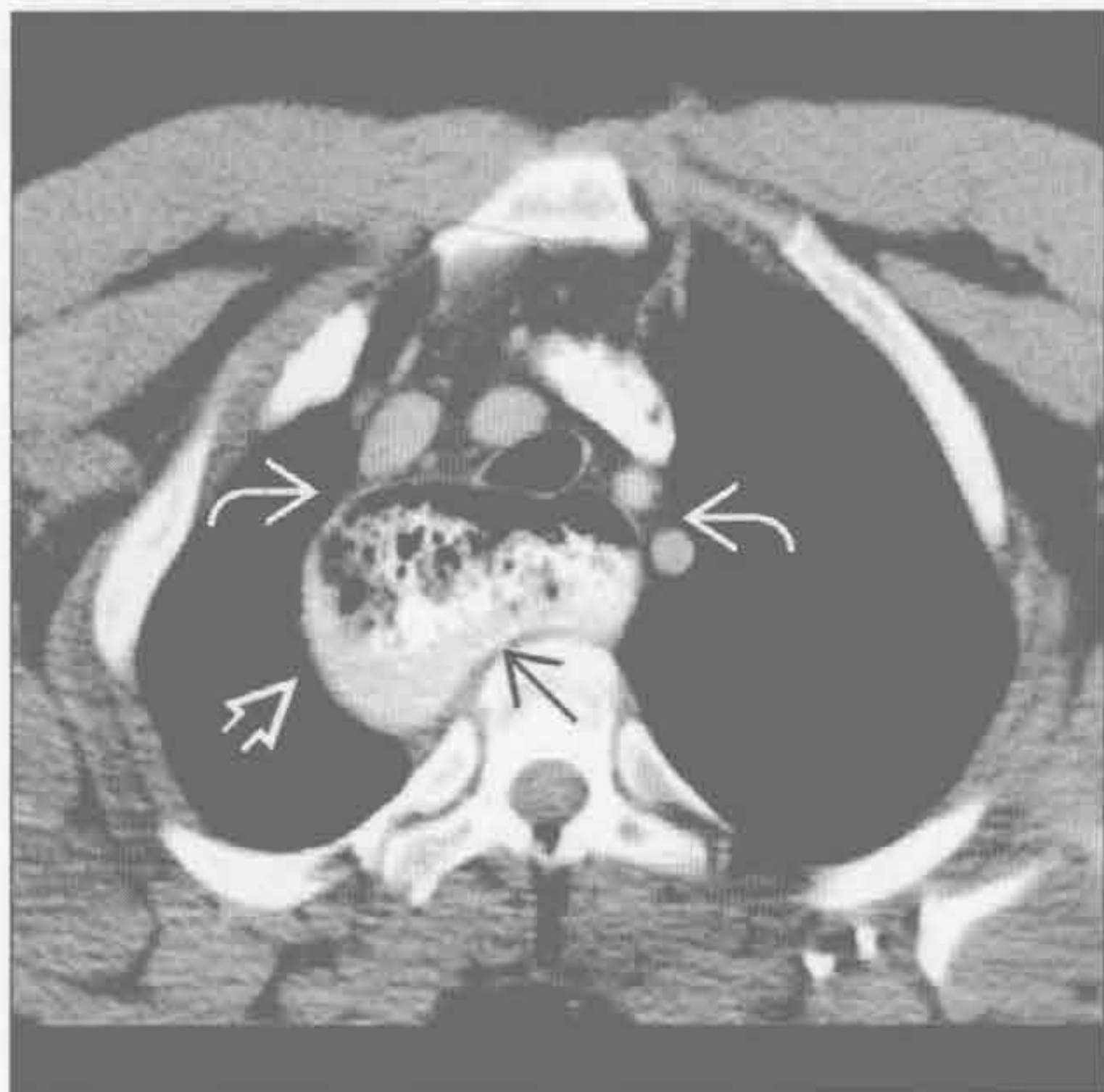贲门失弛缓症



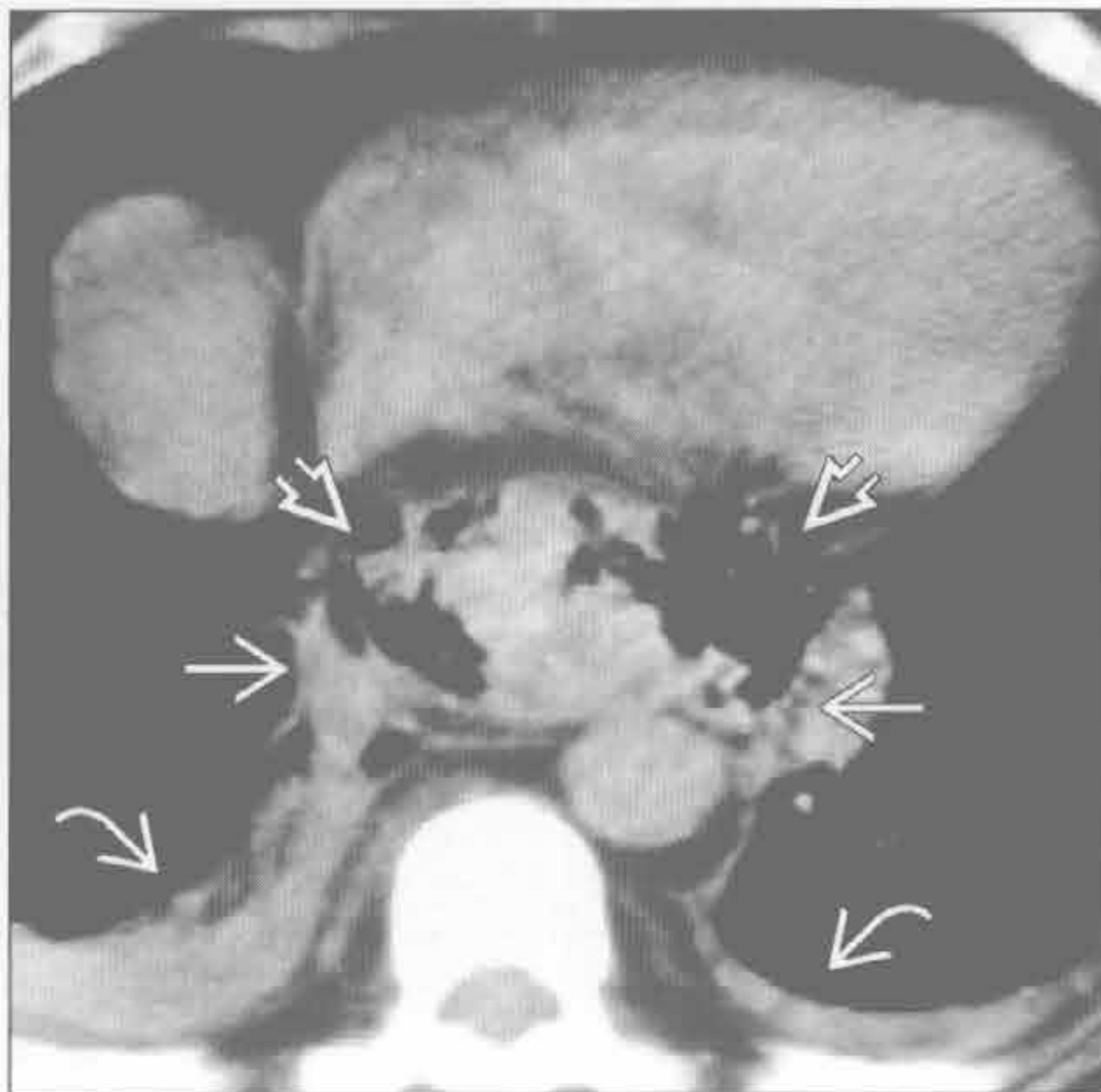
(左) 横断位平扫 CT 示薄壁、充气的右侧气管旁肿块 \rightarrow ，邻近食管 \rightarrow ，食管向左侧移位

(右) 正位 X 线片示薄壁、充气的食管扩张区 \rightarrow 。扩张的食管无蠕动，投影至纵隔右侧 \rightarrow 。另可见一气-液平 \rightarrow ，胃泡影消失 \rightarrow

贲门失弛缓症



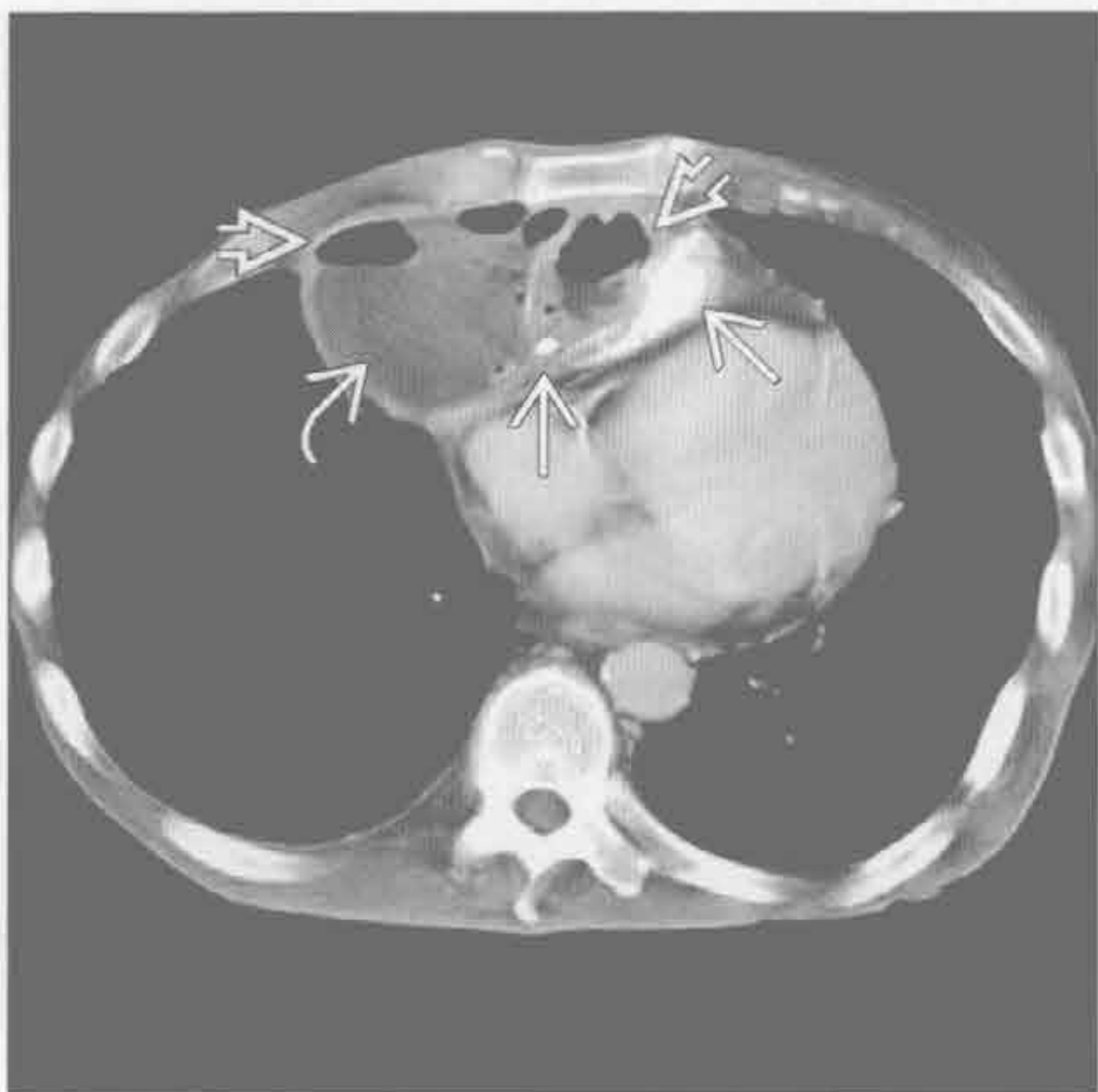
食管穿孔



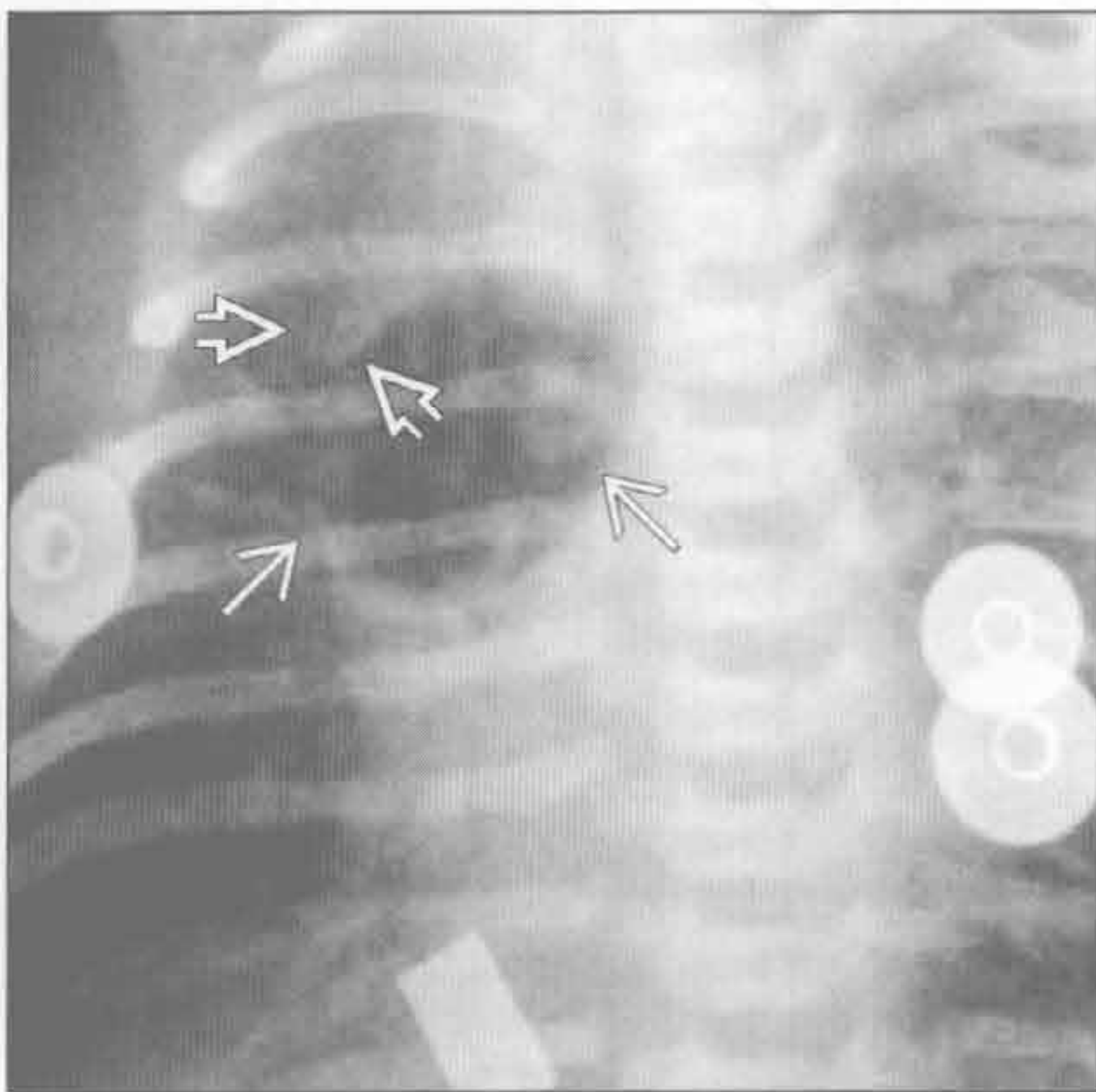
(左) 横断位增强 CT 示扩张、含食物残渣的食管 \rightarrow ，纵隔增宽 \rightarrow 。扩张的食管突至纵隔右侧 \rightarrow

(右) 58 岁男性，胸骨后烧灼痛。横断位平扫 CT 示食管周围软组织浸润 \rightarrow 、腔外气体 \rightarrow 和双侧胸腔积液 \rightarrow 。诊断为食管穿孔导致的纵隔脓肿 (Boerhaave 综合征)

纵隔脓肿



包裹性纵隔气肿



(左) 横断位增强 CT 示不均匀大肿块，含高 \rightarrow 和低密度 \rightarrow 区域。见多发气-液平 \rightarrow 。诊断为残留止血棉导致的纵隔脓肿 (感谢 C. White 博士提供图片)

(右) 正位 X 线片示一圆形透亮区，代表纵隔内的包裹性气体 \rightarrow 。气体位于胸腺区域。若气体量大，胸腺可被抬起形成胸腺帆船征 \rightarrow

鉴别诊断

常见

- 支气管囊肿
- 甲状腺肿
- 心包囊肿

不常见

- 淋巴结坏死
- 肿瘤坏死或囊变

罕见(但重要)

- 其他前肠囊肿
- 淋巴管瘤
- 胰腺炎导致的假性囊肿
- 纵隔脓肿
- 脊柱旁脊膜膨出
- 胸腺囊肿

重要信息

鉴别诊断要点

- 诊断要点是部位和临床表现
- 10%的成人和儿童纵隔肿块为囊肿
- 多数纵隔囊肿为先天性

常见诊断的有用线索

- 支气管囊肿
 - 最常见的前肠囊肿
 - 发生于中纵隔或后纵隔
 - 位于气管旁或隆突下
 - 圆形, 轮廓光滑
 - 典型者壁薄或不易察觉
 - 水样密度到软组织密度
 - X线片示
 - 边缘光滑锐利的圆形肿块
 - 可使支气管或气管移位
 - 偶因对支气管的占位效应而继发肺叶萎陷
 - 与软组织肿瘤的鉴别
 - 无强化
 - MR有特征性表现
 - 可因出血或感染而体积突然增大
 - MR示
 - 因含蛋白致 T₁ 高信号
 - 几乎所有病例 T₂ 高信号
- 甲状腺肿
 - 占纵隔肿块的 10%
 - X线片示

- 气管左移
- 上纵隔肿块
- 平扫 CT 示
 - 高密度囊性或不均匀密度病变
 - 连续图像上见与甲状腺相连
 - 冠状位图像是显示连接的关键
- 提示甲状腺恶性肿瘤的征象
 - 淋巴结肿大或转移
 - 邻近结构受侵

• 心包囊肿

- 边缘光滑清楚
- 多与膈肌相接触
- 多位于右侧且无症状
- CT 值低
- 单层间皮细胞

不常见诊断的有用线索

- 淋巴结坏死
 - 边缘强化的淋巴结伴中央低密度, 提示坏死
 - 感染性原因包括结核和组织胞浆菌病
 - 恶性原因包括淋巴瘤或肺癌
 - 胸外恶性肿瘤, 如头颈部癌、精原细胞瘤或胃癌
- 肿瘤坏死或囊变
 - 生殖细胞肿瘤(畸胎瘤、精原细胞瘤和非精原细胞性肿瘤)
 - 畸胎瘤位于前纵隔, 边界清楚, 囊性, 有/无脂肪和钙化
 - 精原细胞瘤位于前纵隔, 密度均匀, 有/无低密度区, 见于年轻男性
 - 非精原细胞性肿瘤位于前纵隔, 密度不均, 伴坏死或囊变区
 - 大的胸腺瘤或胸腺癌
 - 前纵隔肿块
 - 可有囊变或坏死中心
 - 可见到所谓的胸膜“坠落转移”
 - 40%的胸腺癌侵犯大血管和纵隔结构
 - 胸腺癌可见血行转移

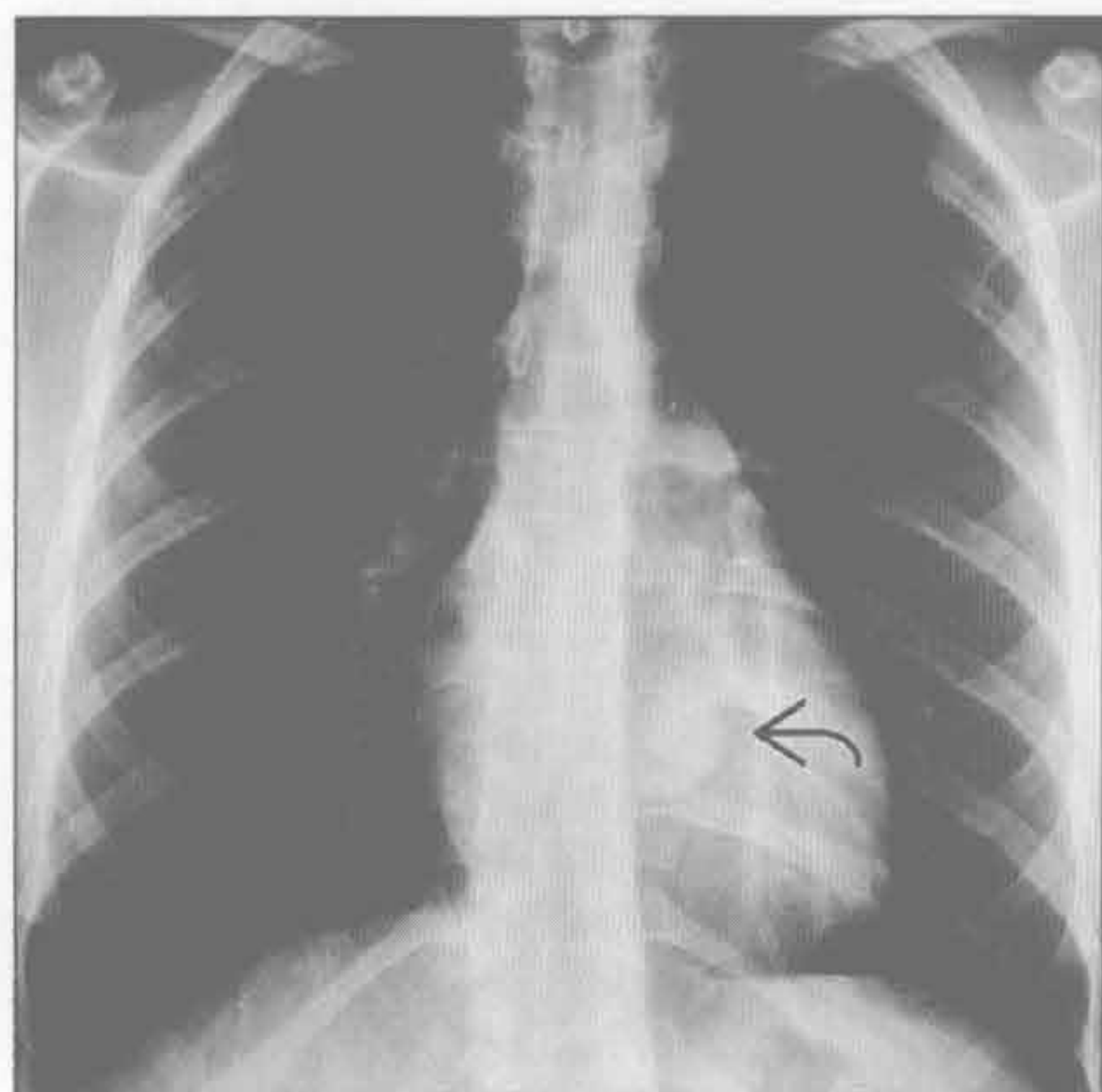
罕见诊断的有用线索

- 其他前肠囊肿
 - 食管囊肿
 - 与支气管囊肿表现类似
 - 发生于食管壁内或与食管相接触
 - 内衬胃肠黏膜
 - 神经管原肠囊肿
 - 后纵隔肿块

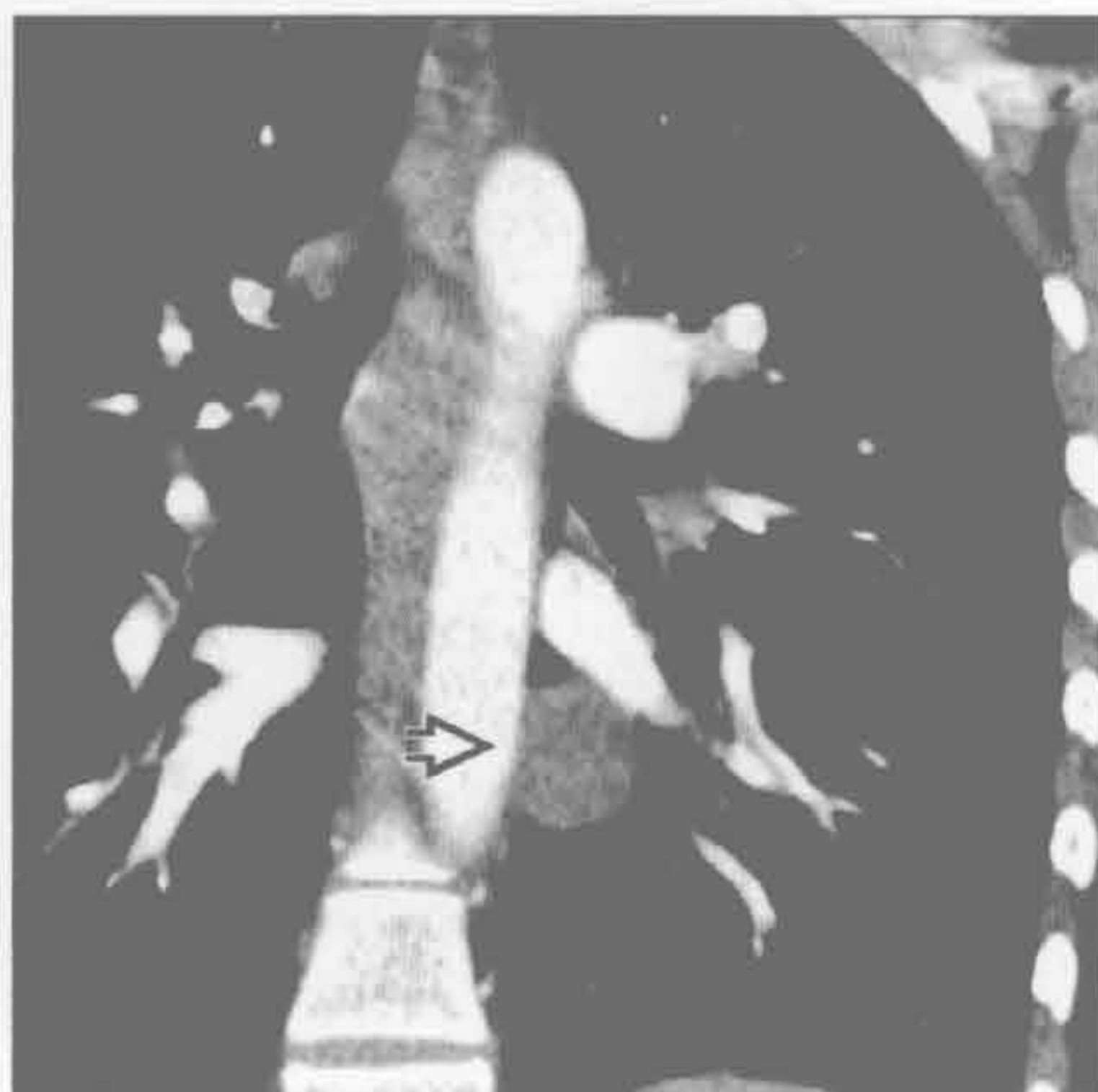
纵隔囊性肿块

- 通过脊柱缺损处与脊膜相连
- 脊柱异常包括侧弯或半椎畸形
- 与其他前肠囊肿表现一致
- 由神经和胃肠成分构成
- 淋巴管瘤
 - 最常见于儿童；自颈部向下延伸
 - 成人常局限于纵隔
 - 单房或多房，有 / 无细小分隔
 - 可覆盖于某种结构上，并可长成很大
 - MR 示 T₂ 信号不均匀增高
- 胰腺炎导致的假性囊肿
 - 经食管或主动脉裂孔到达纵隔下部
 - 临床胰腺炎病史，有 / 无自腹部而来的病变踪迹
- 纵隔脓肿
 - 近期胸骨正中切开、食管穿孔或头颈部感染史
 - 典型的边缘强化病变伴中央低密度
 - 可见气泡，与邻近感染相通
 - 与术后血肿 / 血清肿较难鉴别
 - 可能需要针吸活检
 - 术后血肿 / 血清肿应在 2 ~ 3 周吸收
- 脊柱旁脊膜膨出
 - 与 I 型神经纤维瘤病或结缔组织病密切相关
 - 后纵隔囊性肿块，延伸入椎管
 - 伴脊柱侧弯和椎弓根间距增宽
 - MR 或脊髓造影显示其与椎管相连，有诊断意义
- 胸腺囊肿
 - 通常偶然发现；可单房或多房
 - 壁薄
 - 先天性或于霍奇金病放疗后获得
 - 液性密度
 - 偶可含脂肪或出血

支气管囊肿



支气管囊肿



(左) 正位 X 线片示圆形的胸后阴影，遮盖了部分降主动脉。鉴别诊断应包括淋巴结肿大

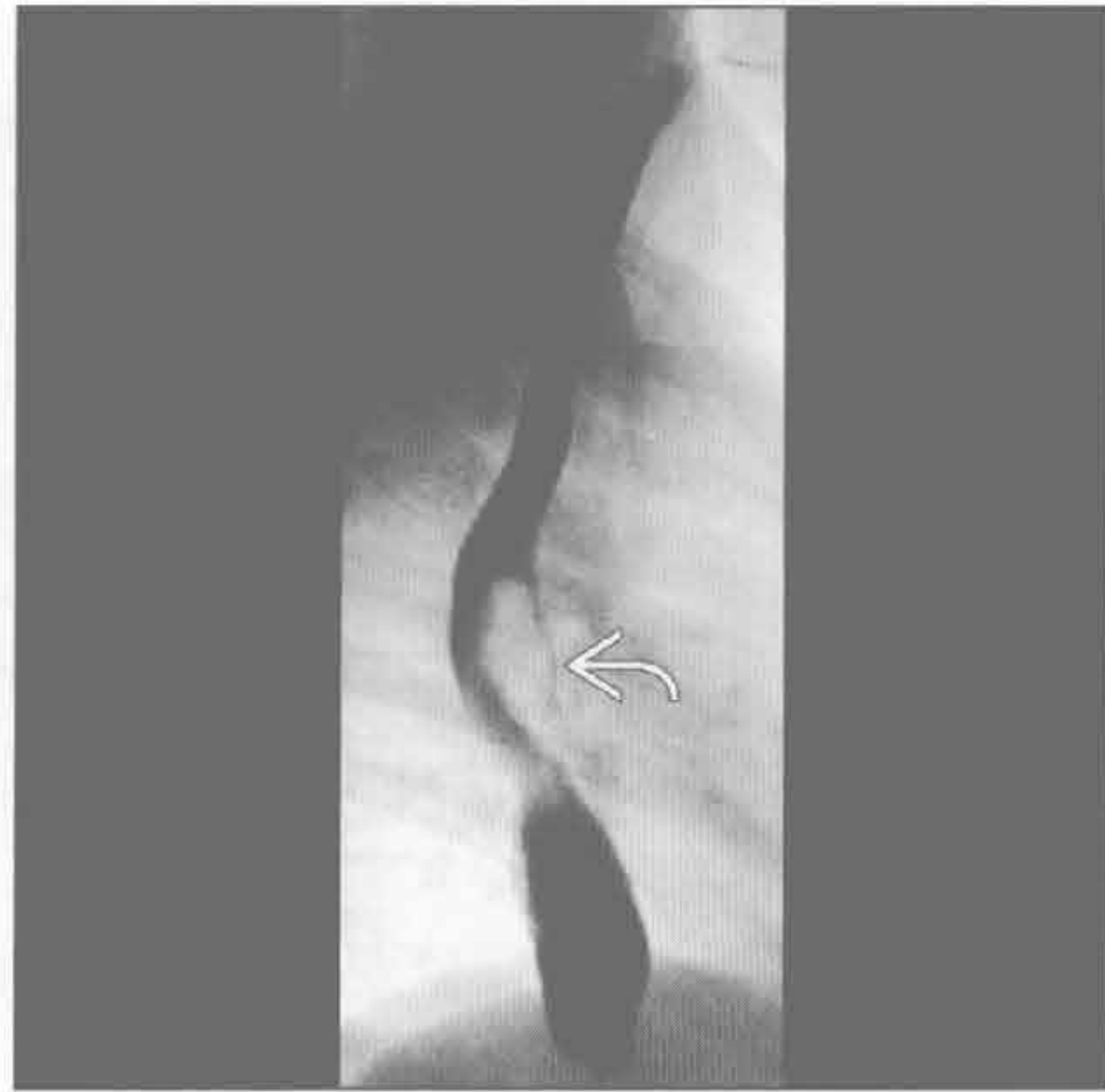(右) 冠状位增强 CT 示降主动脉旁圆形的液性密度病变。此病变最常见的部位是隆突下间隙

纵隔囊性肿块

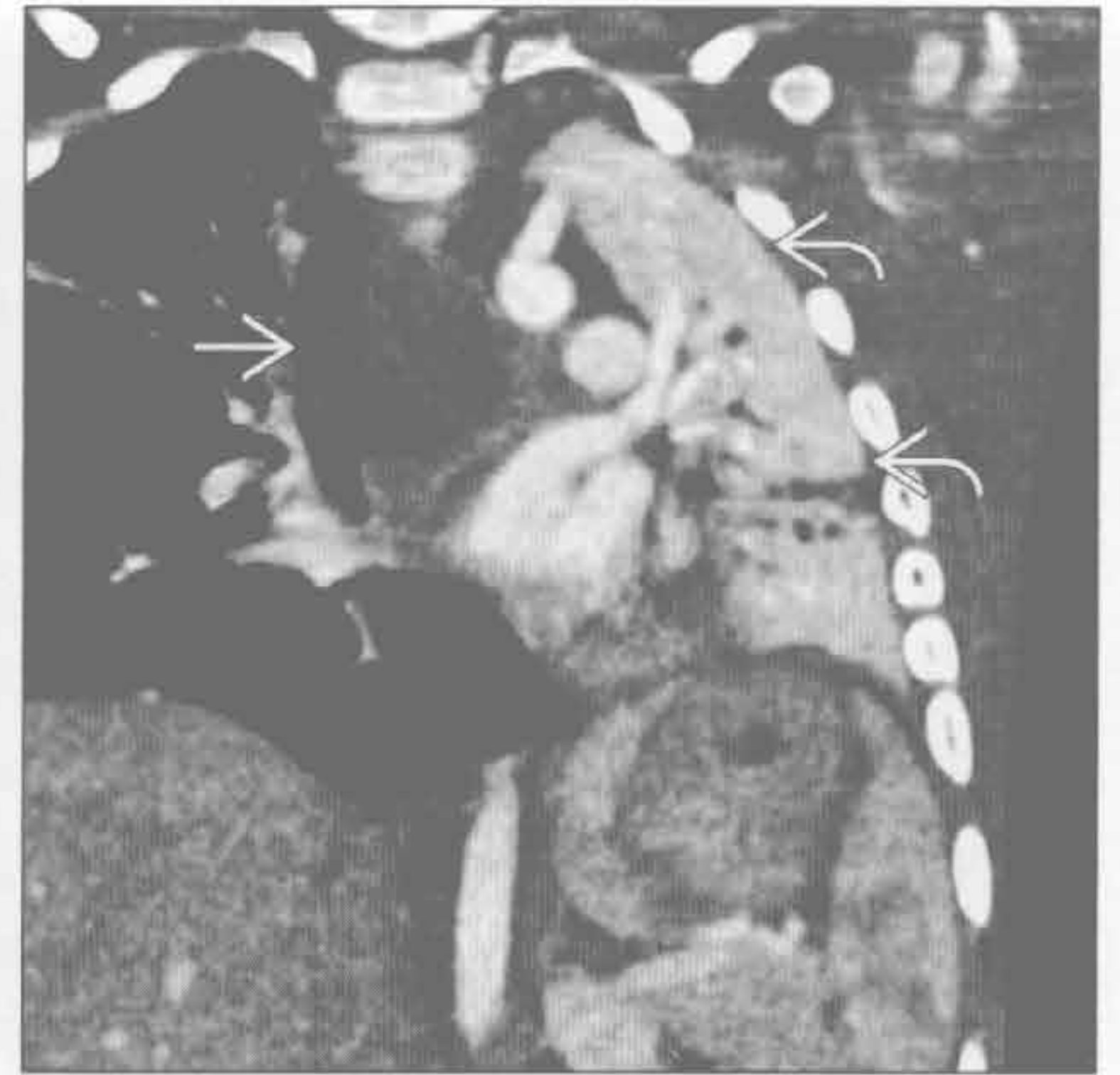
支气管囊肿

(左) 食管造影示食管前部外来占位效应 \Rightarrow 。下方黏膜完整提示此为外压性病变。需要横断面图像来判定更多的特征

(右) 冠状位增强 CT 示边界清楚的低密度肿块 \Rightarrow ，导致左主支气管受压（未显示）伴左肺完全萎陷 \Rightarrow 。左胸容积减小



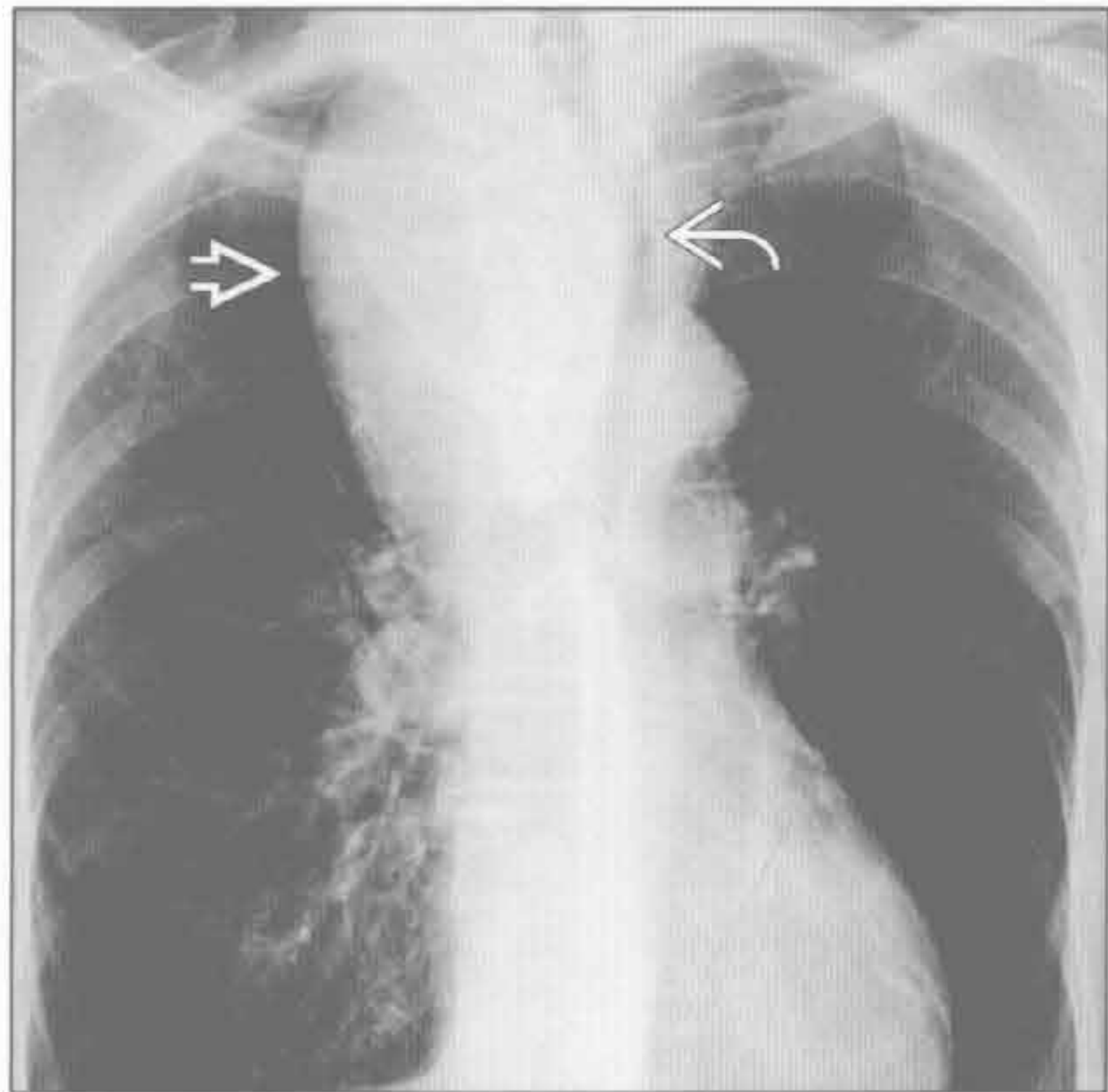
支气管囊肿



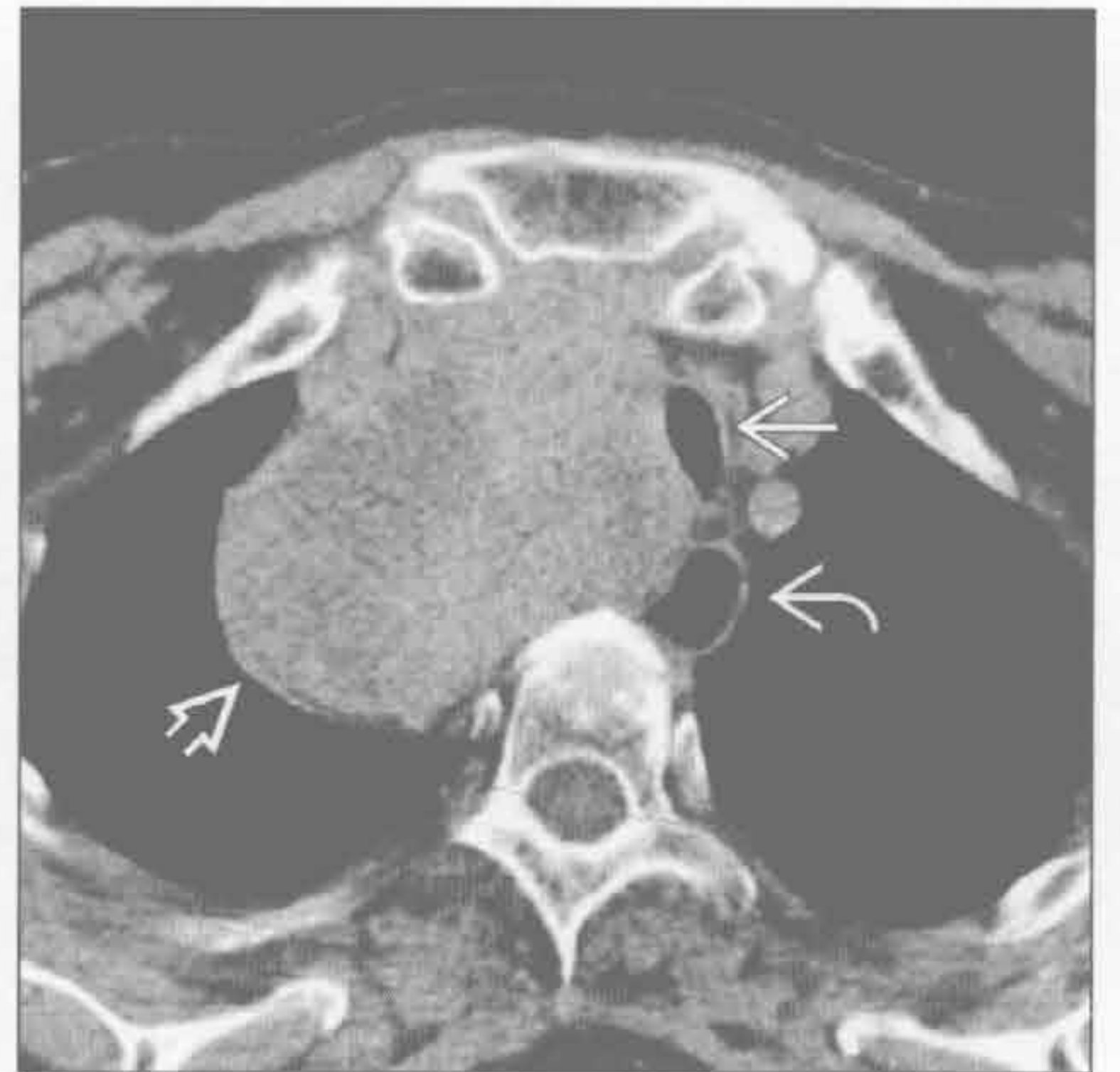
甲状腺肿

(左) 正位 X 线片示右侧气管旁大肿块 \Rightarrow 。气管左移 \Rightarrow 且部分受压。此为胸内甲状腺肿的最常见表现

(右) 横断位平扫 CT 示一增大的、部分呈坏死/囊变表现的甲状腺肿 \Rightarrow ，向下延伸至右侧气管旁间隙。气管 \Rightarrow 和食管 \Rightarrow 移位



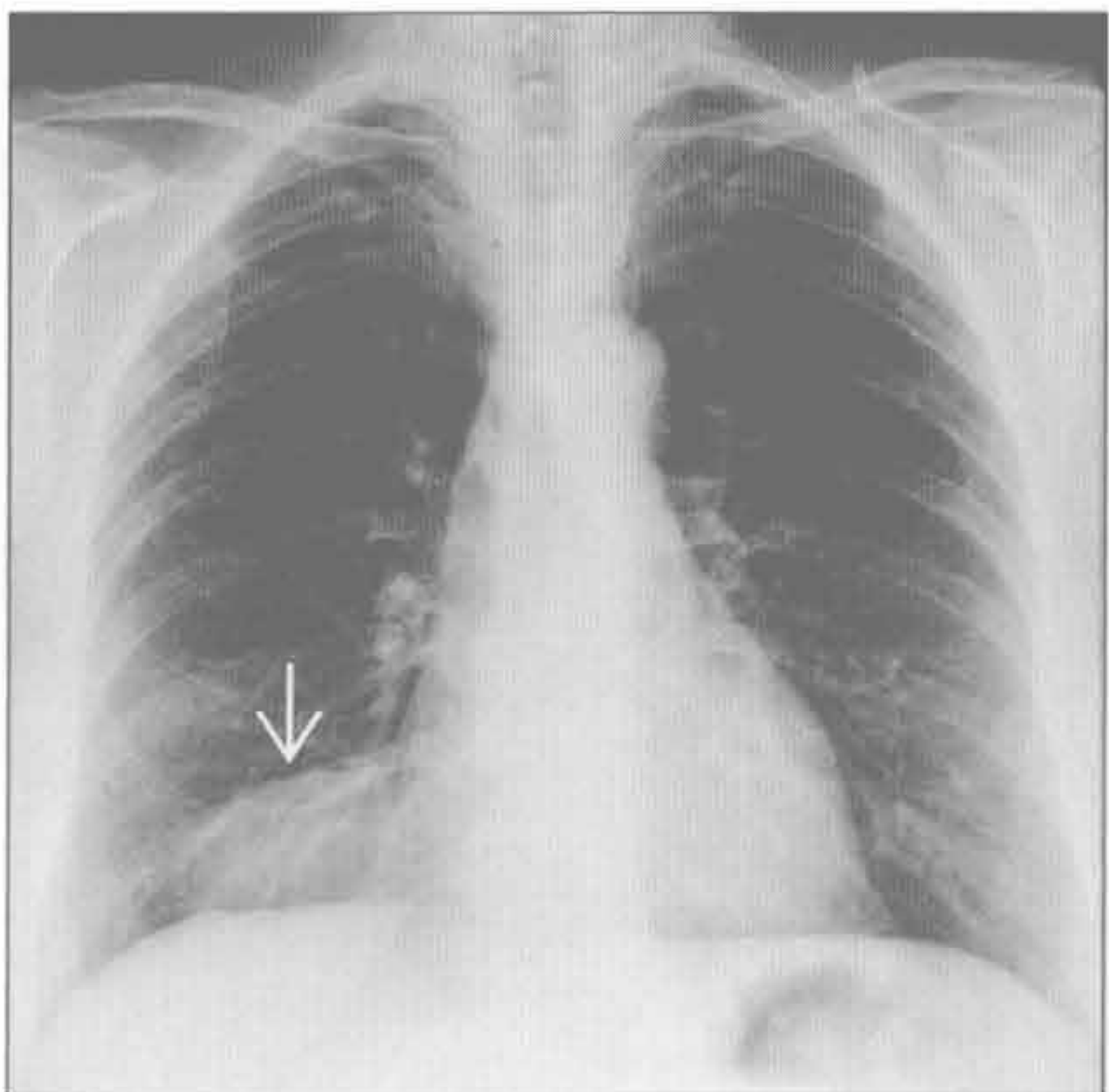
甲状腺肿



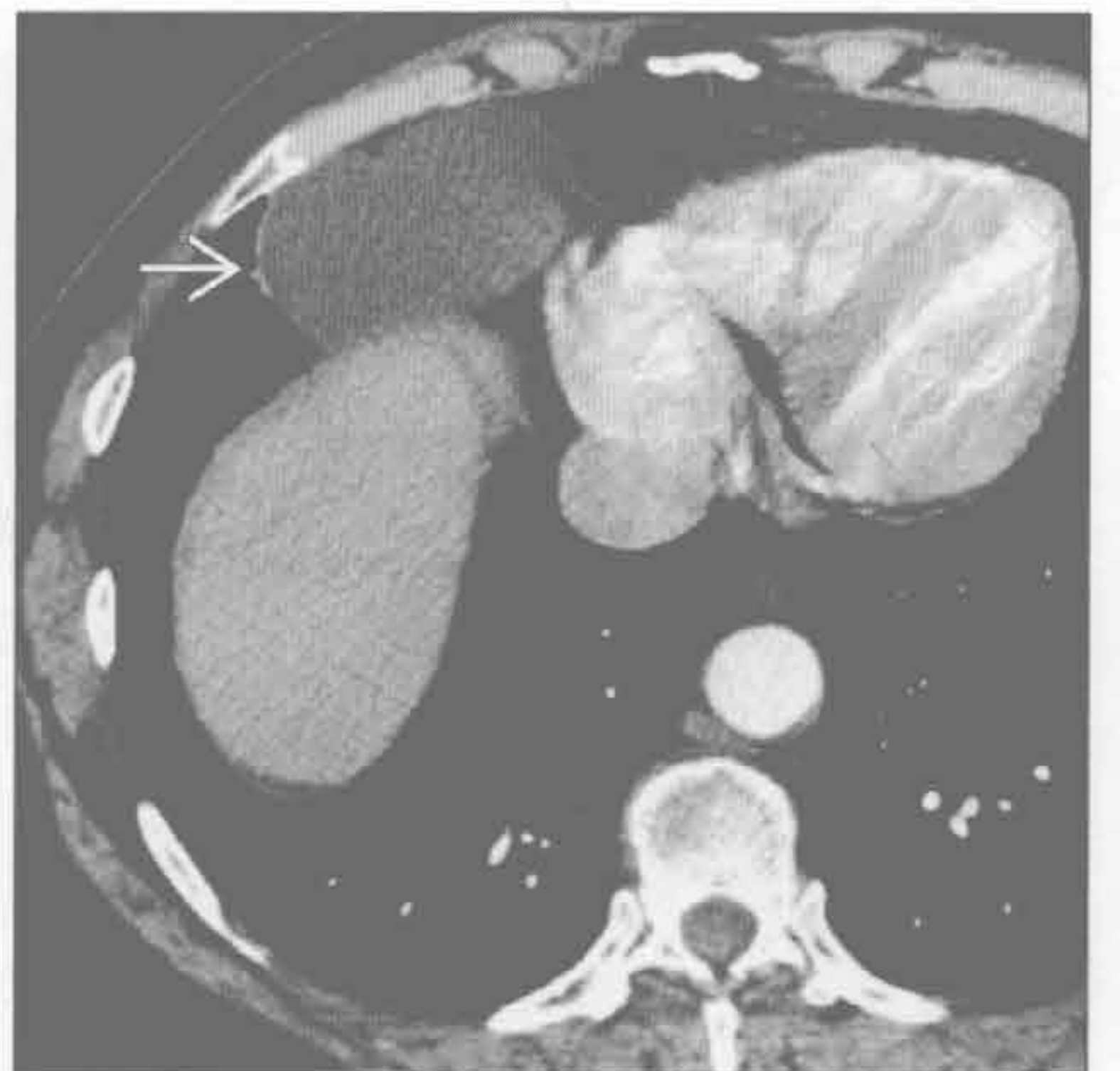
心包囊肿

(左) 正位 X 线片示心膈角卵圆形肿块 \Rightarrow 。鉴别诊断应包括淋巴结肿大、疝和凸出的心包脂肪垫

(右) 横断位增强 CT 示心膈角边界清楚的卵圆形液性密度肿块 \Rightarrow 。增强后未见强化是该诊断的一个重要鉴别点

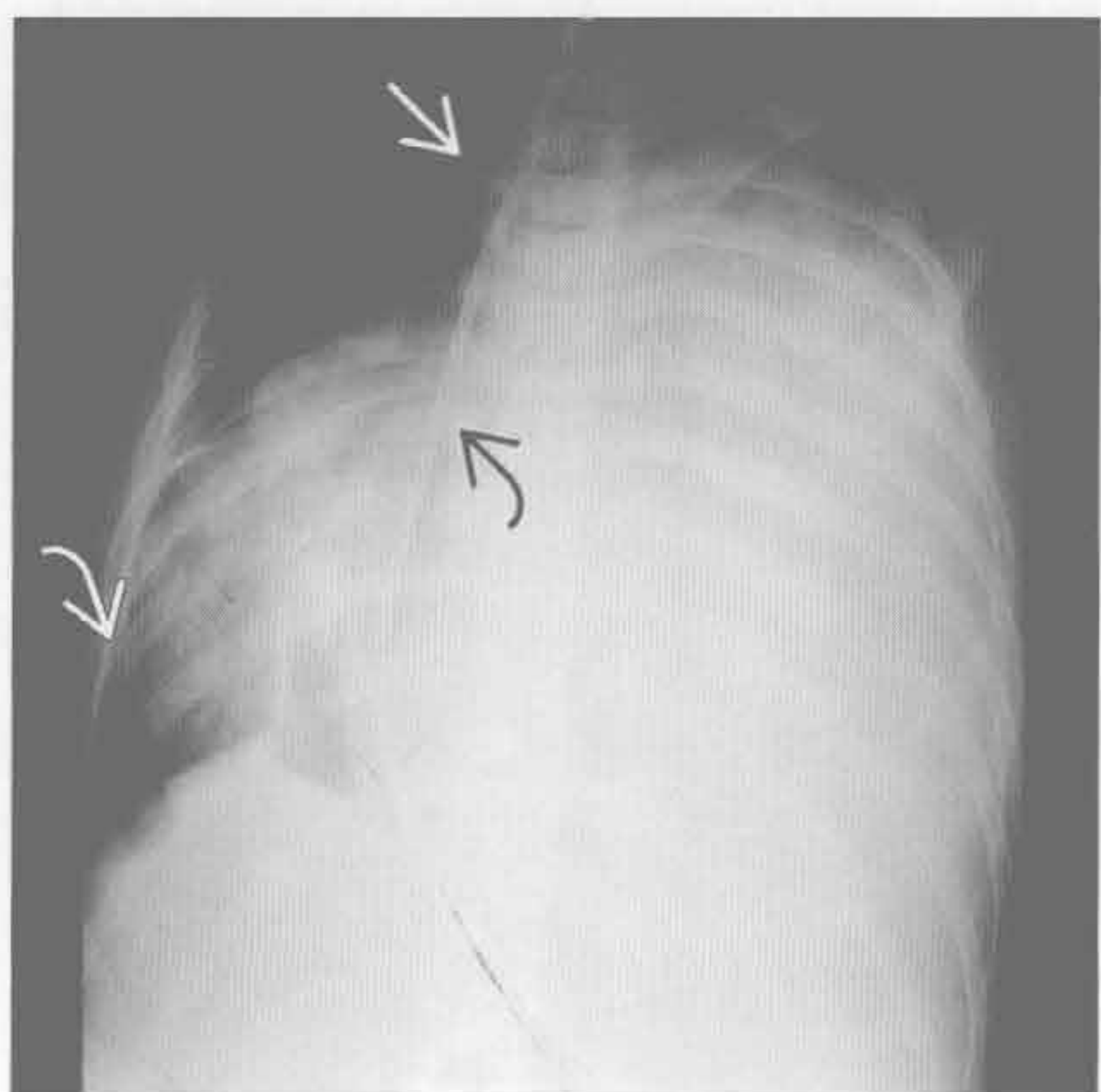


心包囊肿

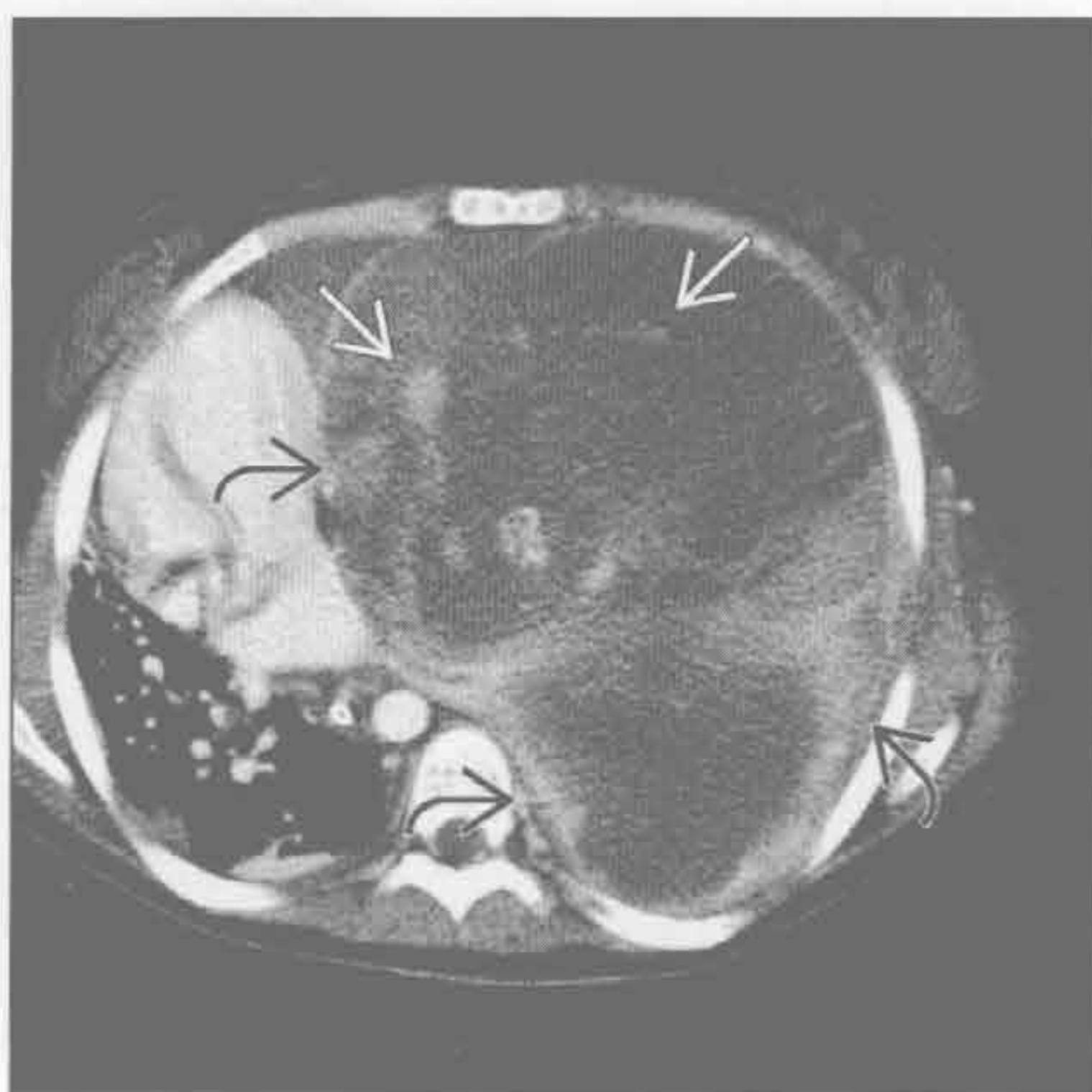

纵隔囊性肿块

淋巴结坏死



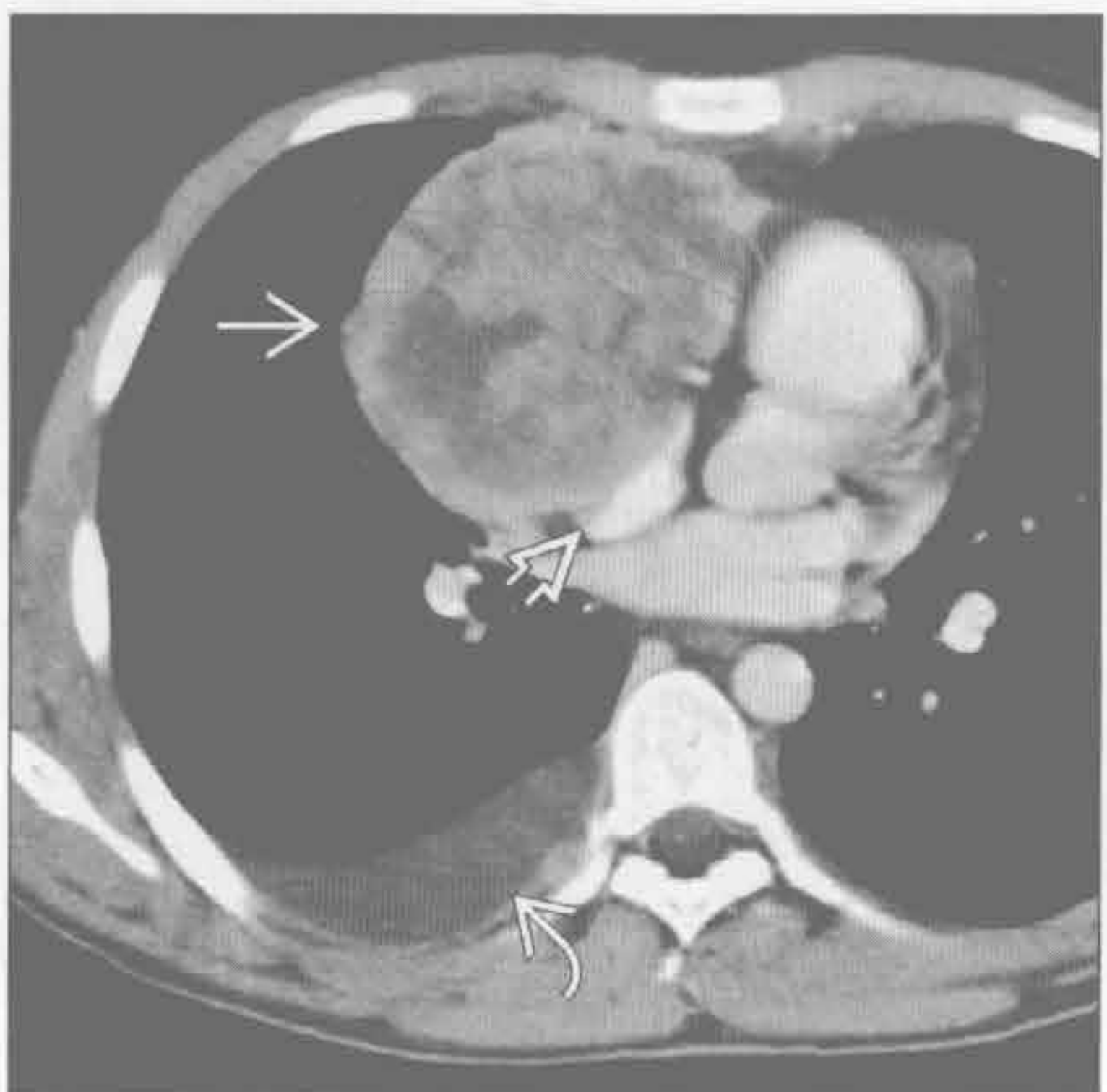
淋巴结坏死



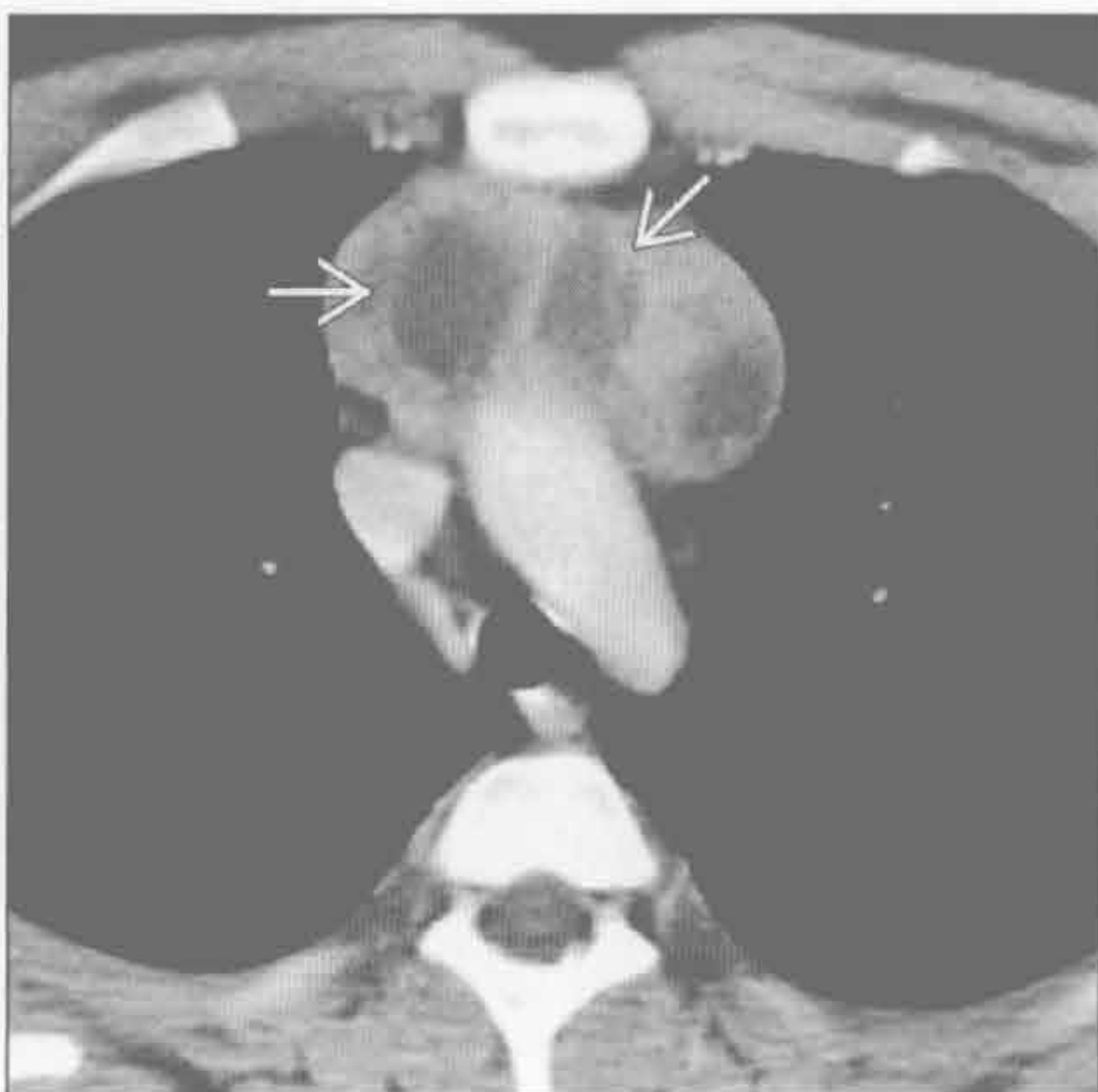(左) 正位 X 线片示左胸致密影，伴纵隔右移。心影 、气管内置管 和肠内置管 移位

(右) 横断位增强 CT 示不均匀大肿块 ，伴囊性和强化的血管成分 。此滑膜肉瘤转移患者纵隔明显右移，左肺完全萎陷

淋巴结坏死



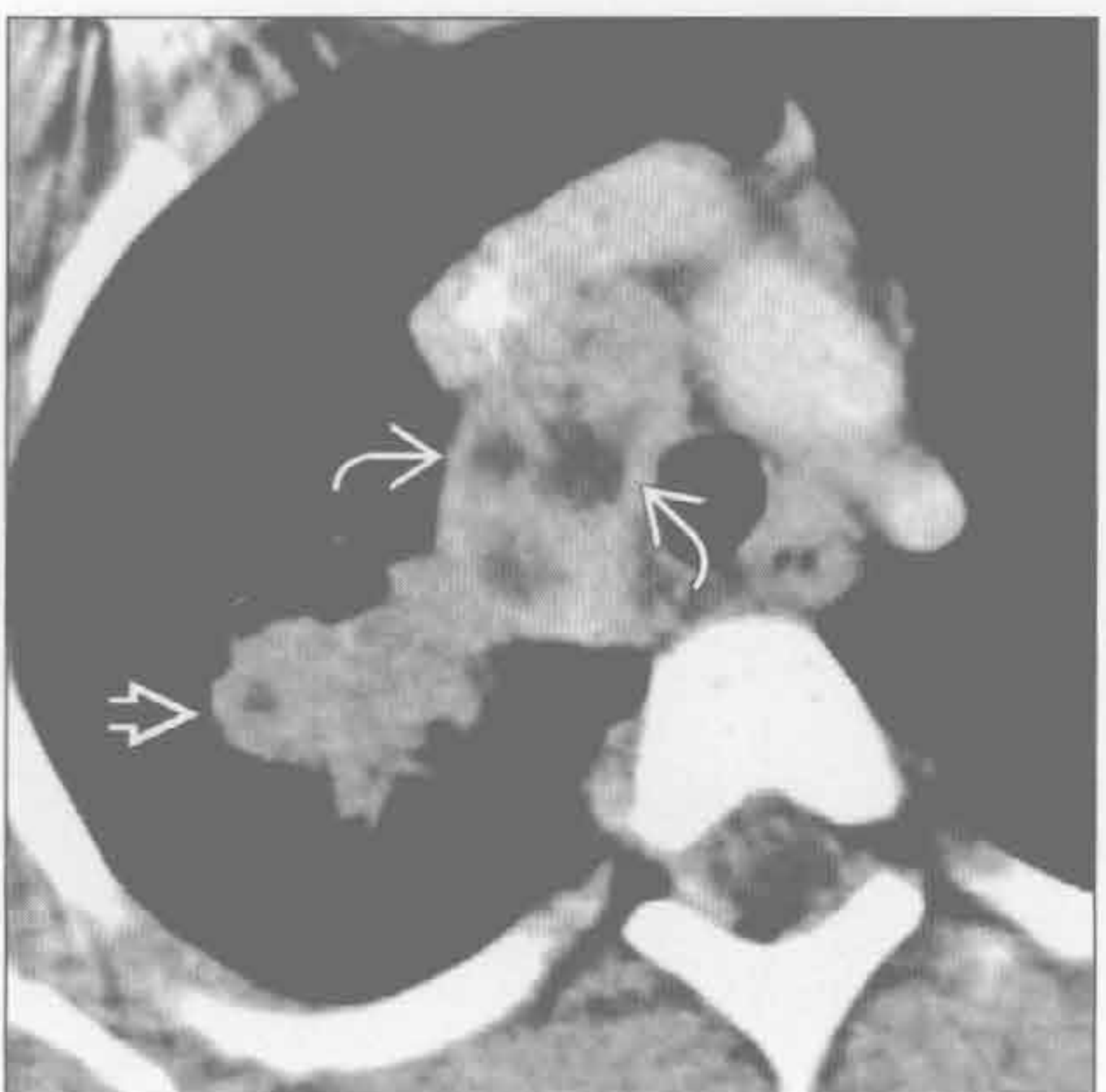淋巴结坏死



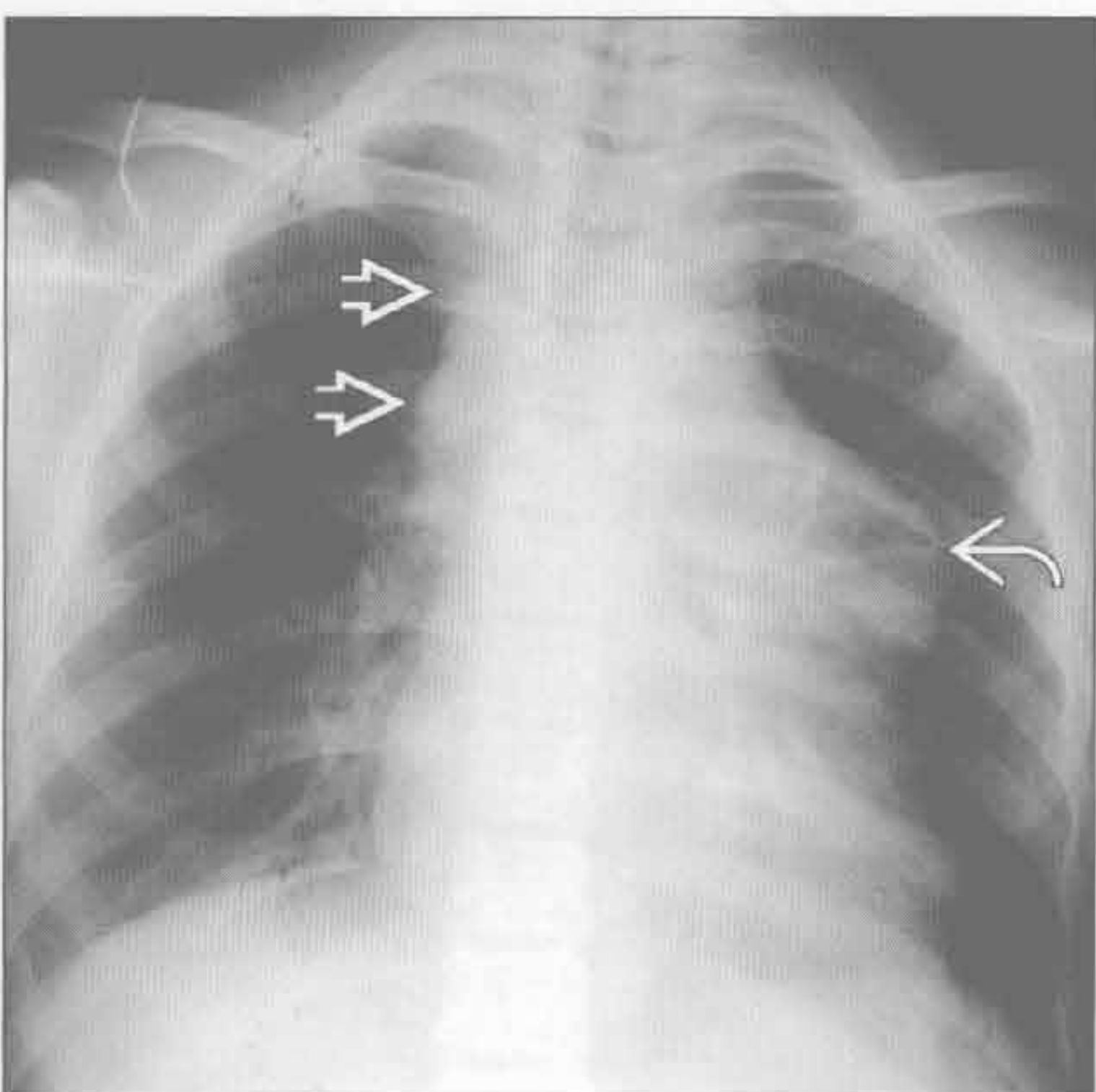
(左) 淋巴母细胞性淋巴瘤患者。横断位增强 CT 示前纵隔密度不均的囊实性混合肿块 。见右心房受压 和右侧胸腔积液

(右) 霍奇金淋巴瘤累及胸腺患者。横断位增强 CT 示前纵隔肿块伴多发中央低密度区

淋巴结坏死



肿瘤坏死或囊变



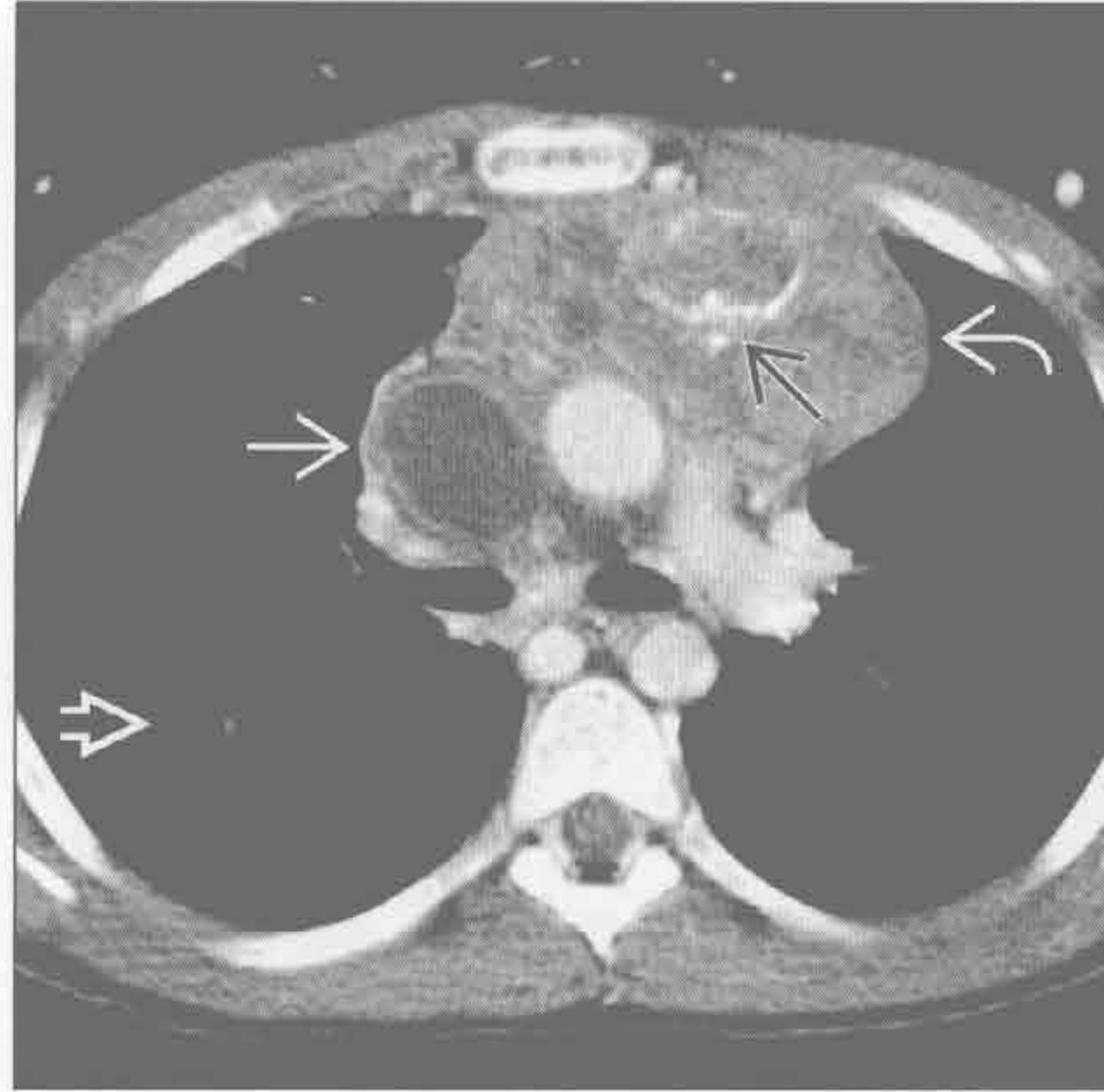
(左) 结核患者。横断位增强 CT 示右上叶分叶状实变影 。右侧气管旁区域见多个融合淋巴结，中央低密度

(右) 正位 X 线片示右侧气管旁带增宽，呈分叶状 。另可见左侧纵隔大肿块

纵隔囊性肿块

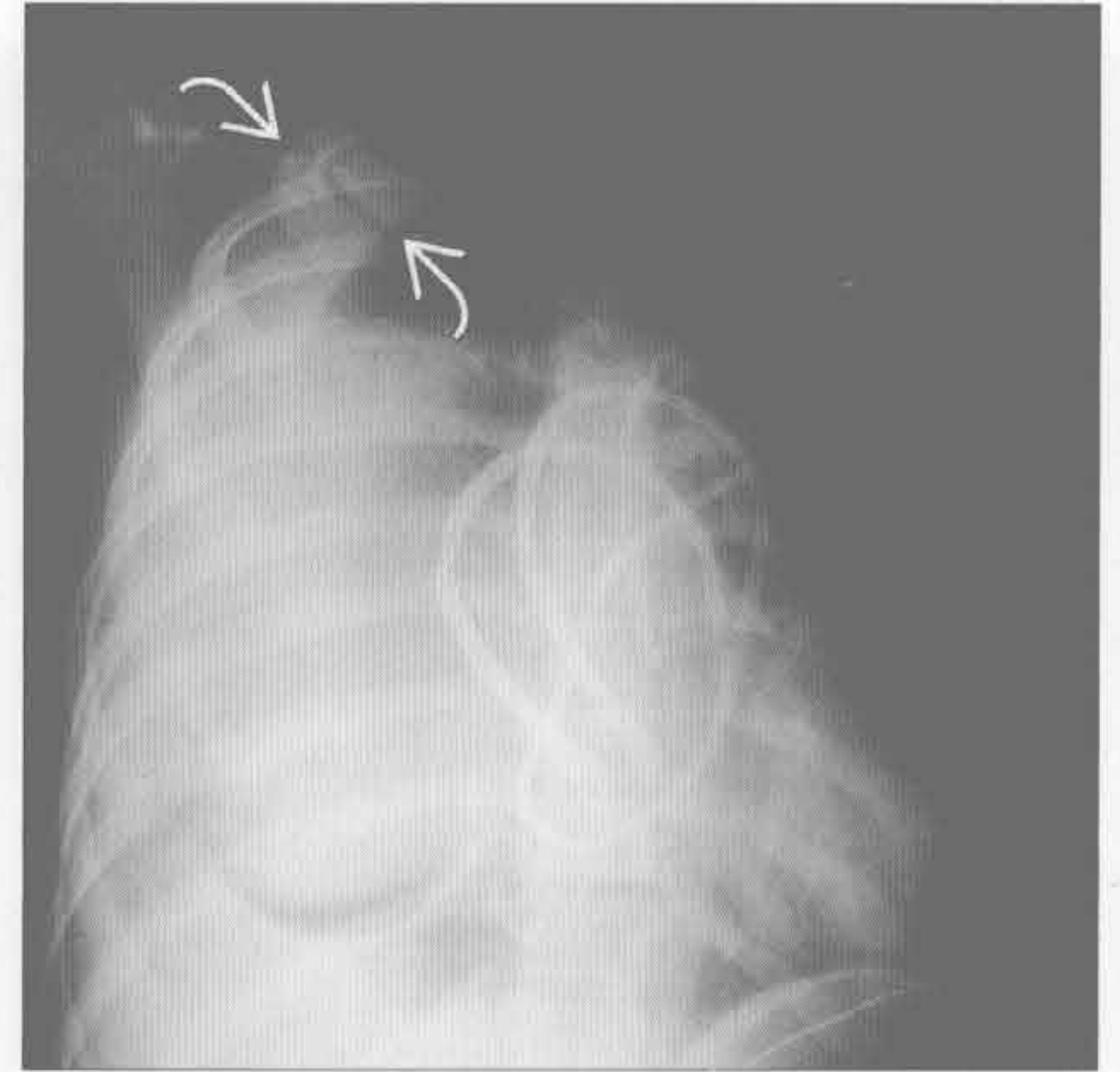
肿瘤坏死或囊变

(左) 横断位增强 CT 示前纵隔囊变、钙化(⇨)和实性(⇨)病变，密度不均。肿瘤侵犯致上腔静脉血栓形成和扩张(⇨)。此胸腺癌患者肺内血行转移(⇨)



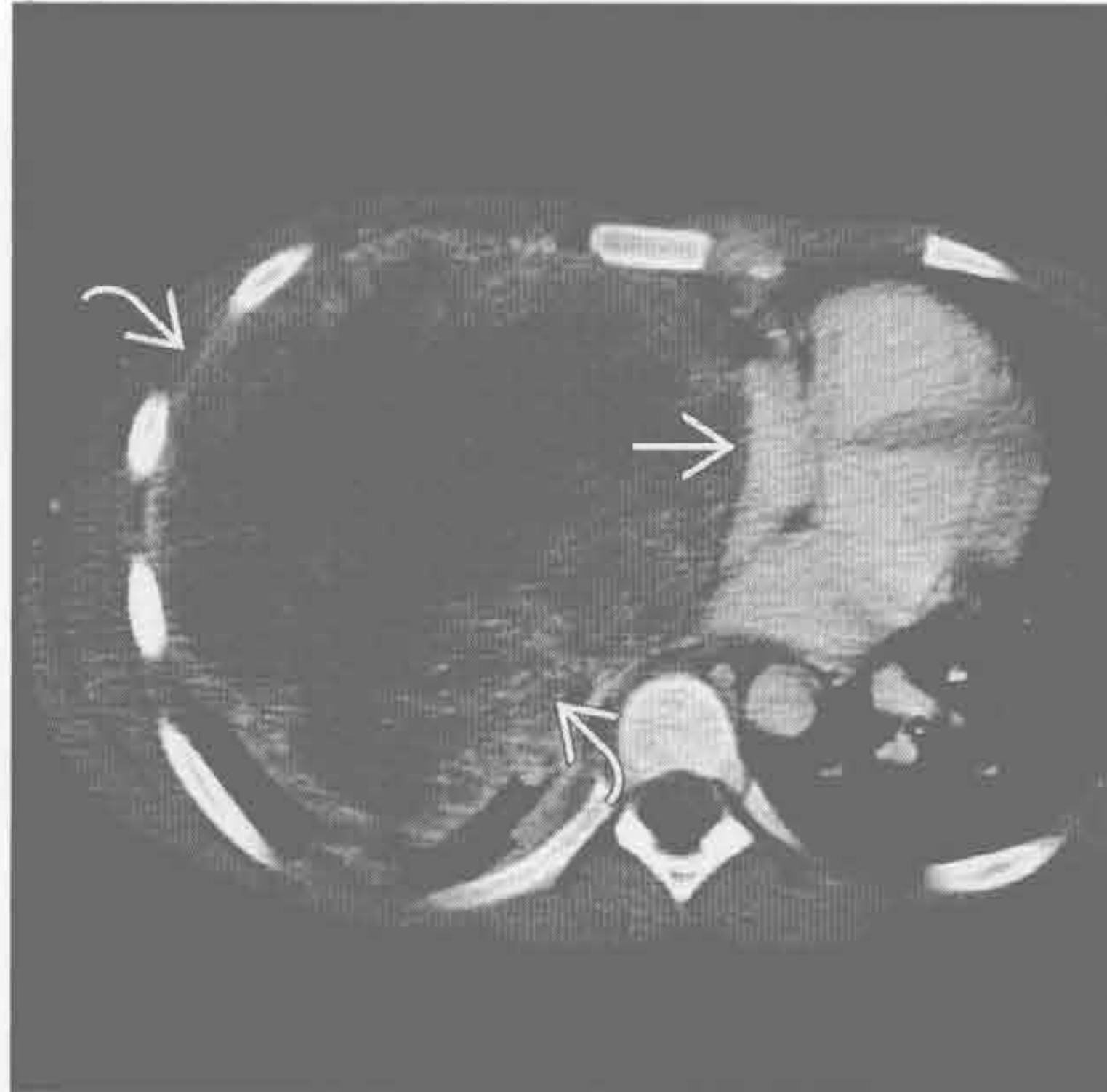肿瘤坏死或囊变

(右) 卵黄囊瘤患者。正位 X 线片示右侧大肿块伴心影和纵隔左移。右侧大量胸腔积液(⇨)



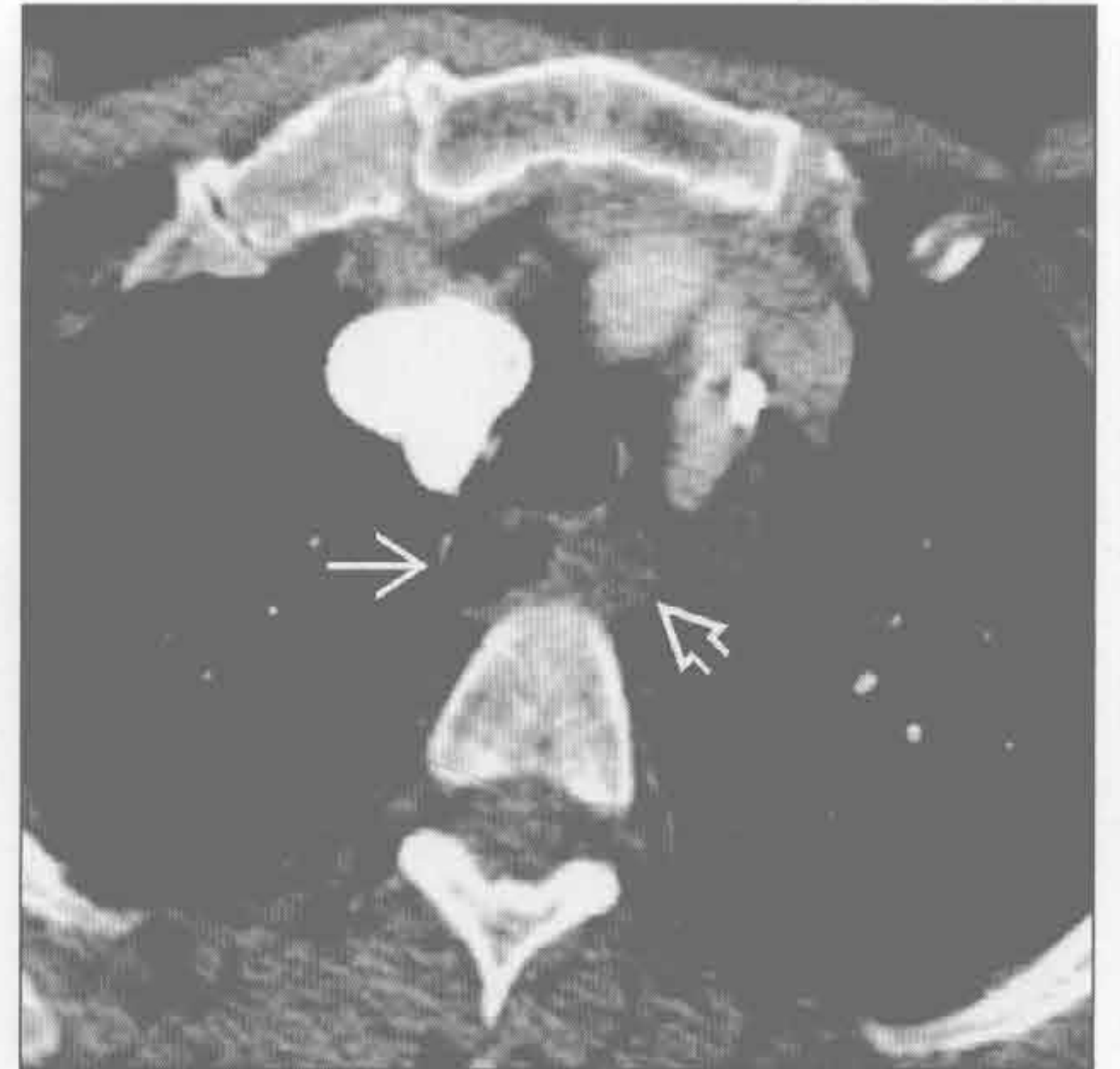
肿瘤坏死或囊变

(左) 卵黄囊瘤患者。横断位增强 CT 示纵隔内囊性为主的大病变(⇨)，致右心房和心脏(⇨)左移



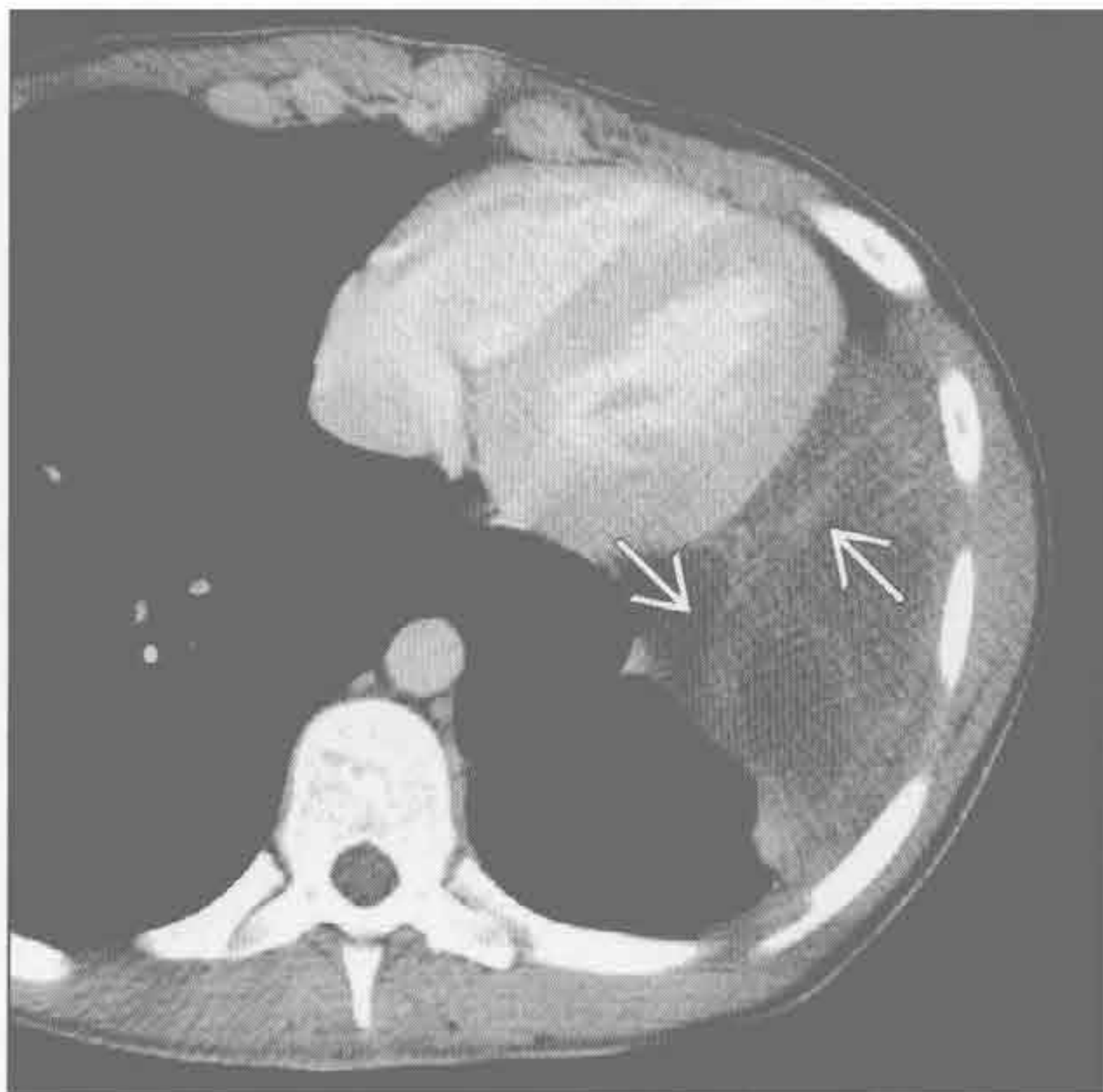
其他前肠囊肿

(右) 食管囊肿患者。横断位增强 CT 示食管(⇨)和充满液体的食管旁肿块(⇨)。与食管相连是提示诊断的要点。支气管囊肿可有相似表现



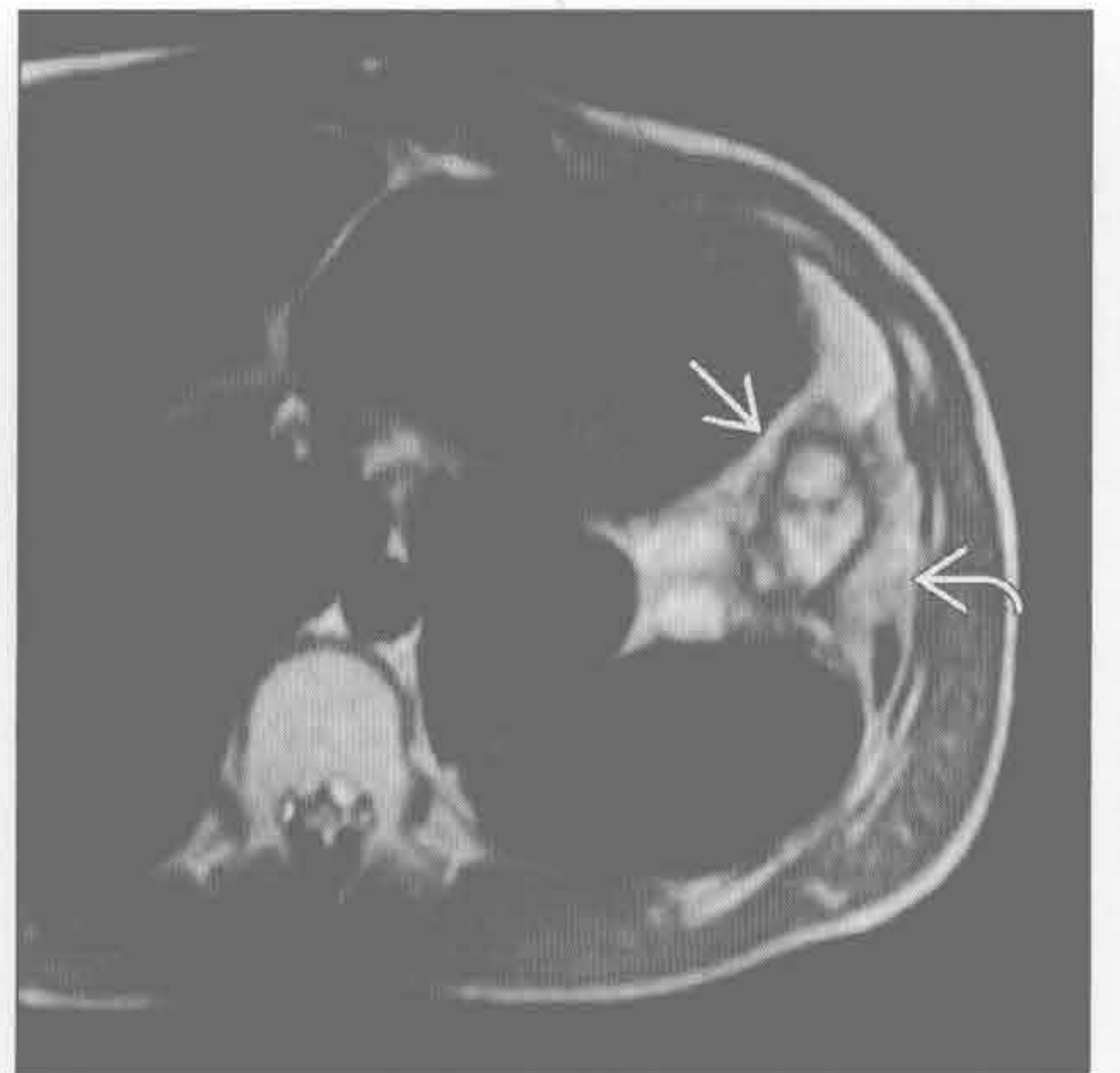
淋巴管瘤

(左) 横断位增强 CT 示多房囊性病变，位于心脏旁，未见向颈部延伸。厚分隔(⇨)可能是重叠感染的结果



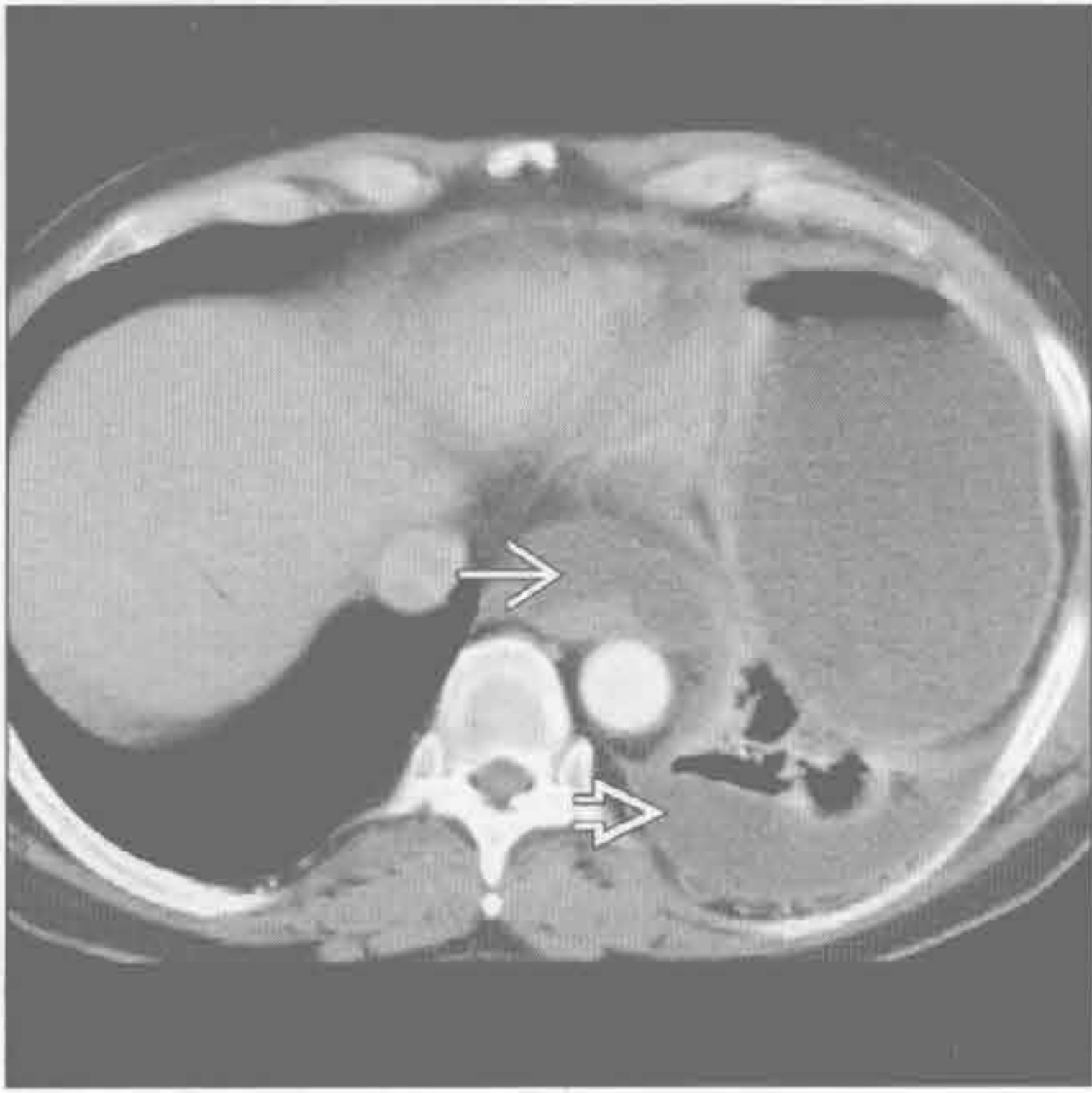
淋巴管瘤

(右) 与左图为同一患者。MR 横断位 STIR 序列示心脏旁囊性为主的病变，伴厚分隔(⇨)。其沿左侧胸壁延伸(⇨)

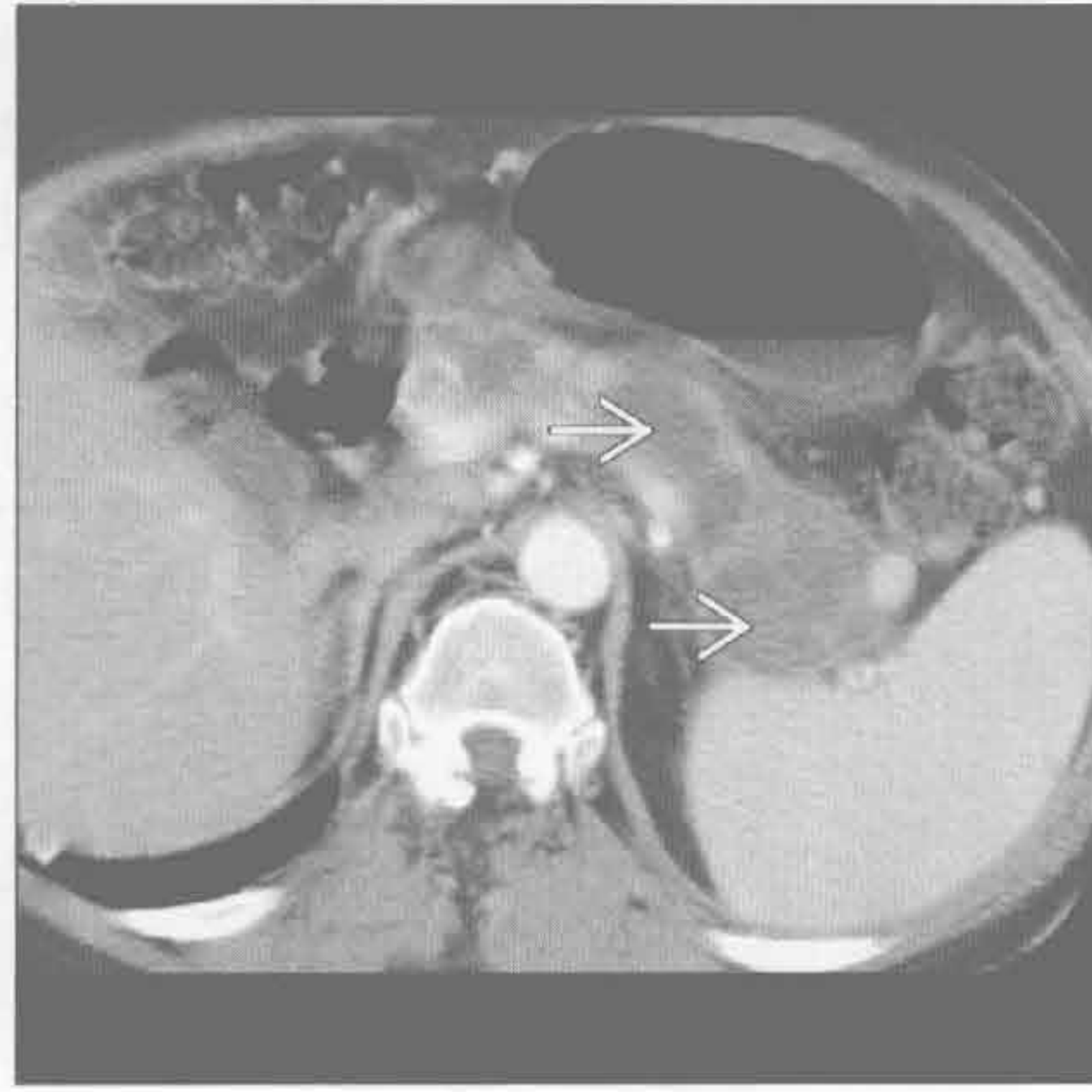


纵隔囊性肿块

胰腺炎导致的假性囊肿



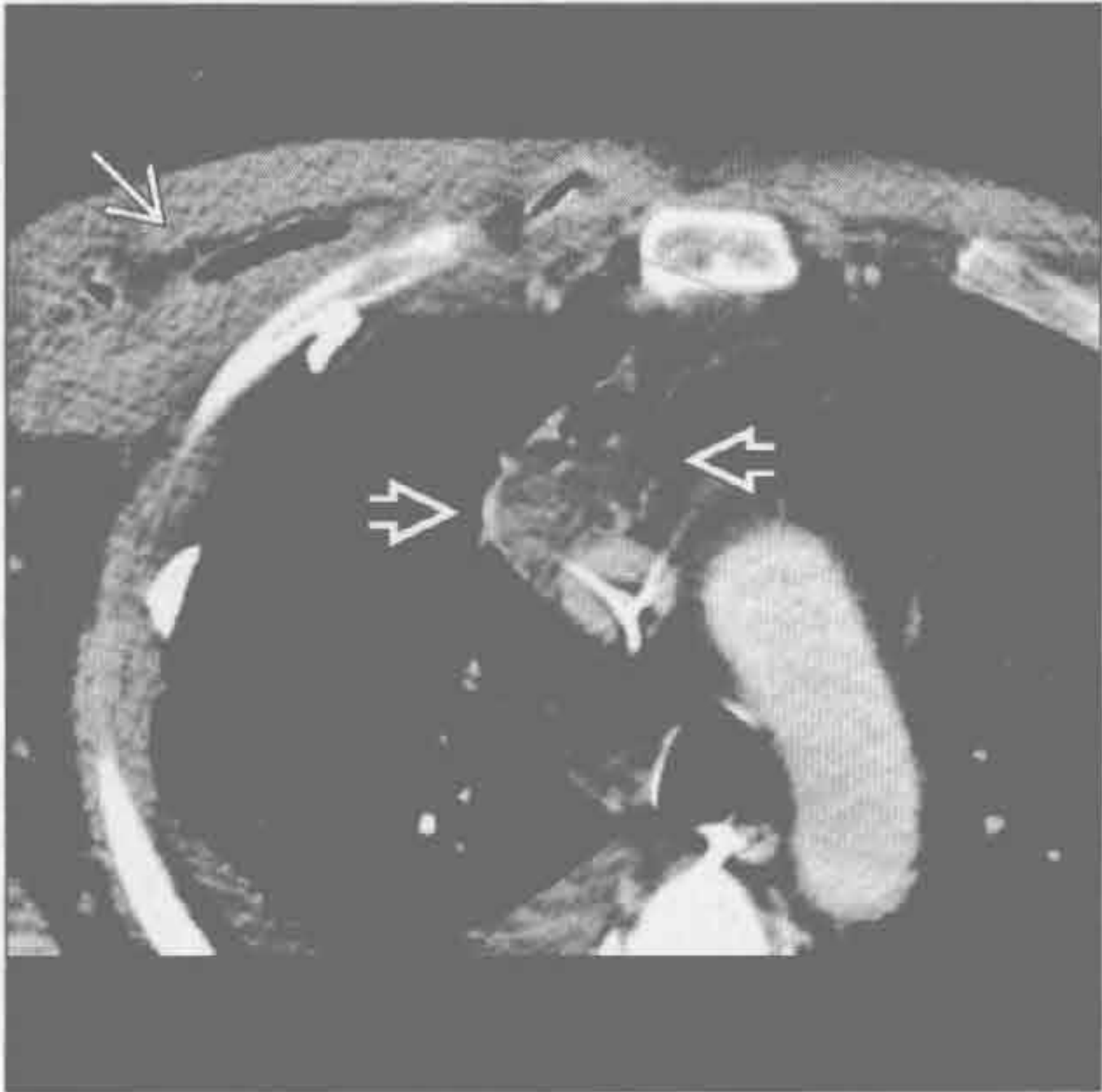
胰腺炎导致的假性囊肿



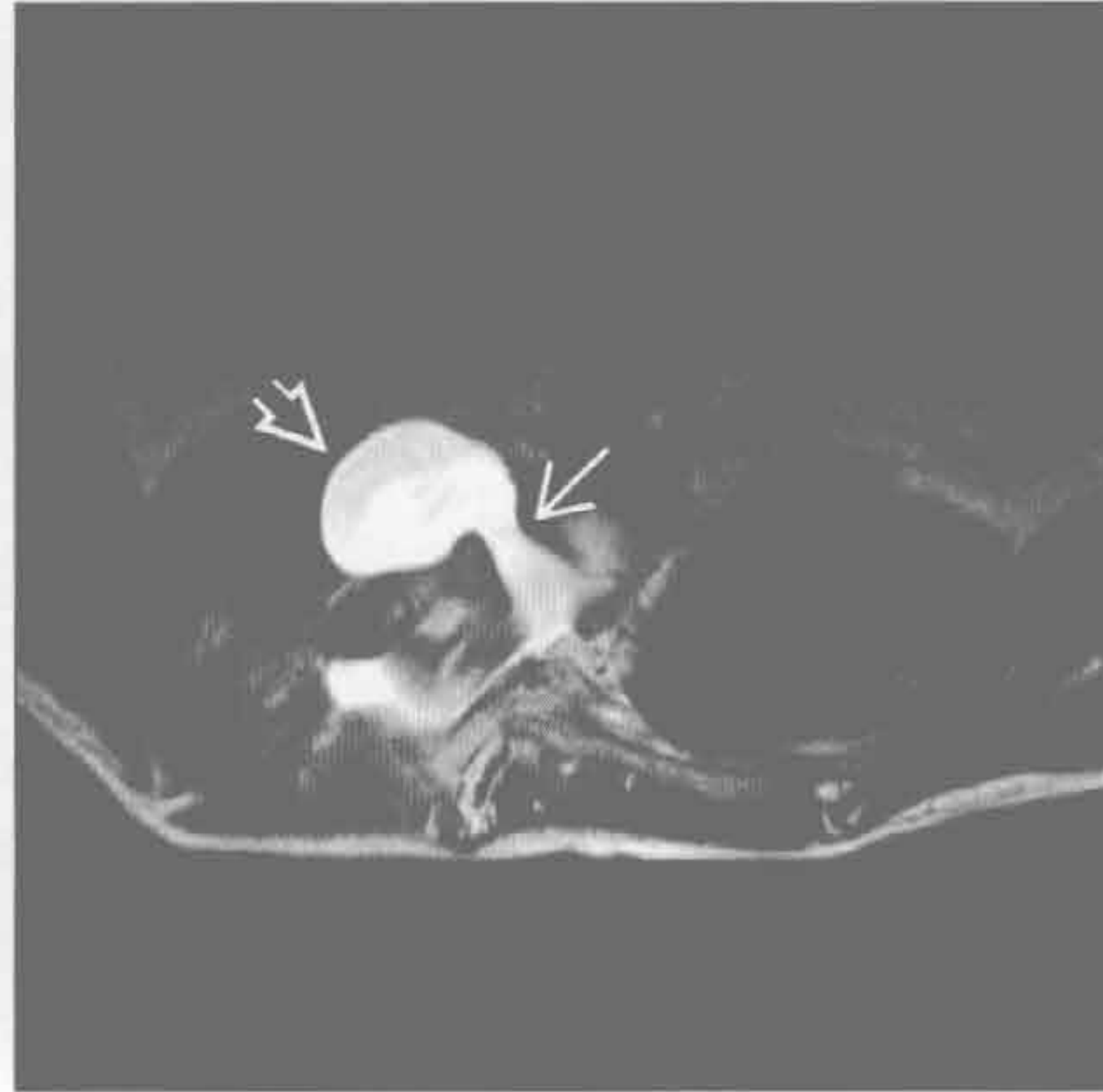
(左) 横断位增强 CT 示主动脉周围液性密度的囊肿 \rightarrow 。左侧胸腔积液 \Rightarrow 。较低层面示胰周囊肿，且此患者较早前有严重的胰腺炎病史。假性囊肿在随访图像上消退

(右) 横断位增强 CT 示胰腺内假性囊肿 \rightarrow ，其在连续图像上与纵隔积液区相连续

纵隔脓肿



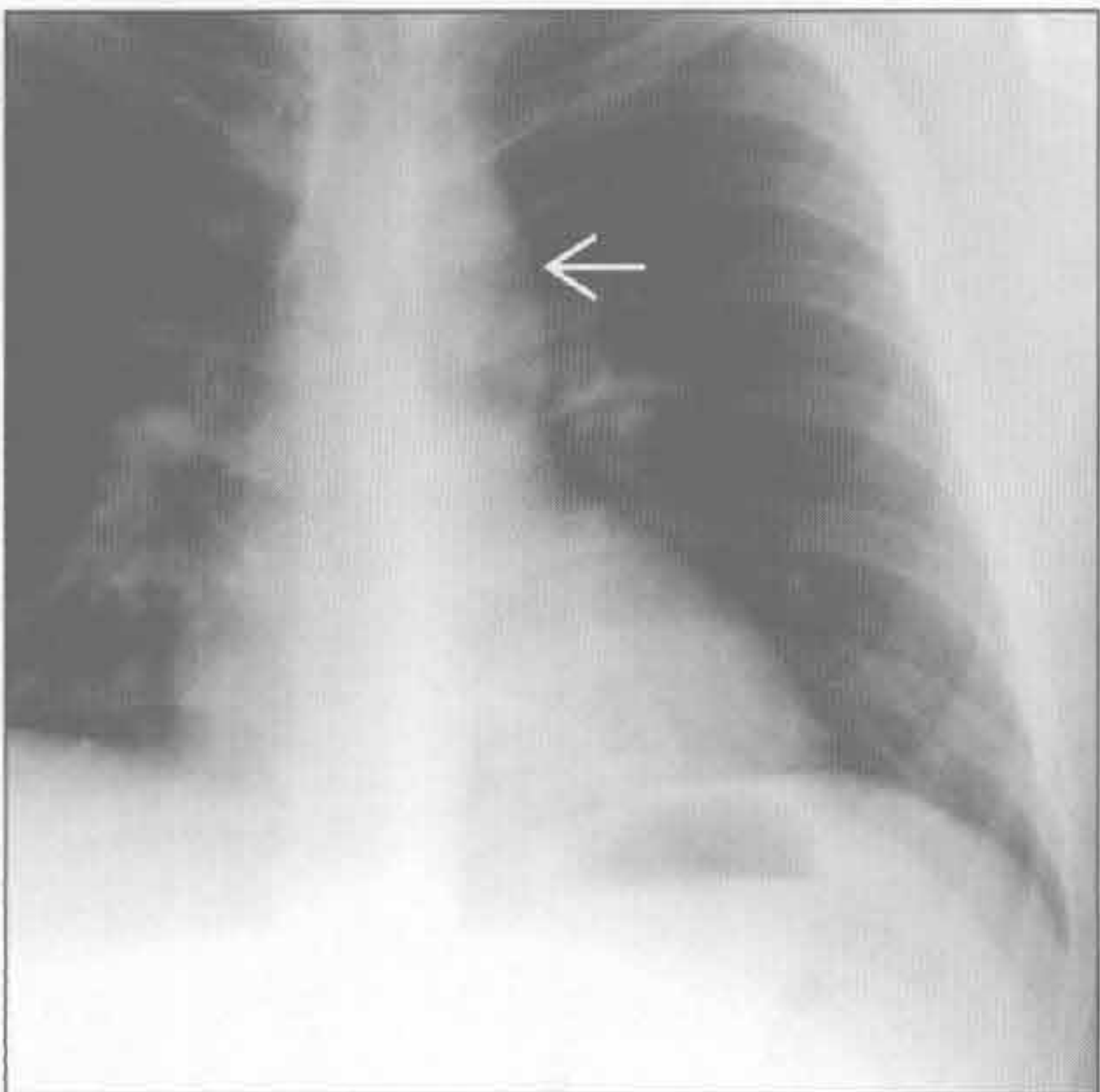
脊柱旁脊膜膨出



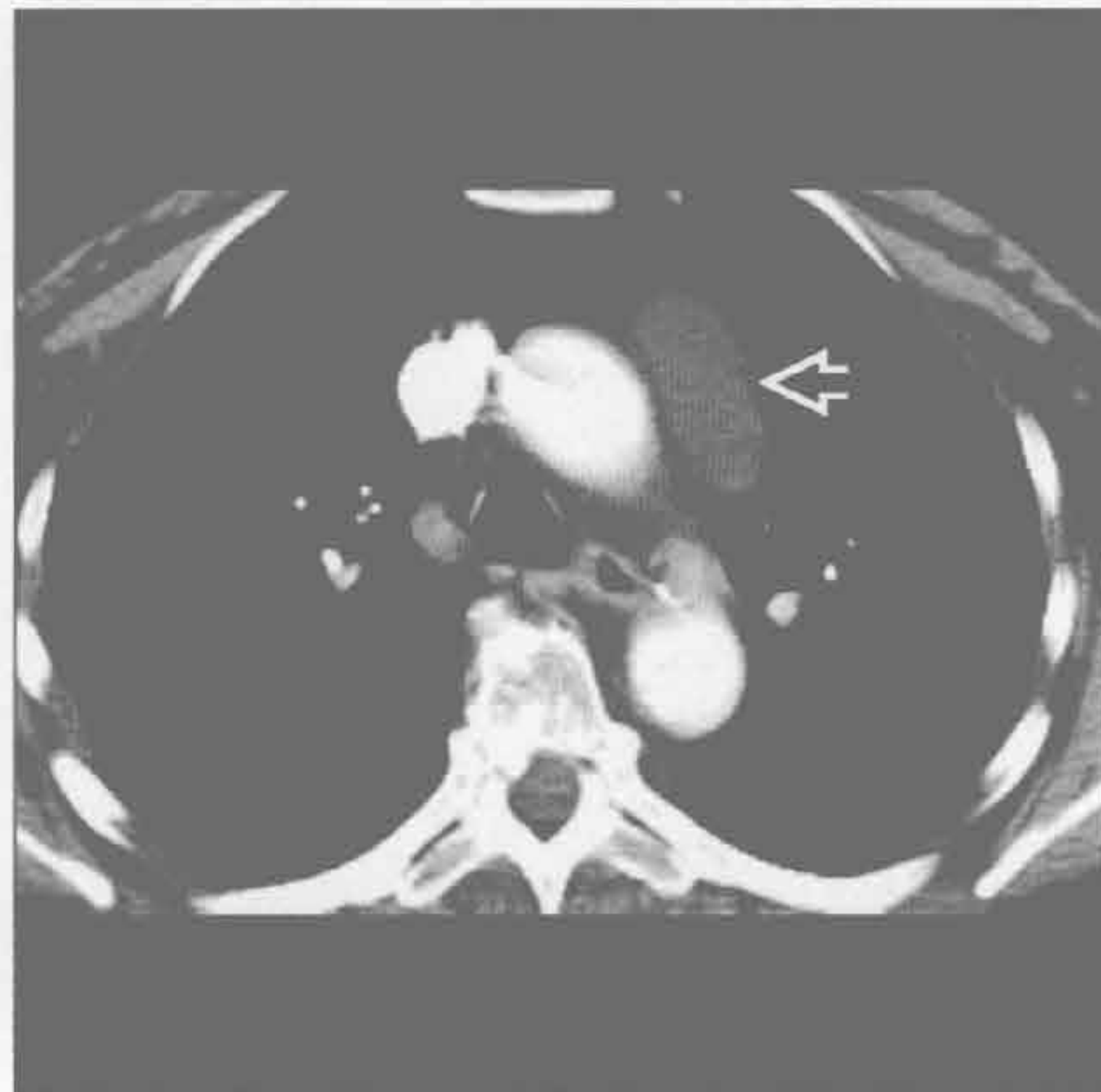
(左) 横断位增强 CT 示前纵隔内强化的含气、含液脓肿 \Rightarrow 。脓肿感染源自右侧胸大肌内 \rightarrow

(右) MR 横断位 T₂WI 抑脂序列示囊性病变 \Rightarrow 自椎管 \rightarrow 延伸至后纵隔。此 I 型神经纤维瘤病患者伴胸椎侧弯

胸腺囊肿



胸腺囊肿



(左) 胸腺囊肿患者，正位 X 线片示纵隔左侧异常轮廓 \rightarrow

(右) 横断位增强 CT 示前纵隔和血管前间隙边缘锐利、椭圆形的薄壁囊肿 \Rightarrow ，很可能来源于胸腺

单侧肺门肿块

鉴别诊断

常见

- 支气管肺癌
- 感染相关的淋巴结肿大

不常见

- 转移性淋巴结肿大
- 淋巴瘤

罕见（但重要）

- 结节病
- 肺动脉扩大
- 支气管囊肿
- 类癌
- Castleman 病

重要信息

鉴别诊断要点

- 鉴别的类别主要是感染和恶性肿瘤
- 关键的临床病史有助于诊断
 - 感染的体征和症状
 - 存在已知的恶性肿瘤
- 区分肺门肿块和淋巴结肿大的线索
 - 淋巴结边界清楚、光滑，且发生于淋巴结站
 - 肿块可有浸润边缘

常见诊断的有用线索

- 支气管肺癌
 - 小细胞肺癌
 - 纵隔肿块累及一侧肺门
 - 诊断时通常较大
 - 可导致肺叶或全肺萎陷
 - CT 和 X 线片上边界不清
 - 常见转移
 - 鳞状细胞癌
 - 最易形成空洞的肿瘤
 - 多为中央型
 - 腺癌
 - 毛刺状肺结节或肿块
 - 同侧肺门淋巴结肿大
 - 对侧纵隔 / 肺门或锁骨上淋巴结肿大非常重要
 - 可提示 N₃ 期疾病，不能切除
 - 异常淋巴结
 - 隆突下淋巴结短径 ≥ 1.2 cm
 - 其他淋巴结组短径 ≥ 1 cm
- 感染相关的淋巴结肿大

- 感染的体征 / 症状
- 见于
 - 原发性结核、地方性真菌病、单核细胞增多症、严重细菌性肺炎
- 结核：淋巴结示中央坏死
- 同侧肺实变
- 旅行史对地方性真菌病重要

不常见诊断的有用线索

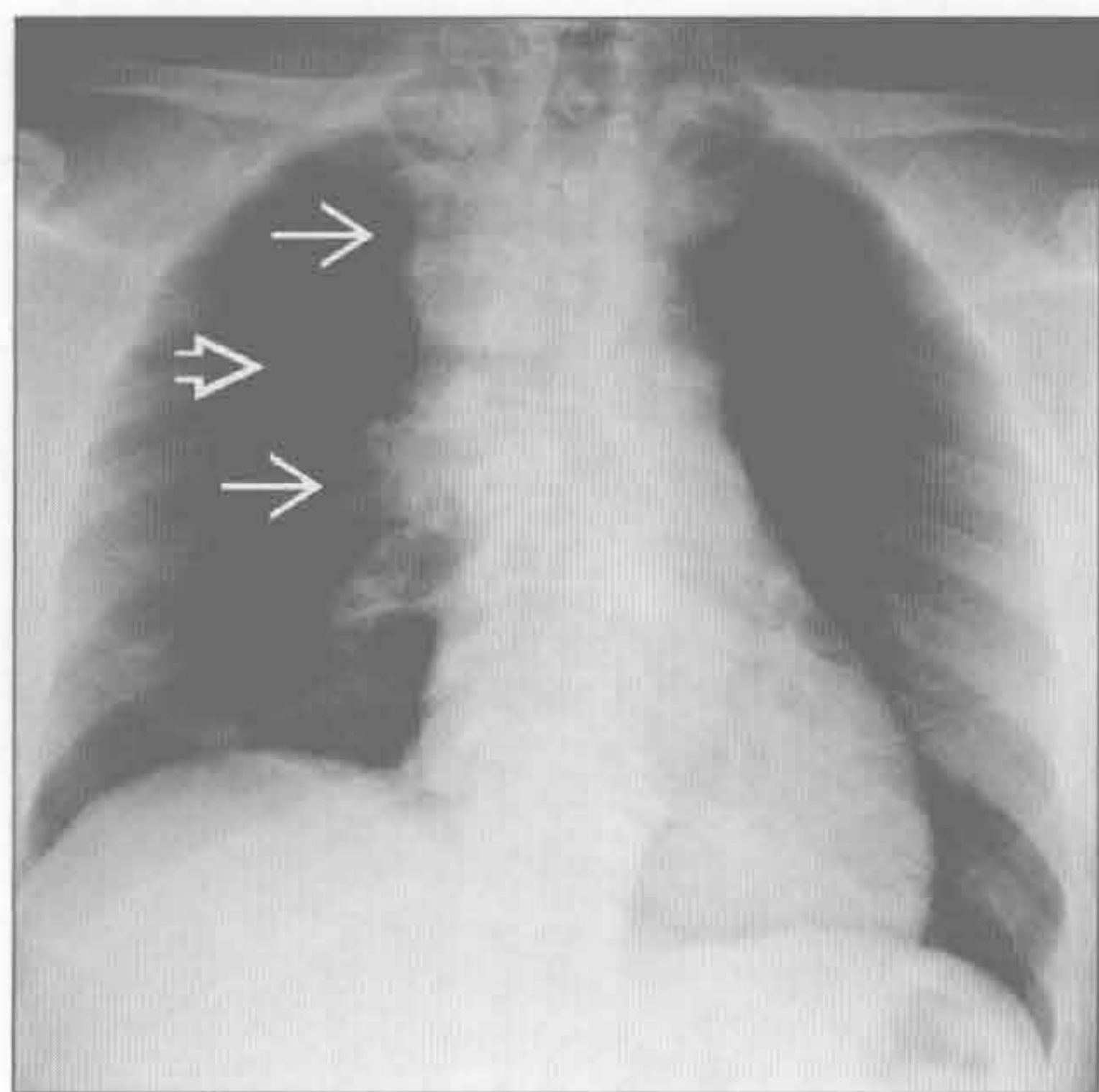
- 转移性淋巴结肿大
 - 胸外恶性肿瘤病史
 - 常见的原发肿瘤
 - 头颈部恶性肿瘤、乳腺癌、黑色素瘤和泌尿生殖系统恶性肿瘤
 - 淋巴结通常边缘锐利并呈圆形
 - 淋巴结强化
 - 肾细胞癌、甲状腺癌或黑色素瘤
 - 淋巴结坏死
 - 乳腺癌、睾丸癌或肾细胞癌
 - 淋巴结钙化
 - 转移治疗后、甲状腺癌、黏液腺癌
- 淋巴瘤
 - 团块状不对称的纵隔 / 肺门淋巴结肿大
 - 使纵隔结构移位，但极少使其压缩
 - B 型症状
 - 夜间盗汗、发热和体重下降
 - 霍奇金淋巴瘤
 - 几乎所有病例有血管前、气管旁和主肺动脉间淋巴结受累
 - 25% ~ 35% 同时有肺门淋巴结病变
 - 放疗后淋巴结可钙化
 - 经连续淋巴结组蔓延
 - 10% 患者有肺部病变
 - 发病高峰为 30-40 岁和 80-90 岁
 - Ann Arbor 系统疾病分期
 - 非霍奇金淋巴瘤
 - 50% 病例胸部受累
 - 胸部病变患者多数为前纵隔病变
 - 胸部受累患者 10% ~ 20% 有肺门淋巴结肿大
 - 50-90 岁有两个发病高峰
 - 经非连续淋巴结组蔓延
 - 发病时常可见多灶性病变存在
 - 胸外淋巴结肿大更常见于非霍奇金淋巴瘤

罕见诊断的有用线索

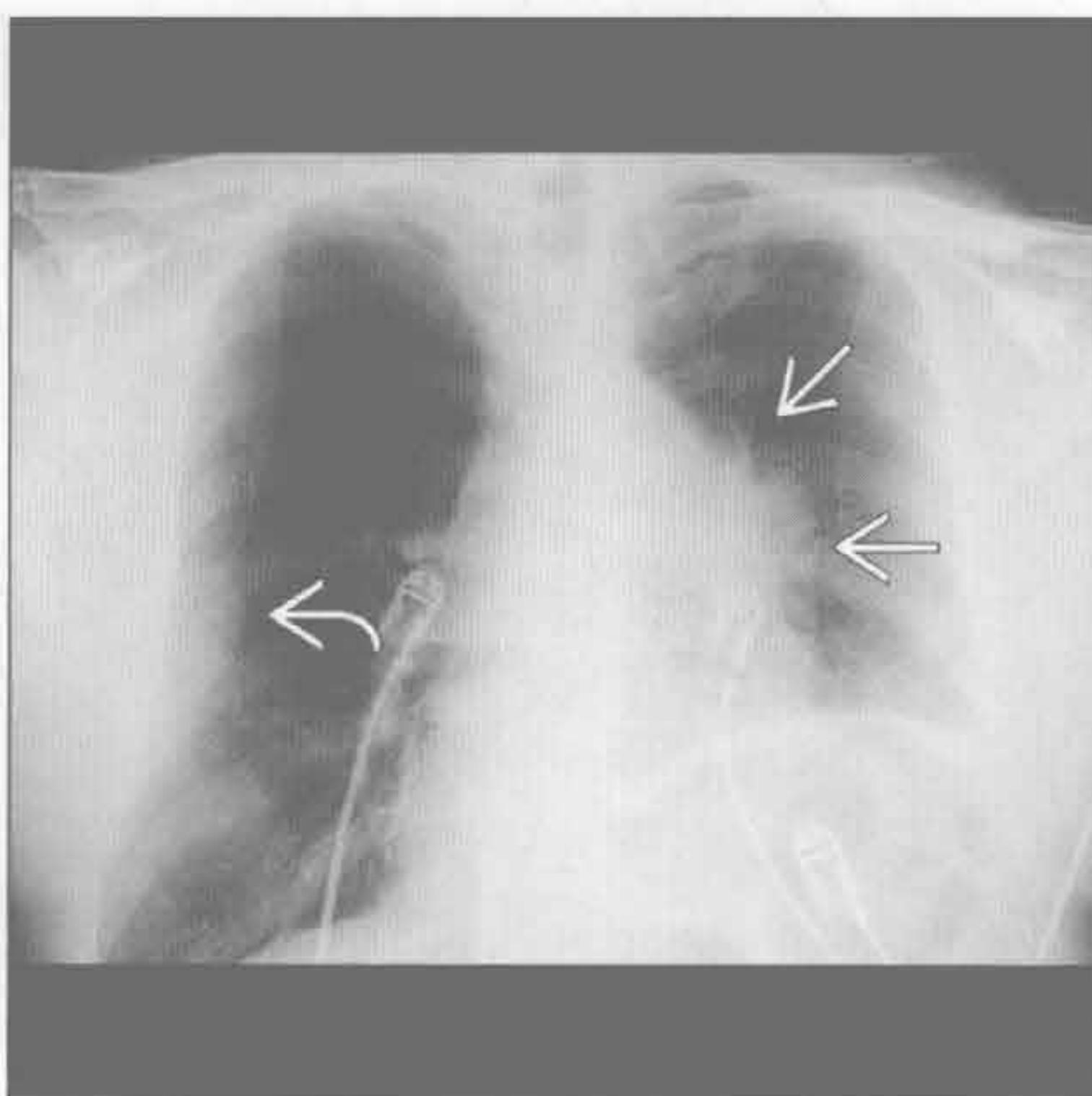
- 结节病

- 少部分病例见单侧淋巴结增大
- 肺结节分布于淋巴管周围
 - 结节沿叶间裂、胸膜表面和支气管血管束分布
 - 上肺好发
- 育龄女性
- 肺动脉扩大
 - 增强 CT 有诊断价值
 - 原因包括
 - 肺动脉瓣狭窄
 - 肺动脉瘤
 - 血管内肿瘤
 - 肺动脉近端阻塞
 - 肺动脉瘤继发于
 - 肺动脉导管导致的创伤
 - 真菌性动脉瘤
 - 胶原血管病
 - 肺动脉主干和左肺动脉扩大
 - 肺动脉瓣狭窄
- 肺动脉瓣缺如
- 支气管囊肿
 - 边界清楚的球形肿块
 - 因蛋白含量不同，内部 CT 值变化很大
 - 气体存在通常提示感染
 - 可使纵隔结构移位或受压
 - 壁薄或不可见
 - 内部无强化
 - 出血或感染导致体积突然增大
- 类癌
 - 起源于中央支气管的恶性肿瘤
 - 可导致肺叶或肺段萎陷
 - 有 / 无强化
 - 肺门块状钙化常见
- Castleman 病
 - 孤立性光滑或分叶状的肺门肿块
 - 有 / 无多灶性淋巴结肿大
 - 明显强化

支气管肺癌



支气管肺癌



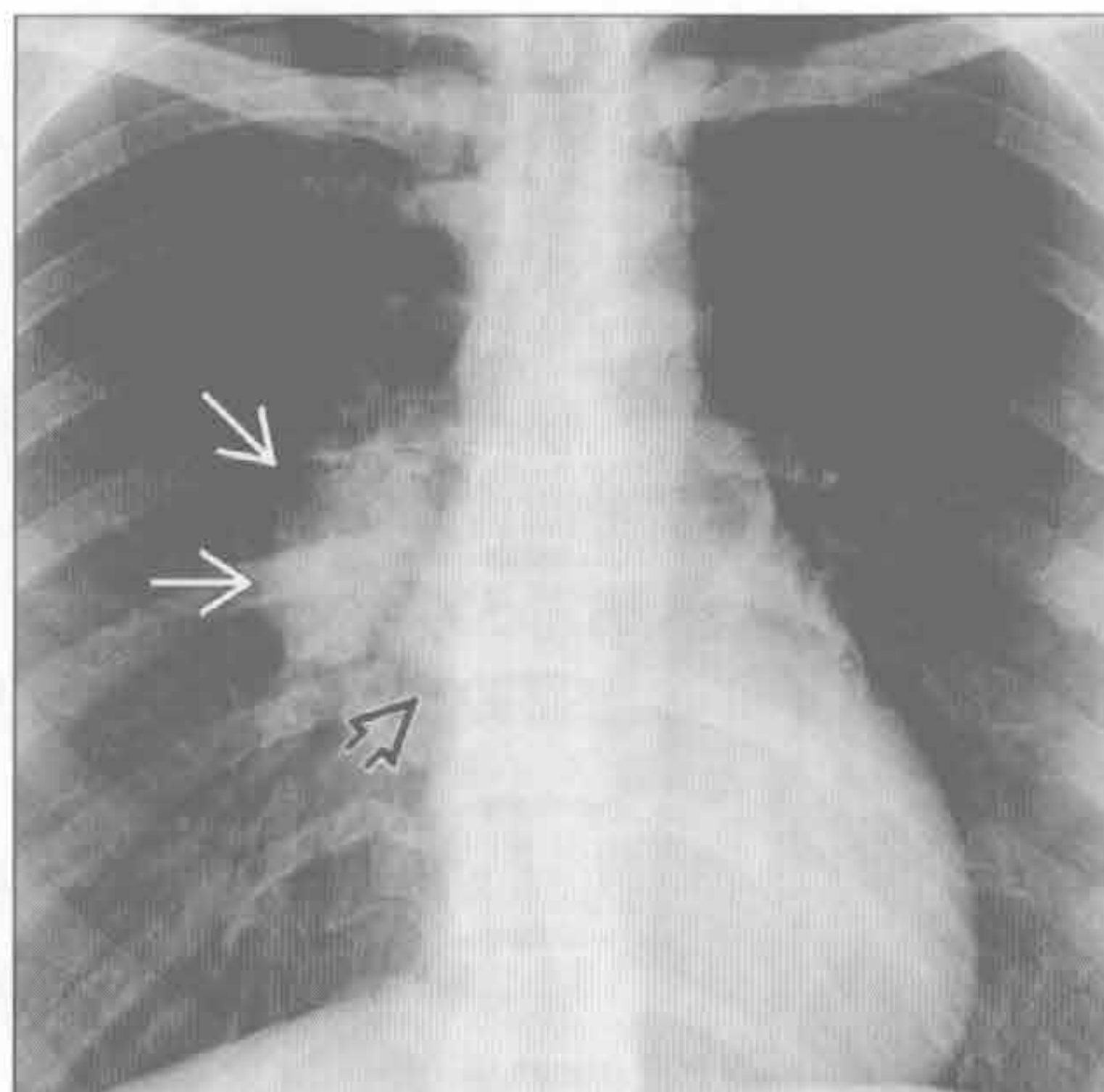
(左) 小细胞肺癌患者。前后位 X 线片示右肺结节 \rightarrow ，纵隔和右肺门淋巴结肿大 \rightarrow

(右) 正位 X 线片示左肺门肿块，边缘浸润 \rightarrow 。右侧肋骨膨胀性转移 \rightarrow ，为 IV 期病变

单侧肺门肿块

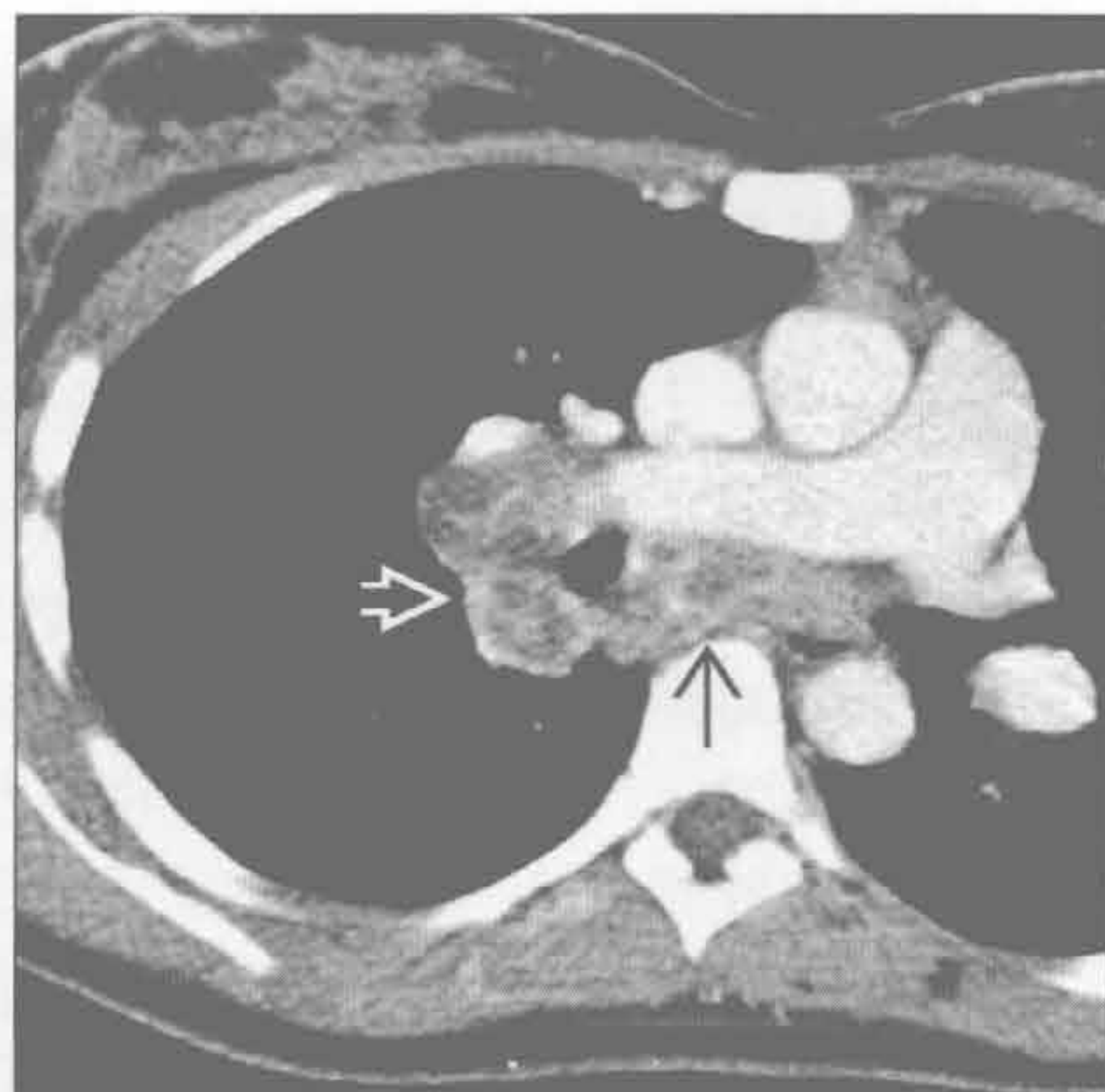
感染相关的淋巴结肿大

(左) 正位 X 线片示右侧肺门 \Rightarrow 淋巴结肿大。奇静脉食管隐窝上部向右膨出 \Rightarrow ，提示隆突下淋巴结肿大



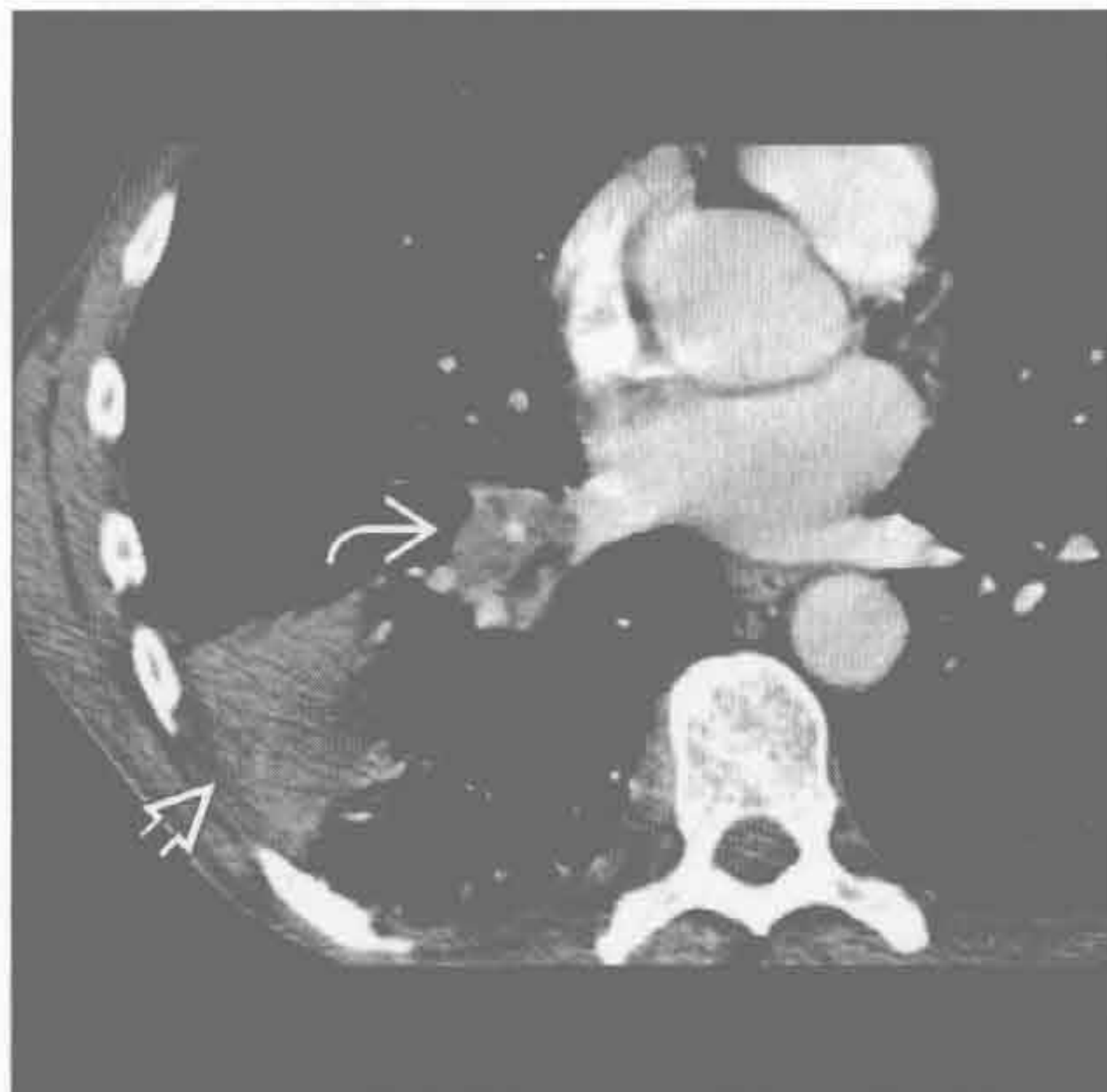
(右) 横断位增强 CT 示结核分枝杆菌感染造成的隆突下 \Rightarrow 和右肺门 \Rightarrow 广泛的中央坏死的淋巴结。淋巴结坏死可见于真菌感染、淋巴瘤、肺癌和转移性疾病

感染相关的淋巴结肿大



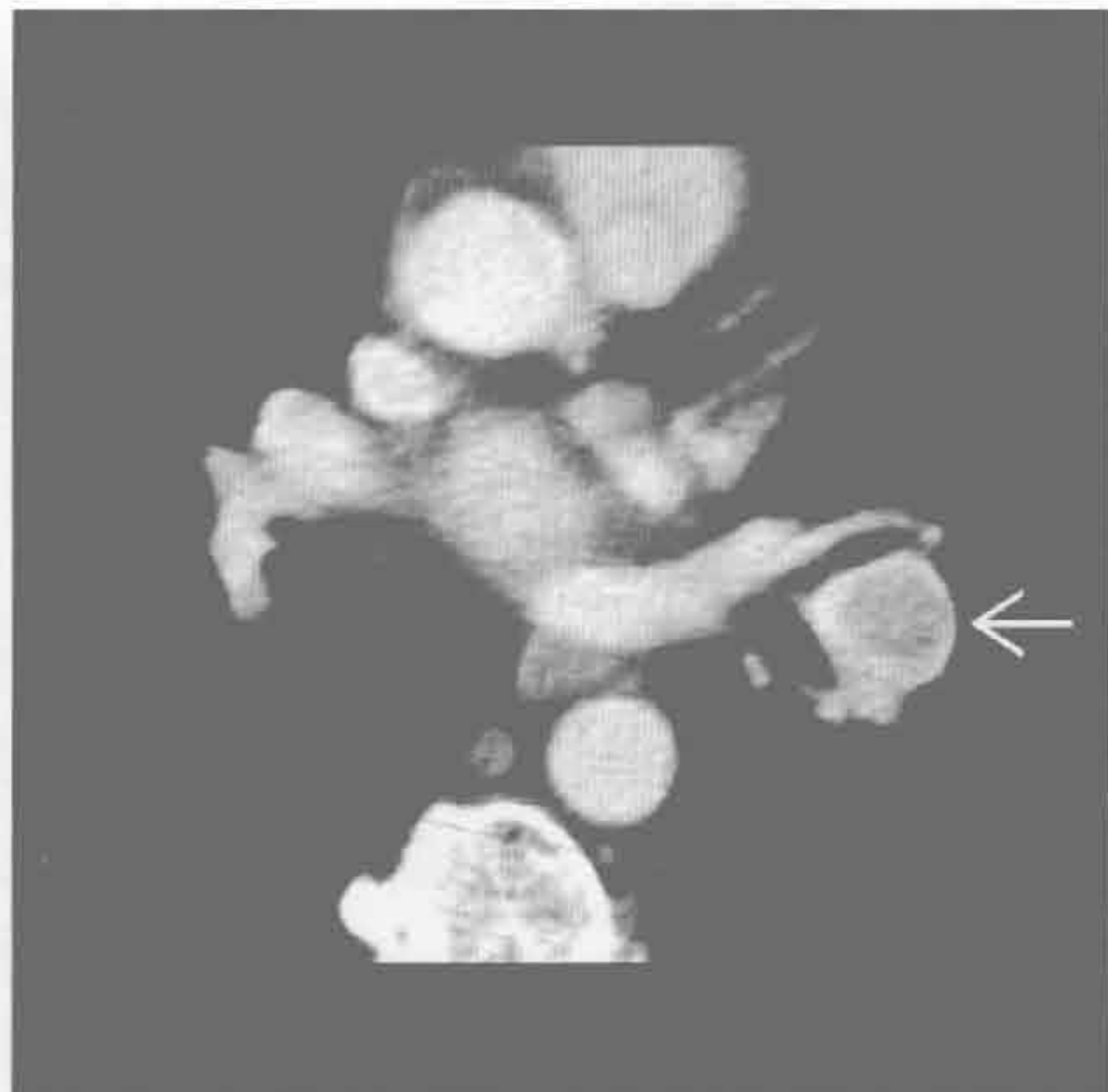感染相关的淋巴结肿大

(左) 细菌性肺炎患者。横断位增强 CT 示右肺下叶实变 \Rightarrow 和右肺门淋巴结增大 \Rightarrow ，伴右肺下叶支气管狭窄。尽管有支气管狭窄，但长期随访证实为非癌性病变



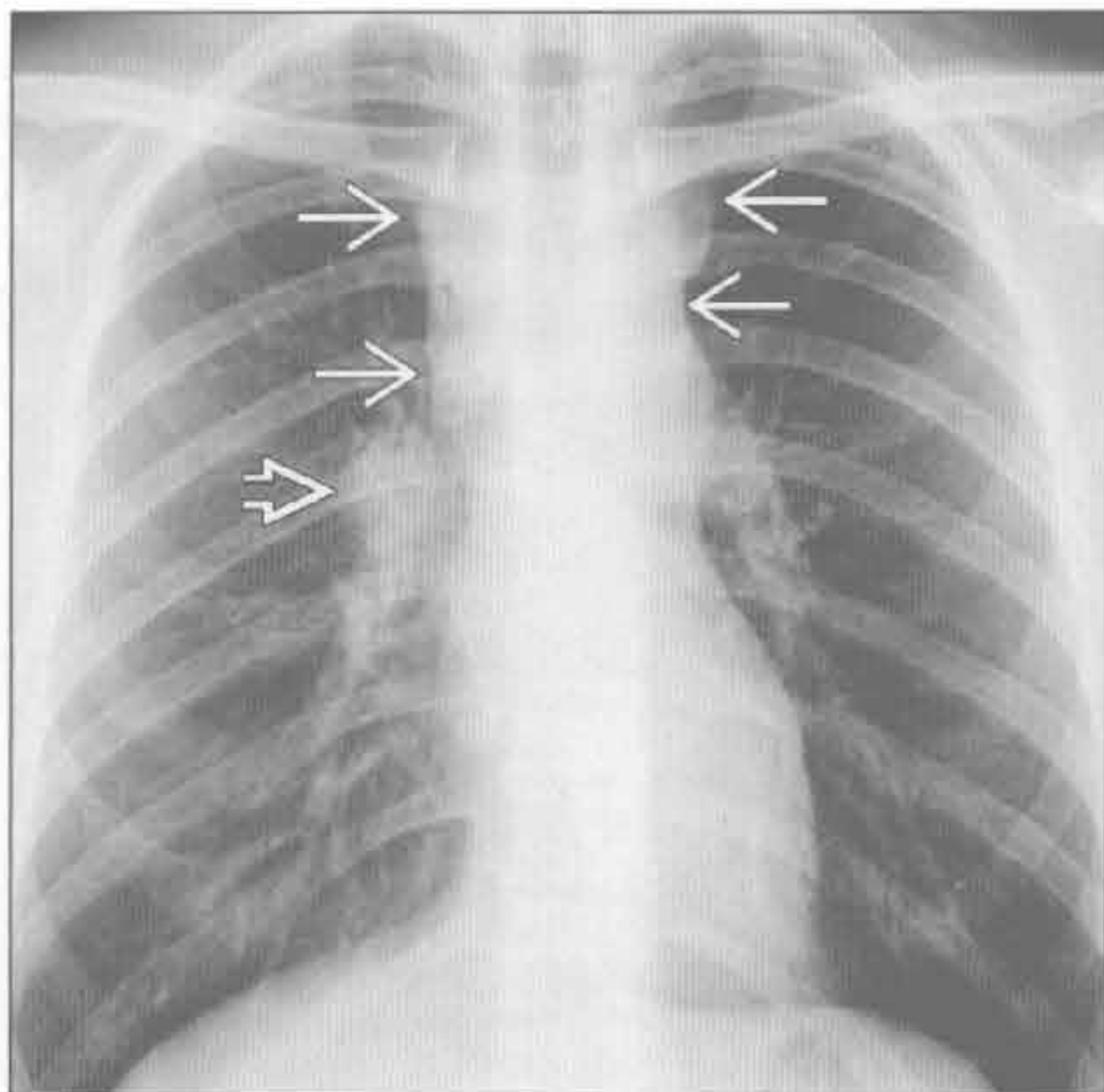
转移性淋巴结肿大

(右) 肾细胞癌转移患者。横断位增强 CT 示左肺门坏死的淋巴结 \Rightarrow 。已知原发病变对做出诊断很重要

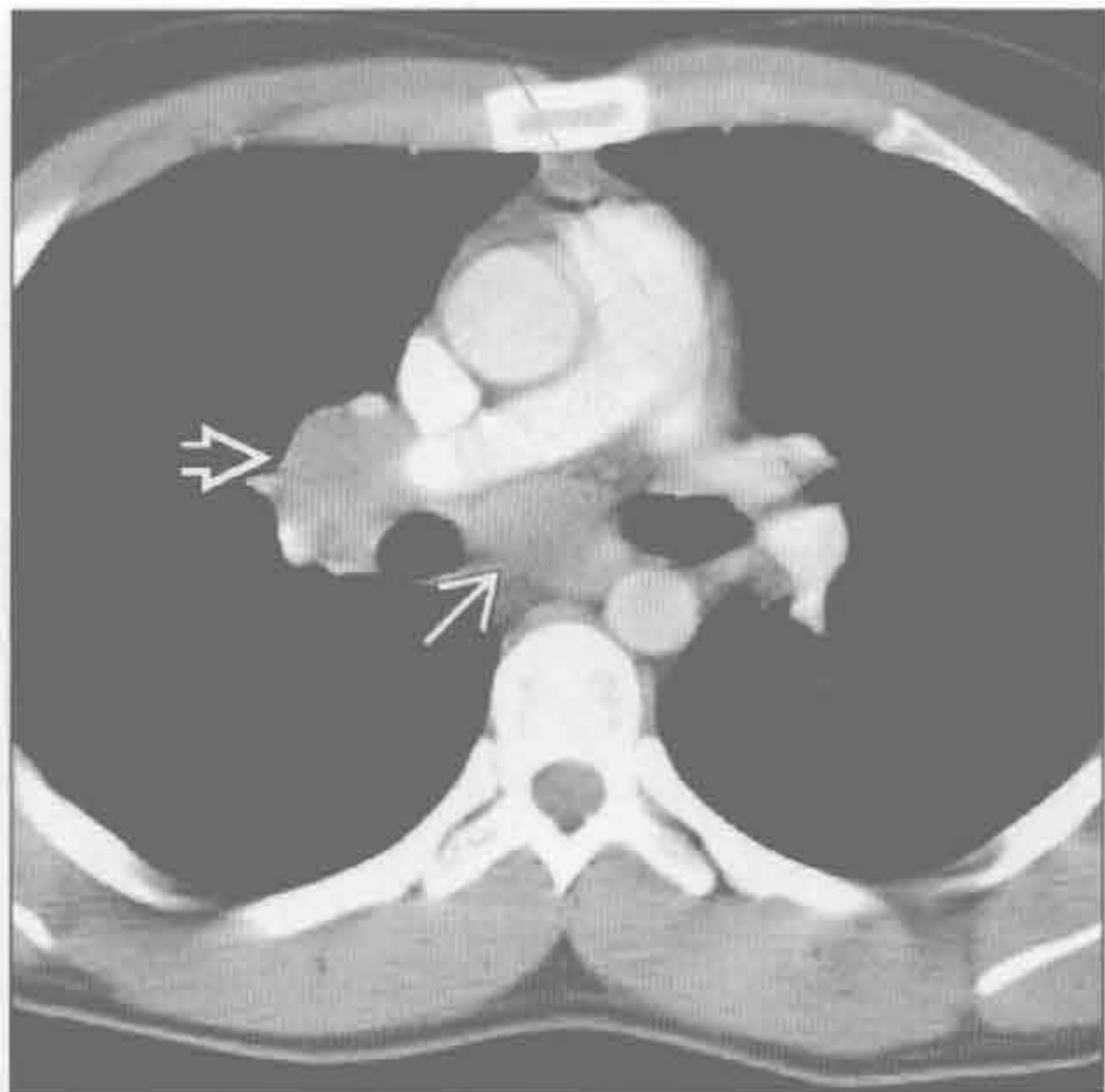


淋巴瘤

(左) 正位 X 线片示分叶状的中纵隔肿块 \Rightarrow 。右肺门淋巴结亦增大 \Rightarrow



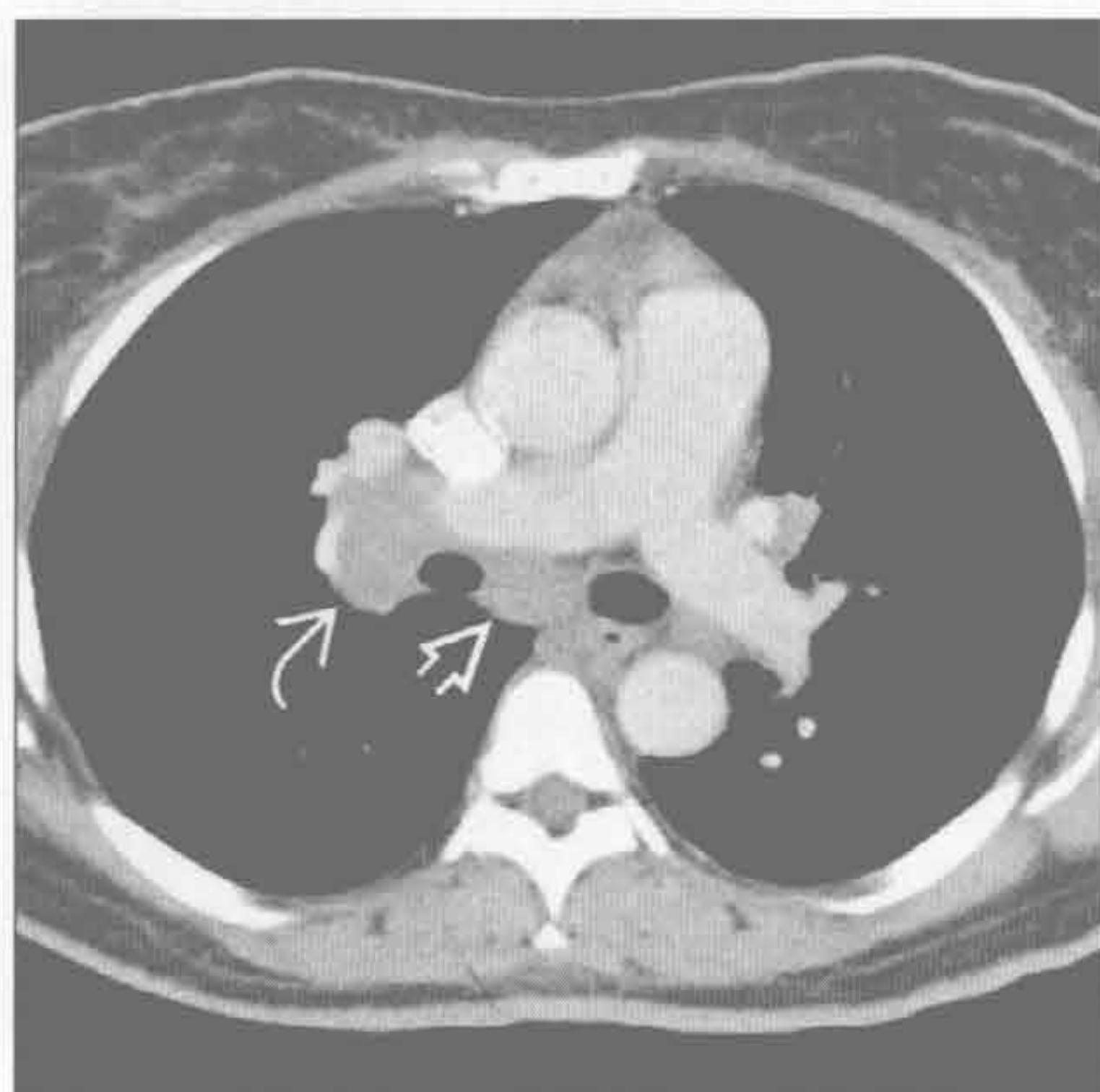(右) 横断位增强 CT 示圆形软组织肿块，为隆突下淋巴结肿大 \Rightarrow 。右肺门淋巴结增大 \Rightarrow 。上方层面图像尚可见血管前淋巴结病变。无较高层面病变的孤立性肺门淋巴结肿大极少与淋巴瘤相关



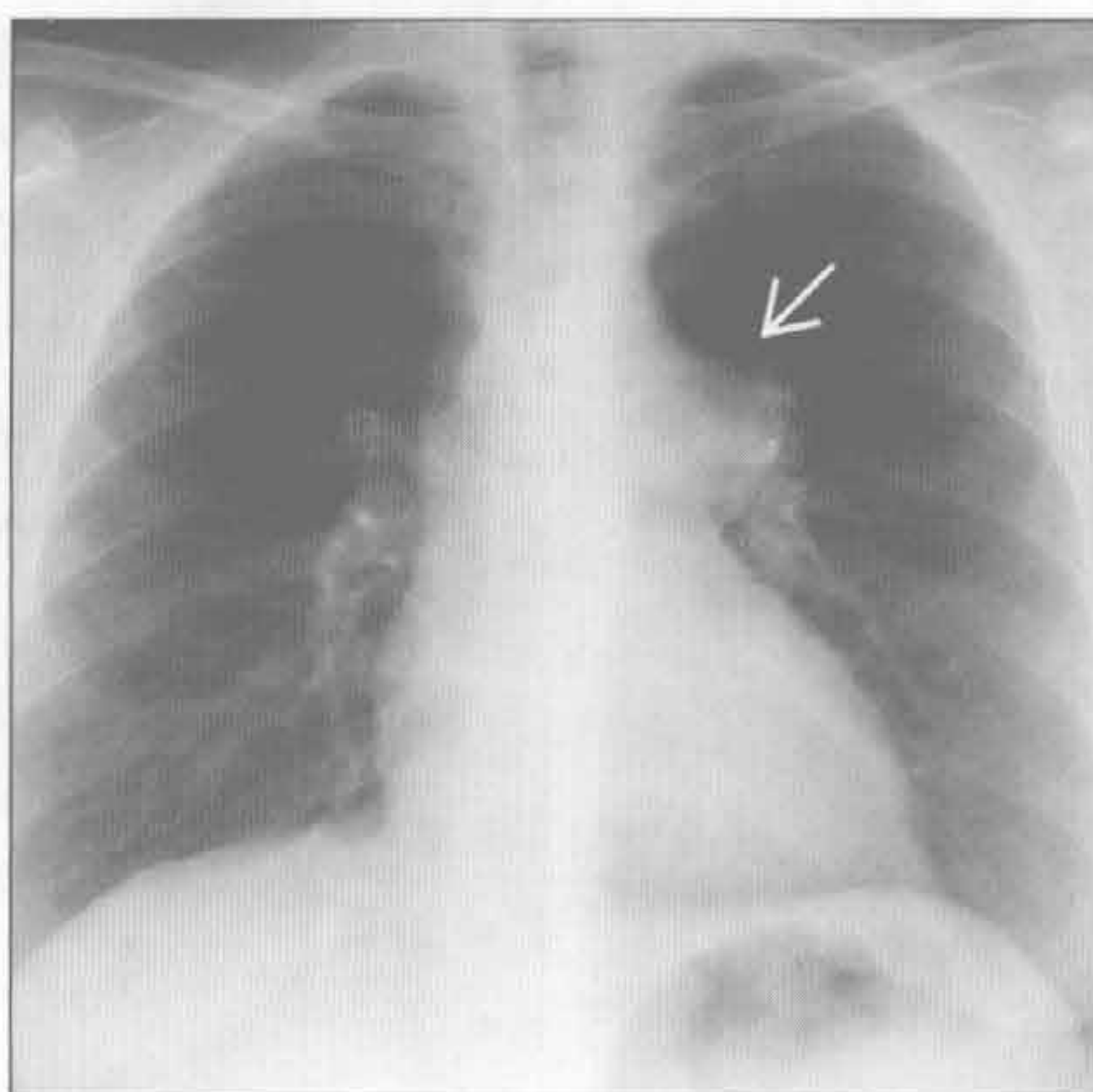
淋巴瘤

单侧肺门肿块

结节病



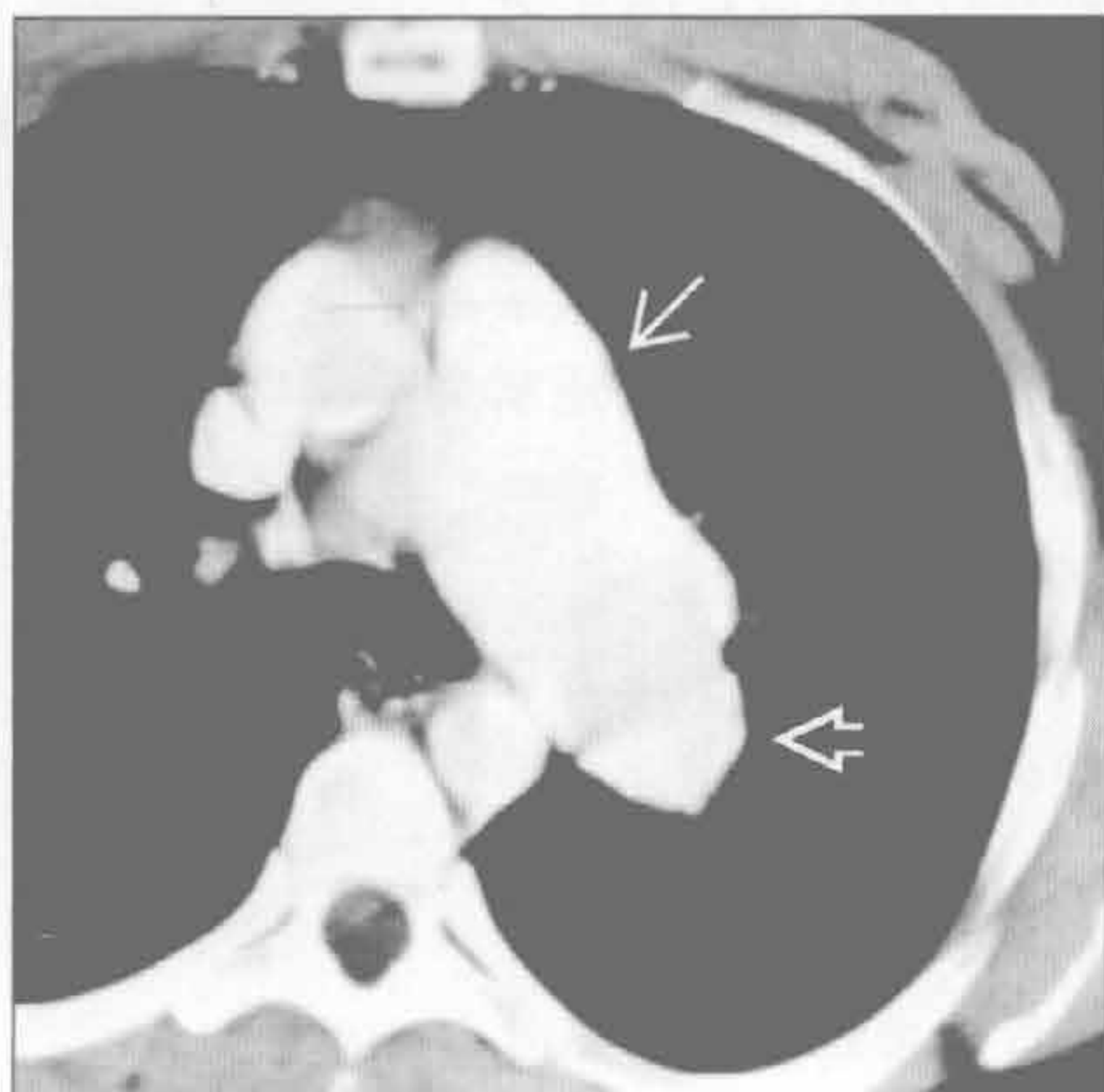
肺动脉扩大



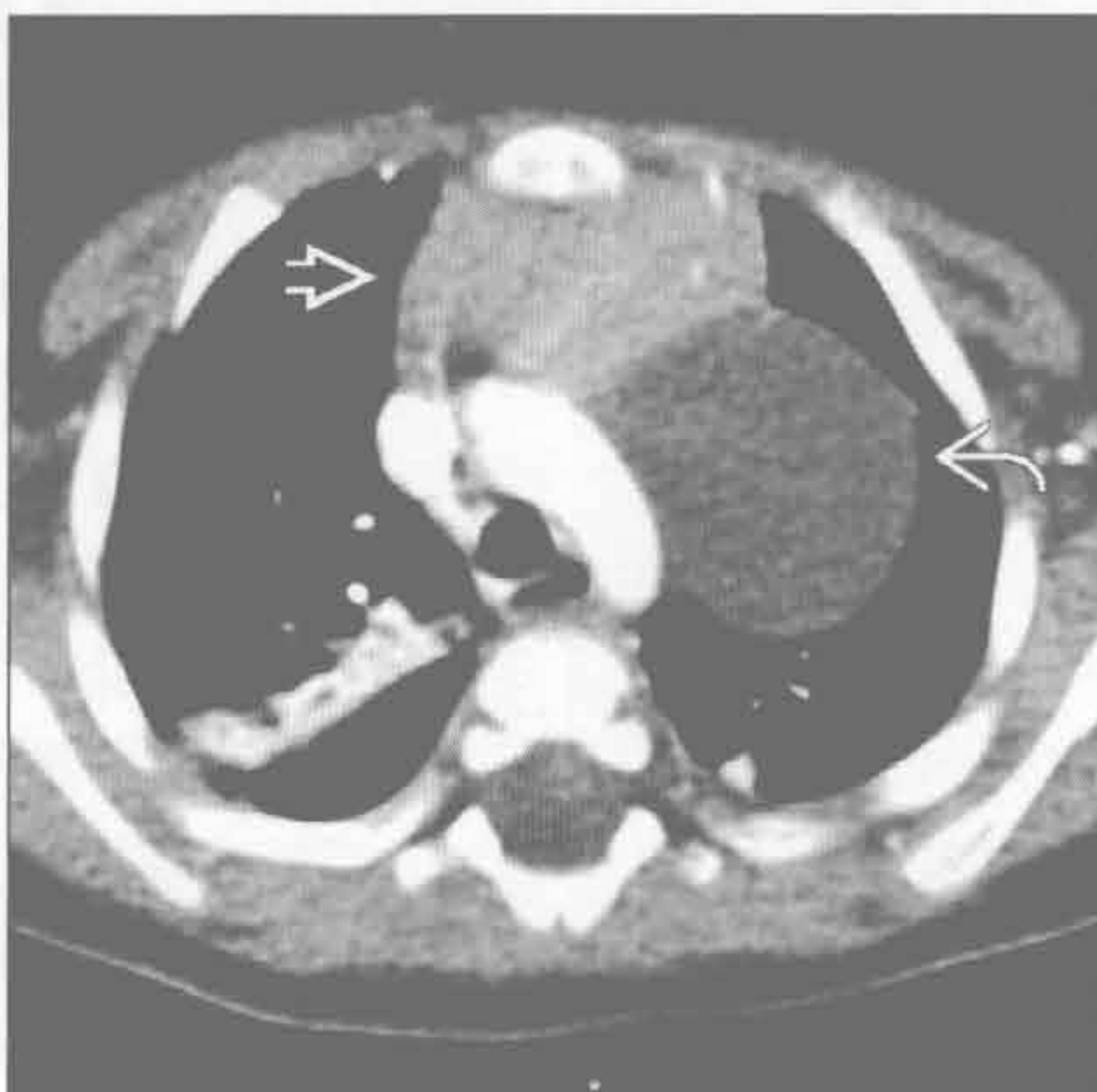(左) 横断位增强 CT 示不对称的右肺门和隆突下淋巴结增大。肺窗显示淋巴管周围肺结节, 是结节病的典型表现

(右) 正位 X 线片示肺动脉主干和左肺动脉扩大, 边缘光滑。此时应把肺动脉瓣狭窄或缺如考虑为可能的原因。该患者的病因不明

肺动脉扩大



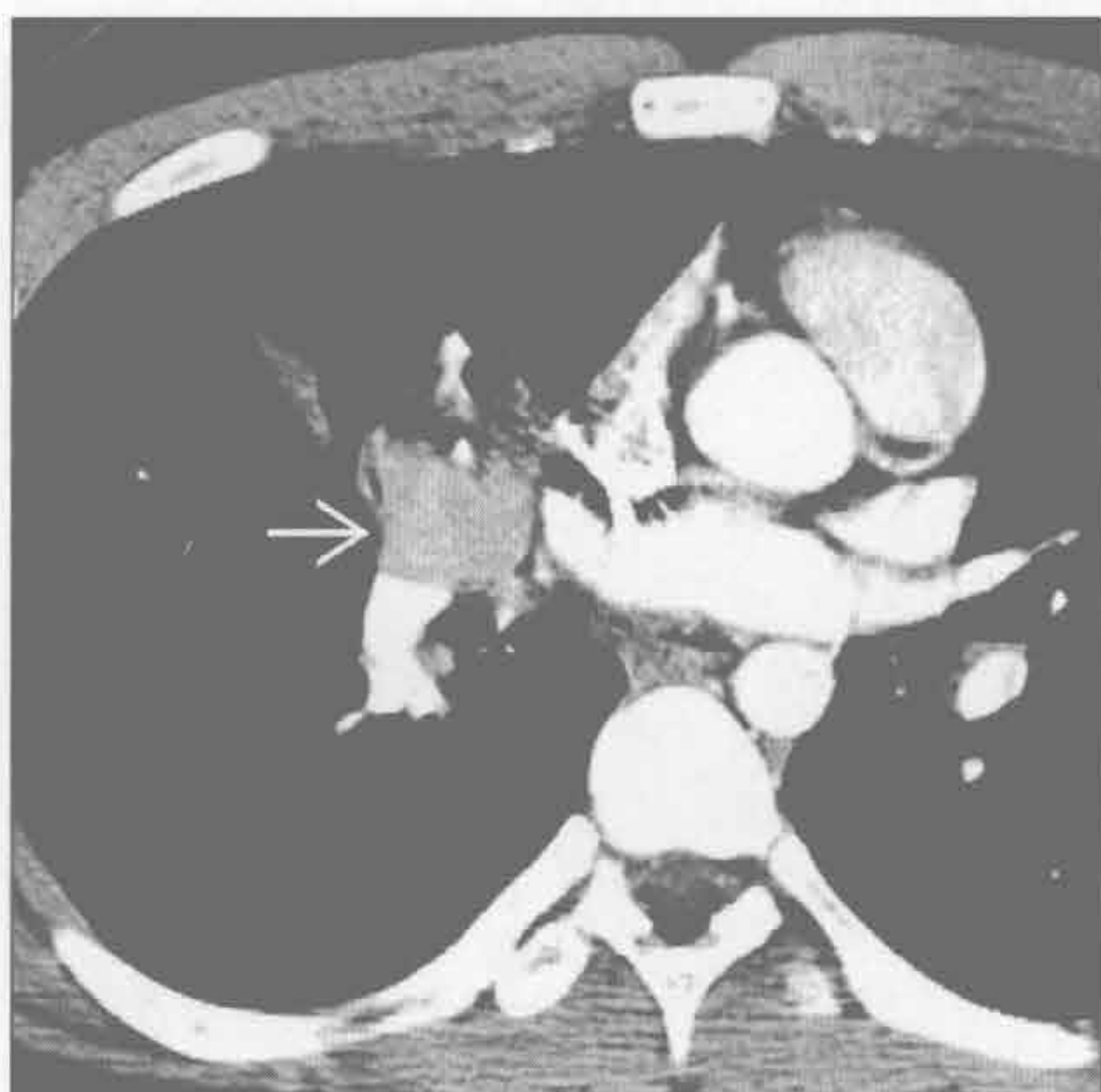
支气管囊肿



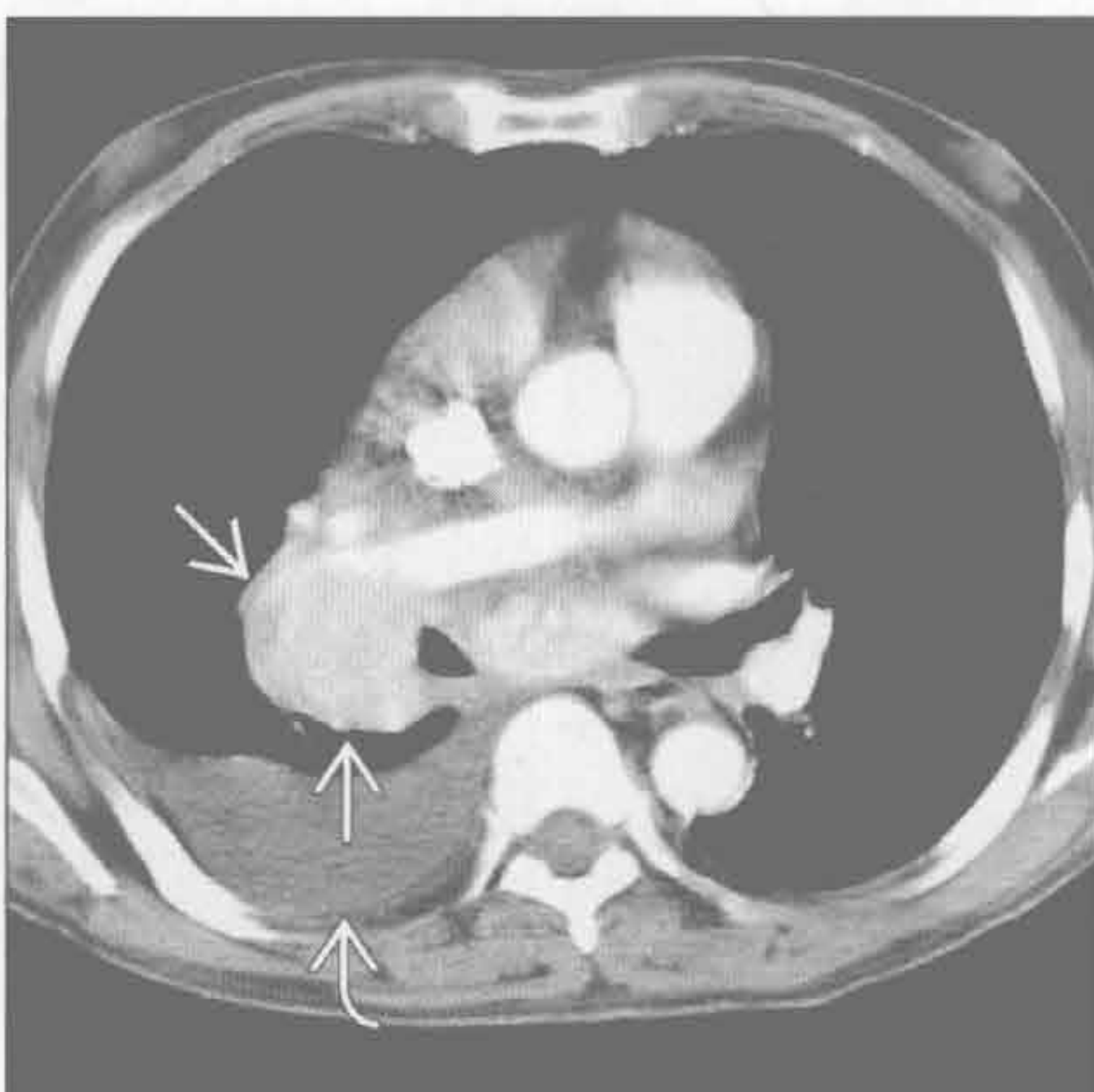
(左) 横断位增强 CT 示肺动脉主干和左肺动脉扩张

(右) 横断位增强 CT 示主动脉旁左肺门上方区域大的圆形囊性病变。切除术后证实为支气管囊肿。此幼儿见凸出的正常胸腺。与平扫 CT 相比, 病变未见强化

类癌



Castleman 病



(左) 横断位增强 CT 示强化的类癌肿块, 致右肺中叶萎陷。此例未见典型的大块中央钙化

(右) 横断位增强 CT 示右肺门淋巴结增大、明显强化, 为典型的 Castleman 病浆细胞型表现。偶见右侧胸腔积液。血行转移可有相似表现

鉴别诊断

常见

- 结节病
- 肺动脉扩大

不常见

- 感染相关的淋巴结肿大
- 淋巴瘤

罕见（但重要）

- 硅沉着病 / 煤工肺尘埃沉着病
- 铍中毒
- 转移性淋巴结肿大
- 血管免疫母细胞性淋巴结病
- 淀粉样变性

重要信息

鉴别诊断要点

- 双侧肺门肿块常见于肺动脉扩大或肺门淋巴结增大
 - 淋巴结增大轮廓呈分叶状
 - 肺动脉扩大，轮廓光滑

常见诊断的有用线索

- 结节病
 - 系统性疾病，病因不明
 - 常见于育龄期的非洲裔美洲女性
 - 多数患者有胸部淋巴结增大
 - 50%有伴发的肺部病变
 - ≥ 80%的病例中肺门淋巴结增大
 - 分叶状，对称
 - 有 / 无钙化
 - 1、2、3征（Garland三联征）
 - 右侧气管旁（1）、右肺门（2）、左肺门（3）淋巴结增大
 - CT表现
 - 对称性肺门和纵隔淋巴结病变
 - 25% ~ 50%淋巴结见钙化
 - 蛋壳样钙化
 - 肺结节（非干酪性肉芽肿）沿叶间裂、胸膜下肺组织和支气管血管束分布
 - 上肺为主
- 肺动脉扩大
 - CT血管造影有诊断价值
 - 病因包括
 - 原发性或继发性肺动脉高压
 - 左向右分流

- 特发性，无肺动脉高压
- 最常见的原因是肺动脉高压
- X线片和CT表现
 - 中央性肺动脉扩张，伴远端血管截断和变细
 - 肺动脉主干 ≥ 29 mm
 - 肺动脉主干大于等于升主动脉直径
 - 肺动脉壁钙化见于不可逆转的长期病变
 - 有 / 无相关小血管病变导致的马赛克样灌注
- 左向右分流的例子
 - 房间隔缺损
 - 室间隔缺损
 - 部分型肺静脉异常回流
 - 动脉导管未闭
- 艾森曼格综合征
 - 由于肺动脉压力增高超过体循环压力，导致原本的左向右分流反向

不常见诊断的有用线索

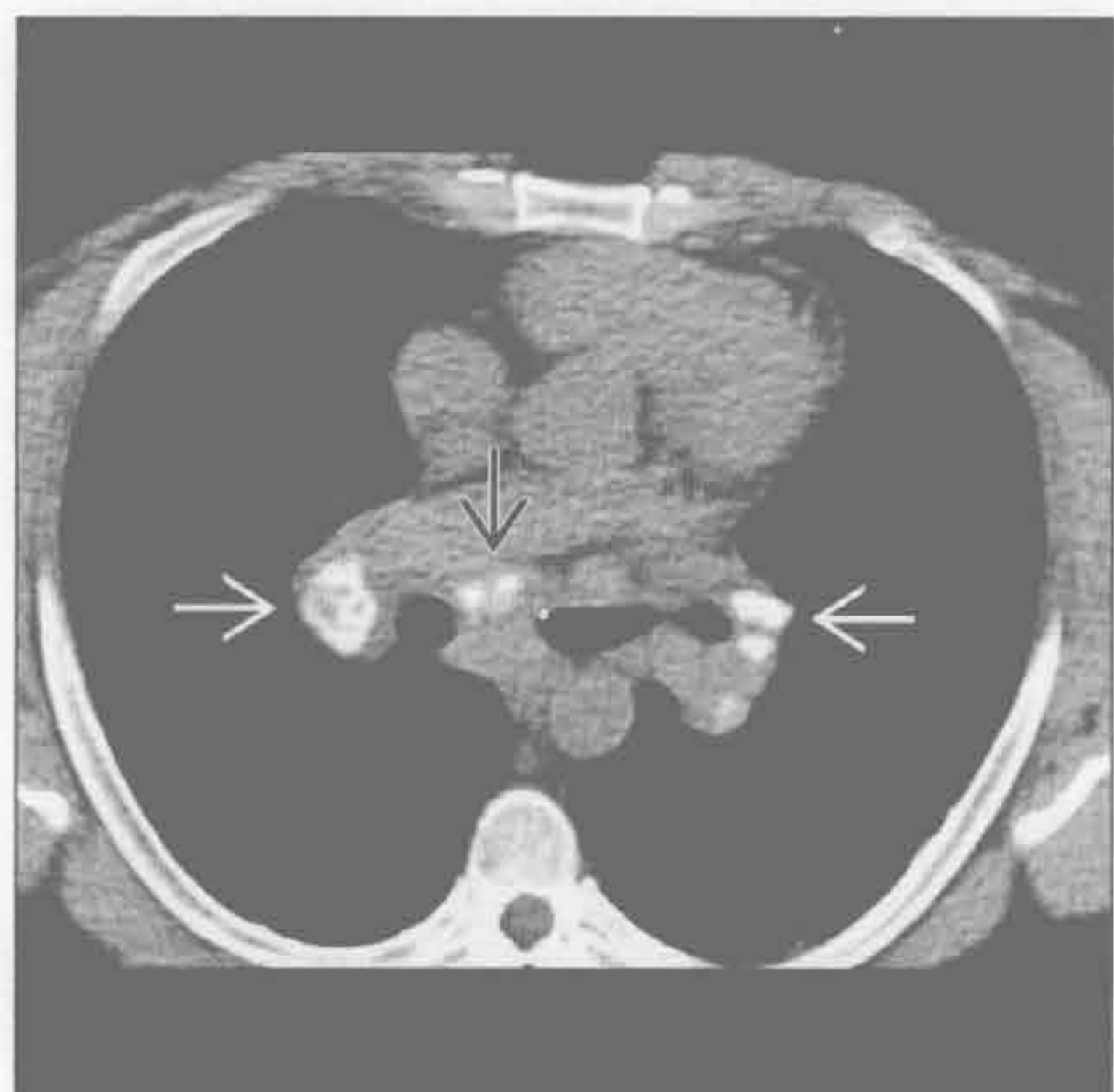
- 感染相关的淋巴结肿大
 - 最常见于组织胞浆菌或球孢子菌感染
 - 原发性结核分枝杆菌感染通常为单侧病变
 - 有 / 无粟粒性肺结节
 - 有 / 无肺实变
 - 低密度的淋巴结常见于地方性真菌病
 - 血滴度增高有助于诊断
- 淋巴瘤
 - 霍奇金病
 - 几乎所有患者均有上纵隔淋巴结受累
 - 25% ~ 35%有肺门病变
 - 钙化发生于放疗后
 - 20%的淋巴结有坏死表现
 - 10%的患者肺部受累
 - 非霍奇金淋巴瘤
 - 肺门淋巴结病变较霍奇金病少见
- 罕见诊断的有用线索
 - 硅沉着病 / 煤工肺尘埃沉着病
 - 30% ~ 40%病例有肺门和纵隔淋巴结增大
 - 5%有淋巴结蛋壳样钙化
 - 上叶为主小叶中心型或淋巴管周围肺结节
 - 有 / 无肺结节钙化
 - 进行性大块纤维化
 - 上叶结节融合成大块，伴容积减小和肺门上提
 - 空洞可能提示结核菌重叠感染
 - 铍中毒

双侧肺门肿块

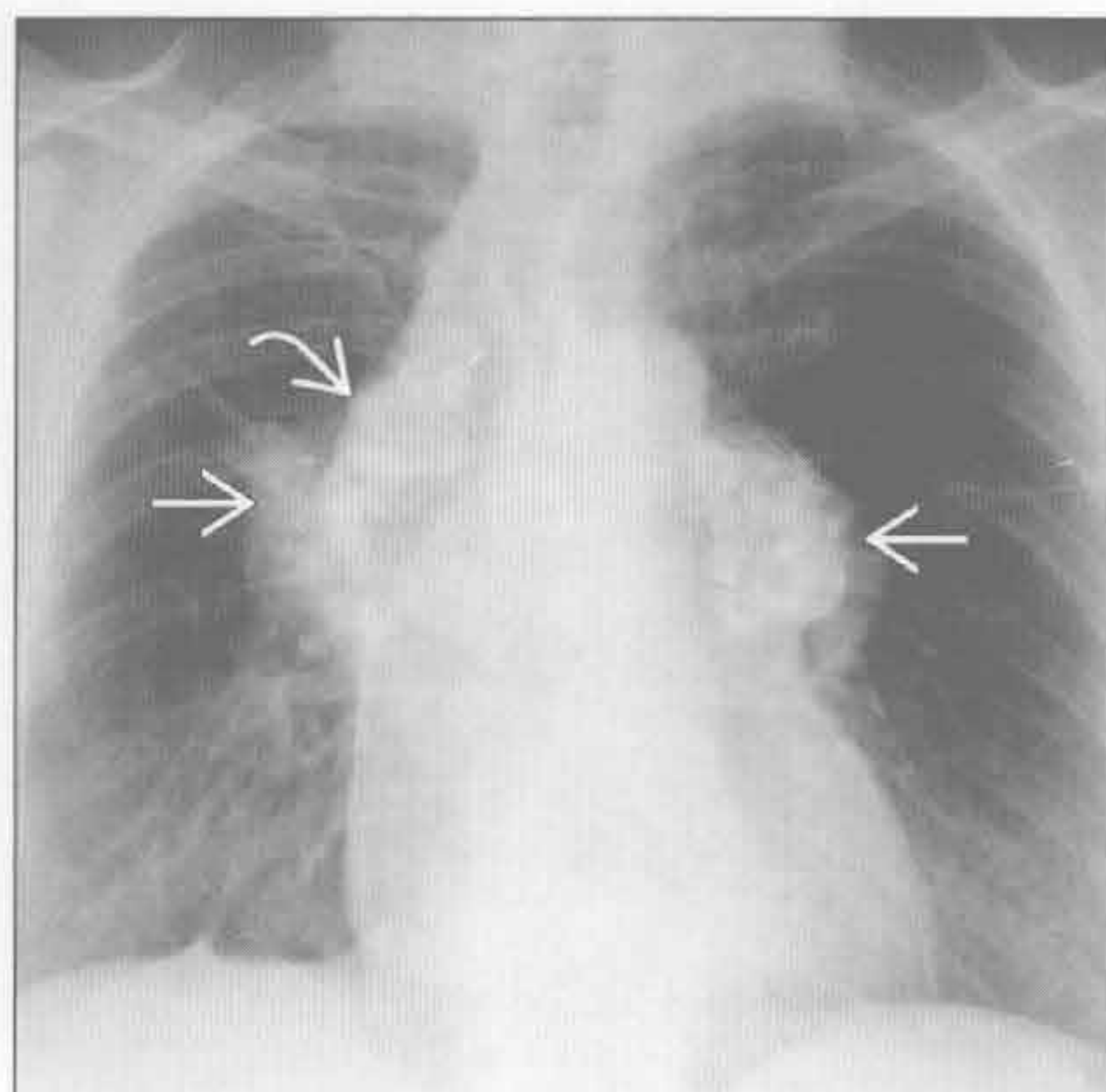
- 职业性肺病
- 陶器制造业、航空航天制造业、核电站
- 与结节病的 X 线表现相同
 - 对称性肺门和纵隔淋巴结肿大
 - 有 / 无淋巴结钙化
 - 小结节沿叶间裂、胸膜下肺组织和支气管血管束分布 (淋巴管周围分布)
- 支气管肺泡灌洗或血清铍淋巴细胞增殖试验阳性
- 症状
 - 呼吸困难最常见
 - 有 / 无咳嗽、胸痛和乏力
- 转移性淋巴结肿大
 - 单侧肺门转移更常见
 - 淋巴结多为圆形且边界清楚
 - 有 / 无中央低密度

- 最常见的原因是支气管肺癌
 - 对侧肺门淋巴结转移提示 N₃ 期病变 (不可切除)
- 血管免疫母细胞性淋巴结病
 - 曾被误认为与免疫缺陷相关的一种系统性疾病
 - 现认为是外周性 T 细胞淋巴瘤 (非霍奇金淋巴瘤)
 - 纵隔和肺门淋巴结增大, 有 / 无肺部病变
 - 40% 有胸腔积液
- 淀粉样变性
 - 肺门增大继发于
 - 淀粉样物质沉积导致的中央气道增厚
 - 淋巴结增大
 - 淋巴管周围肺结节
 - 有 / 无结节和淋巴结钙化
 - 心脏受累导致限制型心肌病

结节病



结节病



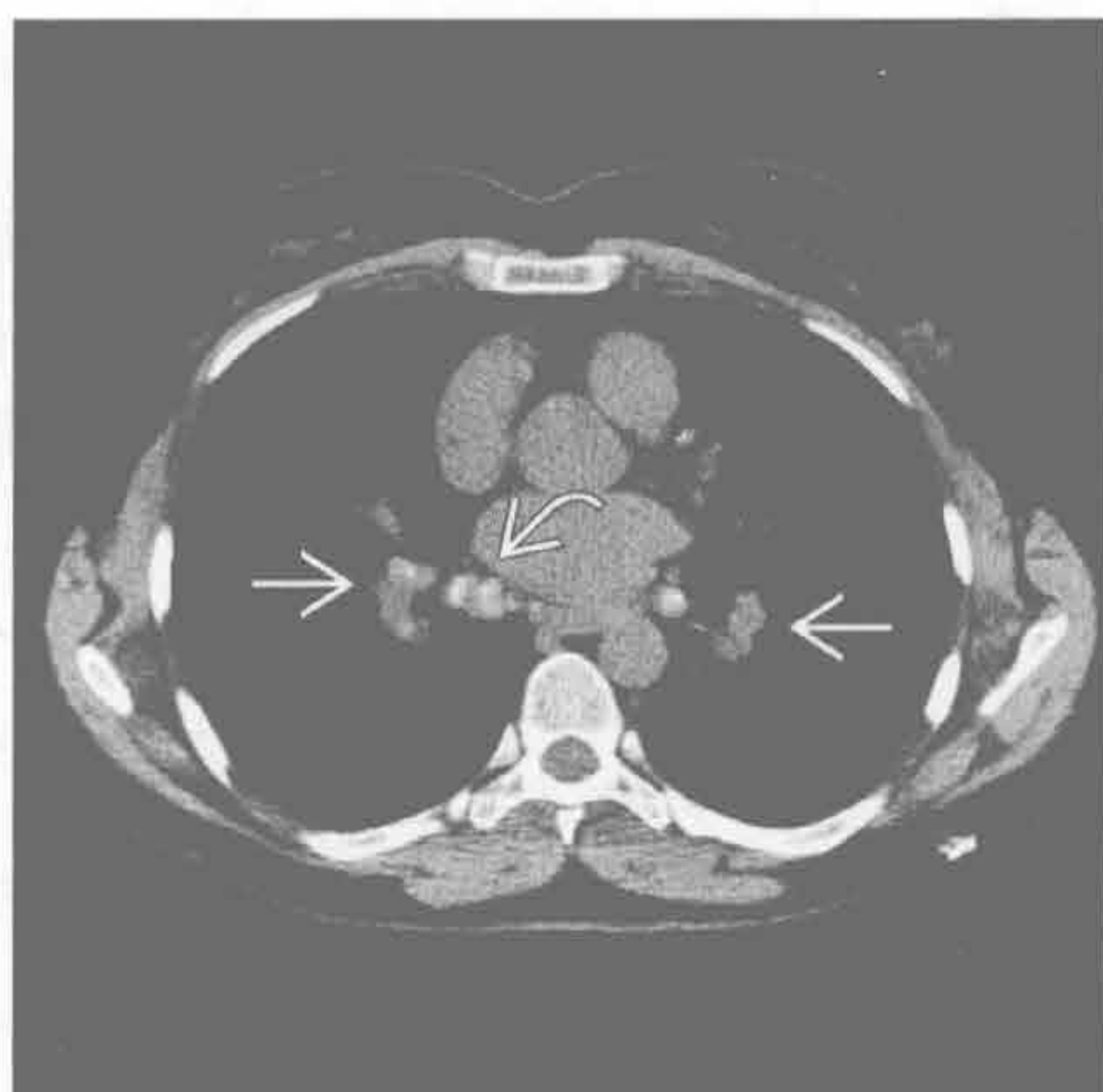(左) 横断位平扫 CT 示对称性钙化的肺门 \Rightarrow 和隆突下 \Rightarrow 淋巴结

(右) 正位 X 线片示增大的肺门 \Rightarrow 和右侧气管旁淋巴结 \Rightarrow , 伴蛋壳样钙化

双侧肺门肿块

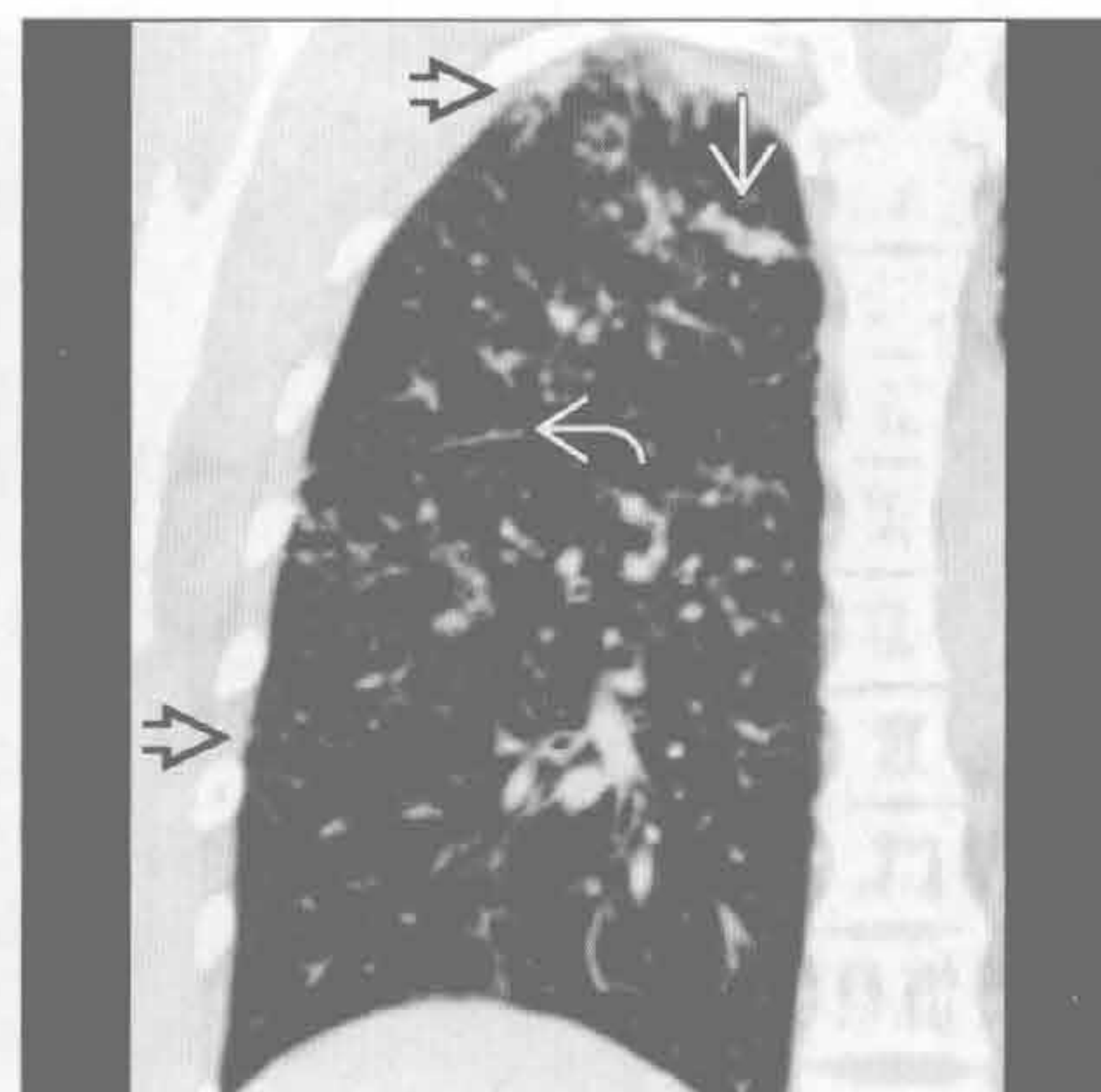
结节病

(左) 横断位平扫 CT 示典型的轻度钙化的对称性肺门 \Rightarrow 和隆突下 \Rightarrow 淋巴结。下幅图像显示特征性的淋巴管周围肺结节



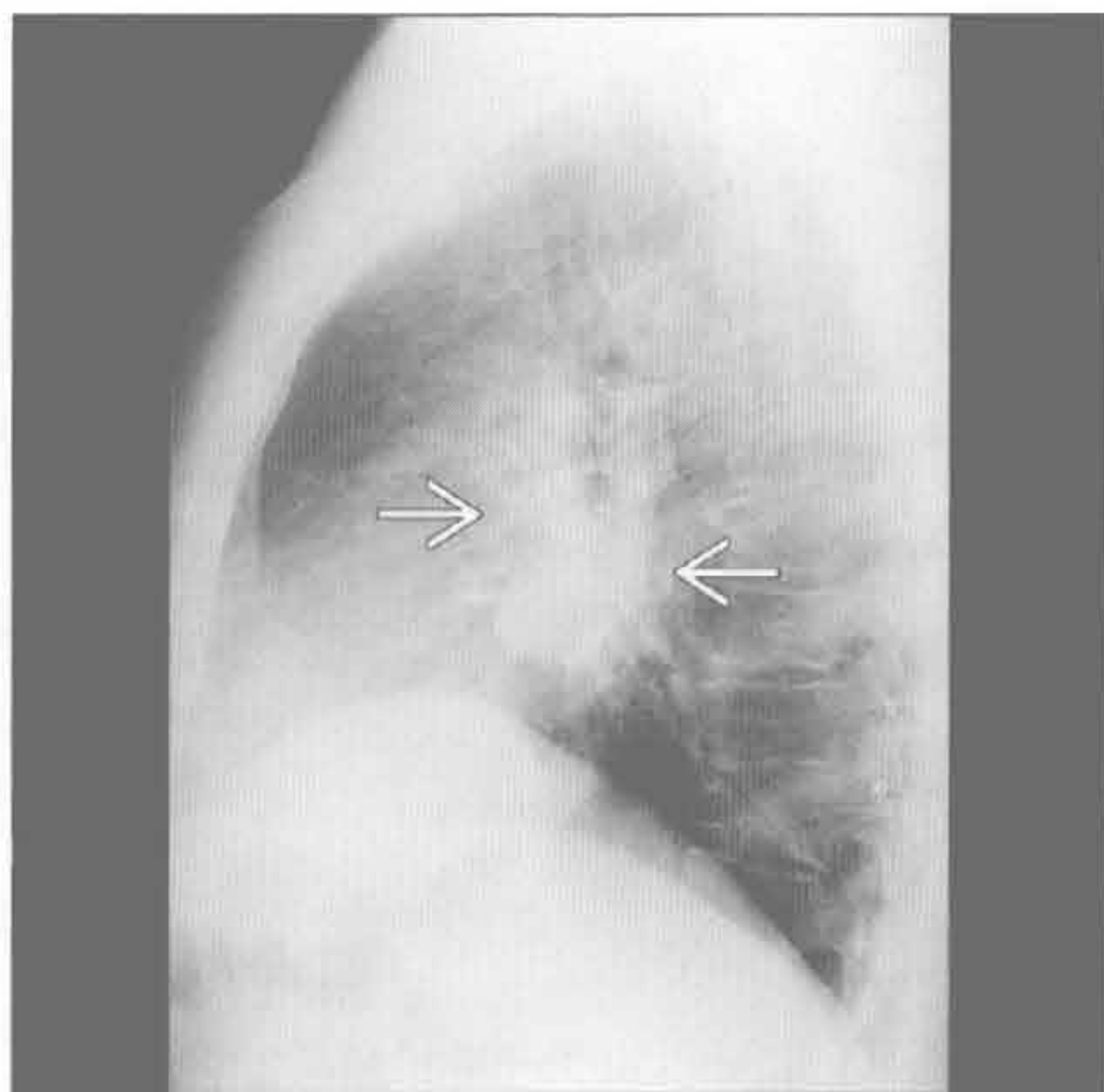
(右) 冠状位平扫 CT 示结节病典型的淋巴管周围结节。见沿斜裂的串珠样改变 \Rightarrow 、胸膜下结节 \Rightarrow 和气管道结节 \Rightarrow

结节病



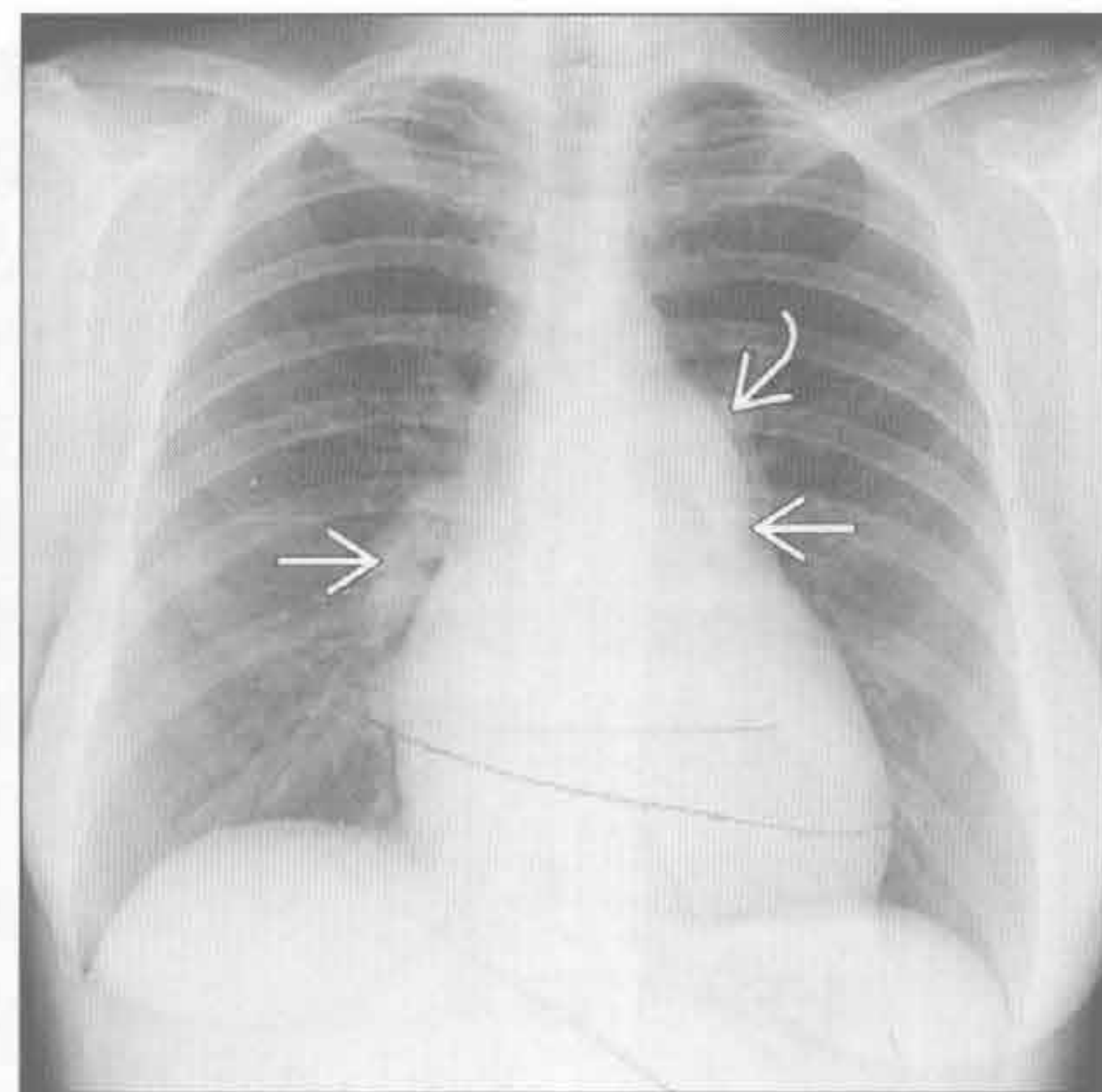
结节病

(左) 侧位 X 线片示双侧肺门淋巴结增大 \Rightarrow 。侧位上该部位称为下肺门窗，该处阴影常提示肺门淋巴结肿大



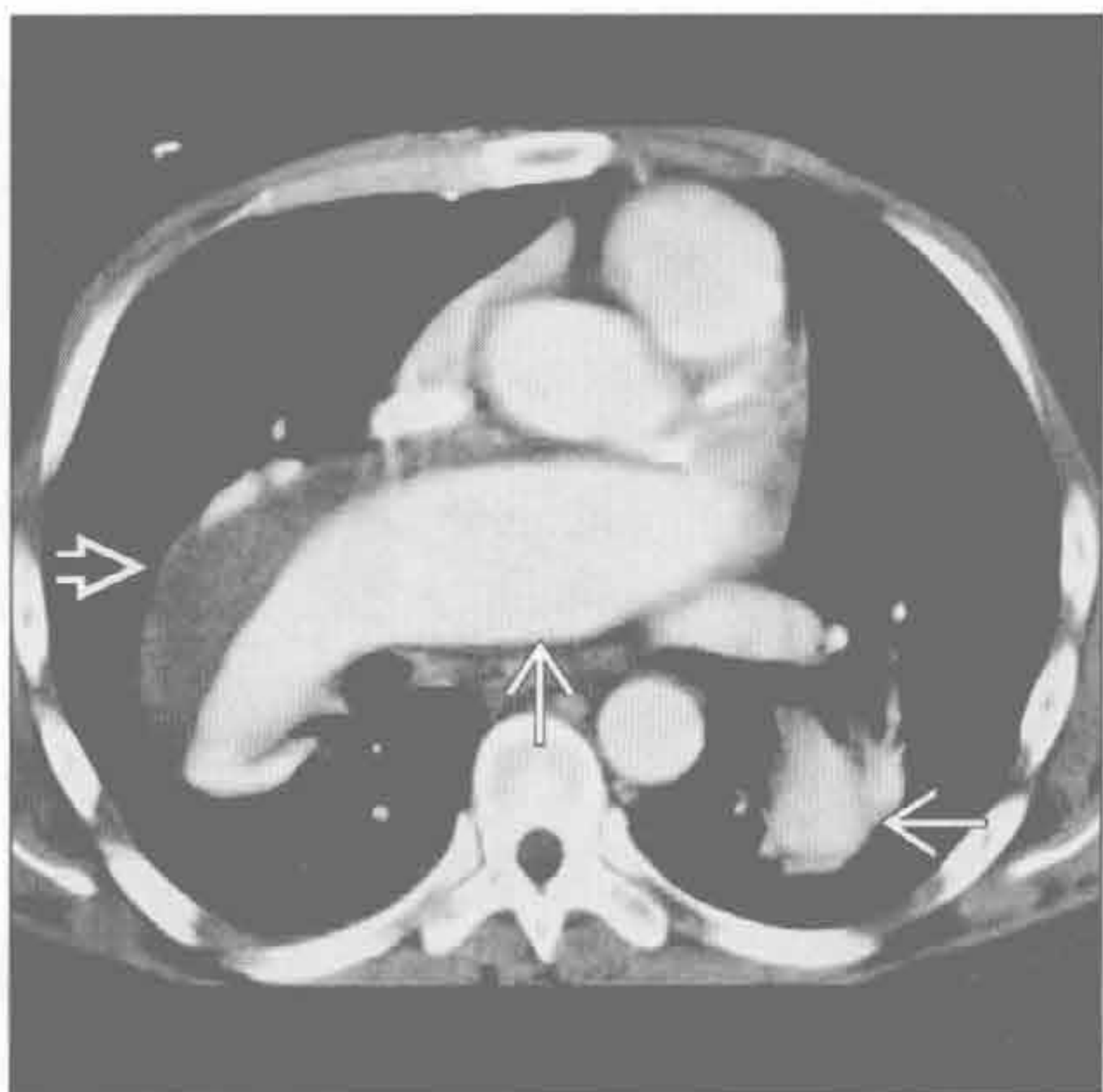
(右) 正位 X 线片示中央肺动脉 \Rightarrow 和肺动脉主干 \Rightarrow 扩大，伴远端截断

肺动脉扩大



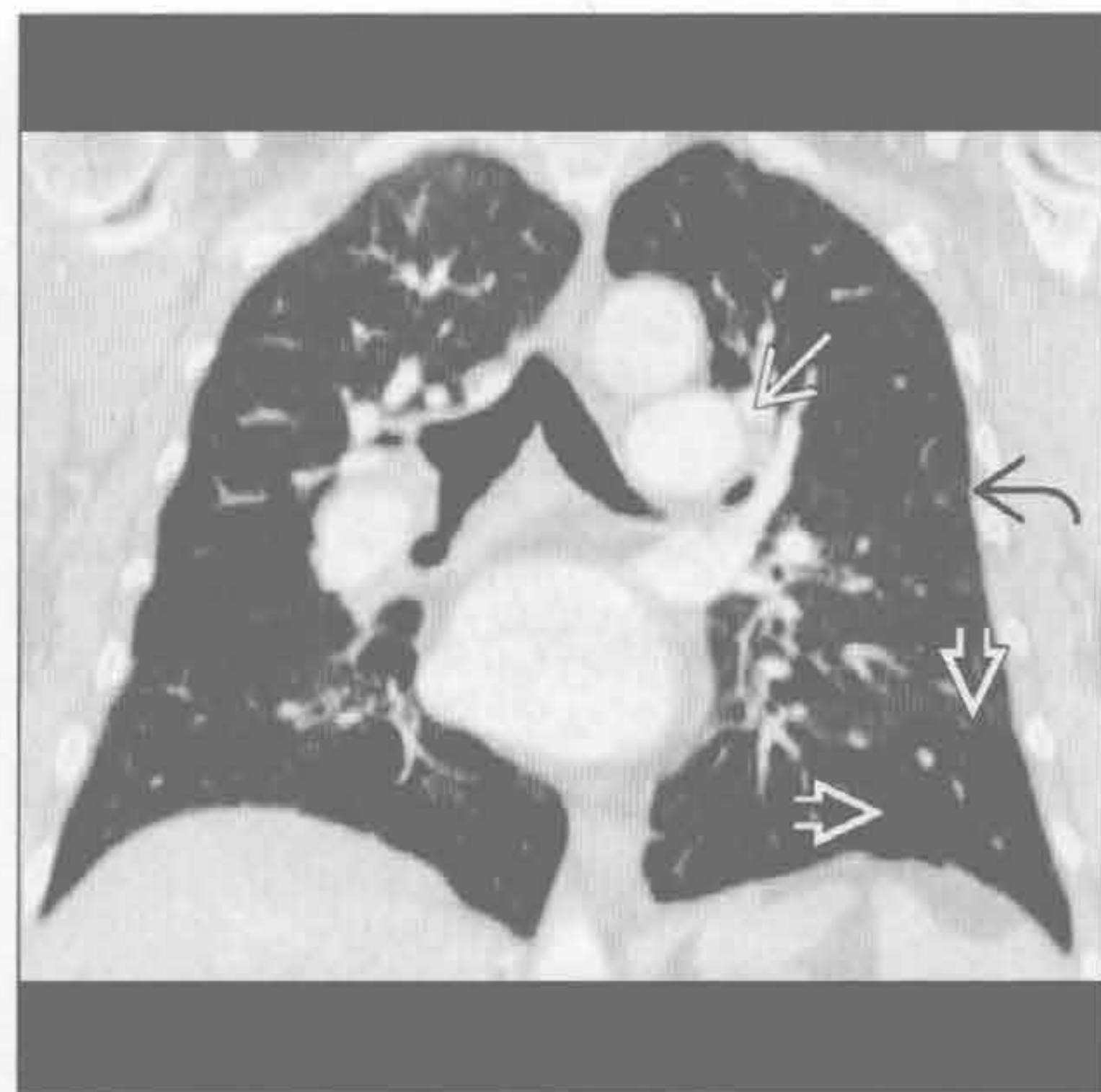肺动脉扩大

(左) 横断位增强 CT 示中央肺动脉明显扩大 \Rightarrow 。右肺动脉夹层伴血栓形成 \Rightarrow



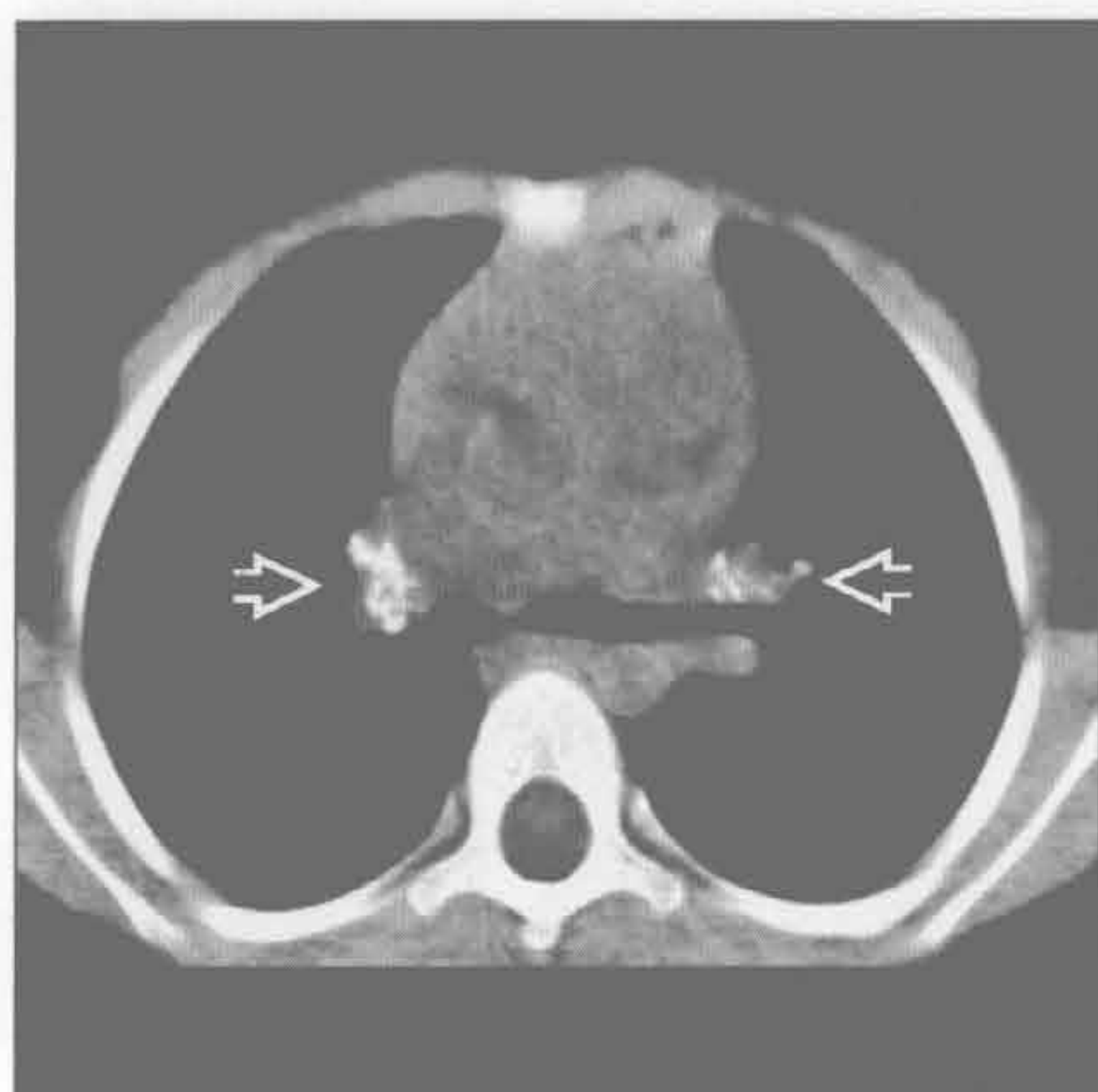(右) 原发性肺动脉高压患者。冠状位增强 CT 示扩大的肺动脉主干 \Rightarrow 和马赛克样灌注，伴透亮度较高的异常肺区域 \Rightarrow 和正常肺区域 \Rightarrow

肺动脉扩大

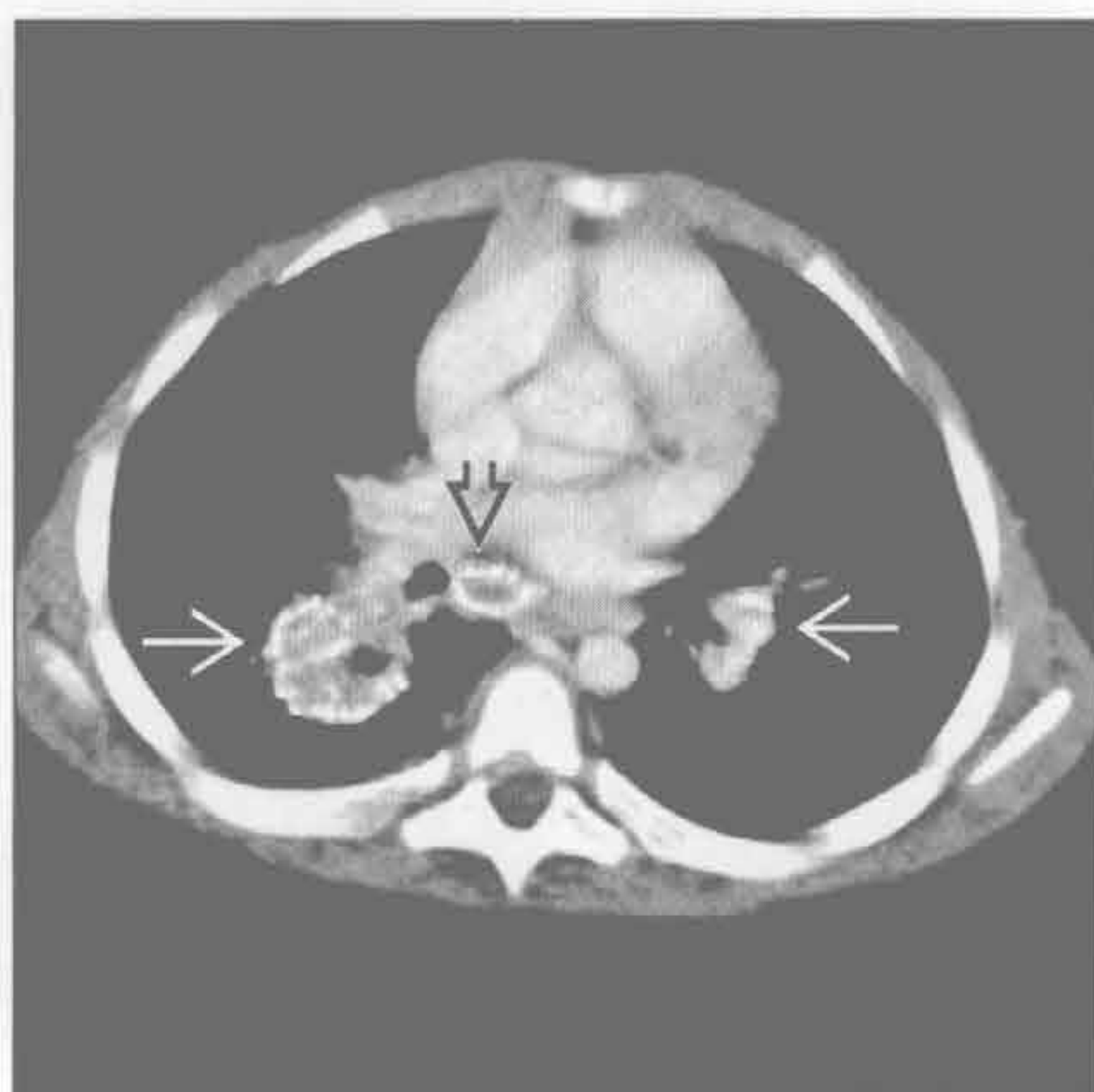

双侧肺门肿块

感染相关的淋巴结肿大



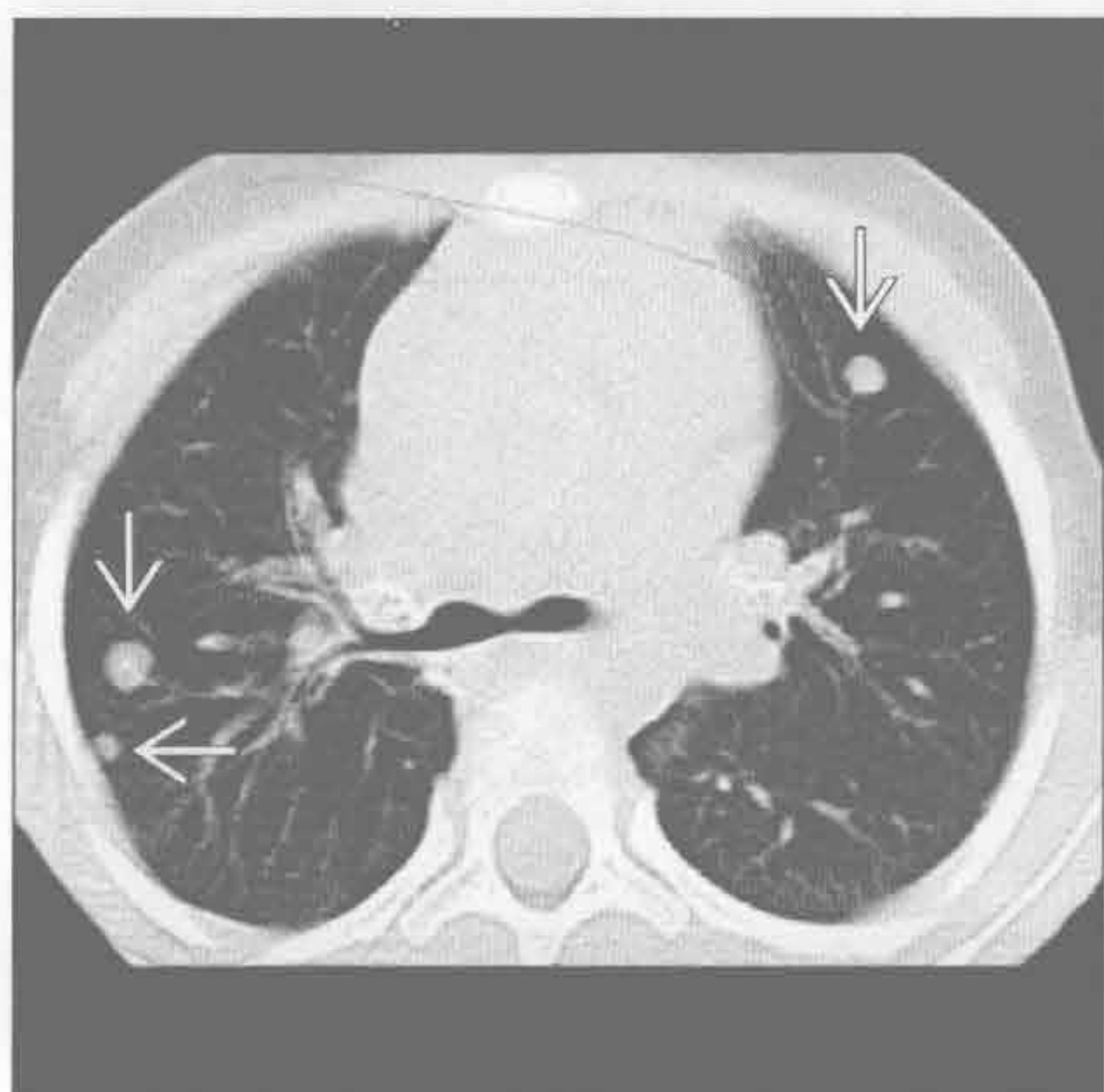
感染相关的淋巴结肿大



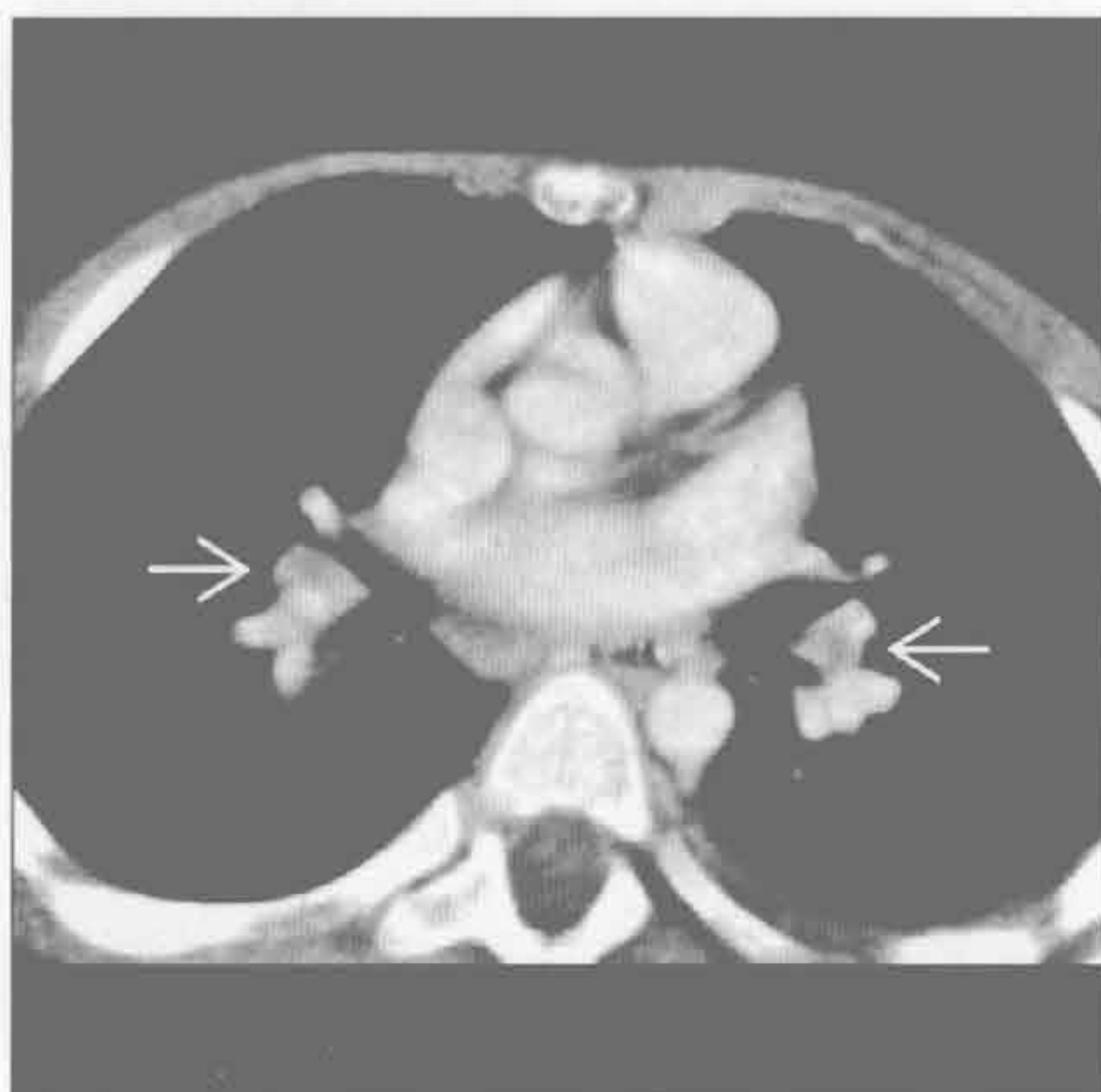(左) 2年前患组织胞浆菌病患者。横断位平扫 CT 示双侧肺门淋巴结钙化 \Rightarrow

(右) 横断位增强 CT 示肺门淋巴结钙化 \Rightarrow ，右侧多于左侧。另见隆突下淋巴结钙化 \Rightarrow 。此患者有感染症状，同时发现腰大肌脓肿和硬膜外脓肿（未显示），为结核感染所致

感染相关的淋巴结肿大



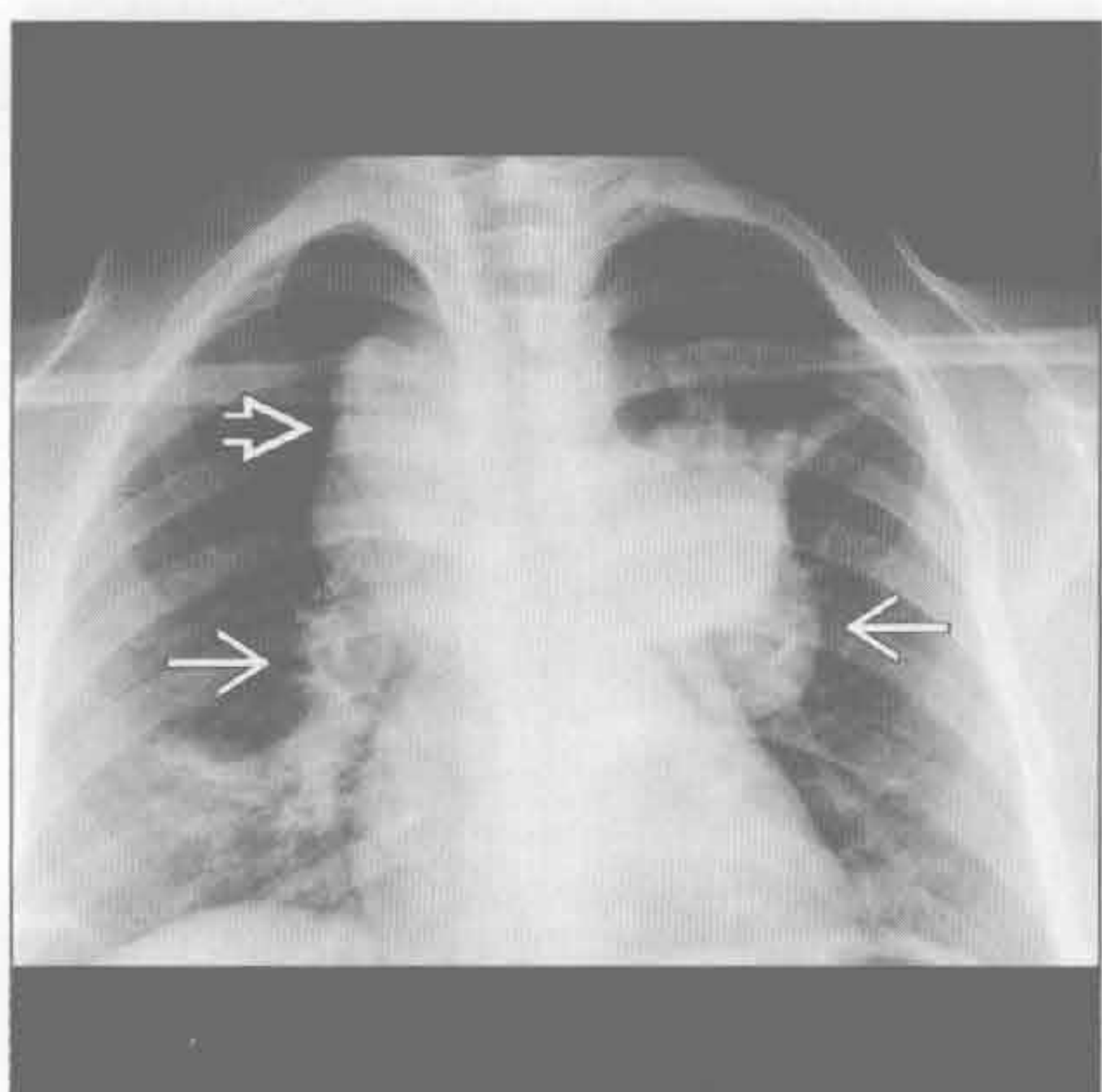
淋巴瘤



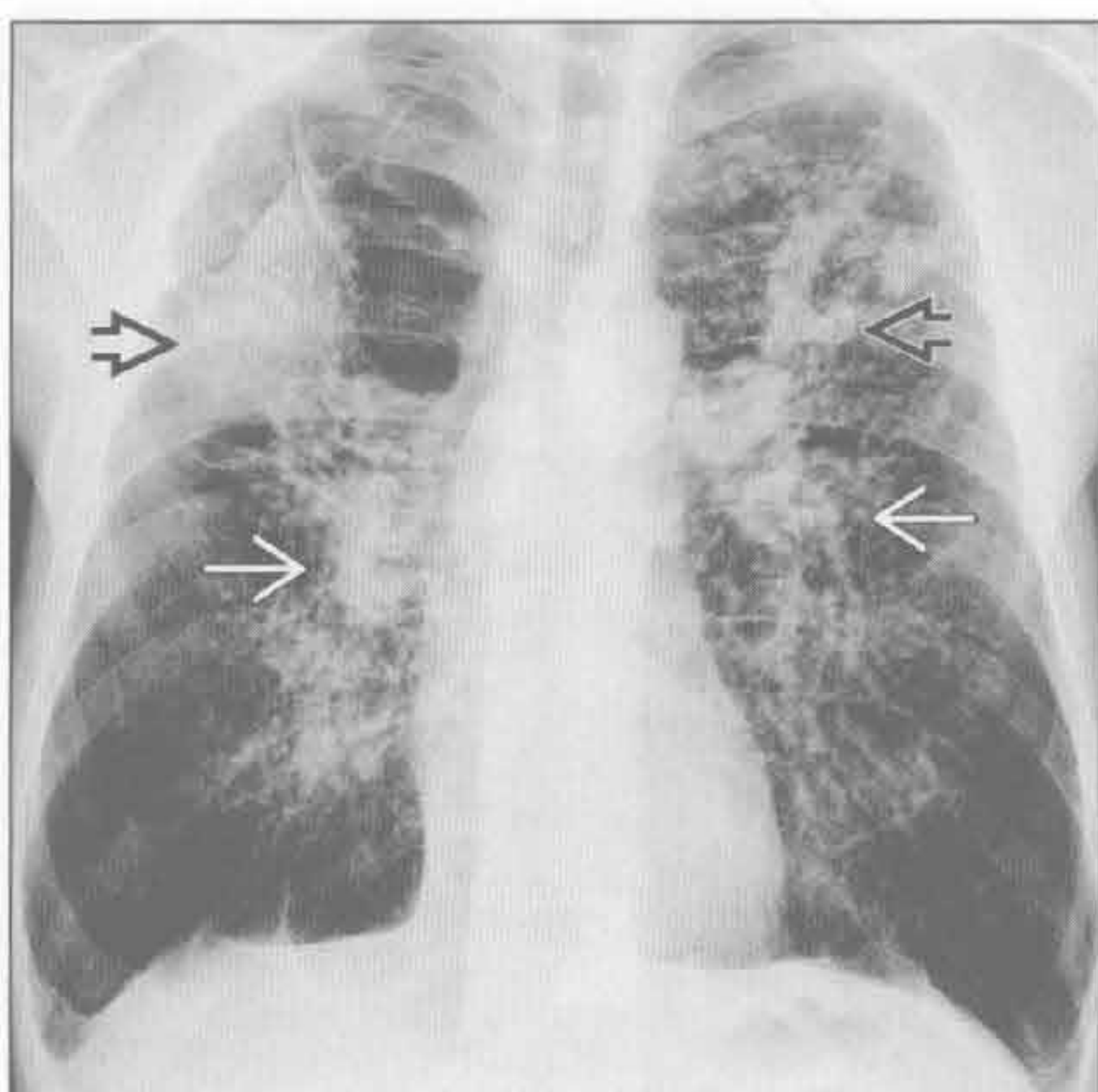
(左) 横断位平扫 CT 示双侧圆形的肺结节 \Rightarrow 。经证实为组织胞浆菌病

(右) 非霍奇金淋巴瘤（淋巴瘤母细胞性淋巴瘤亚型）患者。横断位增强 CT 示双侧肺门淋巴结轻度增大 \Rightarrow 。前纵隔和腹股沟淋巴结区域亦见受累

淋巴瘤



硅沉着病 / 煤工肺尘埃沉着病



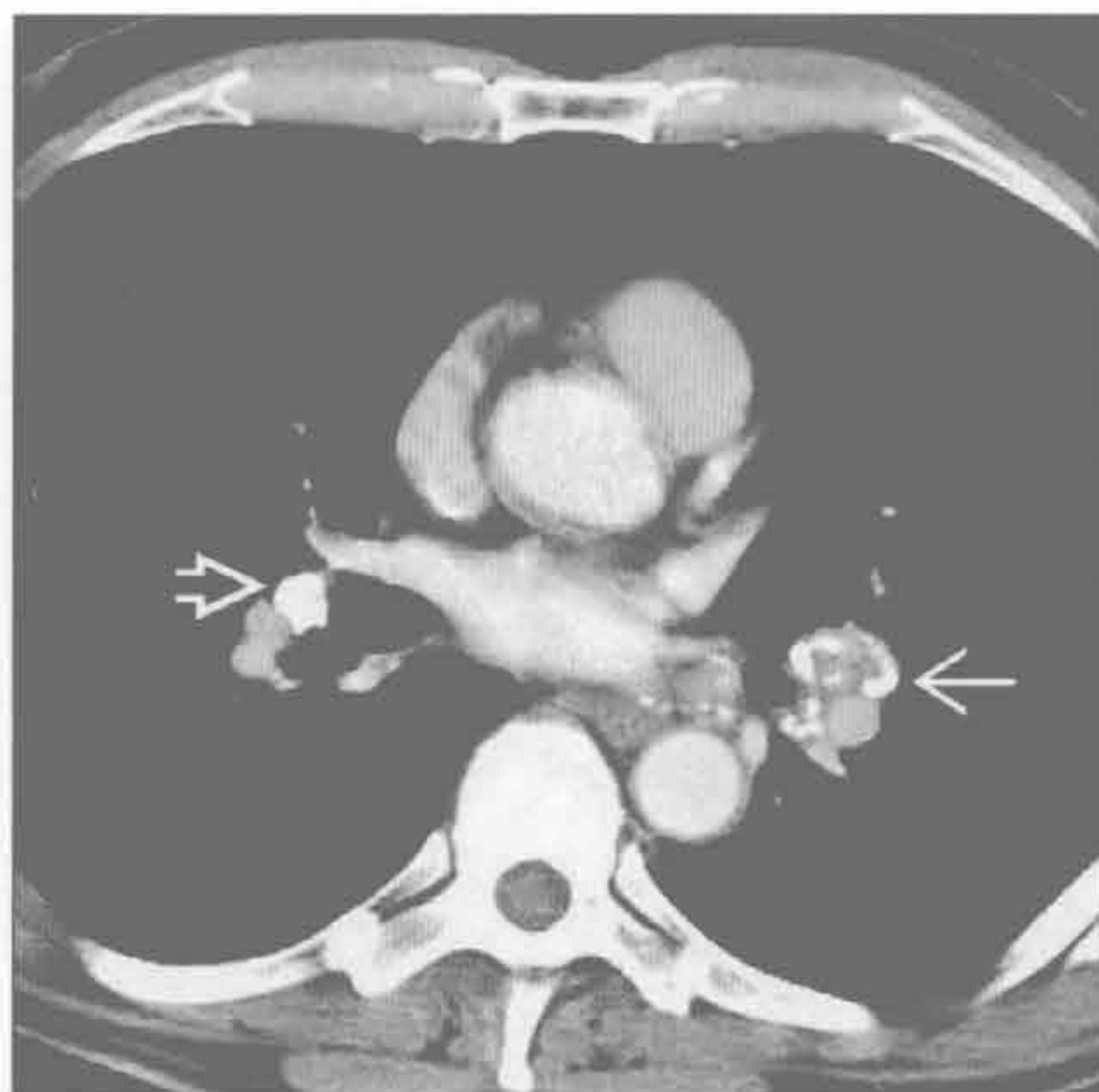
(左) 正位 X 线片示双侧肺门淋巴结不对称增大 \Rightarrow 。另可见霍奇金淋巴瘤特征性的上纵隔淋巴结增大 \Rightarrow

(右) 正位 X 线片示上叶大片阴影 \Rightarrow 伴肺门上提，为进行性大块纤维化的典型表现。双侧肺门淋巴结增大 \Rightarrow 。无数的小结节为硅沉着病结节

双侧肺门肿块

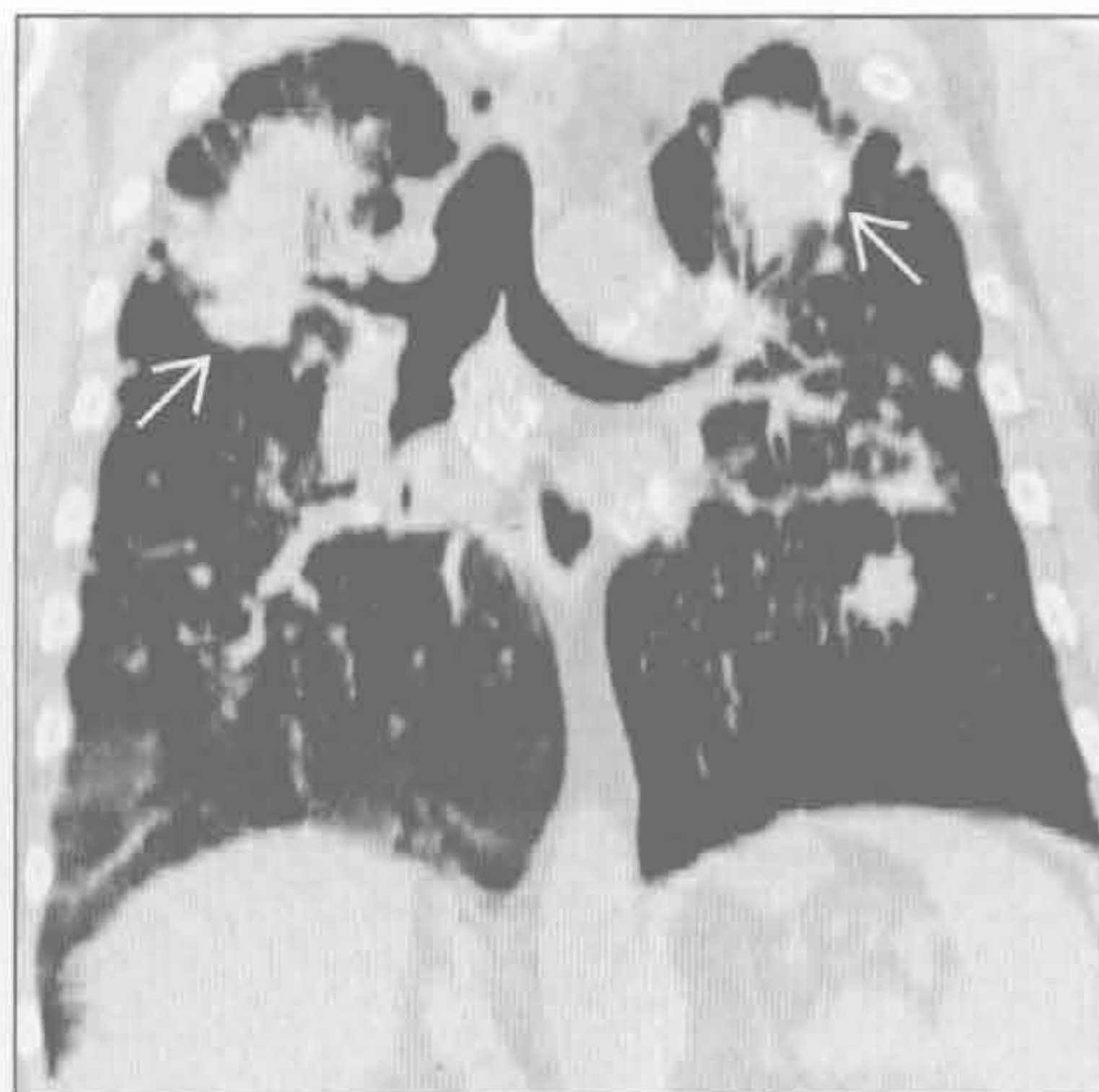
硅沉着病 / 煤工肺尘埃沉着病

(左) 横断位增强 CT 示左肺门淋巴结蛋壳样钙化(⇒)。右肺门淋巴结密实钙化(⇒)。肺窗示小叶中心结节



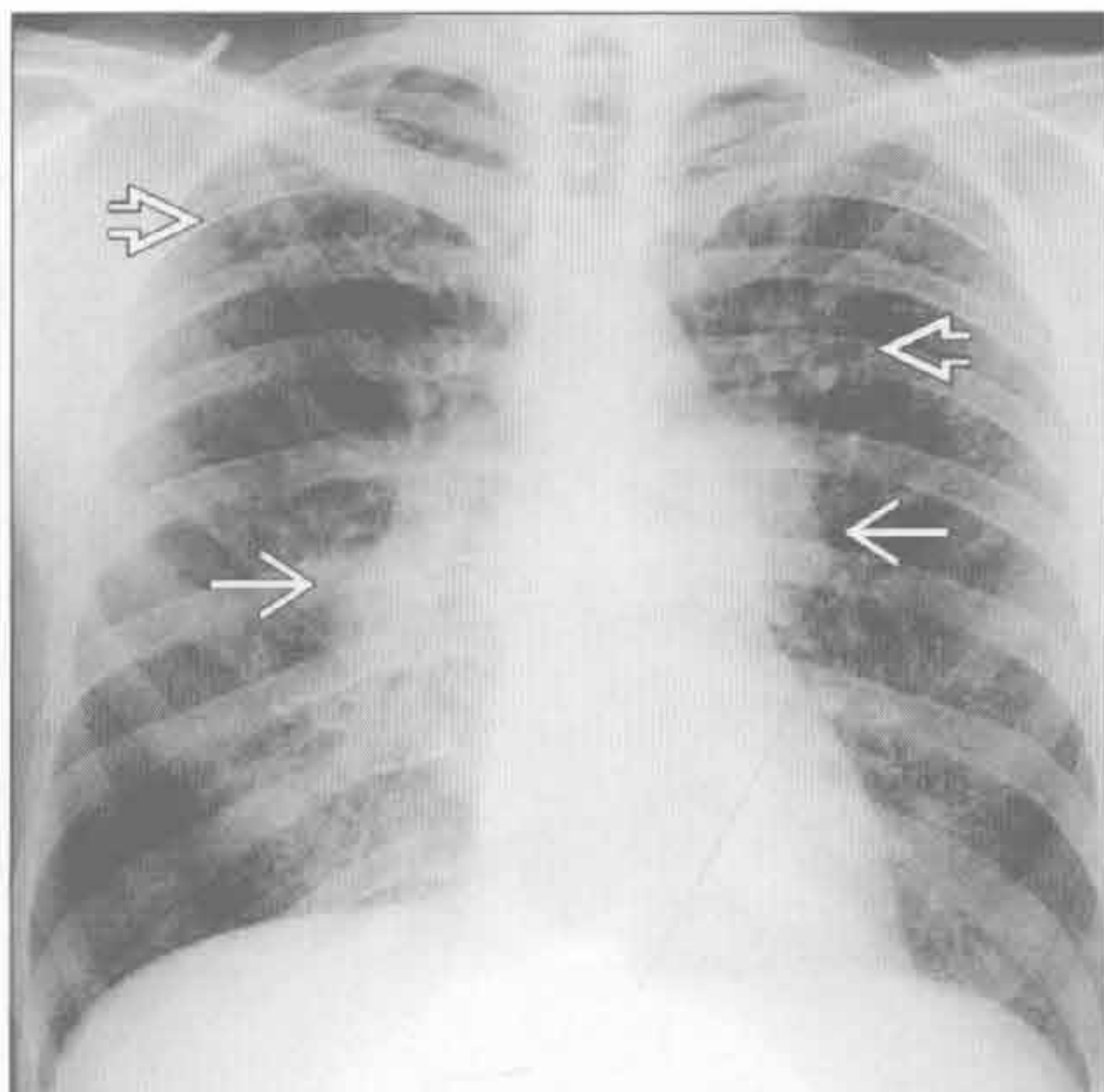
硅沉着病 / 煤工肺尘埃沉着病

(右) 冠状位平扫 CT 示上叶容积减小和进行性大块纤维化(⇒)。可见特征性的肺门上提伴病变周围气肿。钙化的肺门淋巴结在纵隔窗上显示更佳



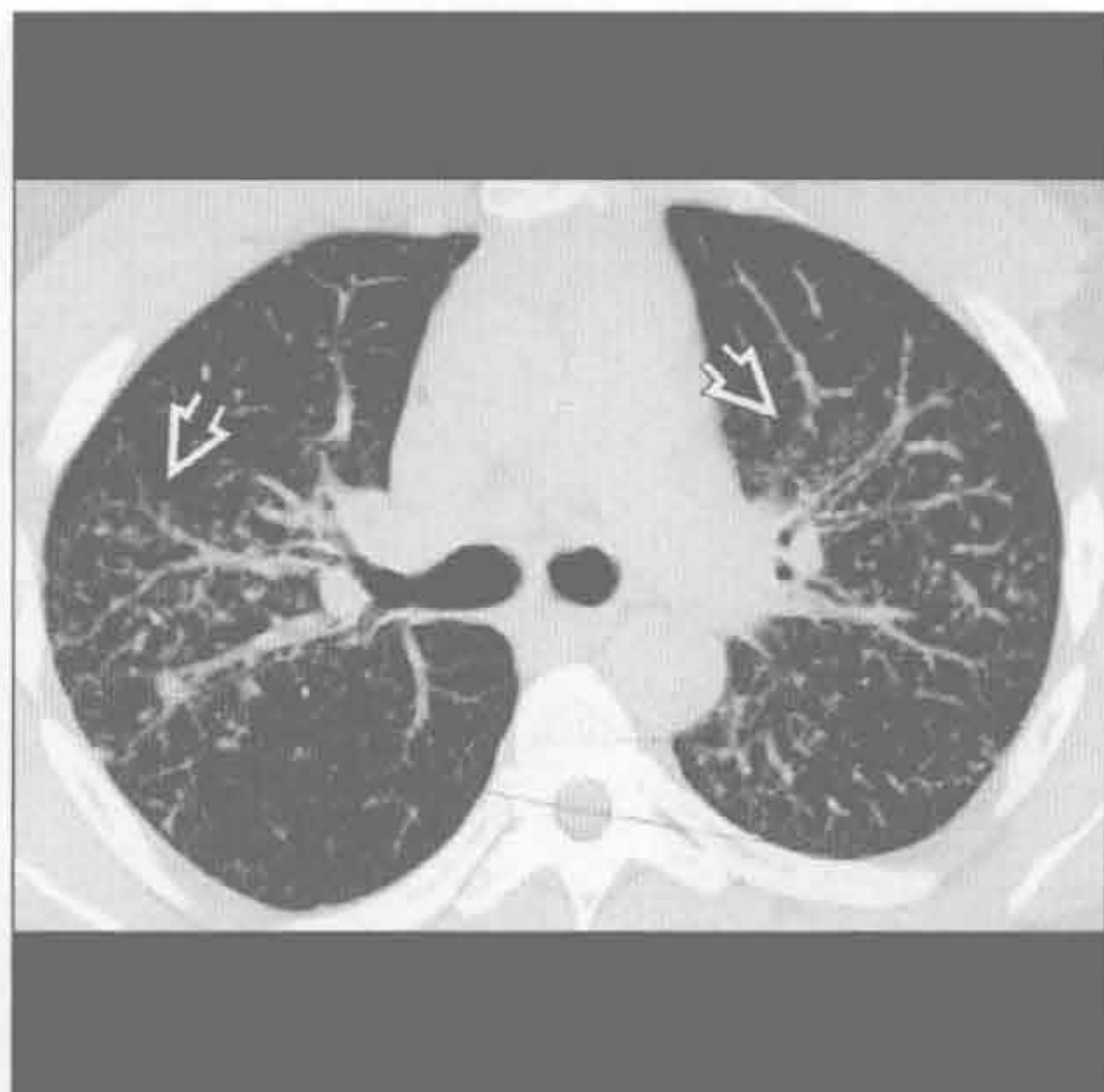
铍中毒

(左) 正位 X 线片示双侧肺门淋巴结肿大(⇒)及弥漫性结节样间质增厚(⇒)，上肺野较多。该表现与结节病相同



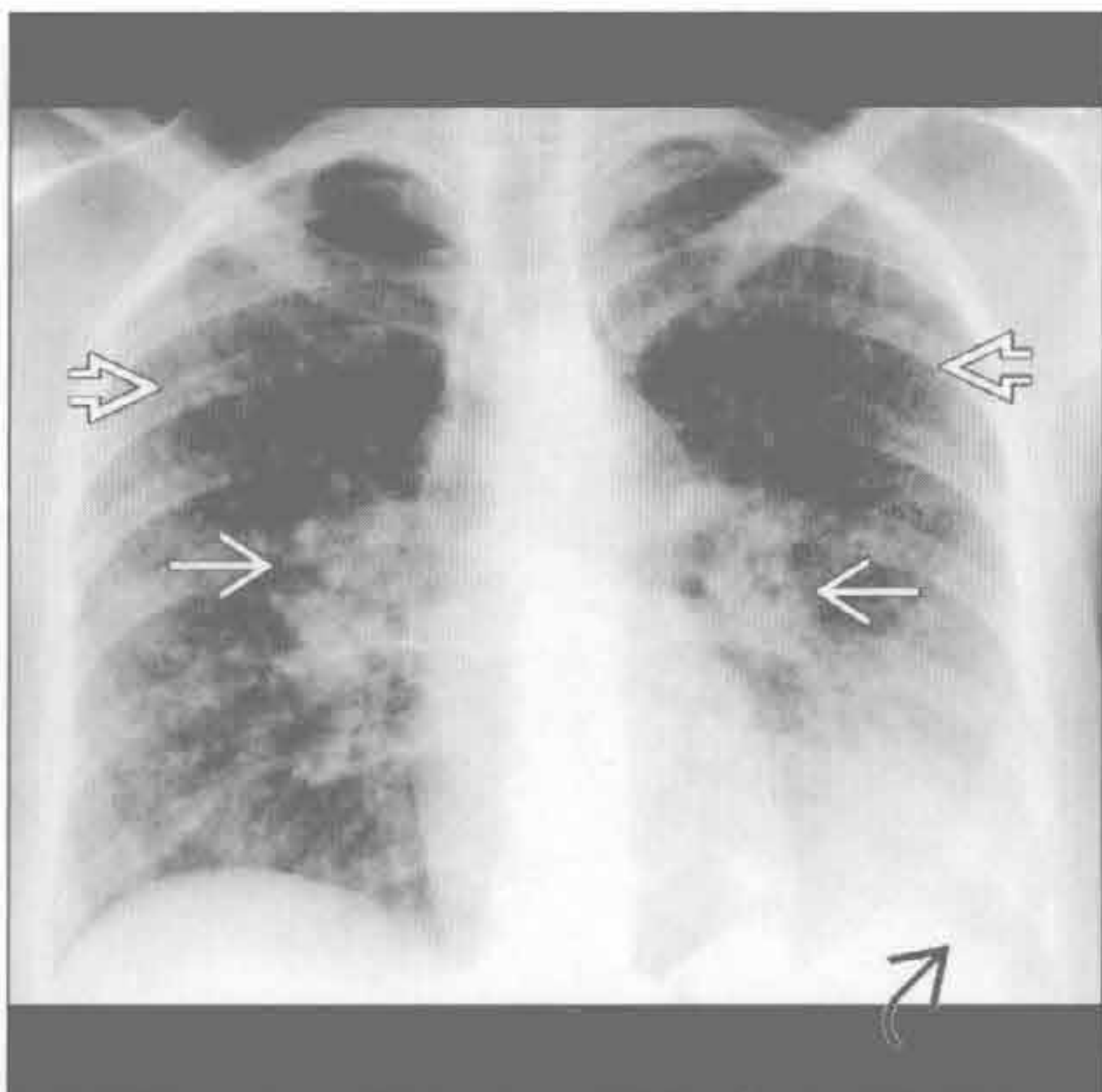
铍中毒

(右) 横断位平扫 CT 示典型的沿支气管血管束走行的结节(⇒)，呈淋巴管周围分布



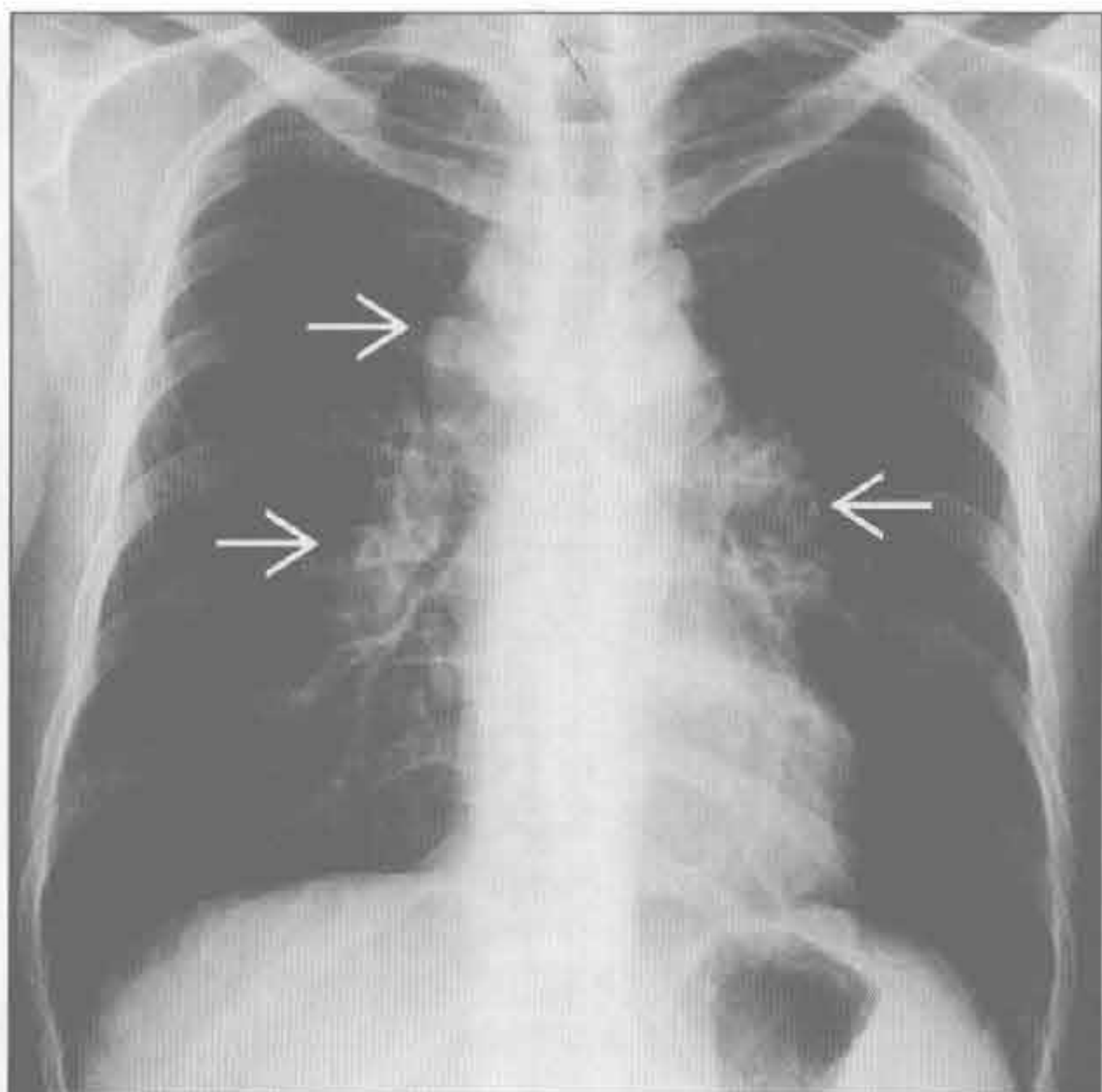
铍中毒

(左) 正位 X 线片示双侧肺门淋巴结肿大(⇒)和弥漫性结节样间质增厚(⇒)。左侧肋膈角变钝(⇒)提示胸腔积液



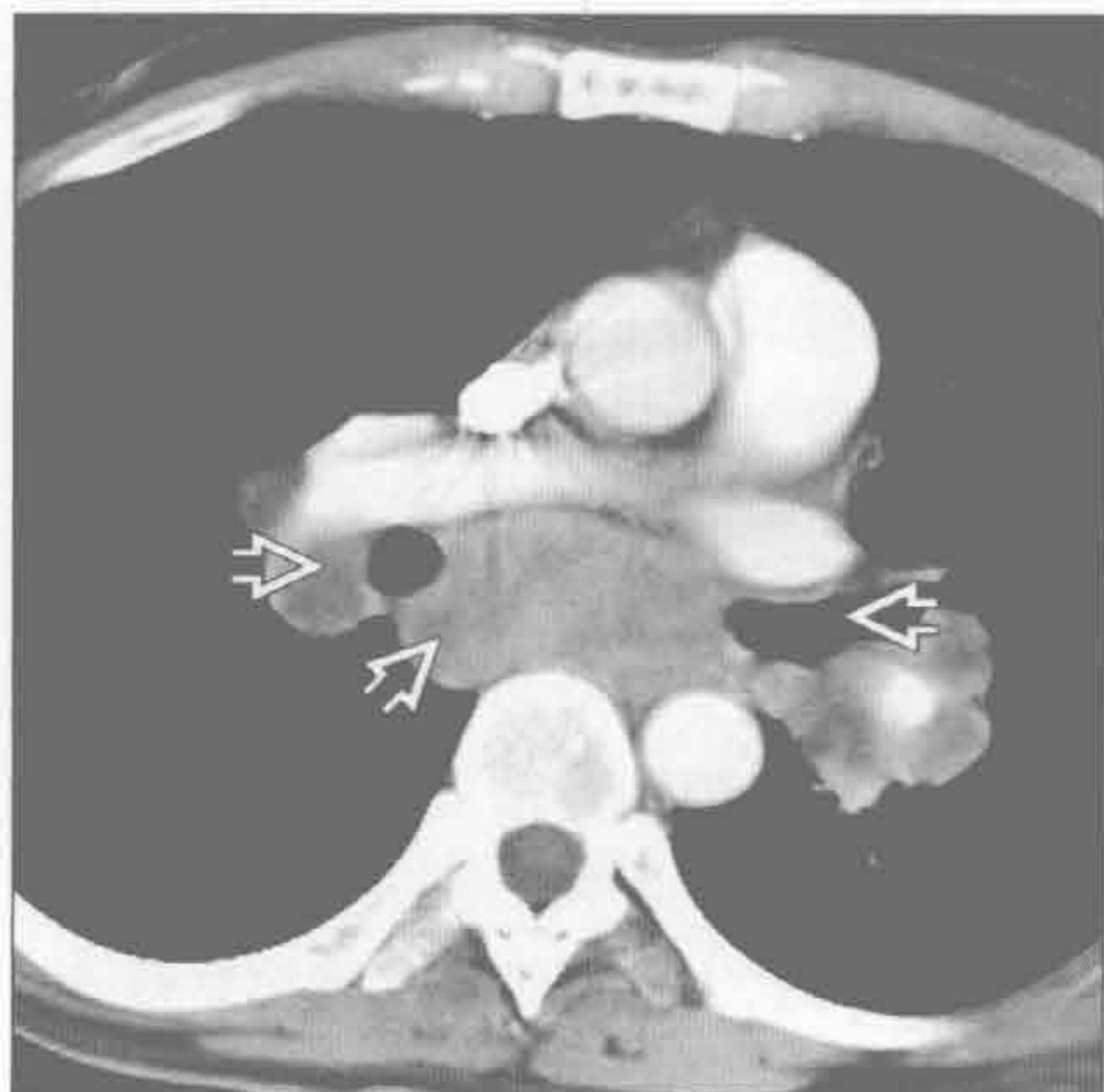
转移性淋巴结肿大

(右) 睾丸癌转移患者。正位 X 线片示双侧肺门和右侧气管旁淋巴结肿大(⇒)。纵隔转移常类似于结节病的淋巴结肿大

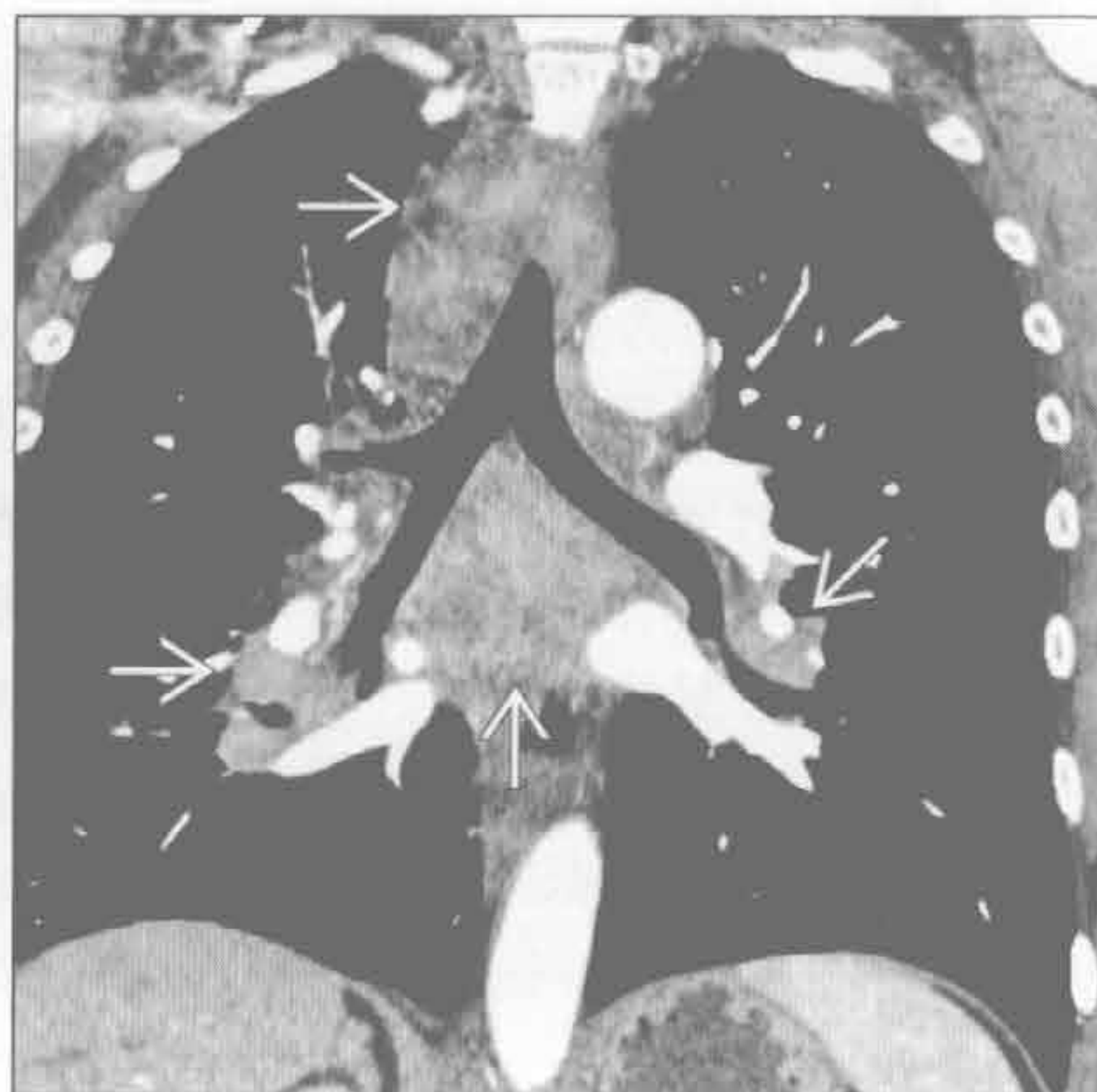


双侧肺门肿块

转移性淋巴结肿大



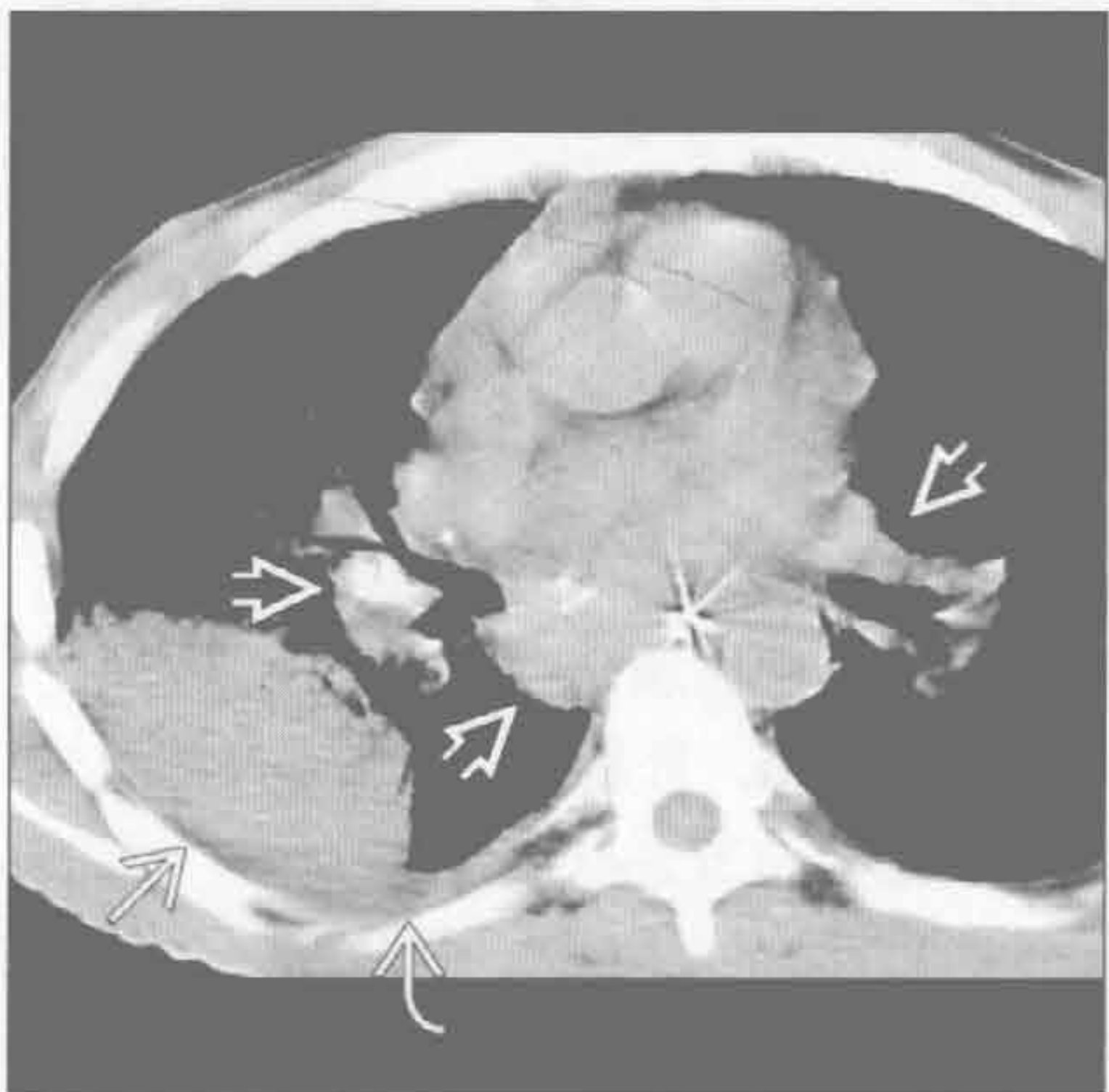
转移性淋巴结肿大



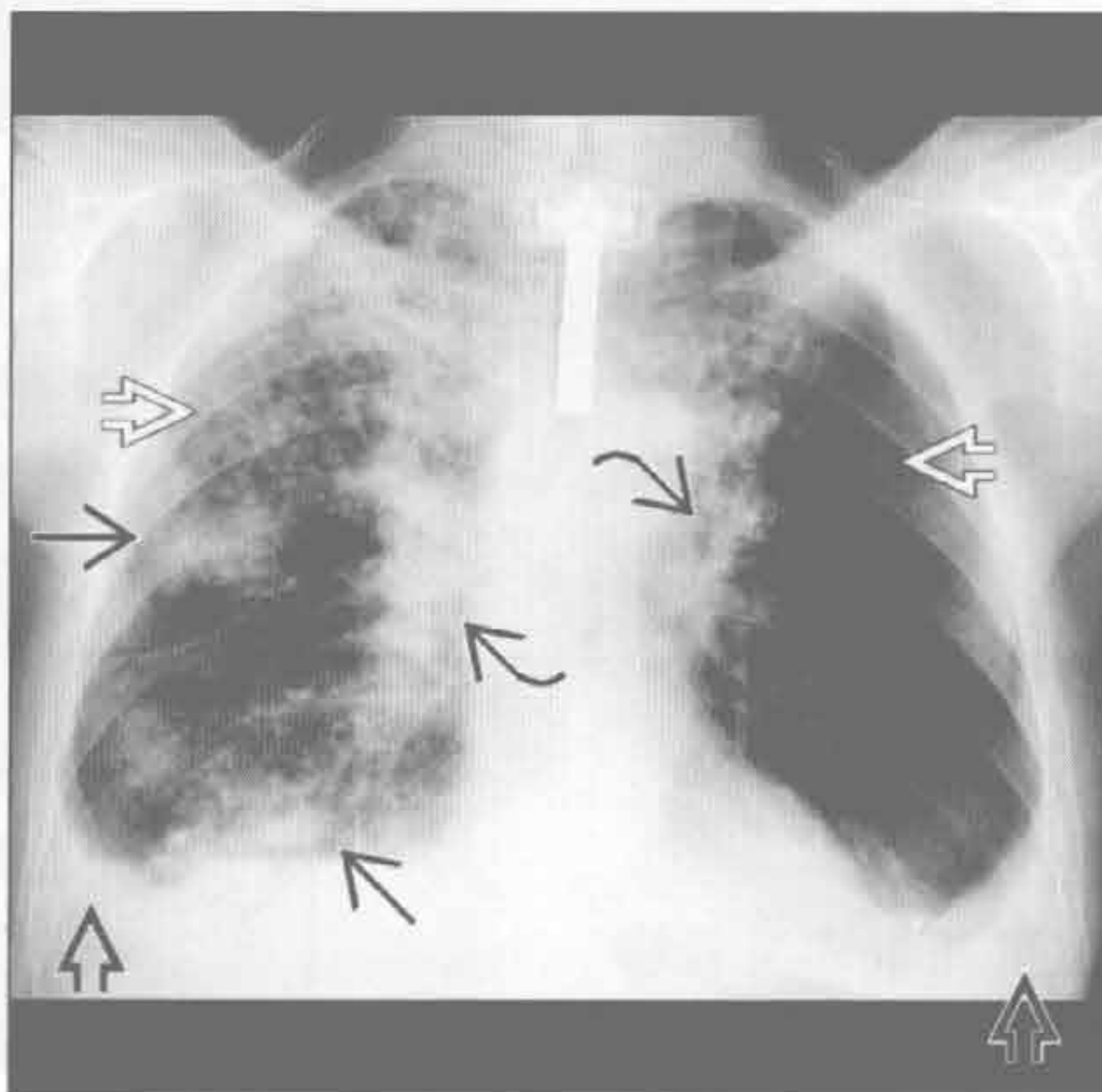
(左) 睾丸癌转移患者。横断位增强 CT 示纵隔多发低密度淋巴结。纵隔转移常类似于结节病的淋巴结肿大

(右) 小细胞肺癌患者。冠状位增强 CT 示弥漫性纵隔淋巴结肿大

血管免疫母细胞性淋巴结病



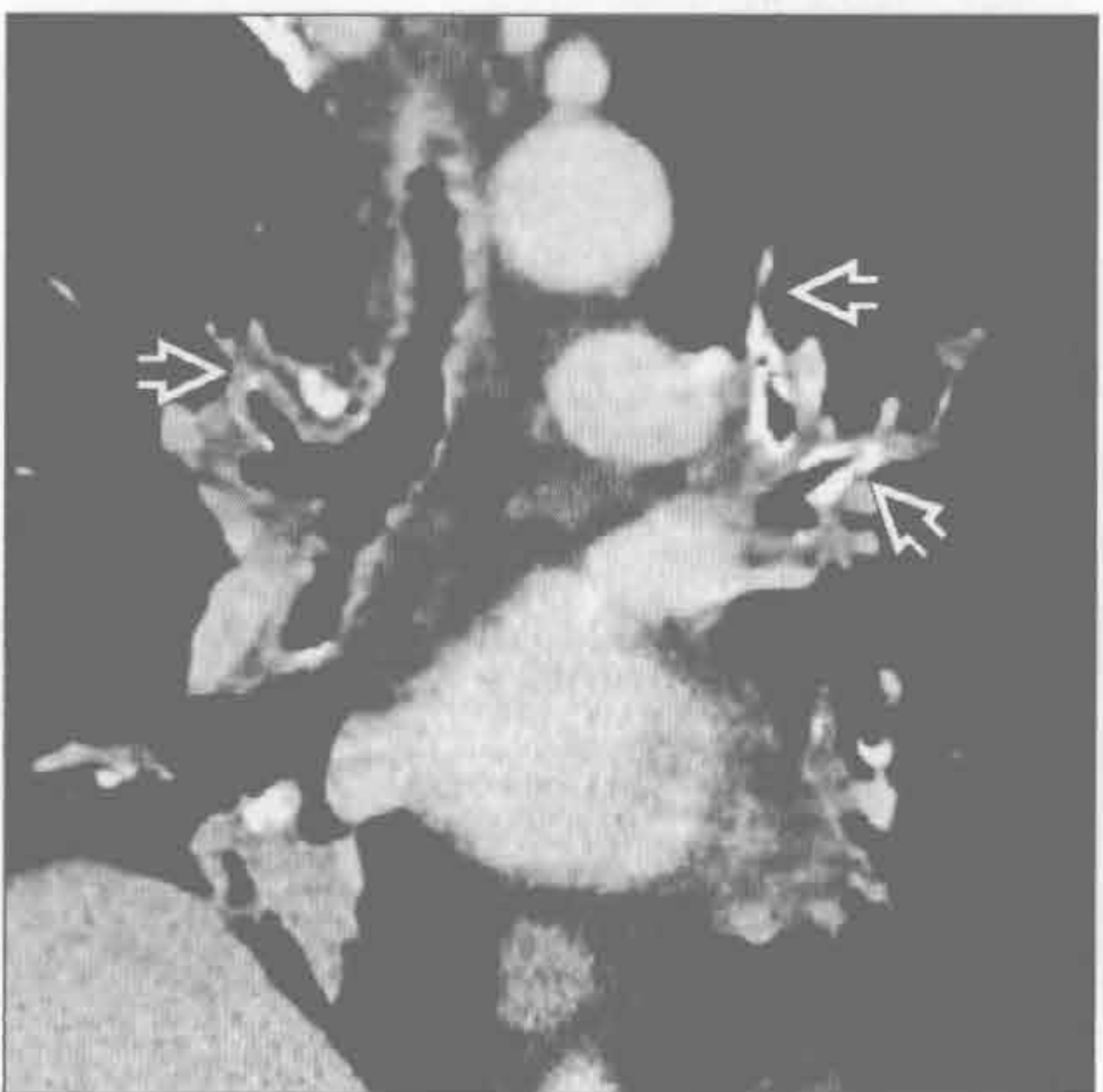
淀粉样变性



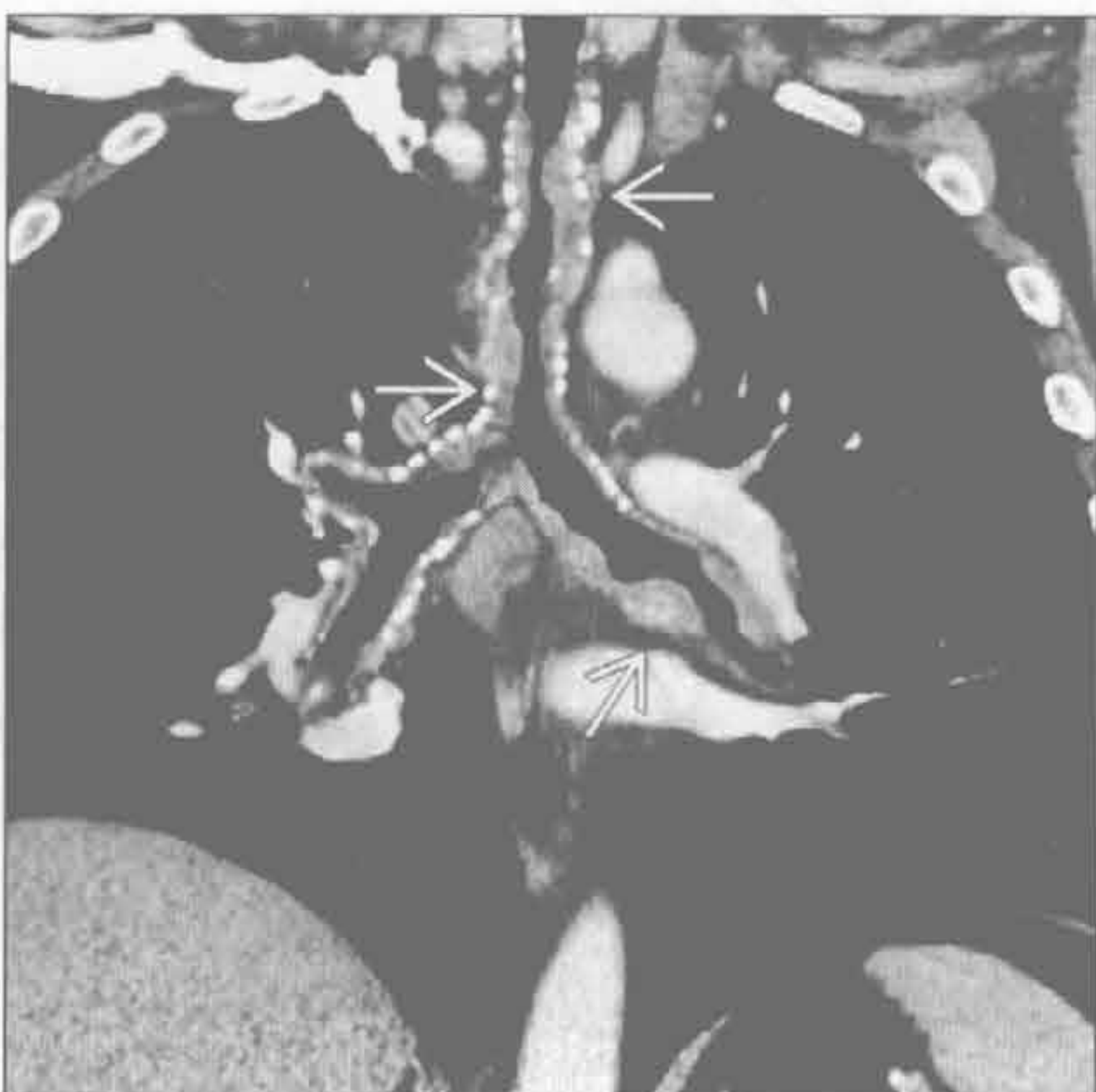(左) 横断位平扫 CT 示肿块、胸腔积液和淋巴结肿大。诊断需活检

(右) 正位 X 线片示多发肺结节和肿块，双侧少量胸腔积液或胸膜增厚。因淀粉样物质累及气道，予以气管切开插管。肺门模糊提示支气管周围受累可能

淀粉样变性



淀粉样变性



(左) 冠状位增强 CT 示气道壁增厚钙化

(右) 气管支气管淀粉样变性患者。冠状位增强 CT 示弥漫性气管壁增厚和钙化，延伸至叶和段支气管

鉴别诊断

常见

- 硅沉着病

不常见

- 结节病
- 淋巴瘤治疗后

罕见（但重要）

- 真菌感染
- 硬皮病
- 淀粉样变性

重要信息

鉴别诊断要点

- 蛋壳样钙化通常特指淋巴结
- 淋巴结边缘钙化，厚度 < 2 mm
- 可为连续或中断的钙化环
- 可伴或不伴内部钙化
- 此钙化模式的病因不明
- 应与钙化的动脉瘤或肺动脉鉴别

常见诊断的有用线索

- 硅沉着病
 - 源于二氧化硅粉尘的慢性吸入
 - 常需至少 10 年的暴露史
 - 即使停止暴露病变仍持续进展
 - 蛋壳样钙化也发生于煤工肺尘埃沉着病
 - 煤工肺尘埃沉着病常与硅沉着病并存，影像学无法鉴别
 - 采矿职业史：重金属和采石
 - 二氧化硅由巨噬细胞吞入，破坏肺实质
 - 多发小叶中心和胸膜下结节
 - 结节可钙化
 - 进行性大块纤维化
 - 硅结节融合
 - 形成 > 1 cm 的团块
 - 上叶更常见
 - 可坏死和形成空洞
 - 单纯煤工肺尘埃沉着病时罕见
 - 结节周围常有气肿区
 - 病变以肺上部和后部为主
 - 硅沉着病患者易感染结核
 - 急性硅蛋白沉着症：急性暴露于大量二氧化硅粉尘所致；影像学表现与肺泡蛋白沉着症相似
 - 类风湿尘肺（Caplan 综合征）：煤工肺尘埃沉

着病伴类风湿关节炎；可见大的渐进性坏死结节

不常见诊断的有用线索

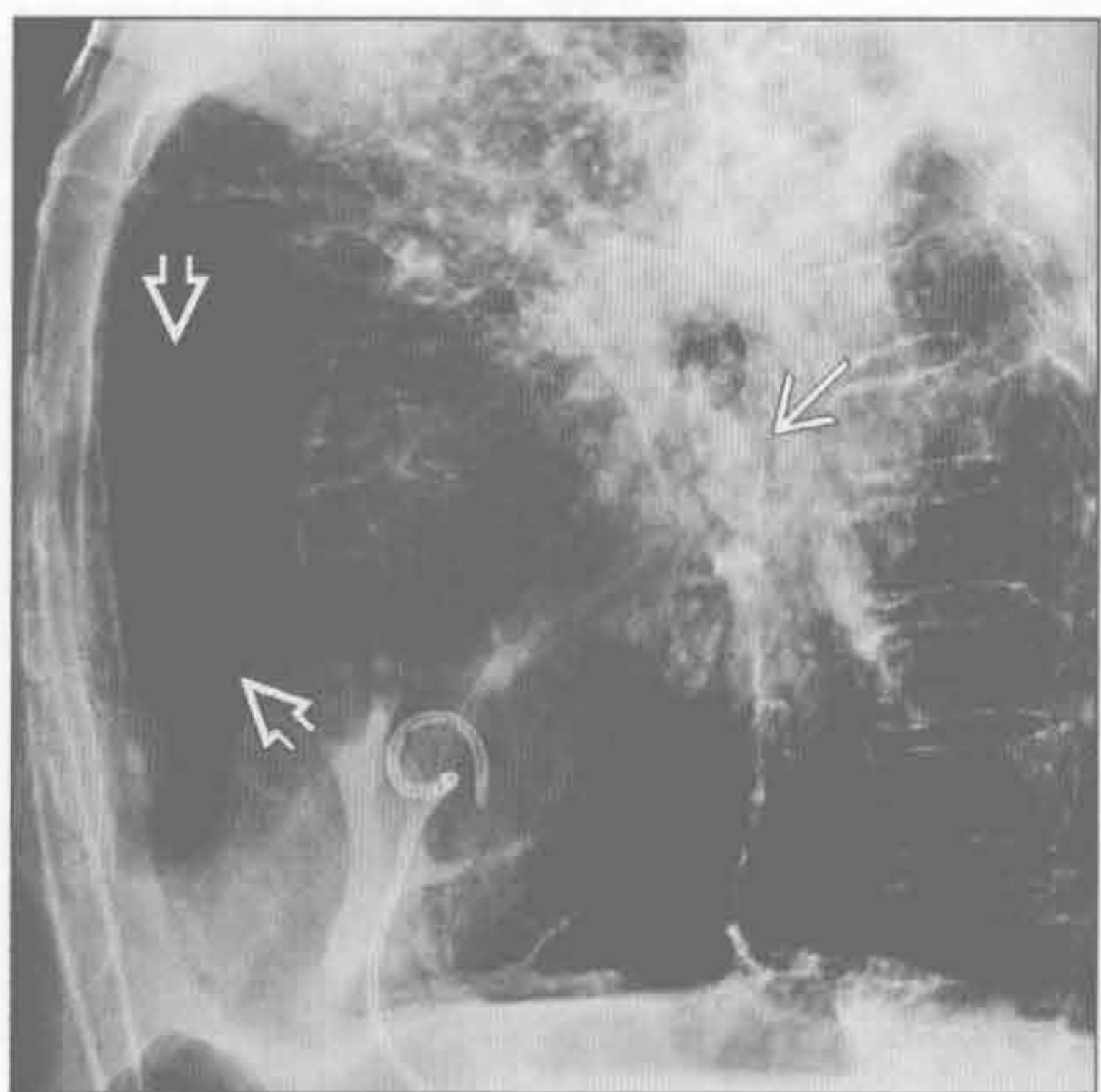
- 结节病
 - 系统性疾病，病因不明
 - 多数患者以肺部病变为主
 - 通常表现为限制性肺病
 - 常累及肺门、右侧气管旁和主肺动脉窗淋巴结
 - 蛋壳样钙化不常见
 - 多发肺结节呈淋巴管周围分布
 - 结节可以钙化
 - 慢性病变可导致片状上叶纤维化伴蜂窝状改变
 - X 线分期
 - 0 期：正常表现
 - 1 期：肺门和（或）纵隔淋巴结肿大，无可见的肺部病变
 - 2 期：肺门和（或）纵隔淋巴结肿大，有可见的肺部病变
 - 3 期：肺部病变，无淋巴结肿大
 - 4 期：慢性肺纤维化
 - 与系统性疾病相关
 - 心脏病：传导异常、心肌浸润
 - 眼：葡萄膜炎、视网膜炎
 - 神经：颅底脑膜炎、脊髓病、眼色素层腮腺炎
 - 皮肤：脱发症、结节性红斑
 - 内分泌：高钙血症、高催乳素血症
- 淋巴瘤治疗后
 - 淋巴瘤可累及胸内的任何淋巴结
 - 未治疗的淋巴结钙化罕见
 - 放疗和（或）化疗可导致钙化
 - 钙化发生于 2% ~ 8% 的治疗后病例
 - 极少导致蛋壳样钙化模式
 - 治疗后钙化可能提示预后较好，特别是对于霍奇金病
- 真菌感染
 - 土壤中的地方性真菌
 - 生物按地理分布
 - 荚膜组织胞浆菌：美国中西部和东部
 - 球孢子菌：美国西南部和墨西哥北部
 - 皮炎芽生菌：美国中西部和东部
 - 影像学表现
 - 组织胞浆菌病：多灶性实变、淋巴结肿大、散在钙化和非钙化结节

肺门蛋壳样钙化

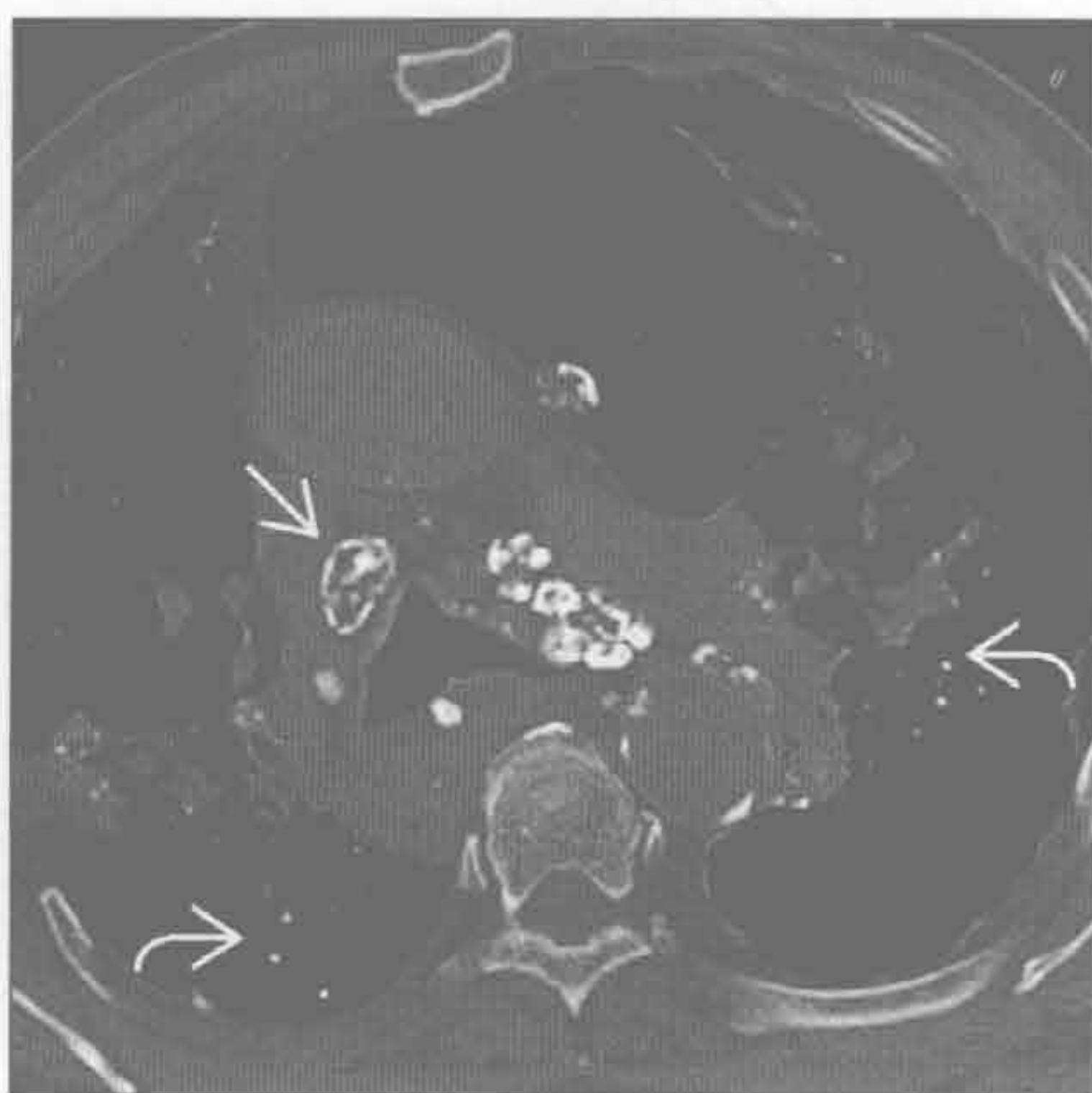
- 球孢子菌病：实变、淋巴结肿大、结节伴空洞、钙化不常见
- 皮炎芽生菌病：实变、粟粒样病变、急性呼吸窘迫综合征
- 蛋壳样钙化最常见于组织胞浆菌病，但总体罕见
- 硬皮病
 - 多数患者有间质纤维化，呈寻常型间质性肺炎或非特异性间质性肺炎模式
 - 下肺和胸膜下区域常受累
 - 常存在食管扩张
 - 蛋壳样钙化有报道但罕见
- 淀粉样变性

- 由异常蛋白沉积所致
- 淀粉样变性 L 型：轻链疾病，常与浆细胞病相关
- 淀粉样变性 A 型：继发病变，由慢性炎症性疾病和某些肿瘤导致
- X 线表现
 - 弥漫型淀粉样变性：多发肺结节、片状实变、肺实质钙化、淋巴结肿大
 - 气管支气管型淀粉样变性：气道壁浸润，钙化常见
 - 结节型淀粉样变性：单个或数个大结节和肿块，钙化常见
- 蛋壳样钙化可见于淋巴结或肺实质结节

硅沉着病



硅沉着病



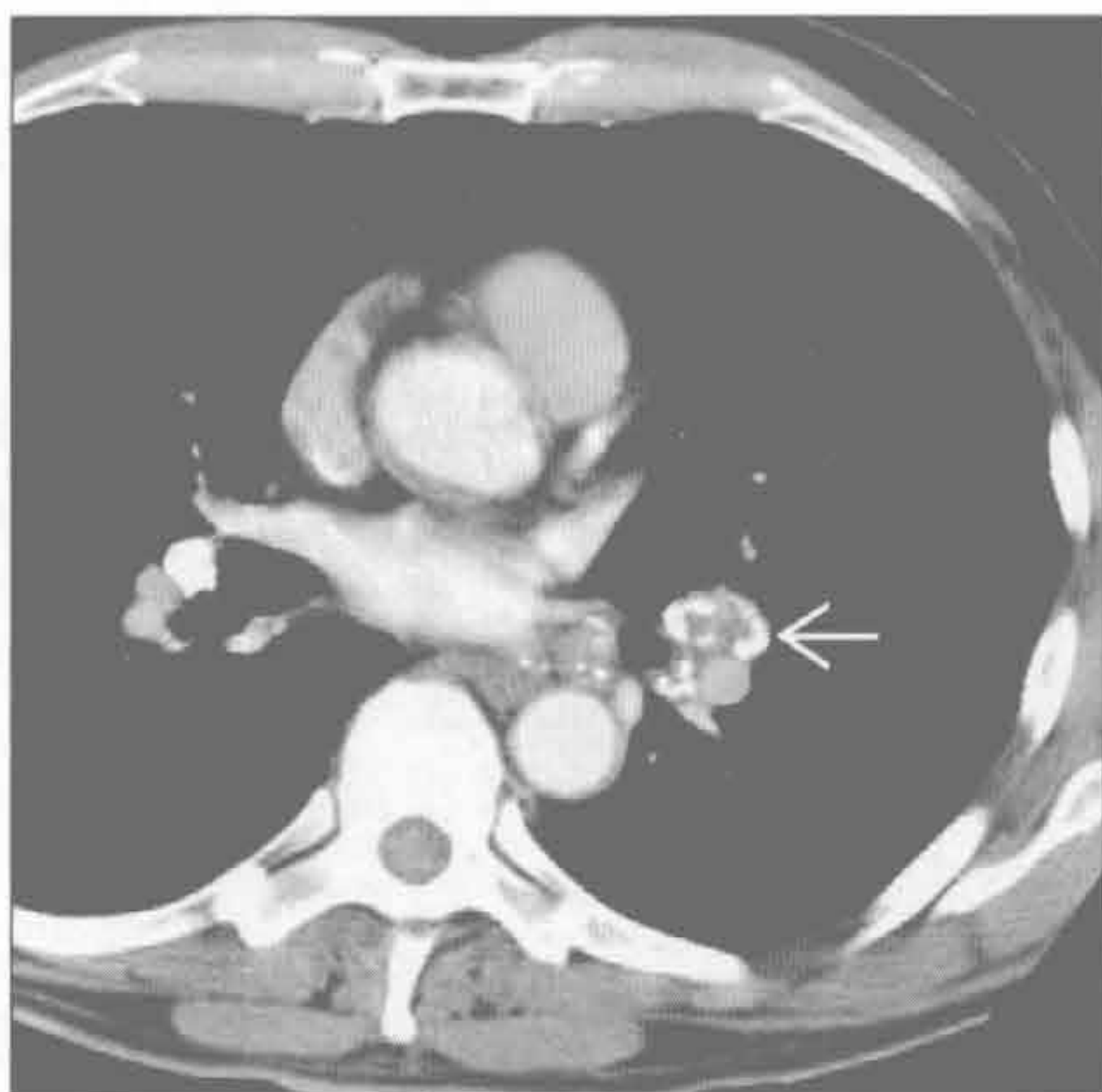
(左) 侧位 X 线片示多发钙化淋巴结，许多呈蛋壳样 \Rightarrow 。另见慢性肺阴影和胸骨后间隙的气肿改变 \Rightarrow

(右) 横断位平扫 CT 示纵隔淋巴结内蛋壳样钙化 \Rightarrow 、钙化和非钙化的肺结节 \Rightarrow ，以及散在肺阴影和气肿改变

肺门蛋壳样钙化

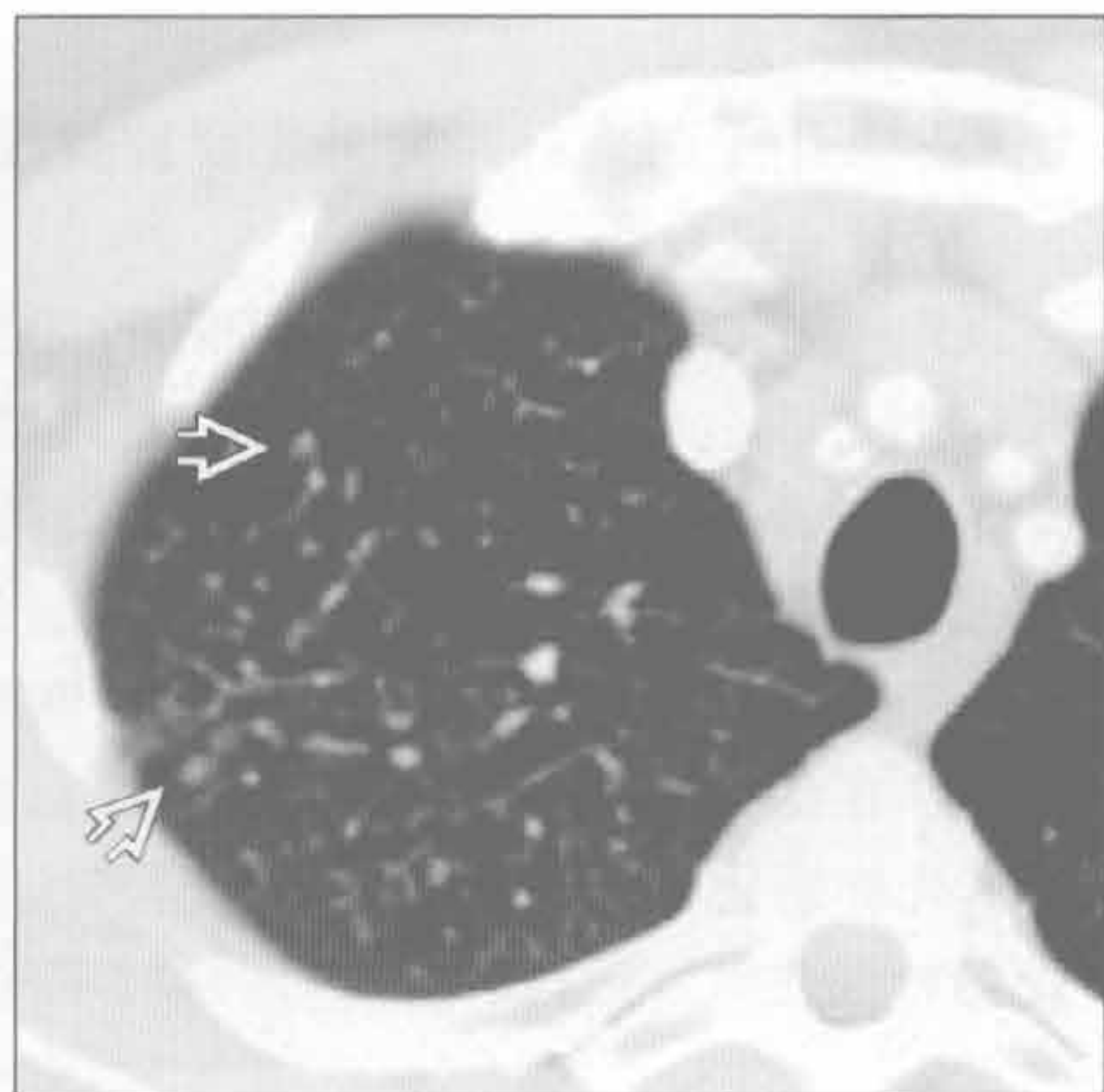
硅沉着病

(左) 横断位增强 CT 示肺门淋巴结蛋壳样钙化 →



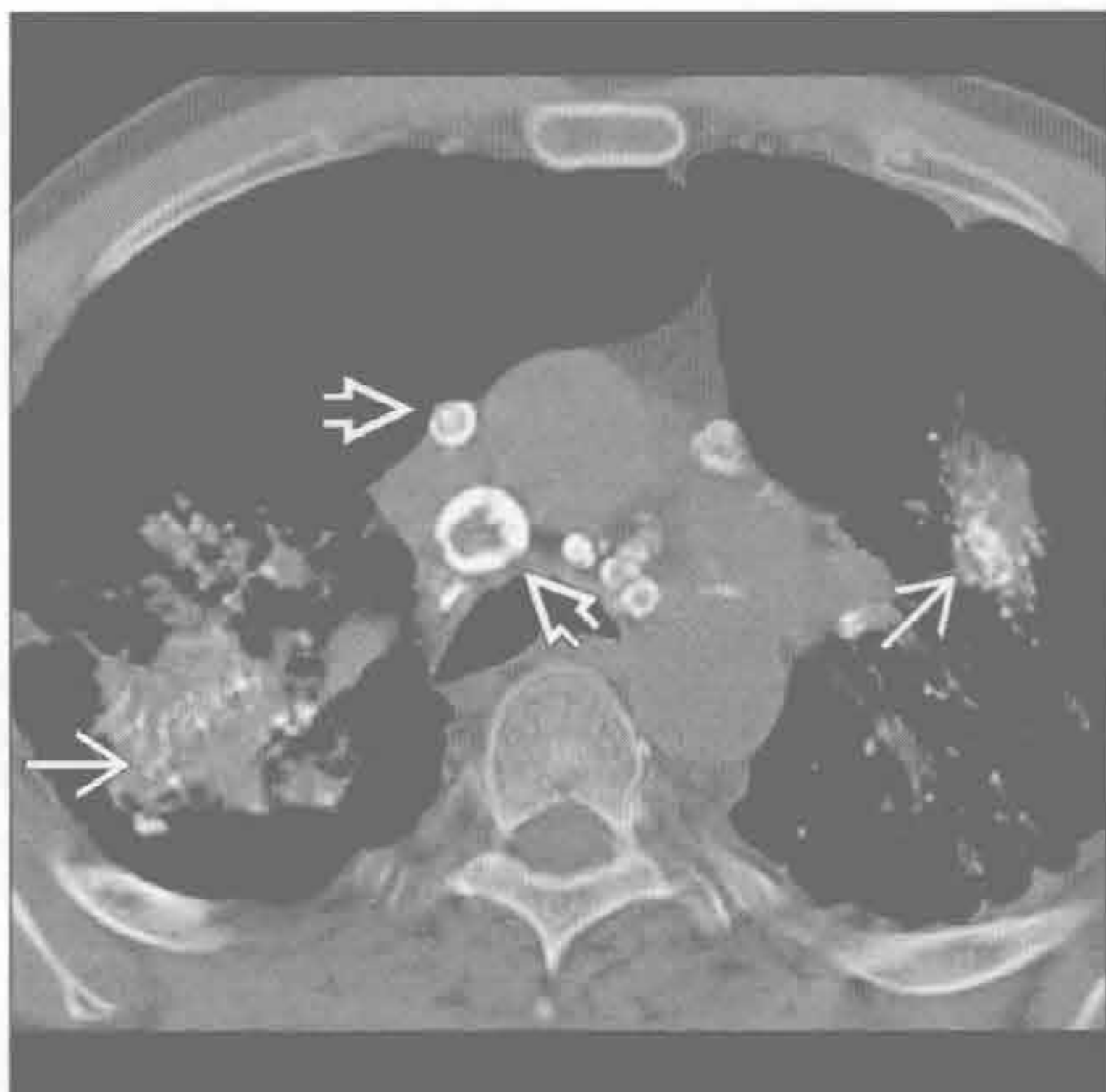
(右) 与左图为同一患者。横断位增强 CT 示散在小叶中心结节 ⇔，许多有钙化。蛋壳样钙化和散在的 1 ~ 10 mm 的肺结节同时存在提示硅沉着病。诊断需要慢性暴露的病史，一般至少 10 ~ 20 年

硅沉着病



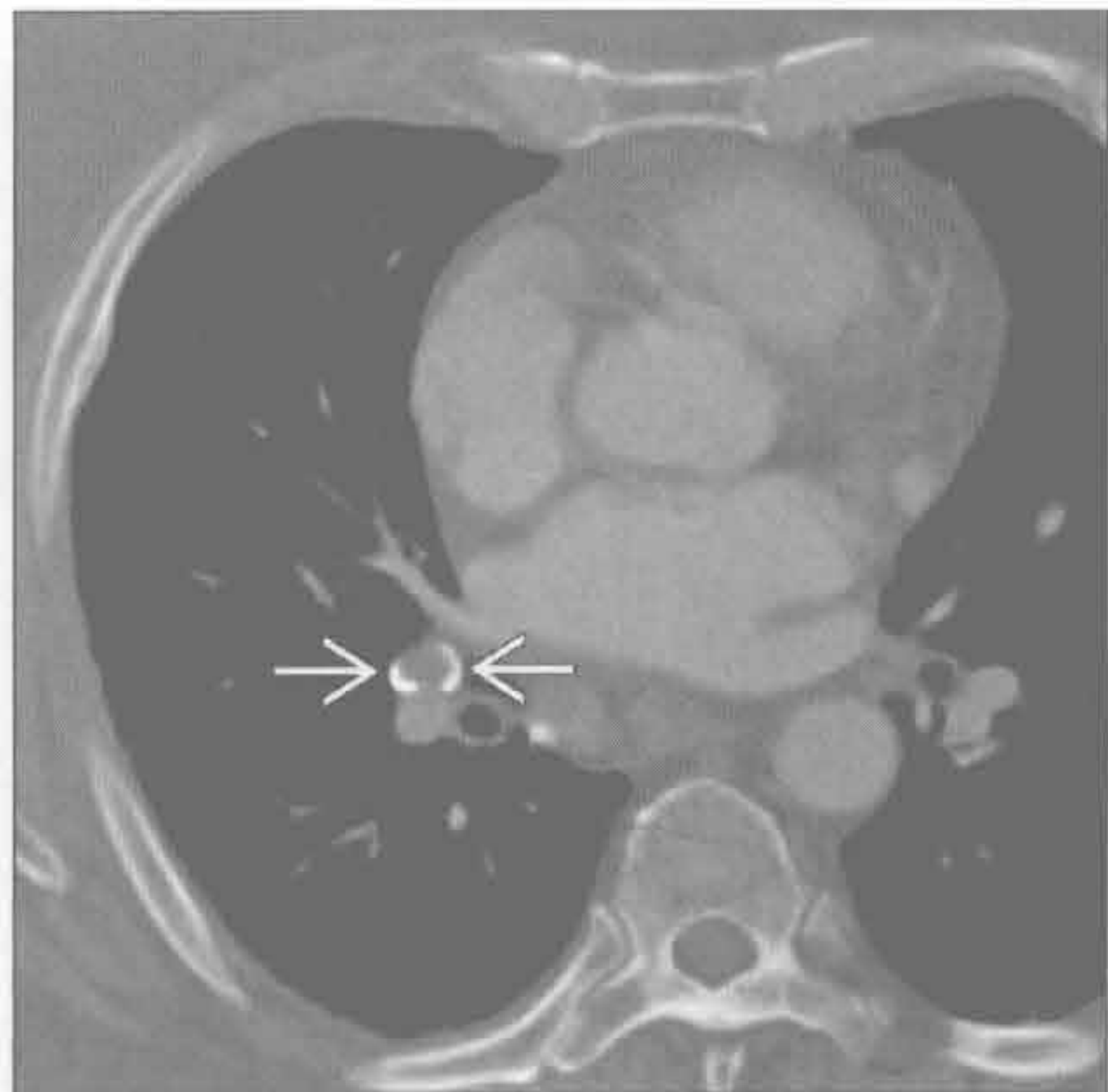
硅沉着病

(左) 横断位平扫 CT 示硅沉着病进行性大块纤维化的典型 CT 表现，见肺实质阴影伴点状钙化 ⇔。纵隔淋巴结见蛋壳样钙化 ⇔



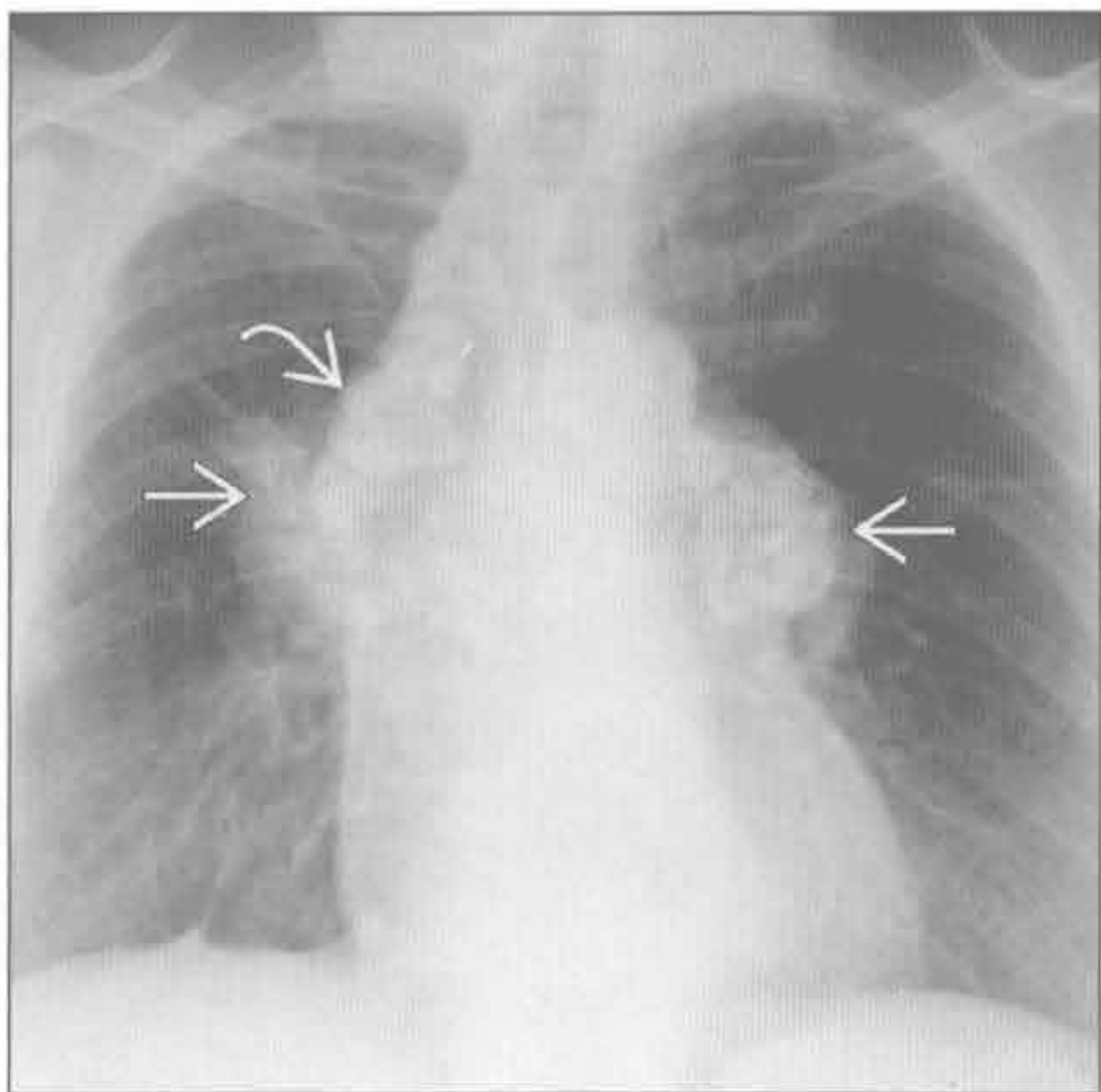
结节病

(右) 结节病患者。横断位增强 CT 示右肺门淋巴结蛋壳样钙化 ⇔。应寻找特征性的肺部表现以支持该诊断



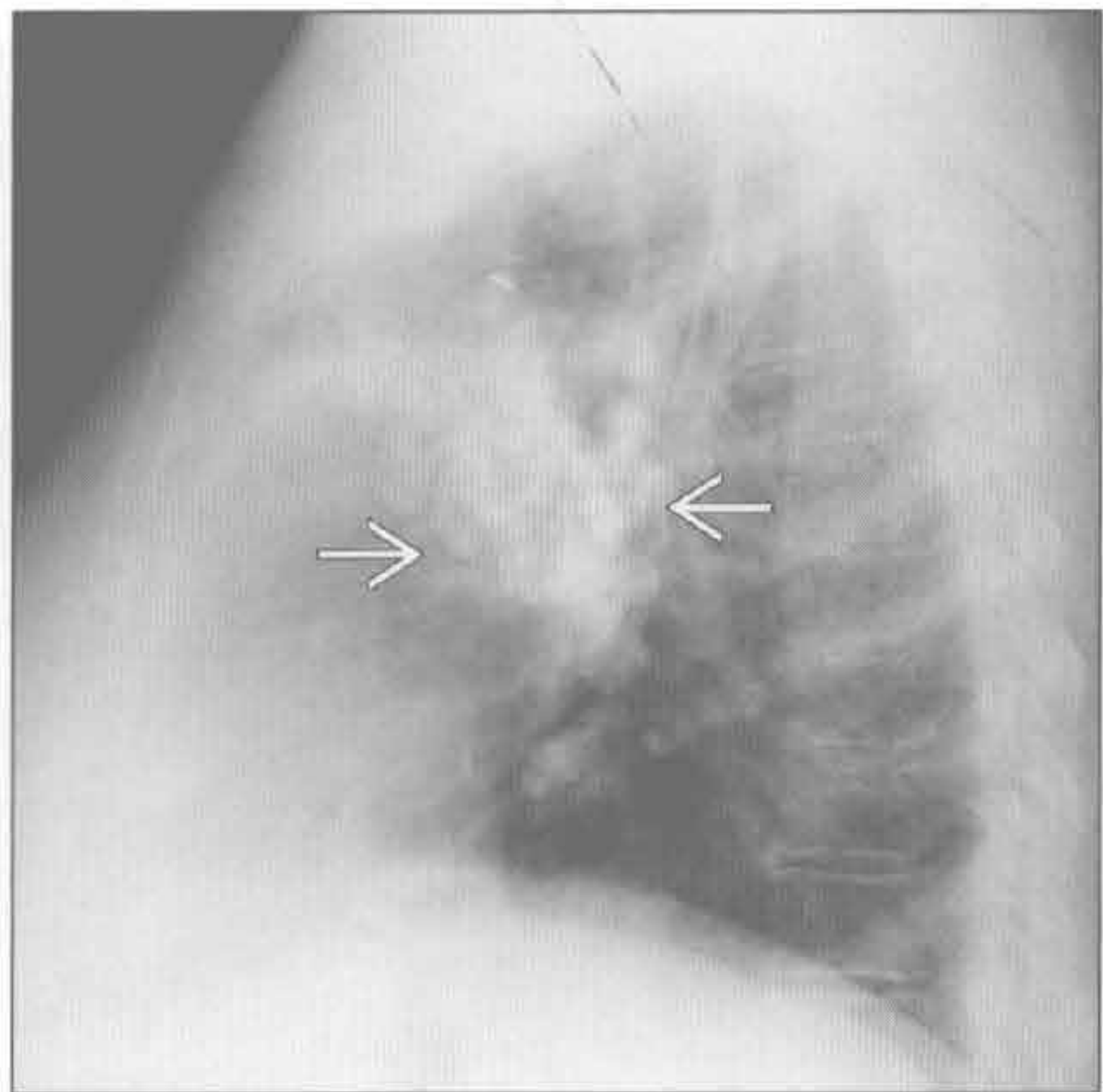
结节病

(左) 正位 X 线片示双侧肺门淋巴结增大 ⇔ 和右侧气管旁淋巴结 ⇔ 伴蛋壳样钙化



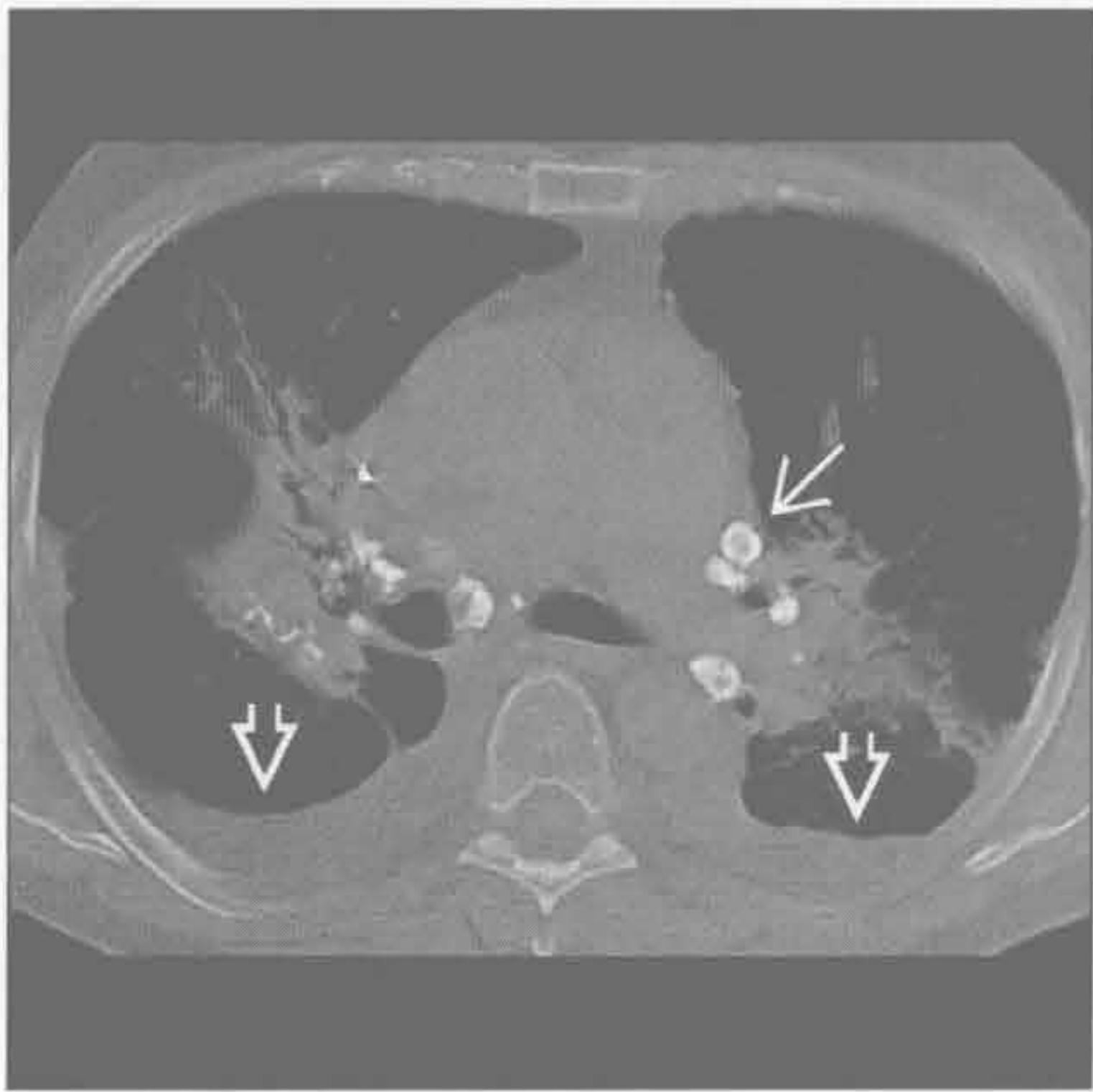
结节病

(右) 侧位 X 线片示双侧肺门淋巴结增大伴蛋壳样钙化 ⇔，为结节病的特征性典型表现

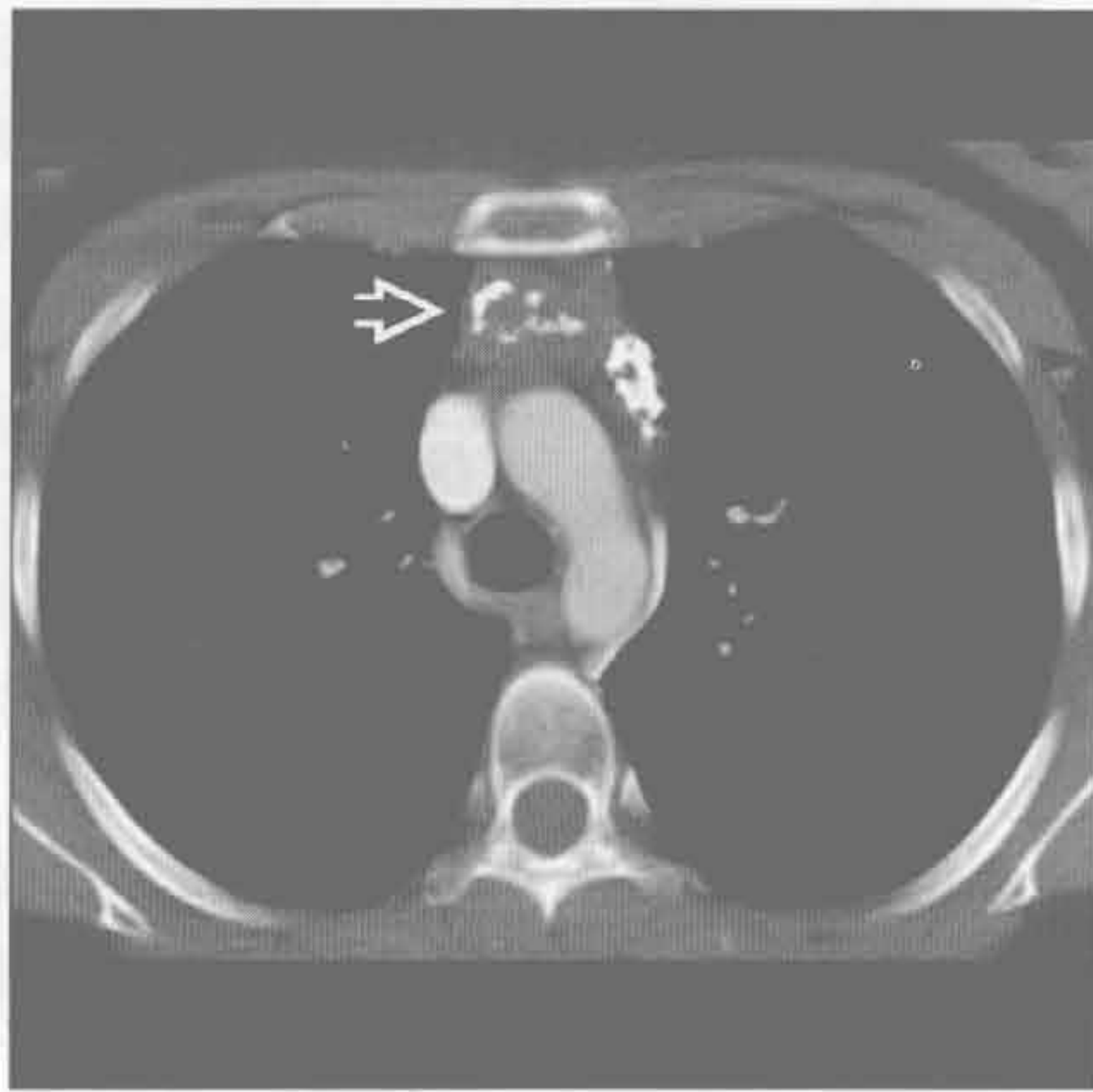


肺门蛋壳样钙化

结节病



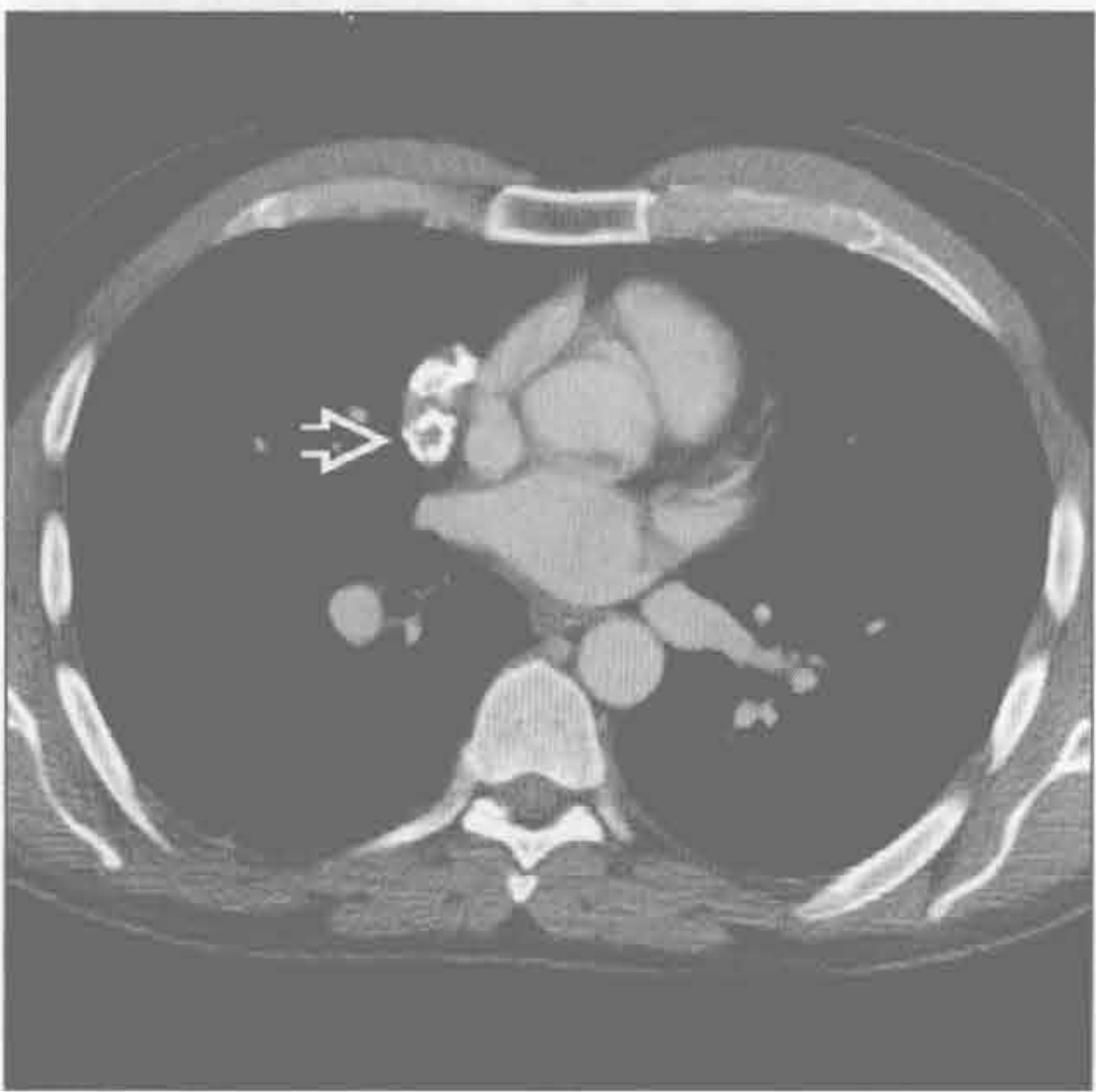淋巴瘤治疗后



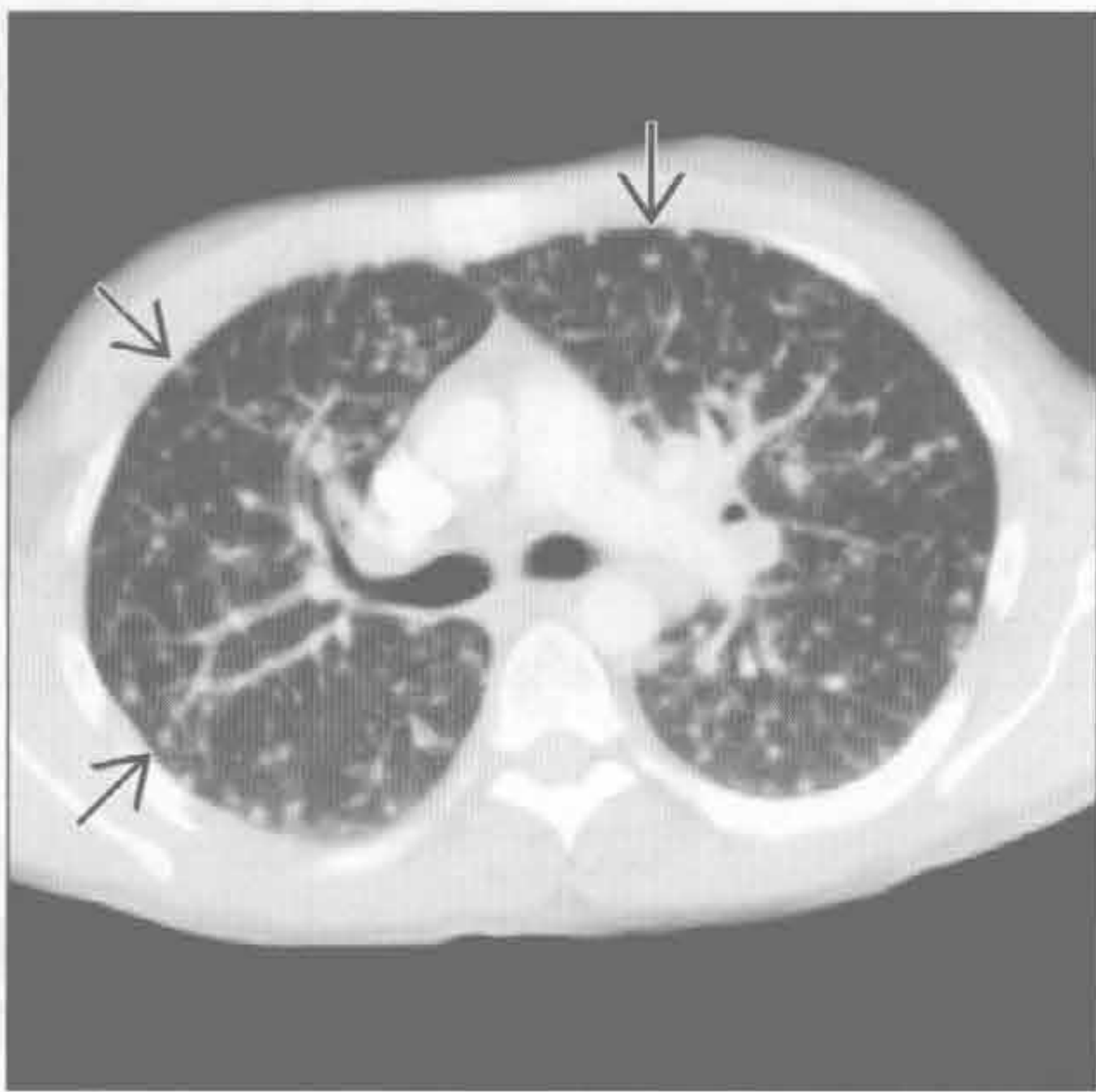
(左) 横断位平扫 CT 示双侧肺门淋巴结伴蛋壳样钙化 \Rightarrow 。此结节病患者有伴随的肺门周围肺阴影和双侧胸腔积液 \Rightarrow

(右) 横断位增强 CT 示前纵隔部分钙化的肿块, 一些钙化呈蛋壳样分布 \Rightarrow 。此可见于治疗后的淋巴瘤, 特别是霍奇金病

淋巴瘤治疗后



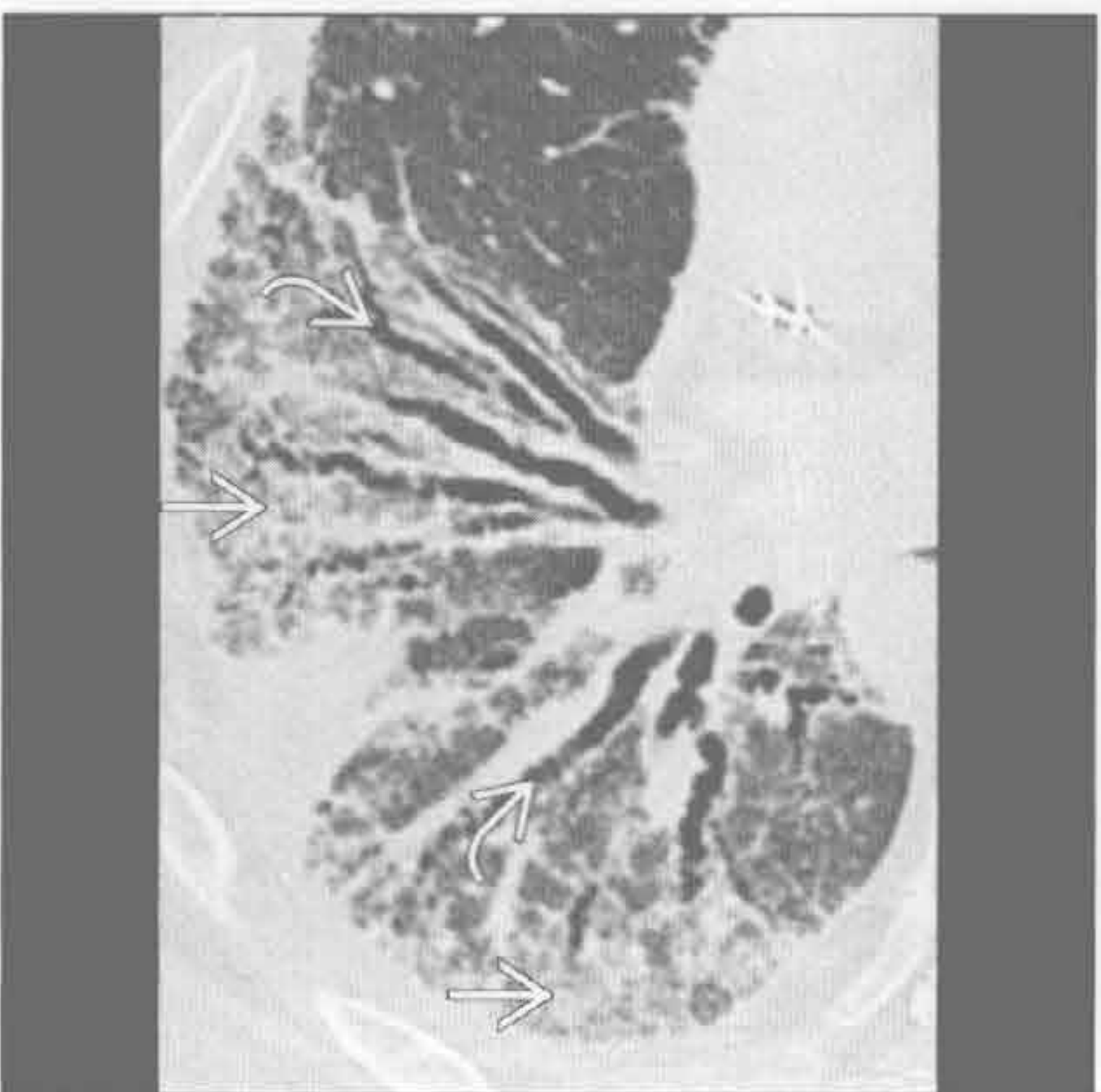
真菌感染



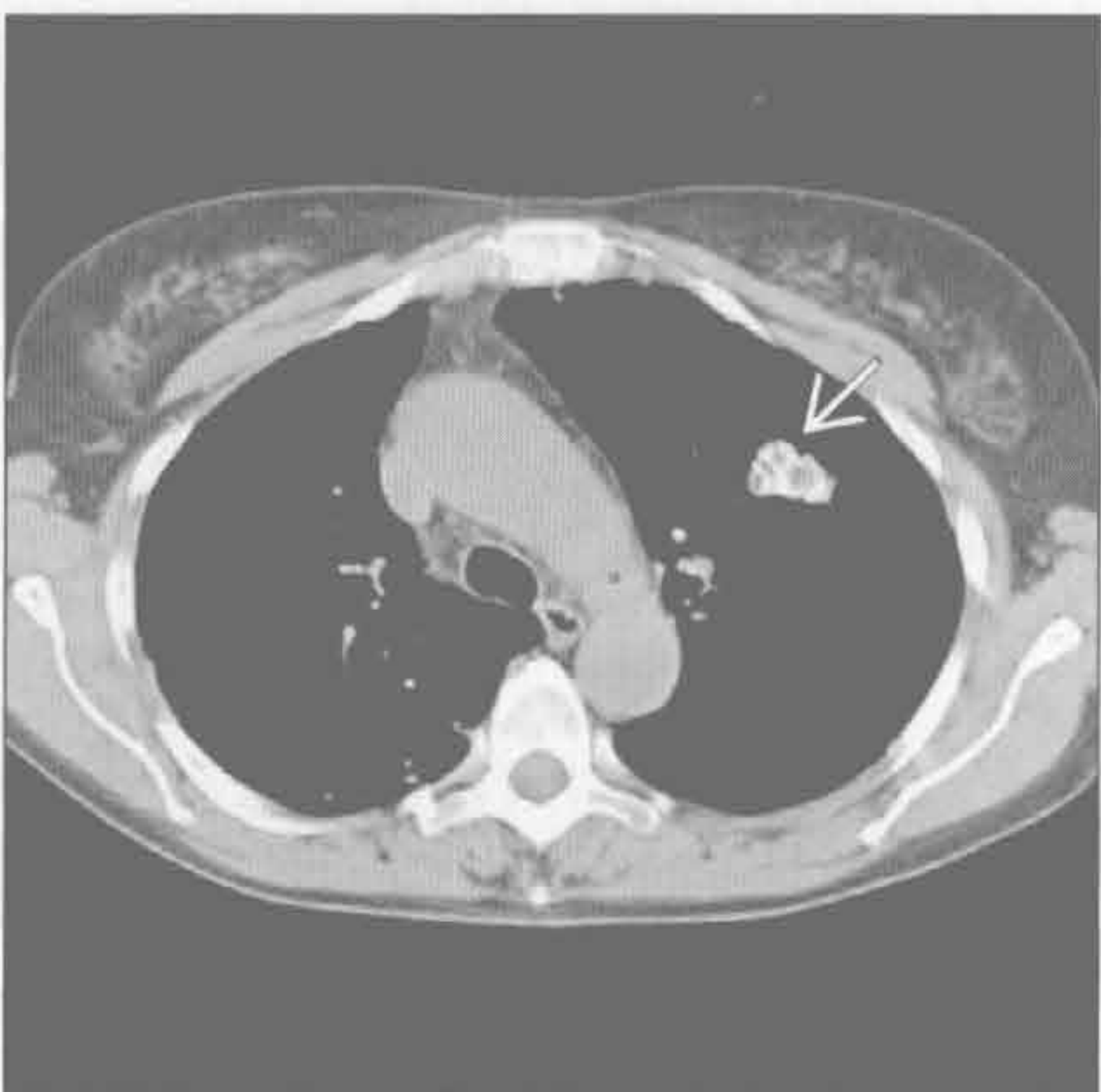
(左) 横断位增强 CT 示邻近心脏的肿块伴其内蛋壳样钙化 \Rightarrow 。为另一例治疗后的霍奇金病

(右) 大量吸入性组织胞浆菌病患者。横断位增强 CT 示全部肺叶均有结节 \Rightarrow 。真菌感染常伴淋巴结肿大, 有蛋壳样分布钙化的描述

硬皮病



淀粉样变性



(左) 横断位 HRCT 示右肺基底部严重的间质纤维化改变 \Rightarrow 和牵拉性支气管扩张 \Rightarrow , 沿支气管血管束分布 (非特异性间质性肺炎模式)

(右) 横断位 HRCT 示左上叶肿块伴蛋壳样钙化 \Rightarrow 。另见肺门和纵隔淋巴结肿大。活检证实为肺淀粉样变性

鉴别诊断

常见

- 支气管肺癌
- 淋巴瘤
 - 非霍奇金淋巴瘤
 - 霍奇金淋巴瘤
- 转移
- 原发性结核
- 真菌感染
- 结节病
- 慢性心力衰竭

不常见

- 病毒感染
- 非结核性分枝杆菌
- 铍中毒
- 硅沉着病
- 淀粉样变性
- Castleman 病

罕见（但重要）

- 药物导致的淋巴结肿大

重要信息

鉴别诊断要点

- 肺门密度增高：肺门肿块最常见的 X 线表现
- 淋巴结肿大：单侧或双侧肺门增大的常见原因
 - 鉴别诊断有大量的重叠
 - 单侧肺门增大：支气管肺癌、转移、淋巴瘤和感染
 - 双侧肺门增大：结节病（对称性）、转移、淋巴瘤
- 扩大的肺动脉可与肺门肿块相似
- 推荐采用增强 CT 评价肺门增大
 - 低密度 / 轻微强化：结核、非结核性分枝杆菌、转移（睾丸肿瘤）和霍奇金淋巴瘤

常见诊断的有用线索

- 支气管肺癌
 - 侵袭性、毛刺状、大的、旺盛的表现
 - 常伴肺气肿
 - 伴纵隔或对侧淋巴结肿大
 - 常为实性、无空洞、无显著强化
 - 钙化罕见
- 淋巴瘤
 - 非霍奇金淋巴瘤
 - 团块状双侧非对称性的纵隔-肺门淋巴结肿大

- 轻到中度一致性强化
 - 霍奇金淋巴瘤
 - 密度均匀的圆形或团块状软组织肿块
 - 可表现为非对称的肺门淋巴结肿大和轻微纵隔受累
 - 放疗后淋巴结钙化（20%）
 - 转移
 - 支气管肺癌：肺门受累（30%）
 - 远处原发性肿瘤：肺门转移而无纵隔受累者极少见
 - 头颈部肿瘤、泌尿生殖道肿瘤、乳腺肿瘤和恶性黑色素瘤
 - 原发性结核
 - 单侧肺门或纵隔淋巴结肿大（80% ~ 90% 的病例为单侧）
 - 增强 CT：淋巴结示低密度中心和外周边缘强化
 - 真菌感染
 - 组织胞浆菌病
 - 右中叶综合征（支气管包绕）
 - 阻塞后肺炎：（支气管包绕或支气管石）
 - 增强 CT：增大的淋巴结因干酪样坏死而呈中央低密度
 - 球孢子菌病
 - 支气管肺浸润伴肺门淋巴结增大（20%）
 - 罕见情况下，双侧肺门淋巴结肿大而无肺实质受累
 - 副球孢子菌病（巴西副球孢子菌）
 - 更常见于拉丁美洲国家
 - 肺门和纵隔淋巴结常增大
 - 并发症：化脓和瘘管形成、瘢痕和肺纤维化
 - 结节病
 - 双侧对称性肺门淋巴结肿大的最常见原因
 - X 线示 1、2、3 淋巴结（右侧气管旁、右侧和左侧肺门），又称 Garland 三联征
 - 必须排除淋巴瘤
 - 极少情况下形成蛋壳样钙化
 - 慢性心力衰竭
 - 纵隔淋巴结肿大并不一定提示恶性肿瘤或感染性病变
 - 通常仅轻度对称性增大
- 不常见诊断的有用线索**
- 病毒感染
 - EB 病毒
 - 50% 的病例有脾大

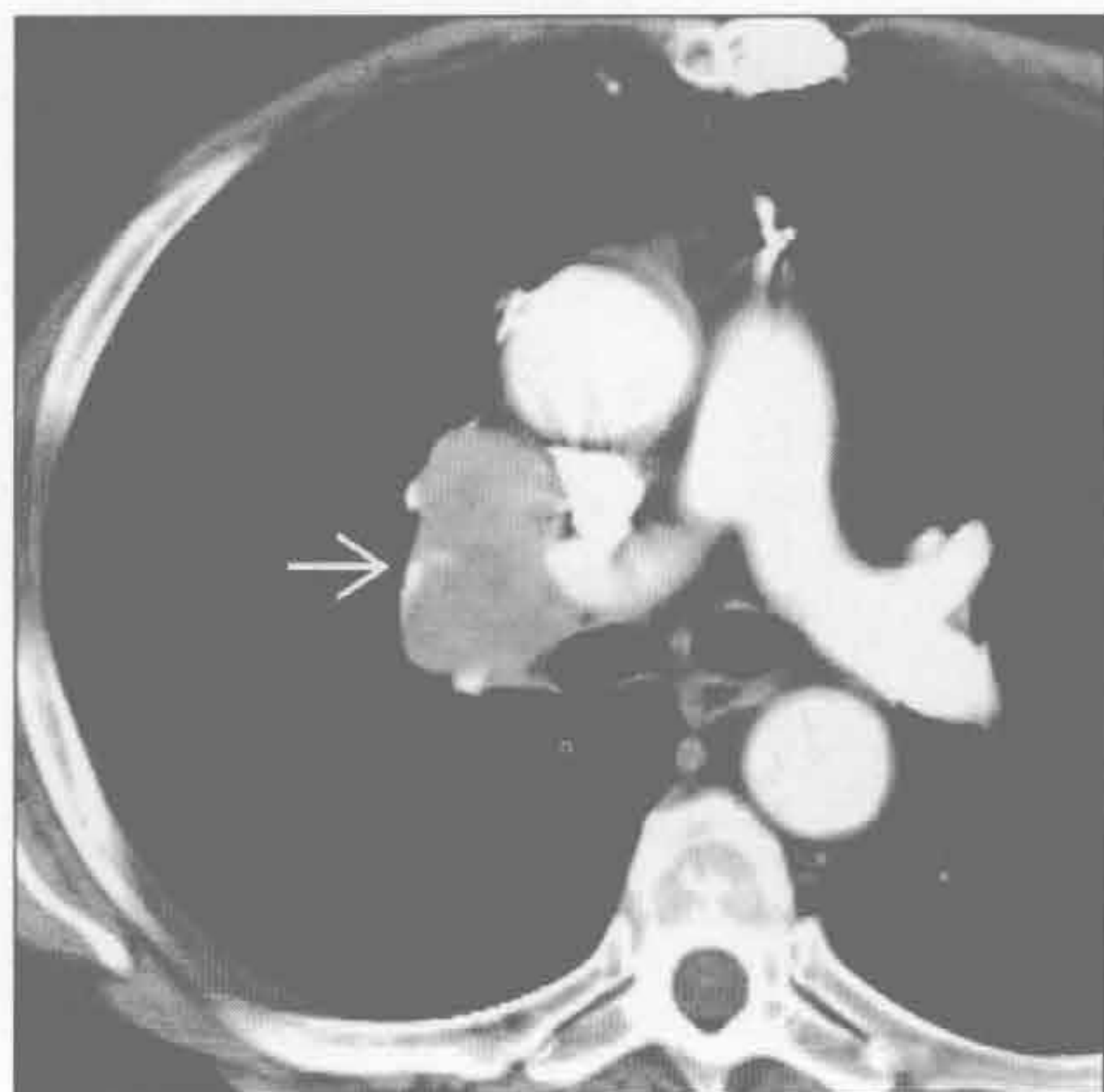- 普遍性淋巴结肿大（包括肺门和纵隔受累）
- 麻疹
 - 病程早期肺浸润（55%）和肺门淋巴结肿大（74%）
- 非结核性分枝杆菌
 - 广泛的肺门（单侧或双侧）和气管旁淋巴结肿大
 - 有 / 无肺实质病变
 - 淋巴结广泛坏死
- 铍中毒
 - 铍暴露史，结节病样模式
 - 肺门或纵隔淋巴结肿大（40%），总伴有肺部病变
 - 淋巴结：弥漫性或蛋壳样钙化
- 硅沉着病
 - 硅沉着病和煤工肺尘埃沉着病相似，后者肺部病变常较轻
 - 肺门和纵隔淋巴结肿大常见

- 蛋壳样钙化（5%）
- 淀粉样变性
 - 孤立表现或伴间质受累
 - 可为大块性
 - 淋巴结肿大：斑点状、弥漫性或蛋壳样钙化
- Castleman 病
 - 透明血管型（> 90%）：儿童和青壮年；局限性肿块；不对称
 - 浆细胞型：40-50 岁；淋巴结肿大；系统性疾病
 - 增强 CT：明显强化（两种类型）

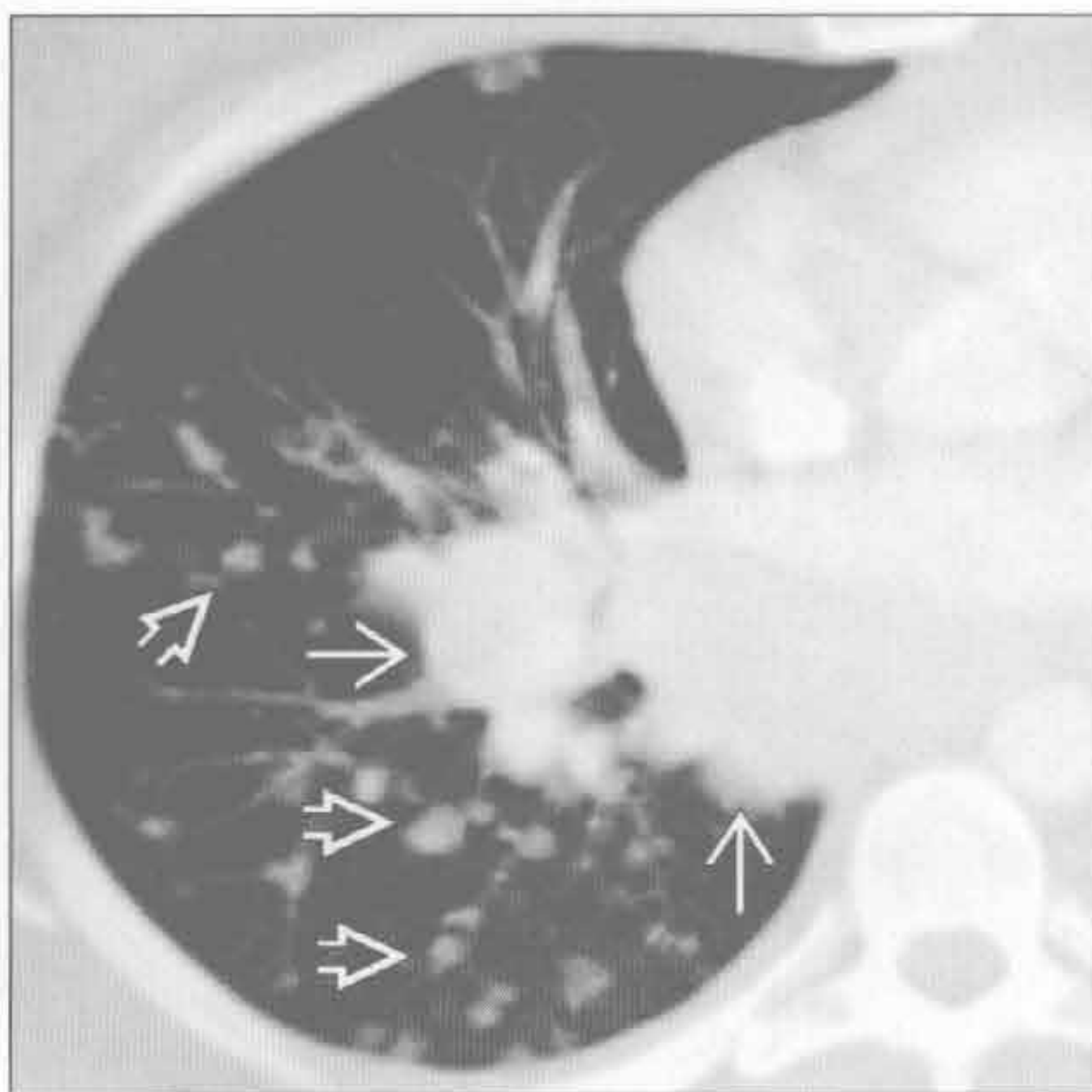
罕见诊断的有用线索

- 药物导致的淋巴结肿大
 - 病因药物：苯妥英钠、博来霉素、卡马西平、吲哚美辛、米诺环素、β干扰素和青霉素
 - 罕见并发症

支气管肺癌



霍奇金淋巴瘤



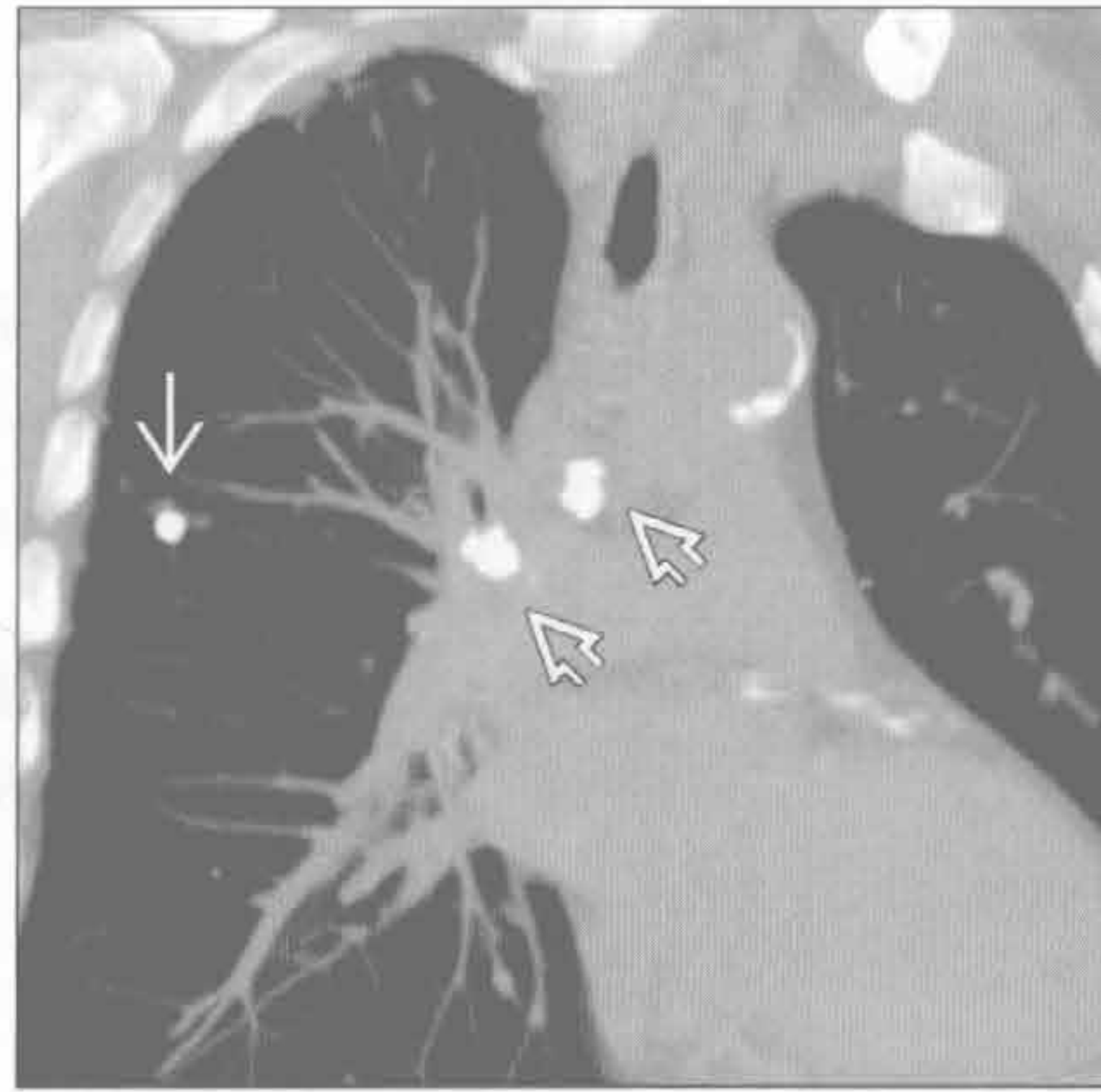（左）横断位增强 CT 示右肺门肿块 → 侵犯纵隔，导致膈神经麻痹并使右膈抬高（未显示）

（右）霍奇金淋巴瘤患者。横断位增强 CT 示右肺门淋巴结肿大 → 和多发边界清楚的肺结节 ⇨

肺门淋巴结肿大

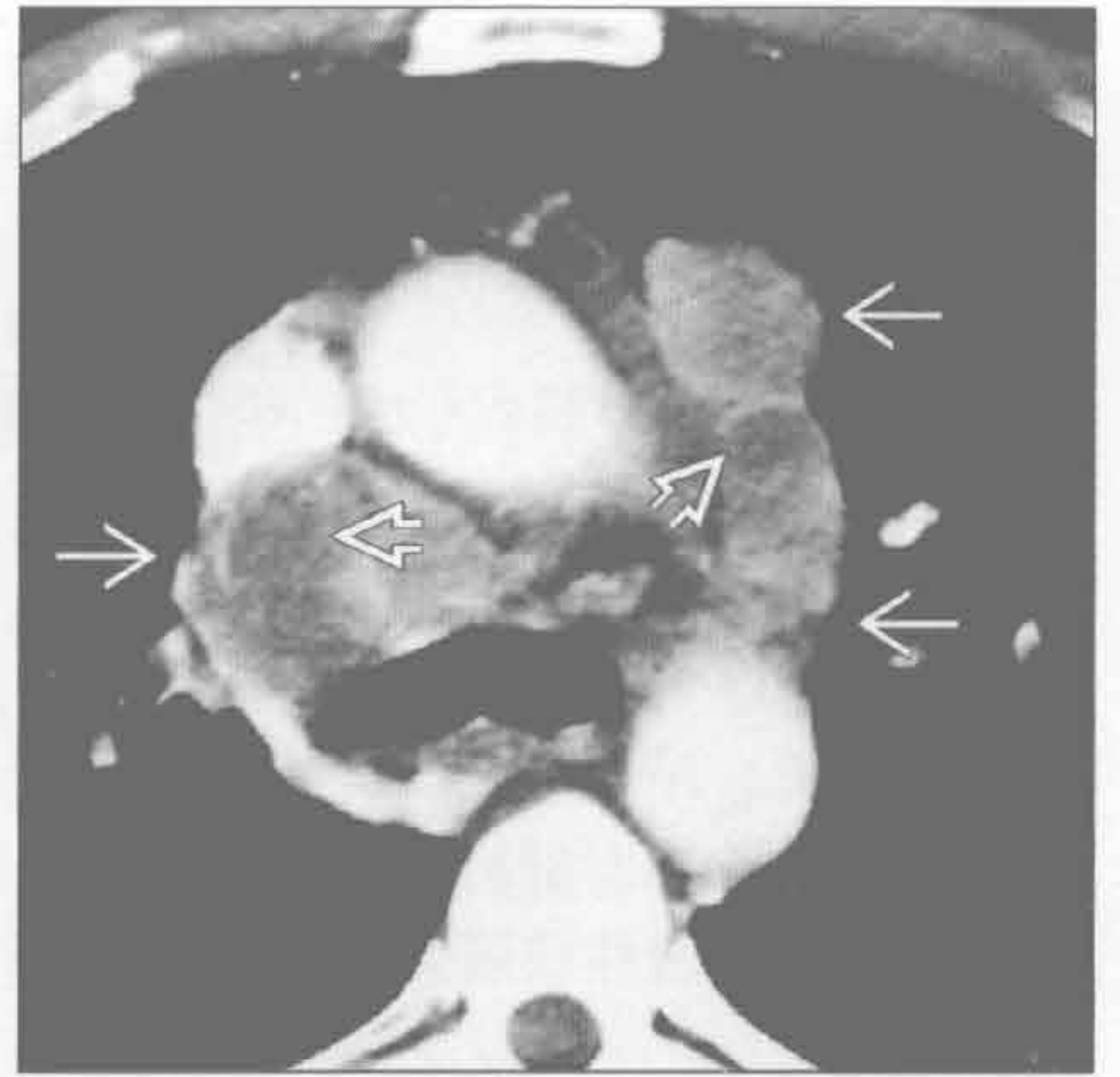
原发性结核

(左) 冠状位平扫 CT 示右肺上叶钙化的结节 (Ghon 灶) \Rightarrow 和右肺门钙化的肿大淋巴结 \Rightarrow 。这些表现代表原发性结核感染的残留。此类患者常无症状或传染性



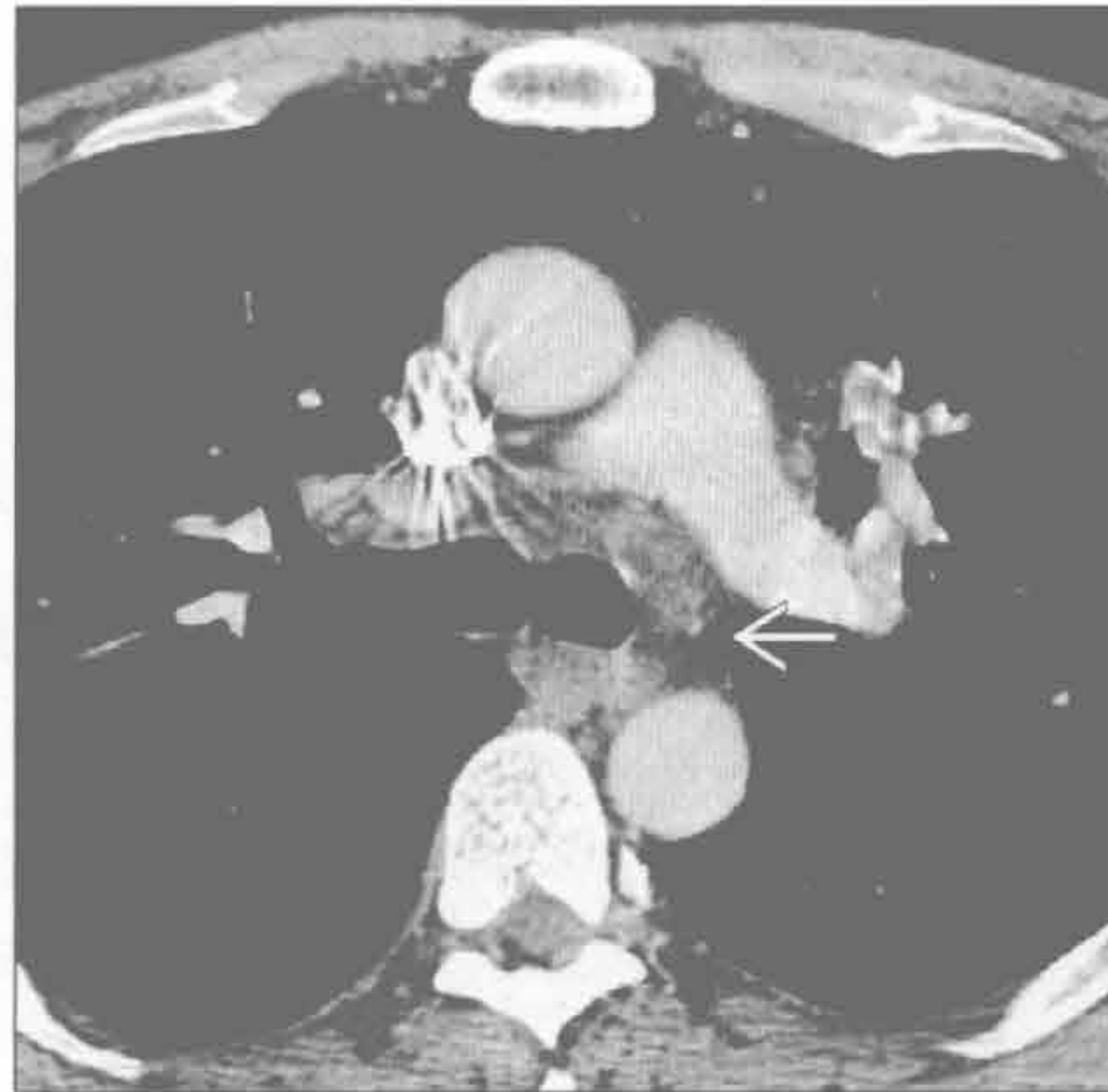原发性结核

(右) 横断位增强 CT 示双侧纵隔淋巴结肿大, 位于右侧气管旁和血管前区域 \Rightarrow 。见外周边缘强化和低密度的坏死中心 \Rightarrow



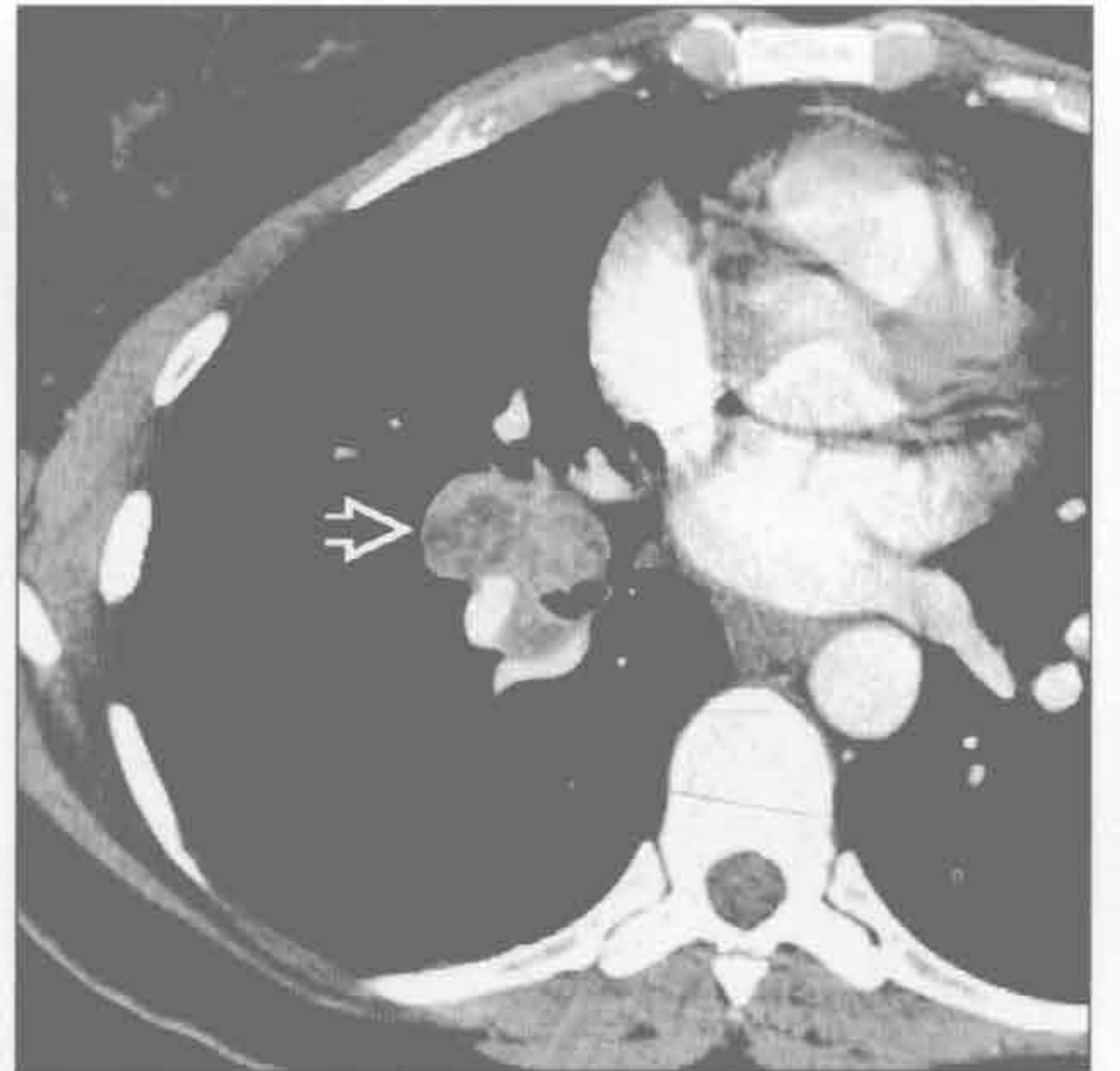真菌感染

(左) 球孢子菌患者。横断位增强 CT 示纵隔和双侧肺门淋巴结广泛轻度肿大 \Rightarrow



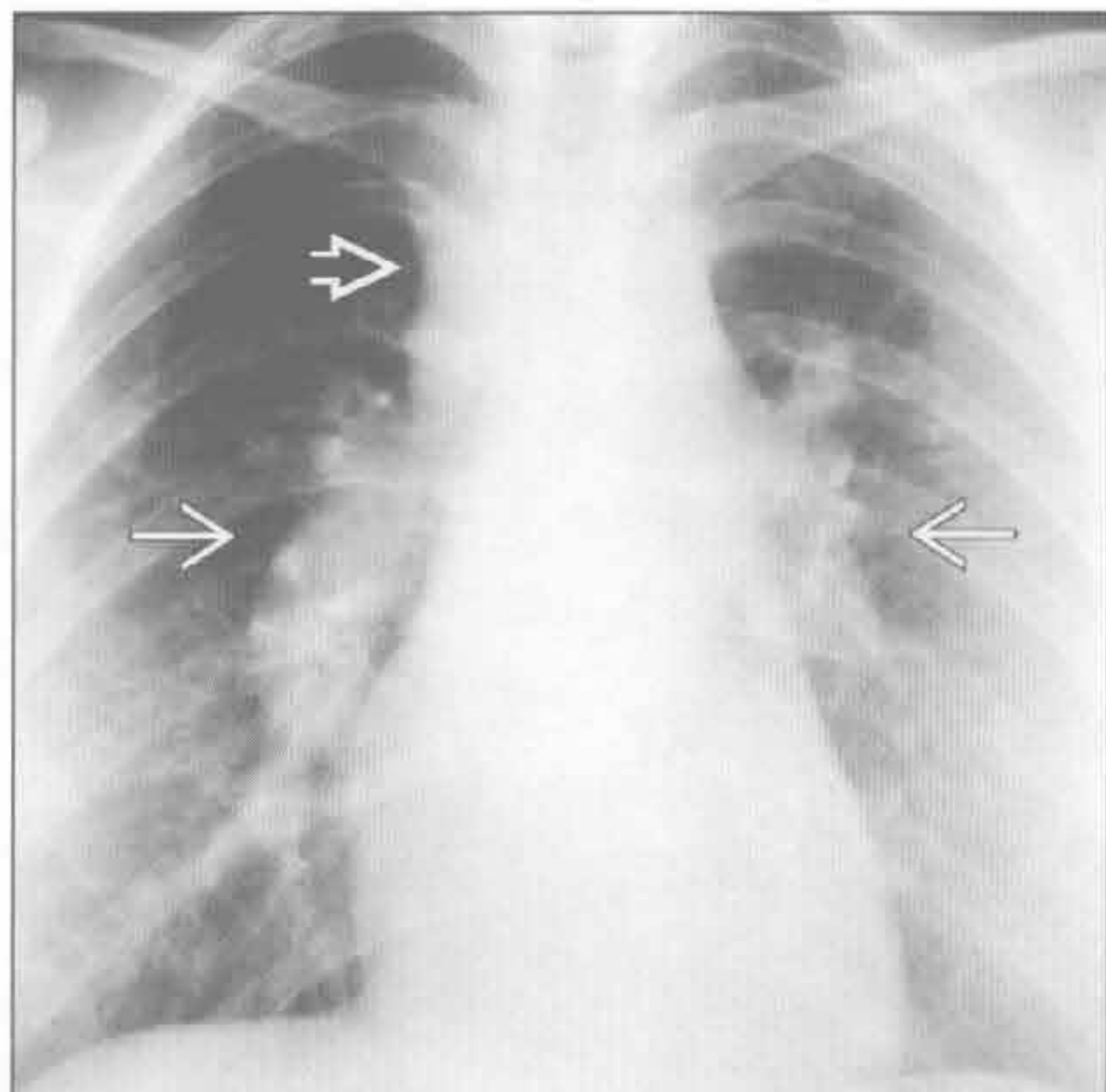
真菌感染

(右) 年轻女性, 组织胞浆菌病患者。横断位增强 CT 示密度不均的右肺门淋巴结肿大 \Rightarrow 。肺内原发感染部位并不总能被发现。这些坏死的淋巴结将通过钙化愈合



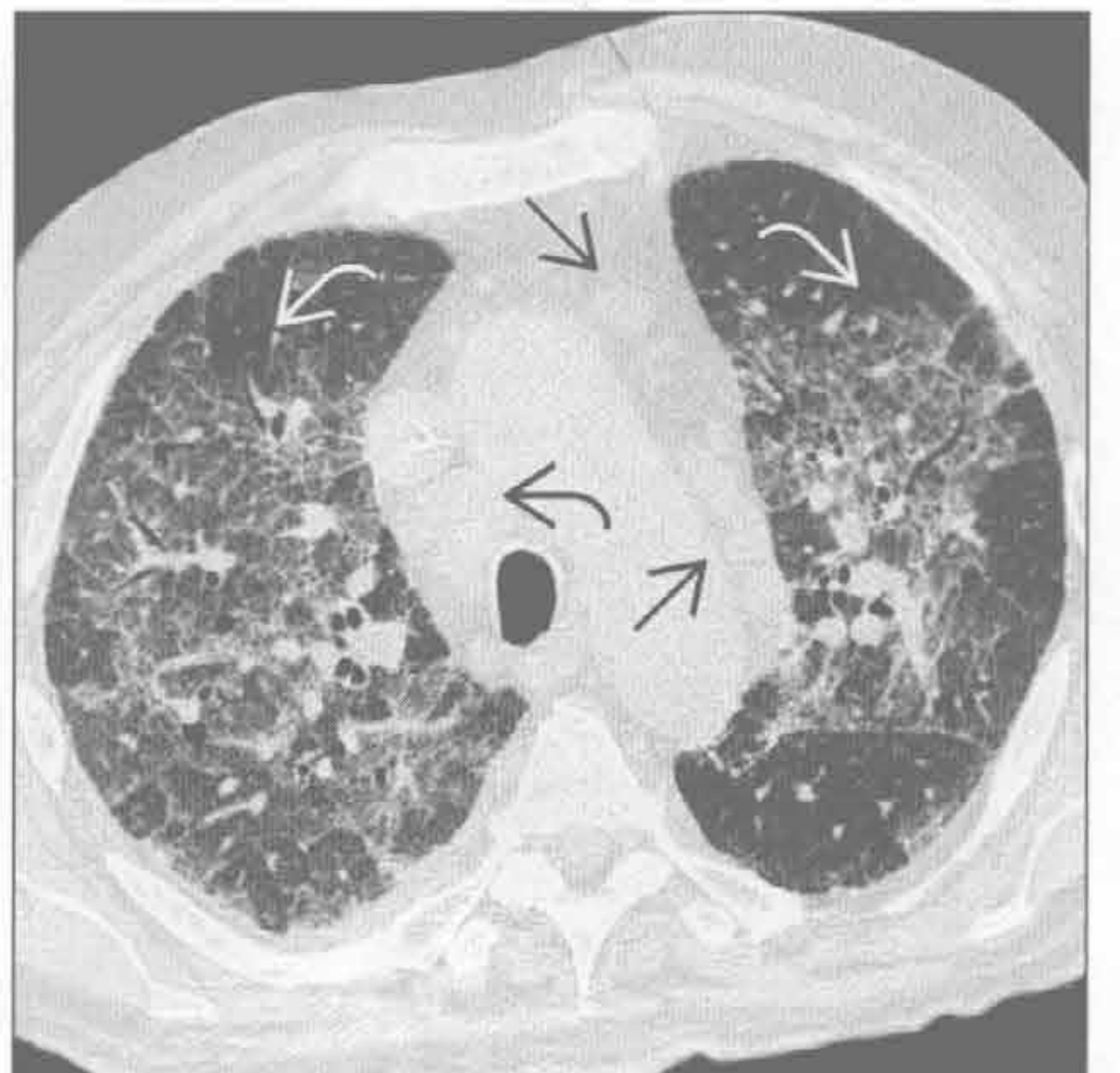
结节病

(左) 正位 X 线片示双侧肺门增大, 呈分叶状轮廓 \Rightarrow , 右气管旁淋巴结肿大 \Rightarrow 。此为 Garland 三联征的典型表现, 其可能是结节病唯一的 X 线证据



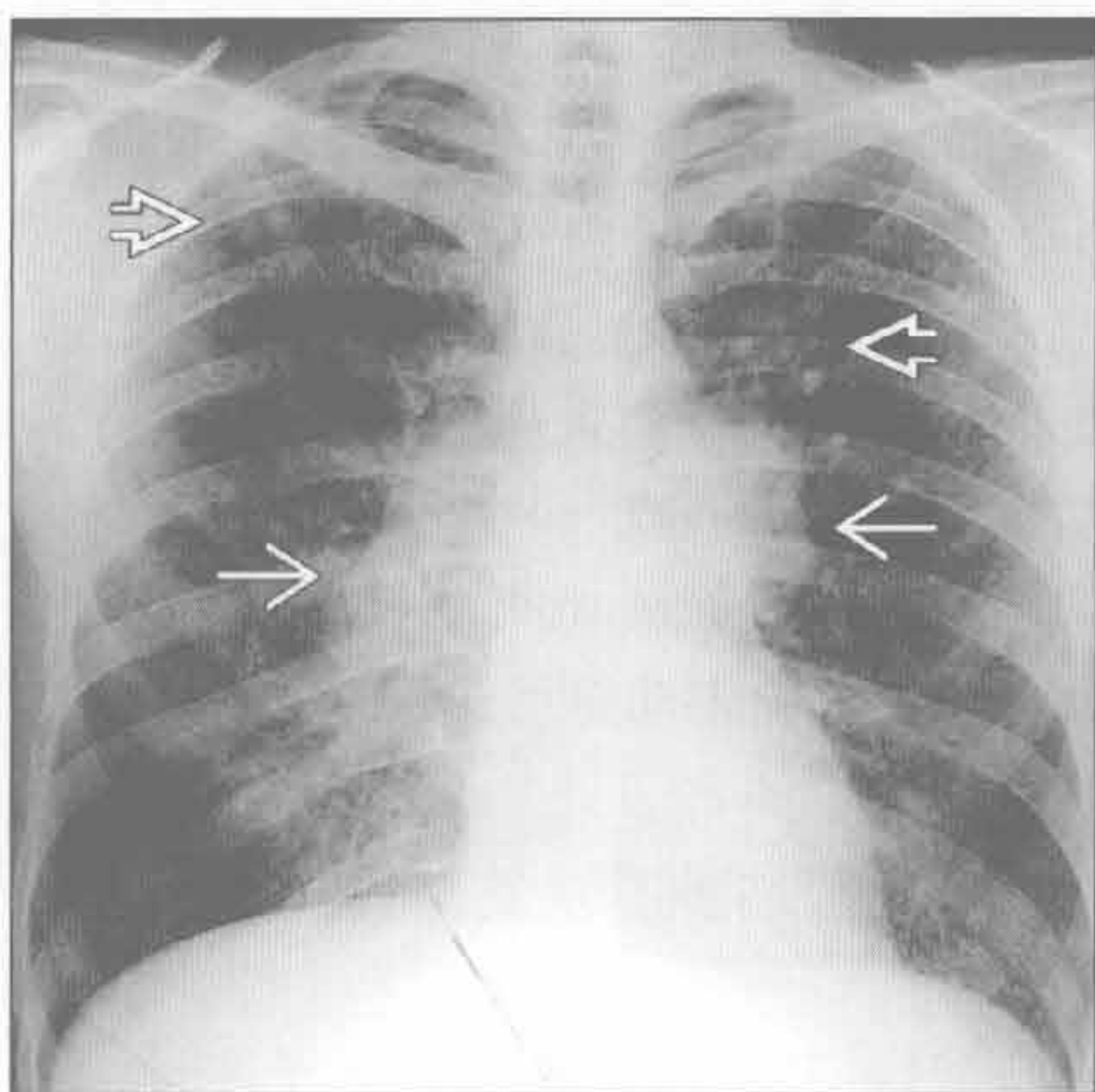
慢性心力衰竭

(右) 横断位 HRCT 示双侧弥漫性磨玻璃样影, 位于非下垂位置的上叶 \Rightarrow 。伴轻度但弥漫的右侧气管旁 \Rightarrow 和血管前 \Rightarrow 纵隔淋巴结肿大

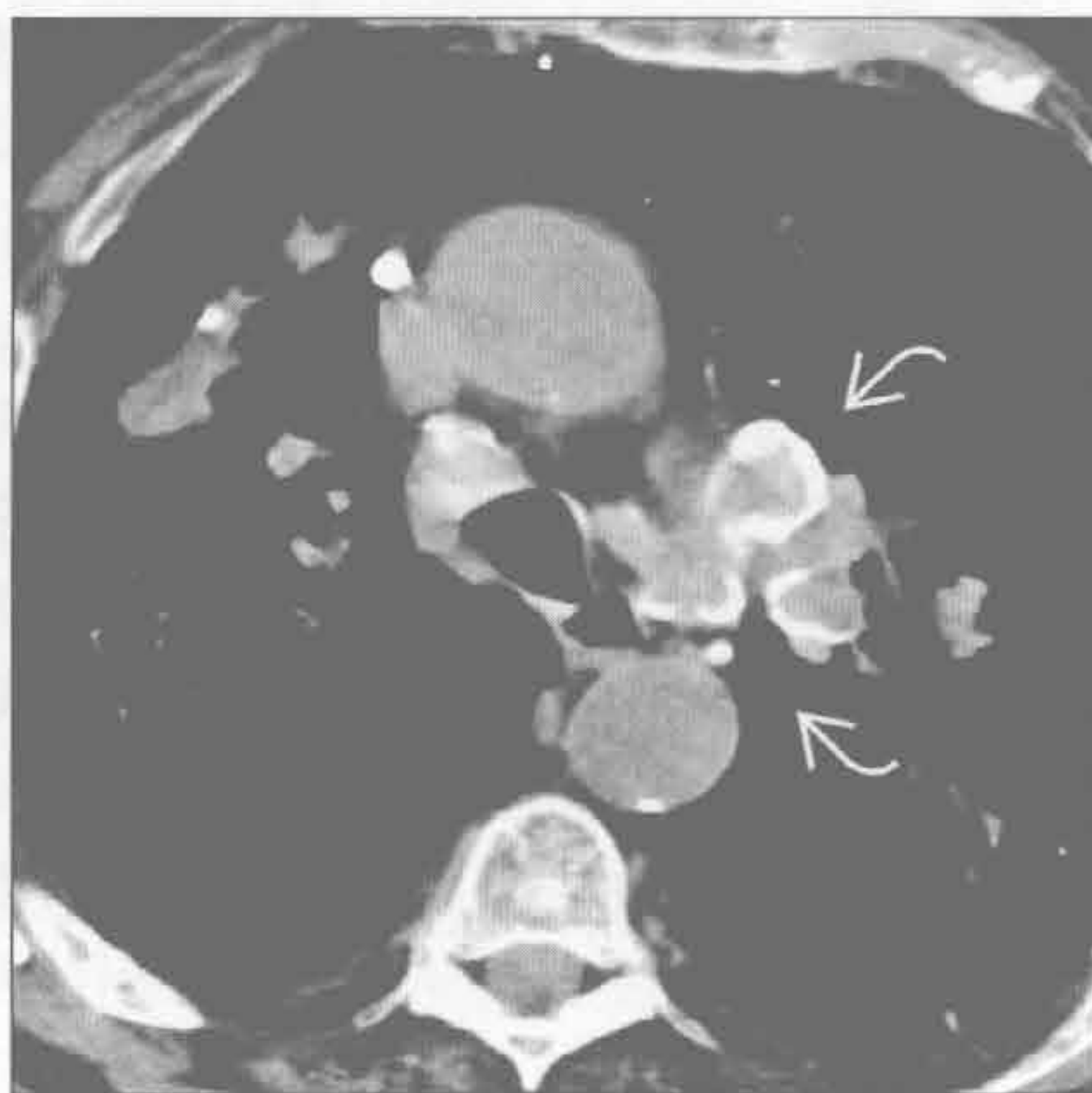


肺门淋巴结肿大

铍中毒



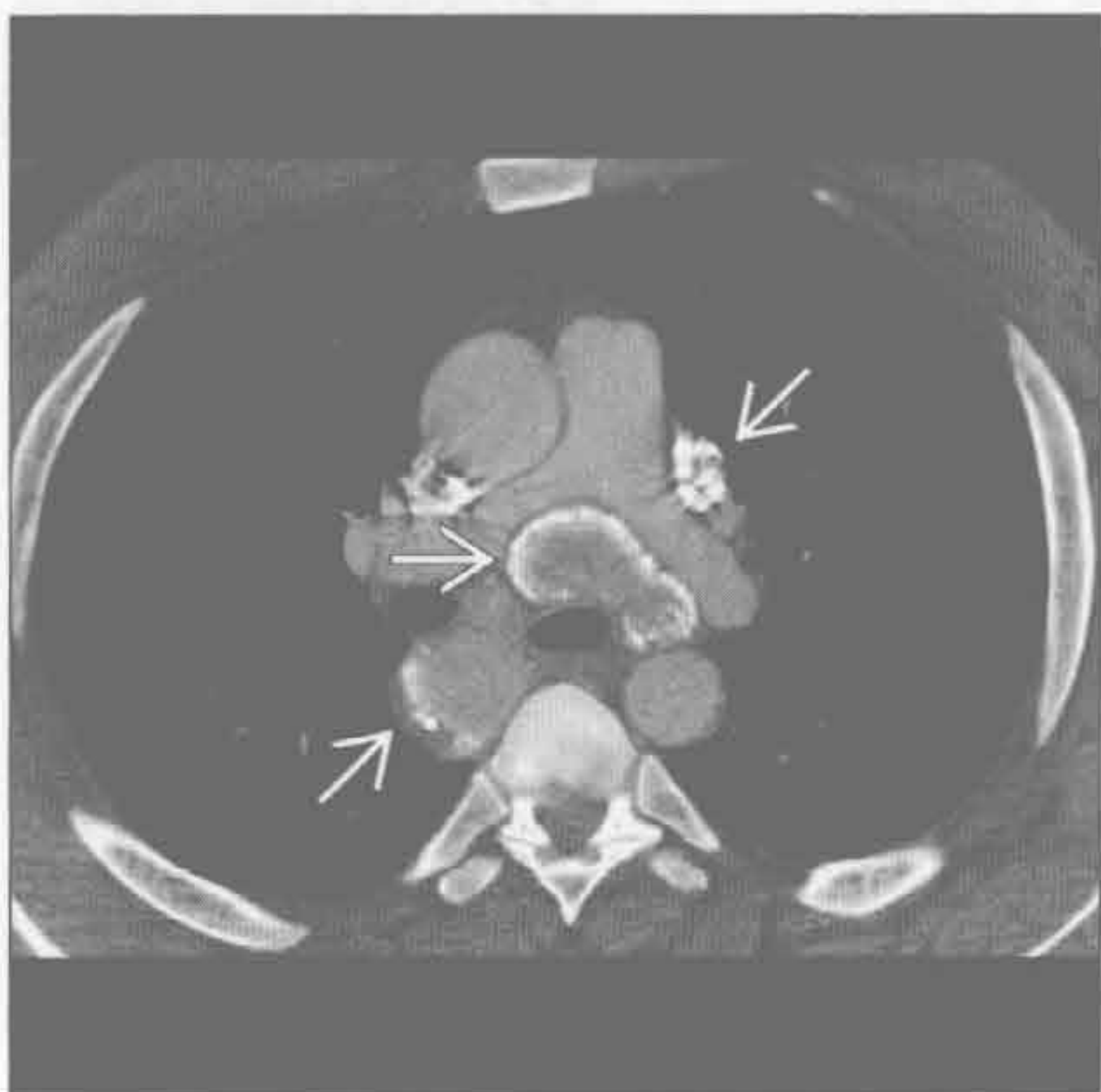硅沉着病



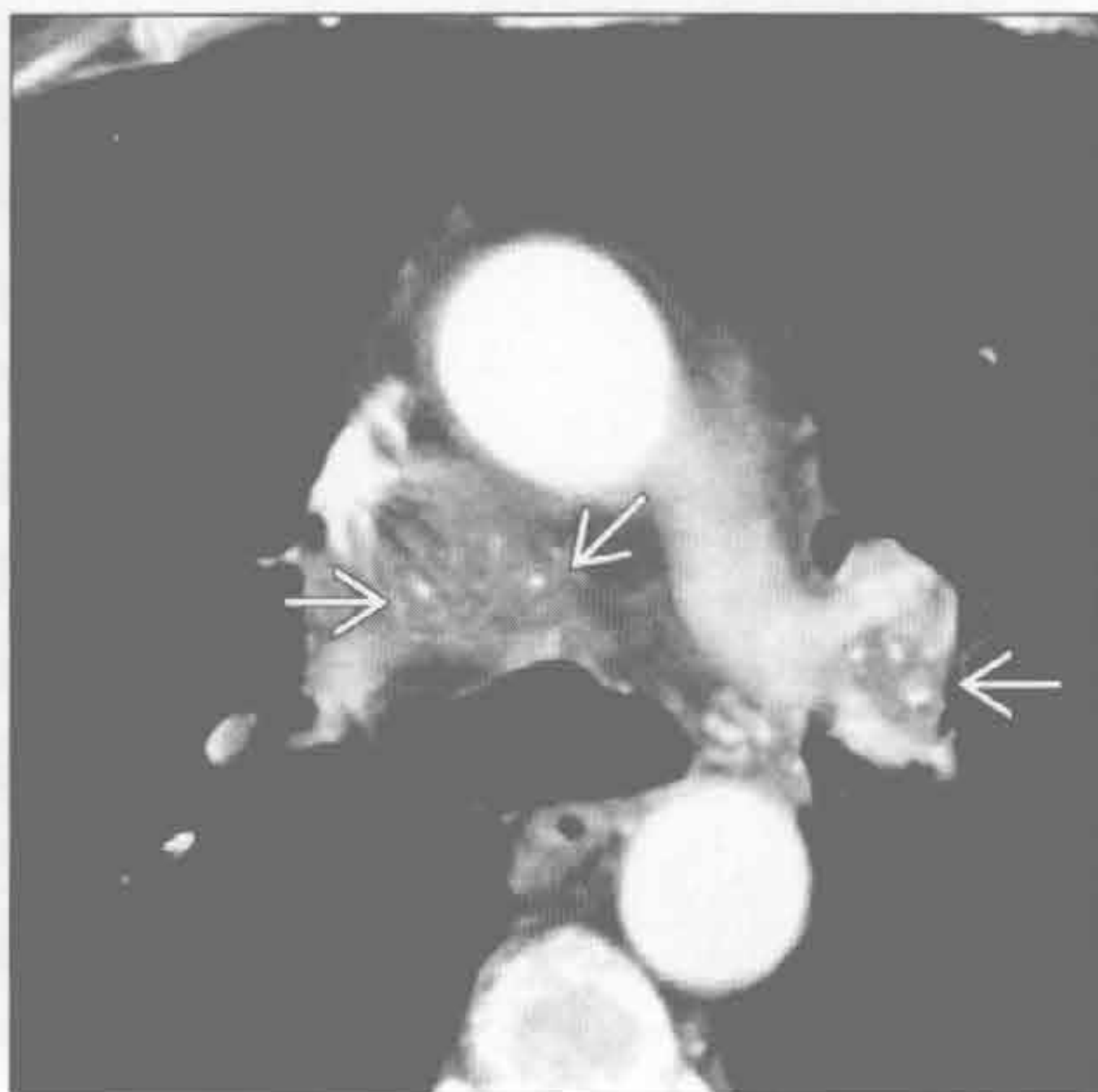
(左) 正位 X 线片示铍中毒导致的弥漫性肺间质病变的典型 X 线表现。见双侧肺门淋巴结肿大(→)和以上肺为著的弥漫性结节样间质增厚(⇨)

(右) 硅沉着病患者。横断位平扫 CT 示多发纵隔淋巴结伴蛋壳样钙化(⇨)。鉴别诊断包括结节病、铍中毒和治疗后的霍奇金淋巴瘤

淀粉样变性



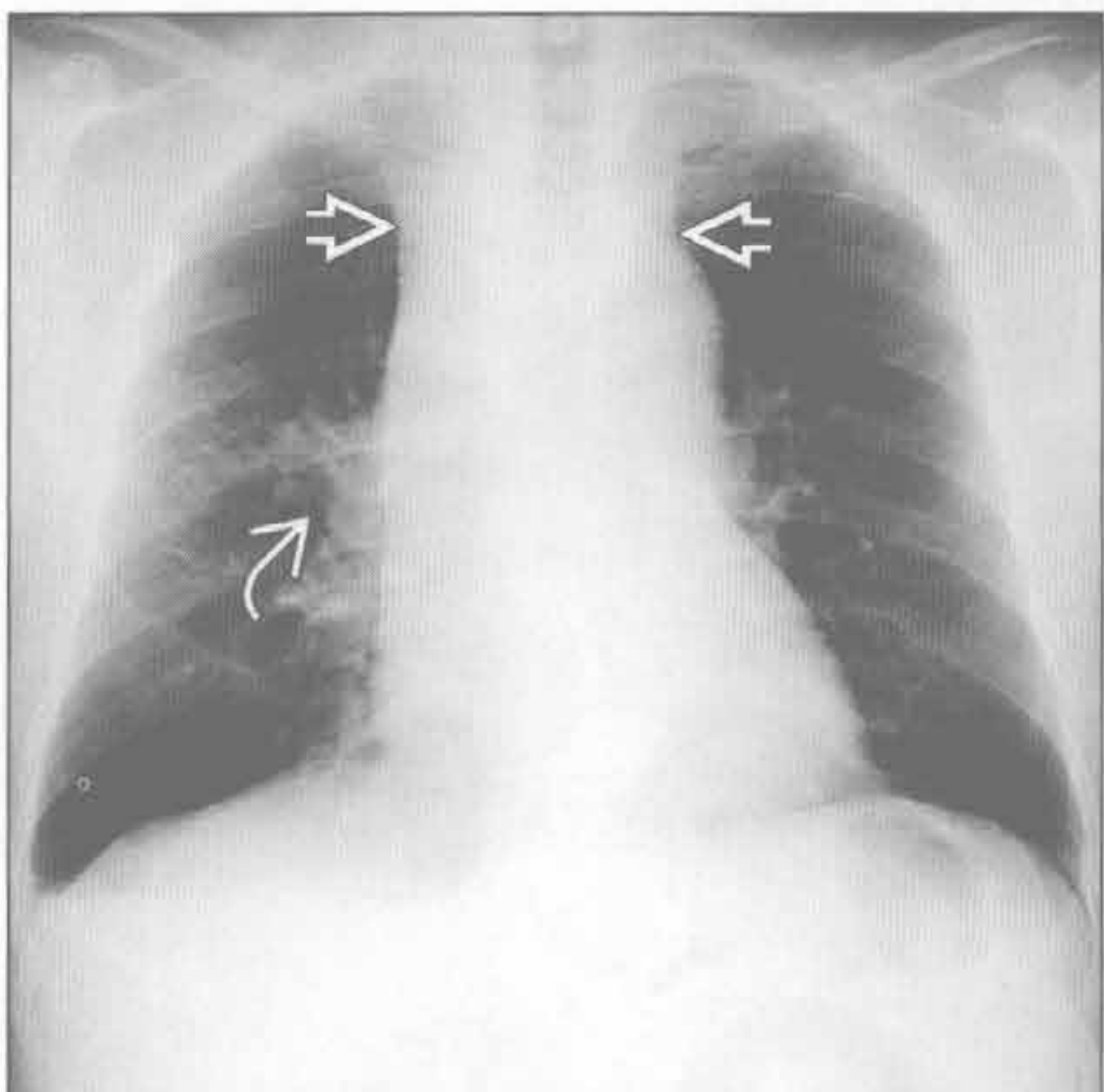
淀粉样变性



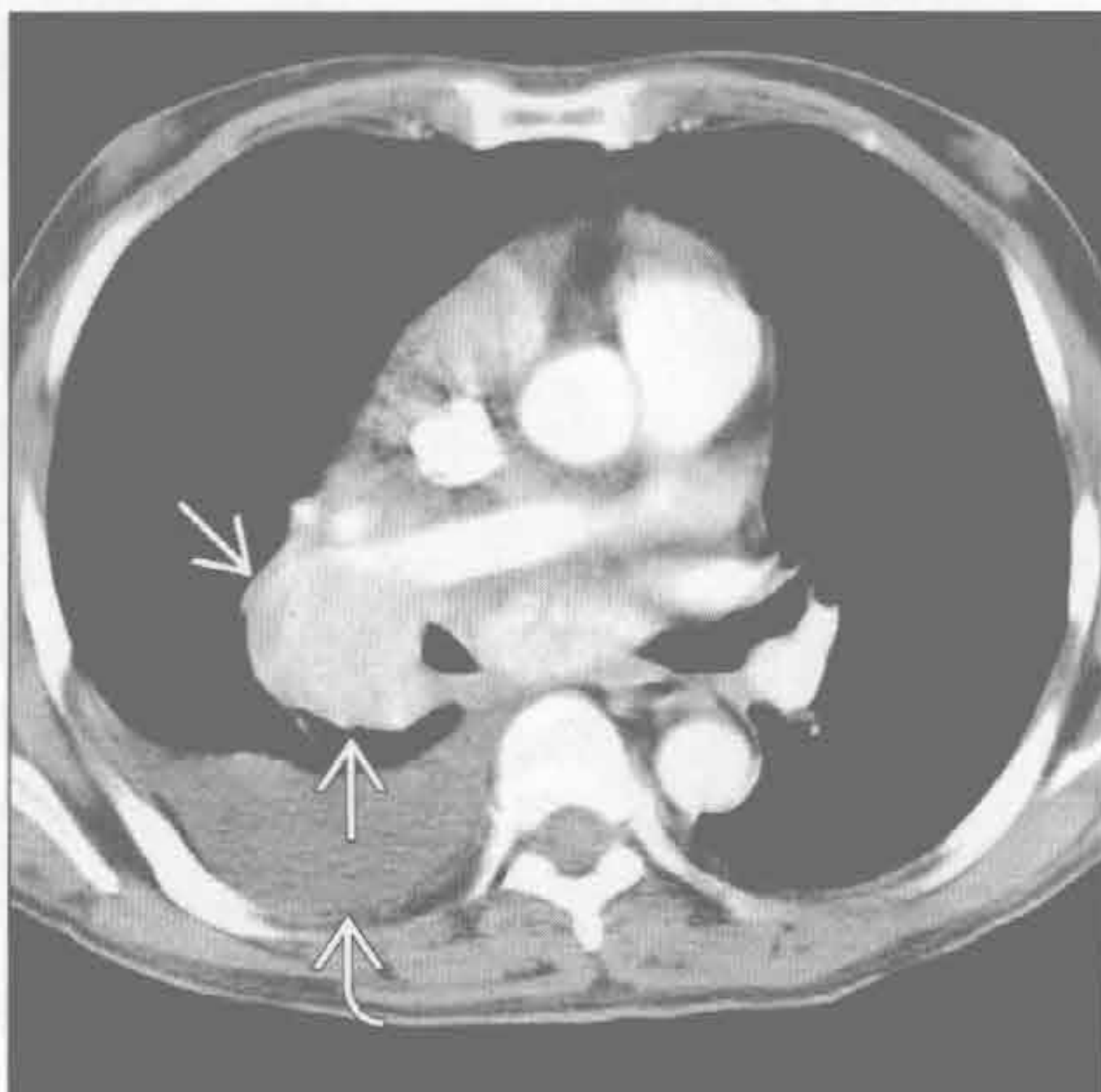(左) 横断位平扫 CT 示多发增大的纵隔淋巴结, 有边缘钙化(⇨)。此病例肺部和气道正常

(右) 横断位增强 CT 示双侧肺门和纵隔淋巴结肿大, 伴多发点状钙化(⇨)。此病例肺部和气道亦正常。活检证实为淀粉样变性

Castleman 病



Castleman 病



(左) 正位 X 线片示弥漫性纵隔增宽(⇨)和右肺门增大(⇨)

(右) 与左图为同一患者。横断位增强 CT 示多发明显强化、肿大的右肺门和隆突下淋巴结(⇨), 由 Castleman 病, (亦称巨淋巴结增生症) 导致。右侧胸腔积液(⇨)。活检示 Castleman 病浆细胞型

鉴别诊断

常见

- 血管变异
 - 迷走右锁骨下动脉
 - 迷走左锁骨下动脉
 - 双主动脉弓
- 胸骨后甲状腺肿
- 食管病变
 - Zenker 憩室
 - 贲门失弛缓症
 - 异物

不常见

- 气管或食管肿块
 - 食管癌
 - 食管平滑肌瘤
 - 气管肿瘤
- 神经鞘膜肿瘤

罕见（但重要）

- 纵隔囊肿

重要信息

鉴别诊断要点

- 气管后间隙
 - 侧位片：三角形的透亮区域
 - 后界为脊柱（上 4 个胸椎）
 - 下界为主动脉弓顶部
 - 前界为气管后壁
 - 上界为胸廓入口
 - 气管笔直走行；向前弓形凸出考虑异常
 - 放射学家 Louis Raider 首次描述其 X 线意义，亦称为 Raider 三角
 - 气管后间隙病变在正位 X 线片上可不明显
 - 病变可使后联合线增宽或中断
 - 气管后间隙病变起源于正常内容物
 - 食管、气管、淋巴结、肺、神经（左喉返神经、迷走神经）、胸导管
- 气管后带（或气管食管带）
 - 垂直方向的线状阴影，厚度 < 4.5 mm（通常厚度 < 3 mm）
 - 在 50% 的侧位 X 线片上可见
 - 自胸廓入口延伸至隆突
 - 成分：气管后壁、食管前壁和纵隔软组织
 - 气管食管带（TES）vs. 气管后带（PTB），符

合以下情形时为气管食管带

- 条带含垂直的脂肪样透 X 线区
- 条带通过奇静脉弓下方

常见诊断的有用线索

- 迷走右锁骨下动脉
 - 最常见的主动脉变异（占人口的 0.5%）
 - 左位主动脉弓的最后分支
 - 起始部常增宽，称为 Kommerell 憩室
 - 为残余的原始右位主动脉弓远端
 - 60% 可见
 - 直径 > 4 cm 时为动脉瘤
 - 相关异常
 - 先天性心脏病（CHD）：圆锥动脉干变异、室间隔缺损
 - 唐氏综合征伴先天性心脏病；37% 有变异的右锁骨下动脉
 - 手术提示
 - 变异的喉返神经（非返性喉返神经）
 - 胸导管可能终止于右侧
 - 多数患者无症状
 - 最常见的问题：食管受压致吞咽（咽下）困难
- 迷走左锁骨下动脉
 - 右位主动脉弓的最后分支
 - 右位主动脉弓的最常见类型（占人口的 0.05%）
 - 相关异常
 - 法洛四联症（70%）
 - 房间隔缺损或室间隔缺损（20%）
 - 主动脉弓缩窄（7%）
- 双主动脉弓
 - 最常见的血管环
 - 极少伴有先天性心脏病
 - 导致气管和（或）食管受压
 - 右侧的主动脉弓较左侧大且位置高
- 胸骨后甲状腺肿
 - 占纵隔肿瘤的近 7%
 - 正位 X 线片上常有气管移位
 - 在气管后方（25%），大多位于右侧
 - 25% 有钙化
 - 因天然含碘在 CT 上呈高密度
- Zenker 憩室
 - 咽食管交界处的膨出型憩室
 - 向下走行入气管后间隙，在气管和食管后方
 - 大小不同（0.5 ~ 8 cm）
 - 可含气体或气-液平

- 可有慢性误吸的表现
- 贲门失弛缓症
 - 原发性平滑肌动力障碍或继发性（如：Chagas 病）
 - 食管扩张，通常显著，伴食管上段气-液平
 - CT：食管远端光滑狭窄
 - 光滑对称的管壁增厚（ $< 10\text{ mm}$ ）；任何非对称的增厚或真性肿块应考虑食管癌（假性贲门失弛缓征）
- 异物
 - 慢性食管异物最常见的部位是食管上段胸廓入口水平
 - 硬币：正位呈圆形，侧位呈条状
 - CT对并发症有用（穿孔或脓肿），也可对透X线的异物有用

不常见诊断的有用线索

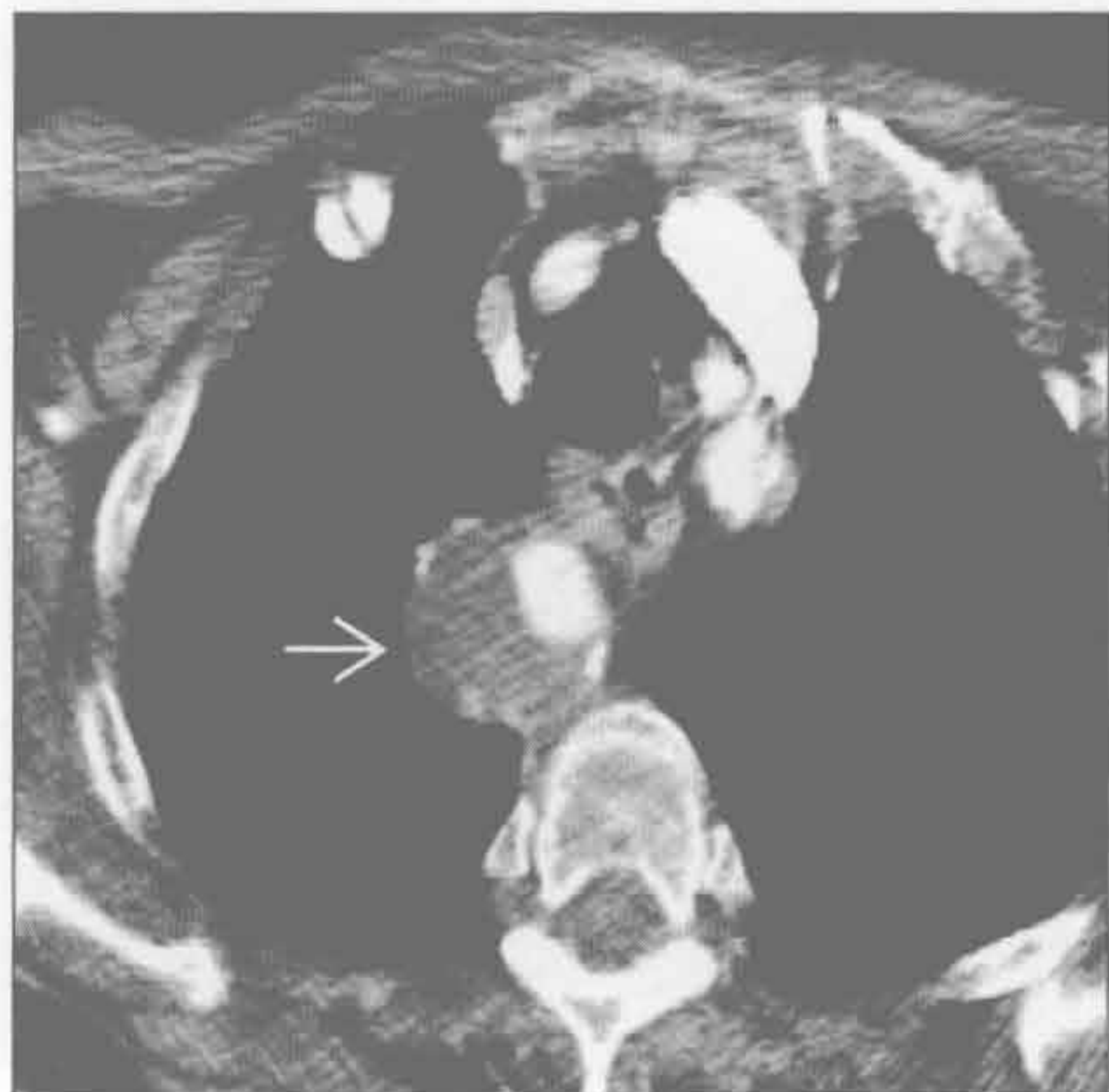- 食管癌和食管平滑肌瘤
 - 食管最常见的肿瘤

- 气管食管带增宽和存在气-液平是最常见的表现
- 气管肿瘤
 - 罕见，2/3 是鳞状细胞癌或腺样囊性癌
 - 腺样囊性癌在气管近端 1/2 更常见
 - 可为管壁局灶性肿块或气管后带弥漫性增厚
- 神经鞘膜肿瘤
 - 神经纤维瘤或神经鞘瘤
 - 可沿周围神经发生
 - 气管后间隙内：喉返神经、迷走神经、膈神经

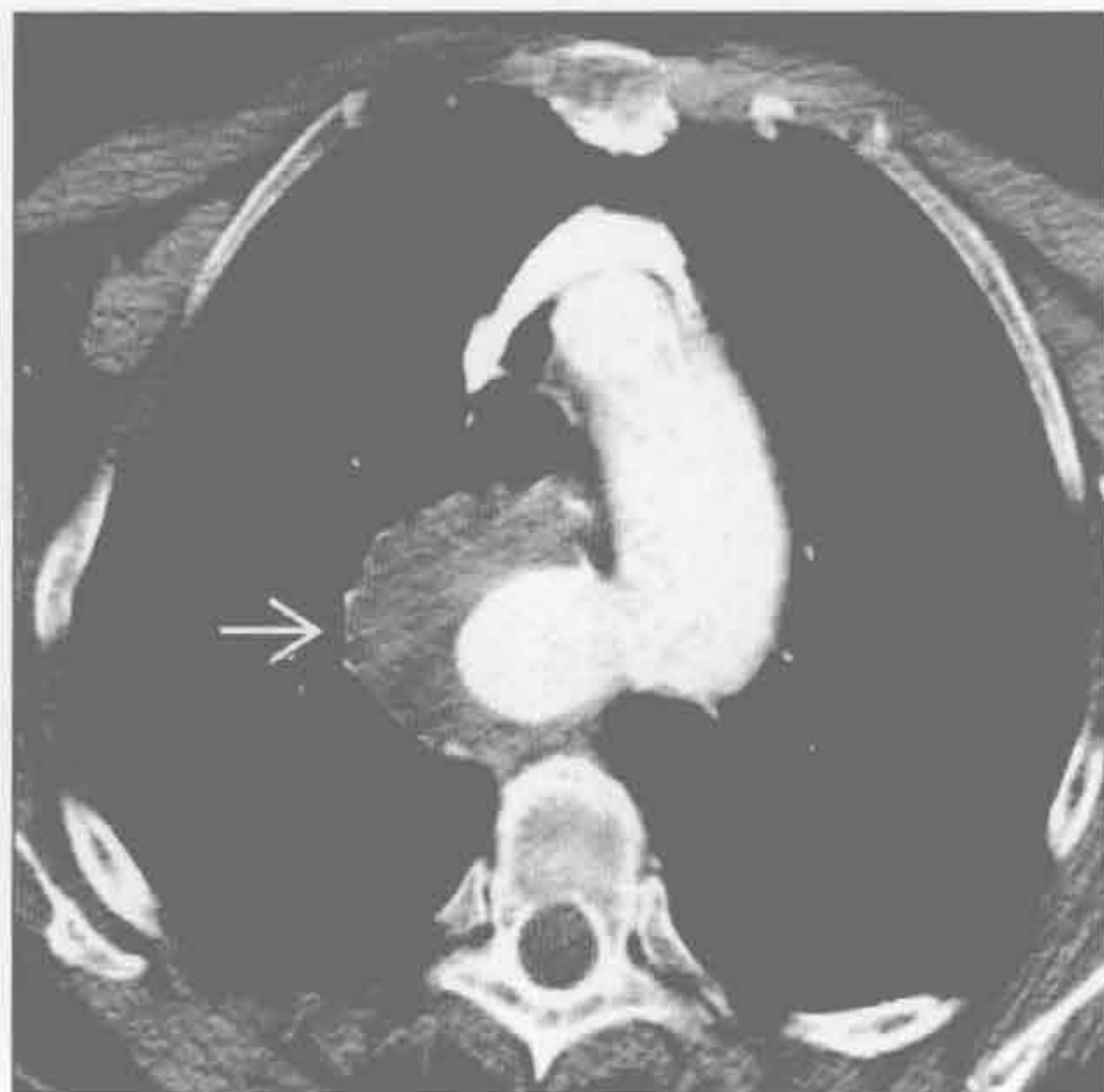罕见诊断的有用线索

- 纵隔囊肿
 - 包括支气管囊肿、食管囊肿、胸腺囊肿和胸导管囊肿
 - 均非原发于气管后间隙区域
 - 胸导管囊肿
 - 罕见，脂肪餐时扩张
 - 薄壁、低密度、液性特征

迷走右锁骨下动脉



迷走右锁骨下动脉



（左）横断位增强 CT 示 Kommerell 憩室瘤样扩张伴部分血栓 →

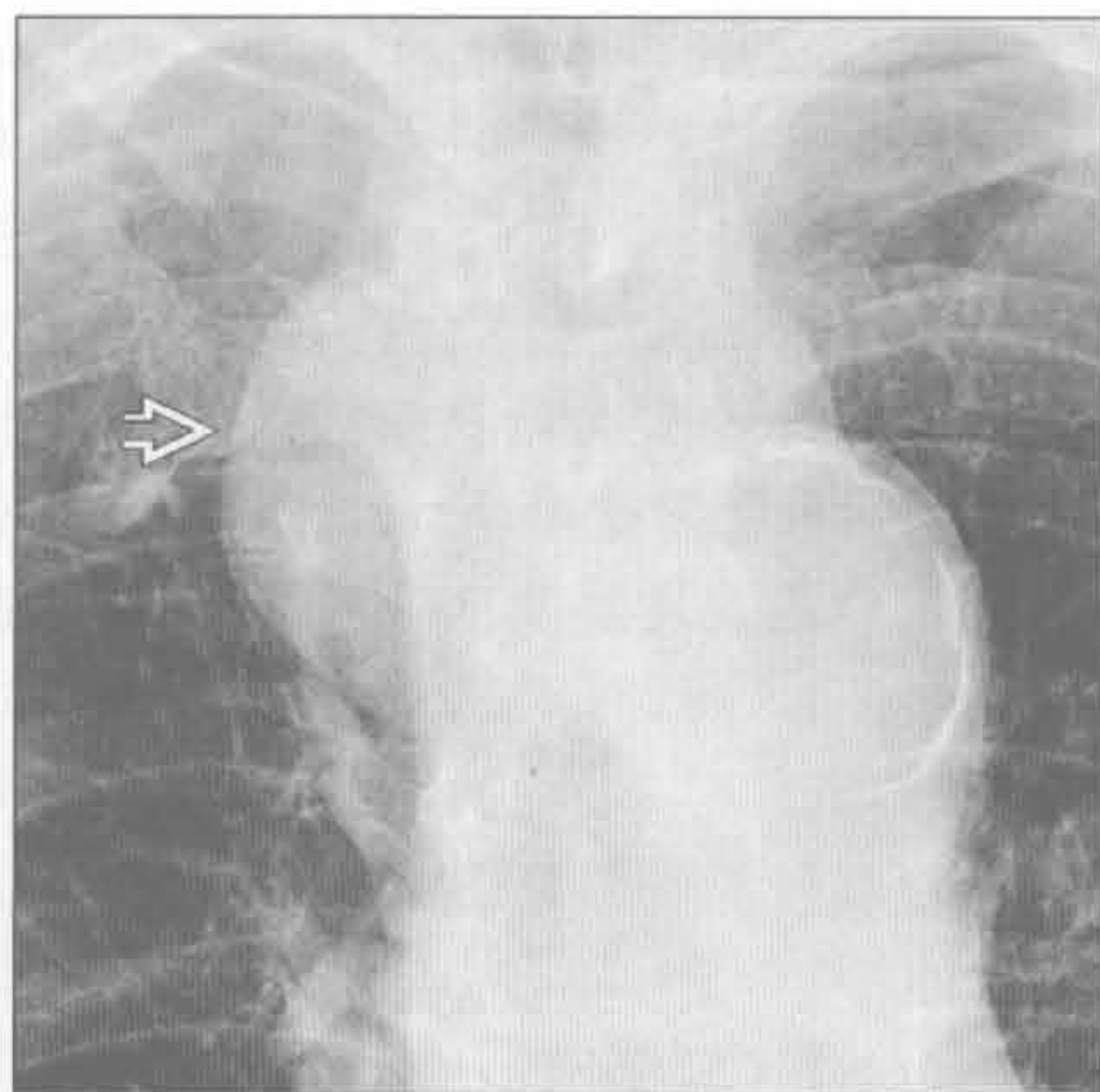
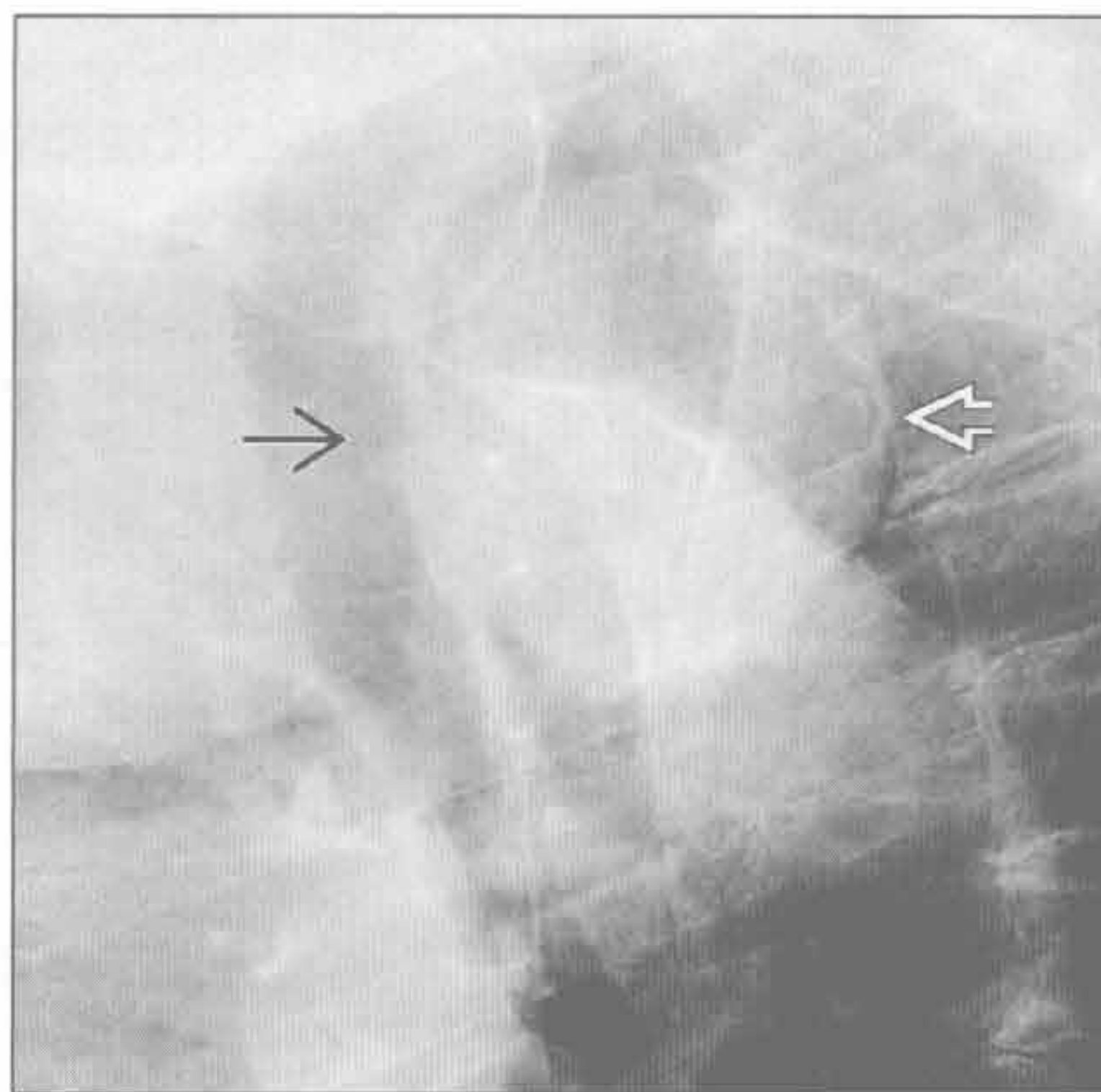
（右）下方层面横断位增强 CT 示 Kommerell 憩室瘤样扩张伴部分血栓 →。Kommerell 憩室可变成动脉瘤，或成为夹层的部位

气管后间隙肿块

迷走右锁骨动脉

迷走右锁骨下动脉

(左) 侧位 X 线片示 Raider 三角内大肿块 \Rightarrow ，气管向前弓形弯曲 \Rightarrow 。气管后三角内肿块最常见的原因是迷走右锁骨下动脉

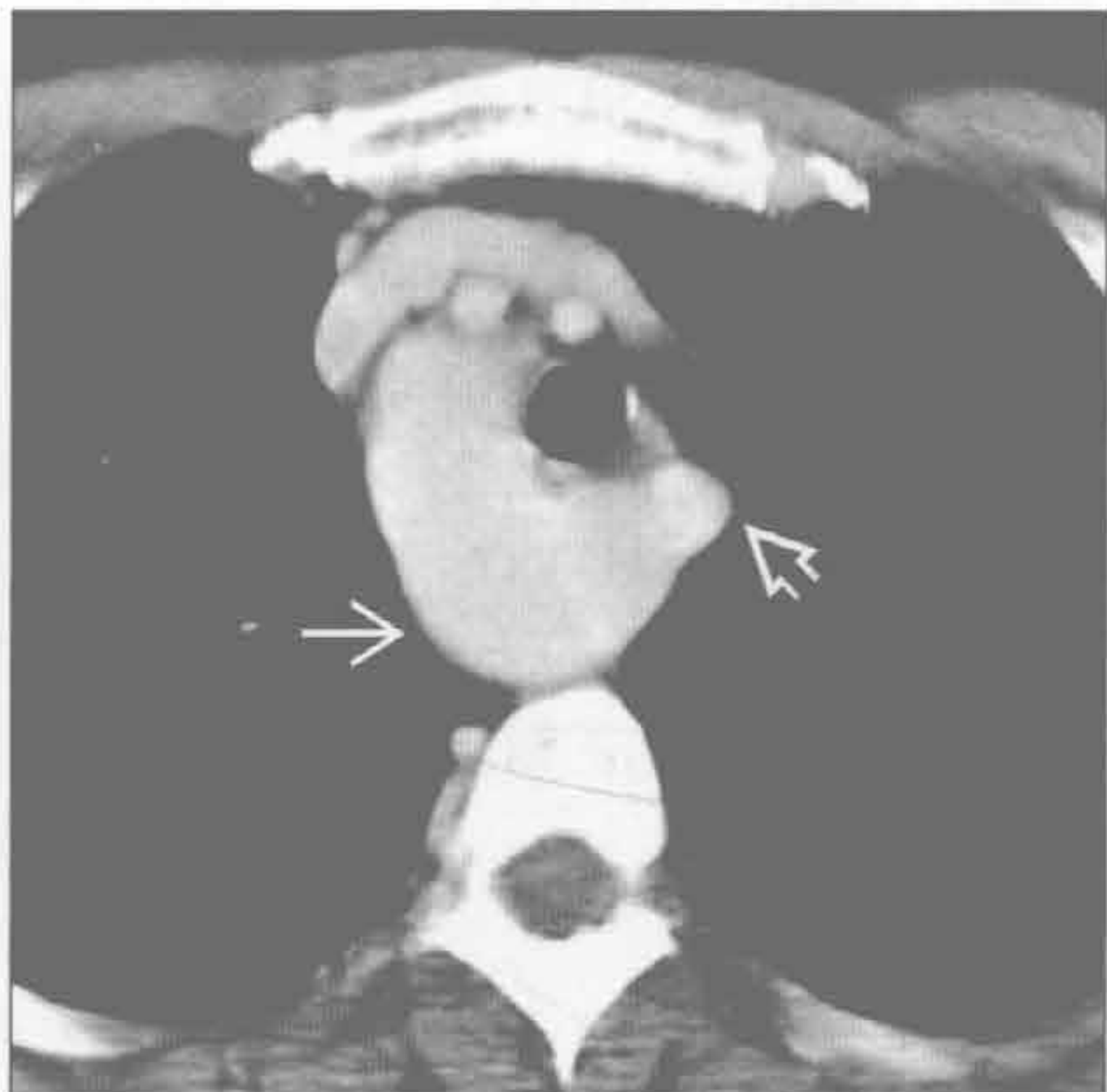
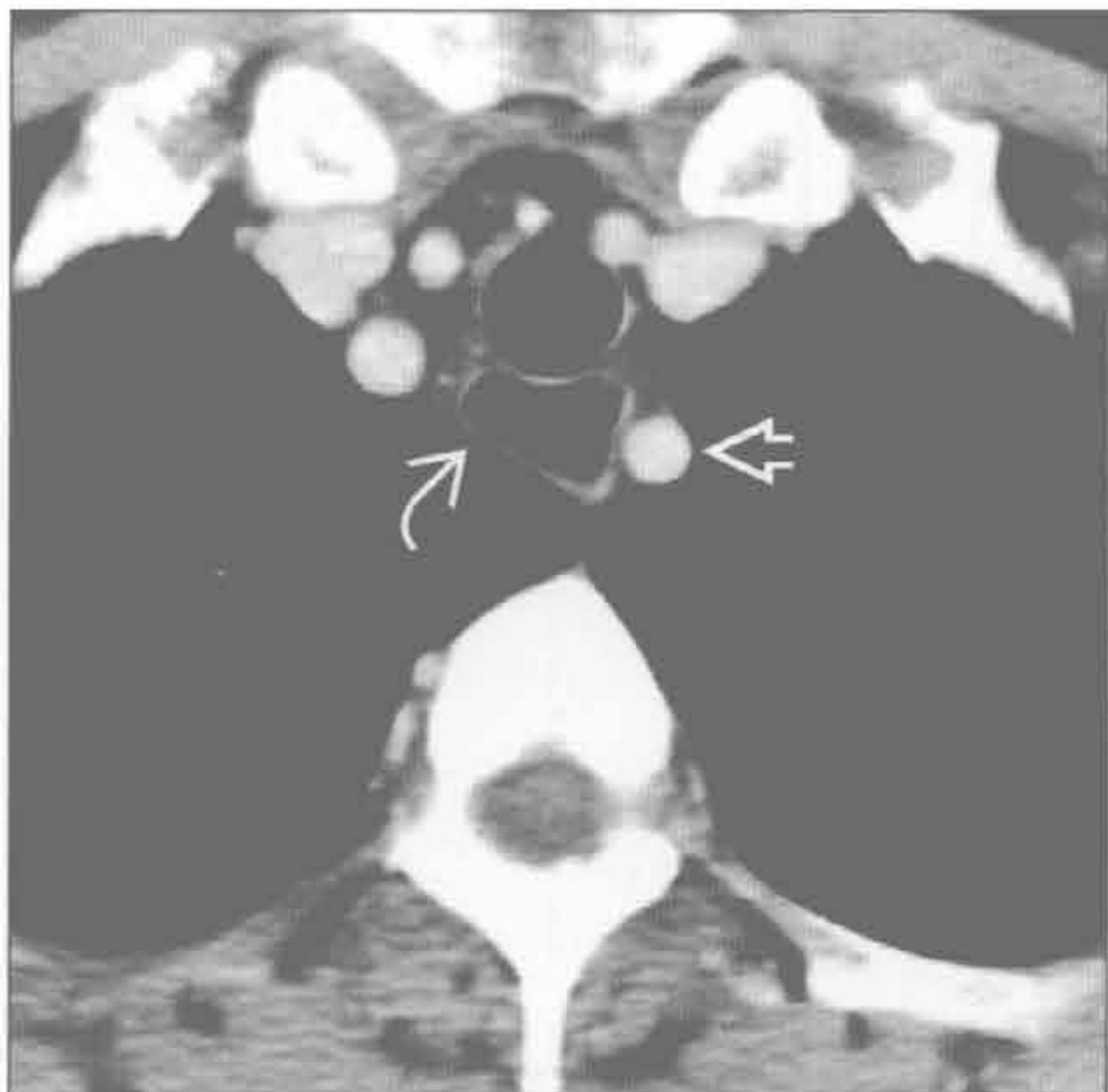


(右) 正位 X 线片示右侧气管旁肿块 \Rightarrow ，无后联合线

迷走左锁骨下动脉

迷走左锁骨下动脉

(左) 横断位增强 CT 示左锁骨下动脉 \Rightarrow 和扩张的食管 \Rightarrow

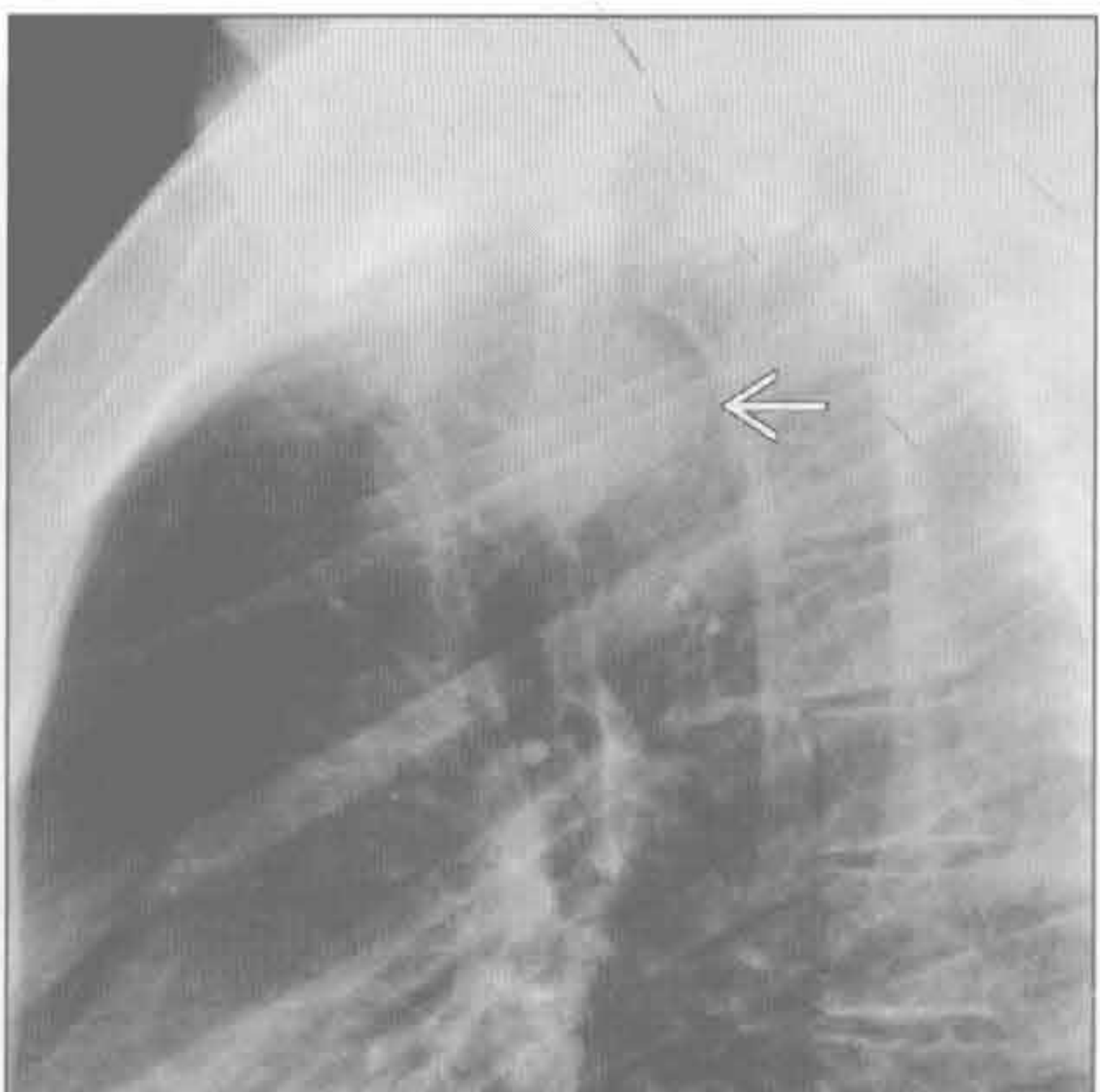
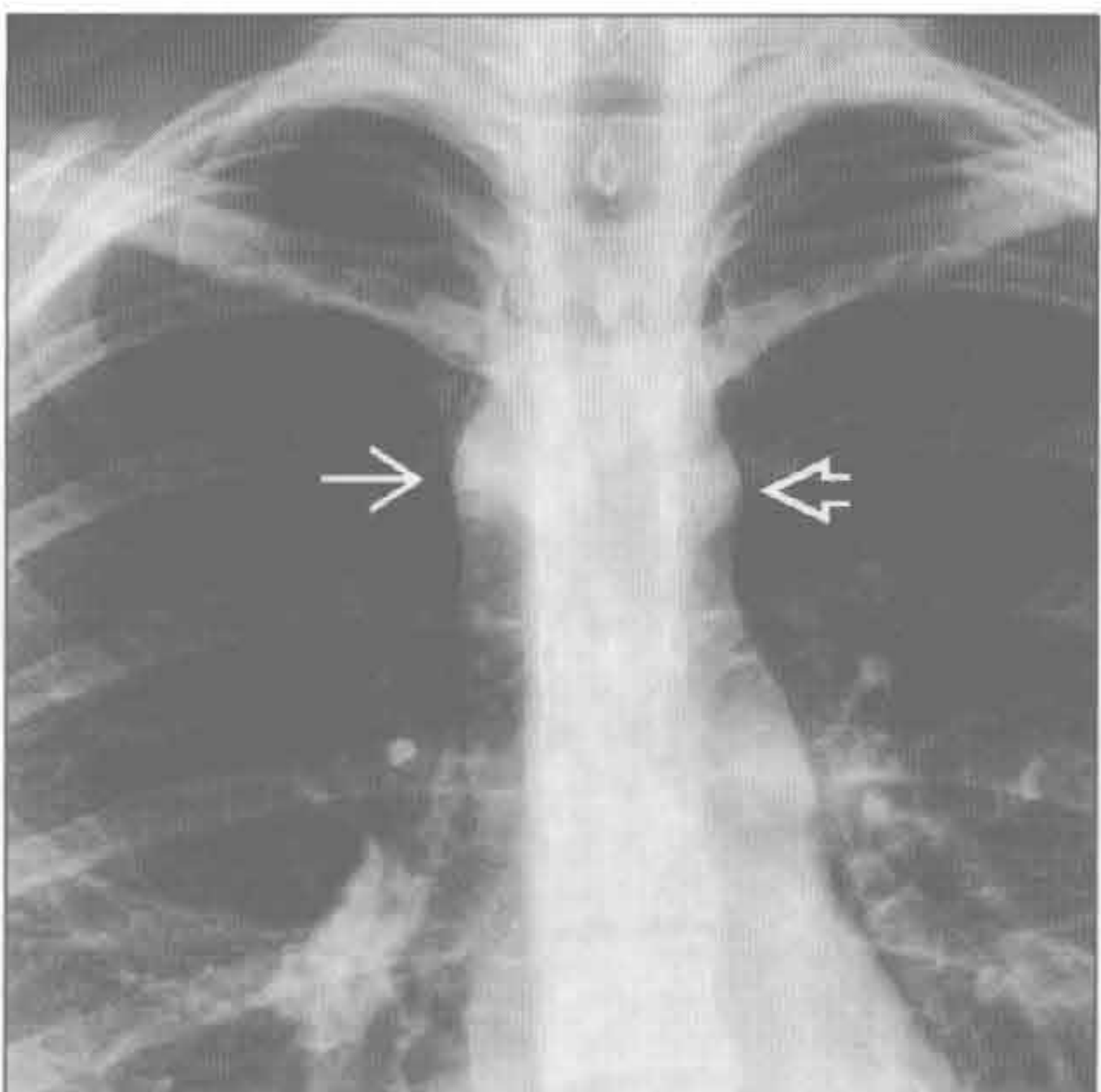


(右) 横断位增强 CT 较低层面示右位主动脉弓 \Rightarrow 和扩张的迷走左锁骨下动脉 \Rightarrow 。迷走动脉的起始段称为 Kommerell 憩室。此患者有吞咽困难，称为食管受压性咽下困难

迷走左锁骨下动脉

迷走左锁骨下动脉

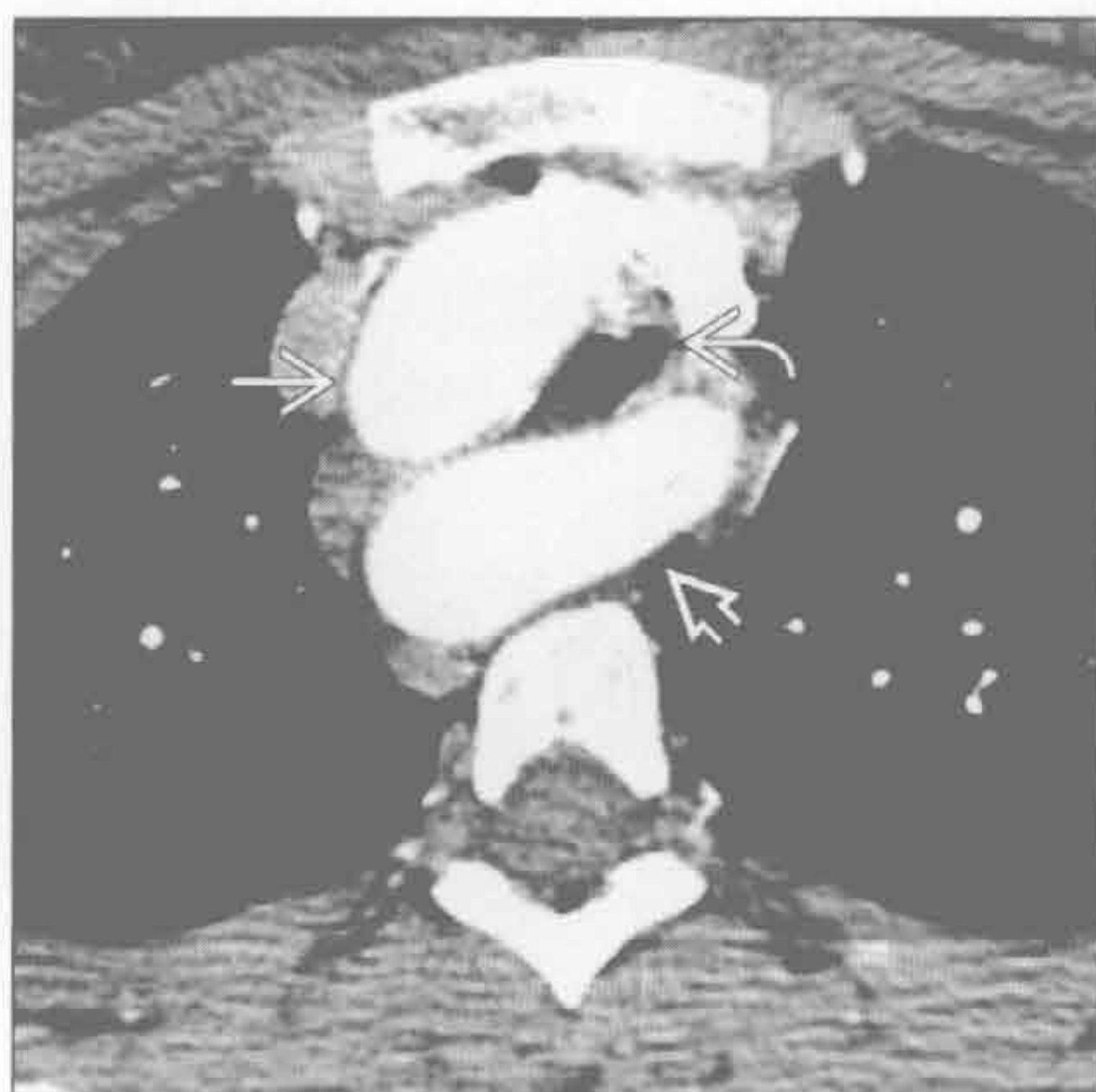
(左) 正位 X 线片示右侧气管旁肿块 \Rightarrow 和似乎是较小的左位主动脉弓的影像 \Rightarrow



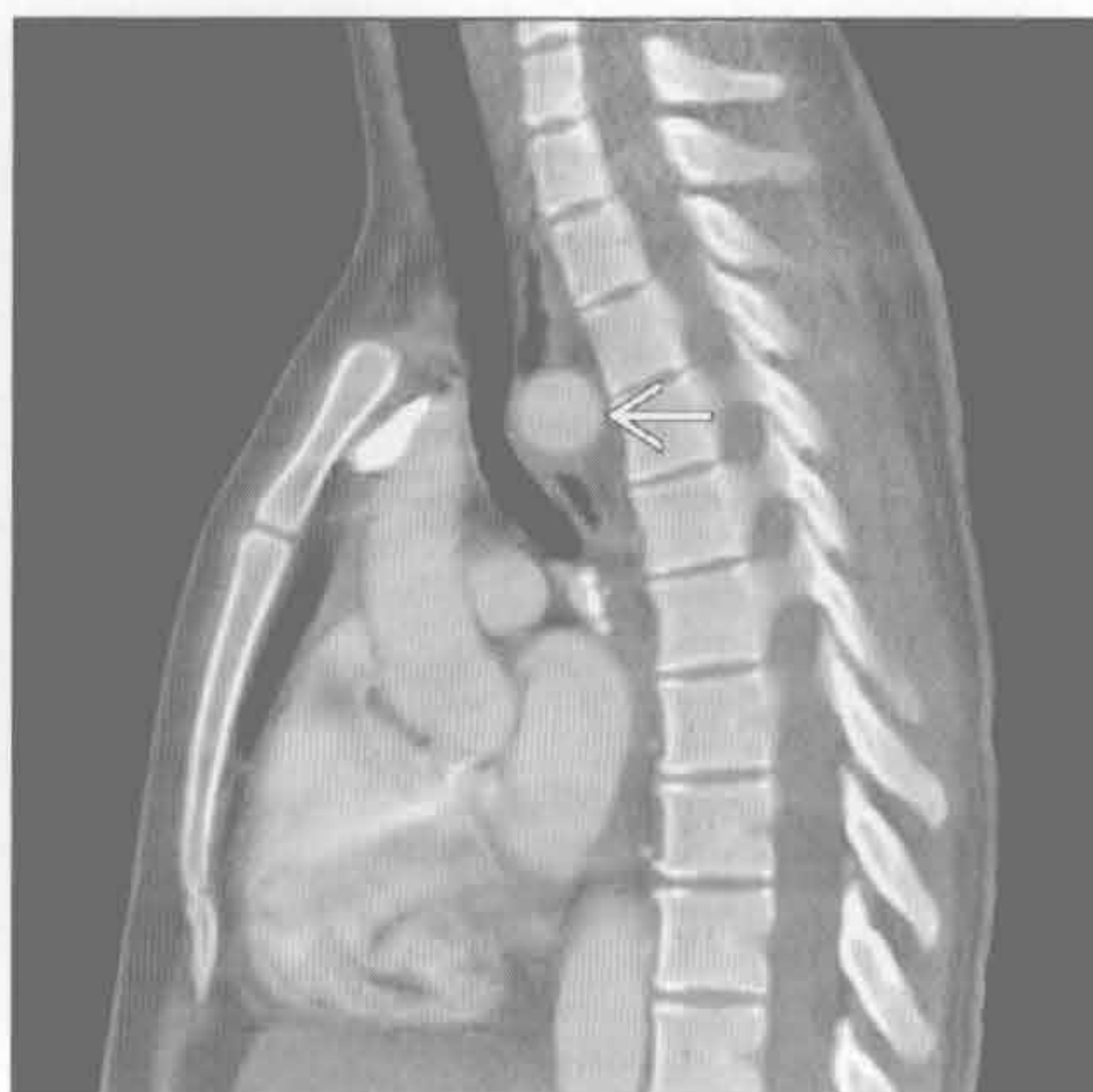(右) 侧位 X 线片示气管后间隙大肿块 \Rightarrow 。气管轻度向前弓形弯曲。正侧位 X 线片上气管管径似乎正常

气管后间隙肿块

迷走左锁骨下动脉



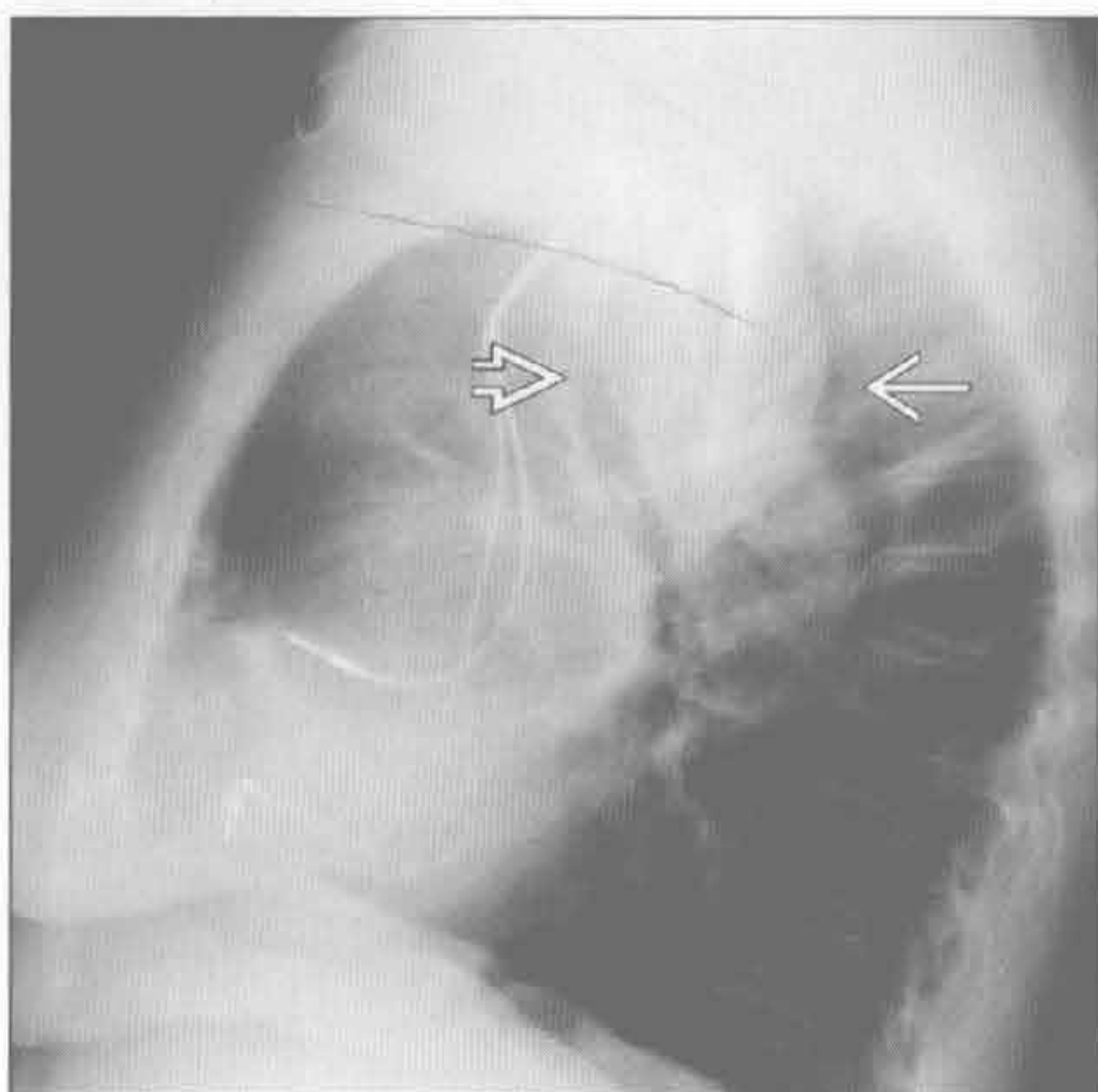
迷走左锁骨下动脉



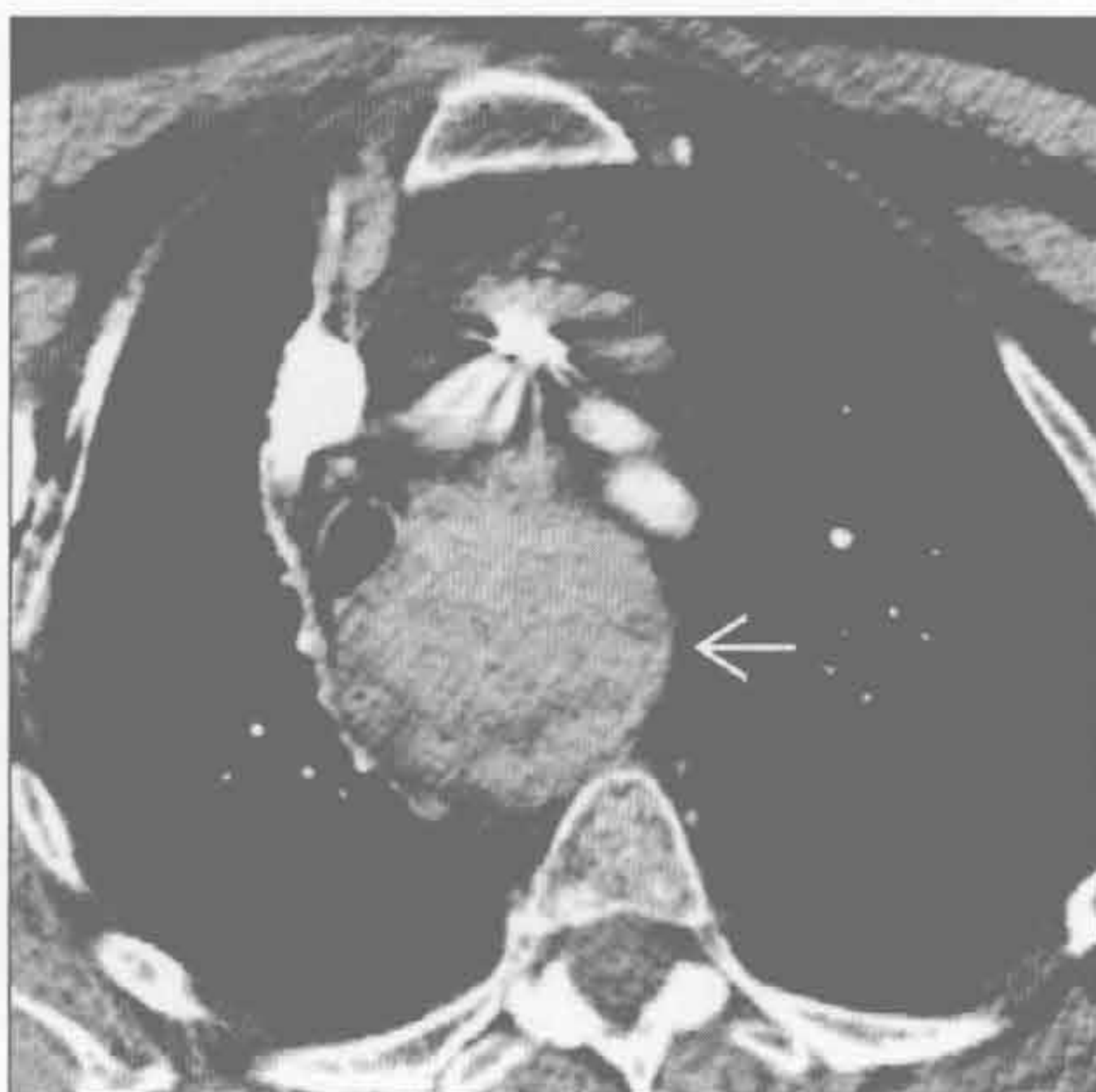(左) 与第4幅迷走左锁骨下动脉为同一患者。横断位增强CT示右位主动脉弓 \rightarrow 、迷走左锁骨下动脉 \Rightarrow 和气管受压 \rightarrow 。当管腔缩小50%时会出现气管受压症状

(右) 增强CT矢状位重建示迷走左锁骨下动脉致气管受压 \rightarrow 。长期气管受压可导致受压段气管软化

胸骨后甲状腺肿



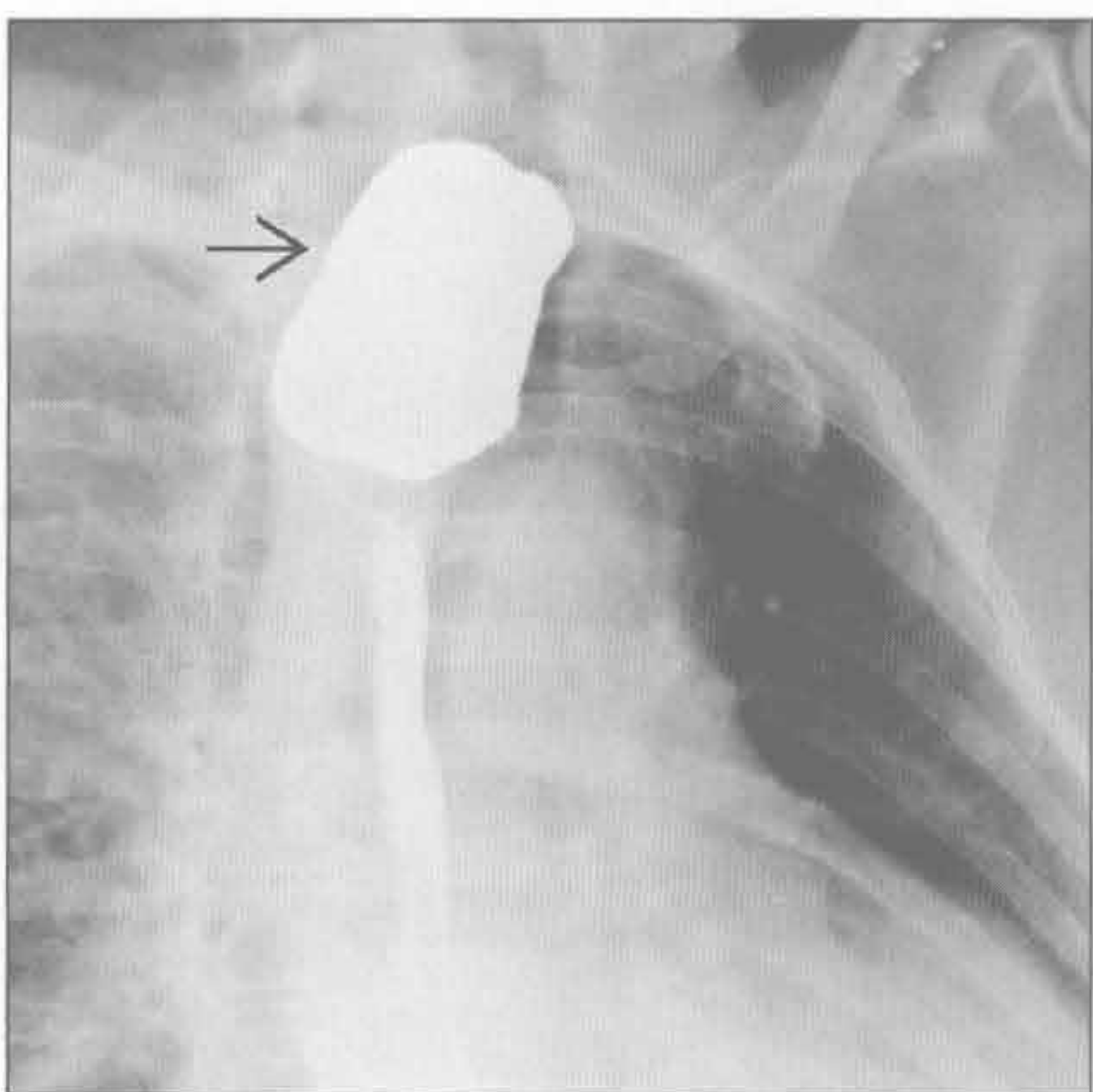
胸骨后甲状腺肿



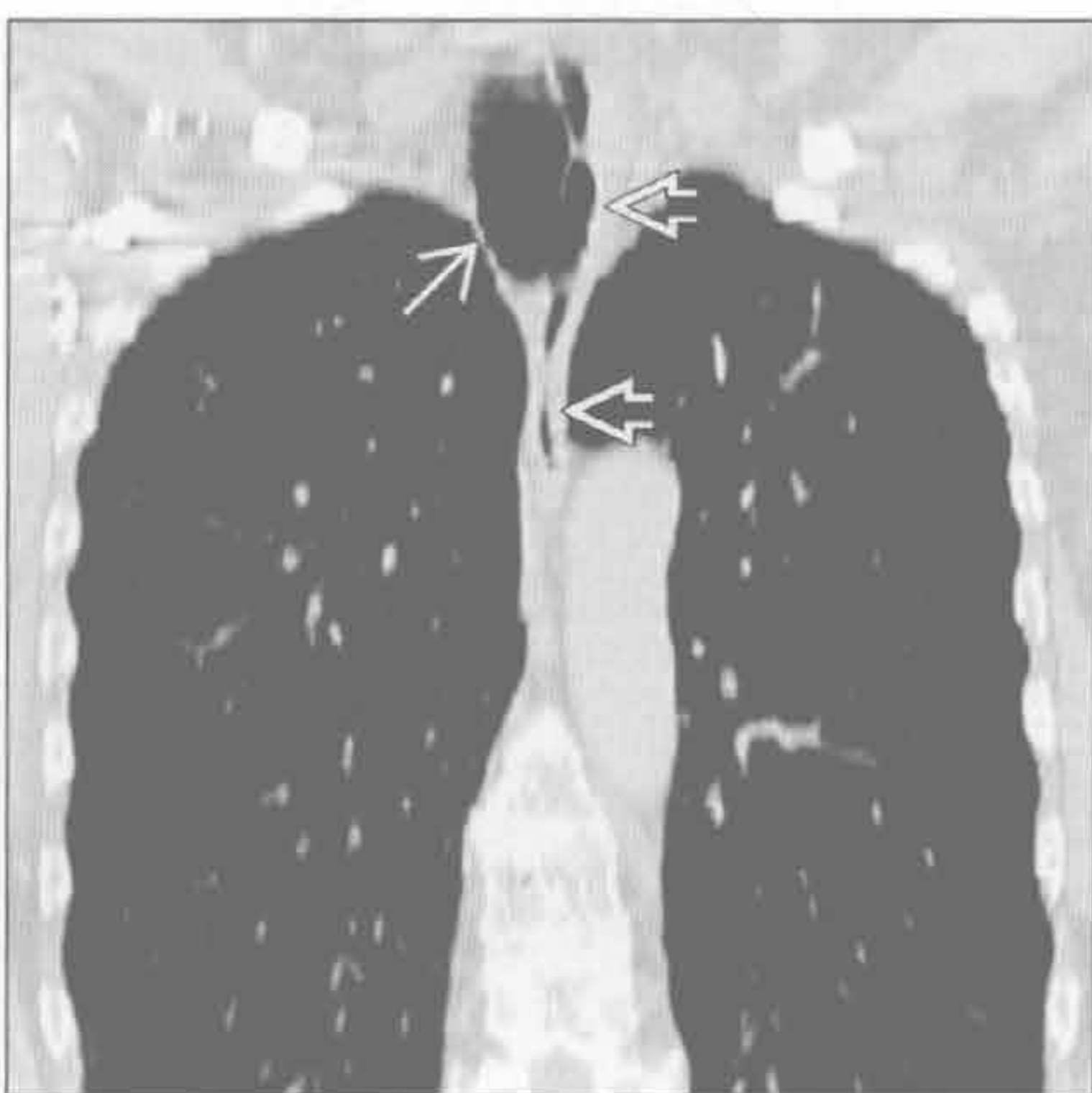
(左) 侧位X线片示气管后三角内大肿块 \Rightarrow 。气管向前弓形弯曲 \Rightarrow

(右) 横断位增强CT示不均匀高密度肿块, 源自增大的甲状腺 \Rightarrow 并向后延伸至气管后间隙。甲状腺肿常能被追踪到更头侧的甲状腺组织

Zenker 憩室



Zenker 憩室



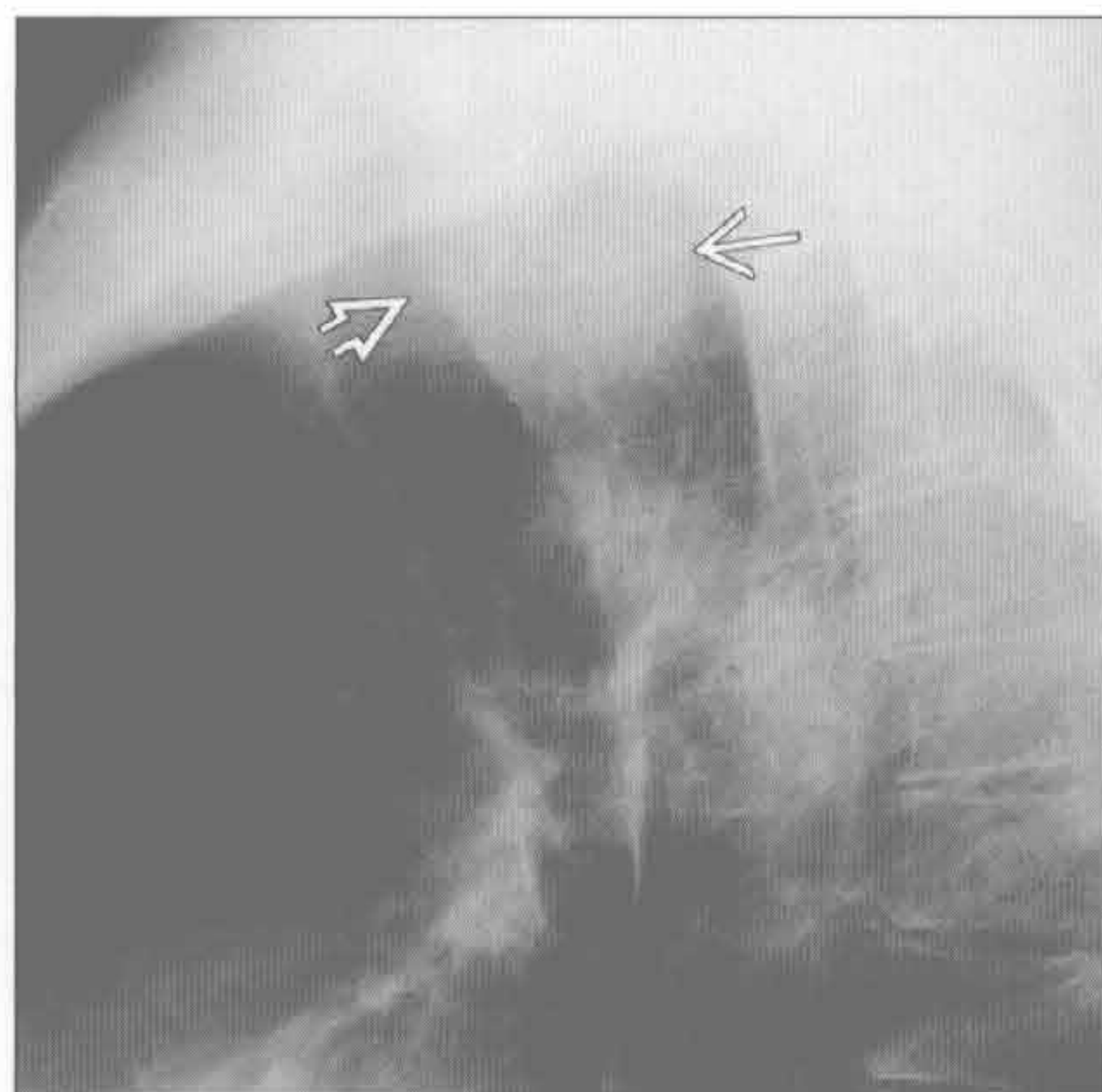
(左) 冠状斜位食管造影示Zenker憩室的典型食管造影表现。见气管后方充满钡剂的憩室 \Rightarrow

(右) 冠状位平扫CT示薄壁、充气的右侧气管旁肿块, 为Zenker憩室 \Rightarrow , 与食管相通 \Rightarrow

气管后间隙肿块

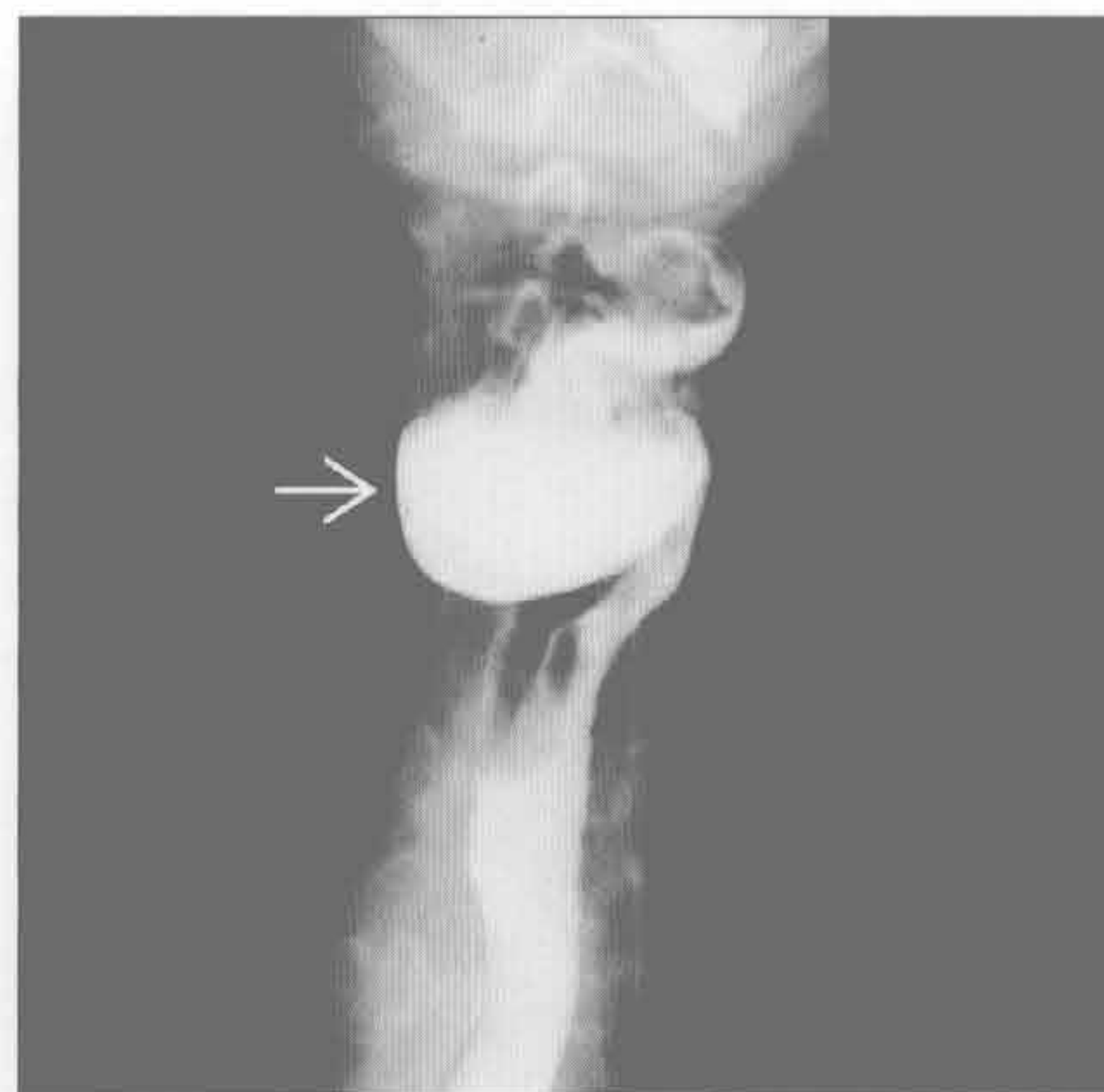
Zenker 憩室

(左) 侧位 X 线片示气管后间隙大肿块 \Rightarrow 。气管向前弓形弯曲 \Rightarrow



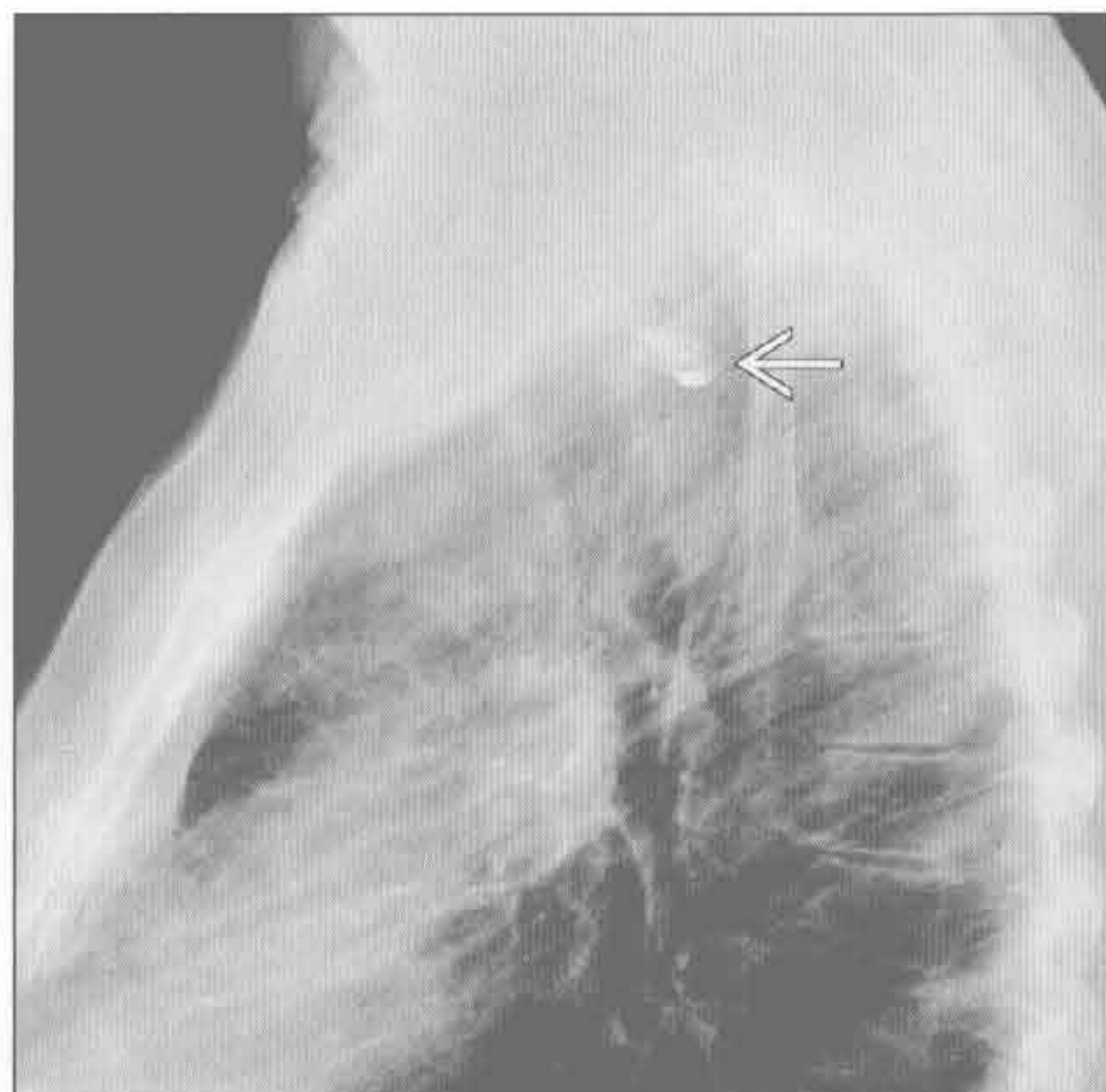
Zenker 憩室

(右) 正位食管造影示肿块为充满钡剂的 Zenker 憩室 \Rightarrow 。Zenker 憩室可含液体、气体或有气-液平。大的 Zenker 憩室常有误吸症状



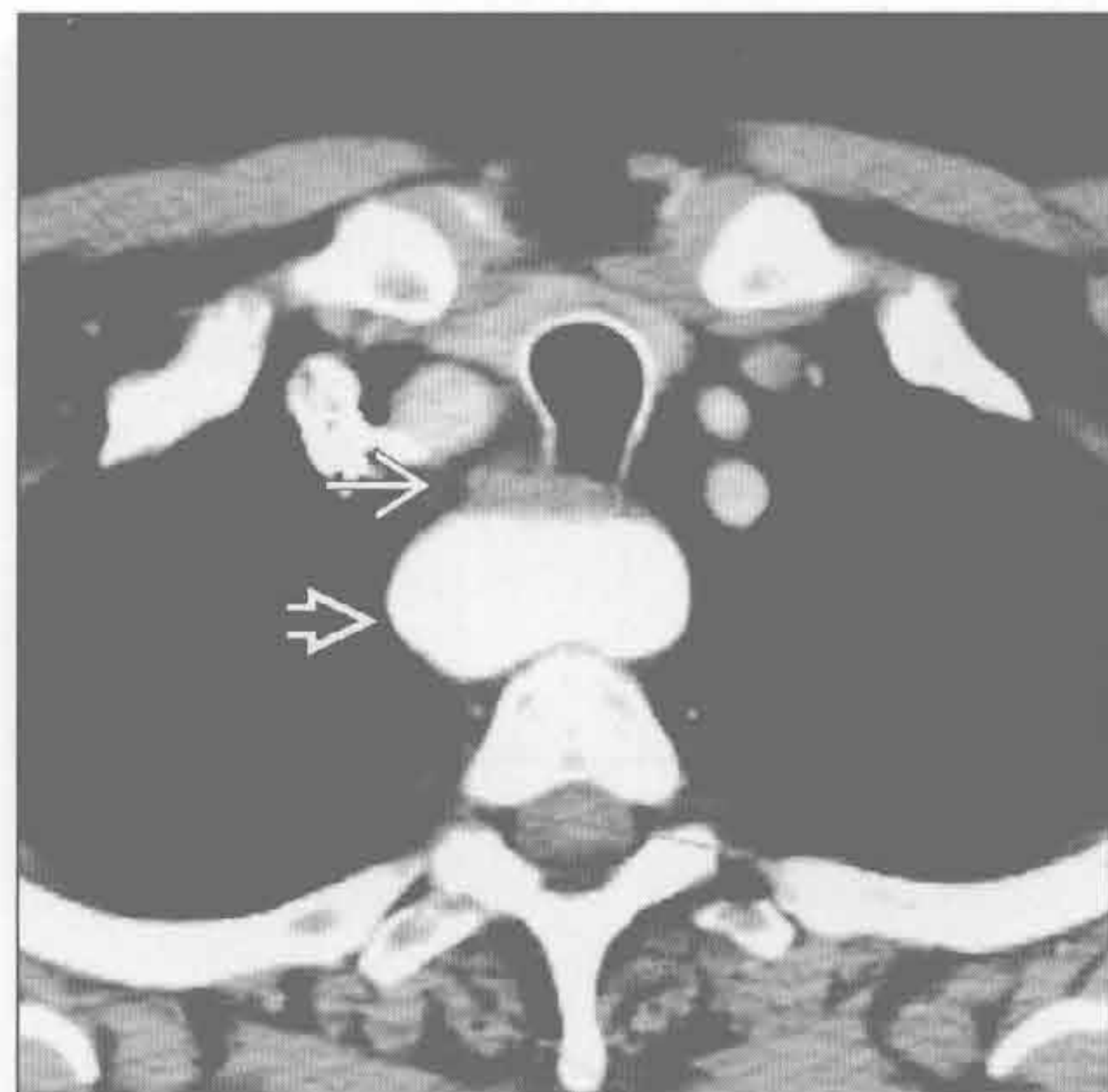Zenker 憩室

(左) 侧位 X 线片示气管后间隙内肿块，内含残留的钡剂 \Rightarrow



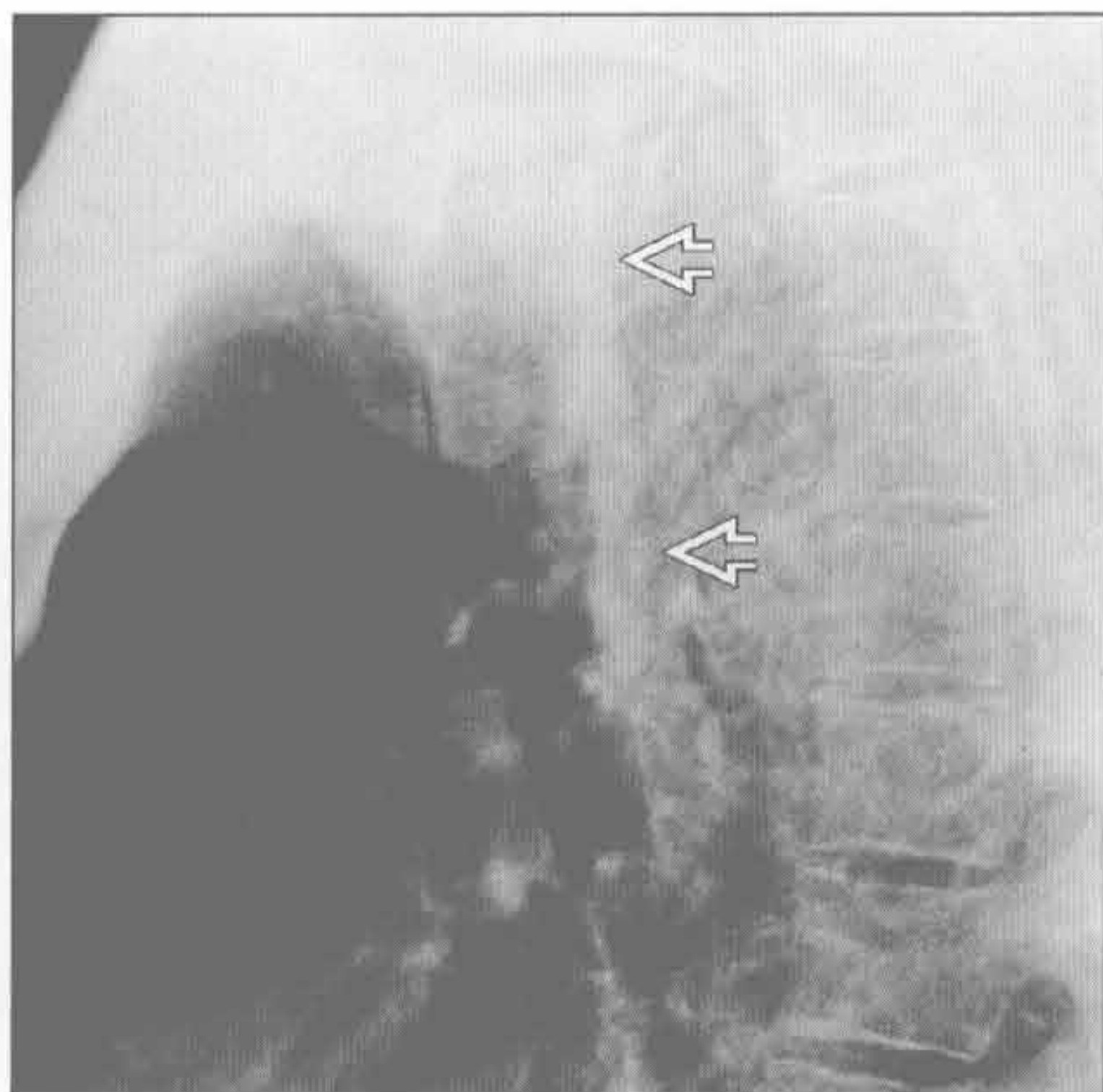
Zenker 憩室

(右) 横断位增强 CT 示气管 \Rightarrow 和食管后方充满造影剂的肿块 \Rightarrow 。大的 Zenker 憩室可导致反复误吸。充满造影剂的憩室需与大的主动脉瘤鉴别



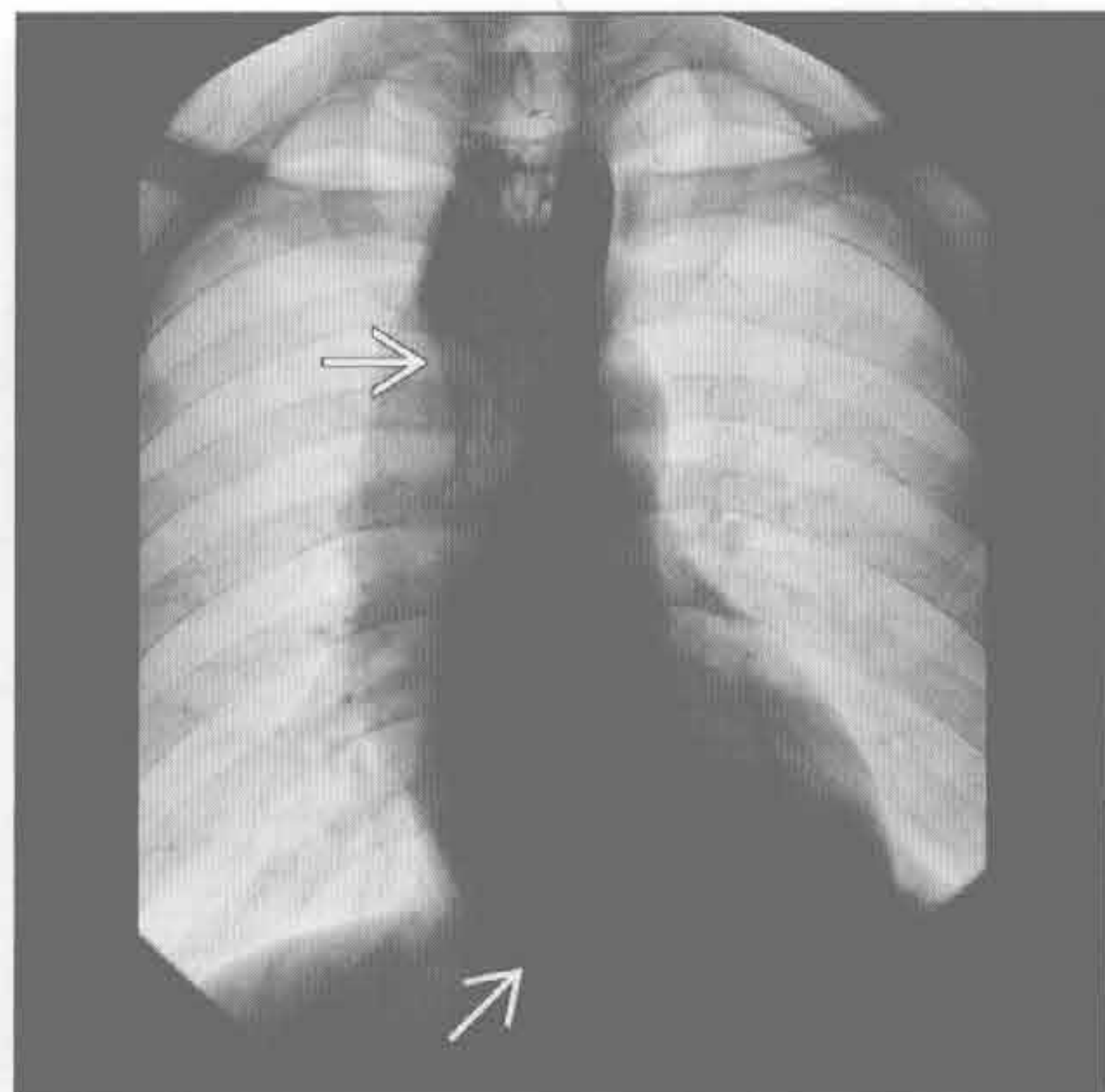
贲门失弛缓症

(左) 侧位 X 线片示气管食管带明显增厚 \Rightarrow ，达 6 mm。气管轻度向前弓形弯曲



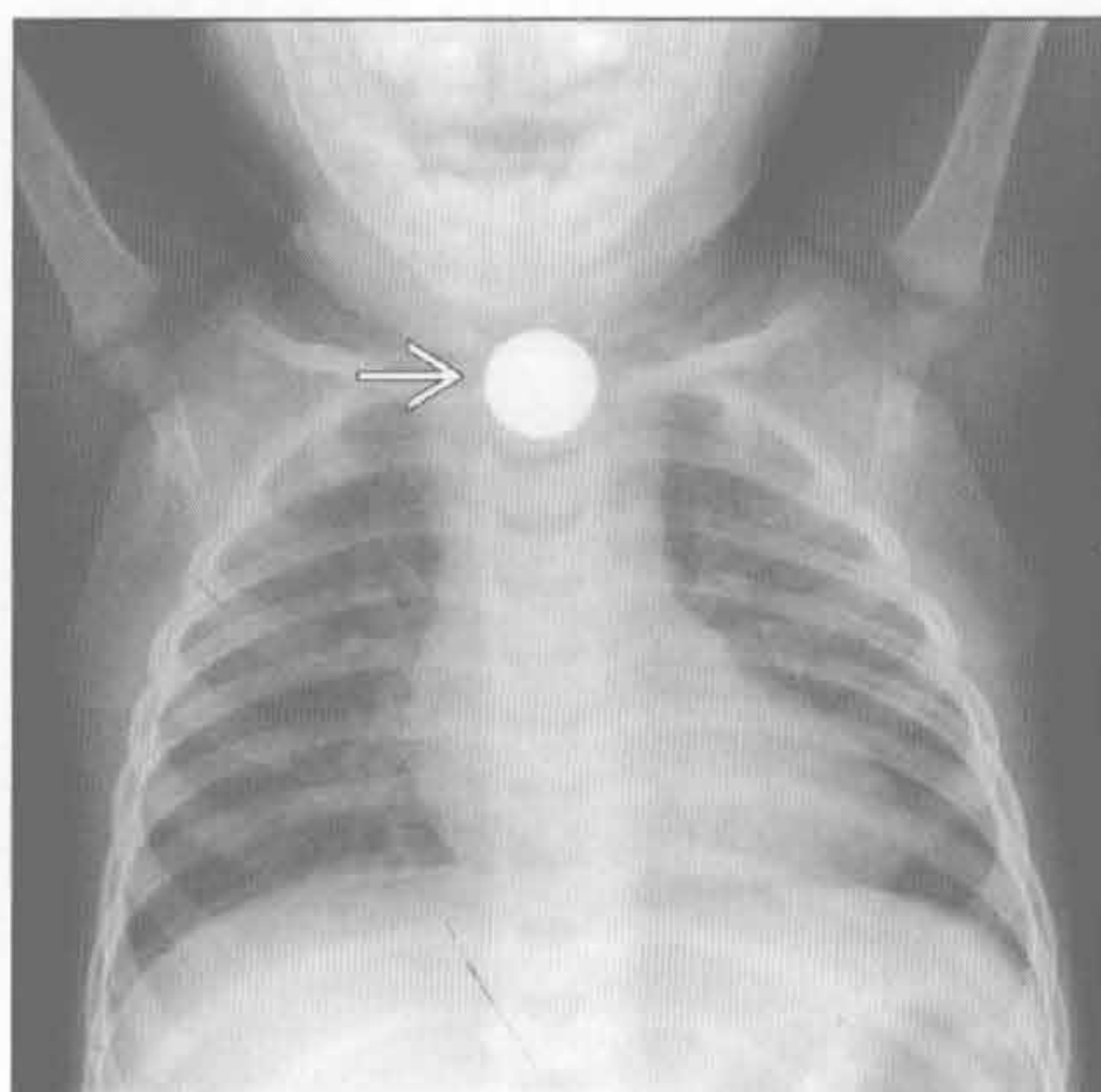
贲门失弛缓症

(右) 正位 X 线片示贲门失弛缓症导致的食管扩张 \Rightarrow 。贲门失弛缓症常见气-液平。胃泡内缺乏气体亦有特征性

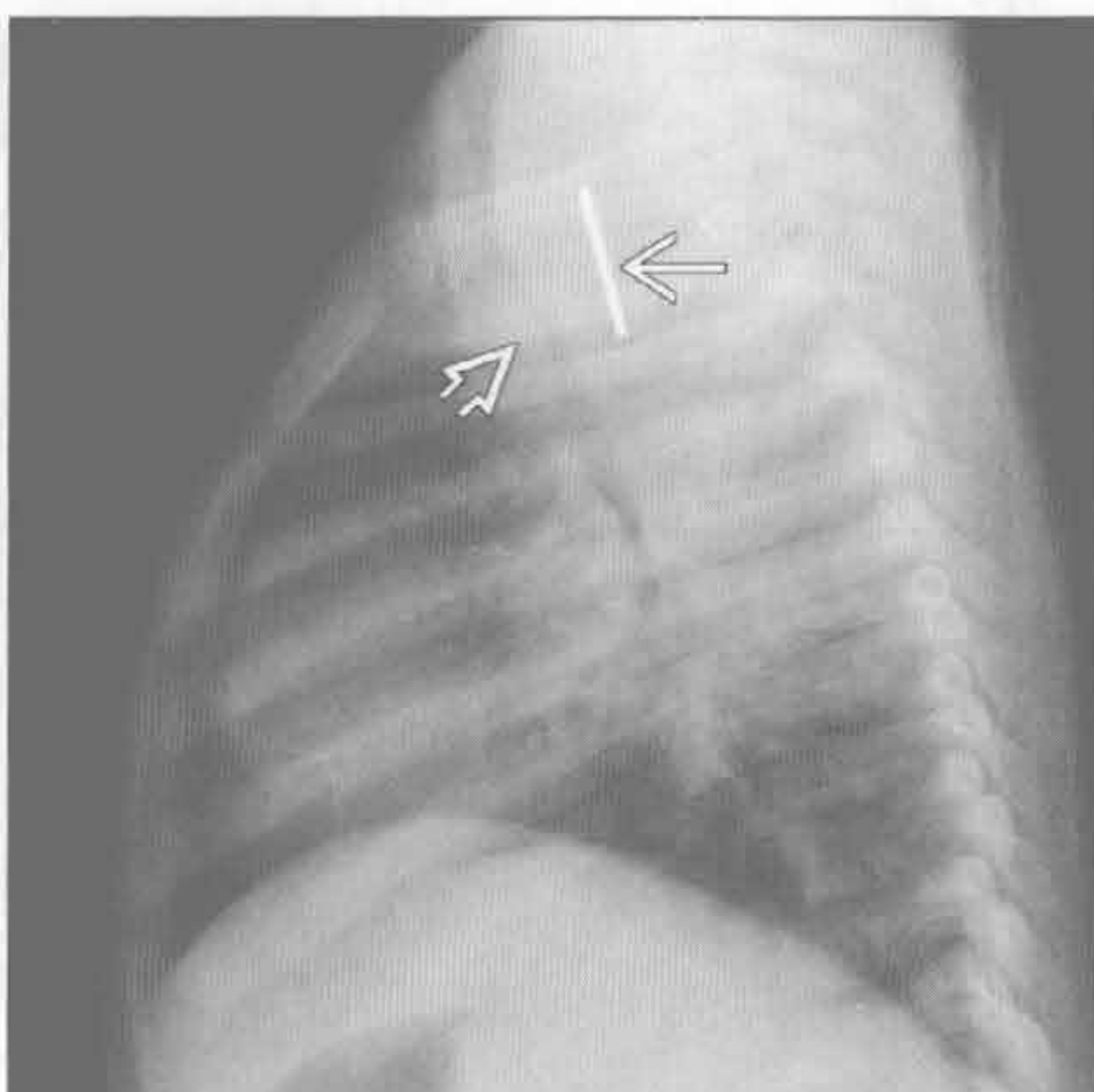


气管后间隙肿块

异物



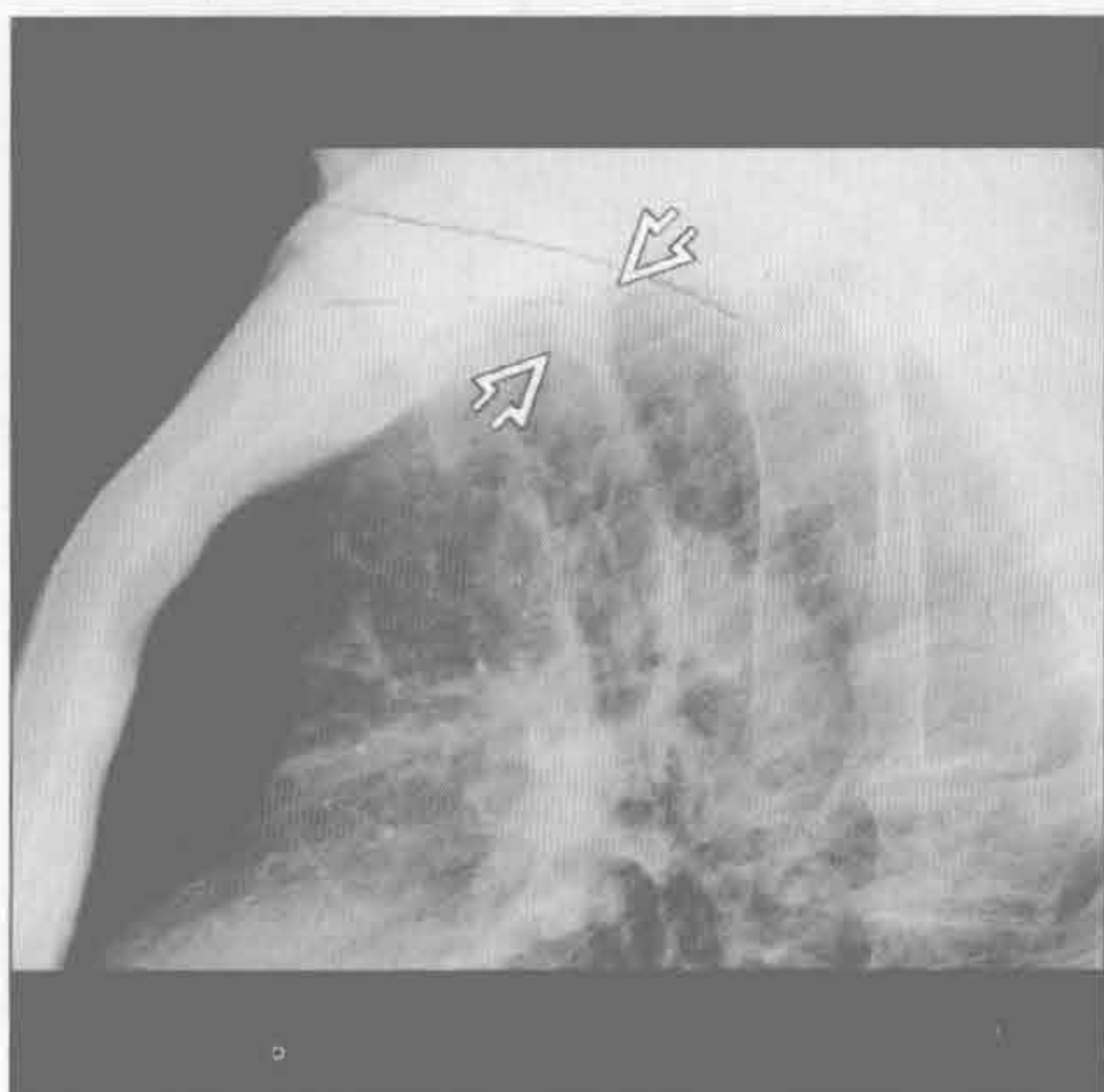
异物



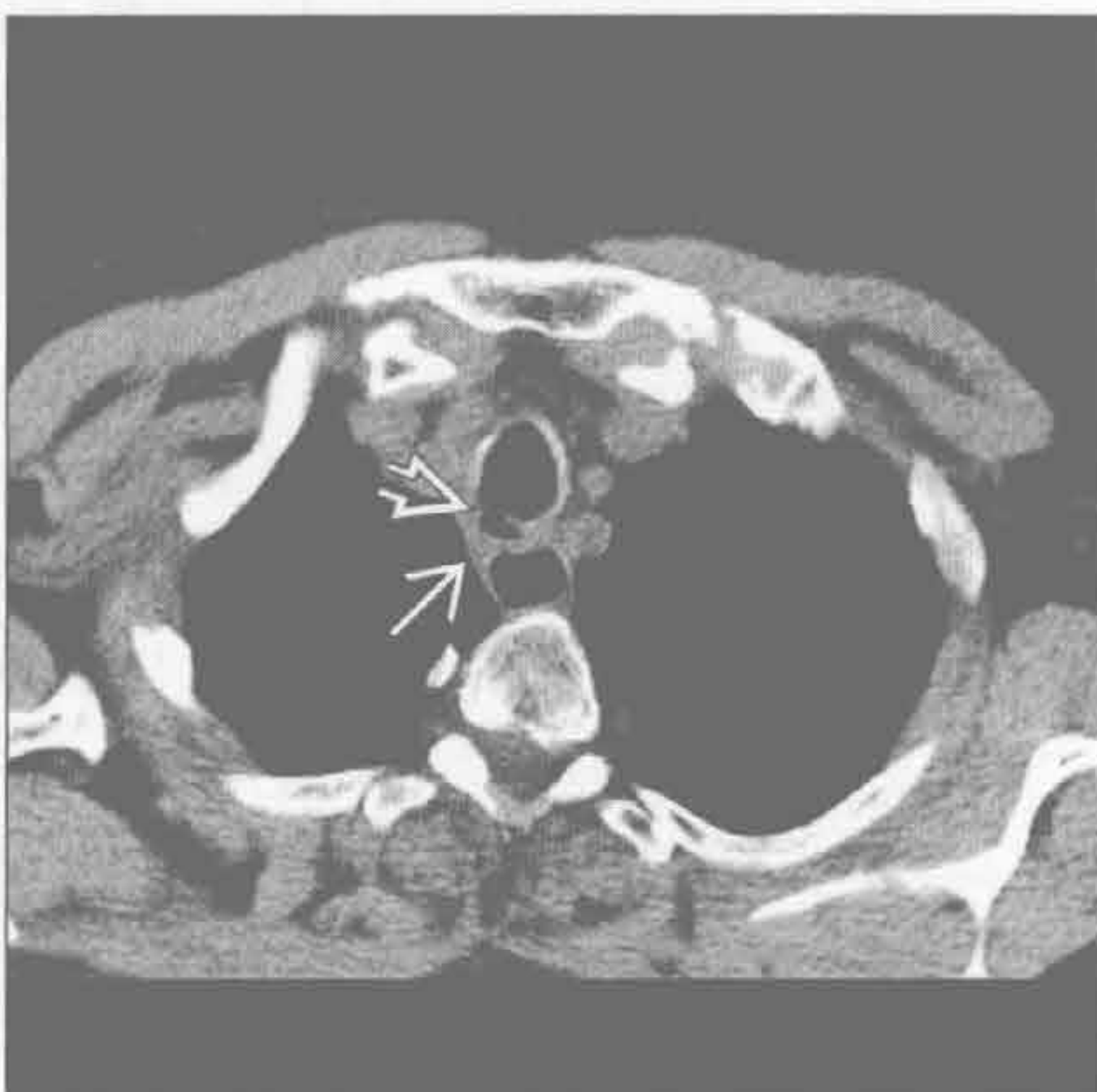
(左) 前后位 X 线片示胸廓入口处一枚硬币的正面 →

(右) 侧位 X 线片示硬币 → 位于气管后间隙内。由于邻近组织对慢性异物的炎性反应导致气道明显狭窄 →

食管癌



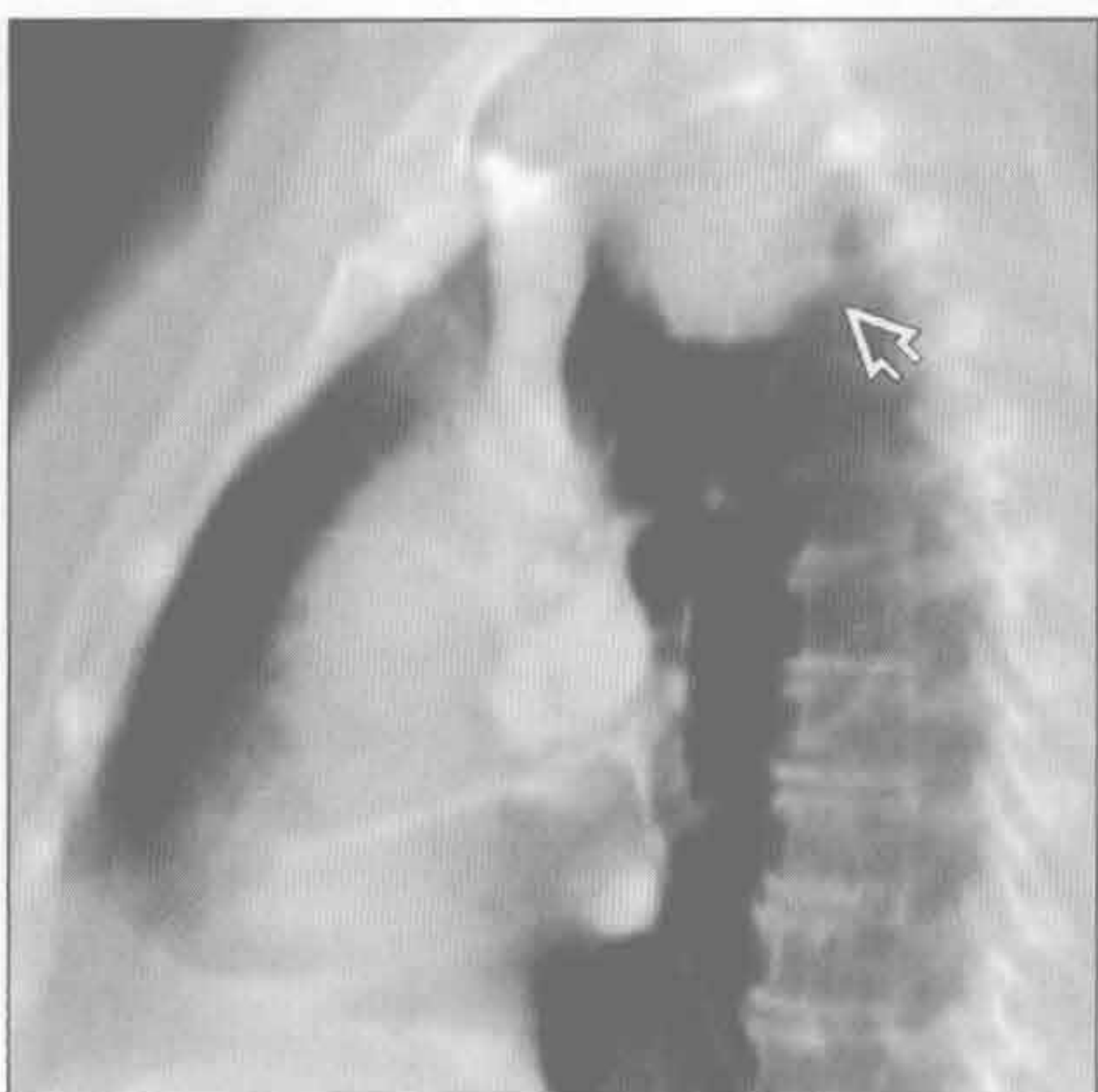
食管癌



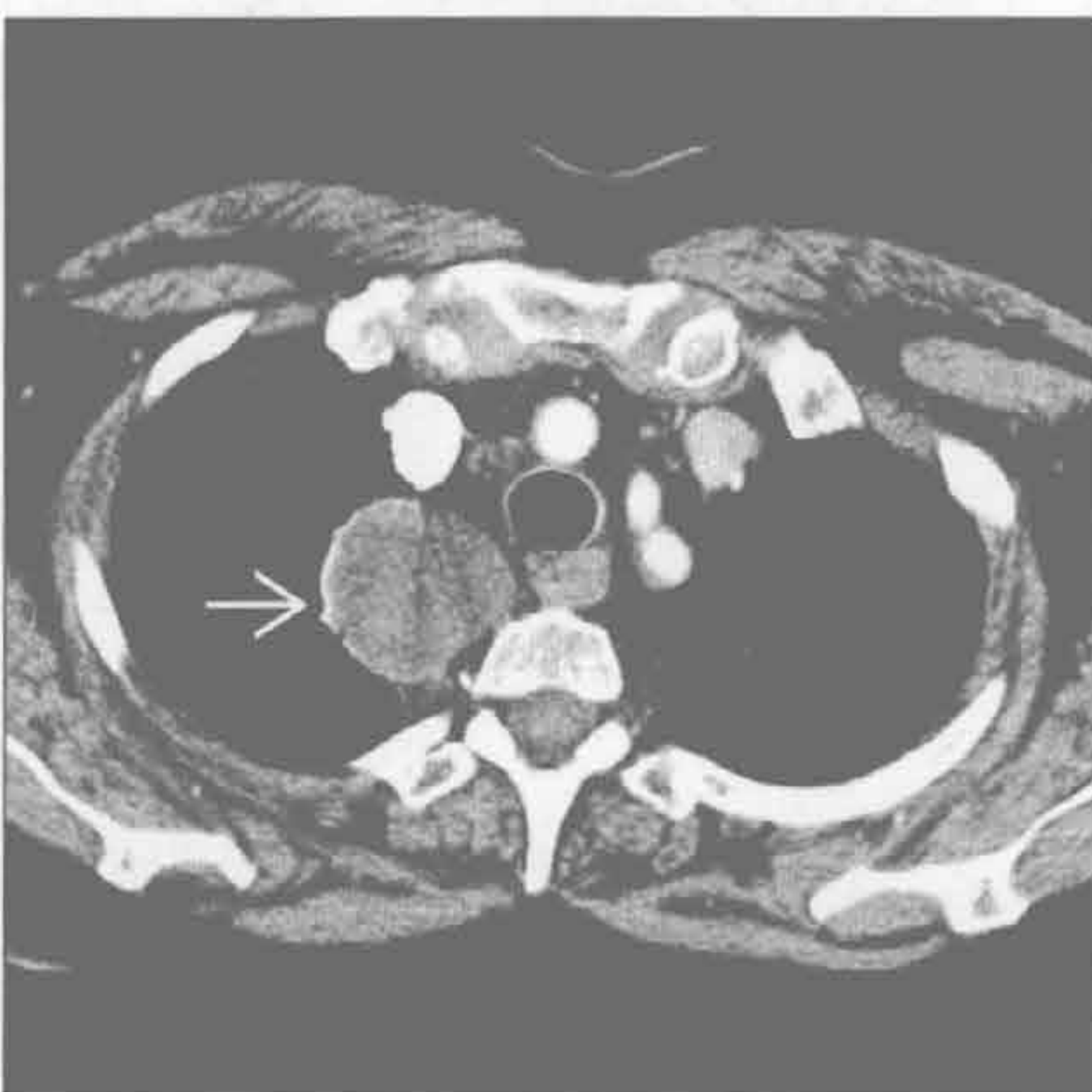(左) 侧位 X 线片示气管后三角内一微小肿块 →，使气管壁后部局限性增厚

(右) 横断位平扫 CT 示气管后壁和食管前壁软组织增厚 →。见瘘管 →。诊断为食管癌。食管肿瘤较原发性或继发性气管肿瘤常见

神经鞘膜肿瘤



神经鞘膜肿瘤



(左) 增强 CT 矢状位重建示气管后间隙内大肿块 →。

(右) 横断位增强 CT 示右上纵隔低密度肿块 →，为神经鞘瘤。神经鞘膜肿瘤可因脂肪或囊变呈低密度。钙化见于 10% 的神经鞘瘤。神经鞘膜肿瘤强化可不同

鉴别诊断

常见

- 食管裂孔疝
- 降主动脉瘤
- 主动脉迂曲 (老年性)
- 纵隔淋巴结肿大
- 食管术后状态

不常见

- 膨出型食管憩室
- 食管周围网膜疝
- 贲门失迟缓症
- 食管穿孔
- 食管旁静脉曲张
- 良性食管肿瘤
- 食管恶性肿瘤
 - 食管癌
 - 原发性食管淋巴瘤
- 囊性肿块
 - 支气管囊肿
 - 食管囊肿

罕见 (但重要)

- 纵隔胰腺假性囊肿

重要信息

鉴别诊断要点

- 心后肿块伴气-液平是食管裂孔疝的特征性表现
- 食管病变可在 X 线上表现为心后肿块
- 总需考虑动脉瘤的可能
 - 主动脉瘤可发生于前、中或后纵隔
 - 弧形钙化的纵隔肿块

常见诊断的有用线索

- 食管裂孔疝
 - 滑动性食管裂孔疝：最常见的类型
 - 可较大，含胃和部分结肠
 - X 线胸片：特征性的心后肿块，伴或不伴气-液平
 - 食管裂孔增宽
- 降主动脉瘤
 - 局限性或弥漫性左侧纵隔旁或后纵隔肿块
 - 动脉瘤壁钙化 (75%)
 - 增强 CT：可准确评估并发症
 - MR：诊断主动脉瘤与 CT 相似
- 主动脉迂曲 (老年性)

- 老年人患病率增加

- 纵隔淋巴结肿大
 - 常见原因：淋巴瘤、淋巴细胞性白血病、转移和肉芽肿性感染
 - 巨淋巴结增生症 (Castleman 病)：单个纵隔淋巴结组增大，强化显著
- 食管术后状态
 - 食管切除并胃上提手术
 - 胃代食管通常置于后纵隔椎旁间隙
 - 术后并发症
 - 术后膈疝 (网膜脂肪 ± 结肠)
 - 管道冗长 (胃代食管过长)
 - 吻合口漏致纵隔炎

不常见诊断的有用线索

- 膨出型食管憩室
 - 膈上区域大的囊袋状膨出
 - 心后软组织肿块，常含有气-液平
- 食管周围网膜疝
 - 网膜自膈食管韧带疝出
 - 与脂肪瘤样的纵隔肿瘤或食管脂肪瘤类似
- 贲门失迟缓症
 - 纵隔边缘双重轮廓：扩张的食管外缘投影至主动脉和心脏阴影以外
 - 食管扩张
 - 残留的液体、食物残渣和气-液平
 - 误吸性肺炎常见
- 食管穿孔
 - 医源性：内镜手术 (80% ~ 90%)；损伤：钝挫伤；异物：坚硬的骨头；自发性：Boerhaave 综合征以及肿瘤
 - 纵隔积液
 - 造影剂外漏至纵隔
 - 食管外气体 (92%)
- 食管旁静脉曲张
 - 膈肌附近纵隔右侧或左侧软组织
 - 大小和形状随蠕动、呼吸和瓦尔萨尔瓦 (Valsalva) 动作改变
 - 增强 CT：匍行的强化结构
 - MR T₁WI 和 T₂WI 序列：多发流空区域
- 良性食管肿瘤
 - 平滑肌瘤
 - 最常见的食管良性肿瘤 (远端食管)
 - 大小：2 cm 至 > 10 cm
 - 钡剂勾勒出圆形 / 卵圆形充盈缺损

- 不定形或点状钙化
- 食管 GIST (胃肠道间质瘤)
 - 大肿块
 - 可形成溃疡, 伴气体和造影剂进入溃疡腔内
- 食管恶性肿瘤
 - 食管癌
 - 食管周围脂肪间隙模糊
 - 分叶状和不规则边缘
 - 食管周围和上腹部淋巴结肿大
 - 原发性食管淋巴瘤
 - < 1% 的所有食管恶性肿瘤
 - 息肉型、溃疡型和浸润型
- 囊性肿块
 - 支气管囊肿
 - 圆形、卵圆形肿块, 常位于右侧气管旁或隆突下区域
 - 增强 CT: 均匀的水样密度肿块伴光滑薄壁

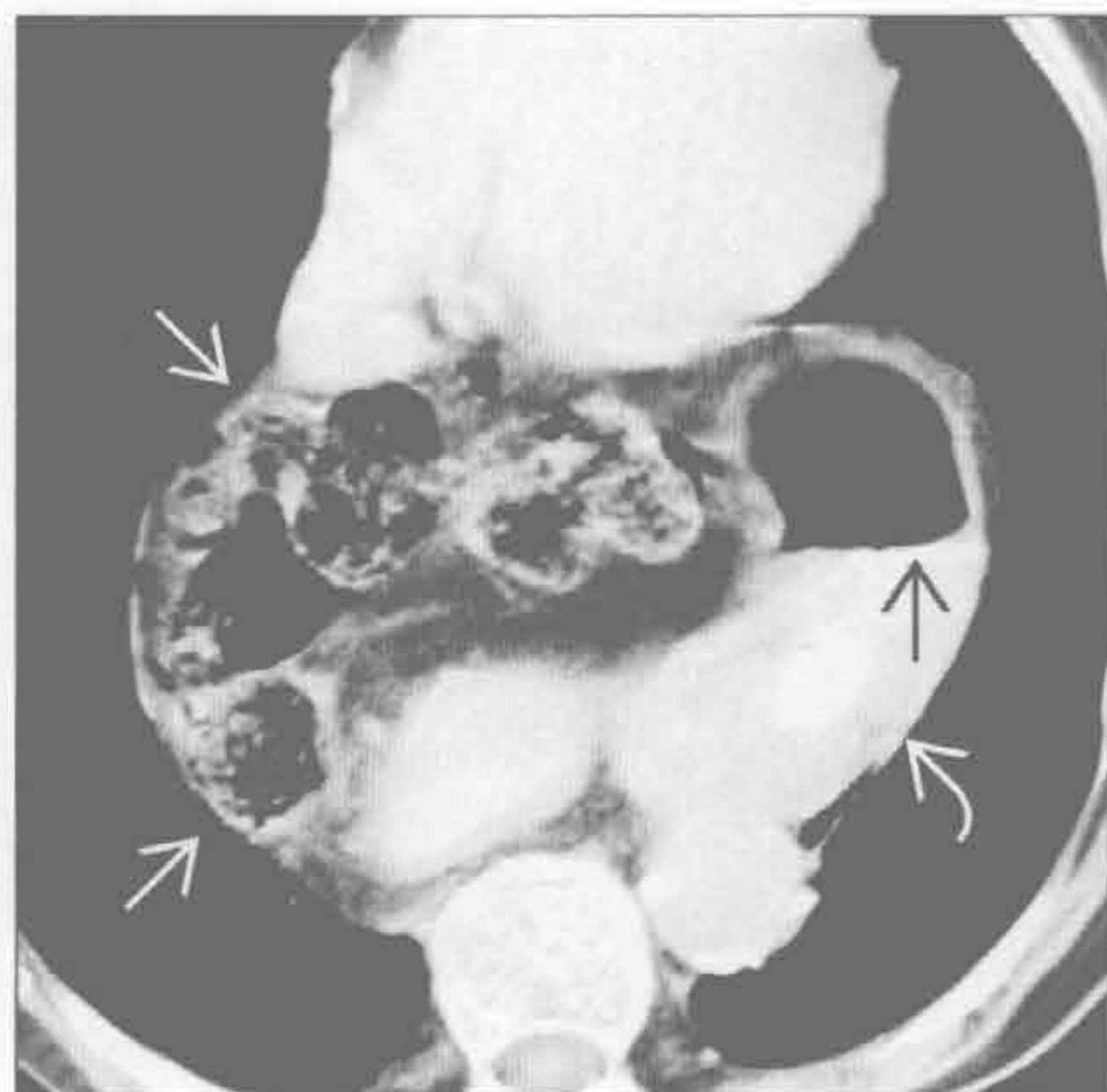
(50%); 与软组织病变难以鉴别 (50%)

- MR: T₁WI 上呈均匀低信号, T₂WI 上呈高信号
- 食管囊肿
 - 多发生于婴儿或儿童
 - 邻近食管壁或位于食管壁内
 - 囊肿内异位胃黏膜: 可致出血或穿孔
 - CT 或 MR: 均匀的水样密度肿块, 与食管密切接触

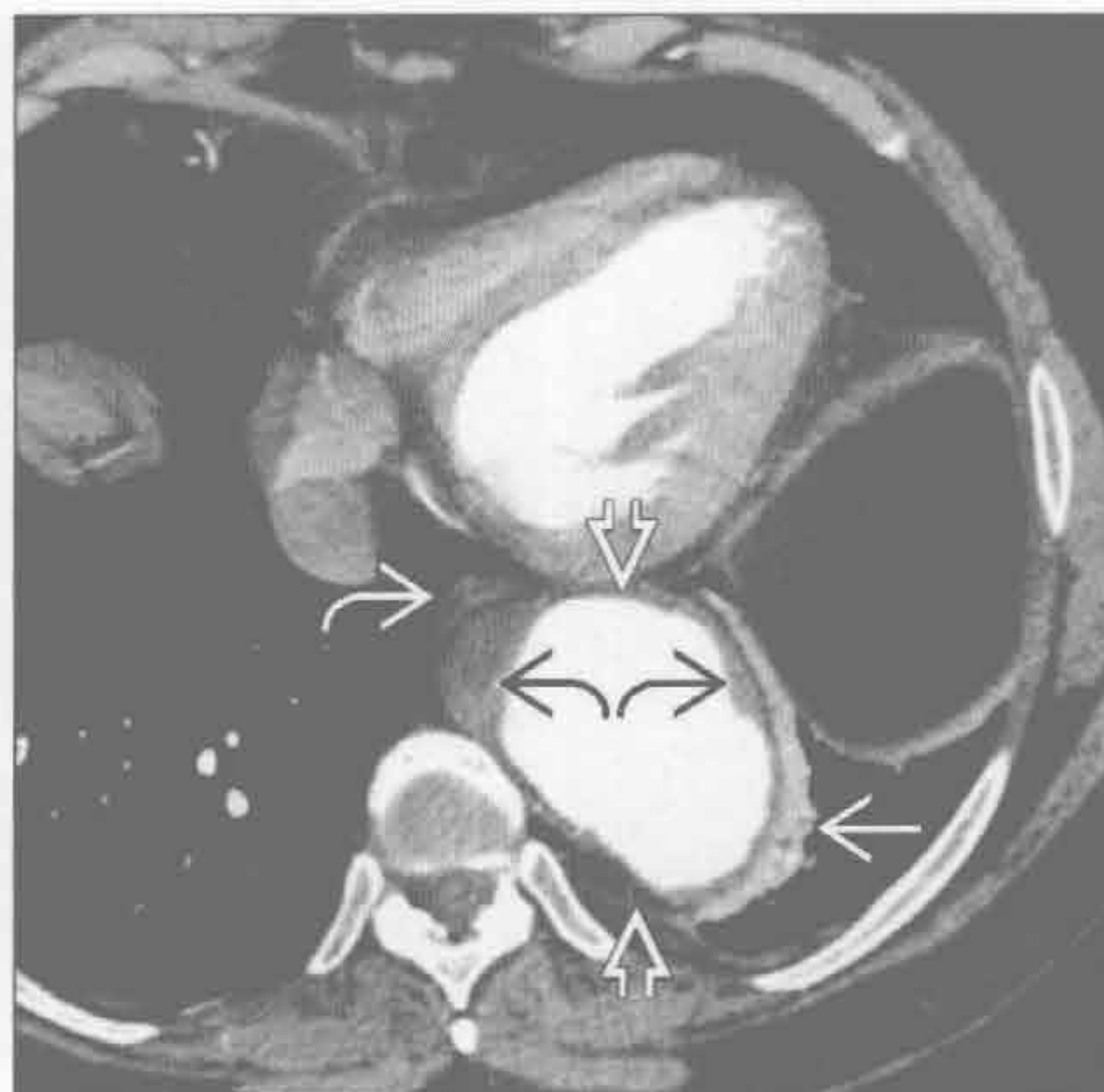罕见诊断的有用线索

- 纵隔胰腺假性囊肿
 - 部位: 1/3 位于脾旁或脾内、腹膜后和纵隔
 - 有胰腺炎证据的患者, 短期内出现
 - 平扫 CT: 低密度的球形或椭圆形肿块, 位于后纵隔或邻近胸腔
 - 增强 CT: 薄纤维囊强化

食管裂孔疝



降主动脉瘤



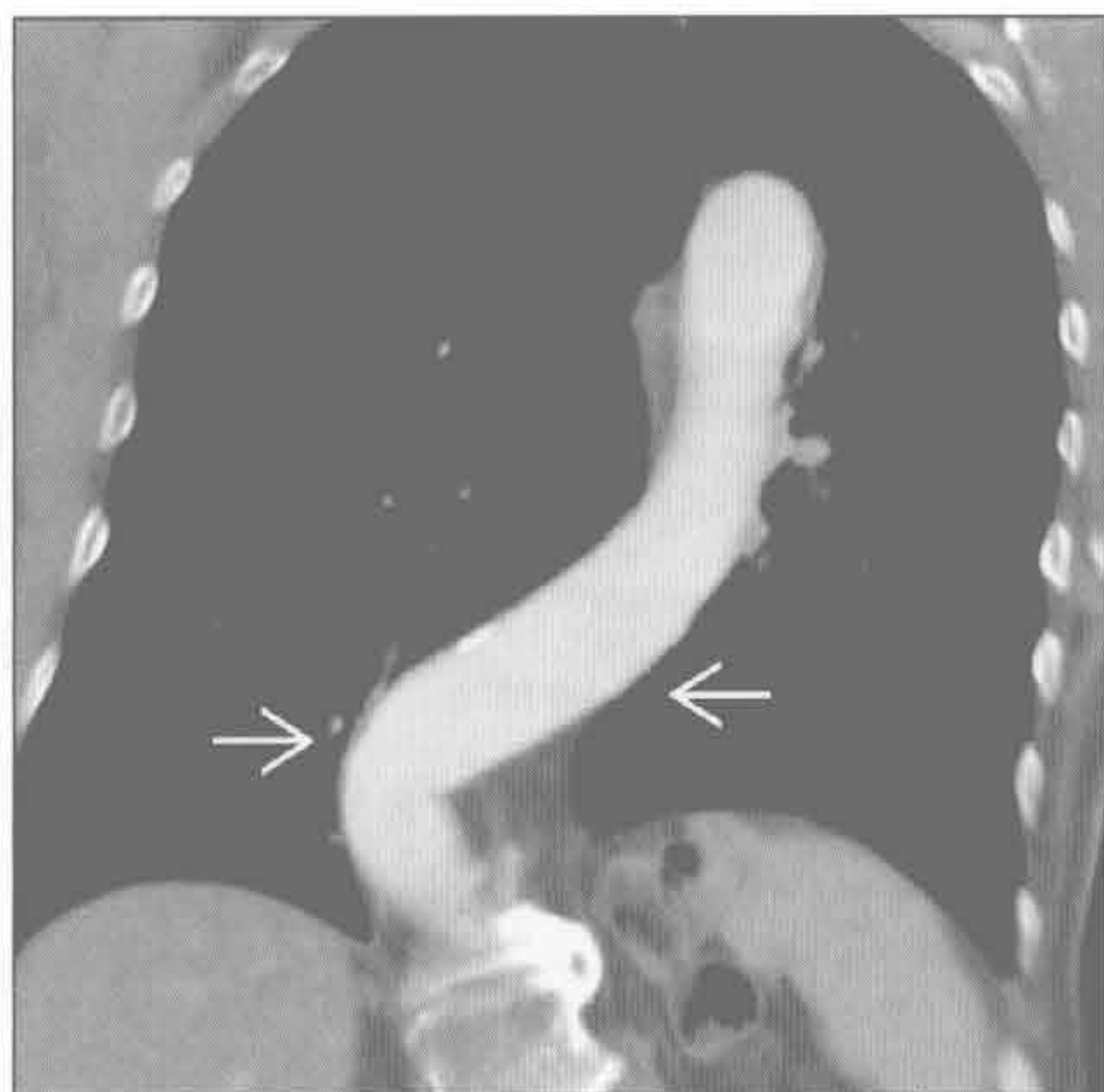
(左) 横断位增强 CT 示大的心后食管裂孔疝, 含胃 [→] 和部分结肠 [→]。胃内可见气-液平 [→]

(右) 横断位增强 CT 示心后区一大的降主动脉瘤 [→], 可见附壁血栓 [→]。左肺下叶周边萎陷 [→], 食管亦向前移位 [→]

心后肿块

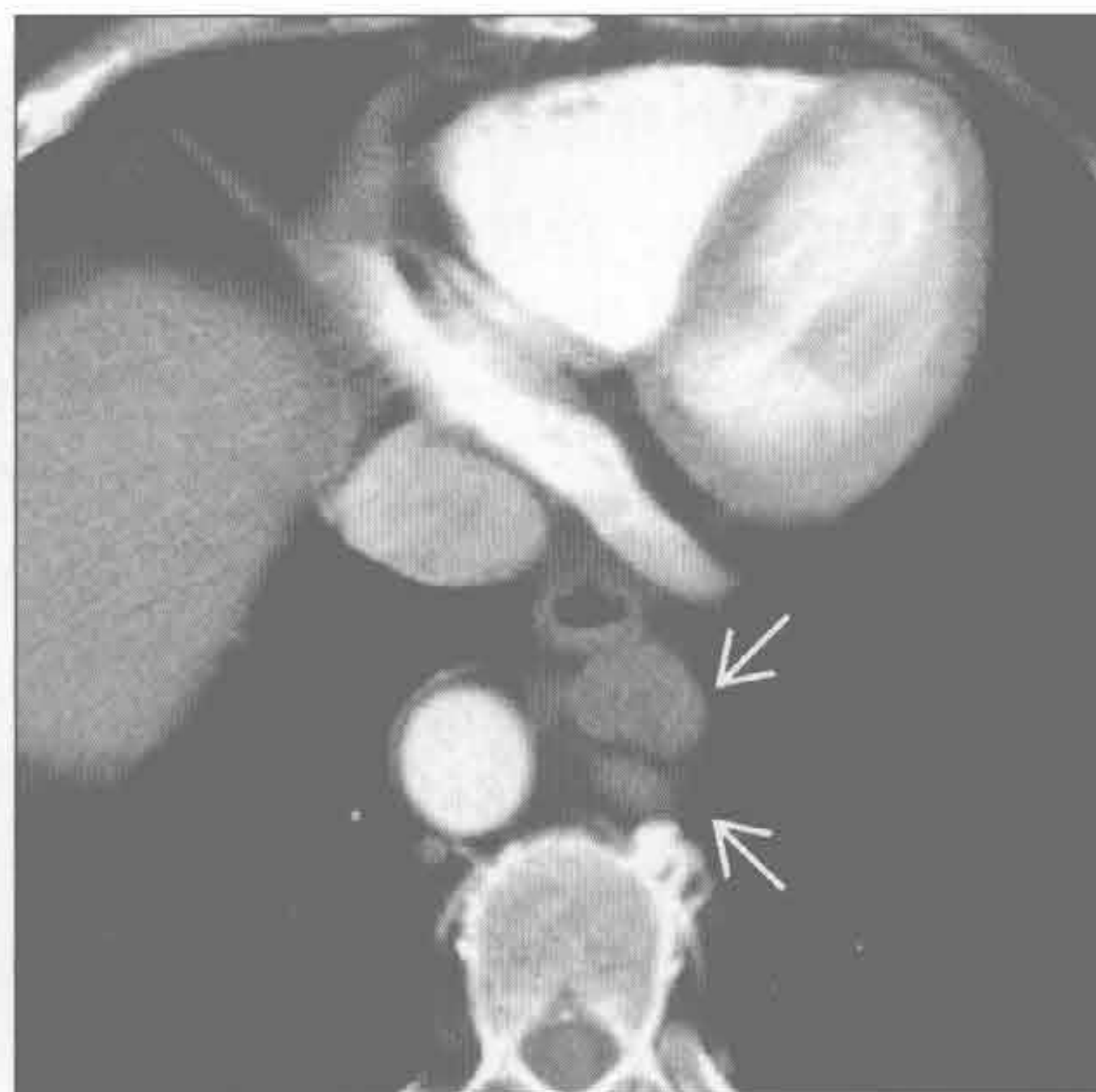
主动脉迂曲（老年性）

（左）CT 冠状位重建示明显迂曲的胸降主动脉 \Rightarrow 。当降主动脉远段过长时，X 线上可显示为心后区光滑的、边界清楚的阴影



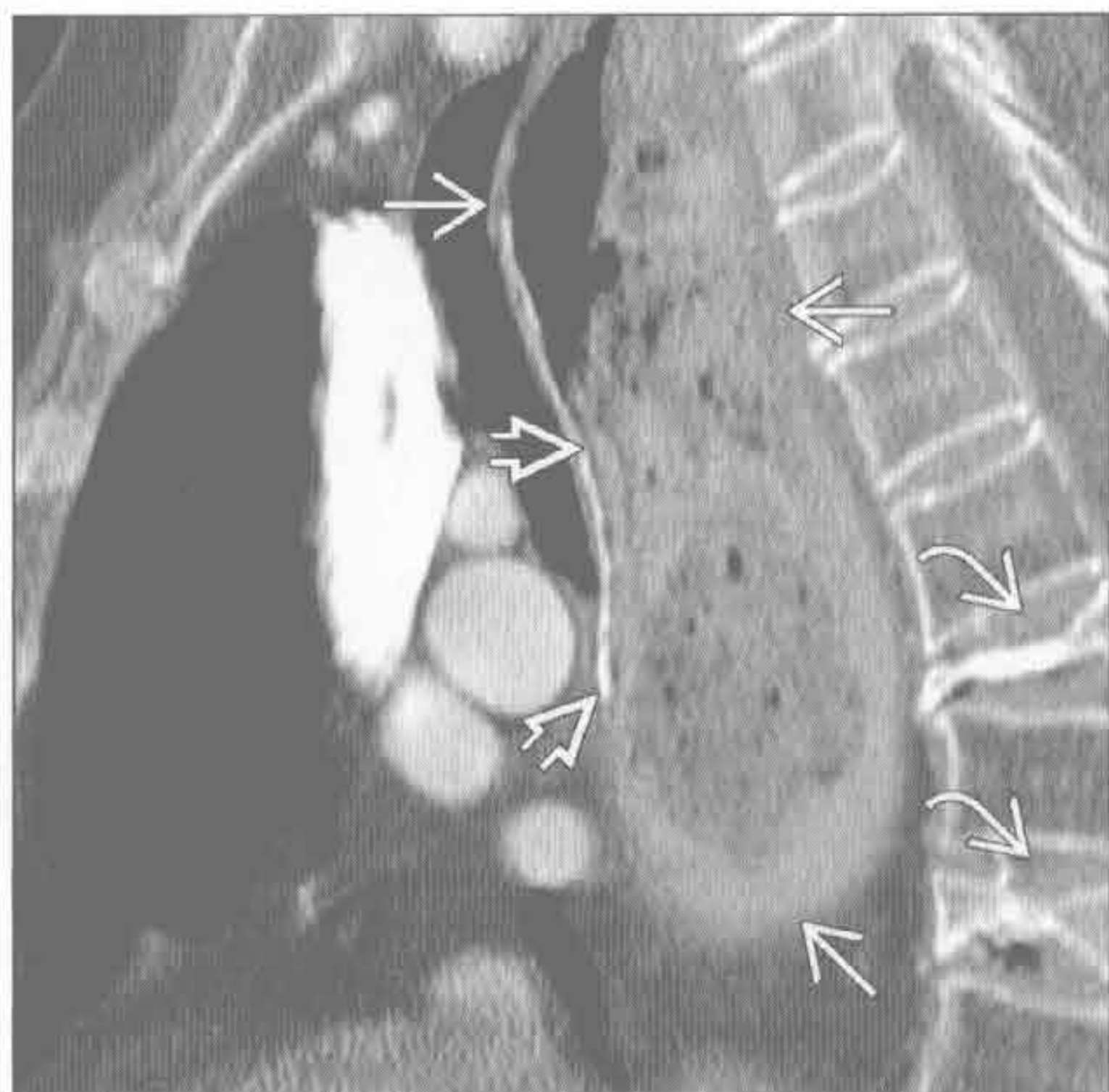
纵隔淋巴结肿大

（右）65 岁男性，慢性淋巴细胞白血病患者，横断位增强 CT 示增大的淋巴结 \Rightarrow



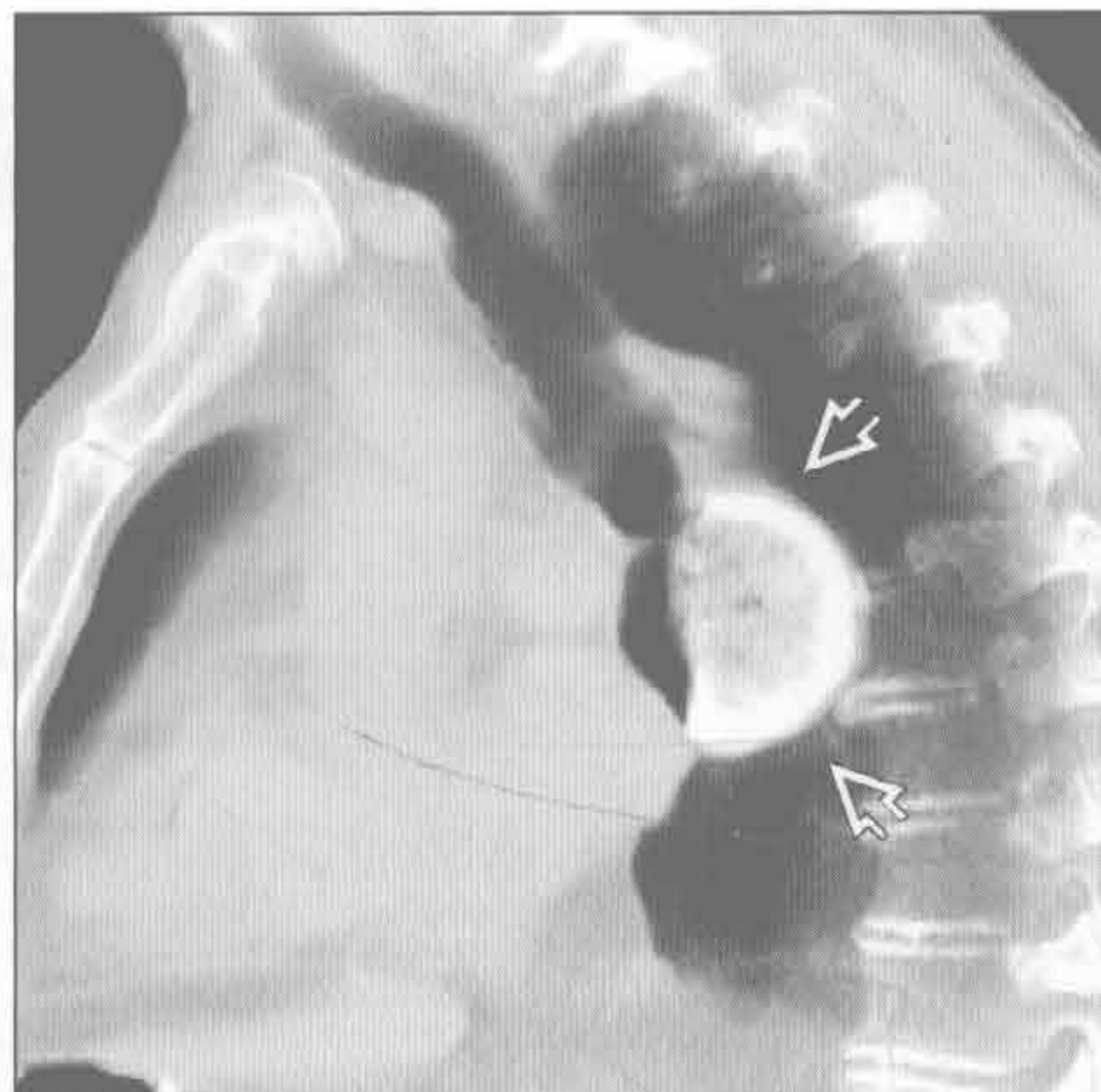
食管术后状态

（左）食管术后。增强 CT 矢状位重建示中纵隔一轻度扩张的胃代食管 \Rightarrow 。可见胃吻合线的位置 \Rightarrow 和塌陷的骨质疏松的椎体 \Rightarrow



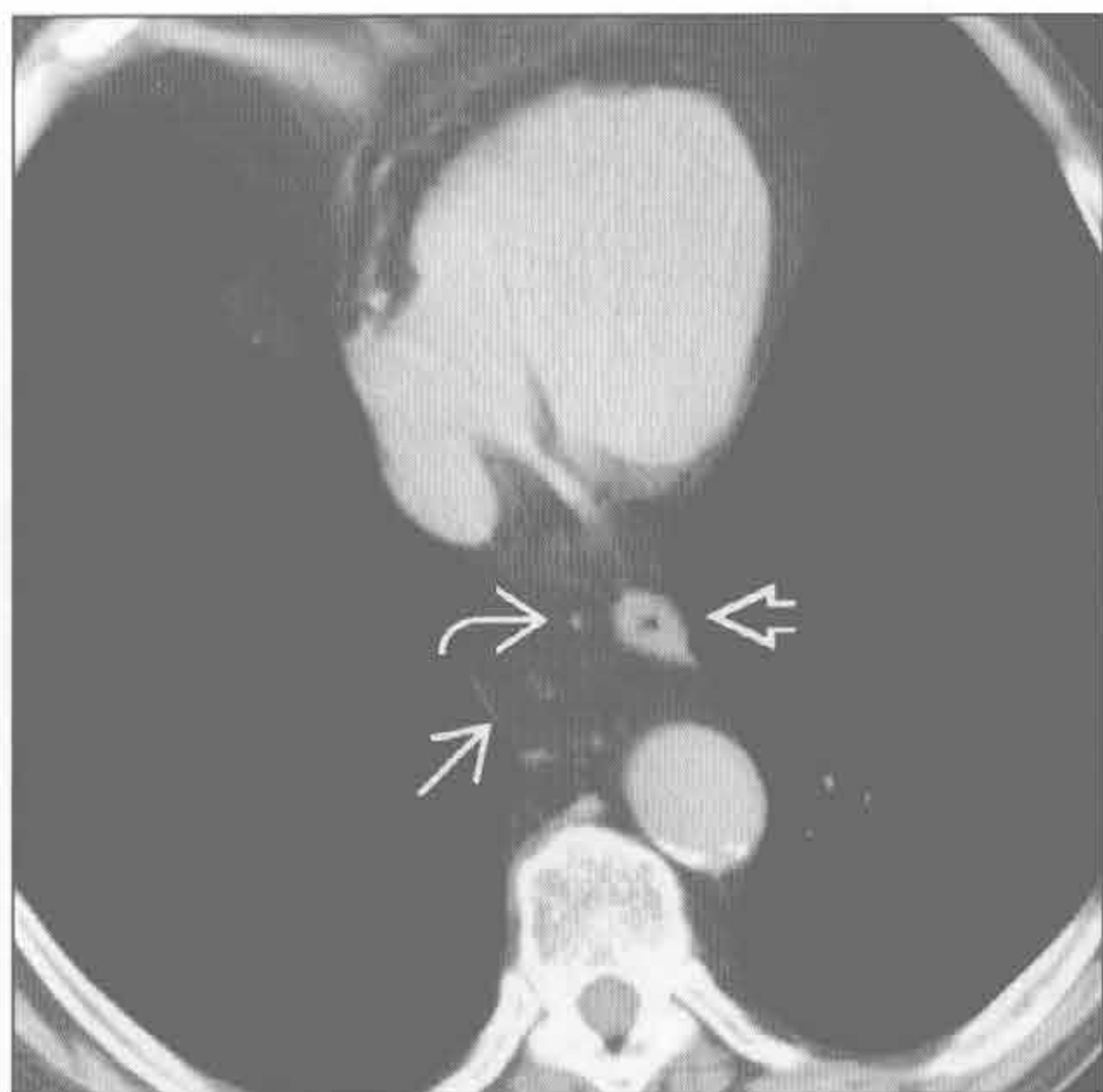
膨出型食管憩室

（右）老年患者，伴吞咽困难和口臭。增强 CT 矢状位重建示膈上大憩室 \Rightarrow ，含造影剂和残留的食物。常存在食管运动功能障碍



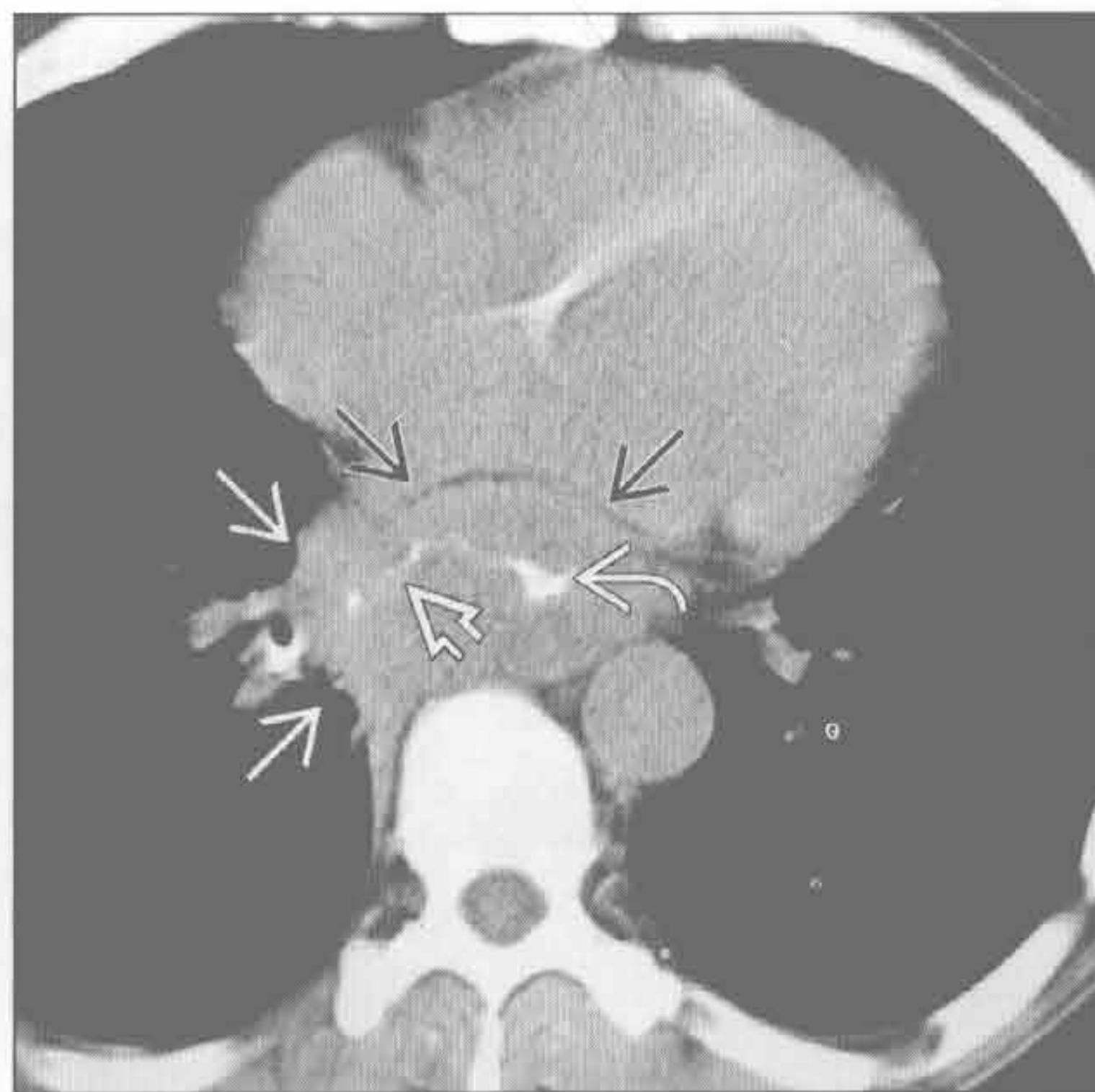
食管周围网膜疝

（左）横断位增强 CT 示食管远端 \Rightarrow 周围网膜疝 \Rightarrow 。见网膜内小血管 \Rightarrow



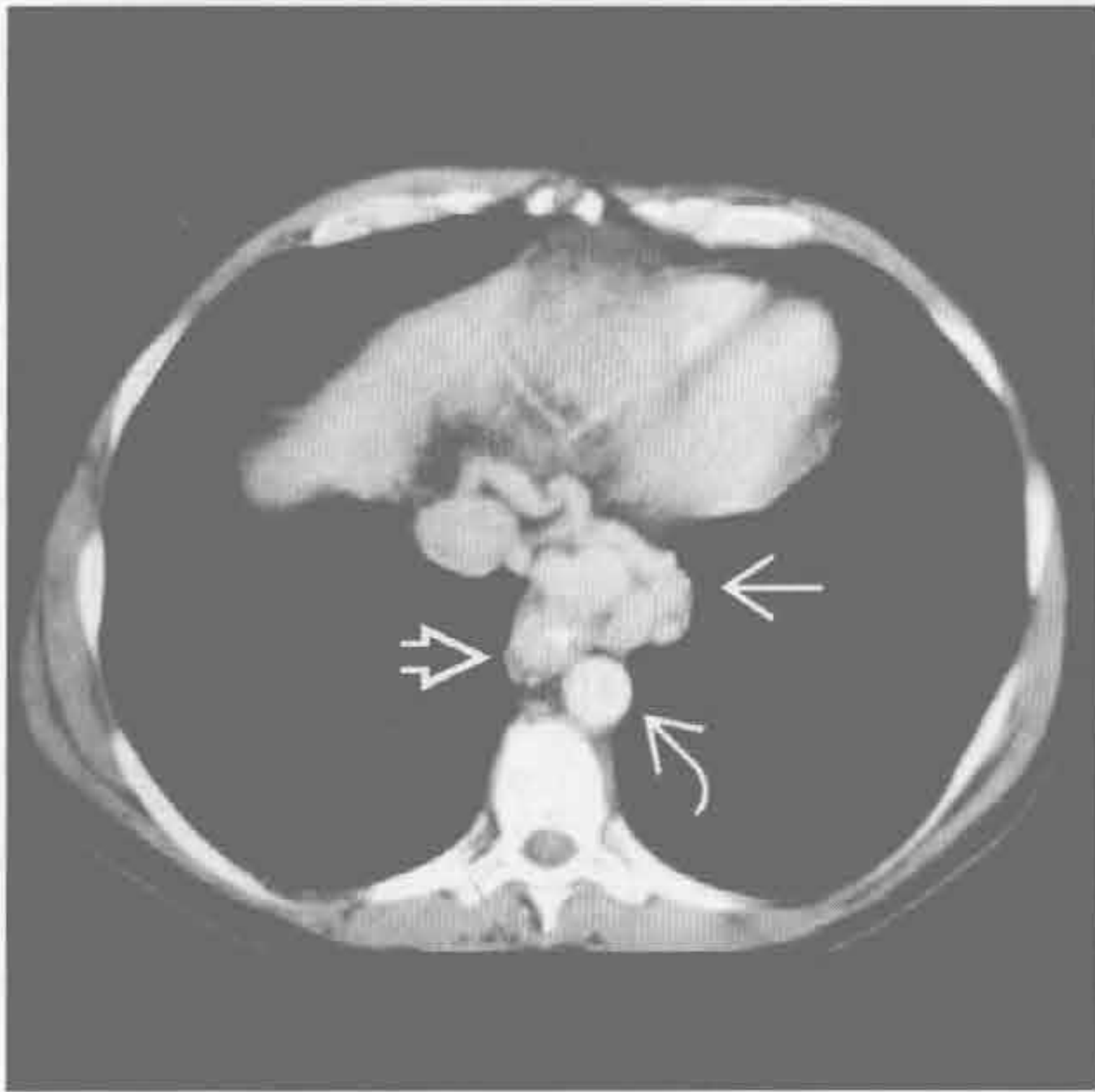
食管穿孔

（右）横断位平扫 CT 示心后大肿块 \Rightarrow 伴食管远端管腔狭窄 \Rightarrow ，为浸润性食管癌的特征性表现。造影剂局部外渗 \Rightarrow 提示穿孔/瘘管形成。另可见纵隔内食管旁炎性软组织肿块 \Rightarrow

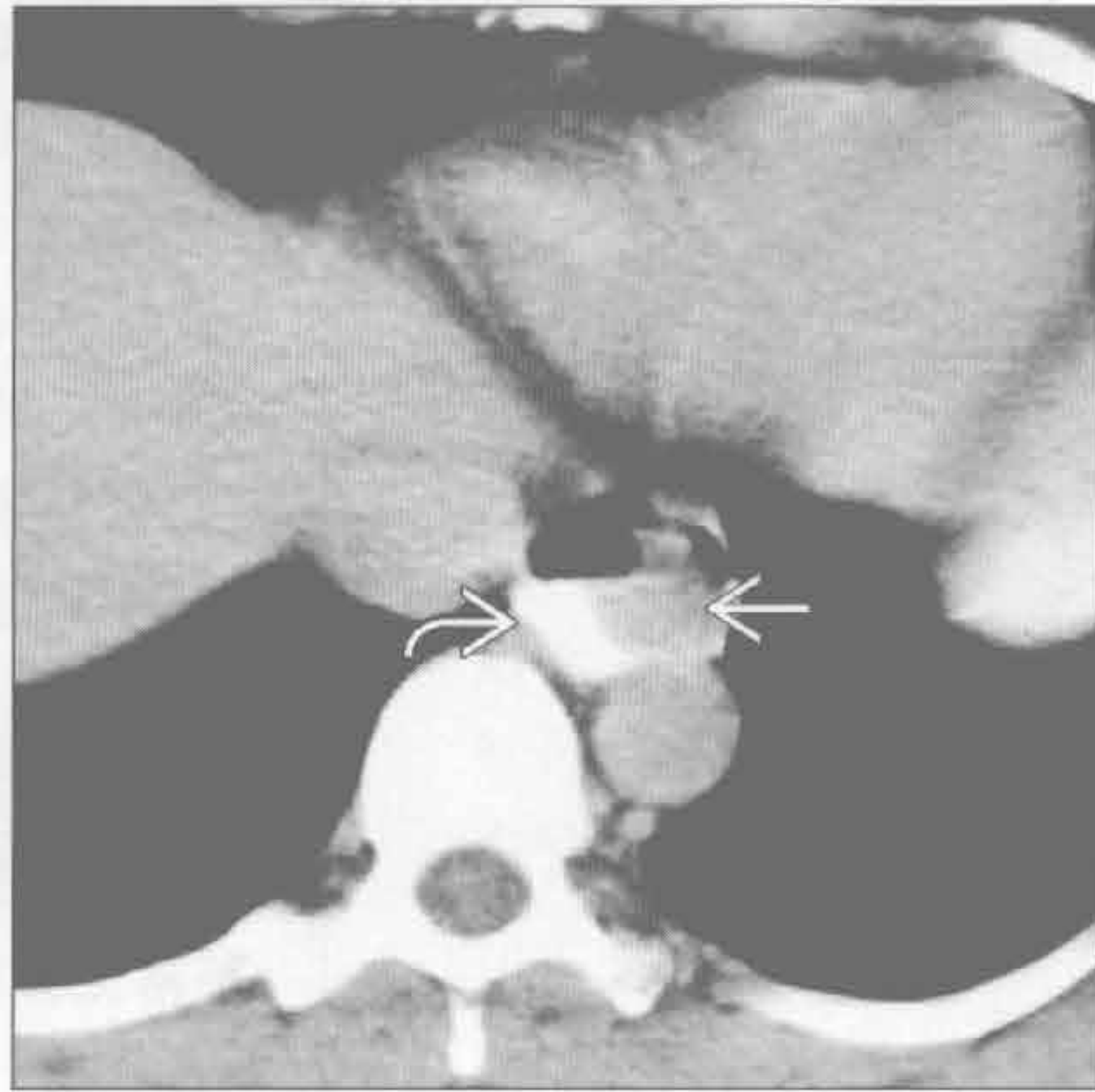


心后肿块

食管旁静脉曲张



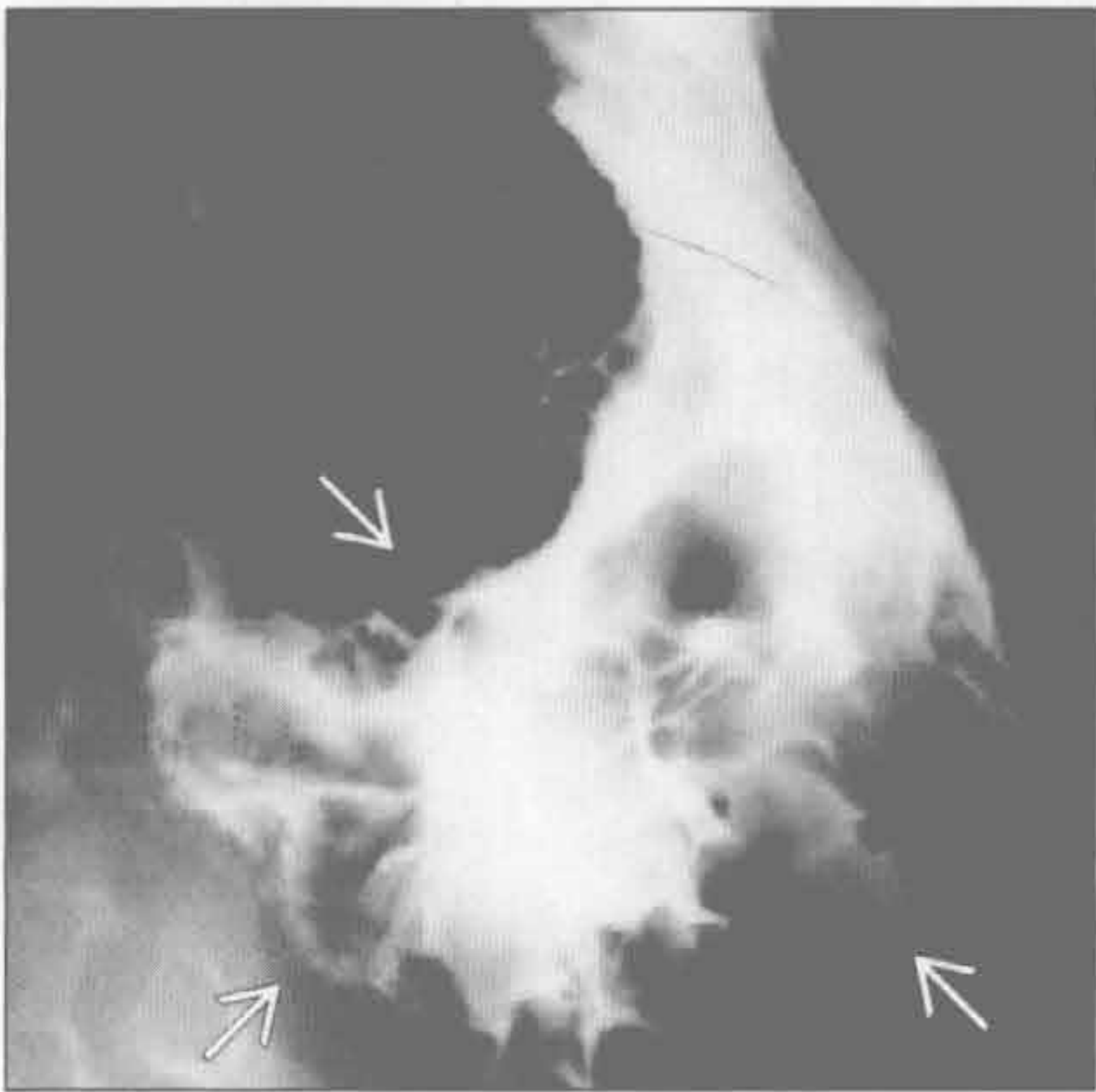
良性食管肿瘤



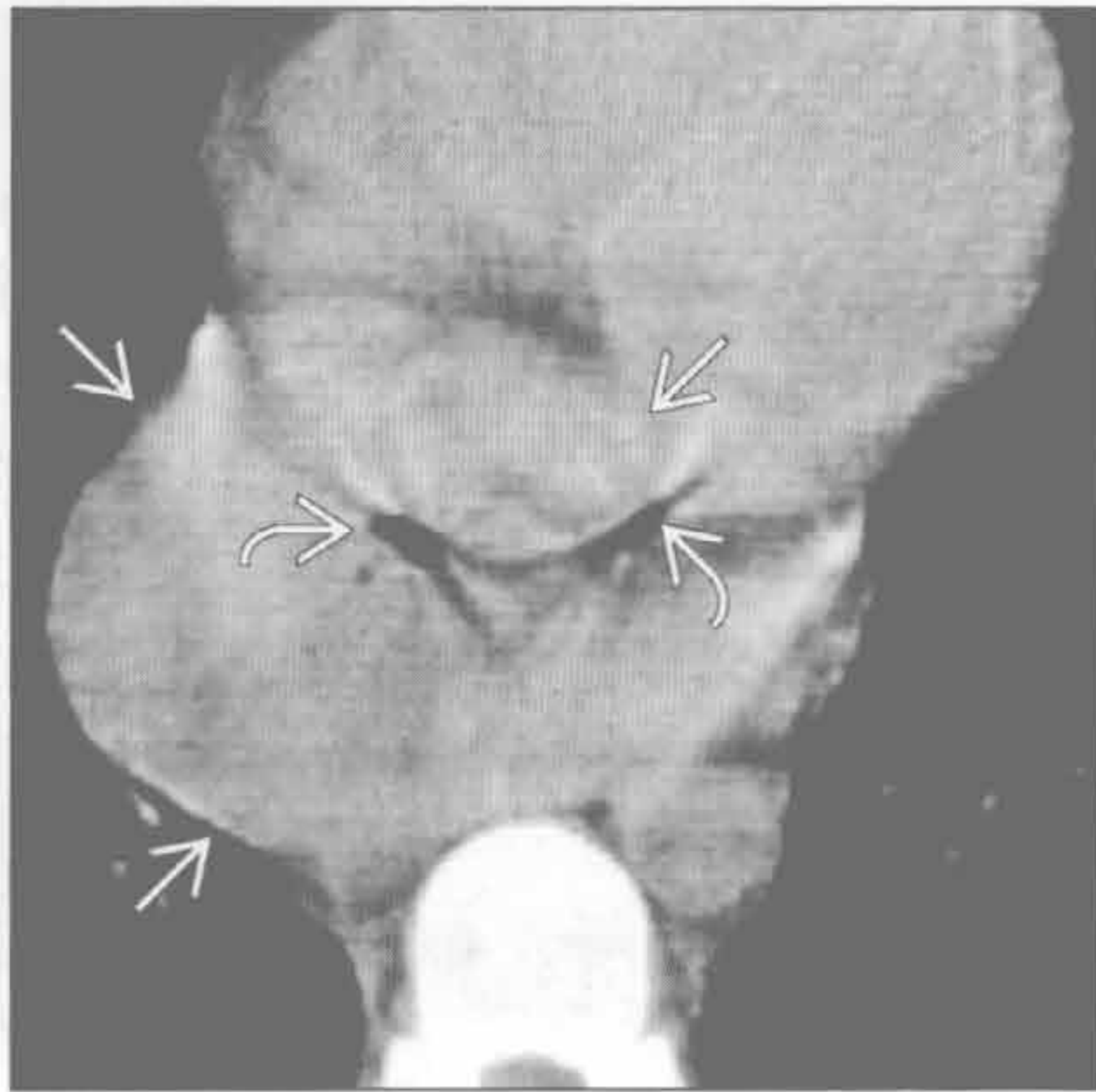
(左) 58岁男性, 上消化道出血。横断位增强CT示多发扩张强化的大的食管旁静脉曲张 \Rightarrow , 位于食管左侧 \Rightarrow 、主动脉前方 \Rightarrow

(右) 中年男性, 消化不良。横断位平扫CT示食管远端 \Rightarrow 圆形软组织肿块 \Rightarrow 充填于管腔内。肿块经内镜摘除, 证实为良性平滑肌瘤

原发性食管淋巴瘤



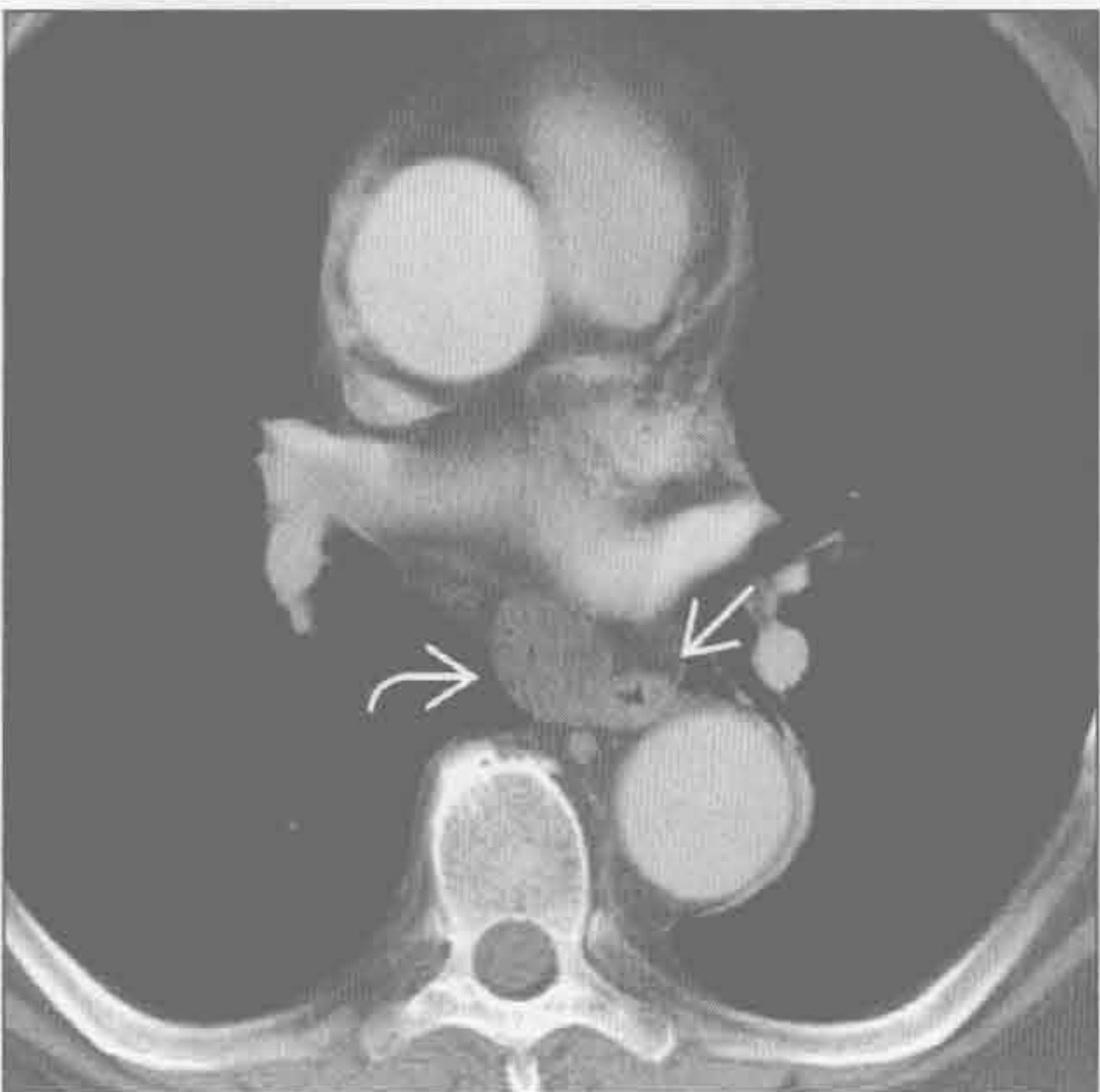
原发性食管淋巴瘤



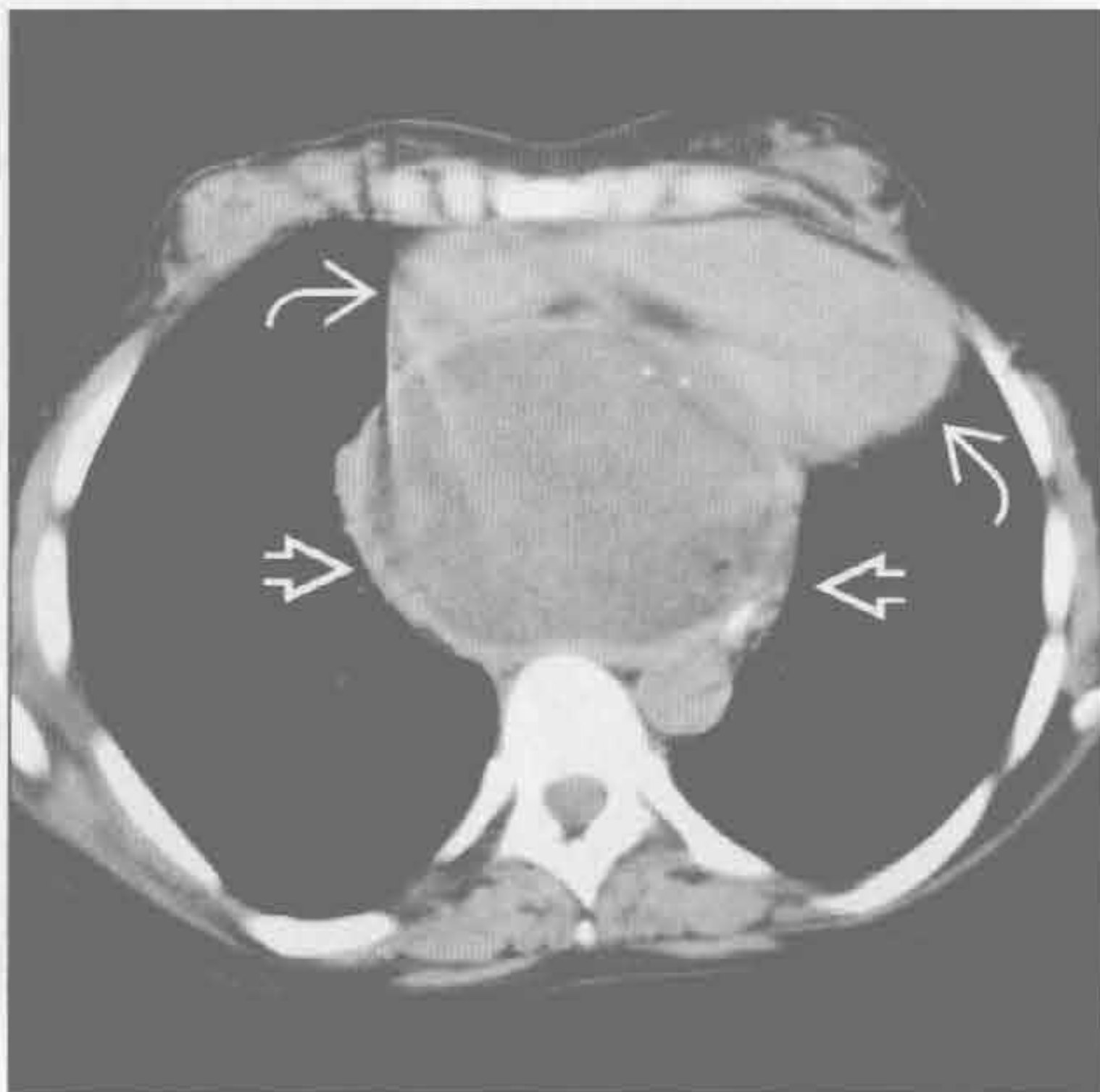
(左) 30岁男性艾滋病患者。正位食管造影示食管下1/3处溃疡性大肿块, 病变主要位于黏膜下 \Rightarrow 。患者诉3周以来逐渐加重的胸骨后疼痛、吞咽困难、呕吐和轻度呕血

(右) 与左图为同一患者。横断位平扫CT示食管下段大团块 \Rightarrow , 伴中央含气溃疡 \Rightarrow

食管囊肿



纵隔胰腺假性囊肿



(左) 横断位增强CT示边缘光滑的单房囊肿, 呈典型水样密度 \Rightarrow 。其部位邻近食管, 有特征性 \Rightarrow

(右) 34岁女性, 先前有胰腺炎病史, 横断位增强CT示囊性大肿块, 囊壁光滑 \Rightarrow , 使心脏移位和受压 \Rightarrow (感谢 N. Müller 博士提供图片)

鉴别诊断

常见

- Bochdalek 疝
- 主动脉瘤
- 类脂性肺炎
- 叶内型肺隔离症
- 左下叶萎陷

不常见

- 食管静脉曲张
- 食管旁疝
- 神经鞘膜肿瘤
- 交感神经节肿瘤
- 脊柱旁脊膜膨出
- 食管囊肿

罕见（但重要）

- 髓外造血
- 食管撕裂

重要信息

鉴别诊断要点

- 助记符：MASS IN LEFT CV
 - 脊膜膨出（脊柱旁侧膨出）（M）、动脉瘤（A）、肺隔离症（S）、交感神经节肿瘤（S）
 - 腹内容物（疝）（I）、神经鞘膜肿瘤（N）
 - 类脂性肺炎（L）、髓外造血（E）、前肠畸形（食管囊肿）（F）、创伤（食管撕裂）（T）
 - 萎陷（左下肺）（C）、静脉曲张（V）

常见诊断的有用线索

- Bochdalek 疝
 - 自后内侧胸腹膜裂孔疝出
 - 表现取决于疝内容物和肠管内是否存在气体
 - 成人：66%左侧，33%右侧；15%双侧
- 主动脉瘤
 - 降主动脉瘤的原因可为动脉硬化、夹层、真菌或胸部钝挫伤（假性动脉瘤）
 - 弧形钙化提示动脉瘤
 - 如有左侧胸腔积液，需考虑破裂
- 类脂性肺炎
 - 吸入脂肪性或油性物质：动物或植物油、矿物油泻药、脂性鼻滴剂和液体石蜡
 - 慢性实变伴低密度区（-150 ~ -30 Hu）
 - 局限性实变常呈肿块样
 - 好发于下垂位置的肺段

- 叶内型肺隔离症
 - 肺隔离症为与正常肺分离的无功能肺组织
 - 血供来自一支体循环动脉，缺乏与支气管的正常沟通
 - 左侧（65%）持续的脊柱旁肿块，伴反复肺炎史
 - 肺内可含实性、液性和囊性成分（可有气-液平）
 - 发现体循环动脉供应肺部可诊断
- 左下叶萎陷
 - 肺后、内、下部萎陷；肺门下移
 - 脊柱旁三角形阴影遮盖膈肌内侧和降主动脉轮廓
 - 成人必须除外支气管内阻塞

不常见诊断的有用线索

- 食管静脉曲张
 - 继发于门静脉高压，最常见为肝硬化导致
 - 扩张的充满造影剂的血管，邻近食管壁
 - 动脉期可不强化
 - 相关异常：肝硬化、脾大
- 食管旁疝
 - 胃食管交界处位于膈下，胃底部位于胸腔内
 - 通常于食管前方及外侧凸出
 - 光滑的半圆形心后肿块，常含气体或气-液平
 - 可含口服的造影剂
- 神经鞘膜肿瘤
 - 神经纤维瘤或神经鞘瘤
 - 圆形后纵隔肿块
 - 哑铃形延伸至椎管内（10%）
 - 因脂肪或囊变而密度减低
 - 10%的神经鞘瘤有钙化
 - 强化不同
- 交感神经节肿瘤
 - 与年龄相关：神经母细胞瘤（< 3岁），节细胞神经母细胞瘤（3-10岁），节细胞神经瘤（> 10岁）
 - 副神经节瘤（肾上腺外嗜铬细胞瘤）起源于交感神经节
 - 常沿交感神经链出现
 - 狭长垂直的后纵隔肿块
 - 常显著强化
 - 约85%的神经母细胞瘤有钙化
- 脊柱旁脊膜膨出
 - 神经纤维瘤病I型中更常见，10%多发
 - 右侧多于左侧
 - 液性密度；与硬膜囊连续
 - 椎间孔增宽，脊柱侧弯常见

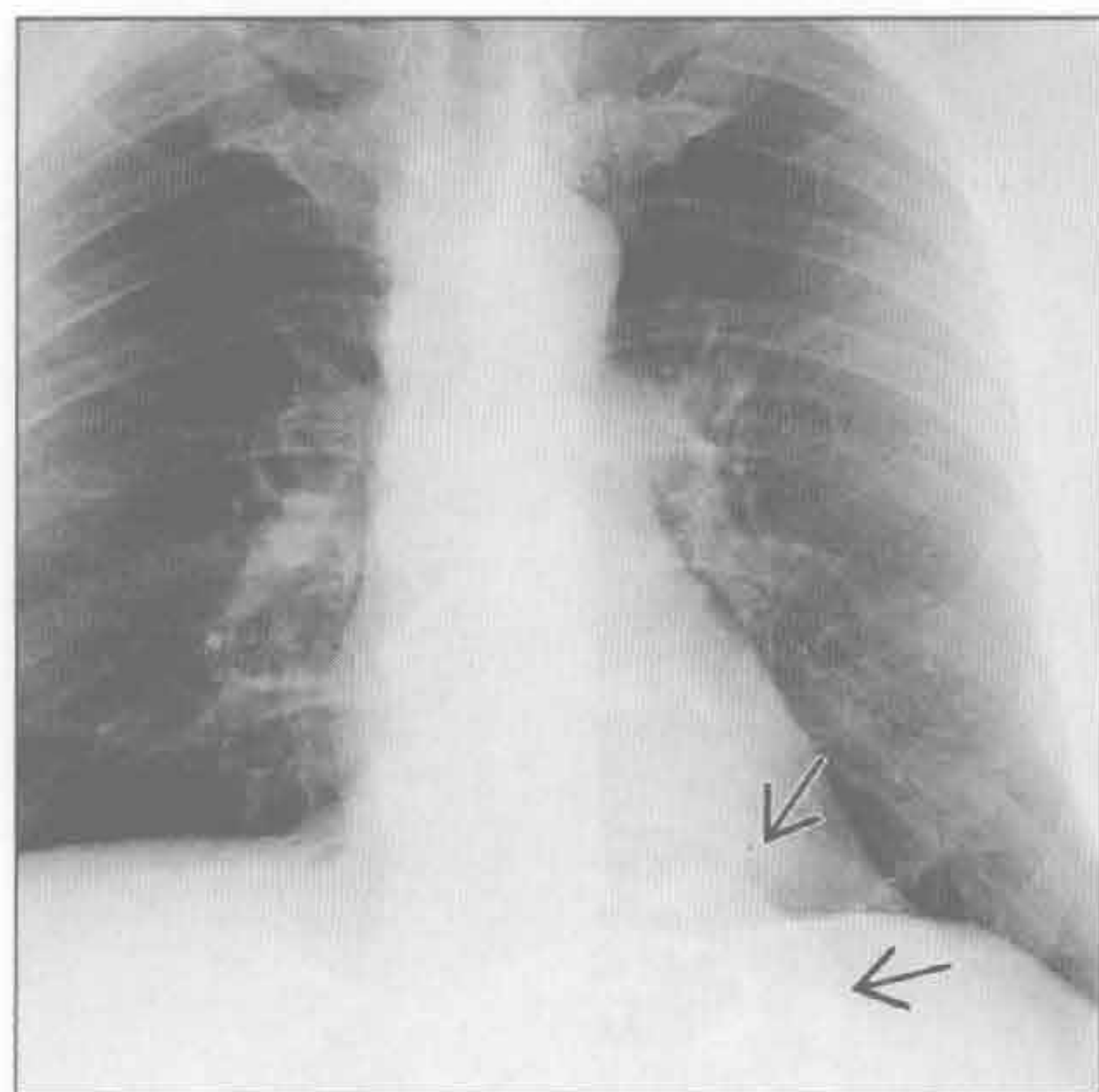
- 椎体常呈扇形
- 可出现外周边缘强化
- 食管囊肿
 - 前肠畸形：肺“芽”异常
 - 管状，垂直方向沿食管走行
 - 囊肿内容物通常为液体：可因黏液、血液或草酸钙内容物而密度增高
 - 常为右侧
 - 囊壁可较厚和钙化
 - 若形成溃疡进入食管或气道，则会有气-液平
 - 囊肿可含胃或胰腺组织，其可导致出血、溃疡形成或穿孔

罕见诊断的有用线索

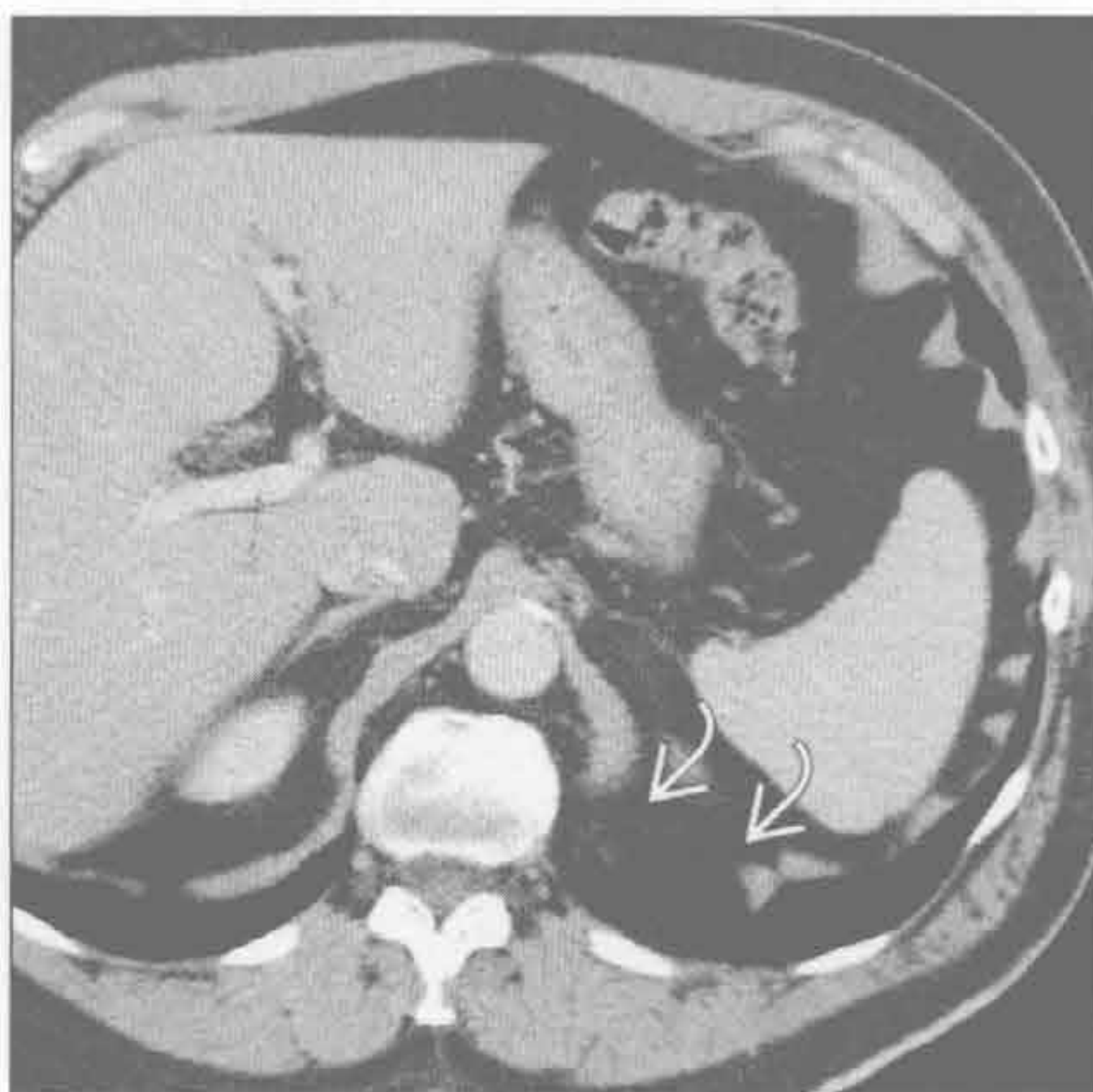
- 髓外造血
 - 与慢性贫血尤其是镰状细胞病和地中海贫血相关

- 多发分叶状后纵隔肿块，椎体常有粗大骨小梁（骨髓膨胀导致）
- 以椎体为中心
- 常含脂肪；无钙化
- 增强后会强化，常不均匀
- 食管撕裂
 - 病因：Boerhaave 综合征、仪器检查、胸部钝挫伤
 - 最常见部位：食管胃交界处以上 2 ~ 3 cm 的食管远端左侧壁
 - 左肋脊角气体（Naclerio 报道的 V 征）
 - 相关表现：食管周围积液、胸腔积液、左肺下叶内基底段实变或不张
 - 可有口服造影剂外渗

Bochdalek 疝



Bochdalek 疝



（左）正位 X 线片示边界清楚的左肋脊角肿块 \rightarrow 。肿块既不含气体又不含钙化

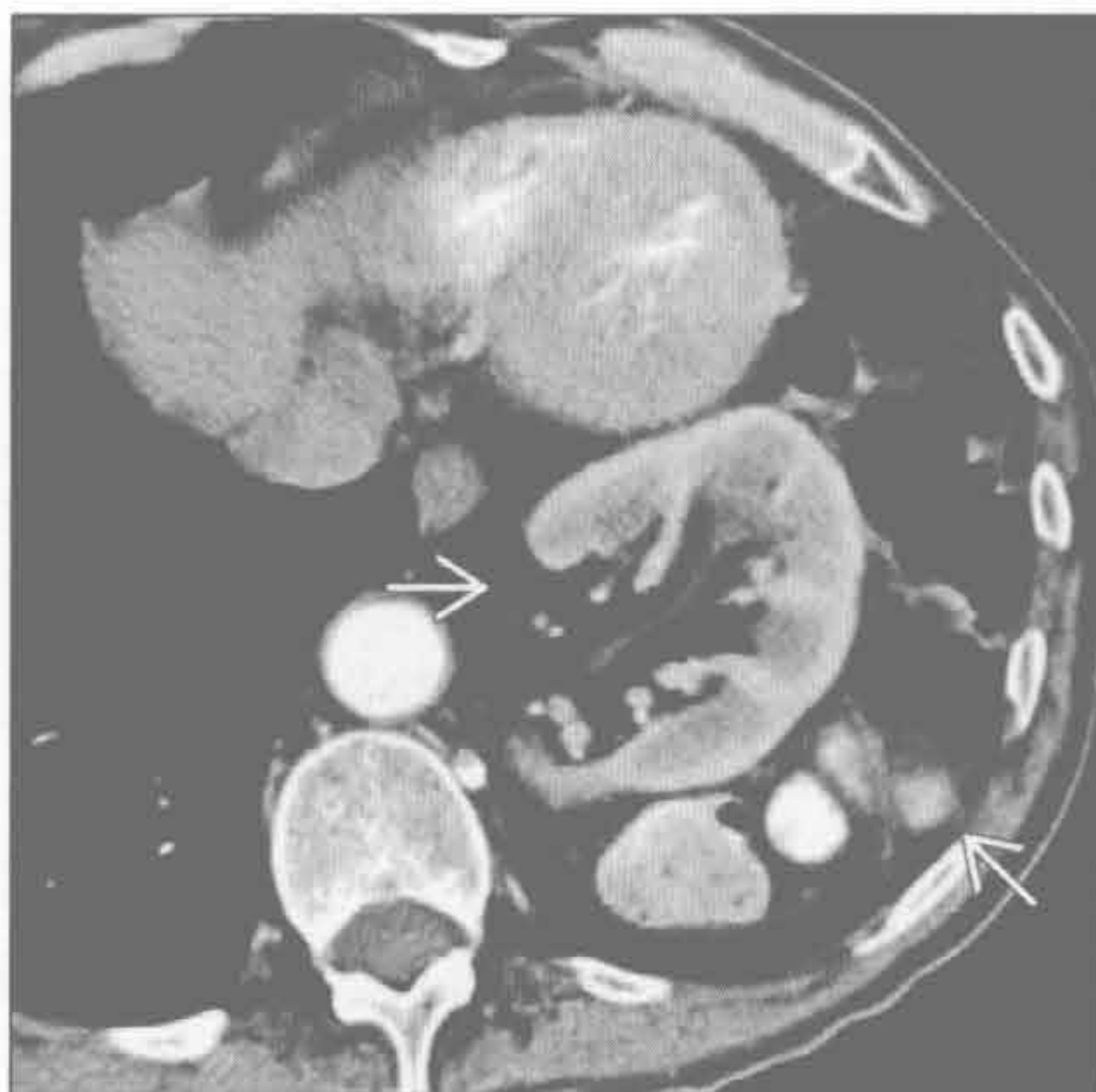（右）横断位增强 CT 示膈肌局限性不连续 \rightarrow ，伴脂肪自膈肌缺损处疝出

左肋脊角肿块

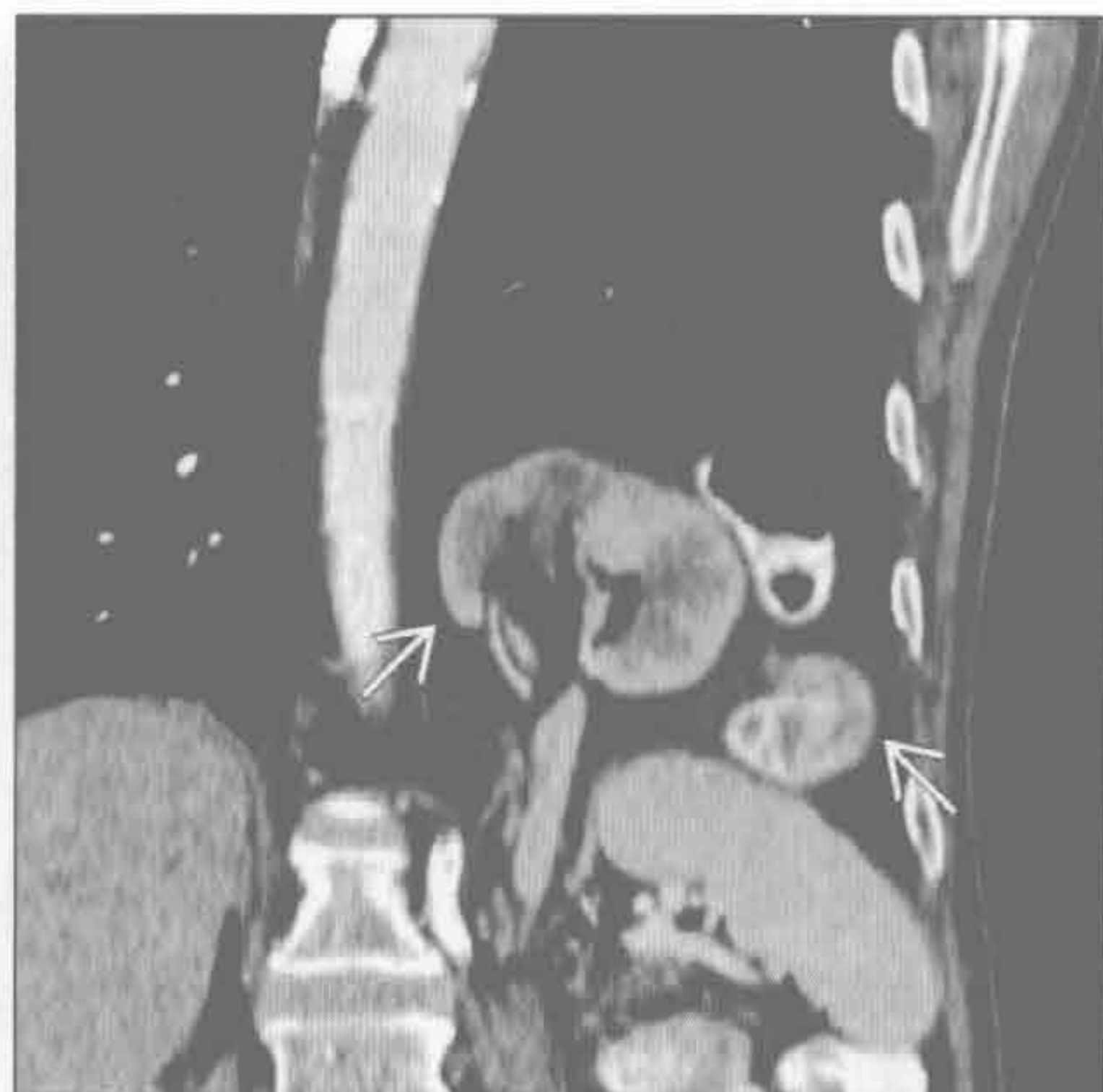Bochdalek 疝

(左) 横断位增强 CT 示左下胸内肠管和肾影 \Rightarrow 。膈疝在横断位图像上可能很难显现

(右) 增强 CT 冠状位重建示肠管和肾 \Rightarrow 自后内侧缺损处疝出。多数 Bochdalek 疝仅含脂肪，但可含肾或肠管。冠状位和矢状位重建对发现膈肌缺损很有用



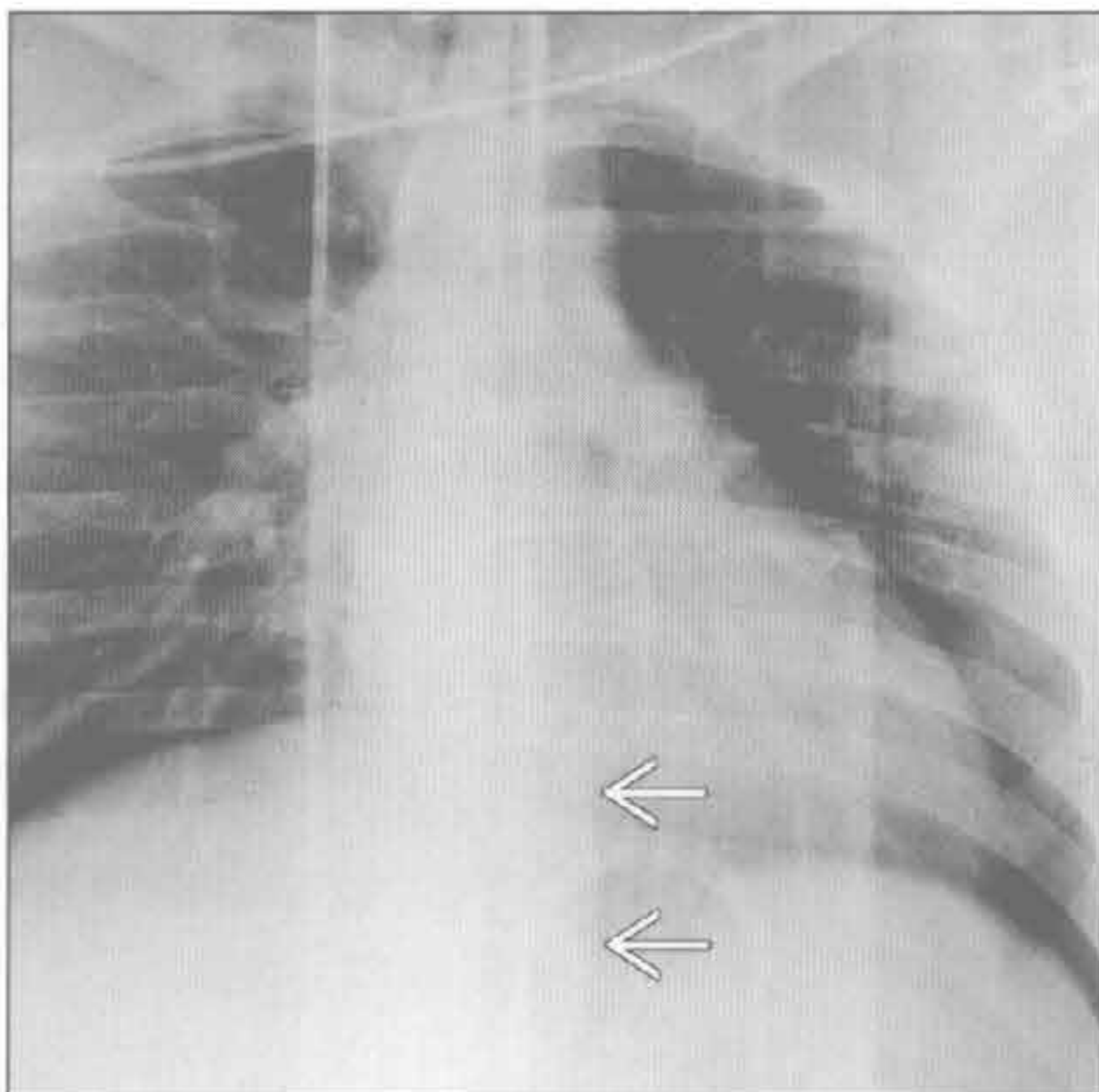
Bochdalek 疝



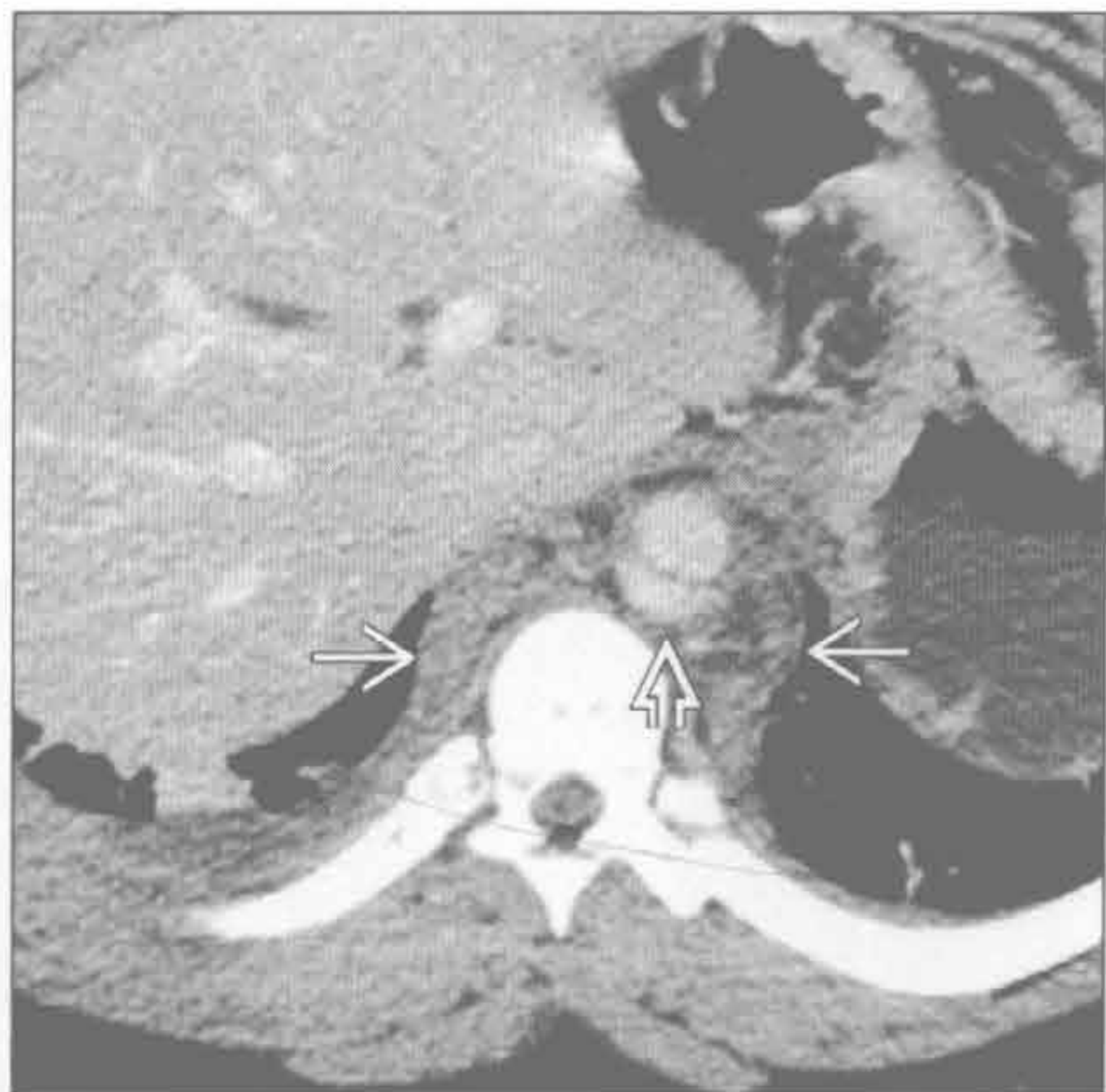主动脉瘤

(左) 前后位 X 线片示左肋脊角处脊柱旁线增宽 \Rightarrow 。患者摩托车撞击后于夹板上行仰卧位摄片

(右) 横断位增强 CT 示由水肿和横行内膜片 \Rightarrow 导致的脊柱旁增宽 \Rightarrow 。主动脉裂孔处的创伤性主动脉损伤伴假性动脉瘤形成是胸部钝挫伤的第 3 位常见部位，仅次于主动脉弓（峡部）和升主动脉



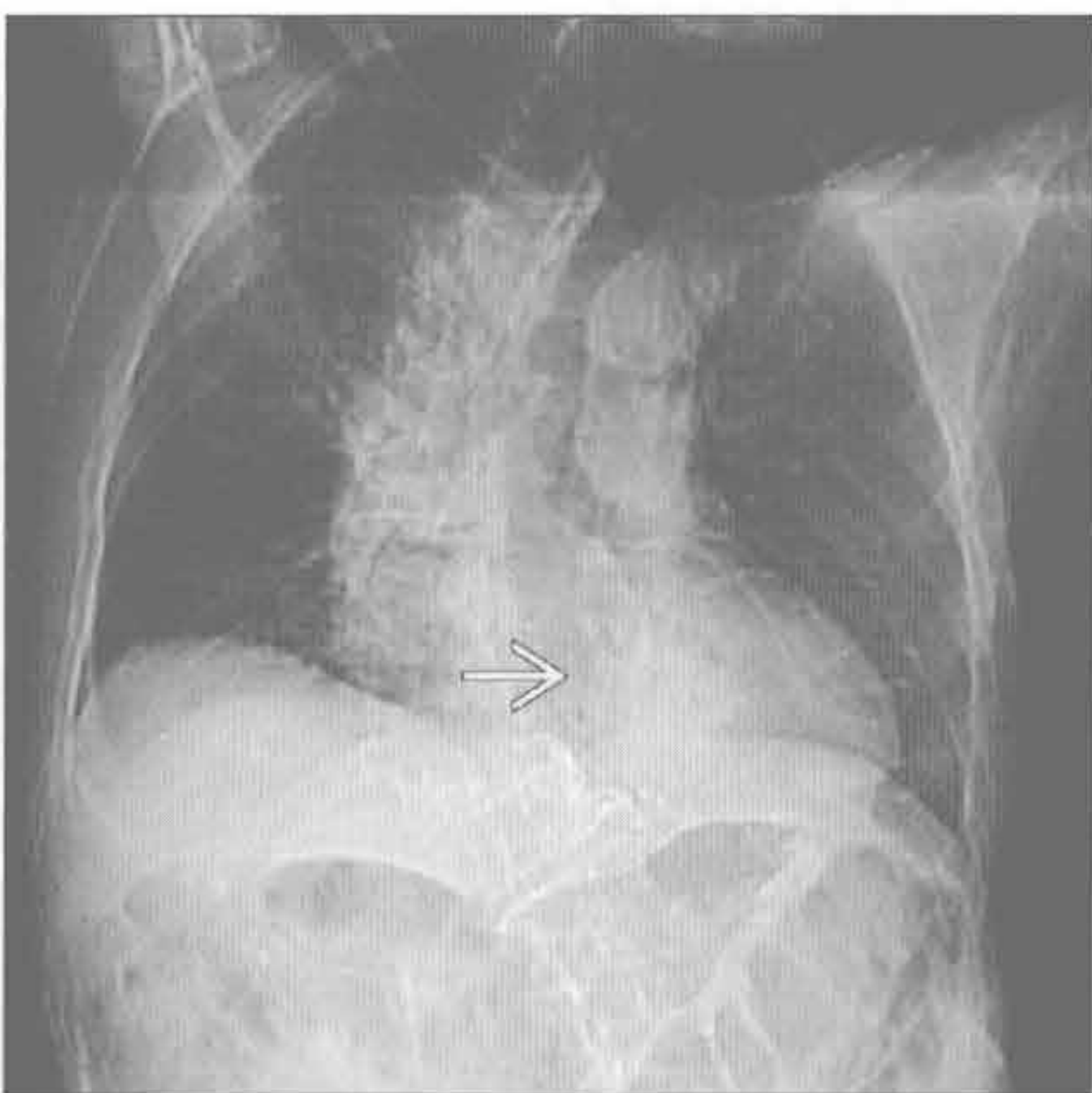
主动脉瘤



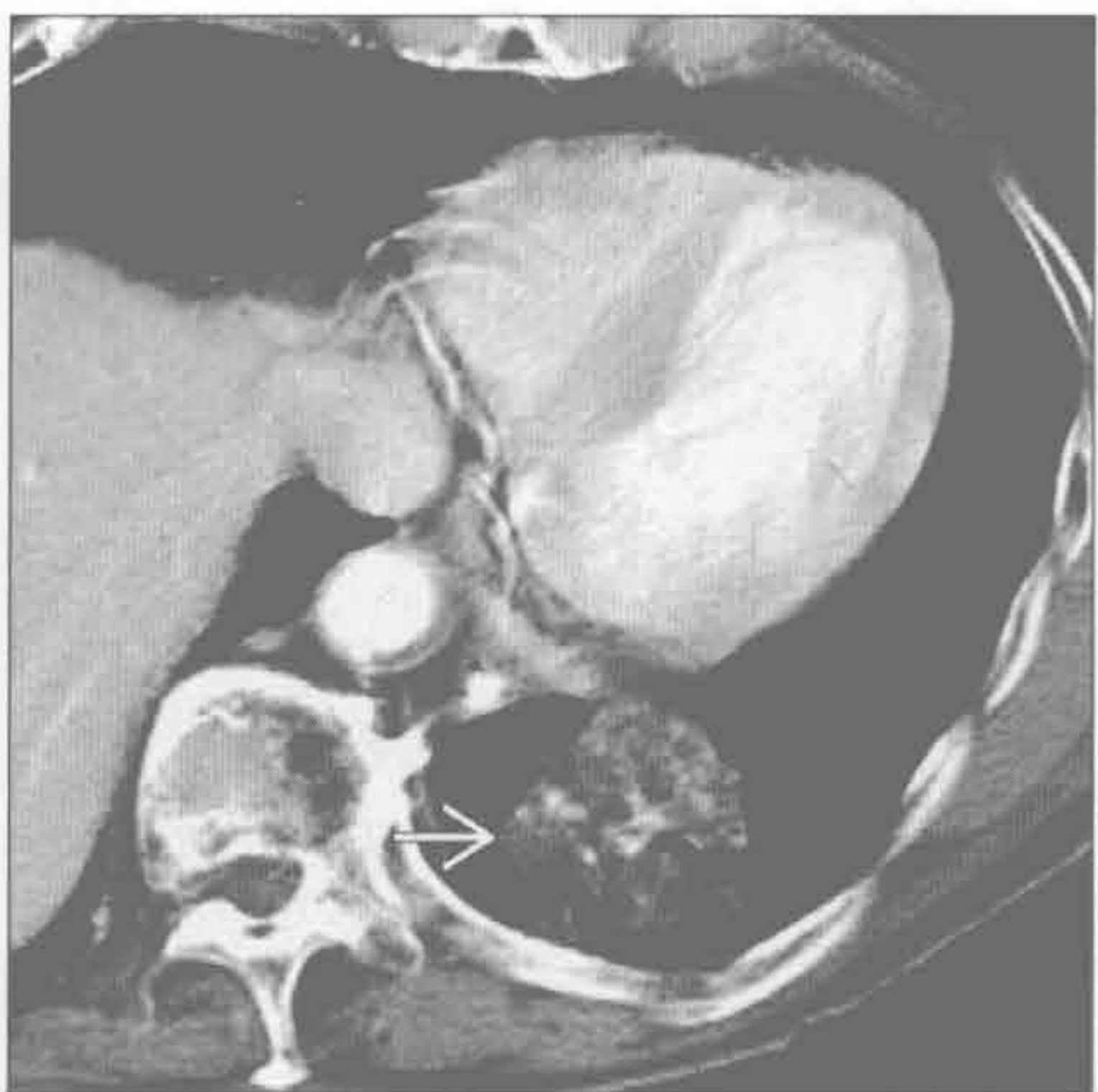
类脂性肺炎

(左) 老年女性。增强 CT 定位片示左肺下叶局部慢性实变 \Rightarrow 。患者曾因便秘每天服用矿物油

(右) 横断位增强 CT 示左肺下叶由类脂性肺炎导致的低密度含脂实变 \Rightarrow 。类脂性肺炎常为肿块样，并可含较高密度的软组织。患者常无症状

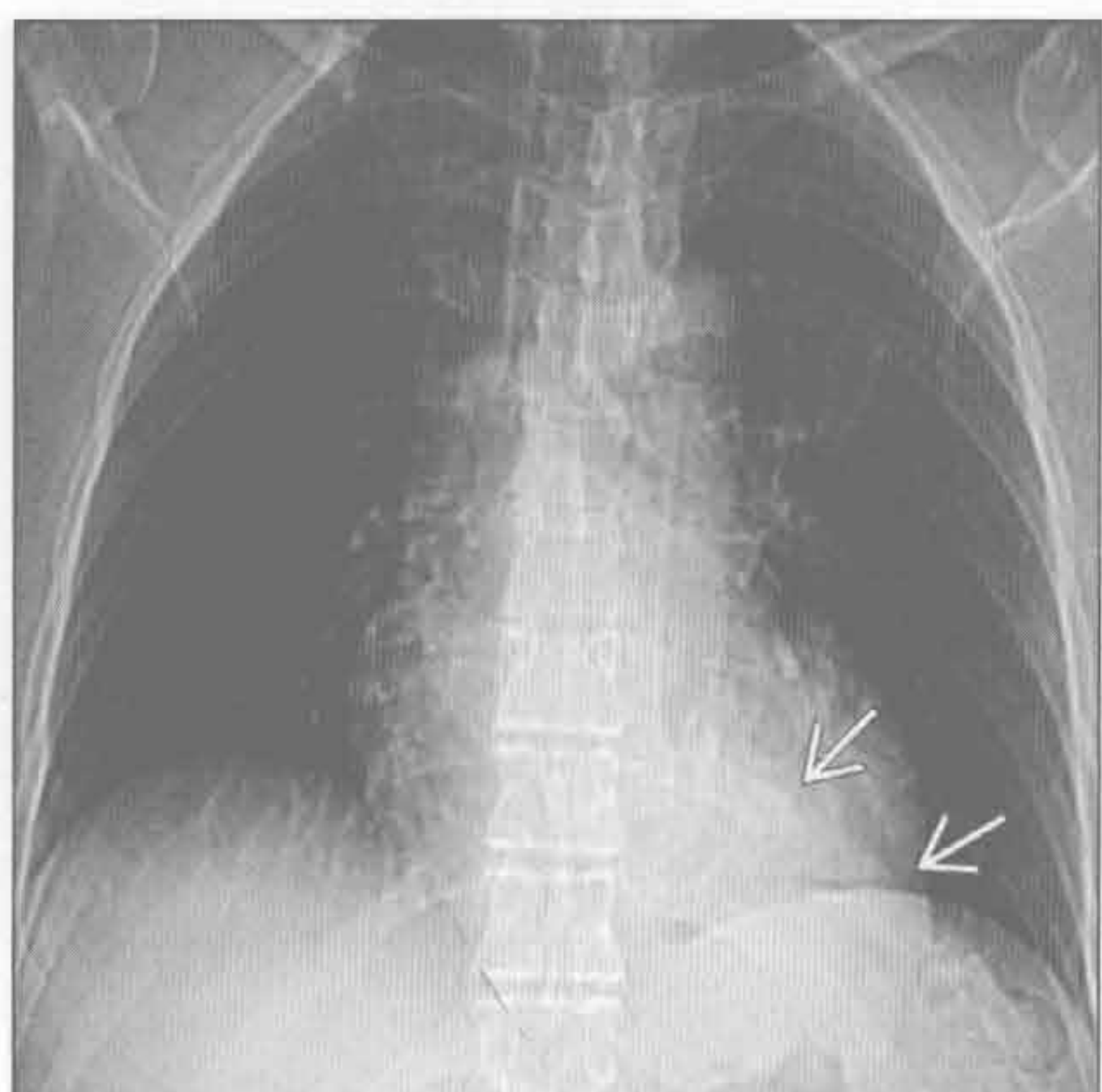


类脂性肺炎

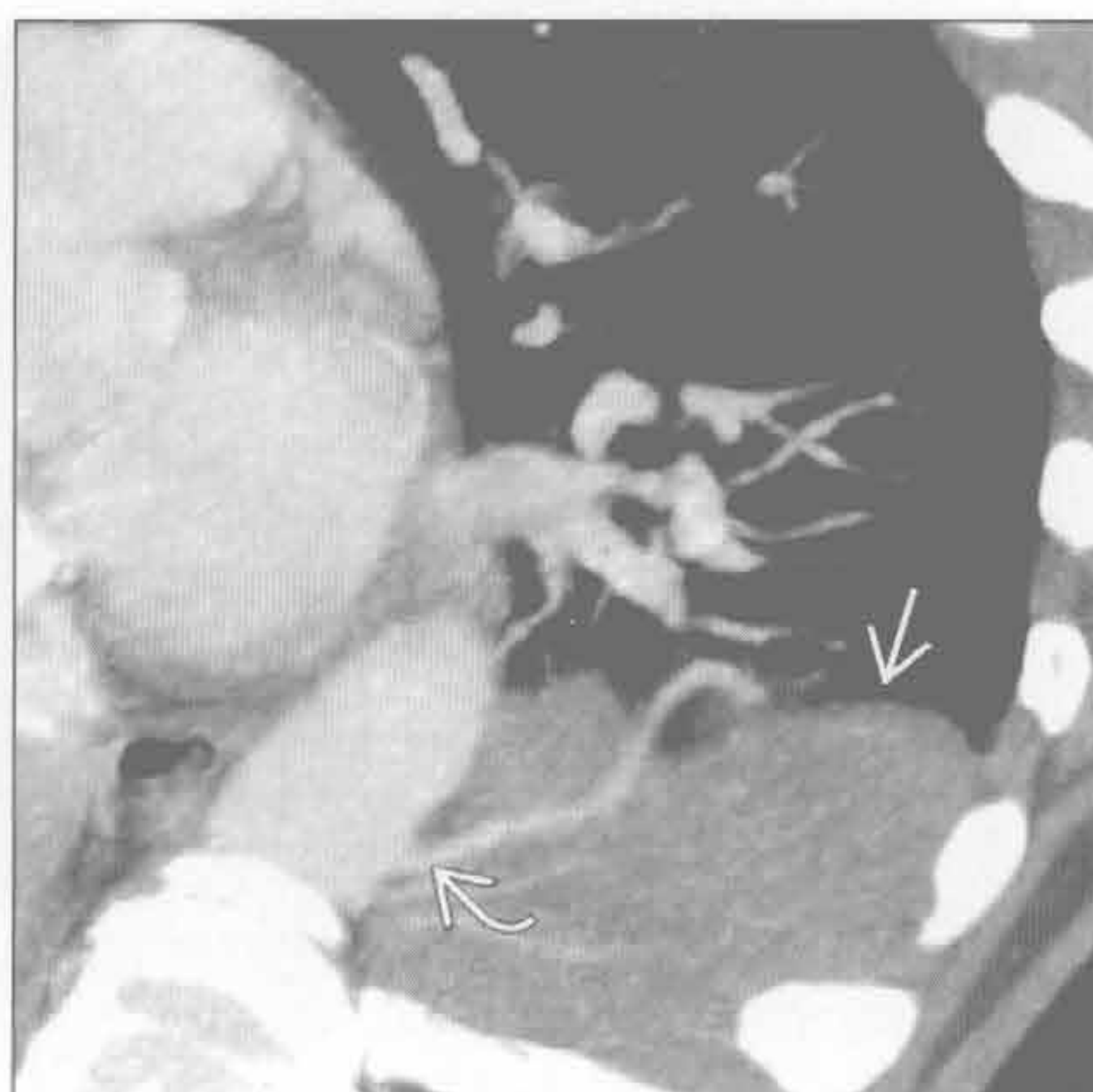

左肋脊角肿块

叶内型肺隔离症



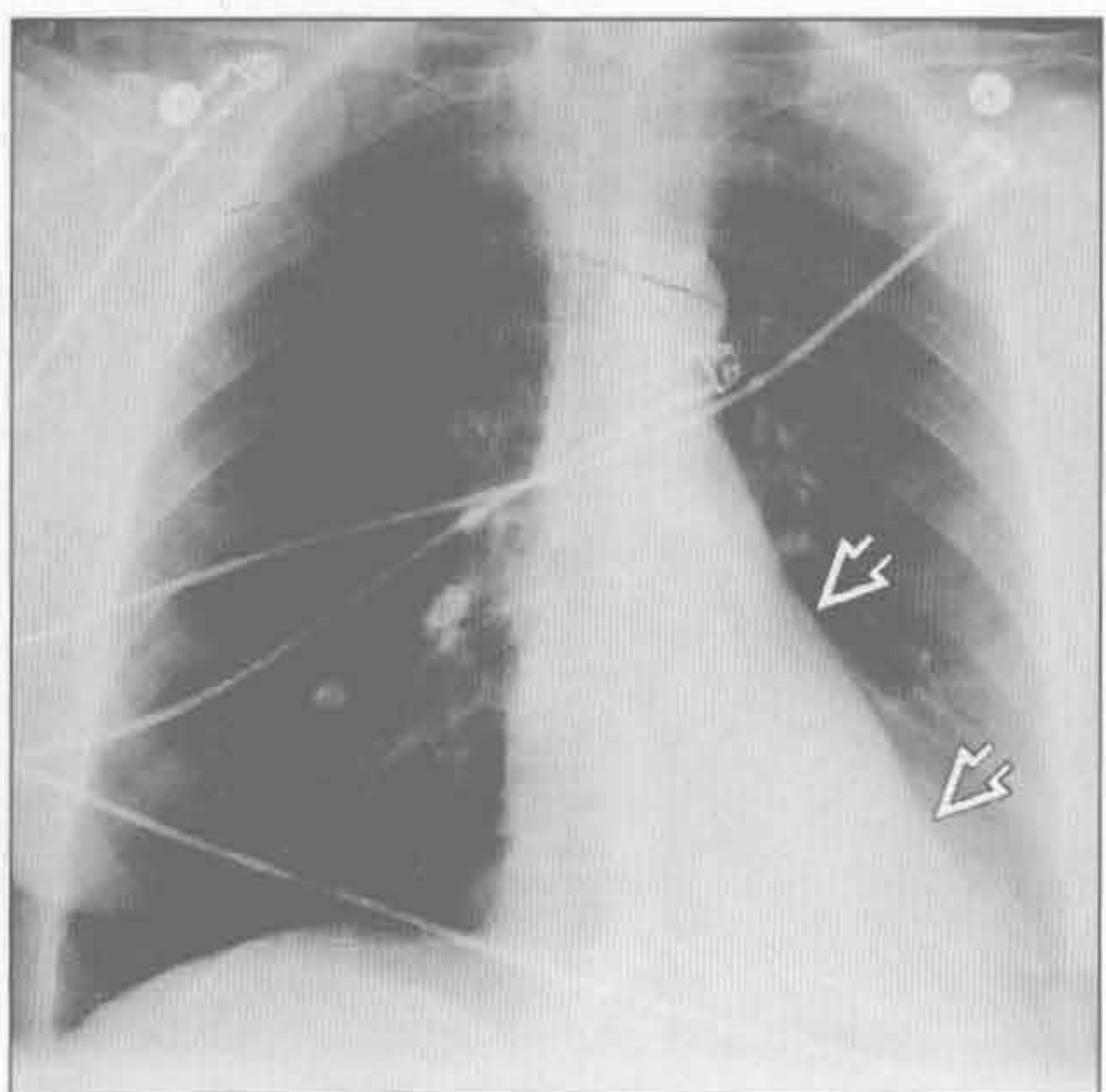
叶内型肺隔离症



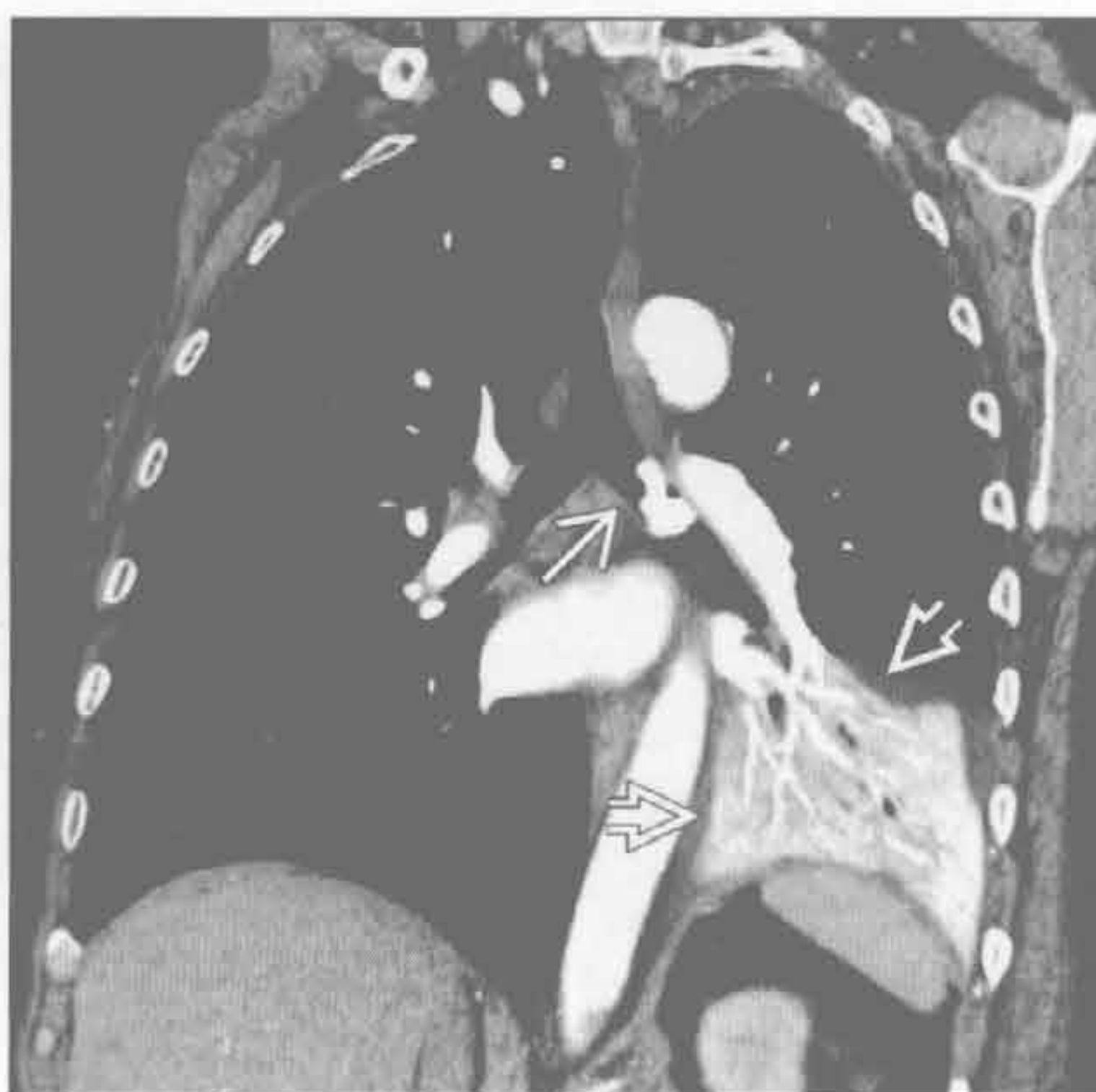(左) 正位 X 线片示边缘锐利的左肋脊角肿块 \Rightarrow ，投影于心后

(右) 横断位斜位 CTA MIP 重建图像示左肺下叶边界清楚的肿块样病变 \Rightarrow ，伴直接起自主动脉的滋养血管 \Rightarrow 。有多发小滋养动脉时，体循环动脉供血并不总能显示

左下叶萎陷



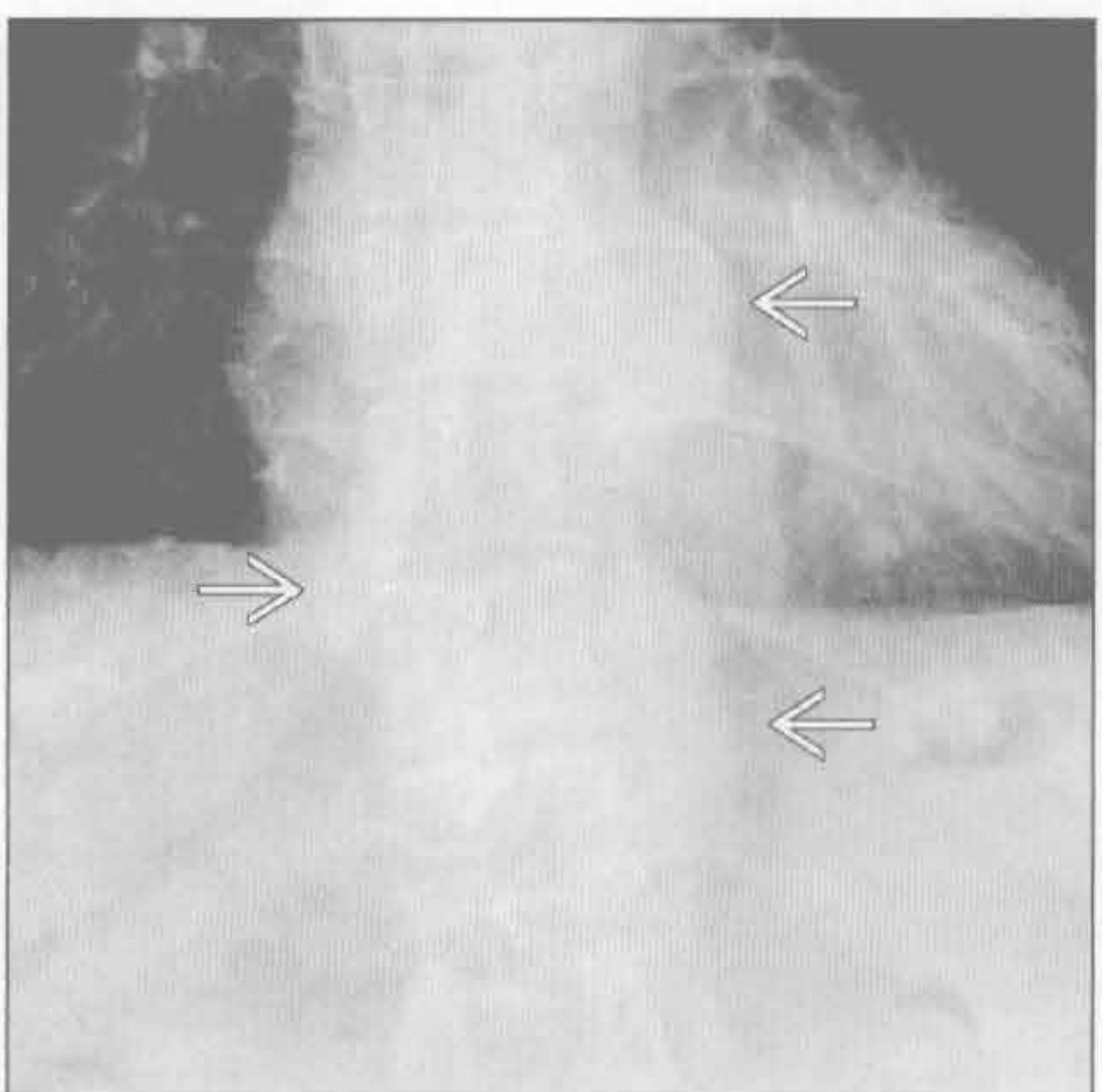
左下叶萎陷



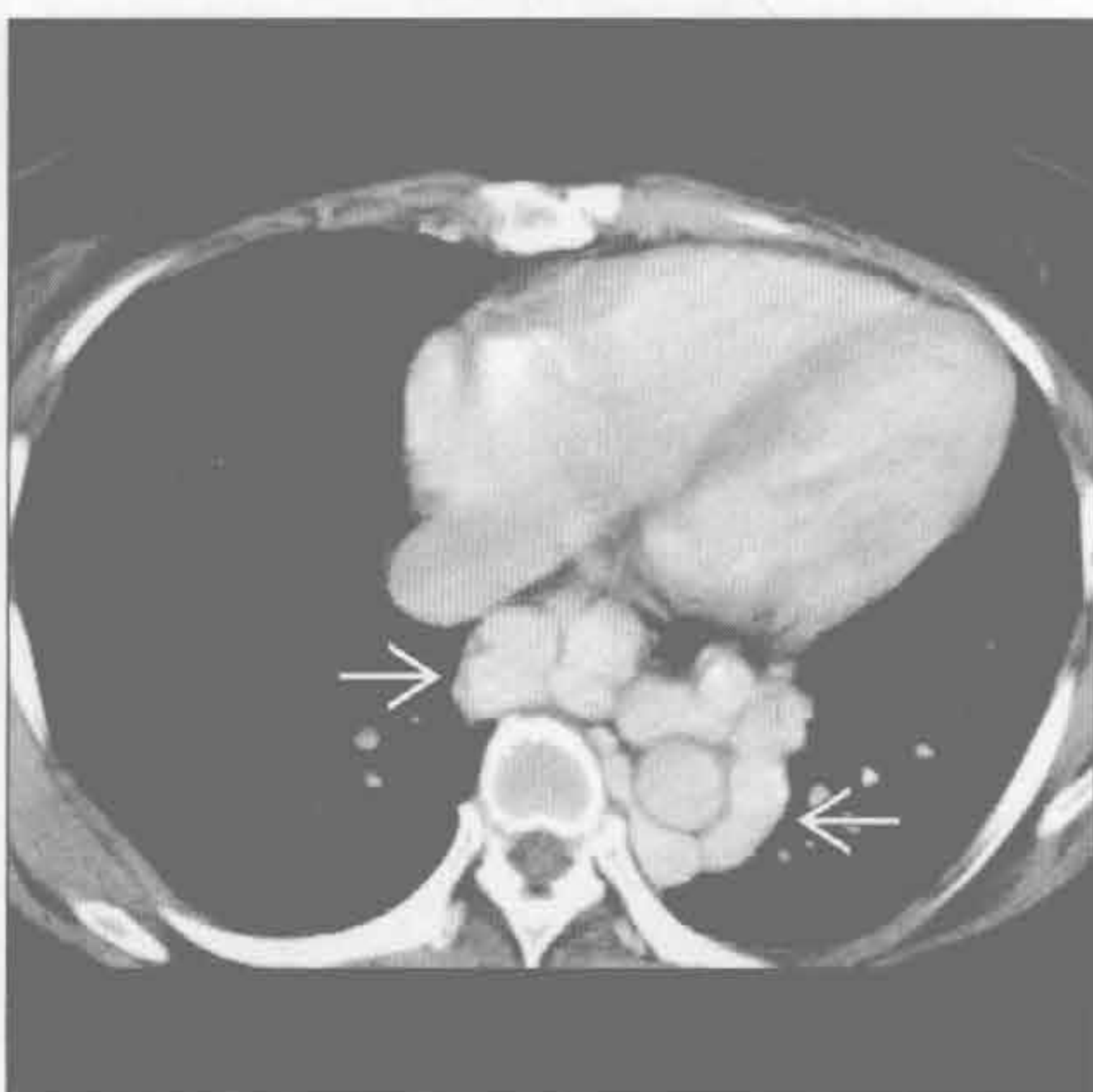
(左) 前后位 X 线片示三角形致密影位于左肋脊角 \Rightarrow ，遮盖左膈和降主动脉。左胸较右胸小

(右) 增强 CT 冠状位重建示异物 \Rightarrow 和萎陷的左肺下叶 \Rightarrow ，左膈抬高。支气管镜检查时除去了误吸的骨头

食管静脉曲张



食管静脉曲张



(左) 正位 X 线片示分叶状、边缘锐利的后纵隔肿块 \Rightarrow 。肿块与邻近椎体无连续关系

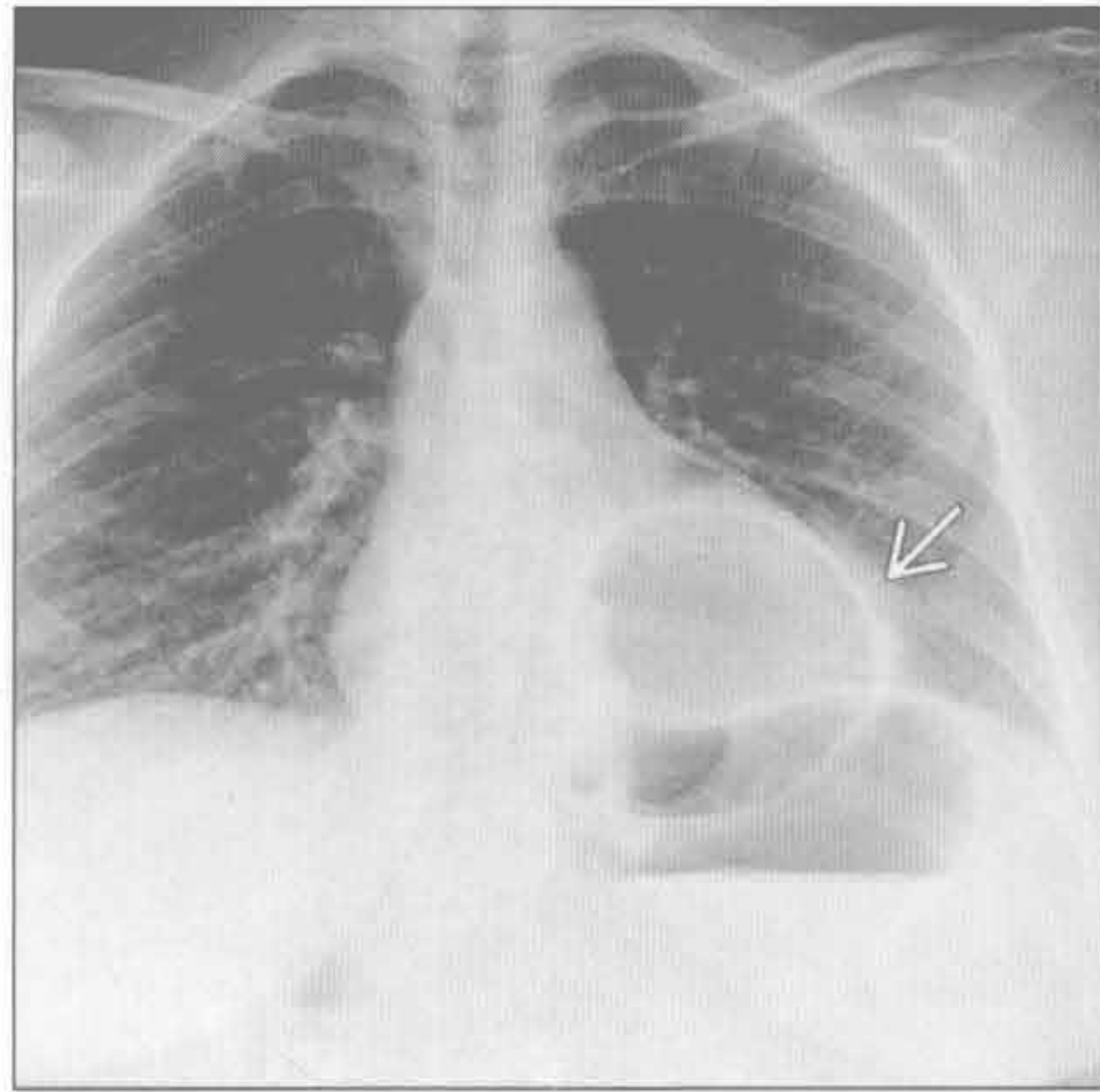
(右) 横断位增强 CT 示门静脉高压导致的多发扩张的静脉曲张 \Rightarrow 。造影剂充盈的静脉曲张与淋巴结或其他纵隔旁肿块鉴别开来

左肋脊角肿块

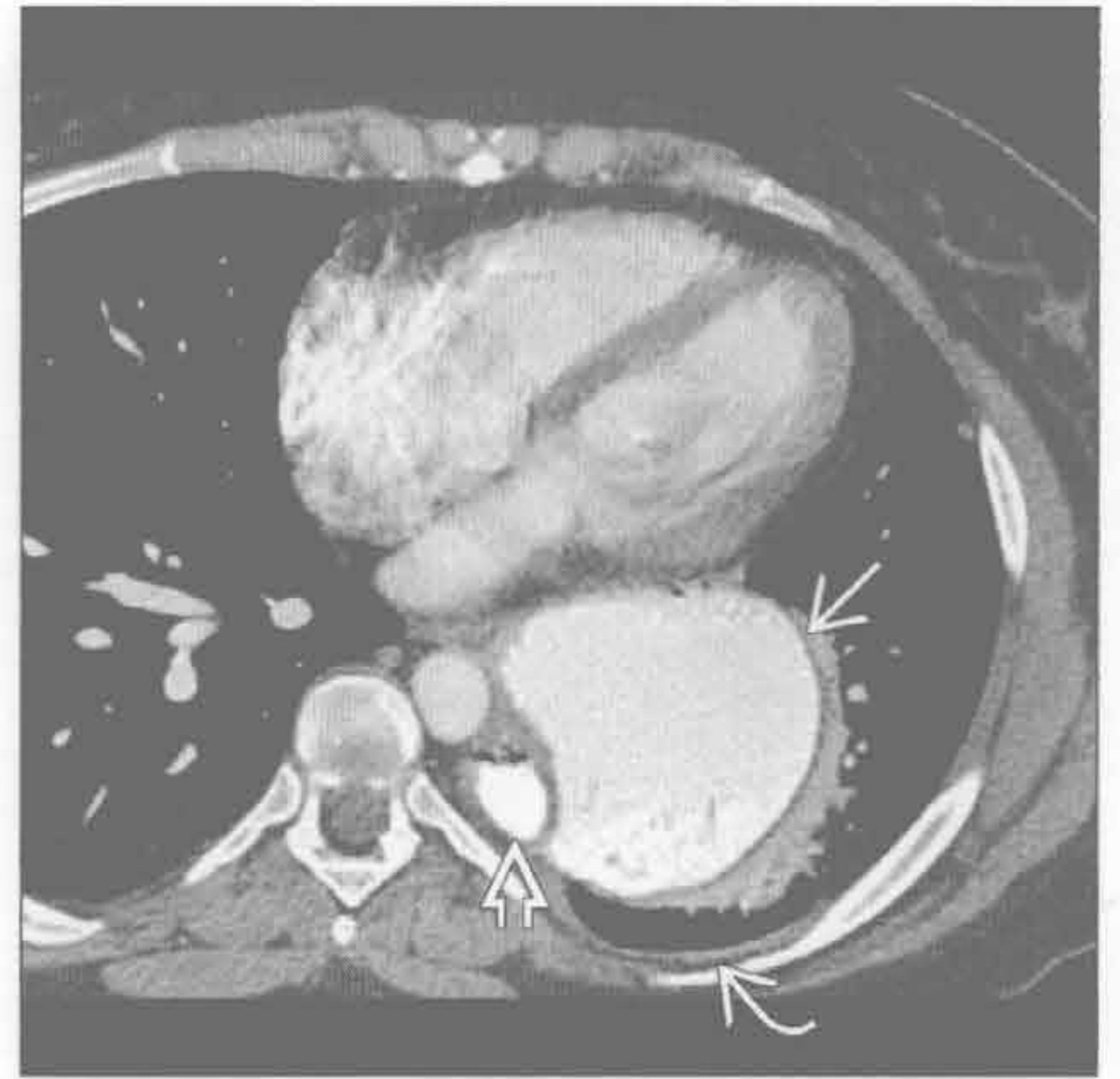
食管旁疝

(左) 正位示 X 线片示左肋脊角薄壁充气肿块→

(右) 横断位增强 CT 示疝出的肿块为充满口服造影剂的胃→，位于食管旁⇨。少量胸腔积液⇨提示绞窄。食管旁疝较其他疝更易绞窄



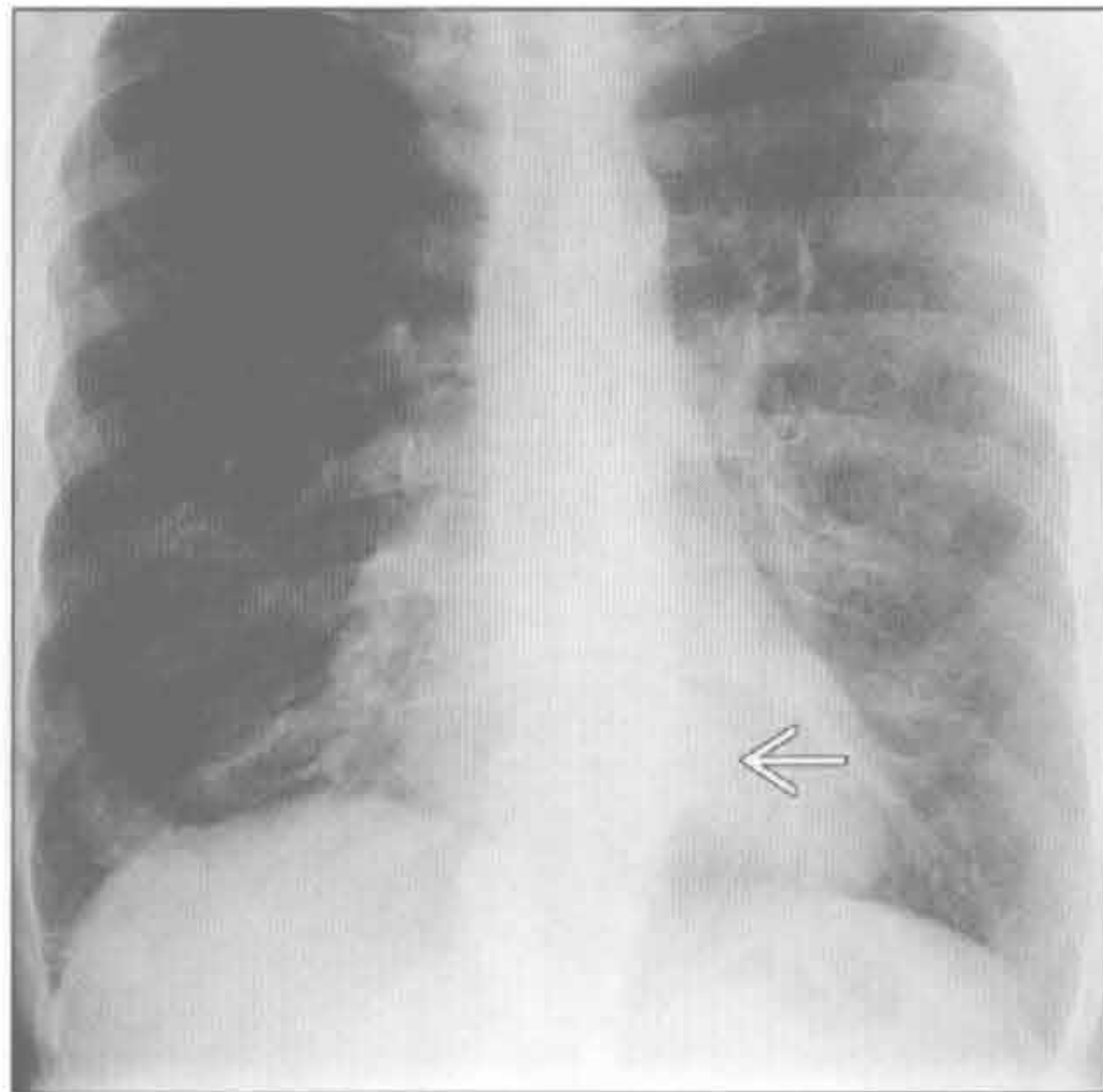
食管旁疝



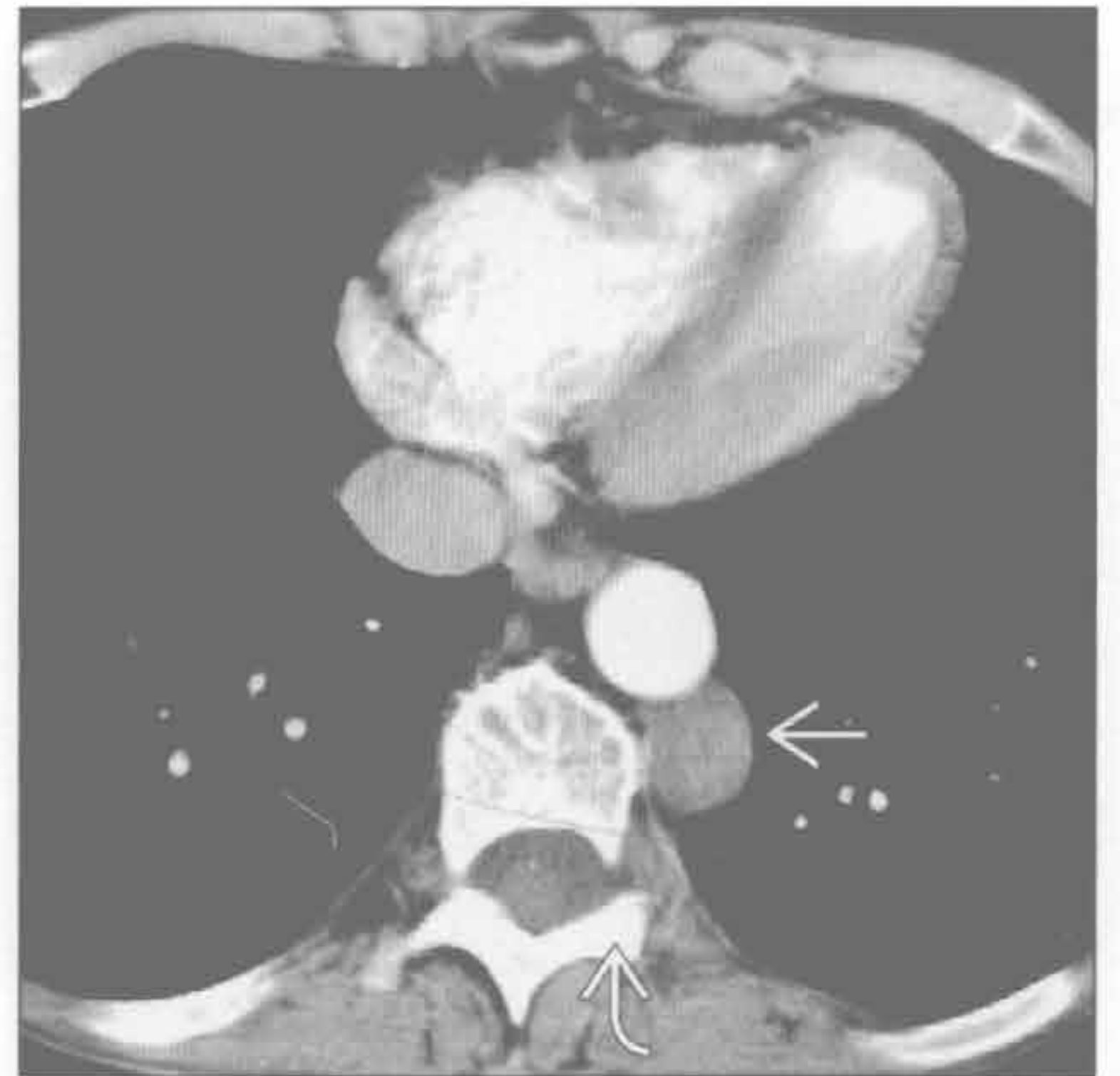神经鞘膜肿瘤

(左) 正位 X 线片示肺过度膨胀、脊柱侧弯和位于左肋脊角的局限性后纵隔肿块⇨

(右) 横断位增强 CT 示边界清楚的低密度肿块⇨，邻近的椎间孔增宽⇨。肿块是神经纤维瘤或神经鞘瘤。神经鞘膜肿瘤是后纵隔肿块的最常见原因



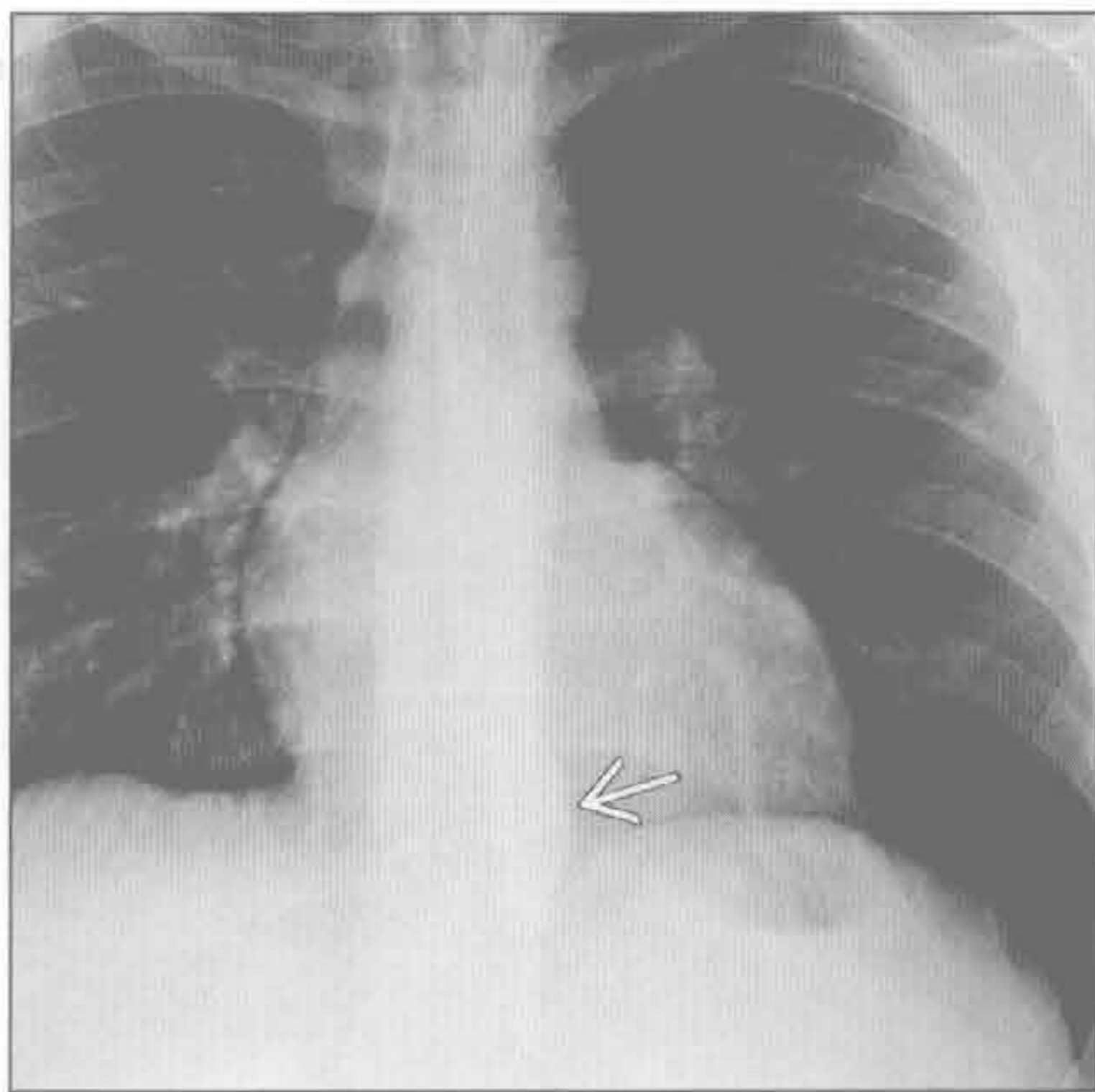
神经鞘膜肿瘤



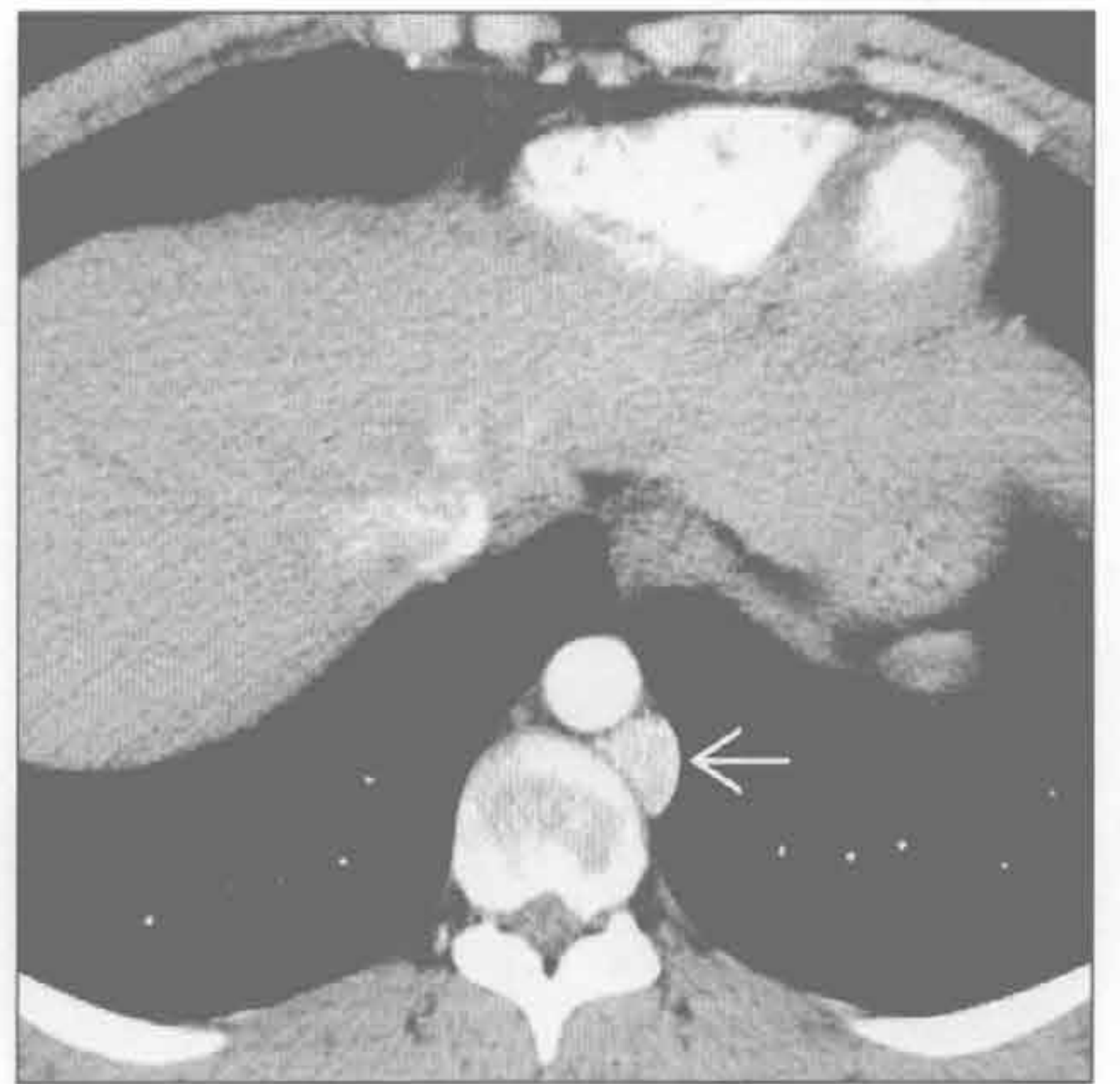交感神经节肿瘤

(左) 正位 X 线片示椎旁肋脊角肿块⇨。该患者有高血压

(右) 横断位增强 CT 示显著强化的椎旁肿块⇨。此种显著强化的肿块需与主动脉瘤鉴别。诊断为副神经节瘤

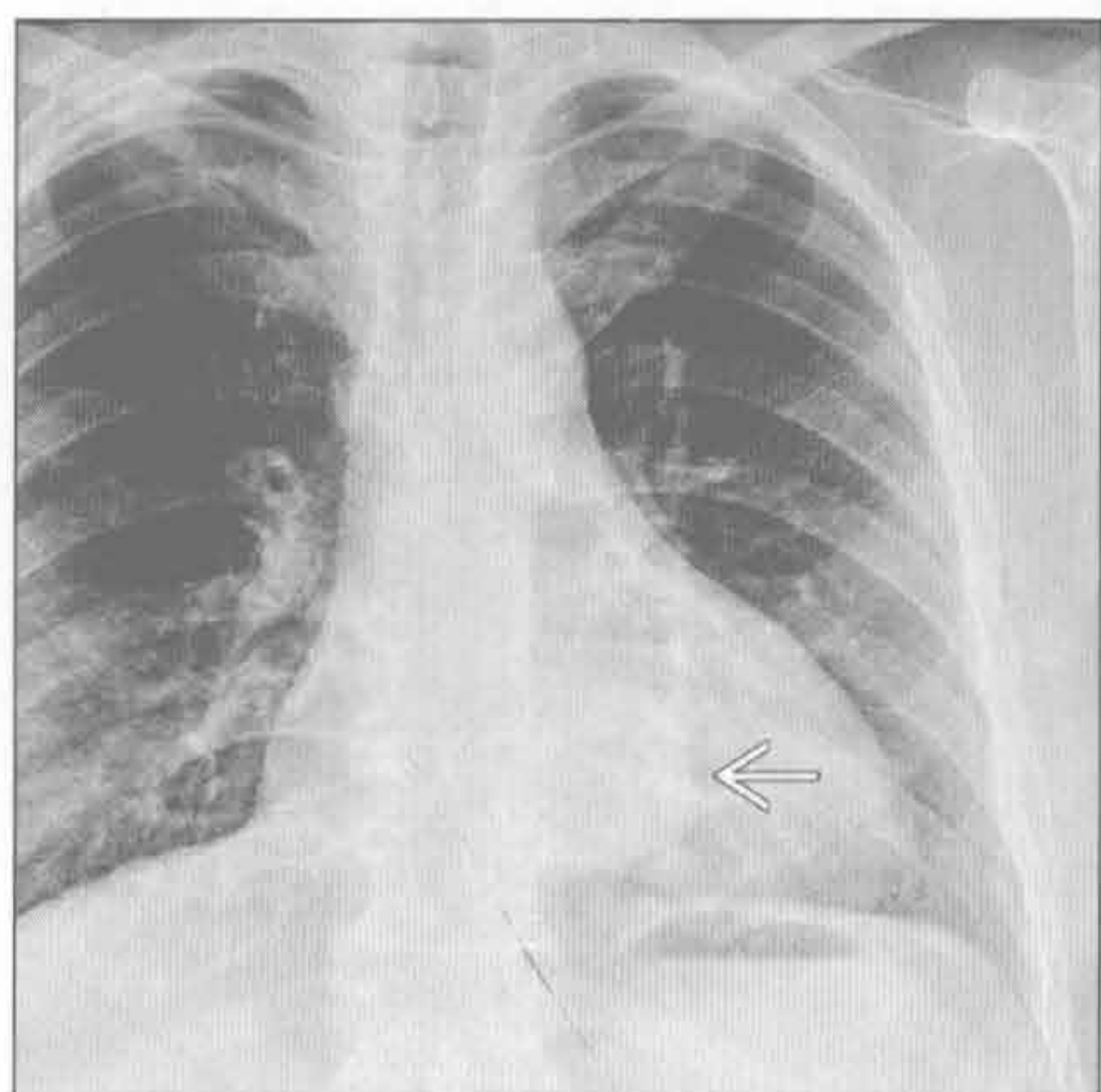


交感神经节肿瘤

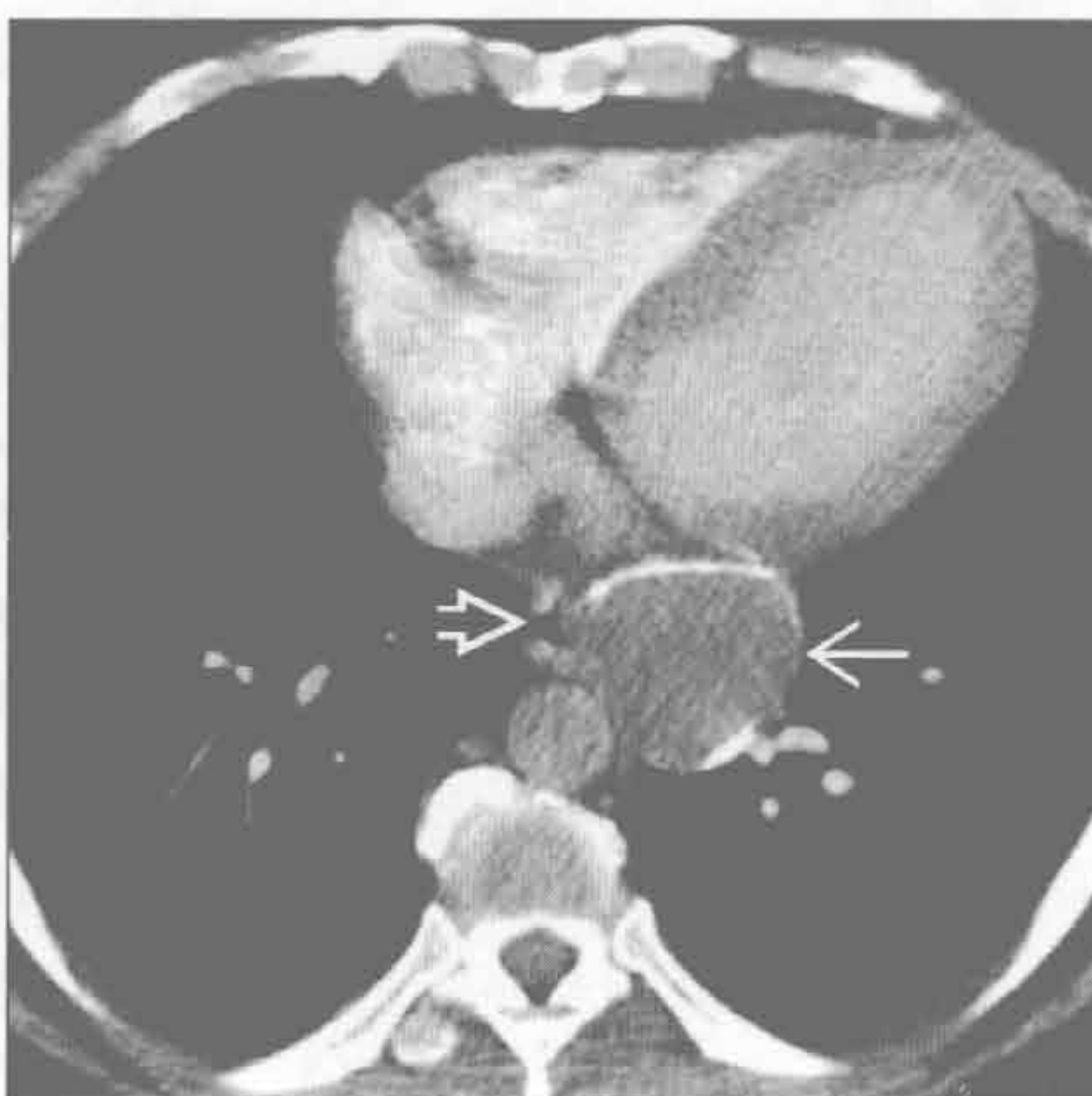


左肋脊角肿块

食管囊肿



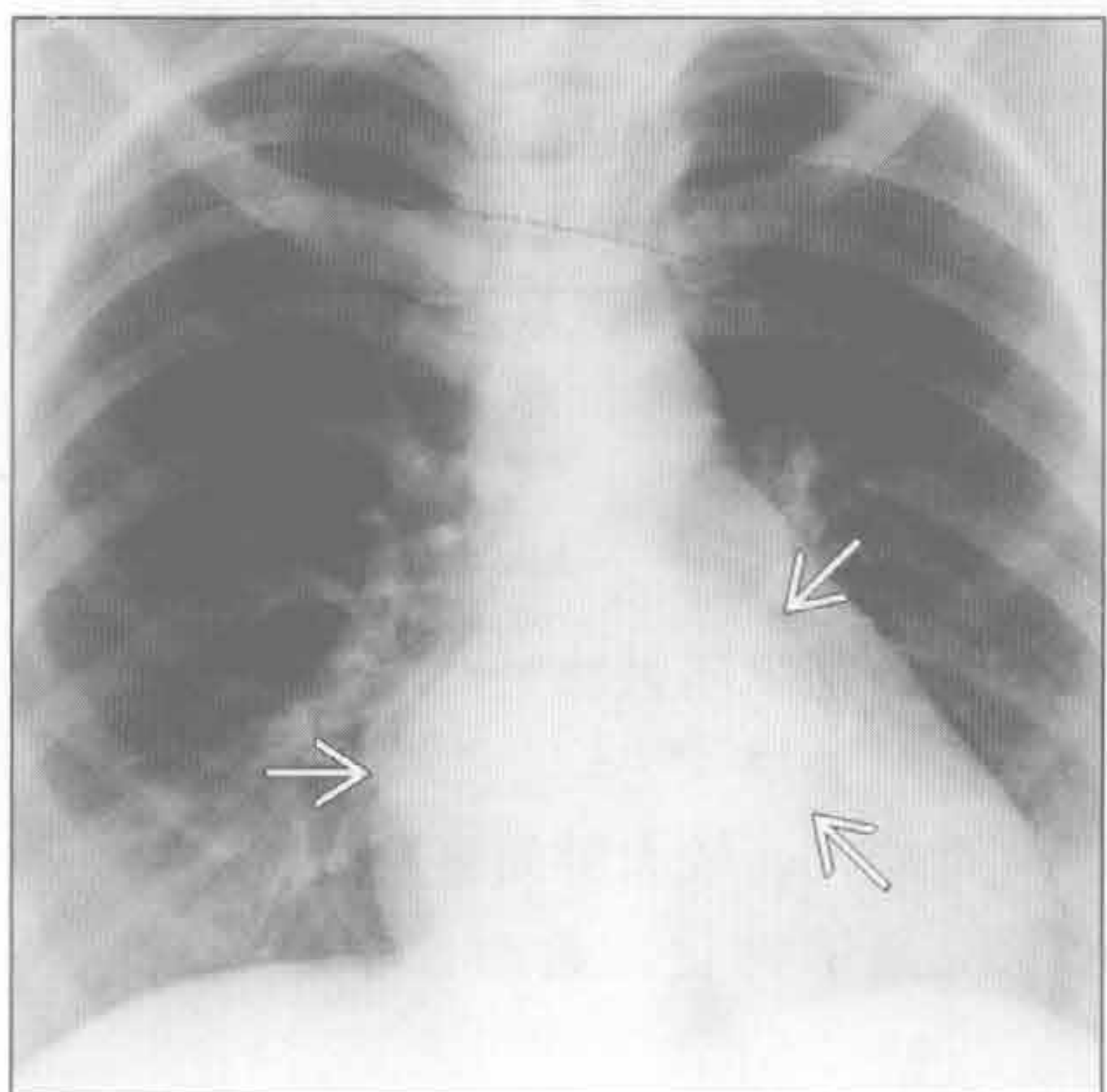
食管囊肿



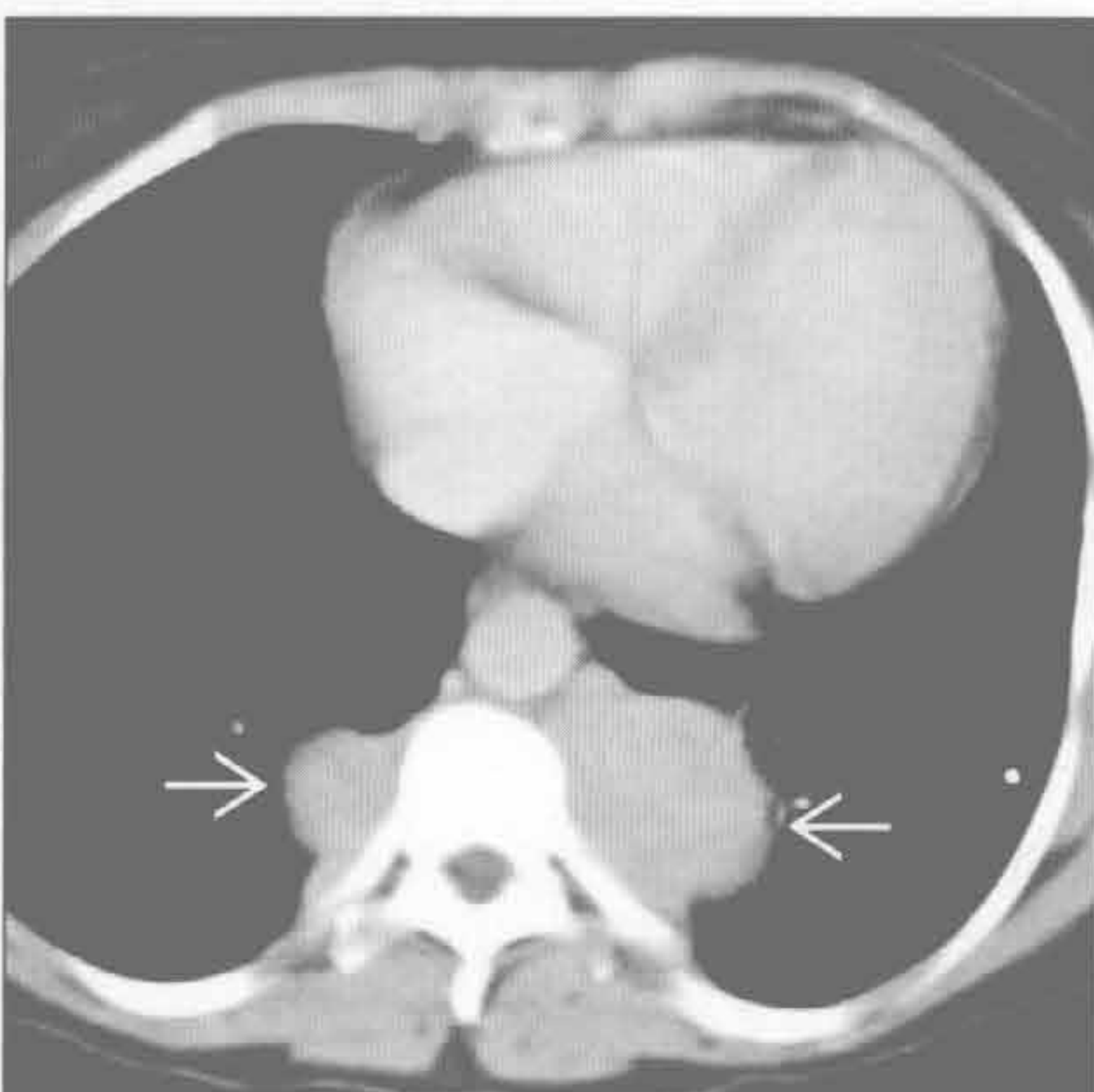
(左) 正位 X 线片示边界清楚的左肋脊角大肿块

(右) 横断位增强 CT 示食管周围低密度肿块伴边缘钙化。肿块邻近食管和主动脉。动脉期图像对确诊病变不是主动脉瘤有必要

髓外造血



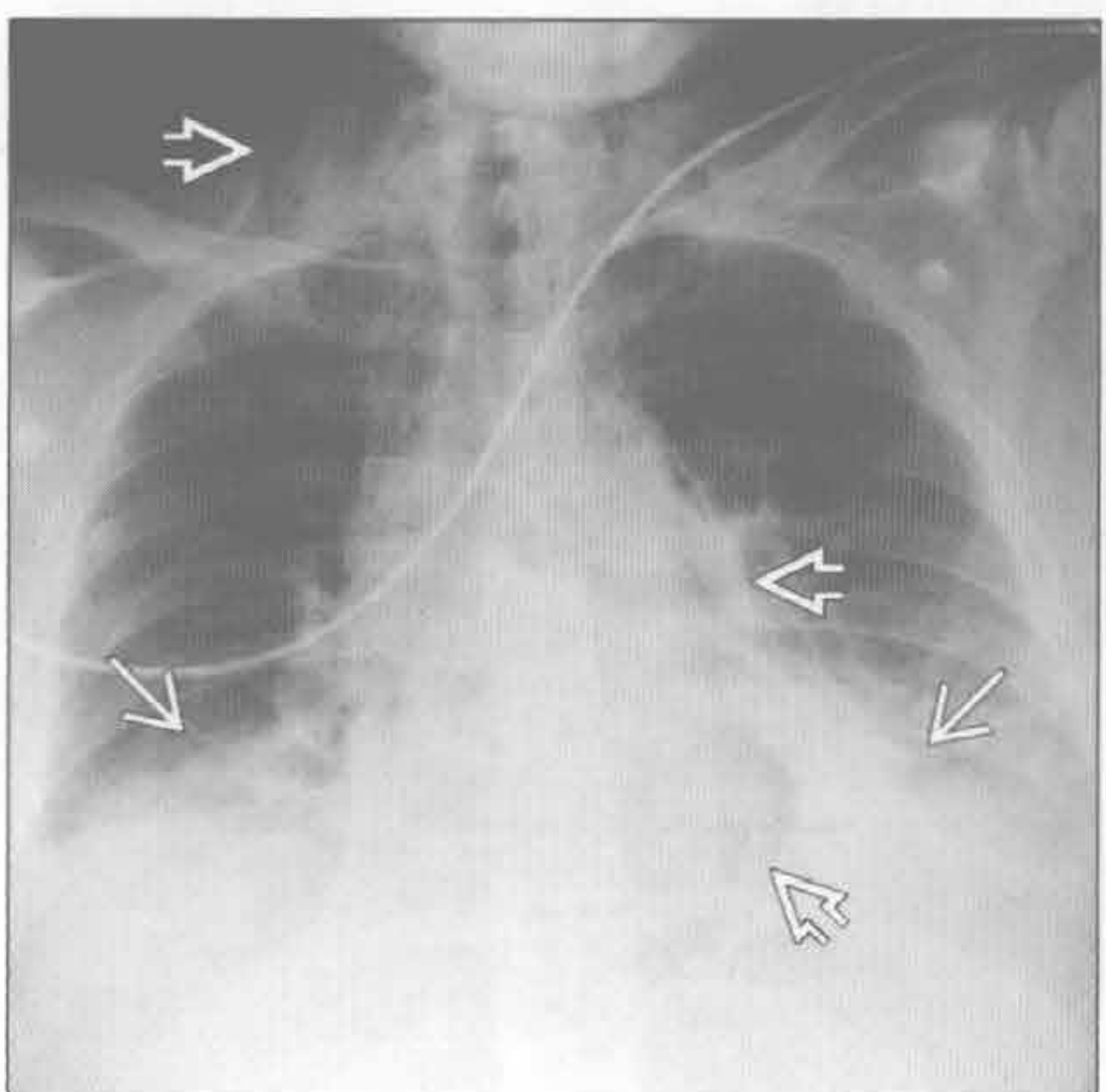
髓外造血



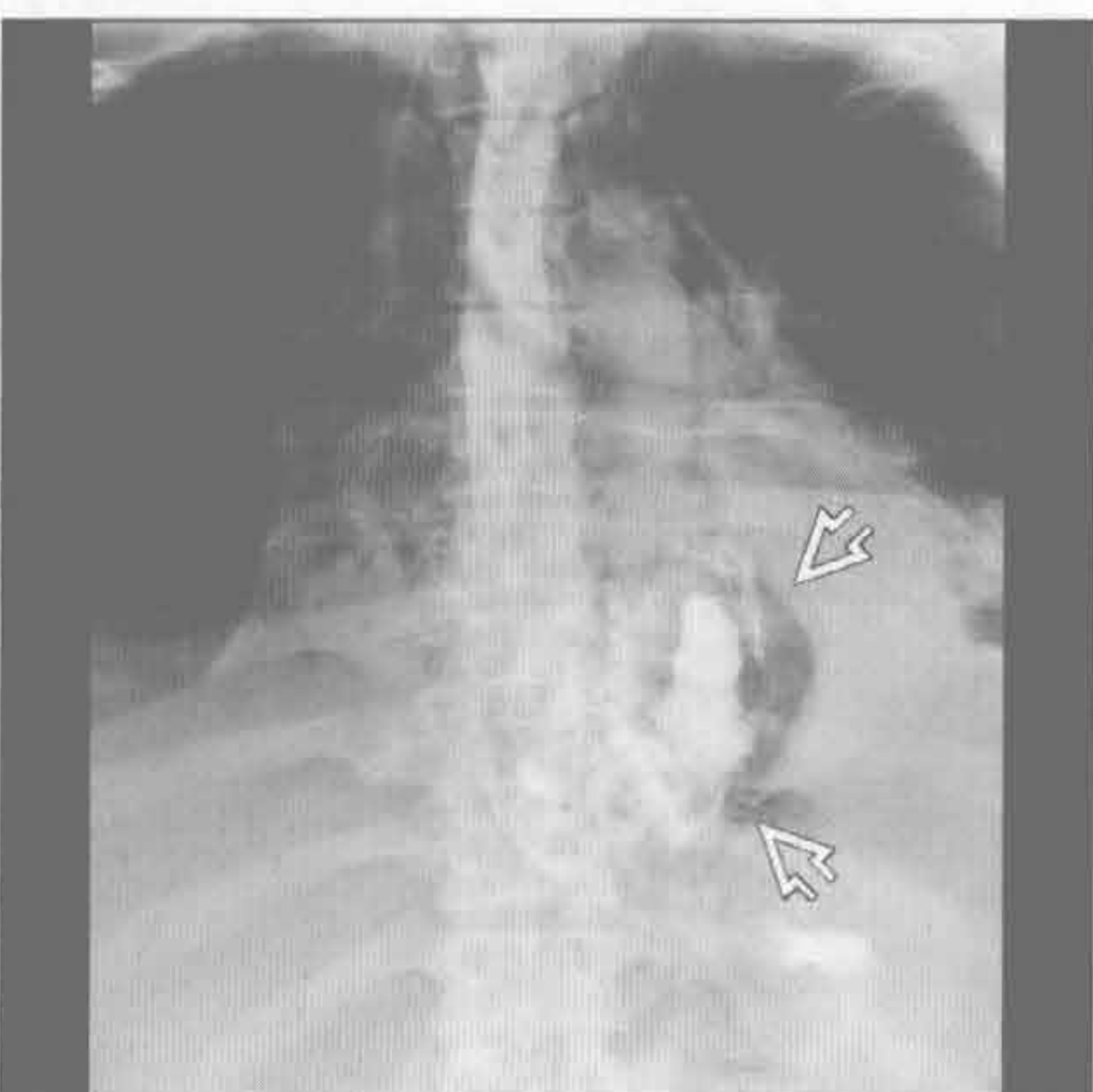
(左) 正位 X 线片示椎旁肿块，以下部胸椎为中心。心脏轻度增大

(右) 横断位增强 CT 示脊柱两侧圆形、密度均匀的软组织肿块。心影增大是由于轻度高排血性心力衰竭导致的。髓外组织可均匀或不均匀强化。肿块常含脂肪，钙化不常见

食管撕裂



食管撕裂



(左) 胸部钝挫伤患者。前后位 X 线片示大量纵隔气肿和双侧基底段不张。最大的积气区是左肋脊角

(右) 正位食管造影示气体和造影剂外渗至左肋脊角。食管撕裂常被遗漏而延误诊断。对此种不常见的损伤须保持高度警惕

心膈角肿块

鉴别诊断

常见

- 心包囊肿
- 心包脂肪垫
 - 脂肪过多症
 - 心包脂肪坏死
- Morgagni 疝（先天性胸骨后膈疝）
- 淋巴结肿大

不常见

- 胸腺瘤
- 右中叶萎陷
- 胸部畸形

罕见（但重要）

- 胸膜纤维性肿瘤
- 即将发生的心脏扭转

重要信息

鉴别诊断要点

- 助记符：FAT PAD
 - 脂肪（Fat）
 - 心包囊肿（P）、淋巴结肿大（A）、膈疝（D）

常见诊断的有用线索

- 心包囊肿
 - 壁层心包异常凸出导致的良性病变
 - 占全部纵隔肿块的 5%~10%
 - 部位：心膈角
 - 右侧（70%）、左侧（10%~40%）
 - 大小：直径 2~30 cm
 - 形态：圆形，边缘锐利
 - 80%单房，20%多房
 - 壁不易察觉，无钙化
 - 无内部强化或边缘强化
- 心包脂肪垫
 - X 线片上常见的正常表现，可与肺炎相似
 - 脂肪过多症
 - 纵隔内大量无包裹的脂肪沉积
 - CT：均匀脂肪密度，肿块不压迫或侵犯邻近结构
 - 增强后无强化
 - 心包脂肪垫可增大
 - 心包脂肪坏死
 - 罕见的良性改变，病因不明
 - 患者常有急性胸膜炎样胸痛

- 影像学 and 病理表现与肠脂垂炎中的脂肪坏死相似

• Morgagni 疝（先天性胸骨后膈疝）

- 罕见，占全部膈疝的 2%
- 先天性缺损于前部胸骨旁裂孔，在膈肌和肋骨间（Larrey 间隙）
- 部位：主要位于右侧（心脏限制了左侧的疝）
- 边缘光滑锐利
- 常含网膜脂肪；可含肠管，特别是横结肠
 - 网膜含血管（相比之下脂肪垫血管稀少）
 - 肿块内气体应提示疝
- 有胸腔积液时，需怀疑疝囊内肠管绞窄

• 淋巴结肿大

- 淋巴瘤是此部位淋巴结肿大的最常见的原因
 - 胸部或腹部的肿瘤转移也可累及该处淋巴结
- 斗篷野放疗：心脏保护性遮盖使该区域治疗不足
 - “复发脂肪垫”征：治疗不足的心包淋巴结因淋巴瘤而复发增大
 - 由于该野最初被遮盖，淋巴结可接受照射
 - “脂肪垫”出现或增大预示淋巴结肿大进展

不常见诊断的有用线索

• 胸腺瘤

- 最常见的原发性前纵隔肿块
- 卵圆形或分叶状肿块
- 小肿瘤强化常均匀，较大肿瘤强化常较不均匀
- 1/3 在 CT 上显示钙化，通常位于包膜内，呈细线状
- 囊性区域和坏死常见（1/3），尤其是较大的肿瘤，并可为主要表现
- 40%有副瘤综合征
 - 重症肌无力（35%）、单纯红细胞再生障碍性贫血（5%）、低丙球蛋白血症（10%）

• 右中叶萎陷

- 右中叶为所有肺叶中最小者
 - 萎陷的间接征象不常见；肺门移位不常见
 - 肺叶向内侧右心缘处萎陷
- 右中叶综合征：由于先前的肺炎和同侧移位不良导致的右中叶瘢痕样不张
 - 右中叶支气管小，易受邻近淋巴结肿大压迫

• 胸部畸形

- 漏斗胸：1/（300~400）名出生儿，是最常见的胸壁异常（90%）
- 右心缘常因在此部位下陷的胸骨取代了充气的肺组织而消失

○心脏向左移位并旋转，可导致假性心脏增大

罕见诊断的有用线索

• 胸膜纤维性肿瘤

○不常见的原发性胸膜间叶源性肿瘤

- 80%~85%良性，15%~20%恶性
- 最常见部位：一侧下胸部
- 常较大 (> 7 cm)，极缓慢地生长多年
- 分叶状、边缘锐利的肿块，纵轴与胸壁平行
- 带蒂病变随体位变动位置，是特征性的影像学表现
- 罕见，蒂可扭转并使肿瘤脱落
- 胸腔积液 (20%)，更常见于恶性病变

- 5%有钙化；更常见于恶性肿瘤中 (20%)

- 肿瘤常见强化

- 17%~30%有肥大性骨关节病

- 低血糖罕见 (5%)，称为 Doege-Potter 综合征

- 肿瘤可复发，即便为良性者，需要长期随访

• 即将发生的心脏扭转

- 心脏疝入一侧胸腔

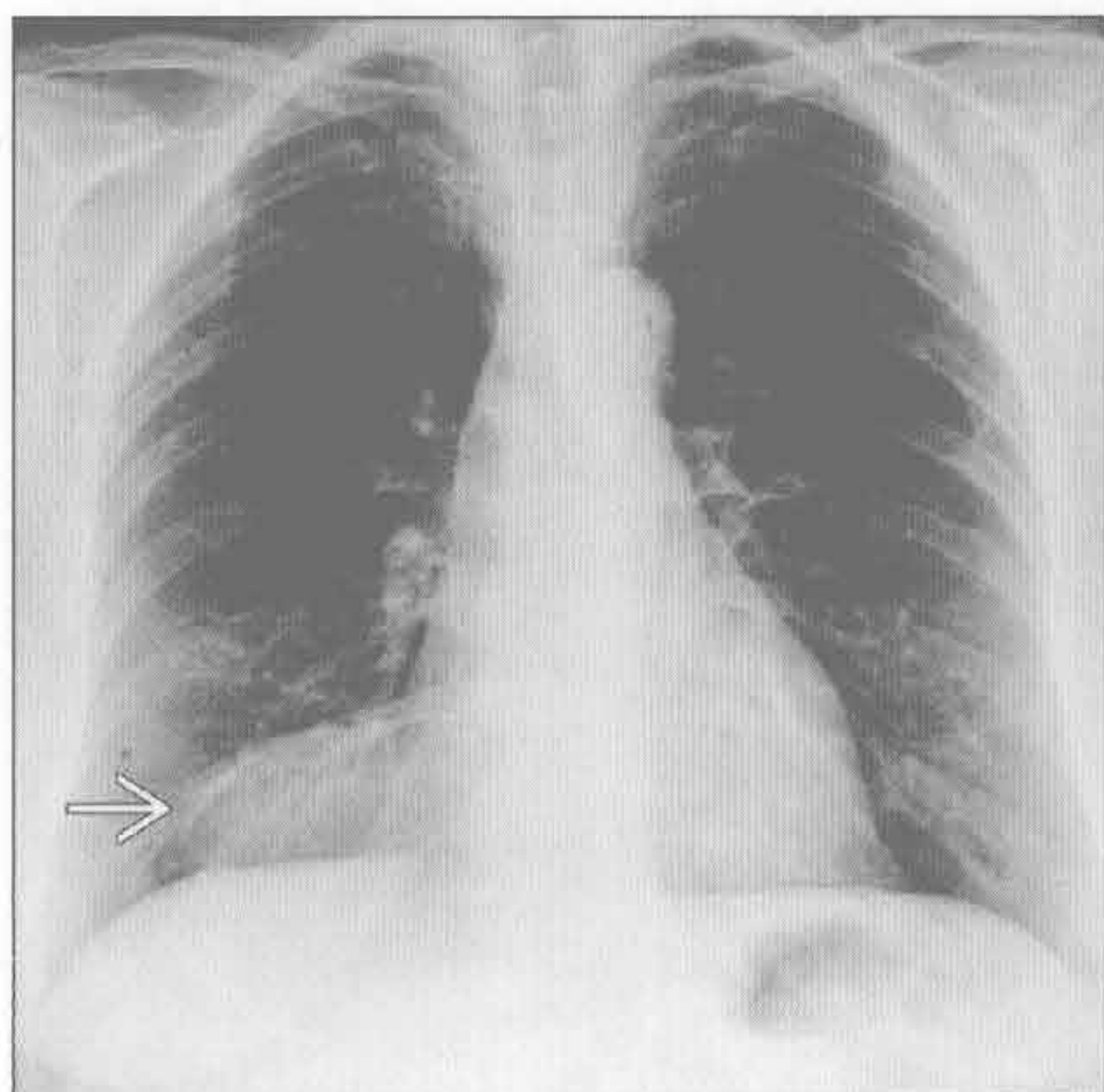
- 心包和心脏间的切缘形成粘连常需 3 天

- 常发生于术后极短期内

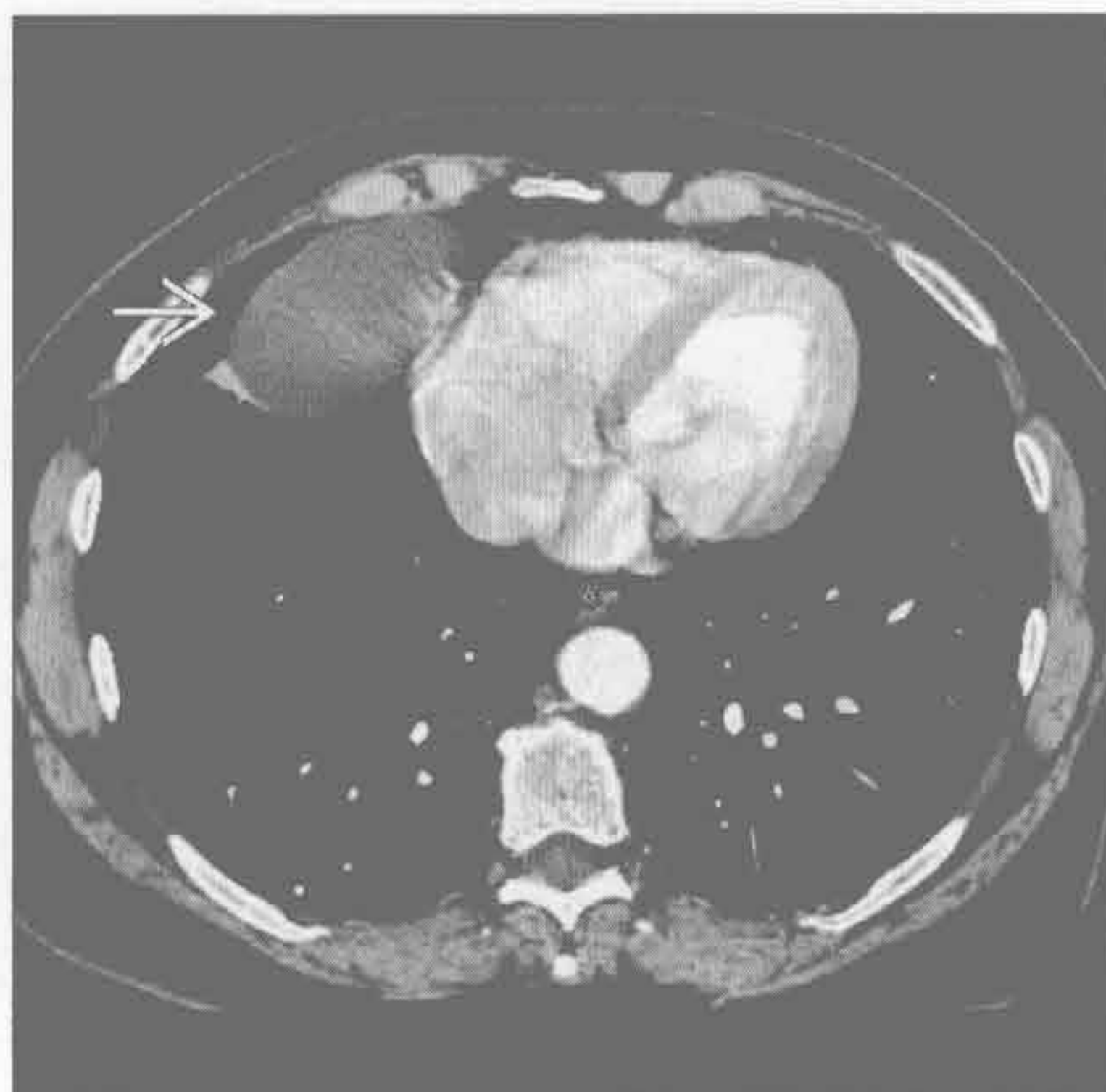- 最常见表现为突发休克

- 疝发生前，当心脏开始自心包缺损处疝出时，可呈紧绷的球形凸出 (类似冰霜顶部)

心包囊肿



心包囊肿



(左) 正位 X 线片示右心膈角肿块→，右心缘模糊

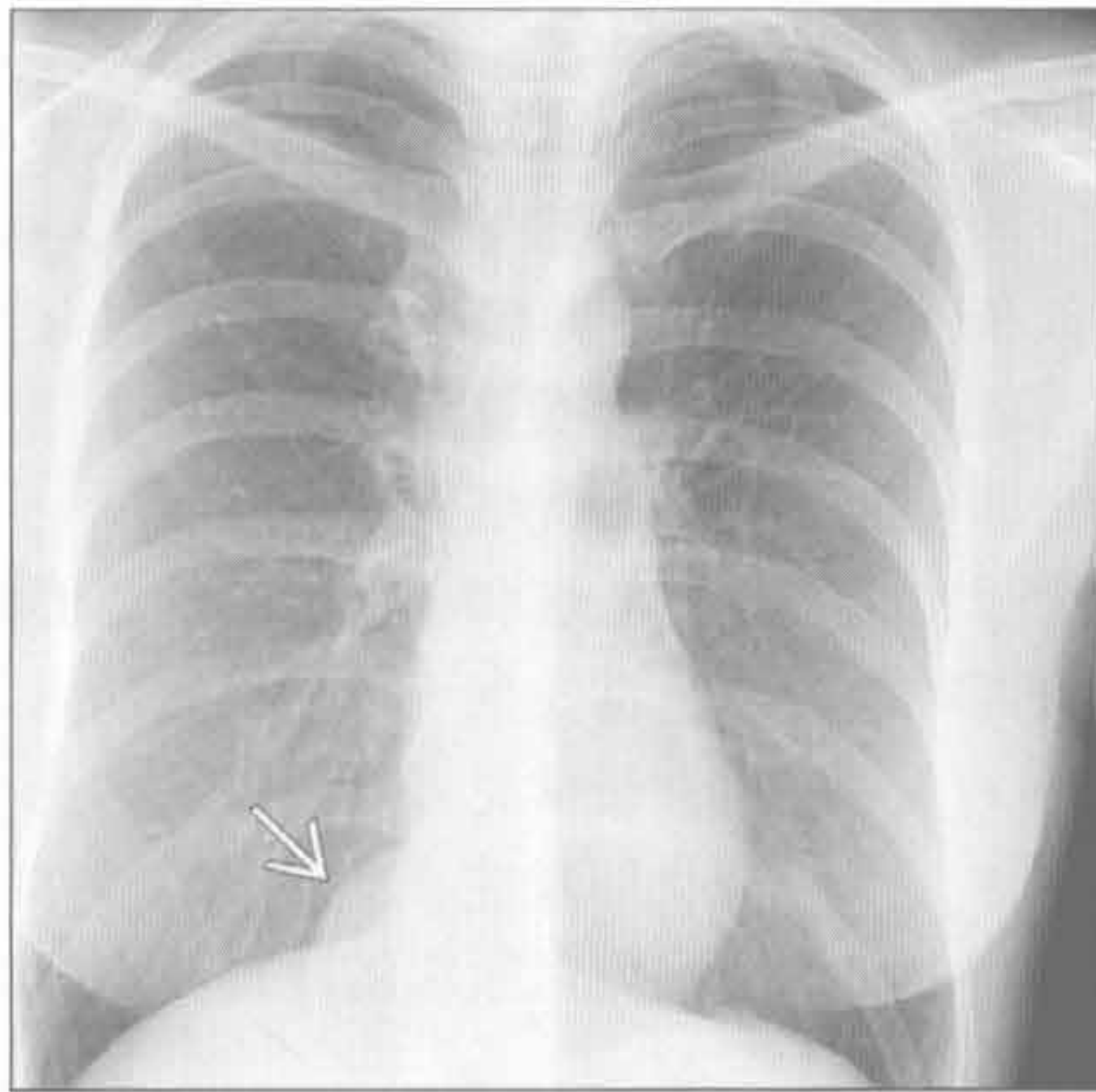
(右) 横断位增强 CT 示心膈角边缘锐利的水样密度肿块→，肿块的壁不易察觉

心膈角肿块

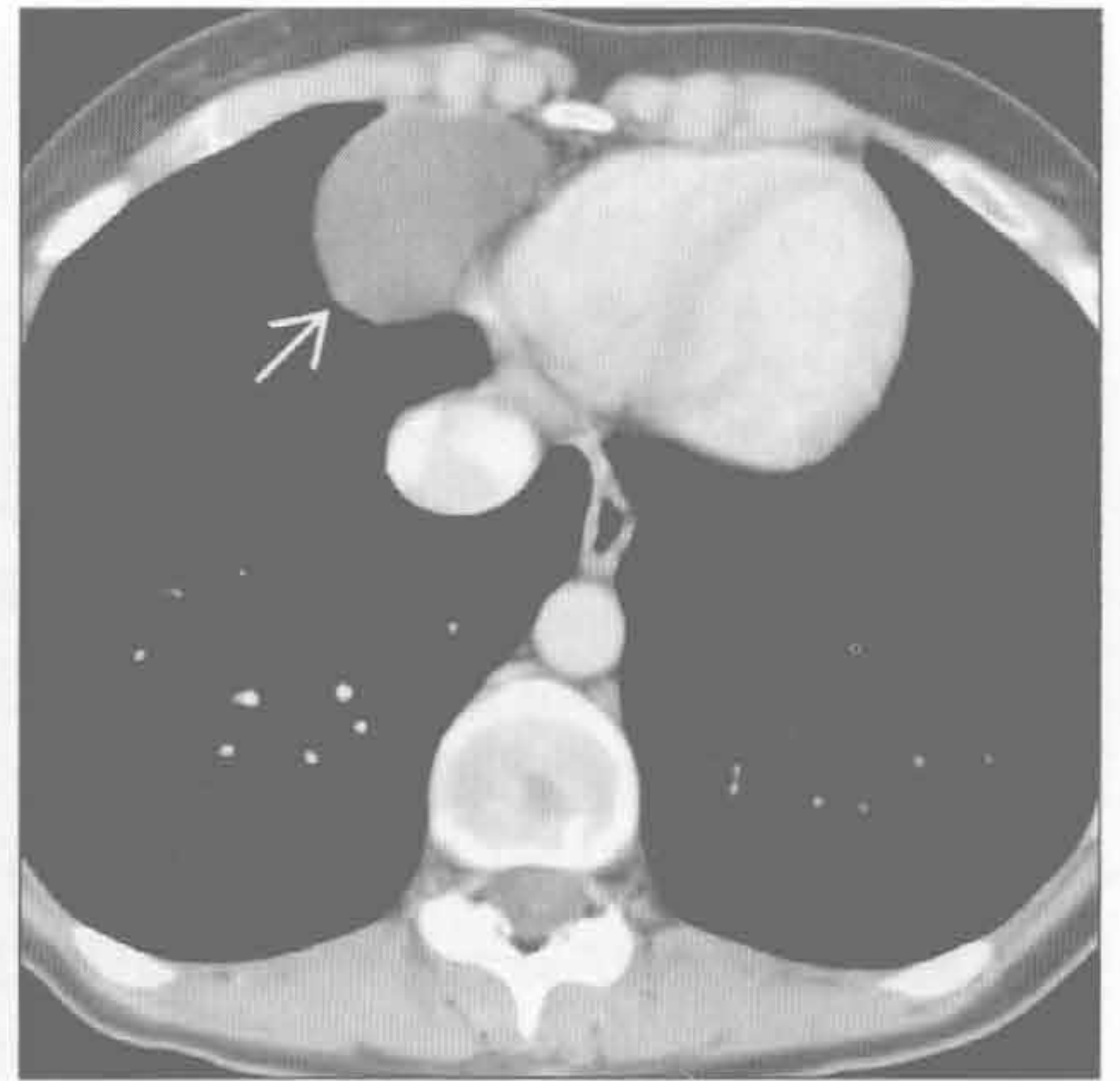
心包囊肿

(左) 正位 X 线片示右心膈角边界清楚的肿块 →

(右) 横断位增强 CT 示充满液体的薄壁囊性病变, 邻近右心室 →, 对心脏无占位效应。囊肿通常无分隔。鉴别诊断包括胸腺囊肿或支气管囊肿



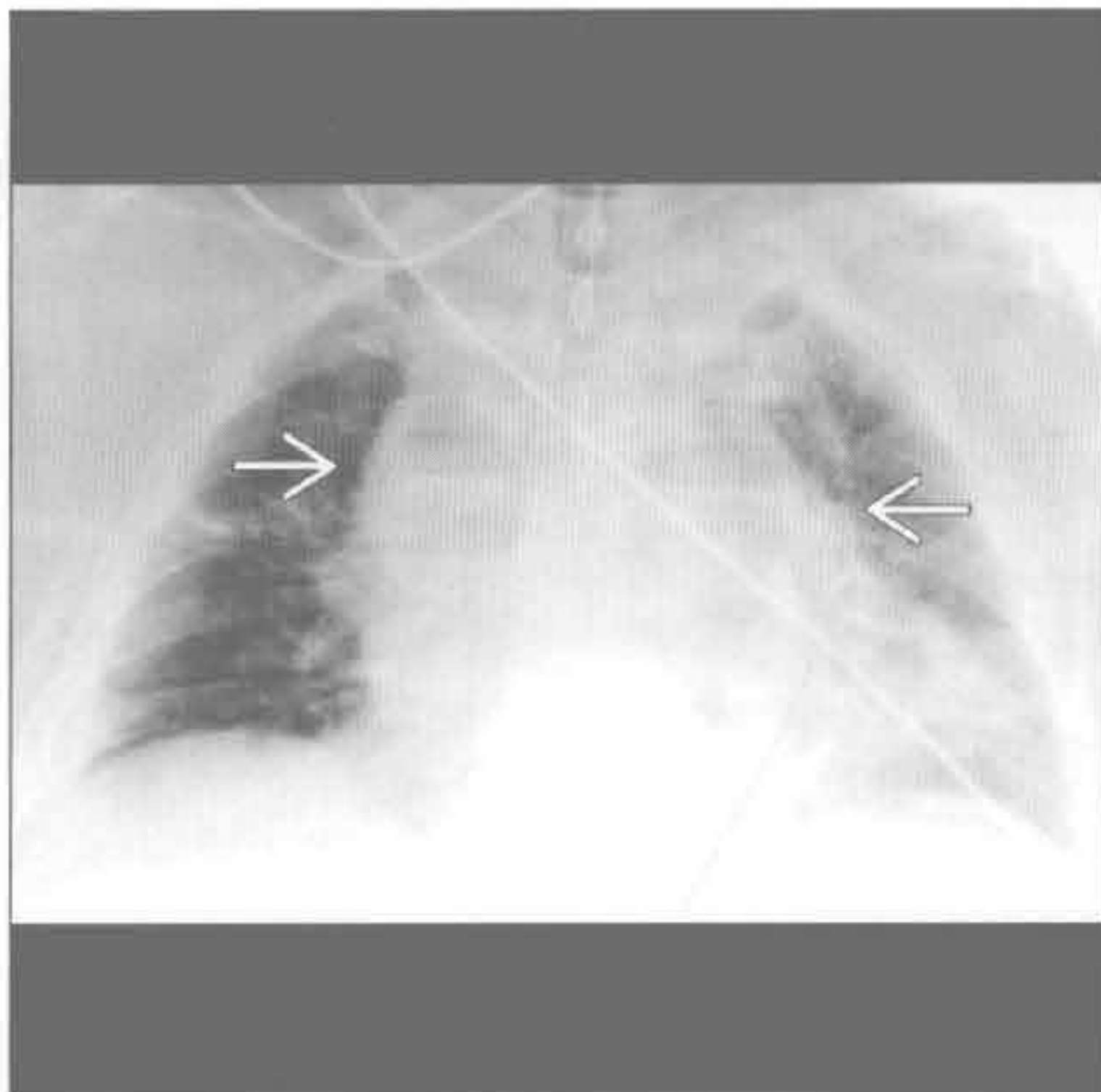
心包囊肿



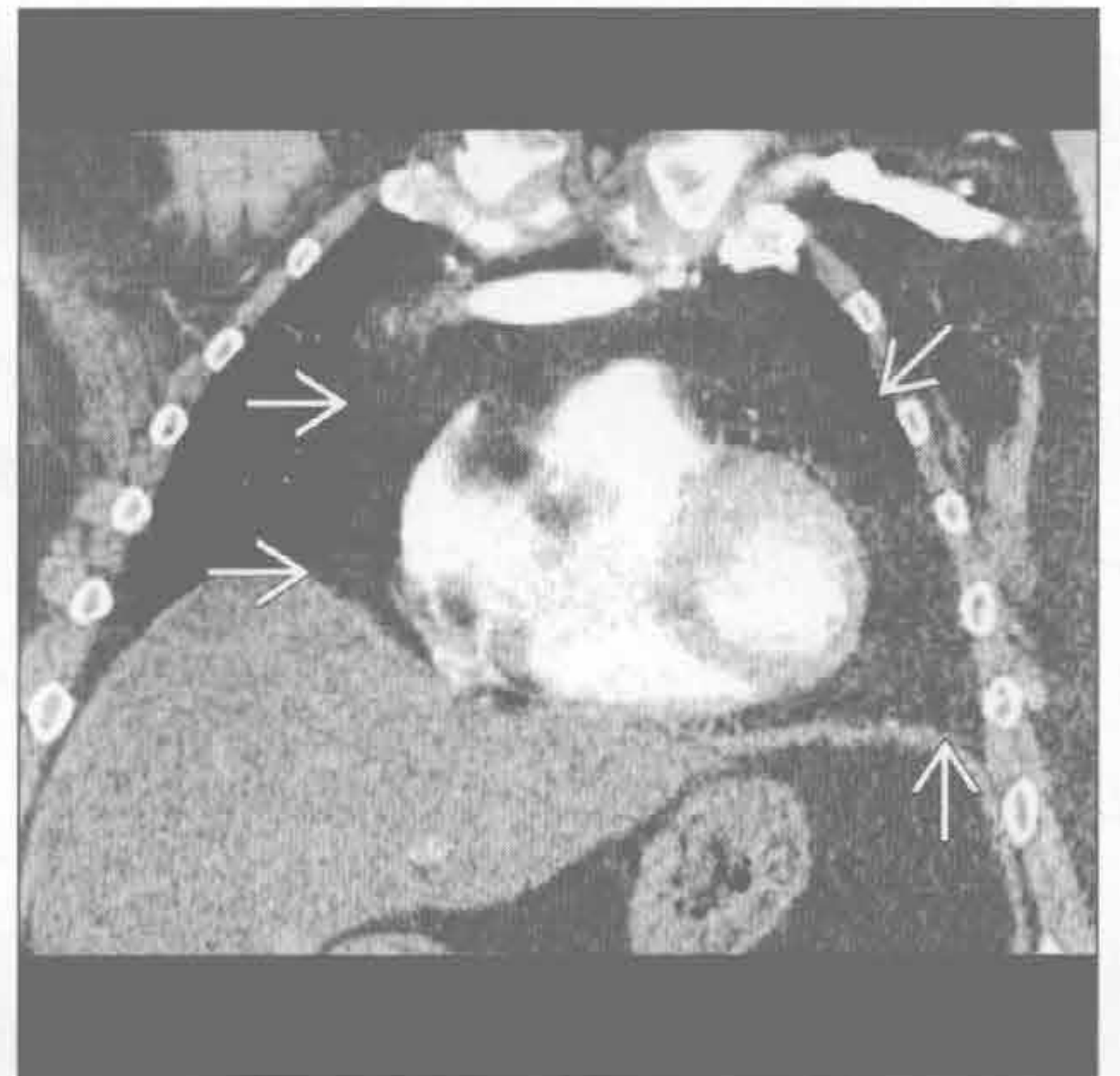
脂肪过多症

(左) 前后位 X 线片示弥漫性纵隔增宽 →

(右) 增强 CT 冠状位重建示脂肪导致的弥漫性纵隔增宽 →, 在心脏两侧心膈角处延伸。脂肪过多症最常见继发于肥胖



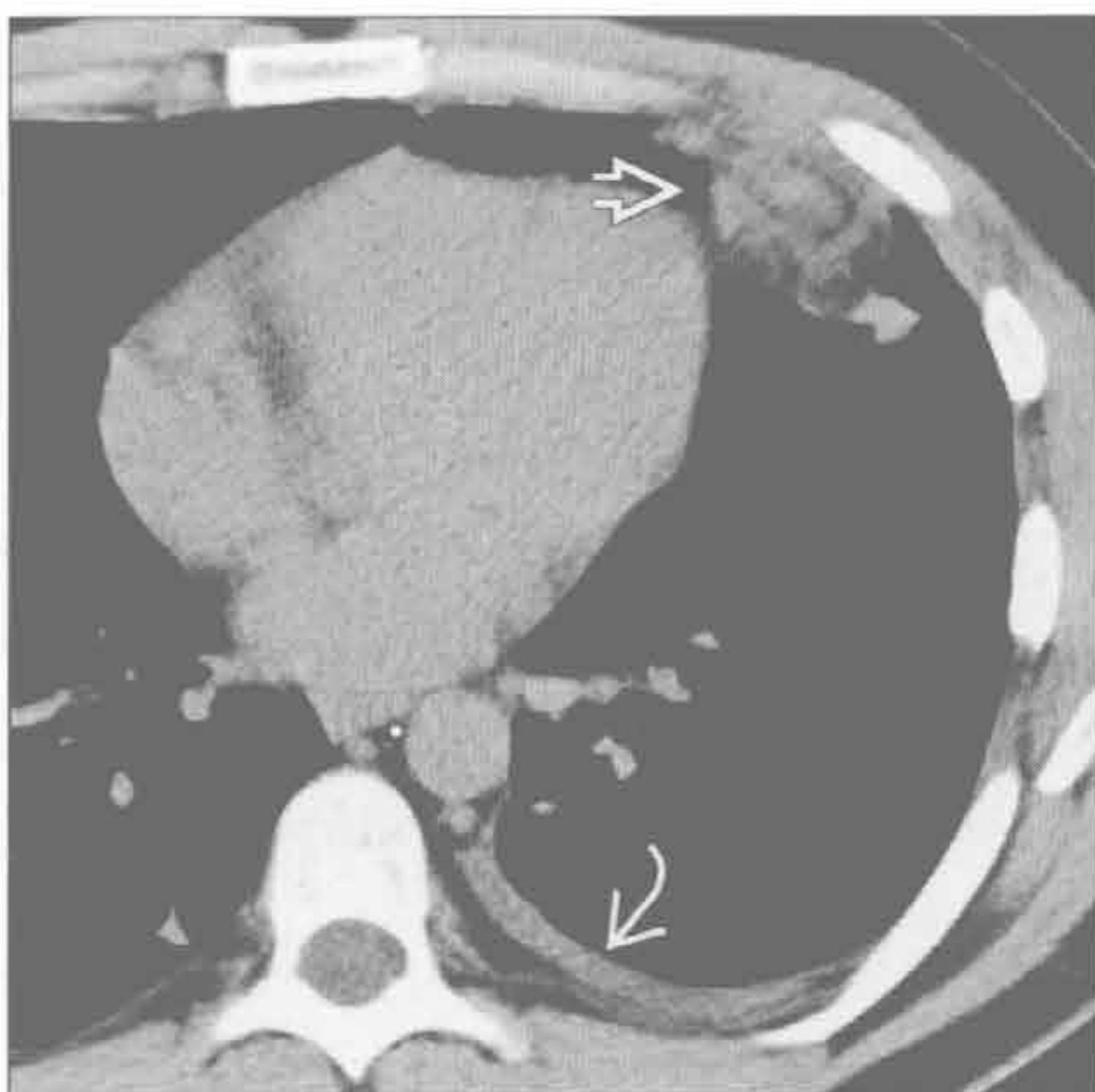
脂肪过多症



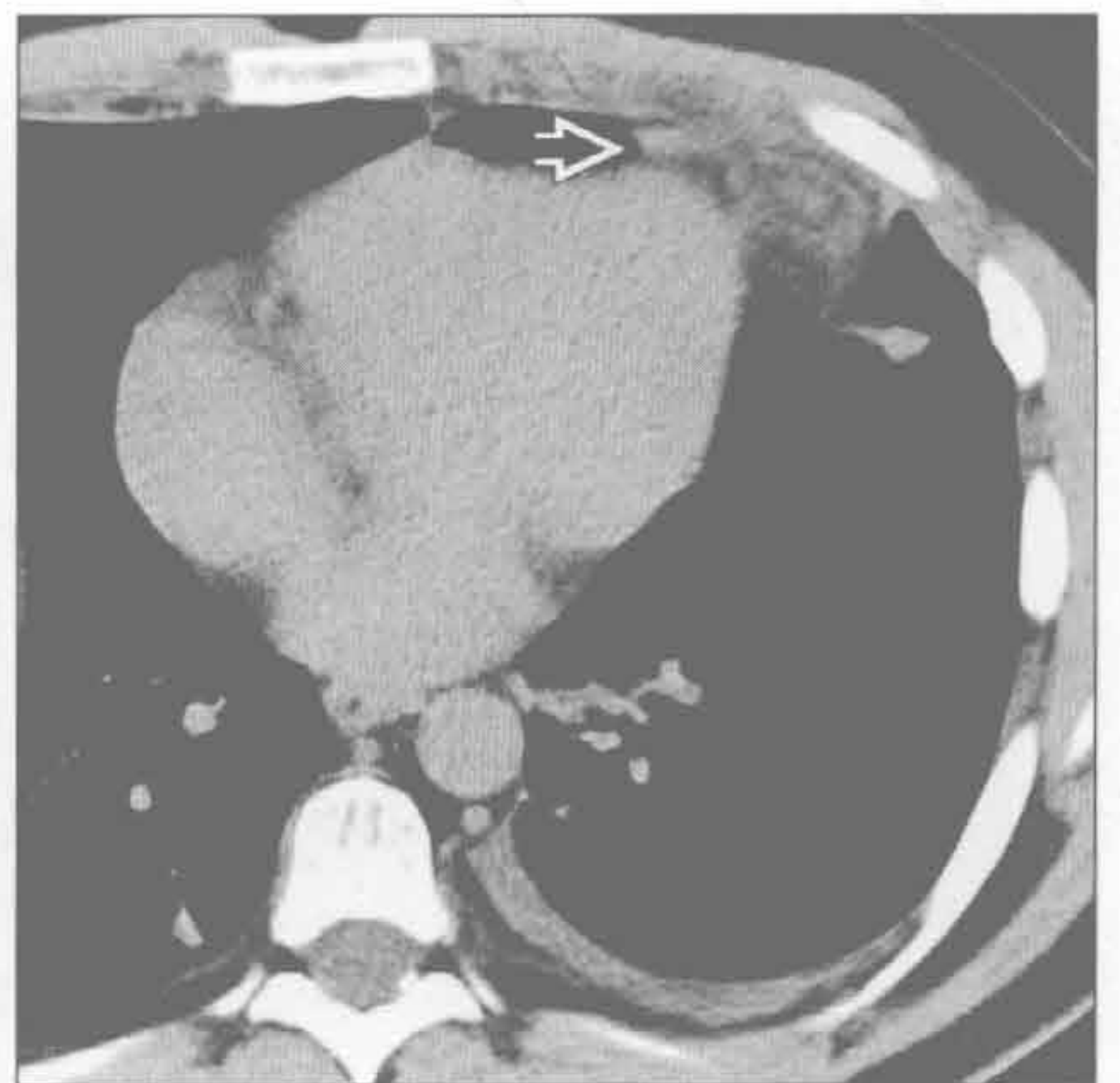心包脂肪垫坏死

(左) 横断位平扫 CT 示心包脂肪垫内因坏死而呈漩涡状的高密度物质 →。少量胸腔积液 →

(右) 较低层面的横断位平扫 CT 示心包脂肪垫内漩涡状的水样密度影 →。该患者表现为急性胸痛, 随访示这些征象消退

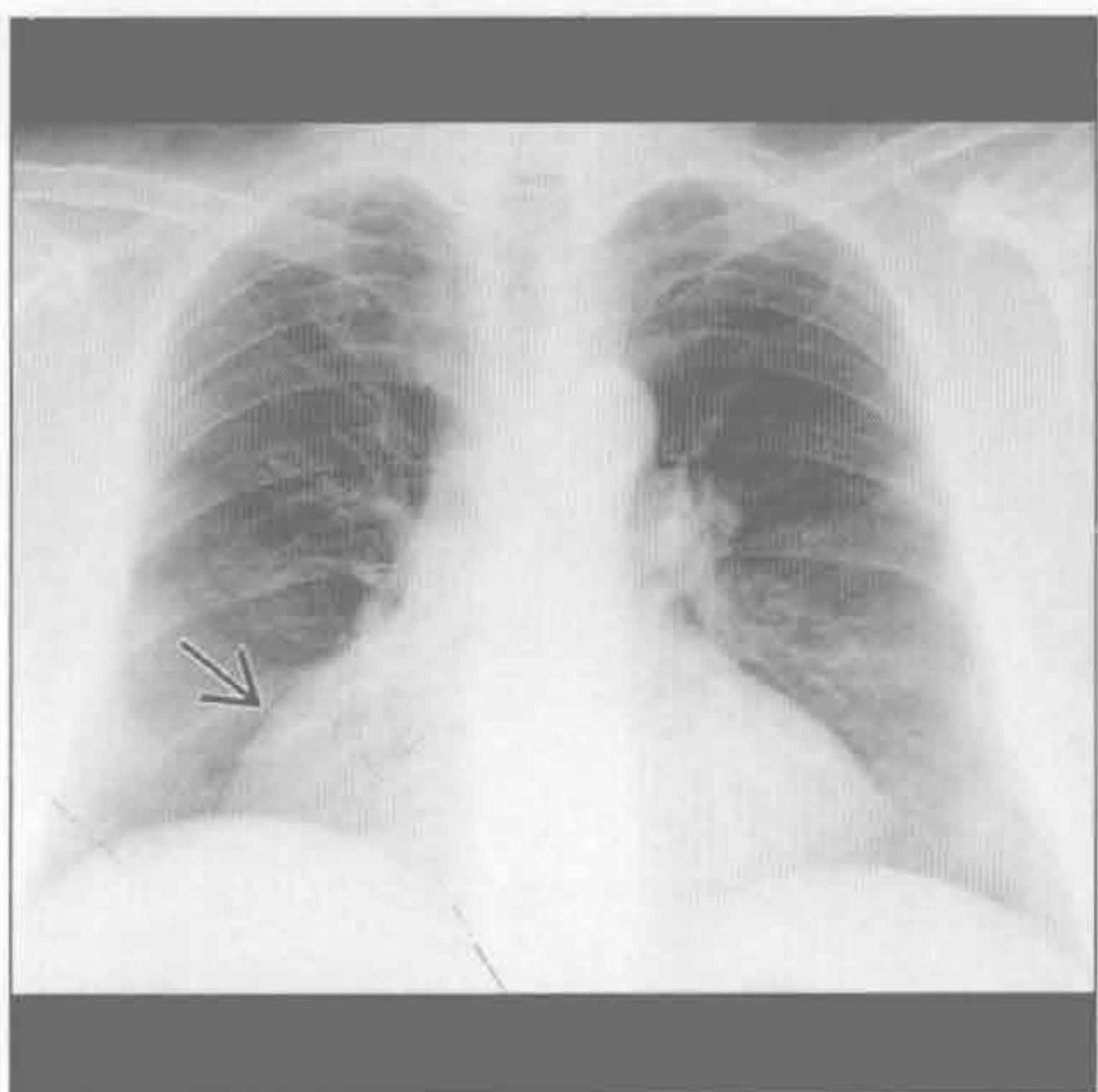


心包脂肪垫坏死

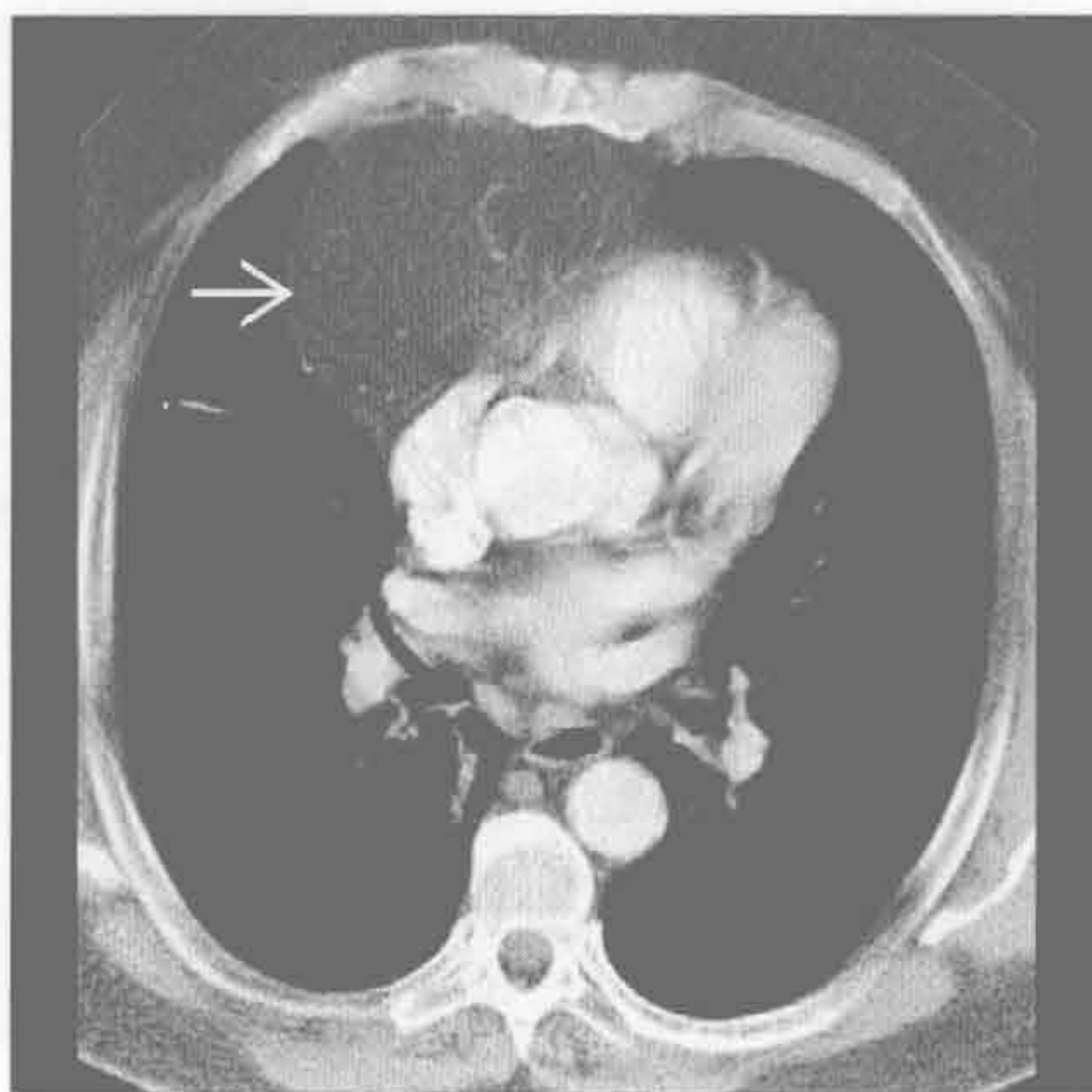


心膈角肿块

Morgagni 疝 (先天性胸骨后膈疝)



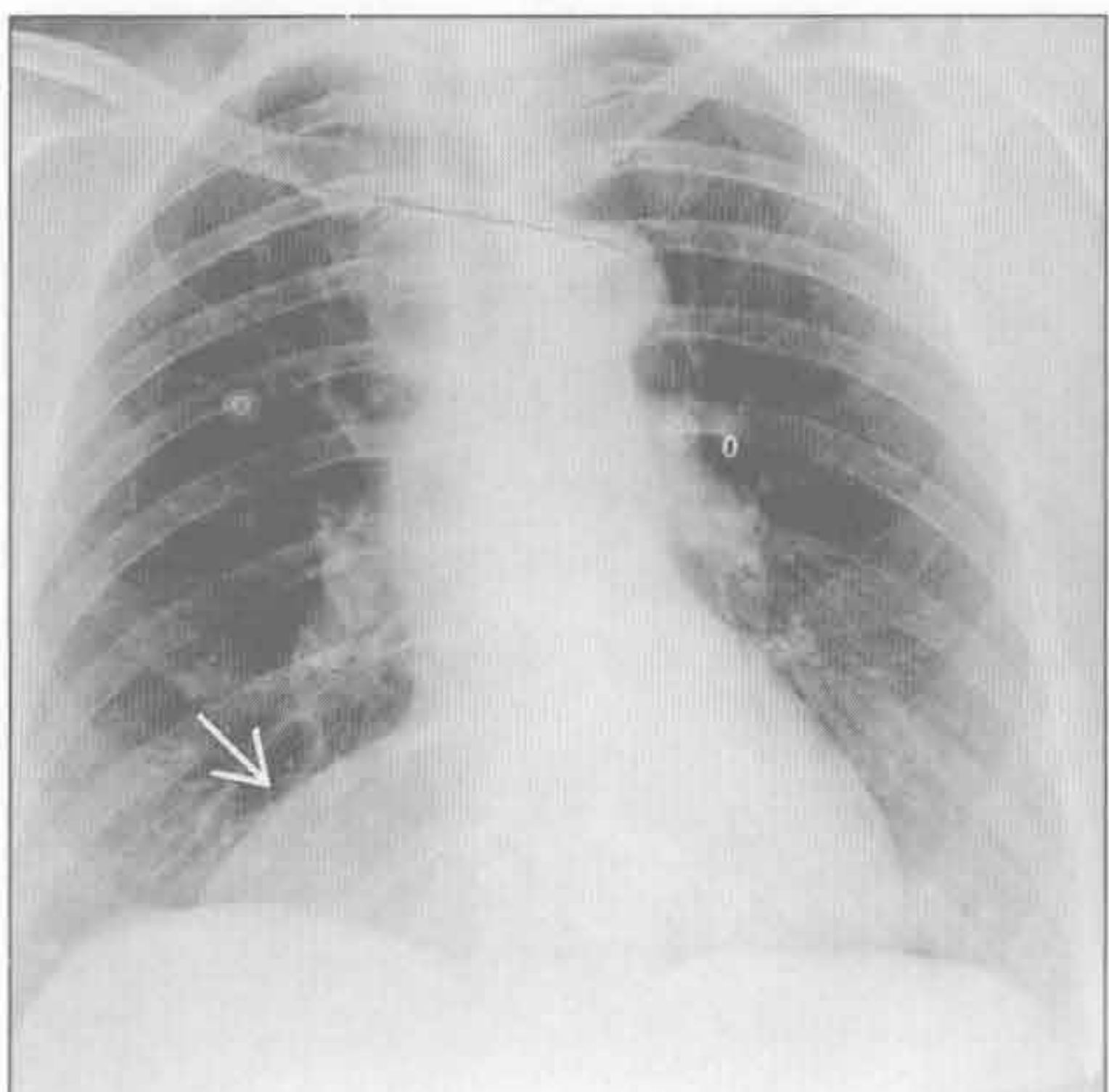
Morgagni 疝 (先天性胸骨后膈疝)



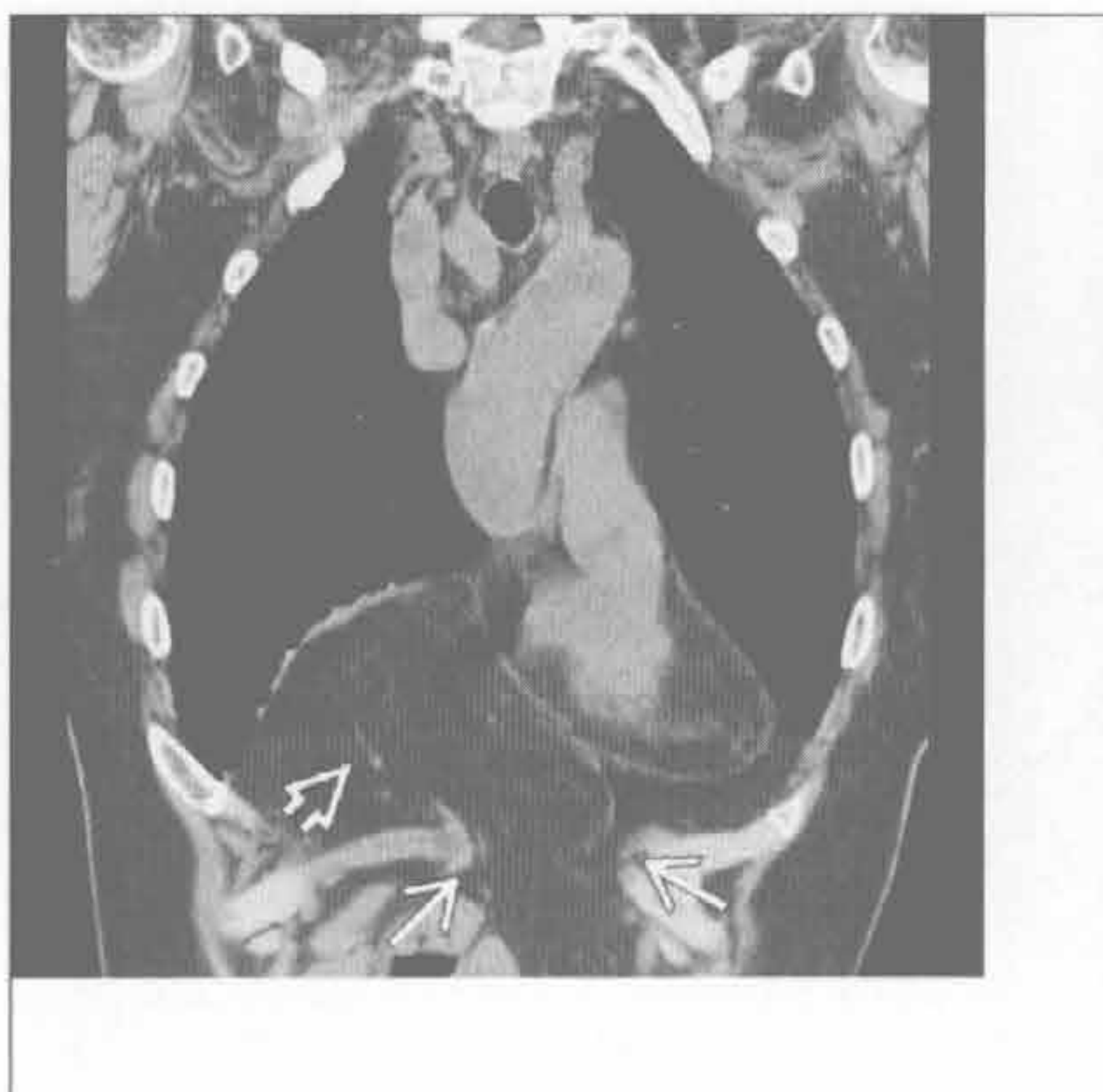(左) 正位 X 线片示右心膈角异常阴影 \Rightarrow ，使心脏右侧轮廓增宽

(右) 横断位增强 CT 示腹膜后脂肪 \Rightarrow 自 Morgagni 裂孔疝出。脂肪在纵隔窗上可能难以显现。此例的鉴别诊断包括增大的心包脂肪垫。任何软组织成分的出现提示脂肪肉瘤或胸腺脂肪瘤的可能性

Morgagni 疝 (先天性胸骨后膈疝)



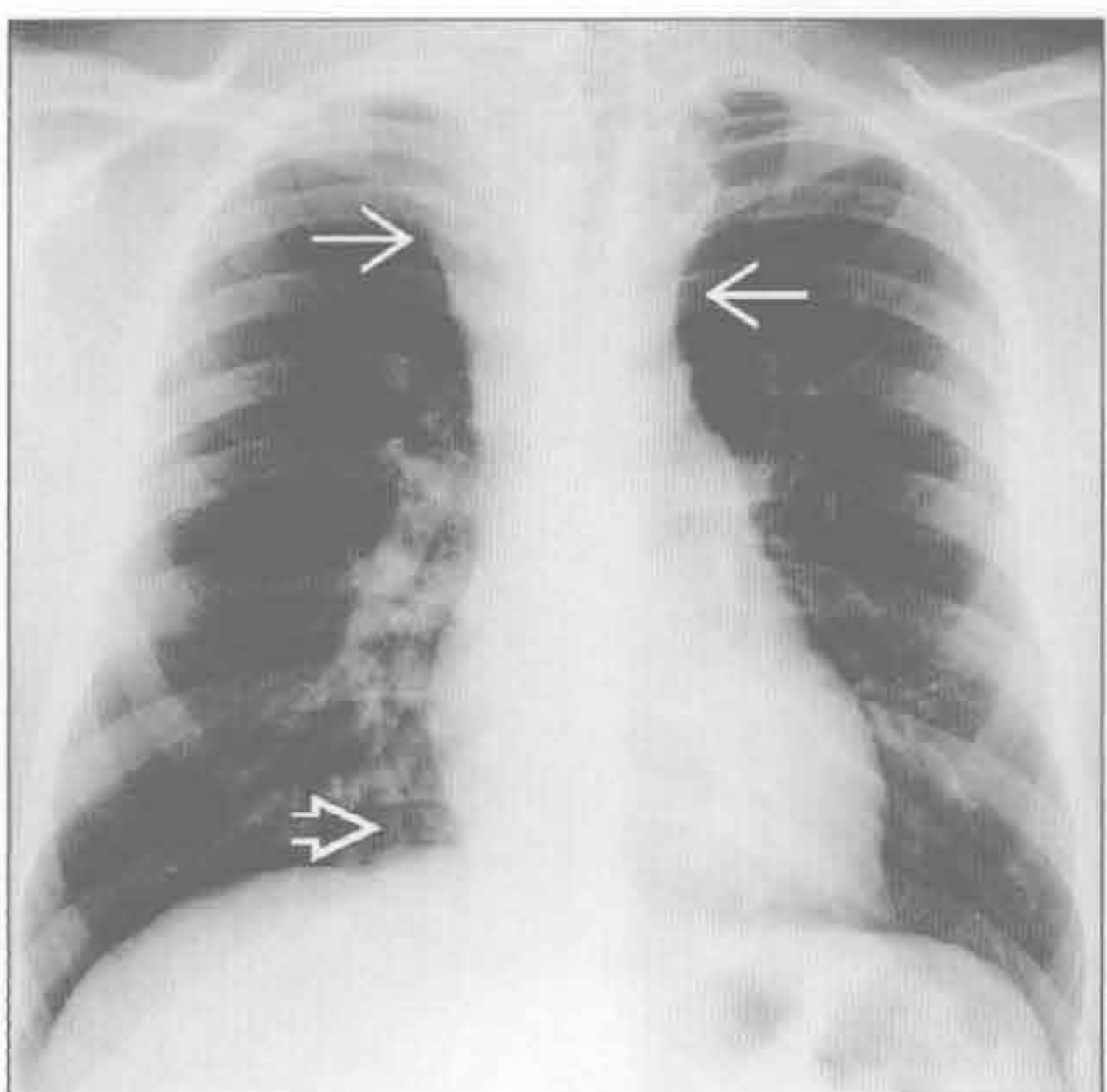
Morgagni 疝 (先天性胸骨后膈疝)



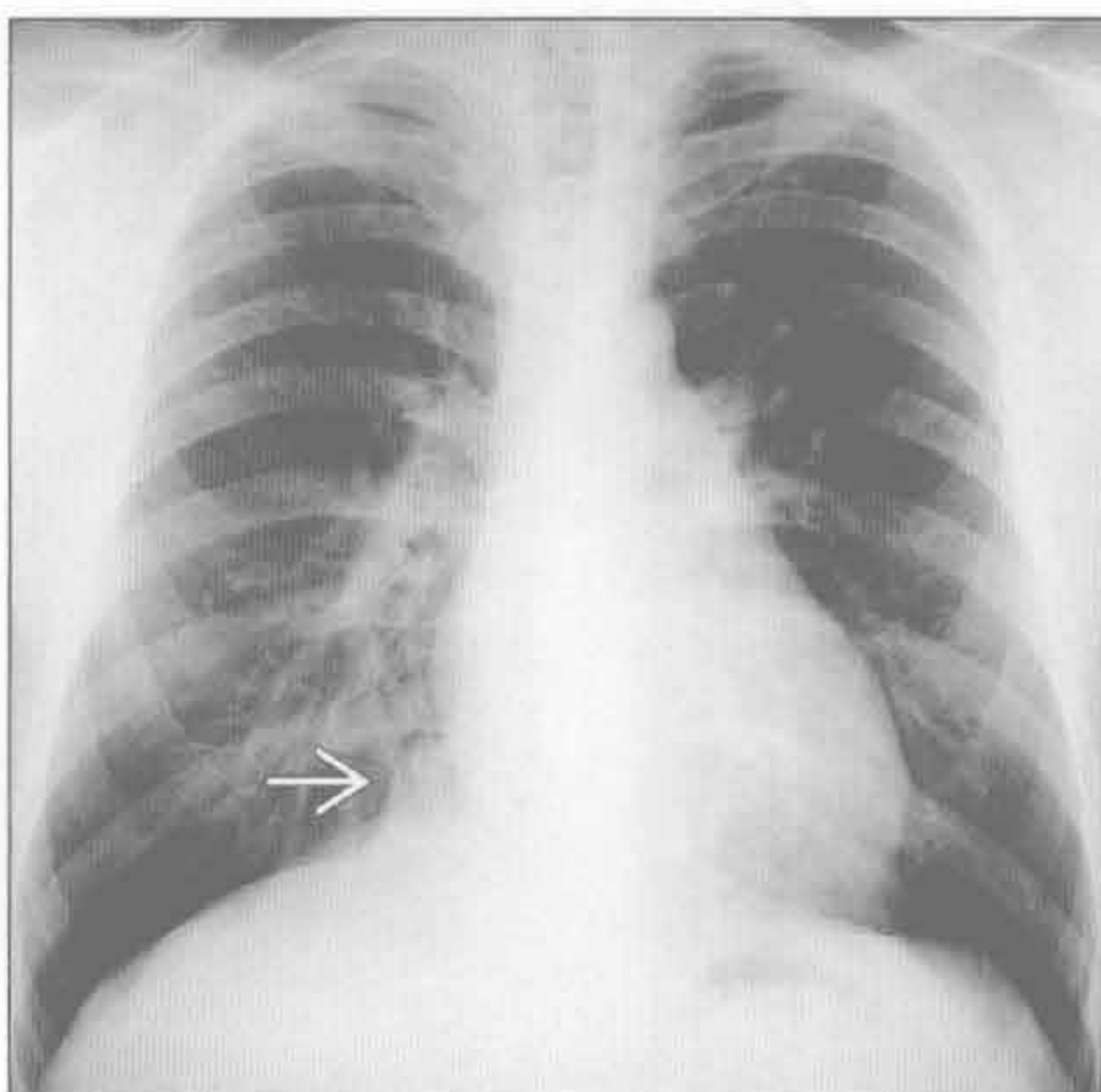
(左) 前后位 X 线片示右心膈角边缘锐利的肿块 \Rightarrow 。肿块就其大小而言略显透亮

(右) 平扫 CT 冠状位重建示网膜脂肪 \Rightarrow 自前部的 Morgagni 裂孔 \Rightarrow 疝出。冠状位重建对显示膈缺损很有优势；肠系膜血管的走行也较易显现

淋巴结肿大



淋巴结肿大



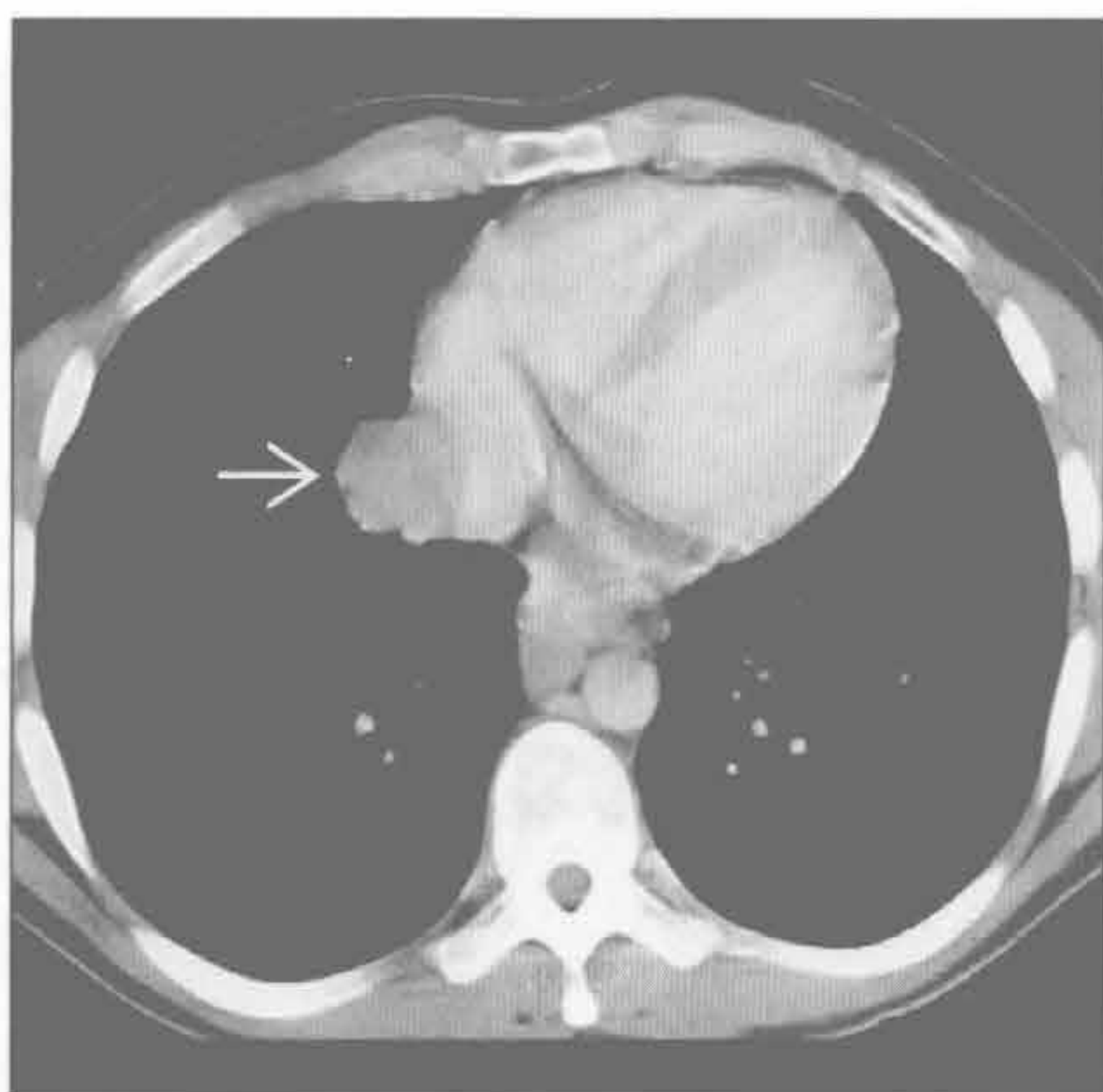
(左) 正位 X 线片示霍奇金病导致的上纵隔增宽 \Rightarrow 。右心膈角正常 \Rightarrow 。此患者行斗篷野放疗

(右) 数月后的正位 X 线片示放疗后纵隔增宽影消退。但右心膈角出现新的肿块密度影 \Rightarrow 。心脏被遮盖，接受照射较少

心膈角肿块

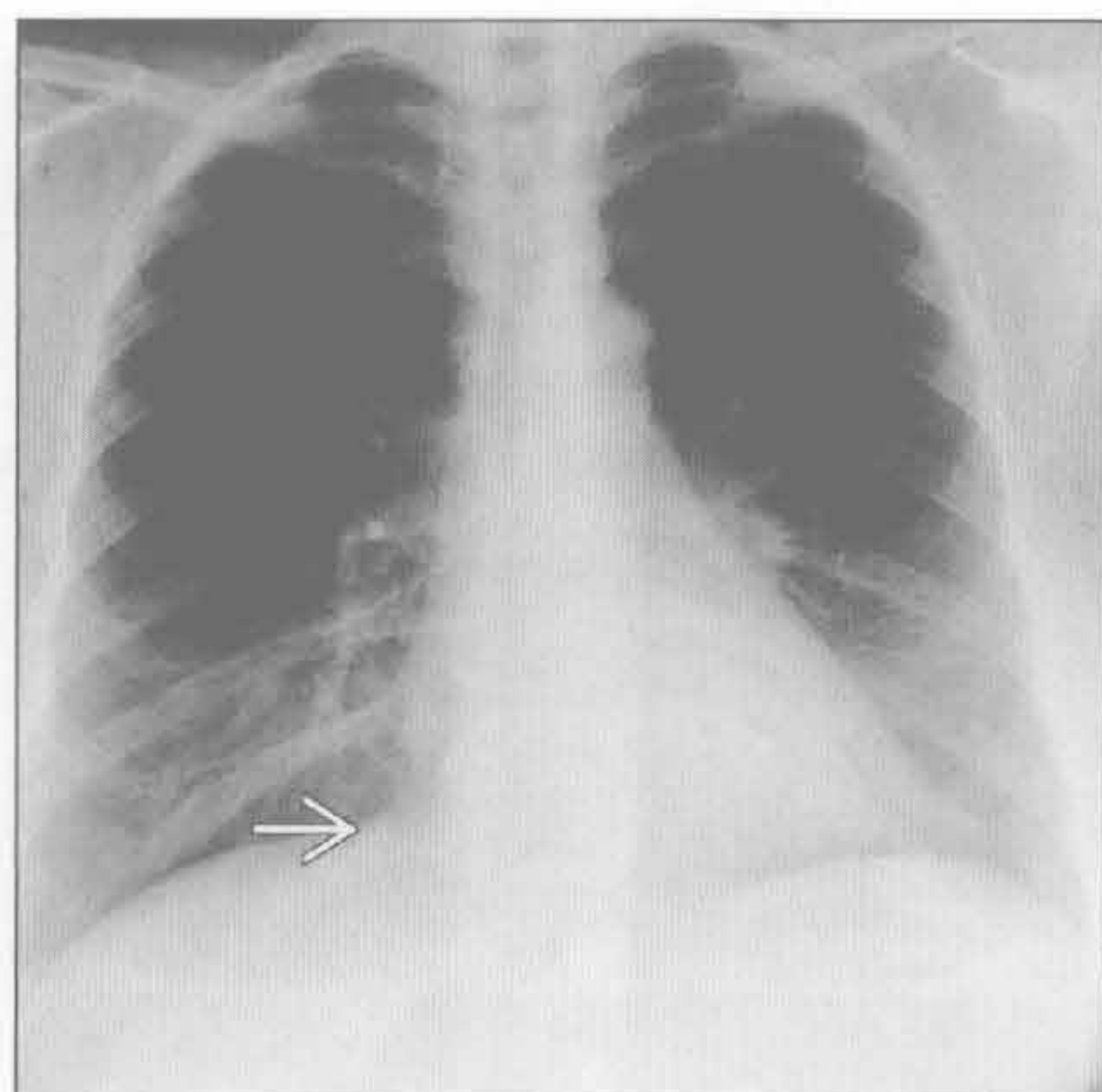
淋巴结肿大

(左) 横断位增强 CT 示右心膈角实性肿块 → 与右心房紧密接触, 为复发的肿大淋巴结



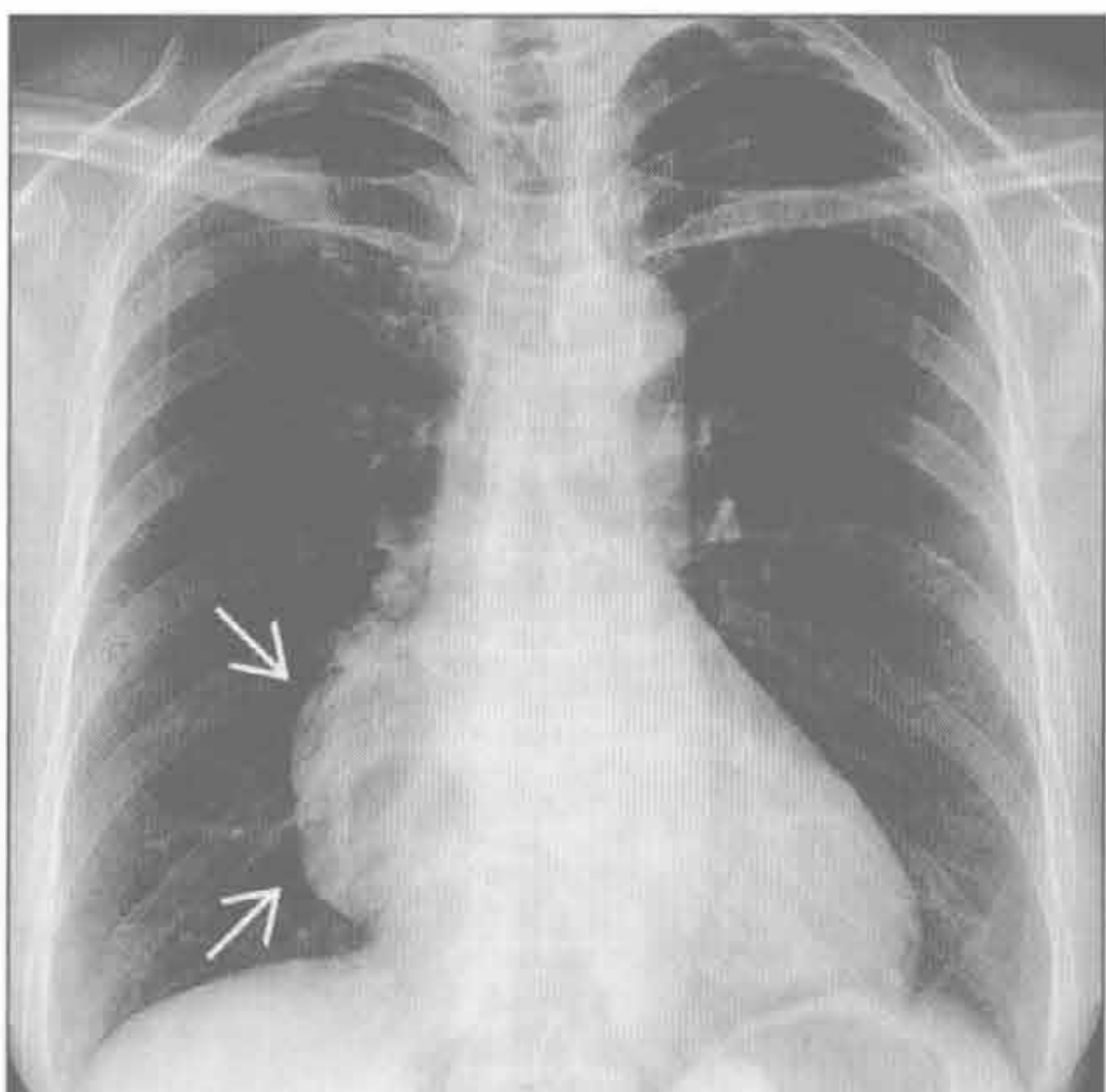
(右) 正位 X 线片示完成附加的放疗后, 右心膈角肿块消退 →

淋巴结肿大



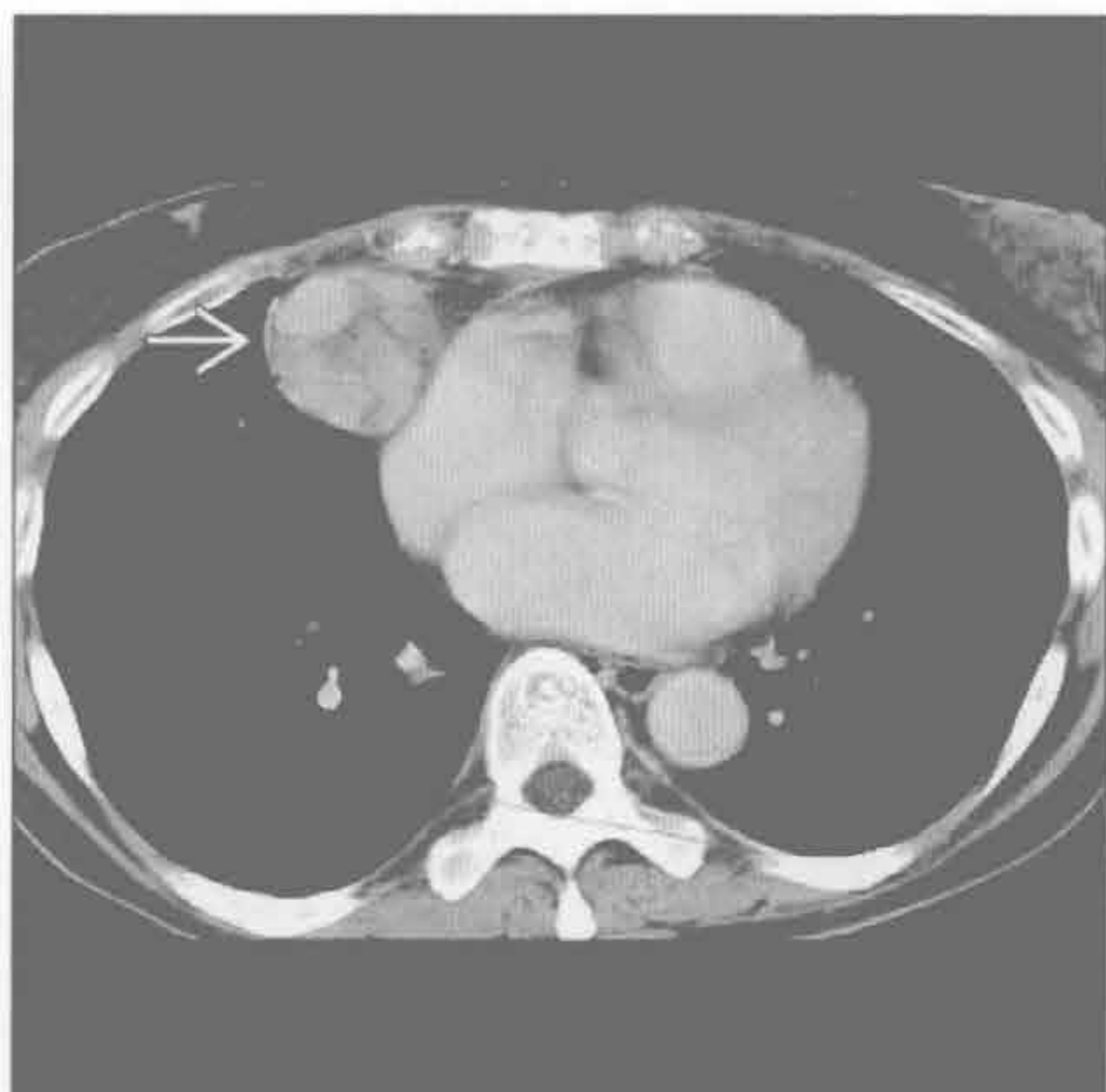
胸腺瘤

(左) 正位 X 线片示边缘锐利的大肿块 → 与右心缘和心膈角重叠



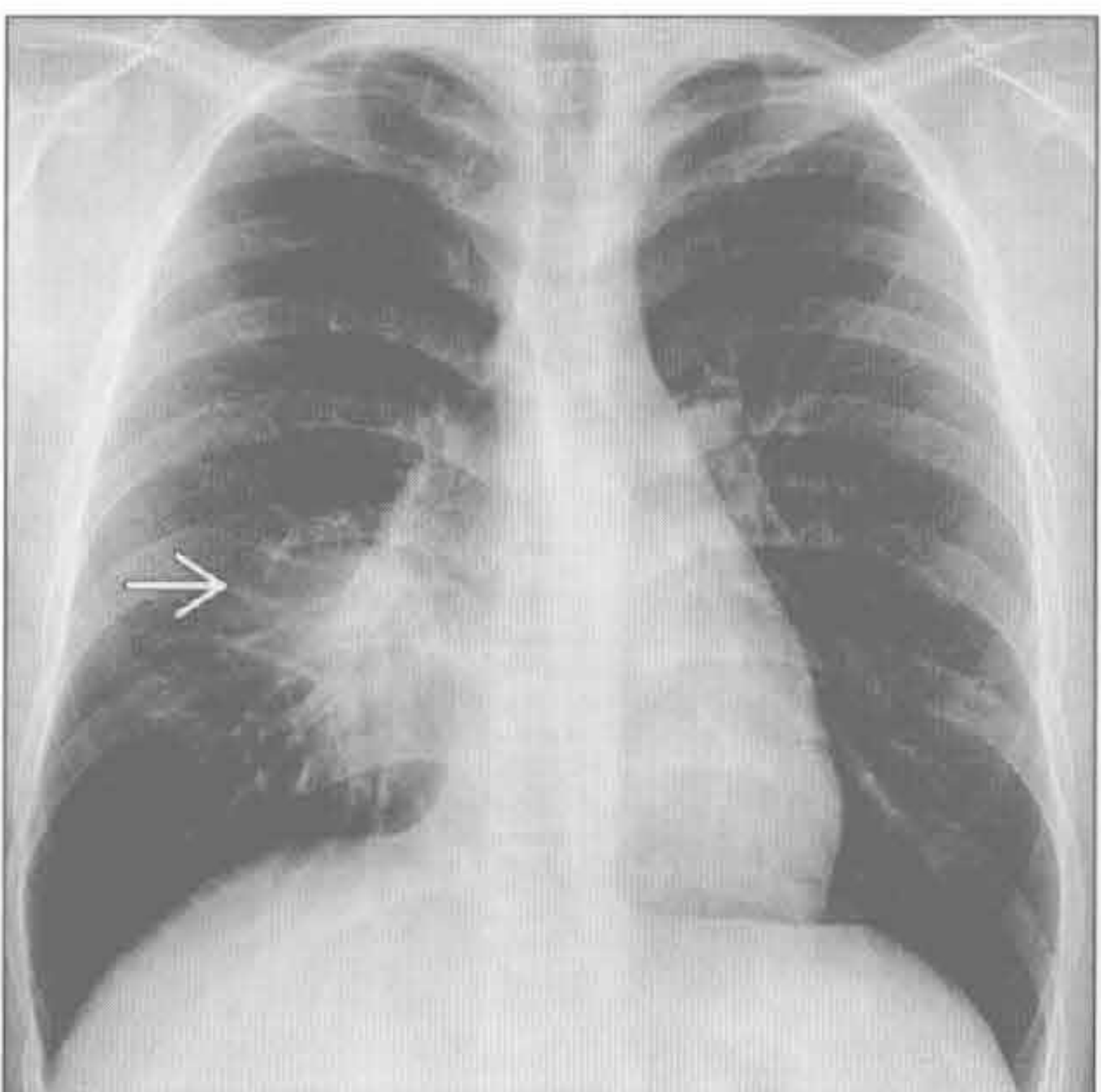
(右) 横断位增强 CT 示强化的、有部分分隔的肿块 → 与右心房紧密接触。胸腺瘤常可与较上方位置的胸腺组织相连

胸腺瘤



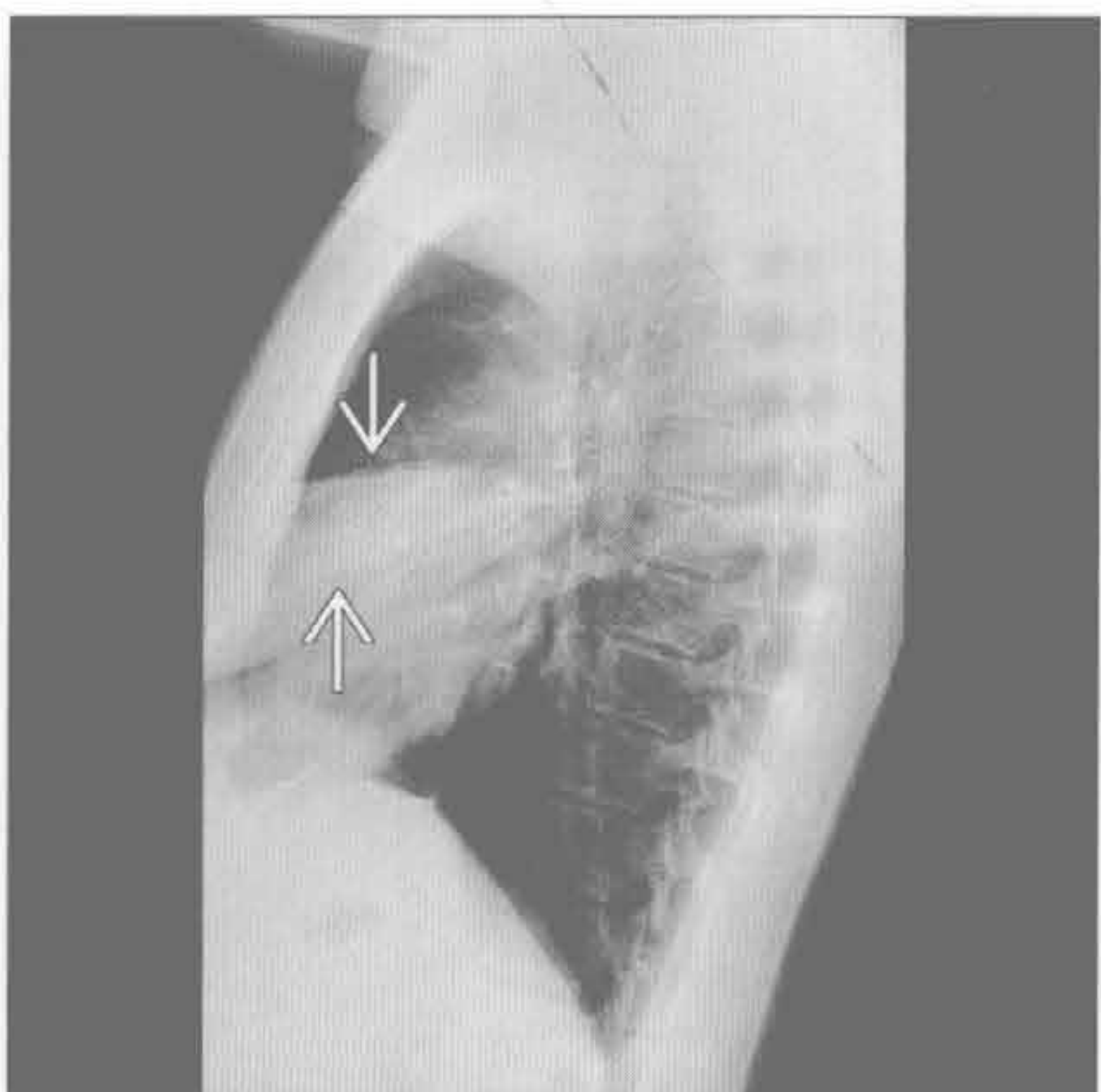
右中叶萎陷

(左) 正位 X 线片示边界不清的阴影 → 遮盖右心缘



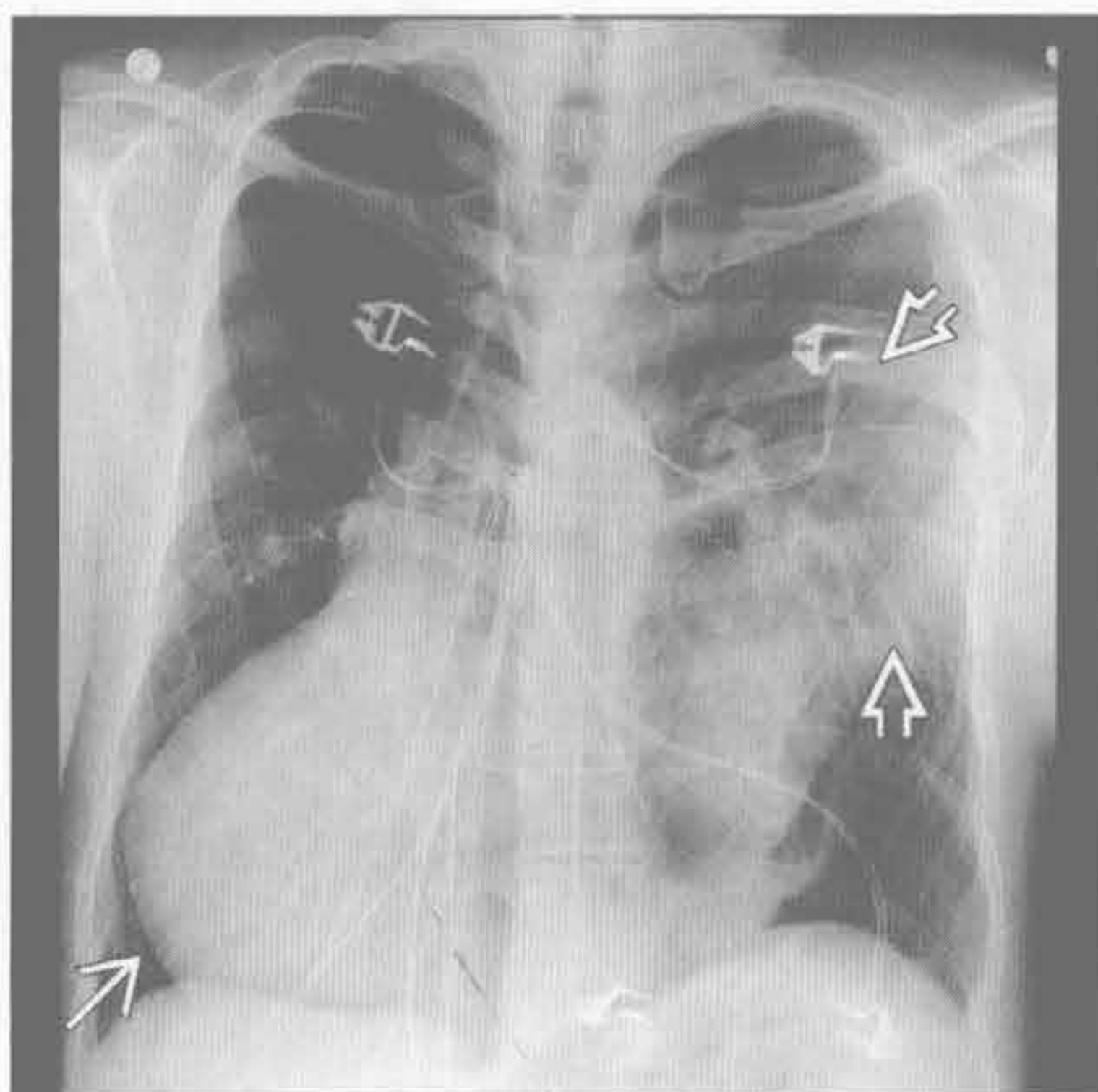
(右) 侧位 X 线片示阴影为右中叶萎陷, 锐利的边缘由斜裂和水平裂构成 →。无支气管充气征提示支气管内阻塞。活检诊断为类癌

右中叶萎陷

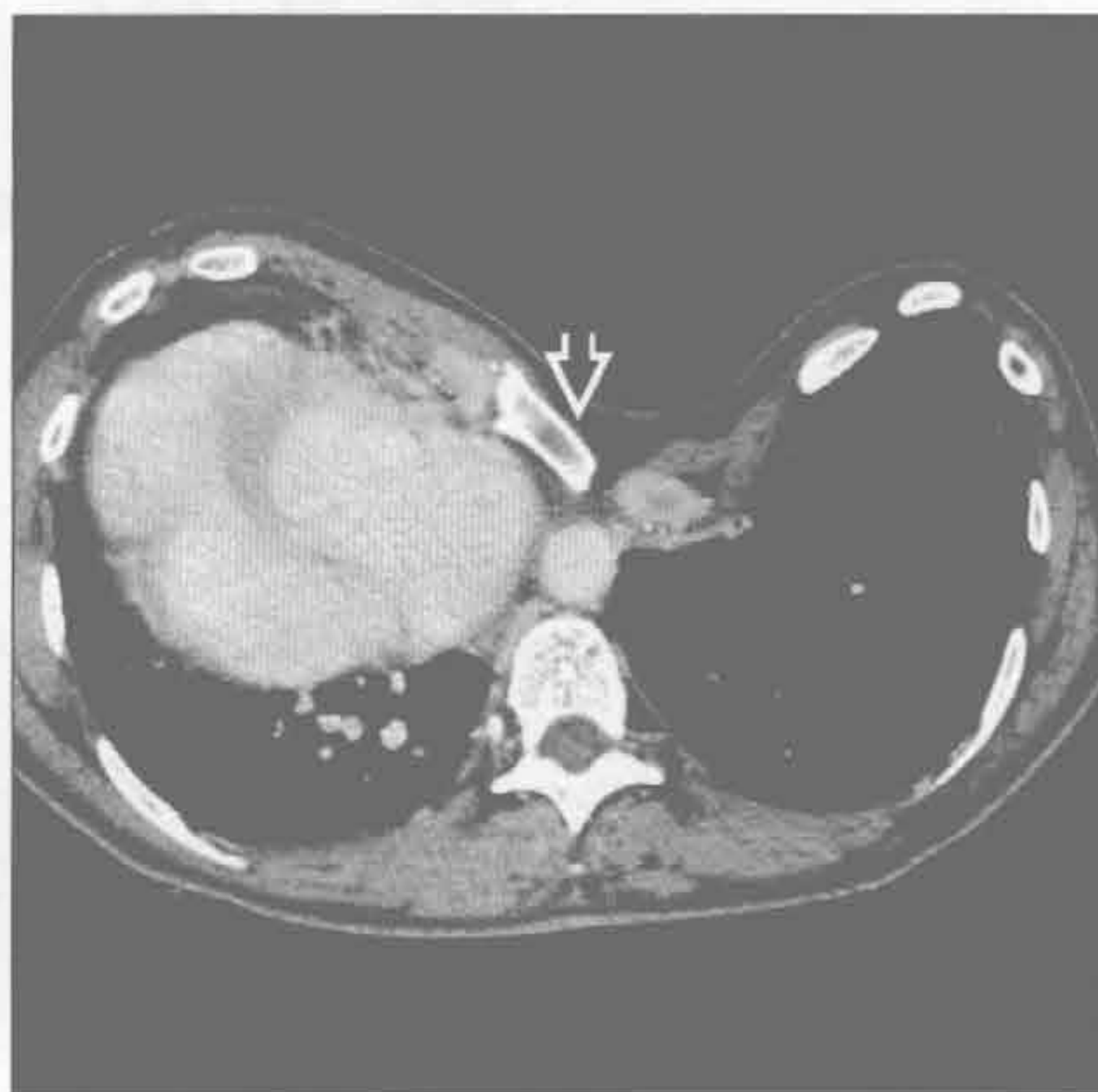


心膈角肿块

胸部畸形



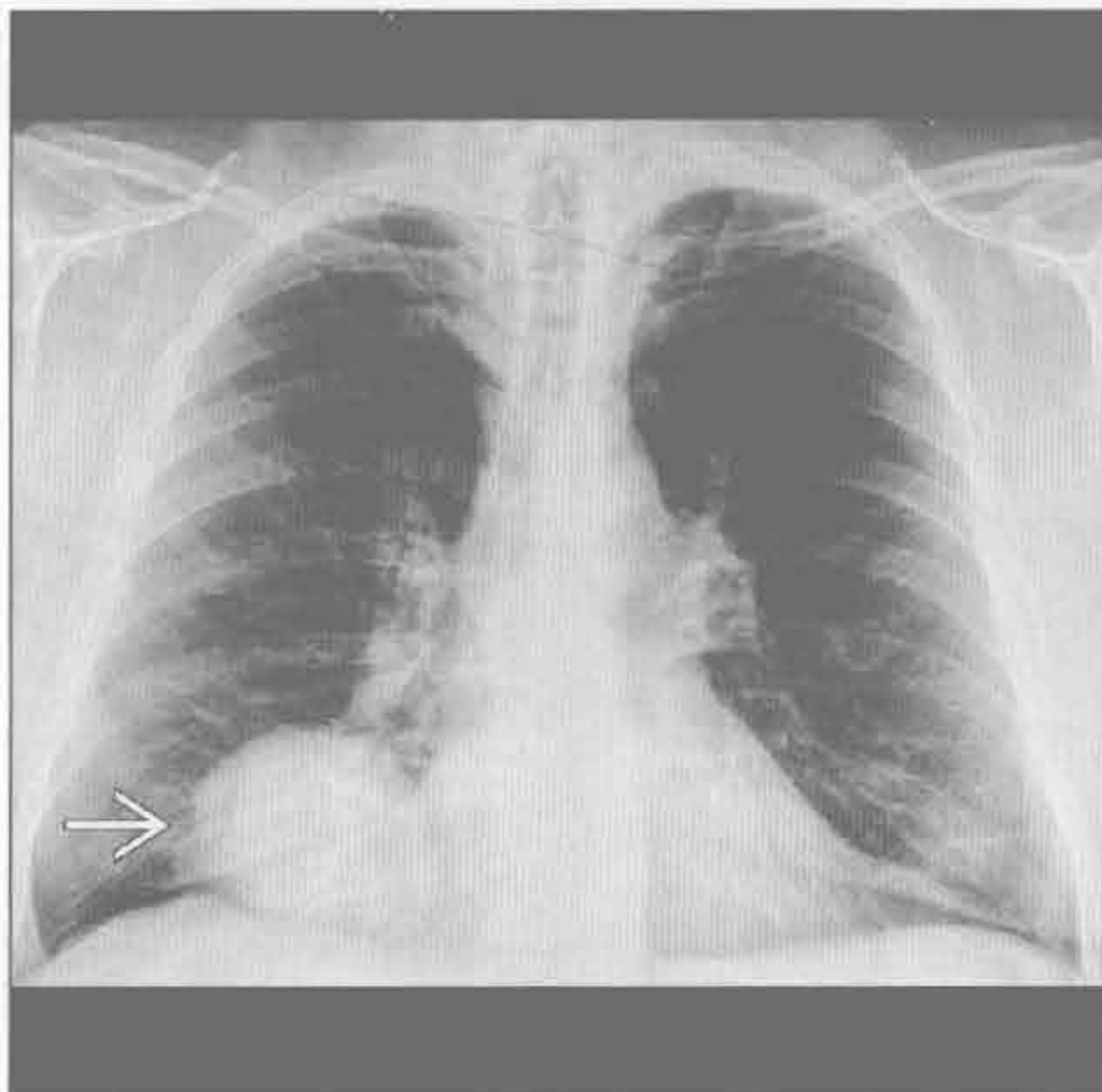
胸部畸形



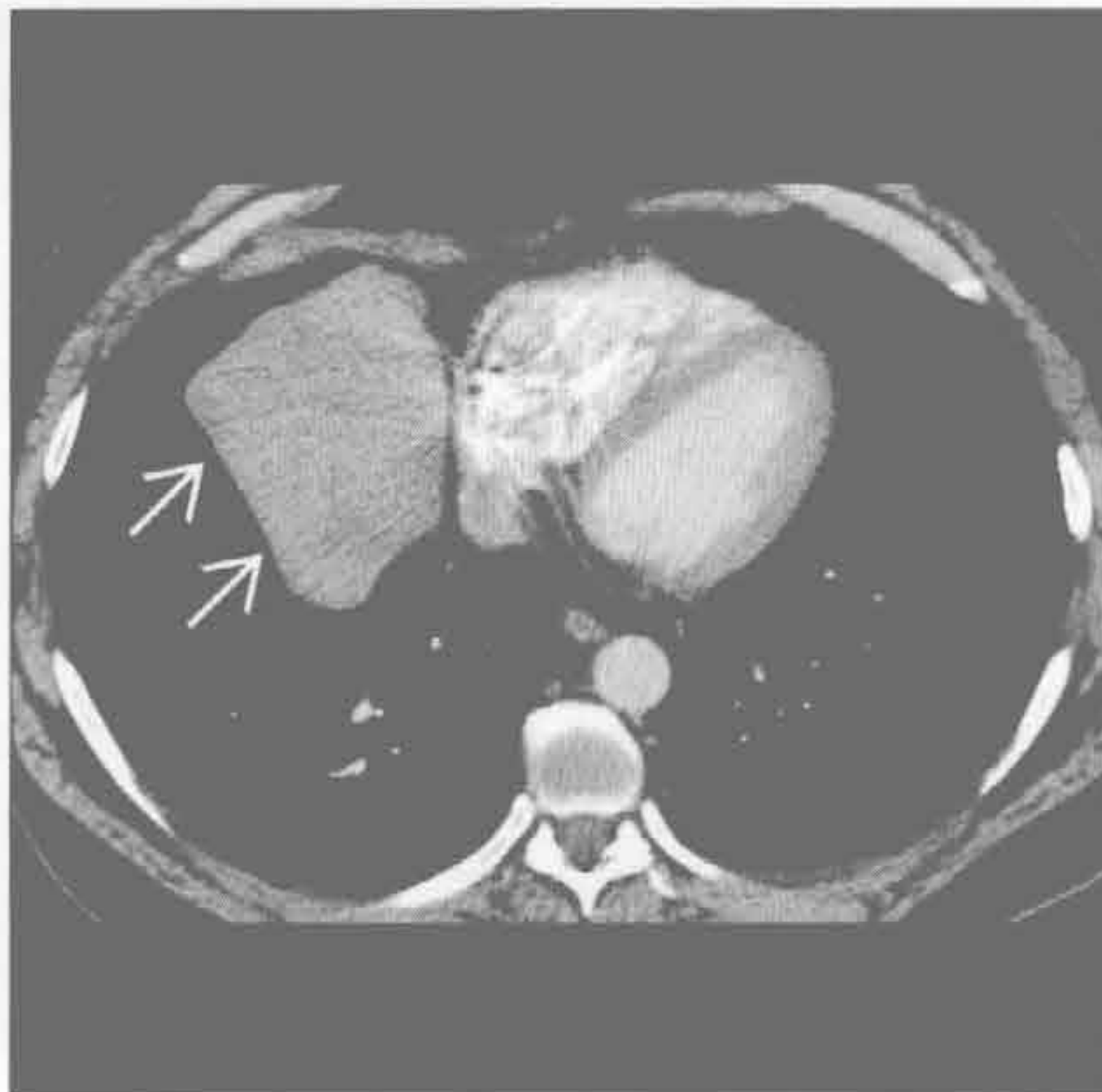(左) 正位 X 线片示心脏移位至右胸→, 左胸边界不清的阴影⇨为倾斜的胸壁的正常附加密度

(右) 横断位增强 CT 示严重的胸部畸形⇨, 使心脏移位至右胸。此为典型胸部畸形的变型, 通常心脏移位至左侧

胸膜纤维性肿瘤



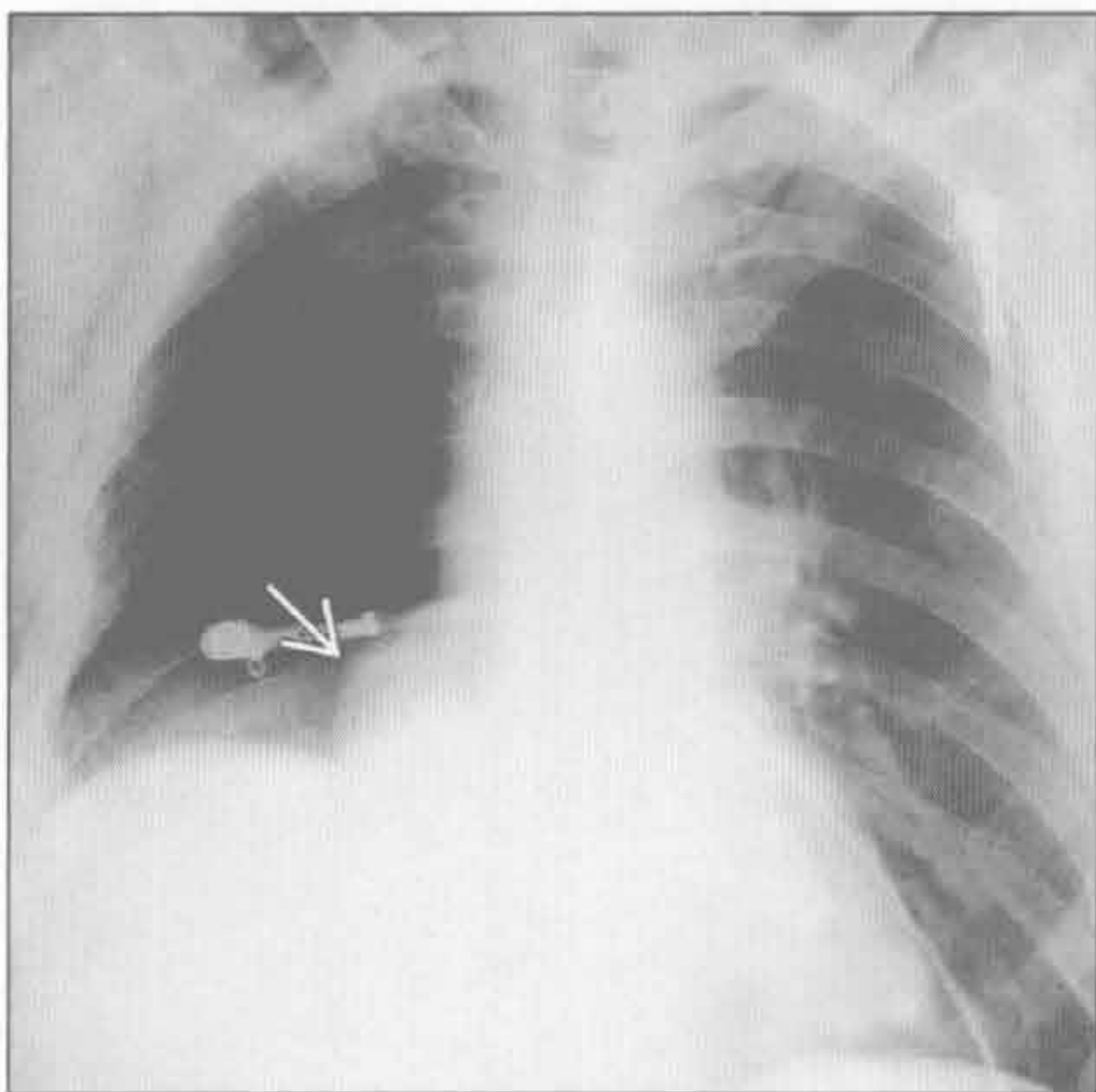
胸膜纤维性肿瘤



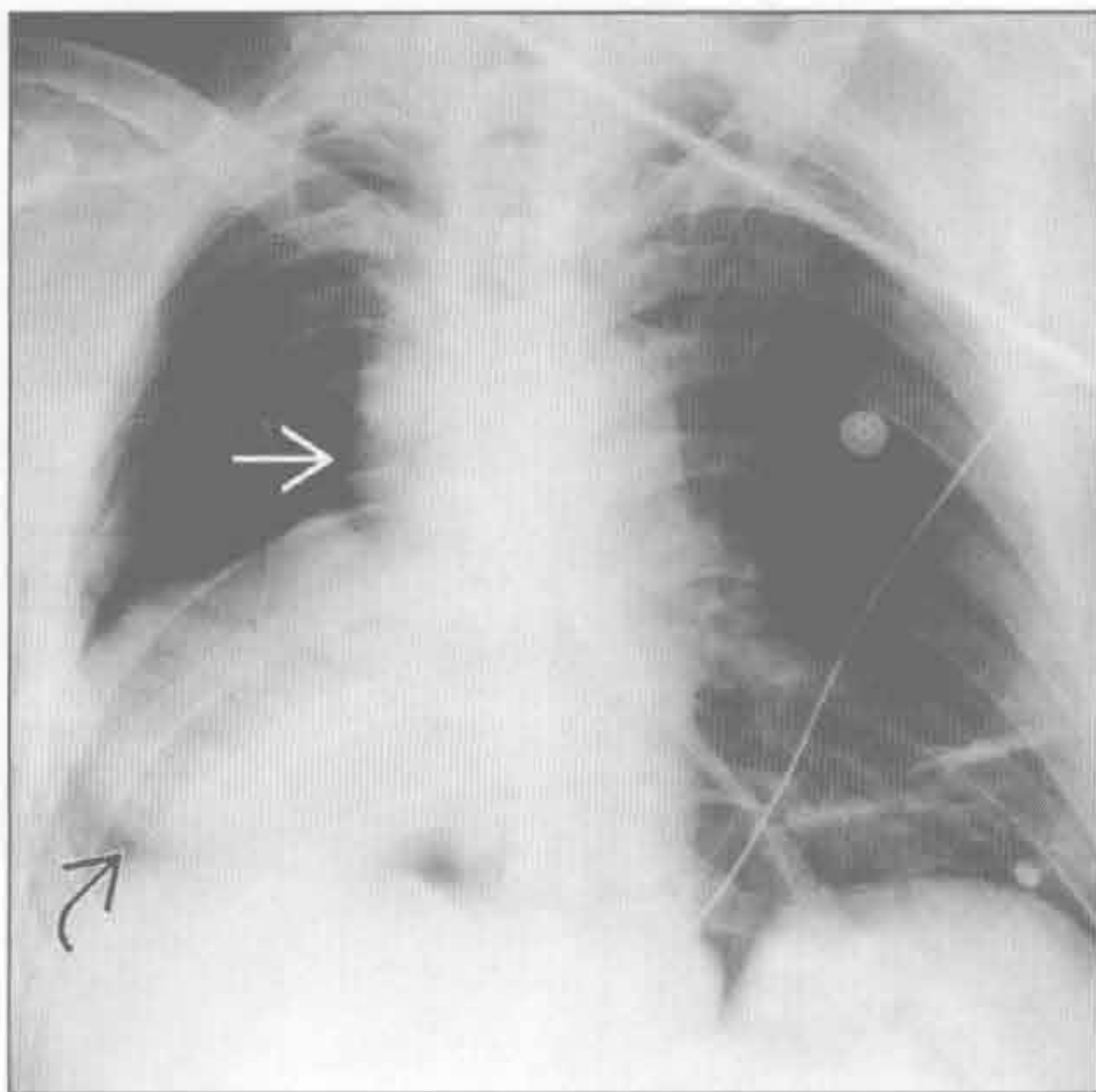
(左) 正位 X 线片右心膈角边界清楚的大肿块→

(右) 横断位增强 CT 示右心膈角略呈分叶状的实性肿块→。胸膜纤维性肿瘤常通过蒂与胸膜相连, 肿块可随体位改变而移位。与此肿瘤一样, 多数在诊断时已较大

即将发生的心脏扭转



即将发生的心脏扭转



(左) 右肺切除术后, 在恢复病房内拍摄的前后位 X 线片示右心膈角局限性的轮廓异常→。肿块为心脏自心包缺损处部分疝出所致

(右) 数小时后的前后位 X 线片示心脏扭转⇨。上纵隔增宽为上腔静脉阻塞所致→



第 9 章

胸膜、胸壁、膈

单侧膈肌抬高	9-2
气胸	9-6
肺尖帽	9-10
弥漫性胸膜增厚	9-12
胸膜分离征	9-16
胸膜斑	9-18
胸膜肿块	9-22
胸膜钙化	9-28
单侧胸腔积液	9-32
双侧胸腔积液	9-36
与急 / 慢性肝病有关的胸部病变	9-40
肺肾综合征	9-44
肺 - 皮综合征	9-50
肋骨破坏	9-54
钟形胸	9-60
软组织钙化	9-66
胸壁侵袭性疾病	9-68

单侧膈肌抬高

鉴别诊断

常见

- 正常变异
- 膈神经麻痹或损伤
- 膈膨隆
- 膈肌薄弱
- 肺叶切除或全肺切除
- 肺叶不张

不常见

- 肺底积液
- 肝大
- 胸膜、横膈或腹部肿瘤
- 腹水
- 单侧肺移植

罕见（但重要）

- 胸腹膜裂孔疝
- Morgagnin 疝（假性）
- 横膈撕裂（假性）

重要信息

鉴别诊断要点

- 局限性与一致性抬高的比较
 - 局限性抬高的原因
 - 膈膨隆
 - 肺叶切除术
 - 膈疝
 - 膈肌破裂
 - 一致性抬高的原因
 - 膈神经麻痹
 - 膈肌薄弱
 - 单侧肺移植
- X 线透视有助于膈神经麻痹和其他原因，如膈肌薄弱或膈膨隆的鉴别
 - 膈神经麻痹在深吸气时表现为明显的矛盾运动
 - 膈膨隆不出现矛盾运动

常见诊断的有用线索

- 正常变异
 - 正常情况下左侧膈肌低于右侧膈肌
 - 10% ~ 15% 的正常人左侧膈肌稍高于右侧，或与右侧同高
 - 右位心或脏器转位：左侧膈肌较高
- 膈神经麻痹或损伤
 - 一致性抬高

- 透视下出现矛盾运动
- 肌电图检查出现异常神经传导
- 膈膨隆
 - 局限性抬高
 - 局部肌肉薄弱
 - 常见于右侧前部膈肌
- 膈肌薄弱
 - 提示神经或肌肉损伤
 - 可为可逆性
 - 膈肌薄弱的原因
 - 近期外科手术，尤其是心脏手术
 - 系统性红斑狼疮：膈肌病致肺消失综合征
 - 吉兰 - 巴雷综合征
 - 脊髓灰质炎
 - 多发性肌炎和皮肌炎
- 肺叶切除或全肺切除
 - 明确的临床病史
 - 纵隔向手术侧移位
 - 先前胸廓切开或肺切除的体征常明显
 - 全肺切除术可出现单侧胸腔“变白”，肋骨聚拢
- 肺叶不张
 - 可见直接或间接肺叶不张的征象

不常见诊断的有用线索

- 肺底积液
 - 立位 X 线胸片出现侧方的幕状影（肩征）
 - 侧卧位 X 线胸片可见游离或分层积液
- 肝大
 - 鉴别诊断同右侧膈肌一致性抬高
 - 肝大的多数原因都存在肝功能异常
- 胸膜、横膈或腹部肿瘤
 - 分叶状轮廓或局部明显抬高
 - 胸膜转移的患者常伴有胸腔积液
 - 有其他部位原发恶性肿瘤的病史
 - 单侧膈肌明显抬高的罕见原因
- 腹水
 - 上腹部磨玻璃密度，无含气肠襻影
 - 临床检查和超声检查有助于诊断

罕见诊断的有用线索

- 胸腹膜裂孔疝
 - 局部明显抬高
 - 发生于后部，以左侧多见
 - 可较小而偶尔发现
- Morgagnin 疝（假性）
 - 右膈肌前部明显抬高

单侧膈肌抬高

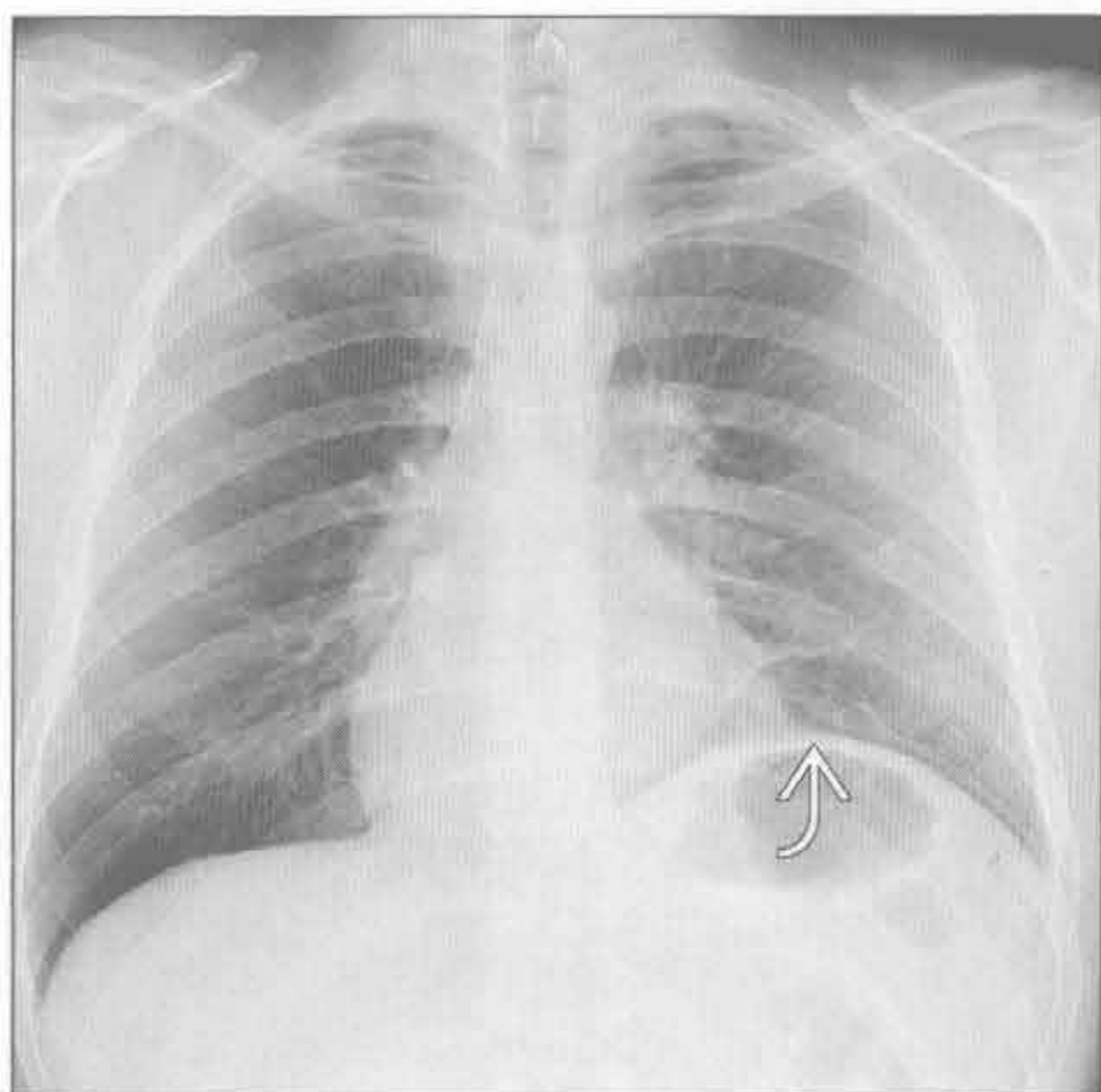
- 可表现为右心膈角阴影或肿块
- 可类似单侧膈肌抬高
- CT 常可明确诊断
 - 内脏或网膜穿过横膈
- 横膈撕裂（假性）
 - 近期或远期创伤史
 - 胸部 X 线平片
 - 横膈局限性抬高
 - 含气肠袢位于预计的横膈的上方
 - 鼻饲管位于预计的横膈的上方
 - 纵隔向对侧移位
 - 项圈征：钡剂检查示肠管穿过膈肌处局部缩窄
 - 胸部 CT
 - 内脏位于横膈之上
 - 内脏重力依赖征：内脏失去了后部膈肌的支撑，位于重力依赖性区域
 - 肠管、网膜、脾或肝直接与肋骨内表面相连
 - 可直接显示膈肌不连续

- 项圈征：肠管或肝穿过膈肌处局部受限征象
- 冠状面重建对诊断非常有帮助
- 常伴有其他部位损伤

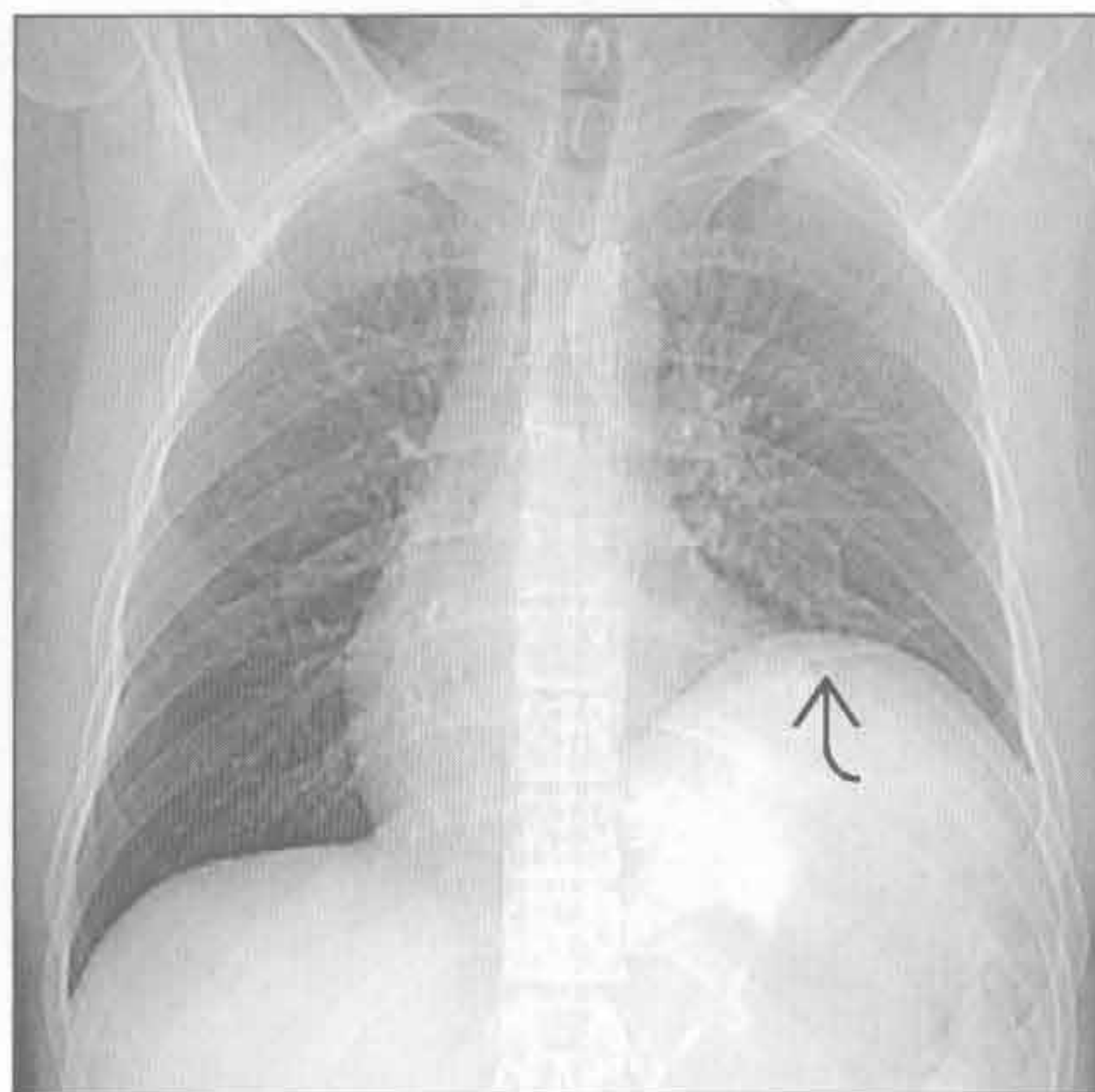
选择性鉴别诊断思路


- 膈肌明显的局部抬高
 - Morgagn 疝或胸腹膜裂孔疝
 - 心包囊肿
 - 淋巴结病变
 - 肺部肿块
 - 胸膜肿块，尤其是起源于脏胸膜的肿瘤，如孤立性纤维瘤
 - 横膈撕裂
- 膈肌抬高伴有气体积聚
 - 腹部脏器突出
 - 膈神经功能异常
 - 产气病原体所致脓胸
 - 食管旁疝


膈神经麻痹或损伤



膈神经麻痹或损伤



（左）霍奇金病患者。正位 X 线胸片示左侧横膈因膈神经功能异常而一致性抬高  (J.D.Godwin 医生提供)

（右）与左图为同一患者。前后位平扫 CT 定位片示左侧横膈进一步一致性抬高 。仰卧位时膈肌受到的张力增加

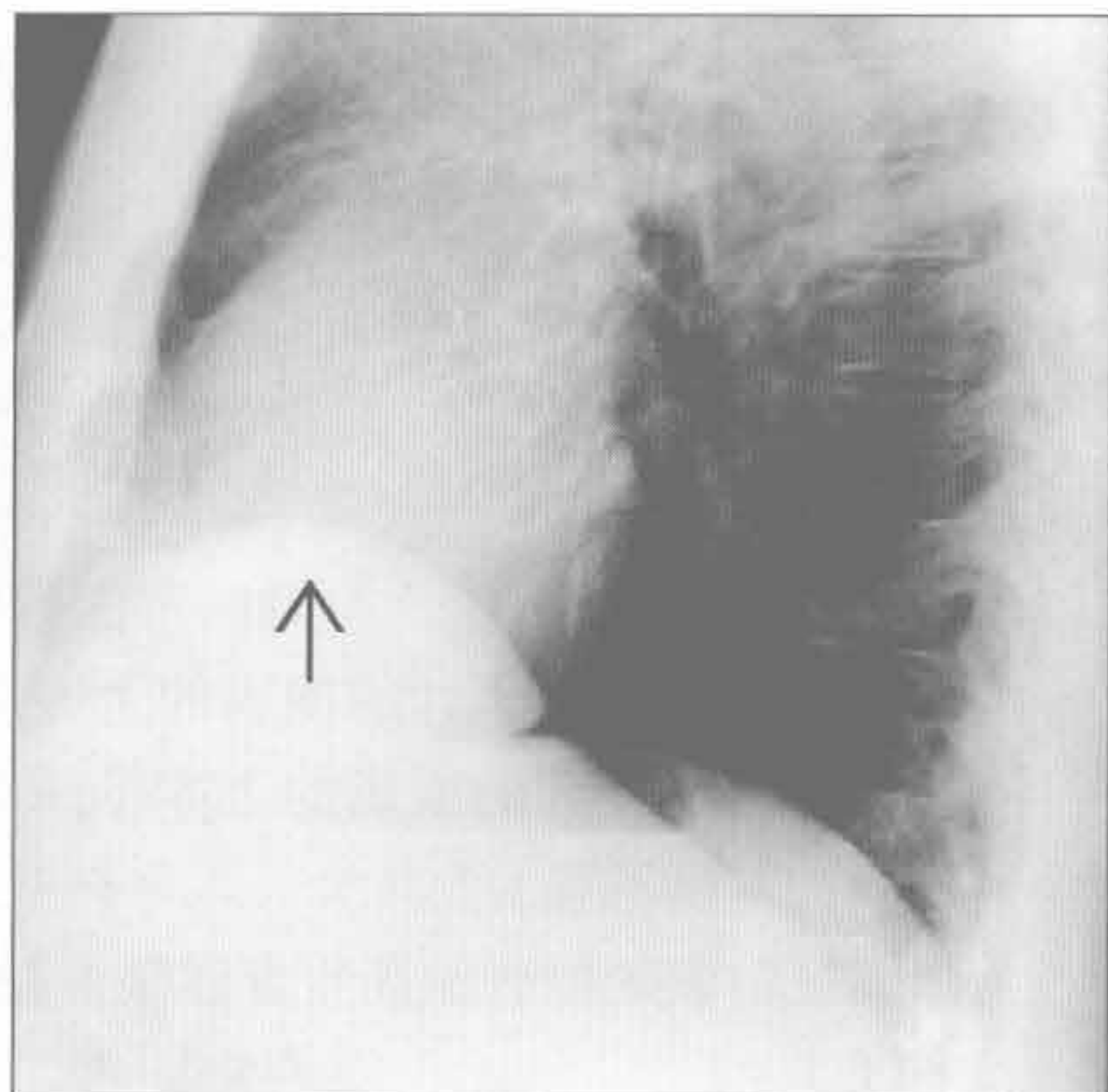
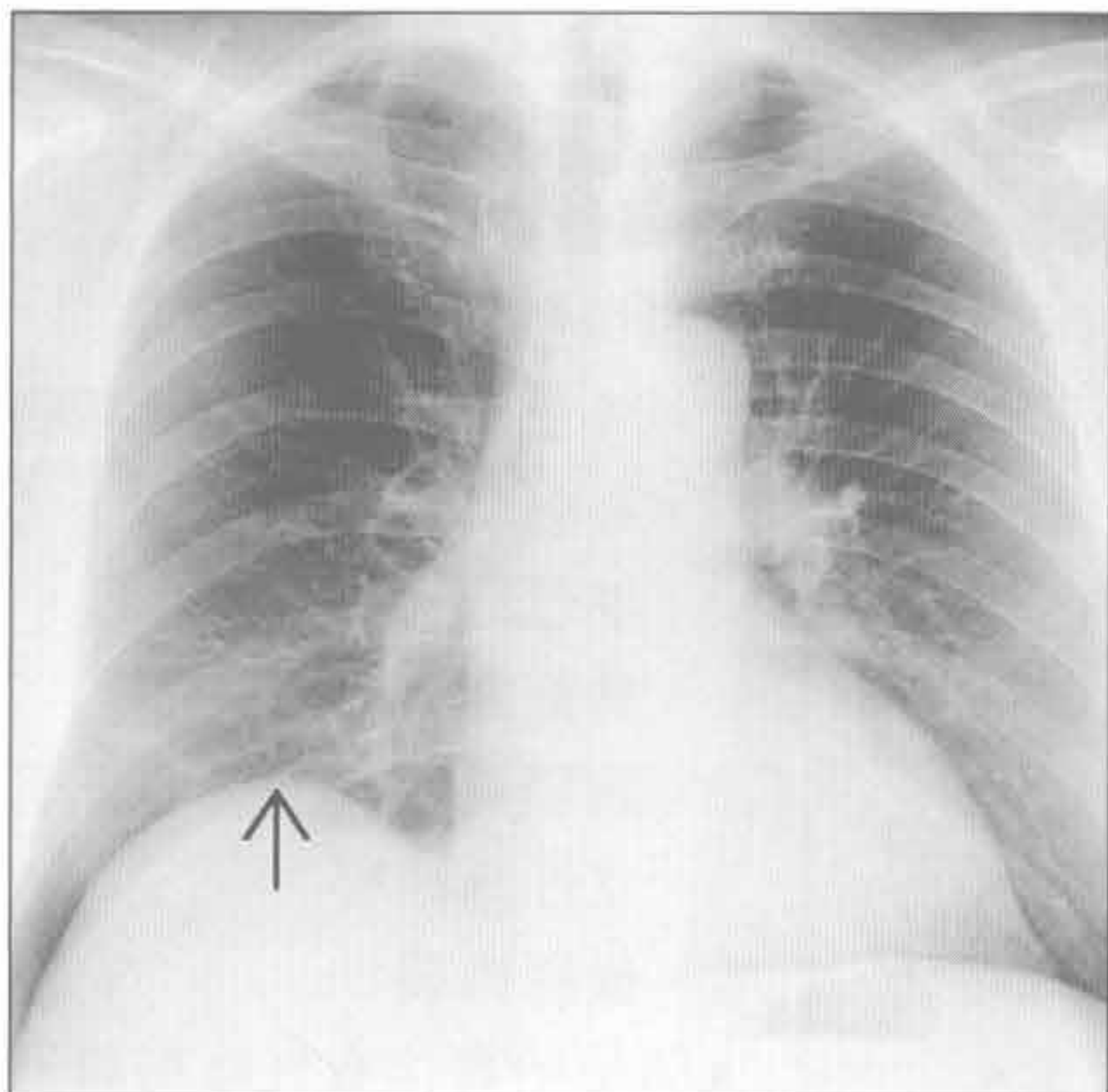
单侧膈肌抬高

膈膨隆

膈膨隆

(左) 正位 X 线胸片示右侧膈肌局部膨隆，右侧膈肌前部是膈肌膨隆的典型部位 [→]

(右) 与左图为同一患者。侧位 X 线胸片示膈肌前部膨隆 [→]。双侧膈肌的后部位置正常

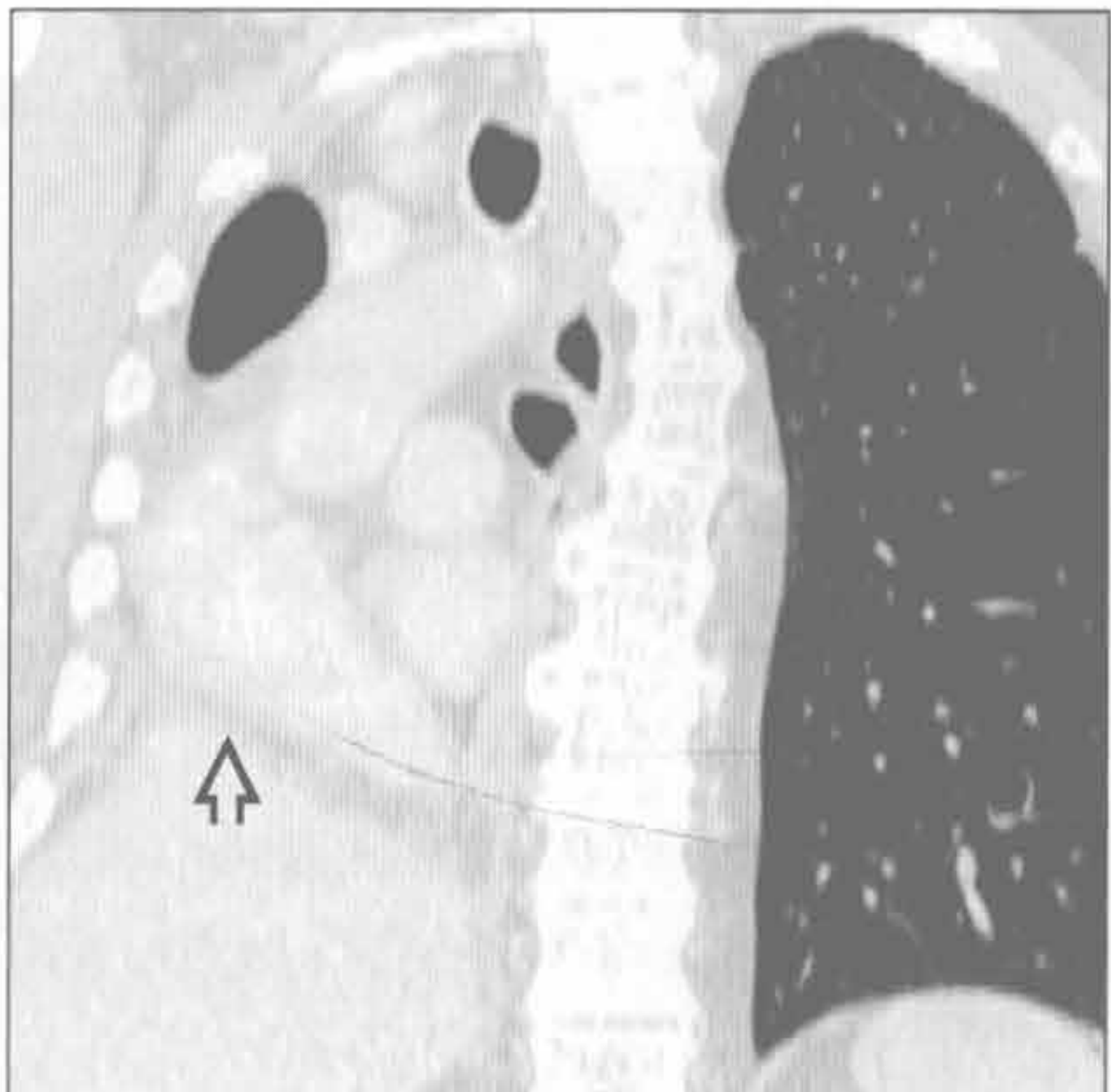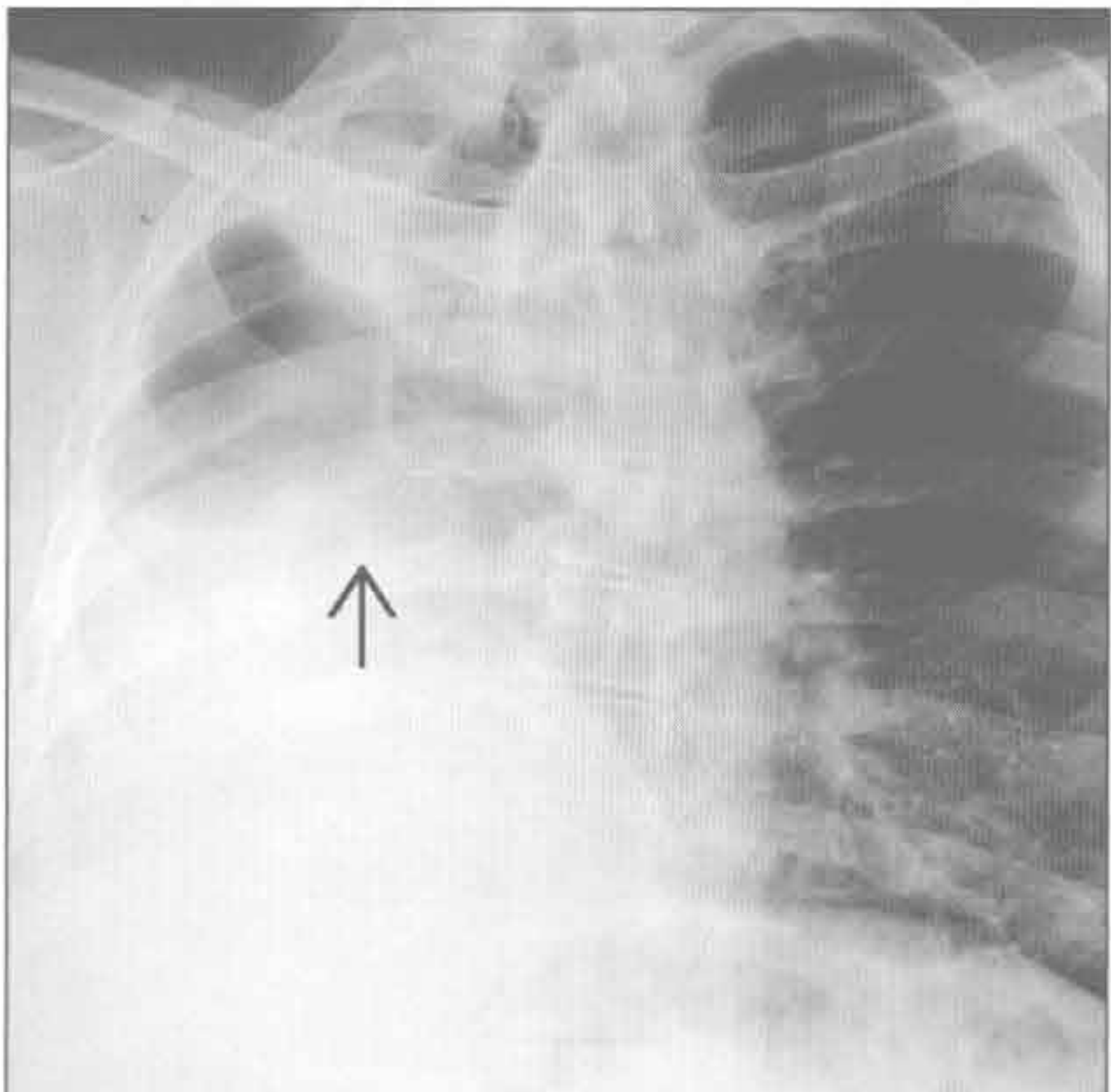


肺叶切除或全肺切除

肺叶切除或全肺切除

(左) 正位 X 线胸片示右肺全切，右侧膈肌抬高 [→]，纵隔向同侧移位

(右) 与左图为同一患者。CT 冠状面重建证实 X 线胸片所见：右全肺切除，纵隔结构移位至右侧胸腔，右侧膈肌抬高非常明显 [→]

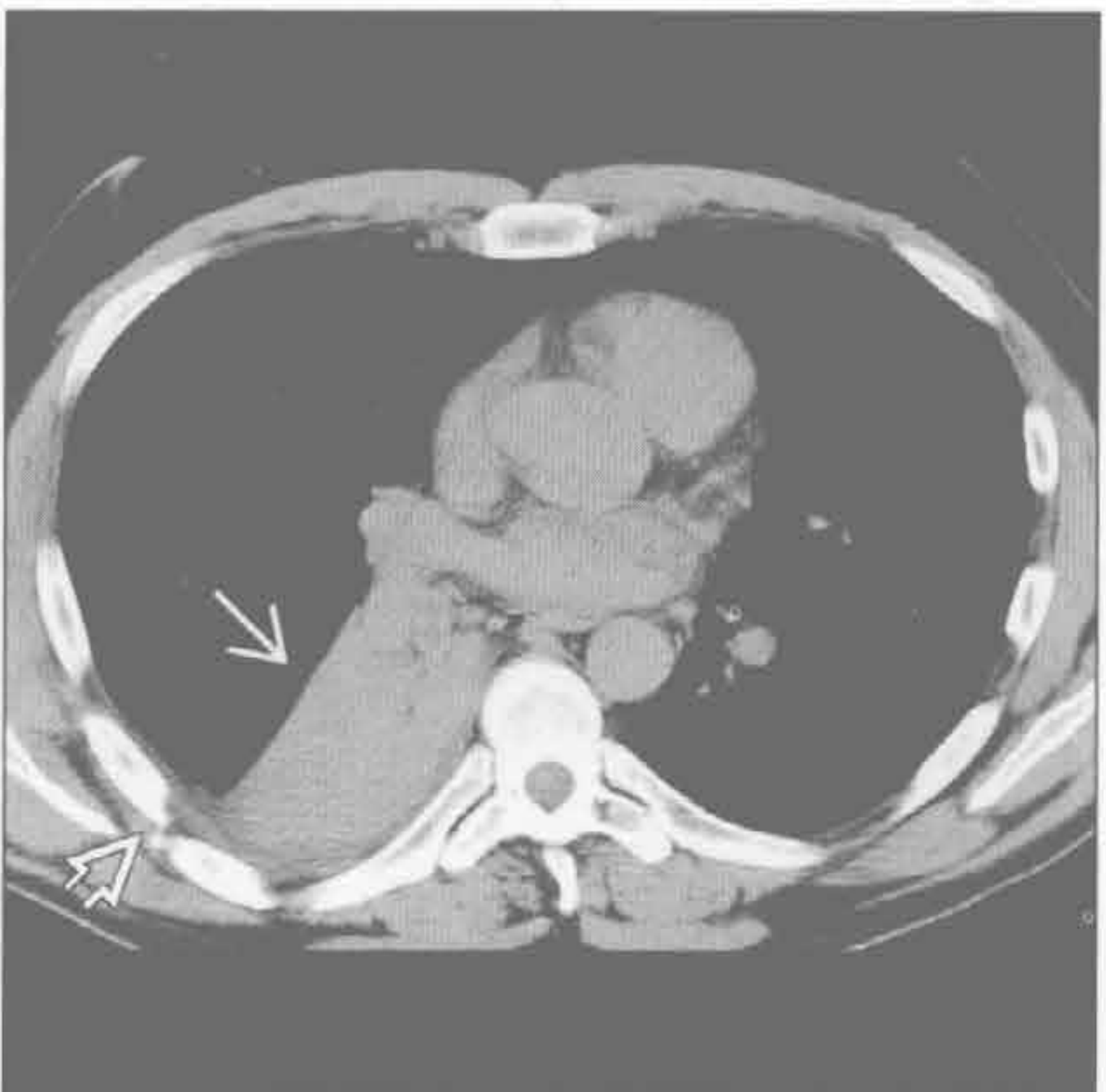
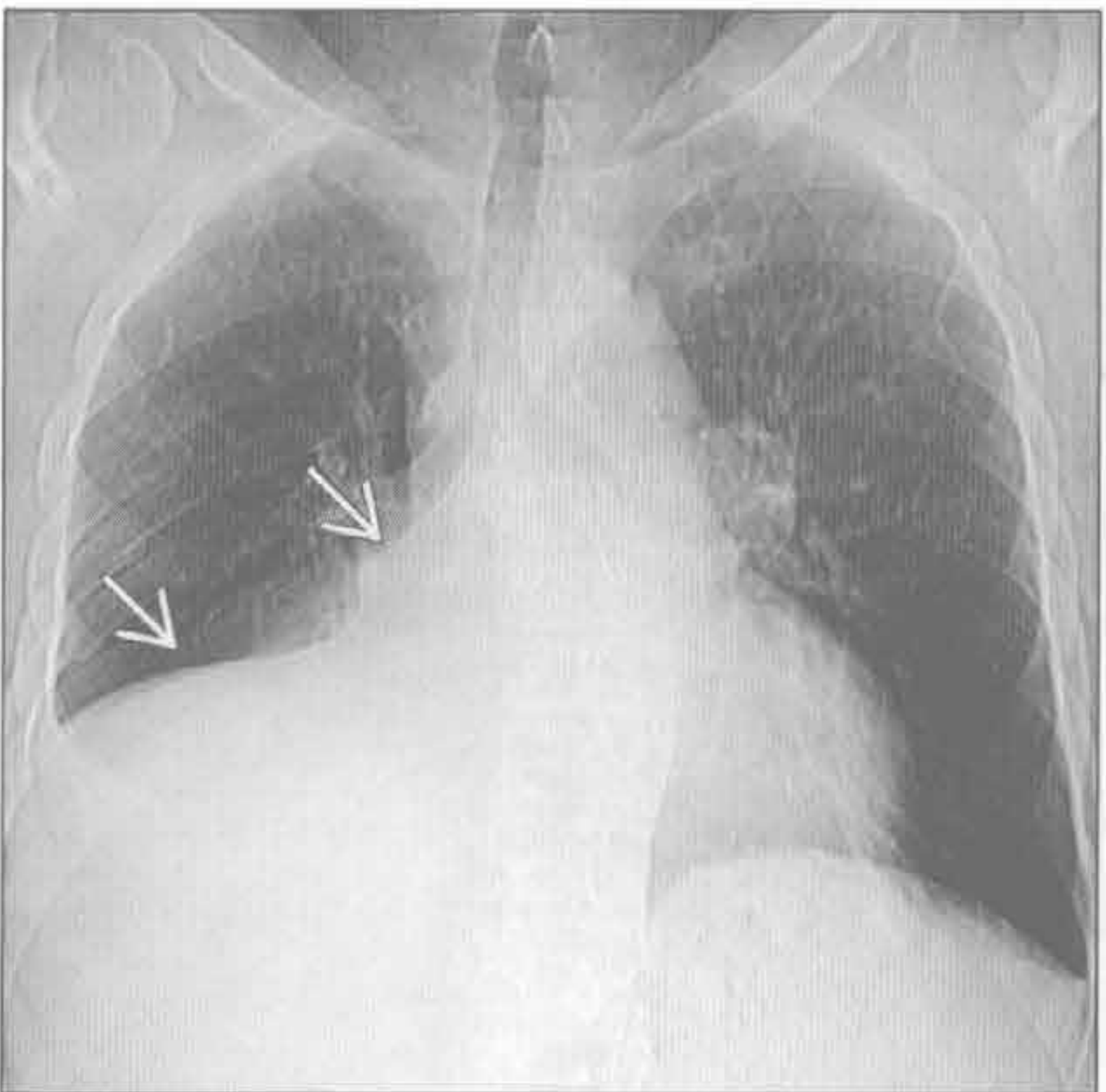


肺叶不张

肺叶不张

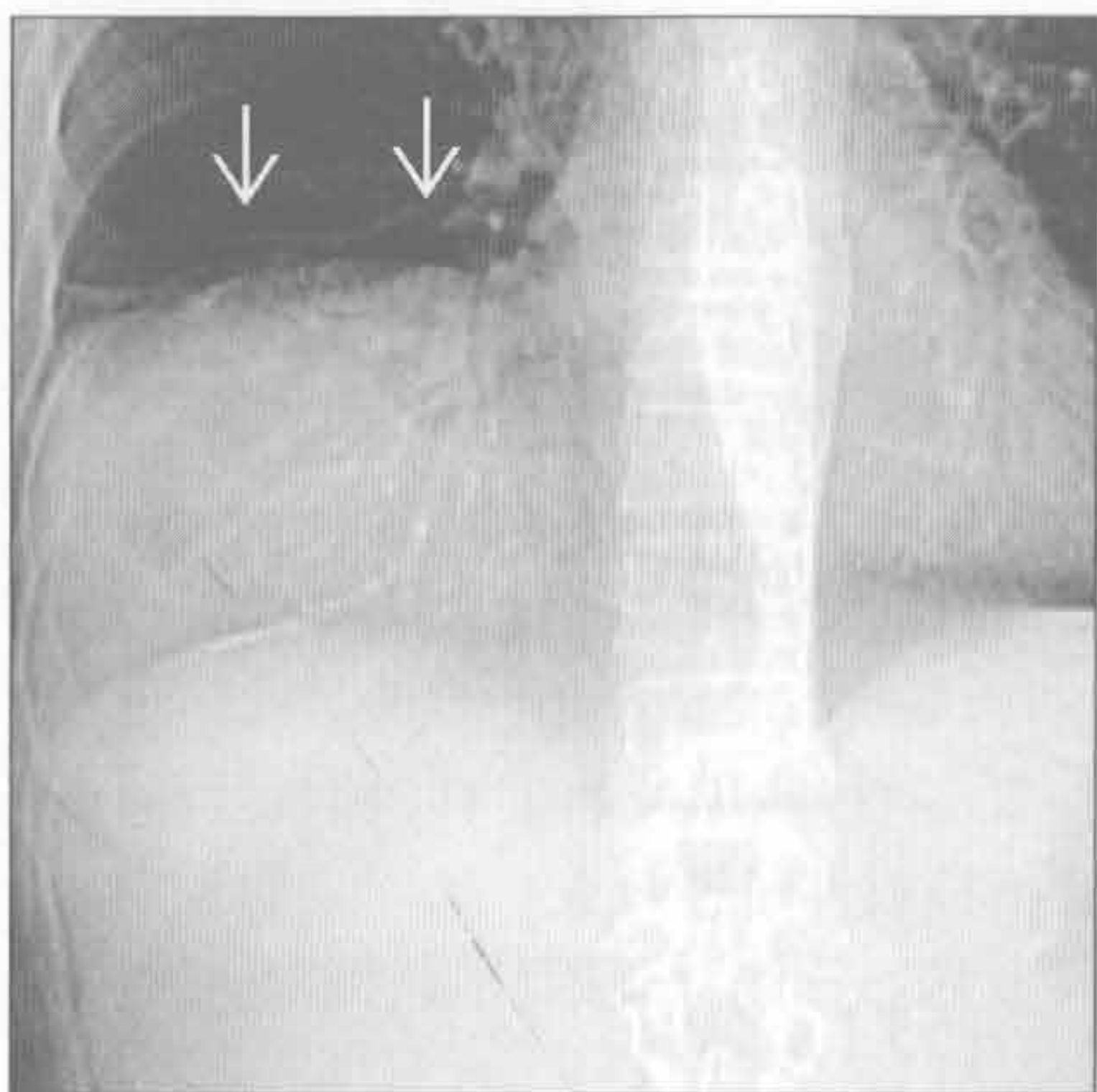
(左) 正位 X 线胸片示右侧膈肌明显抬高伴楔形密度影延伸至肋膈角 [→]，为右中叶和下叶不张的典型表现

(右) 钝挫伤患者。轴位平扫 CT 示黏液嵌塞致右肺中叶、下叶不张 [→]。另可见右侧肋骨多发骨折 [→]

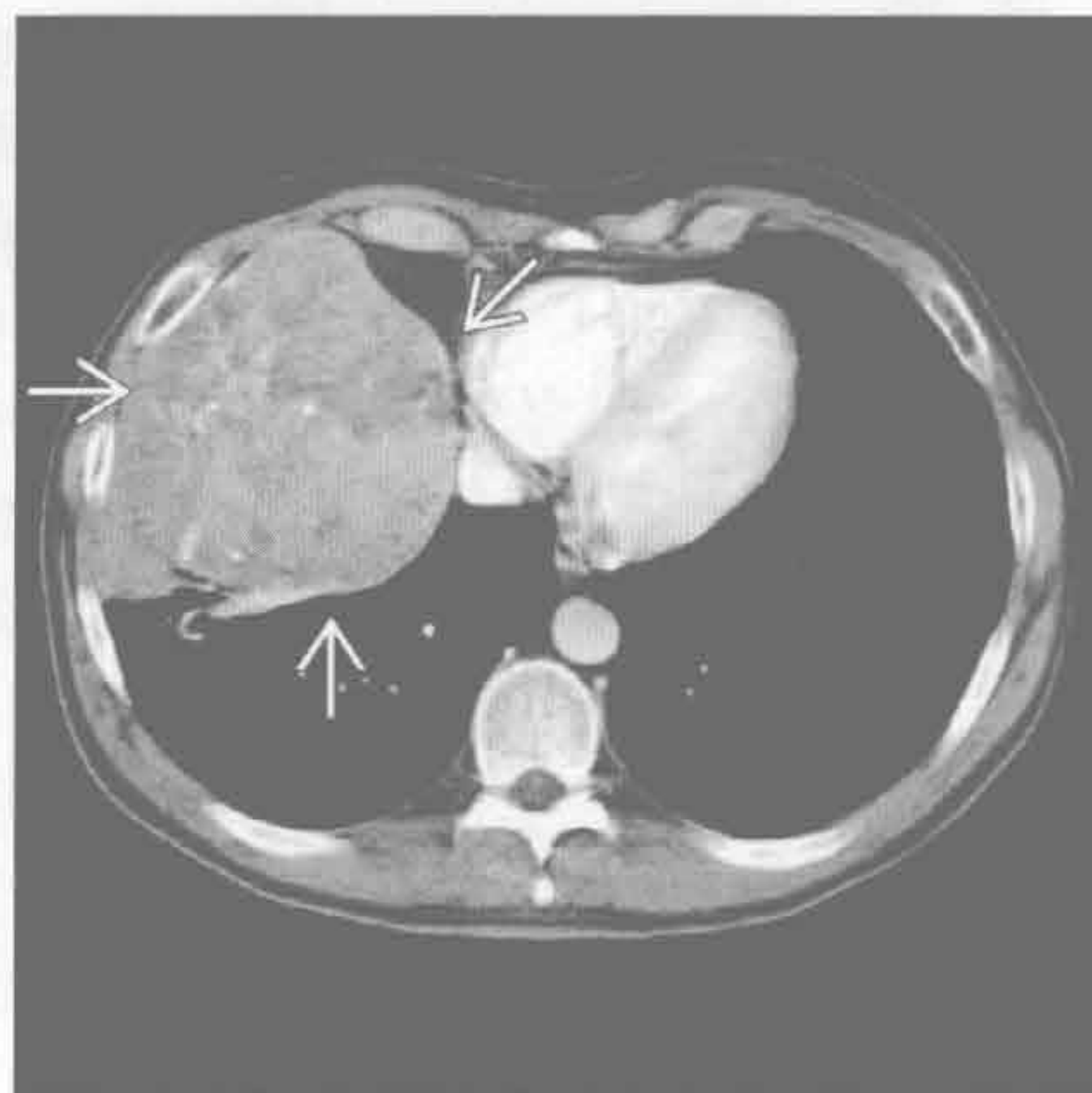


单侧膈肌抬高

胸膜、横膈或腹部肿瘤



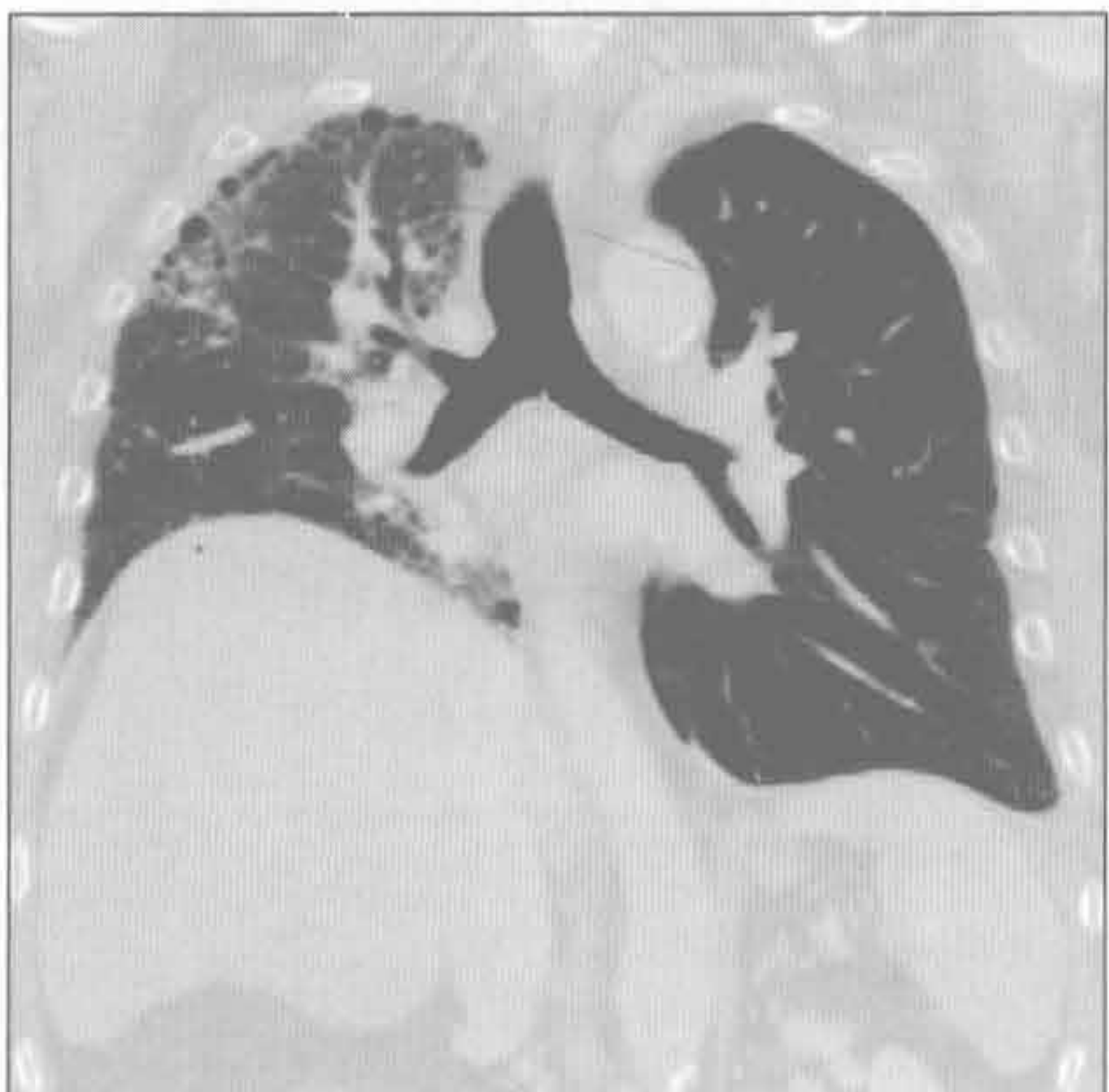胸膜、横膈或腹部肿瘤



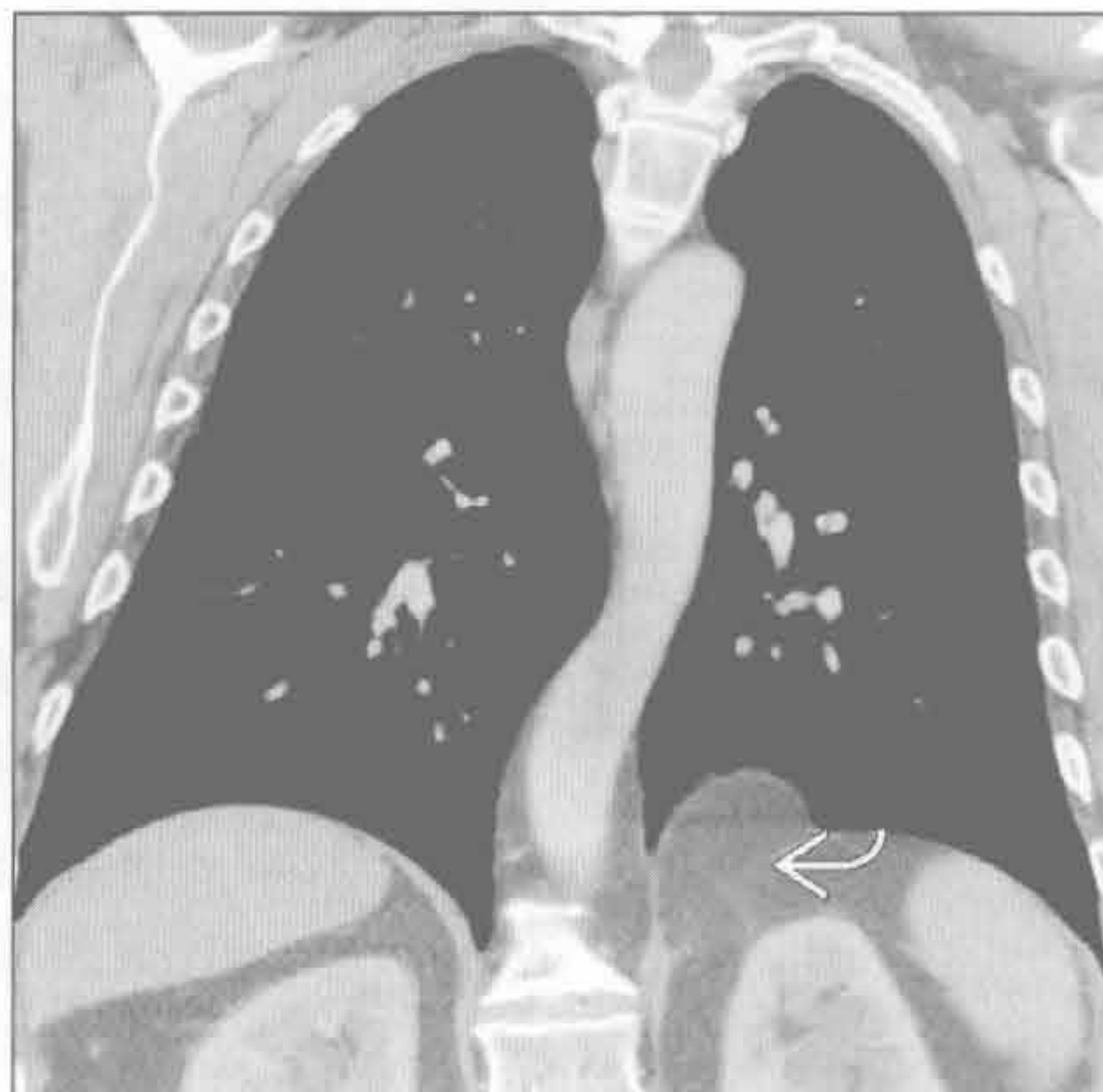(左) 前后位平扫 CT 定位片示巨大胸膜肿块致胸腔明显抬高 (J.D. Godwin 医生提供)

(右) 与左图为同一患者。增强 CT 轴位示不均匀强化胸膜肿块，经证实为胸膜孤立性纤维瘤 (J.D. Godwin 医生提供)

单侧肺移植



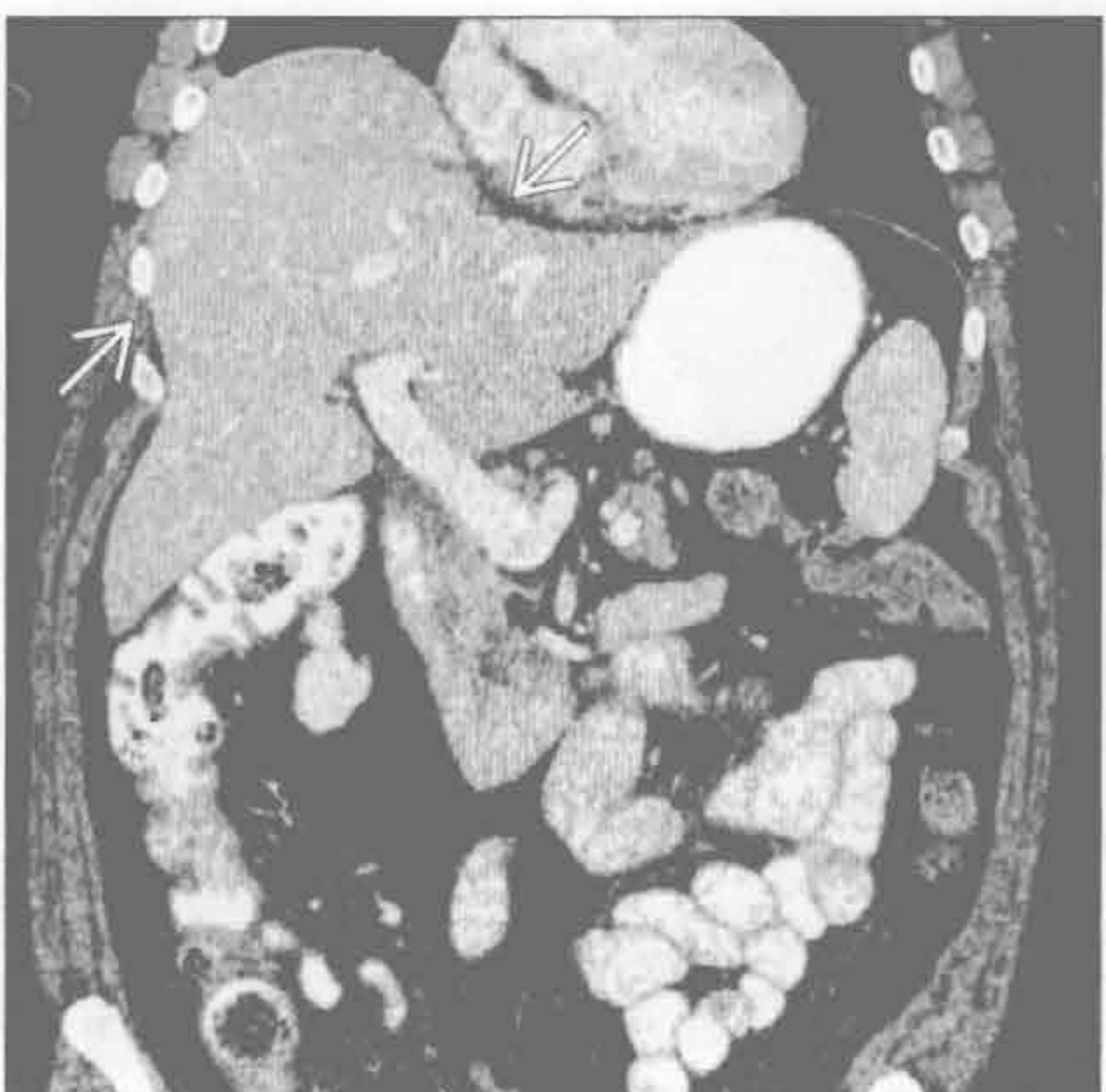胸腹膜裂孔疝



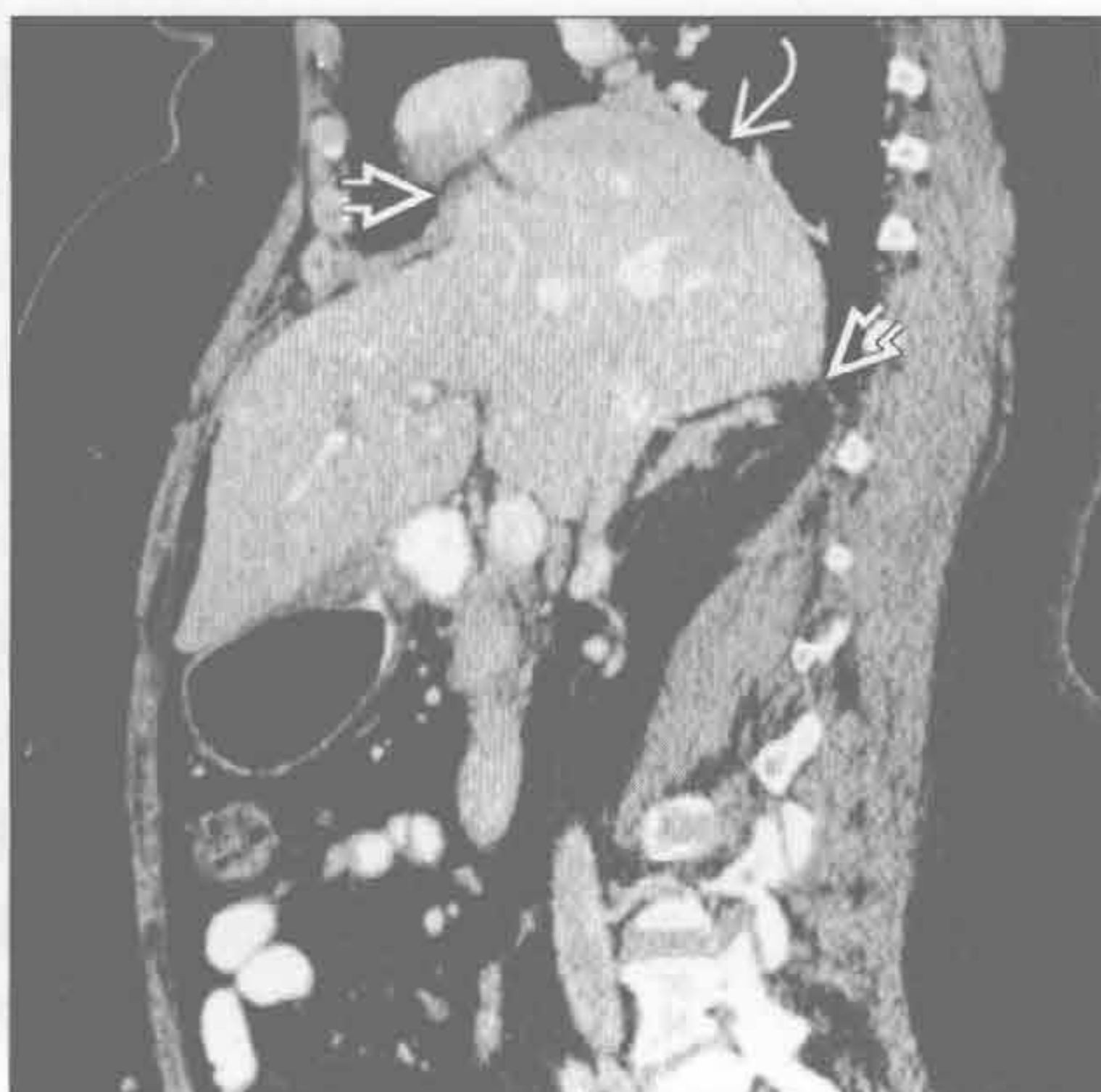
(左) 冠状 CT 重建示右肺纤维化、容积缩小，右侧膈肌抬高；左侧移植肺容积正常，左侧膈肌在正常位置 (J.D. Godwin 医生提供)

(右) 冠状 CT 重建示腹部脂肪经胸腹膜裂孔疝入胸腔 (J.D. Godwin 医生提供)

横膈肌撕裂 (假性)



横膈肌撕裂 (假性)



(左) 冠状面增强 CT 示创伤性膈肌撕裂致肝呈蘑菇状疝入胸腔，右侧膈肌明显抬高

(右) 与左图为同一患者。矢状增强 CT 重建示膈肌角增厚和经膈肌缺损处疝入胸腔的肝

鉴别诊断

常见

- 自发性气胸
- 创伤：胸部钝挫伤或穿透伤
- 医源性
- 阻塞性肺疾病
- 间质性肺疾病
- 结缔组织病
- 免疫性疾病
- 感染
- 类似气胸的情形

不常见

- 转移
- 肺梗死

罕见（但重要）

- 与月经相关的病变
- Birt-Hogg-Dube 综合征

重要信息

鉴别诊断要点

- 最常见症状：突发呼吸困难和胸痛，也可无症状
- 仰卧位 X 线胸片低估气胸量，也可遗漏气胸的诊断
 - X 线胸片检查
 - 深沟征
 - 前肋膈角透亮沟，延伸至上腹部（肺下）
 - 横膈和心脏轮廓显示更清楚（前内侧）
- 呼气相时气胸量与单侧胸腔容积的比例增加：有助于发现胸腔内气体
- 自发性气胸：青壮年、高个、吸烟者
- 并发症
 - 张力性气胸：危及生命的并发症
 - X 线胸片征象（纵隔向对侧移位）和血流动力学受限
 - 常见于创伤和机械通气的患者
 - 肺再膨胀性肺水肿
 - 肺组织再膨胀会引起毛细血管漏
 - 常见于年轻患者重度原发性气胸后
 - 纵隔气肿
 - 最常见于新生儿
 - 机械通气的成人

常见诊断的有用线索

- 自发性气胸

- 肺大疱破裂
- 家族性气胸：偶见报道
- 可行胸腔导管引流行保守治疗
- 创伤：胸部钝挫伤或穿透伤
 - 气胸由肺泡受压破裂、肺撕裂、气管支气管破裂和气压性损伤所致
 - 钝挫伤或穿透伤均可引起肺撕裂
 - 持续气胸由空气漏或支气管胸膜瘘所致
- 医源性
 - 活检的并发症：经胸细针抽吸术（肺气肿基础），经支气管活检或结肠镜检查
 - 治疗的并发症：胸腔穿刺术、中心静脉置管术、机械通气、气管插管
 - 机械通气
- 阻塞性肺疾病
 - 继发性自发性肺气肿最常见原因
 - 小叶中央型或间隔旁型肺气肿、哮喘和囊性纤维化的并发症
- 间质性肺疾病
 - 淋巴管平滑肌瘤病：约 80% 的患者不同时段并发气胸
 - 朗格汉斯细胞组织细胞增生症：约 25% 的患者并发气胸
 - 结节病
 - 伴有肺实质弥漫性病变
 - 胸膜下坏死性肉芽肿
 - 双侧，易复发
 - 特发性肺间质纤维化：11% 的患者并发气胸或纵隔气肿
- 结缔组织病
 - 类风湿关节炎：胸膜下渐进坏死性结节
 - 马方综合征：气胸常为双侧、易复发，其他呼吸系统异常包括肺大疱、囊肿和气肿
 - 皮肤弹性过度综合征：IV 型皮肤弹性过度综合征（Ehlers-Danlos 综合征）常发生气胸，X 线胸片上尚可见伴发的骨骼系统异常
- 免疫性疾病
 - 韦格纳肉芽肿病
 - 常伴有急性血管炎
 - 胸膜下结节
 - 支气管为中心的肉芽肿
 - 炎性坏死性肉芽肿不伴血管炎
 - 伴有过敏性支气管肺曲霉病（50%）
- 感染

- 支气管胸膜瘘：可并发坏死性肺炎（厌氧菌、结核、化脓菌）
- P.jirocevi 或葡萄球菌感染后肺膨出
- 血管侵袭性曲霉病：血行播散伴小动脉侵袭、血管阻塞，肺梗死常见
 - 尤其常见于粒细胞减少干细胞移植的患者
- 免疫缺陷 HIV 阳性患者
 - P.jirocevi 感染
- 类似气胸的情形
 - 皮肤皱褶、胸部置管通道、肩胛骨边缘和肋骨伴随影
- 不常见诊断的有用线索
 - 转移
 - 肉瘤转移：骨肉瘤、滑膜肉瘤、血管肉瘤和平

滑肌肉瘤

- 常见于化疗后

● 肺梗死

- 脓毒性和无菌性栓子
 - 静脉毒品注射者的感染性心内膜炎

罕见诊断的有用线索

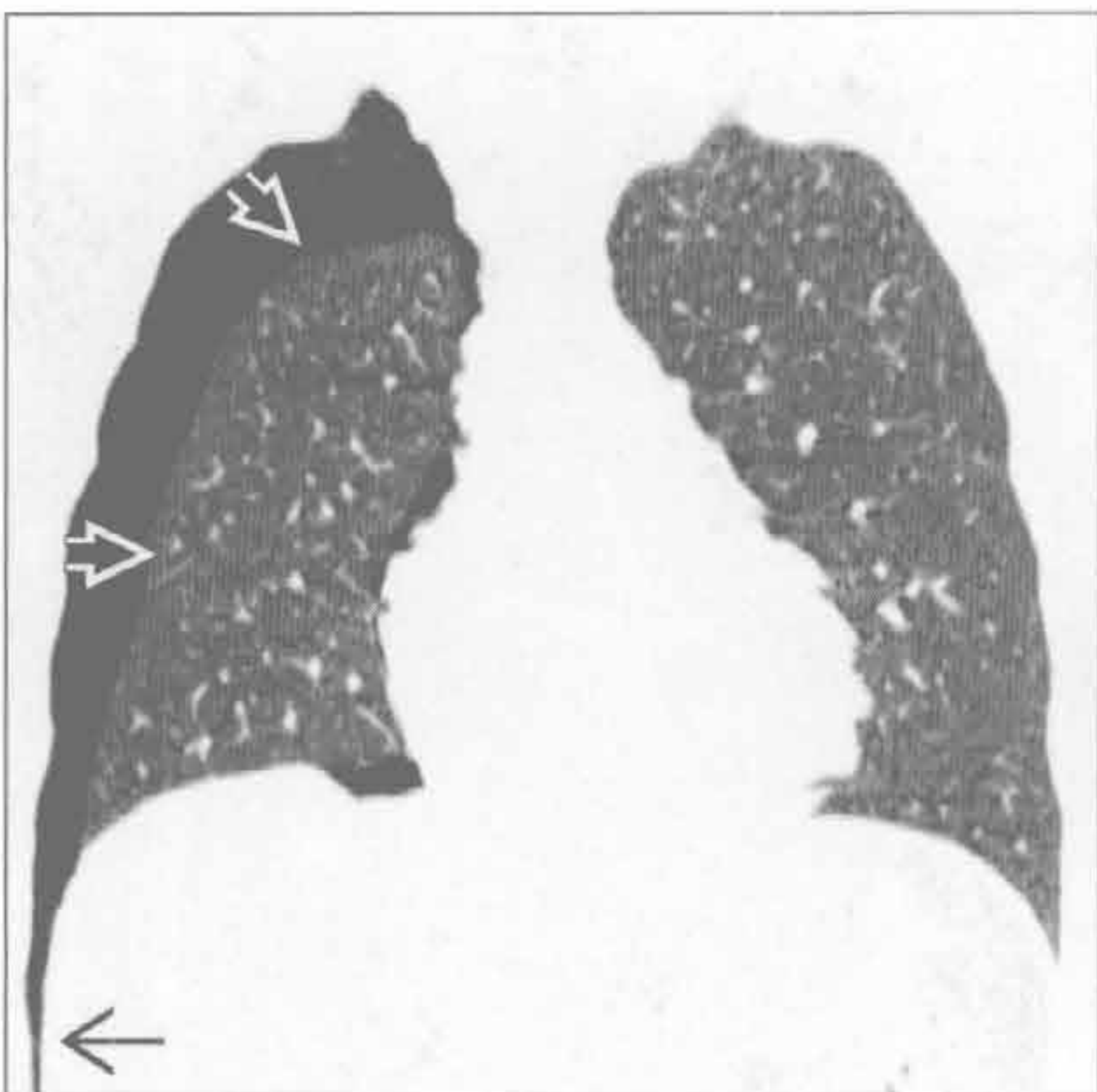● 与月经相关的病变

- 月经期异位至胸膜的子宫内膜可引起气胸；85% ~ 90% 的病例发生在右侧
- <1/3 的病例合并盆腔子宫内膜异位症

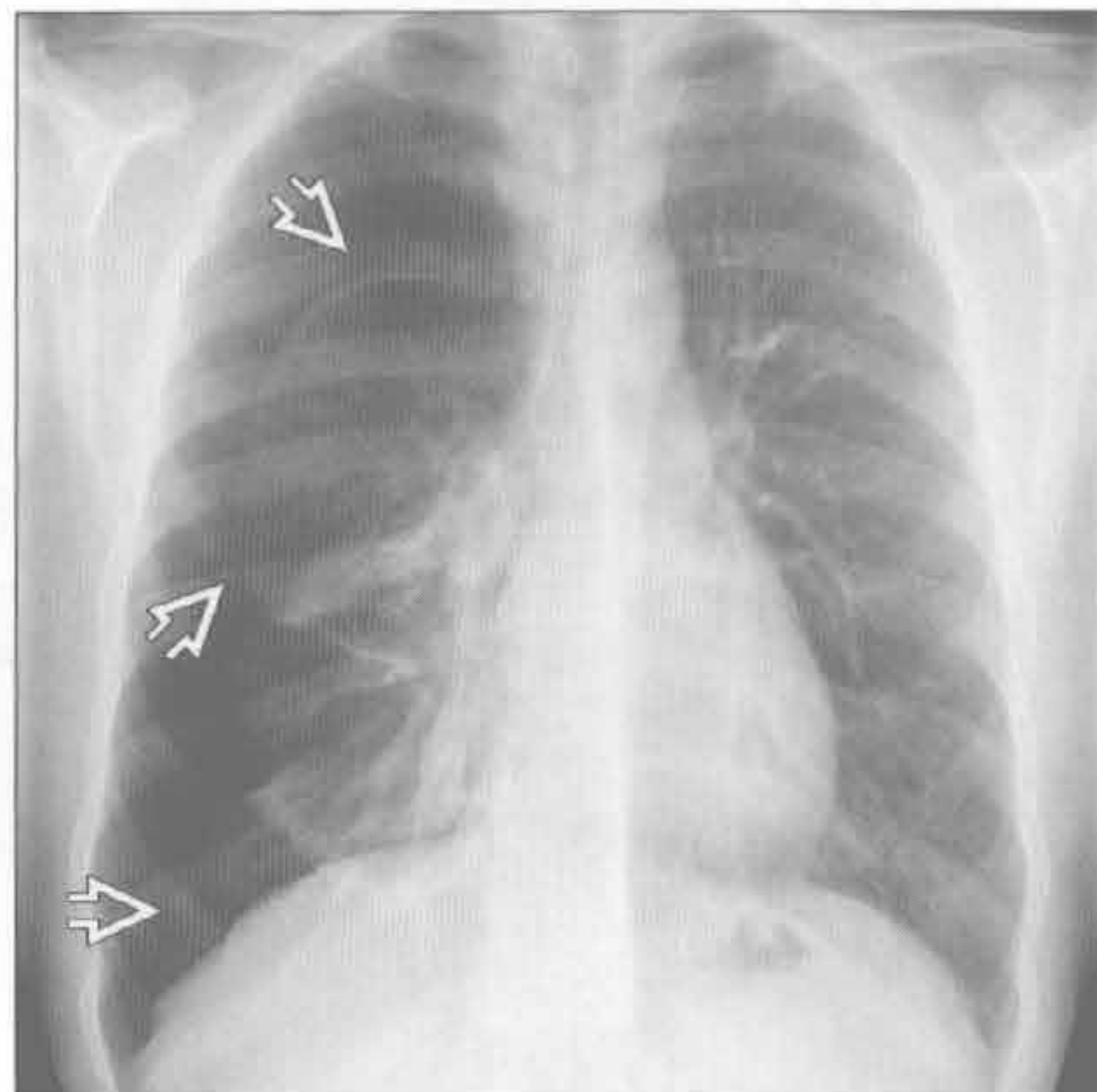
● Birt-Hogg-Dube 综合征

- 显性遗传性疾病：良性皮肤肿瘤、多种类型的肾癌、肺囊肿（80%）和自发性气胸

自发性气胸



自发性气胸



（左）CT 冠状重建示右前较大范围的气胸，引起肋膈角深沟征，引起

（右）28 岁男性吸烟者。正位深吸气 X 线胸片示纤细的白色脏胸膜线勾勒出右侧较大范围的气胸

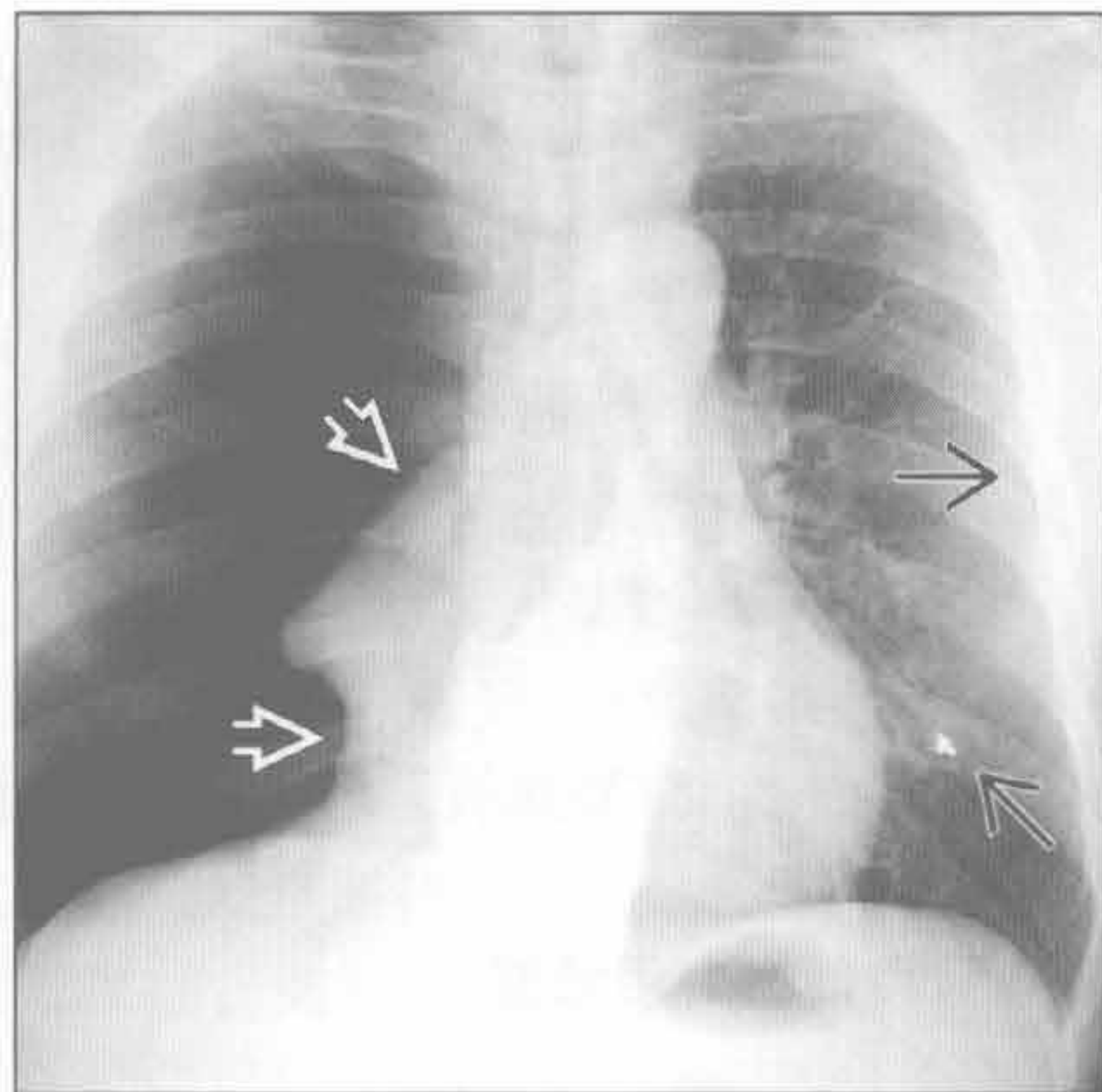
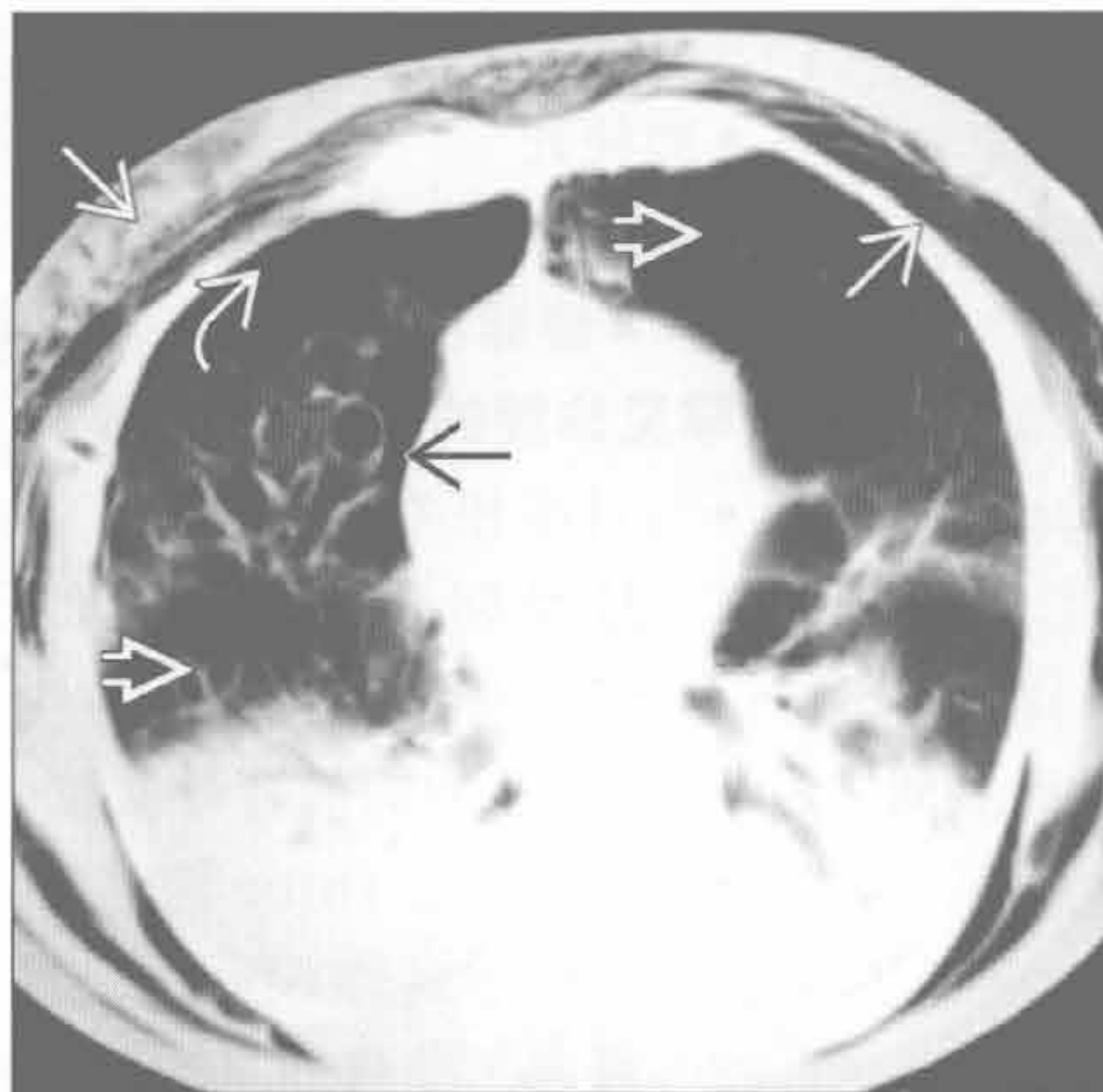气胸

创伤：胸部钝挫伤或穿透伤

创伤：胸部钝挫伤或穿透伤

(左) 轴位 CT 平扫示右侧气胸 [→] 和广泛的皮下积气 [→]。右肺胸膜下可见肺大疱 [→]。双肺呈肺气肿改变 [→]

(右) 正位 X 线胸片示右侧大量气胸，纵隔移位，右肺完全压缩 [→]。左侧胸廓可见 2 个金属弹片影 [→]

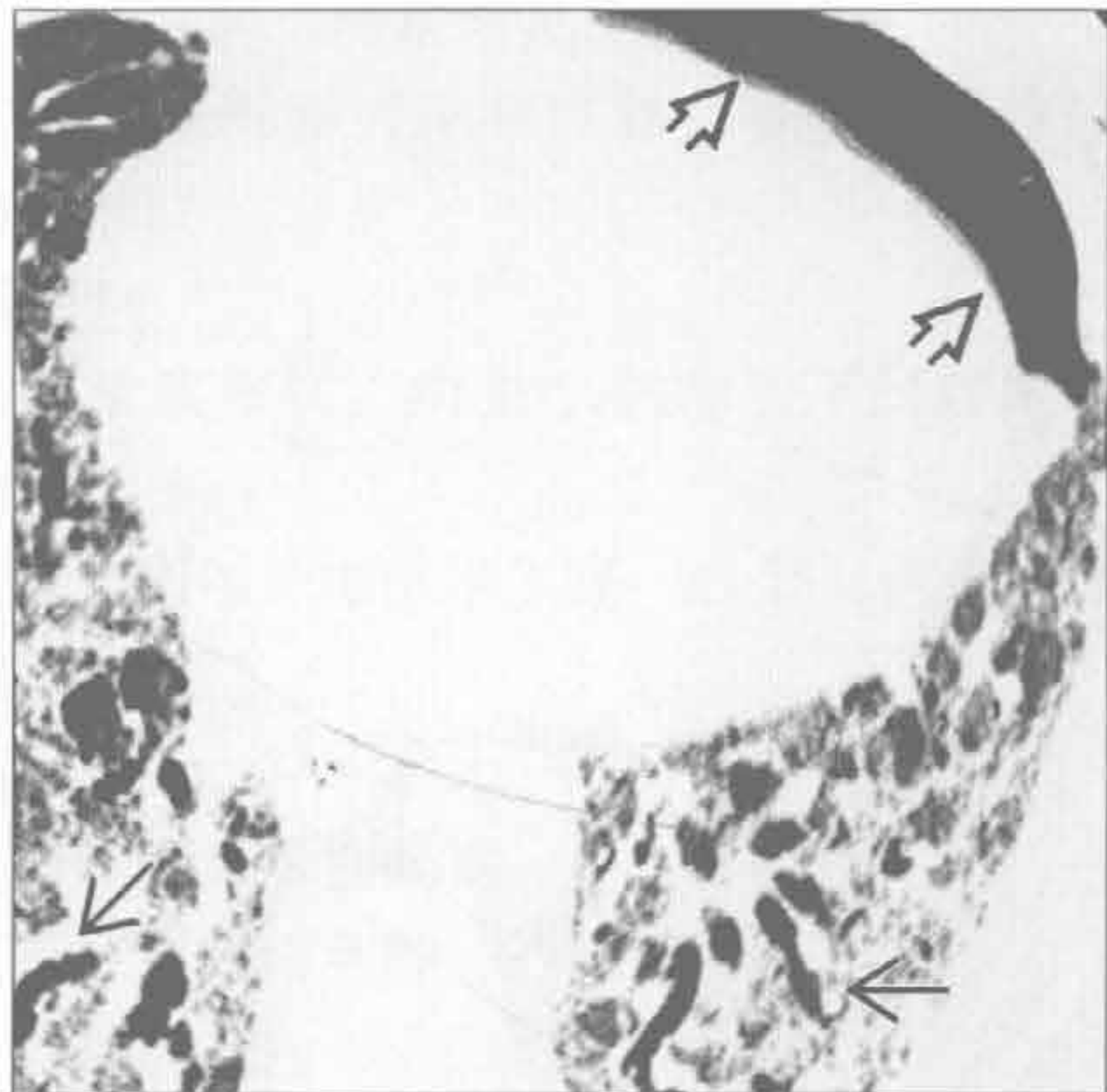
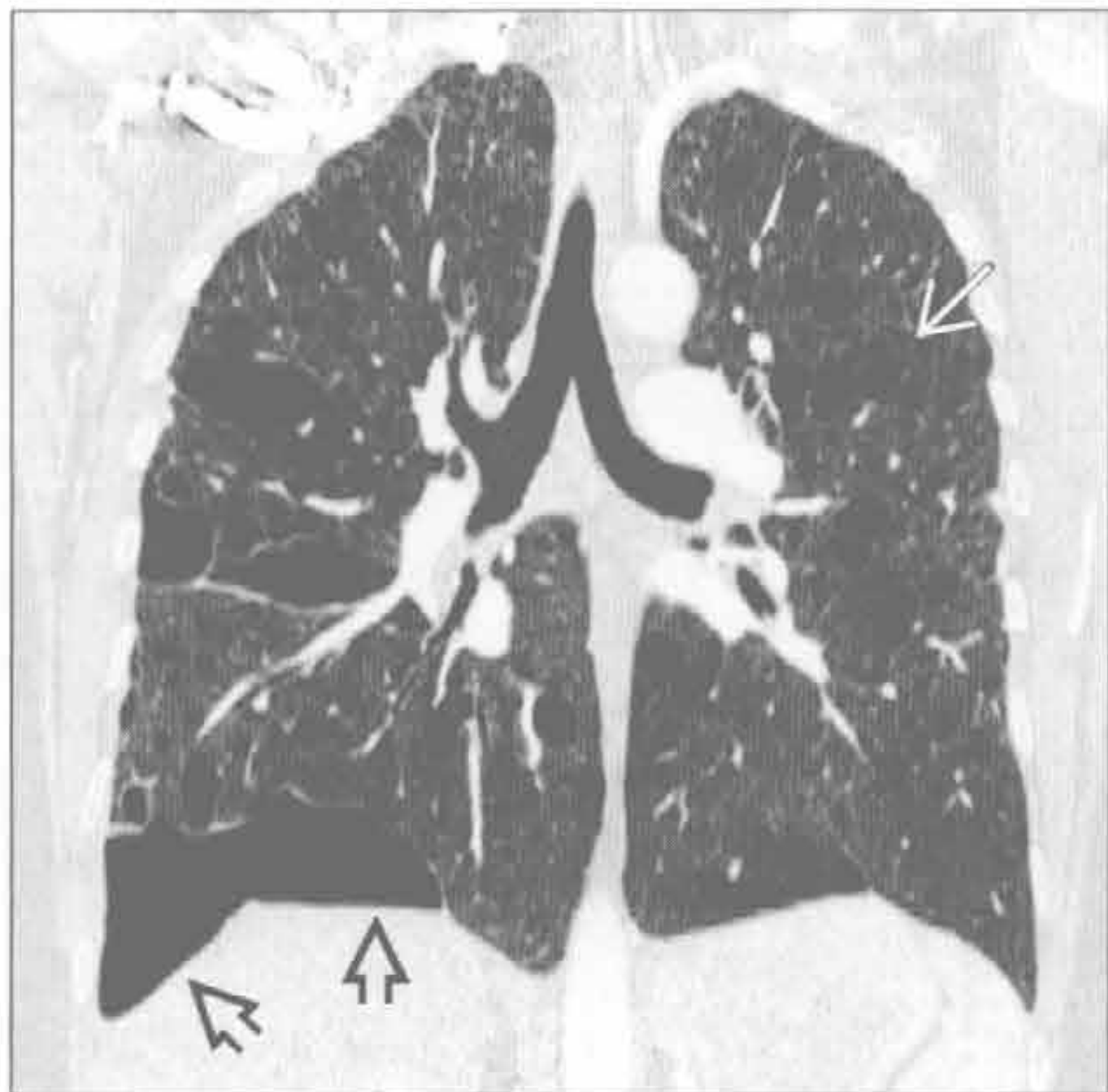


间质性肺疾病

间质性肺疾病

(左) 冠状平扫 CT 示双肺散在多发的薄壁囊肿 [→]，右侧胸腔可见局灶性气胸 [→]，为淋巴管平滑肌瘤病的典型表现

(右) 寻常型间质性肺炎加速进展患者。轴位平扫 CT 示双肺网格样改变伴牵张性支气管扩张 [→]，左侧气胸 [→]

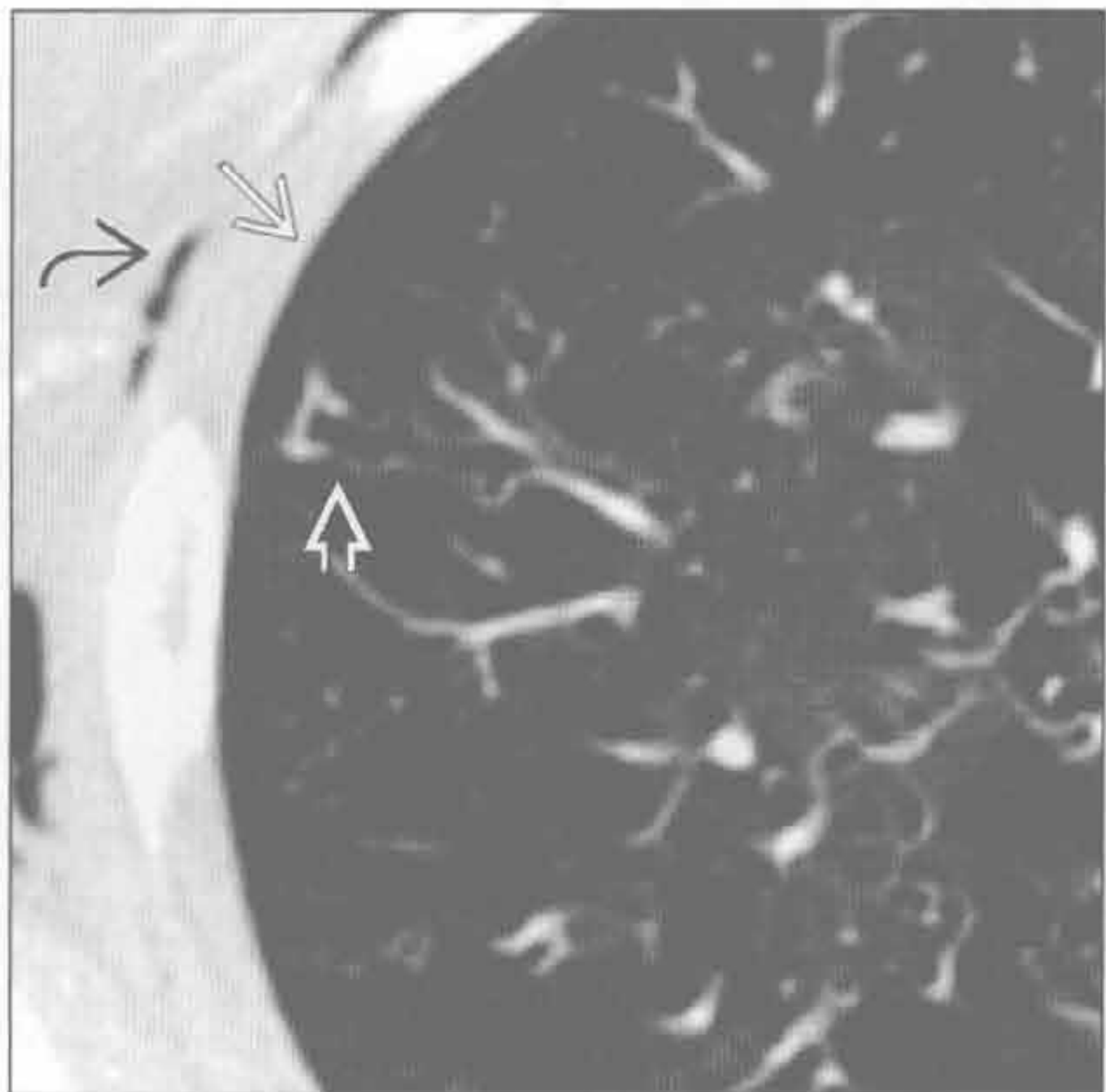
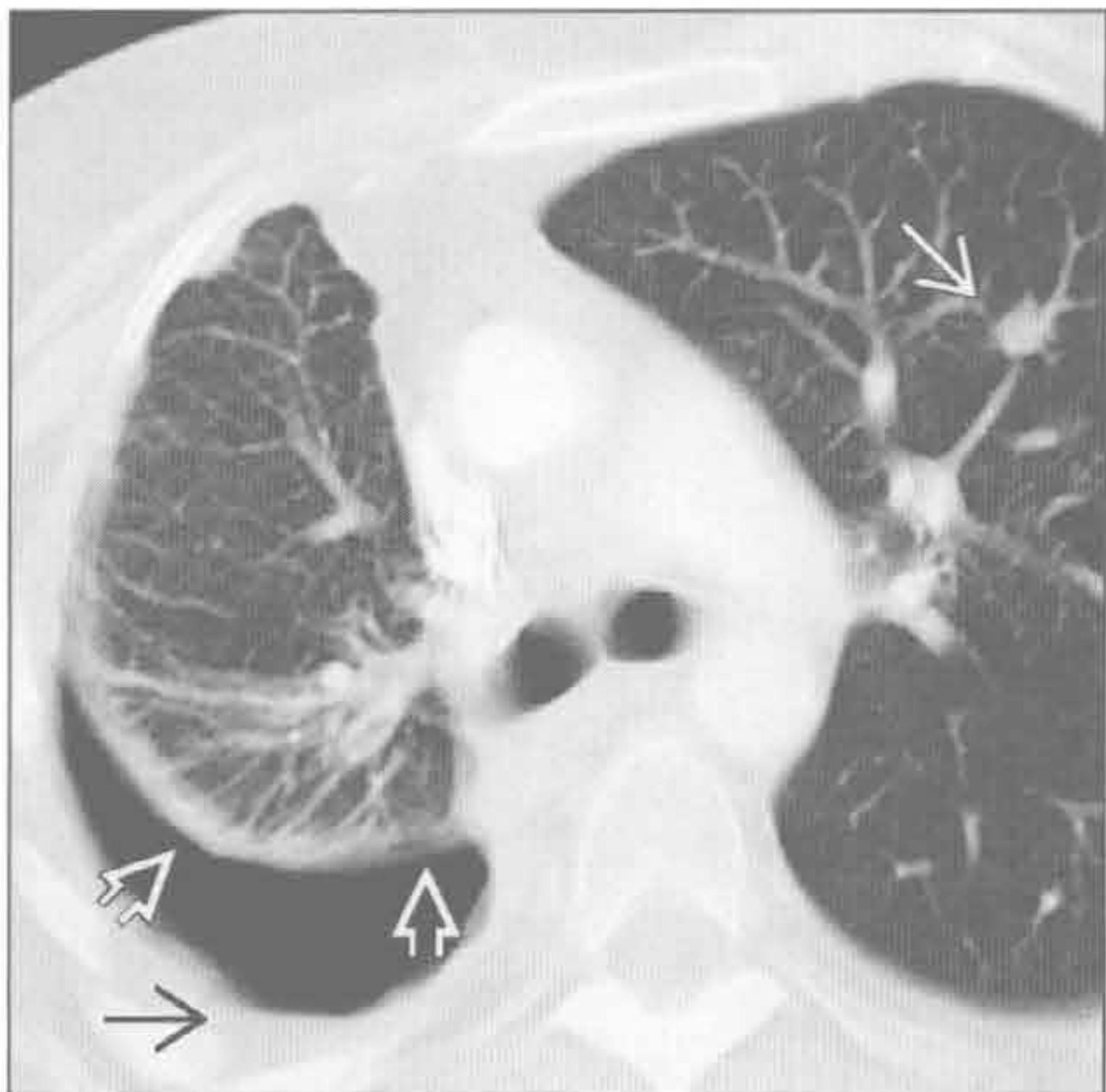


结缔组织病

免疫性疾病

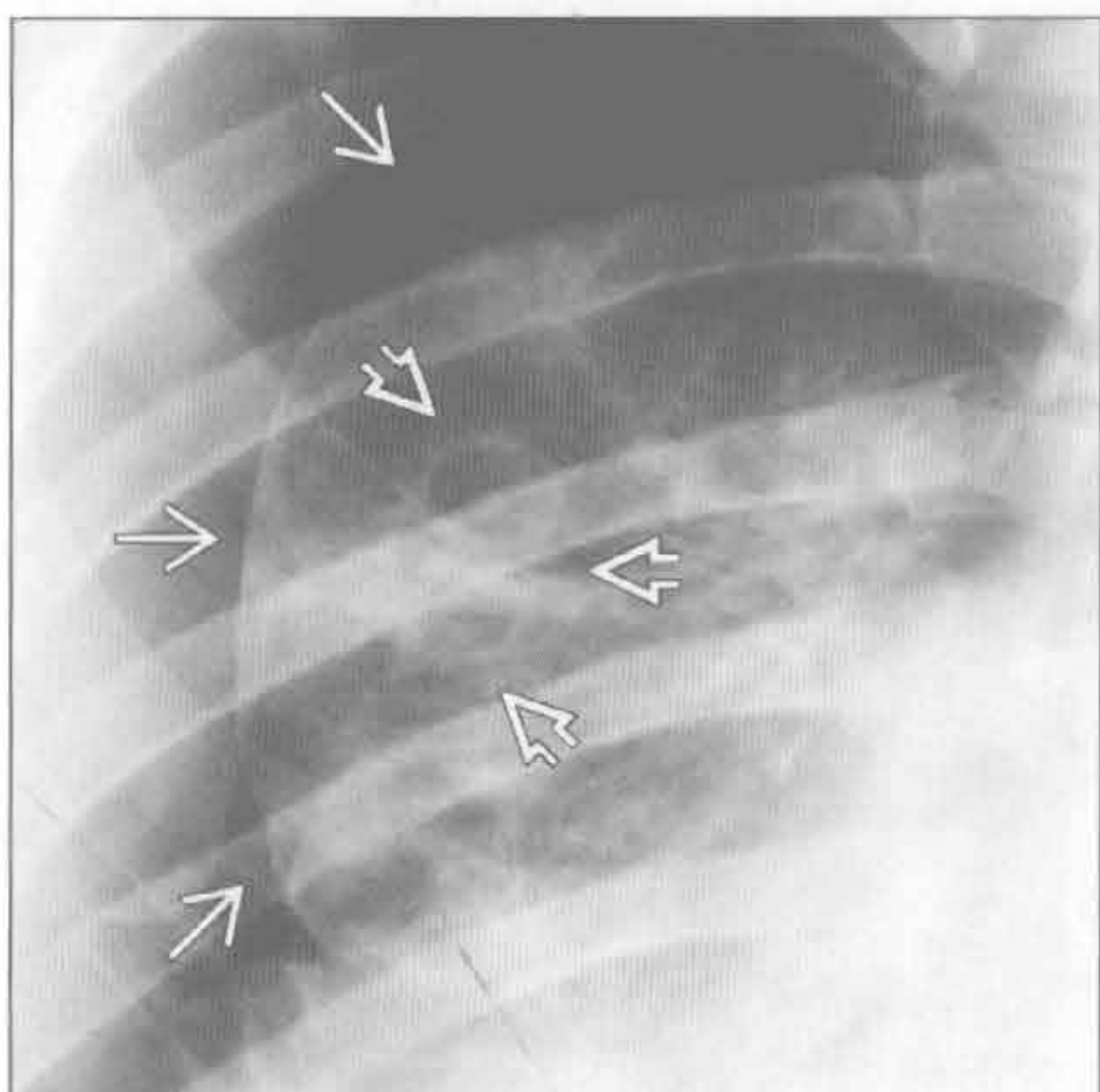
(左) 43 岁女性、类风湿关节炎患者。轴位增强 CT 肺窗示右侧少量液气胸 [→]，脏胸膜明显增厚 [→]，左肺可见小的风湿结节 [→]

(右) 轴位平扫 CT 示以支气管为中心肉芽肿的特征：右侧少量气胸 [→] 和皮下积气 [→]。胸膜下可见扩张的气道 [→]

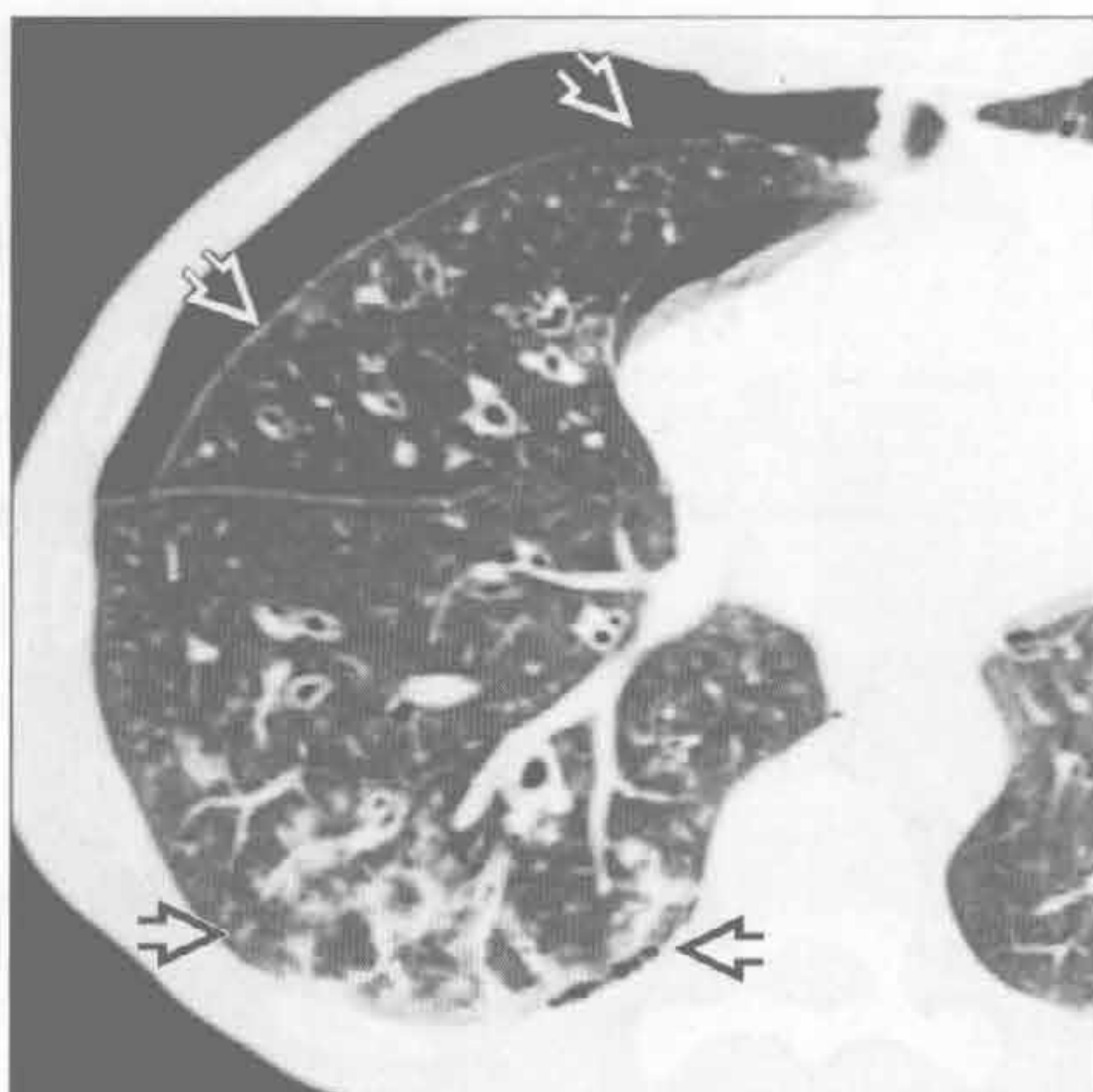


气胸

感染



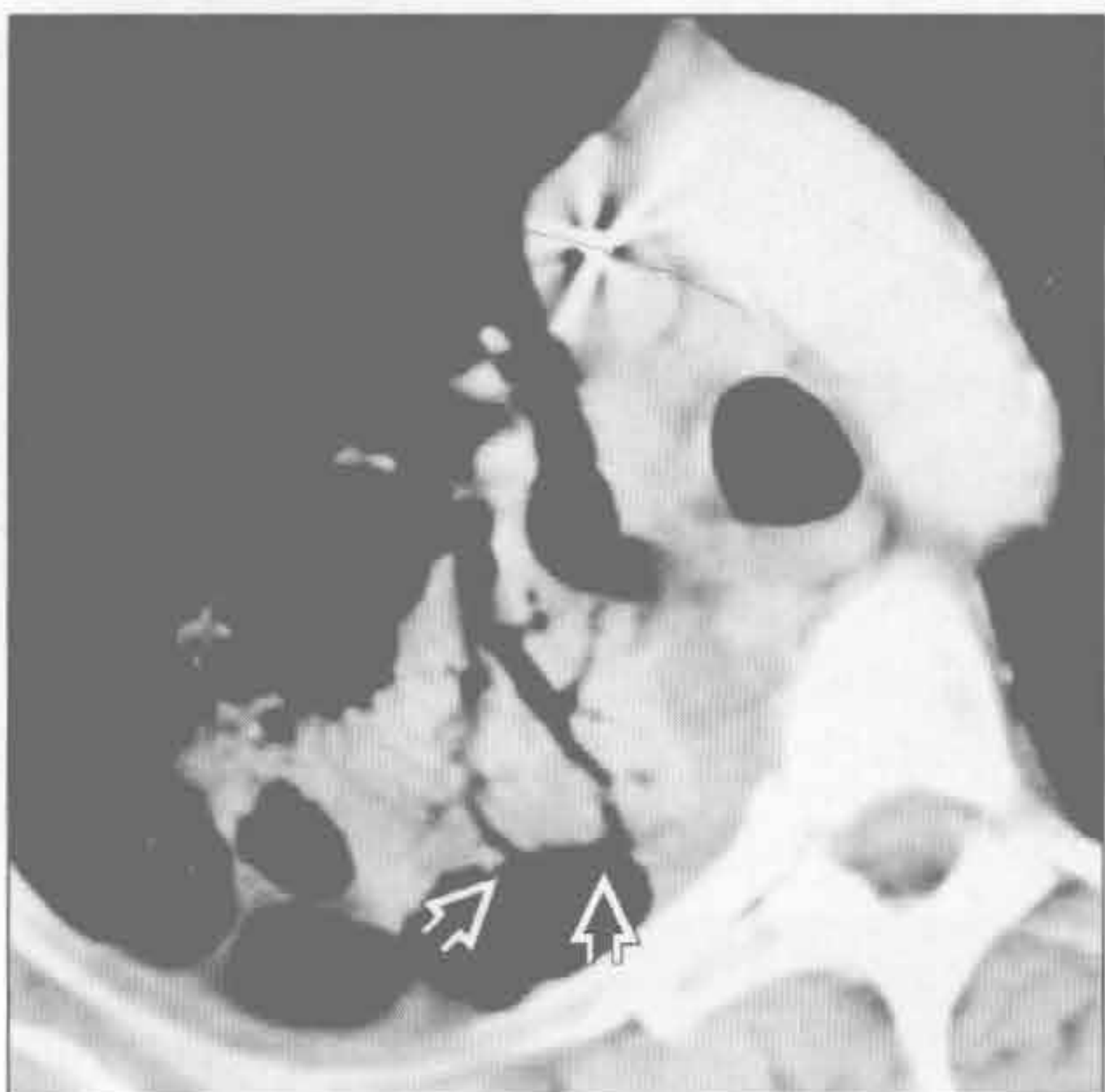感染



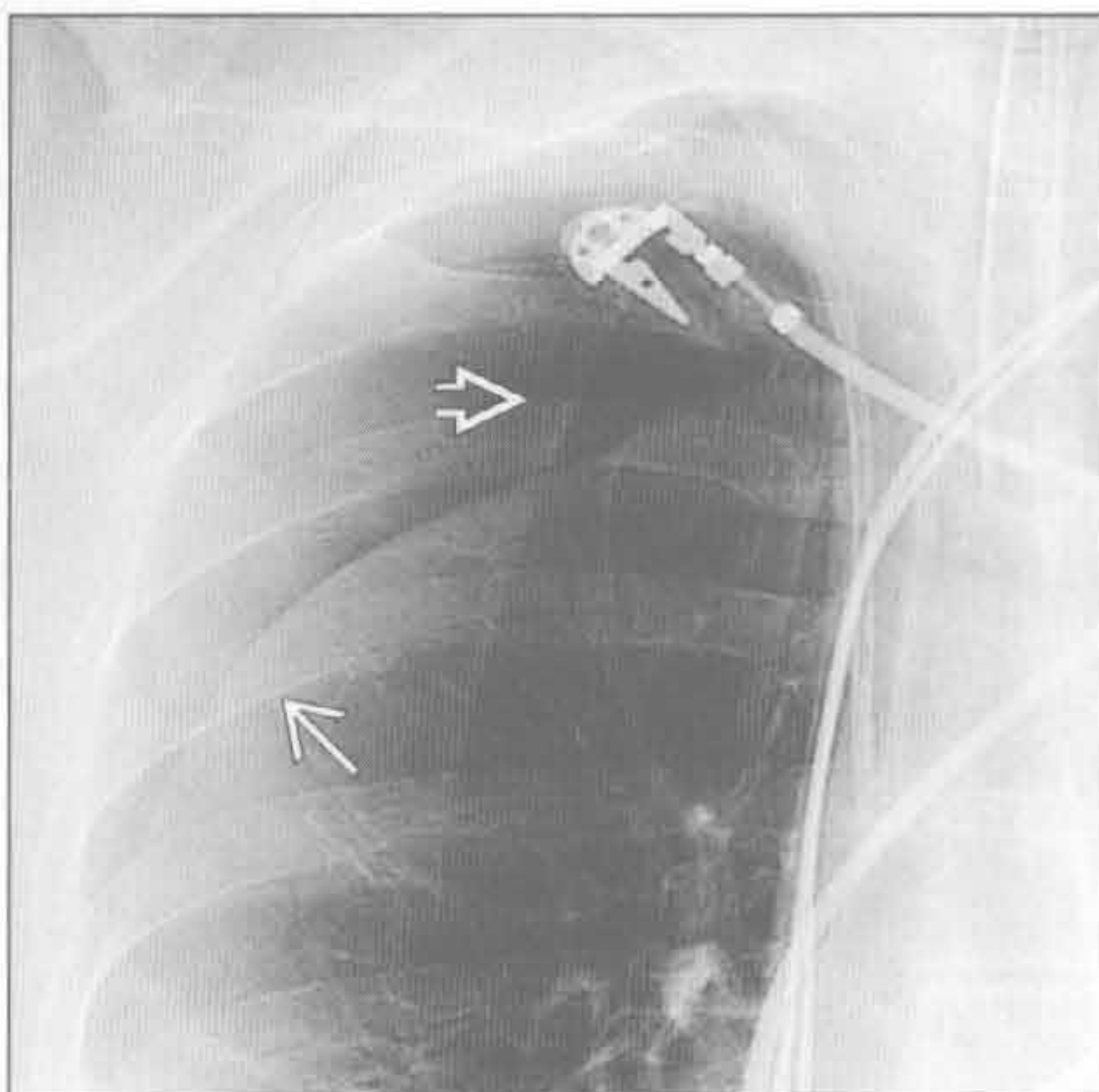
(左) 45岁 HIV 阳性男性, 有 P.jirocevi 性肺炎史。正位 X 线胸片示右侧大量气胸 \Rightarrow 和多发胸膜下囊肿 \Rightarrow , 气胸由胸膜下肺大疱破裂所致

(右) 轴位平扫 CT 示右侧气胸 \Rightarrow 。右肺下叶可见支气管肺炎引起的多发细支气管闭塞和边缘模糊的小叶中心性结节 \Rightarrow

感染



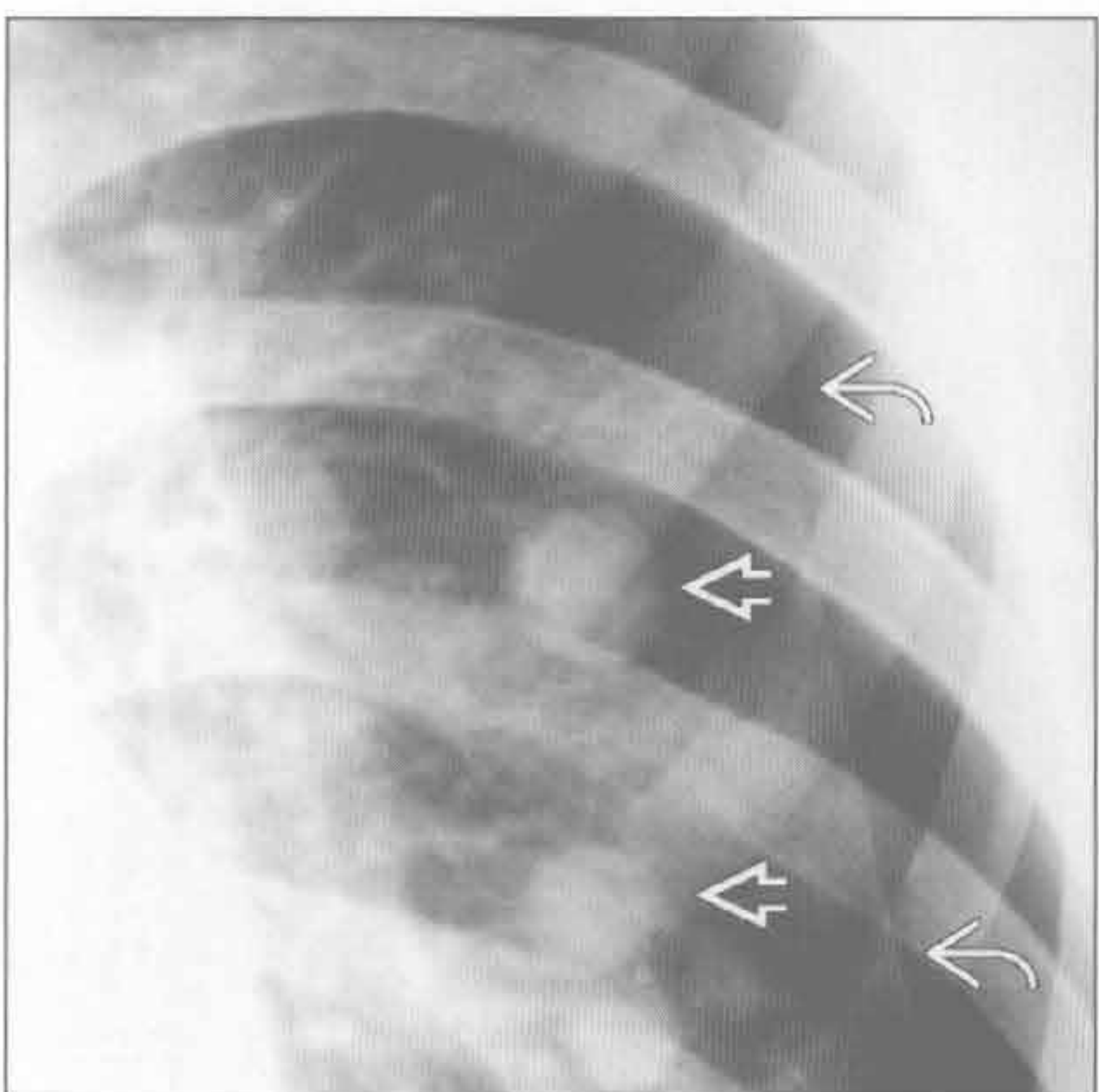
类似气胸的情形



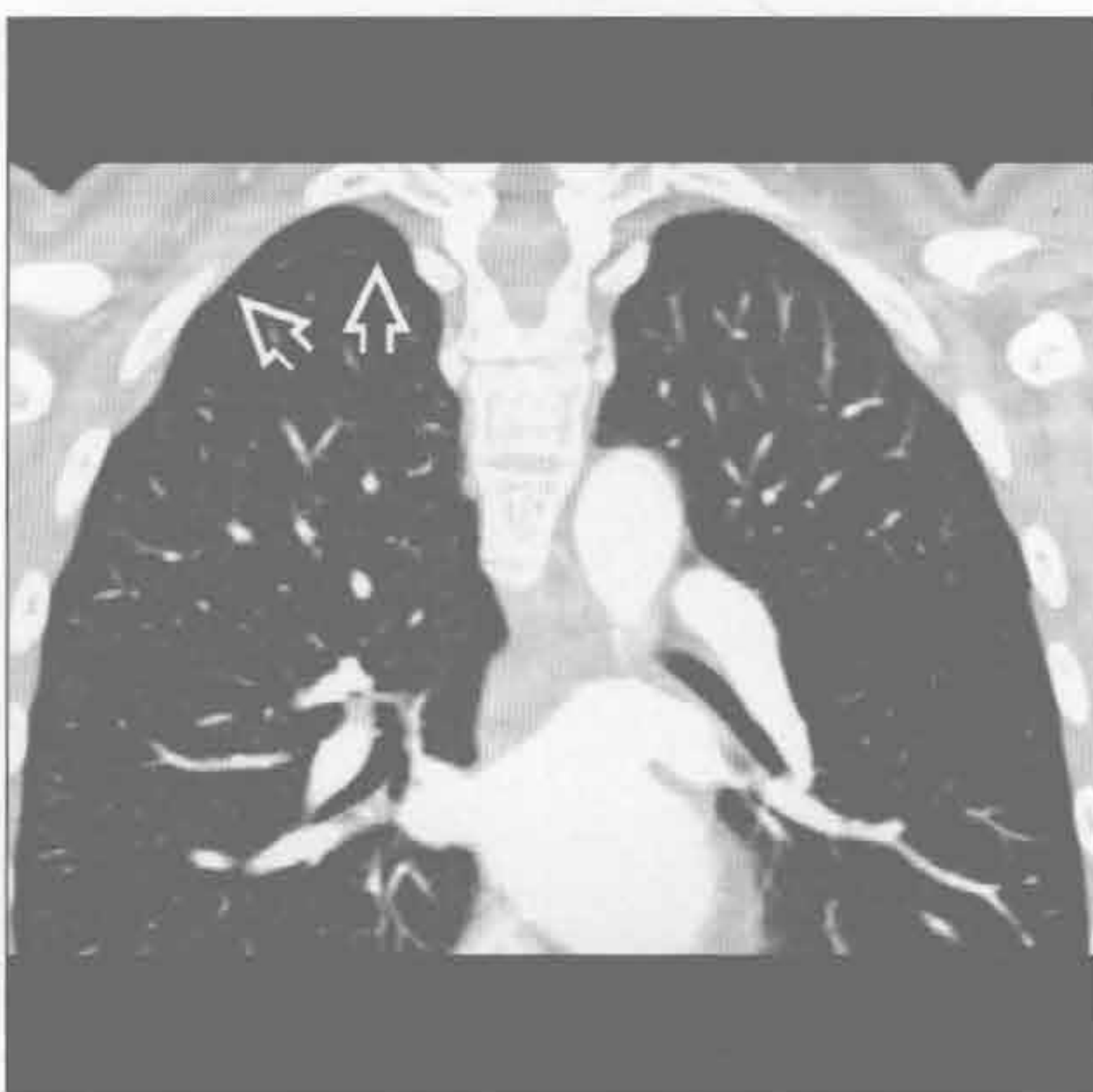(左) 轴位增强 CT 示右肺上叶后段实变, 清楚可见外周小支气管和胸膜腔直接相通 \Rightarrow

(右) 前后位 X 线胸片示皮肤皱褶, 与气胸相似 \Rightarrow 。值得注意的是, 皮肤皱褶有一定宽度, 而不是线。可见肺血管 \Rightarrow 位于皮肤皱褶界外

转移



与月经相关的病变



(左) 27岁男性骨肉瘤患者。正位 X 线胸片示左侧继发性气胸 \Rightarrow 和左肺多发边界清楚的结节 \Rightarrow

(右) 冠状增强 CT 示脏胸膜浅淡的胸膜斑 \Rightarrow 。虽未得以证实, 但胸膜斑极为可能为子宫内膜组织

肺尖帽

鉴别诊断

常见

- 正常老化过程
- 肺上沟癌

不常见

- 放射性纤维化
- 胸腔积液（仰卧位）
- 脂肪瘤或胸膜外脂肪

罕见（但重要）

- 主动脉离断
- 曲霉病
- 假性隔离症

重要信息

常见诊断的有用线索

- 正常老化过程
 - 锐利、光滑或波浪状的边缘，厚度常 $< 5 \text{ mm}$ ，对称性的
 - 发病率随年龄增长
 - 40岁：5%；70岁：50%
 - 右侧（22%）稍高于左侧（17%）
 - 组织学与肺梗死相似
 - 年龄相关的变化，可能与慢性缺血有关

- 病理生理学：肺动脉压正常，恰足以保证肺尖部的血液供应

• 肺上沟癌

- 不对称的肺尖帽、边缘凸出且厚度 $> 5 \text{ mm}$
- 邻近肋骨破坏（33%）

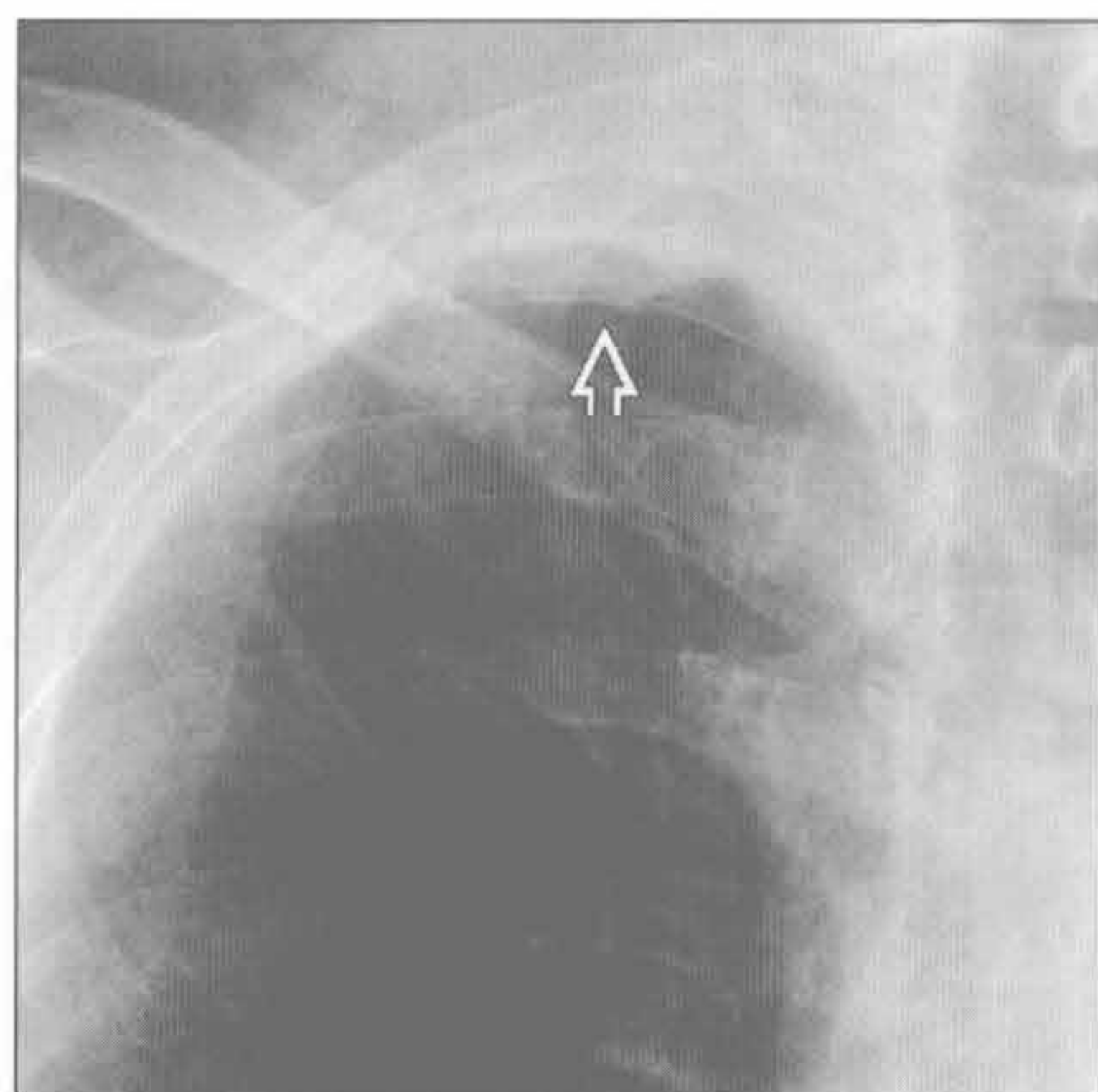
不常见诊断的有用线索

- 放射性纤维化
 - 霍奇金病、乳腺癌（锁骨上淋巴结）、头颈部癌
- 胸腔积液（仰卧位）
 - 肺尖在仰卧位时为胸腔最低位
- 脂肪瘤或胸膜外脂肪
 - 常为双侧，肥胖体形人群，CT示脂肪密度

罕见诊断的有用线索

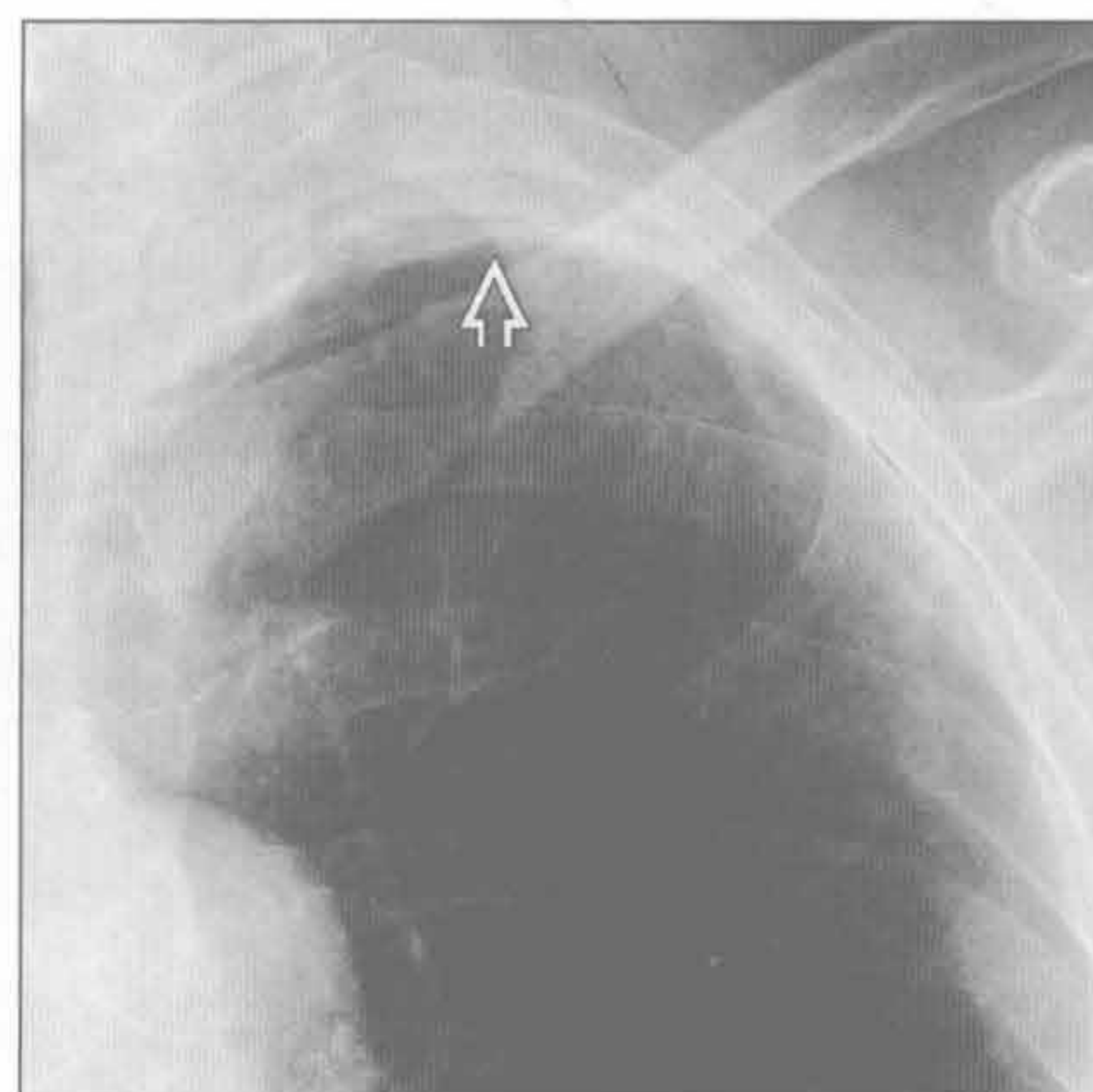
- 主动脉离断
 - 左侧肺尖帽可由纵隔出血或肋骨骨折引起胸膜外间隙的血流渗出所致
- 曲霉病
 - 先前的空洞型病变如结核附近出现新的胸膜增厚时应考虑
 - 曲霉病在X线胸片上可不明显
- 假性隔离症
 - 指跨胸膜的体循环和肺动脉的吻合
 - 最常见于严重肺动脉狭窄的患者

正常老化过程



（左）正位X线胸片放大图
示右侧光滑的肺尖帽⇒

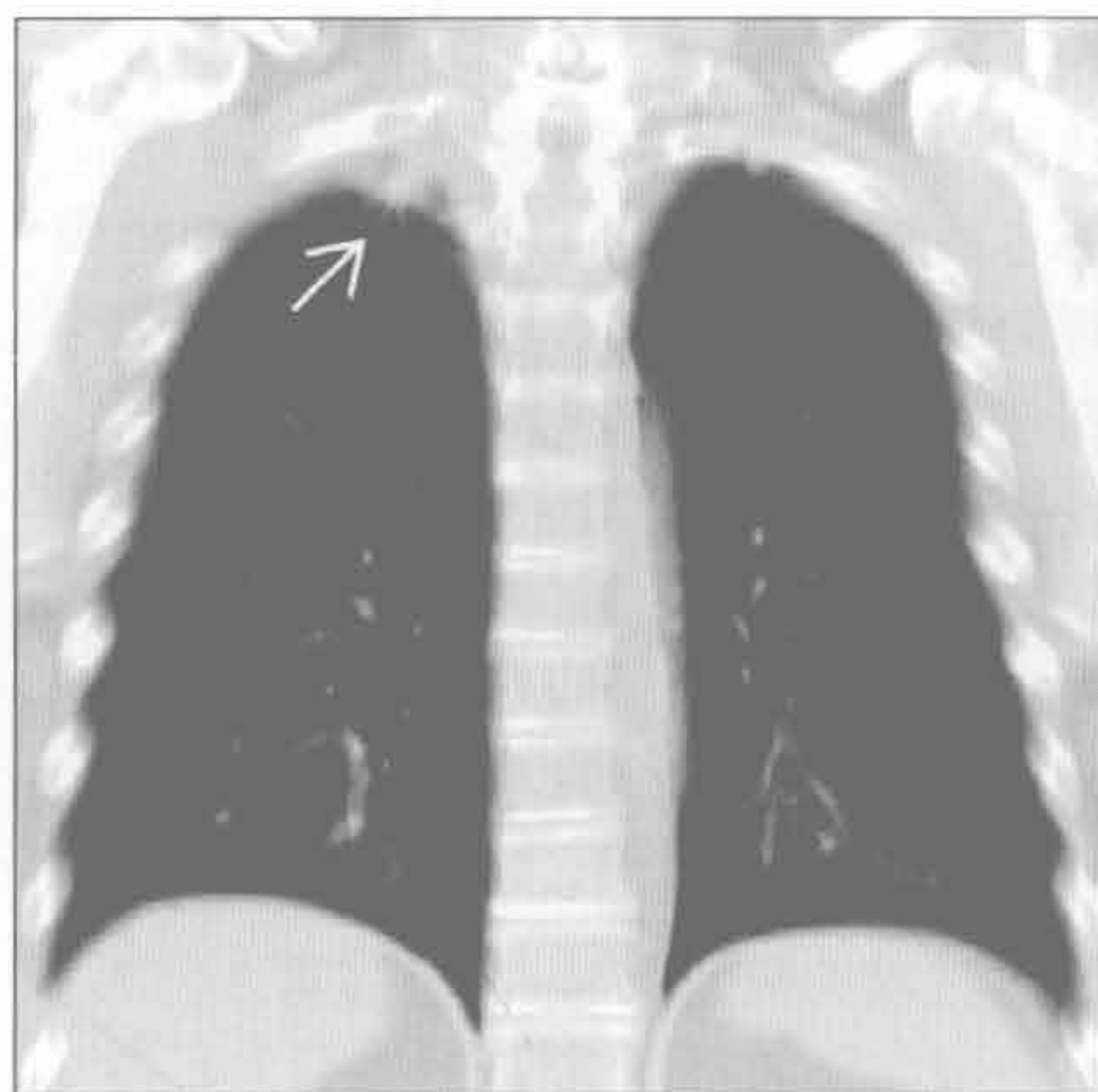
正常老化过程



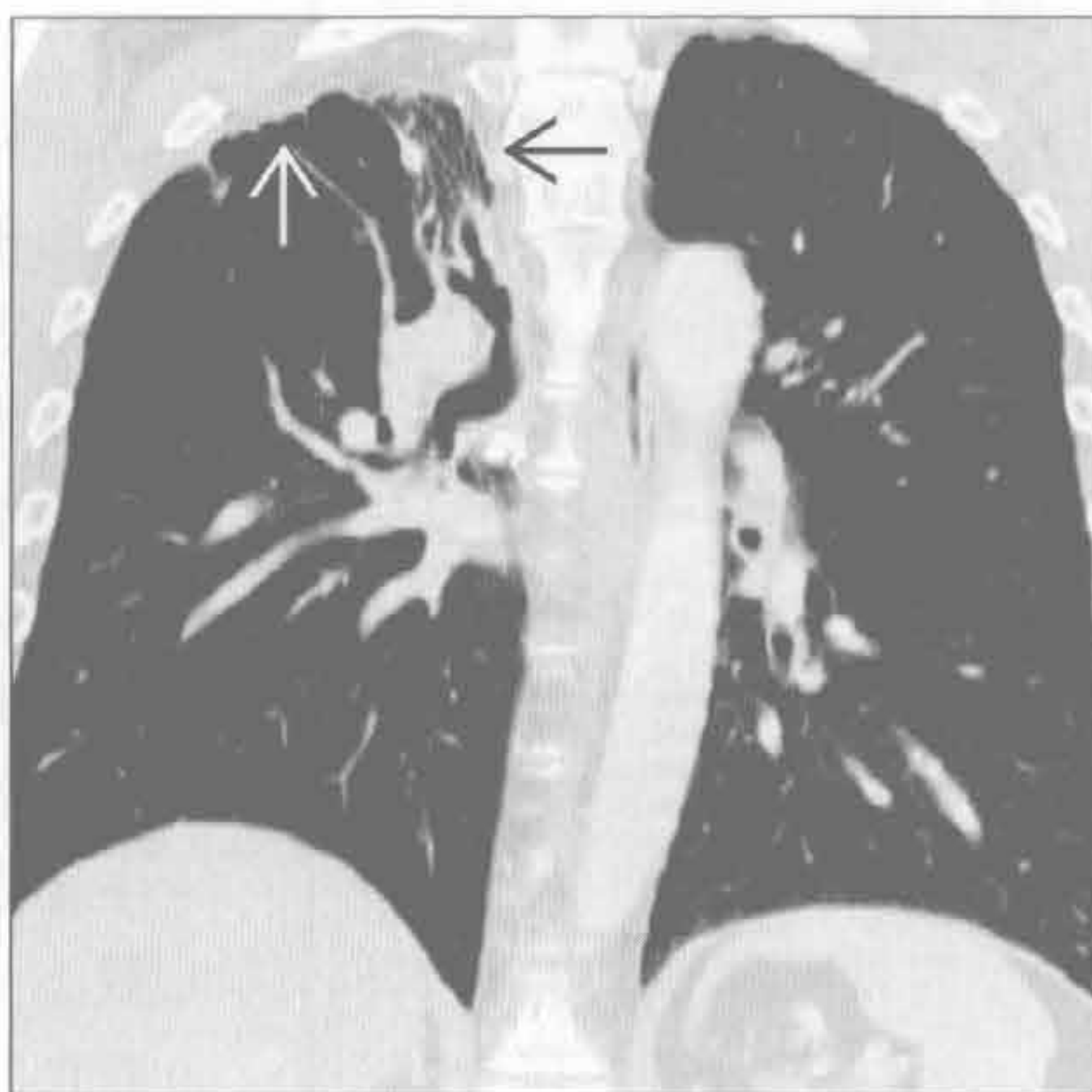
（右）正位X线胸片放大图
示左侧光滑的肺尖帽⇒。
右侧肺尖帽厚于左侧

肺尖帽

肺上沟癌



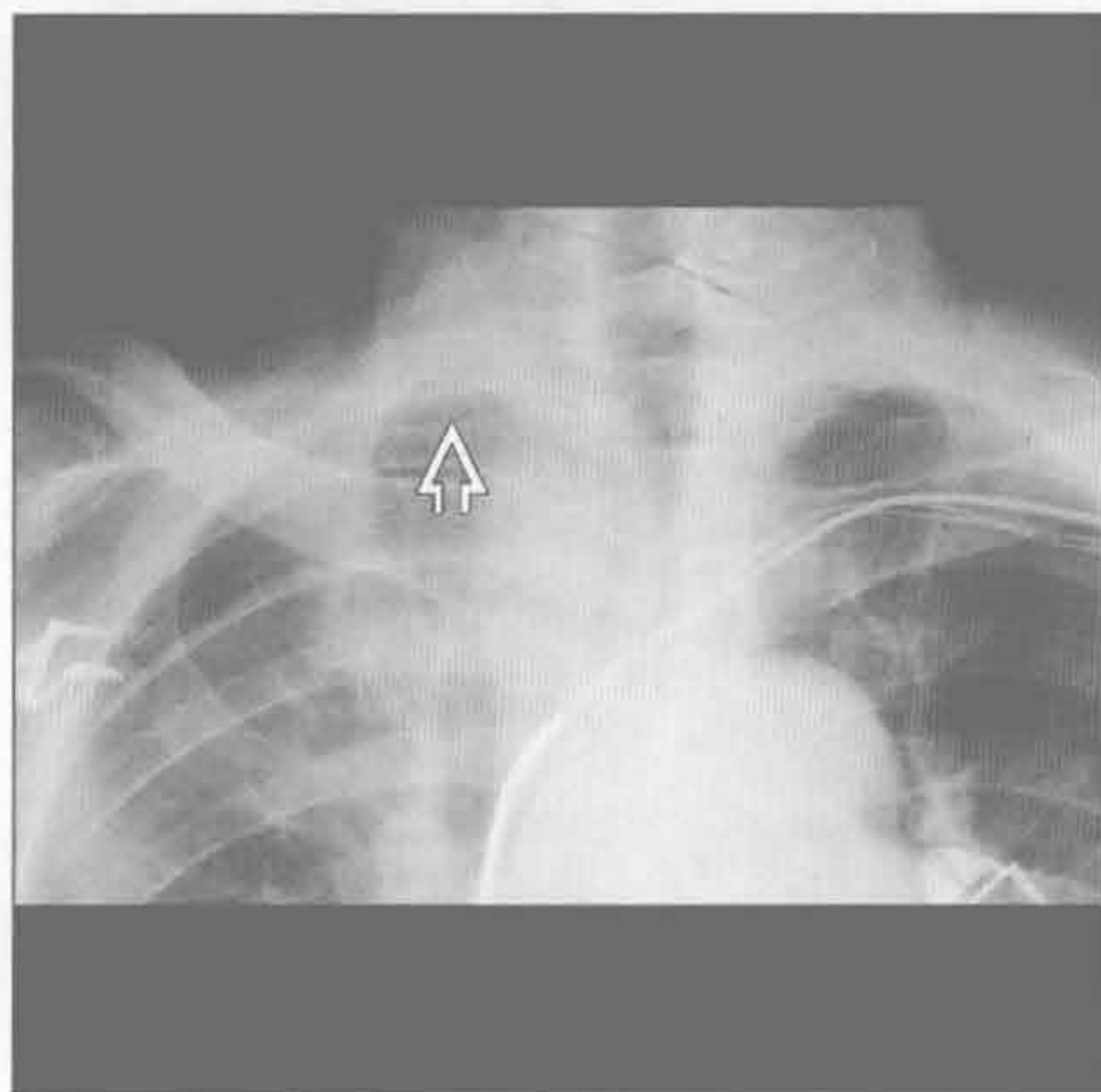
放射性纤维化



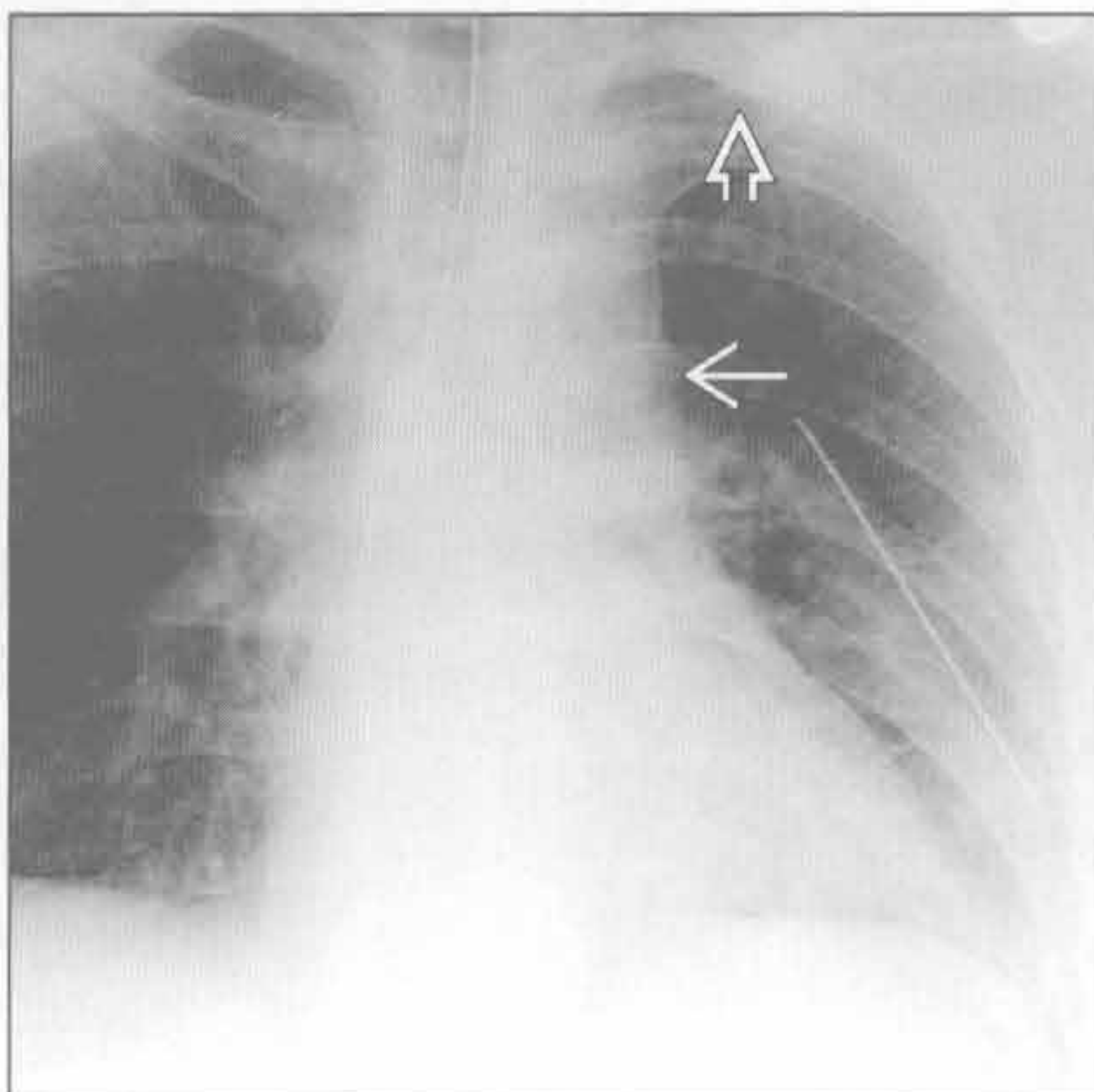
(左) 冠状平扫 CT 重建示右侧肺尖帽增厚(→), 边缘毛糙

(右) 冠状增强 CT 重建示放射治疗所致的右侧肺尖帽(→)和右肺上叶缩小(⇨)。此与其他原因, 如结核或类癌所致的肺纤维化的表现相似

胸腔积液(仰卧位)



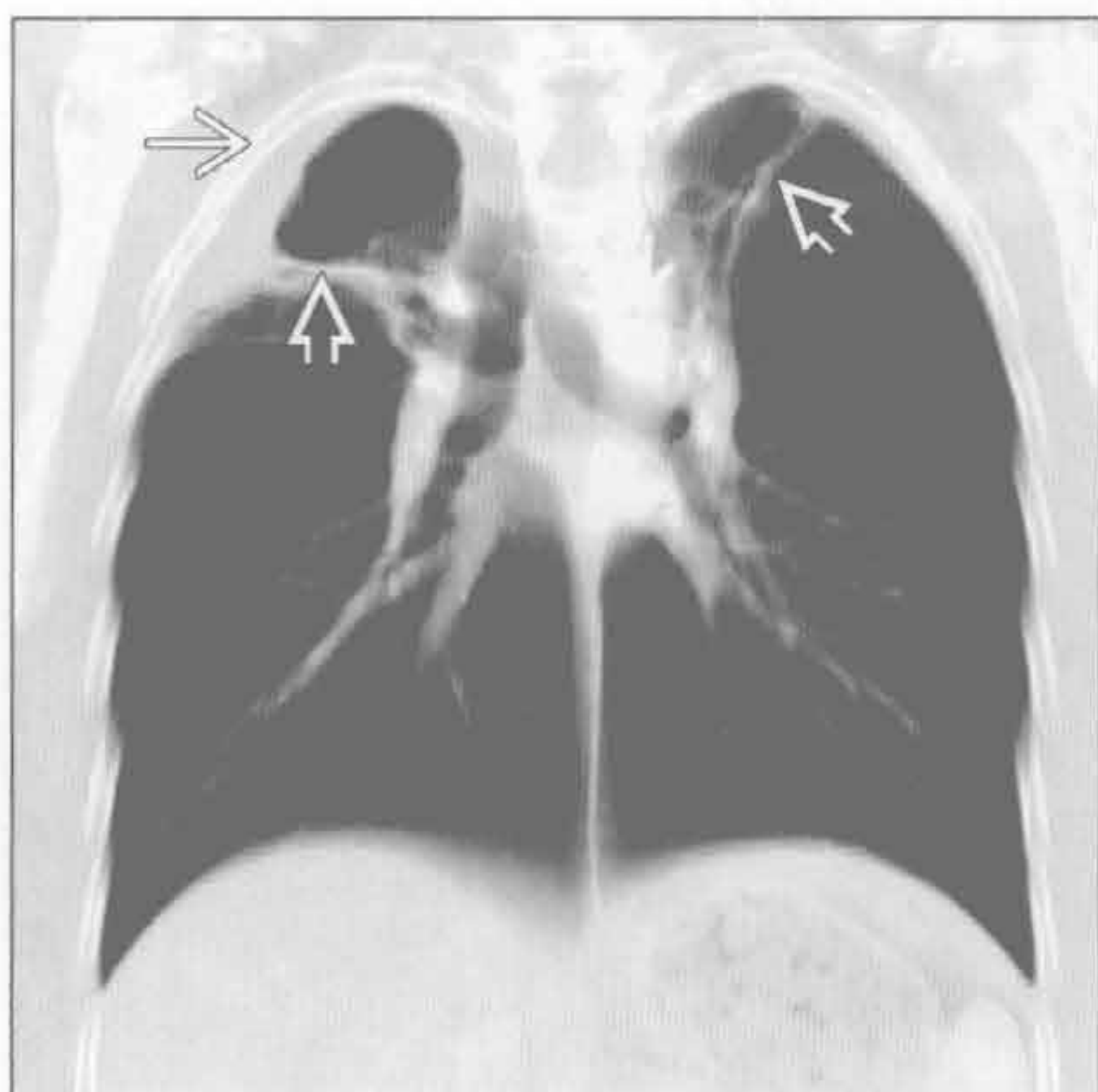
主动脉离断



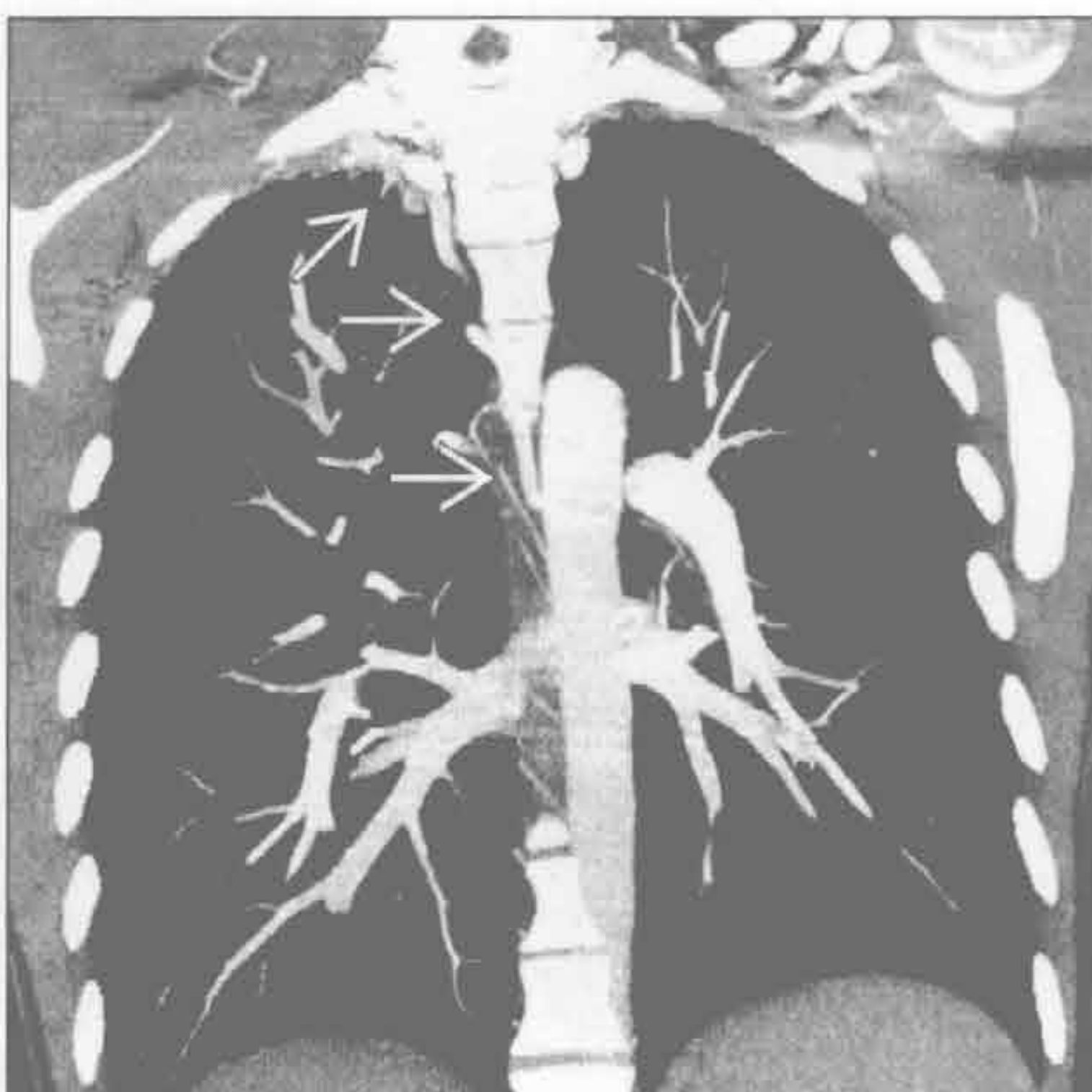
(左) 前后位 X 线胸片放大图示右侧光滑的肺尖帽(⇨), 右侧胸腔密度比左侧稍高

(右) 胸部钝挫伤患者。前后位 X 线胸片示左侧肺尖帽(⇨)、纵隔增宽和主动脉弓模糊(→)

曲霉病



假性隔离症



(左) 冠状增强 CT MIP 示双肺尖空洞性病变(⇨)和右侧肺尖帽(⇨)。尽管无游离的真菌球, 但邻近空洞病变的胸膜增厚提示曲霉病的形成

(右) 右侧无名动脉慢性阻塞患者。冠状增强 CT 重建示扩张的侧支血管形成右侧肺尖帽(⇨)

鉴别诊断

常见

- 渗出性胸腔积液
- 脓胸
- 石棉相关的胸膜病变
- 血胸
- 开胸术

不常见

- 胸膜转移
- 放射性肺疾病
- 系统性红斑狼疮 (SLE)
- 类风湿关节炎
- 胸膜剥脱术

罕见 (但重要)

- 胸内药物反应
- 恶性间皮瘤

重要信息

鉴别诊断要点

- 胸膜弥漫性增厚的定义尚未标准化
- 常用的定义
 - X线胸片
 - 范围超过胸壁的 25%
 - 至少一处的厚度 > 5 mm
 - 常累及肋膈角
 - CT
 - 宽度 > 5 cm
 - 上下范围 > 8 cm
 - 厚度 > 3 mm
- 不太严谨的标准也是可行的
 - 胸膜增厚程度较轻者也可出现功能上的影响
- 胸膜外脂肪 (脂肪密度) 可类似弥漫性胸膜增厚
 - 典型表现是双侧对称、肋膈角不累及
- 常伴有肺实质条索影和圆形不张

常见诊断的有用线索

- 渗出性胸腔积液
 - 常单侧
 - 胸膜增厚为后期征象
 - 积液消失后仍持久存在
 - 初始可有邻近肺组织肺炎或其他肺部炎症
 - 链状球菌和葡萄球菌最常见
 - 院内革兰阴性厌氧菌和耐青霉素的金黄色葡萄球菌感染

- 可随时间发生钙化, 但较少见

• 脓胸

- 结核和链球菌性肺炎是最常见的原因
- 常为单侧
- 后期出现胸膜增厚
- 初始可有邻近肺组织肺炎或其他肺部炎症
- 结核常发生广泛钙化

• 石棉相关的胸膜病变

- 10% 的石棉接触者发病
- 与胸膜斑明显不同
- 主要累及脏胸膜
- 双侧胸膜侵犯较单侧侵犯常见
- 常伴有严重限制性呼吸功能减低
- 常伴有肺实质条索影和圆形不张

• 血胸

- 常单侧
- 钝挫伤或贯通伤
- 医源性
- 壁胸膜或脏胸膜增厚
 - 可迅速形成
 - 不同程度的残存胸腔积液
 - 可随时间发生钙化
- 邻近肋骨骨折有提示价值

• 开胸术

- 常为轻度残存胸膜增厚
- 常为光滑的轻度增厚
- 可为术后血胸所致

不常见诊断的有用线索

• 胸膜转移

- 约占胸膜所有肿瘤的 90%
 - 肺癌是最常见的原发灶
 - 乳腺癌、卵巢癌、胃癌和淋巴瘤也是常见原发灶
- 常多发
- 可类似胸膜良性病变
- 结节状、壳状和纵隔胸膜侵犯提示恶性
- 常伴有胸腔积液
- 可有肺或胸部淋巴结转移

• 放射性肺疾病

- 常是乳腺癌、肺癌和淋巴瘤放射治疗的并发症
- 可出现少量残存胸腔积液
- 照射野常出现放射性肺炎

• 系统性红斑狼疮 (SLE)

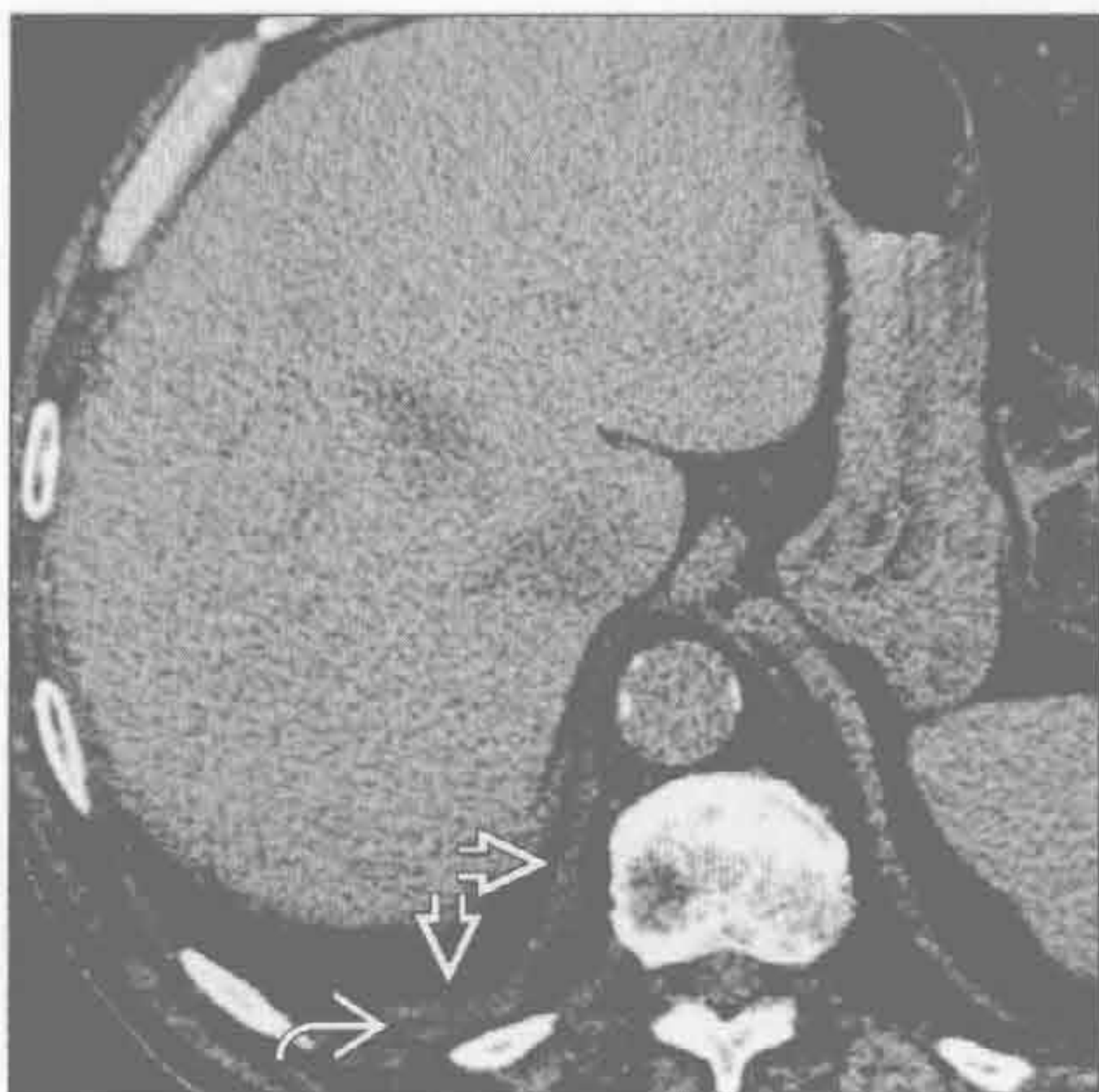- 胸部最常见的表现是胸膜增厚

弥漫性胸膜增厚

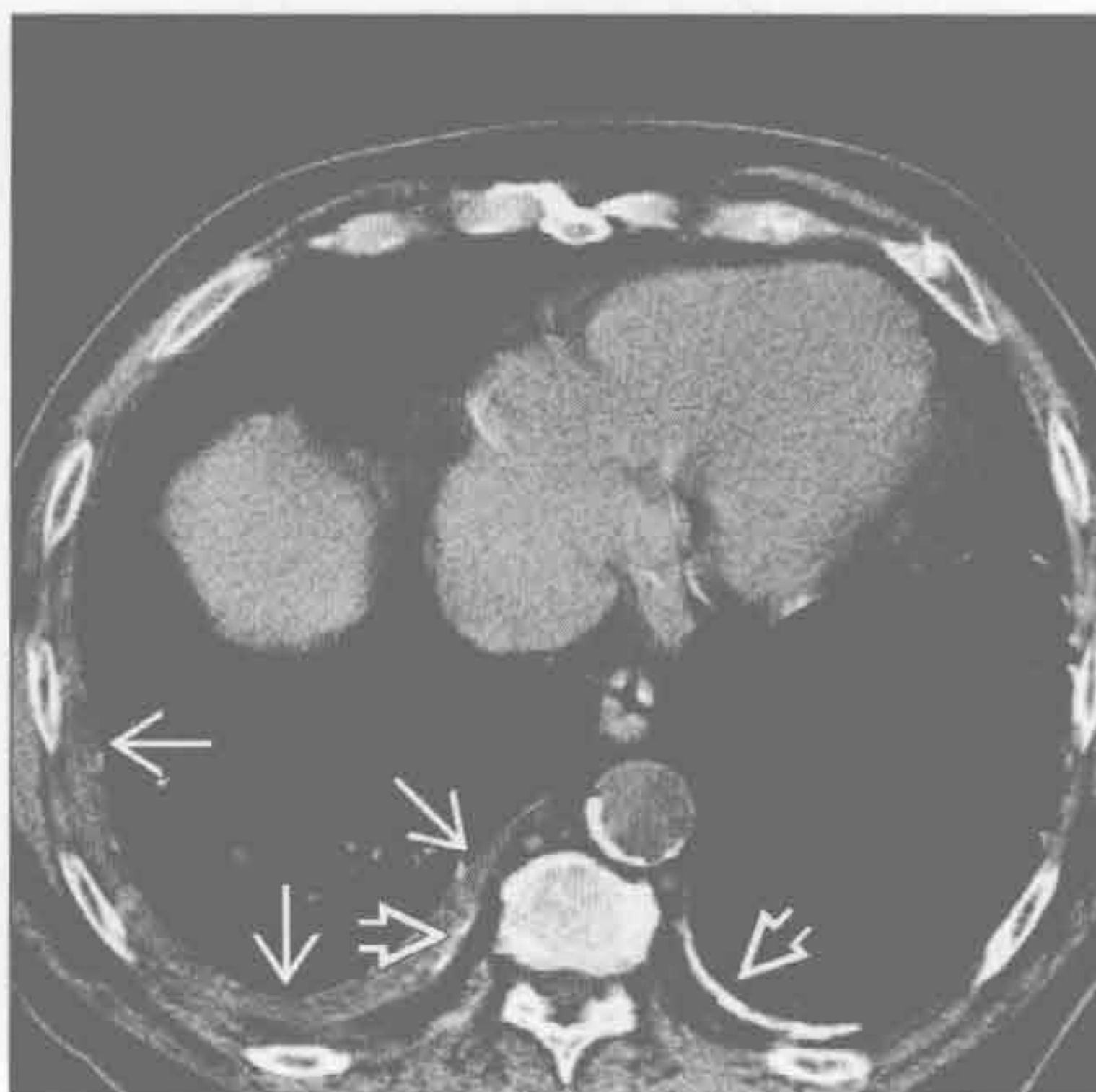- 尸检的发现率可达 30%
- 单侧比双侧常见
- 常出现胸腔积液
- 类风湿关节炎
 - 胸部最常见的表现是胸膜病变
 - 尸检中有 40% ~ 70% 胸膜侵犯
 - 胸膜增厚常伴有胸腔积液
 - 单侧比双侧常见
- 胸膜剥脱术
 - 胸膜不同程度增厚和结节状改变
 - 长期保持不变
 - 含大量肉芽组织时可强化
 - 常见残存的包裹性积液
 - 高密度的沉着物（滑石粉）类似钙化
 - 多位于重力依赖性的肺组织
 - 可呈梭形
- 罕见诊断的有用线索
- 胸内药物反应
 - 多种药物与胸腔积液和胸膜增厚有关
 - 常见药物包括

- 呋喃妥因
- 溴隐亭
- 胺碘酮
- 甲基苄肼
- 甲氨蝶呤
- 博来霉素
- 丝裂霉素
- 硝苯呋海因
- 双侧比单侧更常见
- 通常在停止治疗后消退
- 恶性间皮瘤
 - 多见于石棉接触者
 - 潜伏期长达 40 年
 - 可类似胸膜良性病变
 - 结节状、壳状和纵隔胸膜侵犯提示恶性
 - 纵隔相对“固定”，轻度或无移动
 - 胸膜斑是石棉接触的标记
 - 可伴胸腔积液
 - 胸膜外扩散
 - 胸壁、纵隔、横膈

渗出性胸腔积液



石棉相关的胸膜病变



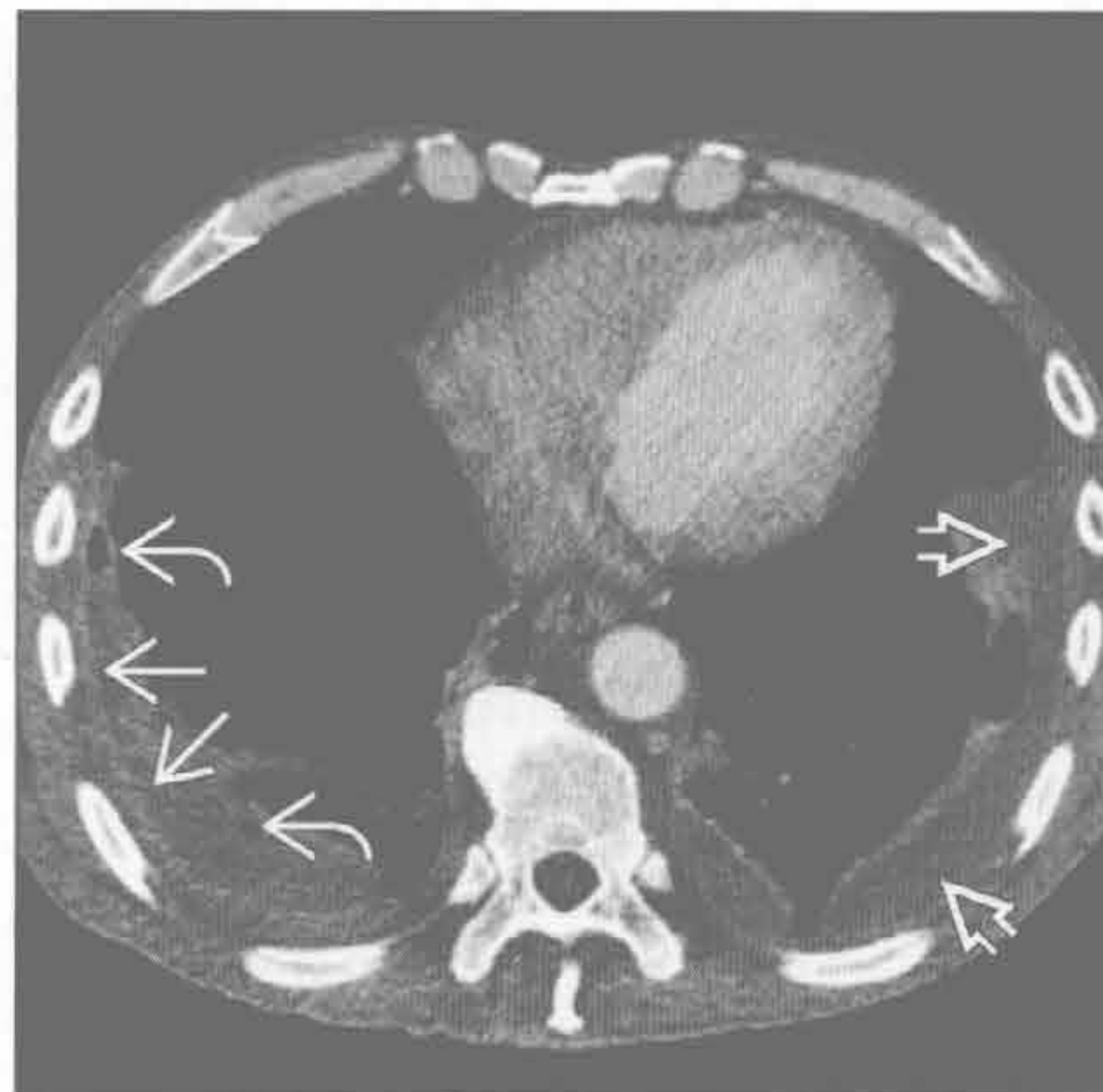(左) 近期患肺炎和肺炎旁积液患者。轴位平扫 CT 示右侧后基部胸膜光滑增厚 → 伴微量残存胸腔积液 →

(右) 石棉相关的胸膜病变患者。轴位平扫 CT 示右侧胸膜弥漫性增厚 → 和双侧钙化斑块 →。胸膜增厚常引起限制性呼吸功能减低

弥漫性胸膜增厚

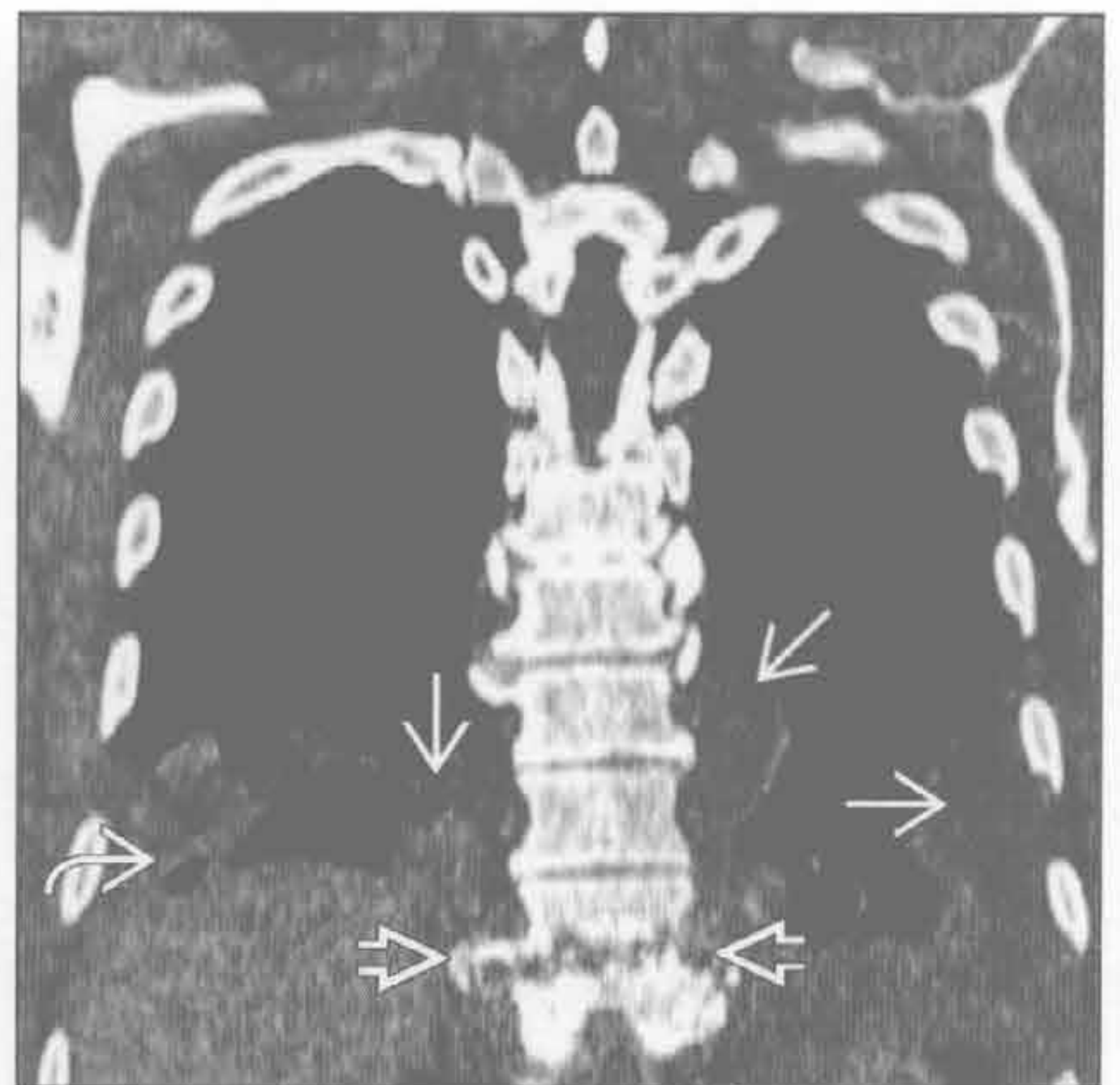
脓胸

(左) 椎间盘炎致脓胸患者。平扫轴位 CT 示双侧胸腔积液 \Rightarrow 伴胸膜增厚 \Rightarrow 。气体 \Rightarrow 为胸腔穿刺所致



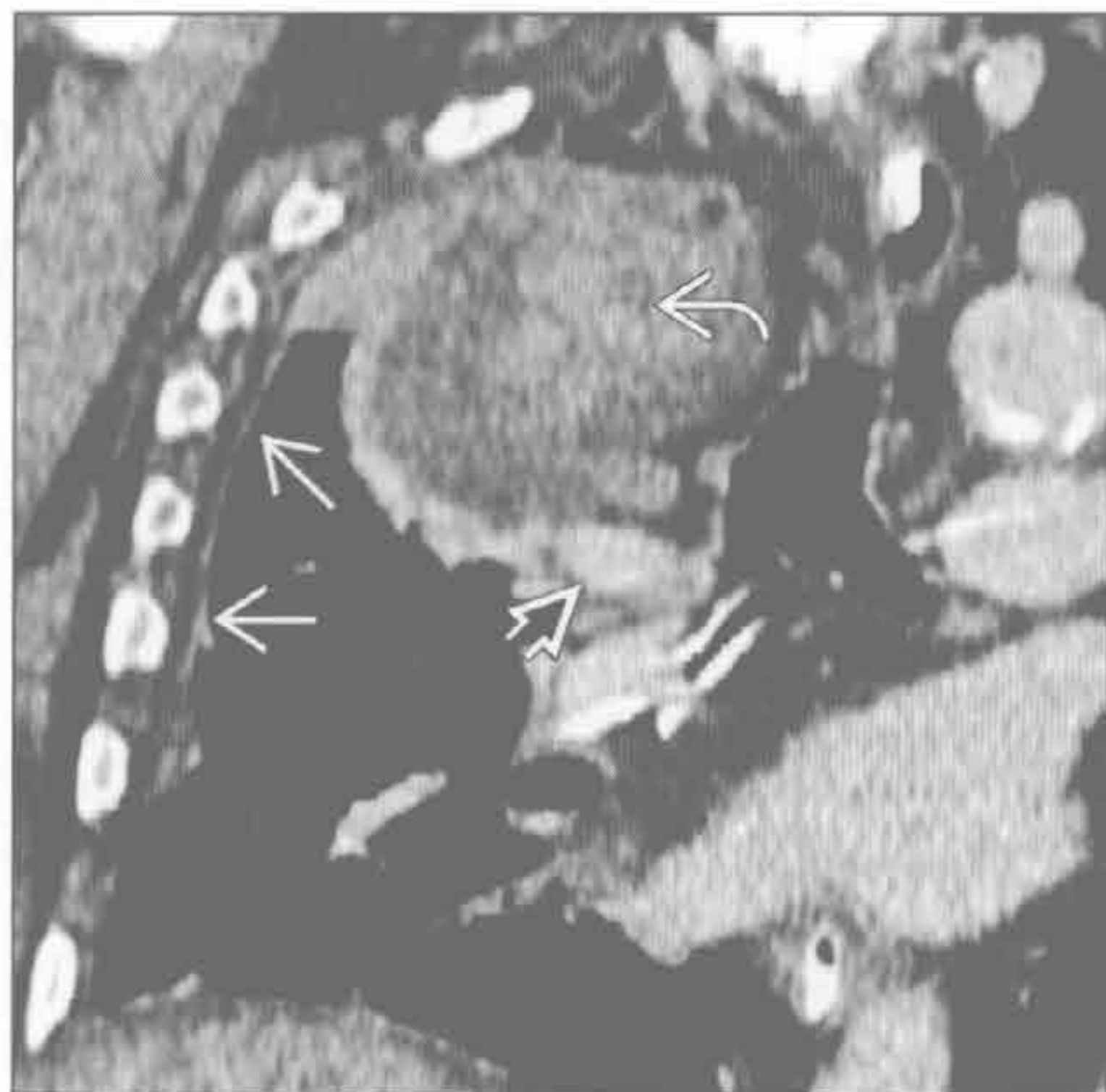脓胸

(右) 胸椎间盘炎 \Rightarrow 所致双侧脓胸患者。冠状 CT 重建示包裹性胸腔积液 \Rightarrow 。右侧胸腔内气体 \Rightarrow 为胸腔穿刺所致



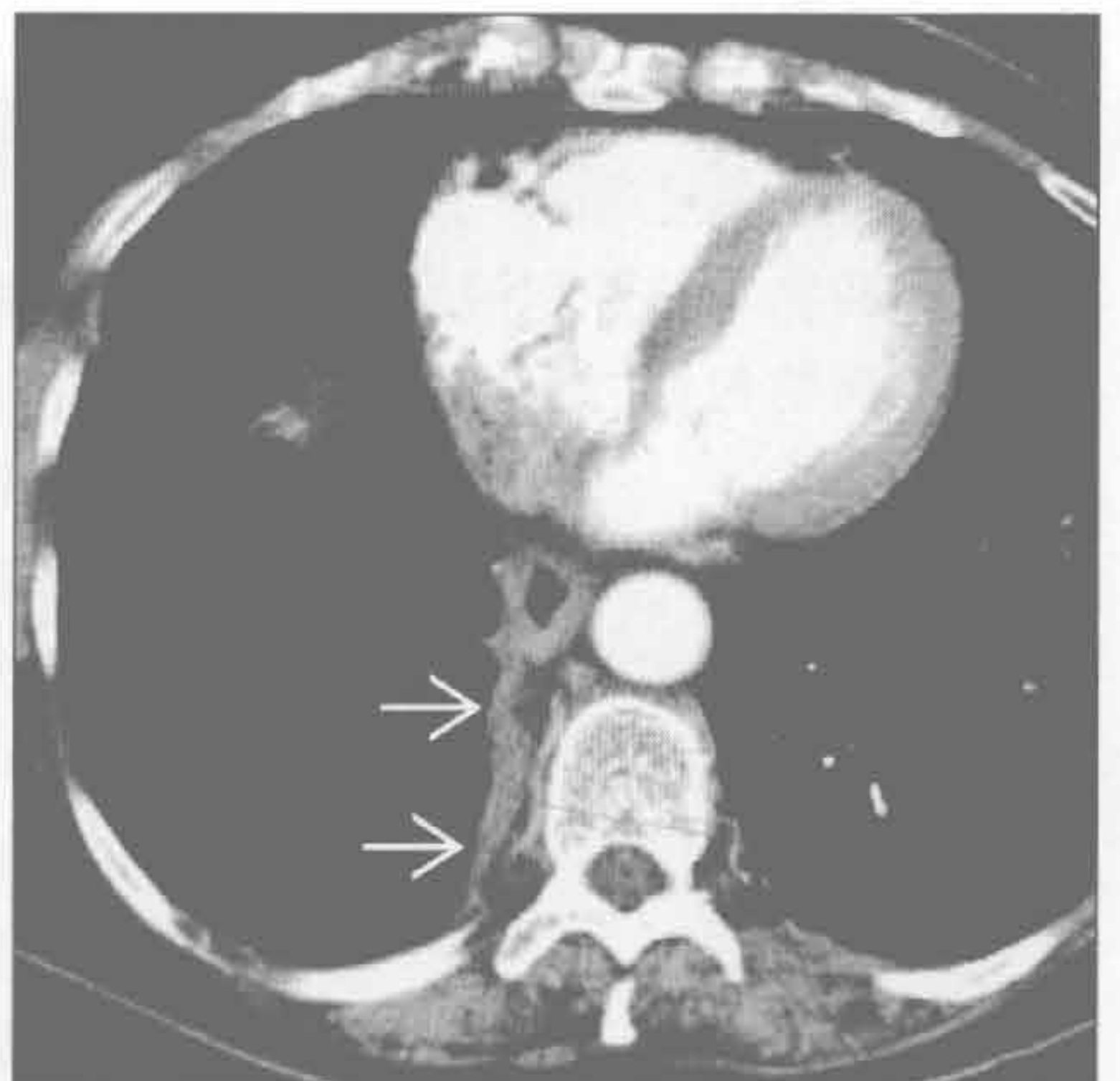
血胸

(左) 冠状 CT 重建图示大量血胸 \Rightarrow 致右侧胸膜光滑的增厚 \Rightarrow 。邻近的肺组织受压 \Rightarrow



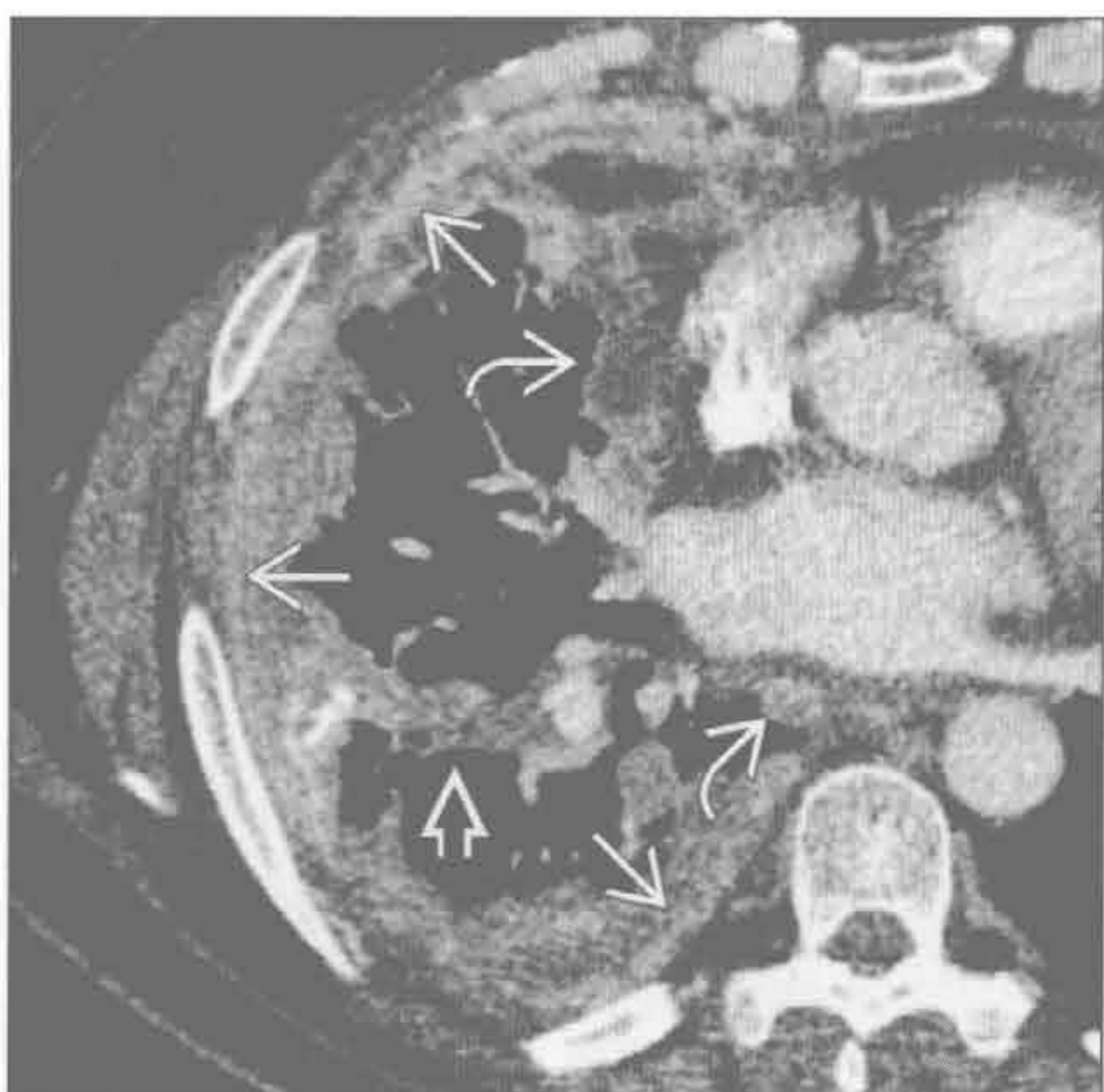
开胸术

(右) 非小细胞肺癌右肺上叶切除患者。增强 CT 示右侧脊柱旁胸膜增厚 \Rightarrow 。胸膜转移呈结节状且常伴有胸腔积液



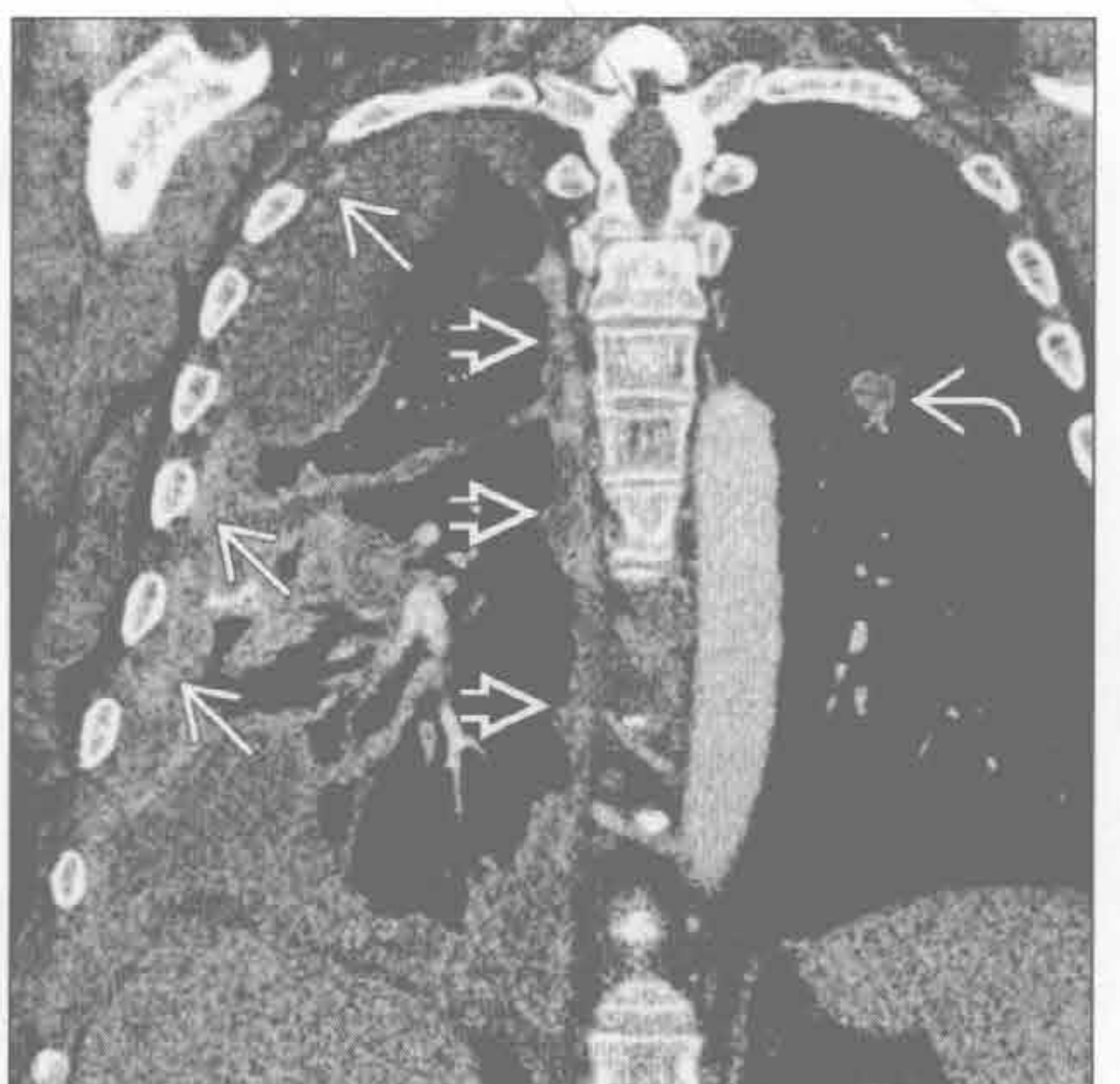胸膜转移

(左) 肾癌胸膜转移患者。增强 CT 示右侧胸膜广泛增厚 \Rightarrow ，胸膜呈壳状、结节状增厚，累及叶间裂 \Rightarrow 和纵隔胸膜 \Rightarrow



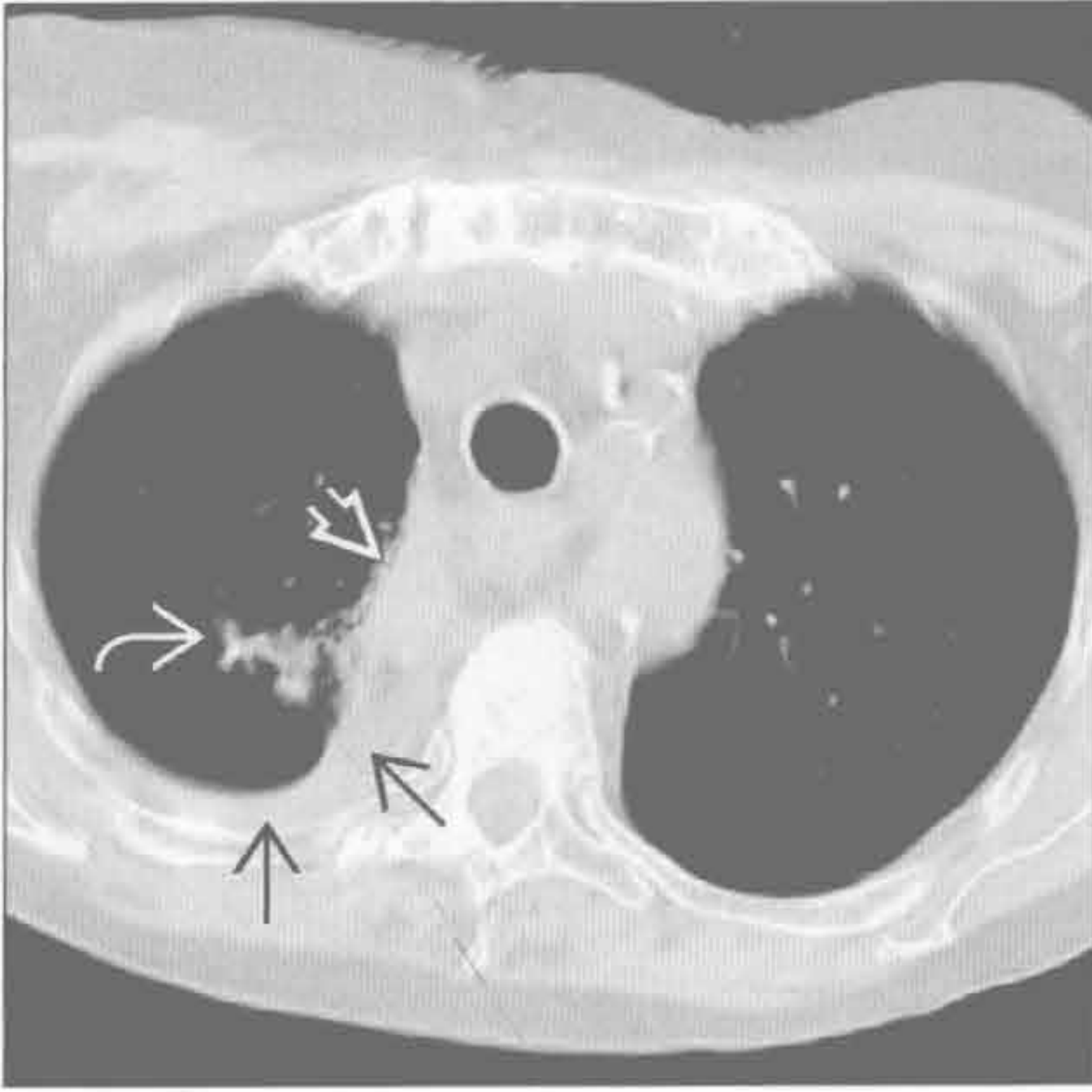
胸膜转移

(右) 肾癌胸膜转移患者。CT 冠状重建示右侧胸膜广泛增厚 \Rightarrow 和胸腔积液。胸膜结节状增厚 \Rightarrow ，左肺转移 \Rightarrow

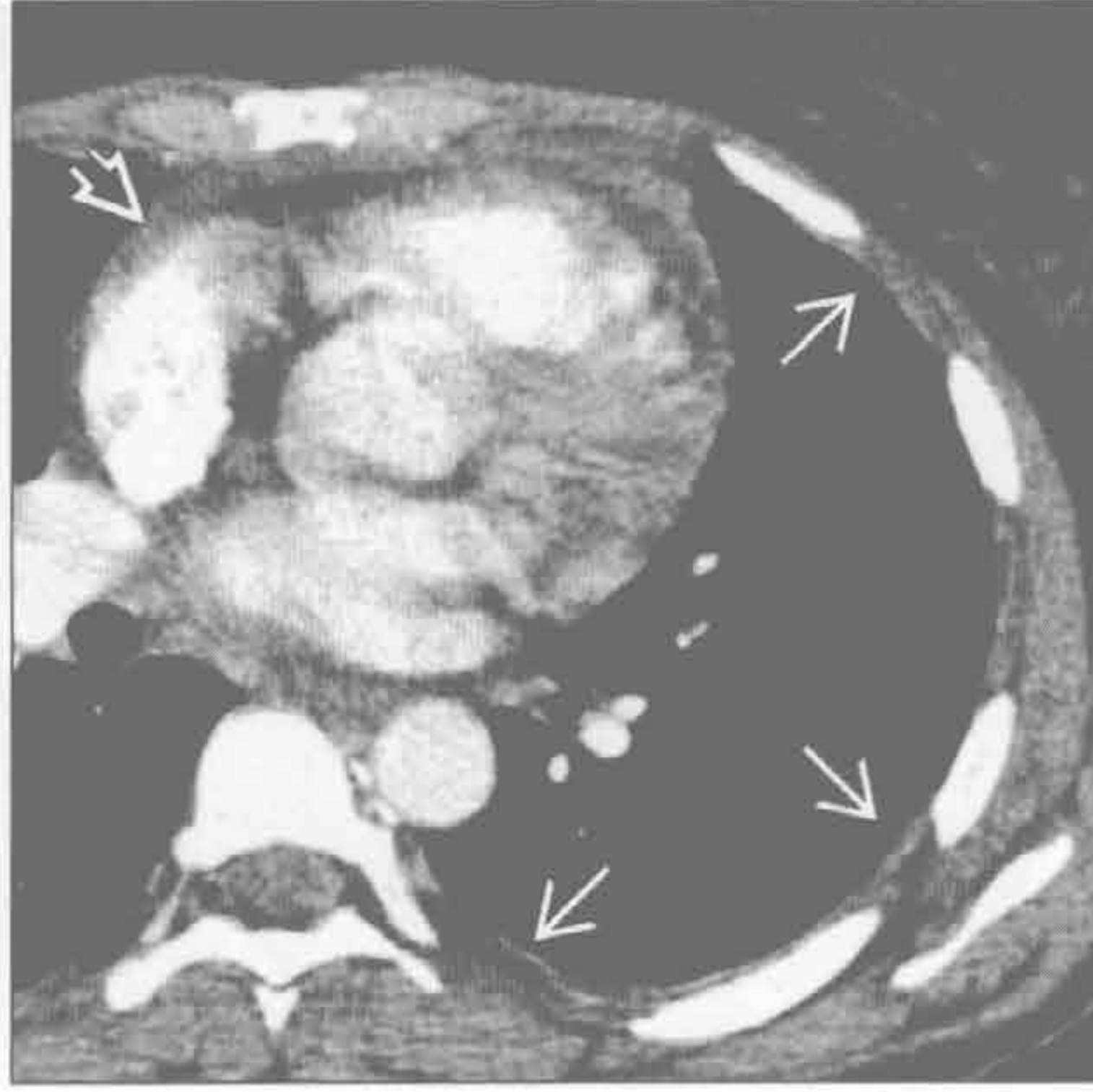


弥漫性胸膜增厚

放射性肺疾病



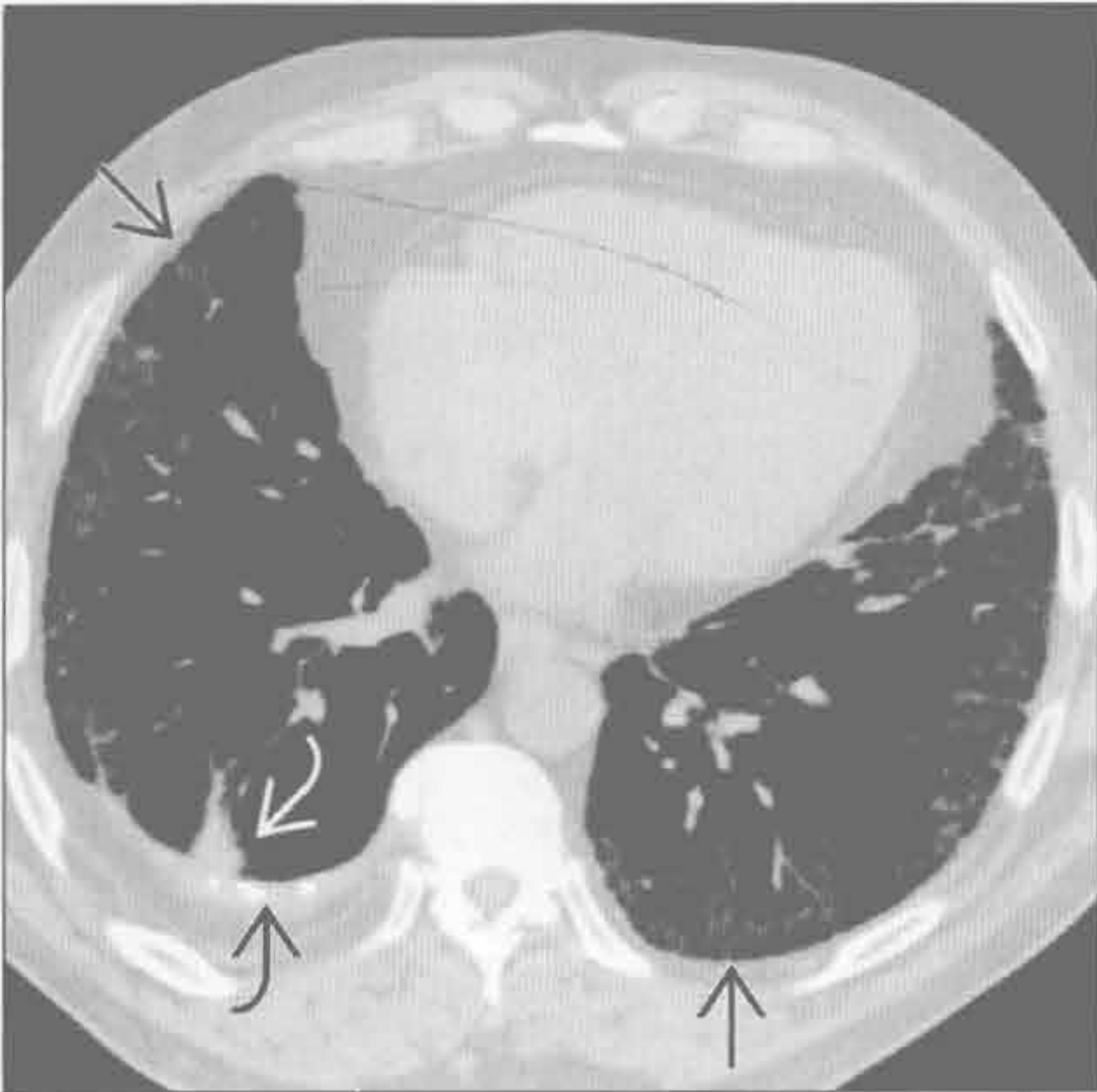
系统性红斑狼疮 (SLE)



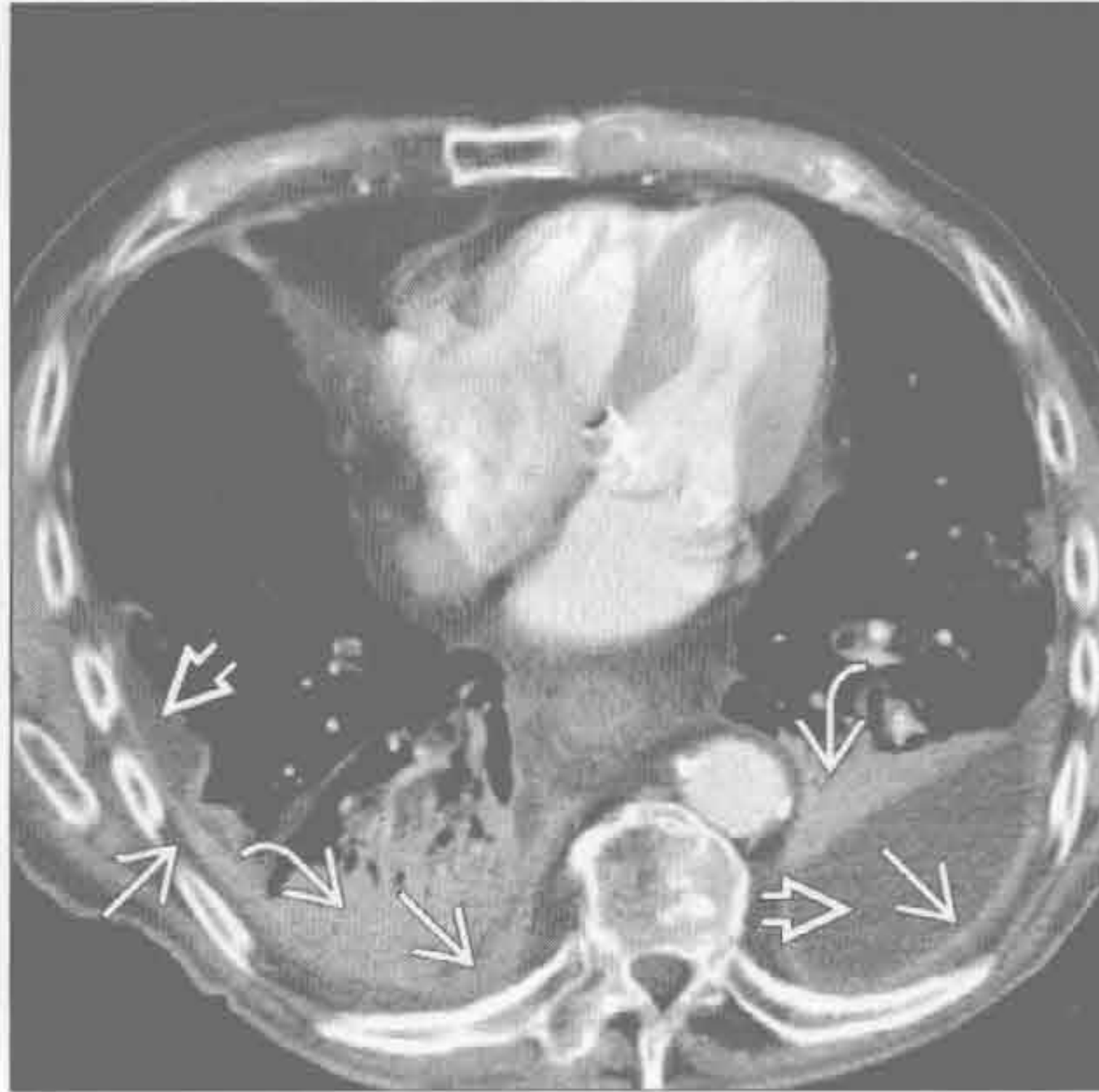
(左) 肺癌放疗患者。轴位增强 CT 示右侧胸膜光滑增厚 [→] 和邻近的放射性纤维化 [⇨]。典型的胸膜增厚局限于照射野, 但并发严重胸膜炎时可较广泛。照射的肺组织外侧可见复发的肿瘤 [⇨]

(右) 轴位增强 CT 示左侧胸膜光滑、轻度增厚 [→]。狼疮患者浆膜炎常见 [⇨]

类风湿关节炎



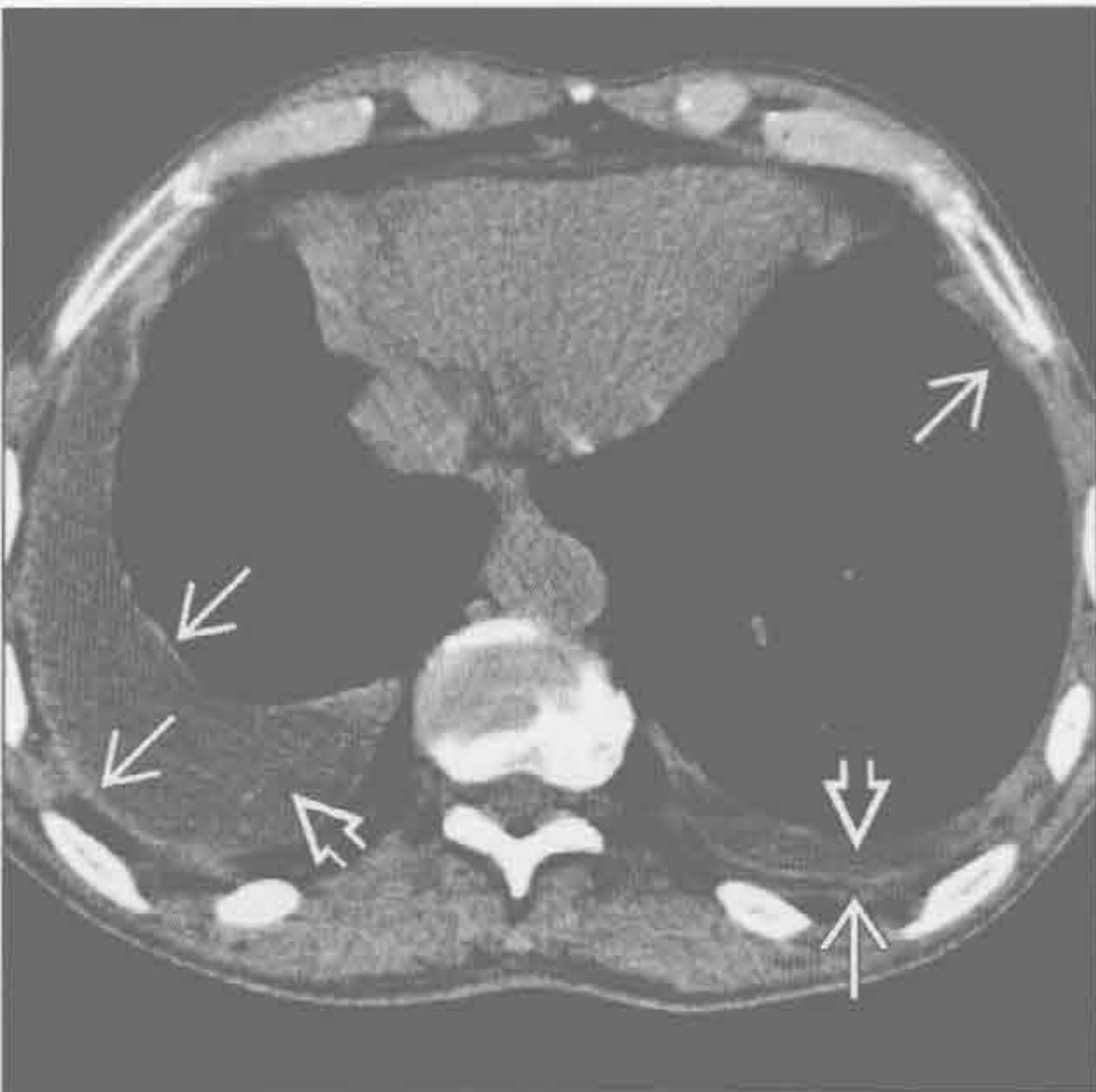
胸膜剥脱术



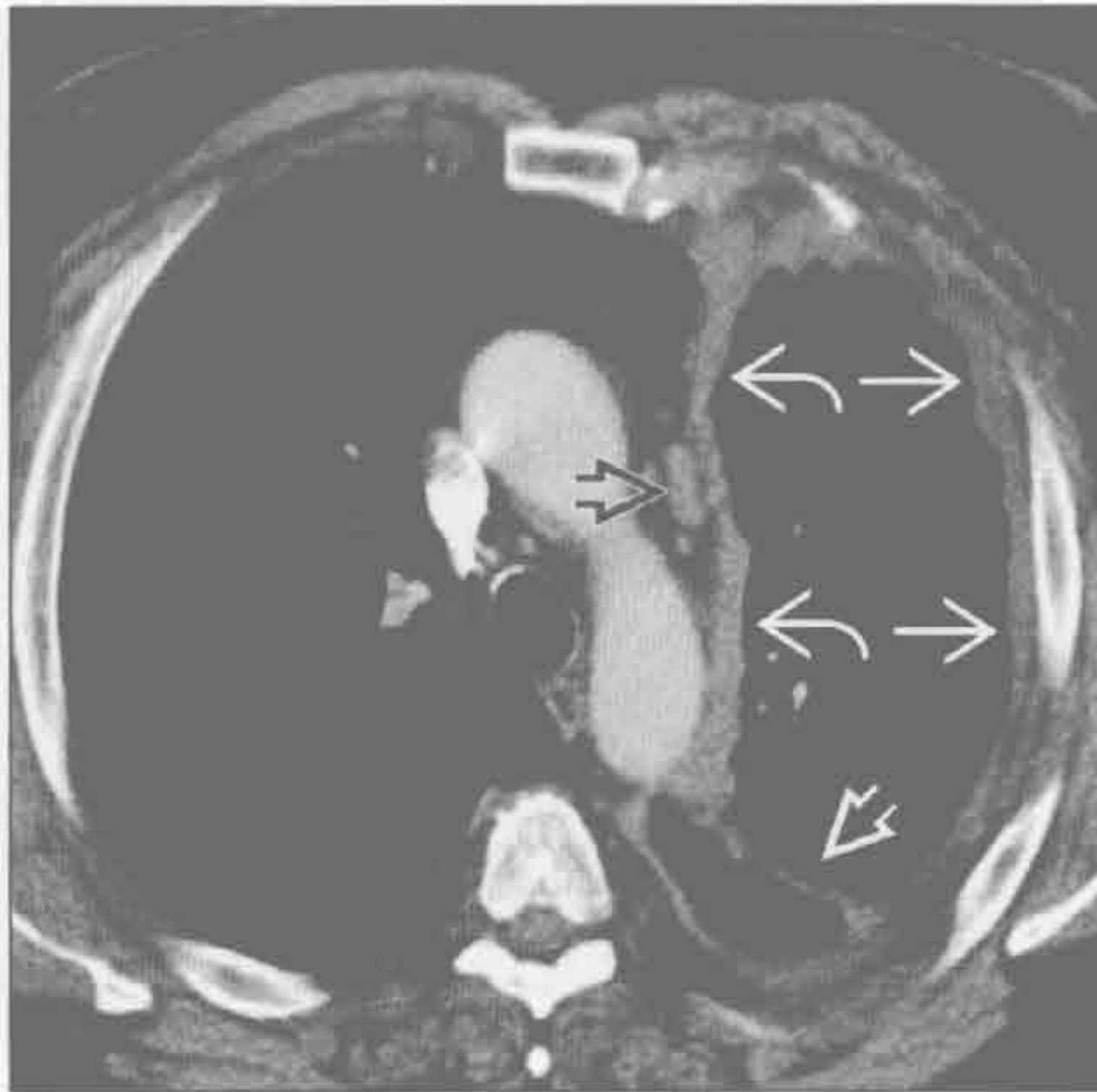
(左) 轴位平扫 CT 示右侧胸膜增厚、钙化 [⇨] 和邻近的圆形肺不张 [⇨]。同时出现较广泛纤维化 [⇨]

(右) 黄指甲综合征致慢性胸腔积液患者。行胸膜剥脱术后, 轴位增强 CT 示双侧胸膜增厚 [→] 和少量积液 [⇨], 双下叶慢性不张 [⇨]

胸内药物反应



恶性间皮瘤



(左) 培高利特治疗患者。平扫 CT 示双侧胸腔积液 [⇨], 壁胸膜和脏胸膜光滑增厚 [→]。停止治疗后胸腔积液吸收

(右) 轴位增强 CT 示左侧胸膜壳状增厚伴结节形成 [→]。纵隔胸膜 [⇨] 和叶间裂 [⇨] 侵犯, 纵隔淋巴结肿大 [⇨]

胸膜分离征

鉴别诊断

常见

- 脓胸
- 无菌反应性积聚物
- 恶性胸腔积液

不常见

- 血胸
- 外科手术后
- 胸膜剥脱术

罕见（但重要）

- 慢性结核性胸膜炎

重要信息

鉴别诊断要点

- 并非脓胸的特异性征象
 - 可见于其他原因所致的包裹性胸腔积液
- 增强 CT
 - 增厚的脏、壁胸膜均有强化
 - 增厚的脏、壁胸膜被积液分离
 - 胸膜外脂肪增厚

常见诊断的有用线索

- 脓胸
 - 常与细菌性肺炎有关
 - 革兰阳性细菌（金黄色葡萄球菌和链球菌性肺炎）：50%

- 肺炎旁积液（非感染性）转化成复杂性积液（感染但非化脓）和脓胸（脓液）

- 增强 CT 特征

- 胸膜强化：漏出性积液时不可见
- 脓胸和肺脓肿的鉴别上准确性高

- 无菌反应性积聚物

- 胸膜光滑、菲薄，均匀液体密度

- 恶性胸腔积液

- 间皮瘤

- 壁胸膜侵犯，脏胸膜侵犯较轻

- 转移：最常见于乳腺癌、卵巢癌、肺癌和恶性胸腺瘤转移

- 胸膜结节

不常见诊断的有用线索

- 血胸

- 胸膜常均匀增厚

- 外科手术后

- 见于肺叶或全肺切除术后

- 胸膜剥脱术

- 多为恶性胸腔积液的治疗方法

- 胸膜腔后底部可见高密度区

- 滑石粉沉积至叶间裂

罕见诊断的有用线索

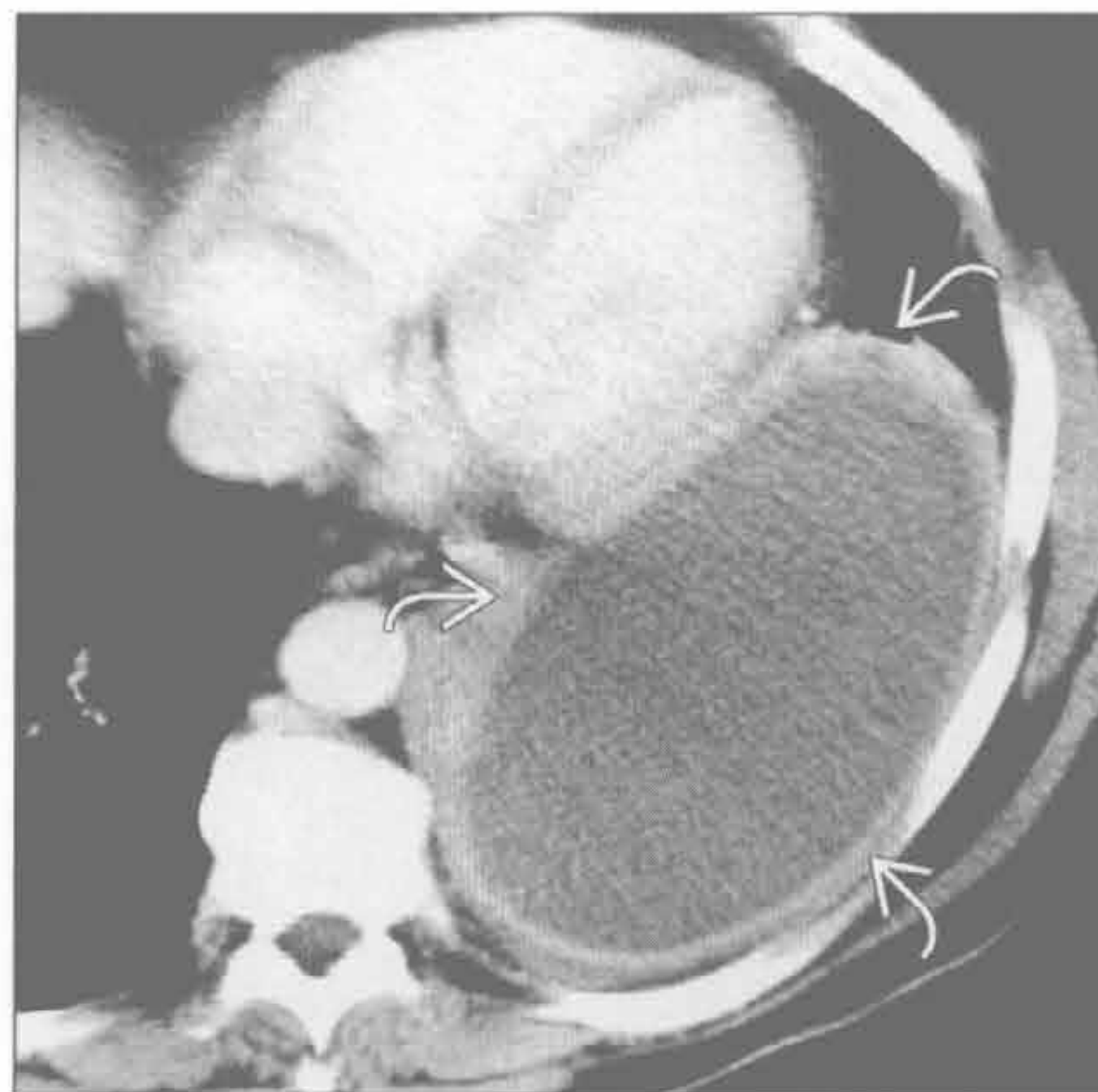
- 慢性结核性胸膜炎

- 较粗大的钙化

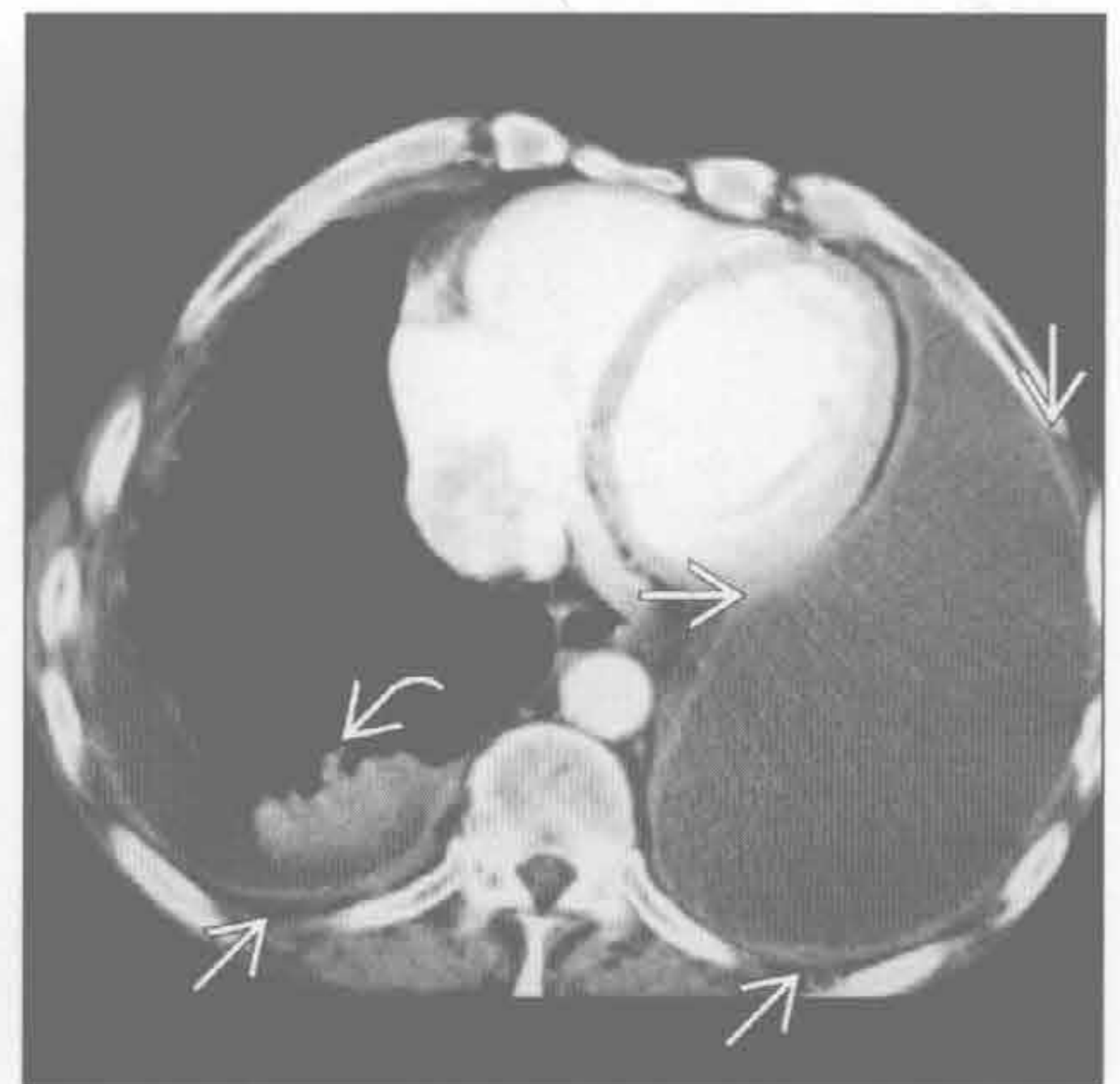
脓胸

（左）轴位增强 CT 示左侧胸腔较大包裹性积液，呈典型的胸膜分离征（→）。胸腔穿刺示脓胸

（右）石棉接触者。轴位增强 CT 示双侧胸膜光滑均匀增厚（→）。另可见双侧积液和右下叶圆形肺不张（→）

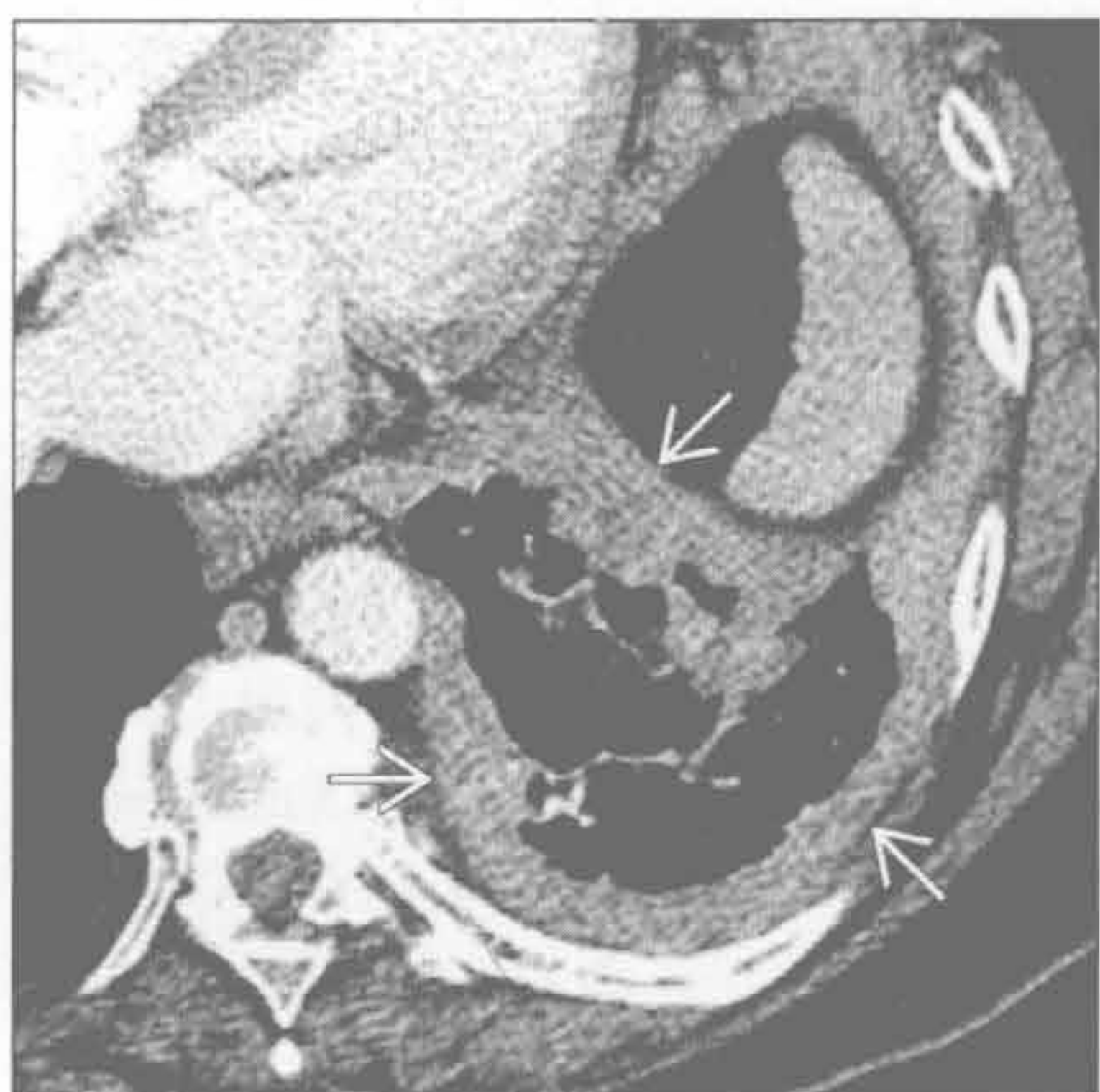

无菌反应性积聚物

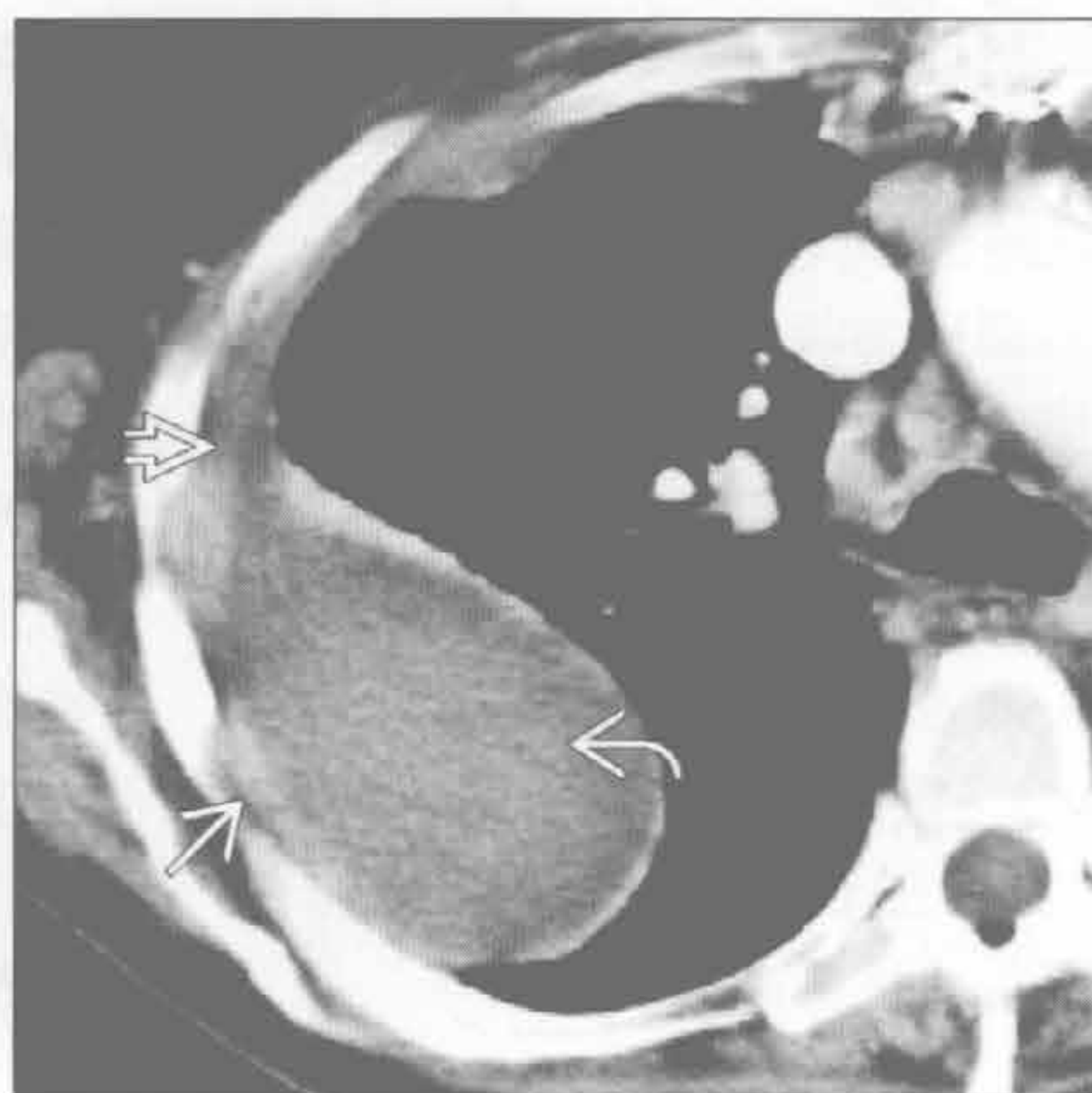

胸膜分离征

恶性胸腔积液



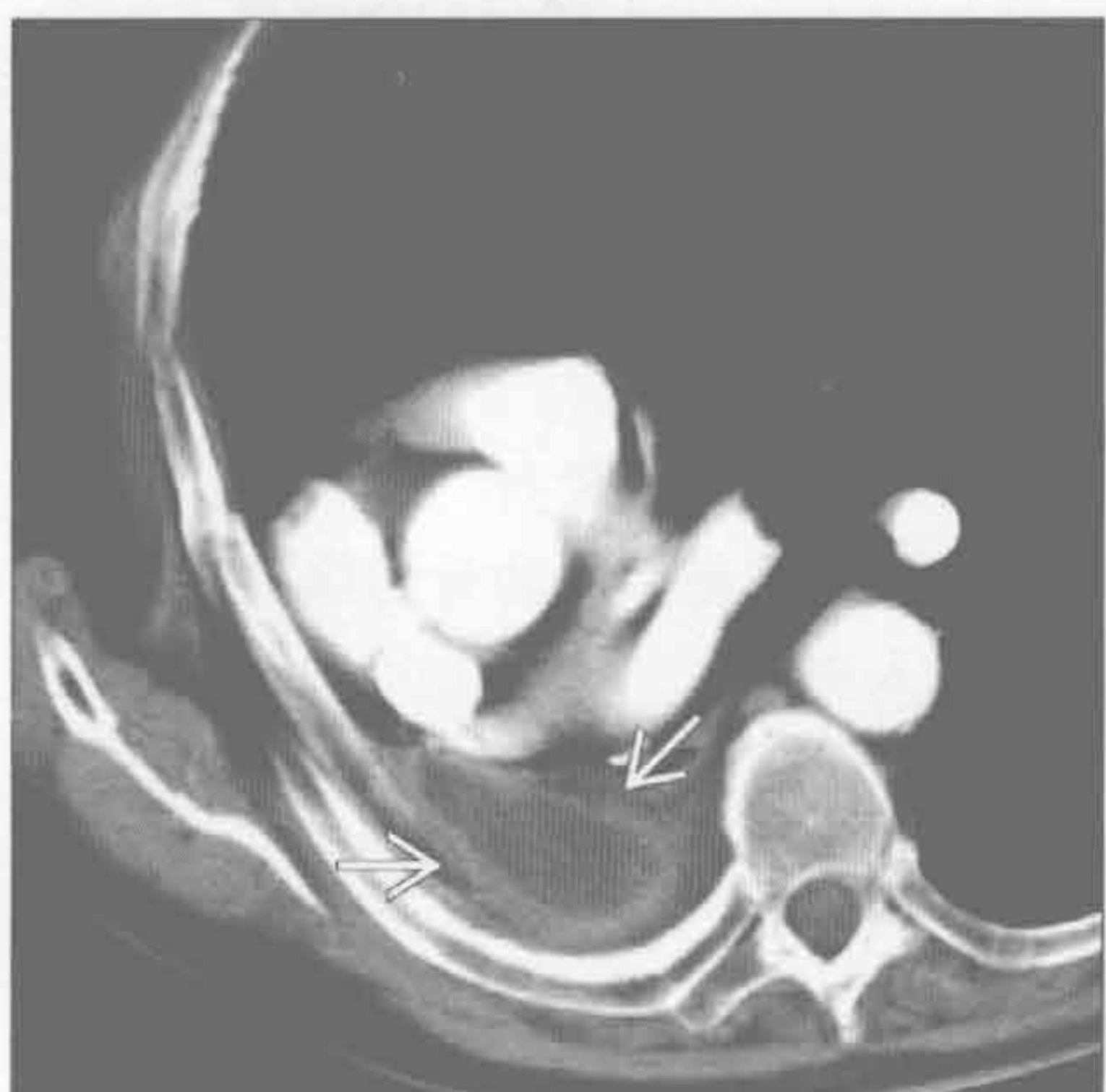
血胸



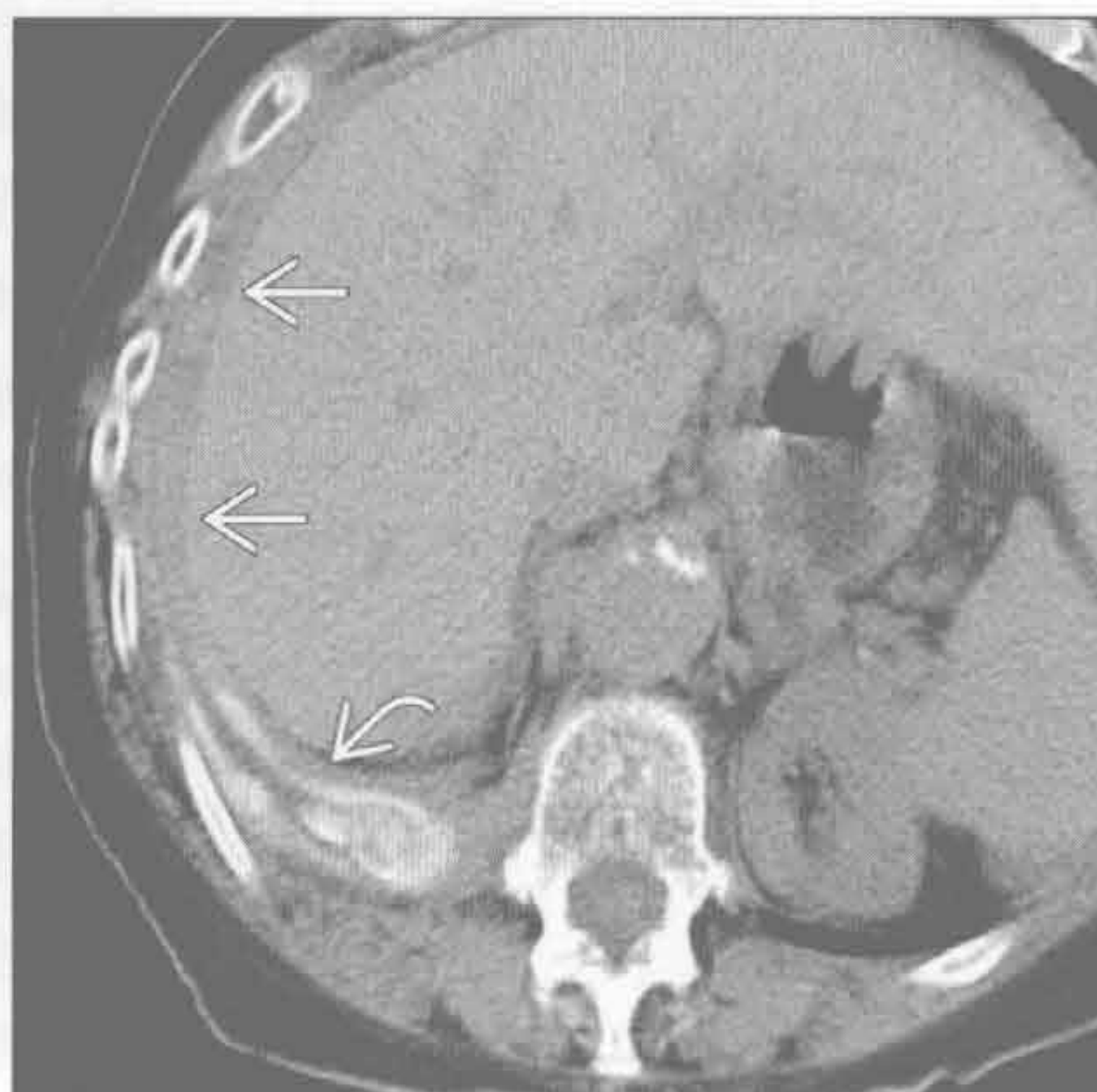(左) 轴位增强 CT 示左侧胸膜弥漫性增厚 \Rightarrow ，积液似呈结节状

(右) 抗凝治疗患者。轴位增强 CT 示右侧胸腔包裹性积液，内部密度不均匀 \Rightarrow ；同时出现胸膜增厚 \Rightarrow 和胸膜分离征 \Rightarrow

外科手术后



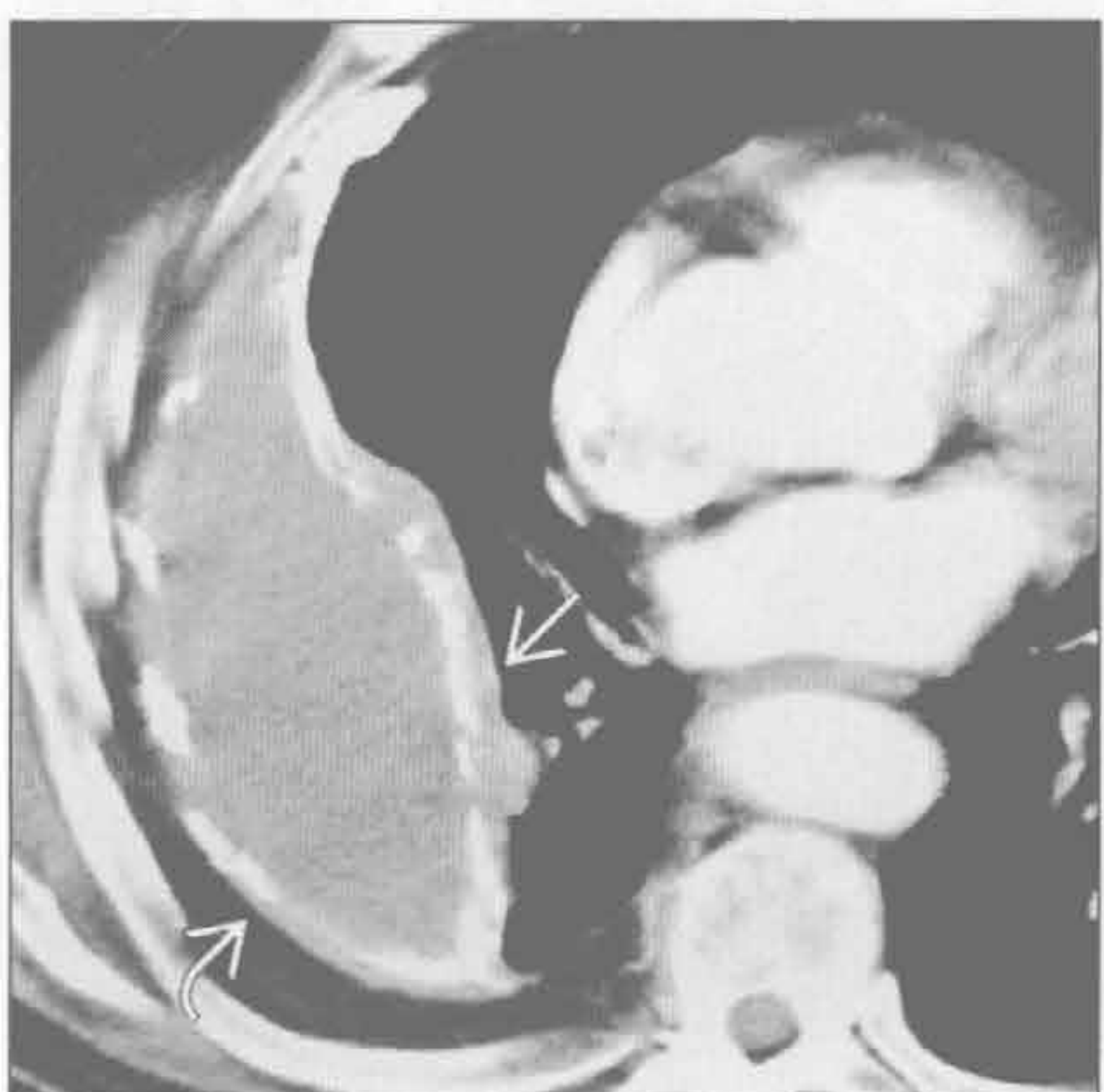胸膜剥脱术



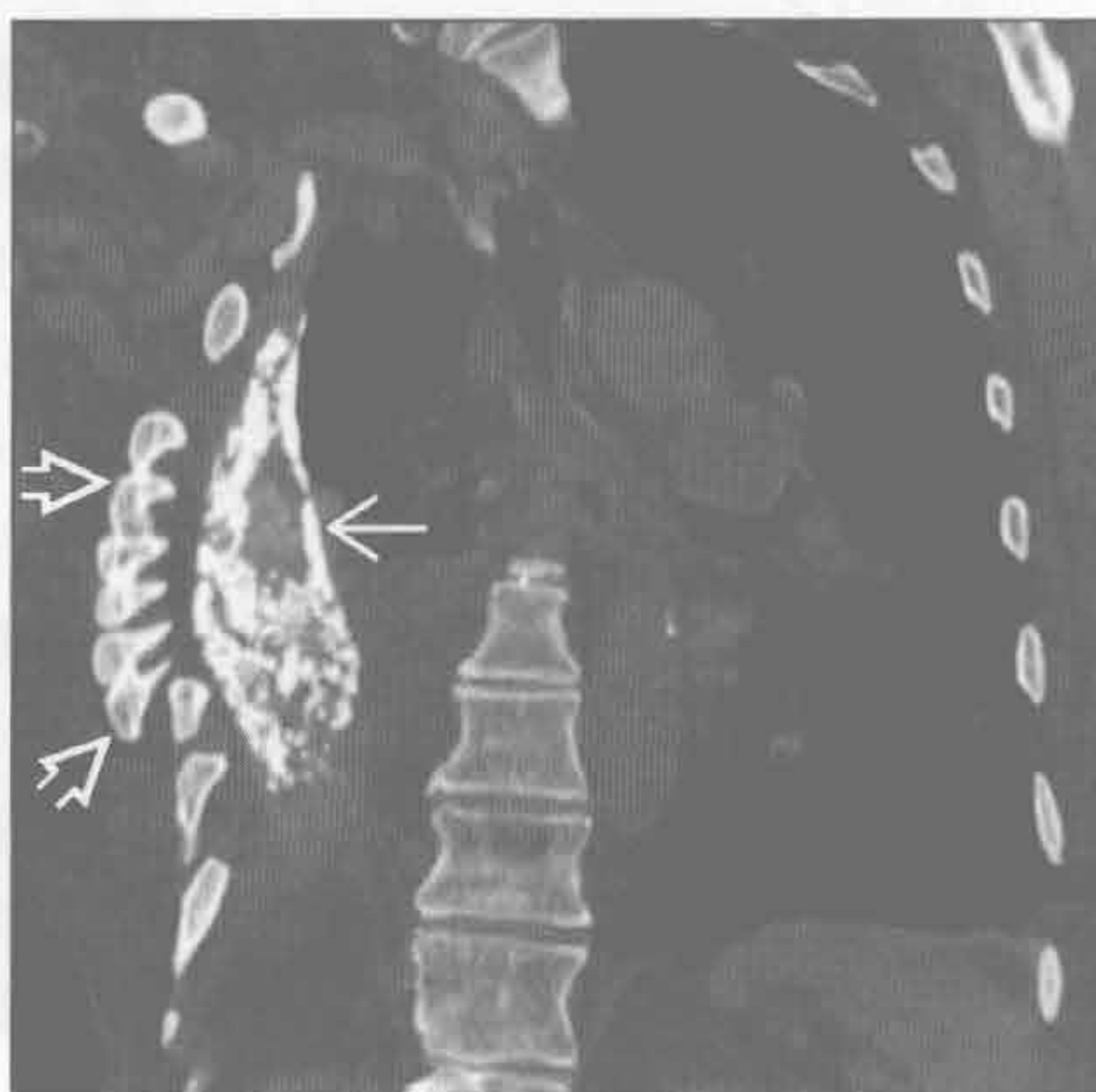(左) 右全肺切除后患者。典型的增强 CT 表现，右侧胸腔后部可见少量残存的梭形无菌性积液，伴壁胸膜增厚 \Rightarrow ，呈胸膜分离征

(右) 乳腺癌胸膜转移患者。轴位平扫 CT 示滑石粉沉着于右侧胸腔后部的脏、壁胸膜 \Rightarrow ，胸膜光滑增厚 \Rightarrow

慢性结核性胸膜炎



慢性结核性胸膜炎



(左) 轴状增强 CT 示右侧胸腔较大的包裹性积液，脏胸膜 \Rightarrow 和壁 \Rightarrow 胸膜广泛钙化(胸膜分离征)

(右) 冠状平扫 CT 骨窗示右侧胸腔明显缩小，厚壁钙化的脓胸(凸透镜形) \Rightarrow ，纤维胸和慢性骨炎所致的骨膜明显增厚 \Rightarrow

鉴别诊断

常见

- 石棉相关的胸膜病
- 既往脓胸史
- 既往血胸或其他胸膜损伤史
- 胸腔积液
- 胸膜外脂肪

不常见

- 胸膜转移
- 原发性胸膜肿瘤
 - 恶性间皮瘤
- 胸膜剥脱术

罕见（但重要）

- 心脏损伤后综合征

重要信息

鉴别诊断要点

- X线胸片
 - 发现相关的任何异常
 - 基础肺疾病：肺癌、转移
 - 胸壁疾病或外伤
 - 肋骨骨折
 - 钙化是重要的鉴别征象
 - 石棉相关的斑块
 - 滑石粉胸膜剥脱术
 - 治疗后的脓胸或胸膜结核
 - 胸膜增厚的分布有助于病因学的判断
 - 对称性：考虑石棉所致
 - 不对称性：石棉所致的概率小
 - 患者有石棉接触史时，需鉴别斑块与胸膜外脂肪
- CT
 - 在鉴别脂肪、液体和实性增厚方面非常有价值
 - 可鉴别胸膜病变和以胸膜为基底的肺部病变或胸壁病变
 - 可发现任何相关的异常
 - 肺部瘢痕、炎症或肿块
 - 肋骨骨折、骨折愈合部位的硬化、转移或先前的手术史

常见诊断的有用线索

- 石棉相关的胸膜病变
 - 分布
 - 单侧膈肌
 - 脊柱旁

- 前方 / 侧面
- 双侧，相对对称
- 以壁胸膜为主，很少累及脏胸膜
- 不累及顶部和肋膈角
- 边界清楚的胸膜抬高，侧位显示最佳
- 常发生钙化：X线平片示“冬青叶”征
- 大而厚的斑块，伴有圆形肺不张
- 石棉接触史
- 良性病变
- 范围很少超过4个肋间隙、厚2~5mm，相对对称
- 侧位呈条带状钙化，正位呈不规则“冬青叶”形
- 既往脓胸史
 - 邻近肺组织异常，之前肺炎所致瘢痕
 - 常单侧
 - 局部或弥漫性胸膜瘢痕
 - 脏、壁胸膜均受累
 - 可因慢性胸膜炎而出现局部胸膜外脂肪增多
- 既往血胸或其他胸膜损伤史
 - 常单侧，多发肋骨陈旧性骨折
 - 胸廓造口术的病史或征象（肋骨切除）
 - 胸部引流管置入史
- 胸腔积液
 - 少量积液类似胸膜增厚
 - 游离性积液
 - 双侧侧卧位X线平片
 - 仰卧和俯卧CT
 - 局灶性积液多呈梭形
 - 累及叶间裂、肺尖部和肋膈角，不同于石棉相关性胸膜病变
 - 单纯漏出性积液接近水密度
 - 渗出性积液介于水和软组织密度之间
 - 胸膜分离征
 - 强化或增厚的胸膜被低密度的液体分开提示脓胸
- 胸膜外脂肪
 - CT示脂肪密度
 - X线平片示双侧侧胸壁明显突出
 - 对称性，第4~8肋间的侧胸壁，可累及叶间裂
 - 伴有其他部位的脂肪堆积：心包脂肪垫、纵隔增宽
 - 无钙化

不常见诊断的有用线索

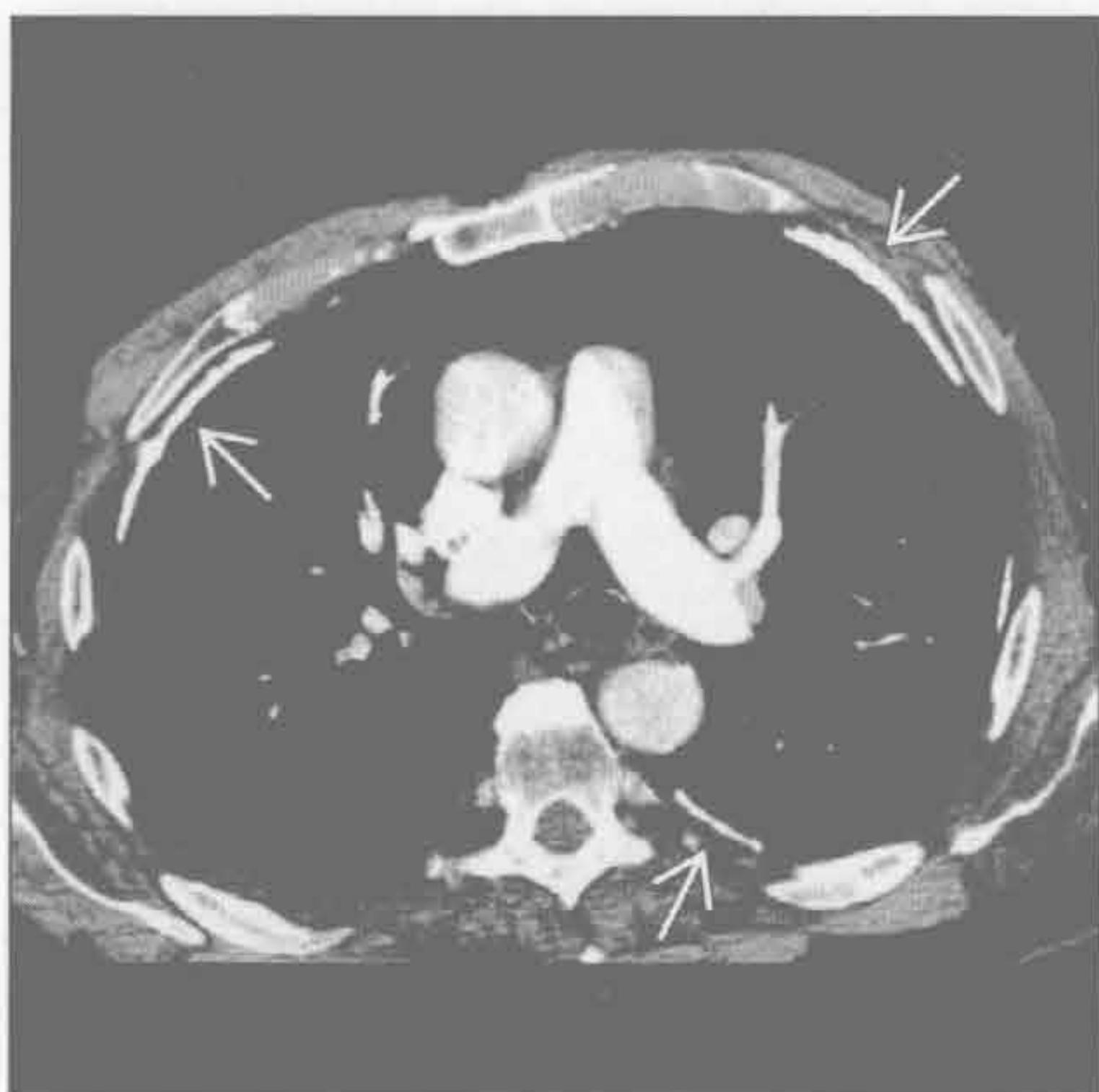
- 胸膜转移
 - 多有原发肿瘤，常见为腺癌
 - 典型结节状或肿块
 - 累及叶间裂
 - 常伴胸腔积液
 - 有时难与间皮瘤鉴别
- 恶性间皮瘤
 - 与腺癌胸膜转移的表现非常类似或无法鉴别
 - 需组织学鉴别
 - 几乎均有石棉接触史
 - 单侧
 - 侵犯壁、脏胸膜及心包
 - 胸膜壳状或结节状增厚
 - 局部单纯斑块样表现不常见
 - 受累胸腔明显缩小
 - 常伴有石棉斑
 - 斑块可包埋在肿瘤内部
 - 厚度 > 1 cm

- 常见积液
 - 可为极早期的表现
- 胸膜剥脱术
 - 机械或化学刺激和胸膜的炎症使胸膜腔闭塞
 - 阻止液体再次积聚
 - 阻止自发性气胸
 - 其他药物，如四环素和博来霉素
 - 常为单侧
 - 表现与石棉性胸膜斑非常相似

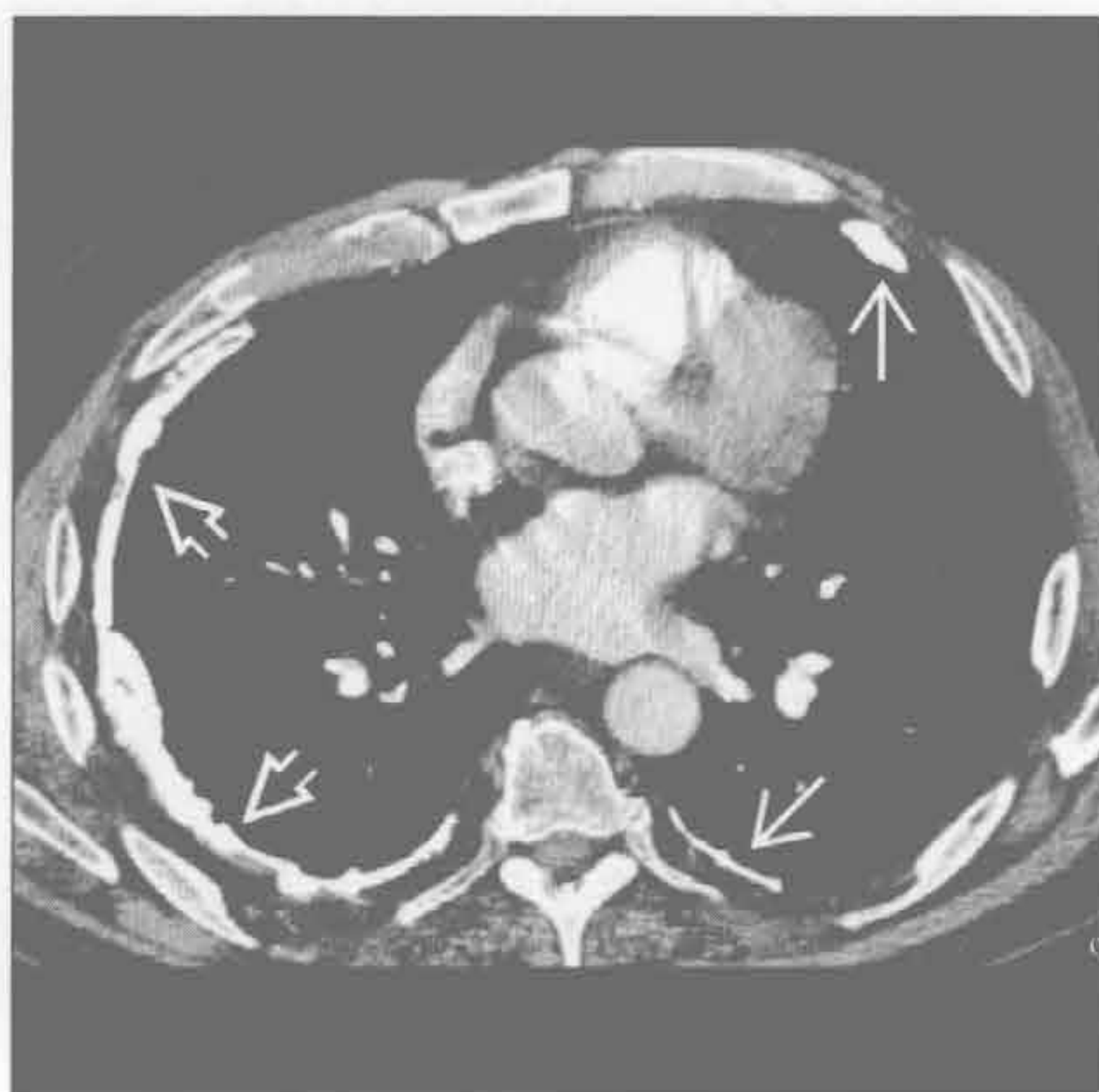
罕见诊断的有用线索

- 心脏损伤后综合征
 - Dressler 综合征，心肌梗死后综合征，心脏术后心包炎
 - 自身免疫现象发生在心脏损伤后 1 个月至 2 年
 - 既往心脏损伤史，如心肌梗死或心脏外科手术
 - 常为心包炎，但可累及胸膜引起胸膜炎和胸腔积液

石棉相关的胸膜病变



石棉相关的胸膜病变



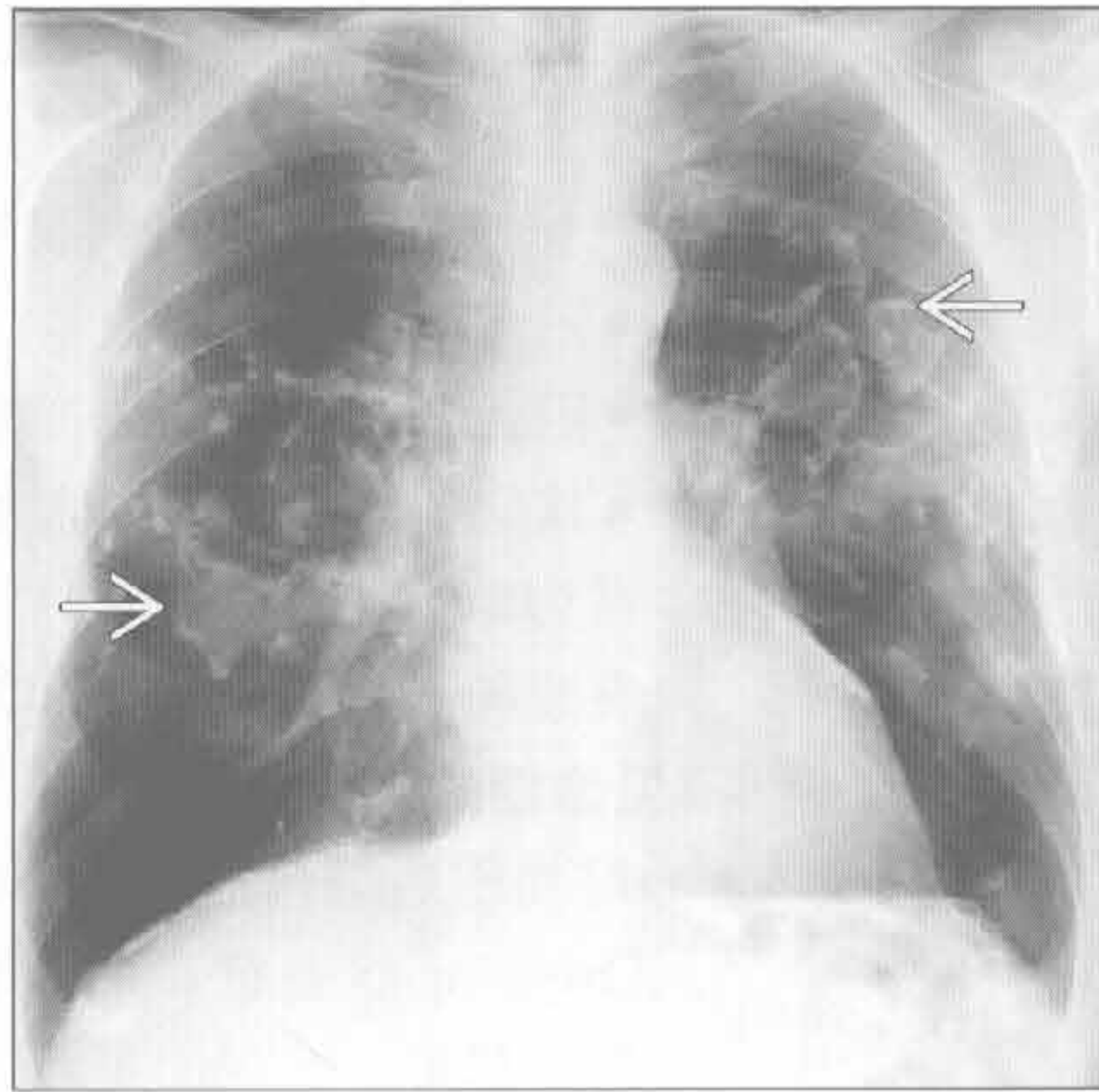
(左) 长期石棉接触者。轴位增强 CT 示石棉所致的局部钙化的胸膜斑(→)，典型的分布模式

(右) 长期石棉接触者。轴位增强 CT 示石棉所致的局部钙化的胸膜斑(→)和弥漫性胸膜增厚(⇨)。右侧胸腔缩小

胸膜斑

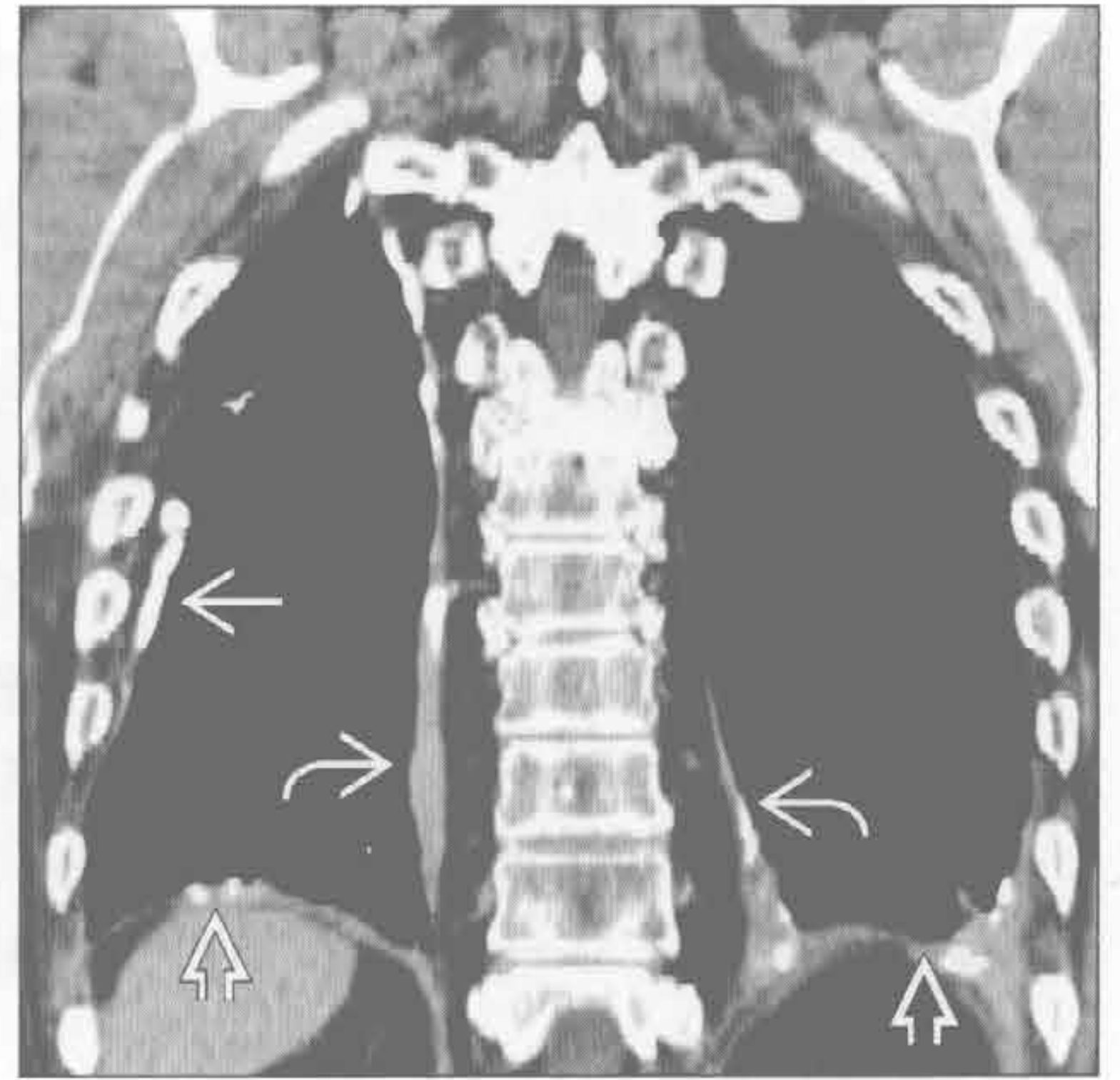
石棉相关的胸膜病变

(左) 正位 X 线胸片示典型的钙化的石棉斑，在正位胸膜斑呈“冬青叶”样



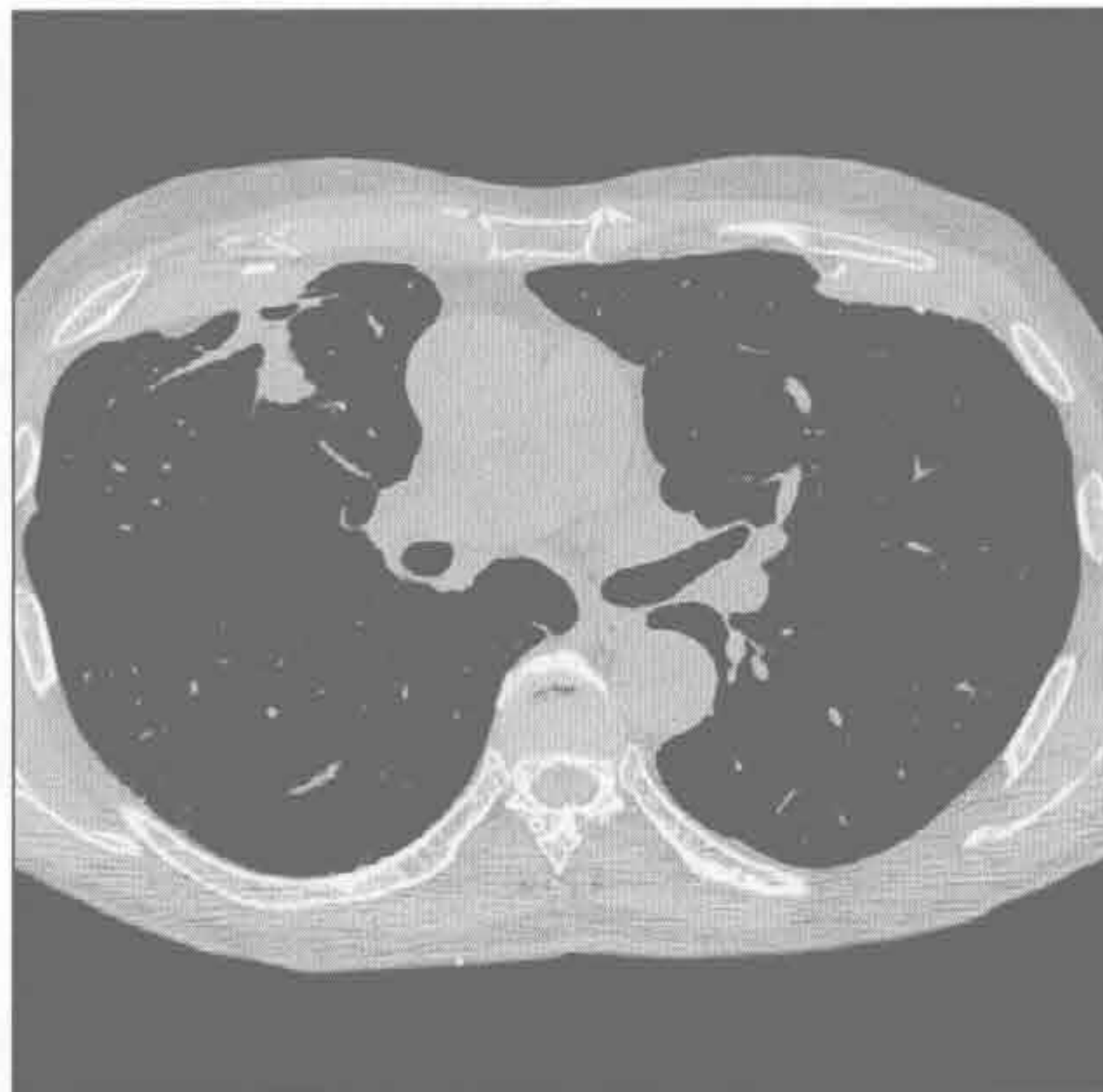(右) 冠状平扫 CT 示石棉斑的典型分布：侧胸壁、膈肌和脊柱旁

石棉相关的胸膜病变



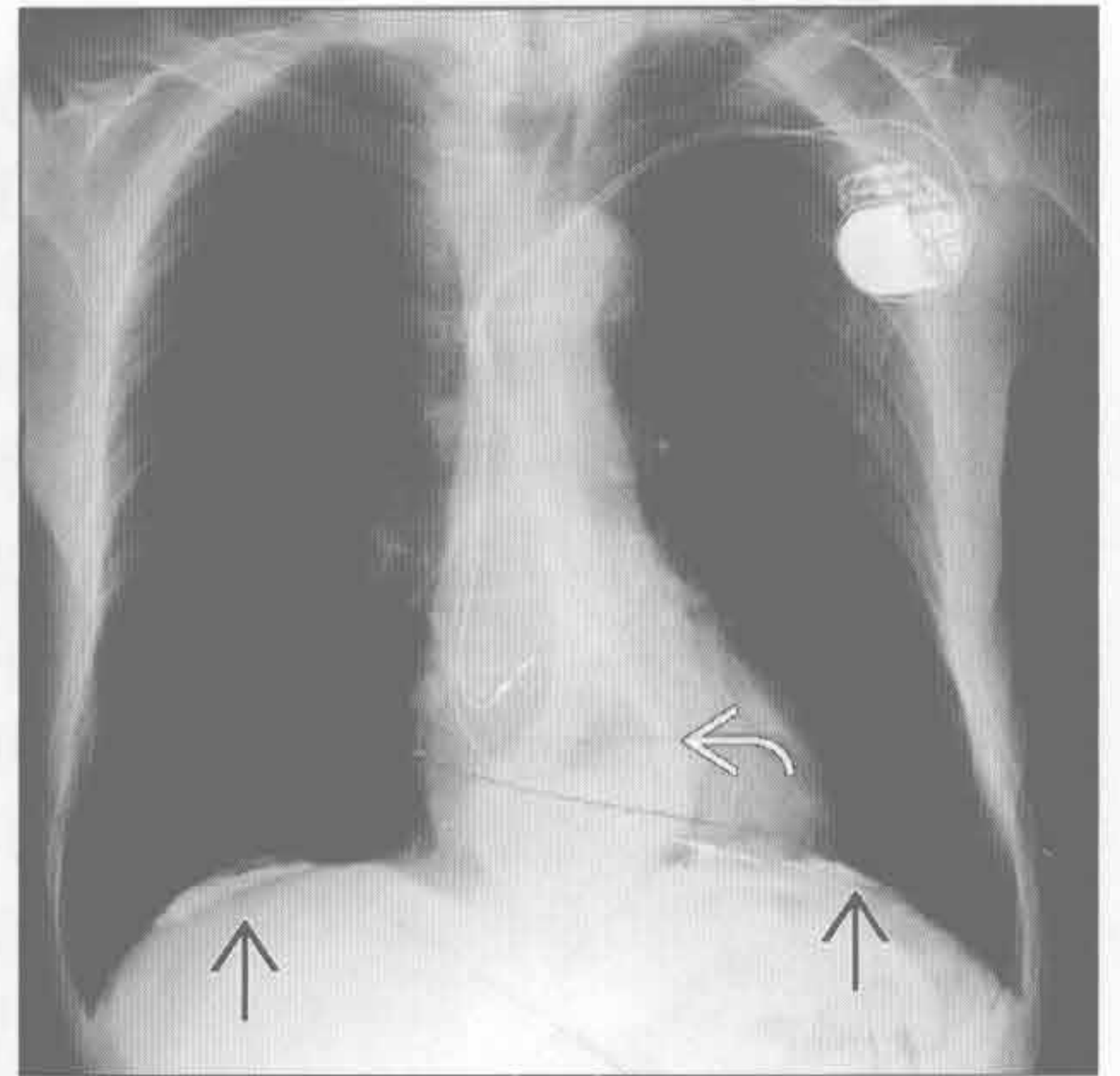
石棉相关的胸膜病变

(左) 轴位平扫 CT 示典型的双侧对称的、前部分布的、增厚的胸膜斑，部分钙化。右肺可见圆形不张



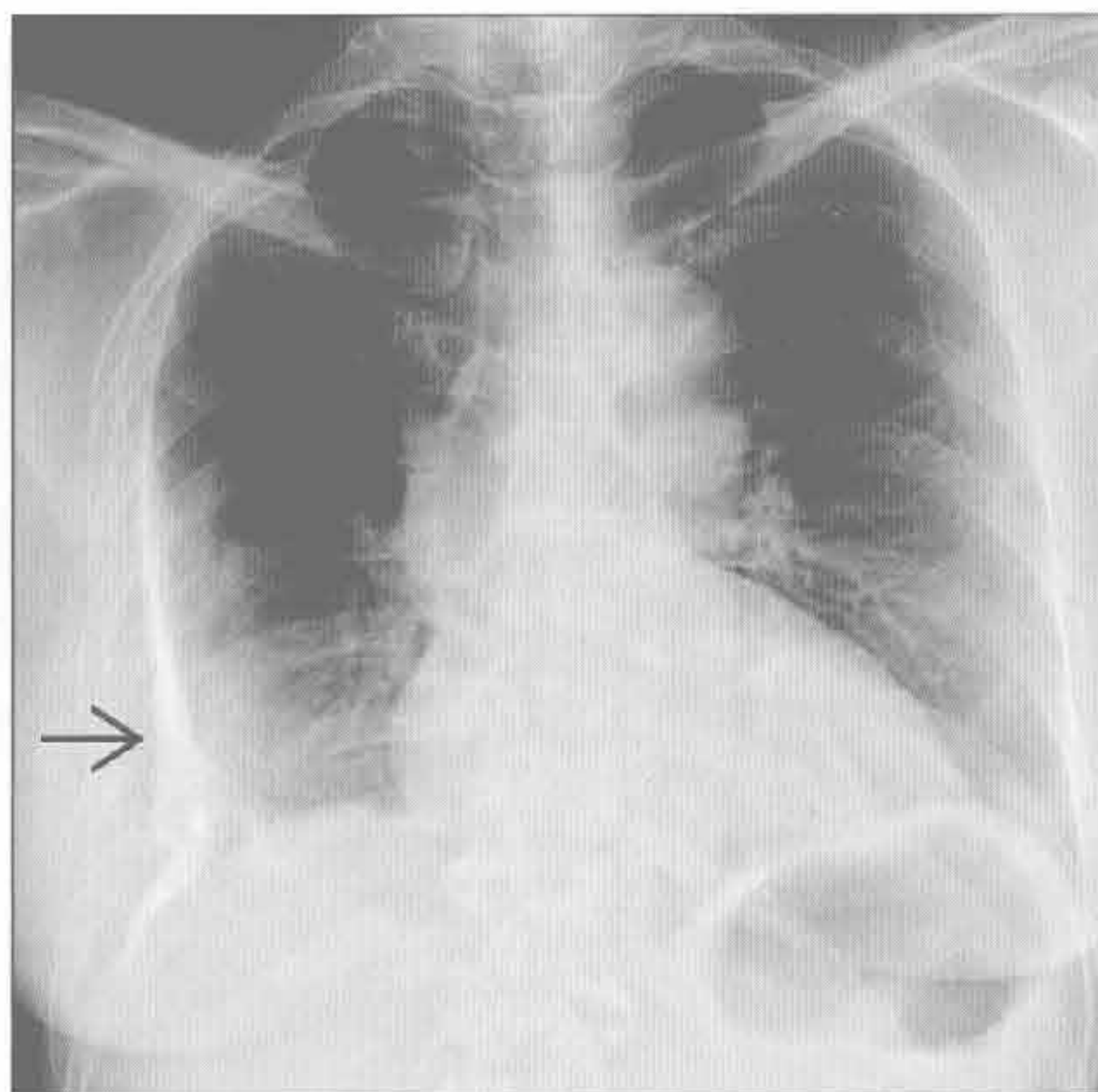
(右) 正位 X 线胸片示典型的双侧对称钙化的石棉斑，双侧膈肌处显示最清楚。另可见裂孔疝和双极起搏器

石棉相关的胸膜病变



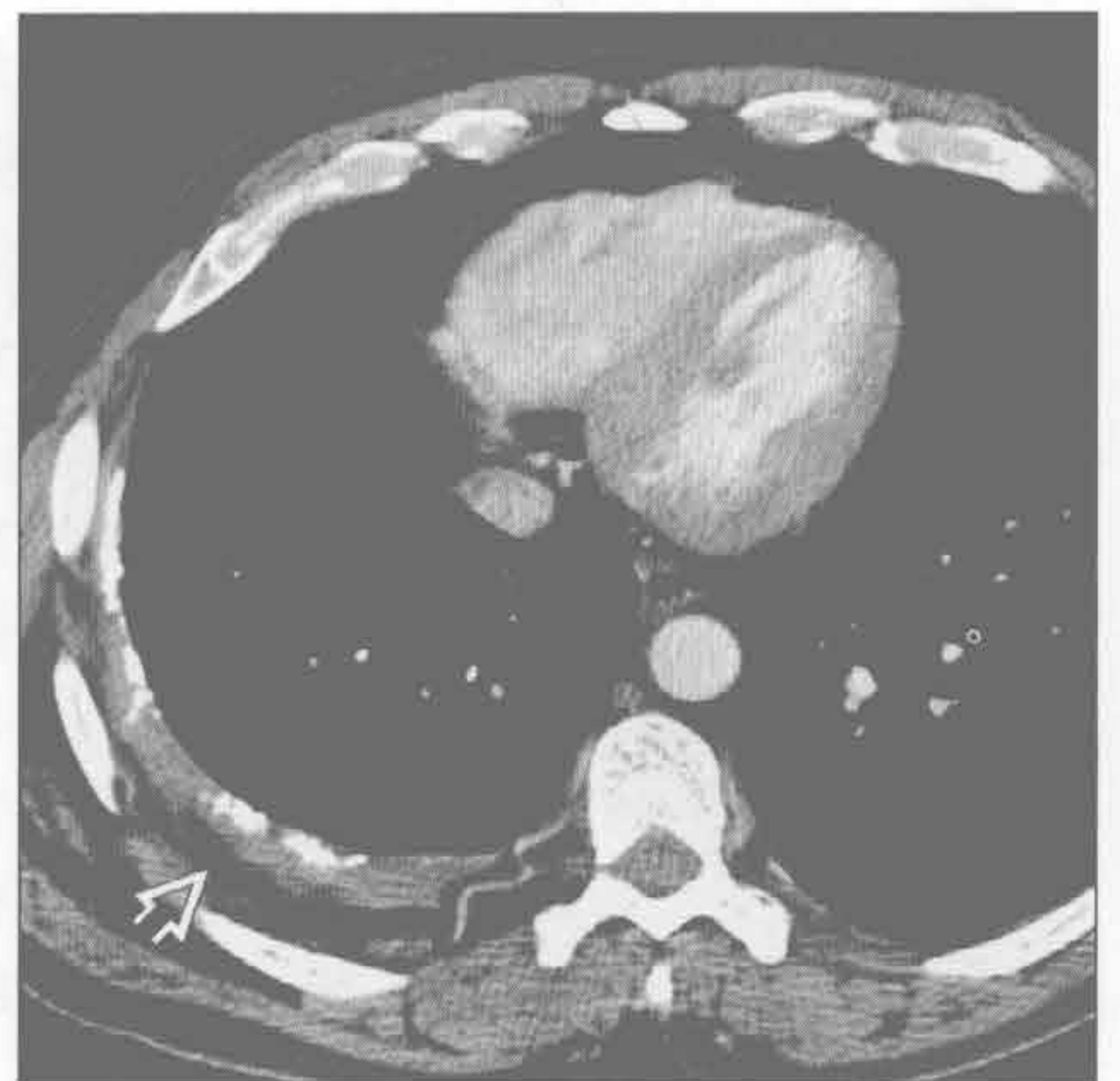既往脓胸史

(左) 胸膜结核治疗后患者。正位 X 线胸片示右侧广泛、明显钙化的胸膜斑，肺部未见异常



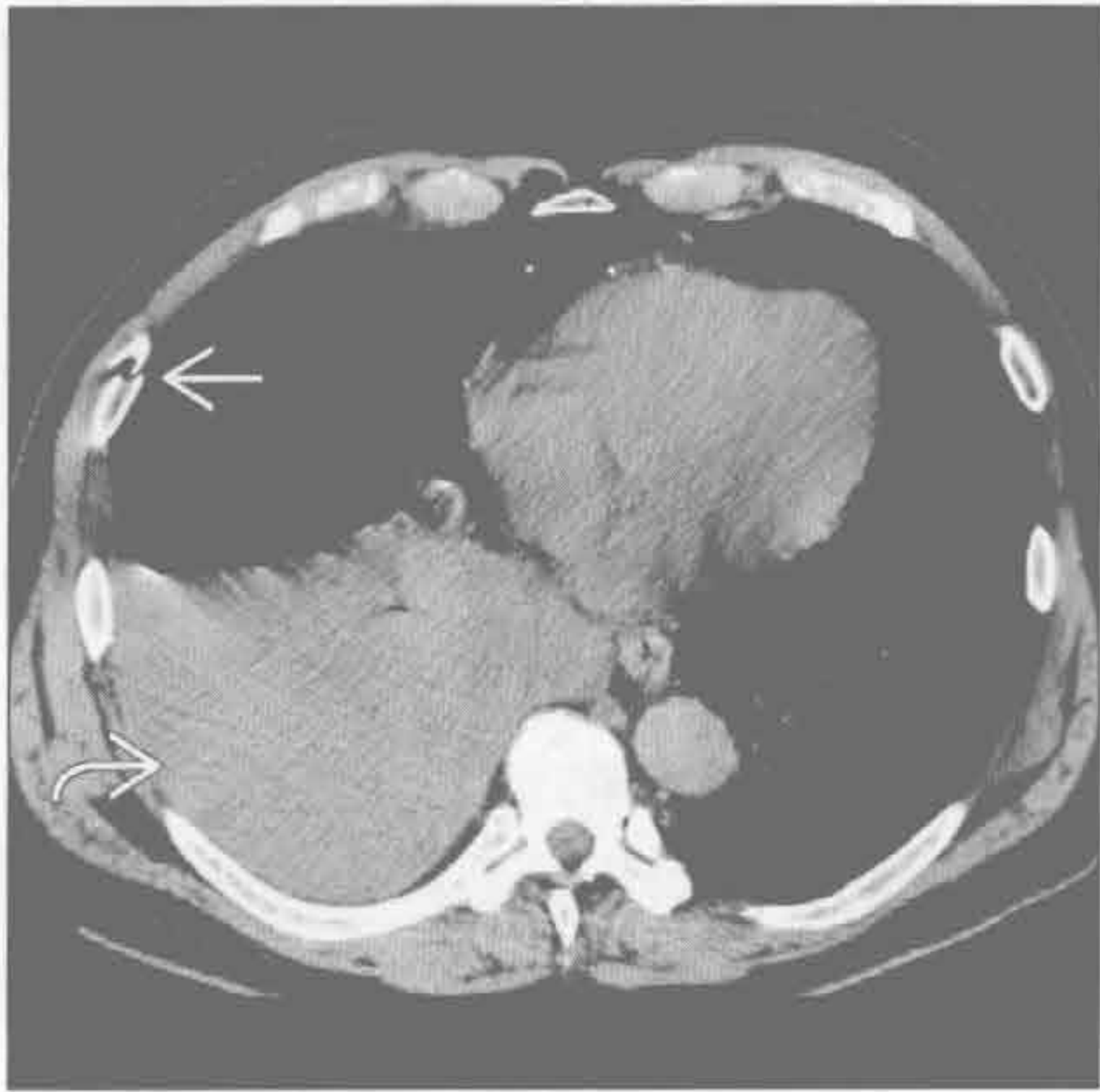(右) 胸膜结核治疗患者。增强 CT 示右侧广泛的胸膜斑。胸膜外脂肪明显增生，为慢性胸膜炎的常见表现

既往脓胸史

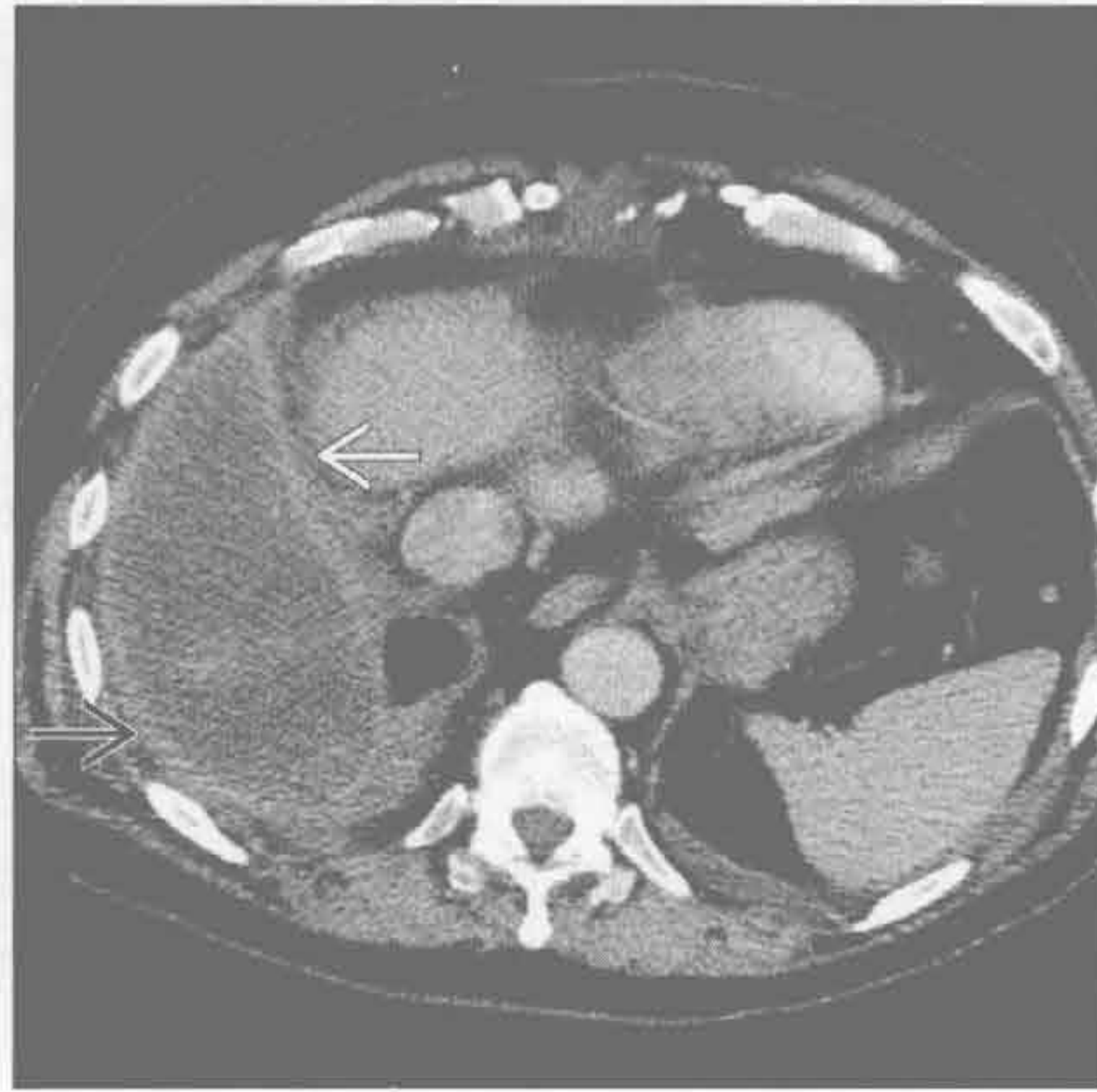

胸膜斑

既往血胸或其他胸膜损伤史



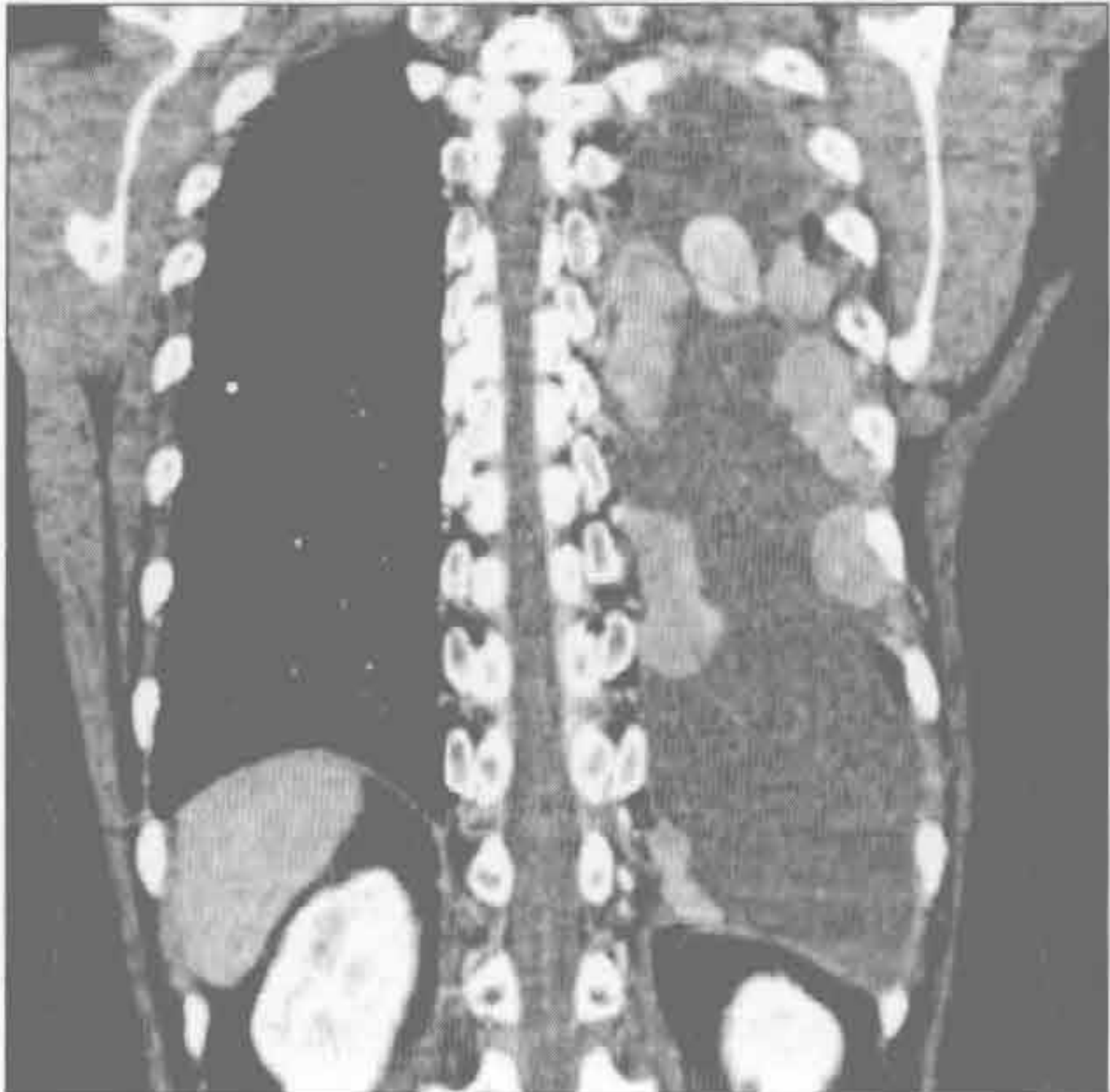胸腔积液



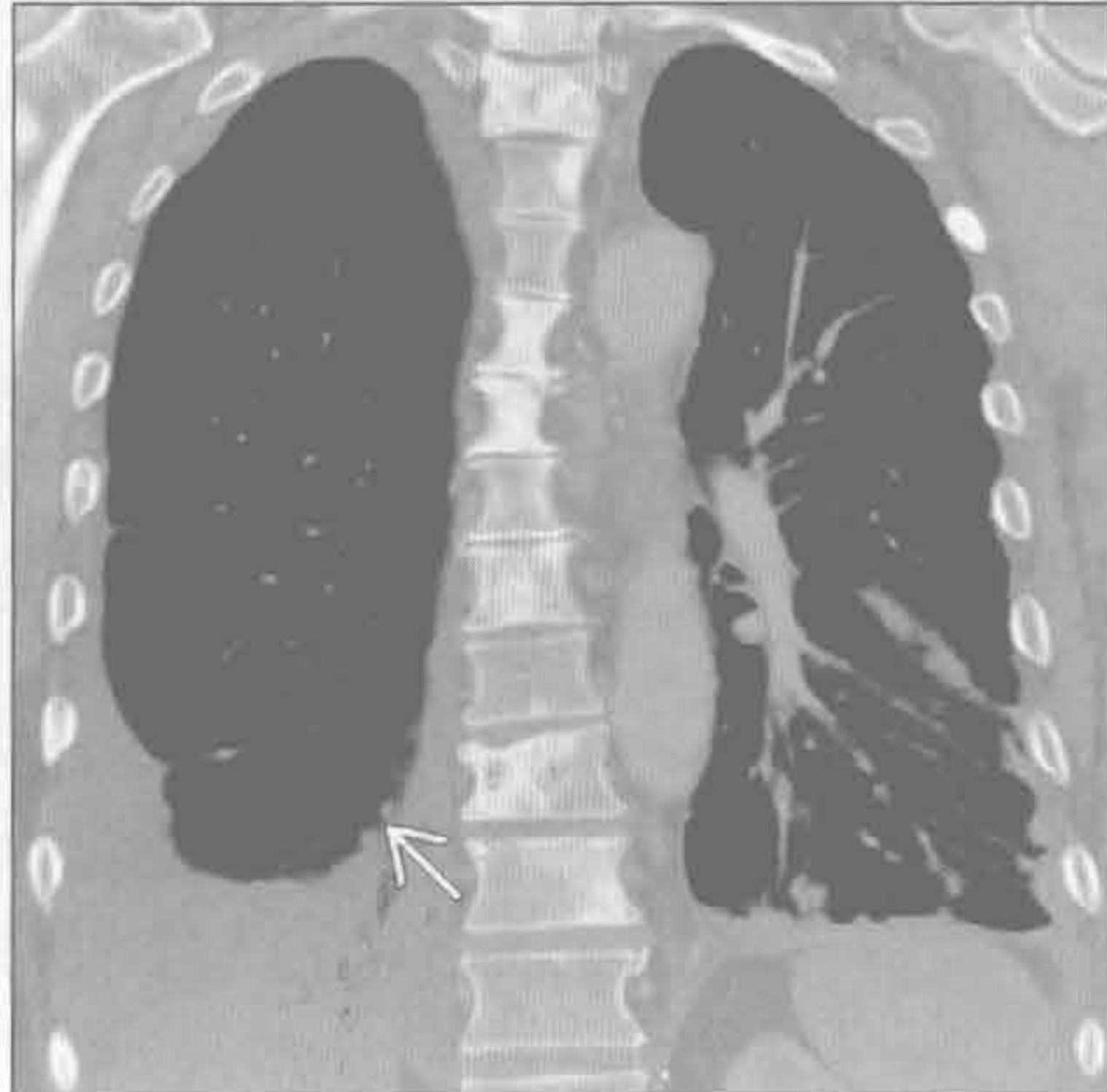(左) 胸部高能创伤患者。轴位平扫 CT 示典型血胸 \Rightarrow 和肋骨骨折 \rightarrow 。右侧积液密度高于水的密度 (接近肌肉密度)

(右) 脓胸患者。轴位平扫 CT 示右侧壁 \square 、脏 \Rightarrow 胸膜增厚, 胸膜腔内低密度液体, 呈“胸膜分离征”表现

胸膜转移



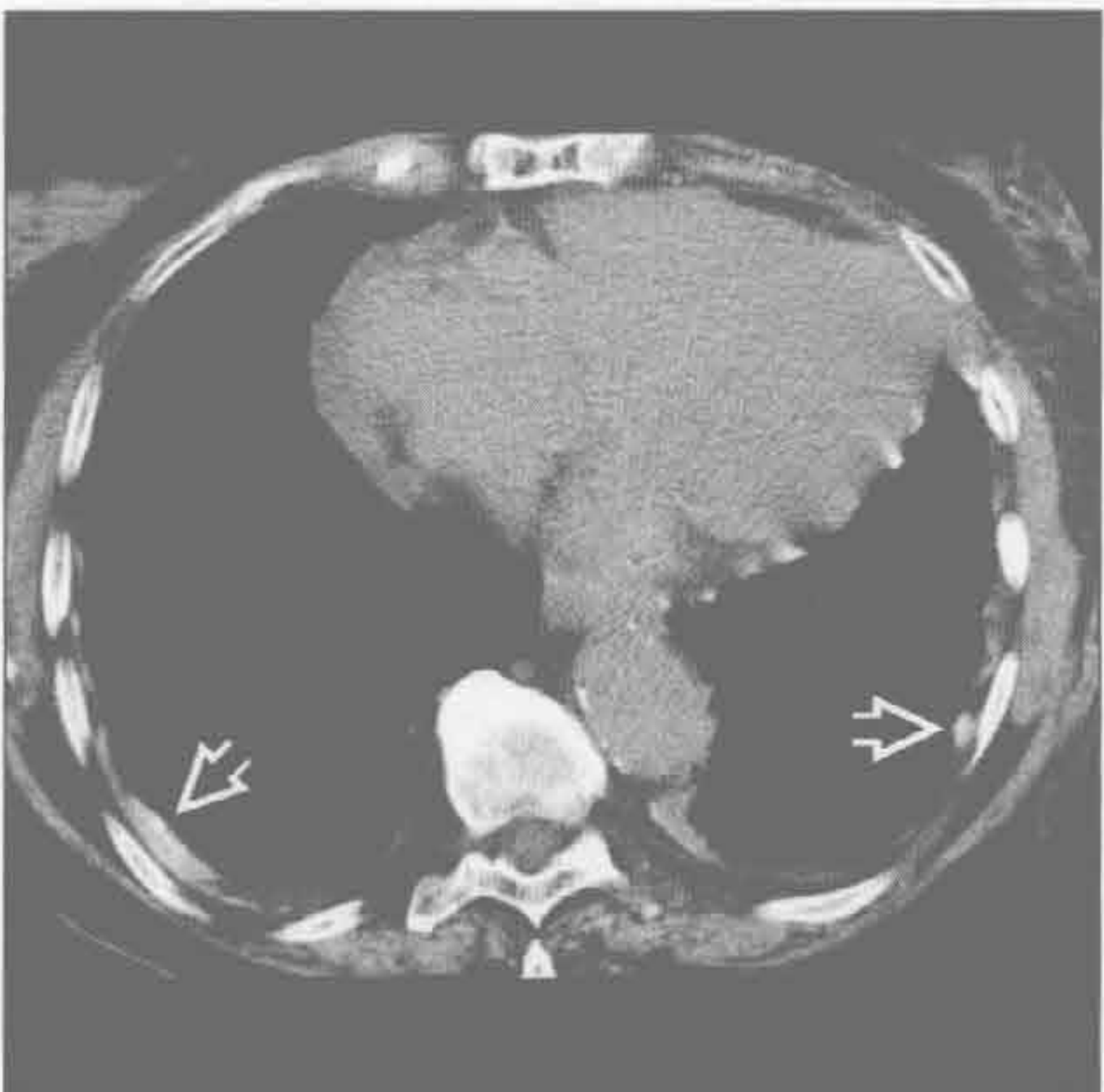胸膜转移



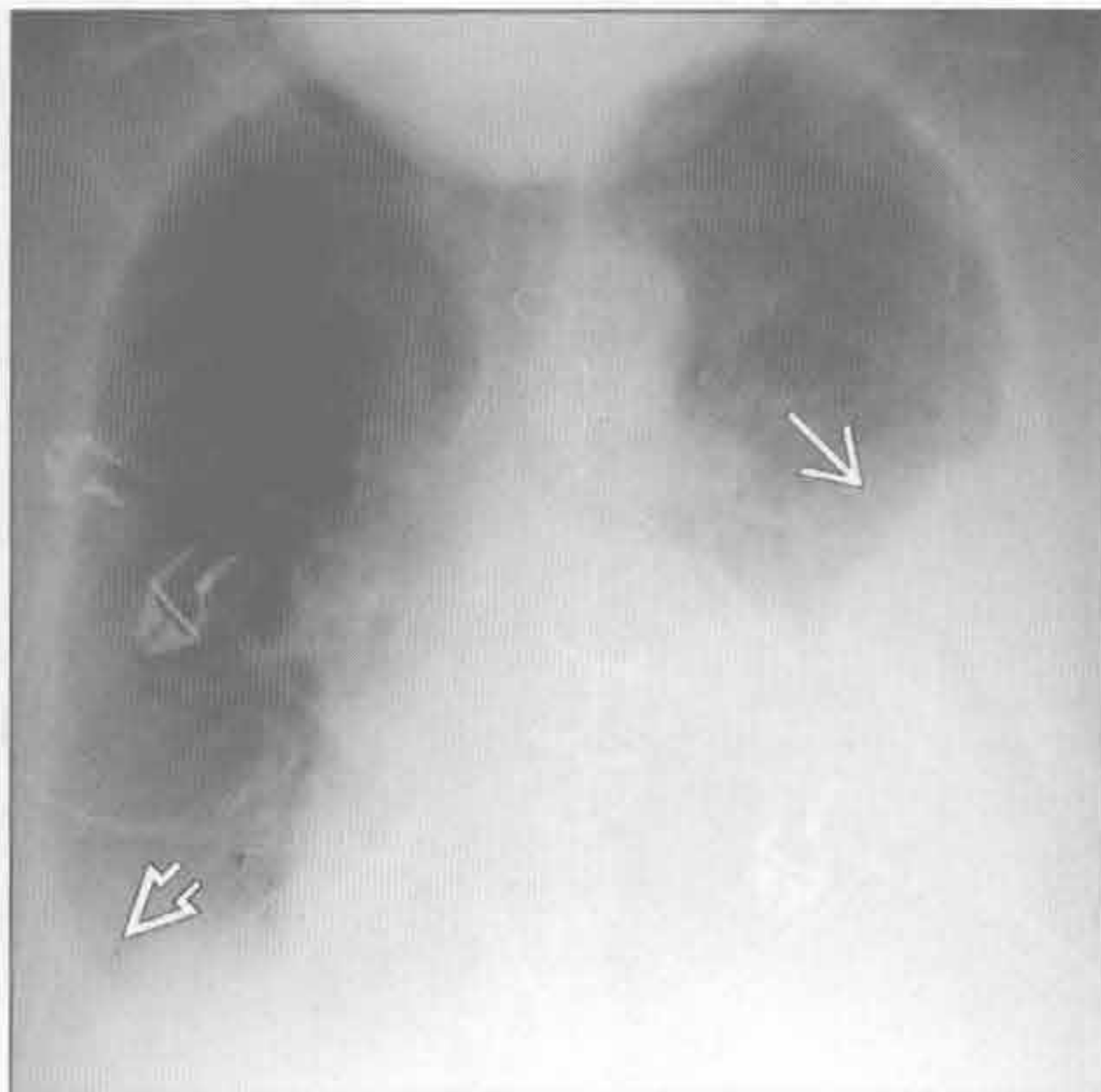
(左) 原发性肺癌患者。冠状增强 CT 示左侧分层状胸腔积液和广泛结节状的胸膜转移

(右) 原发性肺癌患者。冠状 CT 重建示双侧广泛的胸膜和肺转移。可见右侧中等量胸腔积液和脏胸膜结节 \rightarrow

胸膜剥脱术



心脏损伤后综合征



(左) 滑石粉胸膜剥脱术患者。轴位平扫 CT 示典型的双侧胸膜局限性增厚, 呈高密度 \Rightarrow 。右心缘处亦可见局灶性胸膜增厚

(右) 心脏损伤后综合征患者 (6 周前行胸骨正中切开术)。前后位 X 线胸片示胸腔积液。左侧胸腔中至大量胸腔积液 \Rightarrow , 右侧少量积液 \Rightarrow

鉴别诊断

常见

- 胸膜假性肿瘤
- 胸膜斑
- 胸膜增厚
- 脓胸
- 圆形肺不张
- 胸膜下肺癌

不常见

- 胸膜转移
- 肺梗死（胸膜下）
- 胸膜外异常
 - 良性或恶性胸壁肿块
 - 胸膜外血肿
 - 骨折

胸膜剥脱术

罕见（但重要）

- 淋巴瘤
- 恶性间皮瘤
- 胸膜纤维瘤

重要信息

鉴别诊断要点

- 胸膜与胸膜下（肺）
 - 胸膜：与胸壁成钝角，与肺组织的交界面光整，无支气管充气征
 - 胸膜下（肺）：与胸壁成锐角，与肺组织的交界面模糊，有支气管充气征
- 胸膜外与胸膜病变的鉴别诊断可能有困难
 - 同时有胸膜外结构受影响时为胸膜外
 - 胸膜外肿瘤肋骨破坏
 - CT 示肿块延伸至胸壁
 - 胸膜外脂肪向内移位
- X 线胸片上不完整的界面征提示肺外（胸膜或胸膜外）病变
 - 部分界面锐利，部分不锐利

常见诊断的有用线索

- 胸膜假性肿瘤
 - 叶间裂包裹性积液，常见于水平裂
 - 充血性心力衰竭病史
 - 椭圆形，两端逐渐变窄
- 胸膜斑
 - 既往石棉接触史

- 双侧局灶性的胸膜增厚，± 钙化，常呈对称性
- 常见于后外侧胸膜、膈肌、心包，不累及肺尖部和肋膈角

胸膜增厚

- 与石棉接触、感染或炎症、血胸有关
- 胸膜通常光滑的增厚，常较弥漫，± 灶状钙化
- 可累及肋膈角，通常范围广泛，与局灶性胸膜斑不同

脓胸

- 胸膜腔内积脓，最常见于肺炎 / 肺脓肿
- 包裹性、胸膜分离征
 - 梭形
 - 非重力依赖性分布

圆形肺不张

- CT 明确诊断需要 4 种征象
 - 胸膜增厚、胸腔积液或胸膜斑
 - 肿块样实变，与异常的胸膜呈广基底密切连接
 - 体积缩小
 - 彗星尾（飓风）征：支气管血管束卷入肿块样实变中

胸膜下肺癌

- 最常见于上肺（2/3 为原发性肺癌）
- 毛刺、胸膜尾征和厚壁空洞
- 肺门和纵隔淋巴结肿大

不常见诊断的有用线索

胸膜转移

- 最常见于腺癌，侵袭性胸腺瘤脱落种植转移
- 无法解释的单侧胸腔积液，胸膜不规则增厚，胸膜结节，± 强化

肺梗死（胸膜下）

- 最常见于肺动脉栓塞
- 常有基础的心功能异常（心肌病、充血性心力衰竭）
 - 肺动脉和支气管动脉对肺组织的血液供应都减少
- 下肺为主，外周 / 胸膜下，楔形实变
- 数月后可吸收（保留原来的形状），不同于肺炎的斑片状溶解吸收

胸膜外异常

- 肿块影响或破坏胸膜外结构
- 胸膜外血肿
 - 常见于肋骨骨折和老年人；胸部钝器或锐器伤的并发症
 - 局部高密度的液体，胸膜外脂肪常向内移位

- 凸透镜形常提示动脉性损伤（常为肋间动脉）
- 胸膜剥脱术
 - 脏胸膜和壁胸膜的医源性融合，通常用滑石粉
 - 复发性胸腔积液的治疗方法（最常用于恶性积液）
 - 单侧局灶性高密度影，常位于重力依赖区
 - 伴有胸膜增厚（可呈结节状）或包裹性积液

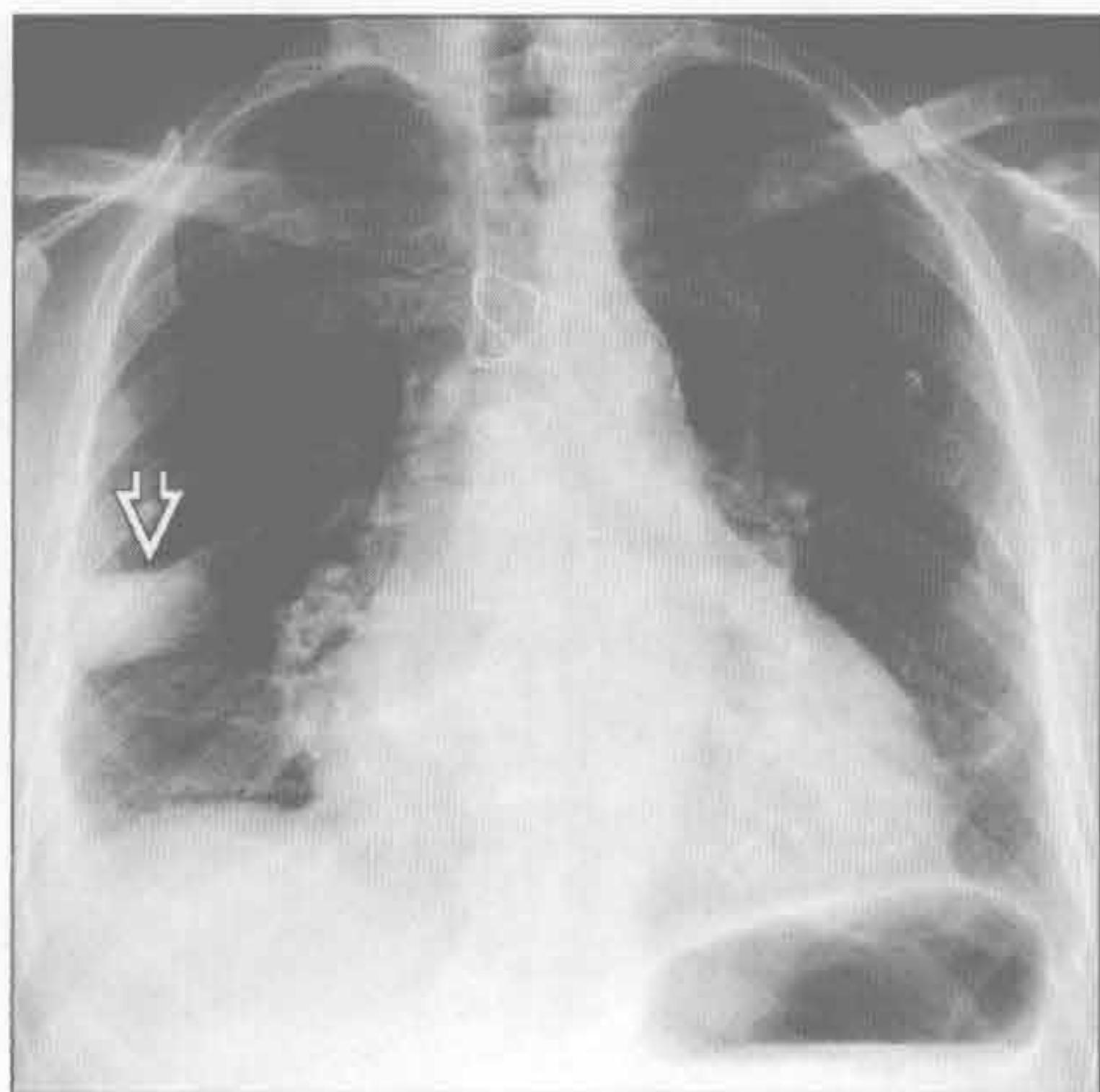
罕见诊断的有用线索

- 淋巴瘤
 - 同时伴有纵隔淋巴结，± 胸腔积液
 - 胸膜侵犯与胸膜外侵犯的鉴别可有困难
- 恶性间皮瘤
 - 具有特征性的石棉接触史：胸膜斑，胸膜增厚，

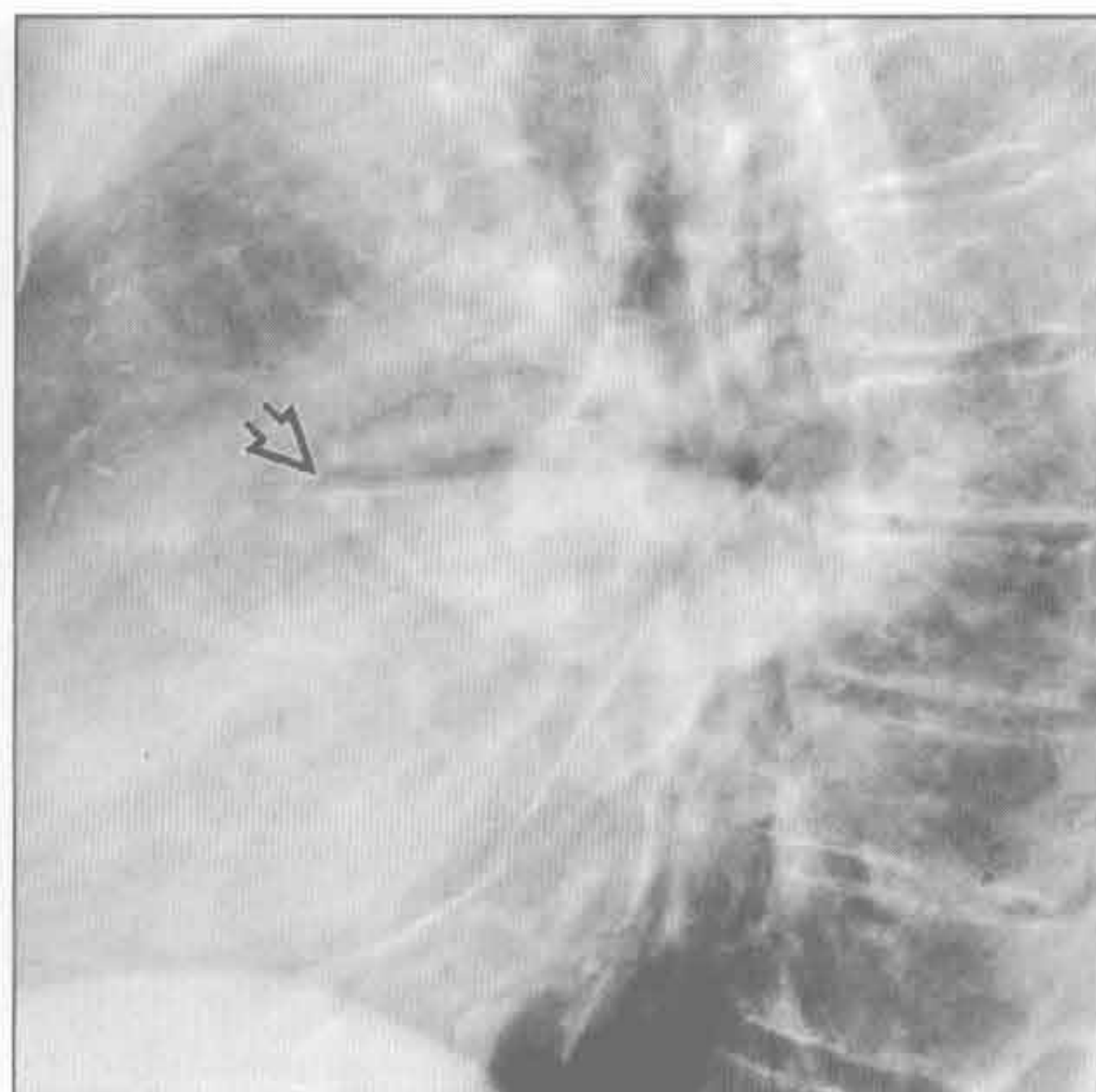
胸腔积液

- 分叶性胸膜增厚，少量血胸
- 提示恶性（间皮瘤或转移）胸膜病变的 CT 表现
 - 胸膜环形侵犯，包括脏胸膜
 - 侵犯纵隔胸膜
 - 胸膜结节状
 - 胸膜厚度 >1 cm
- 胸膜纤维瘤
 - 边缘光整、较大的胸膜肿块，明显强化（较大肿瘤强化可不均匀）
 - 较大肿瘤与胸壁可成锐角
 - 大多起源于脏胸膜，约一半带蒂，可移动

胸膜假性肿瘤



胸膜假性肿瘤



（左）心脏肥大和有心力衰竭史的患者。正位 X 线胸片示右肺中野外侧带卵圆形肿块 \rightarrow

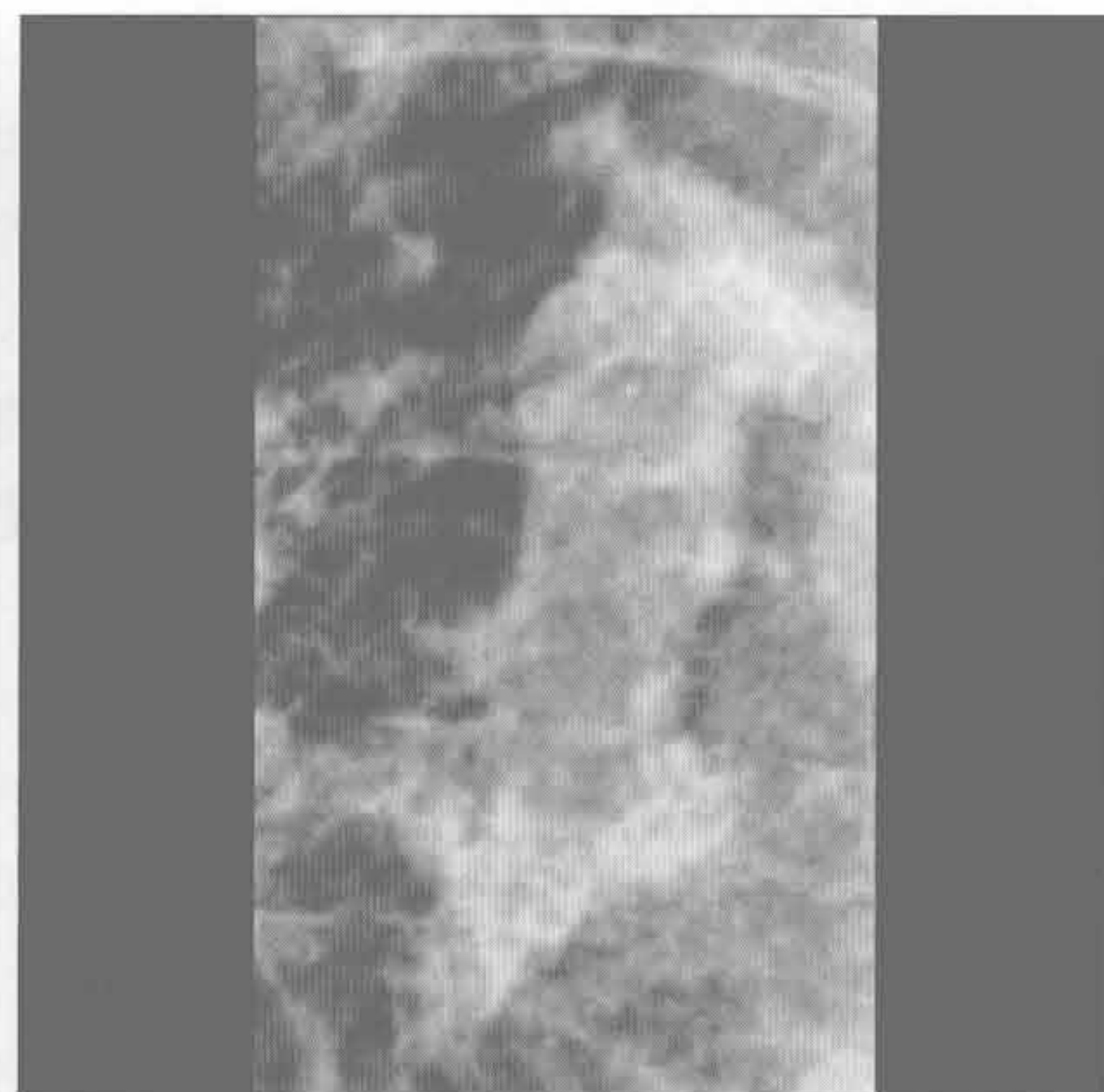
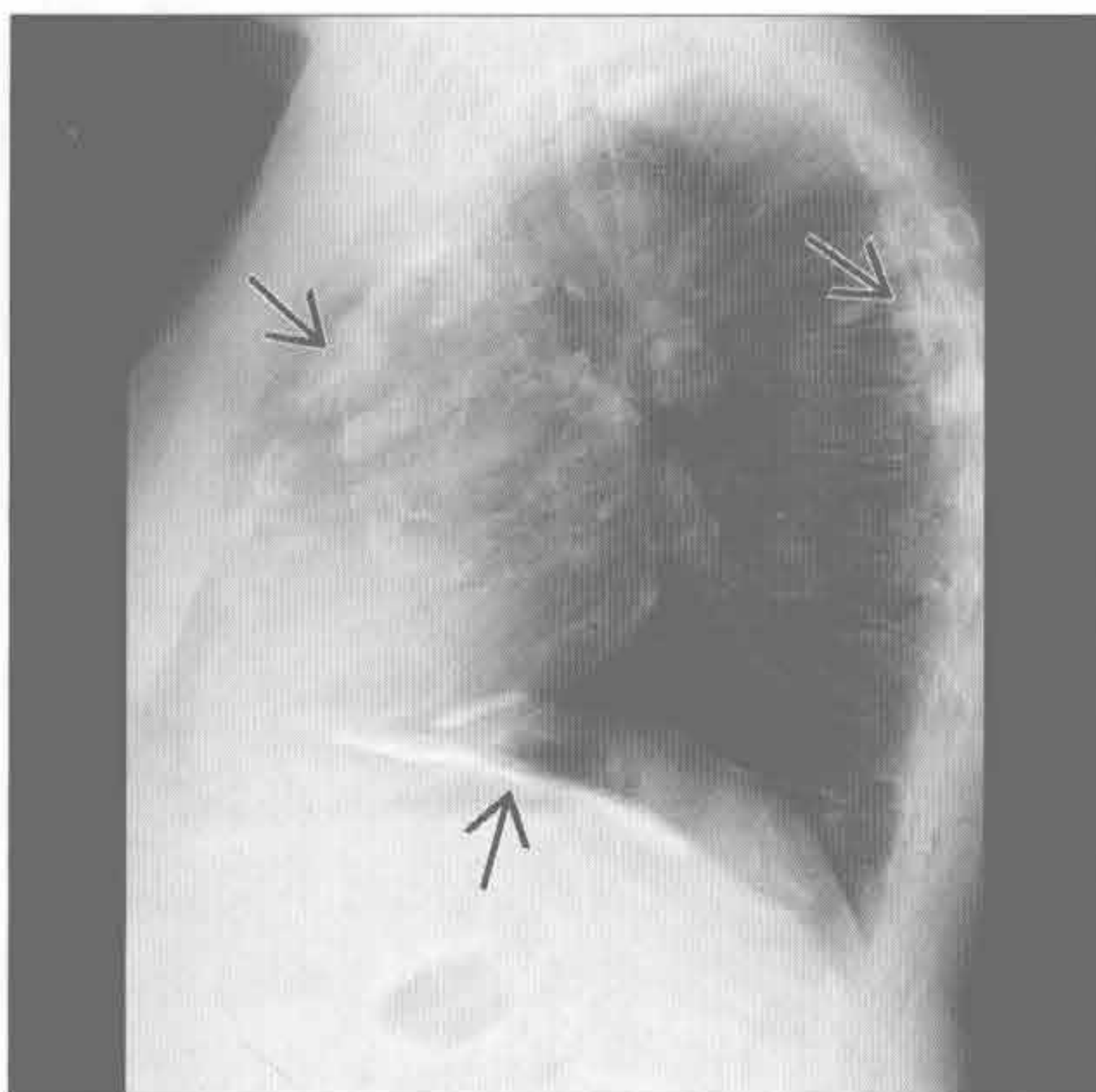
（右）侧位 X 线胸片示肿块位于叶间裂，前后两端逐渐变尖，前端显示更明显 \rightarrow 。这些征象最符合包裹性积液

胸膜肿块

胸膜斑

(左) 侧位 X 线胸片示钙化的胸膜斑 \Rightarrow 沿着前、后和膈胸膜分布

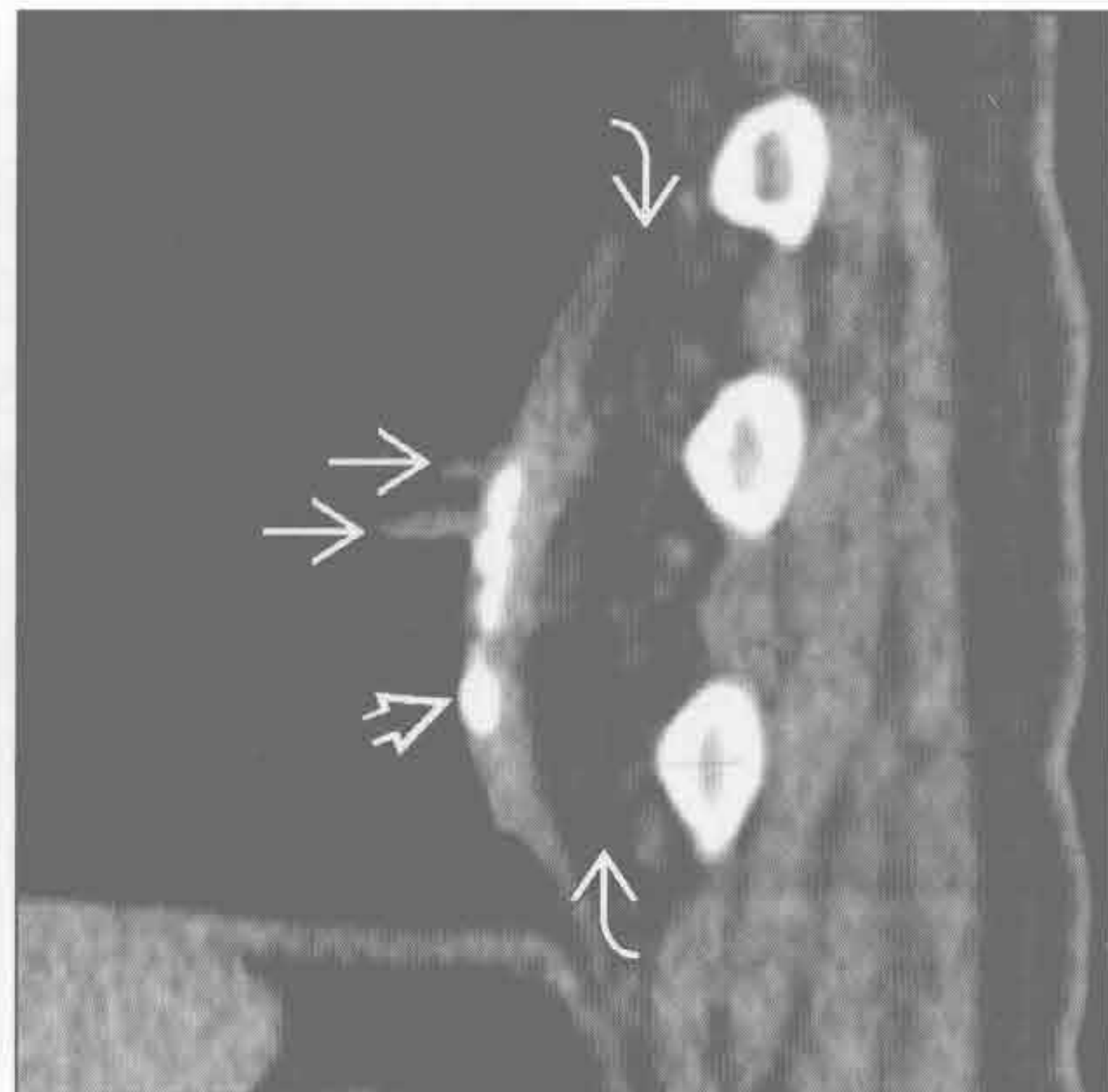
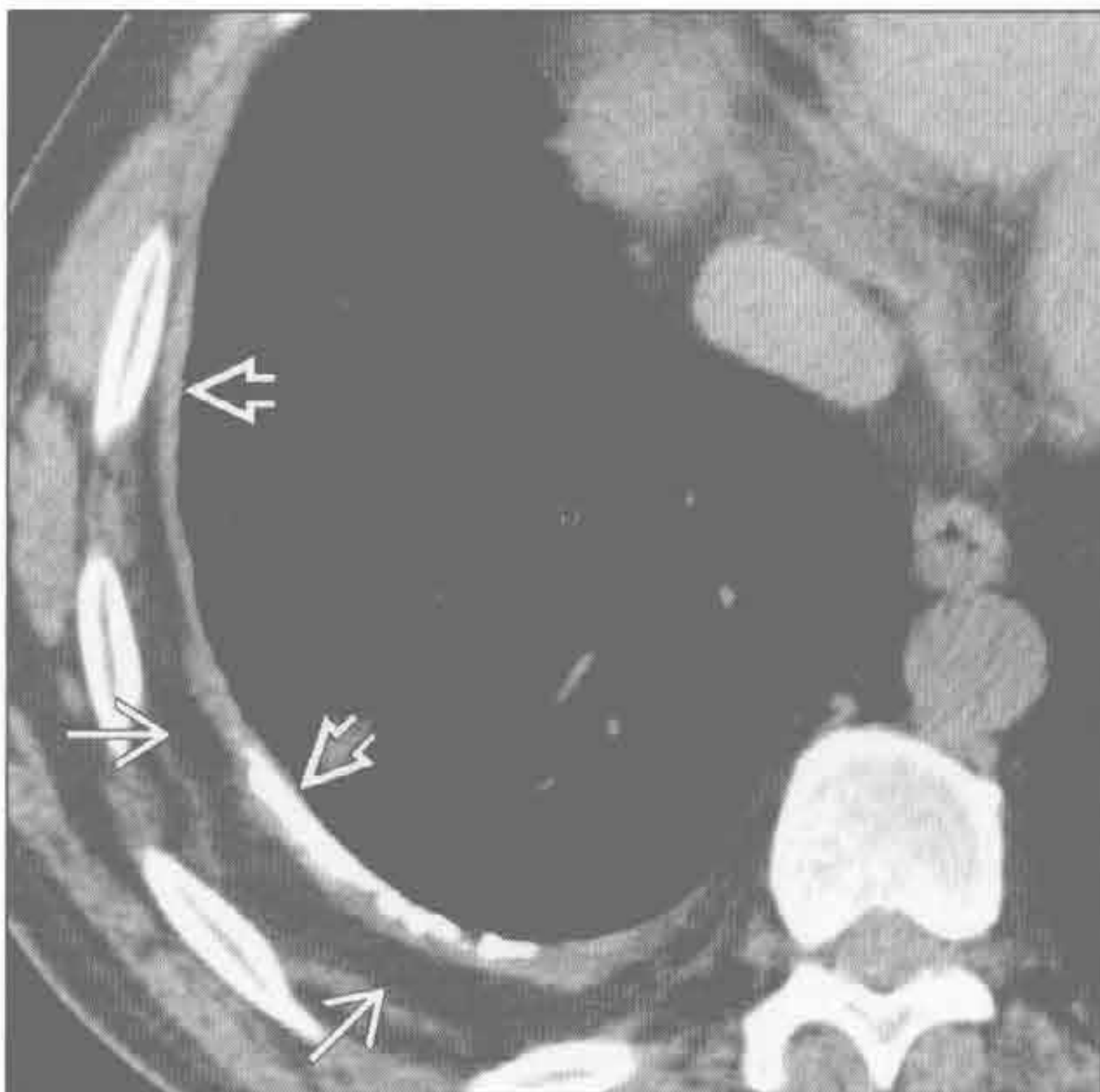
(右) 正位 (放大) X 线片示前胸膜钙化的胸膜斑呈典型的“冬青叶”样



胸膜增厚

(左) 炎性胸腔积液史患者。轴状平扫 CT 示右侧大部分胸膜增厚伴钙化 \Rightarrow ，同时伴胸膜外脂肪增生 \Rightarrow

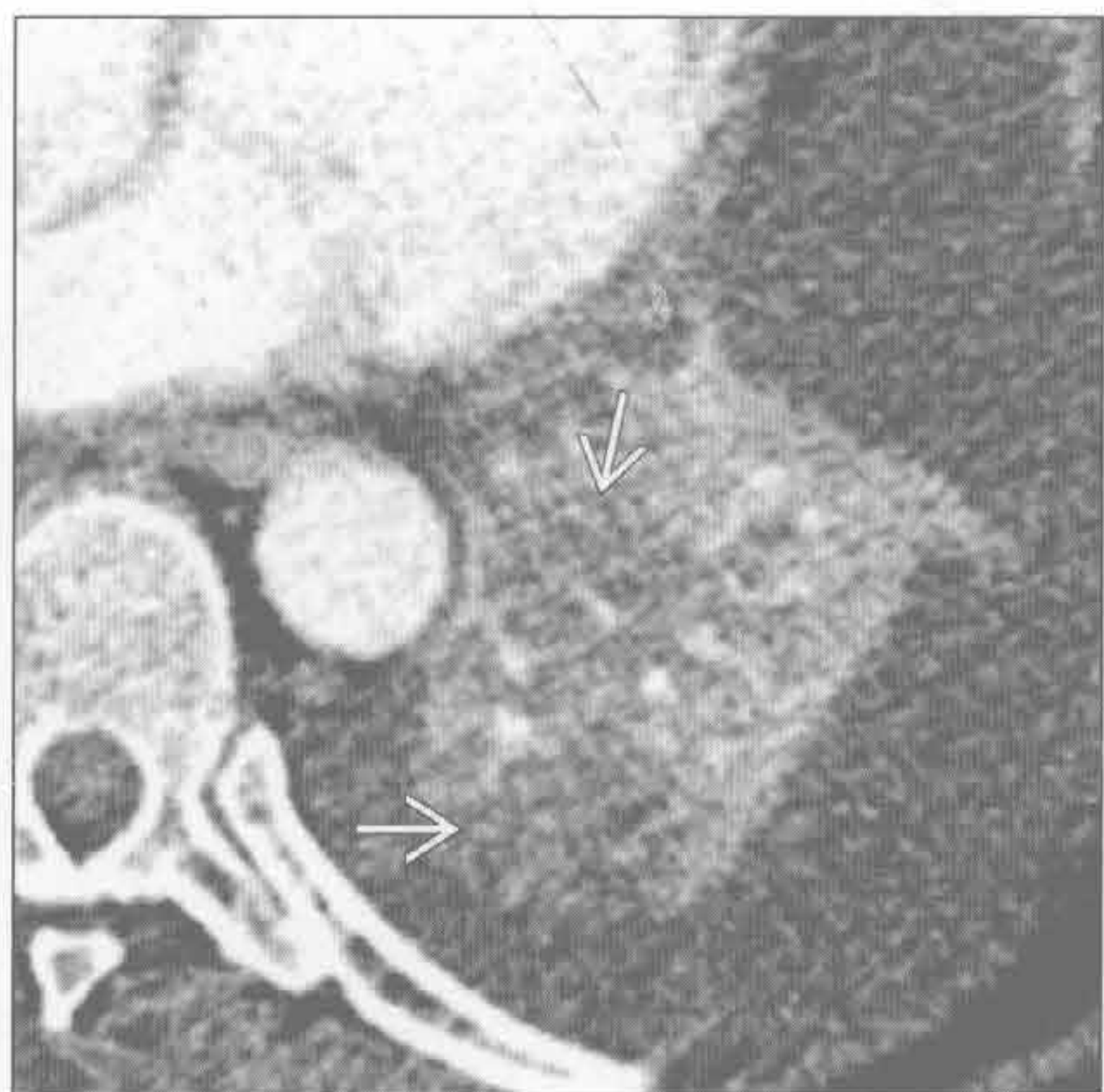
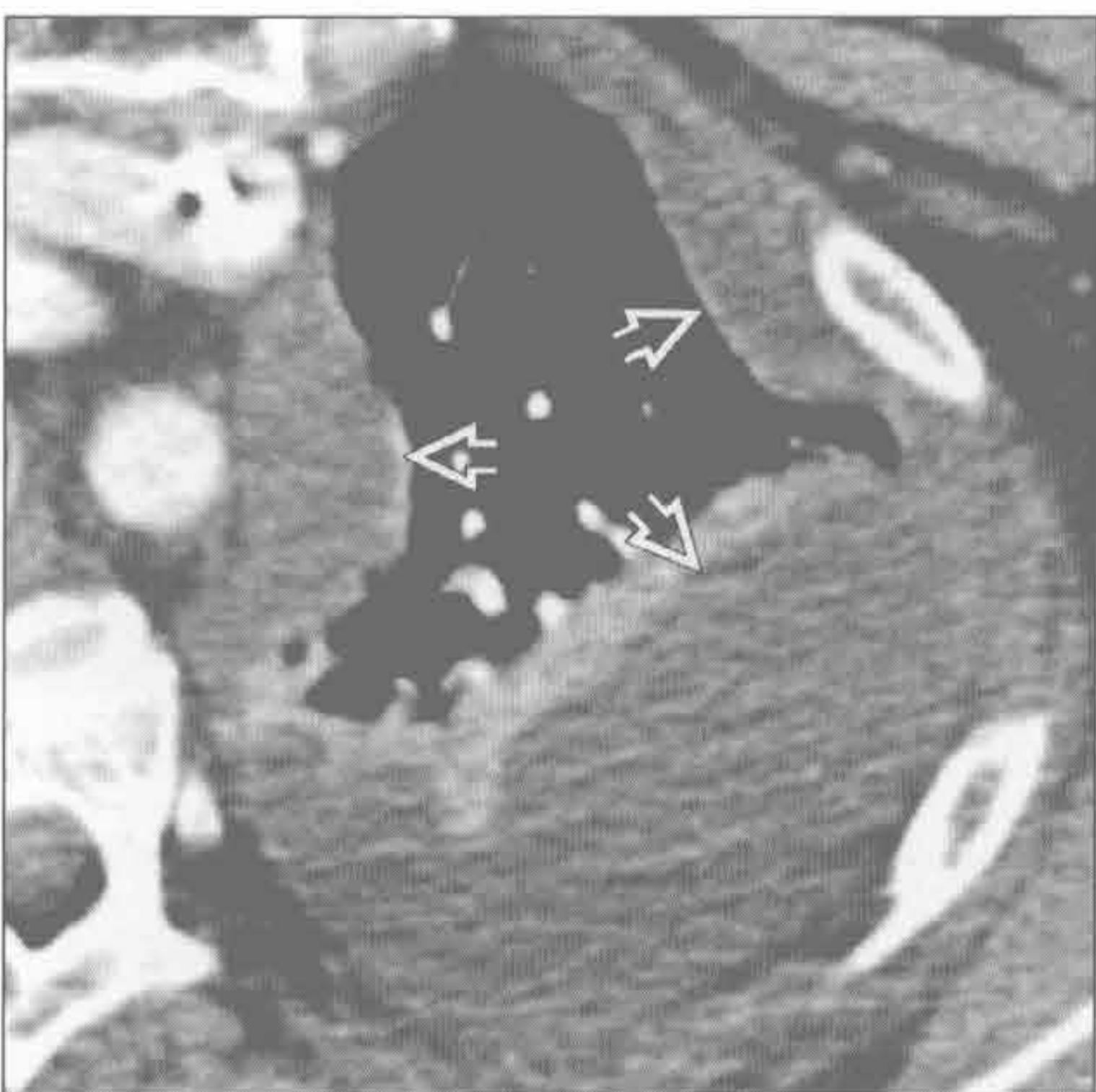
(右) 矢状平扫 CT 示后部胸膜增厚伴钙化 \Rightarrow 及胸膜外脂肪增生 \Rightarrow 。增厚胸膜处肺内可见条状影 \Rightarrow ，是圆形不张的早期表现



脓胸

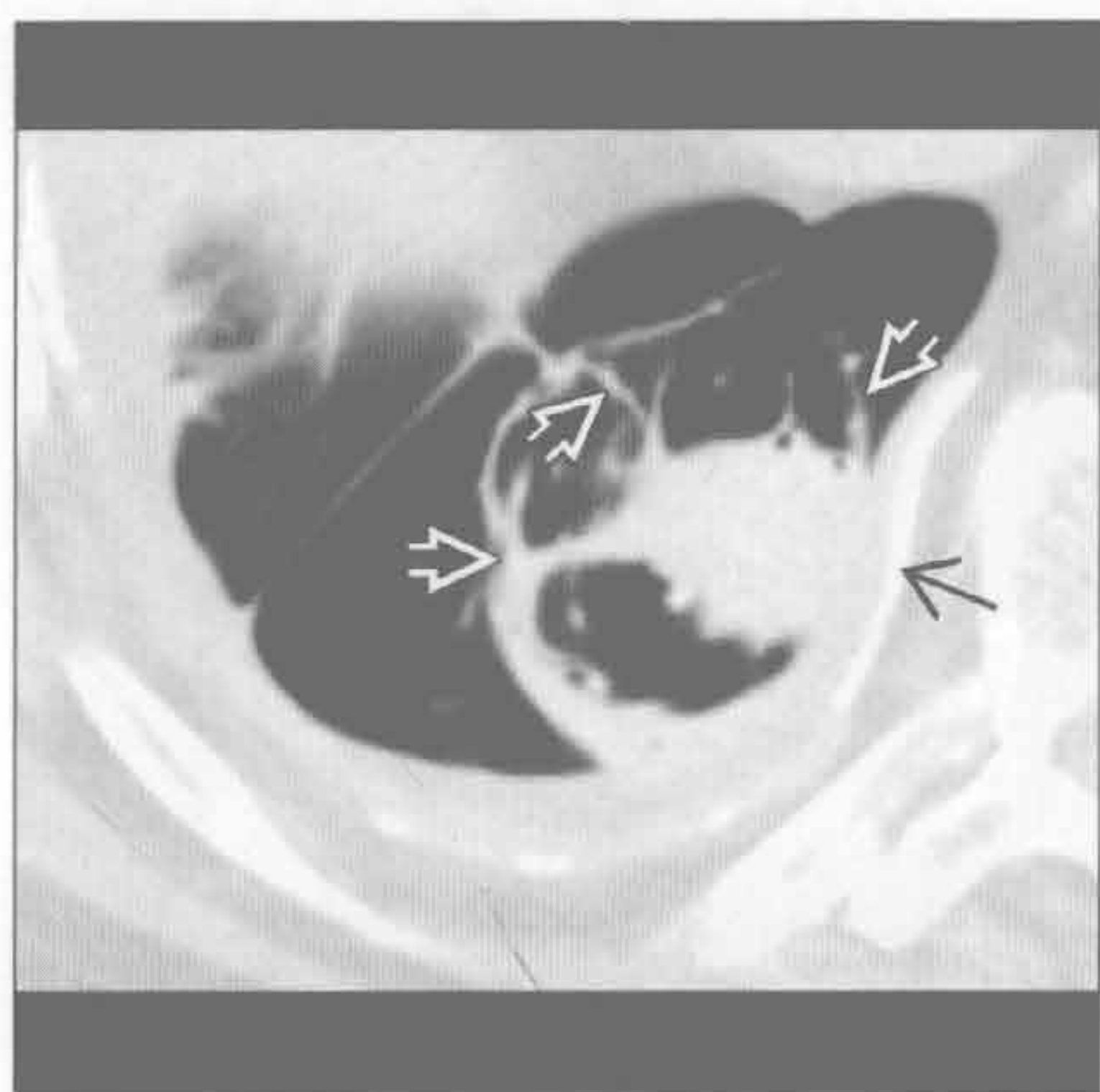
(左) 肺炎患者。轴位增强 CT 示包裹性低密度胸腔积液 \Rightarrow ，高度提示脓胸。胸膜分离征不明显

(右) 轴位增强 CT 下方层面示左肺下叶不均匀强化 \Rightarrow ，符合肺炎 (稍低密度) 和肺不张 (稍高密度) 的表现

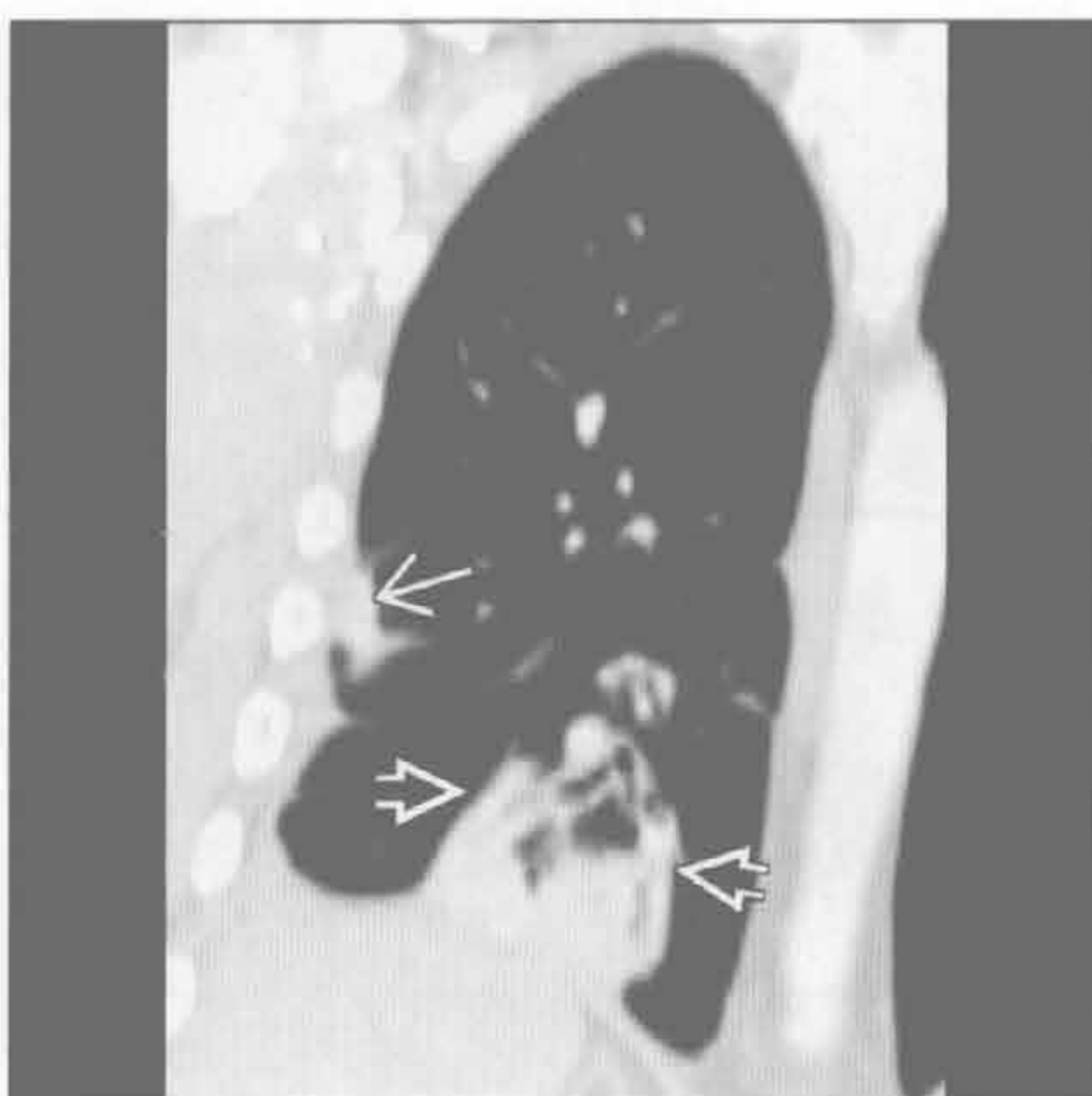


胸膜肿块

圆形肺不张



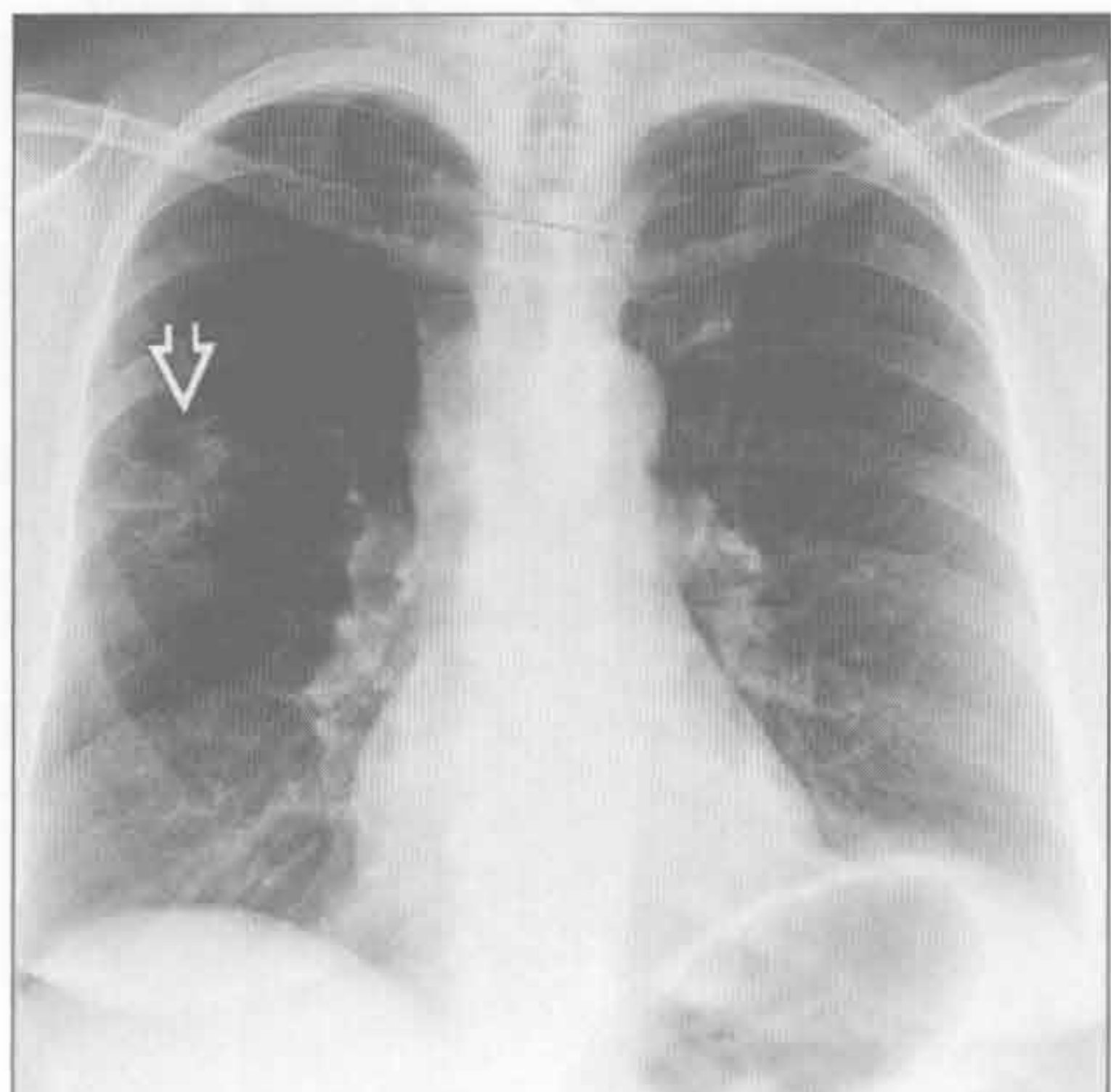
圆形肺不张



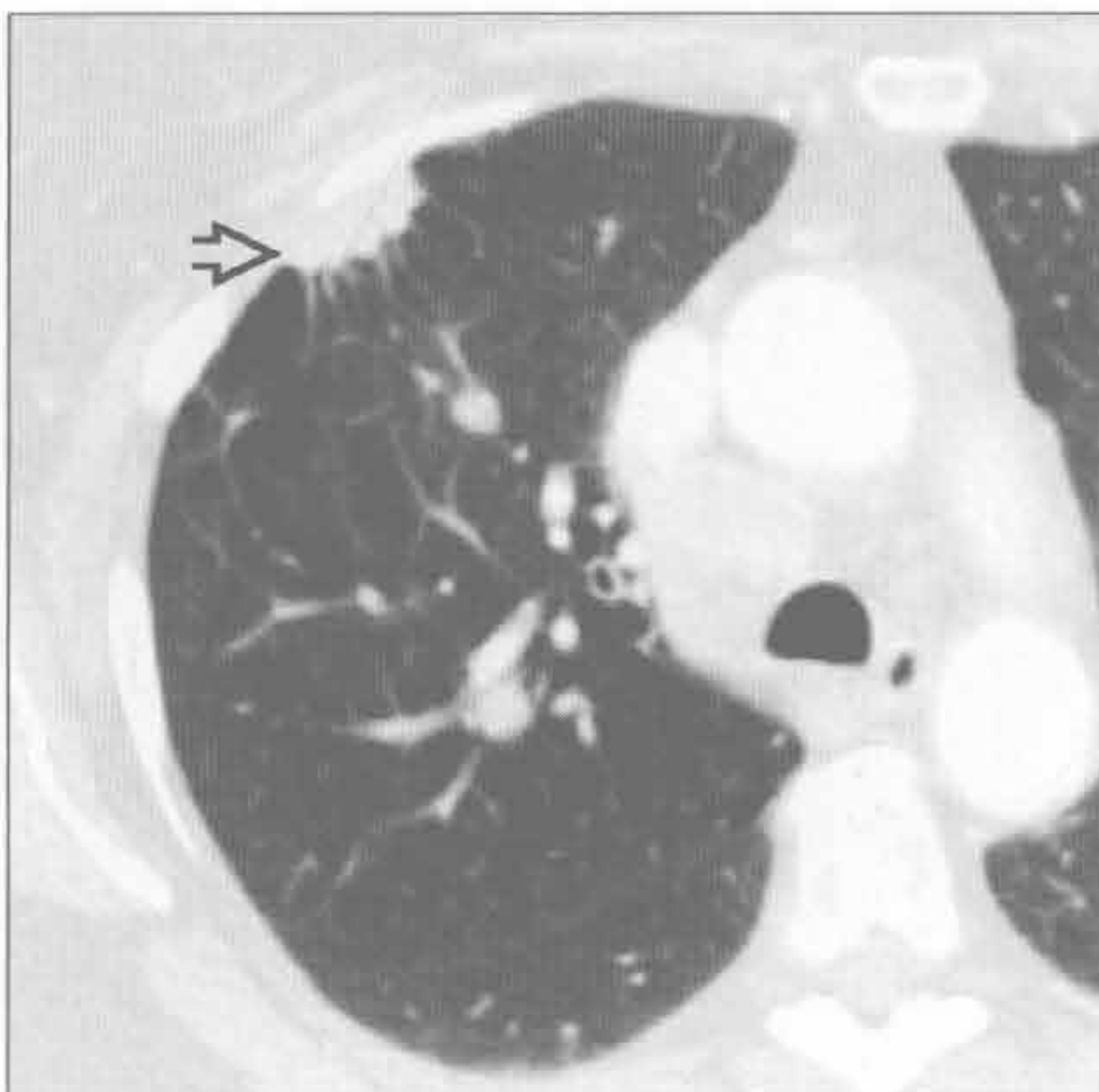
(左) 轴位平扫 CT 示右肺下叶肿块与钙化的胸膜广基底相连(→), 可见特征性的支气管血管束进入肿块样实变区(⇨) (彗星尾征)

(右) 冠状增强 CT 示右肺下叶肿块伴彗星尾征(⇨)。上方可见早期的圆形不张(→)。圆形不张常为多发

胸膜下肺癌



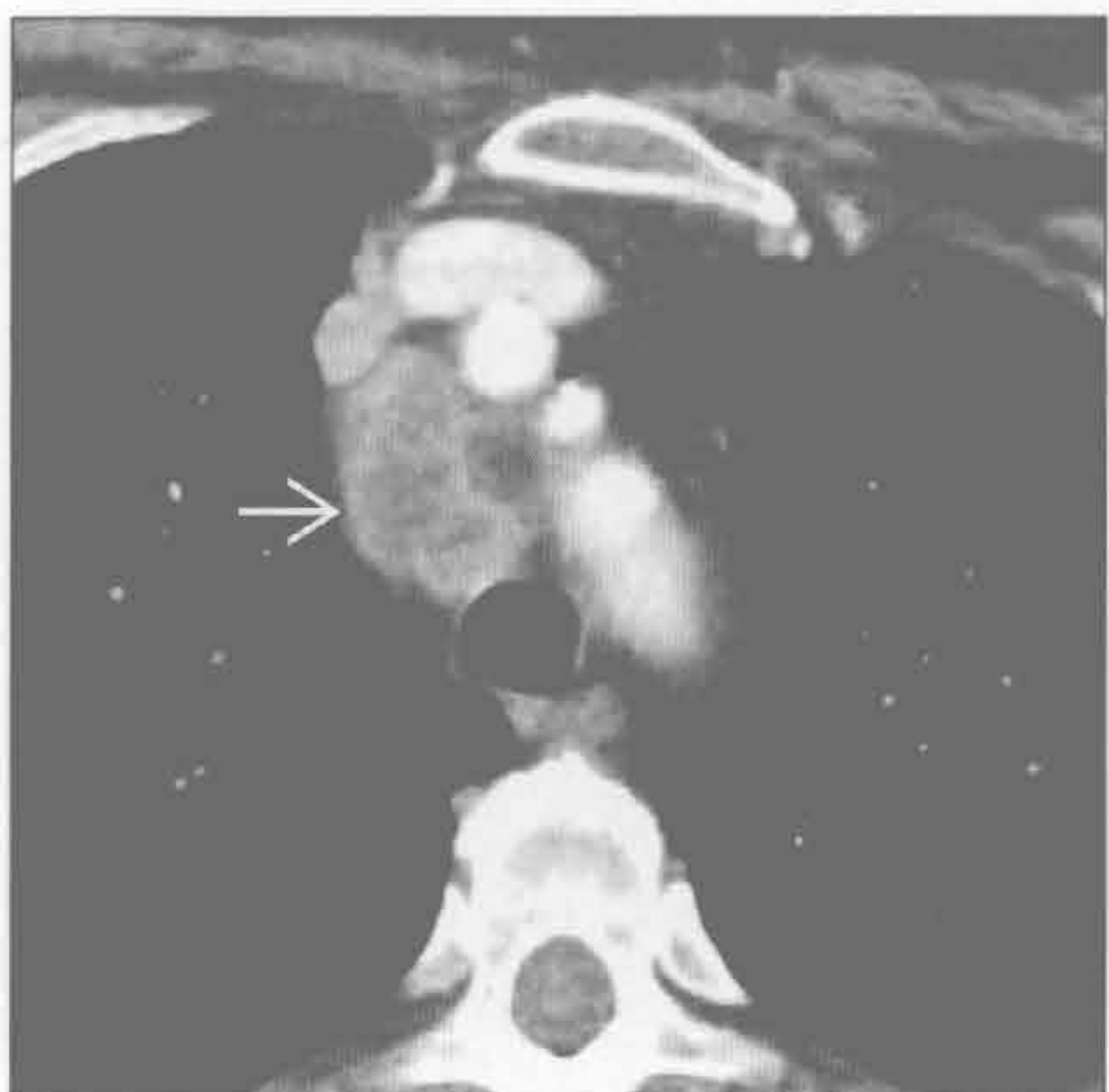
胸膜下肺癌



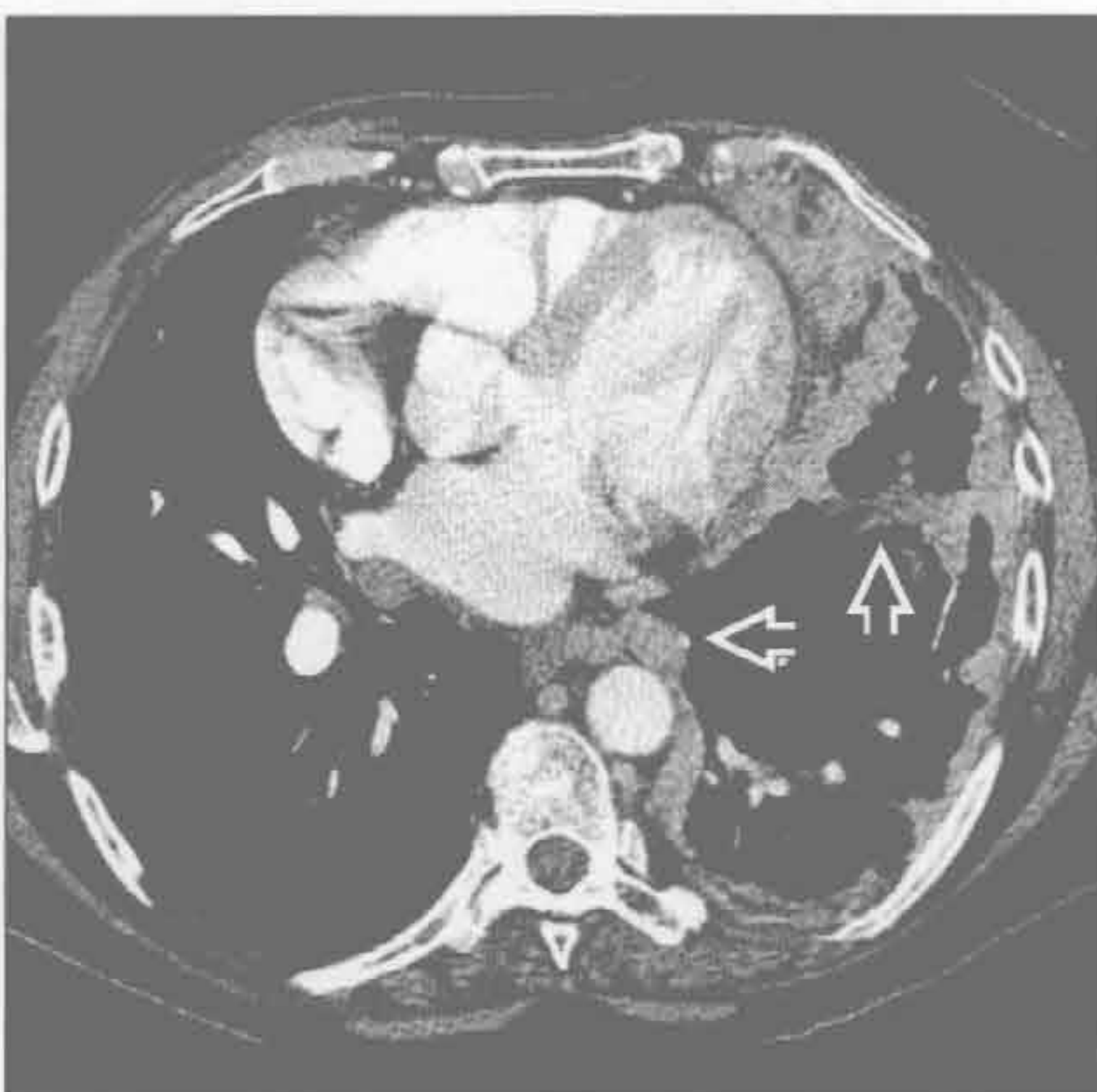(左) 正位 X 线胸片示右肺中野边缘模糊的密度增高影(⇨)。随访长期存在, 后证实为肺癌

(右) 轴位增强 CT 示右肺上叶胸膜下边缘有毛刺的结节(⇨), 高度提示支气管肺癌。另可见与吸烟相关的小叶中央型肺气肿

胸膜下肺癌



胸膜转移



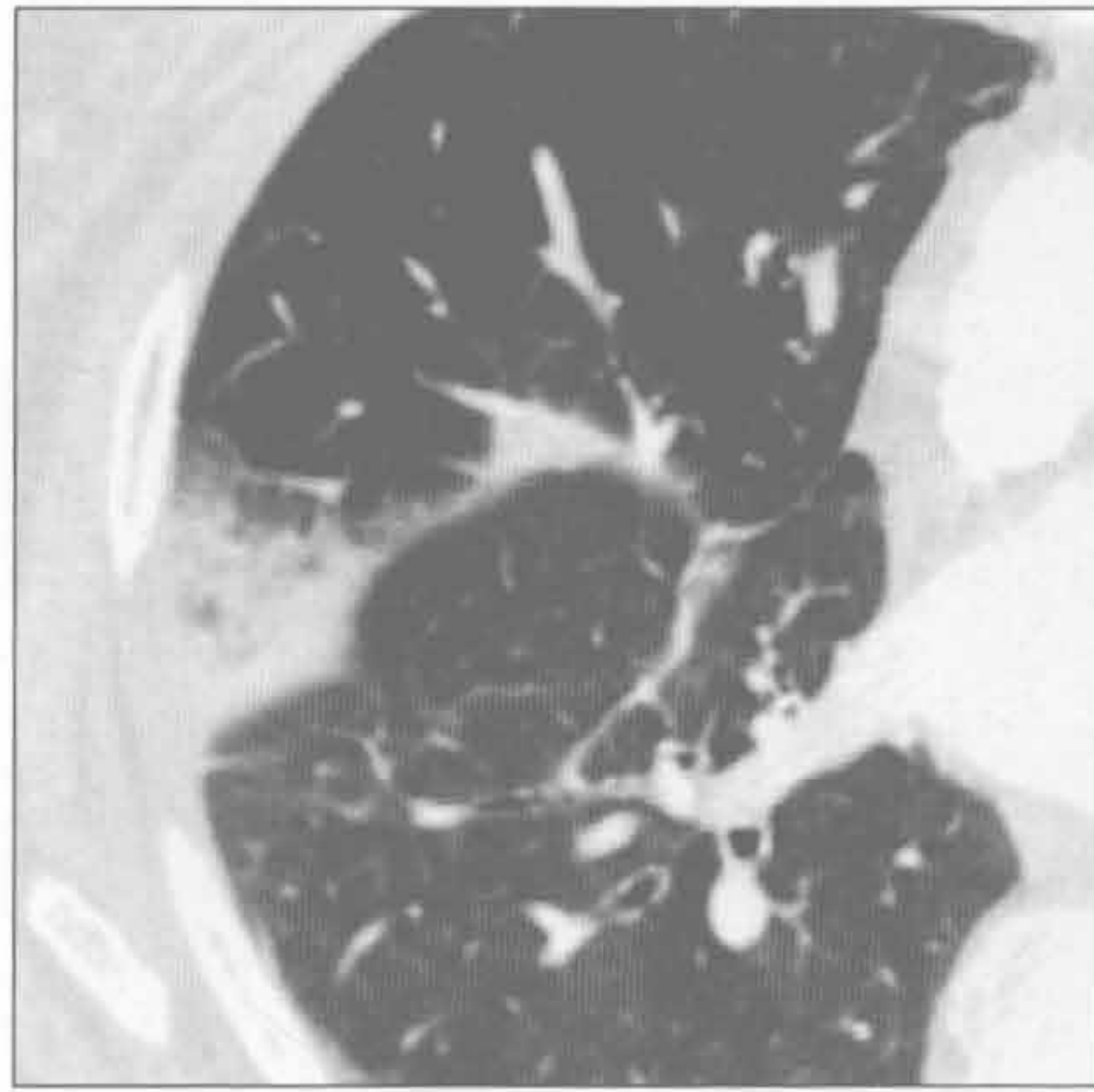
(左) 肺腺癌患者。轴位增强 CT 示气管旁明显增大坏死的淋巴结(→)

(右) 乳腺癌胸膜转移患者。轴位增强 CT 示左侧胸膜壳状、结节状增厚(⇨), 累及斜裂

胸膜肿块

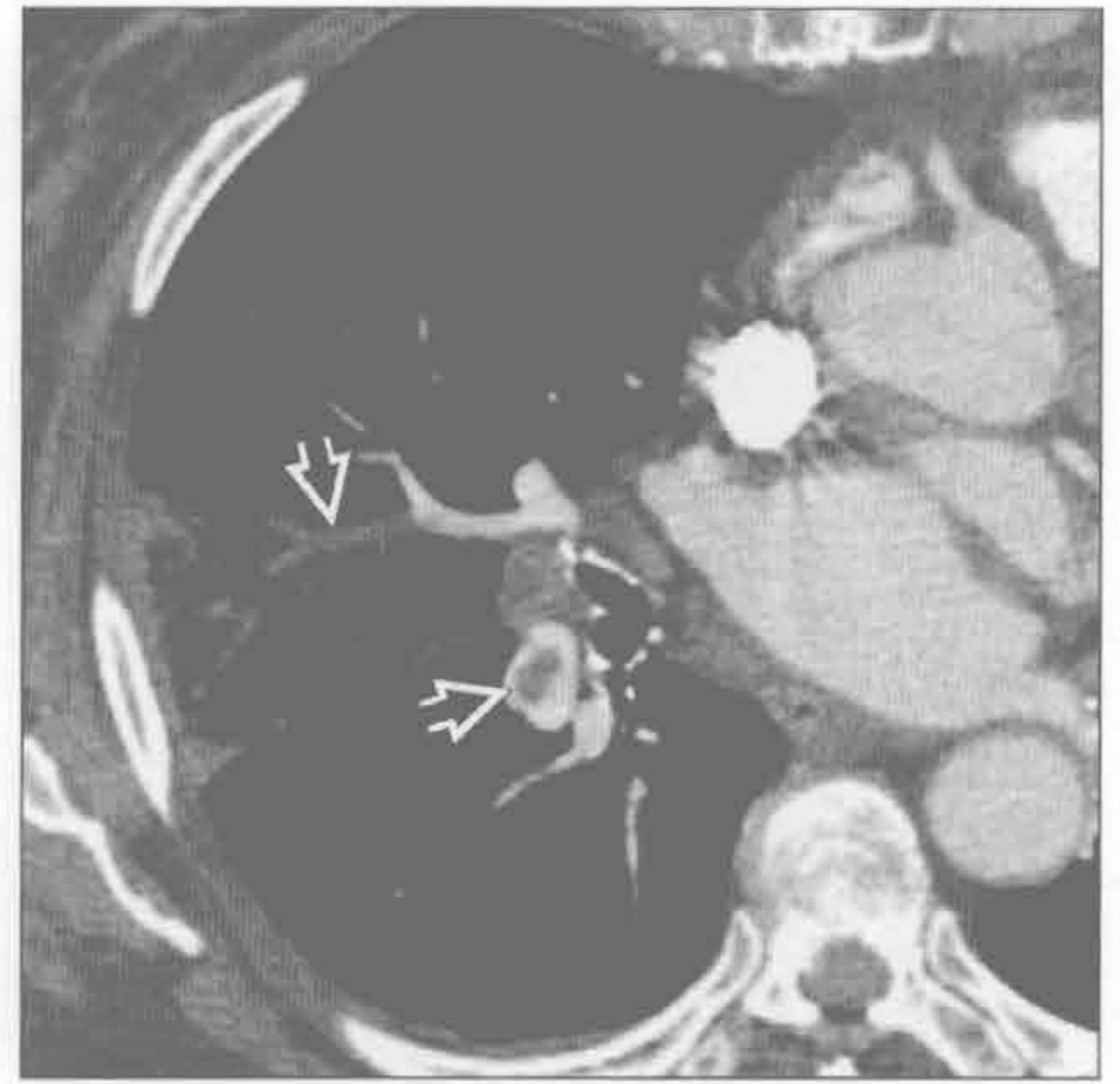肺梗死（胸膜下）

（左）轴位增强 CT 示右肺中叶胸膜下局灶性实变和磨玻璃密度影，符合肺梗死表现



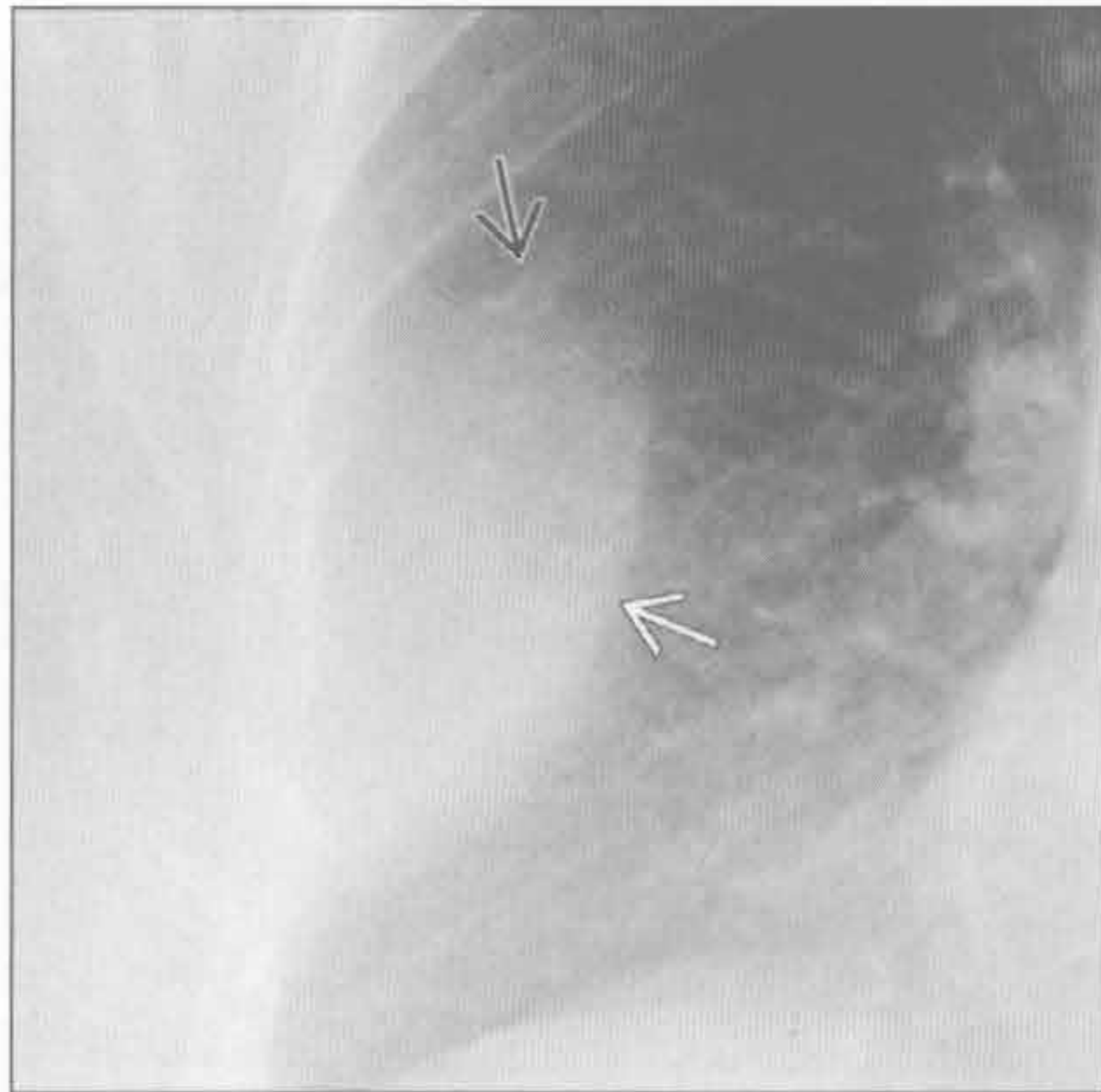
肺梗死（胸膜下）

（右）轴位增强 CT 示右肺中下叶急性肺动脉栓塞和右肺中叶梗死

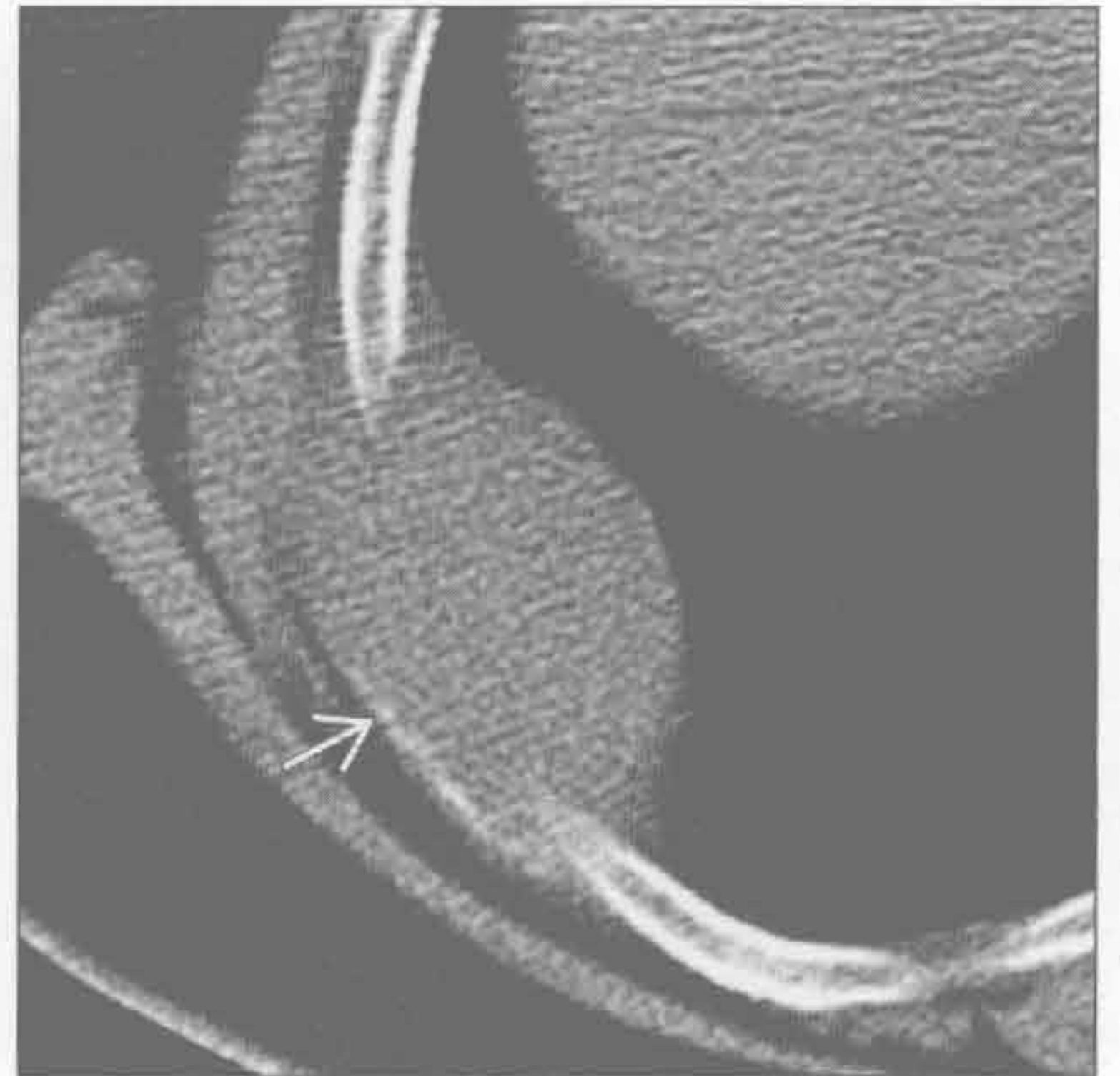


良性或恶性胸壁肿块

（左）正位 X 线胸片示右外侧胸壁椭圆形密度增高影，上部边界不清楚，下部边界清楚（不完全的界面征），提示肺外病变

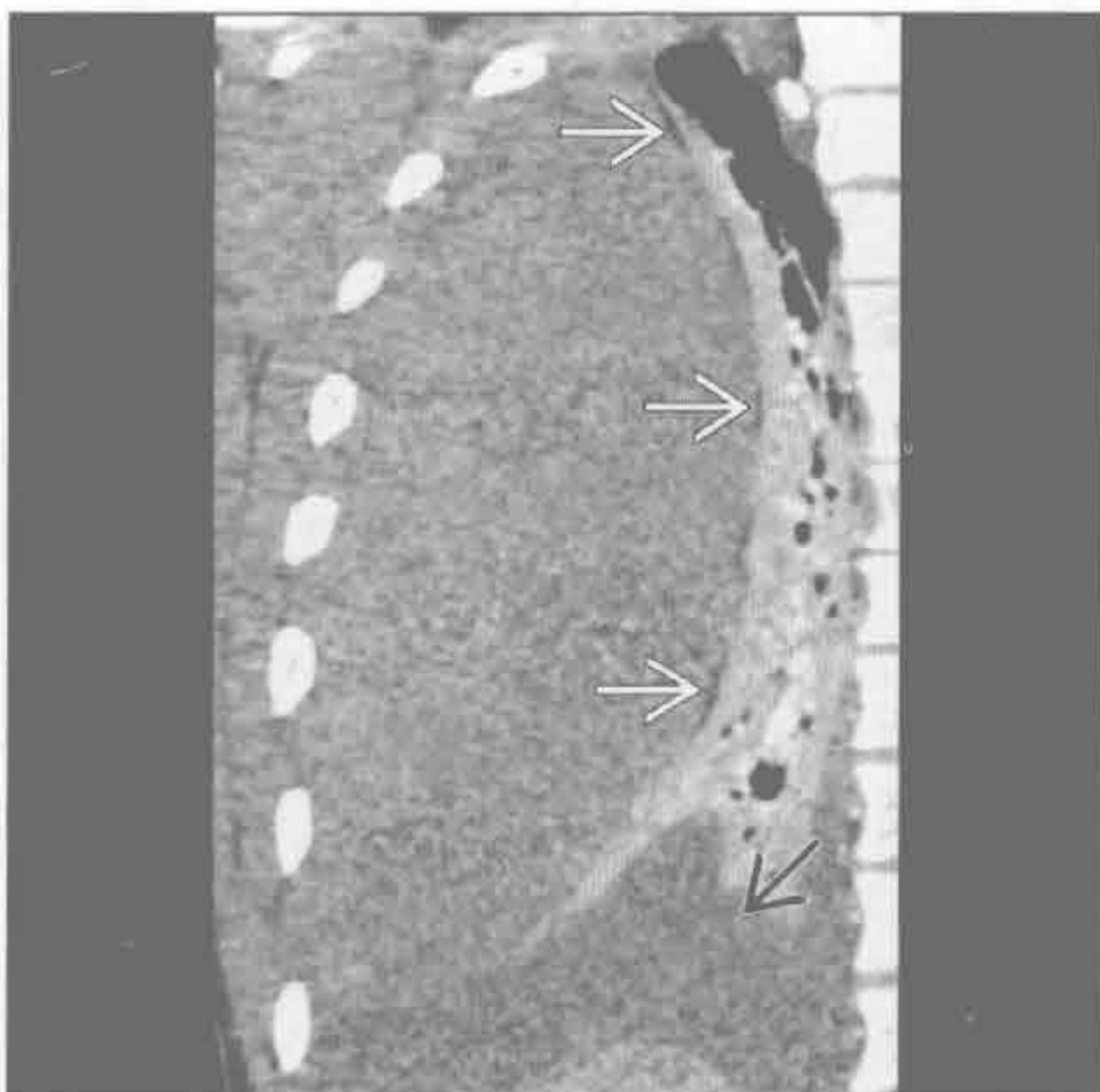


（右）与左图为同一患者。轴位平扫 CT 示肺外病灶是胸膜外肿块，破坏了后外侧肋骨。病理为浆细胞瘤



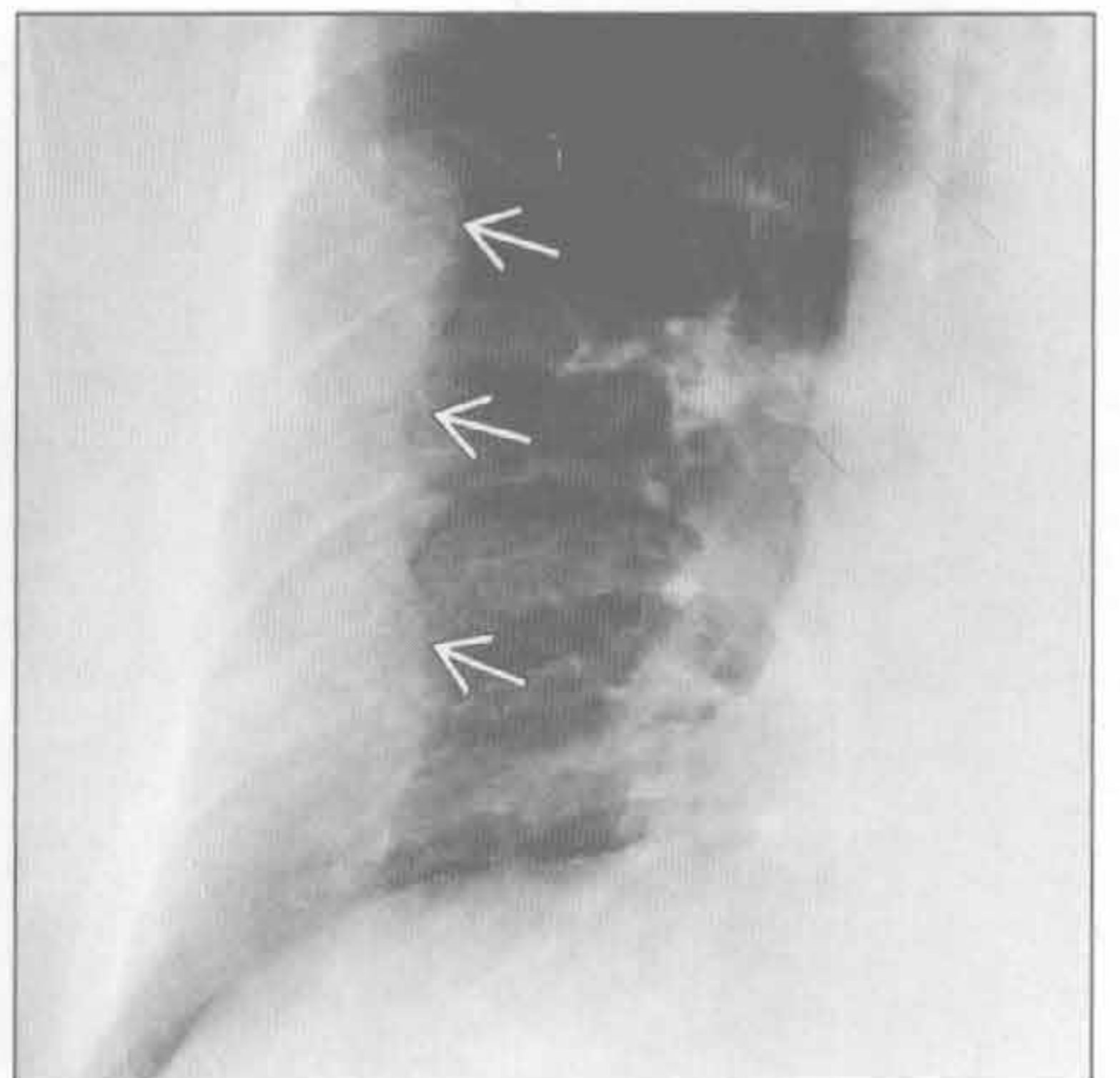
胸膜外血肿

（左）冠状增强 CT 示胸膜外脂肪带被胸膜外血肿压迫向内移位；同时伴有压迫性肺不张和胸腔积液

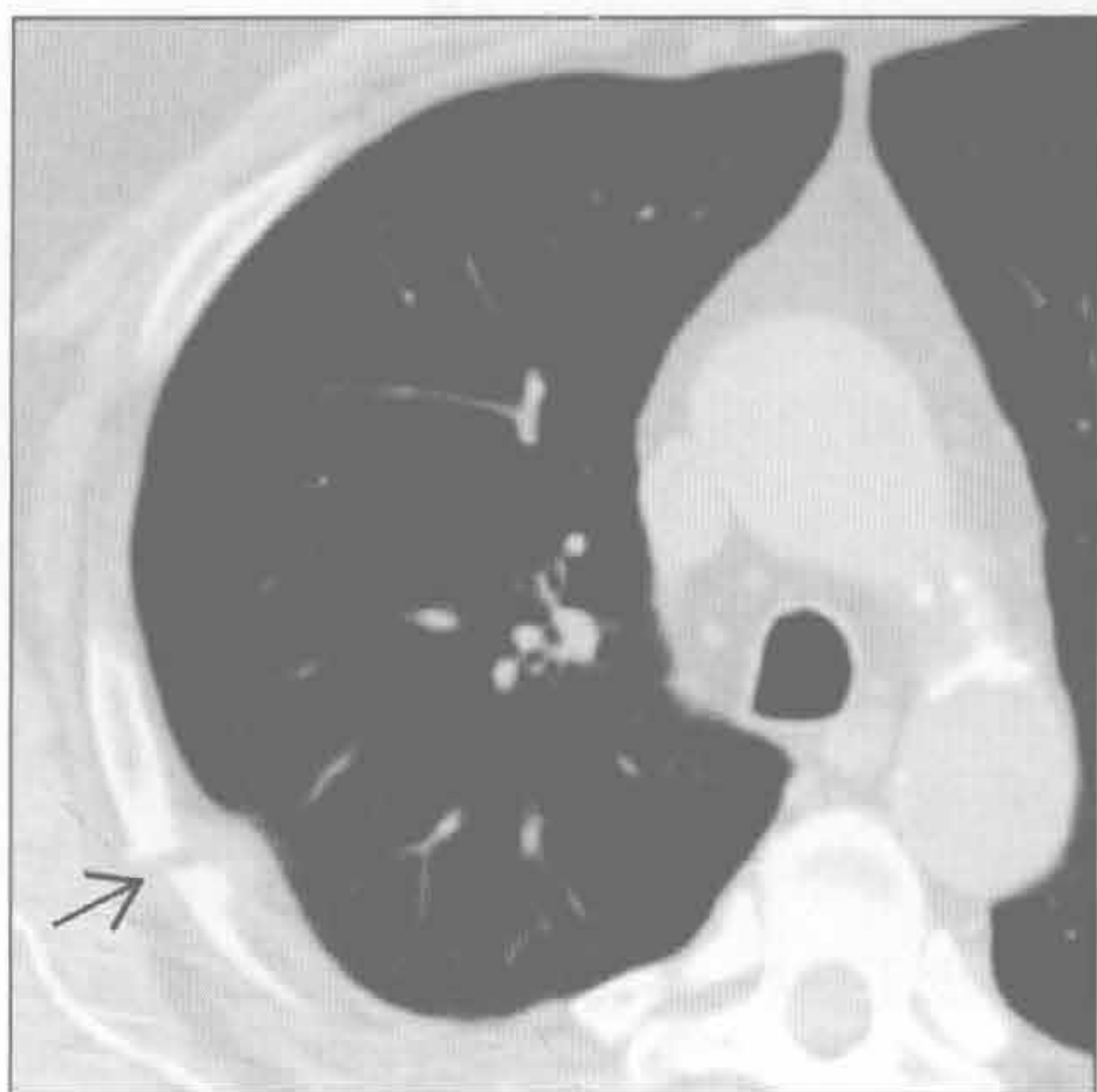


骨折

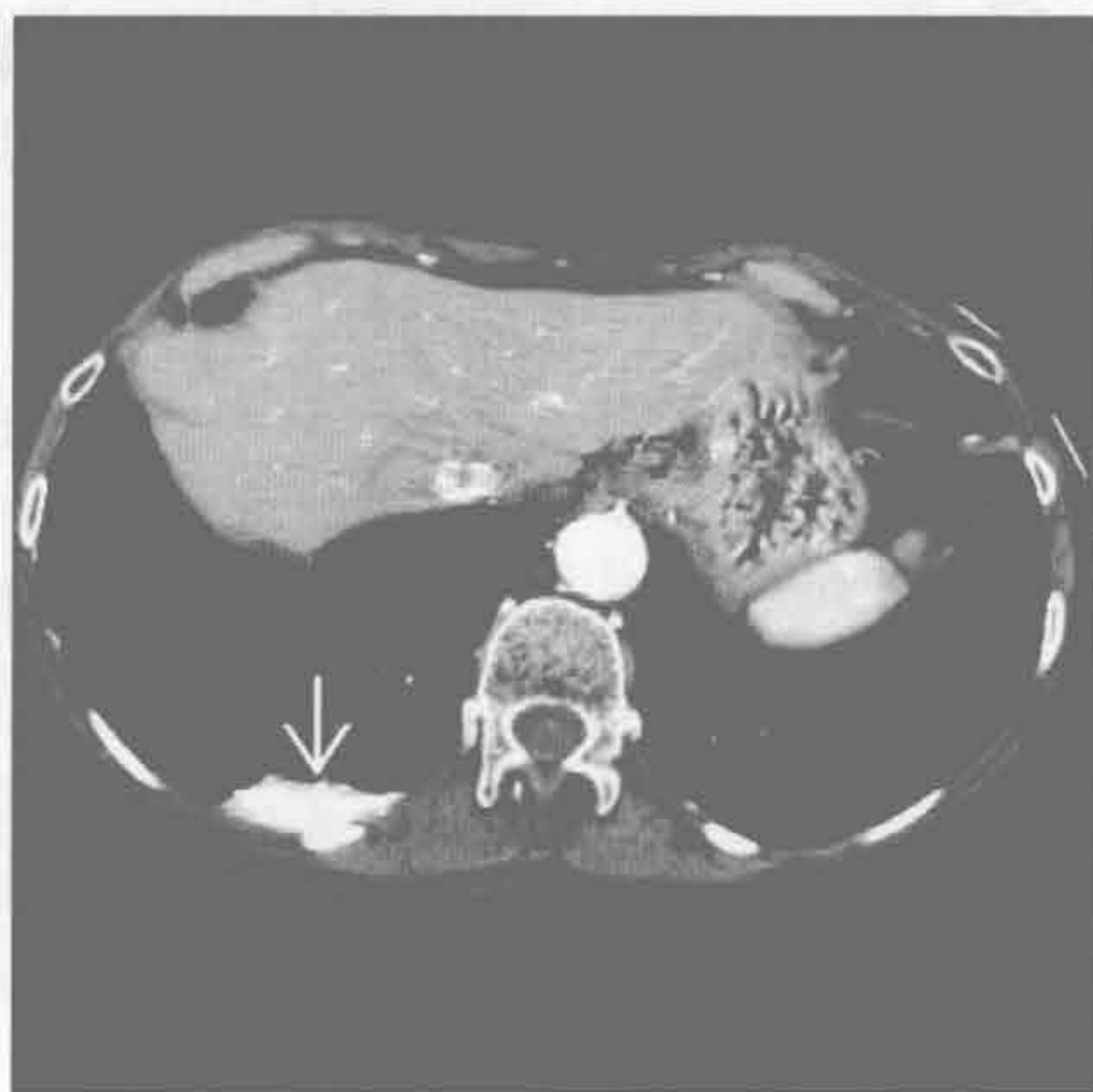
（右）正位 X 线胸片示右侧多发肋骨骨折伴移位。右侧胸腔可见长方形的密度增高影，其上下边界不清



骨折



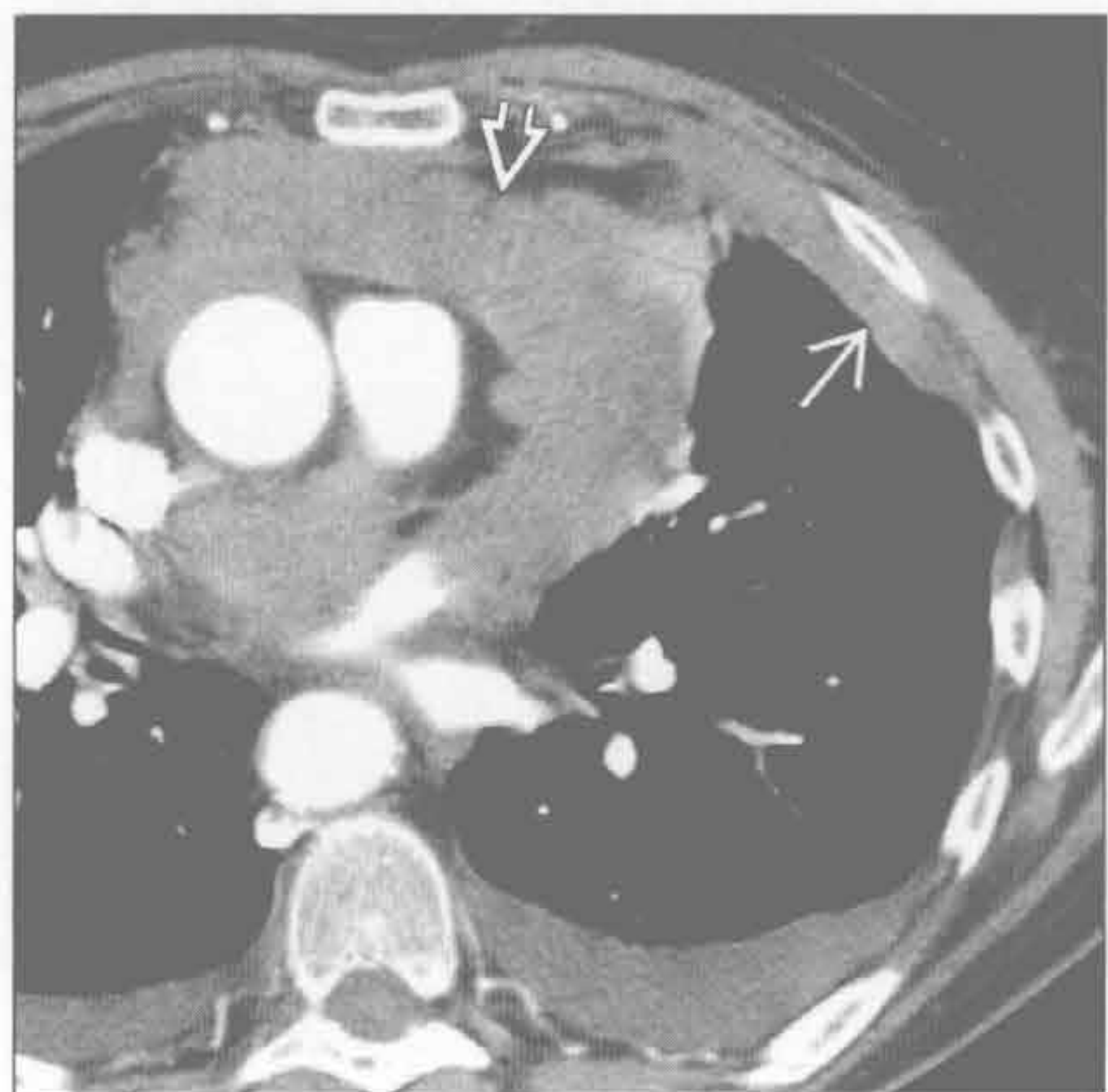
胸膜剥脱术



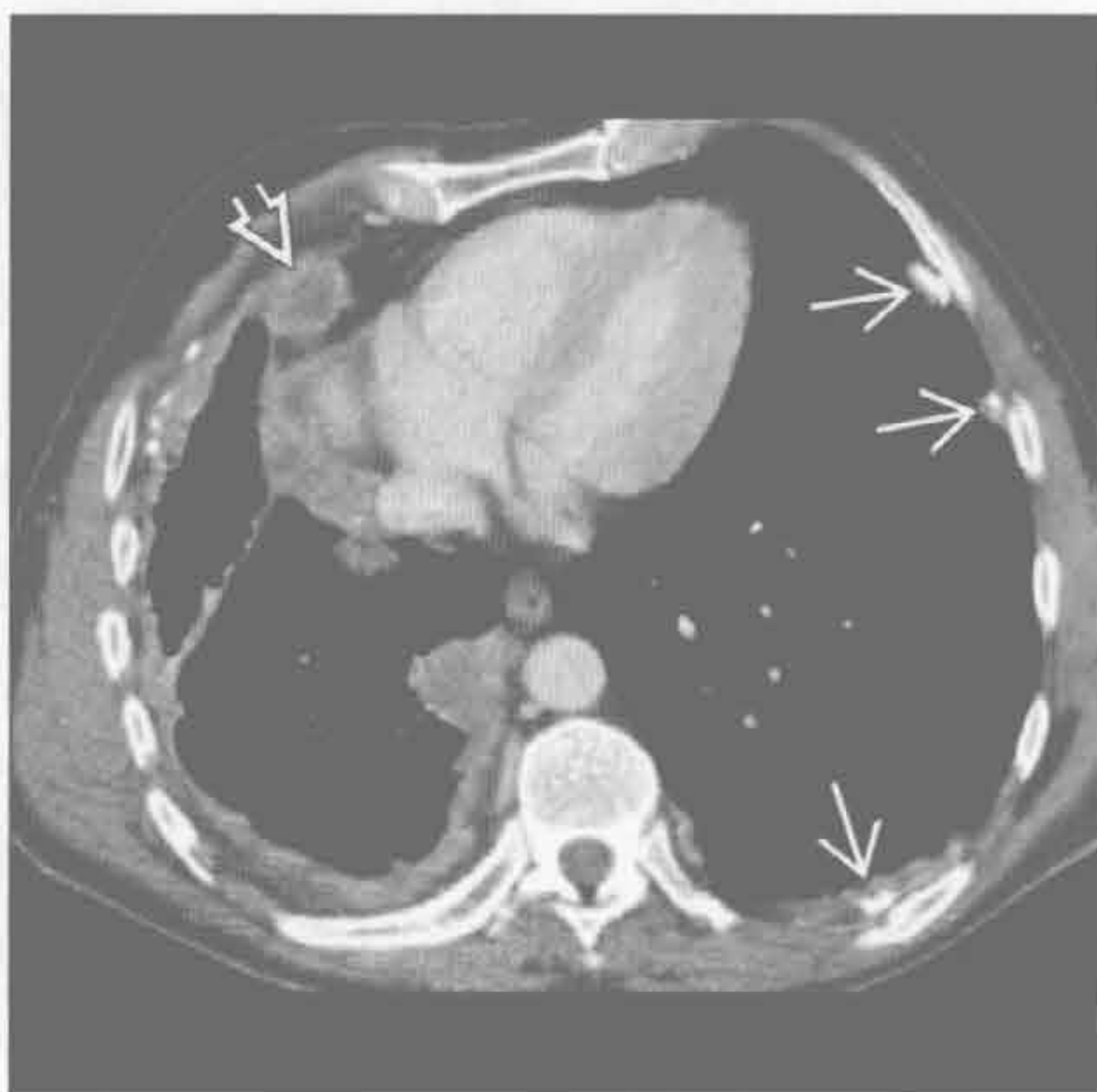(左) 与第1幅骨折为同一患者。轴位平扫 CT 示肋骨骨折移位 [→]，胸膜外结构向内移位，可以解释平片上的长方形密度影

(右) 滑石粉剥脱术患者。增强 CT 示右后胸膜腔内局灶性高密度影 [→]

淋巴瘤



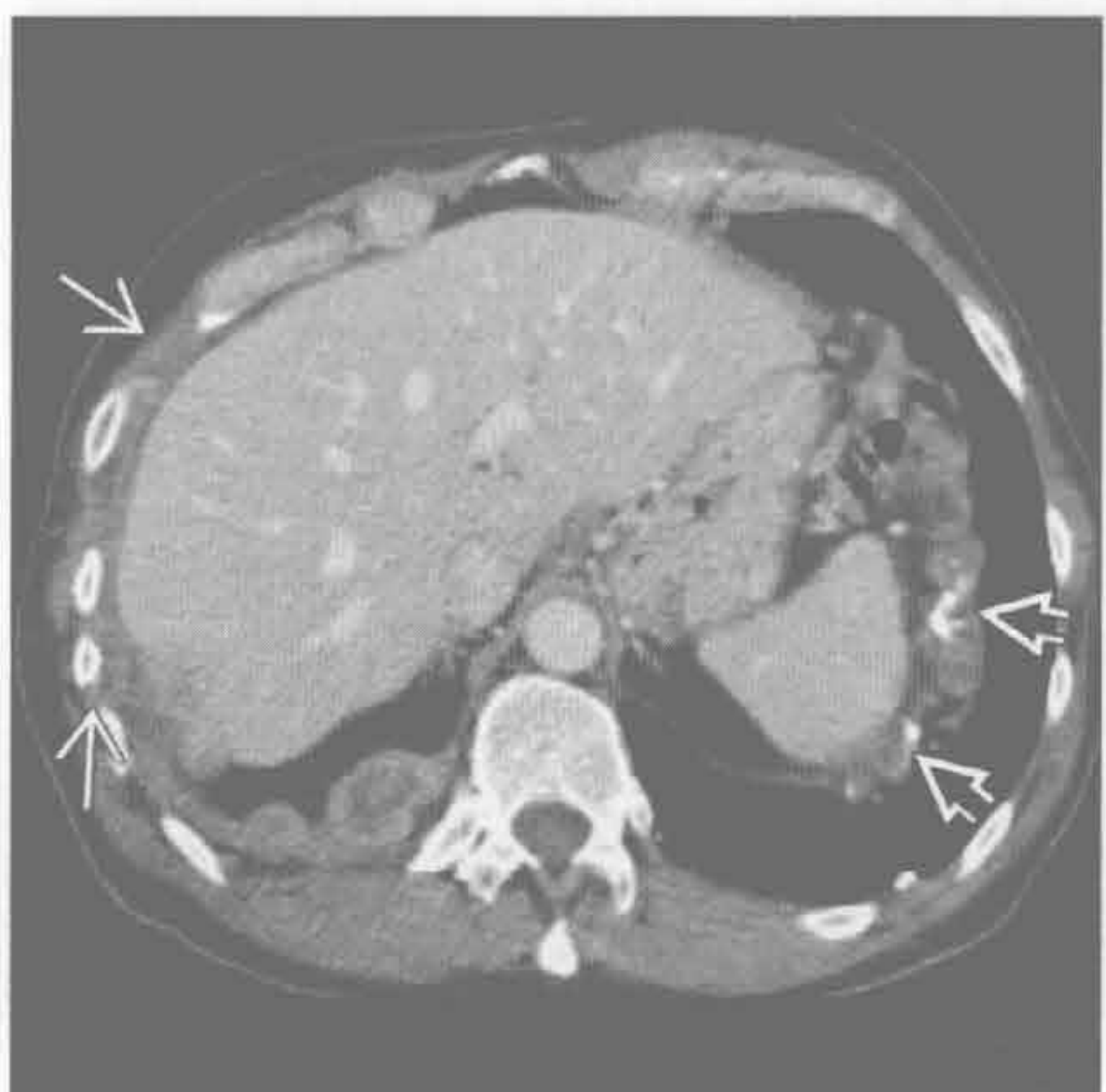恶性间皮瘤



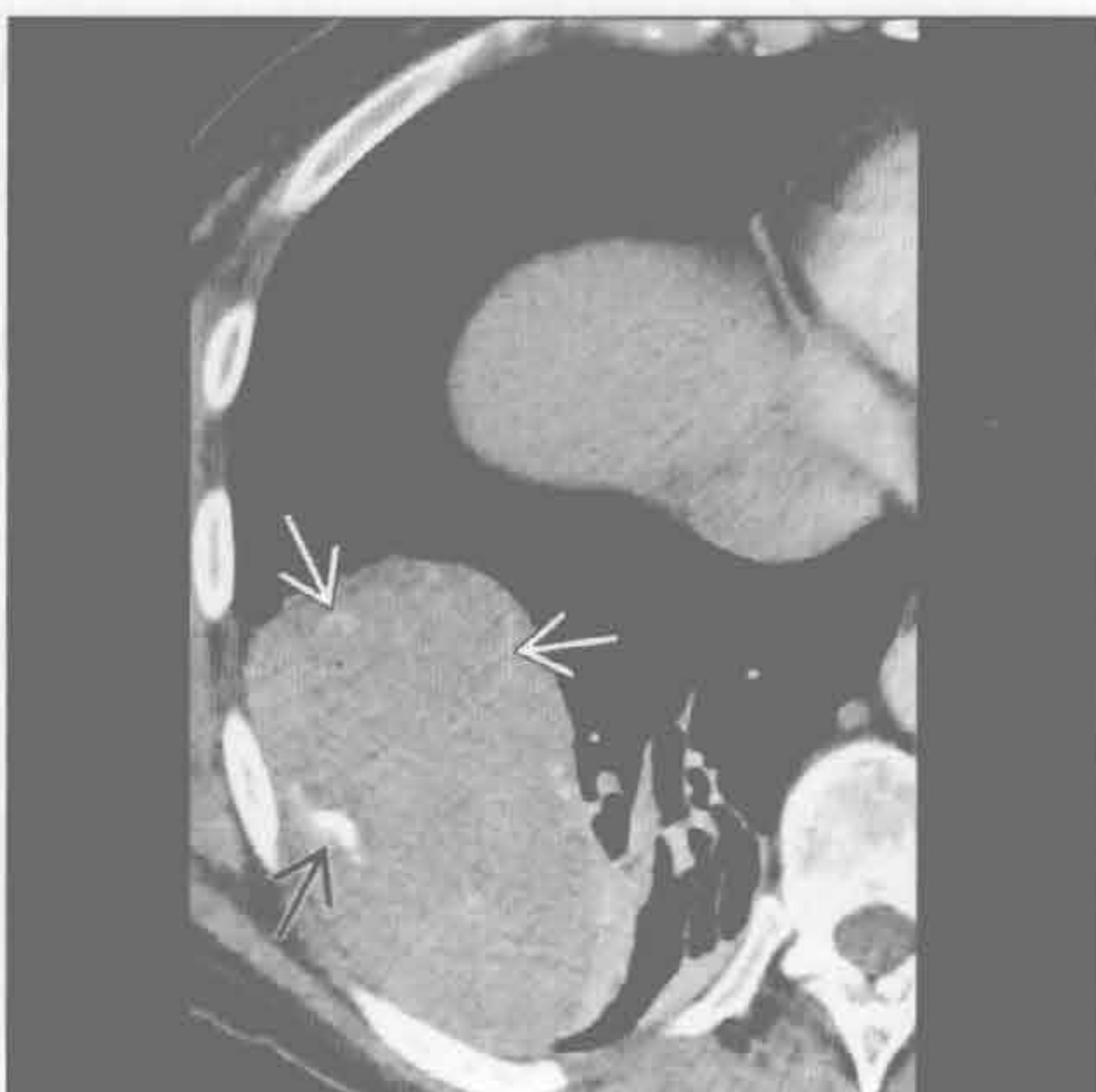(左) 轴位增强 CT 示纵隔结节状、浸润性肿块 [→] 和左前胸膜或胸膜外肿块 [→]；少量胸腔积液

(右) 轴位增强 CT 示钙化的胸膜斑 [→]，以左侧为主。右侧胸膜结节状、壳状增厚，累及斜裂，心包周围增大坏死的淋巴结 [→]

恶性间皮瘤



胸膜纤维瘤



(左) 轴位增强 CT 示结节状增厚的胸膜累及胸壁 [→]，左侧见钙化的胸膜斑 [→]

(右) 轴位增强 CT 示右肺下叶卵圆形大肿块伴点状钙化 [→] 和强化的血管影 [→]。很多较大的胸膜纤维瘤与胸壁呈锐角，常提示为肺内肿块。另见压迫性肺不张

鉴别诊断

常见

- 石棉相关的胸膜病变
- 脓胸
- 渗出性胸腔积液

不常见

- 胸膜转移
- 血胸
- 胸膜剥脱术
- 放射相关肺疾病

罕见（但重要）

- 胸膜纤维瘤

重要信息

鉴别诊断要点

- 胸膜斑常由石棉接触史所致
- 任何原因所致胸膜增厚均可钙化
 - 感染、出血和石棉是胸膜钙化的最常见原因
 - 严重钙化常由结核所致
- 伴随的肺部或胸壁病变可提示病因
- CT 的敏感性明显高于 x 线平片

常见诊断的有用线索

- 石棉相关的胸膜病变
 - 常在石棉接触史 20 ~ 30 年后发病
 - 常单侧
 - 钙化约占 15%
 - CT 显示钙化的敏感性明显高于 X 线平片
 - 分布特点：
 - 后外侧胸壁，第 6 ~ 9 肋间
 - 膈穹窿
 - 累及纵隔胸膜，尤其是膈肌处
 - 横膈钙化高度提示石棉暴露
 - 罕见于肺尖部和肋膈角
 - 伴随肺部病变
 - 胸膜下弧线影
 - 肺实质条索影
 - 邻近脏胸膜增厚处见圆形肺不张
 - 间质纤维化（石棉沉着病）
- 脓胸
 - 常单侧
 - 结核是全球最常见的原因
 - 约 85% 结核性脓胸可见肺结核征象
 - 常发生于原发感染后 3 ~ 6 个月

- 胸膜下结核灶破裂入胸膜腔所致
- 脏、壁胸膜均增厚
 - 可呈大片状
 - 后外侧常最广泛
 - 约 15% 伴残存积液
- 可发展为纤维胸
 - 广泛钙化
 - 受累侧容积缩小（限制性肺疾病）
 - 压迫性和圆形肺不张
- 渗出性胸腔积液
 - 常单侧
 - 钙化的发生少于脓胸
 - 伴胸膜增厚
 - 起初可有邻近肺炎或肺部其他炎症
 - 约 10% 的肺炎或肺炎旁积液的住院患者发展为脓胸
 - 链球菌和葡萄球菌最常见
 - 院内革兰阴性厌氧菌和耐青霉素的金黄色葡萄球菌
 - 约 1/3 是厌氧菌引起的

不常见诊断的有用线索

- 胸膜转移
 - 占胸膜所有肿瘤的 90%
 - 常多发
 - 钙化性转移
 - 软骨肉瘤
 - 骨肉瘤
 - 肉瘤样间皮瘤
 - 腺癌（尤其是黏液型），包括肺癌、乳腺癌、胃癌和卵巢癌
 - 多伴胸腔积液
 - 可伴肺或胸部淋巴结转移
- 血胸
 - 常单侧
 - 钝挫伤或穿透伤
 - 医源性
 - 壁胸膜和脏胸膜钙化
 - 后期表现
 - 常呈大片状
 - 最常发生于胸廓后外侧
 - 程度不等的胸腔积液
 - 邻近陈旧性骨折具有提示价值
- 胸膜剥脱术
 - 类似钙化的高密度沉积物

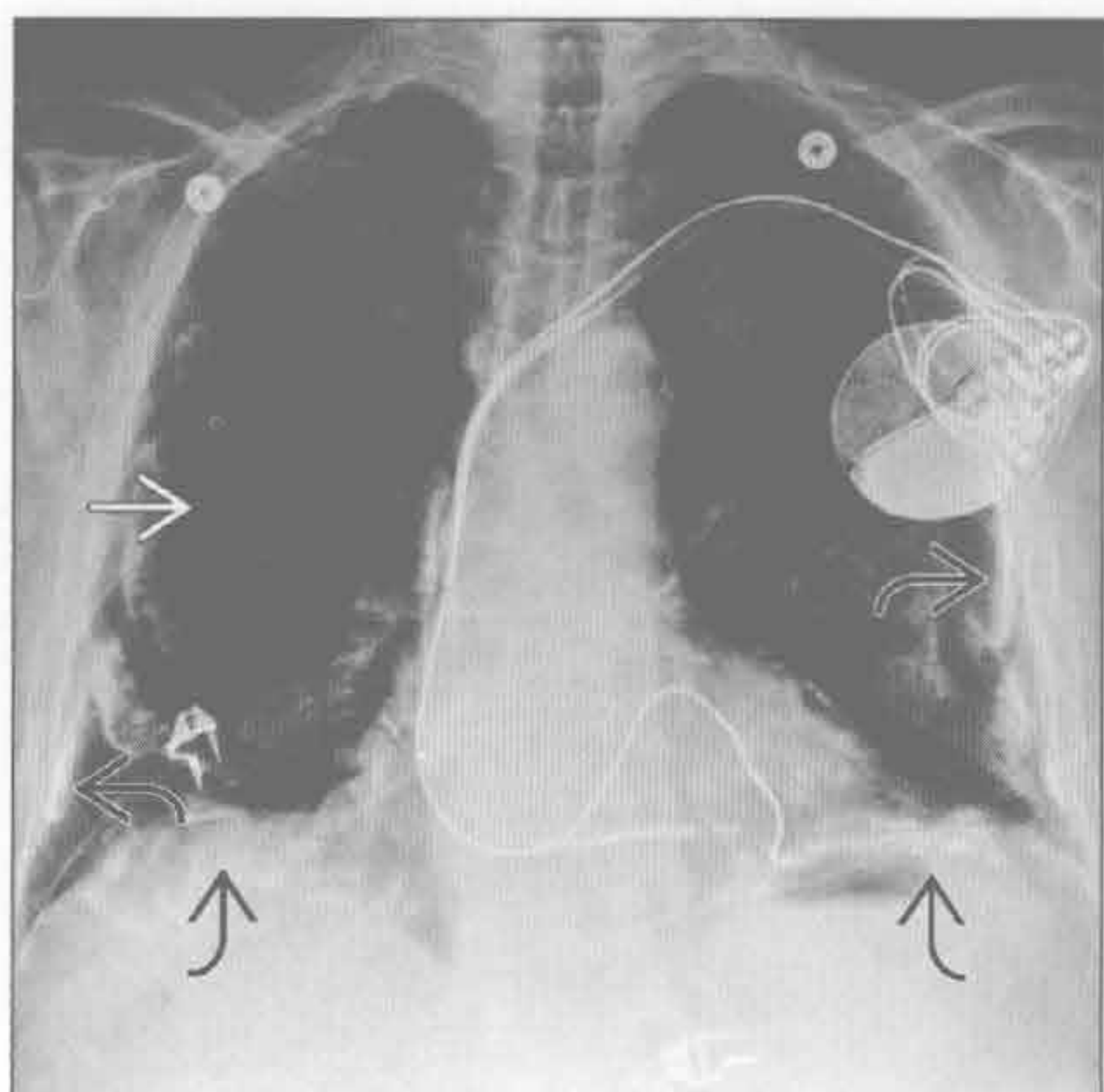
- 常发生在重力依赖性区
- 可呈梭形
- 胸膜不同程度的增厚和结节形成
 - 长期保持不变
 - 由于大量肉芽组织而强化
- 常见包裹性胸腔积液
- 放射相关肺疾病
 - 乳腺癌、肺癌或淋巴瘤放射治疗的少见表现
 - 伴有胸膜增厚
 - 可见少量胸腔积液
 - 放射野常出现放射性肺纤维化

罕见诊断的有用线索

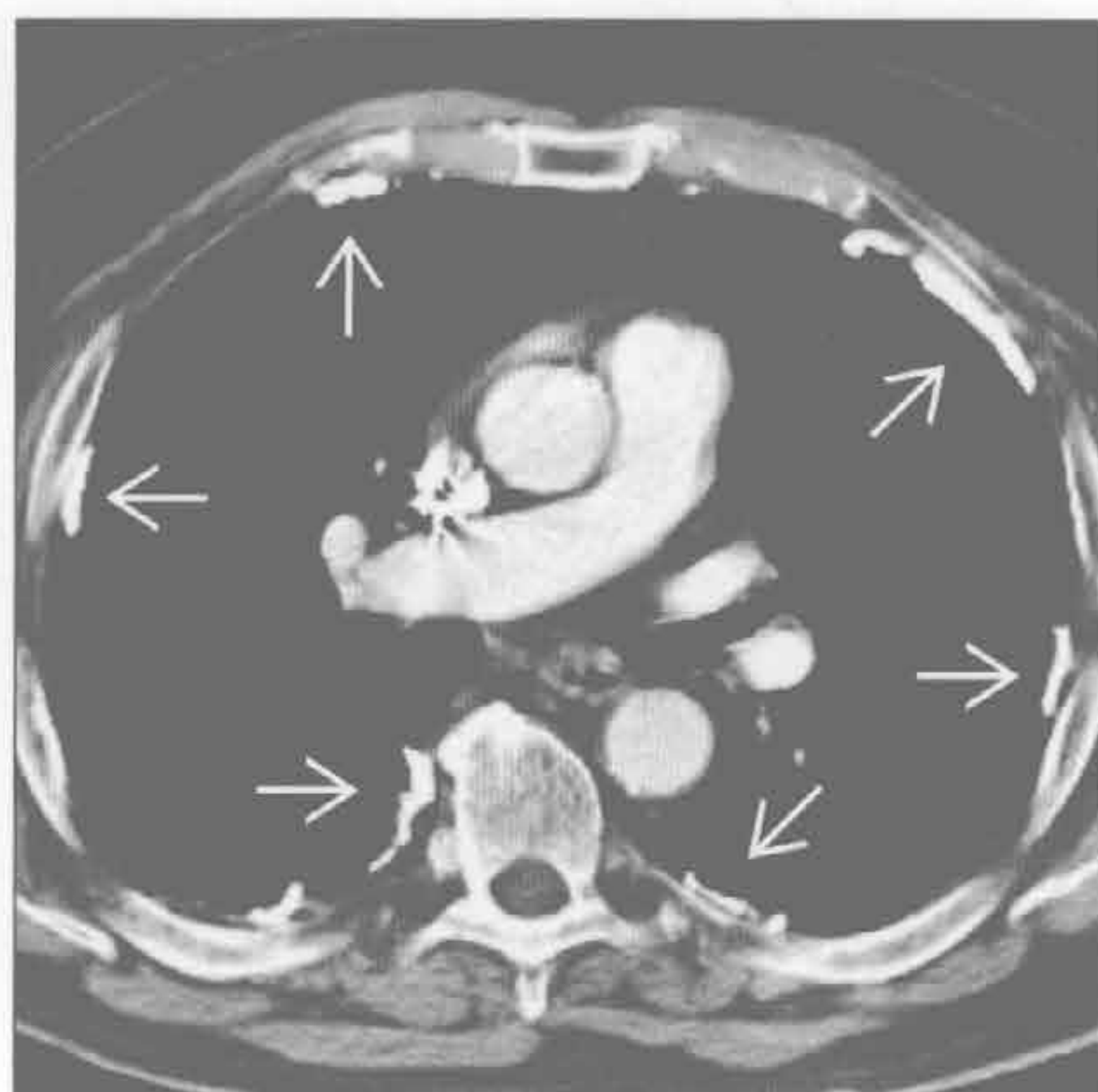- 胸膜纤维瘤
 - 与胸膜相连的孤立的边界清楚的软组织肿块
 - 65% ~ 80%起源于脏胸膜
 - 20% ~ 35%起源于壁胸膜
 - 起源于叶间裂者并不少见
 - 近 50%带蒂 (CT 常不明显)

- 大小不等
 - 1 ~ 36 cm, 平均 6 cm
- 平扫 CT 中高密度
 - 含丰富的毛细血管床和胶原
- CT/MRI 增强检查, 绝大多数明显强化
 - 坏死和黏液样变性区不强化
- 7% ~ 25% 发生钙化
 - 常见于较大的肿瘤
 - 常伴坏死
- 25% ~ 37% 出现胸腔积液
- 副瘤综合征
 - 约 7% 低血糖
 - 约 4% 杵状指
 - 肿瘤切除后好转
- 近 12% 恶性
 - 恶性肿瘤中带蒂者不常见
 - CT/MR 平扫和增强扫描常不均匀

石棉相关的胸膜病变



石棉相关的胸膜病变



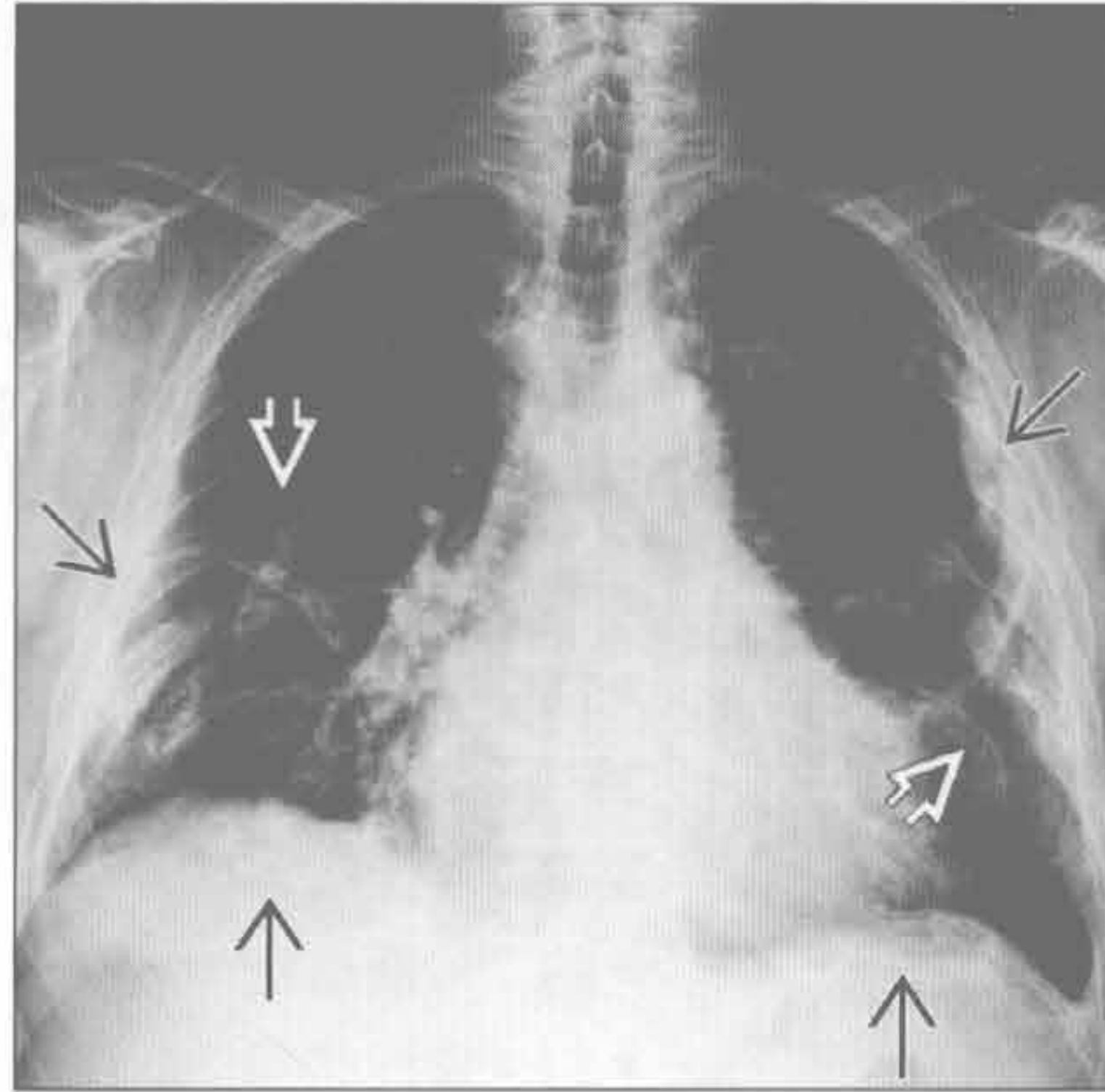
(左) 正位 X 线胸片示双侧切线位和前后位钙化的胸膜斑 [→]。前后位胸膜的斑块常呈弧形 [⇨], 类似“冬青叶”

(右) 轴位增强 CT 示多发钙化的胸膜斑 [→]。典型分布: 前外侧、后侧和侧胸壁胸膜

胸膜钙化

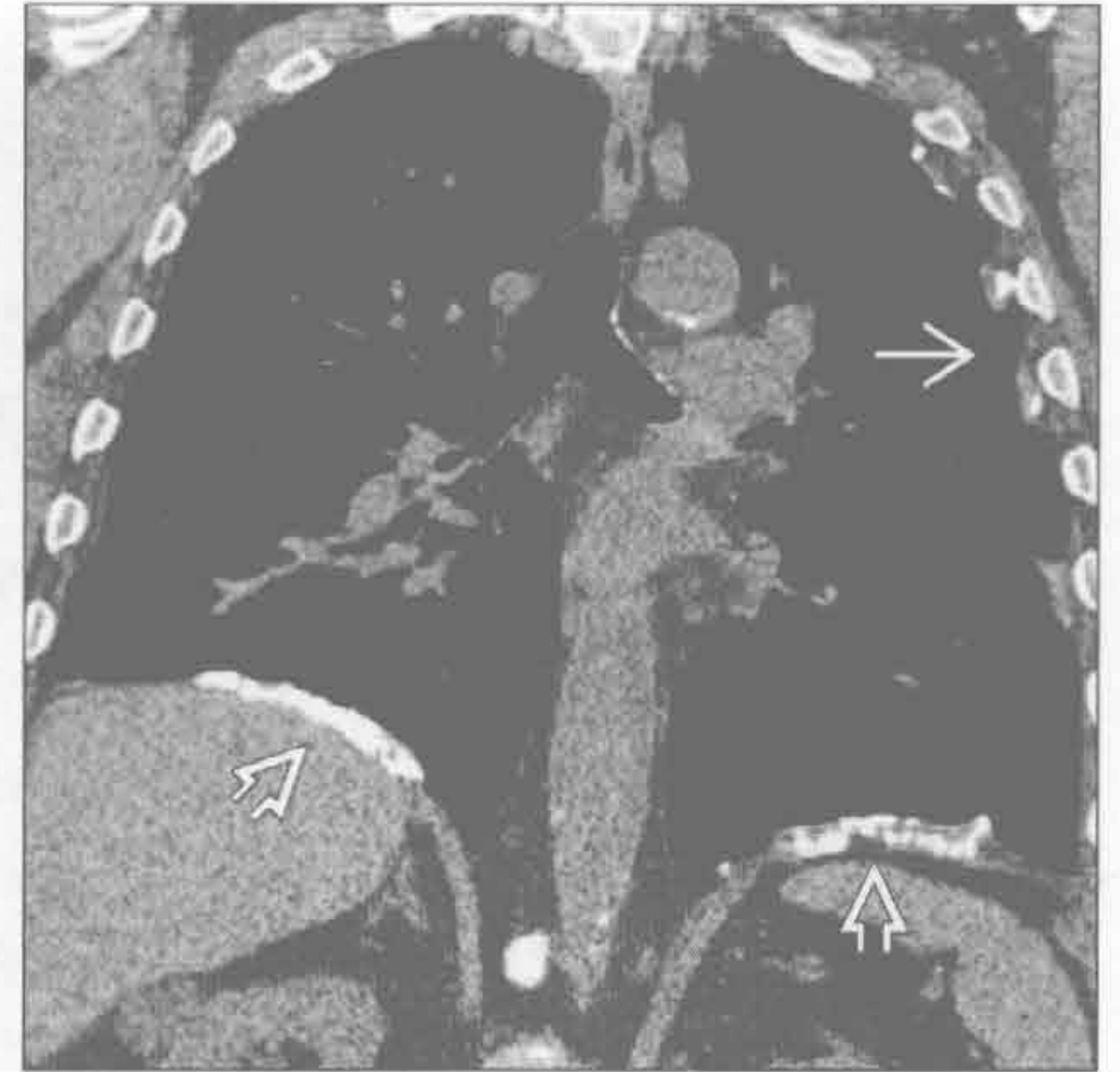石棉相关的胸膜病变

(左) 正位 X 线胸片示切线位 \Rightarrow 、前后位 \Rightarrow 双侧广泛的胸膜斑，沿膈胸膜分布的胸膜斑几乎均由石棉所致



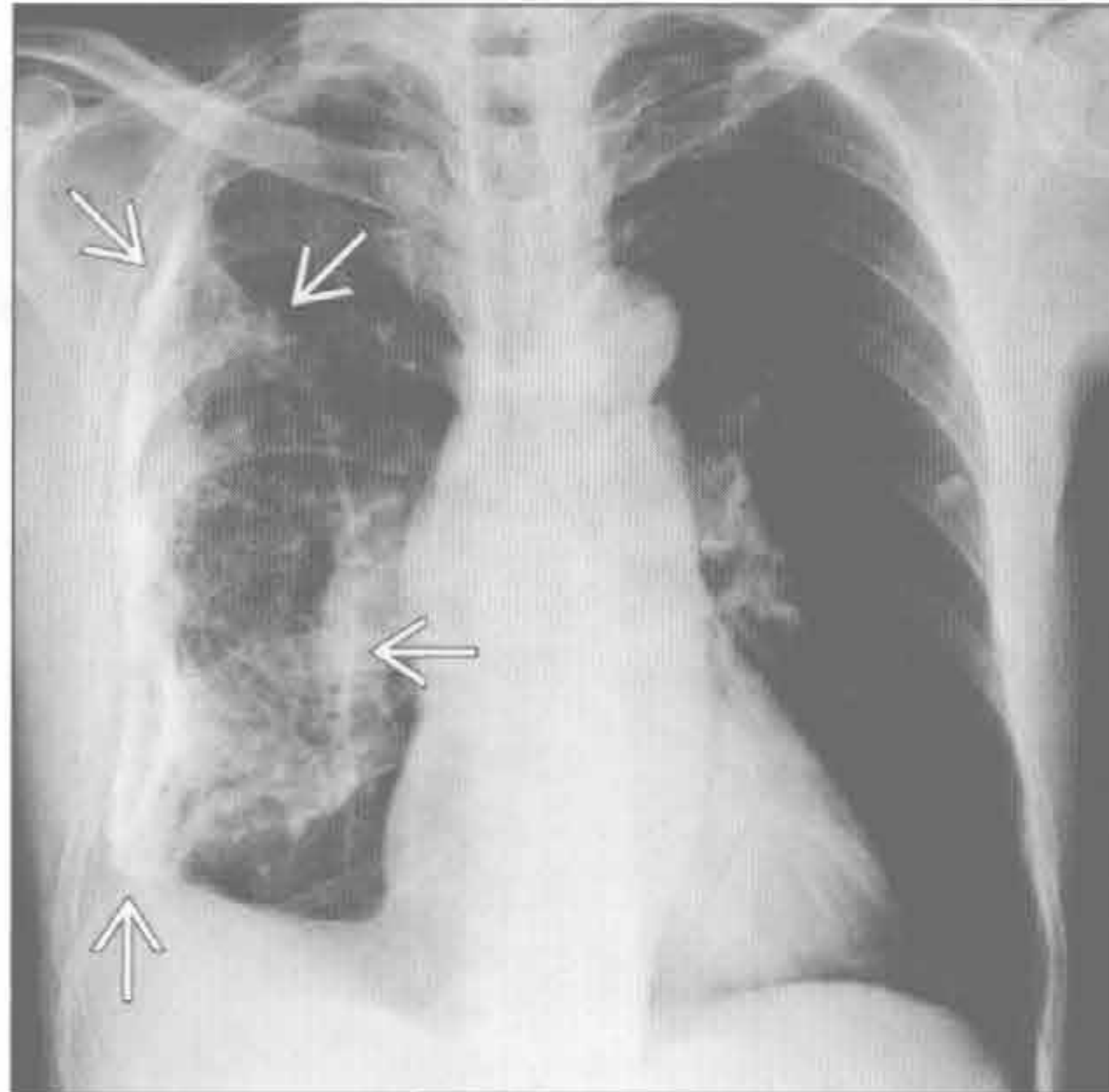
(右) 冠状 CT 重建示沿双侧膈肌 \Rightarrow 和左侧侧胸壁 \Rightarrow 分布的增厚伴钙化的胸膜斑。双侧胸膜斑常由石棉暴露所致

石棉相关的胸膜病变



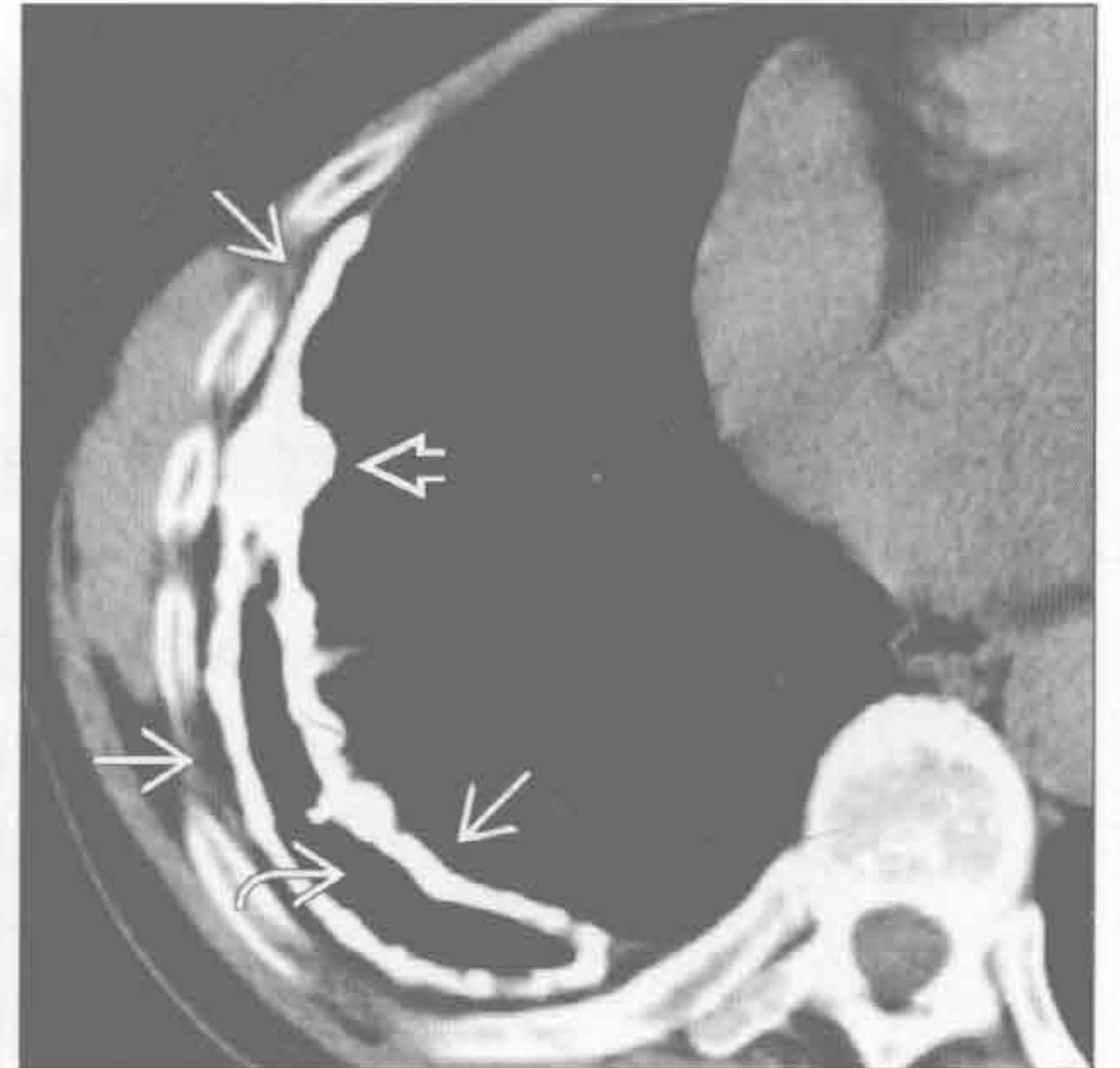脓胸

(左) 以前患有结核性脓胸患者。正位 X 线胸片示右侧广泛、粗糙的胸膜钙化 \Rightarrow ，右肺容积轻度缩小。广泛钙化常由脓胸所致，全球最常见的是结核



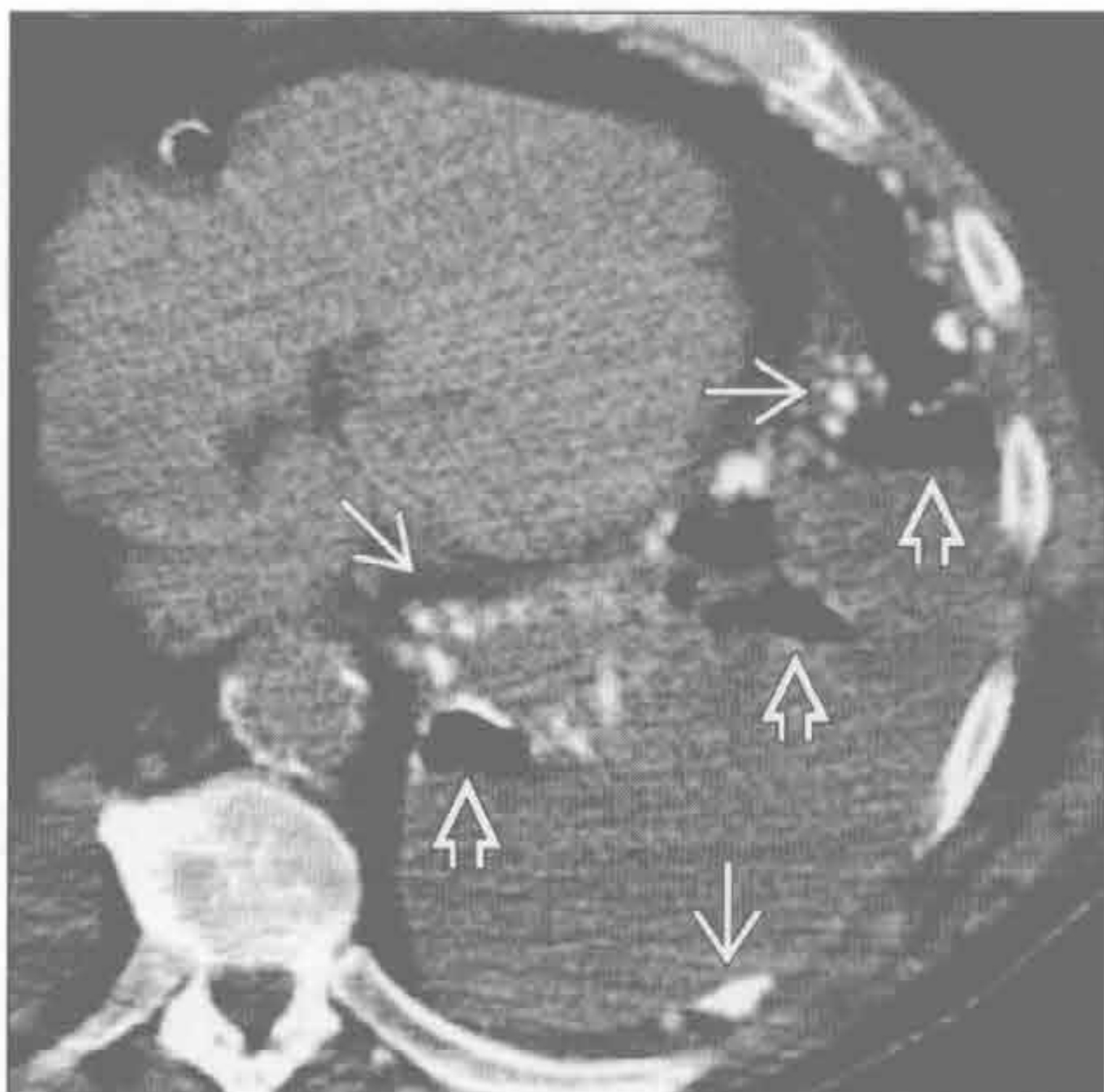
(右) 结核性脓胸患者。轴位平扫 CT 示右侧壳状钙化的胸膜斑 \Rightarrow 。钙化可光整或结节状 \Rightarrow 。另可见慢性气胸 \Rightarrow

脓胸



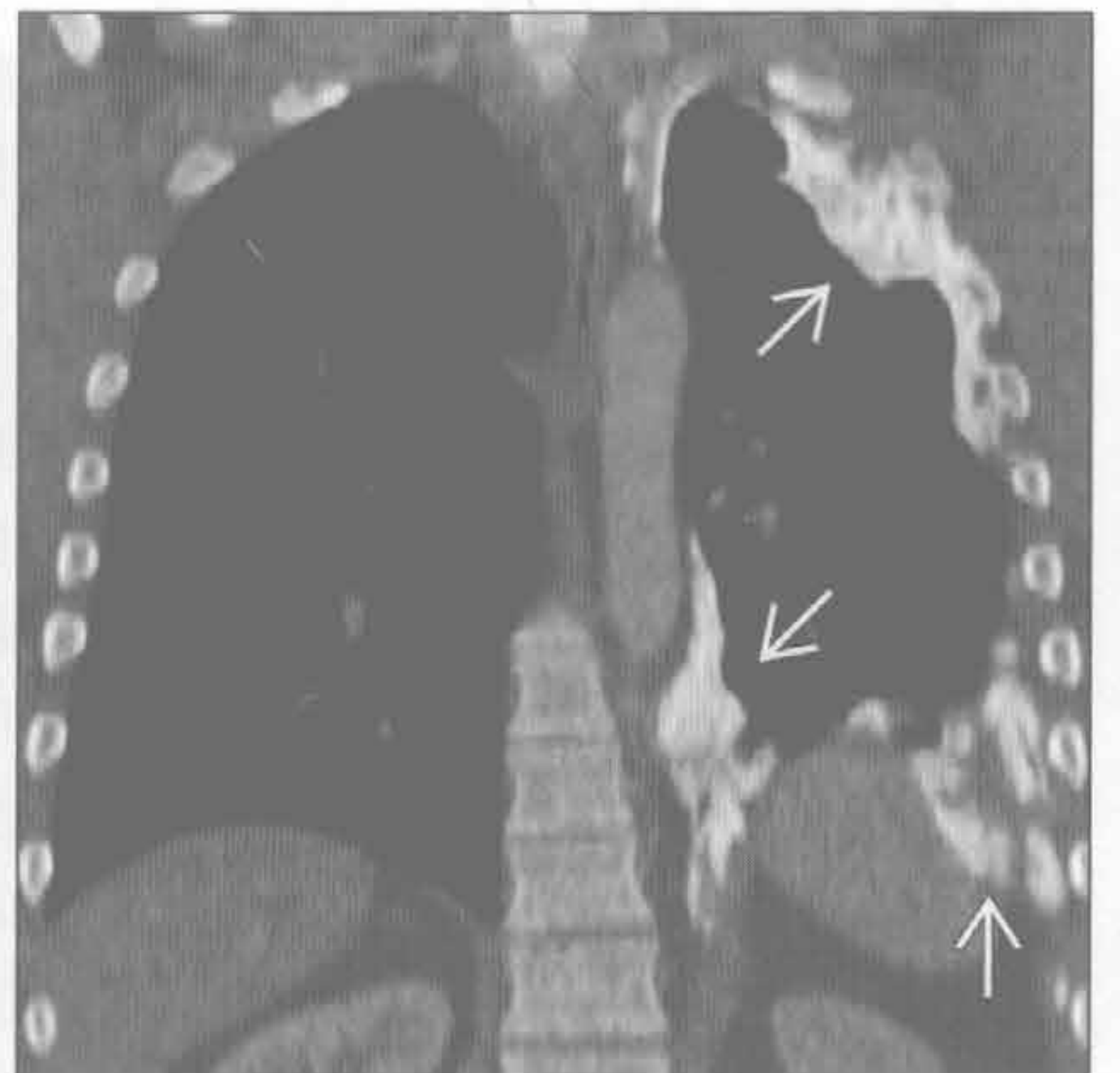
胸膜转移

(左) 软骨肉瘤胸膜转移患者。轴位 CT 示广泛结节状的胸膜钙化 \Rightarrow 和大量胸腔积液。诊断性胸腔穿刺术后见局灶性气胸 \Rightarrow

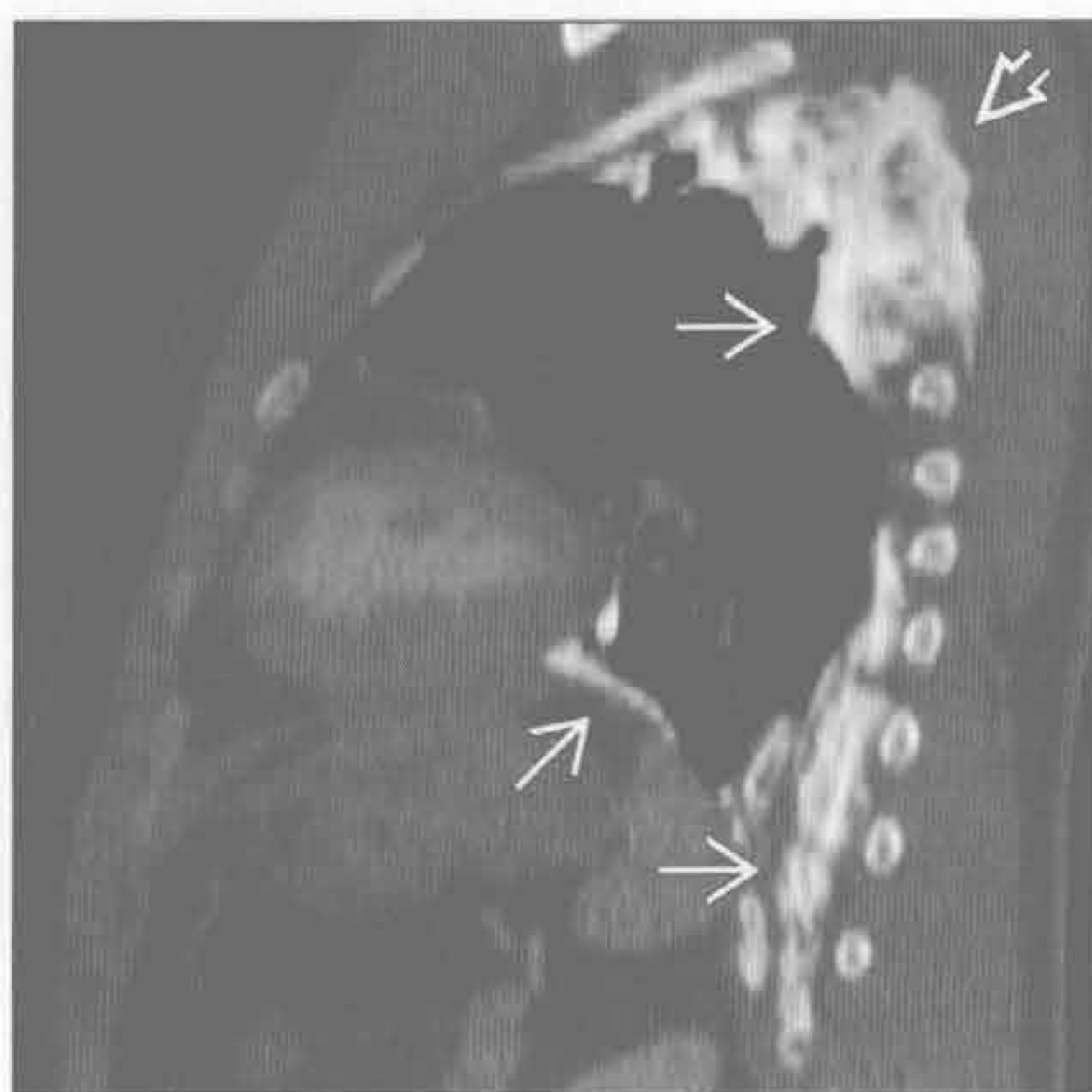


(右) 骨肉瘤患者。冠状 CT 示左侧增厚钙化的胸膜 \Rightarrow ，可见云絮状的肿瘤基质

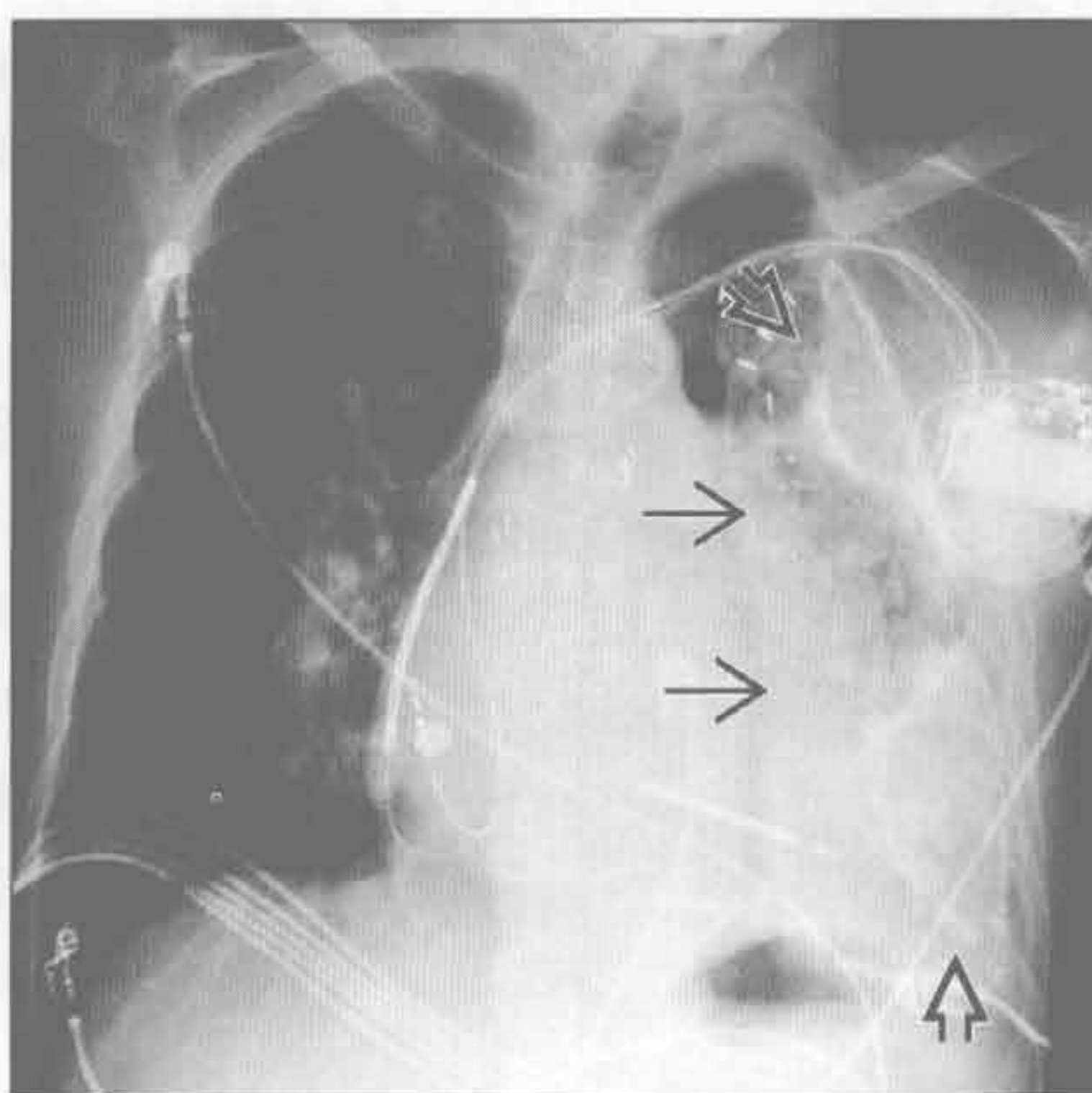
胸膜转移



胸膜转移



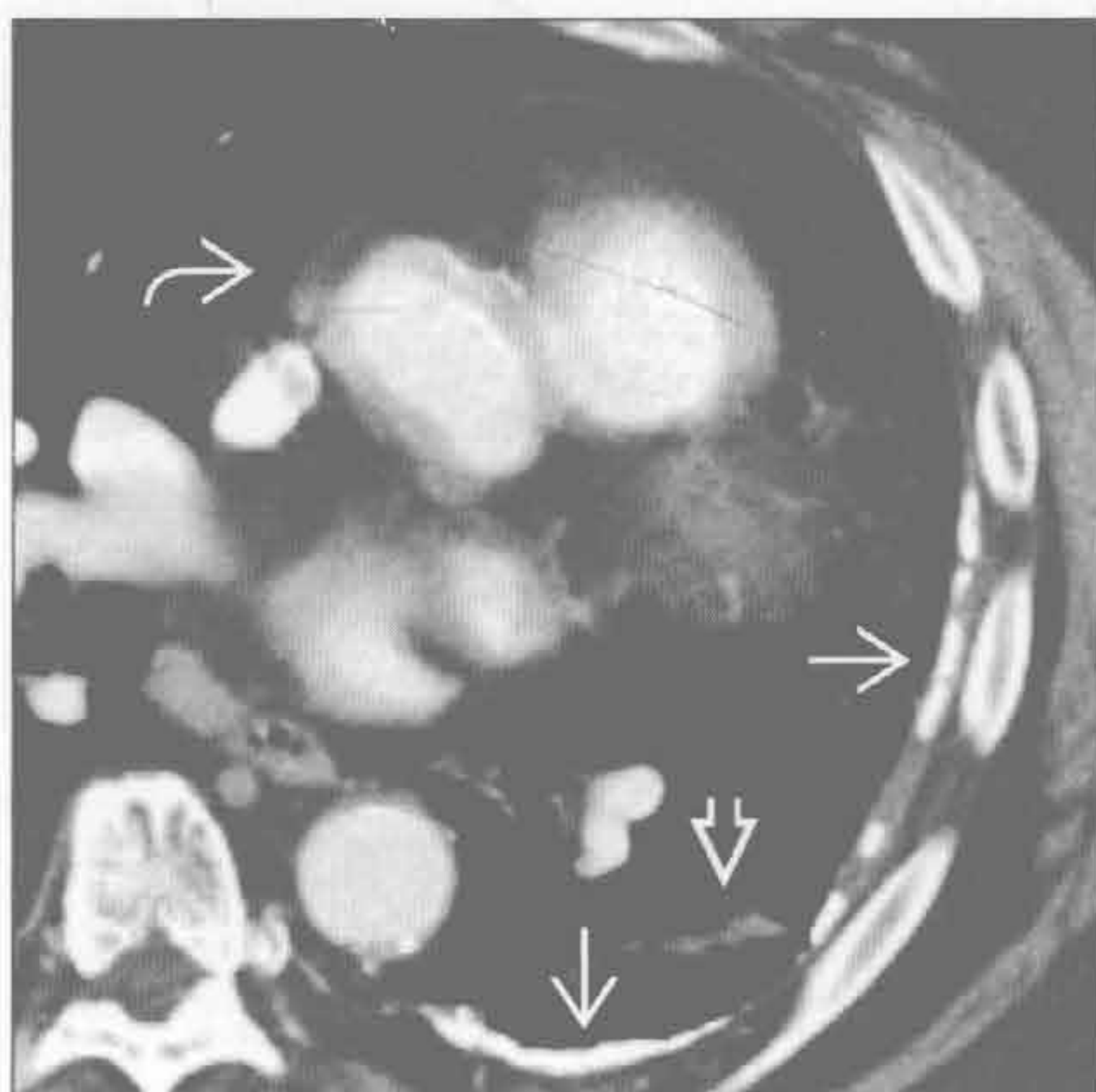
血胸



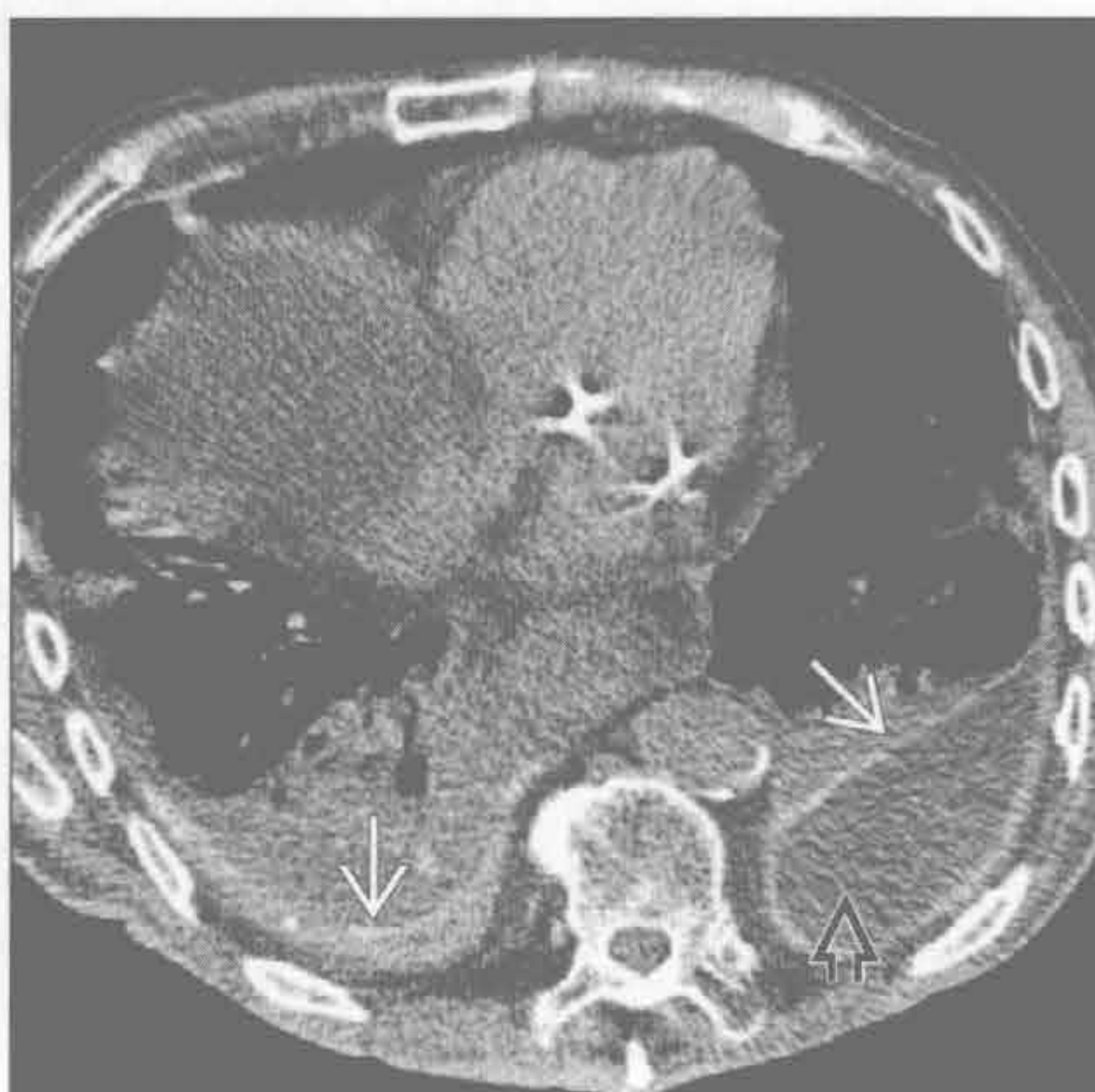(左) 股骨骨肉瘤患者。矢状 CT 重建示左侧广泛、增厚钙化的胸膜斑(→)，侵犯胸壁顶后部(→)

(右) 心脏术后血胸患者。正位 X 线胸片示左侧胸膜明显片状(→)或结节状钙化(→)。广泛的胸膜增厚或钙化可致纤维胸

血胸



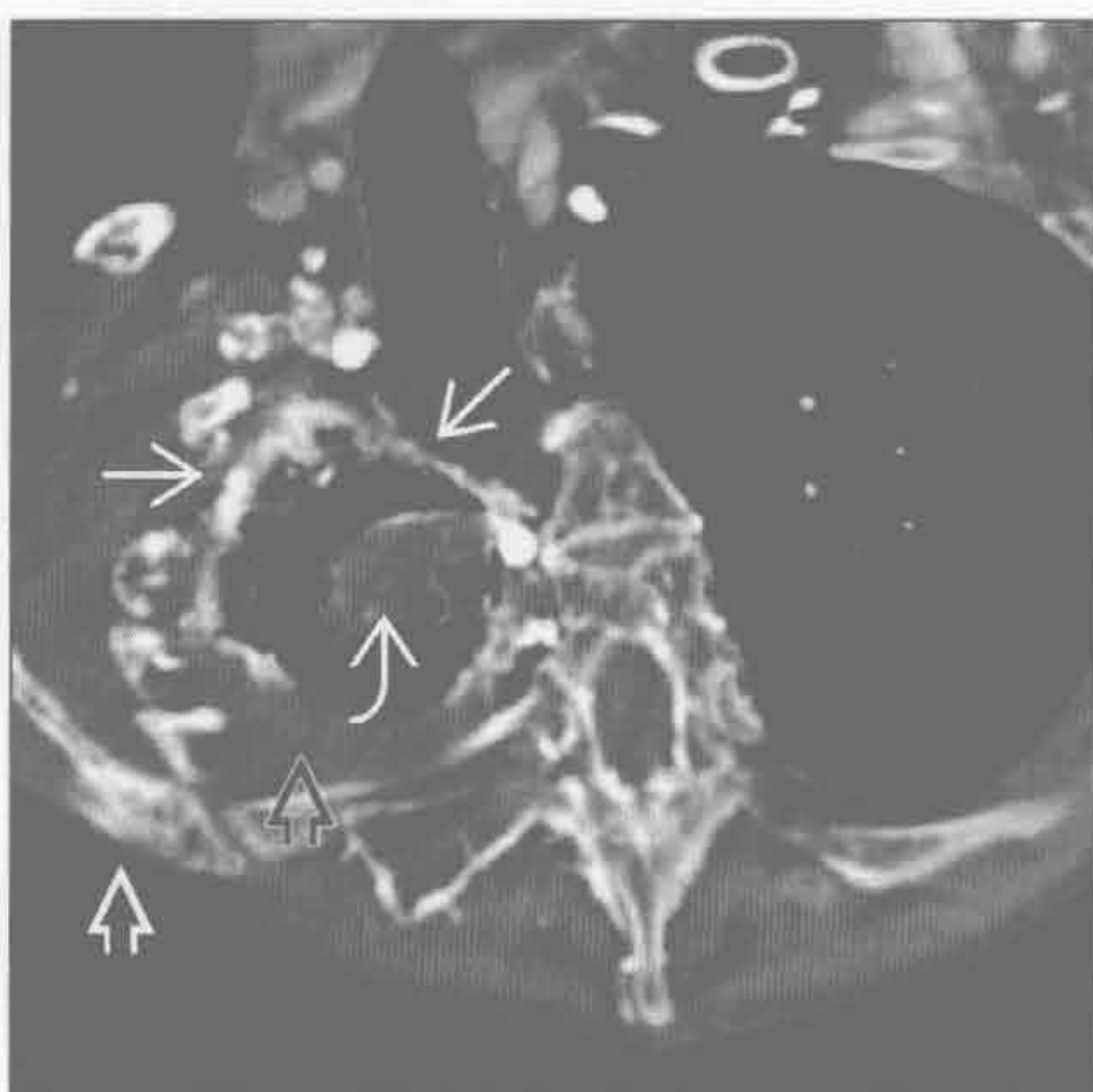
胸膜剥脱术



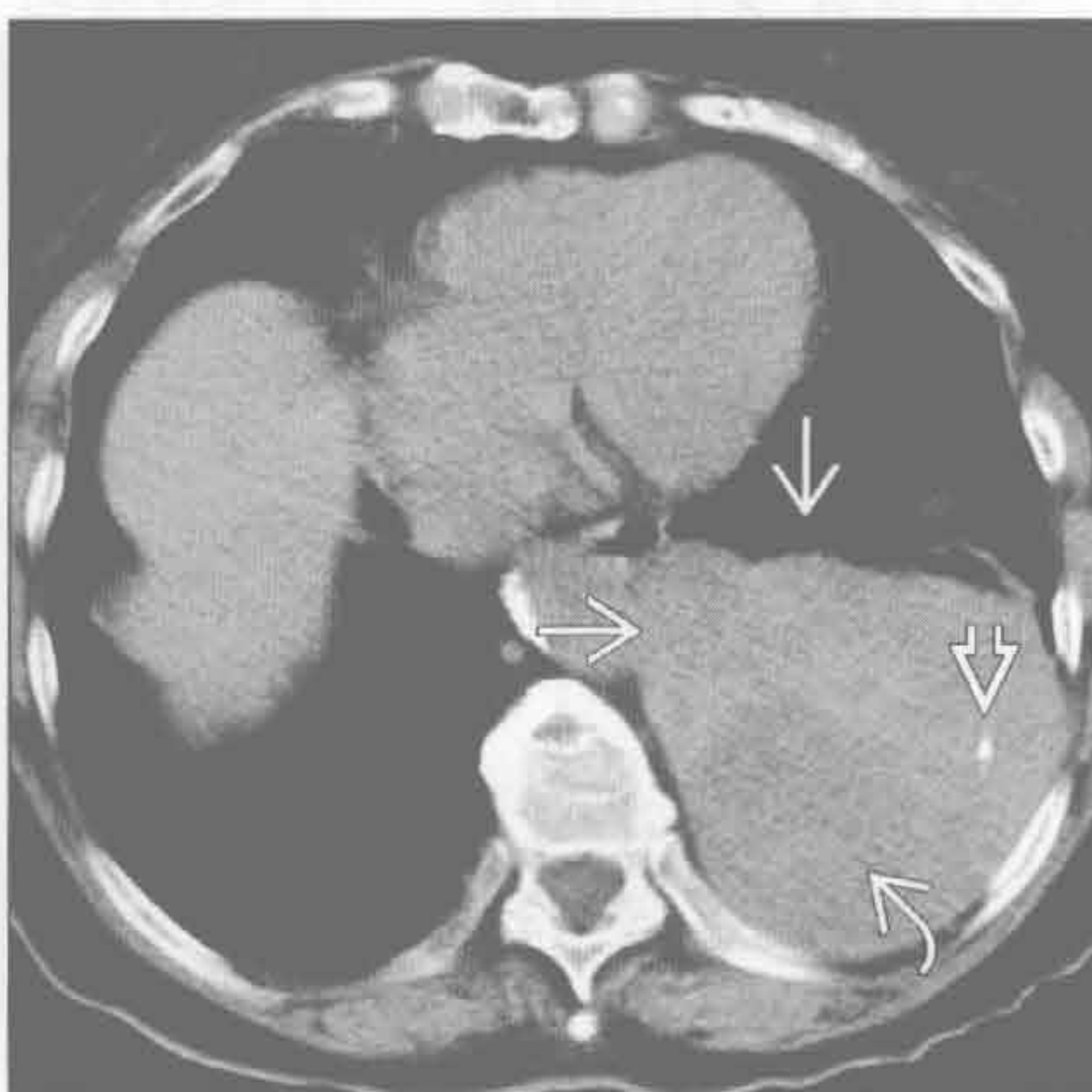
(左) 创伤性血胸患者。轴位增强示胸膜增厚伴钙化(→)。左肺下叶见线样不张(→)，纵隔向左侧移位(→)

(右) 黄指甲综合征患者。因复发性胸腔积液而行滑石粉胸膜剥脱术。轴位增强 CT 示双侧胸膜增厚钙化(→)，左侧残存少量胸腔积液(→)

放射相关肺疾病



胸膜纤维瘤



(左) 乳腺癌外照射患者。轴位增强 CT 示右侧肺尖胸膜结节状增厚钙化(→)，右侧肺尖放射性纤维化(→)、胸膜外组织增厚(→)和肩胛骨骨炎(→)

(右) 轴位平扫 CT 示左侧胸腔软组织大肿块(→)，内含点状钙化(→)和低密度坏死区(→)

单侧胸腔积液

鉴别诊断

常见

- 肺炎旁积液
- 肿瘤性疾病
 - 间皮瘤
 - 原发性肺癌
 - 乳腺癌
 - 胸膜转移
 - 淋巴瘤

- 肝硬化
- 胰腺炎
- 创伤

不常见

- 肺栓塞
- 黏液性水肿
- 风湿性胸膜炎
- 乳糜胸
- 肾病变
- HIV 感染

罕见（但重要）

- 与月经相关的血胸
- 黄指甲综合征

重要信息

鉴别诊断要点

- 胸膜、肺实质或肺外疾病可致胸腔积液
 - 漏出液：静水压和胶体渗透压不平衡
 - 渗出液：胸膜疾病或淋巴引流障碍
- 检测少量胸腔积液方面，CT 较 X 线平片敏感
- 胸膜假肿瘤征：胸腔积液积聚于叶间裂处；“肿瘤”消失：治疗后积液消失
 - 叶间裂积液边缘呈弧形，凹向肺门
 - 水平裂的积液易误诊为肺内肿块
- 大量胸腔积液者恶性可能大
 - 约 50% 的恶性积液患者其胸膜可无其他异常
 - 胸膜结节和壳状增厚对恶性病变具高度特异性
- 超声：对显示胸膜腔分房有价值
 - 超声比 CT 更能显示纤维分隔

常见诊断的有用线索

- 肺炎旁积液
 - 细菌
 - 社区获得性肺炎中最常见的是革兰阳性需氧菌

- 院内感染，革兰阴性需氧菌（H.influenzae, E.coli, P.aeruginosa, 克雷伯杆菌）
- 增强 CT：胸膜增厚和包裹性积液；脓胸时胸膜分离征：液体积聚在强化的胸膜之间

◦ 结核

- 胸膜明显增厚：常单侧

◦ 真菌

- 胸腔积液罕见

• 肿瘤性疾病

◦ 间皮瘤

- 胸膜增厚（89%）
- 单侧胸腔积液（87%）
- 纵隔胸膜增厚（85%）

◦ 原发性肺癌

- 几乎总是同侧胸腔积液
- 双侧不常见

◦ 乳腺癌

- 约 83% 出现同侧胸腔积液

◦ 胸膜转移

- 腺癌是最常见的胸膜转移
- 胸腺瘤可种植转移至胸膜
- CT：胸膜不规则增厚和叶间裂小结节
- 增强 CT：不同程度的强化

◦ 淋巴瘤

- 霍奇金与非霍奇金淋巴瘤的胸膜发病率相似（26%~31%）
- 常为全身性病变的一部分
- 壁胸膜强化
- 可同时侵犯壁胸膜、脊柱旁和胸膜外间隙

• 肝硬化

- 腹水常穿过横膈
- 右侧，单侧占 70%；左侧占 15%；双侧占 15%
- 液体量多少不等

• 胰腺炎

- 通常是左侧（70%）或双侧（15%）
- 胸腔积液的淀粉酶水平增高对胰腺炎无特异性
- 胸腔积液淀粉酶增高可见于：
 - 急性胰腺炎、胰腺假性囊肿、食管破裂、异位妊娠破裂
 - 约 10% 的恶性胸腔积液中淀粉酶升高（尤其是腺癌）

• 创伤

- 急性血胸 CT 表现：液-液平或胸腔积液密度增高

不常见诊断的有用线索

- 肺栓塞
 - 30% ~ 50% 出现胸腔积液
 - 单侧、少量 (85%)
 - 胸膜炎疼痛: 75% 有胸腔积液
 - 胸腔积液无特异性
 - 胸腔积液红细胞数 $> 100\,000/\text{mm}^3$ ($1.0 \times 10^{11}/\text{L}$) 提示恶性、肺梗死或创伤
- 黏液性水肿
 - 严重的心脏肥大 (心包积液) 和胸廓入口处肿块 (甲状腺肿)
 - 单侧或双侧胸腔积液, 少到中等量
- 风湿性胸膜炎
 - 中年男性, 类风湿因子阳性
- 乳糜胸

- 胸腔内出现乳糜液: 恶性 (淋巴瘤和转移)、术后、结核、淋巴管肌瘤病、结节病和淀粉样变性

肾病变

- 腹膜或血液透析
 - 同腹水相关的胸腔积液, 常为右侧

HIV 感染

- 积液的原因: 卡波西肉瘤 (30%), 肺炎旁积液 (28%), 结核 (14%), 肺囊虫肺炎和淋巴瘤

罕见诊断的有用线索

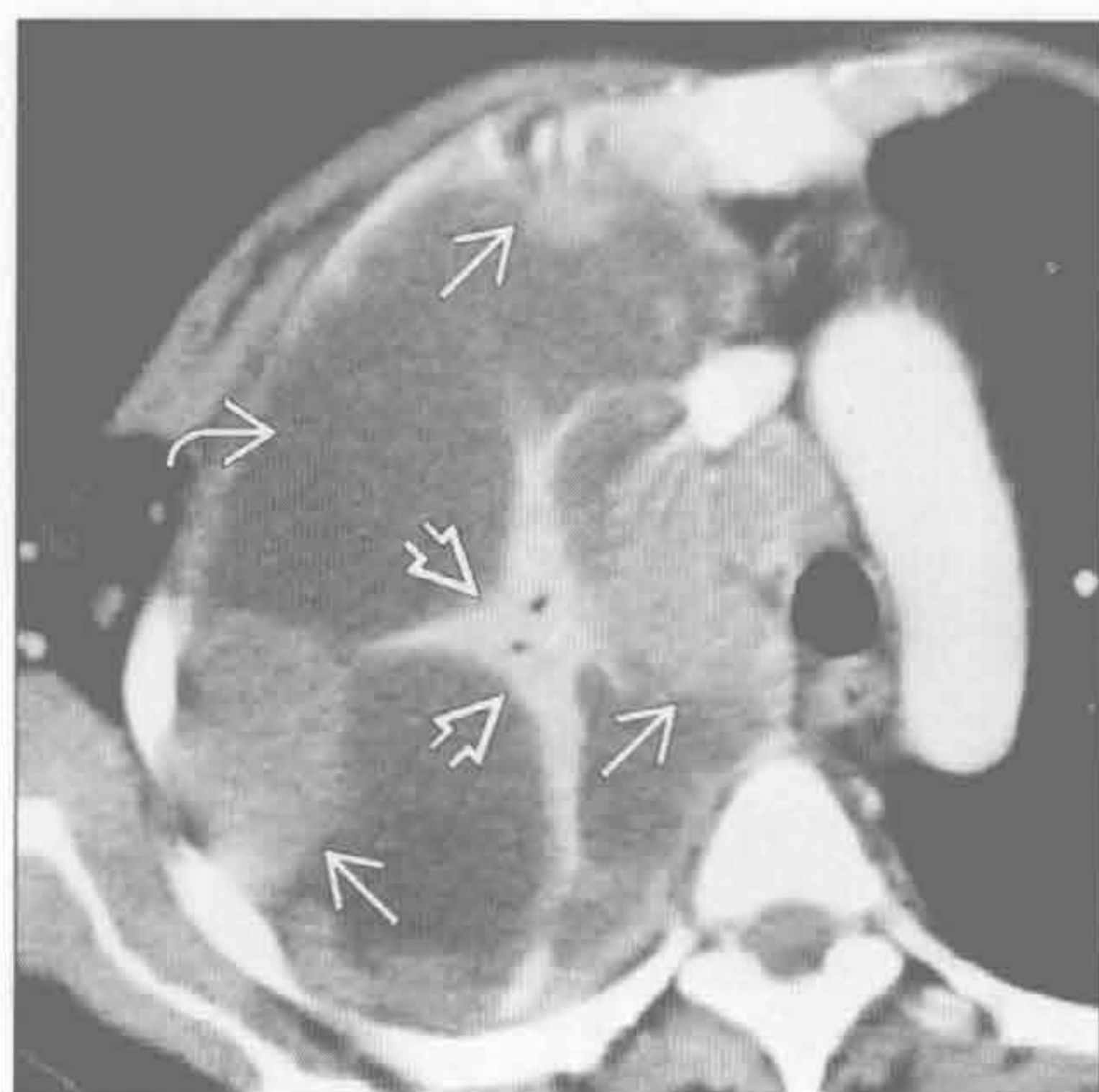与月经相关的血胸

- 见于 14% 的胸膜子宫内膜异位症患者
 - 85% ~ 90% 发生在右侧, 5% 双侧

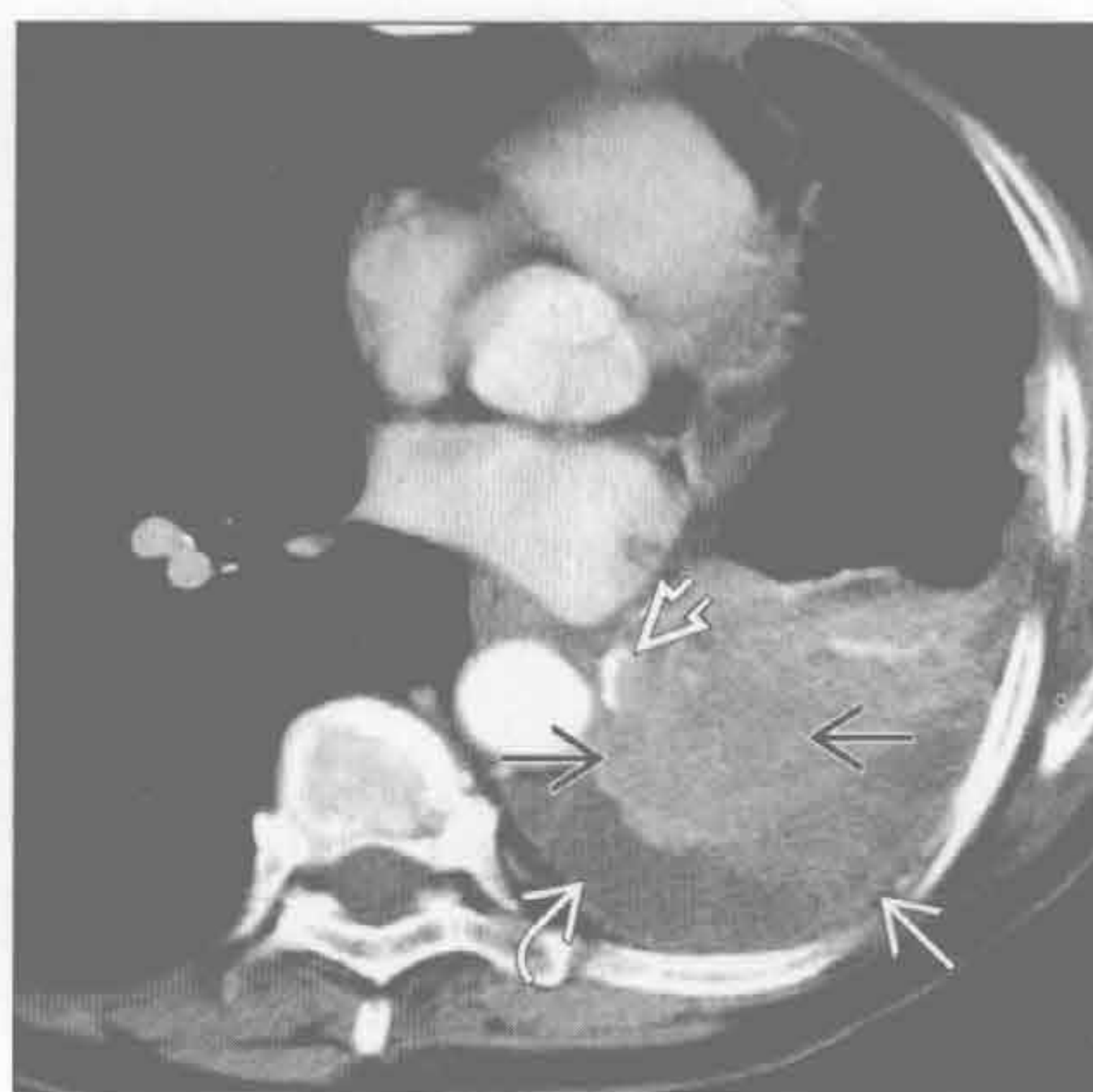
黄指甲综合征

- 鼻窦炎、胸腔积液, 支气管扩张, 淋巴水肿和黄指甲

间皮瘤



原发性肺癌



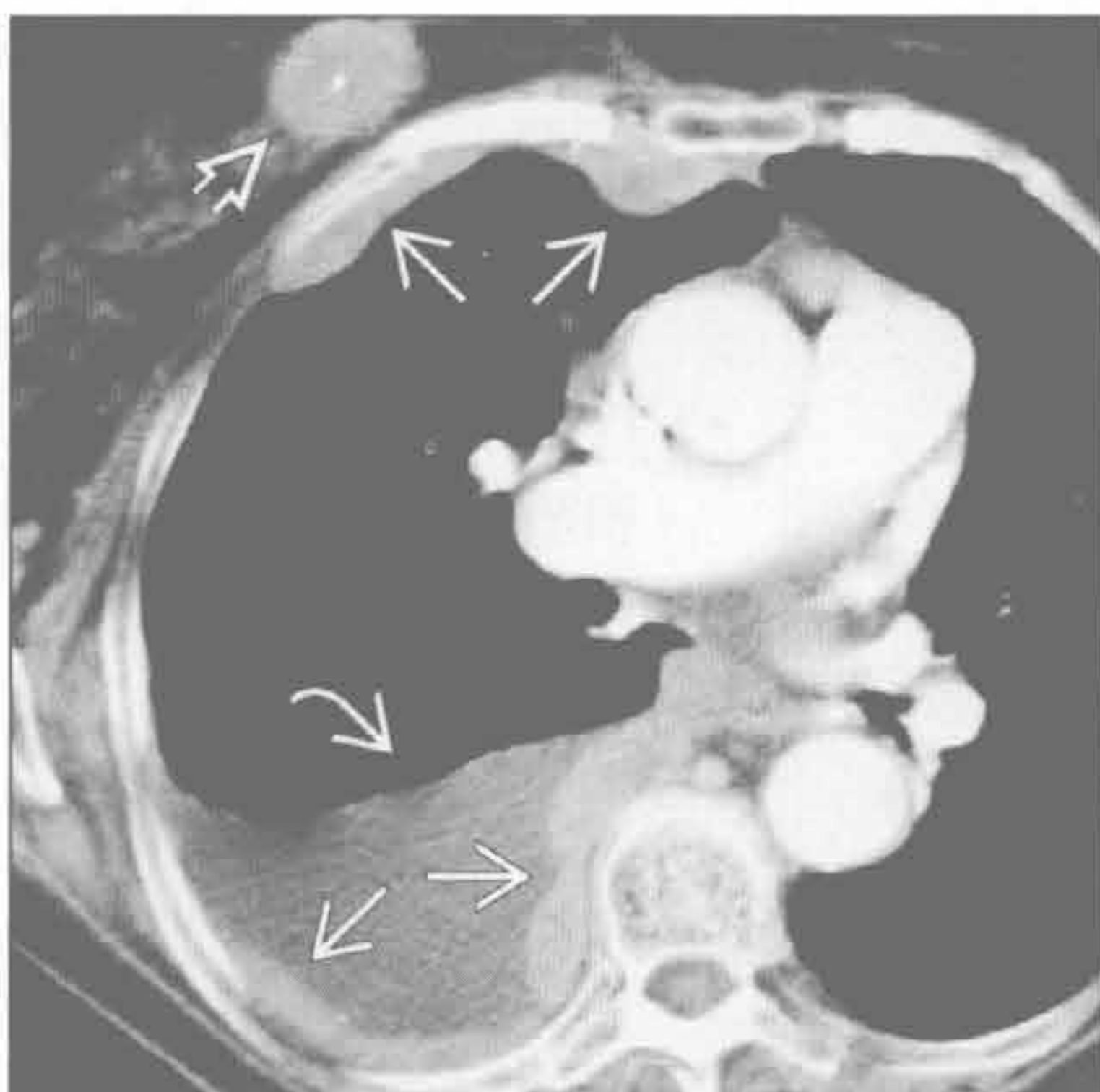
(左) 右侧胸膜恶性间皮瘤患者。轴位增强 CT 示右侧胸膜结节状增厚 \blackrightarrow 、包裹性胸腔积液 \blackrightarrow 和右肺上叶压迫性不张 \blackrightarrow

(右) 数年前因肺癌行左肺上叶切除患者。轴位增强 CT 示局部金属线影 \blackrightarrow 、左侧胸腔积液 \blackrightarrow 、胸膜增厚 \blackrightarrow ，出现第二个原发性肺癌 \blackrightarrow

单侧胸腔积液

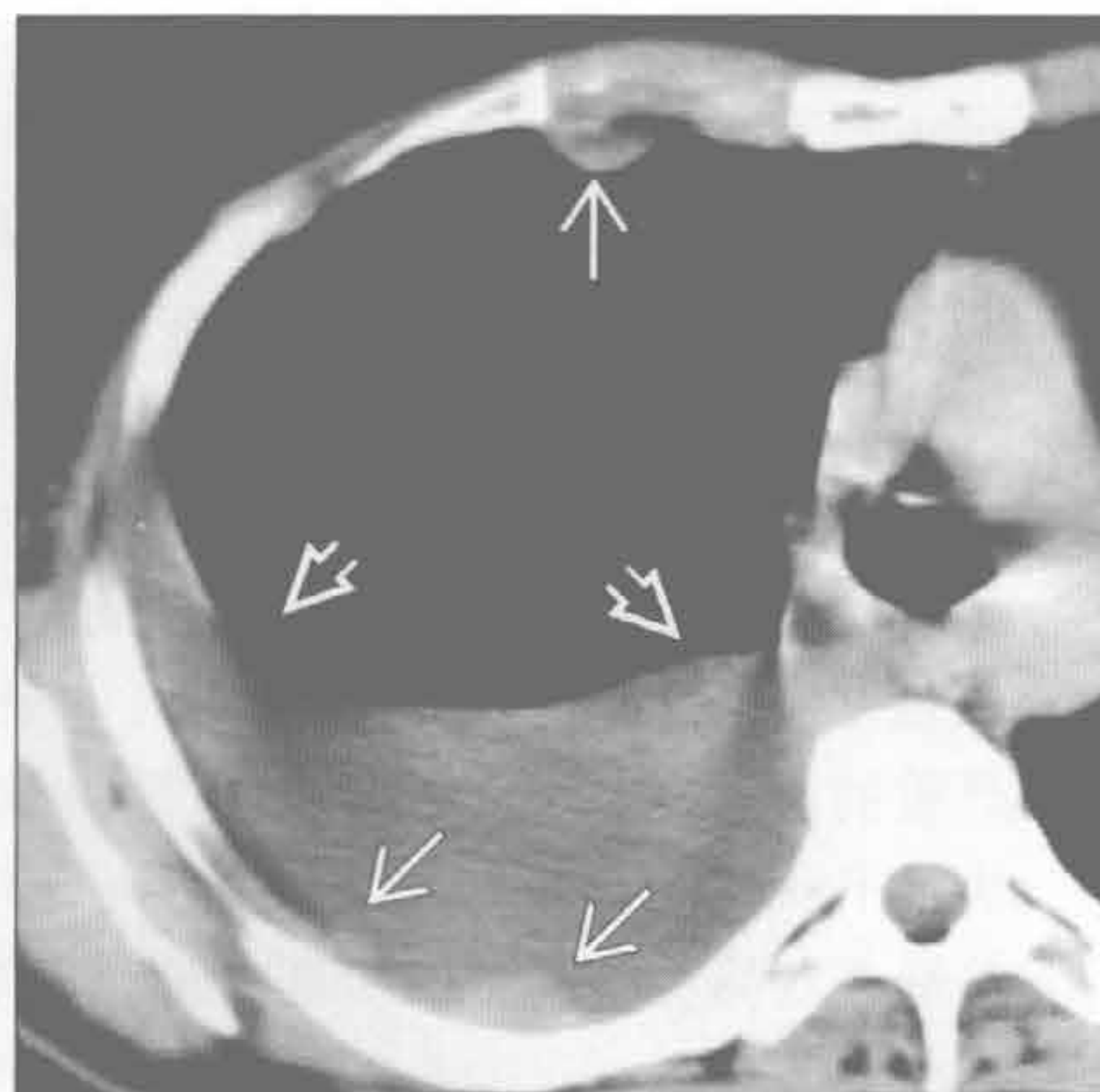
胸膜转移

(左) 轴位增强 CT 示右侧中等量的胸腔积液(⇒)和胸膜弥漫性结节状增厚(⇒), 同时可见右侧乳腺癌(⇒)



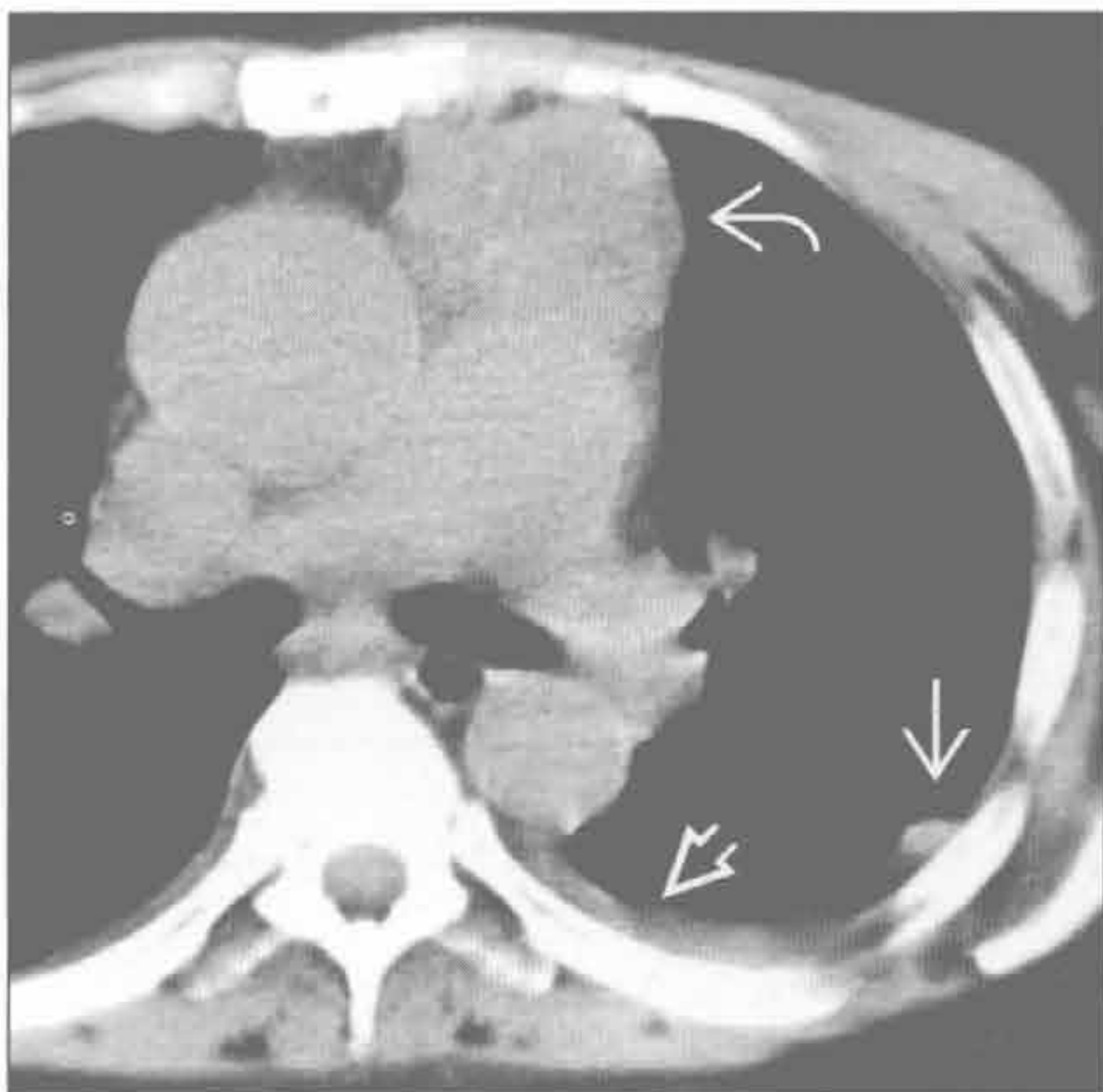
胸膜转移

(右) 轴位增强 CT 示右侧中等量的胸腔积液(⇒)和壁胸膜多发强化的转移性肿瘤(⇒)



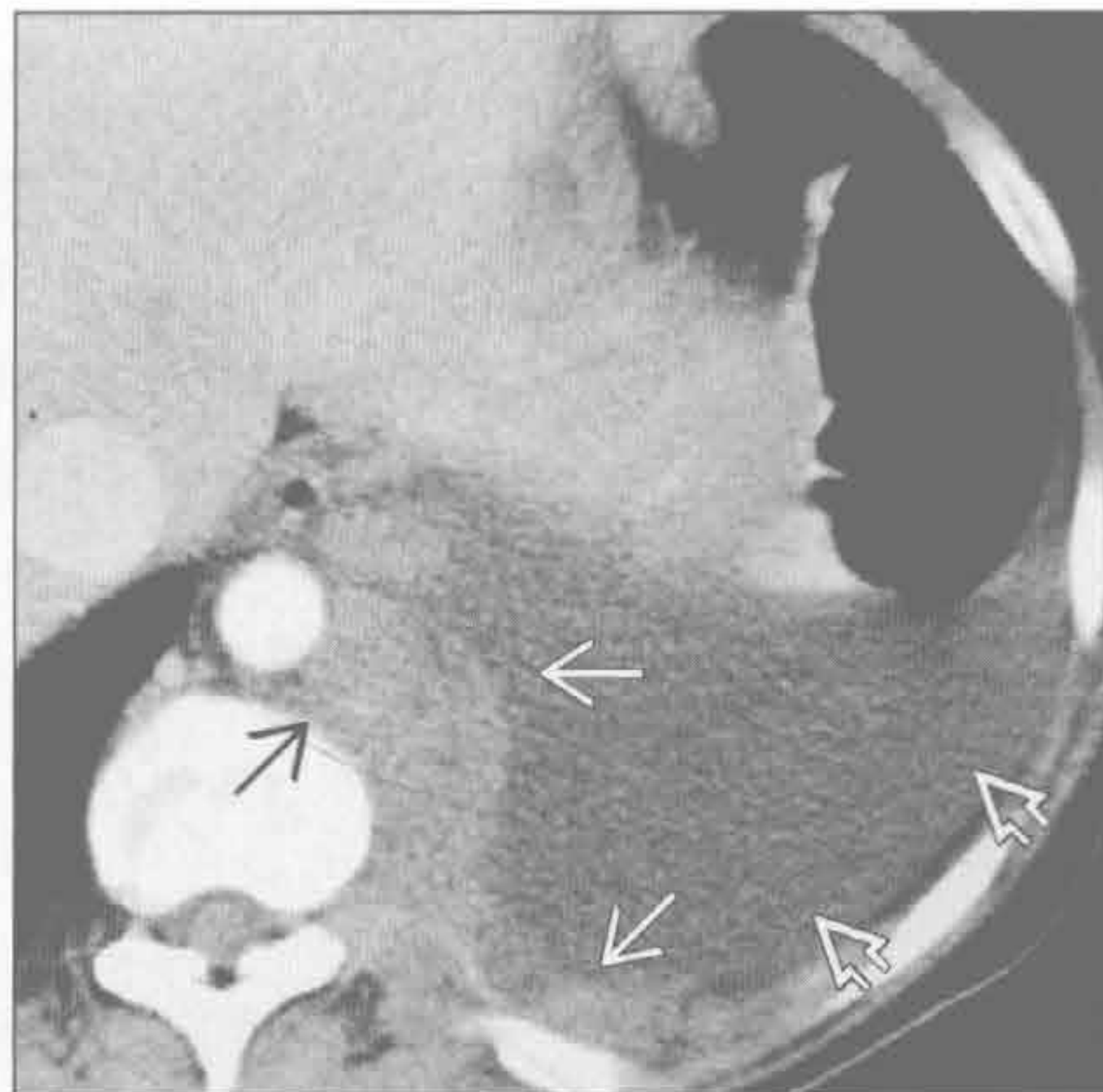胸膜转移

(左) 轴位增强 CT 示前纵隔较大的胸腺瘤(⇒)。胸膜可见多发结节(⇒)和胸腔积液(⇒), 是侵袭性胸腺瘤种植转移所致



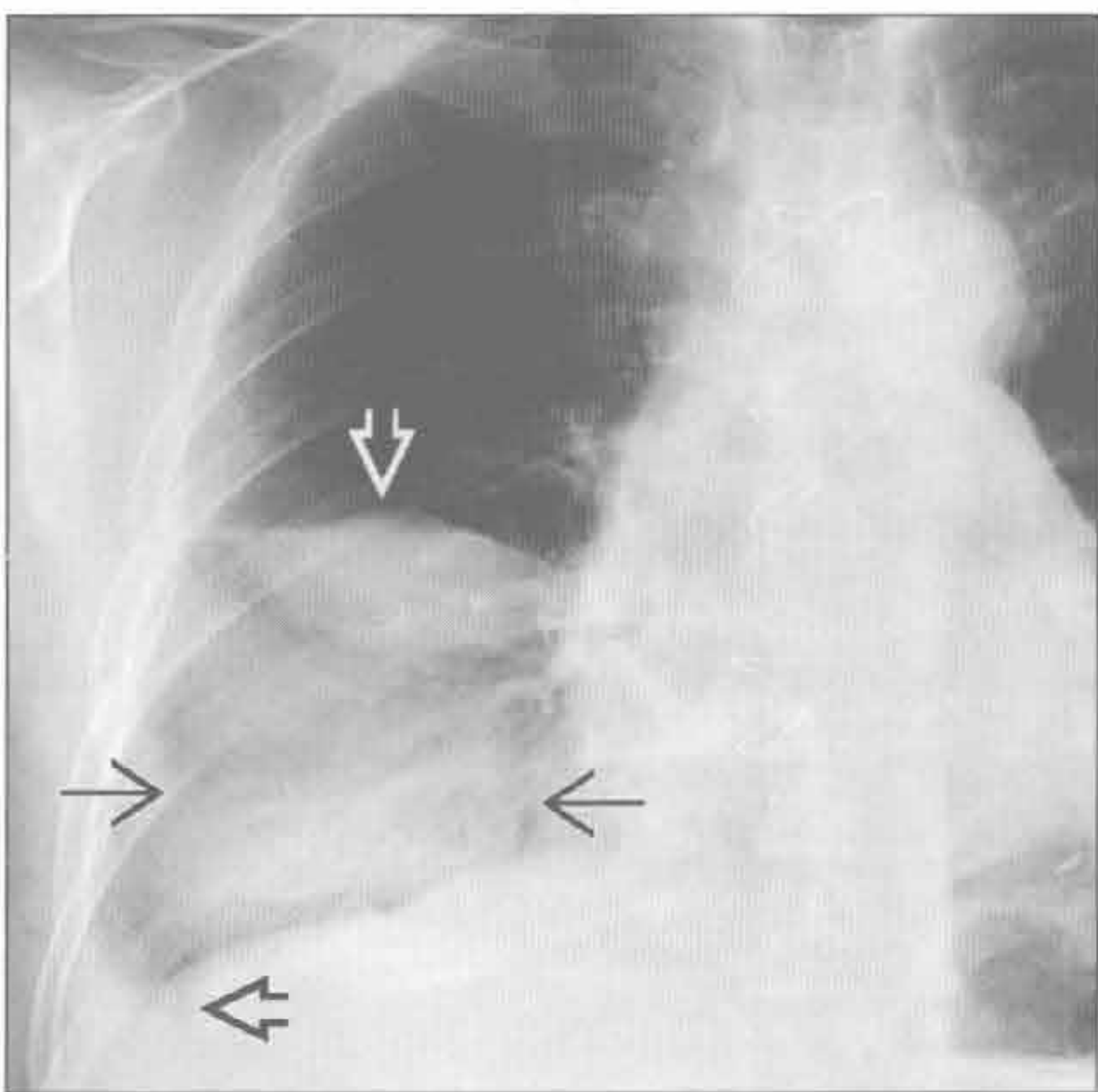
淋巴瘤

(右) 弥漫性 B 细胞淋巴瘤患者。轴位增强 CT 示降主动脉周围强化的肿块(⇒), 并与增厚的壁胸膜(⇒)相连, 左侧中等量胸腔积液(⇒)。患者无其他部位淋巴结的病变



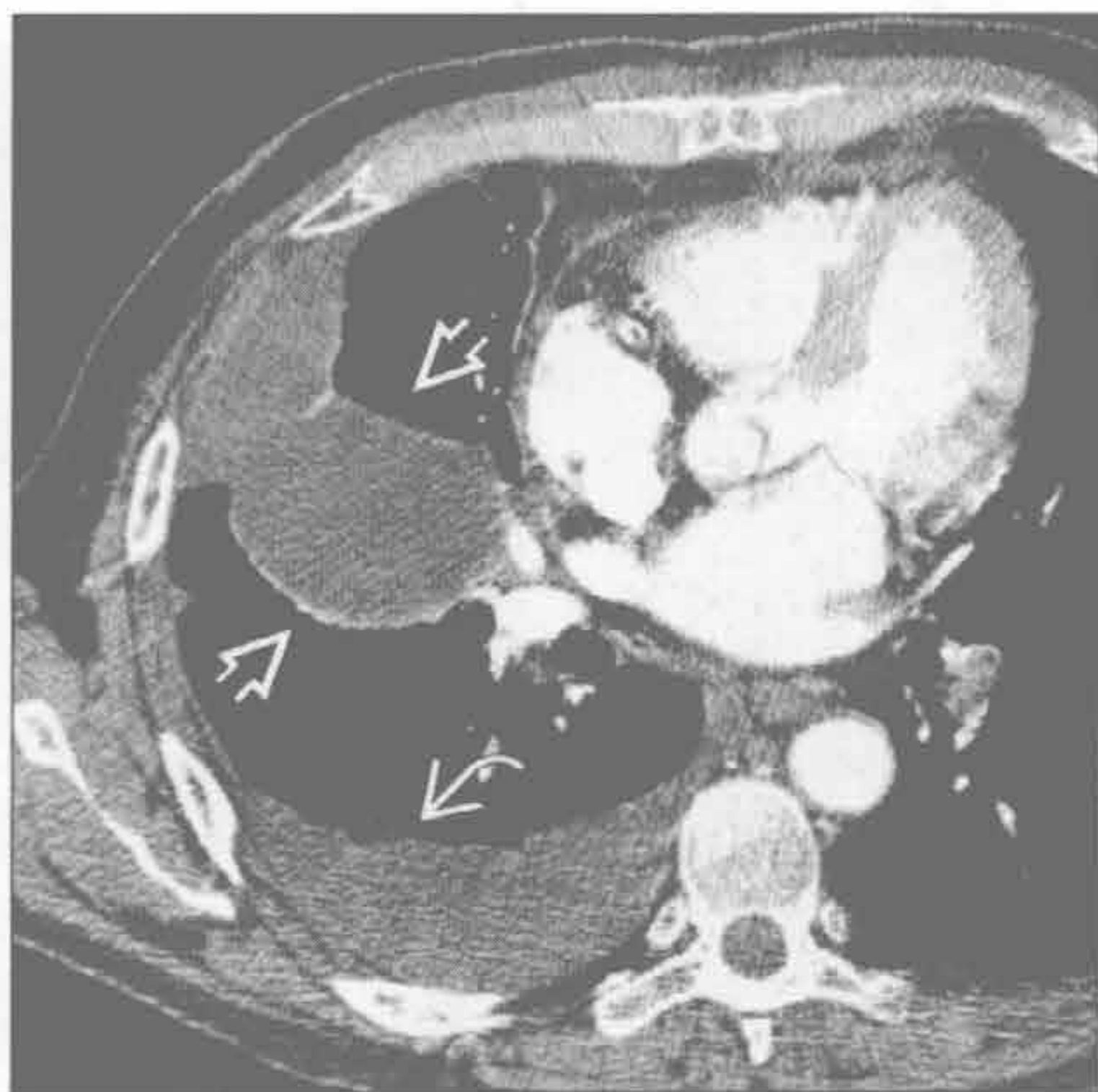
肝硬化

(左) 正位 X 线胸片示右侧水平裂(⇒)和斜裂(⇒)包裹性积液, 类似肿块。另可见右侧肋膈角积液(⇒)。患者同时有缺血性心脏病



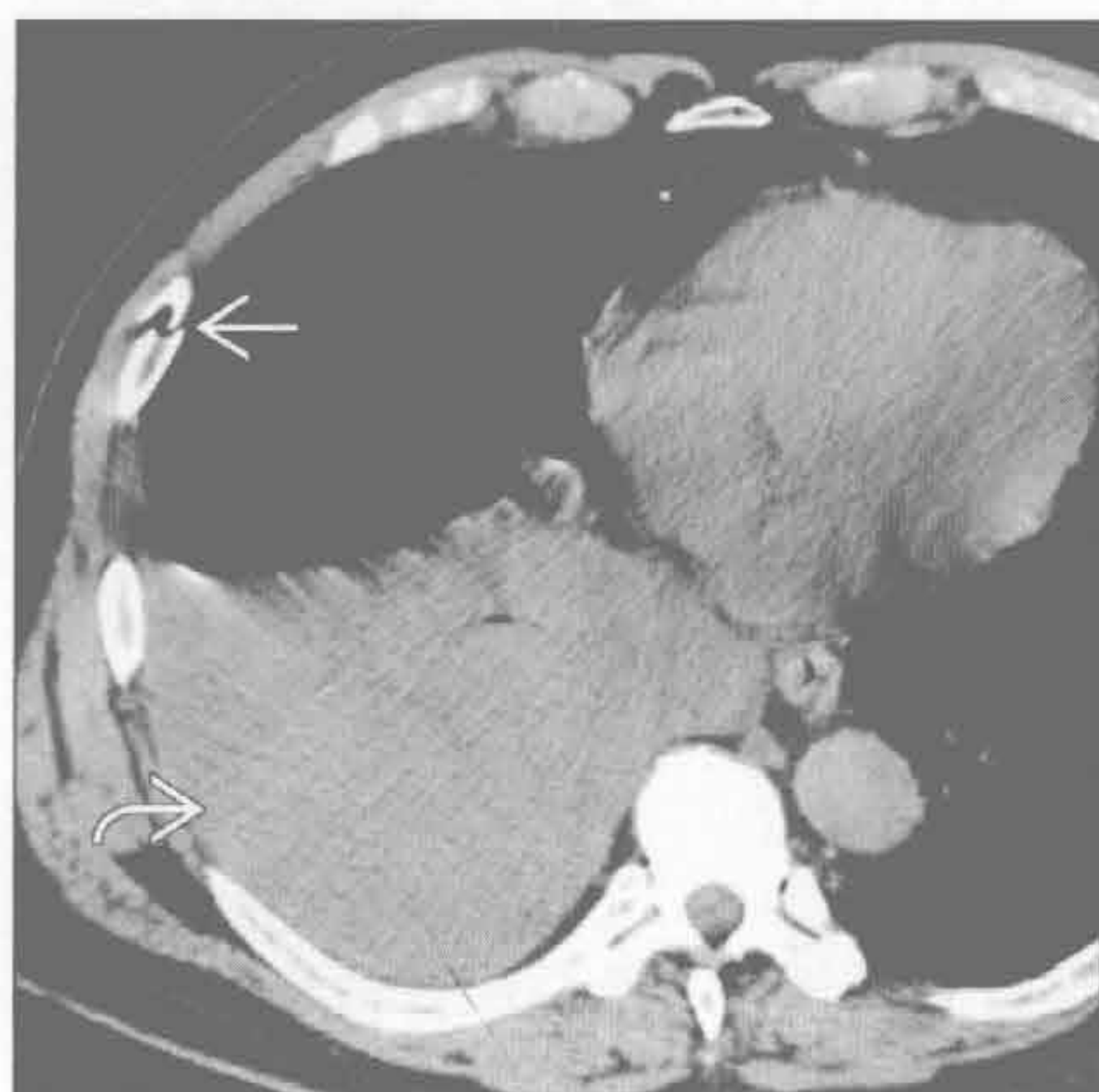
肝硬化

(右) 轴位增强 CT 相应图像示右侧斜裂积液(⇒)和中等量的胸腔积液(⇒)

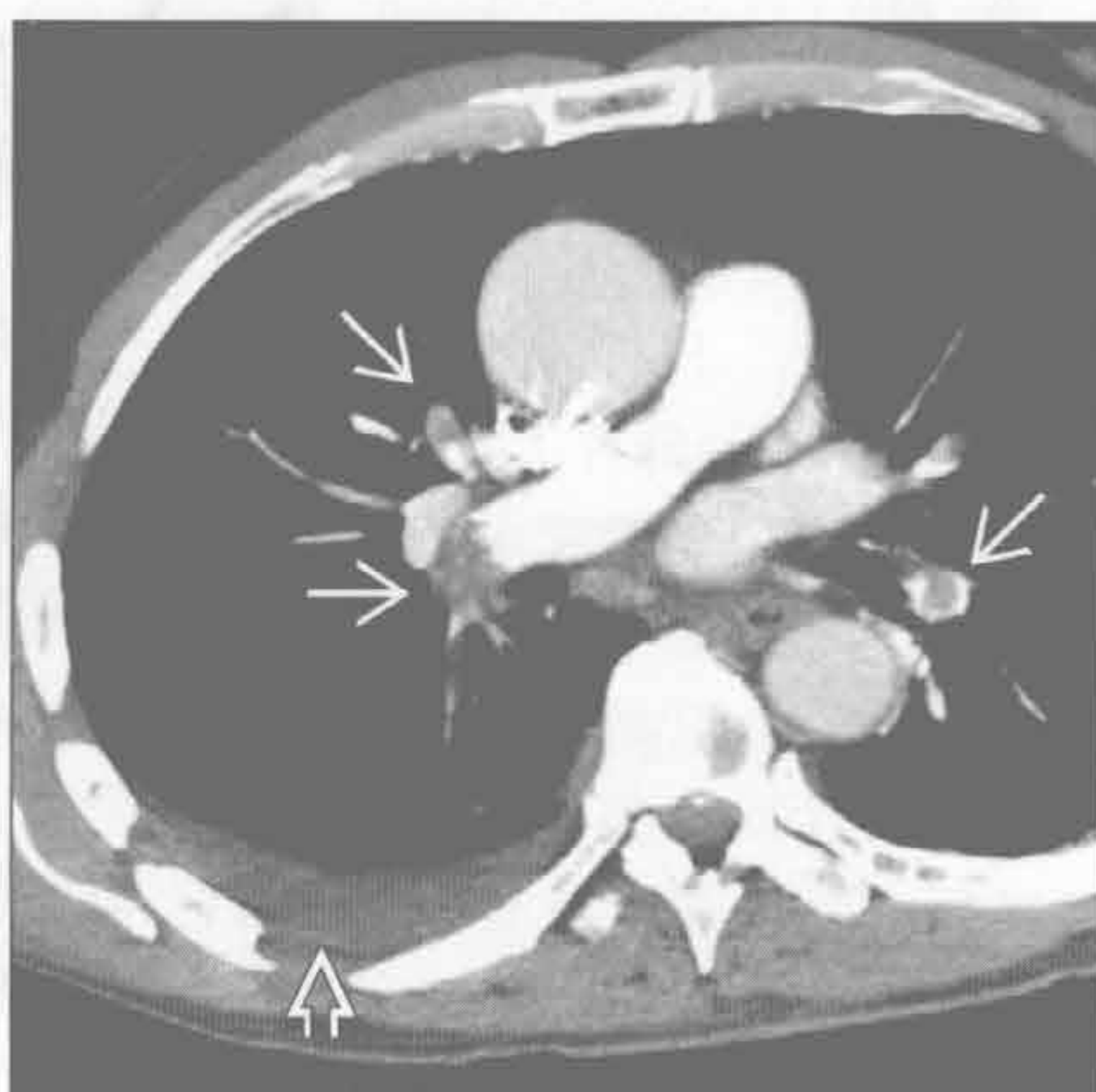

单侧胸腔积液

创伤



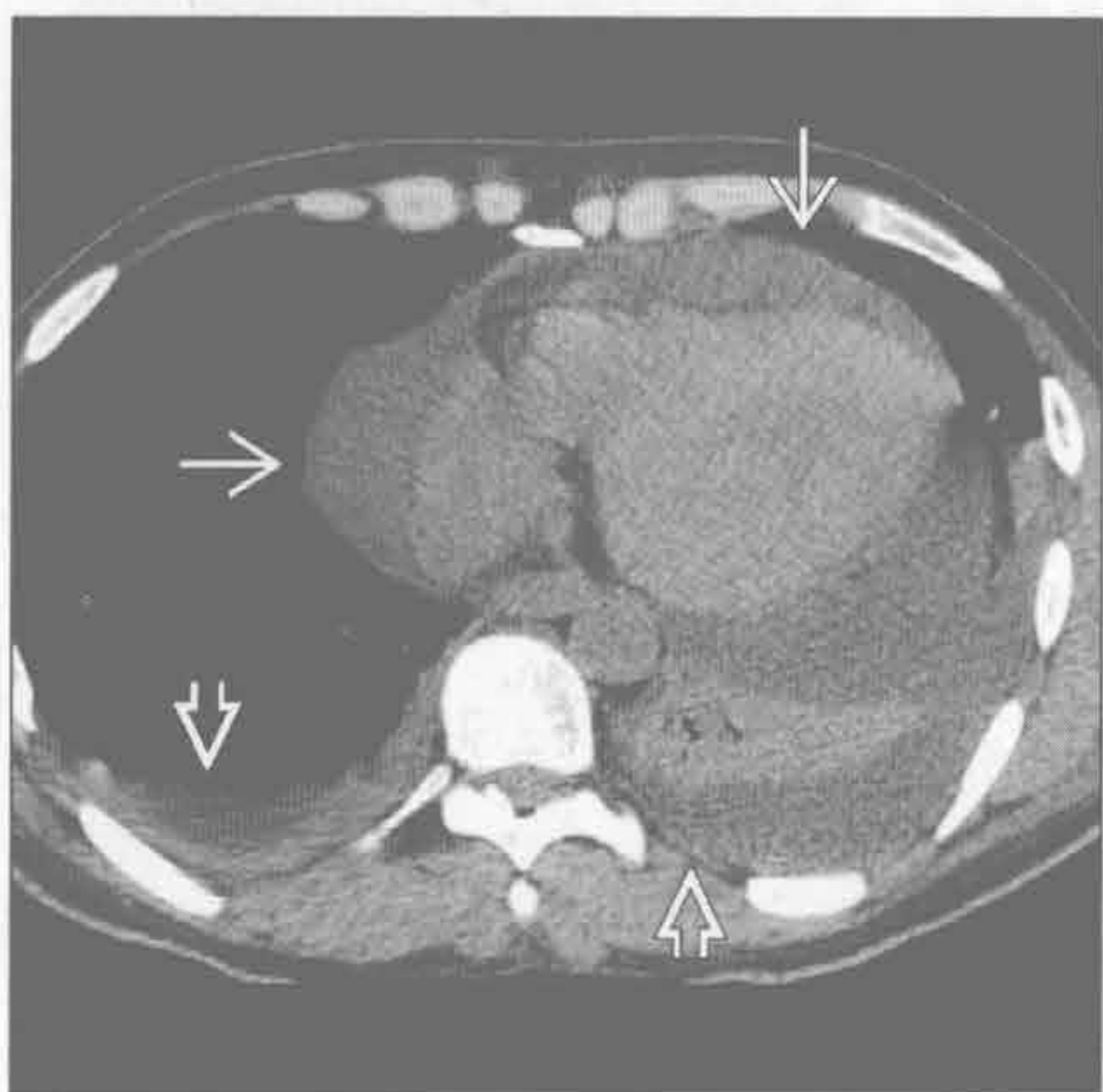肺栓塞



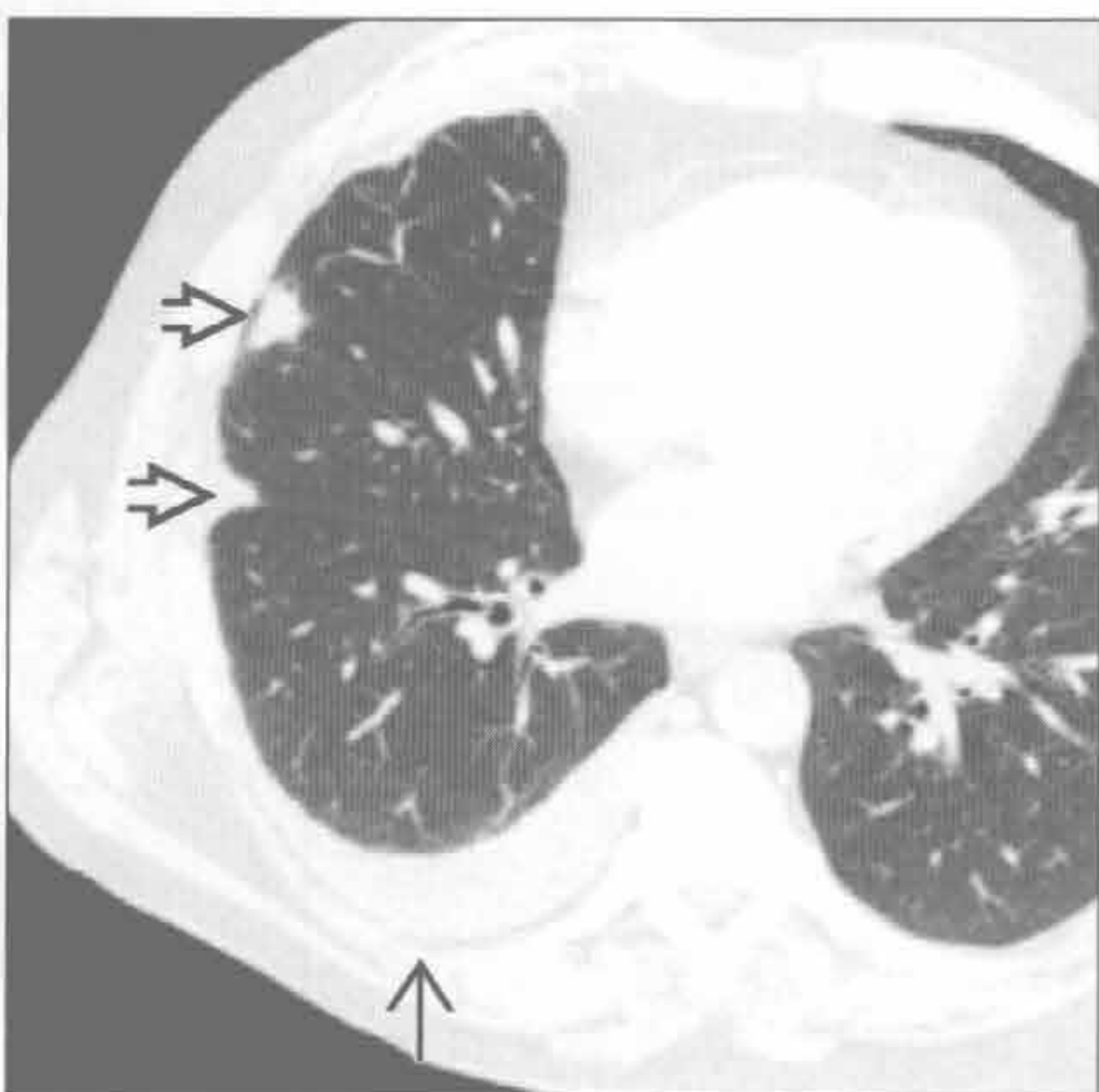
(左) 轴位增强 CT 示右侧肋骨骨折 \rightarrow 和中等量积液。胸腔积液密度较高 \rightarrow ，提示血胸

(右) 轴位增强 CT 示双侧多发肺动脉栓塞 \rightarrow ，右侧少量积液 \rightarrow

黏液性水肿



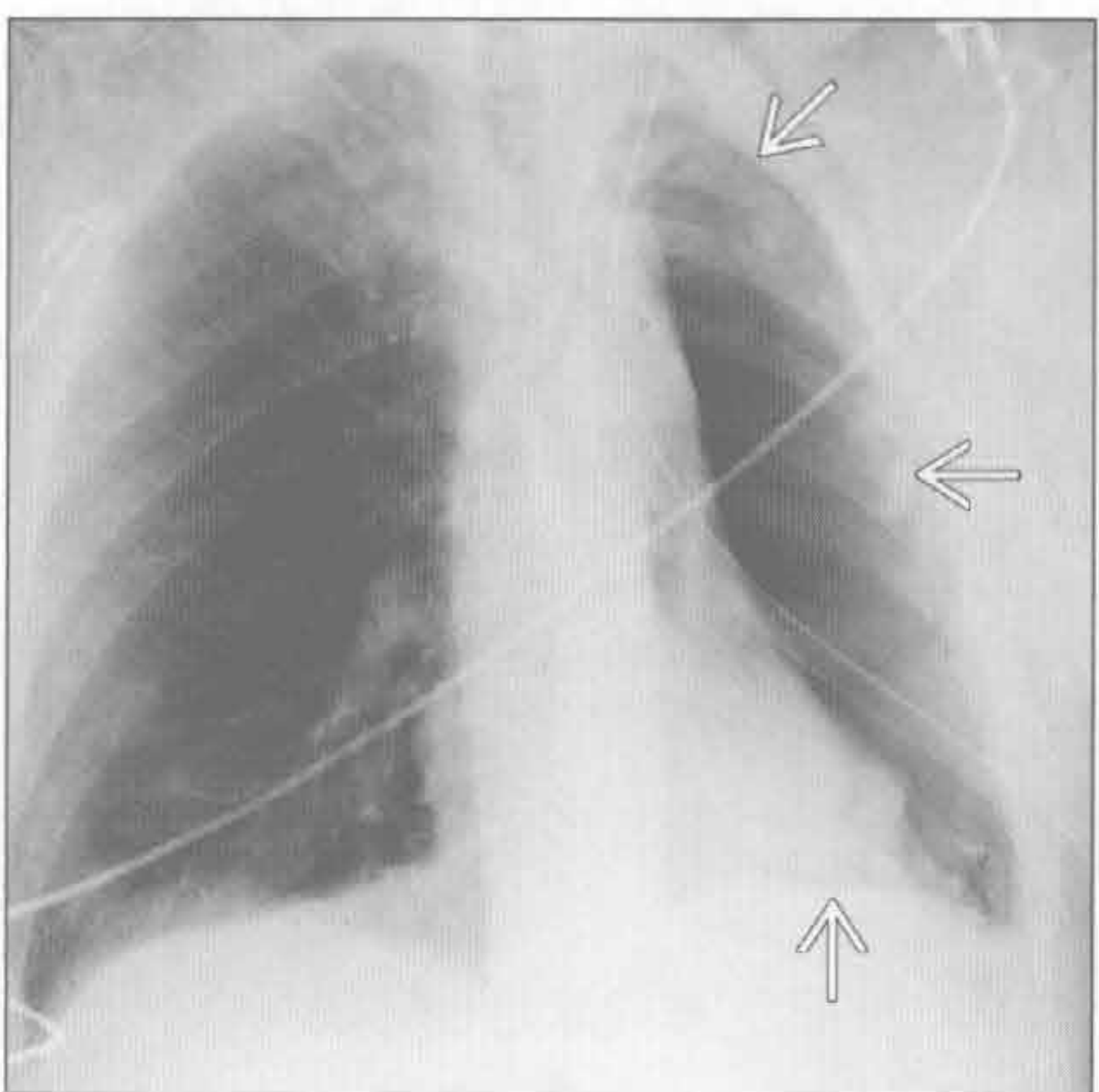
风湿性胸膜炎



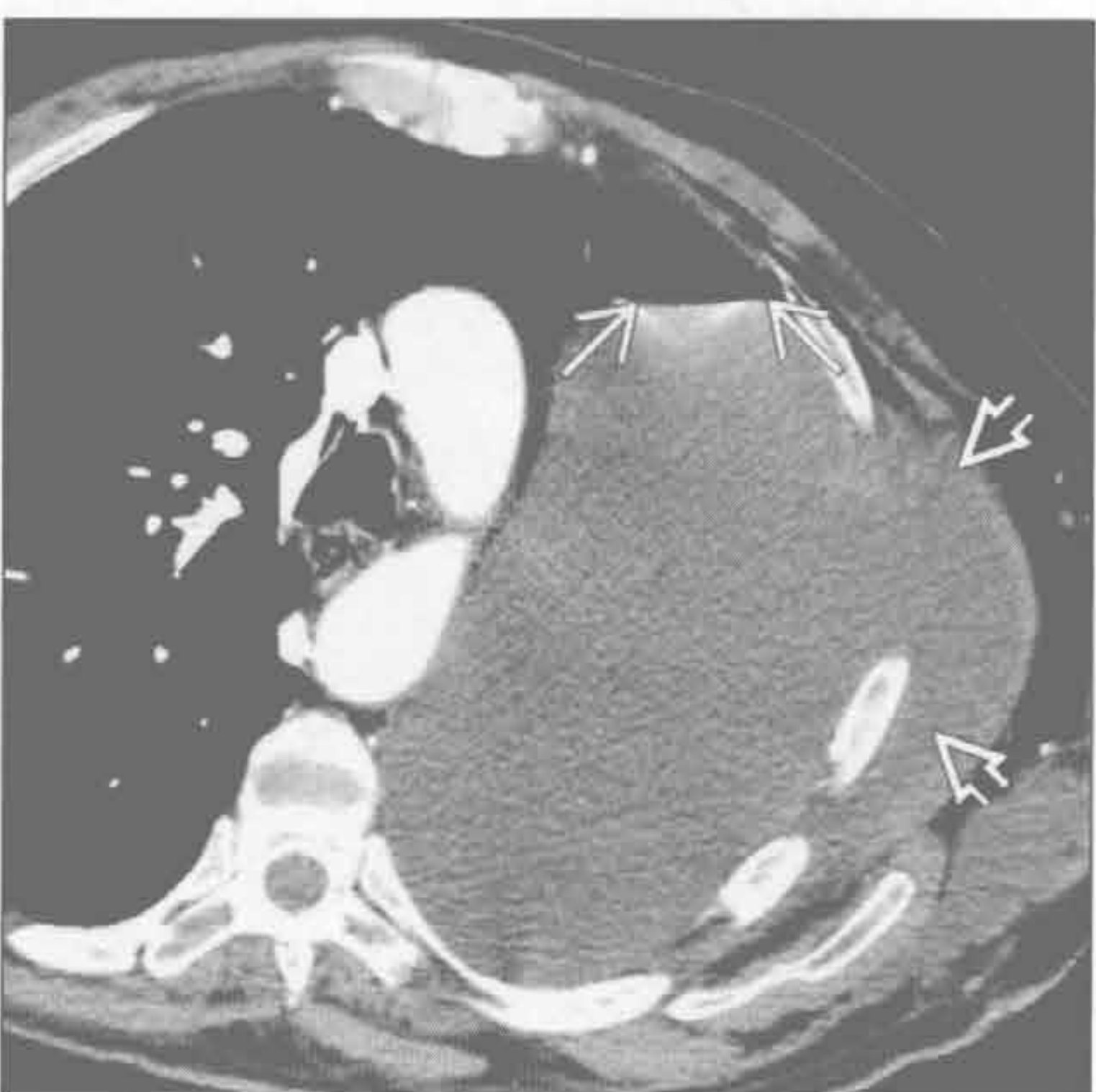(左) 轴位平扫 CT 示大量心包积液 \rightarrow 和双侧胸腔积液 \rightarrow ，左侧积液量多于右侧，左肺下叶不张

(右) 轴位增强 CT (肺窗) 示右侧慢性渗出性积液 \rightarrow 及右肺中叶胸膜下风湿结节 \rightarrow (H.T. Winer-Muram 医生提供)

乳糜胸



乳糜胸



(左) 左肺切除后即刻行正位 X 线胸片，示左侧胸腔气体充填 \rightarrow

(右) 术后 9 天的患者。轴位增强 CT 示左侧胸腔内几乎充满液体，可见小的气-液平 \rightarrow 。另可见液体由手术切开的缺损区进入胸壁 \rightarrow

双侧胸腔积液

鉴别诊断

常见

- 充血性心力衰竭
- 心脏受损后综合征
- 感染
- 肾病变
- 转移性胸膜恶性疾病
- 淋巴瘤
- 创伤 / 医源性
- 狼疮性胸膜炎
- 腹部手术

不常见

- 石棉相关的胸膜病变
- 妊娠相关

罕见 (但重要)

- 弥漫性肺淋巴管瘤病
- 静脉阻塞性疾病
- 药物性胸膜炎

重要信息

鉴别诊断要点

- 充血性心力衰竭是双侧胸腔积液的首要原因
- X 线平片不易显示少量胸腔积液
 - 后前位 X 线胸片示新月征
 - 仰卧位 X 线片可漏诊胸腔积液
 - 若临床提示积液时, 采用侧卧位 X 线平片可检出少量积液
- CT 扫描
 - 需增强扫描
 - 难以区分渗出液和漏出液
 - 常可鉴别良、恶性胸膜增厚
- 胸腔积液与腹水的 CT 鉴别标准
 - 界面征: 膈肌外侧者为胸腔积液, 内侧为腹水
 - 膈肌征: 胸腔积液和肝的界面因膈肌而不清
 - 膈肌脚移位征: 胸腔积液致膈肌脚向脊柱前方和外侧方移位
 - 肝裸区征: 胸腔积液在裸区水平可延伸至肝后方

常见诊断的有用线索

- 充血性心力衰竭
 - 肺静脉高压是引起胸腔积液的基本原因
 - 心脏肥大、肺充血、间质性和肺泡性肺水肿
 - 胸腔积液主要源于过量的肺间质内液体

- 双侧积液, 两侧积液量基本相当
- 心脏受损后综合征
 - 各种心肌和心包损伤后混合心包炎、胸膜炎和肺炎
 - 心肌梗死后综合征 (Dressler 综合征)
 - 心包切开术后综合征 (大范围心包切开术后的胸膜-肺反应)
 - 胸腔积液 (80%): 双侧或单侧, 两侧发生率相近
- 感染
 - 局灶性提示脓胸
 - 大量积液提示厌氧菌、革兰阴性菌或金黄色葡萄球菌
- 肾病变
 - 肾病综合征
 - 低蛋白血症、血容量过多和静水压增高所致
 - 常见于肺底, 易复发
- 转移性胸膜恶性疾病
 - 来源于肺、乳腺、卵巢和胃
 - 恶性肿瘤患者出现无法解释的胸腔积液
 - CT: 胸膜不规则增厚和小结节 (种植)
 - 转移灶可有不同程度的强化
- 淋巴瘤
 - 50% 有双侧胸腔积液
 - 偶有乳糜胸
- 创伤 / 医源性
 - 血胸
 - 胸部钝挫伤或穿通伤
 - 食管穿孔术
 - 原因: 特发性、医源性、创伤性和肿瘤性
 - 临床表现可类似心肌梗死或急性主动脉夹层
 - 腔外气体和双侧胸腔积液
- 狼疮性胸膜炎
 - > 50% 的系统性红斑狼疮患者在病程的某一阶段会出现胸膜病变
 - 胸膜病变常为疼痛性
 - 常为少量渗出性胸腔积液, 双侧或单侧
- 腹部手术
 - 术后 3d 内常见少量积液 (70%), 双侧 (63%)
 - 临床意义不重要
 - 常见因素: 上腹部手术和术后肺不张

不常见诊断的有用线索

- 石棉相关的胸膜病变
 - 约 3% 的石棉接触者

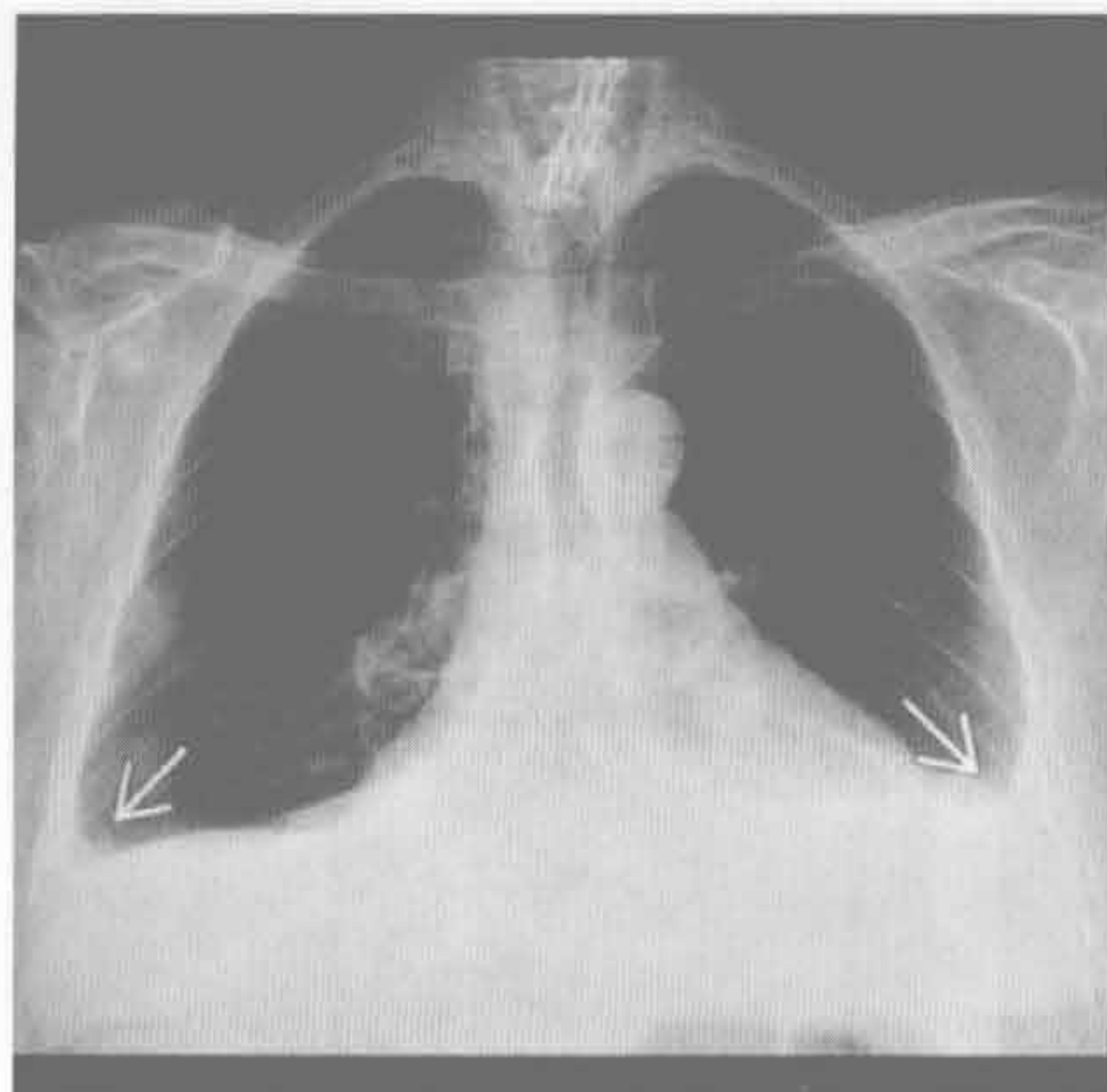
- 单侧或双侧，常少量 (< 500 ml)
- > 50% 的患者无症状
- 最早出现于接触石棉后 1 年 (平均潜伏期 30 年)
- 可易患球形不张
- 妊娠相关
 - 见于产前和产后短期内
 - 产后 24 ~ 48 小时 X 线胸片的正常表现
 - 少量，双侧
 - 源于血容量过多和 Valsalva 操作所致的胸内压升高

罕见诊断的有用线索

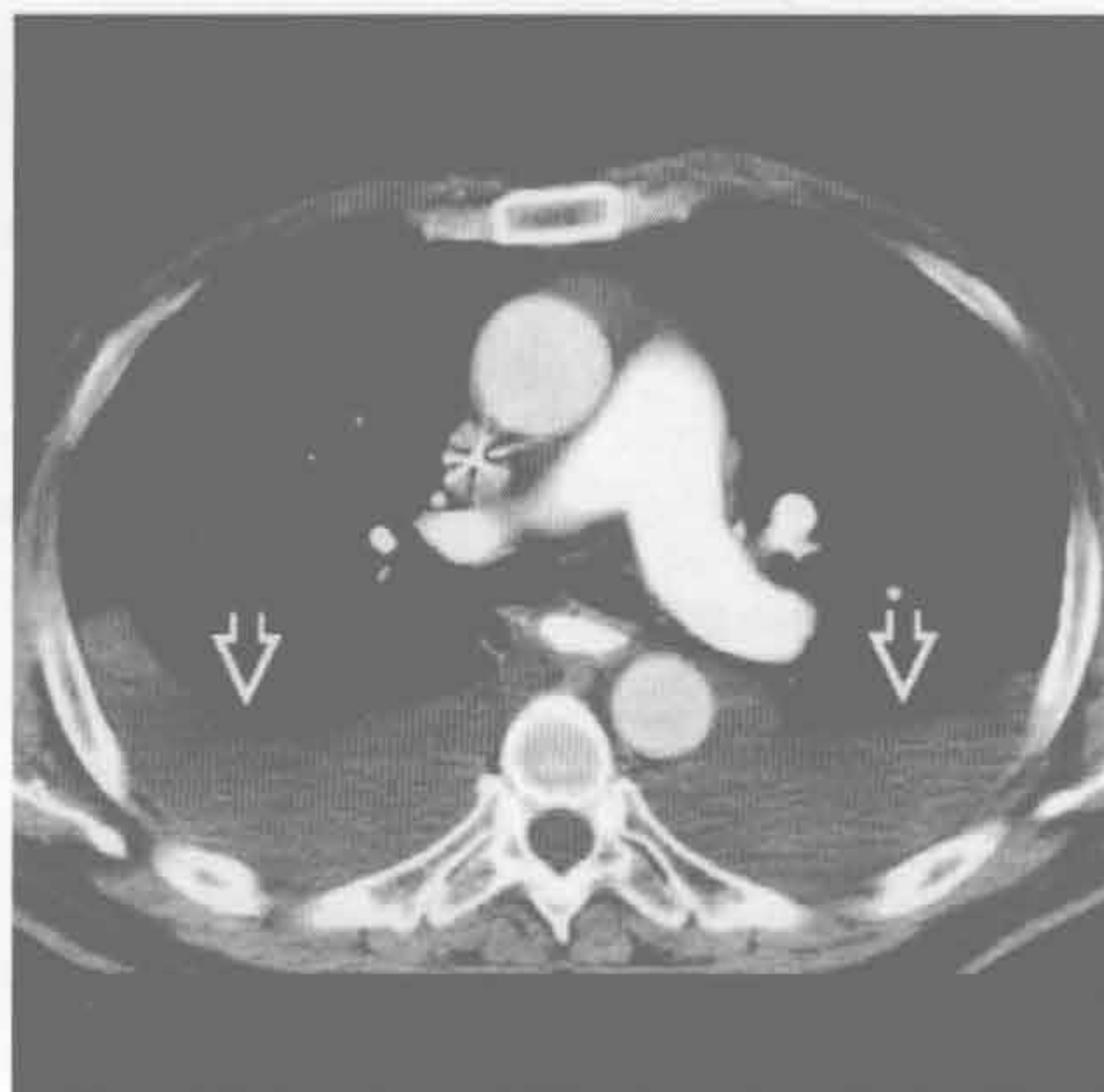
- 弥漫性肺淋巴管瘤病
 - 淋巴系统的罕见病，累及 20 岁以下青年人，进展性，预后差
 - 为病变局限于胸部时的术语

- CT: 小叶间隔增厚，纵隔脂肪浸润，磨玻璃密度影，单侧或双侧乳糜胸
- 静脉阻塞性疾病
 - 肺动脉高压的罕见原因，影响肺毛细血管后 (静脉) 循环
 - CT 特征: 小叶间隔光滑增厚、磨玻璃密度、中央肺动脉扩张但静脉管径正常
 - 中到少量的胸腔积液
- 药物性胸膜炎
 - 许多药物可致渗出性胸腔积液: 胺碘酮、呋喃妥因、苯妥英、甲氨蝶呤、环磷酰胺和卡马西平
 - 全部药物清单请登陆 <http://www.pneumotox.com>

充血性心力衰竭



充血性心力衰竭



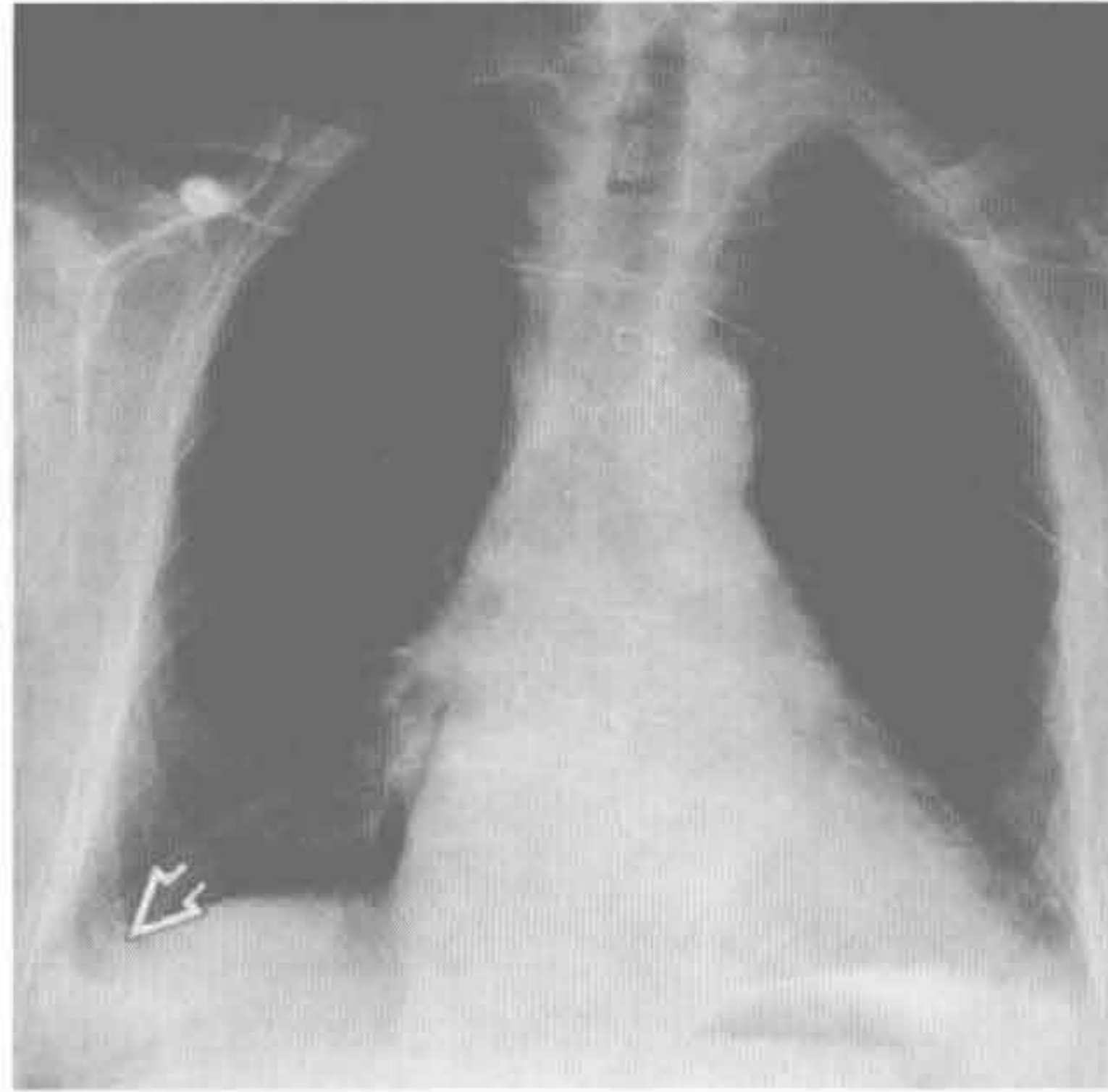
(左) 曾有心肌梗死史和慢性充血性心力衰竭患者。正位 X 线胸片示双侧肋膈角变钝 \Rightarrow ，提示双侧胸腔积液

(右) 与左侧为同一患者。轴位增强 CT 示双侧胸腔后部大量胸腔积液 \Rightarrow 。双侧胸膜表面光滑、较薄，部分胸膜难以辨别

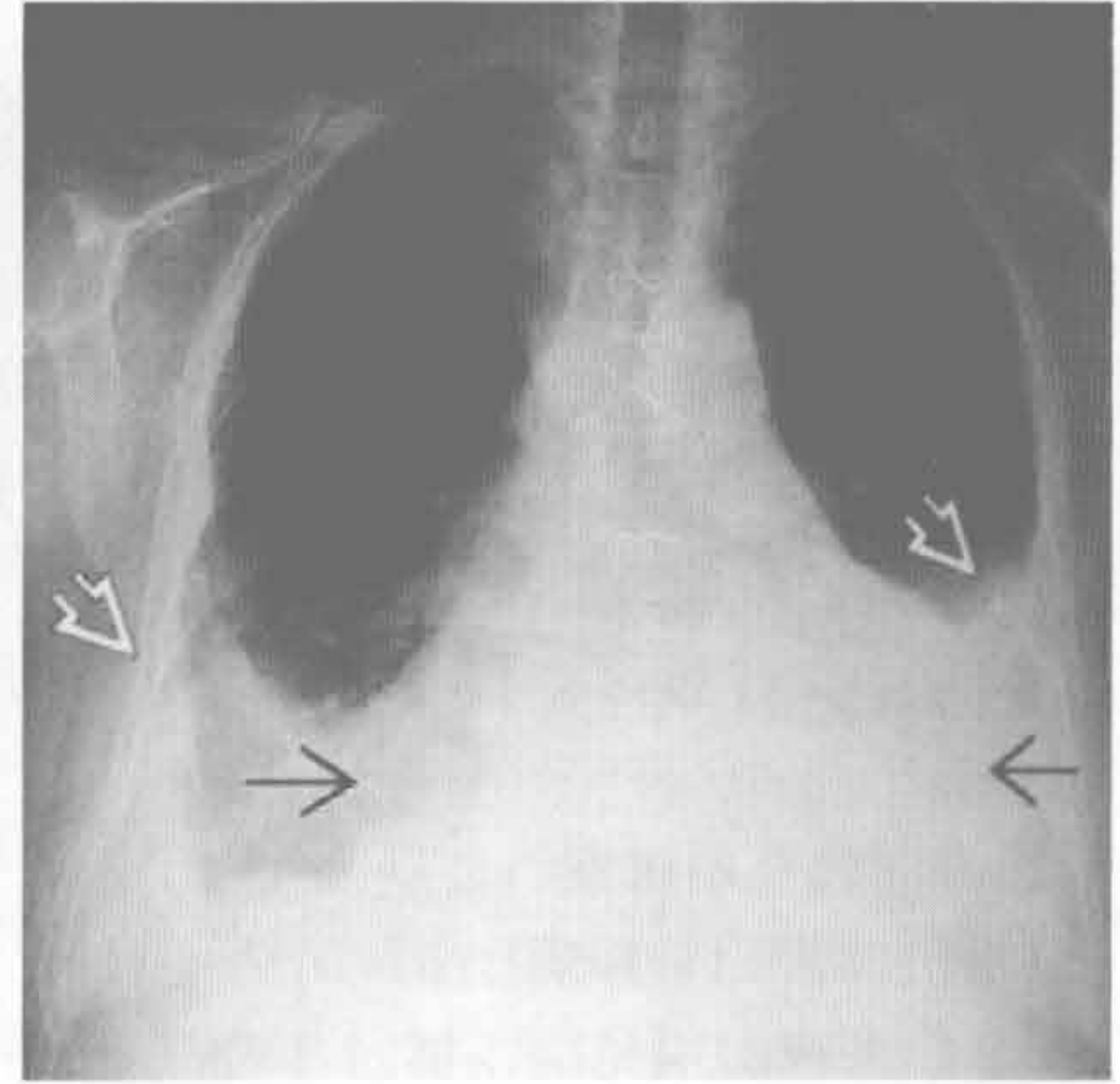
双侧胸腔积液

心脏受损后综合征

(左) 胸骨正中切开、冠状动脉旁路移植术患者。术后即刻正位示右侧少量胸腔积液 \Rightarrow ，为术后正常表现



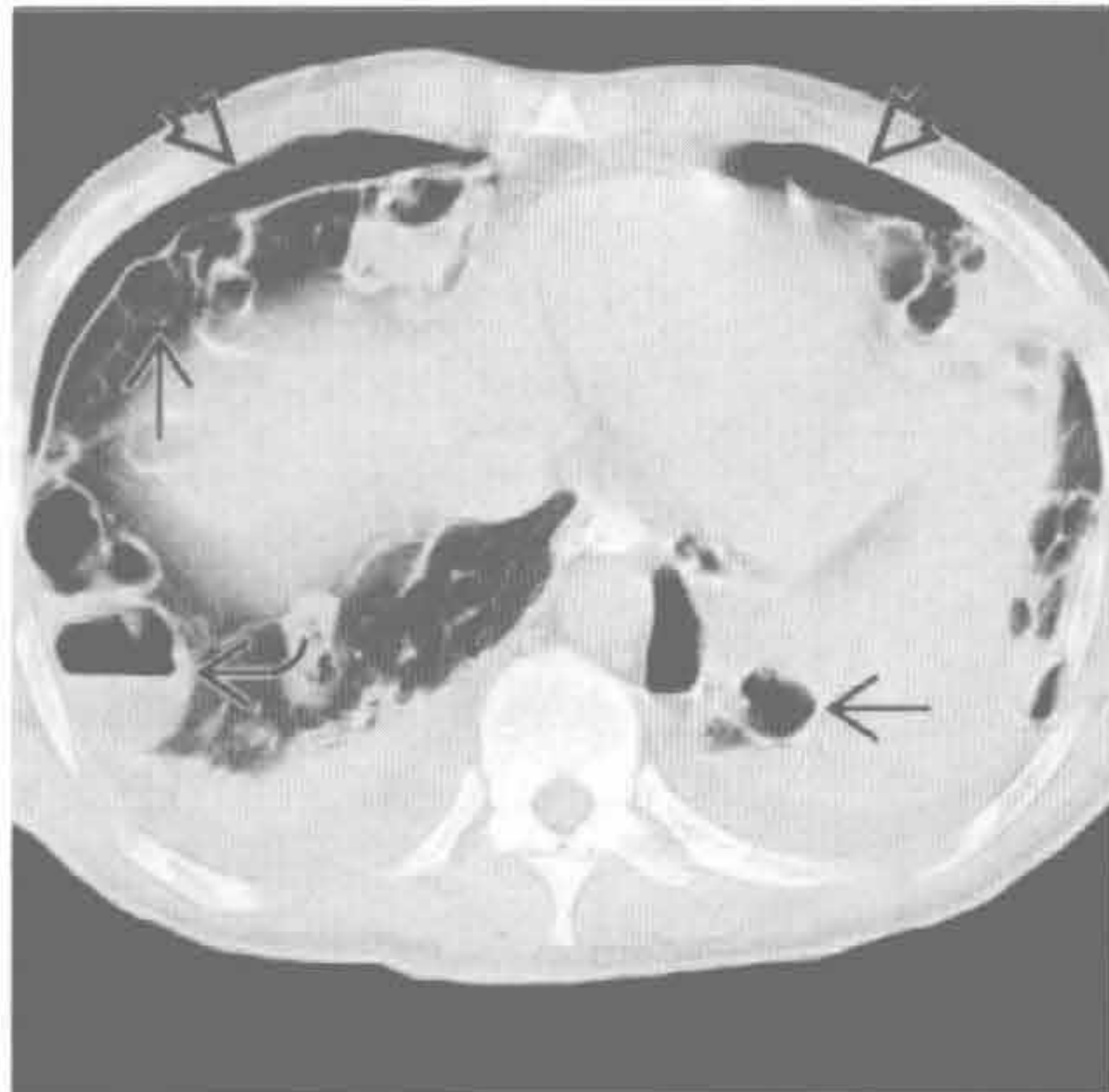(右) 与左图为同一患者。2周后正位X线胸片示心影明显增大 \Rightarrow 和双侧胸腔积液 \Rightarrow 。诊断为 Dressler 综合征



心脏受损后综合征

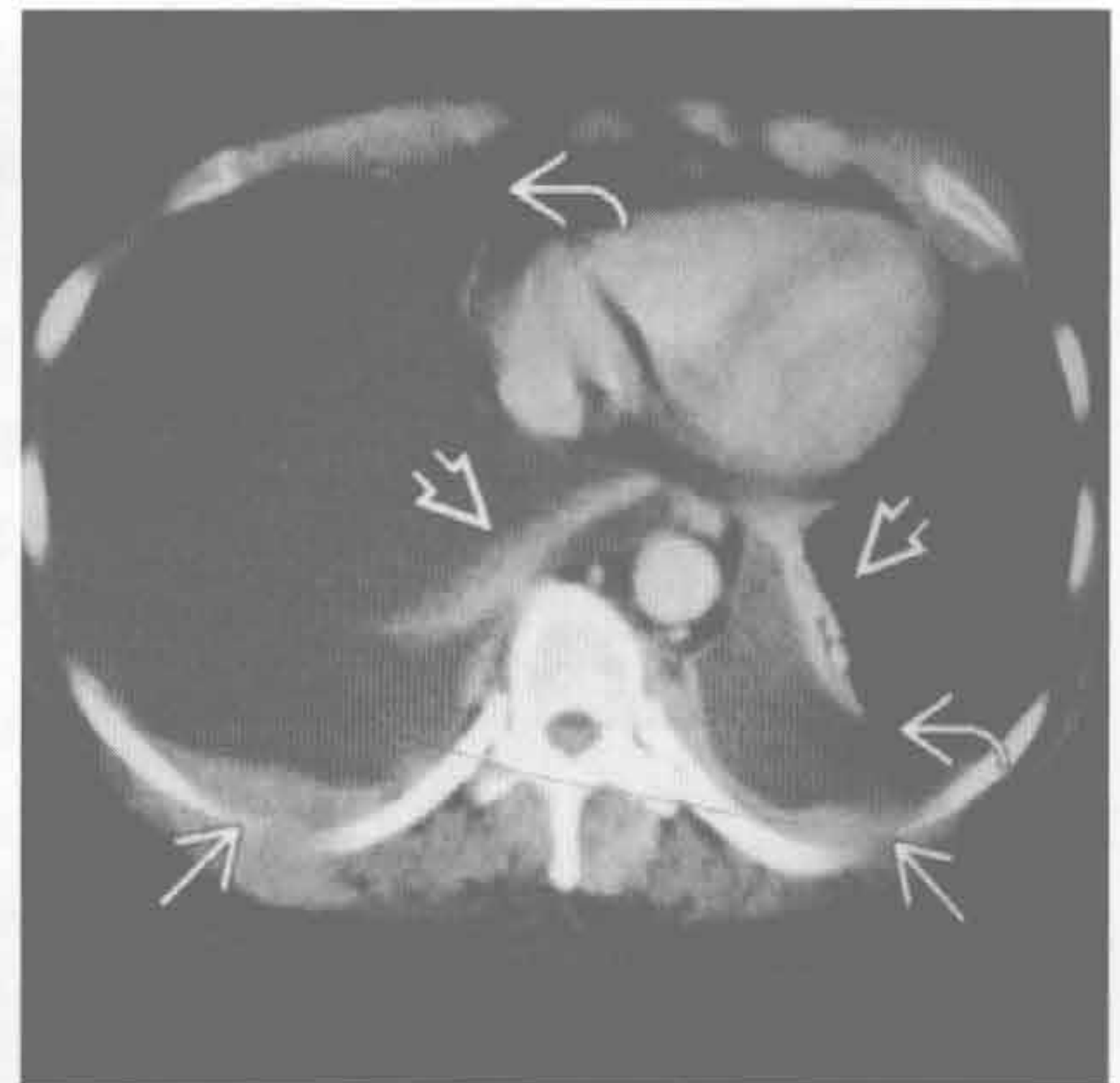
感染

(左) 轴位平扫 CT 示葡萄球菌肺炎所致双肺多发空洞型结节 \Rightarrow ，部分结节内含液平面 \Rightarrow 。双侧液气胸 \Rightarrow



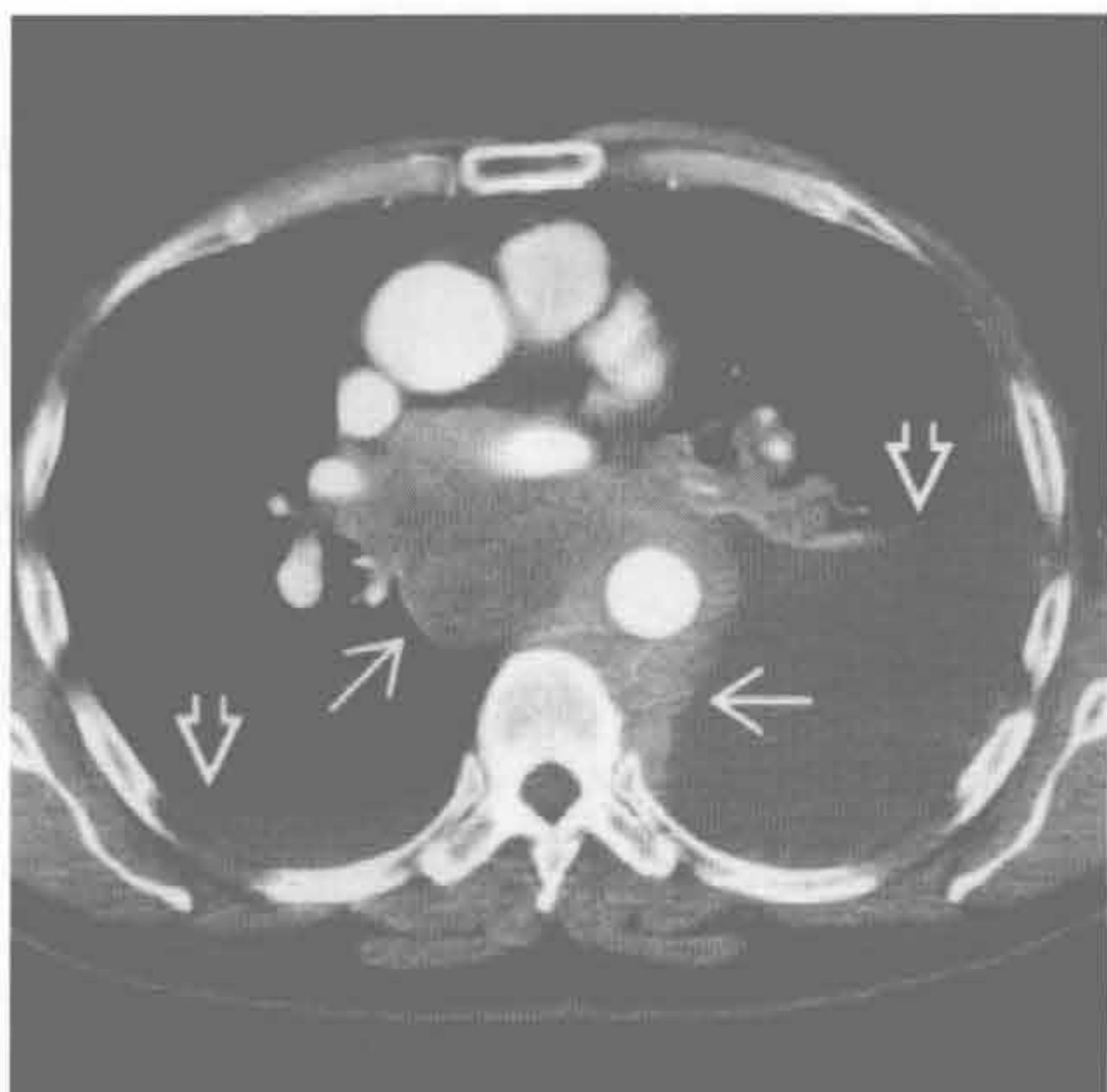
(右) 结肠腺癌患者。轴位增强 CT 示双侧胸腔积液 \Rightarrow 和小范围的胸膜光滑增厚 \Rightarrow 。双肺下叶压迫性肺不张 \Rightarrow

转移性胸膜恶性疾病



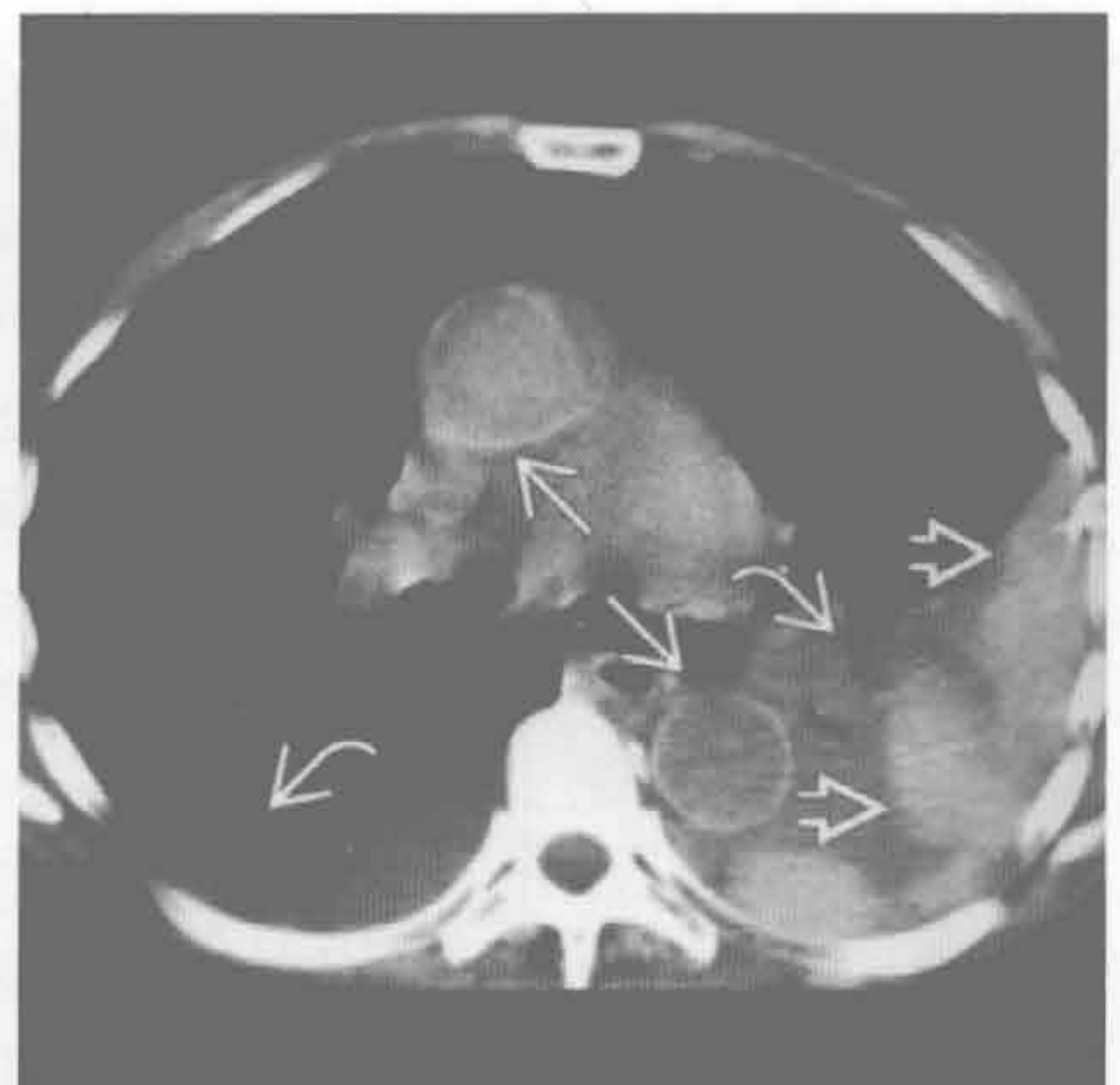
淋巴瘤

(左) 轴位增强 CT 示中纵隔和左侧脊柱旁软组织肿块 \Rightarrow ，包绕主动脉，未见相关移位，为非霍奇金淋巴瘤。双侧胸腔积液 \Rightarrow



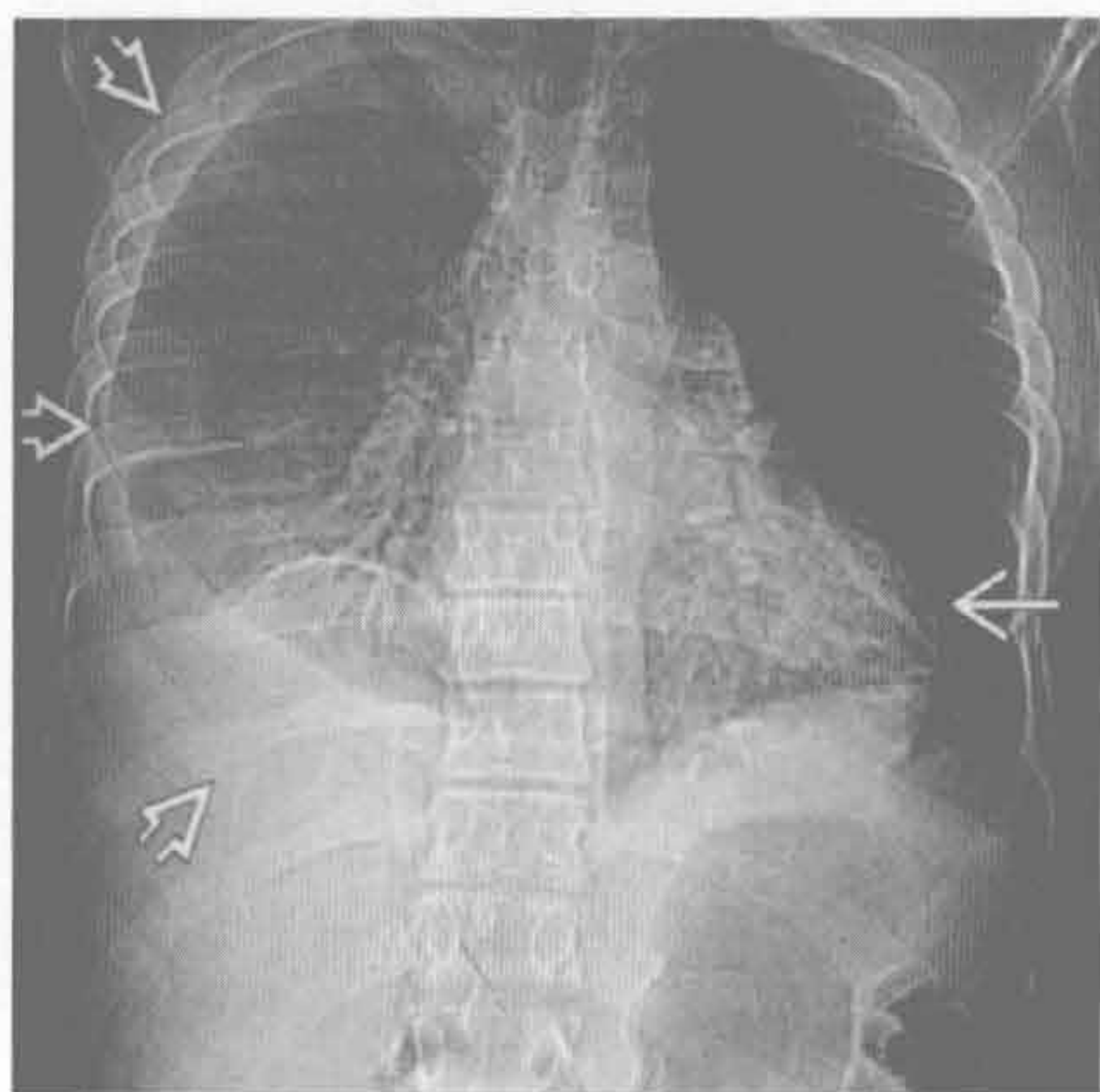
创伤 / 医源性

(右) 轴位平扫 CT 示双侧中等量胸腔积液 \Rightarrow ，后部密度增高 \Rightarrow ，提示血胸。主动脉壁高密度 \Rightarrow 为急性贫血所致

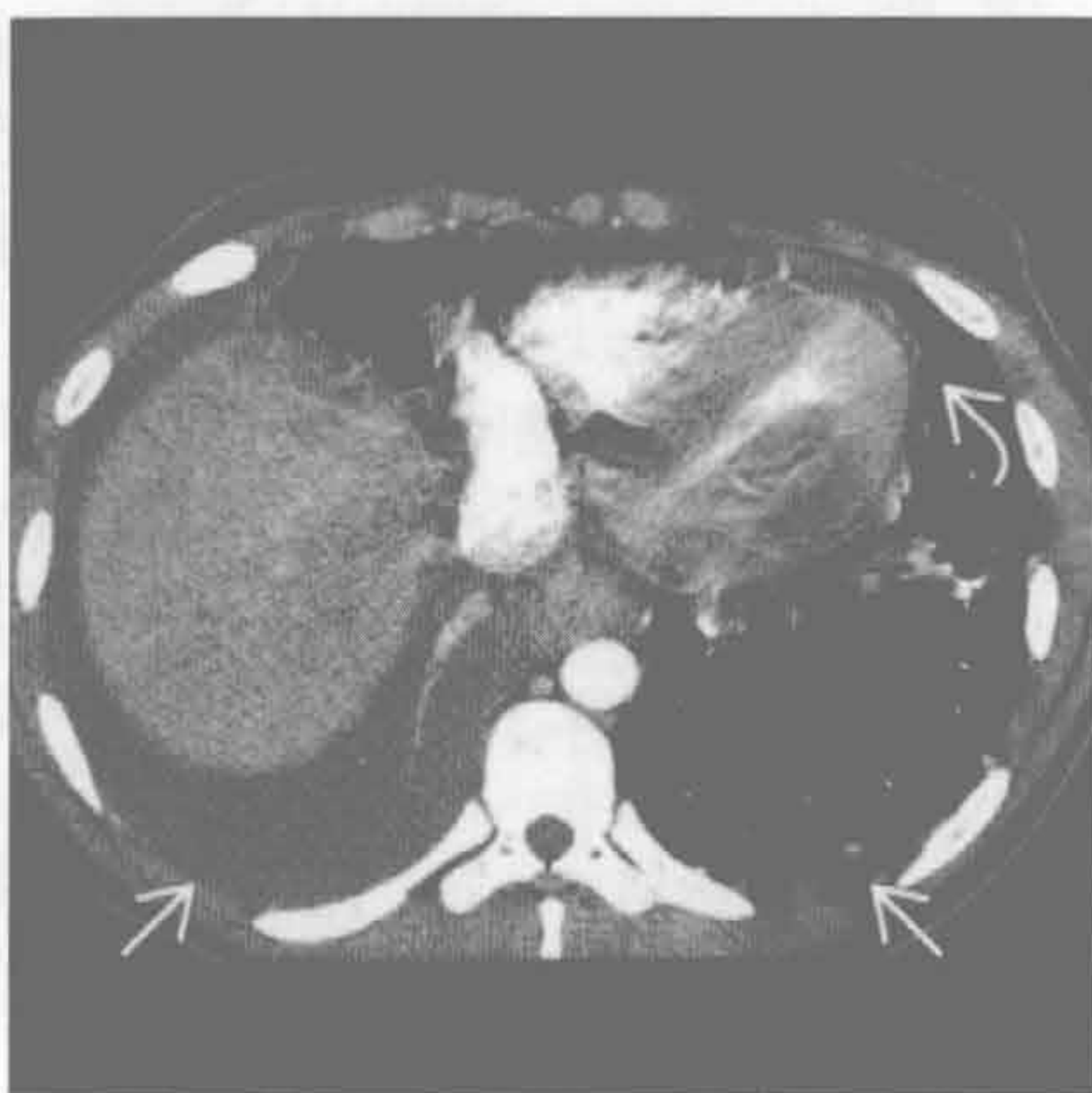

双侧胸腔积液

狼疮性胸膜炎



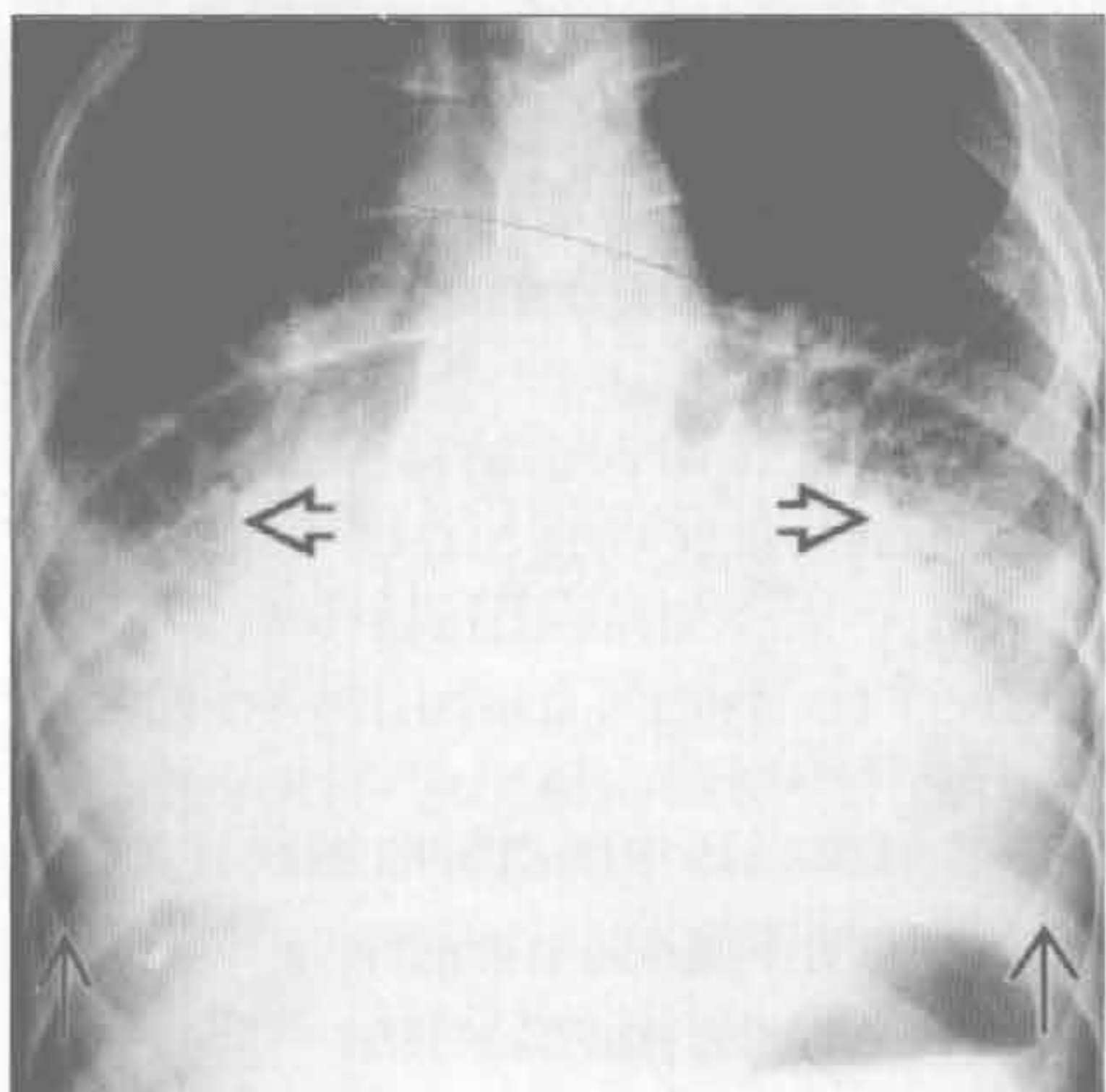
狼疮性胸膜炎



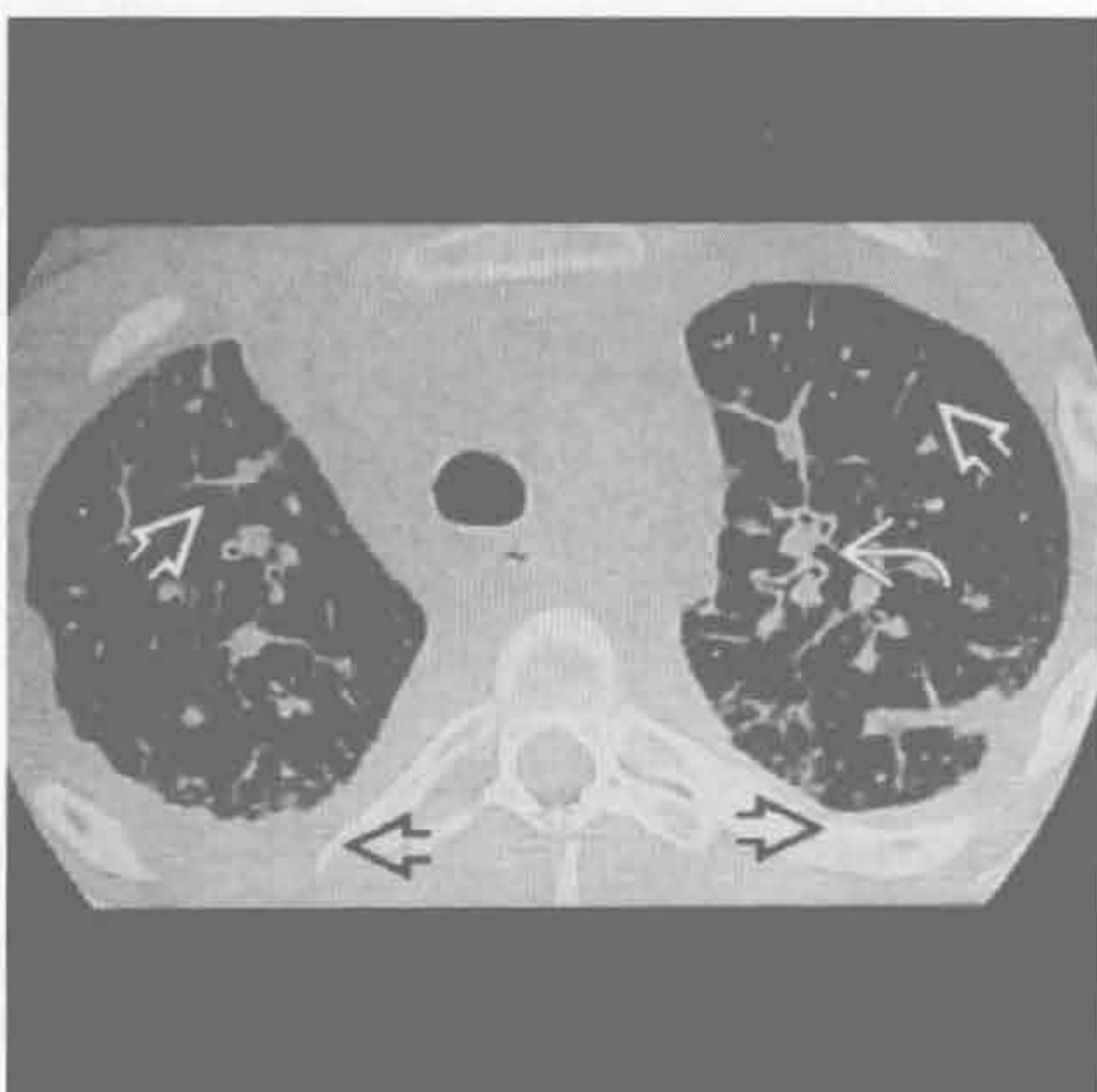(左) 前后位定位图示右侧大量胸腔积液 \Rightarrow 和心脏扩大 \Rightarrow

(右) 相应的增强 CT 示双侧胸腔积液 \Rightarrow ，以右侧明显。少量心包积液 \Rightarrow 。均与多器官浆膜炎相关

弥漫性肺淋巴管瘤病



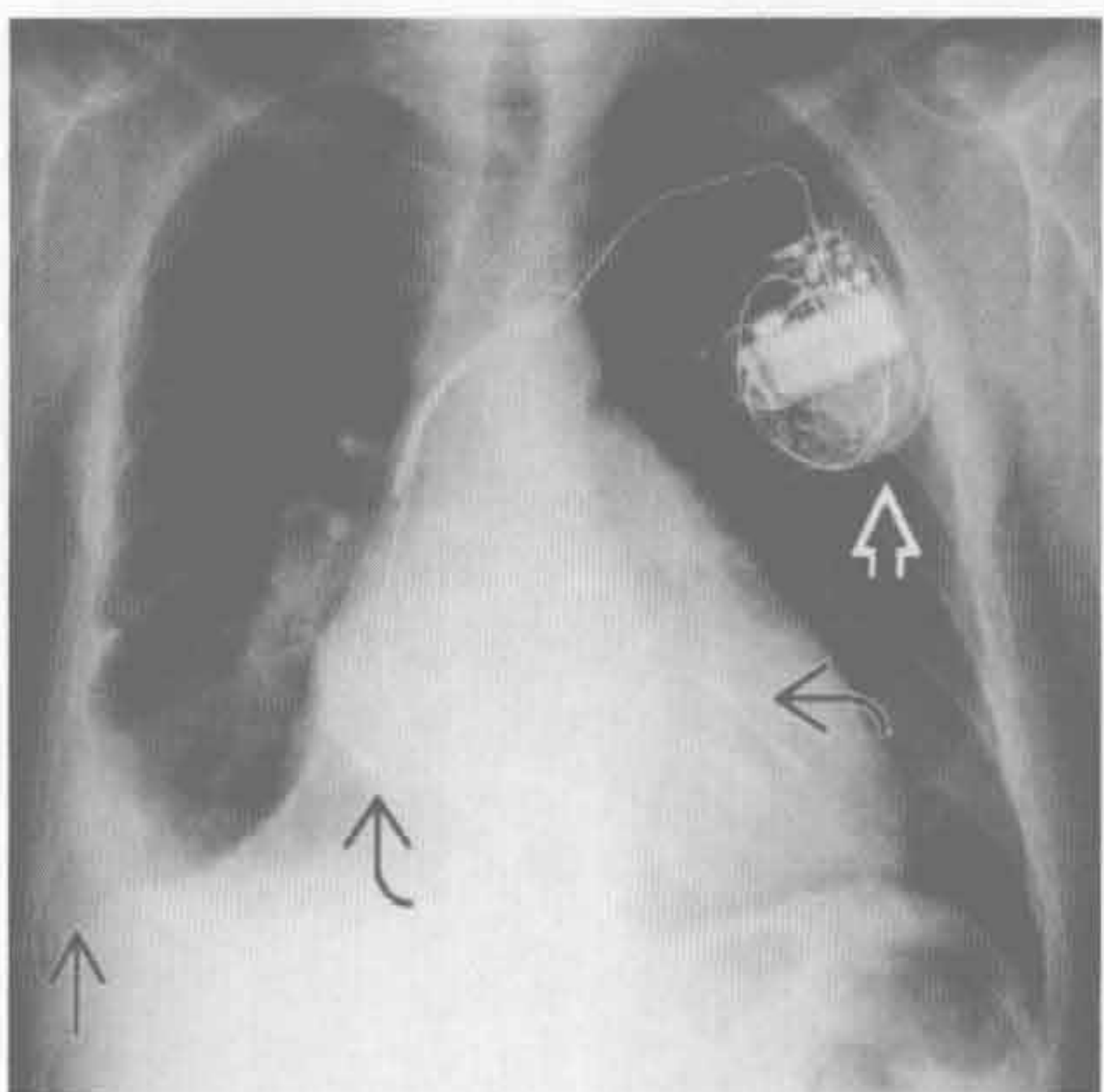
弥漫性肺淋巴管瘤病



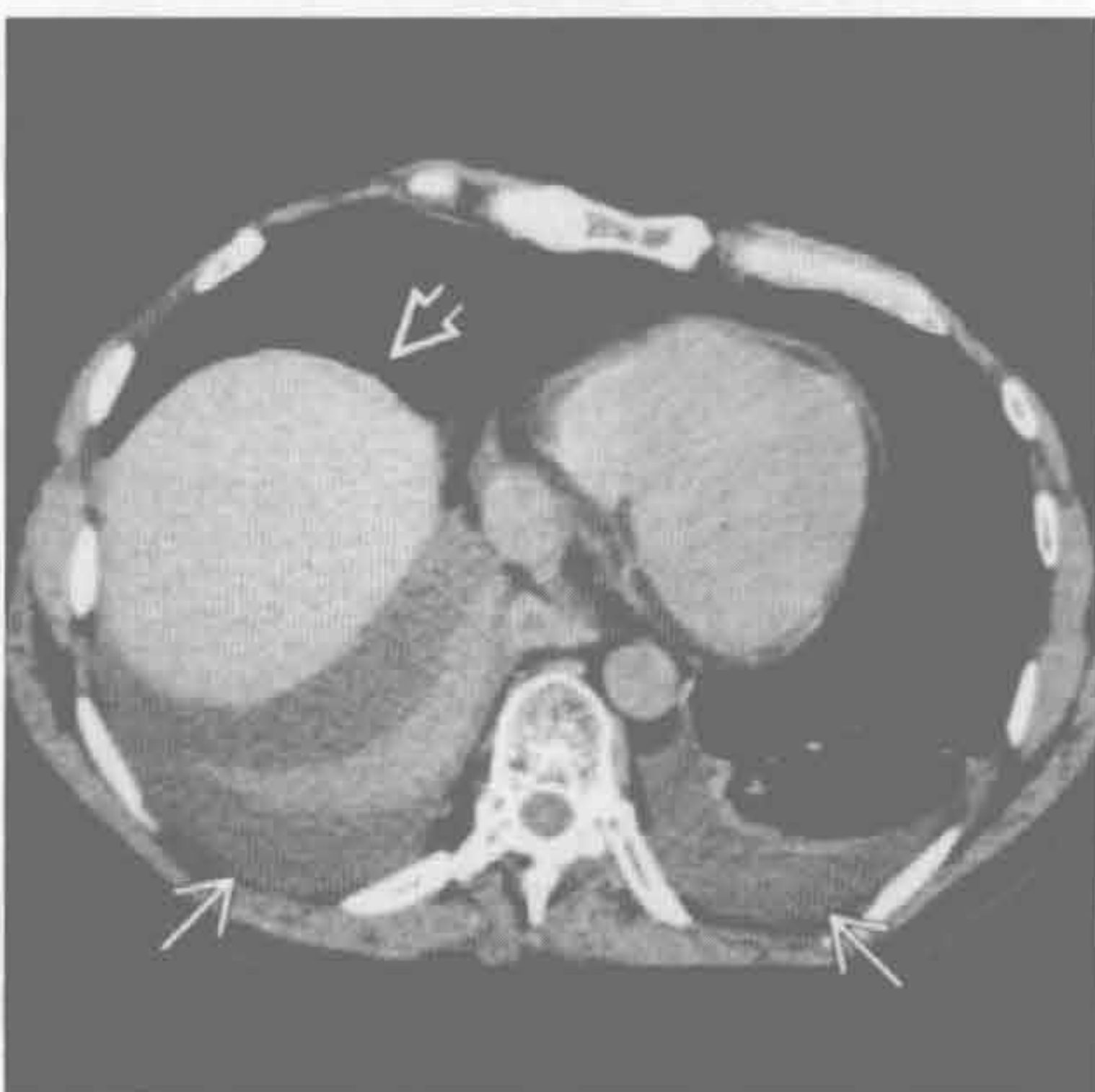
(左) 前后 X 线位胸片示双侧肺门增大模糊 \Rightarrow 和双侧中等量胸腔积液 \Rightarrow

(右) 弥漫性肺淋巴管瘤患者。轴位平扫 CT 示支气管血管束明显增厚 \Rightarrow ，小叶间隔光滑增厚 \Rightarrow 和双侧胸腔积液 \Rightarrow 。(H.T. Winer-Muram 医生提供)

药物性胸膜炎



药物性胸膜炎



(左) 正位 X 线胸片示心脏扩大，心脏起搏器影 \Rightarrow 伴心腔内导线影 \Rightarrow 和右侧慢性胸腔积液 \Rightarrow

(右) 与左图为同一患者。轴位平扫 CT 示双侧胸腔积液 \Rightarrow ，经抗充血性心力衰竭治疗后仍存在。胸腔穿刺示渗出液。肝高密度影 \Rightarrow 为胺碘酮治疗的结果。诊断为胺碘酮所致胸膜炎

鉴别诊断

常见

- 静脉曲张
- $\alpha 1$ -抗蛋白酶缺乏症
- 肝源性胸腔积液
- 非心源性肺水肿

不常见

- 肝肺综合征
- 门脉相关性肺动脉高压
- 囊性纤维化
- 肝细胞肝癌肺转移
- 结节病

罕见 (但重要)

- 淋巴细胞性间质性肺炎
- 胺碘酮相关的肺毒性改变
- 内脏异位综合征

重要信息

鉴别诊断要点

- 右侧膈肌可因肝疾病而抬高

常见诊断的有用线索

- 静脉曲张
 - 门静脉高压最常见的并发症
 - X线片的征象：肝体积较小、脾大、下部脊柱旁影增宽
 - CT：食管远端管壁增厚伴周围迂曲血管影
 - 血管影在动脉期可不显示
 - 罕见情况下，门脉可经胸膜粘连或下肺韧带与肺静脉相通而减压，形成右向左分流
 - 脾肺固定术：已过时的左横膈手术，通过磨损脾和左肺下叶以助于侧支循环的形成
- $\alpha 1$ -抗蛋白酶缺乏症
 - 遗传性 (常染色体显性) $\alpha 1$ -抗蛋白酶 (A1AT) 缺乏
 - 肝的 A1AT 在肝脏中表达，然后释放至血液循环
 - A1AT 缺乏导致 A1AT 积聚在肝引起肝硬化
 - 5% ~ 10% 的 50 岁以上的 A1AT 患者存在肝硬化
 - CT：全小叶型肺气肿，主要位于下肺
 - 轻度柱状支气管扩张症也较常见 (40%)
 - 在非吸烟者，肺功能可维持至 50 ~ 60 岁，吸

烟者则至 30 岁

- 肺气肿是吸烟者最主要的死因
- 肝疾病是非吸烟者最主要的死因
- 肝源性胸腔积液
 - 定义：肝硬化但无心肺疾病患者出现胸腔积液
 - 肝硬化患者中的发生率 5% ~ 10%
 - 右侧胸腔积液 85%，左侧 13%，双侧 2%
 - 可见于无腹水的患者
- 非心源性肺水肿
 - 见于高达 40% 的暴发型肝衰竭患者
 - 死病率高
- 不常见诊断的有用线索
- 肝肺综合征
 - 慢性肝疾病 (常为肝硬化) 的三联征，在常压下肺泡 - 动脉氧梯度增加，肺内血管扩张
 - 可能与肝不能降解循环中的血管舒张剂有关 (如 NO)
 - 见于 20% 的需原位肝移植患者
 - CT：外周肺动脉扩张，大于邻近支气管的 2 倍，主要位于下叶
 - V/Q 扫描：大颗粒白蛋白聚集物通过旁路绕过肺组织，聚集于体循环，如脑、肾
 - 原位肝移植后可逆转
- 门脉相关性肺动脉高压
 - 可能与肝不能降解循环中的血管收缩剂有关
 - 与肝疾病的严重度不相关
 - 发病率：占肝硬化患者的 2% ~ 5%
 - CT 表现与其他原因所致的肺动脉高压一致：中心肺动脉扩张、外周肺动脉变细、马赛克样密度
 - 平均生存期 15 个月
 - 是原位肝移植的相对禁忌证
- 囊性纤维化
 - 遗传性疾病 (常染色体隐性)，影响氯化物转运
 - 主要累及气道
 - 支气管扩张症常以上叶为著
 - 达 40% 的患者有局灶性胆汁性肝硬化，10% 发展成胆汁性肝硬化
- 肝细胞肝癌肺转移
 - 典型表现是肺内多发、大小不等的结节
 - 肝细胞肝癌易侵犯血管引起血行转移
- 结节病
 - 丙型肝炎感染患者干扰素治疗的药物并发症
 - 结节病主要累及胸部 (75%) 或皮肤

与急 / 慢性肝病有关的胸部病变

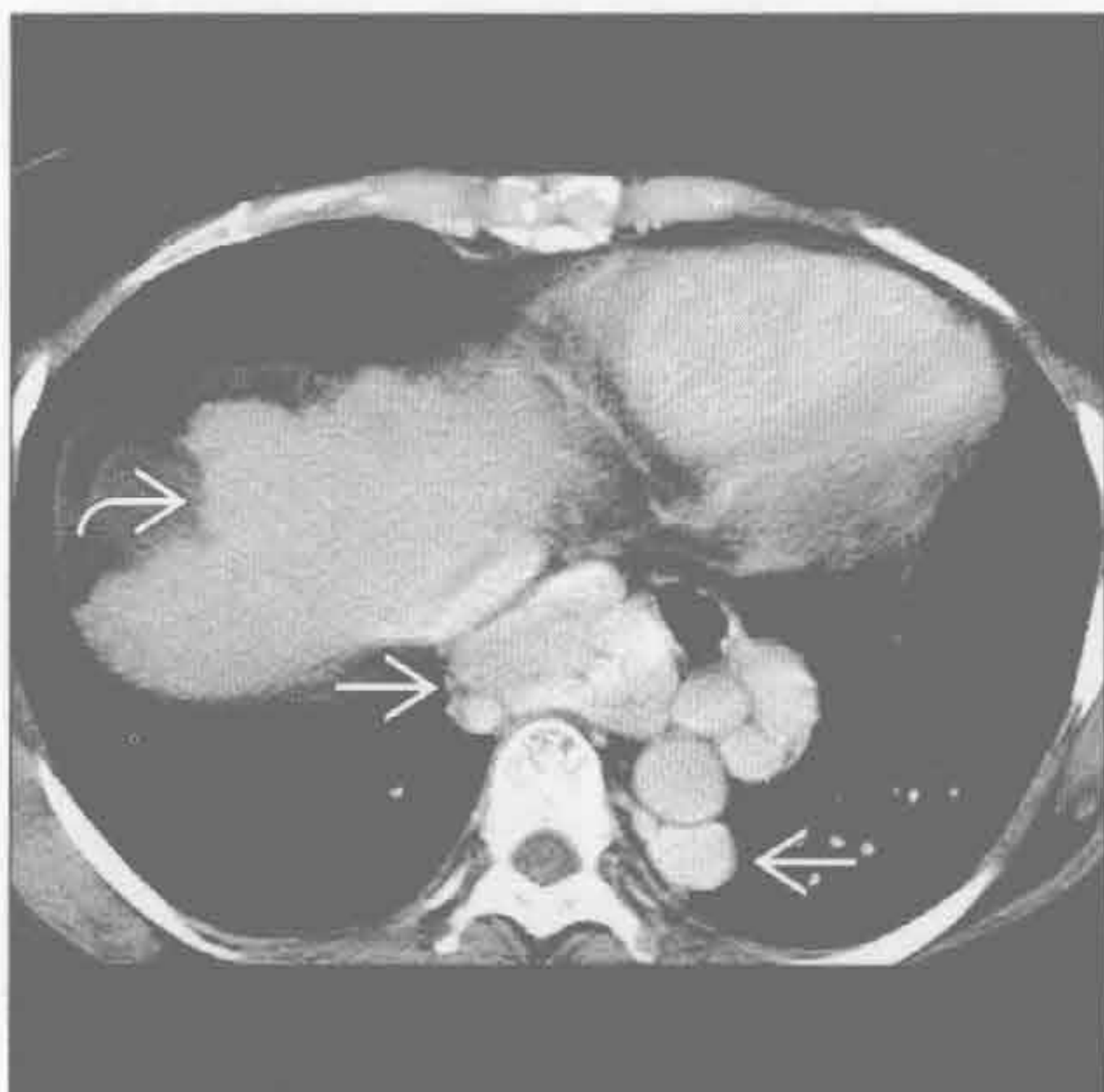
- X 线表现与典型的结节病相同：从对称性肺门淋巴结肿大至淋巴管周围结节

罕见诊断的有用线索

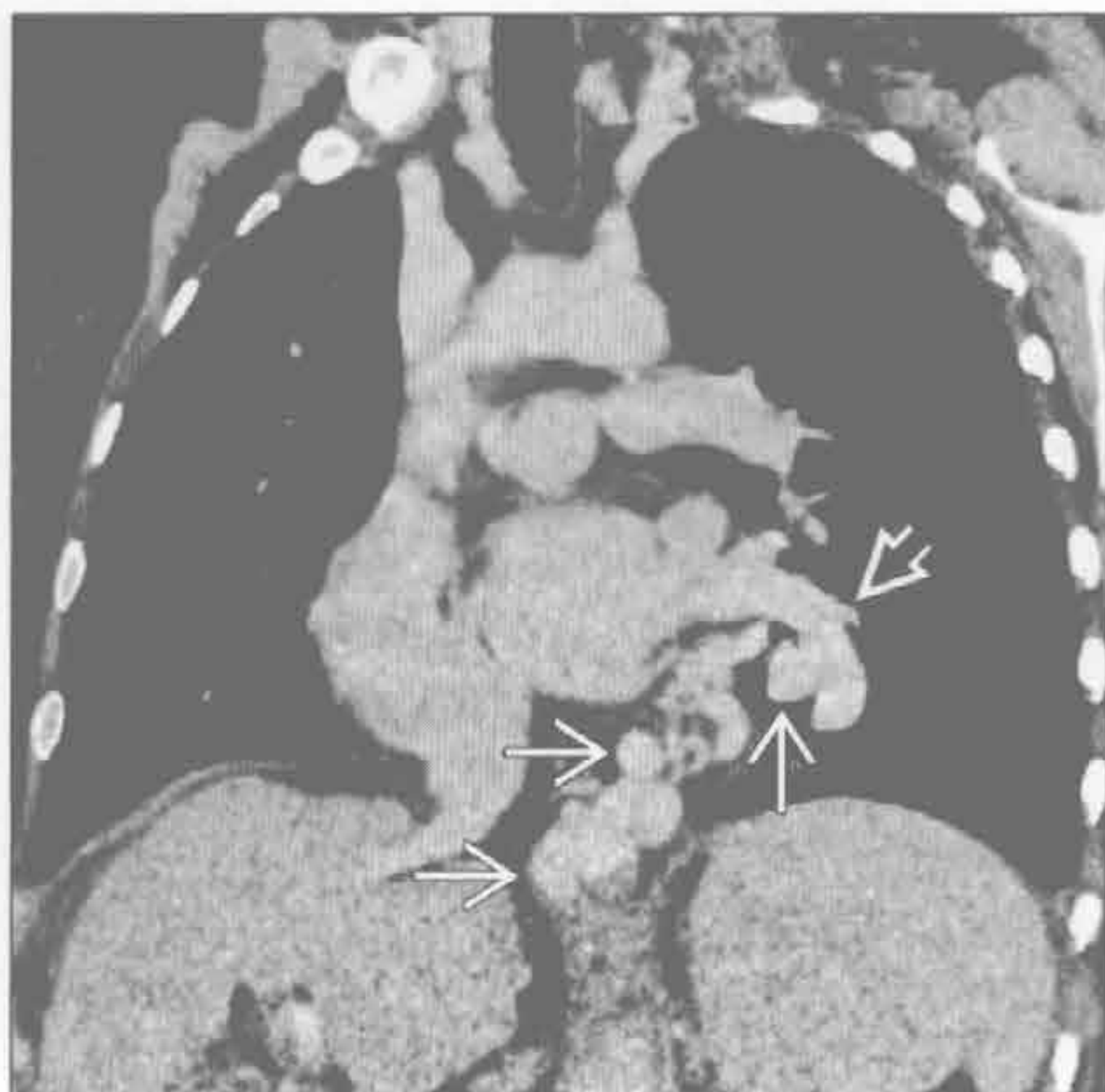
- 淋巴细胞性间质性肺炎
 - 属于淋巴增殖性疾病的一部分
 - 与原发性胆汁性肝硬化和干燥综合征有关
 - CT：磨玻璃密度（100%），边界不清的小叶中心型结节
 - 最特征的表现是薄壁囊肿（80%），且可以是唯一的征象，全肺受累低于 10%
- 胺碘酮相关的肺毒性改变

- 含 3 个碘分子的抗心律失常药物
- 毒性与剂量相关，积聚于肝、肺
 - 急性期表现：肺实变
 - 慢性期表现：弥漫性间质增厚
- 内脏异位综合征
 - 描述心房和内脏的位置
 - 心房的位置由肝位置决定
 - 位置不确定或内脏异位综合征
 - 无脾：右侧对称
 - 多脾：左侧对称
 - 若胃泡与心尖位置不一致，需考虑无脾或多脾

静脉曲张



静脉曲张



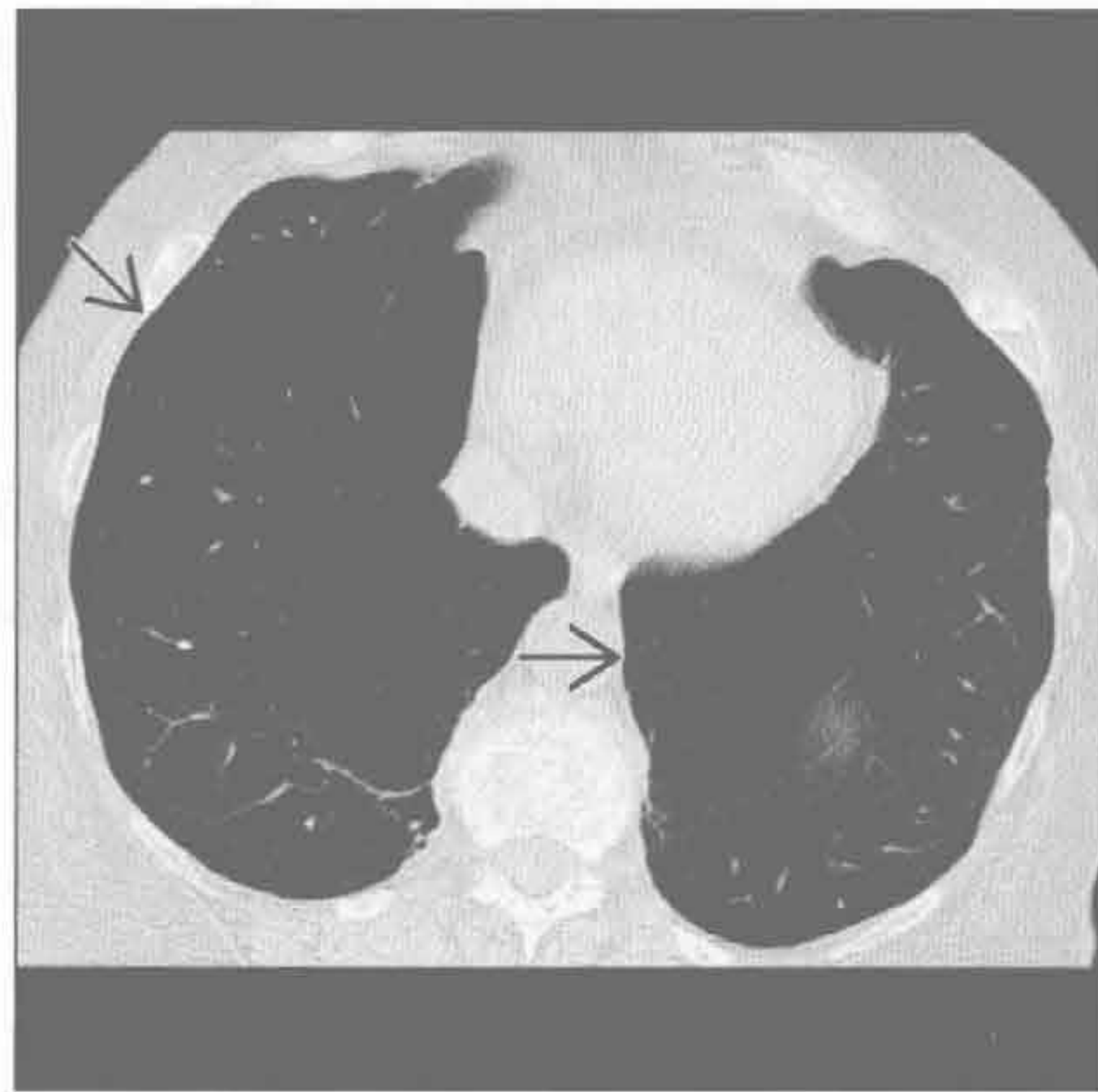(左) 轴位增强 CT 示食管周围扩张迂曲的静脉曲张 →，肝体积缩小，肝硬化 →。扩张的血管与降主动脉直径相当

(右) 斜冠状位增强 CT 示曲张静脉 → 回流至左肺静脉 →，引起右向左分流。曲张静脉通过下肺韧带进入肺内

与急 / 慢性肝病有关的胸部病变

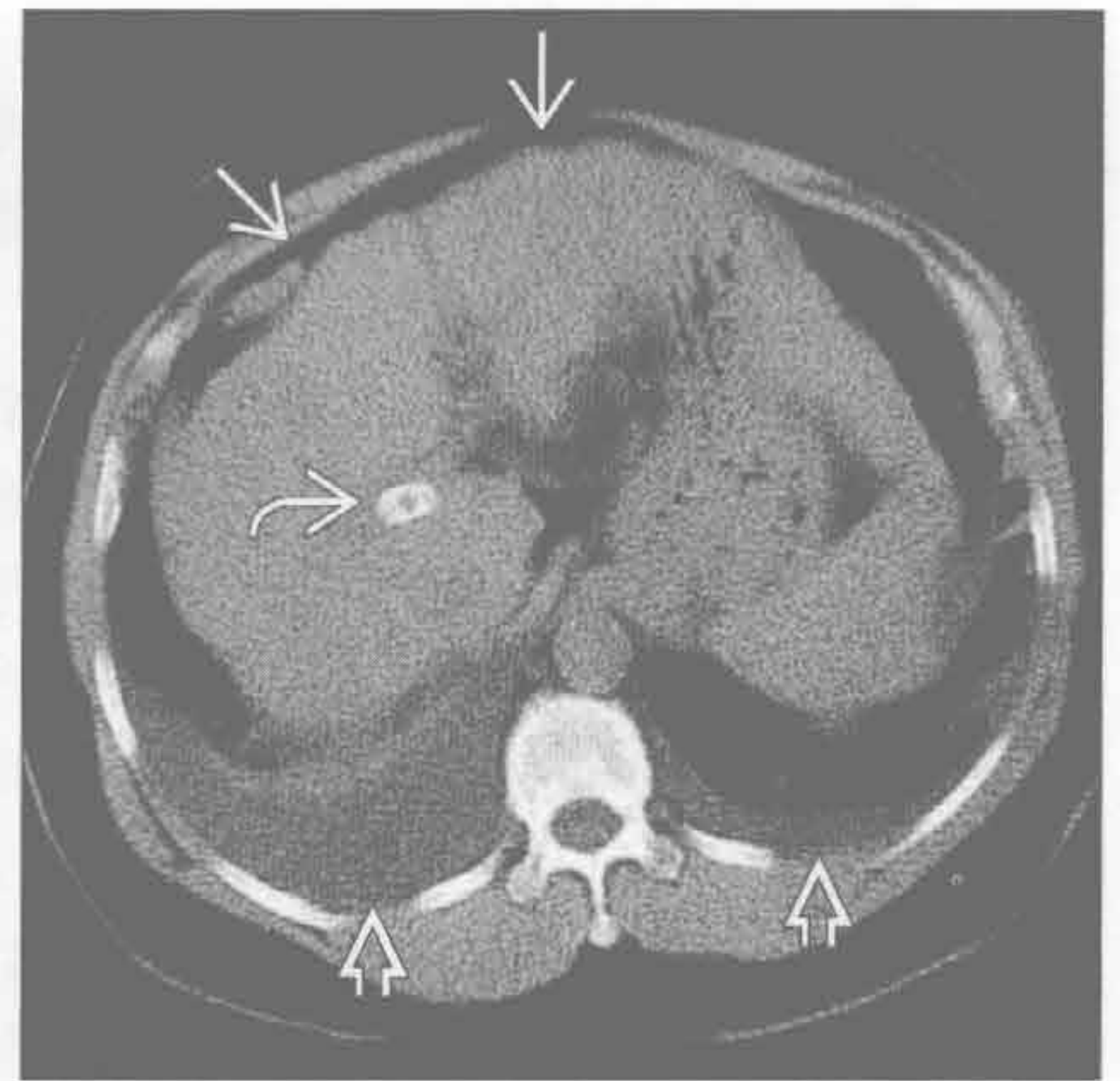
α 1-抗蛋白酶缺乏症

(左) 轴位 HRCT 示基底部分布的全小叶型肺气肿 \Rightarrow 。外周肺血管稀疏



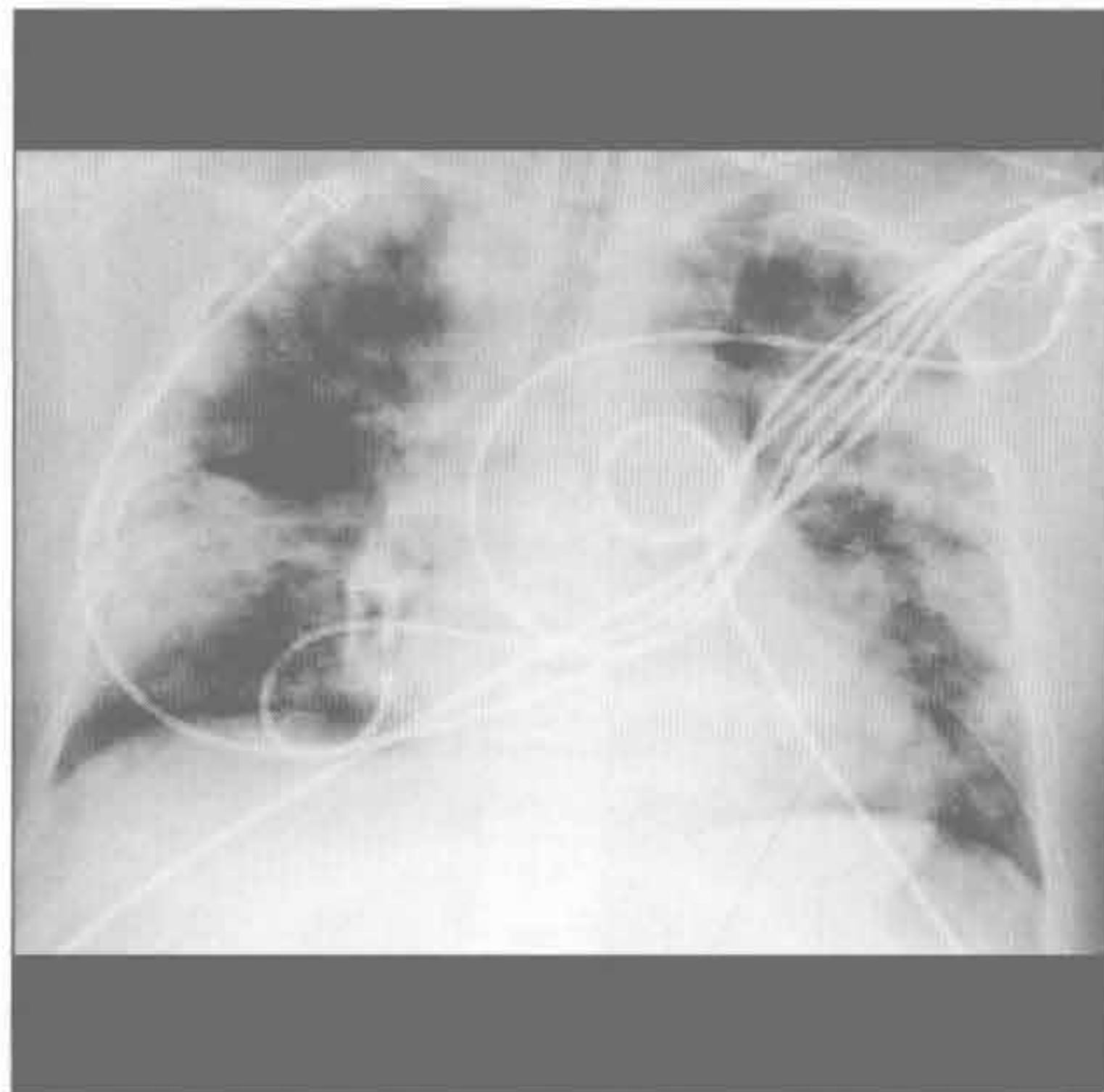
(右) 轴位平扫 CT 示肝硬化 \Rightarrow 和经皮门腔分流的支架影 \Rightarrow ，双侧少量胸腔积液 \Rightarrow 。患者无腹水，也无心肺疾病

肝源性胸腔积液



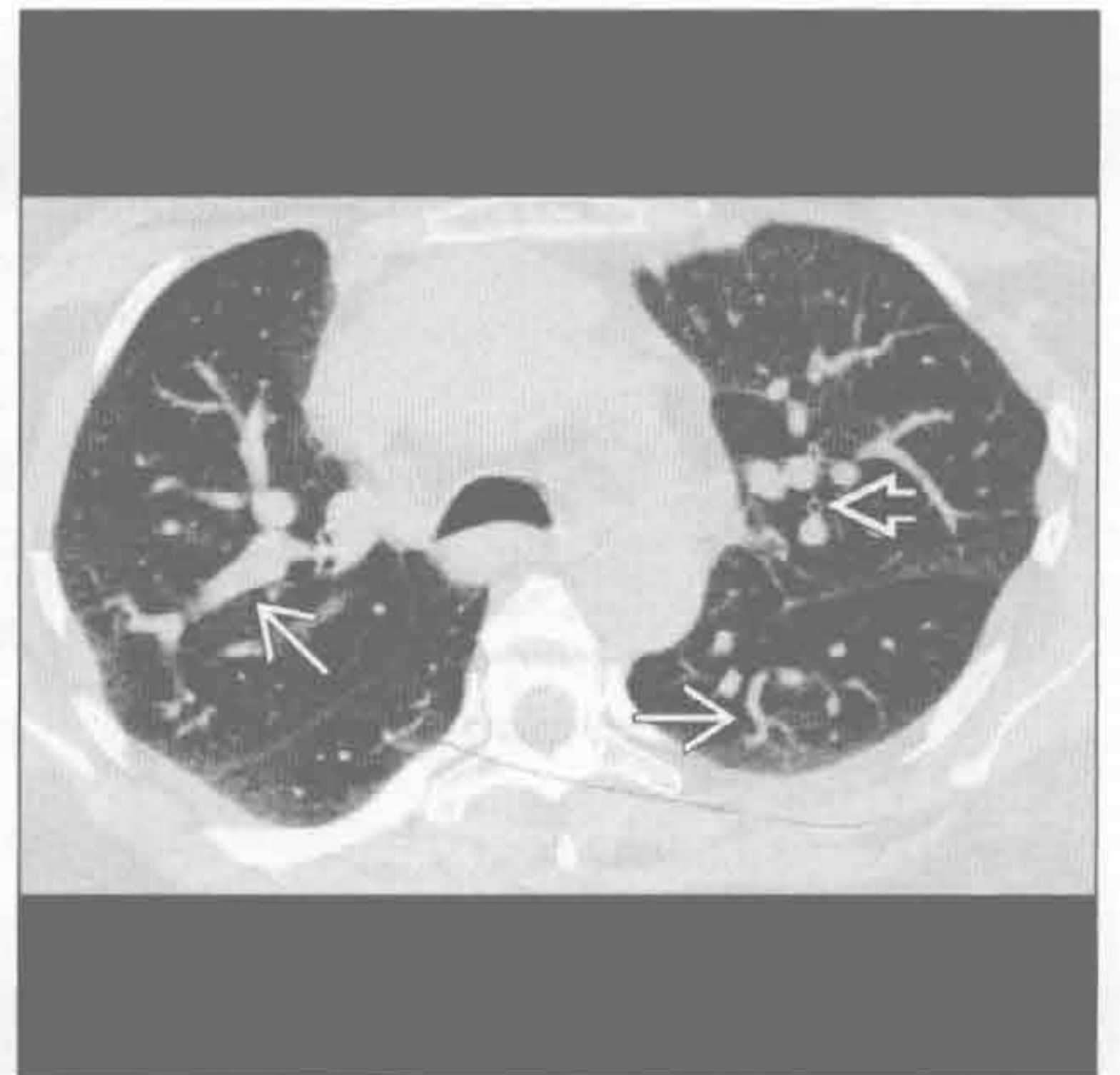
非心源性肺水肿

(左) 暴发型肝衰竭患者。正位 X 线胸片示双肺外周带实变，系非心源性肺水肿



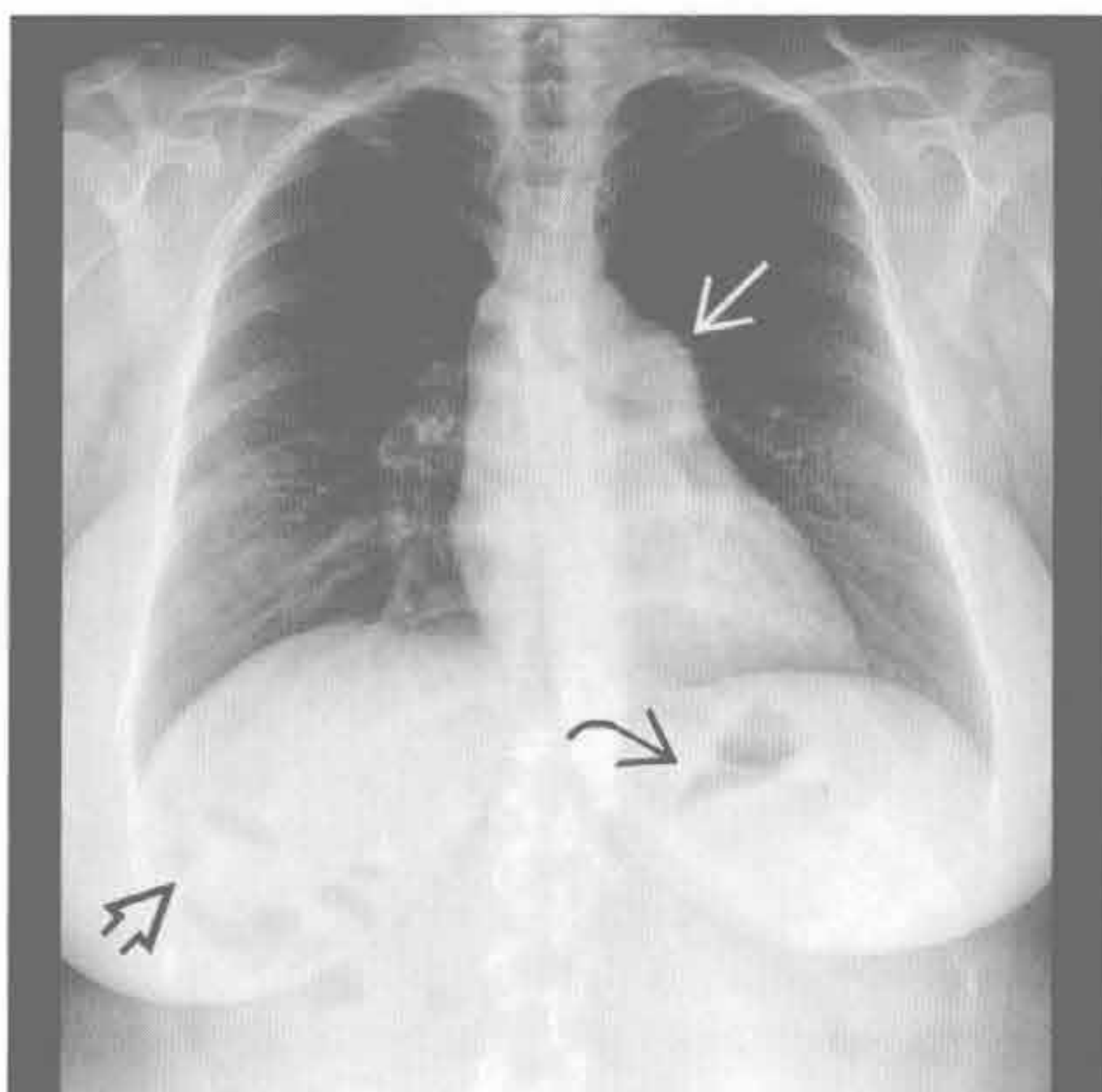
(右) 轴位增强 CT 示扩张扭曲的肺血管 \Rightarrow 。扩张的血管到达肺的边缘，比邻近气道 \Rightarrow 明显增粗。患者需半卧位呼吸（直立位呼吸困难，仰卧位缓解）

肝肺综合征



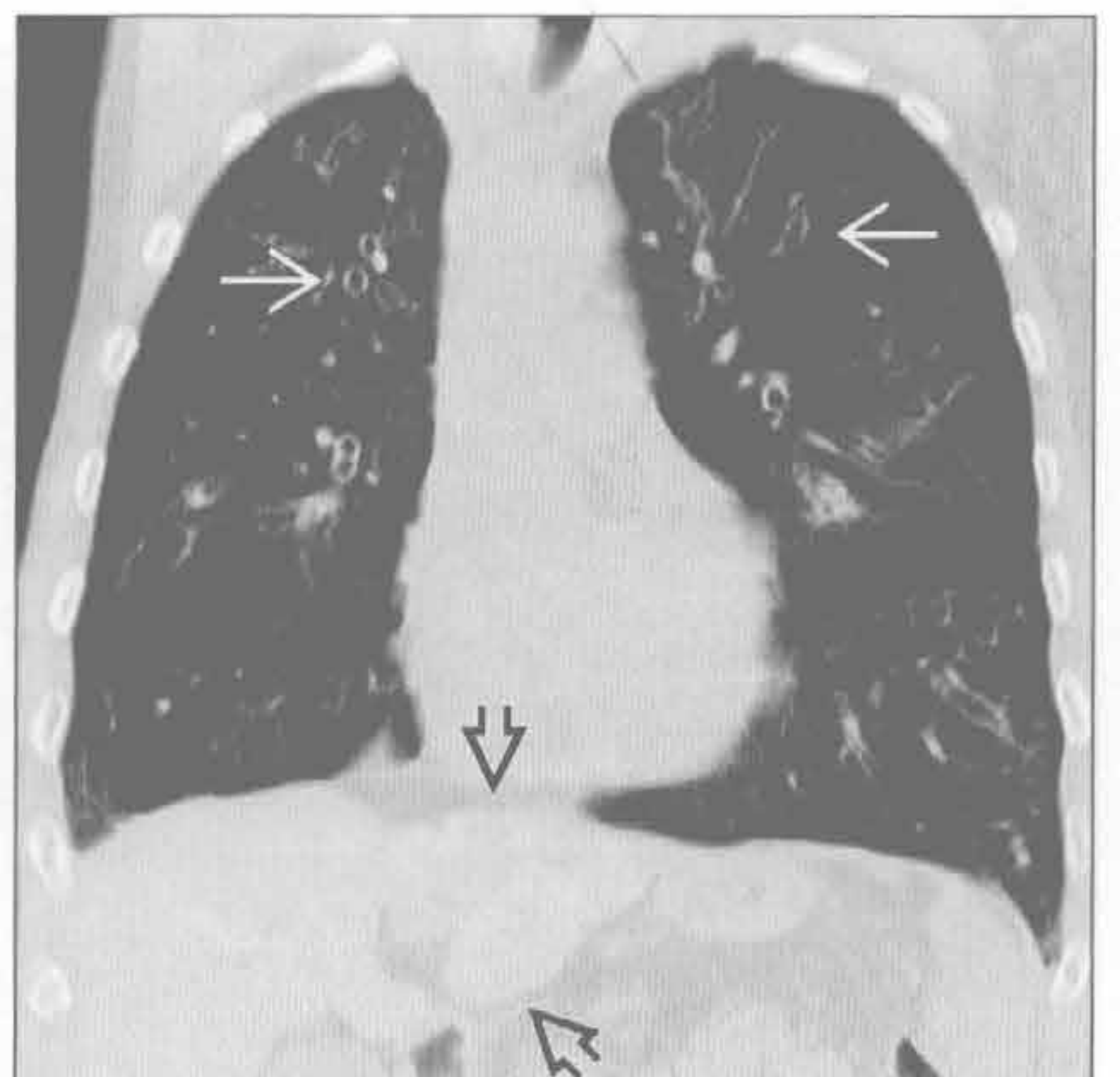
门脉相关性肺动脉高压

(左) 正位 X 线胸片示肺动脉主干膨隆 \Rightarrow ，肝硬化，体积缩小 \Rightarrow ，脾增大使胃泡移位变形 \Rightarrow



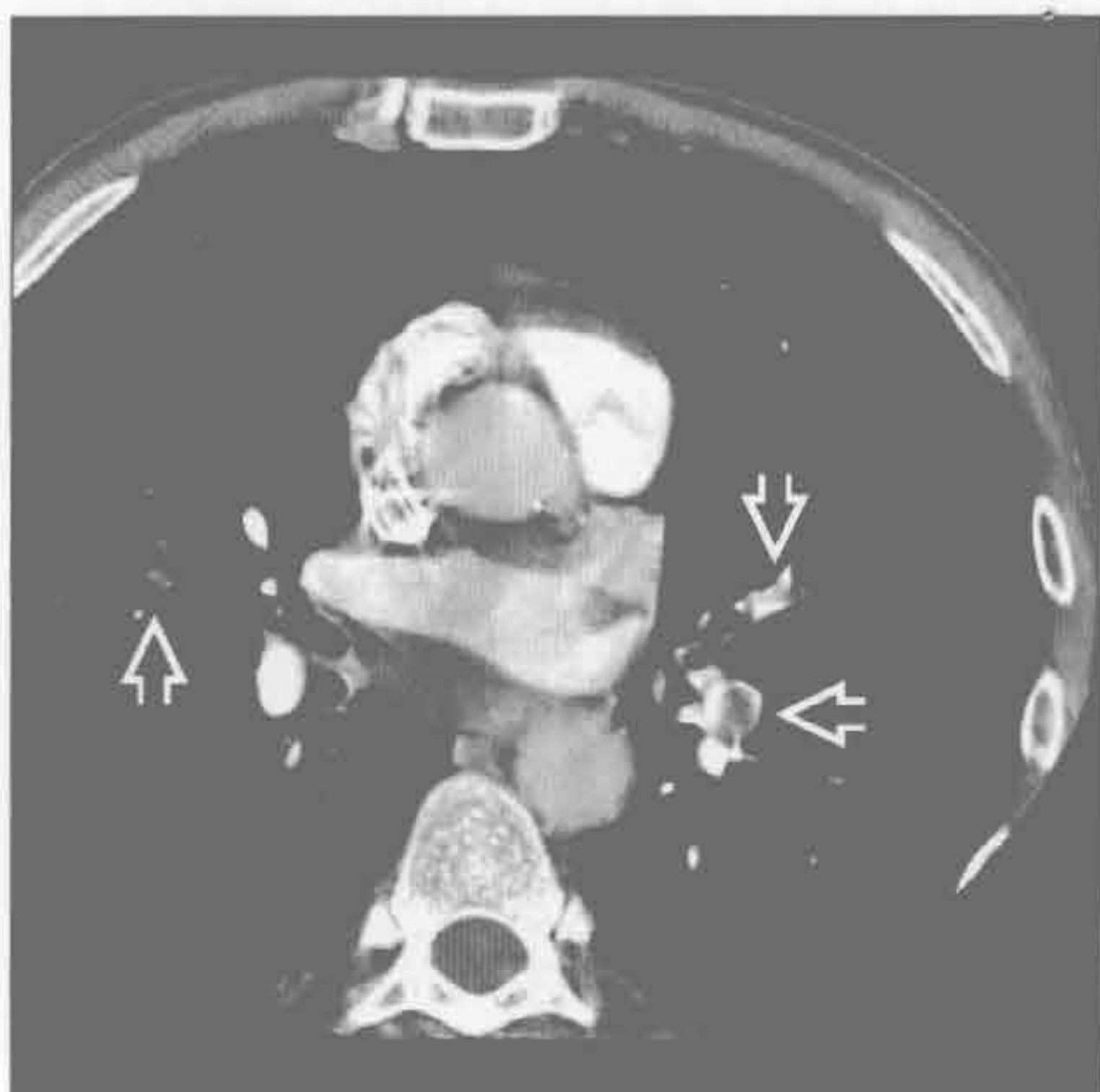
(右) 冠状平扫 CT 示弥漫性支气管扩张 \Rightarrow 和肝硬化 \Rightarrow 。长期大胆管的部分或完全阻塞引起胆汁性肝硬化

囊性纤维化

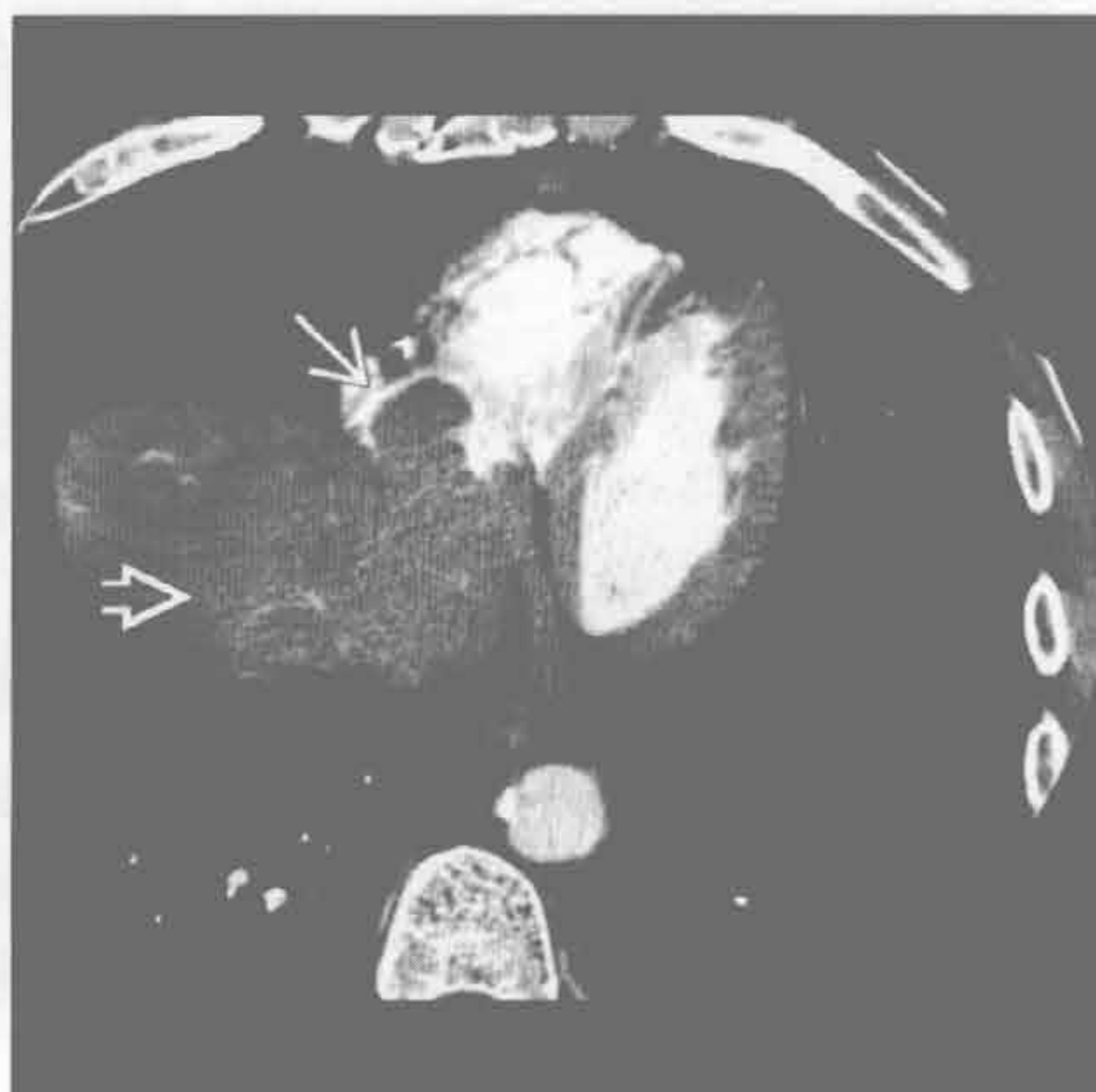


与急 / 慢性肝病有关的胸部病变

肝细胞肝癌肺转移



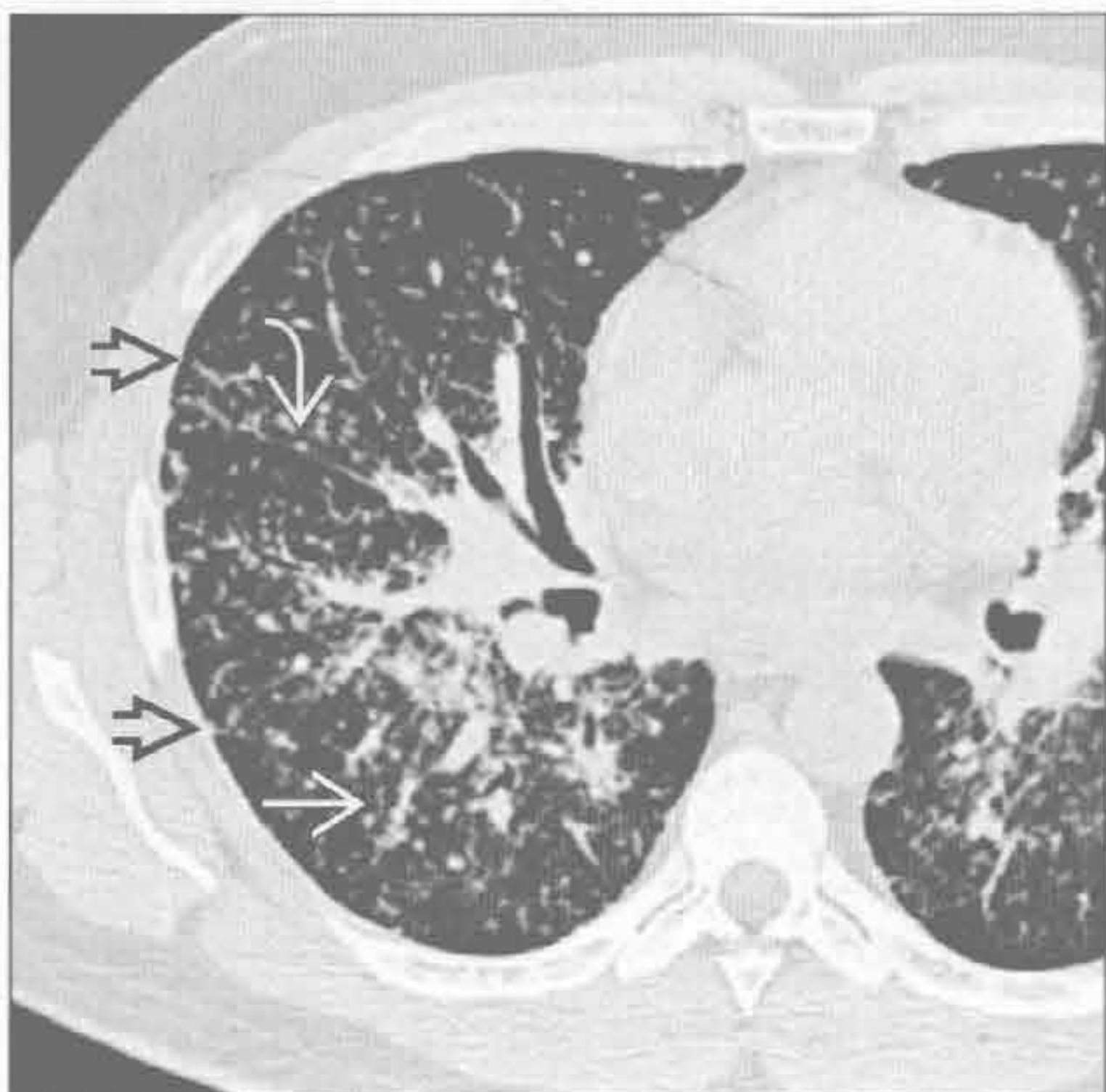
肝细胞肝癌肺转移



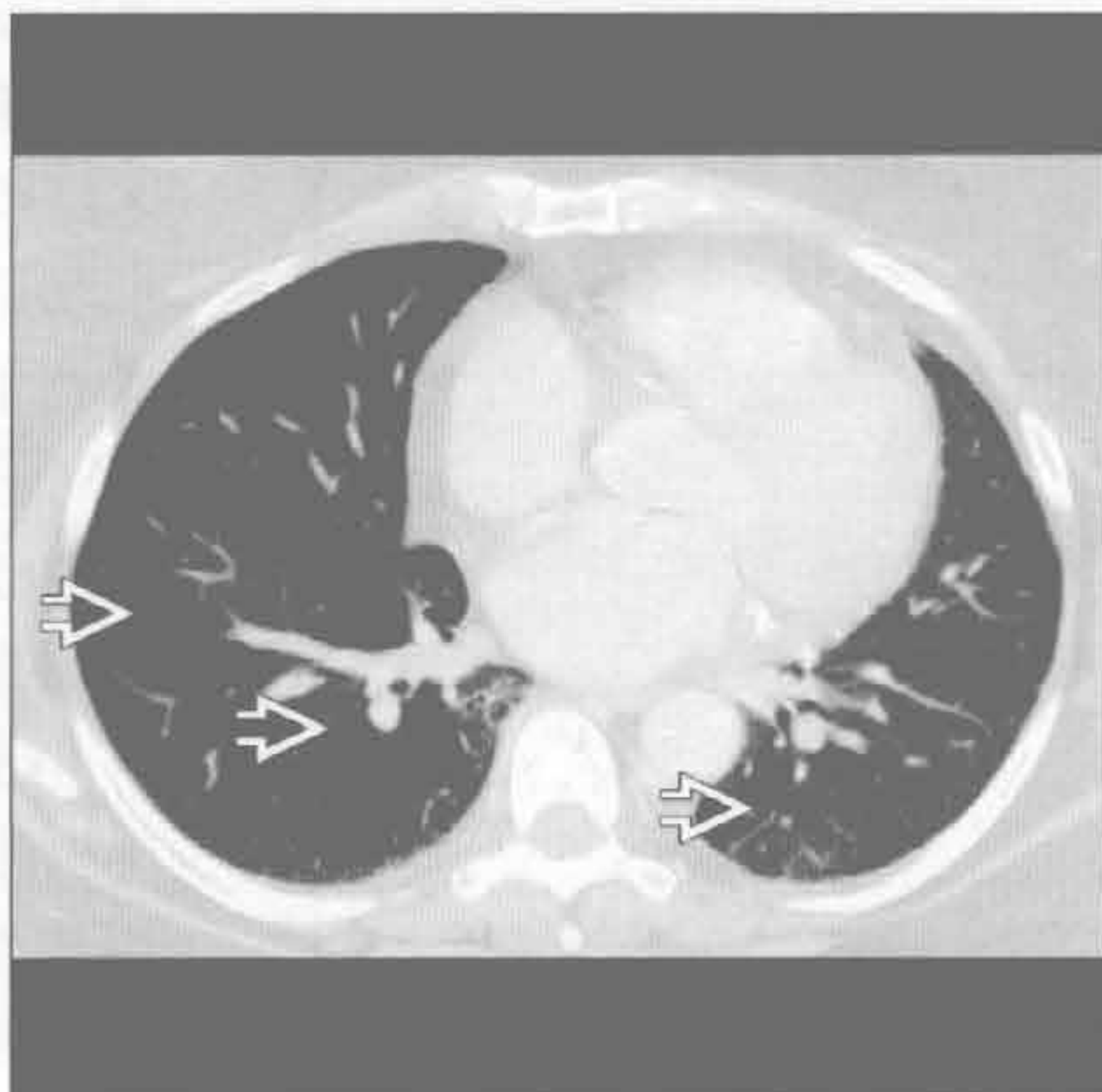
(左) 轴位增强 CT 示肝硬化患者的瘤栓所致的多发肺动脉栓塞 \Rightarrow 。肝硬化患者的肺静脉栓子不常见，因肝不能产生凝固因子

(右) 轴位增强 CT 下方层面示肝癌 \Rightarrow 经肝静脉直接侵犯右心房形成肿块 \Rightarrow

结节病



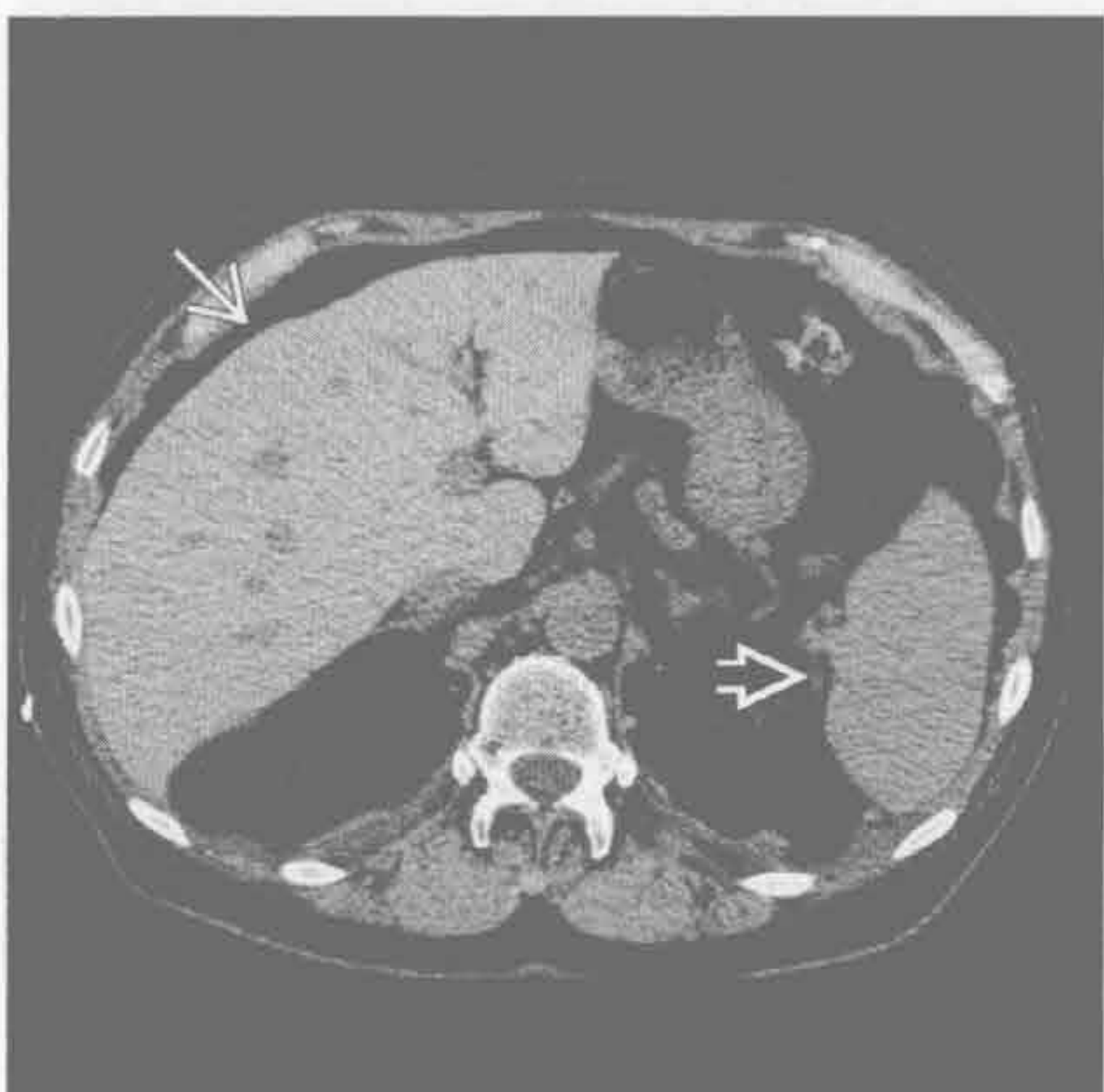淋巴细胞性间质性肺炎



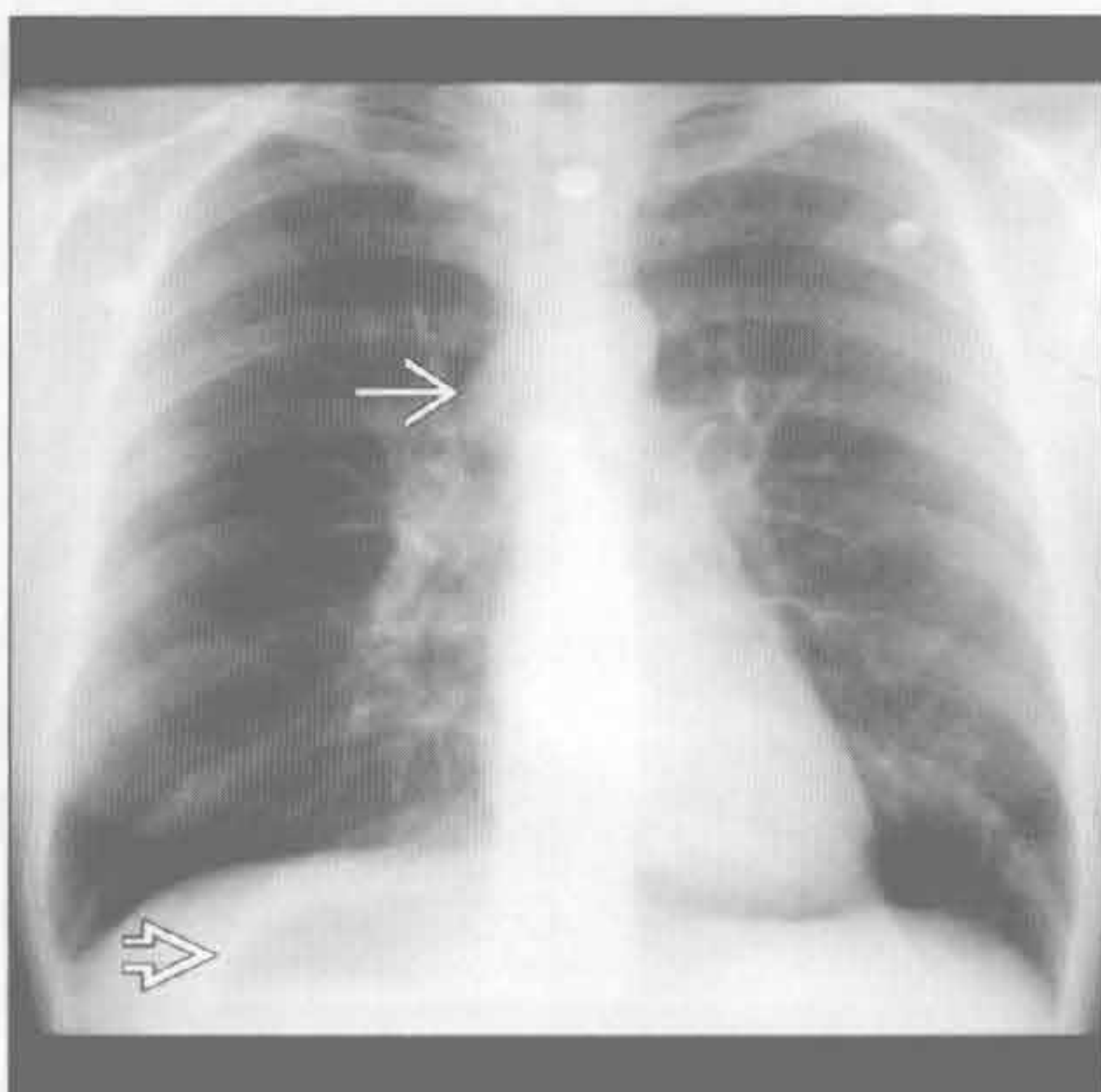
(左) 轴位 HRCT 示小叶间隔 \Rightarrow 和叶间裂 \Rightarrow 处淋巴管周围分布的小结节。串珠状的血管 \Rightarrow 为支气管血管周围病变所致

(右) 轴位增强 CT 示干燥综合征患者散在分布的小囊肿 \Rightarrow 。75% 的原发性胆汁性肝硬化患者有干燥综合征。5% 的干燥综合征患者有线粒体抗体

胺碘酮相关的肺毒性改变



内脏异位综合征



(左) 平扫 CT 示肝 \Rightarrow 密度高于脾 \Rightarrow 。胺碘酮含 3 个碘分子，积聚于肝和肺

(右) 正位 X 线胸片示奇静脉弓扩大 \Rightarrow ，胃泡位于右侧膈肌下方 \Rightarrow 。心尖与胃泡位置不一致，提示内脏异位综合征，患者经证实为多脾患者

鉴别诊断

常见

- 尿毒症性肺水肿
- 尿毒症性心包炎
- 弥漫性肺泡出血 (DAH)
 - 韦格纳肉芽肿病
 - 肺出血肾炎综合征
 - 系统性红斑狼疮
 - 显微镜下多血管炎

• 肾癌

不常见

- 淋巴管肌瘤病
- 肺部迁移性钙化
- 结节病

罕见 (但重要)

- 镰状细胞病
- Birt-Hogg-dubé 综合征
- Erdheim Chester 病

重要信息

鉴别诊断要点

- 慢性肾衰竭患者的肾性骨营养不良
 - 骨吸收
 - 锁骨远端侵蚀
 - 骨质减少 (50%)
 - 压缩性骨折 (5% ~ 25%)
 - 肋骨骨折 (5% ~ 25%)
 - 中轴骨骼骨质硬化 (10% ~ 30%)
 - 椎体: 上下终板带状硬化 (“rugger jersey” 脊柱)
 - 棕色瘤 (1%): 皮质溶骨性膨胀性病变, 常为孤立性
 - 软组织钙化
 - 关节周围、对称性的
- 慢性肾衰竭常有胸腔积液
 - 水中毒、左心室衰竭 (LV)、肾病综合征、自身免疫性疾病或腹膜透析所致
- 慢性肾衰竭常有心脏扩大
 - 水中毒、左心室衰竭、高输出性衰竭、心包疾病或引起肾衰竭的基础病变所致

常见诊断的有用线索

- 尿毒症性肺水肿
 - 典型表现为蝶翼样肺密度增高影, 但无特异性

- 由左心室衰竭、水中毒、贫血、低蛋白质血症、高输出性动静脉瘘、弥漫性肺泡损伤 (尿毒症性肺) 所致
 - 尿毒症性心包炎
 - 包括急性心包炎、心包积液、心脏压塞、缩窄性心包炎
 - 肾衰竭、基础疾病及药物引起的毒性代谢性损伤
 - 95% 有心脏扩大
 - 弥漫性肺泡出血 (DAH)
 - 肺和肾的小血管炎
 - 贫血患者急性发病为蝶翼样实变
 - 咯血 (66%), 可轻度
 - 影像 - 病理相关性
 - 出血进入肺泡腔 (磨玻璃密度至实变)
 - 巨噬细胞清除肺泡腔内积液 (2 ~ 3d)
 - 巨噬细胞迁移至间质 (间质增厚)
 - 巨噬细胞被淋巴系统清除 (7 ~ 14d) (肺恢复正常)
 - 韦格纳肉芽肿病
 - 8% 表现为出血
 - 可出现于无空洞性结节时
 - 肺出血肾炎综合征
 - 可继发于流感之类的疾病
 - 男性 (男: 女 = 9 : 1), 常是吸烟者
 - 系统性红斑狼疮
 - 自身免疫性疾病, 特征为抗核抗体阳性, 女性多见 (男性: 女性 = 1 : 10)
 - 约 2% 有出血, 可为致命性
 - 60% ~ 90% 累及肾
 - 无法解释的双侧少量胸腔积液和心脏扩大
 - 显微镜下多血管炎
 - 多发结节性动脉炎的变型
 - 肺出血 10% ~ 30%
 - 肾小球肾炎 80% ~ 100%
 - 肾癌
 - 除了常见的转移部位 (肺、胸膜和骨) 外, 也常转移至不常见的部位 (如: 纵隔结节、支气管腔内、血管内)
- 不常见诊断的有用线索**
- 淋巴管肌瘤病
 - 不典型肌细胞的非肿瘤性错构性增生
 - 生育期女性
 - 影像特征

- 薄壁囊肿：弥漫性、双侧、大小均一；疾病进展时囊肿大小和数量增加，引起过度充气
- 自发性气胸（40%）
- 少量乳糜胸腔积液
- 肾血管平滑肌脂肪瘤（20% ~ 50%）：双侧、多发、< 1 cm
- 肺部迁移性钙化
 - 正常组织的钙沉积
 - 易发生于相对偏碱性的组织：上肺、胃壁、肾髓质
 - 源于高钙血症，最常见于慢性肾衰竭
 - HRCT：小叶中心型桑椹样结节伴无定型的钙化，直径 3 ~ 10 mm
- 结节病
 - 3.5% 发展成肾石病，可为初诊的原因
 - 高钙尿症（50%），高钙血症（20%）
 - 肺巨噬细胞产生钙三醇
 - 结石更常发生于阳光充足的月份

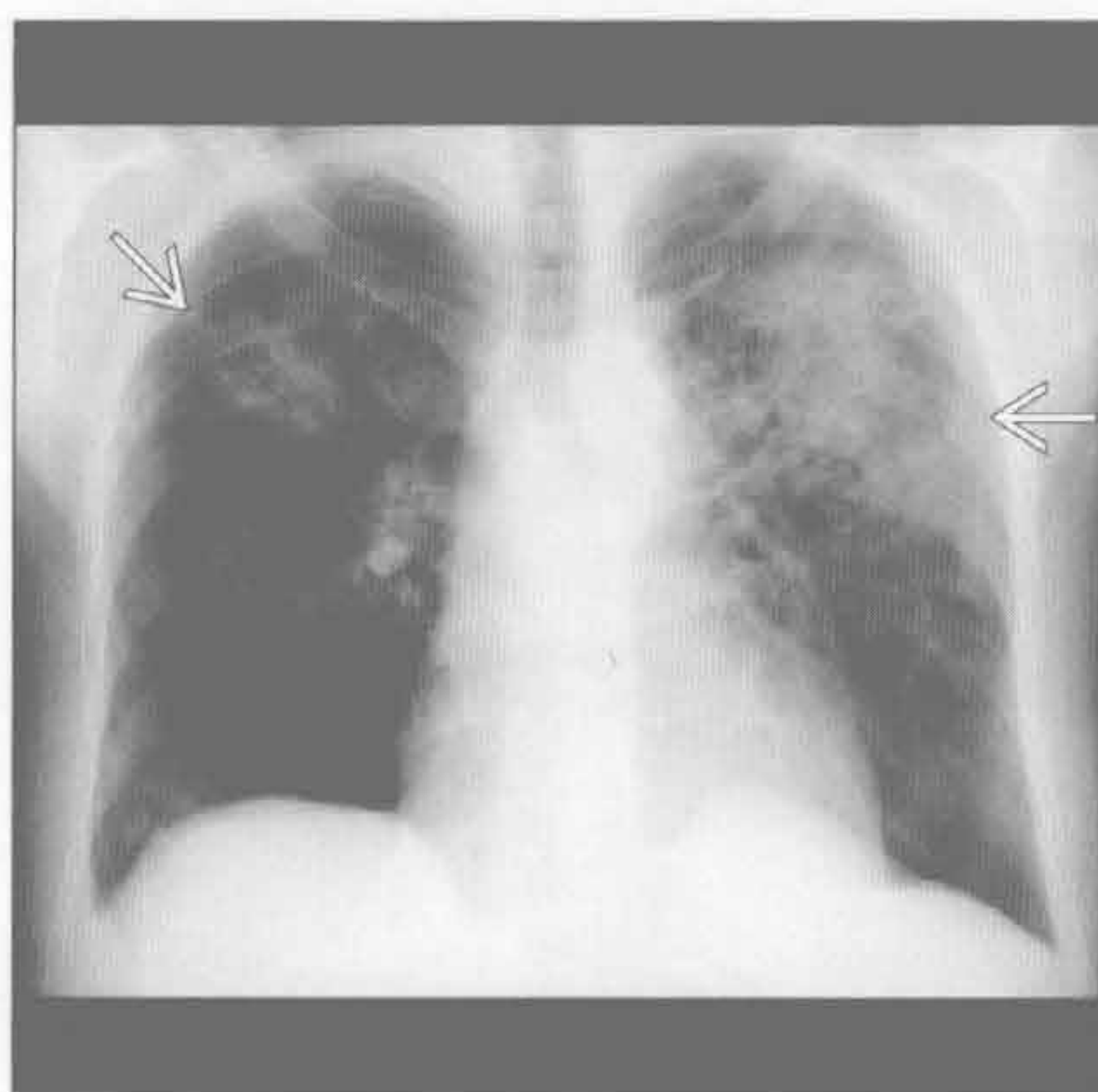
罕见诊断的有用线索

- 镰状细胞病
 - 由血红蛋白异常所致，在脱氧状态下畸变
 - 肾病：乳头坏死、肾梗死、肾盂肾炎、肾髓样

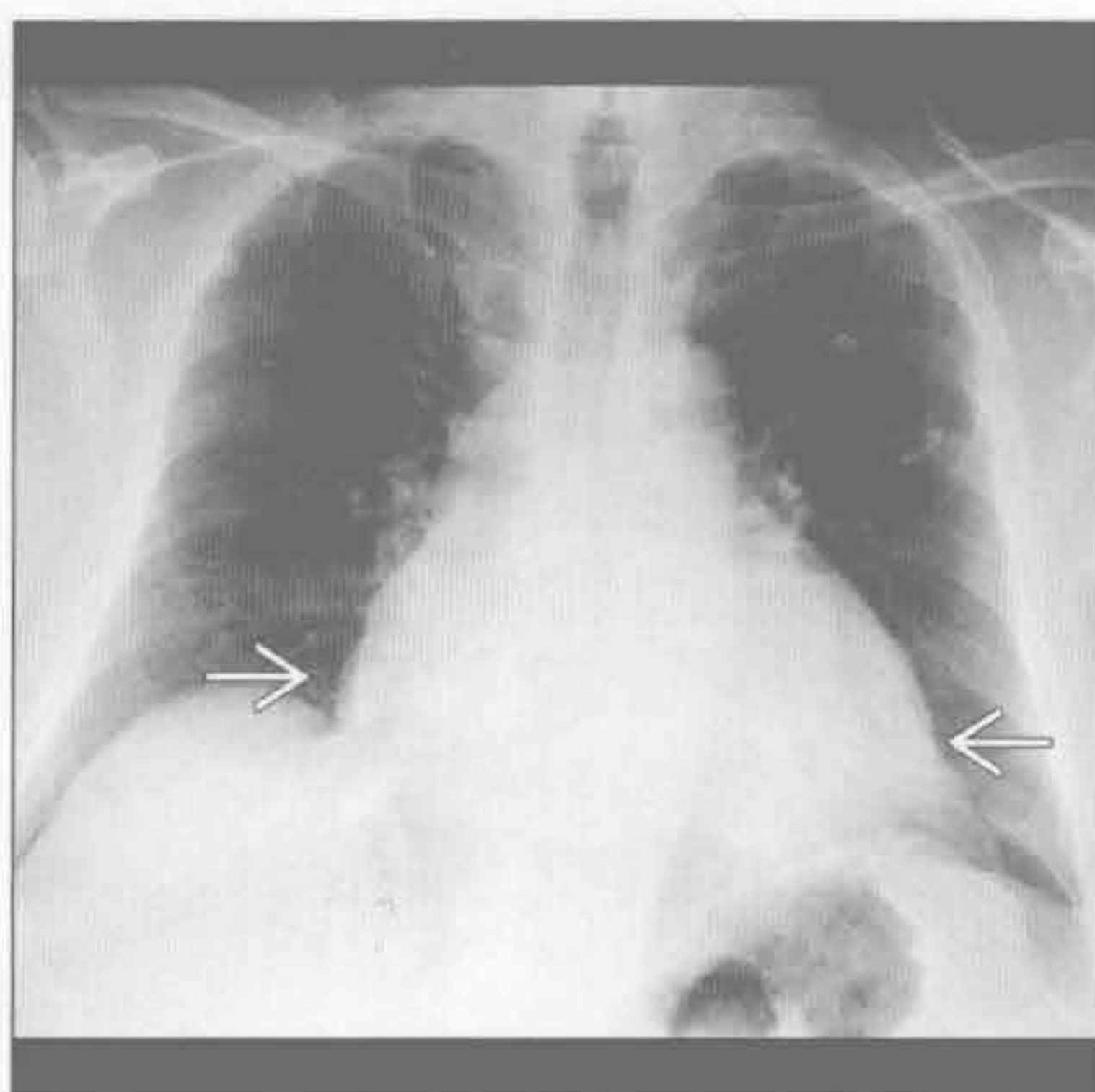
癌

- 影像表现
 - 肺：由肺炎、肺不张或梗死所致的大小不一的阴影；肺水肿所致的间质增厚
 - 心脏：心脏扩大
 - 骨骼：肱骨头梗死、H 形椎体（10%）、肋骨膨大（髓腔膨大），骨硬化（骨梗死）
 - 腹部：脾小或缺如
- Birt-Hogg-dubé 综合征
 - 面部丘疹（纤维毛囊瘤）
 - 肾肿瘤：嗜酸细胞瘤至肾细胞癌
 - 可双侧、多发
 - 肺：薄壁囊肿、以两下叶为主，数量较少
 - 囊肿与小叶间隔或脏胸膜关系密切
- Erdheim Chester 病
 - 非朗格汉斯细胞组织细胞增生症
 - 骨骼：双侧对称性干骺端和骨干的骨质硬化，尤其是下肢长轴骨（不累及骨骺）
 - 肾：肾周脂肪消失，被软组织取代，双侧对称性
 - 肺和胸膜：脏胸膜和叶间裂光滑增厚，常双侧对称
 - 心脏：心包或心脏受累导致心脏增大

尿毒症性肺水肿



尿毒症性心包炎



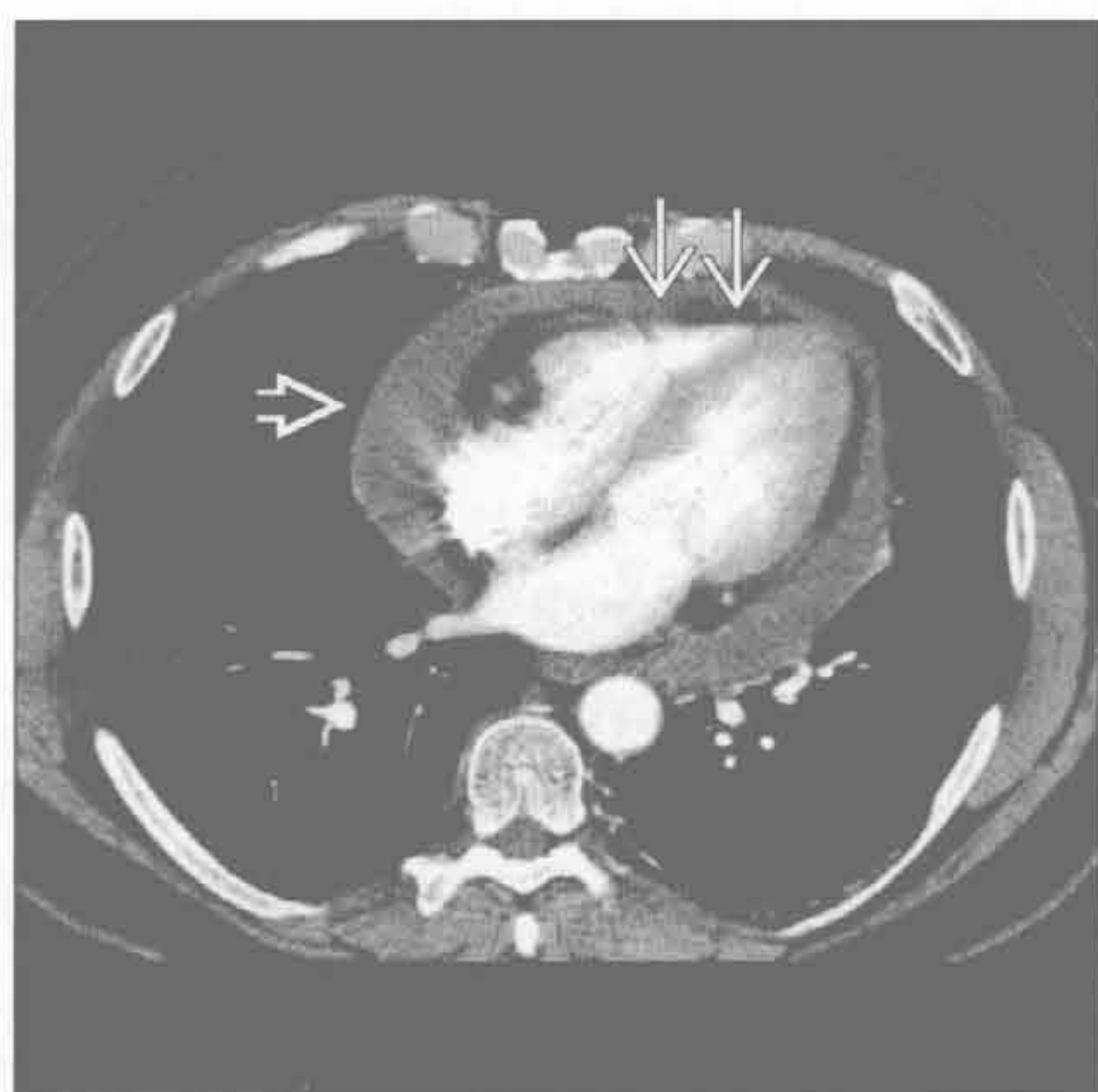
（左）正位 X 线胸片示蝶翼样实变 \Rightarrow ，最常见的为水肿，鉴别包括出血和感染。水肿的其他表现也是常见的

（右）正位 X 线胸片示心脏轻度增大 \Rightarrow 。肾疾病患者常见心脏增大，可由左心室衰竭、心包炎等所致

肺肾综合征

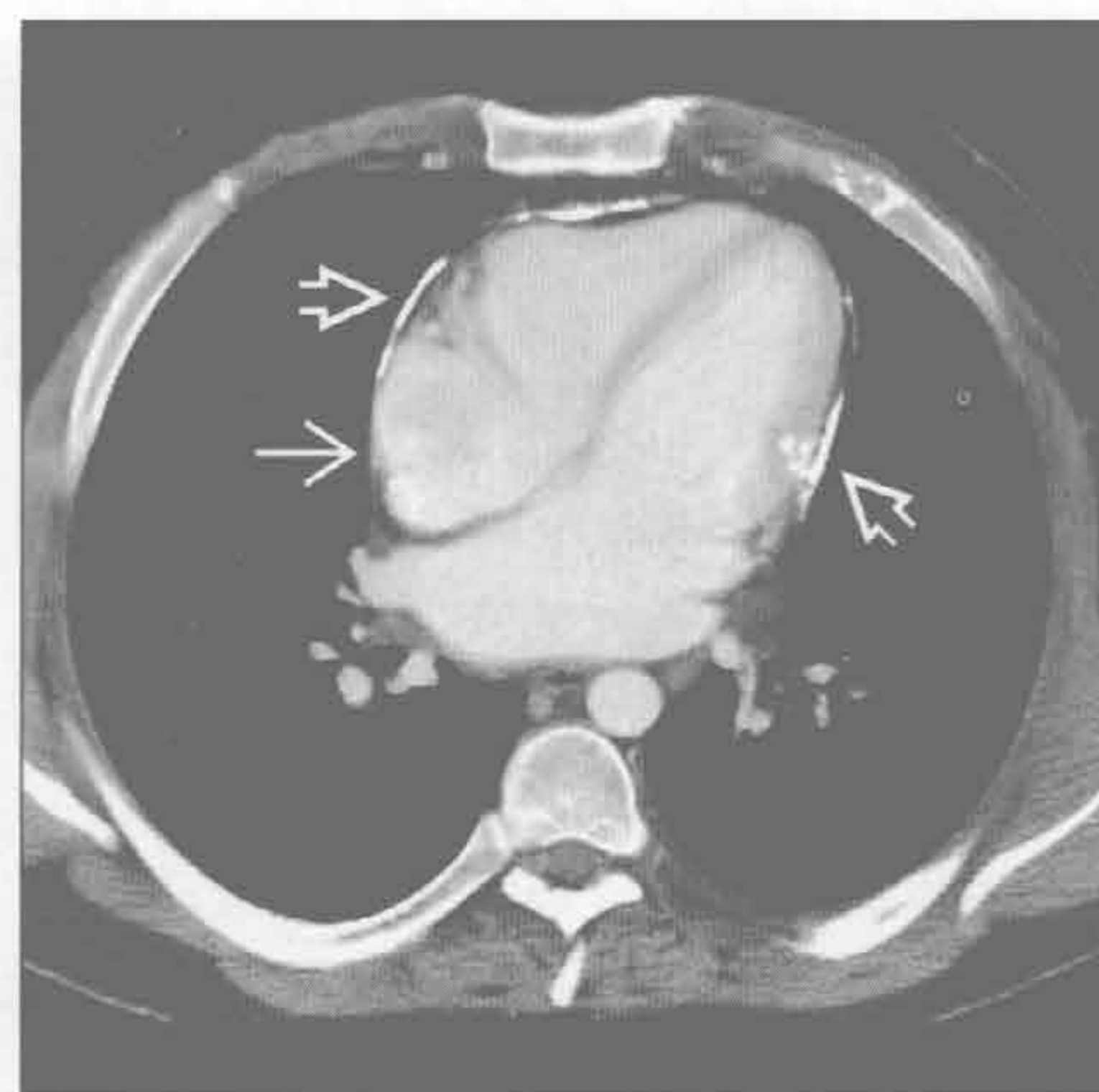
尿毒症性心包炎

(左) 轴位增强 CT 示中等量心包积液 \Rightarrow 。右心室呈管状提示轻度受限或堵塞 \Rightarrow 。心包病变可以继发于肾毒性、基础疾病(如 SLE) 或治疗基础疾病的药物



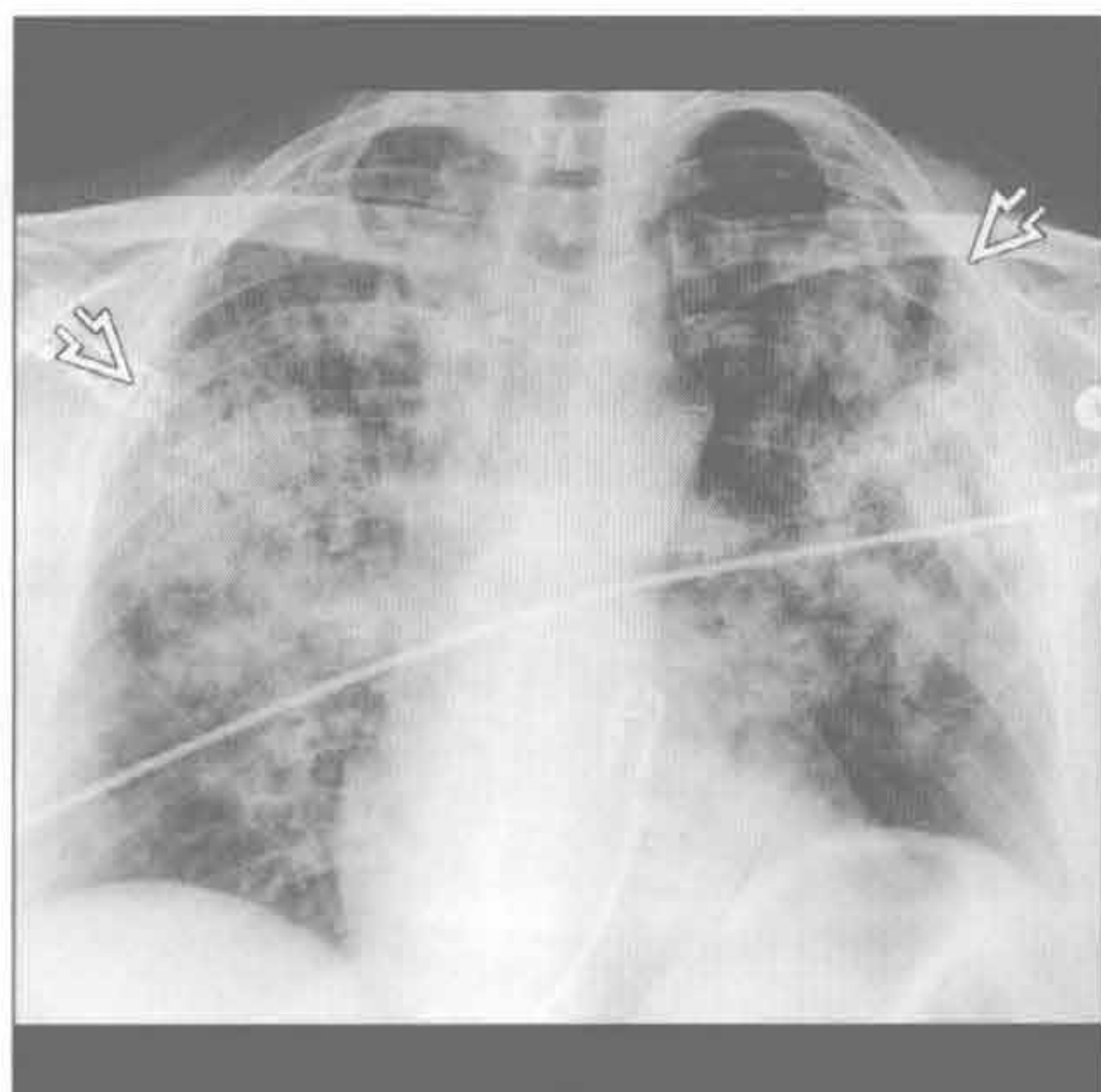尿毒症性心包炎

(右) 轴位增强 CT 示心包多发钙化 \Rightarrow ，右心房扩大 \Rightarrow 。患者有限制性心包疾病的症状



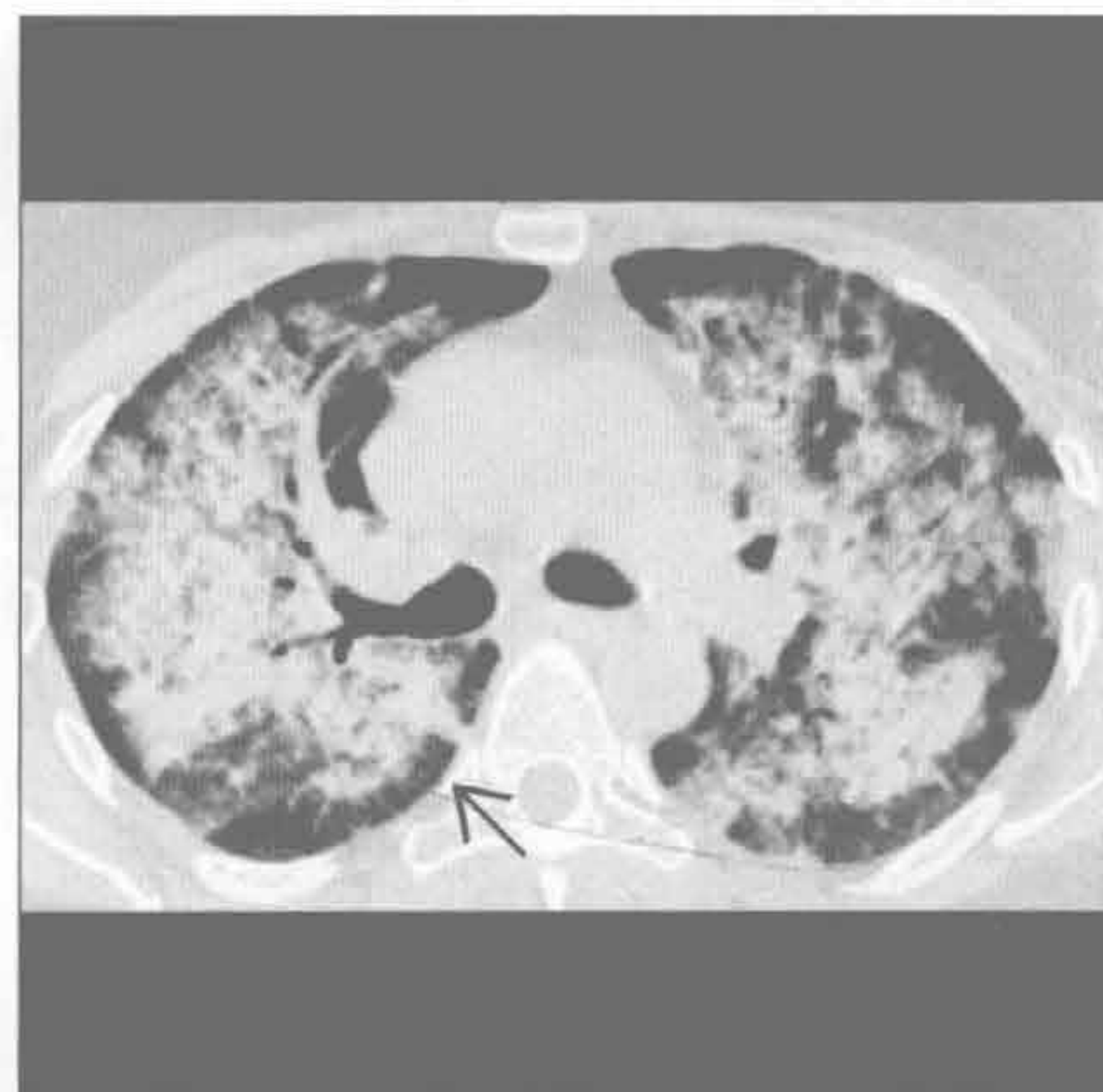
韦格纳肉芽肿病

(左) 正位 X 线胸片示呈蝶翼状分布的弥漫性肺实变 \Rightarrow 。韦格纳肉芽肿病是最常见的引起出血的血管炎的原因，可无空洞型结节和支气管壁增厚等其他表现



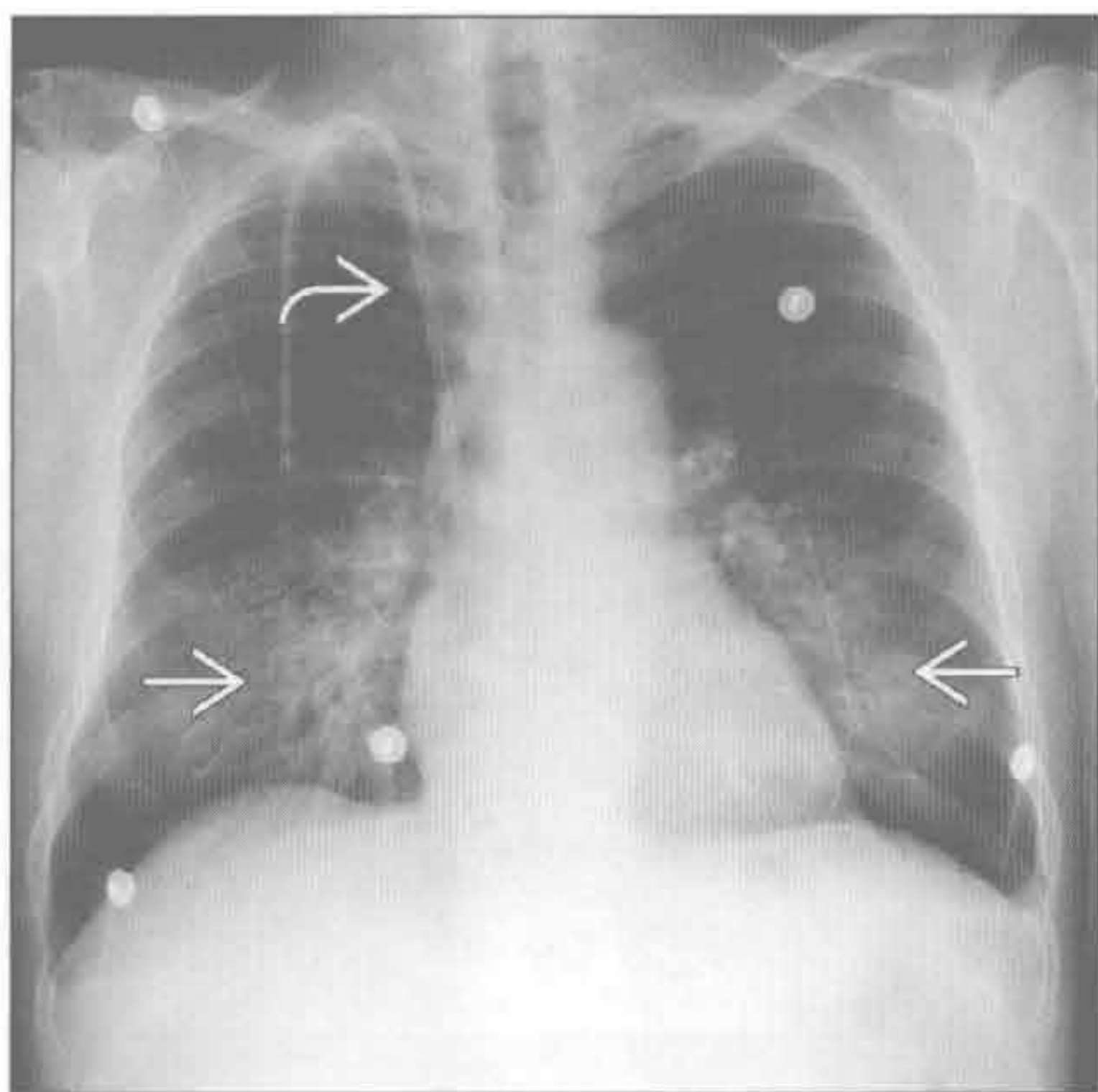
韦格纳肉芽肿病

(右) 轴位平扫 CT 示急性肺出血引起的中央实变，而外周不累及 \Rightarrow 。外周不累及在弥漫性肺泡出血中很常见



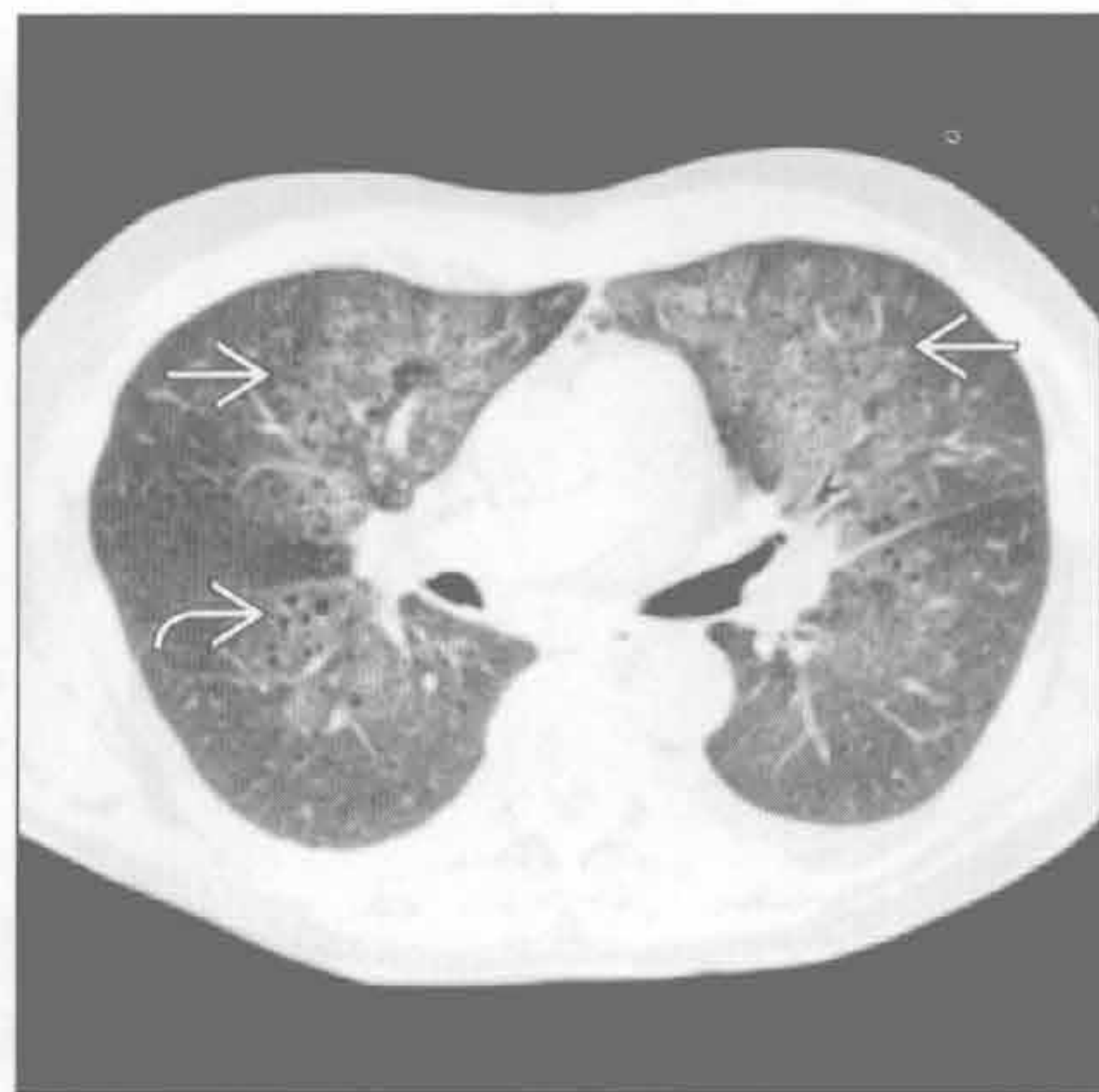肺出血肾炎综合征

(左) 正位 X 线胸片示肺门旁双下肺的密度增高影 \Rightarrow 和透析管 \Rightarrow 。

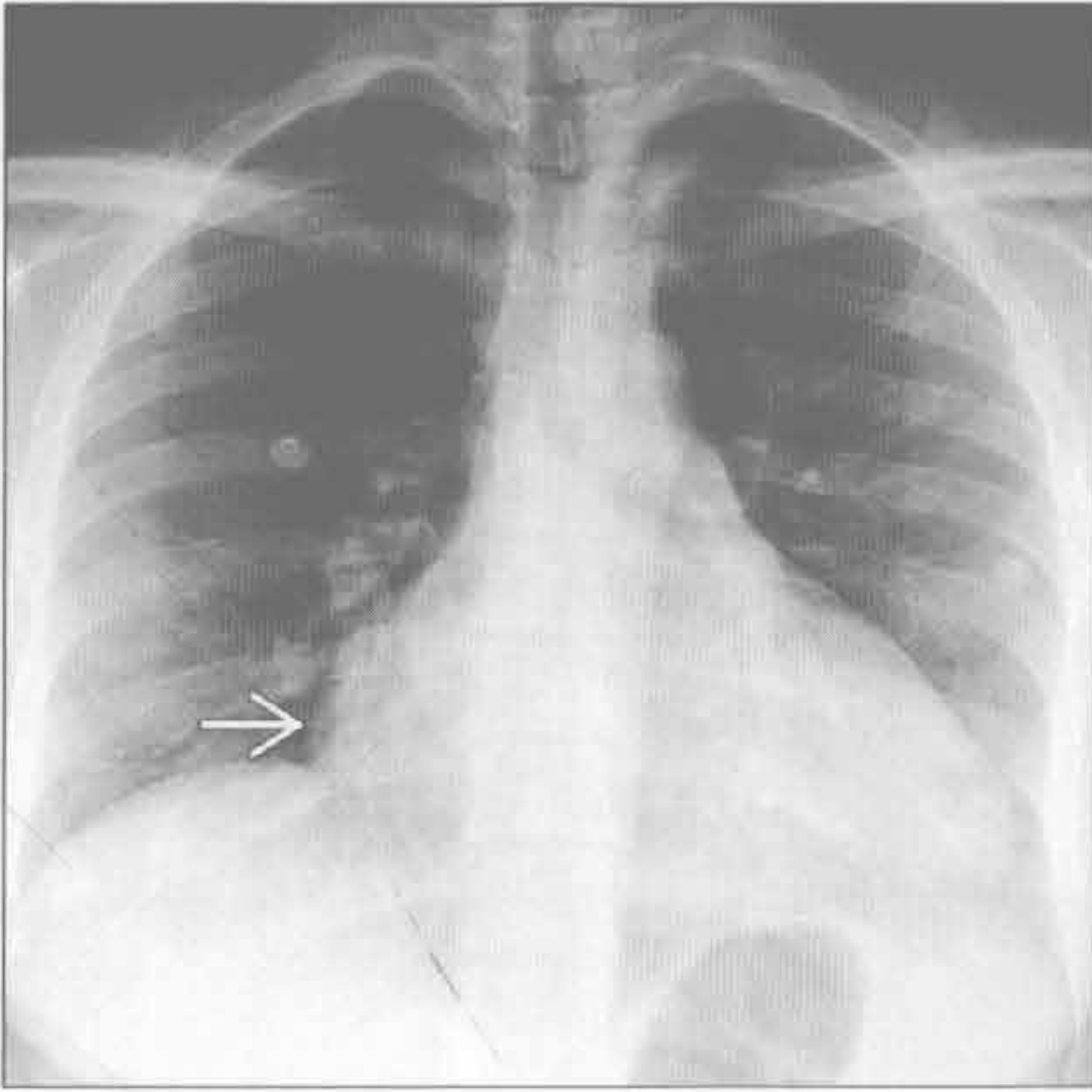


肺出血肾炎综合征

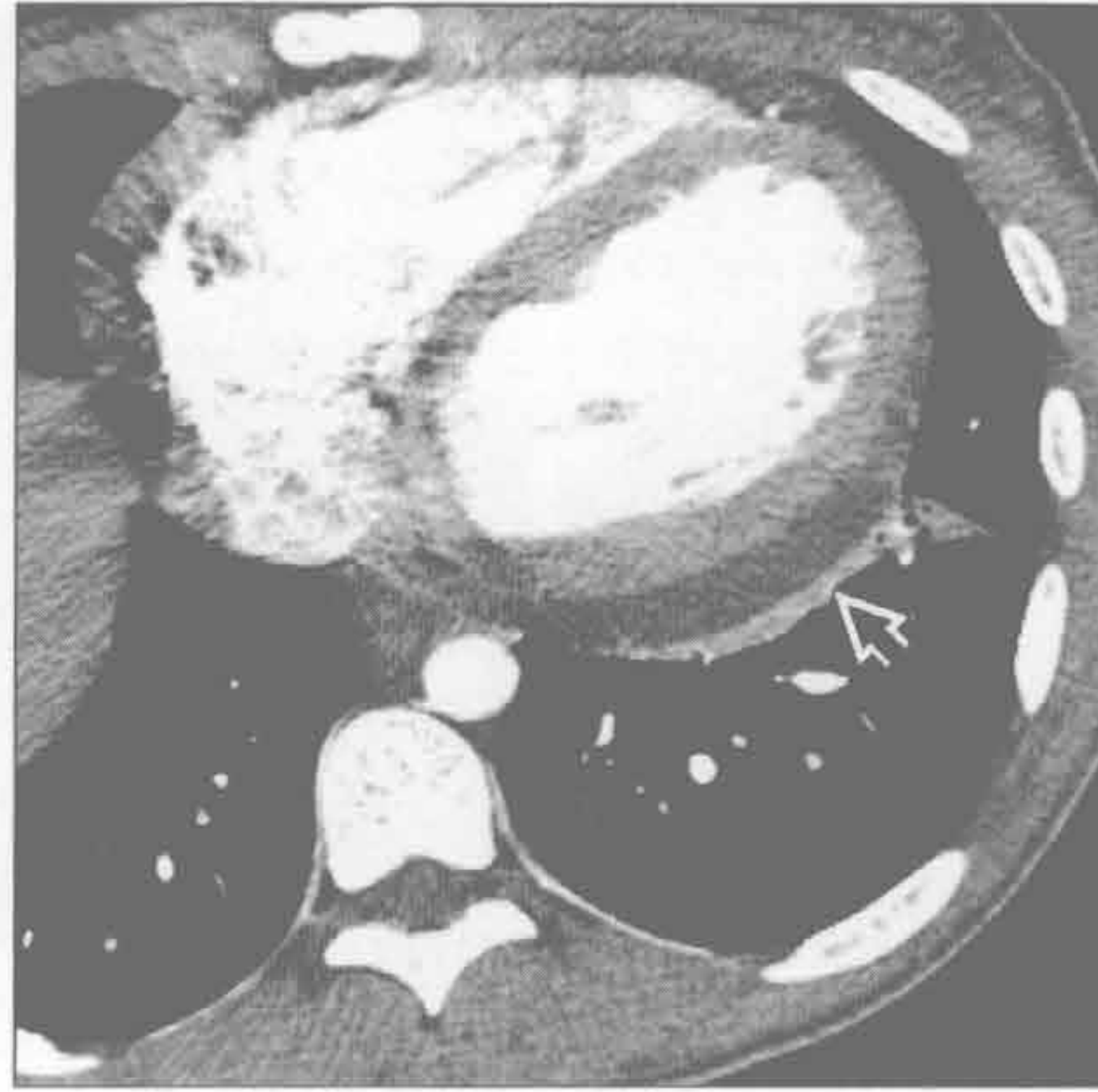
(右) 轴位 HRCT 示肾小球肾炎患者双肺弥漫分布的磨玻璃密度影 \Rightarrow ，透亮区为肺气肿区 \Rightarrow 。经皮肾穿刺活检证实为肺出血肾炎综合征。CT 表现可为磨玻璃密度，也可为实变，取决于出血程度的不同



系统性红斑狼疮



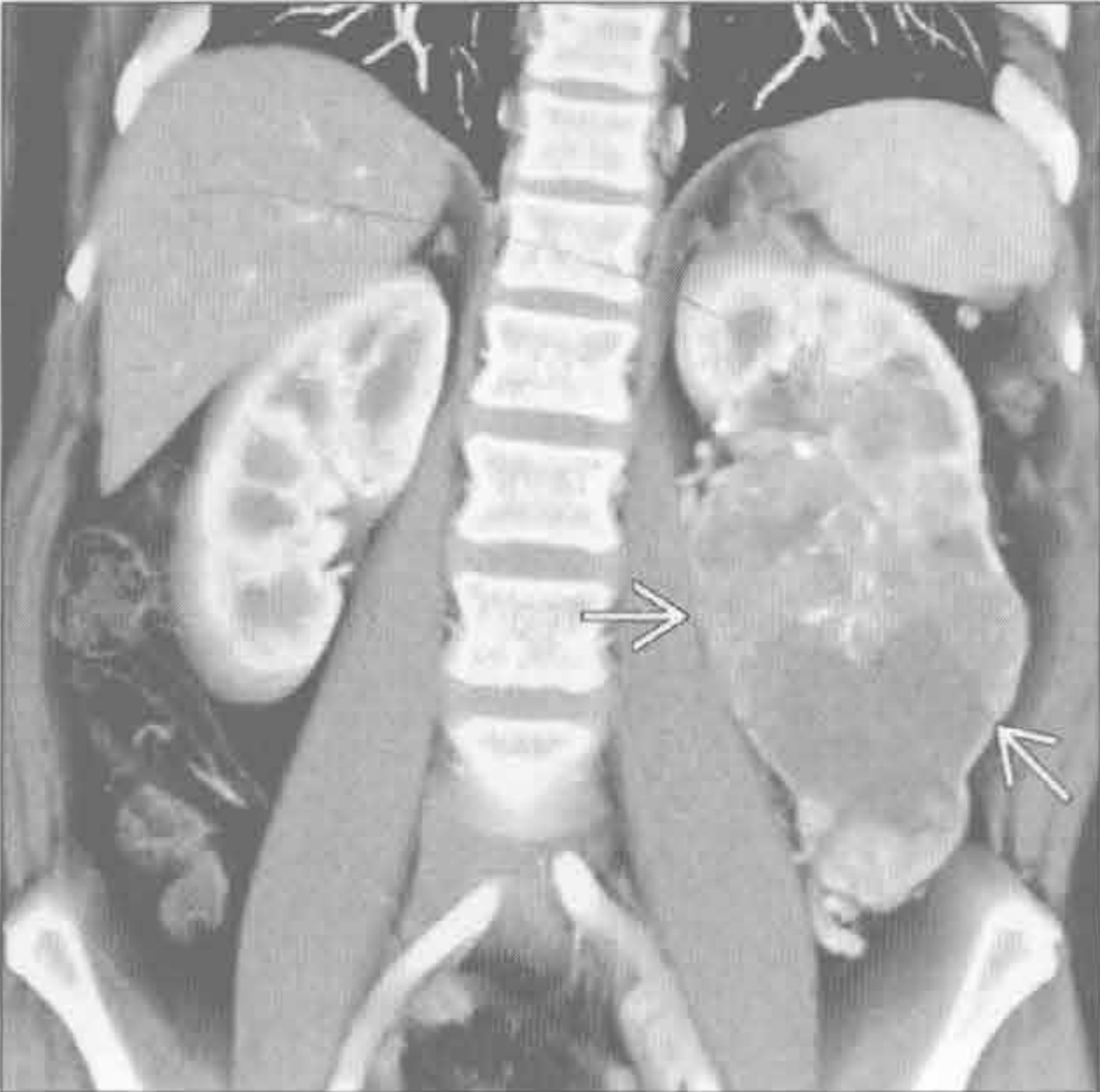
系统性红斑狼疮



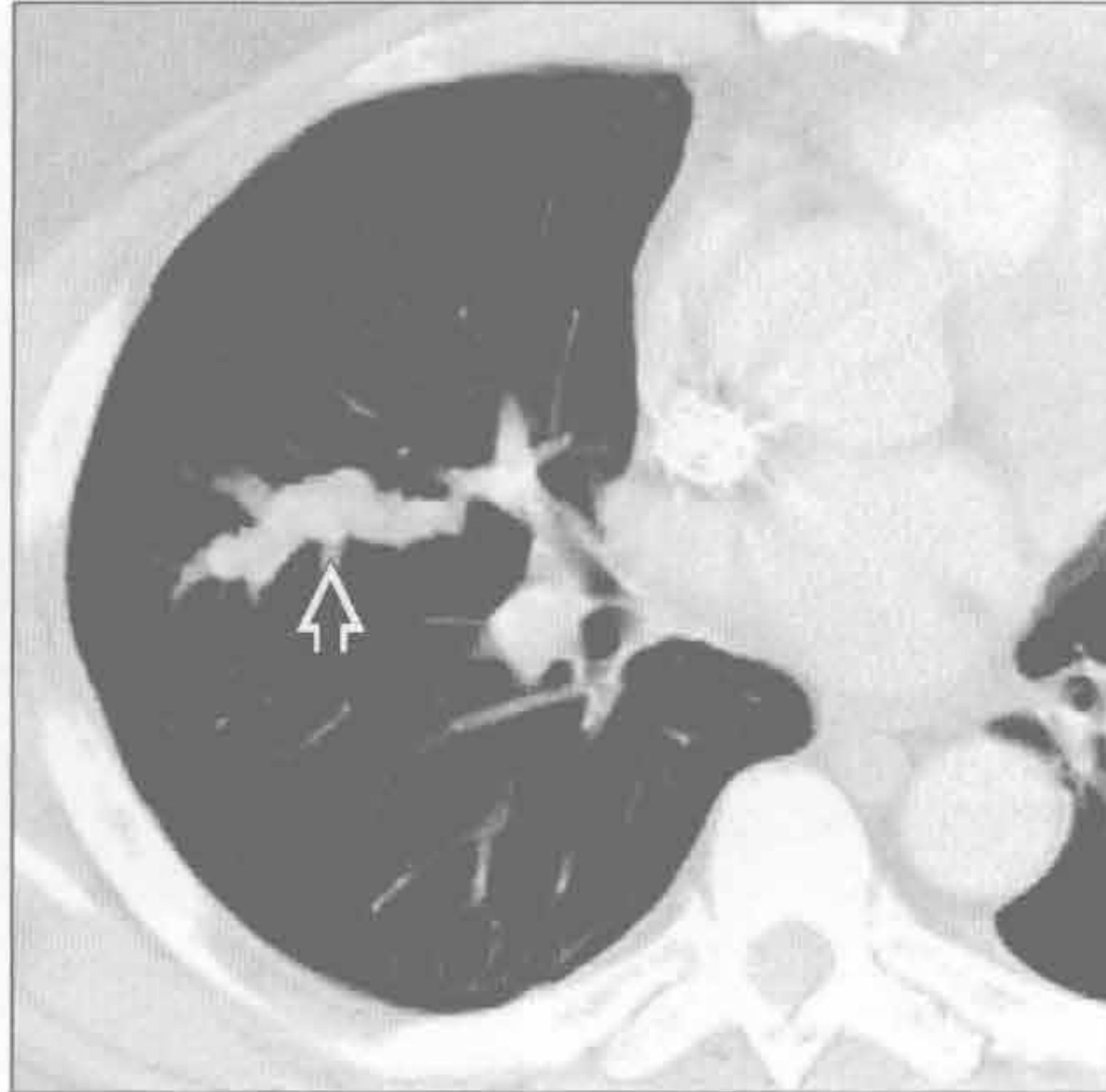
(左) 正位 X 线胸片示心影增大 \rightarrow 。SLE 最常见的表现是胸膜增厚或积液。肺部病变不常见,常继发于肺炎、出血或狼疮性肺炎

(右) 轴位增强 CT 示中等量心包积液 \rightarrow 和左心室轻度扩大。左心室扩大可能继发于肾衰竭

肾癌



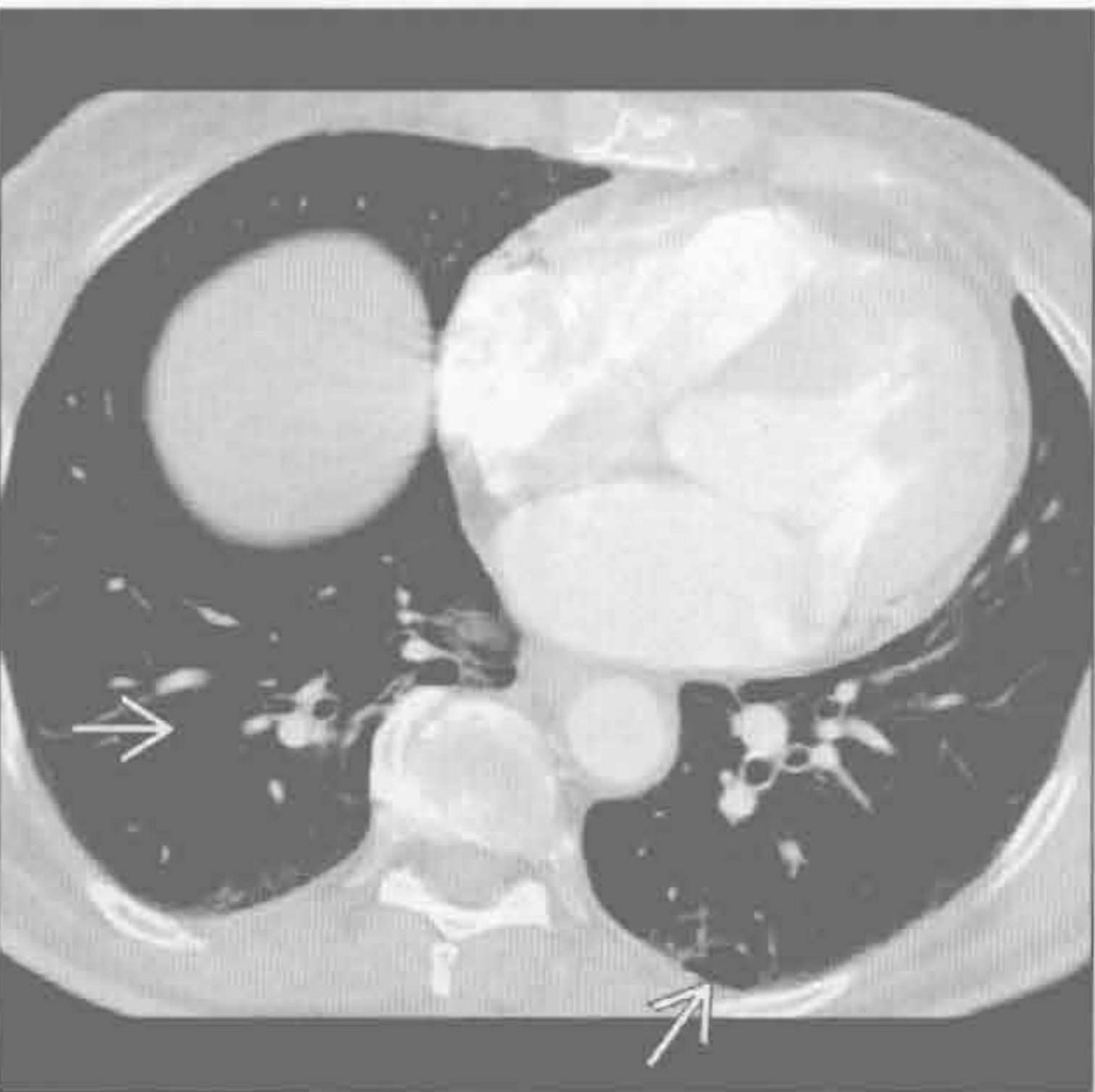
肾癌



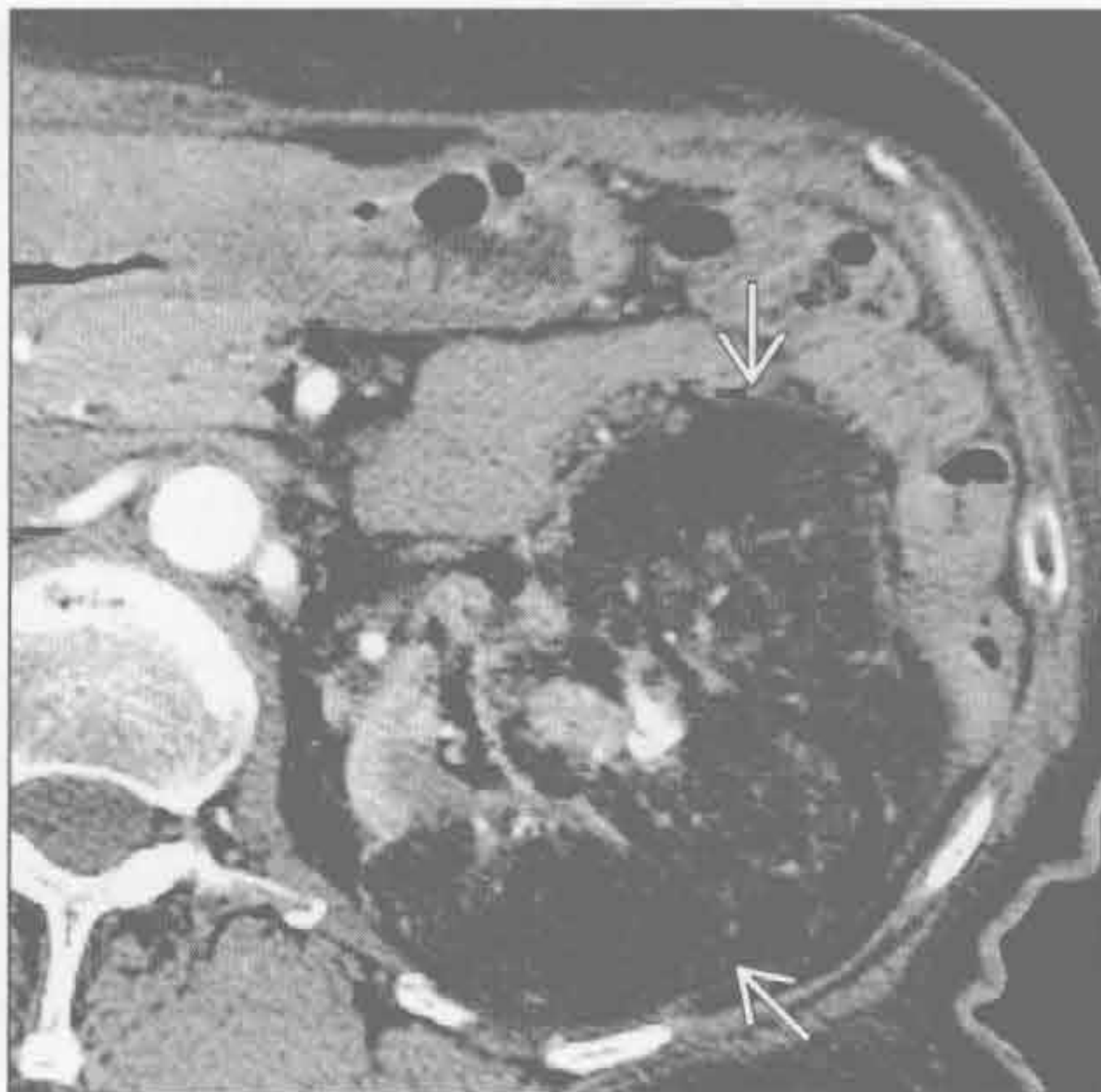
(左) 冠状增强 CT 示左肾中下部巨大肿块 \rightarrow 。肾癌易侵犯肾静脉和下腔静脉。最常转移至肺(多发结节)/淋巴结、胸膜和骨

(右) 轴位增强 CT 示肾癌血管内转移所致的肺动脉扩张,呈分叶状 \rightarrow 。转移灶与肺动脉形状一致

淋巴管肌瘤病



淋巴管肌瘤病



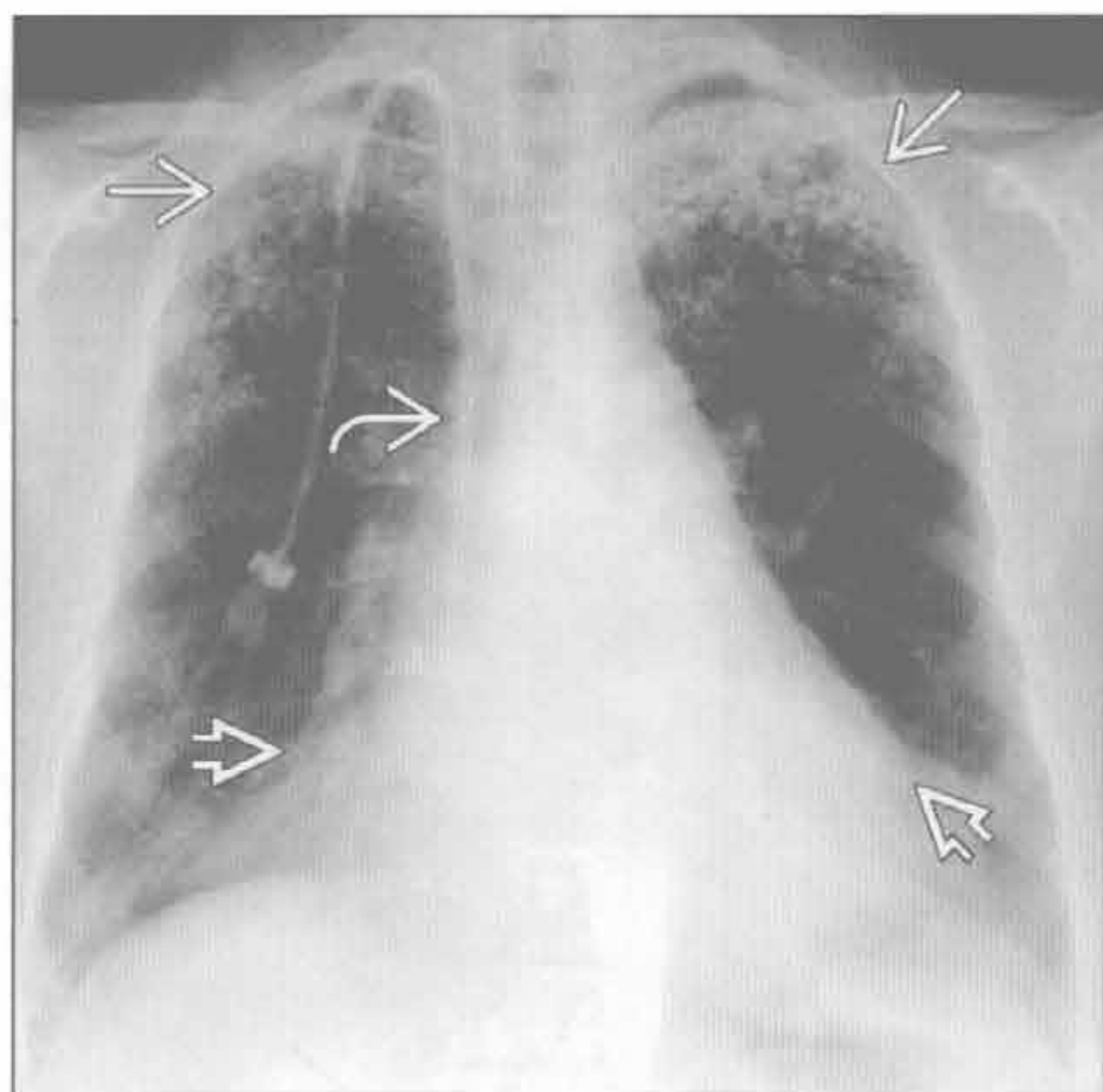
(左) 轴位增强 CT 示双下肺散在分布的小囊肿 \rightarrow 。囊肿分布均匀、大小一致。胸膜下囊肿易引起自发性气胸

(右) 轴位增强 CT 示血管平滑肌脂肪瘤患者左肾含脂肪的不均匀的肿块 \rightarrow 。肿块内脂肪是诊断血管平滑肌脂肪瘤的重要依据,肿瘤可为双侧

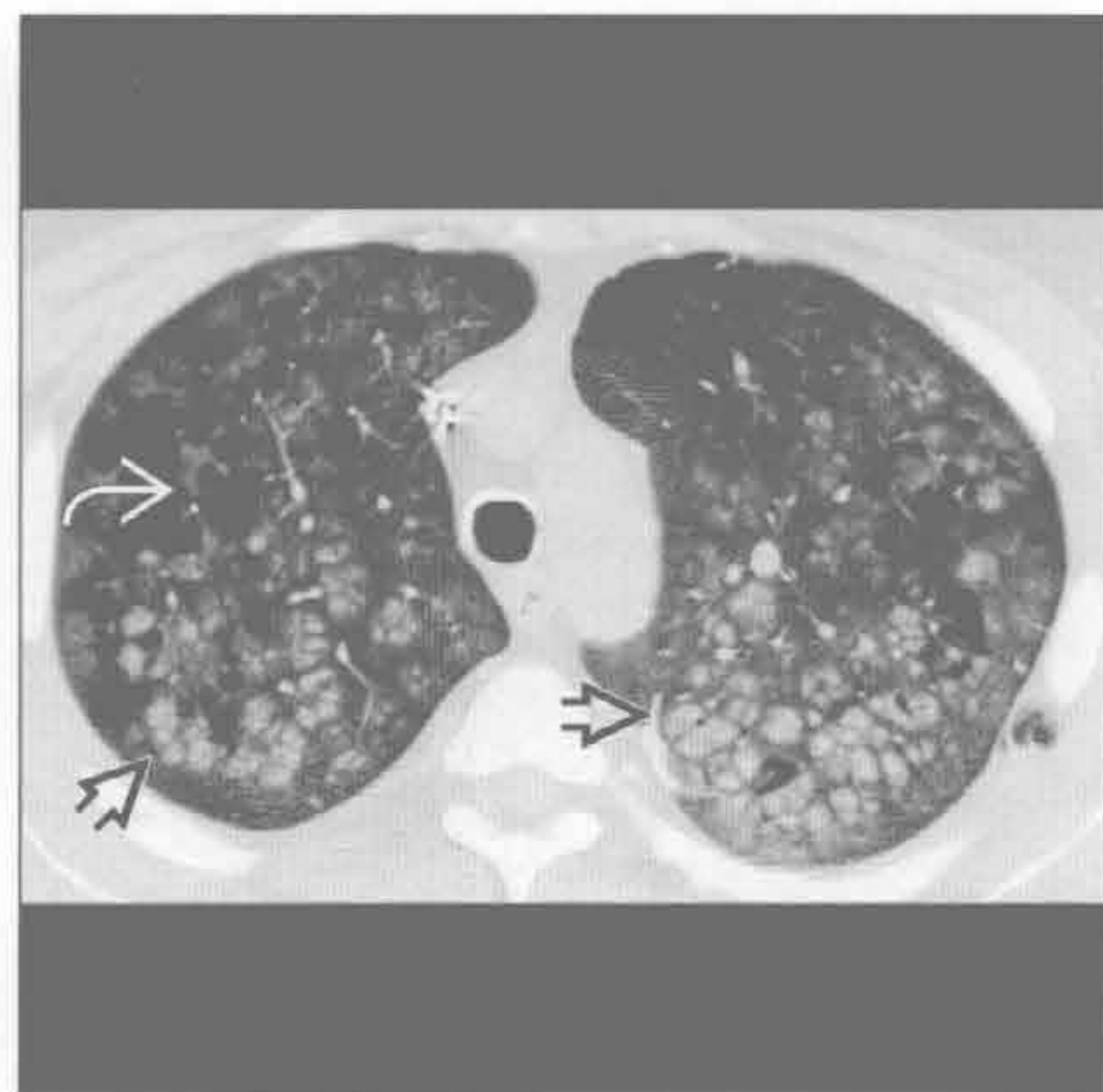
肺肾综合征

肺部迁移性钙化

(左) 正位 X 线胸片示双上肺多发结节 \Rightarrow 、心影轻度增大 \Rightarrow 和透析管 \Rightarrow 。鉴别诊断需包括: 感染(结核)和结节病



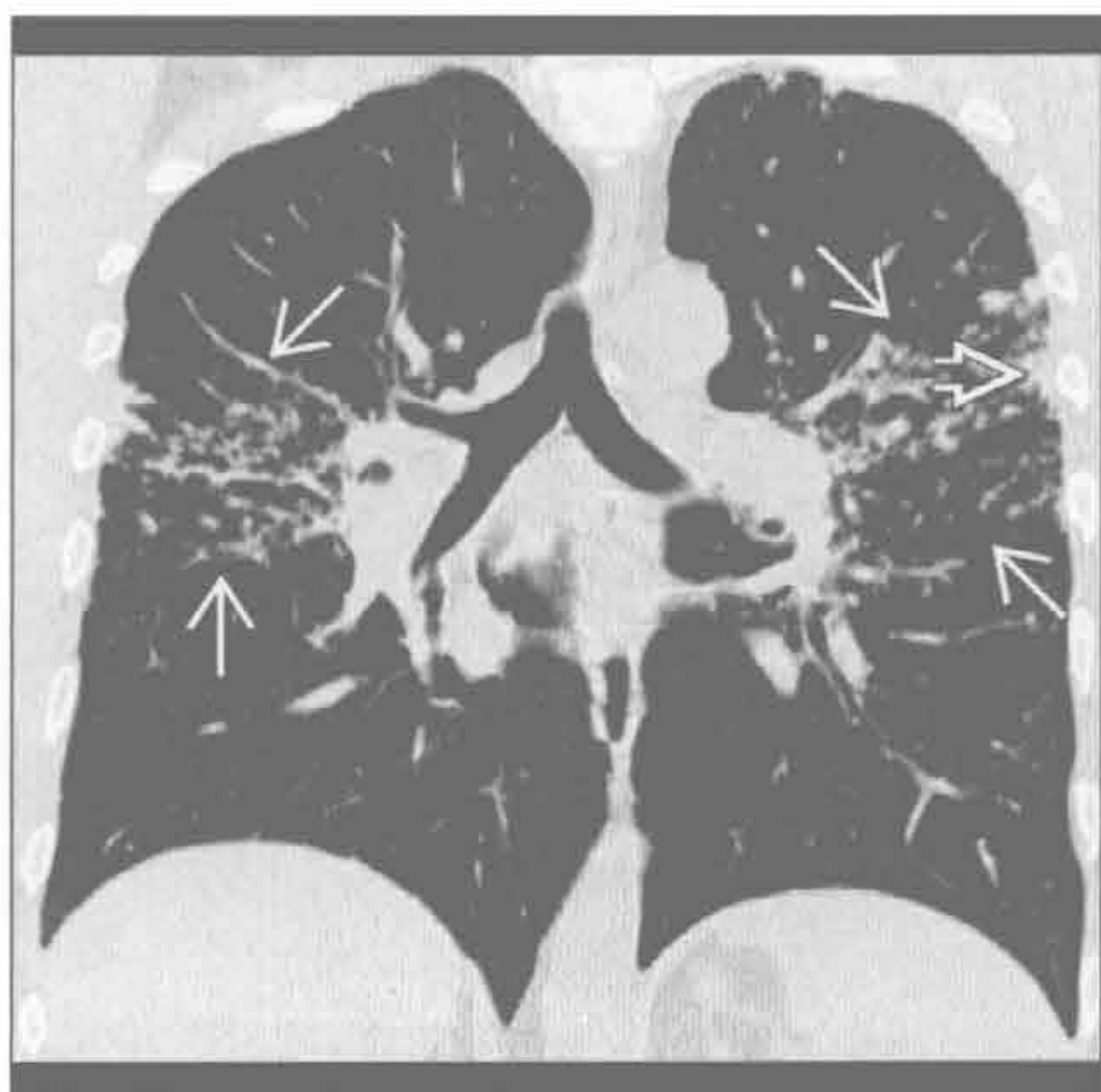
(右) 轴位平扫 CT 示肺气肿 \Rightarrow 和簇状分布的花瓣样高密度钙化灶 \Rightarrow 。肺部转移性钙化可见于任何原因引起的高钙血症患者, 可为慢性, 也可在数天内发生



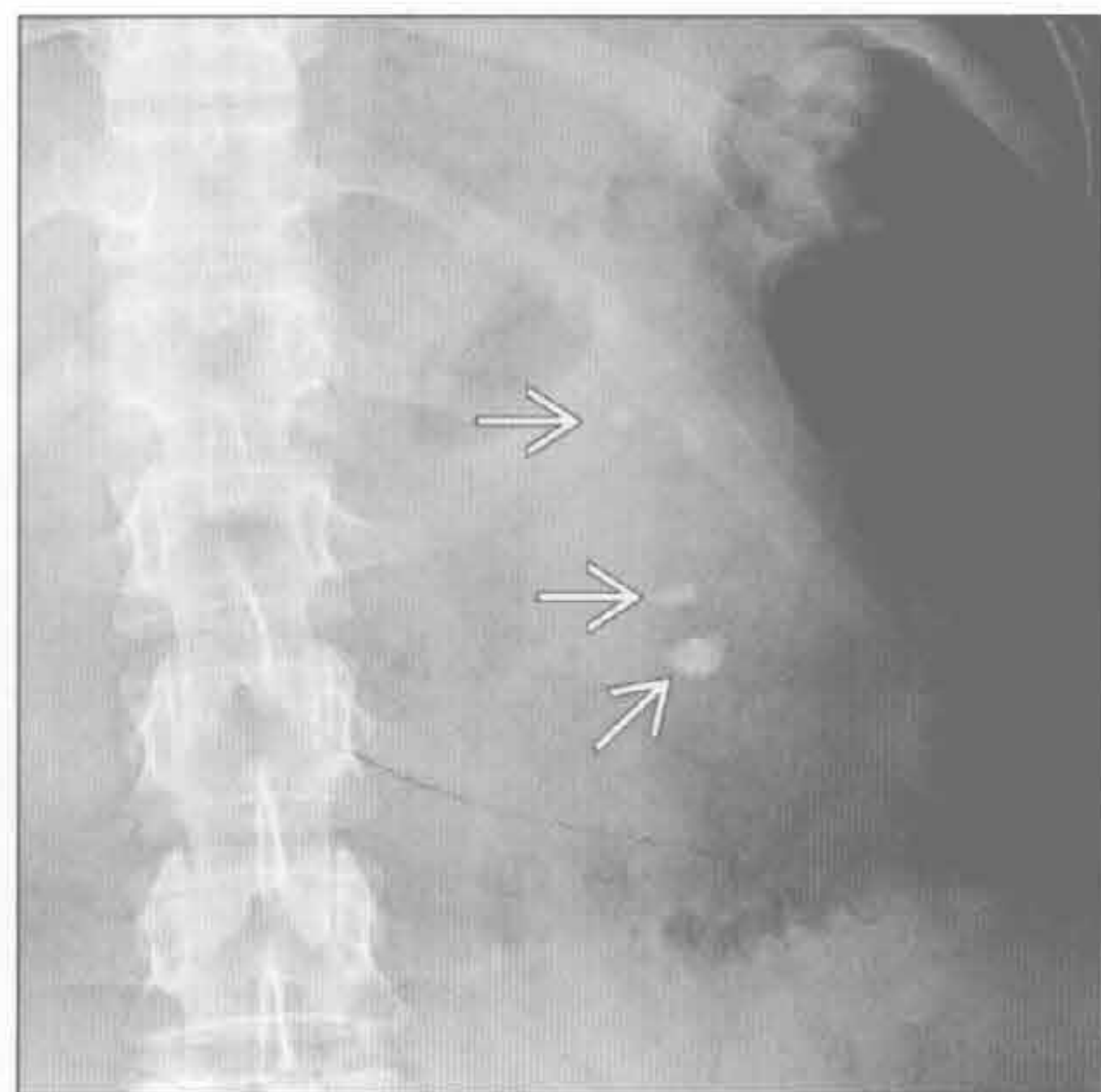
肺部迁移性钙化

结节病

(左) 冠状 HRCT 示支气管周围结节 \Rightarrow , 以及胸膜下结节, 形成假胸膜斑 \Rightarrow 。结节病的特点是沿支气管血管束分布。慢性疾病易累及上肺



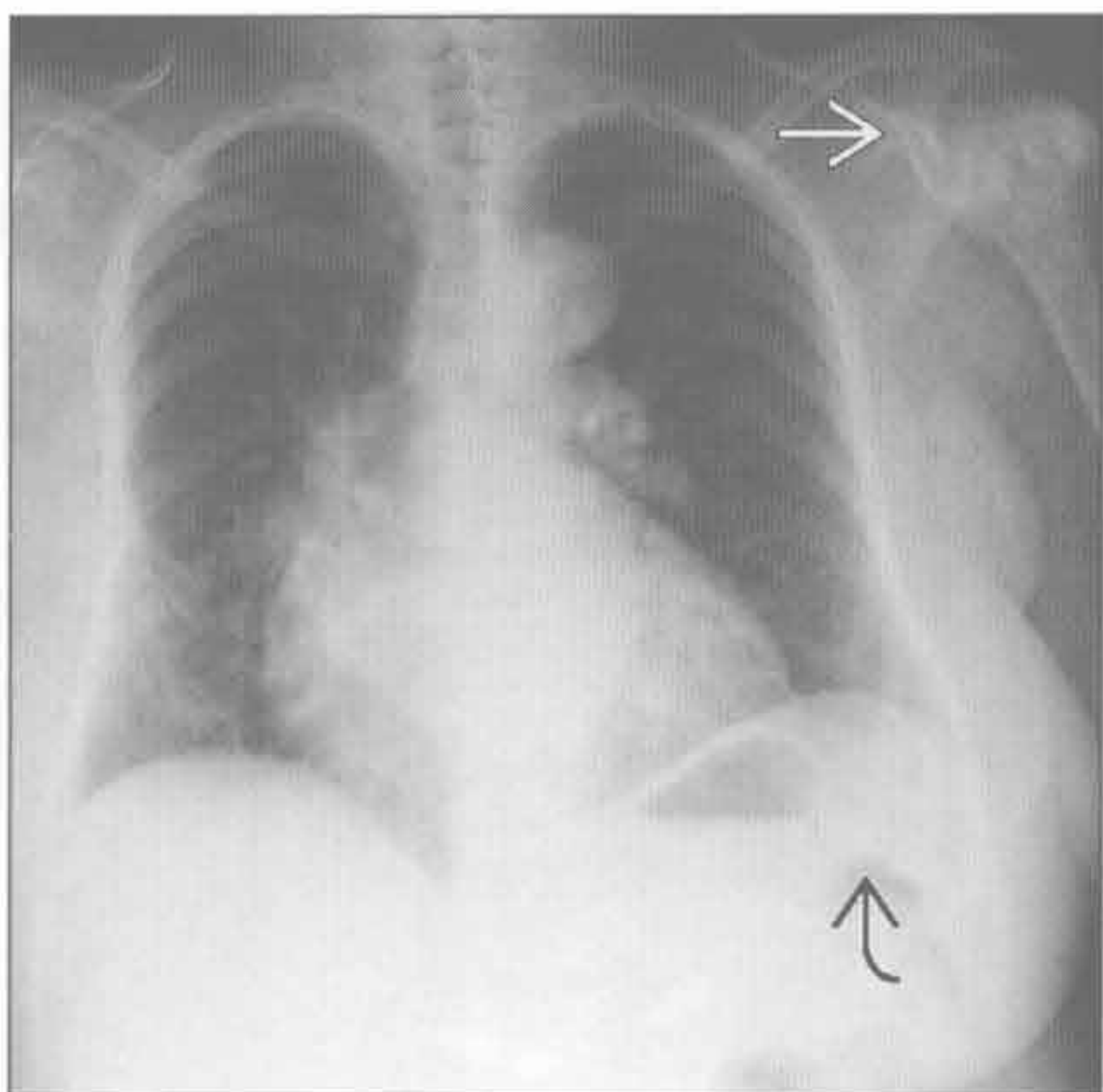
(右) X 线平片示多发肾结石 \Rightarrow 。肾结石在结节病中并不常见, 且更常发生于春夏阳光充足的季节



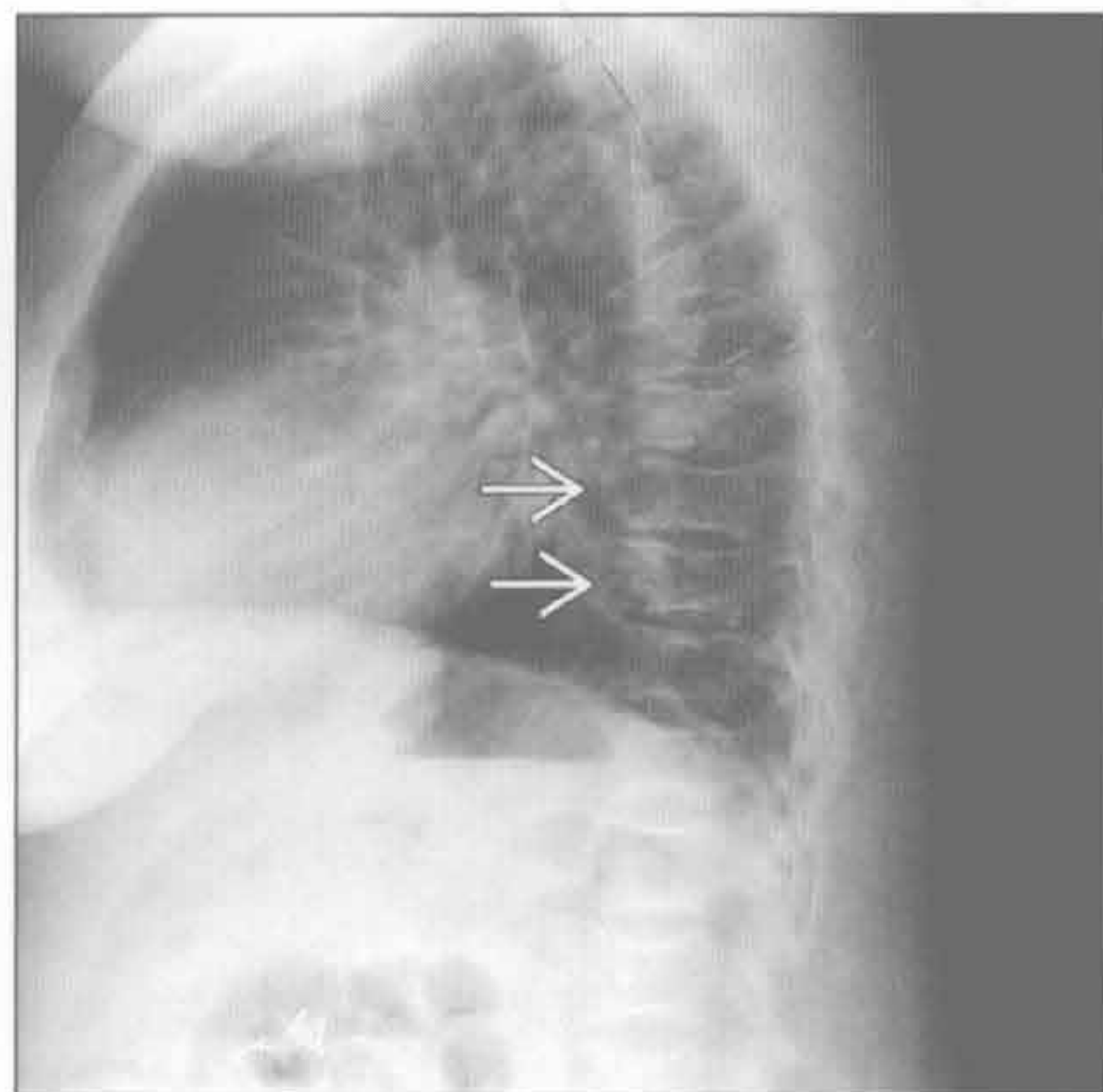
结节病

镰状细胞病

(左) 正位 X 线胸片示心影增大, 以右心室肥大、肺动脉高压为主。另可见脾缺如 \Rightarrow 及左侧肱骨头坏死 \Rightarrow



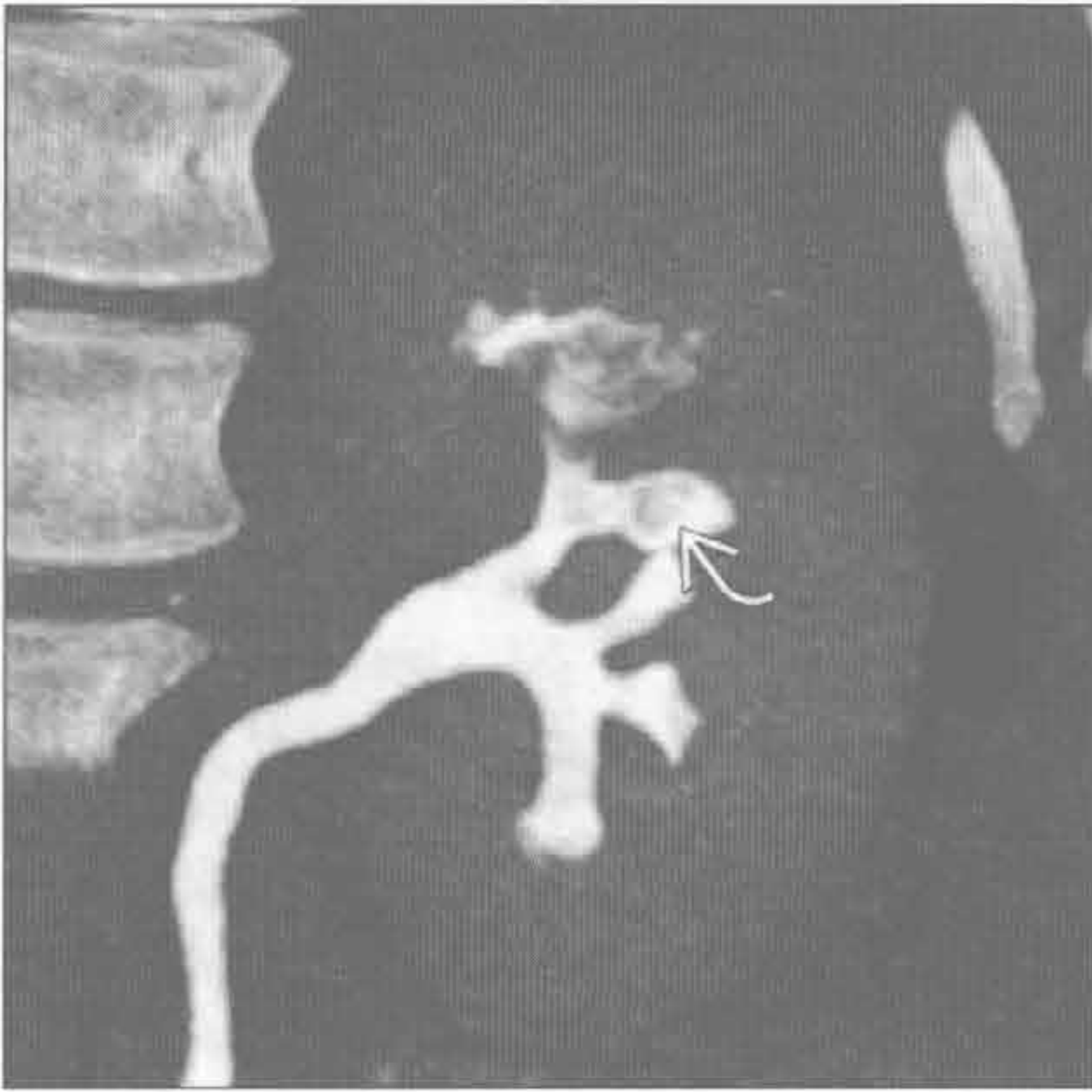
(右) 侧位 X 线片示椎体呈 H 形 \Rightarrow 。椎体的改变不同于肾性骨营养不良。心影增大(慢性贫血和高流量性衰竭所致)是镰状细胞病最常见的胸部表现



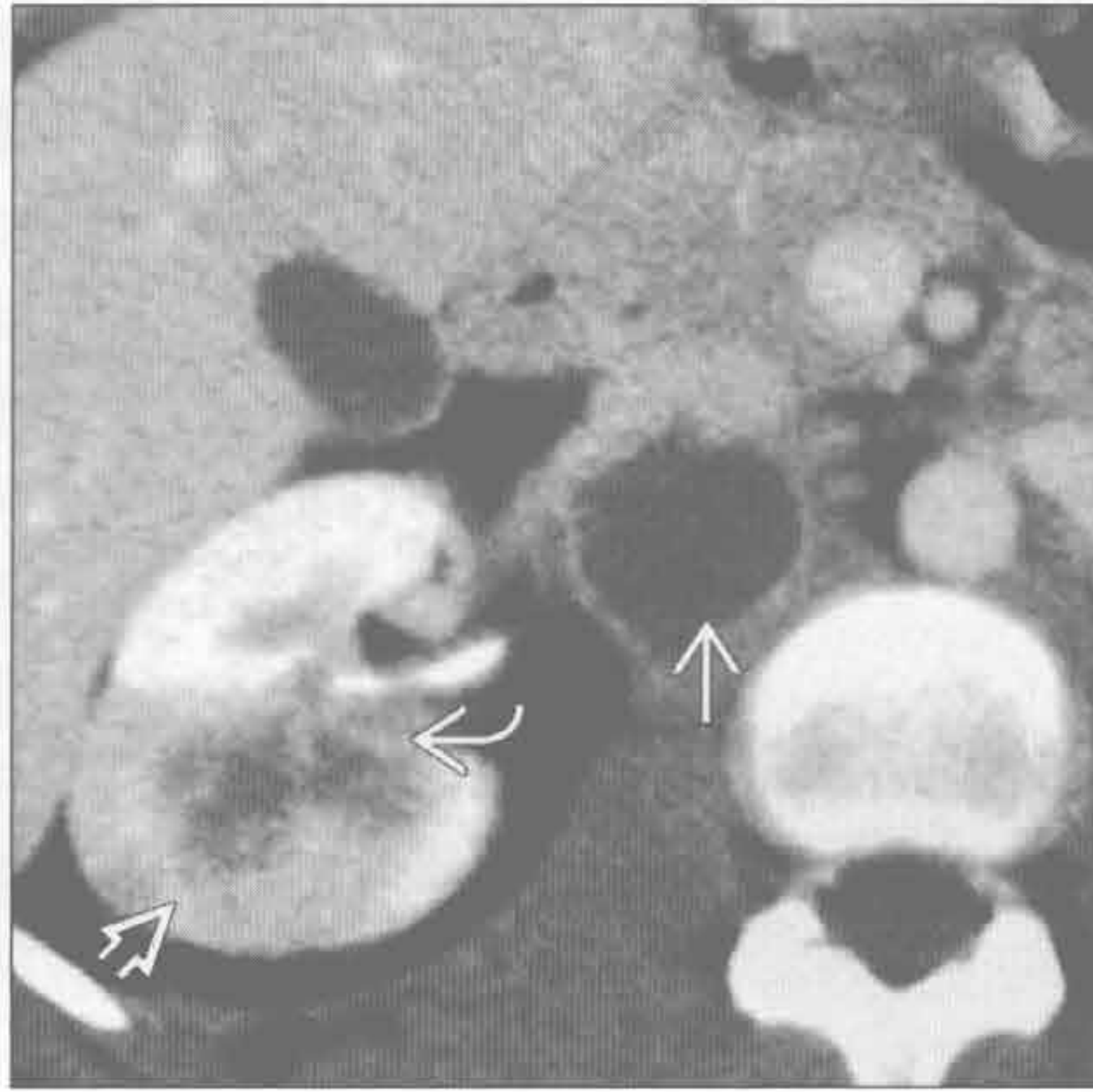
镰状细胞病

肺肾综合征

镰状细胞病



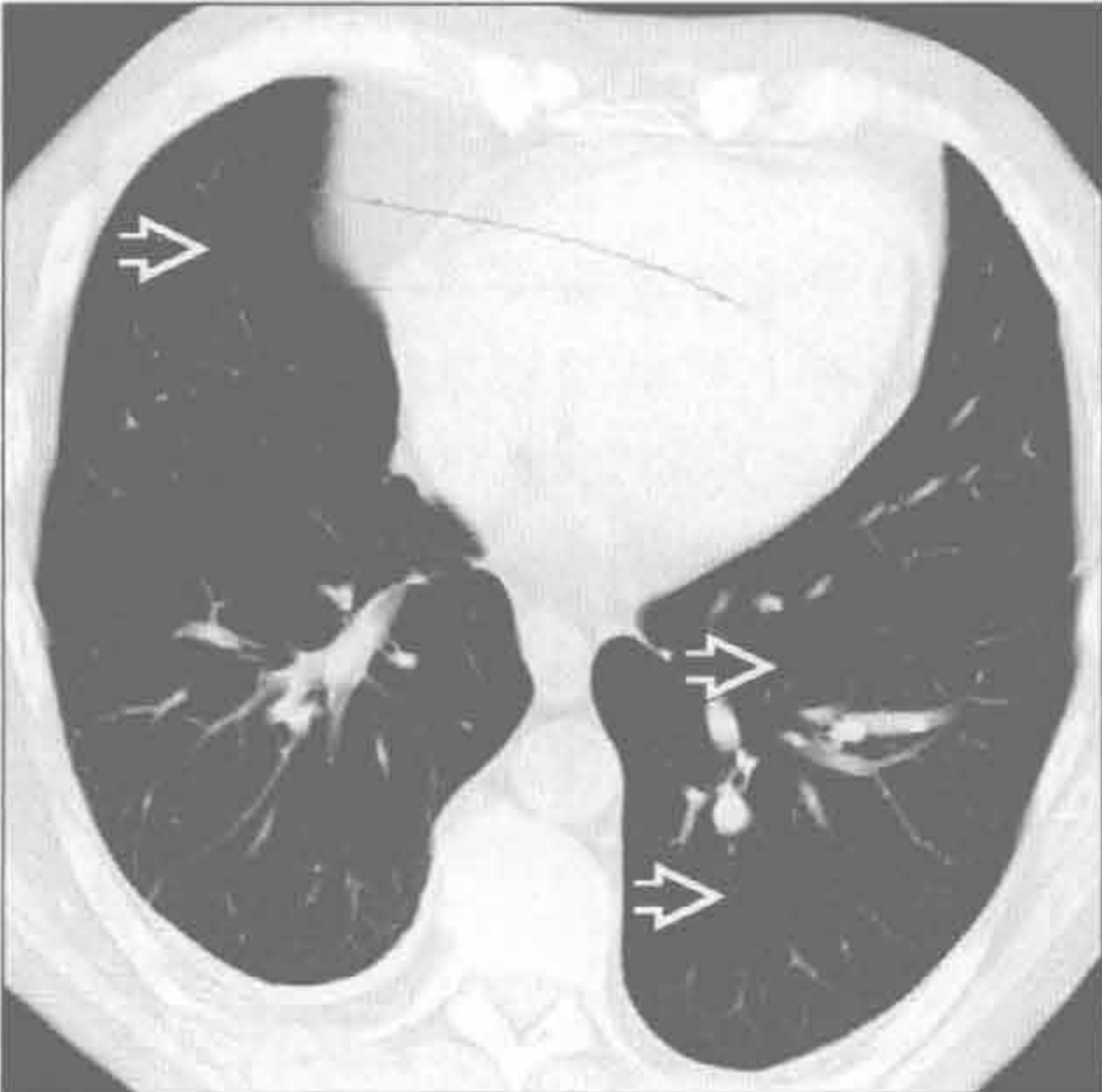
镰状细胞病



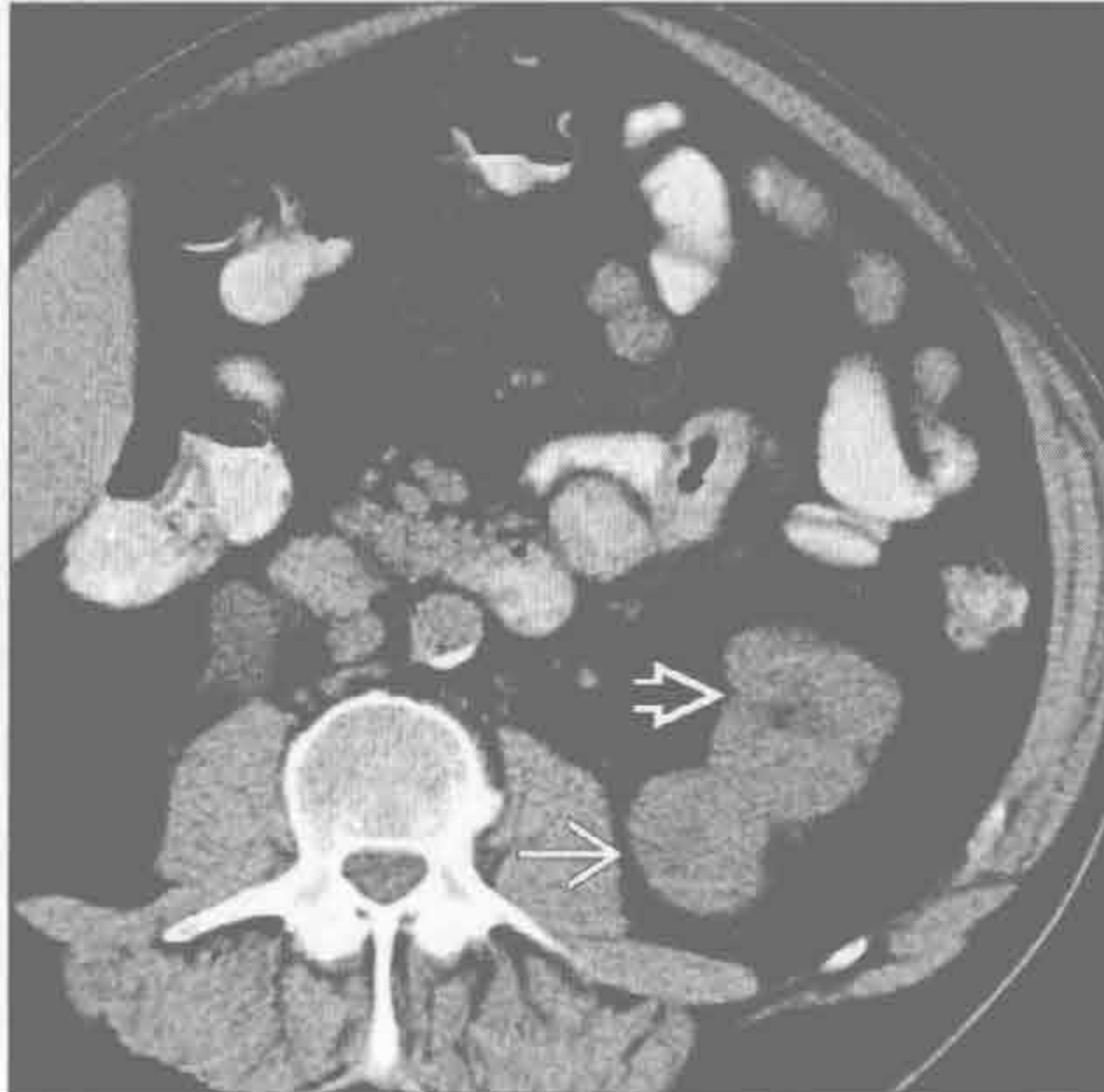
(左) 冠状增强 CT 示左侧杵状肾盂、肾乳头脱入集合系统(→)、上肾盂内可见不定形残渣。此为这些患者肾乳头坏死的典型表现

(右) 轴位增强 CT 示浸润性肾髓样癌(→)，中心部分侵犯至肾门(→)，下腔静脉内栓子(→)。镰状细胞病患者几乎均可见肿瘤

Birt-Hogg-dubé 综合征



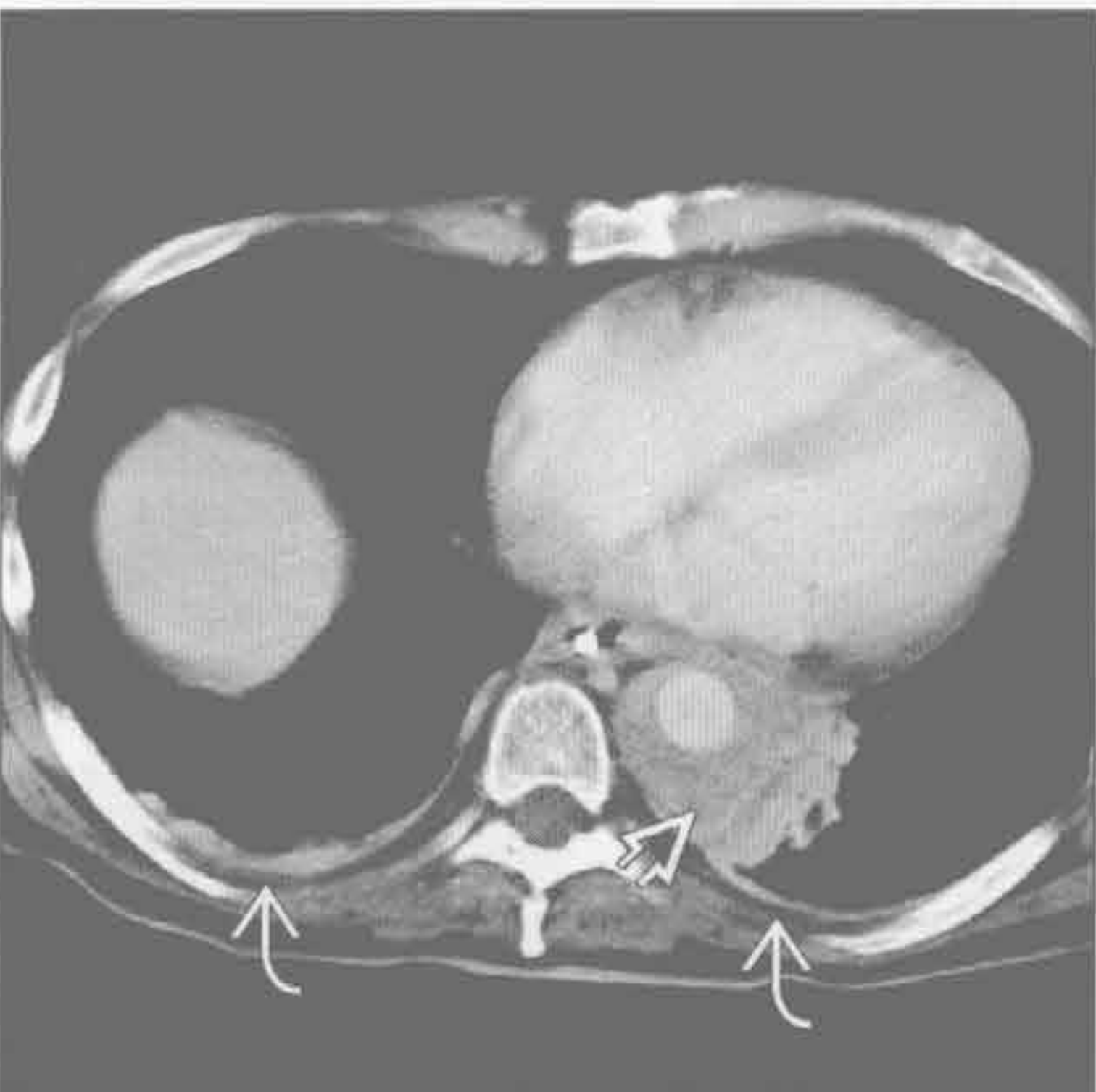
Birt-Hogg-dubé 综合征



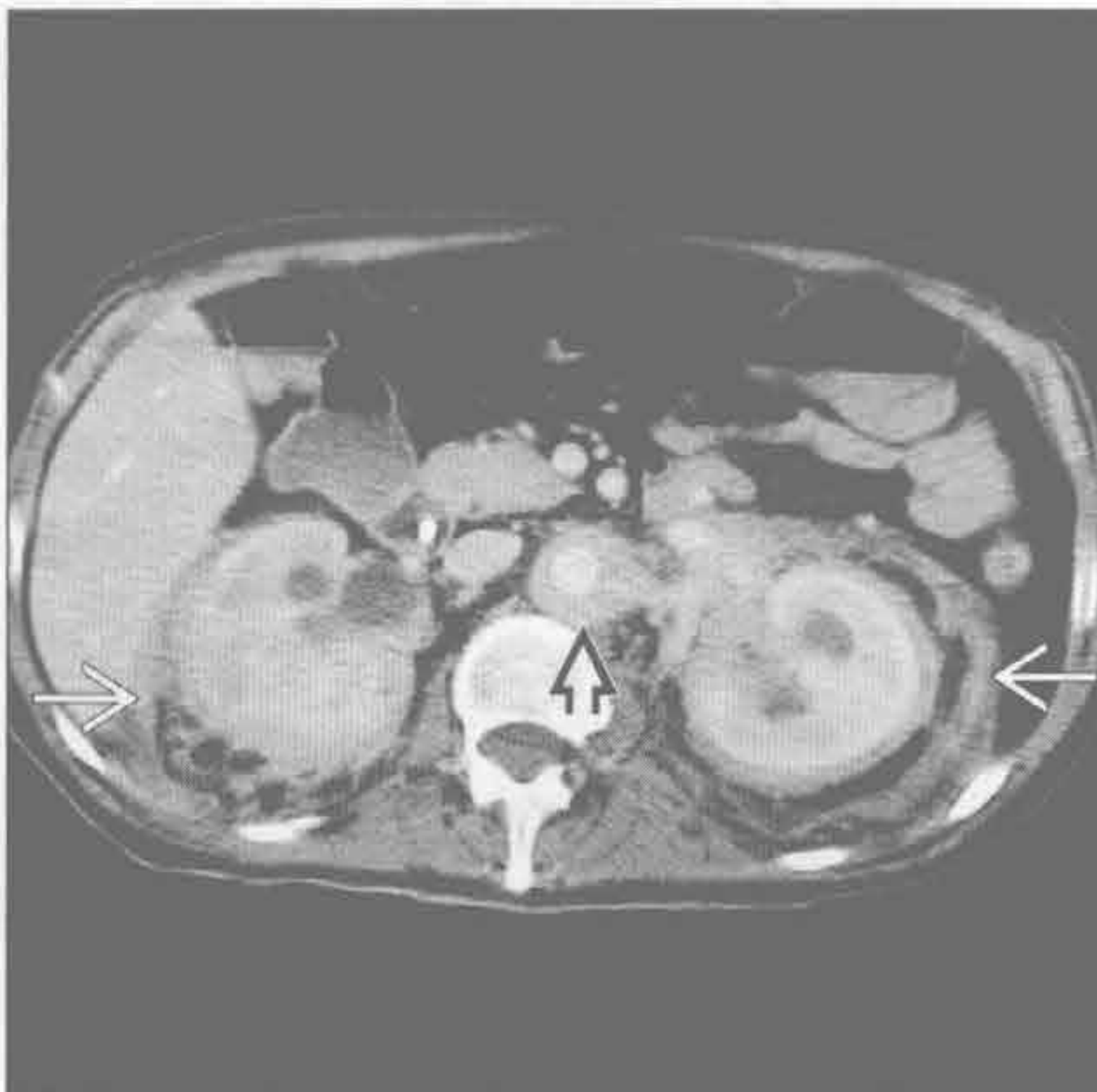(左) 轴位增强 CT 示少量大小不等的薄壁囊肿(→)。囊肿多位于叶间裂和胸膜附近，多见于下肺，可引起自发性气胸

(右) 轴位平扫 CT 示正常肾(→)和外生性肾癌(→)。Birt-Hogg-dubé 综合征是常染色体显性遗传，家族成员应做肾肿瘤普查

Erdheim Chester 病



Erdheim Chester 病



(左) 轴位平扫 CT 示主动脉周围异常密度影包裹(→)和双侧胸膜增厚(→)。主动脉周围异常密度影范围较大

(右) 轴位平扫 CT 示 Erdheim Chester 病典型的肾周(→)和主动脉周围(→)浸润。肾周病变可引起肾衰竭。此病最常见的表现是系统性硬化性骨病，50% 有系统性病变

鉴别诊断

常见

- 感染
 - 结核、球孢子菌病、组织胞浆菌病、曲霉病、接合菌病、带状疱疹
- 上腔静脉综合征

不常见

- 韦格纳肉芽肿病
- 肥大性骨关节病
- 脂肪栓塞综合征
- 遗传性出血性毛细血管扩张症

罕见(但重要)

- 神经纤维瘤病 1 型

重要信息

鉴别诊断要点

- 影像表现取决于相关病变
- 有肺和皮肤的感染时，常为弥漫性疾病

常见诊断的有用线索

- 感染
 - 常为免疫抑制的患者
 - 结核：原发性皮肤结核、威蓝(氏)病、皮肤结核
 - 原发性结核常有单侧肺门淋巴结肿大、单侧肺实变、胸腔积液
 - 结核再活动在肺上叶出现纤维空洞
 - 粟粒型不常见，但提示血行播散
 - 球孢子菌病：非特异性的结节性红斑
 - 非特异性的斑片状、肺段实变，肺门或气管旁淋巴结肿大
 - 5%实变长期存在或出现纤维空洞
 - 陈旧病变为上叶单发的薄壁空洞或结节
 - 粟粒型提示血行播散
 - 组织胞浆菌病：皮肤表现多样，包括多形性红斑和结节性红斑
 - 急性组织胞浆菌病性肺炎的影像表现没有特异性；孤立或多发的肺实质实变、同侧肺门和纵隔淋巴结肿大
 - 肺炎吸收后，钙化或无钙化的亚厘米肺肉芽肿长期存在
 - 慢性空洞型病变与结核再活动难以鉴别
 - 曲霉病：仅血管侵袭性疾病有皮肤表现
 - 典型表现是结节周围伴有磨玻璃密度，晕征

- 长期感染时可出现进展性实变和空洞
- 接合菌病：尤其是毛霉菌属
 - 可侵犯任何组织，但常侵犯鼻旁窦和眼眶
 - 可经血行或直接从肺或窦内播散
 - 最常见于糖尿病患者

• 上腔静脉综合征

- 头、颈及上肢静脉回流至上腔静脉受阻
 - 面部潮红、上肢肿胀、呼吸困难、咳嗽、胸壁静脉扩张
- 外部压迫远比腔内血栓常见
- 最典型者为小细胞肺癌
 - 各种肺癌或非霍奇金淋巴瘤的上腔静脉综合征的发生率为 2%~4%，小细胞肺癌者为 10%
- X 线胸片示纵隔影增宽
- 胸部 CT 可见大静脉阻塞和扩张的侧支血管

不常见诊断的有用线索

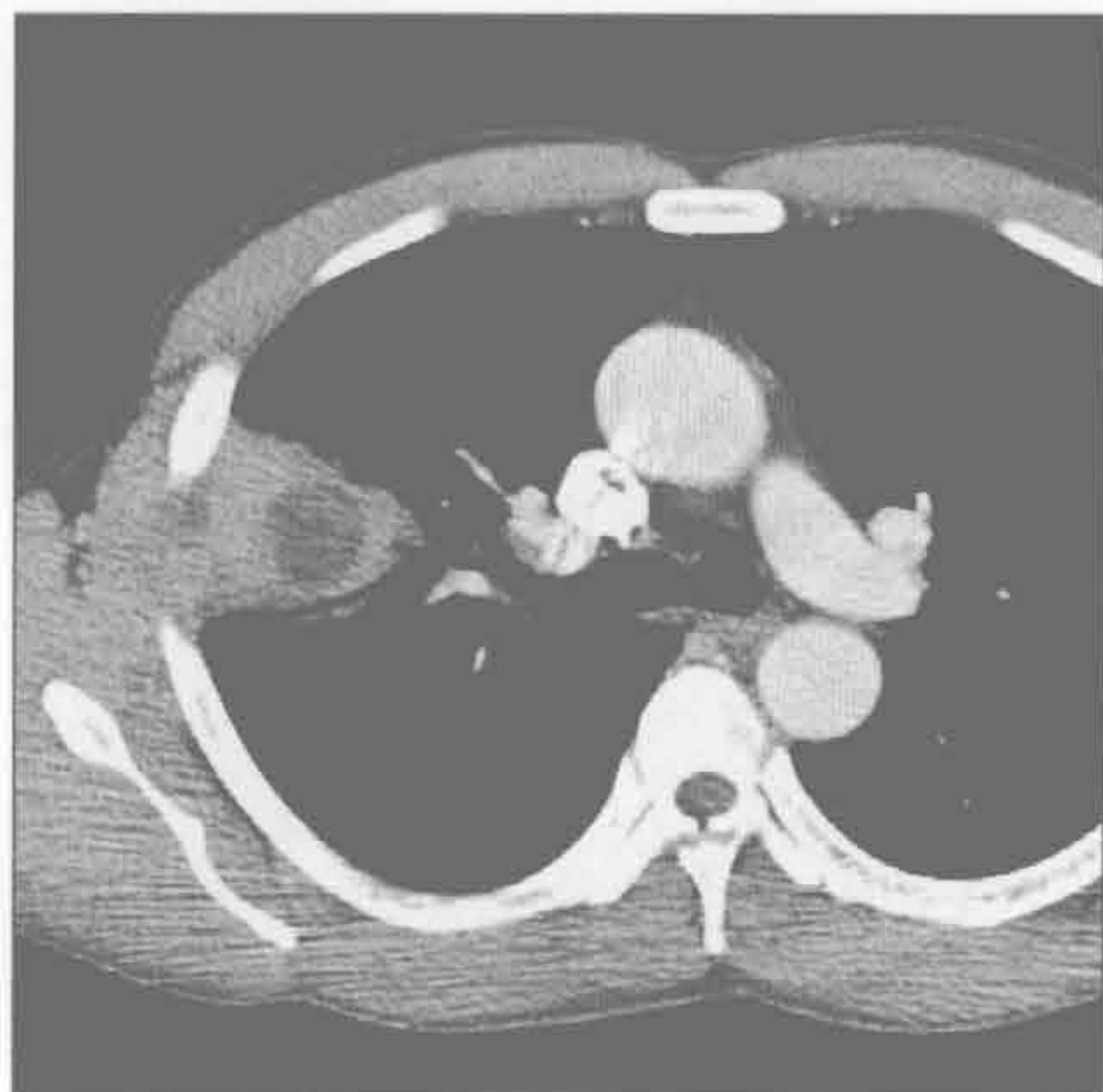- 韦格纳肉芽肿病
 - 中小血管的自身免疫性血管炎
 - 几乎所有患者均有上气道或肺累及
 - 皮肤受累包括：可触及的紫癜、皮下结节、溃疡、手指梗死和坏疽、脓皮病、风湿结节、荨麻疹、牙龈增生
 - 多发肺结节，分布无特异性，50%有空洞
 - 广泛或局限的气道壁增厚或管腔狭窄
- 肥大性骨关节病
 - 远端指(趾)骨杵状变、骨膜炎、皮肤增厚
 - 原发性疾病又称厚皮性骨膜病
 - 罕见、遗传性
 - 继发性最常见于肺癌
 - 肺部伴随病变包括
 - 原发性肺部恶性肿瘤，最常见者为非小细胞肺癌
 - 囊性纤维化
 - 特发性肺纤维化
 - 哮喘或慢性阻塞性肺疾患不常见
 - 少数患者伴有发绀型心脏病、感染性心内膜炎、肠炎综合征、甲状腺病变和 HIV
- 脂肪栓塞综合征
 - 长骨骨折 24~48 小时后逐步发生的瘀点性皮疹、呼吸困难和精神状态的改变
 - 其他表现有心动过速、肾衰竭、贫血、血小板减少
 - 也可胰腺炎和全胃肠外营养的并发症

- 影像学缺乏特异性，从正常到广泛的实变
- 遗传性出血性毛细血管扩张症
 - 毛细血管扩张常发生于头、颈和上肢远端
 - 病史/症状包括：鼻出血、咯血、蜘蛛痣、癫痫、胃肠道出血
 - 最常见的肺部表现是动静脉瘘

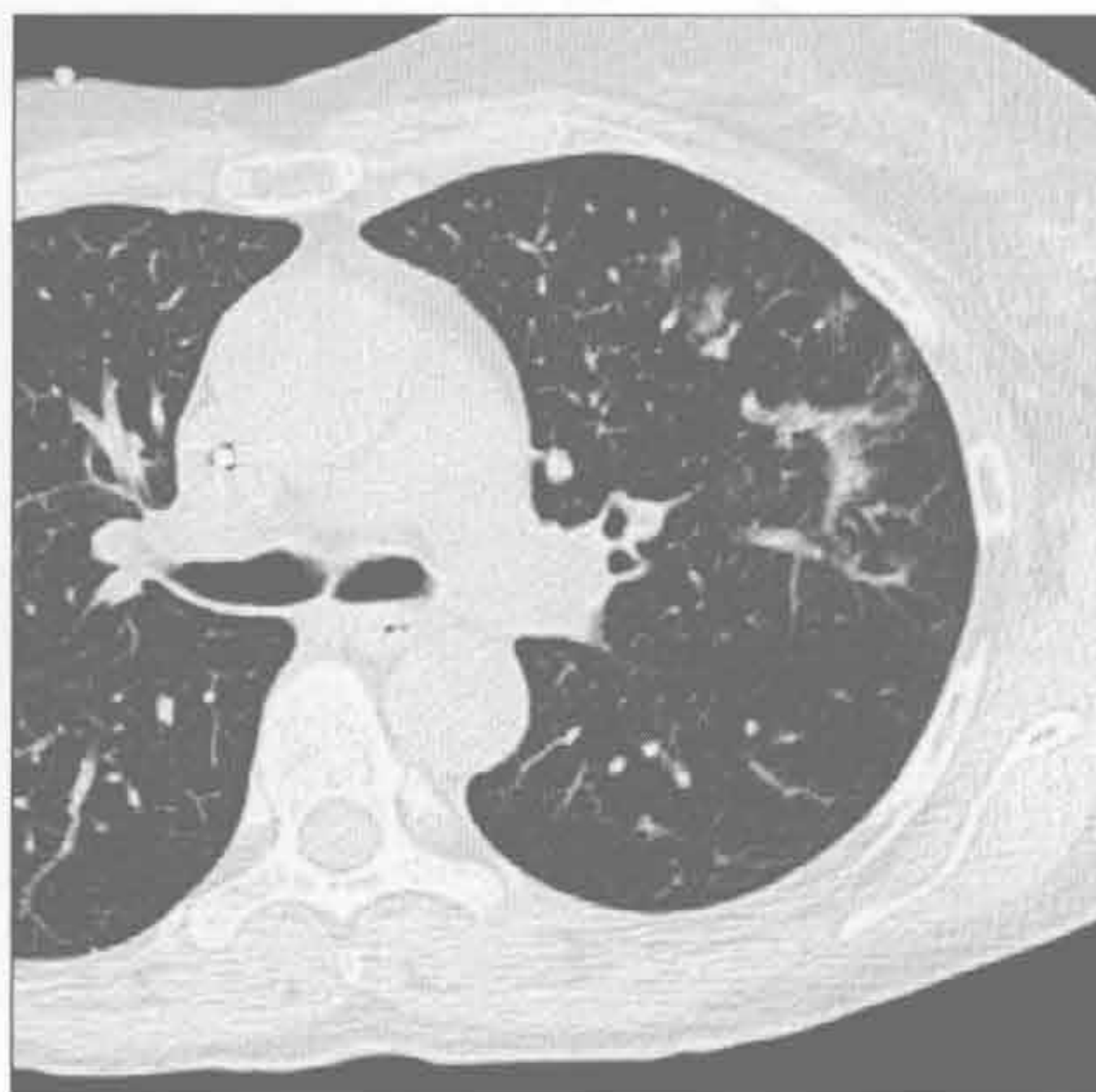
罕见诊断的有用线索

- 神经纤维瘤病 1 型
 - 多发孤立的皮肤和皮下神经纤维瘤、牛奶咖啡斑
 - 骨骼异常：脊柱后凸伴侧弯、O 形腿、颅骨缺损和颅骨形态异常、搏动性/非搏动性眼球突出、眼眶移位、指（趾）端肥大
 - 胸廓畸形，如漏斗胸、假关节、主动脉缩窄
 - 伴有多发的 2B 型内分泌肿瘤和其他多种肿瘤

感染



感染



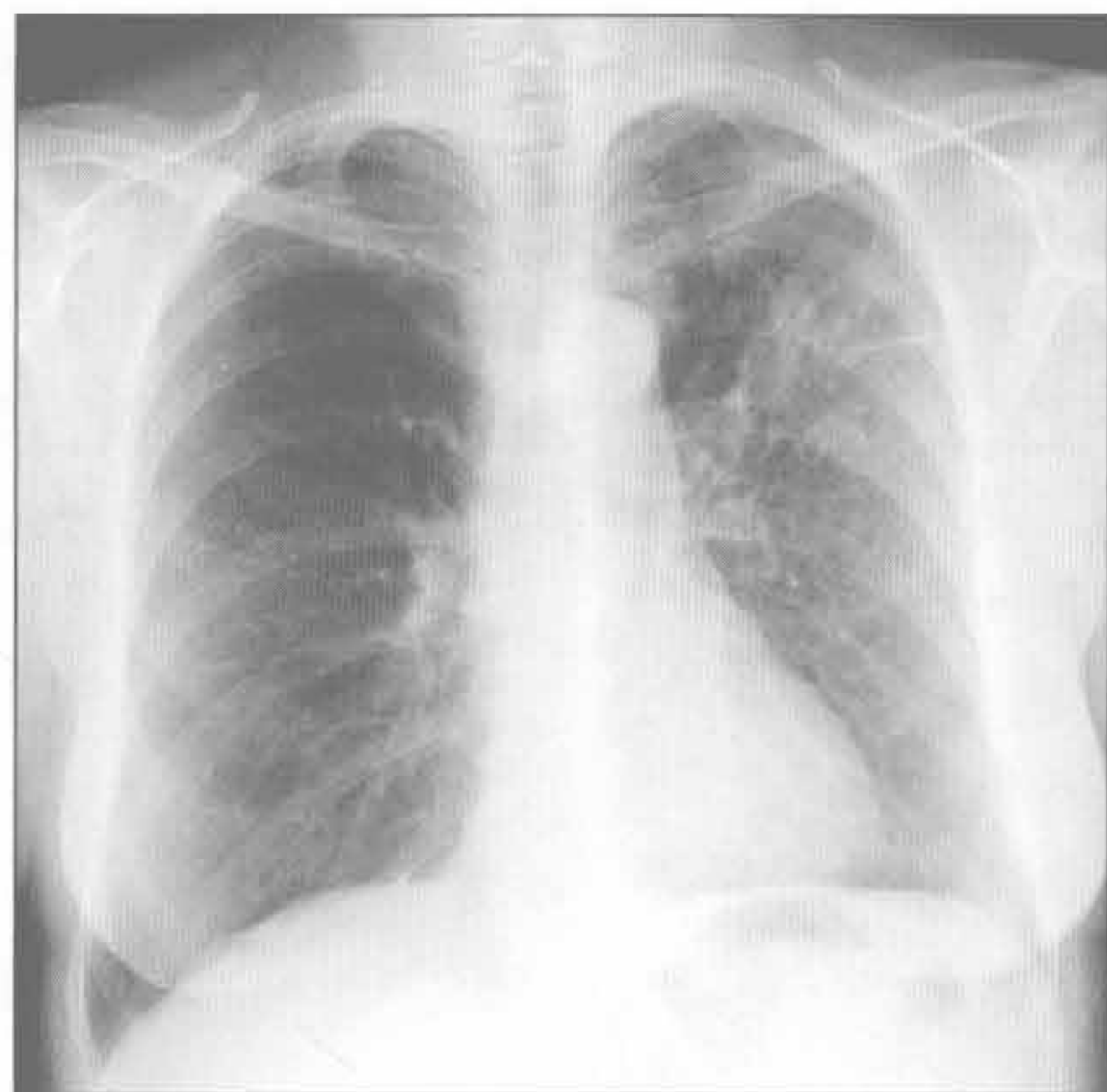
（左）组织胞浆菌病患者。CT 示右肺上叶局灶性坏死性肺炎，侵犯胸壁

（右）轴位增强示免疫抑制患者左肺上叶斑片状实变伴周围磨玻璃密度影，后证实为侵袭性曲霉病

肺 - 皮综合征

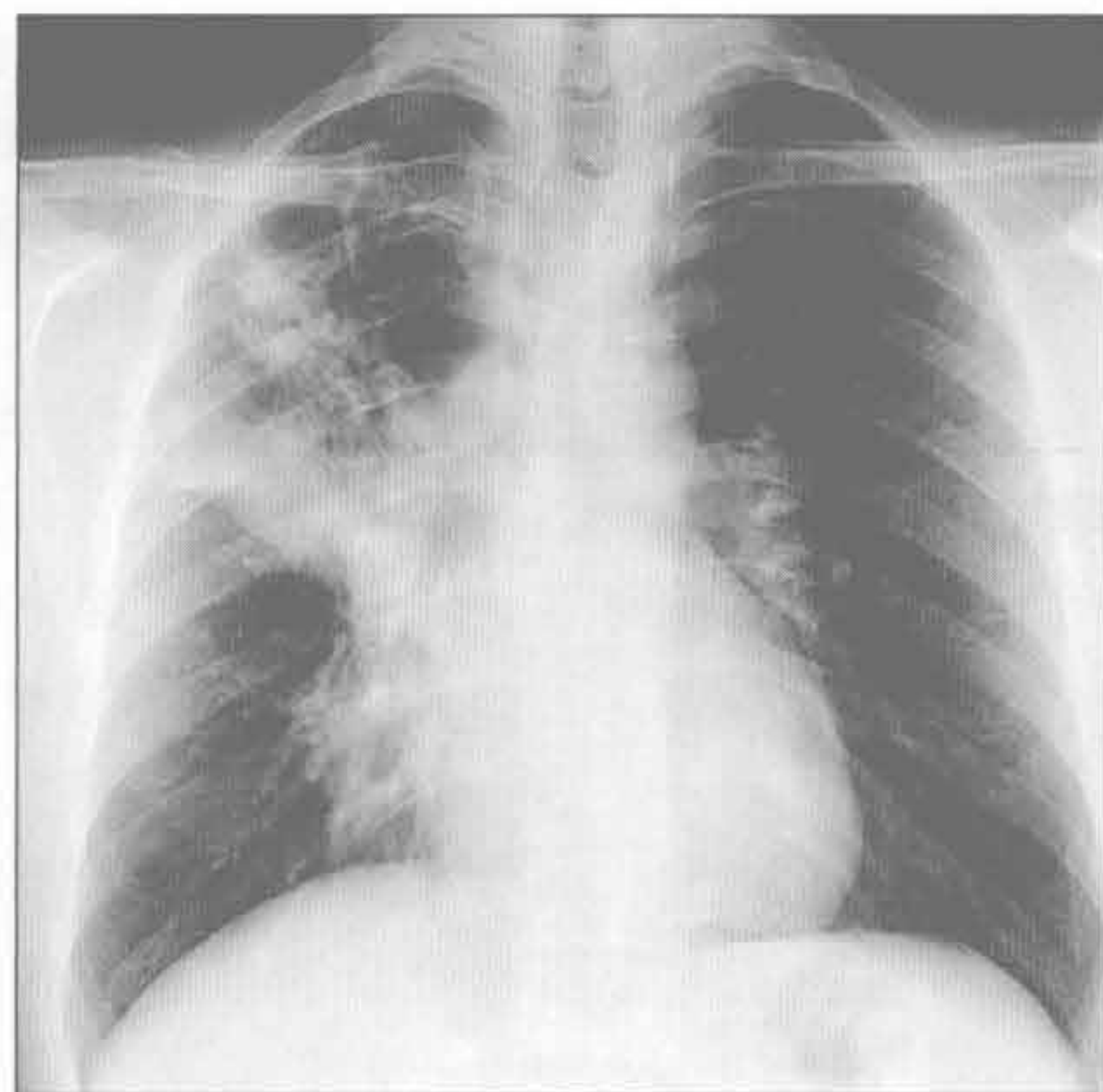
感染

(左) 正位 X 线胸片示左肺上叶非特异性实变, 证实为球孢子菌病, 有去美国西南沙漠旅游史



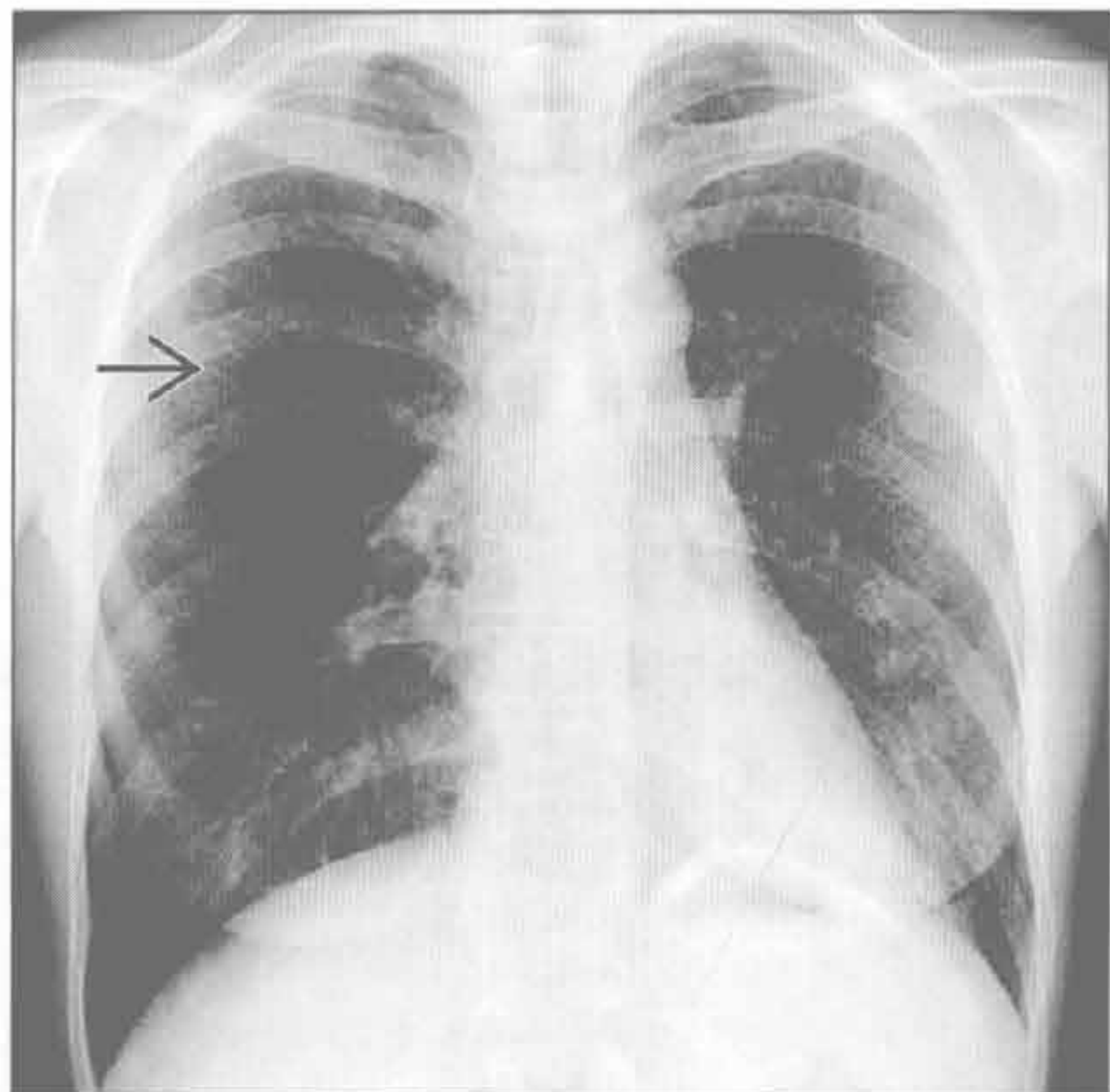
感染

(右) 正位 X 线胸片示继发性结核典型的特征: 右肺上叶广泛的纤维结节灶伴容积缩小。对这类患者, 确定是否有气道播散非常重要



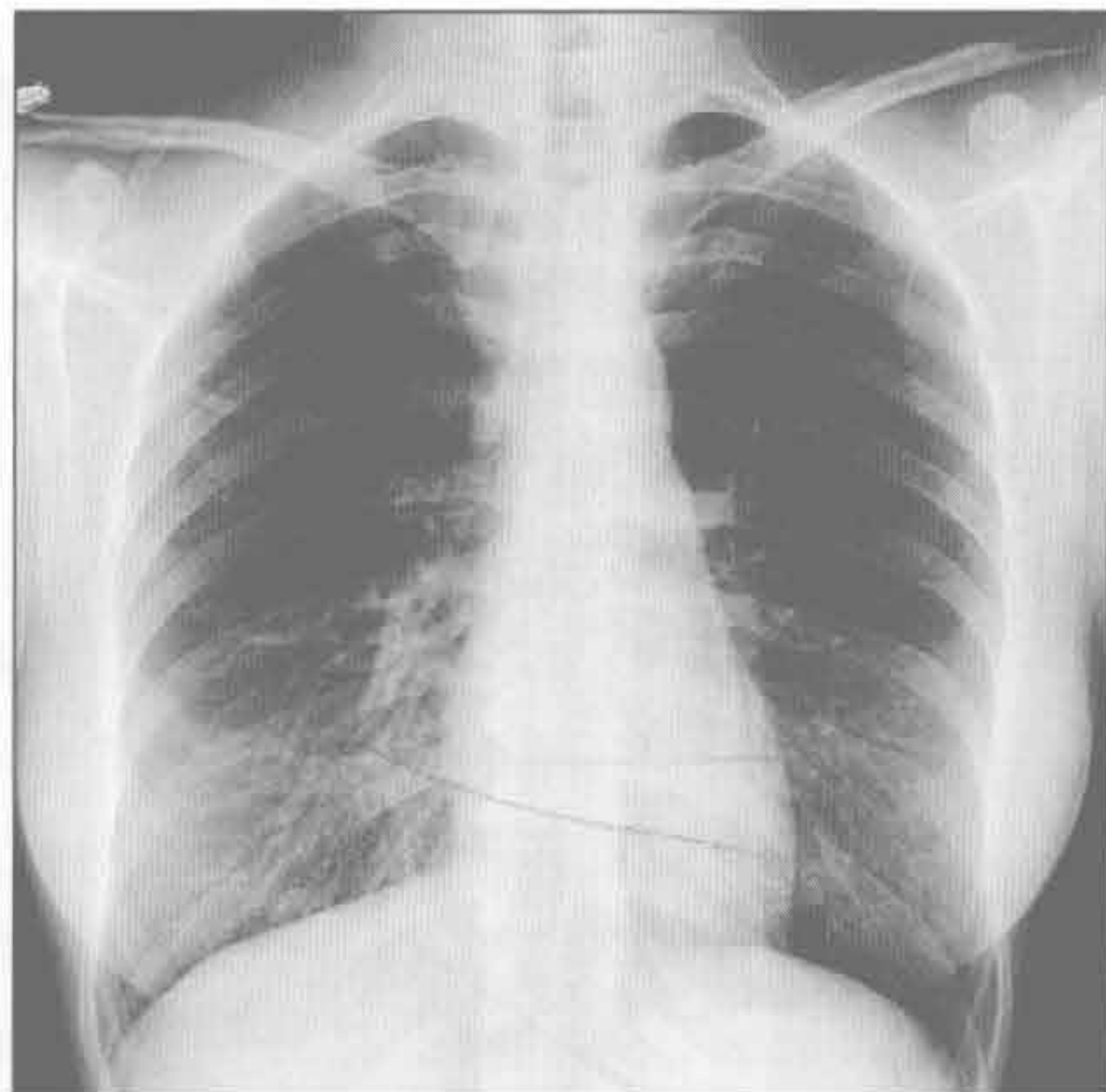
感染

(左) 粟粒型肺结核患者。正位 X 线胸片示双肺无数随机分布的、粟粒大小的结节



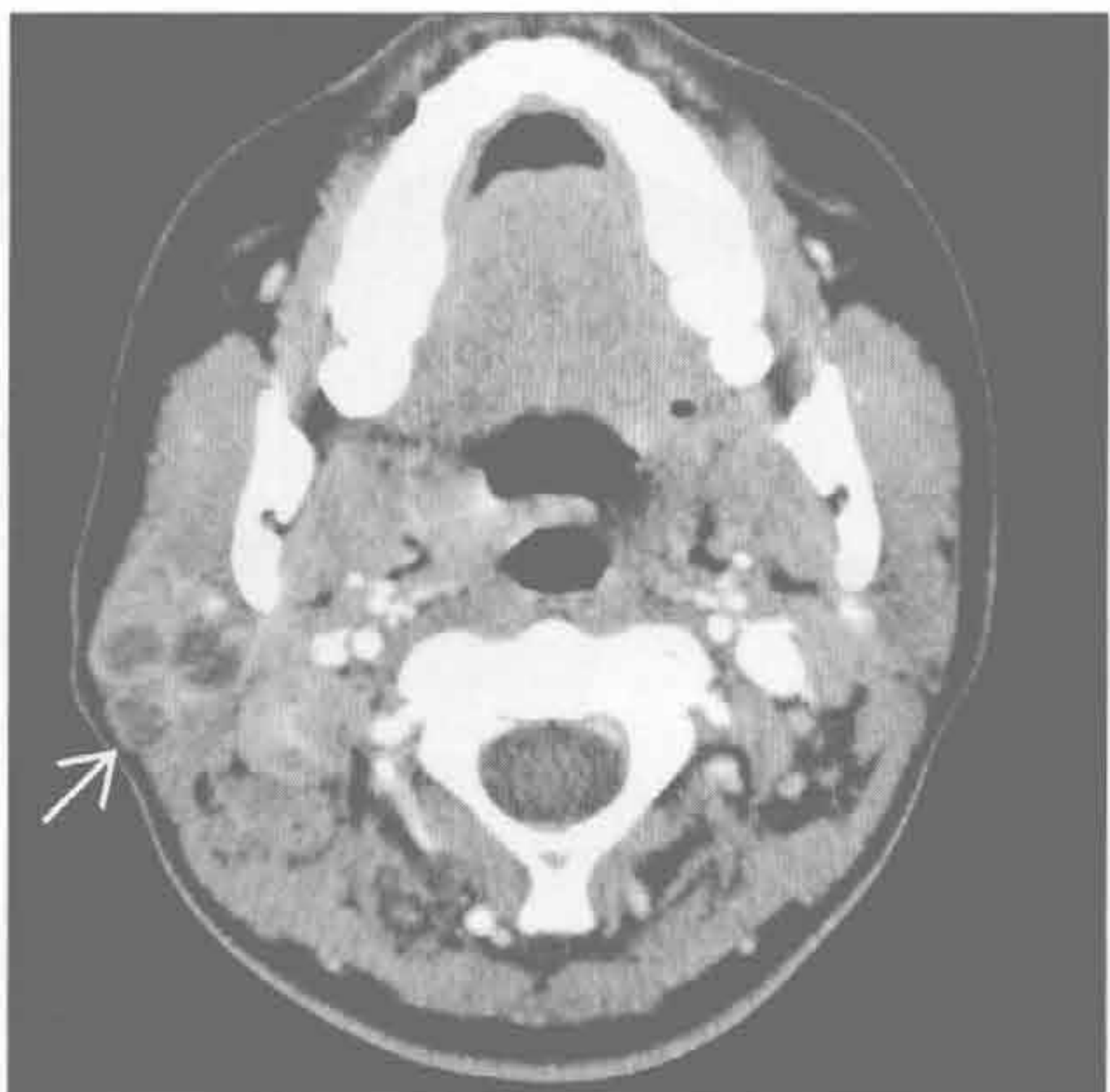感染

(右) 正位 X 线胸片示右侧颈根部软组织肿胀伴数个气-液平, 由结核性淋巴结炎所致。此可为孤立的征象, 肺部可正常或有纵隔淋巴结肿大



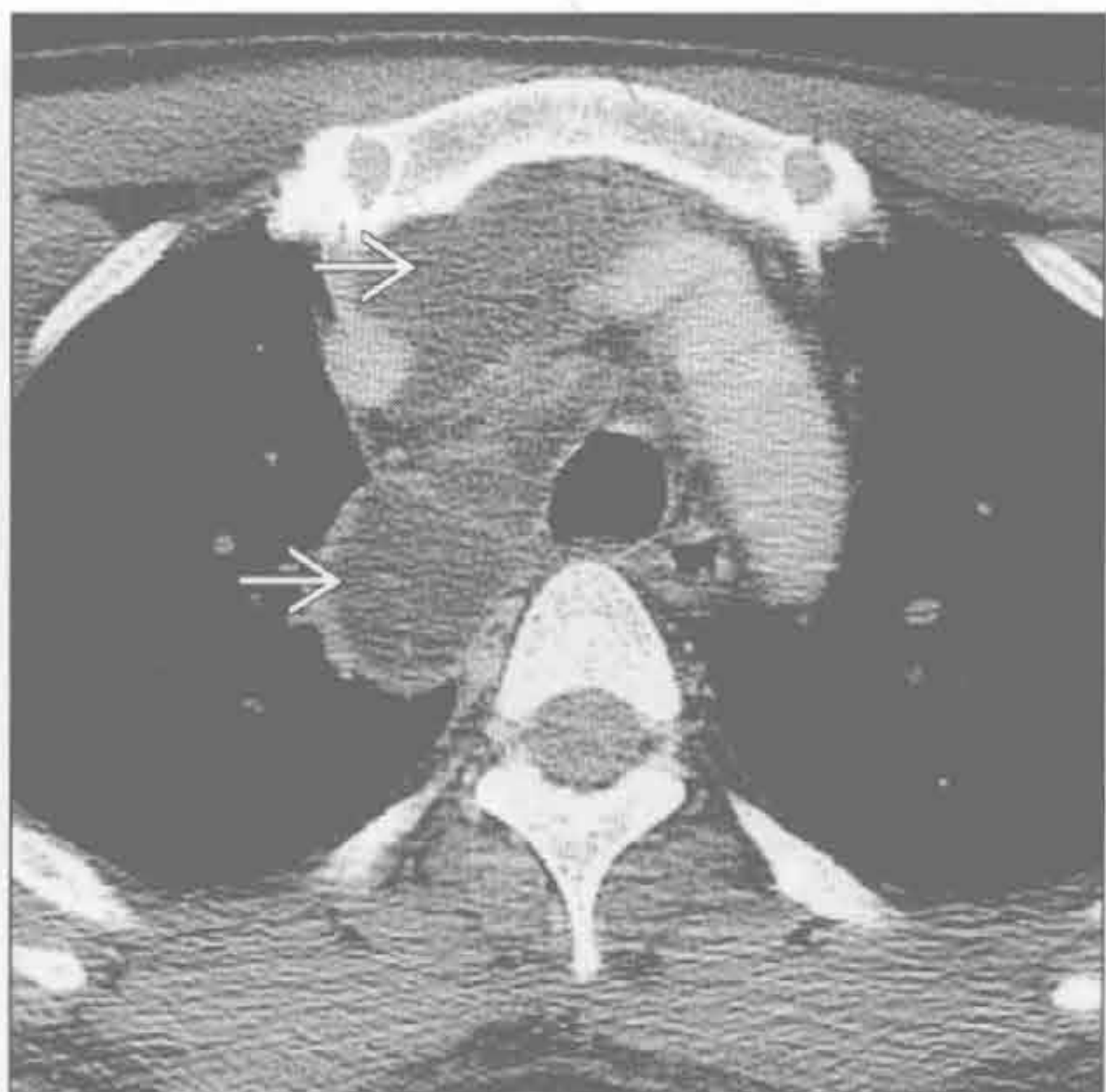感染

(左) 轴位增强 CT 示右下颈部多发坏死的淋巴结, 由分枝杆菌 (常为结核) 所致。可形成冷脓肿, 皮肤形成瘘管



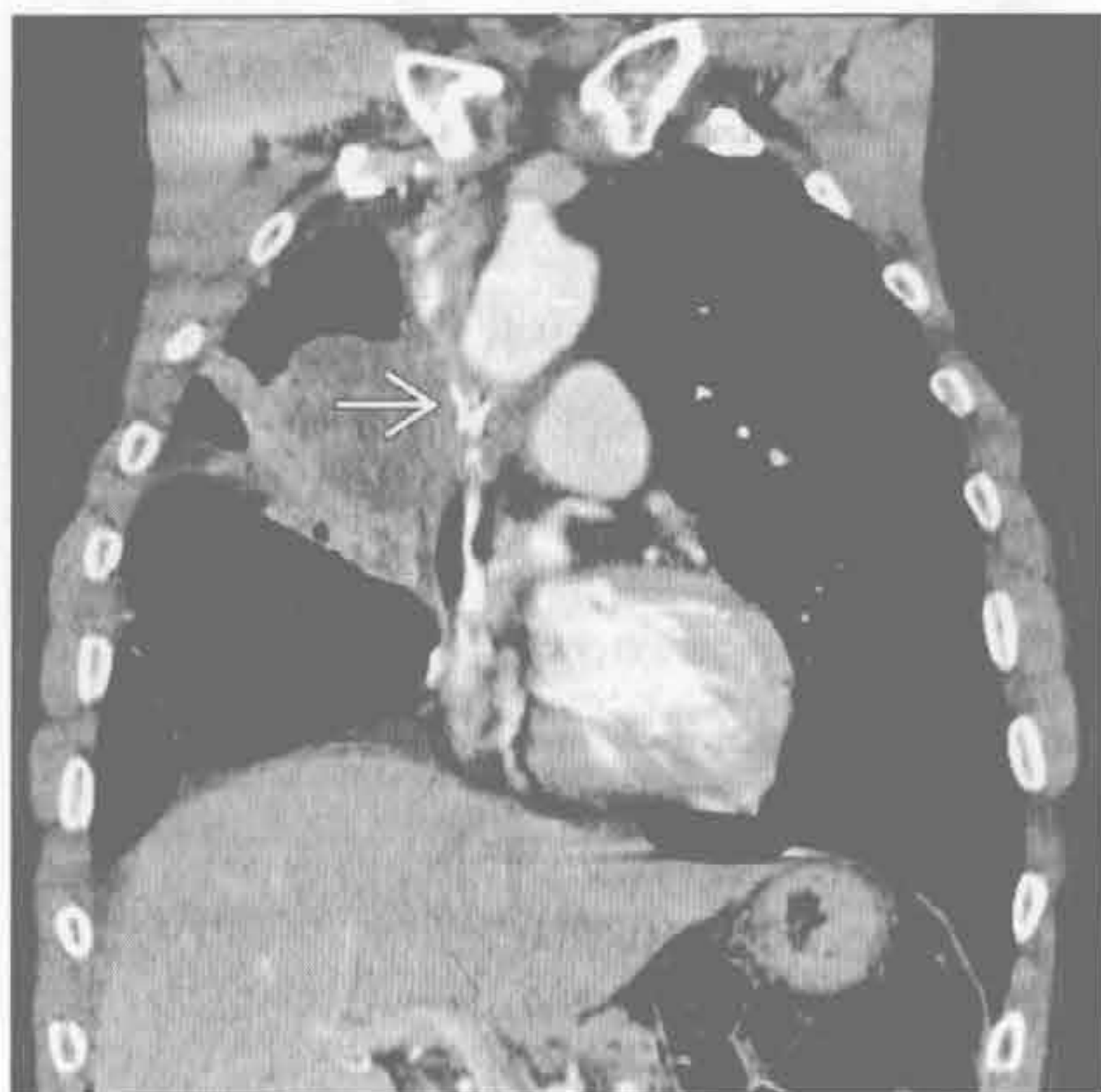感染

(右) 原发性肺结核患者。轴位平扫 CT 示颈部和纵隔多发大面积液体密度伴淋巴结炎

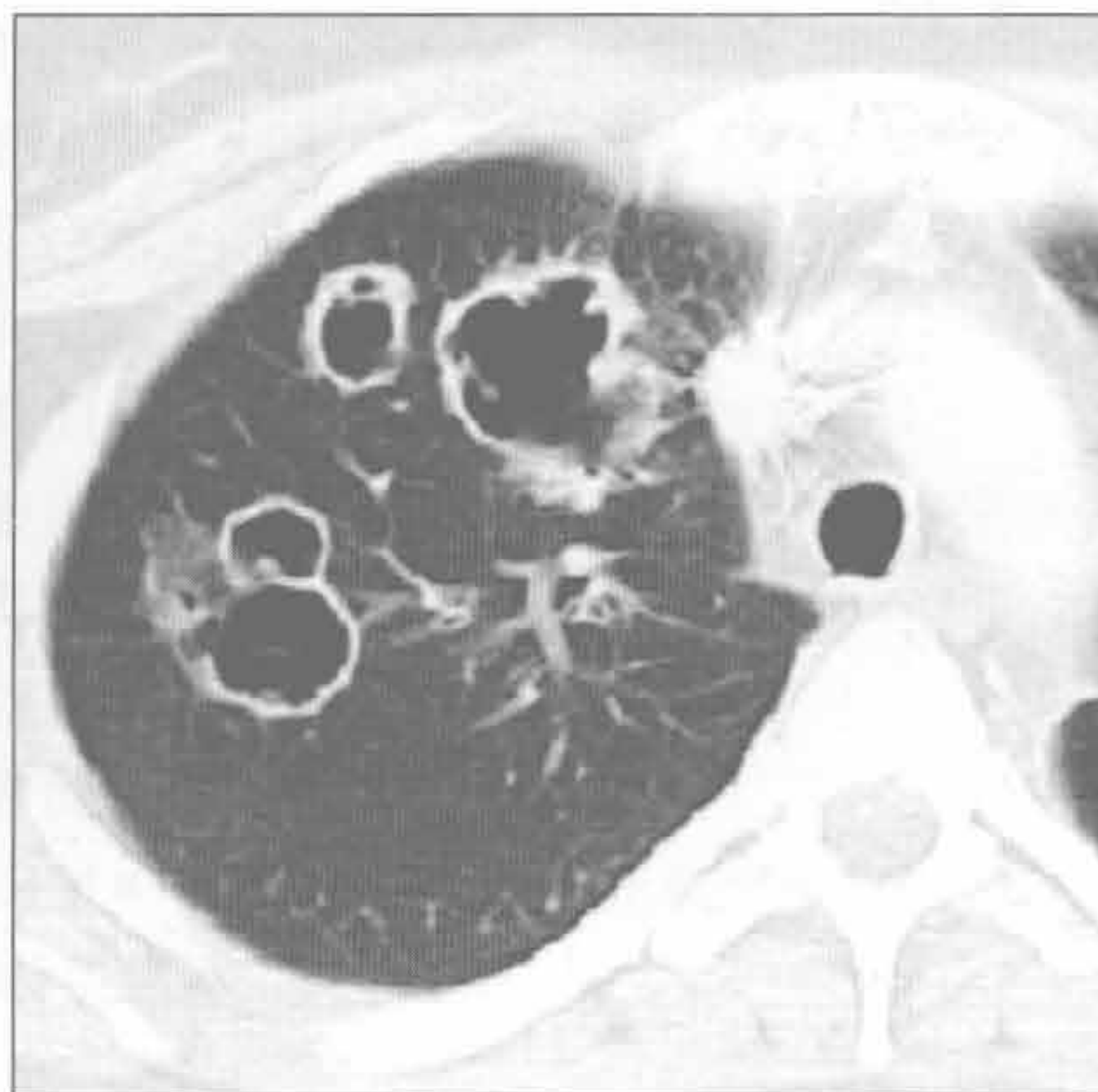


肺-皮综合征

上腔静脉综合征



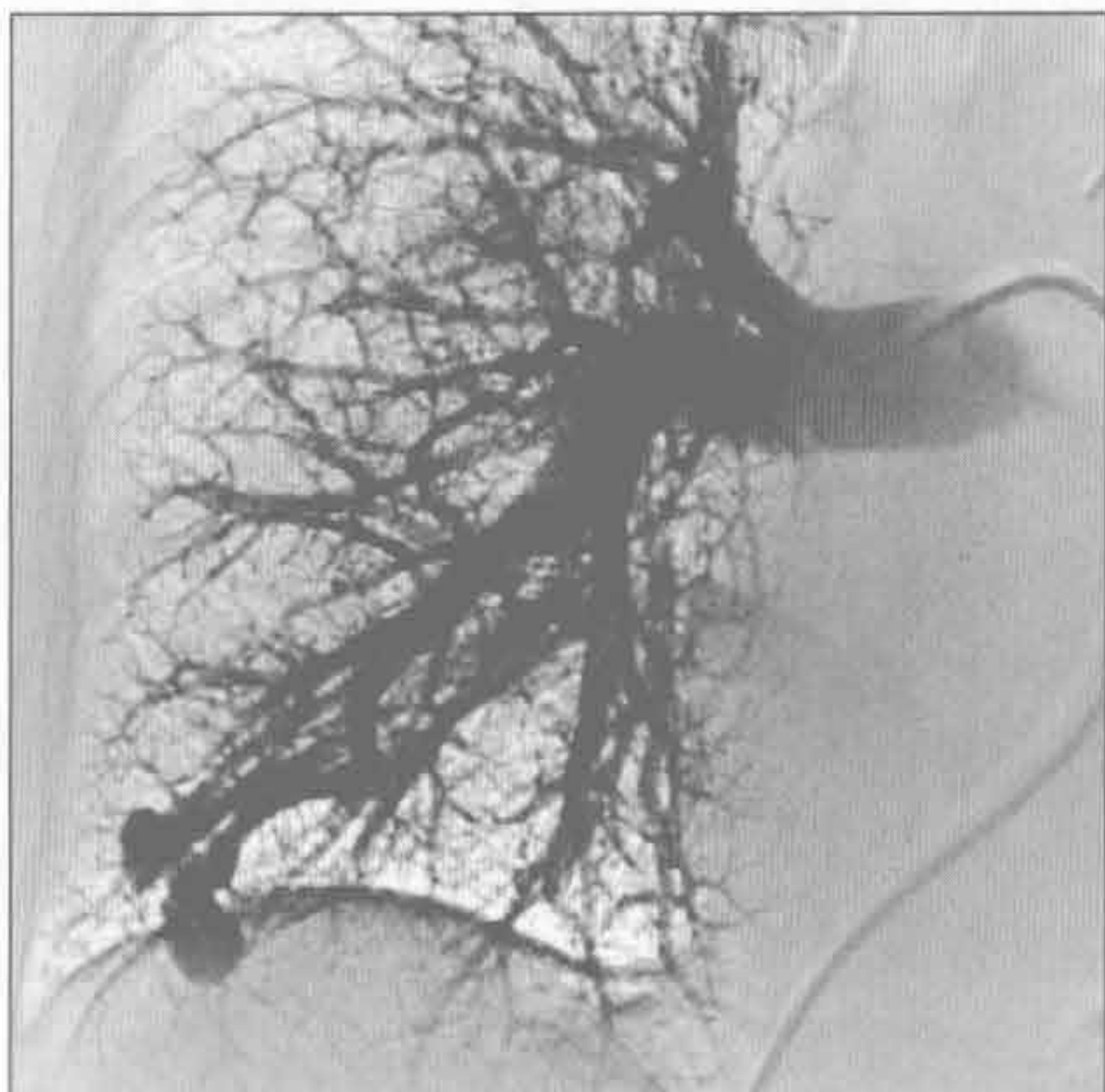
韦格纳肉芽肿病



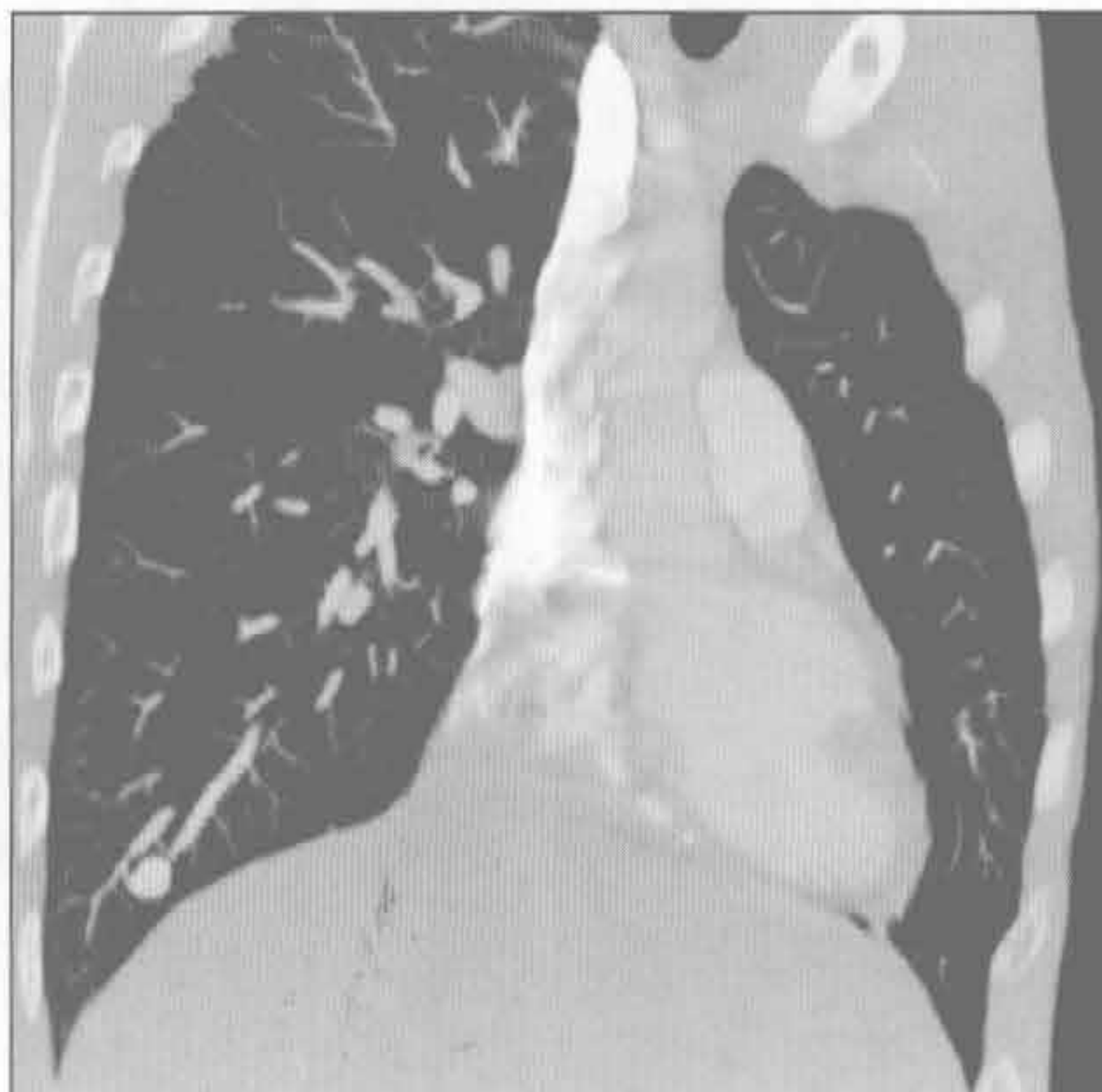(左) 小细胞肺癌患者。冠状位增强 CT 示右肺门大肿块和右肺上叶体积缩小。另可见上腔静脉受压变形 \rightarrow ，患者有上肢和面部潮红

(右) 韦格纳肉芽肿病患者。轴位增强 CT 示右肺上叶多发空洞性肿块。余肺叶可见非空洞性肿块

遗传性出血性毛细血管扩张症



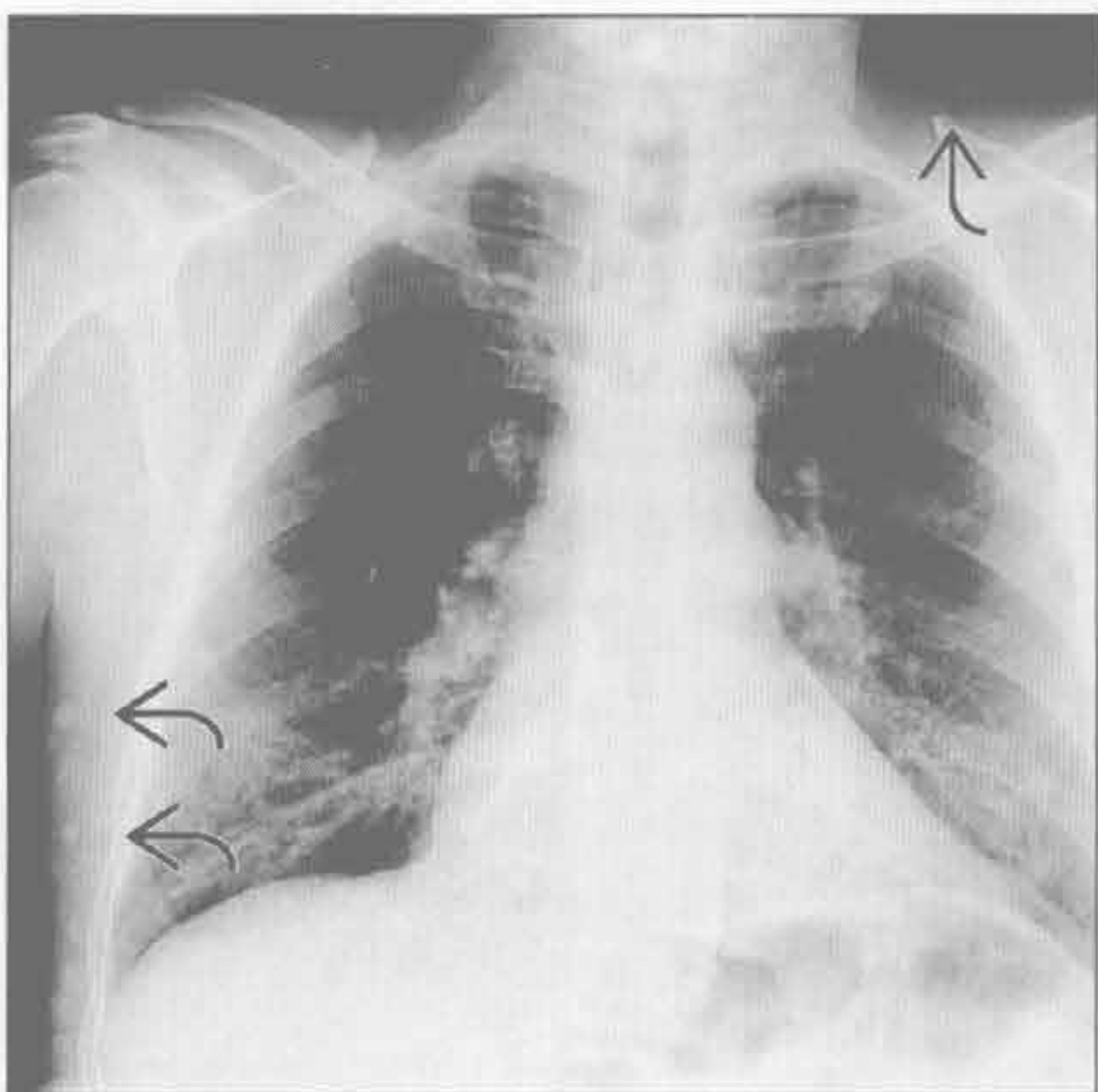
遗传性出血性毛细血管扩张症



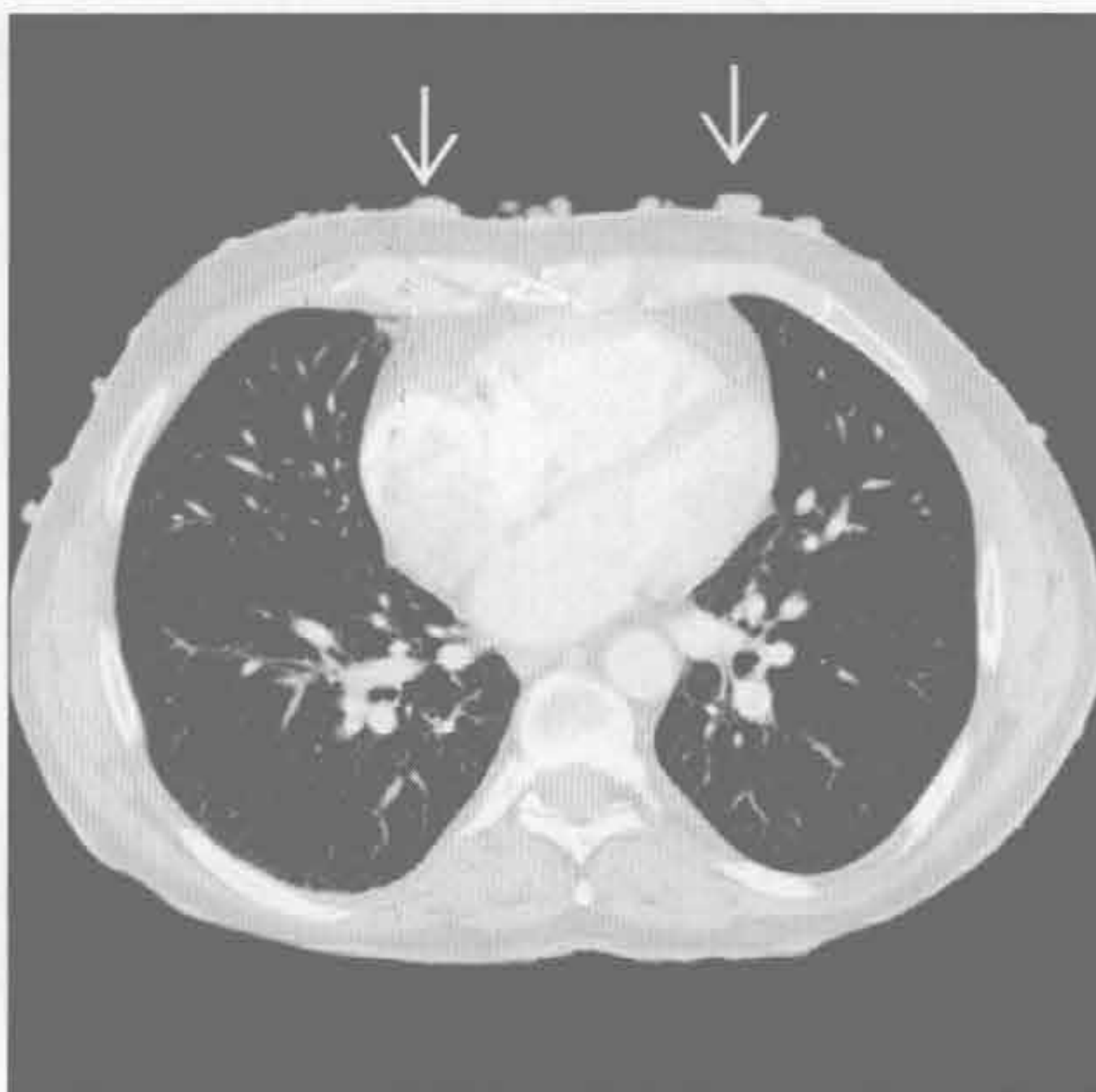
(左) 血管造影 CT 示右肺下叶较大的动静脉畸形，其分流量占心排血量的 8%。畸形常为多发，但本例中为单发

(右) 与左图为同一患者。斜冠状增强 CT 示右肺下叶孤立的动静脉畸形

神经纤维瘤病 1 型



神经纤维瘤病 1 型



(左) 正位 X 线胸片示皮肤多发的神经纤维瘤 \rightarrow ，余胸廓正常。但此类患者可因多发丛状神经纤维瘤而使肋骨呈丝带状

(右) 神经纤维瘤病 1 型患者。轴位增强 CT 示皮肤多发神经纤维瘤 \rightarrow ，同时有小叶中央型肺气肿

肋骨破坏

鉴别诊断

常见

- 转移
- 多发性骨髓瘤
- 支气管肺癌

不常见

- 骨髓炎
- 尤因肉瘤

罕见（但重要）

- 软骨肉瘤
- 骨肉瘤
- Askin 瘤（原始神经外胚瘤）
- 自溃性脓胸
- 朗格汉斯细胞组织细胞增生症
- 淋巴瘤
- 其他肉瘤

重要信息

鉴别诊断要点

- 患者年龄
 - ≤ 30 岁
 - 尤因肉瘤
 - Askin 瘤（原始神经外胚瘤）
 - 朗格汉斯细胞组织细胞增生症
 - 骨肉瘤
 - ≥ 40 岁
 - 转移
 - 多发性骨髓瘤
 - 支气管肺癌
- 需与引起肋骨膨大但不破坏骨皮质的良性病变鉴别
 - 纤维性结构不良、内生软骨瘤、棕色瘤

常见诊断的有用线索

- 转移
 - 成人肋骨破坏最常见的原因
 - 肋骨含红骨髓，故富血供
 - 多骨受累（多发病变）
 - 原发肿瘤史
 - 最常转移至肋骨的原发肿瘤：乳腺癌、肺癌、肾癌、甲状腺癌
 - 单发肋骨转移最常见于甲状腺癌和肾癌
- 多发性骨髓瘤
 - 成人肋骨破坏的第二常见原因
 - 最常见的骨质表现是广泛的骨质疏松

- 孤立的膨胀性溶骨性病变常提示孤立性浆细胞瘤
- 需活检明确诊断
- 支气管肺癌
 - 肋骨破坏由肺上沟癌或血行转移所致
 - 肺上沟癌
 - 同侧上肢疼痛、Horner 综合征、同侧手部肌肉萎缩
 - 上沟癌向上侵犯脂肪，累及臂神经丛和交感神经节
 - 肋骨破坏是诊断胸壁侵犯的最佳征象
 - MRI 可用于评价神经血管的侵犯

不常见诊断的有用线索

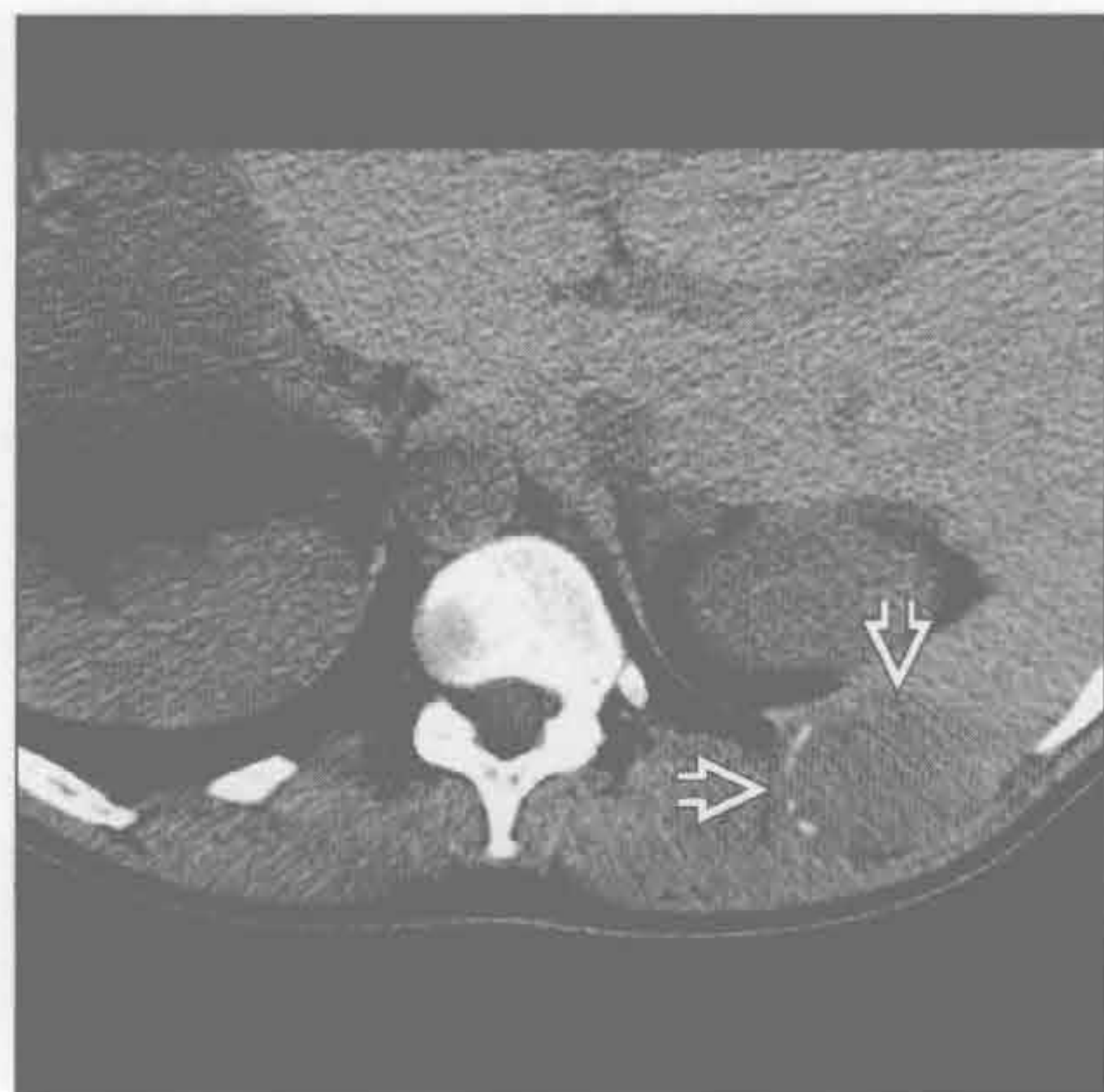- 骨髓炎
 - 可难以与尤因肉瘤和 Askin 瘤鉴别
 - 侵袭性溶骨性病变伴有较大范围的移行带
 - 有 / 无软组织肿块
 - 常有脓胸、肺炎或胸壁感染
 - 慢性骨髓炎
 - 有 / 无骨膜反应
 - 有 / 无受侵肋骨的硬化
- 尤因肉瘤
 - 5% ~ 15% 起源于肋骨
 - 青少年和青壮年常表现为胸部疼痛性肿块
 - 小圆蓝细胞肿瘤
 - 影像特征
 - 80% 溶骨性骨质破坏
 - 10% 混合性溶骨 / 成骨性病变
 - 10% 有硬化
 - 40% 肋骨膨胀
 - 巨大软组织肿块与骨质破坏不成比例
 - 胸内部分 ≥ 胸外部分
 - 最常转移至骨
 - 以肋骨为中心
 - 肿块密度不均提示肿瘤坏死
 - 骨扫描发现受累肋骨异常浓聚，有助于转移性病变的诊断

罕见诊断的有用线索

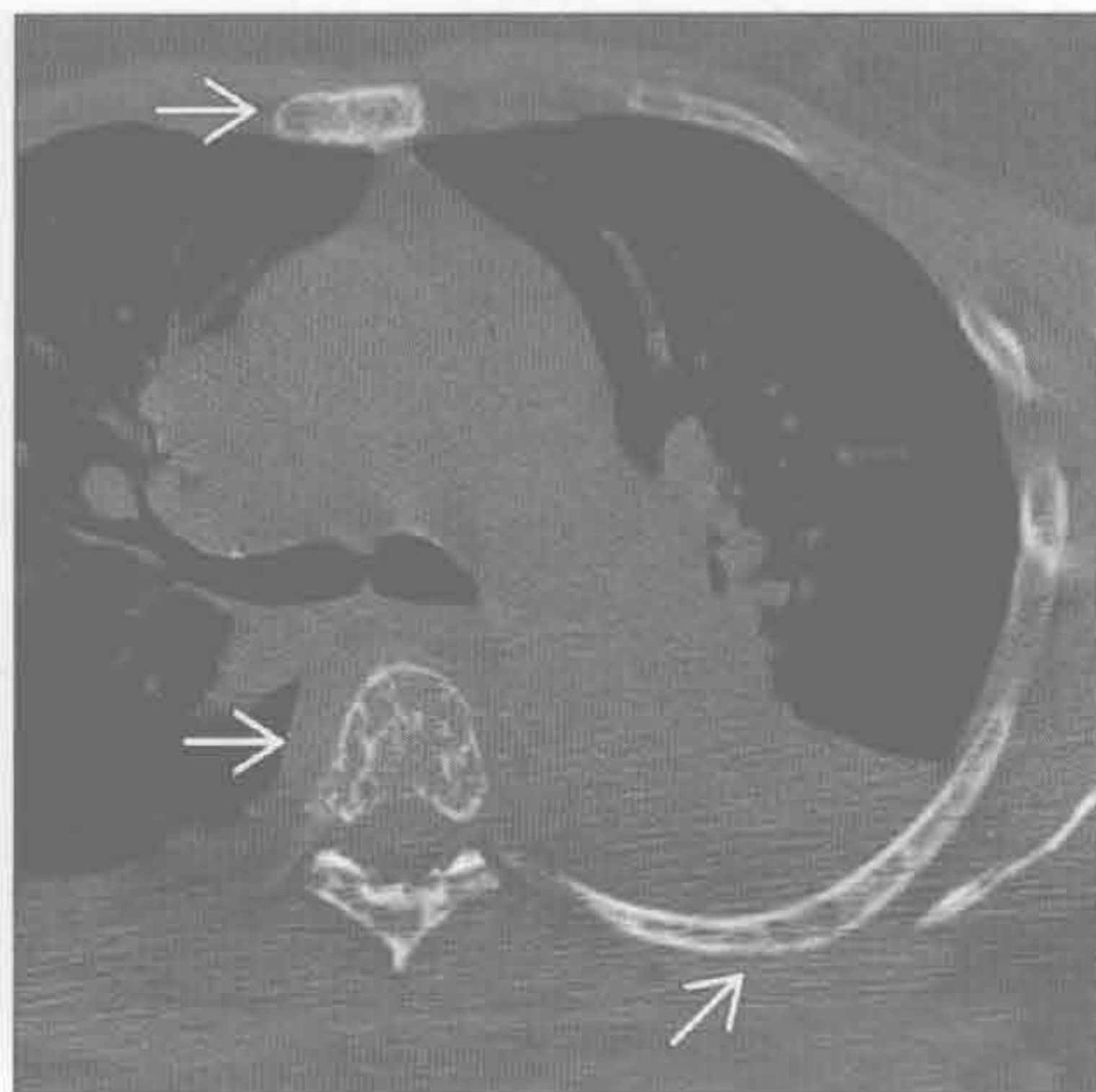
- 软骨肉瘤
 - 30-60 岁，有 / 无胸痛
 - 发生于前部或肋骨软骨交界附近
 - X 线平片及增强 CT
 - 大肿块和骨质破坏
 - 有 / 无软组织侵犯
 - 软骨基质（环形和弧形钙化）

- 骨肉瘤
 - 10-30 岁，疼痛性肿块
 - 不均匀软组织肿块破坏骨质
 - 有 / 无絮状瘤骨
 - 最常转移至肺
 - 转移灶可有钙化
- Askin 瘤（原始神经外胚瘤）
 - 原始神经外胚瘤的一种
 - 起源于胸部软组织
 - 儿童和青年人表现为胸壁疼痛
 - 影像表现
 - 不均匀肿块，有 / 无肋骨破坏
 - 肋骨破坏较尤因肉瘤少见
 - 有 / 无胸腔积液
 - 转移至肺和骨
- 自溃性脓胸
 - 脓胸穿透胸壁
 - 最常见骨质异常
 - 慢性骨髓炎致肋骨硬化或骨膜反应
 - 致病菌可按“蝙蝠侠”（BATMAN）进行记忆
 - 芽生菌 (B)
 - 放线菌 (A)
 - 结核 (75%) (T)
 - 毛霉菌 (M)
 - 曲霉菌 (A)
 - 诺卡菌 (N)
- 朗格汉斯细胞组织细胞增生症
 - 膨胀性溶骨性病变
 - 无硬化边
 - 多骨受侵
 - 有 / 无软组织肿块
- 淋巴瘤
 - 不均匀或均匀的软组织肿块
 - 有 / 无纵隔淋巴结肿大
 - 常有胸外病变
 - 30% 有肺部侵犯
 - 发病高峰 50-80 岁
- 其他肉瘤
 - 肋骨破坏见于
 - 横纹肌肉瘤、恶性纤维组织细胞瘤、滑膜肉瘤

转移



转移



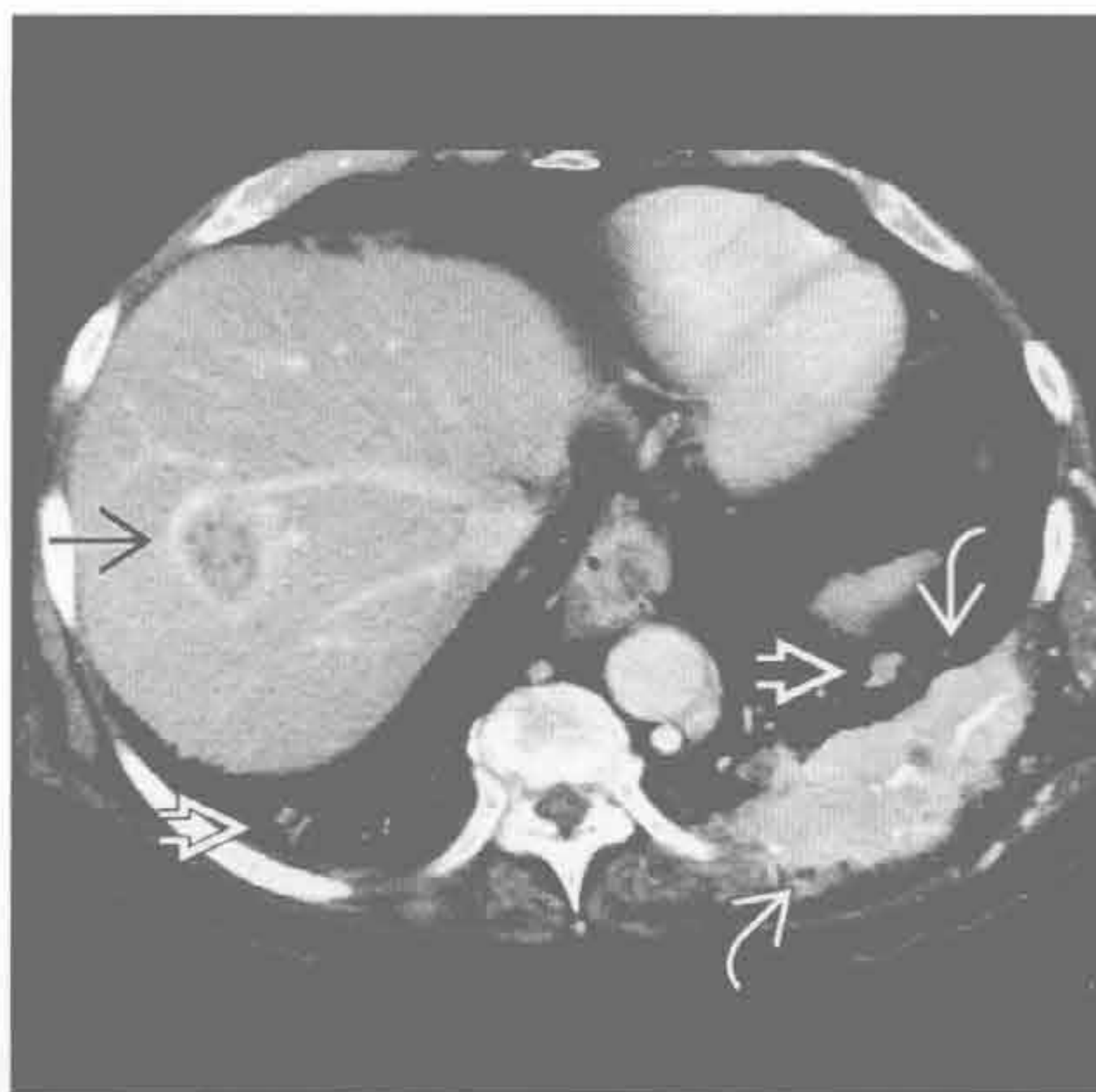（左）轴位平扫 CT 示肋骨膨胀性溶骨性破坏伴较大软组织肿块 \Rightarrow 。下部层面（未显示）肾可见不均匀软组织肿块，证实为肾细胞癌

（右）有乳腺癌史，骨性疼痛患者。轴位平扫 CT 示肋骨、椎体和胸骨多发溶骨性骨质破坏 \Rightarrow

肋骨破坏

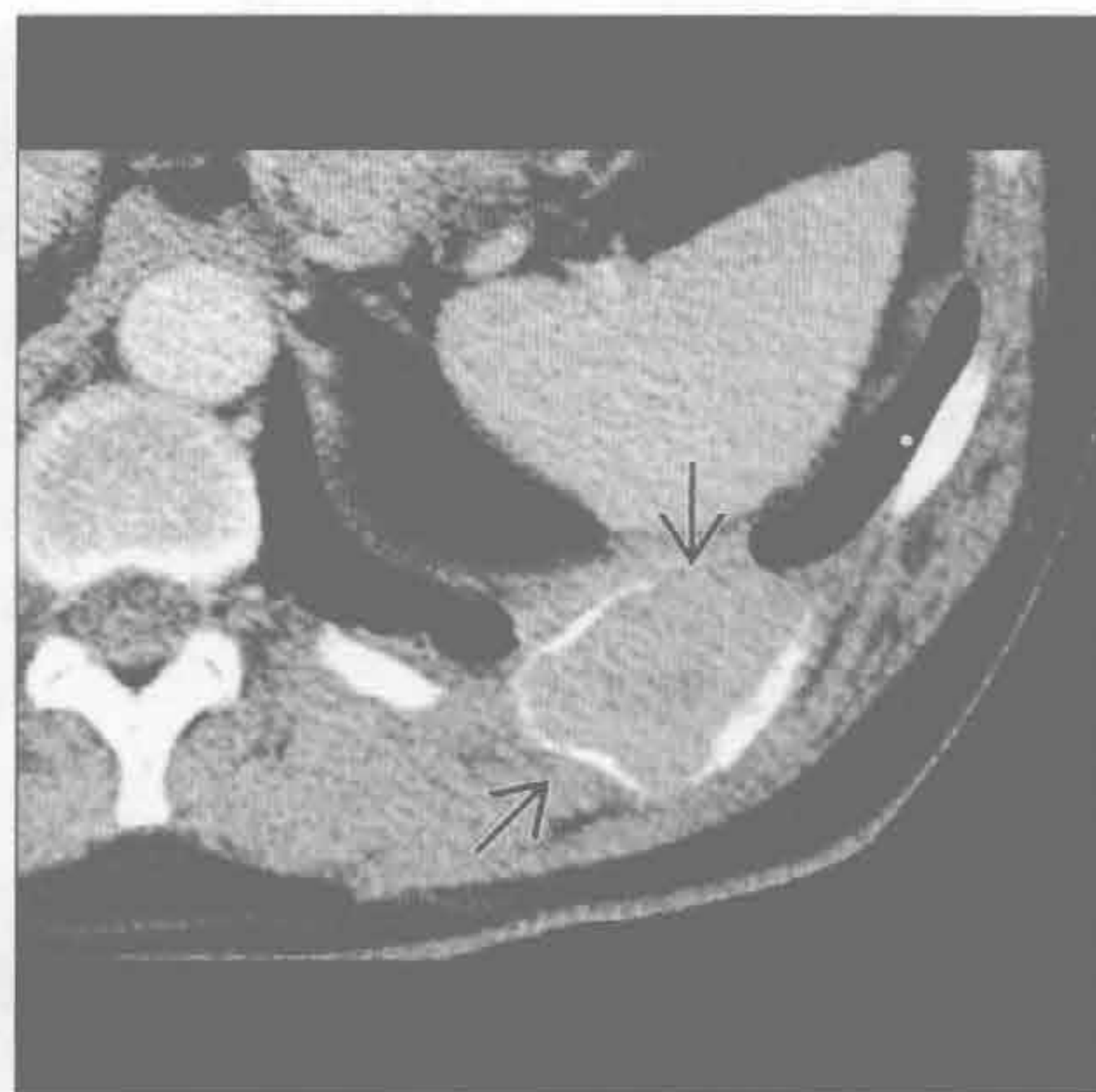转移

(左) 肾癌患者。轴位增强 CT 示左后肋骨质破坏伴强化的软组织肿块 \Rightarrow ，肝环形强化病灶 \Rightarrow 和肺转移灶 \Rightarrow



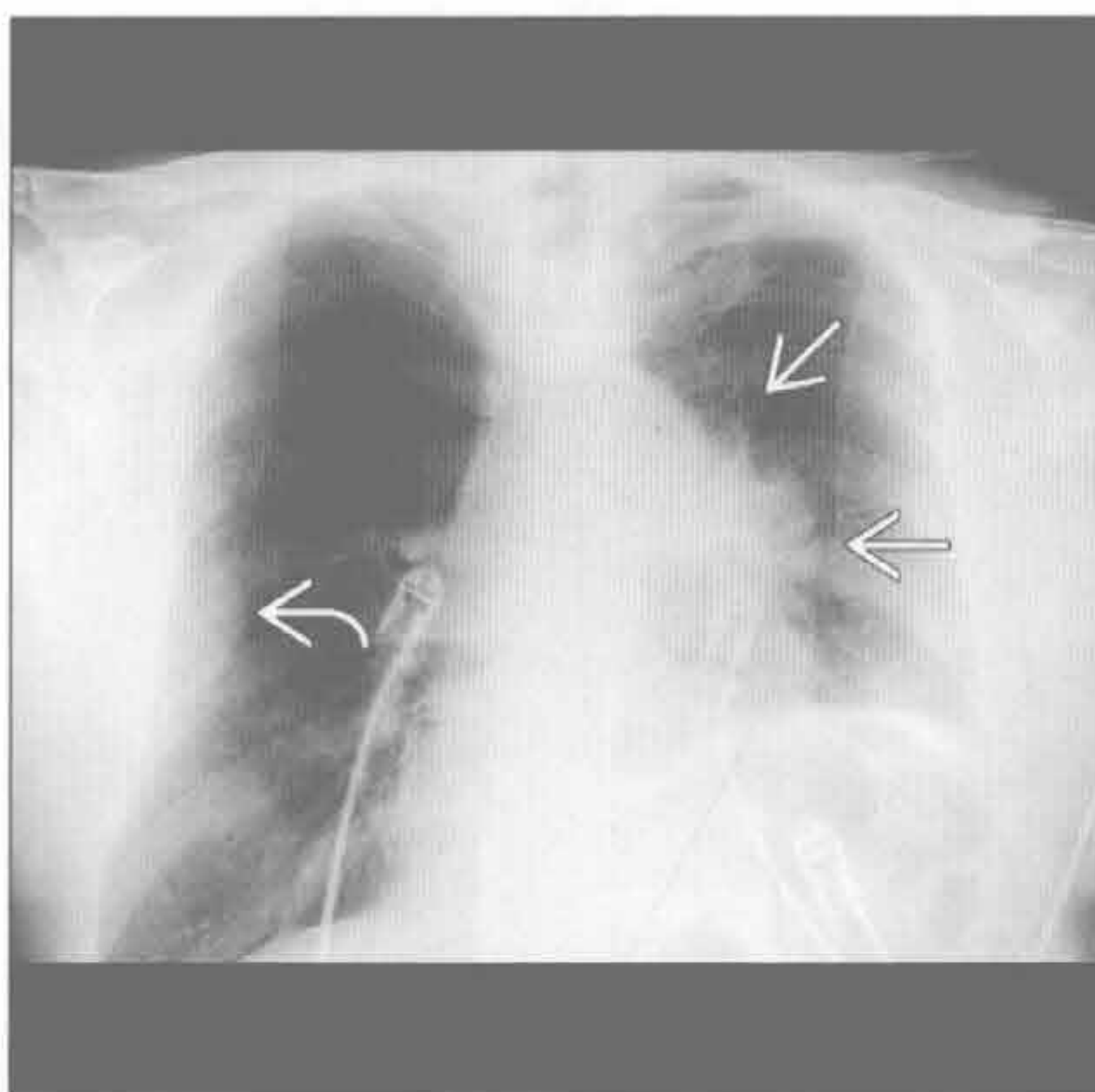
(右) 轴位增强 CT 示左后肋膨胀性软组织肿块 \Rightarrow 。活检证实为孤立性浆细胞瘤

多发性骨髓瘤



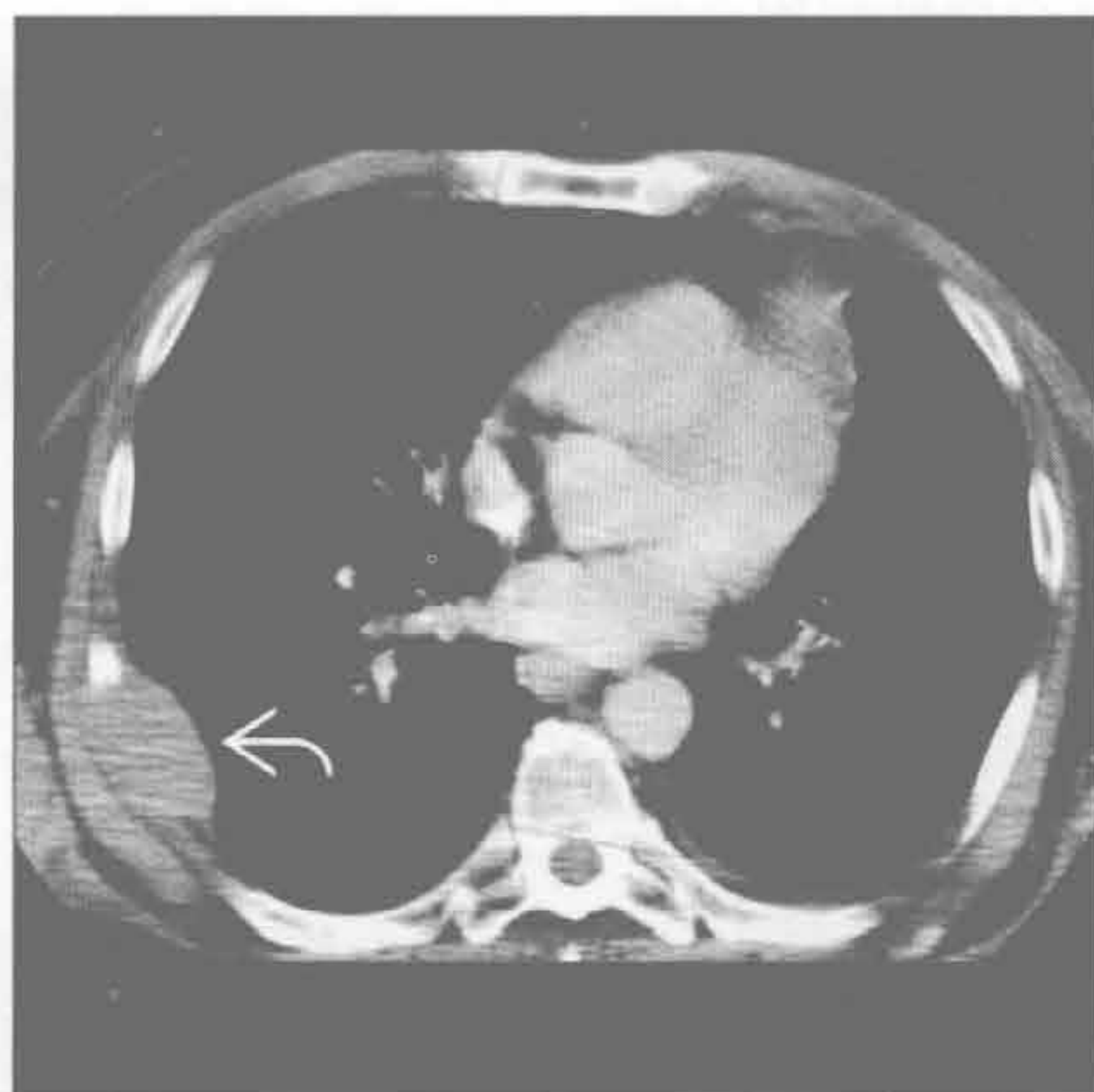
支气管肺癌

(左) 正位 X 线胸片左肺门肿块 \Rightarrow ，边缘毛糙。左侧膈肌抬高，提示容积缩小，右侧肋骨膨胀性骨质破坏 \Rightarrow ，提示为 IV 期



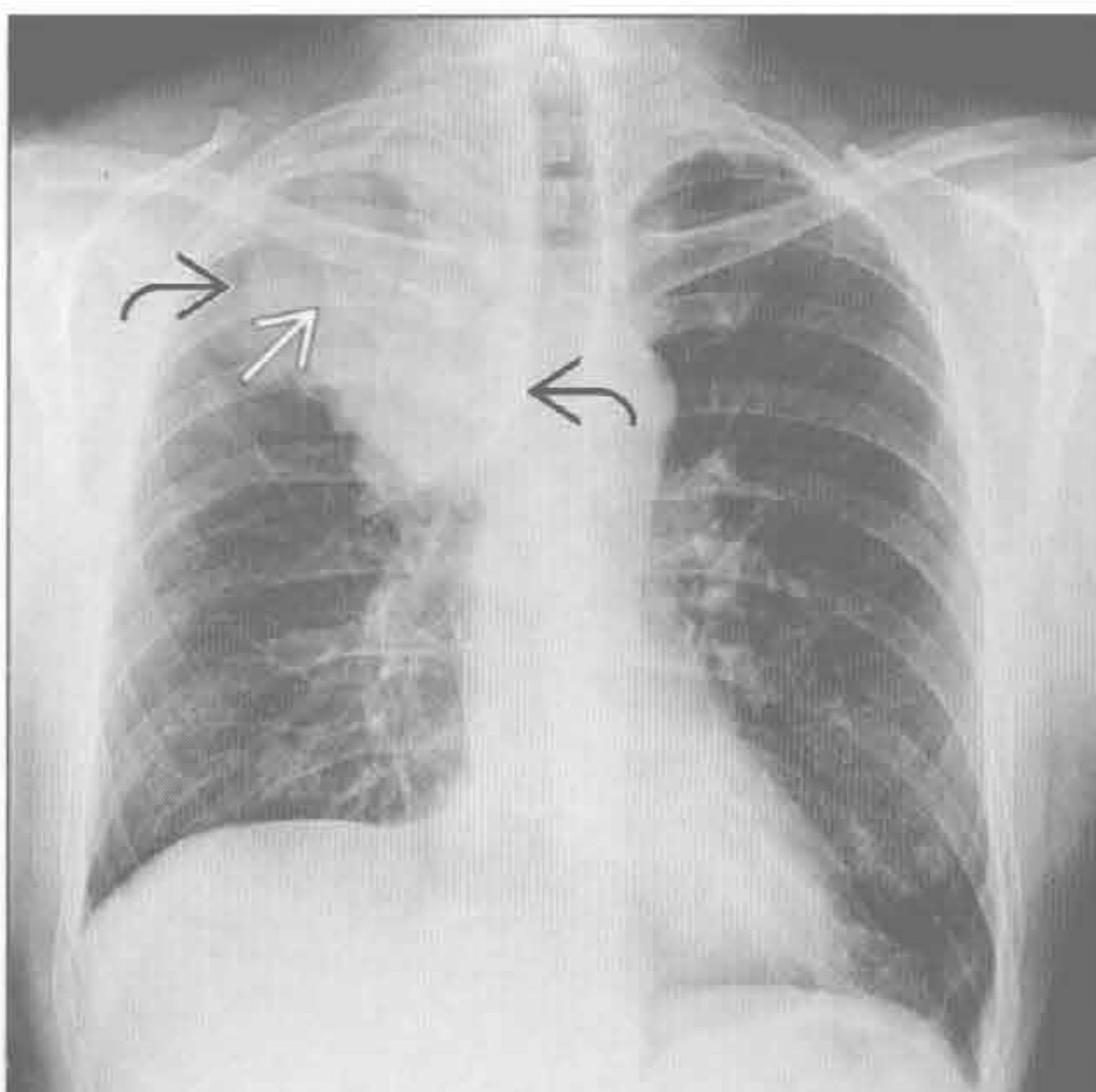
(右) 非小细胞肺癌患者。轴位增强 CT 示右侧肋骨转移 \Rightarrow

支气管肺癌



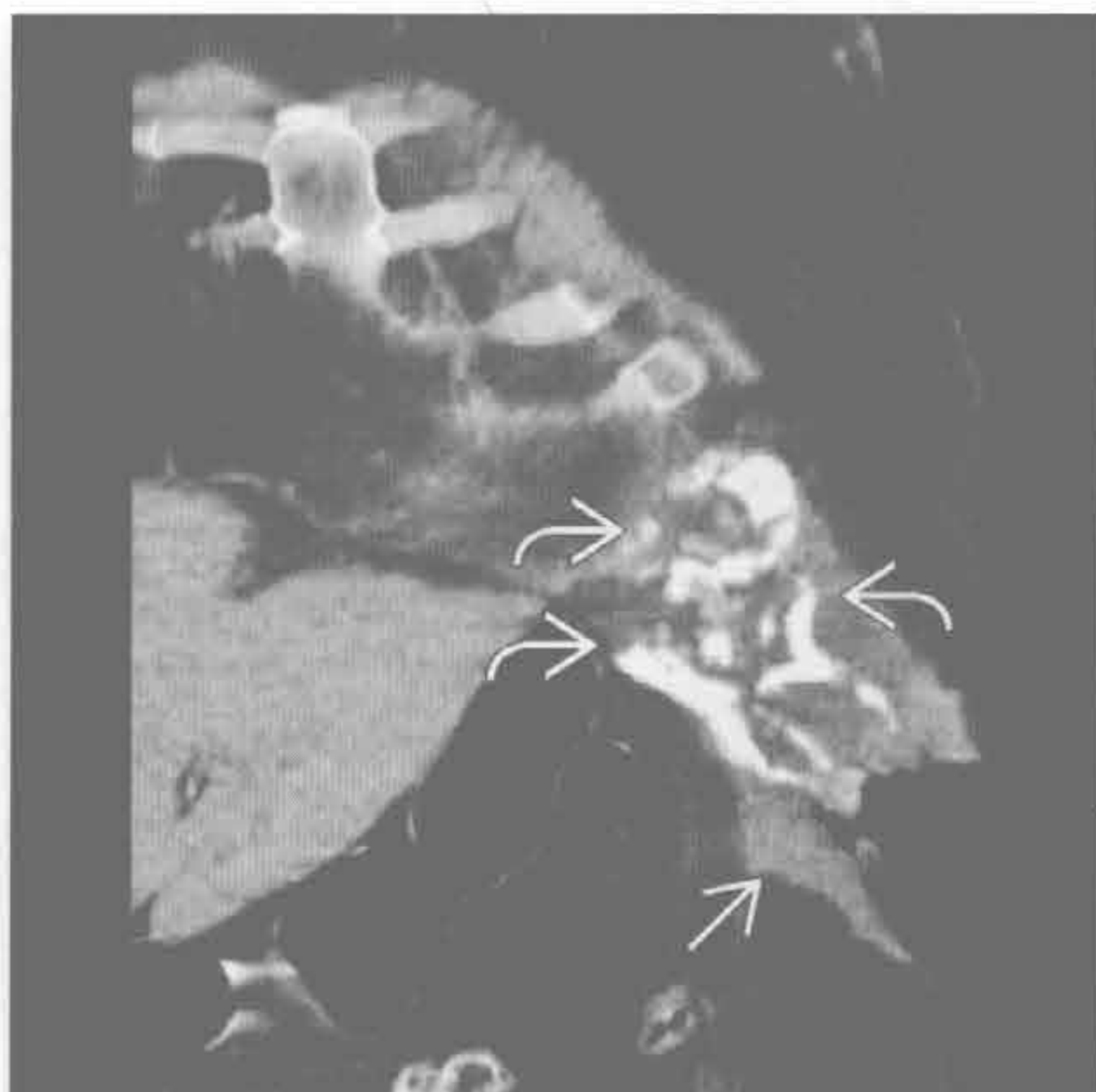支气管肺癌

(左) 正位 X 线胸片示右肺尖肿块 \Rightarrow ，右肺容积无大变化。右侧第 1 肋骨破坏 \Rightarrow ，排除了肺炎的诊断，后证实为肺上沟癌



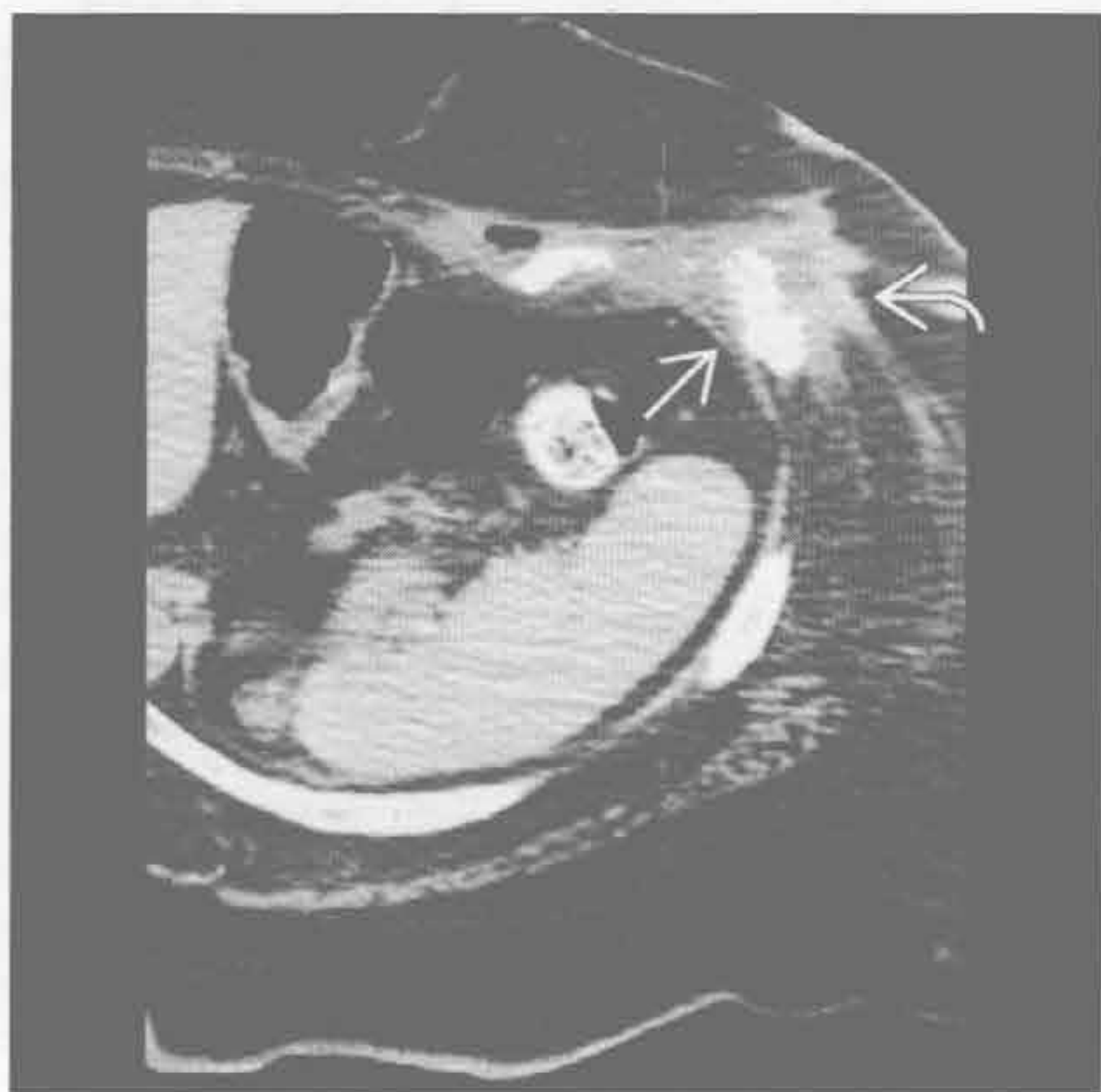
(右) 冠状增强 CT 示肋骨广泛破坏伴硬化 \Rightarrow 。从肋骨至皮肤表面可见软组织影 \Rightarrow

骨髓炎

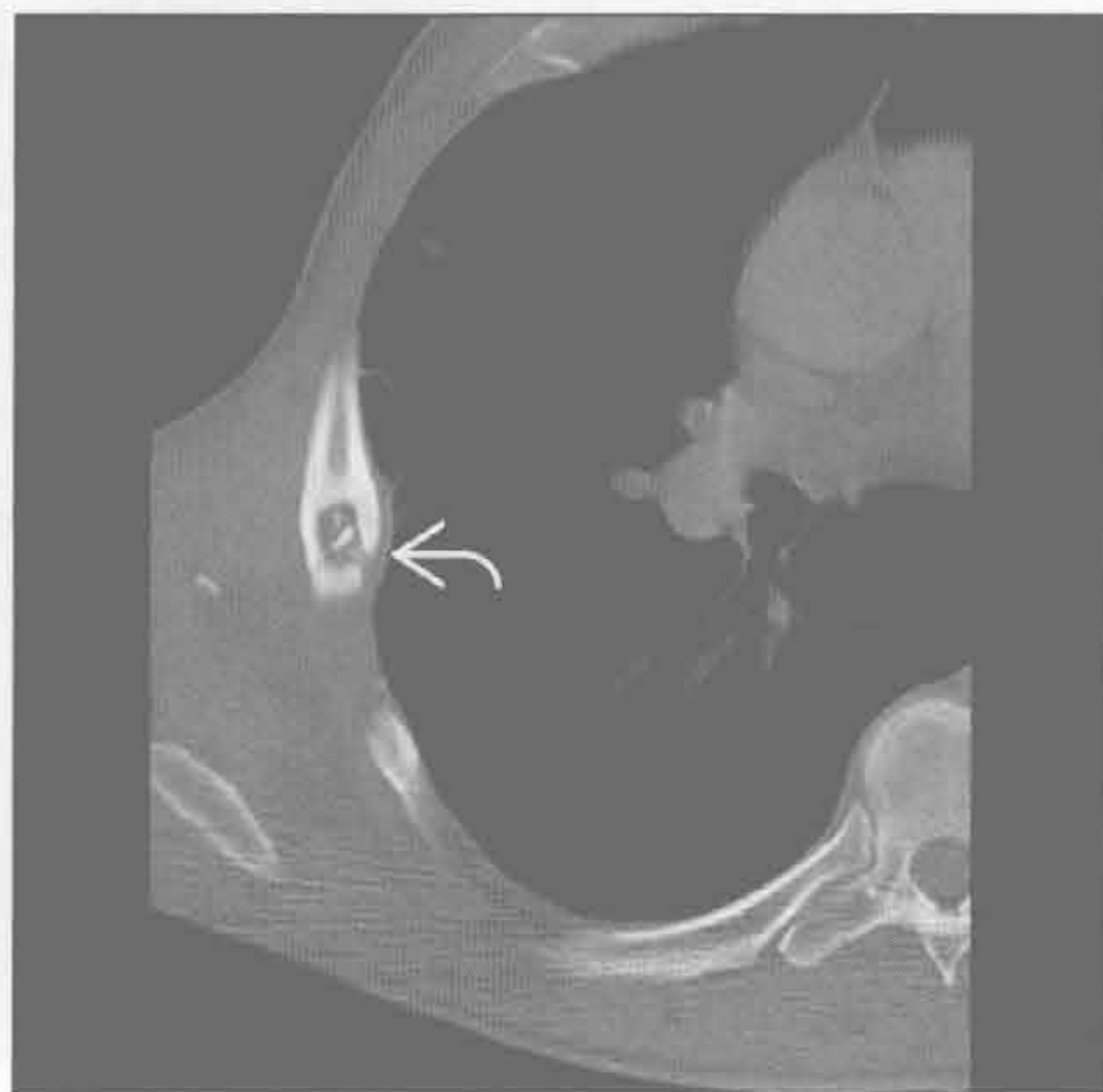

肋骨破坏

骨髓炎



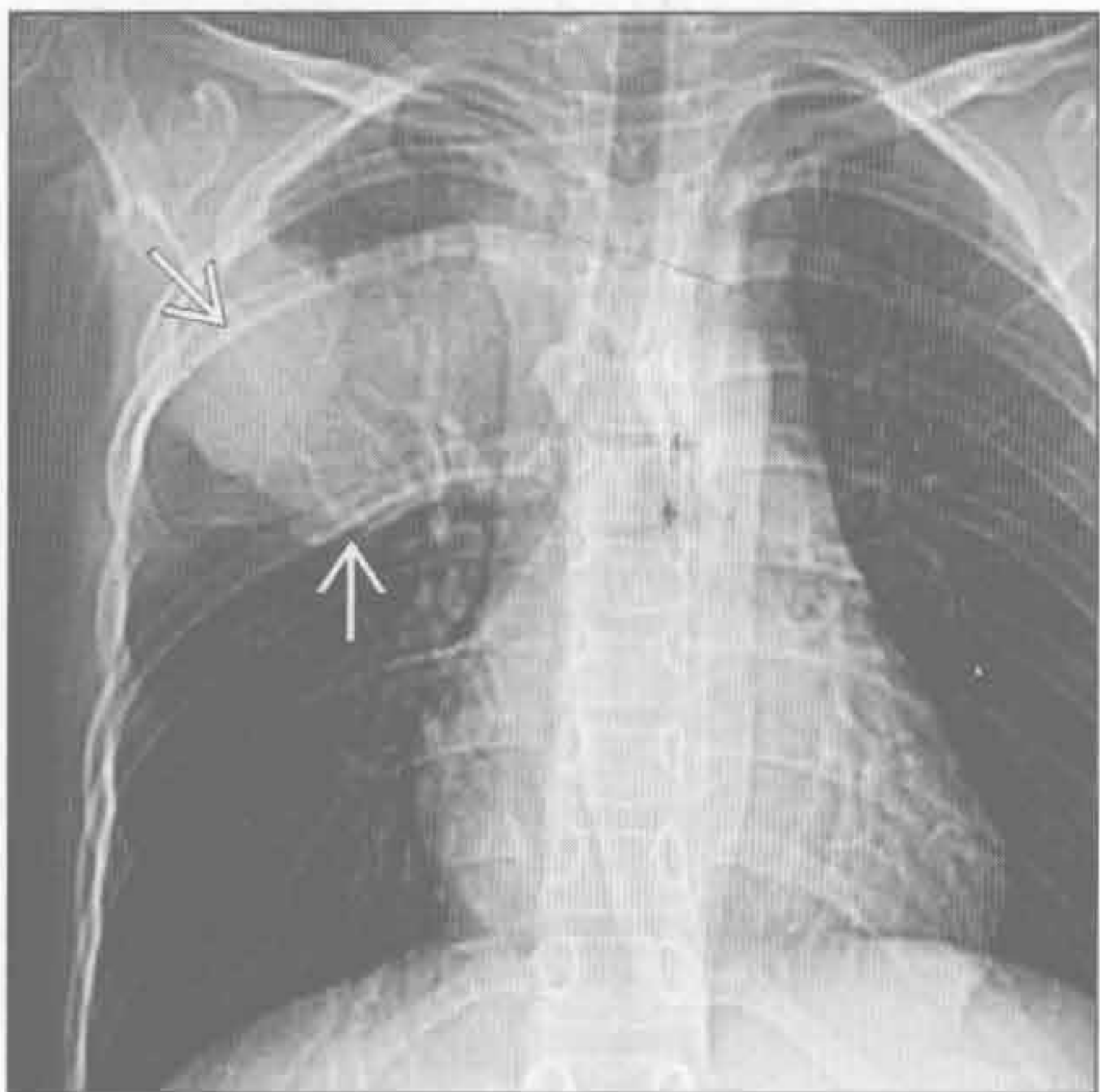
骨髓炎



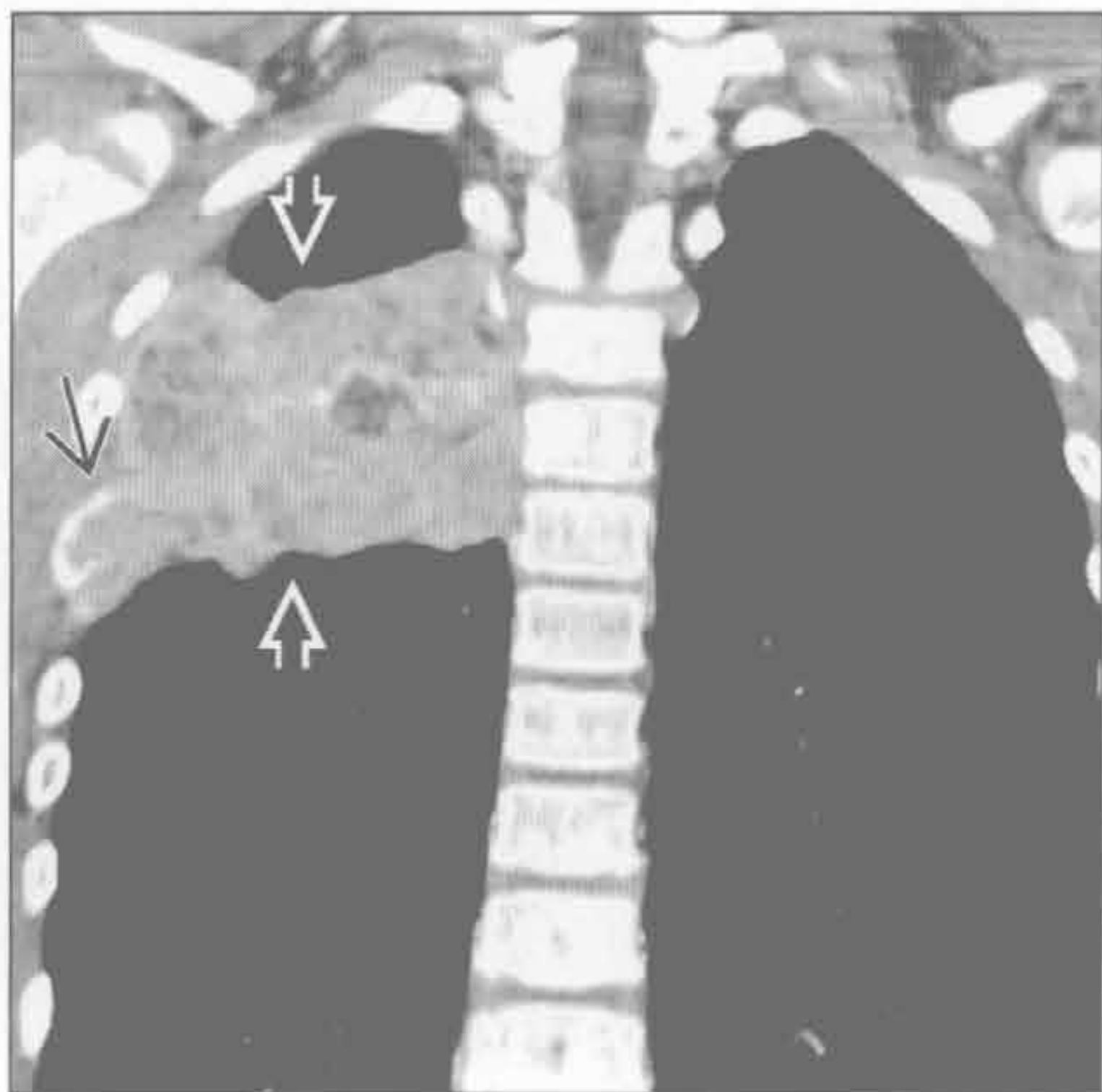
(左) 轴位增强 CT 示中心低密度的软组织影 \blackrightarrow 与左侧胸壁相连。其下方肋骨有破坏和硬化 \blackrightarrow ，提示肋骨骨髓炎

(右) 轴位平扫 CT 示肋骨膨胀性溶骨性病变，内侧皮质中断 \blackrightarrow 。患者有皮肤感染和蜂窝织炎（未显示），有助于感染的诊断

尤因肉瘤



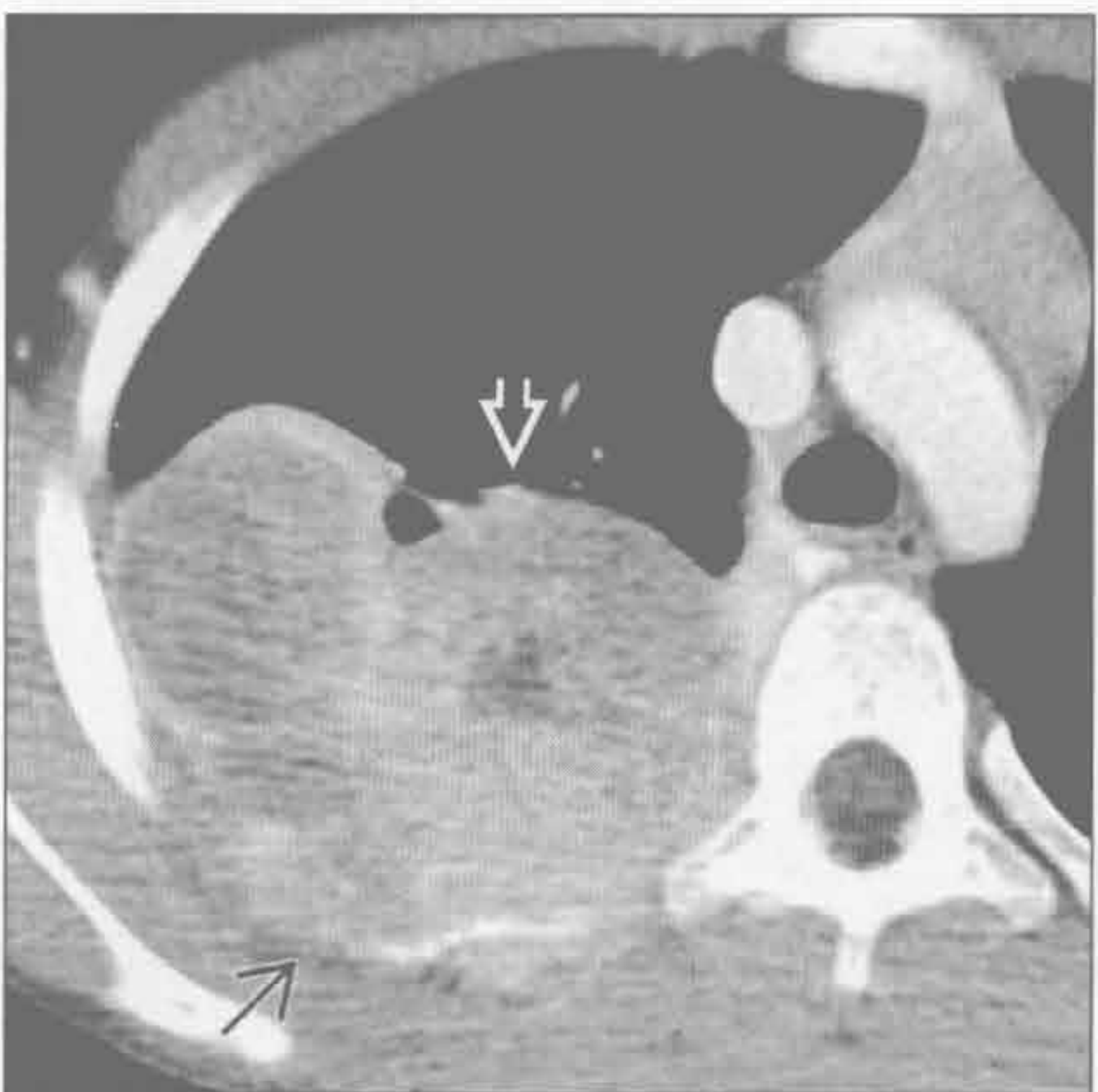尤因肉瘤



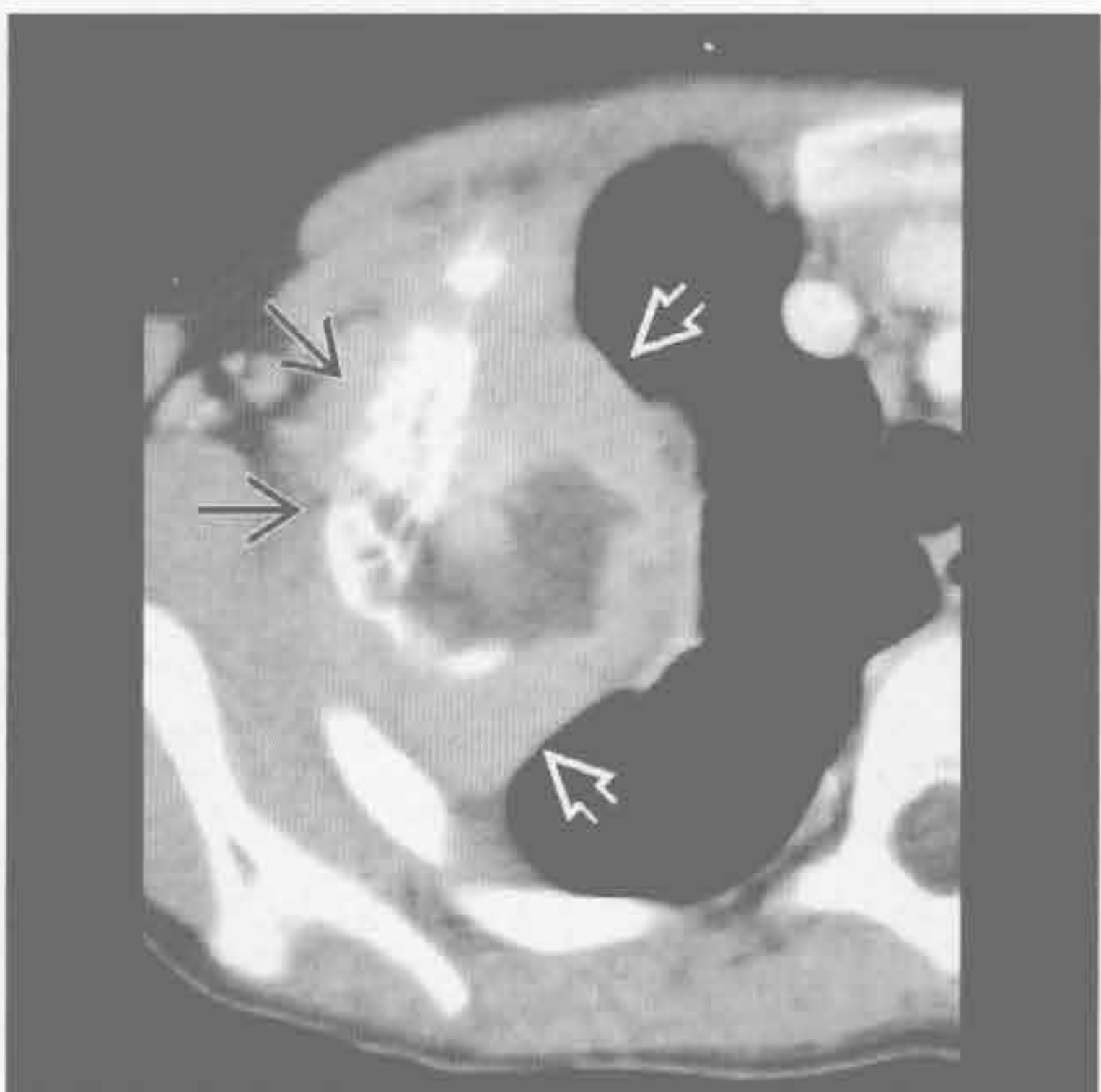
(左) 十余岁患者。定位片示右侧胸壁巨大肿块伴第 5 后肋骨骨质破坏 \blackrightarrow

(右) 冠状增强 CT 示巨大不均匀的软组织肿块 \blackrightarrow ，引起肋骨破坏 \blackrightarrow 。与 Askin 瘤的表现相似，但骨破坏不常见

尤因肉瘤



尤因肉瘤



(左) 轴位增强 CT 示巨大肿块 \blackrightarrow 和肋骨破坏 \blackrightarrow 。肿块突入胸腔。最主要的鉴别点是年龄（15 岁）

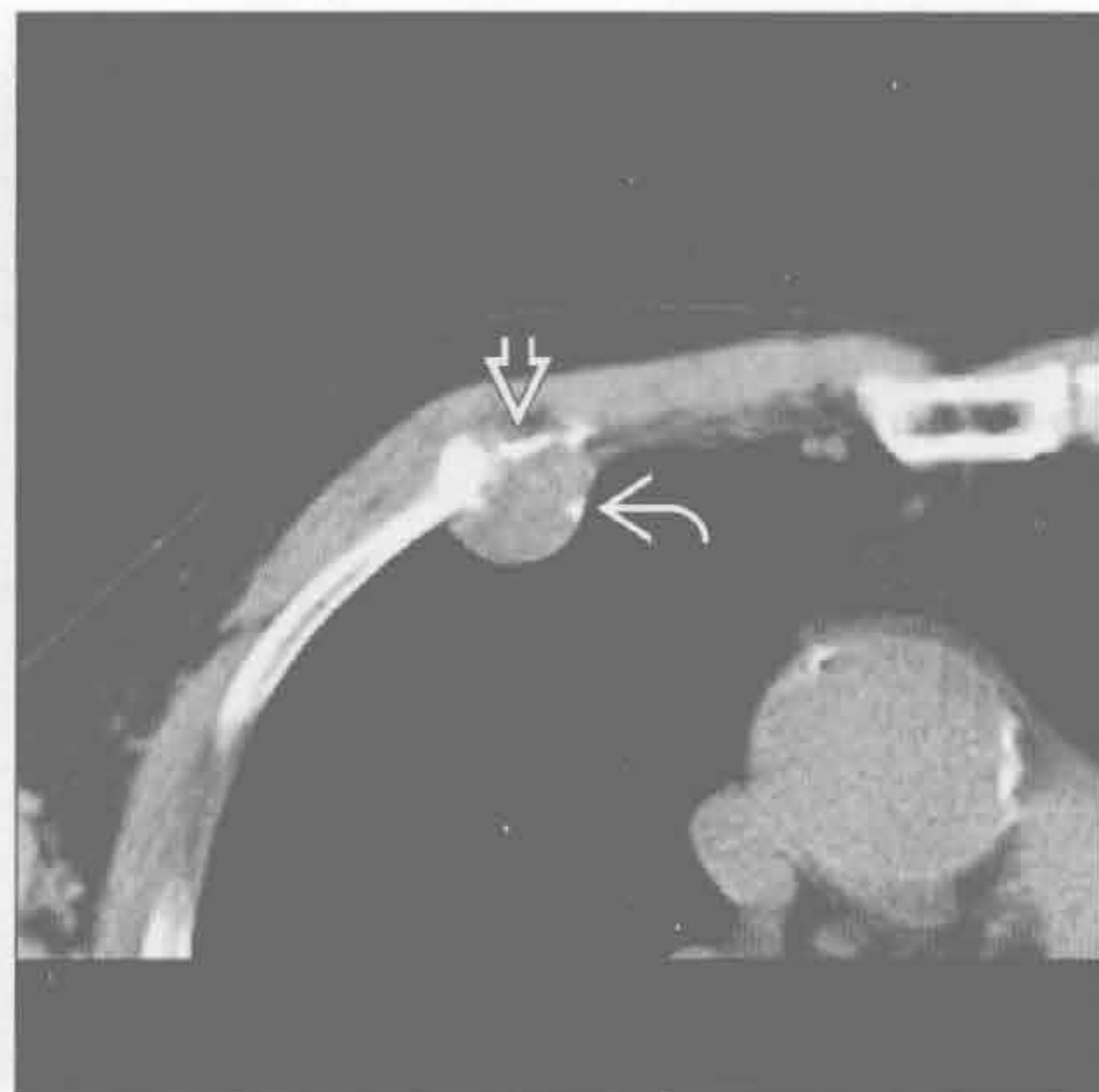
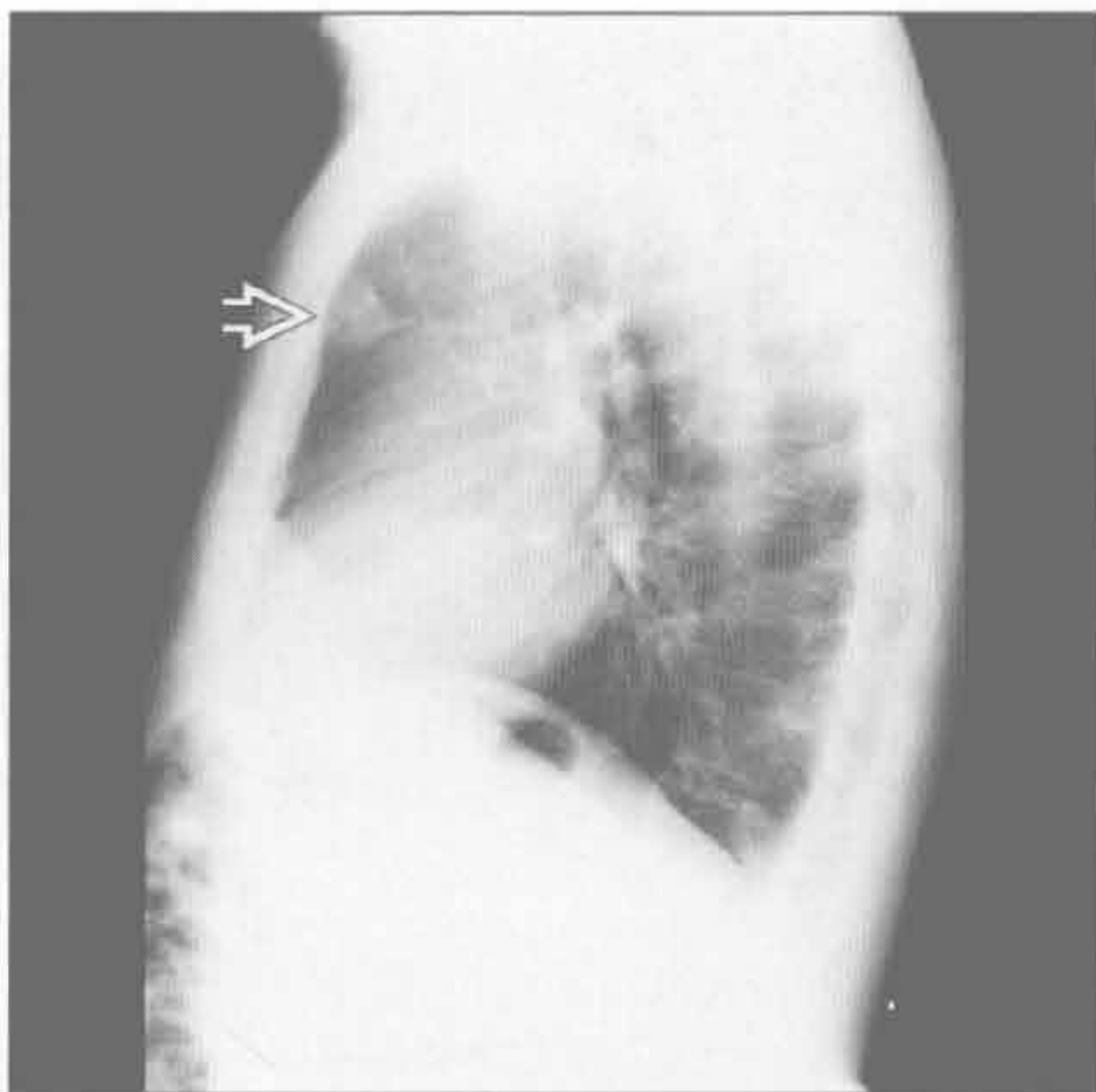(右) 轴位增强 CT 示巨大肿块，坏死引起中心低密度 \blackrightarrow 。肿瘤起源部位的肋骨硬化、膨胀 \blackrightarrow 。根据病史可以除外骨髓炎的诊断

肋骨破坏

软骨肉瘤

(左) 侧位 X 线胸片示前部结节 \Rightarrow ，未见明确的软骨基质，需与肺结节和纵隔结节鉴别 (D. Godwin 医生提供.)

(右) 与左图为同一患者。轴位平扫 CT 示肋骨软骨交界处软组织结节，引起肋骨破坏 \Rightarrow ，病灶内有钙化 \Rightarrow (D. Godwin 医生提供)

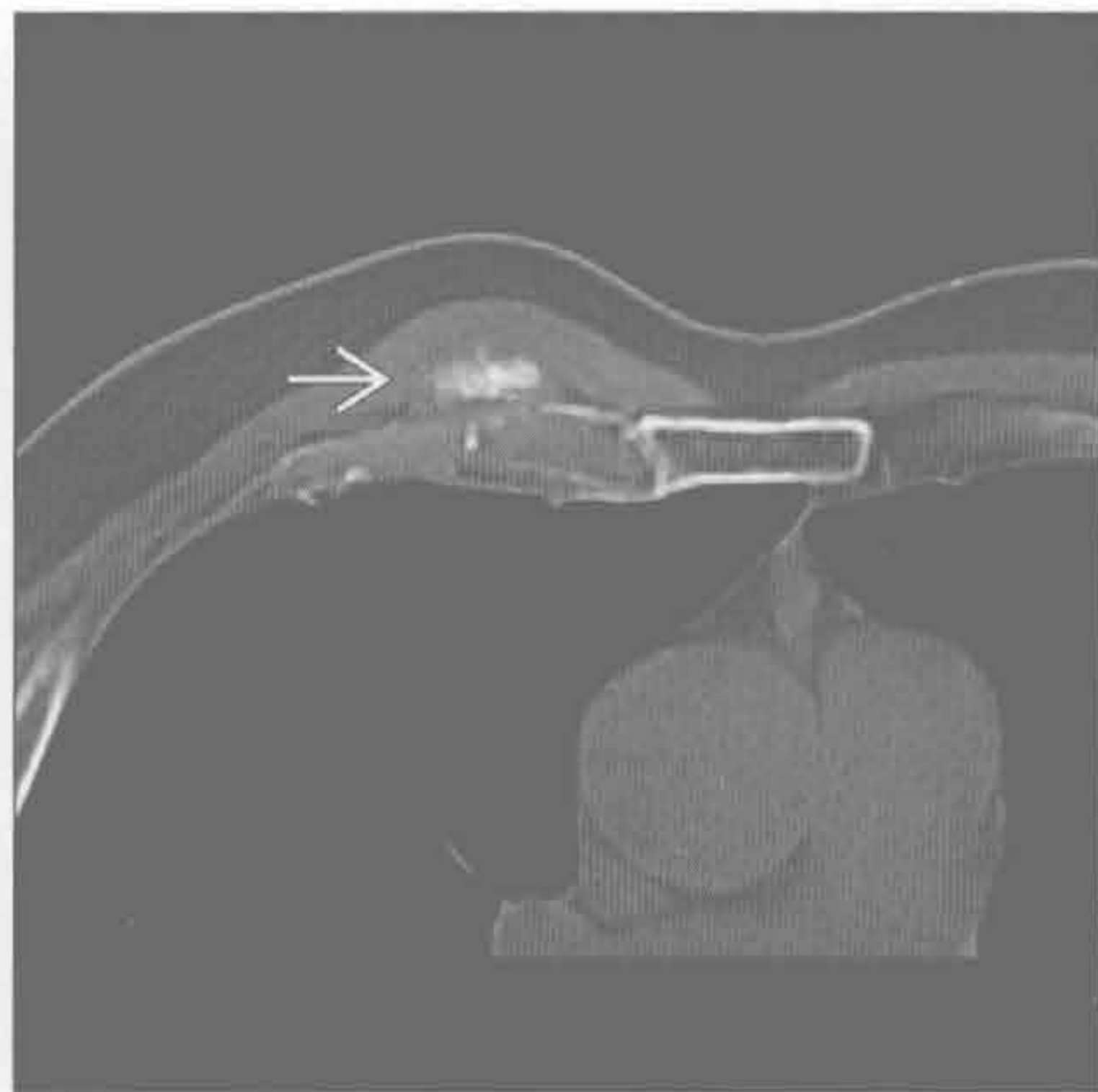
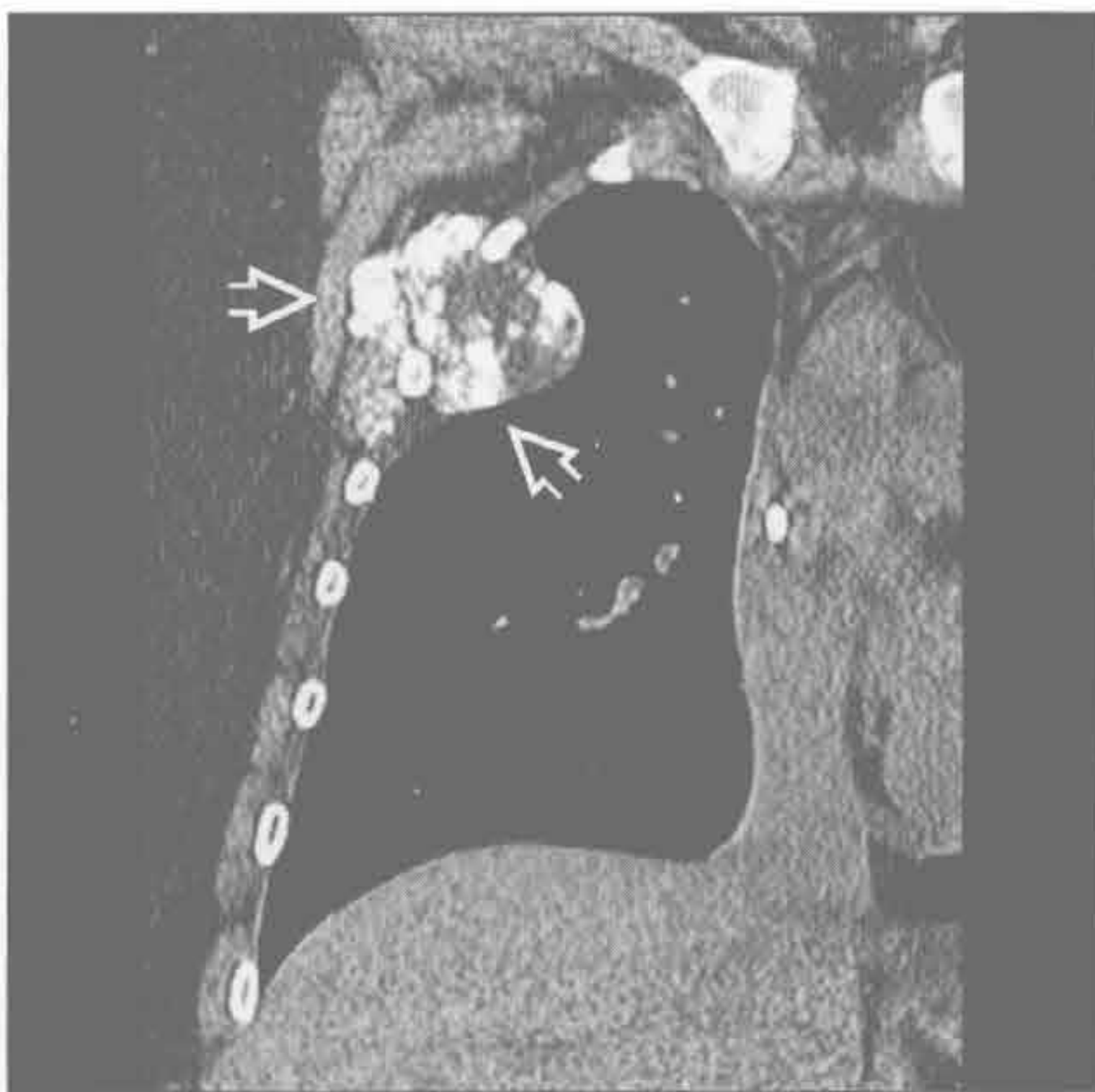


软骨肉瘤

骨肉瘤

(左) 冠状平扫 CT 示巨大软组织肿块伴瘤骨 \Rightarrow ，病灶中心位于胸壁内，肋骨轻度破坏

(右) 轴位平扫 CT 示絮状瘤骨延伸至肋骨软骨交界处前方 \Rightarrow 。考虑到发病部位，软骨肉瘤很难除外 (D. Godwin 医生提供)

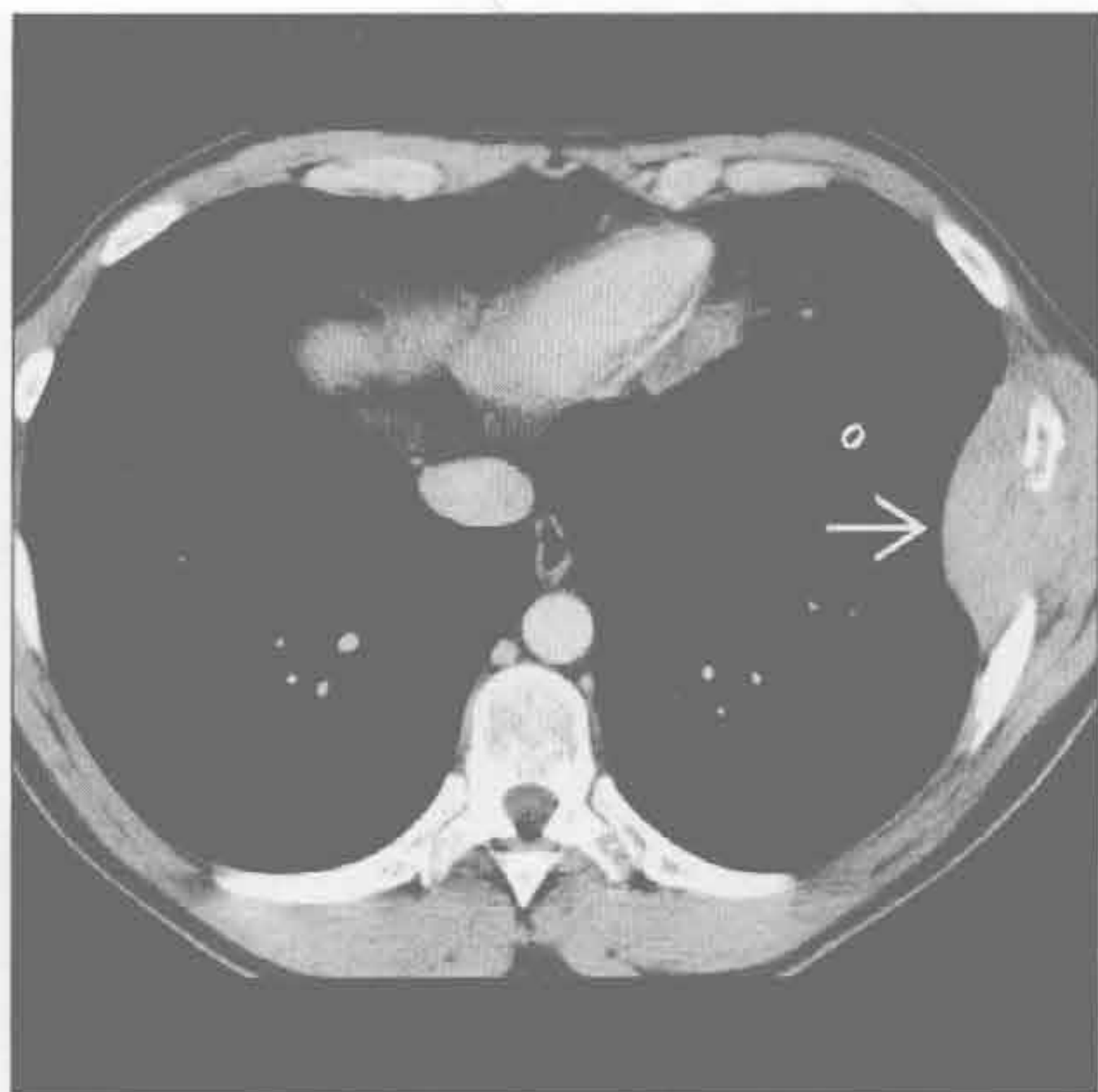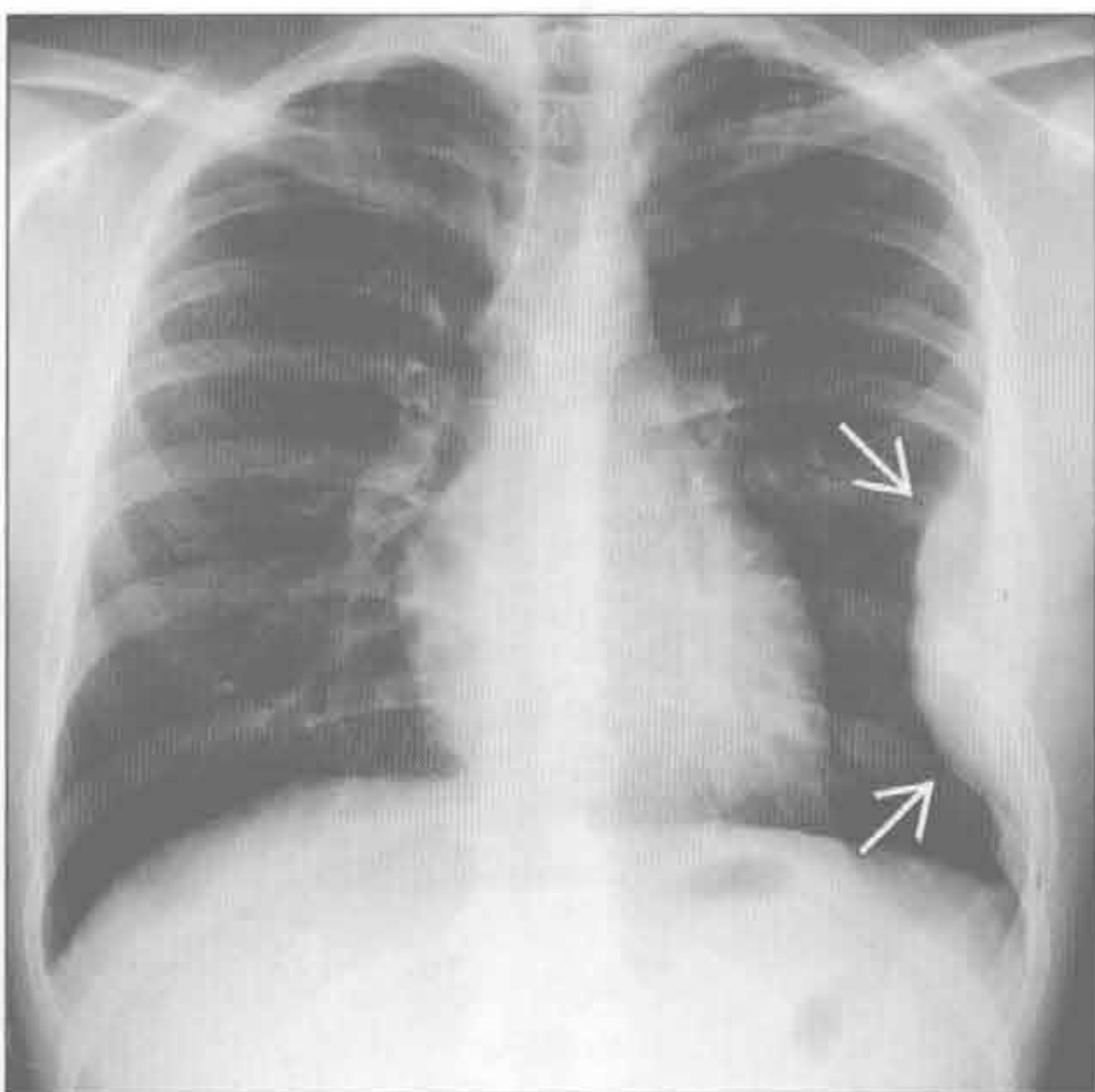


骨肉瘤

Askin 瘤 (原始神经外胚瘤)

(左) 正位 X 线胸片示胸壁巨大软组织肿块 \Rightarrow 伴左侧第 7 肋骨破坏。患者年龄和症状是主要的鉴别点。尤因肉瘤可有相似表现，确诊需组织学

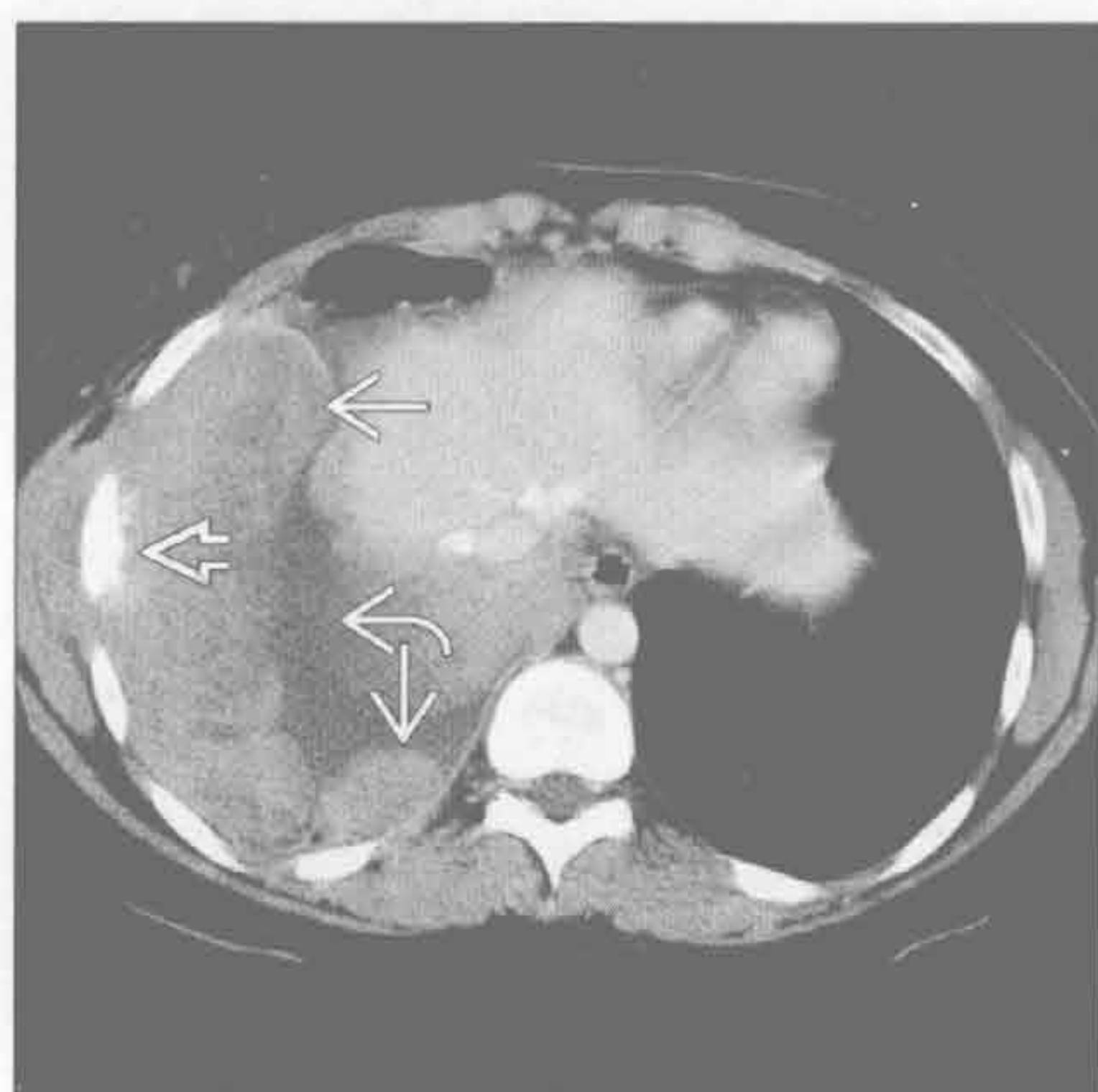(右) 轴位增强 CT 示以左侧胸壁为中心的均匀肿块 \Rightarrow ，邻近肋骨硬化、皮质中断



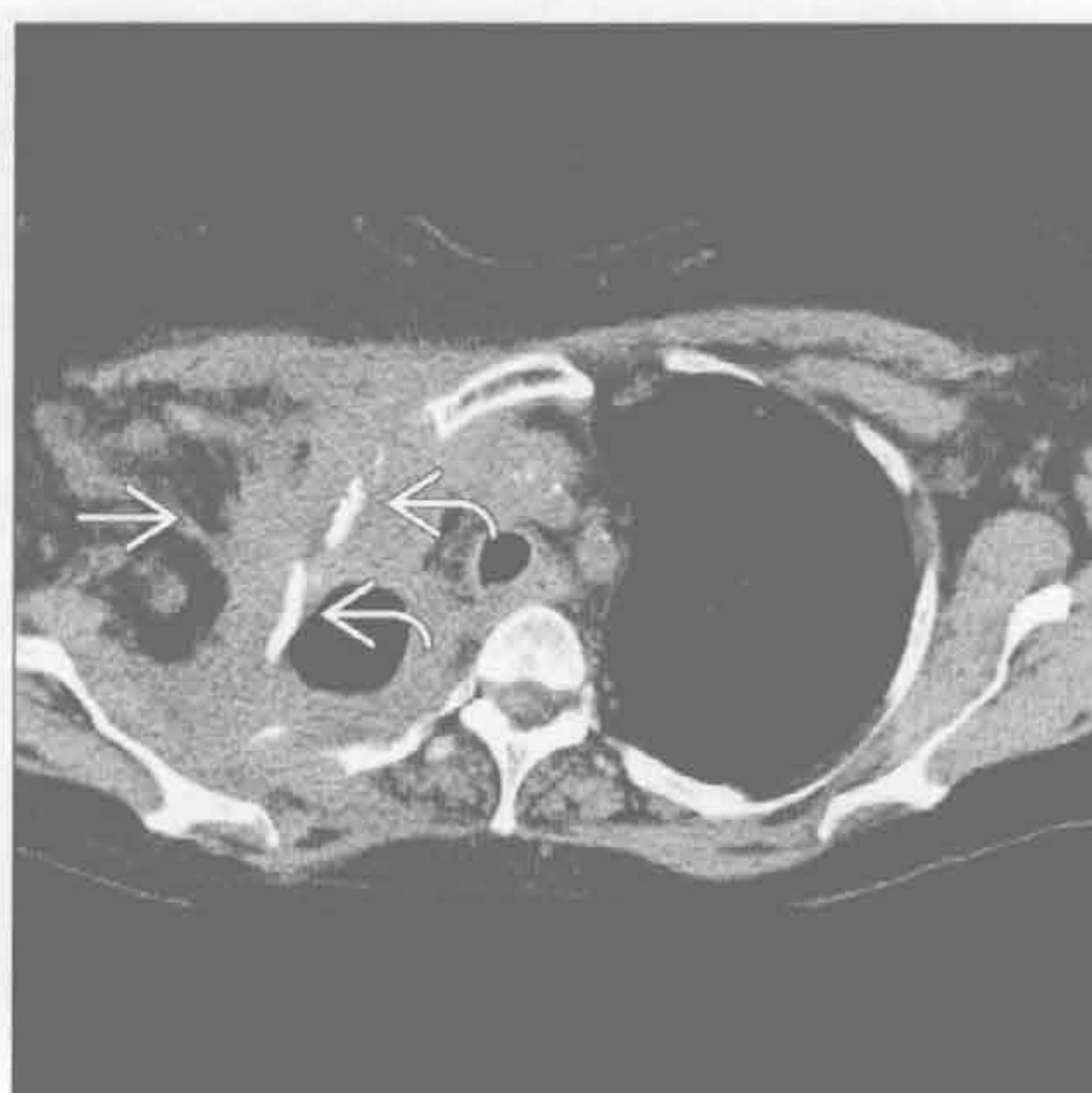
Askin 瘤 (原始神经外胚瘤)

肋骨破坏

Askin 瘤 (原始神经外胚瘤)



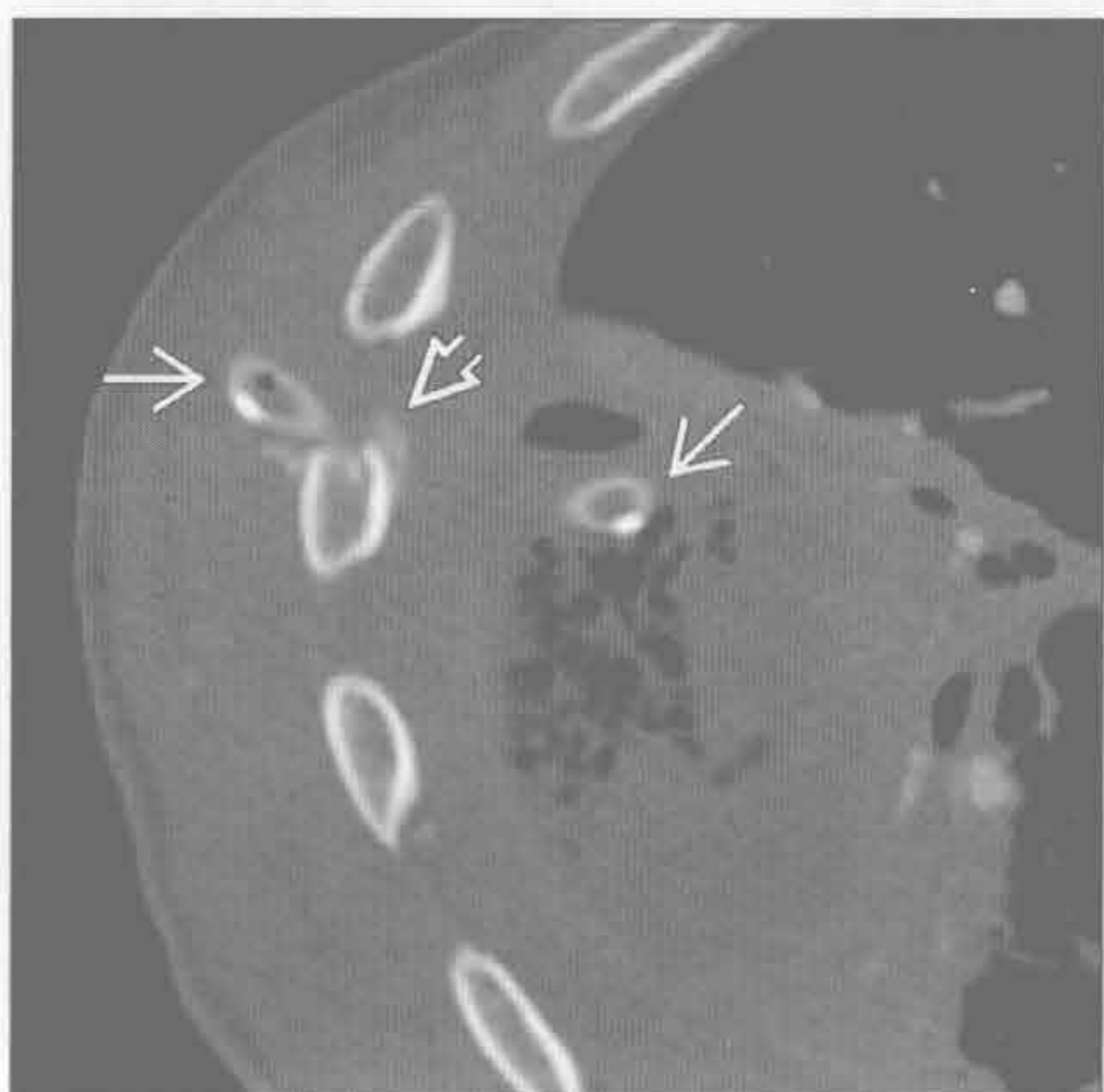
自溃性脓胸



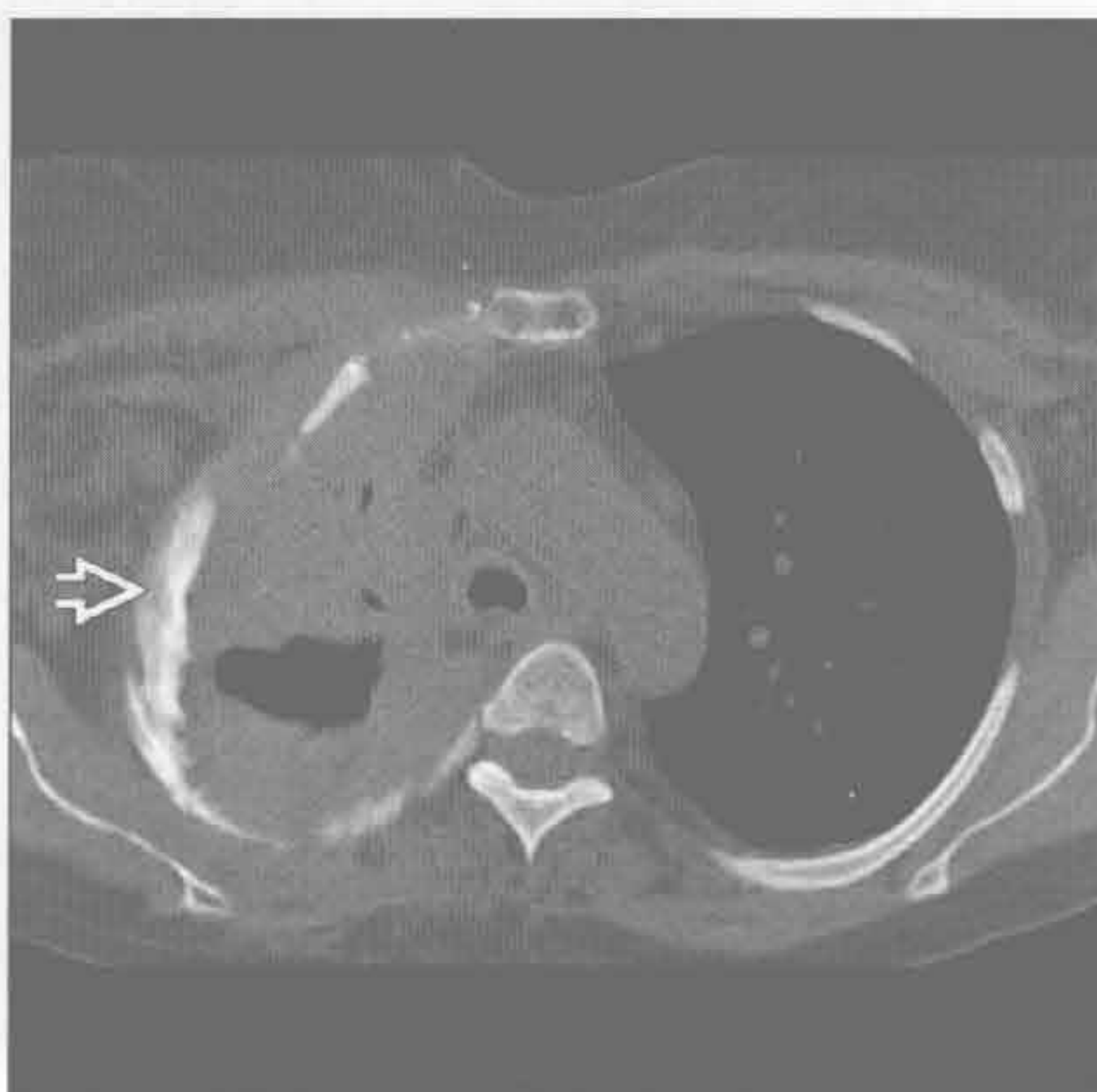
(左) 轴位增强 CT 示右侧胸腔巨大分叶状肿块 \rightarrow ，延伸至胸壁包绕肋骨 \Rightarrow 。年龄是此患者诊断的关键 (13 岁)。另可见右侧胸腔积液 \curvearrowright

(右) 诺卡菌感染、慢性骨髓炎患者。轴位平扫 CT 示条带状软组织影延伸至胸壁 \rightarrow ，骨髓炎引起右前、侧肋骨变形 \Rightarrow

自溃性脓胸



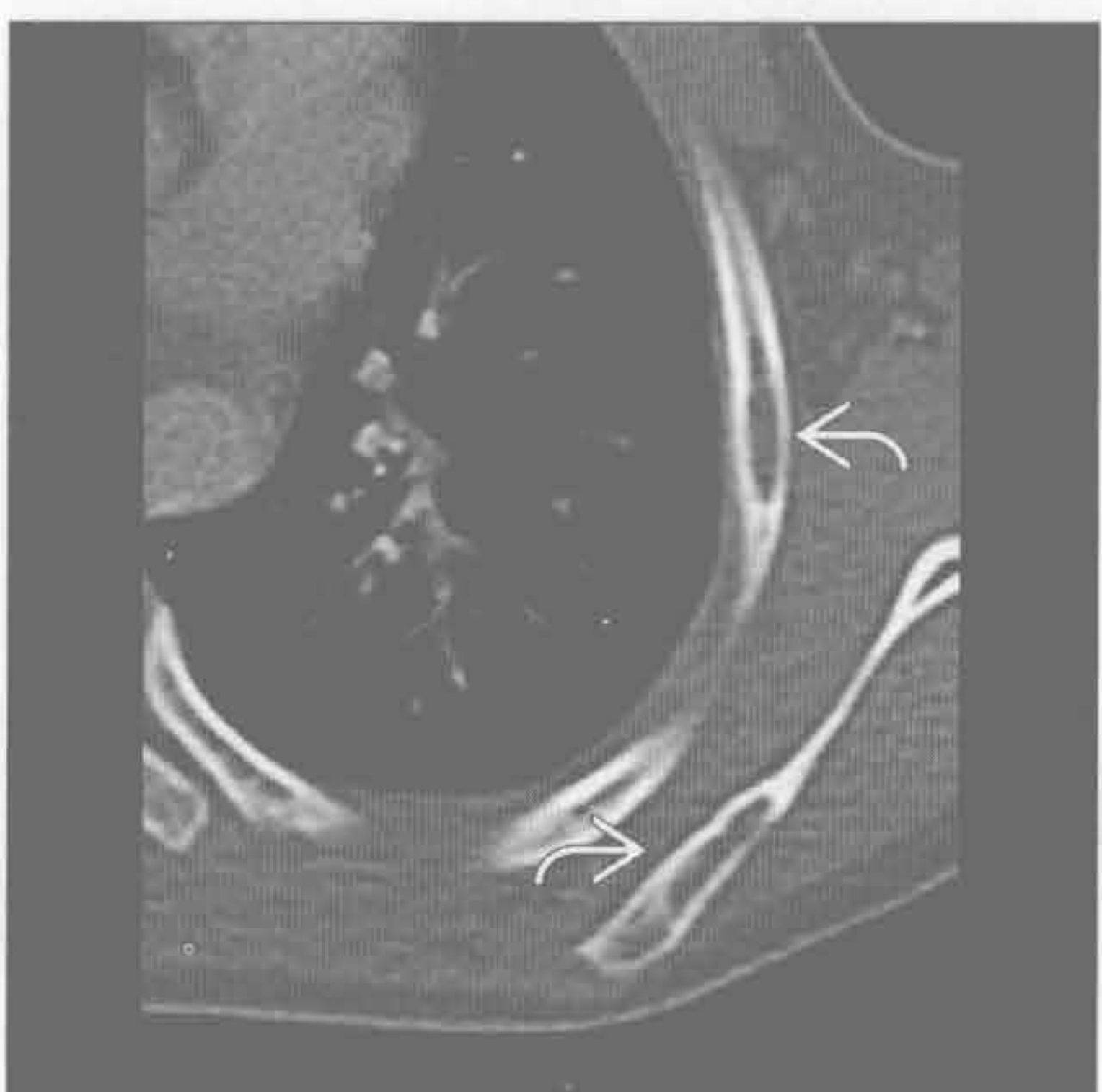
自溃性脓胸



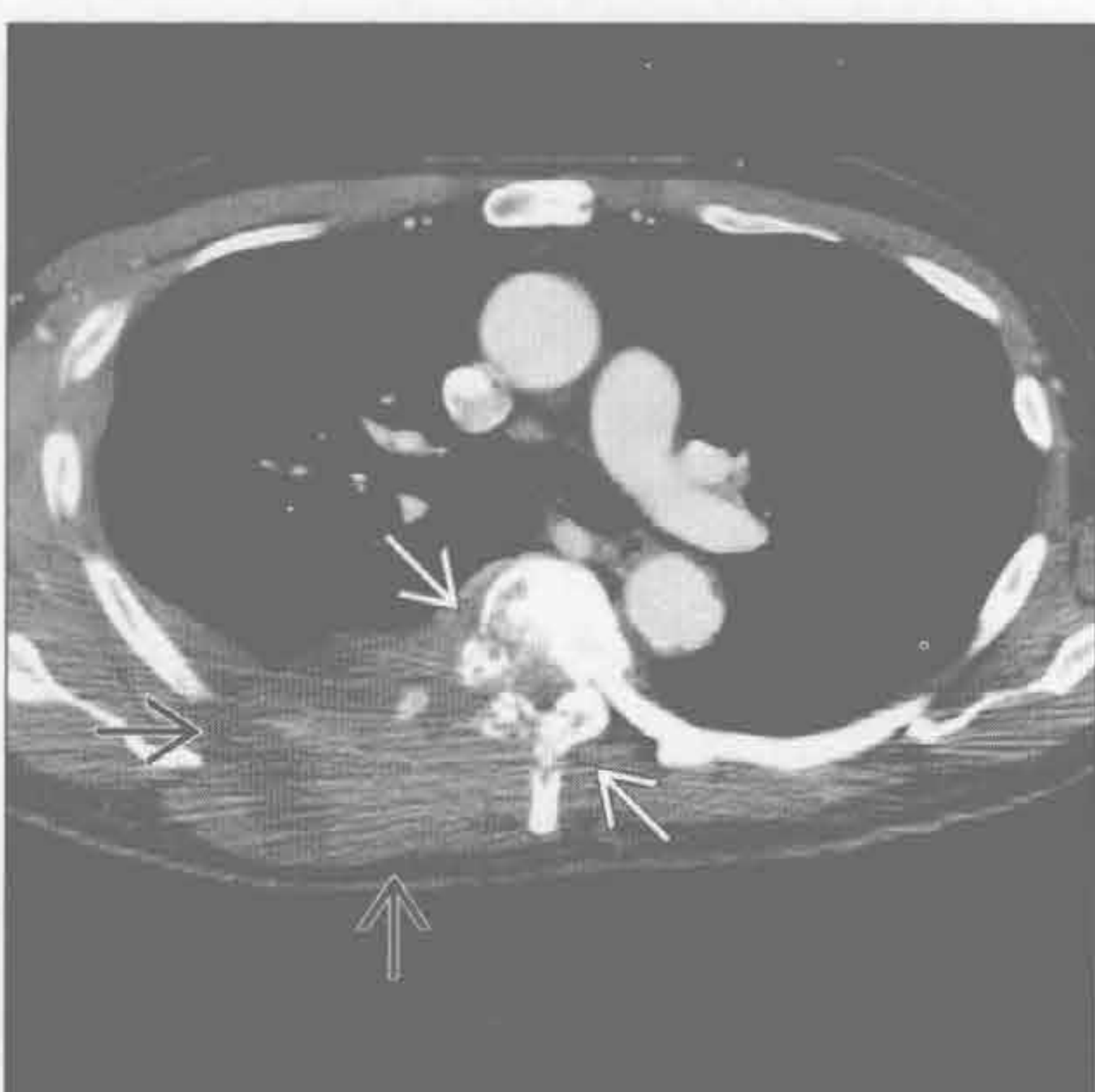(左) 轴位增强 CT 示右侧胸导管 \rightarrow 和骨膜反应 \Rightarrow ，与右侧脓胸累及胸壁引起骨髓炎有关。右侧液气胸伴气体包裹。自溃性脓胸最常见于结核

(右) 轴位平扫 CT 示诺卡菌感染引起自溃性脓胸的典型特征。骨窗示骨髓炎所致的慢性骨膜炎 \Rightarrow

朗格汉斯细胞组织细胞增生症



淋巴瘤



(左) 轴位平扫 CT 示肋骨和肩胛骨溶骨性病灶 \Rightarrow ，无软组织肿块。颅骨和长骨也有病变，年龄和多发病变缩小了鉴别诊断范围

(右) 轴位增强 CT 示不均匀软组织肿块 \Rightarrow ，破坏右后肋和半个椎体 \Rightarrow 。经证实为弥漫性大 B 细胞淋巴瘤的少见病例

钟形胸

鉴别诊断

常见

- 新生儿或幼童时期损伤

不常见

- 唐氏综合征
- 肌肉病变

罕见（但重要）

- 佝偻病
- 宫内羊水过少
- 骨骼发育不良
- 巨大脐膨出

重要信息

鉴别诊断要点

- 定义
 - 胸廓上窄下宽
 - 后肋倾斜
- 由引起脑或肌肉功能异常的疾病所致
- 临床病史是诊断的关键

常见诊断的有用线索

- 新生儿或幼童时期损伤
 - 引起肌张力降低的情况
 - 脓毒症、脱水、新生儿呼吸窘迫综合征、脊髓损伤、颅内出血
 - 通过产道时发生的短暂性损伤
 - 机械通气致麻痹

不常见诊断的有用线索

- 唐氏综合征
 - 随着年龄增长，肌张力下降，且钟形胸的严重程度减低
 - 胸廓骨骼表现
 - 钟形胸 80%
 - 多发骨化中心 80%
 - 11 对肋骨 30%
 - 58% 的唐氏（Down）综合征患者有上述 3 种征象
 - 胃肠道畸形
 - 十二指肠闭锁 / 网状、气管食管瘘、脐突出、先天性巨结肠、肛门闭锁
 - 心脏畸形
 - 心内膜垫缺损、室间隔缺损、房间隔缺损、法洛三联症、动脉导管未闭
 - 14% 的患者有横韧带松弛所致的寰枢关节不稳

- 过伸过屈位 X 线平片可诊断

• 肌肉病变

- 脊髓性肌萎缩
 - 进行性下位运动神经元退变
 - 不同年龄段有不同的亚型
 - 常染色体隐性
 - 反复发作的呼吸道感染
 - 胸廓畸形进行性加重，呈最严重的钟形胸
- 肌肉营养不良
 - 原发性肌肉降解
 - 不同类型肌肉营养不良的发病年龄和严重程度不同
 - 有 / 无快速进行性的脊柱侧弯
- C 形脊柱侧弯导致呼吸动能不足
 - 大范围融合治疗

罕见诊断的有用线索

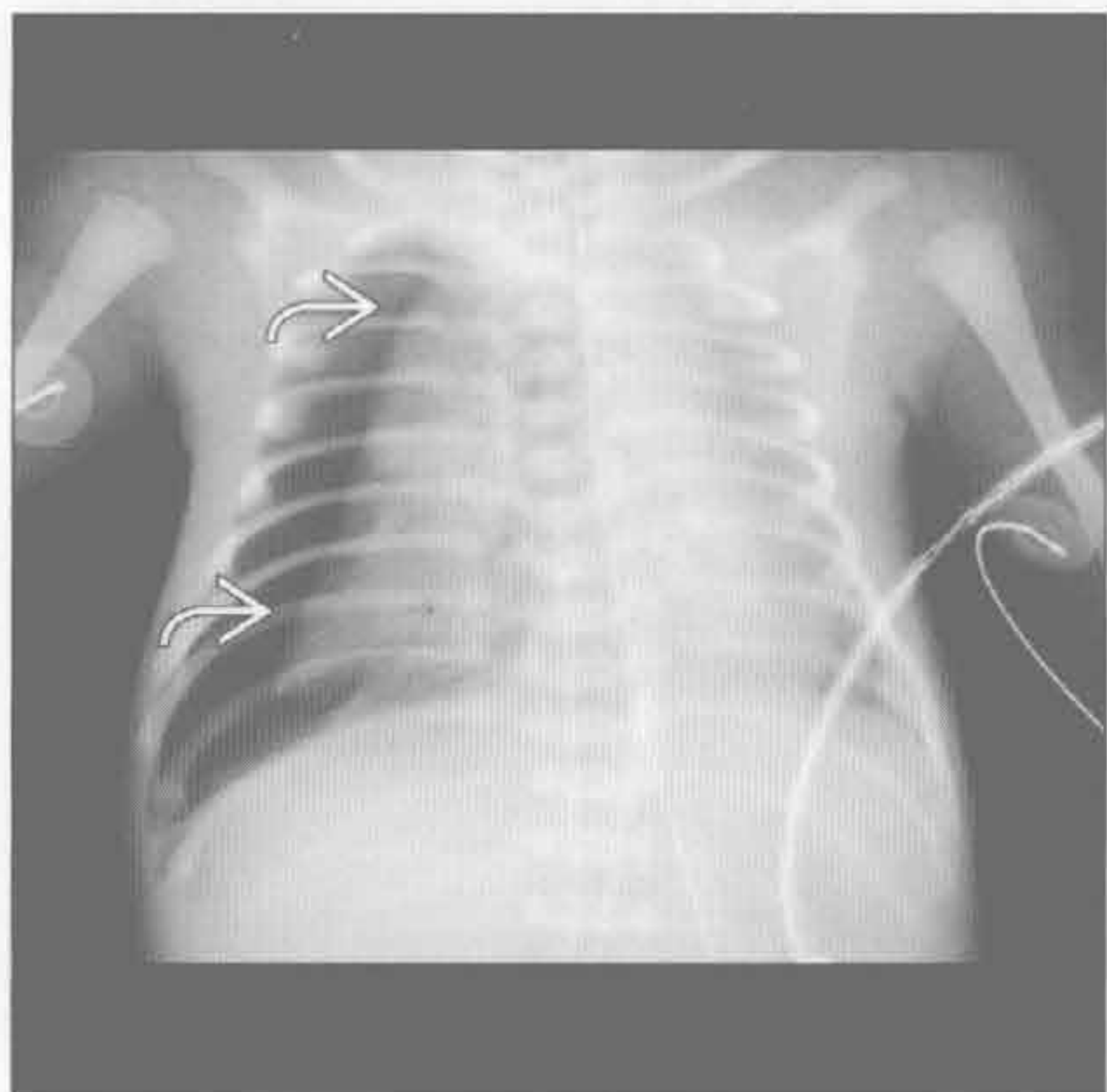
- 佝偻病
 - 生长带增宽
 - 骨软化症
 - 干骺端杯口状、毛糙
 - 肋骨软骨连接处变形
- 宫内羊水过少
 - 长期羊水过少导致肺发育不良和肌张力降低
 - 病因
 - 肾异常、膀胱梗阻、后尿道瓣膜、不对称的发育迟缓
 - 胎儿超声
 - 羊水指数（AFI） 定义为 4 个象限前后位最大羊水池深度
 - $AFI \leq 6 \text{ cm}$ 诊断为羊水过少
- 骨骼发育不良
 - 骨骼发育异常伴肌张力减低
 - 诊断对预后和遗传咨询非常重要
 - 骨骼检查对骨骼发育不良的诊断和分类非常有价值
 - 重要的定义
 - Rhizomelia: 近端肢骨短缩（肱骨、股骨）
 - Mesomelia: 中节肢骨短缩（尺骨、桡骨、胫骨、腓骨）
 - Acromelia: 远端肢骨短缩（手、足）
 - 软骨发育不全
 - 最常见于肢体短小的侏儒症和非致命性的骨骼发育不良
 - 常染色体显性

钟形胸

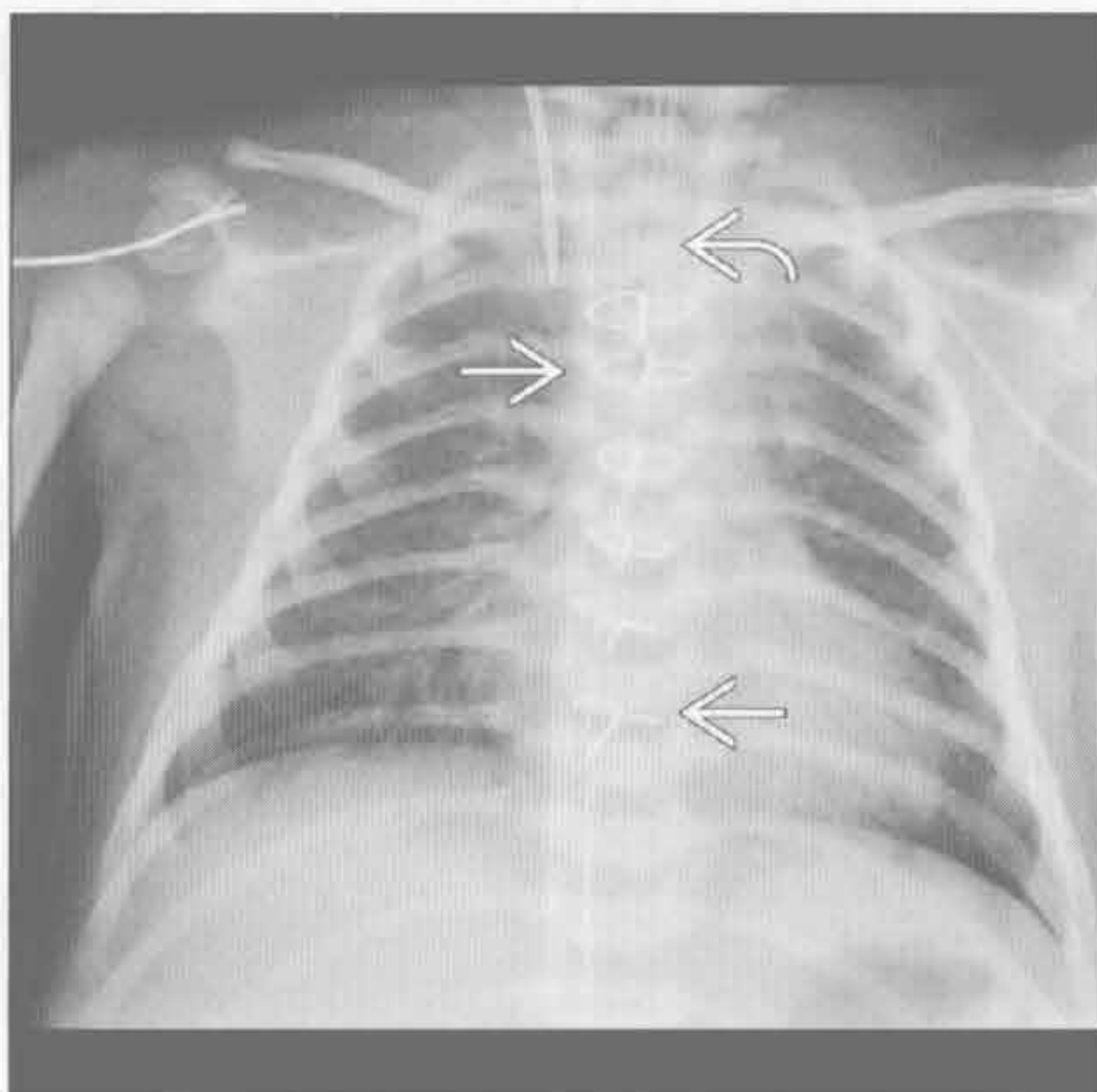
- 产前超声显示近节肢骨短缩
- 椎体前后径变小
- 下腰椎椎弓根间的距离变小
- “墓碑”形髂骨
- 额部隆起
- 小枕骨大孔
- 屈肢骨发育不良
 - 头颅增大
 - ±11 对肋骨
 - 中段胸椎椎弓根骨化延迟
 - 肩胛骨发育不全
 - 长骨弯曲
 - 髂骨翼高、窄
- 热纳综合征
 - 远端肢骨短缩
 - 肋骨短、锁骨高位
 - 中远节指(趾)骨锥形骨骺
 - “三齿”髌白伴 3 个向下突出的骨刺
 - 脊柱正常
 - ± 婴儿股骨骨骺骨化
- 锁骨颅骨发育不全

- 异常膜骨发育
- 常染色体显性
- 锁骨缺如或发育不良
- 耻骨联合增宽
- 方形髂骨翼
- 沃姆 (Wormian) 骨；缝间骨
- 额缝未闭
- 致死性骨发育不全
 - 宫内或新生儿初期死亡
 - 散发性疾病
 - 近端肢骨短缩
 - ± 产前超声示“4 叶”形颅骨
 - 羊水过多
 - “三齿”髌白
 - 扁平椎
 - 肋骨短
 - “电话听筒”形股骨
 - 干骺端扩展
- 巨大脐膨出
 - 肠管和肝疝出，被腹膜覆盖
 - 多伴有心血管异常

新生儿或幼童时期损伤



新生儿或幼童时期损伤



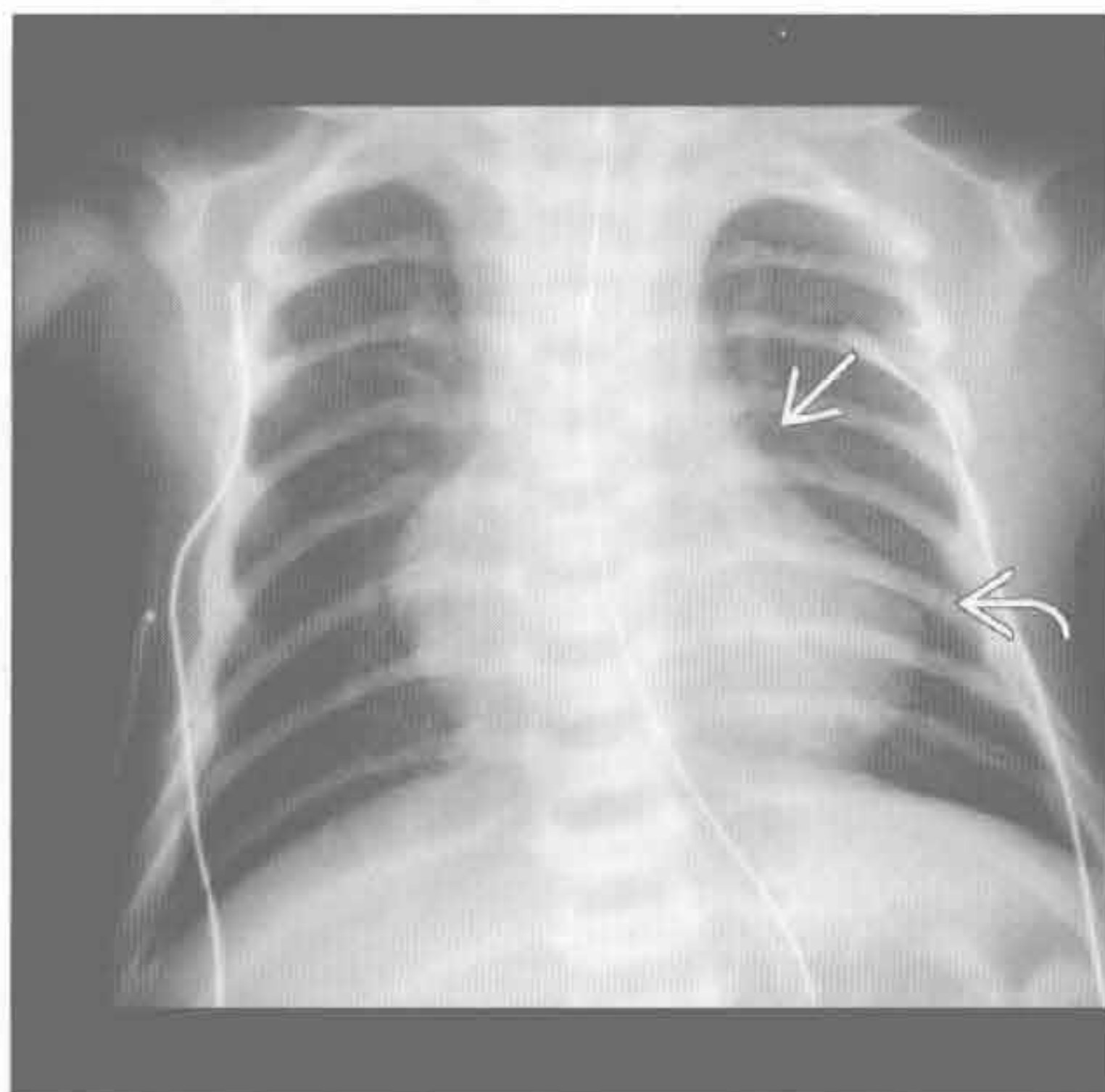
(左) 产后 2 天早产儿伴婴幼儿呼吸窘迫综合征。正位 X 线胸片示钟形胸和右侧气胸

(右) 产后 14d 患儿。主动脉缩窄修复后，正位 X 线胸片示胸骨正中的金属缝线影，推测钟形胸是由插管所致

钟形胸

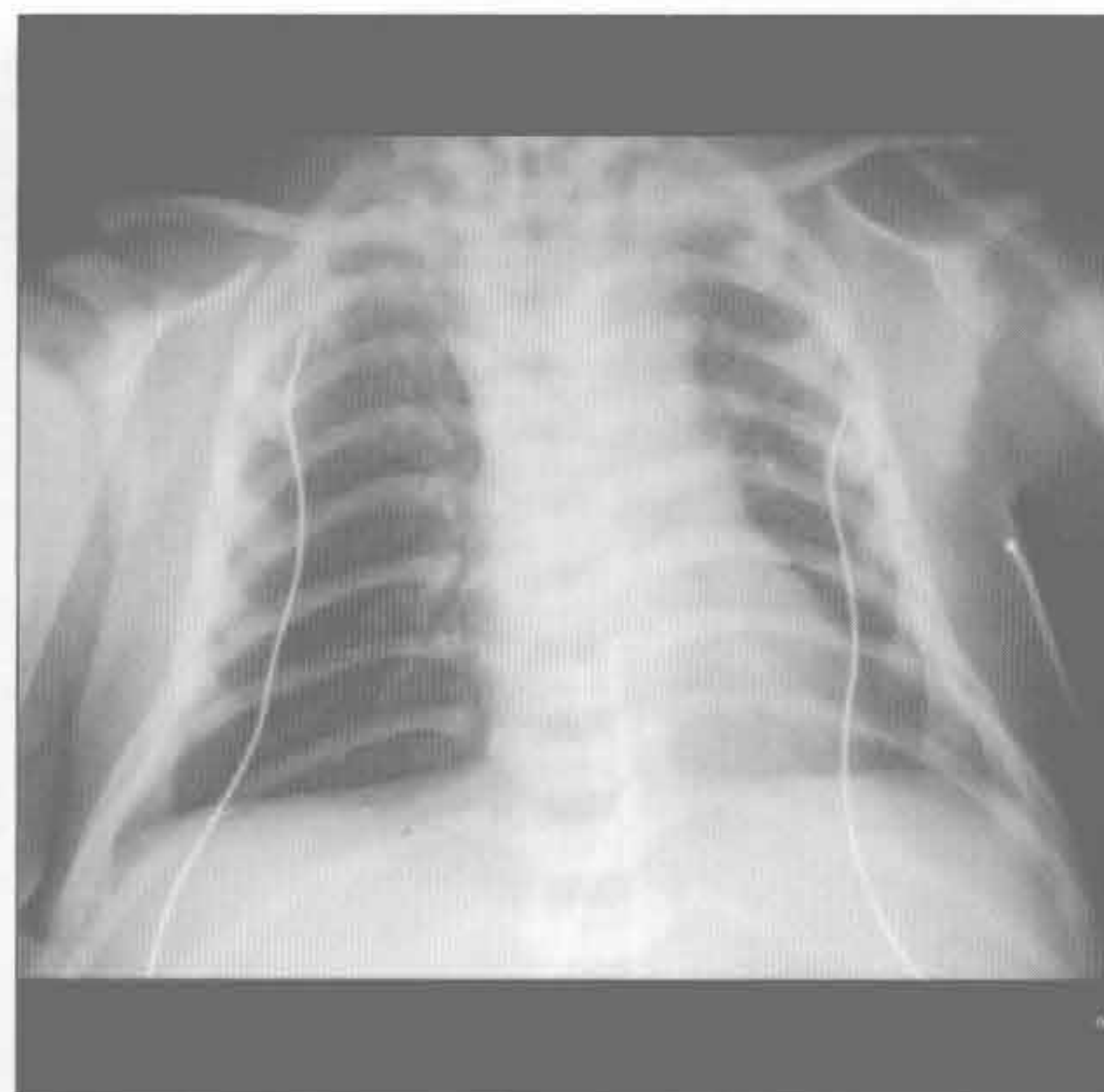
新生儿或幼童时期损伤

(左) 正位 X 线胸片示右心室肥大所致的靴形心和心尖上翘。肺血管稀疏、肺动脉干变小，是法洛三联症的典型表现。肺动脉干变小是肺动脉狭窄或闭锁所致。



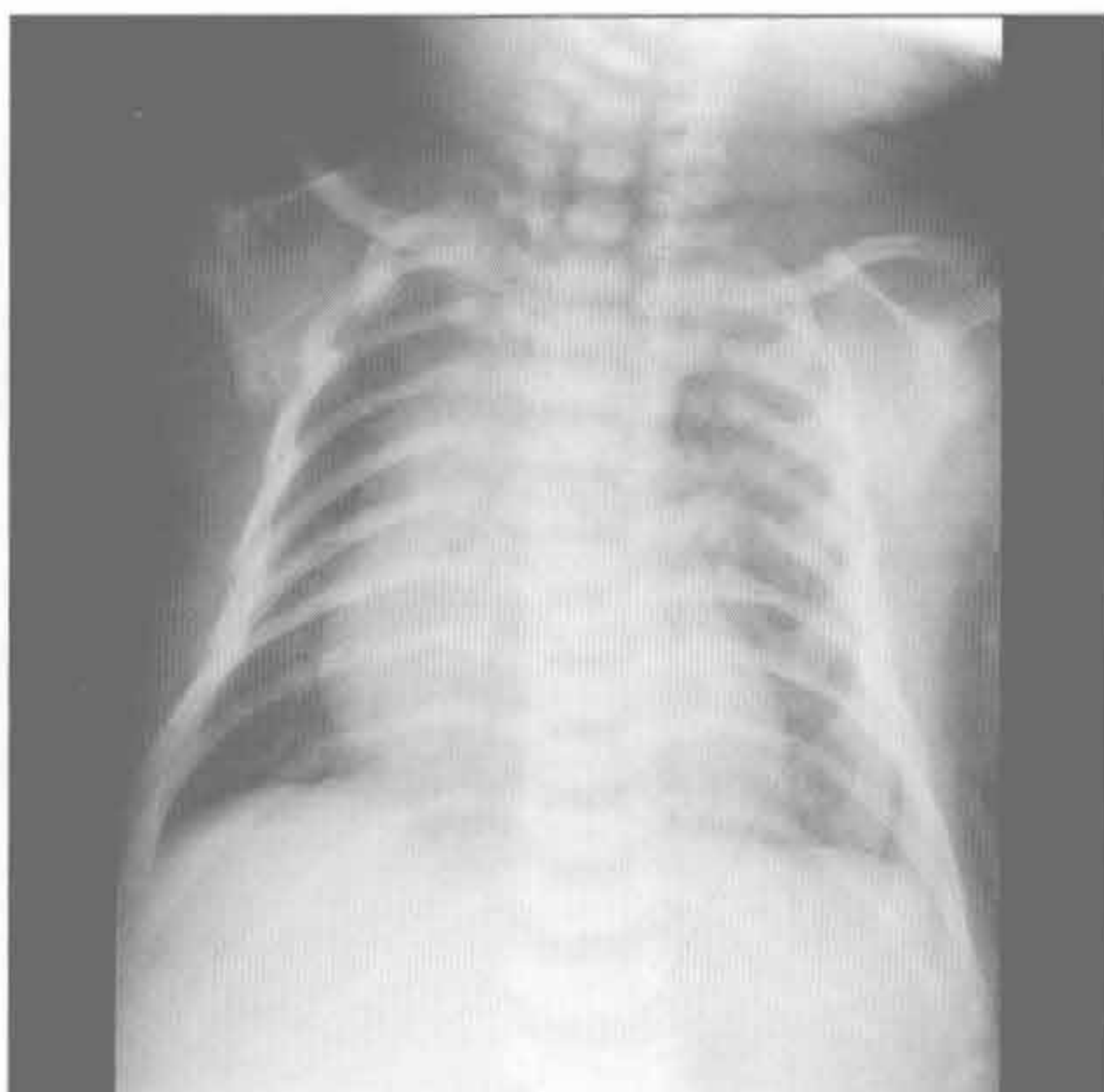
唐氏综合征

(右) 正位 X 线胸片示胸廓上窄下宽。患者出生时肌张力减低。



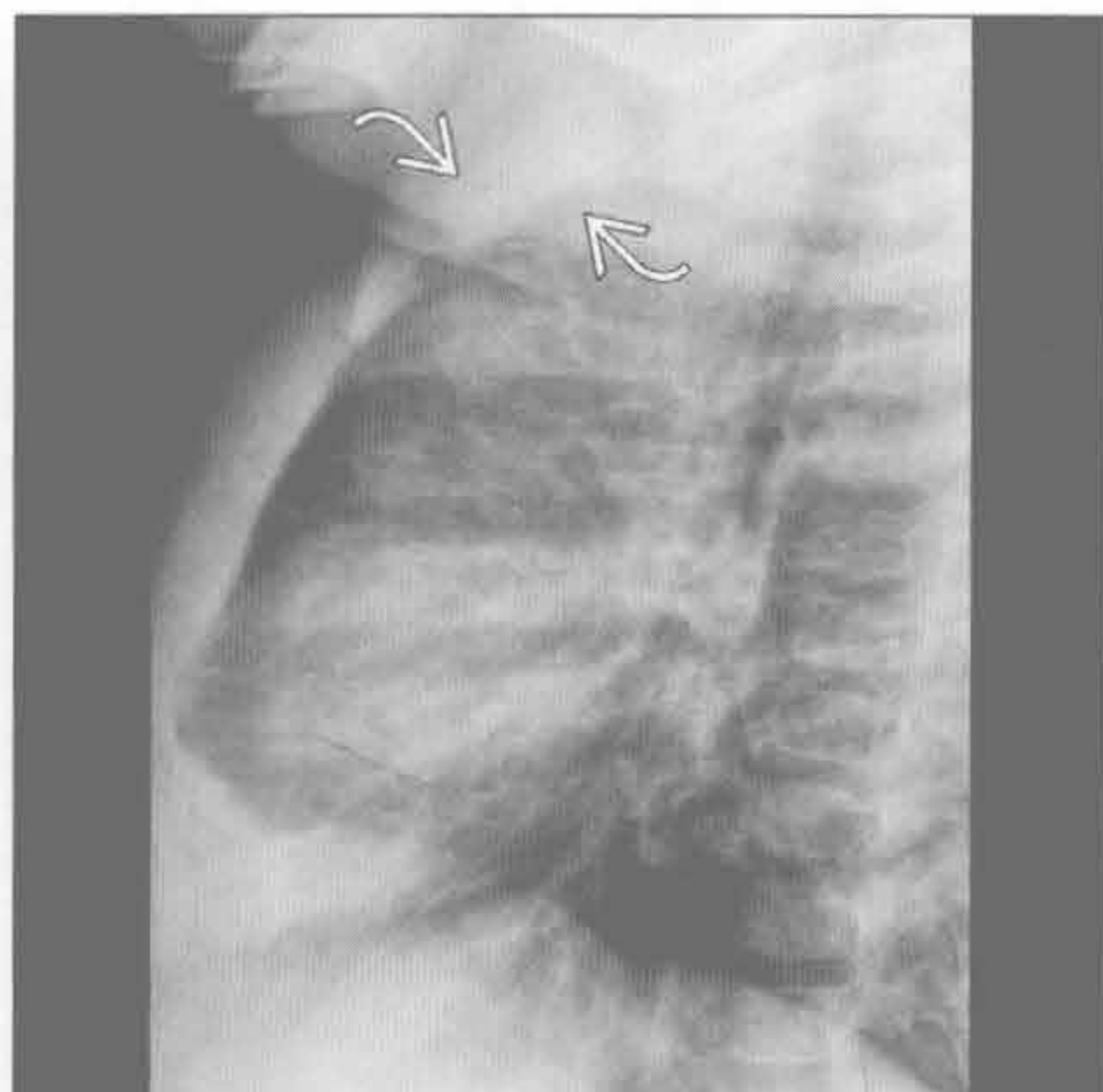
唐氏综合征

(左) 正位 X 线胸片示唐氏综合征患者的钟形胸，诊断依据是临床病史和 11 对肋骨



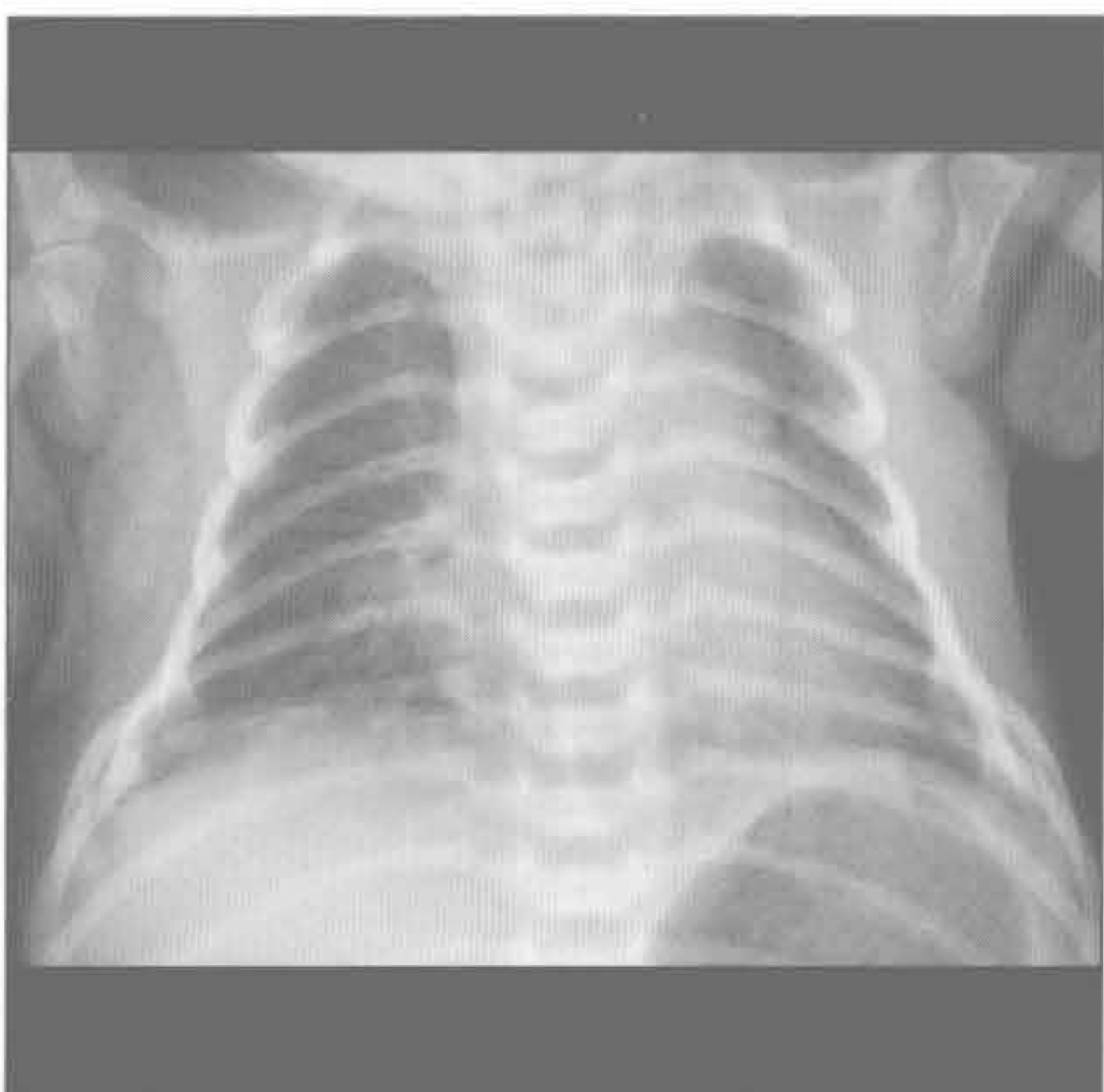
唐氏综合征

(右) 与左图为同一患者。侧位 X 线片示两个骨化中心。13% 的患者在颈椎平片中可见重要征象：有症状或无症状的寰枢关节不稳



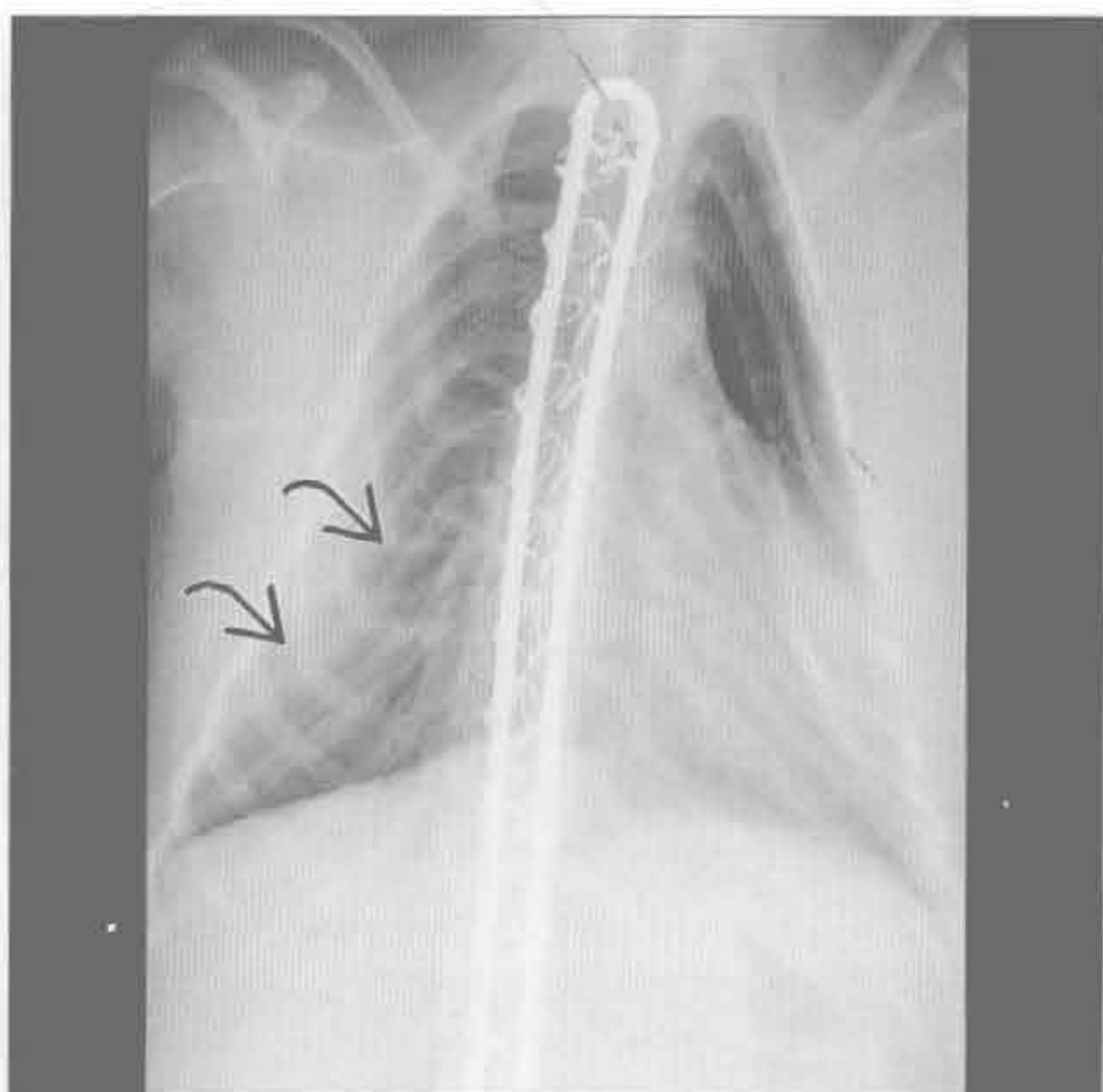
唐氏综合征

(左) 正位 X 线胸片示典型的钟形胸，见于 80% 的唐氏综合征患者。由于肌张力减低随年龄增大而好转，胸部形态亦有所好转。其他诊断依据如 11 对肋骨，也见于此患者



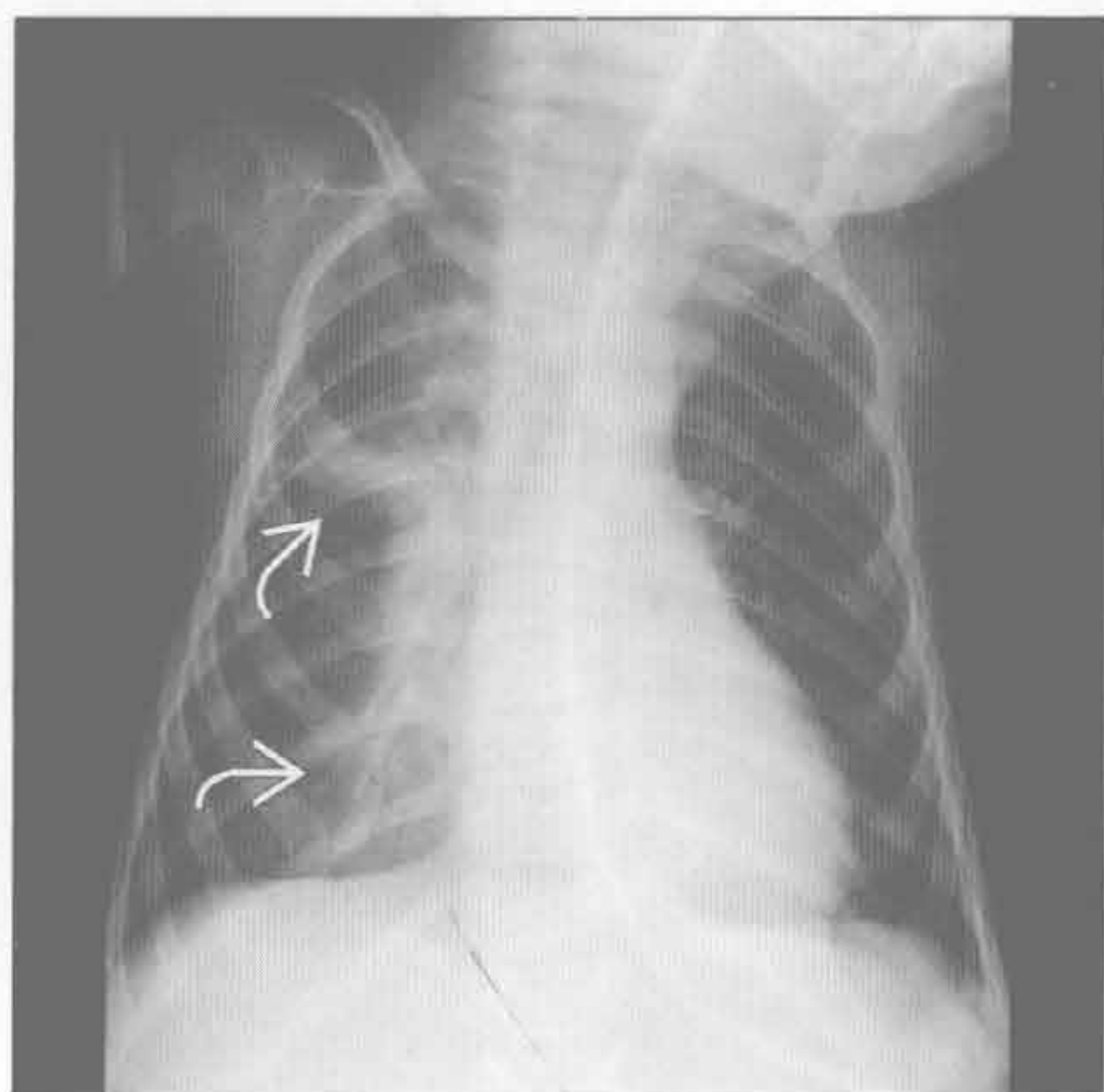
肌肉病变

(右) 正位 X 线胸片示特征性的后肋倾斜，胸廓上窄下宽。最严重的钟形胸见于脊髓性肌萎缩

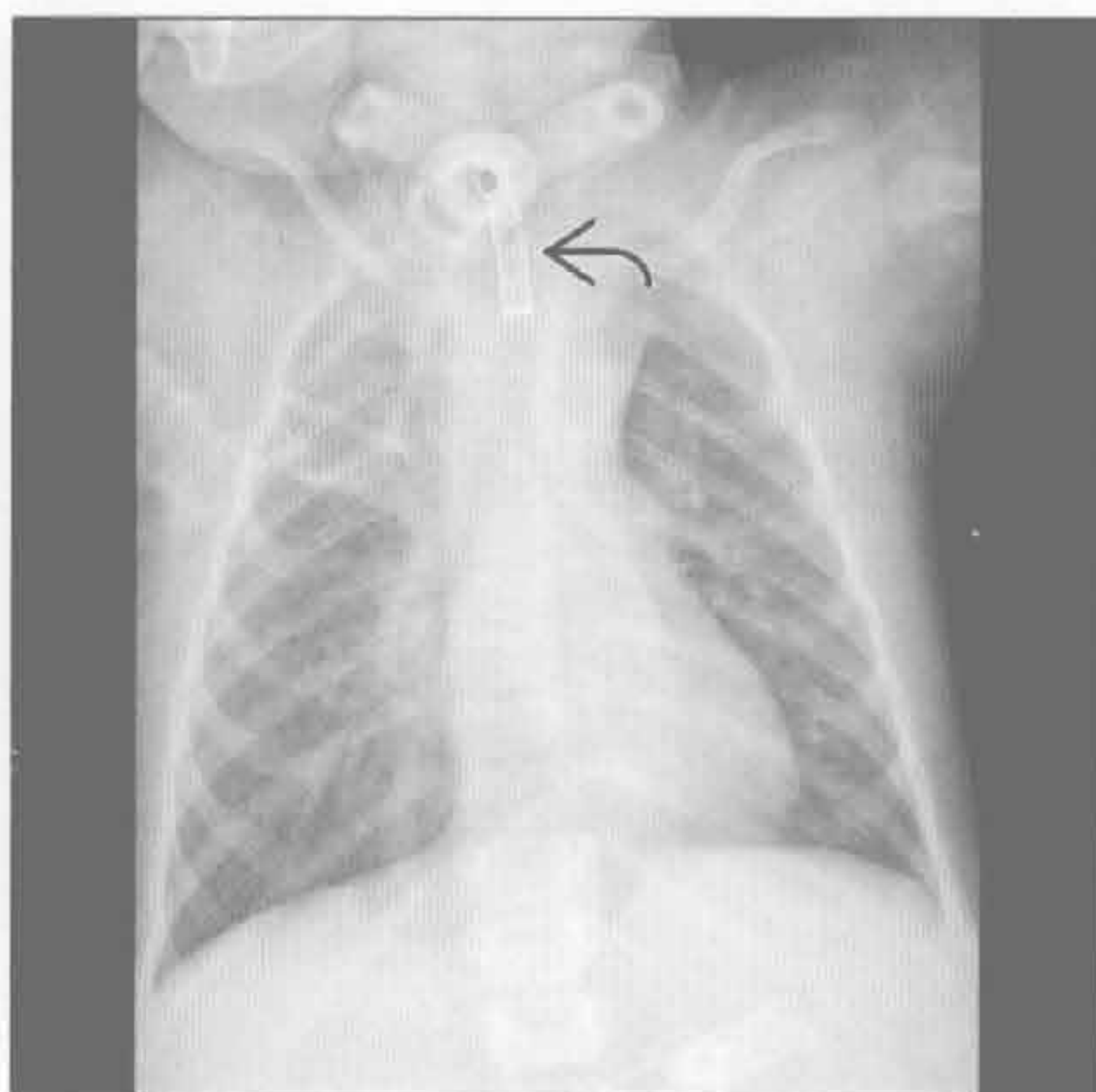


钟形胸

肌肉病变



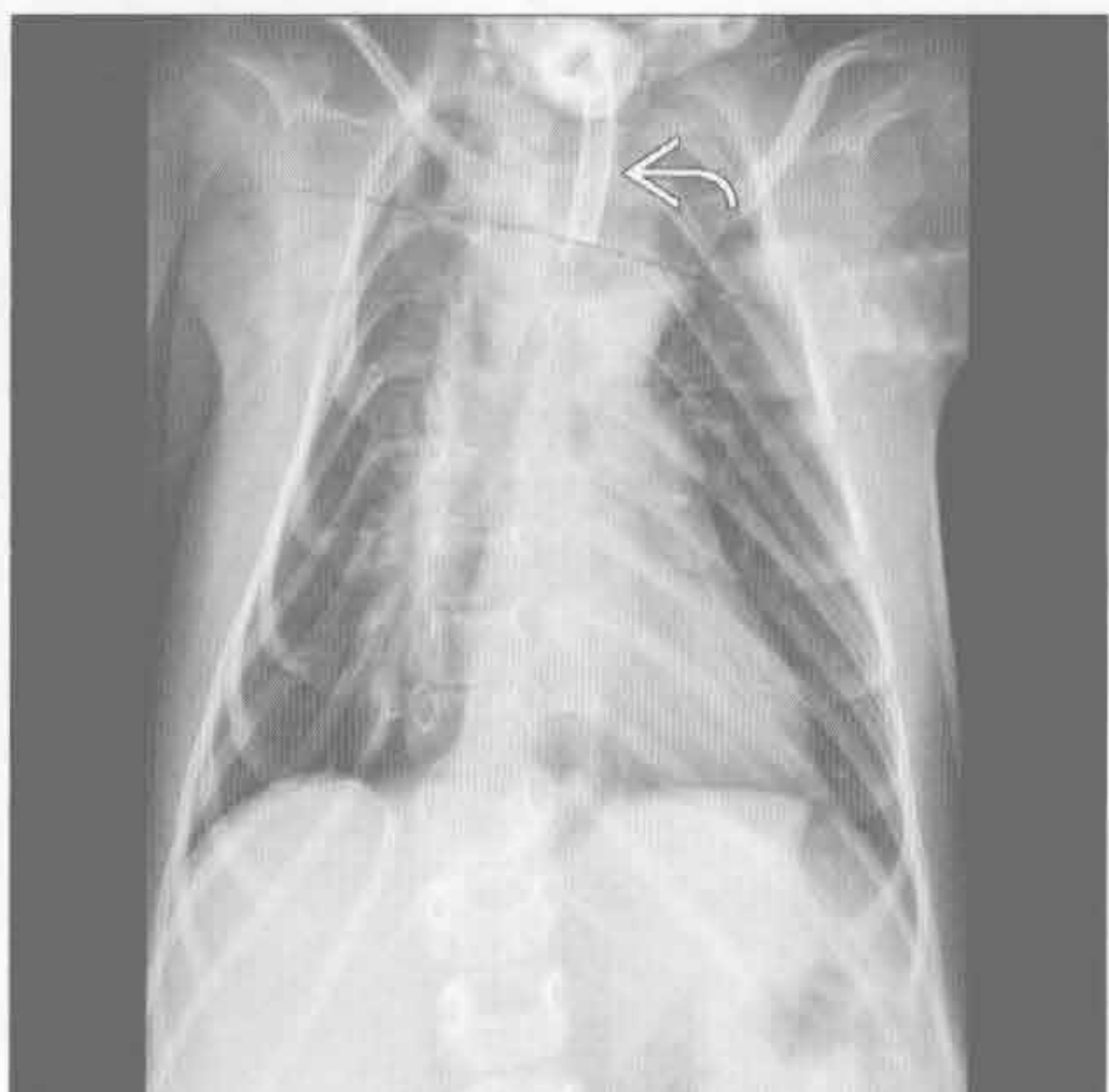
肌肉病变



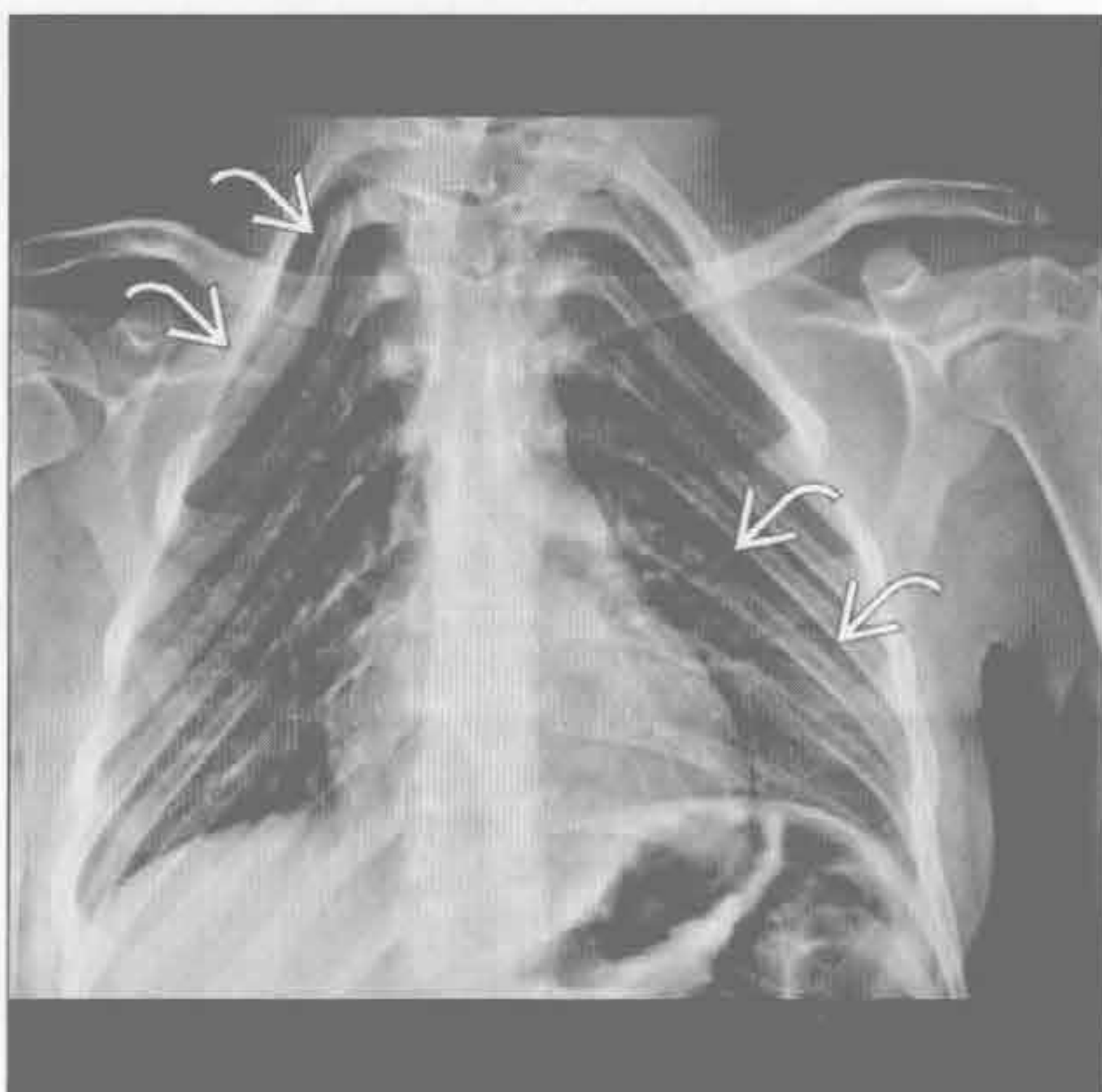
(左) 脊髓性肌萎缩患儿。正位 X 线胸片示早期钟形胸表现。右肺上、中叶实变为肺不张或肺炎，患儿有轻微咳嗽和肌张力减低

(右) 与左图为同一患儿。几年后，正位 X 线胸片示胸廓上部进行性变窄。因呼吸性窘迫而气管插管

肌肉病变



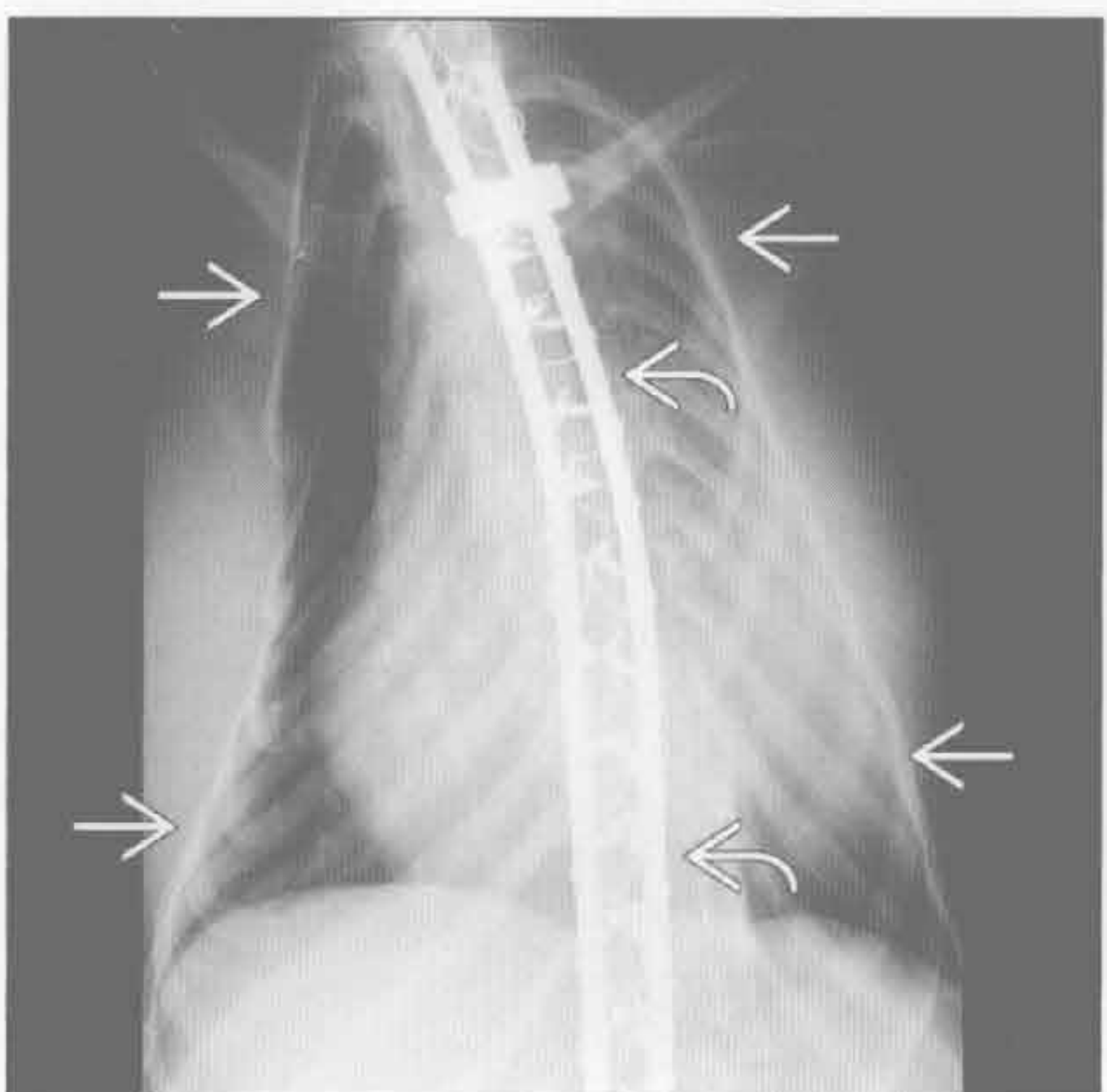
肌肉病变



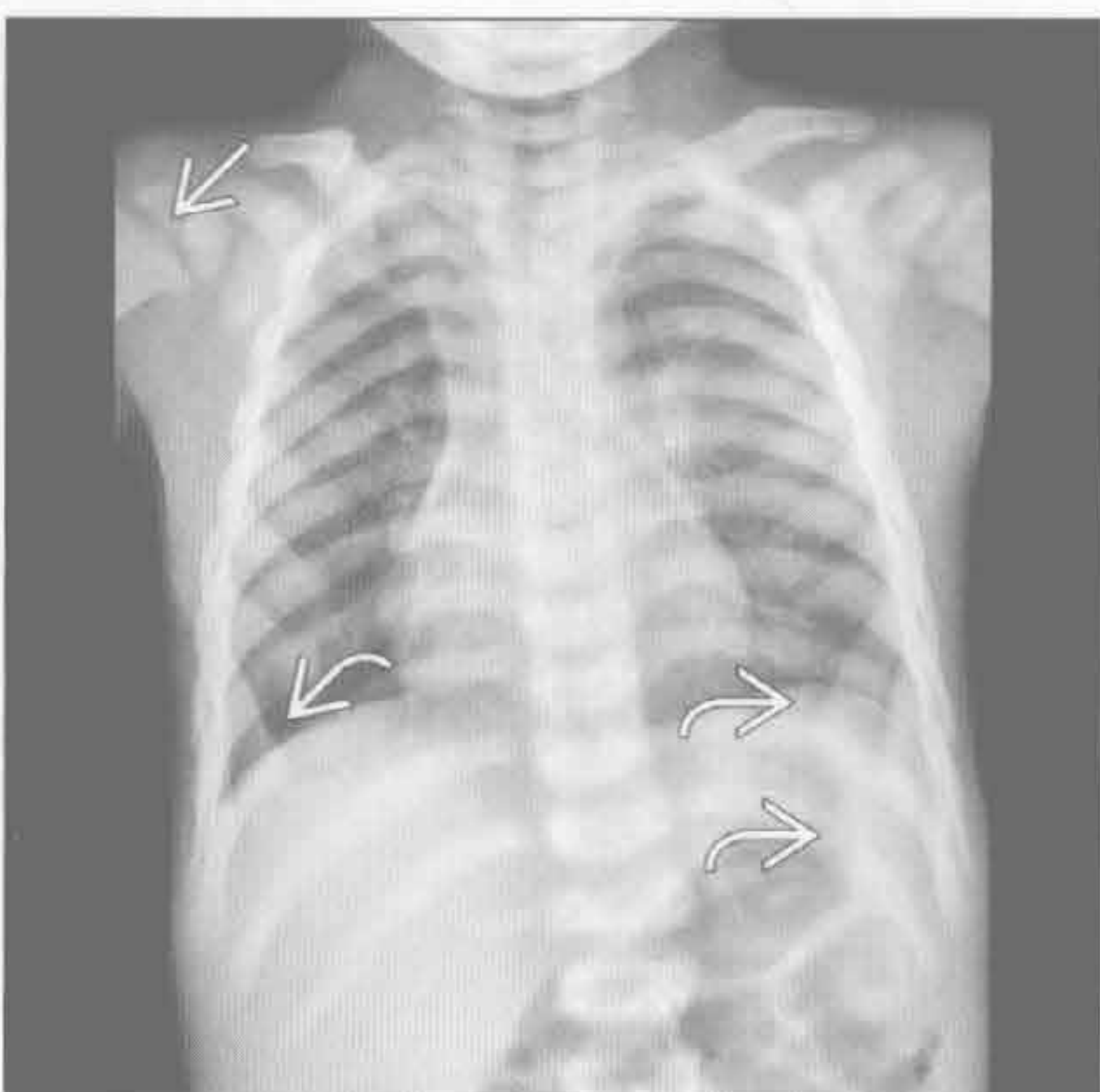
(左) 与第 1 幅、第 2 幅肌肉病变为同一患儿。正位 X 线胸片示钟形胸继续进展。气管插管。脊柱侧弯向右侧弯加重、骨质疏松，为神经性肌肉病变的表现

(右) 脑瘫患者。正位 X 线胸片示后肋倾斜、胸廓上部窄。胸廓形状由肌张力减低所致

肌肉病变



佝偻病



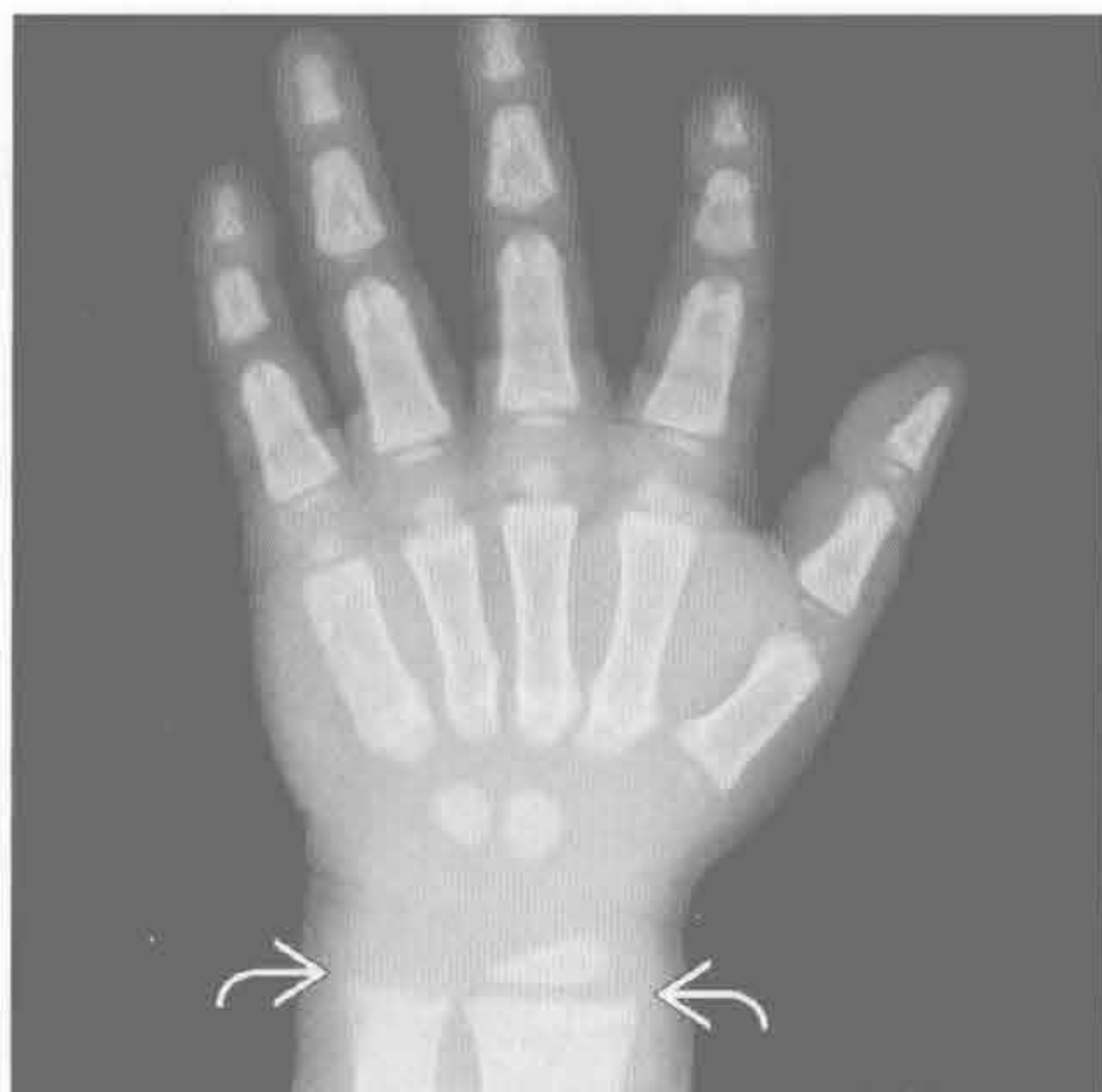
(左) 正位 X 线胸片示胸廓狭长呈钟形。脊柱融合术是治疗 C 形脊柱侧弯的常用方法，以改善呼吸功能

(右) 正位 X 线胸片示右侧肱骨头干骺端毛糙、生长带增宽。前肋与膈肌交界处呈弓形，称为哈里森沟，提示骨质软化

钟形胸

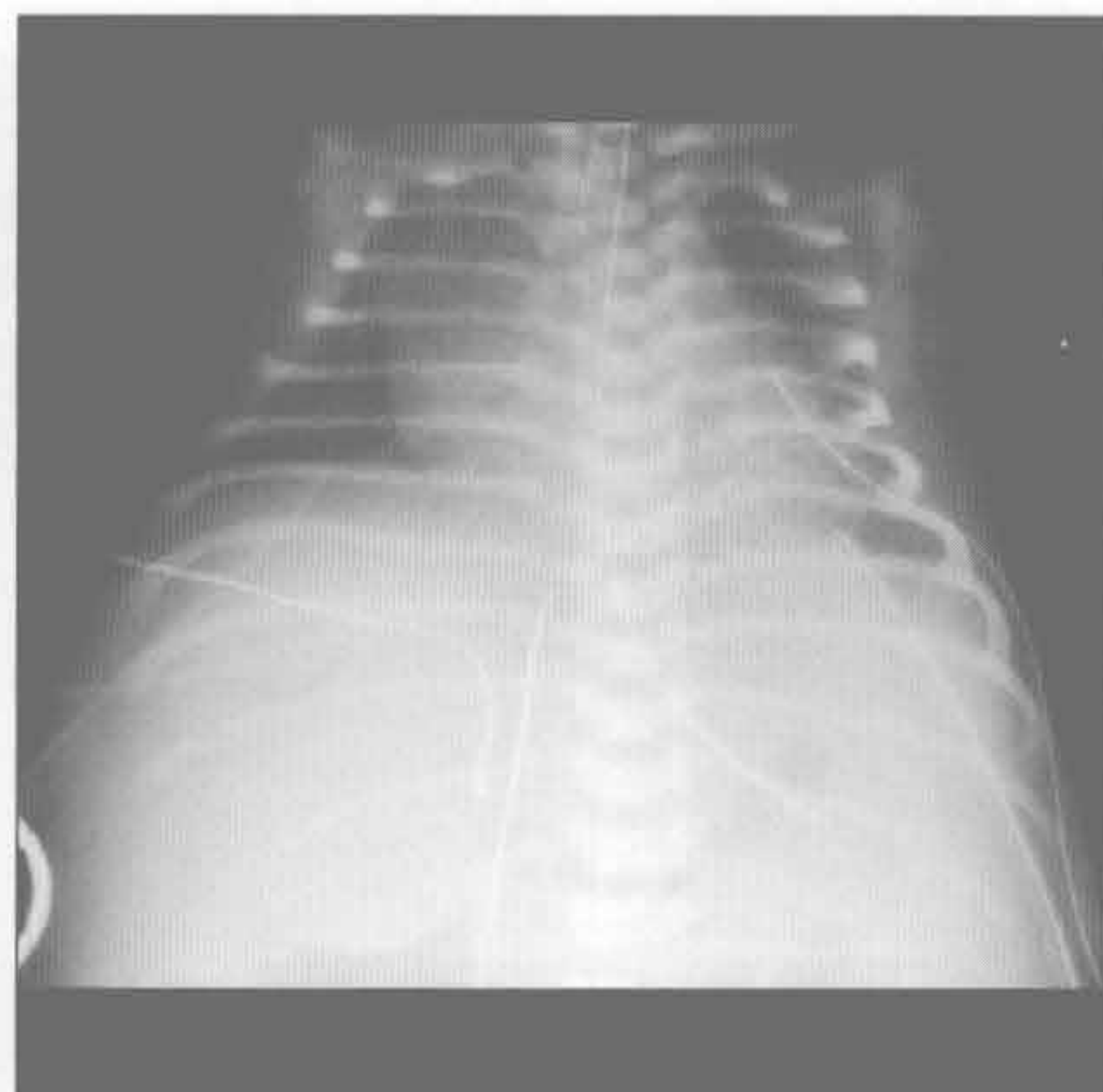
佝偻病

(左) 正位 X 线胸片示尺骨、桡骨远端干骺端毛糙、不规则。异常的骨密度及粗糙的表现提示骨软化症



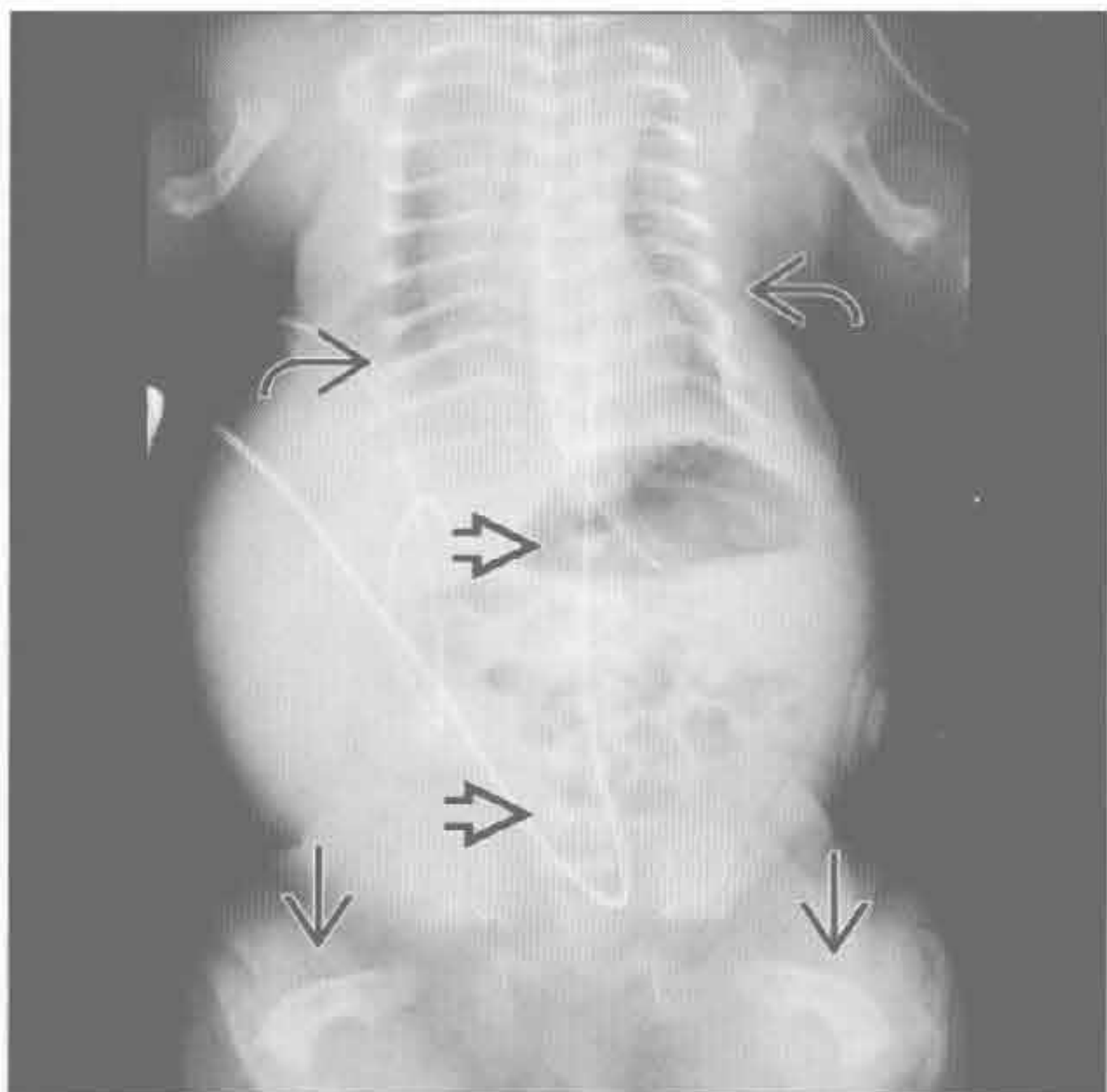
宫内羊水过少

(右) 正位 X 线胸片示肺组织较小，胎儿超声提示长期宫内羊水过少。羊水过少的原因包括肾异常、后尿道瓣膜和膀胱梗阻



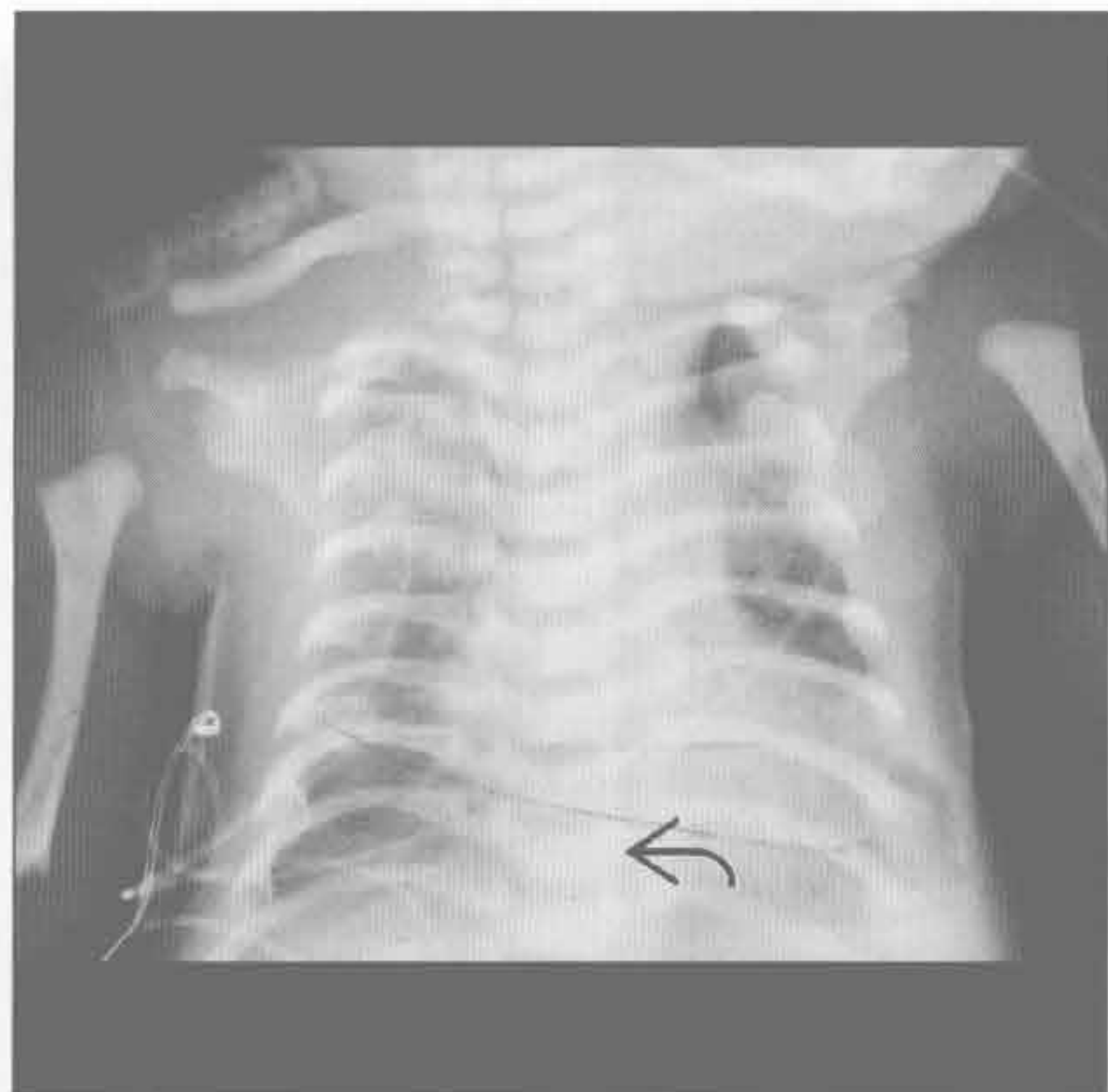
骨骼发育不良

(左) 正位 X 线胸片示小胸廓、近节肢骨短缩（肱骨、股骨）、“电话听筒”形股骨和扁平椎，均为典型的致死性骨发育不全的征象



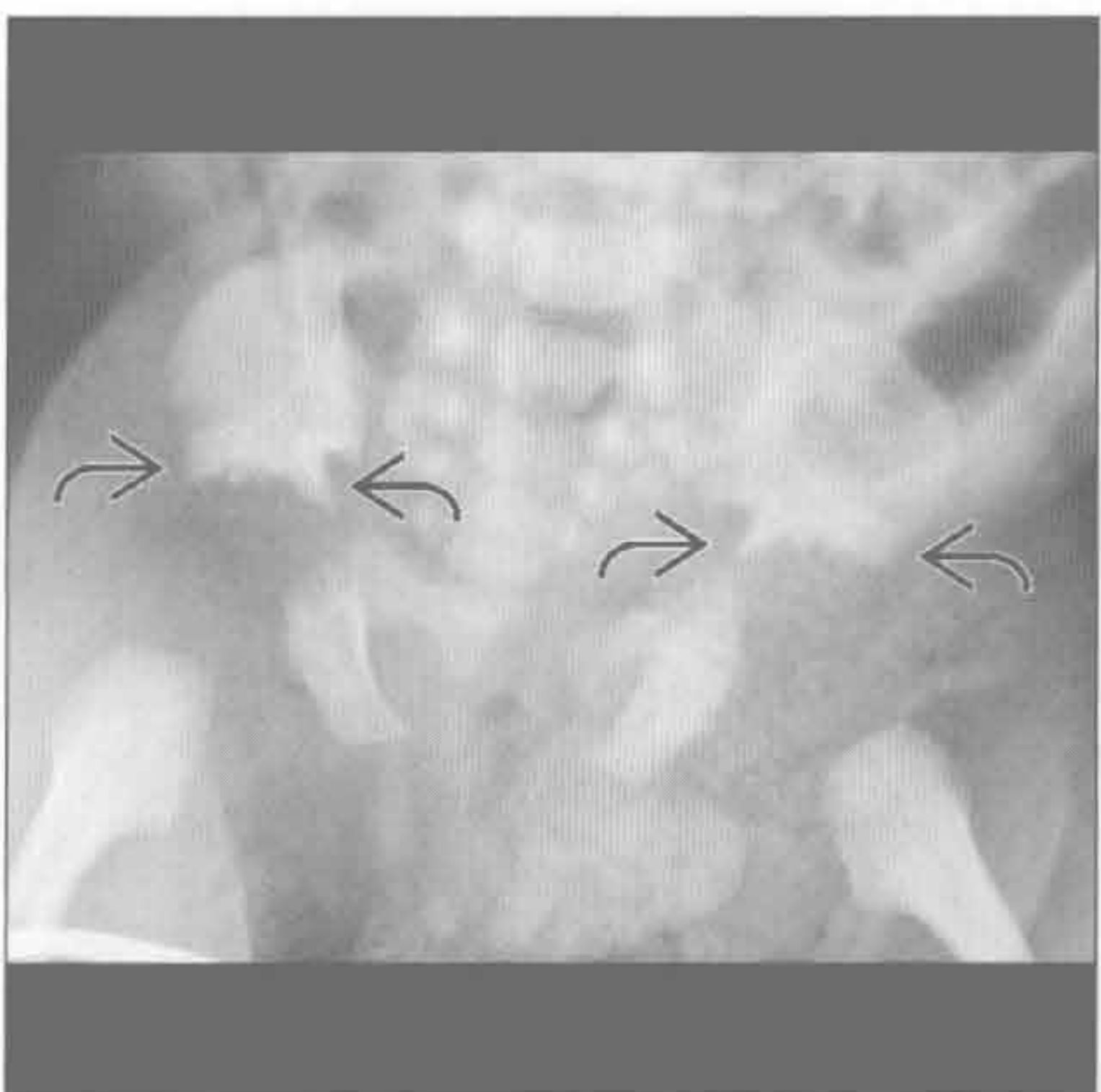
骨骼发育不良

(右) 正位 X 线胸片示短肋骨、长且高位的锁骨、钟形胸；正常椎体、正常肱骨。“三齿”髌白证实为热纳综合征，胸廓萎缩



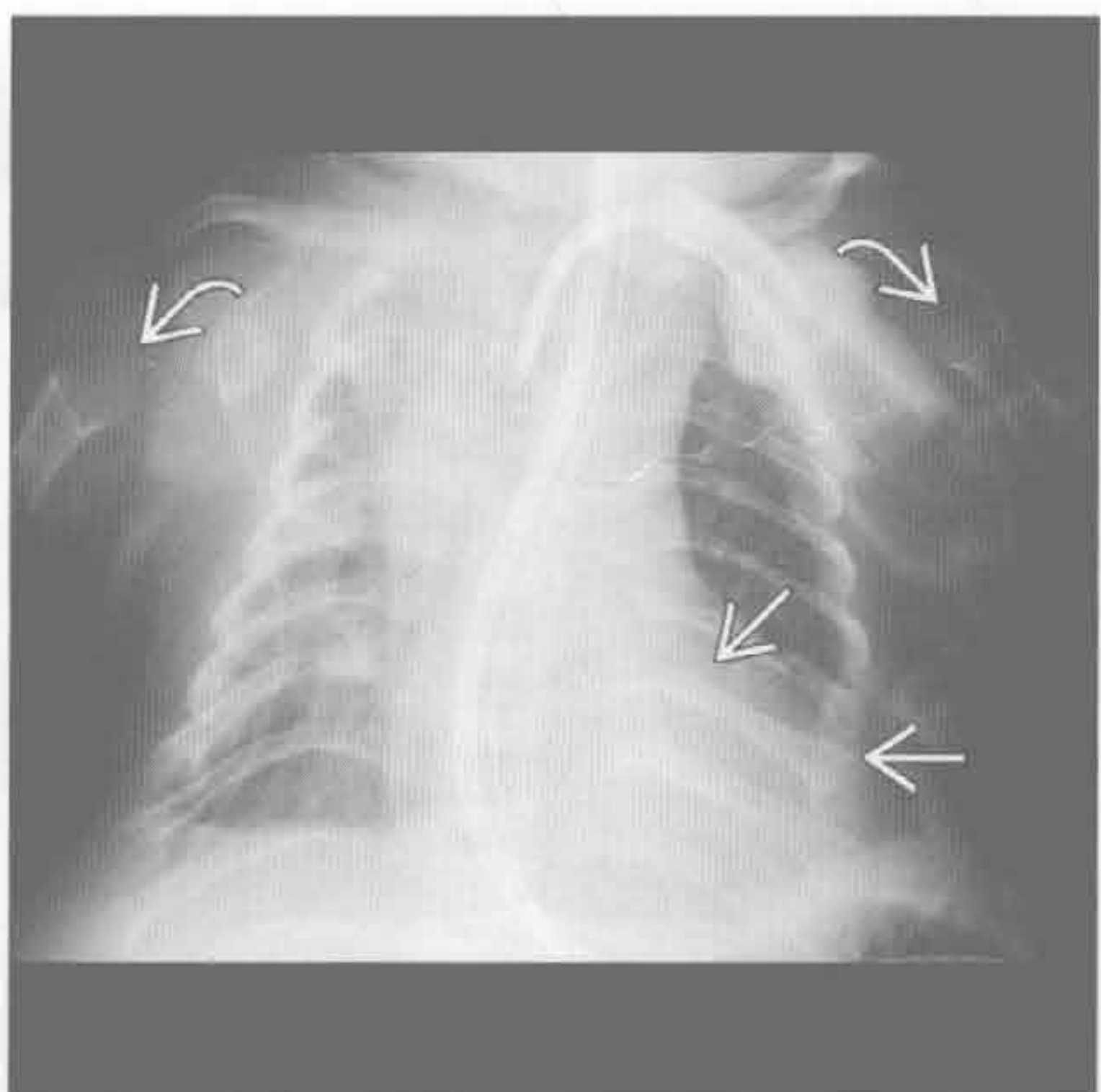
骨骼发育不良

(左) 正位 X 线胸片示热纳综合征患者典型的“三齿”髌白伴 3 个向下突出的骨刺，脊柱表现正常。“三齿”髌白也可见于致死性骨发育不全和软骨外胚层发育不良



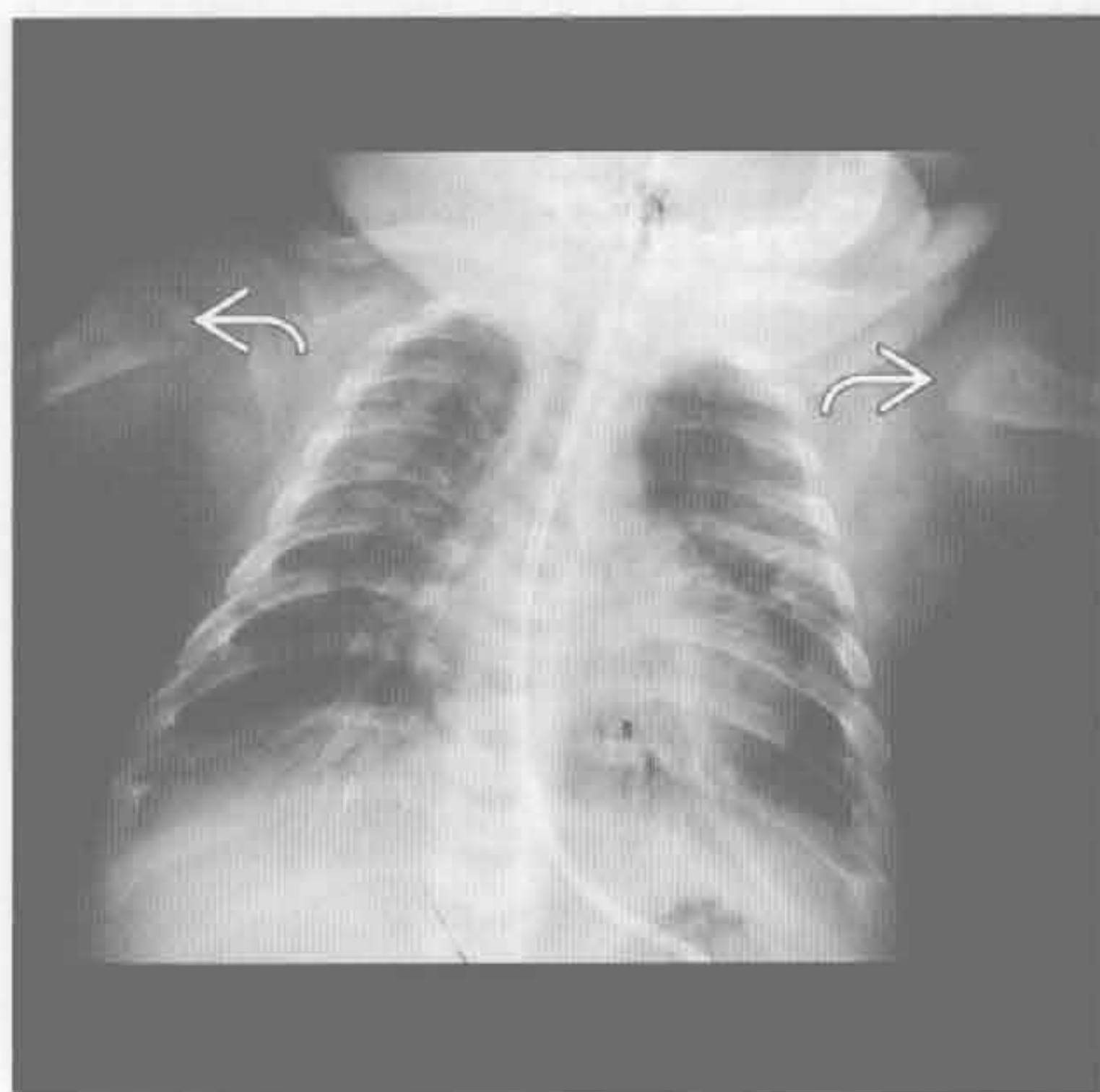
骨骼发育不良

(右) 正位 X 线胸片示短肋骨、干骺端毛糙。致死性骨发育不全是最常见的致命性新生儿骨发育不全

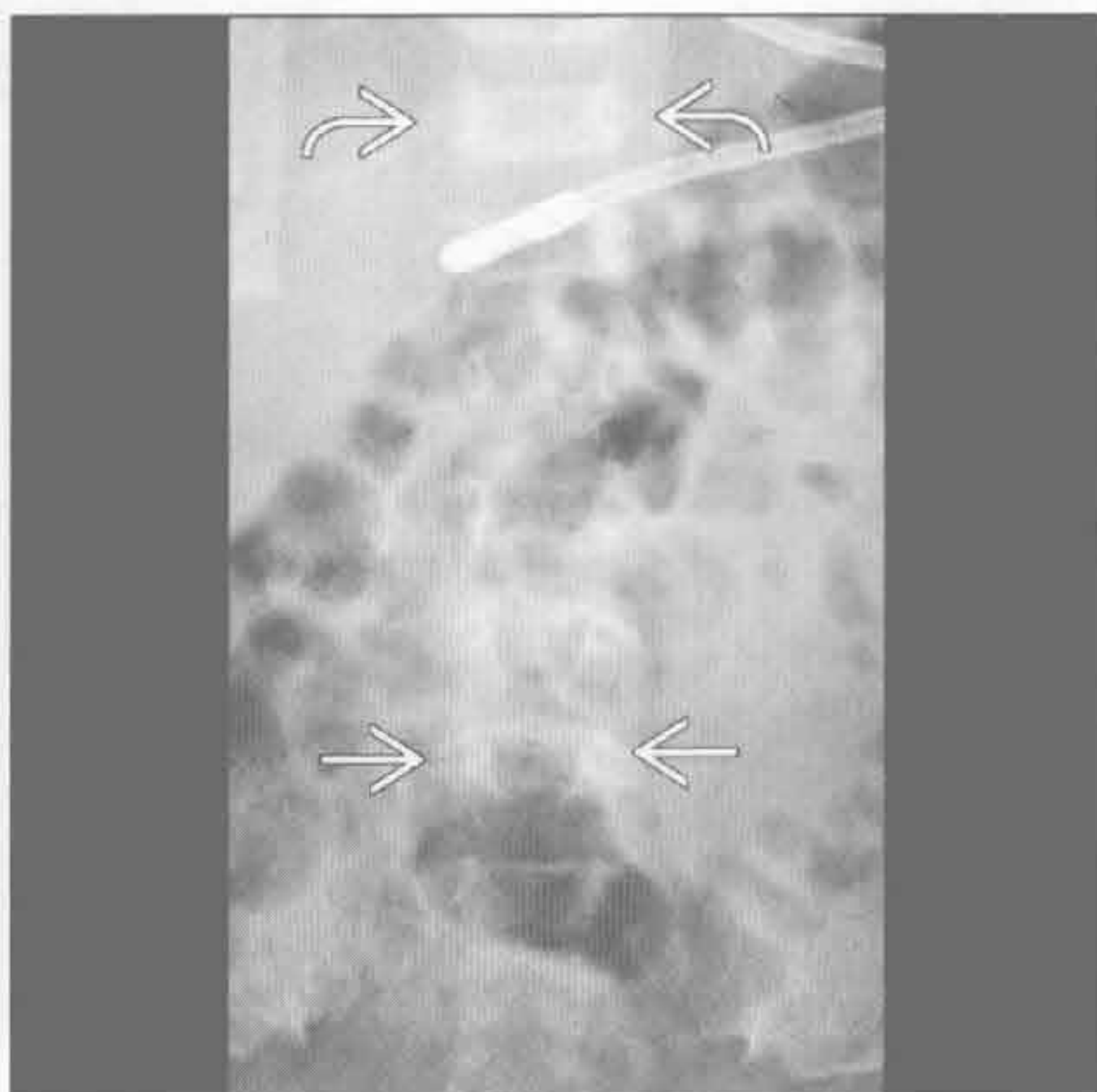

钟形胸

骨骼发育不良



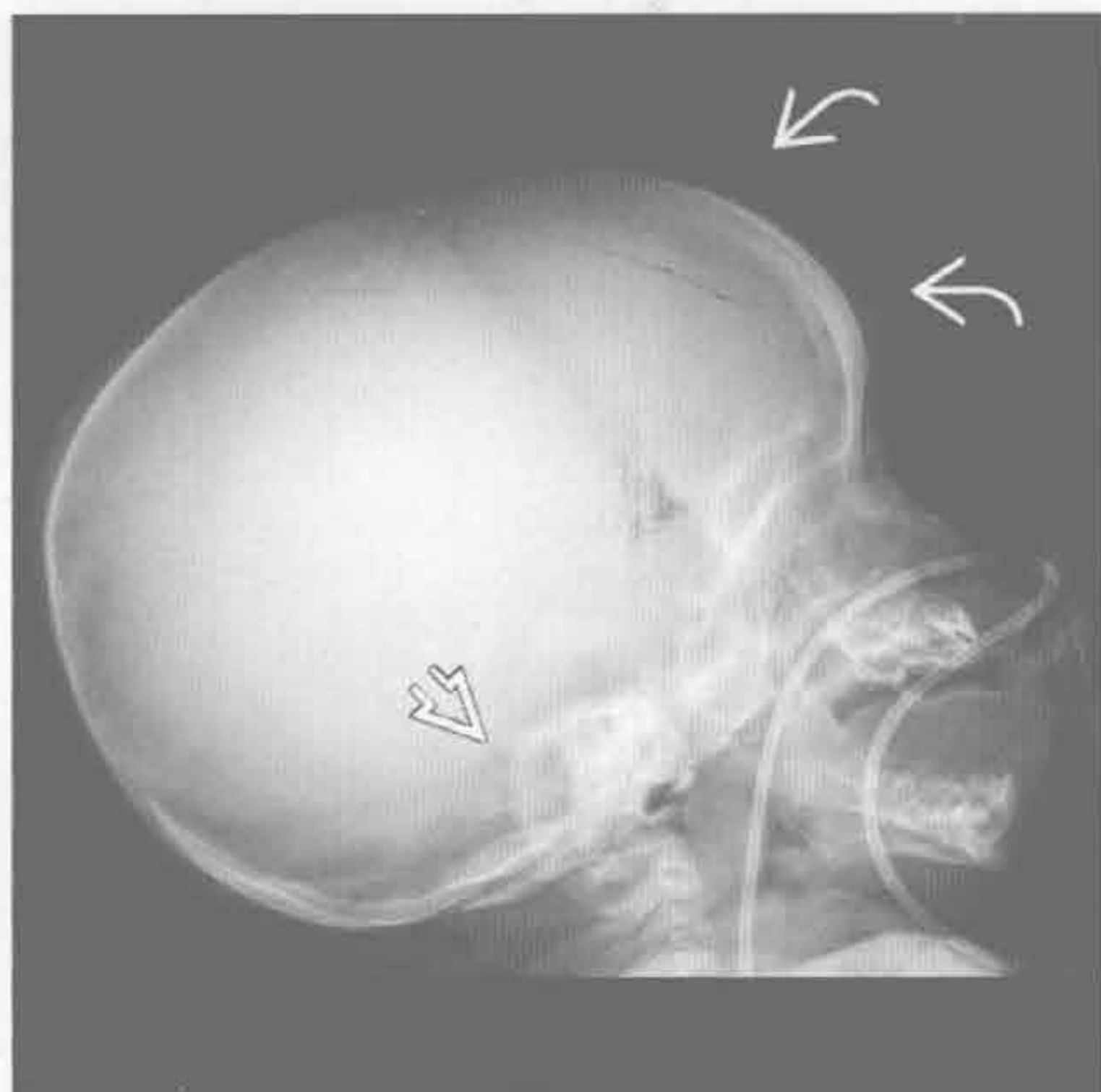
骨骼发育不良



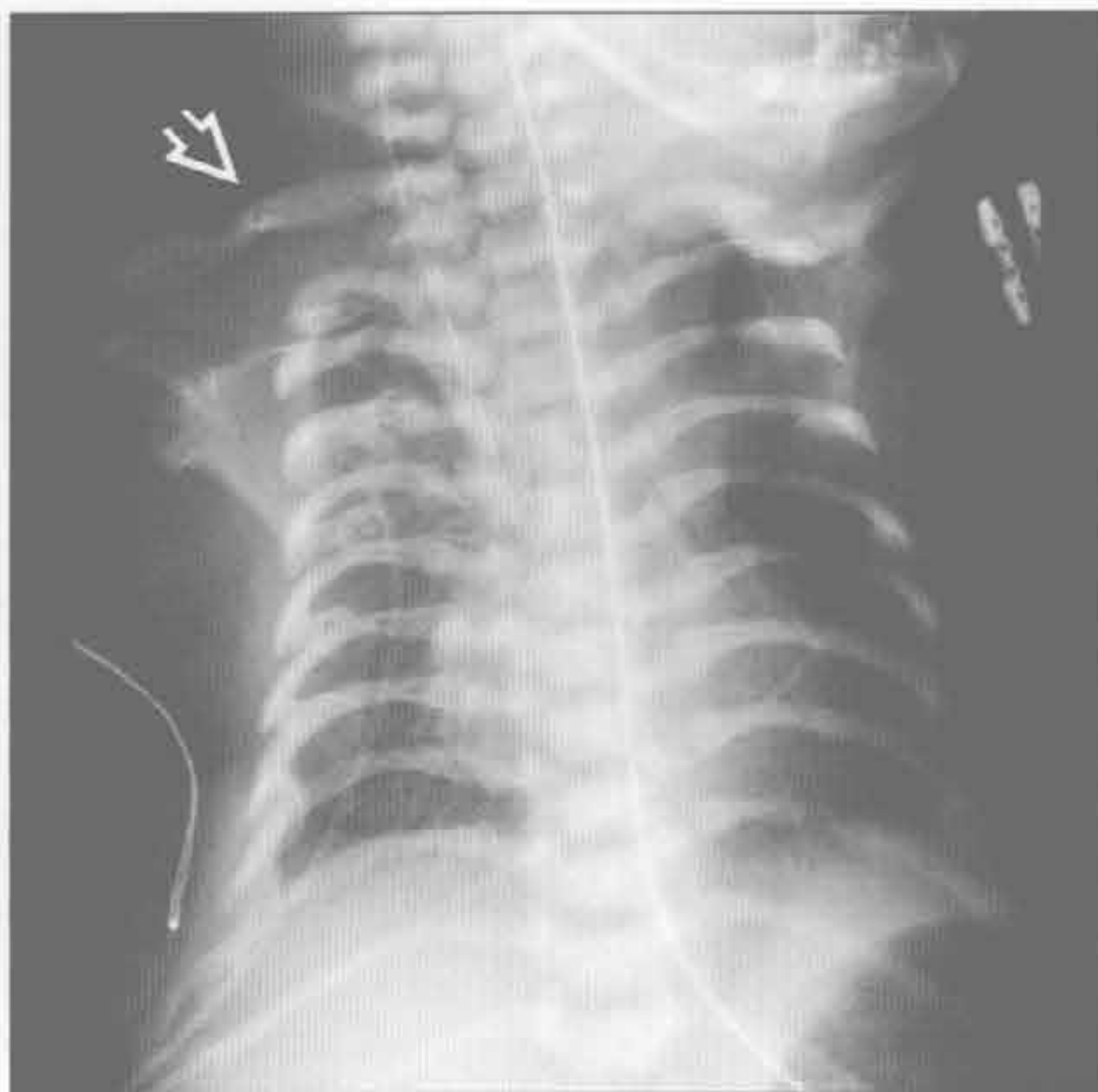
(左) 软骨发育不全患者。正位 X 线胸片示短肋骨、钟形胸，肱骨头干骺端杯口状

(右) 正位 X 线胸片示下腰椎椎弓根间的距离小于下胸椎，为软骨发育不全的特征，易导致症状性椎管狭窄

骨骼发育不良



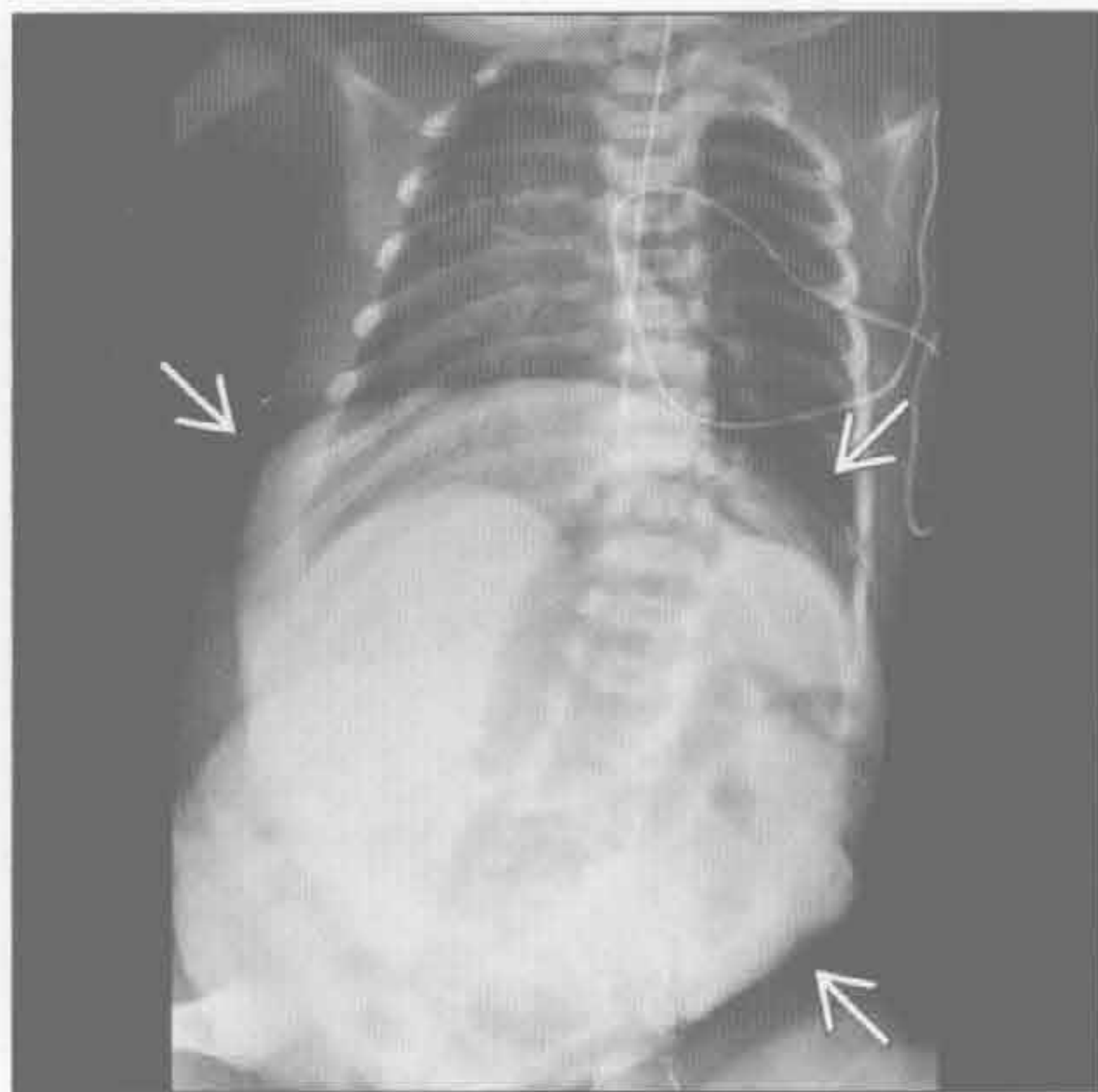
骨骼发育不良



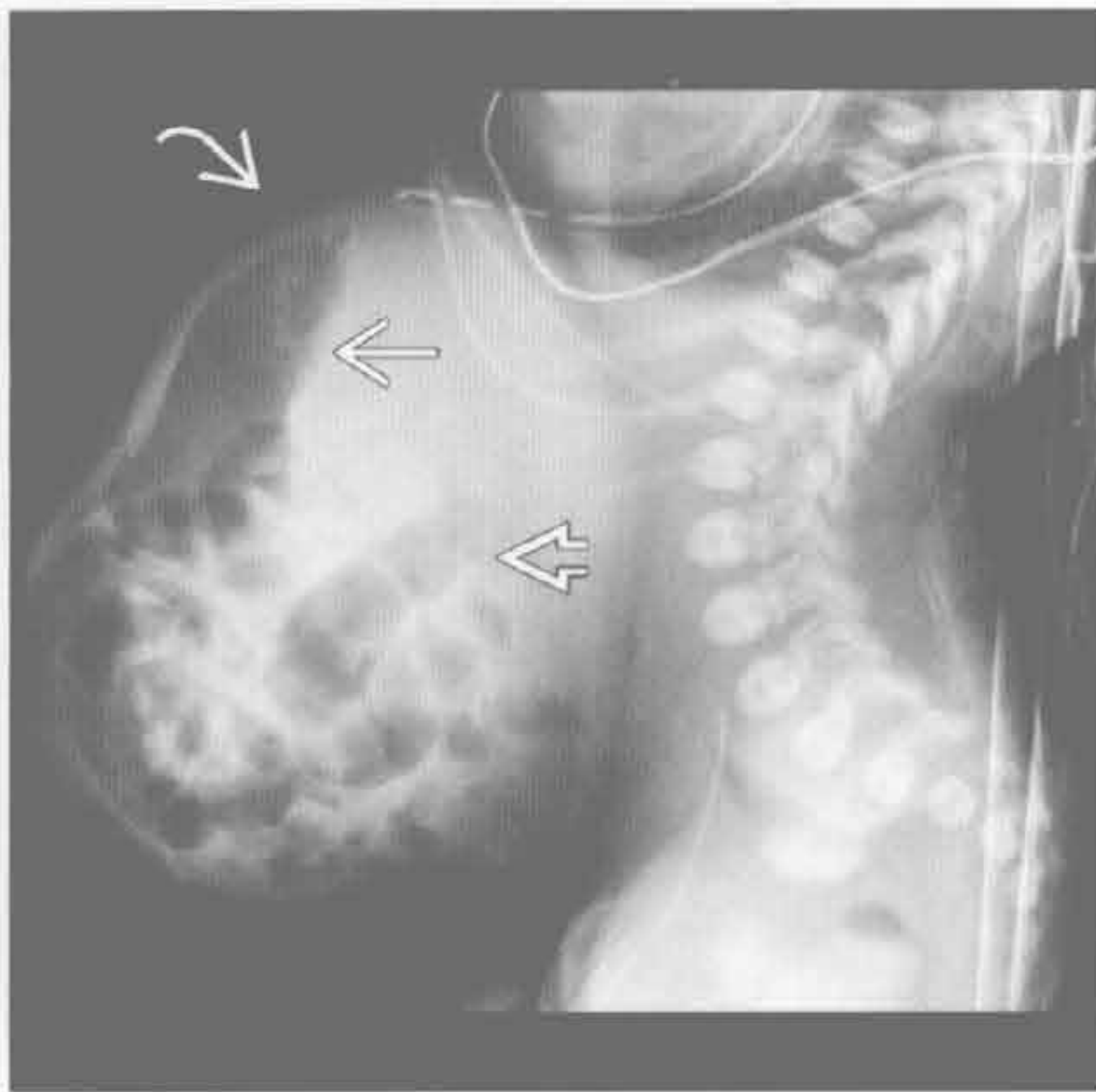
(左) 软骨发育不全患者。侧位 X 线片示头颅增大、额部隆起、颅底变小

(右) 热纳综合征。正位 X 线胸片示钟形胸、短肋骨、正常脊柱、高位锁骨。其他征象 (未显示): 中远节指 (趾) 骨锥形骨骺、早期股骨骨骺骨化

巨大脐膨出



巨大脐膨出



(左) 正位 X 线胸片示巨大脐膨出所致的胸部形状异常。脐膨出与染色体和心血管异常有高度相关性

(右) 侧位 X 线片示巨大脐膨出，有肠管、胃。此导致胸部形状异常，正如前图所示

软组织钙化

鉴别诊断

常见

- 营养不良性钙化

不常见

- 迁移性钙化
- 软骨钙质沉着病

罕见（但重要）

- 肿瘤样钙沉着
- 肿瘤

重要信息

鉴别诊断要点

- 包括皮肤、皮下脂肪、肌肉和结缔组织，不包括纵隔
- 钙化指钙沉积而无特异性的结构形成
- 骨化指钙沉积，有髓腔和皮质形成
- 钙化和骨化并不总能区分
- 诊断时临床病史常非常重要

常见诊断的有用线索

- 营养不良性钙化
 - 约占软组织钙化的 95%
 - 有炎性病变，而非代谢性疾病
 - 常见于外伤或感染，可进展成异位骨化

- 也可见于结缔组织病，如硬皮病、系统性红斑狼疮、皮炎

- 常无定型，局限性或相当广泛

不常见诊断的有用线索

• 迁移性钙化

- 与系统性代谢性疾病、慢性肾衰竭或高血钙有关

- 斑点状或大块球形

- 伴有其他结构的钙化，如血管和心脏瓣膜

• 软骨钙质沉着病

- 软骨营养不良性钙化，由双水焦磷酸钙沉积病（CPPD）所致

- 发生于肩关节和椎间盘

罕见诊断的有用线索

• 肿瘤样钙沉着

- 家族性肾上腺脑白质营养不良，罕见

- 大的、圆形或无定型的关节周围钙化；可出现分层

- 常累及肩关节


• 肿瘤



- 原发性骨肿瘤可侵犯软组织

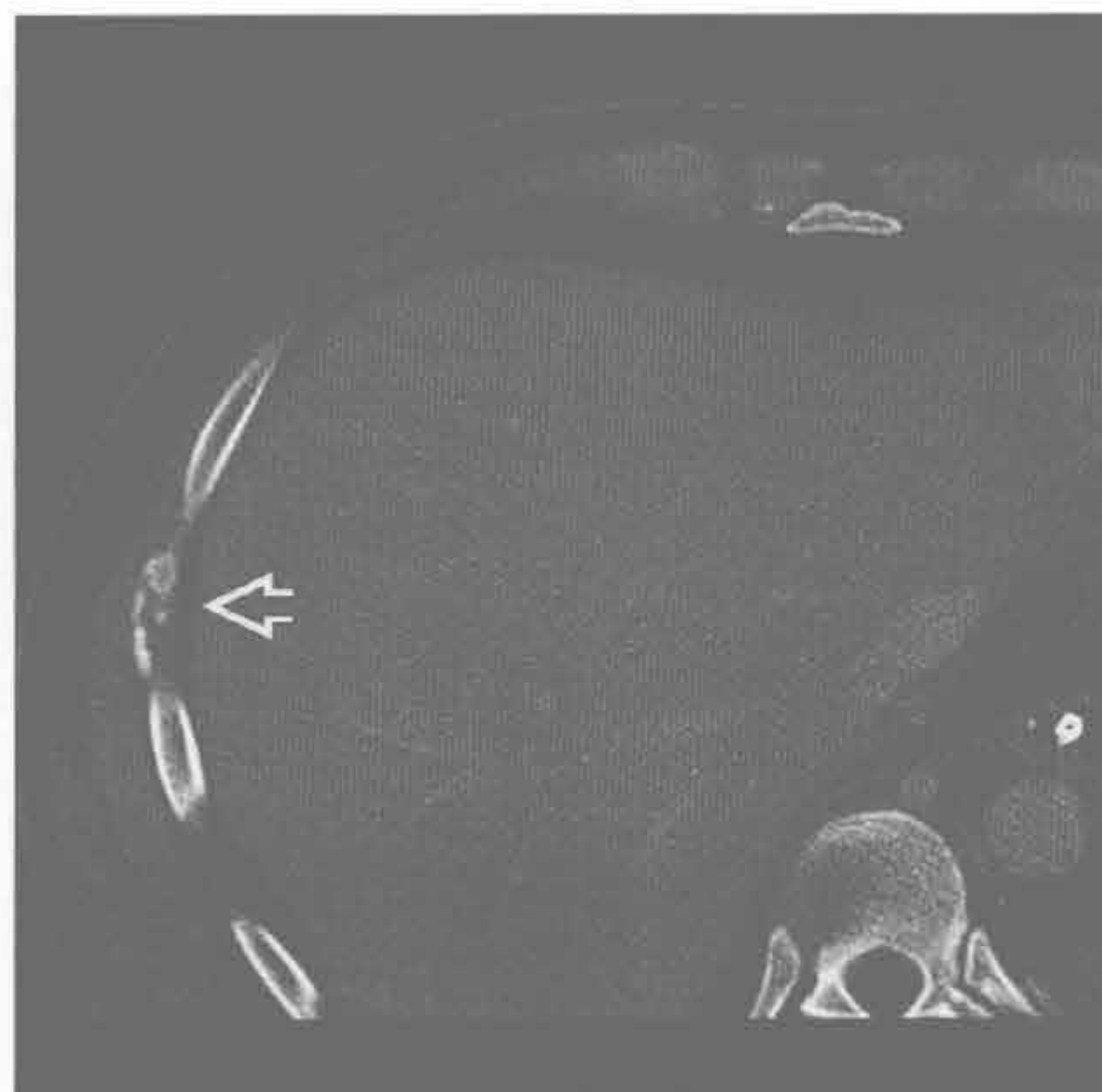
- 需考虑骨肉瘤、软骨肉瘤、血管瘤

- 远处软组织的转移非常罕见

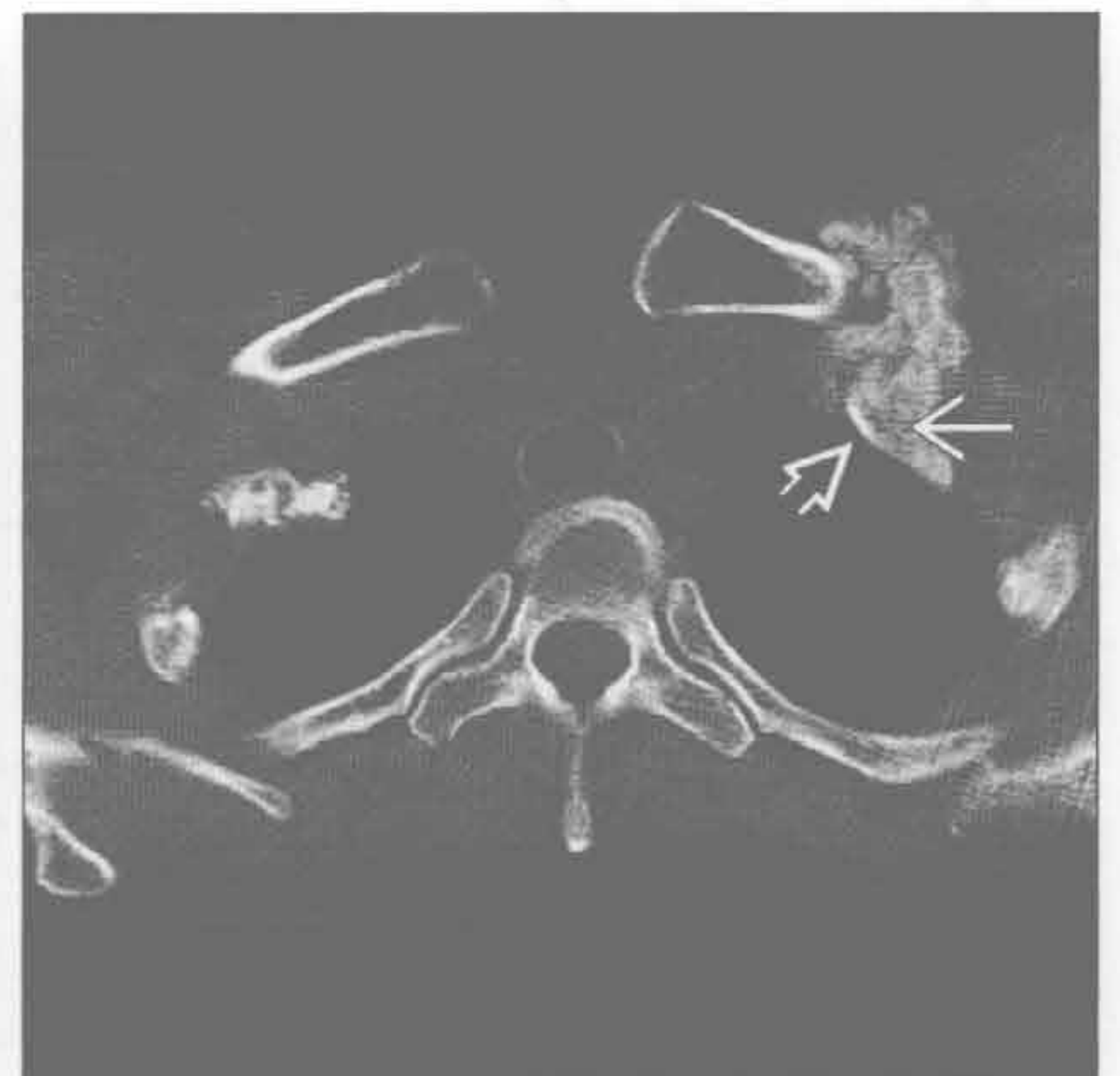营养不良性钙化

（左）轴位增强 CT 示肋间隙内无定型的营养不良性钙化 ，由放置导管所致创伤引起

（右）轴位平扫 CT 示曾有外伤史患者的营养不良性钙化；可见皮质  和髓腔 ，提示进展为异位骨化

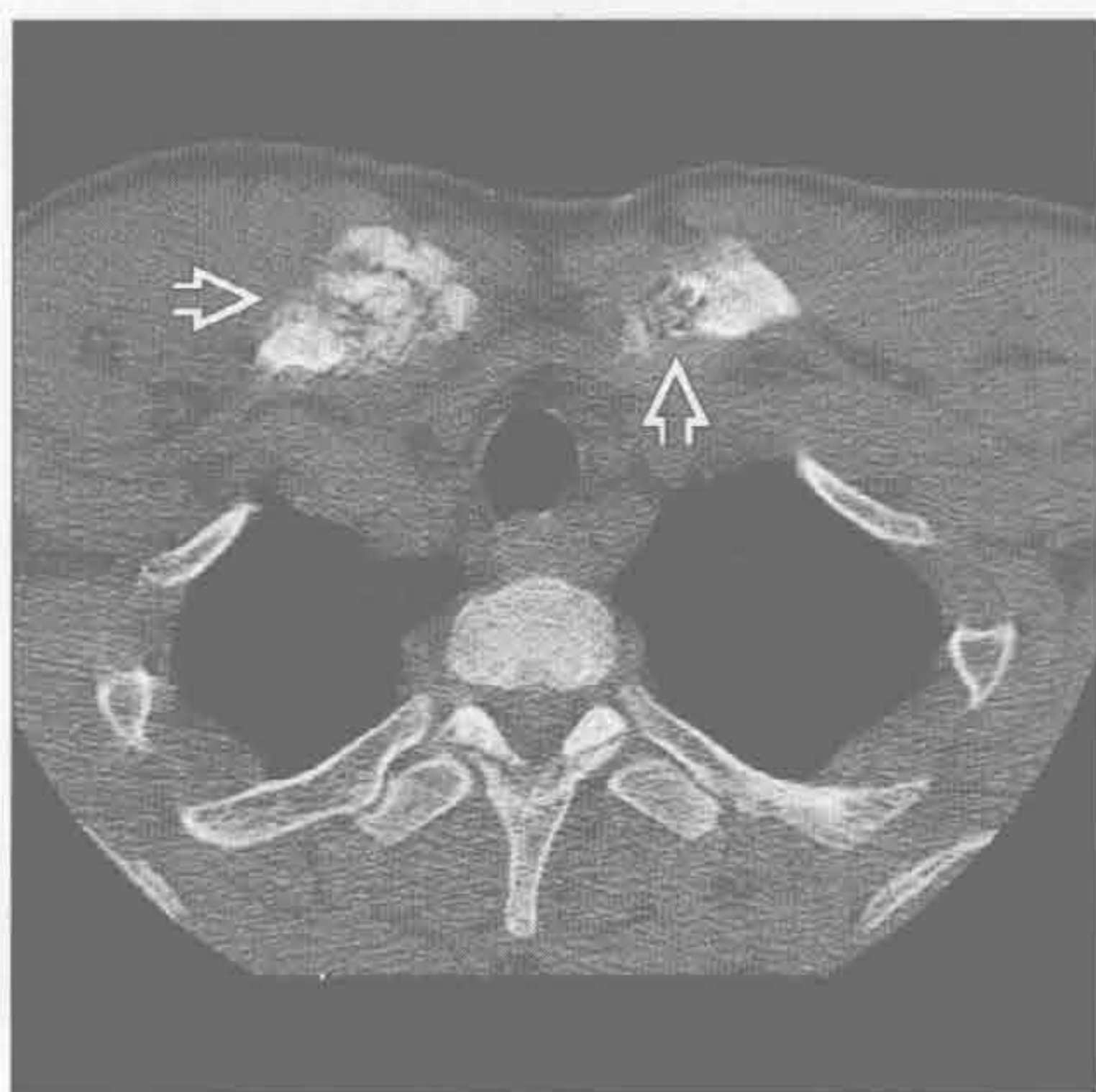


营养不良性钙化

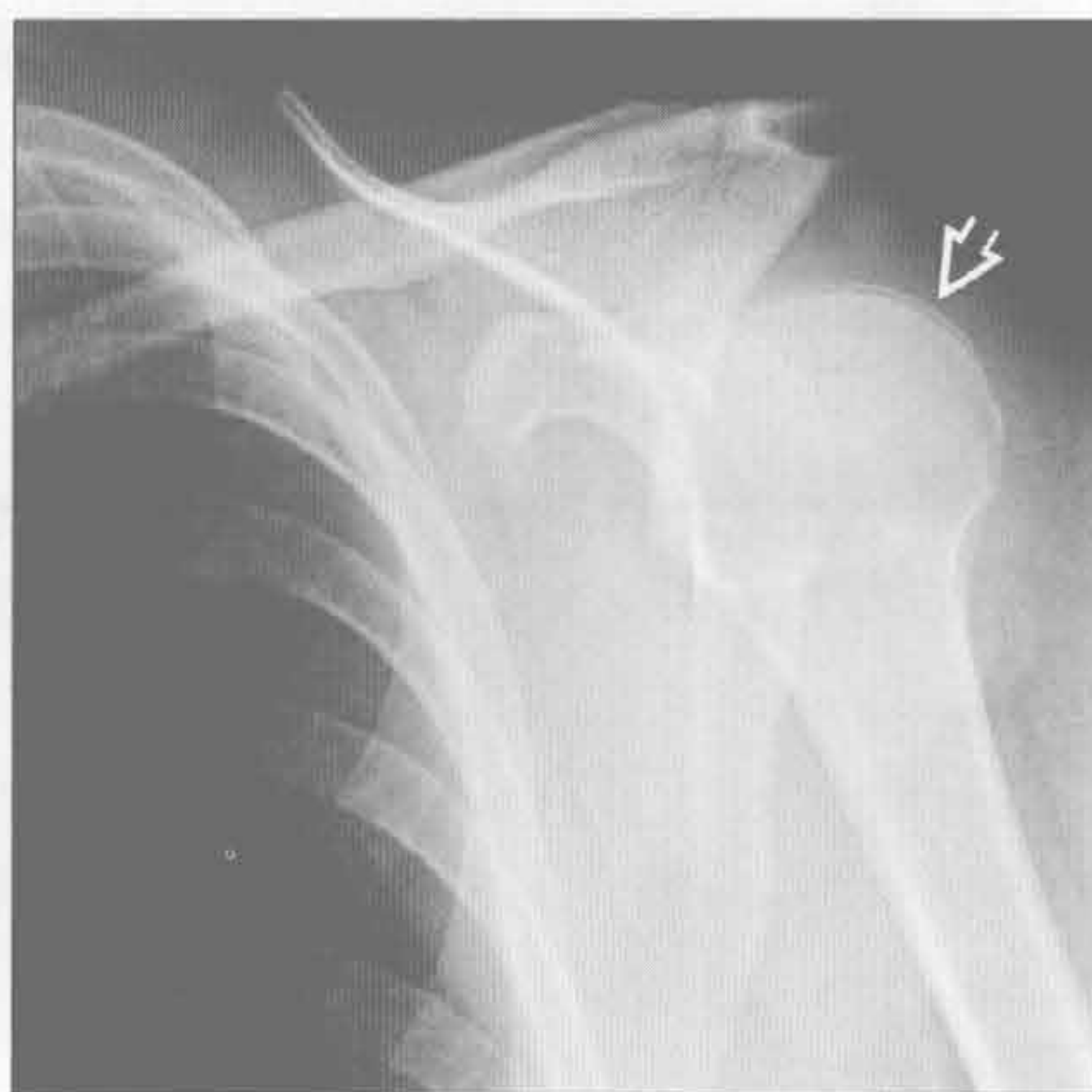

软组织钙化

迁移性钙化



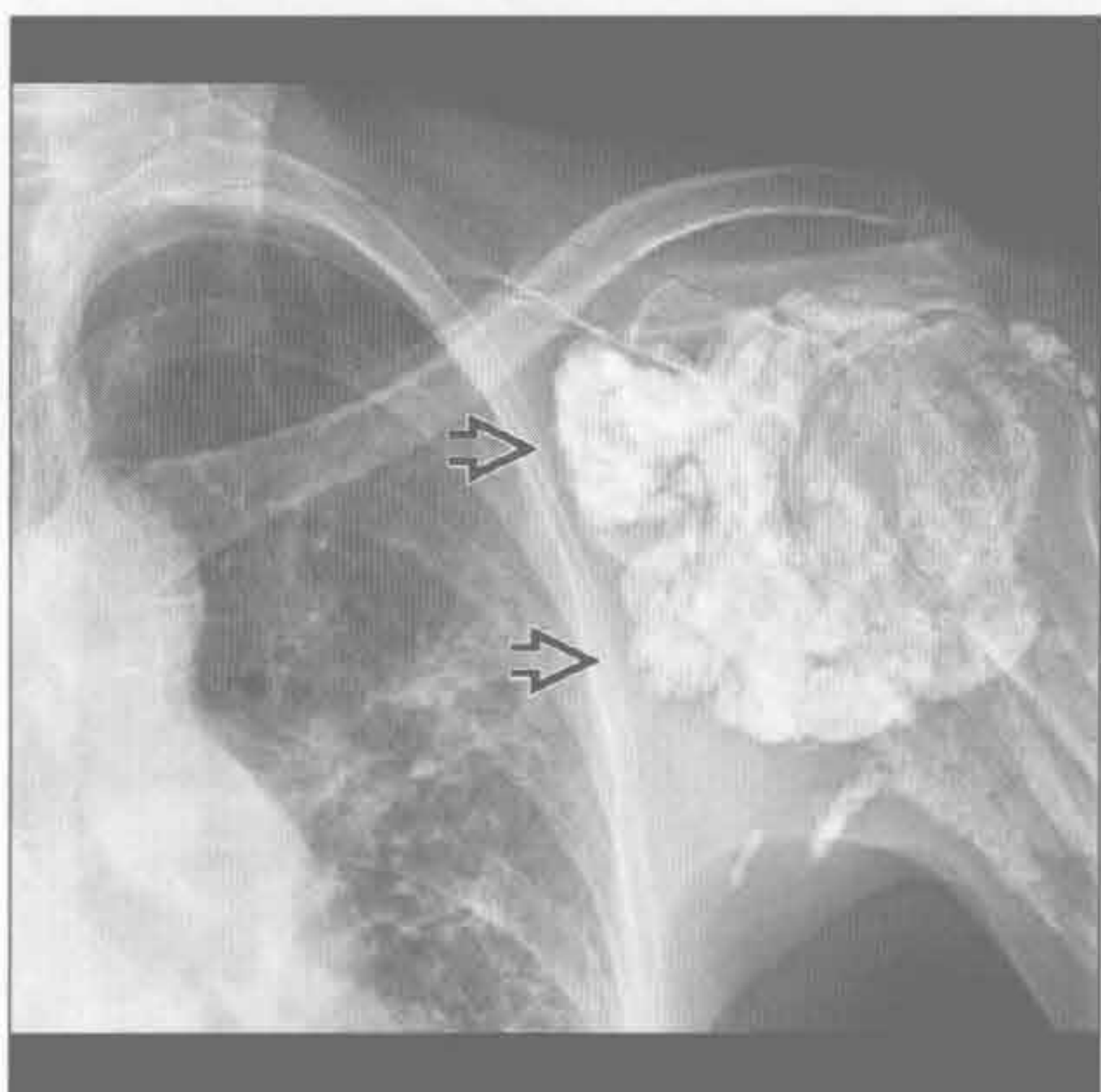
软骨钙质沉着病



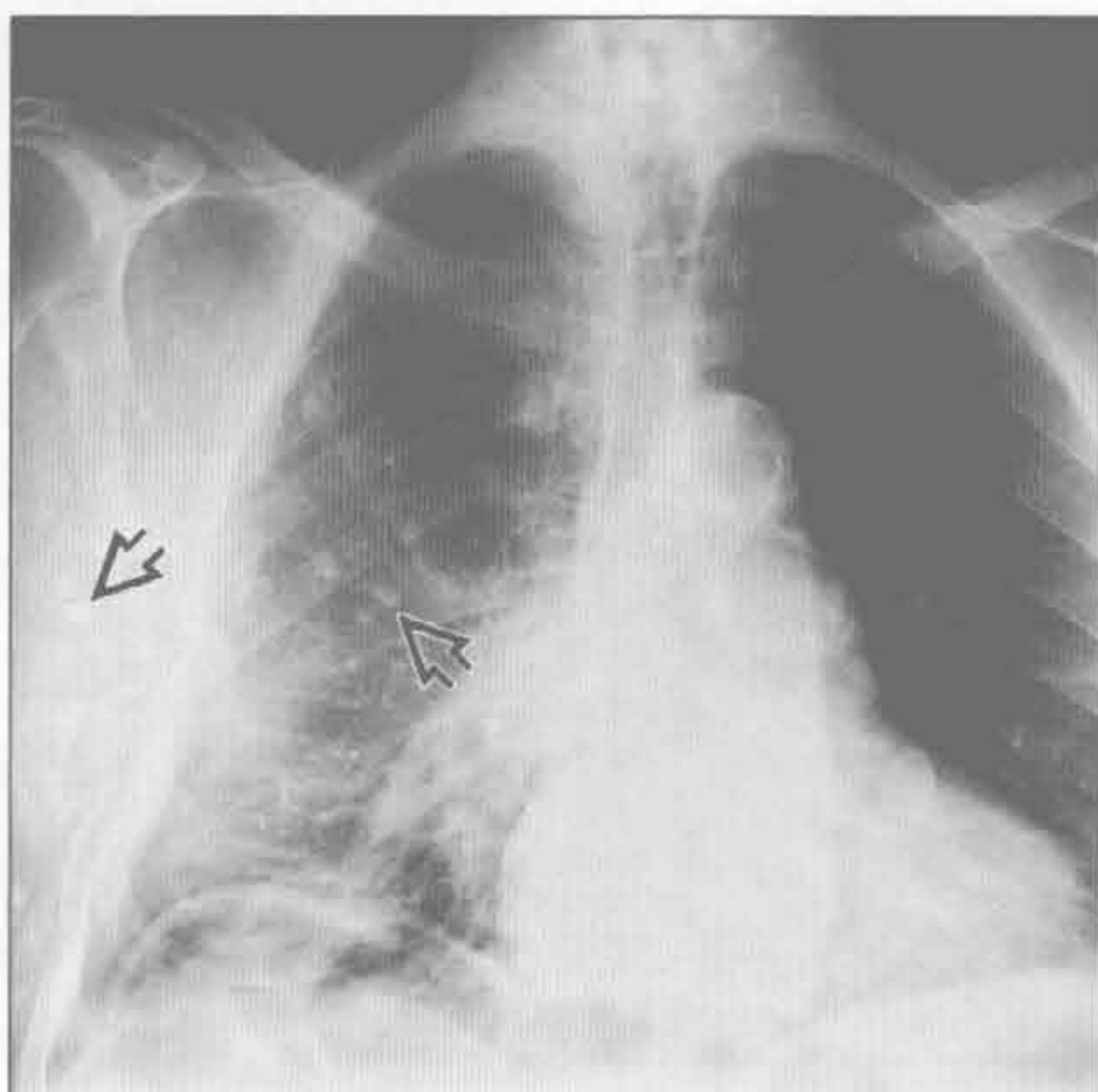
(左) 轴位平扫 CT 示晚期肾病患者锁骨头近胸骨处无定型迁移性钙化 \Rightarrow 。临床病史对诊断非常重要

(右) 双水焦磷酸钙沉积病患者。正位 X 线胸片示左侧肱骨头上方软骨钙质沉着 \Rightarrow 。征象细微，易遗漏

肿瘤样钙沉着



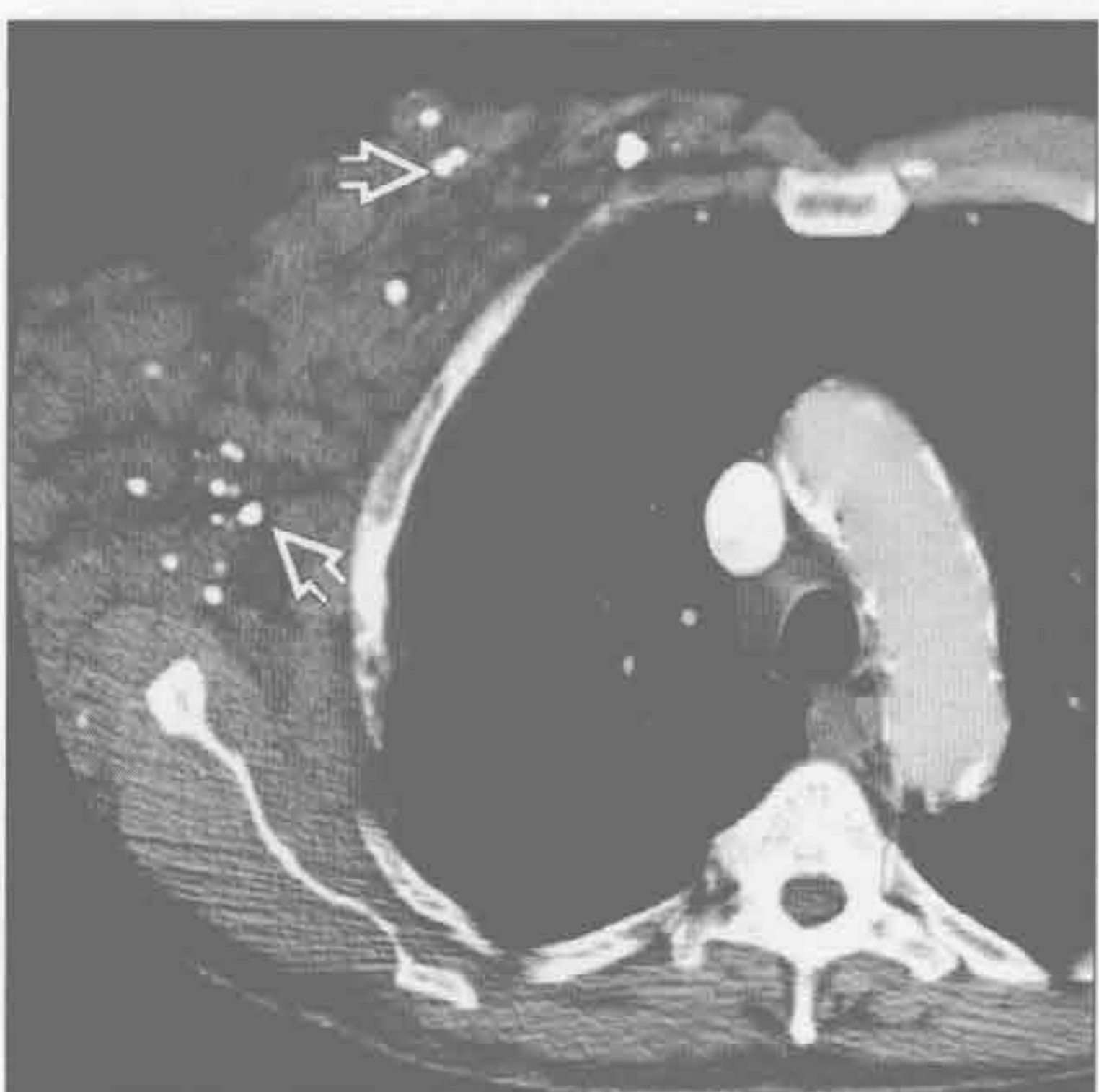
肿瘤



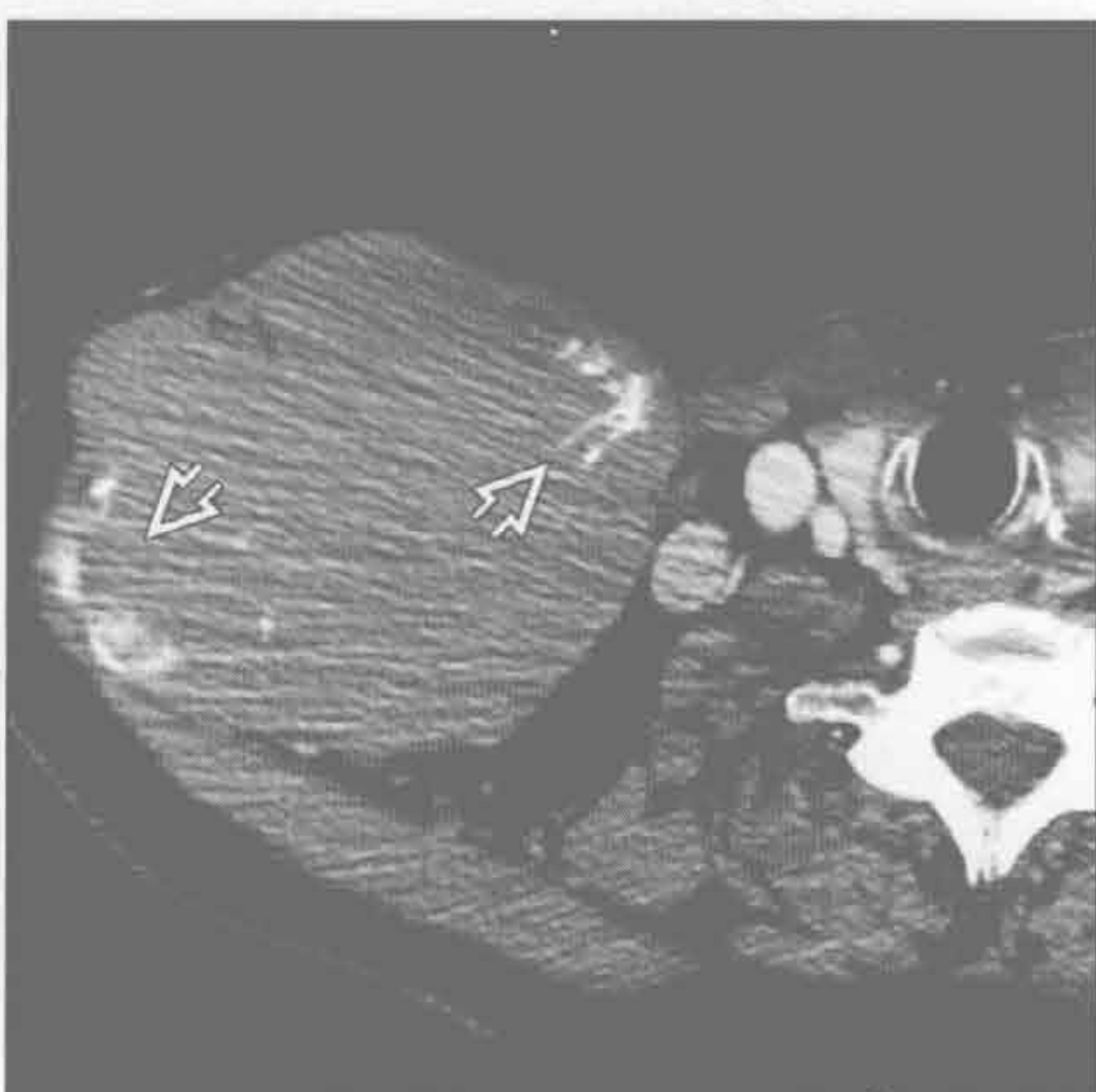(左) 正位 X 线胸片示左侧肩关节周围广泛的圆形和无定型的钙化 \Rightarrow ，为肿瘤样钙沉着的典型表现

(右) 正位 X 线胸片示右侧胸腔投影区大量圆形钙化 \Rightarrow ，右侧软组织与左侧相比增厚、密度增高

肿瘤



肿瘤



(左) 与第 1 幅肿瘤为同一患者。轴位增强 CT 示巨大软组织肿块，内部大量圆形钙化 \Rightarrow ，符合静脉石，是软组织血管瘤的典型表现

(右) 轴位增强 CT 示巨大软组织肿块伴钙化 \Rightarrow 。肿块内钙化实际是骨原发淋巴瘤破坏的锁骨

胸壁侵袭性疾病

鉴别诊断

常见

- 原发肿瘤
 - 肺癌
 - 间皮瘤
- 转移

不常见

- 放线菌病
- 自溃性脓胸
 - 结核
- 原发性肋骨肿瘤
 - 软骨肉瘤
 - 骨肉瘤
- 淋巴瘤
- 软组织肉瘤
 - 纤维肉瘤、恶性纤维组织细胞瘤

罕见（但重要）

- 原发性胸壁感染：坏死性筋膜炎
- 原始神经外胚瘤（Askin 瘤）
- 深部纤维瘤病
 - 侵袭性纤维瘤病
 - 肌腱纤维瘤病
 - 硬纤维瘤
- 胸骨骨髓炎

重要信息

鉴别诊断要点

- 需考虑临床表现、病程、年龄
- 自溃性脓胸：液体积聚在胸膜腔和胸壁
- 坏死性筋膜炎
 - 若细菌位于软组织深部，早期炎症征象可不明显
 - 常有皮下积气（产气菌）
- 成人胸壁最常见的骨原发恶性肿瘤是软骨肉瘤
- 影像特征不能明确区分软组织肉瘤
- 神经纤维瘤病可以是 Gardner 综合征（家族性腺瘤性息肉病）的一部分

常见诊断的有用线索

- 肺癌
 - 肺上沟癌：跨肺尖生长，可侵犯臂丛神经下干
 - 可侵犯胸膜、肋间神经、邻近肋骨和椎体
 - 侵犯征象：肋骨破坏，神经血管被包裹
- 间皮瘤

- 胸膜全部受累 / 环形（包括纵隔胸膜）
- 95%有胸腔积液
- 胸壁受侵的 CT 表现：脂肪间隙消失、肋间肌肉浸润、骨膜反应、骨质破坏
- 也可侵犯纵隔和膈肌

• 转移

- 常有原发肿瘤史
- 常见原发肿瘤：肺癌、肾癌、乳腺癌和前列腺癌

不常见诊断的有用线索

• 放线菌病

- 杆菌、厌氧菌、硫黄状小粒
- 从肺穿过筋膜至胸膜及胸壁
- 可形成瘘管

• 自溃性脓胸

- 结核分枝杆菌
 - 邻近胸膜或肺部病变的播散
 - 可形成瘘管

• 原发性肋骨肿瘤

- 软骨肉瘤、骨肉瘤
 - 溶骨、成骨或两者均有
 - 散在絮状钙化
 - 起源于肋骨的分叶状大肿块
 - 侵犯胸壁：软组织肿块

• 淋巴瘤

- 前纵隔淋巴结直接侵犯前胸壁
- 也可为非直接侵犯的孤立的胸壁病变
- 胸壁肿块伴肋骨破坏：溶骨性或成骨性
- 可围绕胸骨或肋骨生长，而无骨质破坏

• 软组织肉瘤

- 纤维肉瘤、恶性纤维组织细胞瘤
 - 恶性纤维组织细胞瘤：成人最常见的软组织恶性肿瘤
 - CT、MRI 表现相似

罕见诊断的有用线索

• 原发性胸壁感染：坏死性筋膜炎

- 皮下组织快速蔓延的感染
- 不常见但可致命性
- 组织坏死、产生气体
- 自发性或糖尿病、免疫抑制、创伤后或外科手术患者
- 金黄色葡萄球菌、铜绿假单胞菌

• 原始神经外胚瘤（Askin 瘤）

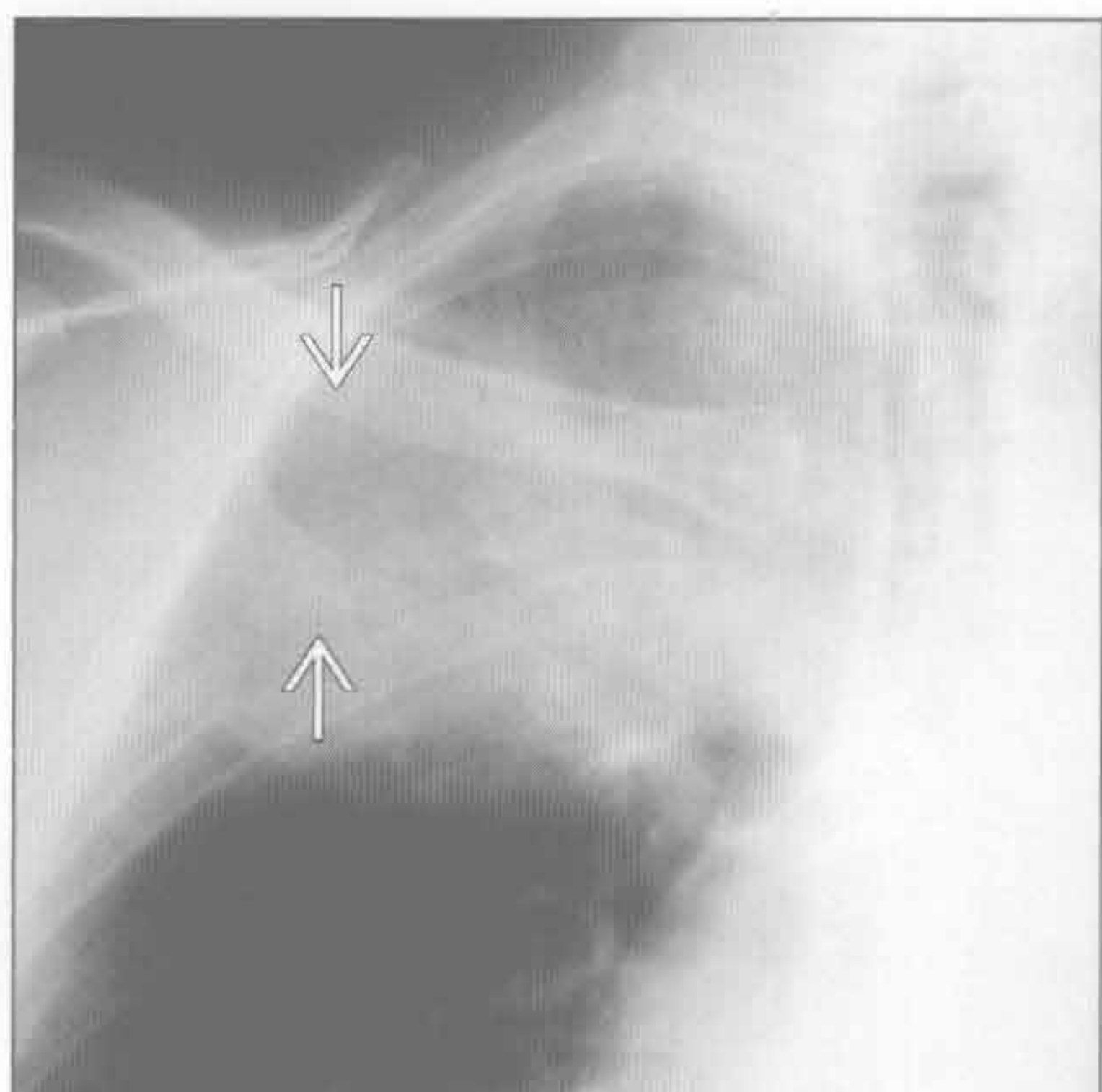
- 青少年或青壮年巨大胸壁肿块

胸壁侵袭性疾病

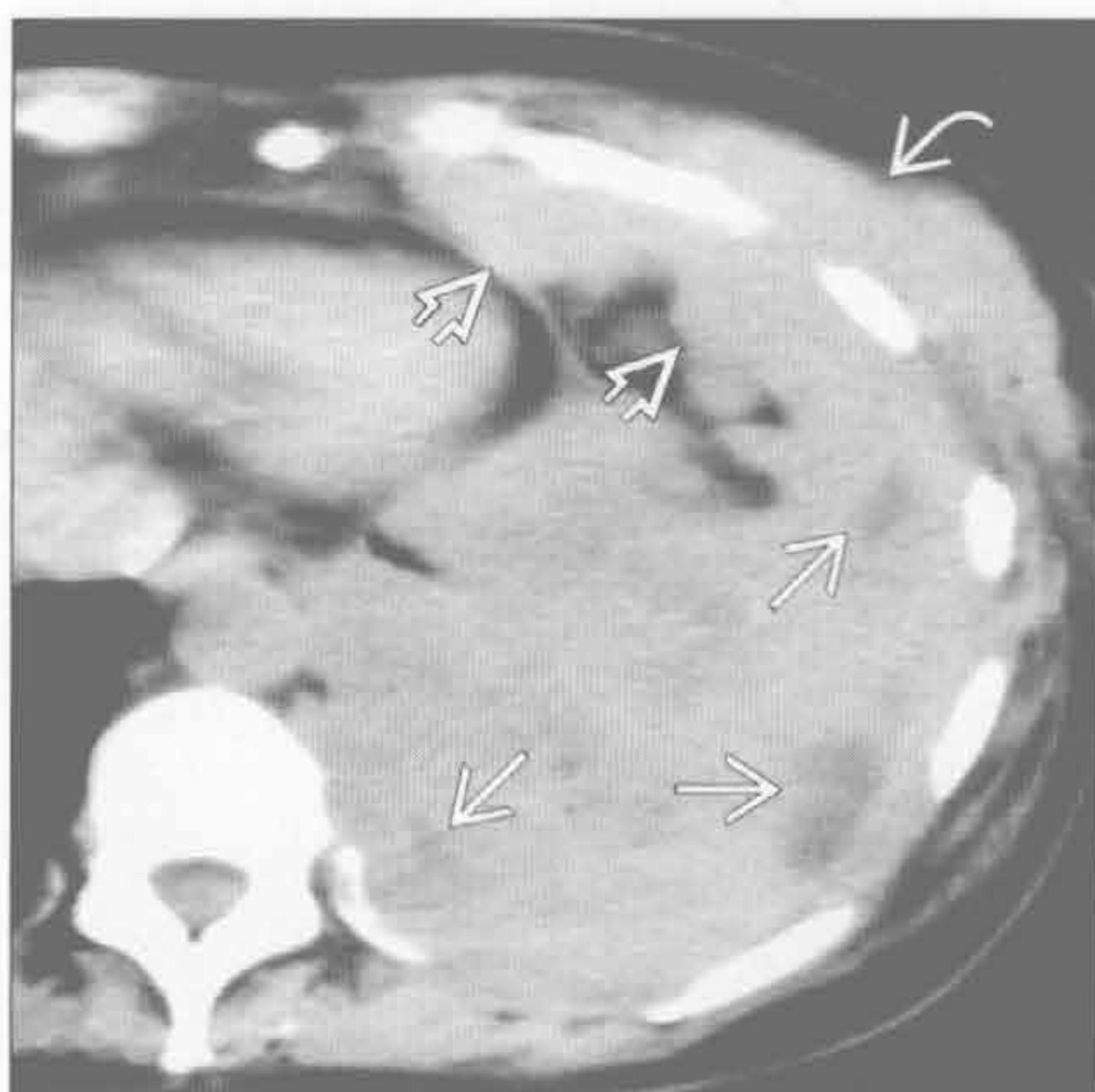
- 肋骨破坏、胸膜增厚或胸腔积液、肺组织局部侵犯
- 应行 MRI 明确软组织侵犯的范围
- 深部纤维瘤病
 - 侵袭性纤维瘤病
 - 可非常巨大，治疗后易复发倾向
 - 胸腔内罕见
 - CT 征象：强化的软组织肿块，与邻近肌肉相比呈等或低密度
 - MR 征象：T₁WI 等信号，T₂WI 不均匀高信号，所有序列可见带状低信号
 - 肌腱纤维瘤病
 - 胸壁侵犯（10% ~ 28%）
 - 单发或多发

- 硬纤维瘤
 - 边界不清楚的软组织肿块
 - 最长见于腹部（50%）
 - 胸壁（8% ~ 10%）
 - 胸腔内很罕见
- 胸骨骨髓炎
 - 原发性
 - 静脉内违禁药品使用者
 - 继发性
 - 胸骨正中切开行心脏手术后（0.5% ~ 5%）
 - CT 是首选的影像检查方法
 - CT 特征：胸骨体边缘不规则、骨质硬化、胸骨周围软组织肿块伴脓肿形成

肺癌



间皮瘤



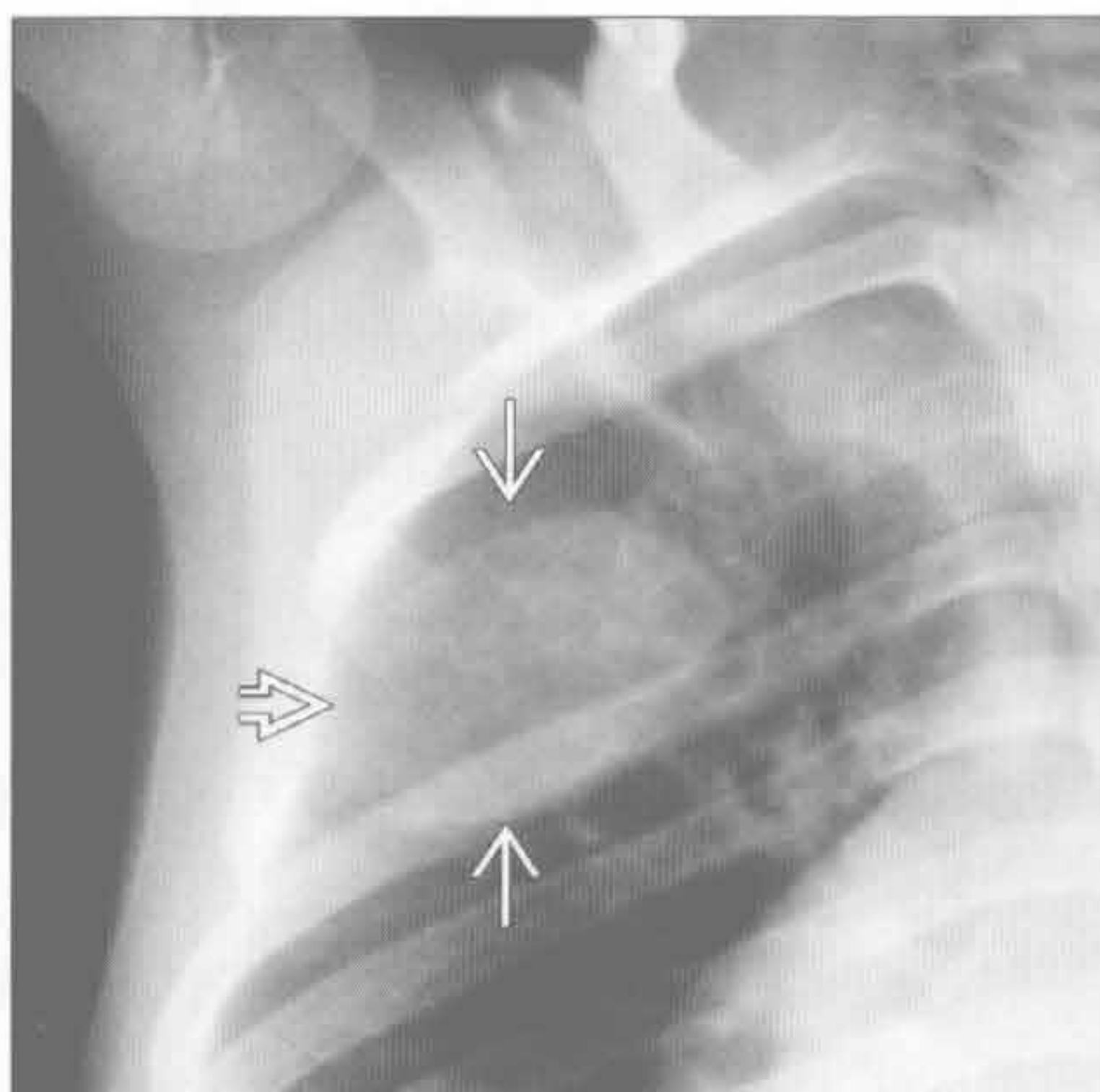
（左）肺上沟癌患者。正位 X 线胸片示右肺上野较大的密度增高影，右侧第 3 ~ 4 肋骨骨质破坏

（右）轴位平扫 CT 示左侧胸腔巨大的不均匀肿块伴坏死，胸膜弥漫性结节状增厚和胸壁侵犯

胸壁侵袭性疾病

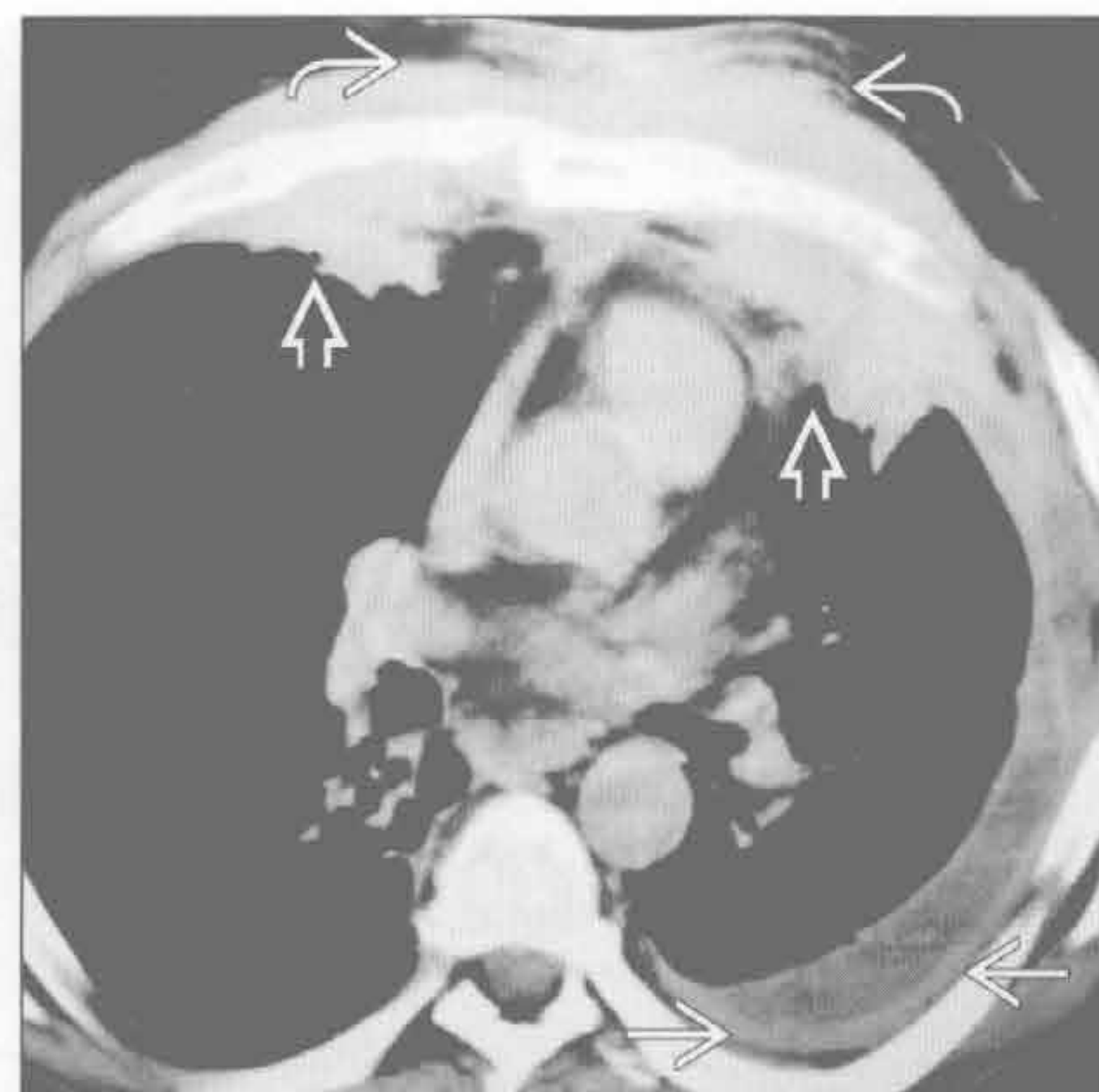
转移

(左) 4岁男孩, 肾上腺神经母细胞瘤患者。正位X线胸片示巨大软组织肿块 → 伴第3后肋骨质破坏 ⇨



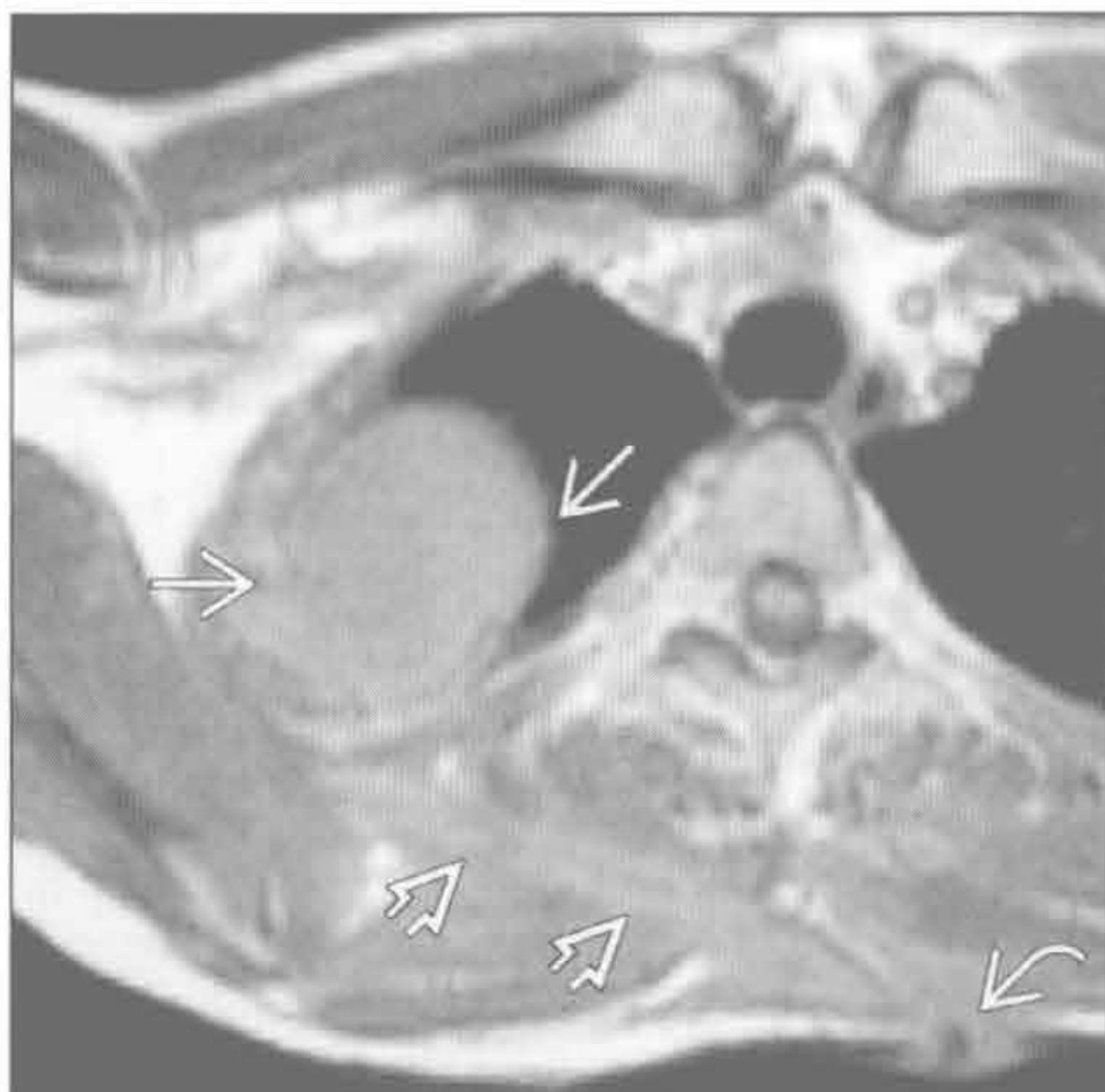
(右) 轴位增强CT示双肺上叶前段实变 ⇨, 前胸壁明显受侵 ⇨。左侧中等量积液伴壁胸膜增厚 ⇨

放线菌病



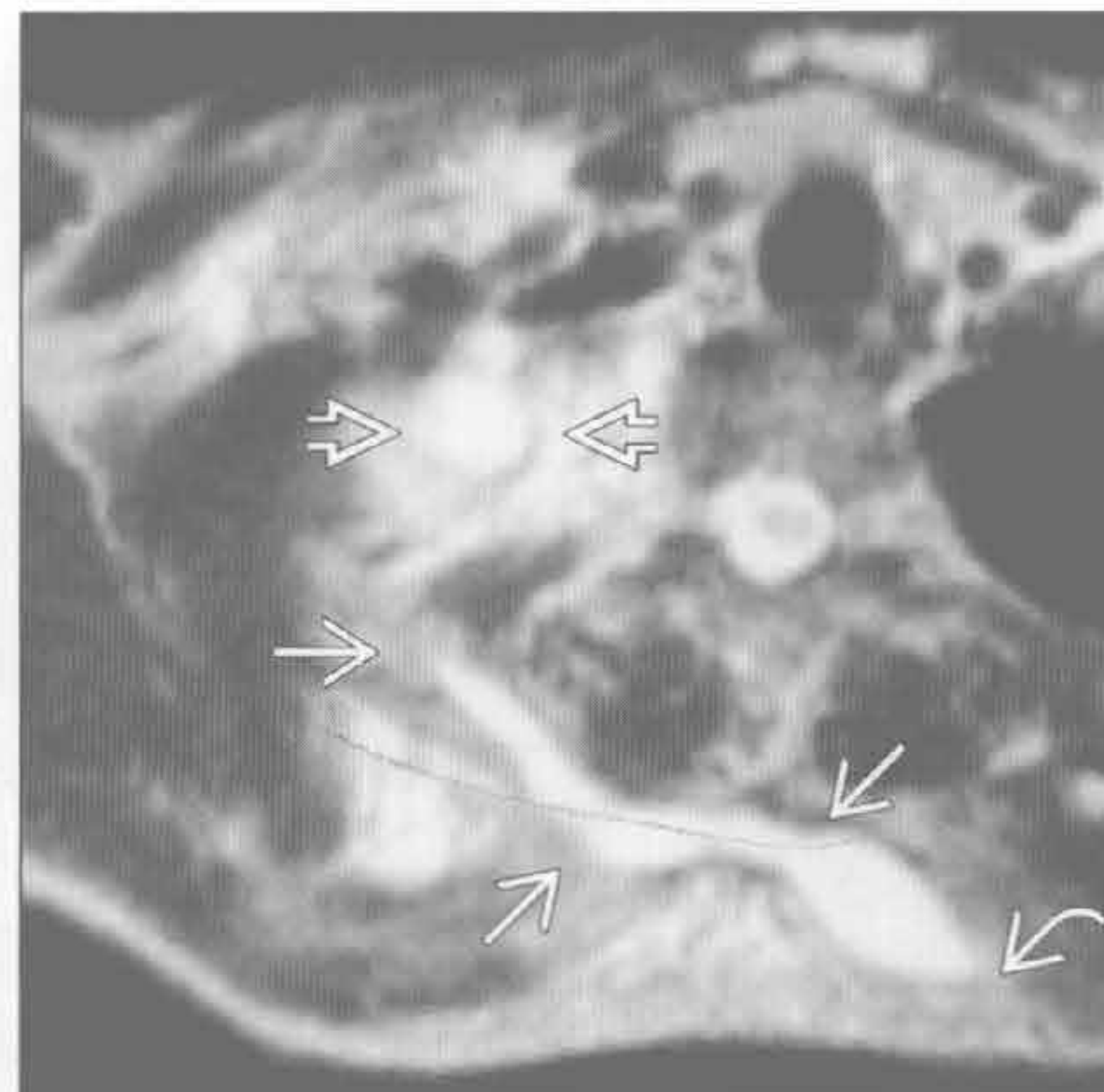
自溃性脓胸

(左) 54岁男性, 背部结核性皮肤胸膜瘘患者 ⇨。MRI轴位T₁WI脂肪抑制序列示右肺尖液体影 ⇨。后胸壁软组织内可见管道影 ⇨



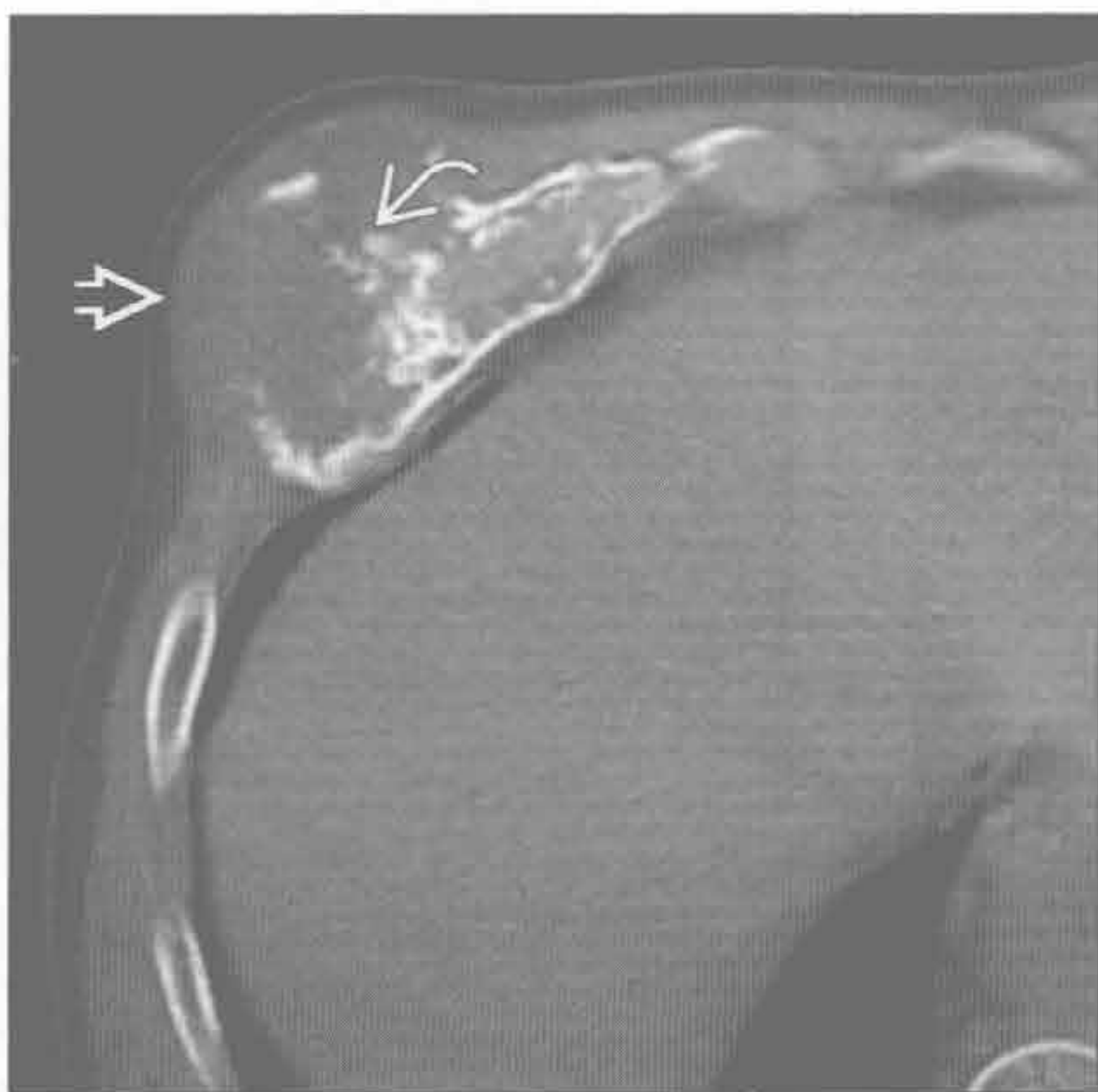(右) 与左图为同一患者。轴位T₂WI脂肪抑制序列示左侧椎旁区连接胸膜腔 ⇨和皮下组织 ⇨的高信号的瘘管 ⇨

自溃性脓胸



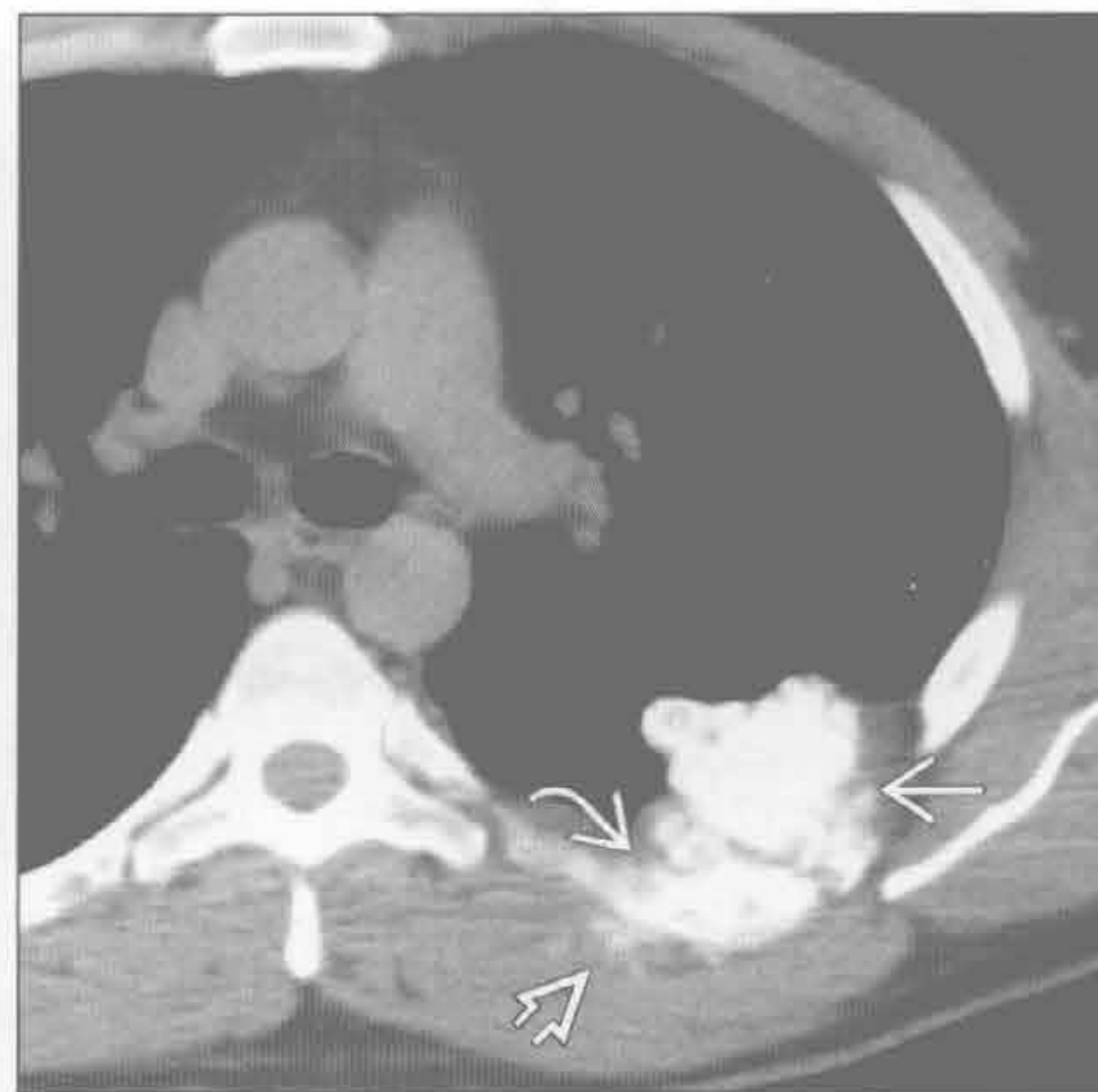软骨肉瘤

(左) 轴位平扫CT示起源于第7肋骨的低密度肿块, 内含粗大钙化 ⇨, 前胸壁受侵并突出 ⇨



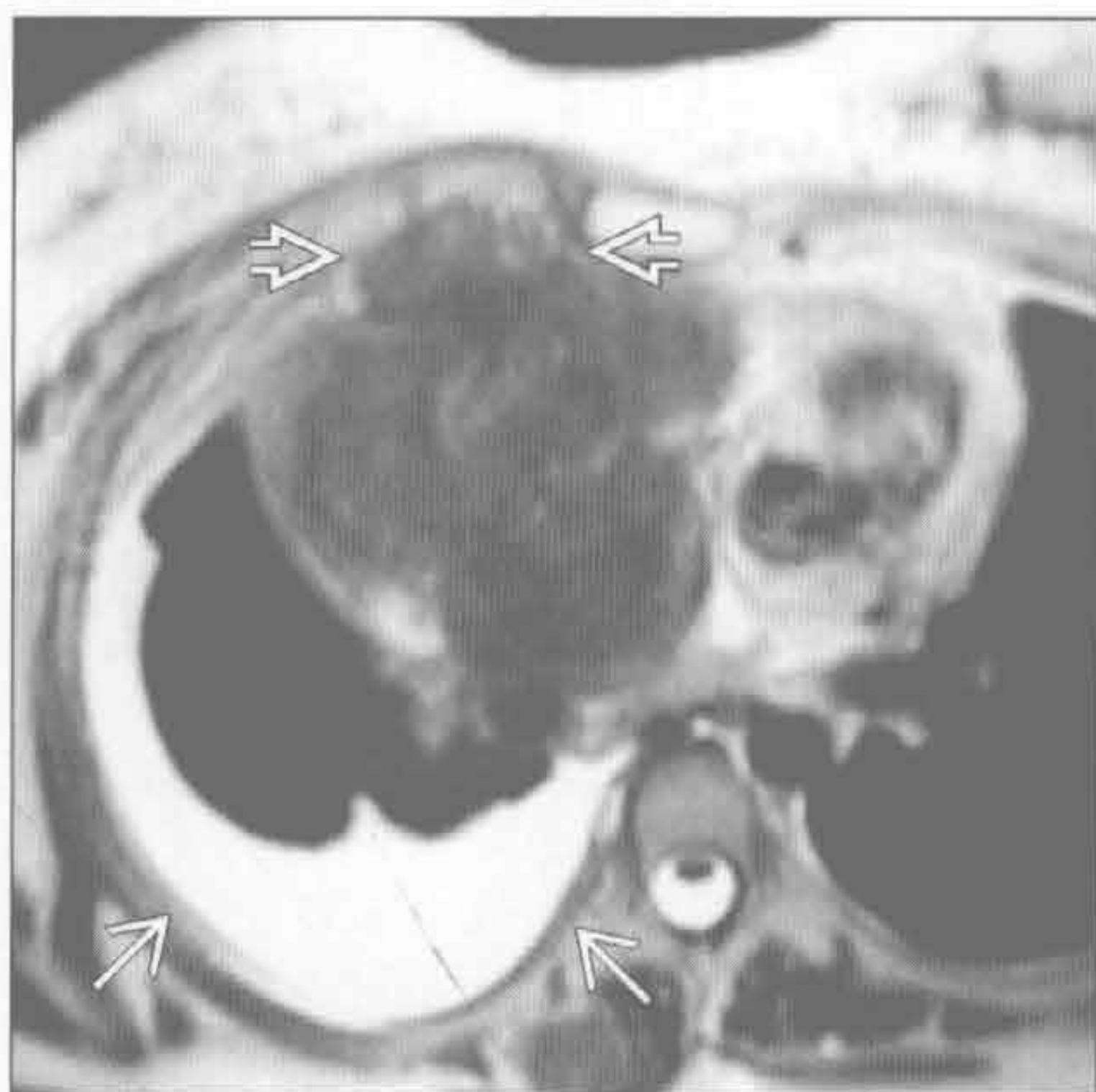
(右) 轴位平扫CT示肺外局灶性肿块伴肋骨破坏 ⇨和软组织浸润 ⇨。肿块内含致密的矿物质, 提示骨性成分 ⇨, 是骨肉瘤的典型特征

骨肉瘤

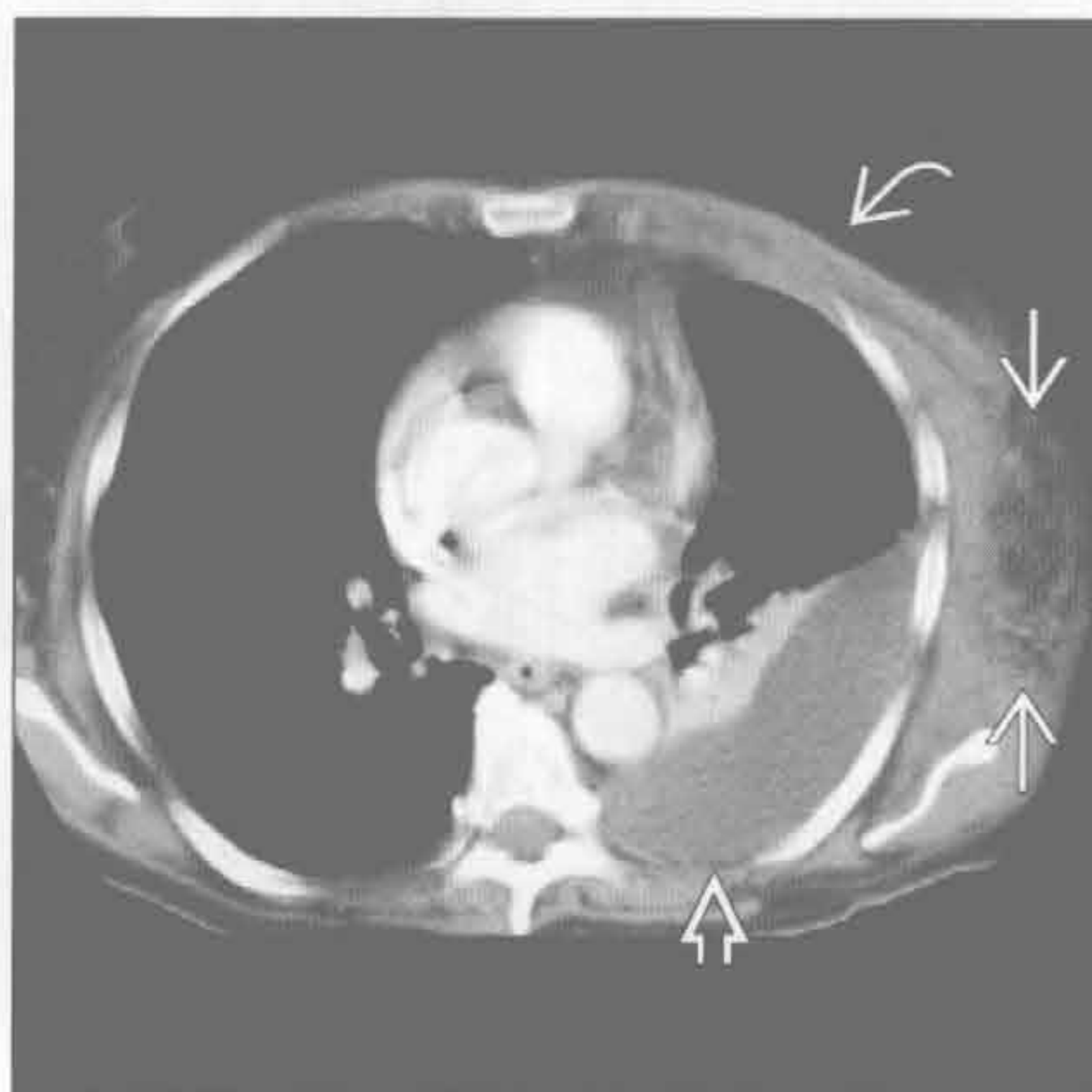


胸壁侵袭性疾病

淋巴瘤



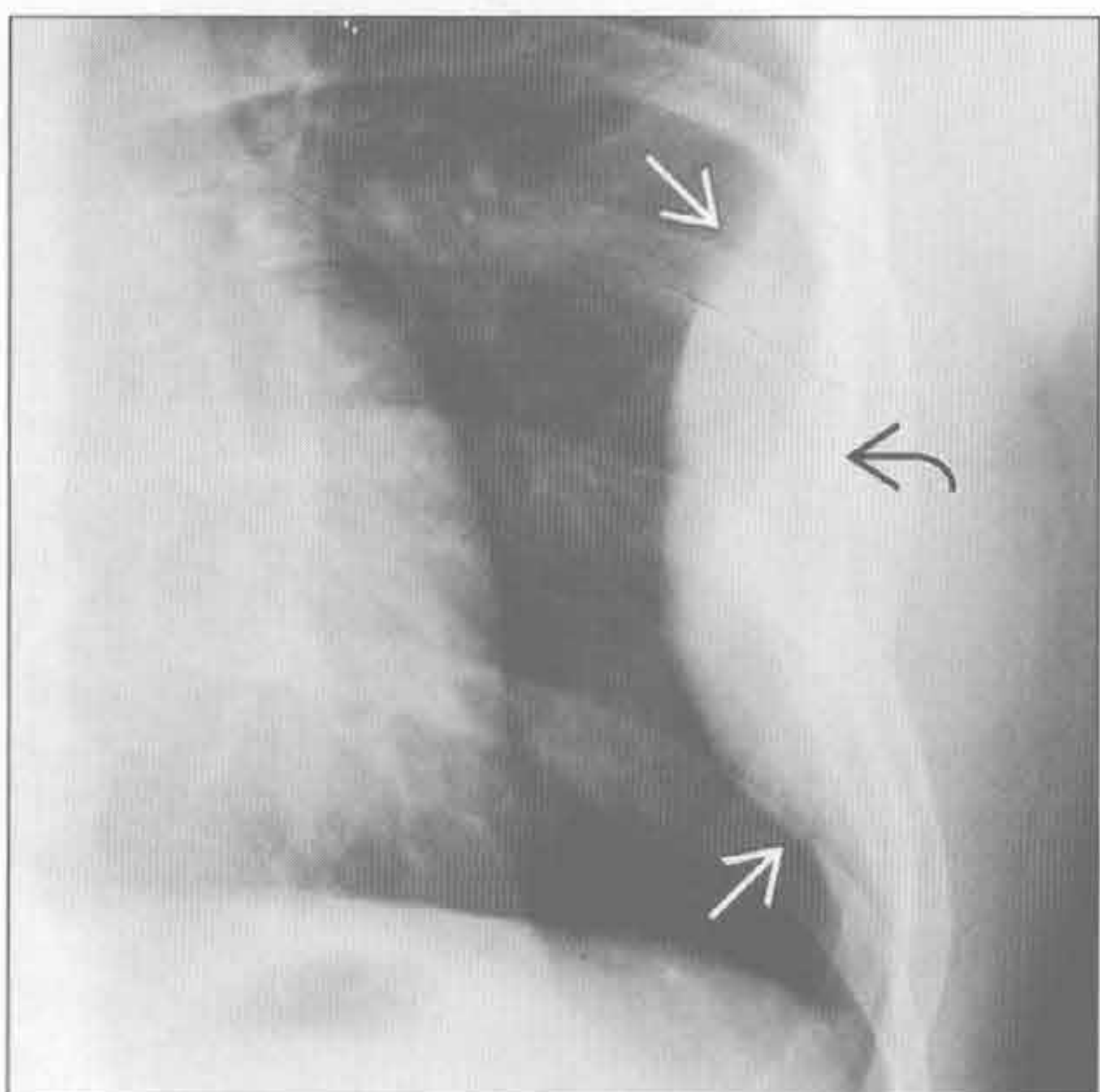
原发性胸壁感染：坏死性筋膜炎



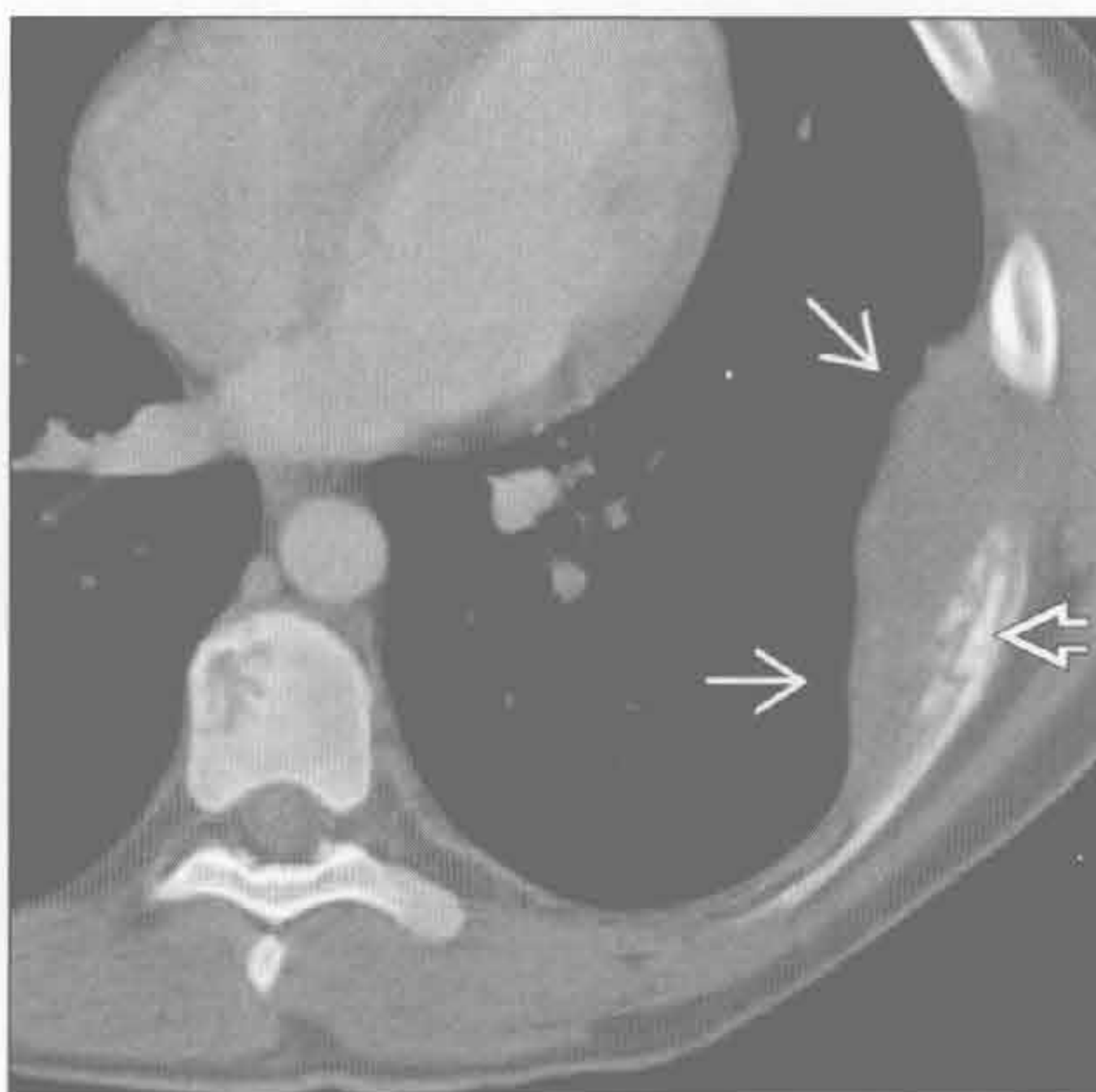
(左) 轴位 T₂WI 脂肪抑制序列示巨大不均匀的前纵隔肿块侵犯胸壁(⇔)。后证实为侵袭性淋巴瘤。另可见中等量胸腔积液(⇨)

(右) 轴位增强 CT 示左侧胸壁边界不清楚的软组织浸润(⇔)，正常软组织结构层次消失，前胸壁肌肉增厚(⇨)和左侧胸腔积液(⇨)

原始神经外胚瘤 (Askin 瘤)



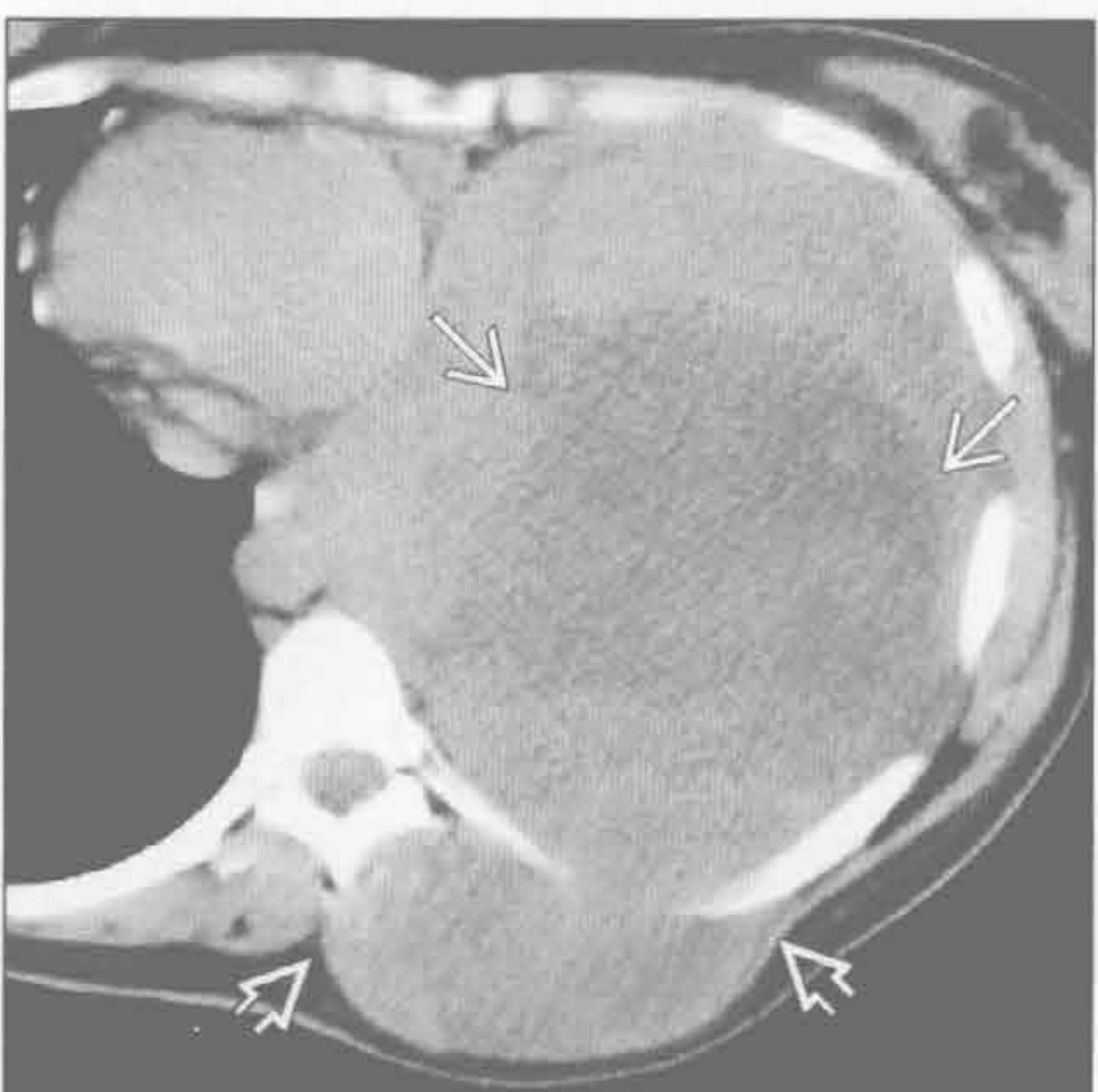
原始神经外胚瘤 (Askin 瘤)



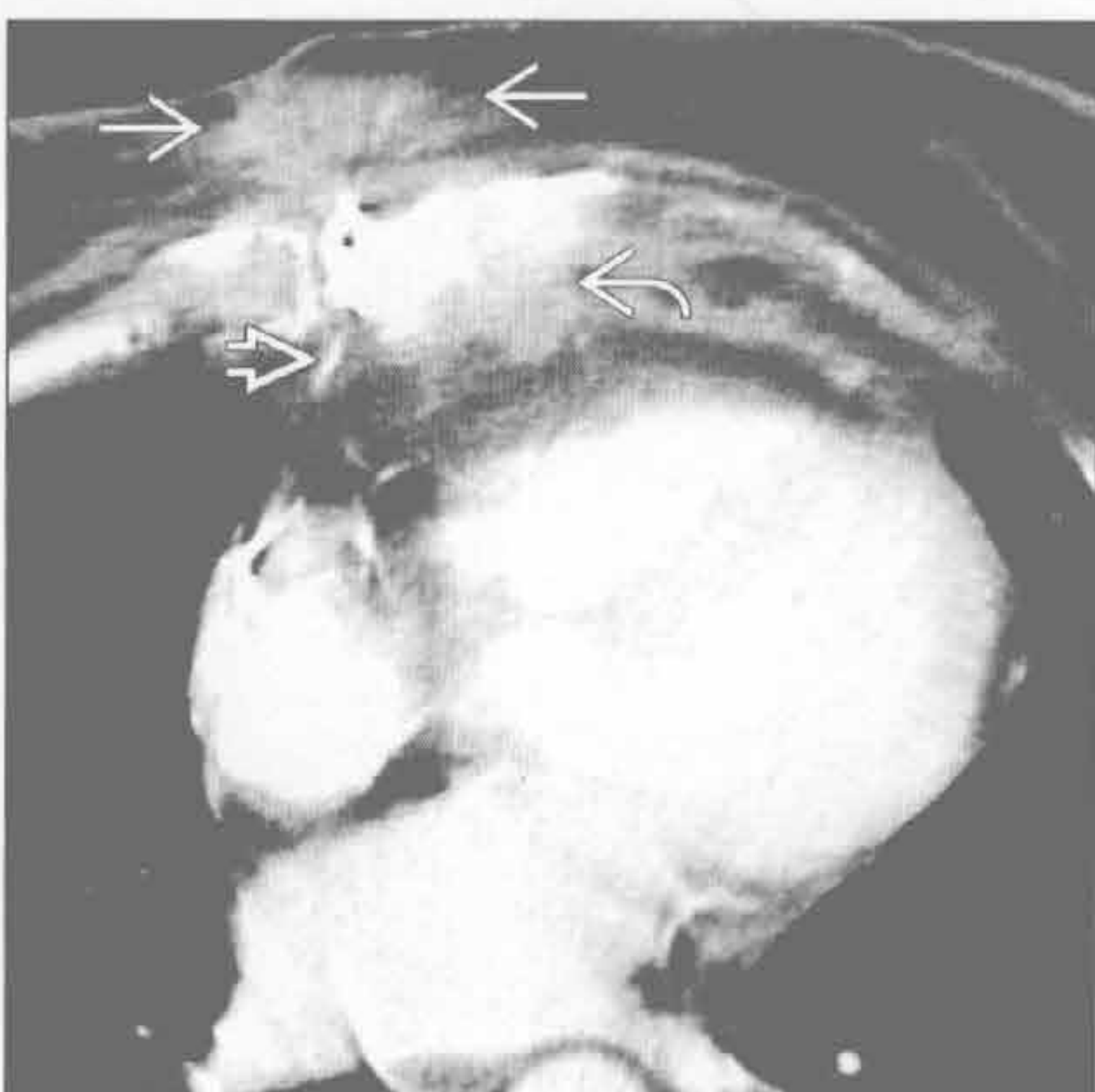
(左) 正位 X 线胸片示巨大软组织肿块(⇔)伴左侧第 7 肋骨溶骨性破坏(⇨)。肿块与肺成钝角，提示为肺外病变

(右) 轴位增强 CT 示以破坏肋骨(⇔)为中心的均匀肿块。骨窗更好地显示肋骨的溶骨性破坏(⇨)。胸内脂肪间隙消失

侵袭性纤维瘤病



胸骨骨髓炎



(左) 48 岁女性，侵袭性纤维瘤病患者。轴位平扫 CT 示不均匀大肿块，内部坏死呈低密度(⇔)，胸廓内外均可见肿块(⇨)

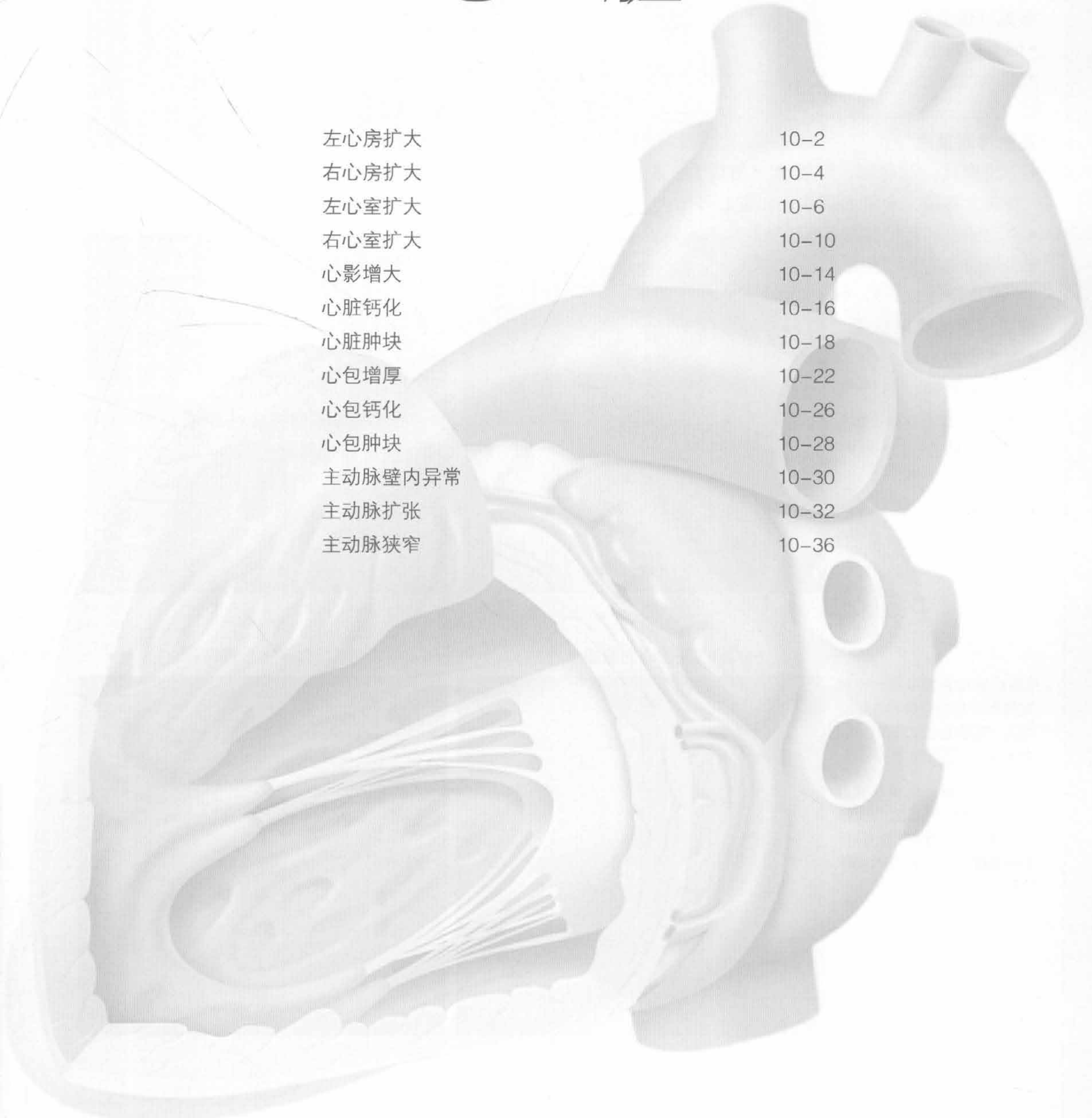
(右) 曾行胸骨正中切开心脏手术患者，轴位增强 CT 示胸骨骨质破坏(⇔)、前方软组织浸润肿胀(⇨)，可见胸骨缝线(⇨)。诊断为 β-溶血性链球菌感染



第 10 章

心 脏

左心房扩大	10-2
右心房扩大	10-4
左心室扩大	10-6
右心室扩大	10-10
心影增大	10-14
心脏钙化	10-16
心脏肿块	10-18
心包增厚	10-22
心包钙化	10-26
心包肿块	10-28
主动脉壁内异常	10-30
主动脉扩张	10-32
主动脉狭窄	10-36



左心房扩大

鉴别诊断

常见

- 左侧心力衰竭
- 二尖瓣病变
- 慢性心房纤颤

不常见

- 左向右分流

罕见（但重要）

- 缩窄性心包炎 / 限制型心肌病

重要信息

鉴别诊断要点

- X线胸片：双房影、气管隆突角增大、左主支气管向上移位、食管向后移位、左心耳增大
- 主动脉根部直径与左心房短轴的比例应接近 1 : 1
- 房间隔向右移位提示左心房增大
- 正常容积 $(22 \pm 5) \text{ ml/m}^2$

常见诊断的有用线索

- 左侧心力衰竭
 - 慢性缺血、糖尿病和慢性高血压是最常见的病因
 - 舒张期心力衰竭时左心室舒张末期容积和射血分数可正常
- 二尖瓣病变

◦ 狭窄

- 若同时出现肺水肿，提示二尖瓣口的面积 $< 1 \text{ cm}^2$ （正常 $4 \sim 6 \text{ cm}^2$ ）
- 勿将二尖瓣瓣叶的钙化与二尖瓣环的钙化混淆

◦ 反流

- 常与狭窄和钙化共存
- 无钙化提示二尖瓣脱垂或乳头肌断裂

• 慢性心房纤颤

- 增强检查时应除外左心耳的栓子
- 老年人心房扩张可以导致心房纤颤

不常见诊断的有用线索

• 左向右分流

- $Q_p : Q_s \neq 1$
- 室间隔缺损一般不引起左心房扩张，除非较大
- 房间隔缺损在老年人仅有艾森门格 (Eisenmenger) 的生理学特征
- 动脉导管未闭时也可有左心房扩大

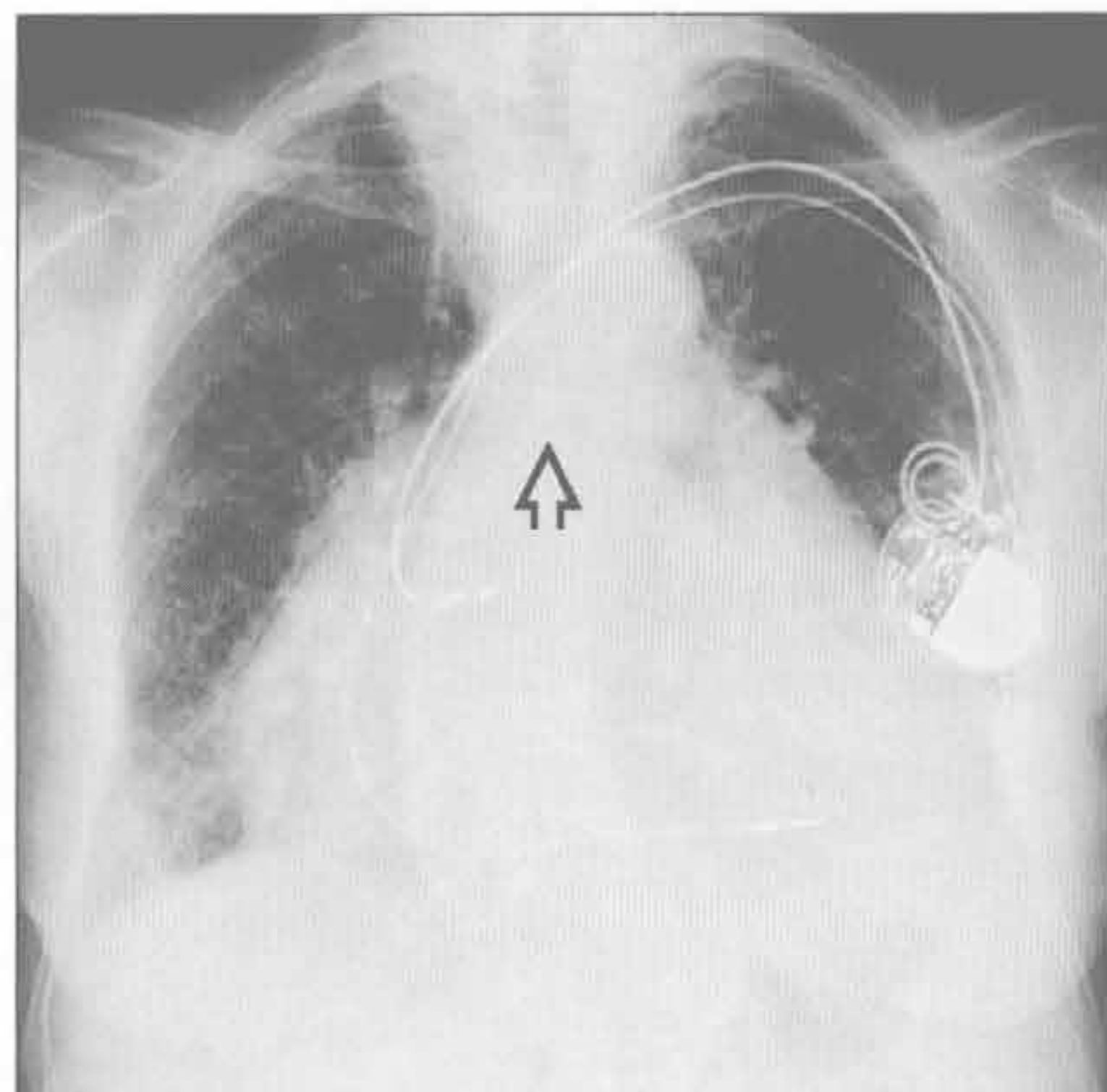
罕见诊断的有用线索

• 缩窄性心包炎 / 限制型心肌病

- 管状心室不成比例地小于心房
- 心力衰竭时心包局部或弥漫性增厚 $> 4 \text{ mm}$ 或者钙化提示缩窄性心包炎
- 无心包增厚时应怀疑限制型心肌病

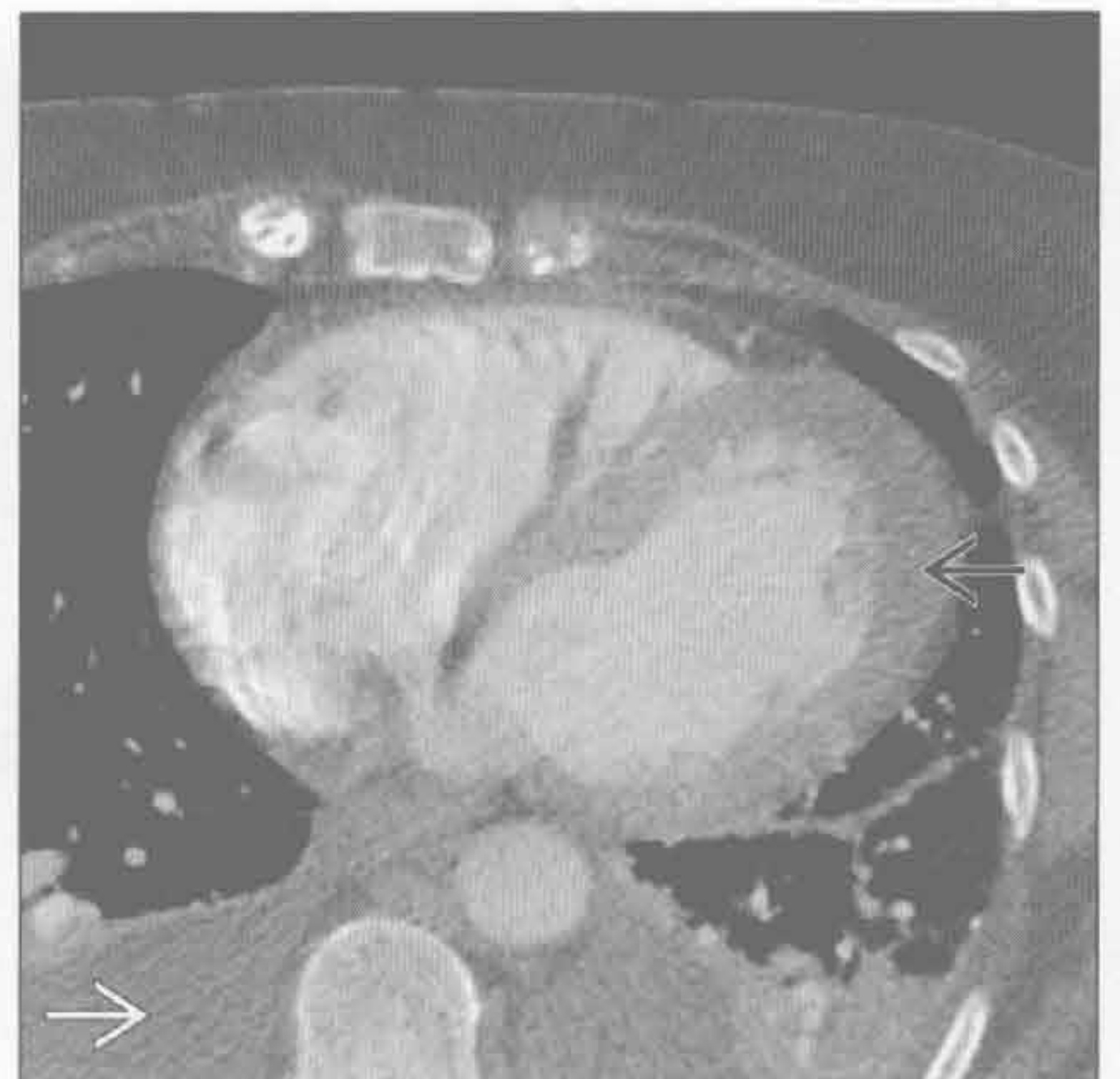左侧心力衰竭

(左) 心力衰竭患者。正位 X 线胸片示左心房和左心室增大，气管隆突角增大（正常 $< 90^\circ$ ） \Rightarrow



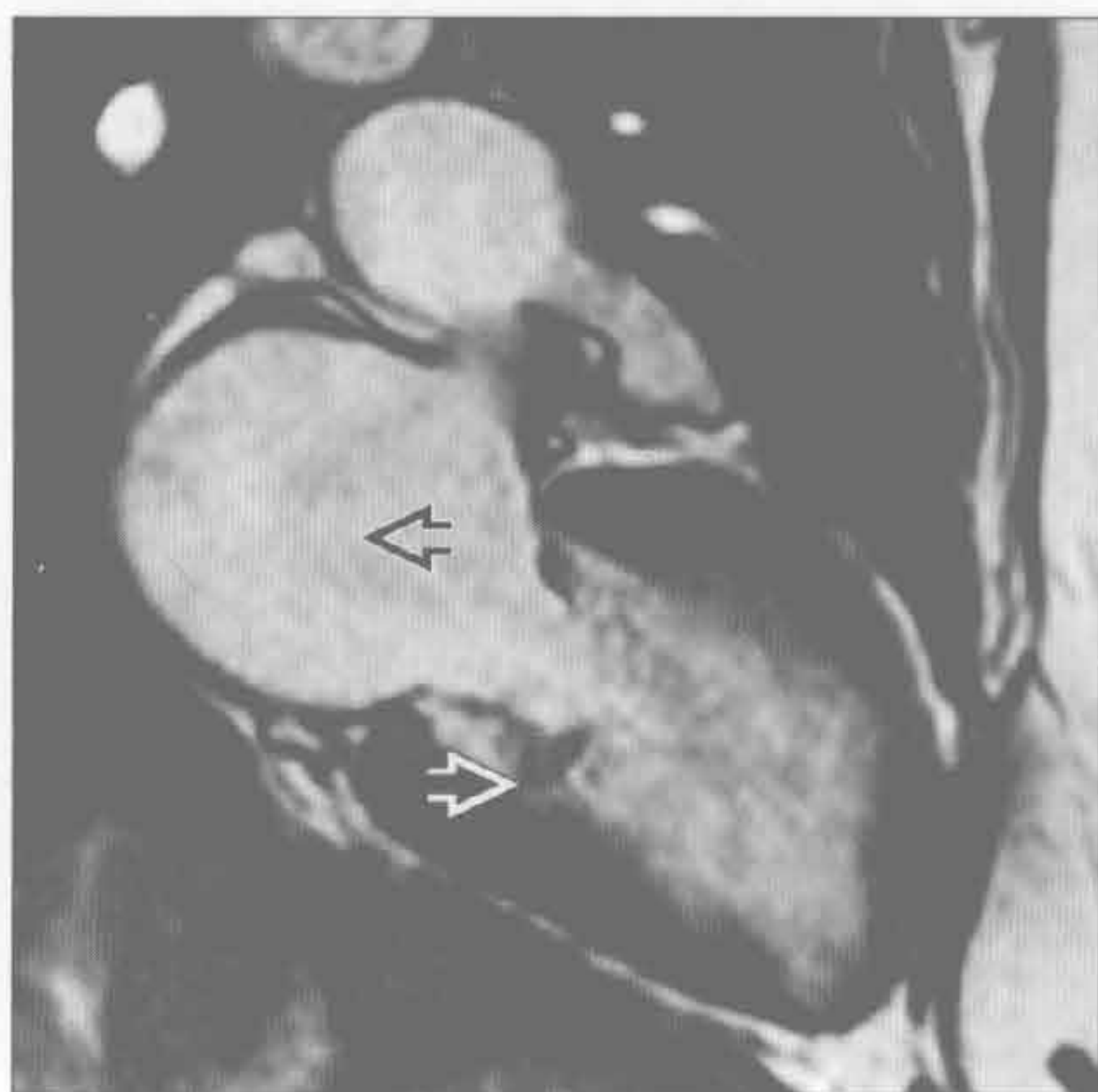左侧心力衰竭

(右) 恶性高血压致舒张期心力衰竭和左心房扩大患者。轴位增强 CT 示胸腔积液 \Rightarrow 和左心房环形增厚 \Rightarrow

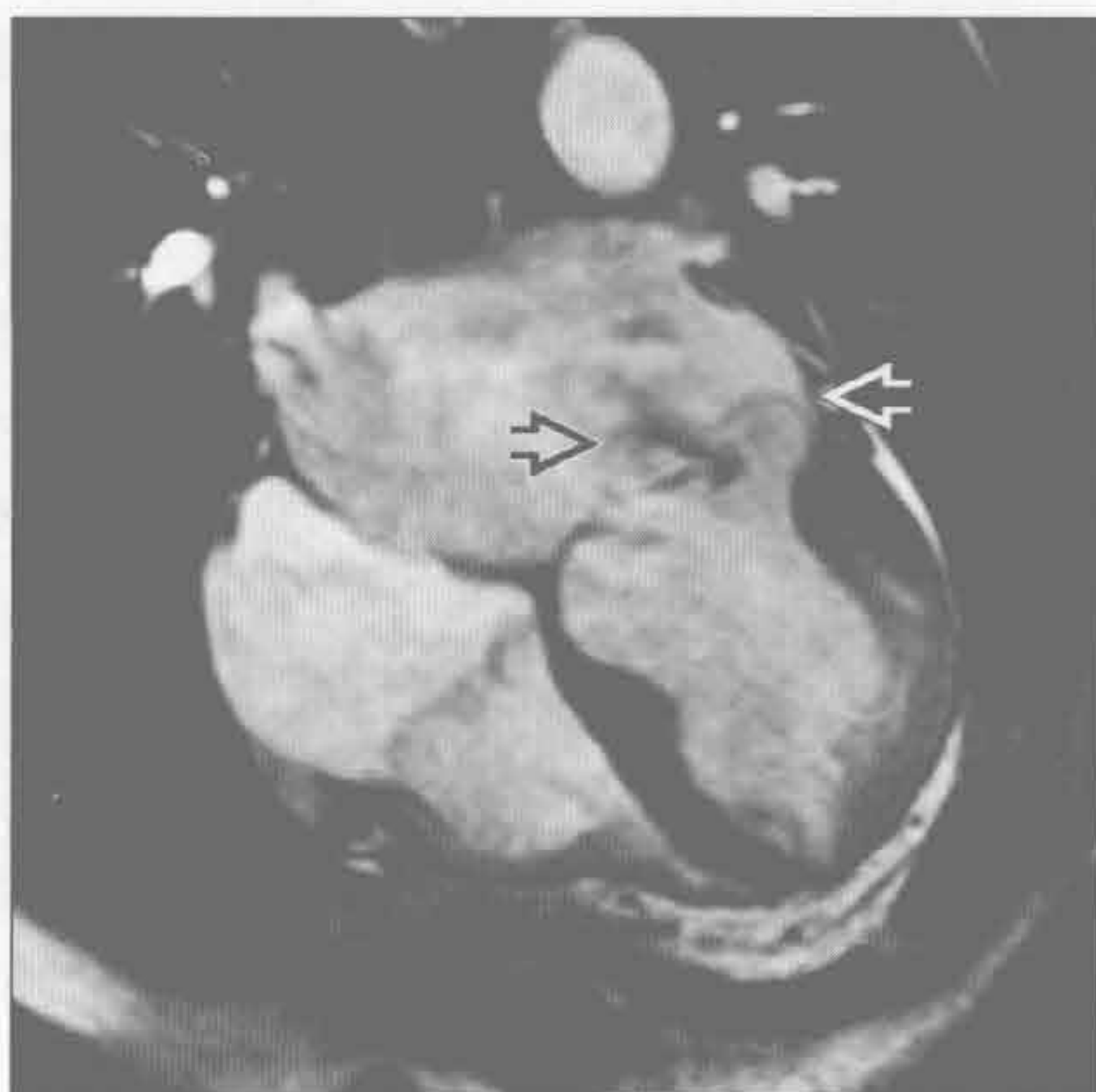

左心房扩大

二尖瓣病变



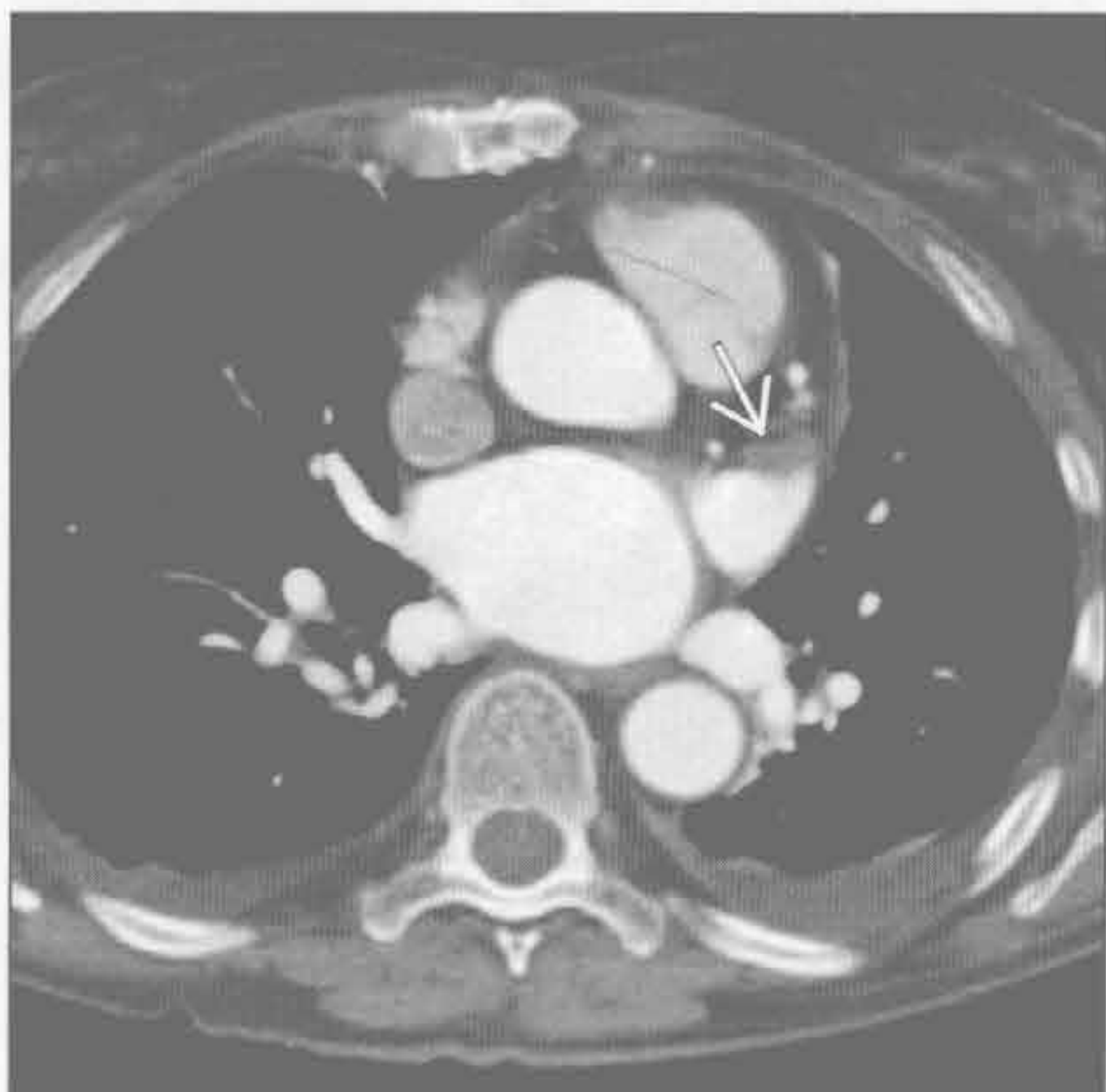
二尖瓣病变



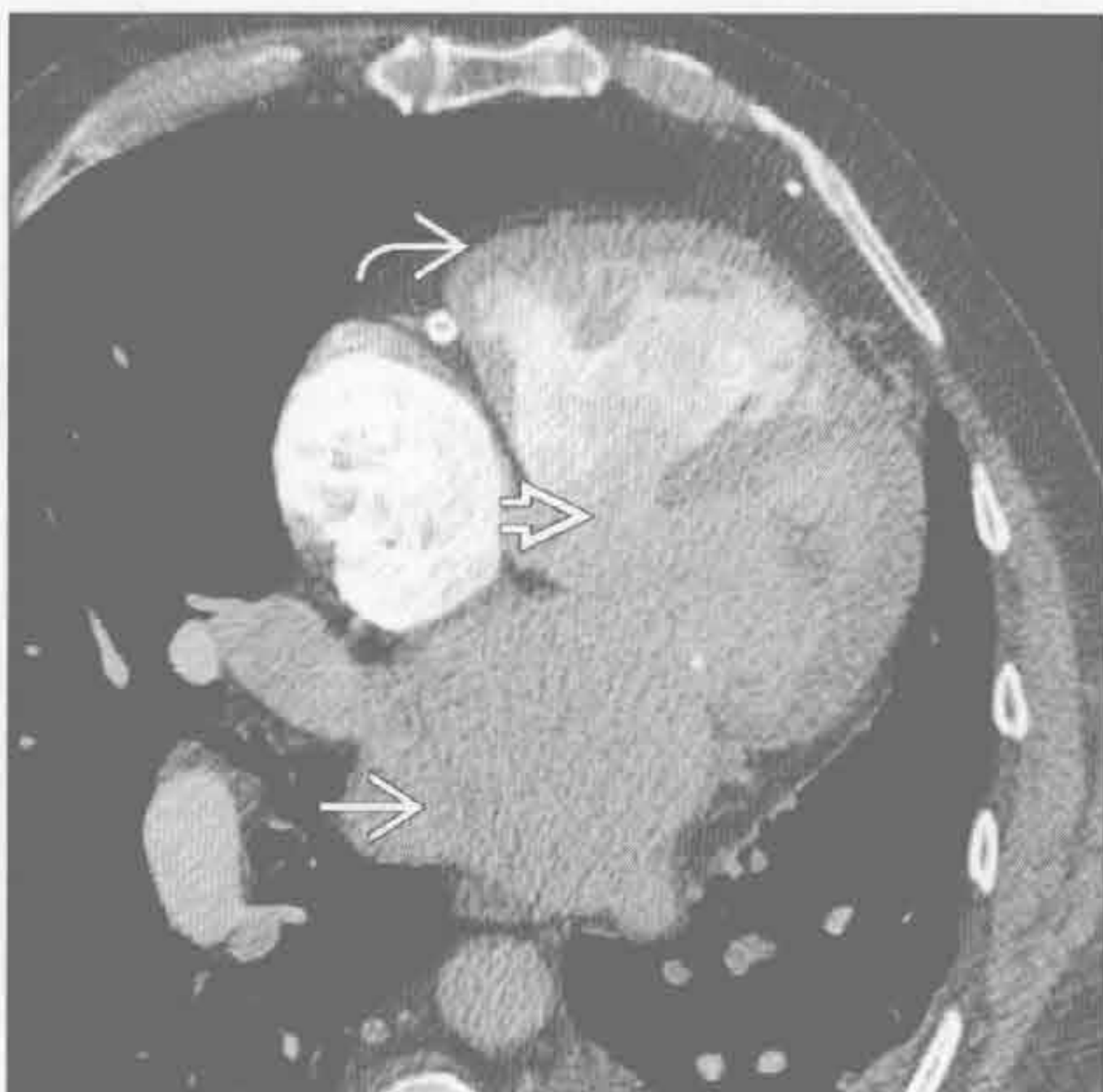(左) 风湿性心脏病患者。垂直长轴位的亮血电影序列示二尖瓣钙化 \Rightarrow ，同时伴有二尖瓣狭窄和反流；左心房扩大 \Rightarrow

(右) 四腔心亮血电影序列示二尖瓣脱垂 \Rightarrow 及反流 \Rightarrow

慢性心房颤颤



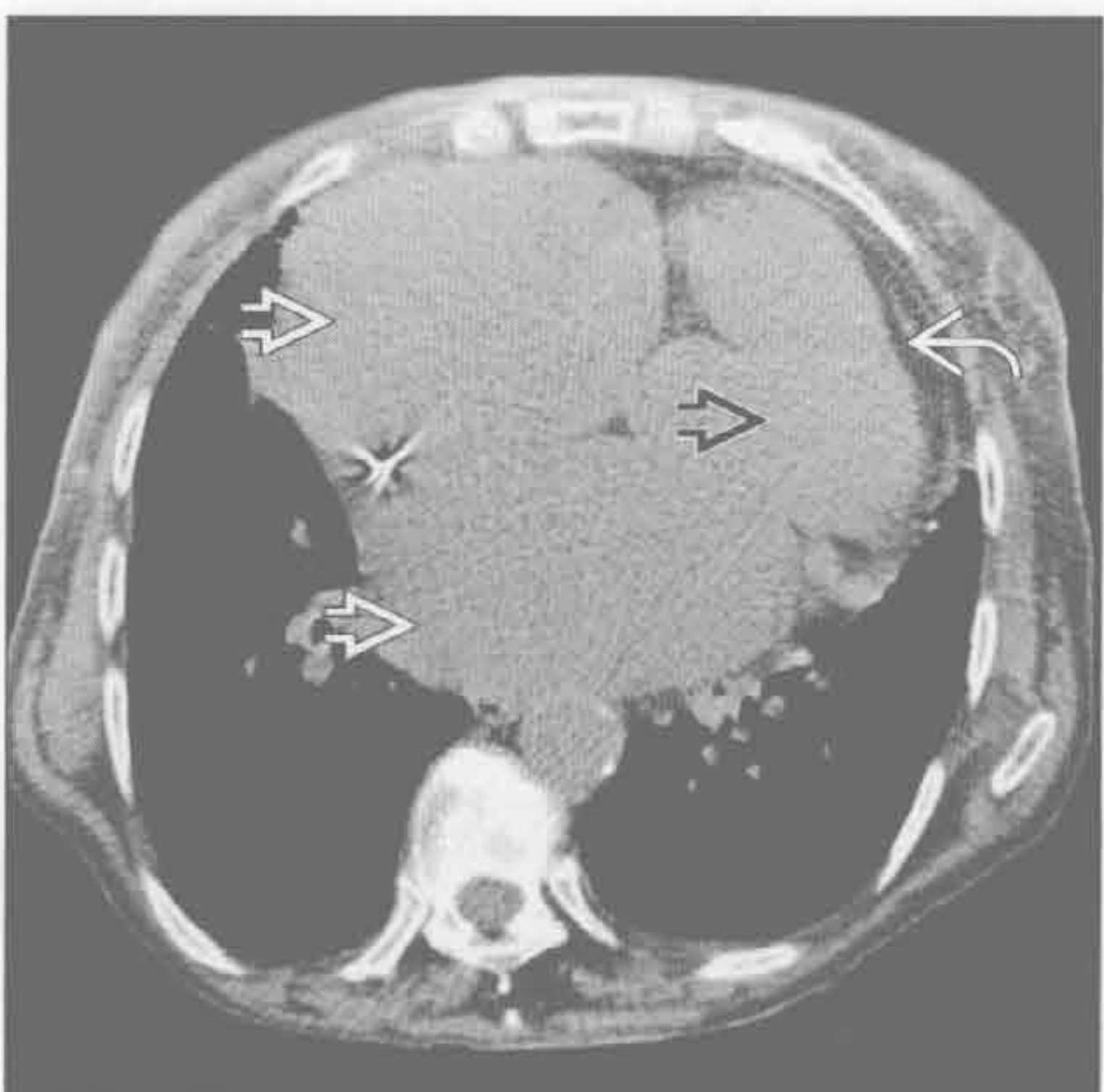
左向右分流



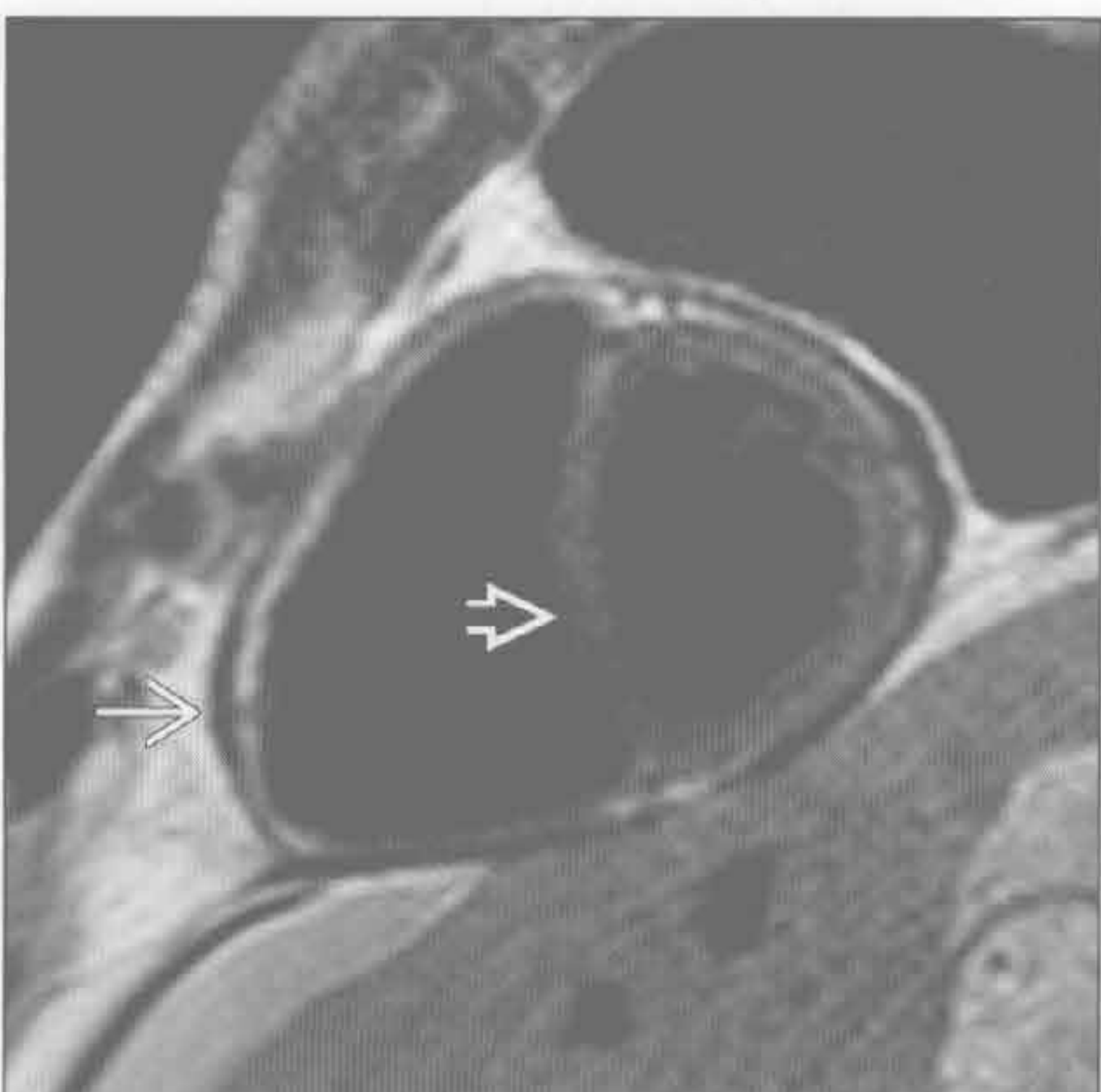(左) 轴位心脏 CT 示左心房扩大患者左心耳的充盈缺损(栓子) \Rightarrow 。对慢性心房颤颤患者，应注意观察左心耳是否有栓子

(右) 心脏 CT 四腔心层面示较大的膜性室间隔缺损 \Rightarrow ，伴有左心房扩大 \Rightarrow 。右心室肥大反映了其长期压力增加 \Rightarrow

缩窄性心包炎 / 限制型心肌病



缩窄性心包炎 / 限制型心肌病



(左) 结节病致限制型心肌病患者。平扫 CT 示双侧心房增大 \Rightarrow ，心室缩小 \Rightarrow ，心包正常 \Rightarrow

(右) 缩窄性心包炎患者。短轴位两腔心黑血序列示心包增厚 \Rightarrow ，室间隔扁平 \Rightarrow 。同时有左、右心房扩大

右心房扩大

鉴别诊断

常见

- 继发于右心室扩大
- 三尖瓣病变
- 慢性心房纤颤

不常见

- 左向右分流

罕见（但重要）

- 右心房肿块
- Ebstein 畸形

重要信息

鉴别诊断要点

- X 线胸片：心脏右下缘向右移位
- 舒张末期容积（最大容积） $> 90\text{ml}/\text{m}^2$ 对右心房扩大具有高度特异性

常见诊断的有用线索

- 继发于右心室扩大
 - 主动脉：肺动脉 $< 1 : 1$ 或者主肺动脉 $> 2.9\text{cm}$ 提示肺动脉高压
 - 若同时存在冠状动脉病变则提示心力衰竭
- 三尖瓣病变
 - 反流常见于黏液瘤样变性和老年人风湿性心脏病

- 类癌综合征中 5-羟色胺增加致三尖瓣发生纤维斑块引起反流

慢性心房纤颤

- 通过心电图诊断心房纤颤
- 应检查右心耳以除外栓子

不常见诊断的有用线索

左向右分流

- MRI 肺动脉与主动脉的血流比 > 1
- 房间隔缺损（ASD）
 - MR 亮血电影序列可显示血流从缺损处射出，但较大缺损除外
- 室间隔缺损
 - 最常见的左向右分流，但血流动力学的改变常不明显，成年时可自行闭合
- 部分肺静脉异常回流
 - 最常见为右上肺静脉回流入上腔静脉，CT 或 MRA 可清楚显示

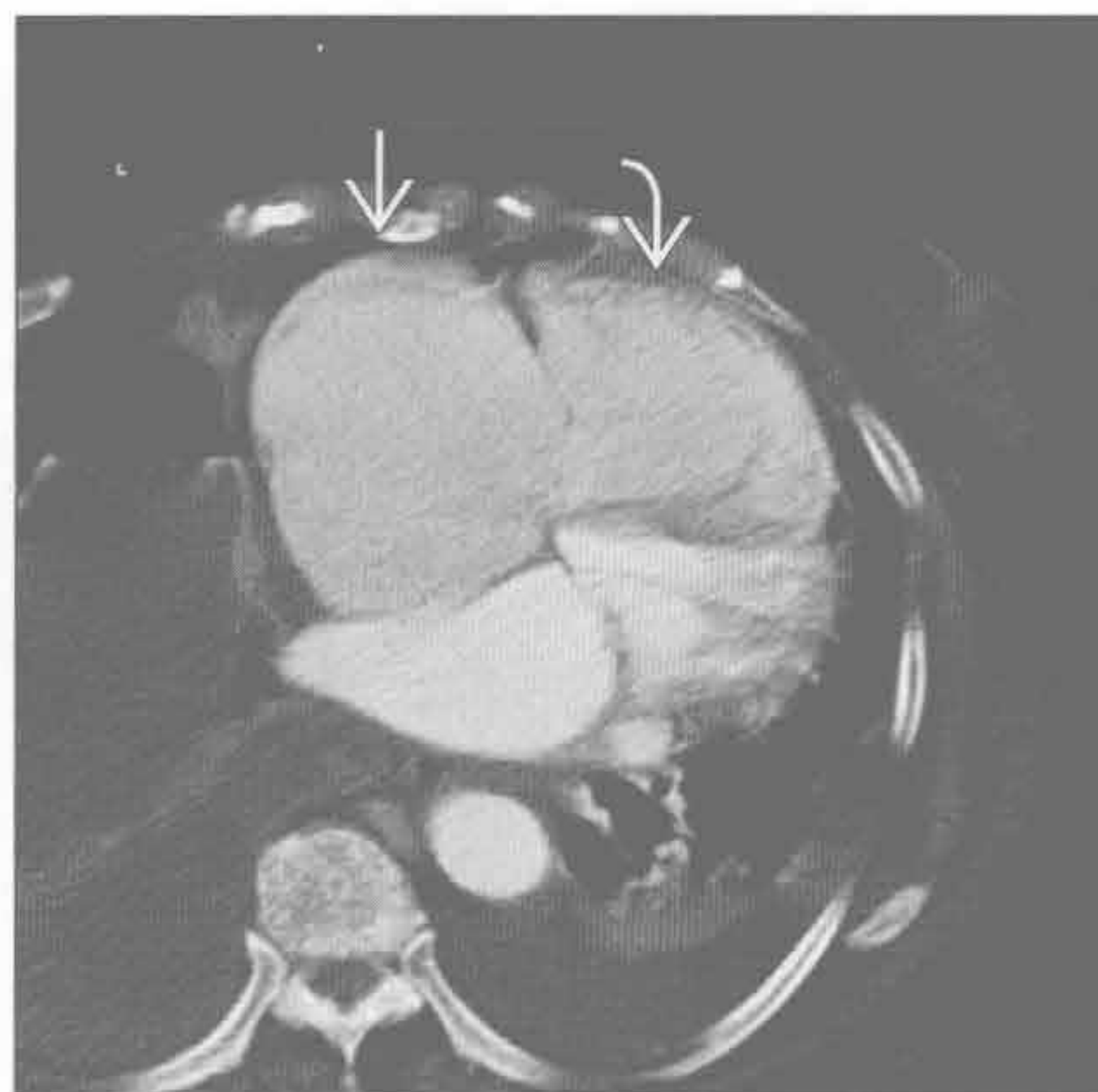罕见诊断的有用线索

- 右心房肿块
 - 黏液瘤：柔软的肿块，与房间隔窄基底相连
 - MRI $T_1\text{WI}$ 呈中等信号， $T_2\text{WI}$ 呈高信号
- Ebstein 畸形
 - 三尖瓣的间隔叶和后叶向心尖移位伴近端右心室心房化
 - 常同时存在三尖瓣反流和狭窄

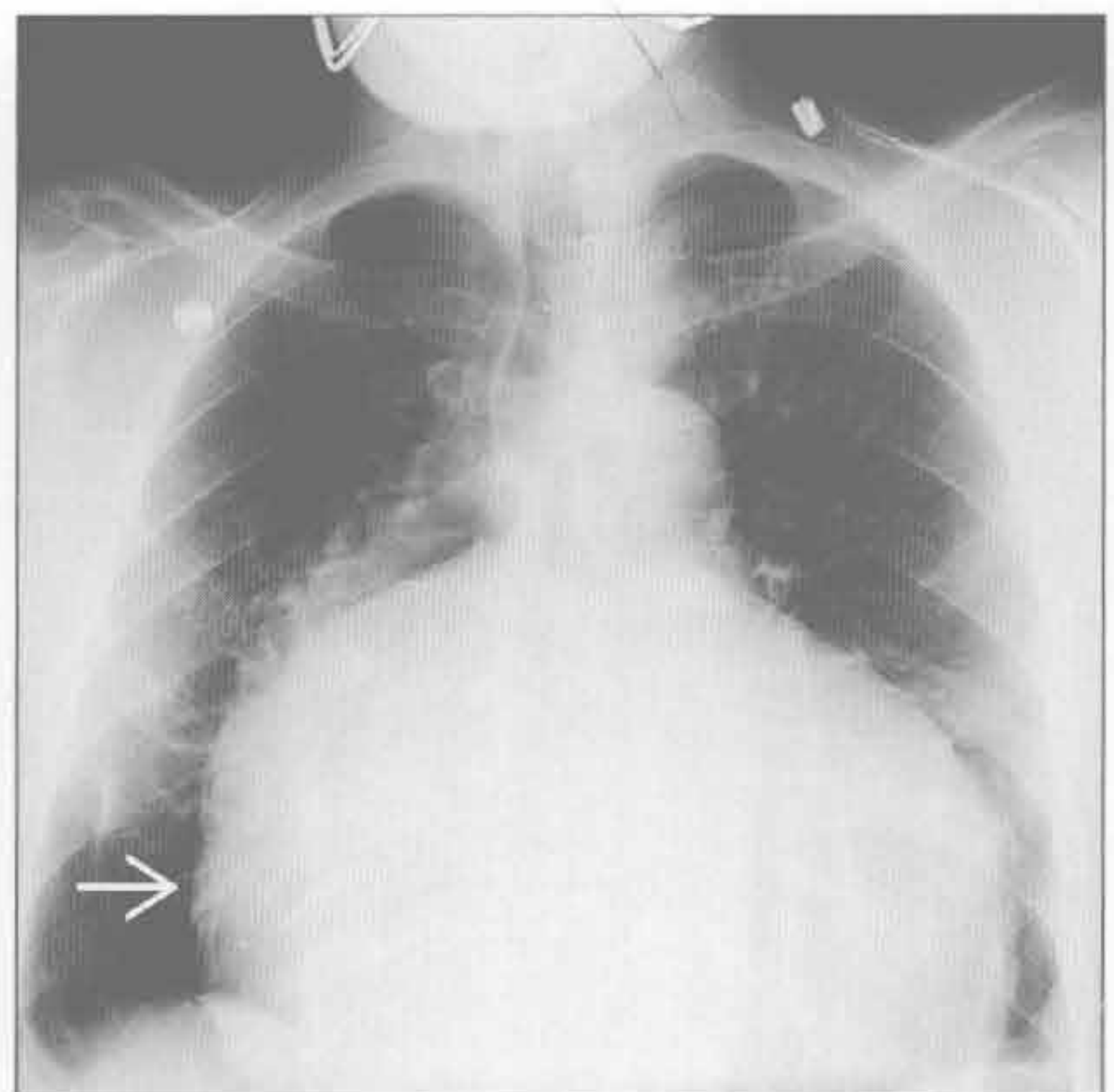
继发于右心室扩大

（左）轴位增强 CT 示原发性肺动脉高压和右侧心力衰竭所致的右心房 \Rightarrow 和右心室 \Rightarrow 扩大。本次入院时，患者出现心房纤颤

（右）正位 X 线胸片示右心房和右心室扩大致心影增大。心影右缘明显向右移位 \Rightarrow

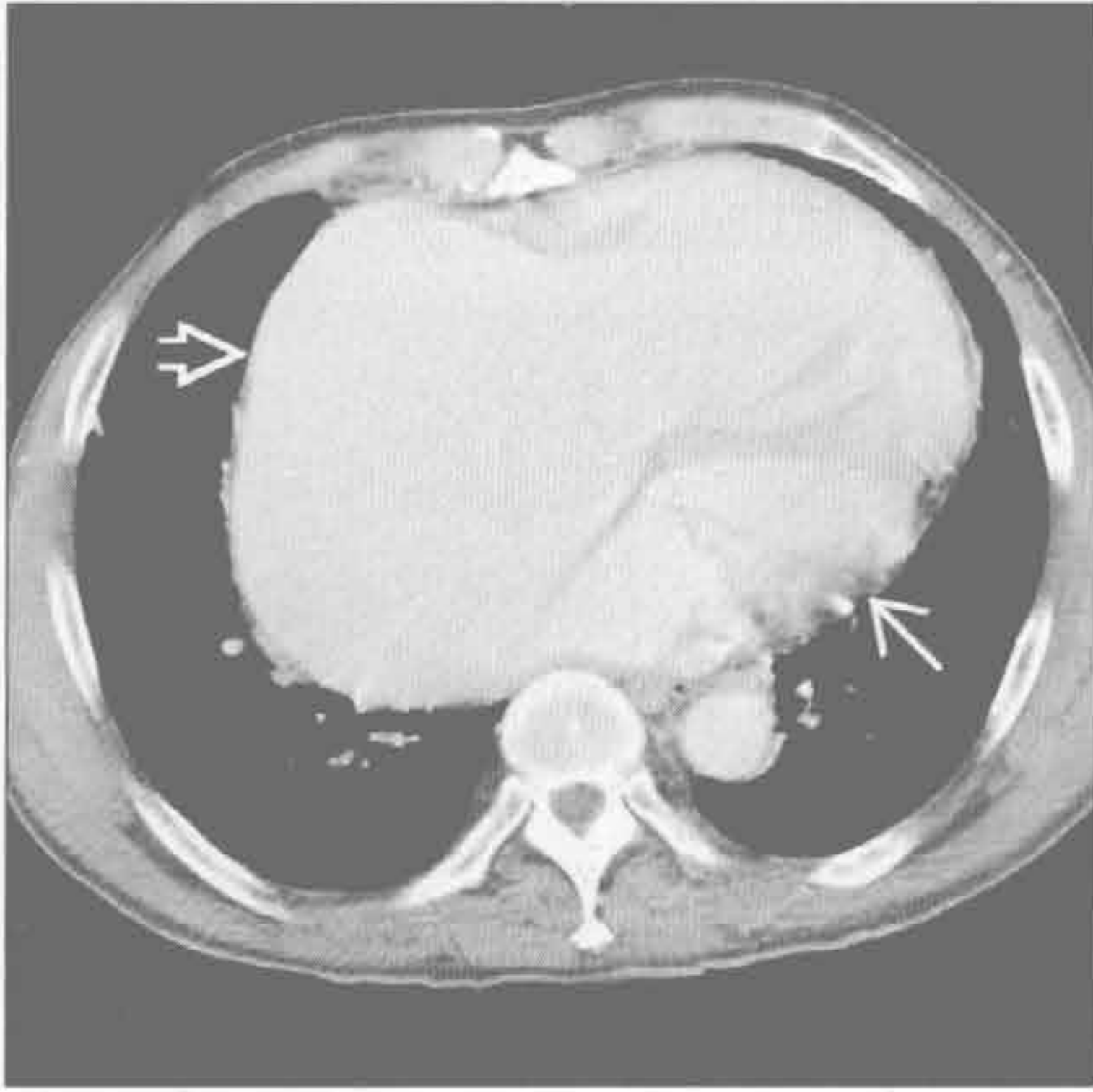


三尖瓣病变

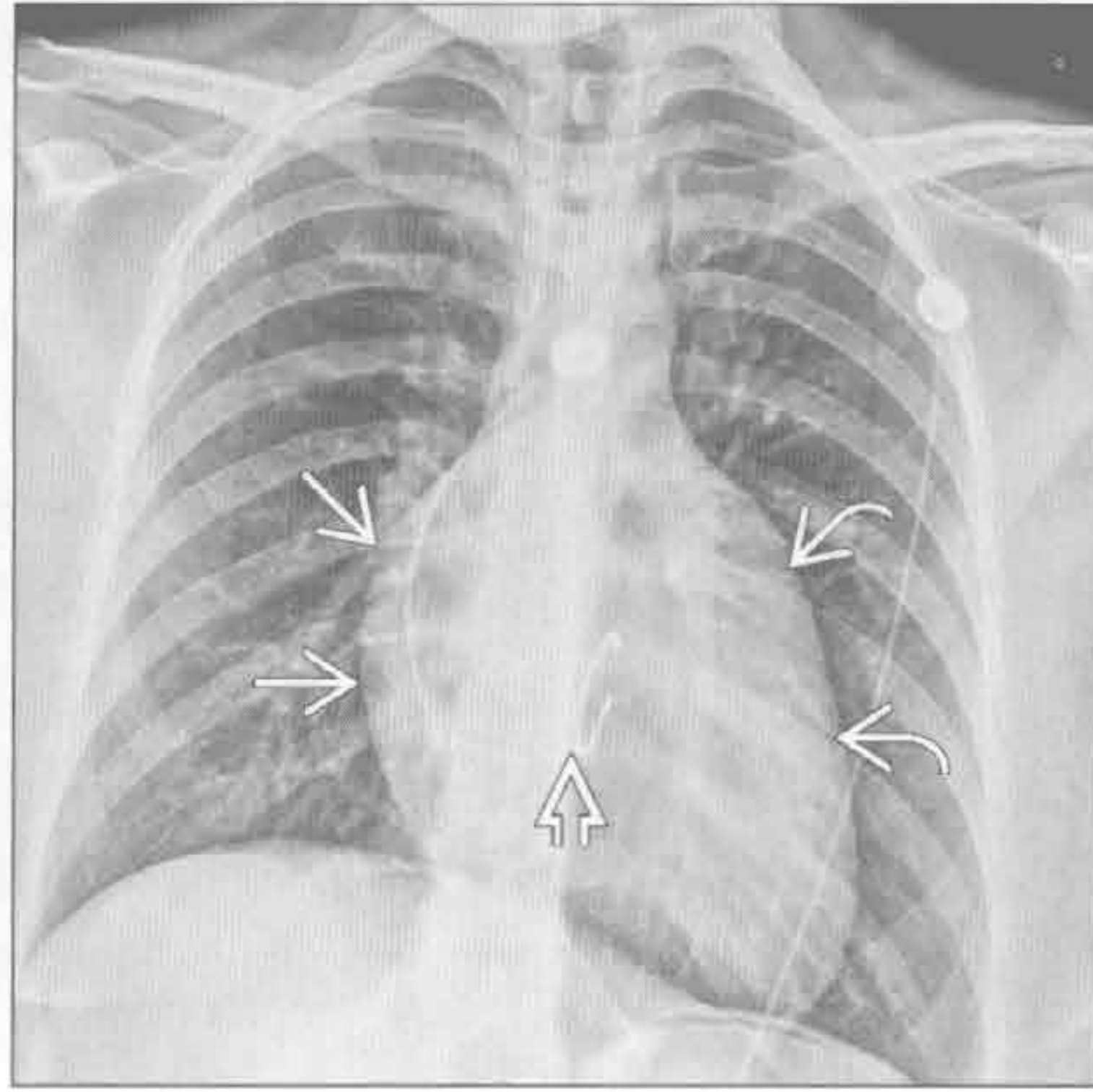


右心房扩大

三尖瓣病变



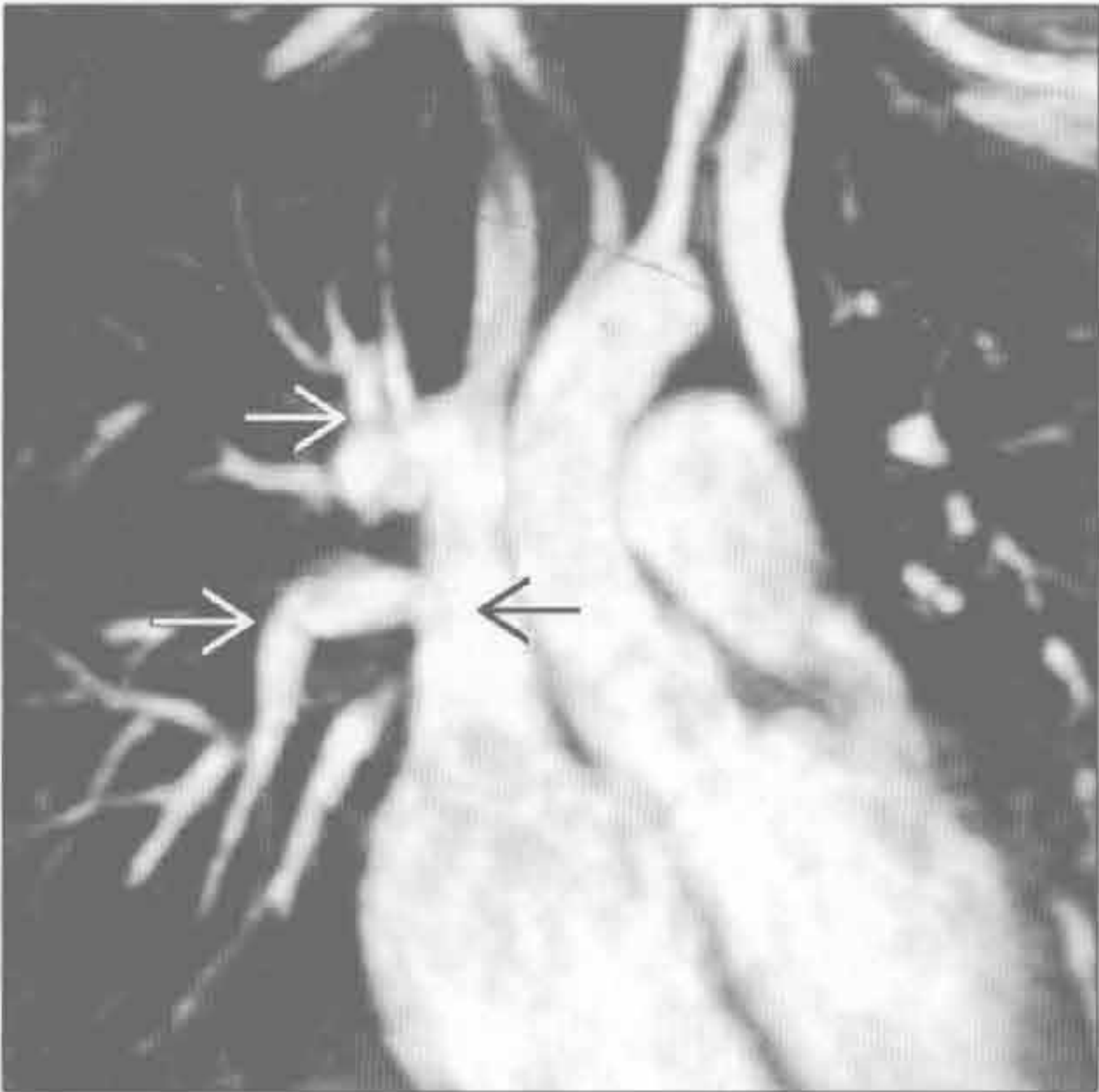三尖瓣病变



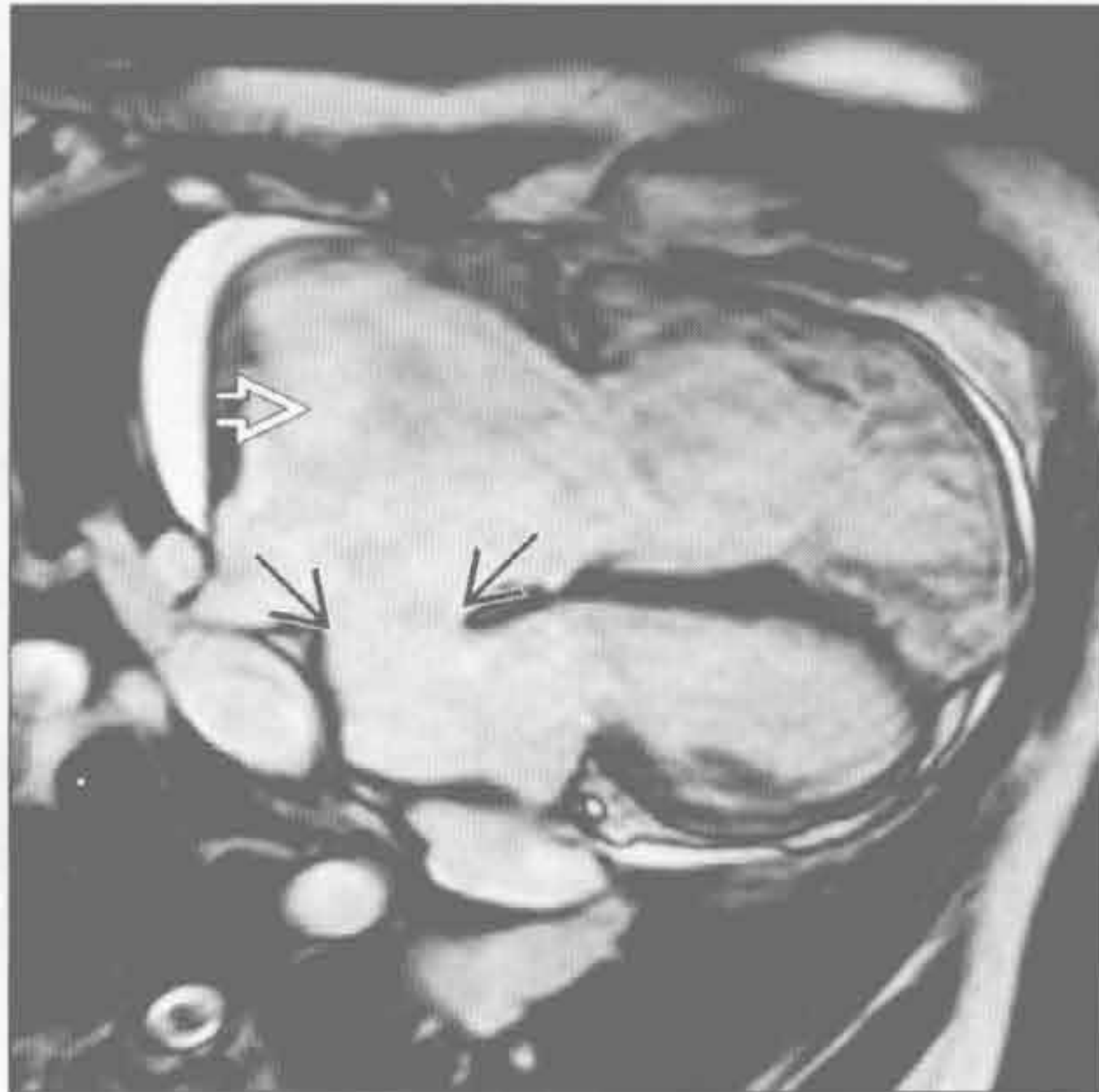
(左) 轴位增强 CT 示严重三尖瓣反流患者右心房明显扩大。右心明显扩大 \Rightarrow ，左心室正常 \rightarrow

(右) 正位 X 线胸片示肺动脉闭锁和三尖瓣反流术后 \rightarrow 患者右心房 \Rightarrow 和右心室 \Rightarrow 扩大致心缘移位 \Rightarrow

左向右分流



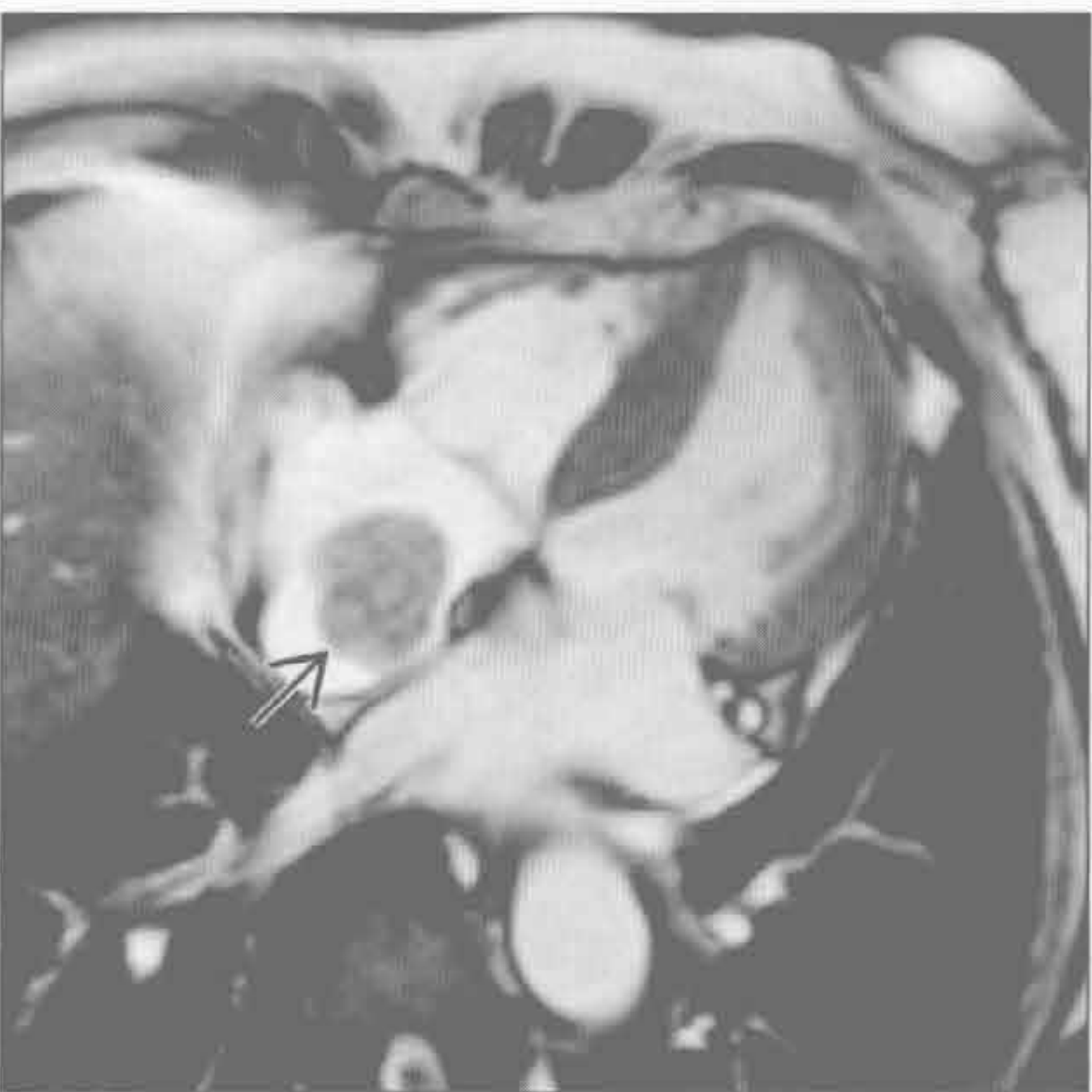左向右分流



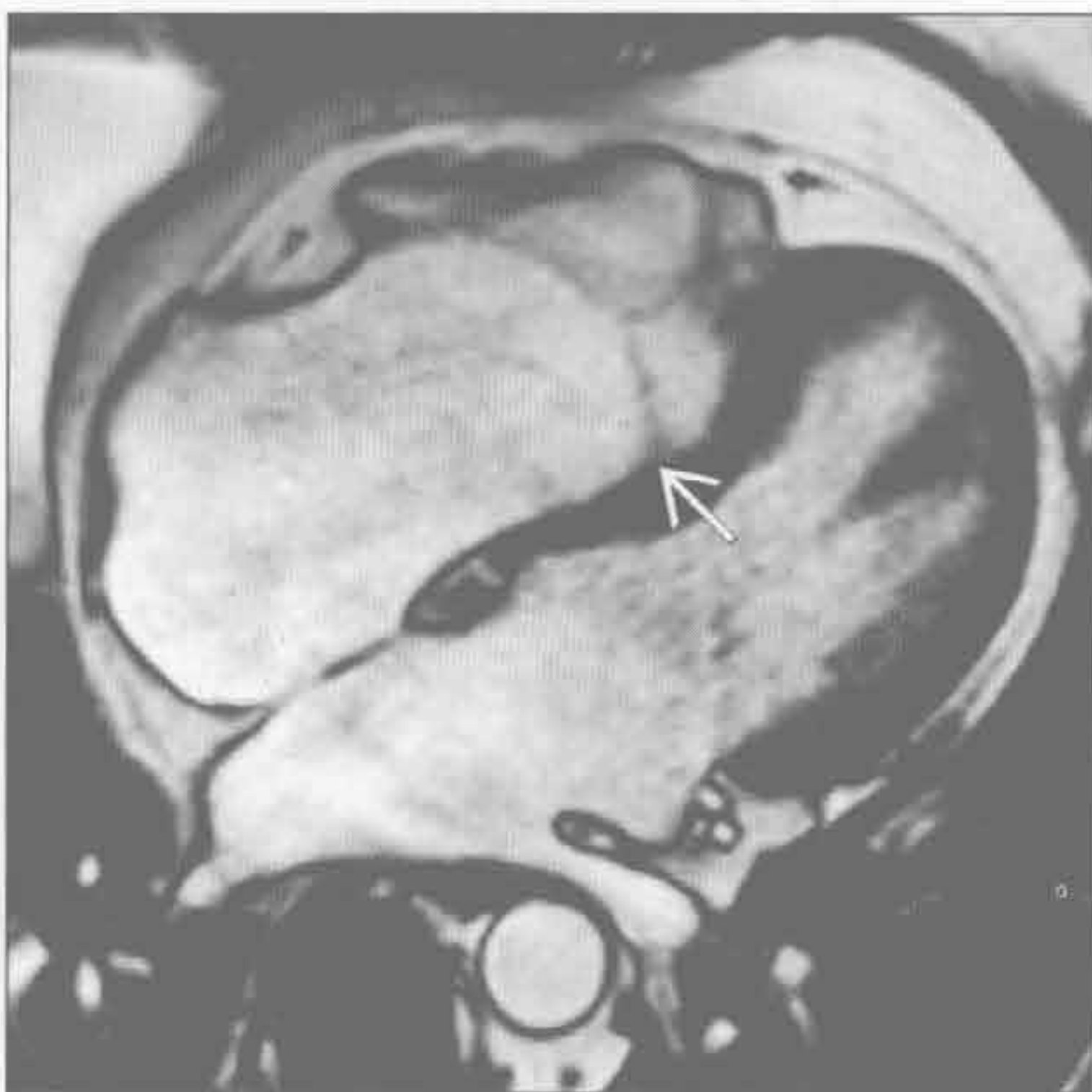
(左) 3D MRA 示右上肺静脉 \Rightarrow 回流入上腔静脉 \Rightarrow 。右心房扩大，患者无静脉窦缺损

(右) 心脏四腔心 MRI 电影序列示较大的房间隔缺损 \Rightarrow ，伴有右心房扩大 \Rightarrow 。注意此大缺损区未见到血流射出， $Qp:Qs=2.2$

右心房肿块



Ebstein 畸形



(左) 心脏四腔心 MRI 电影序列示右心房内肿块，黏附于房间隔 \Rightarrow ，穿刺证实为黏液瘤。黏液瘤可阻塞房室瓣致心腔扩大，此患者未出现

(右) 心脏四腔心 MRI 电影序列示三尖瓣一瓣叶向下移位 \Rightarrow ，致右心房扩大。此为 Ebstein 畸形病三尖瓣反流和房间隔缺损患者，先前未得以诊断

鉴别诊断

常见

- 心力衰竭
- 主动脉反流
- 二尖瓣反流
- 急性心肌梗死

不常见

- 动脉导管未闭
- 主动脉缩窄
- 特发性扩张型心肌病
- 肥厚型心肌病
- 淀粉样变性

罕见（但重要）

- 运动员心脏
- 妊娠诱发的扩张型心肌病
- 酒精诱发的扩张型心肌病

重要信息

鉴别诊断要点

- 确定左心室扩大
 - X线平片
 - 正常深吸气时心胸比例在后前位片 ≤ 0.5 ，前后位片 ≤ 0.6
 - 心脏左缘向左下移位
 - 侧位 X 线片左心室超过下腔静脉后方 2 cm
 - 横断面
 - 仅横断面时，对左心室容积检查最佳的是定性，而非定量
 - 可靠测量需双斜位，常为短轴
 - 女性正常左心室底部的内径 3.9 ~ 5.3 cm，男性 4.2 ~ 5.9 cm
 - 2D 短轴 Simpson 法则或 3D 自动分段的可重复性最佳
 - 双平面 Simpson 法则和面积长度法则的可靠性较差
 - 左心室容积女性 > 130 ml，男性 > 200 ml 对病理性扩大具有高度特异性
- 确定左心室壁厚度
 - 舒张末期壁厚 > 1.2 cm 为病理性
 - 左心室重量女性 > 104 gm/m²，男性 > 119 gm/m² 对病理性增厚具有特异性
- 陷阱
 - 心包积液、侧位位置不当或心包脂肪垫可造成

X 线胸片上左心室增大的假象

- 误判左室舒张末期是致左心室容积测量有误的最常见原因
- 检查前服用 β -阻滞药或硝酸甘油可影响心脏容积

常见诊断的有用线索

- 心力衰竭
 - 缺血性心肌病是最常见的病因，其次是糖尿病和高血压
 - 射血分数 $< 40\%$
 - 多支冠状动脉钙化或狭窄
 - 先前有梗死史、心内膜下脂肪史
 - 回顾性 CT 或 MRI 门控检查可对心肌的“休眠”情况作出评估
 - 冠状动脉供血分布区出现心内膜下或透壁性延迟强化提示心肌缺血
 - 若无心内膜下延迟强化，则应考虑非缺血性的病因
- 主动脉反流
 - 二瓣或钙化的主动脉瓣
 - 舒张期主动脉瓣不完全闭合
 - MRI 亮血序列可显示反流喷射的血液
- 二尖瓣反流
 - 二尖瓣钙化
 - 左心房扩大
 - 反流喷射致右肺上叶水肿，罕见表现
- 急性心肌梗死
 - 与近期影像比较，心影增大
 - 临床表现，肌钙蛋白增高、心电图改变、典型胸痛

不常见诊断的有用线索

- 动脉导管未闭
 - 早期肺动脉主干扩张，晚期左心室、左心房和升主动脉扩张
 - 无瓣膜病变时出现左心室扩大和升主动脉扩张
 - 门控 CT 或 3D MRA 显示最佳
 - MRI Qp : Qs $< 1 : 1$
- 主动脉缩窄
 - 伴有两瓣的动脉瓣
 - 血流动力学缩窄，表现为肋间侧支扩张
 - 勿与主动脉弓迂曲、但无血流动力学缩窄改变的假性狭窄混淆
 - 狭窄位于左锁骨下动脉开口远端的成人病例常被漏诊

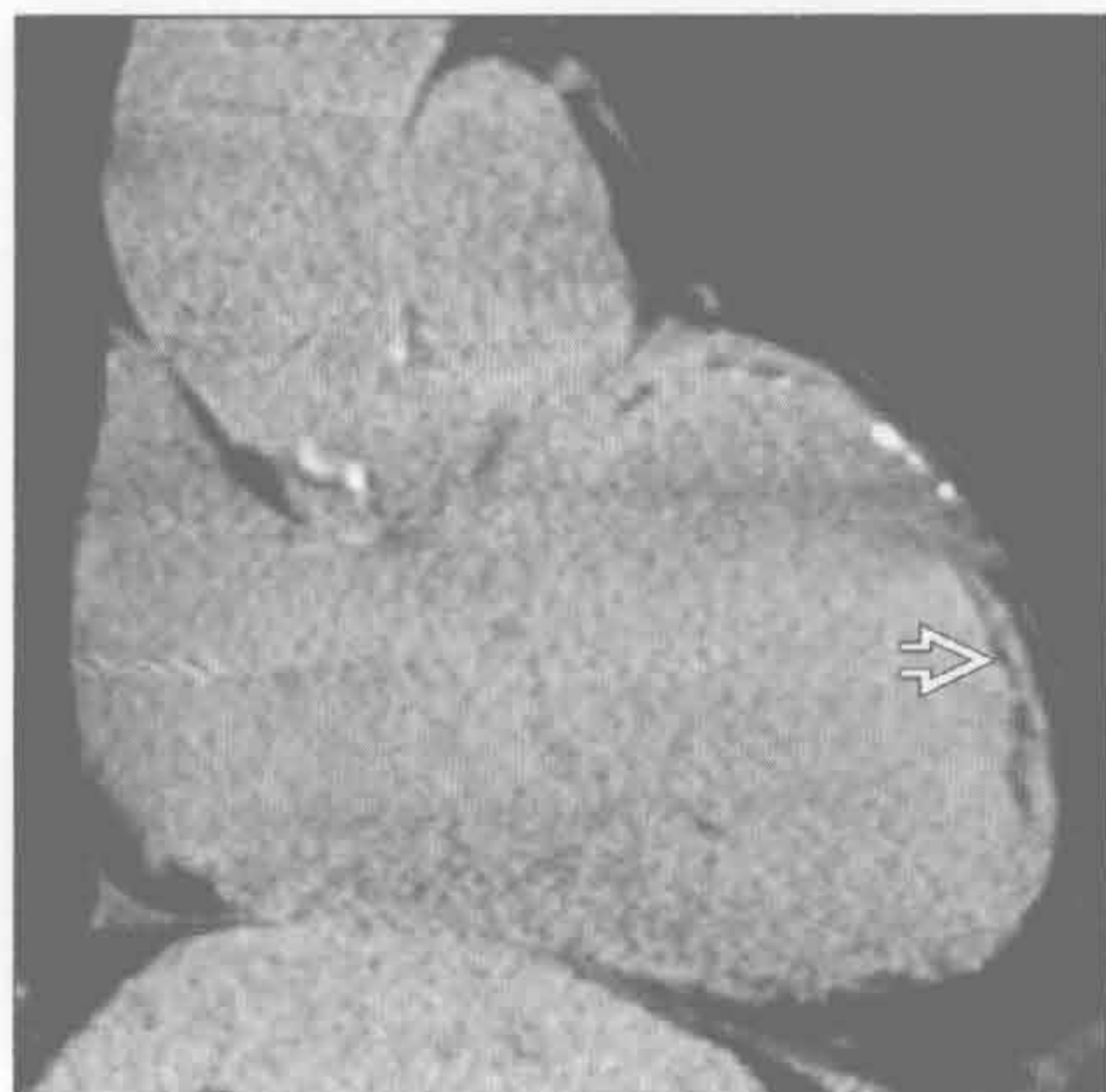
- 特发性扩张型心肌病
 - 年龄常 < 60 岁
 - 排除诊断
 - 应除外明显的冠状动脉狭窄或心肌炎
 - 约 40% 病例出现 MR 延迟强化，最常见于中层心肌
 - 射血分数 < 40% 和（或）分数 < 25%
- 肥厚型心肌病
 - MRI LVOT 示收缩期二尖瓣向前运动
 - 存在间隔、尖部不对称，和同心圆样的变化
 - 同心圆样改变需与高血压性心脏病 / 主动脉狭窄、淀粉样变性和结节病鉴别
 - 左心室增厚区和右心室嵌入左心室的部分出现斑片样中层心肌强化
- 淀粉样变性
 - 典型年龄 > 65 岁

- 左心室增厚，收缩性差或正常
- 弥漫性心内膜下灌注缺损
- 延迟强化的反转恢复序列示血液和心肌的弛豫时间相同

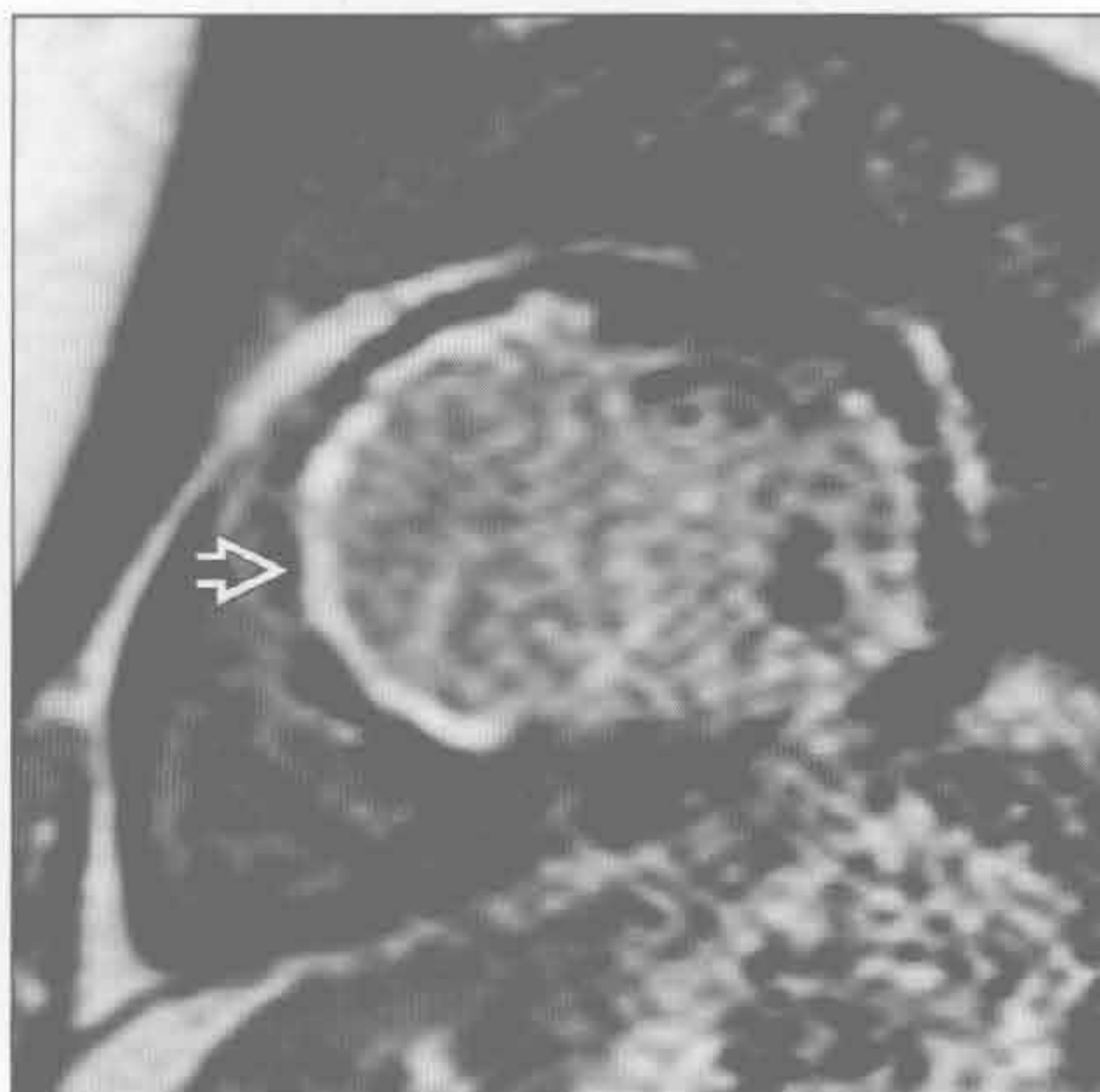罕见诊断的有用线索

- 运动员心脏
 - 见于长期进行有氧运动的运动员
 - 青年人舒张末期室壁厚度与舒张末期容积比 > 0.15，且有心脏扩大，提示为运动员心脏
 - 停止运动 3 个月后，左心室容积减低
- 妊娠诱发的扩张型心肌病
 - 产后左心室扩大且运动功能减退
 - 3 个月后随访可好转
- 酒精诱发的扩张型心肌病
 - 有临床病史
 - 急性者影像随访会好转

心力衰竭



心力衰竭



（左）缺血性心力衰竭患者。斜冠状位平扫 CT 示左心室扩大、心内膜下脂肪 \Rightarrow ，主要位于左前降支分布区，表明先前梗死

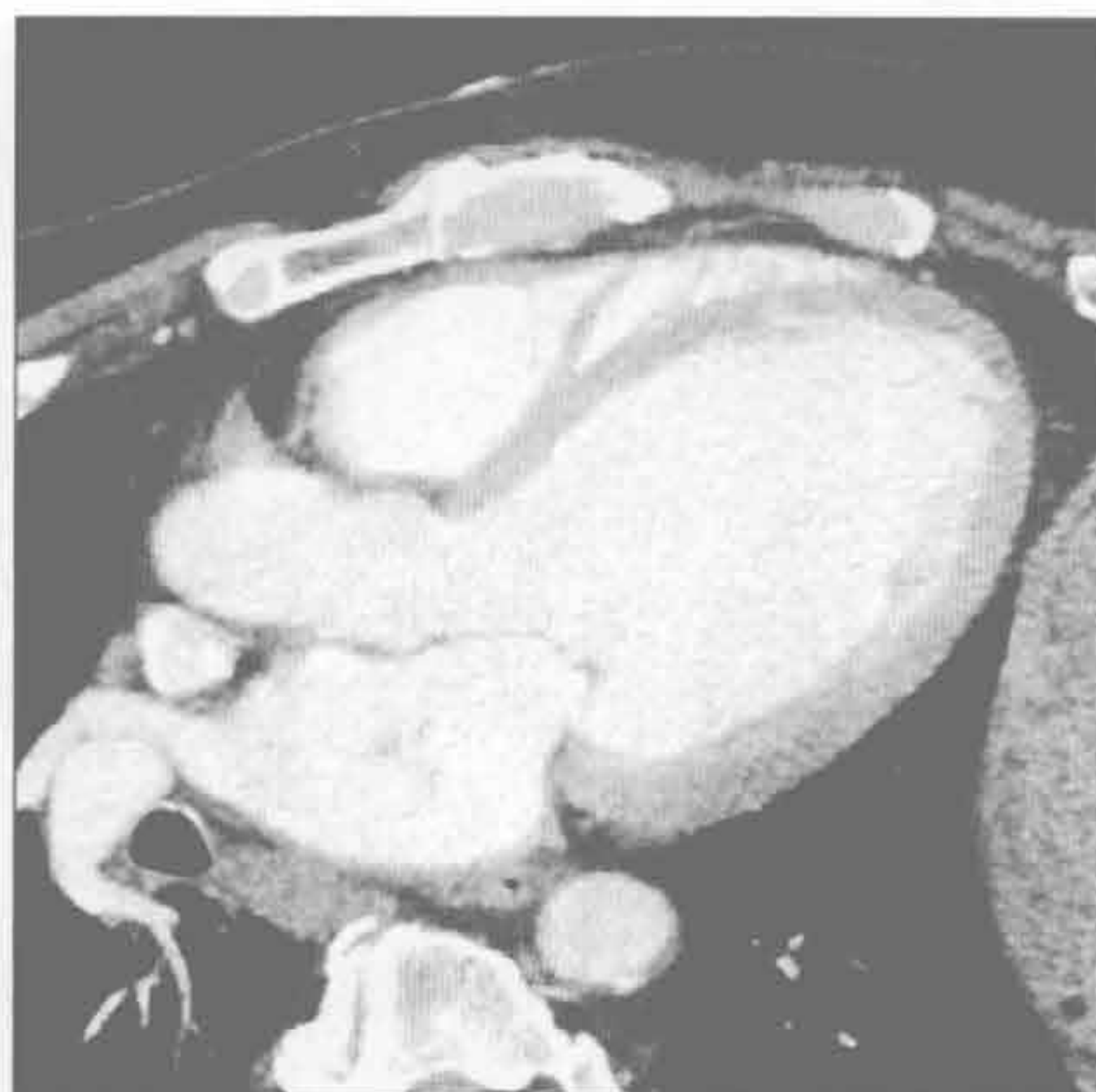
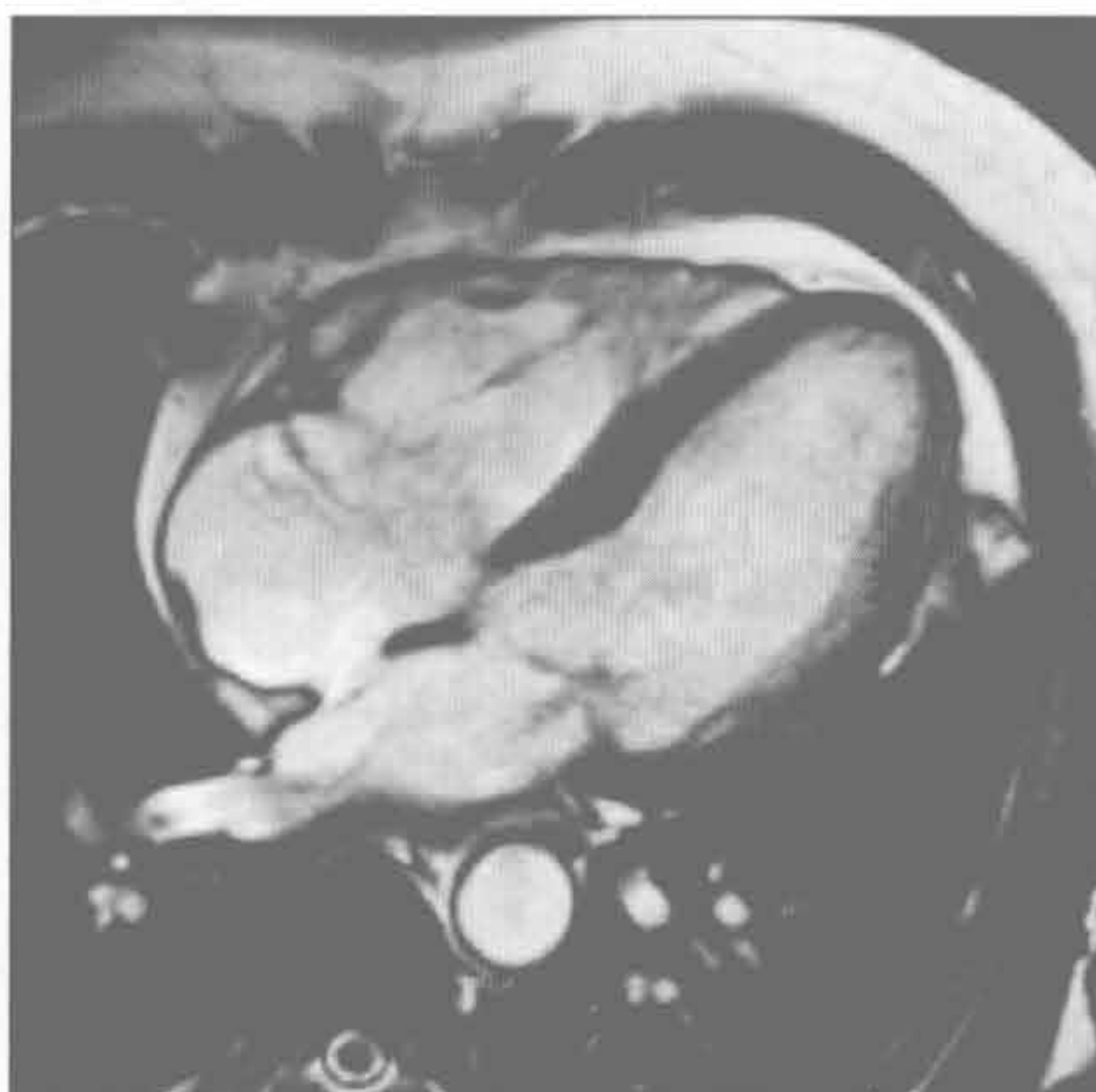
（右）经左室中部短轴位反转恢复 MRI 示左心室扩大和冠状动脉左前降支供血区的延迟强化 \Rightarrow ，符合缺血性心肌病

左心室扩大

心力衰竭

(左) 高血压长期未控制患者。MR 四腔心亮血序列示左心室中度扩大和弥漫性室壁增厚。最终将发展至无法与其他扩张型心肌病鉴别

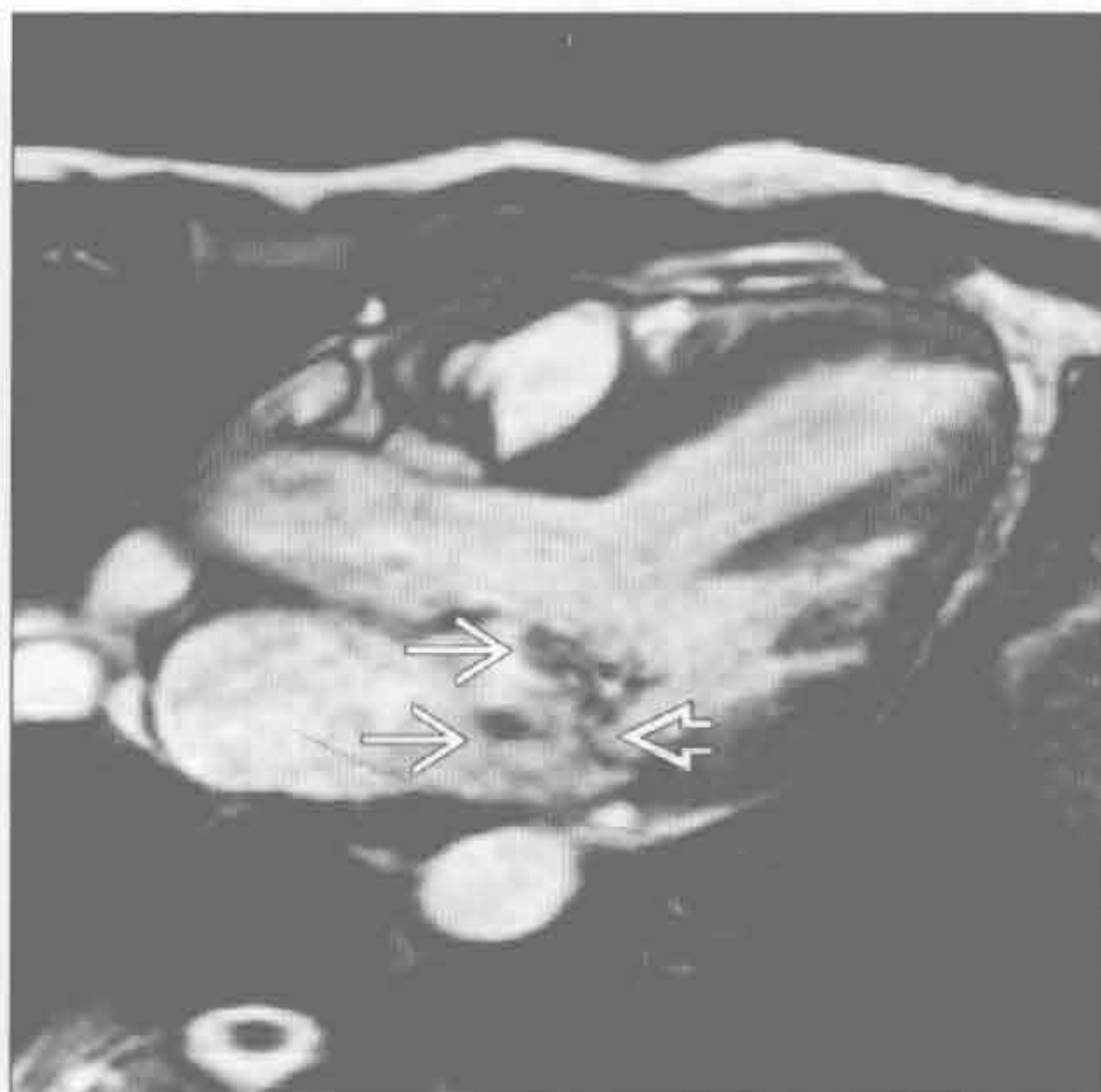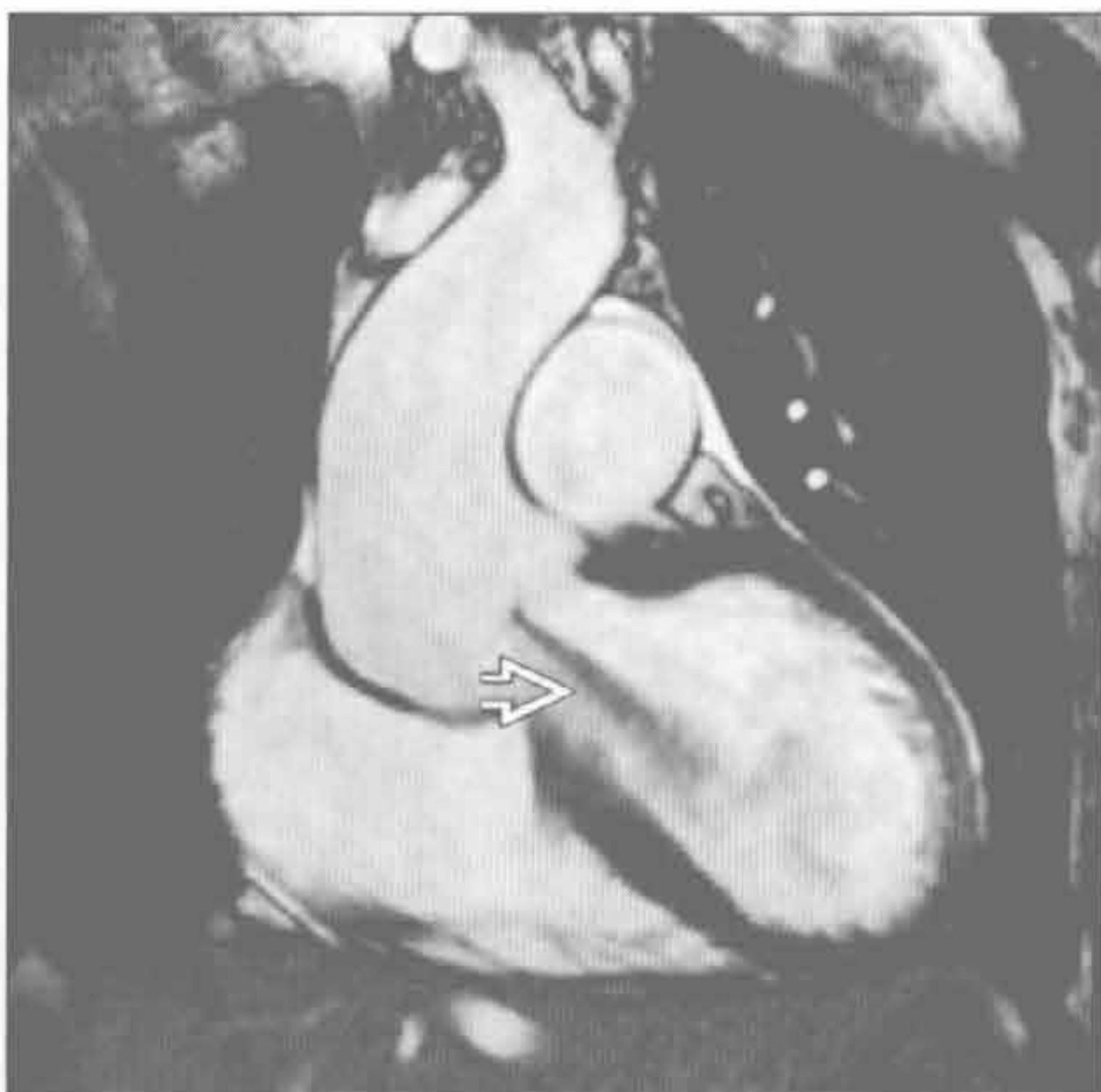
(右) LVOT 舒张期增强 CT 示左心室明显扩大，无主动脉瓣膜病变。患者射血分数减低，冠状动脉钙化明显，提示缺血性心肌病



主动脉反流

(左) MRI 冠状电影序列示从主动脉瓣处射向左心室的涡流 →

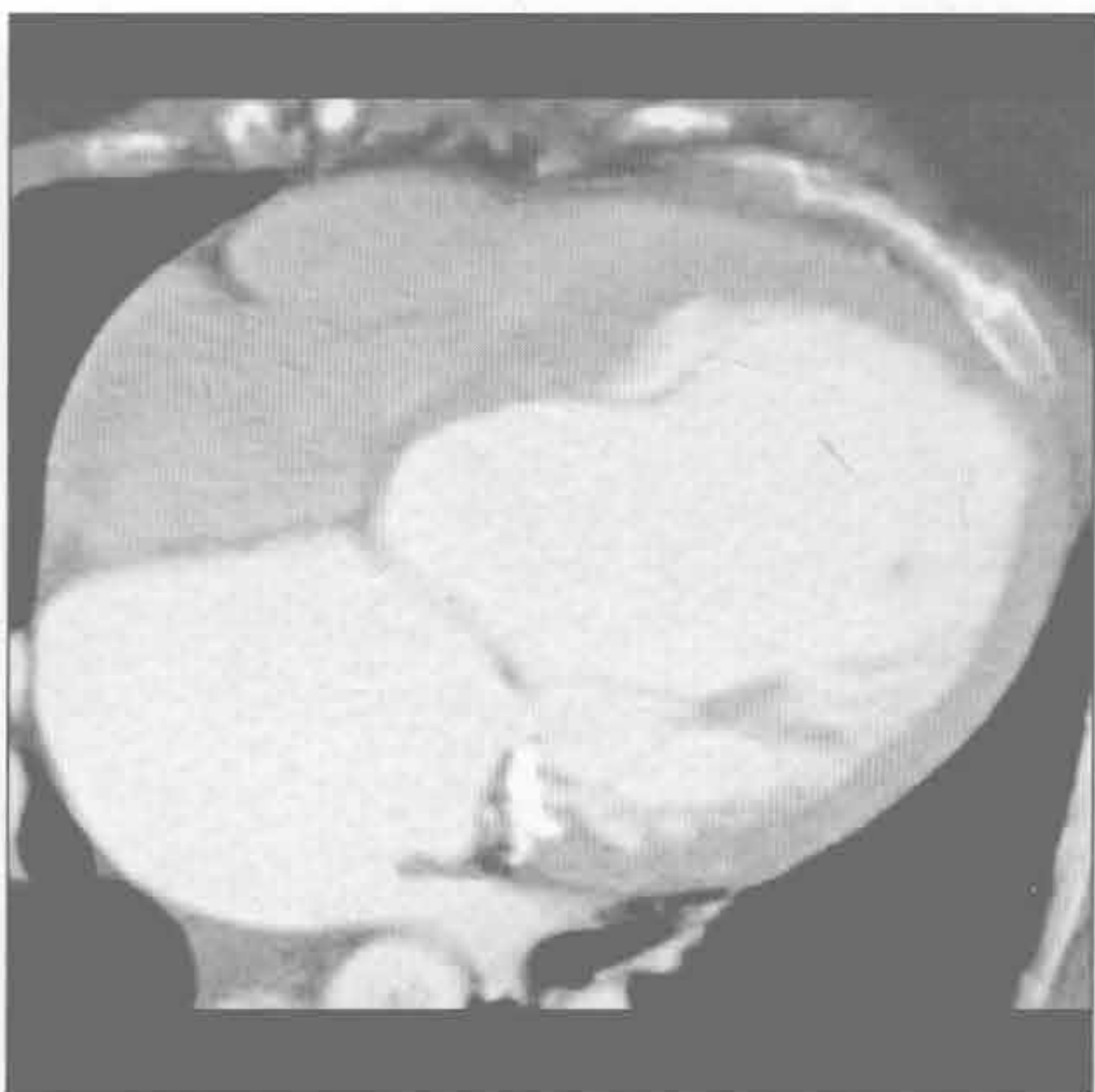
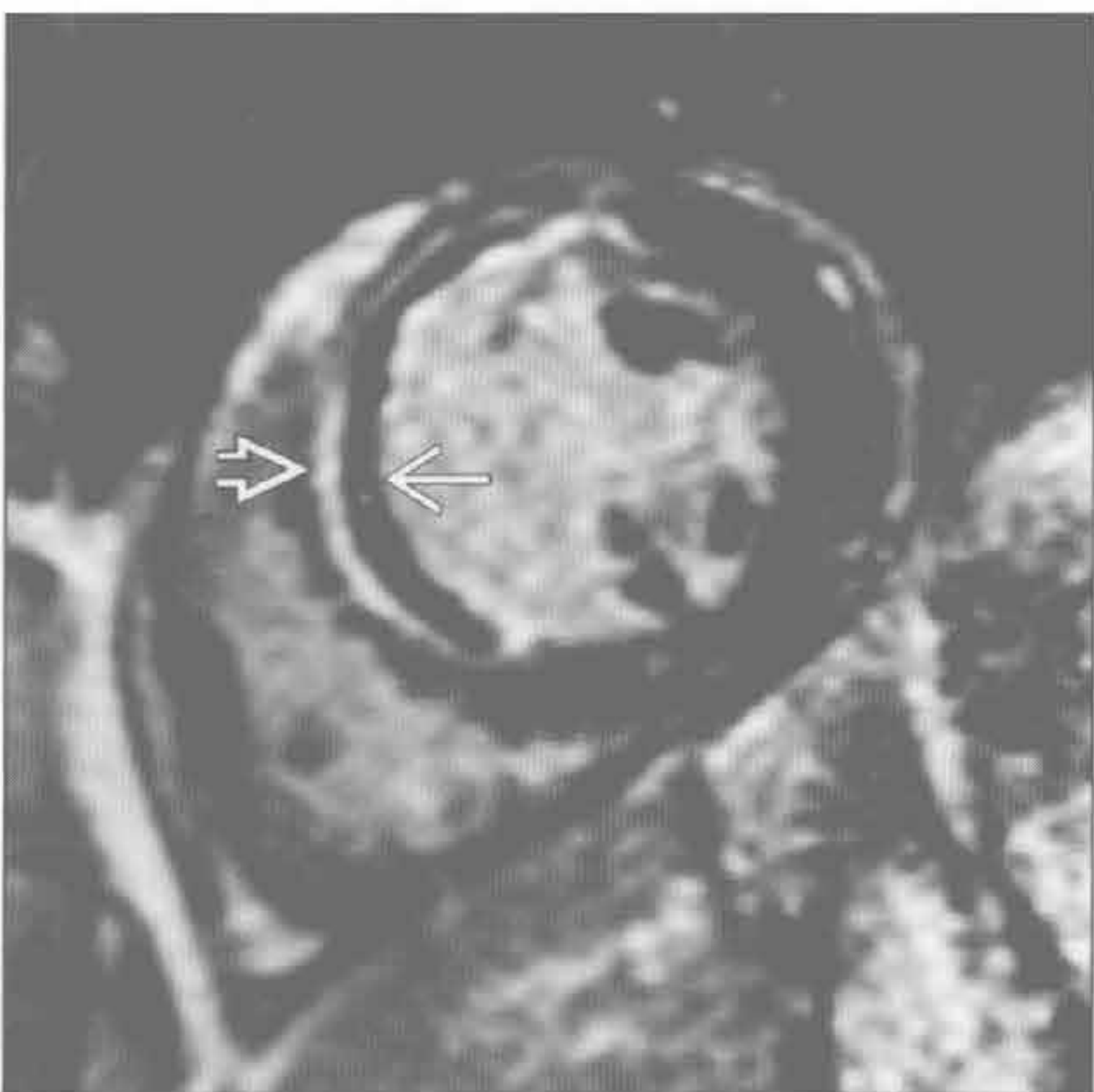(右) 收缩期 LVOT MR 电影序列示二尖瓣脱垂所致的低信号的反流 →，在反流处可见脱垂的二尖瓣 →



急性心肌梗死

(左) 经左心室中部短轴位 MRI 反转恢复 FSE 序列示冠状动脉左前降支供血区的中层心肌延迟强化 →。心内膜下低信号代表急性心肌梗死相关的微血管阻塞 →

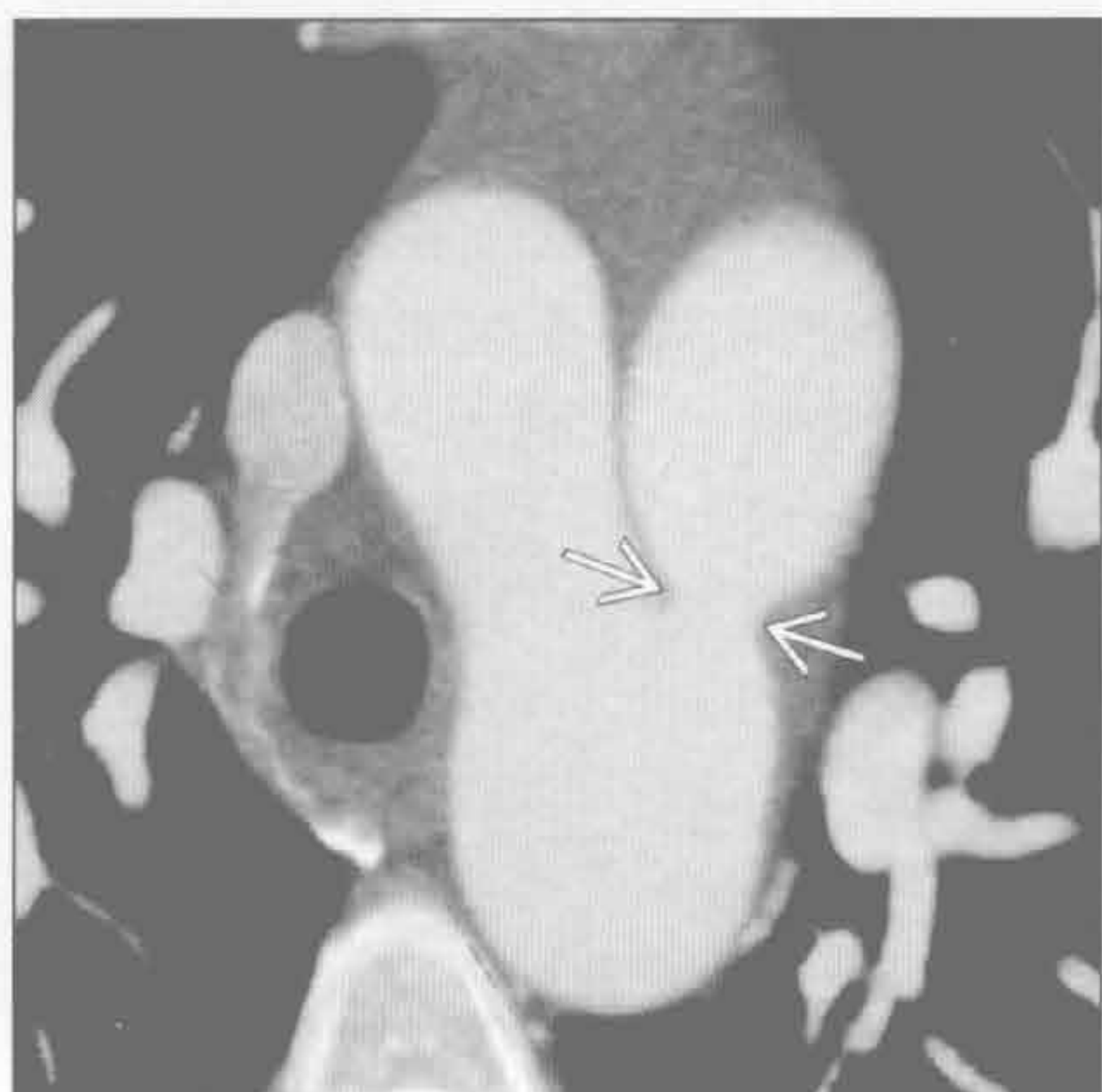
(右) 四腔心 CTA 示左心房和左心室因慢性容量超负荷而明显扩大 (动脉导管未闭所致的左向右分流，未显示)



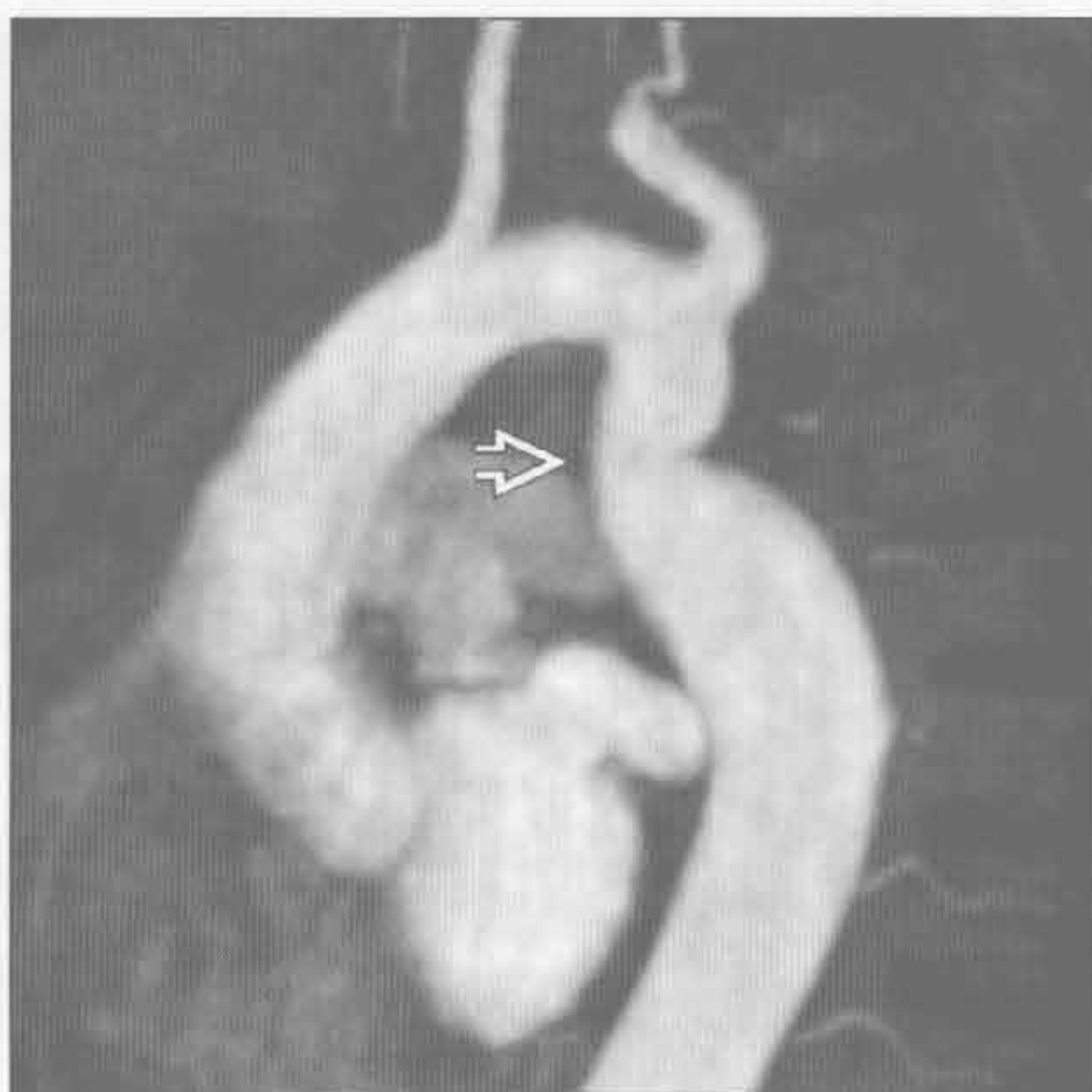
动脉导管未闭

左心室扩大

动脉导管未闭



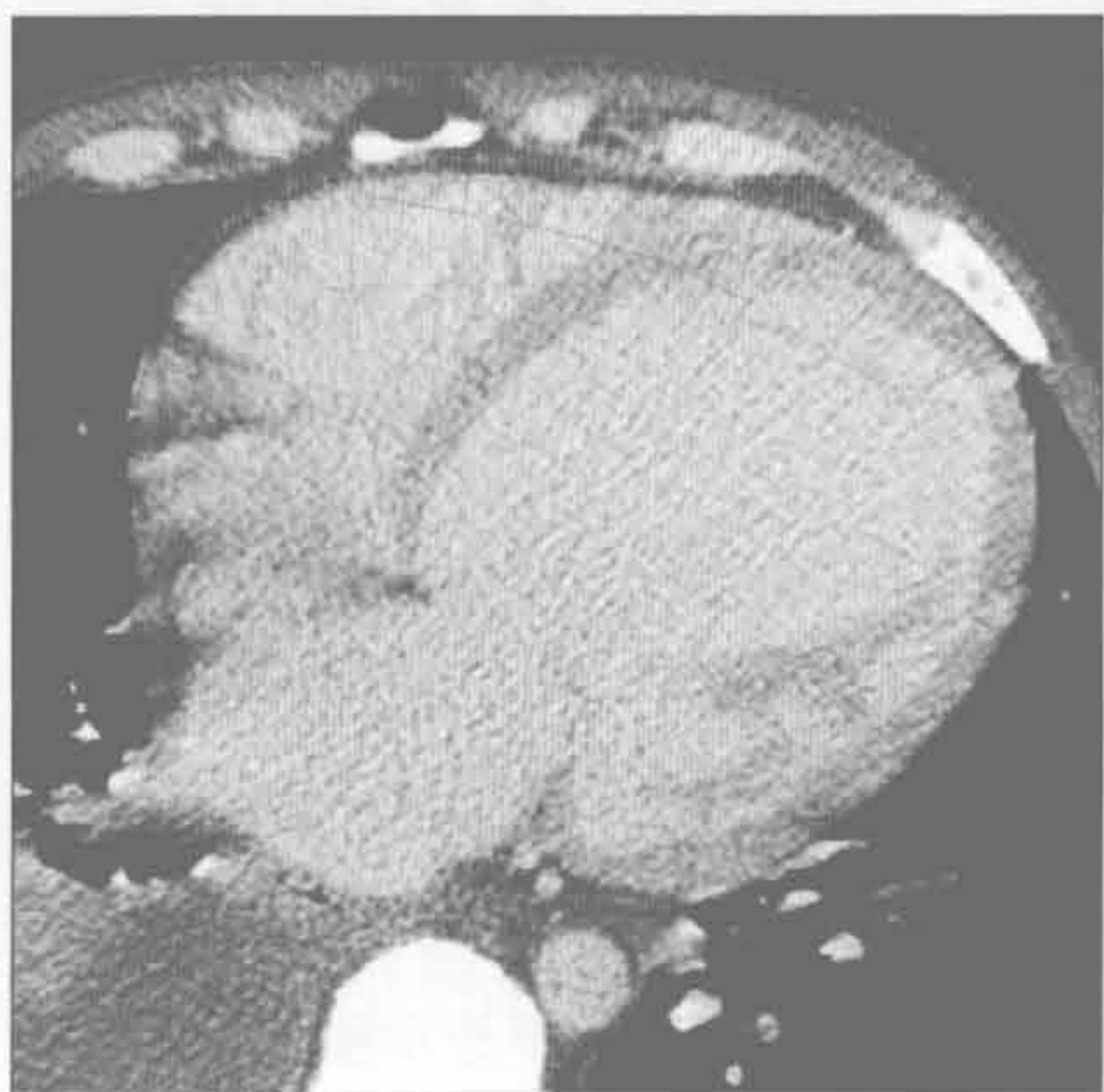
主动脉缩窄



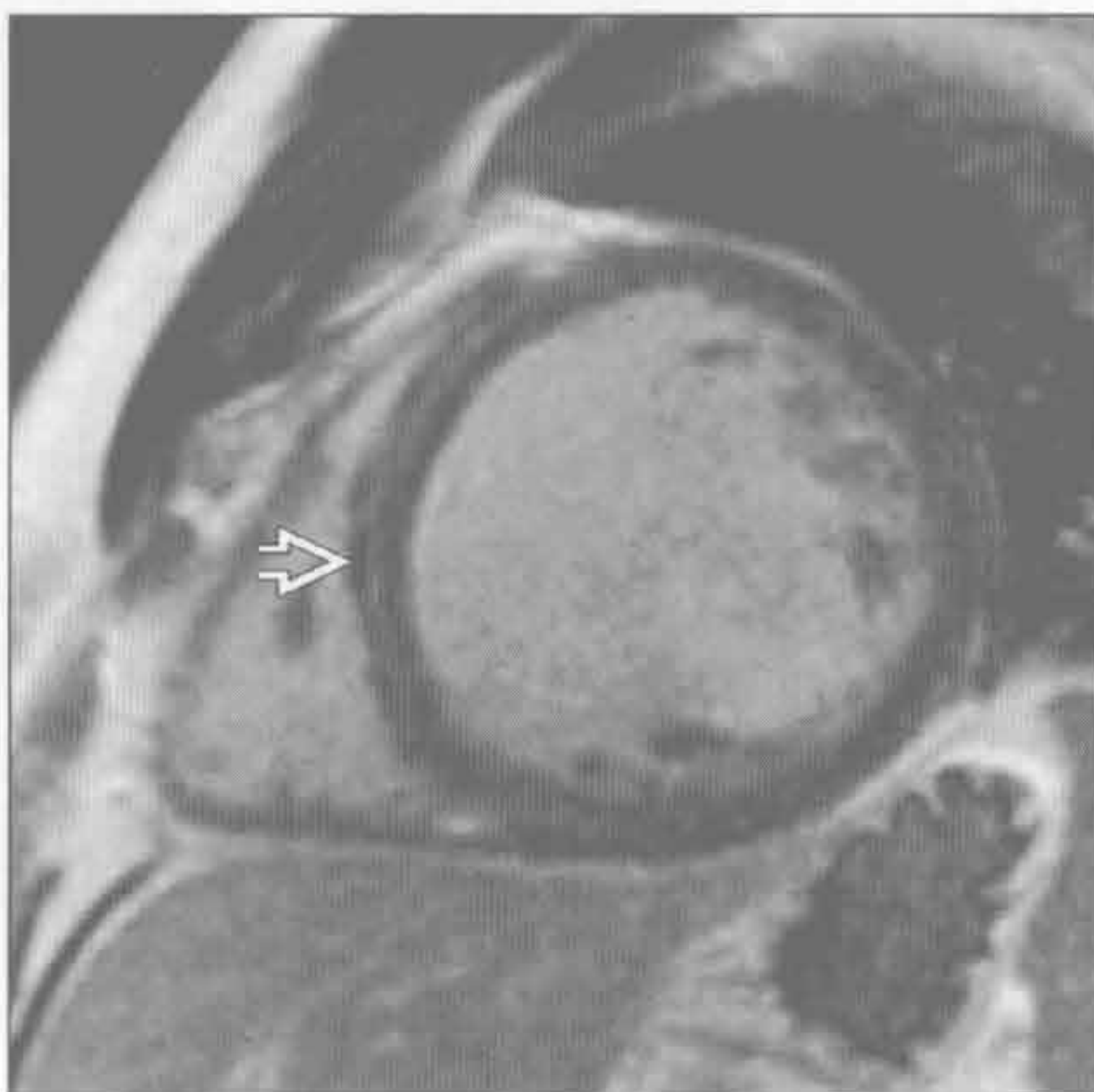
(左) 斜轴位 CTA 示降主动脉近端和肺动脉相连 \Rightarrow ，诊断为动脉导管未闭。左向右分流致左心室扩大

(右) MRI 矢状 T₁WI 增强脂肪抑制示左锁骨下动脉开口处远端局限性狭窄 \Rightarrow 。出现肋间侧支和左心室扩大，提示狭窄具血流动力学意义，可与假性狭窄相鉴别

特发性扩张型心肌病



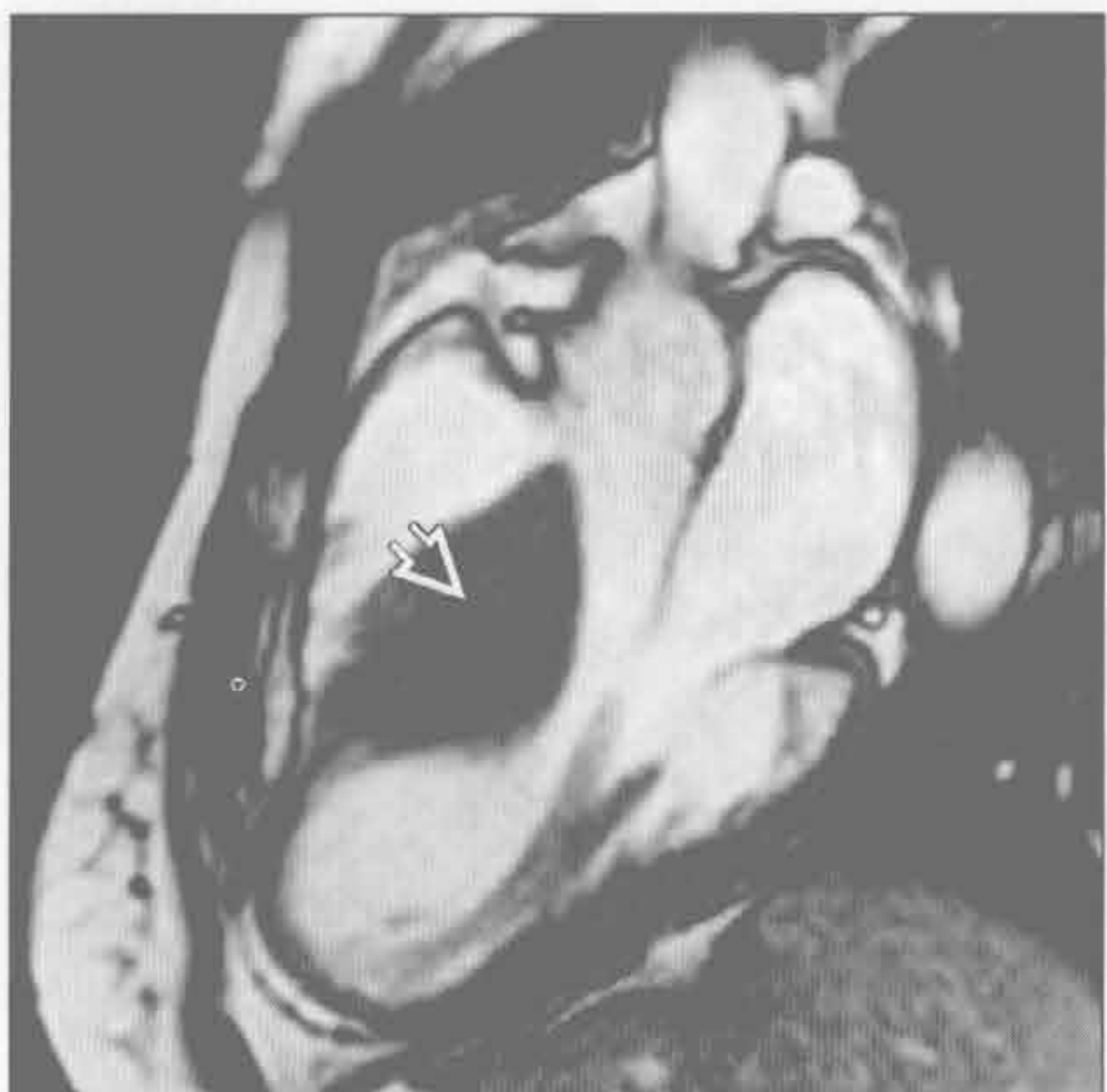特发性扩张型心肌病



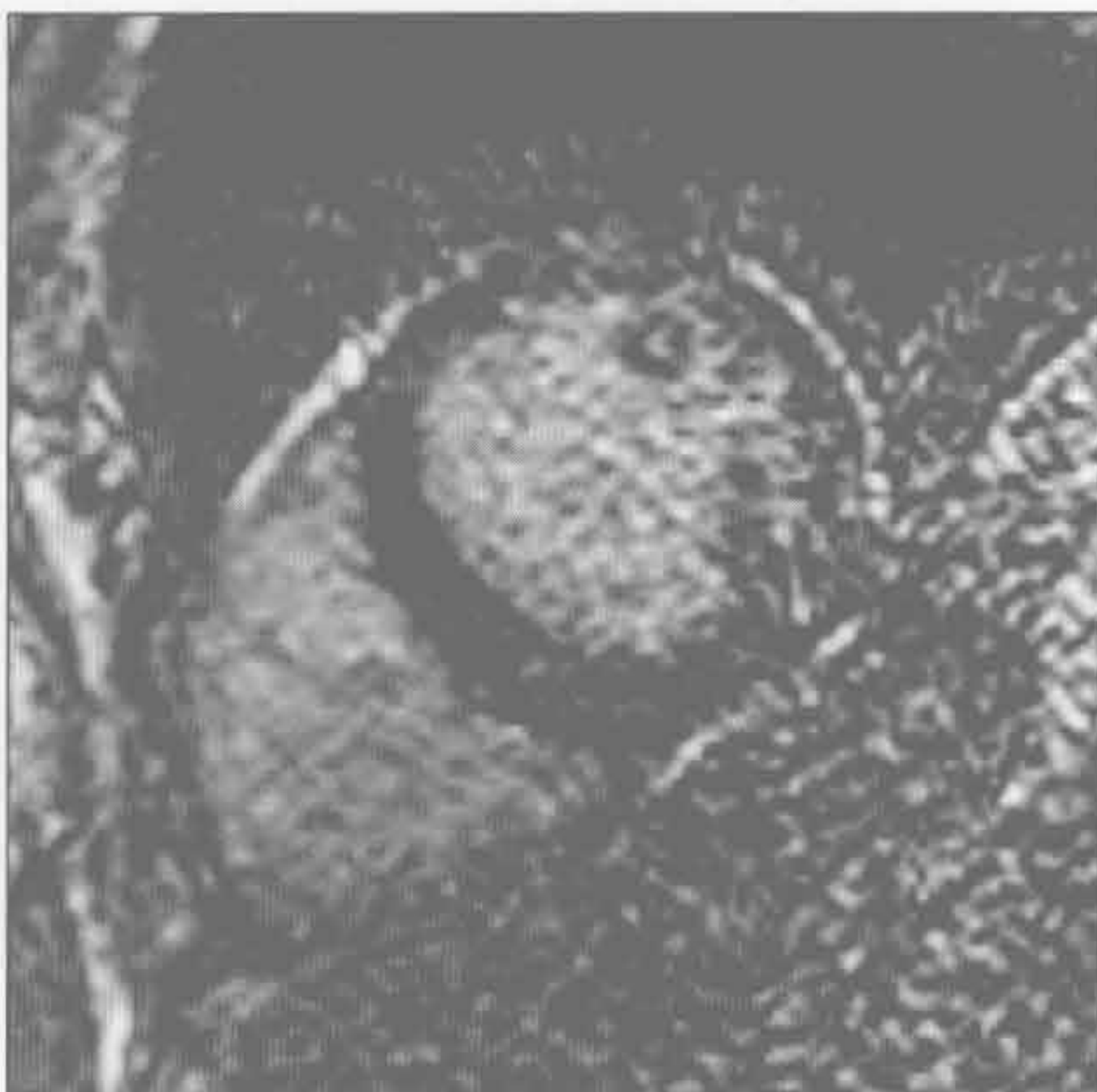(左) 41 岁男性有心力衰竭症状。平扫 CT 示左心室扩大，无冠状动脉疾病。心肌病的病因未找到，诊断为特发性扩张型心肌病

(右) 扩张型心肌病患者。短轴位 MRI 反转恢复 FSE 序列示室间隔中层心肌强化 \Rightarrow

肥厚型心肌病



淀粉样变性



(左) 肥厚型心肌病患者。MRI 舒张期 LVOT 电影亮血序列示室间隔基底部分不对称增厚 \Rightarrow

(右) Gd 注射 10min 后经左心室中部短轴位 MRI 反转恢复 FSE 序列示血液和心肌的弛豫时间近乎相同。此由淀粉样蛋白改变了 Gd 浓度动力学所致

右心室扩大

鉴别诊断

常见

- 左侧心力衰竭
- 继发性肺动脉高压
- 右侧心力衰竭

不常见

- 左向右分流
- 右心瓣膜病变
- 原发性肺动脉高压

罕见（但重要）

- 致心律失常性右心室发育不全
- 先天性心脏病
 - 心房反位的右型大血管转位
 - 法洛四联症（TOF）伴肺动脉反流或狭窄

重要信息

鉴别诊断要点

- 右心室扩大定量确定
 - 青少年和成人正常舒张末期容积 $(75 \pm 13) \text{ ml/m}^2$
 - 心室容积测量最好应用 MR 轴位或短轴位亮血电影技术或回顾性门控 CT
- 右心室扩大平片表现
 - 正位 X 线胸片示心脏向左侧移位、左心缘平直
 - 侧位 X 线胸片示胸骨后间隙消失、左心室向后移位
 - 室间隔仅在舒张期扁平时，提示容量超负荷
 - 室间隔在舒张期和收缩期都扁平时，提示压力超负荷，伴 / 不伴容量超负荷
- 右心室肥厚的定量
 - 室壁厚度 $> 5 \text{ mm}$ 提示肥大
 - 正常右心室游离壁重量 $(26 \pm 5) \text{ g/m}^2$

常见诊断的有用线索

- 左侧心力衰竭
 - 缺血性心肌病和糖尿病是最常见病因
 - 多支冠状动脉钙化或病变
 - 左心室和左心房扩大
 - 肺水肿
 - 先前有心肌梗死史，左心室延迟强化或左心室内膜下脂肪
 - 舒张期心力衰竭常伴有左心房压力升高
- 继发性肺动脉高压
 - 50 岁以下，主肺动脉干 $> 2.8 \text{ cm}$ ；50 岁以上主肺动脉干 / 降主动脉 > 1

- 右心室重量 / (左心室 + 室间隔) 重量 > 0.6 提示肺动脉高压
- 右心室壁嵌入室间隔部分出现 MRI 延迟强化
- 间质性肺疾病、慢性阻塞性肺疾病或慢性肺动脉栓塞时应怀疑
- 二尖瓣狭窄时应怀疑
 - 二尖瓣钙化
 - MRI 垂直长轴位电影序列示高流量喷射
 - 左心房扩张
 - MRI 短轴电影序列示二尖瓣面积 $< 2.5 \text{ cm}^2$ 和经平面相位对比图像上速率峰值增加
 - 心脏肿块如黏液瘤可致瓣膜阻塞
- 右侧心力衰竭
 - 右心室明显扩大，左心室相对正常
 - 右心房扩大
 - 下腔静脉 / 上腔静脉增大，腹水
 - 右冠状动脉近段阻塞性疾病或左冠优势型左旋支疾病提示右心缺血性心肌病

不常见诊断的有用线索

- 左向右分流
 - 房间隔缺损
 - 左向右分流的第二常见原因，常引起右心室扩大
 - 并存右心房扩大
 - MRI 短轴位或四腔心平面经房间隔无间隔亮血电影可显示喷射的血流
 - 缺损较大时，亮血序列可不显示喷射的血流
 - MRI 相位对比示主肺动脉干血流 / 主动脉血流 > 1
 - 存在静脉窦的房间隔缺损时，应寻找部分肺静脉异常回流的可能
 - 室间隔缺损
 - 最常见的左向右分流原因，但血流动力学改变常不明显或成年后缺损区自发闭合
 - 显示方法同房间隔缺损
- 右心瓣膜病变
 - 瓣膜钙化提示狭窄或反流
 - MRI 相位对比对确定压力差和反流分数最有价值
 - 仅有左肺动脉扩张提示肺动脉狭窄
- 原发性肺动脉高压
 - 肺动脉压 $> 25 \text{ mmHg}$ ，肺毛细血管压 $< 15 \text{ mmHg}$ ，肺血管阻力 $> 2.4 \text{ mNxs/cm}^5$
 - 无继发性肺动脉高压的病因

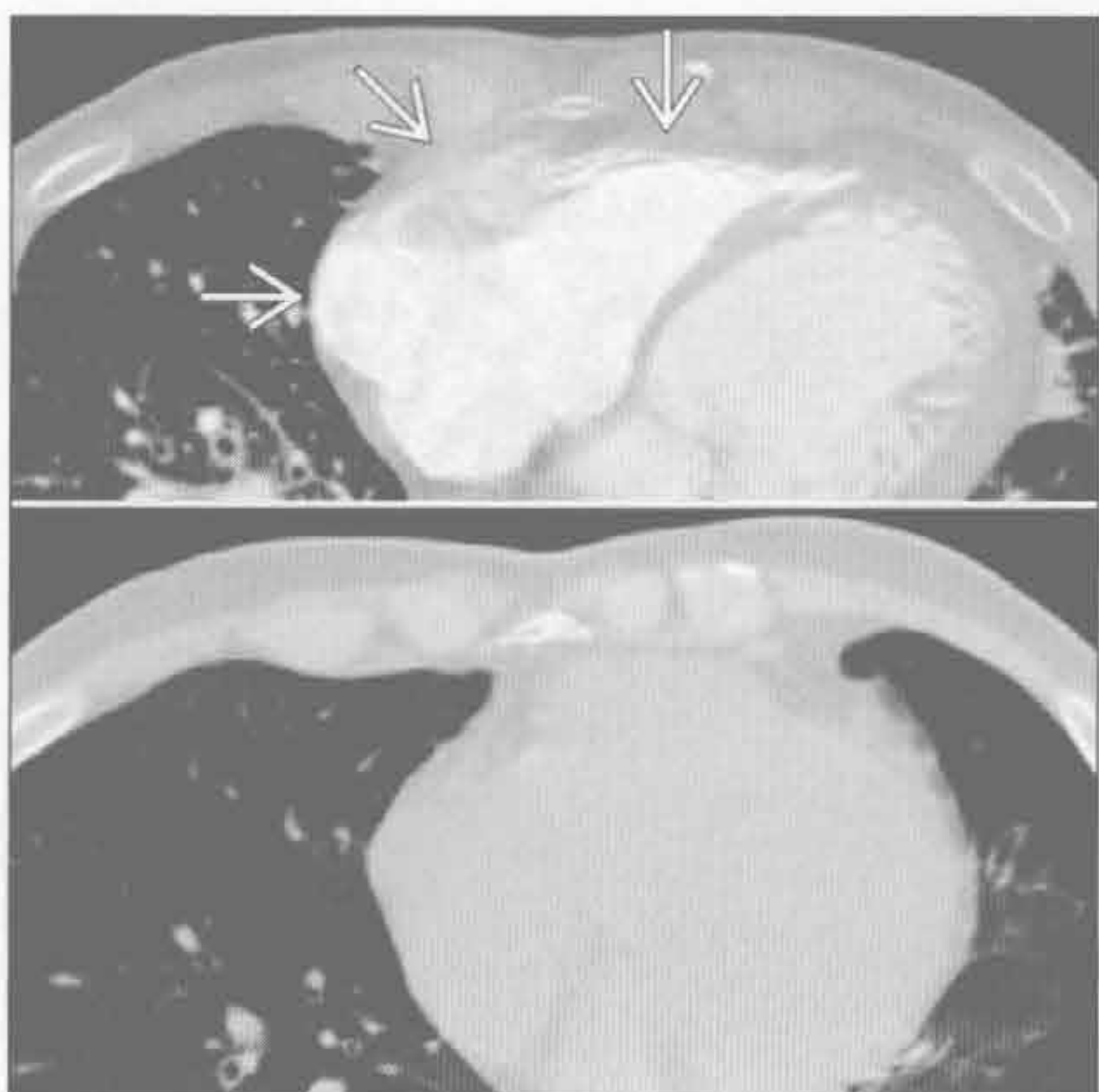
- 区分原发性和继发性肺动脉高压至关重要，因为肺血管舒张剂对继发性肺动脉高压不利
- 提示原发性肺动脉高压的影像表现
 - 正常的肺容积和肺实质
 - 正常的左心大小，无瓣膜病变

罕见诊断的有用线索

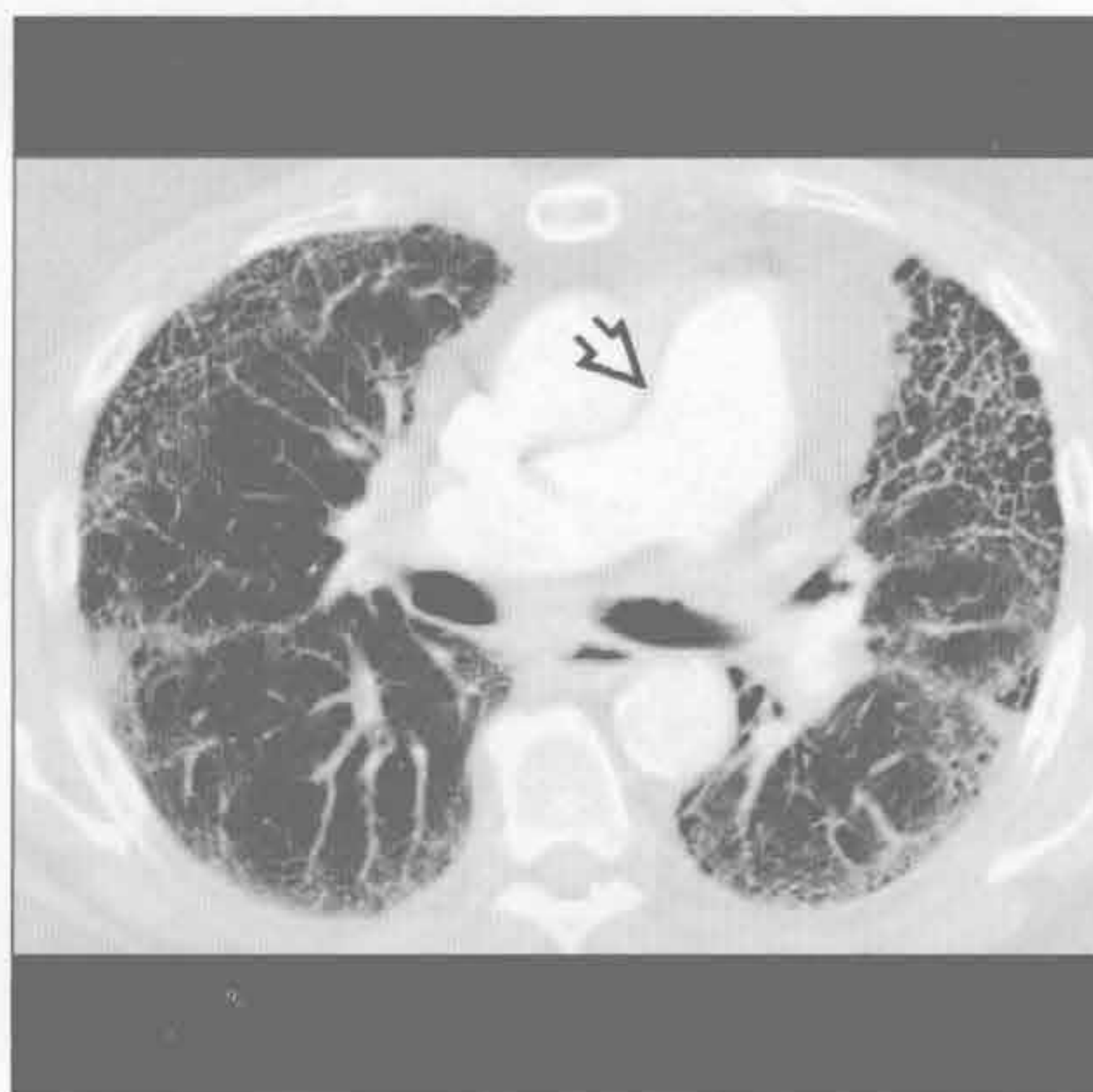
- 致心律失常性右心室发育不全
 - 诊断需足够的主要和次要标准，大多为非影像
 - 主要的影像标准：右心室严重扩大、右心室局部室壁瘤、心肌纤维脂肪替代
 - 次要的影像标准：右心室中度扩大、右心室局部运动减弱、右心室微室壁瘤

- 先天性心脏病
 - 心房反位的右型大血管转位修复
 - 右心室因起着体循环心室的作用而肥大和扩大
 - 根据右心室功能和大小判定预后和进一步的治疗
 - 法洛三联症（TOF）伴肺动脉反流或狭窄
 - 法洛三联症修复后患者肺动脉反流伴 / 不伴肺动脉狭窄
 - 肺动脉闭锁者右心室严重扩大
 - 主肺动脉干 MRI 相位对比定量评价反流分数最佳

左侧心力衰竭



继发性肺动脉高压



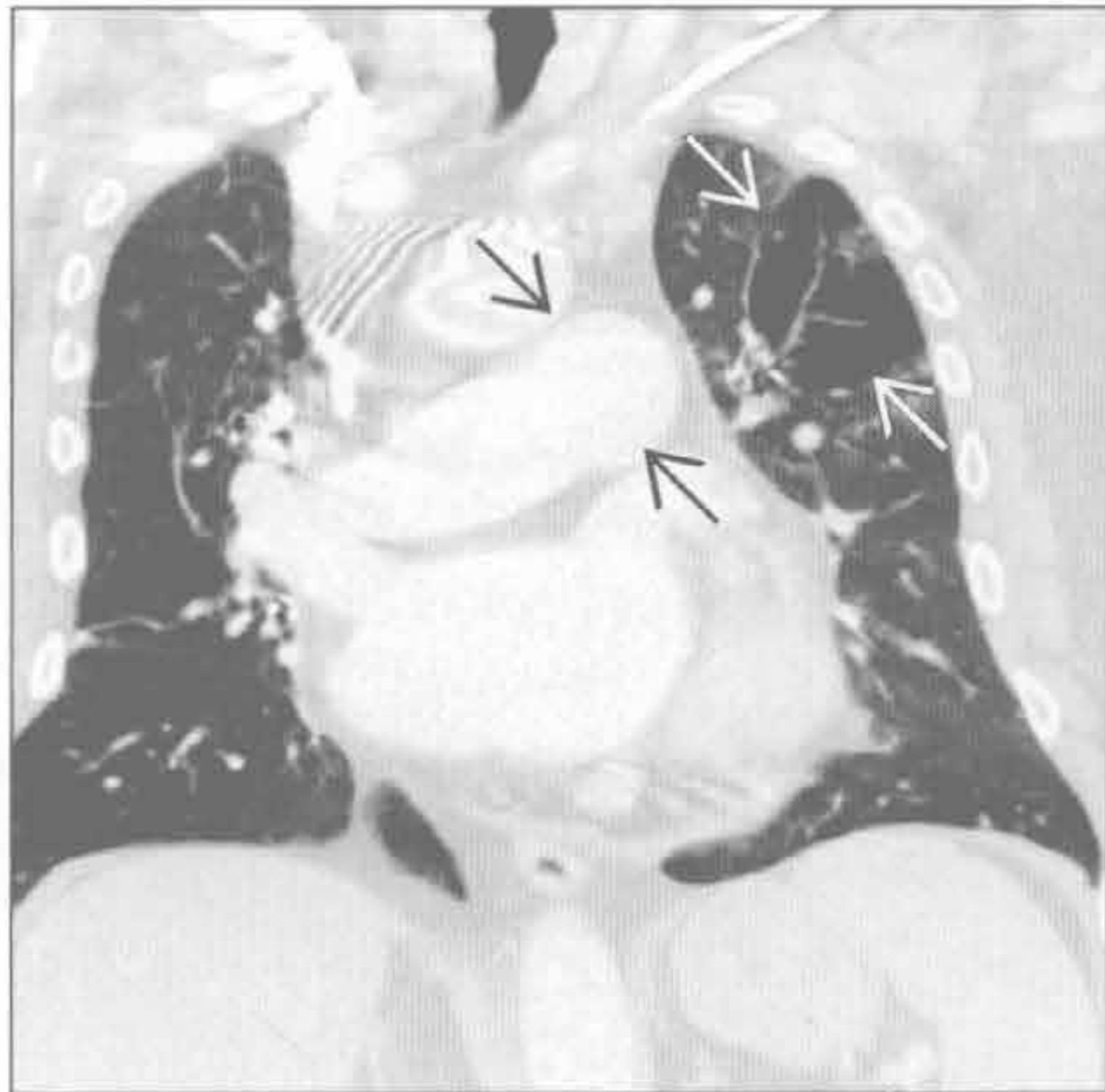
（左）与基础轴位平扫（下）相比，心力衰竭发作时增强（上）CT 示右心室和右心房扩大 \rightarrow ，另见水肿所致的支气管周围增厚

（右）特发性肺间质纤维化患者。轴位 HRCT 示蜂窝征，肺动脉增宽 \Rightarrow ，提示继发性肺动脉高压，可致右心室扩大

右心室扩大

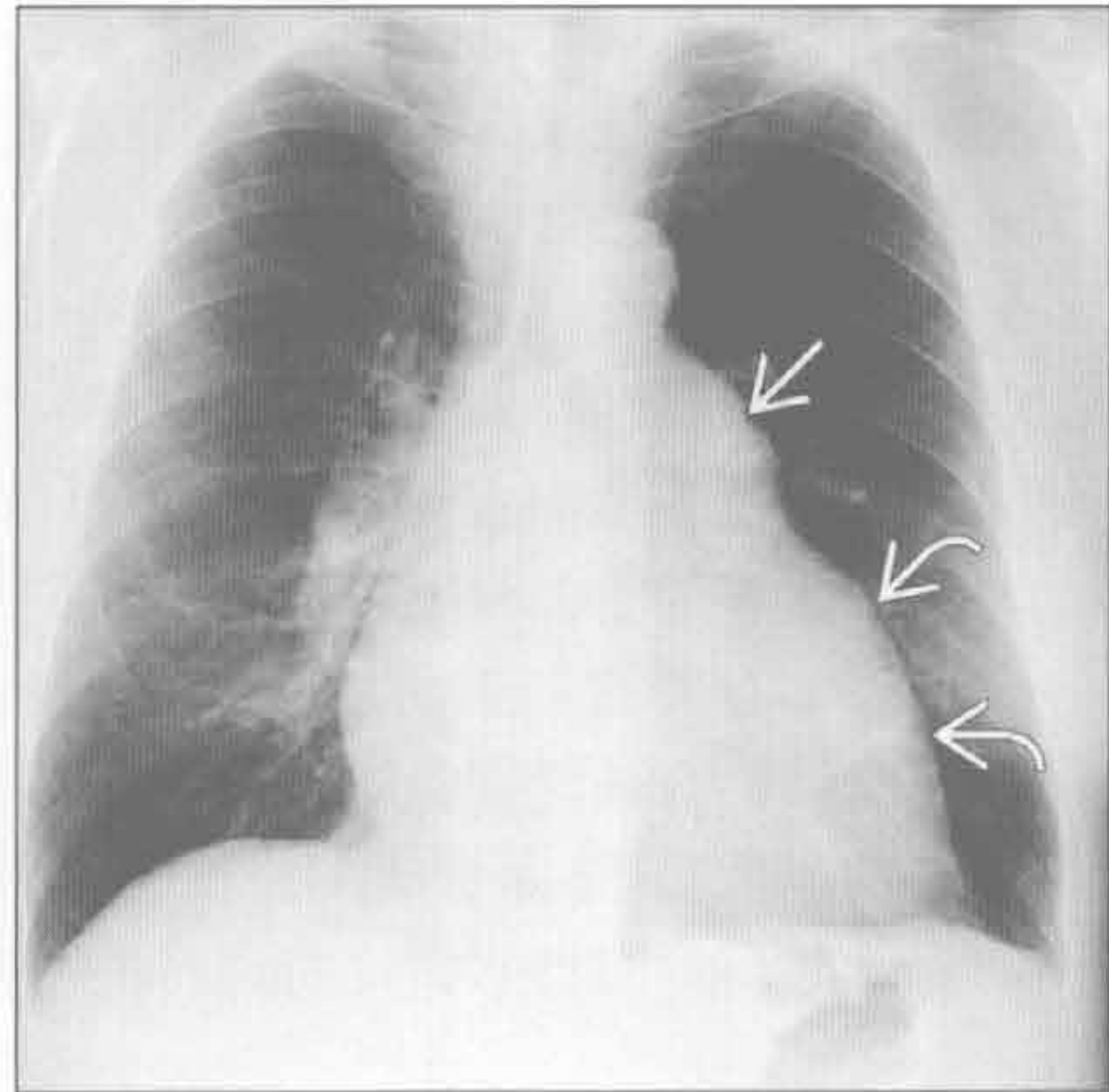
继发性肺动脉高压

(左) 慢性肺动脉栓塞患者。增强 CT 示肺动脉增宽 \Rightarrow 和马赛克样灌注 \Rightarrow



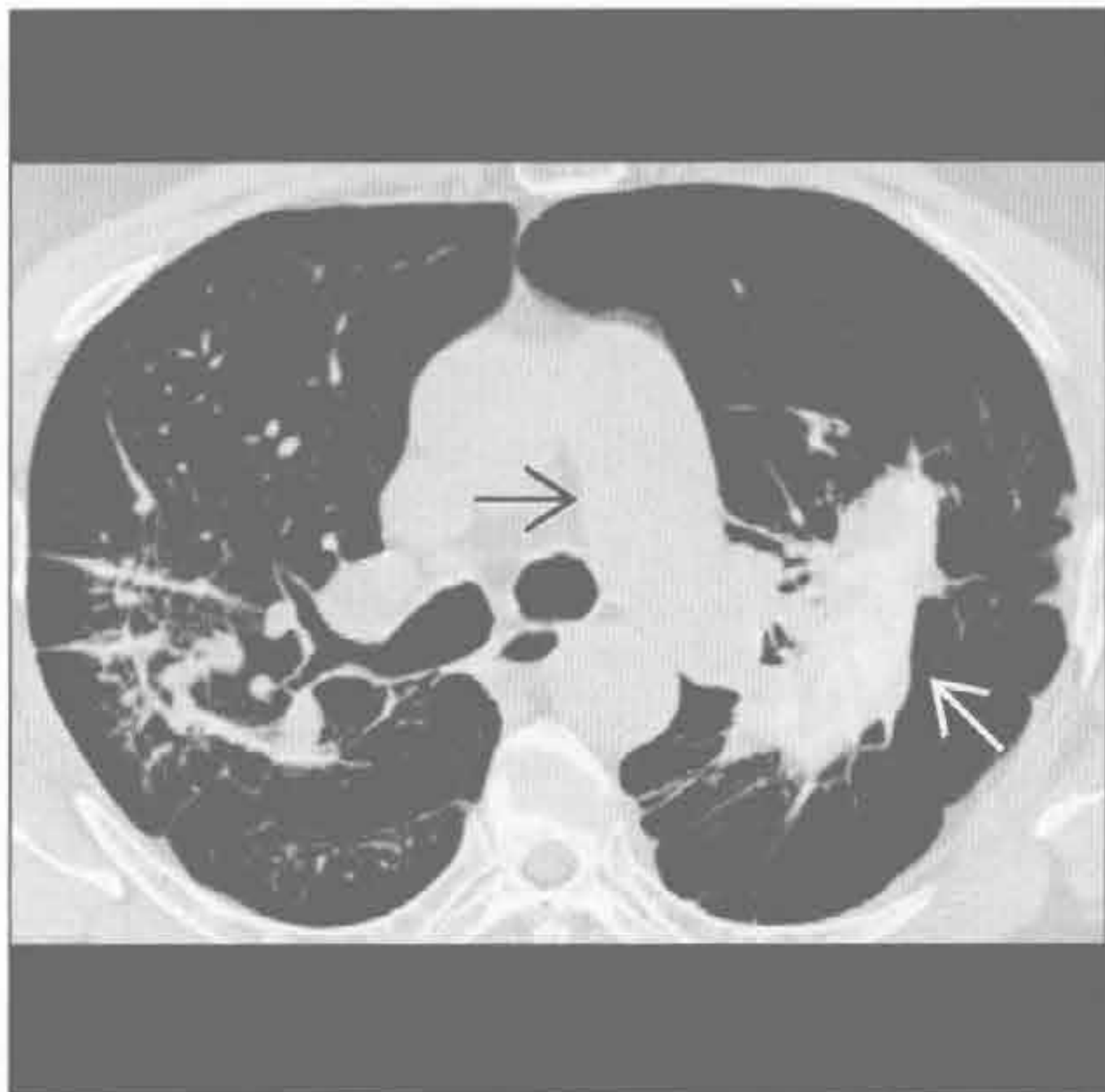(右) 正位 X 线胸片示右心室扩大 \Rightarrow 和肺动脉增宽 \Rightarrow

继发性肺动脉高压



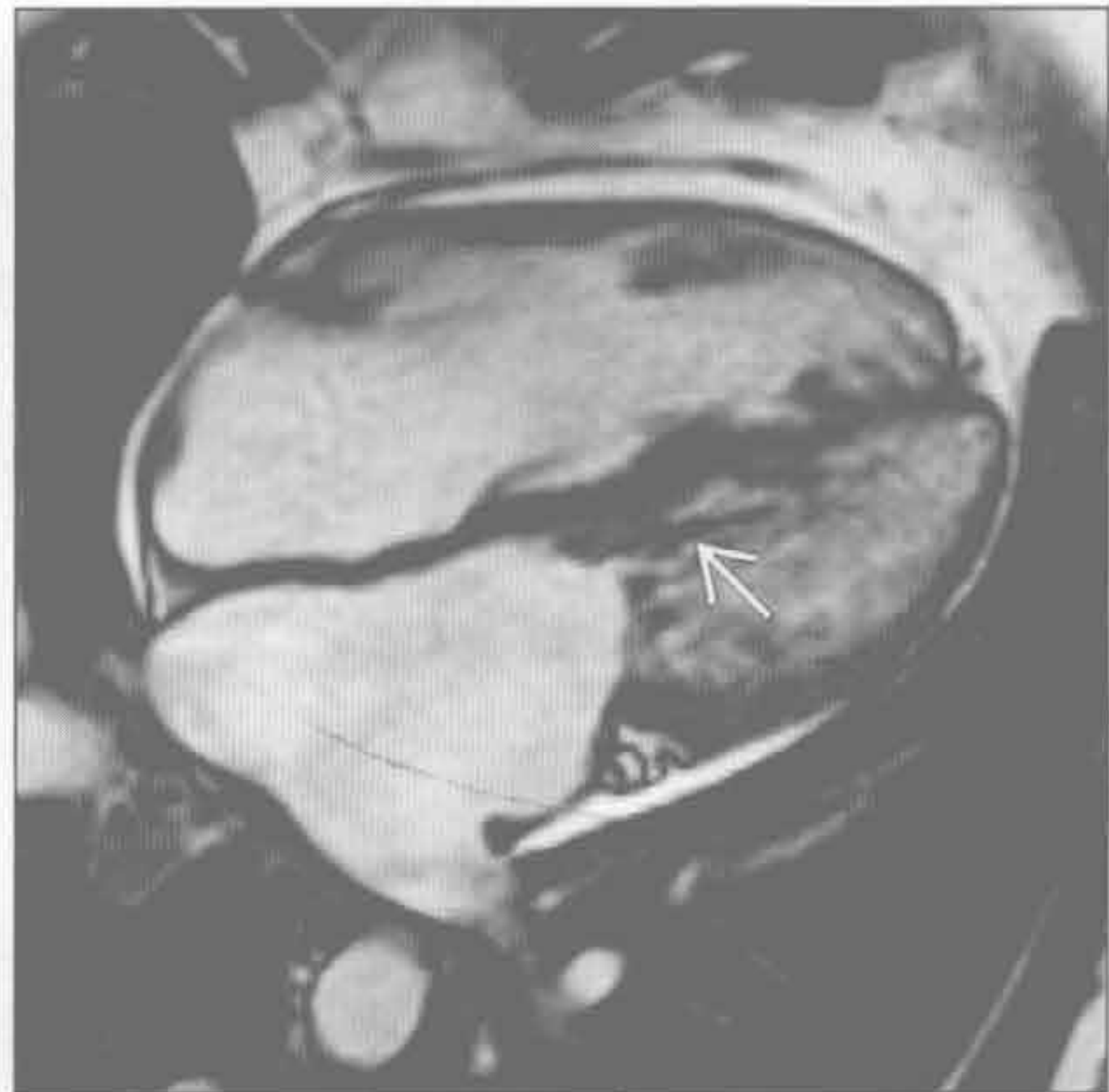
继发性肺动脉高压

(左) 轴位 HRCT 示硅沉着病致进行性巨块性纤维化的典型 CT 征象, 可见高密度进行性巨块性纤维化影 \Rightarrow 。另可见肺动脉高压所致的肺动脉扩张 \Rightarrow , 可致右心室扩大



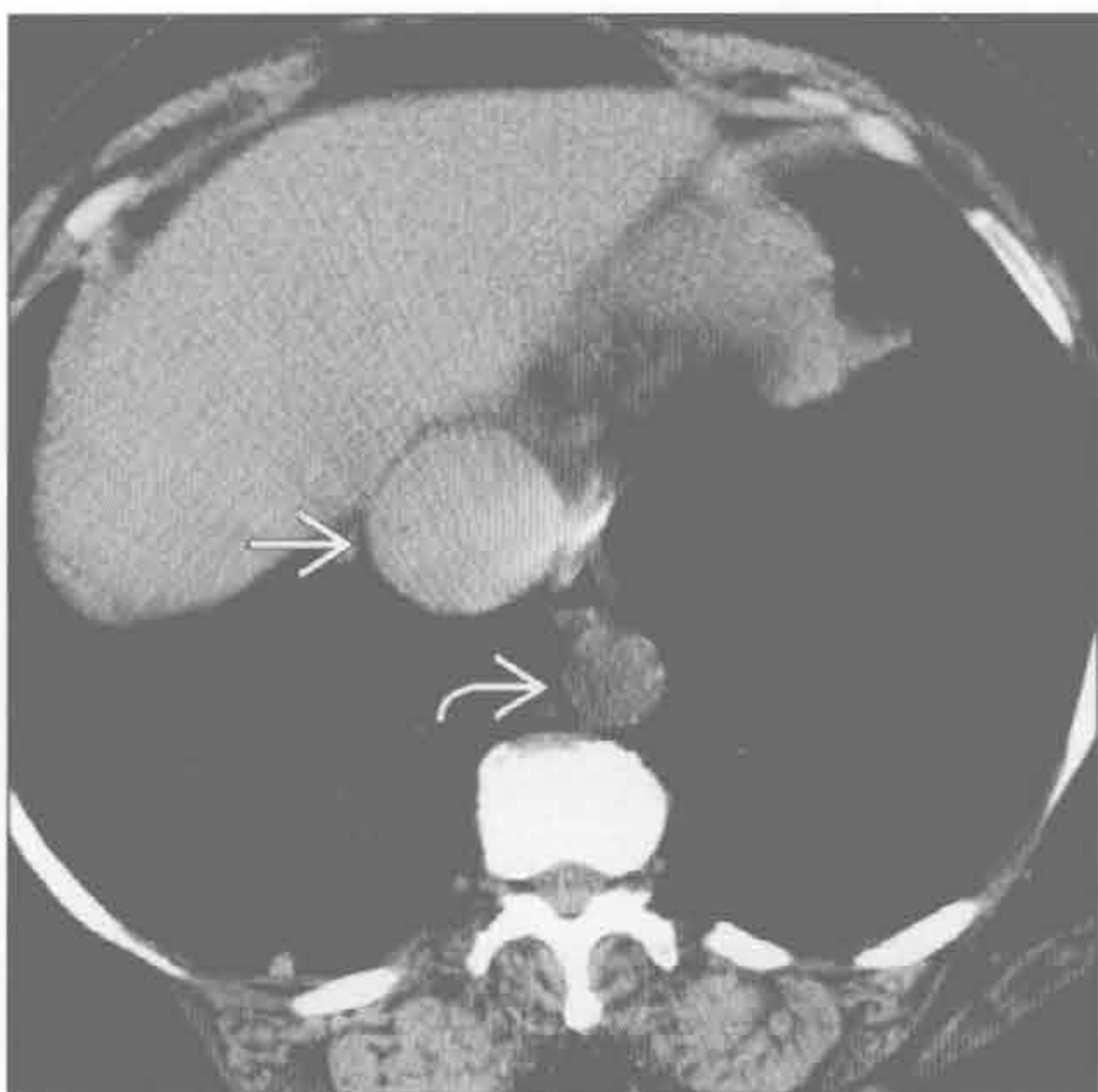
(右) 继发性肺动脉高压和右心室扩大患者。MRI 四腔心电影序列示舒张期二尖瓣涡流喷射 \Rightarrow 和左心房扩大

继发性肺动脉高压



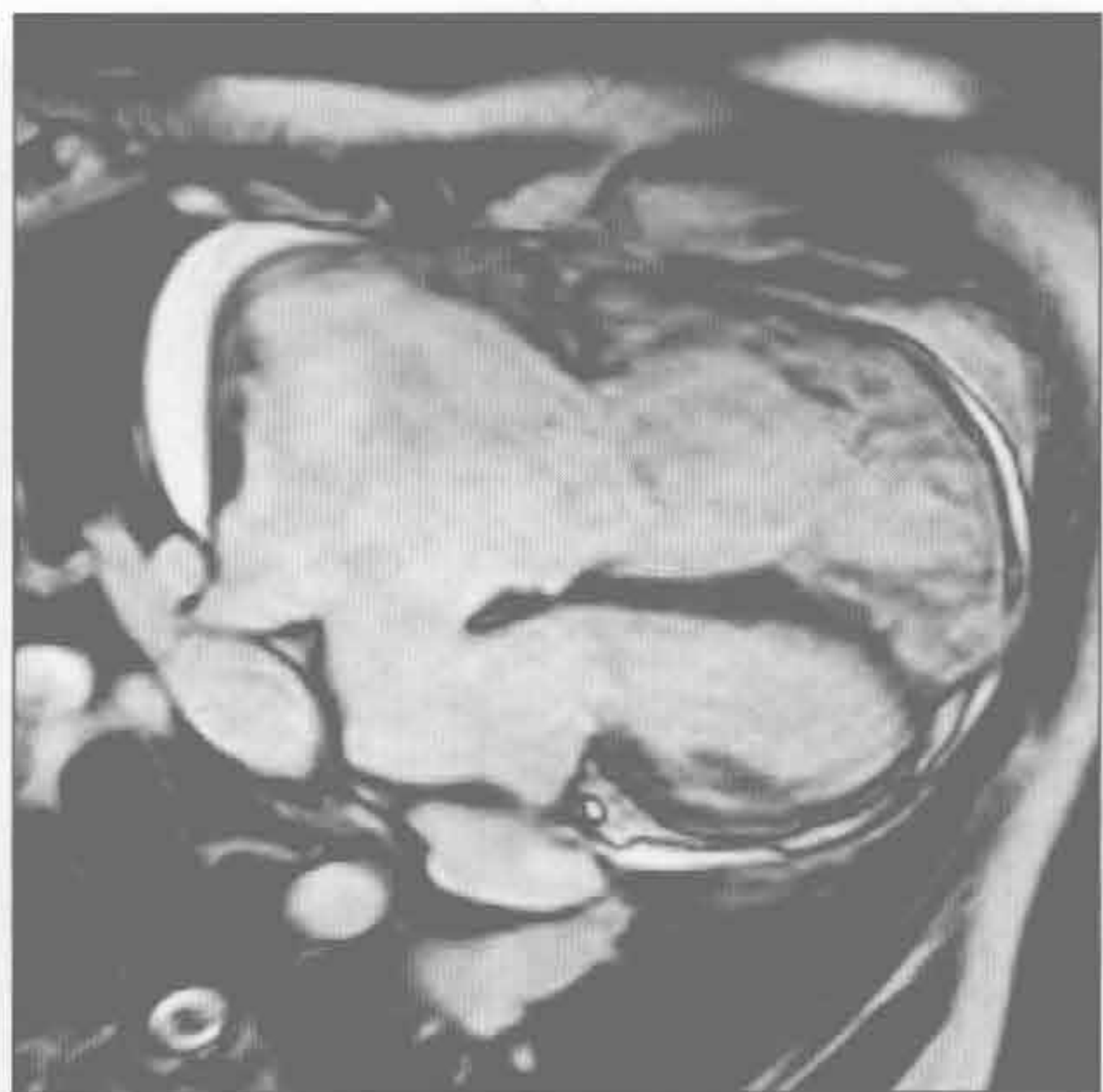
右侧心力衰竭

(左) 轴位平扫 CT 示下腔静脉增宽 \Rightarrow 超过主动脉直径的两倍 \Rightarrow , 同时有上腔静脉扩张和右心房增大, 提示右心房压力增大



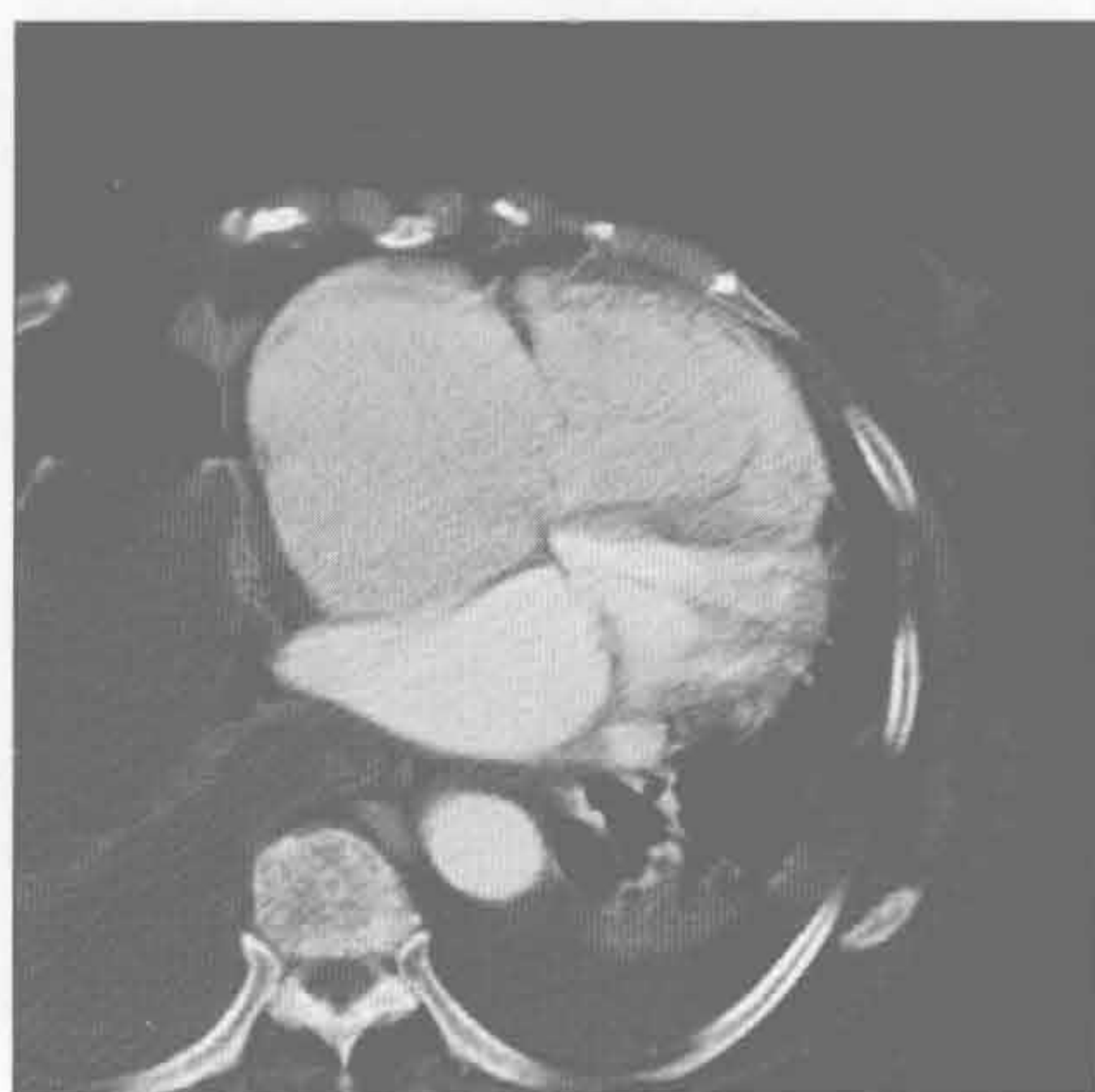(右) MRI 四腔心电影序列示较大的房间隔缺损伴右心房和右心室增大。因缺损区较大, 无血流射出, $Q_p : Q_s = 2.2$

左向右分流

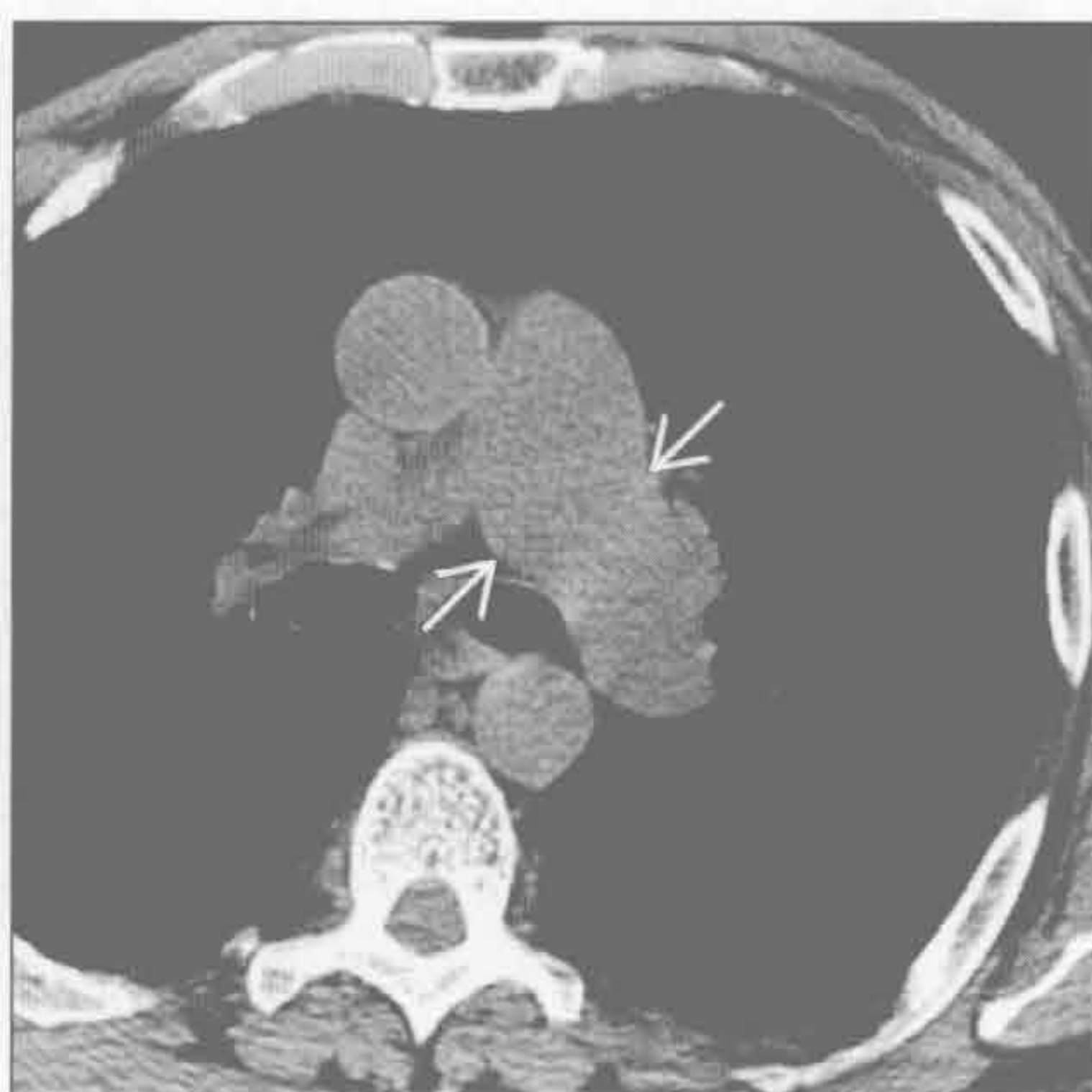

右心室扩大

右心瓣膜病变



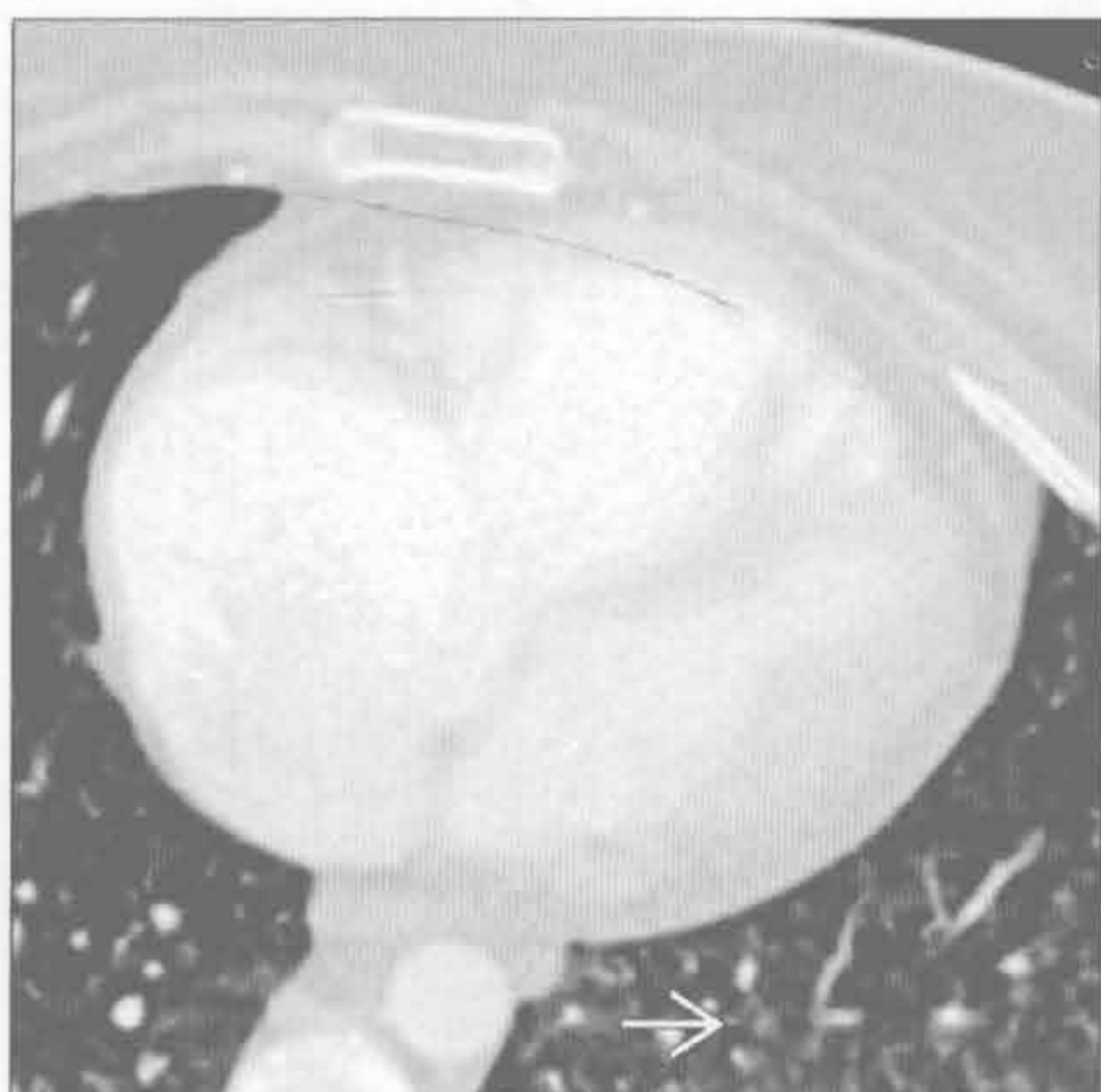
右心瓣膜病变



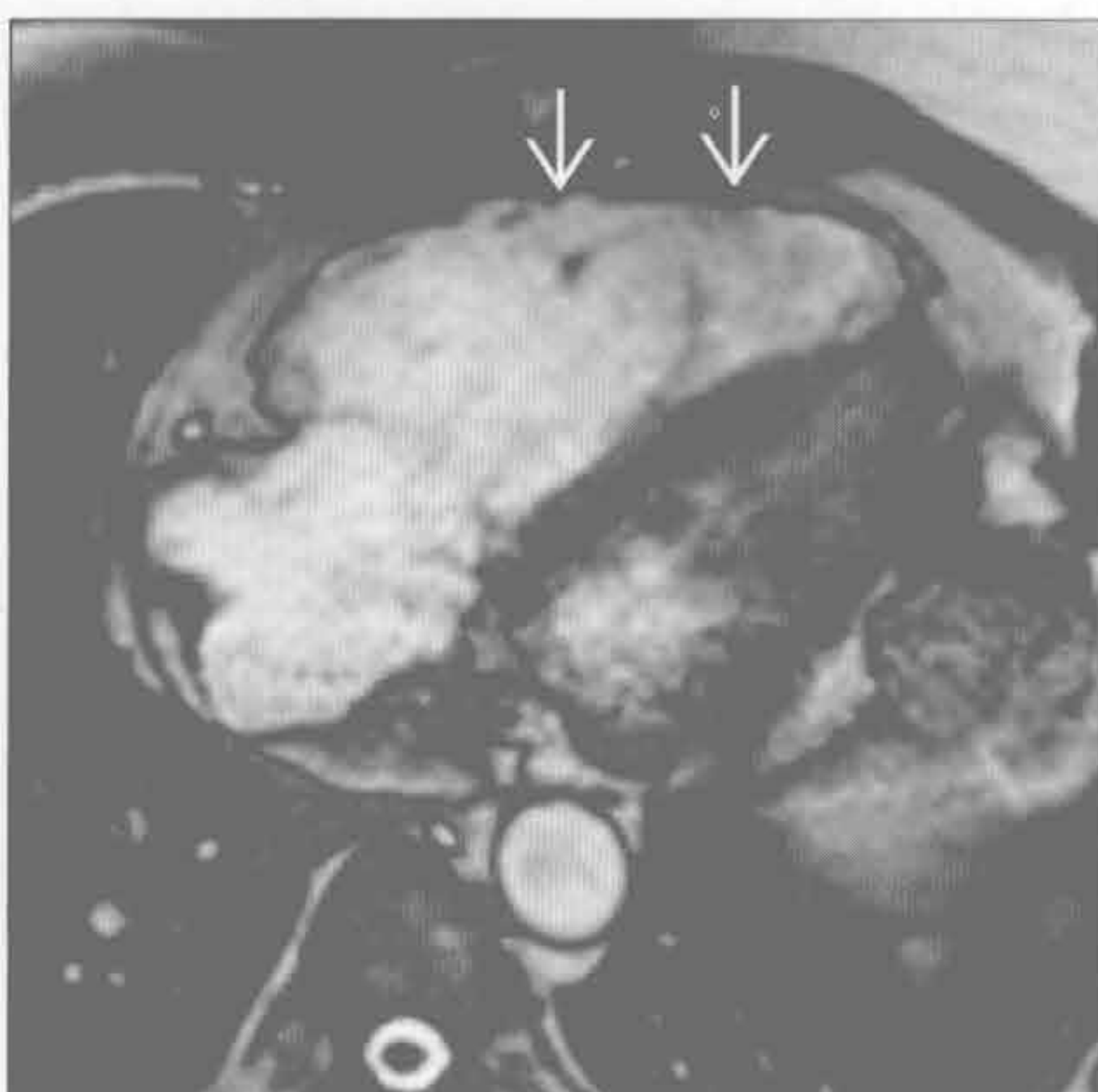
(左) 三尖瓣反流患者。轴位增强 CT 示右心房、右心室增大。MRI 利用射血容量和肺动脉前向血流来计算反流分数

(右) 肺动脉狭窄和右心室扩大患者。轴位平扫 CT 示单纯的左肺动脉干增宽 →

原发性肺动脉高压



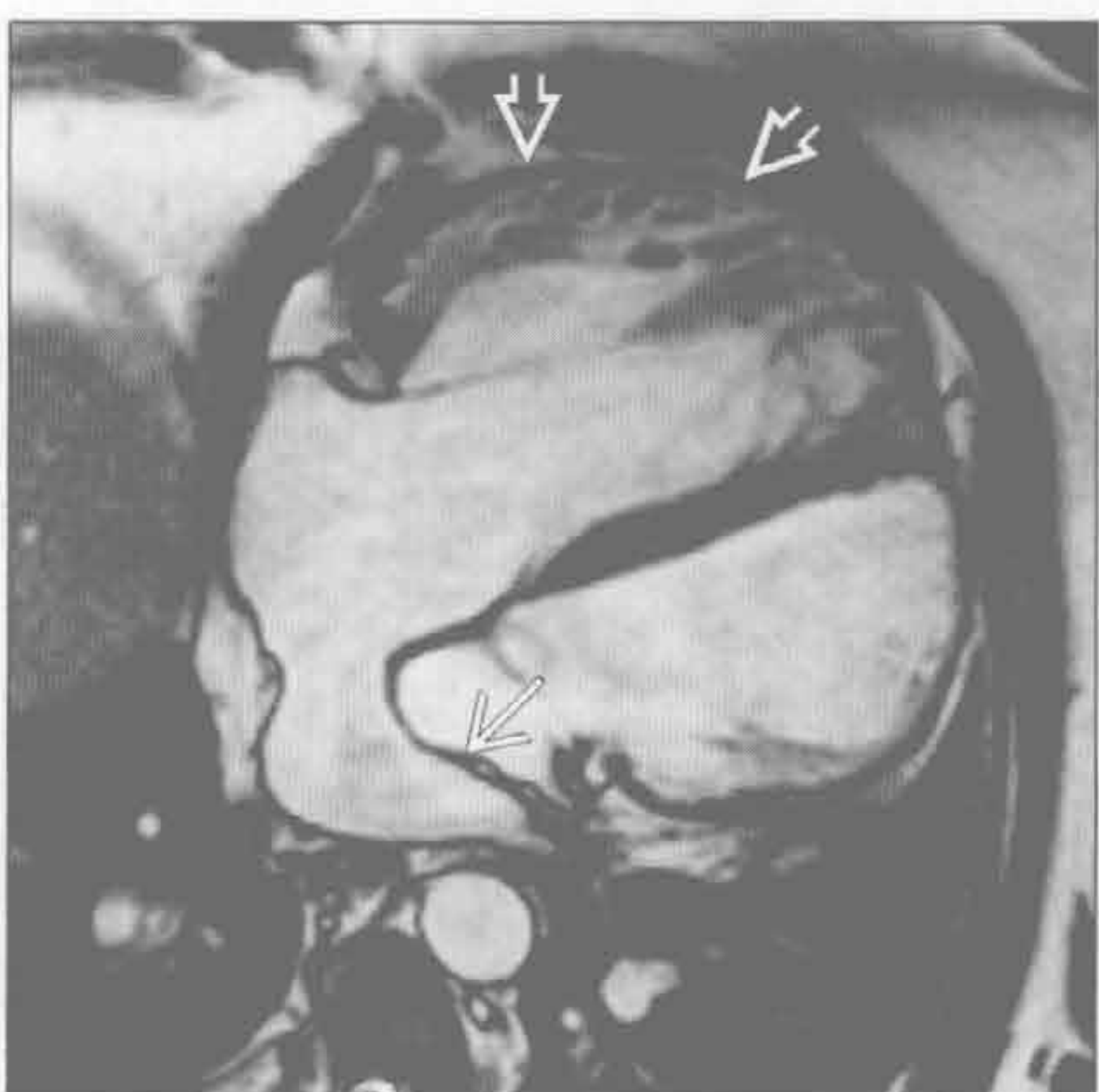
致心律失常性右心室发育不全



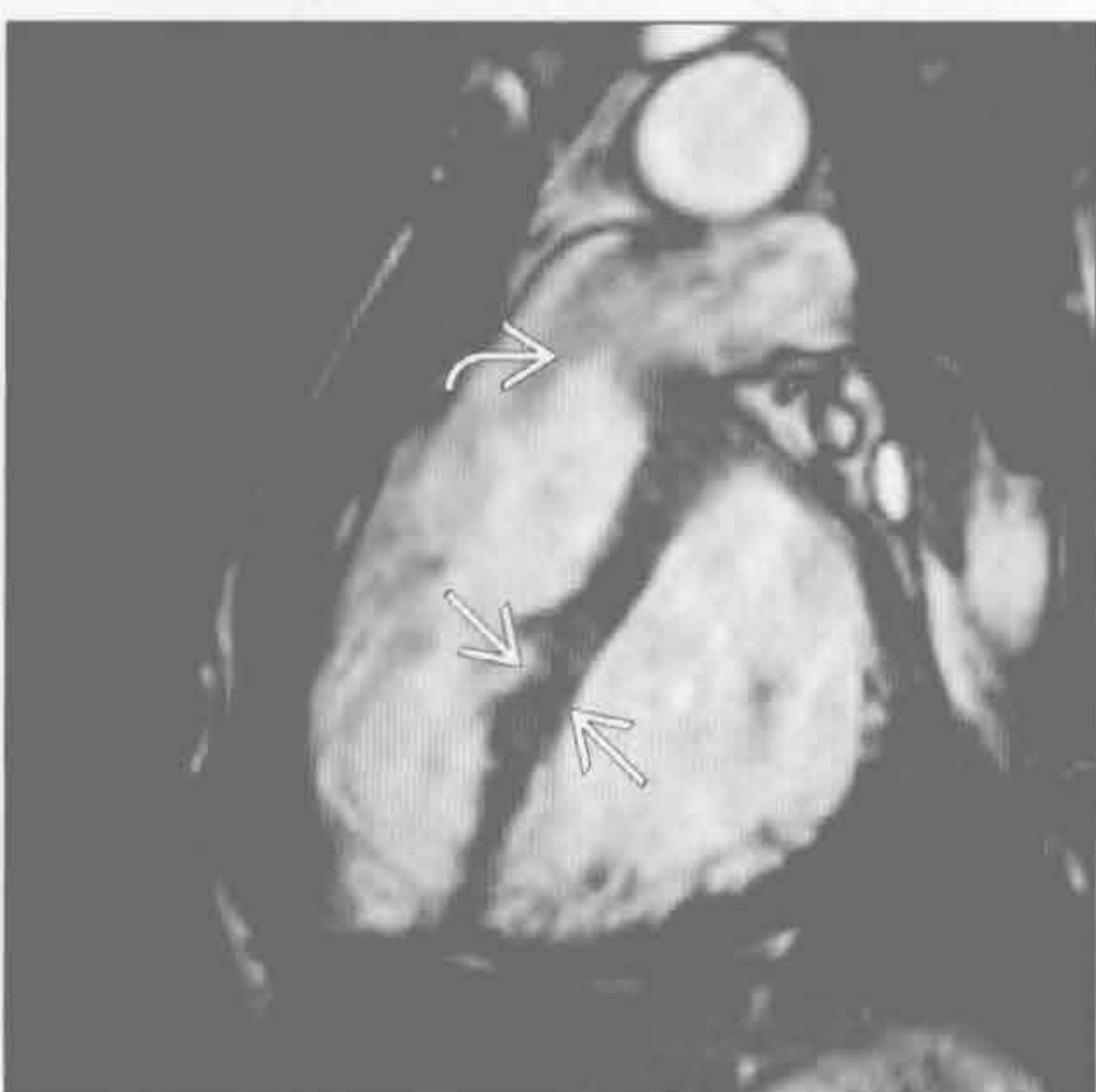(左) 肺毛细血管瘤病患者。轴位增强 CT 示右心室扩大和边界模糊的小叶中心型磨玻璃结节 →

(右) 致心律失常性右心室发育不全患者。MRI 水平长轴位电影序列示右心室明显扩大 →，另有心脏运动功能减弱，这些表现为主要影像标准

心房反位的右型大血管转位修复



法洛四联症 (TOF) 伴肺动脉反流或狭窄



(左) 心房反位的右型大血管转位患者。MRI 四腔心电影序列示心房分隔 →。右心室供应体循环导致扩张和肥大 →

(右) 法洛四联症校正患者。MRI RVOT 电影序列示室间隔扁平 → 和肺动脉反流 →。室间隔扁平提示右心室压与左心室相比增高

心影增大

鉴别诊断

常见

- 缺血性心肌病
- 瓣膜病变
- 心力衰竭加重
- 心包积液

不常见

- 非缺血性扩张型心肌病
- 心包肿块

罕见（但重要）

- 左心室室壁瘤

重要信息

鉴别诊断要点

- 心包积液：心脏球形增大
- 心腔扩大：出现典型的轮廓改变如右心室扩大致胸骨后间隙消失
- 心包肿块：局部轮廓不规则

常见诊断的有用线索

- 缺血性心肌病
 - 心内膜下脂肪或钙化，冠状动脉分布区左室壁变薄，冠状动脉致密钙化
 - MRI 示冠状动脉分布区心内膜下或透壁延迟强化
- 瓣膜病变

- 瓣膜钙化最常见
- MRI 电影或相位对比序列示血流喷射

- 心力衰竭加重
 - 同时存在肺水肿
- 心包积液
 - 平片示心影呈新发球形增大，CT 是心包内液体密度
 - 高密度心包积液或有肿瘤史（肺癌、乳腺癌、黑色素瘤）提示心包积血

不常见诊断的有用线索

- 非缺血性扩张型心肌病
 - 左心室扩大、壁薄、射血分数 < 40%
 - 无延迟强化或非心内膜下强化
- 心包肿块
 - 心包囊肿：心膈角处局限性液体密度，右侧比左侧常见
 - 心包脂肪垫：脂肪密度，最常见于右侧心膈角

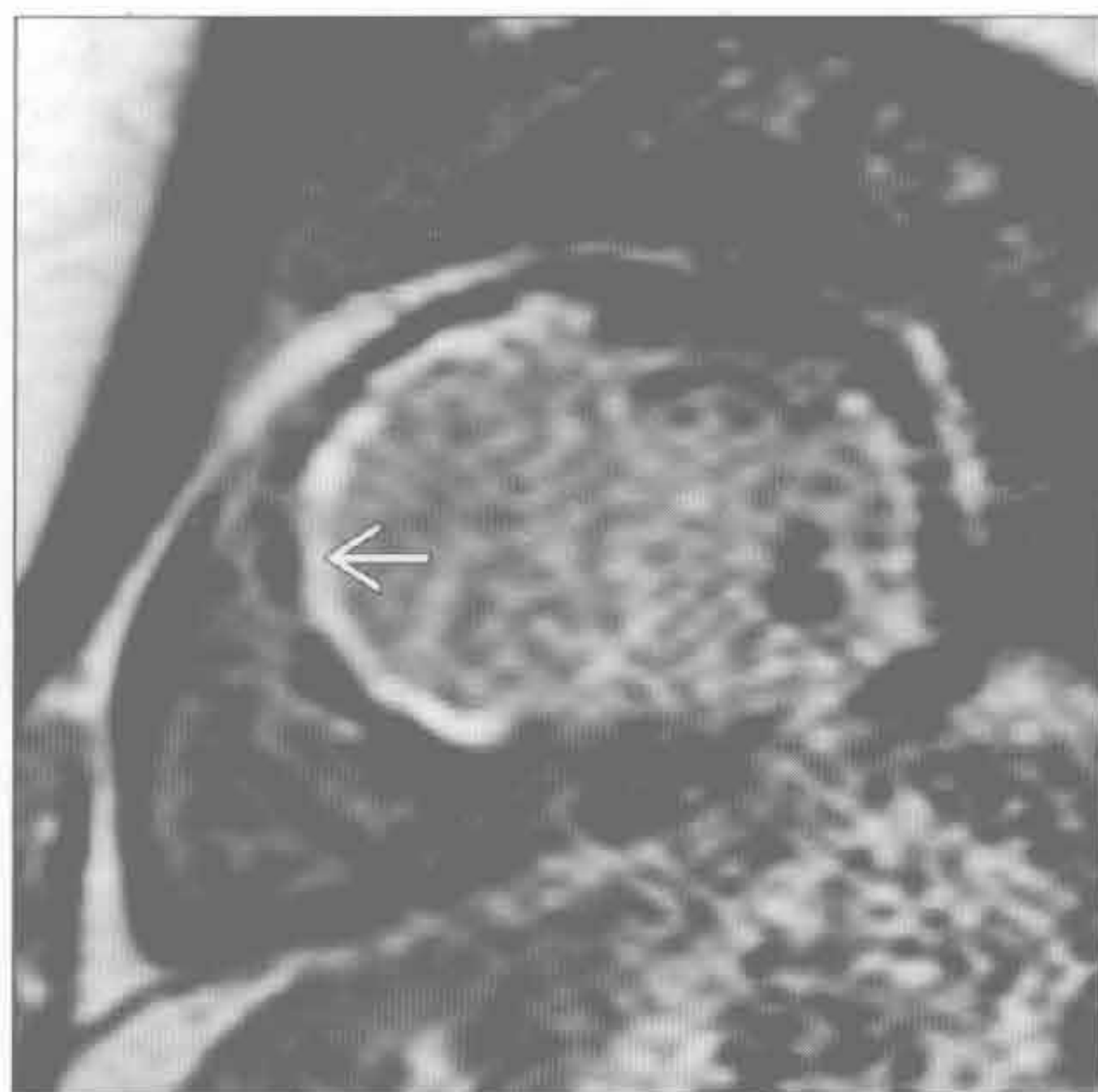罕见诊断的有用线索

- 左心室室壁瘤
 - 真性室壁瘤
 - 梗死后壁薄、扩张伴血栓
 - 最常见于前上壁和侧壁
 - 假性室壁瘤
 - 心肌破裂被底壁粘连的心包包裹
 - 颈部比内径窄

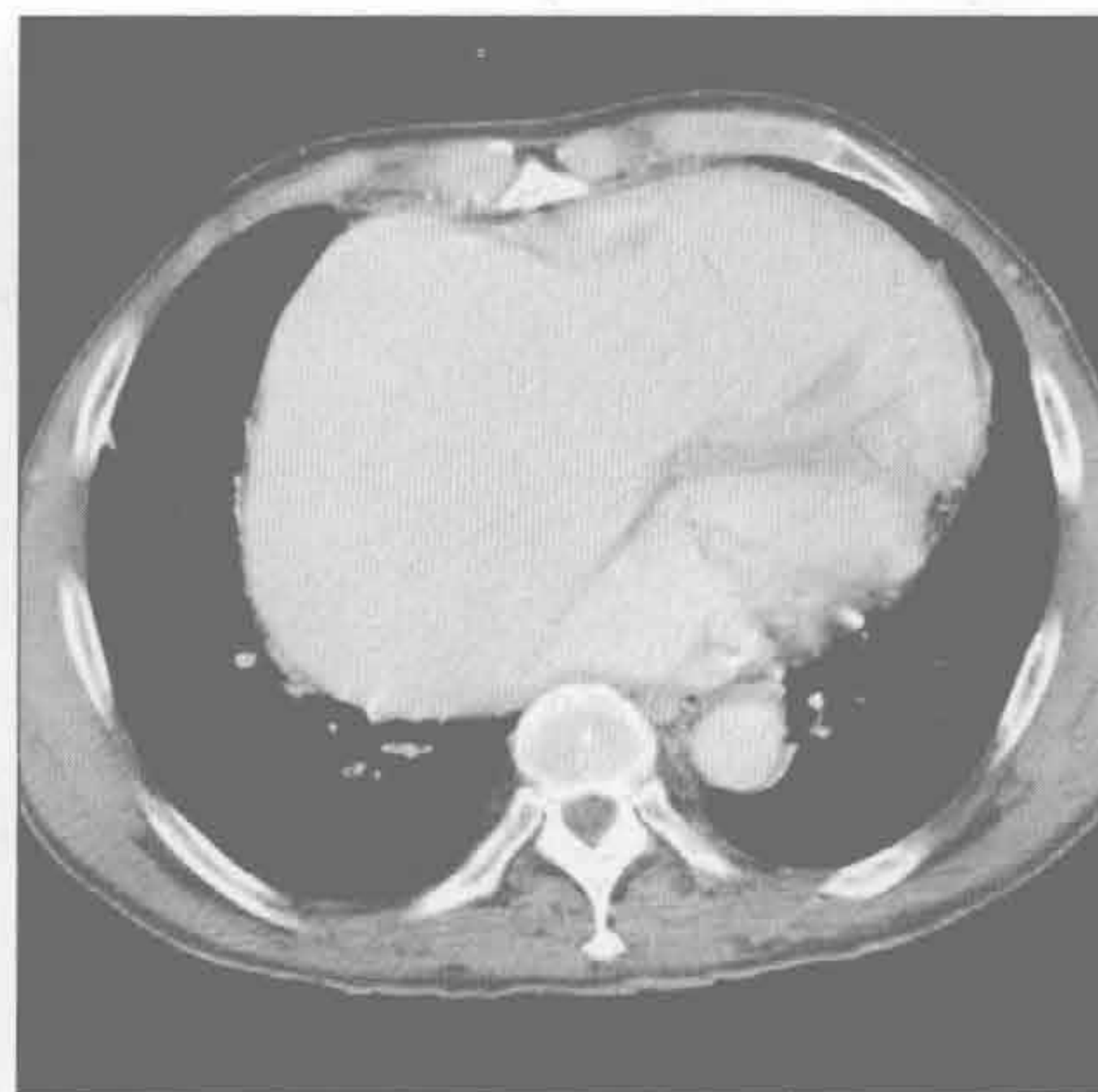
缺血性心肌病

（左）短轴位 Gd-DTPA 延迟增强示室间隔和前下壁心内膜下强化（→）。此区运动减弱，室壁变薄

（右）严重三尖瓣反流患者。轴位增强 CT 示右心房扩大。平片示右心缘向右侧偏移。MRI 可见反流血流

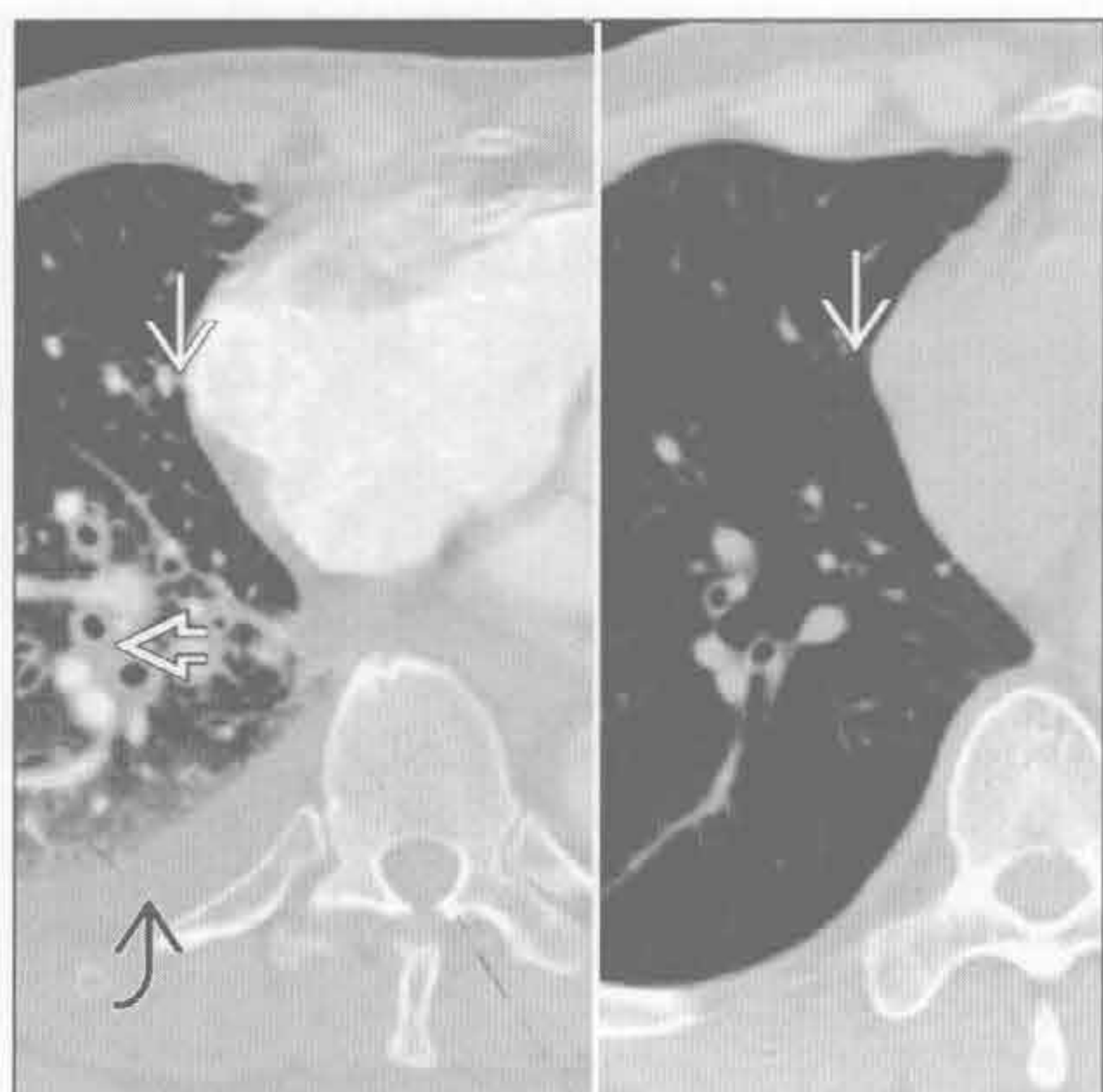

瓣膜病变

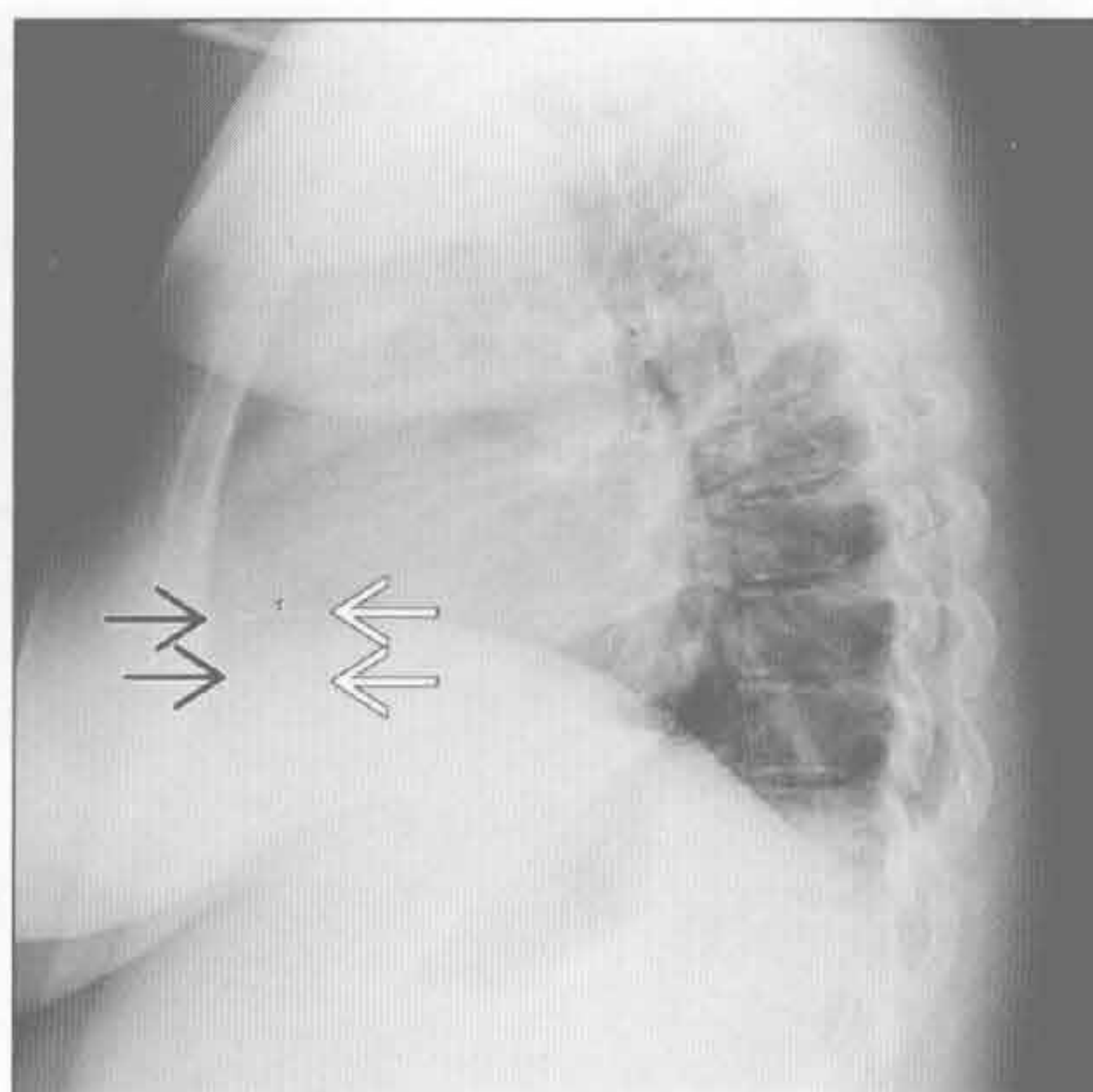


心影增大

心力衰竭加重



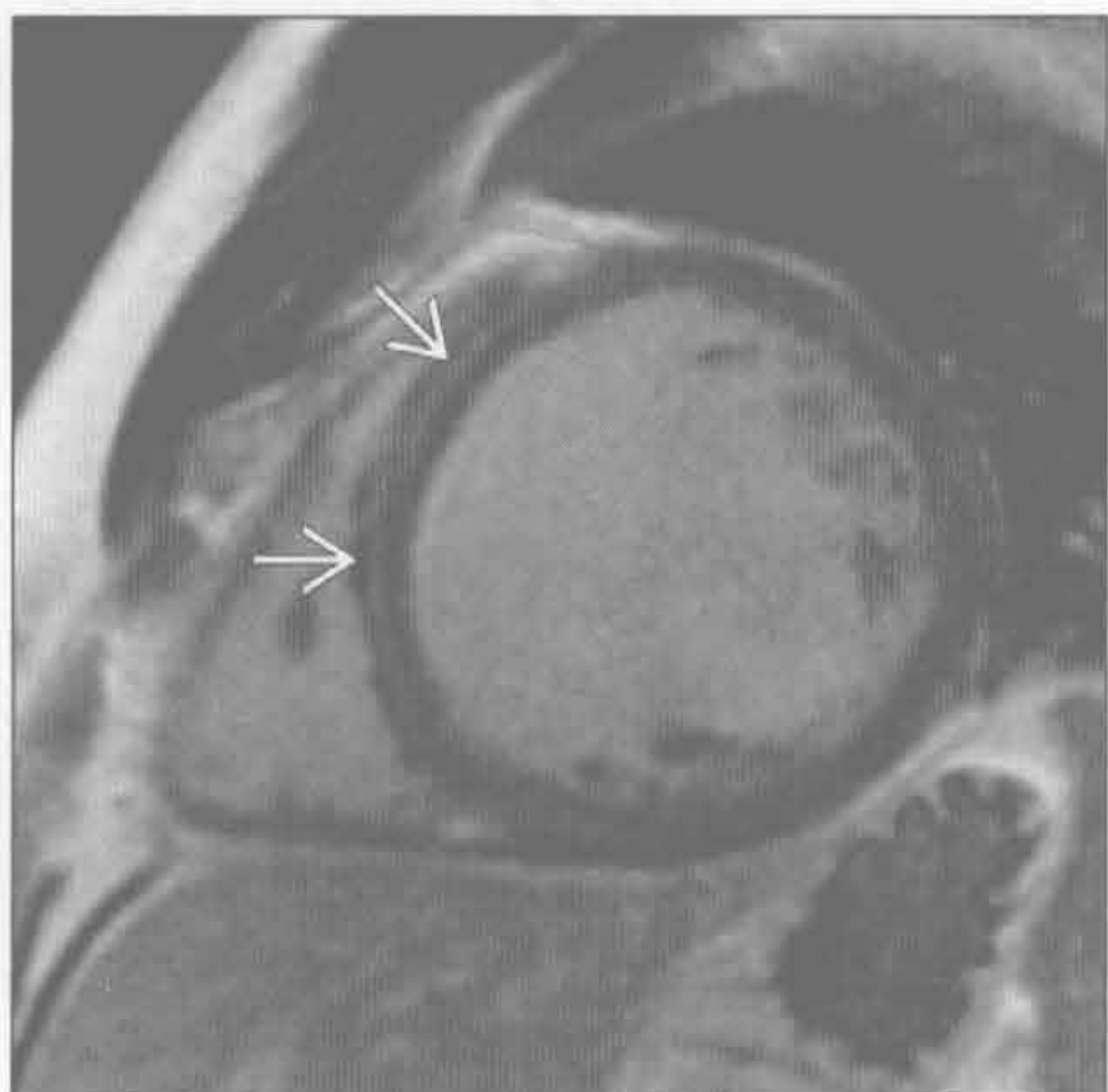
心包积液



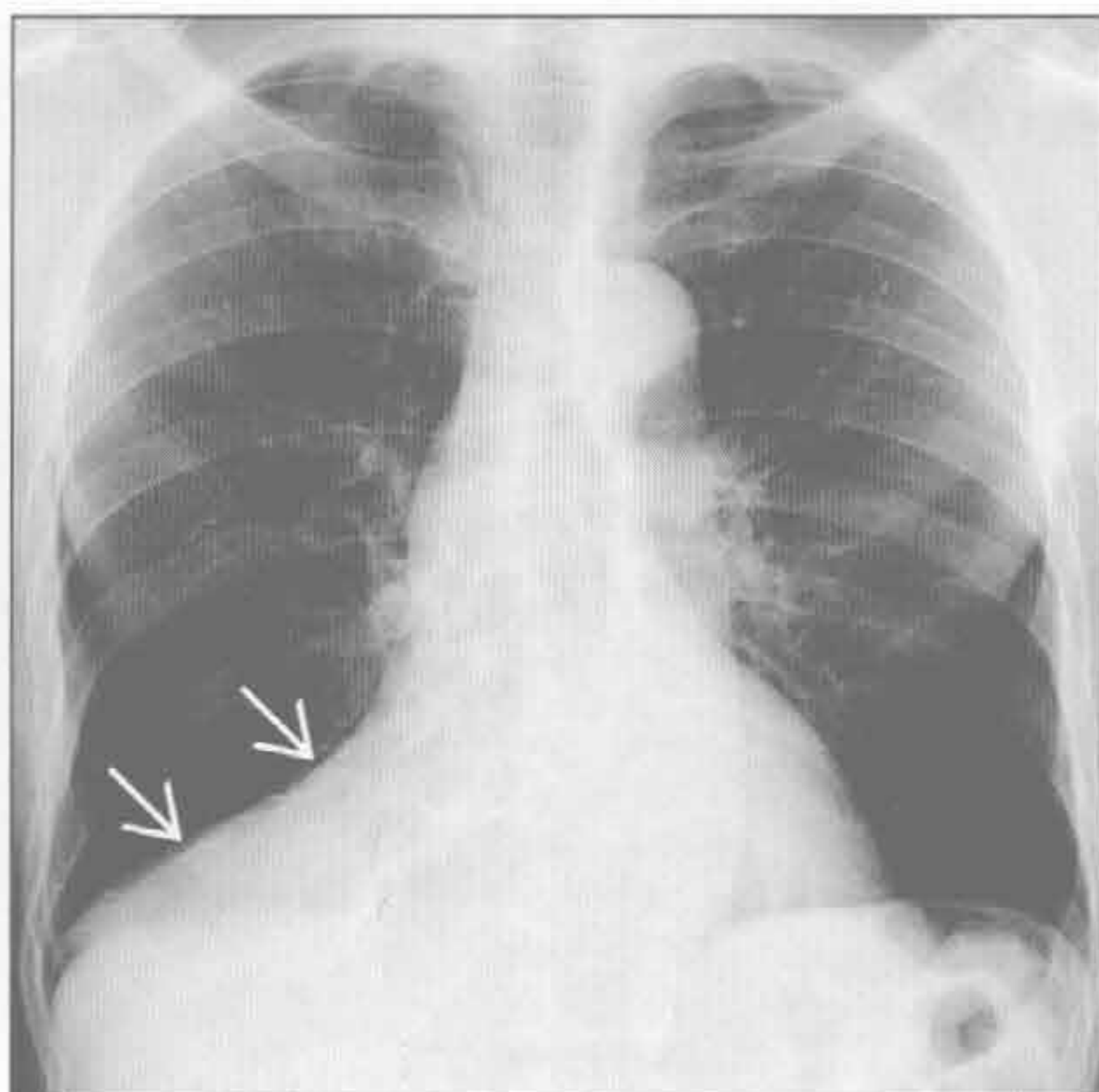
(左) 轴位平扫 CT (右) 和心力衰竭加重时增强 CT (左) 示心影增大 \rightarrow ，支气管周围增厚 \rightarrow 和右侧胸腔积液 \rightarrow 。X 线平片示心影增大

(右) 侧位 X 线胸片示胸骨后间隙消失。心包外 \rightarrow 和心包 \rightarrow 脂肪被液体(线)分开

非缺血性扩张型心肌病



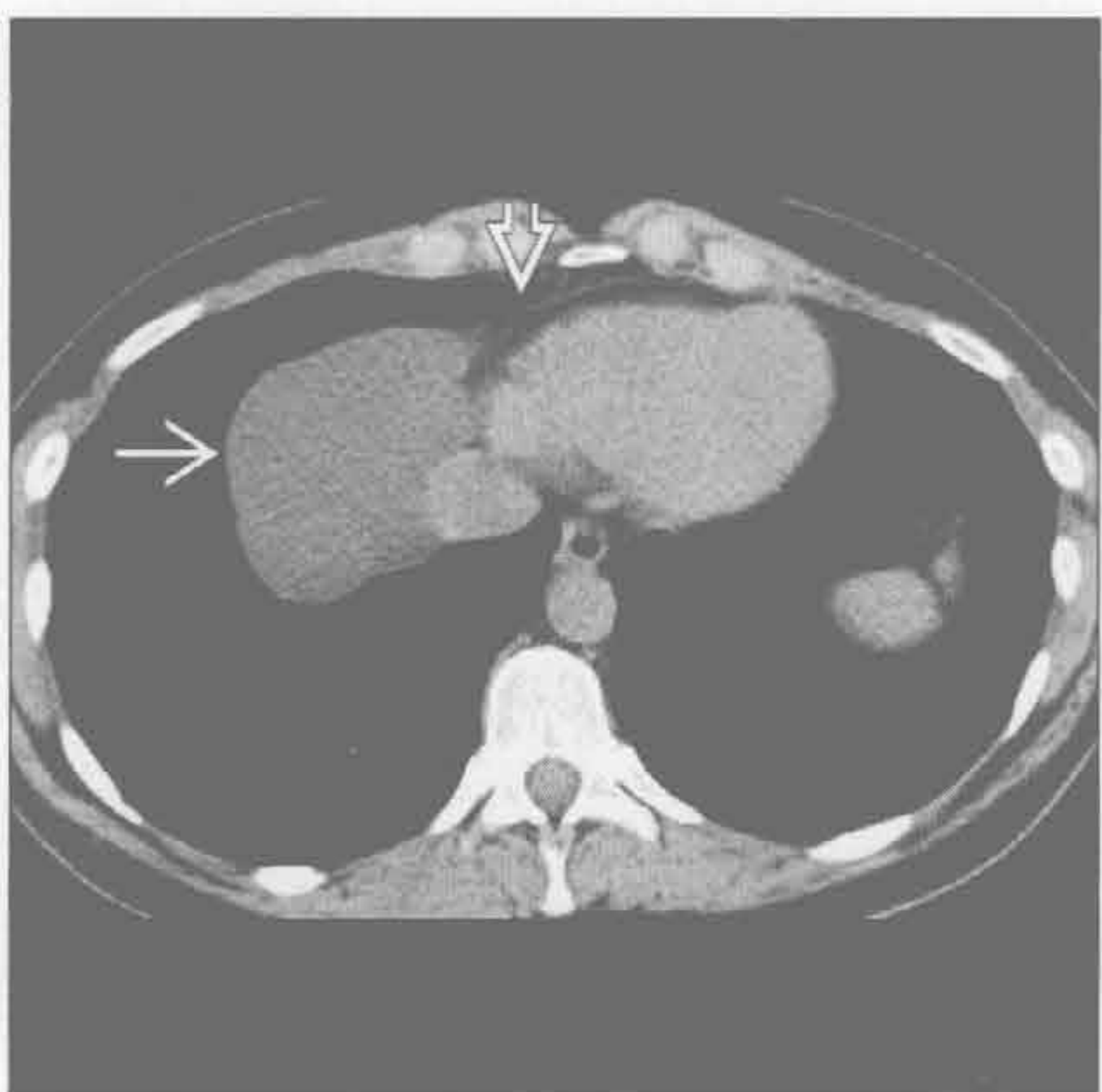心包肿块



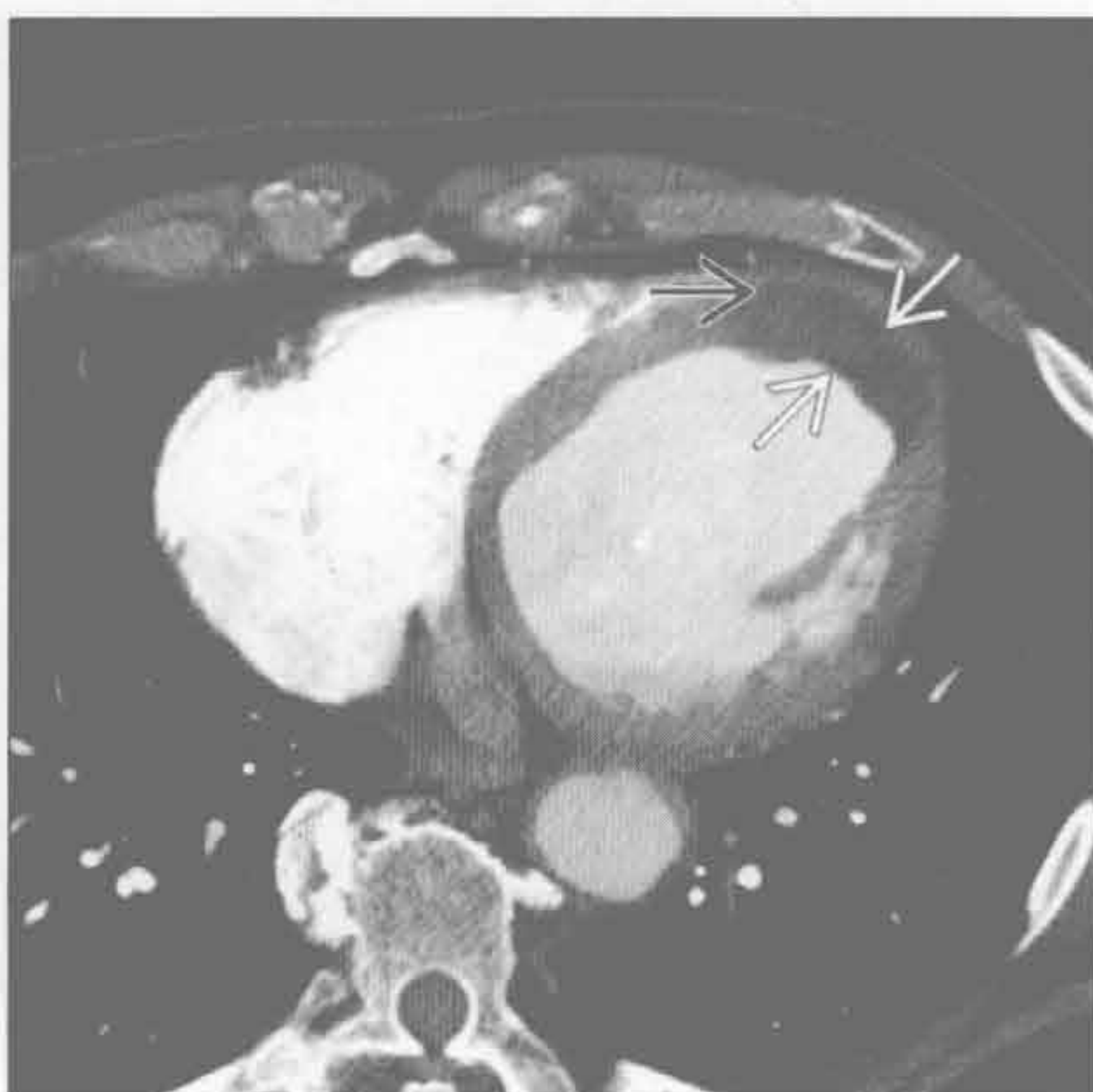
(左) 短轴位 Gd-DTPA 延迟增强示在非冠状动脉走行区中层心肌强化 \rightarrow 。患者射血分数减少，但无冠心病

(右) 正位 X 线胸片示右心膈角边界清楚的软组织密度影 \rightarrow 。CT 扫描呈脂肪密度，为单侧较大的心包脂肪垫

心包肿块



左心室室壁瘤



(左) 平扫 CT 示心膈角处典型的囊性肿块，为心包囊肿。表现为右侧心膈角 \rightarrow 低密度影，边界清楚。心包脂肪线无变化 \rightarrow

(右) 轴位增强 CT 示左心室扩大伴环形低密度影，患者有左心室真性室壁瘤伴局部血栓 \rightarrow 。注意真正的心脏轮廓 \rightarrow

心脏钙化

鉴别诊断

常见

- 冠状动脉
- 二尖瓣
- 主动脉瓣

不常见

- 心包
- 心肌
- 其他的心脏瓣膜和心腔

罕见（但重要）

- 肿块

重要信息

鉴别诊断要点

- 最常见的缺点是难以明确钙化的解剖部位
- 心脏钙化更常见于透析患者

常见诊断的有用线索

- 冠状动脉
 - 弧形或平行线样钙化最常见于冠状动脉近端和血管分叉处
 - 钙化的数量与冠状动脉斑块的数量相关，但与狭窄的程度不相关
 - 钙化存在与未来心脏事件的风险相关

• 二尖瓣

- 环形钙化：与二尖瓣关闭不全有关
- 瓣膜钙化：提示狭窄，最常见于风湿性心脏病

• 主动脉瓣

- 钙化程度与狭窄程度相关
- 两个瓣膜：青年，同时存在缩窄
- 退变：60 岁以上，冠状动脉粥样硬化的危险因素
- 风湿性心脏病：35 岁以上，同时存在二尖瓣狭窄

不常见诊断的有用线索

• 心包

- 与限制性心包炎有关

• 心肌

- 提示既往心肌梗死史，可出现心肌脂肪

• 其他的心脏瓣膜和心腔

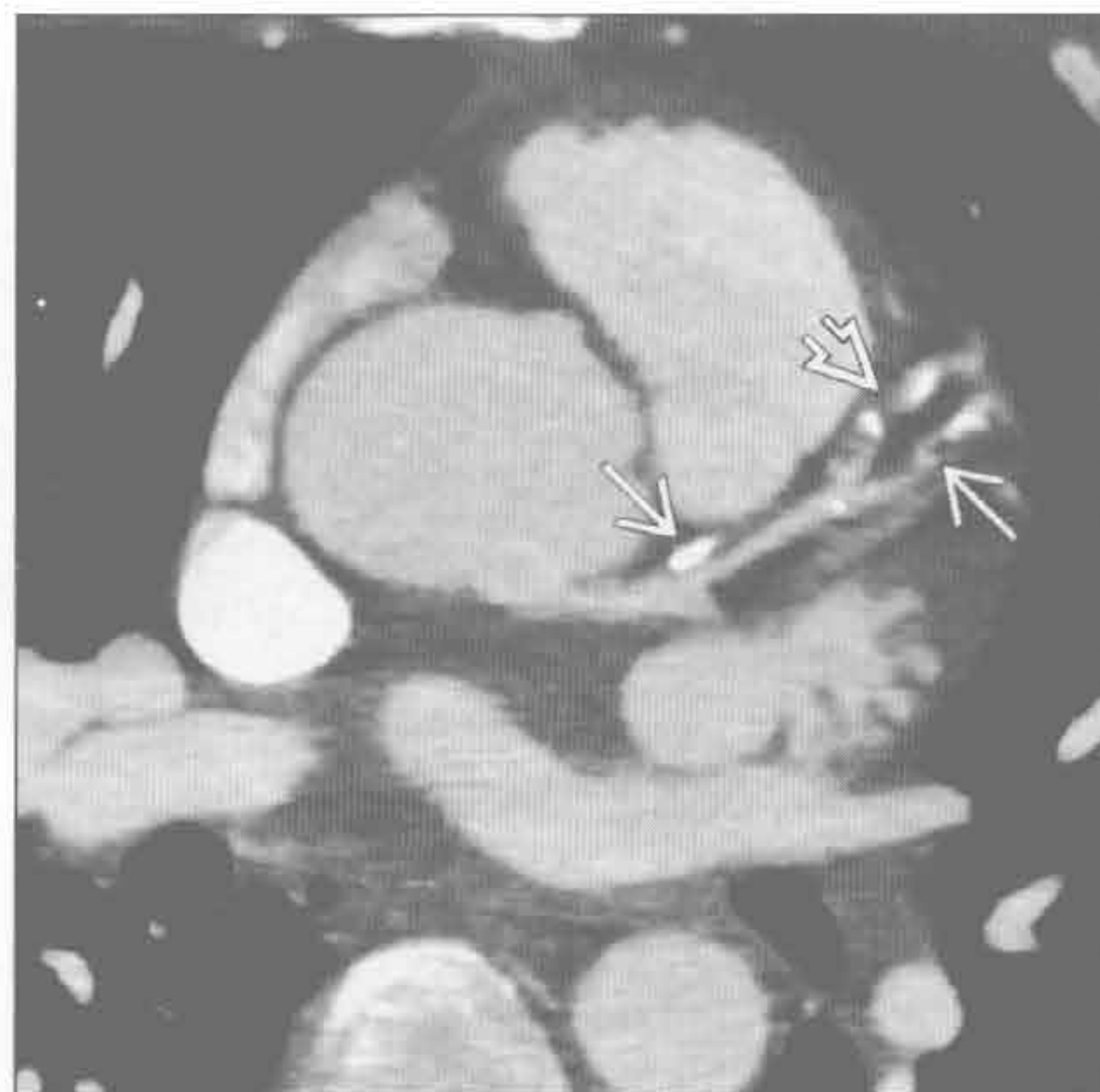- 三尖瓣：最常见于风湿性心脏病；二尖瓣和主动脉瓣也多有钙化
- 肺动脉瓣：最常见于先天性肺动脉狭窄
- 心房钙化：伴有严重的心房扩大

罕见诊断的有用线索

• 肿块

- 慢性血栓：心耳或梗死心肌附近
- 转移：原发肿瘤史
- 心房黏液瘤：具有典型的发病部位和附着点

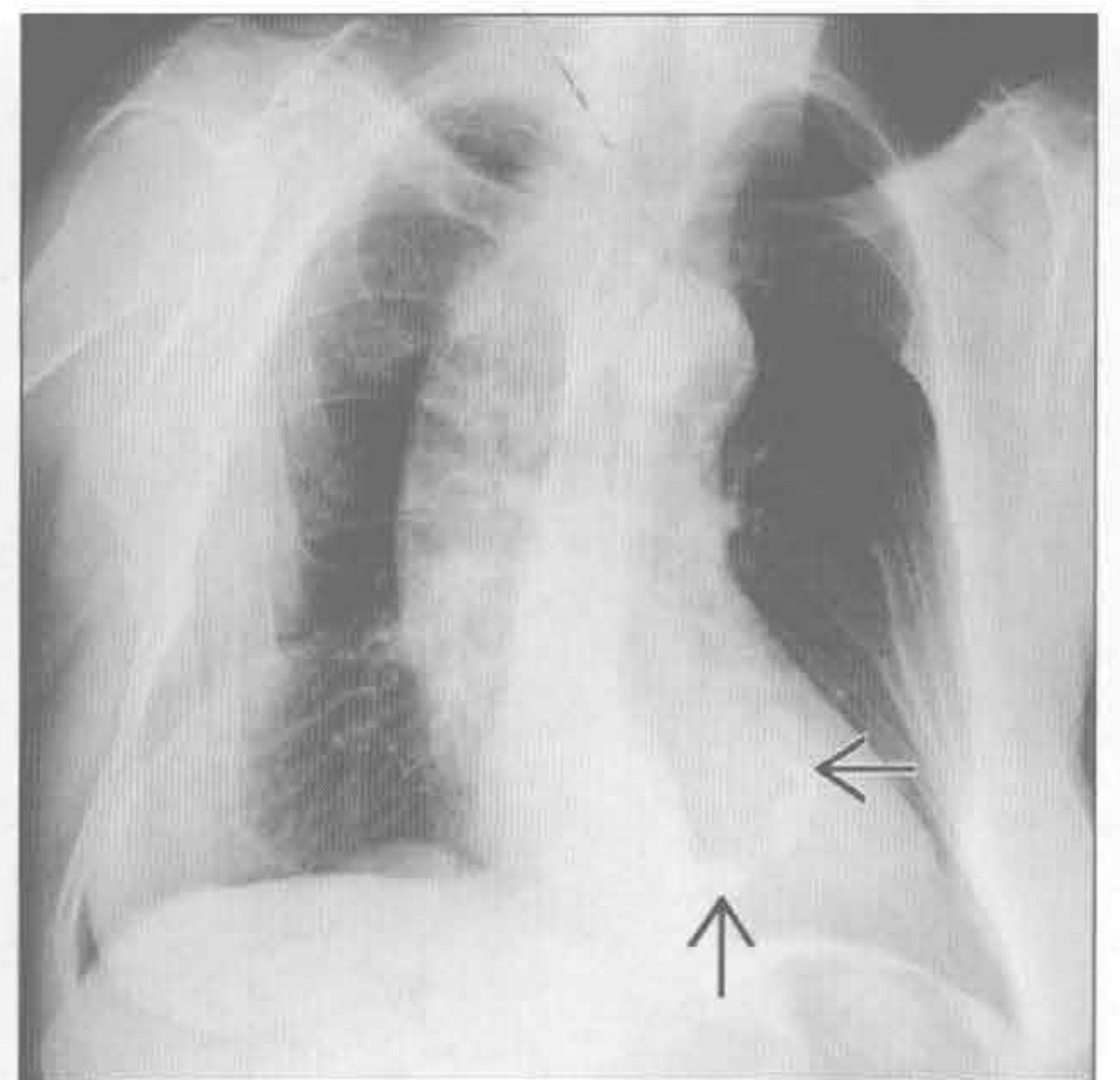
冠状动脉



（左）左前降支粥样硬化患者。增强 CT MIP 示数个钙化斑块线样排列 \Rightarrow 。另可见非钙化斑块 \Rightarrow 。

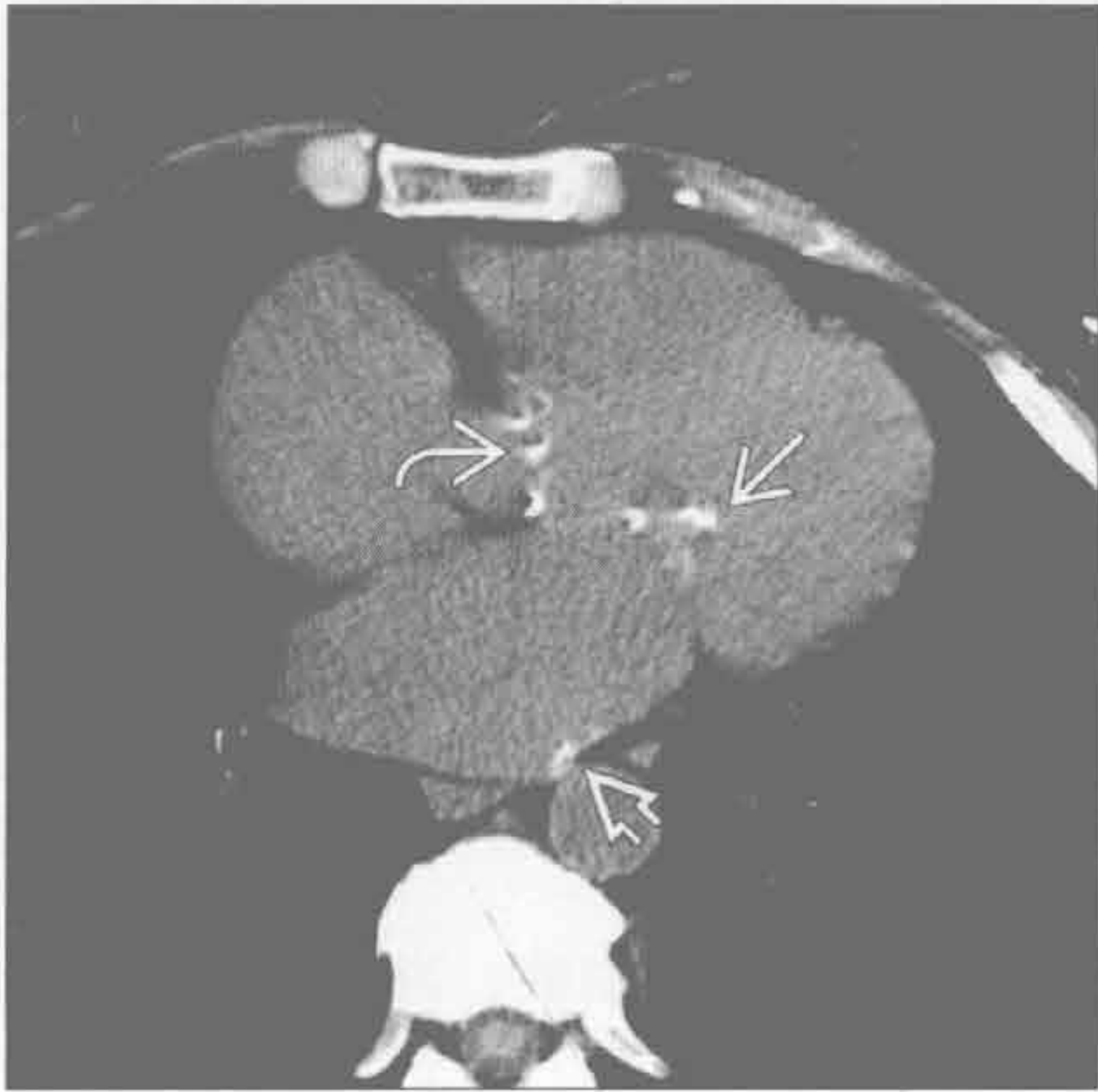
（右）正位 X 线胸片示特征性的 C 形钙化 \Rightarrow ，提示二尖瓣环形钙化，此类钙化不伴有二尖瓣狭窄

二尖瓣

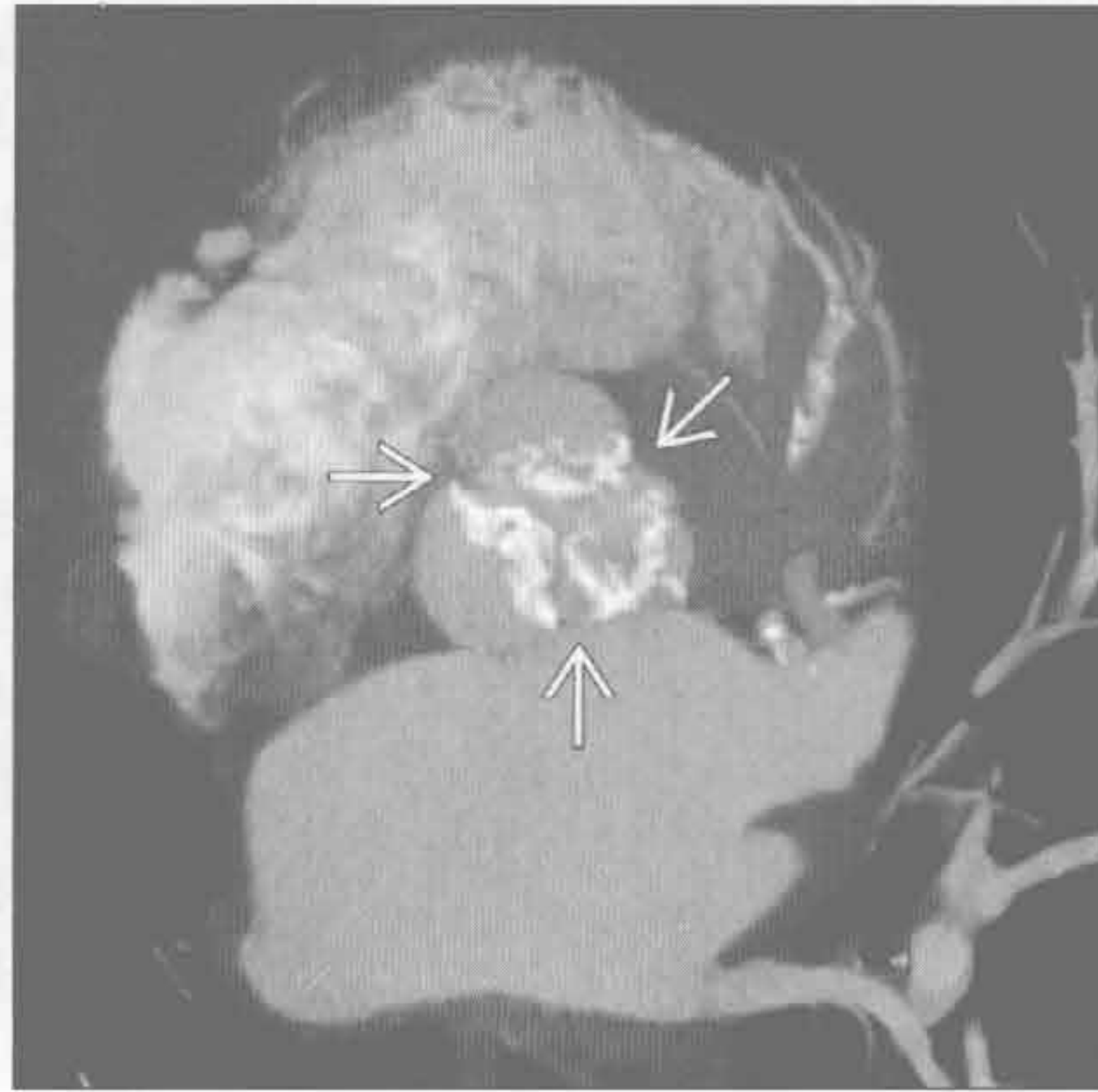

心脏钙化

二尖瓣



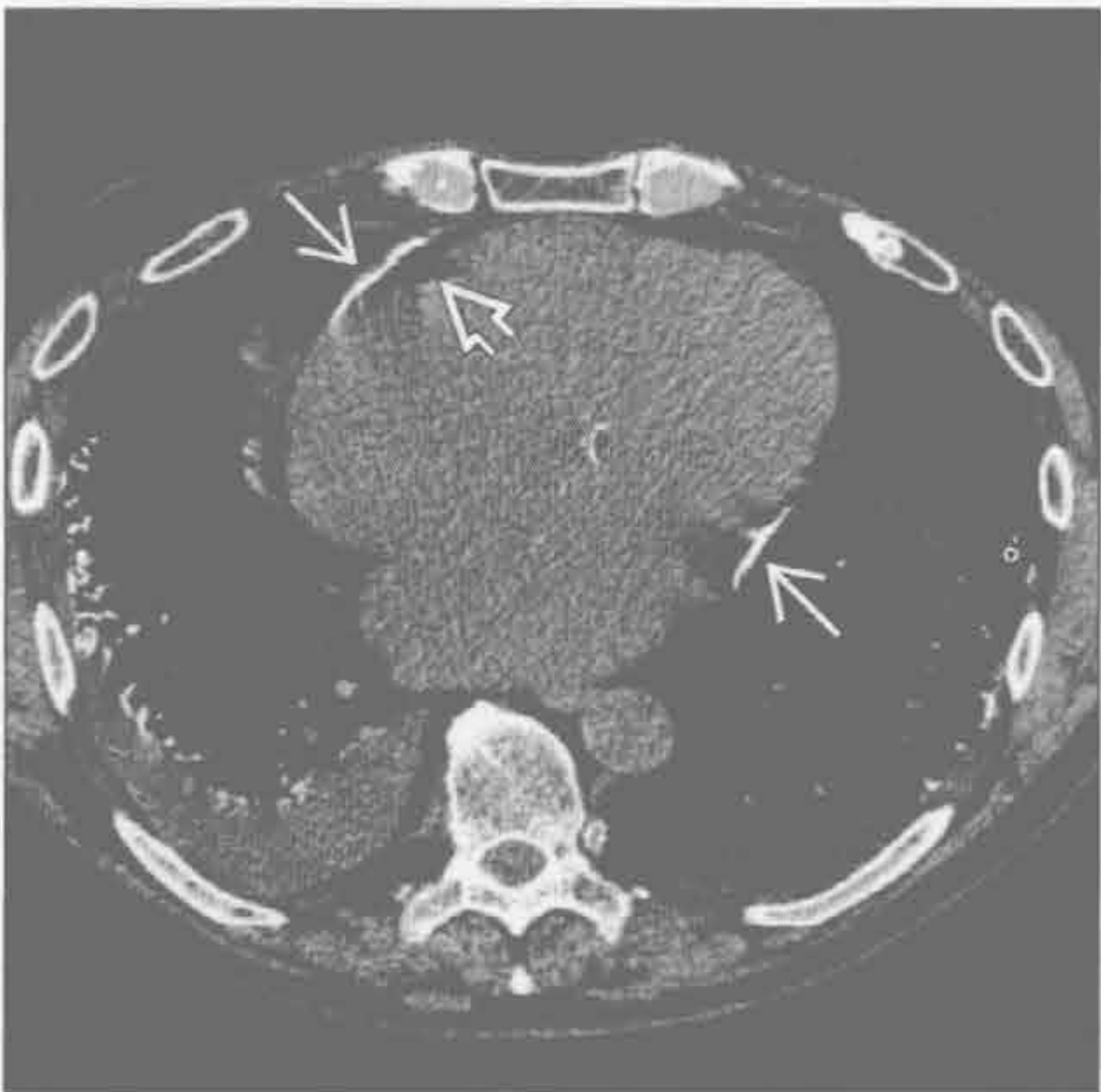主动脉瓣



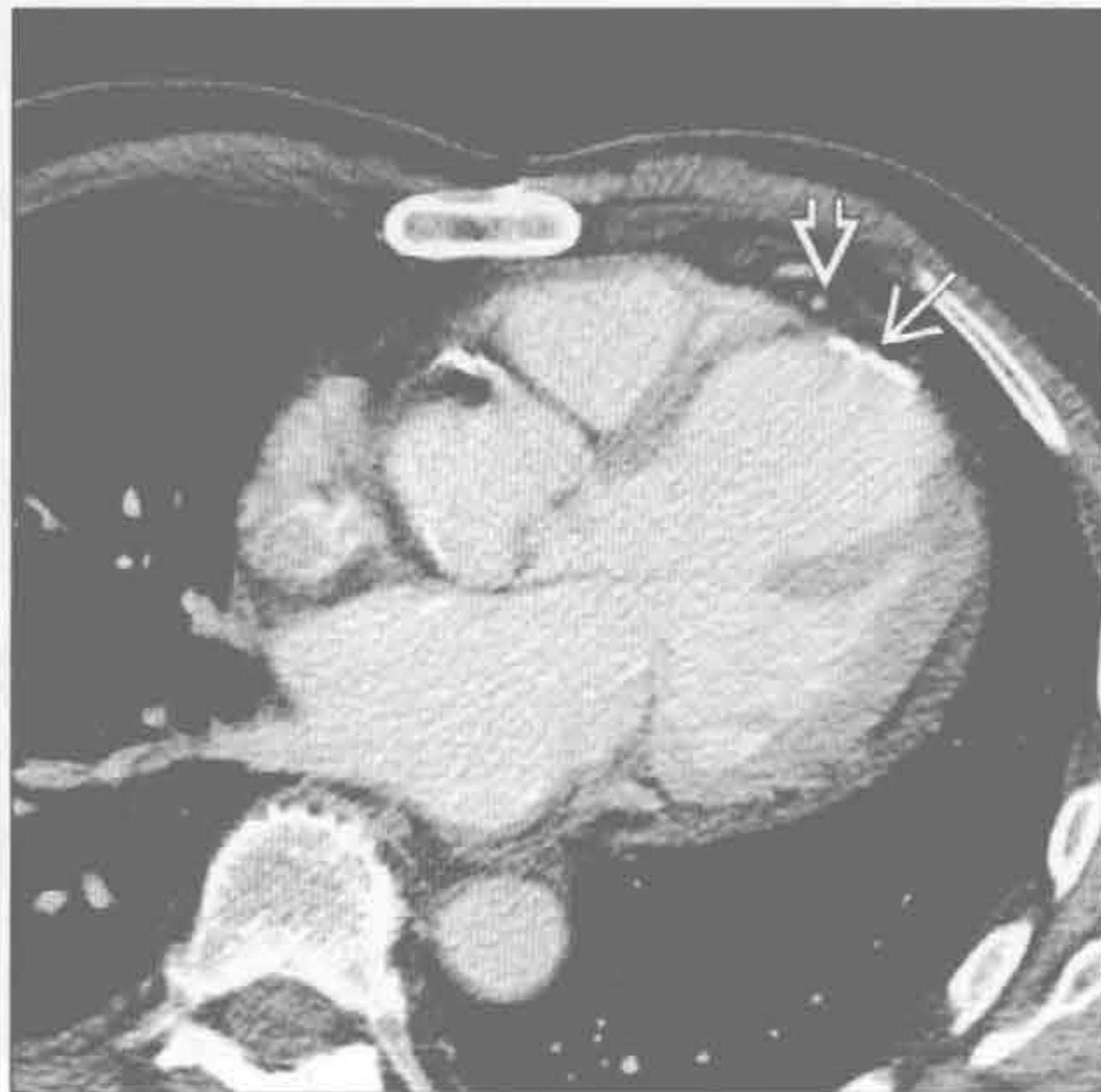(左) 二尖瓣狭窄患者。可能由风湿性心脏病所致，轴位平扫 CT 示二尖瓣钙化 \rightarrow ，左心房扩大和钙化 \Rightarrow ，以及主动脉狭窄 \Rightarrow

(右) 主动脉严重狭窄患者。双斜位增强 CT MIP 示主动脉瓣明显钙化 \rightarrow 。钙化程度与狭窄程度相关

心包



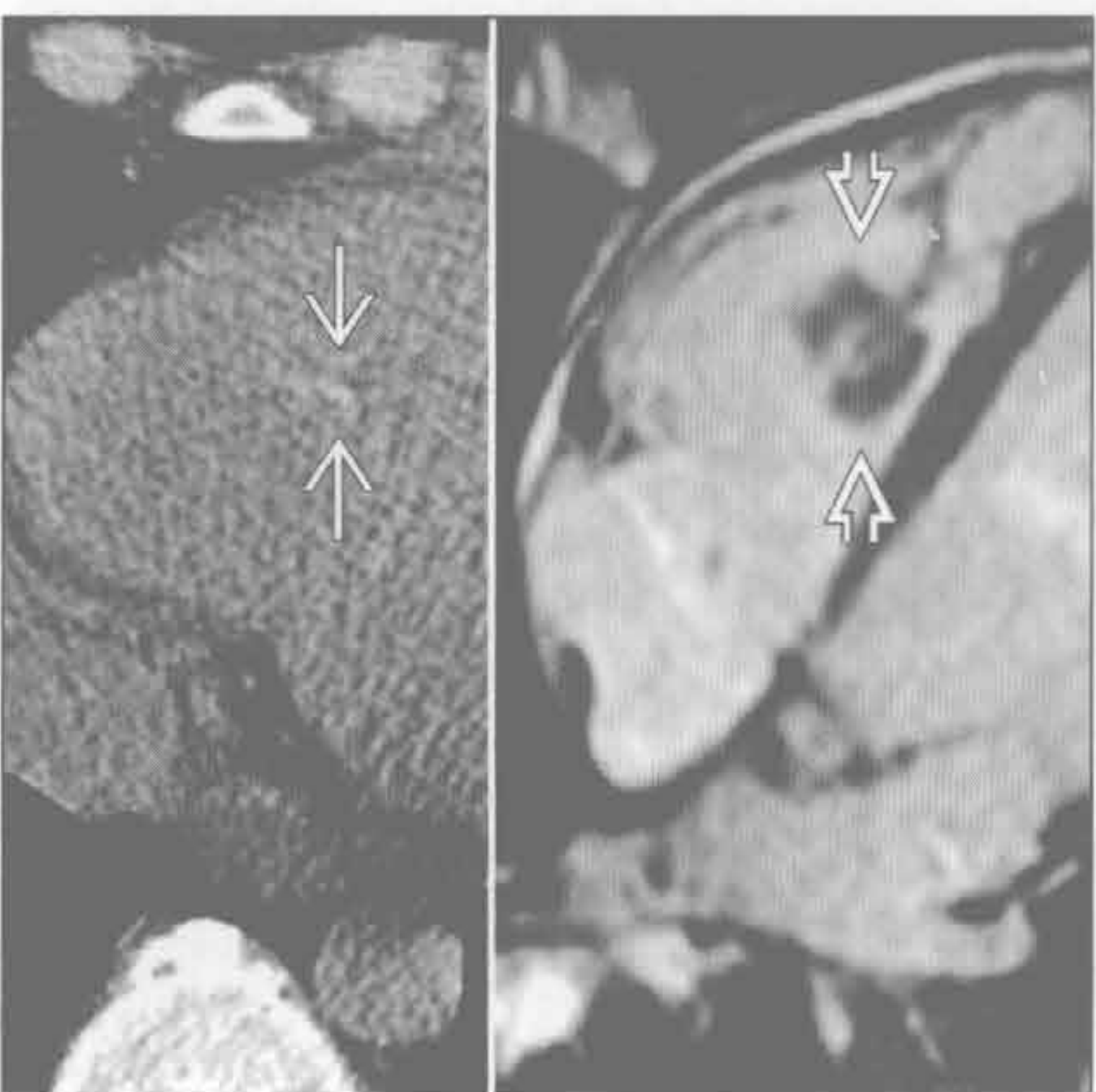
心肌



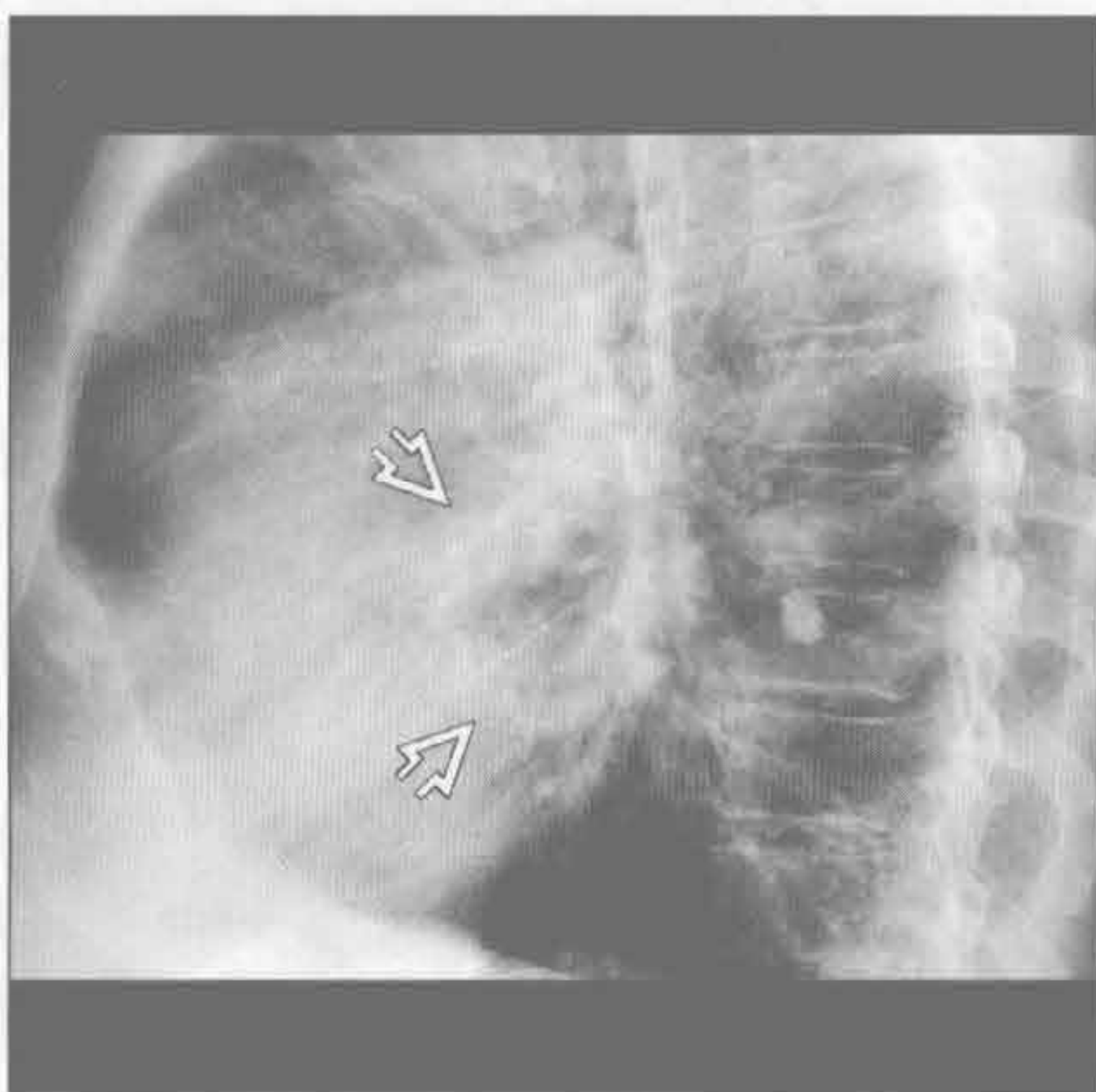
(左) 轴位平扫 CT 示房室交界处（典型部位）心包钙化 \rightarrow 。心外脂肪 \Rightarrow 有助于与冠状动脉钙化区别

(右) 心肌梗死患者，左心室流出道层面 CT 示心尖钙化 \rightarrow ，室壁变薄。心外脂肪 \Rightarrow 有助于与心包钙化的区别。室壁运动异常（未显示）

肿块



肿块



(左) 40 岁患者，很久前有肺动脉栓塞史。平扫 CT (左) 和 MRI 亮血序列 (右) 示右心室新发钙化灶 \rightarrow 。此钙化位于慢性血栓处 \Rightarrow

(右) 左心房黏液瘤患者。侧位 X 线胸片示左心房内弧形钙化 \Rightarrow

鉴别诊断

常见

- 血栓
- 心脏转移

不常见

- 黏液瘤

罕见（但重要）

- 肉瘤
- 横纹肌瘤
- 纤维瘤
- 血管瘤

重要信息

鉴别诊断要点

- 临床上最重要是确定其是否为恶性
 - 影像学常难以鉴别心脏肿块的病因
 - 肿块的发病率联合辅助征像和临床病史是缩小鉴别诊断范围的最佳方法
 - 血栓是最常见的心脏肿块原因
 - 恶性：良性 ≈ 60 : 1
 - 转移性：心脏原发性肿瘤 = 40 : 1
 - 原发良性：原发恶性 = 3 : 1
 - 尸检报告心脏原发新肿瘤的发生率为 1/ (3000 ~ 100 000)
- 恶性与良性比较
 - MR 信号不均匀无特异性，良恶性均可见
 - 绝大多数病变与心肌相比 T₂WI 呈高信号，T₁WI 呈等信号
 - 恶性病变与良性病变相比，中度或明显强化更多见
 - 多个心腔受累或蔓延至邻近结构提示恶性
 - 黏液瘤（良性）通常不均匀
 - 胸腔积液或心包积液提示心脏原发恶性或转移性肿瘤
 - 若无积液，原发恶性不常见，转移则非常少见
 - 右心肿块提示转移

常见诊断的有用线索

- 血栓
 - MR 信号特点随血栓的不同时期而变化
 - 慢性血栓 T₁WI 与 T₂WI 均为低信号
 - 急性血栓 T₁WI 与 T₂WI 均为高信号
 - 血栓不强化，增强后减影显示最清楚
 - 强化且伴有血管者，提示肿瘤性血栓

- 因 T₂* 缩短，在长反转时间的 (500 ms) 延迟增强的图像上，血栓仍呈低信号
- 因 T₂* 缩短，血栓在梯度回波序列的信号强度较自旋回波序列降低
- 常邻近心壁运动减弱或变薄区
- 常发生于心耳
- 伴有心肌梗死或心房纤颤的病史
- 息肉状的栓子较光滑的外周栓子更易引起栓塞

• 心脏转移

- 成人最常见的原发灶是肺癌、乳腺癌、淋巴瘤、食管癌和黑色素瘤
- 儿童最常的原发灶是白血病、淋巴瘤、成神经细胞瘤、Wilms 瘤、肝母细胞瘤和肉瘤
- 约 90% 为临床隐匿性
- 肿瘤患者尸检报告示心脏转移的发生率约 7%
- 影像特征多样性，上述原发肿瘤的病史提示诊断

不常见诊断的有用线索

• 黏液瘤

- 左心房：右心房的发生率比约 4 : 1；双侧 4%，右心室 8%
- 约 10% 缘于常染色体显性遗传
- 很多病例引起类似二尖瓣的病变
- 约 50% 经房室瓣发生脱垂
- 约 15% 伴钙化
- 分叶：轮廓光整 ≈ 3 : 1

罕见诊断的有用线索

• 肉瘤

- 患者大多有症状，诉呼吸困难
- 患者大多有转移
- 血管肉瘤是最常见的病理类型，占 33%
- 血管肉瘤最常发生于右心房
- 其他组织类型的肉瘤常最先发生于左心房内
- 常发生于 30—50 岁
- 病灶形态学多样：从侵袭性至腔内肿块均可
- 明显不均匀强化
- 绝大多数 T₁WI 呈不均匀中等信号，T₂WI 呈不均匀高信号

• 横纹肌瘤

- 小儿最常见的良性肿瘤
- T₂WI 高信号，T₁WI 中等信号
- 常为多发病变
- 位于心肌 / 壁内
- 约 50% 的患者并发结节性硬化

• 纤维瘤

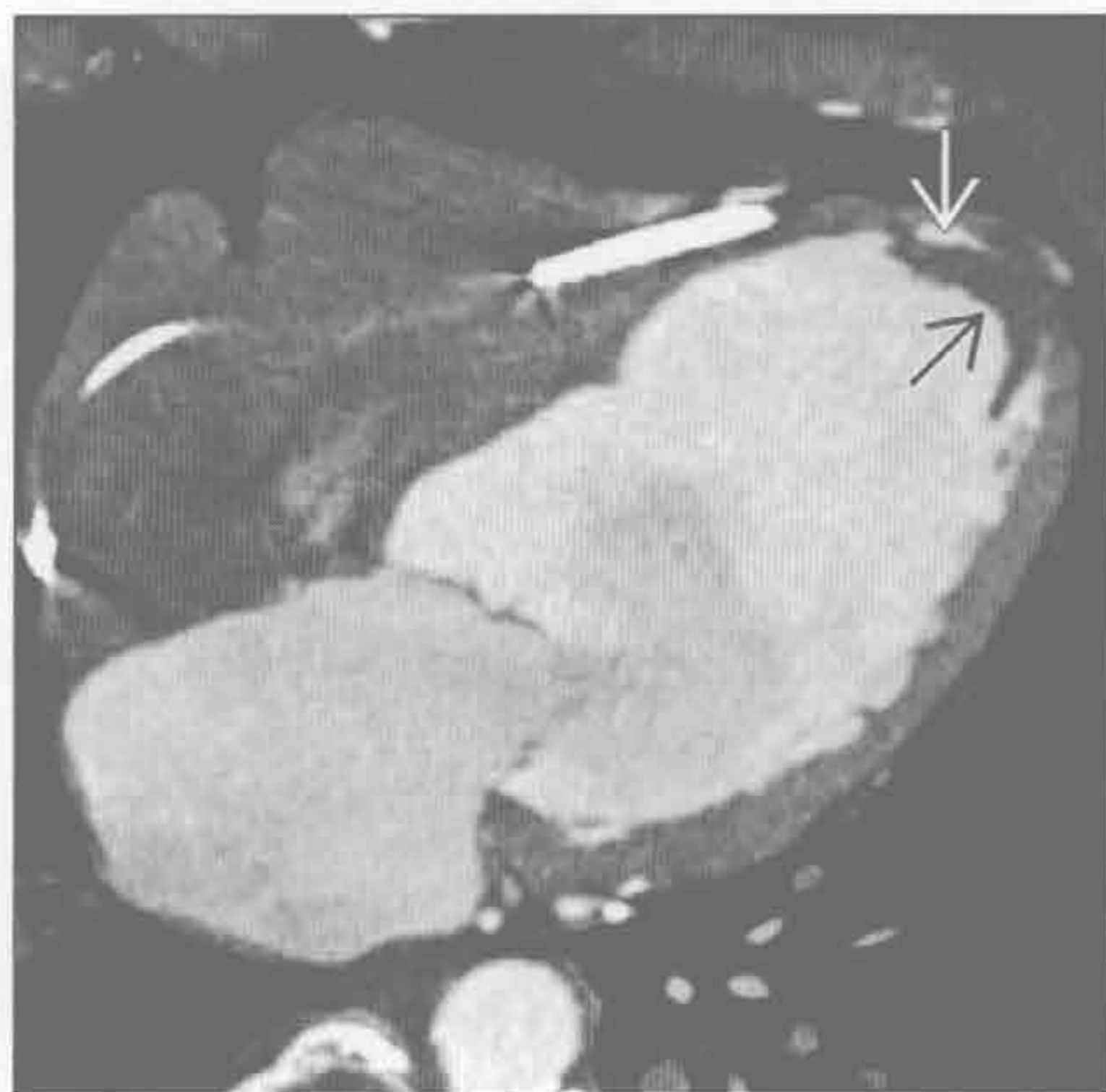
- 小儿第二位常见的良性肿瘤
- 局限性膨大，最常见于心室壁，突向心腔
- 受累心肌运动减弱
- 常位于心肌 / 壁层内
- 孤立性的
- 常见钙化
- 与心肌相比，T₁WI 呈等或高信号
- 与心肌相比，T₂WI 呈低信号
- MRI 和 CT 强化与心肌相似或呈结节状的边缘强化

- 见于 10% ~ 15% 的戈兰综合征患者
 - 常染色体显性遗传性疾病，易发生多种肿瘤，如基底细胞癌和髓母细胞瘤

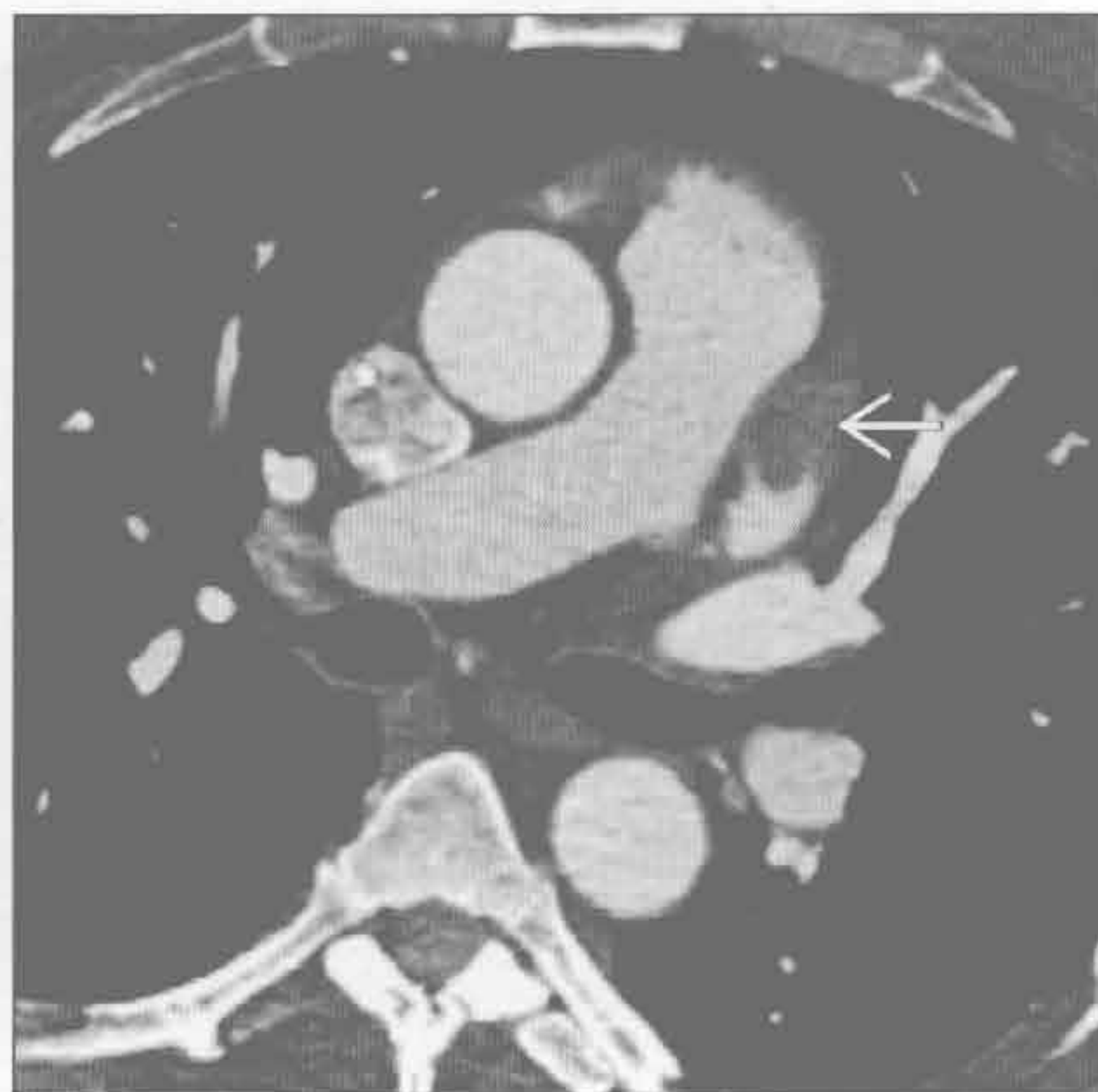
• 血管瘤

- 患者常无症状
- CT 平扫密度不均匀
- 增强 CT 强化明显
- 与心肌相比，T₁WI 呈等信号
- 与心肌相比，T₂WI 呈高信号
- 自由稳态进动序列上与血液信号相同

血栓



血栓



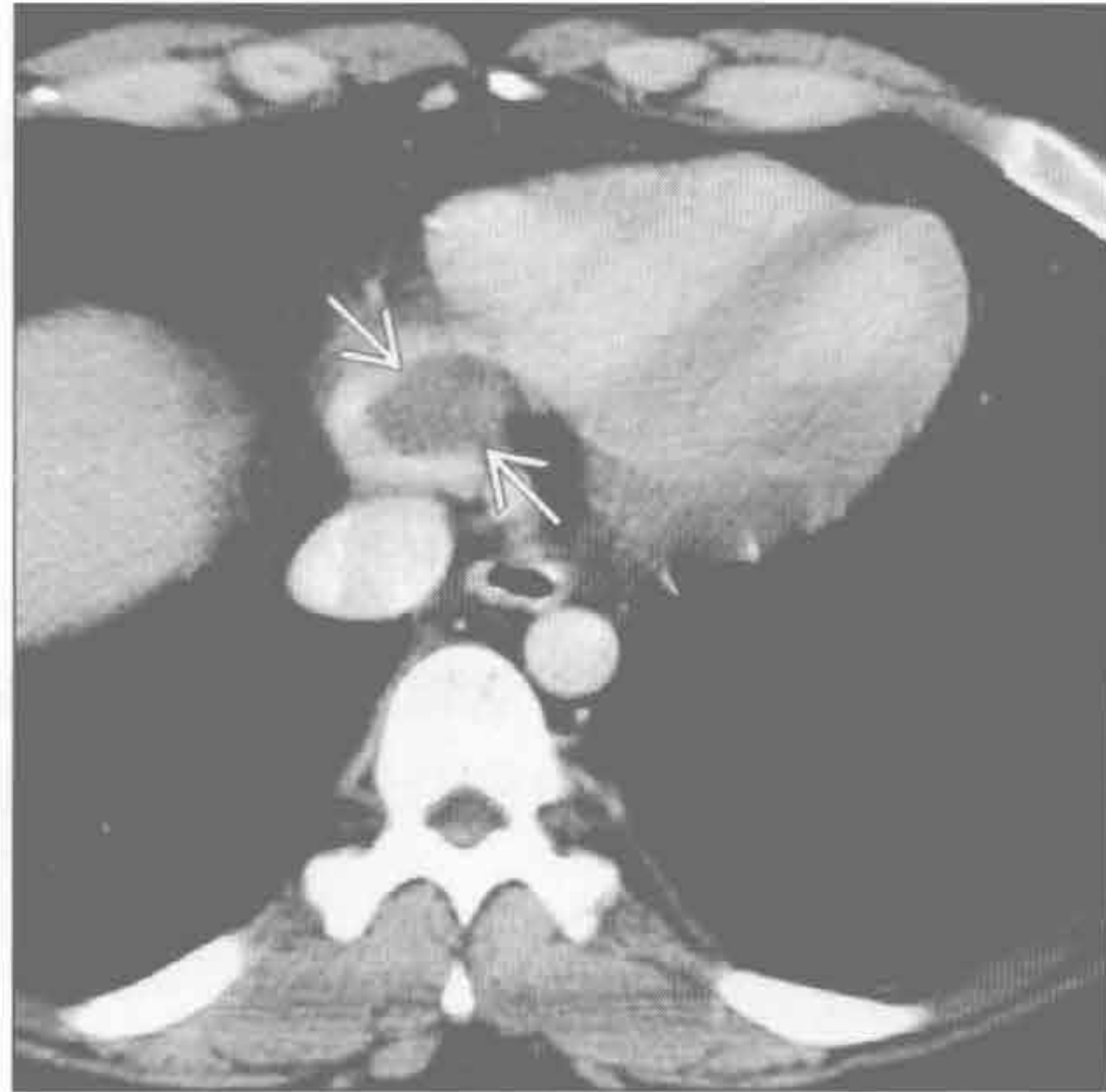(左) 轴位增强 CT 示左心室心尖部充盈缺损(→)，邻近有钙化(⇨)，心室壁变薄。患者有心肌梗死和心尖部运动减弱史

(右) 轴位增强 CT 示房颤患者左心耳边缘光整的充盈缺损(→)。心耳是血栓最常见的好发部位

心脏肿块

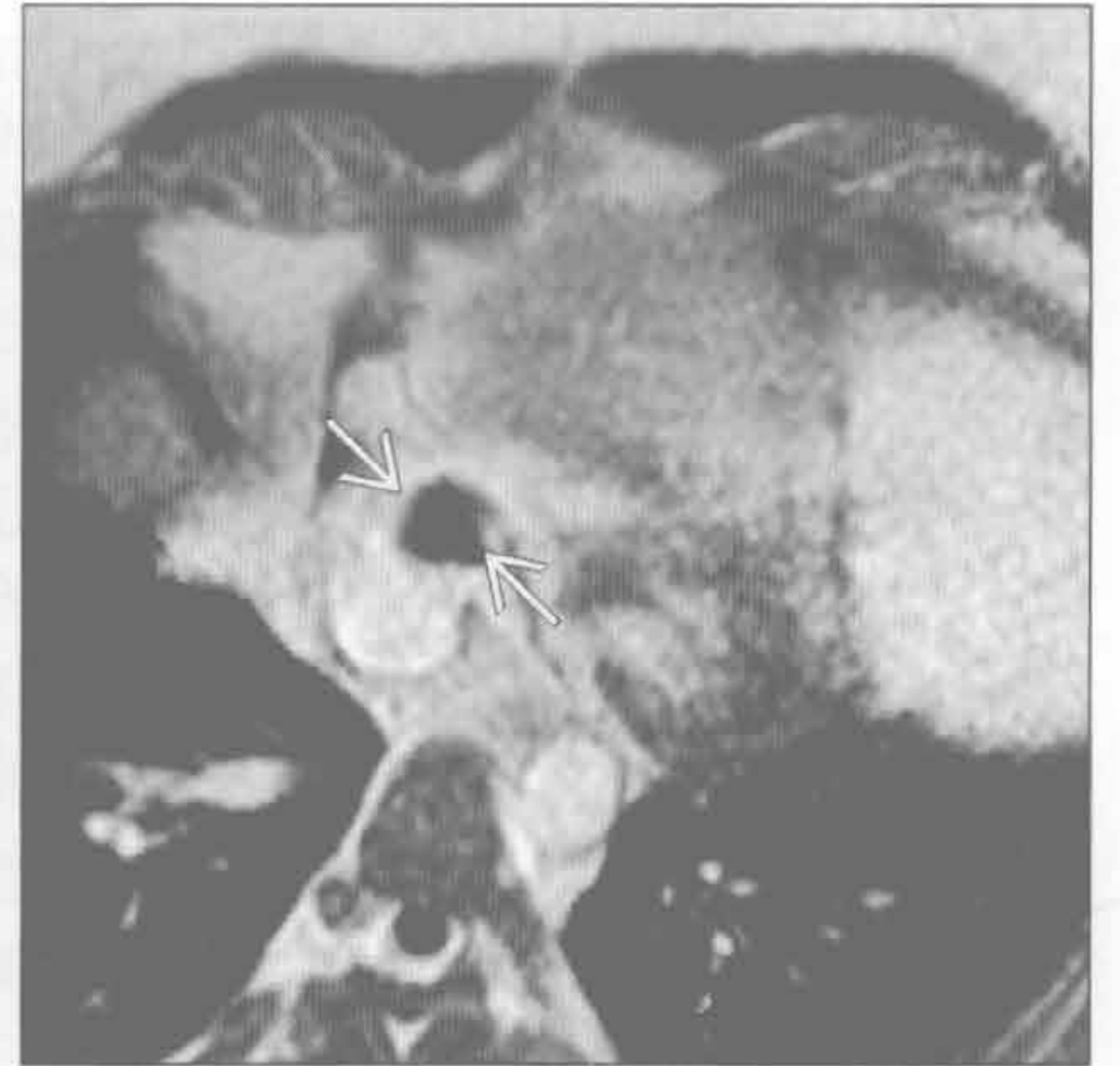
血栓

(左) 年轻睾丸癌患者。可见右心房底部的充盈缺损 \Rightarrow 。任何恶性肿瘤均可转移至心脏，但该组织类型的心脏转移不常见。该心腔内肿块经抗凝治疗后消失



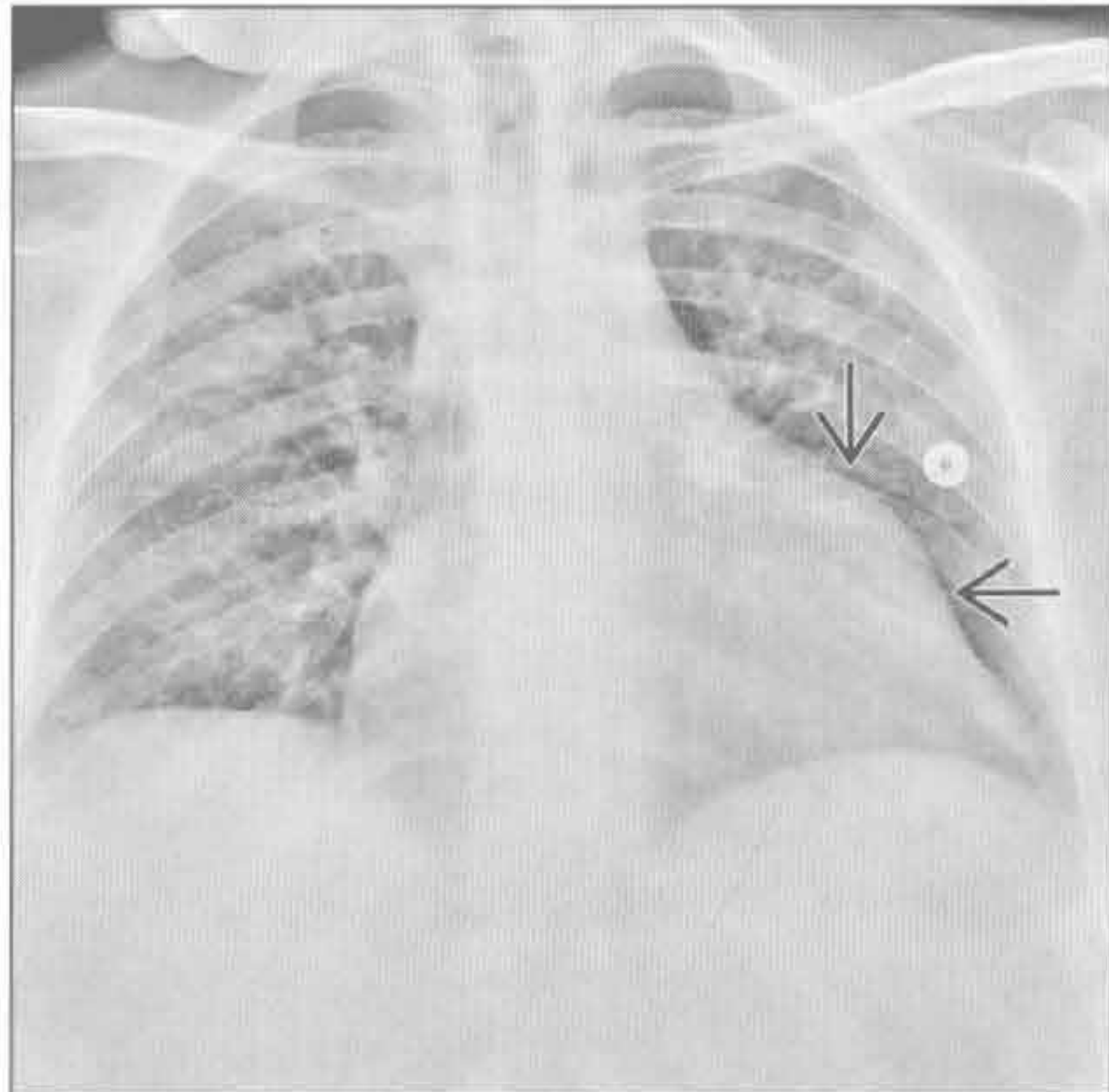
血栓

(右) 与左图为同一患者。经冠状窦的四腔心层面的 Gd-DTPA 增强扫描 (TI 500 ms) 示低信号充盈缺损 \Rightarrow



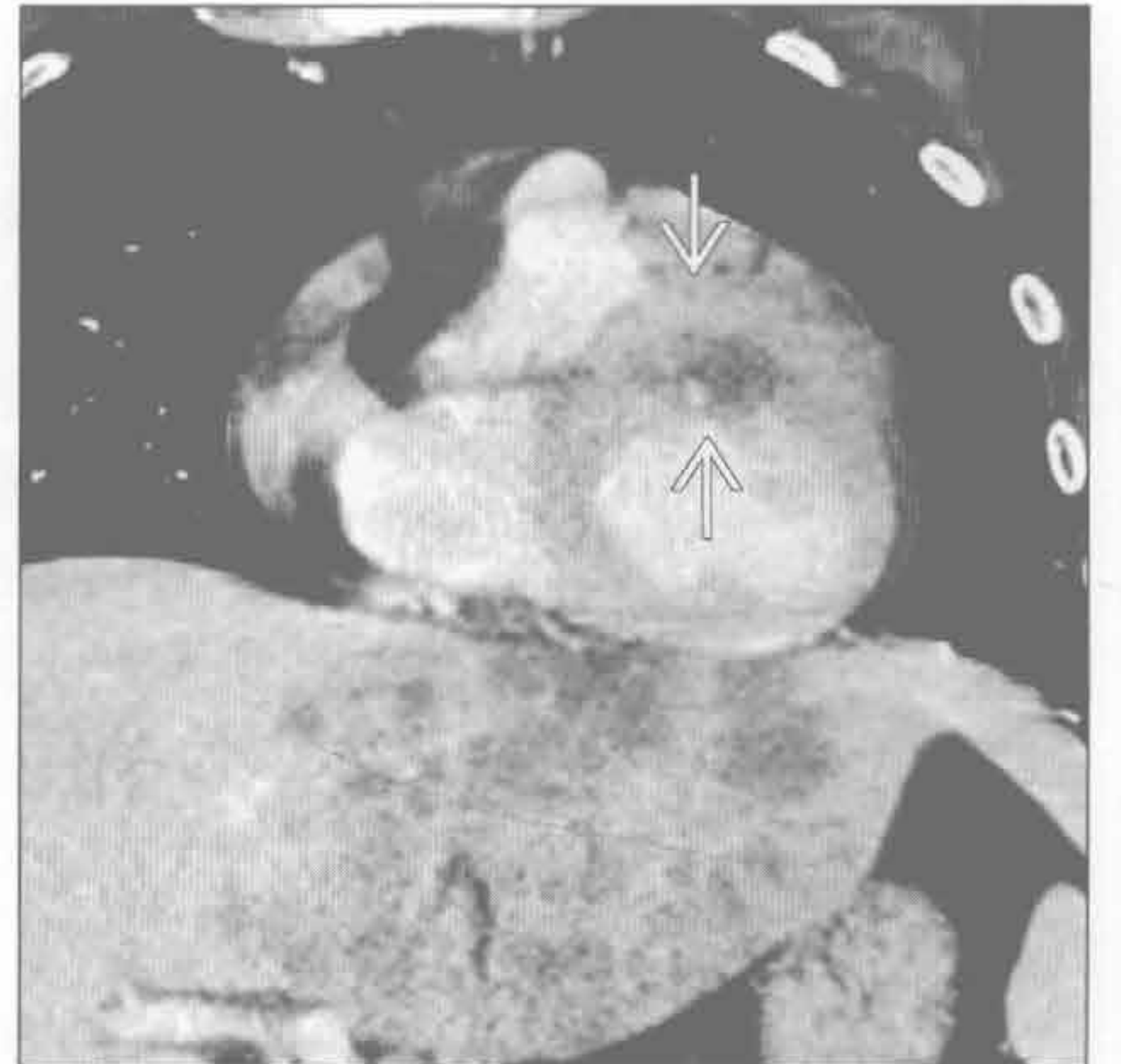
心脏转移

(左) 已知黑色素瘤转移患者。正位 X 线胸片示新发左心缘膨隆 (与 1 个月前比较) \Rightarrow 。进一步的影像检查明确为心脏转移



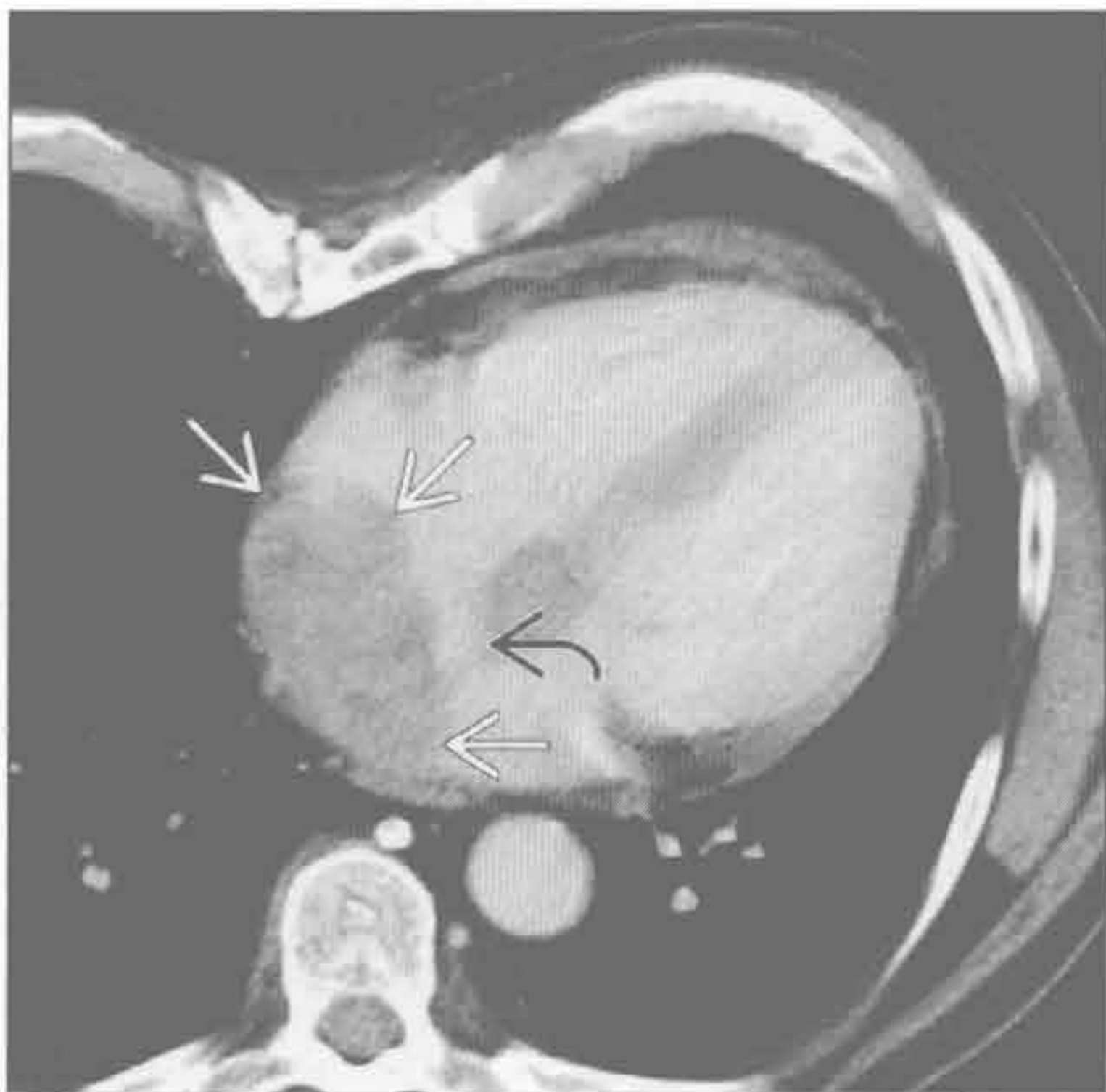心脏转移

(右) 与左图为同一患者。轴位增强 CT 示肝广泛转移和左心室前壁的转移 \Rightarrow ，病灶强化不均匀



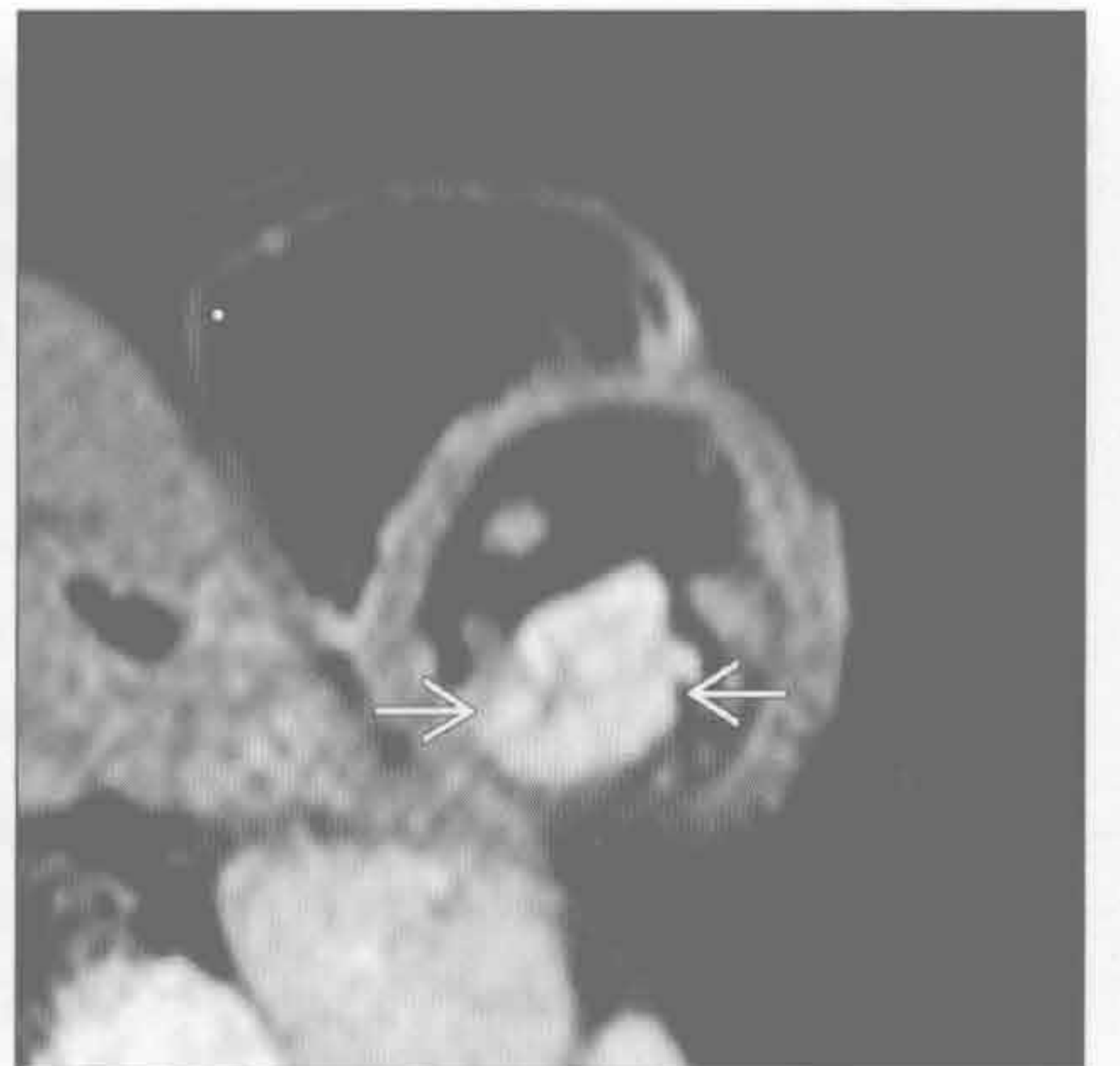
心脏转移

(左) 轴位增强 CT 示左、右心房不均匀肿块 \Rightarrow 。尽管卵圆窝未累及提示房间隔脂肪组织增生 \Rightarrow ，但不均匀强化、软组织密度、侵犯双侧心房提示恶性



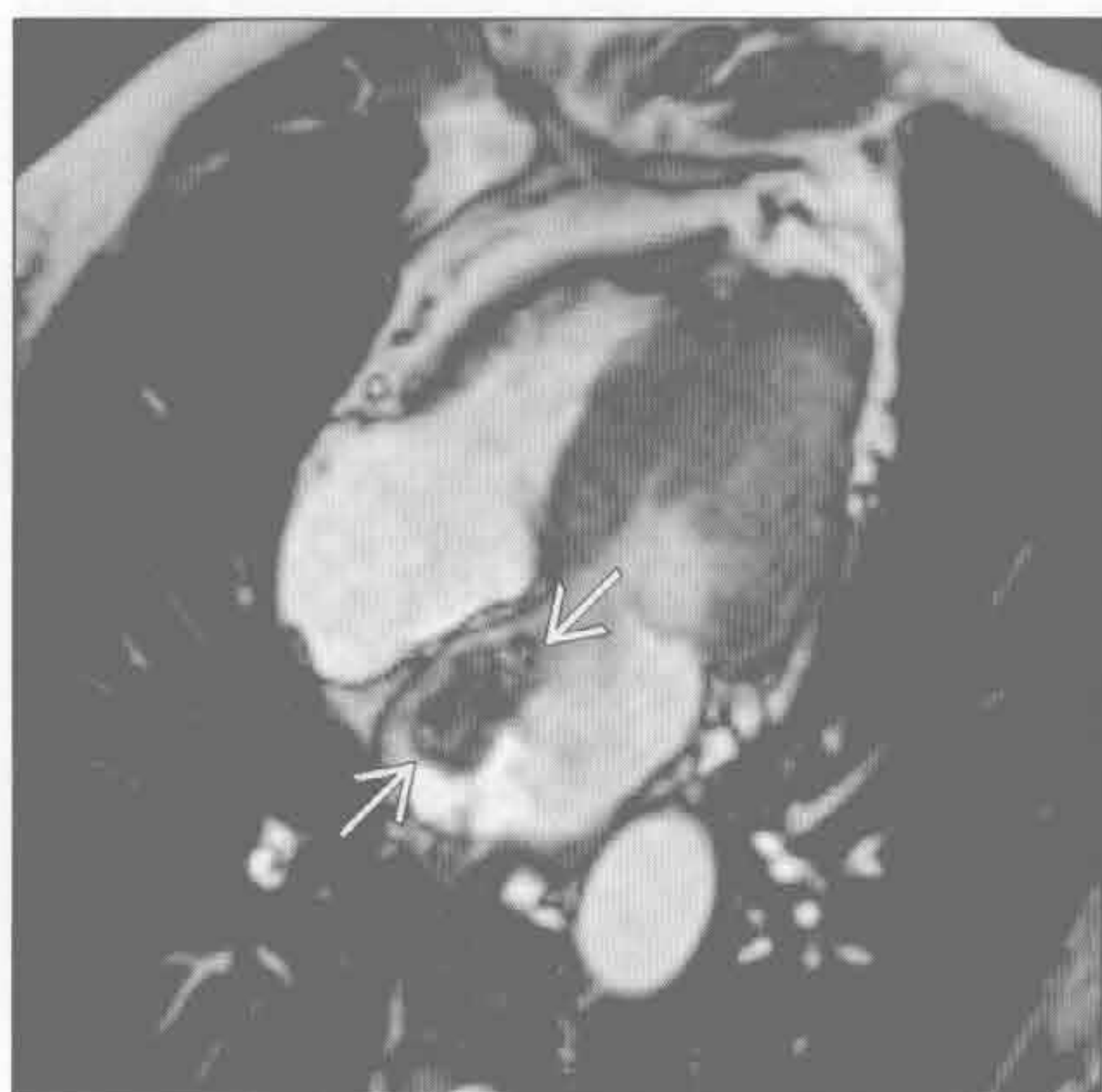
心脏转移

(右) 短轴位 Gd-DTPA T_1 WI 增强图像示左心房内明显强化肿块，为 B 细胞淋巴瘤转移 \Rightarrow

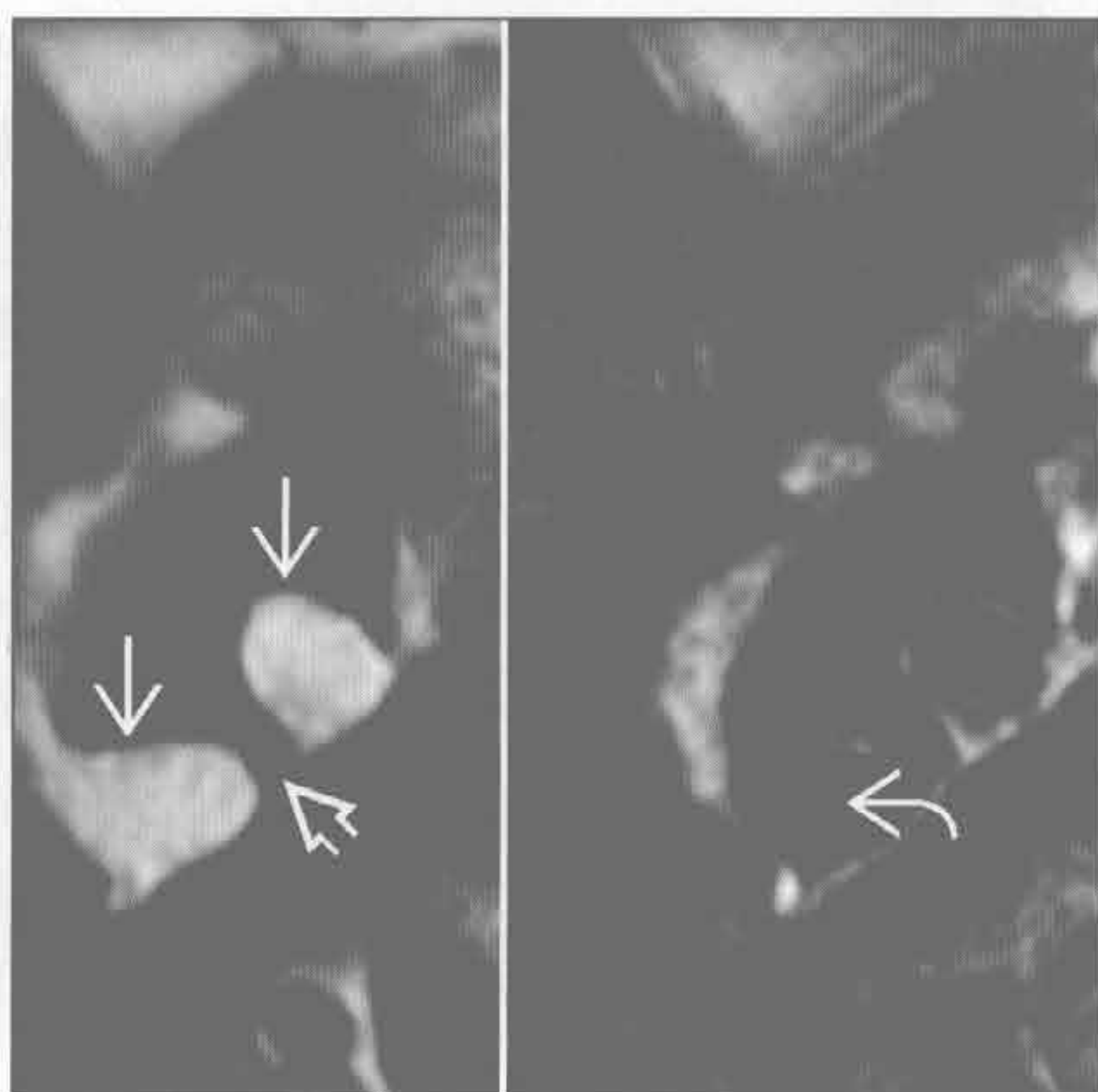


心脏肿块

黏液瘤



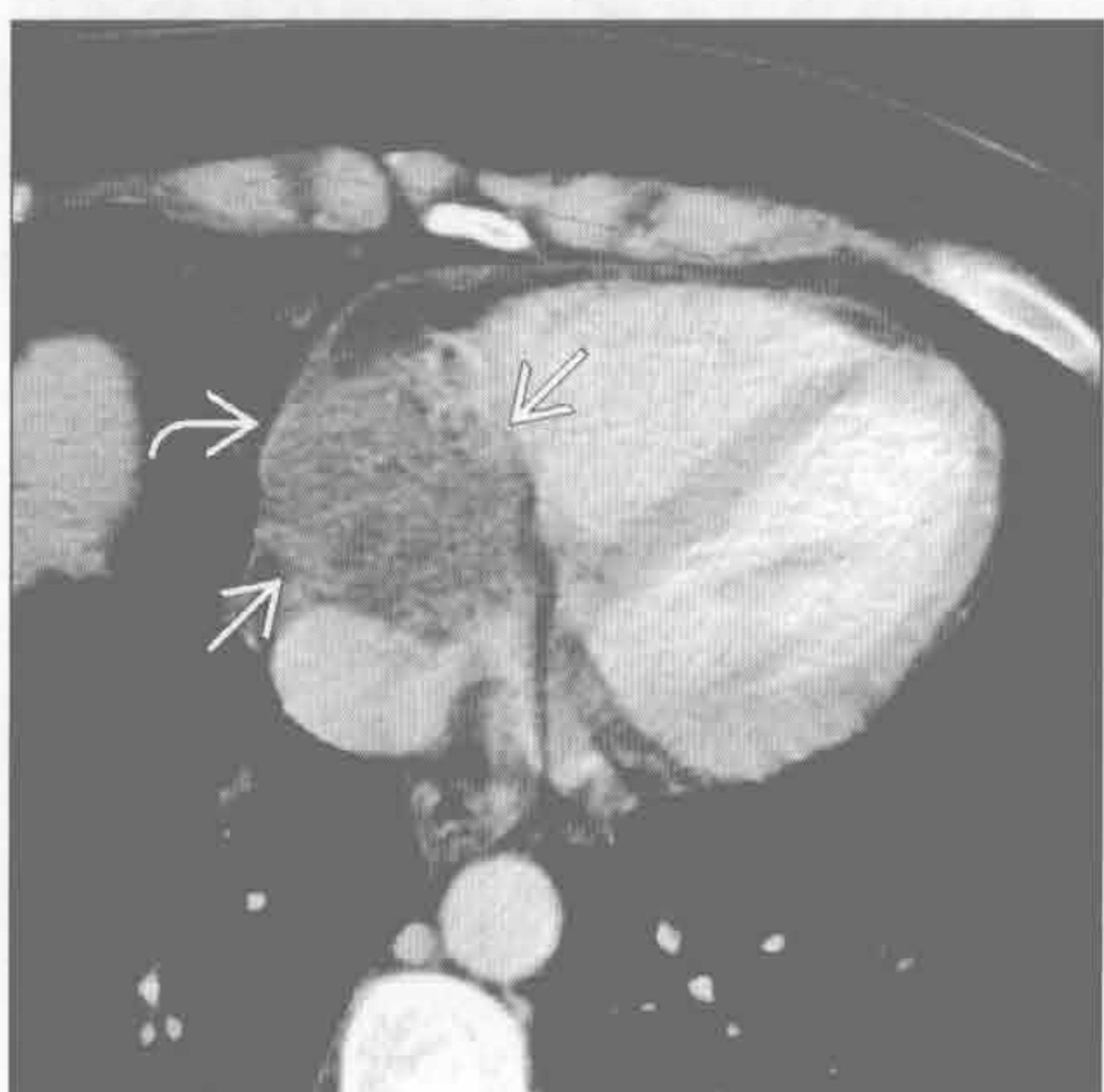肉瘤



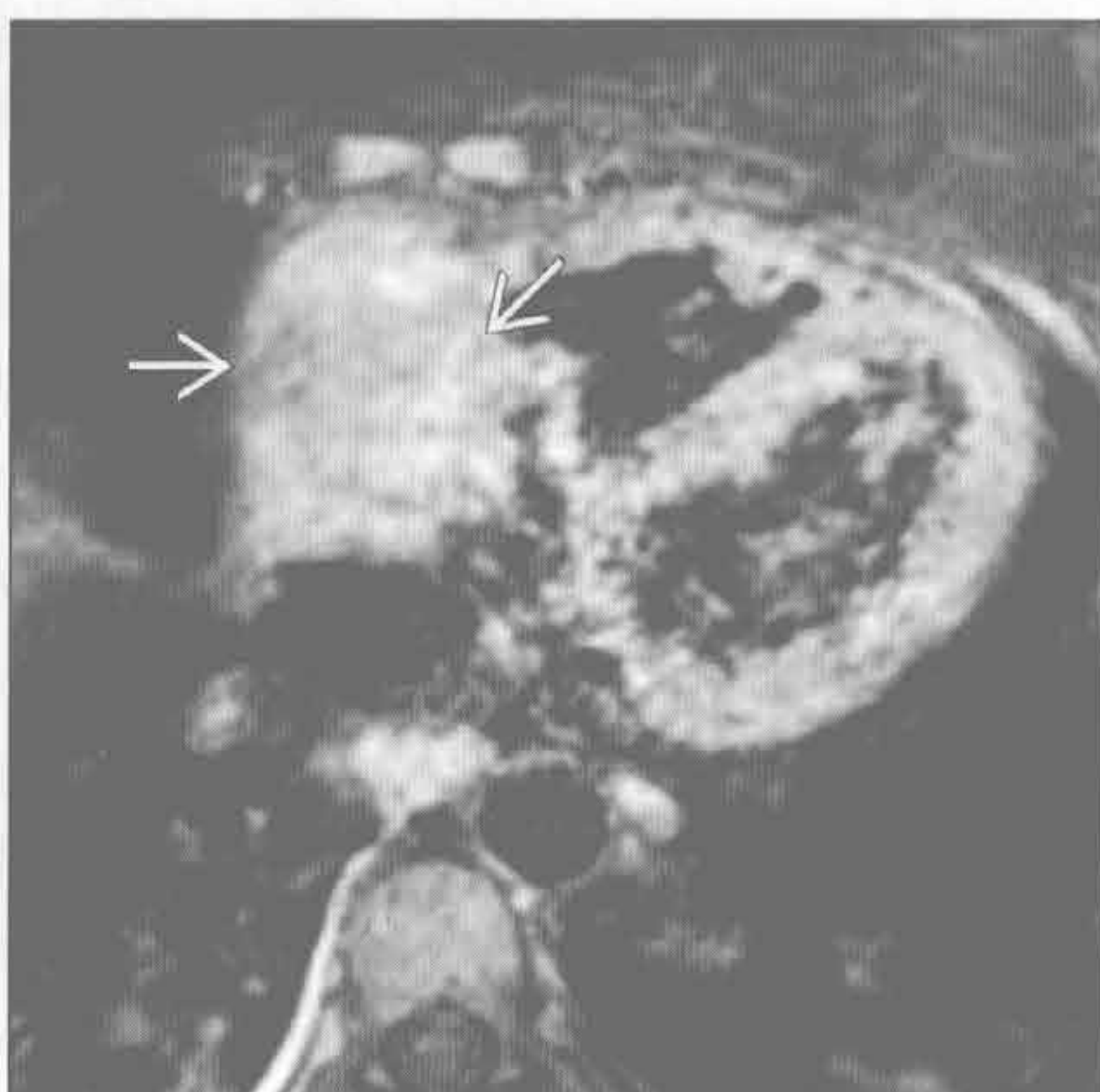
(左) 四腔心白血序列示左心房内充盈缺损 \Rightarrow 。肿块可移动，似有较窄的蒂与房间隔相连

(右) 四腔心黑血序列(左: 无脂肪抑制; 右: 脂肪抑制)示房间隔脂肪瘤样增生 \Rightarrow 。卵圆窝未累及 \Rightarrow , 脂肪抑制后信号几乎完全消失 \Rightarrow 。这一良性表现常与心脏肿块混淆

肉瘤



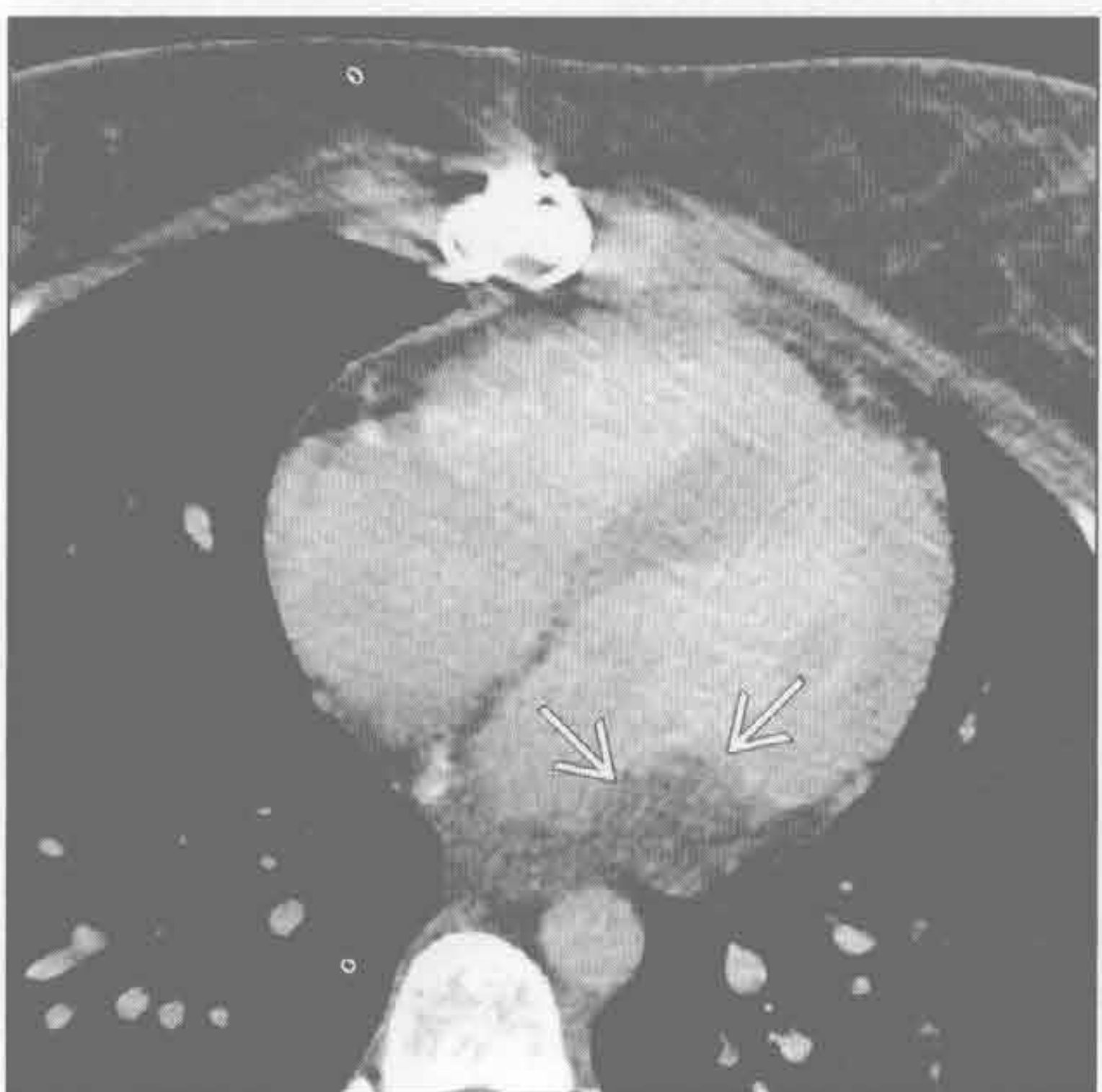
肉瘤



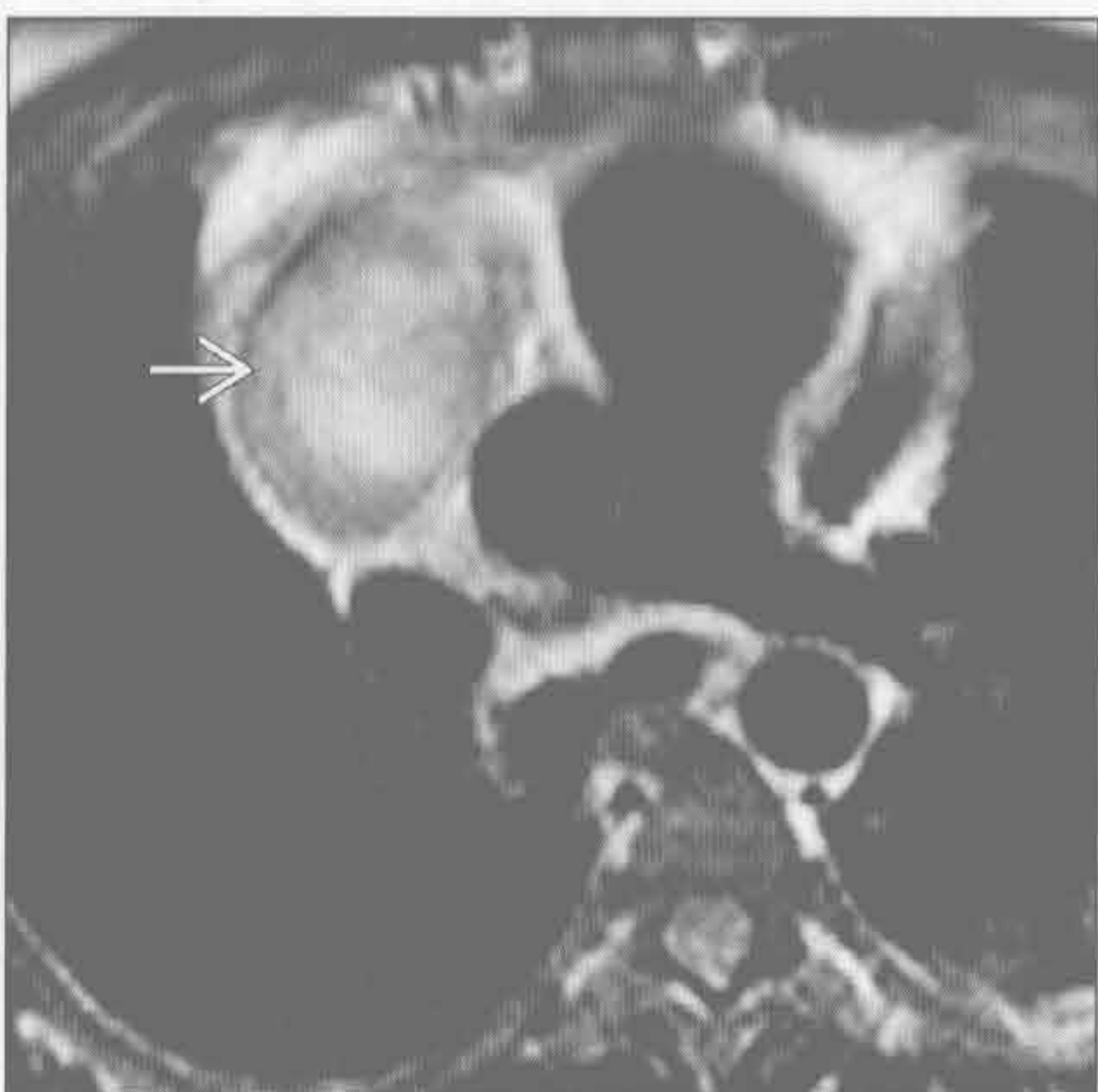(左) 轴位增强 CT 示不均匀强化的肿块填充右心房 \Rightarrow , 累及心包, 心外脂肪间隙消失 \Rightarrow , 未见心包积液, 病理证实为血管肉瘤

(右) 与左图为同一患者。轴位 Gd-DTPA 增强图像示不均匀强化 \Rightarrow 。右心房是心脏血管肉瘤最常见的发病部位

肉瘤



血管瘤



(左) 轴位增强 CT 示左心房后壁增厚, 呈分叶状 \Rightarrow 。肿块呈广基底, 切除后证实为平滑肌肉瘤

(右) 轴位 T₂WI 的黑血序列示右心房内高信号肿块 \Rightarrow , 不均匀强化, 切除后证实为血管瘤

鉴别诊断

常见

- 少量心包积液（假性）
- 恶性肿瘤
- 感染性-特发性心包炎

不常见

- 心脏外科手术
- 尿毒症性心包炎
- 放射性心包炎

罕见（但重要）

- 结缔组织病
- 心肌梗死后

重要信息

鉴别诊断要点

- 心包炎常伴有积液，非常有助于诊断
 - 血性积液：最常见于恶性、心肌梗死后
 - 大量单纯积液：最常见于感染、特发性和恶性
 - 有症状的积液：最常见于恶性、急性心包炎
- 大量积液但心包无明显增厚时，感染的可能性很小
- 心包增厚的界定
 - 心包 ≥ 4 mm 异常增厚， ≥ 6 mm 具有高度特异性
 - 左心室心包厚度小于右心室心包， > 2 mm 提示异常增厚
 - 可表现为局限性增厚，常见于房室沟附近
- MRI 特征
 - 正常心包 T_1 WI、 T_2 WI 均为低信号，无强化
 - 异常心包 T_1 WI 低信号、 T_2 WI 高信号，有强化
- 心力衰竭症状时，心包增厚提示缩窄性心包炎
 - 同时存在心包钙化时，进一步提示缩窄性心包炎
 - 提示缩窄的影像特征
 - 下腔静脉：降主动脉 ≥ 2 ；上腔静脉：降主动脉 ≥ 1 ；冠状窦扩张、腹水
 - 双房扩大，但心室大小正常，呈管状
 - 间隔随呼吸变化而跳动

常见诊断的有用线索

- 少量心包积液（假性）
 - CT 上少量心包积液可类似心包增厚
 - 出现肺水肿、胸腔积液提示少量心包积液的存在
 - 观察处于重力依赖区的心包隐窝或心包池内的积液情况

- 单纯积液， T_1 WI 低信号， T_2 WI 高信号
- 反转恢复序列有助于心包积液和软组织的鉴别
 - 液体在相位图上为低信号，幅度图上为高信号，提示长 T_1
 - 血性积液 T_1 WI 呈高信号，无强化
- 恶性肿瘤
 - 最常见于肺癌、乳腺癌和淋巴瘤的转移
 - 有恶性肿瘤病史的患者，约 50% 的心包增厚由其他原因所致（最常见为特发性）
 - 约 5% 的心包炎缘于未得以明确诊断的恶性肿瘤
 - 心包结节，常强化
 - MR T_2 WI 呈高信号
- 感染性-特发性心包炎
 - 心包摩擦音、发热、非甾体抗炎药有效
 - 心包增厚、有强化，可伴积液
 - 可引起心包内血清或血清血液样液体的快速积聚，增加心脏压塞的风险
 - 特发性心包炎
 - 排除性诊断，一般认为最有可能缘于未得以诊断的病毒感染
 - 感染性心包炎
 - 发达国家，病毒和细菌感染最常见
 - 结核仍是发展中国家心包炎最常见的病因，而在发达国家较罕见
 - 结核性心包炎常伴有纵隔淋巴结结核

不常见诊断的有用线索

- 心脏外科手术
 - 心包切开术后综合征
 - 胸膜和心包的炎症反应引起的发热性疾病
 - 患者有心包切开的手术史
 - 无菌包裹性、单纯和出血性积液均可发生
- 尿毒症性心包炎
 - 发生于慢性肾衰竭透析患者或急性肾衰竭患者
 - 毒素积聚引起纤维素性心包炎，透析后消退
 - 常伴有血性积液
- 放射性心包炎
 - 仅纵隔放射剂量 > 40 Gy 时才发生，最常见于淋巴瘤和肺癌的治疗
 - 现行的乳腺癌放疗方案不引起放射性心包炎，与过去的方案不同
 - 照射后数周内至数十年均可发生放射性心包炎
 - 亚型可表现为数十年后复发性积液、进展性纤维化和增厚
 - 伴有心包积液的快速积聚和胶原沉积引起心包

- 纤维化，最常见于壁层心包
- 邻近组织常出现纤维化
- 胸膜增厚和钙化的边界清楚，仅限于照射野
- 结缔组织病
 - 最常见于类风湿关节炎和系统性红斑狼疮
 - 心包增厚是系统性红斑狼疮最常见的心脏表现，约 50% 的患者在某个时间段发生心包积液
 - 几乎任何结缔组织病均可发生心包炎

罕见诊断的有用线索

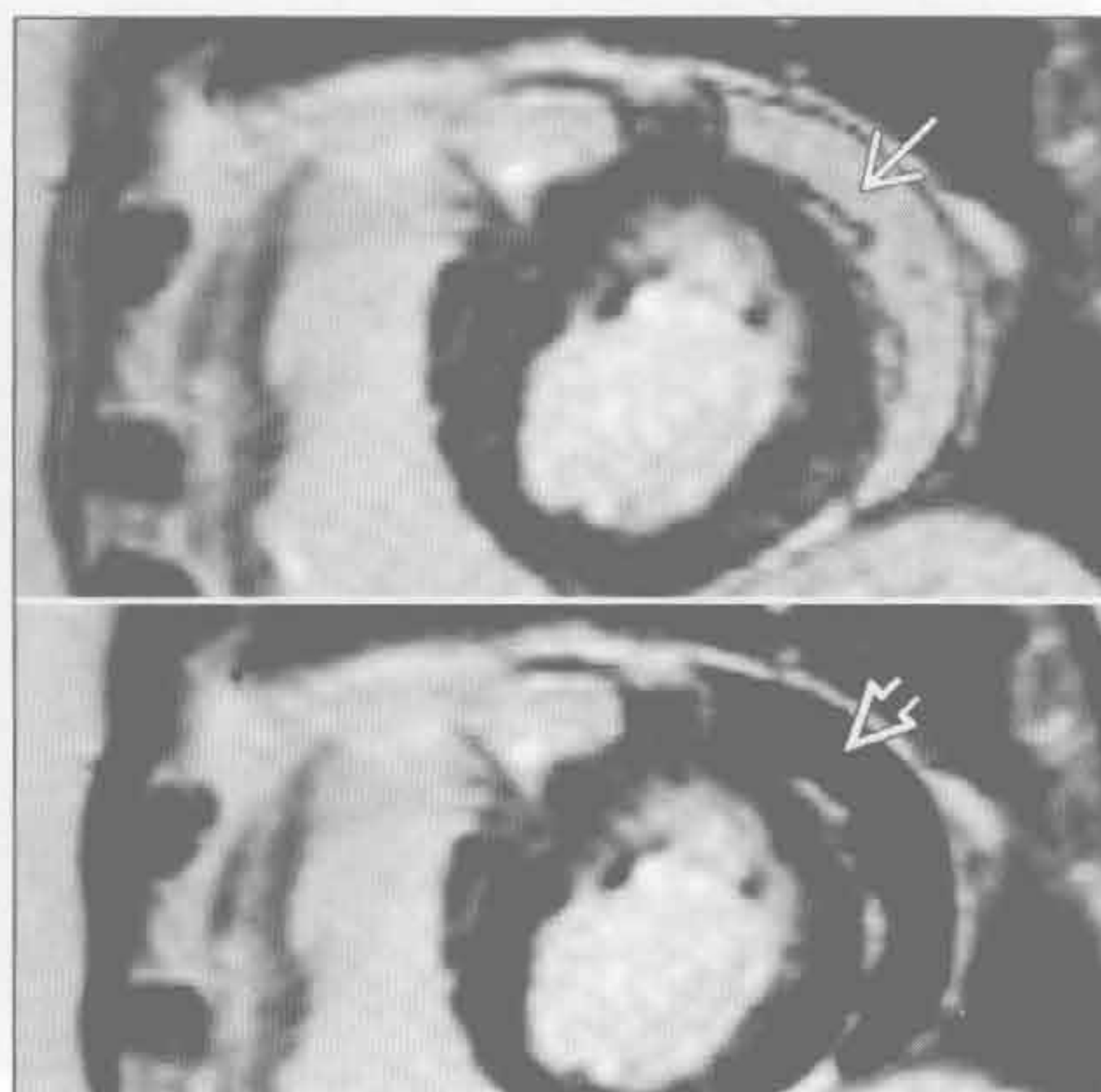
- 心肌梗死后

- 大面积梗死和缺乏有效的再灌注治疗时发生率增加
- 速发型：1 周以内
 - 5% 的溶栓治疗的患者，15% 的未行溶栓治疗的患者
- 迟发型：梗死后 1 周以上
 - 伴有反复心肌炎和发热（Dressler 综合征）
 - 见于约 0.5% 的梗死后行溶栓治疗的患者，4% 的未行溶栓治疗的患者

少量心包积液（假性）



少量心包积液（假性）



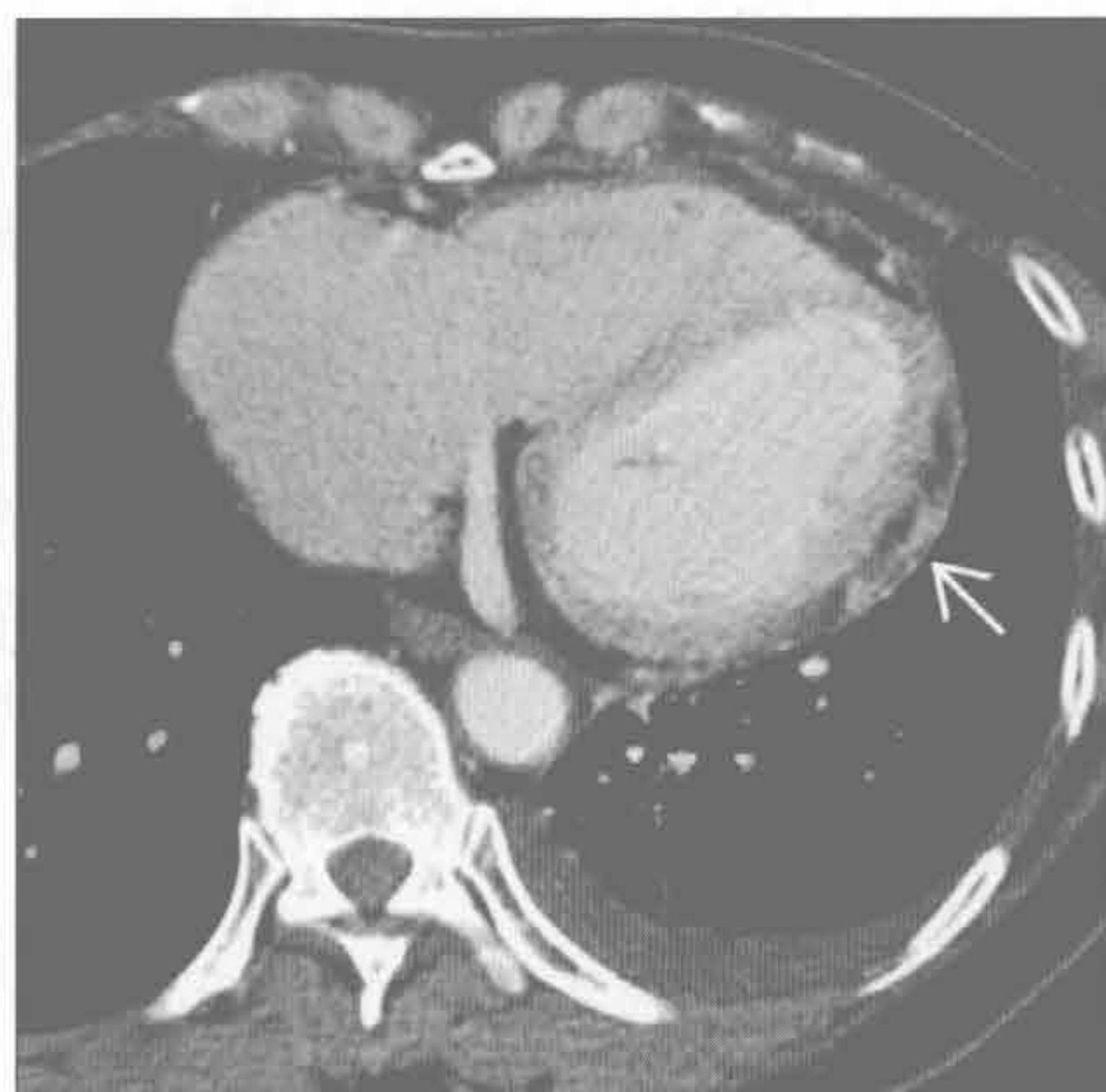
（左）轴位平扫 CT 示心包似乎光滑增厚 \Rightarrow ，其实为心包少量积液，此后被吸收。另可见胸腔积液 \Rightarrow

（右）短轴位 MR 反转恢复序列的图像，液体在幅度图（上）呈高信号 \Rightarrow ，在相位图（下）呈低信号 \Rightarrow

心包增厚

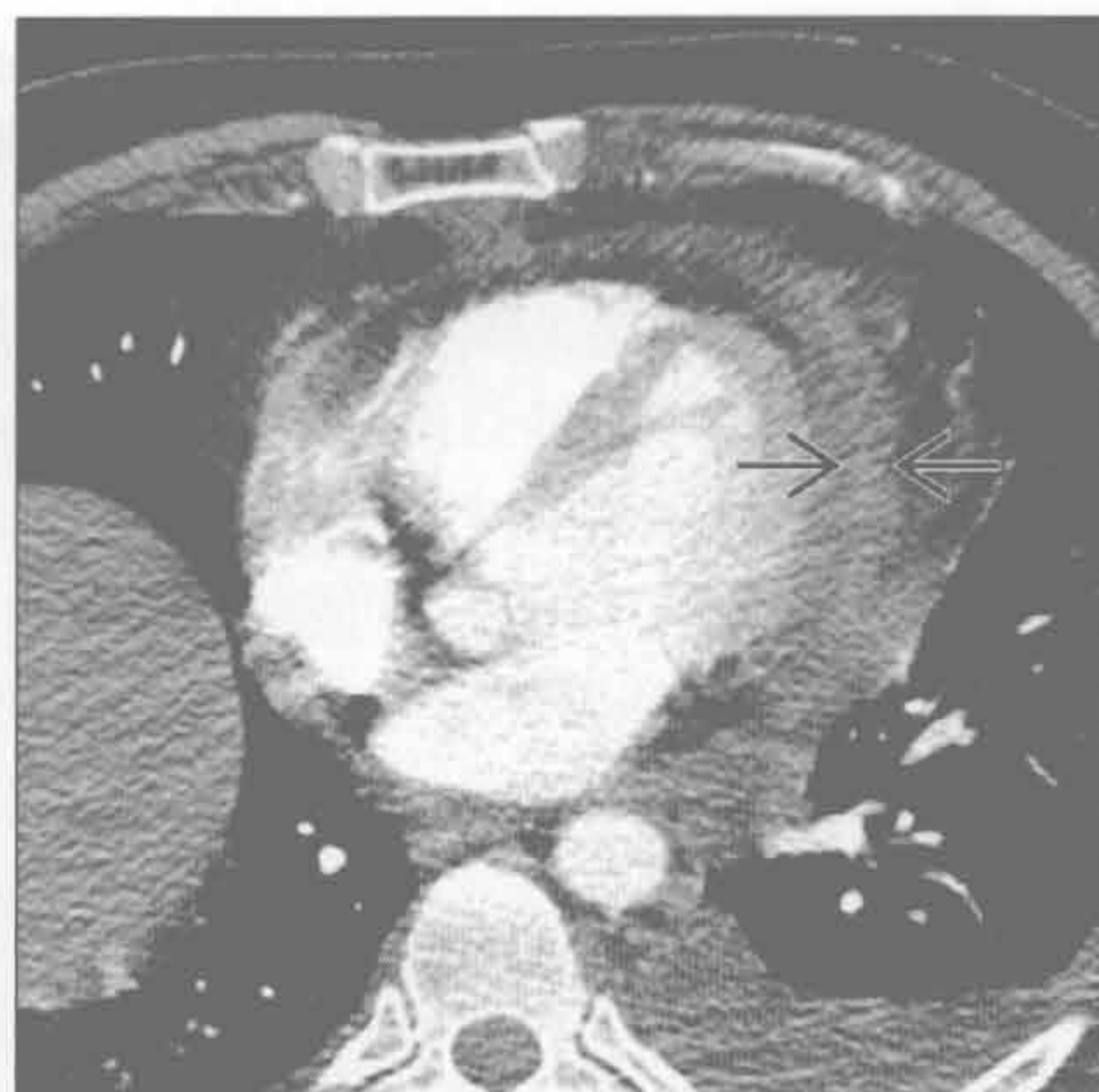恶性肿瘤

(左) 轴位增强 CT 示经活检证实的心包转移结节 \Rightarrow 。非恶性的心包增厚是光滑的



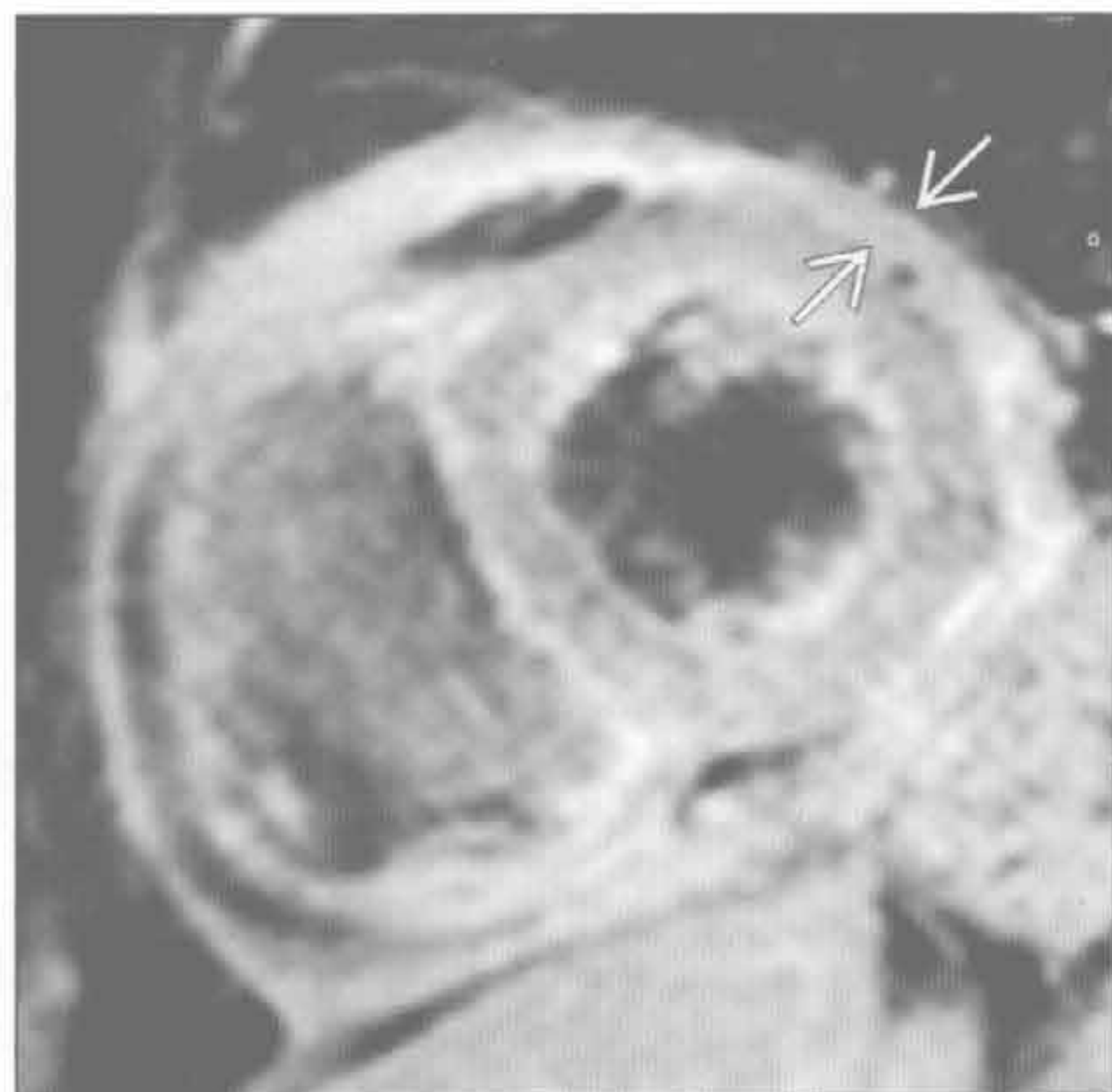恶性肿瘤

(右) 淋巴瘤累及心包患者。轴位增强 CT 示心包弥漫性增厚 \Rightarrow



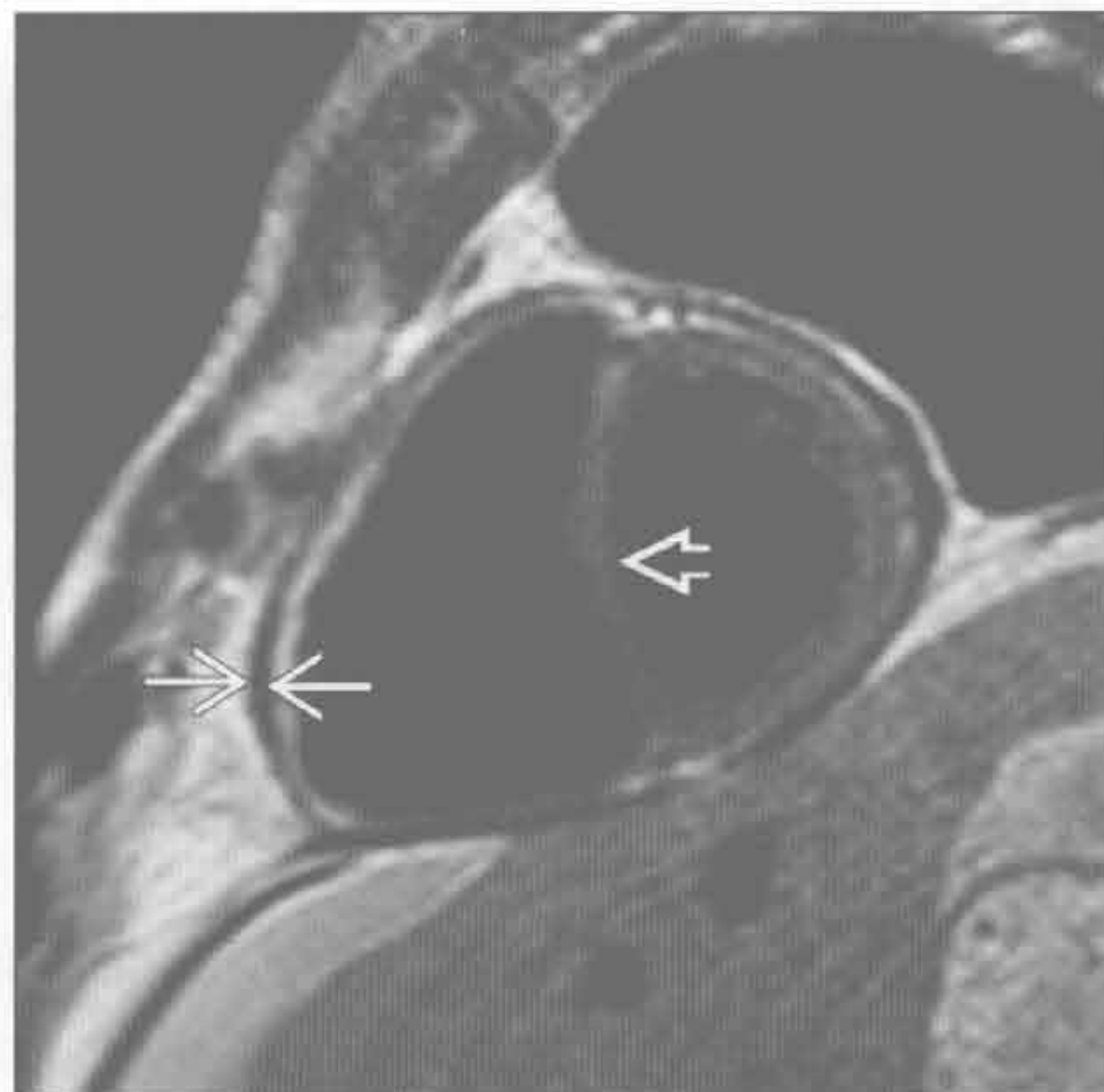恶性肿瘤

(左) 卵巢癌心包转移患者。短轴位脂肪抑制 T₁WI 的 Gd 增强示心包弥漫性增厚、强化 \Rightarrow 伴恶性心包积液



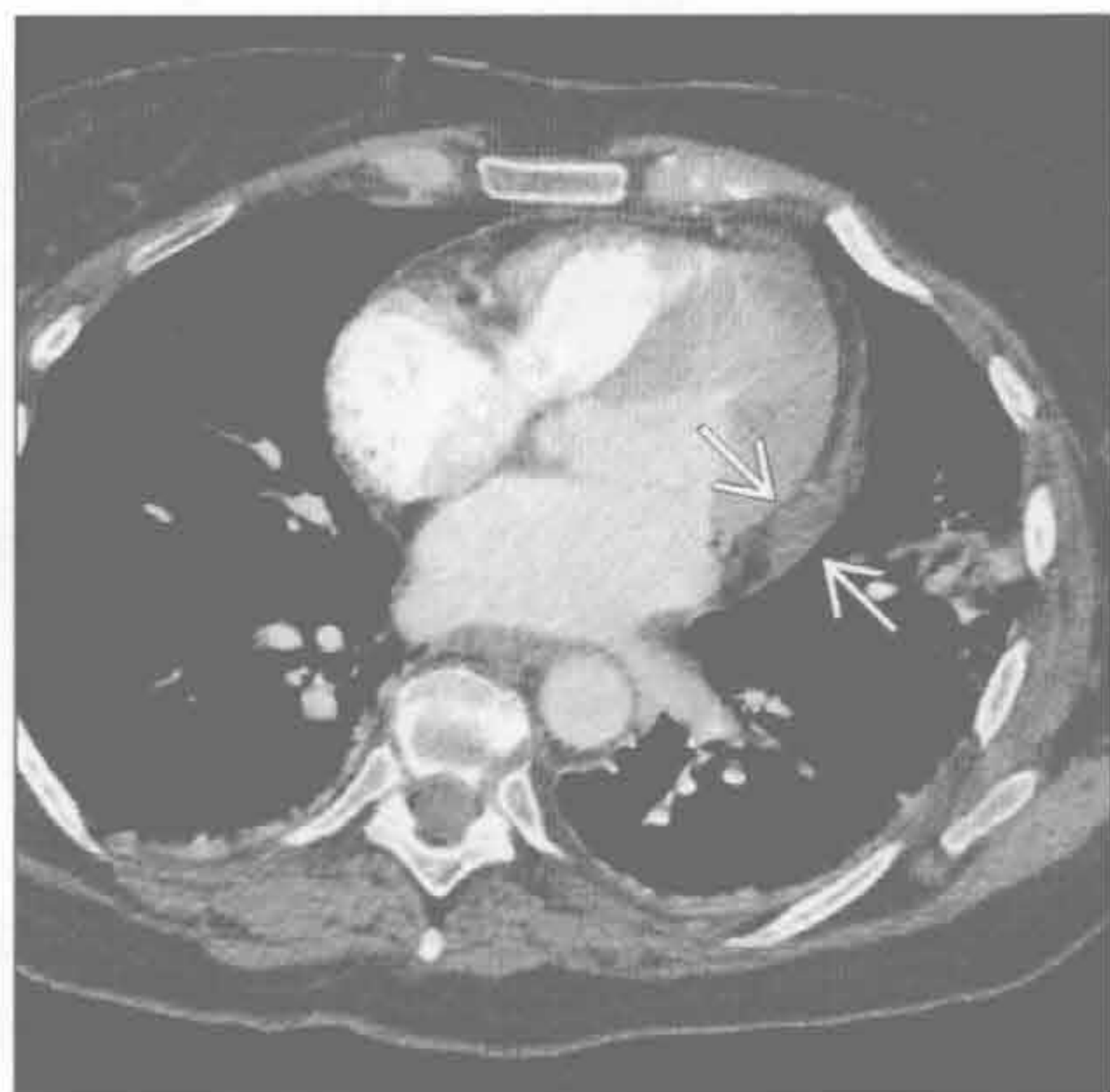
感染性 - 特发性心包炎

(右) 先前有心包炎史，现表现为心包缩窄患者。短轴位 MRI 黑血序列示心包增厚 \Rightarrow ，室间隔扁平 \Rightarrow



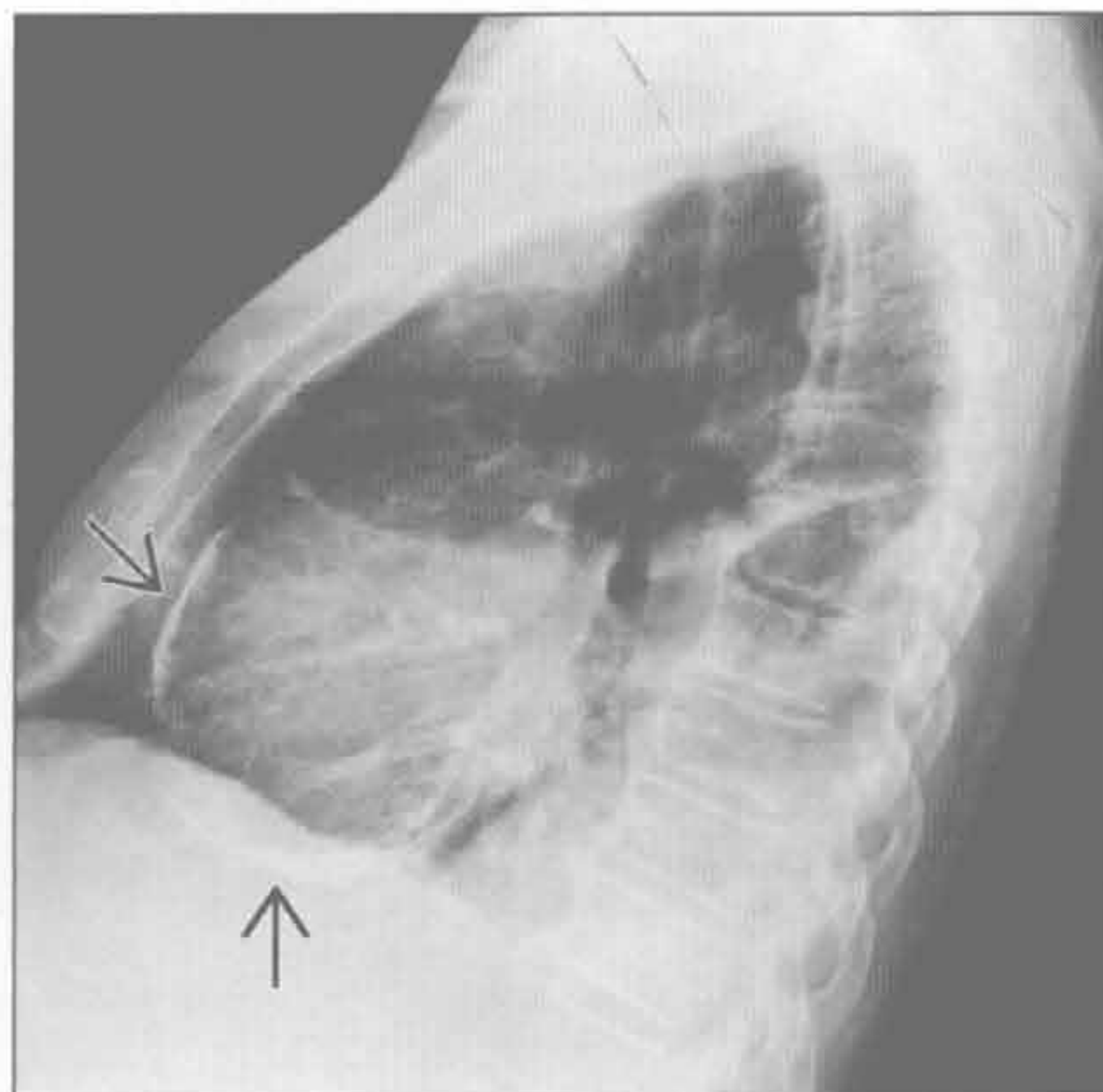
感染性 - 特发性心包炎

(左) 轴位 CT 示特发性心包炎患者心包增厚，左侧房室沟处明显 \Rightarrow 。房室沟是心包增厚最常见的部位



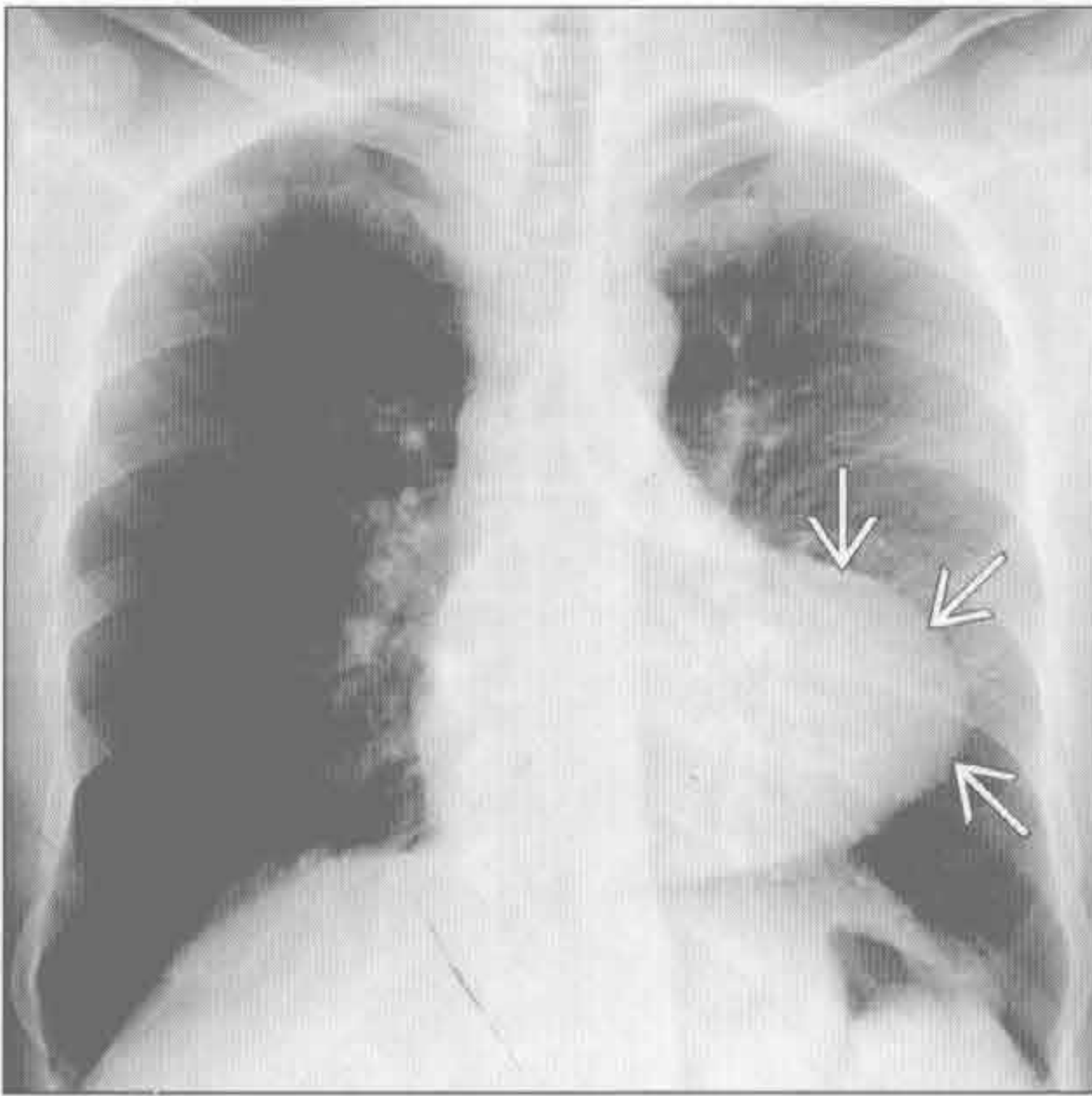
感染性 - 特发性心包炎

(右) 侧位 X 线胸片示心包钙化 \Rightarrow ，尽管 X 线胸片不能发现心包增厚，但心包钙化提示先前有心包炎史

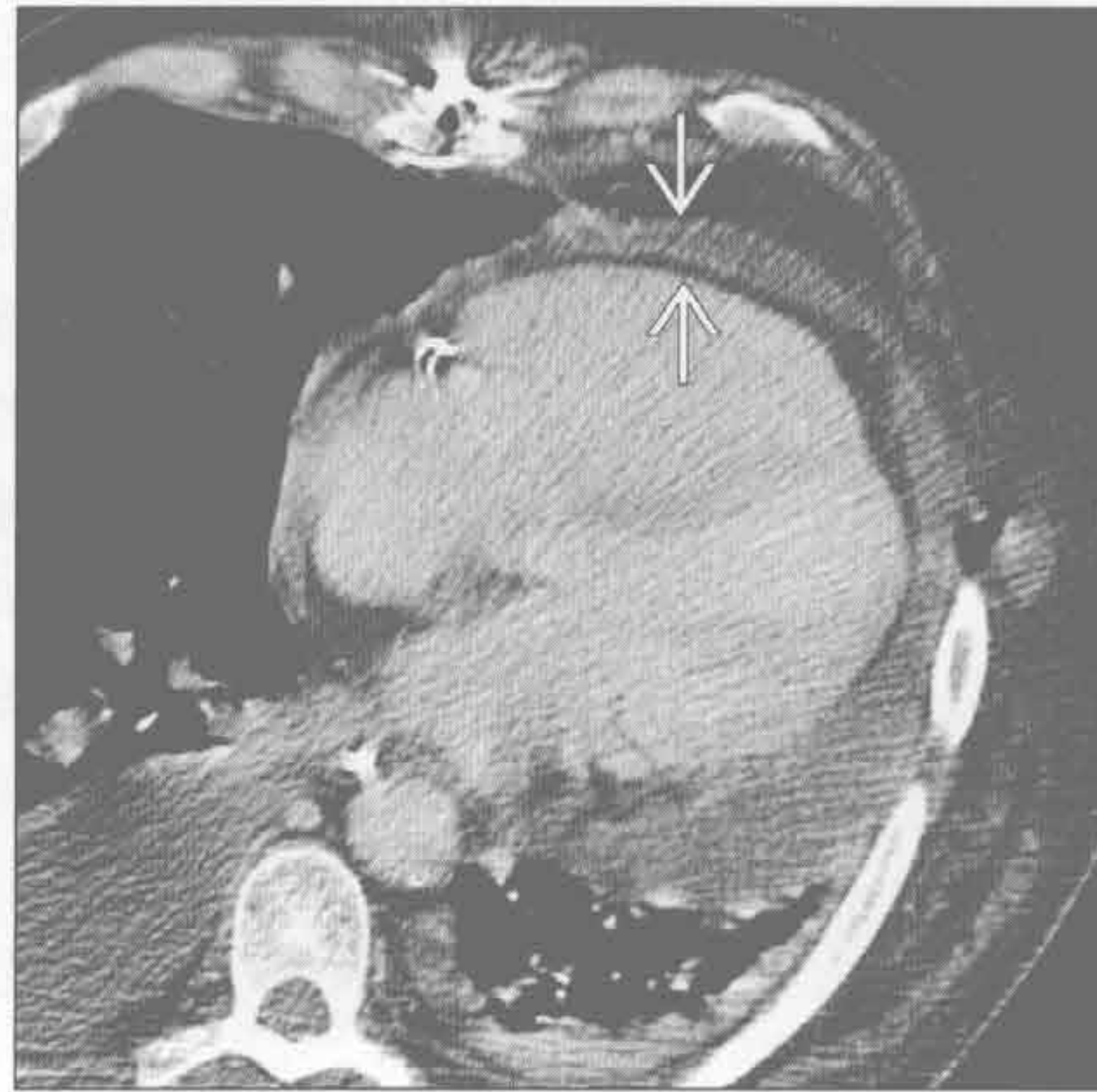

心包增厚

心脏外科手术



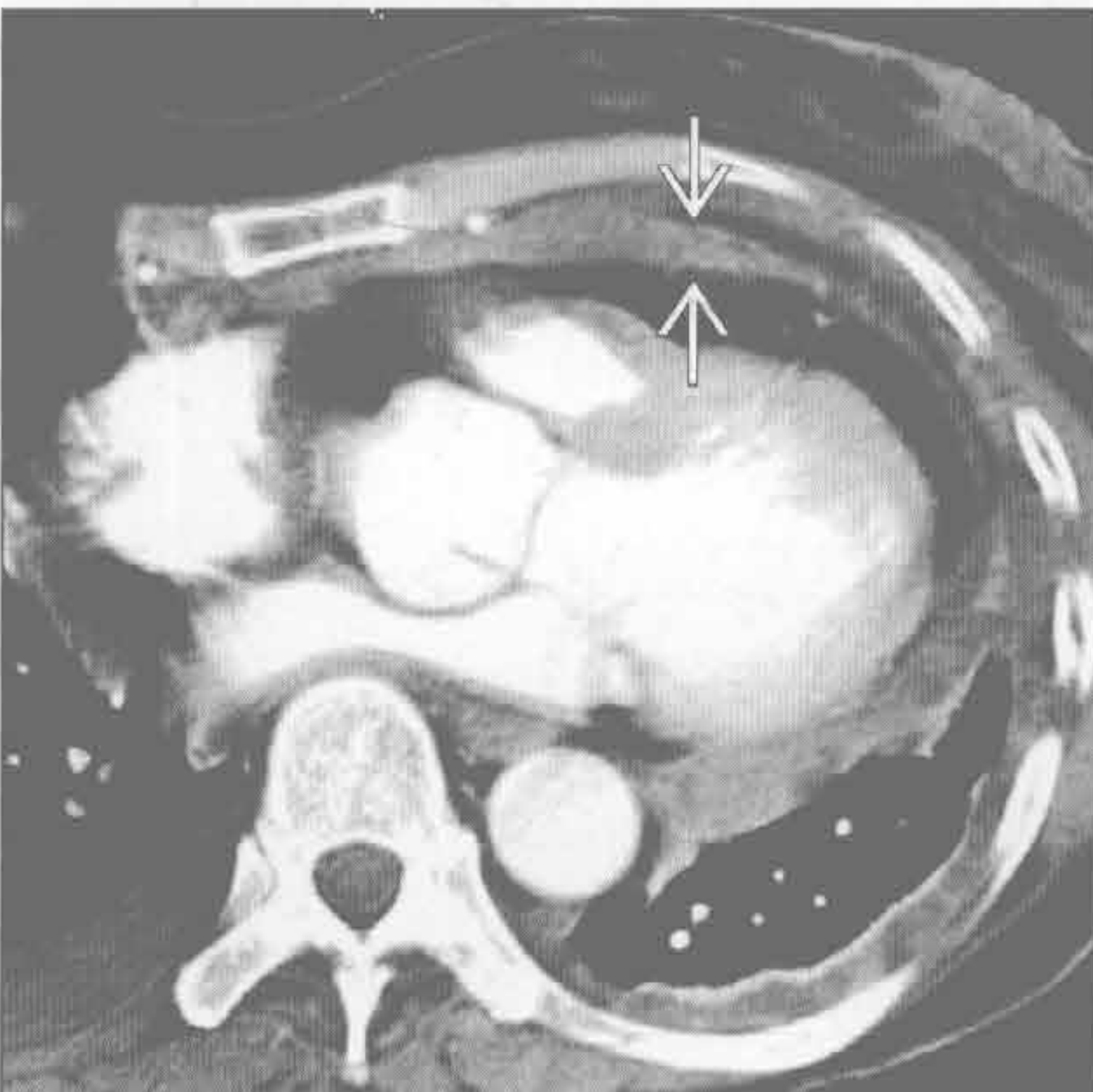
心脏外科手术



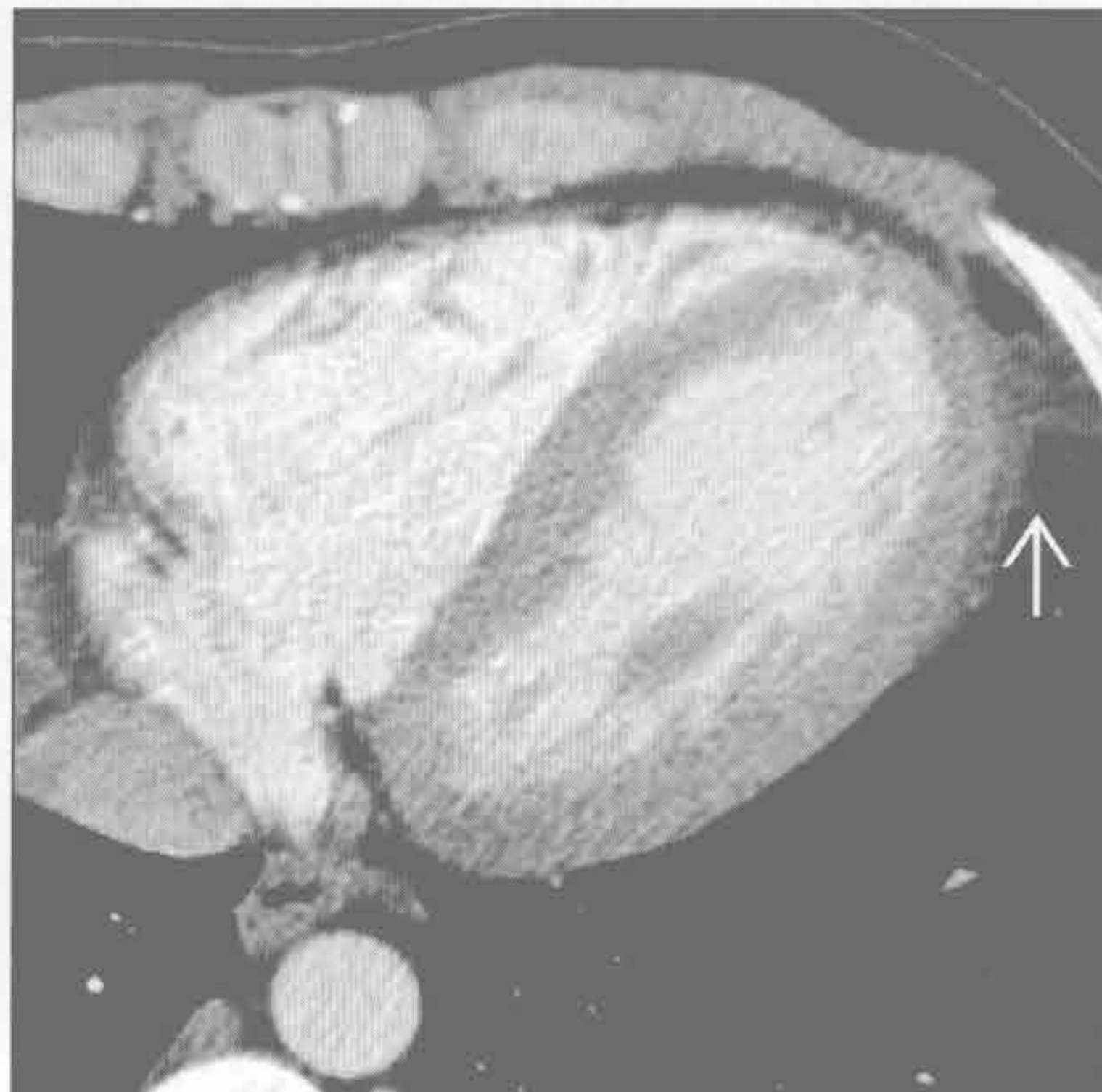
(左) 心脏术后1年患者。正位X线胸片示左心缘轮廓异常 \Rightarrow 。鉴别诊断包括心包缺损处疝或左心室动脉瘤, 但本例为心包粘连和增厚

(右) 右心房缺损修补术后患者的轴位增强CT示心包增厚和少量心包积液 \Rightarrow

心脏外科手术



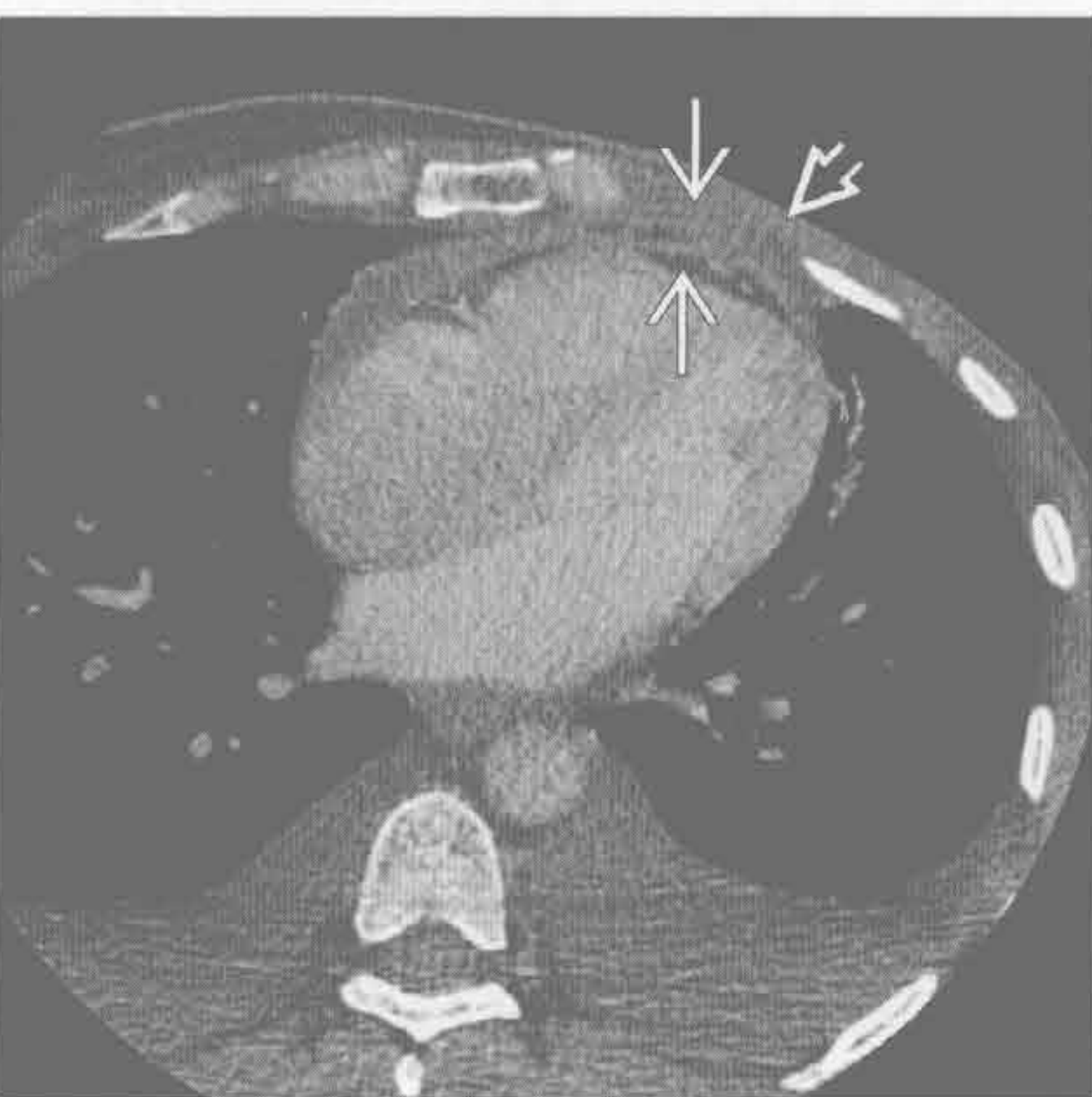
放射性心包炎



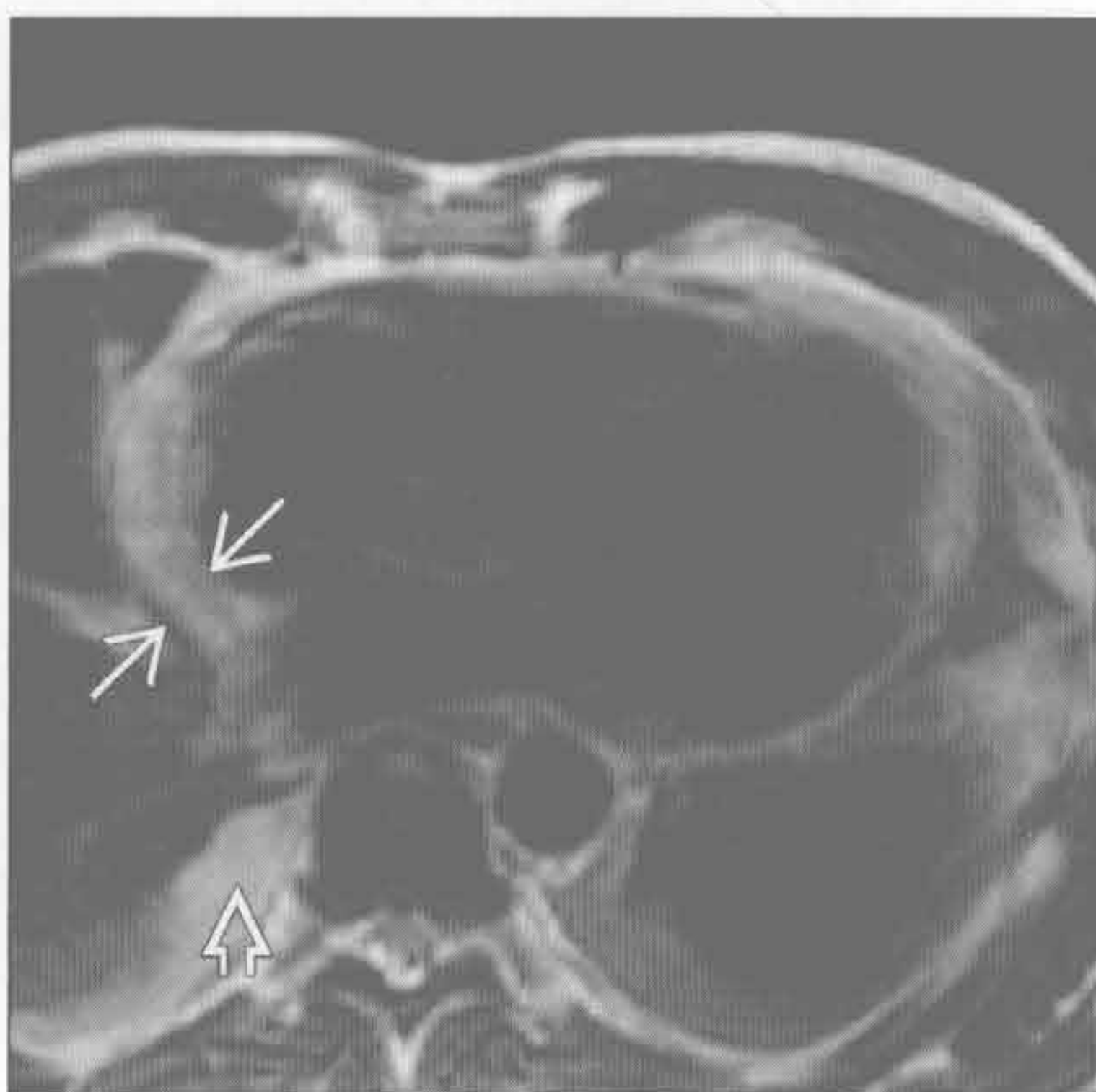
(左) 心胸外科手术后患者。轴位增强CT示心包增厚和积液 \Rightarrow , 最后诊断为心包切开术后综合征

(右) 轴位增强CT示心尖部心包增厚, 邻近心包脂肪炎症反应 \Rightarrow 。患者曾接受 $> 40 \text{ Gy}$ 的腹部放疗, 照射野包括心尖部

放射性心包炎



结缔组织病



(左) 乳腺癌放疗患者。轴位增强CT示心包前部增厚 \Rightarrow , 邻近软组织纤维化 \Rightarrow

(右) 系统性幼年型类风湿关节炎患者, 出现心包炎症状。轴位 T_2WI 黑血序列示心包积液、心包增厚 \Rightarrow 。另可见胸腔积液 \Rightarrow

心包钙化

鉴别诊断

常见

- 先前心包炎史

不常见

- 先前心包积血史

罕见（但重要）

- 先前放疗史

重要信息

鉴别诊断要点

- 任何病因的慢性心包炎或先前心包炎史均可引起心包钙化
- 钙化特征与分布有助于缩小病因学范围，病史最有价值
- 邻近心包的钙化常误认为心包钙化，尤其是与左心室重叠时
- 缩窄性心包炎：心包钙化伴上腔静脉、下腔静脉和心房扩张，心室呈管状。肝静脉对比剂反流
- 心包钙化的空间分布有助于手术方案的制定

常见诊断的有用线索

- 先前心包炎史

- 结核在发达国家不常见，但在发展中国家，结核是心包钙化的最常见病因

- 特点：钙化厚、不规则、无定型，主要发生于右心室前部和底部

- 尿毒症性心包炎：蛋壳样钙化

- 特发性：排除其他诊断，常缘于未得以诊断的病毒感染

不常见诊断的有用线索

- 先前心包积血史

- 最常见于外伤、恶性肿瘤或手术

- 转移

- 远比原发肿瘤常见

- 心包结节伴心包积血

- 约 75% 的心包转移来自肺癌、乳腺癌和淋巴瘤

罕见诊断的有用线索

- 先前放疗史

- 急性或慢性放射性心包炎均可致钙化

- 放射剂量 > 40 Gy，为淋巴瘤和肺癌的常用剂量

- 急性心包炎可见于放疗后数周至数月

- 急性心包炎一般有症状

- 慢性心包炎发生于 6 个月后

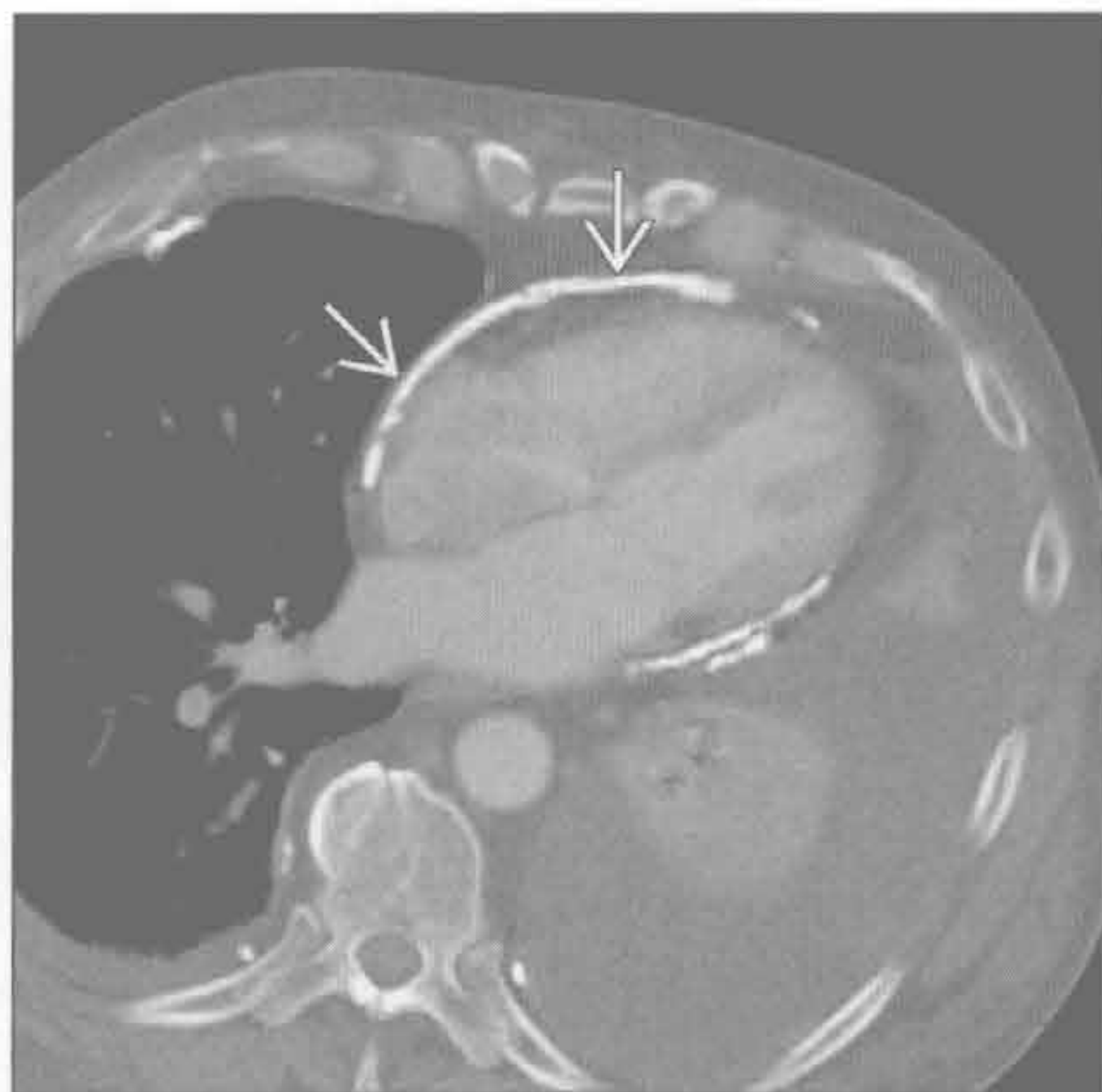
- 常导致缩窄，但可无症状

- 邻近的纵隔脂肪纤维化

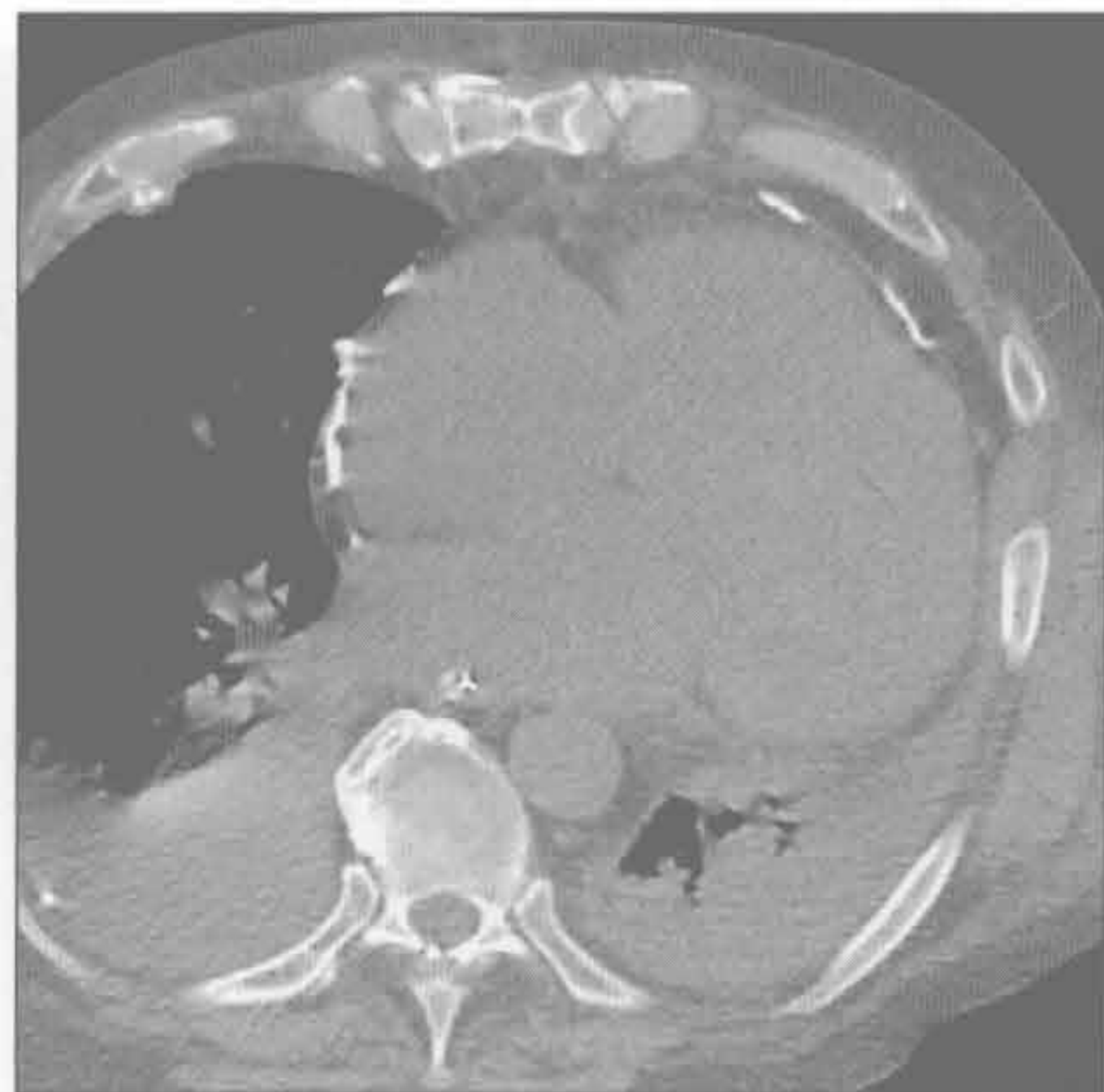先前心包炎史

（左）轴位增强 CT 示心包钙化（→），与右图术后片相比，心腔大小似乎正常

（右）与左图为同一患者。心包剥脱术后的轴位增强 CT 示心脏扩大，提示先前因心包缩窄所致的解剖变形的程度

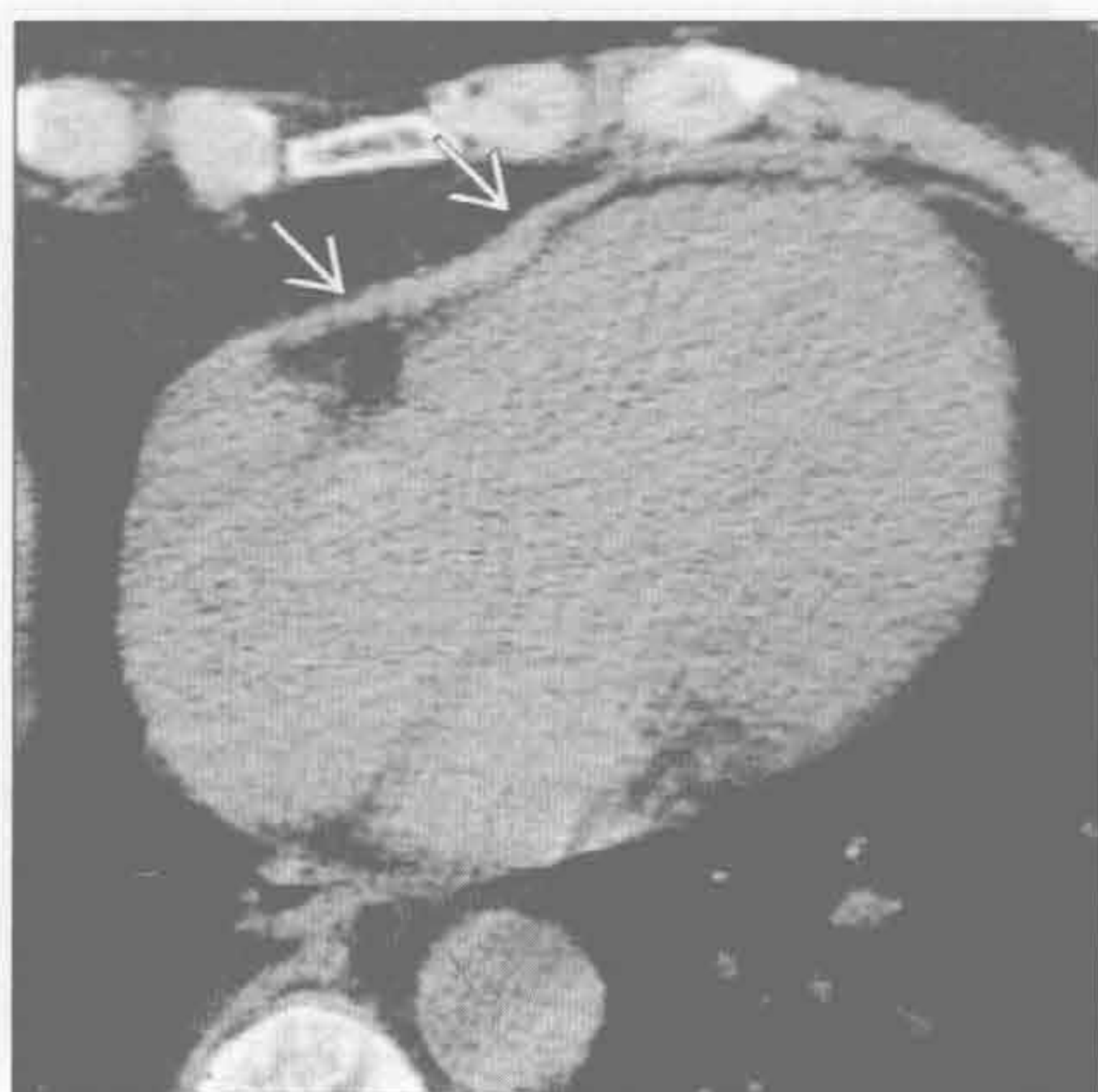


先前心包炎史

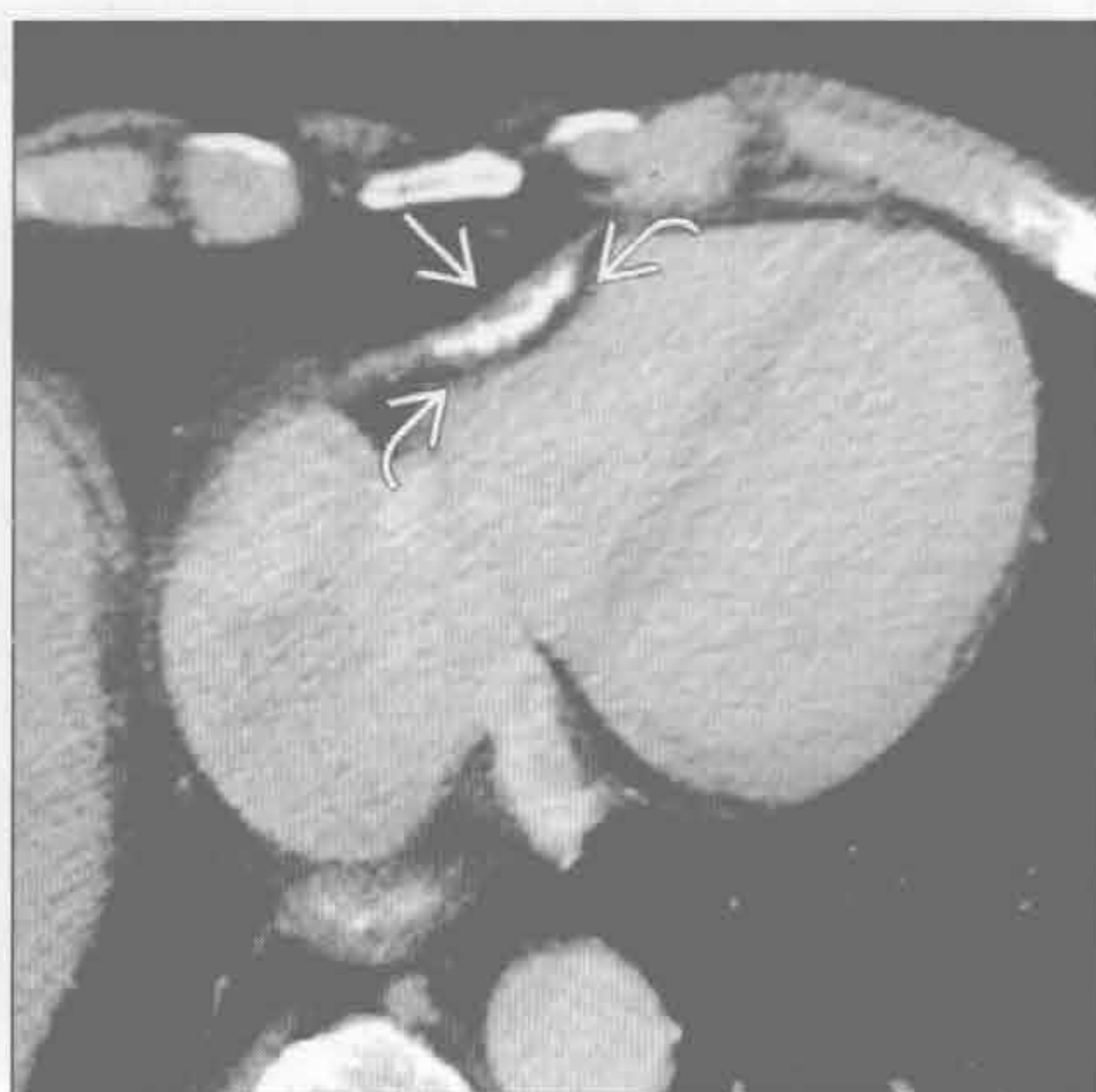

心包钙化

先前心包炎史



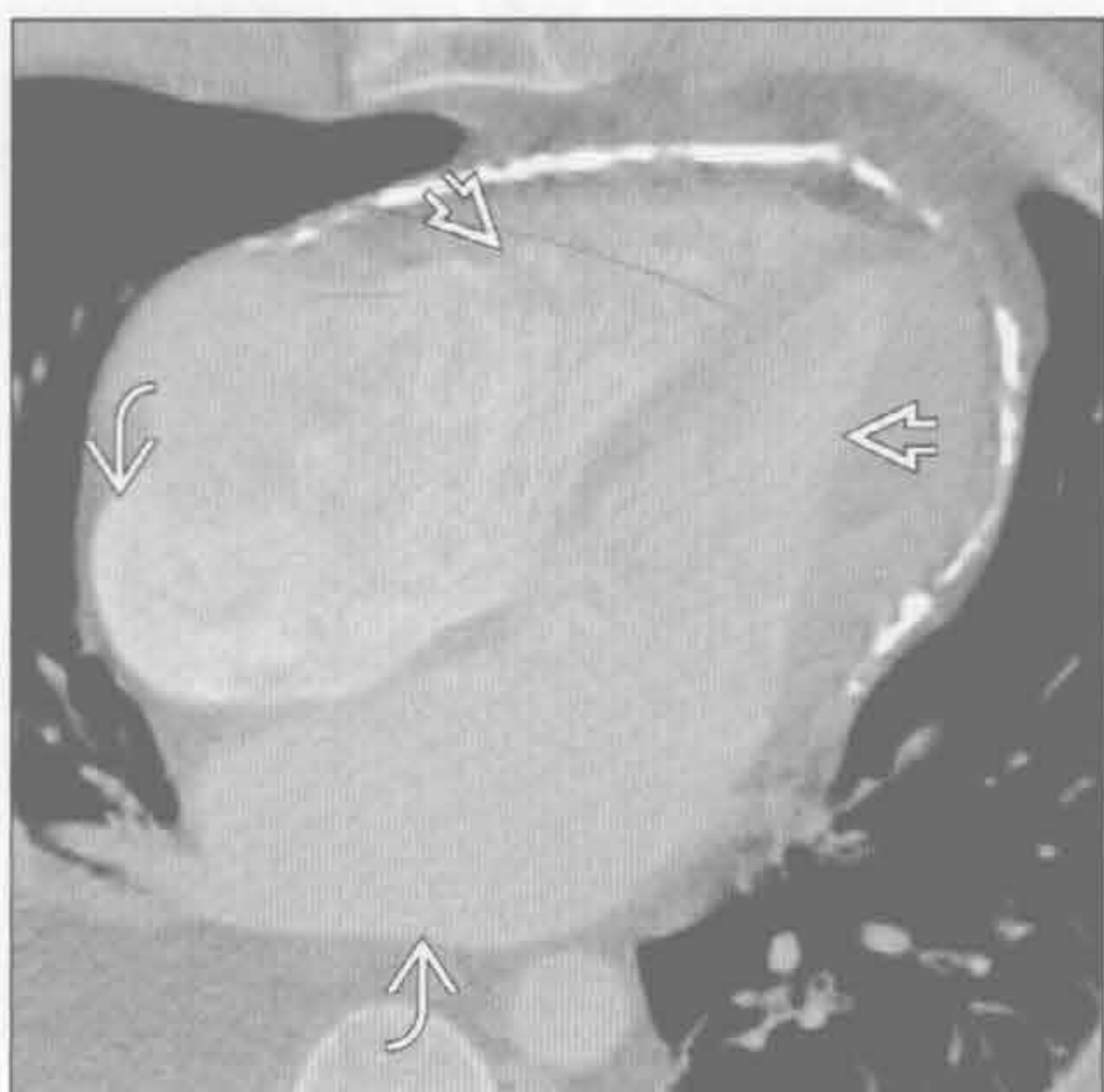
先前心包炎史



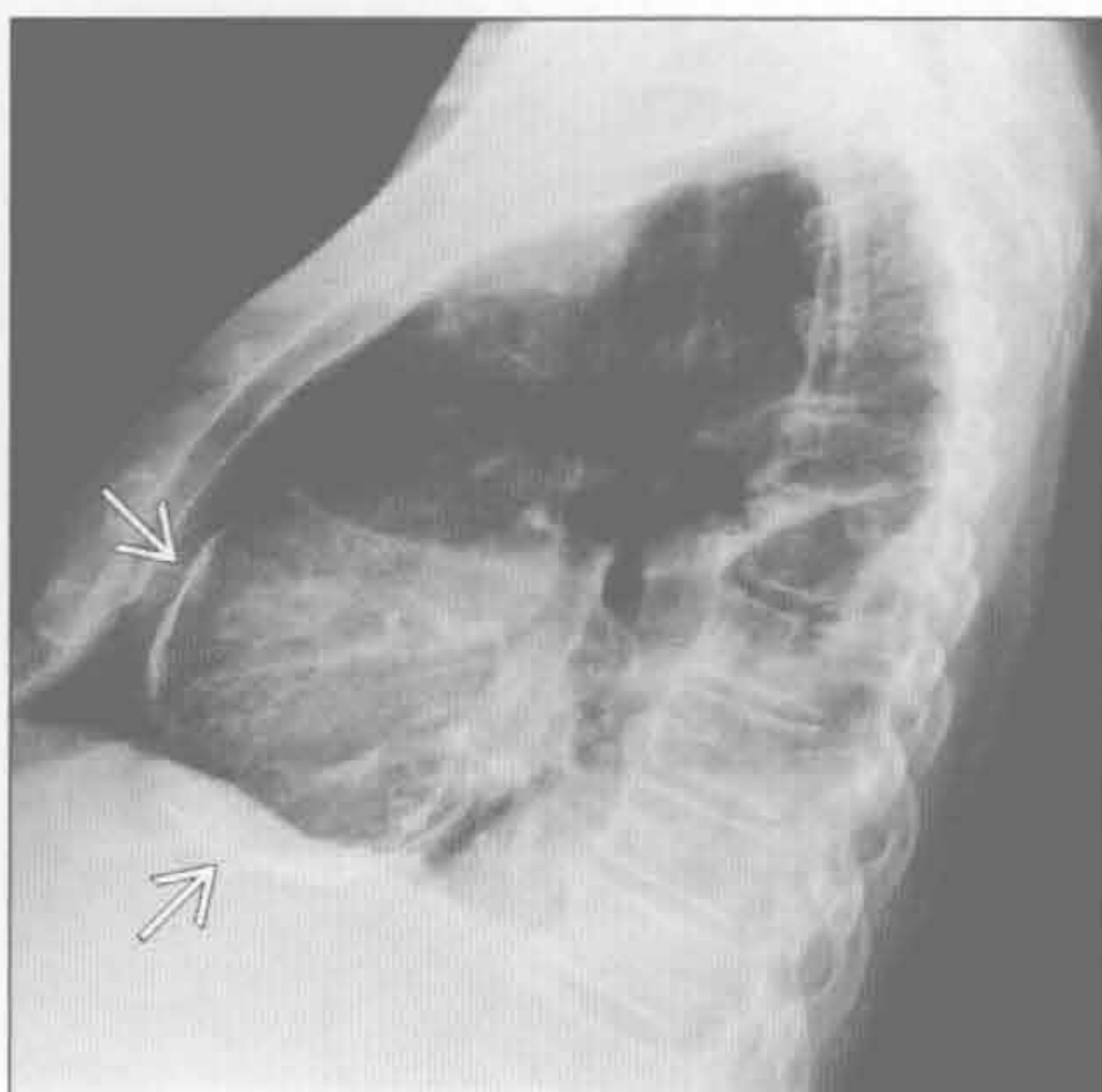
(左) 类风湿关节炎致慢性心包炎患者。轴位平扫 CT 示心包增厚 \rightarrow 。慢性心包炎可发生钙化

(右) 与左图为同一患者, 10 年后。轴位增强 CT 示心包增厚处形成心包钙化 \rightarrow 。右心室局部受限 \rightarrow

先前心包炎史



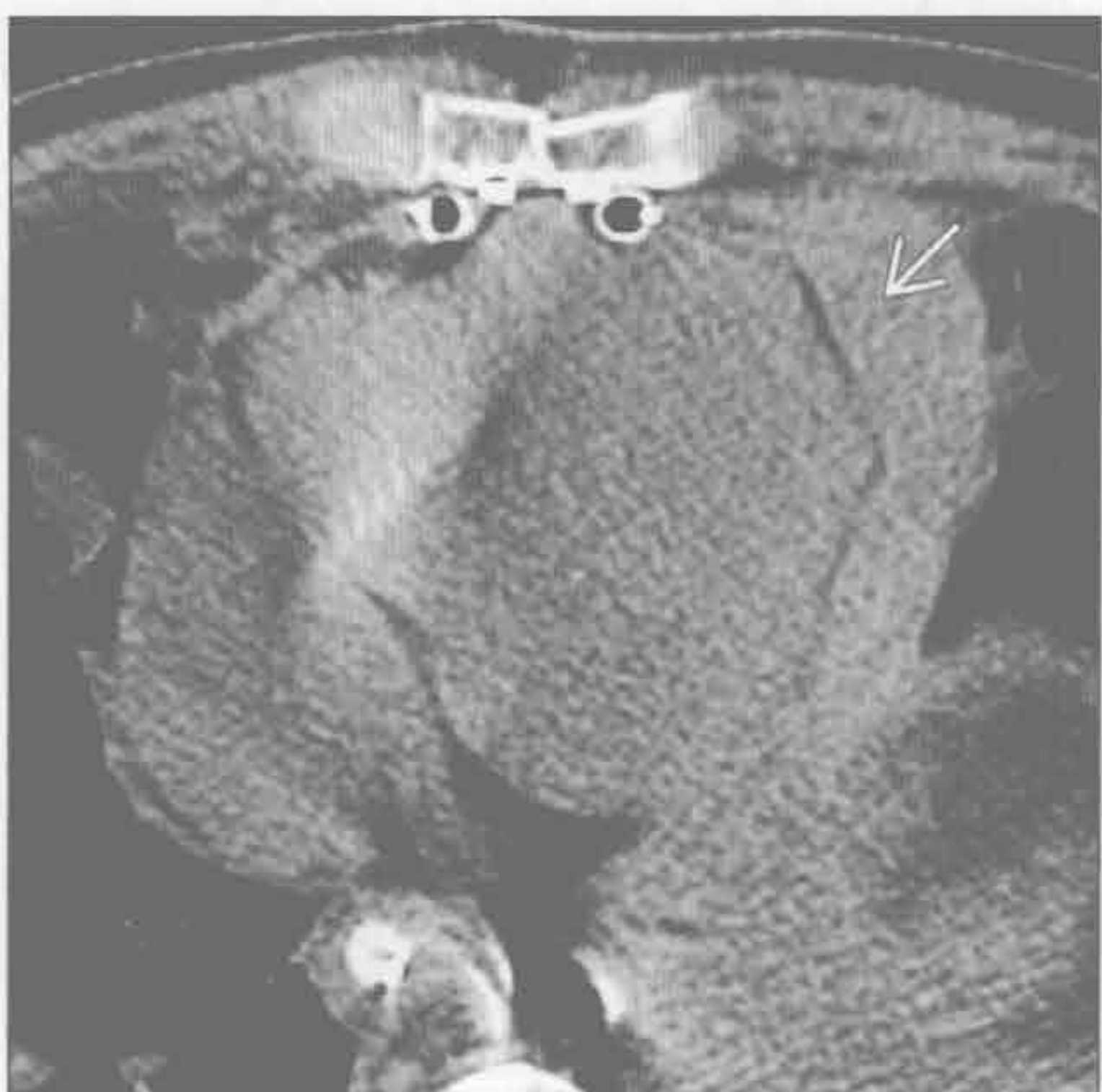先前心包炎史



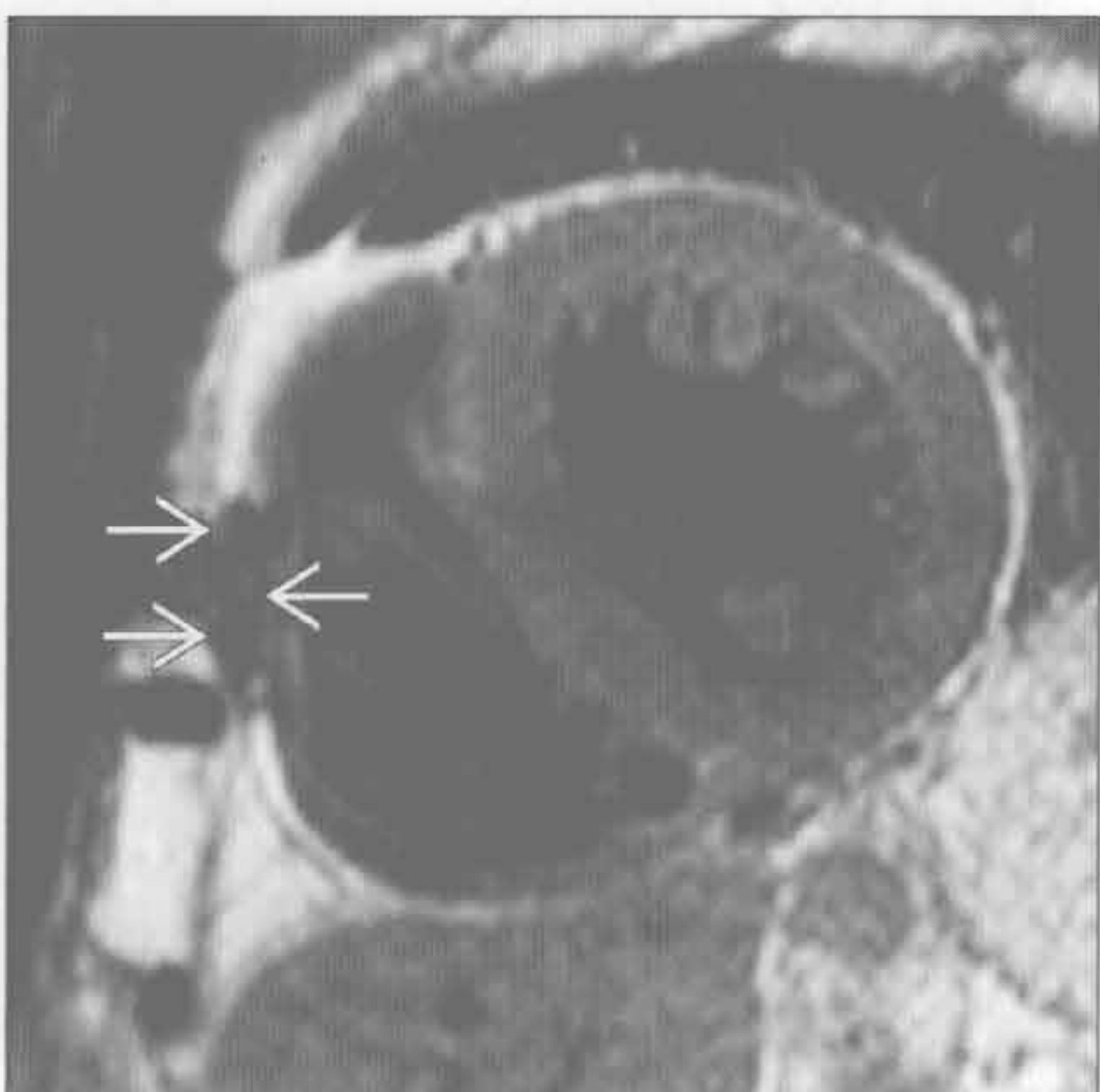
(左) 45 岁, 患者有结核史。轴位增强 CT 示以心尖为著的心包钙化。可见心室呈管状 \rightarrow , 心房扩大 \rightarrow

(右) 先前疑有心包炎患者。侧位 X 线胸片示心包前部和下部钙化 \rightarrow

先前心包积血史



先前放疗史



(左) 轴位平扫 CT 示心包积血患者心包内高密度积液 \rightarrow 。此为急性期表现, 可发展为心包钙化

(右) 先前纵隔放疗史患者。短轴位黑血序列示局部心包钙化所致的心包前部信号丢失 \rightarrow 。梯度回波的信号丢失较此处的自旋回波更加明显

心包肿块

鉴别诊断

常见

- 转移
- 包裹性积液或局限性增厚

不常见

- 良性原发性心包肿瘤

罕见（但重要）

- 原发性心包间皮瘤
- 其他恶性原发性心包肿瘤

重要信息

鉴别诊断要点

- 诊断关键在于区分肿瘤性和非肿瘤性
- 包裹性积液或局限性增厚易被误认为心包肿块
- 若有乳腺癌、肺癌或淋巴瘤的病史，局限性增厚为转移的概率与其他原因相当
- 若无肿瘤病史，则恶性诊断的可能性或漏诊率较小
- 无强化或低密度液体，提示非肿瘤性

常见诊断的有用线索

- 转移
 - 远比原发肿瘤常见

- 心包结节、有强化；纵隔淋巴结肿大
- 肺癌、乳腺癌和淋巴瘤约占 75%
- 包裹性积液或局限性增厚
 - 低密度，边缘光整的液体提示心包囊肿
 - 液体周围厚壁、强化提示脓肿

不常见诊断的有用线索

- 良性原发性心包肿瘤
 - 畸胎瘤：最常见的良性肿瘤，CT 密度不均匀
 - 最常见于儿童
 - 脂肪瘤：被包裹的脂肪，T₁WI 高信号，脂肪抑制低信号
 - 血管瘤：明显强化
 - 纤维瘤：T₁WI、T₂WI 均呈低信号，无强化

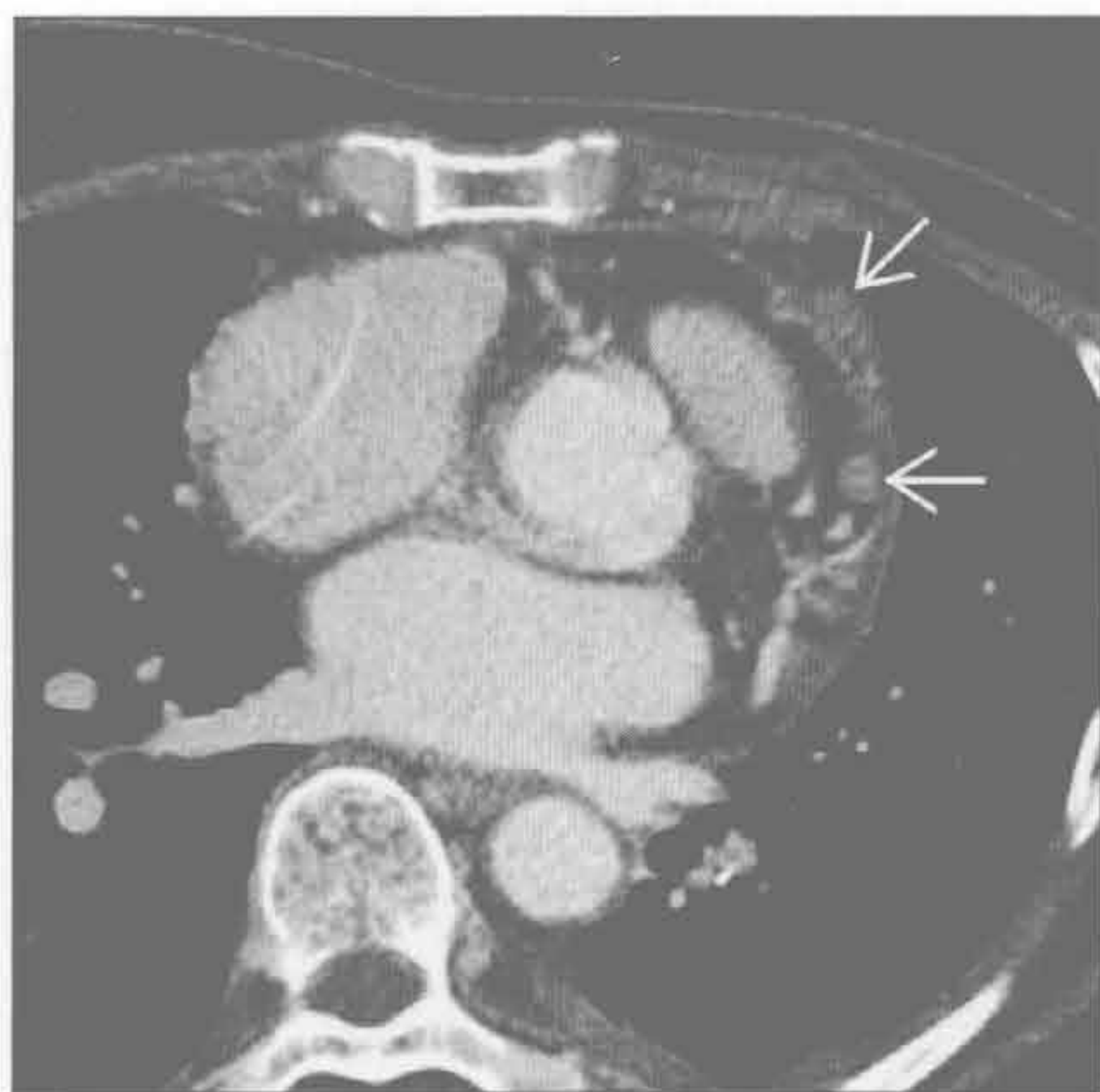罕见诊断的有用线索

- 原发性心包间皮瘤
 - 最常见的心包原发肿瘤
 - 占有所有心包原发肿瘤的 50%，所有恶性间皮瘤的 1%
 - 心包弥漫性结节状增厚，伴钙化和积液
- 其他恶性原发性心包肿瘤
 - 淋巴瘤、肉瘤，脂肪肉瘤是最常见的组织类型
 - 较大且有强化的肿块，伴心包积血

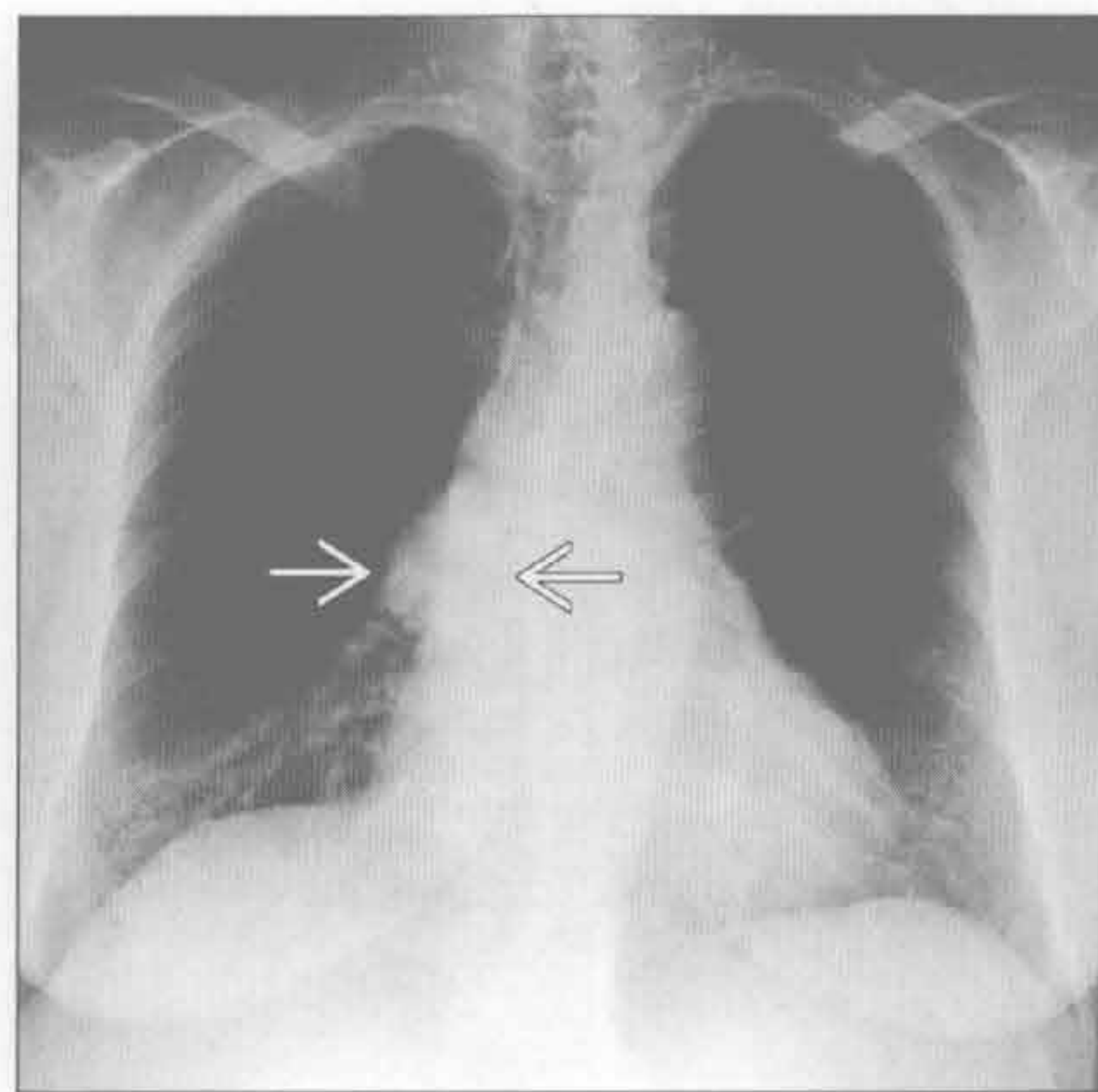
转移

（左）肺癌心包转移患者。轴位增强 CT 示心包强化结节 \Rightarrow 。这些患者可出现心包积血

（右）正位 X 线胸片示右心缘投影区圆形的密度增高影 \Rightarrow ，CT 检查提示为心包囊肿

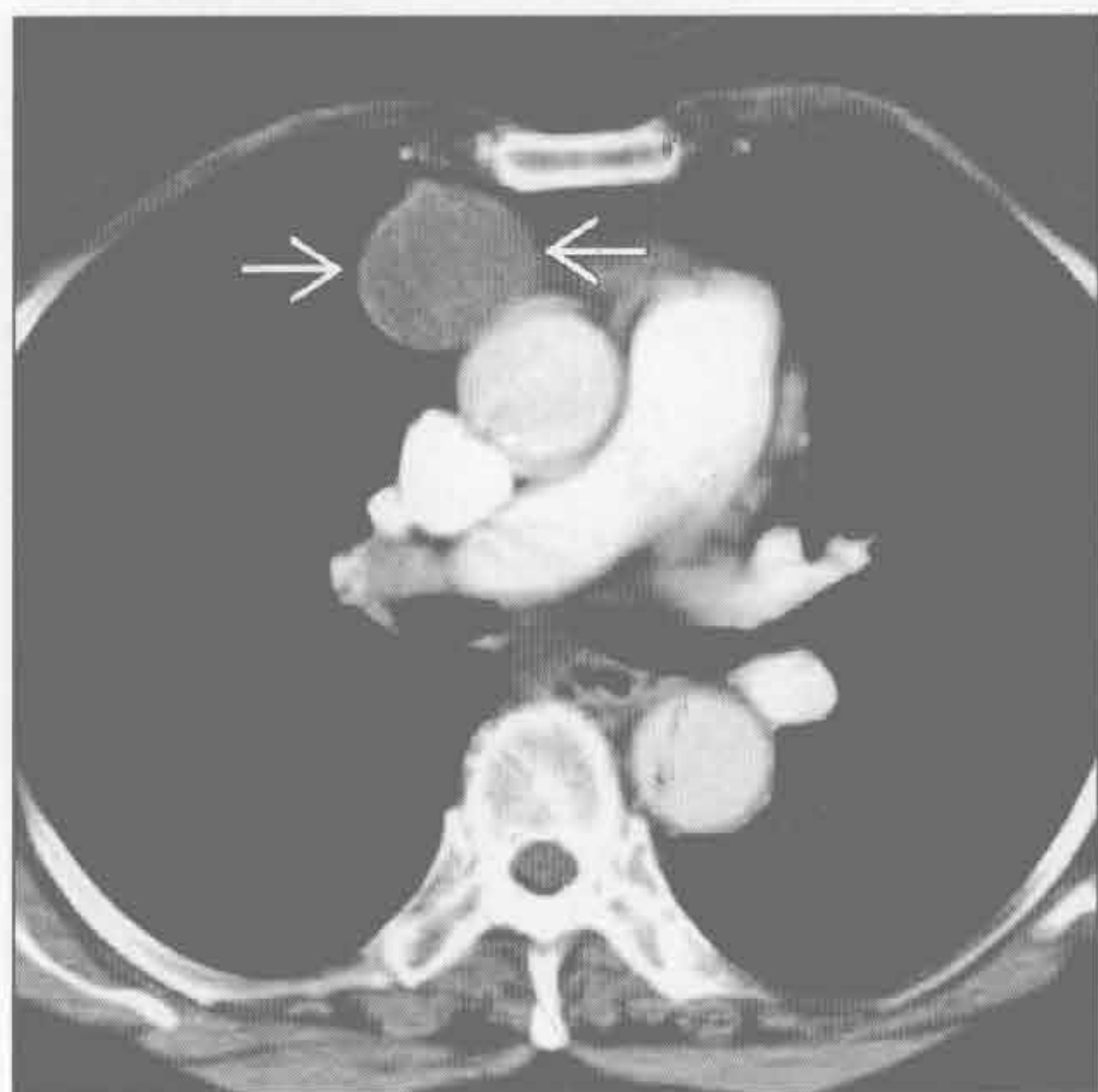


包裹性积液或局限性增厚

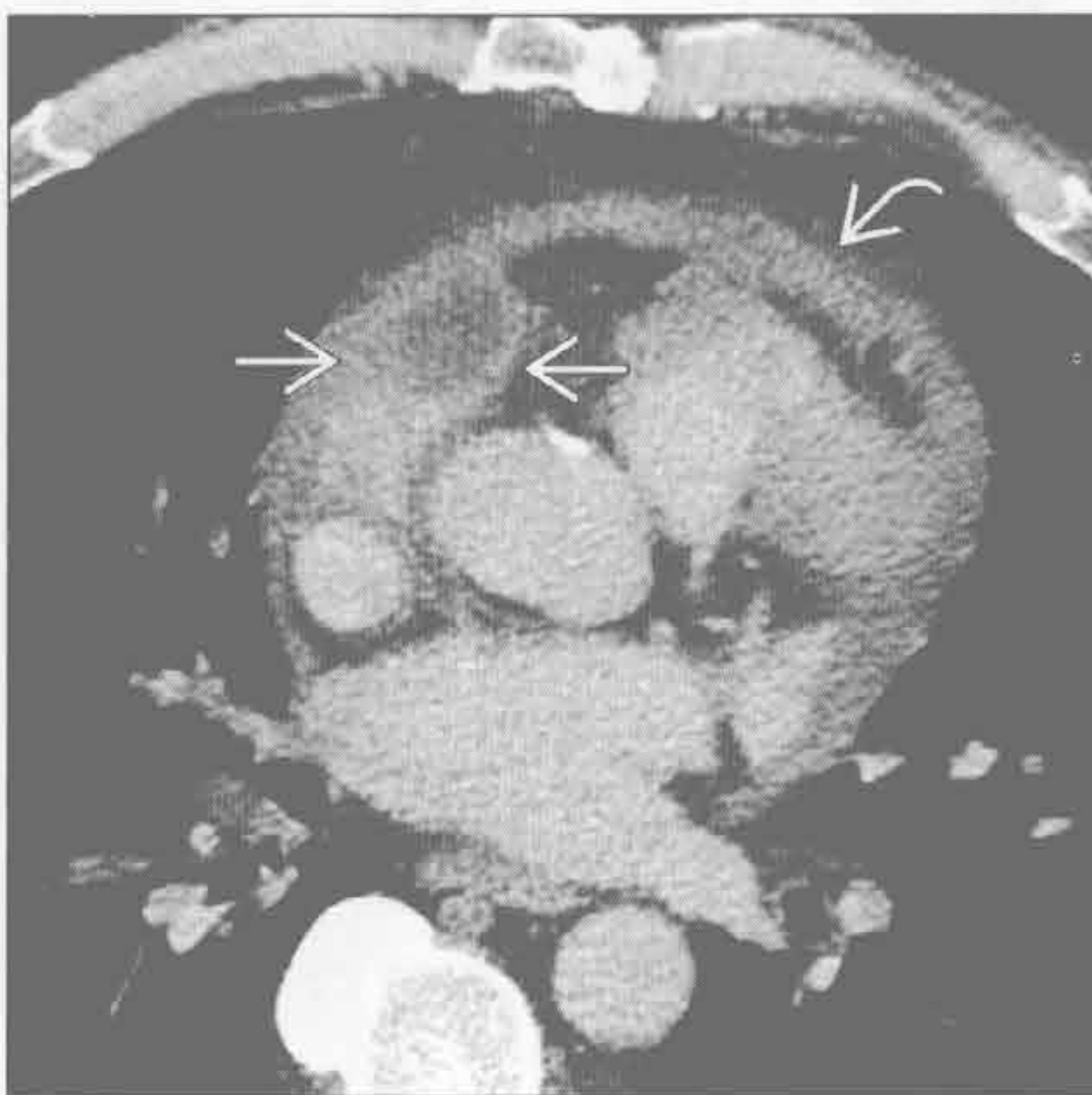


心包肿块

包裹性积液或局限性增厚



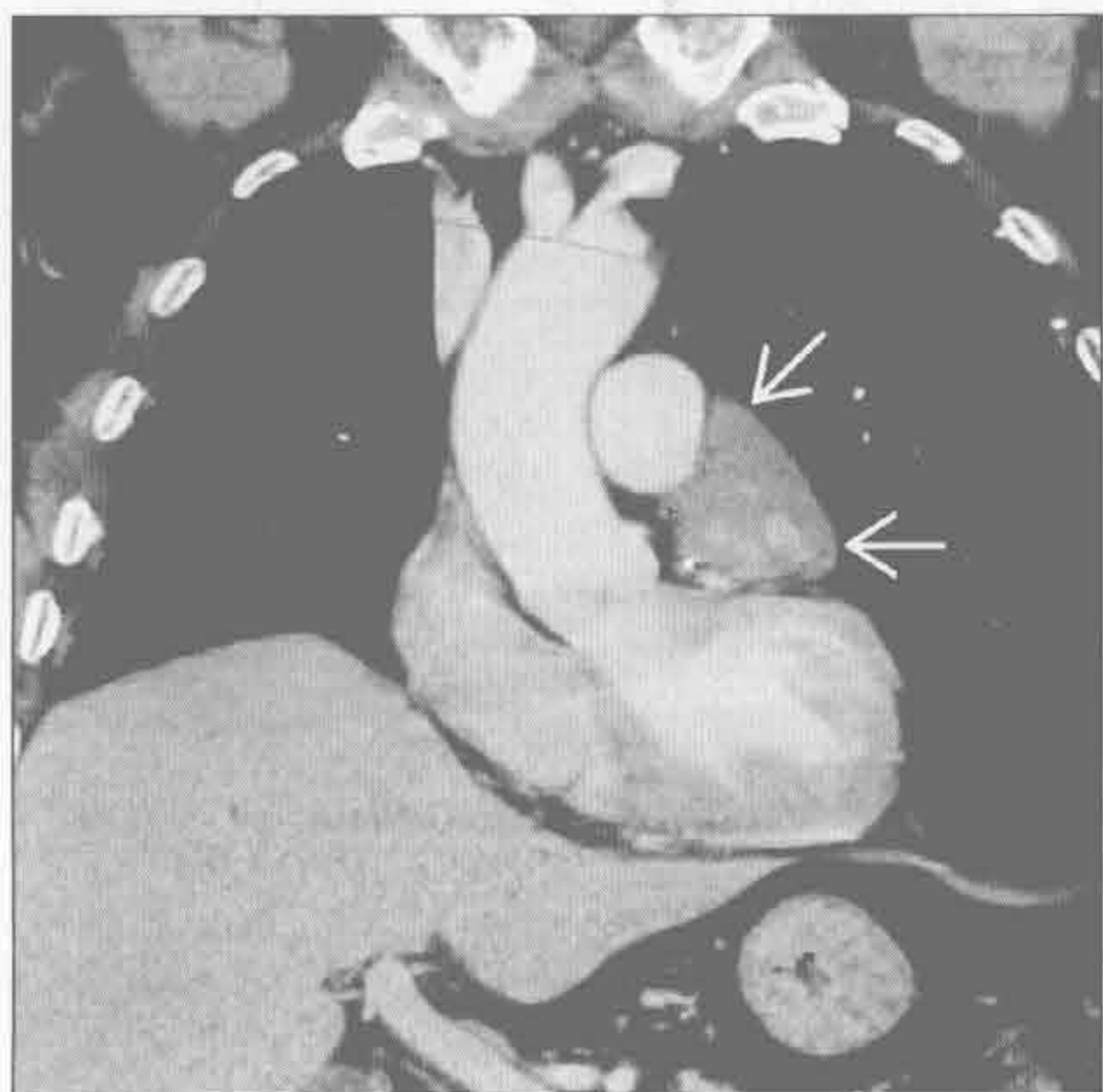
包裹性积液或局限性增厚



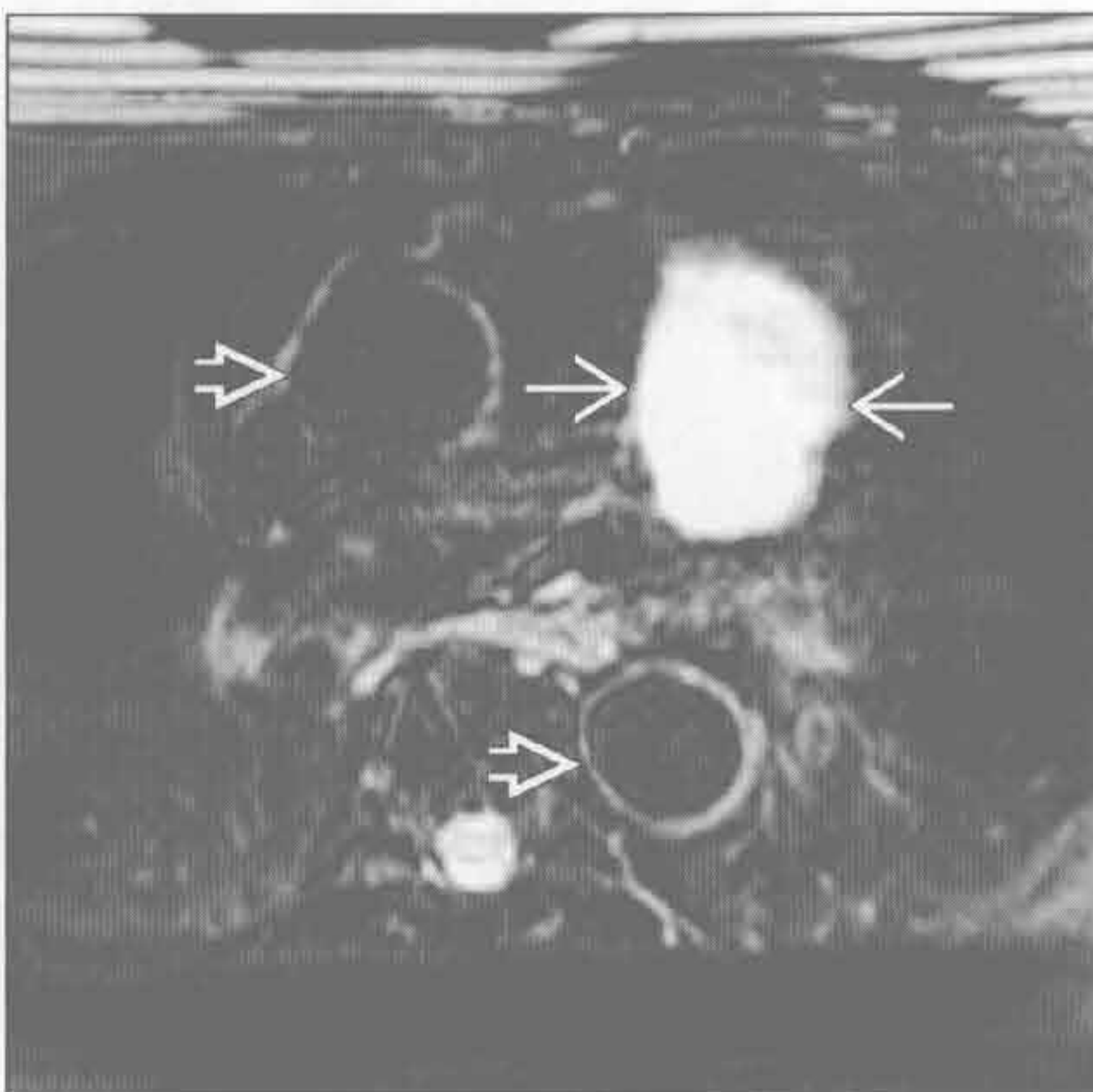
(左) 轴位增强 CT 示心包囊肿, 位于右心房旁, 为边缘光整、薄壁的液性密度影 \blackrightarrow , 邻近组织无炎症改变

(右) 心包脓肿患者。轴位增强 CT 示右心耳旁液性密度影 \blackrightarrow , 厚壁有强化, 伴有心包增厚 \blackrightarrow 和炎症反应

良性原发性心包肿瘤



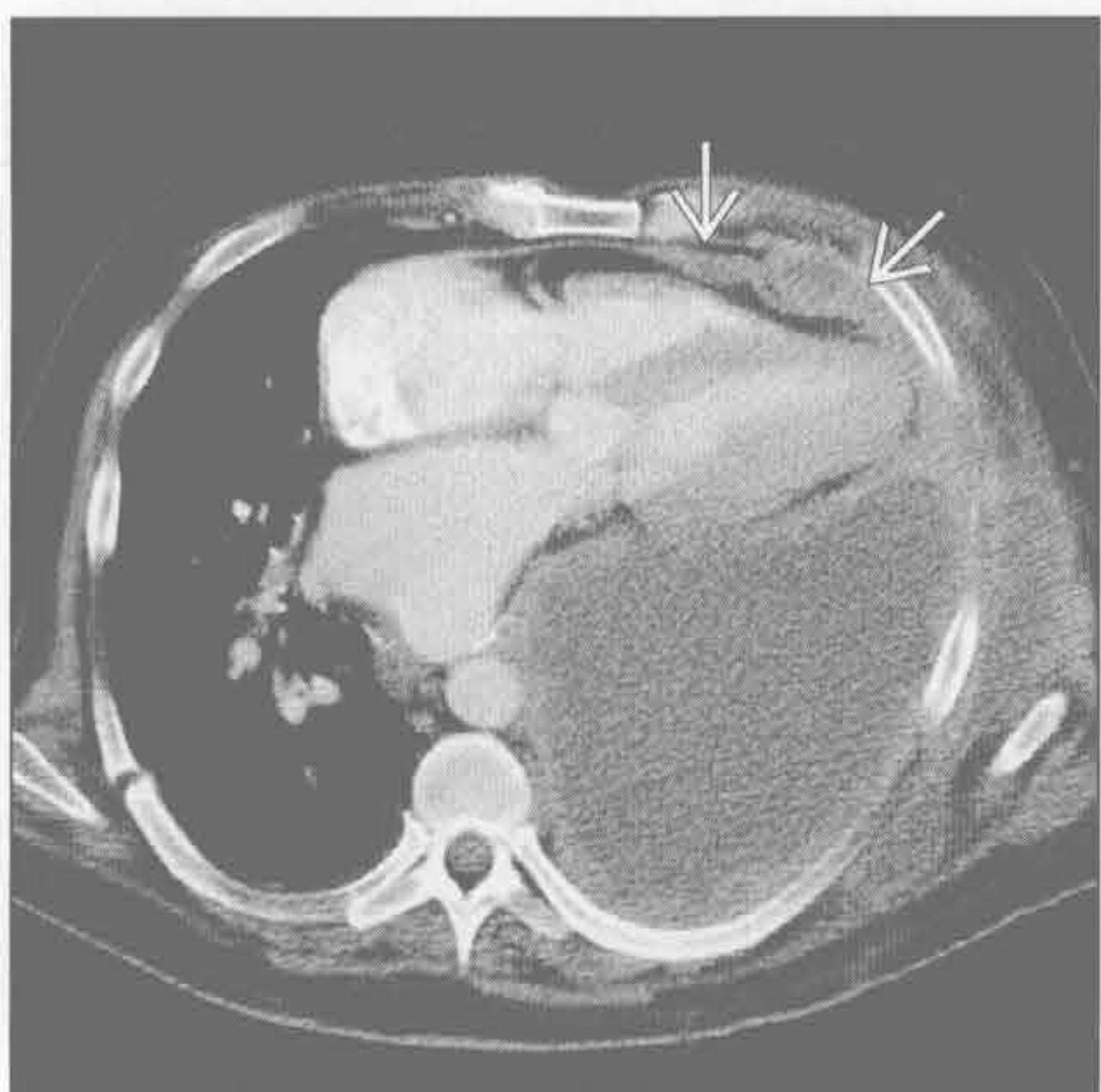良性原发性心包肿瘤



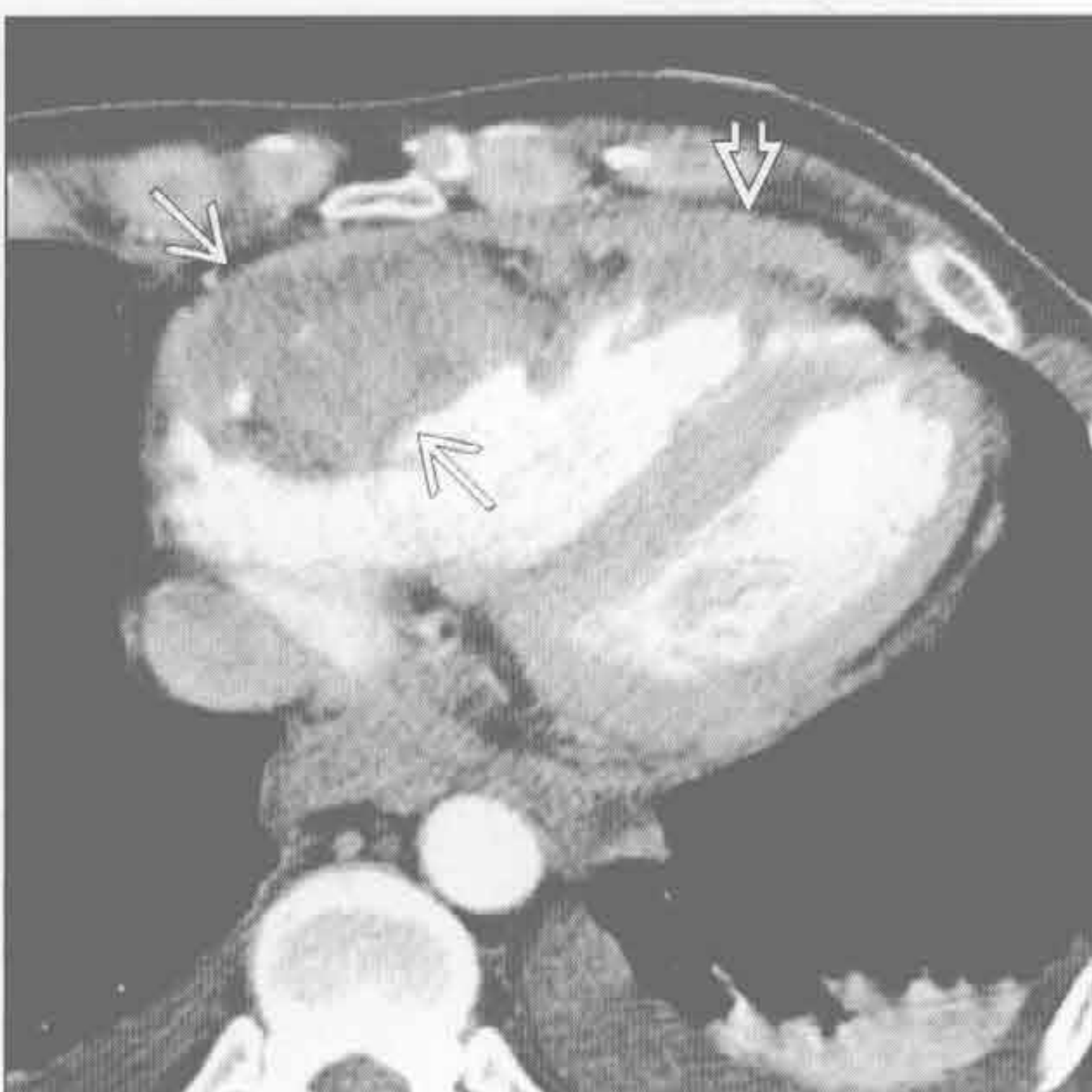
(左) 心包血管瘤患者。冠状增强 CT 示左心耳旁不均匀强化的肿块 \blackrightarrow 。邻近心包的脂肪间隙存在, 提示良性

(右) 心包血管瘤患者。轴位 T₂WI 脂肪抑制序列示左心耳旁高信号的肿块 \blackrightarrow 。以主动脉为解剖标记 \blackrightarrow

其他恶性原发性心包肿瘤



其他恶性原发性心包肿瘤



(左) 轴位增强 CT 示胸膜间皮瘤沿心包前缘侵犯 \blackrightarrow 。胸膜间皮瘤的心包侵犯远比心包原发性肿瘤常见

(右) 淋巴瘤患者。轴位增强 CT 示右心缘肿块, 从心包一直侵犯至右心室腔内 \blackrightarrow 。可见血性心包积液 \blackrightarrow

主动脉壁内异常

鉴别诊断

常见

- 动脉粥样硬化 / 附壁血栓
- 主动脉夹层

不常见

- 主动脉壁内血肿
- 透壁性动脉粥样硬化性溃疡

罕见（但重要）

- Takayasu / 巨细胞性动脉炎
- 放疗

重要信息

鉴别诊断要点

- 主动脉壁厚 < 4 mm
- 主动脉壁与腔等密度

常见诊断的有用线索

- 动脉粥样硬化 / 附壁血栓
 - 弥漫性同心圆样异常，而壁内血肿呈螺旋状改变
 - 主动脉常迂曲、分支血管也有动脉粥样硬化
- 主动脉夹层
 - 增强 CT 易发现内膜片，为腔内不强化线状影
 - 平扫 CT 上腔内钙化提示诊断，为移位内膜的钙化
 - 鸟嘴征：假腔侧撕裂的内膜片与外壁成锐角

- 蜘蛛网征：假腔内有横行的中膜纤维
- 观察冠状面图像可避免与主动脉根部的搏动伪影混淆

不常见诊断的有用线索

- 主动脉壁内血肿
 - 急性血肿，主动脉壁密度高于腔内；慢性血肿，壁与腔等密度
 - 腔内血液呈低密度时，可参照左室腔密度以除外贫血
 - 合并溃疡时，更易发展为夹层
 - 最常见于降主动脉
- 透壁性动脉粥样硬化性溃疡
 - 管腔不规则
 - 深度必须超过内膜
 - 主动脉外侧壁增厚提示为急性期

罕见诊断的有用线索

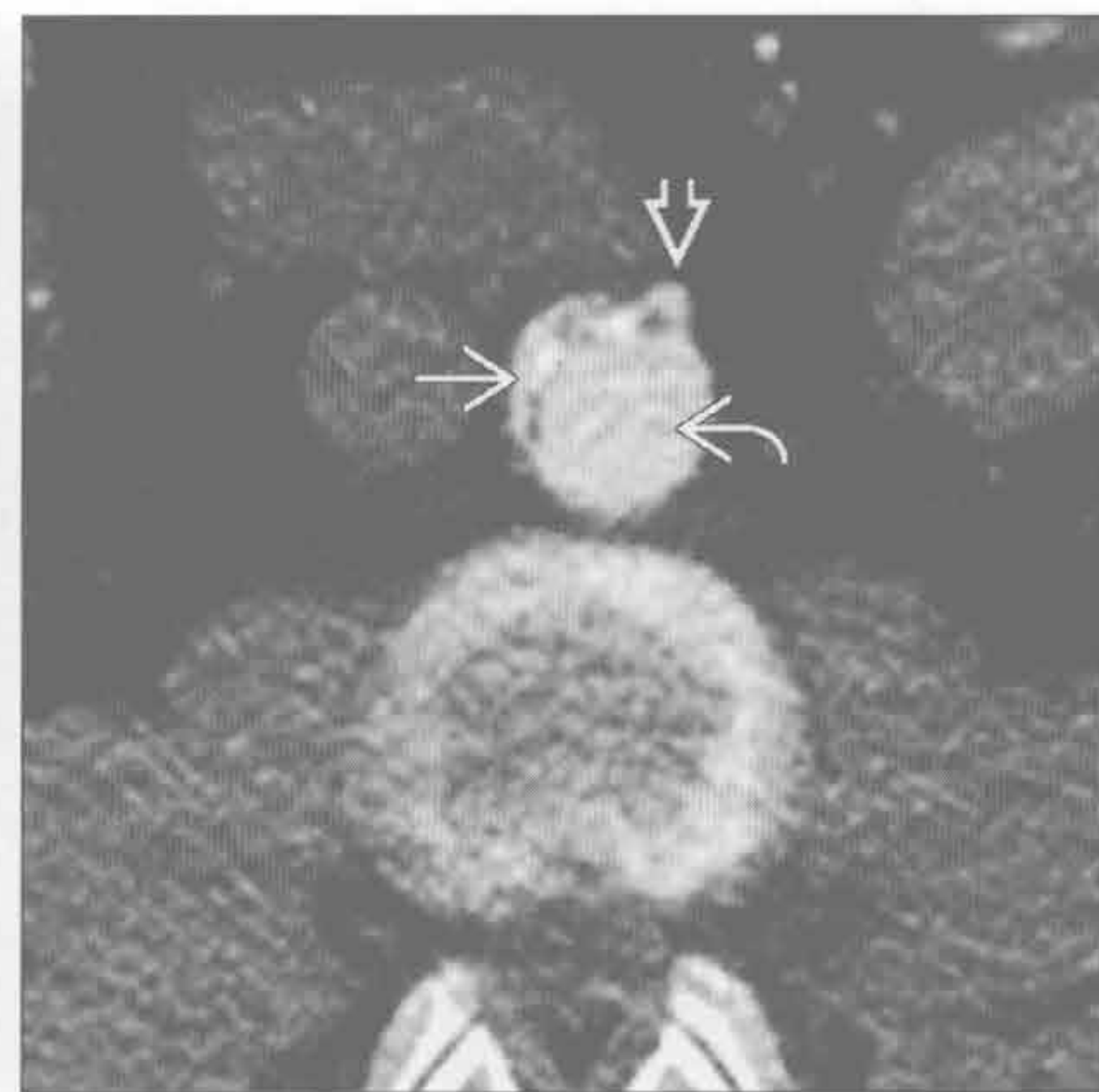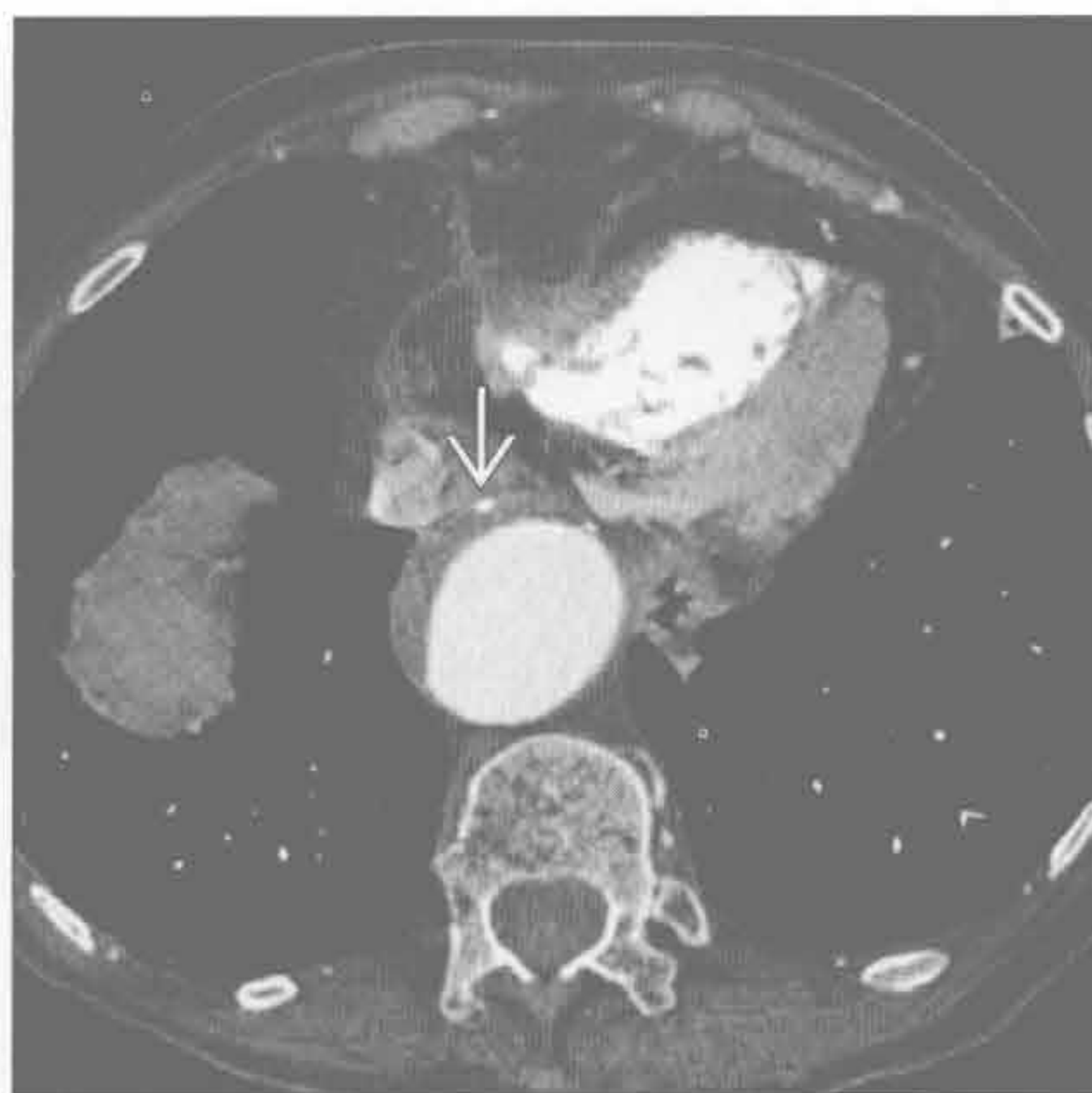
- Takayasu / 巨细胞性动脉炎
 - 影像无法鉴别，鉴别需根据年龄（Takayasu < 50 岁，巨细胞性 > 50 岁）
 - FDG-PET 可确定活动性病变
 - 主动脉管径变小
 - 锁骨下动脉狭窄是特征性征象
 - 肺动脉狭窄和肠系膜血管狭窄较常见
- 放疗
 - 血管钙化局限于放射野
 - 有放疗史

动脉粥样硬化 / 附壁血栓

主动脉夹层

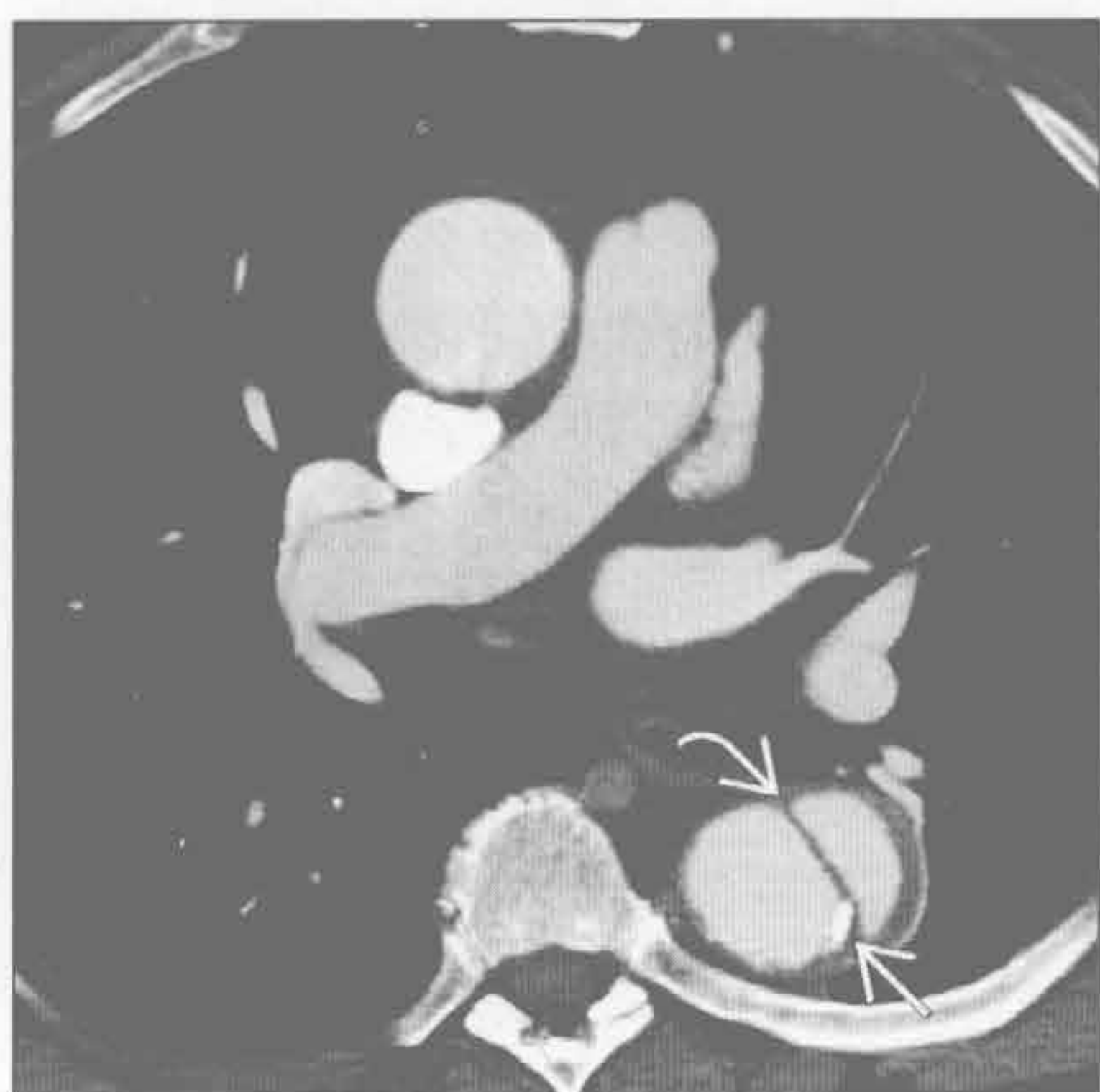
（左）轴位增强 CT 示扩张主动脉腔内附壁血栓。内膜钙化位于血栓外缘 →

（右）轴位增强 CT 示明显移位的内膜片，真腔明显受压，累及肠系膜上动脉 ⇄。可见真腔 →、假腔 ⇄。患者接受了开窗治疗

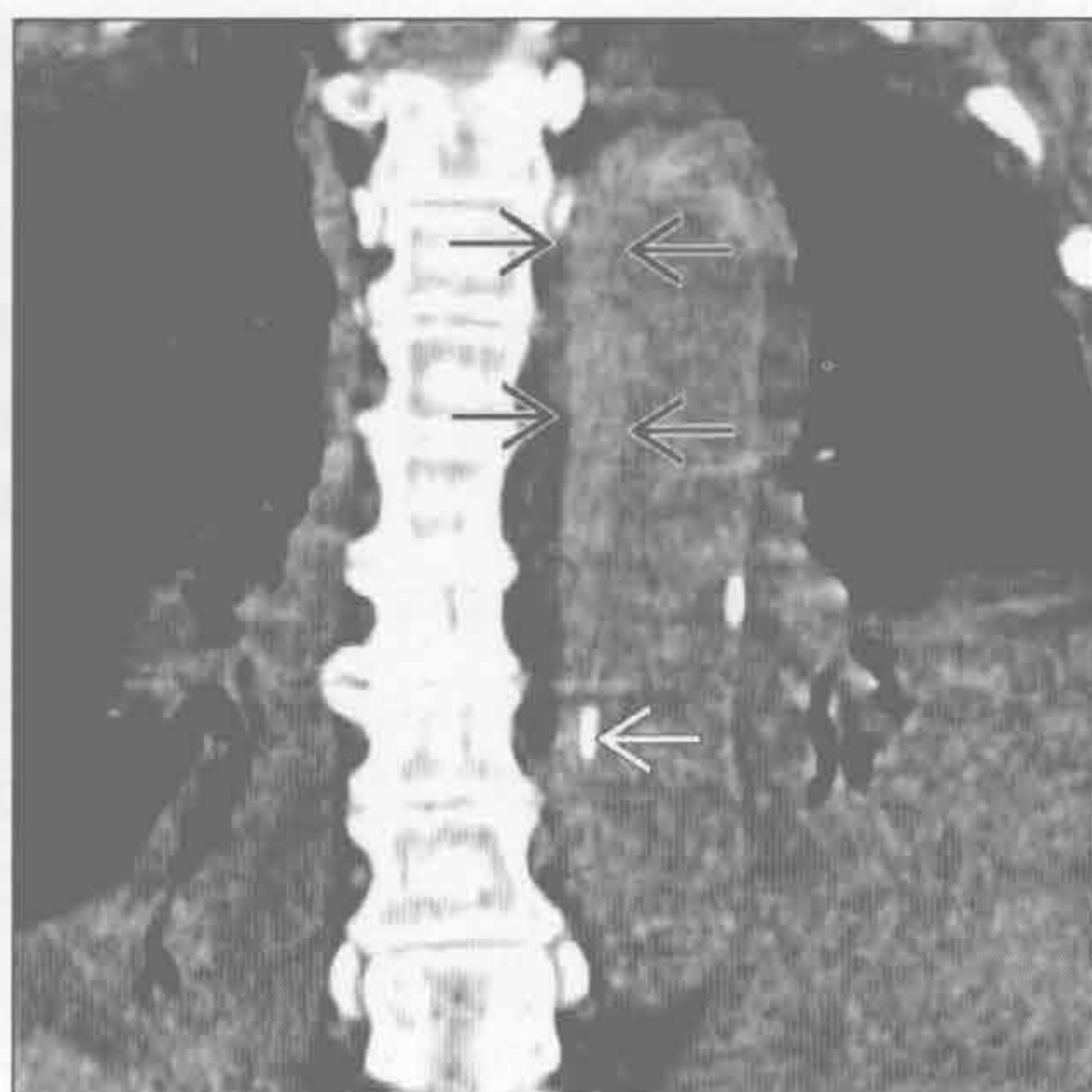


主动脉壁内异常

主动脉夹层



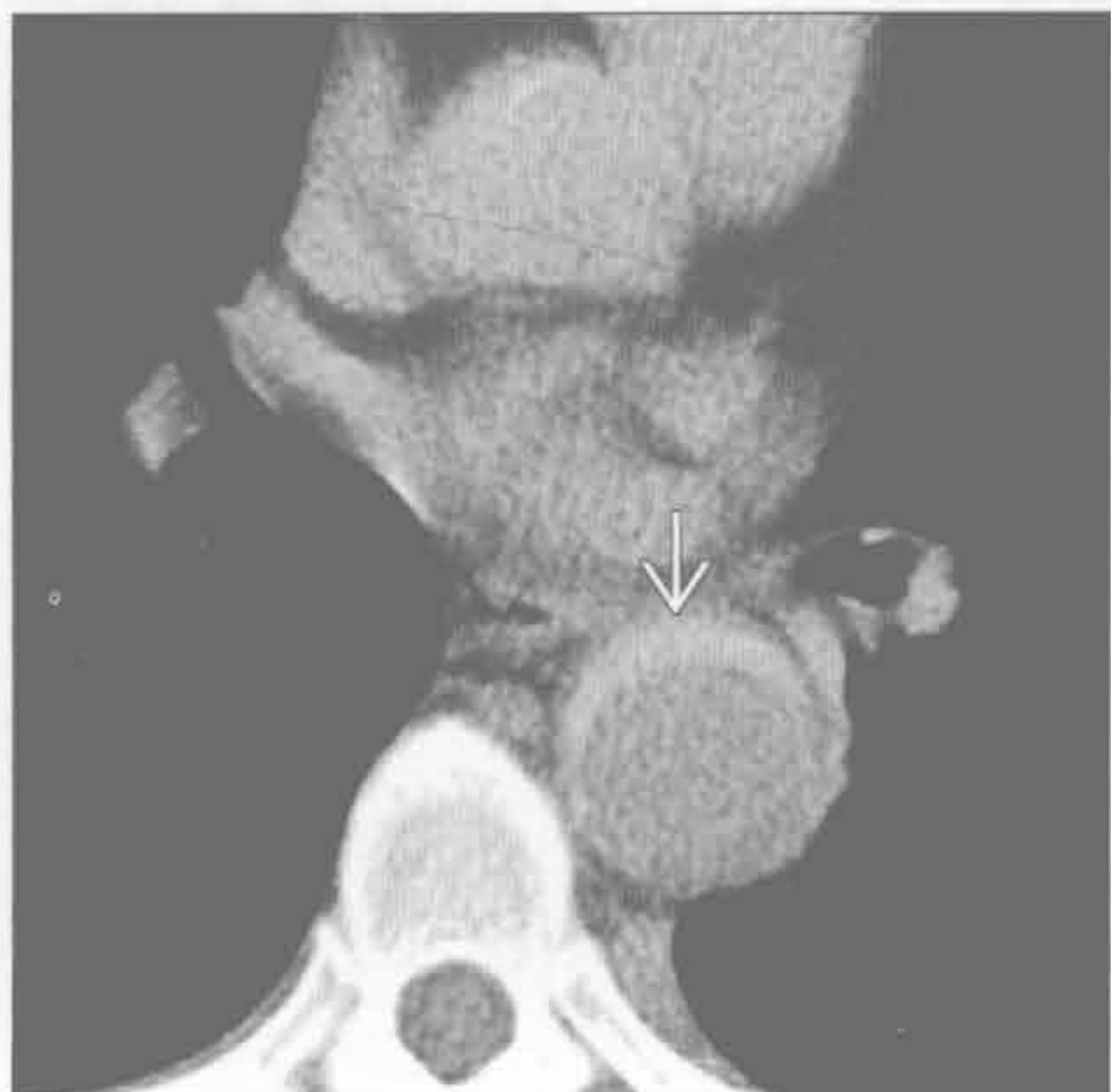主动脉壁内血肿



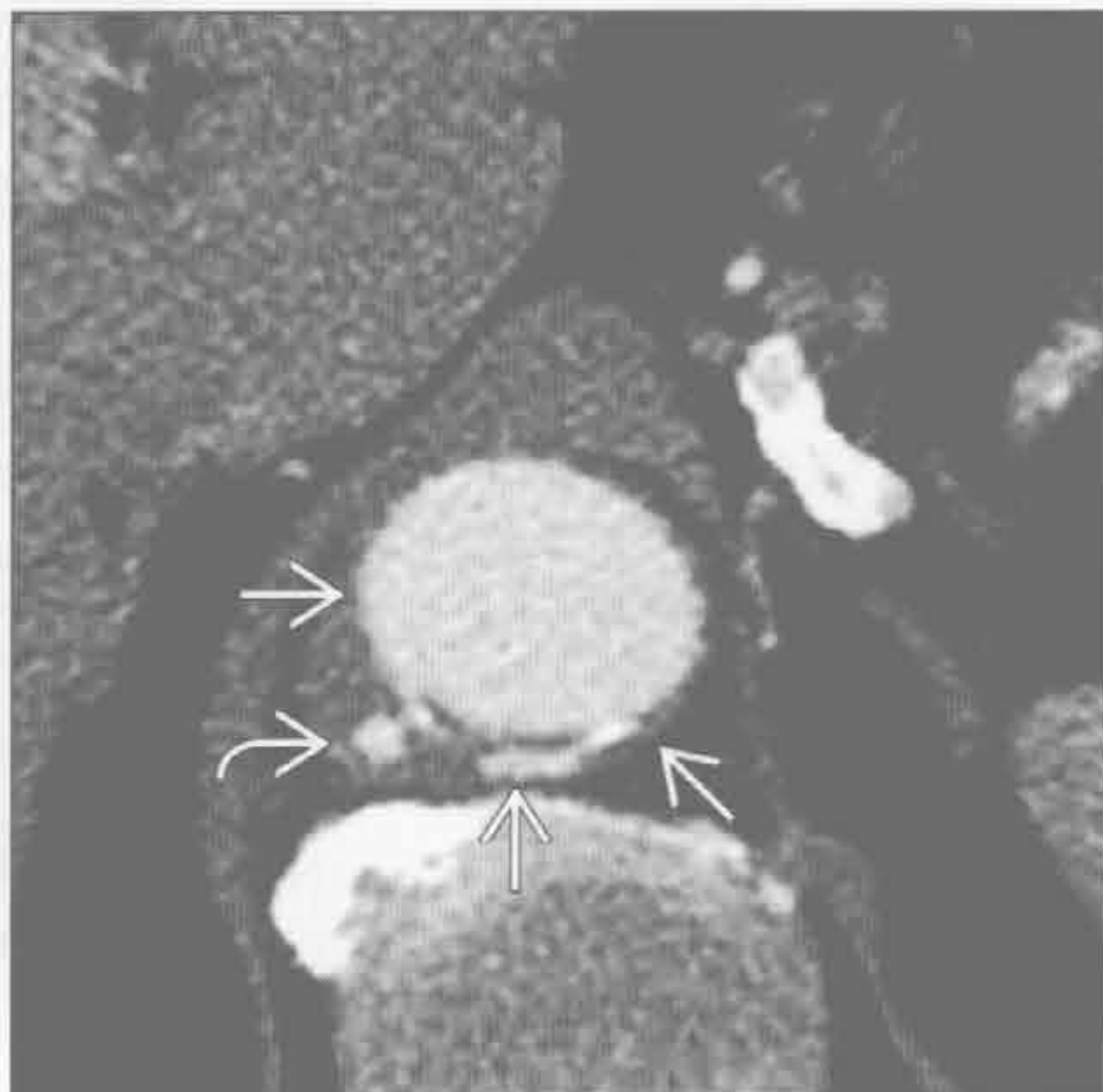(左) 轴位增强 CT 示降主动脉夹层的内膜片(→)和移位的内膜钙化灶(⇨)。夹层未累及主动脉弓, 予以了内科处理

(右) 冠状平扫 CT 示主动脉壁内血肿, 壁不均匀增厚呈高密度影(⇨), 可见移位的内膜钙化(→)

主动脉壁内血肿



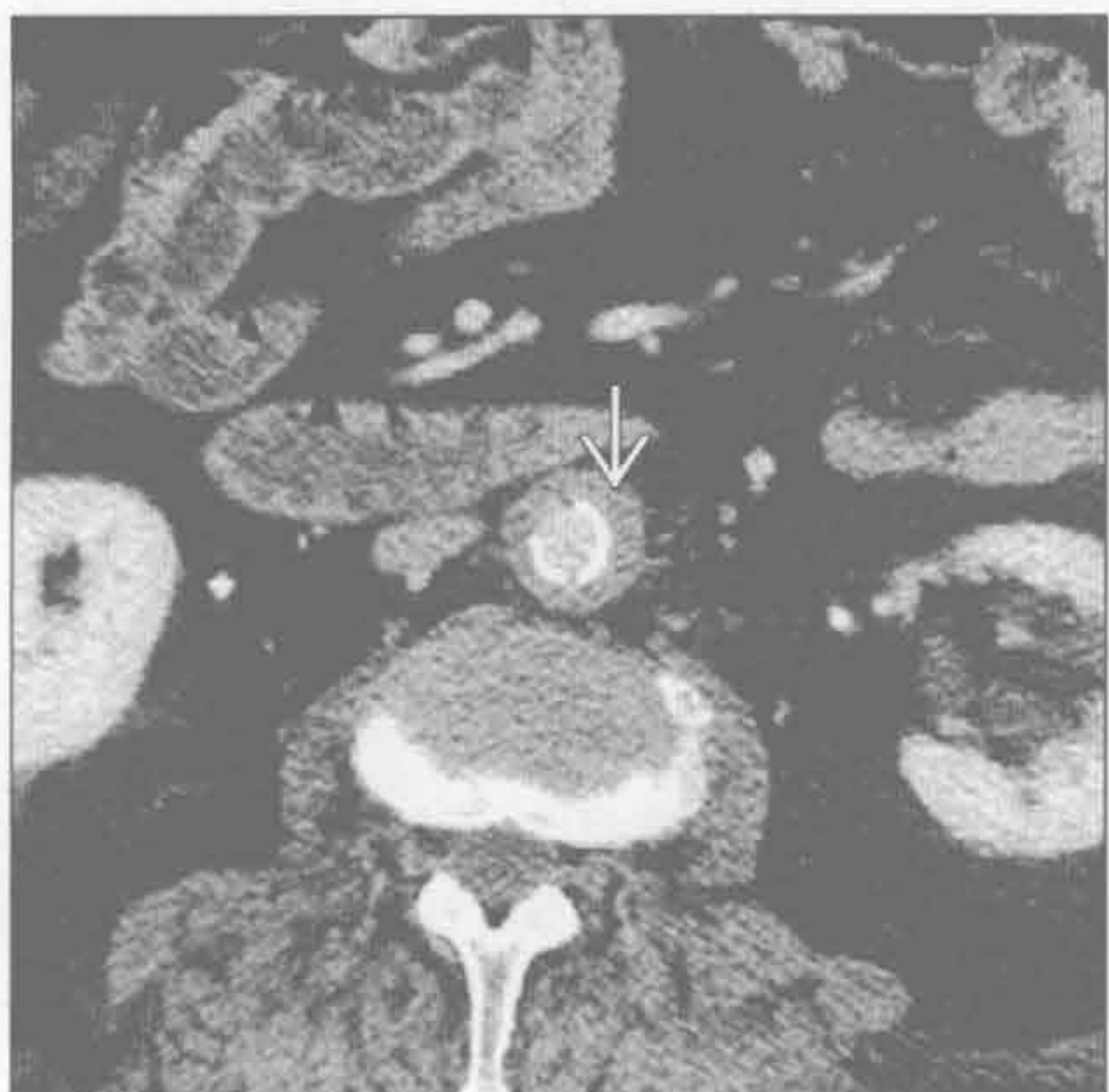
透壁性动脉粥样硬化性溃疡



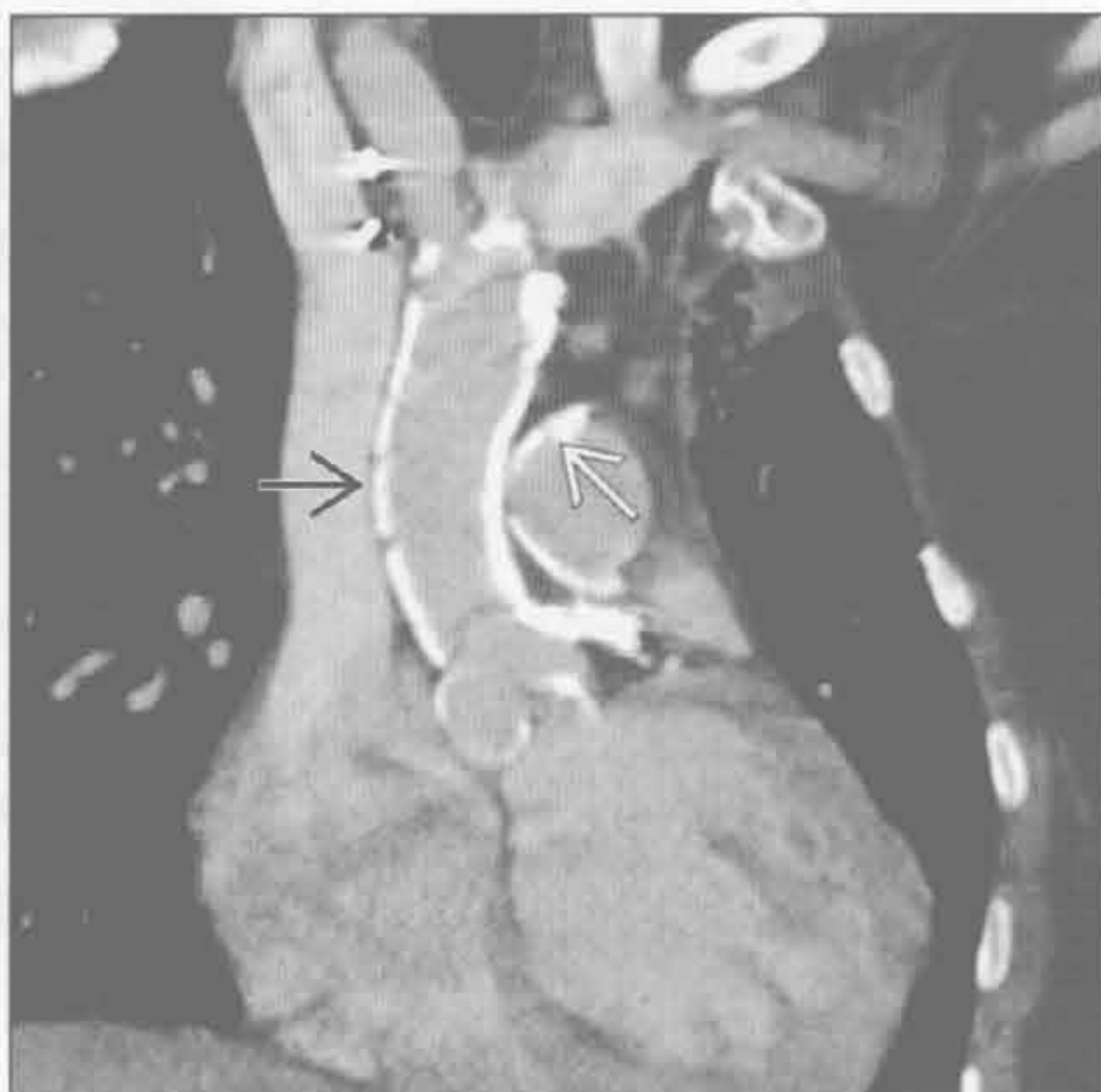
(左) 高血压患者, 因背痛而急诊。轴位增强 CT 示主动脉壁增厚呈高密度(⇨)。此征象在增强 CT 可被遗漏

(右) 轴位增强 CT 示少量对比剂(⇨)位于主动脉壁(⇨)外。邻近主动脉壁增厚提示急性期, 可解释患者的背痛

Takayasu/ 巨细胞性动脉炎



放疗



(左) 轴位增强 CT 示主动脉壁增厚(⇨)、内膜钙化。该病致主动脉狭窄, 但可进展为瘤样扩张

(右) 纵隔放疗史患者。双斜位增强 CT 示主动脉(⇨)和肺动脉(⇨)致密钙化, 其他血管未见钙化。钙化局限于放射野内

鉴别诊断

常见

- 动脉粥样硬化
- 退变
- 主动脉狭窄

不常见

- 主动脉夹层
- 假性动脉瘤
 - 真菌性动脉瘤
 - 透壁性动脉粥样硬化性溃疡
 - 创伤后假性动脉瘤

罕见（但重要）

- 胶原血管病
- 结缔组织病
- 梅毒

重要信息

鉴别诊断要点

- 测量主动脉外径以确定异常
 - 外径测量对提示异常具高度敏感性
 - 升主动脉 $> 4.5 \text{ cm}$
 - 降主动脉近段 $> 3.2 \text{ cm}$
 - 升主动脉：降主动脉 $> 1.5 : 1$
 - 主动脉峡部：主动脉裂孔 $> 1.4 : 1$
 - 主动脉全程逐渐变细，如远段局部直径增加 $> 50\%$ 为异常
- 形态学
 - 囊状（假性动脉瘤）：夹层、真菌性、创伤后、透壁性动脉粥样硬化性溃疡
 - 梭形（真性动脉瘤）：动脉粥样硬化性、瓣膜病变
- 位置
 - 升主动脉：瓣膜病变、夹层、结缔组织病、梅毒
 - 降主动脉：夹层、透壁性动脉粥样硬化性溃疡、动脉粥样硬化性、真菌性、创伤后
- 动脉瘤距主要分支的距离决定支架置入的可行性
- 髂动脉迂曲程度、钙化、管腔最小径决定血管入路策略
- 近端和远端瘤径决定支架尺寸
- 动脉瘤的病因（真菌性、炎症或动脉粥样硬化）影响外科或腔内治疗的决策

常见诊断的有用线索

- 动脉粥样硬化
 - 降主动脉：迂曲、弥漫性内膜钙化、附壁血栓、

局部扩张

- 内膜病变引起，伴中膜纤维化
- 同时存在中小血管的粥样硬化
- 退变
 - 高血压：加速弹力纤维断裂和平滑肌退变
 - 升主动脉扩大，主动脉根部直径相对正常
 - 老年人
- 主动脉狭窄
 - 主动脉瓣致密钙化
 - 狭窄程度与瓣膜面积相关
 - $> 2 \text{ cm}^2$ ：血流动力学无意义的狭窄
 - $2 \sim 1.5 \text{ cm}^2$ ：轻度
 - $1.5 \sim 1 \text{ cm}^2$ ：中度
 - $< 1 \text{ cm}^2$ ：重度
 - 主动脉二瓣相关狭窄
 - 年轻患者，有瓣膜钙化，尽管其他部位血管钙化较少
 - 发病率 $1 : 1000$ ，多见于男性
 - 伴主动脉缩窄和动脉导管未闭
 - 易发生夹层

不常见诊断的有用线索

- 主动脉夹层
 - 内膜钙化向腔内移位：平扫即可发现
 - 假腔扩大致主动脉扩张
 - 多数患者有高血压
 - 增强 CT、3D MRA 和 MRI 黑血序列可见内膜片
 - 可发生于曾有壁内血肿或透壁性主动脉粥样硬化性溃疡的区域
- 假性动脉瘤
 - 真菌性动脉瘤
 - 囊状、不规则形腔、大于透壁性主动脉粥样硬化性溃疡所致
 - 邻近有脓肿或炎症
 - 年轻患者胸主动脉瘤比较常见的病因
 - 最常见原因为主动脉缺损处的细菌感染（葡萄球菌和沙门菌）
 - 患者常有脓毒症、静脉毒品使用及心内膜炎史
 - 透壁性动脉粥样硬化性溃疡
 - 弥漫性动脉粥样硬化性疾病
 - 对比剂渗出至主动脉壁轮廓之外
 - 邻近有炎症和主动脉壁增厚
 - MRI：因血流缓慢表现可类似血栓形成；相位对比图或 MRA 更精确显示特征

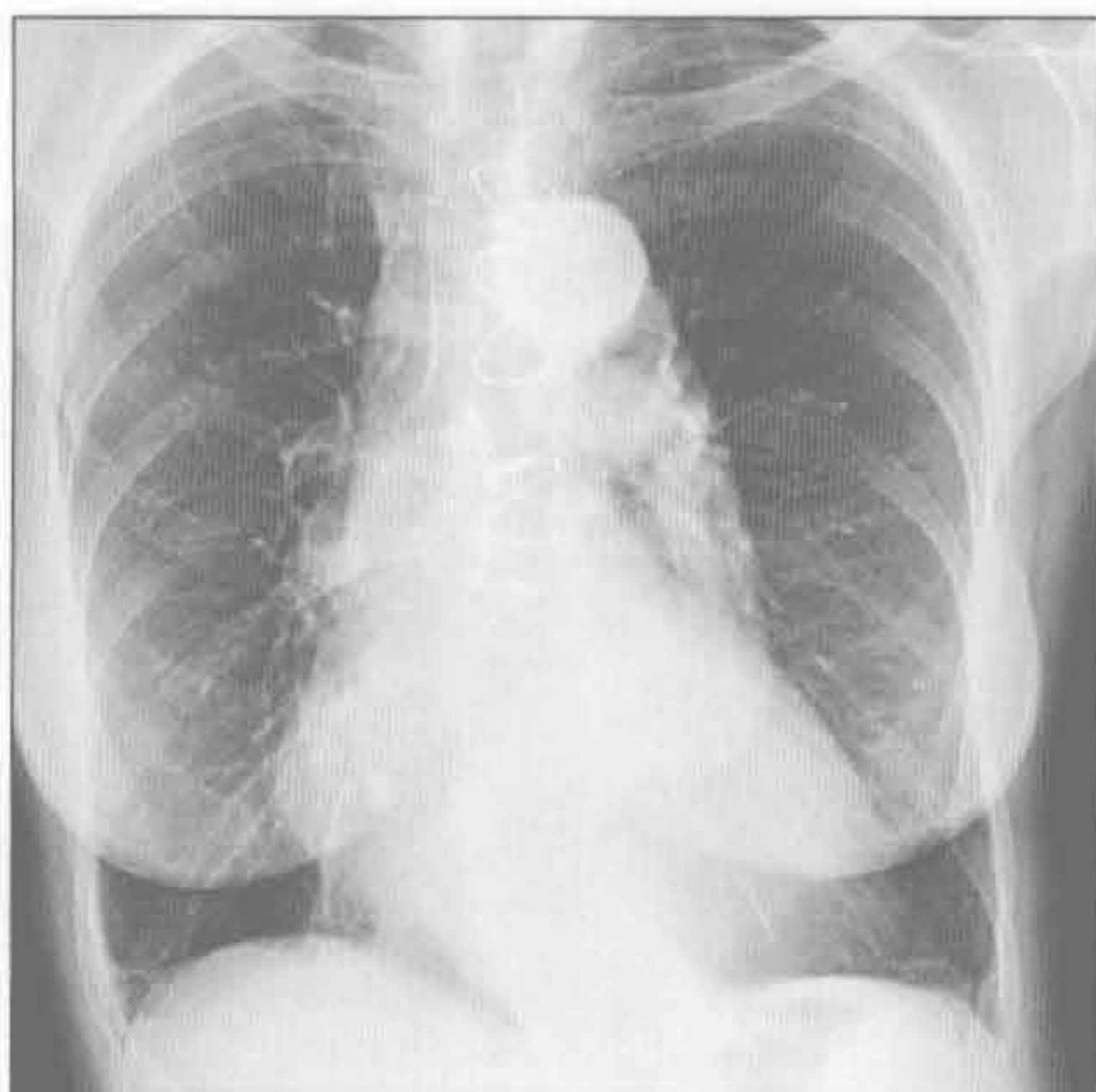
- 新发溃疡伴邻近炎症可解释患者胸痛的原因
- 创伤后假性动脉瘤
 - 高能量钝挫伤史
 - 动脉韧带处主动脉轮廓异常
 - 主动脉根部或主动脉裂孔处少见
 - 钙化提示外伤史较长

罕见诊断的有用线索

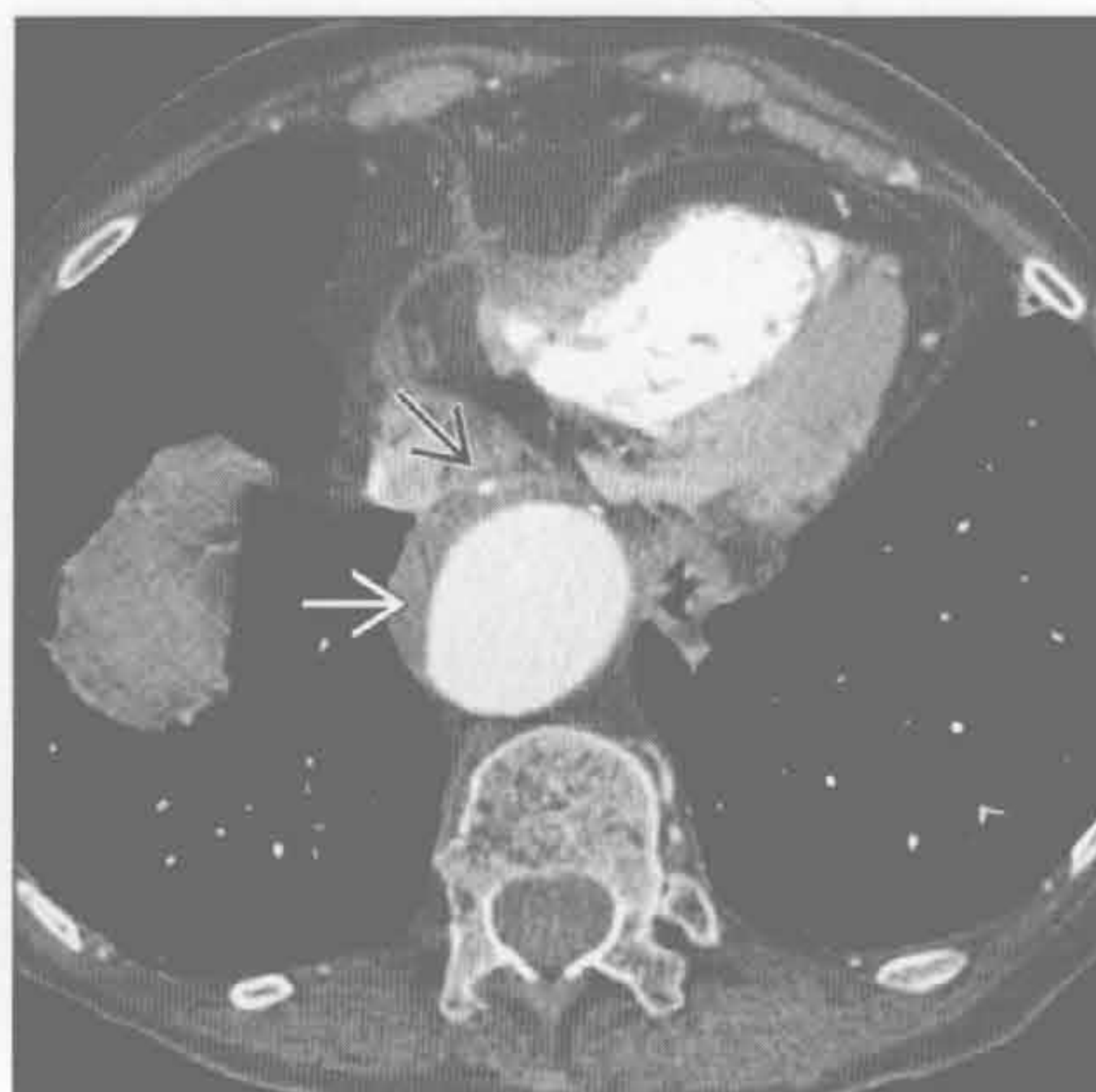
- 胶原血管病
 - Takayasu/ 巨细胞性动脉炎
 - 影像无法鉴别, 需根据年龄考虑鉴别 (Takayasu < 40 岁, 巨细胞性 > 40 岁)
 - 壁增厚、有强化
 - 累及分支血管, 典型特征是锁骨下动脉狭窄
 - 多引起主动脉狭窄, 但也可形成动脉瘤

- 可出现肺动脉狭窄
- 结缔组织病
 - 马方综合征、埃勒斯-当洛斯 (Ehlers-Danlos) 综合征
 - 主动脉壁结缔组织缺损
 - 升主动脉扩张, 形成“郁金香球”征
 - 主动脉根部扩张常导致主动脉反流
- 梅毒
 - 发生于三期梅毒
 - 发达国家的发病率明显减低
 - 常表现为降主动脉瘤, 也可有腹主动脉瘤和主动脉窦瘤
 - 慢性炎症引起闭塞性动脉内膜炎, 致中膜和外膜的缺血

动脉粥样硬化



动脉粥样硬化



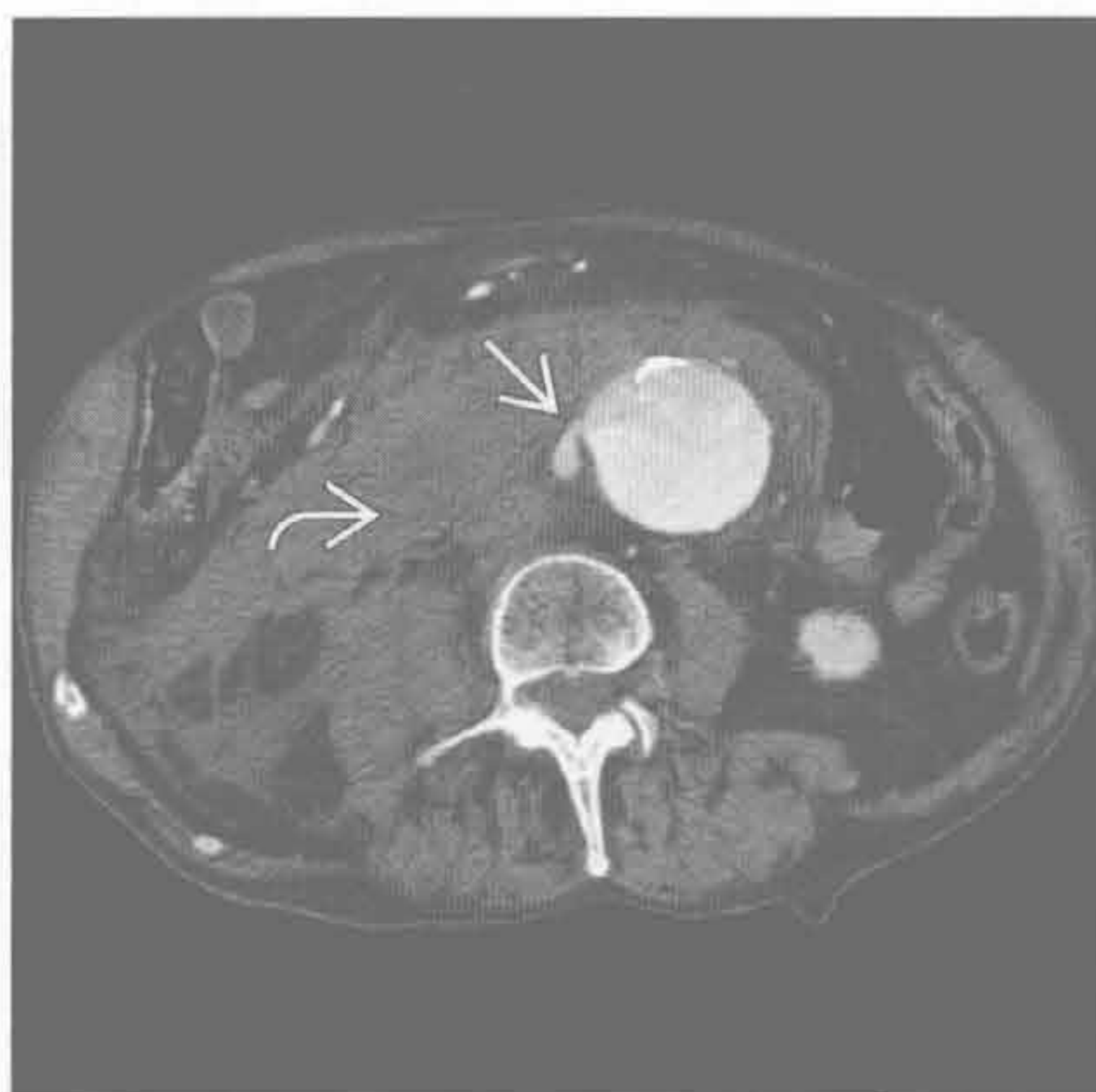
(左) 正位 X 线胸片示主动脉扩张迂曲伴广泛钙化。内膜病变增加管壁应力、减慢血流, 进而加剧了中膜退变

(右) 轴位增强 CT 示内膜病变伴腔内血栓 (→) 和内膜钙化 (□)。患者主动脉广泛扩张迂曲

主动脉扩张

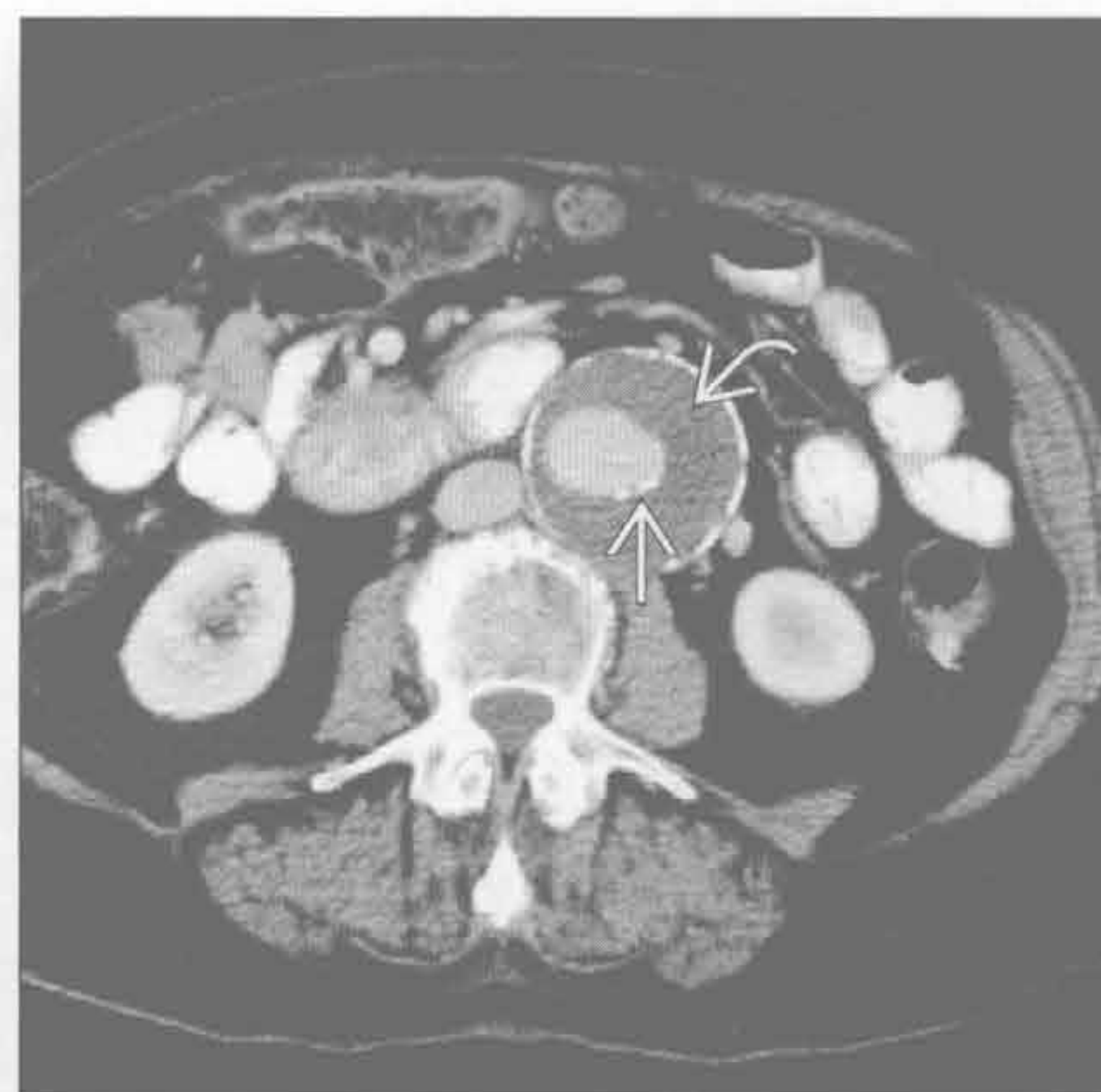动脉粥样硬化

(左) 轴位增强 CT 示对比剂自扩张的腹主动脉内渗出。注意渗出的血液，平扫即易检测到



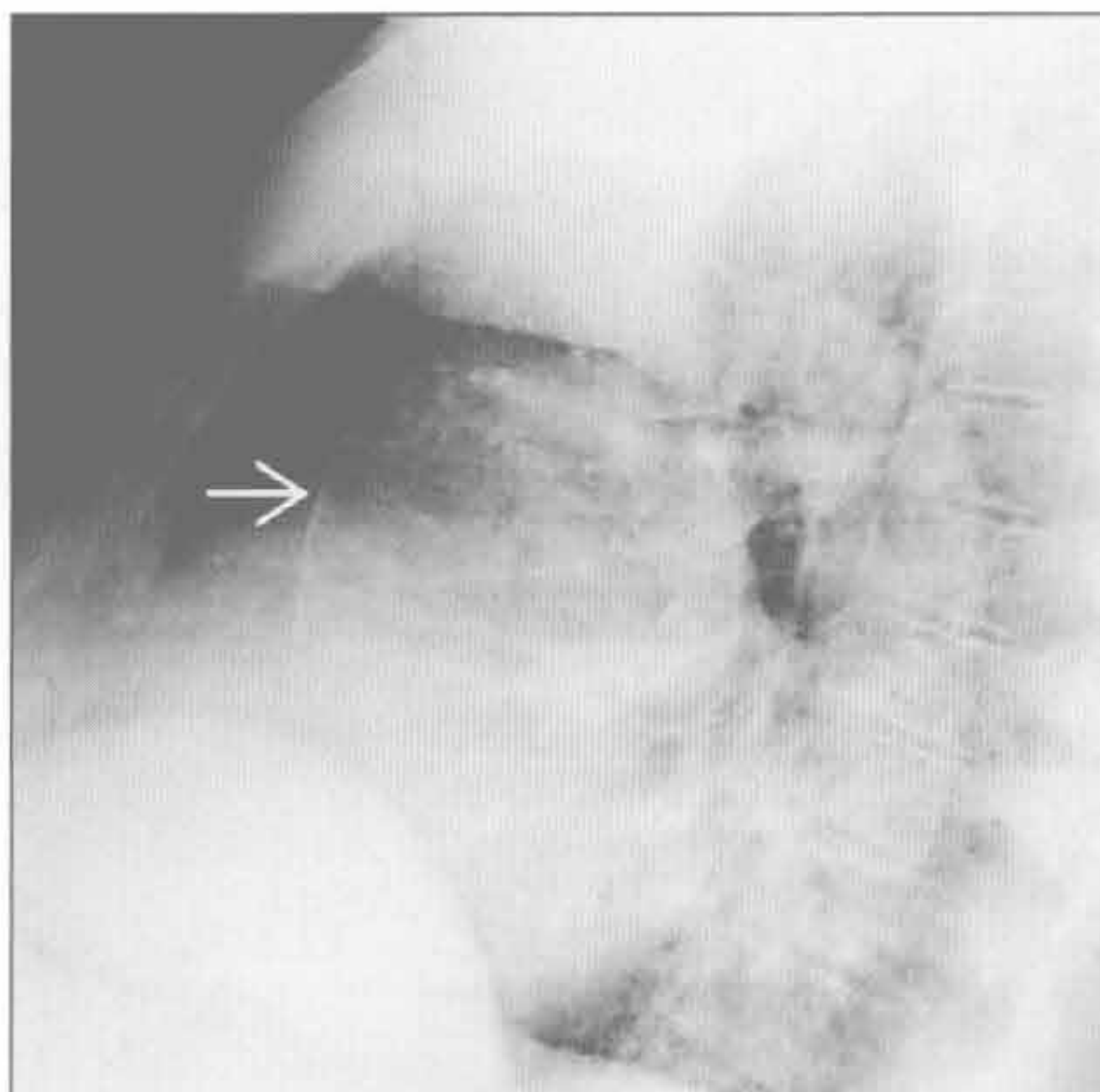
(右) 轴位增强 CT 示腹主动脉扩张伴广泛的附壁血栓。慢性血栓可钙化，不同于移位的内膜钙化

动脉粥样硬化



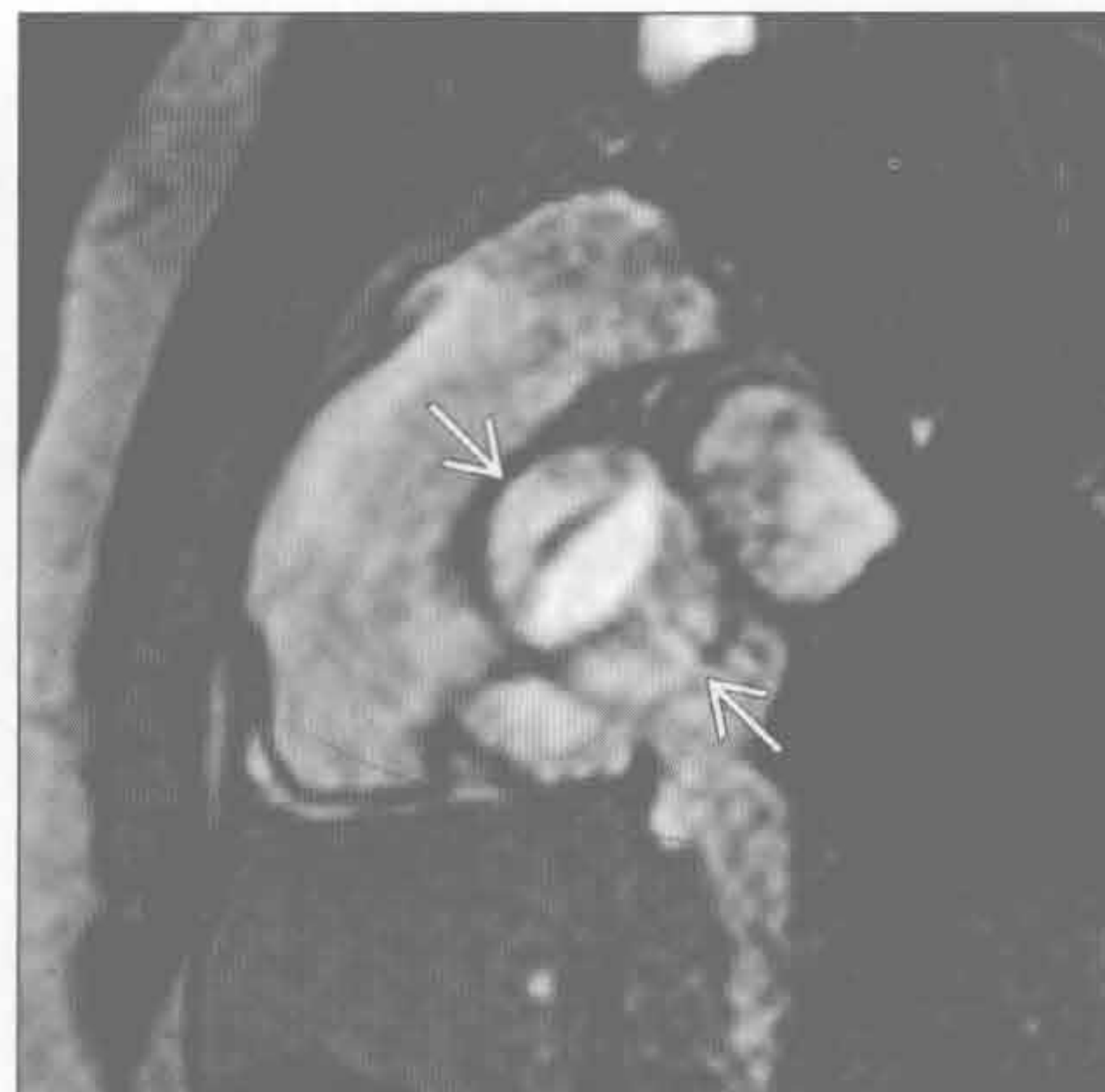退变

(左) 长期高血压和升主动脉扩张患者的侧位 X 线胸片示主动脉广泛的钙化



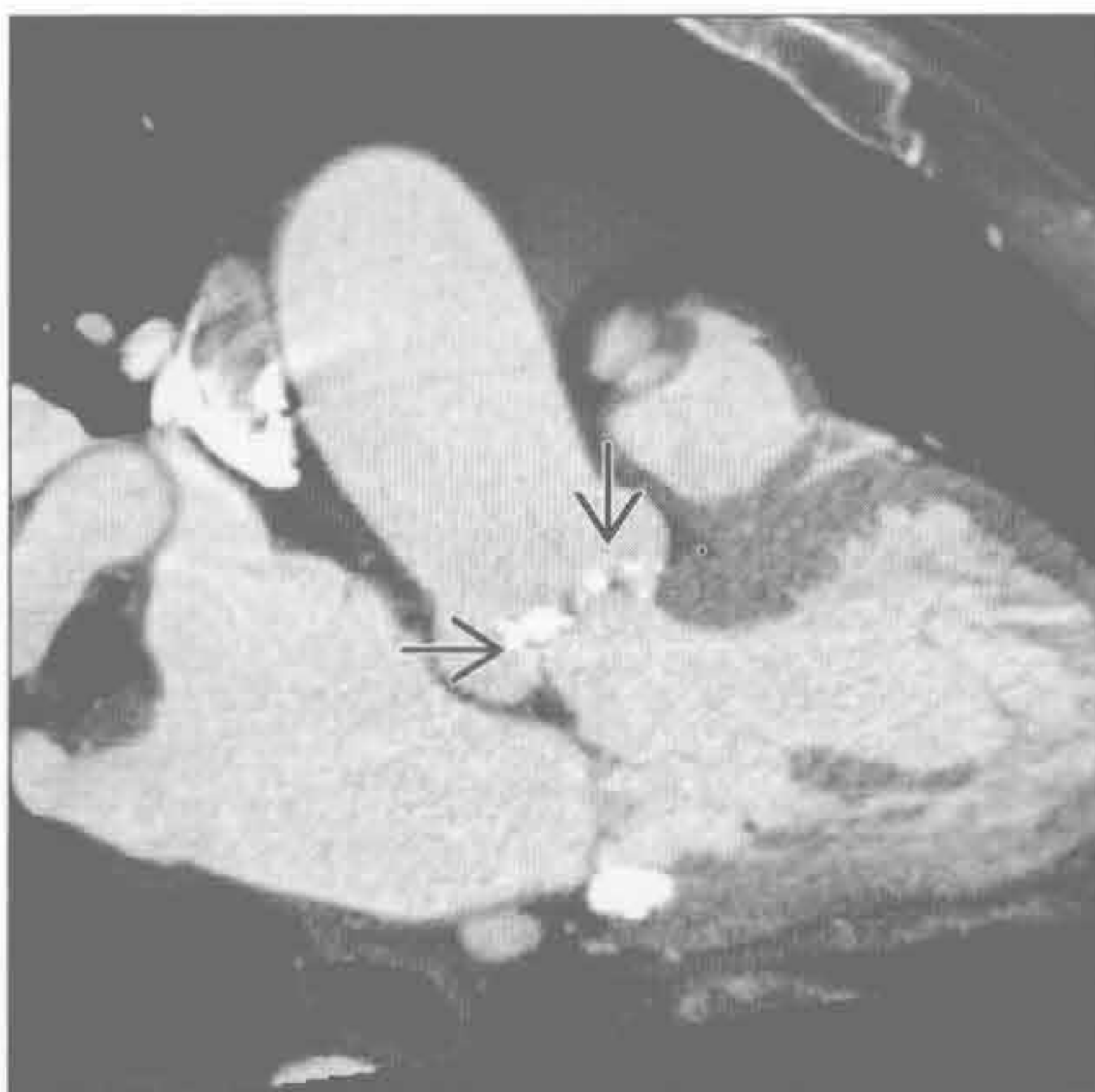
(右) 升主动脉扩张的青年患者。双斜位 MRI 电影序列示主动脉瓣呈二瓣型。此图可用于计算瓣膜面积以量化狭窄程度

主动脉狭窄



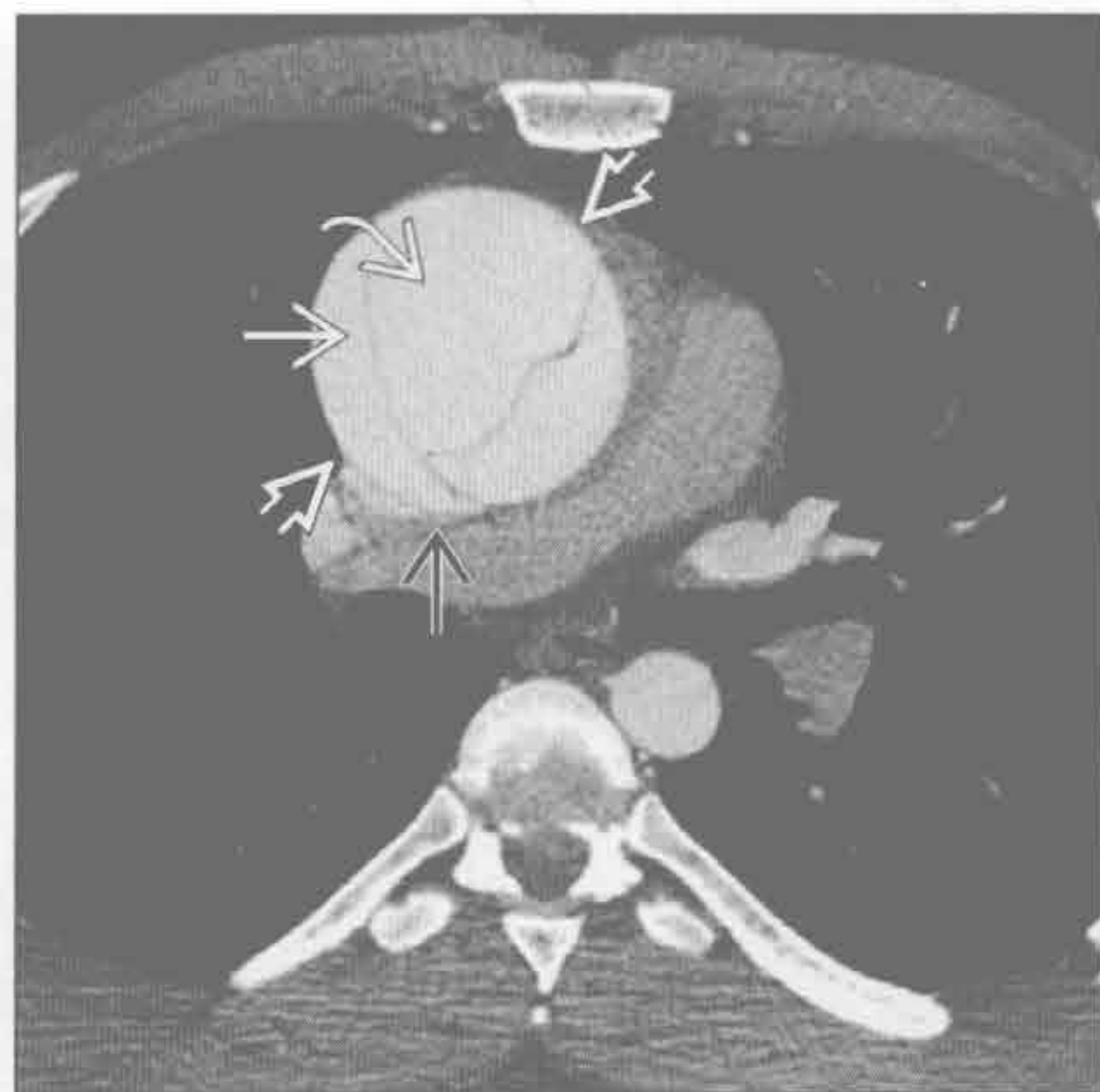
主动脉狭窄

(左) 老年升主动脉瘤患者。左心室流出道水平增强 CT 示主动脉瓣明显钙化



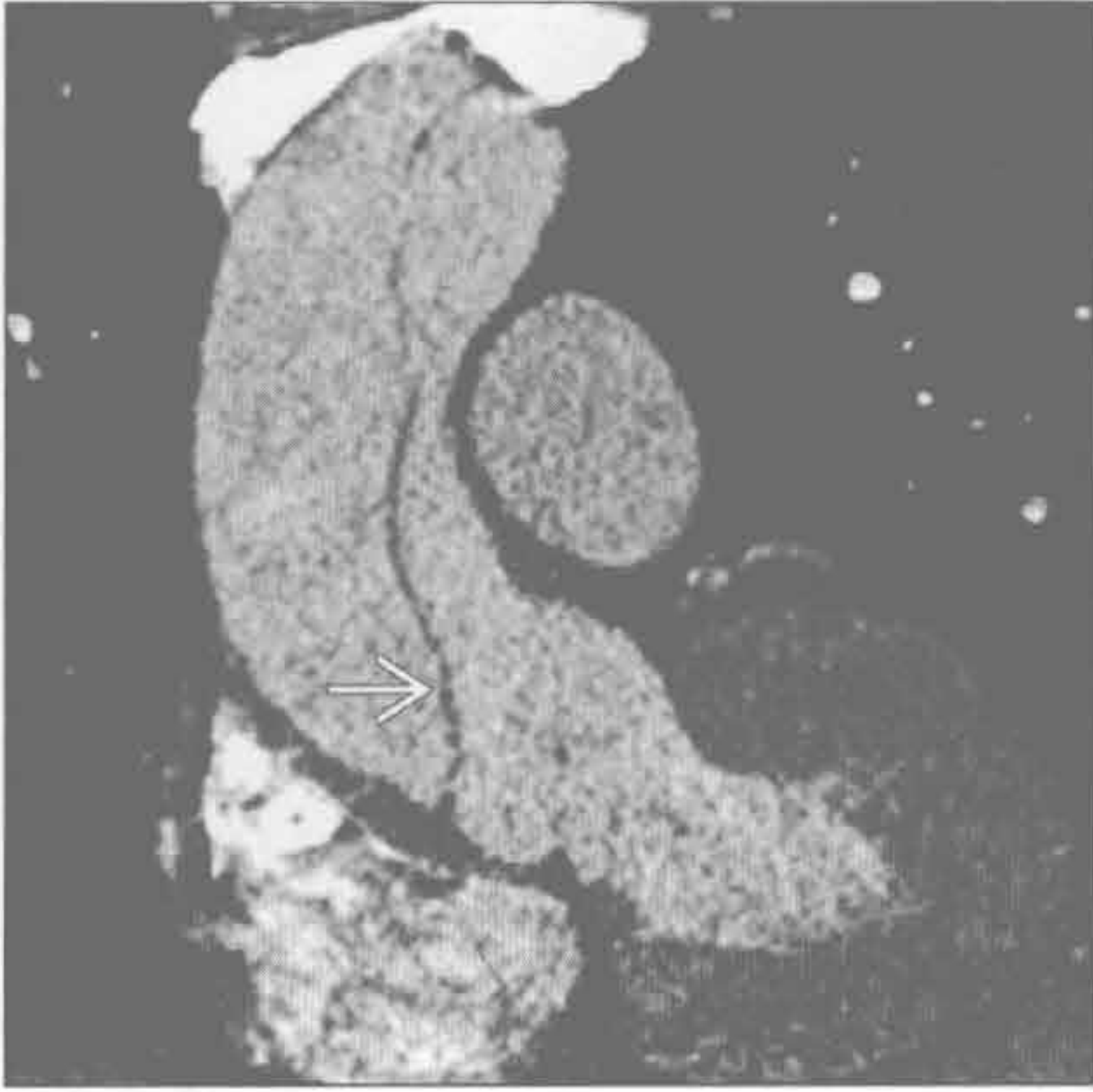
(右) 急性动脉夹层患者。轴位增强 CT 示假腔扩大。鸟嘴征和蜘蛛网征有助于假腔的识别。患者的主动脉瓣为二瓣型，接受了 Bentall 改良术治疗

主动脉夹层

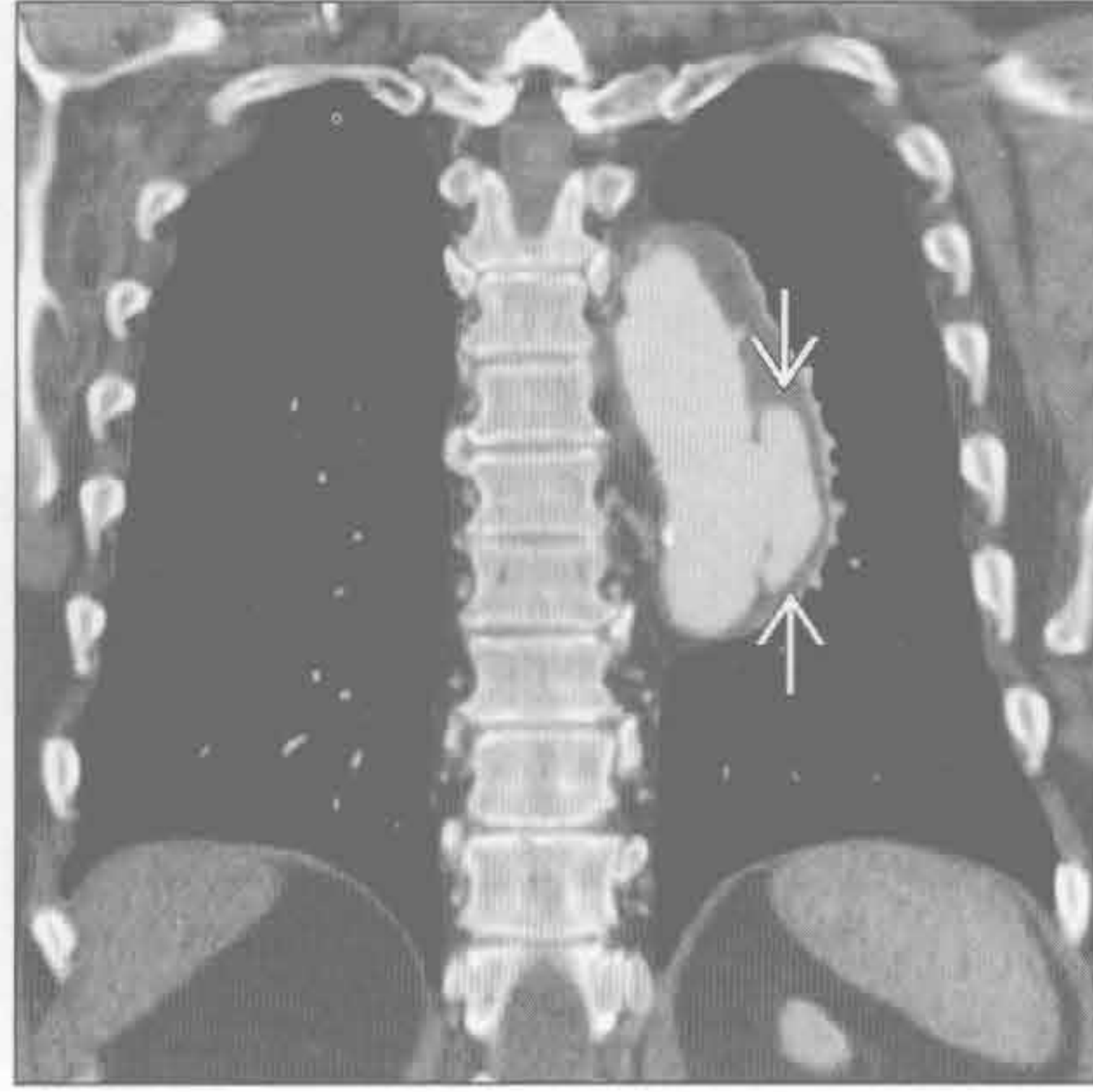


主动脉扩张

主动脉夹层



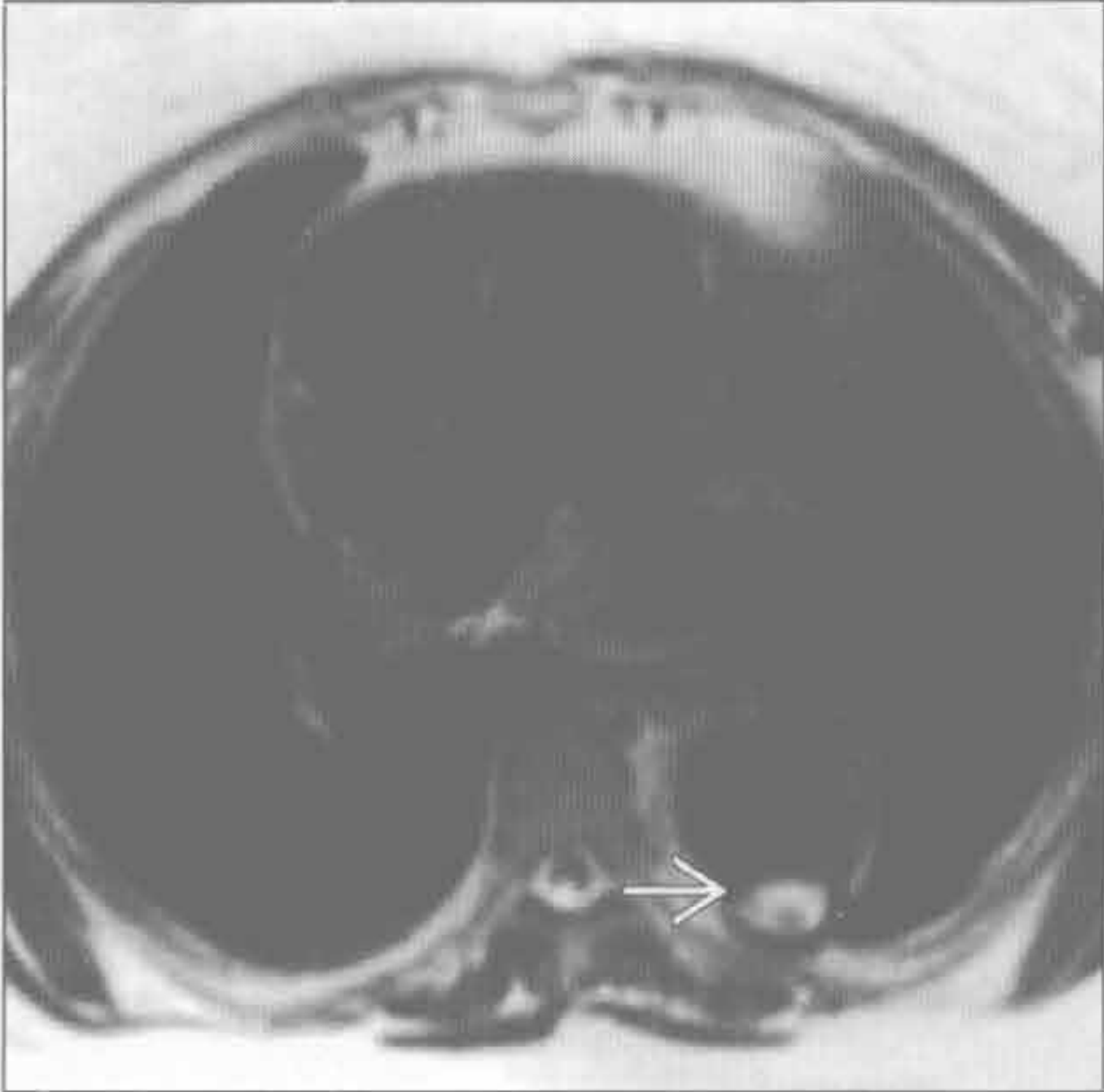
真菌性动脉瘤



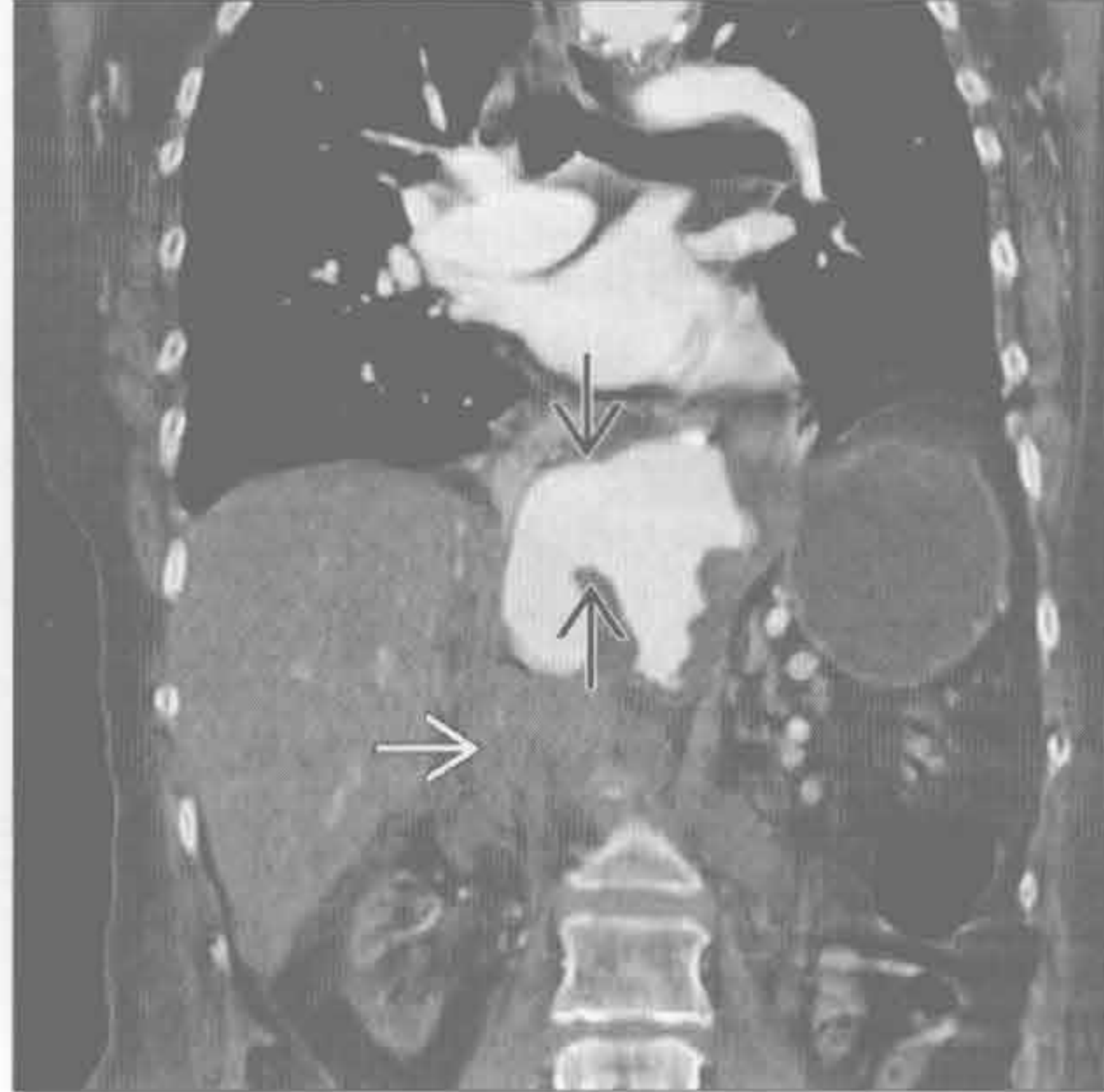(左) 高血压伴胸痛患者。双斜位增强 CT 示升主动脉扩张, 可见内膜片 \rightarrow 。患者接受了急诊手术

(右) 冠状增强 CT 示降主动脉中段假性动脉瘤 \rightarrow , 考虑为真菌性动脉瘤。除此动脉瘤外, 主动脉其余部分少有病变

透壁性动脉粥样硬化性溃疡



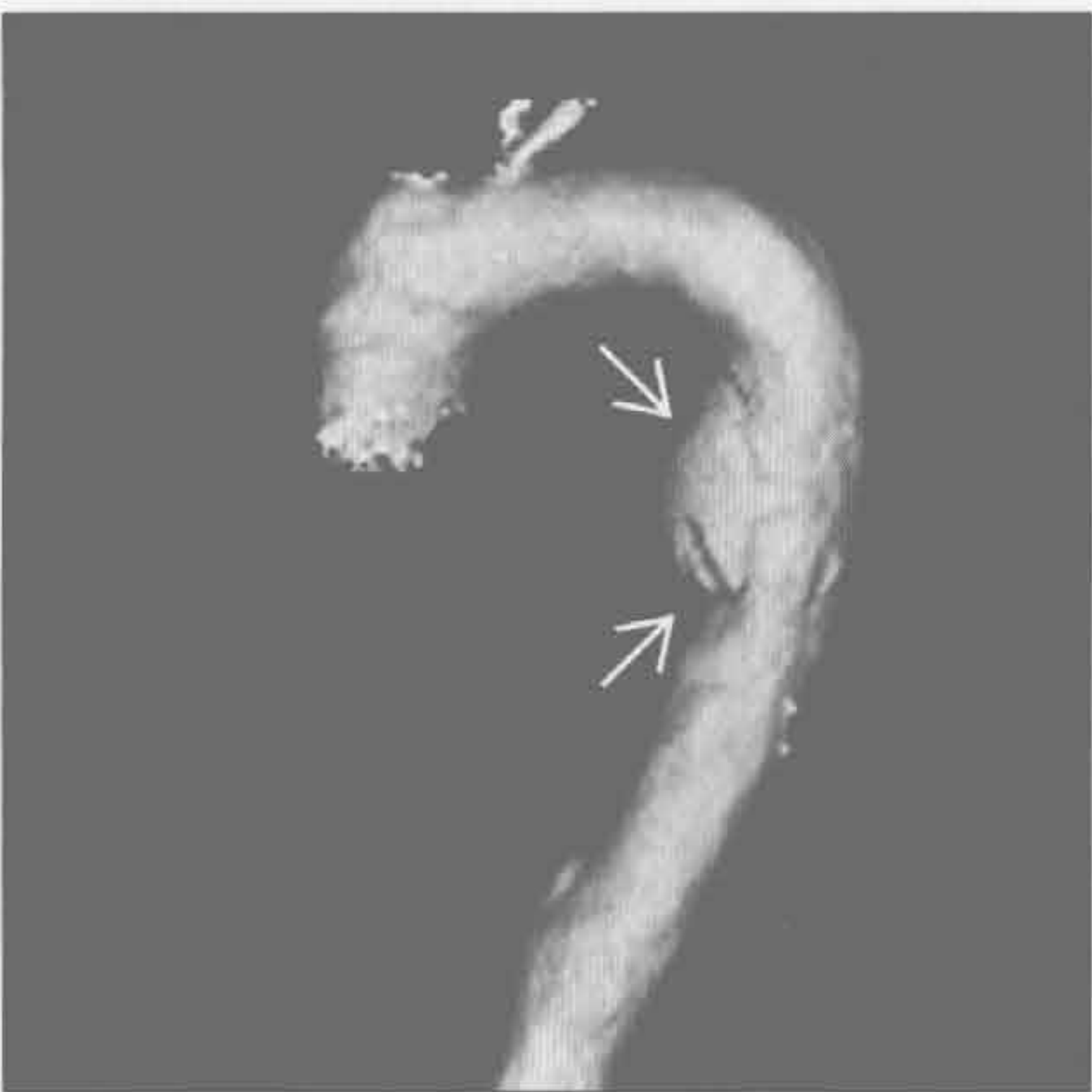透壁性动脉粥样硬化性溃疡



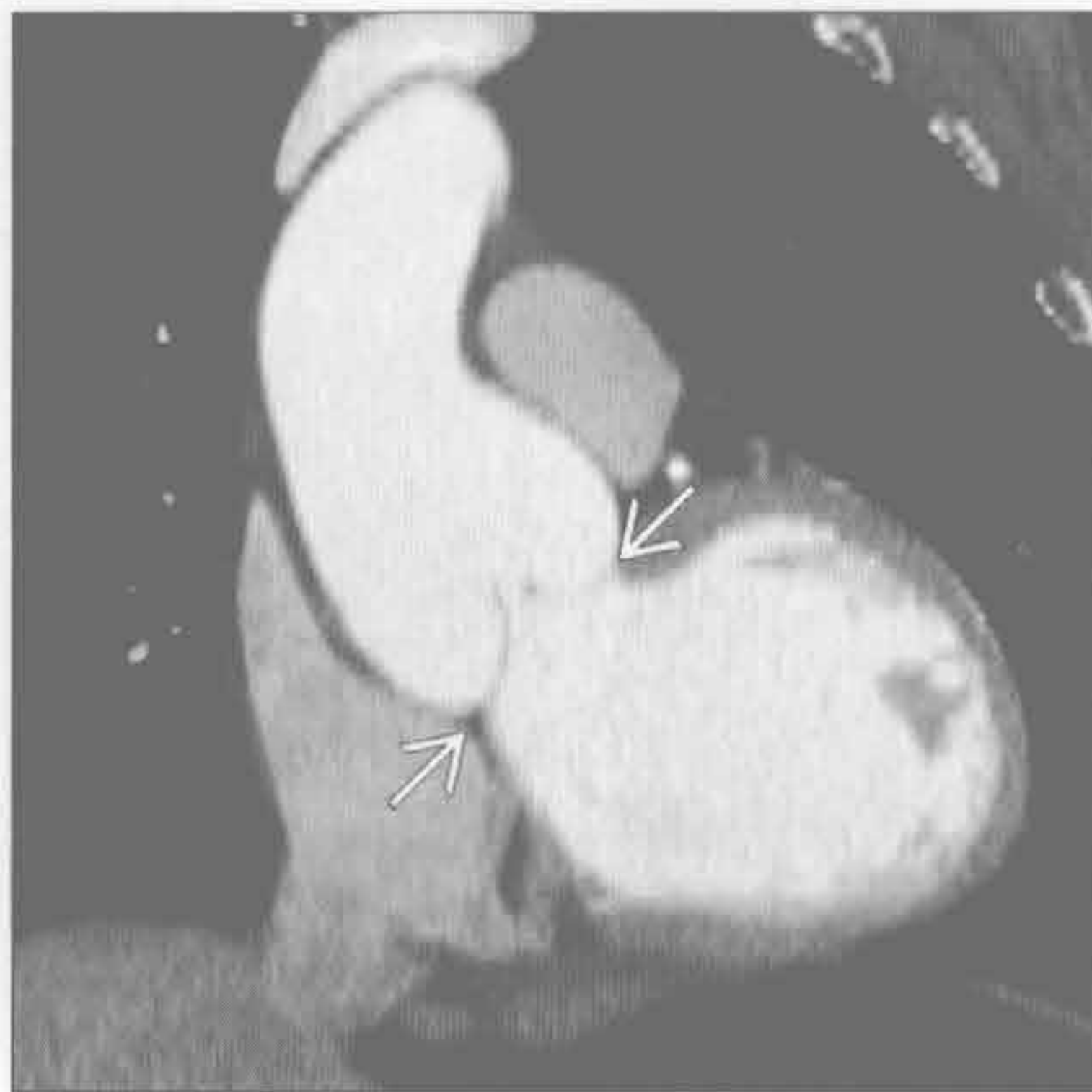(左) 轴位黑血 MRI 序列示主动脉壁缺损 \rightarrow , 超出了主动脉腔的轮廓。透壁溃疡缺损处呈高信号是因血流慢形成血栓所致

(右) 冠状增强 CT 示先前诊断的透壁性动脉粥样硬化性溃疡 \rightarrow 进展破裂, 可见渗出的血液 \rightarrow

创伤后假性动脉瘤



结缔组织病



(左) VR 重建示主动脉动脉韧带处局部扩张 \rightarrow 。患者曾有急性加速外伤史, 形成创伤后假性动脉瘤, 接受了腔内修补治疗

(右) 马方综合征患者。双斜位左心室流出道图像示主动脉根部扩张 \rightarrow , 失去连接处窦管状形态特征

主动脉狭窄

鉴别诊断

常见

- 主动脉缩窄
- 假性缩窄

不常见

- 大血管炎

罕见（但重要）

- 外源性压迫

重要信息

鉴别诊断要点

- 主动脉缩窄或血管炎时外径局部变小
- 血管炎时可出现广泛的外径减小
- 应参考正常值范围，以免把体形较小者的正常大小主动脉误认为异常
- > 45 岁，在主肺动脉层面，若升主动脉 < 24 mm，降主动脉 < 18 mm 时应认为狭窄
 - 老年人、体表面积较大者或者男性的主动脉虽较大，但仍可为异常

常见诊断的有用线索

- 主动脉缩窄
 - 成人狭窄，动脉导管远端；新生儿，动脉导管处伴主动脉发育不良

- 扩张的侧支血管（肋间和胸廓内血管）提示狭窄有血流动力学意义
- 缩窄治疗后可出现再狭窄
- 常有两瓣型主动脉瓣、特纳综合征和马方综合征
- 假性缩窄
 - 主动脉冗长，左侧锁骨下动脉起始部远端狭窄，对血流动力学无影响
 - 没有肋骨压迹、心影增大或侧支血管
 - 常见头臂干扩张和主动脉弓位置抬高

不常见诊断的有用线索

- 大血管炎
 - 段性狭窄，范围不等
 - 分支血管狭窄常见
 - 主动脉周围增厚和强化
 - 主动脉周围 FDG 摄取提示活动性病变
 - < 40 岁提示 Takayasu 动脉炎；> 40 岁提示巨细胞性动脉炎

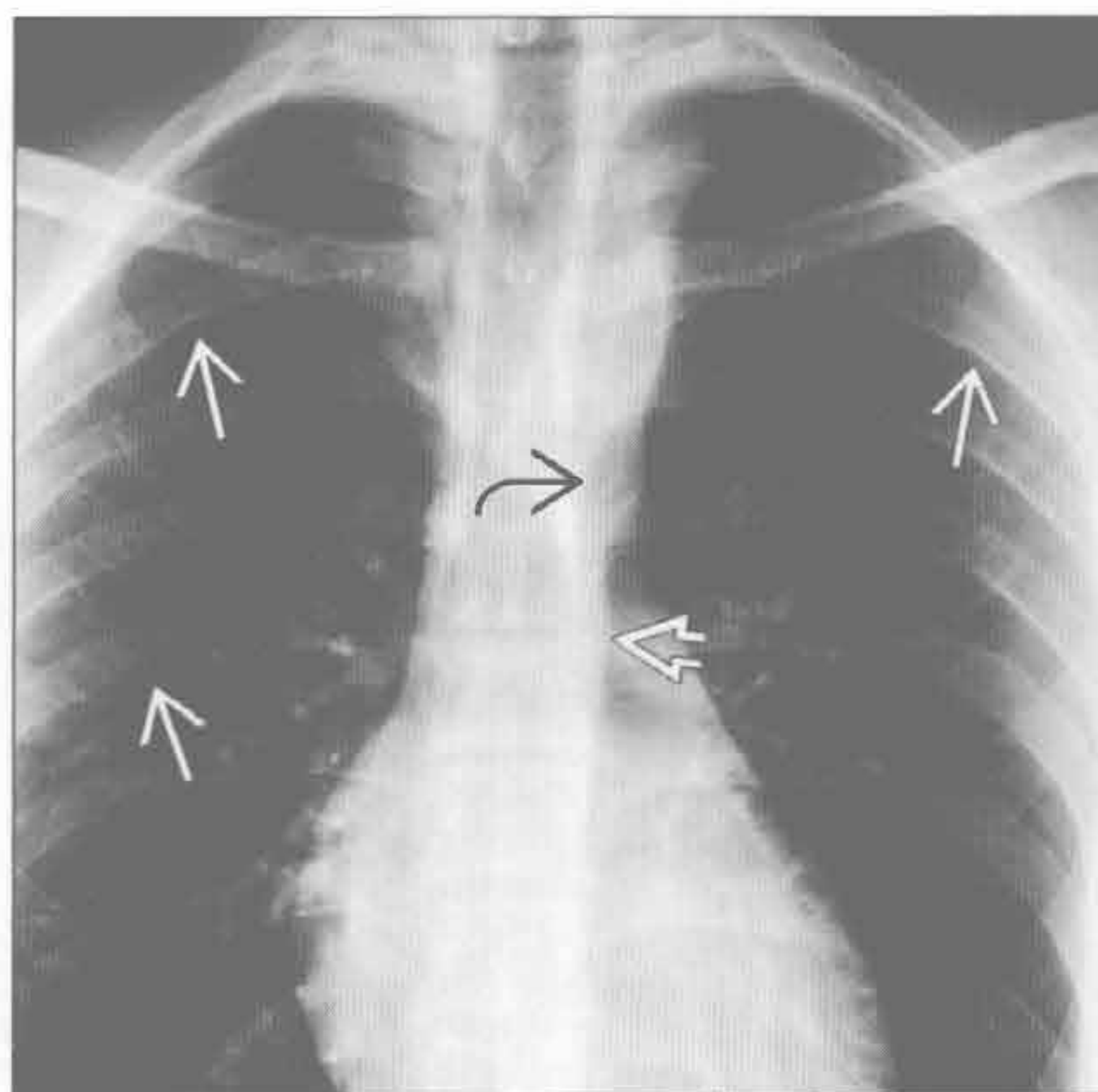
罕见诊断的有用线索

- 外源性压迫
 - 腹膜后纤维化，神经纤维瘤病，肉瘤，其他肿瘤

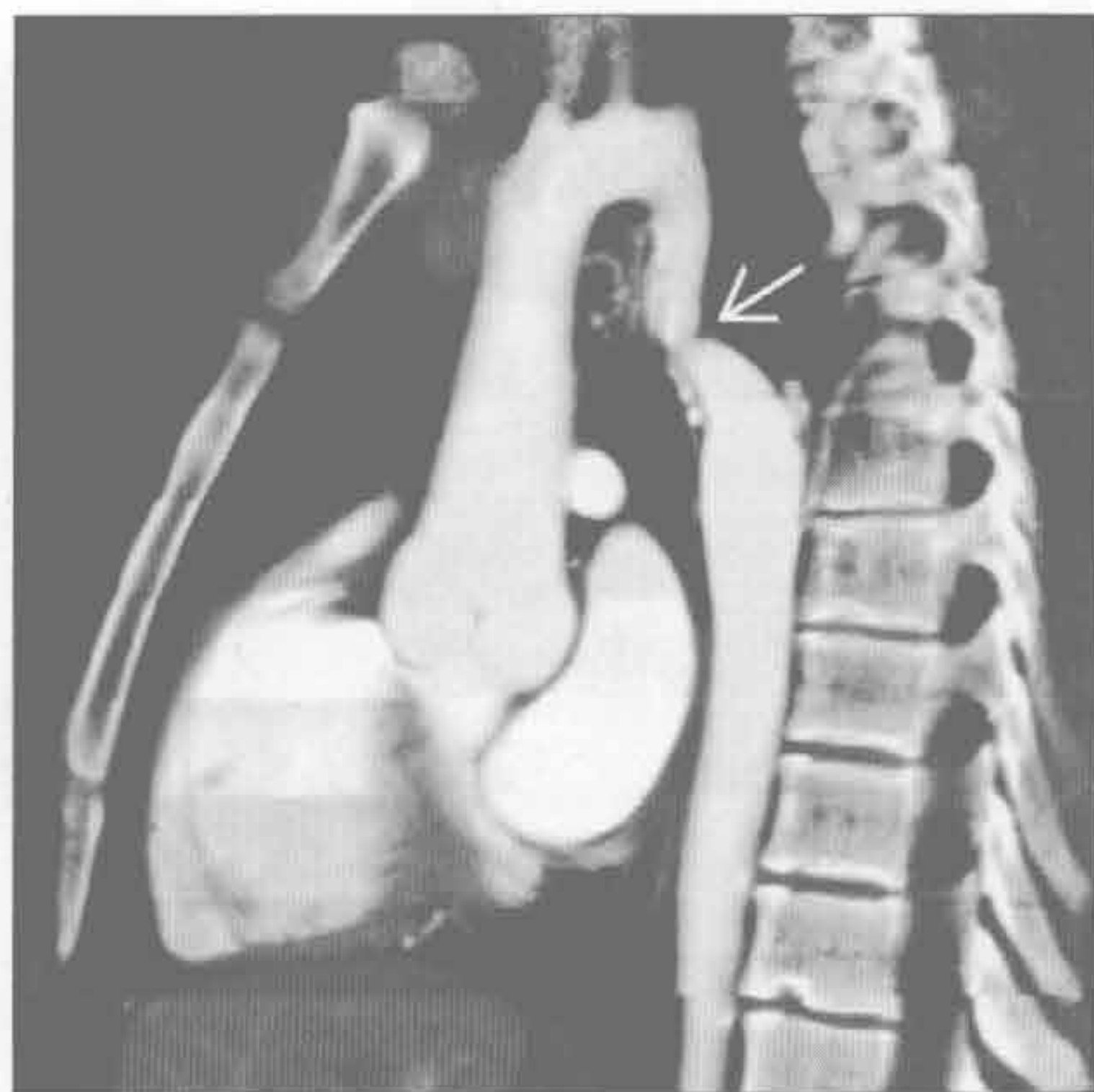
主动脉缩窄

（左）正位 X 线胸片示轻度的肋骨压迹（→）。近端胸主动脉突然狭窄（⇨），稍远端管径正常（⇩）

（右）与左图为同一患者。矢状多平面 CT 重建示动脉导管远端局限性狭窄（⇨），明显的侧支循环形成（未显示）

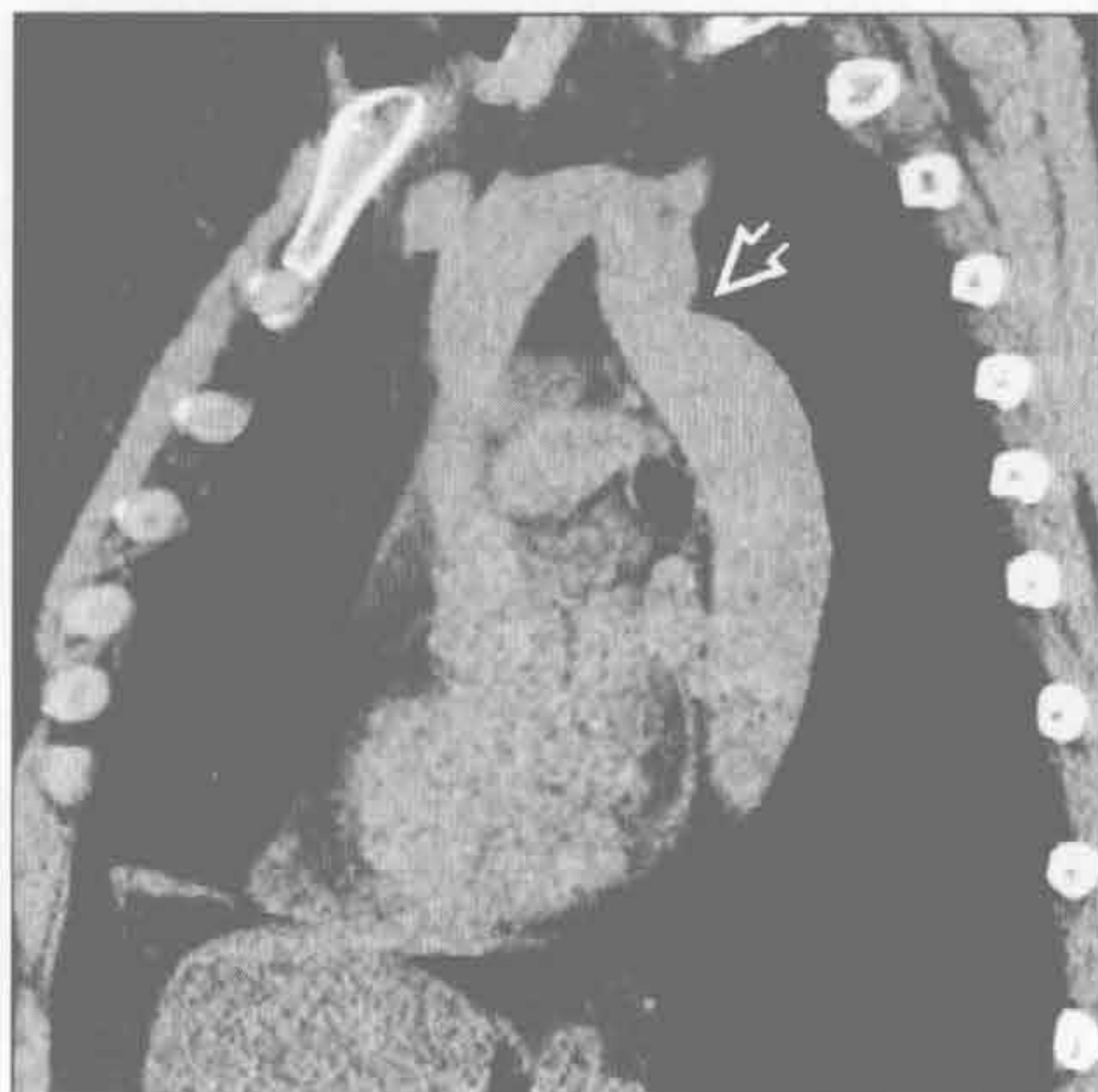

主动脉缩窄

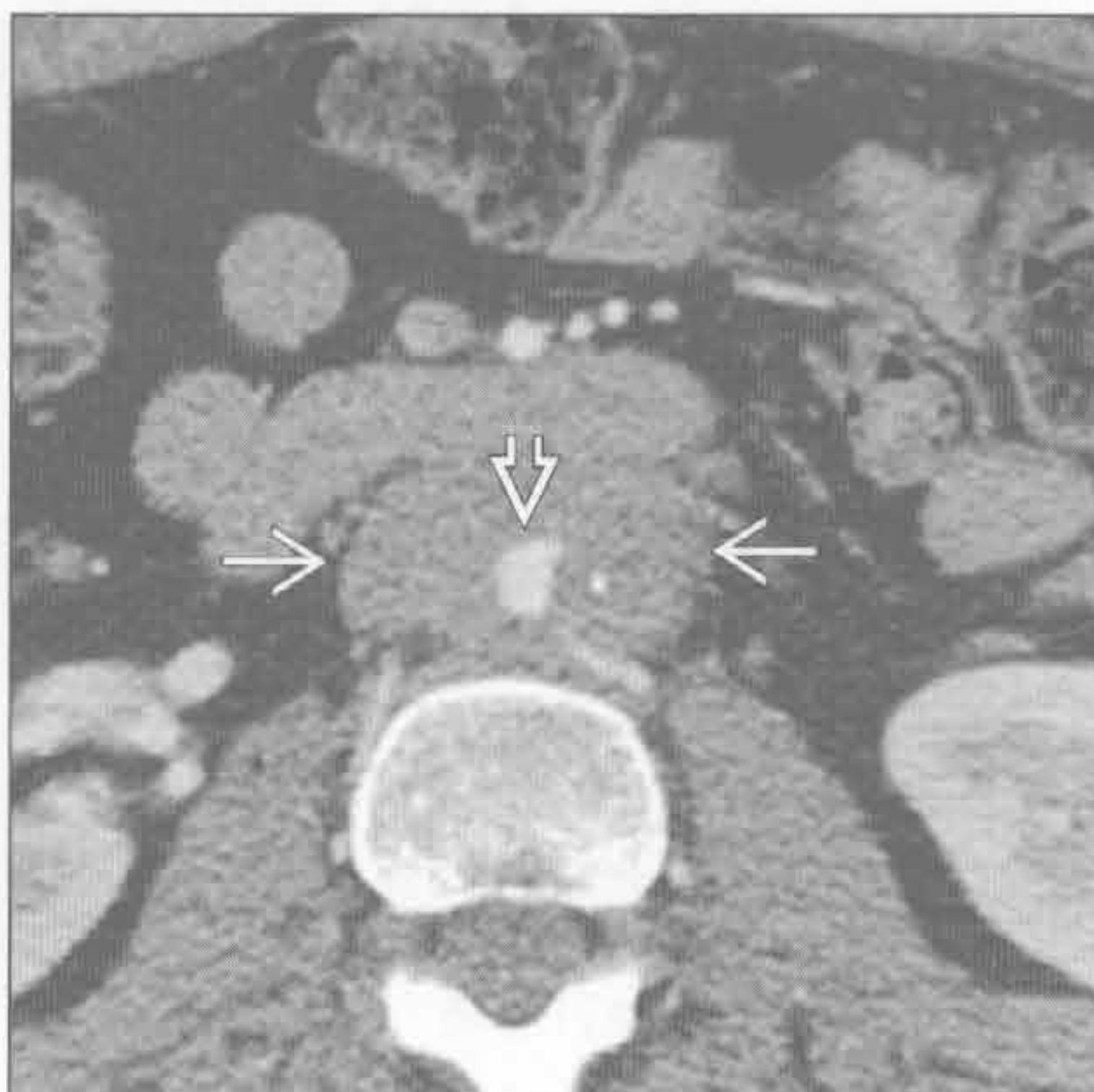

主动脉狭窄

假性缩窄



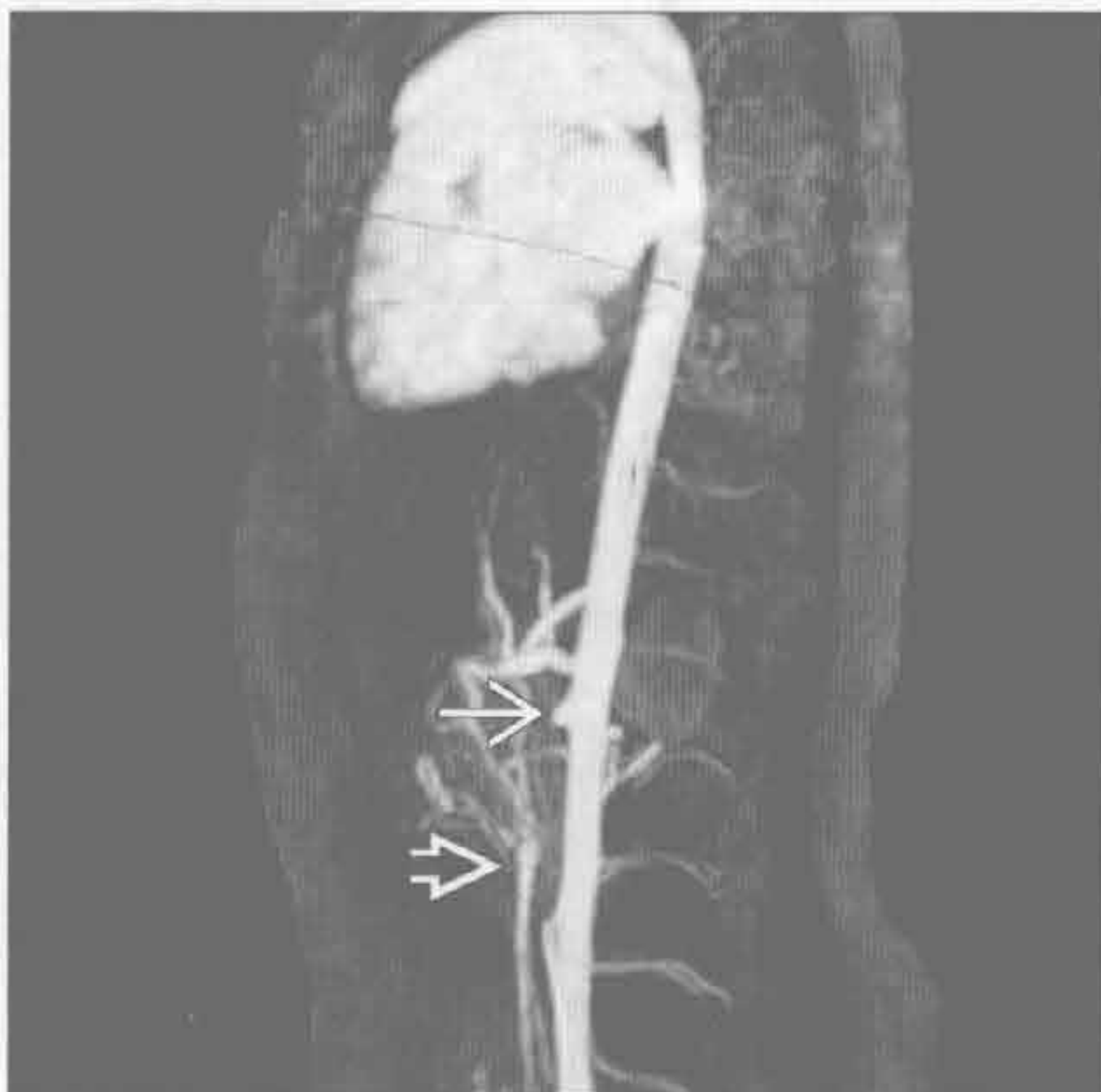
外源性压迫



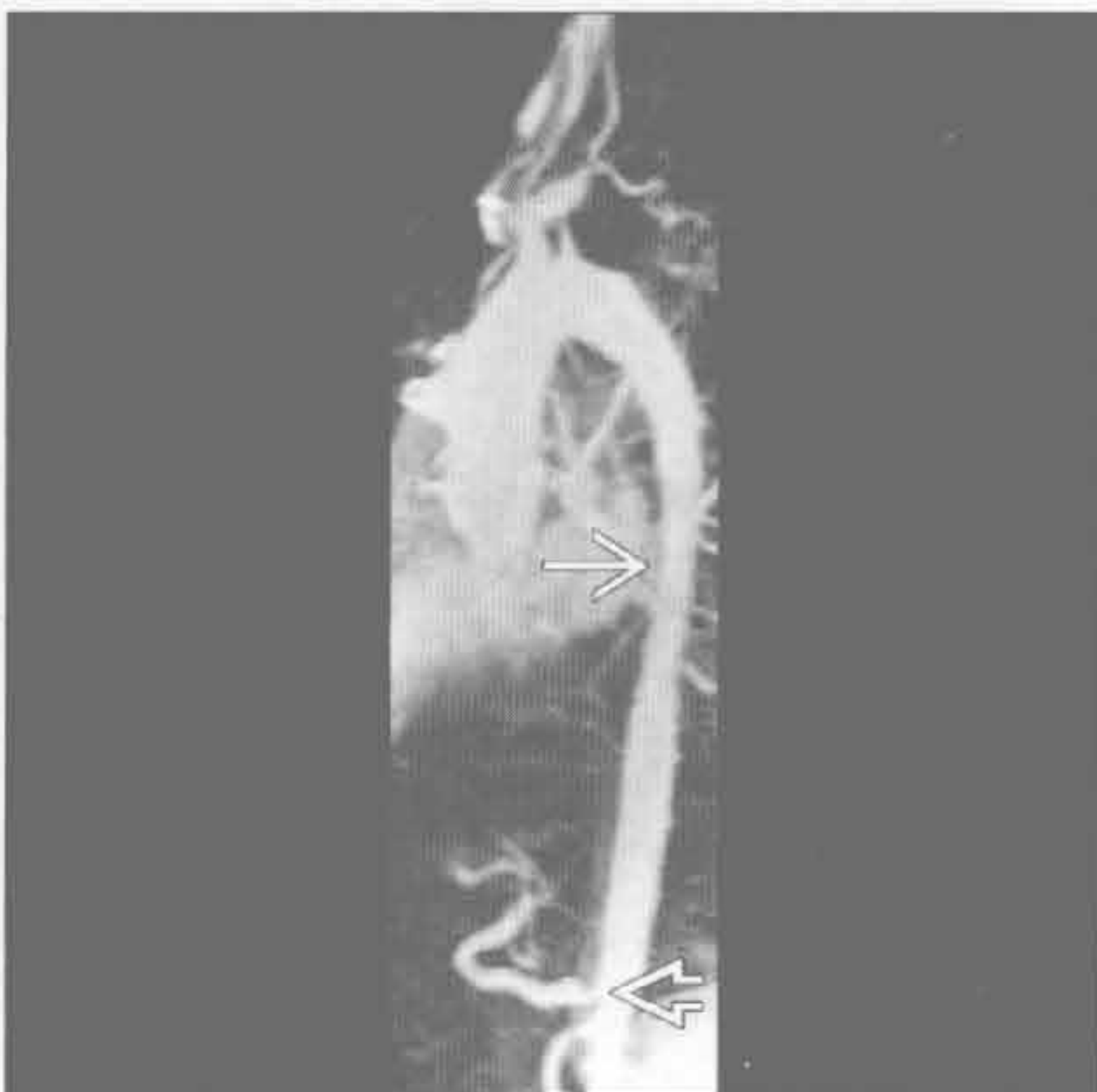(左) 假性缩窄患者。斜矢状平扫 CT 示主动脉轻度局限性狭窄 \Rightarrow 。主动脉冗长，未见侧支血管

(右) 腹膜后纤维化患者。轴位增强 CT 示主动脉 \Rightarrow 被腹膜后软组织 \rightarrow 压迫

大血管炎



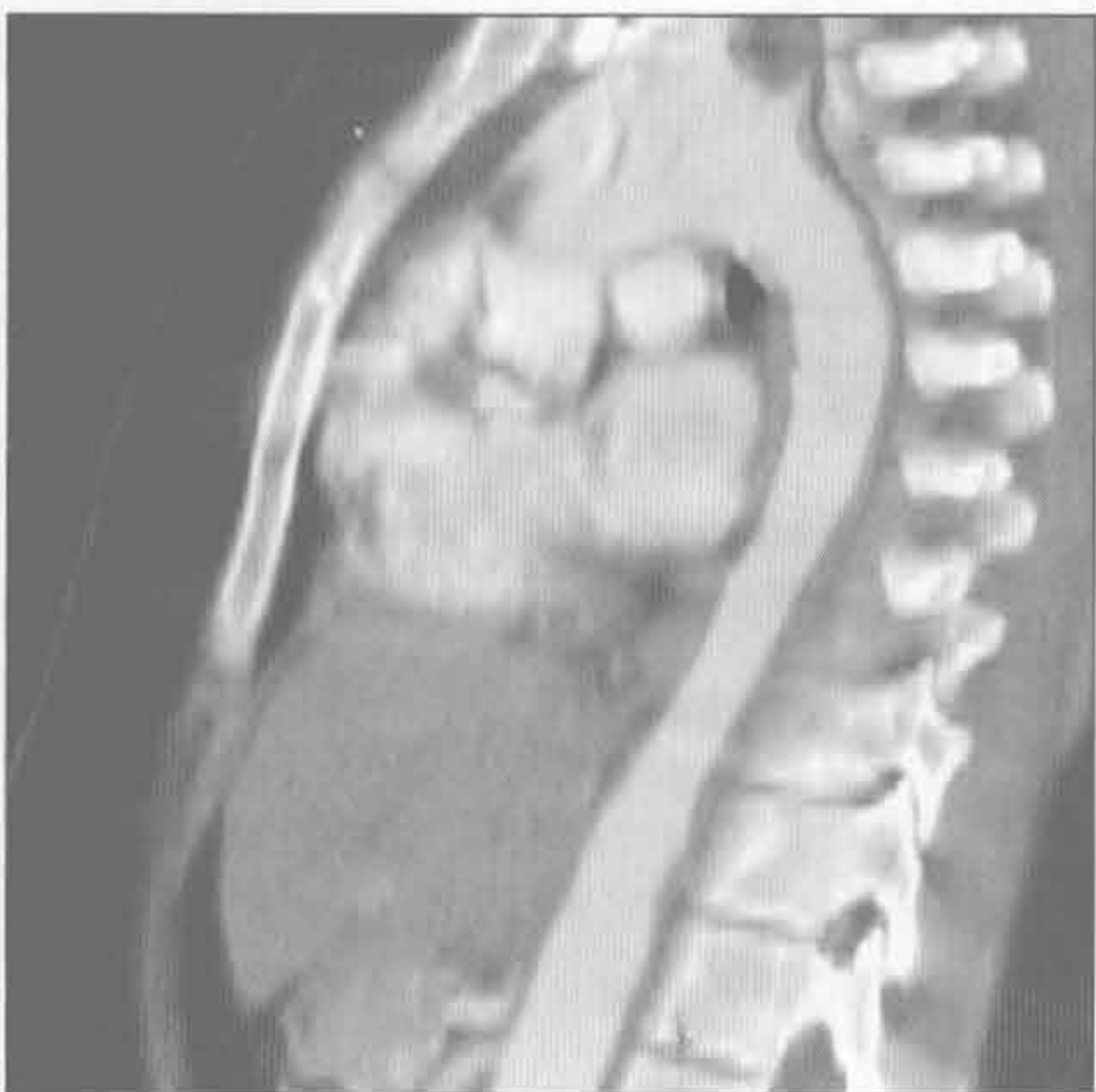大血管炎



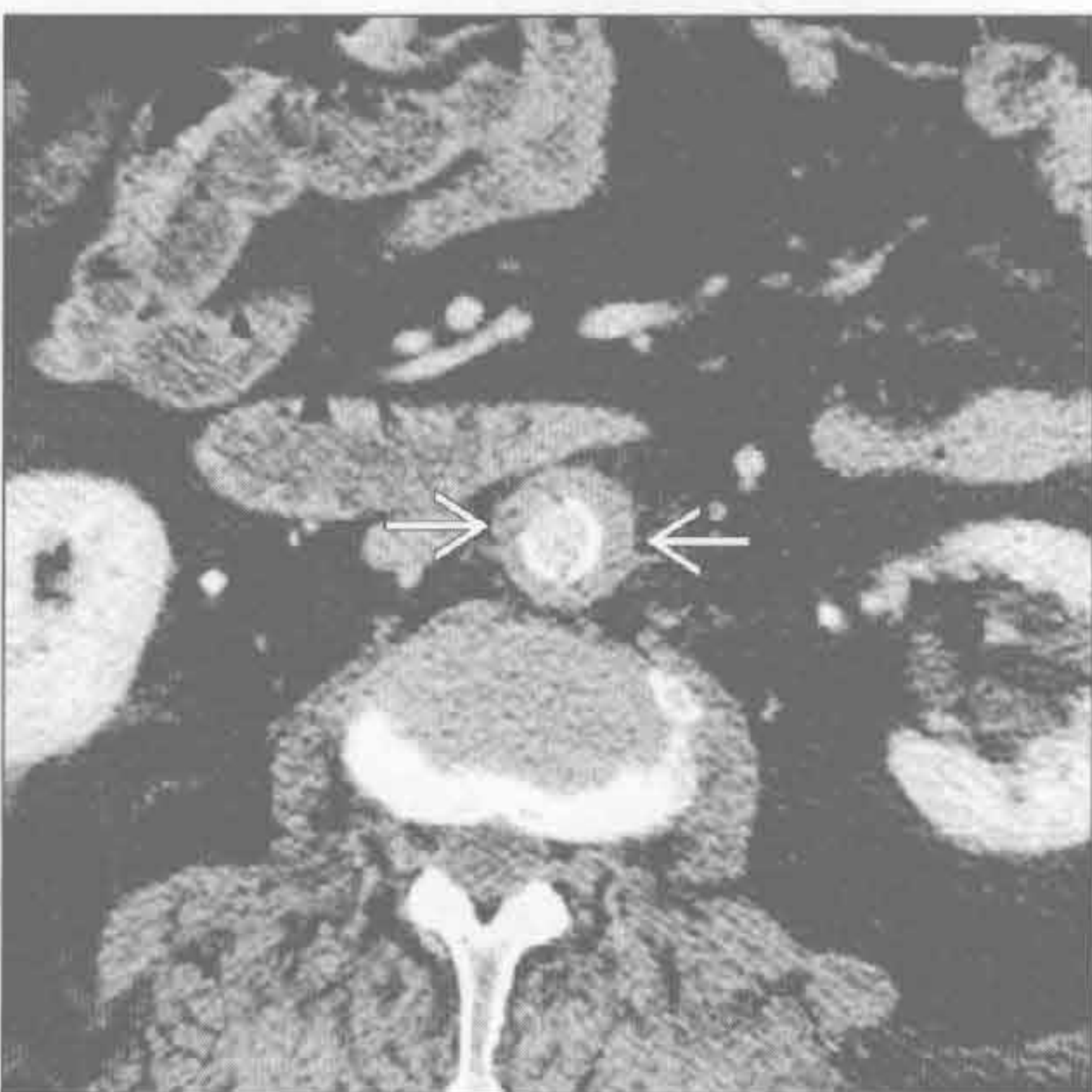
(左) 斜冠状增强 MRA 示主动脉明显狭窄，肠系膜上动脉闭塞 \Rightarrow 。可见闭塞远端肠系膜上动脉 \Rightarrow

(右) Takayasu 动脉炎患者。斜矢状 MIP MRA 示降主动脉中段逐渐变细 \Rightarrow ，腹腔干起始部狭窄 \Rightarrow

大血管炎



大血管炎



(左) Takayasu 动脉炎患者。斜矢状 MIP 增强 CT 示降主动脉中段逐渐变细、管壁增厚。无动脉粥样硬化

(右) 轴位增强 CT 主动脉狭窄伴管壁环形增厚 \Rightarrow ，分支血管也有狭窄。患者大于 40 岁，诊断为巨细胞性动脉炎



索引

A

Askin 瘤 (原始神经外胚瘤)

胸壁侵犯, 9:69, 9:71

肋骨破坏, 9:55, 9:58-59

$\alpha 1$ -抗蛋白酶缺乏症

肺基底部分布疾病, 6:55, 6:57

肝病变, 9:40, 9:42

癌性淋巴管炎

小叶中心型结节, 淋巴管分布, 6:30-31, 6:32

慢性呼吸困难, 4:26, 4:29

咳嗽, 4:14, 4:16

铺路石征, 6:19, 6:21

小叶间隔增厚, 6:44, 6:46-47

纵隔-肺门淋巴结肿大, 间质性, 6:68, 6:70

支气管周围间质增厚, 6:35, 6:39

胸膜增厚及胸腔积液, 间质性, 6:74, 6:76

网格状影, 6:11, 6:13

艾滋病 (获得性免疫缺陷综合征)。参见 HIV 感染

支气管扩张, 2:33

免疫受损, 3:9

淋巴瘤, 3:9, 3:11

B

Birt-Hogg-Dubé 综合征

囊肿, 6:41, 6:43

气胸, 9:7

肺肾综合征, 9:45, 9:49

白血病浸润, 6:45, 6:49

鼻硬结病

弥漫性气管支气管壁增厚, 2:19, 2:23

局限性气管支气管壁增厚, 2:13

喘鸣, 4:38, 4:42

气管狭窄, 2:4, 2:9

蝙蝠翼样 (中央分布型), 5:2-3

病毒感染。参见肺炎, 病毒性

小叶中心型结节, 随机分布, 6:22, 6:25

淋巴结肿大, 8:75

C

Castleman 病

纵膈或肺门强化肿块, 8:40, 8:42

纵膈或肺门高密度肿块, 8:29, 8:31

淋巴结肿大, 8:75, 8:76

单侧肺门肿块, 8:61, 8:63

Churg-Strauss 综合征

周围分布型 (反蝙蝠翼征), 5:4

哮喘, 4:8-9, 4:12

残留止血棉, 8:29, 8:33

充血性心力衰竭

双侧胸腔积液, 9:36, 9:37

咳嗽, 4:14, 4:16

咯血, 4:3, 4:6

出血。参见纵膈出血, 8:17

喘鸣, 4:38, 4:41

喘鸣, 4:38-43

挫伤, 5:4, 5:5

错构瘤

支气管内肿块, 2:27, 2:29

肺钙化, 5:64, 5:66

孤立性肺结节, 5:13, 5:15

重复囊肿

食管源性

纵膈囊性肿块, 8:55

左肋脊角肿块, 8:89, 8:93

心后肿块, 8:85, 8:87

单侧纵膈肿块, 8:45, 8:48

前肠源性

纵膈囊性肿块, 8:55, 8:58

中纵膈肿块, 8:16, 8:19

后纵膈肿块, 8:23, 8:26

D

大气道, 2:2-39

支气管扩张症, 2:32-37

支气管内肿块, 2:26-29

指套征, 2:38-39

右中叶综合征, 2:30-31

气管扩张, 2:2-3
 气管痿, 2:10-11
 气管肿块, 2:24-25
 气管狭窄, 2:4-9
 气管支气管壁增厚
 弥漫性, 2:18-23
 局限性, 2:12-17
 大血管, 右型转位, 10:11, 10:13
 大血管炎, 10:36, 10:37
 单侧膈肌
 抬高, 9:2-5, 9:16-17
 正常变异, 9:2
 单侧胸腔透亮度增高
 双侧, 1:4-7
 单侧, 1:2-3
 蛋壳样钙化, 肺门, 8:70-73
 刀鞘样气管
 喘鸣, 4:38, 4:40
 气管扩张, 2:2, 2:3
 气管狭窄, 2:4, 2:6
 低密度肿块, 纵膈或肺门, 8:34-39
 淀粉样变性
 肺泡间隔, 6:45, 6:48
 双侧肺门肿块, 8:65, 8:69
 小叶中央型结节, 淋巴管分布, 6:31, 6:33
 弥漫性气管支气管管壁增厚, 2:22
 蛋壳样钙化, 肺门, 8:71, 8:73
 高密度肿块, 8:29, 8:32
 左心室扩大, 10:7, 10:9
 淋巴结肿大, 8:75, 8:76
 支气管周围间质增厚, 6:35, 6:39
 肺钙化, 5:64, 5:67
 气管肿块, 2:24, 2:25
 气管狭窄, 2:4, 2:8
 气管支气管
 弥漫性气管支气管壁增厚, 2:18-19
 局限性气管支气管壁增厚, 2:13, 2:17
 喘鸣, 4:39, 4:43
 动脉导管未闭, 10:6-7, 10:8-9
 动脉瘤。参见主动脉瘤
 强化肿块, 8:40, 8:41
 高密度肿块, 8:28, 8:30
 真菌性, 10:33, 10:35
 假性动脉瘤
 主动脉扩张, 10:32-33
 创伤后, 10:33, 10:35
 肺动脉
 咯血, 4:3, 4:6
 肺动脉扩大, 7:2, 7:3
 多发边界不清, 结节 5:18-21

复发性多发性软骨炎
 弥漫性气管支气管壁增厚, 2:18, 2:20-21
 喘鸣, 4:39, 4:43
 气管狭窄, 2:4, 2:7
 多发性骨髓瘤, 9:54, 9:56
 多肌炎, 6:11

E

Ehlers-Danlos 综合征, 9:7
 Erdheim Chester 病
 小叶间隔增厚, 6:45, 6:48-49
 胸膜增厚和胸腔积液, 间质性, 6:75, 6:77
 肾肺综合征, 9:49
 恶性间皮瘤
 弥漫性胸膜增厚, 9:13, 9:15
 胸膜肿块, 9:23, 9:27
 胸膜斑, 9:19
 胸膜分离征, 9:16
 单侧胸腔透亮度减低, 1:9, 1:11
 恶性纤维组织细胞瘤, 9:55
 二尖瓣病变
 心脏钙化, 10:16-17
 左心房扩大, 10:2, 10:3
 二尖瓣反流
 左心室增大, 10:6, 10:8
 肺动脉扩大, 7:2, 7:3
 二尖瓣狭窄
 咯血, 4:3, 4:6
 肺动脉扩大, 7:2, 7:3

F

法洛四联症, 10:11, 10:13
 外周分布型(反蝙蝠翼样), 5:4-7
 反晕征, 5:70-71
 弥漫性泛细支气管炎, 3:5, 3:6
 房间隔缺损, 7:2, 7:3
 放疗性
 主动脉壁内异常, 10:30
 放疗史, 心包钙化, 10:26, 10:27
 气管痿, 2:11
 放射性肺炎
 慢性呼吸困难, 4:26, 4:29
 局灶性肺阴影, 5:34-35, 5:38
 周围分布型(反蝙蝠翼样), 5:5, 5:7
 放射性纤维化
 肺尖帽, 9:10, 9:11
 纵膈移位, 8:2, 8:6
 放线菌病, 9:68, 9:70
 非霍奇金淋巴瘤
 小叶中心型结节, 淋巴管分布, 6:31, 6:32

- 淋巴结肿大, 8:74
- 肥大细胞增多症, 4:9, 4:13
- 肺-皮肤综合征, 9:50-53
- 肺癌。参见肺转移
- 空洞, 5:58, 5:59, 5:60
- 胸壁侵犯, 9:68, 9:69
- 局灶性肺阴影, 5:34, 5:37
- 大于3cm的肺肿块, 5:40, 5:41
- 中纵隔肿块, 8:16, 8:19
- 非小细胞性
- 空洞性肿块, 5:28, 5:29
- 支气管内肿块, 2:26, 2:27-28
- 免疫受损, 3:9
- 单侧胸腔透亮度减低, 1:8, 1:11
- 原发性, 单侧胸腔积液, 9:32, 9:33
- 反晕征, 5:70
- 小细胞性
- 支气管内肿块, 2:26, 2:28
- 单侧胸腔透亮度减低, 1:8, 1:11
- 孤立性肺结节, 5:12, 5:14
- 胸膜下, 9:22, 9:25
- 肺不张
- 急性肺实变, 5:44, 5:46-47
- 肺叶, 纵隔移位, 8:2, 8:4-5
- 游走性分布, 5:8, 5:10
- 右中叶综合征, 2:30, 2:31
- 圆形
- 大于3cm的肺肿块, 5:44, 5:42
- 胸膜肿块, 9:22, 9:25
- 亚段性肺不张, 5:34, 5:36
- 肺部疾病。参见肺术语
- 脓肿。参见肺脓肿
- 癌症。参见肺癌
- 药物性, 6:11, 6:13
- 嗜酸性细胞性, 5:4, 5:6
- 纤维化, 1:16。参见肺纤维化, 特发性
- 大于3cm的肺肿块, 5:40-43
- 骨化
- 粟粒样, 6:3, 6:5
- 肺内钙化灶, 5:65, 5:67
- 肺损伤
- 中央分布型(蝙蝠翼样), 5:2, 5:3
- 肺挫伤
- 急性肺实变, 5:44, 5:48
- 双侧胸腔透亮度减低, 1:13, 1:15
- 肺外周带分布, 6:58
- 单侧肺实变, 5:54, 5:56
- 肺撕裂伤
- 空洞性肿块, 5:28-29, 5:30
- 管样肿块, 5:22, 5:23
- 放射性。参见放疗术语
- 肺尖肿块, 5:24, 5:26
- 聚合性肿块, 6:78, 6:80
- 弥漫性胸膜增厚, 9:13, 9:15
- 胸膜钙化, 9:29, 9:31
- 肺尘埃沉着病
- 铝, 8:29, 8:33
- 慢性呼吸困难, 4:26, 4:29
- 煤矿工人性。参见硅沉着病
- 咳嗽, 4:15, 4:18
- 肺出血
- 急性呼吸困难, 4:21, 4:24
- 急性肺实变, 5:44-45, 5:48
- 中央分布型(蝙蝠翼样), 5:2, 5:3
- 局灶性肺阴影, 5:34, 5:38
- 免疫受损, 3:8, 3:10
- 肺出血肾炎综合征(Goodpasture 综合征)
- 咳嗽, 4:19
- 肾肺表现, 9:44, 9:46
- 肺底积液, 9:2
- 肺动脉闭锁, 1:5, 1:7
- 肺动脉
- 动脉瘤
- 咯血, 4:3, 4:6
- 肺动脉扩大, 7:2, 7:3
- 增粗, 7:2, 7:3
- 双侧肺门肿块, 8:64, 8:66
- 单侧肺门肿块, 8:61, 8:63
- 充盈缺损, 7:4-5
- 高压(PAH)
- 马赛克征, 3:2, 3:3
- 原发性, 10:11, 10:13
- 肺动脉扩大, 7:2
- 肉瘤, 7:4, 7:5
- 肺动脉高压, 继发性, 10:10, 10:11-12
- 肺发育不全, 1:16, 1:17
- 肺不发育, 1:9, 1:11
- 肺梗死
- 急性肺实变, 5:45, 5:49
- 胸痛, 4:32
- 局灶性肺阴影, 5:35, 5:39
- 游走性分布, 5:8, 5:10
- 多发边界不清结节, 5:19
- 周围分布型(反蝙蝠翼样), 5:4-5, 5:7
- 外周带分布, 6:58-59, 6:60
- 气胸, 9:7
- 反晕征, 5:70, 5:71
- 胸膜下, 9:22-23, 9:26
- 肺基底部分布, 6:54-57
- 孤立性肺结节, 5:12-15

肺静脉

狭窄, 6:44, 6:47-48

曲张, 5:41, 5:43

肺动脉瓣狭窄(狭窄后扩张), 7:2

门脉相关性肺动脉高压, 9:40-41, 9:42

肺门。参见纵隔及肺门

肺门肿块

双侧, 8:64-69

单侧, 8:60-63

肺孢子虫性肺炎

双侧胸腔透亮度减低, 1:13, 1:15

空洞, 5:59

铺路石征, 6:18, 6:20

磨玻璃影, 6:14, 6:15

高密度肿块, 8:29

肺钙化, 5:64-67

钙盐异常沉着, 5:65, 5:67

肺肾综合征, 9:45, 9:48

上肺野分布, 6:51, 6:53

肺脓肿

阿米巴性, 5:29

空洞性肿块, 5:28, 5:30

空洞, 5:58, 5:61

局灶性肺阴影, 5:34, 5:36

咯血, 4:2, 4:4

大于3cm的肺肿块, 5:40, 5:42

肺膨出, 5:32, 5:33

肺泡出血。参见弥漫性肺泡出血

肺泡蛋白沉着症, 肺。参见肺泡蛋白沉着症

肺泡蛋白沉着症

双侧胸腔透亮度减低, 1:13, 1:15

中央分布型(蝙蝠翼样), 5:2, 5:3

慢性呼吸困难, 4:27, 4:30

慢性肺实变, 5:51, 5:53

咳嗽, 4:15, 4:19

铺路石征, 6:18, 6:19-20

磨玻璃影, 6:15, 6:17

小叶间间隔增厚, 6:44-45, 6:48

肺泡微石症

粟粒样, 6:3, 6:5

肺钙化, 5:65, 5:67

肺膨出, 5:32-33

空洞, 5:58

囊肿, 6:40-41

感染后, 5:32, 5:33

创伤性, 5:32

肺气肿

大泡性, 5:32, 5:33

小叶中央型

双侧胸腔透亮度增高, 1:4, 1:5

上肺野分布, 6:50, 6:52

慢性呼吸困难, 4:26, 4:28

先天性肺叶性, 1:2

囊肿, 6:40, 6:41

全小叶型, 1:4, 1:6

隔旁, 5:32, 5:33

肺, 1:18

伴其他病变, 6:62, 6:63-64

肺切除术后

单侧膈肌抬高, 9:2, 9:4

纵隔移位, 8:2, 8:5

单侧胸腔透亮度减低, 1:8, 1:10

肺体积

增大, 1:18-19

减小, 1:16-17

肺实变

急性, 5:44-49

慢性, 5:50-53

单侧, 5:54-57

肺实质, 5:2-71

空气新月征, 5:62-63

肺尖肿块, 5:24-27

空洞性肿块, 5:28-31

空洞, 5:58-61

中央分布型(蝙蝠翼样), 5:2-3

局灶性肺阴影, 5:34-39

晕征, 5:68-69

大于3cm的肺肿块, 5:40-43

游走性分布, 5:8-11

多发结节

边界不清, 5:18-21

边界清楚, 5:16-17

肺栓塞

急性呼吸困难, 4:20, 4:22

胸痛, 4:34

慢性, 马赛克征, 3:2

咳嗽, 4:14, 4:16

咯血, 4:2, 4:5

免疫受损, 3:8, 3:10

单侧胸腔积液, 9:33, 9:35

肺动脉充盈缺损, 7:4-5

肺实变, 单侧, 5:54, 5:57

哮鸣, 4:8, 4:10

肺水肿

急性呼吸困难, 4:20, 4:22

双侧胸腔透亮度减低, 1:12, 1:13

心源性

急性肺实变, 5:44, 5:46

磨玻璃影, 6:44, 6:45-46

小叶间隔增厚, 6:44, 6:45-46

- 支气管周围间质增厚, 6:34, 6:36
 哮鸣, 4:8, 4:10
 流体静力性肺水肿, 5:2
 免疫受损, 3:8, 3:10
 神经源性, 6:51, 6:53
 非心源性
 磨玻璃影, 6:14, 6:16
 肝脏病变, 9:40, 9:42
 胸膜增厚及胸腔积液, 间质性, 6:74, 6:75-76
 网格状影, 6:10, 6:12
 尿毒症性, 9:44, 9:45
 肺透亮度减低
 双侧, 1:12-15
 单侧, 1:8-11
 肺纤维化, 特发性
 肺基底部分布, 6:54, 6:55
 囊肿, 6:40, 6:42
 网格样影, 6:10, 6:11-12
 肺血管, 7:2-5
 肺动脉扩大, 7:2-3
 充盈缺损, 7:4-5
 肺血管炎, 5:9, 5:11
 肺炎
 急性呼吸困难, 4:20, 4:21
 急性肺实变, 5:44, 5:45
 非典型性
 磨玻璃影, 6:14
 过度通气, 间质性, 6:62, 6:64-65
 细菌性, 5:70
 中央分布型(蝙蝠翼样), 5:2
 胸痛, 4:32, 4:34-35
 社区获得性
 双侧胸腔透亮度减低, 1:12, 1:14
 单侧胸腔透亮度减低, 1:8, 1:10
 单侧肺实变, 5:44, 5:45
 咳嗽, 4:14, 4:15
 嗜酸性。参见嗜酸细胞性肺炎
 局灶性肺阴影, 5:34, 5:35
 真菌性
 空洞性肿块, 5:28, 5:30
 大于3cm的肺内肿块, 5:40
 反晕征, 5:70, 5:71
 免疫损害, 3:8, 3:9-10
 间质性。参见间质性肺炎
 脂质性。参见脂性肺炎
 多发边界不清结节, 5:18, 5:19
 分支杆菌性
 空洞性肿块, 5:28, 5:30
 大于3cm的肺内肿块, 5:40, 5:42
 肺钙化, 5:64, 5:65
 机化性。参见机化性肺炎
 肺外周带分布, 6:68, 6:69
 肺囊虫性, 参见肺囊虫性肺炎
 右中叶综合征, 2:30, 2:31
 水痘性, 5:16
 病毒性
 小叶中心型结节随机分布, 6:23
 磨玻璃影, 6:14, 6:15
 过度通气, 间质性, 6:62, 6:64-65
 粟粒样, 6:2, 6:4
 树芽征, 3:4, 3:6
 肺移植
 移植物排斥, 慢性, 6:51
 单侧, 1:2
 单侧, 9:5
 肺转移
 空洞性, 5:59, 5:61
 空洞性肿块, 5:28, 5:29
 支气管内肿块, 2:28
 晕征, 5:68, 5:69
 血管内, 6:27, 6:29
 大于3cm的肺肿块, 5:40, 5:41
 肺钙化, 5:64, 5:67
 分枝杆菌复合体, 2:32, 4:26, 4:29
 分枝杆菌性感染
 小叶中心型结节, 随机分布, 6:22, 6:24
 咳嗽, 4:14, 4:17
 粟粒样, 6:2, 6:3
 非结核性, 8:75
 肺炎, 参见肺炎
 树芽征, 3:4, 3:6, 3:7
 结核, 2:32, 2:33
 风湿性关节炎
 弥漫性胸膜增厚, 9:13, 9:15
 胸膜增厚及胸腔积液, 间质性, 6:74-75, 6:77
 胸膜炎, 9:33, 9:35
 气胸, 9:7
 网格样影, 6:10, 6:12
 蜂窝肺, 6:6-9
 副球孢子菌病, 5:70
 副神经节瘤, 8:41, 8:43
 腹部手术, 9:37
 腹部肿瘤, 9:2-3, 9:5
 腹水
 单侧膈肌抬高, 9:3
 肺体积缩小, 1:16, 1:17
 G
 钙沉着, 肿瘤样, 9:66-67
 钙化, 软组织, 9:66-67

干细胞移植, 造血性, 3:9, 3:11
 肝病变, 胸部异常。参见肝脏术语, 9:40-43
 肝肺综合征, 9:40, 9:42
 肝细胞癌, 转移, 9:41, 9:43
 肝源性胸腔积液, 9:40, 9:42
 肝硬化, 9:33, 9:34
 肝大, 9:2
 感染
 非典型性, 5:68, 5:69
 双侧胸腔积液, 9:36, 9:38
 局限性气管支气管壁增厚, 2:13, 2:16-17
 肉芽肿性, 5:16-17
 低密度肿块, 8:34
 中纵隔肿块, 8:16, 8:17
 粟粒样, 6:22
 气胸, 9:7, 9:9
 肺-皮综合征, 9:50, 9:51-52
 孤立性肺结节, 5:12-13
 喘鸣, 4:38-39, 4:42
 气管瘘, 2:10
 高密度肿块, 纵隔或肺门, 8:28-33
 高血压
 门静脉相关性肺动脉, 9:40-41, 9:42
 肺, 继发性, 10:10, 10:11-12
 肺动脉
 马赛克征, 3:2, 3:3
 原发性, 10:11, 10:13
 肺动脉扩大, 7:2
 隔离症
 空洞性肿块, 5:29, 5:31
 叶内型
 左肋脊角肿块, 8:88, 8:91
 伴感染, 空洞, 5:59, 5:61
 大于 3cm 的肺内肿块, 5:41, 5:43
 膈肌
 膈膨隆, 9:2, 9:4
 疝出
 低密度肿块, 8:34, 8:35-36
 纵隔移位, 8:3, 8:7
 撕裂, 9:3, 9:5
 肿瘤, 9:2-3, 9:5
 薄弱, 9:2
 膈神经麻痹或损伤, 9:2, 9:3
 梗阻性肿块, 2:38, 2:39
 佝偻病, 9:60, 9:63-64
 骨骼系统病变
 发育异常, 钟形胸, 9:60-61, 9:64-65
 病灶, 孤立性肺结节, 5:12, 5:15
 肺体积缩小, 1:16, 1:17
 骨关节病, 肥大性, 9:51

骨肉瘤
 胸壁侵犯, 9:68, 9:70
 肋骨, 9:55, 9:58
 骨软骨质沉着性气管病
 弥漫性气管支气管壁增厚, 2:19, 2:23
 喘鸣, 4:38, 4:41-42
 骨软骨质沉着性气管支气管病
 气管肿块, 2:24, 2:25
 气管狭窄, 2:4, 2:7
 骨髓炎
 肋骨破坏, 9:54, 9:56-57
 胸骨的, 9:69, 9:71
 骨折, 9:26-27
 关节炎, 风湿性。参见风湿性关节炎
 冠状动脉, 钙化, 10:16
 管样肿块, 5:22-23
 硅沉着病
 双侧肺门肿块, 8:65, 8:67-68
 小叶中心型结节, 沿支气管血管分布, 6:27, 6:29
 小叶中心型结节, 淋巴管分布, 6:30, 6:32
 慢性呼吸困难, 4:26
 聚合性肿块, 6:78-79, 6:80-81
 咳嗽, 4:15
 蛋壳样钙化, 肺门, 8:70, 8:71-72
 高密度肿块, 8:28, 8:30
 淋巴结肿大, 8:75, 8:76
 纵隔肺门淋巴结肿大, 间质型, 6:68-69, 6:71
 粟粒样, 6:3, 6:4
 多发边界不清结节, 5:18-19, 5:21
 肺钙化, 5:64, 5:66
 上肺野分布, 6:50, 6:52
 过度通气, 6:62-67
 过敏性肺炎, 4:31, 4:26-27
 急性
 急性呼吸困难, 4:21, 4:25
 急性肺实变, 5:44, 5:48
 小叶中心型结节, 随机分布, 6:23
 慢性
 蜂窝征, 6:6-7, 6:8
 支气管周围间质增厚, 6:35, 6:38
 网格状影, 6:11, 6:13
 上肺分布, 6:50, 6:51-52
 慢性呼吸困难, 4:27
 咳嗽, 4:15, 4:18
 囊肿, 6:40-41, 6:42
 磨玻璃影, 6:14, 6:16
 马赛克征, 3:2, 3:3
 多发边界不清结节, 5:18
 亚急性, 6:26, 6:28

H

HIV 感染。参见 AIDS (获得性免疫缺陷综合征)

免疫损害, 3:9

单侧胸腔积液, 9:33

Hodgkin 淋巴瘤 (霍奇金淋巴瘤)

小叶中心型结节, 淋巴管分布, 6:31

高密度肿块, 8:28, 8:31

淋巴结肿大, 8:74, 8:75

含气囊肿, 气管旁, 8:8, 8:9

横纹肌肉瘤, 9:55

红斑性狼疮, 系统性。参见系统性红斑性狼疮

咽喉部肿瘤, 4:38, 4:40

喉乳头状瘤病

小叶中心型结节, 支气管血管束分布, 6:27

囊肿, 6:41, 6:43

弥漫性气管支气管壁增厚, 2:19, 2:22-23

支气管内肿块, 2:27, 2:29

支气管周围间质增厚, 6:35, 6:39

气管狭窄, 2:4, 2:8

树芽征, 3:5

后纵隔肿块, 8:22-27

呼吸窘迫综合征, 急性

磨玻璃影, 6:14

周围分布型 (反蝙蝠翼样), 5:4, 5:7

呼吸困难

急性, 4:20-25

慢性, 4:26-31

滑膜肉瘤, 9:55

滑石病

静脉内, 6:23, 6:25

粟粒样, 6:3, 6:5

肺内, 6:79, 6:81

坏死性筋膜炎, 9:71

黄指甲综合征

支气管扩张症, 2:33, 2:37

单侧胸腔积液, 9:33

会厌炎, 4:38

J

机化性肺炎。参见隐源性机化性肺炎 (COP)

慢性呼吸困难, 4:27, 4:30

免疫受损, 3:9, 3:11

游走性分布, 5:8-9, 5:10

肌肉疾病, 9:60, 9:62-63

畸胎瘤

前纵隔肿块, 8:10, 8:12

高密度肿块, 8:29, 8:31

低密度肿块, 8:34, 8:37

单侧纵隔肿块, 8:44, 8:46

急性呼吸窘迫综合征

磨玻璃影, 6:14

急性主动脉综合征, 4:32, 4:35

棘球蚴 (包虫) 囊肿

空洞性肿块, 5:29, 5:31

大于 3cm 的肺内肿块, 5:41, 5:43

棘球蚴病, 5:62

脊膜膨出

侧膨出

纵隔囊性肿块, 8:55, 8:59

左肋脊角肿块, 8:89

低密度肿块, 8:35, 8:39

后纵隔肿块, 8:23, 8:27

单侧纵隔肿块, 8:45, 8:49

脊柱侧弯, 9:60

脊柱肿块, 后纵隔, 8:23, 8:27

甲状旁腺腺瘤

强化肿块, 8:40, 8:42

单侧纵隔肿块, 8:45

甲状旁腺肿块, 8:11

甲状腺肿块

前纵隔肿块, 8:10, 8:13

甲状腺肿

喘鸣, 4:38, 4:40

甲状腺肿

双侧纵隔肿块, 8:50

强化肿块, 8:40, 8:42

纵隔囊性肿块, 8:54, 8:56

高密度肿块, 8:28, 8:30

纵隔的, 8:17, 8:20

胸骨下, 8:78-79, 8:81

单侧纵隔肿块, 8:44, 8:45

假性 (类似) 结节, 5:12, 5:15

假性动脉瘤

主动脉扩张, 10:32-33

创伤后, 10:33, 10:35

假性隔离症

肺尖帽, 9:10, 9:11

咯血, 4:3, 4:7

假性结节, 5:12, 5:15

假性囊肿

纵膈, 8:35, 8:39

胰腺, 8:39, 8:85, 8:87

胰腺炎, 8:55, 8:59

假性肿瘤, 5:40, 5:42

间皮瘤, 参见恶性间皮瘤

肺尖肿块, 5:25, 5:27

胸壁侵犯, 9:68, 9:69

心包, 原发性, 10:28, 10:29

单侧胸腔积液, 9:32, 9:33

间质, 6:2-81

- 肺基底部分布, 6:54-57
- 小叶中心型结节
 支气管血管束分布, 6:26-29
 淋巴管分布, 6:30-33
 随机分布 (粟粒样), 6:22-25
- 肿块融合 (渐进性大量纤维化), 6:78-81
- 铺路石征, 6:18-21
- 囊肿, 6:40-43
- 磨玻璃影, 6:14-17
- 蜂窝征, 6:6-9
- 小叶间隔增厚, 6:44-49
- 间质性改变
 过度通气, 6:62-67
 纵隔-肺门淋巴结肿大, 6:68-57
 胸膜增厚及胸腔积液, 6:74-77
- 粟粒样, 6:2-5
- 支气管周围间质增厚, 6:34-39
- 外周带 (胸膜下) 肺分布, 6:58-61
- 网格样影, 6:10-13
- 上肺野分布, 6:50-53
- 间质性肺病
 恶化, 4:21, 4:25
 气胸, 9:6-7, 9:8
 呼吸性细支气管炎相关的, 4:26, 4:28
 吸烟相关的
 咳嗽, 4:15, 4:18
 磨玻璃影, 6:15
- 间质性肺炎
 急性
 急性呼吸困难, 4:21, 4:24
 双肺透亮度减低, 1:12-13, 1:14-15
 中央分布型 (蝙蝠翼样), 5:2, 5:3
 铺路石征, 6:18, 6:20
 蜂窝征, 6:7, 6:9
- 脱屑性
 肺基底部分布, 6:55, 6:57
 慢性呼吸困难, 4:27
 囊肿, 6:41, 6:43
 磨玻璃影, 6:15, 6:16-17
- 淋巴细胞性
 小叶中心型结节, 支气管血管束分布, 6:27, 6:29
 小叶中心型结节, 淋巴管分布, 6:31, 6:33
 慢性呼吸困难, 4:27, 4:30
 囊肿, 6:40, 6:42
 肝病变, 9:41, 9:43
 纵隔-肺门淋巴结肿大, 间质性, 6:69, 6:72
 支气管周围间质增厚, 6:35, 6:39
- 非特异性
 肺基底部分布, 6:54, 6:56
 慢性呼吸困难, 4:26, 4:28
- 磨玻璃影, 6:14, 6:15-16
- 蜂窝征, 6:6, 6:8
- 免疫受损, 3:8-9, 3:11
- 网格样影, 6:10-12
- 寻常型
 慢性呼吸困难, 4:26, 4:28
 咳嗽, 4:15, 4:18
 蜂窝征, 6:6, 6:7-8
 小叶间隔增厚, 6:44, 6:47
 纵隔肺门淋巴结肿大, 间质性, 6:69, 6:71
 外周胸膜下分布的病变, 6:59, 6:61
- 间质性改变
 过度通气, 6:62-67
 纵隔肺门淋巴结肿大, 6:68-73
 胸膜增厚及胸腔积液, 6:74-77
- 间质增厚, 支气管周围, 6:34-39
- 交感神经节瘤
 左肋脊角肿块, 8:89, 8:92
 后纵隔肿块, 8:21, 8:24-25
- 胶原血管性病变
 主动脉扩张, 10:33
 周围分布型 (反蝙蝠翼样), 5:5, 5:7
- 接合菌病, 9:50
- 结缔组织病变
 主动脉扩张, 10:33, 10:35
 心包膜增厚, 10:23, 10:25
 气胸, 9:7, 9:8
- 结核
 空洞, 5:58
 强化肿块, 8:40, 8:42
 局限性气管支气管壁增厚, 2:13
 咯血, 4:2, 4:4
 高密度肿块, 8:28
 低密度肿块, 8:34, 8:36-37
 纵隔移位, 8:2, 8:6
 粟粒样, 6:2, 6:22
 分支杆菌性, 2:32, 2:33
 肺膨出, 5:32, 5:33
- 原发后
 肺尖肿块, 5:24, 5:26
 上肺分布, 6:50, 6:51
- 原发性
 淋巴结肿大, 8:74, 8:76
 反晕征, 5:70
 喘鸣, 4:38-39
- 结核性胸膜炎, 慢性, 9:16, 9:17
- 结节病
 肺泡型, 5:19, 5:21
 肺尖肿块, 5:24-25, 5:26
 胸痛, 4:33, 4:37

慢性呼吸困难, 4:26, 4:28
 慢性肺实变, 5:50-51, 5:53
 聚合性肿块, 6:78, 6:79-80
 咳嗽, 4:14, 4:17
 弥漫性气管支气管壁增厚, 2:19, 2:22
 蛋壳样钙化, 肺门, 8:70-71, 8:72-73
 局灶性肺阴影, 5:34, 5:38
 高密度肿块, 8:29, 8:32
 肺门肿块
 双侧, 8:64, 8:65-66
 单侧, 8:61, 8:63
 蜂窝征, 6:7, 6:79-80
 过度通气, 间质性, 6:62-63, 6:66
 淋巴结肿大, 8:75, 8:76
 纵隔-肺门淋巴结肿大, 间质性, 6:68, 6:69-70
 中纵膈肿块, 8:16, 8:18
 粟粒样, 6:3, 6:5
 多发边界清楚结节, 5:16
 支气管周围间质增厚, 6:34, 6:37
 气胸, 9:6
 肺
 小叶中心型肺结节, 支气管血管束分布, 6:27, 6:29
 小叶中心型肺结节, 淋巴管分布, 6:30, 6:31
 肾肺综合征, 9:45, 9:48
 网格样影, 6:10-11
 反晕征, 5:70
 树芽征, 3:5
 上肺分布, 6:50, 6:51
 坏死性, 筋膜炎, 9:69
 进行性巨块性纤维化, 6:78-81
 精原细胞瘤, 8:10, 8:12
 静脉阻塞性疾病
 双侧胸腔积液, 9:37
 小叶间隔增厚, 6:45, 6:48
 肺内
 胸膜增厚及胸腔积液, 间质性, 6:75, 6:77
 肺动脉扩大, 7:2, 7:3
 静脉曲张
 强化肿块, 8:40, 8:42
 食管
 左肋脊角肿块, 8:88, 8:91
 后纵膈肿块, 8:23, 8:26
 肝性
 食管旁, 8:85, 8:87
 肺静脉, 5:41, 5:43
 局灶性肺阴影, 5:34-39
 巨细胞性动脉炎, 10:30, 10:31

K

Kaposi 肉瘤 (卡波西肉瘤)

强化肿块, 8:40-41, 8:43
 晕征, 5:68, 5:69
 咯血, 4:3, 4:7
 免疫受损, 3:9, 3:11
 多发边界不清结节, 5:18, 5:21
 支气管周围间质增厚, 6:35, 6:39
 Kimura 病 (基穆拉病), 8:41
 咳嗽, 4:14-19
 可卡因肺 ("crack lung") 5:45, 5:49
 空洞, 5:58-61
 空洞性肿块, 5:28-31
 空气栓塞, 7:4, 7:5
 空气新月征, 5:62-63

L

Loeffler 综合征
 外周分布型 (反蝙蝠翼样), 5:4
 单侧肺实变, 5:5
 滥用药物, 3:5
 郎格汉斯细胞肉芽肿病
 小叶中心型结节, 6:23
 支气管周围间质增厚, 6:38
 上肺分布, 6:50, 6:52
 郎格汉斯细胞组织细胞增生症
 慢性呼吸困难, 4:27, 4:31
 咳嗽, 4:15, 4:18
 肺体积增大, 4:18, 4:19
 纵隔肺门淋巴结肿大, 间质性, 6:69, 6:73
 气胸, 9:6
 肺
 双肺透亮度增高, 1:5, 1:7
 囊肿, 6:40, 6:42
 过度充气, 间质性, 6:63, 6:67
 多发边界不清结节, 5:19, 5:21
 多发边界清楚结节, 5:16, 5:17
 肋骨破坏, 9:55, 9:59
 狼疮性胸膜炎, 9:37, 9:39
 老化, 正常, 9:10
 肋骨
 破坏, 9:54-59
 骨折, 4:32, 4:34
 原发肿瘤, 9:68
 类癌
 支气管内肿块, 2:26, 2:28
 局限性气管支气管壁增厚, 2:12, 2:15
 肺钙化, 5:64, 5:66
 孤立性肺结节, 5:12, 5:15
 胸腺源性
 前纵膈肿块, 8:11, 8:15
 强化肿块, 8:41, 8:43

- 单侧肺门肿块, 8:61, 8:63
 哮鸣, 4:8, 4:13
 类风湿结节
 多发边界不清, 5:19
 多发边界清楚, 5:16, 5:17
 镰状细胞病, 9:45, 9:48-49
 镰状细胞性贫血, 4:33, 4:37
 裂孔疝
 纵隔含气肿块, 8:52
 中纵隔肿块, 8:16, 8:19
 后纵隔肿块, 8:21
 心后肿块, 8:84, 8:85
 淋巴管肌瘤病, 1:5, 1:7
 淋巴管肌瘤病
 慢性呼吸困难, 4:27, 4:31
 囊肿, 6:41
 过度充气, 间质性, 6:63, 6:66-67
 胸膜增厚及胸腔积液, 间质性, 6:75, 6:77
 肾肺综合征, 9:44-45, 9:47
 淋巴管扩张, 参见淋巴管肌瘤病, 肺内弥漫性
 淋巴管瘤病, 肺内弥漫性
 双侧胸腔积液, 9:37, 9:39
 小叶间隔增厚, 6:45, 6:49
 纵隔肺门淋巴结肿大, 间质性, 6:69, 6:72-73
 胸膜增厚及胸腔积液, 间质性, 6:75, 6:77
 网格样影, 6:11, 6:13
 淋巴管瘤
 前纵隔肿块, 8:11, 8:15
 双侧纵隔肿块, 8:50, 8:51
 纵隔囊性肿块, 8:55, 8:58
 低密度肿块, 8:35, 8:38
 后纵隔肿块, 8:23, 8:27
 单侧纵隔肿块, 8:45, 8:48
 淋巴管平滑肌瘤病
 囊肿, 6:43
 肺体积增大, 1:18, 1:19
 纵隔肺门淋巴结肿大, 间质性, 6:69, 6:73
 气胸, 9:6
 淋巴结
 肺内, 5:12, 5:14
 低密度肿块, 8:34
 坏死, 8:54-55, 8:57
 淋巴结肿大, 8:74-77
 血管免疫母细胞性, 8:65, 8:69
 支气管扩张症, 2:32
 钙化, 8:28
 药物性, 8:75
 感染相关性
 双侧肺门肿块, 8:64, 8:67
 单侧肺门肿块, 8:60, 8:62
 纵隔内, 8:84, 8:86
 中纵隔肿块, 8:16, 8:17
 转移所致
 双侧肺门肿块, 8:65, 8:68-69
 单侧肺门肿块, 8:60, 8:62
 淋巴结肿大
 心膈角肿块, 8:94, 8:97-98
 纵隔肺门, 间质性, 6:68-73
 淋巴瘤
 前纵隔肿块, 8:10, 8:11-12
 肺尖肿块, 5:25, 5:27
 空洞性肿块, 5:29
 胸壁侵犯, 9:68-69, 9:71
 蛋壳样钙化, 肺门, 8:71, 8:73
 食管, 原发性, 8:85, 8:87
 肺门肿块
 双侧, 8:64-65, 8:67
 单侧, 8:60-61, 8:62
 霍奇金
 小叶中心型结节, 淋巴管分布, 6:31
 高密度肿块, 8:28, 8:31
 淋巴结肿大, 8:74, 8:75
 纵隔肿块
 双侧, 8:50, 8:51
 单侧, 8:44, 8:46
 中纵隔肿块, 8:16, 8:18
 多发边界不清结节, 5:19, 5:21
 多发边界清楚结节, 5:16, 5:17
 非霍奇金
 小叶中心型结节, 淋巴管分布, 6:31, 6:32
 淋巴结肿大, 8:74
 支气管周围间质增厚, 6:35, 6:39
 胸腔积液
 双侧, 9:36, 9:38
 单侧, 9:32, 9:34
 胸膜肿块, 9:23, 9:27
 后纵隔肿块, 8:21, 8:25
 肺实变
 慢性, 5:50, 5:52
 单侧, 5:55, 5:57
 肋骨破坏, 9:55, 9:59
 淋巴瘤样肉芽肿病
 空洞性肿块, 5:29, 5:31
 反晕征, 5:70
 移植后, 淋巴增生性疾病, 3:9
 鳞状细胞癌
 喘鸣, 4:39
 气管肿块, 2:24, 2:25
 流感, 6:2
 咯血, 4:2-7

漏斗状胸

- 心膈角肿块, 8:95
- 右中叶综合征, 2:30, 2:31

M

Morgagni 疝 (先天性胸骨后膈疝)

- 心膈角肿块, 8:94, 8:97
- 单侧膈肌抬高, 9:3
- 纵隔移位, 8:3

Mounier-Kuhn 综合征 (气管支气管肥大症)

- 支气管扩张, 2:33, 2:37
- 气管扩张, 2:3

马方综合征, 9:7

马赫带, 假性 8:8, 8:9

马赛克征, 3:2-3

毛霉菌病, 5:70

毛细血管扩张, 遗传性出血性, 9:51, 9:53

毛细血管瘤病, 肺

- 胸膜增厚和胸腔积液, 间质性, 6:75, 6:77
- 肺动脉扩大, 7:2, 7:3

梅毒, 10:33

煤工肺尘埃沉着病。参见硅沉着病

弥漫性肺泡出血

- 双肺透亮度减低, 1:12, 1:14
- 融合性肿块, 6:79, 6:81
- 铺路石征, 6:19, 6:21
- 磨玻璃影, 6:14, 6:16
- 咯血, 4:3, 4:5
- 肺肾综合征, 9:44

弥漫性肺泡损害

- 急性肺实变, 5:44, 5:48-49
- 铺路石征, 6:18
- 弥漫性肺泡出血, 5:57

弥漫性神经内分泌增生, 4:9, 4:13

磨玻璃影, 6:14-17

N

肺囊性纤维化

- 支气管扩张, 2:32, 2:35
- 咳嗽, 4:14, 4:17
- 指套征, 2:38, 2:39
- 游走性分布, 5:8, 5:11

类似

- 过度通气, 间质性, 6:62, 6:65
- 纵隔肺门淋巴结肿大, 间质性, 6:68, 6:70-71

马赛克征, 3:2, 3:3

支气管周围间质增厚, 6:34, 6:38

管样肿块, 5:22

上肺分布, 6:51, 6:52

囊性腺瘤样畸形

空洞性肿块, 5:29, 5:31

囊肿, 6:41, 6:43

大于 3cm 的肺肿块, 5:41, 5:43

囊性肿瘤块, 8:54-55, 8:57-58

囊肿。参见假性囊肿

支气管源性。参见支气管源性囊肿

皮样囊肿, 8:34, 8:37

重复性。参见重复囊肿

胃肠, 8:45

棘球蚴 (包虫), 5:29, 5:31, 5:41, 5:43

纵隔, 8:35, 8:37-38, 8:39

胸腺源性。参见胸腺囊肿

内膜异位症

血胸, 9:33

气胸, 9:7, 9:9

内脏异位综合征, 9:41, 9:43

黏液性表皮样癌

支气管内肿块, 2:26, 2:28

气管肿块, 2:24, 2:25

黏液栓

局限性气管支气管壁增厚, 2:12, 2:13

气管肿块, 2:24, 2:25

黏液瘤, 10:18, 10:21

黏液性水肿, 9:33, 9:35

脓毒性栓子

(栓塞) 急性呼吸困难, 4:20, 4:24

空洞, 5:58-59, 5:60

(栓塞) 免疫受损, 3:8, 3:10

游走性分布, 5:8, 5:10

多发边界不清结节, 5:18, 5:20

多发边界清楚结节, 5:16, 5:17

外周分布, 6:58, 6:60

空洞性肿块, 5:28, 5:30

脓胸

弥漫性胸膜增厚, 9:12, 9:14

胸膜钙化, 9:28, 9:30

胸膜肿块, 9:22, 9:24

先前的, 胸膜斑, 9:18, 9:20

胸膜分离征, 9:16

单侧肺透亮度减低, 1:8, 1:10

脓肿, 参见肺脓肿; 纵隔脓肿

P

Pancoast 瘤 (肺上沟瘤)

肺尖帽, 9:10, 9:11

肺尖肿块, 5:24, 5:26

钷中毒

双侧肺门肿块, 8:65, 8:68

小叶中心型结节, 淋巴管分布, 6:31, 6:33

淋巴结肿大, 8:75, 8:77

纵隔-肺门淋巴结肿大, 间质性, 6:69, 6:71
 皮-肺综合征, 9:50-53
 皮肤皱褶, 8:8
 皮炎, 6:11
 皮样囊肿, 8:34, 8:37
 平滑肌瘤, 食管, 8:79
 铺路石征, 6:18-21

Q

巨大, 脐膨出, 9:60-61, 9:65
 气道狭窄, 2:12, 2:14-15
 气道阻塞, 4:8, 4:11
 气管狭窄, 2:4, 2:7
 气管后间隙肿块, 8:78-83
 气管
 扩张, 2:2-3
 憩室, 2:2, 2:3
 痿, 2:10-11
 肿块, 2:24-25
 狭窄, 2:4-9
 弥漫性, 2:5
 局部, 2:5
 声门下的, 2:5
 狭窄
 创伤后, 2:4, 2:6
 喘鸣, 4:38, 4:41
 壁钙化, 2:5
 气管内气囊过度膨胀, 2:2
 气管支气管壁增厚
 弥漫性, 2:18-23
 局限性, 2:12-17
 气管支气管巨大症
 支气管扩张, 2:33, 2:37
 气道扩张, 2:2
 气管支气管软化
 喘鸣, 4:38, 4:39-40
 气管狭窄, 2:4, 2:6
 哮鸣, 4:8, 4:12
 气管支气管损伤, 8:8, 8:9
 气管肿瘤
 弥漫性气管支气管壁增厚, 2:18, 2:19-20
 局限性气管支气管壁增厚, 2:12-13, 2:16
 中纵隔肿块, 8:17, 8:21
 气管后间隙肿块, 8:79
 喘鸣, 4:39, 4:42-43
 气管狭窄, 2:5, 2:8-9
 气胸, 9:6-9
 急性呼吸困难, 4:20, 4:22-23
 胸痛, 4:32, 4:34
 咳嗽, 4:14, 4:17

医源性, 9:6
 内侧, (假性), 8:8, 8:9
 纵隔移位, 8:2, 8:5
 气胸的情形, 9:7, 9:9
 自发性, 9:6, 9:7
 单侧肺透亮度增高, 1:2
 前肠囊肿
 重复畸形
 囊性纵隔肿块, 8:55, 8:58
 中纵隔肿块, 8:16, 8:19
 后纵隔肿块, 8:23, 8:26
 高密度肿块, 8:29, 8:33
 前纵隔肿块, 8:10-15
 强化肿块, 纵隔或肺门, 8:40-43
 强直性脊柱炎
 气管扩张, 2:2
 上肺野分布的疾病, 6:51, 6:53
 强直性脊椎炎
 气管扩张, 2:22
 上肺分布, 6:51, 6:53
 球孢子菌病
 慢性肺实变, 5:50, 5:52
 囊肿, 6:41, 6:42
 多发边界清楚结节, 5:16
 肺-皮综合征, 9:50, 9:52
 单侧肺实变, 5:56
 曲霉病。参见支气管肺曲霉病, 过敏性
 血管侵袭性
 空气新月征, 5:62-63
 空洞, 5:59, 5:61
 晕征, 5:68-69
 肺-皮综合征, 9:50
 反晕征, 5:70
 曲霉病
 肺尖帽, 9:10, 9:11
 咯血, 4:2, 4:4
 全氟溴烷通气, 8:29, 8:33

R

妊娠
 双侧胸腔积液, 9:37
 心肌病, 10:7
 融合性肿块, 6:78-81
 肉瘤。参见特殊组织类型
 心脏肿块, 10:19, 10:21
 肺动脉, 7:4, 7:5
 软组织, 9:69
 肉芽肿
 肉芽肿病。参见朗格汉斯细胞肉芽肿; 肺韦格纳肉芽肿病

支气管为中心, 9:7
 纤维素, 3:5
 淋巴瘤样
 空洞性肿块, 5:29, 5:31
 反晕征, 5:70
 肉芽肿性感染, 5:16-17
 乳房切除术, 1:2, 1:3
 乳糜胸, 9:33, 9:35
 乳头, 5:12
 乳腺癌, 9:32
 软骨环, 完全性 2:5, 2:9
 软骨肉瘤
 胸壁侵犯, 9:68, 9:70
 肋骨破坏, 9:55, 9:58
 软组织钙化, 9:66-67

S

Swyer-James 综合征
 支气管扩张, 2:32, 2:34
 单侧肺透亮度增高, 1:2, 1:3
 三尖瓣病变, 10:4-5

疝
 Bochdalek 疝 (食管裂孔疝)
 膈疝
 低密度肿块, 8:34, 8:35-36
 纵隔移位, 8:3, 8:7
 裂孔疝
 食管周围网膜疝 8:84, 8:86
 食管旁疝, 8:88, 8:92
 上肺分布, 6:50-53
 上腔静脉综合征, 9:50, 9:53
 肺上叶纤维化, 2:2-2
 神经管原肠囊肿
 纵隔囊性肿块, 8:55
 单侧纵隔肿块, 8:45
 神经肌肉性病变, 1:16
 神经母细胞瘤, 8:29
 弥漫性, 神经内分泌增生, 4:9, 4:13
 神经鞘瘤
 肺尖肿块, 5:25, 5:27
 左肋脊角肿块, 8:88-89, 8:92
 低密度肿块, 8:34, 8:37
 后纵隔肿块, 8:21, 8:23-24
 气管后间隙肿块, 8:79, 8:83
 神经纤维瘤病 I 型, 9:51, 9:53
 神经源性肿瘤, 8:44, 8:47
 肾癌, 9:44, 9:47
 肾肺综合征, 9:44-49
 肾脏疾病
 双侧胸腔积液, 9:36

单侧胸腔积液, 9:33
 生殖细胞瘤
 前纵隔肿块, 8:10
 双侧纵隔肿块, 8:50, 8:51
 非精原细胞性, 8:11, 8:15
 失迟缓症
 纵隔含气肿块, 8:52, 8:53
 心后肿块, 8:84
 气管后间隙肿块, 8:79, 8:82
 石棉沉着病。参见胸膜病变, 石棉相关性
 肺基底部分布, 6:55, 6:57
 慢性呼吸困难, 4:26, 4:29
 咳嗽, 4:15
 蜂窝征, 6:7, 6:9
 胸膜增厚和胸腔积液, 间质性 6:74, 6:76
 网格状影, 6:11, 6:13
 食管病变
 广泛性痉挛, 4:32-33, 4:36
 憩室
 纵隔含气肿块, 8:52
 膨出, 8:84, 8:86
 重复囊肿。参见重复囊肿, 食管
 损伤, 8:8, 8:9
 中纵隔肿块, 8:17, 8:21
 穿孔
 纵隔含气肿块, 8:52, 8:53
 双侧胸腔积液, 9:36
 心后肿块, 8:84-85, 8:86
 撕裂
 胸痛, 4:33, 4:37
 左肋脊角肿块, 8:89, 8:93
 静脉曲张
 左肋脊角肿块, 8:88, 8:91
 后纵隔肿块, 8:23, 8:26
 食管旁静脉曲张, 8:85, 8:87
 食管旁疝, 8:88, 8:92
 食管肿瘤
 良性, 心后肿块, 8:85, 8:87
 恶性
 心后肿块, 8:85
 气管后间隙肿块, 8:79, 8:83
 后纵隔肿块, 8:21, 8:25
 嗜酸细胞性肺疾病 5:4, 5:6
 嗜酸细胞性肺炎,
 急性
 急性呼吸困难, 4:21, 4:25
 急性肺实变, 5:45, 5:49
 小叶间隔增厚, 6:45, 6:49
 慢性
 慢性呼吸困难, 4:27, 4:30

慢性肺实变, 5:50, 5:53
 周围分布型 (反蝙蝠翼样), 5:4
 上肺野分布, 6:51, 6:53
 铺路石征, 6:19, 6:21
 磨玻璃影, 6:14, 6:17
 游走性分布, 5:9, 5:11
 单侧肺实变, 5:54-56, 5:57
 哮鸣, 4:9, 4:13
 嗜酸性粒细胞性肺疾病, 5:4
 术后改变
 腹部, 9:36
 心脏, 10:22, 10:25
 食管, 8:84, 8:86
 胸膜分离征, 9:16, 9:17
 单侧胸腔透亮度增高, 1:2
 树芽征, 3:4-7
 栓塞, 7:4, 7:5。参见脂肪栓塞
 肺栓塞
 栓子, 心脏肿块, 10:18, 10:19-20 参见栓塞
 水痘
 粟粒样, 6:2
 肺炎, 5:16
 水肿。参见肺水肿
 铺路石征, 6:18, 6:20
 粟粒样, 6:2-5
 髓外造血
 单侧纵隔肿块, 8:50, 8:51
 强化肿块, 8:41
 左侧肋脊角肿块, 8:89, 8:93
 低密度肿块, 8:35, 8:39
 后纵隔肿块, 8:23, 8:26
 锁骨下动脉
 迷走右锁骨下动脉, 8:78, 8:80-81
 迷走左锁骨下动脉, 8:78, 8:79-80
 双主动脉弓, 8:78

T

Takayasu 动脉炎 (多发性大动脉炎)
 主动脉壁内异常, 10:30, 10:31
 肺动脉扩大, 7:2, 7:3
 碳氢化合物误吸, 5:32, 5:33
 唐氏综合征, 9:60, 9:62

W

Whipple 病, 8:35, 8:39
 Williams-Campbell 综合征, 2:33, 2:37
 创伤
 双侧胸腔积液, 9:36-37, 9:38
 挫伤, 5:4, 5:5
 喘鸣, 4:38

气管痿, 2:10
 单侧胸腔积液, 9:33, 9:35
 外源性压迫, 2:4, 2:5
 外周带分布 (胸膜下), 6:58-61
 周围分布型 (反蝙蝠翼样), 5:4-7
 肺膨出, 5:32-33
 肺钙化, 5:64-67
 肺实变
 急性, 5:44-49
 慢性, 5:50-53
 单侧, 5:54-57
 反晕征, 5:70-71
 孤立性肺结节, 5:12-15
 管状肿块, 5:22-23
 弯刀样静脉, 5:22, 5:23
 弯刀综合征, 8:3, 8:7
 网格状影, 间质的, 6:10-13
 网膜疝, 食管旁, 8:84, 8:86
 肺泡微结石症
 粟粒样, 6:3, 6:5
 肺钙化, 5:65, 5:67
 韦格纳肉芽肿病
 空洞性肿块, 5:28, 5:31
 空洞, 5:58, 5:60
 弥漫性气管支气管壁增厚, 2:18, 2:21
 局限性气管支气管壁增厚, 2:13, 2:17
 晕征, 5:68, 5:69
 多发边界不清结节, 5:18, 5:20
 多发边界清楚结节, 5:16, 5:17
 气胸, 9:7
 肾肺综合征, 9:44, 9:46
 反晕征, 5:70
 胃肠道异常, 4:32, 4:36
 胃肠囊肿, 8:45
 无菌反应性积聚物, 9:16

X

吸入
 急性呼吸困难, 4:20, 4:23
 (误吸) 急性肺实变, 5:44, 5:47
 肺基底部分布, 6:54, 6:56
 小叶中心型结节, 支气管血管束分布, 6:26, 6:28
 (误吸) 慢性肺实变, 5:50, 5:51
 支气管内肿块, 2:26-27, 2:29
 (误吸) 局灶性肺阴影, 5:34, 5:35-36
 (误吸) 碳氢化合物, 与肺膨出比较, 5:32, 5:33
 支气管周围间质增厚, 6:34, 6:36
 反复性
 支气管扩张, 2:32
 游走性分布, 5:8

- 树芽征, 3:4, 3:6-7
 哮鸣, 4:8, 4:11
 吸烟相关性间质性肺病
 咳嗽, 4:15, 4:18
 磨玻璃影, 6:15
 系统性红斑狼疮
 弥漫性胸膜增厚, 9:13, 9:15
 狼疮性胸膜炎, 9:37, 9:39
 胸膜增厚及胸腔积液, 间质性, 6:74, 6:76
 肾肺综合征, 9:44, 9:47
 细支气管炎
 限制性
 双侧胸腔透亮度增高, 1:4-5, 1:6
 慢性呼吸困难, 4:27, 4:30
 咳嗽, 4:15, 4:19
 肺体积增大, 1:18, 1:19
 马赛克征, 3:2-3
 滤泡性
 小叶中心型结节, 支气管血管分布, 6:26-27, 6:28
 小叶中心型结节, 淋巴管分布, 6:31, 6:33
 树芽征, 3:5, 3:7
 感染性
 小叶中心型结节, 支气管血管束分布, 6:26, 6:27
 小叶中心型结节, 6:23
 树芽征, 3:4-5
 炎性, 马赛克征, 3:4-5
 泛细支气管炎, 弥漫性, 3:5-6
 呼吸性
 小叶中心型结节, 支气管血管分布, 6:26, 6:28
 磨玻璃影, 6:15
 合并间质性肺病变, 4:26, 4:28
 上肺野分布, 6:50, 6:52
 肺动脉瓣狭窄 (狭窄后扩张), 7:2
 纤毛不动综合征
 肺基底部分布, 6:55
 支气管扩张, 2:33, 2:36
 树芽征, 3:7
 纤维化。参见囊性纤维化; 特发性肺纤维化
 肺, 1:16
 纵隔, 8:28, 8:30
 进行性巨块性, 6:78-81
 肺尖肿块, 5:25, 5:26
 空洞性肿块, 5:29, 5:30
 局灶性肺阴影, 5:35, 5:38
 放射性
 肺尖帽, 9:10, 9:11
 纵隔移位, 8:2, 8:6
 上叶, 2:2
 纤维瘤, 心脏肿块, 10:19
 纤维素性肉芽肿, 3:5
 纤维胸, 8:3, 8:7
 腺癌, 9:22
 腺瘤, 甲状旁腺
 强化肿块, 8:40, 8:42
 单侧纵膈肿块, 8:45
 非典型, 腺瘤样增生, 6:15
 腺样囊性癌
 支气管内肿块, 2:26
 气管肿块, 2:24, 2:25
 小气道, 3:2-11
 免疫受损, 3:8-11
 马赛克征, 3:2-3
 树芽征, 3:4-7
 小叶间隔增厚, 6:44-49
 小叶中心型结节
 支气管血管束分布, 6:27
 淋巴管分布, 6:30-33
 散在 (粟粒样) 分布, 6:22-25
 哮喘
 急性呼吸困难, 4:20, 4:23
 双肺透亮度增高, 1:4, 1:7
 支气管扩张, 2:33
 咳嗽, 4:14, 4:16
 过度充气, 间质性, 6:62, 6:64
 肺体积增大, 1:18, 1:19
 游走性分布, 5:8, 5:9
 支气管周围间质增厚, 6:34, 6:36
 哮鸣, 4:8, 4:9-10
 哮鸣, 4:8-13
 心包病变
 急性呼吸困难, 4:20-21, 4:24
 钙化, 10:16, 10:17, 10:26-27
 胸痛, 4:33, 4:36
 囊肿
 心膈角肿块, 8:94, 8:95-96
 纵隔囊肿肿块, 8:54, 8:56
 单侧纵膈肿块, 8:44, 8:47
 心影增大, 10:14, 10:15
 脂肪坏死, 8:94, 8:96
 肿瘤
 良性原发性, 10:28, 10:29
 恶性原发性, 10:28, 10:29
 心包积气, 8:8, 8:9
 心包积液
 心影增大, 10:14, 10:15
 少量, 10:22
 心包炎
 限制, 10:2, 10:3
 感染性或特发性, 10:22, 10:24
 先前病史, 10:26-27

放射性, 10:23, 10:25
 尿毒症性, 9:44, 9:45-46, 10:22
 心包增厚, 10:22-25
 心包脂肪垫, 8:94
 心包脂肪垫坏死, 8:35, 8:39
 心包肿块, 10:28-29
 心房增大
 左侧, 10:2-3
 右侧, 10:4-5
 心膈角肿块, 8:94-99
 心后肿块, 8:84-87
 心肌病
 酒精诱发的扩张, 10:7
 肥厚型, 10:7, 10:9
 特发性扩张, 10:7, 10:9
 缺血性, 10:14
 非缺血性扩张, 10:14, 10:15
 妊娠诱发扩张, 10:7
 限制型, 10:2, 10:3
 心肌梗死
 急性胸痛, 4:32, 4:33
 左室增大, 10:6, 10:8
 心包增厚, 10:23
 心力衰竭。参见充血性心力衰竭
 慢性, 8:75, 8:76
 恶化, 10:14, 10:15
 左侧心力衰竭, 10:2, 10:10, 10:11
 左室增大, 10:6, 10:7-8
 右侧心力衰竭, 10:10, 10:12
 心室动脉瘤, 左侧, 10:14, 10:15
 心室增大
 左侧, 10:6-9
 右侧, 10:4, 10:10-13
 心损伤后综合征
 双侧胸腔积液, 9:36, 9:38
 胸膜斑, 9:19, 9:21
 心影增大, 10:14-15
 心脏病变。参见心肌病; 心肌性; 心包性
 先天性, 10:11, 10:13
 心脏损伤后综合征
 双侧胸腔积液, 9:36, 9:38
 胸膜斑, 9:19, 9:21
 瓣膜性
 心影增大, 10:14
 右室增大, 10:11, 10:13
 悬空式扭转, 8:95, 8:99
 心脏钙化, 10:16-17
 心脏手术, 术后改变, 10:23, 10:25
 心脏肿块, 10:18-21
 心脏

主动脉
 扩张, 10:32-35
 壁内异常, 10:30-31
 狭窄, 10:36-37
 心房增大
 左侧, 10:2-3
 右侧, 10:4-5
 心脏钙化, 10:16-17
 心脏肿块, 10:18-21
 心影增大, 10:14-15
 转移, 10:18, 10:20
 心包钙化, 10:26-27
 心包肿块, 10:28-29
 心包增厚, 10:22-25
 术后改变, 10:23, 10:25
 心室增大
 左侧, 10:6-9
 右侧, 10:10-13
 心脏转移, 10:18, 10:20
 胸壁
 感染, 4:33
 侵袭性病变, 9:68-71
 肿块, 4:33, 4:37, 9:26
 软骨钙质沉着病, 9:66, 9:67
 胸部钝挫伤, 9:6, 9:8
 胸部
 透亮度增高
 双侧, 1:4-7
 单侧, 1:2-3
 肺体积
 增大, 1:18-19
 缩小, 1:16-17
 透亮度减低
 双侧, 1:12-15
 单侧, 1:8-11
 胸导管囊肿, 8:45
 胸腹膜裂孔疝 (bochdaleky 疝)
 膈肌抬高, 9:3, 9:5
 左肋脊角肿块, 8:88, 8:89-90
 纵隔移位, 8:3
 胸部畸形, 8:95, 8:99
 胸廓, 钟形, 9:60-65
 胸膜, 胸壁, 膈肌, 9:2-71
 肺尖帽, 9:10, 9:11
 钟形胸, 9:60-65
 胸壁侵袭性疾病, 9:68-71
 单侧膈肌抬高, 9:2-5
 胸膜钙化, 9:28-31
 胸腔积液
 双侧, 9:36-39

- 单侧, 9:32-35
 胸膜肿块, 9:22-27
 胸膜斑, 9:18-21
 胸膜增厚, 弥漫性, 9:12-15
 气胸, 9:6-9
 肺-皮综合征, 9:50-53
 肺肾综合征, 9:44-49
 肋骨破坏, 9:54-59
 软组织钙化, 9:66-67
 胸膜分离征, 9:16-17
 胸膜斑, 9:18-21, 9:22, 9:24
 胸膜病变
 石棉相关性
 双侧胸腔积液, 9:37
 弥漫性胸膜增厚, 9:12, 9:13
 胸膜钙化, 9:28, 9:29-30
 胸膜斑, 9:18, 9:19-20
 钙化, 9:28-31
 损伤, 9:18, 9:21
 假性肿瘤, 9:22, 9:23
 肺体积缩小, 1:16, 1:17
 肿瘤, 9:2-3, 9:5
 胸膜分离征, 9:16-17
 胸膜固定术
 弥漫性胸膜增厚, 9:13, 9:15
 胸膜钙化, 9:29, 9:31
 胸膜肿块, 9:23, 9:27
 胸膜斑, 9:19, 9:21
 胸膜分离征, 9:16, 9:17
 胸膜外异常, 9:23
 胸膜外脂肪
 肺尖帽, 9:10
 肺尖肿块, 5:24
 胸膜斑, 9:19
 外周型(胸膜下)分布, 6:58-61
 胸膜纤维性肿瘤
 心膈角肿块, 8:95, 8:99
 胸膜钙化, 9:29, 9:31
 胸膜肿块, 9:23, 9:27
 单侧胸腔透亮度减低, 1:9, 1:11
 胸膜心包脂肪垫, 8:44, 8:47
 胸膜炎
 药物性, 9:37
 狼疮性, 9:37, 9:39
 风湿性, 9:33, 9:35
 结核性, 9:16, 9:17
 胸膜增厚
 肺尖, 5:24, 5:25
 弥漫, 9:12-15
 胸膜肿块, 9:22, 9:24
 胸膜肿块, 9:22-27
 胸膜转移
 肺尖肿块, 5:25, 5:27
 双侧胸腔积液, 9:36, 9:38
 弥漫性胸膜增厚, 9:12-13, 9:14
 胸膜钙化, 9:28, 9:30-31
 胸膜肿块, 9:22, 9:25
 胸膜斑, 9:19, 9:21
 单侧胸腔透亮度减低, 1:8-9, 1:11
 单侧胸腔积液, 9:32, 9:34
 胸腔积液, 肝源性, 9:40
 胸腔积液
 急性呼吸困难, 4:20, 4:23
 肺尖肿块, 5:24, 5:25
 双侧, 9:36-39
 双侧胸腔透亮度减低, 1:12, 1:14
 胸痛, 4:32, 4:35
 慢性呼吸困难, 4:26, 4:27
 渗出性
 弥漫性胸膜增厚, 9:12, 9:13
 胸膜钙化, 9:28
 恶性, 9:16, 9:17
 纵隔移位, 8:2, 8:3-4
 胸膜斑, 9:18-19, 9:21
 仰卧位, 肺尖帽, 9:10, 9:11
 单侧, 9:32-35
 单侧胸腔透亮度减低, 1:8, 1:9
 伴增厚, 间质性, 6:74-77
 胸痛, 4:32-37
 胸腺
 类癌
 前纵隔肿块, 8:11, 8:15
 强化肿块, 8:41, 8:43
 癌
 前纵隔肿块, 8:11
 单侧纵隔肿块, 8:45, 8:48
 囊肿
 前纵隔肿块, 8:11, 8:15
 纵隔囊性肿块, 8:55, 8:59
 低密度肿块, 8:35, 8:38
 单侧纵隔肿块, 8:45, 8:48
 增生, 8:10-11, 8:14, 8:50
 正常, 8:50
 胸腺瘤
 前纵隔肿块, 8:10, 8:13-14
 心膈角肿块, 8:94-95, 8:98
 高密度肿块, 8:28-29, 8:31
 单侧纵隔肿块, 8:44, 8:46
 胸腺脂肪瘤
 前纵隔肿块, 8:11, 8:15

低密度肿块, 8:34, 8:37
 单侧纵隔肿块, 8:45, 8:49
 悬空性心脏扭转, 8:95, 8:99
 杆菌性, 血管瘤病, 8:41
 血管瘤
 心脏肿块, 10:19, 10:21
 强化肿块, 8:41, 8:43
 高密度肿块, 8:29, 8:33
 低密度肿块, 8:35, 8:38
 后纵隔肿块, 8:23, 8:27
 单侧纵隔肿块, 8:45, 8:49
 血管炎
 小叶中心型结节
 支气管血管束分布, 6:27, 6:29
 散在分布, 6:23, 6:25
 大血管, 10:36, 10:37
 肺, 5:9, 5:11
 血胸
 急性, 9:33
 双侧胸腔积液, 9:36
 内膜异位症, 9:33
 弥漫性胸膜增厚, 9:12, 9:14
 纵隔移位, 8:3, 8:6
 胸膜钙化, 9:29, 9:31
 胸膜分离征, 9:16, 9:17
 单侧胸腔透亮度减低, 1:8, 1:10
 血肿
 主动脉壁内, 10:30, 10:31
 胸膜外, 9:26
 高密度肿块, 8:28, 8:30
 大于 3cm 的肺内肿块, 5:40, 5:43
 纵隔, 5:24, 5:27

Y

芽生菌病 (酵母病)
 慢性肺实变, 5:50, 5:52
 粟粒样, 6:23
 单侧肺实变, 5:54, 5:56
 咽喉部肿瘤, 4:38, 4:40
 烟雾吸入, 6:51, 6:53
 炎症, 气管瘘, 2:10
 羊水过少, 子宫内, 9:60, 9:64
 杨氏综合征, 2:33
 药物反应
 双侧胸腔透亮度减低, 1:12, 1:14
 磨玻璃影, 6:15
 免疫损害, 3:8, 3:10
 肺叶扭转, 5:55, 5:57
 叶切除术后
 单侧膈肌抬高, 9:2, 9:4

同侧, 1:2
 肺体积缩小, 1:16
 肺叶萎陷
 急性呼吸困难, 4:20, 4:23
 单侧膈肌抬高, 9:2, 9:4
 胰腺假性囊肿, 纵隔, 8:39, 8:85, 8:87
 胰腺炎
 假性囊肿, 8:55, 8:59
 单侧胸腔积液, 9:33
 异物
 支气管扩张, 2:32
 咳嗽, 4:15, 4:19
 局限性气管支气管壁增厚, 2:12, 2:16
 气管后间隙肿块, 8:79, 8:83
 喘鸣, 4:38, 4:41
 隐源性机化性肺炎
 基底部分布, 6:54-55
 慢性肺实变, 5:50, 5:52
 铺路石征, 6:19, 6:21
 支气管周围间质增厚, 6:35, 6:38
 周围分布型 (反蝙蝠翼样), 5:4, 5:6
 外周带分布, 6:59, 6:60-61
 反晕征, 5:70
 营养不良性钙化, 9:66
 营养不良性肌病, 9:60
 硬皮病
 肺门, 蛋壳样钙化, 8:71, 8:73
 网格样影, 6:10, 6:12
 硬纤维瘤, 9:69
 尤因肉瘤, 9:54-55, 9:57
 游走性分布, 5:8-11
 右侧心力衰竭, 10:10, 10:12
 右心室发育不良, 心律失常性, 右侧 10:11, 10:13
 右型大血管转位, 10:11, 10:13
 右中叶萎陷, 8:95, 8:98
 右中叶综合征, 2:30-31
 幼童期损伤, 9:60, 9:61-62
 原始神经外胚瘤, 9:68, 9:71 参见 Askin 瘤
 月经紊乱
 内膜异位症性血胸, 9:33
 气胸, 9:7, 9:9
 运动员心脏, 10:7
 晕征, 5:68-69

Z

Zenker 憩室
 纵隔含气肿块, 8:52, 8:53
 气管后间隙肿块, 8:79, 8:81-82
 造血干细胞移植, 3:9
 真菌性感染

- 空洞, 5:59, 5:61
 小叶中心型结节, 6:22, 6:24-25
 慢性, 肺尖肿块, 5:24
 蛋壳样钙化, 肺门, 8:71, 8:73
 低密度肿块, 8:34, 8:36-37
 淋巴结肿大, 8:74-75, 8:76
 肺炎
 空洞性肿块, 5:28, 5:30
 大于 3cm 的肺内肿块, 5:40
 反晕征, 5:70, 5:71
 真菌性动脉瘤, 10:33, 10:35
 临床症状, 4:2-43
 胸痛, 4:32-37
 咳嗽, 4:14-19
 呼吸困难
 急性, 4:20-25
 慢性, 4:26-31
 咯血, 4:2-7
 喘鸣, 4:38-43
 哮鸣, 4:8-13
 支气管闭锁
 先天性, 2:38, 2:39
 支气管内肿块, 2:26, 2:29
 管状肿块, 5:22, 5:23
 单侧胸腔透亮度增高, 1:2, 1:3
 支气管肺癌
 空气新月征, 5:62, 5:63
 慢性呼吸困难, 4:26, 4:28
 咳嗽, 4:14
 咯血, 4:2, 4:3
 淋巴结肿大, 8:74, 8:75
 肋骨破坏, 9:54, 9:56
 单侧肺门肿块, 8:60, 8:63
 肺泡细胞癌
 双侧胸腔透亮度减低, 1:13, 1:15
 慢性呼吸困难, 4:26, 4:29
 慢性肺实变, 5:50, 5:52
 (支气管肺泡癌) 咳嗽, 4:15, 4:19
 铺路石征, 6:19, 6:21
 磨玻璃影, 6:15, 6:17
 晕征, 5:68, 5:69
 多发边界不清结节, 5:18, 5:20
 单侧肺实变, 5:54, 5:56
 支气管肺曲霉病, 过敏性
 支气管扩张症, 2:32
 指套征, 2:38-39
 支气管周围间质增厚, 6:35, 6:38
 气胸, 9:7
 管状肿块, 5:22
 上肺分布, 6:51, 6:53
 哮鸣, 4:8, 4:12
 支气管结石症, 4:3, 4:7
 支气管结石
 支气管内肿块, 2:27, 2:29
 局限性气管支气管壁增厚, 2:13, 2:17
 支气管扩张症, 2:32-37
 双侧胸腔透亮度增高, 1:4, 1:6
 双侧或弥漫性, 2:33
 咳嗽, 4:14, 4:15, 17
 咯血, 4:2, 4:4-5
 支气管周围间质增厚, 6:34, 6:36-37
 阻塞后, 2:32, 2:34
 牵拉, 2:32, 2:35
 树芽征, 3:4-5
 单侧, 2:33
 支气管内肿块, 2:26-29
 支气管内肿瘤
 慢性肺实变, 5:50, 5:51
 阻塞后的, 2:32, 2:34
 单侧肺透亮度减低, 1:8, 1:10
 单侧肺实变, 5:54, 5:56
 伴远端黏液嵌塞, 5:22, 5:23
 支气管炎
 胸痛, 4:32, 4:35
 (慢性) 咳嗽, 4:14, 4:16
 弥漫性气管支气管壁增厚, 2:18, 2:20 (急、慢性)
 咯血, 4:2, 4:5
 支气管周围间质增厚, 6:34, 6:35-36
 支气管源性囊肿
 单侧, 肺门肿块, 8:61, 8:63
 大于 3cm 的肺内肿块, 5:40
 纵隔肿块
 含气, 8:52
 囊性, 8:54, 8:55-56
 单侧, 8:44, 8:47
 心后肿块, 8:85
 支气管中心性肉芽肿, 9:7
 支气管肿瘤, 2:12, 2:14
 支气管阻塞, 1:2, 1:3
 脂肪瘤病
 前纵隔肿块, 8:11, 8:14
 心膈角肿块, 8:94, 8:96
 低密度肿块, 8:34, 8:36
 中纵隔肿块, 8:16-17, 8:20
 脂肪瘤
 肺尖帽, 9:10
 低密度肿块, 8:36
 脂肪肉瘤
 双侧纵隔肿块, 8:50, 8:51
 低密度肿块, 8:35, 8:38

脂肪栓塞

急性呼吸困难, 4:21, 4:25
肺-皮综合征, 9:51

脂质肺炎

慢性呼吸困难, 4:27, 4:30
慢性肺实变, 5:50, 5:53
聚合性肿块, 6:79, 6:81
咳嗽, 4:15, 4:19
铺路石征, 6:19
局灶性肺阴影, 5:35, 5:39
左肋脊角肿块, 8:88, 8:90
单侧肺实变, 5:55, 5:57

指套征, 2:38-39

中央分布型(蝙蝠翼样), 5:2-3

中纵隔肿块, 8:16-21

肿瘤。参见转移; 特殊肿瘤类型及分布

咳嗽, 4:16
栓塞, 7:4-5
纵隔移位, 8:3, 8:7
心包增厚, 10:22, 10:24
反晕征, 5:70, 5:71
软组织钙化, 9:66, 9:67
气管瘘, 2:10, 2:11

肿瘤样钙沉着, 9:66, 9:67

粥样硬化

主动脉壁内异常, 10:30
主动脉扩张, 10:32, 10:33-34
透壁性溃疡
 主动脉壁内异常, 10:30, 10:31
 主动脉扩张, 10:33, 10:35

主动脉动脉瘤

降主动脉, 心后肿块, 8:84, 8:85
左肋脊角肿块, 8:88, 8:90
中纵隔肿块, 8:16, 8:20
后纵隔肿块, 8:23, 8:26
单侧纵隔肿块, 8:45, 8:47

主动脉

急性主动脉综合征, 4:32, 4:35
退变, 10:32, 10:34
扩张性, 10:32-35

夹层

主动脉壁内异常, 10:30-31
主动脉扩张, 10:32, 10:34-35
外源性压迫, 10:36, 10:37
壁内异常, 10:30-31
壁内血肿, 10:30, 10:31
狭窄, 10:36-37
反流, 10:6, 10:8

狭窄

胸痛, 4:33, 4:36

主动脉扩张, 10:32, 10:34

迂曲(老年性), 8:84, 8:86

主动脉离断, 9:10, 9:11

主动脉假性缩窄, 10:36, 10:37

主动脉缩窄

左室增大, 10:6, 10:9
主动脉狭窄, 10:36

主动脉狭窄, 10:36-37

转移(转移性疾病)

前纵隔肿块, 8:11, 8:14
心脏肿块, 10:18, 10:20
胸痛, 4:33, 4:36
胸壁侵袭性疾病, 9:68, 9:70
强化肿块, 8:41, 8:43
胸外病变的转移, 8:16, 8:19
局灶性肺阴影, 5:34, 5:37-38
局部气管支气管壁增厚, 2:12, 2:15-16
血行转移, 6:22, 6:23-24
咯血, 4:2, 4:4
肝癌, 9:40, 9:43
高密度肿块, 8:29, 8:31
血管内, 3:5, 3:7
肺。参见肺转移
淋巴结肿大, 8:74
纵隔移位, 8:3
粟粒样, 6:2, 6:4, 6:22, 6:24
多发边界不清结节, 5:18, 5:19-20
多发边界清楚结节, 5:16
心包肿块, 10:28
胸膜。参见胸膜转移
气胸, 9:7, 9:9
后纵隔肿块, 8:21-22, 8:26
肋骨破坏, 9:54, 9:55-56
软组织钙化, 9:66, 9:67
孤立性, 5:12, 5:15
胸膜分离征, 9:16
气管肿块, 2:24

自溃性脓胸

胸壁侵犯, 9:68, 9:70
肋骨破坏, 9:55, 9:59

纵隔气肿, 8:8-9

包裹性, 8:52, 8:53
真性, 8:8

纵隔与肺门, 8:2-99

淋巴结肿大, 间质性, 6:68-73
前纵隔肿块, 8:10-15
心膈角肿块, 8:94-99
强化肿块, 8:40-43
肺门蛋壳样钙化, 8:70-73
出血, 8:17

- 高密度肿块, 8:28-33
- 肺门肿块
- 双侧, 8:64-69
 - 单侧, 8:60-63
- 左肋脊角肿块, 8:88-93
- 低密度肿块, 8:34-39
- 肺门, 淋巴结肿大, 8:74-77
- 纵隔纤维化, 8:28, 8:30
- 纵隔肿块
- 含气, 8:52-53
 - 双侧, 8:50-51
 - 囊性, 8:54-59
 - 单侧, 8:44-49
- 纵隔移位, 8:2-7
- 转移, 8:34, 8:36
- 中纵隔肿块, 8:16-21
- 纵隔气肿, 8:8-9
- 后纵隔肿块, 8:22-27
- 心后肿块, 8:84-87
- 气管后间隙肿块, 8:78-83
- 纵隔囊肿
- 低密度肿块, 8:35, 8:37-38
 - 假性囊肿, 8:35, 8:39
 - 气管后间隙肿块, 8:79
- 纵隔脓肿
- 纵隔含气肿块, 8:52, 8:53
 - 纵隔囊性肿块, 8:55, 8:59
 - 低密度肿块, 8:34, 8:37
- 纵隔炎
- 急性, 8:40, 8:43
 - 胸痛, 4:33, 4:37
- 纤维化, 2:13, 2:17
- 中纵隔肿块, 8:17, 8:21
- 纵隔移位, 8:2-7
- 纵隔肿块
- 含气, 8:52-53
 - 双侧, 8:50-51
 - 囊性, 8:54-59
 - 单侧, 8:44-49
- 足分支杆菌病, 5:62, 5:63
- 阻塞性肺疾病
- 慢性, 4:20, 4:23
 - 气胸, 9:6
- 组织胞浆菌病
- 局限性气管支气管壁增厚, 2:13
 - 高密度肿块, 8:28, 8:29
 - 粟粒样, 6:22-23
 - 多发边界清楚结节, 5:16
 - 肺钙化, 5:64, 5:65
 - 肺-皮综合征, 9:50, 9:51
- 组织细胞瘤, 恶性纤维性, 9:55
- 左侧心力衰竭, 10:2, 10:10, 10:11
- 左肋脊角肿块, 8:88-93
- 左下叶萎陷, 8:88, 8:91
- 左至右分流
- 慢性呼吸困难, 4:26, 4:29
 - 左心房扩大, 10:2, 10:3
 - 右心房扩大, 10:4, 10:5
 - 右心室扩大, 10:10-11, 10:12