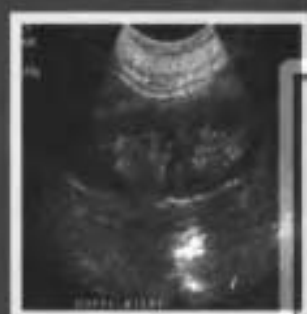
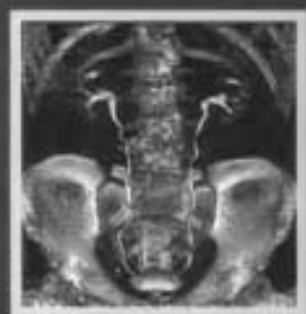
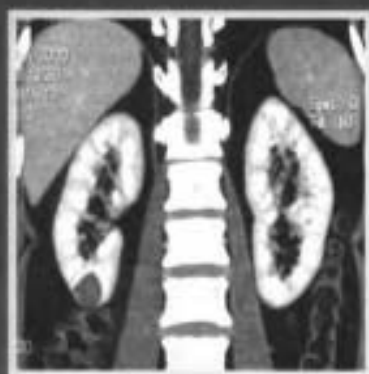

Urologic  
Imaging  
Diagnosis

# 泌尿系统影像诊断学

**Urologic Imaging Diagnosis**

主 编 徐文坚

Sebastian lange [德国]

 人民卫生出版社

责任编辑

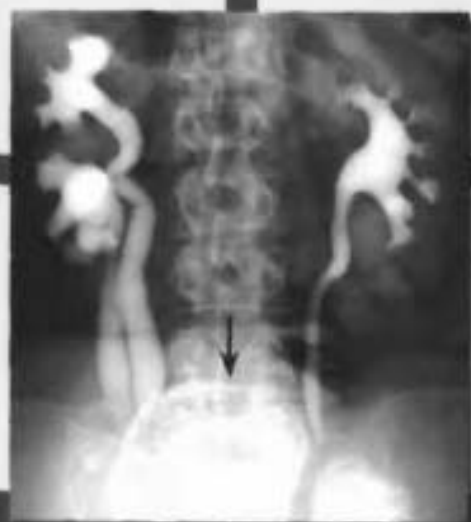贾晓梅

封面设计

陈 阮

版式设计

盖 伟



ISBN 7-117-05519-7



9 787117 055192 >

定 价：92.00 元

# 泌尿系统影像诊断学

## Urologic Imaging Diagnosis

主 编 徐文坚 Sebastian Lange

编者 (国外作者按英语字母顺序、国内作者按姓氏笔画为序)

Andreas Wruck 博士 (Knappschafts-Hospital Recklinghausen, Ruhr-University Bochum)

Dirk Orban 博士 (Knappschafts-Hospital Recklinghausen, Ruhr-University Bochum)

Godehard Koch 医师 (Knappschafts-Hospital Recklinghausen, Ruhr-University Bochum)

Michael Boemmer 医师 (Knappschafts-Hospital Recklinghausen, Ruhr-University Bochum)

Stefan Nowicki 医师 (Knappschafts-Hospital Recklinghausen, Ruhr-University Bochum)

王新生 副教授 (青岛大学医学院附属医院)

刘吉华 教授 (青岛大学医学院附属医院)

纪清连 主治医师 (青岛大学医学院附属医院)

郝大鹏 硕士 (青岛大学医学院附属医院)

鞠志国 硕士 (青岛大学医学院附属医院)

主审

夏宝枢 教授 (山东潍坊市人民医院)

李文华 教授 (青岛市海慈医院)

人民卫生出版社

## 图书在版编目 (CIP) 数据

泌尿系统影像诊断学/徐文坚等主编. —北京:  
人民卫生出版社, 2003. 5

ISBN 7-117-05519-7

I. 泌… II. 徐… III. 泌尿系统疾病-影像诊断  
IV. R816. 7

中国版本图书馆 CIP 数据核字 (2003) 第 042339 号

## 泌尿系统影像诊断学

主 编: 徐文坚 Sebastian Lange

出版发行: 人民卫生出版社 (中继线 67616688)

地 址: (100078) 北京市丰台区方庄芳群园 3 区 3 号楼

网 址: [http://www. pmph. com](http://www.pmph.com)

E - mail: [pmph@pmph.com](mailto:pmph@pmph.com)

印 刷: 北京市安泰印刷厂

经 销: 新华书店

开 本: 889 × 1194 1/16 印张: 27. 75

字 数: 793 千字

版 次: 2003 年 8 月第 1 版 2003 年 8 月第 1 版第 1 次印刷

标准书号: ISBN 7-117-05519-7/R · 5520

定 价: 92. 00 元

著作权所有, 请勿擅自用本书制作各类出版物, 违者必究

(凡属质量问题请与本社发行部联系退换)

# 泌尿系统影像诊断学

## Urologic Imaging Diagnosis

主 编 徐文坚  
Sebastian Lange[德国]

人民卫生出版社

## 作者简介



**徐文坚**，医学博士，德国 Bochum-Ruhr 大学 Knappschafts Recklinghausen 医院博士后，青岛大学医学院附属医院放射科副主任、副教授、硕士研究生导师，兼任中国高等医学教育学会影像学分会理事、中华医学会山东省放射学会委员、青岛市放射学会委员、中华放射学杂志特约审稿员等。主要临床工作为医学影像诊断，主要研究方向为骨关节及中枢神经系统 MRI 和 CT 诊断。已主编及副主编专业著作 4 部，参编 9 部，如《骨关节 CT 和 MRI 诊断学》（主编，山东科技出版社）、《医学影像诊断学》（编委，卫生部高等医学院校规划教材，人民卫生出版社）等。发表科研论文 30 余篇，省及市级科研成果数项。




**Sebastian Lange**，医学博士，德国 Bochum-Ruhr 大学 Knappschafts Recklinghausen 医院放射科主任、教授。兼任德国医师协会 Westfalen-Lippe 区放射诊断、放疗、CT、MRI 专业主治医师考试委员会主任，德国 Munster 肿瘤研究协会主席。曾任柏林自由大学 Spandau 医院放射科主任、教授，并兼任法国驻 Berlin 军区总医院放射科主任及德国放射学会放射学杂志编辑、放射学会秘书长，主编和参编专业著作 11 部，并分别或同时被译成汉语、英语、法语、西班牙语、日语、巴西语等不同的语种出版，其中《颅脑 CT》和《胸部放射学》曾被译成中文出版。还发表专业论文 130 余篇，学术会议讲座 100 余次。

# 序 一

随着影像学技术与诊断水平的不断提高，影像学检查在泌尿系统疾病诊断与治疗中的作用越来越不可替代，能为临床提供由大体形态和病理形态水平至细胞、亚细胞、分子水平和生理功能状态的不同信息。本书作者徐文坚博士利用在德国 Bochum-Ruhr 大学做博士后研究的有利机会，不顾艰辛，在繁忙的工作中抽暇与德国著名放射学家 Sebastian Lange 教授合作编写了本书，并用中文在国内出版，使得国内读者能够欣赏到这本由中德作者合作编写的专著。

通观本书，发现有下列特点：(1) 图文并茂，文字简练、流畅，图片资料丰富、难得，除包括常见病、多发病外，还包括难得一见的少见病和罕见病图片；(2) 各章节以影像诊断为重点，均同时阐述不同影像学的表现，包括传统放射学、CT、超声、MRI、血管造影和核素显像等内容，充分体现了现代影像学不同方法的各自优势、相互补充等特点；(3) 图片资料真实可靠，多数病例同时附有不同影像学检查方法的图片，尤其包含众多 CT、MRI 和血管造影等现代影像检查方法的图像资料，使得读者容易全面了解同一疾病在不同影像学检查中的表现，利于检查方法的比较与选择；(4) 线条图众多且简洁明快，利于说明复杂的影像学表现，更利于读者学习及应用；(5) 鉴别诊断自成一章，以不同检查方法和征象为基线进行了详细阐述，为本书的重要特色，具有极高实用价值；(6) 本书所有疾病名称、检查方法、影像征象及其他关键词均附有英文对照，便于读者学习及国际交流。

由于具有上述鲜明的特点，相信本书将成为泌尿系统影像诊断与鉴别诊断方面难得的高级参考书。为此，我愿意将本书推荐给广大读者，希望在临床医疗、教学和科研中，本书能为广大读者提供帮助。



2003年1月

# 序 二

由徐文坚博士与德国著名放射学专家 Sebastian Lange 教授合著的《泌尿系统影像诊断学》一书即将出版。此书是徐文坚博士在德国 Bochum-Ruhr 大学 Knappschafts-Recklinghausen 医院做博士后工作期间与德国同仁及国内部分同仁共同编写而成，是中德合作之结晶。徐文坚博士天资聪慧，勤奋刻苦，知识渊博。近几年来著作颇丰，已发表论文数十篇，主编及参编专著十余部，是卓有成就的青年放射学专家。Lange 教授是德国著名的放射学专家，也曾是德国放射学会秘书长，书中 100 余幅精美的线条图均出自他本人之手，令人叹服。此次二人合璧之作必将是宏篇钜制。回顾国内半个多世纪以来，在影像学领域有关泌尿系统诊断的报道较为稀少，尤其是未见同时涵盖传统放射学、CT、MRI、超声、血管造影、核医学等现代影像学方法的系统性专著面世。为此，相信本书的出版必定会受到放射学界和有关临床科室同道的欢迎。

本书布局合理，病种齐全，除对传统检查方法及最新影像学检查手段均有详尽的介绍外，几乎容纳了泌尿系统所有的疾病。诸病的论述重点突出而不偏废其余，诊断与鉴别诊断为其精华。

本书是作者多年来临床实践、教学与科研经验的总结，也是国内外新技术与新成果的综合性专著。作者参阅了国内外大量的最新文献，资料之丰富和齐全均属空前。徐文坚博士写作风格独特，文字流畅，深入浅出，言辞精辟而无虚沓沉杂，文笔之佳令人叹服。此外，该书附有 900 多幅典型而精美的病例图片和 100 余幅线条图，每幅皆附有翔实的解说和描述，真可谓内容丰富、图文并茂之佳作。

总之，本书委实是一部集科学性、实用性和系统性与一体的最新专著，必将会嘉惠放射科及相关的临床医师。籍本书出版之际，特写此序并向广大读者推荐，以表祝贺。

曹采实

2003 年 1 月



# 前言

医学影像学在泌尿系统疾病的诊断中具有举足轻重的作用，尤其是CT、MRI等新型影像学技术的广泛应用，极大拓展了其在泌尿系统疾病的应用范围，诊断的精确性、敏感性和特异性也有了明显提高。国内在这方面的专著不多，尤其是同时论及传统放射学、CT、MRI、超声、血管造影、核医学等现代影像学方法的系统性专业参考书少见。为此，我利用在德国做博士后研究的有利条件，与Lange教授合作，连同其他中德同仁编写了本书，除包括传统放射学、血管造影、超声及同位素扫描等内容外，还包括了多层螺旋CT、MRI、MRA、MR水成像及动态扫描等现代影像学内容。

本书共分15章，约80万字，包括900余幅图片和100余幅线条图。第一章详细介绍了不同影像学检查方法（包括常规尿路造影、超声、CT、MRI、血管造影及同位素扫描）的基本原理、适应证与禁忌证、检查前准备和检查技术等内容；第二章介绍了对比剂在常规X线、CT、MRI及超声检查中的应用；第三章主要介绍泌尿系统影像学正常表现；第四至第十四章为本书重点，详细介绍了泌尿系统病变的影像学诊断，同时附有病因与病理、临床表现等有关内容，以使读者对每一病变的影像学诊断能有一全面了解；第十五章为本书的另一重点，按不同影像学检查方法及其征象为线索，详细介绍了泌尿系统病变的鉴别诊断，同时附有相应的影像学征象的图片或线条图。

本书有以下几个特点：(1)内容全面，除包括泌尿系统常见病、多发病外，还包括少见病和罕见病的影像诊断。对每一病变均同时论述了其在不同影像学检查方法上的表现，如常规X线检查、超声、CT、MRI、血管造影和同位素扫描，并对各种方法的诊断价值进行了比较和论述；(2)病例图片资料丰富、可靠，包括大量常见典型病例和少见、罕见病例图片。图片资料来源于德国数家医院和青岛大学医学院附属医院，多数病例经手术病理或活检证实，少数经尸检和临床证实。另外，有众多病例同时有不同影像学检查方法的图片，便于比较与学习；(3)线条图众多，简洁明快，均由Lange教授亲自绘制，易于说明复杂的影像学表现，利于读者学习及掌握；(4)鉴别诊断自成一章，且占有较大比重。编排上，以不同影像学检查方法及影像学征象为基线进行鉴别，多数征象同时附有图片，以利于初学者学习。

总之，希望本书能为放射科、泌尿科及其他相关临床学科医师提供一本详尽、实用的参考书。但由于作者经验有限，加之与中外作者首次合作，书中错、漏之出在所难免，希望读者批评、指正。

徐文坚

Sebastian Lange

2002. 12

# 致 谢

本书的主要编写工作在德国完成。在编写过程中，所在 Bochum-Ruhr 大学 Knappschafts Recklinghausen 医院放射科的全体同道们给予了诸多无私的帮助，在此表示衷心感谢。

特别向为本书提供病例图片、书籍资料、计算机编排等帮助的下列人员表示感谢（按英文字母顺序为序）：

Achim Wickers 博士（Knappschafts-Hospital Recklinghausen）

Bassam Moussa 博士（Knappschafts-Hospital Recklinghausen）

Klaus Kueper 博士（Knappschafts-Hospital Recklinghausen）

Otte Schroeder 医师（Knappschafts-Hospital Recklinghausen）

Thomas Bloch 博士（Knappschafts-Hospital Recklinghausen）

Thomas Welke 博士（Knappschafts-Hospital Recklinghausen）

Thorsten Burian 博士（Knappschafts-Hospital Recklinghausen）

衷心感谢德国 Marl 市 Paracelsus 医院放射科主任 Dieter E. Apitzsch 博士全家及众多朋友对本书编写所提供的支持，以及对本文作者徐文坚博士在德国工作、学习与生活期间所提供的诸多帮助。

本书完稿后，承蒙吴恩惠教授和曹来宾教授做序、夏宝枢教授和李文华教授悉心审阅和校对，并提供了许多建设性修改意见，在此表示衷心感谢。

另外，本书还得到人民卫生出版社的大力支持和协助，使得本书能够顺利出版，一并表示衷心感谢。

向所有关心、帮助本书写作与出版的朋友们表示衷心感谢。

徐文坚

Sebastian Lange

2003. 1

# 目 录

◎第一章 泌尿系统影像检查技术 (urologic imaging technique)	1
第一节 静脉尿路造影 (intravenous urography)	1
一、基本原理 (basic principle)	1
二、适应证与禁忌证 (indications and contraindications)	1
三、检查前准备 (preparation)	2
四、检查技术 (imaging technique)	3
第二节 逆行尿路造影 (retrograde urography)	7
一、基本原理 (basic principle)	7
二、适应证与禁忌证 (indications and contraindications)	7
三、检查前准备 (preparation)	8
四、检查技术 (imaging technique)	8
五、并发症 (complications)	10
第三节 泌尿系统超声检查 (ultrasonography in urinary tract)	13
一、基本原理 (basic principle)	13
二、适应证与禁忌证 (indications and contraindications)	14
三、检查前准备 (preparation)	14
四、检查技术 (imaging technique)	14
第四节 泌尿系统 CT 检查 (CT in urinary tract)	16
一、基本原理 (basic principle)	16
二、适应证与禁忌证 (indications and contraindications)	18
三、检查前准备 (preparation)	19
四、检查技术 (imaging technique)	19
第五节 泌尿系统 MRI 检查 (MR imaging in urinary tract)	21
一、基本原理 (basic principle)	21
二、适应证与禁忌证 (indications and contraindications)	23
三、检查前准备 (preparation)	24
四、检查技术 (imaging technique)	24
第六节 泌尿系统血管造影 (angiography in urinary tract)	28
一、基本原理 (basic principle)	28
二、适应证与禁忌证 (indications and contraindications)	28

三、检查前准备 (preparation)	29
四、检查技术 (imaging technique)	29
第七节 泌尿系统放射性核素显像 (radionuclide imaging in urinary tract)	32
一、基本原理 (basic principle)	32
二、适应证与禁忌证 (indications and contraindications)	33
三、检查前准备 (preparation)	33
四、检查技术 (imaging technique)	34
○第二章 泌尿系统对比剂 (contrast agents in urinary tract)	38
第一节 X线对比剂 (contrast agents for X-ray)	38
一、化学特性 (chemistry)	38
二、药代动力学 (pharmacokinetics)	39
三、副反应 (adverse reactions)	39
四、副反应的预防和治疗 (prevention and treatment of adverse reactions)	42
第二节 MRI对比剂 (contrast agents for MRI)	45
一、MRI对比剂基本原理 (basic principles of MRI contrast agents)	45
二、细胞外间隙对比剂 (extracellular contrast agents)	47
三、特殊类型对比剂 (specific contrast agents)	48
第三节 超声对比剂 (contrast agents for ultrasonography)	49
第四节 放射性核素显像剂 (radionuclide imaging agents)	49
一、显像剂基本原理 (basic principle of imaging agents)	49
二、显像剂类型 (types of imaging agents)	49
○第三章 泌尿系统影像学正常表现 (normal findings of urologic radiology)	52
第一节 尿路造影正常表现 (normal findings on urography)	52
一、肾脏 (kidney)	52
二、肾盏和肾盂 (集合系统) (renal calices and renal pelvis, collecting system)	54
三、输尿管 (ureter)	56
四、膀胱 (urinary bladder)	57
五、尿道 (urethra)	58
第二节 超声正常表现 (normal findings on ultrasonography)	59
一、肾脏 (kidney)	59
二、输尿管和膀胱 (ureter and bladder)	61
第三节 CT正常表现 (normal findings on CT)	61
一、肾脏 (kidney)	61
二、输尿管和膀胱 (ureter and bladder)	63
第四节 MRI正常表现 (normal findings on MRI)	64
一、肾脏 (kidney)	64
二、输尿管和膀胱 (ureter and bladder)	66
第五节 血管造影正常表现 (normal findings on angiography)	68
一、肾动脉 (renal arteries)	68
二、肾静脉 (renal veins)	68

三、肾囊动脉 (renal capsule arteries) .....	69
四、输尿管血管 (ureteral vasculars) .....	70
五、膀胱血管 (urinary bladder vasculars) .....	71
第六节 核素显像正常表现 (normal findings on radionuclide imaging) .....	72
一、泌尿系统动态显像 (dynamic radionuclide imaging in urinary tract) .....	72
二、泌尿系统静态显像 (static radionuclide imaging in urinary tract) .....	73
三、膀胱核素显像 (radionuclide cystography) .....	74
<b>○第四章 泌尿系统先天性畸形 (congenital malformations of urinary tract) .....</b>	<b>75</b>
<b>第一节 肾脏先天性畸形 (congenital malformations of the kidney) .....</b>	<b>75</b>
一、肾脏缺如 (renal agenesis) .....	75
二、肾脏发育不全 (renal dysgenesis, renal aplasia) .....	78
三、肾脏发育不良 (renal hypoplasia) .....	79
四、肾脏融合畸形 (fused kidney) .....	79
五、肾脏旋转异常 (renal rotational anomalies, renal malrotation) .....	83
六、肾脏异位 (renal ectopia) .....	85
七、单乳头肾 (unipapillary kidney) .....	88
八、副肾/额外肾 (supernumerary kidney) .....	88
九、肾叶形态发育不良 (renal lobar dysmorphism) .....	88
十、胎儿分叶状肾脏 (renal fetal lobation) .....	88
<b>第二节 集合系统和输尿管先天性畸形 (congenital malformations of the collecting system and ureter) .....</b>	<b>89</b>
一、集合系统和输尿管重复畸形 (collecting system and ureter duplication) .....	90
二、肾盂肾盏憩室 (pyelocaliceal diverticulum) .....	95
三、巨肾盂 (megacalycosis) .....	95
四、微肾盂 (microcalix) .....	97
五、Fraley 综合征 (Fraley Syndrome) .....	97
六、先天性输尿管狭窄 (congenital ureteral stenosis) .....	97
七、原发性非梗阻性巨输尿管 (primary nonobstructive megaureter) .....	98
八、输尿管异位开口 (ectopic ureteral orifice) .....	101
九、输尿管囊肿 (ureterocele) .....	103
十、下腔静脉后输尿管 (retrocaval ureter) .....	105
十一、髂血管后输尿管 (retroiliac ureter) .....	106
十二、输尿管高位 (high insertion of the ureter) .....	106
<b>第三节 膀胱先天性畸形 (congenital malformations of the urinary bladder) .....</b>	<b>107</b>
一、膀胱憩室 (bladder diverticula) .....	107
二、脐尿管异常 (urachal anomalies) .....	108
三、膀胱外翻 (bladder exstrophy) .....	110
四、膀胱直肠瘘 (vesicorectal fistula) .....	110
五、腹壁缺如 (aplasia of the abdominal wall) .....	110
六、膀胱重复畸形 (bladder duplication) .....	111
七、先天性膀胱颈部挛缩 (congenital bladder neck contracture) .....	112

第四节 尿道先天性畸形 (congenital malformations of the urethra)	112
一、先天性尿道狭窄 (congenital urethral stricture)	112
二、后尿道瓣膜 (posterior urethral valve)	112
三、尿道憩室 (urethral diverticula)	113
四、尿道下裂 (hypospadias)	114
五、尿道上裂 (epispadias)	115
六、巨尿道 (megalourethra)	115
七、椭圆囊肿 (utricle cysts)	115
八、先天性尿道直肠瘘 (congenital urethrorectal fistula)	115
九、尿道重复畸形 (urethral duplication)	116
<b>录</b> 第五章 泌尿系统肿瘤 (urinary tract neoplasms)	118
第一节 肾脏良性肿瘤 (benign renal neoplasms)	118
一、肾脏腺瘤 (renal adenoma, renal oncocytoma)	118
二、肾脏血管平滑肌脂肪瘤 (renal angiomyolipoma)	119
三、肾脏平滑肌瘤 (renal leiomyoma)	123
四、肾脏纤维瘤 (renal fibroma)	123
五、肾素瘤 (reninoma)	123
六、肾脏脂肪瘤 (renal lipoma)	123
七、肾脏血管瘤 (renal hemangioma)	125
第二节 肾脏恶性肿瘤 (malignant renal neoplasms)	125
一、肾脏腺癌 (renal adenocarcinoma)	125
二、Wilms 瘤 (Wilms' tumor)	138
三、肾脏转移瘤 (renal metastases)	140
四、肾脏淋巴瘤 (renal lymphoma)	141
五、肾脏肉瘤 (renal sarcoma)	143
六、肾脏白血病 (renal leukemia)	145
七、von Hippel-Lindau 病 (von Hippel-Lindau disease)	145
八、肾脏胚胎性母细胞瘤 (mesoblastic nephroma)	145
九、肾母细胞瘤病 (nephroblastomatosis)	146
第三节 肾盂和输尿管肿瘤 (tumors of the renal pelvis and ureter)	146
一、原发性肾盂、输尿管恶性肿瘤 (primary malignant tumors of the renal pelvis and ureter)	146
二、粘膜白斑病 (leukoplakia)	153
第四节 膀胱肿瘤 (urinary bladder neoplasms)	155
一、膀胱移行细胞癌 (transitional-cell carcinomas of the bladder)	155
二、膀胱鳞状细胞癌 (squamous cell carcinoma of the bladder)	164
三、膀胱腺癌 (bladder adenocarcinoma)	165
四、膀胱淋巴瘤 (bladder lymphoma)	165
五、膀胱横纹肌肉瘤 (bladder rhabdomyosarcoma)	166
六、膀胱粘膜白斑病 (bladder leukoplakia)	166
七、膀胱良性肿瘤及肿瘤样病变 (benign tumors and tumor-like lesions of the bladder)	166

○第六章 泌尿系统结石 (urolithiasis)	172
○第七章 泌尿系统感染性疾病 (urinary tract infection)	184
第一节 肾盂肾炎 (pyelonephritis)	184
一、急性肾盂肾炎 (acute pyelonephritis)	184
二、慢性肾盂肾炎 (chronic pyelonephritis)	187
三、气肿性肾盂肾炎 (emphysematous pyelonephritis)	191
第二节 肾脏化脓性感染 (renal pyogenic infection)	193
一、肾内及肾周脓肿 (intrarenal and perirenal abscesses)	193
二、肾盂积脓 (pyonephrosis)	198
第三节 泌尿系统结核 (urinary tract tuberculosis)	200
第四节 泌尿系统寄生虫病 (urinary tract parasitosis)	207
一、血吸虫病 (schistosomiasis)	207
二、包虫病 (echinococcosis)	208
第五节 泌尿系统真菌感染 (fungal infections of the urinary tract)	210
一、念珠菌病 (candidiasis)	210
二、少见真菌感染 (rare fungal infections of the urinary tract)	211
第六节 膀胱感染 (bladder infections)	212
一、钙化性膀胱炎 (calcifying cystitis)	212
二、气肿性膀胱炎 (emphysematous cystitis)	212
三、膀胱炎性囊肿 (cystitis cystica)	212
四、间质性膀胱炎 (interstitial cystitis)	212
五、化学性膀胱炎 (chemical cystitis)	212
六、膀胱炎并膀胱瘘 (cystitis with fistulas)	213
第七节 泌尿系统炎性反应性病变 (infectious reactions of the urinary tract)	213
一、肾盂输尿管炎性囊肿 (pyeloureteritis cystica)	213
二、尿路软化斑 (urinary tract malacoplakia)	213
三、黄色肉芽肿性肾盂肾炎 (xanthogranulomatous pyelonephritis)	214
四、泌尿系统胆脂瘤 (urinary tract cholesteatoma)	216
第八节 泌尿系统其他炎性及感染性疾病 (other inflammation and infection diseases of the urinary tract)	217
一、无菌性肾炎及肾病 (nonbacterial nephritis and nephrosis)	217
二、布鲁氏杆菌病 (brucellosis)	218
三、放射性肾炎 (radiation nephritis)	218
○第八章 泌尿系统创伤 (urinary tract trauma)	220
第一节 肾脏创伤 (renal trauma)	220
一、肾脏创伤 (renal trauma)	220
二、肾脏创伤后遗症 (late sequelae of renal trauma)	229
第二节 输尿管创伤 (ureteral trauma)	232
第三节 膀胱创伤 (bladder trauma)	235

第四节 尿道创伤 (urethral trauma) .....	239
○第九章 泌尿系统血管性疾病 (vascular disorders of urinary tract) .....	242
第一节 肾脏动脉疾病 (renal arteries diseases) .....	242
一、肾脏硬化 (nephrosclerosis) .....	242
二、肾动脉狭窄 (renal artery stenosis) .....	243
三、肾动脉瘤 (renal aneurysm) .....	247
四、多发性结节性动脉炎 (panarteritis nodosa) .....	251
五、多发性大动脉炎 (panarteritis) .....	252
六、肾动脉夹层 (renal arterial dissection) .....	253
第二节 肾脏静脉疾病 (renal venous diseases) .....	253
一、肾静脉血栓形成 (renal vein thrombosis) .....	253
二、肾静脉瘤栓 (renal vein tumor thrombus) .....	254
三、肾盂静脉曲张 (varicosis of the renal pelvis) .....	255
四、肾静脉行程异常 (anomalies of the course of the renal vein) .....	255
五、“胡桃钳”综合征 (nutcracker syndrome) .....	257
第三节 肾脏梗死与坏死 (renal infarction and necrosis) .....	257
一、肾梗死 (renal infarction) .....	257
二、肾乳头坏死 (renal papillary necrosis) .....	260
第四节 肾脏包膜下及肾周血肿 (renal subcapsular and perinephric hematoma) .....	263
第五节 泌尿系统其他血管病变 (other vascular disorders of urinary tract) .....	264
一、肾脏动静脉瘘 (renal arteriovenous fistula) .....	264
二、肾脏动静脉畸形 (renal arteriovenous malformation) .....	265
三、输尿管静脉曲张 (ureteral varicosis) .....	265
四、卵巢静脉曲张综合征 (ovarian vein syndrome) .....	265
五、神经纤维瘤病 (neurofibromatosis) .....	265
六、肾血管瘤 (renal hemangioma) .....	265
○第十章 尿路梗阻性疾病 (obstructive uropathy) .....	267
○第十一章 肾脏囊性疾病 (cystic renal diseases) .....	280
第一节 肾脏囊肿 (renal cysts) .....	280
一、单纯性肾囊肿 (simple renal cysts) .....	280
二、复合性肾囊肿 (complex renal cysts) .....	288
三、多球形肾囊肿 (multilocular renal cysts) .....	291
第二节 多囊性肾脏病变 (polycystic kidney diseases) .....	293
一、成人多囊性肾病 (adult polycystic kidney disease) .....	293
二、多囊性肾脏发育不良 (multicystic dysplastic kidney) .....	297
二、婴幼儿多囊性肾病 (infantile polycystic kidney disease) .....	298
第三节 髓质海绵肾 (medullary sponge kidney) .....	300
第四节 肾脏其他囊性病变 (other cystic renal diseases) .....	303
一、肾小管扩张合并肝脏纤维化 (renal tubular ectasia with congenital hepatic fibrosis) .....	303



二、肾旁假性囊肿 (pararenal pseudocysts) .....	303
三、von Hippel-Lindau 病 (von Hippel-Lindau disease) .....	303
○第十二章 肾移植 (renal transplantation) .....	306
第一节 肾移植正常影像学表现 (normal imaging findings of renal transplantation) .....	306
第二节 肾移植并发症 (complications of renal transplantation) .....	310
一、移植肾急性肾小管坏死 (acute tubular necrosis of renal allograft) .....	310
二、肾移植后急性排斥反应 (postoperative renal acute rejection) .....	310
三、肾移植后慢性排斥反应 (postoperative renal chronic rejection) .....	311
四、移植肾功能衰竭 (renal allograft dysfunction) .....	311
五、移植肾病变复发 (recurrence of the primary disease in renal allograft) .....	311
六、移植术后急性肾动脉闭塞 (acute postoperative renal artery occlusion) .....	311
七、移植术后肾动脉狭窄 (postoperative renal artery stenosis) .....	312
八、移植肾假性动脉瘤 (postoperation renal artery pseudoaneurysm) .....	313
九、移植肾动静脉瘘 (arteriovenous fistulas of renal allograft) .....	314
十、移植肾静脉闭塞 (renal allograft vein occlusion) .....	314
十一、肾移植后输尿管梗阻 (postoperative ureteral obstruction) .....	314
十二、移植肾周围尿漏与尿瘤 (peritransplant urine leaks and urinoma) .....	315
十三、移植肾周围淋巴水瘤 (peritransplant lymphocele) .....	315
十四、肾移植周围血肿 (peritransplant hematoma) .....	315
十五、肾移植周围脓肿 (peritransplant abscess) .....	316
○第十三章 膀胱输尿管返流 (vesicoureteral reflux) .....	318
○第十四章 神经源性膀胱 (neurogenic bladder) .....	322
一、痉挛性神经源性膀胱 (spastic neurogenic bladder) .....	322
二、弛缓性神经源性膀胱 (flaccid neurogenic bladder) .....	325
三、混合性神经源性膀胱 (mixed spastic and flaccid neurogenic bladder) .....	326
○第十五章 泌尿系统影像学鉴别诊断 (urologic imaging differential diagnosis) .....	327
第一节 尿路造影鉴别诊断 (differential diagnosis in urography) .....	327
一、单侧肾功能减退 (unilateral reduced renal function) .....	327
二、双侧肾功能减退 (bilateral reduced renal function) .....	328
三、肾脏异位 (renal ectopia) .....	329
四、肾脏增大 (renal enlargement) .....	330
五、肾脏缩小 (renal shrinkage) .....	332
六、肾脏占位性病变 (renal space-occupying lesions) .....	334
七、波浪状或锯齿状肾轮廓 (indentation of renal outline) .....	336
八、肾脏轮廓局限性膨出或凹陷 (localized bulge or depressed of renal outline) .....	338
九、肾内积气 (intrarenal accumulation of gas) .....	339
十、肾内对比剂沉积 (intrarenal deposits of contrast material) .....	339

十一、肾脏钙化 (renal calcifications)	340
十二、肾及输尿管外钙化或类似钙化的高密度结构 (extra-renal and ureteral calcifications or shadows resembling calcifications)	344
十三、肾脏集合系统受压与移位 (compression and displacement of the collecting system)	351
十四、集合系统扩张 (dilation of the collecting system)	353
十五、集合系统充盈缺损 (filling defects of the collecting system)	355
十六、输尿管受压及移位 (ureteral compression and displacement)	357
十七、输尿管扩张 (ureteral dilation)	360
十八、输尿管充盈缺损 (ureteral filling defects)	362
十九、输尿管狭窄及压迹 (ureteral strictures and impression)	362
二十、输尿管瘘 (ureteral fistulas)	363
二十一、输尿管钙化 (ureteral calcifications)	366
二十二、膀胱大小改变 (changes in size of the bladder)	366
二十三、膀胱轮廓不规则 (irregularities of the bladder outline)	366
二十四、膀胱位置异常 (abnormal location of the bladder)	369
二十五、膀胱充盈缺损 (filling defects of the bladder)	372
二十六、膀胱瘘 (bladder fistulas)	374
二十七、尿道移位 (urethral displacement)	377
二十八、尿道充盈缺损 (urethral filling defects)	377
二十九、尿道狭窄 (urethral strictures)	378
三十、尿道旁对比剂沉积 (paraurethral deposits of contrast material)	379
第二节 超声鉴别诊断 (differential diagnosis in ultrasonography)	379
一、肾周及肾旁病变 (perirenal and pararenal processes)	380
二、肾实质病变 (intraparenchymal processes)	382
三、肾门区病变 (processes in the renal hilum)	384
第三节 CT 鉴别诊断 (differential diagnosis in CT)	385
一、肾周和肾旁病变 (perirenal and pararenal processes)	385
二、肾内病变 (intraparenchymal processes)	387
三、肾脏边缘压迹或瘢痕 (单发或多发) (depression or scar in renal margin)	388
四、肾脏假肿瘤 (renal pseudotumor)	389
五、肾脏轮廓局灶性突出 (localized bulge of renal outline)	389
六、肾门区病变 (processes in the renal hilum)	389
七、肾脏或肾周围积气 (intrarenal or perirenal deposits of gas)	390
八、输尿管钙化 (ureteral calcification)	390
九、膀胱扩张 (distended bladder)	390
十、膀胱缩小 (distracted bladder)	390
十一、膀胱钙化 (壁或腔内) (bladder calcification, wall or lumen)	391
十二、膀胱气体 (壁或腔内) (gas in the bladder, wall or lumen)	391
十三、膀胱外压性变形 (extrinsic pressure deformity of the bladder)	391
第四节 MRI 鉴别诊断 (differential diagnosis in MRI)	392
一、肾脏液性长 T <sub>1</sub> 信号病变 (liquid lesions with hypo-intensity signal on T <sub>1</sub> WI)	392
二、肾脏实质性长 T <sub>1</sub> 信号病变 (solid lesions with hypo-intensity signal on T <sub>1</sub> WI)	392

三、肾脏短 T <sub>1</sub> 信号病变 (lesions with hyper-intensity signal on T <sub>1</sub> WI)	393
四、肾脏等 T <sub>1</sub> 信号病变 (lesions with isointensity signal on T <sub>1</sub> WI)	393
五、肾脏长 T <sub>2</sub> 信号病变 (lesions with hyper-intensity signal on T <sub>2</sub> WI)	393
六、肾脏等 T <sub>2</sub> 信号病变 (lesions with isointensity signal on T <sub>2</sub> WI)	394
七、肾脏短 T <sub>2</sub> 信号病变 (lesions with hypo-intensity signal on T <sub>2</sub> WI)	394
八、肾脏弥漫性信号异常 (diffuse abnormal signal of kidney)	395
九、肾脏皮髓质界限不清 (absence or blurring of renal corticomedullary differentiation)	395
第五节 血管造影鉴别诊断 (differential diagnosis in angiography)	395
一、肾脏血管移位 (displacement of renal vascular)	395
二、肾脏血管狭窄 (renal vascular stenosis)	397
三、肾脏血管扩张 (renal vascular dilation)	399
四、肾脏病理性血管 (abnormal renal vascular)	400
五、肾脏乏血管区 (hypovascularized areas of kidney)	403
六、肾脏多血管区 (hypervascularized areas of kidney)	403
七、肾脏侧支血管扩张和移位 (dilation and displacement of renal collaterals)	403
八、肾脏缺血 (renal ischemia)	404
九、引起高血压的单侧肾脏病变 (unilateral renal lesion that may cause hypertension)	405
十、肾动脉瘤或微动脉瘤 (renal aneurysm or microaneurysm)	405
十一、肾静脉早期显示 (early venous opacification)	406
十二、肾静脉血栓形成 (renal vein thrombosis)	406
第六节 核素显像鉴别诊断 (differential diagnosis in radionuclide imaging)	406
一、肾脏切除型曲线 (nephrectomy type curve)	407
二、肾脏梗阻型曲线 (renal obstructive-type curve)	407
三、肾脏痉挛型曲线 (renal spastic-type curve)	407
四、肾脏轮廓改变 (changes in renal outline)	408
五、冷区 (cold spot)	408
六、热区 (hot spot)	410
七、中-英文对照索引	413

## 1

## 第一章

## 泌尿系统影像检查技术

(urologic imaging technique)

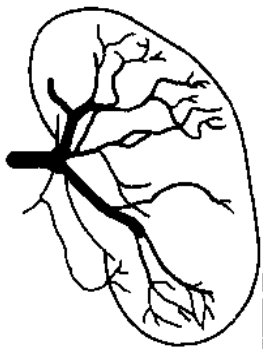
## 第一节 静脉尿路造影

(intravenous urography)

## 一、基本原理 (basic principle)

静脉肾盂造影 (intravenous pyelography, IVP) 是指经静脉给予对比剂后, 对比剂经肾脏分泌排泄, 依次显示肾实质、集合系统、输尿管、膀胱、甚至尿道等尿路各个部分及肾脏功能情况的检查。实际上, 经动脉途径注入对比剂同样可以显示上述尿路器官和结构。另外, 由于二者不仅能显示肾盂, 同样也能显示尿路的其他部分, 因此, 称其为分泌性尿路造影 (excretory urography) 或静脉尿路造影 (intravenous urography) 更恰当。但由于约定俗成的习惯, 目前仍使用“静脉肾盂造影”这一名称。

随着超声、CT、MRI 的相继出现和广泛应用, IVP 的作用似乎越来越小, 因为前者的各项检查可直接而且清楚显示肾实质结构、肾内占位性病变、肾周围间隙及腹膜后间隙等部位病变。而在 IVP 上, 只能靠一些间接征象, 如肾或输尿管受压、移位, 肾内结构变形等, 来判断是否有占位性病变。但由于 IVP 具有较好的空间分辨率、利于显示细小的肾盂和输尿管病变、使用对比剂少、检查简便快捷、动态显示肾脏功能变化及全尿路显示等优点, 目前仍为泌尿系统最基本和最重要的检查技术之一 (图 1-1)。



## 二、适应证与禁忌证 (indications and contraindications)

## (一) 适应证 (indications)

IVP 检查适应证广泛, 凡能引起尿路系统 (包括肾、输尿管、膀胱和尿