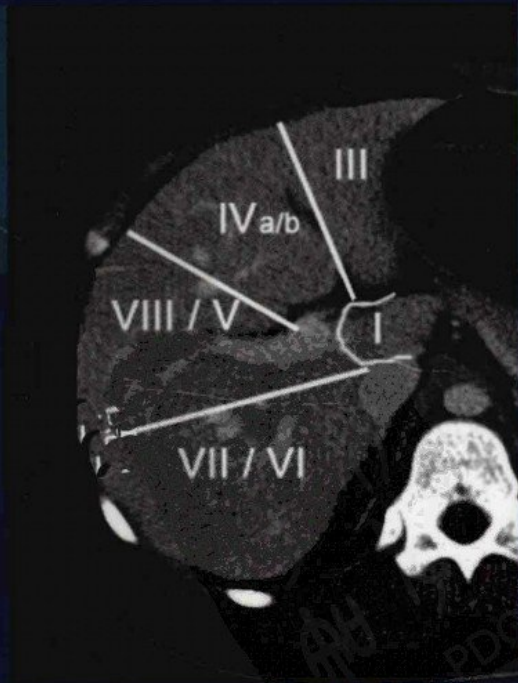
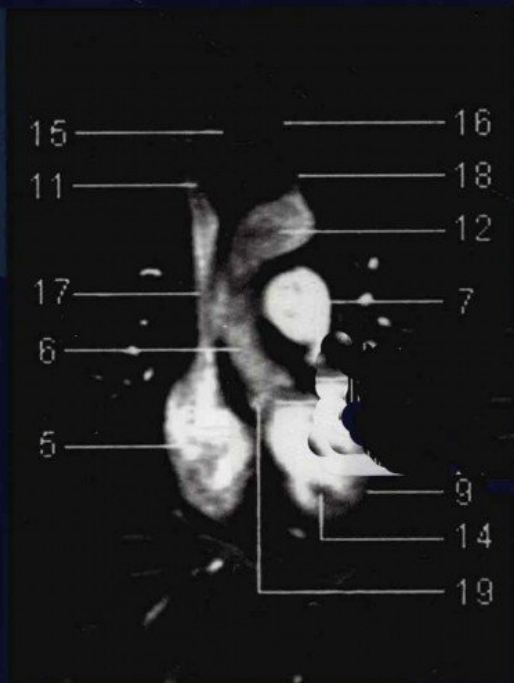


胸腹部影像图解

正常解剖—常见变异—常见病变

XIONG FUBU YINGXIANG TUJIE

主 编/胡春洪 张追阳



二 策划编辑 高爱英
二 封面设计 吴朝洪

二 销售分类 医学影像学

ISBN 978-7-5091-5417-5



定价：89.00元

影像解剖与临床图解丛书

胸腹部影像图解

正常解剖-常见变异-常见病变

XIONG FUBU YINGXIANG TUJIE

ZHENGCHANG JIEPOU-CHANGJIAN BIANYI-CHANGJIAN BINGBIAN



人民军医出版社

PEOPLE'S MILITARY MEDICAL PRESS

北京

图书在版编目 (CIP) 数据

胸腹部影像图解——正常解剖—常见变异—常见病变/胡春洪, 张追阳主编. —北京: 人民军医出版社, 2012.1

ISBN 978-7-5091-5417-5

I. ① 胸… II. ① 胡… ② 张… III. ① 胸腔疾病—影像诊断—图解② 腹腔疾病—影像诊断—图解 IV. ① R56-64

中国版本图书馆 CIP 数据核字 (2011) 第 272729 号

策划编辑: 高爱英 文字编辑: 刘新瑞 责任审读: 余满松

出版人: 石虹

出版发行: 人民军医出版社

经销: 新华书店

通信地址: 北京市 100036 信箱 188 分箱

邮编: 100036

质量反馈电话: (010) 51927290; (010) 51927283

邮购电话: (010) 51927252

策划编辑电话: (010) 51927242

网址: www.pmmp.com.cn

印、装: 三河市春园印刷有限公司

开本: 787 mm × 1092 mm 1/16

印张: 20 彩页1面 字数: 252 千字

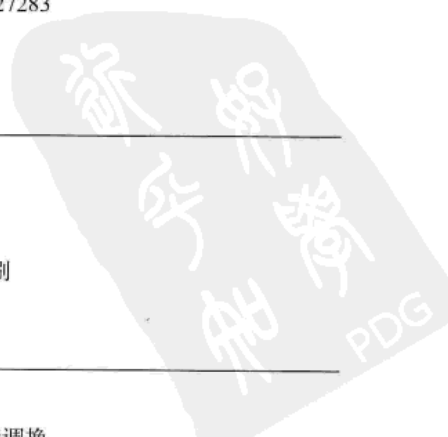
版、印次: 2012 年 1 月第 1 版第 1 次印刷

印数: 0001—3000

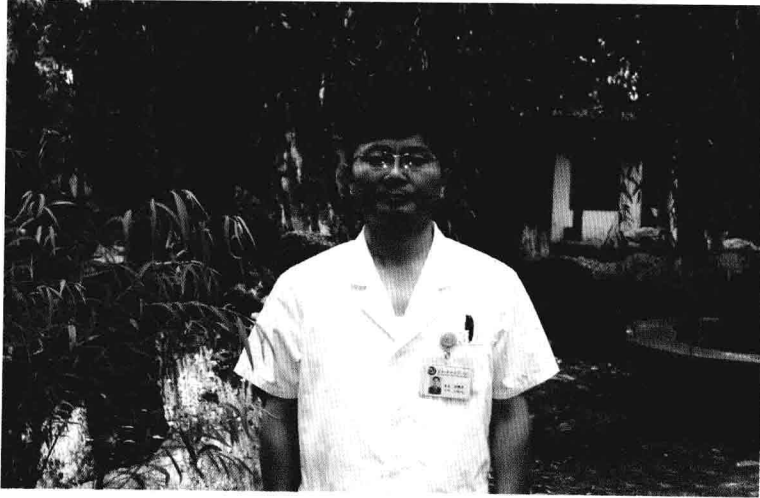定价: 89.00 元

版权所有 侵权必究

购买本社图书, 凡有缺、倒、脱页者, 本社负责调换



主编简介



胡春洪，男，1965年5月出生，江苏高邮人，医学博士。现为苏州大学附属第一医院放射科主任医师、教授、博士生导师。中华放射学会全国青年委员，江苏省医学会放射学分会副主任委员，江苏省放射学会医学磁共振学组副组长，全国高等医学影像教育研究会理事，《中华放射学杂志》《中国CT和MRI杂志》《苏州大学学报（医学版）》编委。从事医学影像诊断临床、教学和科研工作24年，主要研究方向为中枢神经系统影像、放射损伤的分子影像及功能影像。在国内外专业学术期刊发表论文60余篇，其中SCI收录论文5篇。主编专业参考书（教材）7部。主持国家自然科学基金项目1项，获省部级、厅市级科技成果奖13项。指导研究生23名。2003年入选江苏省“135工程”医学重点人才。

内容提要

本书以图文并茂的形式对胸部、腹部、盆腔的 X 线、CT、MRI 解剖进行了详细的讲解，并对各解剖部位常见变异的影像学表现、常见典型疾病进行了图解和介绍。本书的特点是内容密切联系临床实践，书中较为详细地列出了各部位正常解剖测量的方法、正常值及临床意义，并对常见的变异进行了展示和讲解，方便读者工作中参考使用。在每个章节的最后均附有图谱式的“病变展示”，旨在“现学现用”，让读者从“看正常”过渡到“看病变”。本书适合影像科、胸外科、呼吸科、普外科、泌尿外科、妇产科及相关专业人员参考学习。

编著者名单

主 编 胡春洪 张追阳

副主编 范国华 王希明 徐志明

王冬青 田为中 刘万花

编 委 (以姓氏汉语拼音为序)

陈建新 陈翎翎 范国华 方向明 管乃超

贺伟光 胡春洪 胡 粟 胡晓云 李妮娜

刘万花 潘淑淑 沈纪芳 田为中 王 东

王冬青 王芳芳 王建良 王希明 徐志明

杨 玲 张京刚 张敏鸽 张同华 张 好

张追阳 朱晓黎 朱宗明

前言

影像解剖学是衔接人体断面解剖学与医学影像诊断学的桥梁学科，其重要性不言而喻。没有较牢固的影像解剖知识，就不能可靠地发现病变并进行准确的定位，甚至可能将正常解剖结构或正常变异误认为病变。

近年来医学影像专业发展很快，但因受学时限制，不少院校并未开设《影像解剖学》课程，而后续专业课《影像诊断学》又未能细述影像解剖的内容，因而影像诊断的知识缺乏过渡，前后脱节的现象较为突出，是影像专业学生在实习阶段乃至工作初期的薄弱环节，他们迫切需要“补课”。另外，临床各专科医师在体验医学影像学发展给日常诊疗工作带来便利的同时，也意识到知识更新的重要性。尤其是外科医师在术前需要准确了解肿瘤的分期，特别是与周围重要脏器、结构的毗邻关系，以保障手术的有效性和安全性。因此，影像解剖学自然就成了临床各科医师优先关注的知识点。基于上述需求，我们根据多年的影像解剖教学和临床实践经验组织编写了本书。

兼顾便携性以及临床各专科医师的需求，本套书共设头颈部、胸腹部和脊柱四肢3个分册，共90余万字。内容编排以解剖部位为主线，包括X线、CT及MRI解剖、血管造影解剖等。本书有以下两个特点。其一是图片丰富：全书以图为主体，图注清晰、细致，便于自学；对特殊结构或者解剖变异，配图讲解。其二是密切联系临床实践，书中较为详细地列出了各部位正常解剖测量的方法、正常值及临床意义，方便读者在工作中参考使用。另外，本书还在每种检查方法之后附有图谱式的“病变展示”，旨在“现学现用”，让读者学会从“看正常”过渡到“看病变”。为了凸显影像解剖知识的重要性，所选病例基于以下考虑：①重要结构、区位的常见疾病；②依据解剖结构的变化，能够发现或定位诊断的疾病。

本书可作为医学影像专业以及长学制非影像专业医学生、影像科青年医师和临床各相关学科医师的学习参考用书。

本书的编写和出版得到了苏州大学附属第一医院等单位领导的大力支持。丁乙教授为本书编写提供了宝贵建议。高桢枫、陈剑华、邢建明、周小飞、姚飞荣技师等为本书部分图片的采集以及编辑工作付出了辛勤劳动。在此一并致以衷心的感谢。

书中不妥之处，敬请各位专家及同道批评指正。

胡春洪

苏州大学附属第一医院影像科

主任医师、教授

2011年12月

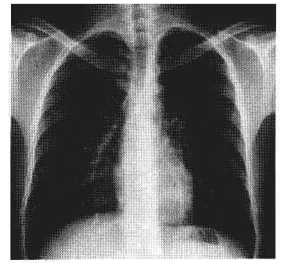
目 录

第1章 胸部	1		
第一节 X线解剖	1		
一、胸廓	1		
(一) 正常表现	1		
(二) 正常变异及易混淆结构	5		
(三) 重要数据测量及意义	7		
(四) 病变展示	7		
二、胸膜	8		
(一) 正常表现	8		
(二) 正常变异及易混淆结构	10		
(三) 重要数据测量及意义	10		
(四) 病变展示	10		
三、气管、支气管	13		
(一) 正常表现	13		
(二) 重要数据测量及意义	15		
(三) 病变展示	15		
四、肺	16		
(一) 正常表现	16		
(二) 重要数据测量及意义	19		
(三) 病变展示	20		
五、纵隔	27		
(一) 正常表现	27		
(二) 重要数据测量及意义	29		
(三) 病变展示	30		
六、心血管	34		
(一) 正常表现	34		
(二) 重要数据测量及意义	37		
		(三) 病变展示	40
		七、膈	46
		(一) 正常表现	46
		(二) 常见变异及易混淆结构	47
		(三) 重要数据测量及意义	48
		(四) 病变展示	49
		八、乳腺	50
		(一) 正常表现	50
		(二) 正常变异及易混淆结构	54
		(三) 病变展示	57
		第二节 CT解剖	63
		一、纵隔	63
		(一) 正常表现	63
		(二) 常见变异及易混淆结构	73
		(三) 病变展示	78
		二、肺	85
		(一) 正常表现	85
		(二) 常见变异及易混淆结构	94
		(三) 病变展示	94
		三、胸壁与横膈	102
		(一) 正常表现	102
		(二) 病变展示	110
		第三节 MRI解剖	115
		一、纵隔及心脏大血管	115
		(一) 正常表现	115
		(二) 病变展示	124
		二、胸壁	127

(一) 正常表现	127	(一) 正常表现	204
(二) 病变展示	134	(二) 常见变异及易混淆结构	206
三、乳腺	137	(三) 重要数据测量及意义	208
(一) 正常表现	137	(四) 病变展示	208
(二) 病变展示	139	三、胰	210
第2章 腹部	143	(一) 正常表现	210
第一节 X线解剖	143	(二) 常见变异及易混淆结构	213
一、消化道	143	(三) 重要数据测量及意义	214
(一) 下咽	143	(四) 病变展示	214
(二) 食管	145	四、脾	216
(三) 胃	150	(一) 正常表现	216
(四) 十二指肠	159	(二) 常见变异及易混淆结构	218
(五) 空肠及回肠	162	(三) 重要数据测量及意义	219
(六) 结肠与直肠	167	(四) 病变展示	219
二、肝胆胰脾	176	五、肾上腺	221
(一) 正常表现	176	(一) 正常表现	221
(二) 常见变异及易混淆结构	177	(二) 常见变异及易混淆结构	225
(三) 重要数据测量及意义	178	(三) 重要数据测量及意义	227
(四) 病变展示	178	(四) 病变展示	227
三、肾与输尿管	180	六、肾及输尿管	230
(一) 正常表现	180	(一) 正常表现	230
(二) 常见变异及易混淆结构	182	(二) 常见变异及易混淆结构	234
(三) 重要数据测量及意义	182	(三) 病变展示	235
(四) 病变展示	183	七、腹膜后间隙	241
四、血管造影	185	(一) 正常表现	241
(一) 正常表现	185	(二) 病变展示	243
(二) 重要数据测量及意义	189	第三节 MRI 解剖	246
(三) 病变展示	189	一、肝	246
第二节 CT 解剖	192	(一) 正常表现	246
一、肝	192	(二) 病变展示	250
(一) 正常表现	192	二、胆囊及胆道	253
(二) 常见变异及易混淆结构	199	(一) 正常表现	253
(三) 重要数据测量及意义	200	(二) 常见变异及易混淆结构	254
(四) 病变展示	200	(三) 病变展示	257
二、胆囊及胆道	204	三、胰	260
		(一) 正常表现	260

(二) 病变展示	261	二、病变展示	277
四、脾	263	第二节 CT 解剖	280
(一) 正常表现	263	一、正常表现	280
(二) 病变展示	265	(一) 连续层面解剖	280
五、肾上腺	267	(二) 前列腺与精囊	285
(一) 正常表现	267	(三) 子宫与卵巢	286
(二) 病变展示	268	二、正常变异及易混淆结构	287
六、肾及输尿管	270	三、重要数据测量及意义	287
(一) 正常表现	270	四、病变展示	287
(二) 病变展示	272	第三节 MRI 解剖	290
第 3 章 盆腔	275	一、正常表现	290
第一节 X 线解剖	275	(一) 连续断面解剖	290
一、正常表现	275	(二) 前列腺与精囊	296
(一) 膀胱及尿道	275	(三) 子宫与卵巢	298
(二) 子宫及输卵管	276	二、重要数据测量及意义	299
(三) 血管造影	276	三、病变展示	299
		参考文献	307

胸部



第1章

第一节 X线解剖

一、胸廓

(一) 正常表现 (图 1-1-1 至图 1-1-10)

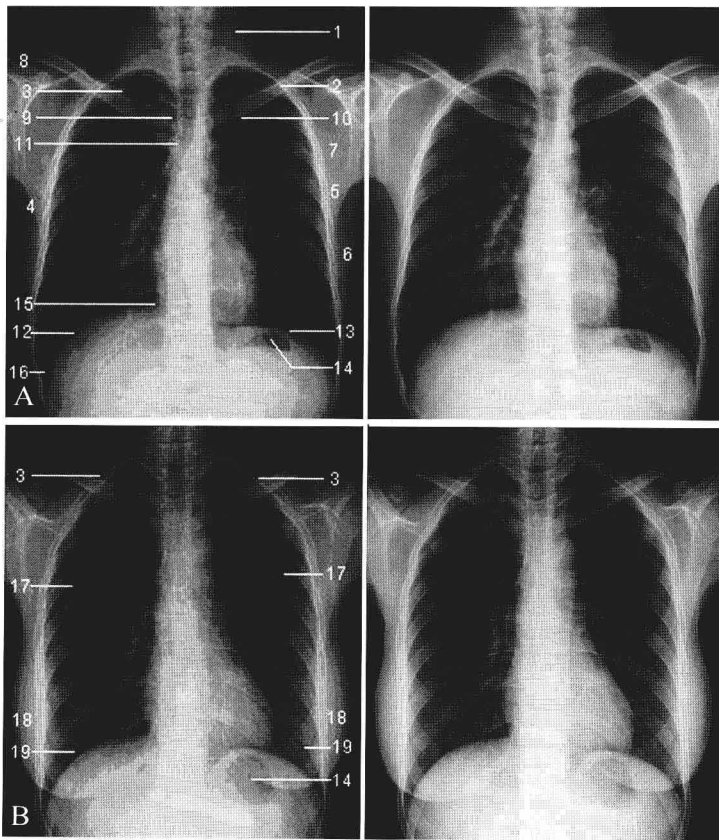


图 1-1-1 胸部后前位

A. 男性; B. 女性。1. 胸锁乳突肌; 2. 锁骨; 3. 锁骨上皮肤皱褶; 4. 腋前皮肤皱褶; 5. 胸大肌; 6. 胸壁脂肪线; 7. 肩胛骨; 8. 肩锁关节; 9. 胸锁关节; 10. 第1肋骨前端; 11. 胸骨柄 (正位); 12. 右膈面; 13. 左膈面; 14. 胃泡; 15. 心膈角; 16. 肋膈角; 17. 肩胛骨内缘; 18. 乳房; 19. 乳头

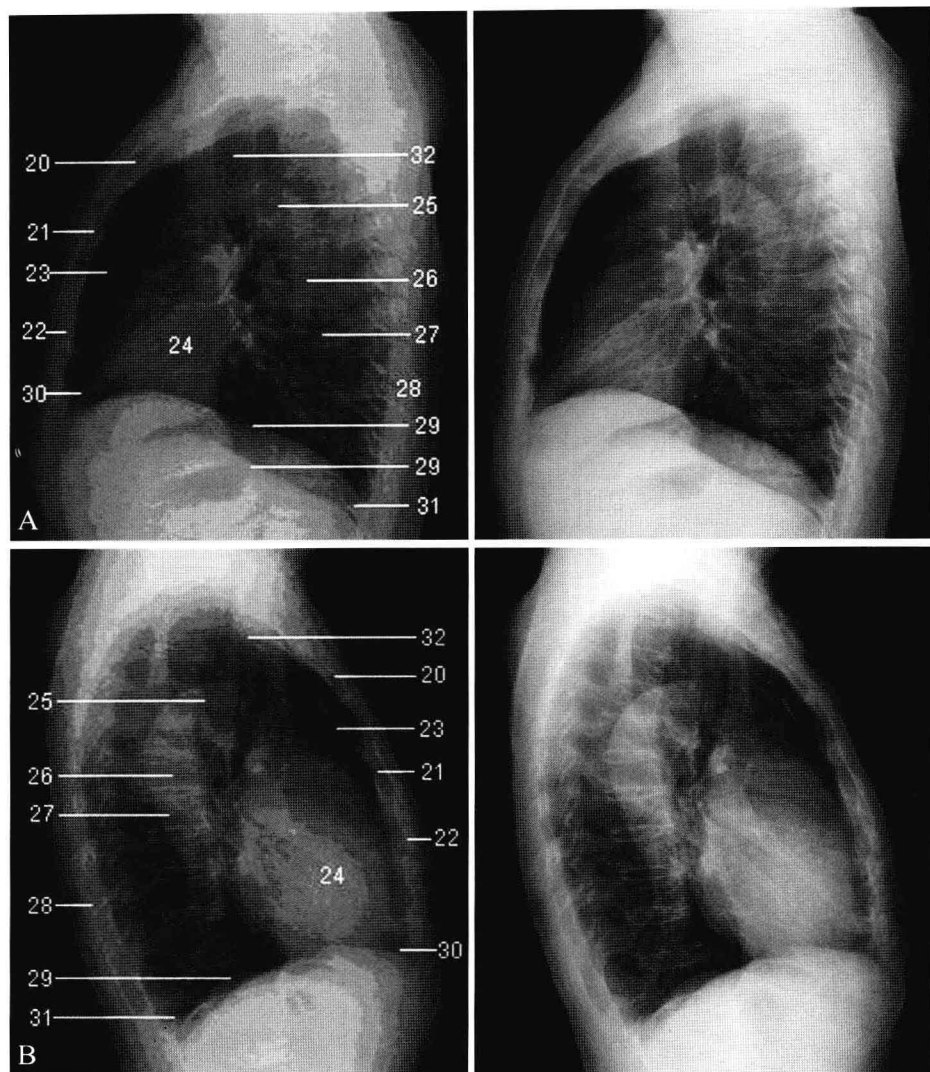


图 1-1-2 胸部侧位

A. 左侧位；B. 右侧位。20. 胸骨柄（侧位）；21. 胸骨体；22. 肋骨前端钙化；23. 心前间隙；24. 心影；25. 主动脉弓；26. 降主动脉；27. 胸椎；28. 肋骨后段；29. 膈面（侧位）；30. 前肋膈角；31. 后肋膈角；32. 气管

1. 胸壁软组织

(1) 胸锁乳突肌：在肺尖部之内侧形成边缘锐利的阴影（图 1-1-3），如投照位置不正或因头部歪斜可造成左右阴影不对称，一侧肺尖透亮度增加，另一侧则减低，易误为病变。

(2) 锁骨上皮肤皱褶：是锁骨上皮肤与皮下组织的投影，与锁骨上缘相平行，呈中等密度的薄层软组织阴影，厚 2 ~ 3 mm 至 1 cm（图 1-1-3）。

(3) 胸大肌：两侧胸大肌重叠于两侧肺中野外侧，显示为均匀的片状阴影，其外缘境界清楚锐利，向上延伸到腋窝。尤其肌肉发达的男性胸大肌影较明显。少数人两侧胸大肌可不对称，肌肉发达侧的肺野密度可轻度增高，易误为病变（图 1-1-4）。

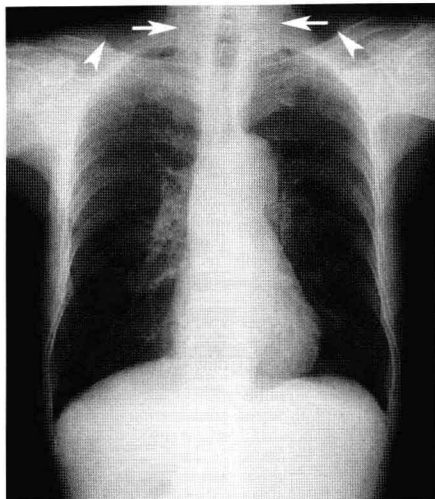


图 1-1-3 胸锁乳突肌和锁骨上皮肤皱褶

胸锁乳突肌为两肺尖内侧外缘锐利、均匀致密阴影(箭)。锁骨上皮肤皱褶表现为与锁骨上缘平行的薄层软组织密度影(箭头)

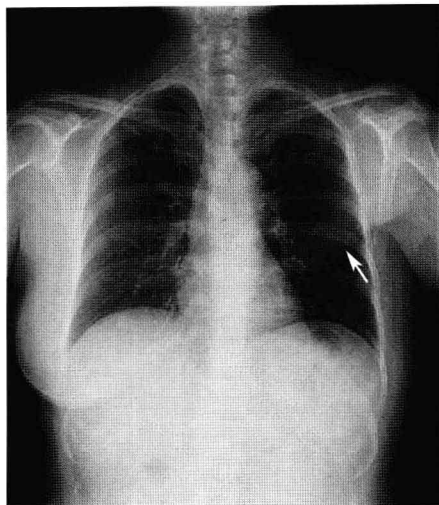


图 1-1-4 胸大肌

两侧肺野中外带扇形致密影,下缘斜行与腋前皮肤皱褶相延续。两侧胸大肌不对称时,发达侧肺野密度增高(箭),易误诊为病变

(4) 乳腺和乳头: 女性乳腺常在两肺底形成密度增高的半圆形阴影,一般外下界清楚并与腋部软组织连续,有时两侧乳腺发育不等则阴影的大小与密度之高低均不同。女性乳头影多表现为在两侧肺下野边缘清楚的小圆形致密影,其形态很像结节性病灶,但乳头大多是对称的,可区别于病灶(图 1-1-5)。两侧乳腺发育不对称和单侧乳头显影者,易误为病变(图 1-1-6)。有时男性乳头也可在肺中野呈较小的圆形阴影。

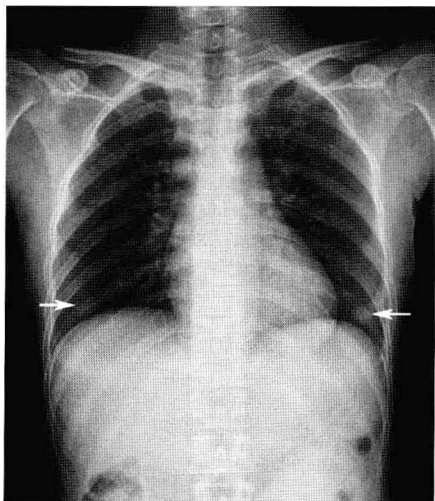


图 1-1-5 乳头影

乳头影为两肺下野边缘清晰的小圆形致密影(箭),常位于第5前肋处,年龄较大的女性较明显,多两侧对称,有别于结节性病灶

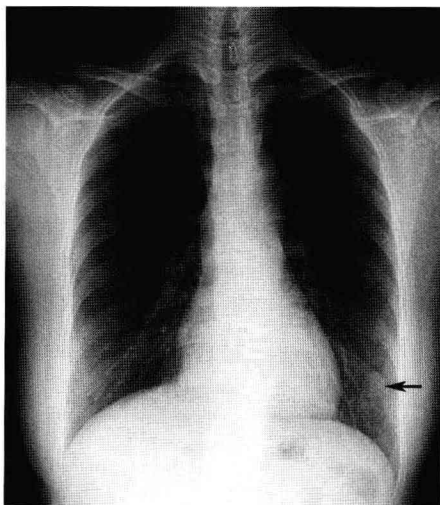


图 1-1-6 乳腺和乳头影

女性乳腺为两肺下野半圆形致密阴影,密度由下而上逐渐变淡。两侧乳腺发育不对称,左侧乳头显示较右侧清晰(箭)

2. 骨骼 胸椎、胸骨、肋骨、肩胛骨和锁骨构成骨性胸廓。

(1) 胸椎：正位 X 线片上胸椎和纵隔影相重叠，如拍片条件适当，透亮的气管影的衬托可以显示上部的 4 个胸椎，在心脏后的胸椎仅隐约可见（图 1-1-7）。

(2) 胸骨：由胸骨柄、胸骨体和剑突构成。在正位 X 线片上，大部分胸骨与纵隔阴影相重叠，胸骨柄的两侧缘可突出于纵隔阴影之外，易误为纵隔阴影增宽（图 1-1-8）。

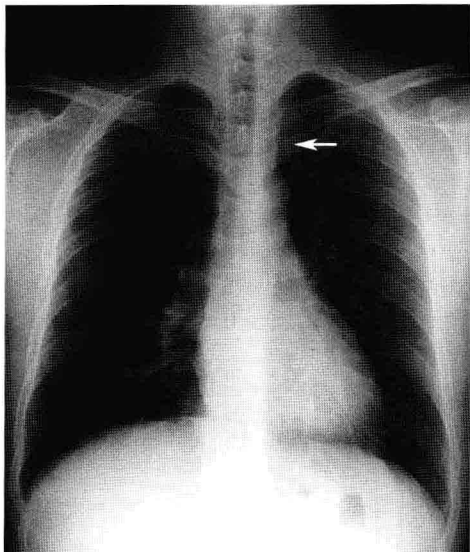


图 1-1-7 胸椎

正位片上胸椎与纵隔影相重叠，可见上部 4 个胸椎，隐约可见心影后的胸椎。胸椎横突可突出于纵隔影之外（箭），易误诊为纵隔、肺门肿大淋巴结

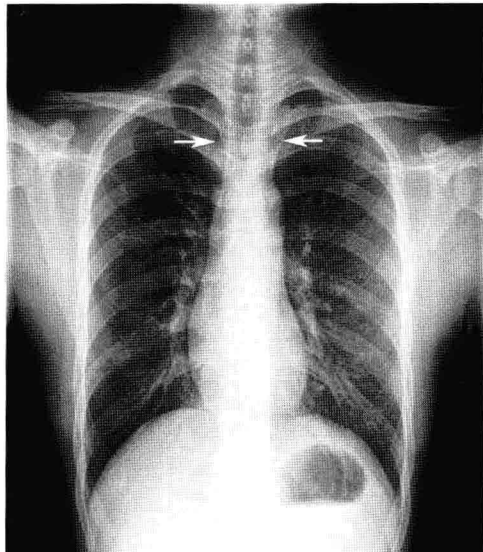


图 1-1-8 胸骨

由胸骨柄、胸骨体和剑突构成。正位 X 线胸片上胸骨与纵隔影相重叠，仅胸骨柄两侧外上角突出于纵隔影之外（箭），易误诊为纵隔影增宽

(3) 肋骨：正常肋骨共 12 对，同一肋骨前后端不在同一水平，后段相对水平，由内上斜向外下，前段自外上向内下斜行。第 6 肋骨前端相当于第 10 肋骨后端高度。临床上常以肋骨作为胸部病变的定位标志。肋骨前段为软骨，在未钙化前，X 线片上不显影，因此肋骨之前部呈“游离”状态（图 1-1-9）。钙化的肋软骨在肋骨与胸骨间呈断续或连续的片状、条状、颗粒状或块状高密度影（图 1-1-10）。

(4) 肩胛骨：肩胛骨内缘可与肺野外带相重叠，形成与胸壁平行的带状致密影。

(5) 锁骨：锁骨略呈横 S 形，横置于胸上部，其内侧端与胸骨柄形成胸锁关节，外侧端与肩胛骨肩峰形成肩锁关节。在后前位 X 线胸片上，两侧胸锁关节间隙应对称，并与中线等距，否则为投照位置不正。

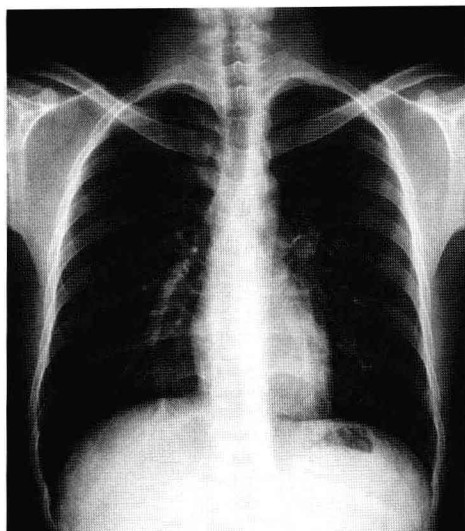


图 1-1-9 肋骨

肋骨后段较厚，显影清晰；前段较扁薄，显影较淡。第1～10肋骨前端由肋软骨与胸骨相连，X线片上不显影，因此肋骨前端呈游离状态

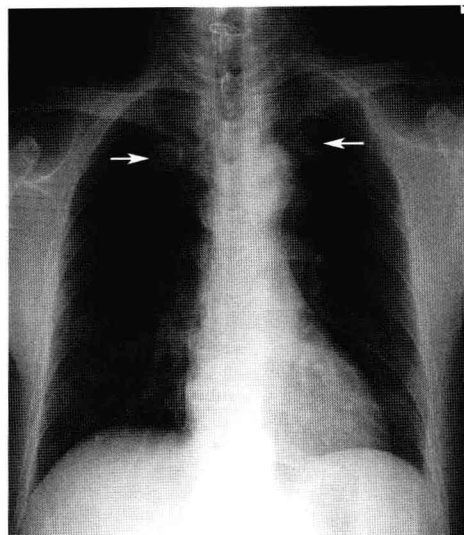


图 1-1-10 肋软骨钙化

第1肋软骨于25～30岁开始出现钙化，随后肋软骨由下而上依次钙化，表现为肋骨前端与胸骨之间不规则斑片状、颗粒状致密影（箭），易误诊为肺部病变

（二）正常变异及易混淆结构（图 1-1-11 至图 1-1-16）

肋骨先天变异较常见，如颈肋、叉状肋、肋骨融合畸形等（图 1-1-11 至图 1-1-15）。

胸椎横突可突出于纵隔影之外，与纵隔淋巴结相似。胸椎侧弯时可向一侧突出，如向右突出，易误诊为扩大的升主动脉。但脊柱凸侧之肋骨分散，而凹侧之肋骨则靠拢，可以鉴别。

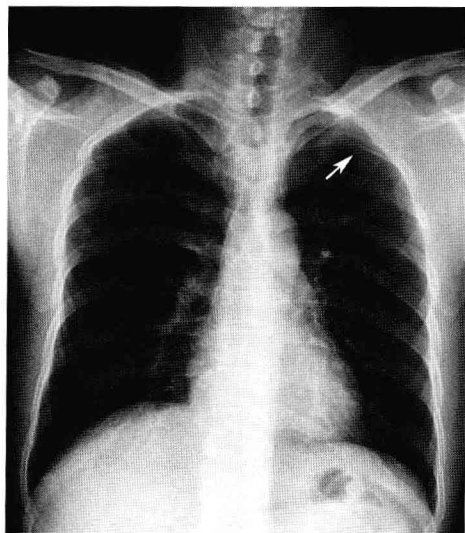


图 1-1-11 肋骨融合畸形
左侧第1、第2肋骨部分融合（箭）

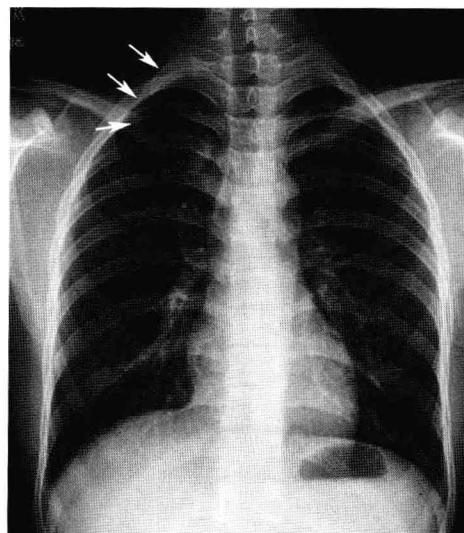


图 1-1-12 单侧颈肋
第7颈椎右侧发出短小肋骨（箭）

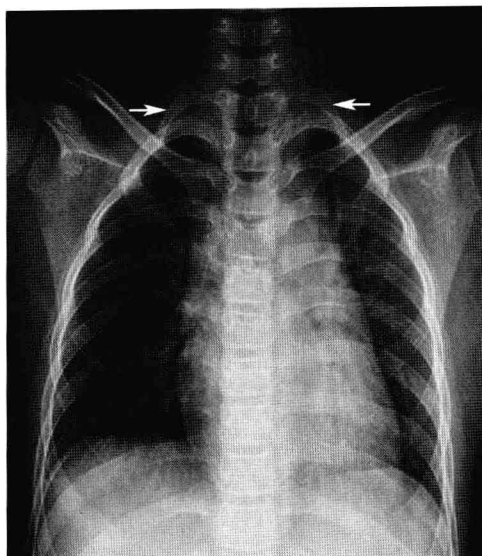


图 1-1-13 双侧颈肋
第 7 颈椎双侧发出短小肋骨 (箭)

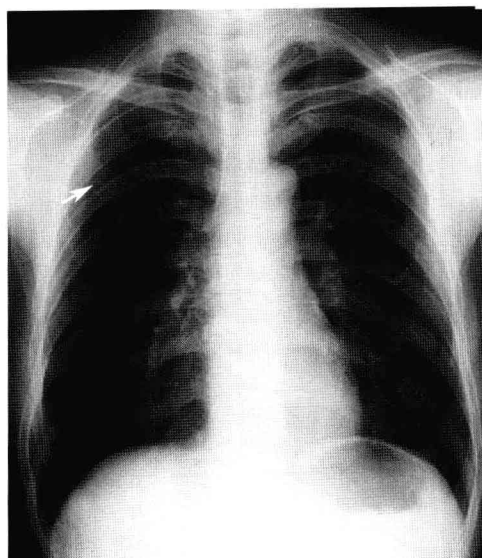


图 1-1-14 叉状肋
右侧第 3 肋骨前端呈叉状 (箭)

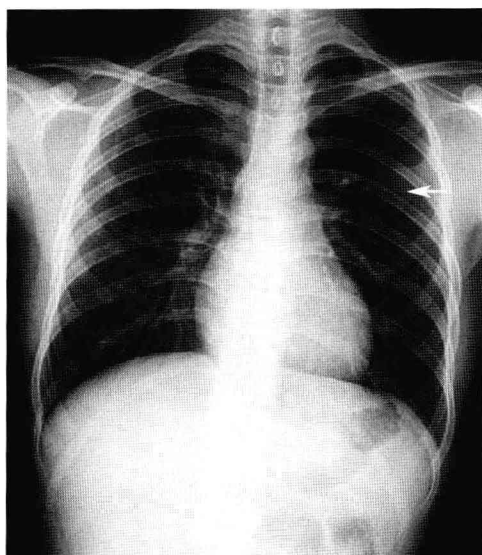


图 1-1-15 叉状肋
左侧第 3 肋骨前端呈叉状 (箭)

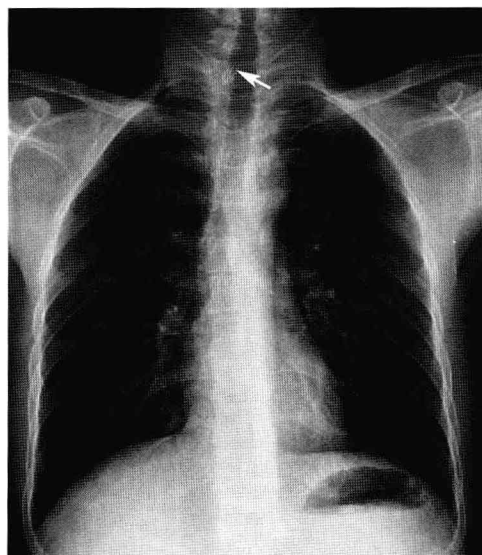


图 1-1-16 胸椎椎体变异
第 1 胸椎椎体右侧部裂隙样改变, 椎体分离 (箭)

肩胛骨内缘可与肺野外带相重叠, 形成与胸壁平行的带状致密影, 尤其在卧位胸部投照时明显, 易误诊为胸膜肥厚。青春期肩胛骨下角出现的二次骨化中心可投影于肺野内, 易误诊为骨折或肺部病变。

锁骨内侧端下缘可见半圆形凹陷, 称为“菱形窝”, 为菱形韧带 (肋锁韧带) 附着处, 有时可表现为不规则形, 易误诊为骨质破坏。有时可见锁骨发育不全或先天缺损等异常表现。

(三) 重要数据测量及意义

锁骨上皮肤皱褶，亦称为锁骨上伴随影，为锁骨上皮肤及皮下组织的投影，与锁骨上缘平行，呈薄层软组织密度阴影，厚2~5mm。当该影显示不清或消失时，常提示锁骨上淋巴结肿大或软组织病变（图1-1-17，图1-1-18）。

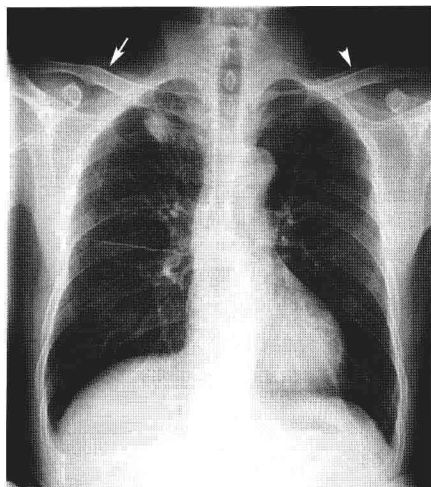


图 1-1-17 右侧锁骨上皮肤皱褶影外侧部消失

右上肺癌右侧锁骨上淋巴结转移，致右侧锁骨上皮肤皱褶影外侧部消失（箭），左侧锁骨上皮肤皱褶显影正常（箭头）

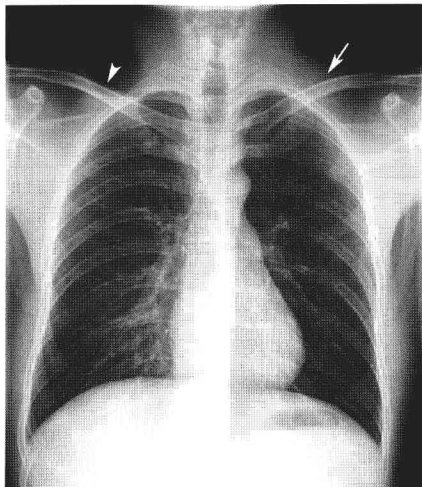


图 1-1-18 左侧锁骨上皮肤皱褶影中部显影不清

左侧锁骨上良性肿瘤，致左侧锁骨上皮肤皱褶影中部显影不清（箭），右侧锁骨上皮肤皱褶显影正常（箭头）

(四) 病变展示（图1-1-19至图1-1-24）

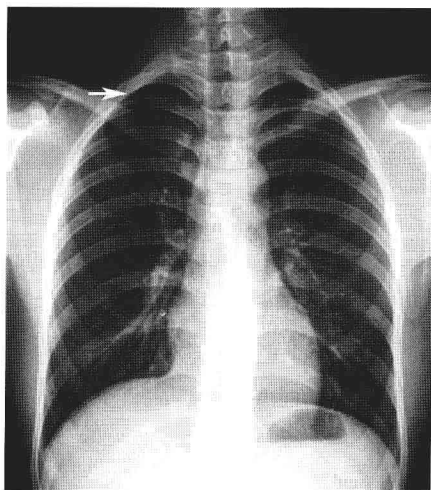


图 1-1-19 肋骨发育不良

右侧第1肋骨短小，发育不良（箭）

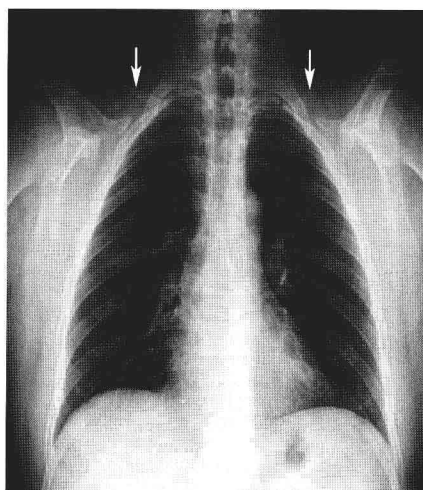


图 1-1-20 锁骨发育不全

双侧锁骨发育不全，仅内侧段显影，外侧段未见显影（箭）

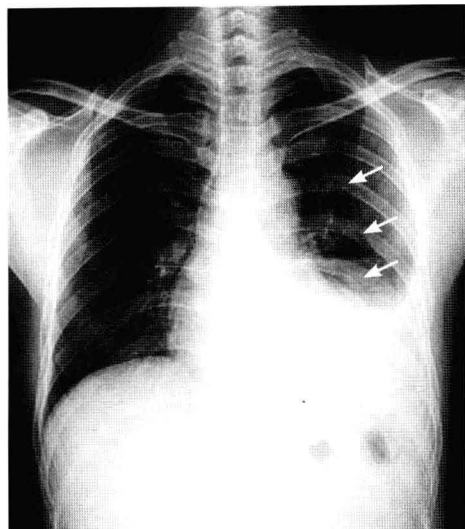


图 1-1-21 肋骨骨折
左侧第 6 ~ 8 肋骨后段多发性骨折 (箭)

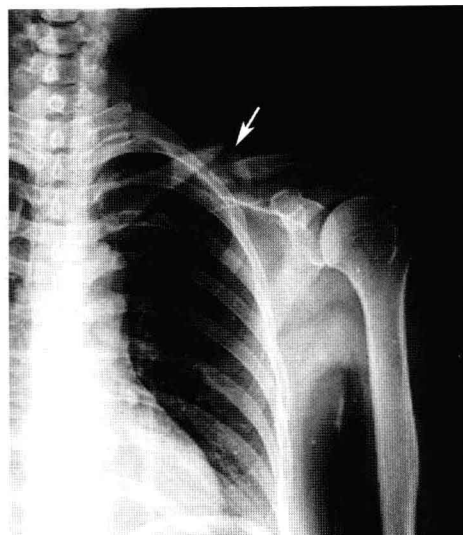


图 1-1-22 锁骨骨折
左侧锁骨中段骨折、断端错位 (箭)

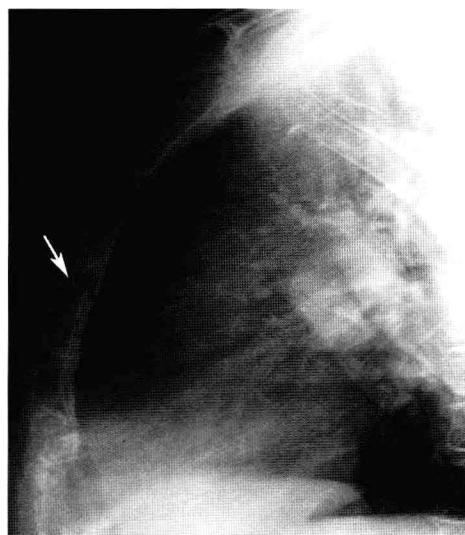


图 1-1-23 胸骨骨折
侧位 X 线片示胸骨体骨折、断端错位 (箭)

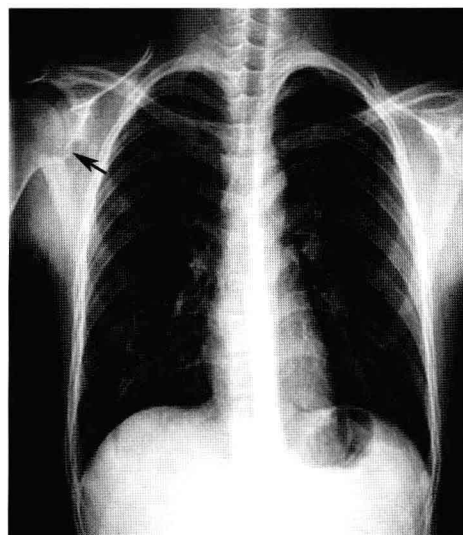


图 1-1-24 肩胛骨骨折
右侧肩胛骨孟唇及肩胛颈骨折 (箭)

二、胸膜

(一) 正常表现 (图 1-1-25 至图 1-1-27)

胸膜分为脏胸膜和壁胸膜,前者包裹肺表面,后者包括贴于胸壁、纵隔及膈的胸膜,脏、壁胸膜之间为潜在的胸膜腔。胸膜菲薄,X线平片不能显示,仅在叶间裂、胸膜返折处和胸膜窦见其投影。

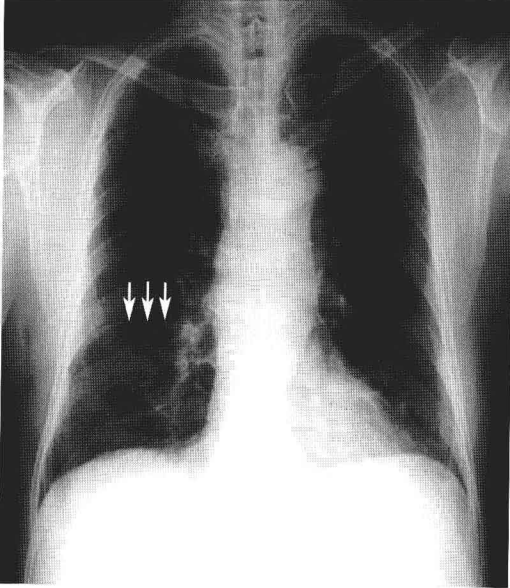


图 1-1-25 水平裂 (正位)

水平裂表现为右肺中野水平线状致密影 (箭), 内侧端指向肺门角, 外侧端略向外下弯曲, 倾斜角度不超过 10° , 抵于侧胸壁

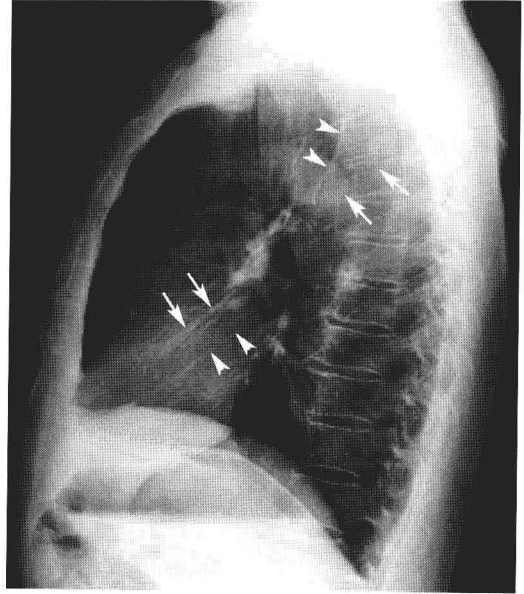


图 1-1-26 斜裂

侧位片上, 斜裂表现为斜行线状致密影, 自后上斜向前下, 左侧斜裂 (箭头) 与右侧斜裂 (箭) 的走行略有差异

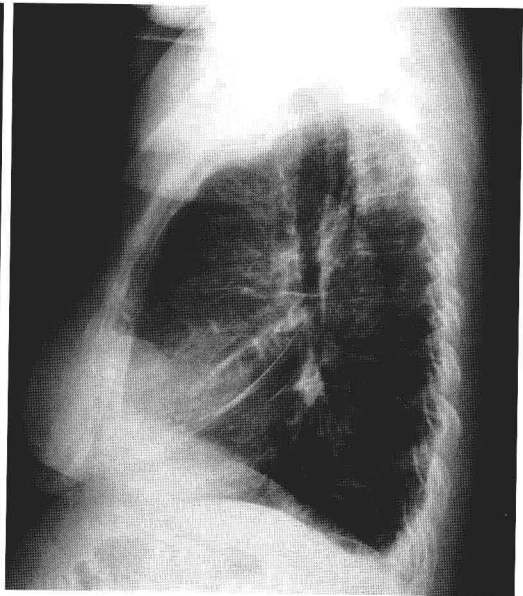
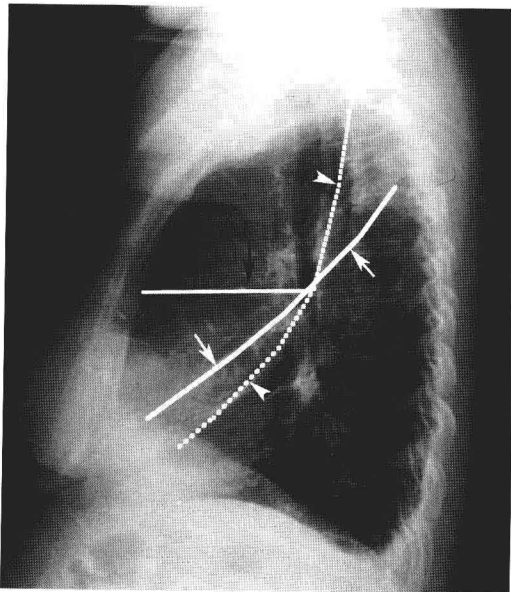


图 1-1-27 斜裂和水平裂的走行

右侧斜裂 (白箭所指实线) 与膈面呈 50° , 左侧斜裂 (白箭头所指虚线) 后端起始点较右侧略高, 与膈面约呈 60° 。水平裂 (黑箭所指实线) 起自右侧斜裂中点, 向前水平行走抵达前胸壁

叶间胸膜包括水平裂胸膜和斜裂胸膜。正位 X 线片上, 70% 的正常人可显示右肺上叶和中叶之间的水平裂胸膜, 表现为自外向内延伸的水平线状致密影, 从腋部第 6 肋骨水平向内止于肺门外 1 cm 处。侧位 X 线片上水平裂起自斜裂中点, 向前水平走行达前胸壁, 其位置变化可作为判断肺体积变化的标志。正常斜裂胸膜在正位 X 线片上不能显示, 在侧位 X 线片上表现为自后上 T₄-T₅ 胸椎水平斜向前下方的线状致密影, 在前肋膈角后 2 ~ 3 cm 处与膈肌相连。

(二) 正常变异及易混淆结构

肺叶间裂的变异可出现多余叶裂, 常见的有奇叶副裂, 系奇静脉被包入发育过程中的右肺芽内, 由奇静脉两侧四层胸膜形成。后前位 X 线片上表现为自右肺尖斜向内下走行的弧形线状致密影 (图 1-1-28)。奇叶副裂的内侧肺组织称为奇叶。

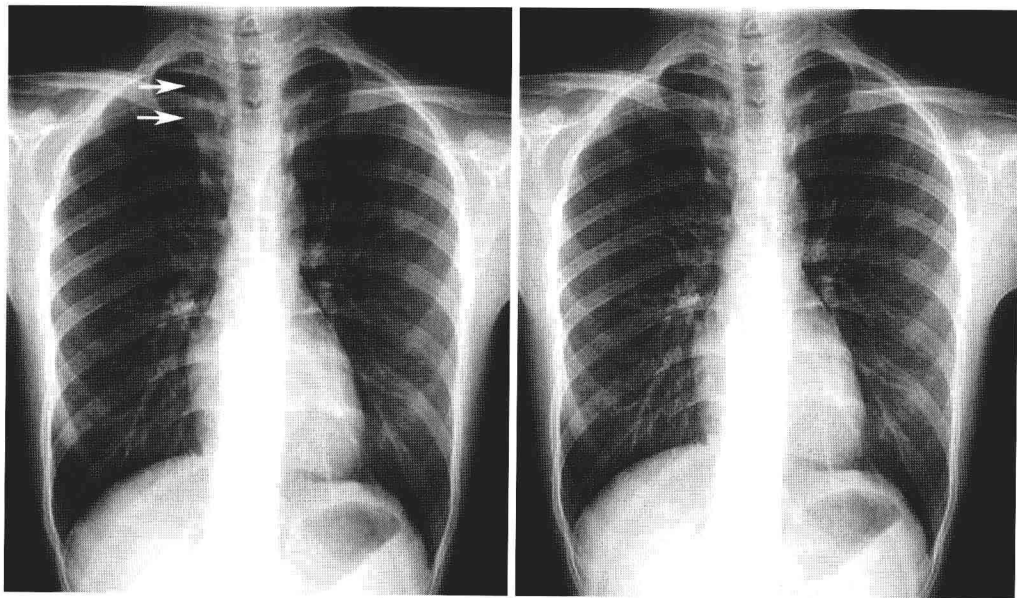


图 1-1-28 奇叶副裂

奇叶副裂在后前位 X 线片上显示自右肺尖斜向内下走行的弧形线状致密影 (箭), 易误为纵隔或右肺炎病变

(三) 重要数据测量及意义

1. 肋骨伴随影 系壁胸膜和肋骨下软组织形成的 1 ~ 2 mm 宽线状密度增高影, 边缘光整, 密度均匀, 为 X 线与胸膜返折走行方向平行时形成。常见于第 1 ~ 2 后肋下缘或中下部肋骨腋缘。若该伴随影不光整, 提示胸膜粘连、肥厚。

2. 食管胸膜线 由右肺纵隔胸膜及食管的右侧壁所构成, 呈弧线状密度增高影, 宽 3 ~ 5 mm。食管胸膜线宽度超过 5 mm 时, 提示食管壁增厚。

(四) 病变展示 (图 1-1-29 至图 1-1-36)

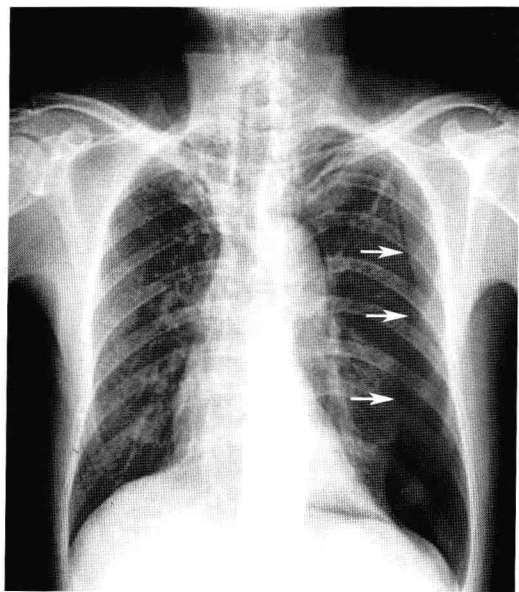


图 1-1-29 左侧气胸

左侧胸腔见无纹理透亮区，占据肺野中外带，内侧压缩的肺组织密度增高(箭)。同侧肋间隙增宽，膈下降，纵隔向健侧移位

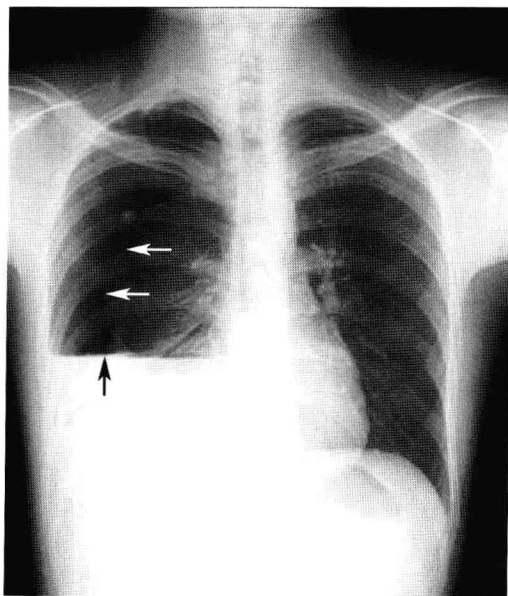


图 1-1-30 右侧液气胸

右侧胸腔见无纹理透亮区，内侧压缩的肺组织密度增高(白箭)。右侧胸腔见液平(黑箭)，纵隔向健侧移位

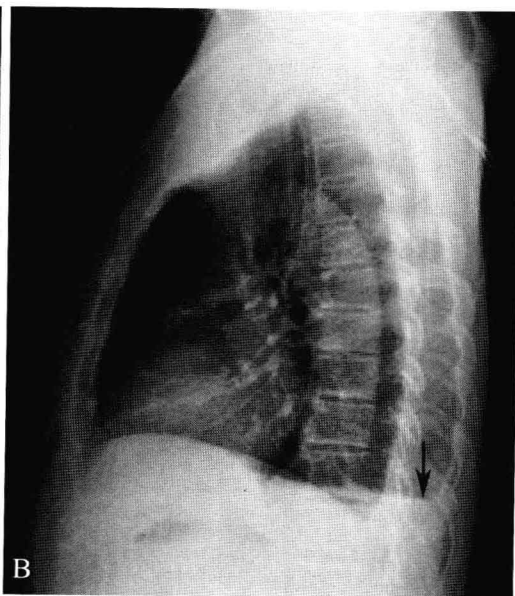
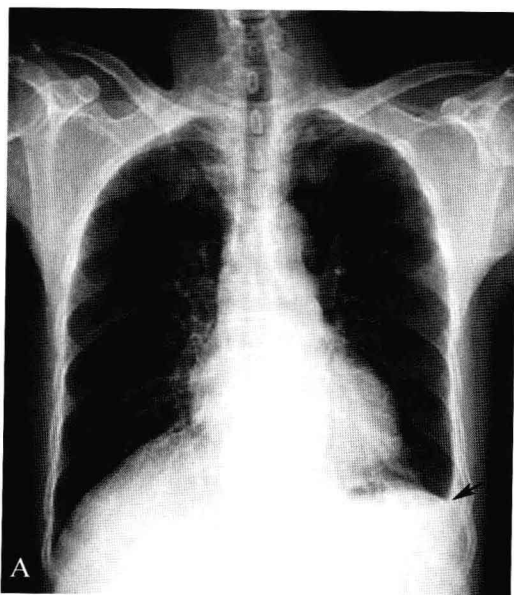


图 1-1-31 胸腔少量游离积液

左侧胸腔少量积液。A. 后前位X线片见侧肋膈角变钝、变浅(箭)；B. 侧位X线片见后肋膈角变平(箭)

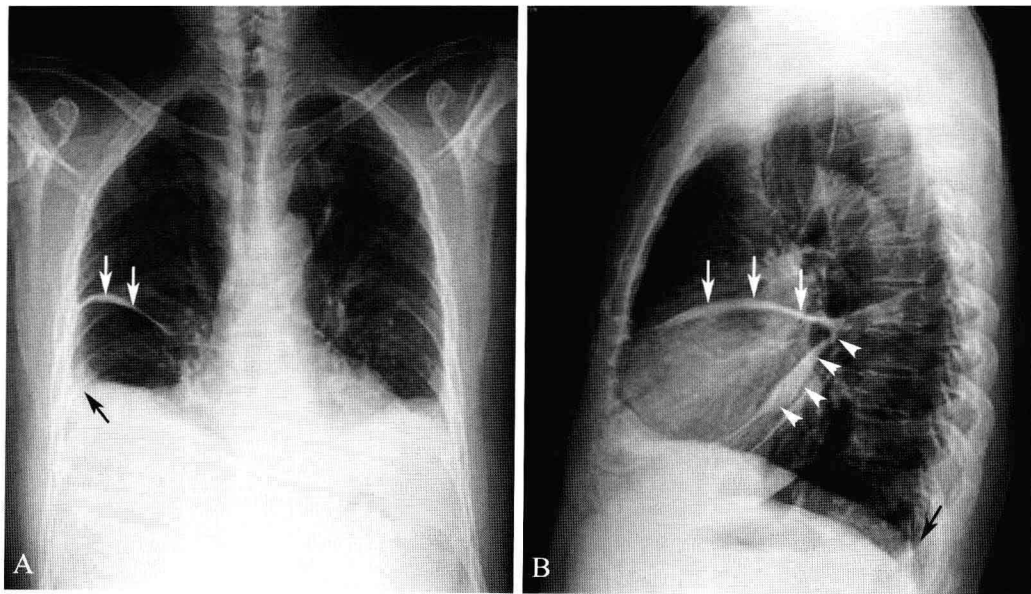


图 1-1-32 右侧胸腔积液

右侧胸腔少量积液。A. 后前位片见侧肋膈角变钝、变浅(黑箭), 显示水平裂积液(白箭); B. 侧位片见后肋膈角变平(黑箭)。显示水平裂(白箭)及斜裂积液(箭头)

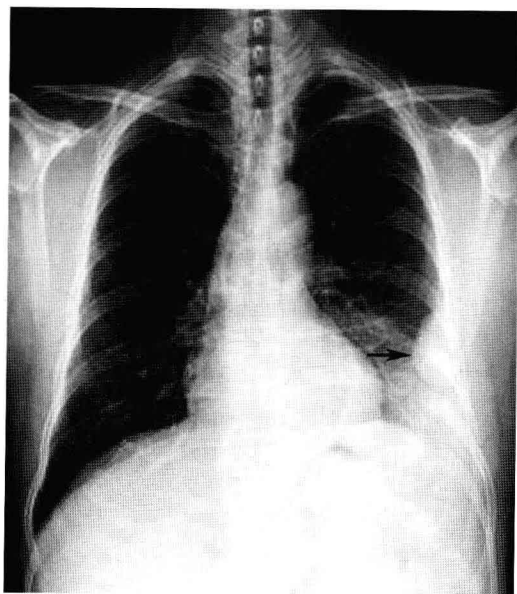


图 1-1-33 左侧胸腔包裹性积液

左侧胸腔自侧后胸壁向肺野突出的半圆形致密影(箭), 密度均匀, 边缘清晰, 其上下缘与胸壁夹角呈钝角

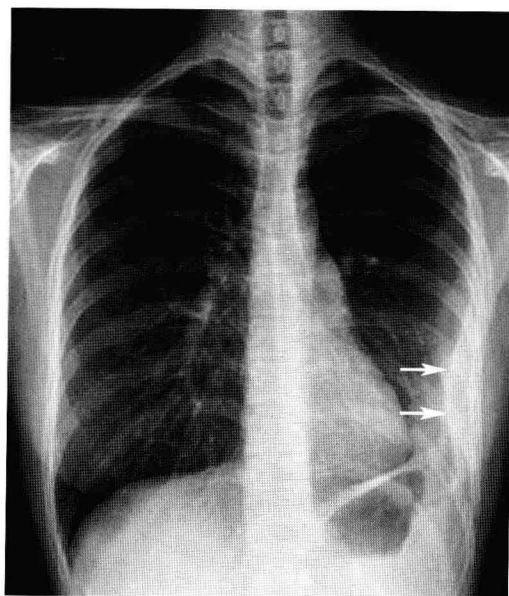


图 1-1-34 左侧胸腔包裹性积液

左侧胸腔自侧后胸壁向肺野突出的扁丘状致密影(箭), 密度均匀, 边缘清晰, 其上下缘与胸壁夹角呈钝角

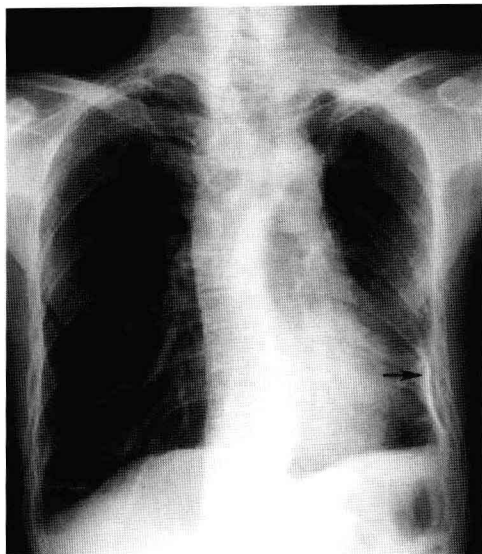


图 1-1-35 左侧胸膜肥厚、钙化

左侧胸膜呈条片状高密度影(箭),膈升高,肋膈角变平,左侧胸廓塌陷,肋间隙变窄,肺野密度增高,纵隔向患侧移位

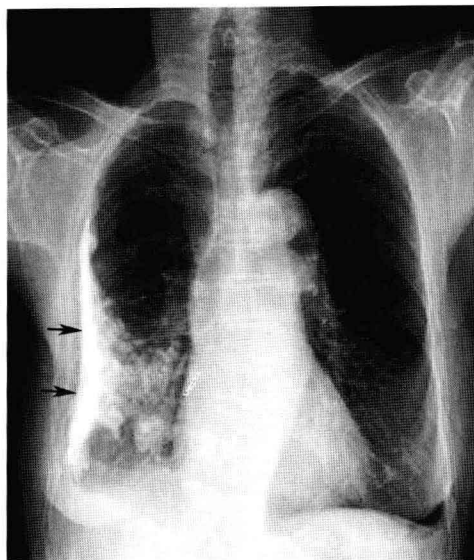


图 1-1-36 右侧胸膜肥厚、钙化

右侧胸膜呈条片状高密度影(箭),右侧胸廓塌陷,肋间隙变窄,肺野密度增高

三、气管、支气管

(一) 正常表现 (图 1-1-37 和图 1-1-38)

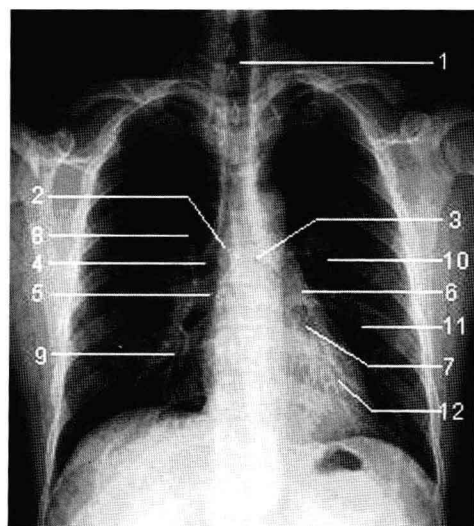
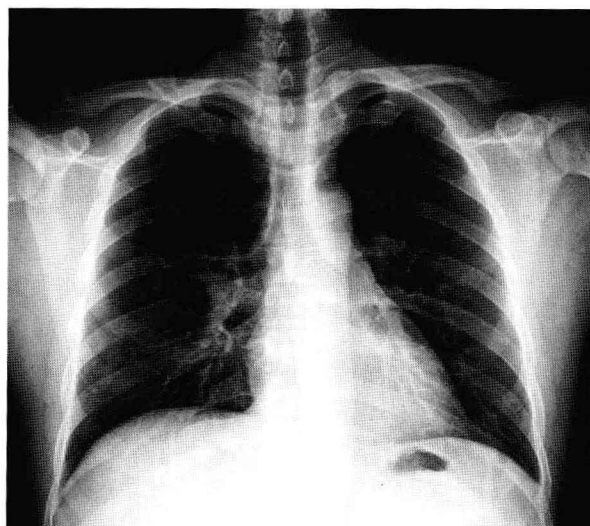


图 1-1-37 气管支气管(后前位)

1. 气管; 2. 右主支气管; 3. 左主支气管; 4. 右上叶支气管; 5. 中间段支气管; 6. 左上叶支气管; 7. 左下叶支气管; 8. 右上叶段支气管; 9. 右中叶或下叶段支气管; 10. 左上叶前、尖后段支气管; 11. 左上叶舌段支气管; 12. 左下叶基底段支气管



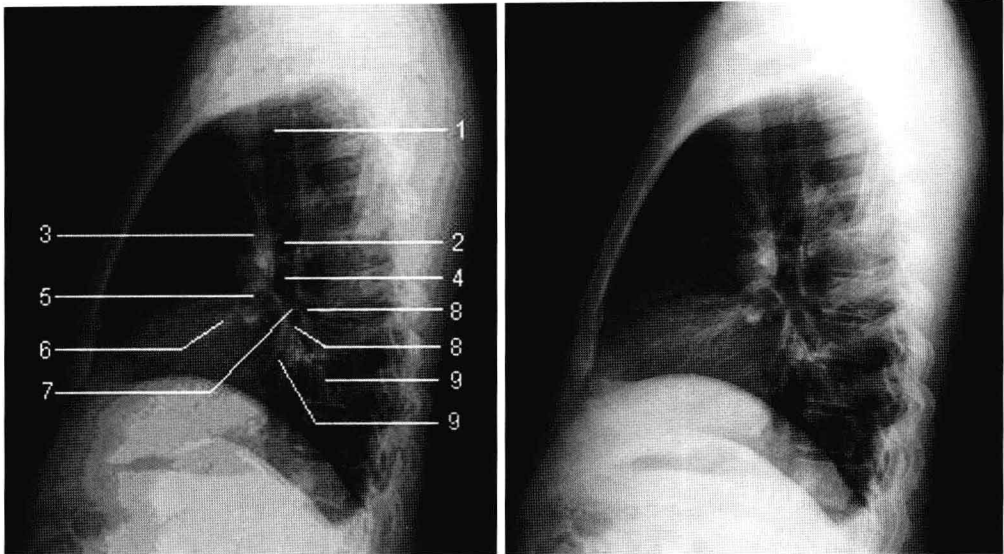


图 1-1-38 气管支气管 (侧位)

1. 气管; 2. 主支气管; 3. 上叶前、尖后段支气管; 4. 中间段支气管; 5. 中叶 (右侧) 或舌段 (左侧) 支气管; 6. 中叶 (右侧) 或舌段 (左侧) 亚段支气管; 7. 基底干支气管; 8. 下叶基底段支气管; 9. 下叶亚段支气管

气管呈条带状低密度影, 长 10 ~ 13 cm, 宽 1.5 ~ 2.0 cm, 上缘起自 C₆-C₇ 水平, 由颈部向下延伸至 T₅-T₆ 水平分为左、右主支气管, 分叉部下壁为气管隆嵴。颈段气管可见甲状腺峡部形成的压迹, 称为气管甲状腺峡部。胸段气管左侧壁可见主动脉弓压迹, 呈浅弧形。左、右主支气管逐级分出肺叶、肺段、亚段支气管, 继而分出小支气管、细支气管、呼吸细支气管、肺泡管和肺泡囊。

右主支气管分为上、中、下三支肺叶支气管。右上叶支气管分为尖、前、后三支肺段支气管。尖段支气管垂直向上走行, 分出 2 支亚段支气管; 前段支气管水平走行, 分出向前和向腋下走行的 2 支亚段支气管; 后段支气管分出向上和向腋下走行的 2 支亚段支气管。

右中间段支气管为右主支气管分出上叶支气管后至中叶支气管开口前的一段支气管, 长 2 ~ 3 cm, 位于右下肺动脉干的内侧。

右中叶支气管长 1 ~ 1.5 cm, 向前外走行, 分为向前、向内下走行的内侧支和向外下走行的外侧支。

右下叶支气管为中间段支气管的直接延续, 于中叶支气管开口水平或向下 1 cm 处的背侧, 发出第 1 分支即上段支气管, 呈水平向后走行约 0.5 cm 后, 分出内、上、外 3 支亚段支气管。

基底干支气管为下叶支气管分出背支支气管后的向下延续, 长 1 ~ 1.5 cm, 分出内、前、外、后 4 支基底段支气管。内基底段支气管向内下走行; 前基底段支气管分布于右下肺的前外侧部分; 外基底段支气管分布于右下肺的外侧部分; 后基底段支气管为下叶支气管干的直接延续, 分布于下叶后部, 为下叶的最大分支。

左肺支气管的分支与右肺不完全一致, 具体分支见表 1-1-1。

表 1-1-1 两侧肺叶及肺段支气管名称

右 侧	左 侧
上叶支气管	上叶支气管
尖段支气管 (B ₁)	上部支气管
后段支气管 (B ₂)	尖后段支气管 (B ₁₊₂)
前段支气管 (B ₃)	前段支气管 (B ₃)
中间段支气管	下部支气管
中叶支气管	上舌段支气管 (B ₄)
中叶外侧段支气管 (B ₄)	下舌段支气管 (B ₅)
中叶内侧段支气管 (B ₅)	
下叶支气管	下叶支气管
上段支气管 (B ₆)	上段支气管 (B ₆)
内侧底段支气管 (B ₇)	内侧底段支气管 (B ₇)
前侧底段支气管 (B ₈)	前底段支气管 (B ₈)
外侧底段支气管 (B ₉)	外侧底段支气管 (B ₉)
后侧底段支气管 (B ₁₀)	后侧底段支气管 (B ₁₀)

(二) 重要数据测量及意义

右主支气管长1~4cm,与体轴呈20°~30°;左主支气管长4~7cm,与体轴呈40°~50°。由于右支气管短而粗,走行较为陡直,因而异物易落入右支气管。左、右支气管夹角为60°~80°。在侧位X线片上,气管位于上纵隔中部,自前上向后下斜行,与冠状面形成15°~20°夹角。

(三) 病变展示 (图 1-1-39 至图 1-1-41)

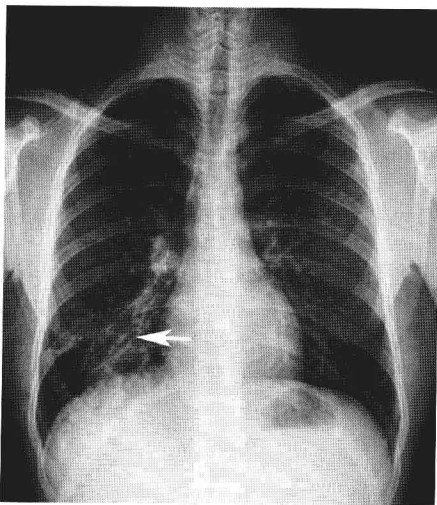


图 1-1-39 支气管扩张

支气管管腔呈柱状扩张,管壁增厚,肺纹理增粗、紊乱(箭)

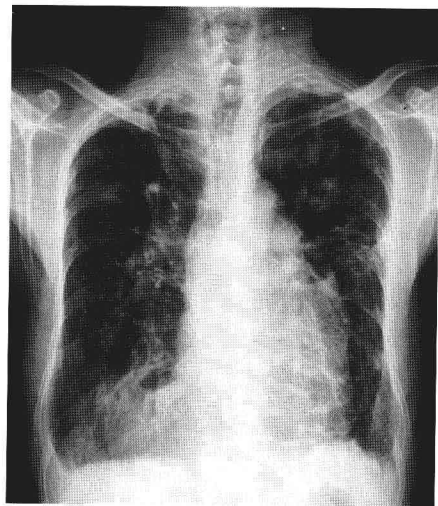


图 1-1-40 支气管扩张

双肺支气管呈粗细不均的囊柱状扩张,呈串珠样改变,双肺纹理粗乱,伴有小斑片状阴影

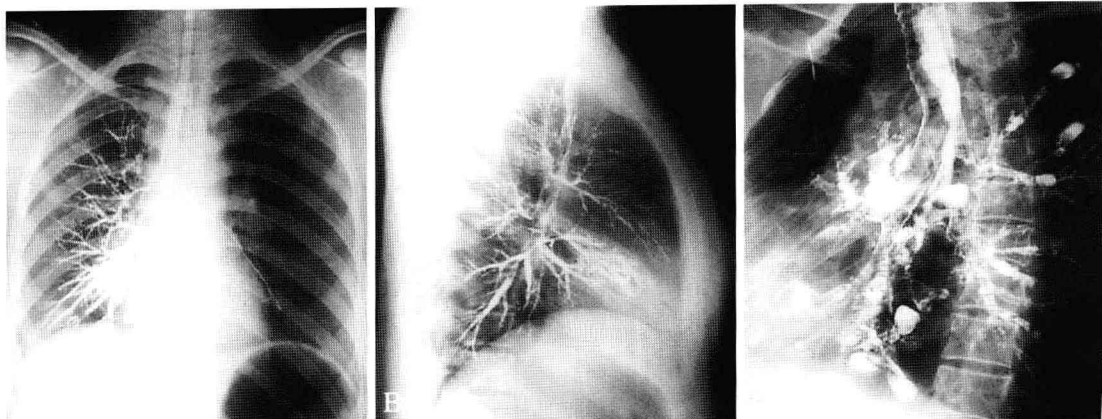


图 1-1-41 支气管扩张碘油造影

A. 右肺中叶支气管管腔呈柱状扩张；B. 右肺中叶支气管管腔呈柱状扩张；C. 左肺支气管多发囊状扩张，呈葡萄串样、串珠样改变

四、肺

(一) 正常表现 (图 1-1-42 至图 1-1-48)

1. 肺野、肺纹理 含气的两侧肺组织在 X 线胸片上显示的透亮区域称为肺野。两侧肺野透亮度基本相同，各肺叶、肺段之间无明显的分界。自肺门向外侧肺野呈放射状分布的树枝状阴影称为肺纹理，主要由肺动脉组成，肺静脉、支气管、淋巴管及间质组织也参与肺纹理的形成。

2. 肺门 肺门位于两肺中野内带，肺门影为肺动脉及其伴行的支气管和肺静脉的综合投影，其中肺动脉为肺门影的主要成分。左侧肺门高于右侧 1 ~ 2 cm。两侧肺门各分为上、下两部分，上、下部分相交形成一钝角夹角，称为肺门角，肺门角顶点称肺门点。右肺门上部由右上肺动脉、右上肺静脉及后回归支动脉构成，右肺门下部主要由右下肺动脉干构成；左肺门上部主要由左肺动脉弓构成，下部由左下肺动脉及其分支构成，大部分与左心缘重叠，仅部分显影。

侧位 X 线片上，两侧肺门部分重叠，右肺门偏前下方，左肺门偏后上方。重叠的肺门影似一长尾“逗号”，其前缘为上肺静脉干，后上缘为左肺动脉弓，逗号长尾由左右下肺动脉干构成。

3. 肺叶 由叶间胸膜将右肺分为上、中、下三个肺叶，左肺分为上、下两个肺叶。两肺各叶在正位 X 线片上前后重叠，结合侧位 X 线胸片上水平裂和斜裂所在的位置，可大致推断各肺叶的位置 (图 1-1-47, 图 1-1-48)。

4. 肺段 每个肺叶由 2 ~ 5 个肺段组成，每个肺段有单独的支气管和血管，肺段的名称与其相应的段支气管名称一致。肺段的形态多呈楔形或圆锥形，其尖端指向肺门，底部朝向肺的外围。

5. 肺小叶 肺段由许多肺小叶组成。肺小叶呈多角形，直径 1 ~ 2 cm。小叶中心为小叶细支气管和小叶动脉，小叶间隔内有静脉和淋巴管。小叶细支气管分出 3 ~ 5 支终末细支

气管，每支终末细支气管以远形成一个腺泡结构，直径4~7mm。单个肺小叶实变表现为直径1~2cm的片状阴影。腺泡实变表现为小结节状致密影，称为腺泡结节样病变。

6. 肺实质和肺间质 肺实质是指终末细支气管以下的呼吸细支气管、肺泡管、肺泡囊和肺泡等具有气体交换功能的组织结构。肺间质是指脏胸膜、间隔结构及支气管和血管周围的结缔组织所构成的支架与间隙。

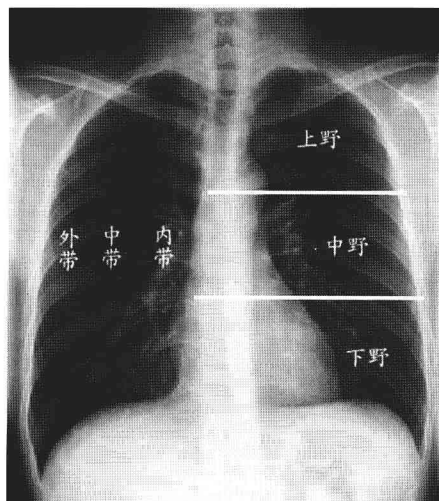


图 1-1-42 肺野

两侧肺野分别纵向分为三等份，称为内、中、外带。分别在第2、4前肋下缘划一水平线，将每侧肺分为上、中、下野。肺尖指第1肋圈外缘以内的肺野；锁骨下区指锁骨以下至第2肋圈外缘以内的肺野

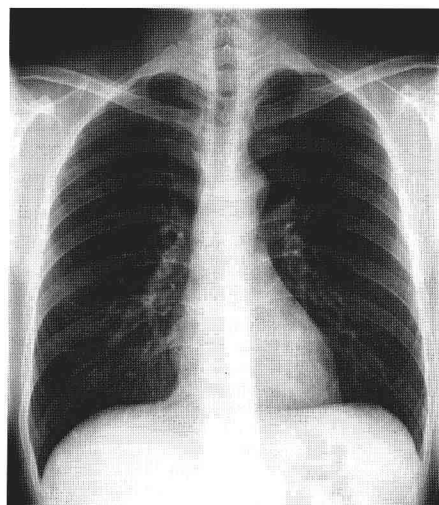


图 1-1-43 肺纹理

肺纹理由肺门向外围肺野延伸过程中逐渐变细，外带肺纹理稀少，距侧胸壁内缘约1cm范围内的肺野基本无肺纹理可见

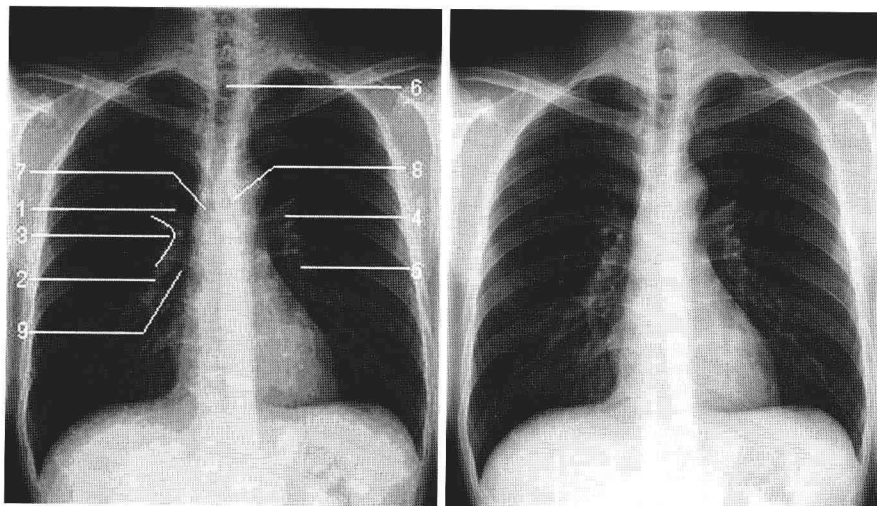


图 1-1-44 肺门 (后前位)

1. 右肺门上部, 2. 右下肺动脉, 3. 肺门角, 4. 左肺门上部, 5. 左下肺动脉, 6. 气管, 7. 右主支气管, 8. 左主支气管, 9. 中间段支气管

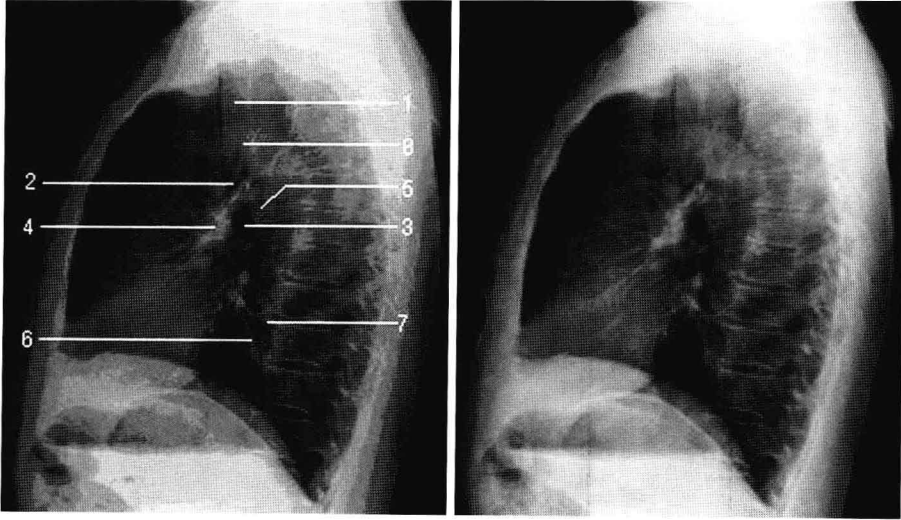


图 1-1-45 肺门 (侧位)

1. 气管; 2. 右肺上叶支气管断面; 3. 左肺上叶支气管断面; 4. 右下肺动脉干; 5. 左肺动脉弓; 6. 右下肺动脉; 7. 左下肺动脉; 8. 主动脉弓

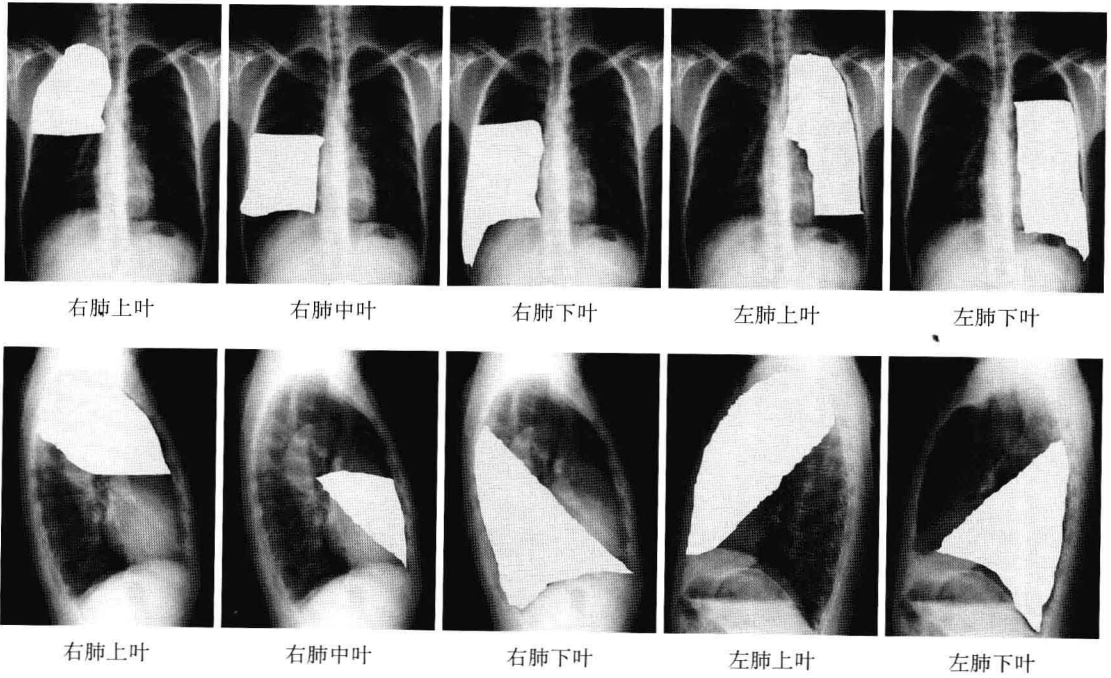


图 1-1-46 肺叶投影

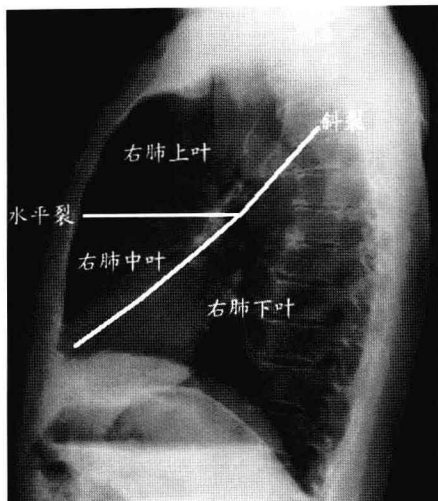


图 1-1-47 右肺叶

斜裂上部分界上叶与下叶；中叶位于前下部，斜裂下部分界中叶与下叶，水平裂分界上叶与中叶；下叶位于后下部，斜裂分界下叶与上、中叶

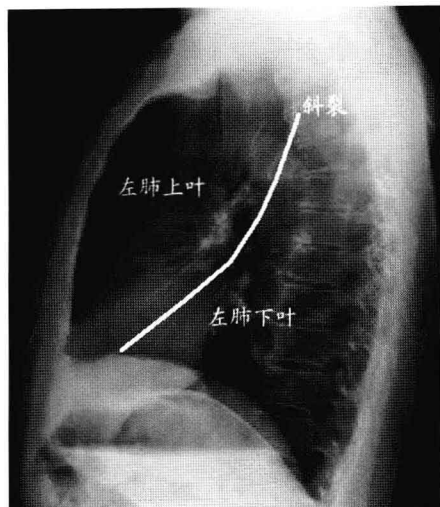


图 1-1-48 左肺叶

左肺上叶位于左肺前上部，相当于右肺上叶和中叶所在位置；左肺下叶位于左肺后下部，相当于右肺下叶所在位置

(二) 重要数据测量及意义

在常规胸部前后位片上，测量肺动脉的管径通常以右下肺动脉为标准（图 1-1-49）。正常成年人右下肺动脉直径（吸气相）：男性 ≤ 16 mm，女性 ≤ 15 mm，呼气相较吸气相大 1 ~ 3 mm。在卧位、体层摄片、靶片距离 100 cm 时，正常成年人肺静脉管径：右上叶下后静脉干直径 7 ~ 10 mm，右下叶基底静脉直径 8 ~ 12 mm。通常上叶肺静脉较下叶肺静脉细。肺动脉或肺静脉压力升高时可导致血管管径增粗。

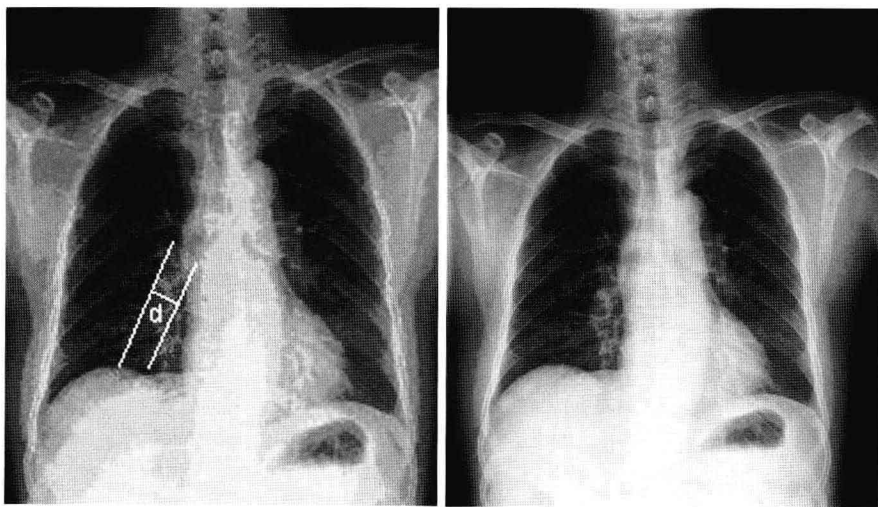


图 1-1-49 右下肺动脉测量

d. 右下肺动脉直径

(三) 病变展示 (图 1-1-50 至图 1-1-72)

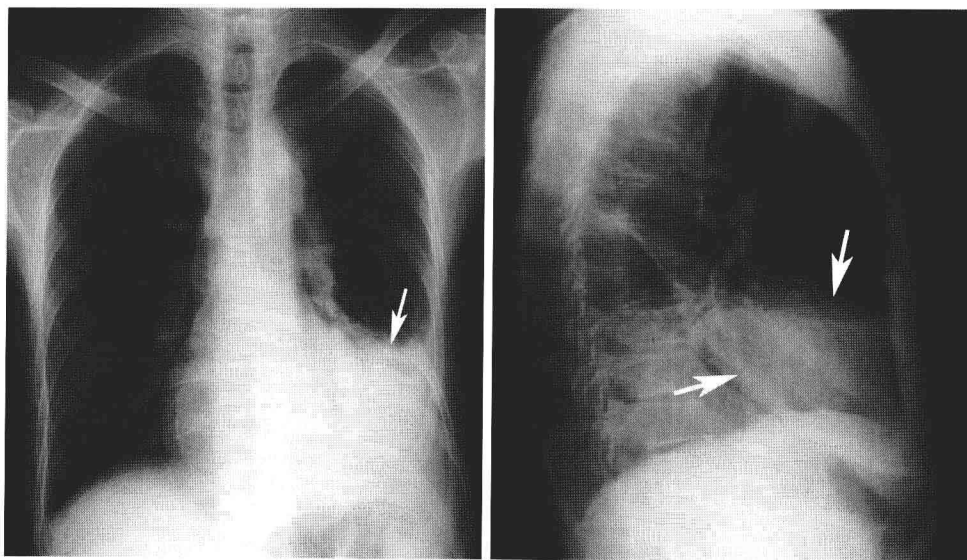


图 1-1-50 左肺舌段不张

左肺舌段缩小 (箭), 均匀致密, 密度均匀。左侧膈升高, 余肺野透明度增加, 出现代偿性肺气肿

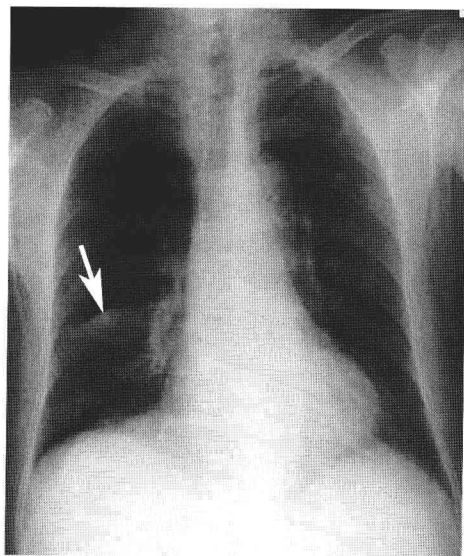


图 1-1-51 右肺中叶节段性不张

右肺中叶节段性均匀致密, 密度均匀 (箭)

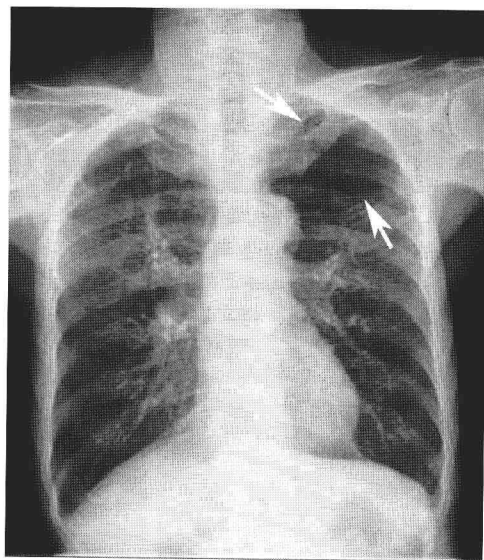


图 1-1-52 肺气肿、肺大疱

两肺透明度增加, 肺纹理稀疏, 伴有肺大疱形成 (箭)。胸廓横径增大, 肋间隙增宽, 心影狭长, 呈垂位心, 膈低平

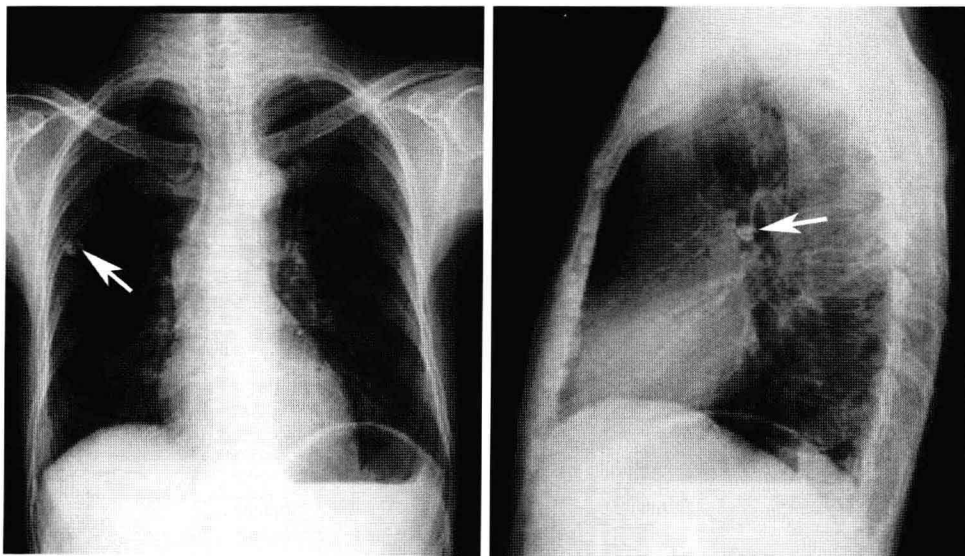


图 1-1-53 肺内钙化灶

右肺上叶结节状高密度影，密度不均匀，边缘清楚锐利（箭）

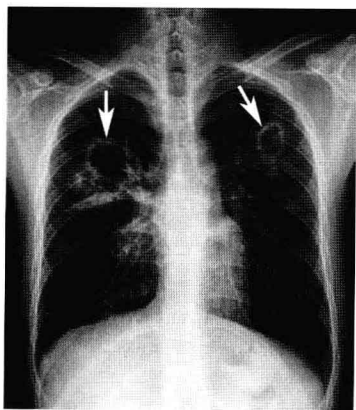


图 1-1-54 薄壁空洞（肺结核）

洞壁厚度小于3mm，内壁光滑，边界清楚（箭），多见于肺结核

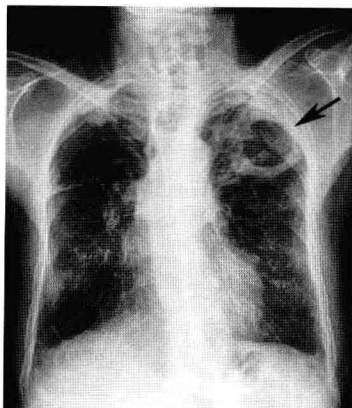


图 1-1-55 厚壁空洞（肺脓肿）

洞壁厚度大于3mm（箭），多见于肺癌、肺脓肿、肺结核

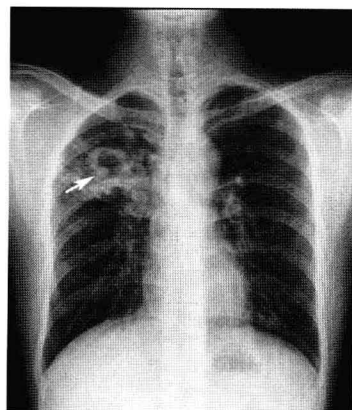


图 1-1-56 空洞伴壁结节（肺癌）

空洞内壁不规则，见结节状突起（箭），多见于肺癌

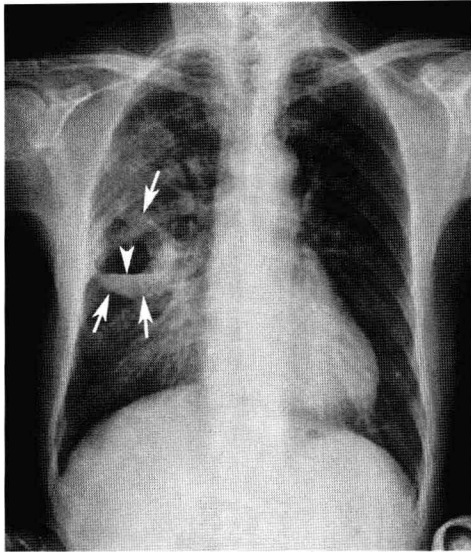


图 1-1-57 空洞液平 (肺脓肿)

空洞 (箭) 内见气 - 液平面 (箭头), 多见于肺脓肿

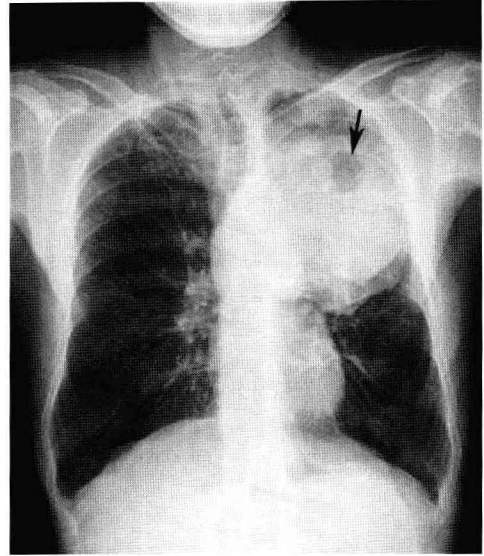


图 1-1-58 偏心空洞 (肺癌)

空洞偏于一侧 (箭), 洞壁厚薄不均, 多见于肺癌

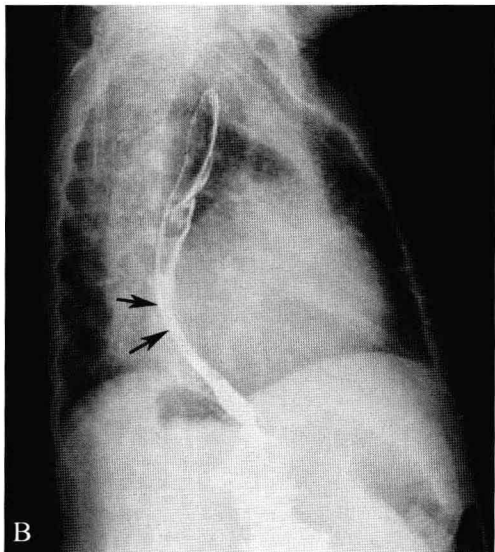
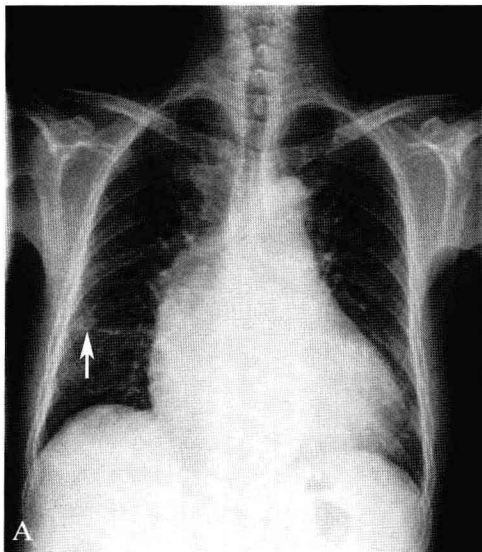


图 1-1-59 肺淤血

A. 后前位片, 两肺野透明度减低, 肺门影增大、模糊, 肺纹理增多、增粗、模糊, 出现间隔 B 线 (Kerley 线), 表现为肋膈角区长 2 ~ 3 cm、宽 1 ~ 3 mm 的水平线影, 与胸膜垂直 (白箭); B. 食管吞钡右前斜位片, 左心房增大, 食管受压、移位 (黑箭)

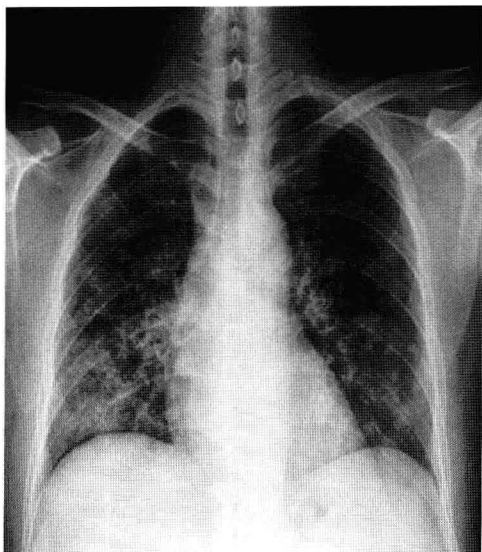


图 1-1-60 支气管肺炎

两侧肺纹理增多、增粗、模糊，可见沿肺纹理分布的斑片状模糊影，部分融合，密度不均匀，病变以两中下肺野的内中带明显

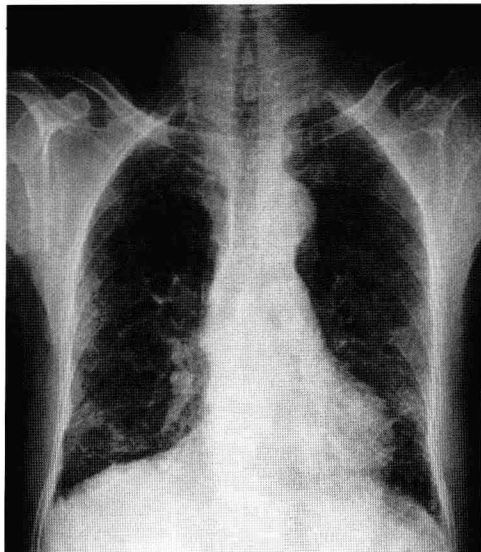


图 1-1-61 肺间质炎症

两肺纹理增多、增粗、紊乱，见网格状及小斑片和结节影，以两中下肺野的内中带明显。两侧肺门影模糊

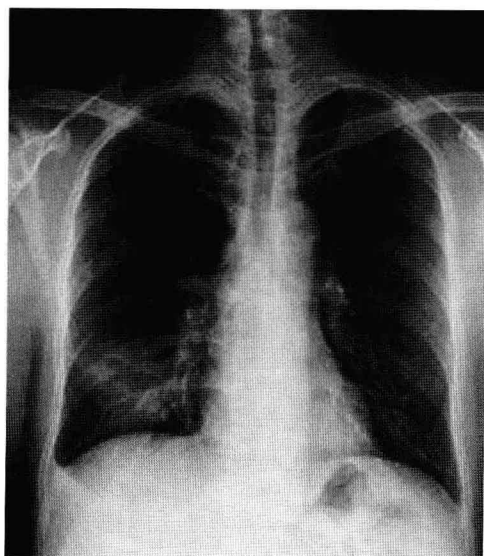


图 1-1-62 大叶性肺炎实变期

右肺中叶大片肺实变，以叶间裂为界边缘清晰，其内见支气管充气征

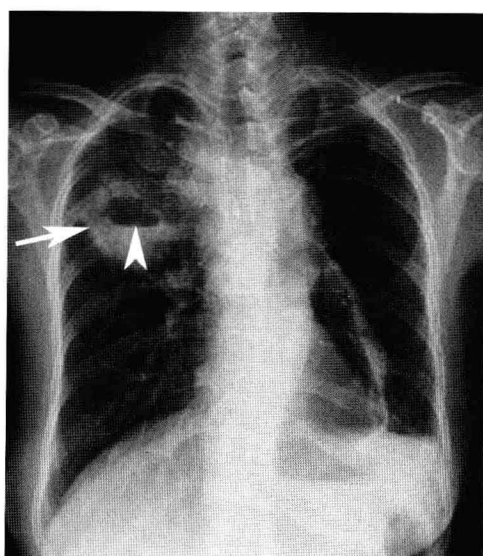


图 1-1-63 肺脓肿

右肺上叶厚壁空洞，内壁不光整(箭)，空洞内见气液平(箭头)。病灶边缘模糊，肺纹理增多

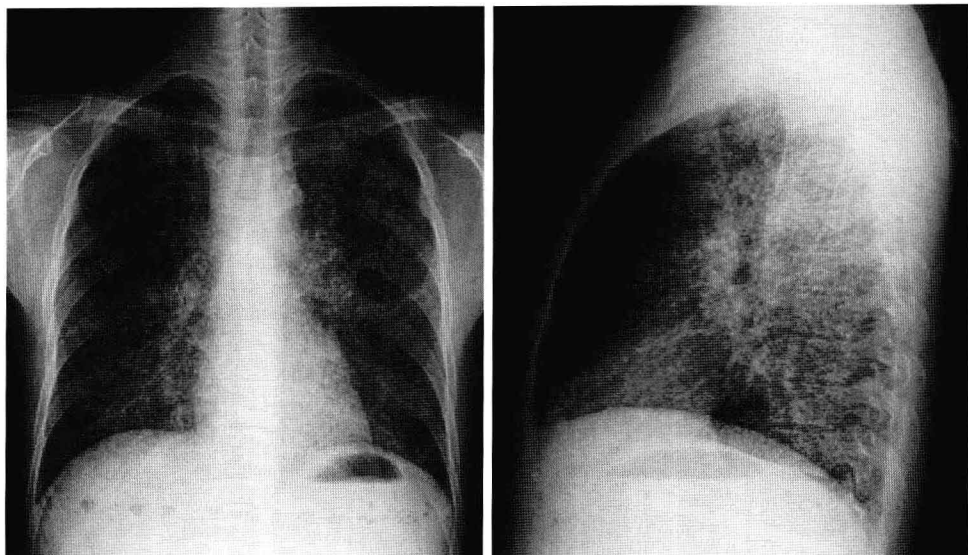


图 1-1-64 急性血行播散型肺结核

两肺弥漫分布粟粒样结节，大小为 1 ~ 3 mm，呈三均匀特点，即分布均匀、大小均匀、密度均匀

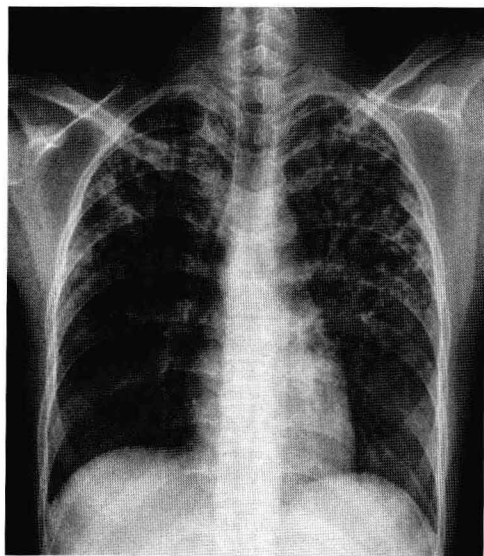


图 1-1-65 亚急性血行播散型肺结核

两肺多发结节灶，分布不均、大小不等、密度不均，可见小点状钙化灶及纤维索条影，以上中肺野明显

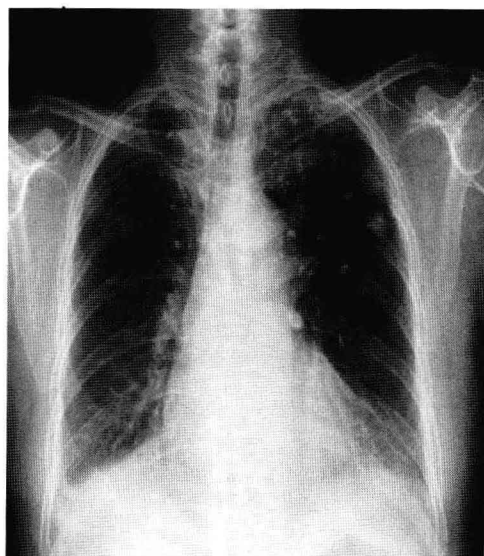


图 1-1-66 陈旧性肺结核

两肺散在硬结钙化灶，密度较高，边缘清晰，伴有纤维索条影

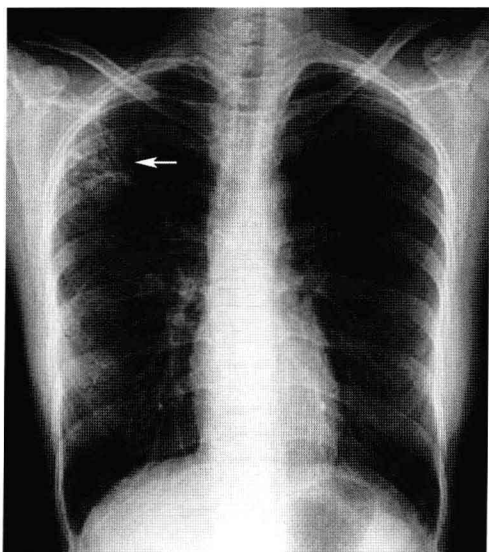


图 1-1-67 浸润性肺结核

右上肺多发小结节灶，排列成“花瓣样”（箭），为肺结核的典型表现

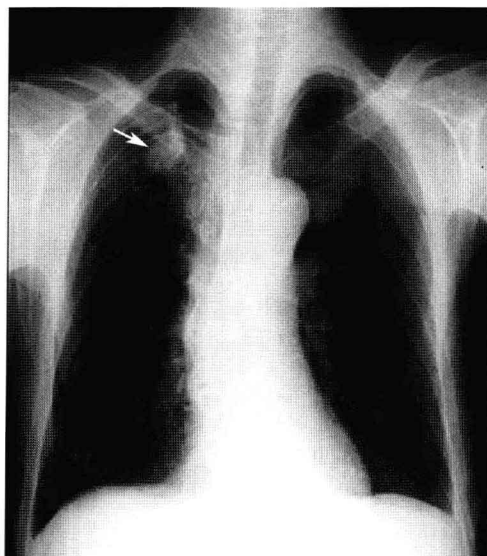


图 1-1-68 结核球

右上肺类圆形结节灶（箭），边缘清晰，密度较高，其中见斑点状钙化灶，病灶周围见卫星灶

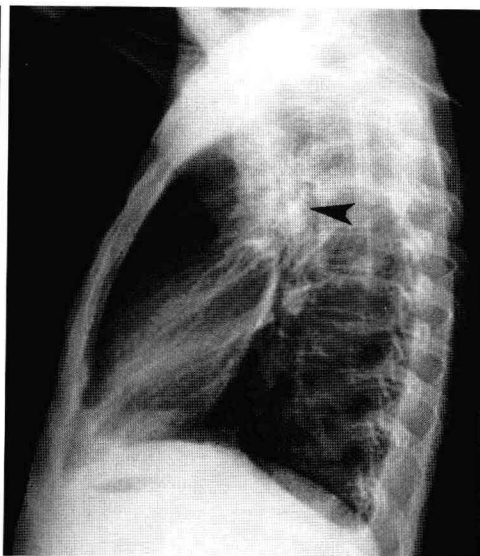
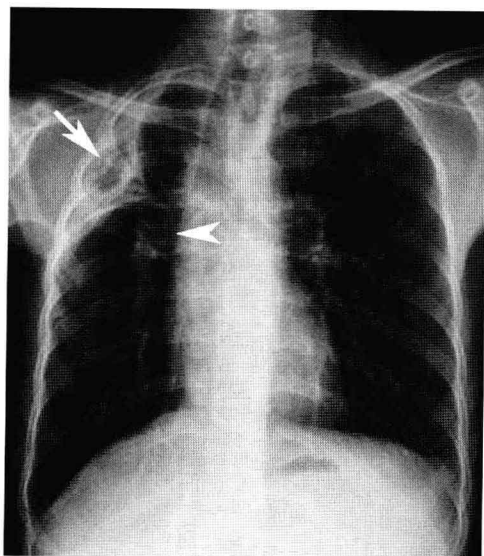


图 1-1-69 慢性纤维空洞性肺结核

右上肺见厚壁空洞，内壁较光整，空洞周围见大量纤维条索状影及斑片状实变影（箭）。上肺肺叶萎缩，肺门上移（黑、白箭头），右上胸膜增厚粘连，胸廓稍塌陷，肋间隙变窄

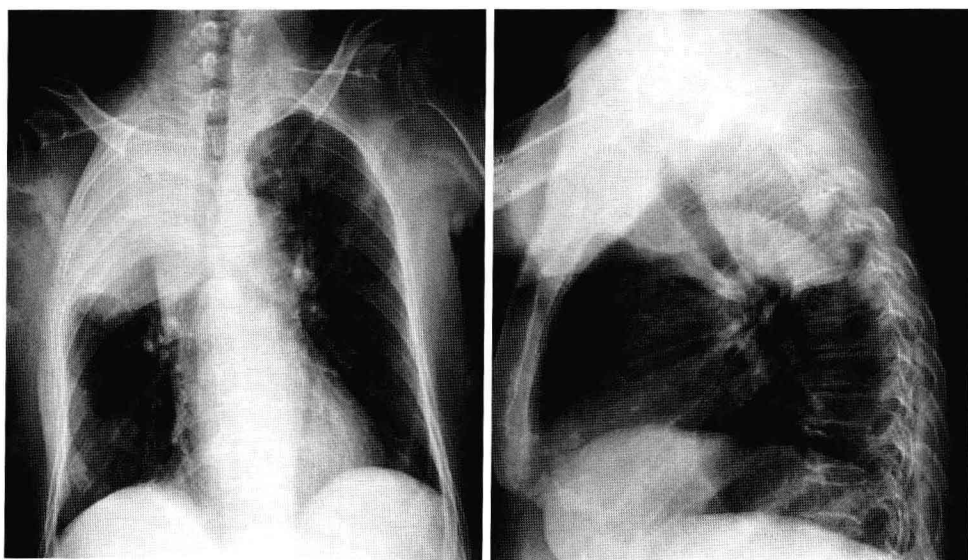


图 1-1-70 右肺上叶中央型肺癌

右肺上叶不规则形肿块，致右肺上叶肺不张，肺门肿块与上叶不张肺相连形成横 S 征；纵隔右移，右侧胸廓塌陷，肋间隙变窄

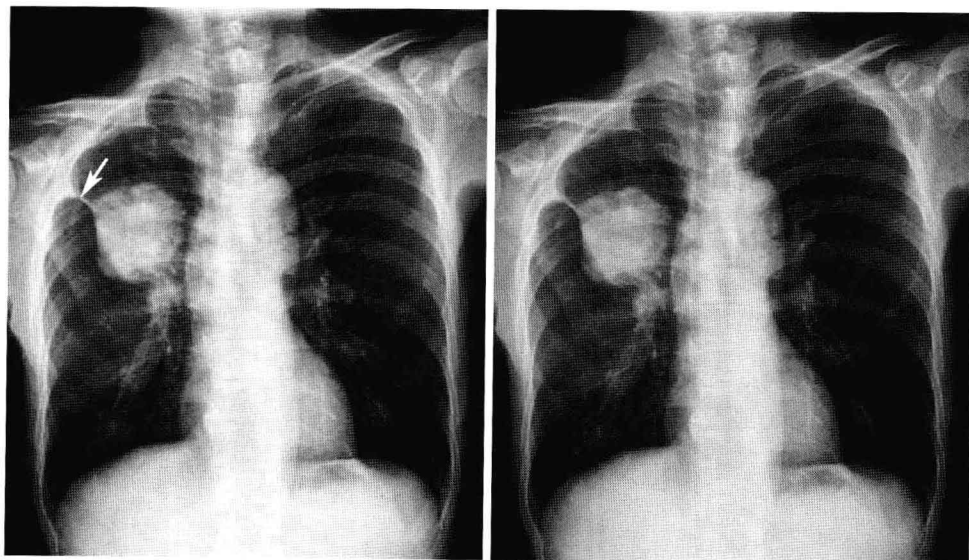


图 1-1-71 右肺上叶周围型肺癌

右肺上叶不规则形肿块，边缘呈分叶状，见短细毛刺及胸膜凹陷征（箭）

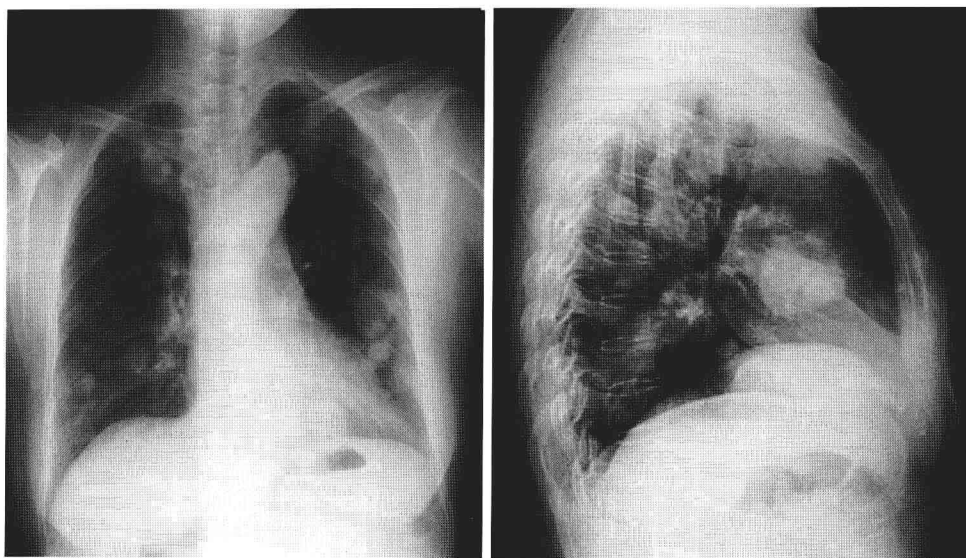


图 1-1-72 上颌窦癌肺内转移

两肺多发大小不等的棉球状结节灶，边缘清晰，密度均匀，以两肺中下肺野明显

五、纵隔

(一) 正常表现 (图 1-1-73 至图 1-1-78)

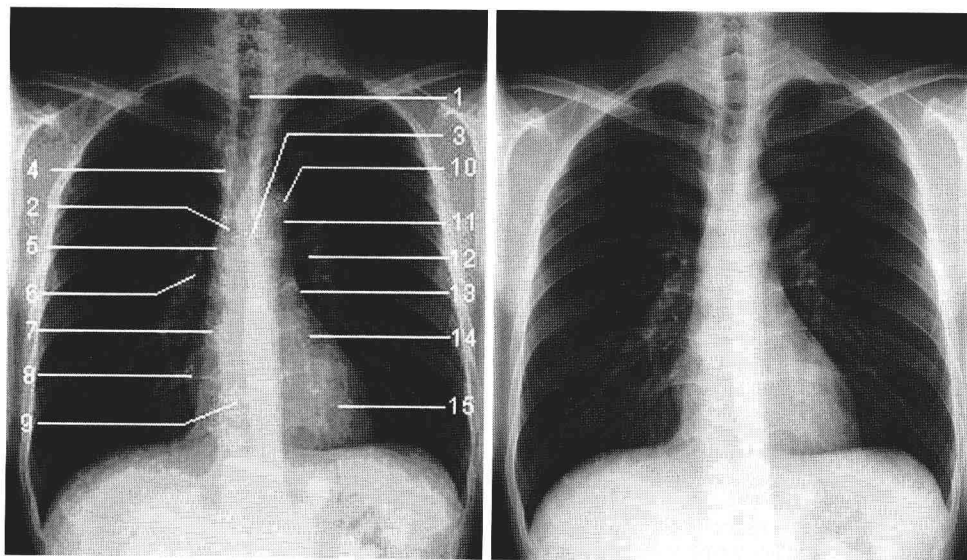


图 1-1-73 纵隔 (后前位)

1. 气管; 2. 右主支气管; 3. 左主支气管; 4. 上腔静脉; 5. 升主动脉; 6. 右肺动脉; 7. 右心耳; 8. 右心房; 9. 右心室; 10. 主动脉球; 11. 降主动脉起始段; 12. 左肺动脉; 13. 心腰; 14. 左心耳; 15. 左心室

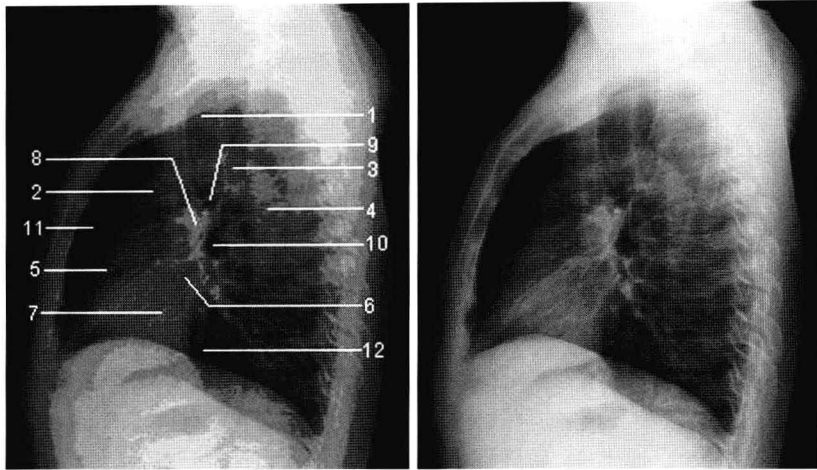


图 1-1-74 纵隔 (左侧位)

1. 气管; 2. 升主动脉; 3. 主动脉弓; 4. 降主动脉; 5. 右心室; 6. 左心房; 7. 左心室; 8. 右下肺动脉干; 9. 右肺上叶支气管断面; 10. 左肺上叶支气管断面; 11. 胸骨后间隙; 12. 后心膈角

纵隔位于两肺之间、胸骨之后、胸椎之前, 其上界为胸廓入口, 下界为膈。纵隔内含有重要的组织、器官, 包括心脏、大血管、气管、食管、神经、胸腺及淋巴组织。纵隔的长度和宽度随体型、体位、呼吸状况而变化, 瘦长体型、立位、吸气时纵隔影较长、较窄; 矮胖体型、卧位、呼气时纵隔影较宽、较短。

纵隔分区有六分区法和九分区法等多种分区方法, 其中九分区法较常用 (图 1-1-75)。纵隔分区对判断纵隔病变的来源及其病变性质具有重要意义。根据纵隔原发性肿瘤和瘤样病变的特定好发部位, 有助于病变的定位及其定性诊断 (图 1-1-76)。

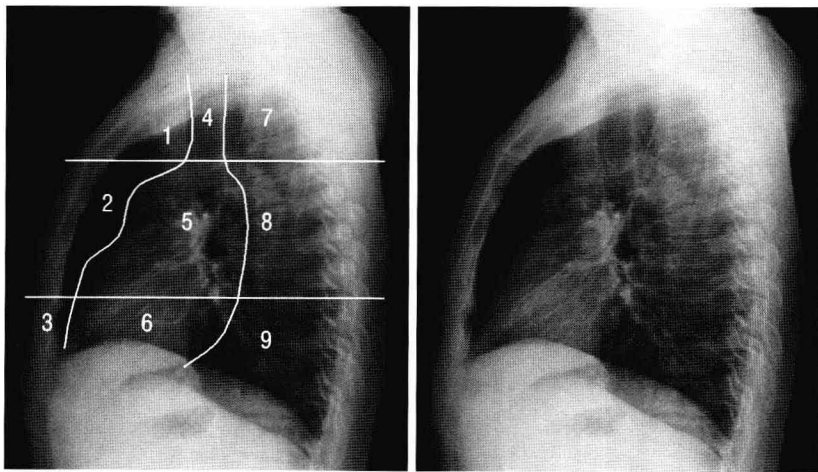


图 1-1-75 纵隔九分区法

在侧位X线胸片上, 沿胸骨柄下缘至第4胸椎下缘画一连线, 作为上纵隔与中纵隔的分界线; 通过第8胸椎下缘画一水平线, 作为中纵隔与下纵隔的分界线; 气管、升主动脉及心脏前缘连线作为前、中纵隔的分界线; 食管前壁及心脏后缘作为中、后纵隔的分界线。即上、中、下纵隔分别分为前、中、后三个区, 共九个区

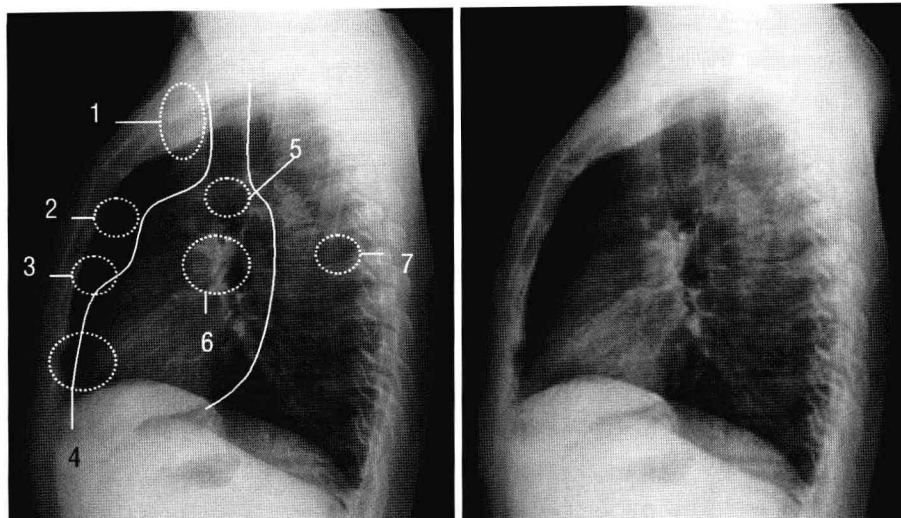


图 1-1-76 纵隔原发性肿瘤和瘤样病变特定好发部位

前纵隔：1. 胸廓入口区（甲状腺肿块和淋巴瘤）；2. 前纵隔上部（胸腺瘤）；3. 前纵隔中部（畸胎瘤）；4. 前心膈角区（心包囊肿和脂肪瘤）。中纵隔：5. 气管旁（支气管囊肿）；6. 中部（淋巴瘤）。后纵隔：7. 神经源性肿瘤

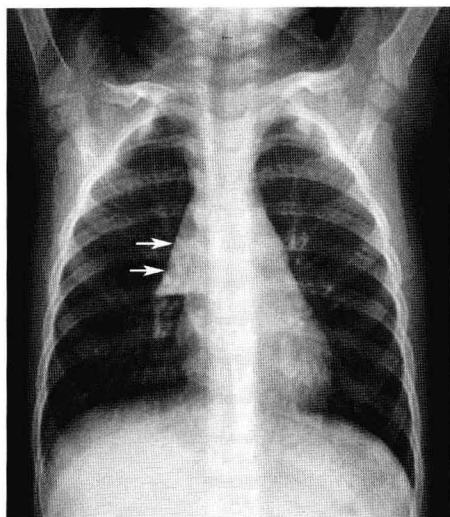


图 1-1-77 小儿胸腺

小儿的胸腺可向纵隔缘突出，呈三角形（箭），易误诊为纵隔肿瘤或淋巴结肿大

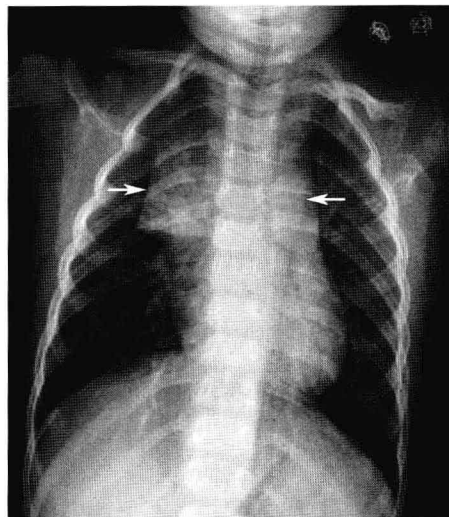


图 1-1-78 小儿胸腺

双侧胸腺增大使纵隔影增宽，表现为自上而下逐渐增大，向肺野突出，呈三角形（箭），称帆样征

（二）重要数据测量及意义

1. 前纵隔线 位于胸骨体后，重叠于气管的下段，上端自胸骨柄、体交界处，垂直下延 5 ~ 6 cm，呈 1 ~ 2 mm 宽的线条影，由两肺的脏、壁胸膜及二者之间的结缔组织组成。此线显影异常提示胸膜或前纵隔病变可能。

2. 奇静脉宽径 立位后前位片上, 气管与右侧主支气管夹角处奇静脉宽径 (指垂直于右主支气管方向的最大横径), 正常成年人 为 3 ~ 7 mm, 平均 5 mm。大于 10 mm 者为异常, 可见于门静脉高压、右侧心力衰竭、上腔静脉阻塞等。卧位时, 奇静脉宽径较立位时增大。妊娠女性为 3 ~ 15 mm, 平均 7 mm。

(三) 病变展示 (图 1-1-79 至图 1-1-87)

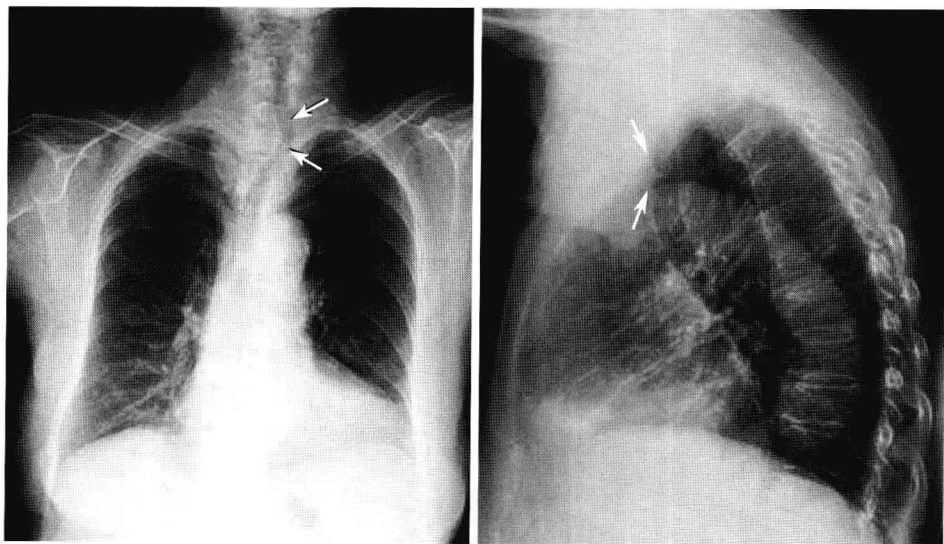


图 1-1-79 胸内甲状腺肿

右侧前上纵隔肿块, 密度均匀, 压迫气管, 局部气管向左侧移位 (箭)

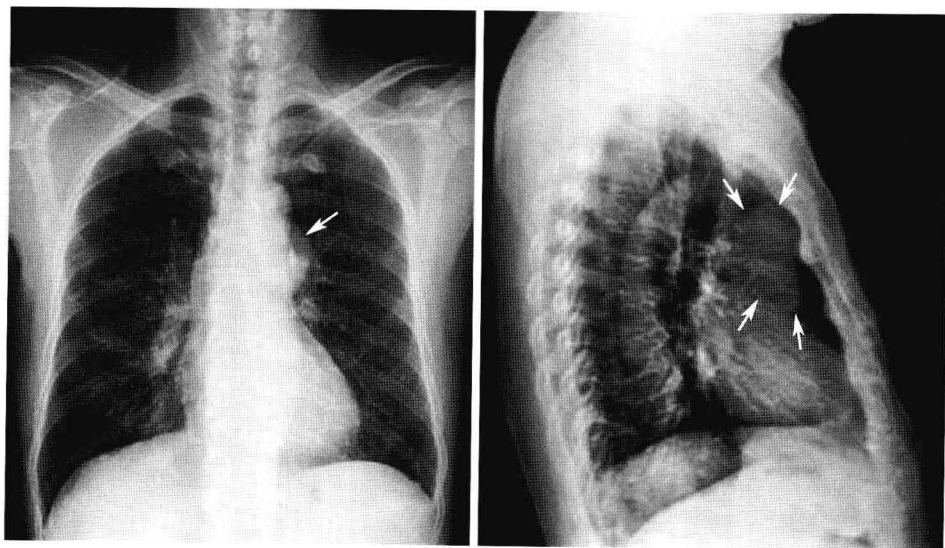


图 1-1-80 胸腺瘤

左侧前纵隔中部不规则形肿块 (箭), 边缘光滑, 密度均匀, 与周围组织分界清晰

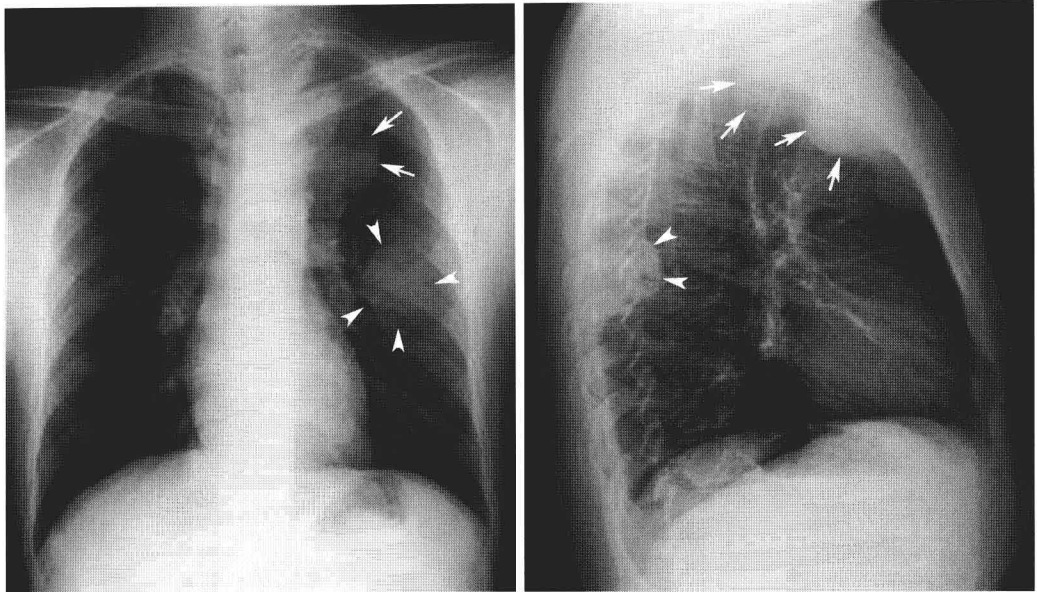


图 1-1-81 胸腺癌

左前纵隔不规则形肿块 (箭), 左侧胸膜及肺内见多发转移灶 (箭头)

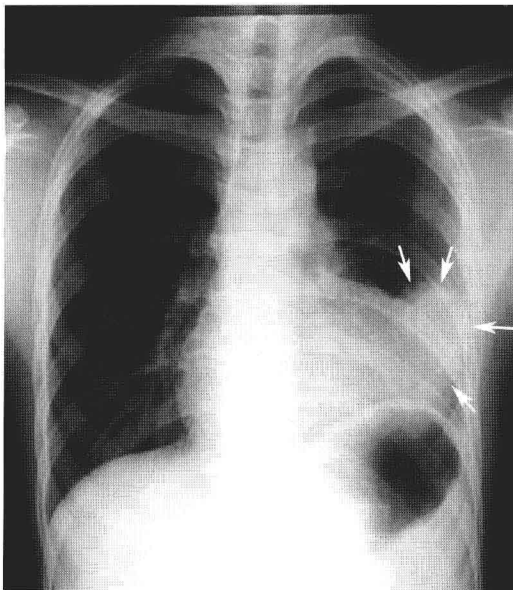


图 1-1-82 畸胎瘤

左前纵隔下部不规则形肿块, 边缘清晰, 密度欠均匀 (箭)

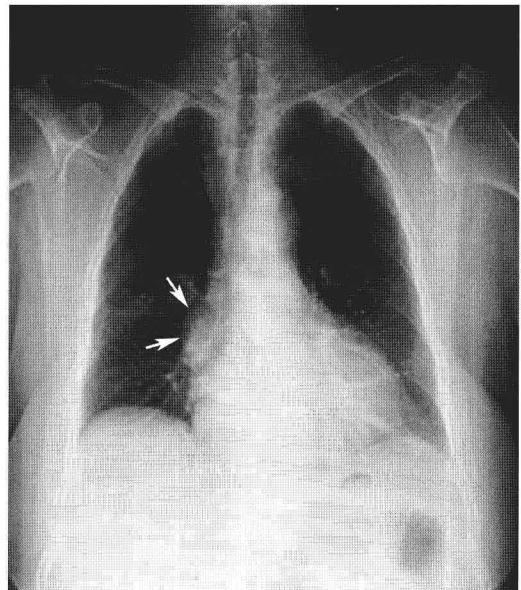


图 1-1-83 心包囊肿

右前纵隔椭圆形肿块 (箭), 边缘清晰, 密度均匀

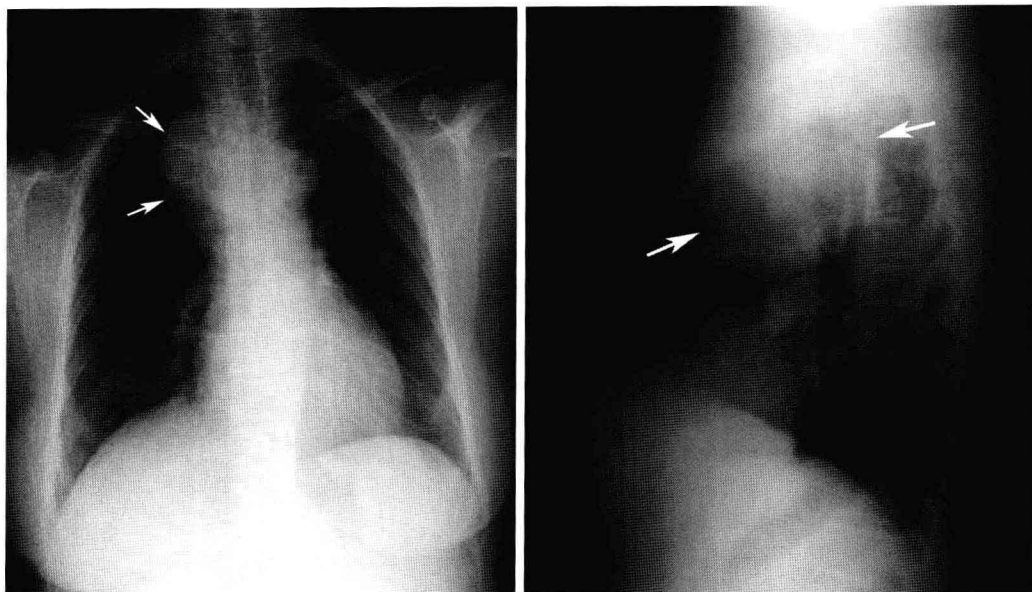


图 1-1-84 支气管囊肿

右上纵隔椭圆形肿块（箭），突入右侧肺野，边缘清楚，密度均匀，气管受压左移

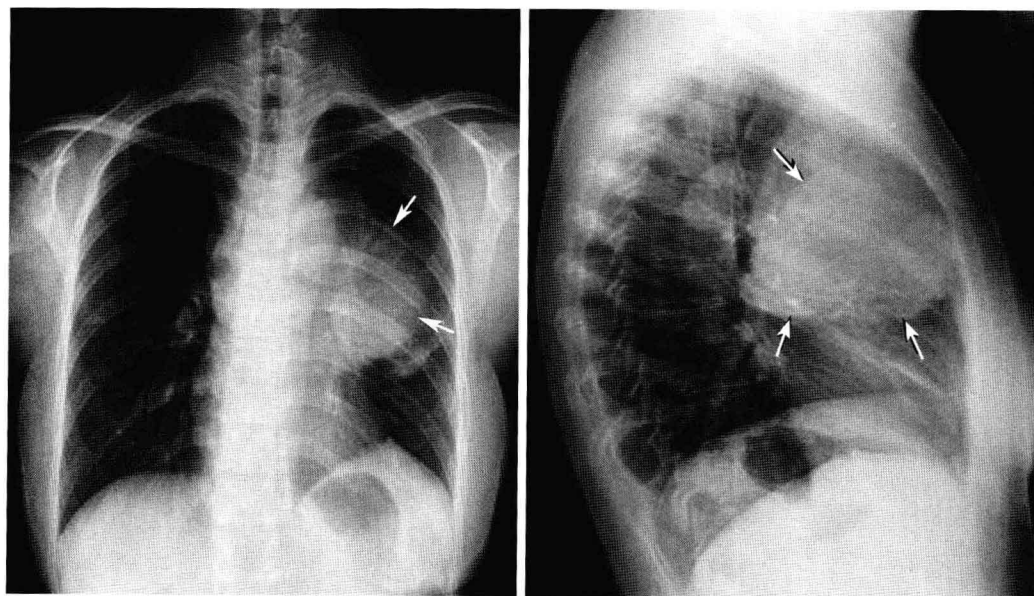


图 1-1-85 纵隔淋巴瘤

中前纵隔不规则形肿块（箭），密度不均匀，周围结构受压、移位

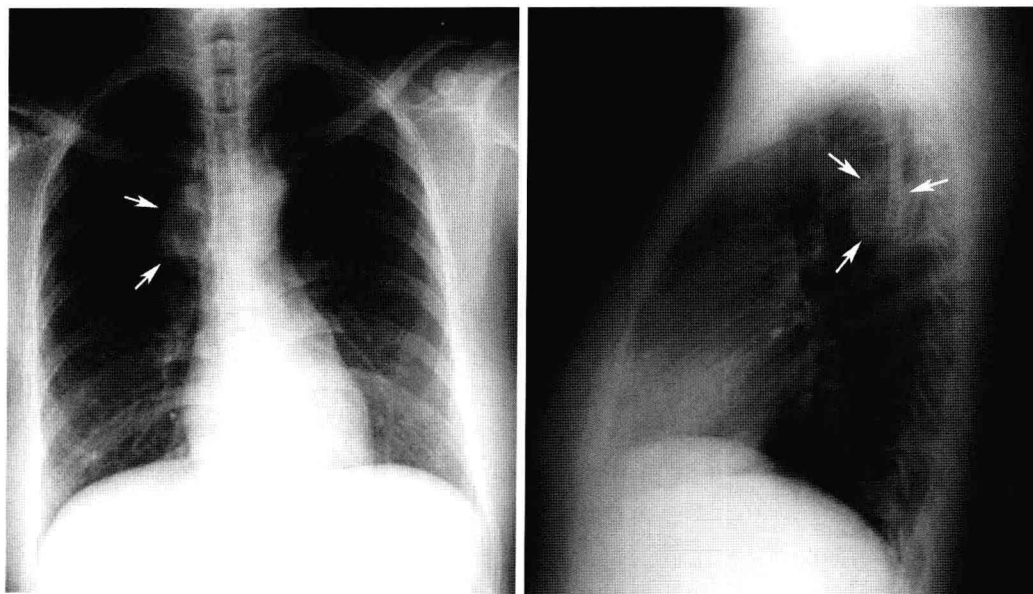


图 1-1-86 神经鞘瘤
后纵隔类圆形肿块 (箭), 边缘清楚, 密度尚均匀

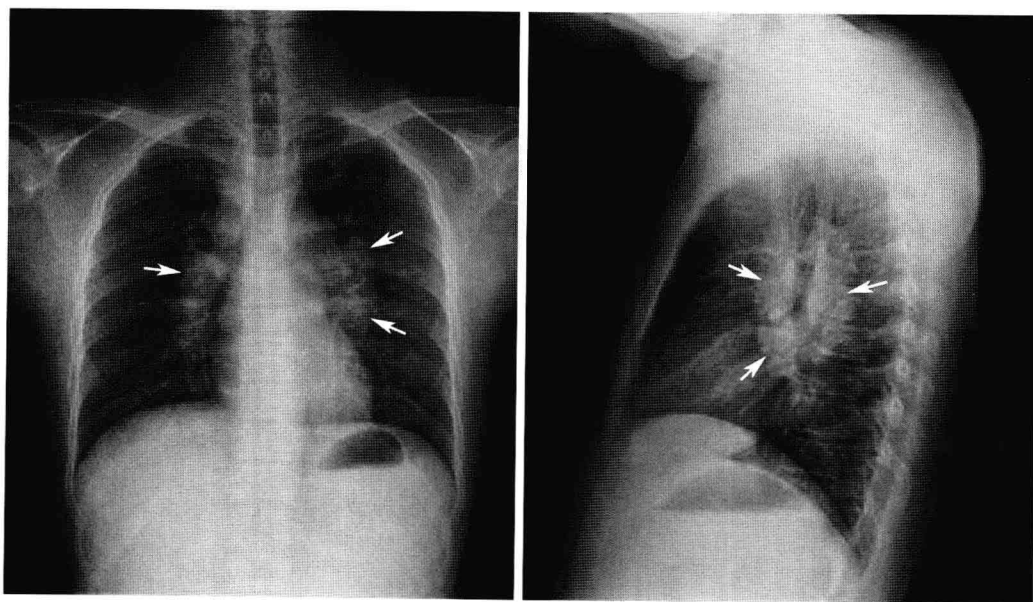


图 1-1-87 结节病
纵隔及两侧肺门多发淋巴结肿大 (箭), 部分融合成团块状, 相邻结构受压、变形、移位

六、心血管

(一) 正常表现 (图 1-1-88 至图 1-1-95)

1. X线平片 心脏大血管的大部分边缘与含气的肺组织相邻,采用不同的投照角度,X线平片能显示其各个面的边缘轮廓,但难以清楚显示其内部结构。X线平片一般分后前位、右前斜位、左前斜位和左侧位等四个投照位置。

(1) 后前位 (图 1-1-88): 心影与胸骨、前后肋及胸椎等重叠。心脏大血管影右缘可分为上、下两个扁平的弓部。上弓由血管阴影构成。在幼年和青年人中此弓主要为上腔静脉的边缘,升主动脉隐于其内;成年人则主要由升主动脉右缘构成,向外凸出更为显著。下弓较上弓更为膨隆,由右心房构成。正常情况下,右心室不参与下弓构成,只有在垂直型心,右膈低位时,右心室才参与构成此弓的最下部。深吸气时右心膈角处可见到下腔静脉或肝静脉影。心影左缘由 4 弓组成,自上而下依次为主动脉结、肺动脉段、左心耳和左心室段。年轻人主动脉结影突出不显著,老年人由于主动脉伸展纡曲导致其位置升高,并向左侧肺野突出。第 2 弓又称心腰,由肺动脉干左缘和左肺动脉构成。肺动脉常较平直或稍内凹,但在正常青年女性,特别是小而居中垂直型心,此段可轻度膨隆。第 3 弓为左心耳,不明显,长仅 1~2 cm。第 4 弓为左心室段,主要为左心室流出道的前壁构成,明显向左侧肺野突出。该段下端内收形成正位 X 线片上的心尖。心尖一般位于膈上。心尖外侧及左侧心膈角被心包脂肪垫充填,为一密度较低的三角形阴影。

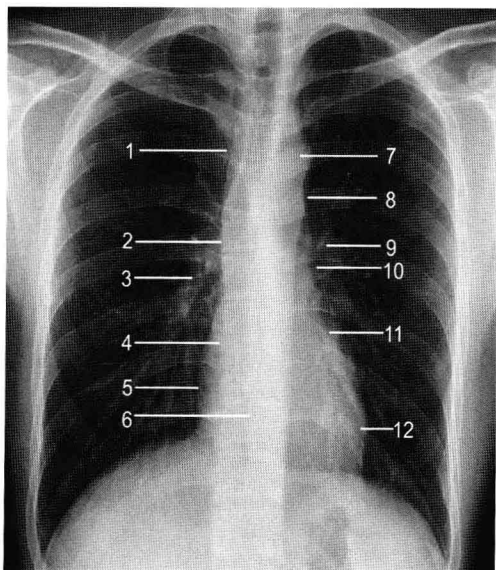


图 1-1-88 心脏后前位

1. 上腔静脉; 2. 升主动脉; 3. 右肺动脉; 4. 右心耳; 5. 右心房; 6. 右心室; 7. 主动脉结; 8. 降主动脉起始段; 9. 左肺动脉; 10. 心腰; 11. 左心耳; 12. 左心室

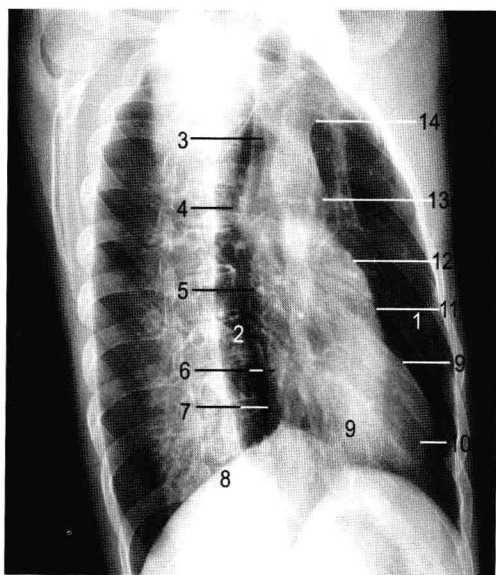


图 1-1-89 心脏右前斜位

1. 心前间隙; 2. 心后间隙; 3. 上腔静脉; 4. 降主动脉上部; 5. 左心房; 6. 右心房; 7. 下腔静脉; 8. 右膈; 9. 右心室; 10. 左心室; 11. 右心室漏斗部; 12. 肺动脉; 13. 主动脉弓; 14. 左锁骨下动脉

(2) 右前斜位(图 1-1-89): 心影位于左膈影上方, 心影前缘上部靠近胸骨, 在下部重叠, 形成狭窄的上宽下窄的倒置三角形, 即心前间隙。心影后缘与脊柱前缘之间的区域为心后间隙, 此间隙内有食管与降主动脉。

心脏大血管阴影的后缘轮廓自上而下依次为上腔静脉、降主动脉上部、左心房、右心房、下腔静脉和右膈。右心房仅占心后缘下部的一小部分。左心房后缘略后凸, 在食管前缘无压迹或仅有轻微压迹。正常左心房下缘仅达膈顶上 2.5 cm 处。心脏大血管阴影的前缘自下而上依次由左心室前下壁、右心室前壁一部分、右心室漏斗部、肺动脉、主动脉升部和弓部构成。由主动脉弓发出的三大血管相互重叠于气管前部, 与胸椎前缘之间形成一个三角形透亮区, 肺动脉参与漏斗部连成微向前凸的弧线。心前缘的右心室段代表了右心室流出道的前壁。正常心脏大血管的前缘除右心室漏斗部和肺动脉段局部略隆起外, 基本呈一直线。右前斜位心脏膈面从后向前依次为: 下腔静脉、右心房、右心室(位于中央及前部)及左心室(占据一小部分)。

(3) 左前斜位(图 1-1-90): 心脏大血管阴影前缘的最上部为升主动脉, 往下为右心房段, 两者之间分界明确, 稍有交角。最下部为右心室, 右心房与右心室构成一连续前凸的弧度。心前间隙呈不规则四边形, 比右前斜位时更宽阔。心脏大血管阴影后缘上部为左心房, 下部为左心室, 左心室的弧影较深, 左心房的弧影较浅平, 两弧的连接点为其分界。左心房与左心室连成圆隆的后凸较明显的弧线, 正常时心影后缘与脊柱重叠。在深吸气及垂直型心时可观察到室间沟及下腔静脉, 下腔静脉由右膈顶走向右心房的后下部, 重叠于左心室下部。左心室段占据较长的范围。

左前斜位是显示主动脉弓的最佳位置, 从前部的升主动脉、上部的主动脉弓到后部的降主动脉全部展开。主动脉弓下方的透亮区称主动脉窗, 下界为左心房上缘, 上界为主动脉弓下缘, 前界为升主动脉和肺动脉干后缘, 后界为降主动脉前缘。通过主动脉窗可见气管杈、主支气管和肺动脉。在主动脉弓上方, 脊柱前缘和左锁骨下动脉后缘之间也构成一个三角形透亮区, 为主动脉三角, 食管沿此角前缘下行。

(4) 左侧位(图 1-1-91): 心脏大血管影居中偏前, 呈斜置的椭圆形。心影前缘上部为升主动脉前壁, 下部为右心室流出道, 上、下两部分交界处呈钝角。升主动脉前缘和胸骨后缘之间的距离为 0.5 ~ 2.0 cm, 不超过 3 cm。心前缘与前胸壁之间构成尖端朝下的三角形, 即胸骨后间隙。约在第 4 前肋水平以下的心前缘(右心室前壁)与胸骨阴影相连, 相接点到膈顶距离不小于 4 cm。心前缘下端向后弯曲, 与胸骨、膈之间形成一个小三角形透亮区。

心影后缘起于气管隆峭下水平, 上部阴影较模糊, 往下轮廓逐渐清晰, 自上而下由左心房段和左心室段组成, 形成一支较光滑又略向后膨隆的弧线。左心室后下缘呈弧形弯向前部与膈顶形成锐利的后心膈角, 下腔静脉可显示于此间隙内。下腔静脉由膈顶向前上斜行到心影内, 其后缘清晰。心影膈面的前 1/3 为右心室, 后 2/3 为左心室, 室间隔下端约位于心膈面的前中 1/3 处。

2. 造影

(1) 肺动脉: 肺动脉是短而粗的动脉干, 长 4 ~ 5 cm, 宽 2.5 ~ 3 cm, 起自右室漏斗部, 经主动脉根部的前面向左上后方螺旋状斜升, 至主动脉弓的凹侧, 相当于 T₄ 水平分成左、右肺动脉入肺。肺动脉的左支较短, 呈水平方向横过胸主动脉及左支气管的前面达肺门, 再分成 2 支入上、下肺叶。肺动脉的右支较粗长, 横过升主动脉及上腔静脉的后面再分成 3 支入上、中、下肺叶(图 1-1-92)。

(2) 支气管动脉: 支气管动脉的起始部位变异很大。绝大多数支气管动脉开口于 T₅ 上缘至 T₆ 下缘内的主动脉腹侧壁。右侧主要起源于右侧肋间动脉、主动脉降部、主动脉弓和右锁骨下动脉 (图 1-1-93)。左侧主要起源于主动脉降部和主动脉弓。支气管动脉干直径 1 ~ 2 mm, 一般为 2 ~ 4 支。支气管动脉主要供应各级支气管, 也供应食管、纵隔淋巴结、肺动脉和主动脉弓动脉壁等。

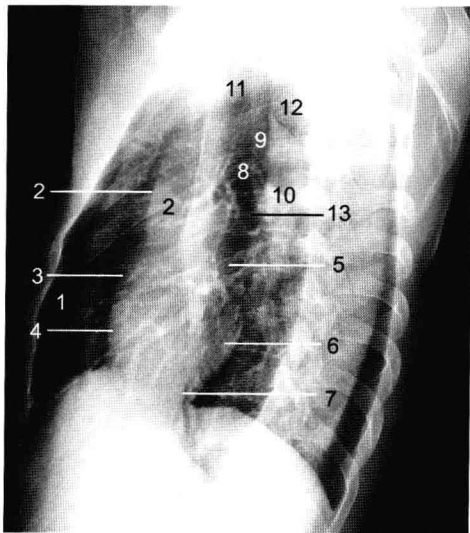


图 1-1-90 心脏左前斜位

1. 心前间隙; 2. 升主动脉; 3. 右心房; 4. 右心室; 5. 左心房; 6. 左心室; 7. 下腔静脉; 8. 主动脉窗; 9. 主动脉弓; 10. 降主动脉; 11. 气管; 12. 降主动脉; 13. 左主支气管

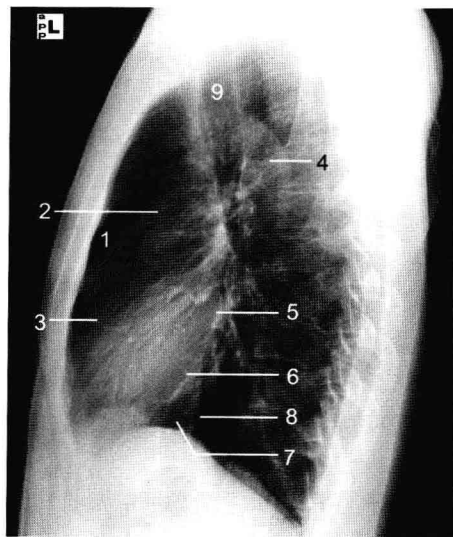


图 1-1-91 心脏左侧位

1. 胸骨后间隙; 2. 升主动脉; 3. 右心室; 4. 主动脉弓; 5. 左心房; 6. 左心室; 7. 后心膈角; 8. 下腔静脉; 9. 气管

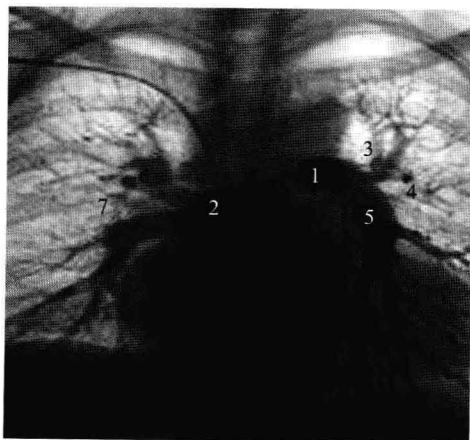


图 1-1-92 肺动脉造影

1. 左肺动脉; 2. 右肺动脉; 3. 左肺动脉上叶支; 4. 左肺动脉舌叶支; 5. 左肺动脉下叶支; 6. 右肺动脉上叶支; 7. 右肺动脉中叶支; 8. 右肺动脉下叶支

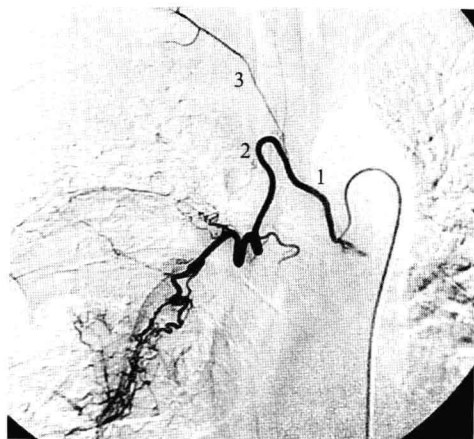


图 1-1-93 右支气管动脉造影

1. 右支气管动脉主干; 2. 右下支气管动脉; 3. 右 3、4 肋间动脉

(3) 主动脉: 主动脉发自左心室, 两者之间有主动脉瓣相隔。升主动脉根部膨大称为主动脉窦, 分别称左、右冠状窦和后窦。从左、右冠状窦的外侧壁分别发出左、右冠状动脉。正位时主动脉根部因与左心房和脊柱重叠而显示不佳, 主动脉弓影也明显缩短; 侧位和左前斜位则能比较满意地显示胸主动脉全貌, 尤其在左前斜位时主动脉弓全部展开。锁骨下动脉起始处与动脉韧带连接处为主动脉峡部, 此处为主动脉弓先天性畸形的好发部位。升主动脉与主动脉弓移行部发出头臂动脉(又名无名动脉), 长约3 cm。主动脉弓顶发出左颈总动脉, 在主动脉弓远端发出左锁骨下动脉。

(4) 冠状动脉(图 1-1-94 和图 1-1-95)

冠脉造影只能显示直径 > 0.5 mm 的血管。心外膜下和心肌壁外的血管粗大, 心肌壁内的部分细小。

冠状动脉分为左、右冠状动脉。左冠状动脉开口于左冠窦内(98%)或窦外(2%), 其分支有前降支和左旋支。左冠状动脉主干长度变异较大, 长度可以为 $0.2 \sim 4.0$ cm, 多数为 $0.6 \sim 1.0$ cm。前降支沿前室间沟下行, 绕过心尖, 止于心脏的膈面, 其分支有: 对角支、室间隔支、左圆锥支、右室前支。回旋支沿左房室沟走行, 止于左心室后壁和后室间沟, 其分支有: 左心房支、左心室前支、钝缘支、左心室后支、窦房结支(38%)。右冠状动脉开口于右冠窦内(94%)或窦外(6%), 走行于右房室沟内, 通过心脏右缘止于膈面, 其分支有: 后降支、圆锥支、锐缘支、左心室后支、右心室前支、窦房结支(62%)、房室结支。

左冠状动脉供应左心室、左心房、右室前壁和室间隔前 $2/3 \sim 3/4$ 的心肌, 其中前降支供应45%~55%左心室、室间隔前 $2/3$ 、心尖、右室前壁; 左回旋支供应左心房壁、15%~25%左心室, 如为左冠优势型则供应40%的左心室。右侧冠状动脉则供应右心房、右室前壁、25%~35%左心室。

(二) 重要数据测量及意义(图 1-1-96 和图 1-1-97)

心脏大血管X线平片测量。

1. 心脏最大横径 平均值为 $11.75 \text{ cm} \pm 0.93 \text{ cm}$ (男 $12.14 \text{ cm} \pm 0.83 \text{ cm}$, 女 $11.35 \text{ cm} \pm 0.86 \text{ cm}$)。

2. 心胸比值 为心脏最大横径与右膈顶胸内径之比, 平均正常值为 0.44 ± 0.03 (男 0.43 ± 0.04 , 女 0.45 ± 0.03), 0.5为正常值的上限。

3. 升主动脉宽径 升主动脉右缘最凸点到正中线的距离, 平均正常值为 $2.58 \text{ cm} \pm 0.48 \text{ cm}$ (男 $2.59 \text{ cm} \pm 0.50 \text{ cm}$, 女 $2.57 \text{ cm} \pm 0.48 \text{ cm}$)。

4. 右下肺动脉干宽径 平均值为 $1.21 \text{ cm} \pm 0.14 \text{ cm}$ (男 $1.27 \text{ cm} \pm 0.12 \text{ cm}$, 女 $1.14 \text{ cm} \pm 0.13 \text{ cm}$)。

5. 肺动脉段凸出度 最凸点至肺动脉段基线的垂直距离, 平均值为 $-0.11 \text{ cm} \pm 0.28 \text{ cm}$ (男 $-0.20 \text{ cm} \pm 0.22 \text{ cm}$, 女 $-0.05 \text{ cm} \pm 0.28 \text{ cm}$)。

6. 右心房-心高比率 右心房与大血管交点到右心膈水平线的垂直距离为右心房高径, 主动脉弓顶到同一水平线的垂直距离为心高, 两者比率平均值为 0.46 ± 0.04 (男 0.46 ± 0.04 , 女 0.47 ± 0.07)。

7. 右心室高径 肺动脉段中点到右心膈角水平线和垂直距离, 正常平均值为 $8.82 \text{ cm} \pm 1.11 \text{ cm}$ (男 $9.27 \text{ cm} \pm 1.02 \text{ cm}$, 女 $8.37 \text{ cm} \pm 1.0 \text{ cm}$)。

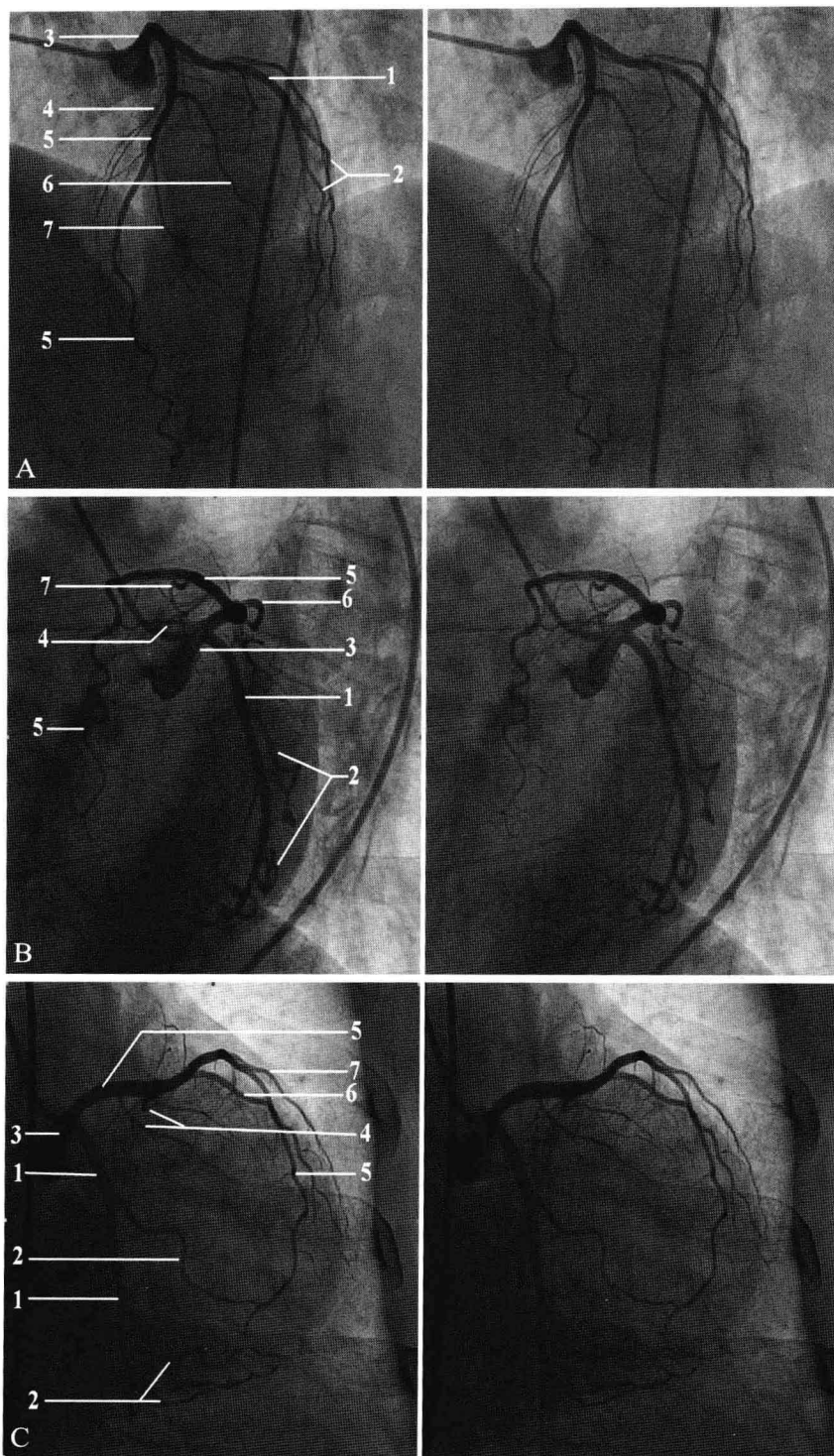


图 1-1-94 左冠状动脉造影

A. 左前斜加头位；B. 左前斜加足位；C. 右前斜加足位；1. 左旋支；2. 钝缘支；3. 左冠状动脉主干；4. 室间隔支；5. 前降支；6. 第一对角支；7. 第二对角支

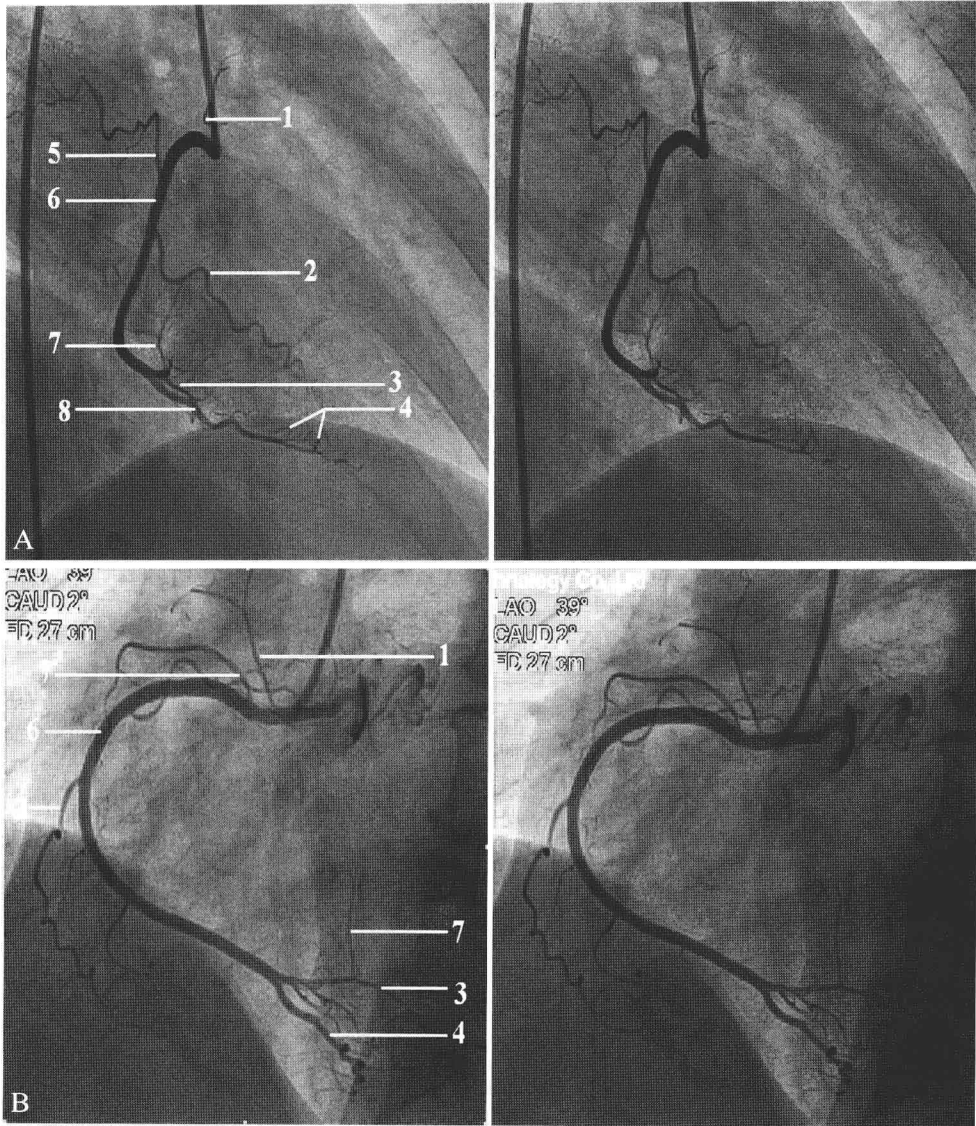


图 1-1-95 右冠状动脉造影

A. 右前斜位；B 左前斜位。1. 动脉圆锥支；2. 右室支；3. 左室后支；4. 室间隔支；5. 窦房结支；6. 右冠状动脉主干；7. 房室结支；8. 后室间支

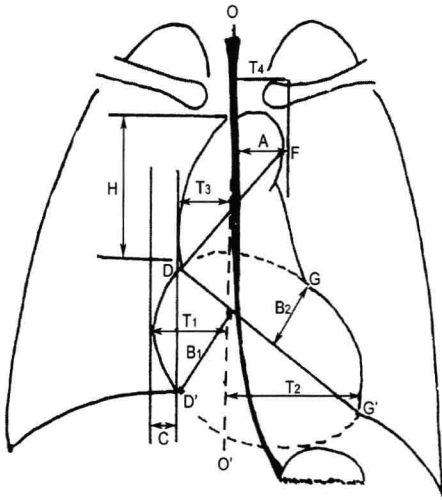


图 1-1-96 心脏大血管平片测量 (正位)

OO' . 胸正中轴线; DG' . 心脏纵径; T_1+T_2 . 心脏横径; B_1+B_2 . 心脏宽径; T_3+T_4 . 主动脉宽径; A . 主动脉结直径; DF . 主动脉长度; H . 主动脉高度; C . 右心房弧与升主动脉弧距离; G . 肺动脉与左心室交界点; D . 升主动脉与右心房投影和交界点; D' . 右心缘与膈面的交界点

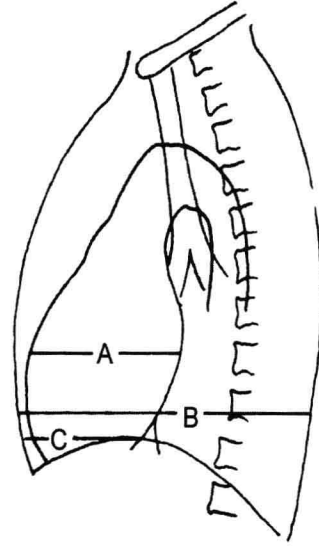


图 1-1-97 心脏大血管平片测量 (侧位)

A . 心脏深径; B . 胸前后径; C . 心脏前后径 (心后缘与左膈面交点和前胸膜面连线)

(三) 病变展示 (图 1-1-98 至图 1-1-113)

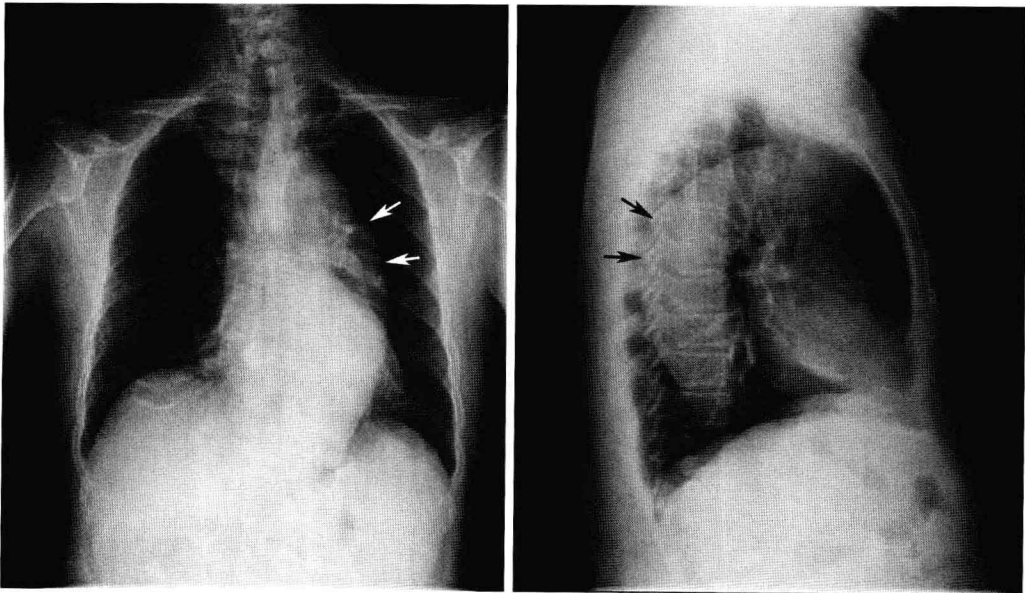


图 1-1-98 主动脉纡曲

主动脉增粗、纡曲, 降主动脉增粗明显, 突入左侧肺野 (箭)

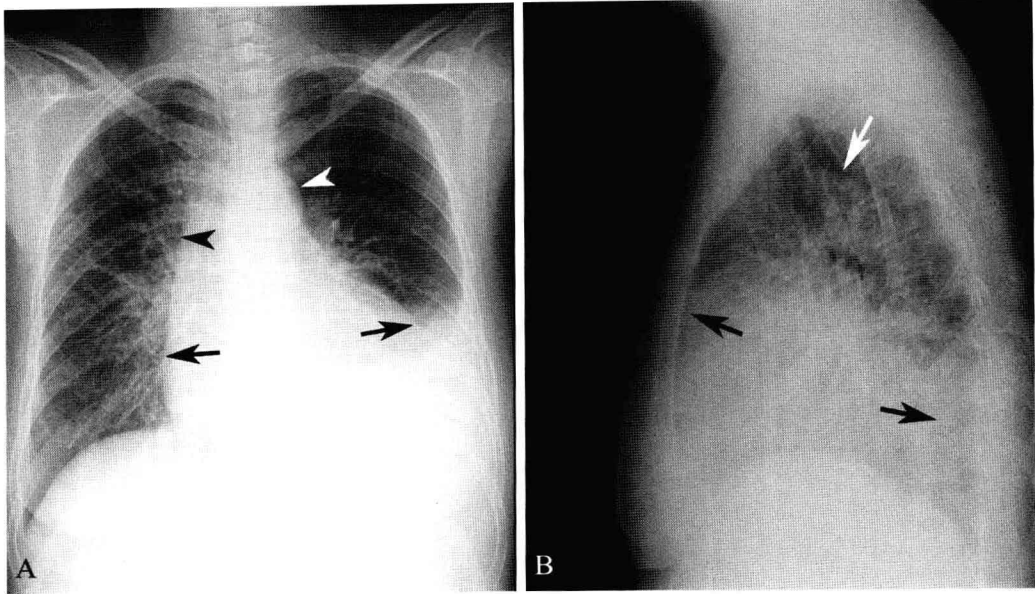


图 1-1-99 心包积液

A. 后前位。心影向两侧普遍性增大, 两侧心缘正常弧度消失(黑箭), 上腔静脉增宽(黑箭头), 主动脉影缩短(白箭头), 两肺纹理减少; B. 左侧位。心影普遍性增大, 心前后间隙变窄、消失(黑箭), 主动脉影缩短(白箭)

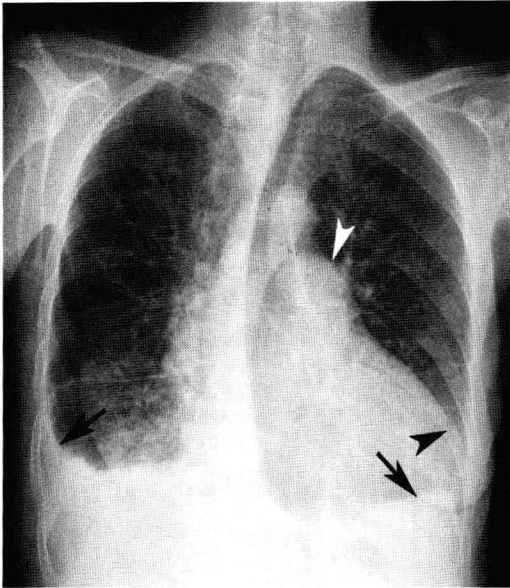


图 1-1-100 慢性肺源性心脏病

心脏增大呈二尖瓣型, 右心室增大, 肺动脉段突出(白箭头), 肺动脉扩张。左心室亦增大(黑箭头)。两肺纹理增强, 透亮度增加, 两侧胸膜增厚(黑箭)

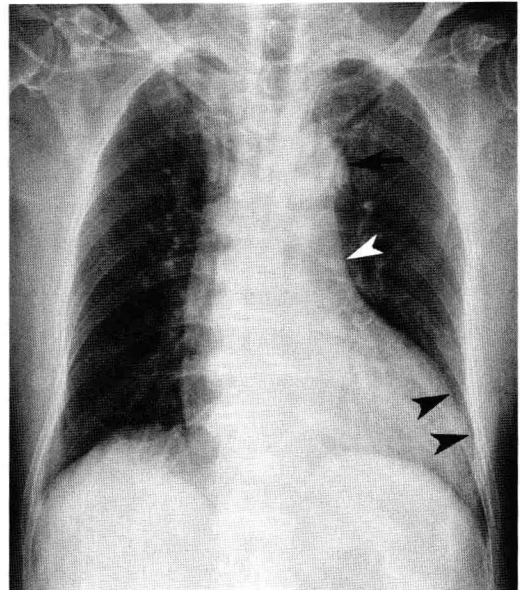


图 1-1-101 高血压性心脏病

心脏呈主动脉型, 主动脉明显增宽, 主动脉球突出(黑箭), 心腰凹陷(白箭头), 左心室段弧度增大, 变圆钝(黑箭头)

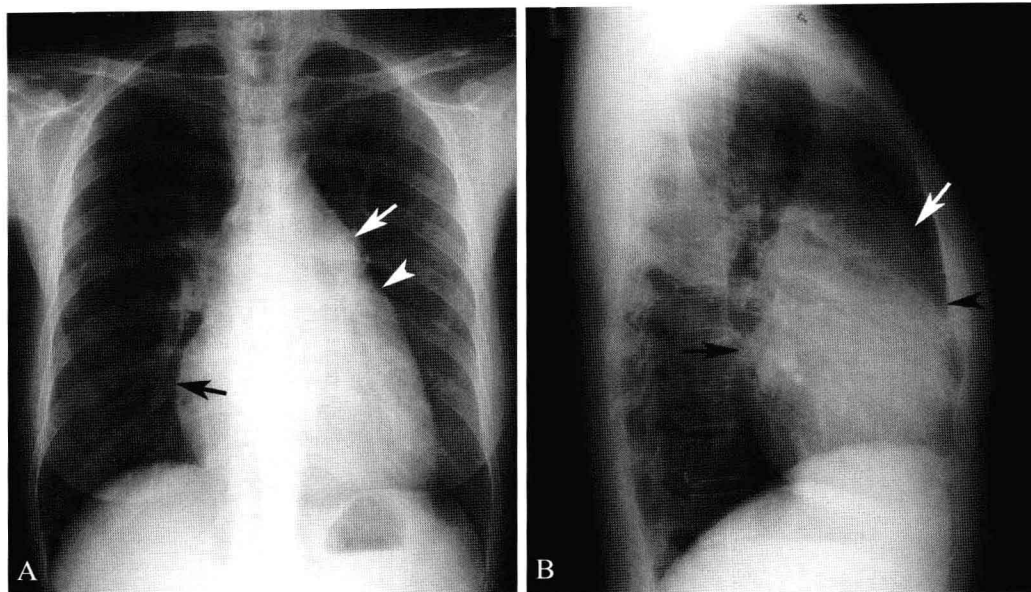


图 1-1-102 二尖瓣狭窄

A. 后前位。心脏增大呈二尖瓣型，右心室增大（黑箭），肺动脉段突出（白箭），肺动脉扩张，左心耳增大，出现第三弓（白箭头），左心室不增大；B. 右侧位。右心室增大，肺动脉段突出（白箭），心前间隙变窄（黑箭头），左心房轻度增大（黑箭）

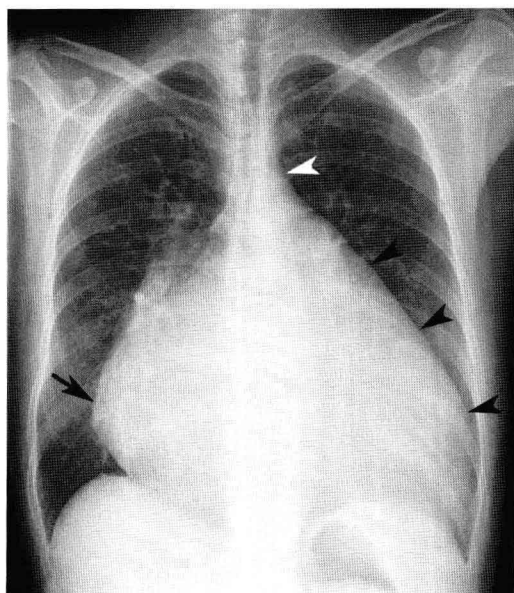


图 1-1-103 二尖瓣重度关闭不全

心脏增大呈二尖瓣型，左心房及左心室增大（黑箭头），右心室亦增大（黑箭），主动脉球缩小（白箭头），两肺淤血

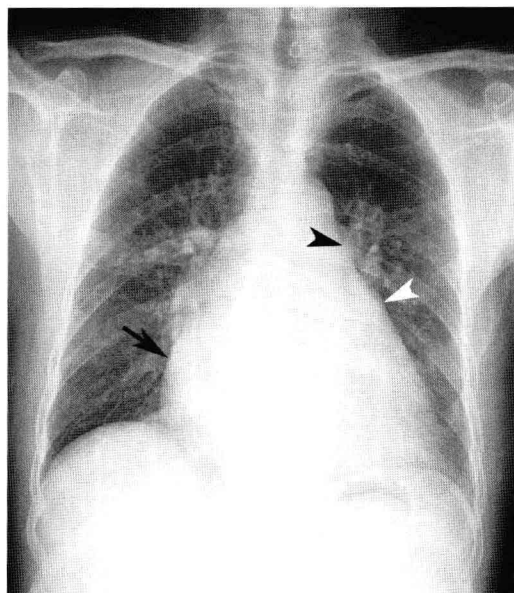


图 1-1-104 二尖瓣狭窄伴关闭不全

心脏增大呈二尖瓣型，右心室增大（黑箭），肺动脉段突出（黑箭头），左心耳增大（白箭头），两肺呈淤血表现

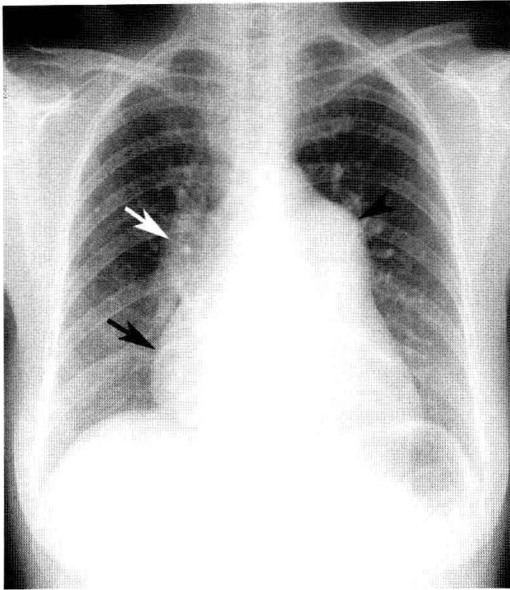


图 1-1-105 二尖瓣狭窄伴肺动脉高压

心脏增大呈二尖瓣型，右心室增大（黑箭），肺动脉段明显突出（黑箭头），肺动脉扩张（白箭）。左心室不增大

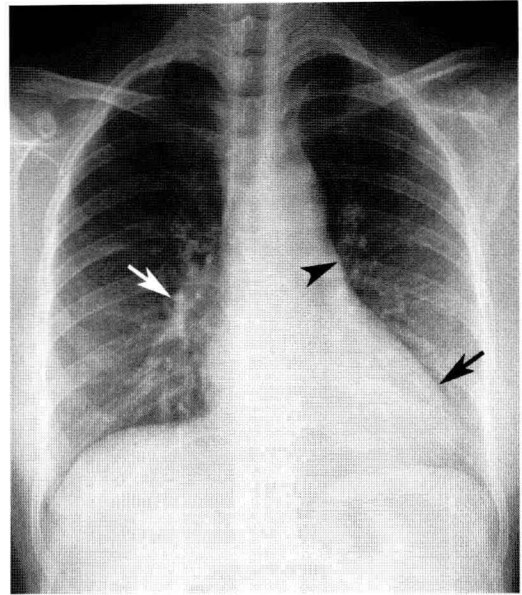


图 1-1-106 动脉导管未闭

心脏增大呈二尖瓣型，左心室增大（黑箭），肺动脉段突出（黑箭头），肺动脉增粗（白箭），肺纹理增粗

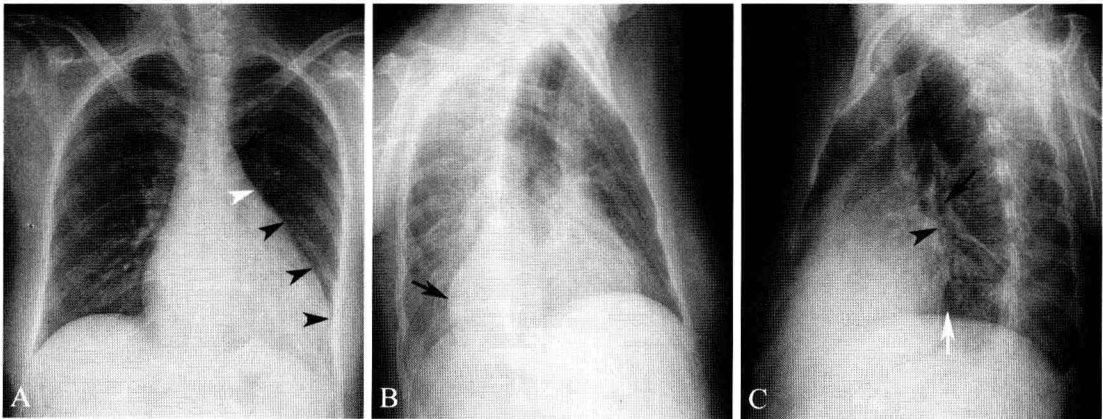


图 1-1-107 二尖瓣关闭不全合并主动脉瓣关闭不全

A. 后前位，心脏增大，左心房及左心室增大（黑箭头），肺动脉段突出（白箭头），主动脉球缩小（黑箭），两肺淤血；B. 右前斜位，左心房向后增大，呈弧形突出（黑箭），心后间隙变窄、消失；C. 左前斜位，左心房向上增大压迫支气管，使气管杈角度增大，左主支气管受压抬高（黑箭），心后上缘隆起（黑箭头），左心室段向后向下突出，心后下缘间隙变窄（白箭）

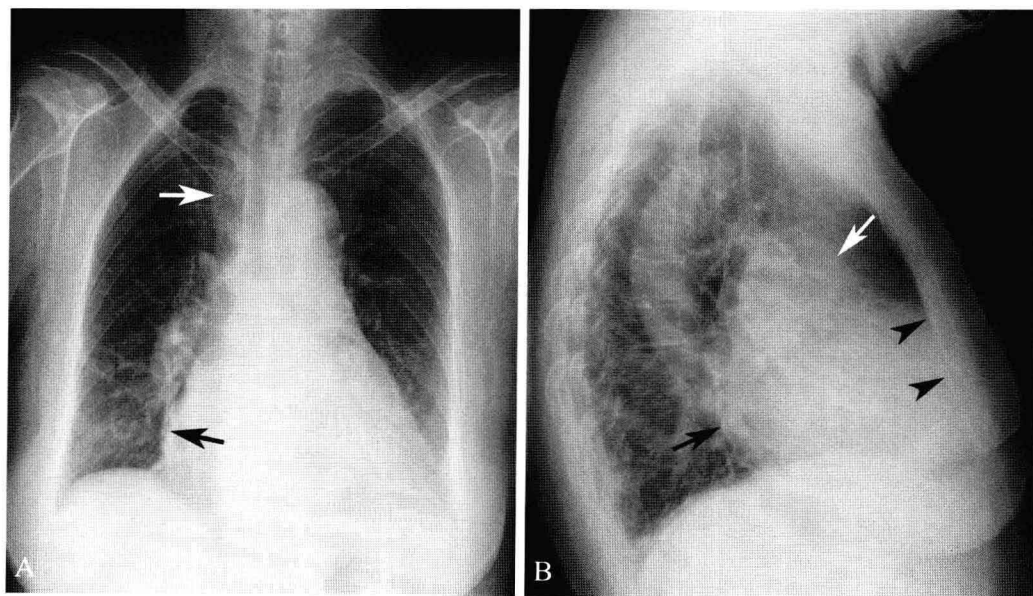


图 1-1-108 三尖瓣关闭不全

A. 后前位。心脏增大，右心房增大致心右缘膨隆（黑箭），上腔静脉增宽（白箭），心腰平直，肺动脉段延长；
B. 右侧位。心后缘下段向后突出（黑箭），心前缘与前胸壁接触面增长（黑箭头），漏斗部和肺动脉段突起（白箭）

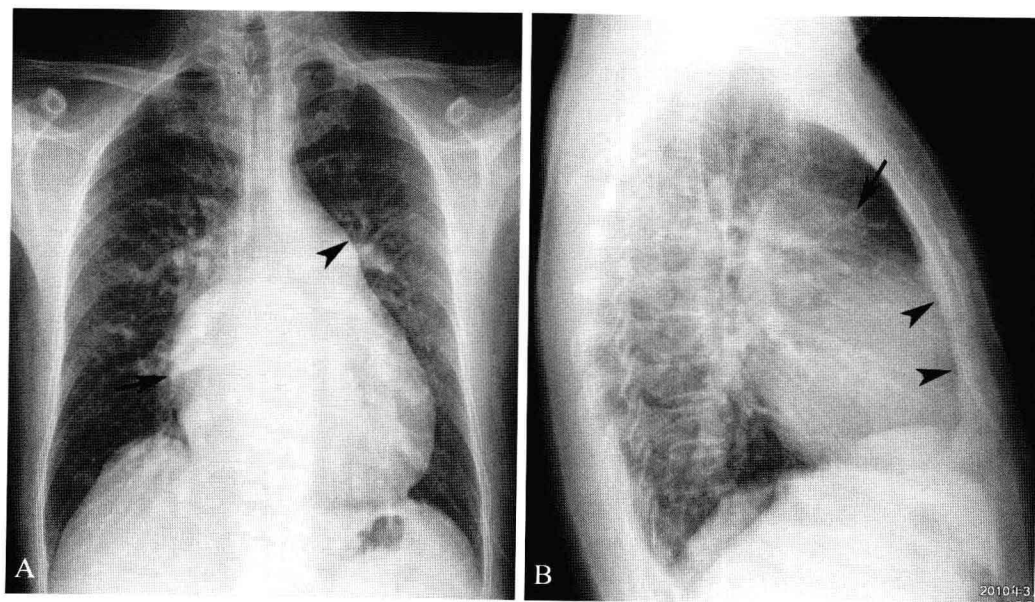


图 1-1-109 房间隔缺损

A. 后前位，心脏增大呈二尖瓣型，右心房显著增大，心右缘向右膨隆（箭），右心室增大，肺动脉段突出（箭头），两肺纹理增粗；
B. 右侧位，右心室增大，肺动脉段突出（箭），心前间隙变窄（箭头），肺纹理增粗

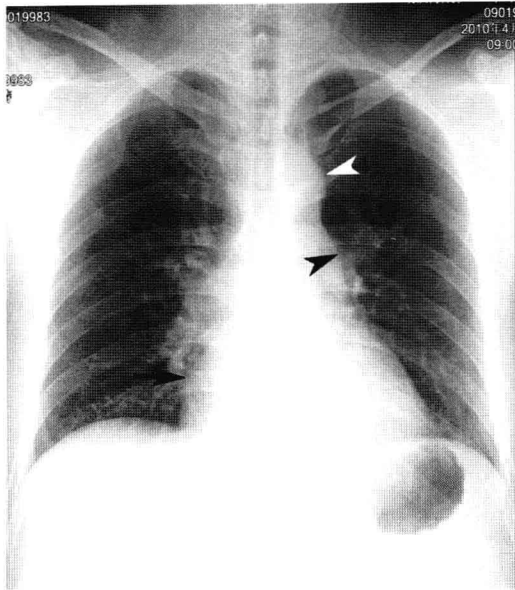


图 1-1-110 室间隔缺损

心脏增大呈二尖瓣型，右心室增大（黑箭），肺动脉段突出（黑箭头），主动脉球正常（白箭头），两肺纹理增粗

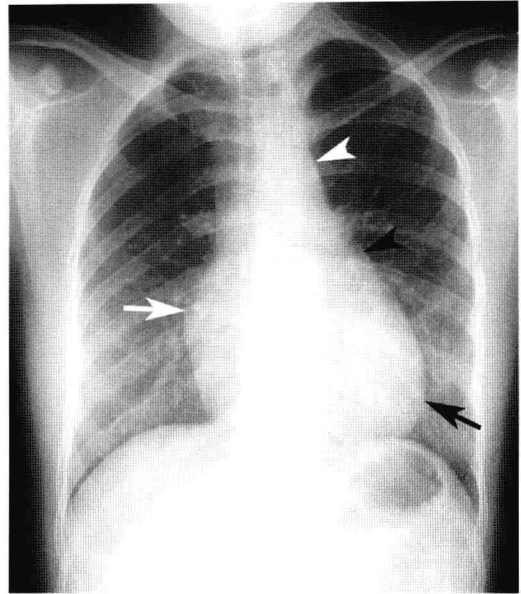


图 1-1-111 法洛四联症

心尖圆钝、上翘呈羊鼻状（黑箭），心腰平直（黑箭头），右心房增大（白箭），右心室增大，左心室缩小，主动脉增宽（白箭头），肺门缩小，两肺野血管纹理纤细、稀少

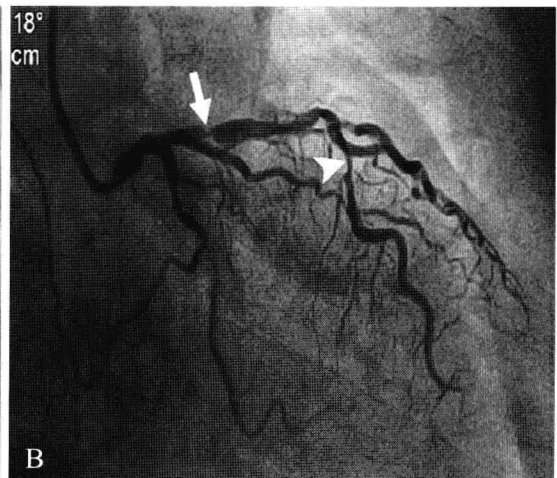
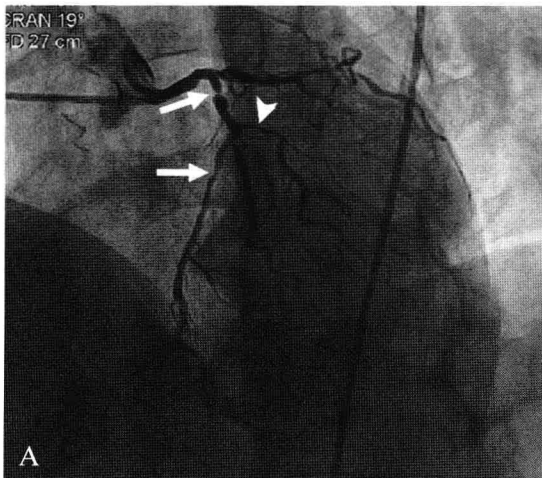


图 1-1-112 左冠状动脉前降支及对角支多发狭窄

A. 左冠状动脉造影（左前斜加头位）显示左冠状动脉前降支多发狭窄（箭）及第一对角支近端狭窄（箭头）；
B. 左冠状动脉造影（右前斜加足位）显示左冠状动脉前降支近端重度狭窄（箭）及第一对角支近端狭窄（箭头）

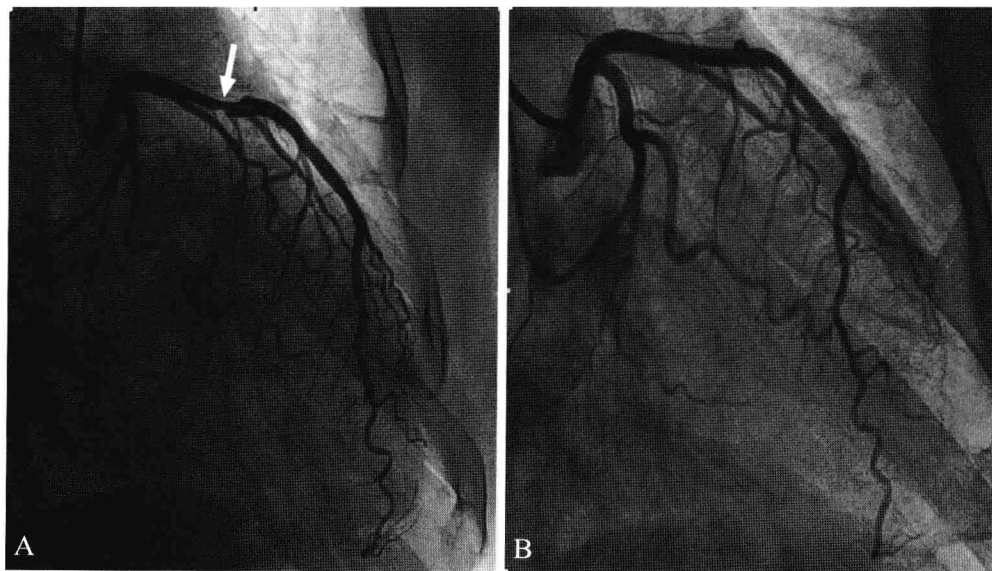


图 1-1-113 左冠状动脉前降支狭窄及支架置入术后比较

A. 左冠状动脉造影（右前斜加足位）显示左冠状动脉前降支近端狭窄（箭）；B. 左冠状动脉造影（右前斜加足位）显示前降支支架置入术后，狭窄段消失

七、膈

（一）正常表现（图 1-1-114 和图 1-1-115）

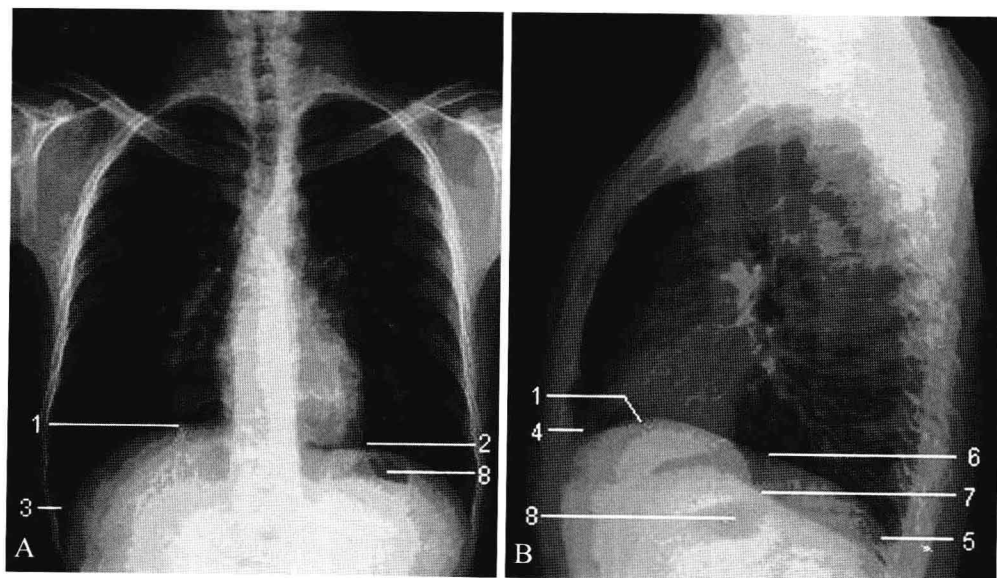


图 1-1-114 膈后前位及侧位

1. 膈顶；2. 心膈角；3. 侧肋膈角；4. 前心膈角；5. 后肋膈角；6. 右侧膈；7. 左侧膈；8. 胃泡

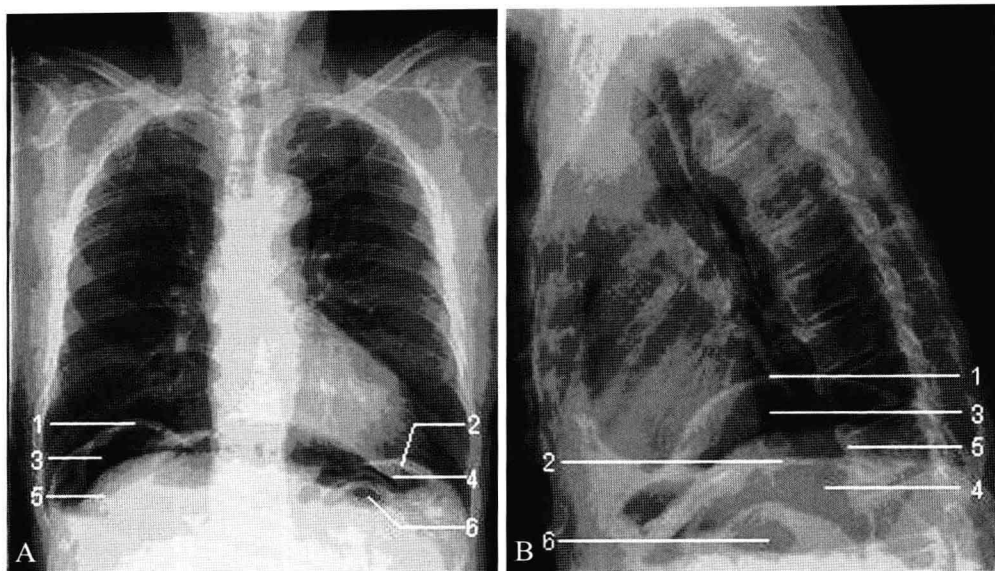


图 1-1-115 气腹状态下的膈影像

1. 右侧膈；2. 左侧膈；3. 右侧膈下积气；4. 左侧膈下积气；5. 肝；6. 胃泡

膈为穹窿形扁薄腱膜肌，位于胸、腹腔之间。膈的外周部分为肌性部，中央部分为腱膜部，膈的肌束起自胸廓下口的周缘，附着于肋骨、胸骨和腰椎。膈肌上有多个裂孔，包括主动脉裂孔、食管裂孔、腔静脉裂孔、胸膜裂孔及胸骨旁裂孔，其中，胸膜裂孔和胸骨旁裂孔为膈的薄弱区，腹腔脏器可通过上述裂孔疝入胸腔形成膈疝。

通常右侧膈顶比左侧高 1.5 ~ 3.0 cm。膈的最高点（膈顶）通常偏内侧、前侧，显示内高外低，内侧与心脏形成心膈角，外侧与胸壁形成深而锐利的肋膈角。侧位 X 线片上，膈显示前高后低，前端与前胸壁形成前肋膈角，后部与后胸壁形成深而锐利的后肋膈角，为膈的最低点。

矮胖体型者比瘦长体型者膈位置高，卧位比立位时膈位置高。膈肌随呼吸而上下运动，正常成年人平静呼吸状态下其运动幅度为 1 ~ 2.5 cm，约为一个肋间隙宽度，深呼吸时幅度可达 3 ~ 6 cm，两侧膈的运动大致对称，一般运动幅度相差不超过 1 cm。深吸气时，附着于前肋端的膈肌可呈小三角形突起，易误诊为胸膜粘连。

（二）常见变异及易混淆结构（图 1-1-116 至图 1-1-118）

局限性膈膨升表现为双侧膈局部向上形成半圆形凸起，多发生于膈肌前内侧部，以右侧常见，深吸气时明显。系因膈肌局部较薄弱或张力不均而形成，为较常见的变异，应与肝的局限性隆凸相区别。其他变异有波浪膈等。

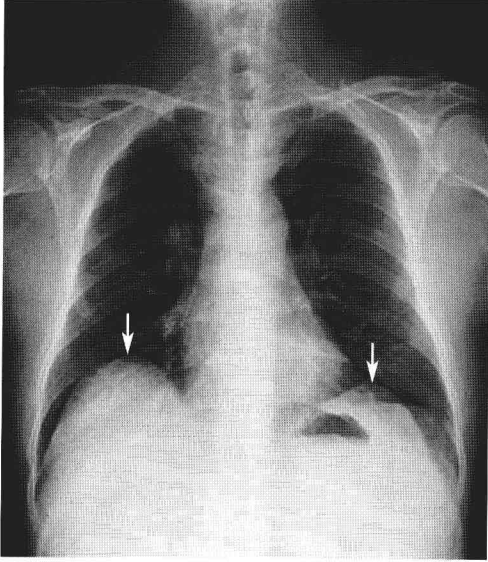


图 1-1-116 局限性膈膨升

双侧膈局部向上形成半圆形凸起(箭), 表面光整。右侧较左侧明显

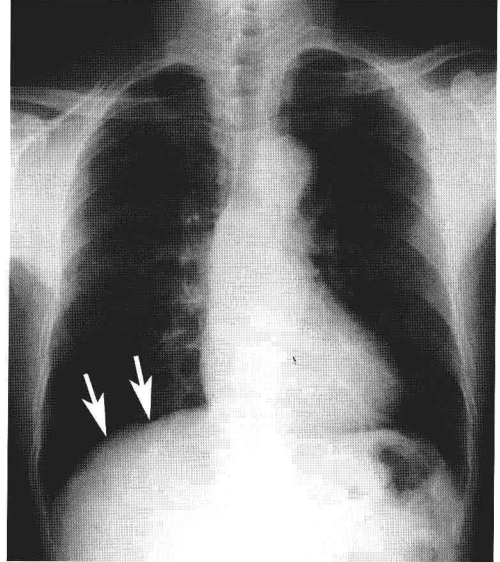


图 1-1-117 波浪膈

右侧膈上缘呈波浪状(箭)。系因深吸气状态下, 附着于不同的肋骨前端的膈肌受肋骨牵拉所致

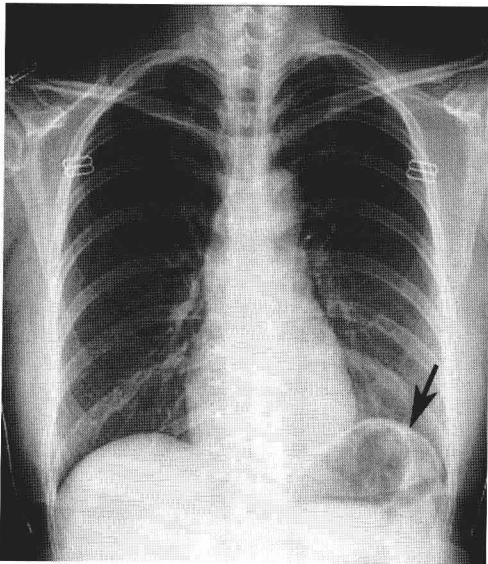


图 1-1-118 左侧膈高于右侧

左侧膈下胃泡充气扩张明显, 推移左侧膈向上移位(箭), 致左侧膈高于右侧

(三) 重要数据测量及意义

1. 膈的厚度 腹腔积气时可显示膈的下缘, 此时可测量膈的厚度, 为 2 ~ 3 mm。
2. 胃膈间隙 左膈下胃底充气时, 显示的左膈影像(实际为膈胸膜、膈肌、腹膜和胃壁的复合影像), 正常间隙 < 2 cm。

3. 膈穹窿高度 自心膈角至肋膈角画一连线, 此连线至膈顶最高点的垂直距离为膈穹窿高度, 通常 $> 1.5\text{ cm}$ 。若 $< 1\text{ cm}$ 为穹窿较平, 提示同侧胸腔压力增高, 如气胸、胸腔积液、肺气肿、肺内巨大占位性病变等 (图 1-1-119)。

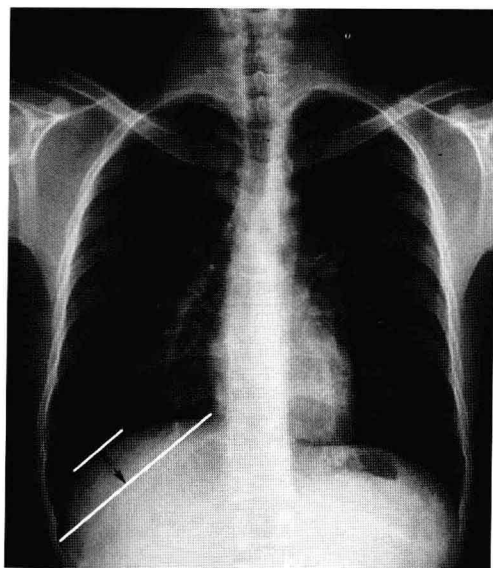


图 1-1-119 膈穹窿高度测量
自心膈角至肋膈角画一连线,
此连线至膈顶最高点的垂直距离为
膈穹窿高度

(四) 病变展示 (图 1-1-120 和图 1-1-121)

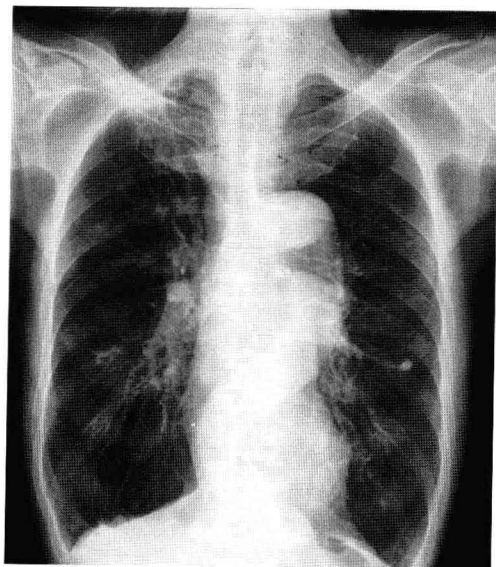


图 1-1-120 膈低平
双肺气肿, 膈下移、低平

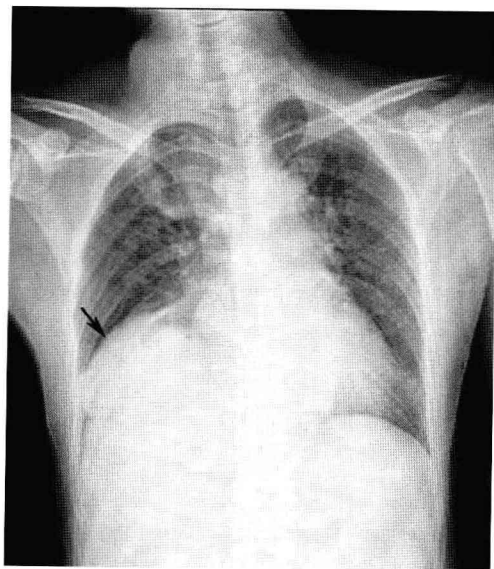


图 1-1-121 创伤性膈疝
外伤致右侧膈破裂, 部分肝及膈下脂肪通过破裂口
疝入右侧胸腔 (箭), 右下肺受压、肺不张

八、乳腺

(一) 正常表现 (图 1-1-122 至图 1-1-127)

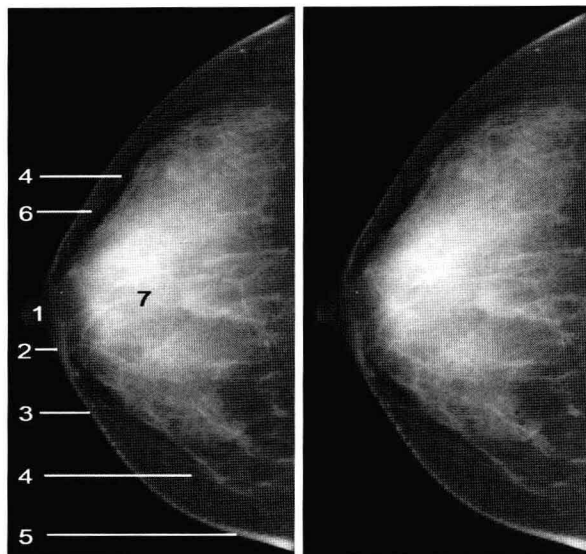


图 1-1-122 正常乳房钼靶 X 线表现

头尾位, 即 CC 位。1. 乳头; 2. 乳晕; 3. 皮肤; 4. Cooper 韧带; 5. 乳房下方皮肤反褶; 6. 皮下脂肪层; 7. 腺体

年龄、月经周期、妊娠、产次、哺乳、乳腺的发育以及内分泌等因素均可对乳腺的形态及影像表现产生影响。

1. 乳头与乳晕 正常乳头位于锥形乳腺顶端和乳晕的中央, 呈圆柱形或圆锥形, 长度和宽度大致相等, 平均 1.5 ~ 2.5 cm。两侧乳头影密度均匀一致, 大小相等。

乳晕呈盘状高密度影, 位于乳头周围, 平均直径 3 ~ 4 cm。乳头上、下、内、外的乳晕应是等距离的。乳晕区的皮肤厚度为 0.1 ~ 0.5 cm, 比乳房其他部分的皮肤稍厚, 而与乳房下方反褶处的皮肤厚度大致相同或略厚, 正常乳晕稍向前突出, 乳晕区的增厚可能是渐增性的, 或为突然增厚。

2. 皮肤与皮下脂肪层 皮肤覆盖在整个乳房表面, 呈线样影, 厚度均匀一致, 但在乳腺下后方邻近胸壁反褶处的皮肤略厚。皮肤的厚度因人而异, 一般为 0.05 ~ 0.15 cm。判断皮肤有无病理性增厚或萎缩, 最好是以同侧乳晕或乳腺下方反褶处皮肤为基准, 或与对侧同部位做比较。任何局限的变薄或增厚, 都应考虑有病理改变。

皮下脂肪层介于皮肤与浅筋膜浅层之间, 因富含脂肪, 表现为明显的透亮影。纤维间隔和小血管影散布其中, 呈网织状较淡密度影。皮下脂肪层宽度随年龄及胖瘦而异。肥胖患者乳房脂肪多, 此层也相应增宽; 青春期或处女型乳房此层较薄; 老年期整个乳腺萎缩而为脂肪组织所取代, 皮下脂肪层与乳腺内脂肪组织影混为一体, 不能辨认。

3. 悬吊韧带 (Cooper 韧带) 浅筋膜的浅层纤维与皮肤之间有网状束带相连, 称之为乳腺悬吊韧带。悬吊韧带的发育因人而异, 发育差者, X 线片上看不到悬吊韧带阴影, 或在皮下脂肪层中见到纤细的线条状阴影或呈细锯齿状, 前端指向乳头方向。发育良好的悬吊韧带则表现为狭长的三角形阴影。上半部乳房的悬吊韧带向前下方走行, 下部则向前上走行, 正常悬吊韧带厚度 $< 1 \text{ mm}$ 。各种病理改变会导致悬吊韧带的增密、增粗或走行方向异常。

4. 腺体 乳腺腺体组织在乳腺内的分布与年龄有关, 它并非环绕乳头呈圆形分布, 而是大部分腺体组织位于外上象限, 并且有一个尾部拖向腋窝, 称为“腋尾部”。X 线片上所显示腺体影像实质上是由腺小叶及其周围纤维组织间质融合而成的片状致密阴影, 其边缘多较模糊。美国放射学会提出的影像报告和数据系统 (breast imaging -reporting and data system, BI-RADS, 第 4 版) 将乳腺分为 4 种影像类型, 即致密型、多量腺体型、少量腺体型和脂肪型 (图 1-1-123)。

哺乳期乳腺 X 线表现为乳腺致密, 且不均匀, 因各级导管明显扩张并贮存乳汁, 可见扩张的导管影自乳腺底部斜向乳晕区分布。月经前腺体增生较明显, X 线显示密度较高, 月经后增生程度减低, 乳腺密度降低, 因此乳腺摄影检查的最佳时间为月经干净后 3 ~ 5 d。

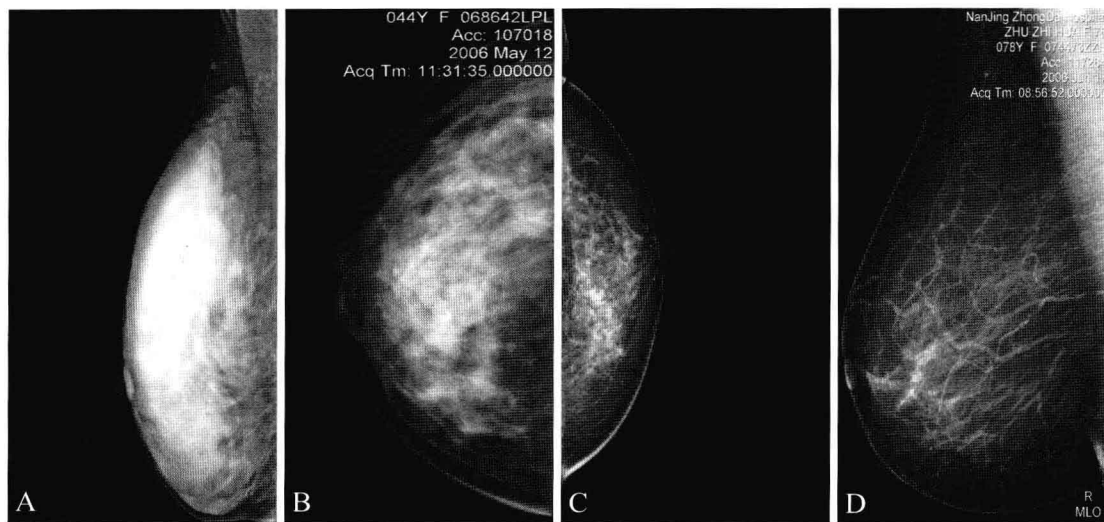


图 1-1-123 正常乳腺 BI-RADS 分型

A. 致密型。腺体及结缔组织多, 脂肪少。X 线上, 腺体形状呈半球形, 密度均匀, 边缘较清晰, 皮下脂肪层较薄, 乳晕较厚; B. 多量腺体型。多见于更年期前的女性, 乳房含有丰富的腺泡和腺管。X 线上乳腺呈中等密度, 可见成堆的片状不均匀的腺体组织多于脂肪组织, 边缘模糊, 皮下脂肪层较厚; C. 少量腺体型。乳房内脂肪组织多于腺体组织。X 线表现为脂肪组织背景上, 散在分布片状密度增高的腺体影, 边缘模糊, 腺体多不均匀; D. 脂肪型。多见于绝经后老年女性, 特别是肥胖的女性。乳房大部分或几乎全部由脂肪组织构成。X 线上, 乳腺呈低密度, 其中可见到少许残存的腺体组织和有较多纤维索条影, 后者代表乳腺小叶间的纤维组织和血管影

5. 乳导管 乳腺 X 线平片有时能显示大的乳导管, 它起自乳头下方, 呈 3 ~ 5 支条状阴影, 放射状向乳腺深部走行, 其分支较细而难以显示。乳腺导管造影可以显示各级导管, 正常导管表现为边缘光整, 密度均匀, 从乳头向乳腺深部逐级分支并逐渐变细 (图 1-1-124)。

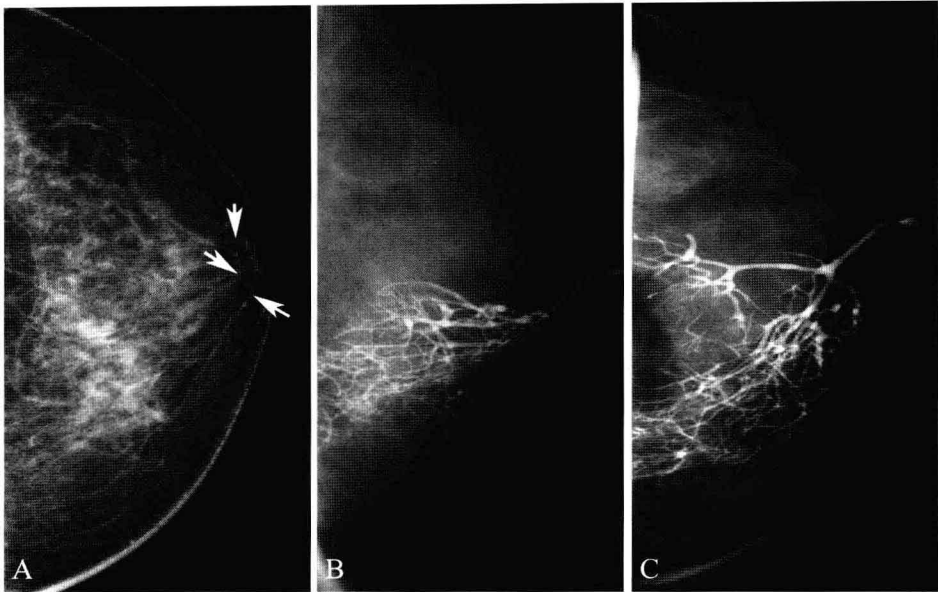


图 1-1-124 正常乳腺导管表现

A. 少量腺体型乳腺，CC 位（即头尾位或上下位）平片显示乳头后方 3 ~ 5 支条状阴影（箭），呈放射状向乳腺深部走行，经 2 ~ 3 cm 后，因分支变细而不能见到；B. 正常乳腺导管造影 MLO 位；C. 正常乳腺导管造影 CC 位，显示主导管及各级分支，表现为边缘光整，密度均匀，从乳头向乳腺深部逐级分支并逐渐变细

6. 血管 两侧乳腺血管影走行和粗细大致对称。乳腺上部的皮下脂肪层中多能见到静脉阴影。静脉的粗细变异较大，未婚妇女，静脉多较细小；生育及哺乳后，静脉较粗。老年脂肪型乳腺，静脉血管影显示很清晰，甚至可见到迂曲走行的动脉。乳腺动脉在 X 线片上多不易见到，尤其是致密型乳腺。当乳腺动脉壁发生钙化时，则可清晰显示并可辨认其走行（图 1-1-125）。

7. 乳腺后脂肪间隙及胸大肌 乳腺后脂肪间隙位于乳腺浅筋膜深层与胸大肌筋膜之间，呈线样透亮影，厚度 0.5 ~ 2 mm，X 线上该间隙的显示率较低。

胸大肌主要在内外斜位（MLO）上观察，X 线片可显示正常胸大肌前缘，表现为边缘清晰光整，由于投照时加压原因，胸大肌前缘表现为向前隆凸，胸大肌内密度多均匀，内有时可见多条纵行线状低密度影，走行于肌间隙之间，为肌间脂肪所致（图 1-1-126）。

8. 淋巴结 正常淋巴结多位于腋前或腋窝软组织内。淋巴结的一侧凹陷称为“淋巴门”，X 线上表现为低密度区，此处为疏松的结缔组织，血管、神经及淋巴管由此进入淋巴结（图 1-1-127）。

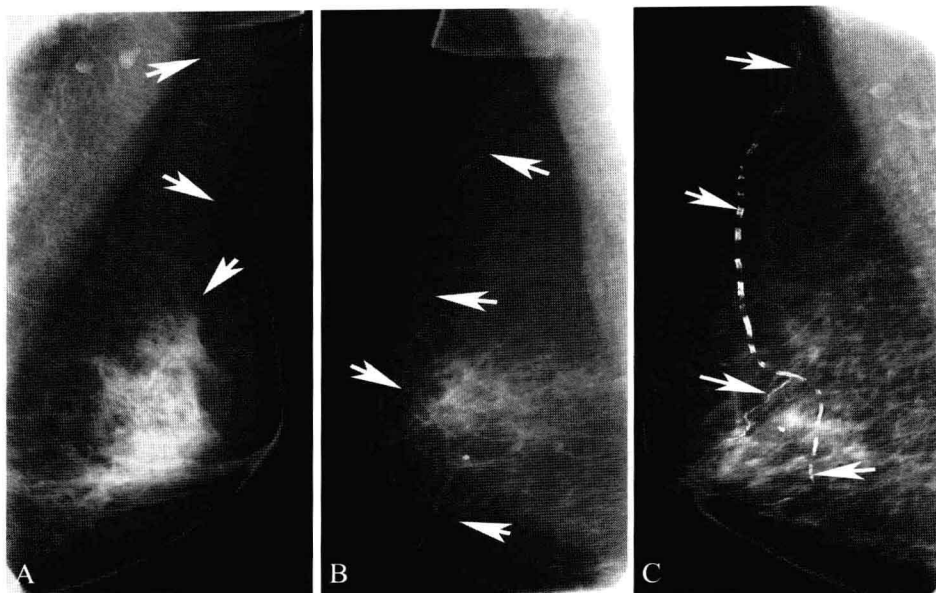


图 1-1-125 乳腺血管影

A. 乳腺上部的皮下脂肪层中显示静脉影，呈弯曲细线状（箭）；B. 脂肪型乳腺，脂肪组织背景上见明显的条状静脉影（箭），显示清晰；C. 乳腺动脉钙化，MLO位显示腋动脉呈断续的轨道样钙化（箭），远端分支亦见钙化

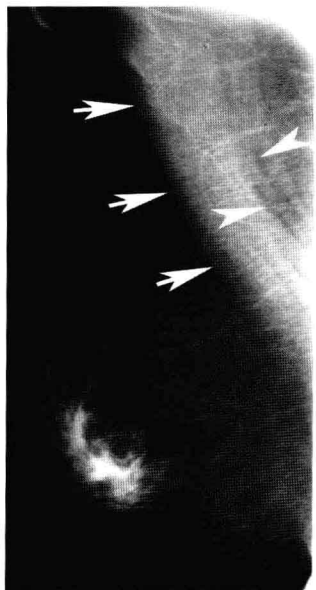


图 1-1-126 正常胸大肌

MLO位，胸大肌前缘光整，向外隆凸（箭），胸大肌内少许纵行的条状低密度影（箭头），为肌间脂肪所致

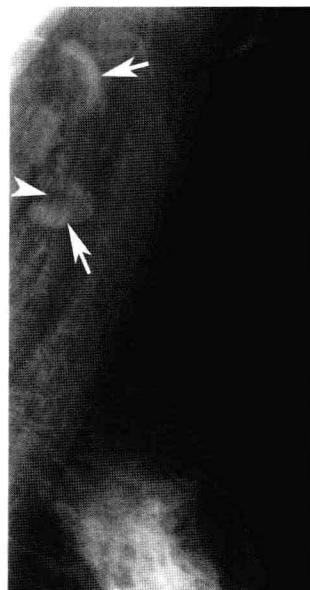

图 1-1-127 正常腋部淋巴结

淋巴结呈圆形、椭圆形或蚕豆状的环状或半环状影，边缘光整（箭），淋巴结的一侧凹陷称为“淋巴门”，表现为低密度区（箭头）

(二) 正常变异及易混淆结构

因受平滑肌控制,乳头在X线片上可呈勃起状态、扁平形或稍有内陷,无病理意义。乳头凹陷多伴有裂状乳头或小乳头。明显的乳头凹陷可于乳头后方形成结节影,结节表现为境界清晰,边缘光整(图1-1-128),而且临床上可于乳头部位扪及肿块,注意不要诊为乳腺病变。如果乳头凹陷由导管发育不良所致,则于乳头后方形成大导管征,但是该大导管征与乳腺癌引起的导管征不同,其导管征边缘多光整锐利(图1-1-129)。

乳头顶端因有乳导管的开口,可能显示轮廓不整齐,或有小的切迹,注意不要认为是病变。乳晕表面因有Montgomery腺,有时可见微小的突起(图1-1-130)。有少数正常乳腺乳晕厚度可达1cm以上,但两侧对称,无临床意义(图1-1-131),多见于年轻女性。

胸大肌松弛者,有时摄影会显示结节状改变,类似乳内肿块影(图1-1-132),应注意鉴别。胸大肌形成的结节影,以半球形向乳内突出,边缘光整,且边缘可见与胸大肌相延续,而且临床一般扪及不到肿块影,MRI及超声可帮助鉴别诊断。

正常淋巴结有时可显示于乳腺内称为乳内淋巴结,乳内淋巴结多位于外上象限,其表现与腋部淋巴结类似,呈环状结节影,结节内为低密度,或见低密度淋巴门影,结节边缘光整。借助上述特点可与乳内病变鉴别(图1-1-133)。

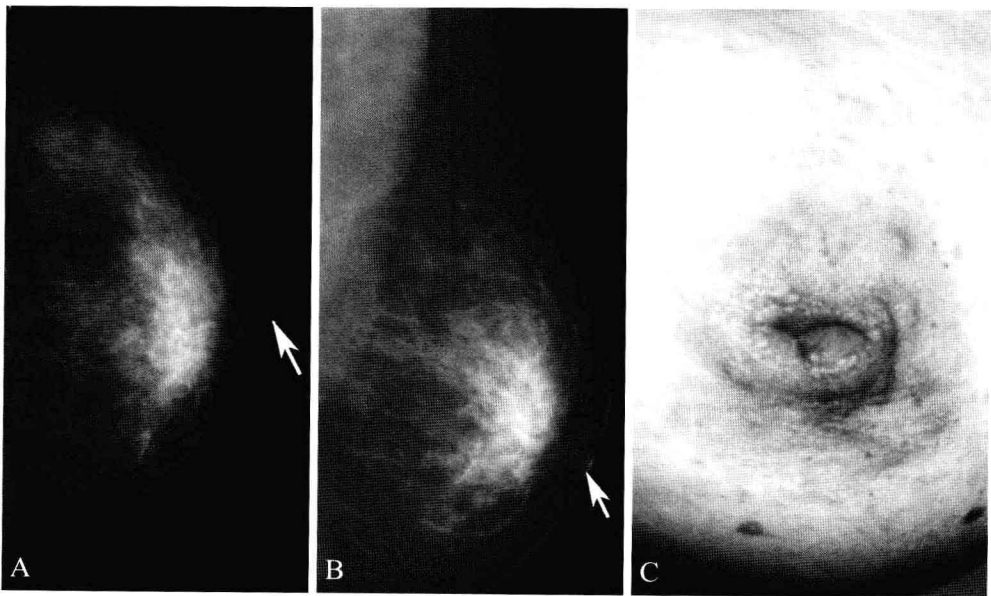


图 1-1-128 乳头先天凹陷伴发育不良

A. CC位显示乳头凹陷并形成乳头后方结节影(箭); B. MLO位显示乳头凹陷、发育不良,呈裂状乳头(箭); C. 乳头大体照片显示乳头凹陷、发育不良,呈裂状

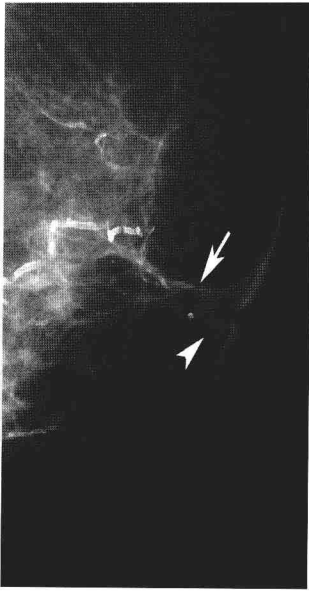


图 1-1-129 先天性大导管征

左乳头后方显示宽带状影，边缘光整（箭），伴乳头先天凹陷（箭头）

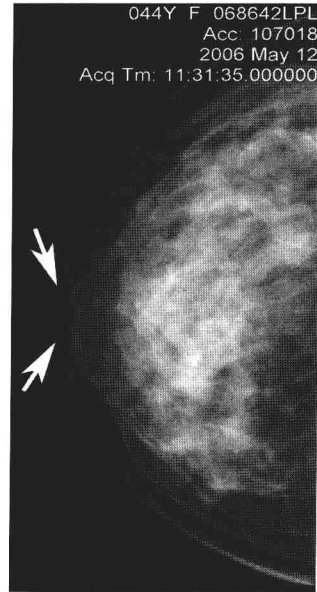


图 1-1-130 正常乳晕

乳晕表面由于蒙氏腺的关系导致小突起改变（箭）

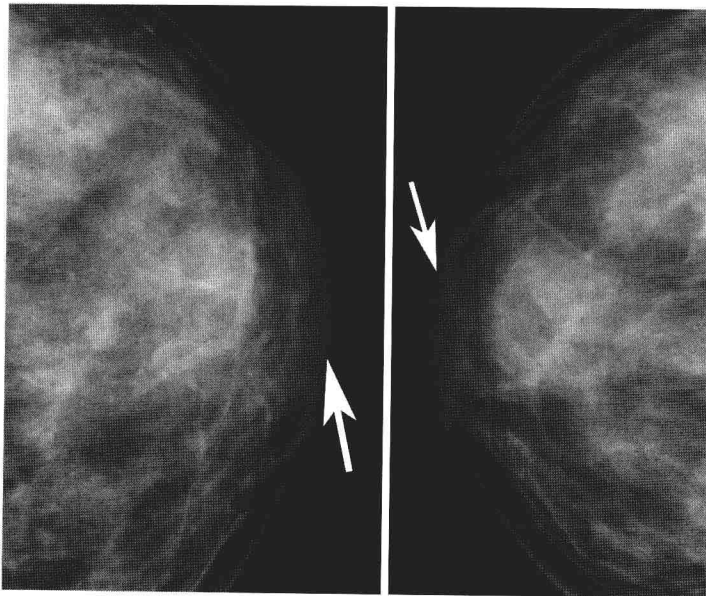


图 1-1-131 正常乳晕变异

双侧乳晕对称（箭），厚度 > 1cm，无病理意义

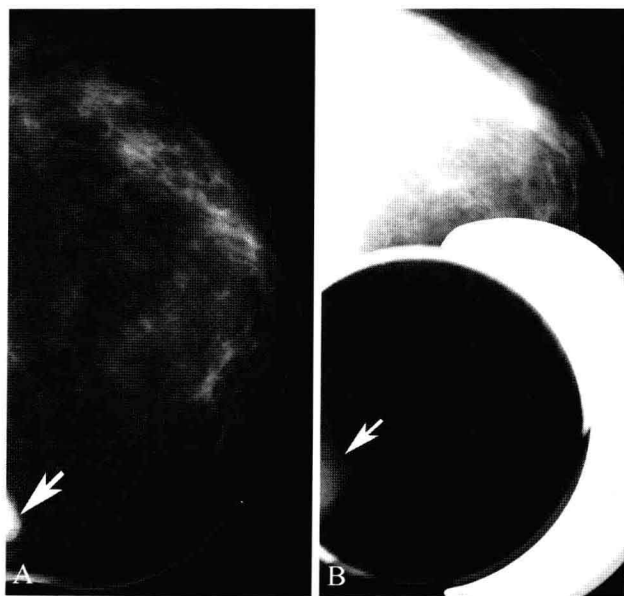


图 1-1-132 左乳内侧胸大肌影

A. CC 位 (头尾位) 显示内侧近胸壁半圆形高密度结节影, 边缘光整 (箭);
B. 局部点片显示结节边缘与胸大肌相延续 (箭)

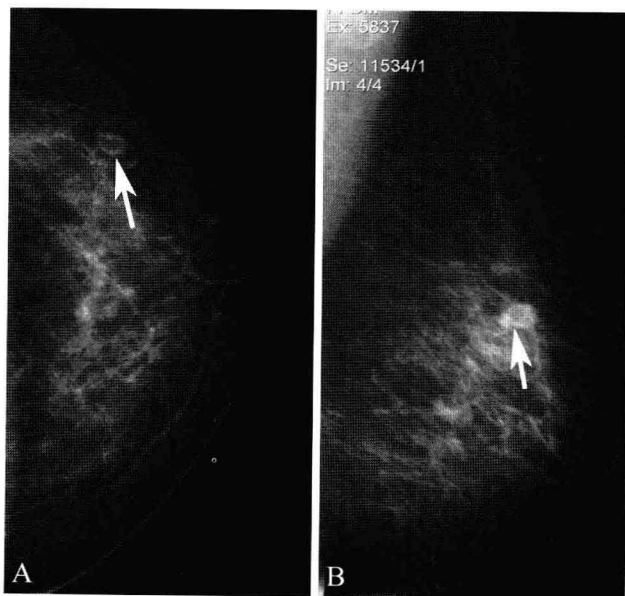


图 1-1-133 乳内淋巴结

患者, 女, 74 岁, 左乳外上象限环状结节影, 边缘光整 (箭)。A. 为 CC 位;
B. 为 MLO 位。手术病理证实为左乳外上象限乳内淋巴结

(三) 病变展示 (图 1-1-134 至图 1-1-147)

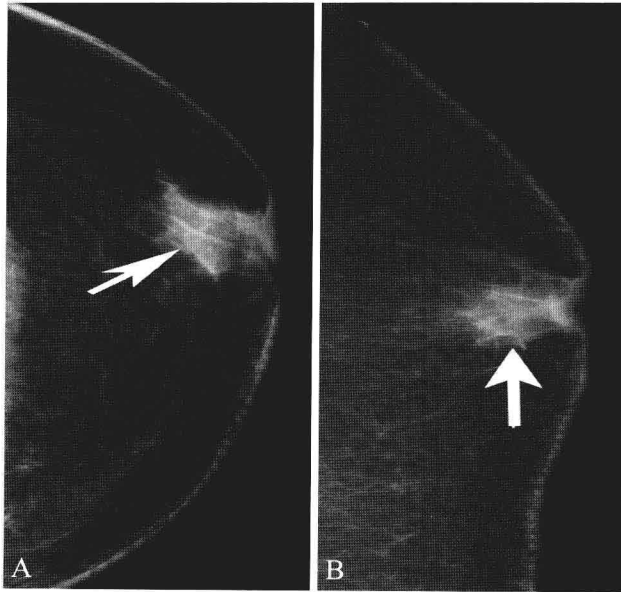


图 1-1-134 男性乳腺发育

A. 为 CC 位; B. 为 ML 位。显示乳头后方小片状致密影, 密度均匀, 边缘模糊 (箭)

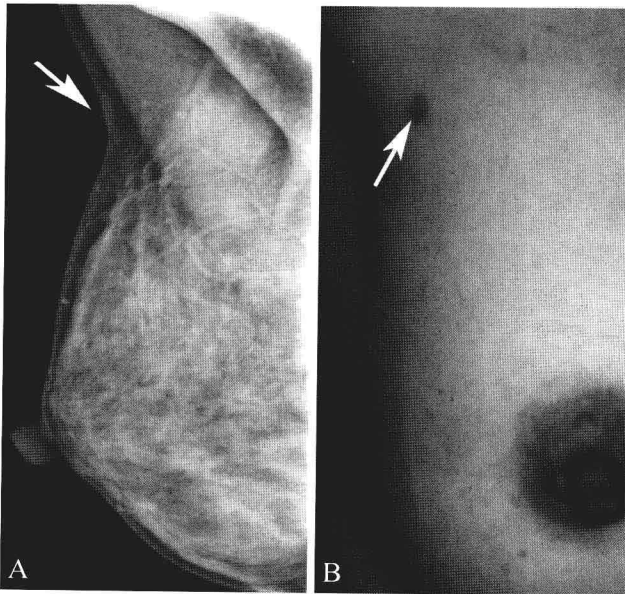


图 1-1-135 右腋部副乳头

A. 右腋部切线位摄片, 显示突出于皮肤外的小结节影 (箭); B. 大体照片显示右腋部副乳头 (箭)

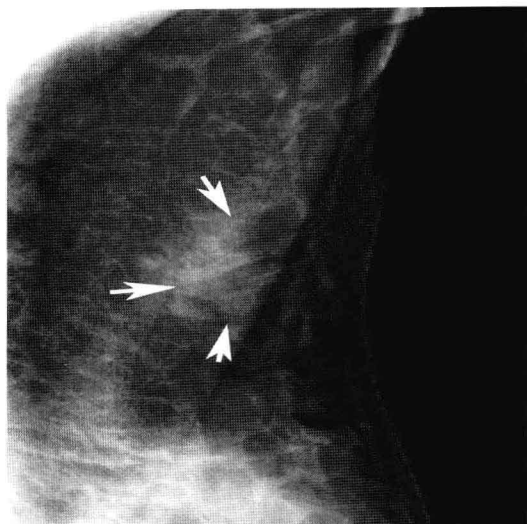

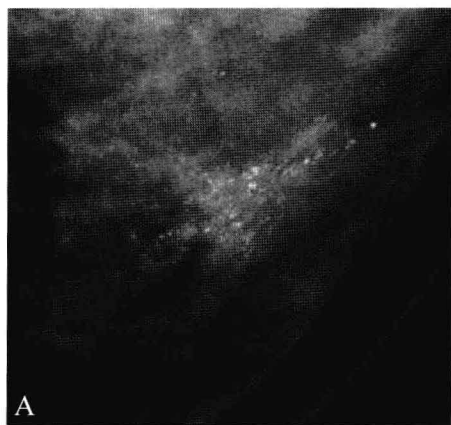
图 1-1-136 腋部副乳

左腋下见片状高密度影 (箭), 密度与正常乳腺组织接近

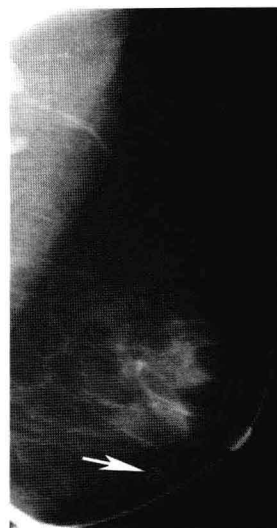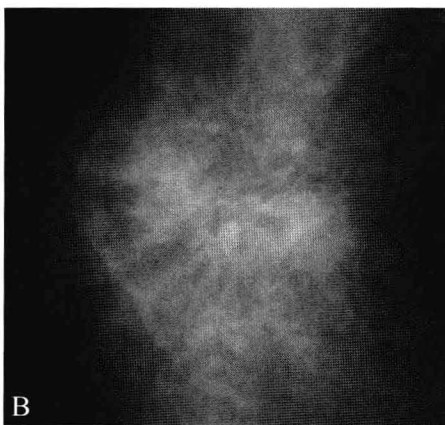


图 1-1-137 左乳下方副乳头

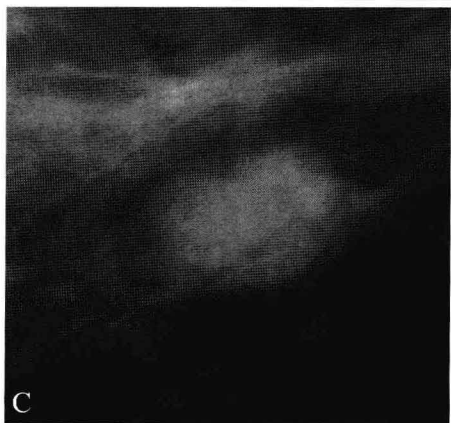
左乳下小结节, 境界清晰, 边缘光整 (箭)



A



B



C

图 1-1-138 乳腺不典型增生 (临床未触及肿块)

A. 女, 26 岁, 局部放大像显示左乳不规则分布簇状钙化, 钙化以细点状为主, 少许为短杆状及粗点状, 个别为长杆状; B. 女, 47 岁, 病灶局部放大相显示右乳结构扭曲; C. 女, 46 岁, 病灶局部放大像显示左乳结节影, 边缘部分清晰, 部分模糊, 密度均匀

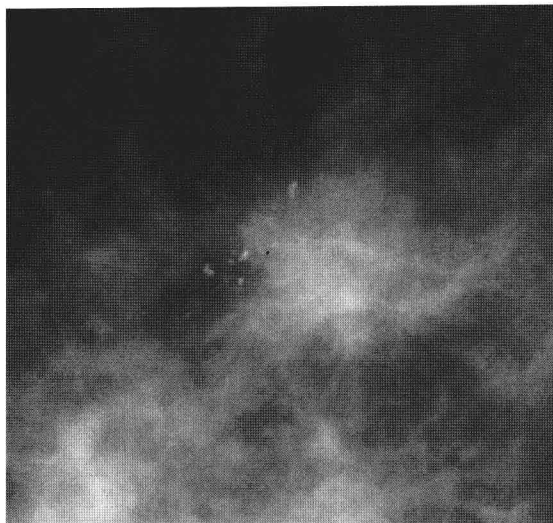


图 1-1-139 右乳导管内癌伴不典型增生
女，41岁，临床未触及肿块。病灶局部放大像显示致密影伴微钙化

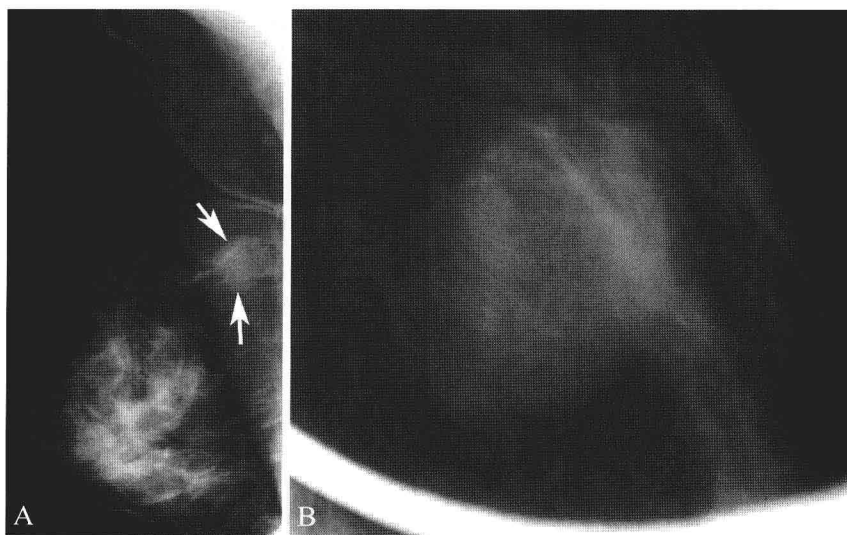


图 1-1-140 右乳纤维腺瘤

A. 为 MLO 位，B. 局部放大像。右乳上方胸大肌处肿块影，密度均匀，境界清晰，边缘光整（箭），肿块大部分边缘可见弧形低密度晕征

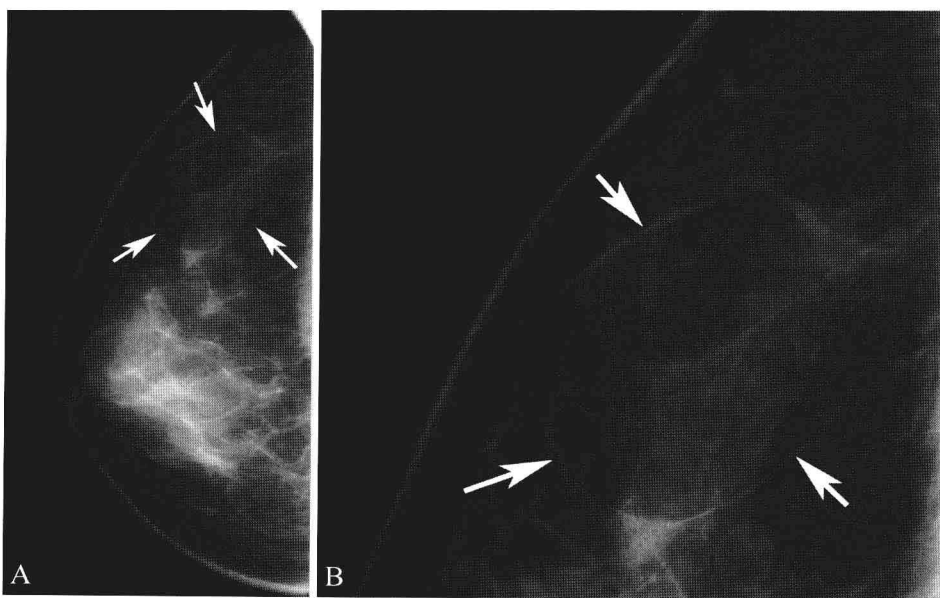


图 1-1-141 右乳脂肪瘤

女，45岁。A. CC位；B. 病灶局部放大像。显示右乳外象限椭圆形脂肪性低密度影，边缘清晰光整（箭）

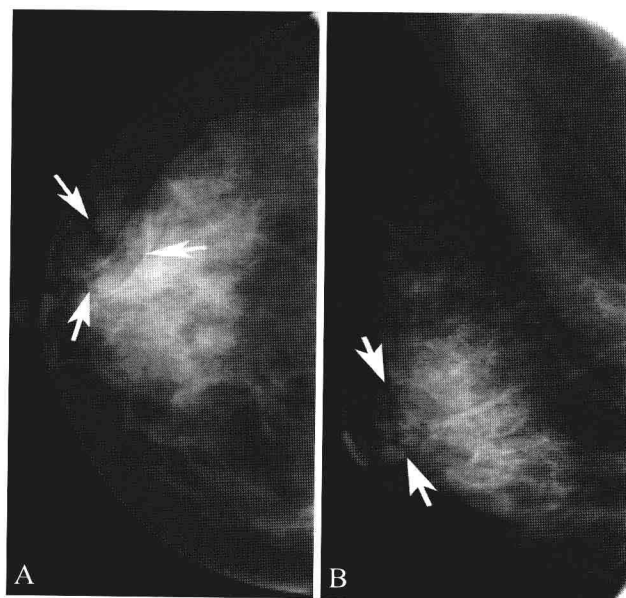


图 1-1-142 右乳错构瘤

女性，45岁。A. CC位；B. MLO位。显示右乳头后方略偏外上象限脂肪与腺体混杂密度肿块影，境界部分清晰（箭）

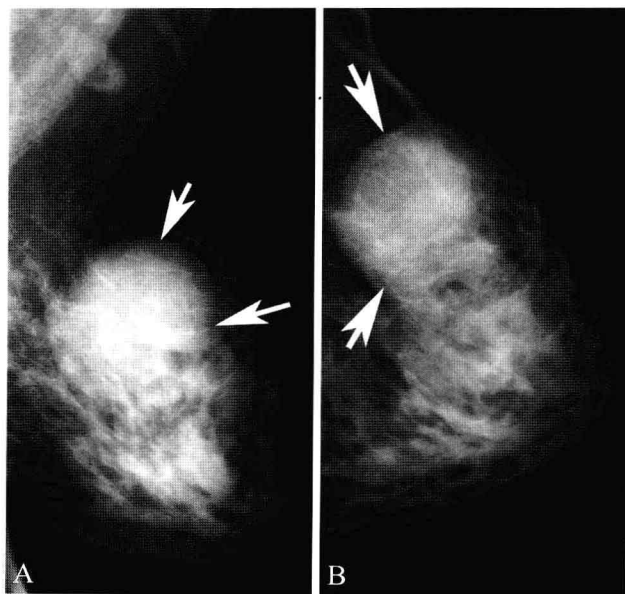


图 1-1-143 左乳囊肿

A. MLO 位；B. CC 位。显示左乳外上象限肿块影，边缘大部分光整，密度均匀（箭）

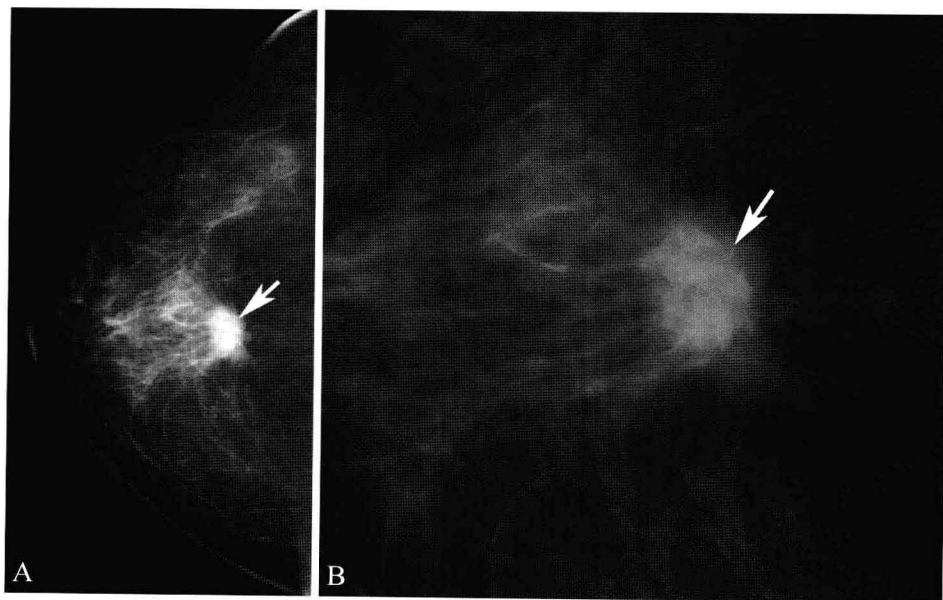


图 1-1-144 右乳浸润性导管癌（肿块型）

女，57岁。A. CC 位；B. 病灶局部放大像。显示边缘长毛刺肿块影，边缘毛糙，呈浅分叶状（箭）

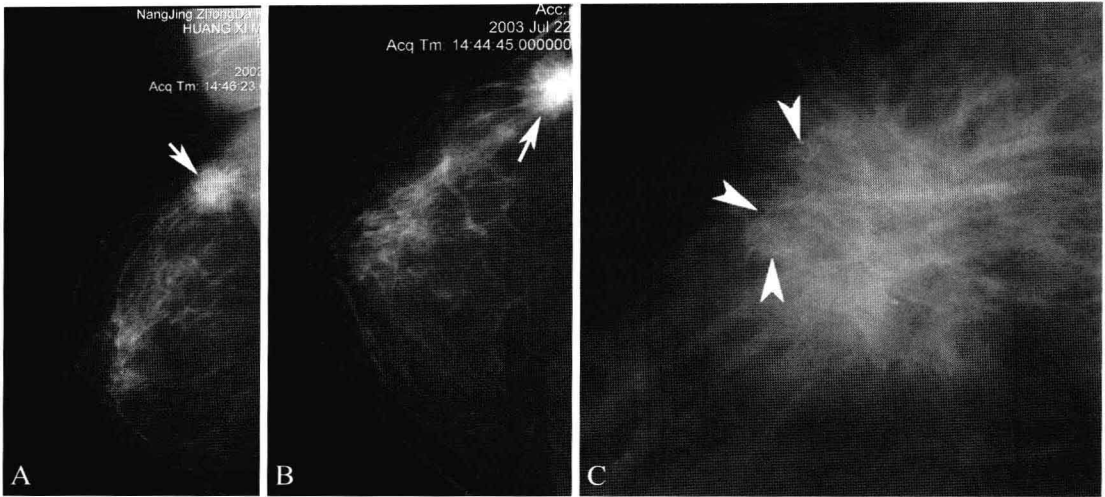


图 1-1-145 右乳外上浸润性导管癌（肿块伴钙化型）

女，46岁。A. MLO位；B. CC位；C. 病灶局部放大像。显示右乳外上象限毛刺状肿块（箭），边缘模糊，局部血管粗，病灶放大像示肿块内密度稍高的微钙化影（箭头）

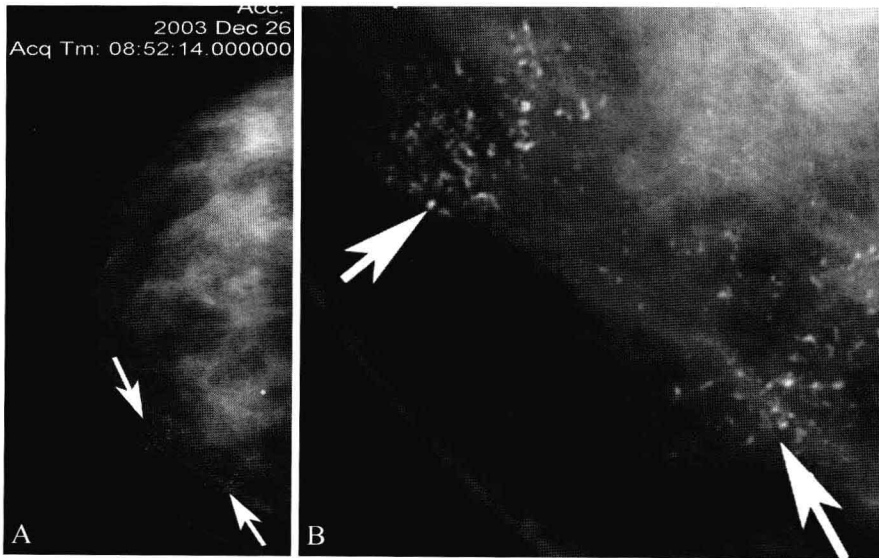


图 1-1-146 右乳内下浸润性导管癌（钙化型）

女，48岁。A. CC位；B. 病灶局部放大像。显示内侧段样分布的点杆状钙化（箭）

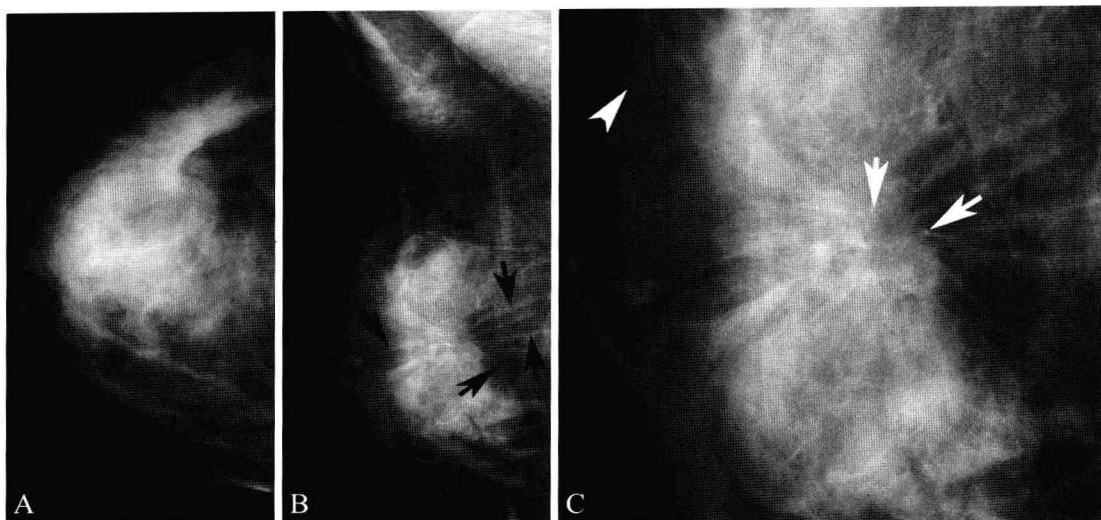


图 1-1-147 乳腺浸润性导管癌（结构扭曲型）

女，54岁。A. CC位；B. MLO位；C. 病灶局部放大像。显示右乳外上局部条索状改变（黑箭）致结构扭曲伴点状钙化（白箭）及局部血管增粗（白箭头）

第二节 CT解剖

一、纵隔

（一）正常表现（图 1-2-1 至图 1-2-11）

1. 横断面 见图 1-2-1 至图 1-2-9。

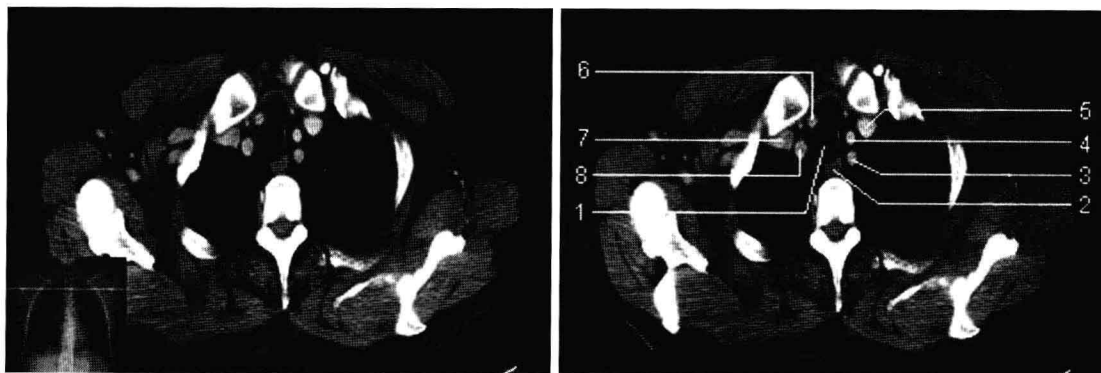


图 1-2-1 胸骨切迹层面（增强 CT 图像）

1. 气管；2. 食管；3. 左锁骨下动脉；4. 左颈总动脉；5. 左头臂静脉；6. 右颈总动脉；7. 右头臂静脉；8. 右锁骨下动脉

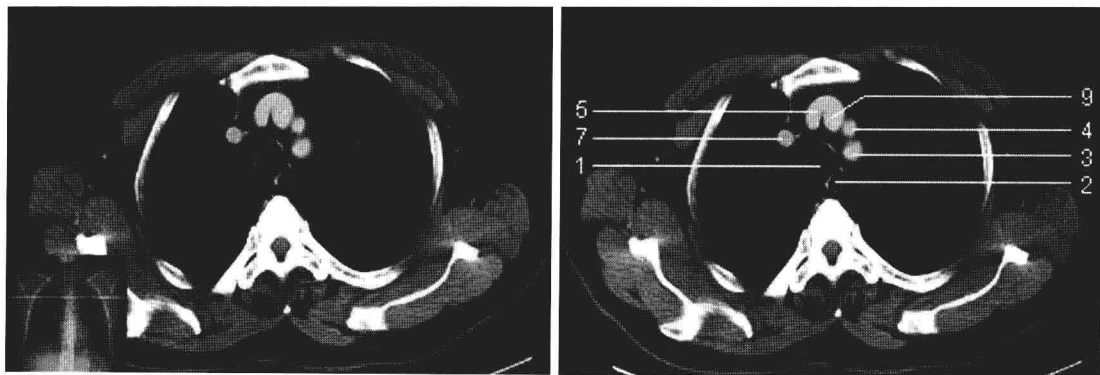


图 1-2-2 胸骨柄层面 (增强 CT 图像)

1. 气管; 2. 食管; 3. 左锁骨下动脉; 4. 左颈总动脉; 5. 左头臂静脉; 7. 右头臂静脉; 9. 头臂动脉

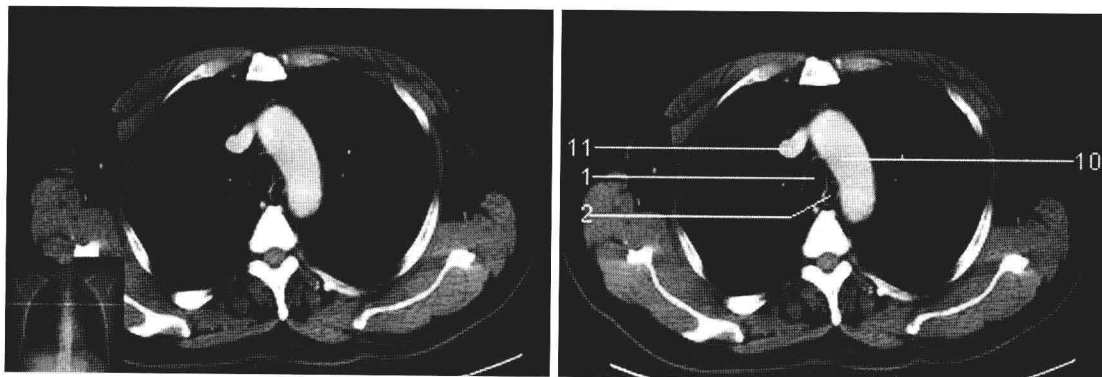


图 1-2-3 主动脉弓层面 (增强 CT 图像)

1. 气管; 2. 食管; 10. 主动脉弓; 11. 上腔静脉

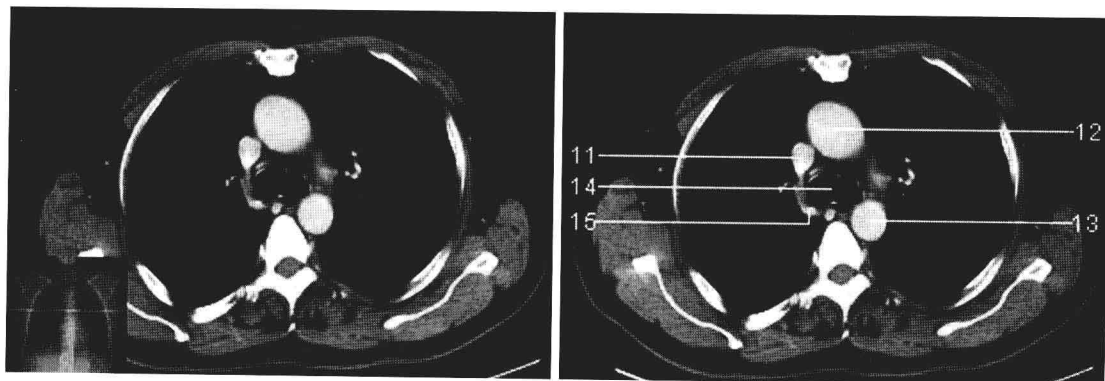


图 1-2-4 主动脉窗层面 (增强 CT 图像)

11. 上腔静脉; 12. 升主动脉; 13. 降主动脉; 14. 气管分叉; 15. 奇静脉

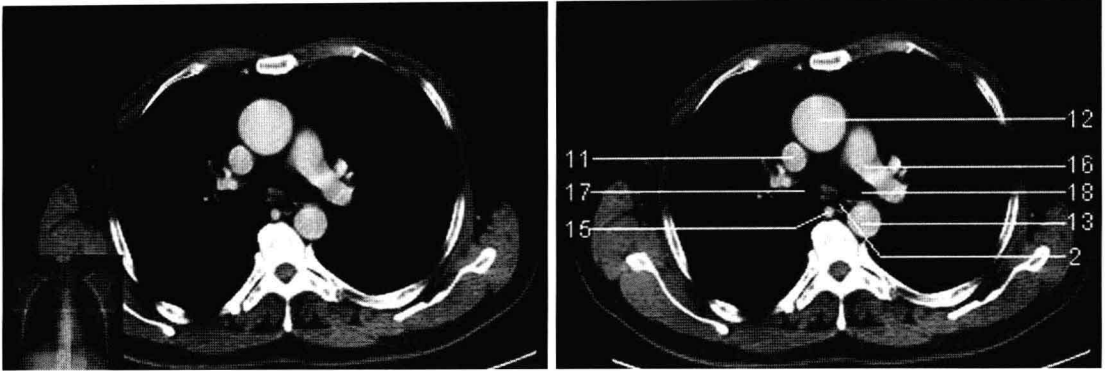


图 1-2-5 左肺动脉层面 (增强 CT 图像)

2. 食管; 11. 上腔静脉; 12. 升主动脉; 13. 降主动脉; 15. 奇静脉; 16. 左肺动脉; 17. 右主支气管; 18. 左主支气管

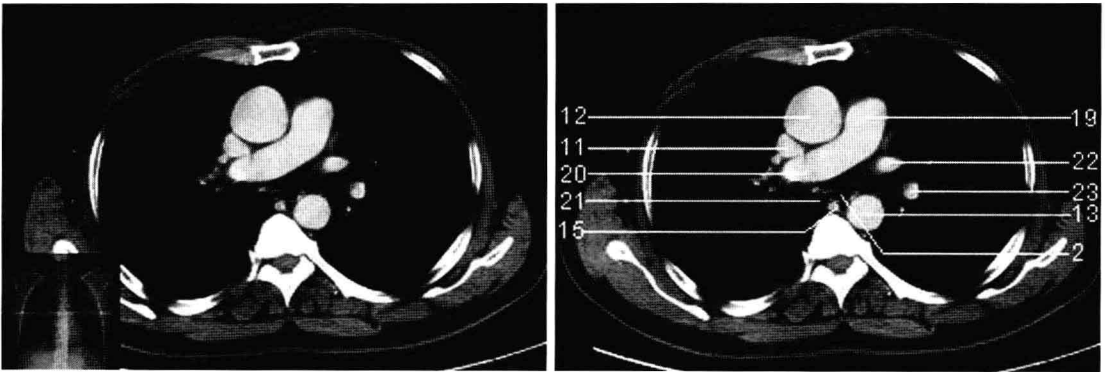


图 1-2-6 右肺动脉层面 (增强 CT 图像)

2. 食管; 11. 上腔静脉; 12. 升主动脉; 13. 降主动脉; 15. 奇静脉; 19. 肺动脉干; 20. 右肺动脉; 21. 奇静脉食管窝; 22. 左上肺静脉; 23. 左下肺动脉

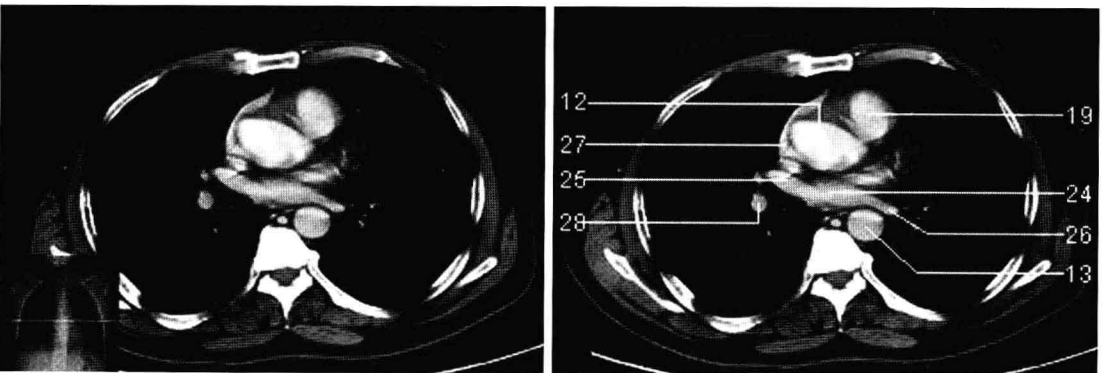


图 1-2-7 左心房上部层面 (增强 CT 图像)

12. 升主动脉; 13. 降主动脉; 19. 肺动脉干; 24. 左心房; 25. 右上肺静脉; 26. 左下肺静脉; 27. 右心房; 28. 右下肺动脉

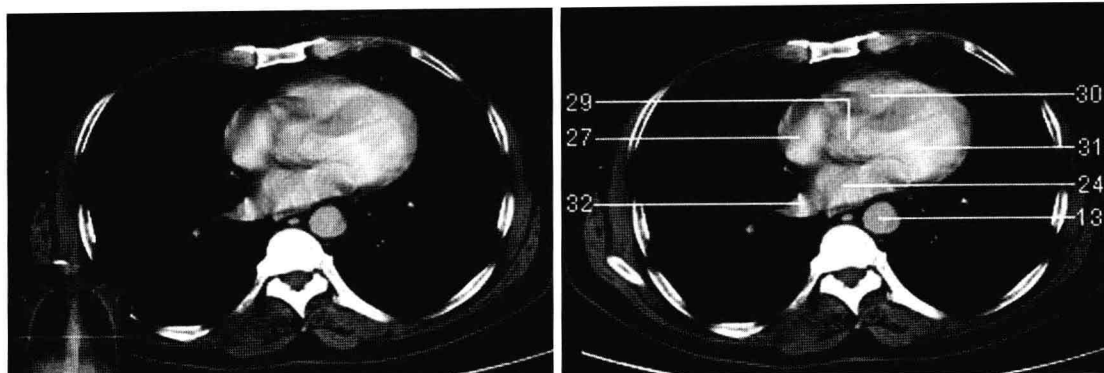


图 1-2-8 左心房下部层面 (增强 CT 图像)

13. 降主动脉; 24. 左心房; 27. 左心房; 29. 主动脉瓣; 30. 右心室; 31. 左心室; 32. 右下肺静脉

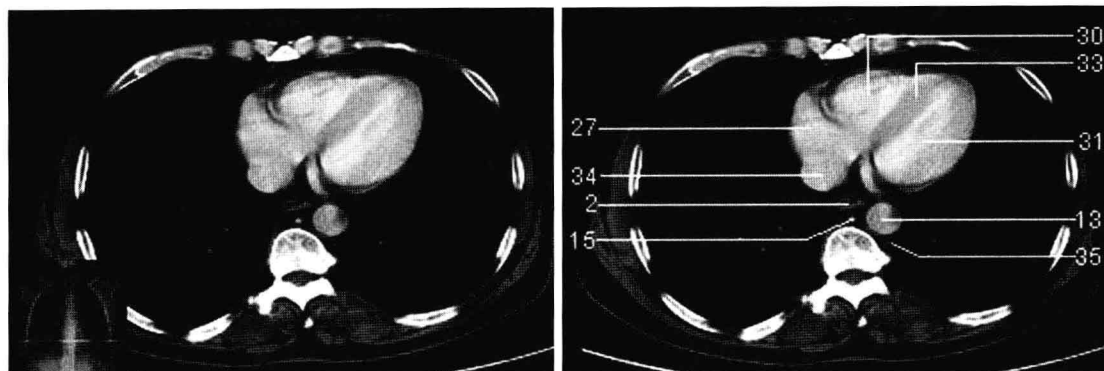


图 1-2-9 心室中部层面 (增强 CT 图像)

2. 食管; 13. 降主动脉; 15. 奇静脉; 27. 右心房; 30. 右心室; 31. 左心室; 33. 室间隔; 34. 下腔静脉; 35. 半奇静脉

(1) 胸骨切迹层面: 即胸腔入口层面。气管居中呈类圆形低密度。气管左后方、胸椎前方为食管。气管两旁通常可见 3 对血管断面, 颈总动脉前外侧为头臂静脉, 后外侧为锁骨下动脉。

(2) 胸骨柄层面: 亦称头臂动脉层面。该层面特征性显示主动脉弓上缘分出的 3 支血管断面, 由右至左排列分别为头臂动脉、左颈总动脉、左锁骨下动脉。左、右头臂静脉分别位于左颈总动脉、头臂动脉的前外方。

(3) 主动脉弓层面: 相当于第 4 胸椎水平。主动脉弓位于气管左前方。主动脉弓前方为血管前间隙, 为尖端朝前指向胸骨的三角形间隙, 呈脂肪低密度。位于上腔静脉后方、气管前方、主动脉弓右侧的三角形间隙称为气管前腔静脉后间隙。

(4) 主动脉窗层面: 亦称气管分叉层面。气管前方偏右为升主动脉, 气管左后方、椎体左旁为降主动脉, 升主动脉与降主动脉之间间隙为主动脉窗。气管右前方为上腔静脉, 奇静脉弓自椎体右前方绕气管右侧壁前行, 汇入上腔静脉。

(5) 左肺动脉层面: 亦称气管隆嵴层面。左、右主支气管的斜切面呈长椭圆形, 左主支气管前外侧为左肺动脉。右主支气管后方为奇静脉食管隐窝, 该隐窝内可见奇静脉横断面,

注意不要认为是淋巴结。

(6) 右肺动脉层面：相当于右肺门上部层面。肺动脉干位于升主动脉的左前方，右肺动脉绕升主动脉左后壁向后、向右斜行至右肺门，其前外侧可见右上肺静脉。右肺动脉后方可见中间支气管。左主支气管位于降主动脉前方，其前外侧可见左上肺静脉断面，其后外侧为左肺动脉。

(7) 主动脉根部层面：亦称左心房层面。升主动脉根部位于纵隔中央，其左前方为肺动脉干，其后方为左心房，右心房位于主动脉根部的右侧。在左心房上部平面可见左、右上肺静脉，在右心房、右心室中部平面可见左、右下肺静脉。

(8) 心室层面：相当于膈上水平。纵隔主要由左、右心室构成，左心室位于左侧部，右心室位于右侧部，两心室之间可见室间隔。心脏边缘1~2mm厚的弧线影为心包。右心室后外方可见下腔静脉。

(9) 膈顶层面：此层面可见心膈面，肝上部的后内侧缘可见下腔静脉。降主动脉后外侧为半奇静脉，后内侧为奇静脉。

2. 冠状面 见图1-2-10。

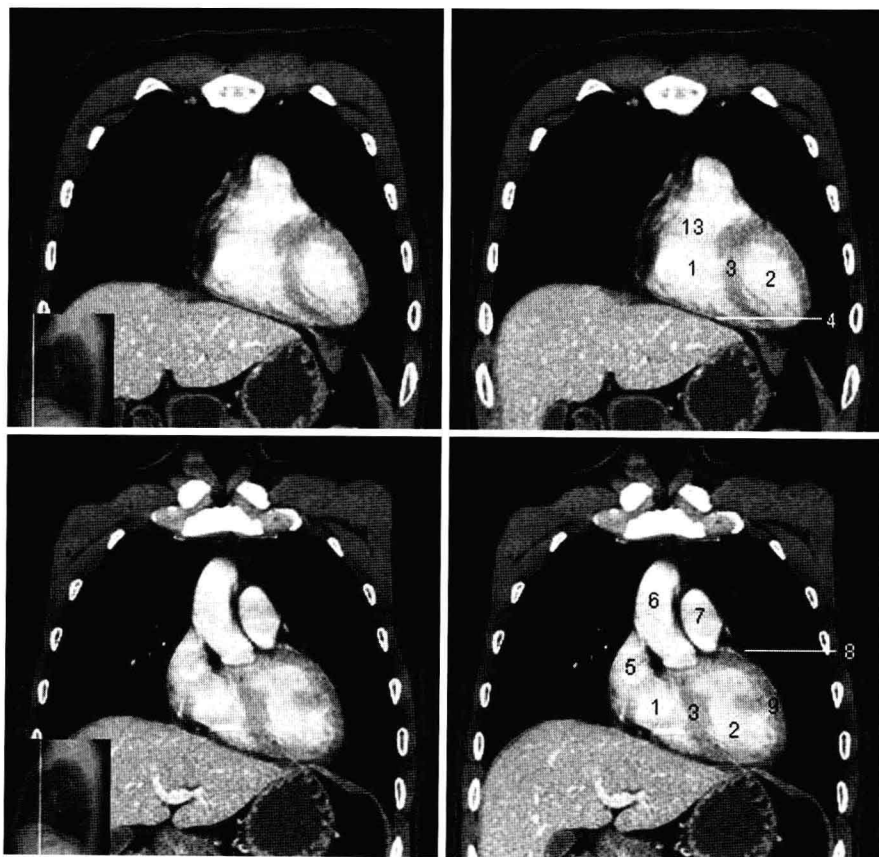


图1-2-10 纵隔冠状面CT重组(增强)

1. 右心室; 2. 左心室; 3. 室间隔; 4. 右心室壁; 5. 右心房; 6. 升主动脉; 7. 主肺动脉干; 8. 心包; 9. 左心室壁; 13. 肺动脉瓣

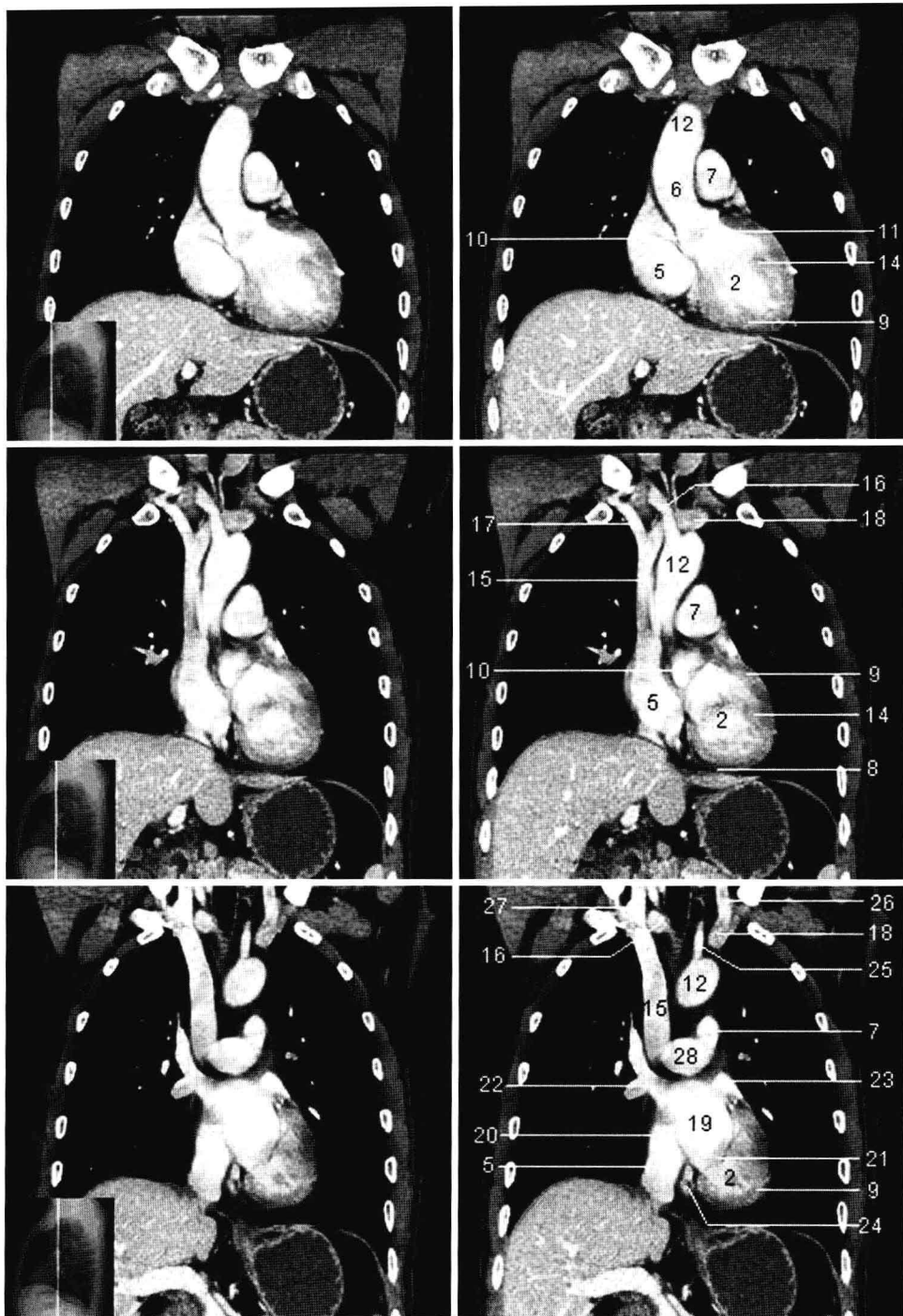


图 1-2-10 (续)

2. 左心室; 5. 右心房; 6. 升主动脉; 7. 主肺动脉干; 8. 心包; 9. 左心室壁; 10. 冠状窦; 11. 主动脉瓣; 12. 主动脉弓; 14. 乳头肌; 15. 上腔静脉; 16. 头臂动脉; 17. 右头臂静脉; 18. 左头臂静脉; 19. 左心房; 20. 房间隔; 21. 二尖瓣; 22. 右上肺静脉; 23. 左上肺静脉; 24. 右冠状动脉; 25. 左颈总动脉; 26. 左颈内静脉; 27. 右颈内静脉; 28. 右肺动脉干

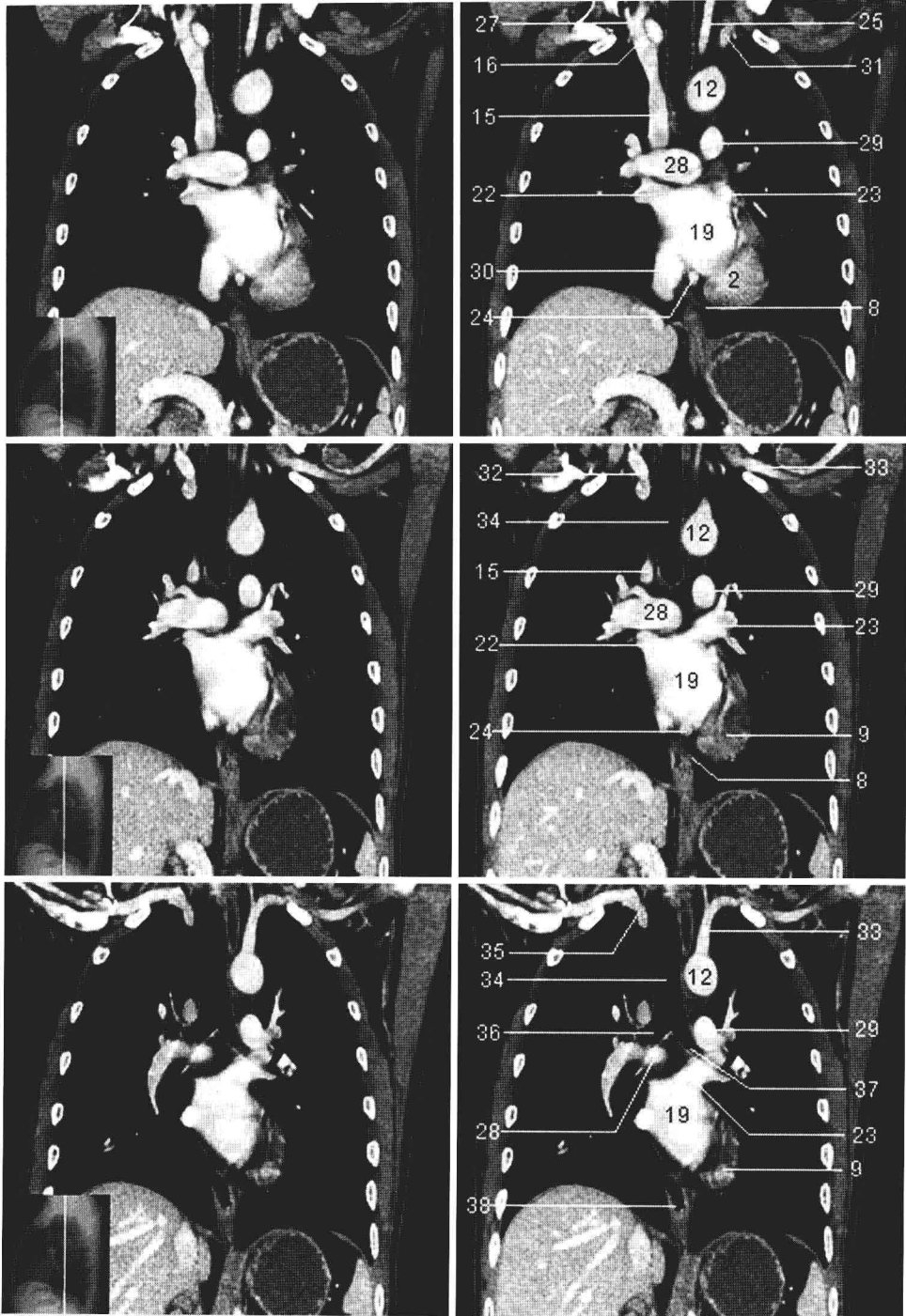


图 1-2-10 (续)

2. 左心室; 8. 心包; 9. 左心室壁; 12. 主动脉弓; 15. 上腔静脉; 16. 头臂动脉; 19. 左心房; 22. 右上肺静脉; 23. 左上肺静脉; 24. 右冠状动脉; 25. 左颈总动脉; 27. 右颈内静脉; 28. 右肺动脉干; 29. 左肺动脉干; 30. 下腔静脉; 31. 左锁骨下静脉; 32. 右颈总动脉; 33. 左锁骨下动脉; 34. 气管; 35. 右锁骨下动脉; 36. 右主支气管; 37. 左主支气管; 38. 食管

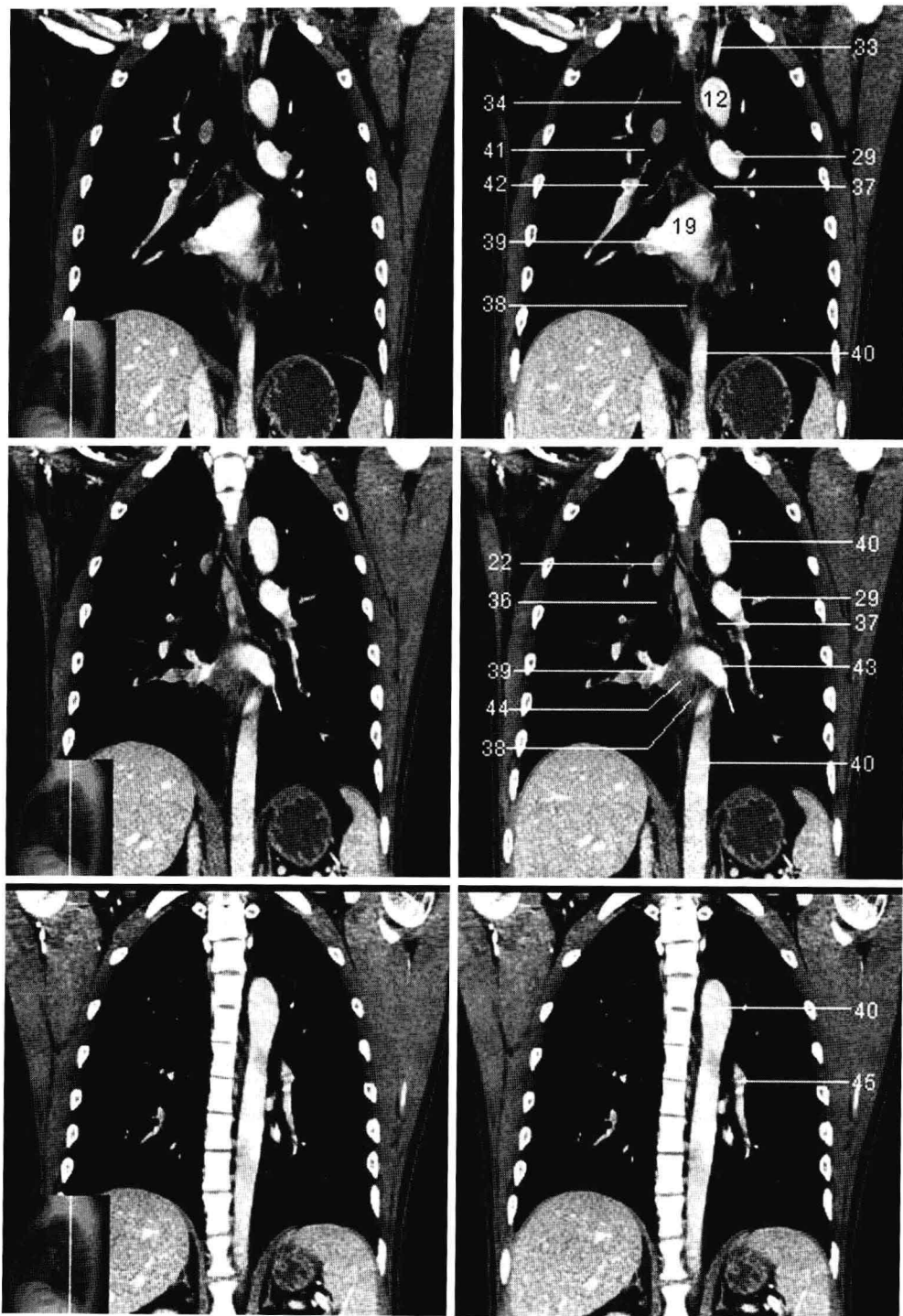


图 1-2-10 (续)

12. 主动脉弓; 19. 左心房; 22. 右上肺静脉; 29. 左肺动脉干; 33. 左锁骨下动脉; 34. 气管; 36. 右主支气管; 37. 左主支气管; 38. 食管; 39. 右下肺静脉; 40. 降主动脉; 41. 右上叶支气管; 42. 右中间段支气管; 43. 左下肺静脉; 44. 左心房后壁; 45. 左下肺动脉

3. 矢状面 见图 1-2-11。

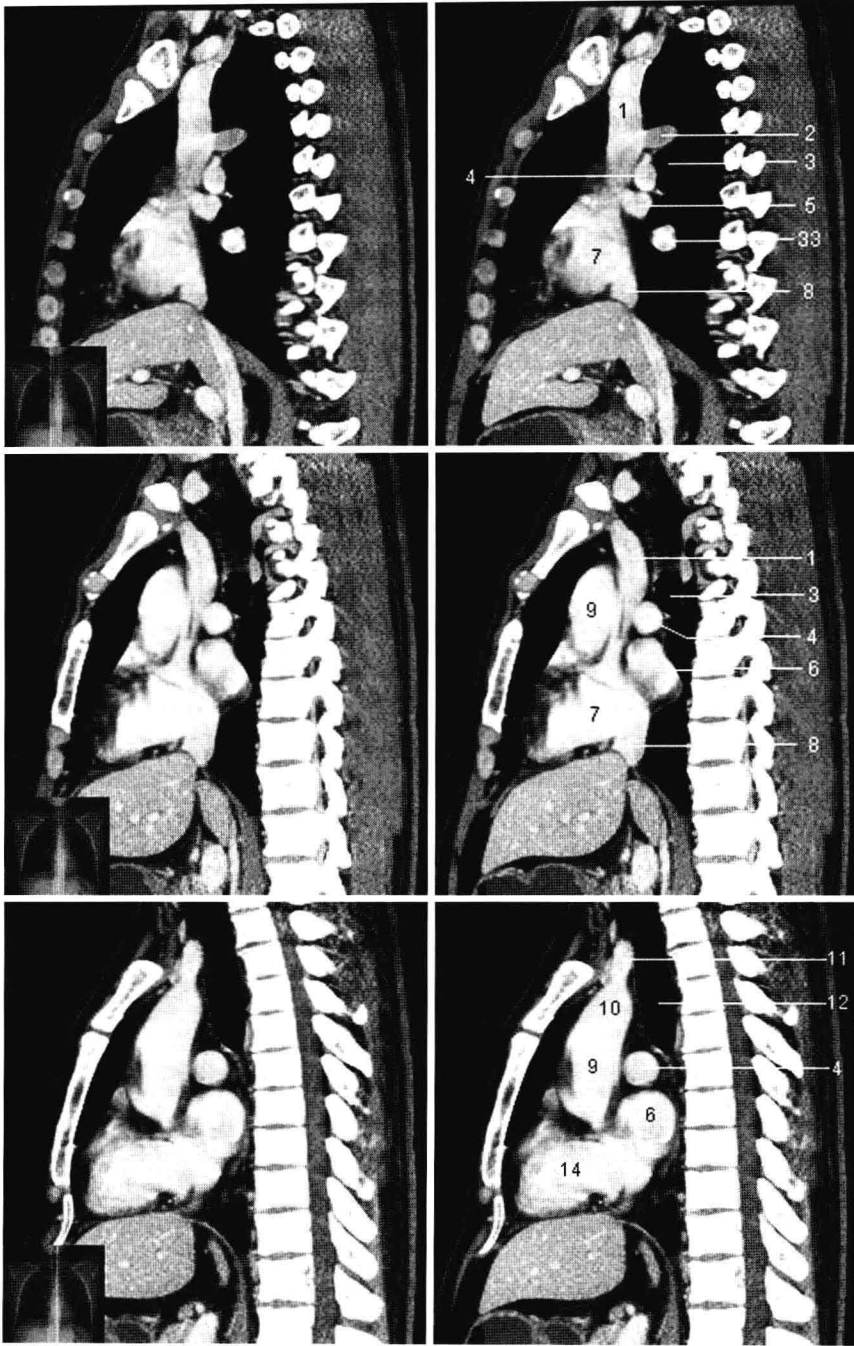


图 1-2-11 纵隔矢状面 CT 重组 (增强)

1. 上腔静脉; 2. 奇静脉弓; 3. 右主支气管; 4. 右肺动脉干; 5. 右上肺静脉; 6. 左心房; 7. 右心房; 8. 下腔静脉; 9. 升主动脉; 10. 主动脉弓; 11. 头臂干; 12. 气管; 14. 右心室; 33. 右下肺静脉

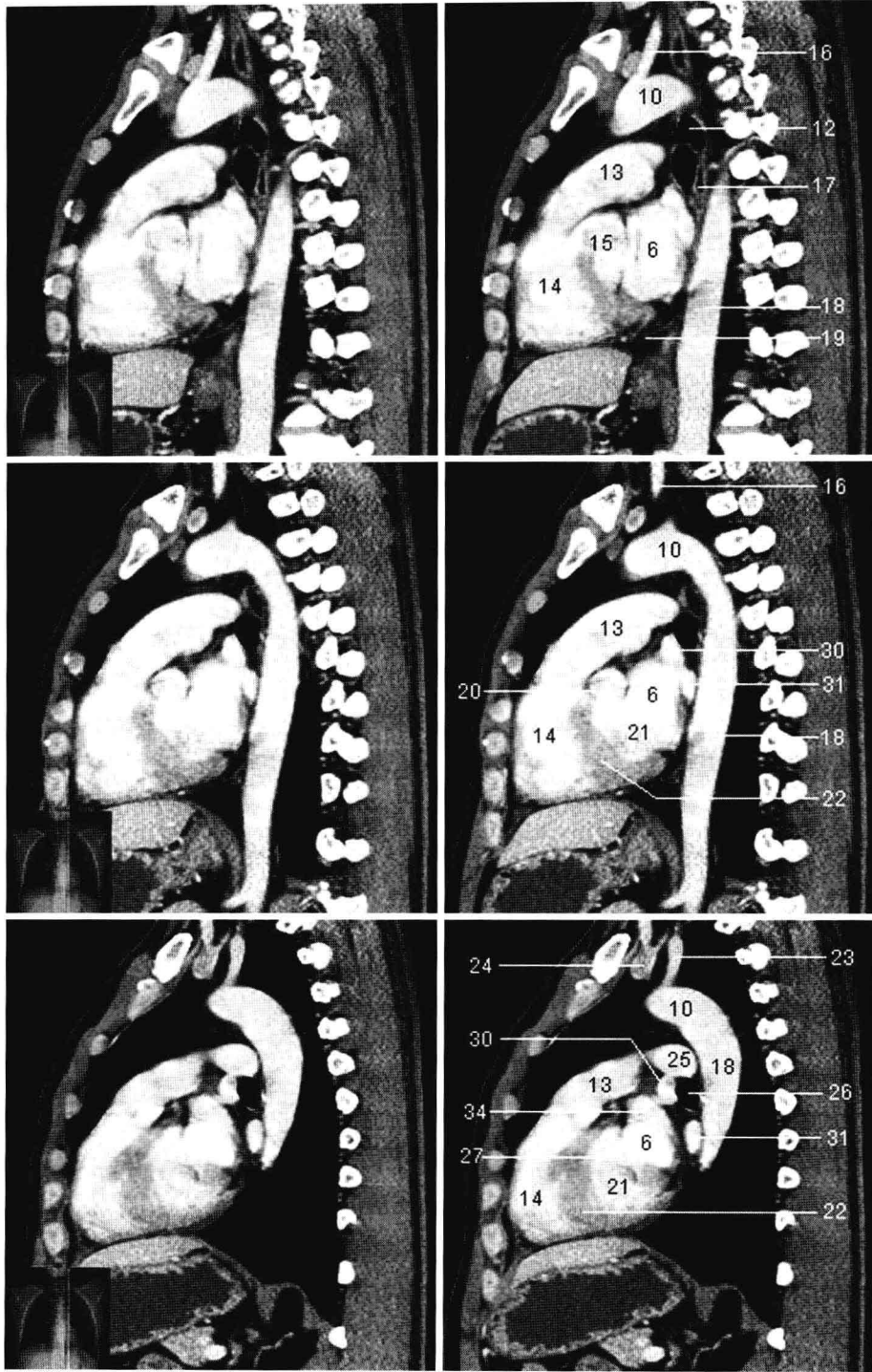


图 1-2-11 (续)

6. 左心房; 10. 主动脉弓; 12. 气管; 13. 主肺动脉干; 14. 右心室; 15. 主动脉根部; 16. 左颈总动脉; 17. 食管; 18. 降主动脉; 19. 心包; 20. 主动脉瓣; 21. 左心室; 22. 室间隔; 23. 左锁骨下动脉; 24. 左头臂静脉; 25. 左肺动脉干; 26. 左主支气管; 27. 二尖瓣; 30. 左上肺静脉; 31. 左下肺静脉; 34. 左心耳

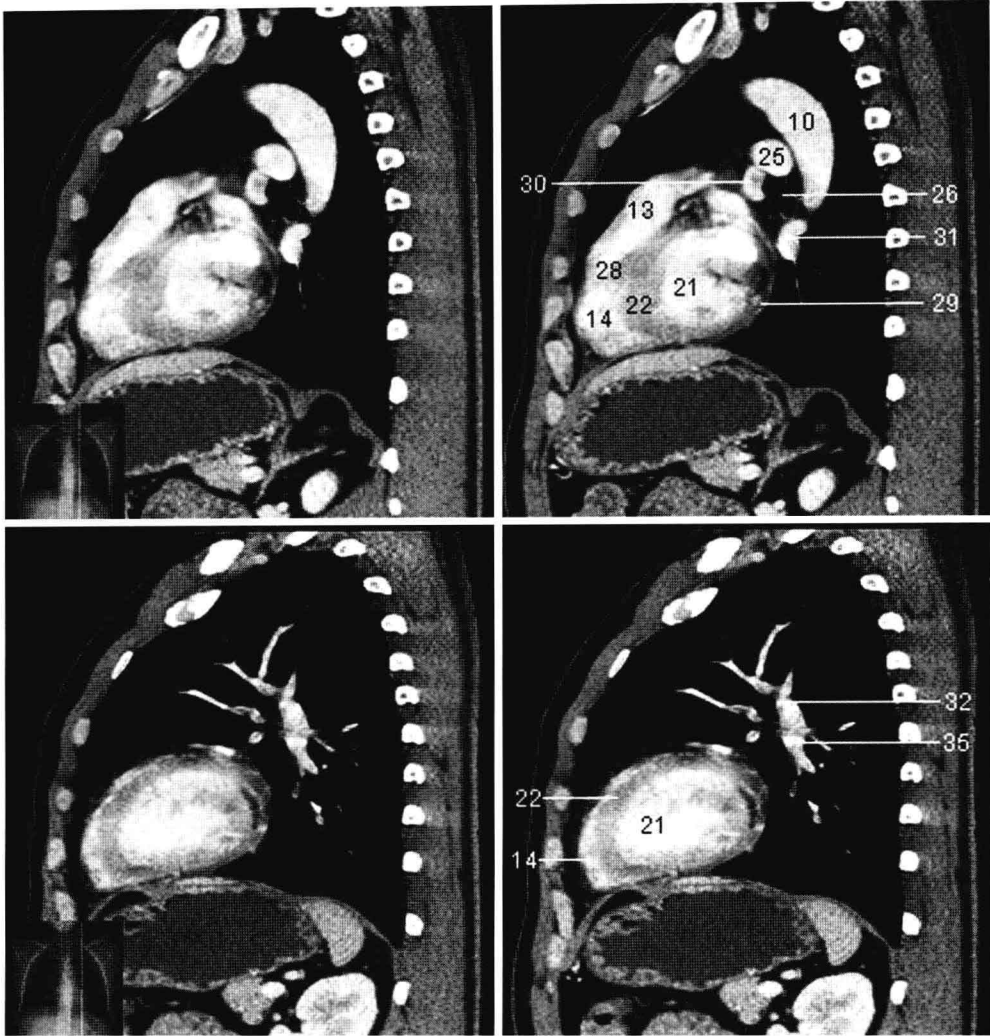


图 1-2-11 (续)

10. 主动脉弓; 13. 主肺动脉干; 14. 右心室; 21. 左心室; 22. 室间隔; 25. 左肺动脉干; 26. 左主支气管;
28. 肺动脉瓣; 29. 左心室壁; 30. 左上肺静脉; 31. 左下肺静脉; 32. 左上肺动脉; 35. 左下肺动脉

(二) 常见变异及易混淆结构 (图 1-2-12 至图 1-2-24)

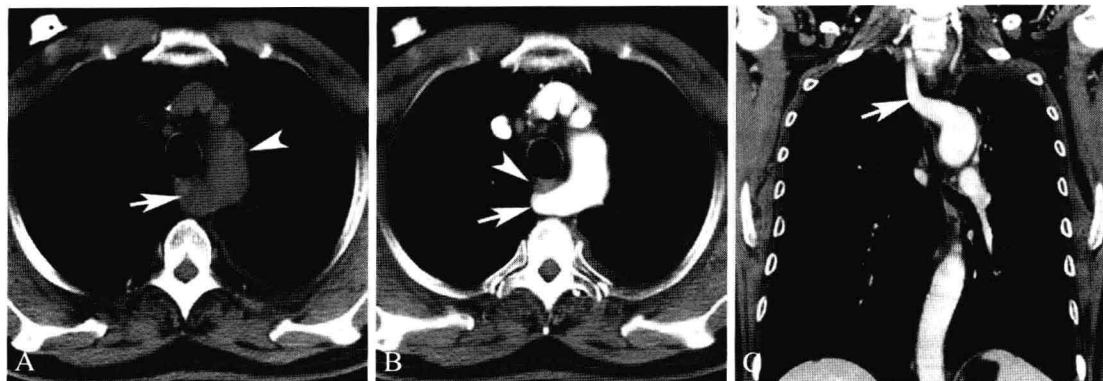


图 1-2-12 迷走右锁骨下动脉

A. CT 平扫。气管后方软组织影（箭）与主动脉弓（箭头）关系密切。易误诊为食管病变或肿大淋巴结。B. 增强 CT，示该软组织影与主动脉相连，而且极显著强化（箭），食管向前推移（箭头）。C. 冠状面重组图像，清晰显示为迷走右锁骨下动脉（箭），横跨气管、食管后，自胸椎前间隙延伸至右侧上纵隔及颈部

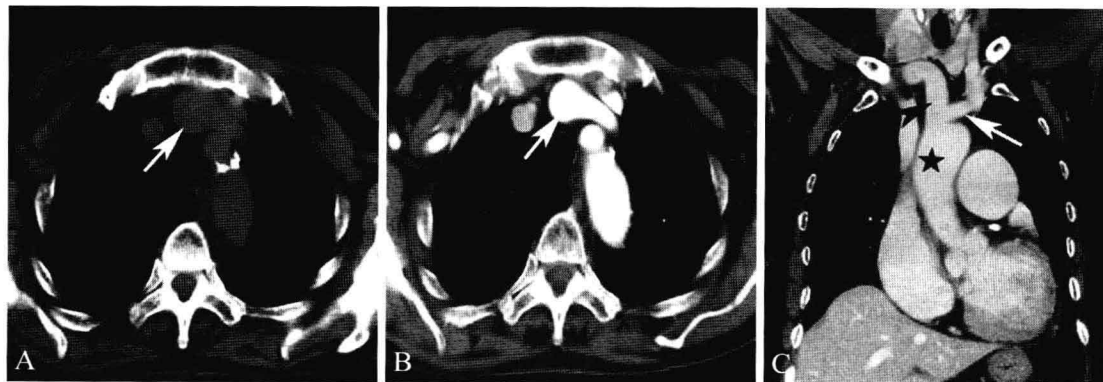


图 1-2-13 左侧颈总动脉起源变异

A. CT 平扫，前上纵隔“蝌蚪状”软组织密度影（箭），难以与肿块或淋巴结鉴别；B. 增强 CT，可认定为血管结构（箭）；C. 冠状面重组图像，证实为血管变异，为左侧颈总动脉（白箭）起源于头臂动脉（黑箭头）。★. 升主动脉

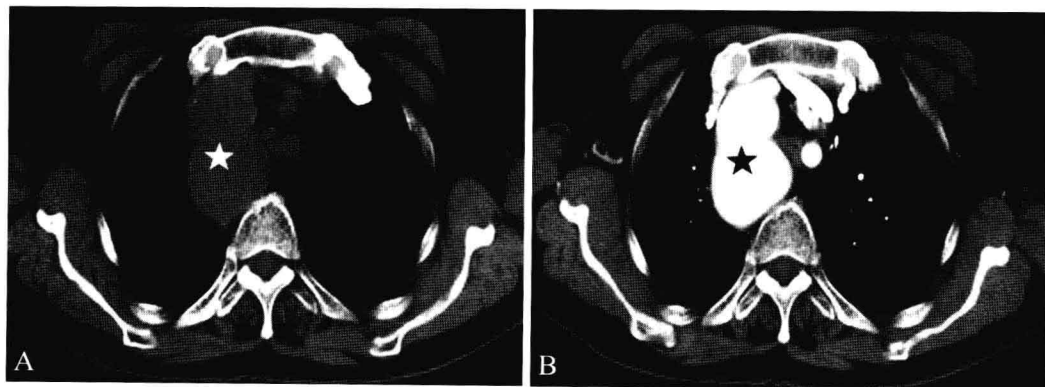


图 1-2-14 右位主动脉弓

A. CT 平扫，主动脉弓位于右上纵隔，形态不规则，局部扩大（☆）；B. 增强 CT，主动脉弓腔内显影正常（★）

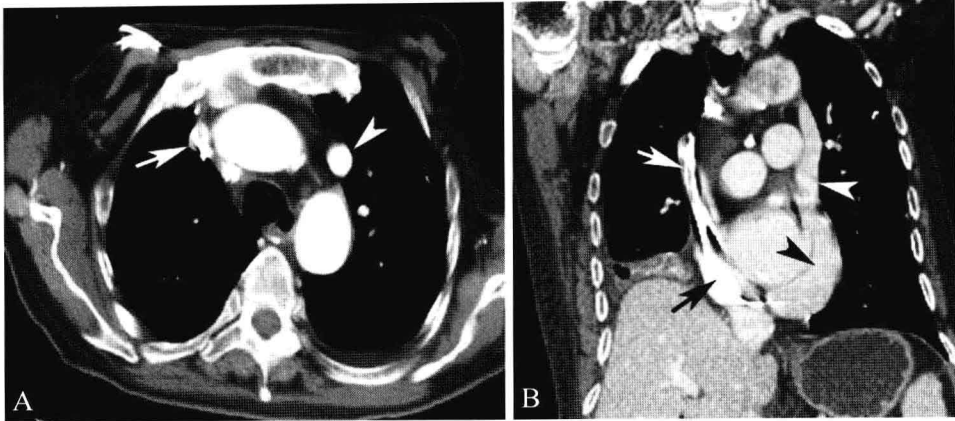


图 1-2-15 双上腔静脉

A、B为CT增强横断面及冠状面重组图像。左侧头臂静脉(白箭头)沿纵隔左侧缘单独下行汇入右心室(黑箭头), 右侧头臂静脉(白箭)移行为上腔静脉汇入右心房(黑箭)

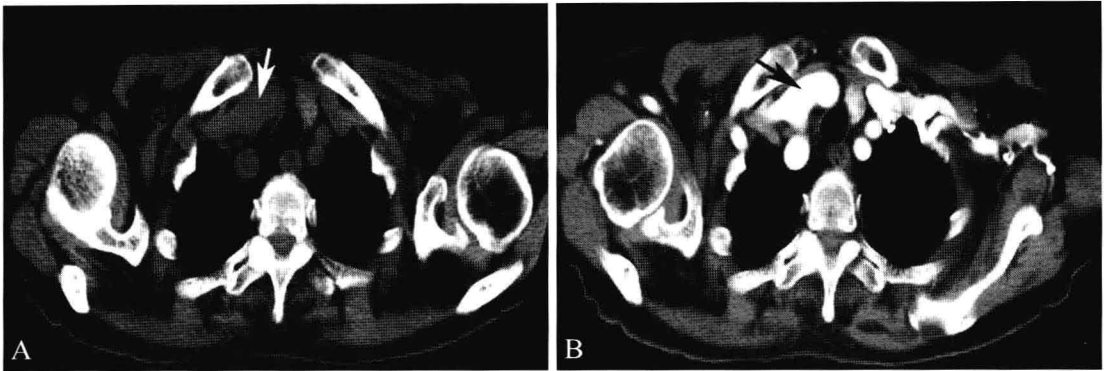


图 1-2-16 头臂动脉纤曲

A. CT平扫, 头臂动脉走行纤曲、扩张, 呈结节状(白箭), 易误为纵隔肿块或淋巴结肿大; B. CT增强扫描有助于两者鉴别(黑箭)

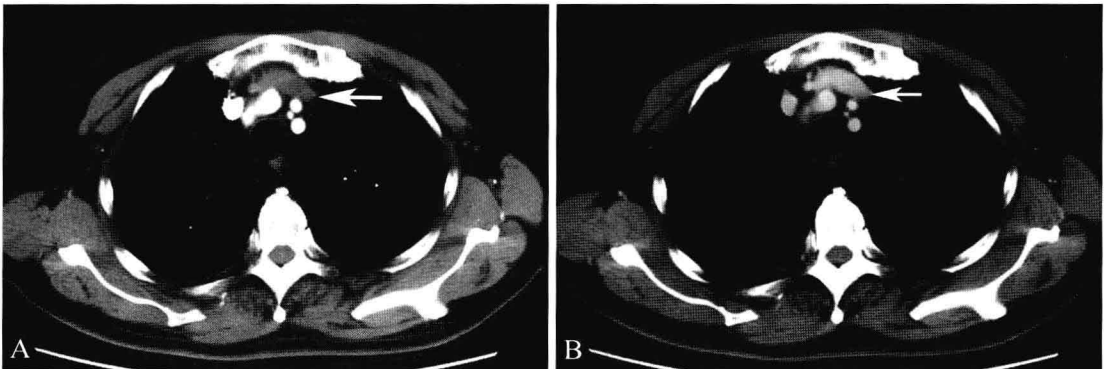


图 1-2-17 左侧头臂静脉扩张

A. 左侧头臂静脉扩张, 横行于前上纵隔, 增强扫描动脉期因对比剂充盈不良, 而呈软组织密度(箭), 易误诊为前纵隔肿块; B. 增强扫描静脉期, 可见该软组织影均匀强化(箭), 与上腔静脉密度相同且延续

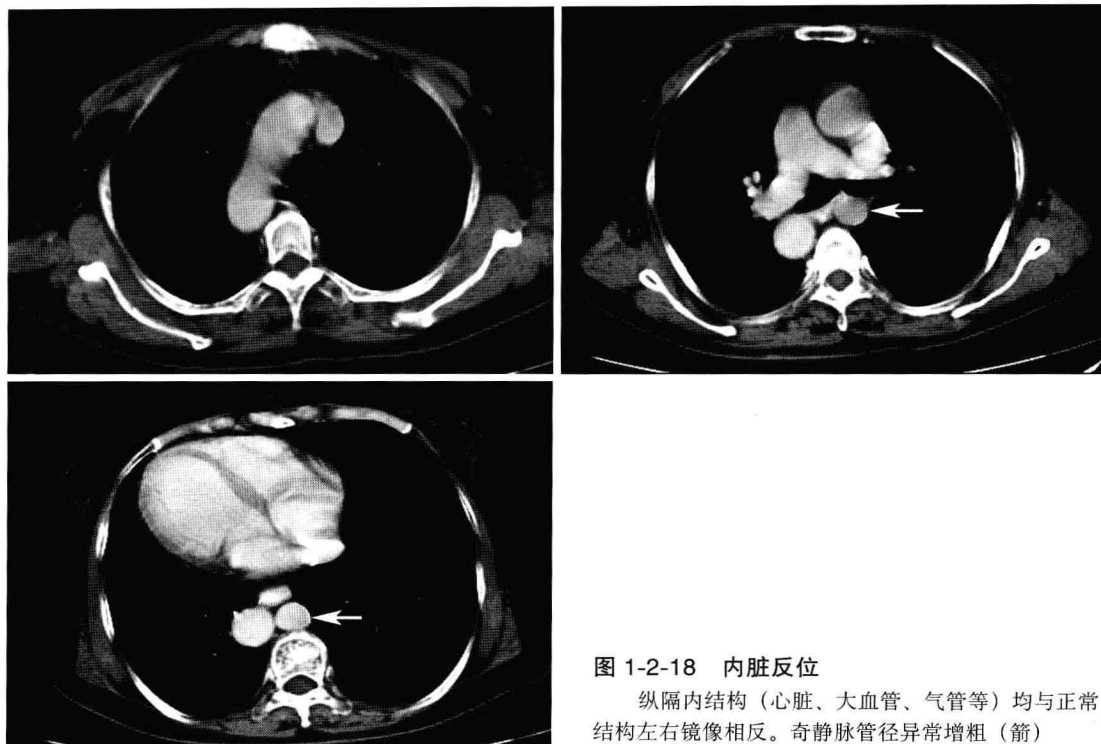


图 1-2-18 内脏反位

纵隔内结构（心脏、大血管、气管等）均与正常结构左右镜像相反。奇静脉管径异常增粗（箭）

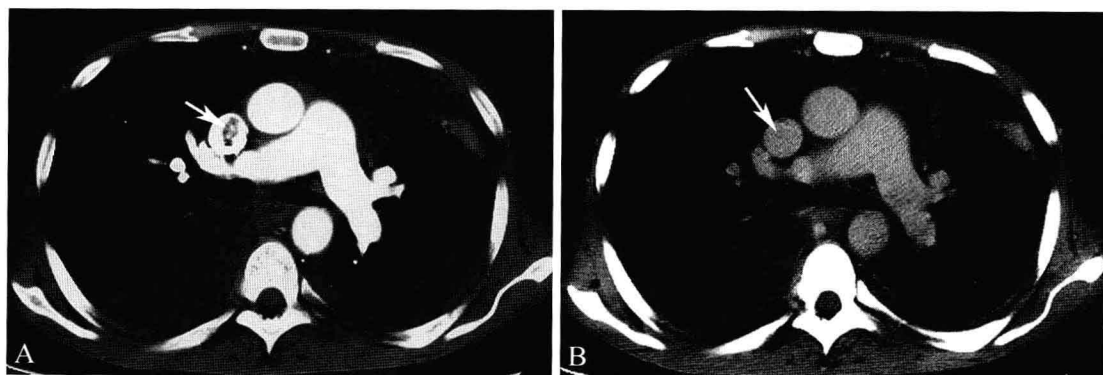


图 1-2-19 血流性充盈缺损

A. 增强早期，对比剂与血液未充分混匀，上腔静脉内出现充盈缺损样表现（箭），类似于栓子；B. 静脉期或延迟期扫描，该处呈均匀强化（箭），有助于鉴别

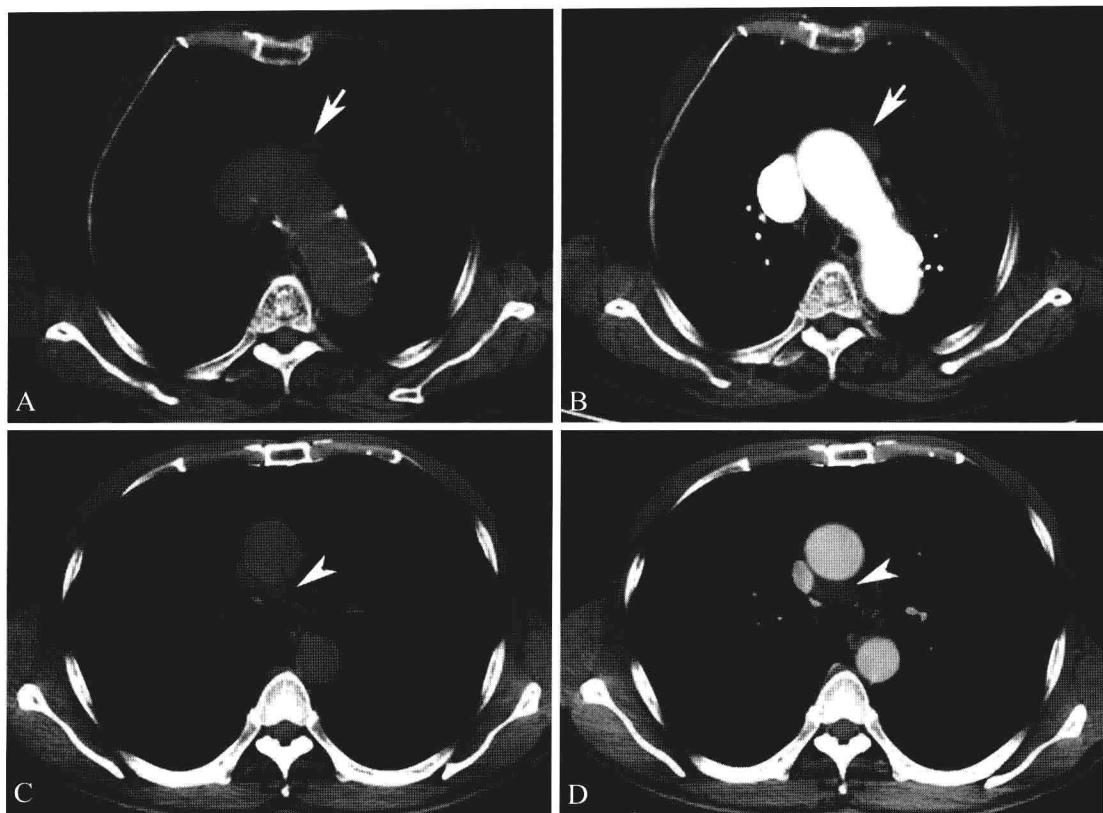


图 1-2-20 心包隐窝

A、D. 分别为主动脉弓层面 CT 平扫及增强、主动脉窗层面 CT 平扫及增强。示主动脉前隐窝 (箭), 后隐窝 (箭头) 平扫时呈结节状低密度影, 易误认为纵隔淋巴结肿大, 增强扫描不强化有助于鉴别

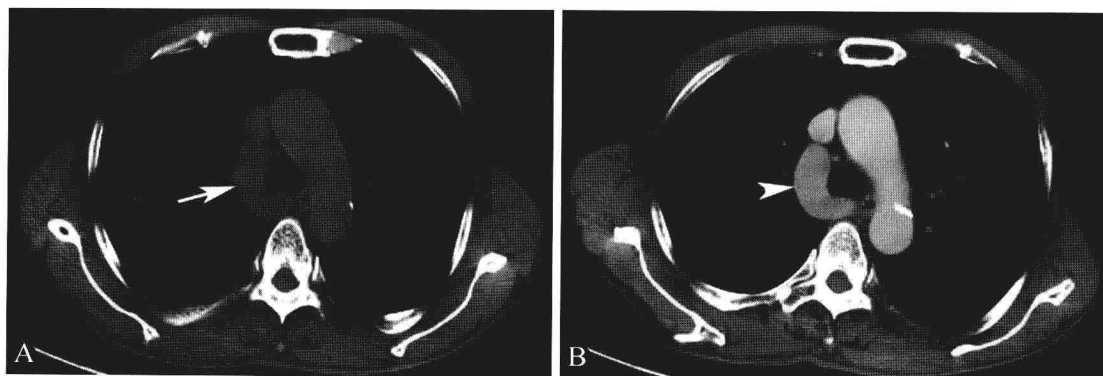


图 1-2-21 奇静脉增粗

A. CT 平扫, 奇静脉弓 (箭) 增粗, 呈“香蕉”状软组织密度影, 易误诊为纵隔肿块或淋巴结肿大; B. CT 增强扫描, 静脉期见明显均匀强化 (箭头), 有助于鉴别

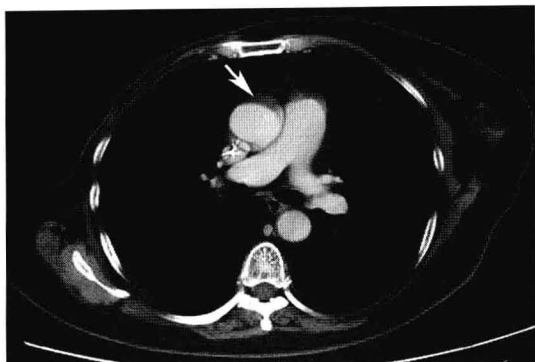


图 1-2-22 主动脉搏动伪影

对比增强 CT 扫描时，因主动脉搏动于主动脉边缘产生弧形伪影（箭），易误诊为主动脉夹层

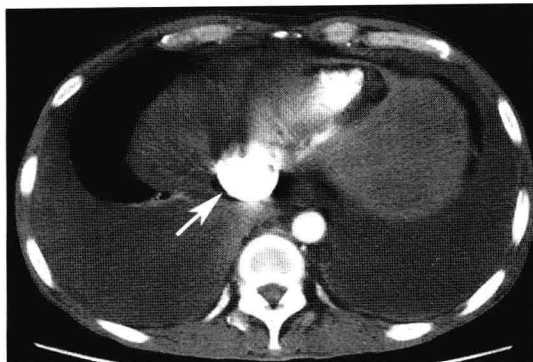


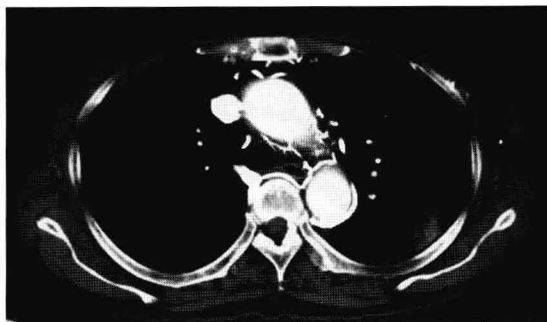
图 1-2-23 下腔静脉回流

经上肢静脉注射对比剂，当注射速率过快时，对比剂通过右心房直接进入下腔静脉，致下腔静脉提前显影（箭），易误诊为心脏功能障碍或瓣膜病变

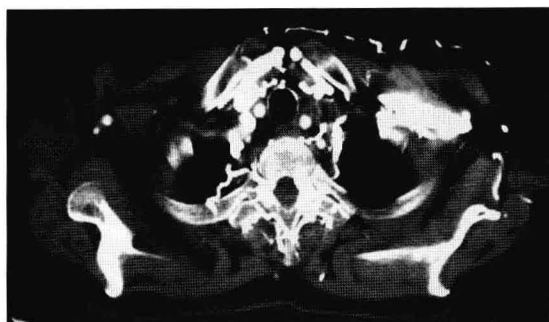

图 1-2-24 静脉内对比剂逆流

经上腔静脉属支高压注射对比剂，注射速度过快，导致对比剂逆流进入其他属支，显示胸壁及纵隔内多发线样明显强化的血管影，易误诊为上腔静脉梗阻的侧支循环。增强连续层面显示上腔静脉通畅



(三) 病变展示 (图 1-2-25 至图 1-2-43)

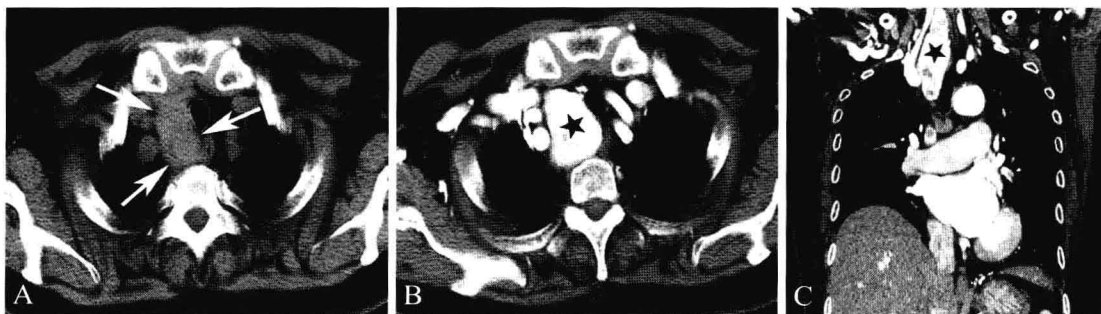


图 1-2-25 胸骨后甲状腺

A. 横断面平扫示右侧中后纵隔密度不均匀软组织肿块，边缘光滑（箭）；B. 增强扫描示肿块明显强化（★）；C. 冠状位重组图像显示肿块与颈部甲状腺相连（★）。气管及邻近大血管受压、变形、移位

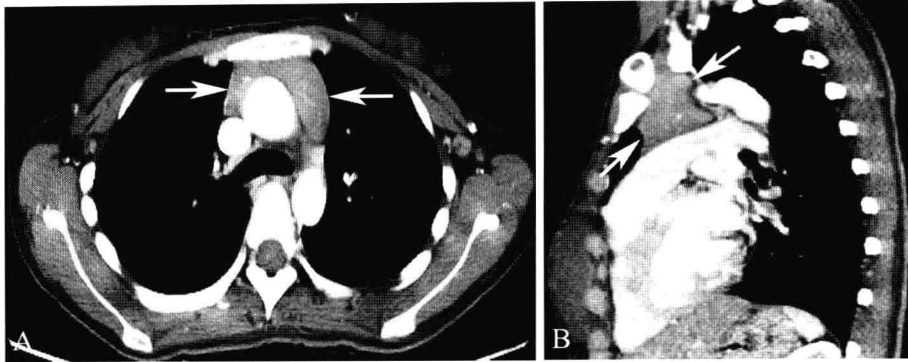


图 1-2-26 胸腺增生

A. CT 增强, 胸腺体积增大, 径线超过正常范围, 胸腺外缘呈外凸改变 (箭), 其境界清晰, 密度均匀; B. 增强 CT 矢状面重组, 增生的胸腺组织位于前上纵隔 (箭)

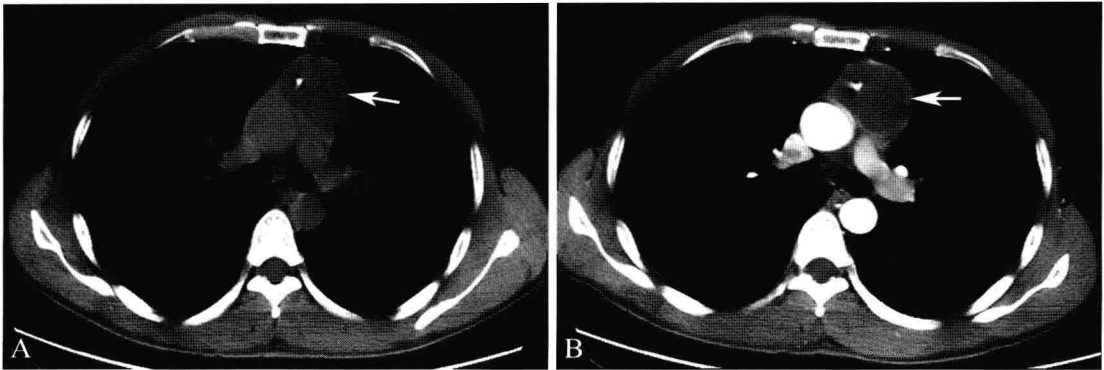
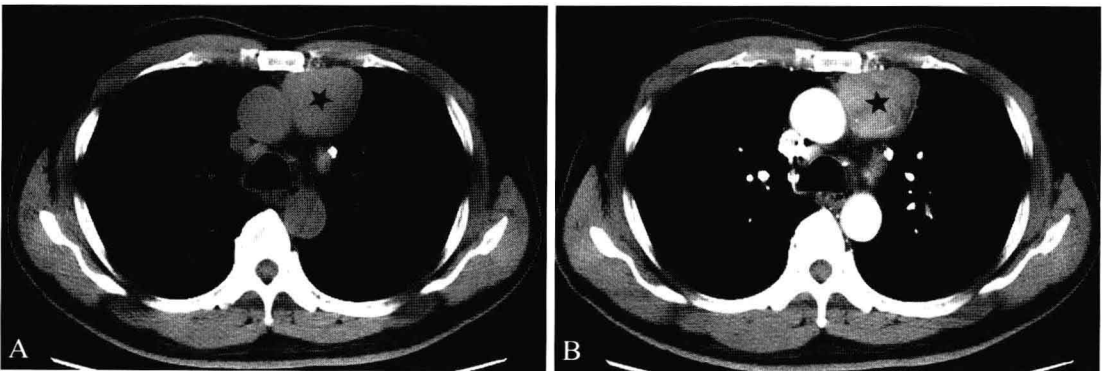


图 1-2-27 胸腺囊肿

A. CT 平扫, 前上纵隔类圆形囊性低密度灶 (箭), 水样密度, 可见钙化灶, 病灶境界清晰; B. 增强扫描囊壁均匀强化 (箭)



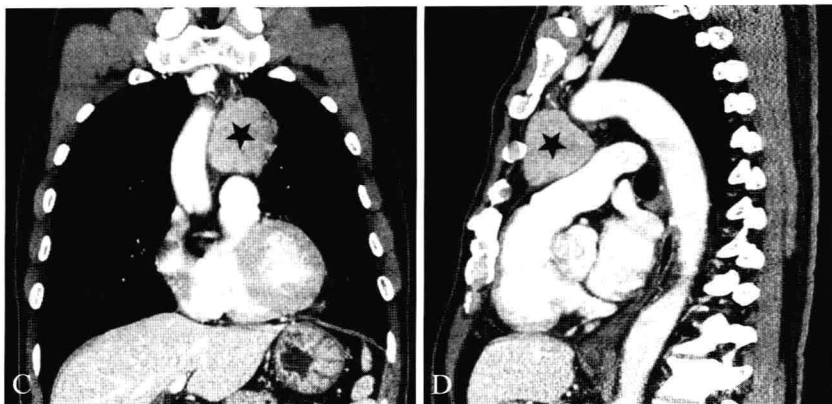


图 1-2-28 胸腺瘤

A. CT 平扫，左侧前纵隔中部类圆形软组织肿块（★），密度均匀，边缘光滑，与相邻结构分界清晰；B. 增强 CT 扫描，肿块呈均匀强化（★）；C、D. 分别为冠状面、矢状面 CT 重组，清晰显示肿瘤的范围和周围结构的关系（★）

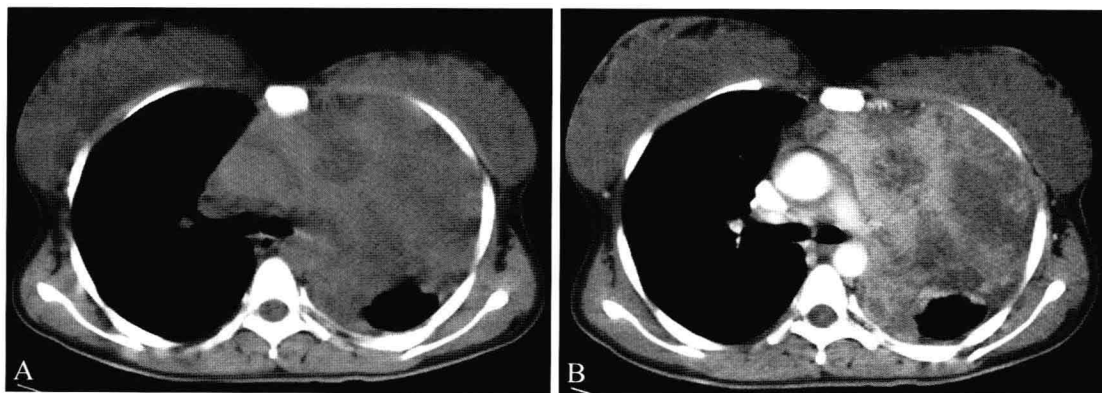


图 1-2-29 侵袭性胸腺瘤

A. CT 平扫，左侧前纵隔中部不规则形软组织肿块，边缘不光整，密度不均匀，与相邻结构分界不清，周围脂肪间隙消失，侵犯左侧胸腔及纵隔结构，胸膜不规则增厚，伴有少量胸腔积液；B. CT 增强扫描，肿块呈明显不均匀强化，其中见斑片状低密度坏死区

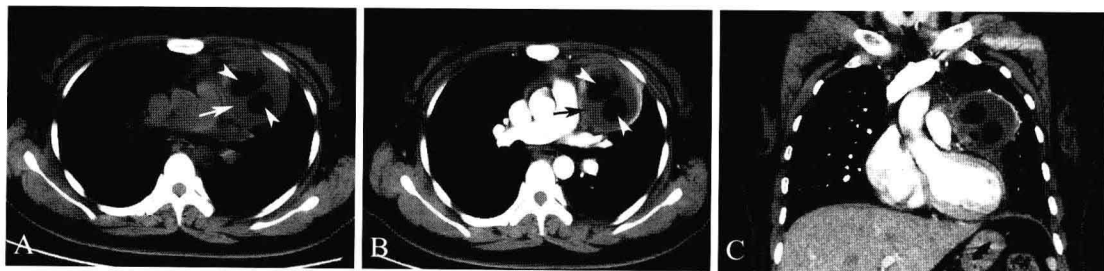


图 1-2-30 纵隔囊性畸胎瘤

A. CT 平扫，左侧前中纵隔类圆形肿块，呈混杂密度，其中可见软组织密度（箭）和脂肪密度（箭头）；B. 增强 CT，肿块呈不均匀强化，实性软组织部分有强化（黑箭），脂肪部分未见强化（白箭头）；C. 冠状面重组图像示肿块边缘较光滑，与相邻结构分界尚清晰

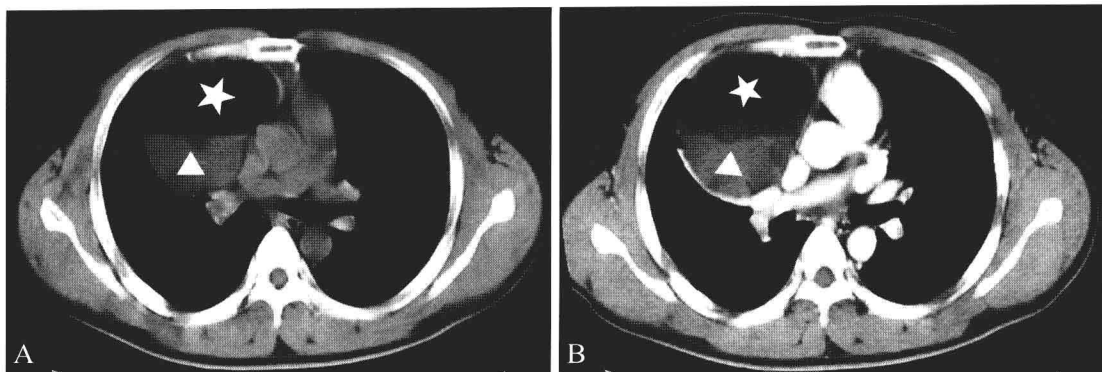


图 1-2-31 纵隔畸胎瘤

A. CT 平扫, 右侧前纵隔中部类圆形肿块, 边缘光滑, 与相邻结构分界清晰, 呈混杂密度, 其中可见软组织密度 (Δ)、脂肪密度 (\star), 肿块内脂肪液平面具有一定的特征性; B. 增强 CT 扫描, 软组织部分有强化 (Δ), 脂肪部分未见强化 (\star)

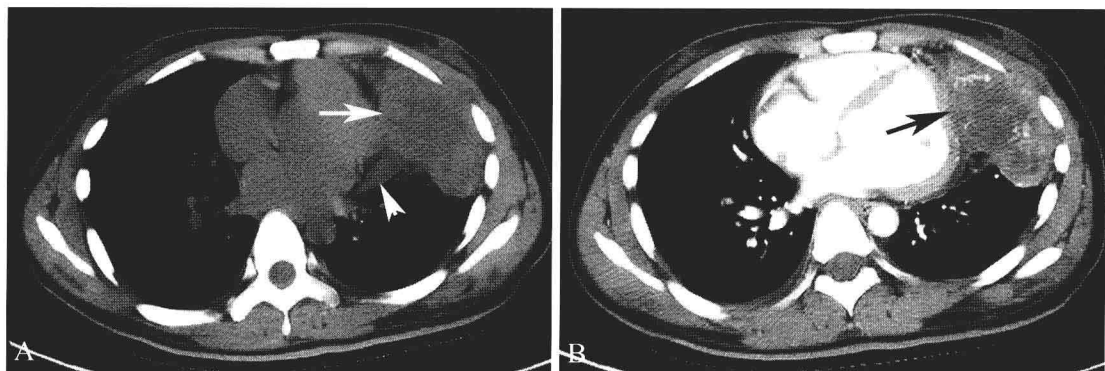


图 1-2-32 恶性混合性生殖细胞瘤

A. CT 平扫, 左侧前纵隔不规则形软组织肿块 (箭), 边缘不光整, 密度不均匀, 侵犯左侧胸腔及心包, 胸膜不规则增厚, 伴有少量心包积液 (箭头); B. 增强 CT, 肿块呈明显不均匀强化 (箭), 其中见斑片状低密度坏死区

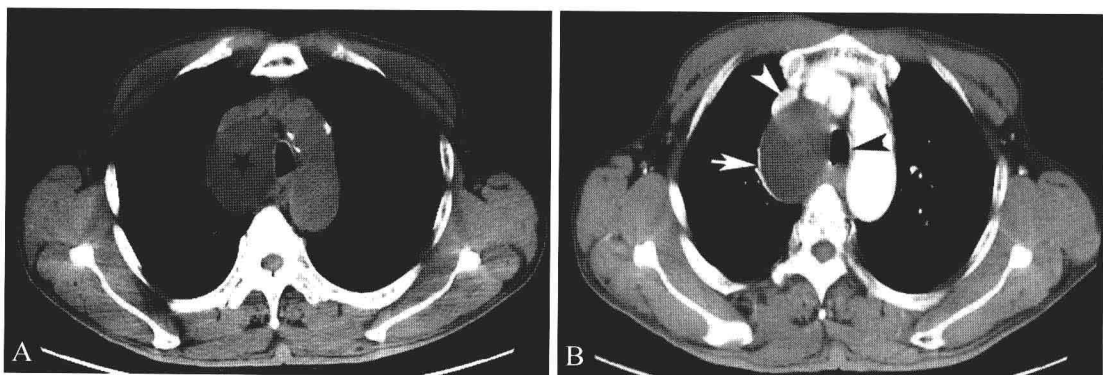


图 1-2-33 纵隔神经纤维瘤

A. CT 平扫, 右侧上纵隔气管旁类圆形囊性病灶 (\star), 边缘光滑, 均匀水样密度, 与周围结构分界清晰; B. CT 增强, 肿块无明显强化, 上腔静脉 (白箭头)、奇静脉 (白箭) 及气管 (黑箭头) 受压、移位

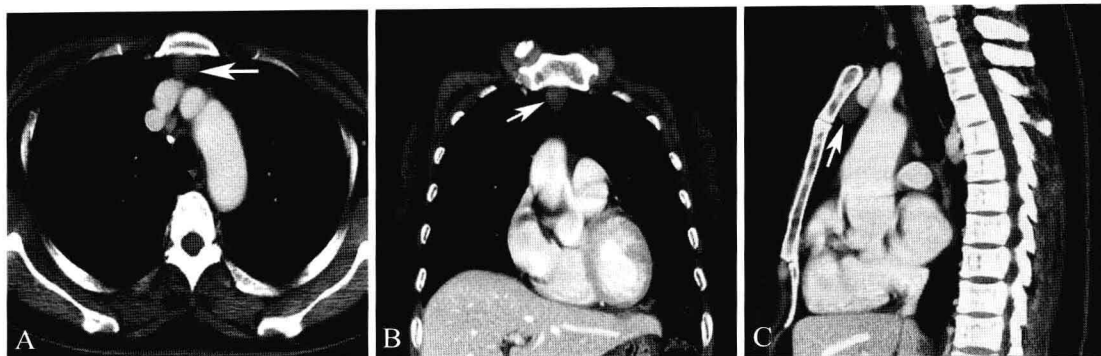


图 1-2-34 支气管源性囊肿

A、C. 分别为增强 CT 横断面、冠状面及矢状面重组。前纵隔类圆形囊性病灶 (箭), 均匀水样密度, 病灶与周围结构分界清晰, 增强扫描病灶未见强化

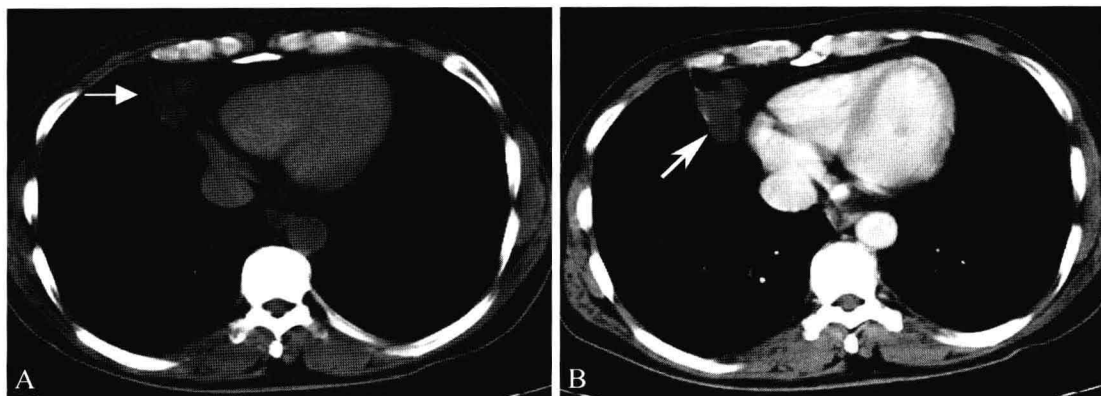


图 1-2-35 心包囊肿

A. CT 平扫, 右侧下纵隔前心膈角区椭圆形囊性病灶 (箭), 边缘光滑, 均匀水样密度, 与周围结构分界清晰; B. 增强 CT, 肿块无明显强化 (箭)

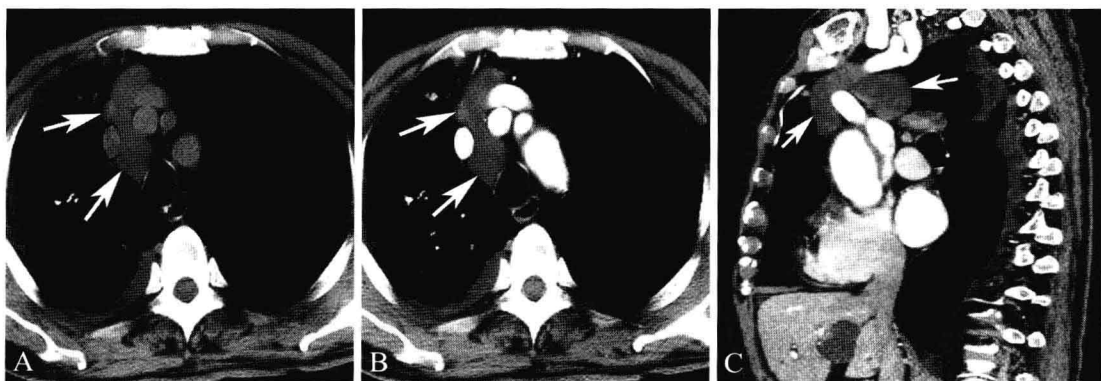


图 1-2-36 纵隔淋巴管囊肿

A. CT 平扫, 前中纵隔上部哑铃形低密度病灶 (箭), 与周围结构分界清晰, 相邻血管、气管轻度受压; B. 增强 CT, 病灶边缘光滑, 呈均匀水样密度, 未见强化 (箭); C. 矢状面重组像, 示病灶由气管前间隙经上腔静脉与头臂动脉之间延伸至血管前间隙 (箭)

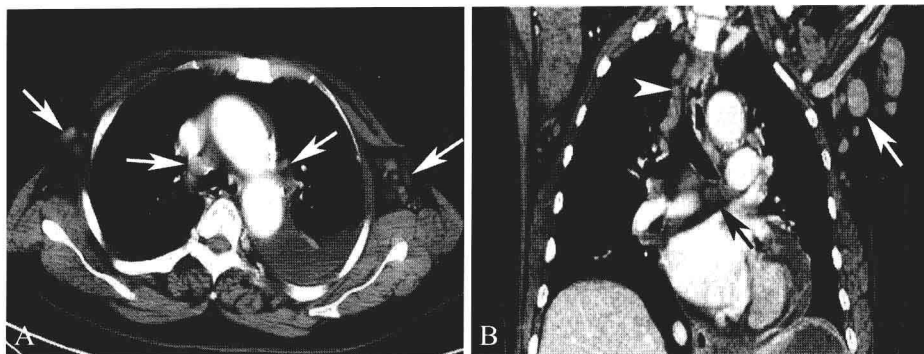


图 1-2-37 纵隔及腋下淋巴瘤

A. CT 增强, 中纵隔上中部及双侧腋下见多发大小不等淋巴结 (箭), 部分病灶融合成团块状, 病灶边缘尚光整, 呈均匀软组织密度; B. 冠状面重组图像, 示肿大淋巴结主要分布于气管前 (白箭头)、隆嵴下 (黑箭) 和左侧腋下 (白箭)

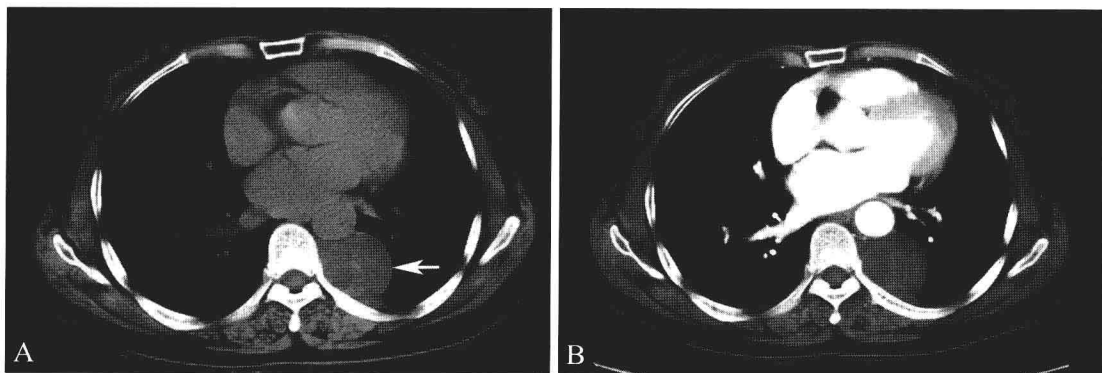


图 1-2-38 后纵隔神经鞘瘤

A. CT 平扫, 后纵隔见类圆形软组织肿块 (白箭), 病灶边缘清晰、光滑, 密度尚均匀, 相邻肋骨见轻度压迹; B. 增强 CT 扫描, 病灶有不均匀轻至中度强化

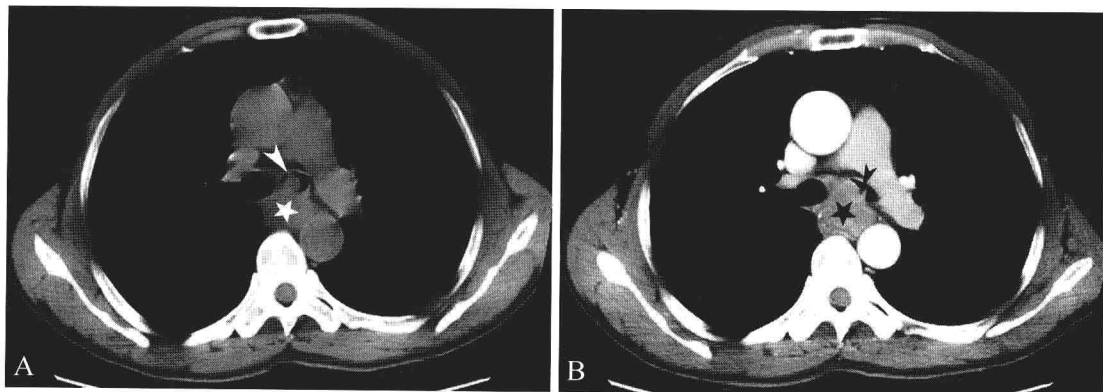


图 1-2-39 食管癌

A. CT 平扫, 后纵隔不规则肿块 (☆), 食管管腔闭塞, 病灶边缘不光整, 与周围结构分界欠清晰, 病灶侵犯左主支气管 (箭头) 致管腔不规则狭窄; B. CT 增强, 病灶强化较明显 (★), 左主支气管壁增厚 (箭头)

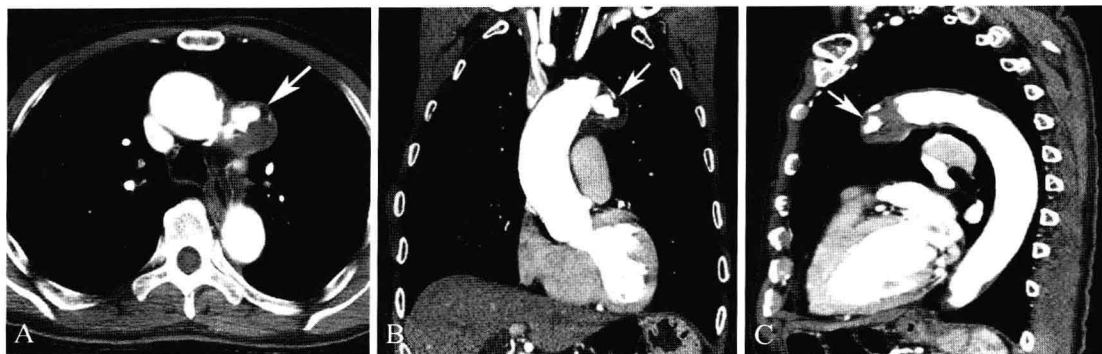


图 1-2-40 主动脉瘤

A ~ C. 分别为增强 CT 横断面、冠状面及矢状面图像。主动脉弓局部隆起 (箭), 增强扫描腔内见高密度对比剂, 强化程度与主动脉类似, 腔内见低密度附壁血栓

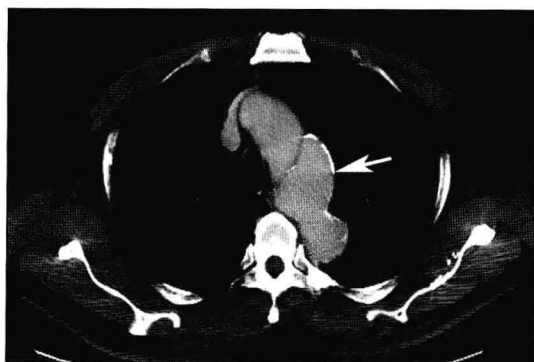

图 1-2-41 主动脉瘤

主动脉弓局部瘤样突起 (箭), 边缘见钙化灶

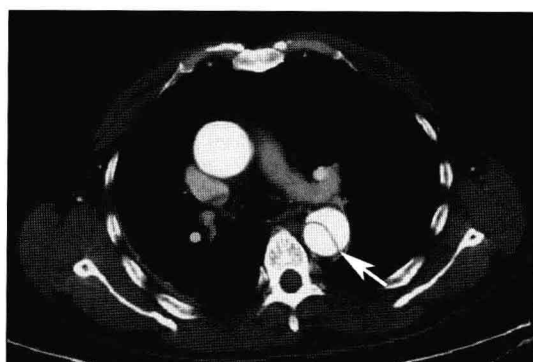
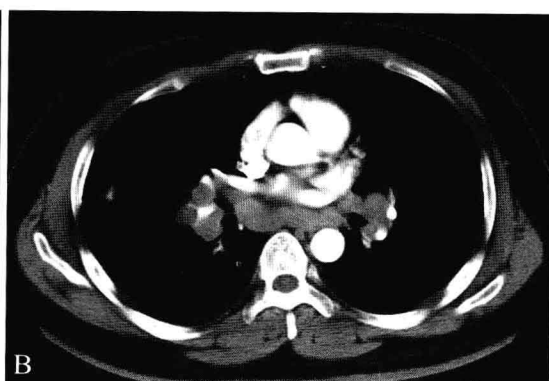
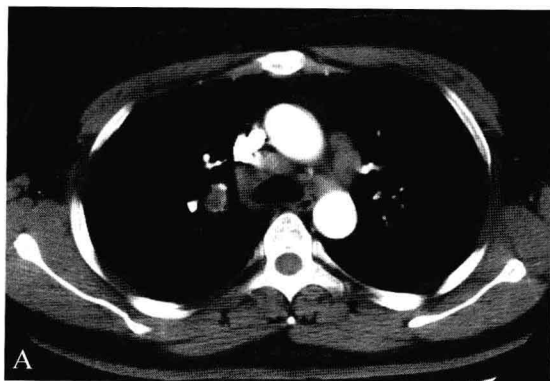

图 1-2-42 主动脉夹层

降主动脉腔内低密度线样影 (箭), 分隔血管成真、假腔



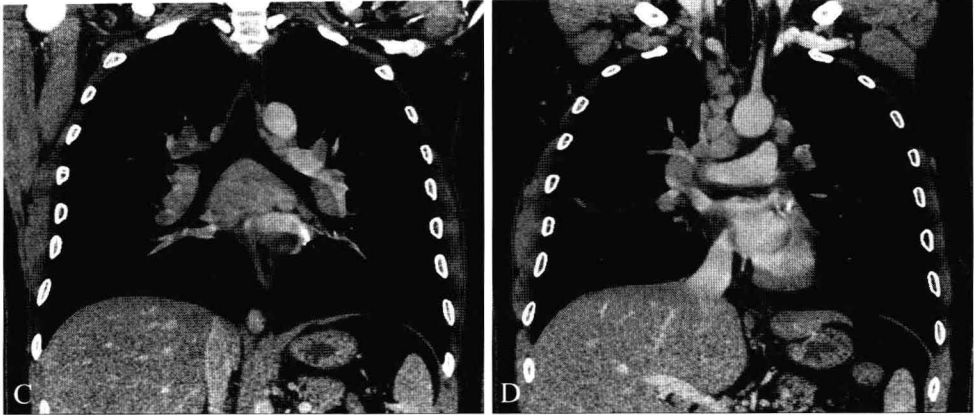


图 1-2-43 结节病

A、B. 分别为增强 CT 横断面主动脉窗层面及上肺静脉层面；C、D. 均为冠状面 CT 重组图像。纵隔及双侧肺门多发淋巴结肿大，呈结节状，中心无坏死，无明确融合趋势

二、肺

(一) 正常表现 (图 1-2-44 至图 1-2-65)

1. 肺裂 (图 1-2-44 至图 1-2-47) 在常规层厚 ($> 5 \text{ mm}$) CT 肺窗图像上，肺裂所在部位呈现为无肺纹理的透亮带。在薄层 ($< 3 \text{ mm}$) CT 肺窗图像上则表现为高密度细线影。

横断面图像上，肺上部两侧斜裂呈八字形，由内前斜向外后，随着层面下移两侧斜裂逐渐前移，其外侧前移幅度大于内侧前移幅度，至肺下部两侧斜裂呈“倒八”字形，由内后斜向前外。水平裂通常出现在中间段支气管水平，表现为片状少血管区。冠状面及矢状面重组图像能清楚显示斜裂、水平裂的走行。

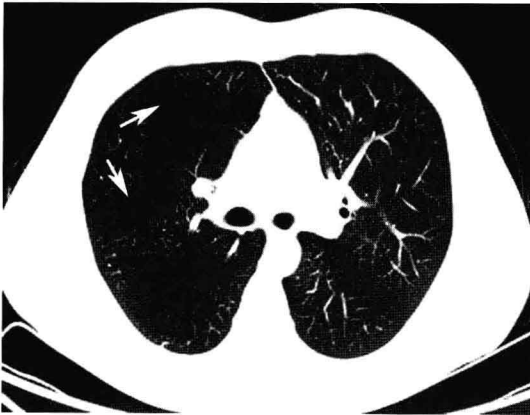


图 1-2-44 肺裂 (6mm 层厚)

肺裂显示欠清晰，表现为带状无或乏肺纹理区 (箭)

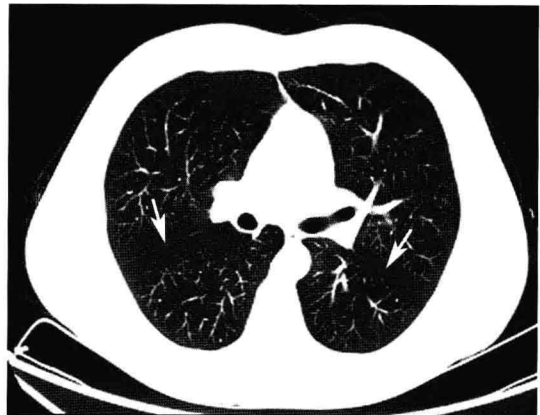

图 1-2-45 肺裂 (2mm 层厚)

肺裂显示清晰，呈高密度细线影 (箭)

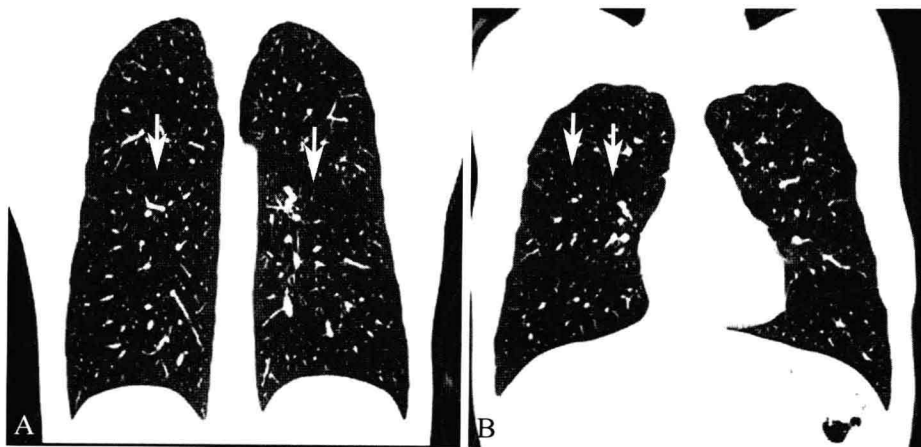


图 1-2-46 肺裂 (冠状面三维重组图像)

A. 两侧肺斜裂呈“八”字形细线影 (箭); B. 右肺水平裂呈光滑细线状 (箭)

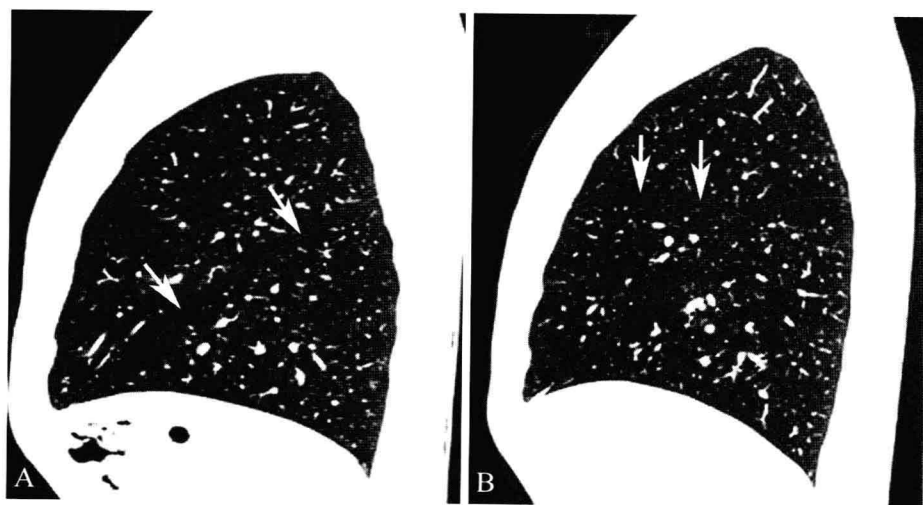


图 1-2-47 肺裂 (矢状面三维重组图像)

A. 左肺斜裂由后上斜向前下至膈面, 呈光滑细线状 (箭); B. 右肺水平裂呈细线状, 走行水平 (箭)

2. 肺段 在 CT 图像上, 肺段之间难于划分明确的分界线。通常根据肺段支气管及其伴随动脉的走行、分布和肺裂的位置确定肺段。

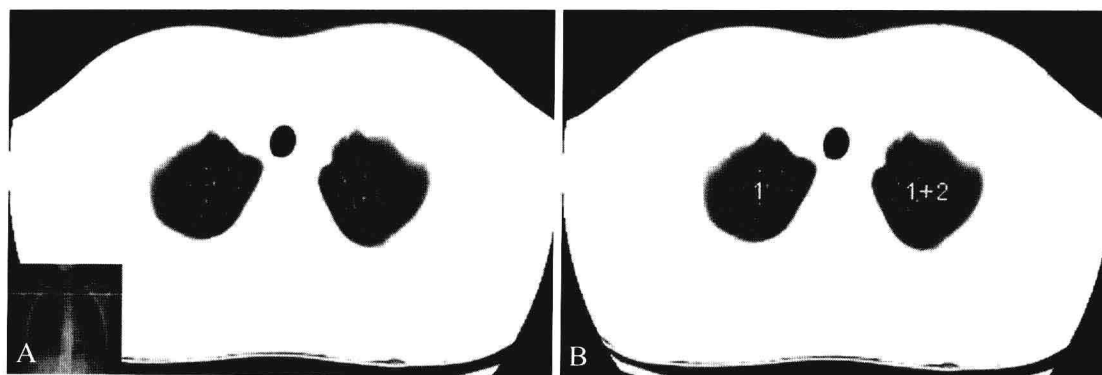


图 1-2-48 胸骨切迹层面

1. 尖段; 1+2. 尖后段

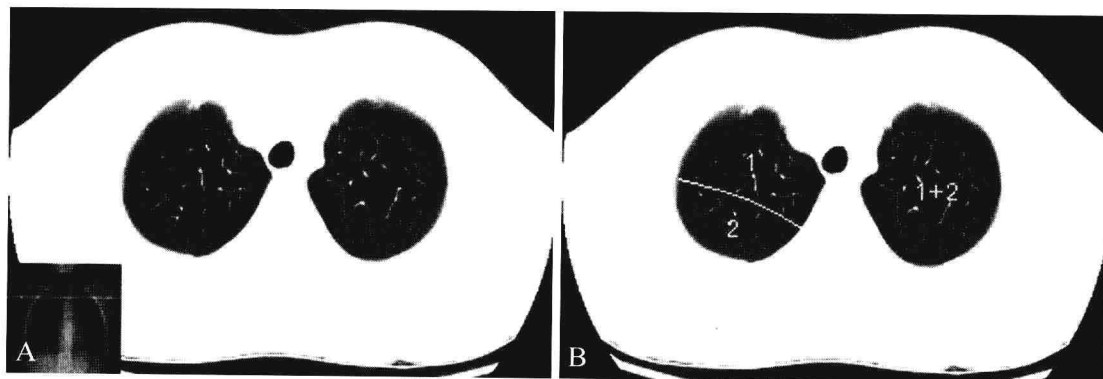


图 1-2-49 胸锁关节层面

1. 尖段; 2. 后段; 1+2. 尖后段




图 1-2-50 主动脉弓上层

1. 尖段; 2. 后段; 1+2. 尖后段; 3. 前段

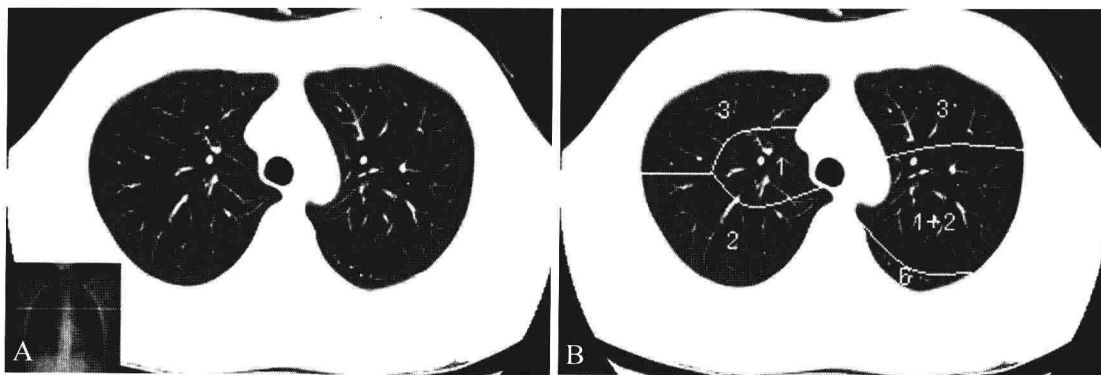


图 1-2-51 主动脉弓层面

1. 尖段; 2. 后段; 1+2. 尖后段; 3. 前段; 6. 背段

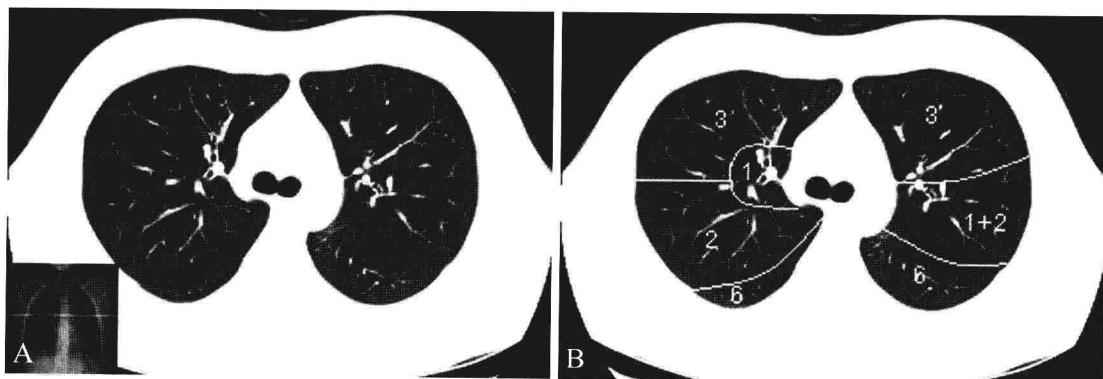


图 1-2-52 主动脉窗层面

1. 尖段; 2. 后段; 1+2. 尖后段; 3. 前段; 6. 背段

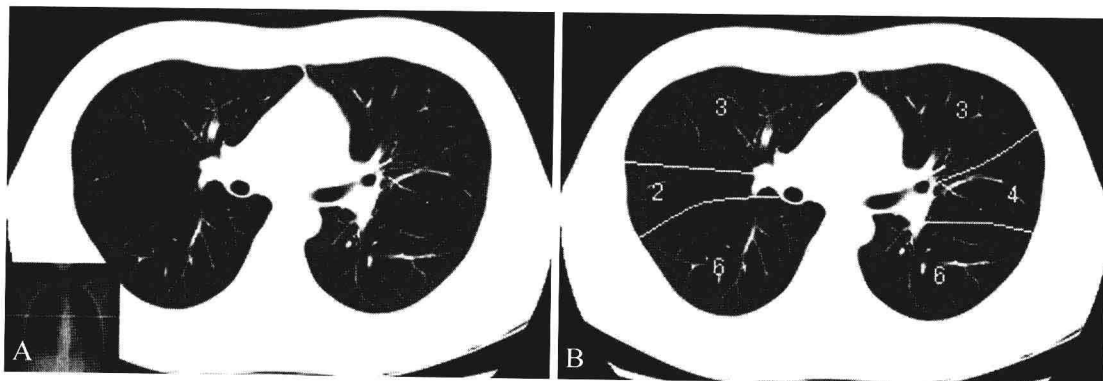


图 1-2-53 右肺动脉层面

2. 后段; 3. 前段; 4. 上舌段; 6. 背段

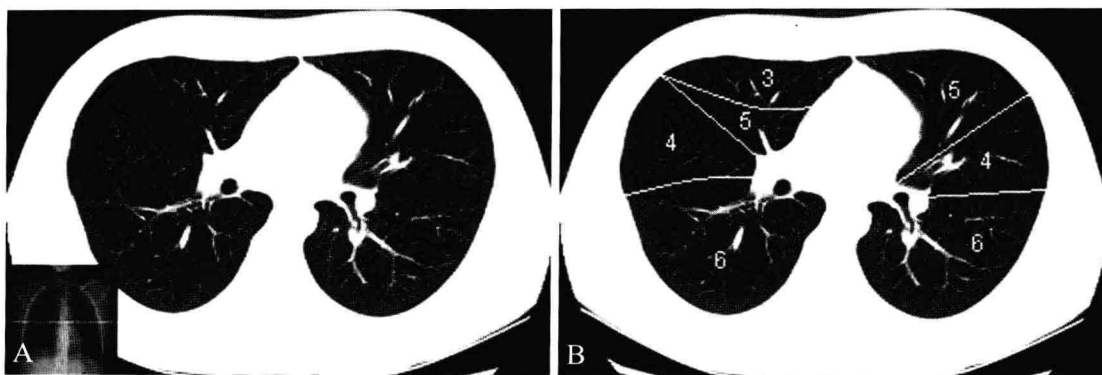


图 1-2-54 左心房上部层面

3. 前段; 4. 外侧段(右) / 上舌段(左); 5. 内侧段(右) / 下舌段(左); 6. 背段

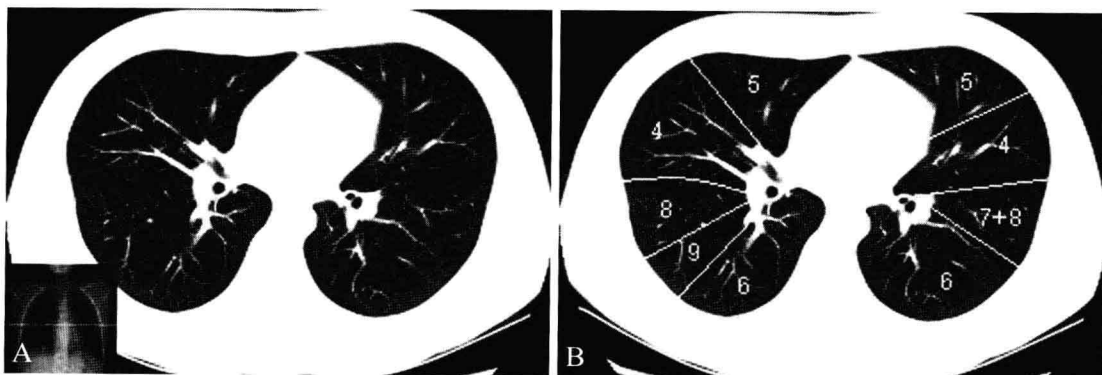


图 1-2-55 左心房中部层面

4. 外侧段(右) / 上舌段(左); 5. 内侧段(右) / 下舌段(左); 6. 背段; 8. 前基底段(右); 7+8. 前内基底段(左); 9. 外基底段

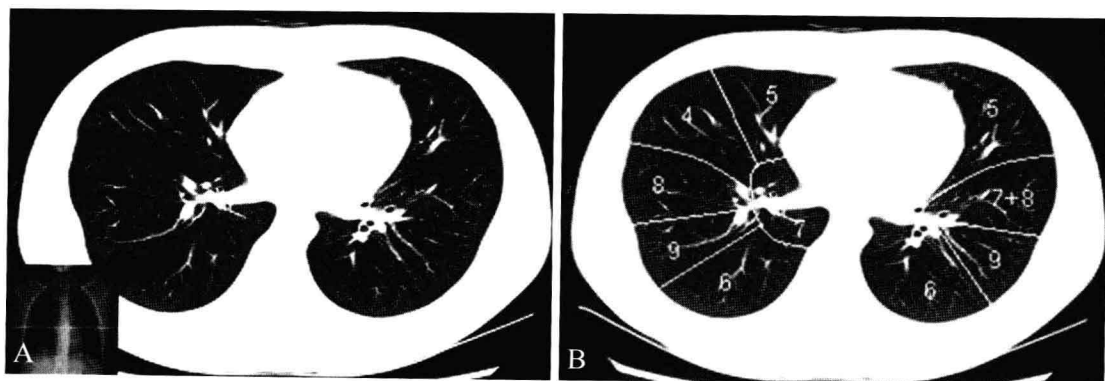


图 1-2-56 左心房下部和下肺静脉层面

4. 外侧段; 5. 内侧段(右) / 下舌段(左); 6. 背段; 7. 内基底段; 8. 前基底段; 7+8. 前内基底段; 9. 外基底段

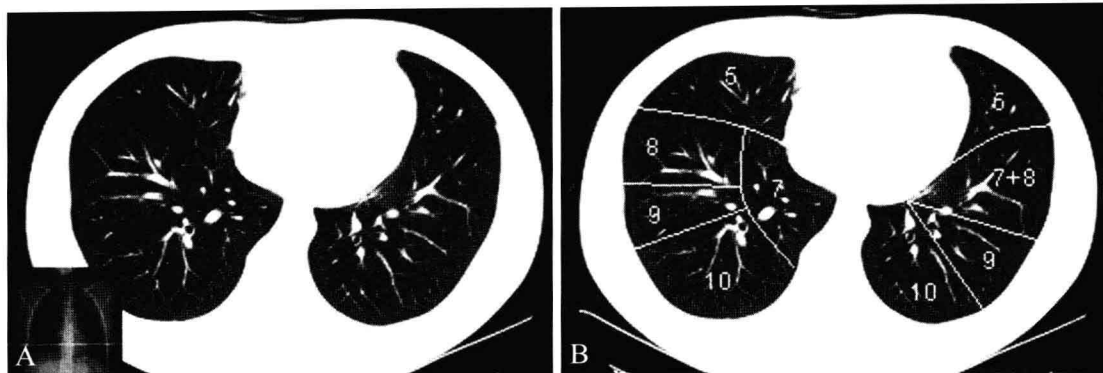


图 1-2-57 心室层面

5. 内侧段(右)/下舌段(左); 7. 内基底段; 8. 前基底段; 7+8. 前内基底段; 9. 外基底段; 10. 后基底段

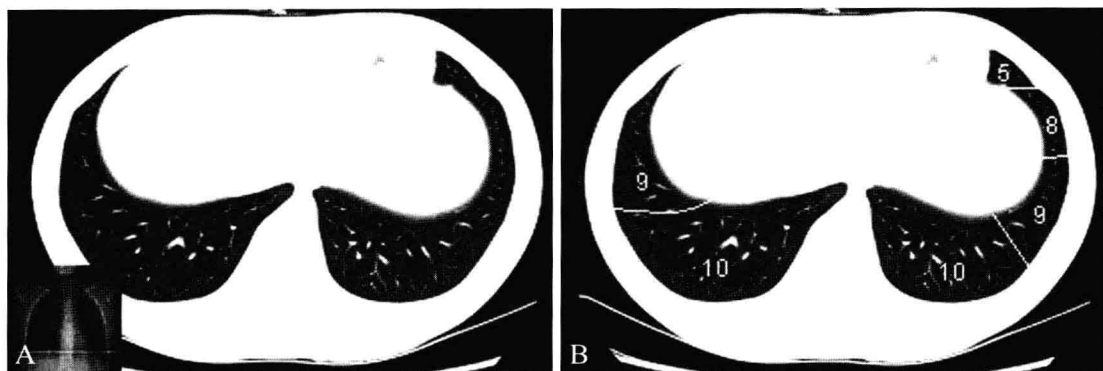


图 1-2-58 膈顶层面

5. 下舌段; 8. 前内基底段; 9. 外基底段; 10. 后基底段

3. 肺门 肺门的上界为肺尖段支气管(左侧为尖后段支气管)、肺动脉的起始点,下界为下肺动脉,内界为纵隔胸膜,外界为肺叶支气管分出段支气管处。下文将选择4个典型层面阐述肺门主要解剖结构。

(1) 气管分叉层面(图1-2-59):即气管分为左右主支气管层面。右侧肺门上部可见上叶尖段支气管的断面,其内侧和后外侧分别可见尖段动脉、段静脉断面,静脉较动脉粗。左侧肺门上部可见左上叶尖后段支气管和前段支气管,其内侧分别可见伴行的动脉,外侧可见相应的静脉。

(2) 右上叶支气管层面(图1-2-60):该层面可见右上叶支气管开口及右上叶支气管分出的前段、后段支气管。上叶支气管前方可见右上肺动脉。前、后段支气管夹角之间可见右上肺静脉断面。左肺门可见尖后段及前段支气管断面,分别可见伴行的肺动脉分支,其内侧为左肺动脉。

(3) 中间段支气管层面(图1-2-61):右肺门可见中间段支气管断面,其前方可见右肺动脉,其前外方可见右上肺静脉。左肺门可见左主支气管及其分出的左上叶支气管,左上叶支气管前方为左上肺静脉,其后方为左下肺动脉。

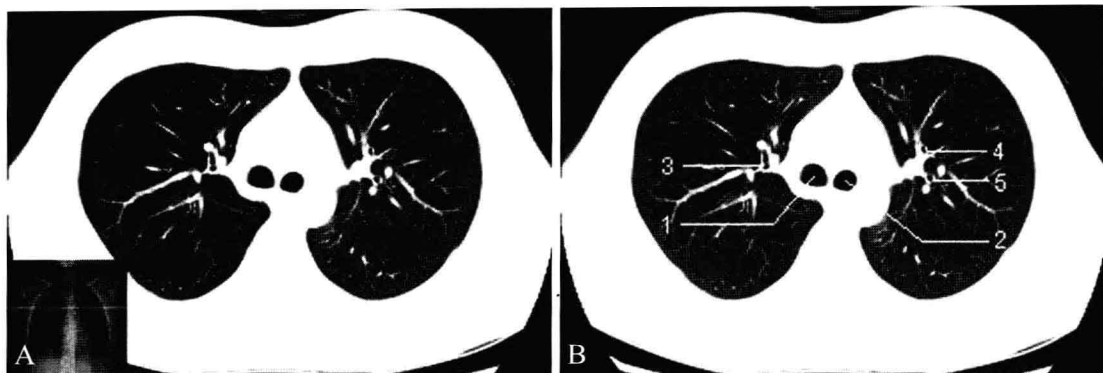


图 1-2-59 气管分叉层面

1. 右主支气管; 2. 左主支气管; 3. 右上叶尖段支气管; 4. 左上叶前段支气管; 5. 左上叶尖后段支气管

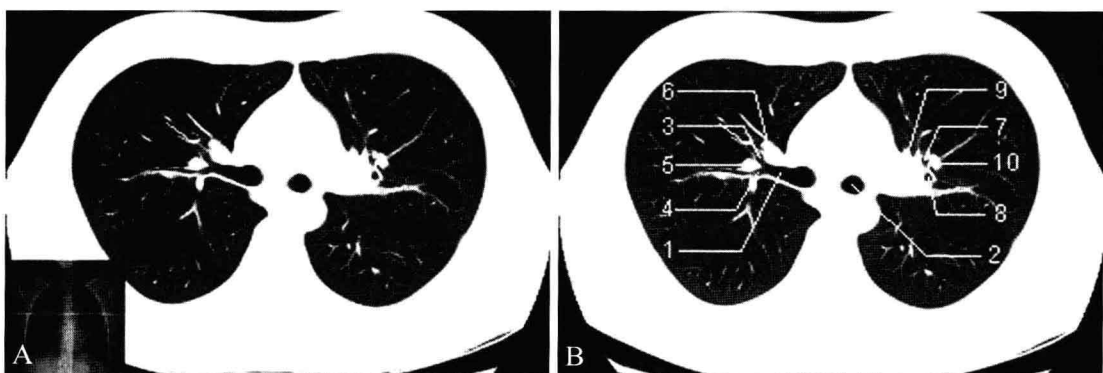


图 1-2-60 右上叶支气管层面

1. 右上叶支气管开口; 2. 左主支气管; 3. 右上叶前段支气管; 4. 右上叶后段支气管; 5. 右上肺静脉; 6. 右上叶前段肺动脉; 7. 左上叶前段支气管; 8. 左上叶尖后段支气管; 9. 左上肺静脉; 10. 左上肺动脉

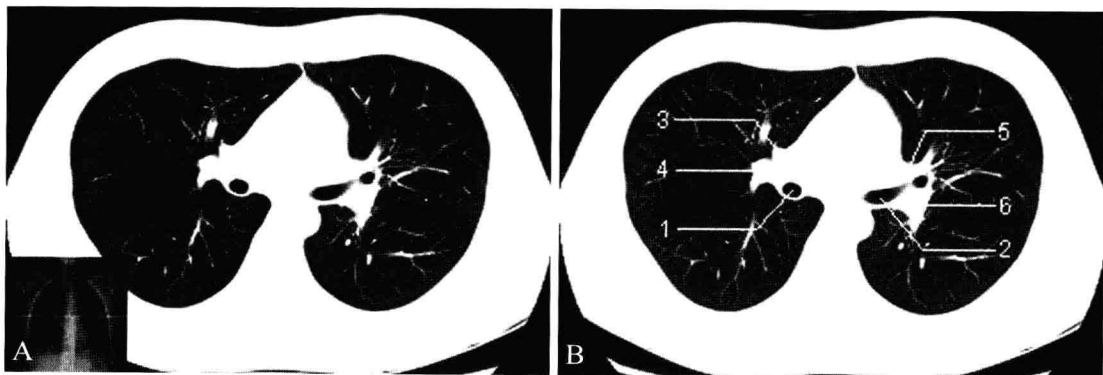


图 1-2-61 中间段支气管层面

1. 中间段支气管; 2. 左上支气管开口; 3. 右上肺静脉; 4. 右上肺动脉; 5. 左上肺静脉; 6. 左下肺动脉

(4) 中叶支气管口层面 (图 1-2-62): 中叶支气管口层面即肺门下部层面, 可见中叶支气管及其 2 支肺段分支, 中叶内侧段支气管向前、内侧走行, 中叶外侧段向前外侧走行。中叶支气管内侧可见右上肺静脉。右下肺动脉走行于下叶支气管的外侧。左肺门可见向前外侧走行的舌段支气管。同一层面可见两下叶支气管后壁分出的下叶上段支气管向后走行。左舌段支气管的前内侧可见左上肺静脉, 左下肺动脉走行于下叶支气管的外侧。




图 1-2-62 中叶支气管口层面

1. 中叶支气管; 2. 中叶内侧段支气管; 3. 中叶外侧段支气管; 4. 右下叶支气管; 6. 右下肺动脉; 7. 左舌段支气管; 8. 左下叶支气管; 9. 左下叶上段支气管; 10. 左下肺动脉

4. 肺的高分辨 CT 解剖 Miller 将次级肺小叶定义为由结缔组织间隔所包裹的肺的最小单位。肺的高分辨 CT (HRCT) 能在肺小叶水平显示肺的解剖细节, 是显示小叶正常结构和病理异常改变的重要方法。许多肺部疾病, 特别是间质性疾病, 小叶结构会产生某些特征性改变。

正常小叶结构在 HRCT 的可见性与它们的大小和相对于扫描平面的方向有关, 尽管小叶的大小是最重要的因素。一般在 HRCT 上能显示的最小结构为 0.3 ~ 0.5 mm, 偶尔可见 0.1 ~ 0.2 mm 的结构。在 HRCT 上, 小叶间隔、小叶核心结构和小叶实质是组成肺小叶的主要结构。

(1) 小叶间隔 (图 1-2-63): 小叶间隔由结缔组织、小静脉、淋巴管和神经组成, 其中结缔组织为边界, 小静脉、淋巴管和神经位于结缔组织小叶间隔内, 在 HRCT 上表现为由胸膜面向肺内延伸的线条影, 厚约 0.1 mm。并非所有小叶间隔均可充分显示, 以下肺的前、外侧部多见。

正常人肺外周部只能见到少量间隔线, 而且不太连续, 正常小叶间隔线常见于前部沿着胸膜的纵隔面。在肺的中央, 小叶间隔较周围的薄, 正常情况下仅偶尔可见。但在异常增厚时, 这一区域的小叶间隔的境界也能清晰显示。当小叶间隔显示不清时, 可根据间隔内的静脉分支的定位来推断。

(2) 小叶核心结构 (图 1-2-64): 即小叶中心部分结构, 包括肺小叶的肺动脉和支气管分支。小叶细支气管和肺动脉的分支是不对称分支, 即两个子分支大小不等, 一个分支管径接近分支前细支气管的管径, 而另一个则小一些, 因此在 HRCT 上通常于小叶中心显

示一支较大的小叶中央动脉或细支气管。在 HRCT 上, 肺小叶中央动脉表现为胸膜下 5 ~ 10 mm 的分支状、短线状或点状影, 位于距胸膜面约 10 mm 处, 两个相邻的分叉影通常距离 10 ~ 20 mm, 它们之间的中点也即小叶间隔所在之处。

关于正常细支气管的可见性主要取决于细支气管壁的厚度而非其管径, 供应次级肺小叶的细支气管的直径约为 1 mm, 其管壁厚度约为 0.15 mm, 这是 HRCT 分辨率的下界。正常肺小叶内通常难于显示小叶细支气管。

(3) 小叶实质 (图 1-2-65): 即肺小叶内小叶核心周围的肺组织结构, 包括具有气体交换功能的肺泡和毛细血管网、小叶内的肺动脉和支气管分支。在 HRCT 上, 小叶实质表现为肺小叶内围绕小叶核心结构的低密度区, 其中可见细小线条状纹理。

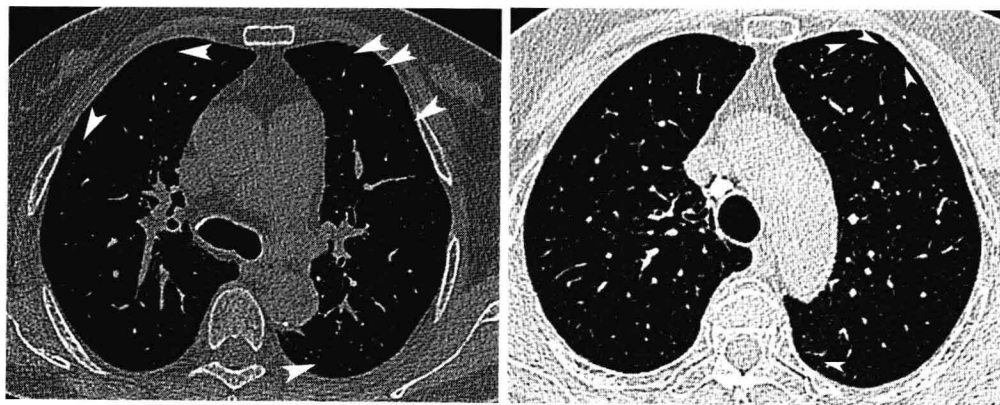


图 1-2-63 小叶间隔 (层厚 0.6 mm)

小叶间隔表现为由胸膜面向肺内延伸的线条影 (箭头)

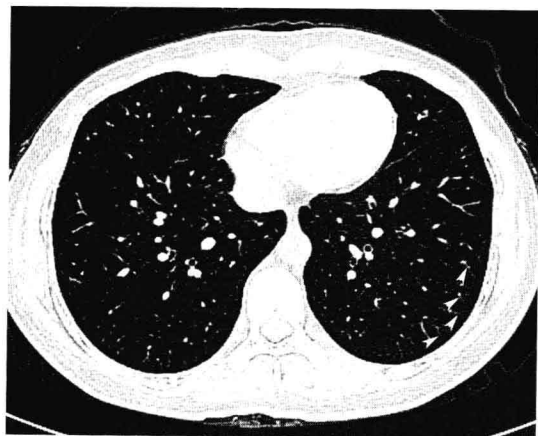

图 1-2-64 小叶核心结构 (层厚 0.6 mm)

肺小叶中央动脉表现为胸膜下 5 ~ 10 mm 的分支状、短线状或点状影 (箭头)

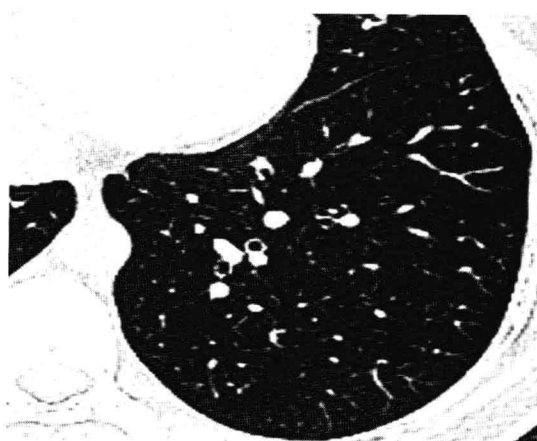


图 1-2-65 小叶实质 (层厚 0.6 mm)

小叶实质表现为肺小叶内围绕小叶核心结构的低密度区, 其中可见细小线条状纹理 (★)

(二) 常见变异及易混淆结构 (图 1-2-66)

奇静脉被包入发育过程中的右肺芽内, 形成奇叶副裂。其内侧肺组织称为奇叶, 其内见正常肺纹理分布。易误认为肺不张等病变。

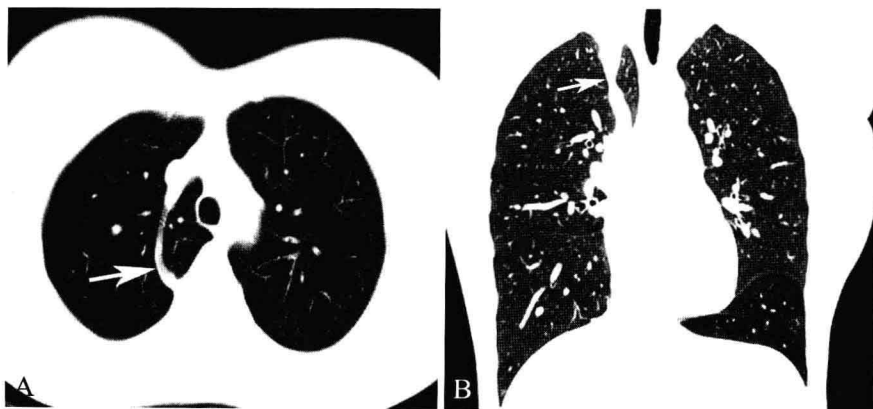


图 1-2-66 奇叶

A. CT 横断面。右侧肺尖部肺内弧形带状致密影 (箭), 为奇叶副裂, 其内侧见正常肺纹理分布, 为奇叶。
B. 冠状面重组。奇叶副裂表现为自右肺尖斜向下走行的弧形线状致密影 (箭)

(三) 病变展示 (图 1-2-67 至图 1-2-85)

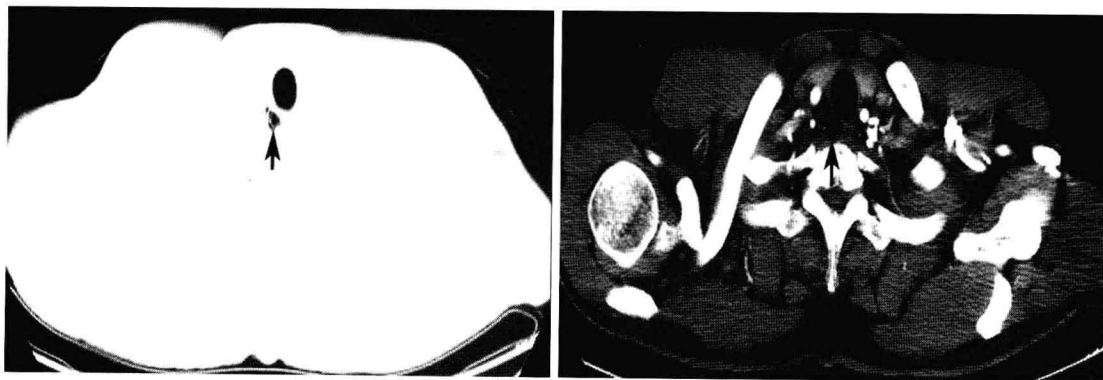


图 1-2-67 气管憩室

气管右后方见囊袋状含气低密度灶 (箭), 与气管间见线样低密度影相通

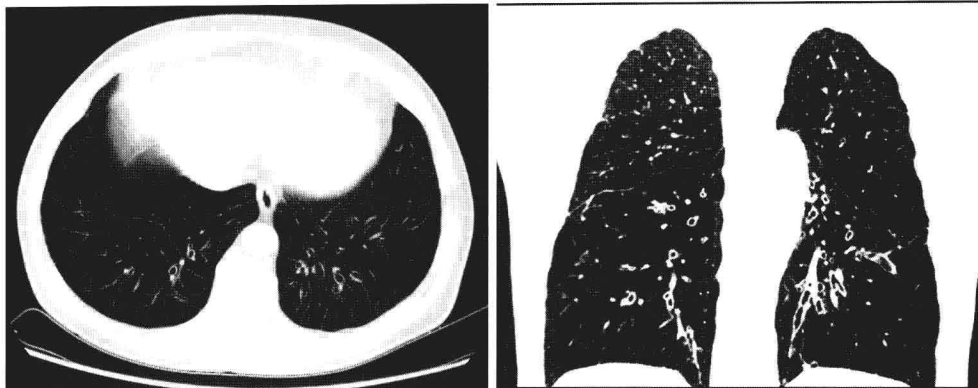


图 1-2-68 柱状支气管扩张

两下肺支气管呈柱状扩张，支气管内径大于伴随肺动脉的直径，支气管壁明显增厚。扩张支气管与成像层面平行时，可见“轨道征”，垂直时，与伴行肺动脉断面形成“戒面征”

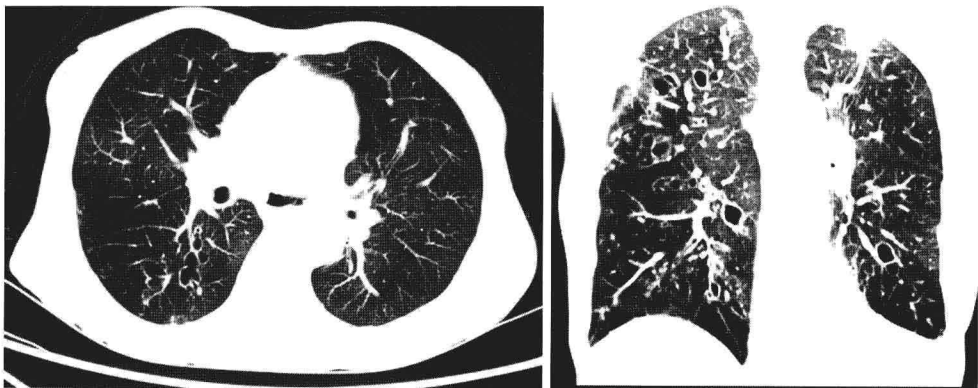


图 1-2-69 曲张型支气管扩张

扩张支气管粗细不均，与成像层面平行时表现为串珠状，垂直时显示为囊状或柱状扩张

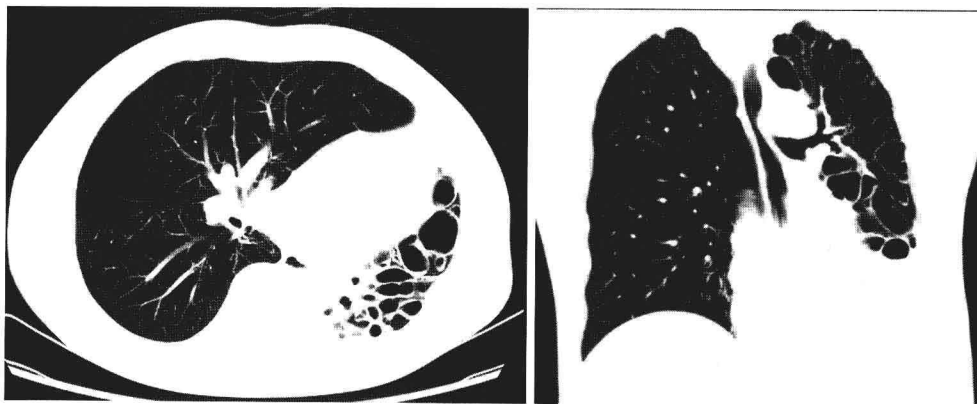


图 1-2-70 囊状支气管扩张、肺萎陷

左肺萎陷，见大小不等囊腔，部分呈葡萄串样改变（葡萄串征），扩张支气管壁较厚，但厚薄均匀

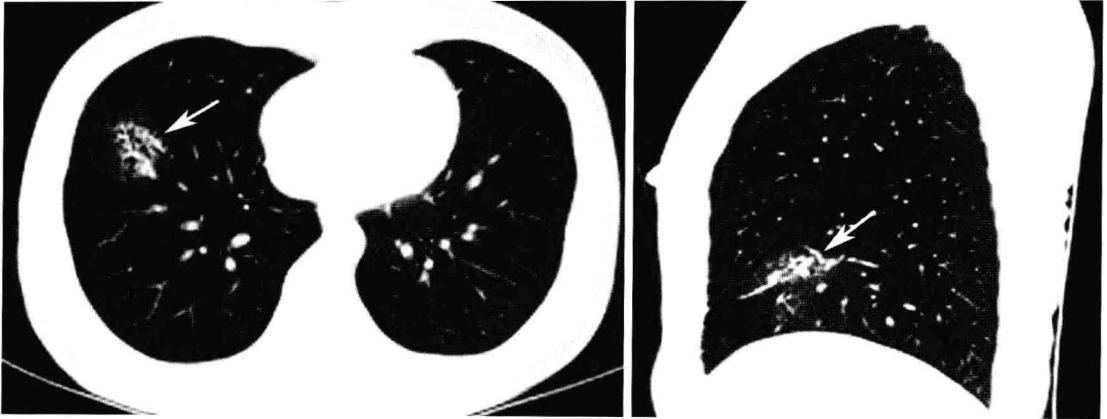


图 1-2-71 肺炎

右下肺见斑片状模糊影（箭），周围见磨玻璃影，边界不清，局部肺纹理增多、增粗，见充气支气管影

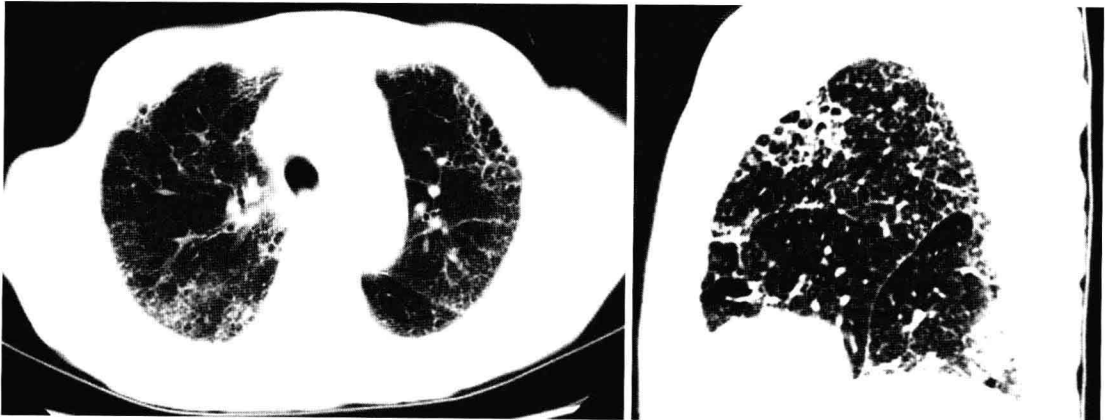


图 1-2-72 肺间质炎症

两肺纹理增多、增粗、紊乱，两肺见斑片状磨玻璃影，并可见条索状、蜂窝状影及小结节影，两侧胸膜增厚

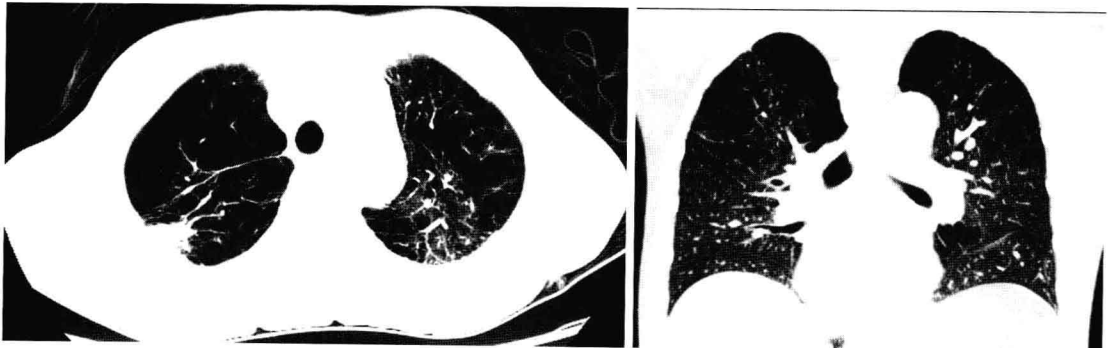

图 1-2-73 慢性支气管炎、肺气肿、肺大疱

两肺纹理增多、增粗、紊乱，小叶中央型肺气肿，可见两肺内弥漫分布的小圆形无壁低密度区，周围可见相对正常的肺实质，可见肺大疱形成，以上叶为著

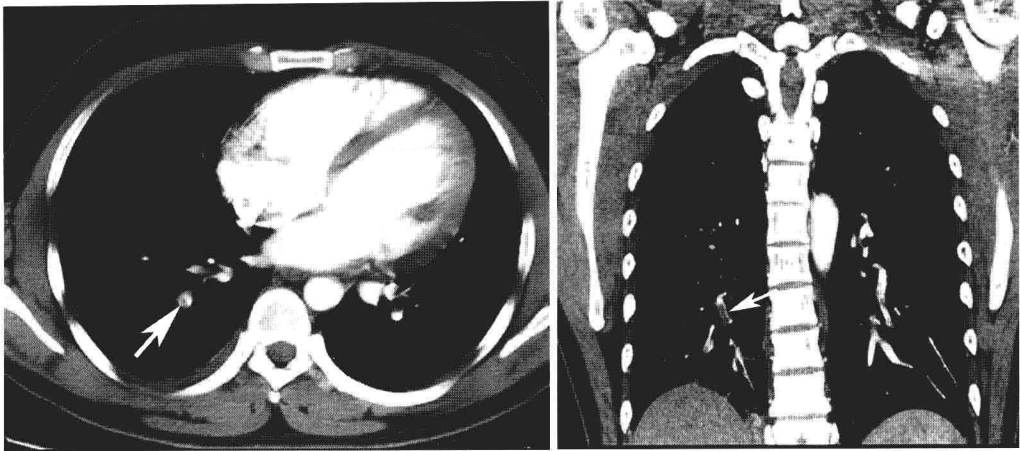


图 1-2-74 肺动脉栓塞

增强扫描，右肺下叶后基底段肺动脉管腔内见充盈缺损影（箭），局部管腔明显狭窄，右侧胸腔见少量积液

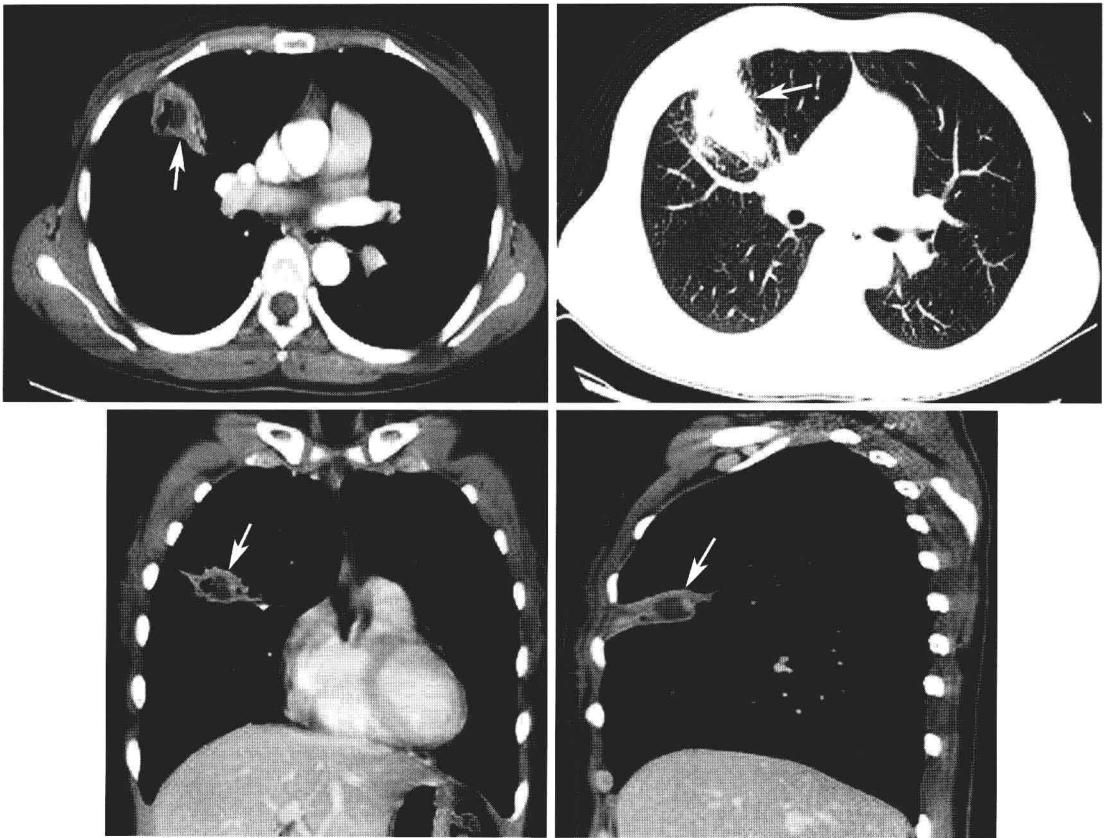


图 1-2-75 肺脓肿

增强 CT，右肺上叶厚壁空洞，壁见强化（箭），内壁较光整，腔内见液性密度影充盈，其中见斑点气体密度影。空洞外缘不光整，周围见斑片状模糊影，相邻胸膜增厚

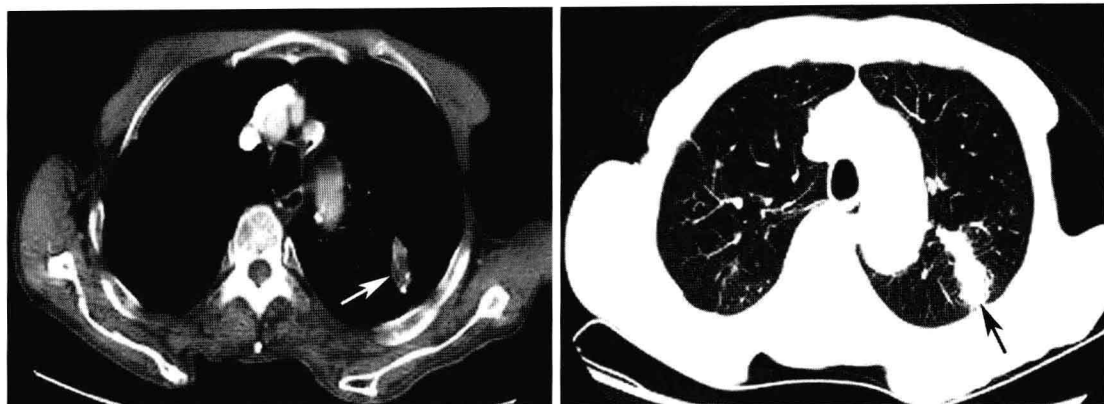


图 1-2-76 肺结核

增强 CT，左上肺尖后段不规则块影（箭），边缘不光整，周围见小点状卫星灶，病灶内部密度不均匀，见多发小点状钙化灶

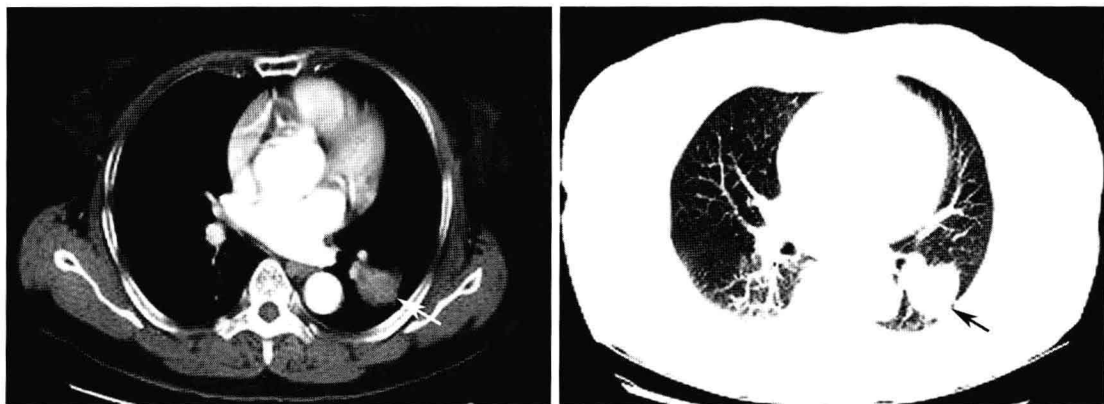


图 1-2-77 炎性假瘤

左肺下叶背段软组织肿块（箭），边缘不光滑，密度均匀，呈均匀强化

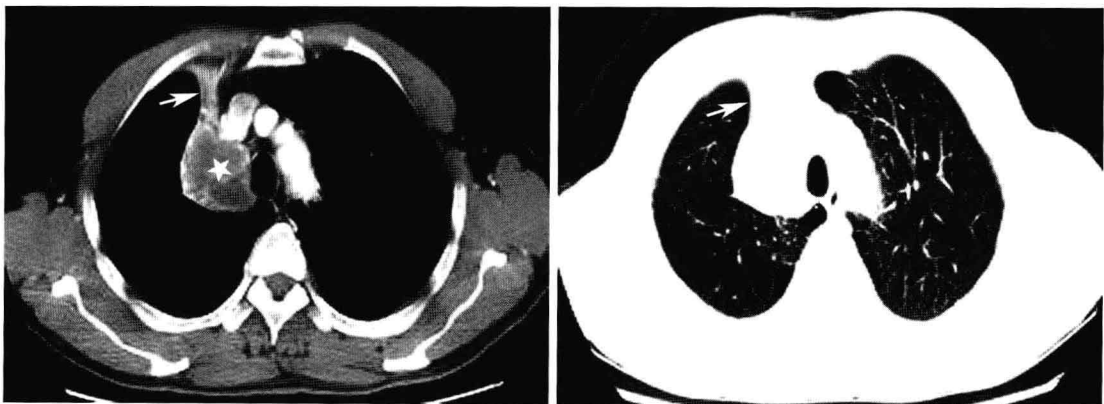

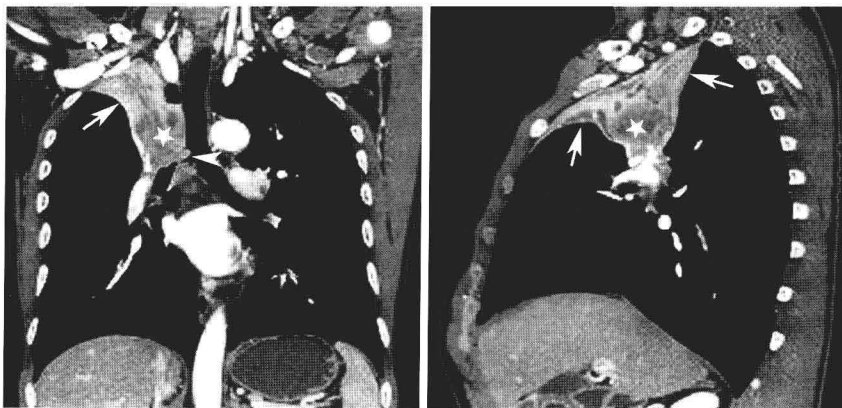


图 1-2-78 中央型肺癌 (鳞癌)

右肺上叶分叶状肿块, 密度不均匀, 呈不均匀强化 (☆)。肿块侵犯右主支气管及上叶支气管, 致支气管壁增厚, 管腔狭窄、闭塞 (箭头), 右肺上叶肺不张 (箭)

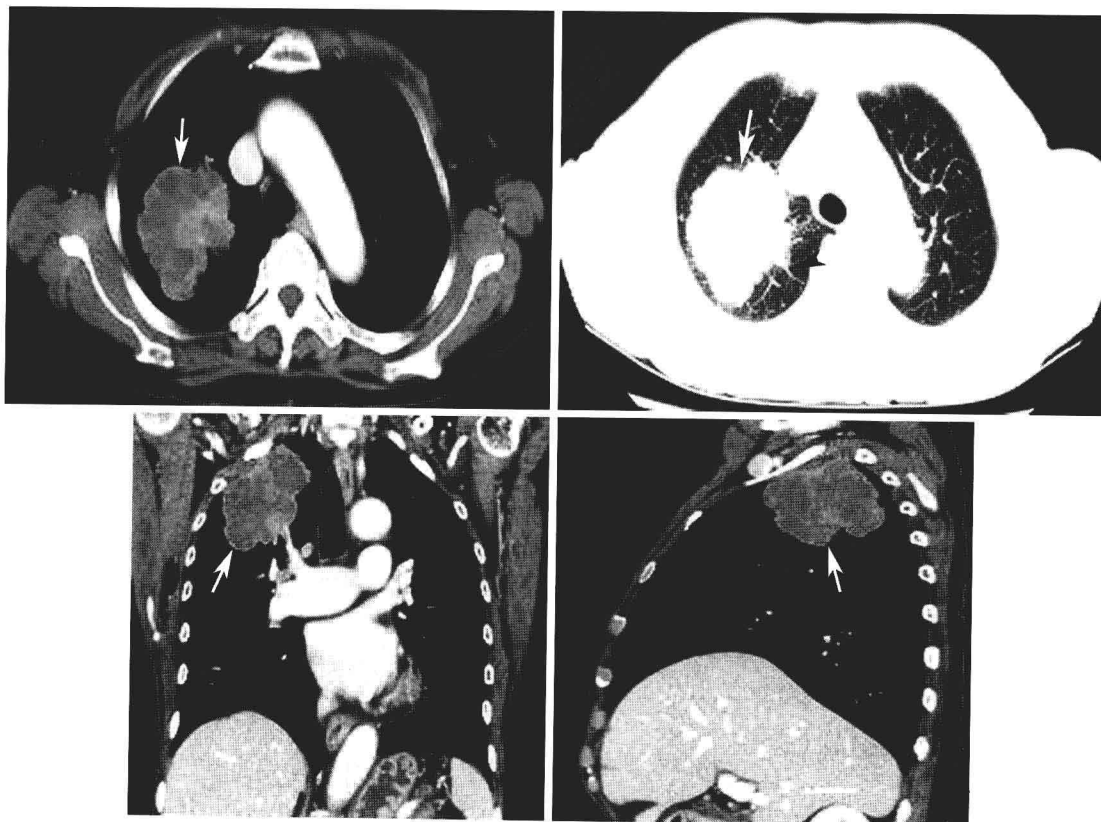


图 1-2-79 周围型肺癌 (鳞癌)

右肺上叶尖段分叶状肿块 (箭), 边缘可见短细毛刺 (黑箭头), 病灶与相邻胸膜分界不清。增强扫描后病灶呈明显不均匀强化

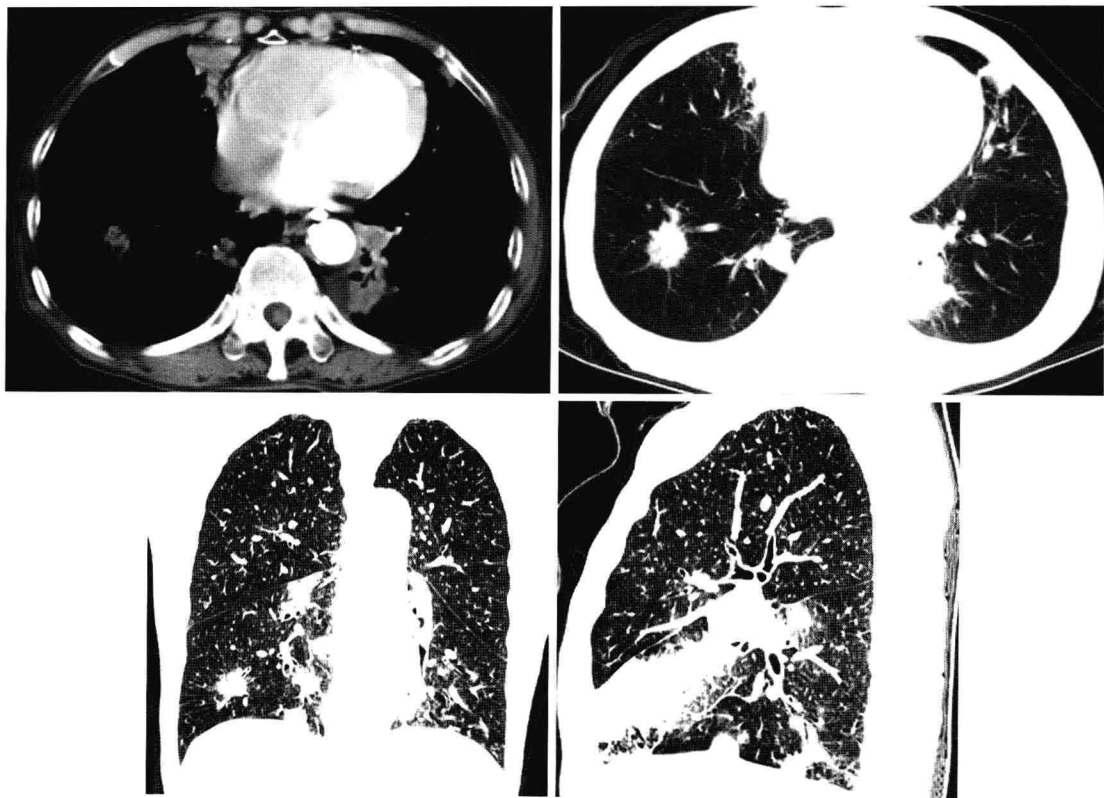


图 1-2-80 肺泡细胞癌

两肺散在分布大小不等的斑片、结节状模糊、致密影，形态不规则，边缘见毛刺。病灶内部密度不均匀，部分病灶见充气支气管征

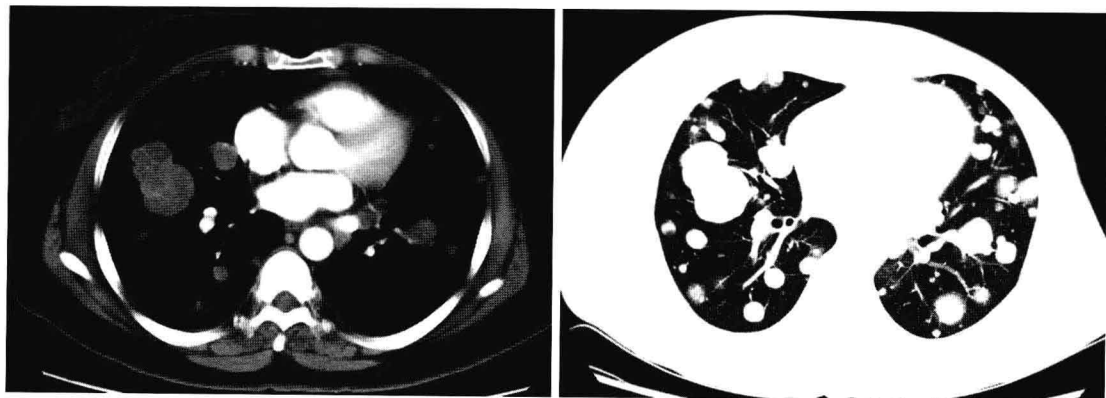


图 1-2-81 乳腺癌肺转移

两肺弥漫分布大小不等棉球状、粟粒状结节影，边缘光滑，密度均匀。较大病灶边缘呈分叶状。左侧肺门区可见肿大淋巴结

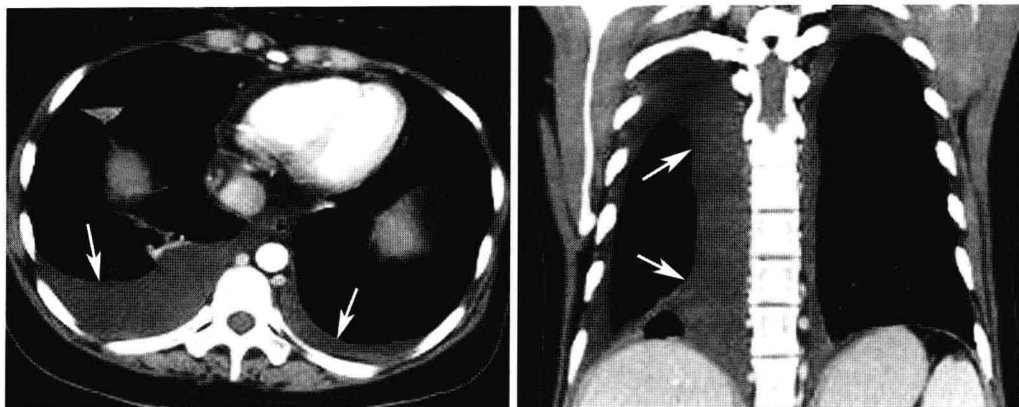


图 1-2-82 游离性胸腔积液

两侧胸腔见与胸壁平行的弧形水样密度影（箭），冠状及矢状位显示肋膈角见液体填充，右侧斜裂见少量积液

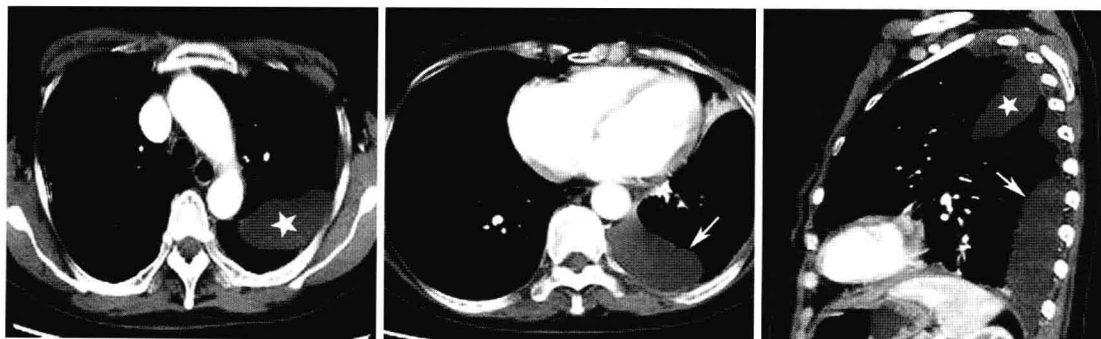


图 1-2-83 胸腔包裹性积液、叶间积液

左侧斜裂上部见梭形水样密度影（☆），梭形尖端与斜裂延续。同时可见右侧胸腔包裹性积液（箭）

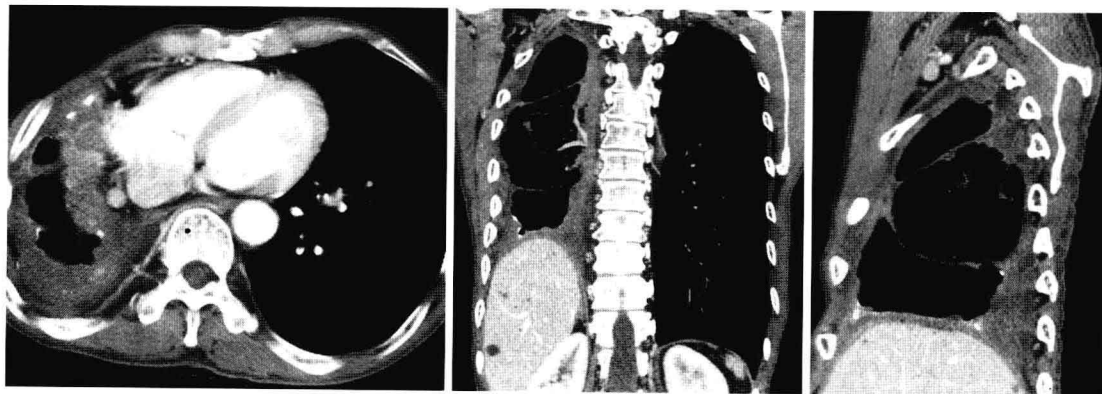


图 1-2-84 胸膜增厚、钙化

右侧胸膜不规则增厚，表现为肺与胸壁、纵隔之间的弧形带状软组织密度影，可见点条状钙化影。右侧胸廓塌陷，肋间隙变窄，纵隔向右侧移位

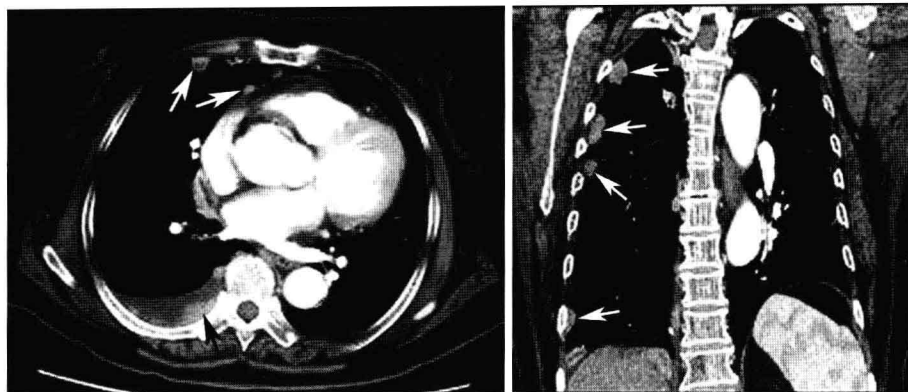


图 1-2-85 肺癌胸膜转移

右侧胸膜见多发大小不等软组织结节(白箭),呈半圆形或不规则形凸起,呈较明显均匀强化。右侧胸腔见少量积液(黑箭)

三、胸壁与横膈

(一) 正常表现 (图 1-2-86 至图 1-2-96)

胸壁主要由骨骼、肌肉和脂肪组织等组成。

前、外侧胸壁: 骨骼包括胸骨、锁骨、肋骨前 / 外侧段及肋软骨断面。肌肉主要包括位于前胸壁上部(第 6 肋软骨水平以上)的胸大肌、胸小肌和位于前胸壁下部(第 7 肋软骨水平以下)的腹直肌、腹外斜肌。

后、外侧胸壁: 骨骼包括胸椎、肋骨和肩胛骨断面。肌肉分层排列, 浅群主要有背阔肌、斜方肌、菱形肌和肩胛提肌, 深群主要有竖脊肌、肩胛下肌、冈上肌和冈下肌等。

横膈(膈)为穹窿形扁薄腱膜肌, 分隔胸腔、腹腔。左、右膈的肌束起自胸廓下口的周缘, 附着于肋骨、胸骨和腰椎。

1. 横断面

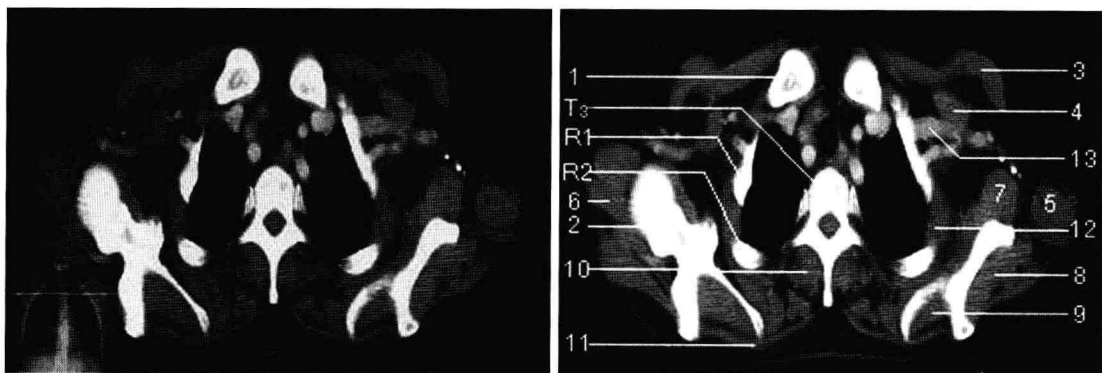


图 1-2-86 胸骨切迹层面

1. 锁骨; 2. 肩胛骨; 3. 胸大肌; 4. 胸小肌; 5. 大圆肌; 6. 小圆肌; 7. 肩胛下肌; 8. 冈上肌; 9. 冈下肌; 10. 竖脊肌; 11. 斜方肌; 12. 前锯肌; 13. 锁骨下静脉; R1 ~ R2. 第 1 ~ 2 肋骨; T₃. 第 3 胸椎

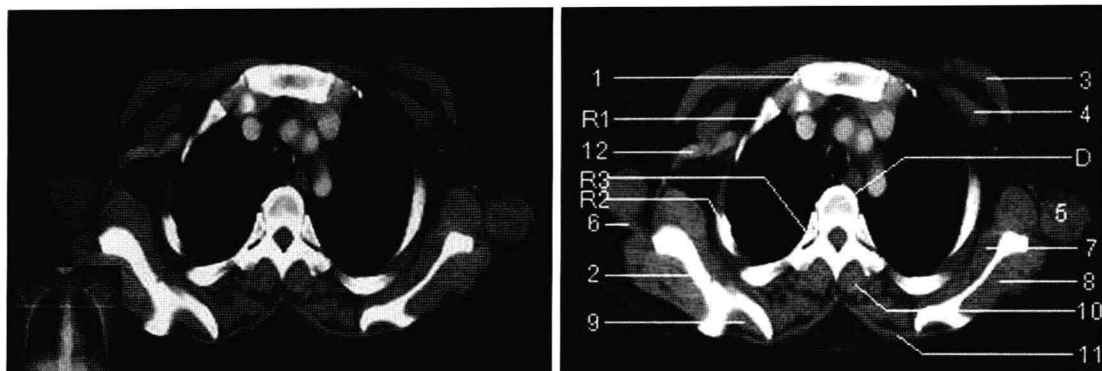

图 1-2-87 胸骨柄层面

1. 胸骨柄; 2. 肩胛骨; 3. 胸大肌; 4. 胸小肌; 5. 大圆肌; 6. 小圆肌; 7. 肩胛下肌; 8. 冈上肌; 9. 冈下肌; 10. 竖脊肌; 11. 斜方肌; 12. 腋静脉; R1 ~ R3. 第1 ~ 3肋骨; D. 第3、4胸椎间盘

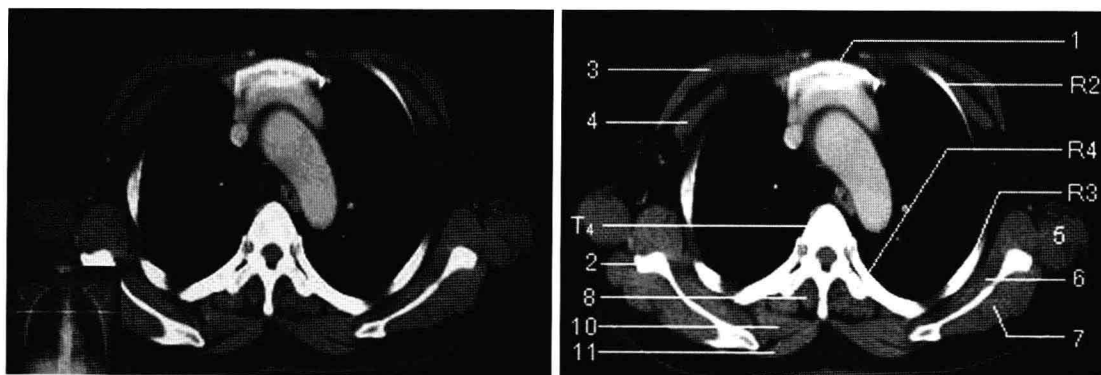


图 1-2-88 主动脉弓层面

1. 胸骨柄; 2. 肩胛骨; 3. 胸大肌; 4. 胸小肌; 5. 大圆肌; 6. 肩胛下肌; 7. 冈下肌; 8. 竖脊肌; 10. 大菱形肌; 11. 斜方肌; R2 ~ R4. 第2 ~ 4肋骨; T₄. 第4胸椎

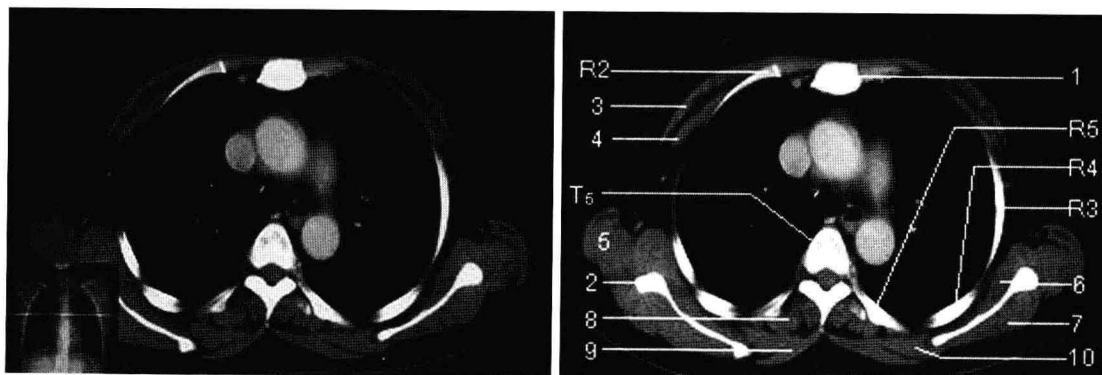


图 1-2-89 主动脉窗层面

1. 胸骨体; 2. 肩胛骨; 3. 胸大肌; 4. 胸小肌; 5. 大圆肌; 6. 肩胛下肌; 7. 冈下肌; 8. 竖脊肌; 9. 斜方肌; 10. 大菱形肌; R2 ~ R5. 第2 ~ 5肋骨; T₅. 第5胸椎

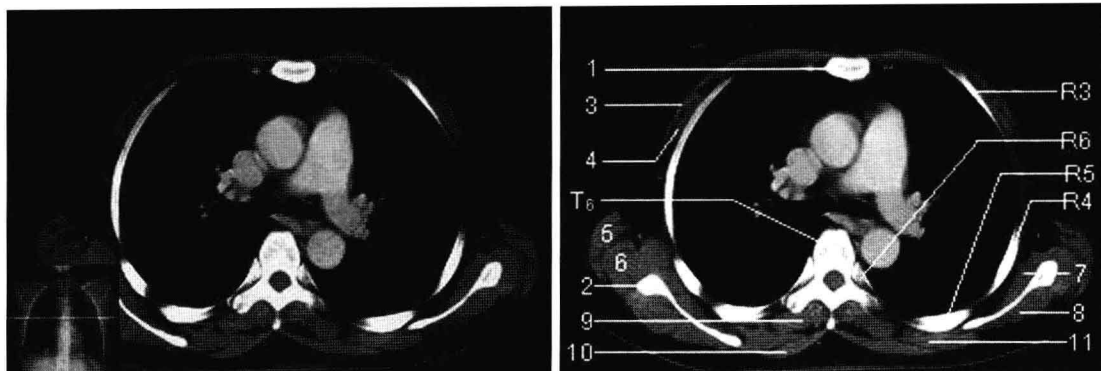


图 1-2-90 左肺动脉层面

1. 胸骨体; 2. 肩胛骨; 3. 胸大肌; 4. 胸小肌; 5. 背阔肌; 6. 大圆肌; 7. 肩胛下肌; 8. 冈下肌; 9. 竖脊肌; 10. 斜方肌; 11. 大菱形肌; R3 ~ R6. 第3 ~ 6肋骨; T₆. 第6胸椎

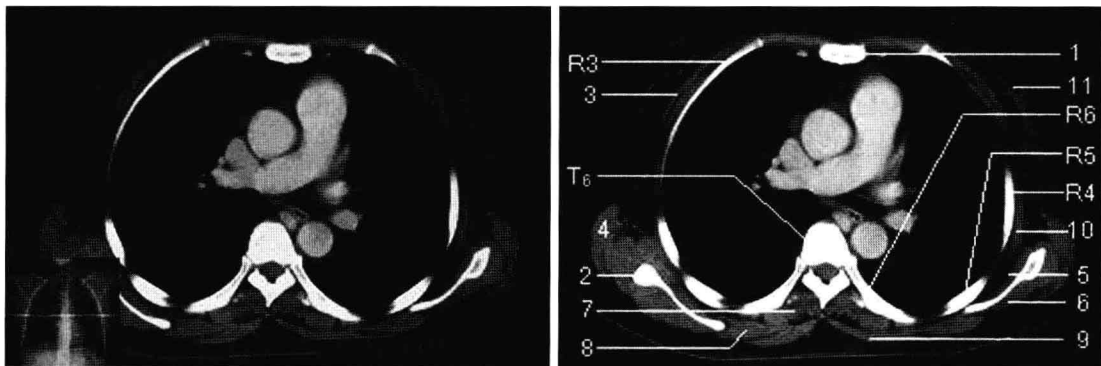


图 1-2-91 右肺动脉层面

1. 胸骨体; 2. 肩胛骨; 3. 胸大肌; 4. 背阔肌; 5. 肩胛下肌; 6. 冈下肌; 7. 竖脊肌; 8. 大菱形肌; 9. 斜方肌; 10. 前锯肌; 11. 乳腺; R3 ~ R6. 第3 ~ 6肋骨; T₆. 第6胸椎

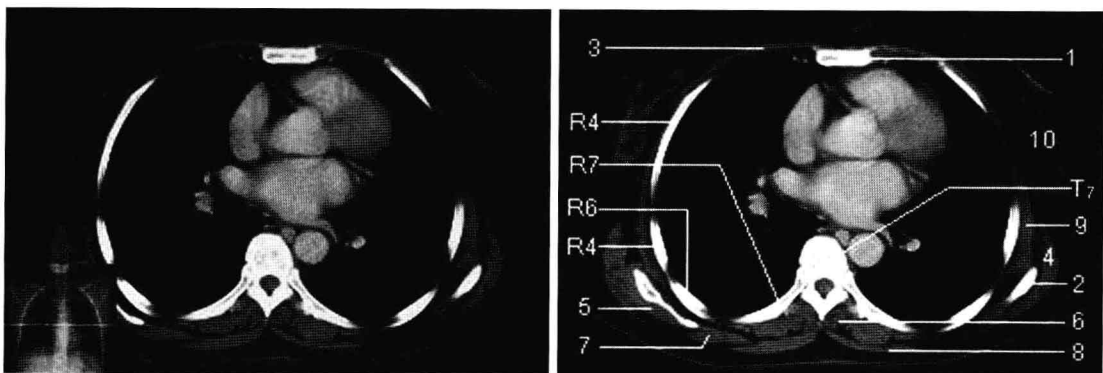


图 1-2-92 左心房上部层面

1. 胸骨体; 2. 肩胛骨; 3. 胸大肌; 4. 背阔肌; 5. 肩胛下肌; 6. 竖脊肌; 7. 大菱形肌; 8. 斜方肌; 9. 前锯肌; 10. 乳腺; R4. 第4肋骨; R6. 第6肋骨; R7. 第7肋骨; T₇. 第7胸椎

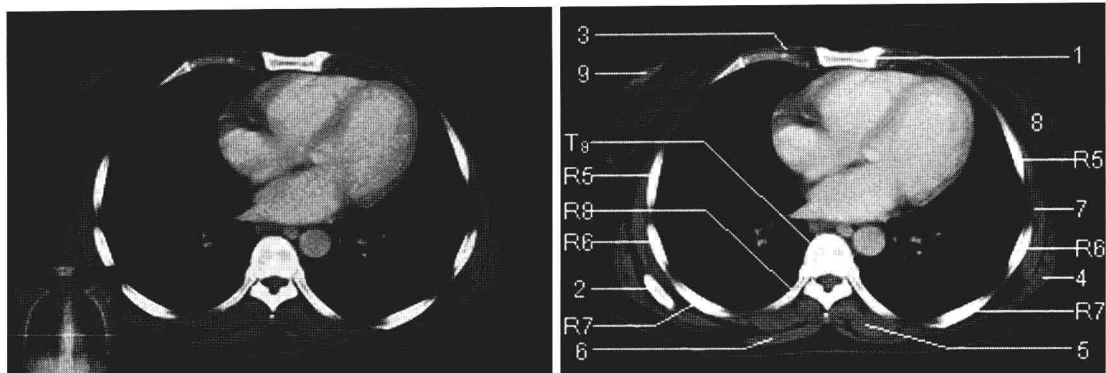


图 1-2-93 左心房下部层面

1. 胸骨体; 2. 肩胛骨; 3. 胸大肌; 4. 背阔肌; 5. 竖脊肌; 6. 斜方肌; 7. 前锯肌; 8. 乳腺; 9. 乳头; R5 ~ R8. 第5 ~ 8肋骨; T₈. 第8胸椎

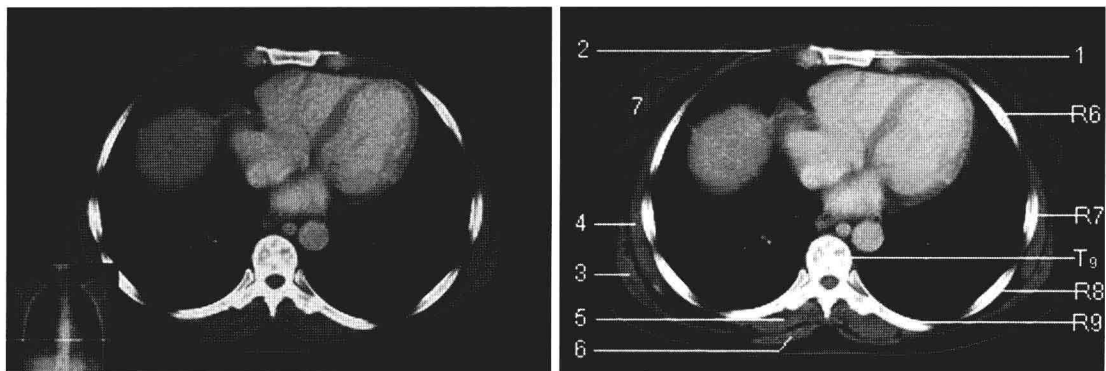


图 1-2-94 心室中部层面

1. 胸骨体; 2. 胸大肌; 3. 背阔肌; 4. 前锯肌; 5. 竖脊肌; 6. 斜方肌; 7. 乳腺; R6 ~ R9. 第6 ~ 9肋骨; T₉. 第9胸椎

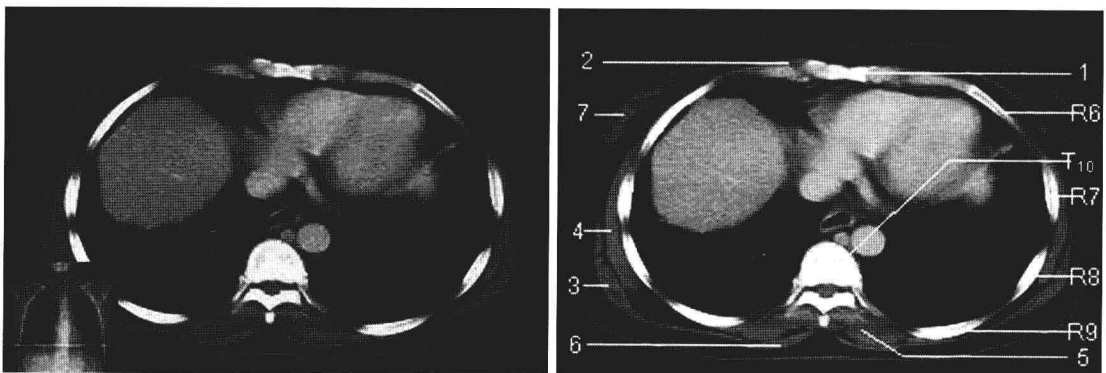


图 1-2-95 膈顶层面

1. 剑突; 2. 胸大肌; 3. 背阔肌; 4. 前锯肌; 5. 竖脊肌; 6. 斜方肌; 7. 乳腺; R6 ~ R9. 第6 ~ 9肋骨; T₁₀. 第10胸椎

2. 冠状面 在冠状面重组图像上可直观显示横膈的位置形态。膈肌表现为弧形线状软组织密度影，穹窿部厚薄均匀，边缘光滑，膈肌脚厚薄不均，可呈结节状。左侧膈肌在膈下脂肪及胃泡衬托下，通常显示较清楚，而右侧膈肌紧贴肝表面，通常不能完整显示。膈肌上多个裂孔，包括主动脉裂孔、食管裂孔、腔静脉裂孔。

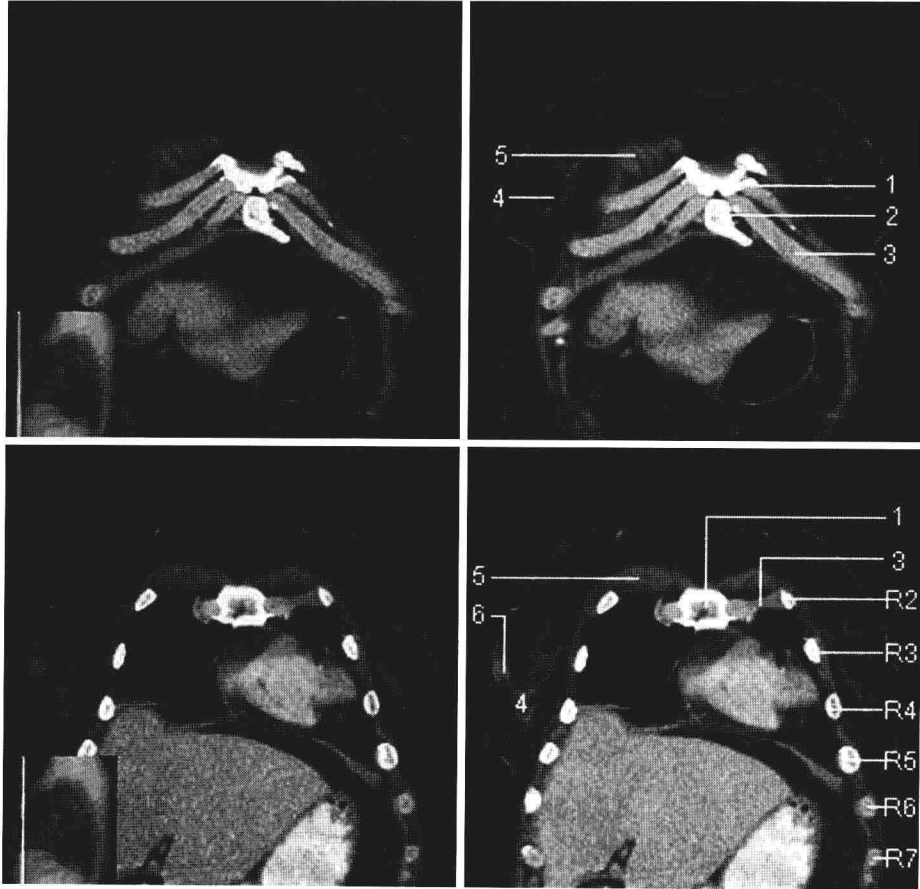


图 1-2-96 胸壁冠状位 CT 重组

1. 胸骨柄；2. 胸骨体；3. 肋软骨；4. 乳腺；5. 胸大肌；6. 乳头；R2 ~ R7. 第 2 ~ 7 肋骨

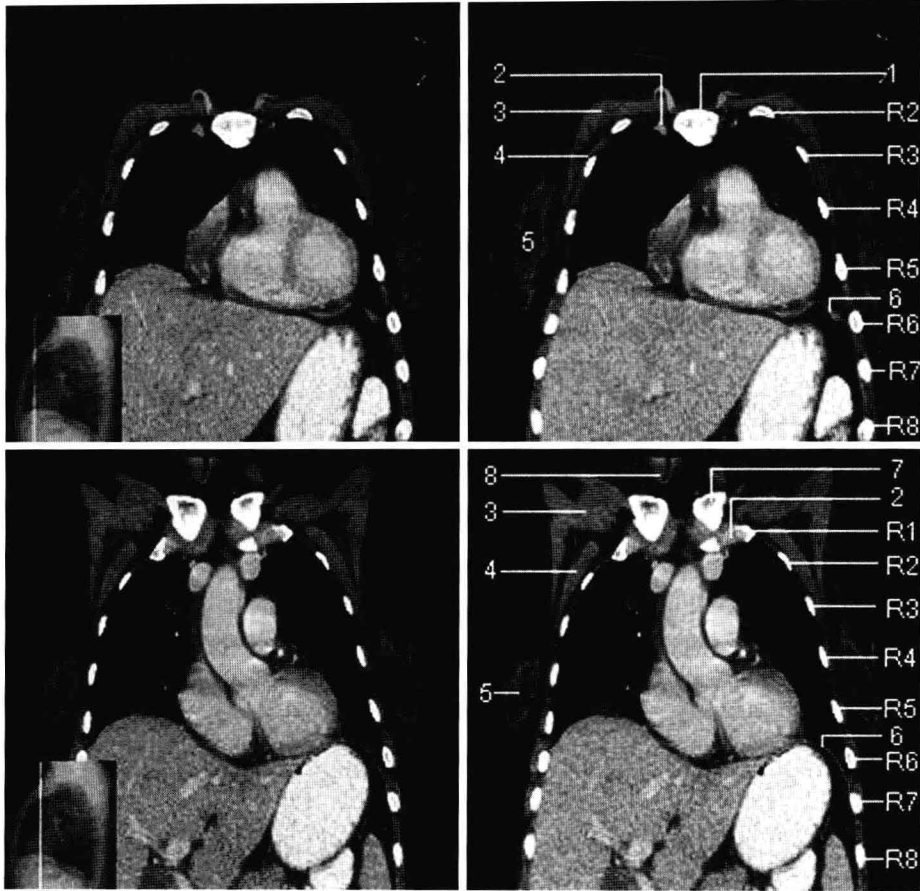
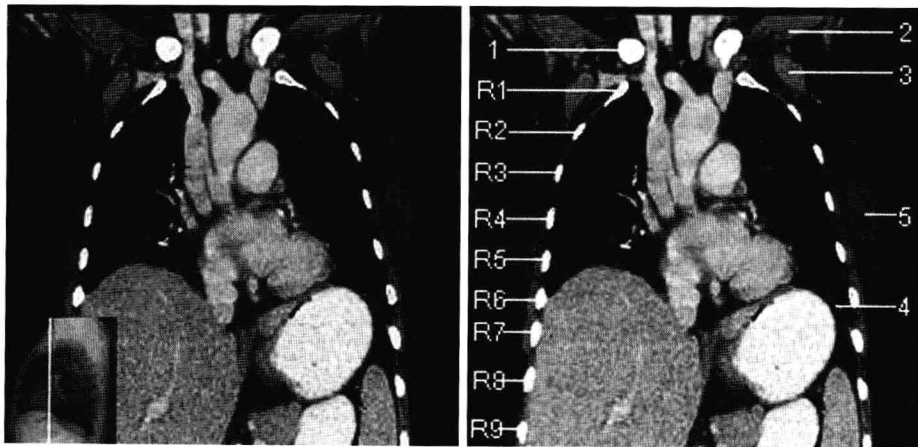

图 1-2-96 (续)

1. 胸骨柄; 2. 肋软骨; 3. 胸大肌; 4. 胸小肌; 5. 乳腺; 6. 膈肌; 7. 锁骨; 8. 胸锁乳突肌; R1 ~ R8. 第 1 ~ 8 肋骨



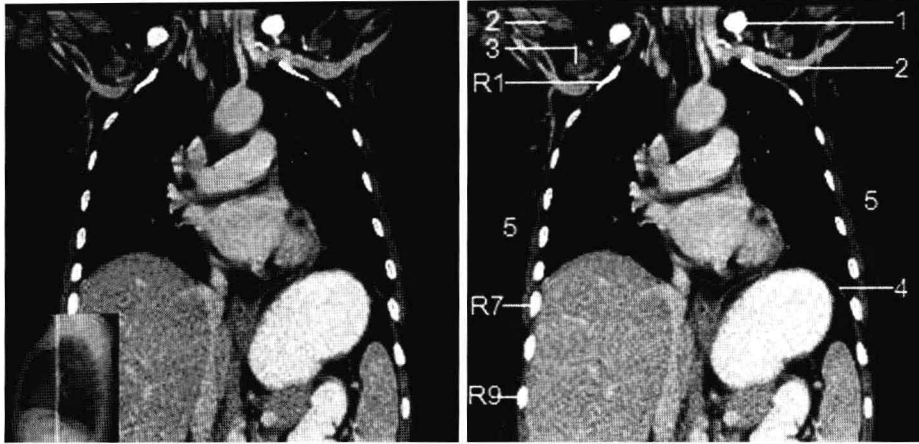

图 1-2-96 (续)

1. 锁骨; 2. 胸大肌; 3. 胸小肌; 4. 膈肌; 5. 乳腺; 6. 锁骨下静脉; R1 ~ R9. 第1 ~ 9 肋骨

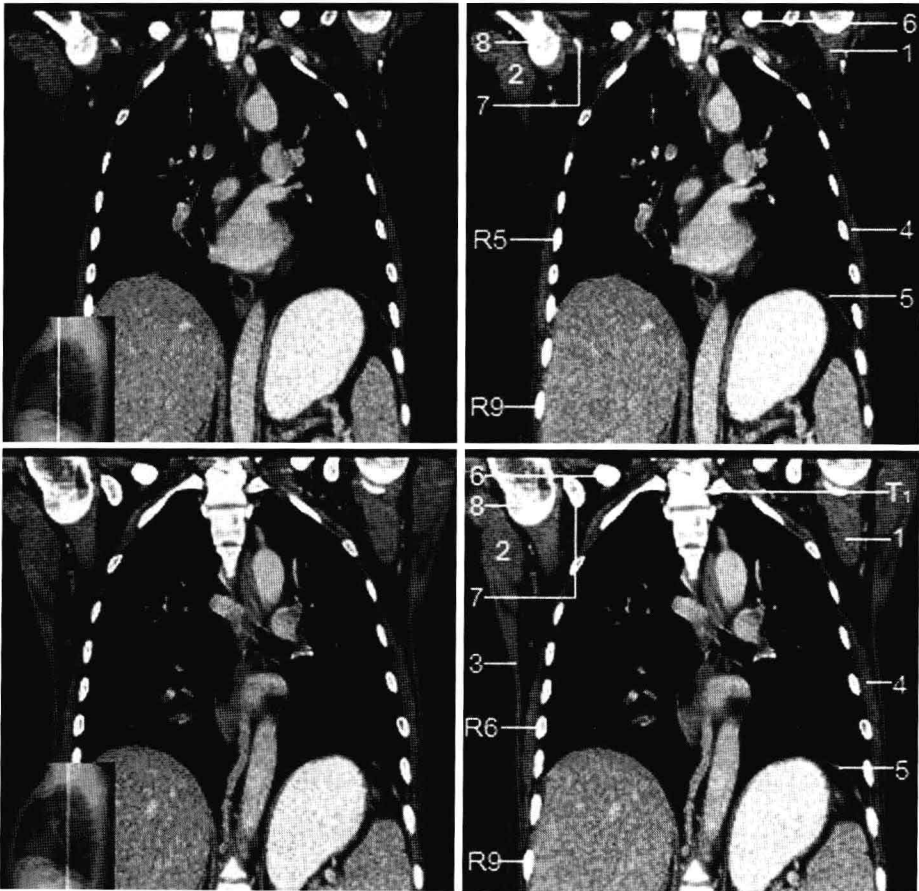

图 1-2-96 (续)

1. 肩胛下肌; 2. 大圆肌; 3. 背阔肌; 4. 前锯肌; 5. 膈肌; 6. 锁骨; 7. 喙突; 8. 肱骨头; R5 ~ R6 第5 ~ 6 肋骨; R9. 第9 肋骨; T₁. 第1 胸椎

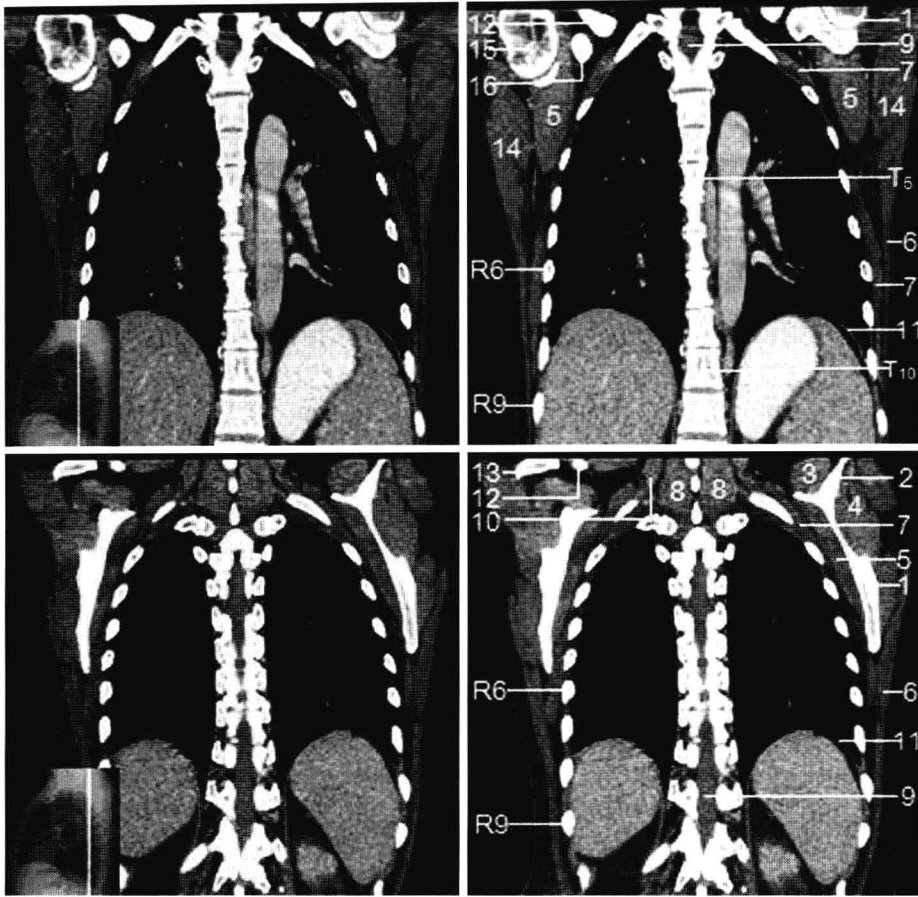
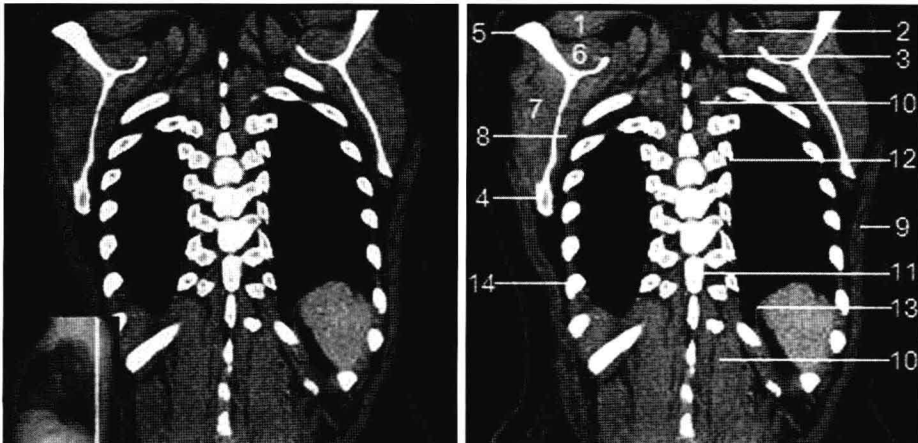


图 1-2-96 (续)

1. 肩胛骨; 2. 肩胛冈; 3. 冈上肌; 4. 冈下肌; 5. 肩胛下肌; 6. 背阔肌; 7. 前锯肌; 8. 竖脊肌; 9. 脊髓;
10. 肩胛提肌; 11. 膈肌; 12. 锁骨; 13. 肩峰; 14. 大圆肌; 15. 肱骨头; 16. 喙突; R6. 第6肋骨; R9. 第
9肋骨; T₅、T₁₀. 第5、第10胸椎



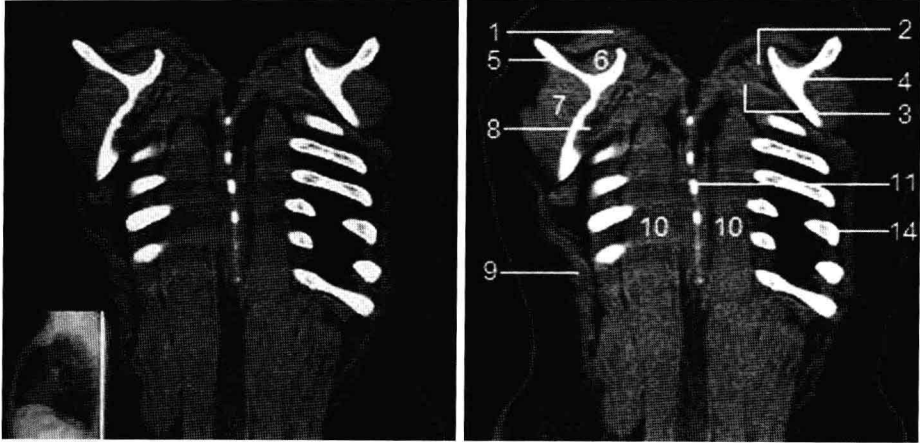


图 1-2-96 (续)

1. 斜方肌; 2. 肩胛提肌; 3. 菱形肌; 4. 肩胛骨; 5. 肩胛冈; 6. 冈上肌; 7. 冈下肌; 8. 肩胛下肌; 9. 背阔肌; 10. 竖脊肌; 11. 胸椎棘突; 12. 肋横突关节; 13. 膈; 14. 肋骨

(二) 病变展示 (图 1-2-97 至图 1-2-107)

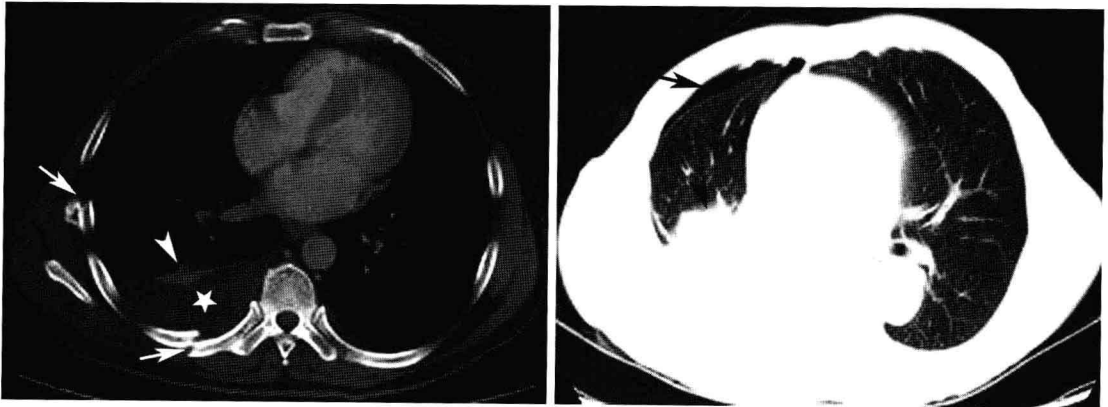


图 1-2-97 肋骨骨折、气胸

右侧多发肋骨骨折 (白箭), 伴有右侧胸腔积液 (☆), 右下肺部分肺组织压迫性肺不张 (箭头)。右肺外周见弧形无纹理的气体低密度带, 为气胸 (黑箭)

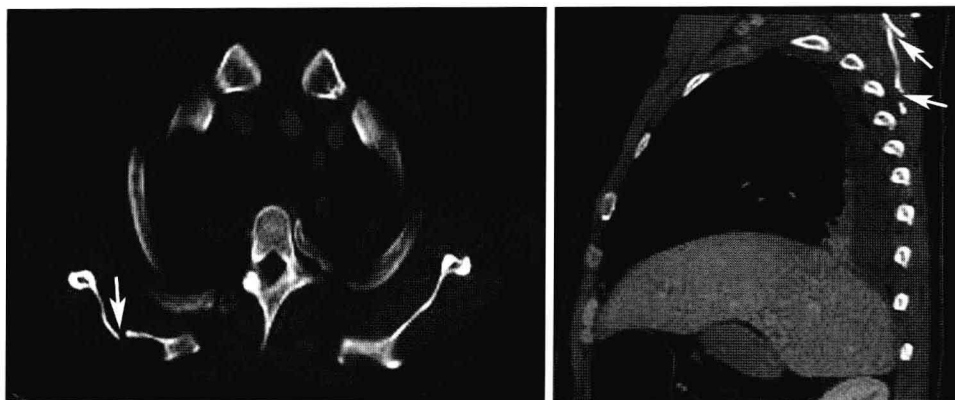


图 1-2-98 肩胛骨骨折

右侧肩胛骨骨折 (箭), 伴有右侧胸腔积液, 右下肺部分肺组织压迫性肺不张

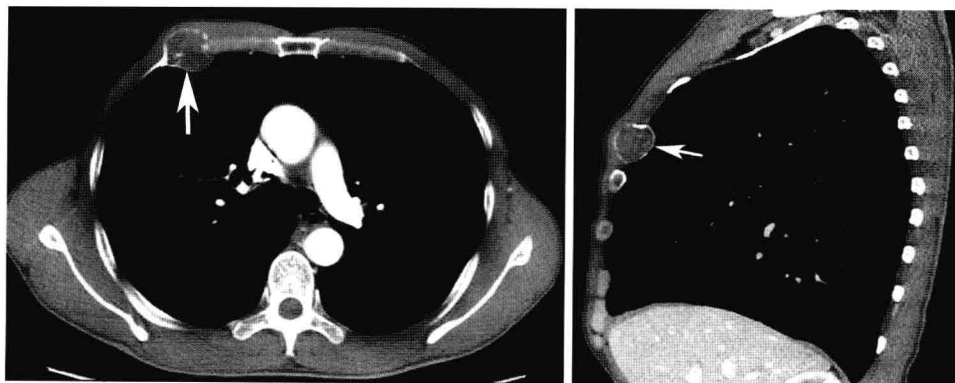
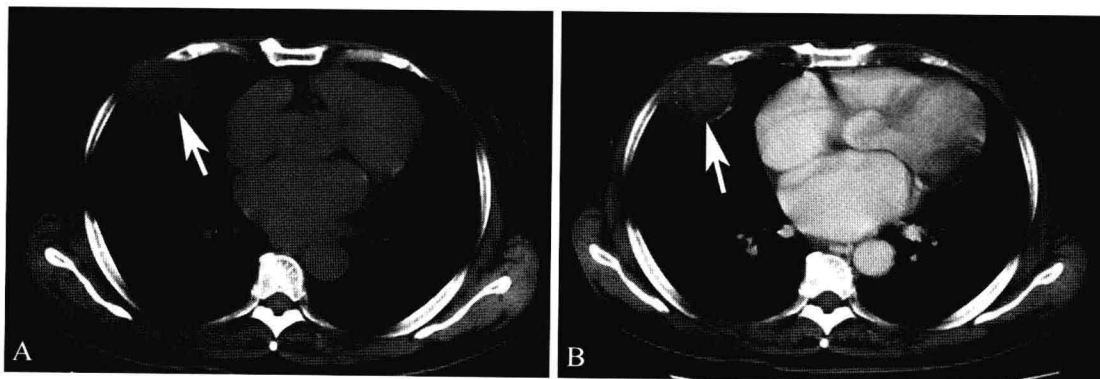


图 1-2-99 肋骨软骨瘤

右侧第3肋骨前段局部膨胀性骨质破坏 (箭), 边缘见弧形高密度影, 病灶内部密度稍低, 见多发小点状钙化。病灶推移局部胸大肌, 形成局部隆起, 病灶与周围组织分界尚清晰



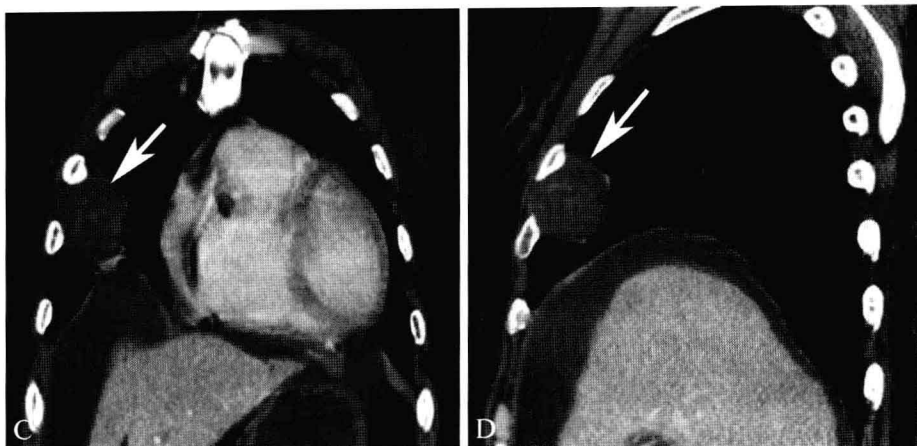


图 1-2-100 胸壁神经鞘瘤

A ~ D 分别为 CT 平扫、增强以及冠状面、矢状面重组图像。右侧前胸壁内侧肿块（箭），边缘光滑，周围组织分界清晰，局部肋骨稍受压，增强扫描肿块轻度强化。重组图像显示肿块源自肋间间隙，突向胸腔生长

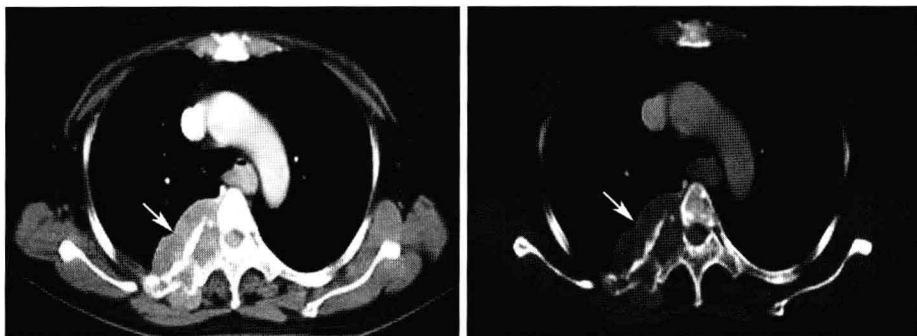


图 1-2-101 黑色素瘤胸壁转移

右侧肋骨溶骨性骨质破坏，累及相邻胸椎部分附件，于椎旁形成不规则形软组织肿块（箭），突入胸腔

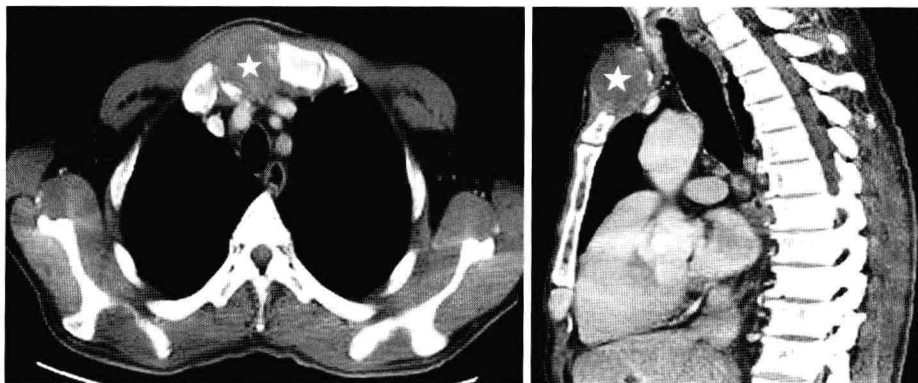


图 1-2-102 肺癌胸骨转移

胸骨柄溶骨性骨质破坏（☆），局部形成软组织肿块，向前胸壁隆起

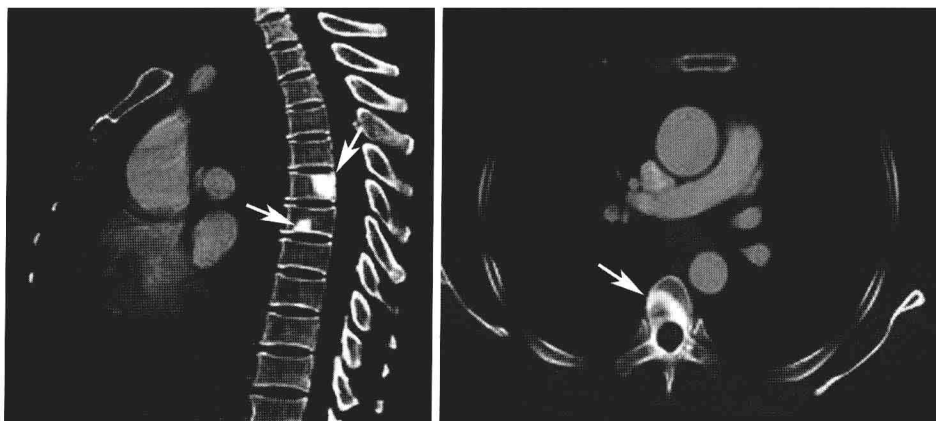


图 1-2-103 肺癌胸椎成骨性转移

胸椎见多发大小不等结节状高密度灶(箭),边缘清晰,较大病灶密度不均匀,其中见斑片状低密度影,部分病灶累及胸椎附件,椎管形态未见异常改变

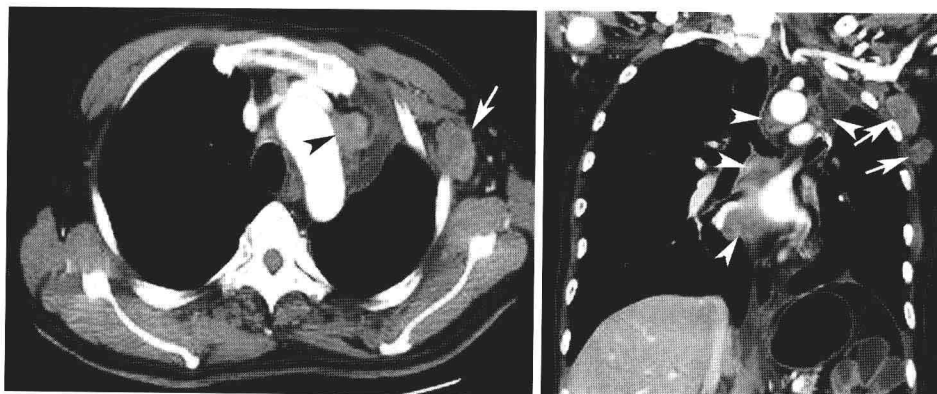


图 1-2-104 肺癌腋窝淋巴结转移

左侧腋窝见大小不等肿大淋巴结(箭),内部密度均匀,呈轻度强化。边缘光整,与周围结构分界清楚。纵隔内见多发淋巴结肿大(黑、白箭头)

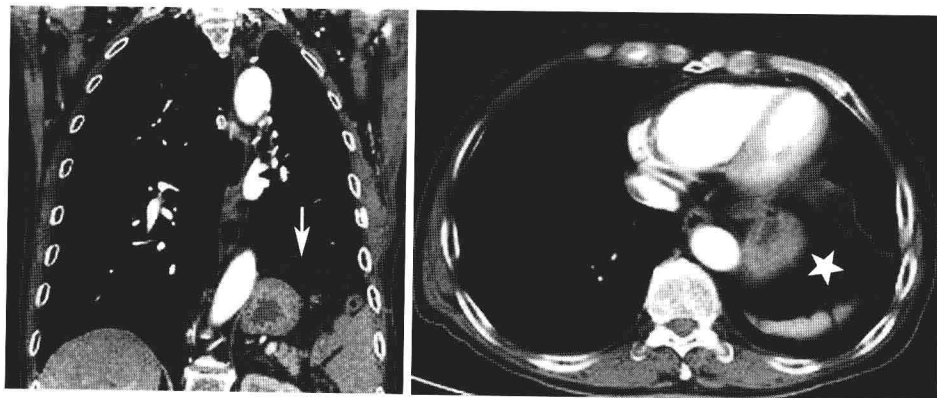

图 1-2-105 膈膨升

左侧横膈明显较对侧抬高(箭),相应膈下脏器向上移位(☆)

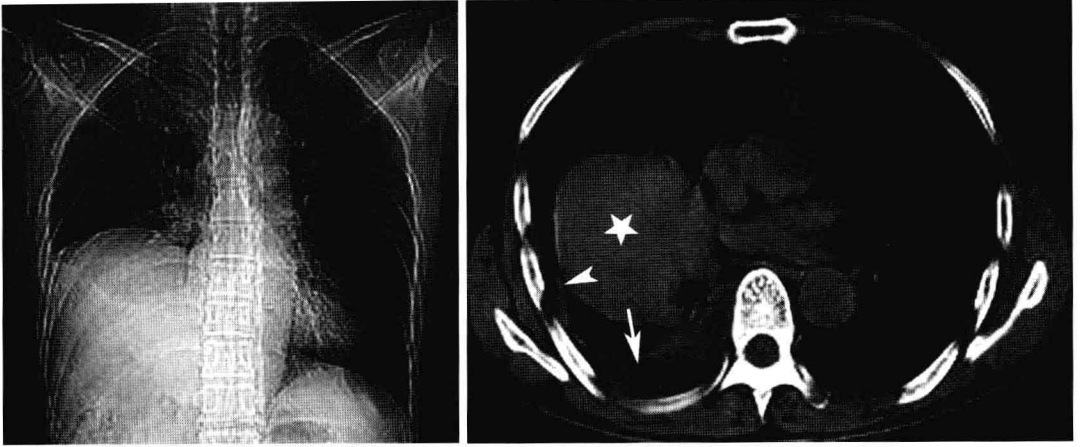


图 1-2-106 右侧外伤性膈疝

外伤致右侧横膈破裂，膈下脏器（肝）疝入右侧胸腔（☆），右侧横膈明显抬高。可见右侧胸腔积液（箭），胸膜增厚（箭头）

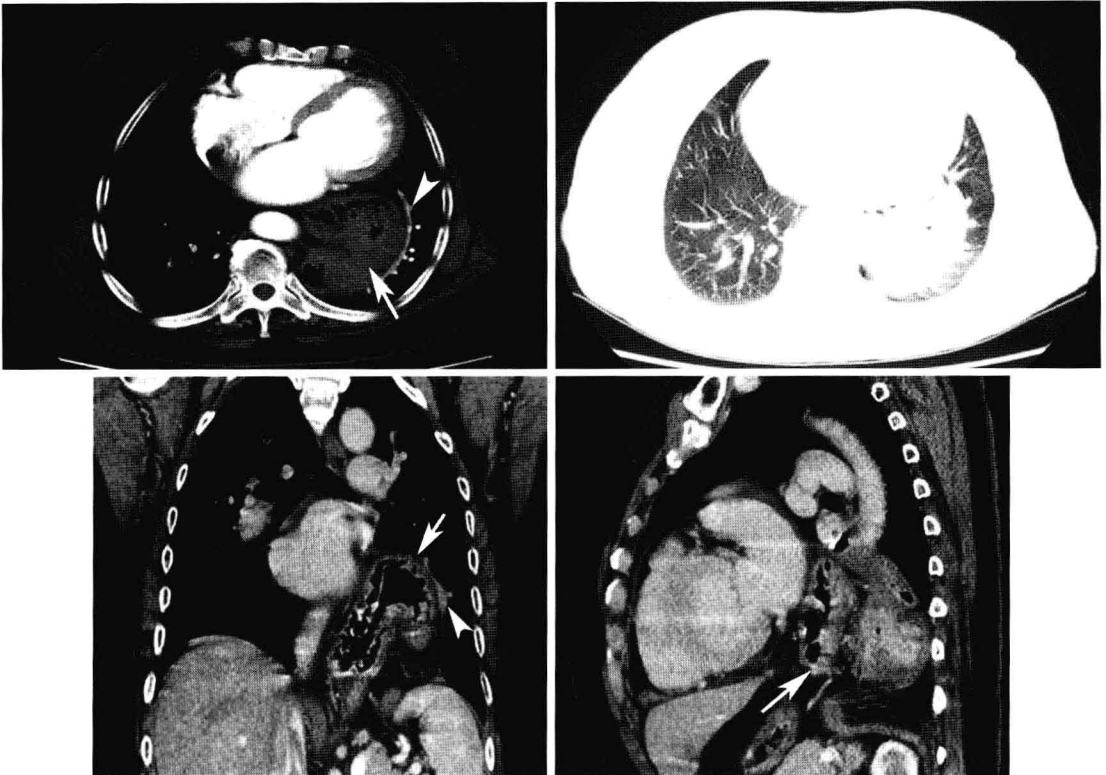


图 1-2-107 左侧膈疝

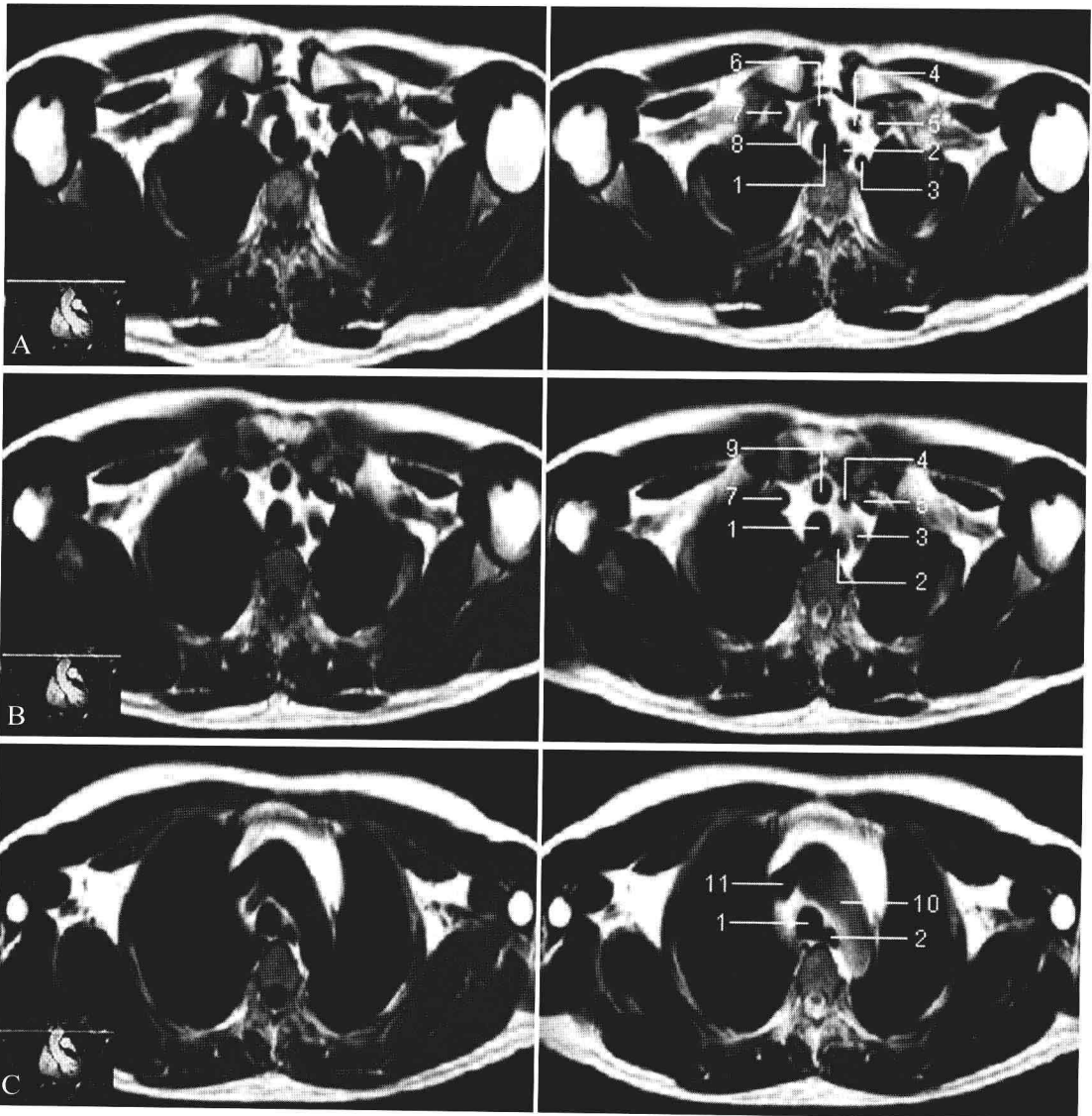
左侧膈肌局部缺损，在冠状、矢状重组图像上可见膈下内容物（胃及脂肪组织）经膈肌缺损处向上疝入胸腔，局部形成一向上的半圆形凸起（箭），其内见相应填充的内容物，其周围见受压不张的肺组织（箭头）

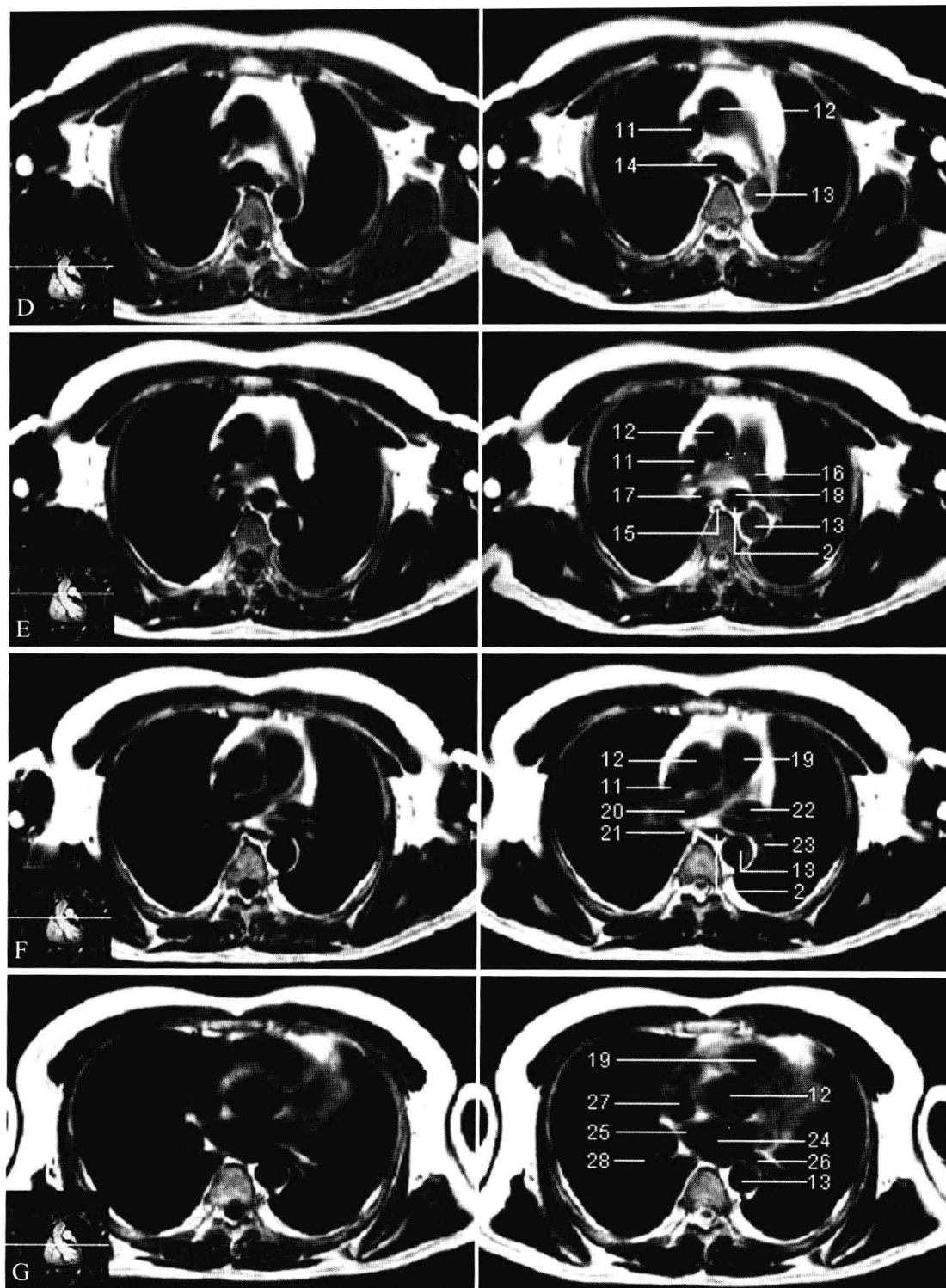
第三节 MRI 解剖

一、纵隔及心脏大血管

(一) 正常表现

1. 横断面 见图 1-3-1。





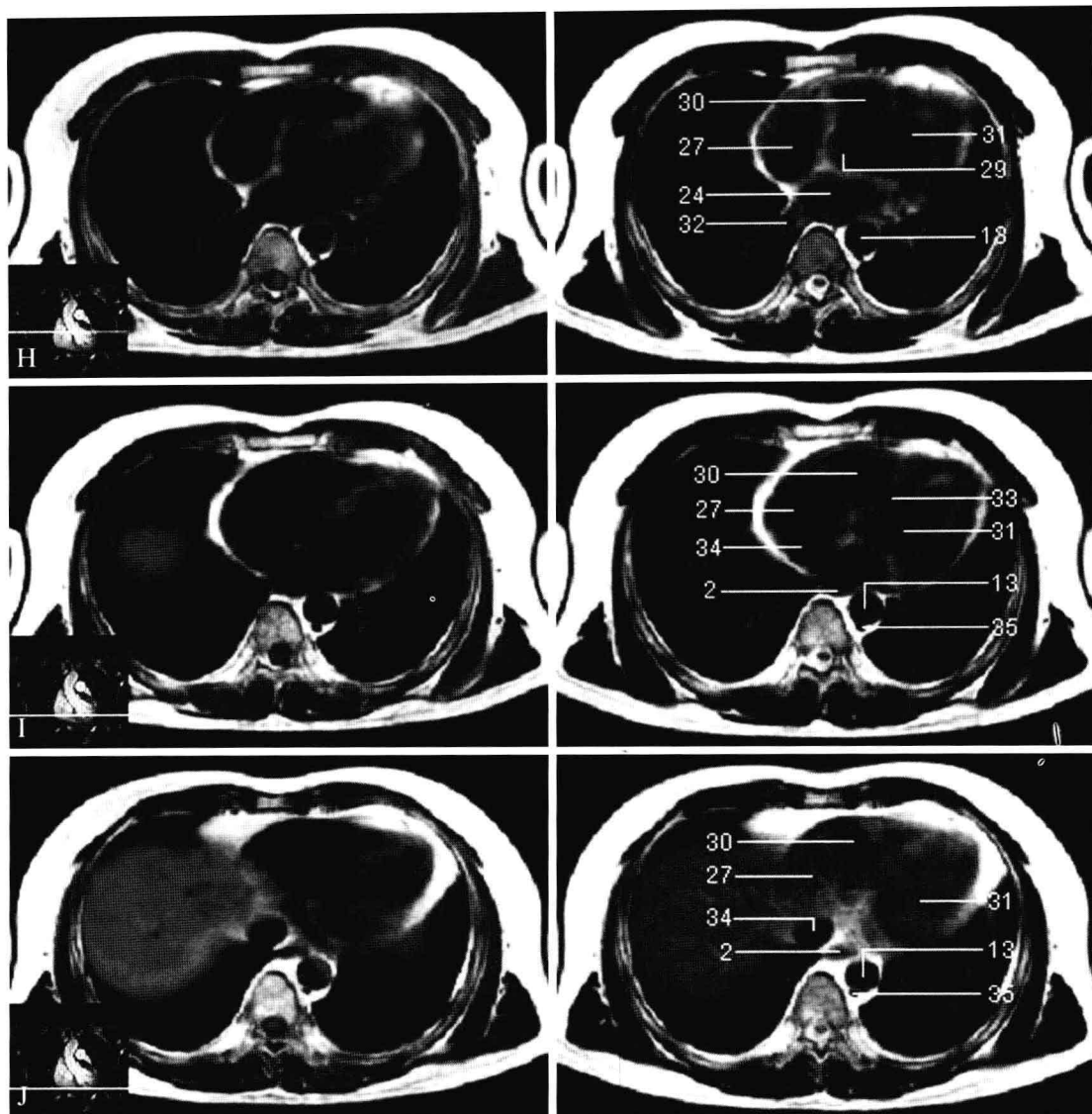


图 1-3-1 纵隔横断面 (左图为 T_1WI , 右图为 T_2WI)

A. ~ C. 分别为胸骨切迹层面、胸骨柄层面、主动脉弓层面; D. ~ F. 分别为主动脉窗层面、左肺动脉层面、右肺动脉层面; G. ~ I. 分别为左心房上部、左心房下部层面、心室中部层面; J. 膈顶层面。1. 气管; 2. 食管; 3. 左锁骨下动脉; 4. 左颈总动脉; 5. 左头臂静脉; 6. 右颈总动脉; 7. 右头臂静脉; 8. 右锁骨下动脉; 9. 头臂动脉; 10. 主动脉弓; 11. 上腔静脉; 12. 升主动脉; 13. 降主动脉; 14. 气管分叉; 15. 奇静脉; 16. 左肺动脉; 17. 右主支气管; 18. 左主支气管; 19. 肺动脉干; 20. 右肺动脉; 21. 奇静脉食管窝; 22. 左上肺静脉; 23. 左下肺动脉; 24. 左心房; 25. 右上肺静脉; 26. 左下肺静脉; 27. 右心房; 28. 右下肺动脉; 29. 主动脉瓣; 30. 右心室; 31. 左心室; 32. 右下肺静脉; 33. 室间隔; 34. 下腔静脉; 35. 半奇静脉

2. 冠状面 见图 1-3-2。

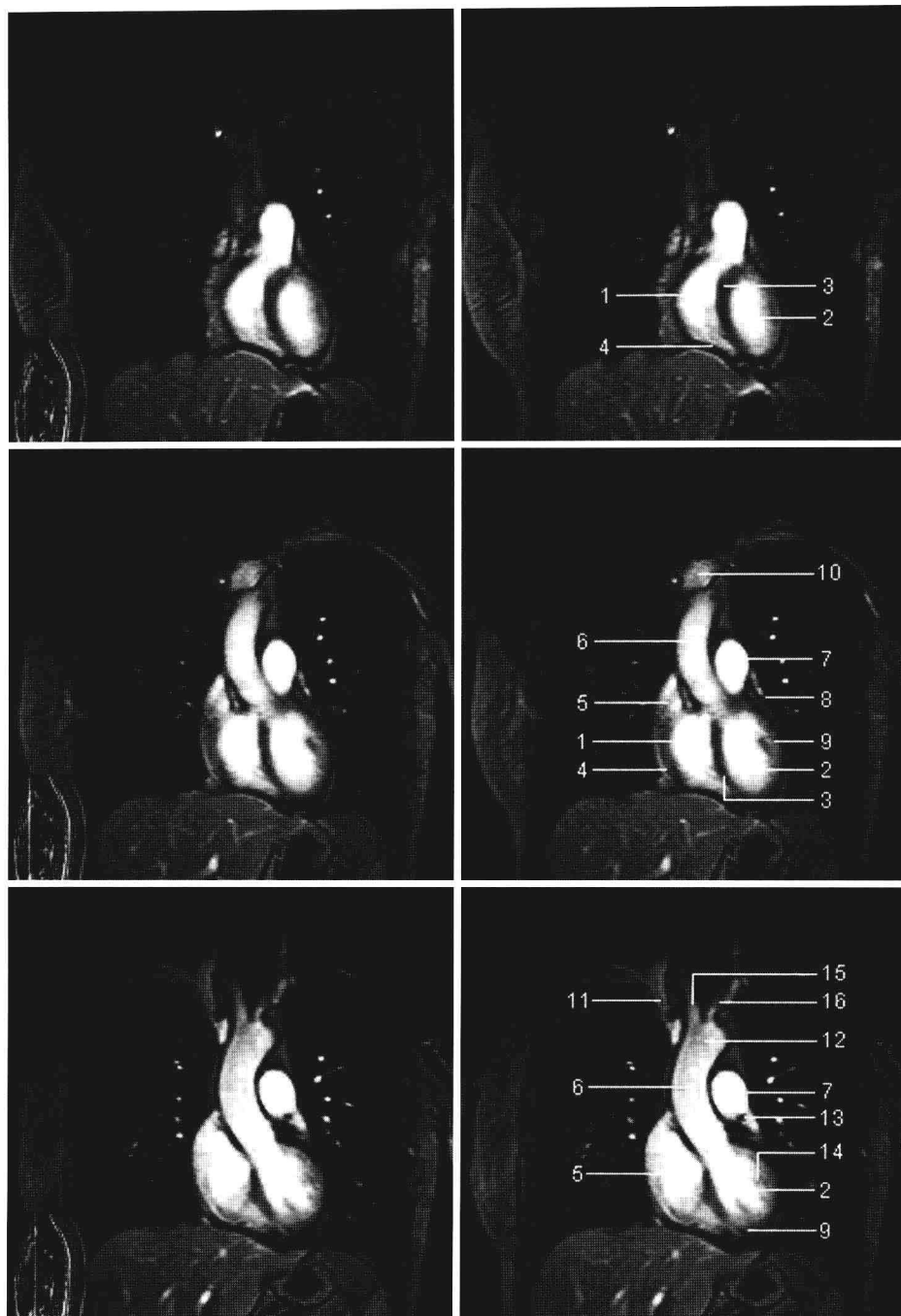


图 1-3-2 纵隔冠状面连续层面

1. 右心室；2. 左心室；3. 室间隔；4. 右心室壁；5. 右心房；6. 升主动脉；7. 主肺动脉干；8. 心包；9. 左心室壁；10. 左头臂静脉；11. 右头臂静脉 12. 主动脉弓；13. 肺动脉瓣；14. 乳头肌；15. 头臂动脉；16. 左颈总动脉

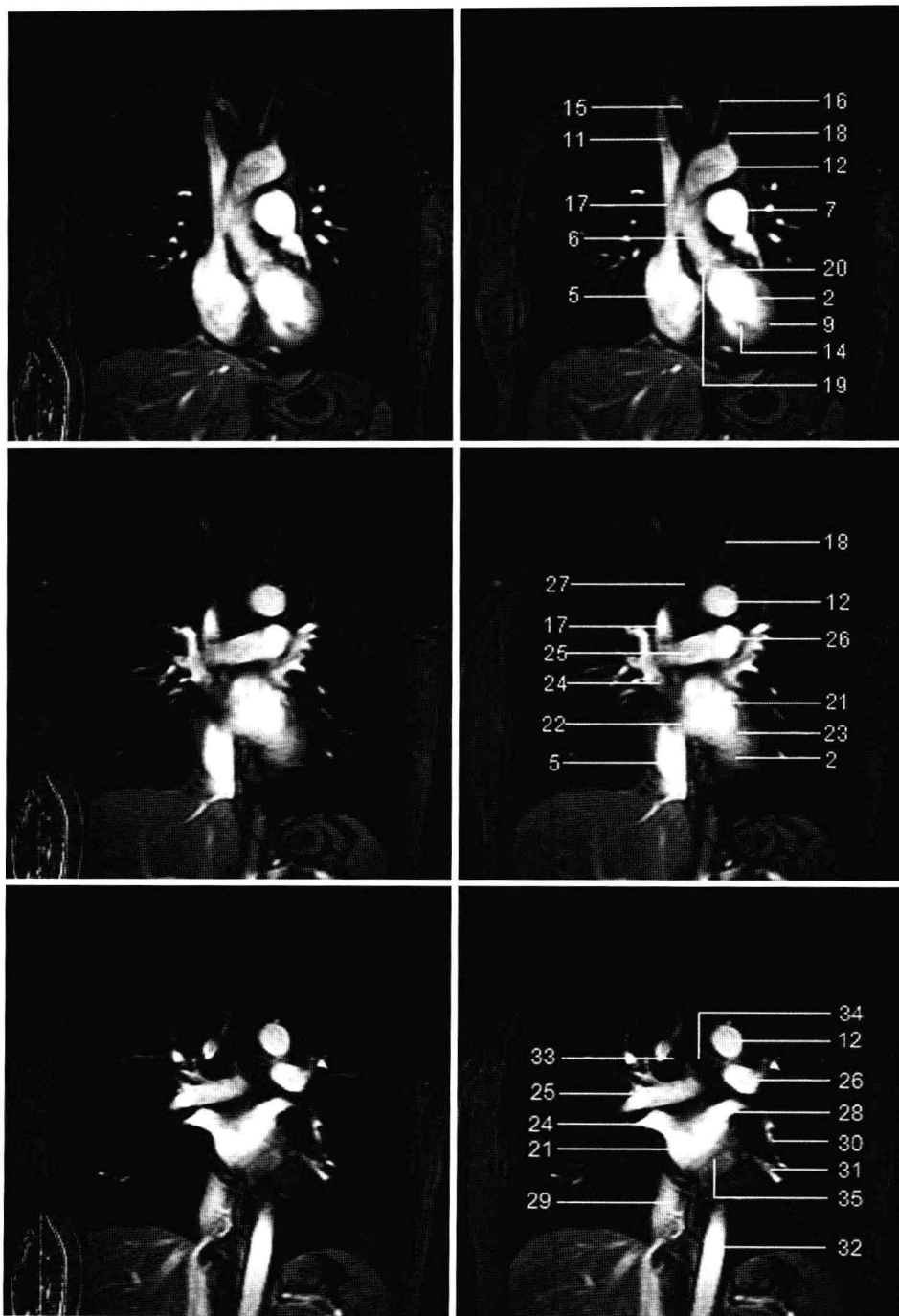


图 1-3-2 (续)

2. 左心室; 5. 右心房; 6. 升主动脉; 7. 主肺动脉干; 9. 左心室壁; 11. 右头臂静脉; 12. 主动脉弓; 14. 乳头肌; 15. 头臂动脉; 16. 左颈总动脉; 17. 上腔静脉; 18. 左锁骨下动脉; 19. 冠状窦; 20. 主动脉瓣; 21. 左心房; 22. 房间隔; 23. 二尖瓣; 24. 右上肺静脉; 25. 右肺动脉干; 26. 左肺动脉干; 27. 气管; 28. 左上肺静脉; 29. 下腔静脉; 30. 左下肺动脉; 31. 左下肺静脉; 32. 降主动脉; 33. 右主支气管; 34. 左主支气管; 35. 左心房后壁




图 1-3-2 (续)

30. 左下肺动脉; 31. 左下肺静脉; 32. 降主动脉; 36. 右下肺静脉

3. 矢状面 见图 1-3-3。

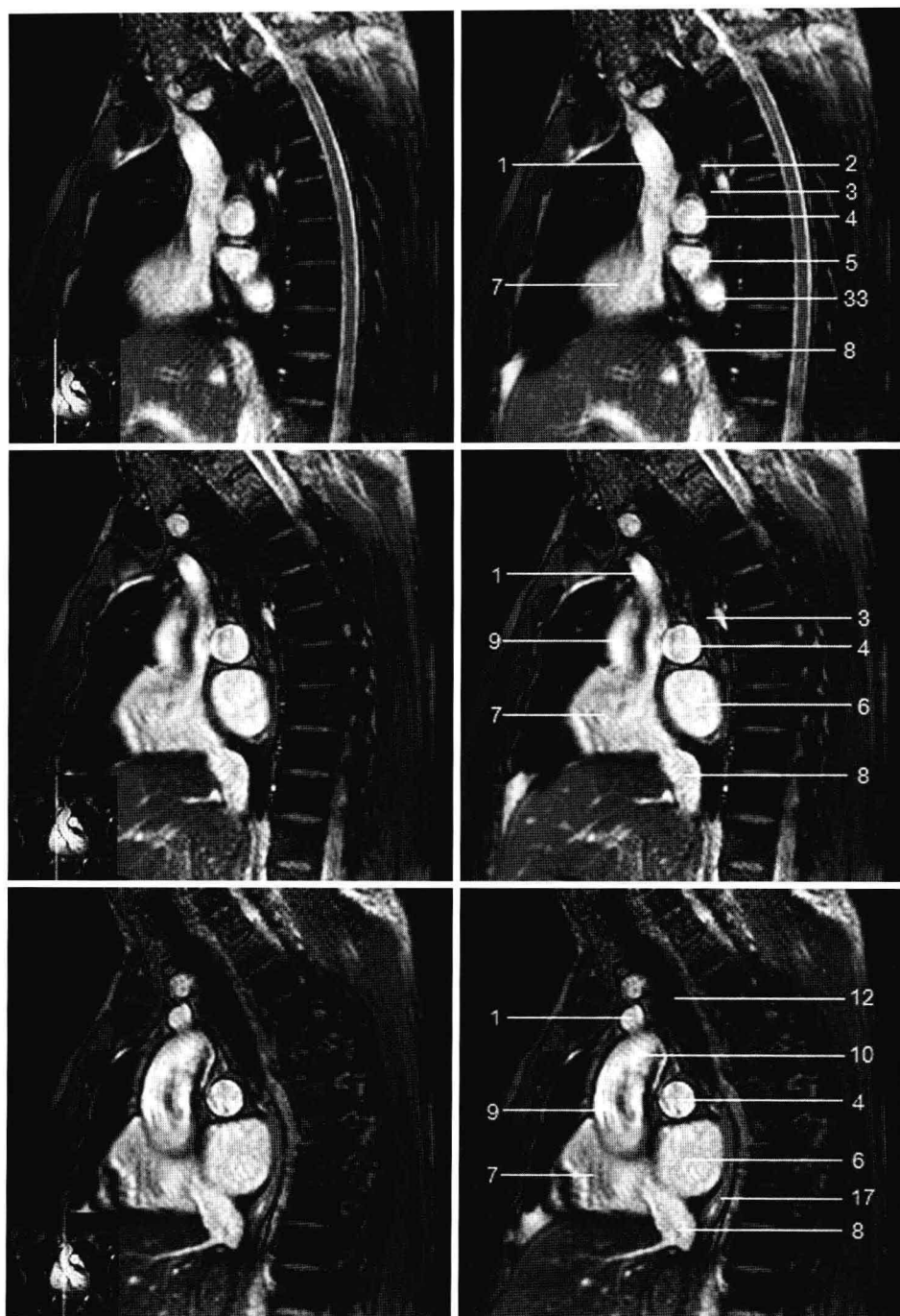


图 1-3-3 纵隔矢状面连续层面

1. 上腔静脉; 2. 奇静脉弓; 3. 右主支气管; 4. 右肺动脉干; 5. 右上肺静脉; 6. 左心房; 7. 右心房;
8. 下腔静脉; 9. 升主动脉; 10. 主动脉弓; 12. 气管; 17. 食管; 33. 右下肺静脉

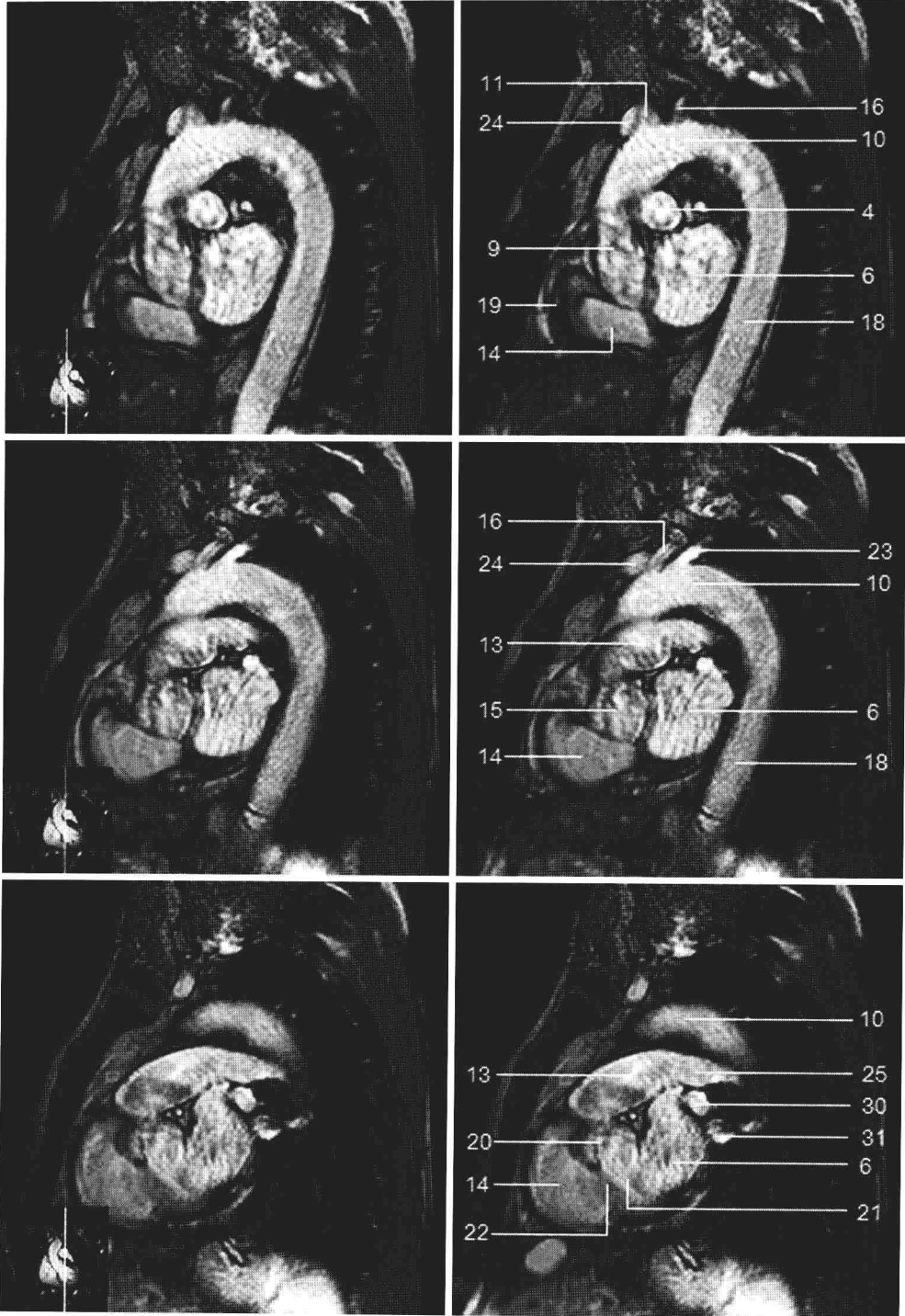


图 1-3-3 (续)

4. 右肺动脉干; 6. 左心房; 9. 升主动脉; 10. 主动脉弓; 11. 头臂动脉; 13. 主动脉干; 14. 右心室; 15. 主动脉根部; 16. 左颈总动脉; 18. 降主动脉; 19. 心包; 20. 主动脉瓣; 21. 左心室; 22. 室间隔; 23. 左锁骨下动脉; 24. 左手臂静脉; 25. 主肺动脉干; 30. 左上肺静脉; 31. 左下肺静脉

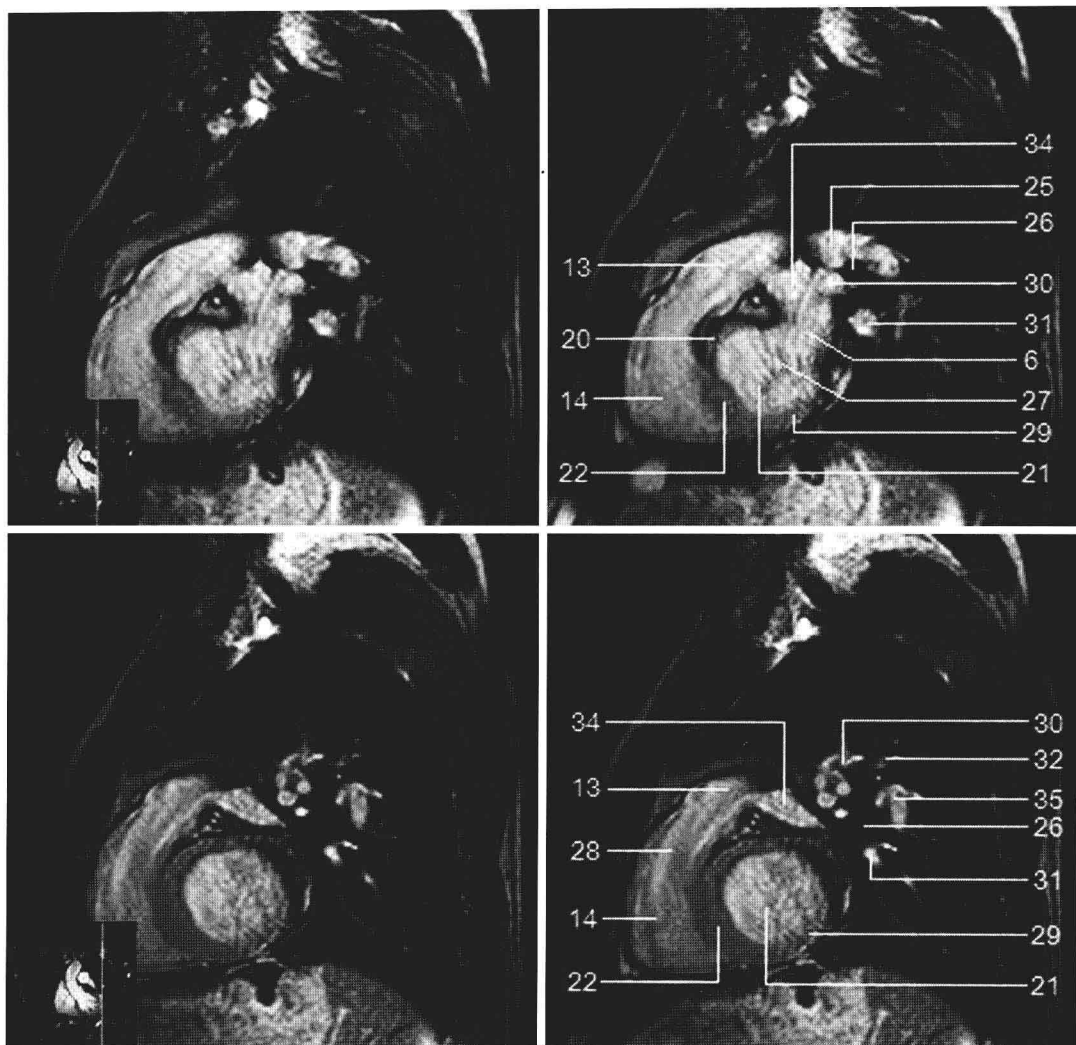


图 1-3-3 (续)

6. 左心房; 13. 主肺动脉干; 14. 右心室; 20. 主动脉瓣; 21. 左心室; 22. 室间隔; 25. 左肺动脉干; 26. 左主支气管; 27. 二尖瓣; 28. 肺动脉瓣; 29. 左心室壁; 30. 左上肺静脉; 31. 左下肺静脉; 32. 左上肺动脉; 34. 左心耳; 35. 左下肺动脉

(二) 病变展示 (图 1-3-4 至图 1-3-9)

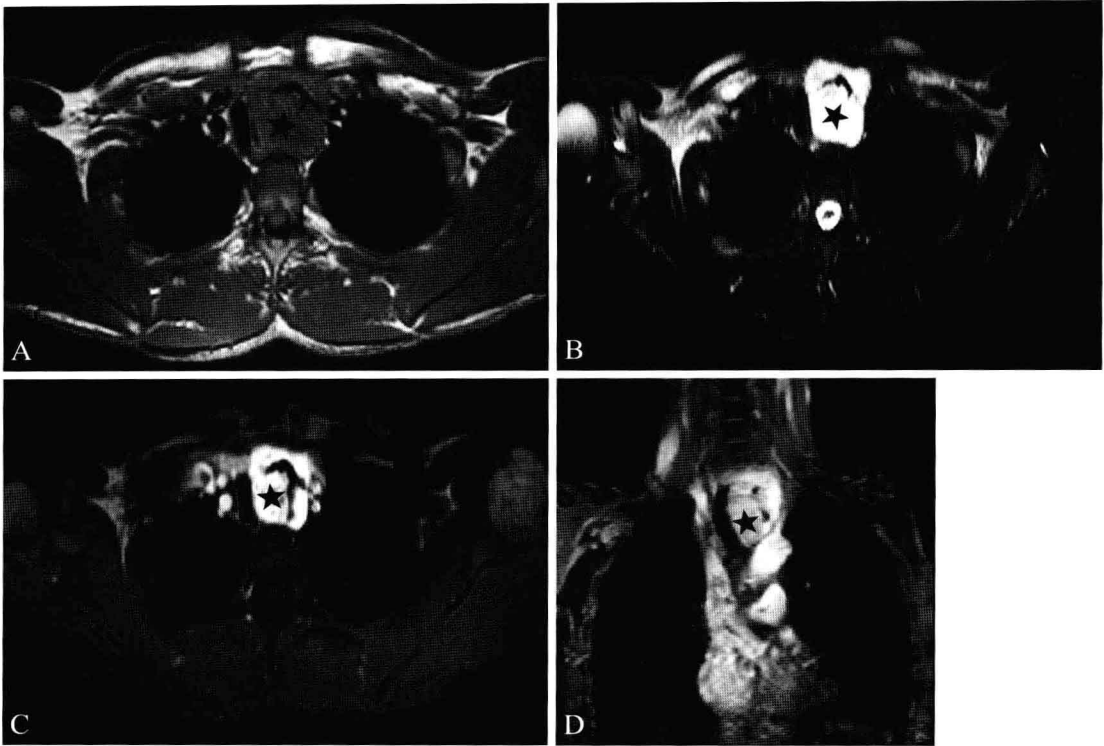


图 1-3-4 胸内甲状腺腺瘤

A. ~ D. 分别为横断面 T_1 WI、 T_2 WI、增强后横断面脂肪抑制 T_1 WI 及冠状面脂肪抑制 T_1 WI。甲状腺左侧叶肿块 (★) 突入左上纵隔, T_1 WI 呈等信号、 T_2 WI 呈高信号, 其中见条索状低信号。增强扫描示病灶强化明显, 边界清晰, 气管受压变窄, 呈刀鞘状, 左侧颈总动脉、锁骨下动脉及头臂静脉受压移位

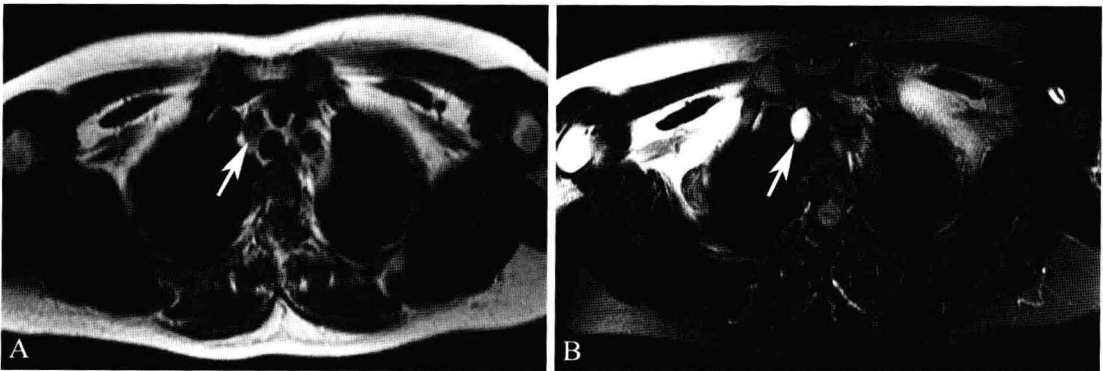


图 1-3-5 支气管囊肿

A、B. 分别为 T_1 WI 和脂肪抑制 T_2 WI。左前上纵隔椭圆形囊性灶 (箭), T_1 WI 呈低信号、 T_2 WI 呈高信号, 信号均匀, 边界清晰, 与周围结构分界清楚

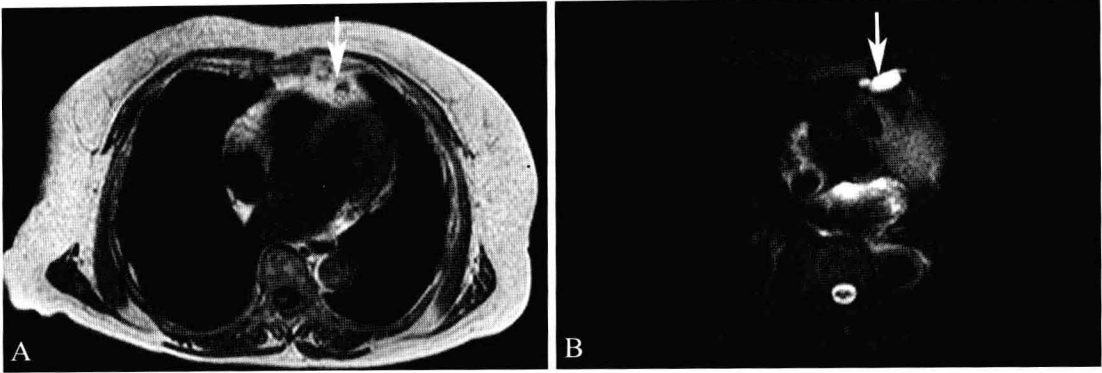


图 1-3-6 心包囊肿

A、B. 分别为 T_1 WI 和 T_2 WI。左前心膈角区结节状囊性灶 (箭), T_1 WI 呈低信号、 T_2 WI 呈高信号, 信号均匀, 边界清晰, 与周围结构分界清楚

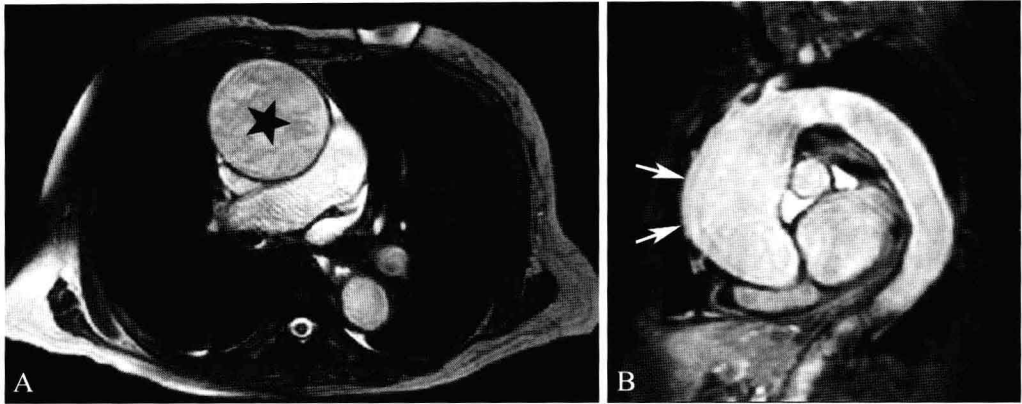
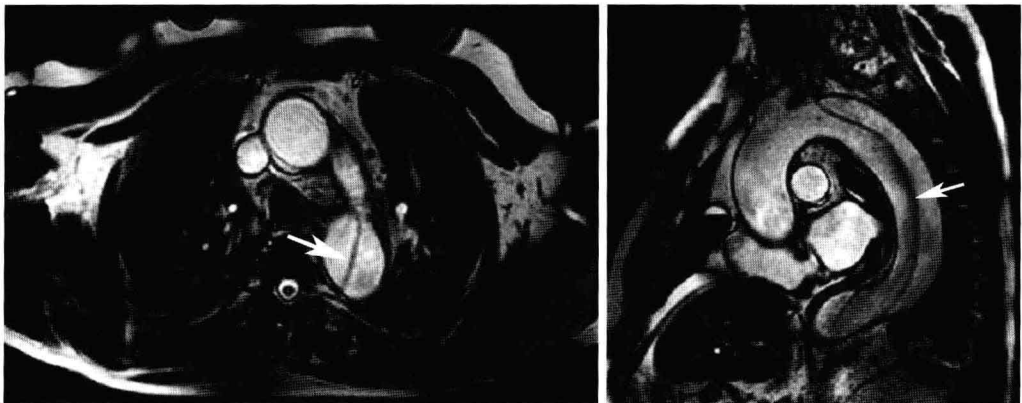


图 1-3-7 升主动脉瘤

A、B. 分别为横断面及矢状面 T_2 WI。升主动脉管腔异常扩张 (★), 管壁光滑 (箭)



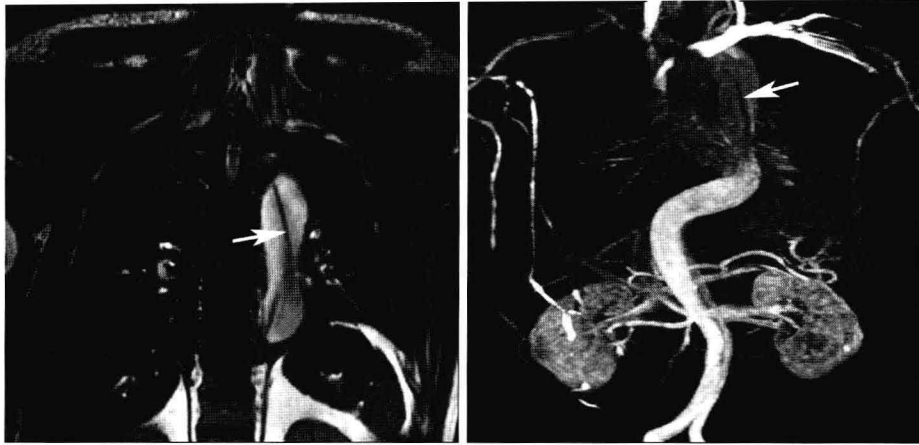


图 1-3-8 主动脉夹层动脉瘤

自主动脉弓至腹主动脉，动脉中层出现假腔，内膜片（箭）向管腔内移位，出现真假两腔

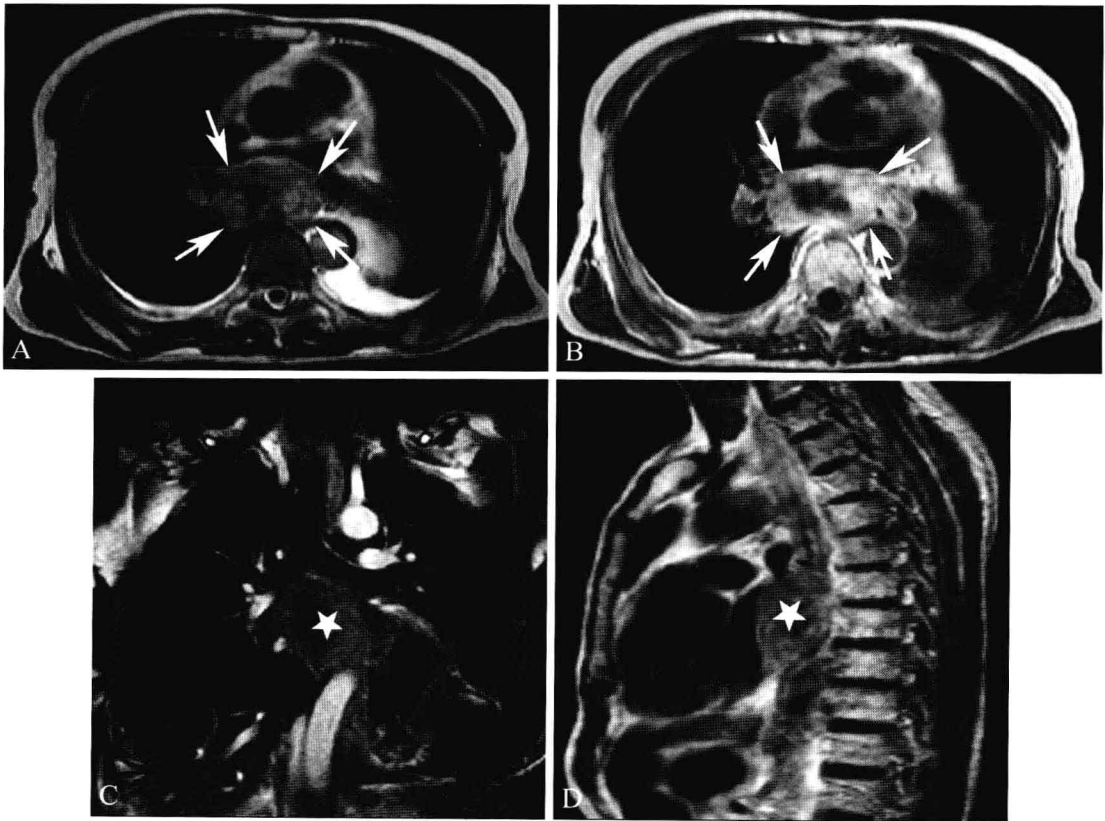


图 1-3-9 纵隔淋巴结转移癌

A. ~ D. 分别为 T_2 WI、增强后横断面、冠状面及矢状面 T_1 WI。后纵隔淋巴结肿大（箭），融合呈团块状，密度不均，内见斑片状坏死区，增强扫描呈不均匀强化（☆）。气管隆嵴及左、右主支气管受压、变窄、移位

二、胸壁

(一) 正常表现

1. 横断面 见图 1-3-10 至图 1-3-20。

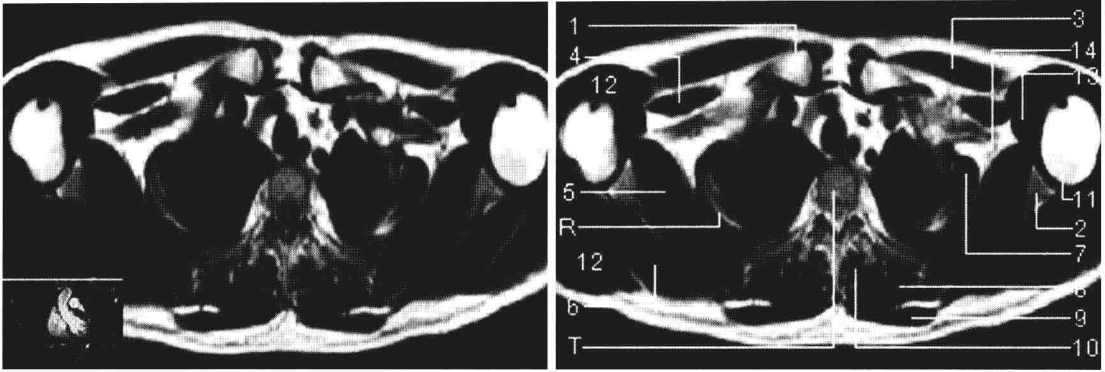


图 1-3-10 胸骨切迹层面 (左图为 T_1WI , 右图为 T_2WI)

1. 锁骨; 2. 肩胛骨; 3. 胸大肌; 4. 胸小肌; 5. 肩胛下肌; 6. 冈下肌; 7. 前锯肌; 8. 竖脊肌; 9. 小菱形肌; 10. 斜方肌; 11. 肱骨头; 12. 三角肌; 13. 肱二头肌短头与喙肱肌; 14. 腋窝; R. 肋骨; T. 胸椎

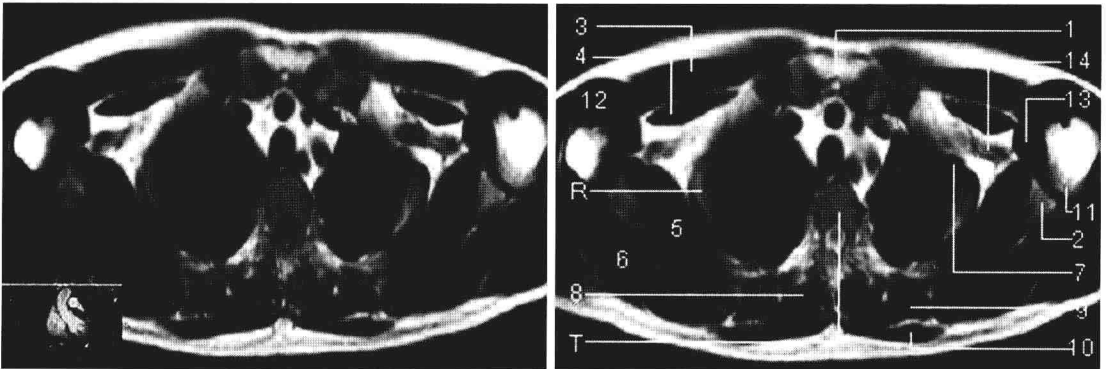


图 1-3-11 胸骨柄层面 (左图为 T_1WI , 右图为 T_2WI)

1. 胸骨柄; 2. 肩胛骨; 3. 胸大肌; 4. 胸小肌; 5. 肩胛下肌; 6. 冈下肌; 7. 前锯肌; 8. 竖脊肌; 9. 小菱形肌; 10. 斜方肌; 11. 肱骨头; 12. 三角肌; 13. 肱二头肌短头与喙肱肌; 14. 腋窝; R. 肋骨; T. 胸椎

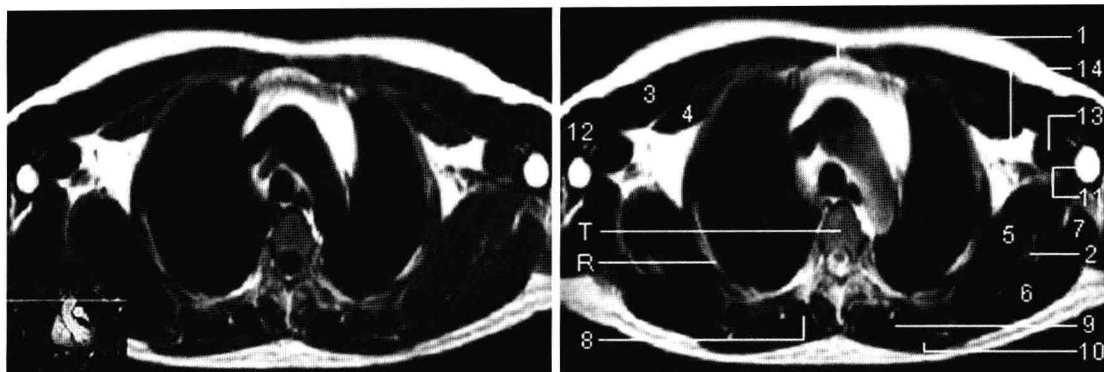


图 1-3-12 主动脉弓层面 (左图为 T_1WI , 右图为 T_2WI)

1. 胸骨柄; 2. 肩胛骨; 3. 胸大肌; 4. 胸小肌; 5. 肩胛下肌; 6. 冈下肌; 7. 大圆肌; 8. 竖脊肌; 9. 大菱形肌; 10. 斜方肌; 11. 肱骨; 12. 三角肌; 13. 肱二头肌短头与喙肱肌; 14. 腋窝; R. 肋骨; T. 胸椎

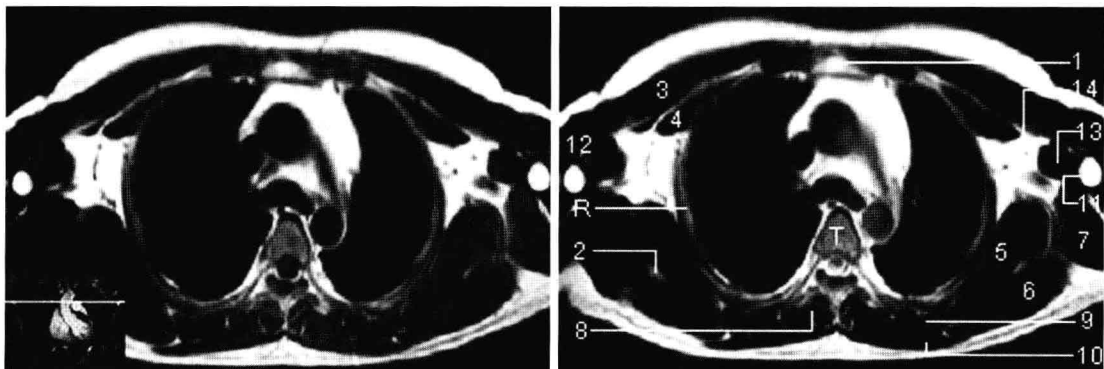


图 1-3-13 主动脉窗层面 (左图为 T_1WI , 右图为 T_2WI)

1. 胸骨体; 2. 肩胛骨; 3. 胸大肌; 4. 胸小肌; 5. 肩胛下肌; 6. 冈下肌; 7. 大圆肌; 8. 竖脊肌; 9. 大菱形肌; 10. 斜方肌; 11. 肱骨; 12. 三角肌; 13. 肱二头肌短头; 14. 腋窝; R. 肋骨; T. 胸椎

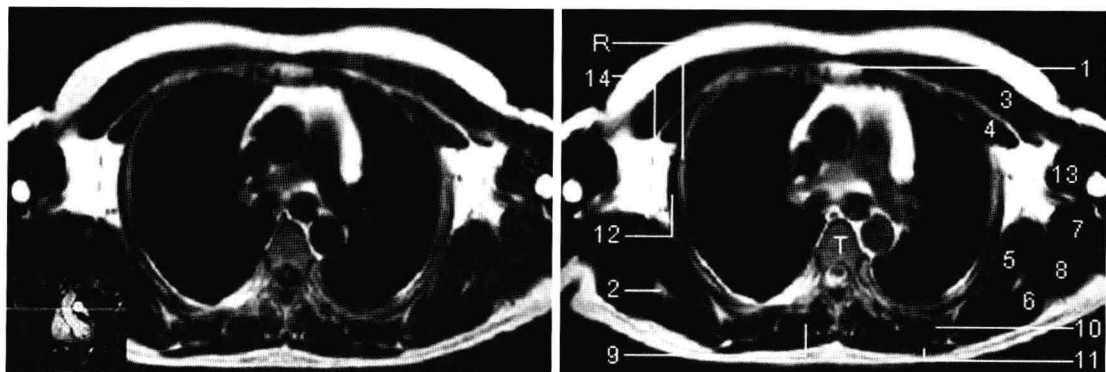


图 1-3-14 左肺动脉层面 (左图为 T_1WI , 右图为 T_2WI)

1. 胸骨体; 2. 肩胛骨; 3. 胸大肌; 4. 胸小肌; 5. 肩胛下肌; 6. 冈下肌; 7. 大圆肌; 8. 小圆肌; 9. 竖脊肌; 10. 大菱形肌; 11. 斜方肌; 12. 前锯肌; 13. 肱二头肌短头; 14. 腋窝; R. 肋骨; T. 胸椎

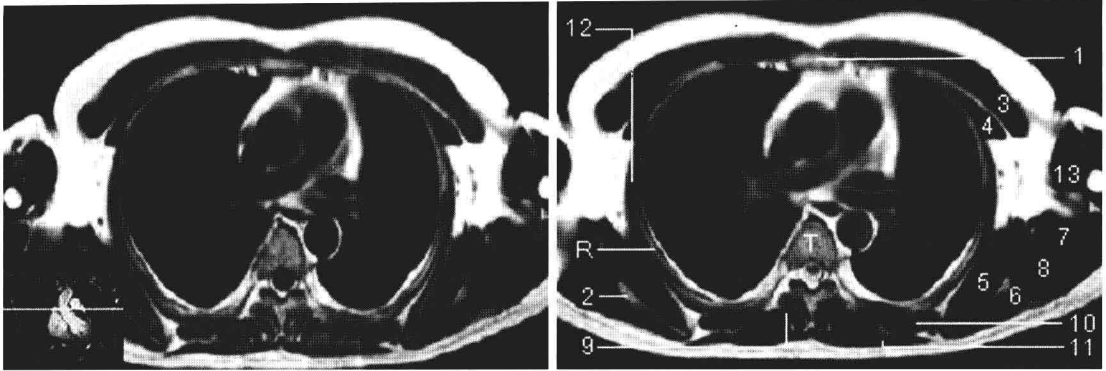


图 1-3-15 右肺动脉层面 (左图为 T_1WI , 右图为 T_2WI)

1. 胸骨体; 2. 肩胛骨; 3. 胸大肌; 4. 胸小肌; 5. 肩胛下肌; 6. 冈下肌; 7. 大圆肌; 8. 小圆肌; 9. 竖脊肌; 10. 大菱形肌; 11. 斜方肌; 12. 前锯肌; 13. 肱二头肌短头; R. 肋骨; T. 胸椎

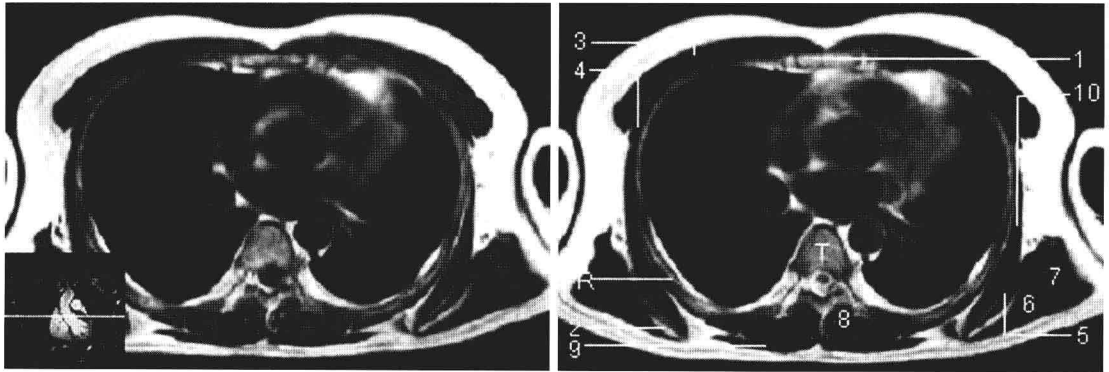


图 1-3-16 左心房上部层面 (左图为 T_1WI , 右图为 T_2WI)

1. 胸骨体; 2. 肩胛骨; 3. 胸大肌; 4. 胸小肌; 5. 肩胛下肌; 6. 冈下肌; 7. 大圆肌; 8. 竖脊肌; 9. 斜方肌; 10. 前锯肌; R. 肋骨; T. 胸椎

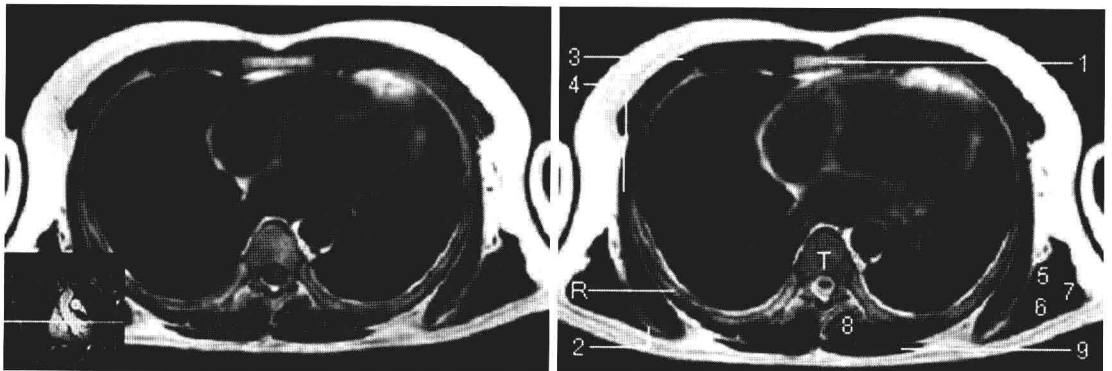


图 1-3-17 左心房下部层面 (左图为 T_1WI , 右图为 T_2WI)

1. 胸骨体; 2. 肩胛骨; 3. 胸大肌; 4. 前锯肌; 5. 肩胛下肌; 6. 冈下肌; 7. 大圆肌; 8. 竖脊肌; 9. 斜方肌; R. 肋骨; T. 胸椎

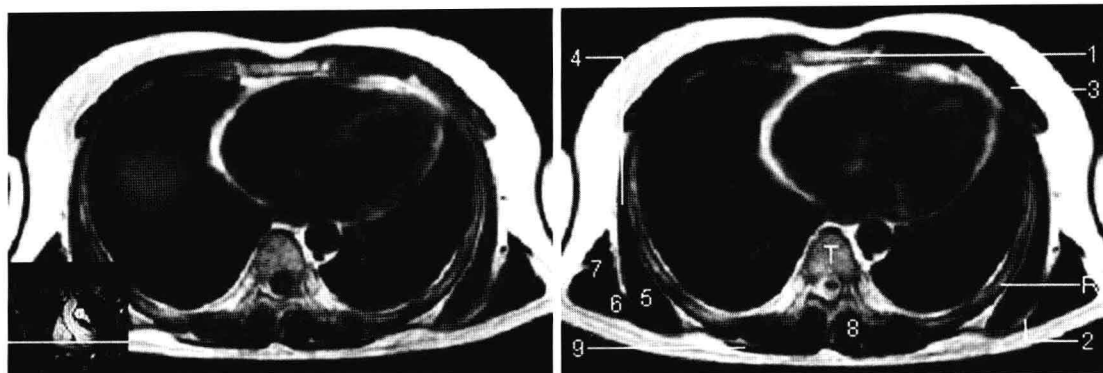


图 1-3-18 心室中部层面 (左图为 T_1WI , 右图为 T_2WI)

1. 胸骨体; 2. 肩胛骨; 3. 胸大肌; 4. 前锯肌; 5. 肩胛下肌; 6. 冈下肌; 7. 大圆肌; 8. 竖脊肌; 9. 斜方肌; R. 肋骨; T. 胸椎

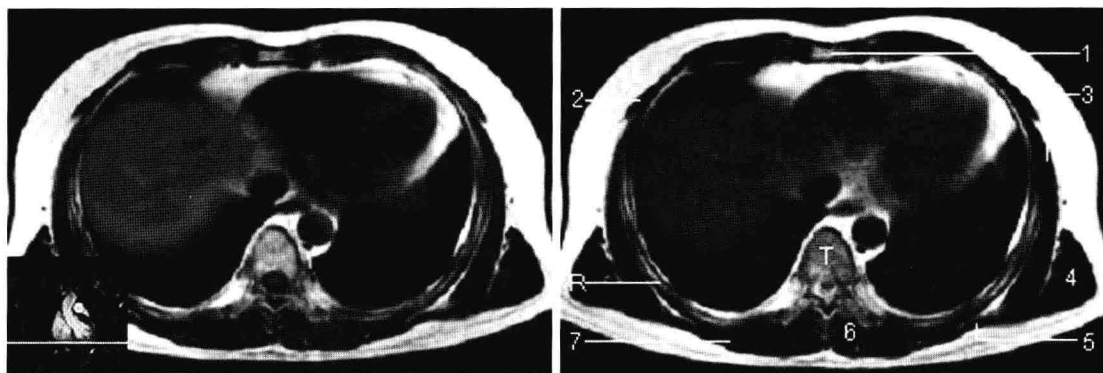


图 1-3-19 心室下部层面 (左图为 T_1WI , 右图为 T_2WI)

1. 剑突; 2. 胸大肌; 3. 前锯肌; 4. 大圆肌; 5. 背阔肌; 6. 竖脊肌; 7. 斜方肌; R. 肋骨; T. 胸椎

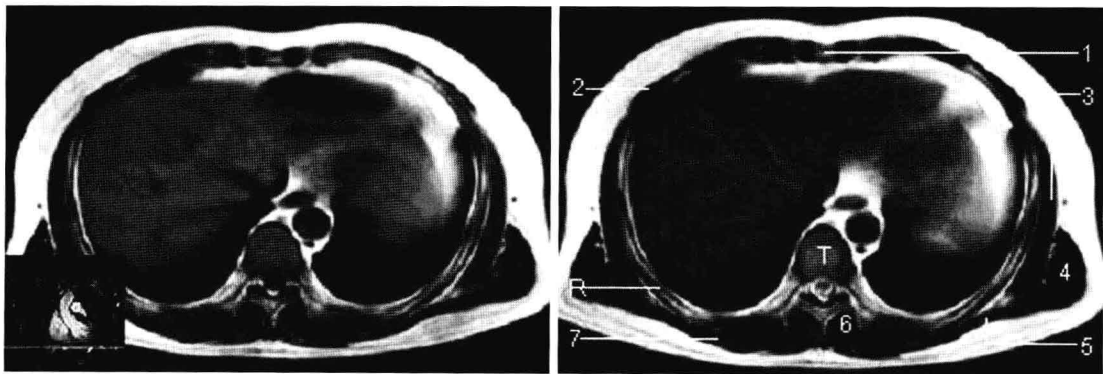


图 1-3-20 膈顶层面 (左图为 T_1WI , 右图为 T_2WI)

1. 剑突; 2. 胸大肌; 3. 前锯肌; 4. 大圆肌; 5. 背阔肌; 6. 竖脊肌; 7. 斜方肌; R. 肋骨; T. 胸椎

2. 冠状面 见图 1-3-21。

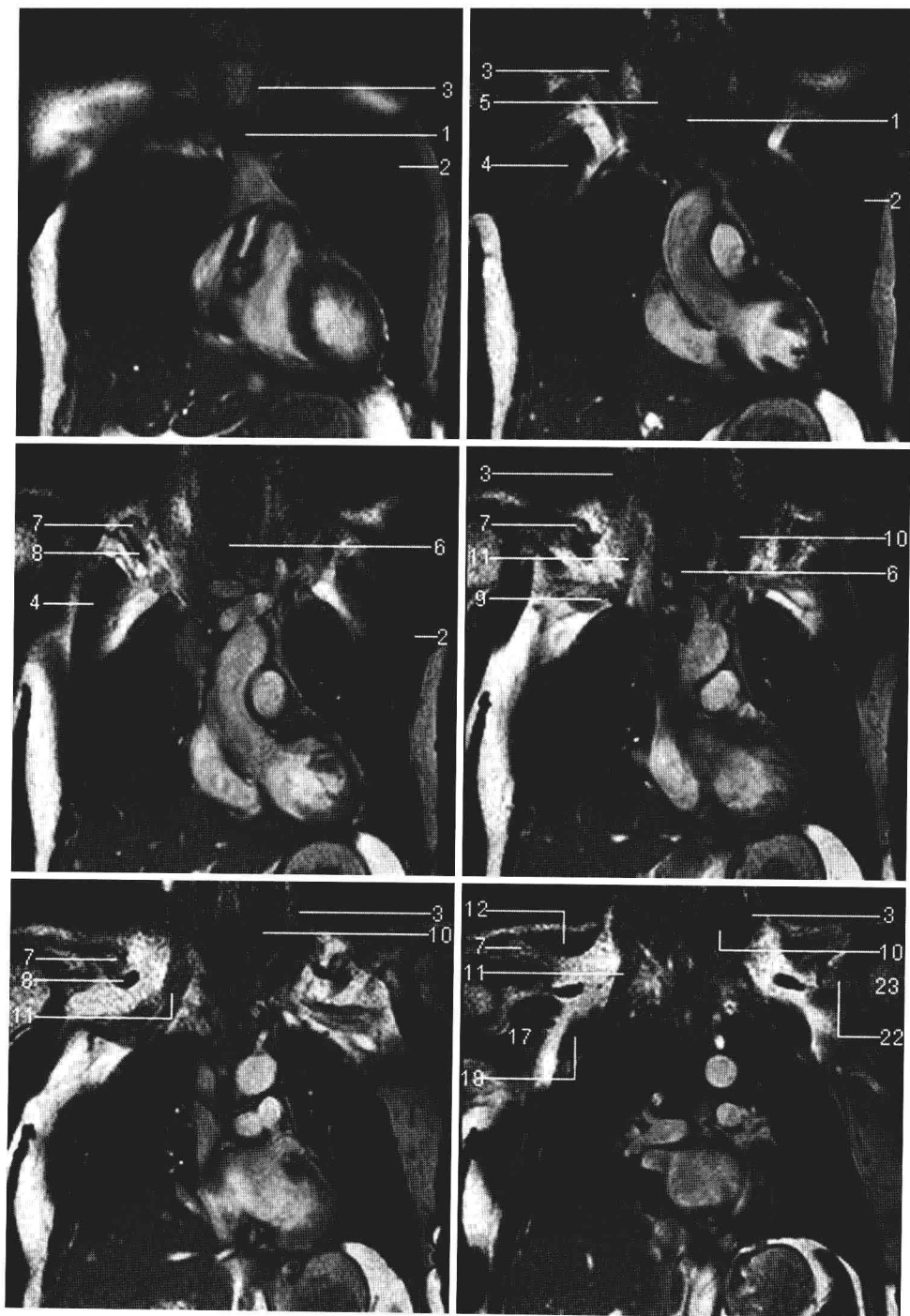


图 1-3-21 胸壁冠状面连续层面 (T₂WI, 自前向后)

1. 胸骨柄; 2. 胸大肌; 3. 胸锁乳突肌; 4. 胸小肌; 5. 甲状腺; 6. 气管; 7. 锁骨; 8. 锁骨下肌; 9. 锁骨下静脉; 10. 前斜角肌; 11. 中斜角肌; 12. 斜方肌; 17. 肩胛下肌; 18. 前锯肌; 22. 肩胛骨; 23. 肱骨头

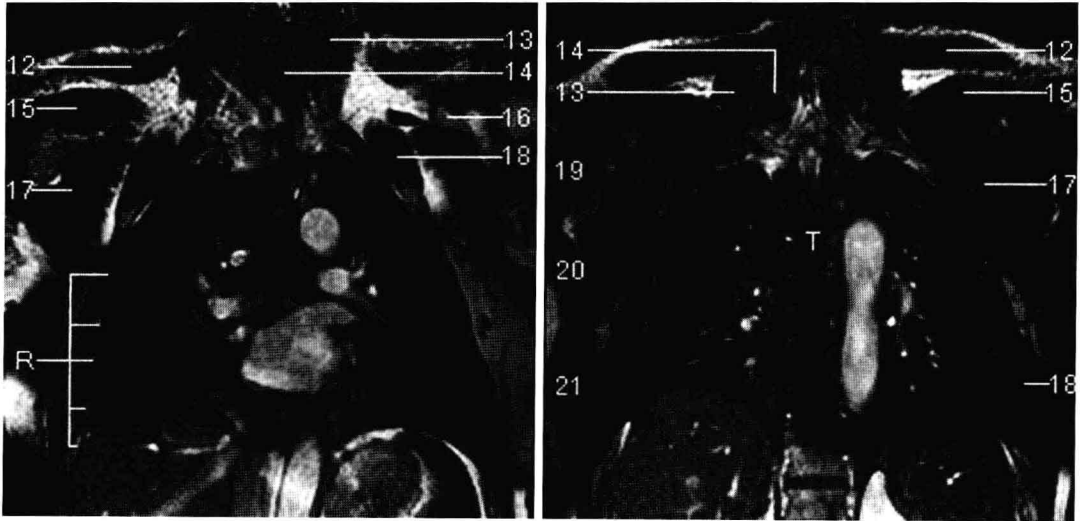
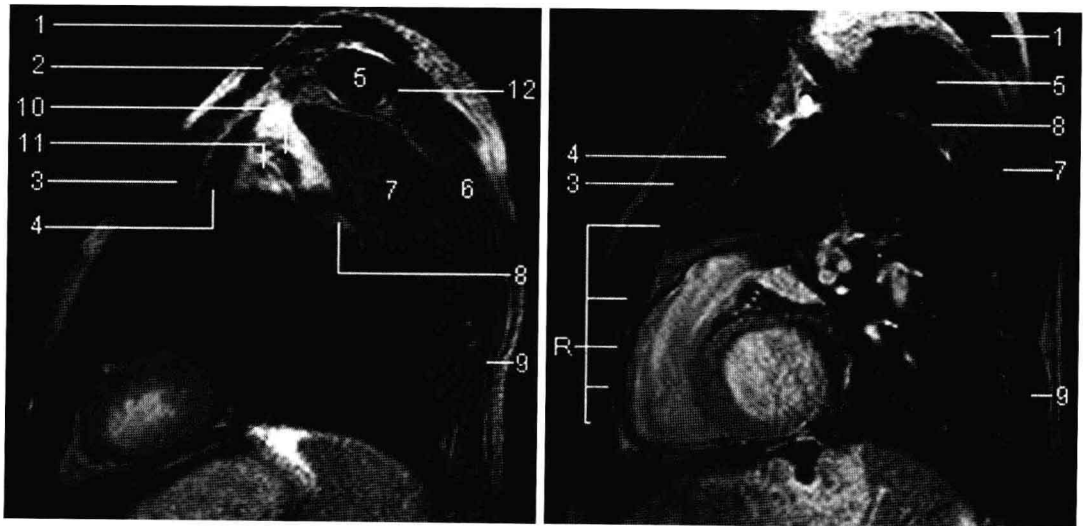


图 1-3-21 (续)

12. 斜方肌; 13. 肩胛提肌; 14. 竖脊肌; 15. 冈上肌; 16. 肩胛冈; 17. 肩胛下肌; 18. 前锯肌; 19. 冈下肌; 20. 大圆肌; 21. 背阔肌; 22. 肩胛骨; 23. 肱骨头; R. 肋骨; T. 胸椎

3. 矢状面 见图 1-3-22。

图 1-3-22 胸壁矢状面连续层面 (T₂WI, 自心尖向右肺门)

1. 斜方肌; 2. 三角肌; 3. 胸大肌; 4. 胸小肌; 5. 冈上肌; 6. 冈下肌; 7. 肩胛下肌; 8. 前锯肌; 9. 背阔肌; 10. 腋静脉; 11. 腋动脉; 12. 肩胛冈; R. 肋骨

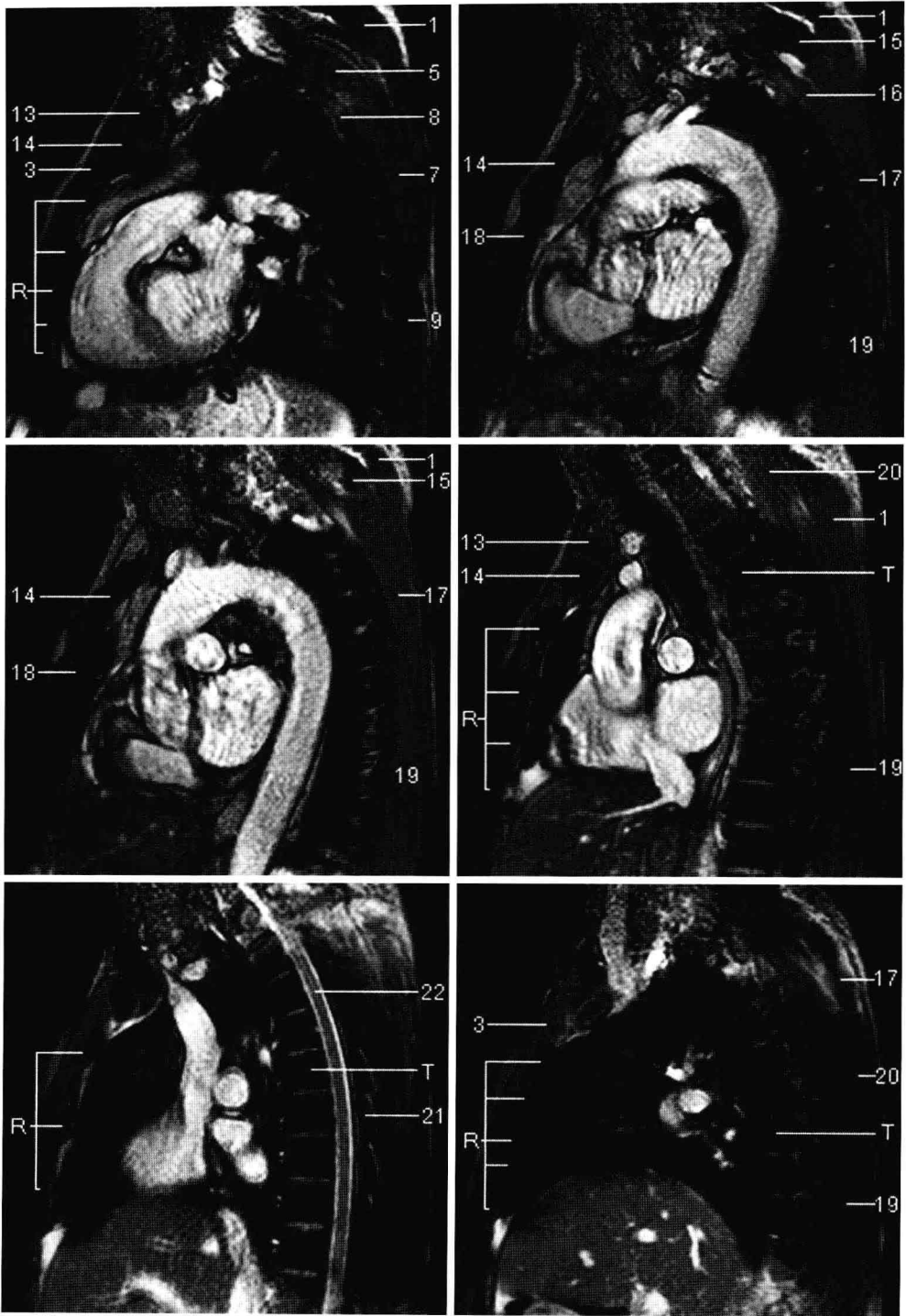


图 1-3-22 (续)

1. 斜方肌; 3. 胸大肌; 5. 冈上肌; 7. 肩胛下肌; 8. 前锯肌; 9. 背阔肌; 13. 锁骨; 14. 胸骨柄; 15. 肩胛提肌; 16. 上后锯肌; 17. 小菱形肌; 18. 胸骨体; 19. 竖脊肌; 20. 大菱形肌; 21. 棘突; 22. 脊髓; R. 肋骨; T. 胸椎

(二) 病变展示 (图 1-3-23 至图 1-3-28)

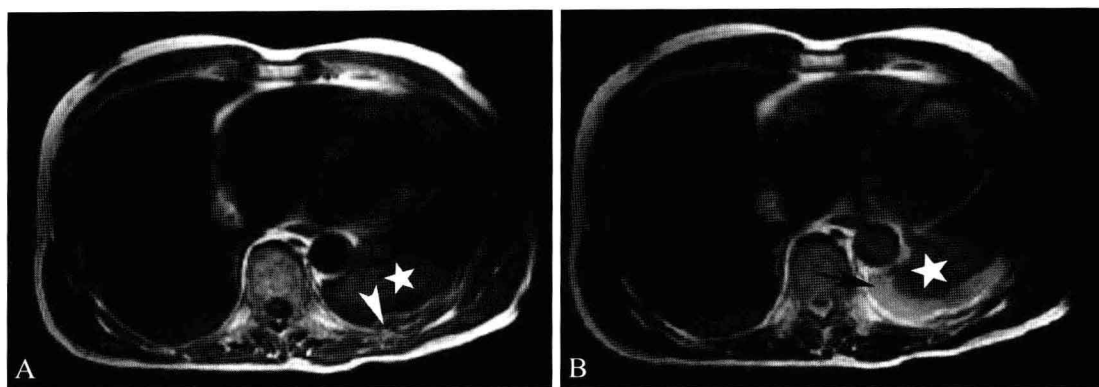


图 1-3-23 胸部外伤

A、B. 分别为横断面 T_1 WI、 T_2 WI。示左侧肋骨骨折，见低信号骨折线（白箭头）。左侧胸腔积液（黑箭）， T_1 WI 呈低信号、 T_2 WI 呈高信号。左肺不张（☆）， T_1 WI、 T_2 WI 均呈等信号。右侧胸腔可见少量积液

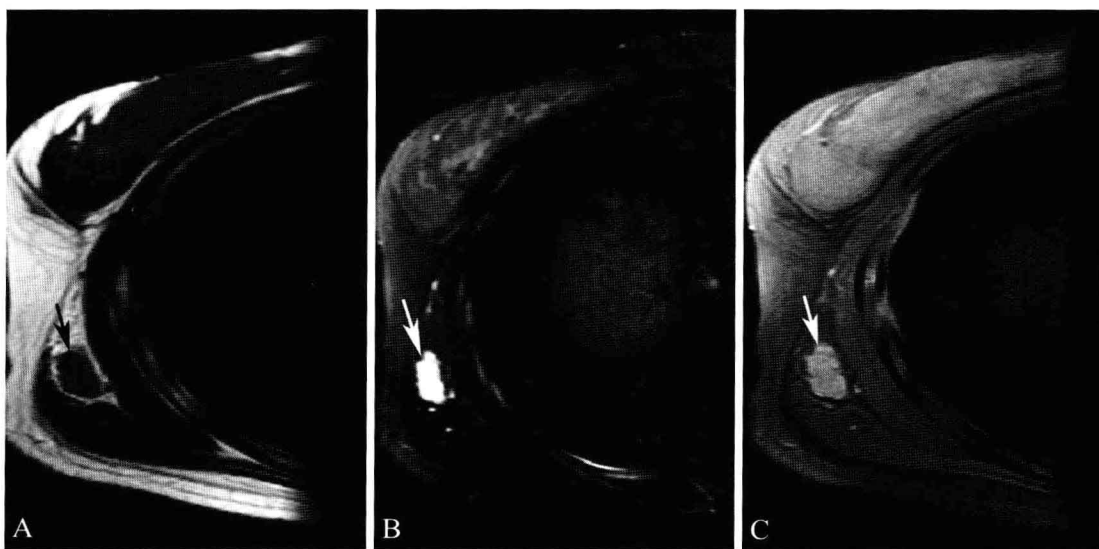


图 1-3-24 胸壁血管瘤

A. ~ C. 分别为 T_1 WI、脂肪抑制 T_2 WI 及增强后脂肪抑制 T_1 WI。在右侧胸壁前锯肌与背阔肌之间可见椭圆形肿块（箭）， T_1 WI 呈低信号，与周围组织分界清楚； T_2 WI 脂肪抑制序列肿块呈明显高信号，肿块边缘不光滑，增强扫描肿块强化明显

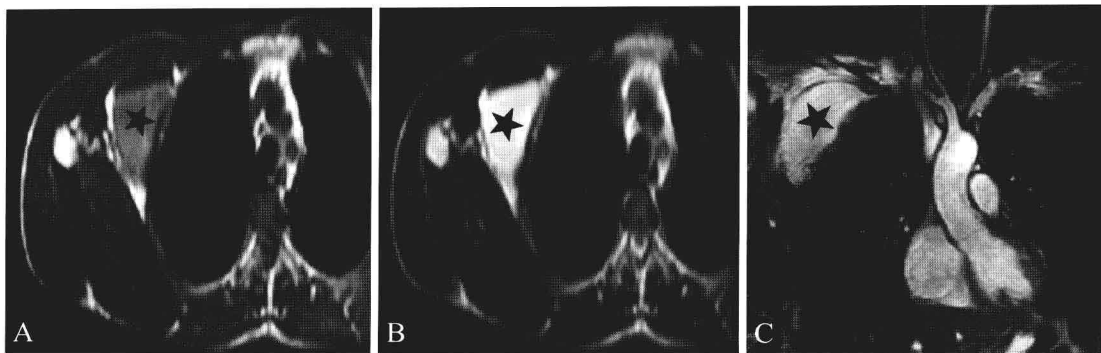


图 1-3-25 胸壁脂肪肉瘤 (黏液型)

A. ~ C. 分别为横断面 T_1 WI、 T_2 WI 及冠状面 T_2 WI。右侧前外侧胸壁椭圆形肿块 (★)， T_1 WI 呈稍高信号， T_2 WI 呈高信号。肿块边缘欠光滑，与周围组织分界欠清楚

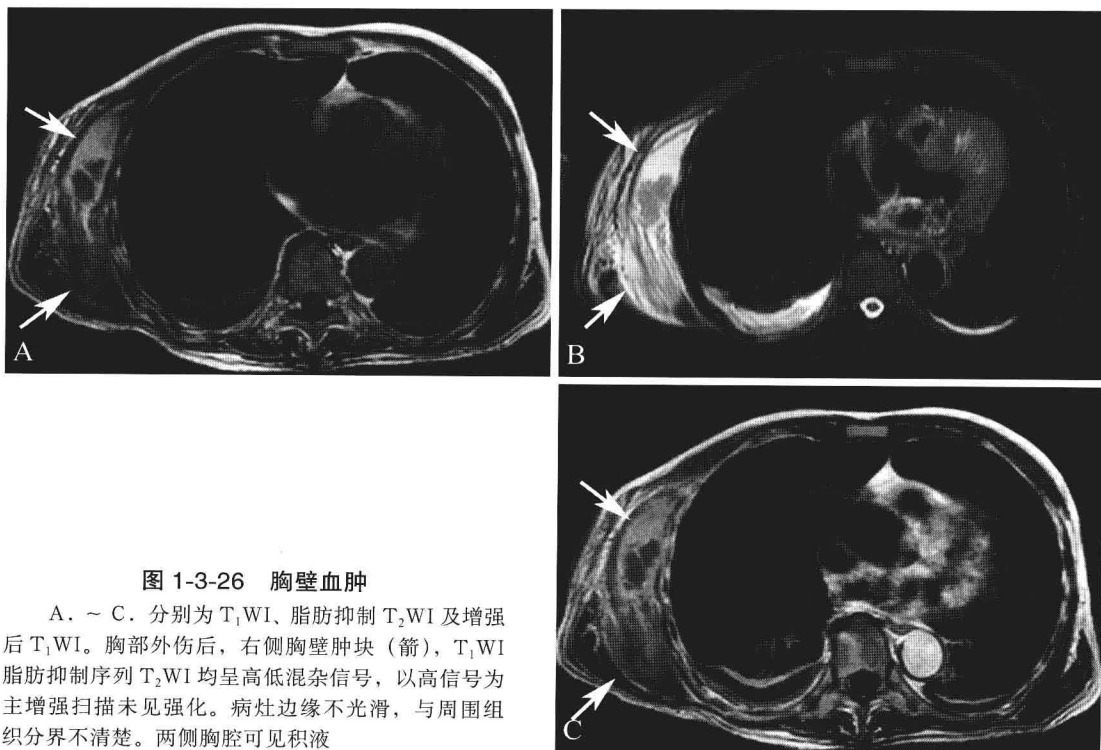


图 1-3-26 胸壁血肿

A. ~ C. 分别为 T_1 WI、脂肪抑制 T_2 WI 及增强后 T_1 WI。胸部外伤后，右侧胸壁肿块 (箭)， T_1 WI 脂肪抑制序列 T_2 WI 均呈高低混杂信号，以高信号为主增强扫描未见强化。病灶边缘不光滑，与周围组织分界不清楚。两侧胸腔可见积液

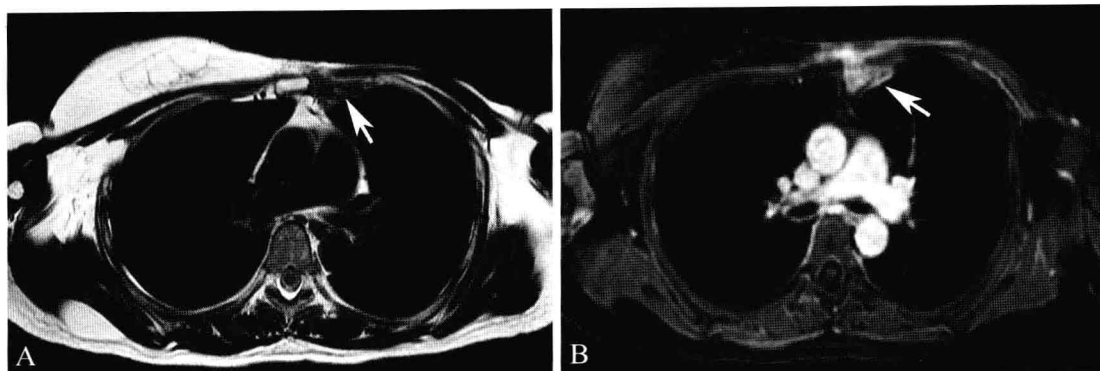


图 1-3-27 乳腺癌胸壁转移

A、B. 分别为 T_2 WI 及增强后脂肪抑制 T_1 WI。胸骨左旁不规则肿块 (箭), T_2 WI 呈高低混杂信号, 增强后 T_1 WI 脂肪抑制序列呈明显高信号。病灶边缘不光滑, 与周围组织分界不清楚

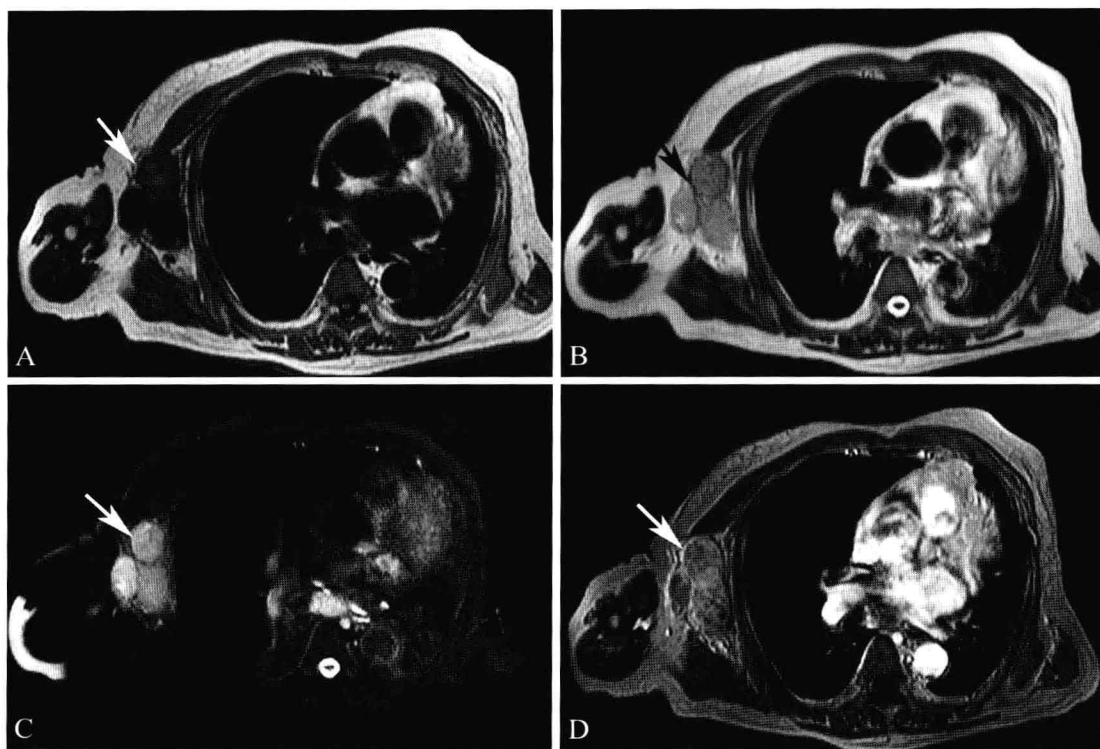


图 1-3-28 右侧腋窝淋巴结转移瘤

A. ~ D. 分别为横断面 T_1 WI、 T_2 WI、脂肪抑制 T_2 WI 及增强 T_1 WI。黑色素瘤患者, 右侧腋窝见多枚结节灶 (箭), T_1 WI 呈低信号、 T_2 WI 呈高信号, T_2 WI 脂肪抑制序列呈明显高信号, 病灶内部信号欠均匀, 边缘与周围组织分界尚清楚。增强扫描呈较明显强化

三、乳腺

(一) 正常表现

MRI可清晰显示乳腺组织的乳头、乳晕、皮下组织、腺体、胸大肌、肋骨、肋间内外肌、血管及乳后脂肪垫。脂肪组织在 T_1 和 T_2 加权图像上均表现为高信号。Copper韧带呈线样低信号，在皮下脂肪组织高信号的衬托下清晰可见。腺体与导管组织在 T_1 WI上均表现为低信号， T_2 WI呈条状高信号，以压脂像显示最佳(图1-3-29，图1-3-30)。

脂肪型乳腺主要由脂肪组织构成，故以高信号为主，只残留索条状“乳腺小梁”，在 T_1 WI和 T_2 WI上均表现为低或中等信号。根据残留腺体量的不同，也可掺杂或多或少的低或中等信号的腺体或导管组织(图1-3-31)。致密型乳腺，乳腺实质占乳腺的大部或全部，在 T_1 WI及 T_2 WI上表现为均匀一致的低或中等信号，外围由高信号的皮下脂肪层围绕(图1-3-32)。中间类型的多量腺体型乳腺或少量腺体型乳腺，MRI表现介于脂肪型及致密型腺体之间(图1-3-33)。

动态增强扫描显示正常乳腺实质不强化，或弥漫性、区域性或局灶性的轻度、渐进性信号强度增加，增强强度的范围不超过增强前信号强度的 $1/3$ (图1-3-34，图1-3-35)。

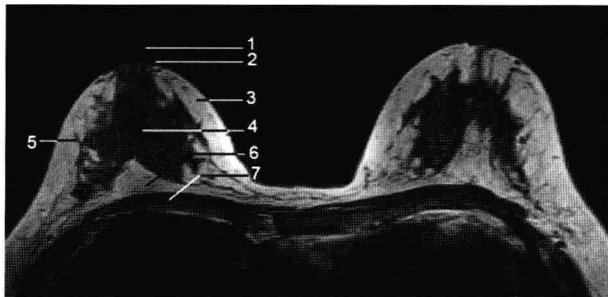


图 1-3-29 正常乳腺 MRI 解剖 (横断面 T_1 WI)

1. 乳头; 2. 乳晕; 3. 浅脂肪层; 4. 腺体; 5. Cooper 韧带; 6. 深脂肪层; 7. 胸大肌

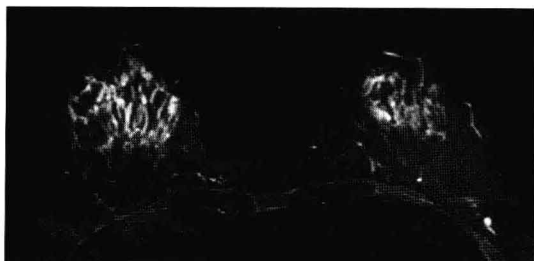

图 1-3-30 乳腺导管和腺体

T_2 脂肪抑制像，腺体和导管均呈高信号，导管呈条状，向乳头方向走行

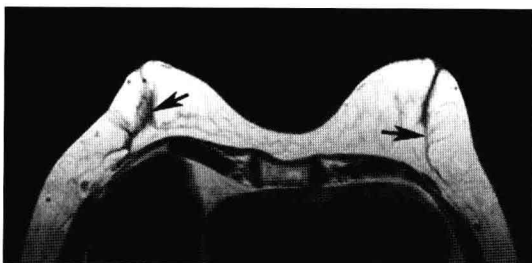


图 1-3-31 脂肪型乳腺

T_1 WI，乳腺以高信号为主，只残留索条状“乳腺小梁”(箭)，呈低信号

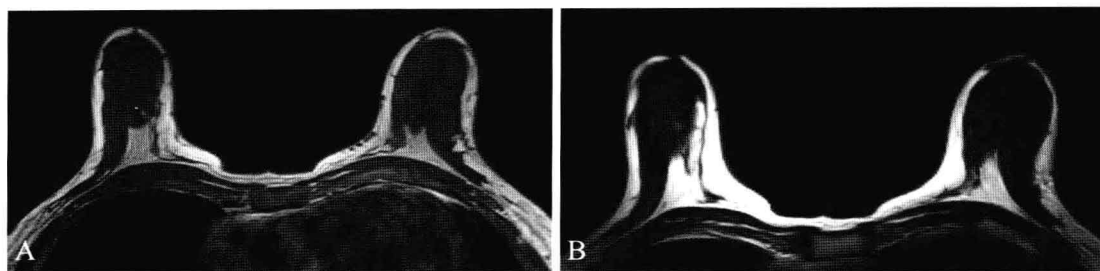


图 1-3-32 致密型乳腺

A. T₁WI; B. T₂WI。乳腺腺体表现为均匀一致性的低或中等信号，外围由高信号的皮下脂肪层围绕

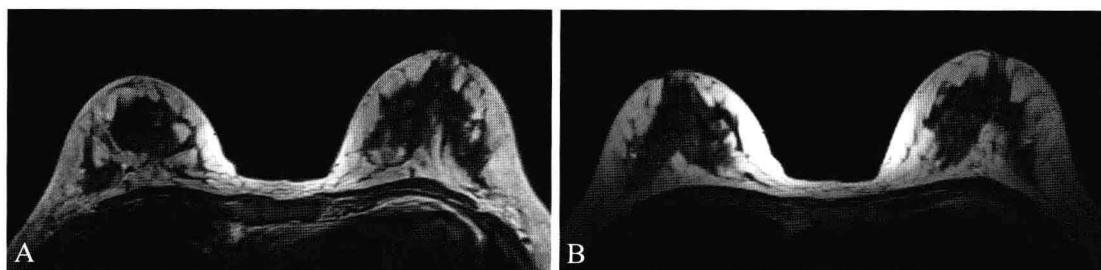


图 1-3-33 多量腺体型乳腺

A. T₁WI; B. T₂WI。该型表现为腺体与脂肪混杂信号，以低信号腺体为主

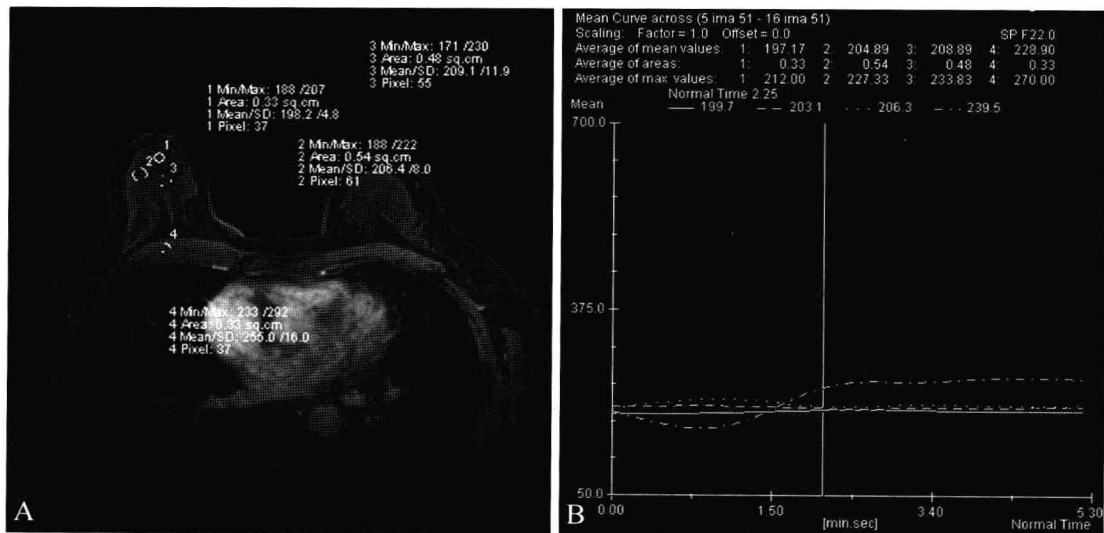


图 1-3-34 正常乳腺 MRI 动态增强表现

A. 动态曲线的感兴趣区设定; B. 动态曲线图。正常腺体无明显强化，曲线呈直线，强化程度低于胸大肌

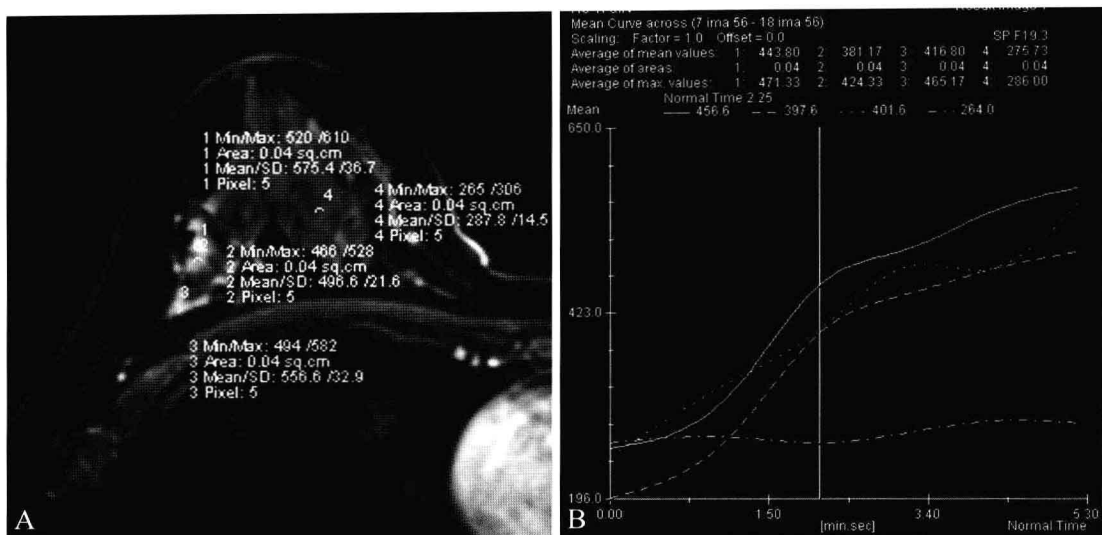


图 1-3-35 正常乳腺腺体动态增强表现

A. 动态曲线的感兴趣区设定; B. 动态曲线图。部分腺体呈局灶性散在点状渐进性强化, 强化曲线呈流入型

(二) 病变展示 (图 1-3-36 至图 1-3-41)

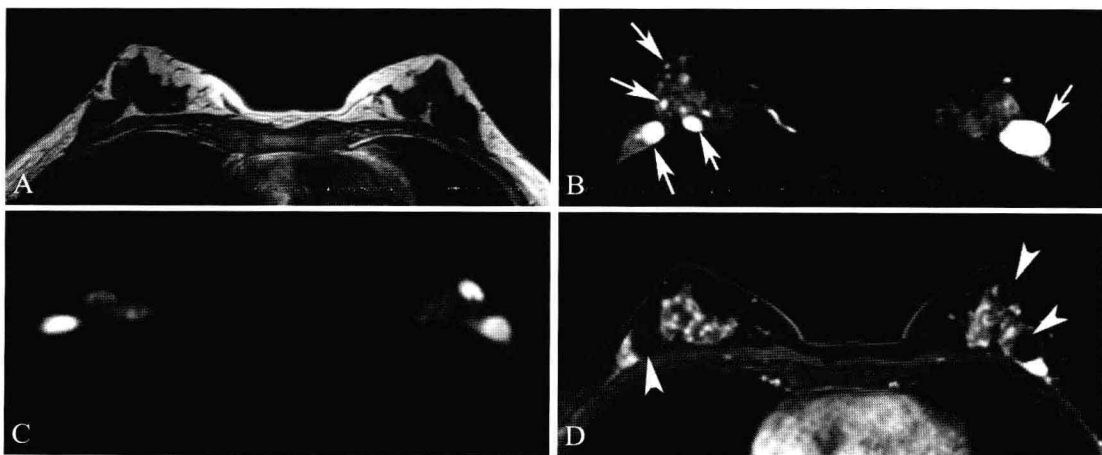


图 1-3-36 双侧乳腺多发囊肿

女性, 57岁。A. ~ D. 分别为 T₁WI、脂肪抑制 T₂WI、扩散加权成像 (DWI) 及增强后脂肪抑制 T₁WI。显示双乳多发大小不等的圆形或椭圆形异常信号, 境界清晰光整, 信号均匀。T₁WI 呈低信号, 脂肪抑制 T₂WI 显示尤为清楚, 呈明显高信号 (箭), DWI (b=400), 显示为高信号。增强扫描, 病灶未见强化 (箭头)

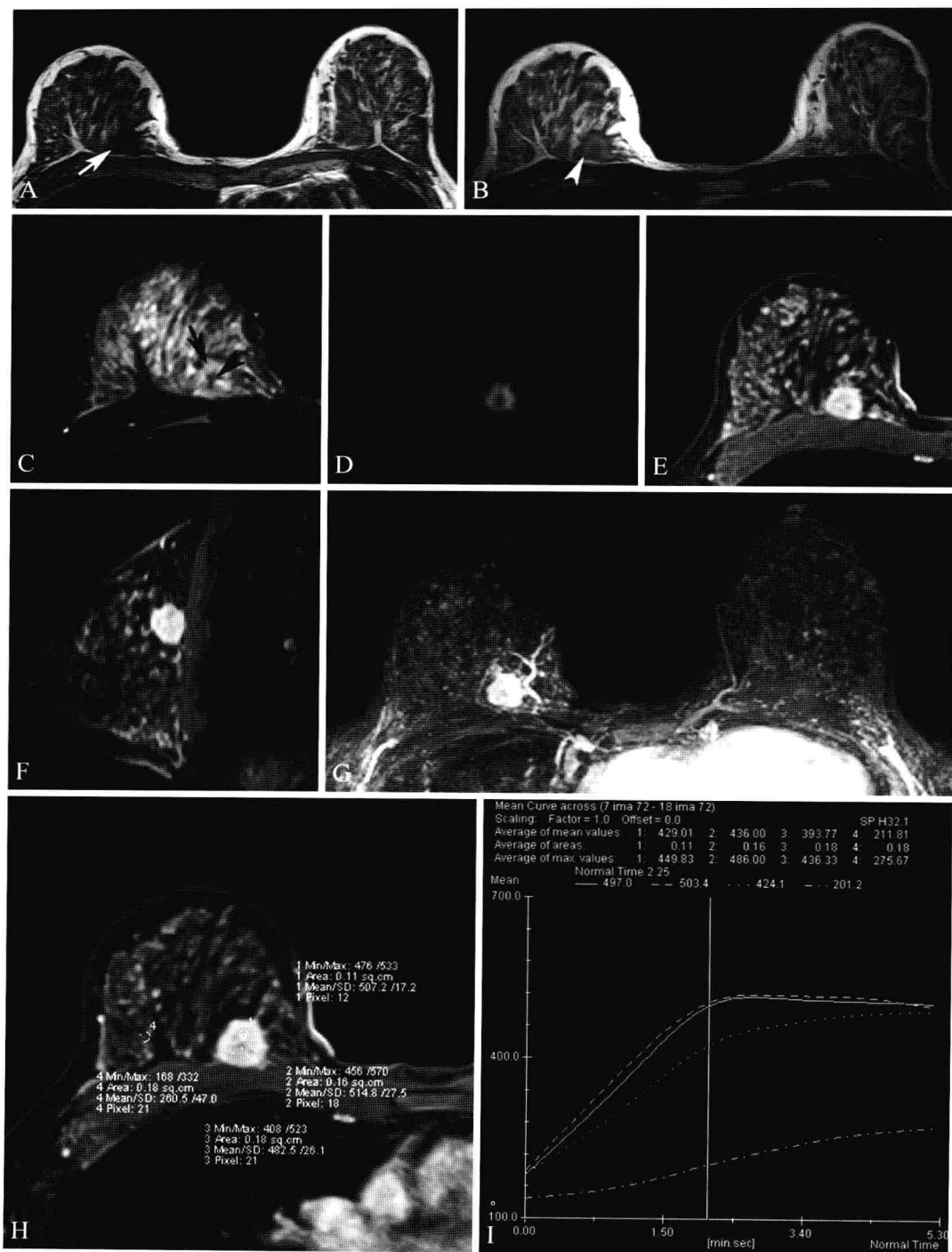


图 1-3-37 右乳内上浸润性导管癌

女, 42岁, 右乳肿块。A. T₁WI, 肿块呈低信号(白箭头); B. T₂WI, 肿块呈略高信号(白箭头); C. 脂肪抑制 T₂WI, 肿块大部分呈略高信号(黑箭), 中心区呈低信号(黑箭头); D. DWI (b=800), 肿块显示尤为清晰, 呈不均匀高信号; E、F. 增强 MRI, 肿块呈明显强化, 边缘更为明显; G. 最大密度投影(MIP)像, 显示强化肿块之局部血管明显增多; H、I. 动态增强 MRI, 示病灶动态增强曲线呈平台型

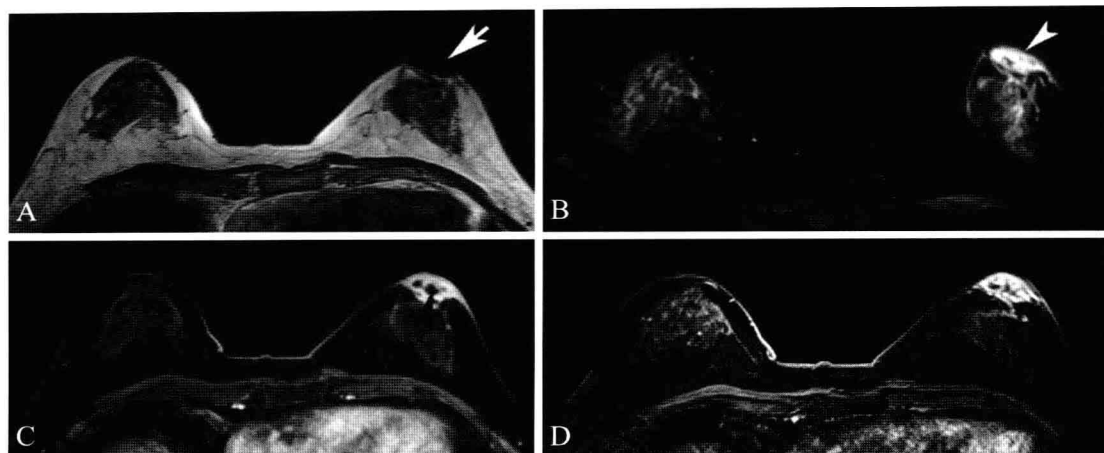


图 1-3-38 左侧乳腺炎症伴脓肿形成

女, 51岁。A. ~ D. 分别为 T_1 WI、脂肪抑制 T_2 WI、增强后脂肪抑制 T_1 WI 及增强后延迟 10 min T_1 WI。左侧乳晕后方病灶, T_1 WI 呈低信号 (白箭), 脂肪抑制 T_2 WI 呈高信号 (白箭头), 增强扫描显示病灶周边部显著强化, 中心见不强化区 (黑箭), 为脓肿形成。延迟 10 min 后扫描, 病灶呈延迟强化

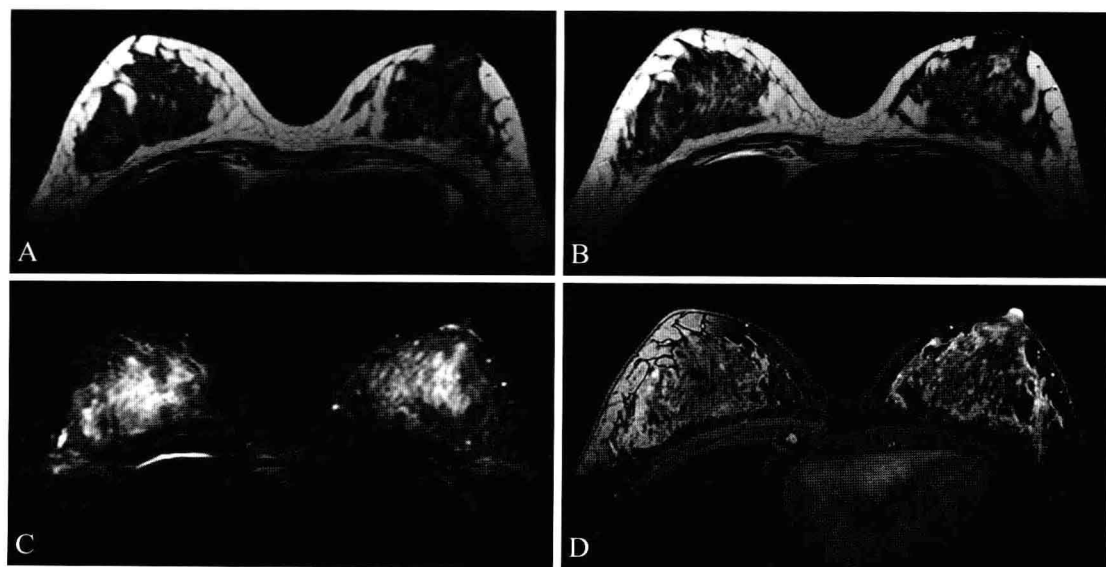


图 1-3-39 双侧乳腺小叶增生

A. ~ D. 分别为乳腺横断面 T_1 WI、 T_2 WI、脂肪抑制 T_2 WI 及增强后脂肪抑制 T_1 WI。两侧乳腺腺体见多发斑片、结节状增生, T_1 WI、 T_2 WI 信号强度与正常腺体类似, 边缘与周围组织分界欠清楚。增强扫描强化程度类似于正常腺体组织

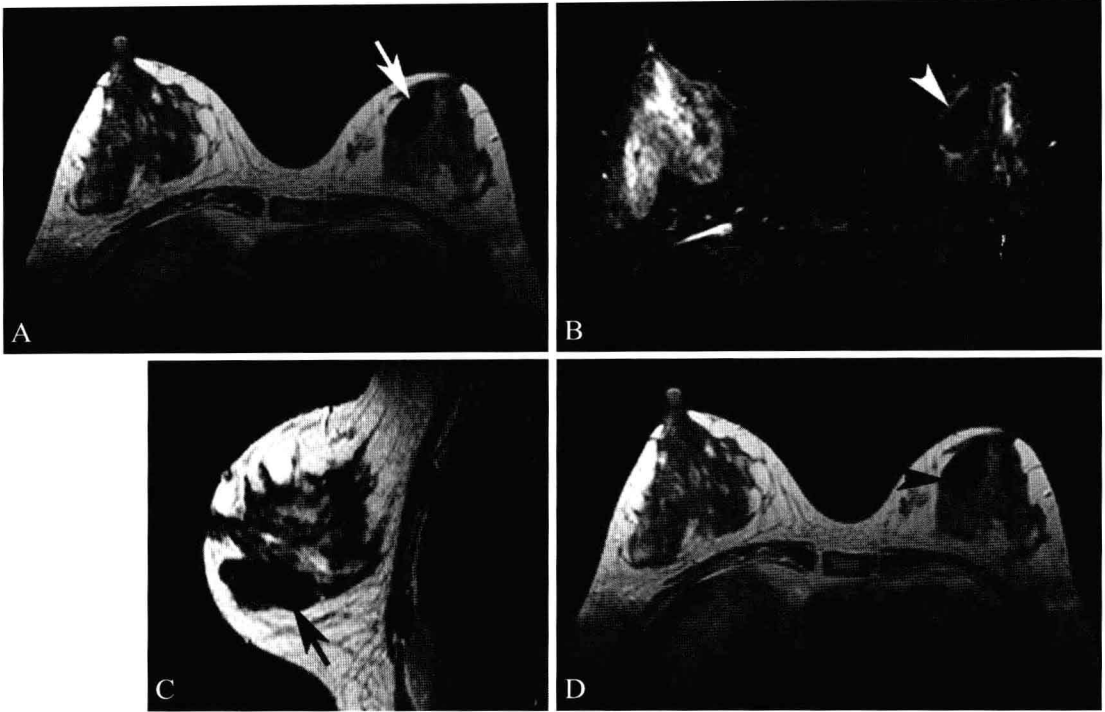


图 1-3-40 乳腺纤维腺瘤

A. ~ D. 分别为乳腺横断面 T_1WI 、脂肪抑制 T_2WI 、矢状面 T_2WI 及增强后 T_1WI 。左侧乳腺内下象限见一椭圆形肿块，病灶边缘光整， T_1WI （白箭）、 T_2WI （白箭头、黑箭）均呈较低信号，与周围组织分界清楚。增强扫描轻度强化（黑箭头）

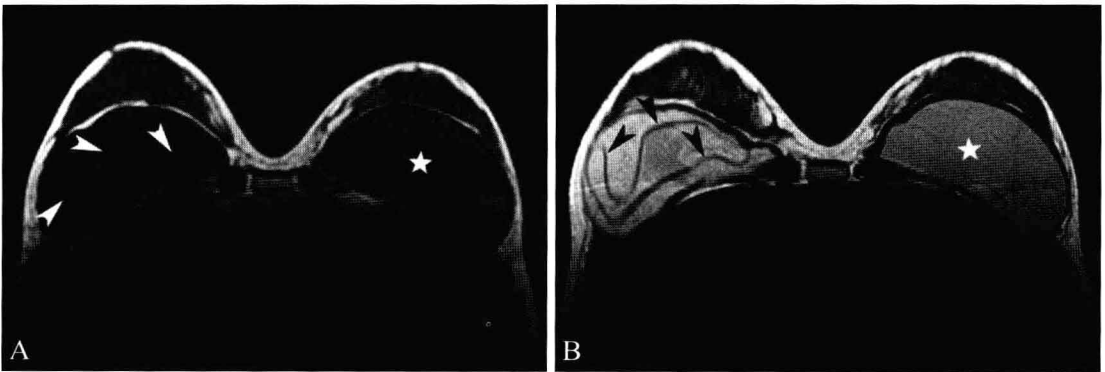
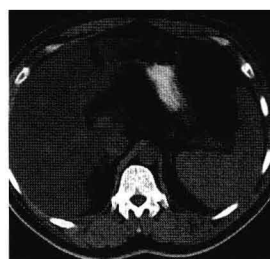

图 1-3-41 乳腺置入假体及假体破裂

A、B. 分别为 T_1WI 、 T_2WI 。两侧乳腺后间隙内见半球形假体置入，呈 T_1WI 低信号、 T_2WI 高信号。右侧假体囊内破裂，漂浮在硅胶中的破溃的假体包膜呈曲线样低信号影（白箭头），即“舌样征”，以 T_2WI 显示尤为明显（黑箭头）。左侧乳腺内假体正常（☆）

腹部



第2章

第一节 X线解剖

一、消化道

(一) 下咽

1. 正常表现 见图 2-1-1。

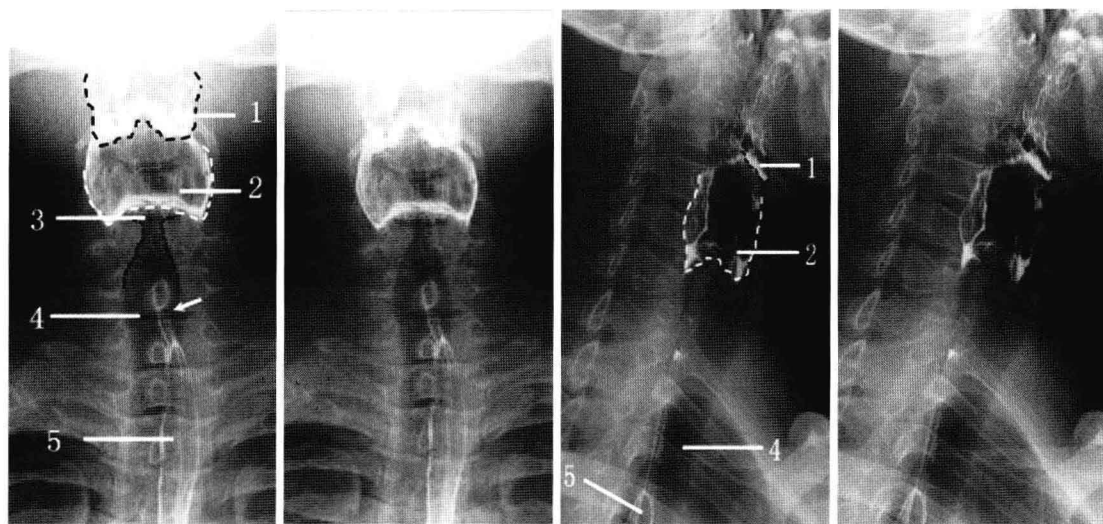


图 2-1-1 下咽部钡剂造影(正、斜位)

1. 会厌谷; 2. 梨状隐窝; 3. 喉室; 4. 气管; 5. 食管胸上段; 白箭所指为下咽、食管连接处

下咽部又称喉咽, 上起自会厌上缘平面或舌骨平面, 下至第 6 颈椎下缘平面或环状软骨下缘, 与食管相接。下咽部前方为喉部。会厌谷为两个憩室状突出, 凸向前方, 两侧可见向外膨出的梨状隐窝, 异物常滞留该处。梨状隐窝是位于喉腔两侧倒三角形的袋状结构, 其内壁由会厌侧缘、杓状会厌襞和披裂软骨组成。外壁上段附着于甲状舌骨膜, 下段贴于甲状软骨板内面。前壁为杓会厌皱襞下反折, 后壁与环后间隙相连。在 X 线气钡双重造影正位片上可以看到两侧均有两个袋状结构涂抹钡剂, 上方为会厌谷, 下方为梨状隐窝; 喉室后壁也

可以显影；在吞钡早期，由喉头和吞钡早期的梨状隐窝钡剂混合，可形成假肿瘤征。左前斜位片可以观察到喉与气管位于食管前方，气管的形态及梨状隐窝的侧壁轮廓均可显示（见图 2-1-1）。

2. 病变展示 见图 2-1-2，图 2-1-3。

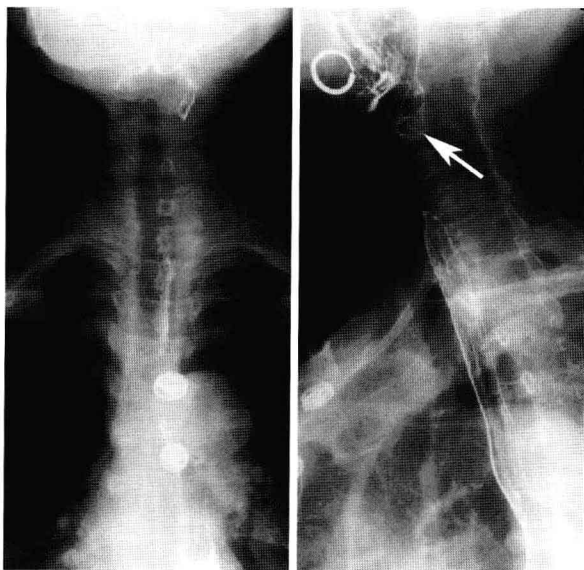


图 2-1-2 左侧梨状隐窝异物

左侧梨状隐窝见类圆形充盈缺损（箭），局部可见不规则异物轮廓影

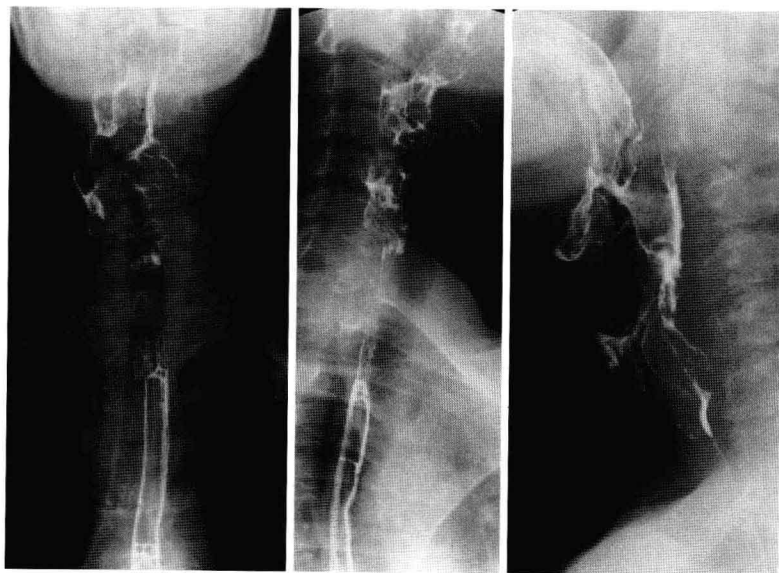


图 2-1-3 喉咽鳞癌

左侧梨状隐窝消失，代之以不规则形充盈缺损影，局部黏膜纹破坏，收缩功能差，对侧梨状隐窝可见钡剂残留，提示吞咽功能紊乱

(二) 食管

1. 正常表现 见图 2-1-4。

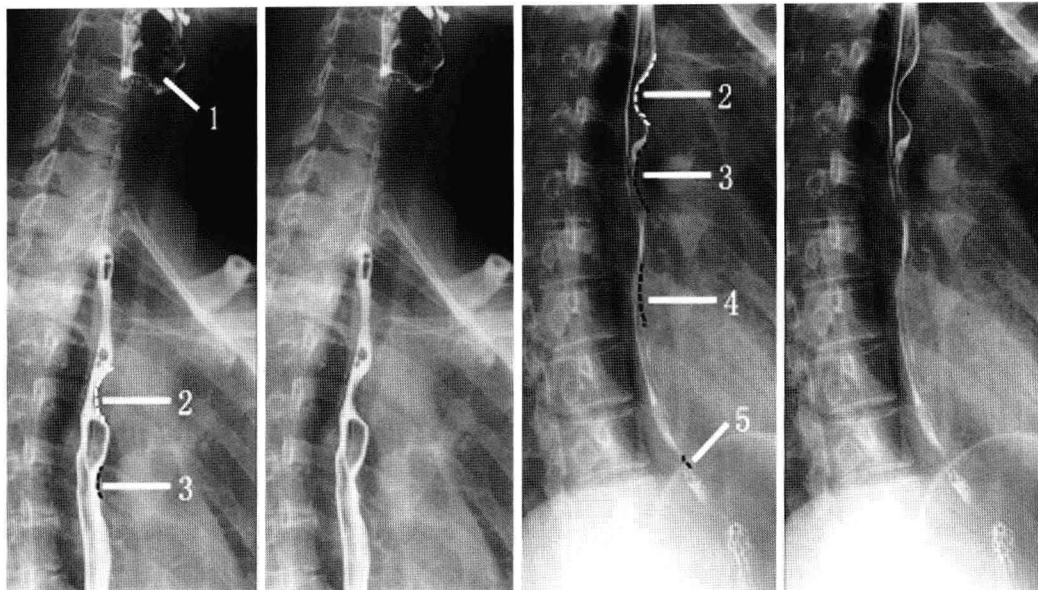


图 2-1-4 食管钡剂造影 (左前斜位)

1. 梨状隐窝；2. 主动脉弓压迹；3. 食管第二生理狭窄 (左主支气管压迹)；4. 左心房压迹；5. 食管第三生理狭窄 (膈食管裂孔处)

食管长约 25 cm，上端于第 6 颈椎椎体下缘平面与咽相接，下端约平第 11 胸椎平面与胃贲门相连。临床上将食管分为颈段、胸段和腹段。颈段食管为食管上端至胸廓入口，长 5 ~ 6 cm，X 线气钡双重对比造影可显示其前壁有时因局部静脉丛而形成的环形压迹，称为环状软骨后切迹；胸段食管为胸廓入口至膈食管裂孔，长 18 ~ 20 cm，可见 3 个压迹，主动脉弓压迹、左主气管压迹及左心房压迹 (图 2-1-4)；腹段食管为食管裂孔至贲门入口，长 1 ~ 2 cm。胸段食管分为上、中、下 3 段。上中段以主动脉弓上缘为界，中下段以下肺静脉下缘或肺根下缘为界。

食管有 3 个生理狭窄。第一狭窄位于第 6 颈椎下缘水平的食管入口处，距中切牙约 15 cm；第二狭窄位于第 4、5 胸椎体之间水平的食管在左主支气管后方与其分叉处，距中切牙约 25 cm；第三狭窄位于第 10 胸椎水平的食管通过膈食管裂孔处，距中切牙约 40 cm。此 3 个生理狭窄的解剖部位既是食管异物容易滞留和食管癌的好发部位，也是食管发生腐蚀伤最严重的部位。

食管在一般情况下，有两个蠕动波：第一蠕动波，起于食管上段，是推动食物前进的动力；第二蠕动波起于主动脉弓处，因食物刺激引起，与第一蠕动波共同把食物向下推进。在一些老年人或贲门痉挛患者中，常可看到第三蠕动波 (图 2-1-5)，多位于食管下段，是由环状肌局限性痉挛造成，边缘多为蜷曲状或锯齿状。

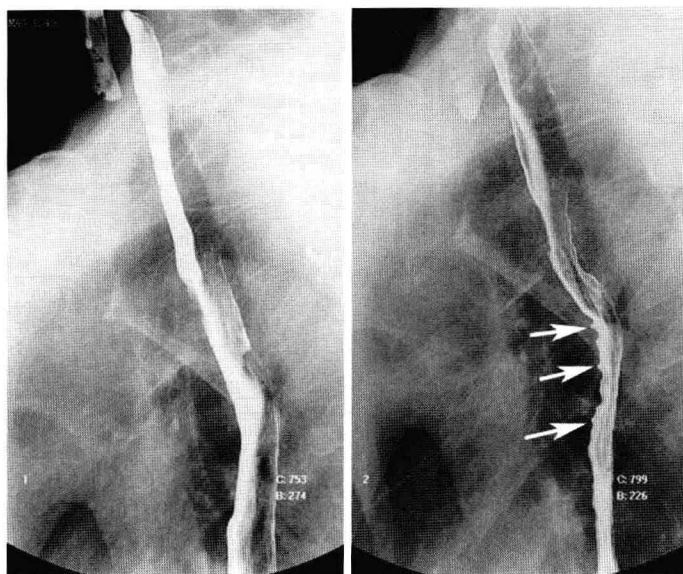


图 2-1-5 食管第三蠕动波

男，72岁。食管中下段边缘呈锯齿状（箭），常见于老年人，是由环状肌局限性痉挛造成

2. 常见变异及易混淆结构 食管之黏膜皱襞正常X线表现为2~6条纤细条纹状阴影，偶尔食管吞钡后可出现横形黏膜纹。食管内横纹为正常变异，但亦见于病理状态，如胃食管反流。

胸腔入口处食管明显左移，为骨性入口狭窄所致，此现象常易与因肿瘤所致的移位相混淆。钡剂通过胸段食管下端时常见到局部食管膨大，长4~5cm，称膈壶腹（图2-1-6），

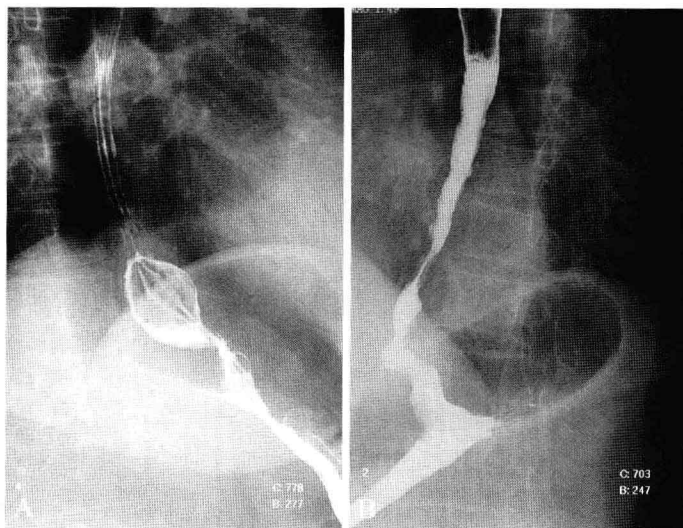


图 2-1-6 膈壶腹

A. 钡剂通过胸段食管下端时常见到局部食管膨大，长4~5cm，称膈壶腹，其内为纵形的食管黏膜，可与滑动性食管裂孔疝鉴别；B. 呼气后膈壶腹消失

呼气后消失。需与食管裂孔疝、贲门失弛缓症等区别。另外，膈壶腹向上排空、呼气同时膈壶腹主动排空也是食管下段排空的偶然表现，需予以注意。此外，在一部分老年人中，降主动脉迂曲延长，可在膈肌上方食管后缘出现一降主动脉压迹（图 2-1-7），正位观察位于食管的右缘。在右前斜位上，主动脉弓与左主支气管压迹之间的食管膨出（图 2-1-8），系正常表现，注意不要认为是食管憩室。

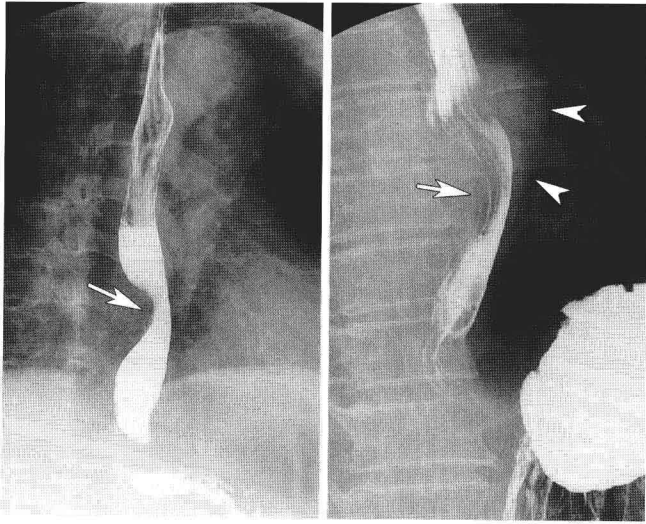


图 2-1-7 食管下段降主动脉压迹

膈肌上方食管后缘出现一压迹（箭），为降主动脉（箭头）增宽迂曲所致

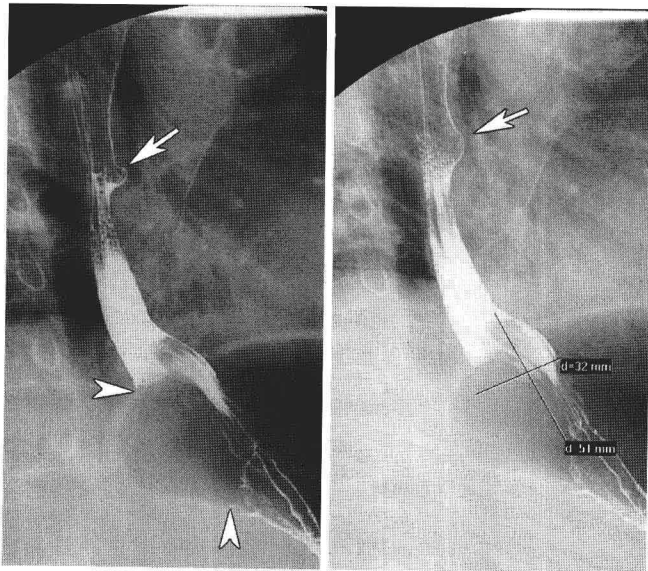


图 2-1-8 食管膨出

食管吞钡右前斜位示主动脉弓与左主支气管压迹之间的食管膨出（箭），在不同时相有变化，系正常表现，易误认为食管憩室。另见贲门平滑肌瘤（箭头，病理证实）

3. 病变展示 见图 2-1-9 至图 2-1-15。

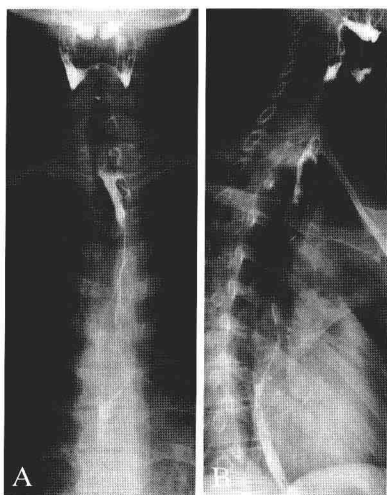


图 2-1-9 食管上段异物

A. 食管正位见钡棉条形勾挂于食管上段（平 T₁-T₃ 水平），反复吞饮钡剂及清水仍存留；B. 右前斜位示钡棉勾挂于食管后壁

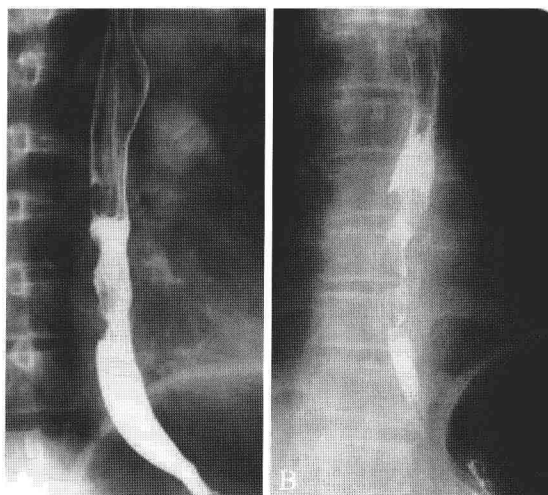


图 2-1-10 食管中下段癌

男，57 岁。A. 食管左前斜位；B. 正位。钡剂通过食管中下段轻度受阻，食管中下段充盈相及黏膜相显示食管中下段不规则充盈缺损，管壁黏膜中断，管腔狭窄，管壁僵硬，扩张受限

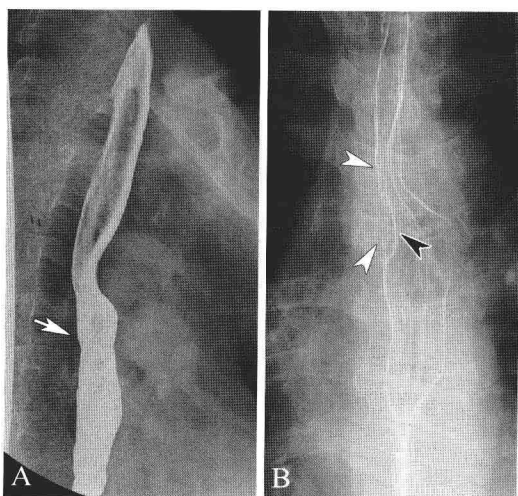


图 2-1-11 食管中段早期食管癌

A. 食管充盈相，未见异常(箭)；B. 正位双对比相，一条黏膜纹中断(白箭头)，病变区管壁轻微隆起(黑箭头)。病理证实为鳞状上皮不典型增生局部原位癌变(黏膜内癌)

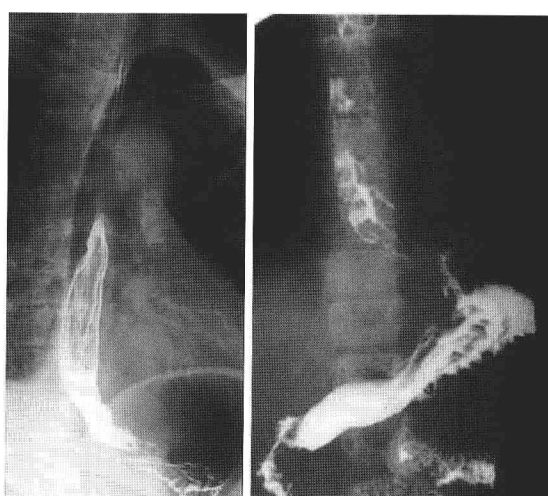

图 2-1-12 食管静脉曲张

食管中下段管壁黏膜皱襞增宽，边缘呈波浪状；黏膜内见蚯蚓状、串珠状充盈缺损影，管腔未见狭窄，食管扩张及蠕动正常

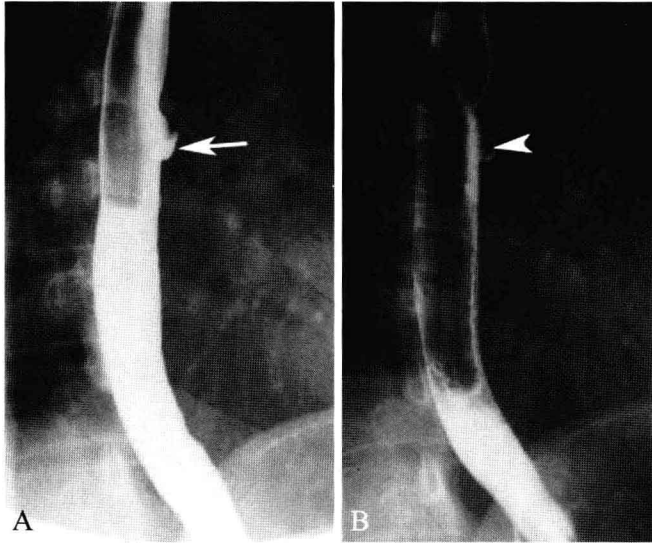


图 2-1-13 食管憩室

A. 充盈相，中下段食管左前壁见局限性膨隆，见钡剂充填（箭）；B. 空气相，局部呈囊袋状突起（箭头），管壁柔软，局部黏膜无破坏及软组织肿块影

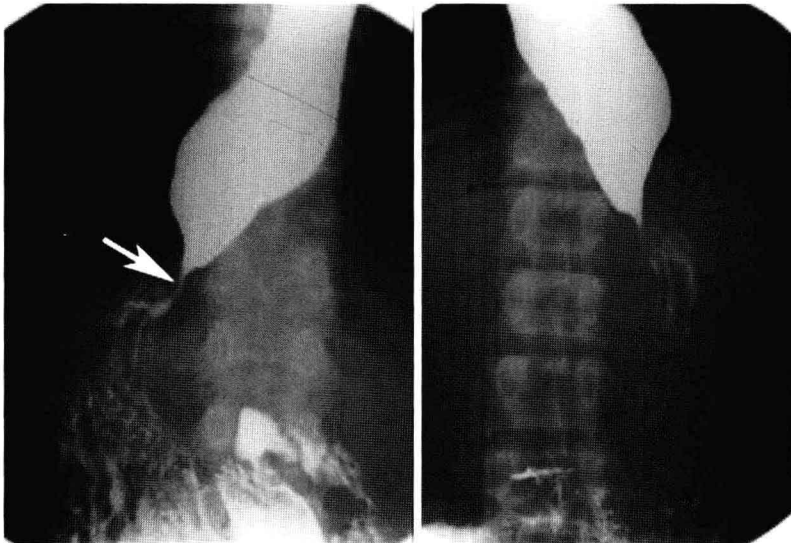


图 2-1-14 贲门失弛缓症

食管全程一致性扩张，食管下段逐渐变细，至食管下端呈鸟嘴状（或漏斗状）狭窄（箭）；食管蠕动明显缺少，偶见不规则收缩，以食管下2/3段为主，钡剂进入胃腔缓慢

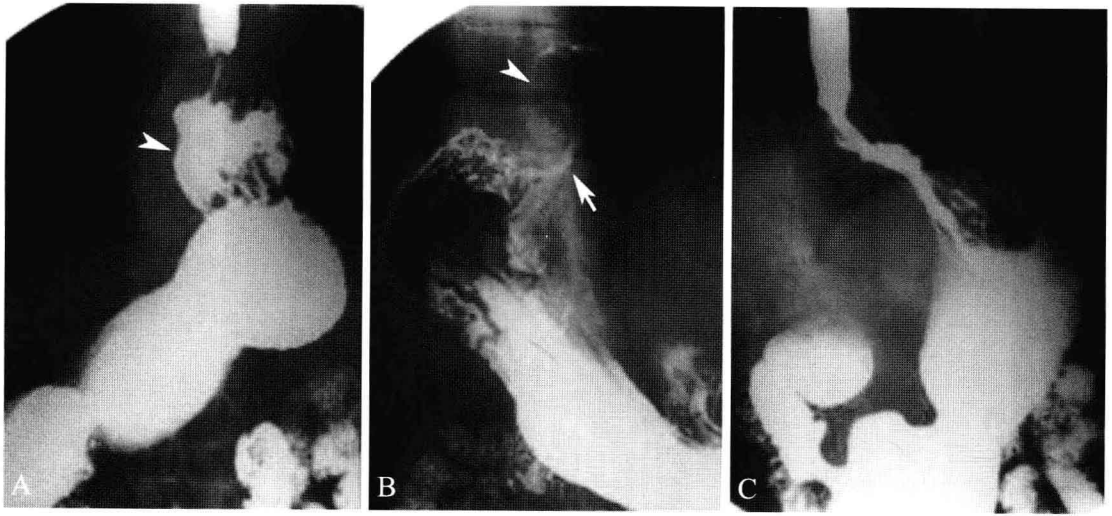


图 2-1-15 滑动性食管裂孔疝

A. 仰卧位时, 贲门及部分胃底位于膈上, 形成囊袋状的疝囊 (箭头); B. 疝囊 (箭头) 底部为食管裂孔形成的狭窄 (箭), 疝囊的上界与食管相连, 疝囊内为增粗、迂曲的胃黏膜, 可与膈壶腹鉴别; C. 立位时, 疝囊消失

(三) 胃

1. 正常表现 见图 2-1-16 至图 2-1-19。

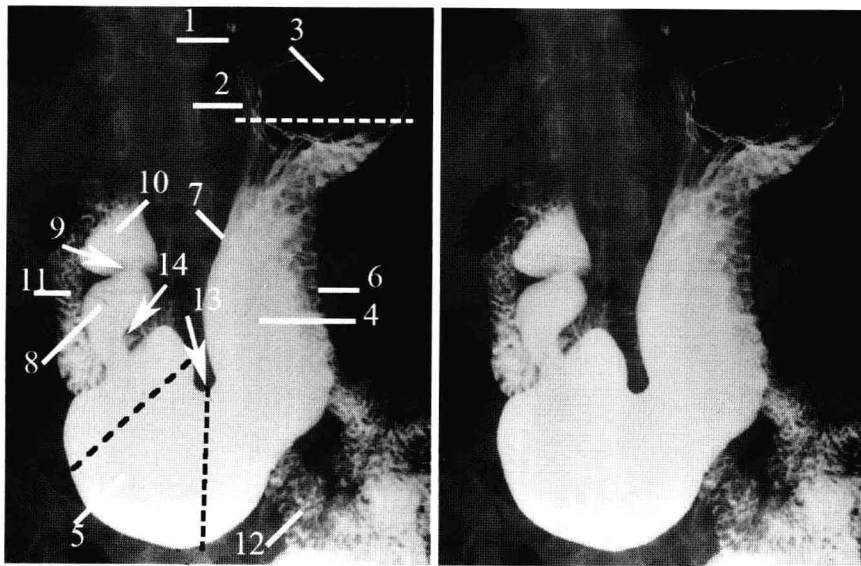


图 2-1-16 胃钡剂造影 (立位充盈相)

1. 食管下段; 2. 贲门; 3. 胃底; 4. 胃体; 5. 胃窦; 6. 胃大弯; 7. 胃小弯; 8. 胃窦幽门前区; 9. 幽门; 10. 十二指肠壶腹; 11. 十二指肠降段; 12. 空肠; 13. 角切迹; 14. 蠕动波

胃上接食管，下续十二指肠。胃的X线解剖可划分为贲门、胃底、胃体、胃窦、胃角、胃小弯、胃大弯及幽门等部分。胃底立位时含气称胃泡。以贲门为中心，半径约2.5 cm大小的圆形区域，称之为贲门区。胃通向十二指肠的管状结构叫幽门或幽门管，长度 ≤ 10 mm，宽数毫米不等。胃的容积，新生儿为7~30 ml，成年人3 000 ml左右（图2-1-16）。

胃的形状与体型、张力和神经功能状态有关。通常将胃的形态分为牛角型（多见于矮胖者，胃张力高）、钩型（多见于均力型体质，胃张力中等）、瀑布型（多见于中等体型及矮胖者）和无力型（多见于瘦长或瘦弱者，胃张力低）（图2-1-17）。

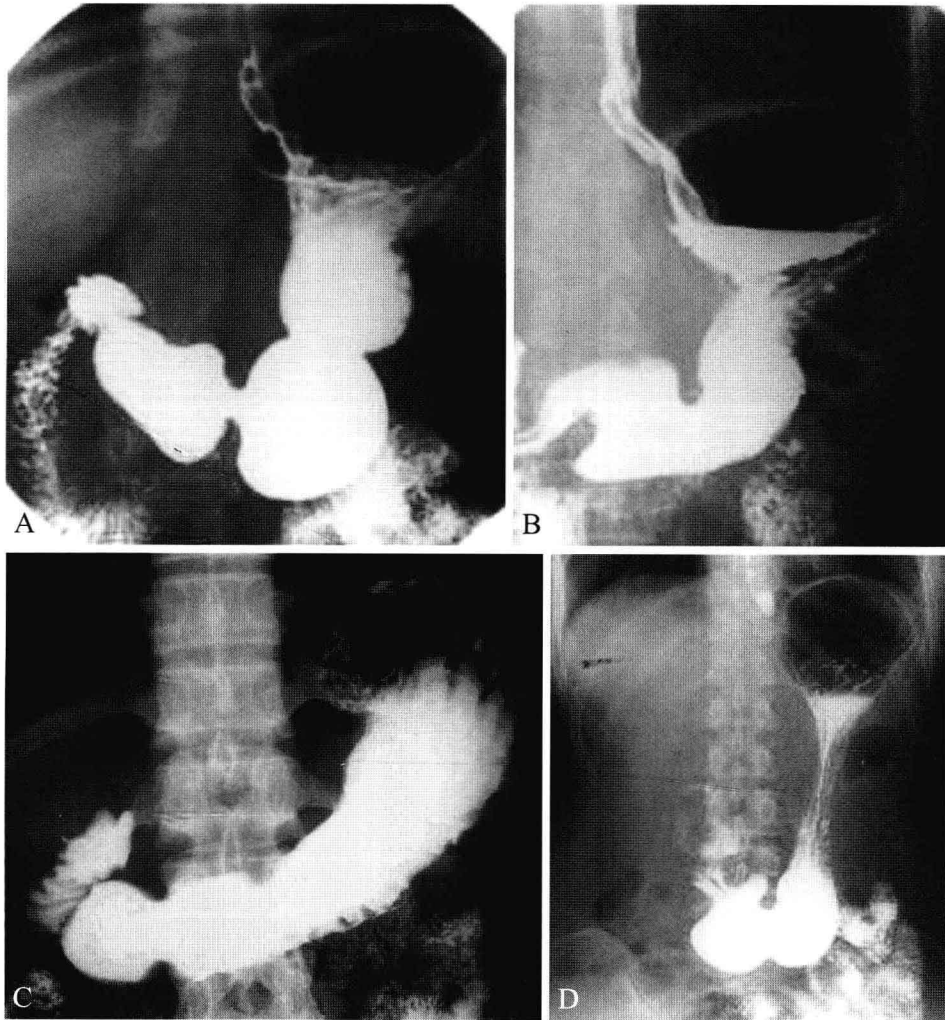


图 2-1-17 胃的分型

A. 钩型胃；B. 瀑布型胃；C. 牛角型胃；D. 无力型胃

黏膜相时，胃黏膜皱襞间沟内存钡，形成弯曲条状致密影，黏膜皱襞表现为轮廓清楚的条形低密度影。胃小弯的皱襞平行整齐，向大弯侧逐渐变粗而成横向或斜行。胃底部皱襞正位观，表现为纵横交叉呈网状，但在右前斜位，胃底部黏膜纹大多沿胃底的水平方向向胃体延伸。胃窦部皱襞走向与胃的舒张和收缩有关，舒张时大致为横行，收缩为纵行（图 2-1-18）。

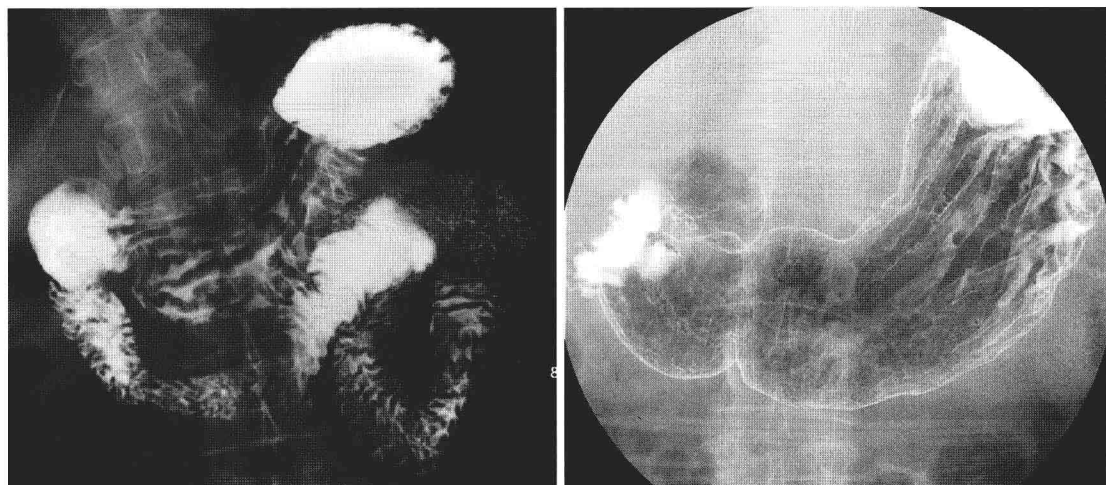


图 2-1-18 胃的黏膜相与双对比相

A. 黏膜相：黑色线条为隆起的皱襞，白色线条为皱襞间的沟；B. 双对比相：胃黏膜皱襞不见，而显示胃微皱襞的影像

气钡双重造影片上，上述胃黏膜皱襞不见，而显示胃微皱襞的影像。胃皱襞是胃小沟及其勾画出的胃小区，在胃窦部易见到。胃小沟内充钡后呈现为粗细均匀的细线状高密度影，宽度 $< 1\text{ mm}$ 。胃小区直径为 $1 \sim 3\text{ mm}$ ，圆形或类圆形的小隆起，呈网状（图 2-1-19）。胃微皱襞的破坏或消失，常为胃早期病变尤其是早期胃癌的重要征象。

胃的蠕动呈自上而下有节律的推进。一般可同时见到 $2 \sim 5$ 个蠕动波。常规钡剂检查时，钡剂在胃的排空时间为 $1 \sim 2\text{ h}$ ，如 6 h 胃内钡剂残留 $> 1/5$ ，则视为排空减慢或幽门出现梗阻。

2. 常见变异及易混淆结构 见图 2-1-20 和图 2-1-21。

国人贲门部黏膜皱襞类型可分为：直线型、抛物线型、放射型及同心圆型。其中以直线型最多见，后两种类型少见，可表现为贲门区星芒状充盈缺损，认识不足易误诊为肿瘤。口服钡剂入胃并涂抹食管下端和贲门口后，部分人贲门食管连接处可出现类似胃息肉的充盈缺损，为贲门黏膜皱襞形成的假性肿块，变换体位可消失。此外，食管贲门部黏膜内陷及食管黏膜胃内脱垂均可形成贲门区的充盈缺损，需予以注意。

胃邻近脏器（如肝左叶、脾、左心室等）投影于胃泡内或压迫胃壁酷似胃内肿块（图 2-1-20），需反复变换体位仔细观察。仰卧位胃体大弯部的肋弓压迹、脾动脉压迹，以及胃后壁的胰腺压迹类似胃的牵缩变形，俯卧位上述切迹可消失。

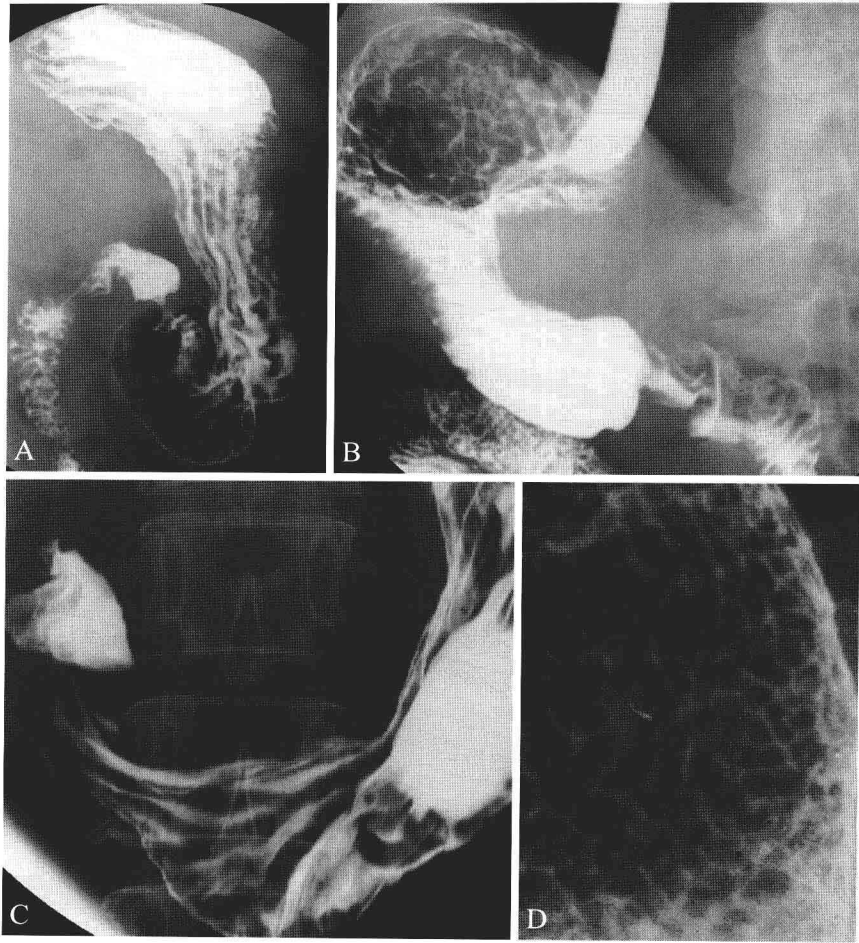


图 2-1-19 胃的皱襞与微皱襞

A. 胃底及胃体部黏膜；B. 胃底部网状黏膜纹 C. 胃窦部黏膜；D. 胃小区及胃小沟

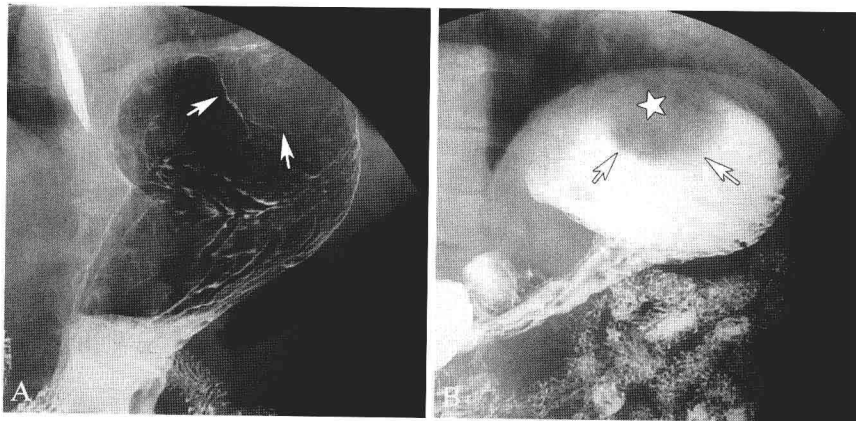


图 2-1-20 胃底脾压迹

A、B. 分别为双对比相和充盈相，均见胃底压迹（箭）及“软组织肿块”（☆），易误诊为胃内占位

胃底小弯侧贲门下方常出现轮廓不规则的小丘状龛影状阴影，一般有2个以上。此系胃贲门下小弯侧的黏膜皱襞内充盈钡剂所造成的假性龛影，非病变所致，平卧位观察则假性龛影消失。

胃窦部的大弯侧可见一久存不变的切迹，此切迹变异较大，并非每人都有，系胃内之正常解剖结构，称中间沟，需与胃痉挛切迹鉴别。充钡后的胃在运动过程中常在胃窦小弯处出现一尖形蠕动波，应与溃疡龛影相鉴别。

当幽门管短且向后走行与X线方向一致时，偶尔可形成一圆点状致密影，投影于球底中央部，尚有正常的球后黏膜皱襞向它集中走行，酷似龛影，称为幽门星。变动体位，此现象可消失。

钡剂检查时，有时胃前后壁之黏膜皱襞相互交叉的重叠点可类似溃疡龛影，压迫相观察此假性龛影容易识别。另外，胃内气泡易误诊为息肉（图2-1-21）。

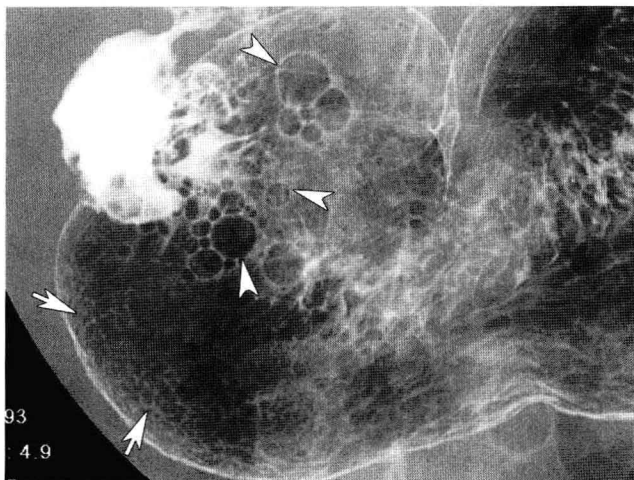


图 2-1-21 胃内气泡

双对比相显示胃窦区多发小气泡（箭头），易误诊为息肉，气泡可随体位改变而移动；另见胃小区和胃小沟（箭）

3. 重要数据测量及意义 见图2-1-22。

(1) 胃底部与膈面的距离：平均为5 mm，不超过15 mm，>15 mm为增厚。增厚的原因可能为膈下脓疡、胃底或贲门区肿瘤。肝大或脾大者也能引起胃向左下推移。

(2) 胃黏膜皱襞宽度：胃黏膜下层的厚度、黏膜肌层的张力和肌层的收缩与舒张，甚至检查时服钡多少、加压与否等因素均可影响胃黏膜皱襞宽度。一般胃体部黏膜皱襞的宽度不超过5 mm，大弯侧胃壁正常可为1 cm。炎性细胞浸润、充血、肿胀和结缔组织增生等可导致黏膜皱襞肥大或肥厚。

(3) 胃后间隙宽度：左侧立位或右侧卧位，贲门至邻近椎体前缘的距离为0~3 cm，幽门至邻近椎体前缘的距离为2~10 cm，胃体中部至邻近椎体前缘的距离为2~10 cm。胃后间隙增宽多提示腹膜后间隙存在病变（图2-1-22）。

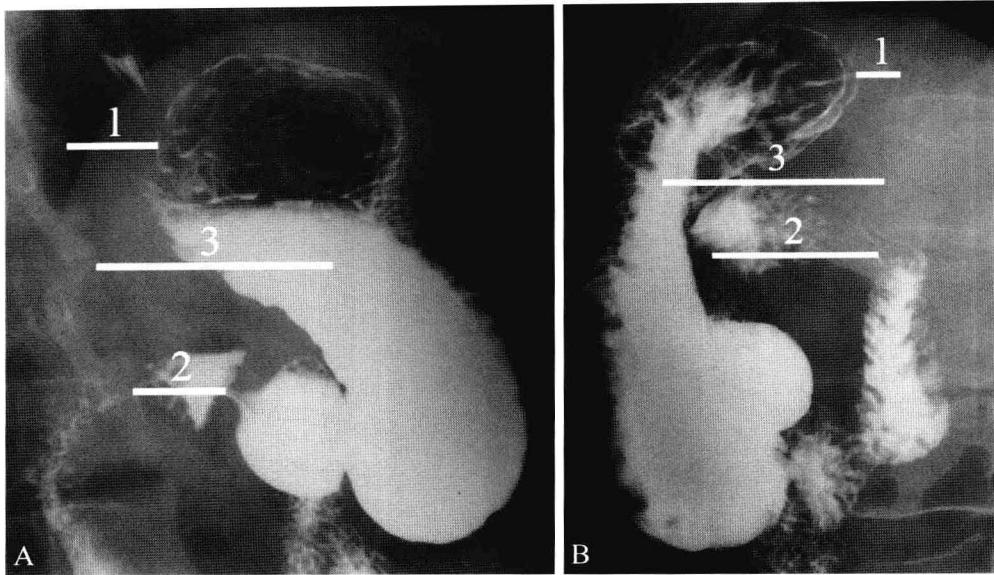


图 2-1-22 胃后间隙的测量

A. 左侧卧位；B. 右侧卧位；1. 贲门至邻近椎体前缘的距离；2. 幽门至邻近椎体前缘的距离；3. 胃体中部至椎体前缘的距离

4. 病变展示 见图 2-1-23 至图 2-1-31。

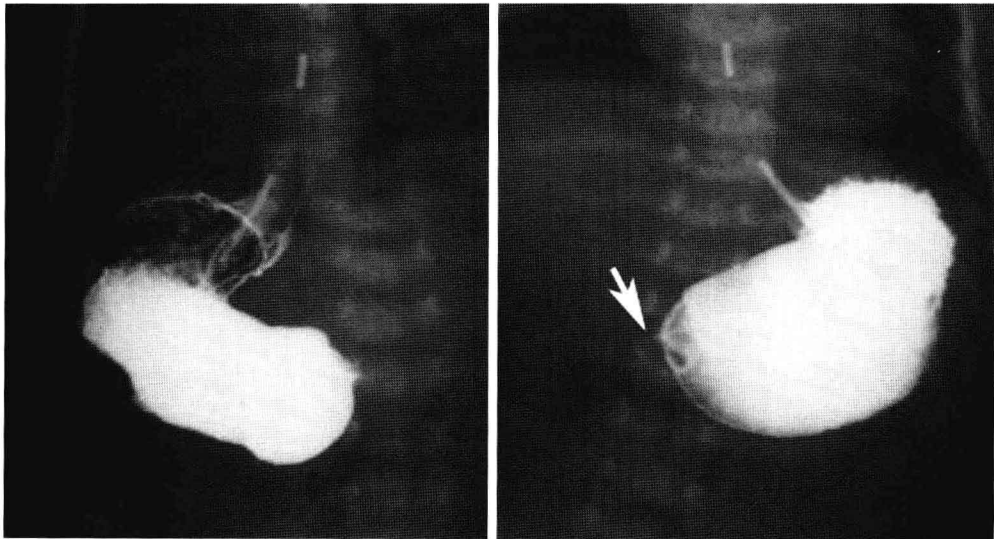


图 2-1-23 先天性幽门肥厚狭窄

胃腔体积增大，边缘呈波浪状，幽门狭窄呈细线样（箭），钡剂通过受阻，胃窦及幽门前区呈鸟嘴状突起

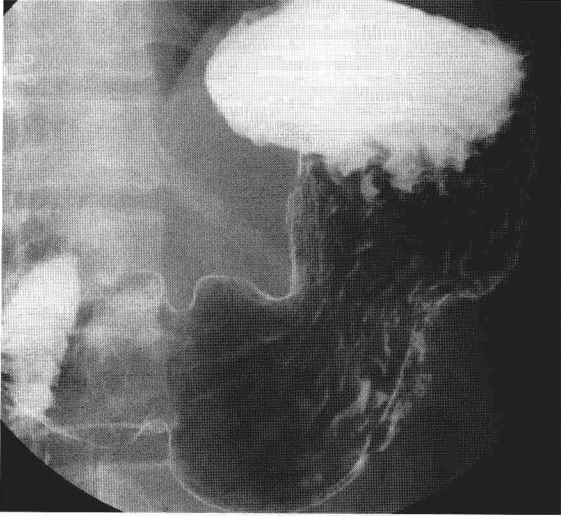

图 2-1-24 胃炎
胃体、胃窦部黏膜增粗，扭曲

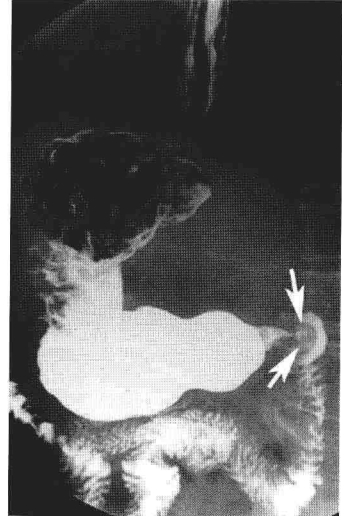


图 2-1-25 胃黏膜脱垂
幽门管增粗，增厚的胃黏膜经幽门进入壶腹，于球基底部形成蕈伞状充盈缺损（箭）

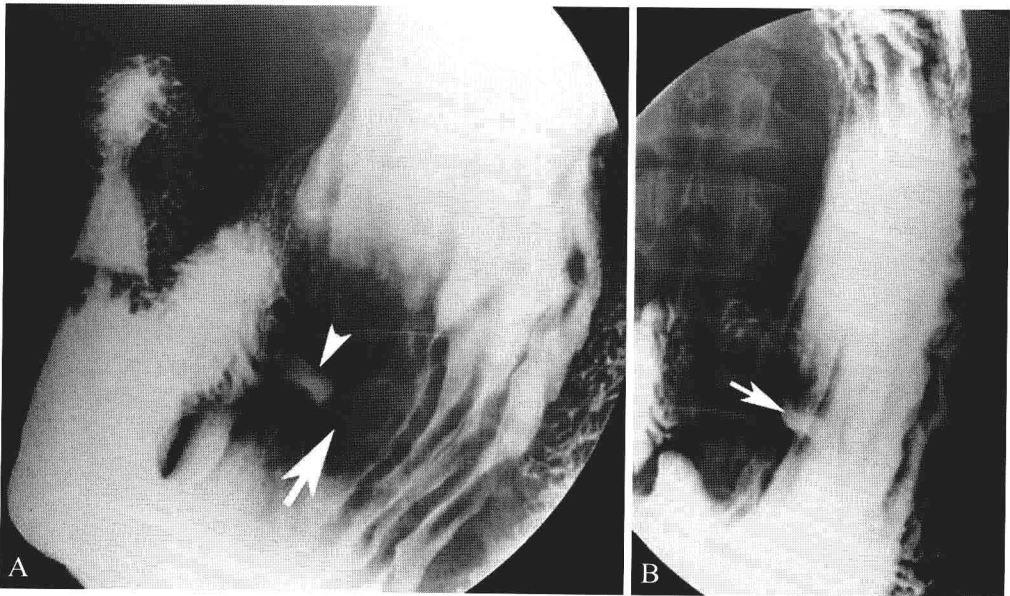


图 2-1-26 胃溃疡
A. 压迫相示胃体近角切迹处卵圆形钡斑（箭头），周围黏膜纠集（箭）；B. 切线位充盈相显示胃体小弯侧壁龛（箭）

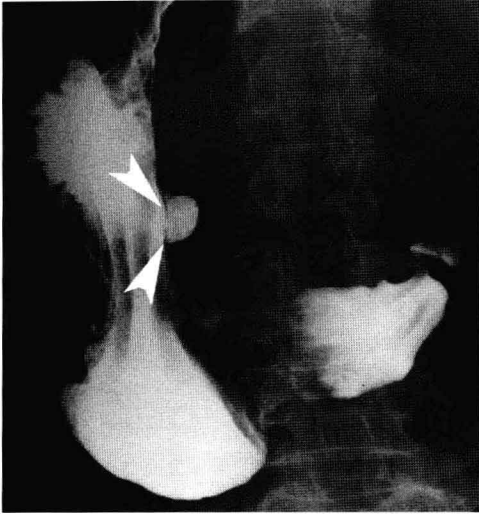


图 2-1-27 胃溃疡

俯卧位示胃体小弯侧半圆形壁龛，壁龛下方可见一窄透亮线（箭头），谓之“狭颈征”

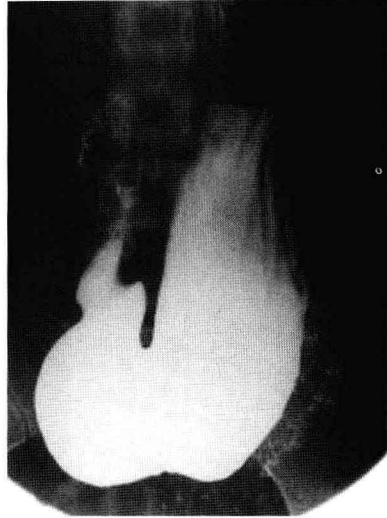


图 2-1-28 胃下垂

胃呈悬挂、无力型改变，胃角切迹明显狭长，胃窦部明显充盈，达盆腔入口或髂前上棘水平

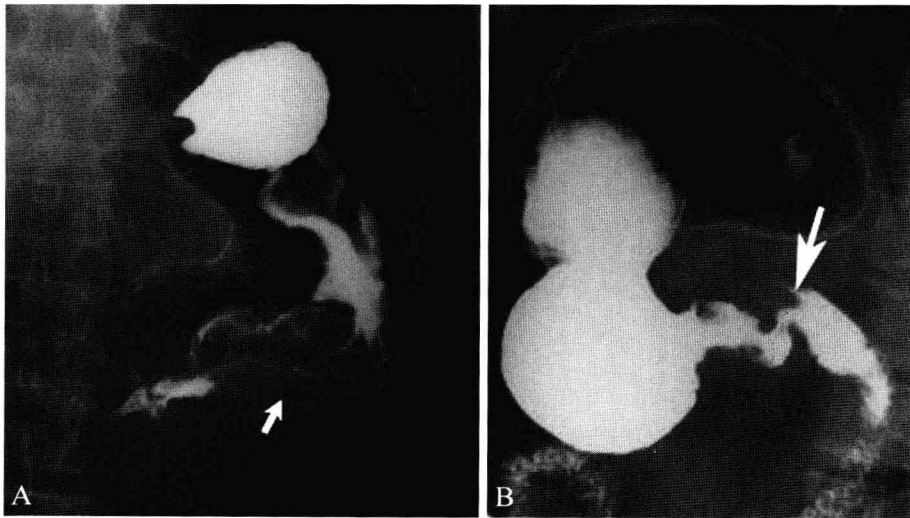


图 2-1-29 胃癌

A. 黏膜相示胃窦黏膜紊乱、破坏，局部见不规则充盈缺损，大弯侧胃轮廓线消失（箭）；B. 充盈相示胃窦腔稍狭窄，并见“肩胛征”（箭）

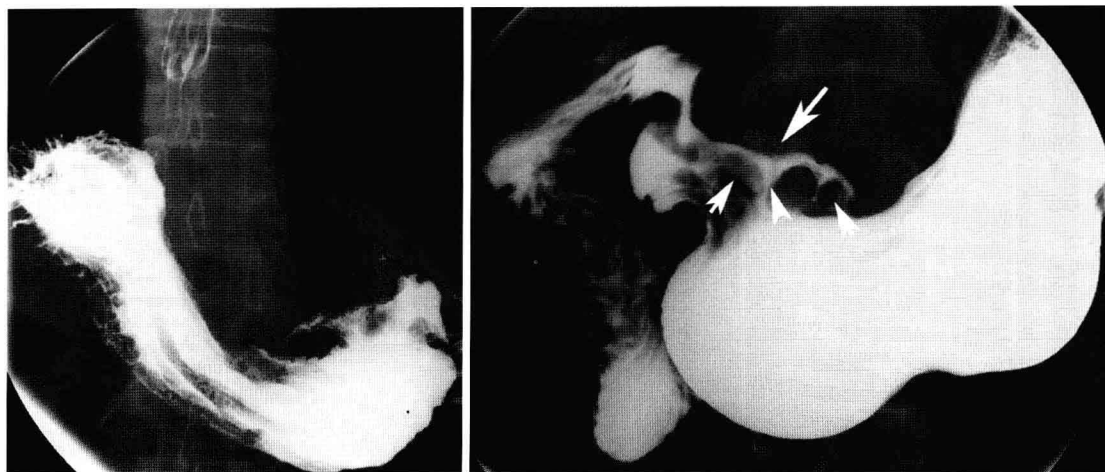


图 2-1-30 溃疡型胃癌

胃窦部小弯侧可见一盘状腔内壁龛影（长箭），龛影周边显示一环状宽窄不等、密度不甚均匀之透亮带，其中可见大小不等结节状充盈缺损，谓之“指压征”（短箭），相邻指压迹之间 X 线下可表现为一锥状致密影，基底位于龛影侧，尖端向外，称为“裂隙征”（箭头）

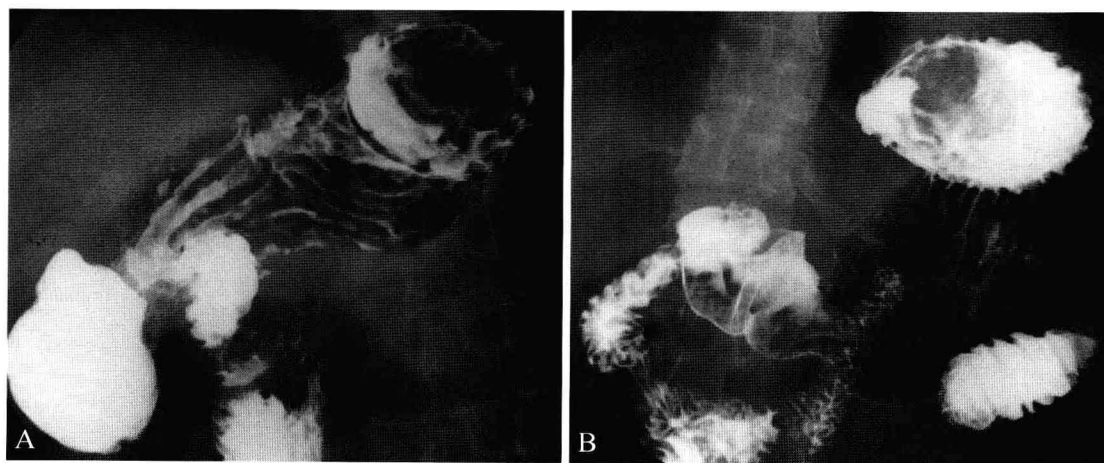


图 2-1-31 胃间质瘤

A. 黏膜相示胃底黏膜皱襞展平，未见明显破坏、中断，局部胃壁尚柔软；B. 充盈相，胃底部见类圆形充盈缺损影，轮廓较光滑，其内可见不规则钡斑

(四) 十二指肠

1. 正常表现 见图 2-1-32。

十二指肠上接胃，下续空肠，全长 25 ~ 30 cm，肠腔直径 4 ~ 5 cm，是小肠最宽的一段。十二指肠整体呈“C”形或马蹄形，包绕胰头，分为球部（长约 5 cm）、降部（长 7 ~ 8 cm）、水平部（长约 10 cm）和升部（长 2 ~ 3 cm）。球部呈锥形，两缘对称，尖部指向右上方，底部平整，球部底两侧称为隐窝或穹窿，幽门开口于上部底中央。球部是十二指肠溃疡和穿孔的好发部位（图 2-1-32）。

十二指肠球部轮廓光滑整齐，黏膜皱襞为彼此平行的纵形条纹。降部以下黏膜皱襞则与空肠相似，多呈羽毛状。低张造影时，十二指肠管径可增宽一倍，羽毛状皱襞消失，代之以横形排列的环状皱襞和龟背状花纹。降部内侧缘可清楚显示乳头，表现为呈圆形或椭圆形的边缘光滑的隆起影，大小为 10 ~ 15 mm（图 2-1-32）。

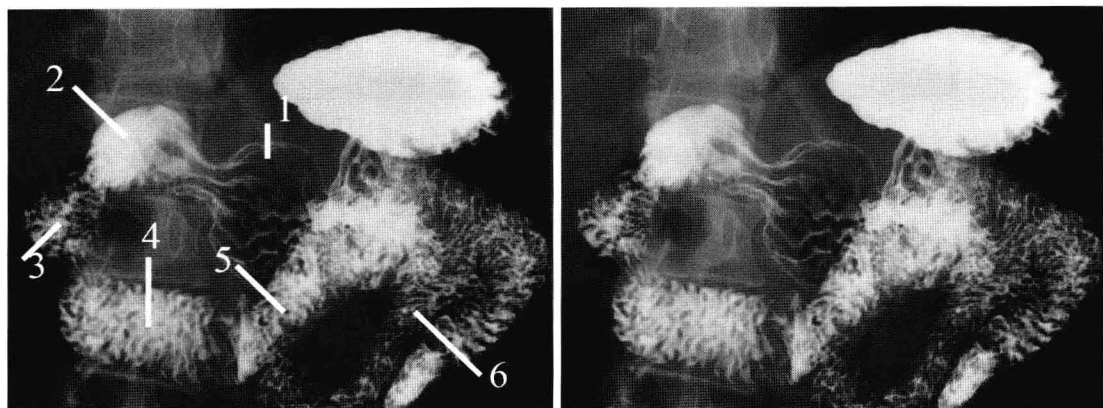


图 2-1-32 十二指肠（仰卧位）

1. 胃窦；2. 十二指肠球部；3. 十二指肠降部；4. 十二指肠水平部；5. 十二指肠升部；6. 空肠

2. 常见变异及易混淆结构 正常十二指肠肠圈呈 C 形包绕胰头，偶尔可见十二指肠肠圈反向，水平部及升部向右侧走行，此乃十二指肠途径变异，无临床意义，勿认为扭转。

十二指肠邻近结构可压迫十二指肠形成诸多非病理性压迹。仰卧位时，胆囊压迫十二指肠上部，形成半圆形或月牙状光滑压迹；十二指肠上降部内侧壁一自上向下斜行的条带状充盈缺损影，系胆总管压迹；十二指肠水平部纵行压迹，此系肠系膜上动脉压迫所致，轻微压迫而肠管无扩大淤积者属正常表现。

正常肝胰壶腹可以在十二指肠降部内缘形成一个小圆形透亮区，少数人胰管与胆总管分别汇入十二指肠，则具有两个乳头，形成降部大小不等两个透亮影，易误认为病变。

十二指肠腺体肥大及球内气泡亦可表现为充盈缺损影，需与息肉鉴别。十二指肠壶腹尖部在充钡后常出现一尖角状假性溃疡，为蠕动波收缩所致。此外，十二指肠上部显著的黏膜皱襞也可形成假性龛影，需仔细鉴别。

3. 病变展示 见图 2-1-33 至图 2-1-38。

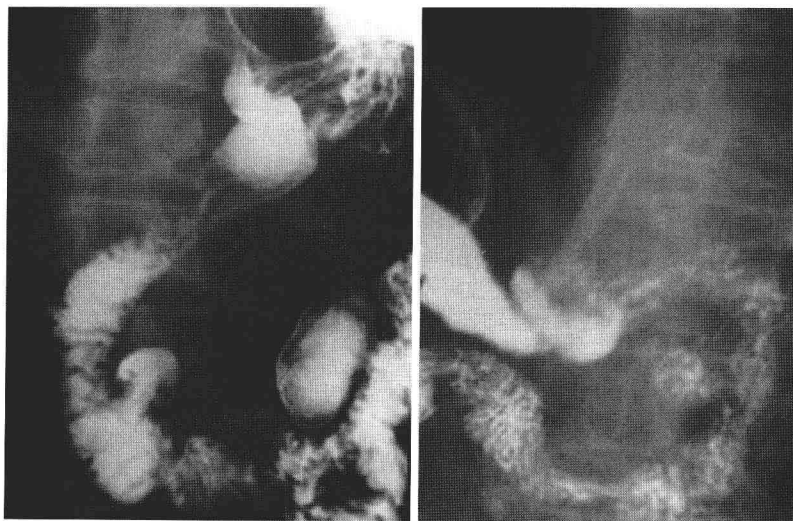

图 2-1-33 十二指肠憩室

十二指肠降部一囊袋状突起，呈圆形或类圆形；囊袋影与肠管之间有一狭窄的颈部相连，黏膜皱襞延伸至憩室内，钡剂可进、可出；边缘光滑锐利；立位片上可见到“气钡平面”

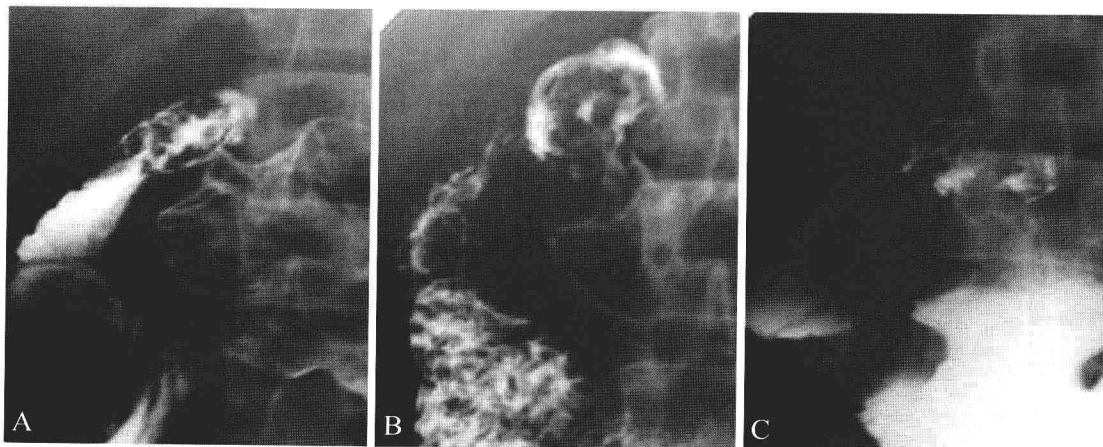


图 2-1-34 十二指肠溃疡

A、B. 仰卧位；C. 立位。十二指肠球部无变形，球部内见类圆形龛影，周围黏膜皱襞放射状集中

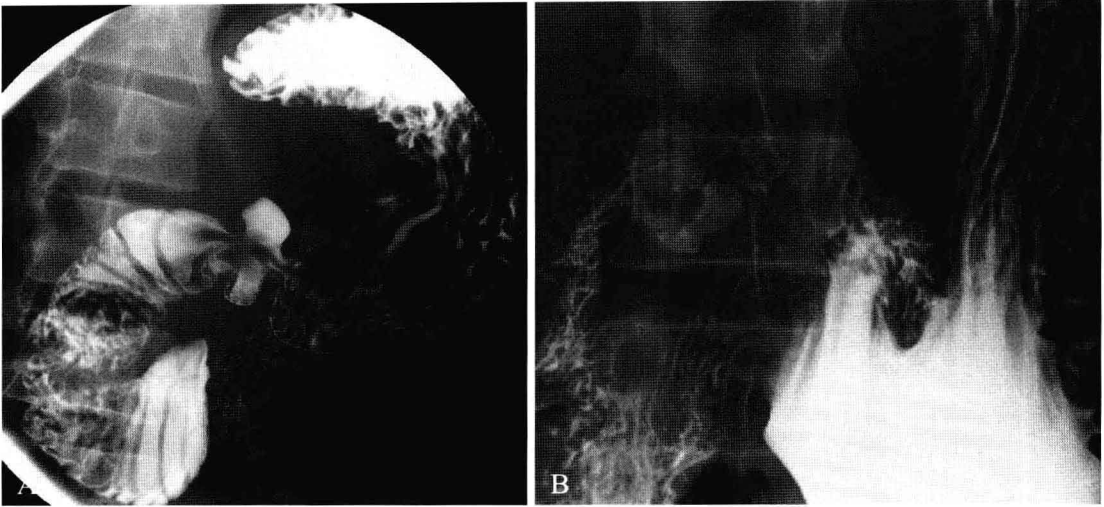


图 2-1-35 十二指肠球部陈旧性溃疡

十二指肠充盈相 (A) 呈花瓣样经久变形, 压迫相 (B) 未示明显龛影

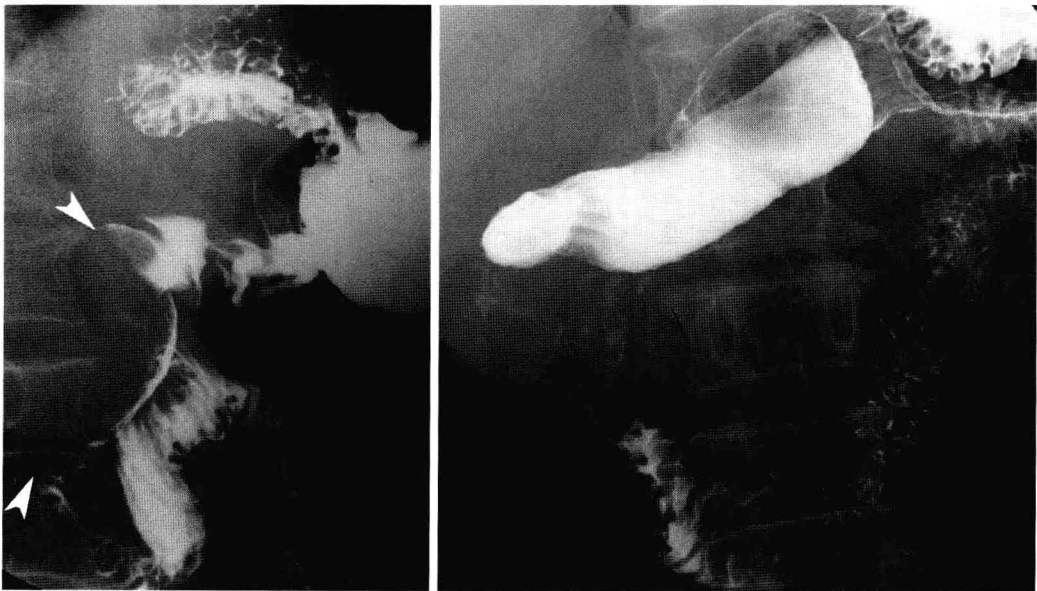


图 2-1-36 十二指肠腺癌

十二指肠球后部及降部不规则充盈缺损影 (箭头), 局部黏膜破坏、中断并可见息肉状充盈缺损; 病变区肠管狭窄、管壁僵硬, 钡剂通过受阻

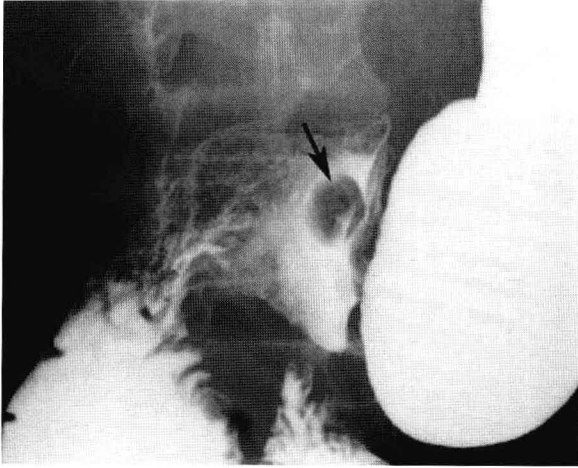


图 2-1-37 十二指肠腺瘤

十二指肠球部见类圆形充盈缺损影(黑箭),边缘光滑锐利,肿瘤表面黏膜皱襞展平,肠壁柔软

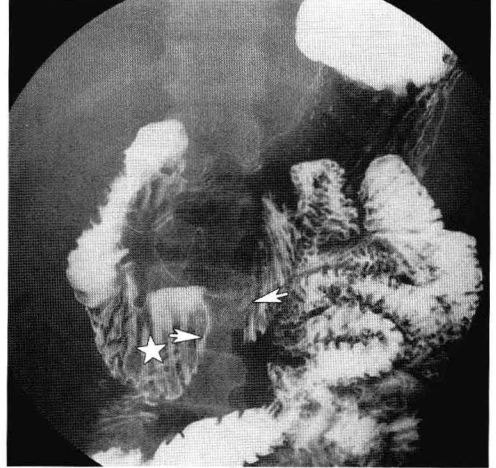


图 2-1-38 肠系膜上动脉压迫综合征

女,10岁,脐周痛半个月。十二指肠水平部见纵行压迹(箭),称为“笔杆征”,近端十二指肠扩张(☆)

(五) 空肠及回肠

1. 正常表现 见图 2-1-39。

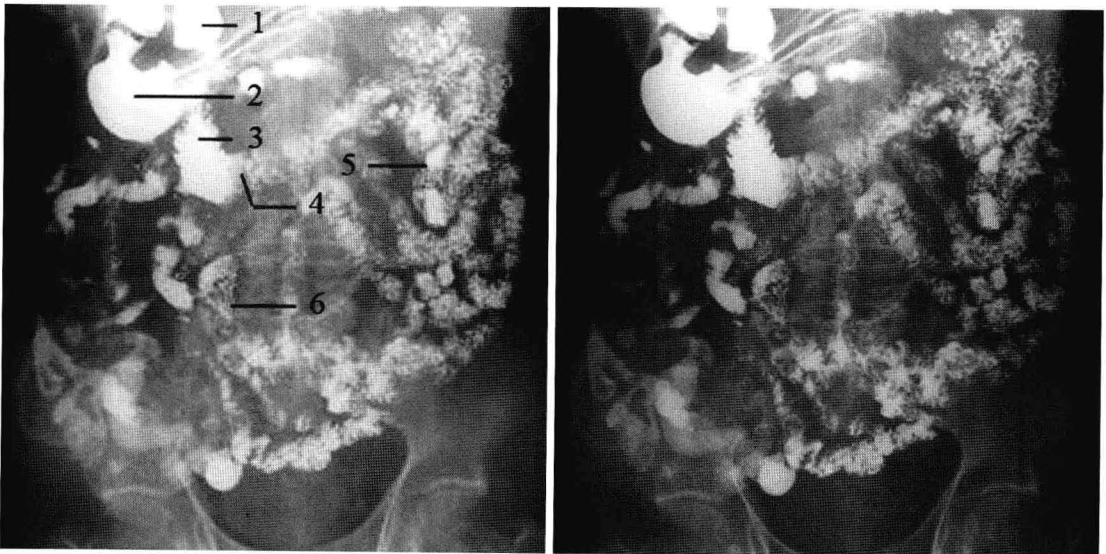


图 2-1-39 空肠及回肠(仰卧位)

1. 十二指肠球部; 2. 胃窦; 3. 十二指肠降部; 4. 十二指肠水平部; 5. 空肠; 6. 回肠

空肠和回肠上端起自十二指肠空肠曲，下续盲肠。全长2.5~4.0m，解剖长度为5~6m。空肠和回肠二者无明显界限，一般将空、回肠全长近侧2/5称为空肠，远侧3/5称为回肠。空肠回肠管径粗细不一致，空肠上部内径最大，越向下逐渐变细，末端回肠最细（图2-1-39）。X线钡剂造影片上可将小肠分组（图2-1-40）。

空肠常位于左上腹（左腰区和脐区），回肠常位于右下腹（脐区、右腹股沟区及盆腔）。其黏膜在X线下主要形态为环状皱襞，自十二指肠至空肠中段，其环状皱襞密集，尤其空肠上段皱襞隆起比较高，其宽度为1~2mm，间隔为1~3mm。越向下，皱襞的数目越少，变得低平。此环状皱襞很少环绕肠管壁全周，多数只占全周的1/2~2/3；少数情况下，可绕管壁2~3周。空肠黏膜皱襞多而密集，管腔扩张时，横行排列的皱襞如弹簧状；管腔恢复一般状态时，皱襞呈小皱纹或羽毛状；肠管收缩时，皱襞呈纵行状。回肠显示皱襞较少，肠管壁的边缘较光滑，肠管扩张时，如空管状（图2-1-39）。

充盈相时，空肠宽2.5~3cm，双重对比相时可达4~4.5cm；充盈相时，回肠宽1.5~2.5cm，双重对比相时可达3~3.5cm。一般来说，小肠宽度是腰椎的1/2左右；大于5cm为异常。小肠弥漫浸润性病变如炎症、肿瘤等，可使肠腔狭窄。肠腔扩张可见各种原因引起狭窄近端扩张或局限性肠管扩张。

吞钡后成年人小肠的排空时间为7~9h，小儿2~6h。成年人口服钡剂后不到2h就到达盲肠为排空过快，超过6h为通过缓慢，超过9h小肠内钡剂尚未排空为排空延迟。

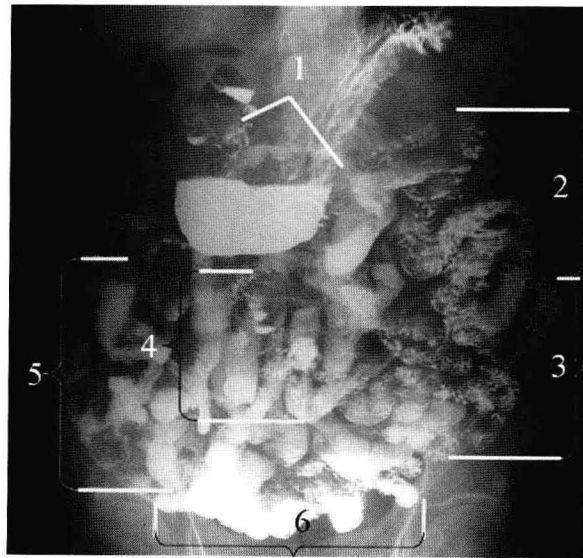


图2-1-40 小肠 Cole 分组

1. 第一组，十二指肠；2. 第二组，上部空肠，范围自十二指肠空肠曲向左至胃大弯的下方或后方的左上腹部小肠；3. 第三组，下部空肠，位于左侧髂窝的小肠，在第二组的下面，二者无明显界线；4. 第四组，上部回肠，由3~4个垂直的肠曲所组成，位于腹部中央，稍偏脐部右下方；5. 第五组，中部回肠，位于右腹部，见于升结肠右方，其方向与第四组相似，多为垂直的肠曲；6. 第六组，下部回肠，位于盆腔，常在正中线右方，其方向不定

2. 常见变异及易混淆结构 见图 2-1-41。

回肠末端含有丰富的淋巴组织，该区淋巴组织增生，可在回肠末端形成“鹅卵石”阴影，易误诊为克罗恩病。

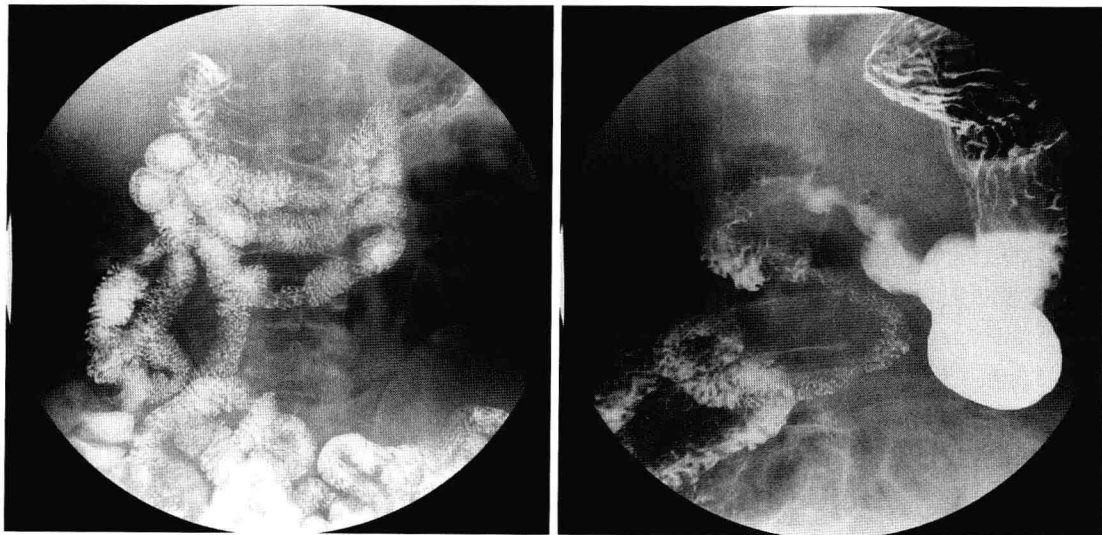


图 2-1-41 空肠旋转走行异常
肠黏膜呈羽毛状的空肠位于右腹部，右图为另一例

3. 病变展示 见图 2-1-42 至图 2-1-50。

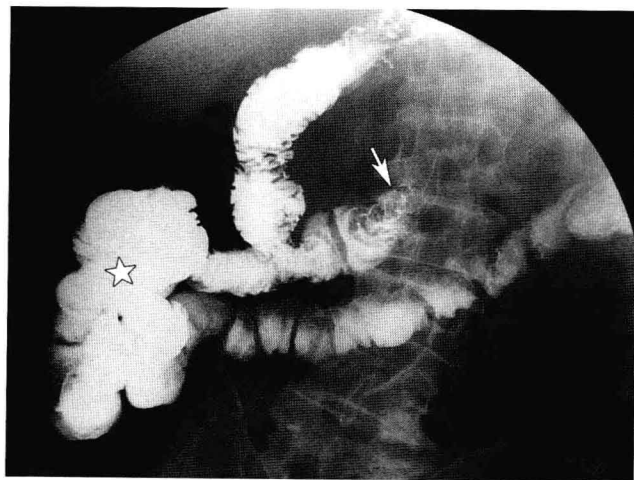


图 2-1-42 十二指肠右旁疝
男，78岁。呕吐，排便习惯改变 1 个月。十二指肠水平段（箭）折返向右，空肠近段（☆）堆积于十二指肠降部右侧

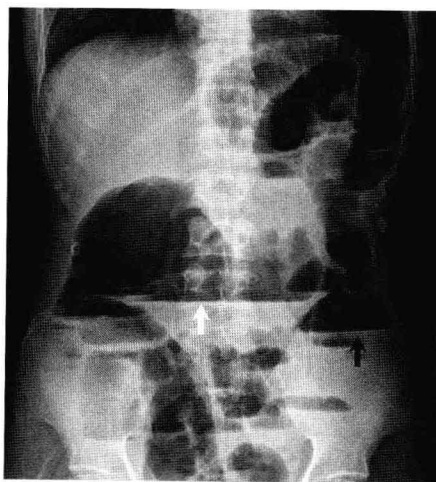


图 2-1-43 小肠低位梗阻（腹部立位）
腹部小肠充气明显扩张，其内见多个“气液平”显示，呈阶梯状（白、黑箭）

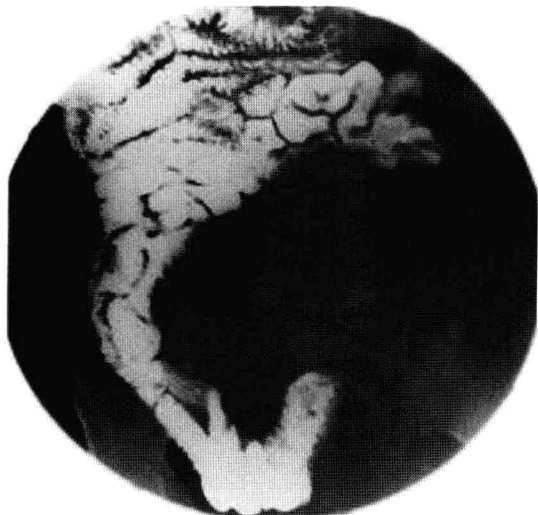


图 2-1-44 腹盆腔内占位造成小肠外压性改变
腹盆腔内占位造成相邻小肠弧形推压，并向对侧移位，小肠黏膜完整、无破坏，分界清楚

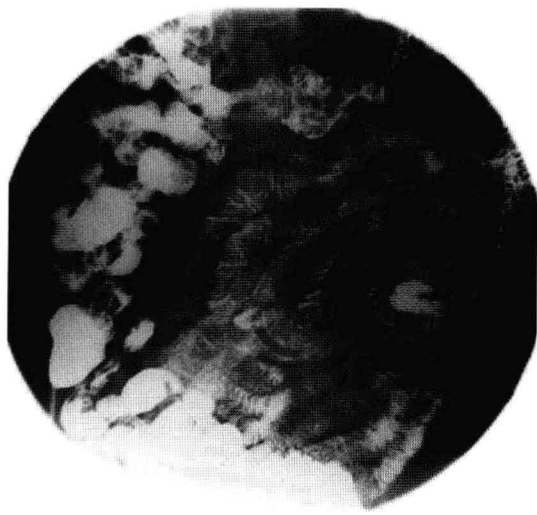


图 2-1-45 空肠蛔虫
左中腹部空肠内条形充盈缺损影，中心呈细线状高密度影，边缘光滑

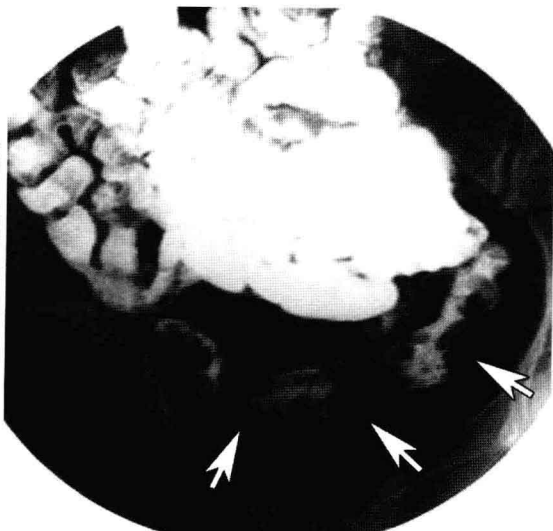
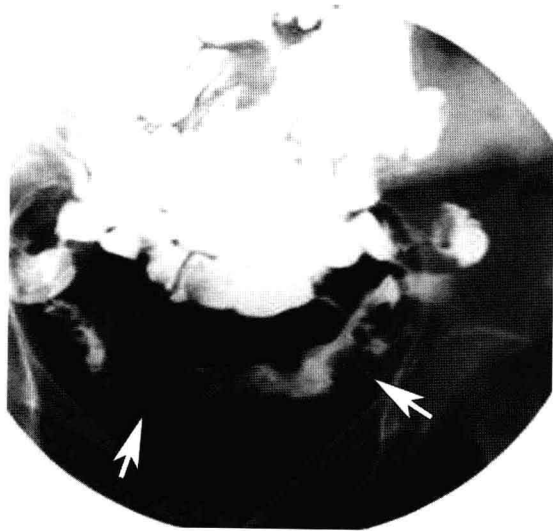

图 2-1-46 克罗恩病
末端回肠多发不对称“鹅卵石”样充盈缺损影(箭)，小肠管壁黏膜破坏，正常肠管与病变肠管交错

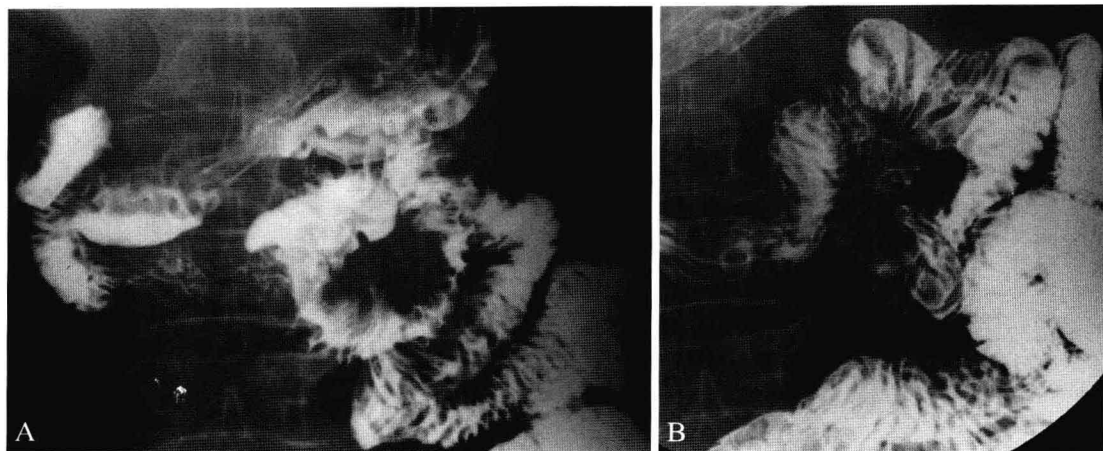


图 2-1-47 小肠腺癌

A. 充盈相，空肠近段肠腔局限性狭窄，狭窄区境界分明，管壁僵硬；B. 黏膜相，局部黏膜破坏并息肉状充盈缺损

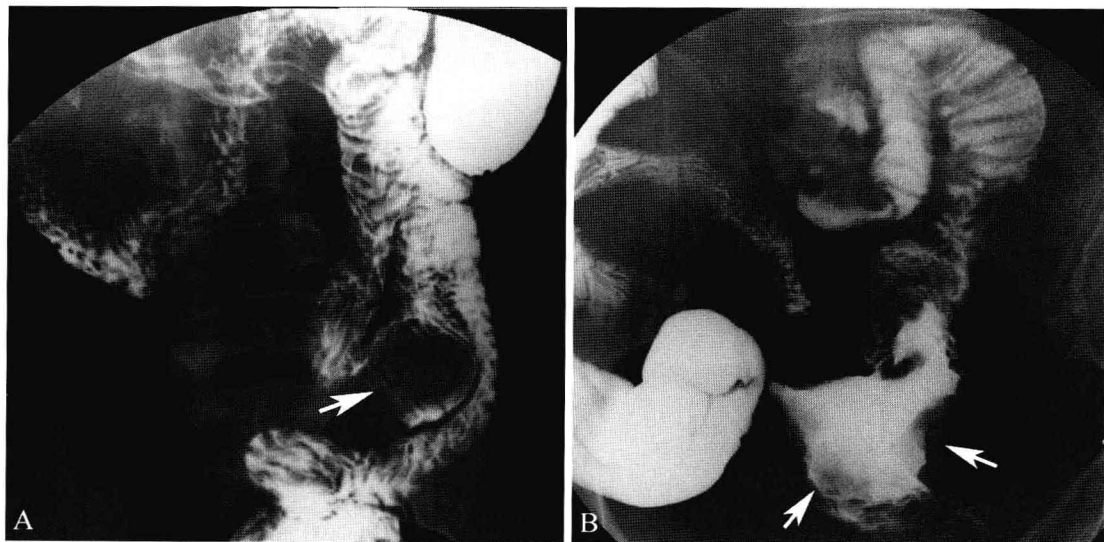


图 2-1-48 小肠间质瘤

A. 第二组小肠处可见类圆形充盈缺损影（箭），轮廓光整，表面黏膜展平，邻近肠曲推移；B. 另一病例，第六组小肠处示一巨大不规则龛影（箭），局部黏膜纹破坏、中断，管壁僵硬，管腔明显扩张，病理证实为恶性间质瘤

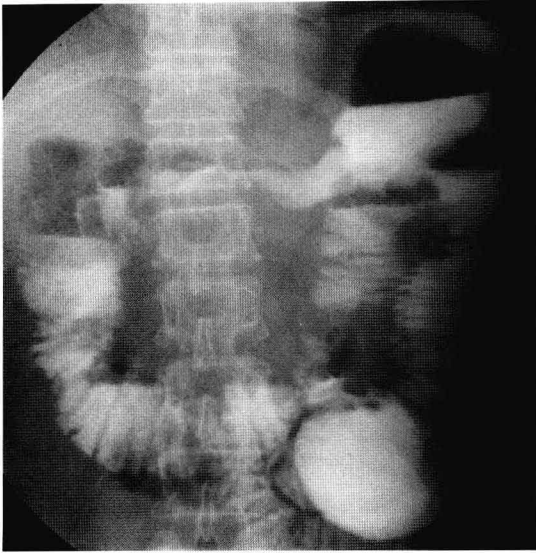


图 2-1-49 小肠高位梗阻

造影剂通过空肠近段受阻，其近端肠管明显扩张，黏膜呈弹簧状

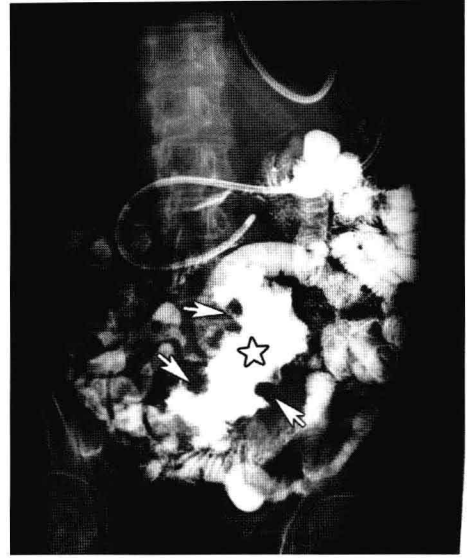


图 2-1-50 小肠非霍奇金淋巴瘤

导管气钡小肠造影显示回肠局部管腔明显扩张(☆)，管壁不规则，呈结节状外观(箭)

(六) 结肠与直肠

1. 正常表现 见图 2-1-51 至图 2-1-54。

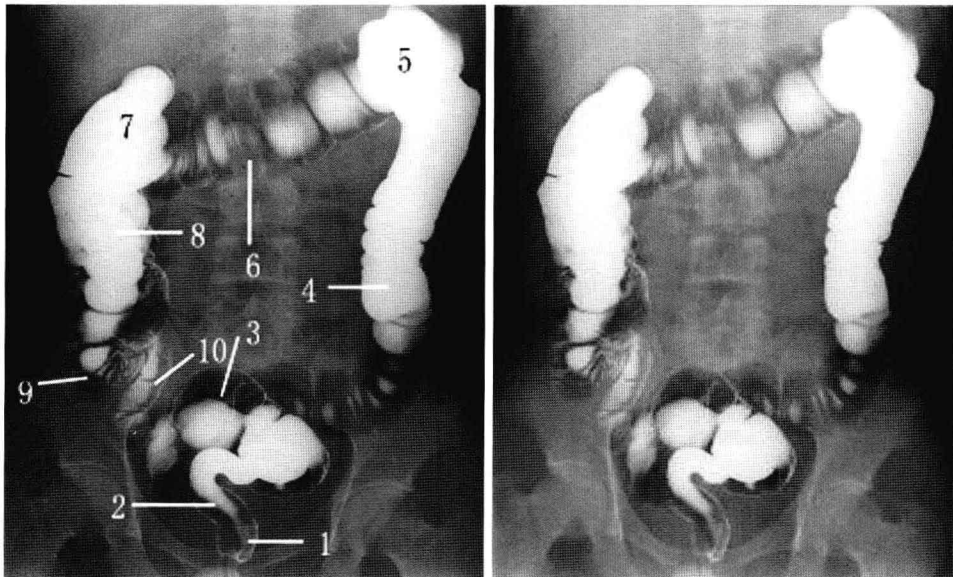


图 2-1-51 结肠与直肠双对比相(仰卧位)

1. 肛管; 2. 直肠; 3. 乙状结肠; 4. 降结肠; 5. 结肠左曲; 6. 横结肠; 7. 结肠右曲; 8. 升结肠; 9. 盲肠 10. 末端回肠

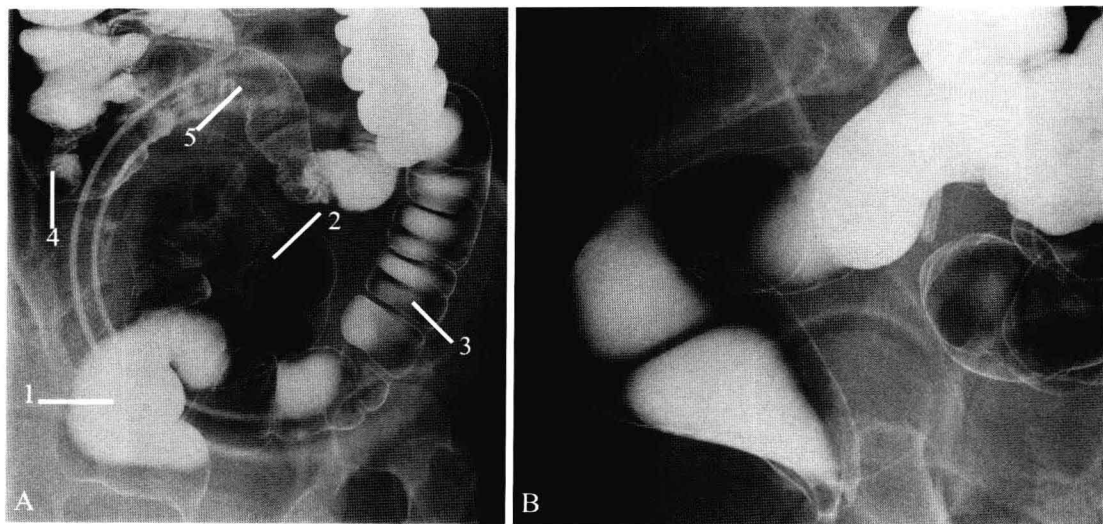


图 2-1-52 直肠与乙状结肠局部双对比相

A. 正位; B. 直肠侧位。1. 直肠; 2. 乙状结肠; 3. 降结肠; 4. 盲肠; 5. 末段回肠

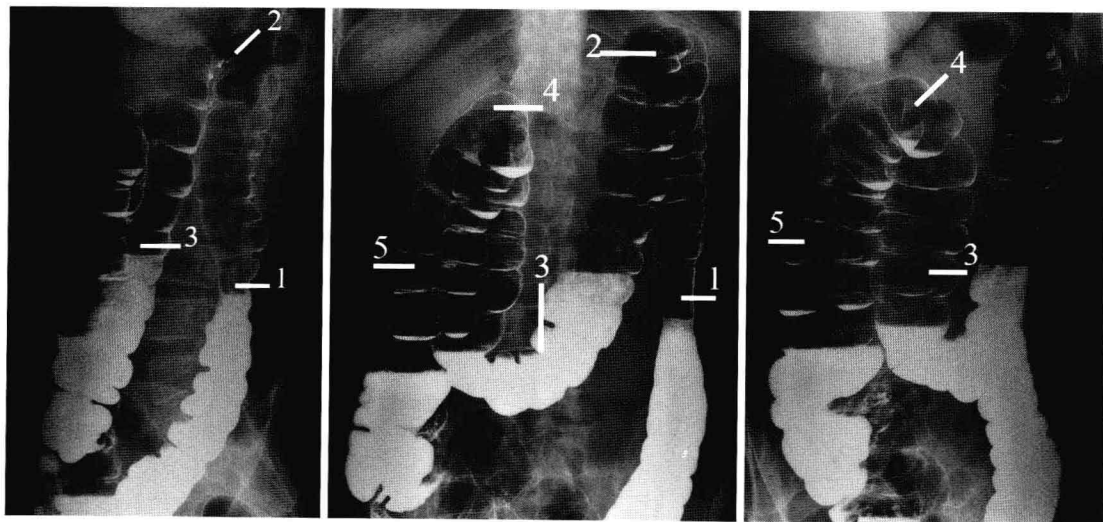


图 2-1-53 升、降、横结肠各段局部双对比相

1. 降结肠; 2. 结肠左曲; 3. 横结肠; 4. 结肠右曲; 5. 升结肠

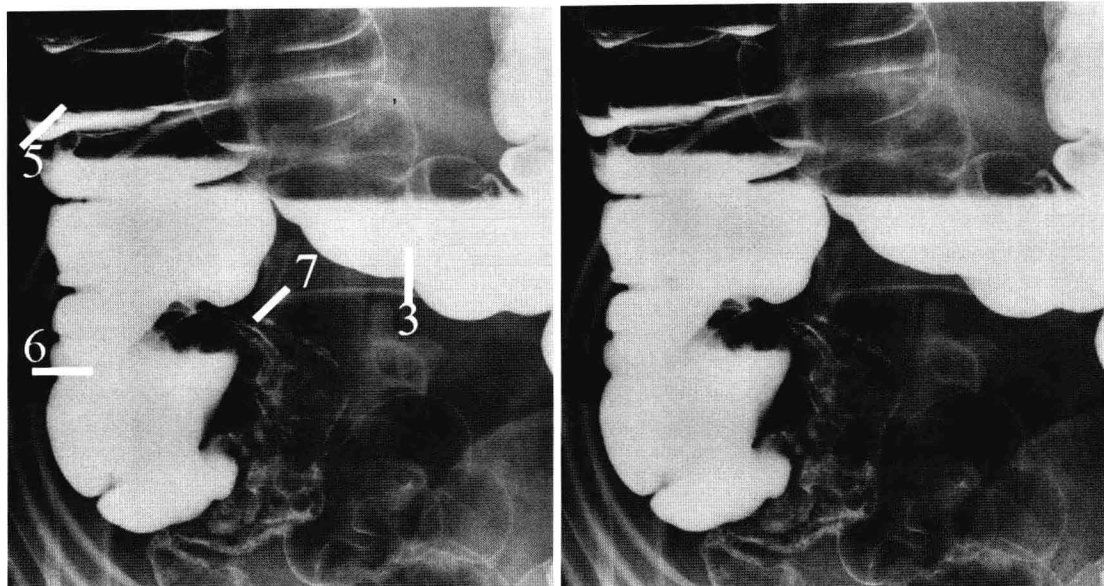


图 2-1-54 回盲部局部双对比相

3. 横结肠; 5. 升结肠; 6. 盲肠; 7. 回肠末端

结肠起于盲肠止于直肠，共分6部分，即盲肠、升结肠、横结肠、降结肠、乙状结肠和直肠。升结肠、横结肠交界处称结肠右曲；降结肠、横结肠交界处称结肠左曲。结肠肠管以盲肠较为粗大，以后依次逐渐变细；乙状结肠和盲肠变异较大，横结肠和乙状结肠活动度较大；直肠与乙状结肠交界是结肠最窄处，长度1~1.5cm，应注意与病理性狭窄相鉴别。

除直肠、肛管和阑尾外，结肠和盲肠具有3个特征性结构，即结肠带、结肠袋和肠脂垂。结肠充盈相的特点是结肠袋显示清楚；在X线充盈相上，由于结肠袋投影相互重叠，往往只能显示3条结肠袋中的2条，呈上下或左右基本对称的半圆形突出。

结肠管腔宽度为4~6cm，轮廓光滑，结肠袋从右向左逐渐变浅或消失。结肠黏膜皱襞由横、纵、斜3个方向不规则相互交错排列，多为横行；黏膜表面可显示的微细结构为无名沟和无名小区，多为横向排列，宽约2mm。在气钡双重对比造影下，充气膨胀的肠腔，边缘显示为一条宽约1mm的光滑、均匀而连续的线条影，勾勒出结肠的轮廓（见图2-1-51至图2-1-54）。

2. 常见变异及易混淆结构 见图2-1-55至图2-1-57。

在气钡双重造影时应注意勿将以下情况认为病变。①粪块：不规则片状钡斑，多不规则，随体位变换而变动（图2-1-55）。②气泡：呈圆形透亮影，边缘光滑，有一定张力，加压或变换体位后可以消失（图2-1-55）。③钡剂絮凝：形态不定，密度不均匀。④生理性结肠括约肌：结肠各段上均有分布，类似结肠癌，排空后观察或复查可予以鉴别。

正常或长期服用泻药者气钡双重造影后左侧结肠带可显示稀少，需与结肠炎区别。较大的回盲瓣或回盲瓣逆脱垂可类似回盲部肿瘤。此外，婴儿和儿童结肠占腹部比例较大，不应误认为巨结肠。

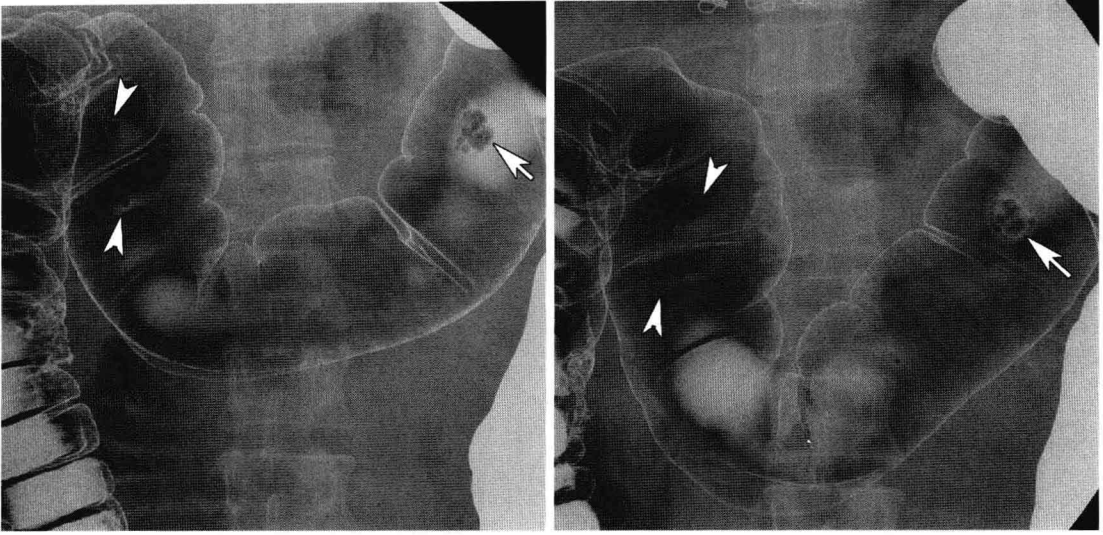


图 2-1-55 结肠内粪块和气泡

结肠内粪块(箭)和气泡(箭头)可随体位及时相而变化,注意与结肠内息肉鉴别

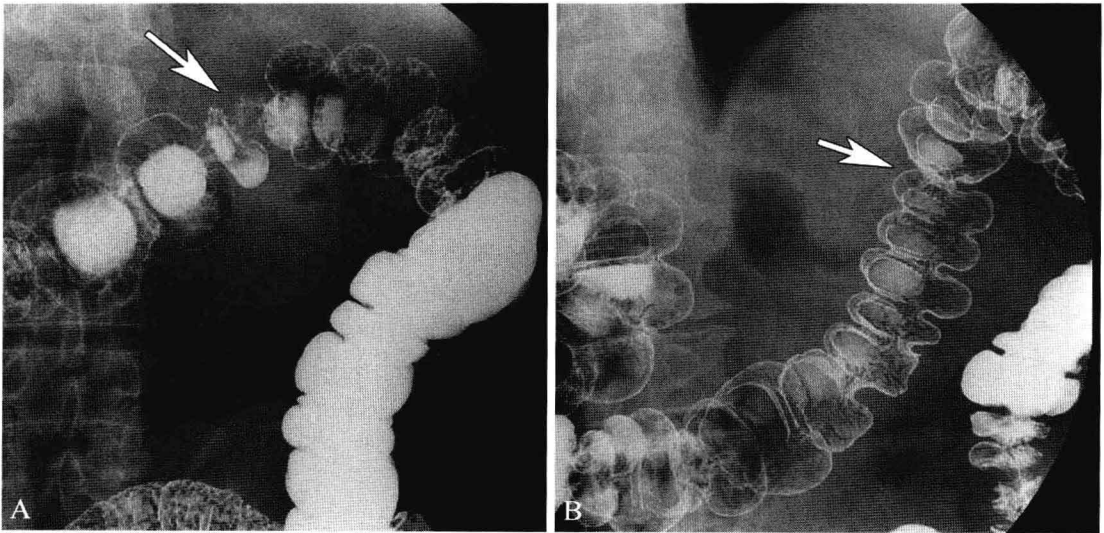


图 2-1-56 结肠痉挛

A. 横结肠近左曲处局限性狭窄(箭),酷似结肠癌肿; B. 反复变换体位后显示“狭窄”段可扩张

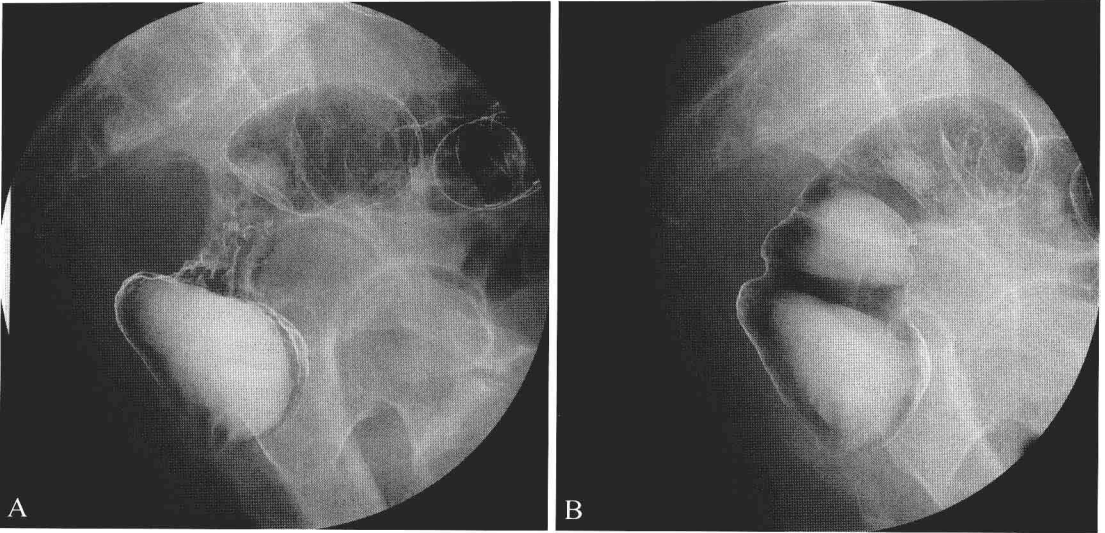


图 2-1-57 直肠痉挛

A. 直肠局限性狭窄，酷似直肠癌肿；B. 反复变换体位后显示“狭窄”段可扩张

3. 重要数据测量及意义 见图 2-1-58。

(1) 盲肠最大宽度：5 ~ 7 cm。

(2) 直肠后间隙最短距离：多是以充钡直肠与第 3 ~ 5 骶椎之间最短距离作为骶前间隙测量的数值。平均 7 mm，范围 2 ~ 16 mm。超过 20 mm 属异常。

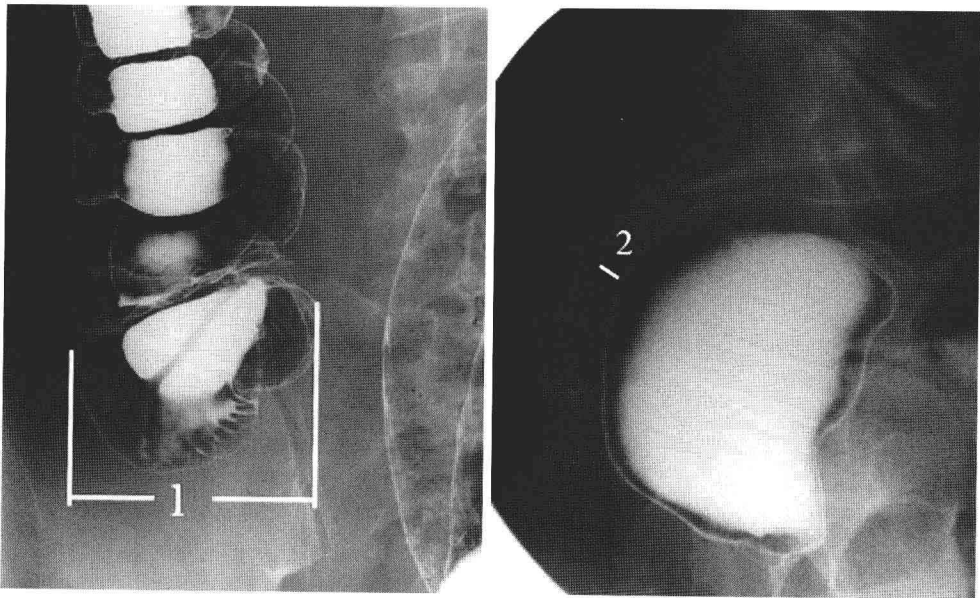


图 2-1-58 盲肠最大宽度测量及直肠后间隙测量

1. 盲肠最大宽度；2. 直肠后间隙最短距离

4. 病变展示 见图 2-1-59 至图 2-1-68。

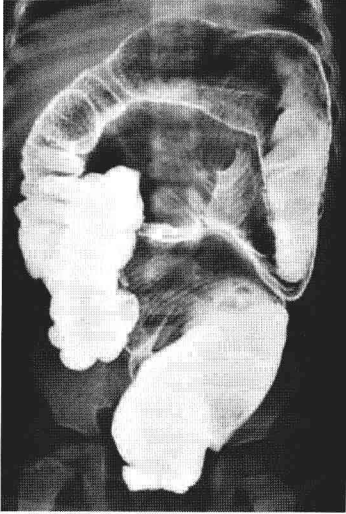


图 2-1-59 先天性巨结肠

横结肠左半部及降结肠、乙状结肠和直肠明显扩张，以乙状结肠扩张显著，正常结肠“袋形”消失

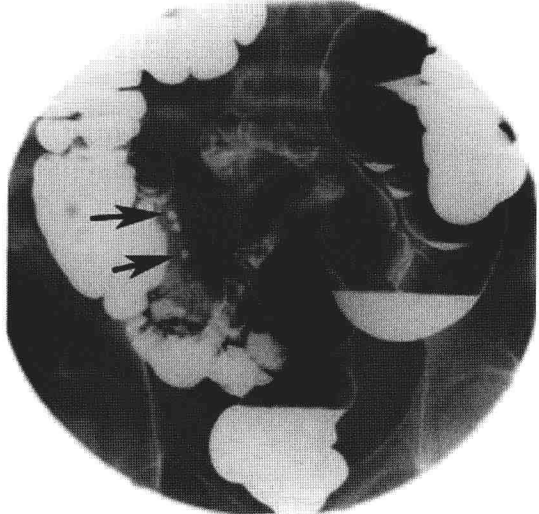


图 2-1-60 阑尾结石

阑尾体积增大，其内见多发类圆形高密度影，边缘光滑（箭）

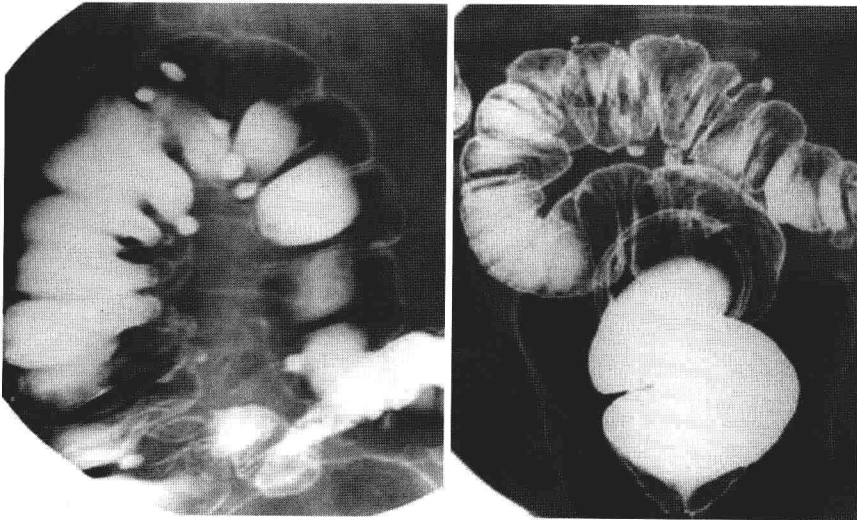


图 2-1-61 结肠多发憩室

盲升结肠、结肠右曲、横结肠及乙状结肠多发椭圆形囊袋状突出，并与肠腔相通，钡剂可进可出

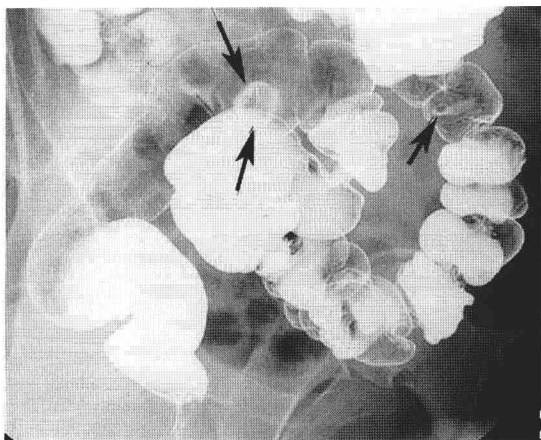


图 2-1-62 结肠多发腺瘤样息肉

降结肠、乙状结肠内见多发类圆形充盈缺损（箭），注意与气泡和粪便鉴别

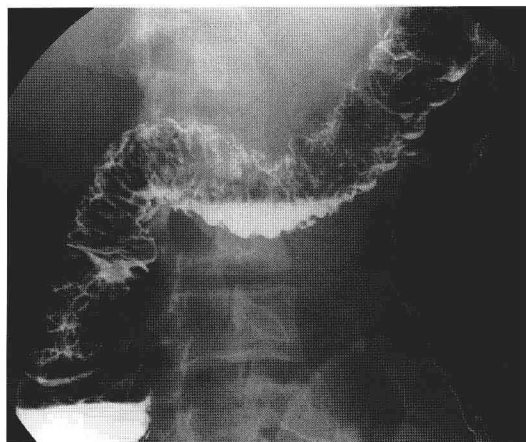


图 2-1-63 溃疡性结肠炎

结肠袋消失、变浅，管腔狭窄，升、横及降结肠壁见多发针尖样小龛影，黏膜呈粗颗粒状

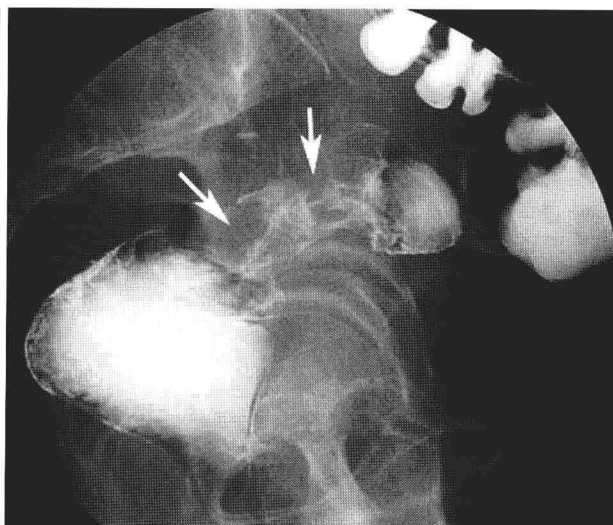
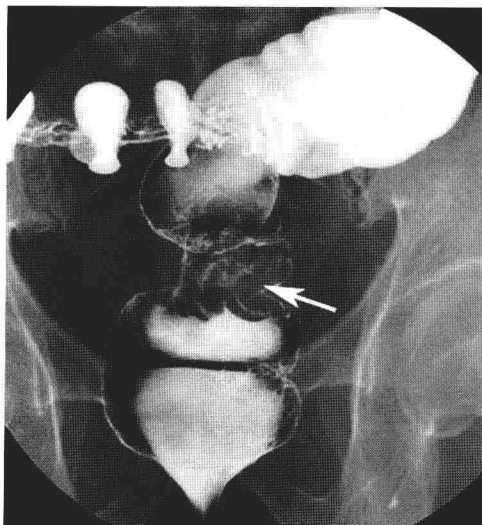


图 2-1-64 直肠癌

病变肠腔不规则充盈缺损（箭），边缘不整，黏膜皱襞破坏，肠壁僵硬

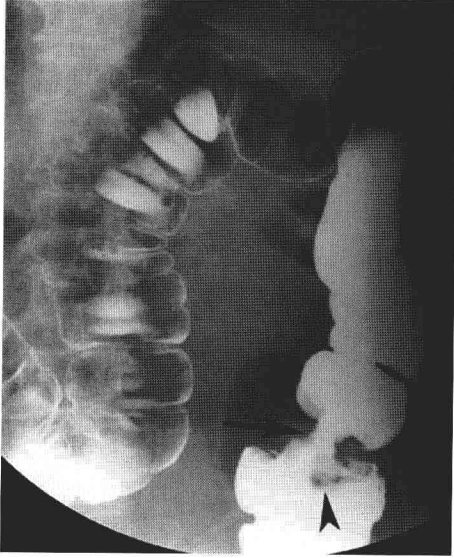


图 2-1-65 降结肠癌

降结肠肠腔呈环形狭窄(箭),范围较局限,与正常组织分界清楚,黏膜皱襞破坏(箭头),肠壁僵硬

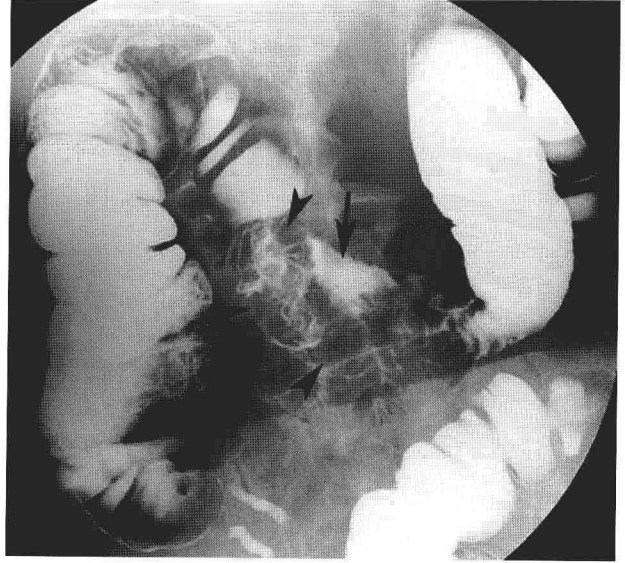


图 2-1-66 横结肠癌

横结肠肠腔见不规则充盈缺损(箭头),边缘不整,黏膜皱襞破坏,肠壁僵硬。另见一腔内龛影(箭),病理证实为癌性溃疡

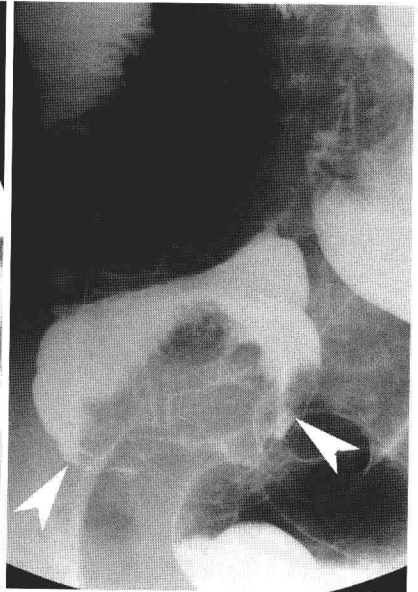
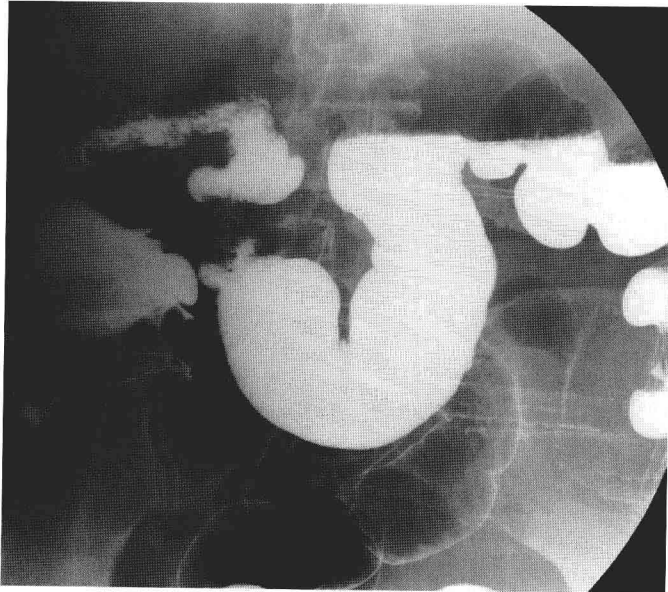


图 2-1-67 肠套叠

图示升结肠末段杯口状充盈缺损(箭头),术中证实回肠末段及盲肠套入升结肠

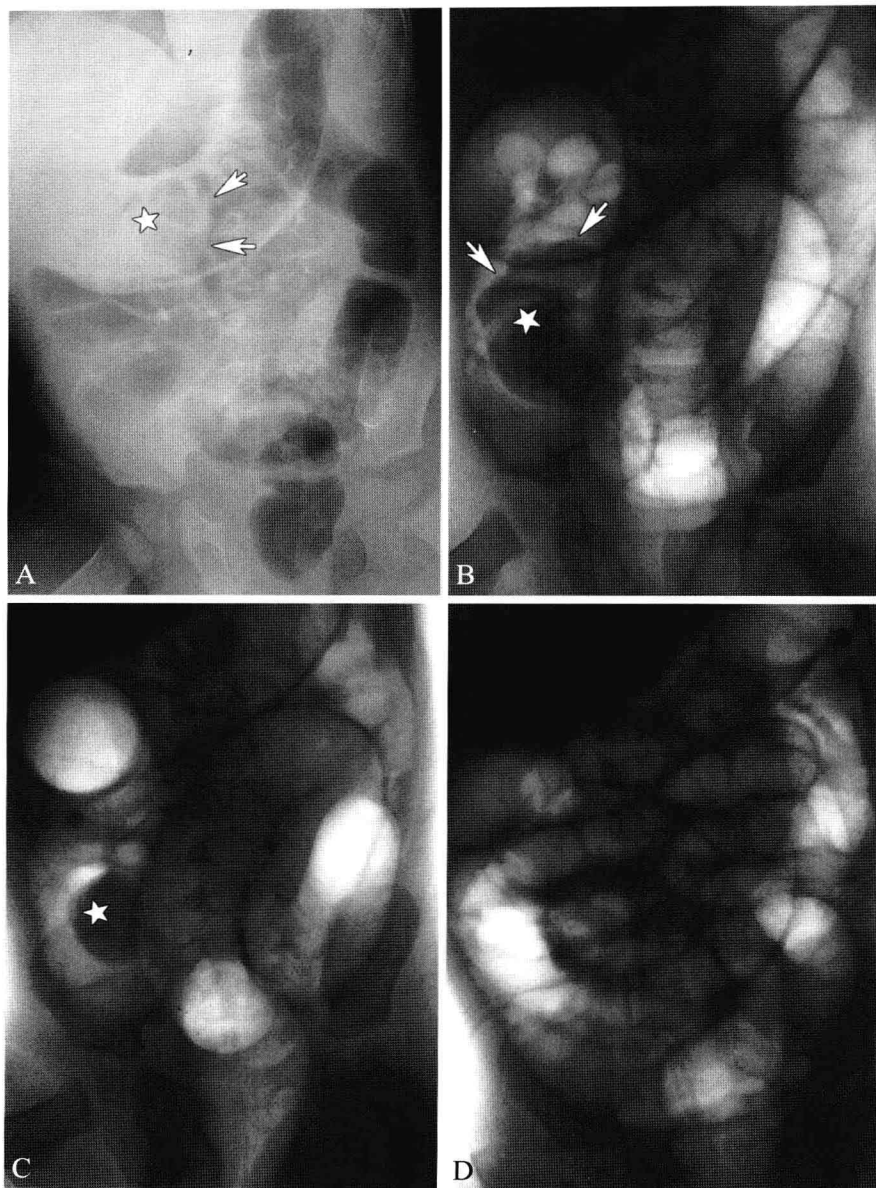


图 2-1-68 小儿肠套叠空气灌肠整复

A. 空气灌肠显示横结肠处杯口(白箭)和软组织肿块(☆),提示肠套叠;B、D. 随着反复充放气和加压,肿块(☆)逐渐退至回盲部,直至完全消失,小肠充气,呈“皂泡”样(D图)

二、肝胆胰脾

(一) 正常表现 (图 2-1-69, 图 2-1-70)

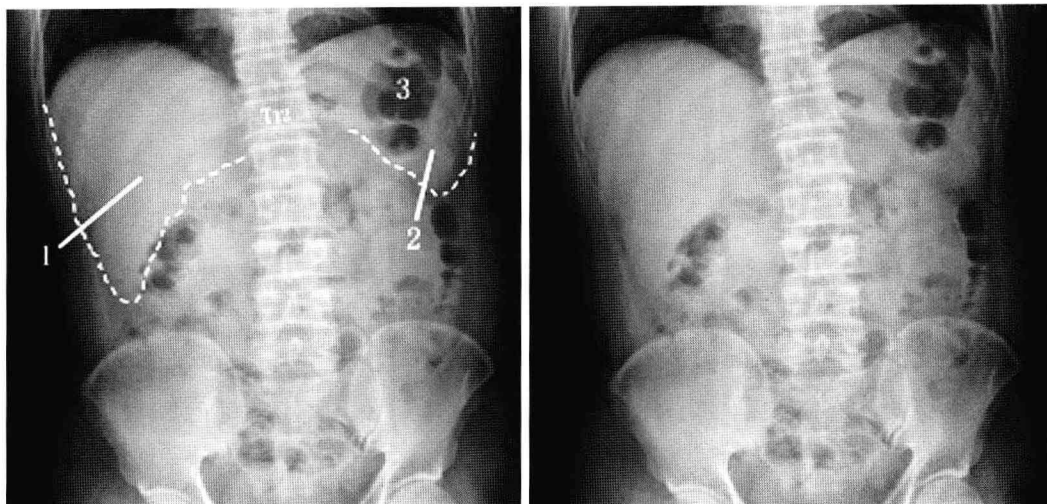


图 2-1-69 肝 (腹部立位)

1. 肝; 2. 脾; 3. 胃泡

即使一张对比度满意的 X 线腹部平片亦仅能显示肝右叶和脾的部分轮廓, 而正常胰腺及胆囊一般不能显示 (见图 2-1-69)。

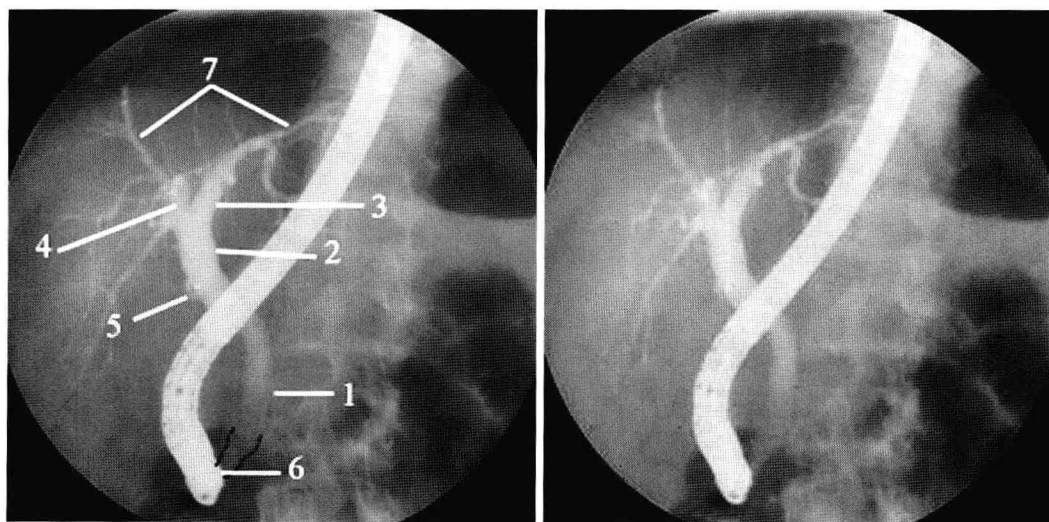


图 2-1-70 经十二指肠内镜逆行胰胆管造影 (ERCP)

1. 胆总管; 2. 肝总管; 3. 肝左管; 4. 肝右管; 5. 胆囊管; 6. 十二指肠乳头; 7. 肝内胆管

肝外胆道系统包括胆囊和输胆管道（肝左管、肝右管、肝总管及胆总管）。胆囊呈长梨形，长8~12cm，宽3~5cm，容量40~60ml。胆囊分4部分：底、体、颈及管。

肝左、右管分别由左、右半肝的毛细胆管逐渐汇合而成，其出肝门后汇合成肝总管。肝总管下行于肝十二指肠韧带内，并在韧带内与胆囊管以锐角结合成胆总管。胆总管在十二指肠降部后内侧壁与胰管汇合，形成一略膨大的共同管道称肝胰壶腹（或 Vater 壶腹），开口于十二指肠乳头（图 2-1-70）。

肝分泌胆汁，经肝内胆管、肝左管、肝右管、肝总管、胆囊管进入胆囊内储存。进食后，尤其进高脂肪食物后，在神经体液因素的调节下，胆囊收缩，肝胰壶腹括约肌舒张，使胆汁自胆囊经胆囊管、胆总管、肝胰壶腹、十二指肠乳头，进入十二指肠腔内。

胆囊及胆道造影的方法很多，包括：腹部平片、口服胆囊造影、静脉法胆囊造影、经皮肝穿刺胆管造影（PTC）、ERCP、B超、CT和MRI、胆囊及胆道核素显像。口服胆囊造影和静脉法胆囊造影已被B超、CT和MRI取代；ERCP、经皮肝穿刺胆管造影（PTC）显示胆系解剖的能力相似。胆管结石、肿瘤、寄生虫等均可引起胆管梗阻，并使梗阻以上胆管扩张；胆管扩张也可见于先天性。胆管炎症、小结石、外伤等可使胆管狭窄。

（二）常见变异及易混淆结构

胆道造影中，扩大胆道及胆管远端肌肉收缩，均可出现一假性充盈缺损（图 2-1-71），收缩后或复查可转为正常，切勿认为胆石。

另外，胆道造影中肾盂肾盏显影较常见，此阴影常与胆管重叠，造成判断困难。肾盂肾盏显影的原因较复杂，不一定是病理性的，可能与造影剂注射速度快及肝功能不良等因素有关。

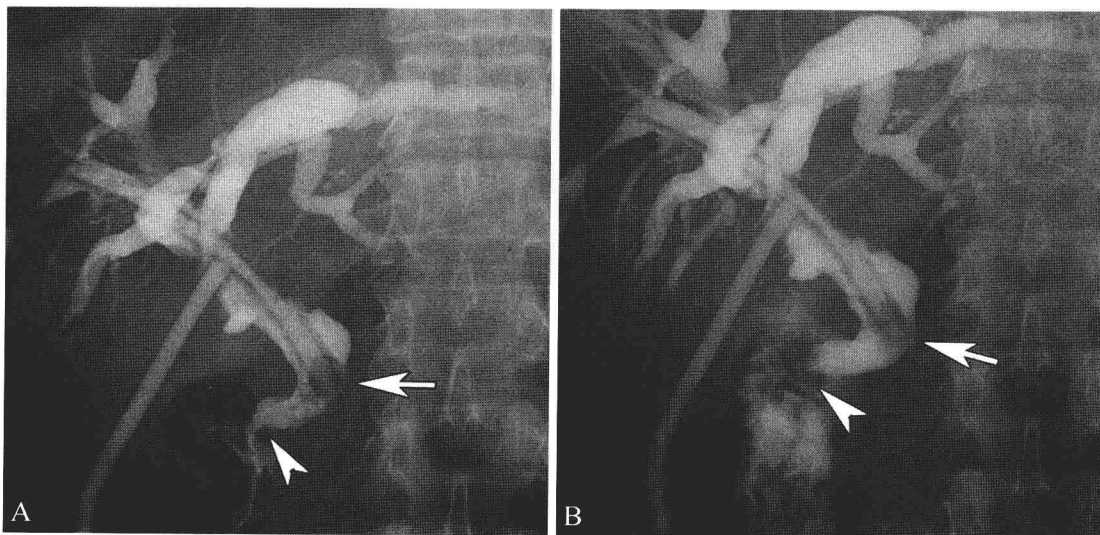


图 2-1-71 总胆管下端假性充盈缺损和气泡

A. T管造影显示胆总管下端痉挛（箭头），似一充盈缺损，另见总胆管下段气泡（箭）；B. 复查片，胆总管下端可痉挛消失（箭头），气泡亦消失（箭）

(三) 重要数据测量及意义

1. 胆总管长度与直径 长度 4 ~ 8 cm；直径平均 5.3 mm，范围 2 ~ 12 mm，一般以 7 mm 作为正常宽度的最大界限。
2. 肝总管长度与直径 长度约 40 mm；直径平均 3 ~ 5 mm。
3. 左肝管长度与直径 长度为 (14 ± 7.5) mm；直径平均 4 mm。
4. 右肝管长度与直径 长度为 (8.4 ± 5.6) mm；直径平均 3 mm。

(四) 病变展示 见图 2-1-72 至图 2-1-77。

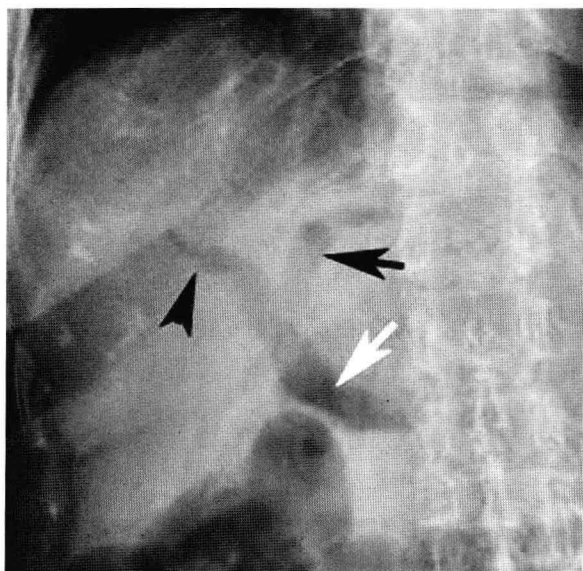


图 2-1-72 胆道积气

腹部仰卧位平片。胆囊手术切除术后，胆道积气，肝左管（黑箭）、肝右管（黑箭头）、肝总管及部分胆总管（白箭）显影清楚

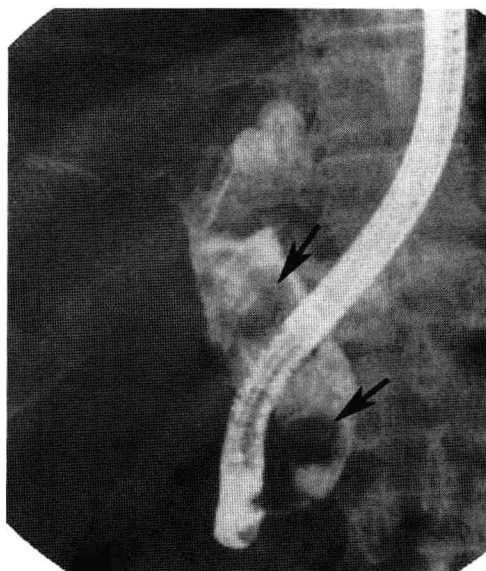


图 2-1-73 胆总管多发结石伴胆管扩张

ERCP 示胆总管内见多发不规则充盈缺损影（黑箭），随体位变换而变动，受累胆管扩张，胆总管远端狭窄

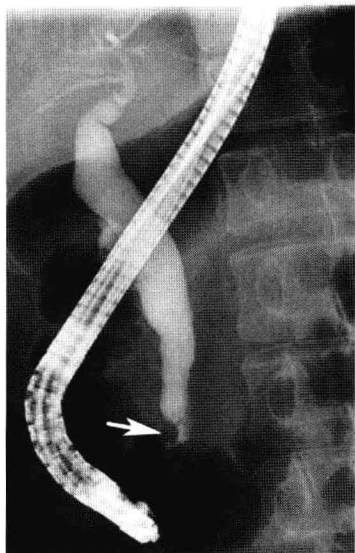


图 2-1-74 胆总管远端小结石

ERCP 造影示胆总管远端偏心性充盈缺损 (箭), 近端胆管轻度扩张

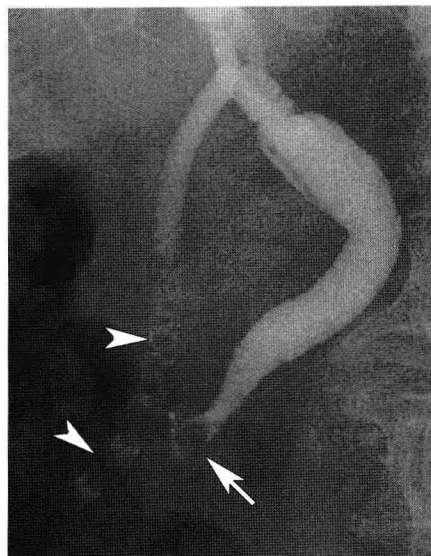

图 2-1-75 胆总管远端结石

T 管造影示胆总管远端充盈缺损 (箭), 箭头所示为 T 管内小气泡 (箭头)

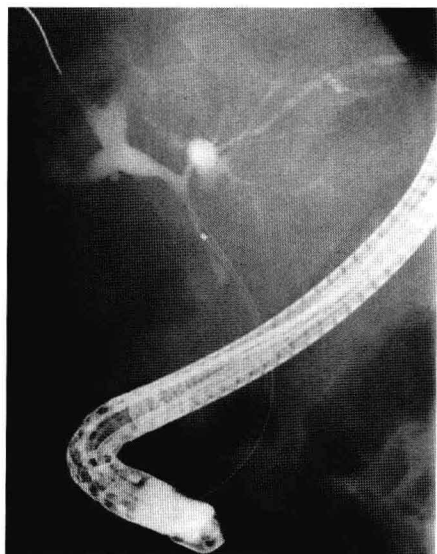


图 2-1-76 高位胆管癌

ERCP 示肝门部胆管、胆总管及肝左叶肝管普遍狭窄、僵硬, 轮廓不规则, 肝右叶胆管呈软藤样扩张

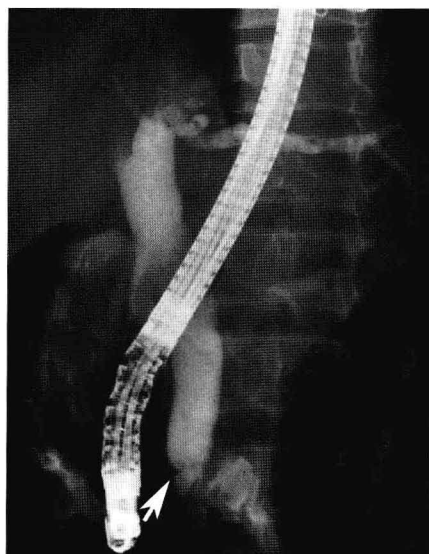

图 2-1-77 胆总管壶腹部癌

ERCP 示胆总管明显增粗, 肝内胆管扩张, 胆总管下端狭窄并见小的充盈缺损 (箭), 狭窄近远端分界明显

三、肾与输尿管

(一) 正常表现 (图 2-1-78 至图 2-1-80)

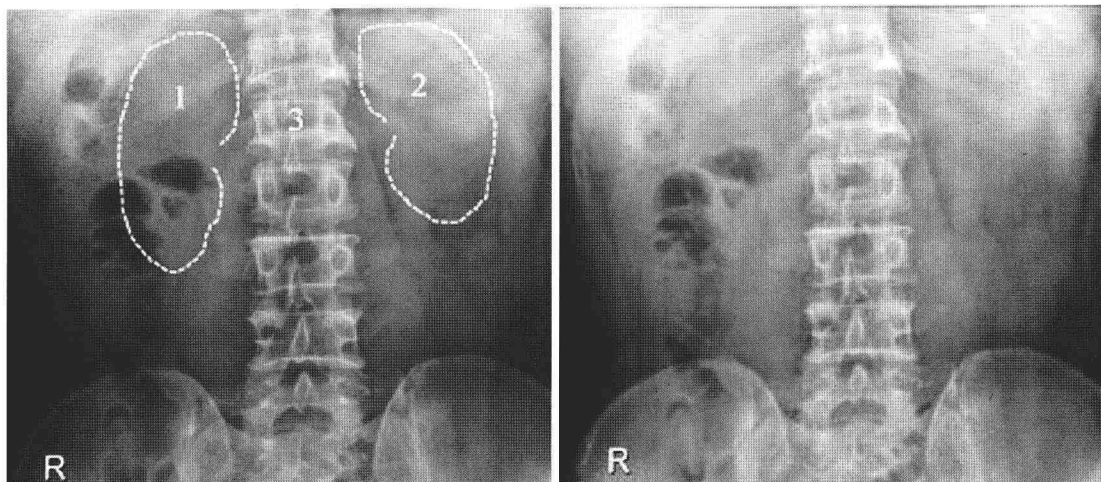


图 2-1-78 腹部平片

1. 右肾; 2. 左肾; 3. L₁ 椎体

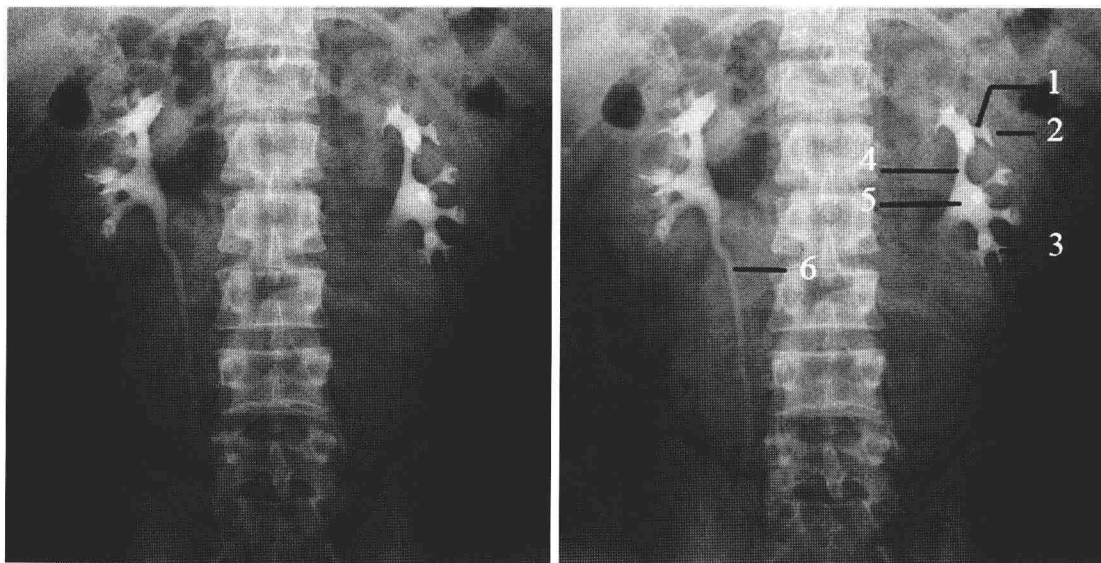


图 2-1-79 静脉尿路造影

1. 肾小盏; 2. 肾乳头; 3. 肾穹窿; 4. 肾大盏; 5. 肾盂; 6. 输尿管

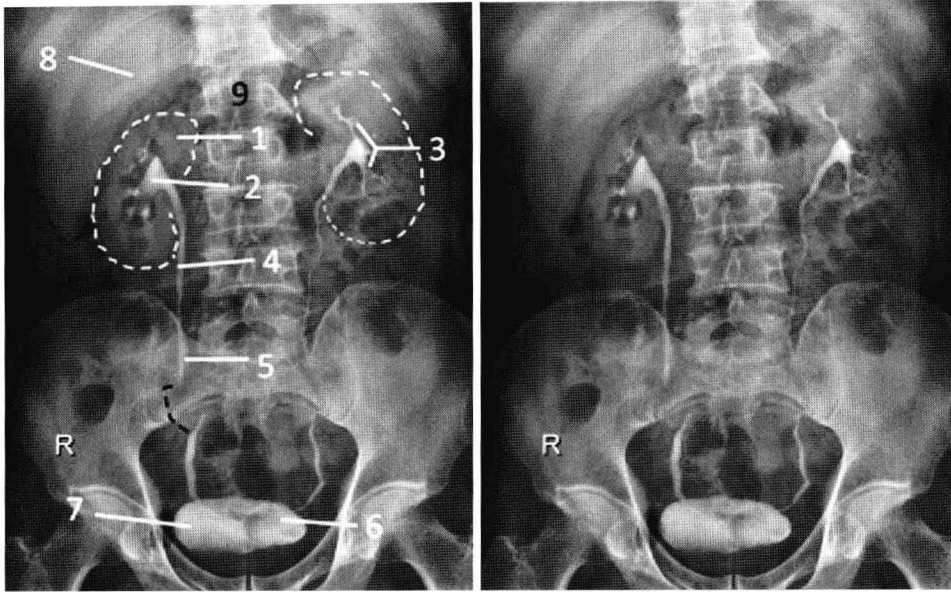


图 2-1-80 输尿管

1. 肾实质；2. 肾盂；3. 肾盏；4. 输尿管腹段；5. 输尿管盆段；6. 输尿管壁内段；7. 膀胱；8. 肝；9. L₁ 椎体

肾是实质性器官，左右各一，形似蚕豆，位于腹膜后间隙。因受肝的影响，右肾较左肾低 1 ~ 2 cm。在腹部 X 线平片上，由于肾周脂肪的对比，在脊柱两侧可观察到双肾轮廓，其内缘中部稍有凹陷，为肾门。肾影长 12 ~ 13 cm，宽 5 ~ 6 cm，位于 T₁₁ 至 L₃ 椎体。侧位片上，肾影与腰椎重叠，肾上极较下极略偏后。正常输尿管与膀胱在腹部 X 线平片上不易显影（见图 2-1-78）。

肾实质分皮质和髓质两部分；肾盏分大盏和小盏；肾小盏呈漏斗状，共有 7 ~ 8 个，其边缘包绕肾乳头，承接排出尿液；2 ~ 3 个肾小盏汇合为一个肾大盏（见图 2-1-79）。

输尿管是成对的、位于腹膜后的肌性管道，约平 L₂ 上缘，起自肾盂末端，终于膀胱，长 20 ~ 30 cm，管径平均 0.5 ~ 1.0 cm，最窄处口径 0.2 ~ 0.3 cm。输尿管管腔充盈造影剂后显影，分为 3 段：腹段、盆段和壁内段。腹段起自肾盂，于腹膜后沿腰大肌前缘下行，至其中点附近，与睾丸或卵巢血管交叉（血管在前走行），达小骨盆入口处，在此处左输尿管越过左髂总动脉末端前方；右输尿管则经过右髂外动脉起始部前方。盆段输尿管自小骨盆入口处，经盆腔侧壁和髂内血管、腰骶干和骶髂关节前方下行，跨过闭孔神经血管束，达坐骨棘水平。壁内段输尿管位于膀胱壁内，输尿管由外上向内下斜行穿越膀胱壁，为长约 1.5 cm 斜行的输尿管部分（见图 2-1-79，图 2-1-80）。

输尿管全长有 3 个生理狭窄：即输尿管与肾盂连接处（移行处），越过骨盆缘即与髂血管相交处，进入膀胱处。正常输尿管边缘光整连续，可有折曲，管径宽 3 ~ 7 mm（见图 2-1-80）。

(二) 常见变异及易混淆结构

单驼峰样肾，X线表现为肾表面的局限性隆起，为一种解剖变异，可类似肾肿块。肾重复变异可使两侧肾大小不一，易误诊为病变。此外，下位肋软骨钙化可类似肾结石，需注意鉴别。

倍增肾盏为一返祖变异，常误认为病理性。肾小盏轴位观时，与后方肾盏相重叠，可类似充盈缺损。部分正常人中可出现上肾盏扁平，易误诊为附近肿块压迫所致的变形。肾盏充盈不全时，可形成假性充盈缺损，类似肿块，充盈完全后即消失。肾乳头部收集小管中出现造影剂，乃是由于肾盂、肾盏压力过大，致使造影剂进入肾盂、肾盏以外的区域，不应误认为髓质海绵肾的小管扩张。肾外肾盂，可类似肾积水。而肾盂血管压迹，则多数无临床意义。

髂腰肌肥大所致的输尿管移位，在肌肉发达的男性中多见，此常引起混淆，并非腹膜后病变所致。

(三) 重要数据测量及意义 (图 2-1-81)

1. 肾脊角 肾的长轴自内上斜向下，其与脊柱纵轴间形成一定角度，称肾脊角，正常为 $15^{\circ} \sim 25^{\circ}$ 。先天性活动肾（游走肾）因肾轴旋转其交角及交点发生改变，因此肾脊角也会发生变化；马蹄肾的肾脊角顶点在肾的下方，与正常相反。肾本身的病理或肾周器官的肿块推压也能使肾脊角的角度发生改变。

2. 肾长径 (AB) 为肾上下极之间的轴线。大小为 $9.5 \sim 15.0 \text{ cm}$ ，平均 $12.47 \sim 12.84 \text{ cm}$ 。年龄性别对肾长径稍有影响，老年人、女性肾稍小。肾肿瘤、肾盂积水、外伤、急性肾小球肾炎、肾盂肾炎、肾结核、肾脓肿及多囊肾、肾动脉狭窄、先天性肾缺如、一侧肾切除或损毁造成对侧肾代偿性增大等均能使肾的长径发生改变。

3. 肾宽径 (CD) 垂直于长径的最大宽径。大小为 $5.9 \sim 6.54 \text{ cm}$ ，平均 $6.26 \sim 6.37 \text{ cm}$ 。以上能造成肾长径发生改变的病变也能造成肾宽径改变。

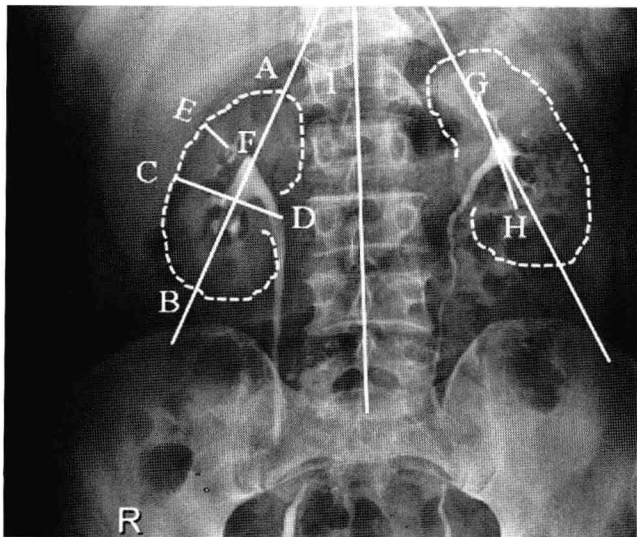


图 2-1-81 肾测量径线及角度

1. 肾脊角；AB. 肾长径；
CD. 肾宽径；EF. 肾皮质厚度；
GH. 肾上下盏距离

4. 肾实质厚度(EF) 肾小盏至肾皮质外缘最短距离。平均2.12~2.25 cm。肾实质肿瘤、炎症或结核,肾盂积水或肿瘤,肾动脉狭窄造成肾萎缩,多囊肾等病变均能造成肾实质厚度发生改变。

5. 肾上下盏距离(GH) 为肾上下大盏的最远的小盏杯口缘之间的距离。平均7.08~7.13 cm。肾盏结石、肾盂肾盏积水或肿瘤、肾实质肿瘤、炎症或结核、多囊肾、肾代偿性肥大等均能造成肾上下盏距离增大或缩短。

(四) 病变展示 (图 2-1-82 至图 2-1-88)

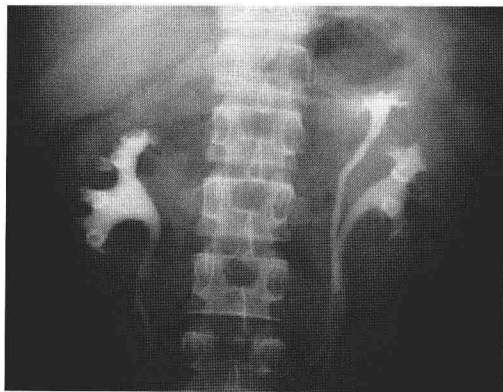


图 2-1-82 左侧肾盂输尿管重复畸形
排泄性尿路造影示左肾有两套肾盂、肾盏及输尿管

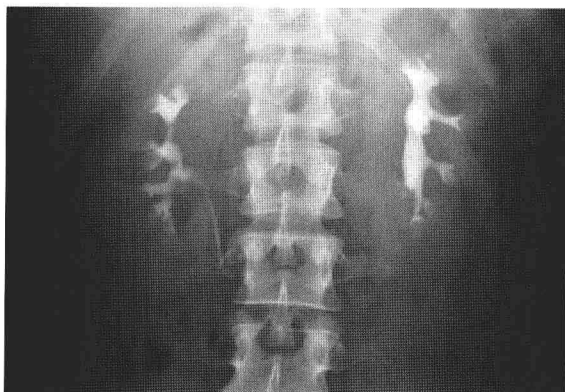

图 2-1-83 左肾先天性旋转不良
排泄性尿路造影示左肾盂与肾盏重叠,肾盂显示不清,左肾大小与右肾相近

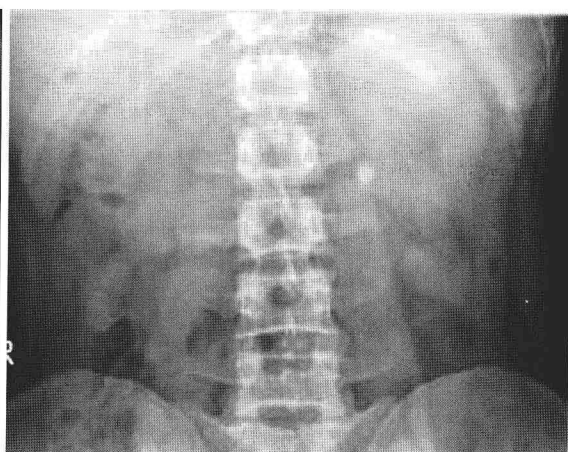
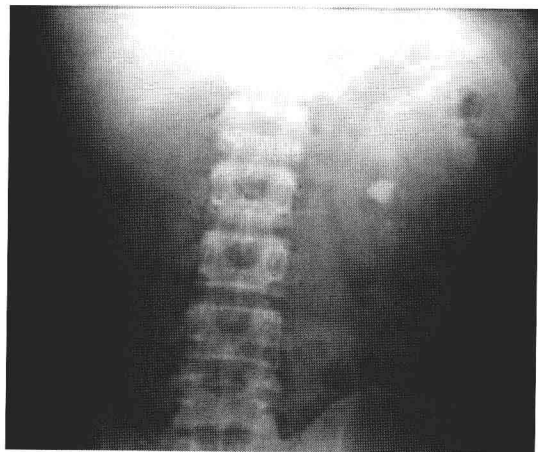


图 2-1-84 左肾结石

A. 腹部立位,左肾内见不规则高密度结石影;B. 腹部立位(另一病例),左肾盂与输尿管移行处可见椭圆形、边缘光滑的结石

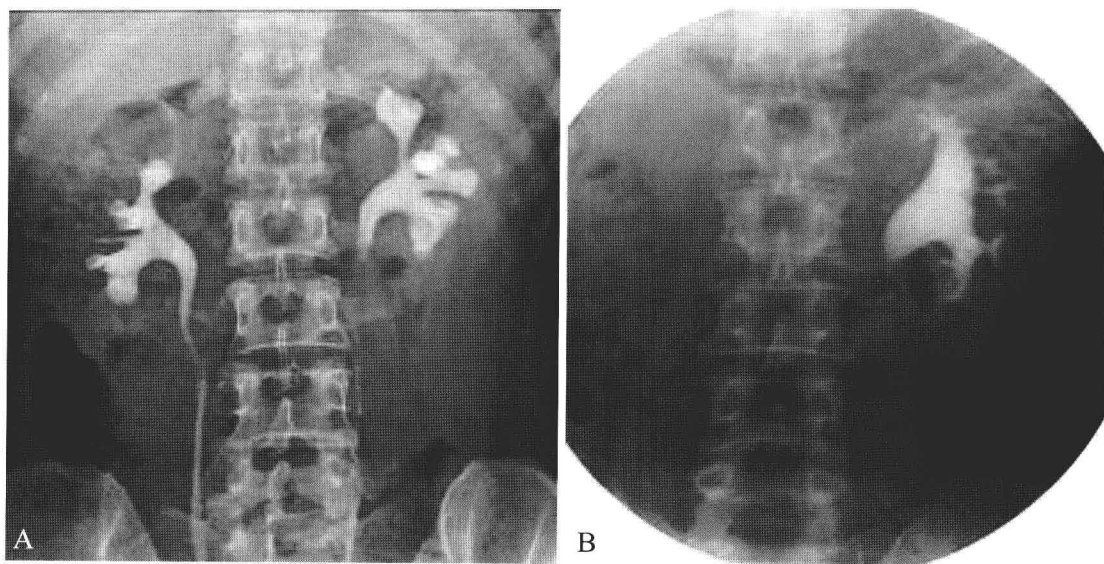


图 2-1-85 肾积水

A. 排泄性尿路造影示左肾盂肾盏轻度积水，肾小盏杯口消失，形态饱满，肾盂形态较右侧稍扩大；B. 逆行肾盂造影（另一病例）示左肾盂积水，肾盂形态饱满，肾盂与输尿管移行处狭窄

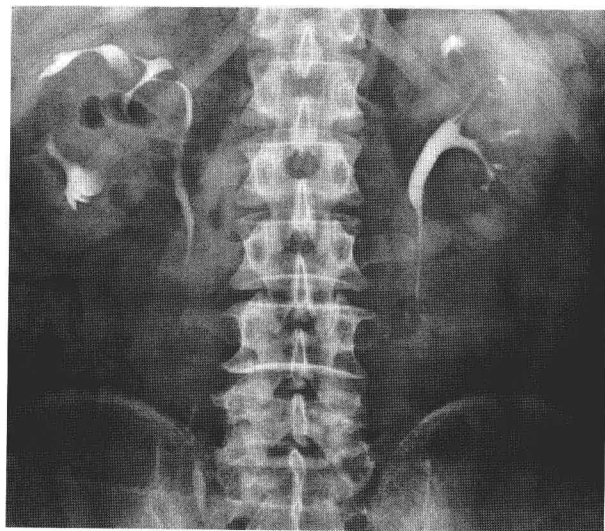


图 2-1-86 右肾囊肿

右侧肾盂肾盏受压变形，边缘光滑

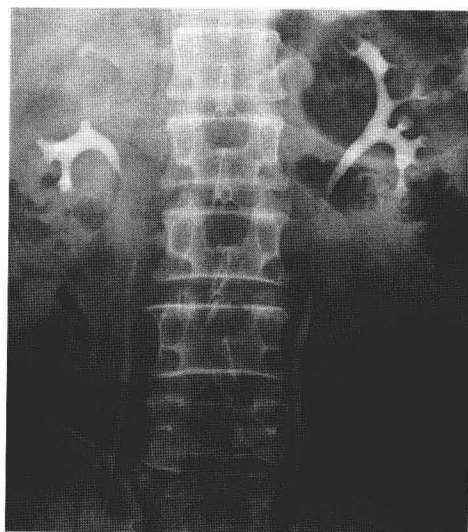


图 2-1-87 右肾癌

右侧多个肾盏受压变形，受累的肾盏杯口破坏消失

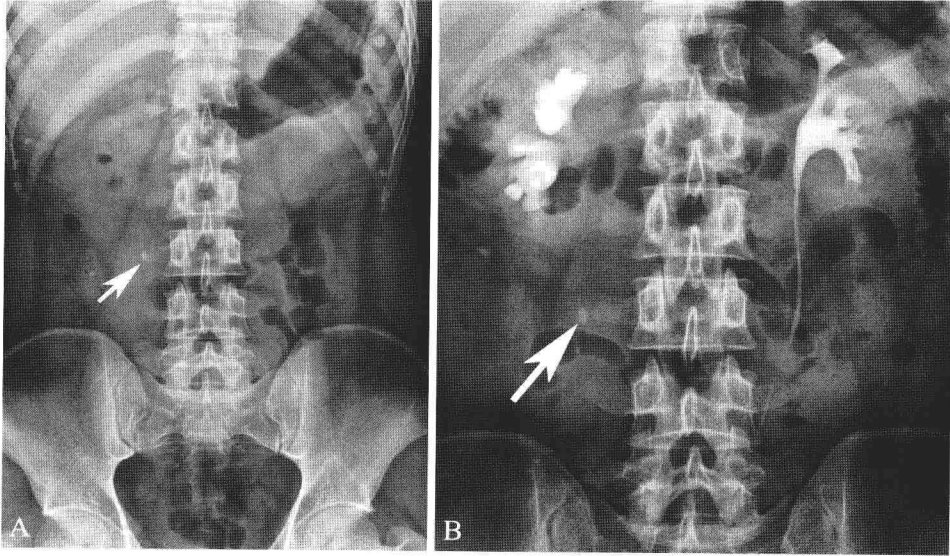


图 2-1-88 右输尿管上段结石

A. 腹部立位 X 线平片示右侧输尿管上段平 L₃ 横突水平一长条形高密度影 (箭), 轮廓清楚, 边缘光滑;
B. 静脉尿路造影示右侧肾盂肾盏轻度扩张, 肾小盏杯口变钝, 右侧输尿管尚未显影

四、血管造影

(一) 正常表现

1. 腹腔动脉 见图 2-1-89。

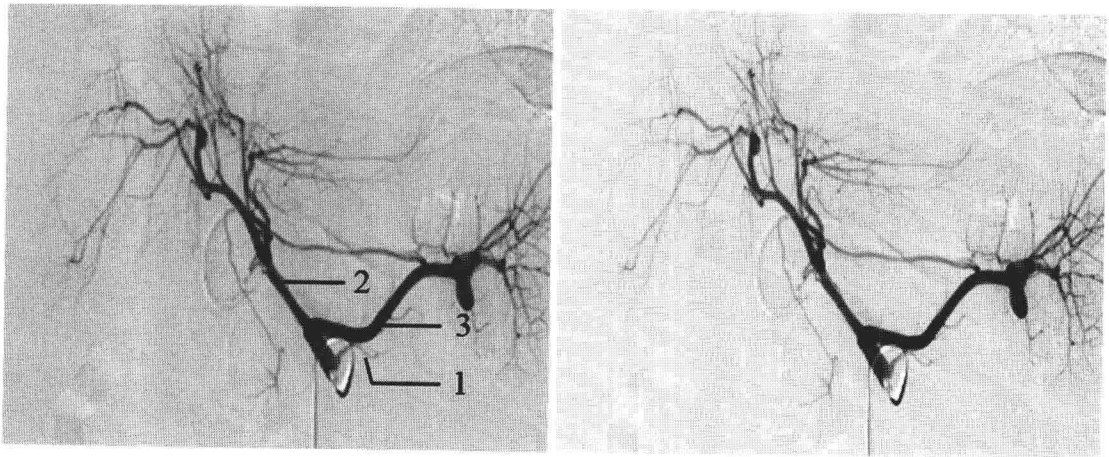


图 2-1-89 腹腔动脉造影

1. 胃左动脉; 2. 肝总动脉; 3. 脾动脉

腹腔动脉干简称腹腔干，该动脉干在 T₁₂-L₂ 椎体的水平发自主动脉前壁中线稍左侧（占 66%），该干发出 3 个主要分支，肝总动脉、脾动脉及胃左动脉；胰背动脉有时可成为第 4 分支。从前壁正中发出者占 33%；极少数从腹主动脉右前壁左侧发出。供血于肝、胆、胃及十二指肠近端、胰腺和脾。

(1) 胃左动脉：通常是腹腔干的第一分支，约占 95.7%；少数起自腹主动脉（2.86%）和肝左动脉（1.43%），是腹腔动脉的最小分支。向左上方行至胃贲门附近，沿胃小弯向右行于小网膜两层之间，沿途分支至食管腹段、贲门和胃小弯附近的胃壁。

(2) 肝总动脉：比胃左动脉粗，比脾动脉细，大多起自腹腔动脉，约占 96.1%，少数起自肠系膜上动脉，约占 3.9%；起自腹主动脉罕见。肝总动脉分为肝固有动脉和胃十二指肠动脉者占 78.8%，而无肝固有动脉者占 21.2%。向右行至十二指肠上部的上缘进入十二指肠韧带，分为肝固有动脉和胃十二指肠动脉。

(3) 脾动脉：99.98% 的脾动脉起自腹腔干，是腹腔干最大的分支，偶有起自肠系膜上动脉、腹主动脉、中结肠动脉、胃左动脉、肝左动脉或肝总动脉。沿胰上缘蜿蜒左行至脾门，分为数条脾支入脾。

2. 肠系膜上动脉 见图 2-1-90。

肠系膜上动脉在腹腔干稍下方，约平 L₁ 高度起自腹主动脉前壁，经胰头与胰体交界处后方下行，越过十二指肠水平部前面进入小肠系膜根，向右髂窝方向走行。起始段类型包括：

① 独立干，起自腹主动脉前壁，占 83.5% ~ 97%；② 与肝右动脉共干，占 11%；③ 与肝总动脉共干，占 1.6%；④ 与腹腔干共干，占 0.7% ~ 3%；⑤ 与肝动脉及脾动脉共干，占 2.4%。

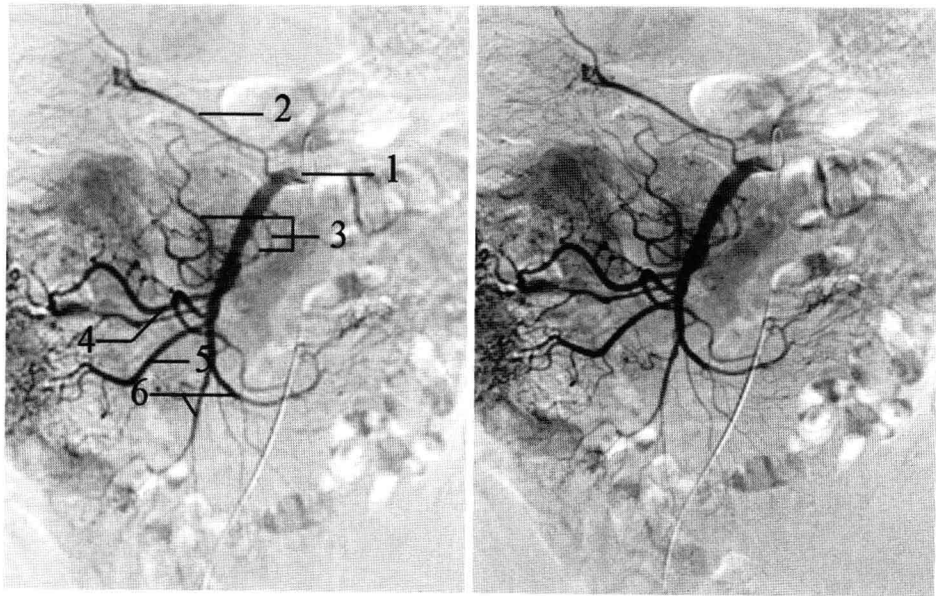


图 2-1-90 肠系膜上动脉造影

1. 肠系膜上动脉；2. 中结肠动脉；3. 空肠动脉；4. 右结肠动脉；5. 回结肠动脉；6. 回肠动脉

肠系膜上动脉的分支有：①胰十二指肠下动脉；②空肠动脉和回肠动脉；③回结肠动脉；④右结肠动脉；⑤中结肠动脉。起源于肠系膜上动脉的变异动脉有脾动脉、胃十二指肠动脉、肝动脉等。

(1) 胰十二指肠下动脉：起自肠系膜上动脉者占 42.2% ~ 42.5%，与胰十二指肠后下动脉共干占 35%，与第一空肠动脉共干者 12.5% ~ 55.6%，与第二空肠动脉共干者 10%；起自肝总动脉者占 2.2%，偶也有起自胃网膜右动脉者。胰十二指肠后下动脉起自肠系膜上动脉者占 41.9% ~ 56.4%，与胰十二指肠前下动脉共干并起自肠系膜上动脉者占 36.1% ~ 97.1%，以第一空肠动脉共干并起自肠系膜上动脉者占 5.2% ~ 87.5%。

(2) 空、回肠动脉：数目不定，在 8 ~ 28 支，常见 12 ~ 17 支。一般空肠动脉比回肠动脉稍粗。

(3) 回结肠动脉：由肠系膜上动脉干的右凹侧中部发出者占 80%，与右结肠动脉共干发出者 20%。发出后在小肠系膜内向右下斜行至回盲处稍上方分为升支和降支。

(4) 中结肠动脉：90% 起自肠系膜上动脉，也可起自腹腔动脉、肠系膜下动脉或腹主动脉。

(5) 右结肠动脉：1 支者占 82.7%，独立起自肠系膜上动脉者占 20% ~ 44.8%，与中结肠动脉共干者占 15.5% ~ 31.5%，与回结肠动脉共干者占 7.9% ~ 19.6%。

3. 肠系膜下动脉 见图 2-1-91。

肠系膜下动脉于 L₃ 高度腹主动脉前壁，其分支有：左结肠动脉、乙状结肠动脉和直肠上动脉；供应降结肠、乙状结肠和直肠上段的血液。肠系膜下动脉的变异较少见。

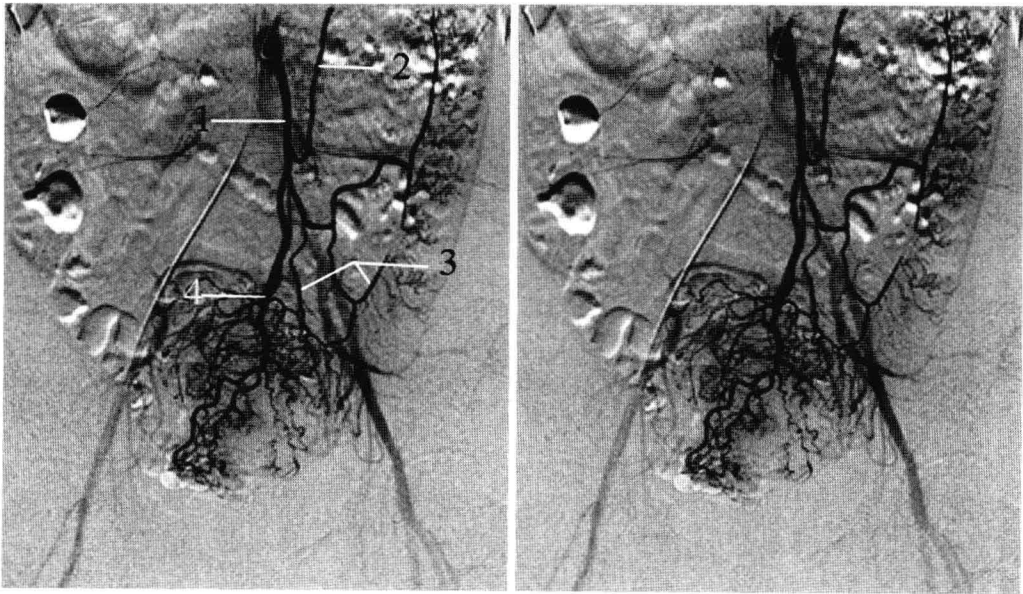


图 2-1-91 肠系膜下动脉造影

1. 肠系膜下动脉；2. 左结肠动脉；3. 乙状结肠动脉；4. 直肠上动脉

(1) 左结肠动脉：横行向左，至降结肠附件分为升、降两支，外径平均为 2.7mm，从肠系膜下动脉发出者占 56.7% ~ 98.4%，自肠系膜上动脉发出者占 1.6%，与乙状结肠动脉共干者占 33.3% ~ 62.4%。左结肠动脉重复者占 6.7%，由副中结肠动脉左支替代者占 2.3%，由乙状结肠动脉升支替代者占 2.3%。左结肠动脉分别于中结肠动脉及乙状结肠动脉有吻合，分支分布于降结肠。

(2) 乙状结肠动脉：斜向左下方进入乙状结肠系膜内，一般为 1 ~ 3 支，1 支者占 21.4% ~ 42.4%，2 支者占 45.6% ~ 72.8%，3 支者占 2.5% ~ 23.2%。起自肠系膜下动脉者占 36%，起自肠系膜下动脉和左结肠动脉者占 4.4%，起自左结肠动脉者占 28%，起自中结肠动脉者占 1.6%。各支间互相吻合成动脉弓，分支营养乙状结肠。

(3) 直肠上动脉：又称痔上动脉，是肠系膜下动脉主干向下的延续，发出 1 ~ 4 支乙状结肠直肠动脉，分布于直肠上 2/3 段和乙状结肠末端。在直肠表面和壁内与直肠下动脉的分支吻合。

4. 肾动脉 见图 2-1-92。

肾动脉大多数平 L_1 - L_2 高度，起自腹主动脉侧壁，横行向外，到肾门附近分为前、后两段，经肾门入肾，在肾内再分为肾段动脉。一般右肾动脉起点较左肾动脉起点高；右肾动脉长于左肾动脉。肾动脉入肾门之前发出肾上腺下动脉至肾上腺，其在肾上腺内与肾上腺上、中动脉吻合。肾除经肾门入肾的肾动脉供血外，还可由肾动脉、腹主动脉和膈下动脉等发出的肾副动脉（出现率约为 41.8%）供血。

肾动脉支数多在 1 ~ 3 支，以每侧 1 支肾动脉多见。当有多条肾动脉时，可有起自腹主动脉的分支如第二腰动脉、髂总动脉、肠系膜下动脉、肝迷走动脉等，并可与肠系膜动脉共干起始。

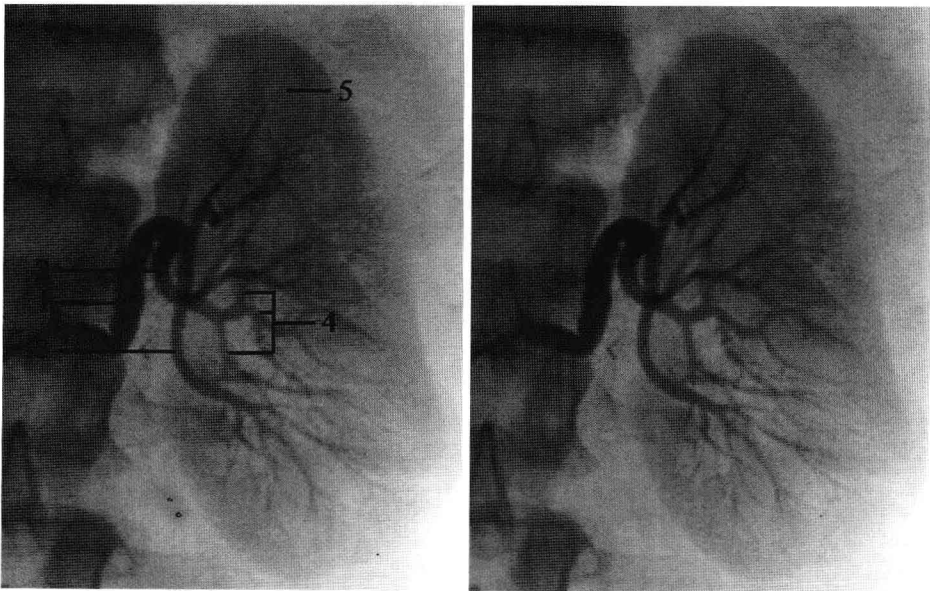


图 2-1-92 左肾动脉造影

1. 肾动脉；2. 前段动脉；3. 后段动脉；4. 段动脉；5. 叶间动脉

单条肾动脉,其1级分支以2支型多见,约占86.3%,3支型占11.0%,4支型占1.9%,5支型占0.8%。肾动脉的肾内分支呈节段性,大多数分为5支肾段动脉。肾动脉主干为1支者,其1级分支多呈前、后分布。前支分为上段动脉、上前段动脉、下前段动脉、下段动脉;后支分为后段动脉。少数呈上下分布,上支分为上段动脉、上前段动脉、下前段动脉及后段动脉;下支分为下段动脉。

肾动脉之间无或很少有吻合支存在。

(二) 重要数据测量及意义

1. 腹腔干下壁的夹角 与腹主动脉前壁所成的夹角为 $70.3^{\circ} \pm 14.71^{\circ}$ 。与矢状面的夹角为 7.29° 。

2. 腹腔干长度及外径 长 $12 \sim 25$ mm, 外径 $8 \sim 9$ mm。

3. 肝总动脉长度及外径 肝总动脉由起始部分出肝固有动脉和胃十二指肠动脉处的长度在 $1.5 \sim 4.0$ cm; 外径 $4 \sim 13$ mm, 平均 6 mm。

4. 肝固有动脉长度及外径 在 $6 \sim 40$ mm, 平均 18 mm; 外径 $4 \sim 9$ mm, 平均 5.8 mm。

5. 脾动脉长度及外径 为 10 cm, 外径 6.5 mm。

6. 胃左动脉直径 $2 \sim 5$ mm, 平均 3.6 mm。

7. 肾动脉外径 右肾动脉外径为 $6 \sim 8$ mm; 左肾动脉外径为 $5 \sim 8$ mm。

(三) 病变展示 (图 2-1-93 至图 2-1-99)

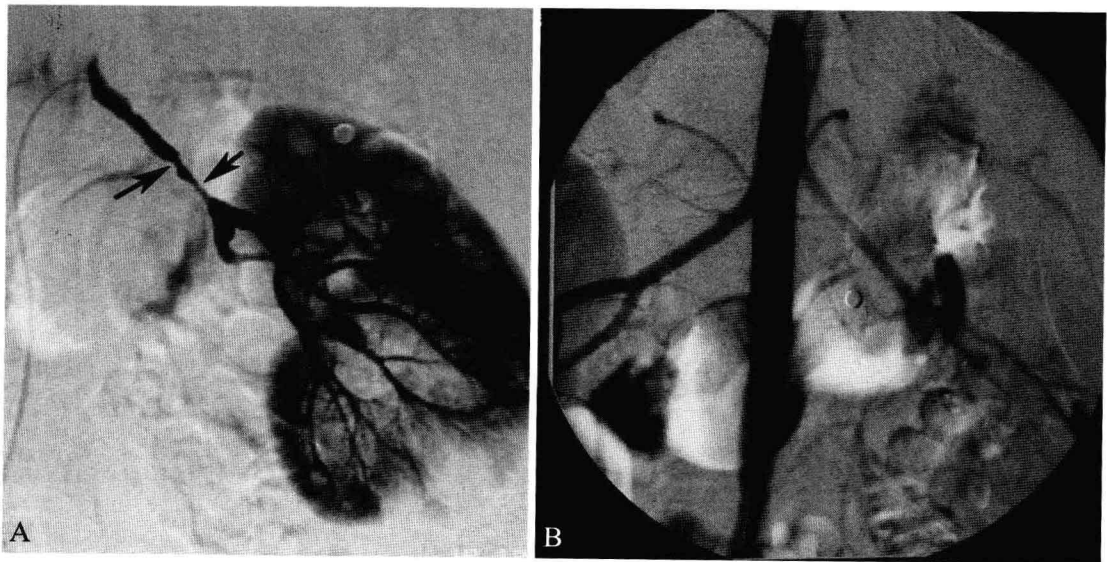


图 2-1-93 肾动脉狭窄

A. 左肾动脉造影显示左肾动脉主干中远段不规则狭窄(箭); B. 行左肾动脉球囊扩张术后, 腹主动脉造影显示左肾动脉狭窄消失, 患者高血压症状明显改善

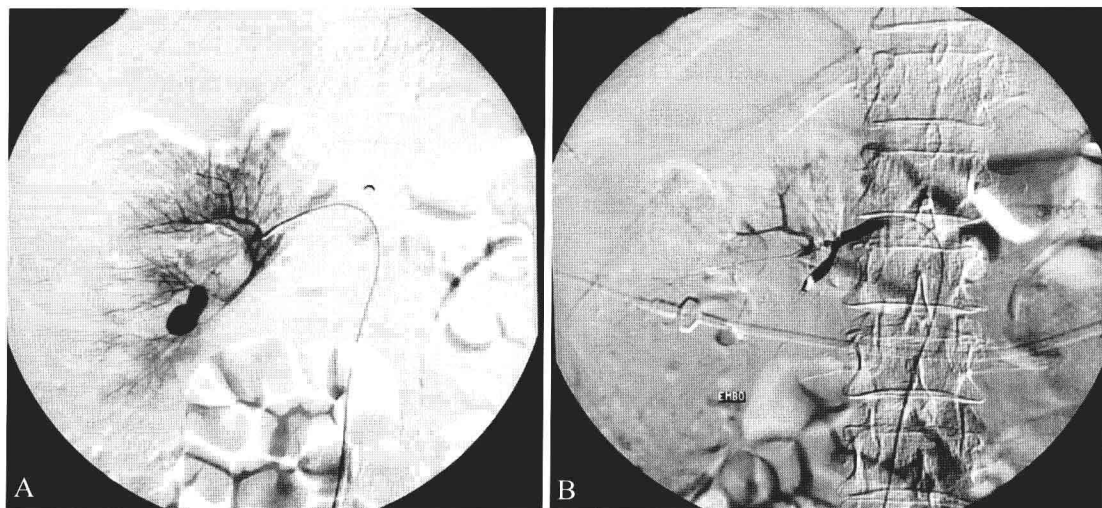


图 2-1-94 右肾感染后合并假性动脉瘤出血

A. 右肾动脉造影可见右肾下极动脉供应区一假性动脉瘤；B. 予以弹簧钢圈加吸收性明胶海绵栓塞右肾下极动脉后，假性动脉瘤消失，出血停止

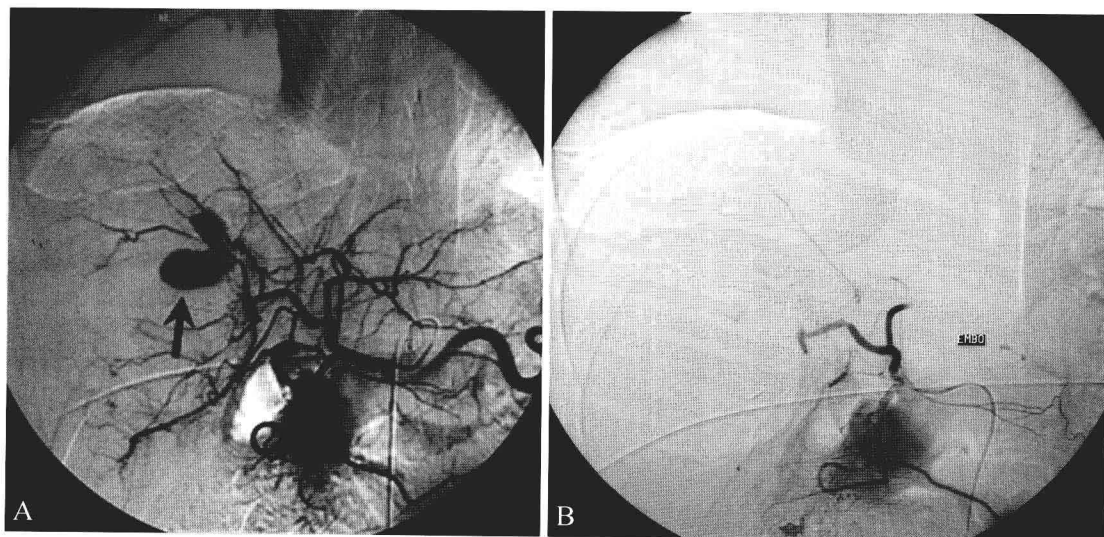


图 2-1-95 肝破裂合并肝动脉假性动脉瘤

A. 肝动脉造影可见一大约 $22\text{ mm} \times 16\text{ mm}$ 的假性动脉瘤（箭）；B. 予以吸收性明胶海绵栓塞后，假性动脉瘤消失，出血停止

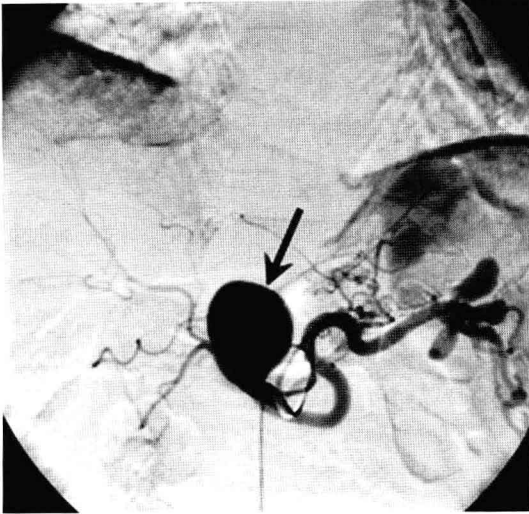


图 2-1-96 脾动脉瘤

腹腔干造影示脾动脉起始段一大小 $48\text{ mm} \times 38\text{ mm}$ 的动脉瘤 (箭)

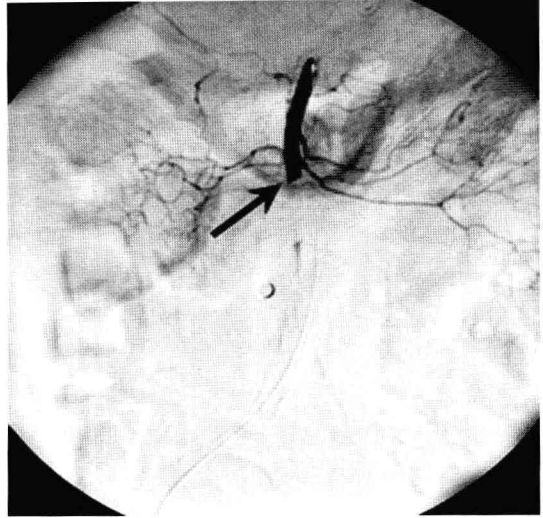


图 2-1-97 肠系膜上动脉血栓

腹痛患者。肠系膜上动脉造影示肠系膜上动脉起始部下方约 40 mm 处造影剂截断 (箭), 远端血管未见显影

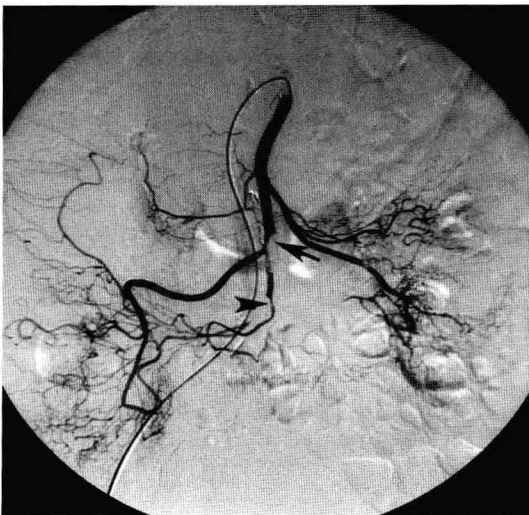


图 2-1-98 肠系膜上动脉及分支狭窄

腹痛、腹泻患者。肠系膜上动脉造影示肠系膜上动脉起始部下方约 60 mm 处管腔狭窄、中断 (箭); 回结肠动脉显影示其起始部狭窄 (黑箭头); 中结肠动脉、空肠动脉显影正常

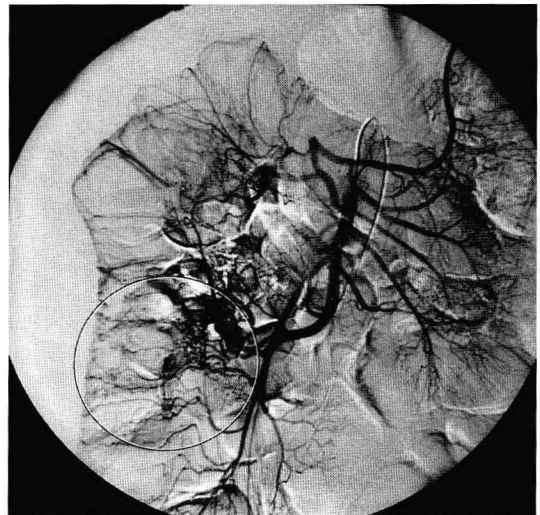


图 2-1-99 升结肠动脉血管畸形

消化道出血患者。肠系膜上动脉造影, 升结肠动脉远端血管异常血管团影 (圈)

第二节 CT 解剖

一、肝

(一) 正常表现

1. 分叶、分段 见图 2-2-1 至图 2-2-3。

Couinaud 根据肝内门静脉和肝静脉的分布范围，将肝脏分为 5 叶 8 段，门静脉分支位于肝段内，而肝静脉位于肝段间。每段均有独立的门静脉、肝动脉及胆管，段与段之间存在自然的间隙，肝段是规则性肝切除的最小单位。具体划分法如下：以肝中静脉所在纵行平面将肝分为左右半肝，以肝左静脉为界将左半肝纵行分为左内叶与左外叶，而左外叶以门静脉左支为界水平分为上下两段；以肝右静脉为界将右半肝纵行分为右前叶与右后叶，而门静脉右支横向分别将右前叶和右后叶分为上下两段，而肝尾状叶为单独的一段（图 2-2-1）。肝 8 段按照顺时针方向命名：尾状叶为段 I（或 S₁），左外叶上段为段 II（或 S₂），左外叶下段为段 III（或 S₃），左内叶为段 IV（或 S₄，肝门静脉左支横部上方为段 IVa，下方为段 IVb），右前叶下段为段 V（或 S₅），右后叶下段为段 VI（或 S₆），右后叶上段为段 VII（或 S₇），右前叶上段为段 VIII（或 S₈）（图 2-2-2）

CT 横断面上划分肝叶、肝段时，在膈顶平面以肝左、中、右静脉为划分标志。在胆囊平面以胆囊中心点和下腔静脉右缘连线作为左右半肝的划分标志（图 2-2-3）。

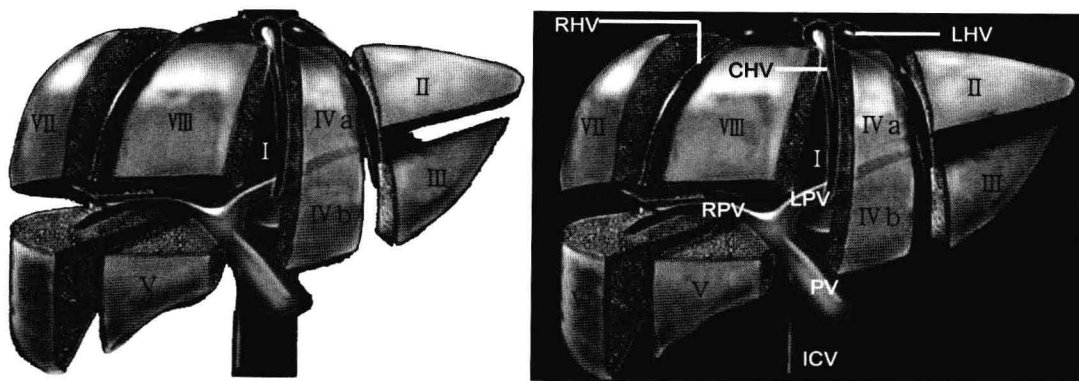


图 2-2-1 Couinaud 肝段划分法示意图

RHV. 肝右静脉；LHV. 肝左静脉；CHV. 肝中静脉；RPV. 门静脉右支；LPV. 门静脉左支；PV. 门静脉主干；ICV. 下腔静脉

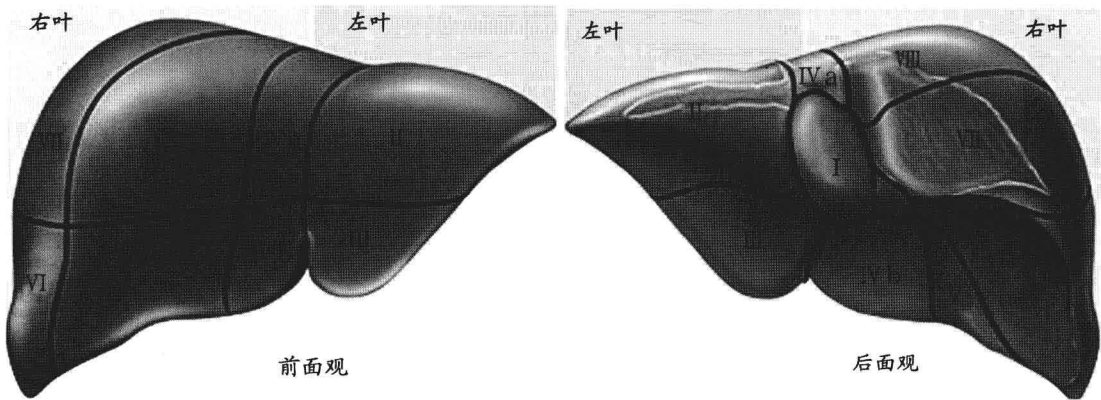
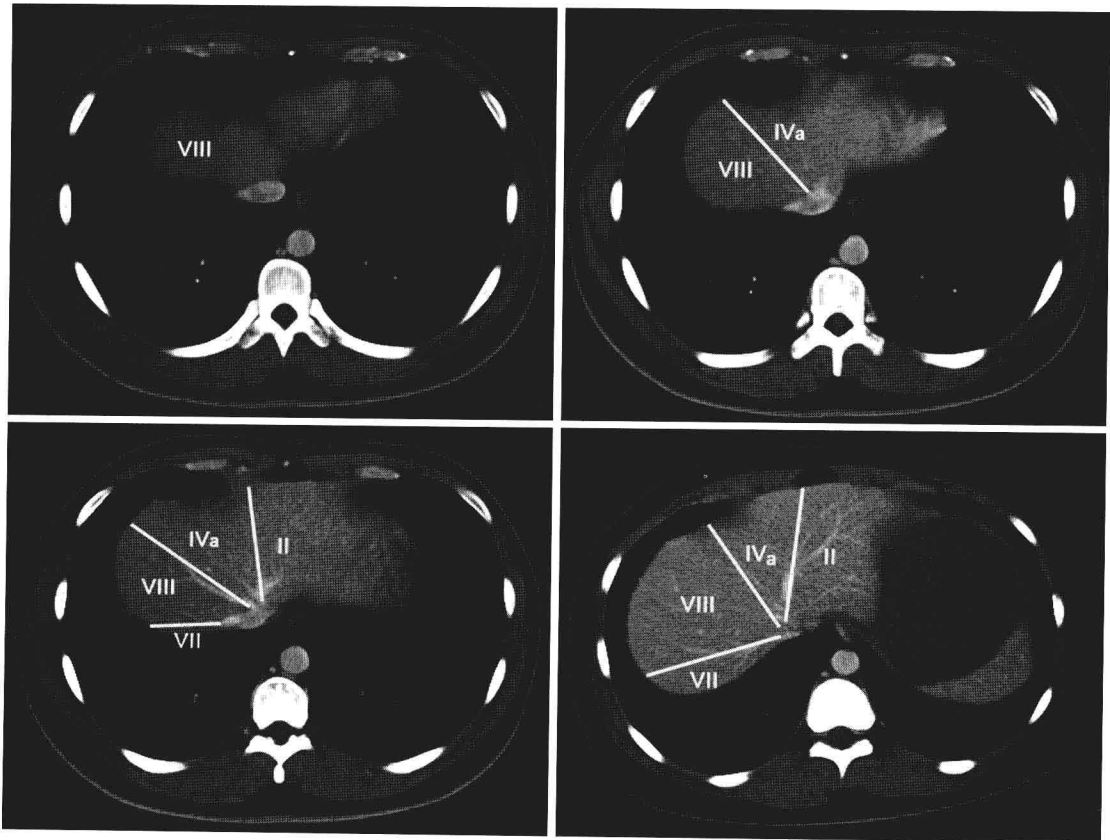
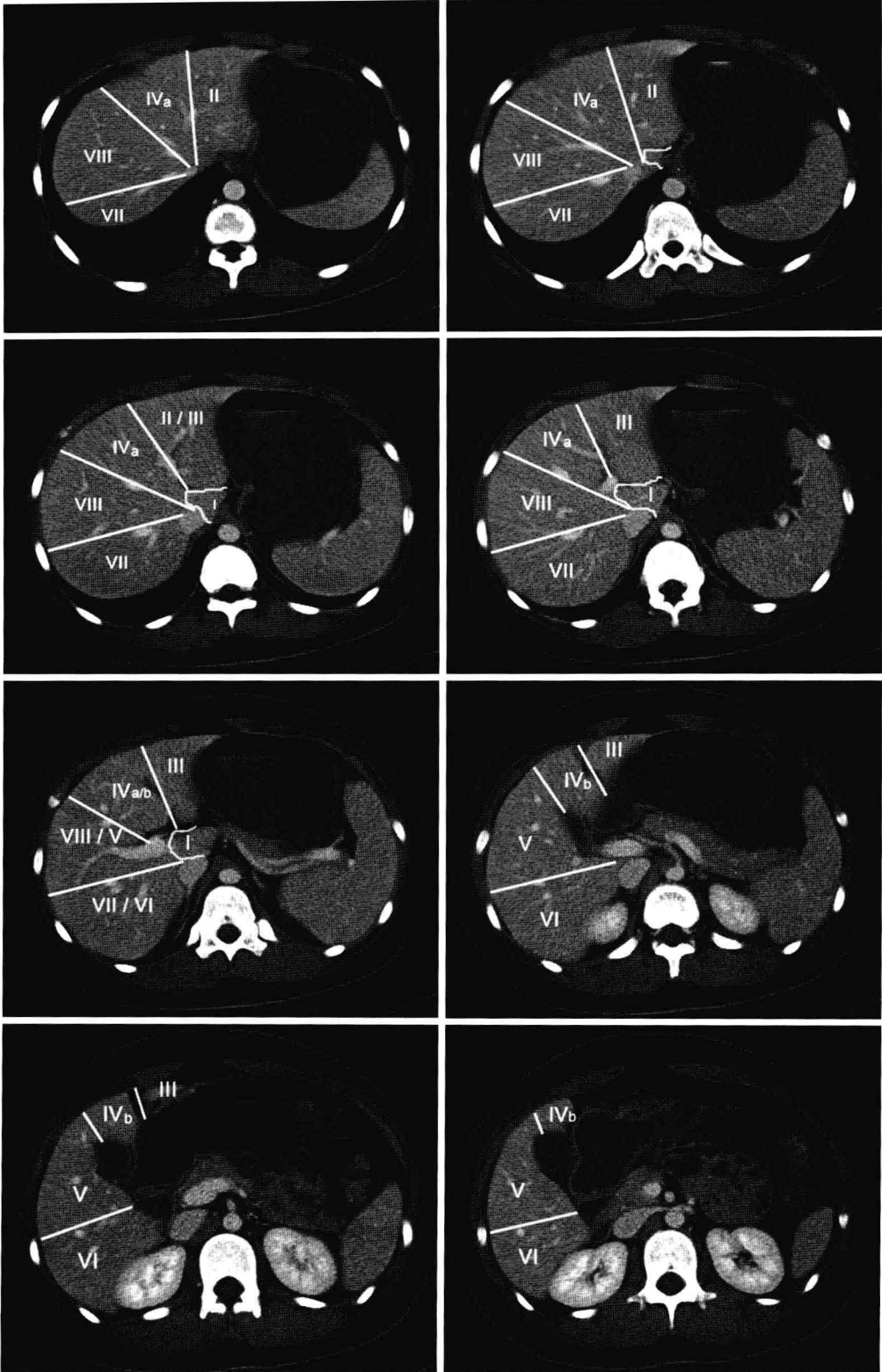


图 2-2-2 Couinaud 肝 8 段命名及排列示意图

前面观，第一肝门以上肝段按顺时针排列为Ⅶ、Ⅷ、Ⅳ a、Ⅱ；第一肝门以下肝段按顺时针排列为Ⅲ、Ⅳ b、Ⅴ、Ⅵ





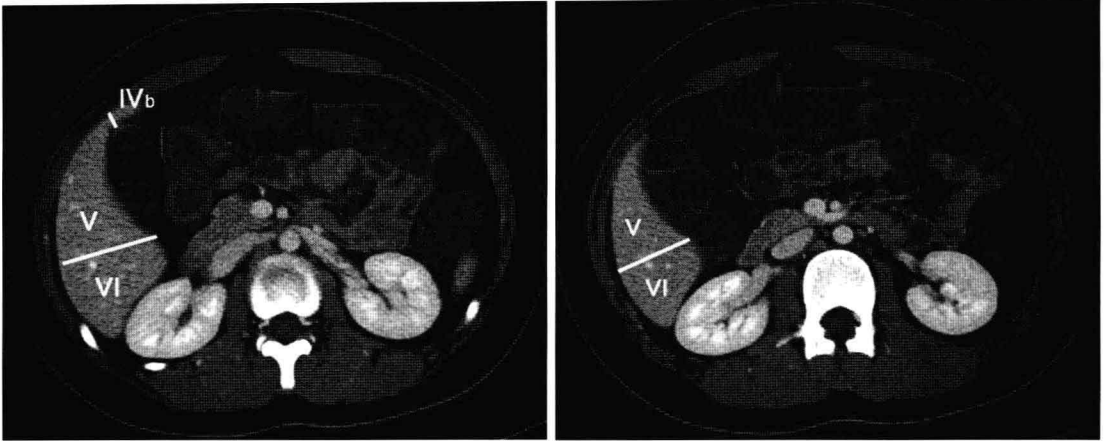


图 2-2-3 CT 横断面上肝 Couinaud 分段划分示意图

2. 连续层面解剖 见图 2-2-4。

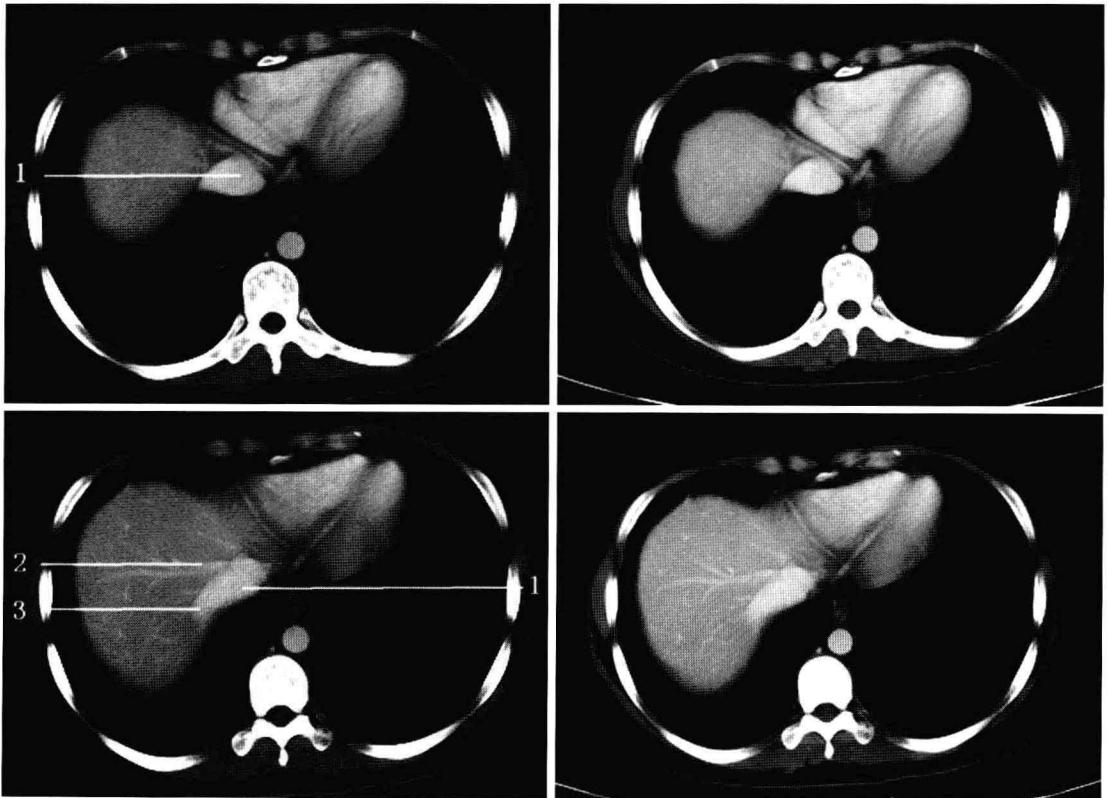


图 2-2-4 肝脏连续层面解剖

1. 下腔静脉；2. 肝中静脉；3. 肝右静脉

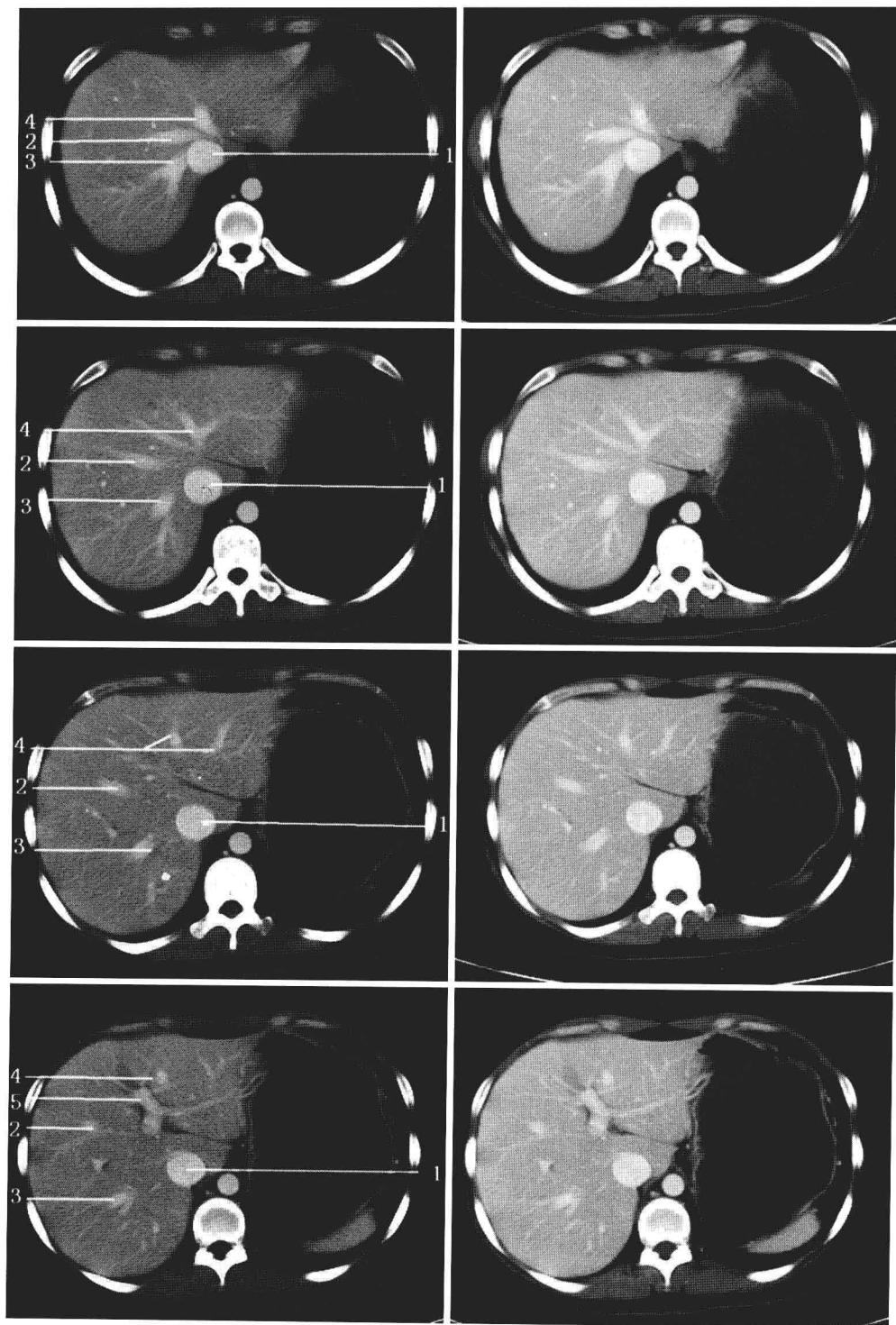

图 2-2-4 (续)

1. 下腔静脉; 2. 肝中静脉; 3. 肝右静脉; 4. 肝左静脉; 5. 门静脉分支

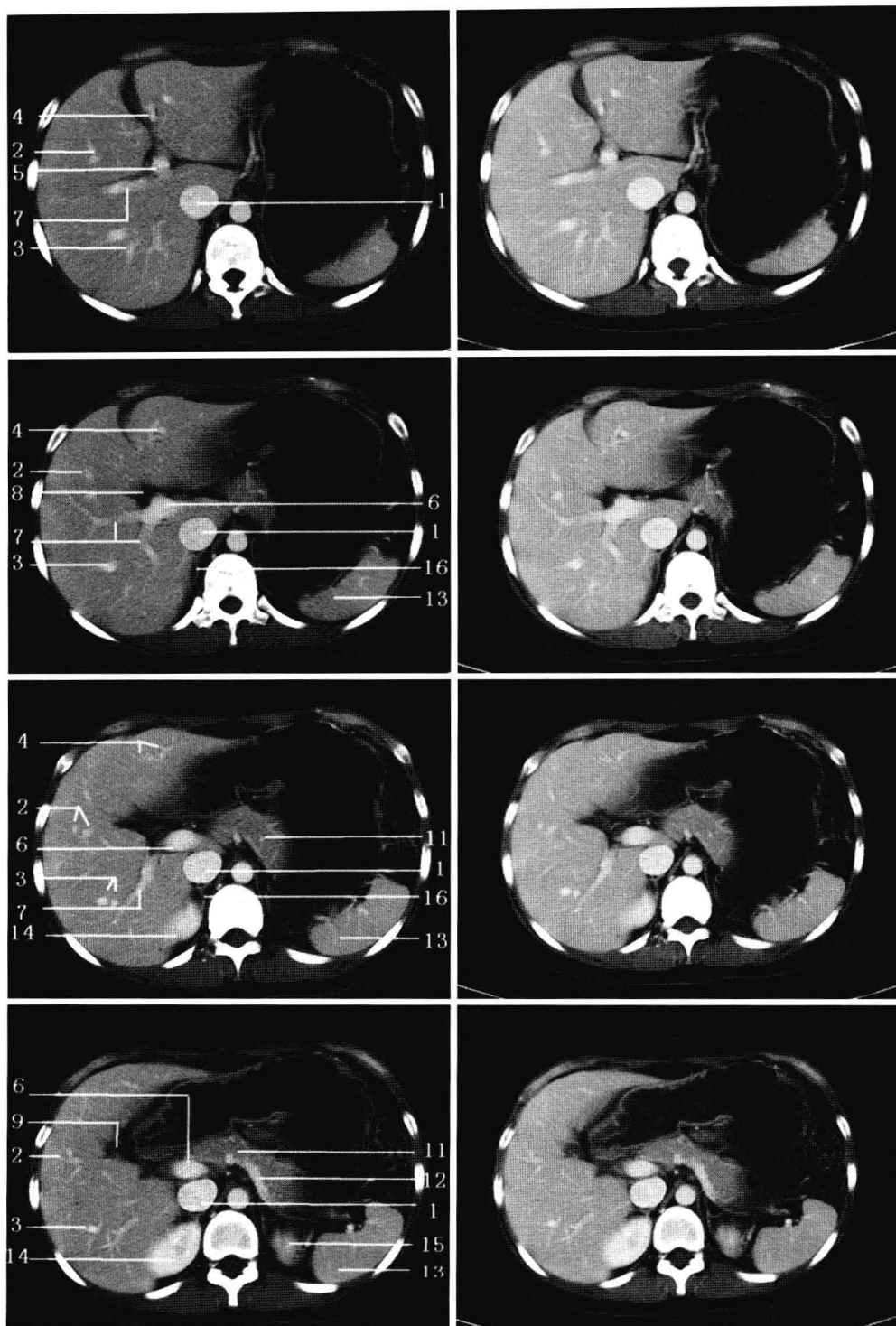


图 2-2-4 (续)

1. 下腔静脉; 2. 肝中静脉; 3. 肝右静脉; 4. 肝左静脉; 5. 门静脉分支; 6. 门静脉主干; 7. 门静脉右支; 8. 肝门胆管; 9. 胆囊管; 11. 胰; 12. 脾静脉; 13. 脾; 14. 右肾; 15. 左肾; 16. 右侧肾上腺

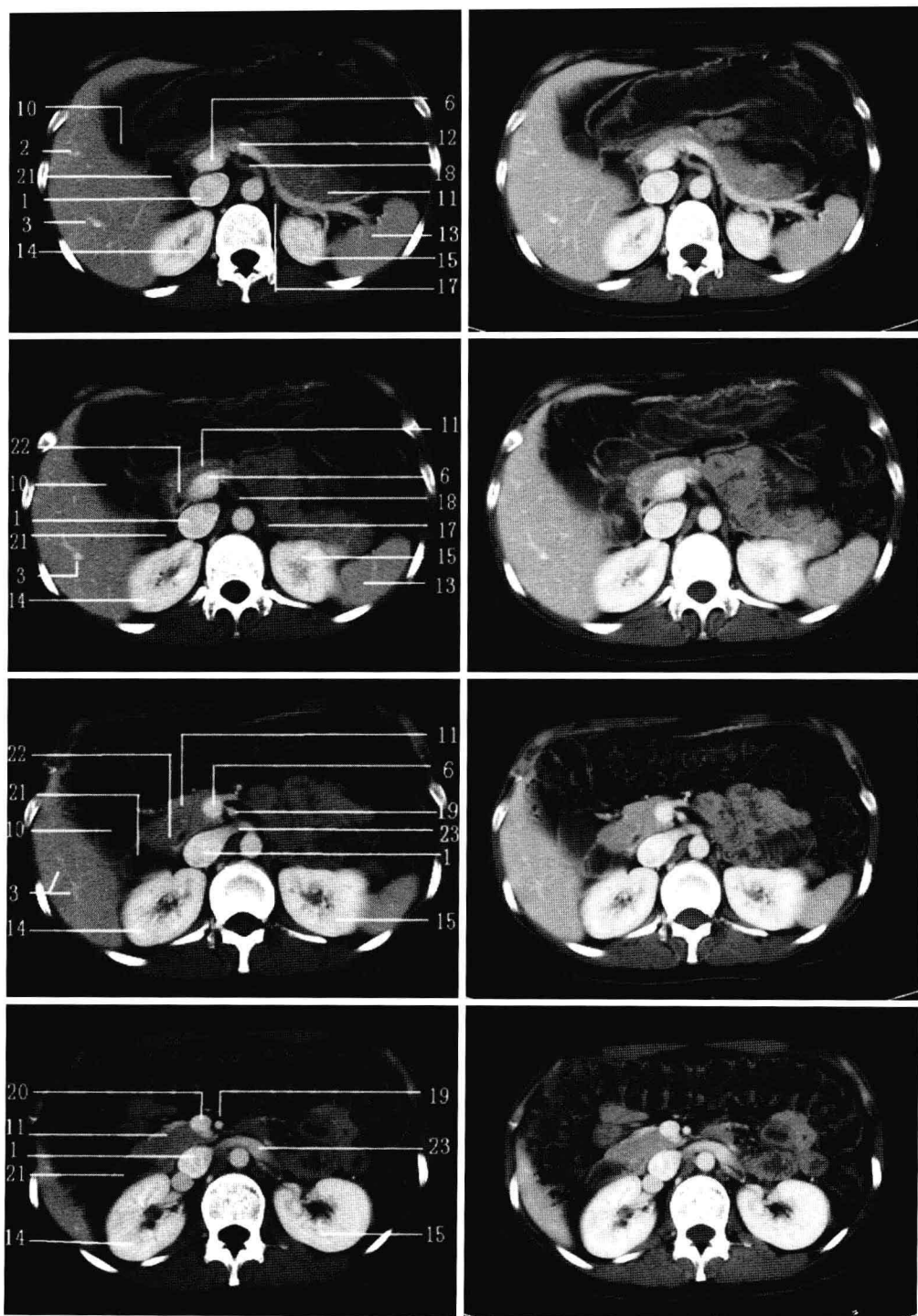


图 2-2-4 (续)

1. 下腔静脉; 2. 肝中静脉; 3. 肝右静脉; 6. 门静脉主干; 10. 胆囊; 11. 胰; 12. 脾静脉; 13. 脾; 14. 右肾; 15. 左肾; 17. 左侧肾上腺; 18. 腹腔干动脉; 19. 肠系膜上动脉; 20. 肠系膜上静脉; 21. 十二指肠; 22. 胆总管; 23. 左肾静脉

(二) 常见变异及易混淆结构

肝右叶体积一般大于肝左叶，两者的比例是6：1。肝左叶体积可很小甚至缺如（图2-2-5），亦有肝左叶过长达脾，甚至达到左侧腹壁（图2-2-6）。

尾状叶的变化较大，其组织可以伸向下腔静脉的后方，部分或全部包绕下腔静脉，称为下腔静脉后突。尾状叶上有弓状切迹者占55%，此切迹将尾状叶分为左前方呈圆丘隆起的乳头突和右前方与肝右叶相延续的尾状突（图2-2-7）。如切迹过深，乳头突和尾状突较明显，在CT横断位扫描图像上两者不相连，乳头突则表现为孤立的小圆形软组织影，易被误认为胰头或肿大淋巴结，矢状面重组图像上可见乳头突和尾状突呈分叉状（图2-2-8）。

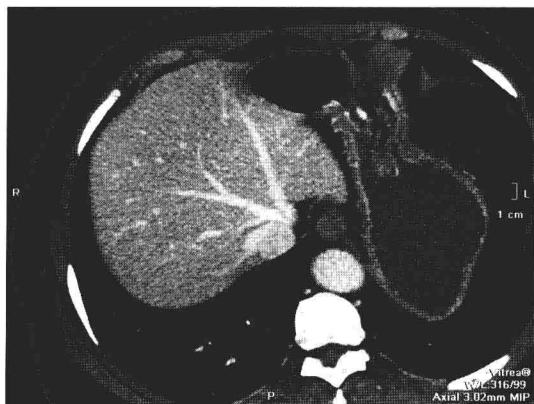


图 2-2-5 肝左叶缺如

横断位显示肝左缘圆钝，左叶缺如，右叶体积代偿性增大

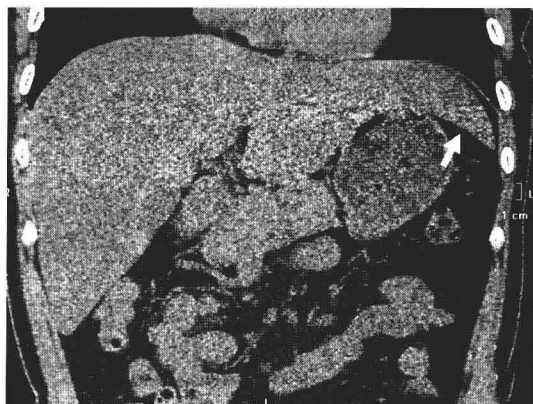


图 2-2-6 肝左叶过长

冠状位显示肝左叶明显向左延伸，达左侧腹壁（箭）

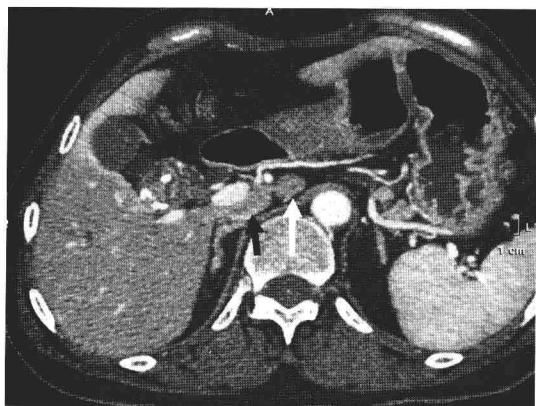


图 2-2-7 肝尾状叶变异

孤立的乳头突（白箭）呈结节状影，与肝右叶相延续的尾状突（黑箭）呈细线状相连

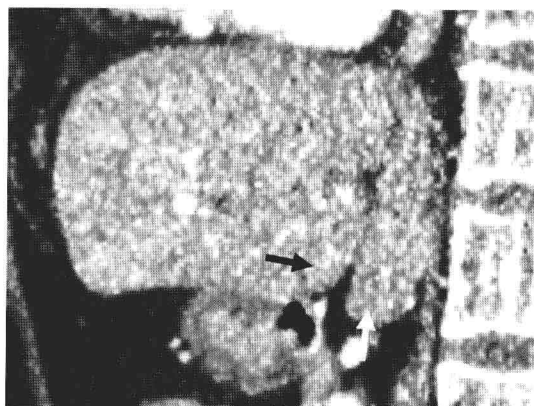


图 2-2-8 分叉状乳头突和尾状突

矢状位重组图像，弓状切迹过深导致乳头突（白箭）和尾状突（黑箭）呈分叉状表现

肝副叶常出现在肝右叶后下部，其中呈舌状突起，并与右叶分界明显者称 Riedel 叶，连续横断层面则表现为肝右叶下端逐渐变小后又突然出现膨大的圆隆形肝断面，三维重建或重组图像可清晰显示该变异（图 2-2-9）。

肝副裂为长期咳嗽或束腰导致膈肌勒压右叶膈面形成的裂痕，该肝称咳纹肝。横断层面上，单一的肝副裂且较深者应与主裂相区别；多个肝副裂者，应与肝硬化的病理结节相鉴别（图 2-2-10）。

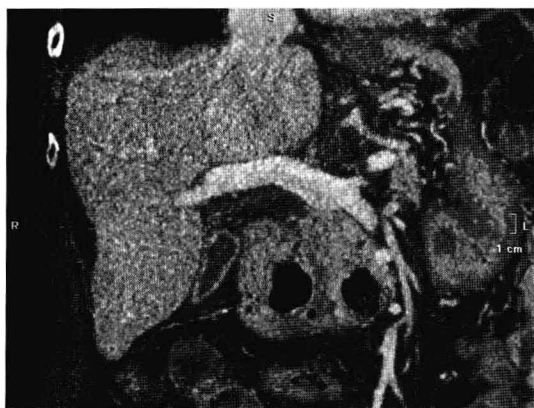

图 2-2-9 Riedel 叶

冠状位显示肝右叶下部局限性膨大，并与右叶分界明显

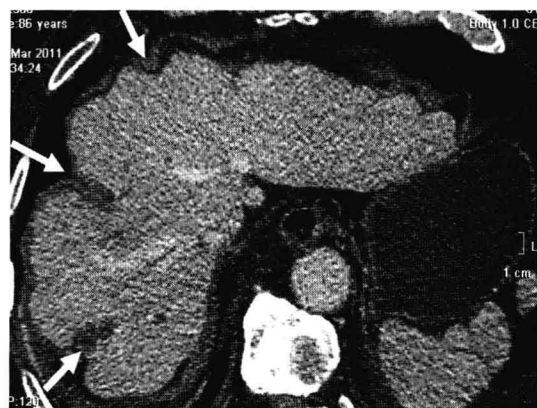

图 2-2-10 肝多发副裂

横断位显示肝膈面多发伸入肝实质的裂痕（箭）

（三）重要数据测量及意义

1. 右肝叶前后径大于左肝叶前后径 1.2 ~ 1.9 倍，不超过 2 倍。
2. 尾状叶 / 右叶 (CL/RL) = 0.37 ± 0.16 (肝硬化为 0.88 ± 0.2)

（四）病变展示（图 2-2-11 至图 2-2-19）

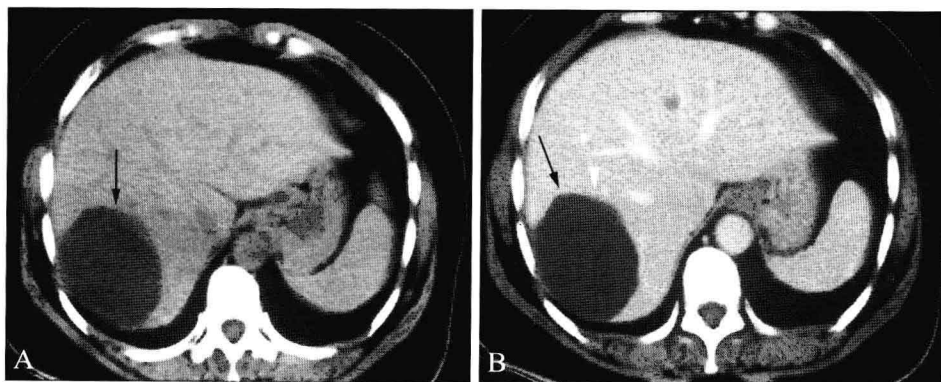


图 2-2-11 肝囊肿

A. 平扫示肝右叶后上段（段Ⅶ）囊性病变（箭），病灶内密度均匀，境界清晰锐利；B. 增强扫描示肝右叶囊性病变（箭）无强化及无分隔，境界锐利，周围血管（箭头）结构受压

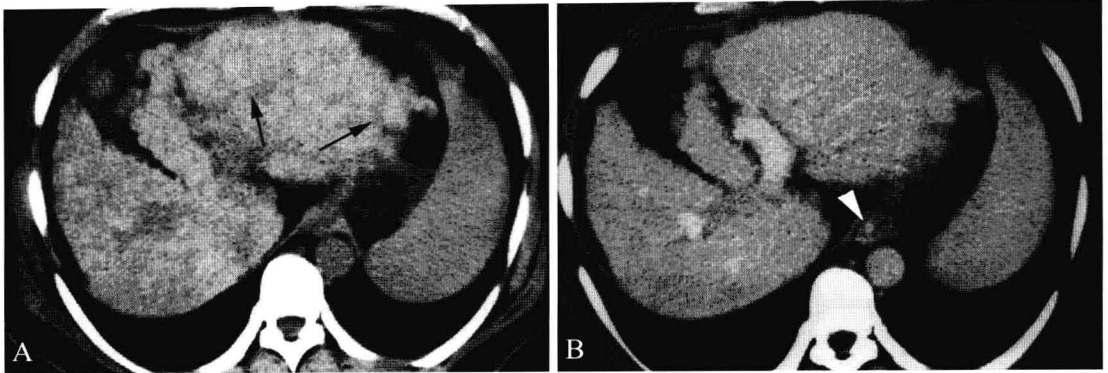


图 2-2-12 肝硬化

A. 平扫示肝体积缩小, 表面呈结节状(箭), 高低不平, 密度欠均匀。肝左叶明显增大, 右叶缩小, 肝叶比例失调, 肝裂增宽; B. 增强扫描示肝实质强化尚均匀, 下段食管壁增厚, 并见增粗血管影(箭头)

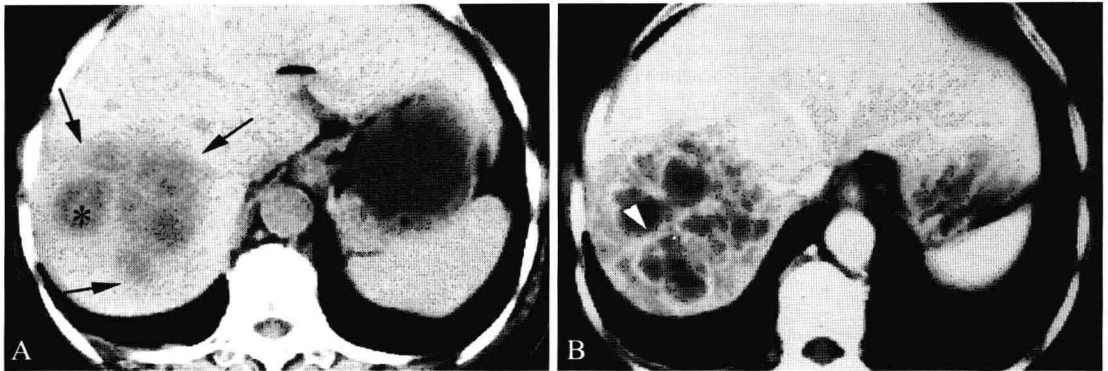


图 2-2-13 肝脓肿

A. 平扫示肝右叶后上段(段Ⅶ)见不规则低密度病灶影(箭), 密度不均匀, 病灶周围见晕影, 病灶内有多个囊性低密度区(*); B. 增强扫描示病灶呈现蜂窝状, 其中见明显强化的分隔(箭头)

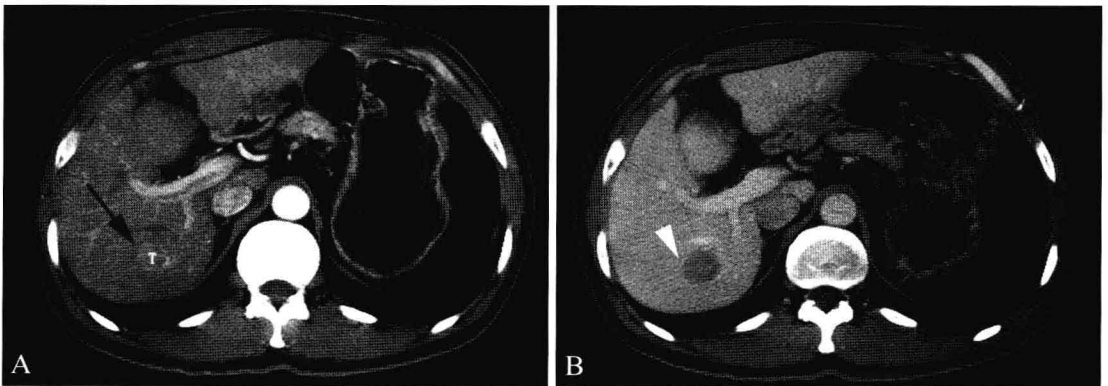


图 2-2-14 肝癌

A. 肝右后叶(段Ⅶ)见类圆形动脉期异常强化灶(T), 境界清晰, 病灶周围见低密度环形区(箭); B. 门脉期病灶边缘部分强化(箭头), 与正常肝实质分界不清, 而病灶强化程度减退, 与肝实质相比呈相对低密度

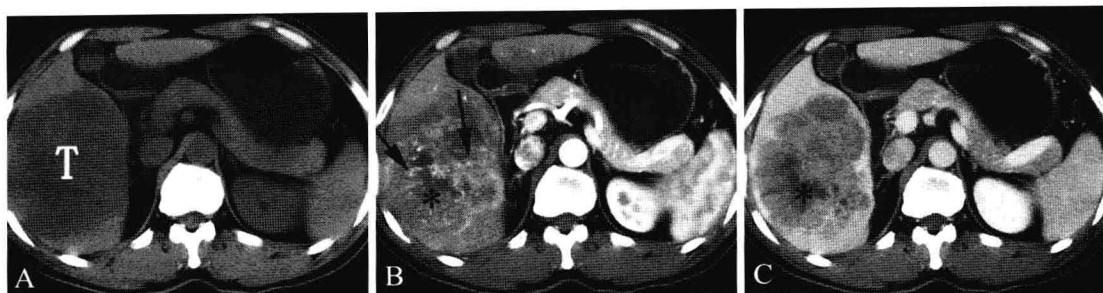


图 2-2-15 肝右叶巨块型肝癌

A. 平扫示肝右叶见巨大低密度肿块 (T)，密度不均匀，病灶境界清晰；B. 增强扫描动脉期病灶呈明显不均匀强化，其中可见异常增粗血管影 (箭)，病灶中心见片状低密度区 (*)，未见明显强化；C. 门脉期病灶与强化的正常肝实质相比呈低密度，密度不均匀，其内见片状更低密度区 (*)

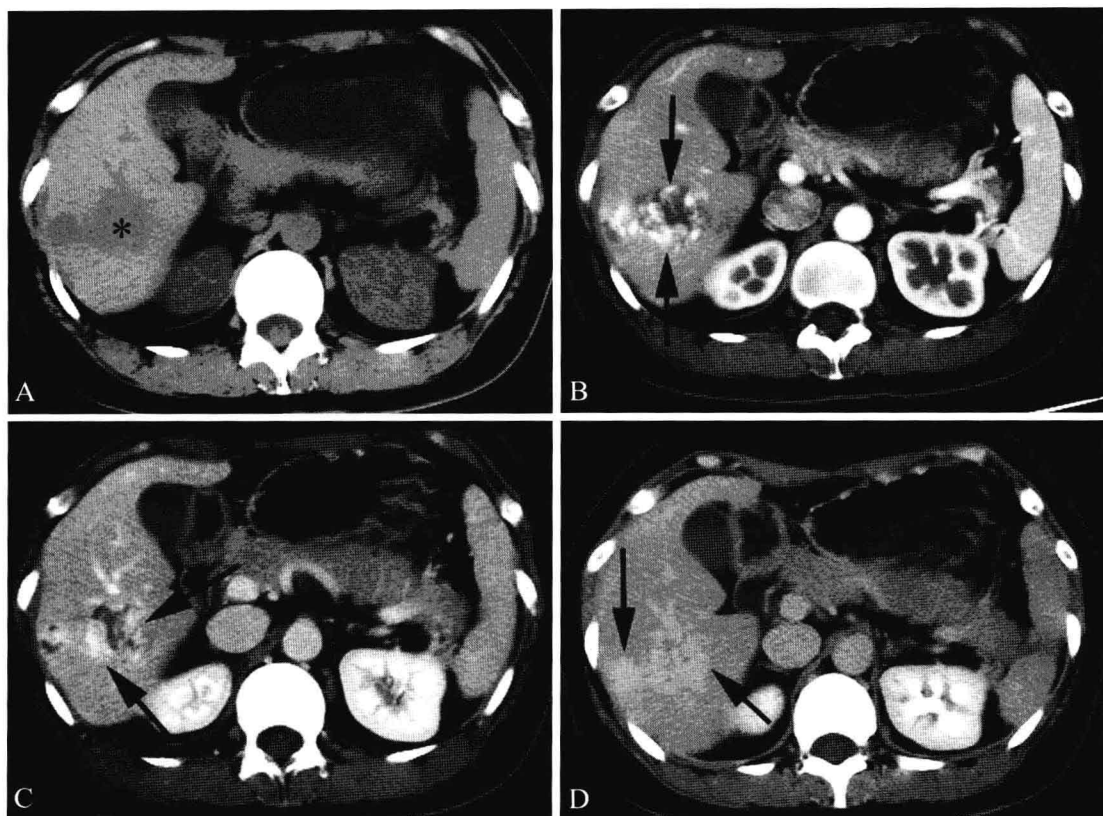


图 2-2-16 肝血管瘤

A. 平扫示肝右叶见 2 个大小不一的片状低密度灶 (*)。密度较均匀，边界较清晰，略呈分叶状；B. 增强扫描动脉期，病灶边缘呈明显不连续的结节样强化 (箭)，强化程度与血管密度一致；C. 增强扫描门脉期，随时间延长，强化范围向中心填充 (箭)；D. 延迟扫描病灶几乎完全填充呈稍高密度病灶 (箭)

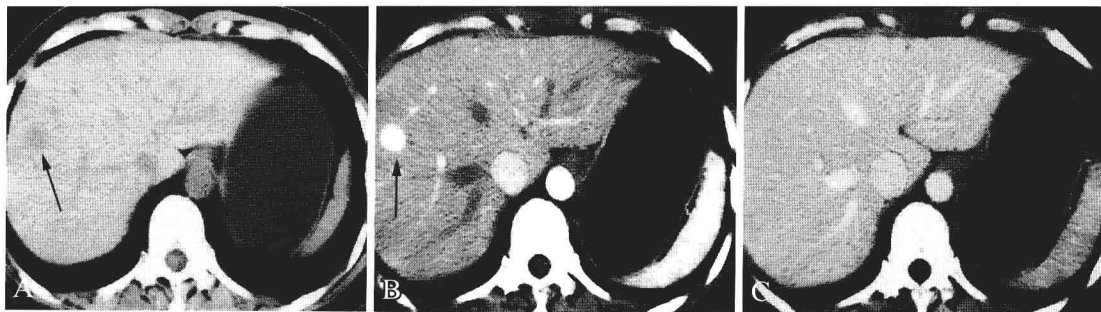


图 2-2-17 肝局灶性结节样增生 (FNH)

A. 平扫示肝右前叶上段 (段VIII) 见小圆形低密度灶 (箭), 境界清晰, 密度均匀; B. 增强扫描动脉期病灶明显均匀强化 (箭); C. 延迟扫描病灶呈等密度

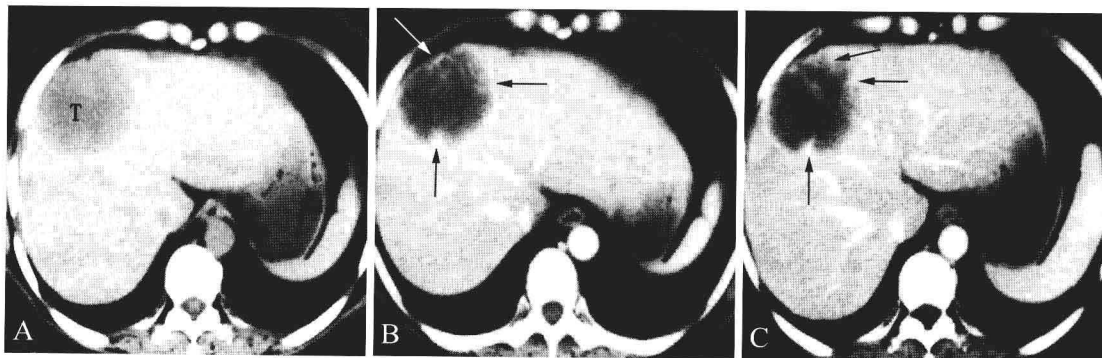
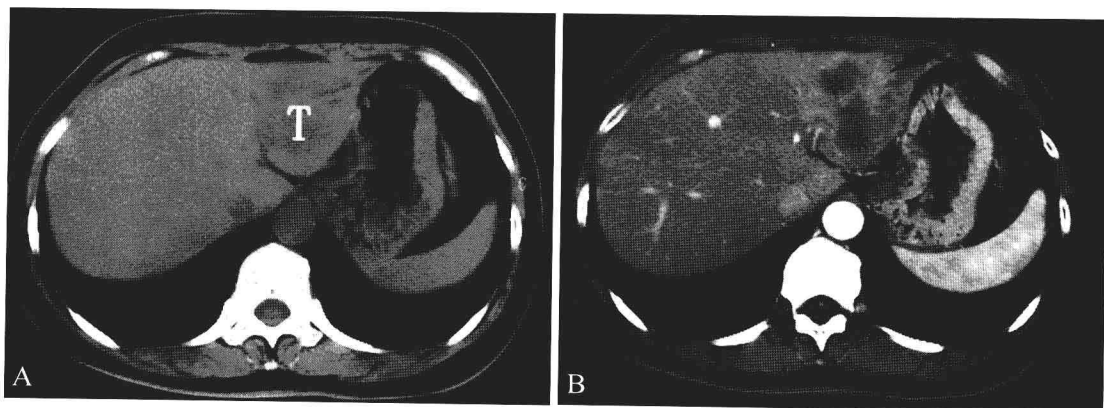


图 2-2-18 肝胆管细胞癌

A. 平扫示肝左内叶 (段IV) 见类圆形低密度肿块 (T); B. 增强扫描动脉期病灶呈轻度环形强化 (箭), 中心部分强化不明显; C. 延迟扫描病灶呈渐进性不均匀强化 (箭)



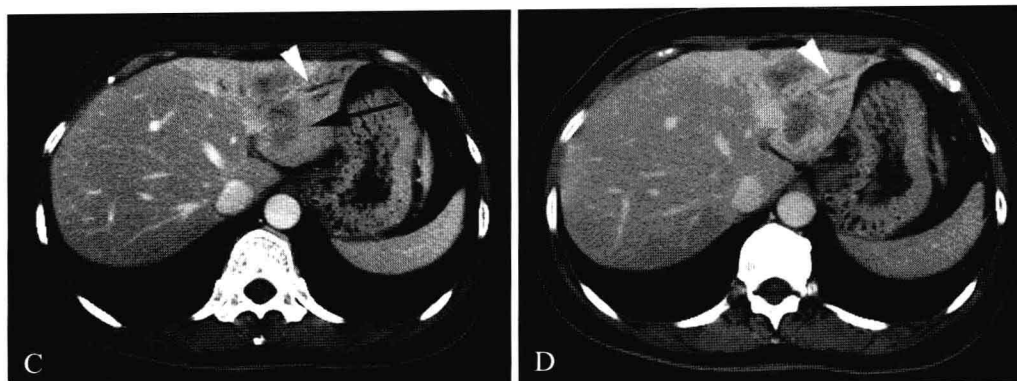


图 2-2-19 胆管细胞癌

A. 平扫示肝左外叶下段(段Ⅲ)见片状低密度区(T),边缘欠清晰;B. 增强扫描动脉期病灶不均匀强化(箭),其内见片状低密度区(*);C、D. 门静脉期及延迟扫描示病灶内强化逐渐明显(箭),其内片状低密度区,远端见增粗扩张胆管(箭头)

二、胆囊及胆道

(一) 正常表现 (图 2-2-20)

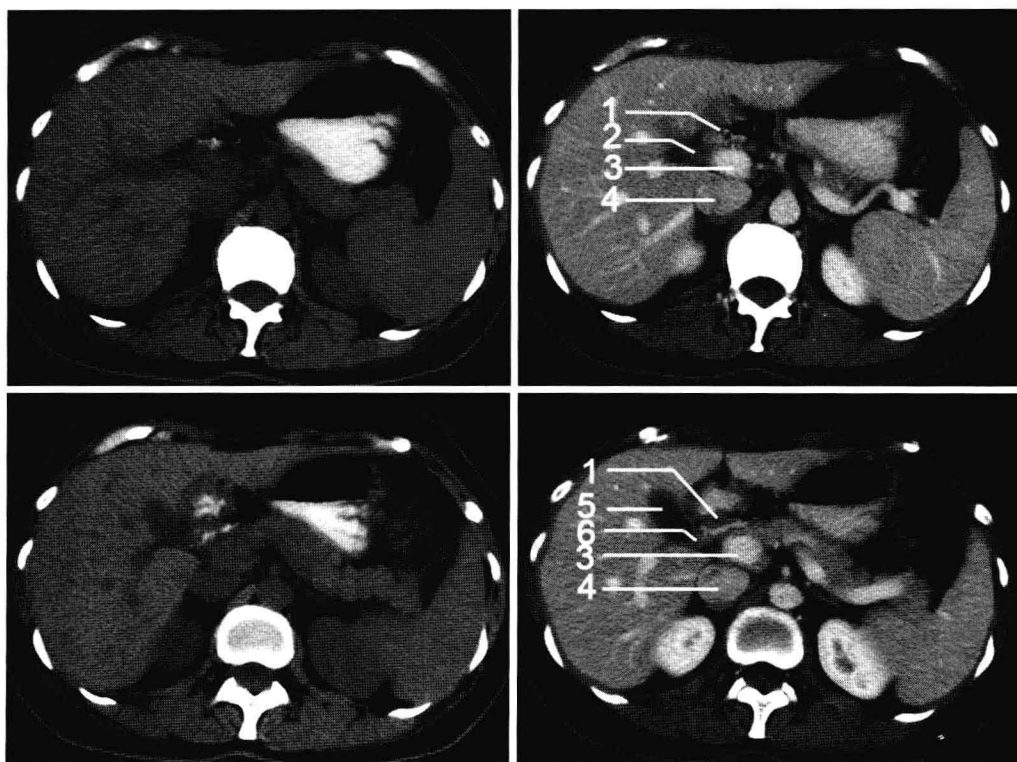


图 2-2-20 胆囊横断面 CT (层厚 5 mm, 左图为平扫, 右图为增强静脉期)

1. 十二指肠; 2. 胆囊管; 3. 门静脉干; 4. 下腔静脉; 5. 胆囊体部; 6. 胆囊颈部

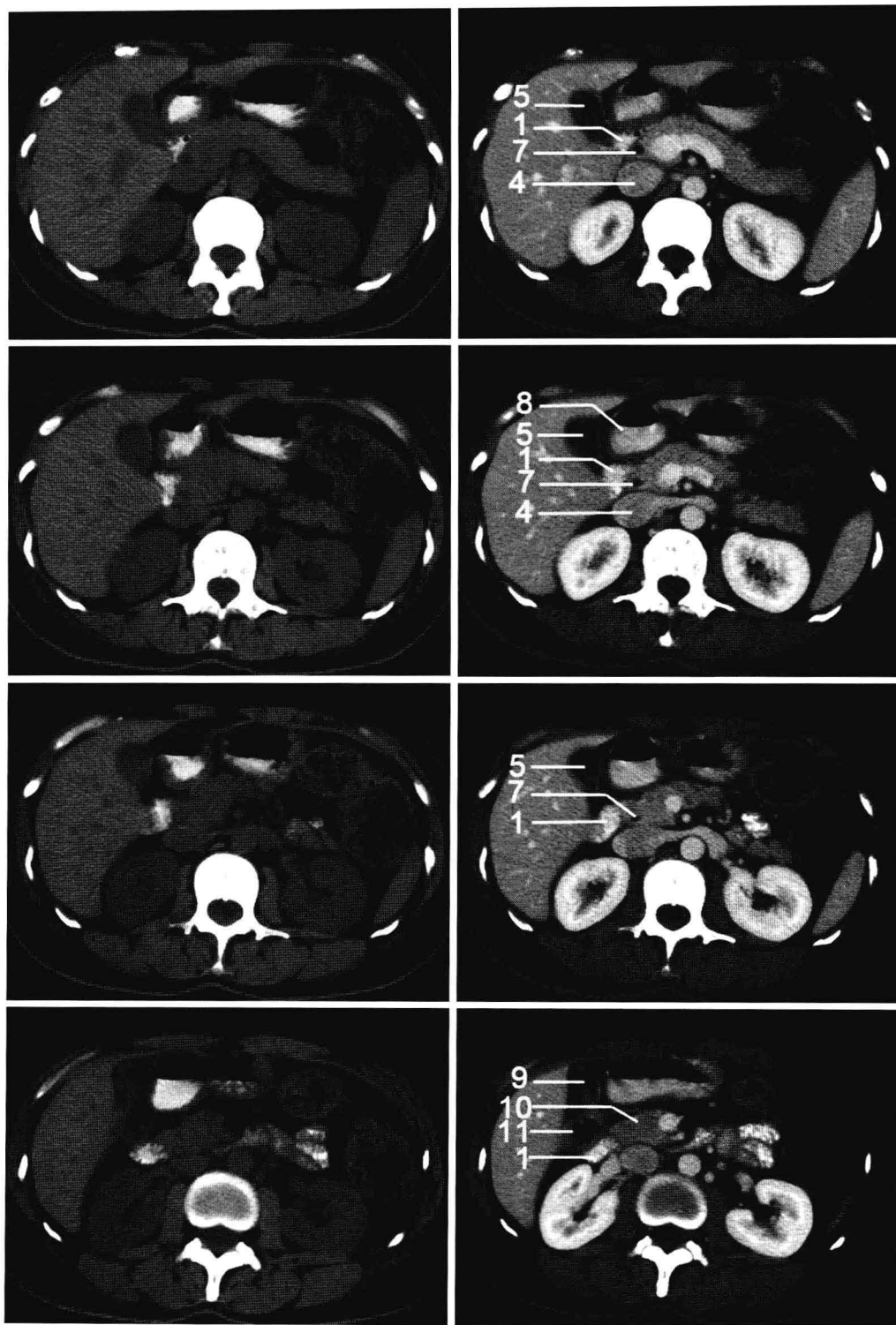


图 2-2-20 (续)

1. 十二指肠; 4. 下腔静脉; 5. 胆囊体部; 7. 胆总管; 8. 胃窦部; 9. 胆囊底部; 10. 胰头; 11. 结肠右曲

胆囊呈梨形，位于肝右叶下面的胆囊窝内。胆囊可分为4部分：①胆囊底，为突向前下方的盲端，胆汁充满时可露出肝前缘，贴于腹前壁；②胆囊体，为胆囊的主体，与底之间无明显的界限；③胆囊颈，是胆囊体变细的部分，常以直角急转向左下方，移行于胆囊管；④胆囊管，稍细于胆囊颈，由颈向左下转折而成，向下在肝十二指肠韧带内以锐角与肝总管汇合成胆总管。内有螺旋襞，胆囊结石常嵌顿于此。肝总管、胆囊管与上方的肝边缘共同围成胆囊三角（Calot三角），胆囊动脉多经此三角至胆囊。

左、右肝内的毛细胆管逐渐汇合成肝左、右管，肝右管粗短，与肝总管夹角大，肝左管则相反。肝左、右管出肝门后汇合成肝总管，行于肝十二指肠韧带内，其下端以锐角与胆囊管汇合成胆总管。

胆总管在肝十二指肠韧带内下行，经十二指肠上部后方至十二指肠降部与胰头之间，穿入降部后内侧壁与胰管汇合，形成略为膨大的肝胰壶腹（Vater壶腹），开口于十二指肠大乳头，约30%者在CT扫描可显影。分为4段：十二指肠上段、十二指肠后段、胰段、十二指肠壁段。

（二）常见变异及易混淆结构

胆囊常见的形态变异包括折叠胆囊、分隔胆囊及胆囊憩室等。折叠胆囊最为常见，横断面CT扫描表现为胆囊内可见分隔的两个腔，三维重建或MRI多平面扫描显示两腔相通，分隔系胆囊折叠后所致假象（图2-2-21）。分隔胆囊为真性分隔，其将胆囊分隔为两个腔，常不相通，行胆囊造影，造影剂只能进入其中一个腔（图2-2-22）。

胆囊异位为胆囊常见的位置变异，最常见为胆囊位于肝后上方，其他位置包括：包埋在肝内、位于镰状韧带左侧、膈下胆囊、疝入小网膜囊及游离胆囊等。横断面CT表现为正常胆囊窝内无胆囊显示，在其他位置可见胆囊样结构（图2-2-23）。

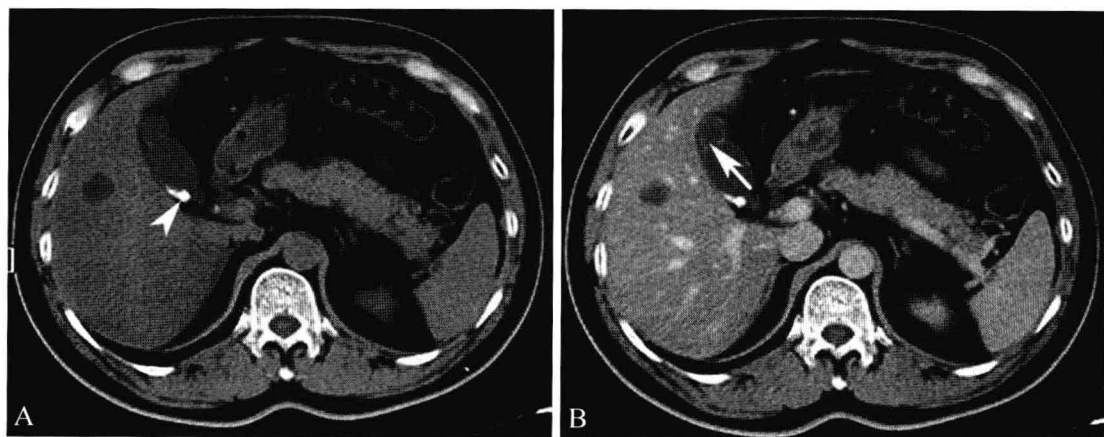


图 2-2-21 折叠胆囊

A. CT平扫，胆囊底、体交界区可见双腔显示，似可见分隔，胆囊体部可见高密度结石影（箭头）；B. CT增强静脉期，胆囊壁轻度强化，两腔间似可见断续分隔影（箭），强化程度与正常胆囊壁相似

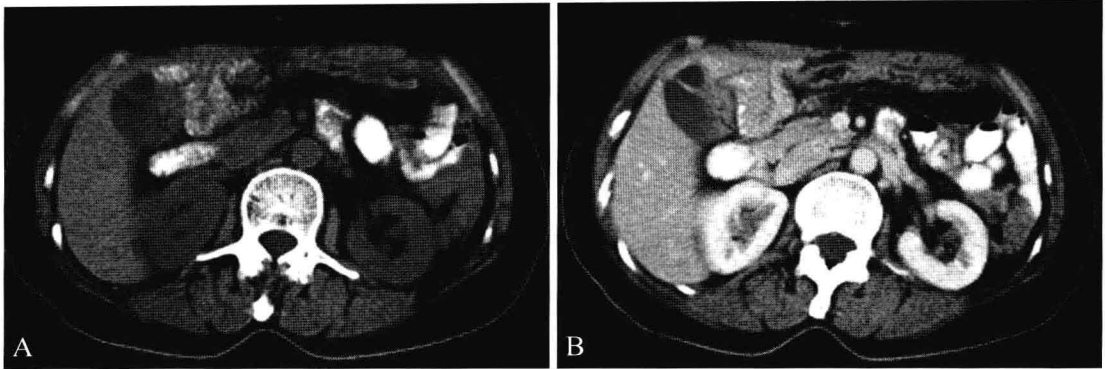


图 2-2-22 分隔胆囊

A. CT 平扫, 胆囊底、体交界区可见双腔显示, 两腔密度略有差异, 并可见明显分隔; B. CT 增强门静脉期, 胆囊壁轻度强化, 两腔间分隔显著强化, 强化程度明显高于正常胆囊壁

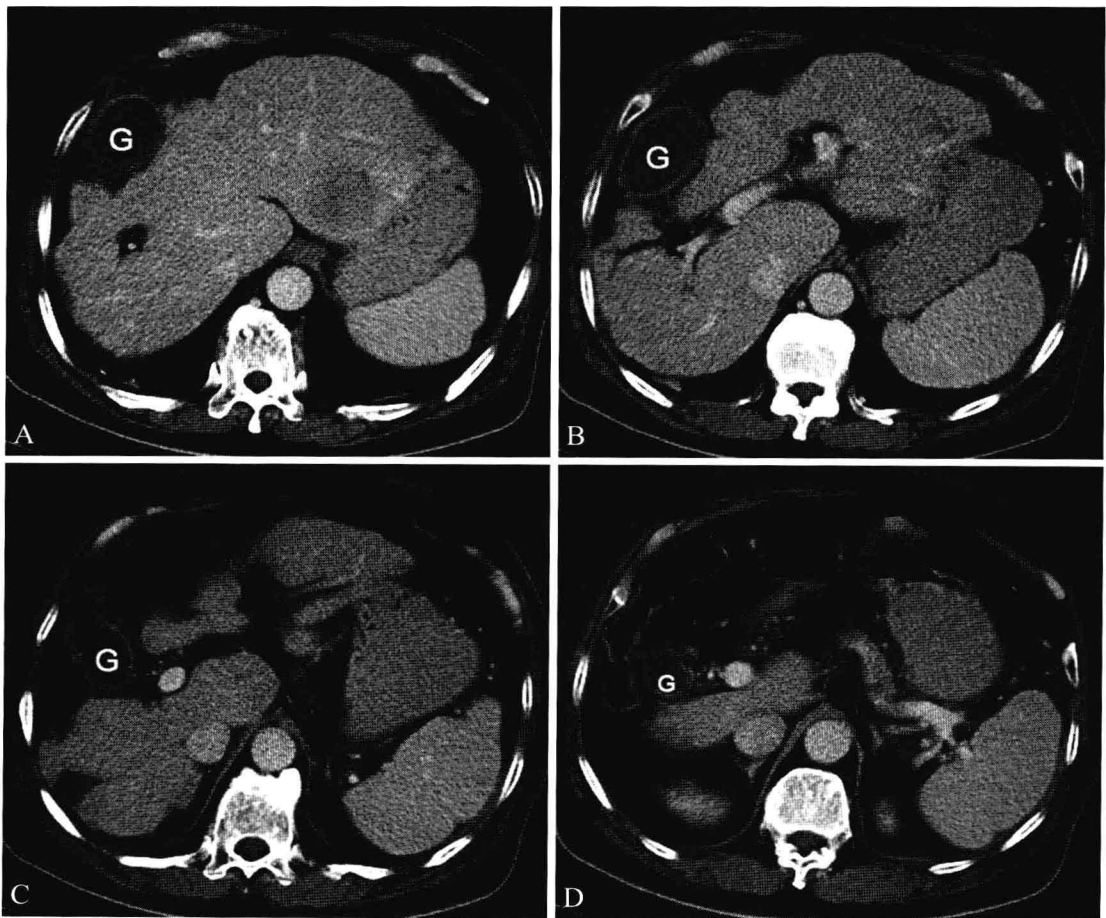


图 2-2-23 异位胆囊

A、D. 为 CT 增强连续层面图像。肝右前叶明显萎缩, 胆囊 (G) 位置前上移位, 贴近腹壁。易误诊为其他病变

胆囊管及胆管汇合的变异在临床上非常常见，胆囊管汇合变异包括胆囊管与肝总管在壁内平行走向而无低汇、胆囊管在肝总管内侧汇入、胆囊管低汇、胆囊管汇入肝右管等。胆管汇合异常包括右前肝管汇入肝左管，再与右后肝管汇合成肝总管；肝右管汇入胆囊管；右后叶尾部小肝管汇入肝总管或肝左管；胆总管汇入胰管等。CT 扫描不易显示这些变异，MRCP 较 CT 能更直观显示胆囊管及胆管汇合异常。

(三) 重要数据测量及意义

正常胆囊壁厚度 ≤ 3 mm, > 5 mm 为异常。肝总管长 2 ~ 4 cm, 直径约 3.5 mm。肝内胆管正常情况下不显影, 若显影多提示有肝内胆管扩张。胆总管长 4 ~ 8 cm, 直径为 0.6 ~ 0.8 cm, 直径超过 1 mm 即为异常, 但术后胆总管管径 1 cm 内仍属正常。

(四) 病变展示 (图 2-2-24 至图 2-2-29)

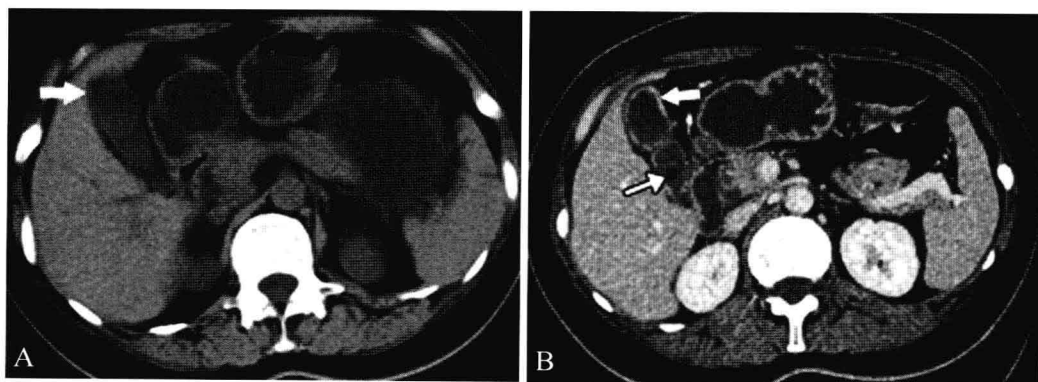


图 2-2-24 慢性胆囊炎

A. CT 平扫, 胆囊轮廓模糊, 壁略毛糙, 与肝右叶分界不清 (箭); B. CT 增强, 胆囊壁增厚, 强化明显 (白箭)。囊内见点状低密度影为胆囊阴性结石 (黑边白箭)

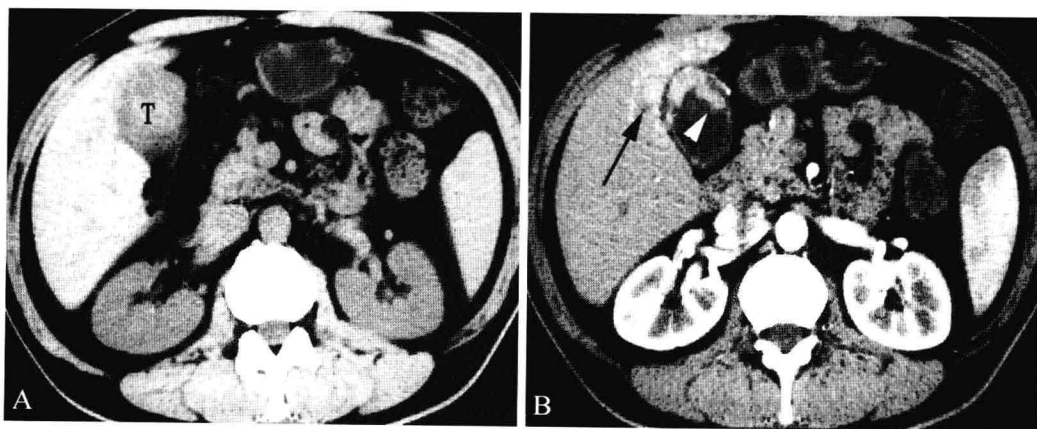


图 2-2-25 胆囊癌

A. CT 平扫, 胆囊增大, 胆囊底壁局限性增厚呈不规则软组织块影 (T), 分界欠清晰; B. 增强扫描显示病灶呈明显强化 (箭头), 密度尚均匀。邻近肝实质呈动脉期异常高灌注 (箭)

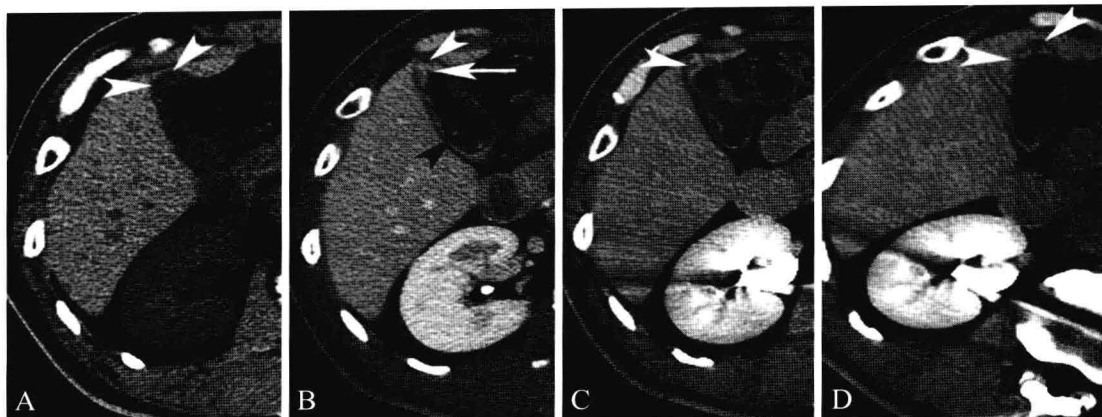


图 2-2-26 胆囊腺肌症伴胆囊结石

A. ~ D. 分别为 CT 平扫、增强门脉期、增强延迟期和多平面重组图像。胆囊底部局限性帽状增厚，增强后囊壁局部强化明显，腔内面见“脐凹征”（白箭），各扫描期壁内均可见点状低密度灶，延迟期 MPR 更明显，代表扩张的 RAS（白箭头）；胆囊腔内可见环形结石（黑箭头）

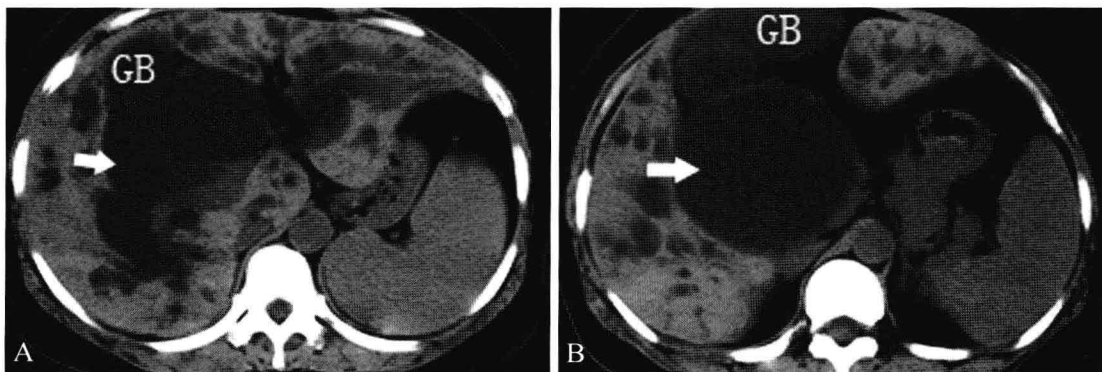


图 2-2-27 先天性胆总管囊肿

A. CT 平扫，肝内胆管呈弥漫性，圆形、纺锤形扩张（白箭），胆囊（GB）无明显扩张；B. CT 平扫，肝尾状叶见巨大囊样扩张（白箭），胆囊（GB）无明显扩张

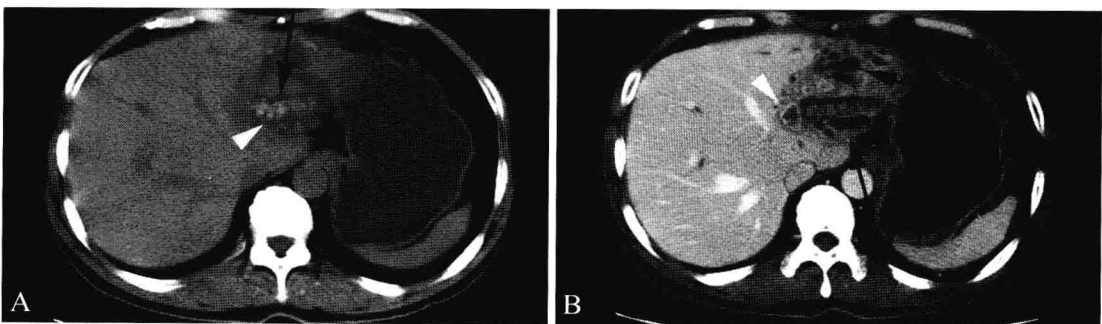


图 2-2-28 肝内胆管结石

A. CT 平扫显示肝左外叶胆管明显扩张（箭），其内见多发大小不一结节样高密度影（箭头），边缘欠清晰；B. 增强扫描示扩张胆管管壁增厚伴强化（箭头），肝右叶局部胆管明显扩张（箭）

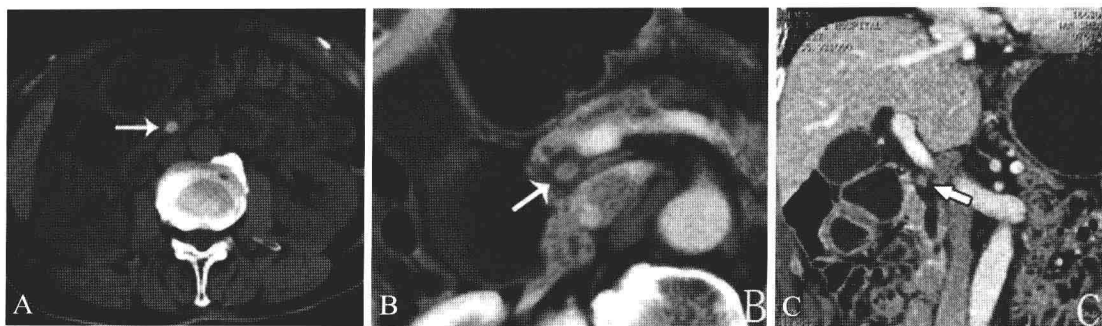

图 2-2-29 胆总管结石

A. CT 平扫, 胆总管内小类圆形高密度影 (箭), 与周围环绕的低密度胆汁影共同构成“靶征”; B. CT 增强, 结石无强化, CT 无明显增加, 仍呈高密度影, 位于扩张的胆总管中央, 低密度胆汁环绕, 呈“同心圆”改变 (箭); C. CT 增强后冠状面重组, 胆总管中段见类圆形高密度结石 (箭), 上段胆总管扩张

三、胰

(一) 正常表现 (图 2-2-30)

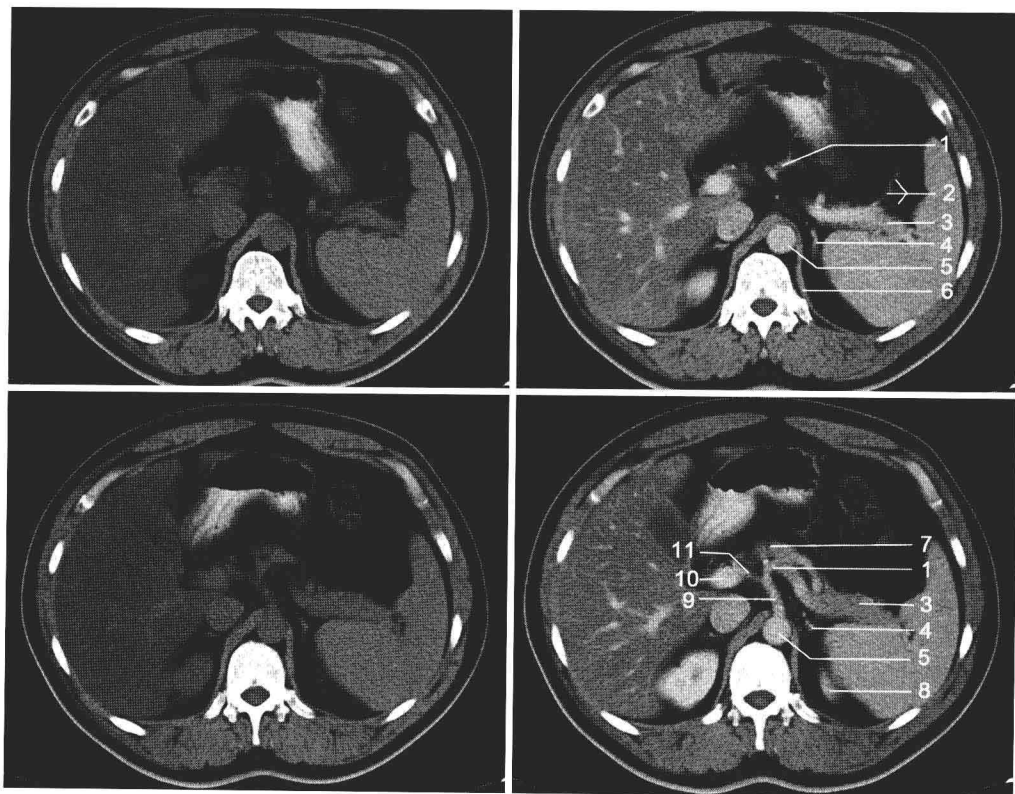


图 2-2-30 胰的横断面图像 (层厚 5 mm, 左图为平扫, 右图为增强静脉期)

1. 脾动脉; 2. 脾静脉; 3. 胰尾; 4. 左肾上腺; 5. 腹主动脉; 6. 膈肌脚; 7. 胰体; 8. 左肾; 9. 腹腔干; 10. 门静脉; 11. 肝动脉

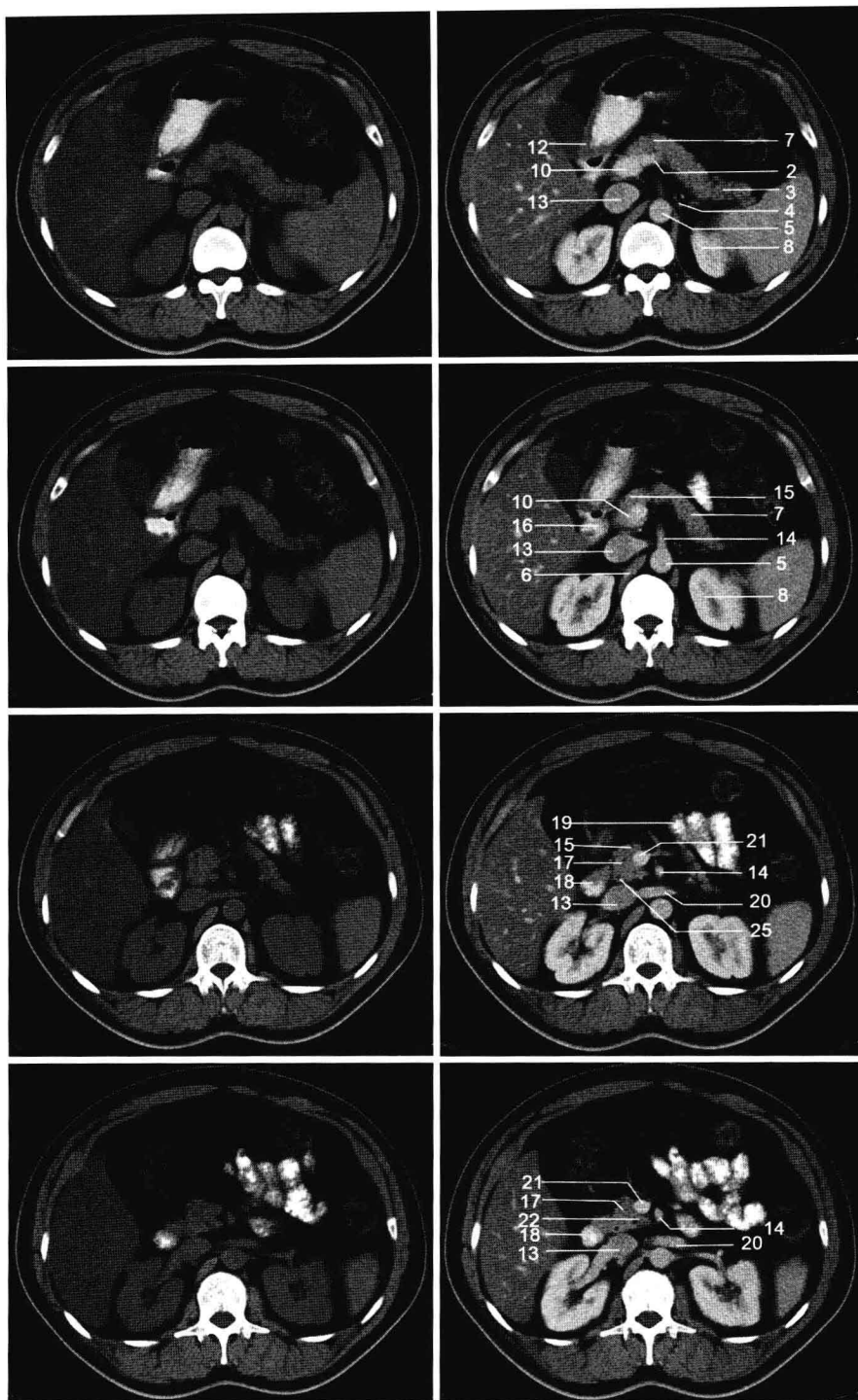


图 2-2-30 (续)

2. 脾静脉; 3. 胰尾; 4. 左肾上腺; 5. 腹主动脉; 6. 膈肌脚; 7. 胰体; 8. 左肾; 10. 门静脉; 12. 胃窦壁; 13. 下腔静脉; 14. 肠系膜上动脉; 15. 胰颈部; 16. 十二指肠壶腹; 17. 胰头; 18. 十二指肠降部; 19. 空肠; 20. 左肾静脉; 21. 肠系膜上静脉; 22. 胰钩突; 25. 胆总管

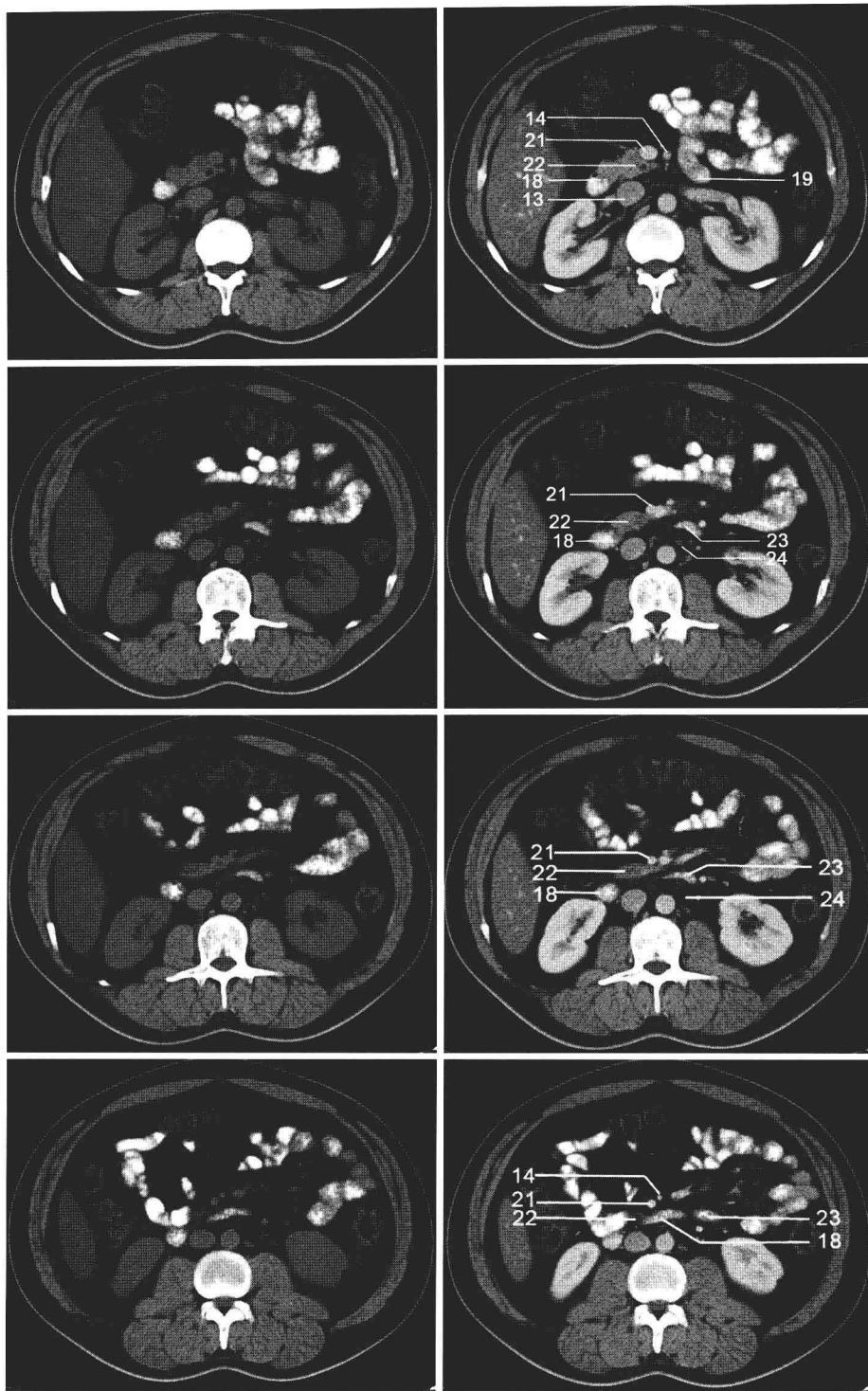


图 2-2-30 (续)

13. 下腔静脉; 14. 肠系膜上动脉; 18. 十二指肠降部; 19. 空肠; 21. 肠系膜上静脉; 22. 胰钩突;
23. 空肠起始部; 24. 淋巴结

胰大部分位于腹膜后,可分为胰头、胰颈、胰体、胰尾4部分。胰多数(74%)是头低尾高位,在经胰连续横断层面上每个层面可见胰的某一个部分;少数(26%)胰头、颈、体、尾高低顺序不一,此种情况每个层面可同时显示胰两个以上的部分。

胰头为右端膨大的部分,为十二指肠C形凹所环抱,胰头右侧为十二指肠降部,后方是下腔静脉,右后方与十二指肠降部间有胆总管的胰段穿行。胰头下部向左后方的突起称为钩突,是胰头的最低处,肠系膜上动、静脉即夹在胰头和钩突之间,后方邻下腔静脉。胰颈为胰头与胰体之间的狭窄部分。胰颈后方邻肠系膜上静脉或肝门静脉起始部,故肠系膜上静脉或肝门静脉右壁是区分胰头与胰颈的标志,左壁是区分胰颈和胰体的标志。胰体占胰的大部分,位于胰颈与胰尾之间,其横置于L₁的前方;前面隔网膜囊与胃相邻,后方自右向左横过下腔静脉、腹主动脉、左肾上腺、左肾蒂及脾静脉,脾静脉是断层CT上识别胰体的标志。胰尾为胰左端变细的部分,与脾门相接,左肾常位于胰尾的后方。

胰管位于胰实质内,正常情况下CT一般不显示。如显示,可视为扩张。胰腺分为主胰管和副胰管。主胰管又称Wilson管,正常主胰管从胰尾部逐渐增粗,在胰颈、体、尾部基本与胰下缘平行走向、在胰头处走行变化加大,以近直角的度数向右下转向,在十二指肠降部的后内侧壁内与胆管汇合。副胰管又称Santorini管,从胰头的下部开始,经主胰管前面上行,其尾端多与主胰管交通,而其头部多注入十二指肠小乳头。

(二) 常见变异及易混淆结构

主胰管的管径变异比较大,随着年龄的增长而增粗。胰管形态具有多样性,常见的有以下几型。I型:常见型,即主胰管与胆总管多汇合后开口于大乳头,副胰管一端开口于小乳头,另一端与主胰管连通。II型:仅有主胰管,无副胰管,亦无小乳头。III型:主、副胰管独立,开口易位,主胰管相对粗直,横贯胰腺全长,但开口于小乳头,副胰管引流胰头下部和钩突的胰液,并与胆总管汇合后开口于大乳头。主、副胰管不相连通。CT不易显示胰管变异。

在胰融合过程中,会发生各种解剖变异,最常见的是胰分裂(Pancreatic divisum)和环状胰腺(annular pancreas)。胰分裂为腹胰与背胰不融合或融合不全,主胰管与副胰管不相通,分别独立开口于十二指肠主乳头和副乳头。胰分裂的诊断关键是显示胰管解剖,CT薄层扫描和重建有助于腹侧和背侧胰管显示。环状胰是指胰组织以环状或钳状包绕十二指肠致其梗阻的一种先天性发育变异或畸形。根据胰组织环绕十二指肠的程度,可分为完全型和不完全型。在CT的横断面图像上,如果给患者口服阳性对比剂,则可显示在胰头部中间有含有高密度对比剂的肠管通过,增强后环状胰部可与正常胰呈现相同程度的强化(图2-2-31)。

胰前方小网膜囊内常可见小肠肠管突入,有时紧贴胰表面,形似软组织肿块。注意观察连续层面的CT表现,看到其与正常肠管相延续或有肠黏膜显示,不同期相扫描形态可变,可与病变鉴别(图2-2-32)。

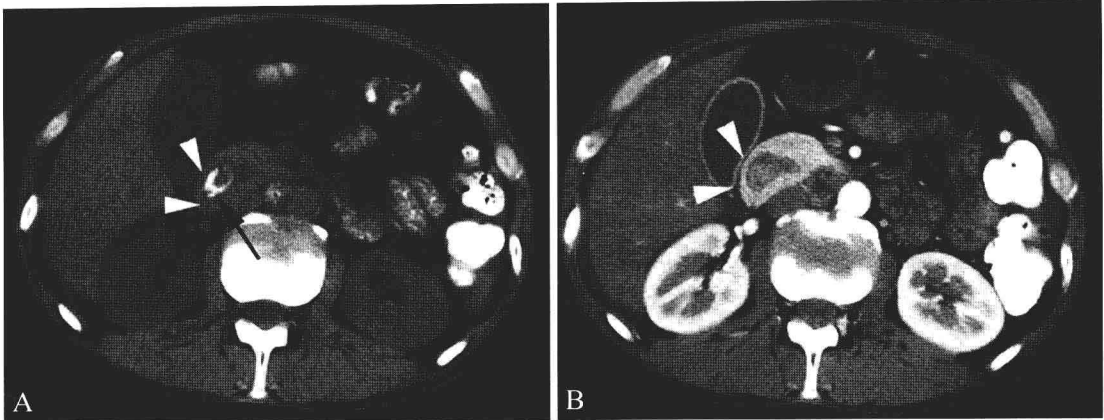


图 2-2-31 环状胰腺

A. 平扫示胰头部饱满呈环带状延伸 (箭头), 完全包绕十二指肠降部 (箭), 十二指肠腔稍变窄 (腔内高密度影为口服阳性对比剂); B. 增强扫描胰头延伸部分 (箭头) 与正常胰实质强化程度一致

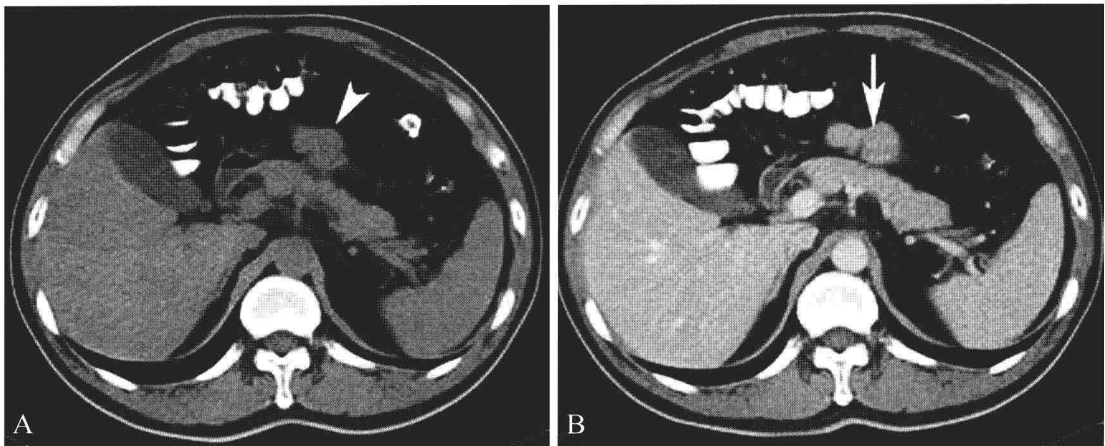


图 2-2-32 胰周围肠管形似胰体部肿块

A. CT 平扫, 胰体部前方可见不规则软组织密度团块影 (箭头), 与胰表面紧贴, 脂肪间隙消失; B. CT 增强静脉期, 胰体、尾部均匀强化, 其前方团块影亦呈均匀强化, 强化程度与正常胰相似, 但其形态与平扫相比有变化 (箭), 提示为肠管

(三) 重要数据测量及意义

胰各部位前后径为: 胰头 ≤ 3 cm, 胰体 ≤ 2.5 cm, 胰尾 ≤ 2.0 cm。与 L_2 椎体横径之比: 正常胰头的前后径 / L_2 椎体横径 = $1/2 \sim 1/1$; 胰体前后径 / L_2 椎体横径 = $1/3 \sim 2/3$ 。正常情况下主胰管内径为 $2 \sim 4$ mm, CT 横断面上主胰管通常不显示, 若能看到常提示胰管扩张, 但老年人常可看到胰管显示。

(四) 病变展示 (图 2-2-33 至图 2-2-37)

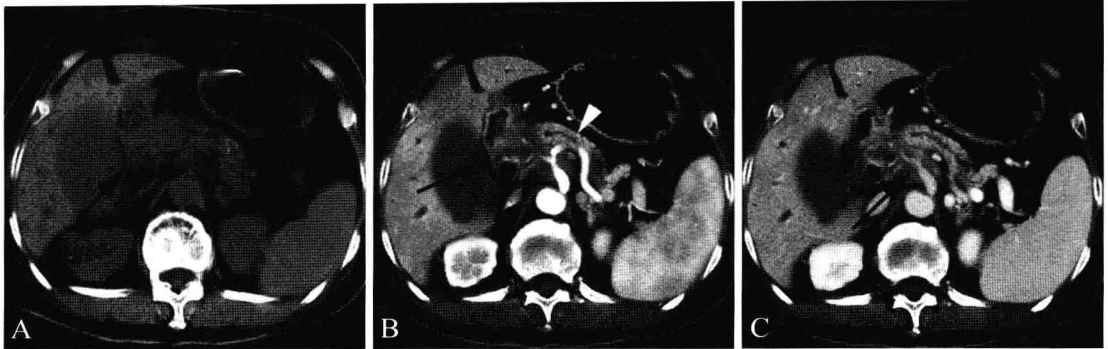


图 2-2-33 胰头癌

A. 平扫示胰头部局限性增大(箭)变形,轮廓欠清,密度尚均匀;B. 实质期增强扫描,胰头部见低密度肿块影(箭),密度不均,胰体、尾部胰管扩张(箭头),肿块强化不明显,低于周围正常胰组织;C. 门脉期扫描病灶轻度强化,胆总管及十二指肠降部结构显示不清,肠系膜上动、静脉、腹腔干及部分分支(箭)受侵犯

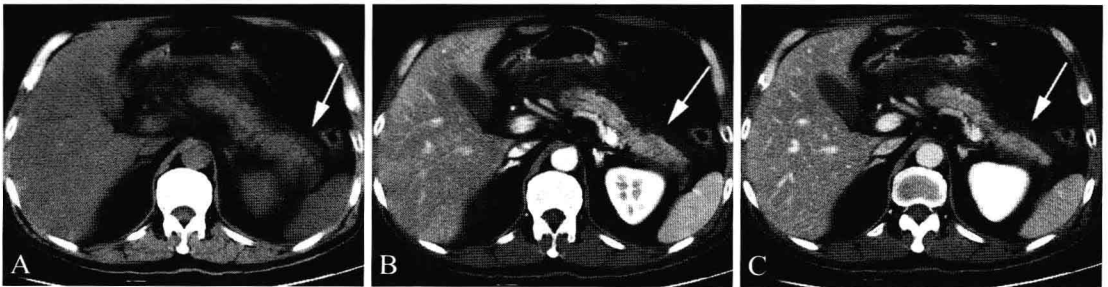


图 2-2-34 单纯性胰腺炎

A. 平扫示胰体积弥漫性增大,轮廓模糊,周围脂肪间隙浑浊伴胰周积液(箭),左侧肾前筋膜增厚;B、C. 增强扫描动、静脉期,胰实质强化尚均匀,胰管未见明显扩张,周围液体渗出(箭)未见增强

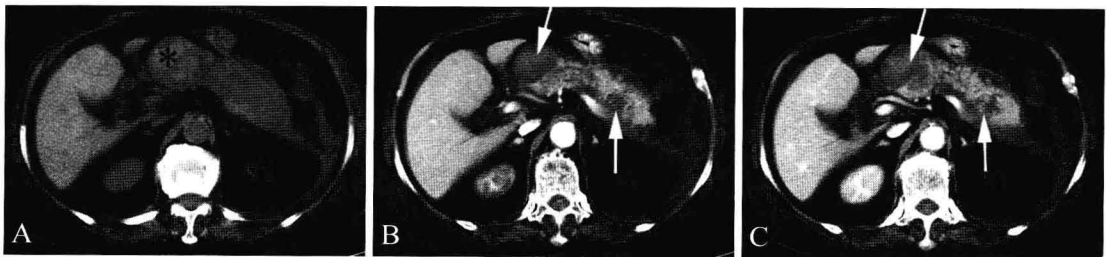


图 2-2-35 急性出血坏死性胰腺炎

A. 平扫示胰体积弥漫性明显增大,轮廓不清,胰周见液性渗出,肿大的胰密度不均,胰头部见片状稍高密度出血灶(*),边缘欠清晰;B、C. 增强扫描动、静脉期显示胰强化不均匀,实质内见不均匀强化减退区(箭)

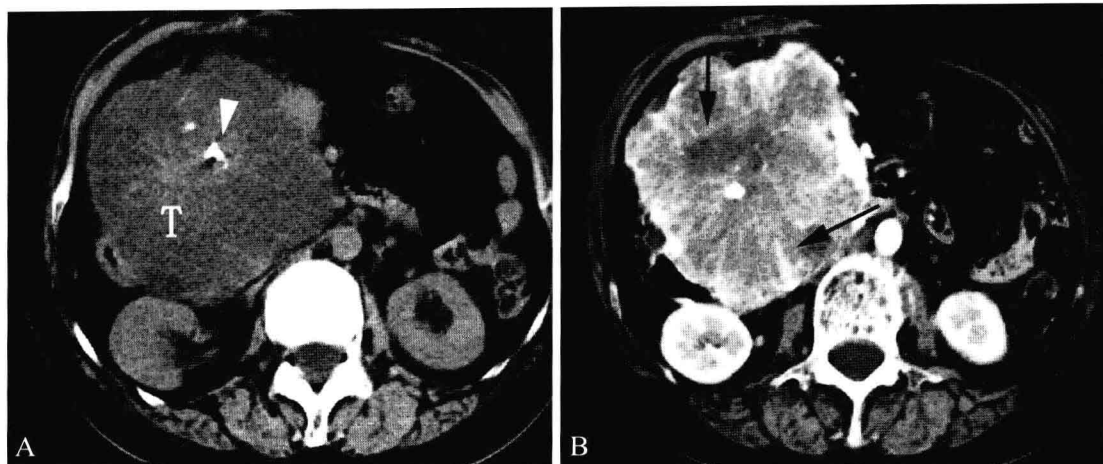


图 2-2-36 浆液性囊腺瘤

A. 平扫胰头下方见单发类圆形肿块影 (T), 肿块呈低密度伴特征性中心日光放射状钙化 (箭头); B. 增强扫描见肿瘤中心瘢痕及分隔强化呈蜂窝状 (箭)

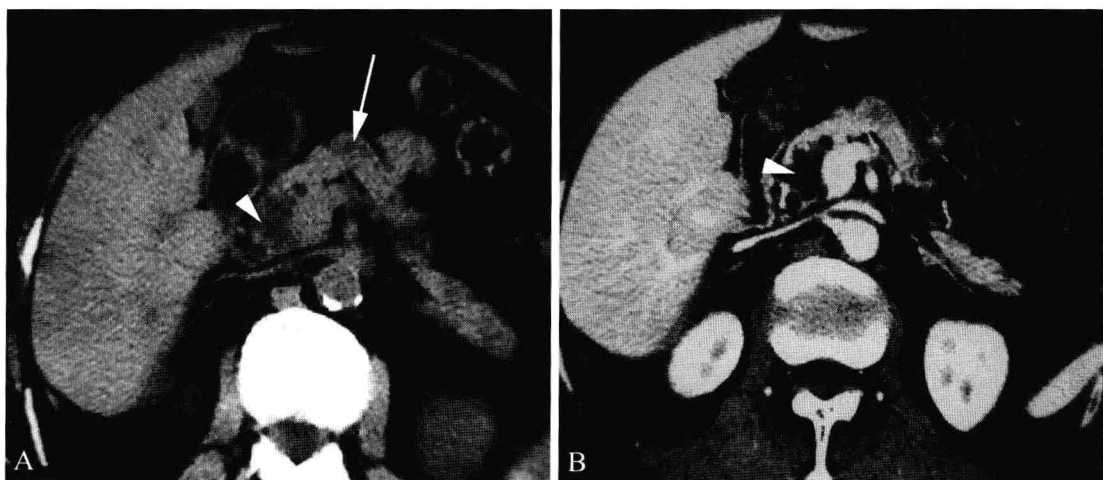


图 2-2-37 胰导管内乳头状黏液瘤

A. 平扫示胰头部多发类圆形低密度病灶 (箭头), 主胰管局限性扩张 (箭); B. 增强扫描肿瘤与胰分界更清晰, 囊性部分无强化 (箭头), 钩突区葡萄串样小囊样改变, 与主胰管交通

四、脾

(一) 正常表现 (图 2-2-38)

脾为椭圆形的淋巴器官, 可分为脏、膈两面, 前、后两端。上缘锐利, 有 2 ~ 3 个脾切迹。脾的膈面隆凸, 脏面凹陷, 近中央处为脾门。脏面前上份与胃底相邻, 后下方与左肾上腺及左肾相邻。

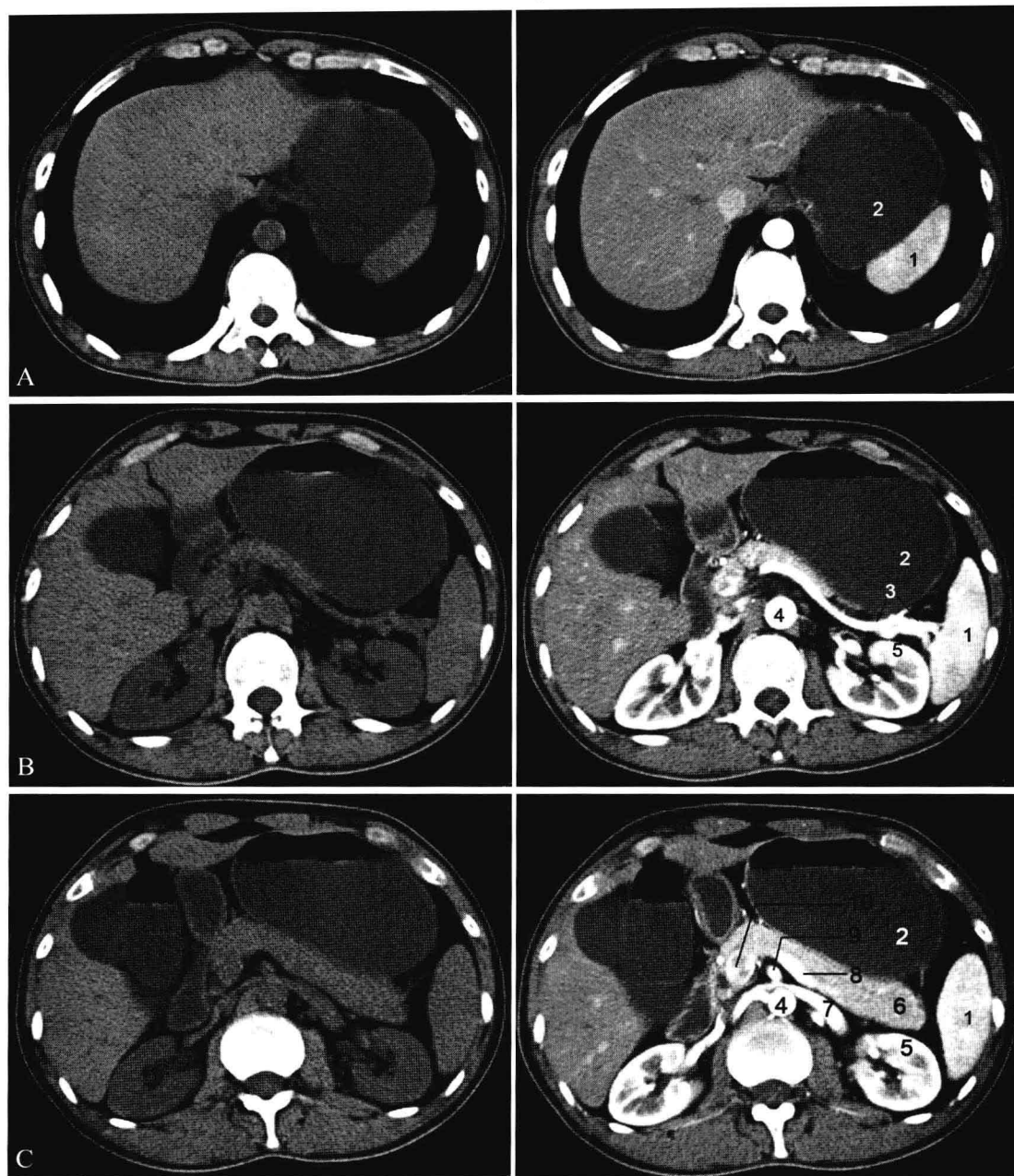


图 2-2-38 正常脾 CT 横断面 (左图为平扫, 右图为增强)

A、C. 分别为脾上极、中极和下极层面。1. 脾; 2. 胃腔; 3. 脾动脉; 4. 腹主动脉; 5. 左肾; 6. 胰尾; 7. 左肾静脉; 8. 脾静脉; 9. 肠系膜上动脉; 10. 门静脉

(二) 常见变异及易混淆结构

脾切迹过深时，同一横断位上可见有几个脾块；若切迹深得超过一定范围，则形成脾裂。脾裂终止发育，则将脾分隔成叶（图 2-2-39），有 2 个叶以上者，即多脾征，常同时伴有心脏畸形。

在脾门附近、脾蒂、大网膜等处有时可见副脾存在（20% 左右），在影像上应注意，以免引起误诊（图 2-2-40）。

肝左外叶过长，有时可延伸至腹壁与脾之间，形如鼠尾状，应注意与脾增大或脾包膜下血肿鉴别。延长之肝左叶边缘与正常肝左叶相延续，增强扫描与正常肝同步强化，可资鉴别（图 2-2-41）。

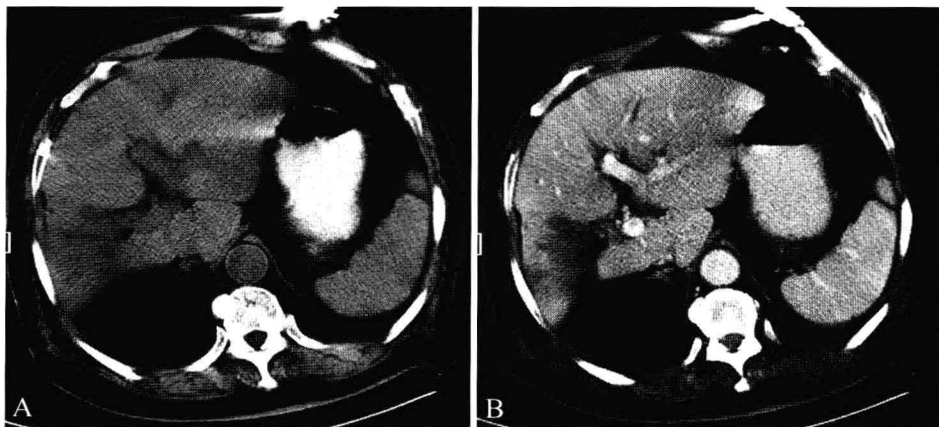


图 2-2-39 分叶脾

A. CT 平扫，脾前部可见较深之切迹，将脾分隔为两块；B. CT 增强静脉期，切迹两侧脾强化程度完全一致，脾裂区无强化

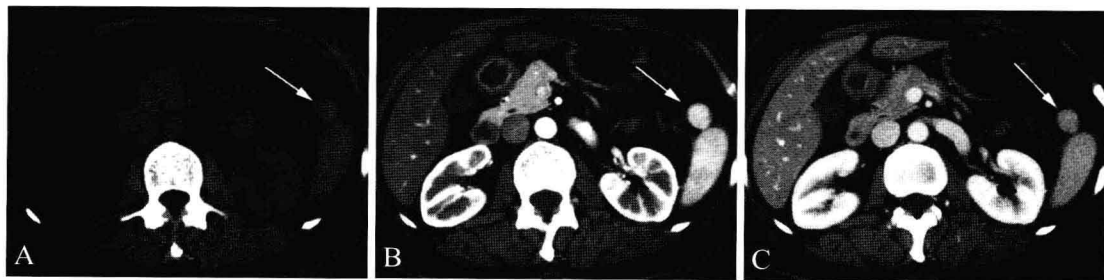


图 2-2-40 副脾

A. CT 平扫，显示脾前缘类圆形结节样软组织样影（箭），边缘清晰；B、C. 分别为增强动脉期及门静脉期，显示结节影与脾实质呈同步同程度强化（箭）

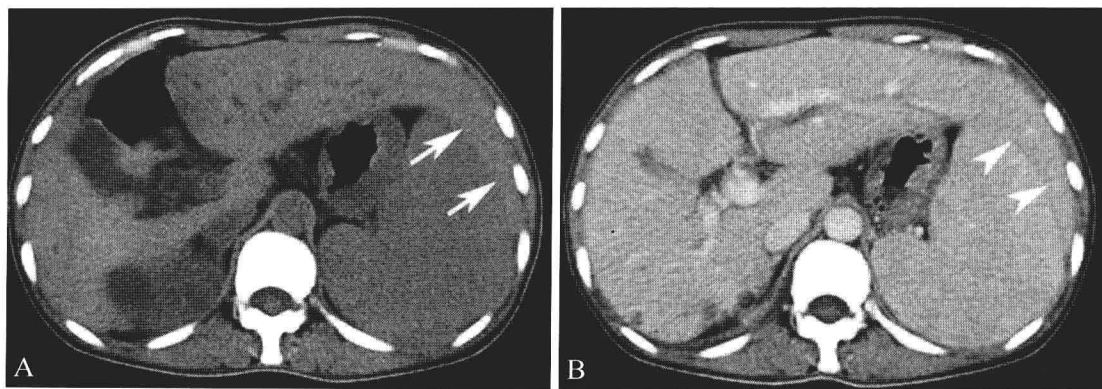


图 2-2-41 肝左外叶过长

A. CT 平扫, 肝左外叶延伸至腹壁与脾之间 (箭), 脾内移, 肝左外叶密度稍高于脾, 易误认为脾包膜下血肿; B. CT 增强门静脉期, 伸长之左外叶与正常肝轮廓相延续, 强化程度与正常肝一致 (箭头)

(三) 重要数据测量及意义

正常脾上下径平均值 12 cm (不超过 15 cm), 前后径 7 cm, 横径 4 cm。正常脾的前缘位于腋中线后方, 下缘不超过肝。厚度 (D) 为 4 ~ 6 cm; 宽度 (W) 为 7 ~ 10 cm; 长度 (L) 为 11 ~ 15 cm。脾指数: $D \times W \times L = 160 \sim 440$

(四) 病变展示 (图 2-2-42 至图 2-2-46)

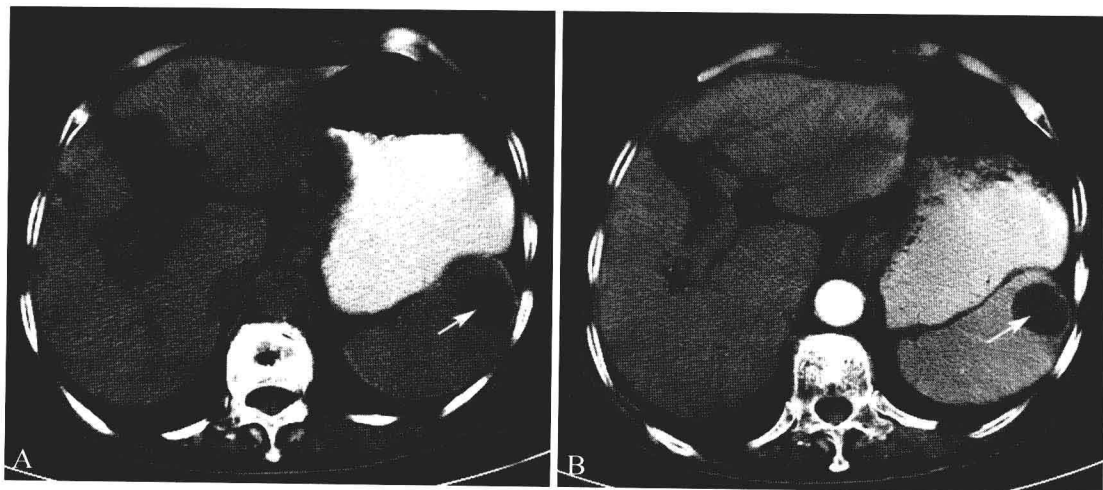


图 2-2-42 脾囊肿

A. CT 平扫, 脾内见圆形水样低密度灶, 境界清楚, 边缘光整 (箭); B. CT 增强, 脾内病灶无增强, 仍呈低密度, 边缘锐利 (箭)

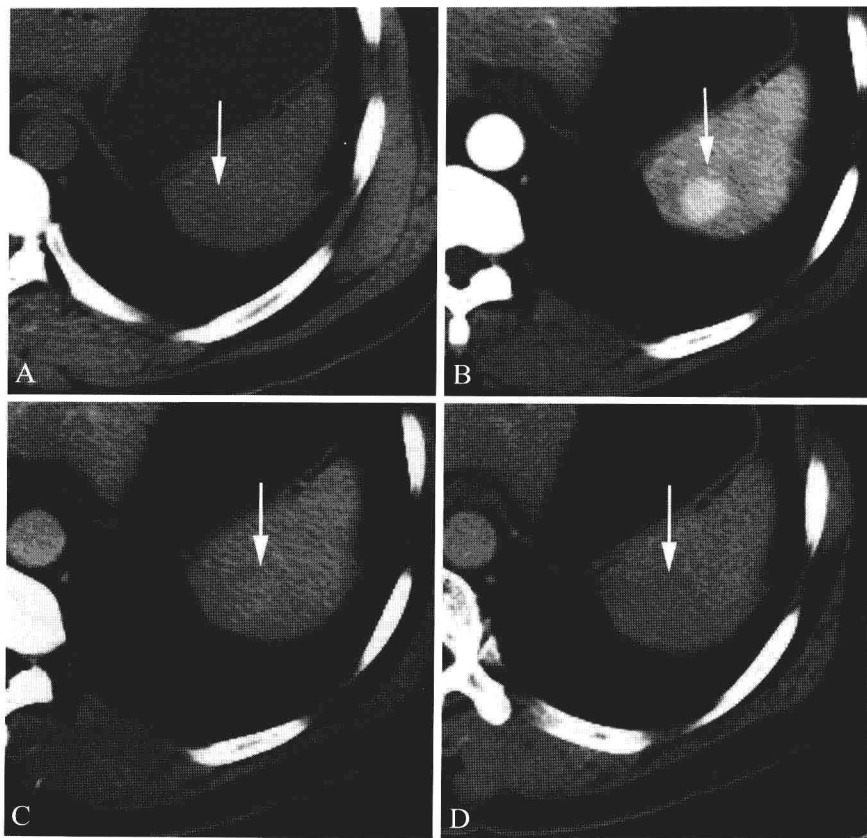


图 2-2-43 脾血管瘤

A. 平扫脾后缘见类圆形稍低密度影 (箭), 密度较均匀; B. 动脉期增强扫描呈明显均匀强化 (箭); C. 门静脉期呈稍高密度 (箭); D. 延迟期呈等密度 (箭)

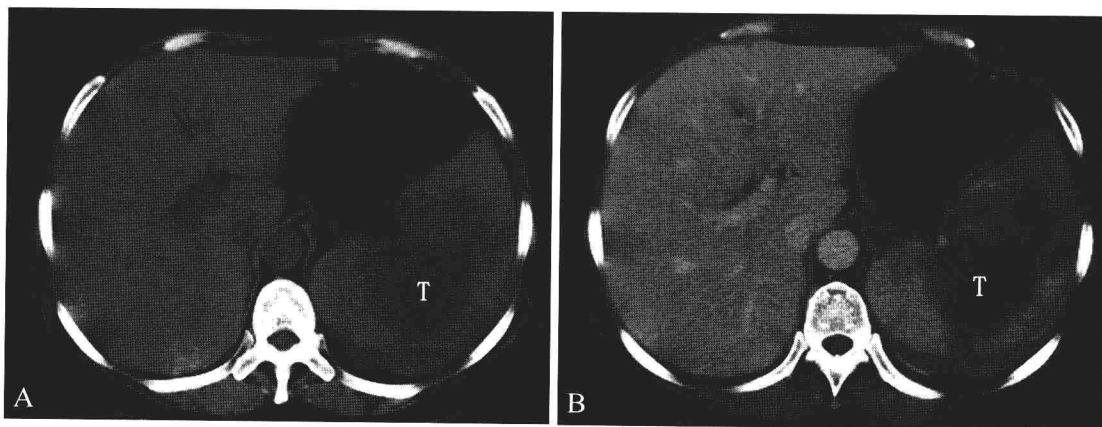


图 2-2-44 脾淋巴瘤

A. 平扫示脾增大, 脾实质内见不规则团片状低密度灶 (T), 边缘模糊; B. 增强扫描病灶不均匀轻度强化, 与明显强化的正常脾实质密度差别增大, 病灶 (T) 显示更清楚

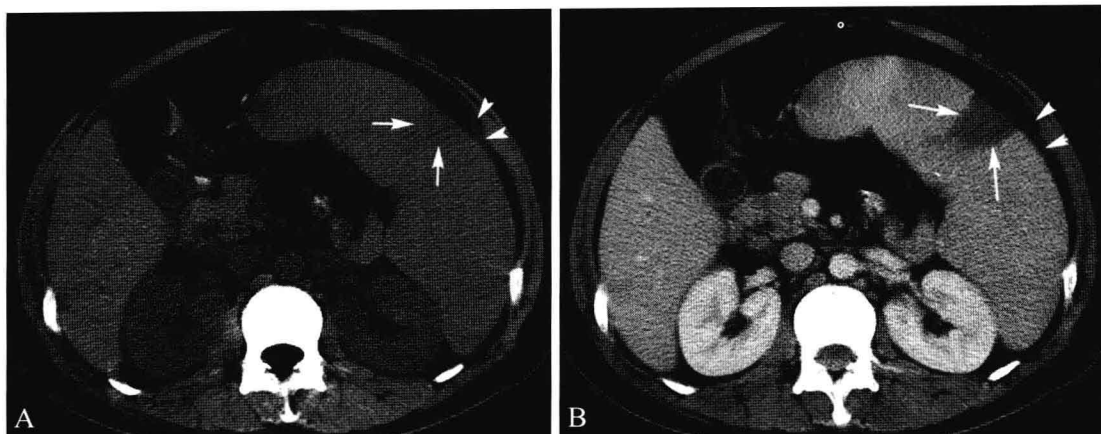


图 2-2-45 脾梗死

A. CT 平扫，脾显著增大，脾内见局灶性低密度影（箭），境界不清，脾表面无隆起，可见腹腔少许积液（箭头）； B. CT 增强，脾明显增强，脾内低密度灶境界较平扫清楚，呈扇形，达脾表面，顶端朝脾门方向（箭），腹腔积液仍呈低密度（箭头）

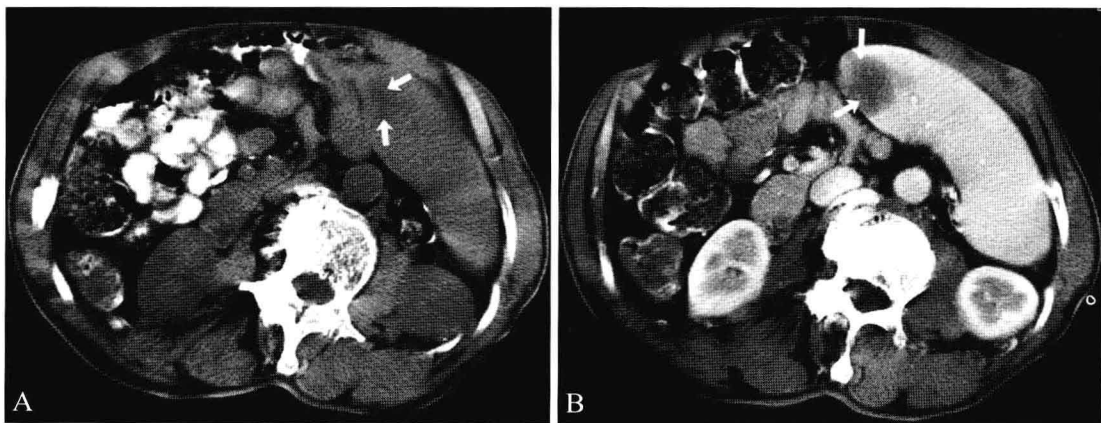


图 2-2-46 脾转移瘤（肺癌）

A. CT 平扫，脾下极见局灶性低密度影，境界不清（箭）； B. CT 增强，脾下极病灶轻度强化，边缘不整（箭），脾正常实质明显增强，呈均匀高密度

五、肾上腺

（一）正常表现（图 2-2-47，图 2-2-48）

肾上腺位于腹膜后、脊柱两旁。右侧肾上腺位于右肾上极上方 1.0 ~ 2.0 cm，前方与下腔静脉、外侧与肝右叶、内侧与右侧膈肌脚毗邻。左侧肾上腺位于左肾上极的前上方，内侧与左侧膈肌脚及腹主动脉毗邻，外侧缘与胰尾和脾血管毗邻。

肾上腺分体部及内、外侧肢，轮廓清晰，边缘较平直，密度均匀。肾上腺的形态因人而异，即使同一肾上腺在不同层面上形态也各异。右侧肾上腺多呈斜线状，与膈肌平行。体部与内、外侧肢可构成倒V形或倒Y形，外侧肢较内侧肢短，常与肝贴近不易显示，而内侧肢较长，易于辨认。左侧肾上腺形态变异较大，最常见的为倒V或倒Y形，也可为线条状、三角形或半月形。

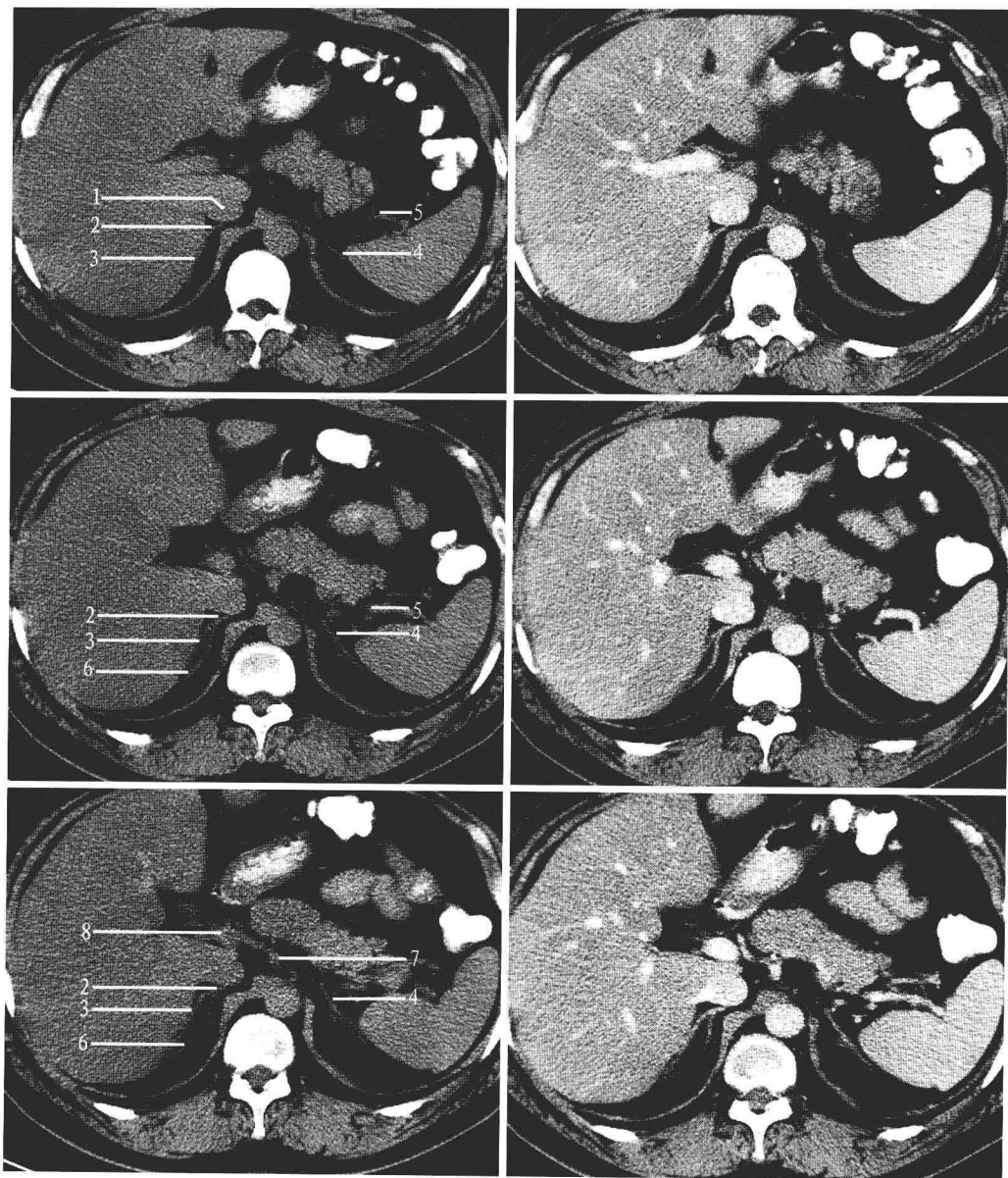


图 2-2-47 肾上腺横断面连续层面 (层厚 3 mm)

1. 下腔静脉; 2. 右侧肾上腺体部; 3. 右侧肾上腺外侧肢; 4. 左侧肾上腺体部; 5. 脾动脉; 6. 右侧肾上腺内侧肢; 7. 腹腔干动脉; 8. 门静脉;

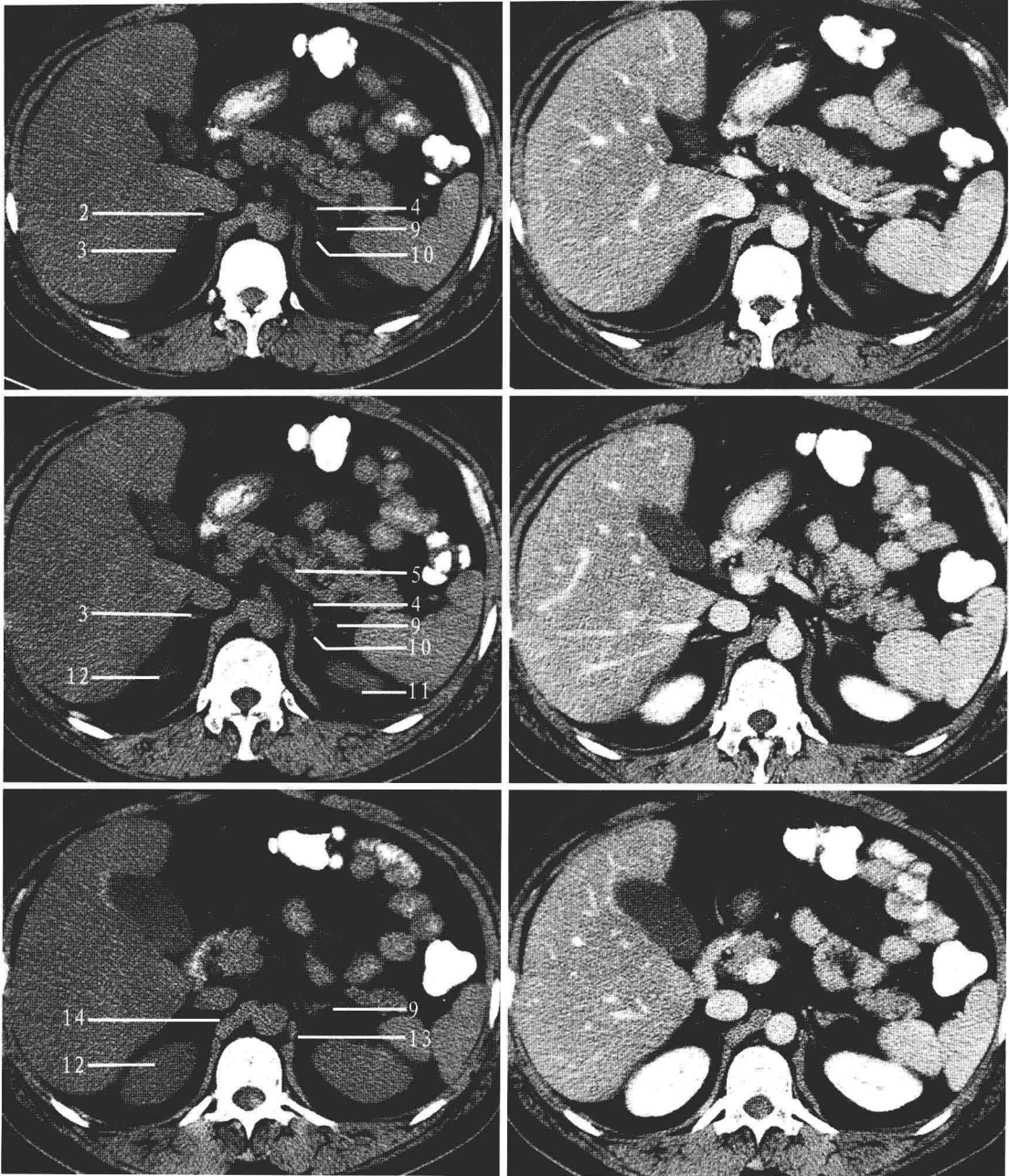


图 2-2-47 (续)

2. 右侧肾上腺体部; 3. 右侧肾上腺外侧肢; 4. 左侧肾上腺体部; 5. 脾动脉; 9. 左侧肾上腺外侧肢; 10. 左侧肾上腺内侧肢; 11. 左肾上极; 12. 右肾上极; 13. 左侧膈脚; 14. 右侧膈脚

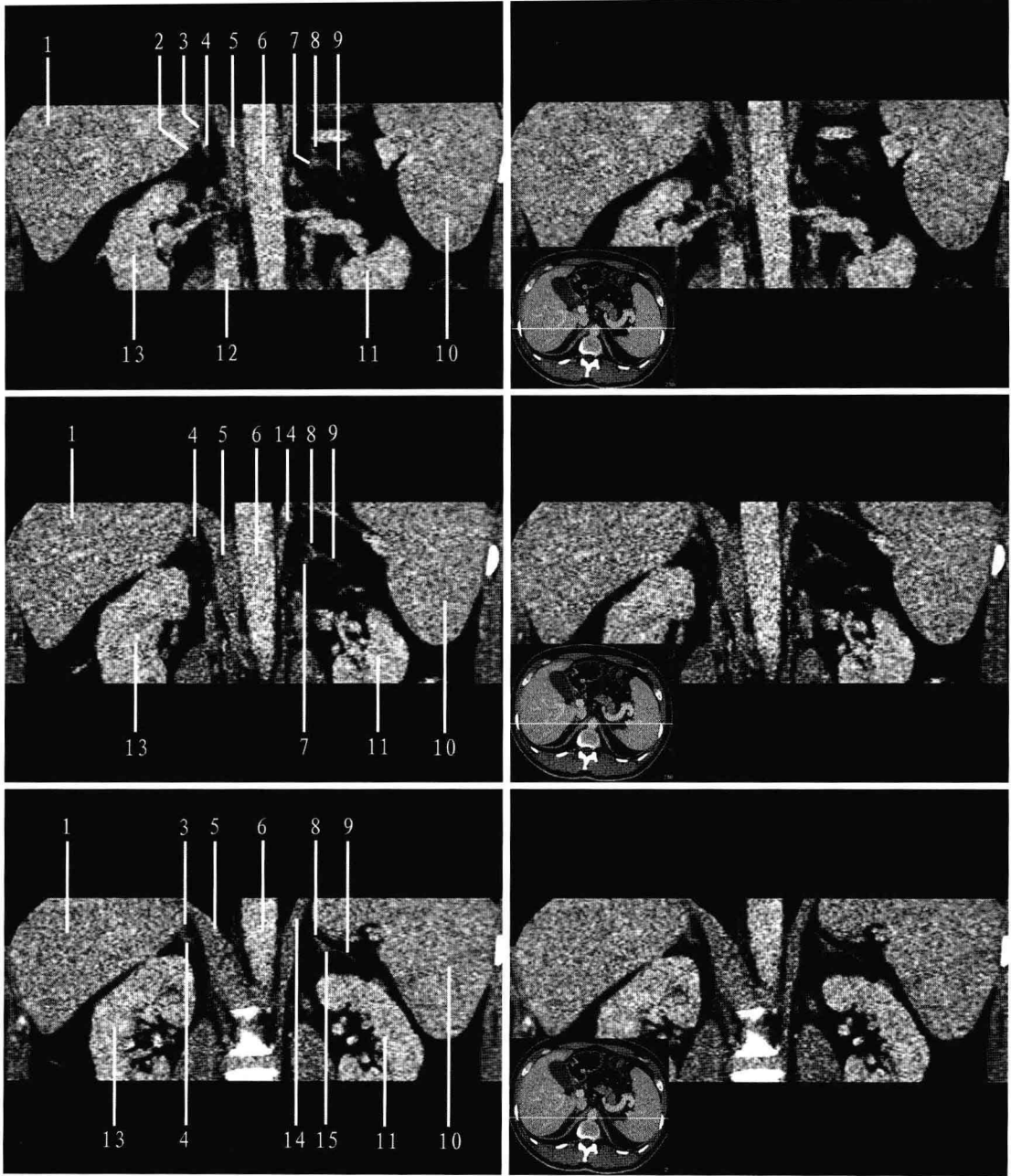


图 2-2-48 肾上腺冠状面连续层面

1. 肝; 2. 右侧肾上腺外侧肢; 3. 右侧肾上腺体部; 4. 右侧肾上腺内侧肢; 5. 右侧膈肌; 6. 腹主动脉; 7. 左侧肾上腺内侧肢; 8. 左侧肾上腺体部; 9. 左侧肾上腺外侧肢; 10. 脾; 11. 左肾; 12. 下腔静脉; 13. 右肾; 14. 左侧膈肌; 15. 左侧肾上腺体部及内外侧肢汇合部

(二) 常见变异及易混淆结构

脾动静脉、脾动脉瘤有时可类似于肾上腺结节或肿块，尤其是起自左侧膈下静脉的静脉曲张，与左侧肾上腺的肿块非常相似，可通过 CT 增强或上下层面图像的观察去区分（图 2-2-49 和图 2-2-50）。

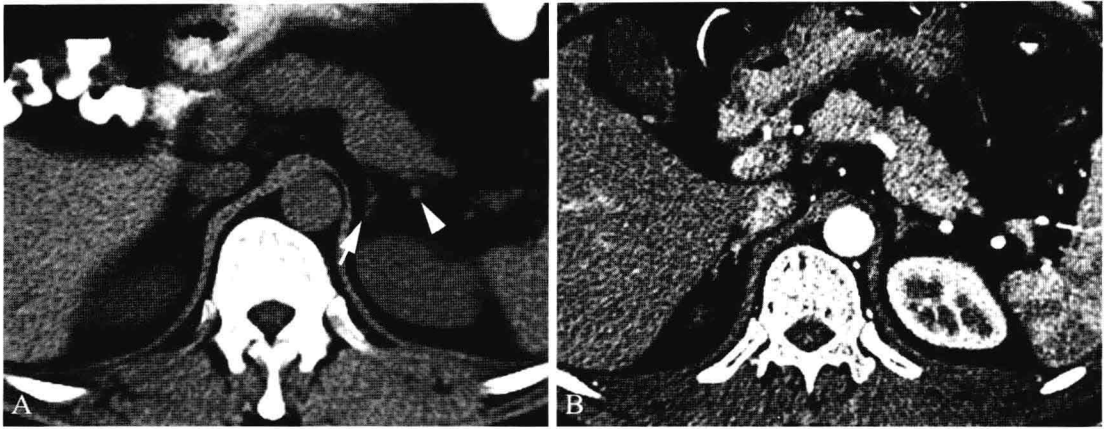


图 2-2-49 脾动脉断面似左侧肾上腺外侧肢腺瘤

A. CT 平扫，左侧肾上腺（箭）外侧肢远端可疑小结节（箭头）；B. CT 增强动脉期，小结节明显强化，强化程度与脾动脉相同。证实该小结节为脾动脉断面，而非肾上腺腺瘤

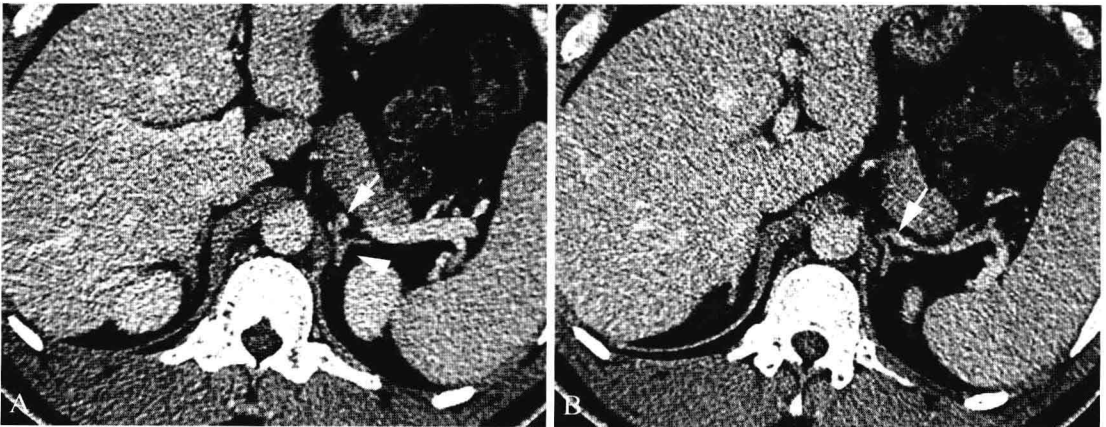


图 2-2-50 脾动脉断面似左侧肾上腺体部结节

A. CT 增强，左侧肾上腺体部外侧结节（箭），左肾上腺内、外侧肢形态及密度未见异常（箭头）；B. 为 A 图上一层面，通过追踪观察，显示左肾上腺可疑结节与脾动脉相连续（箭），确认该结节实为脾动脉断面，而非肾上腺病变

另外, 靠近左侧肾上腺区的副脾及脾尖部均可酷似左侧肾上腺肿块 (图 2-2-51)。可通过 CT 冠状及矢状位重建, 来确定其与脾的解剖关系。伸入肾上腺窝内的分叶状膈肌脚易被误认为肾上腺结节, 通过对连续层面的追踪观察, 可将两者鉴别 (图 2-2-52)。此外, 右肾上腺极的局限性分叶或病变、充满液体的小肠和结肠突入右侧肾上腺区, 均易误认为右肾上腺肿块。通过上下层面仔细观察均可鉴别 (图 2-2-53)。

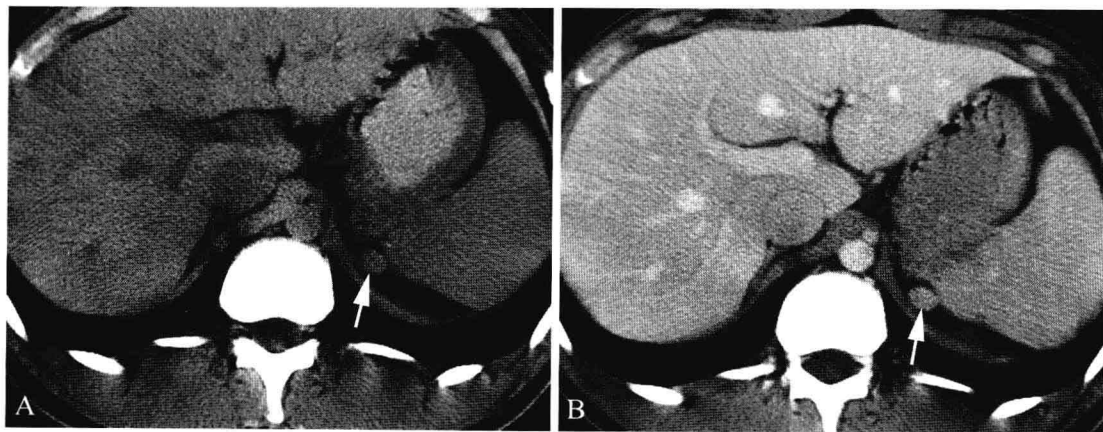

图 2-2-51 副脾似左侧肾上腺结节

A. CT 平扫, 左侧肾上腺区可见一类圆形结节 (箭), 密度类似于脾, B. CT 增强, 左侧肾上腺区结节明显强化, 强化程度与脾相同 (箭)

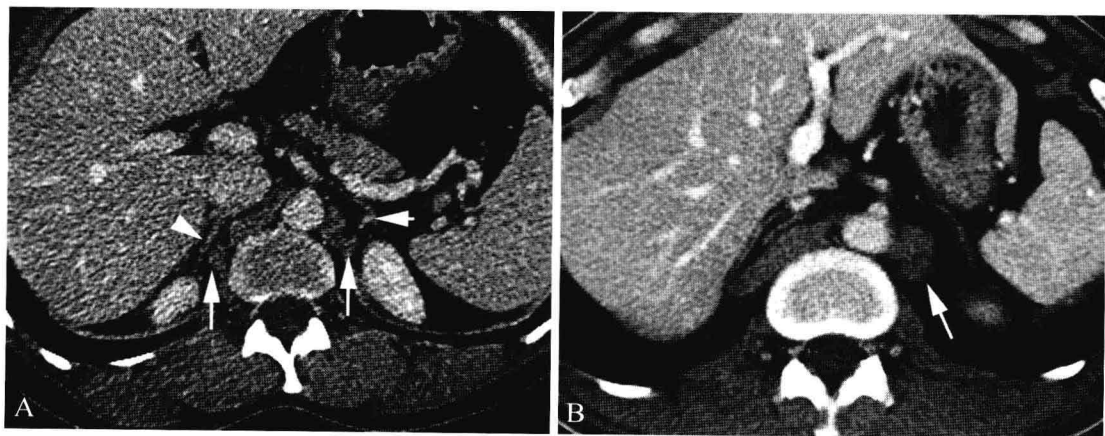


图 2-2-52 分叶状膈肌脚似肾上腺结节

A. CT 增强, 两侧膈肌脚呈分叶状并突入两侧肾上腺区, 似肾上腺结节 (长箭), 箭头示右侧肾上腺, 短箭示左侧肾上腺; B. CT 增强, 左侧膈肌脚呈分叶状肿块, 强化程度与右侧膈肌相同 (箭)

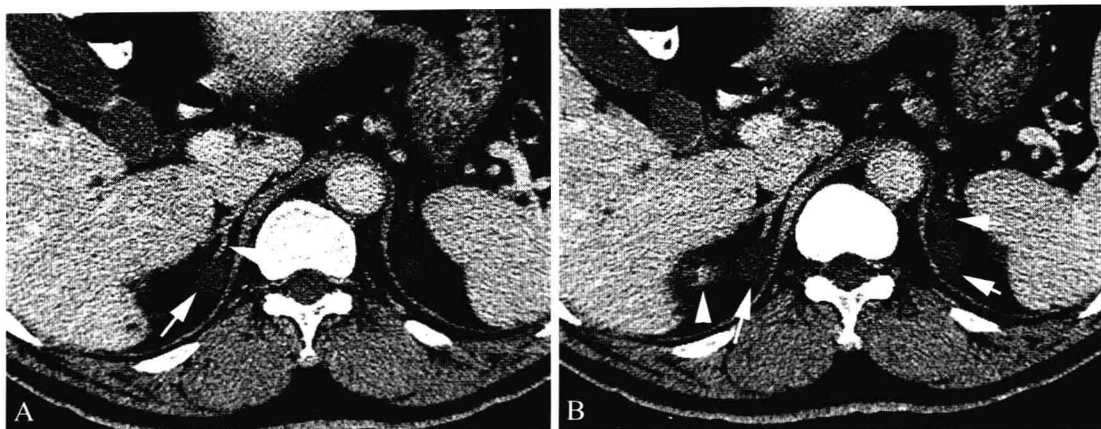


图 2-2-53 两肾上极囊肿似肾上腺囊肿

A. CT 增强, 右侧肾上腺内侧肢(箭头)后方可见一囊肿影(箭); B. 为 A 图下部相邻层面, 右侧肾上腺区囊肿(长箭)与右肾上极(箭头)相连, 左肾上极数个囊肿突入左侧肾上腺区(短箭)

(三) 重要数据测量及意义

肾上腺的长度指肾上腺的长轴, 正常 $1.0 \sim 4.0$ cm。肾上腺的厚度指与肾上腺长轴或一个肢垂直的最大径, 最厚处位于肾上腺体部与内、外侧肢交界处, 正常 $0.2 \sim 0.8$ cm, 一般不超过 1.0 cm 或不超过同层面同侧膈肌脚的最厚部分, 否则可视为肾上腺增生。CT 可测量肾上腺面积, 正常不超过 150 mm^2 。

(四) 病变展示 (图 2-2-54 至图 2-2-60)

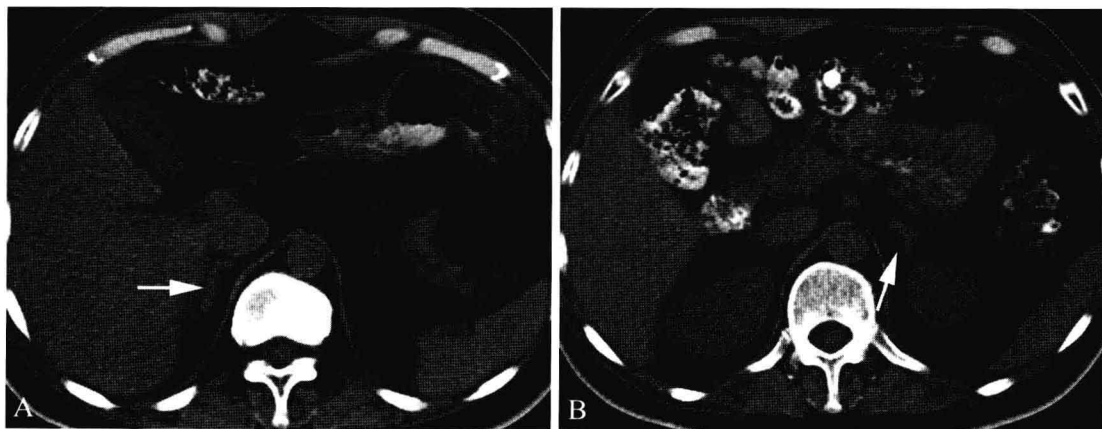


图 2-2-54 肾上腺皮质增生

A. CT 平扫示右侧肾上腺均匀增粗(箭), 厚度明显超过同侧膈肌脚; B. CT 平扫示左侧肾上腺体部及两侧肢均增厚(箭), 密度均匀, 厚度超过同侧膈肌脚

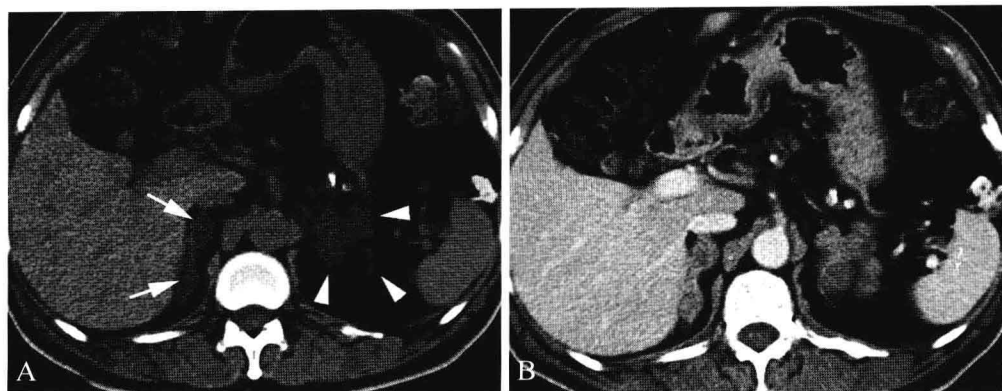


图 2-2-55 两侧肾上腺腺瘤样增生 (ACTH 非依赖型肾上腺大结节性增生)

A. CT 平扫示右侧肾上腺两个较大的低密度结节 (箭), 左侧肾上腺形态不规则, 周边呈多个大结节样增生, 密度较低 (箭头); B. CT 增强示两侧肾上腺增生结节均明显强化

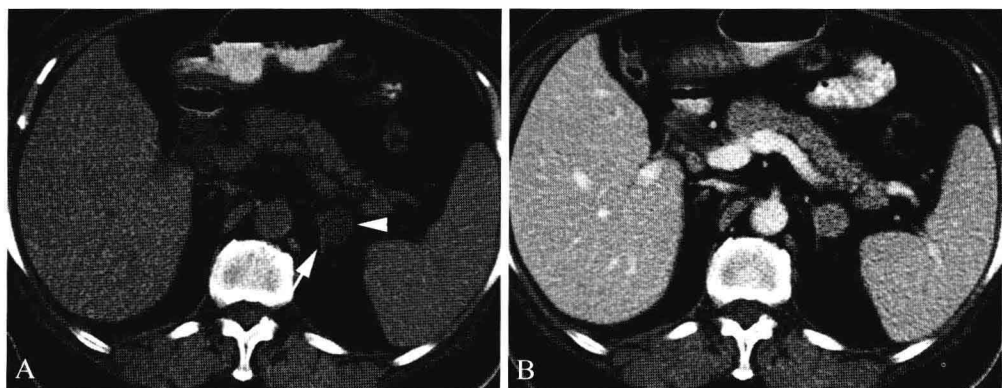


图 2-2-56 左侧肾上腺腺瘤

A. CT 平扫示左侧肾上腺体部外侧圆形低密度肿块 (箭头), 边缘光滑, 密度均匀, 内侧肢远端萎缩变细 (箭); B. CT 增强示左侧肾上腺肿块明显均匀强化

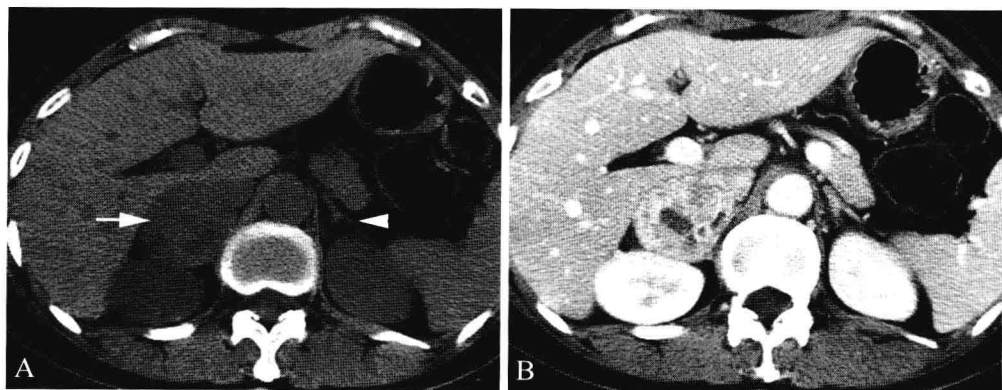


图 2-2-57 右侧肾上腺嗜铬细胞瘤

A. CT 平扫示右侧肾上腺区卵圆形软组织密度肿块 (箭), 密度不均, 边界清楚, 左侧肾上腺呈倒 Y 形, 大小、形态、密度未见异常 (箭头); B. CT 增强显示右侧肾上腺肿块呈明显不均匀强化, 其内可见低密度的坏死、囊变区

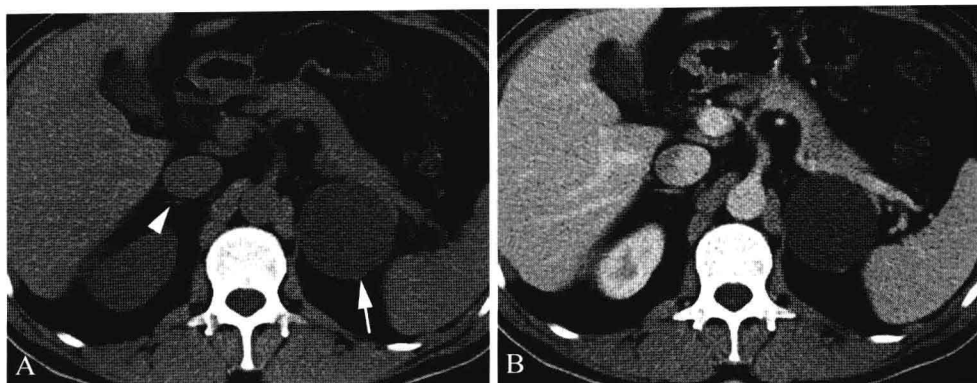


图 2-2-58 左侧肾上腺囊肿

A. CT 平扫示左侧肾上腺区囊状水样密度病变 (箭), 密度均匀, 壁菲薄, 边缘光滑, 右侧肾上腺呈斜线状 (箭头); B. CT 增强示左侧肾上腺囊肿无强化

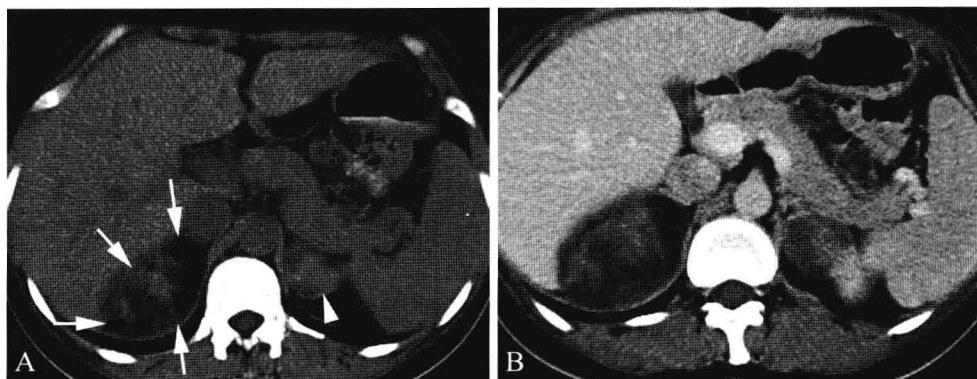


图 2-2-59 两侧肾上腺髓脂瘤

A. CT 平扫示右侧肾上腺区卵圆形混杂密度肿块 (箭), 软组织密度及低脂肪密度组织混合存在, 左侧肾上腺区也可见一卵圆形肿块 (箭头), 密度不均, 其内散在片状较低密度区; B. CT 增强显示两侧肾上腺肿块强化不均, 脂肪组织未见强化

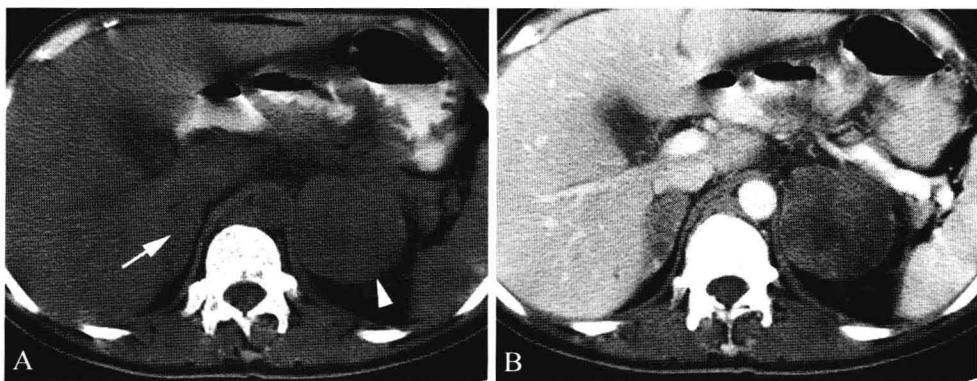


图 2-2-60 直肠癌并两侧肾上腺转移

A. CT 平扫示右侧肾上腺区卵圆形软组织结节 (箭), 左侧肾上腺区可见一较大的类圆形肿块 (箭头), 密度不均, 中心可见片状稍低密度区; B. CT 增强显示两侧肾上腺肿块呈中度不均匀强化

六、肾及输尿管

(一) 正常表现 (图 2-2-61 至图 2-2-63)

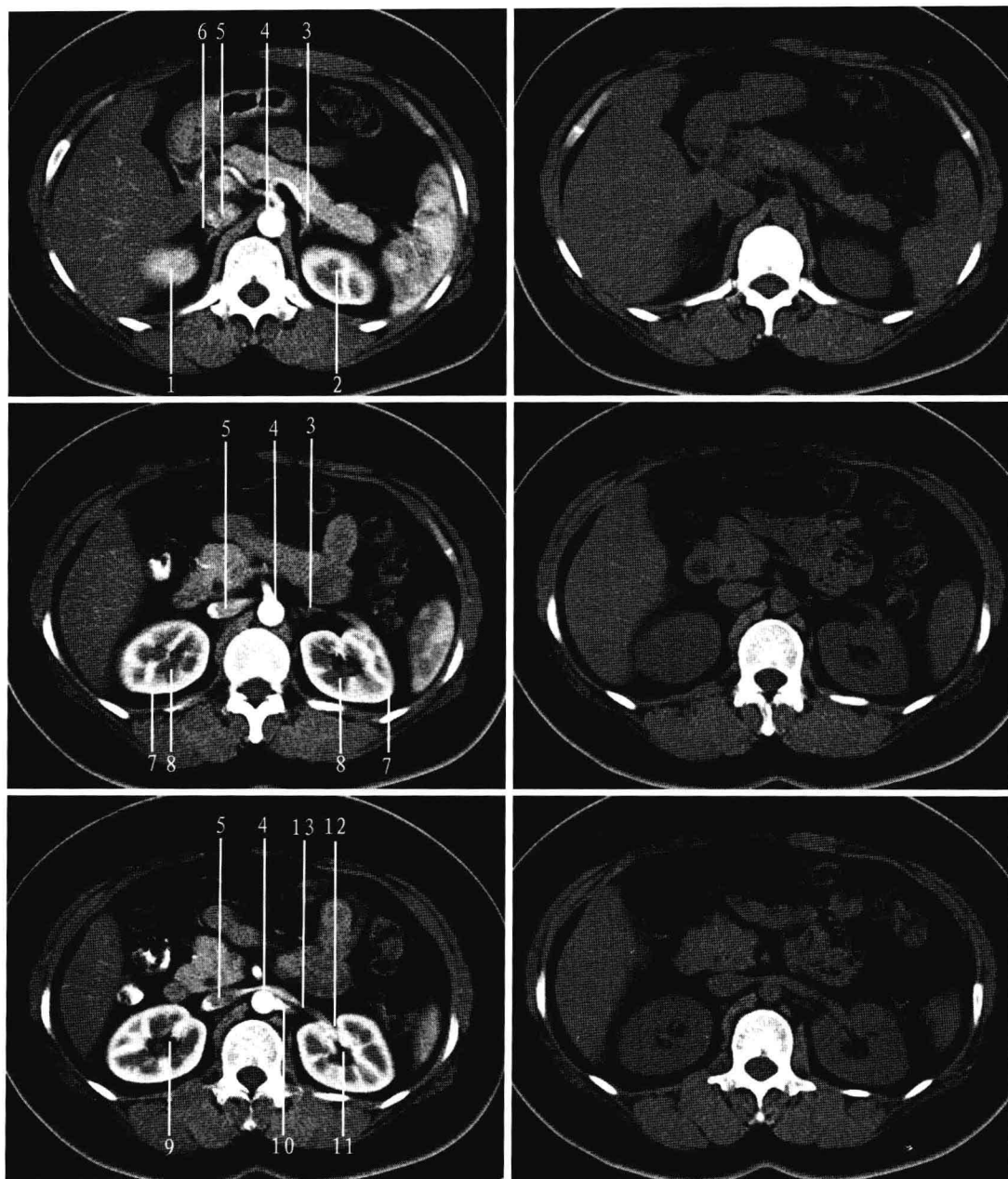


图 2-2-61 肾横断面连续层面

1. 右肾上极; 2. 左肾上极; 3. 左侧肾上腺; 4. 腹主动脉; 5. 下腔静脉; 6. 右侧肾上腺; 7. 肾皮质; 8. 肾髓质; 9. 右侧肾窦; 10. 左侧肾动脉; 11. 左侧肾窦; 12. 左侧肾门; 13. 左侧肾静脉

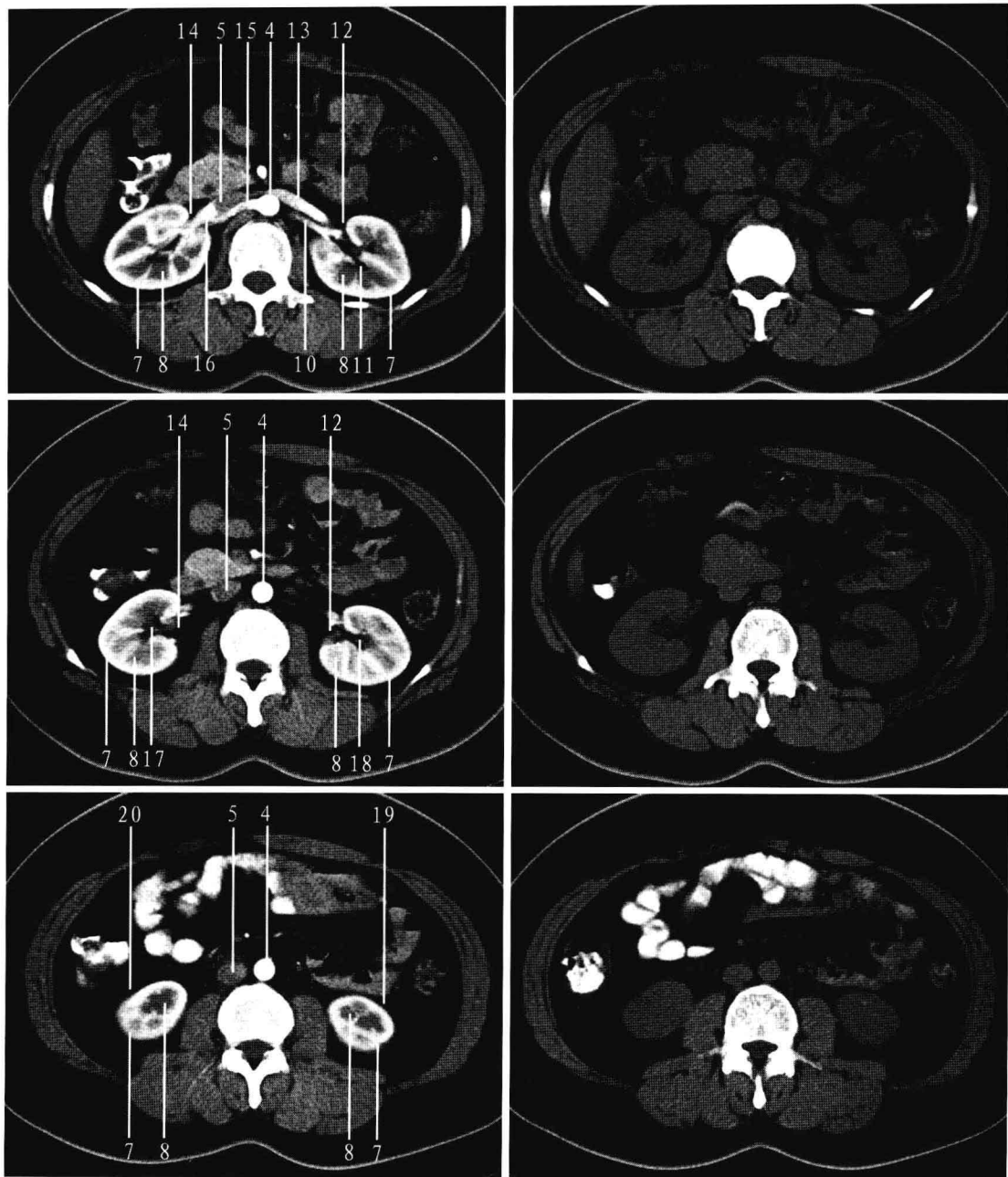


图 2-2-61 (续)

4. 腹主动脉; 5. 下腔静脉; 7. 肾皮质; 8. 肾髓质; 10. 左侧肾动脉; 11. 左侧肾窦; 12. 左侧肾门; 13. 左侧肾静脉; 14. 右侧肾门; 15. 右侧肾动脉; 16. 右侧肾静脉; 17. 右侧肾盂; 18. 左侧肾盂; 19. 左肾下极; 20. 右肾下极

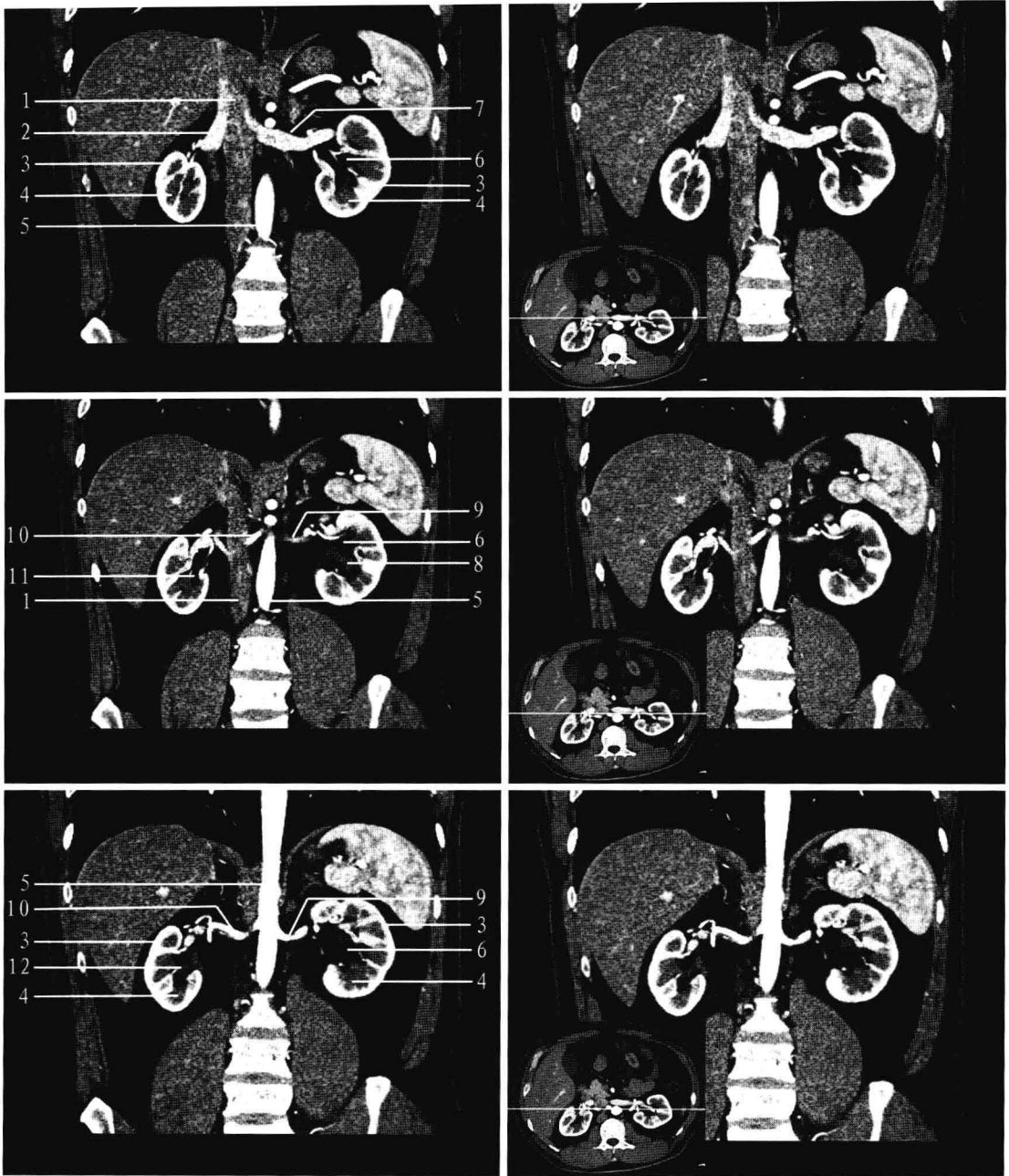

图 2-2-62 肾脏冠状面连续层面

1. 下腔静脉; 2. 右侧肾静脉; 3. 肾皮质; 4. 肾髓质; 5. 腹主动脉; 6. 左侧肾窦; 7. 左侧肾静脉; 8. 左侧肾盂; 9. 左侧肾动脉; 10. 右侧肾动脉; 11. 右侧肾窦; 12. 右侧肾盂

肾位于脊柱两侧，边缘光滑，周围为低密度脂肪组织。CT平扫上肾实质密度均匀，不能分辨皮质、髓质。肾窦呈极低脂肪密度，肾盂呈水样低密度。内凹的肾门位于肾的中部层面，指向前内。肾周脂肪的外围可见纤细的软组织线影，即肾周筋膜。肾动脉和肾静脉自肾门分别向腹主动脉和下腔静脉走行，肾动脉走行于肾静脉后方，肾静脉显示较粗。输尿管起自肾盂，汇入膀胱。因管腔内含尿液，CT平扫时输尿管断面呈小圆形低密度影。

增强检查，肾的强化表现因扫描时间而异：皮质期（注射对比剂后1min内），肾血管和肾皮质的周围部分及伸入锥体之间的部分（肾柱）发生明显强化，而髓质仍维持较低密度；实质期（注射后2min左右），髓质强化程度类似或略高于皮质；肾盂期（注射后5~10min），肾实质强化程度下降，而肾盂、肾盏和输尿管内可见对比剂浓集；延迟期（注射对比剂10min后），输尿管管腔内充盈对比剂，其断面呈小圆形致密影，非常容易识别（图2-2-63）。CT三维重组图像能直观显示输尿管的走行、管腔内情况等。

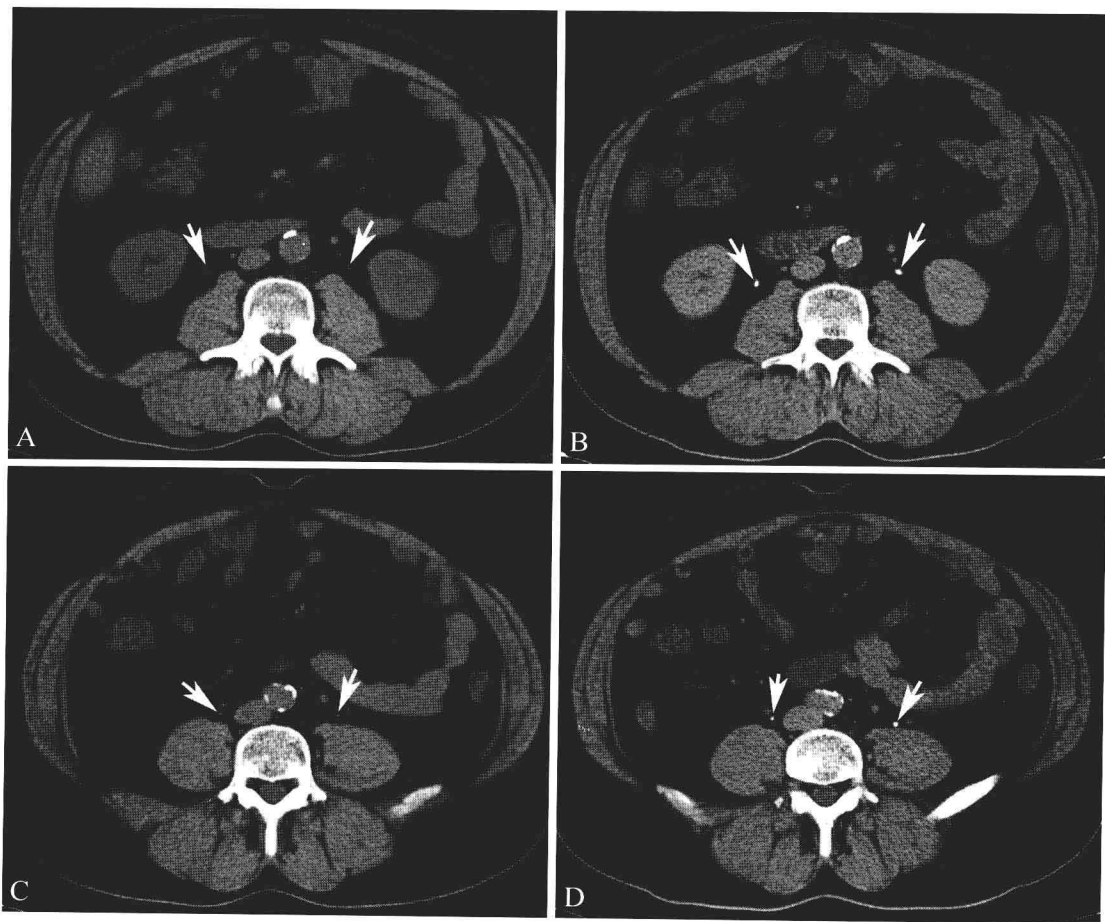


图 2-2-63 输尿管横断面 CT

A、B. 分别为输尿管上段 CT 平扫和增强。平扫呈圆点状中等密度影（箭），不易与小血管及淋巴结断面区分。增强 CT 延迟扫描，输尿管腔内因含高密度对比剂而呈清楚显示（箭）；C、D. 分别为输尿管中段 CT 平扫和增强，所见情况类似（箭）

(二) 常见变异及易混淆结构

肾形态的正常变异主要包括分叶肾、驼峰肾和 Bertin 肾柱肥大,认识不足易误认为病变。分叶肾为胚胎时肾叶融合不完全所致,肾表面显示多个切迹,导致肾呈分叶状改变。增强检查皮质期见明显强化的肾柱自切迹处延伸至肾实质内(图 2-2-64)。驼峰肾表现局限性肾实质外突,边缘光整,局部肾实质增厚,但其密度和强化特点均与肾皮质相同(图 2-2-65)。Bertin 肾柱由具有正常功能的肾皮质组织构成,自肾皮质表面延伸至肾窦,将肾髓质分隔成段。Bertin 肾柱肥大表现为局部肾实质增厚,增强 CT 显示其与正常的皮质柱密度一致。

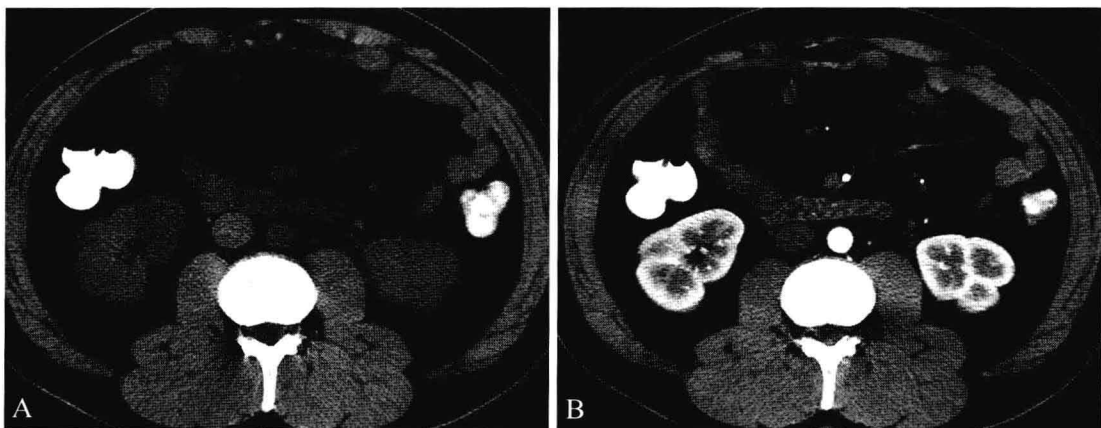


图 2-2-64 分叶肾

A. CT 平扫,两肾表面有多个切迹,两肾呈分叶状改变;B. CT 增强皮质期,左肾可见明显强化的肾柱自肾表面切迹处向肾实质内延伸

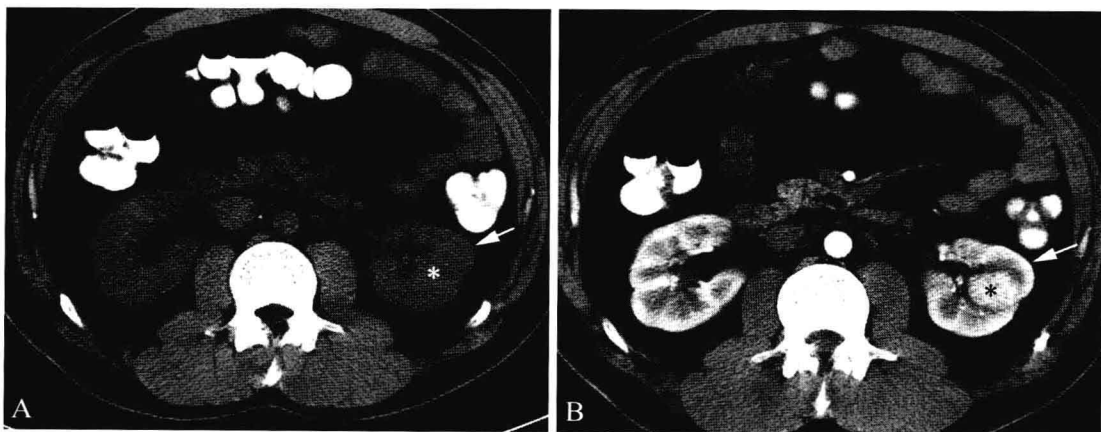


图 2-2-65 驼峰肾及 Bertin 肾柱肥大

A. CT 平扫,左肾左前方肾实质局限性隆起(箭),左肾外侧肾实质局部增厚(*),并向肾窦内突入;B. CT 增强皮质期,左肾左前方驼峰状隆起增强后与正常肾实质相同(箭),左肾外侧增厚的肾实质明显强化,类似于肾皮质强化程度,为肥大的肾皮质柱(*)

分叶肾需要与慢性肾盂肾炎瘢痕造成的肾切迹改变鉴别，后者除肾表面切迹外，尚显示肾萎缩和肾实质变薄，再结合临床病史，鉴别不难。驼峰肾及肾柱排列异常应与肾肿瘤鉴别，增强 CT 或 MRI 及核素扫描可证实前者为具有正常功能的肾皮质，可资鉴别。

(三) 病变展示 (图 2-2-66 至图 2-2-84)

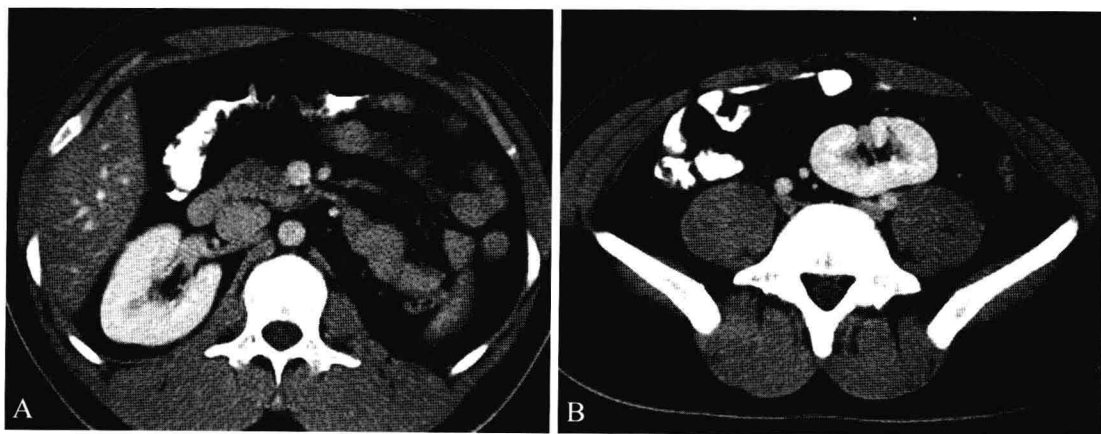


图 2-2-66 左侧异位肾

A. CT 增强，左侧肾区无肾结构，由肠管充填；B. CT 增强，于下腹部偏左侧见异位肾，其大小、形态及强化特点与右侧正常肾类似

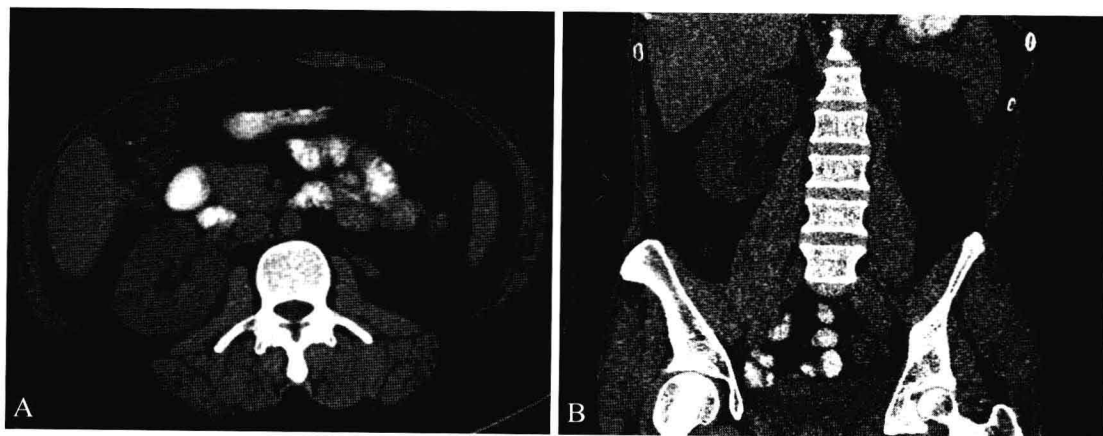


图 2-2-67 左肾缺如

A、B. 分别为 CT 平扫轴位及冠状位重建，两者均显示左肾缺如

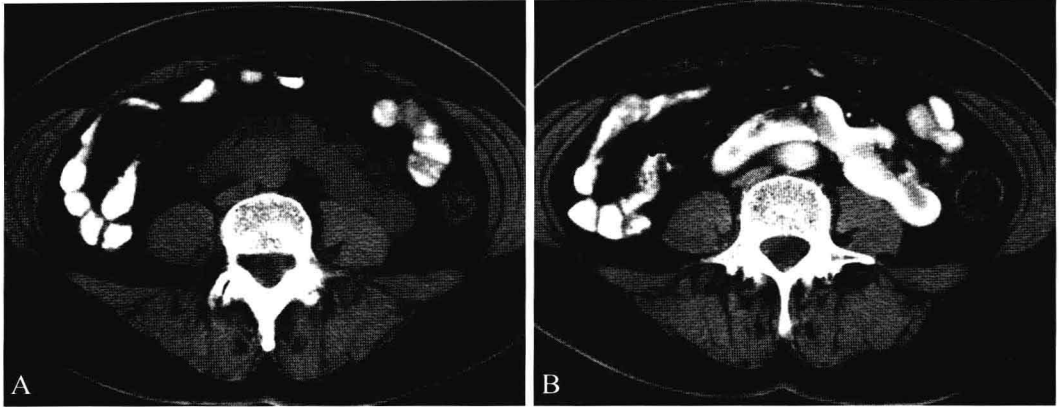


图 2-2-68 马蹄肾

A. CT 平扫，两肾下极肾轴向外旋转，肾盂拉长变形位于前方，两肾延伸至脊柱前方呈实质性融合；B. CT 增强皮质期，两肾皮质明显强化，两肾下极融合处为肾皮质

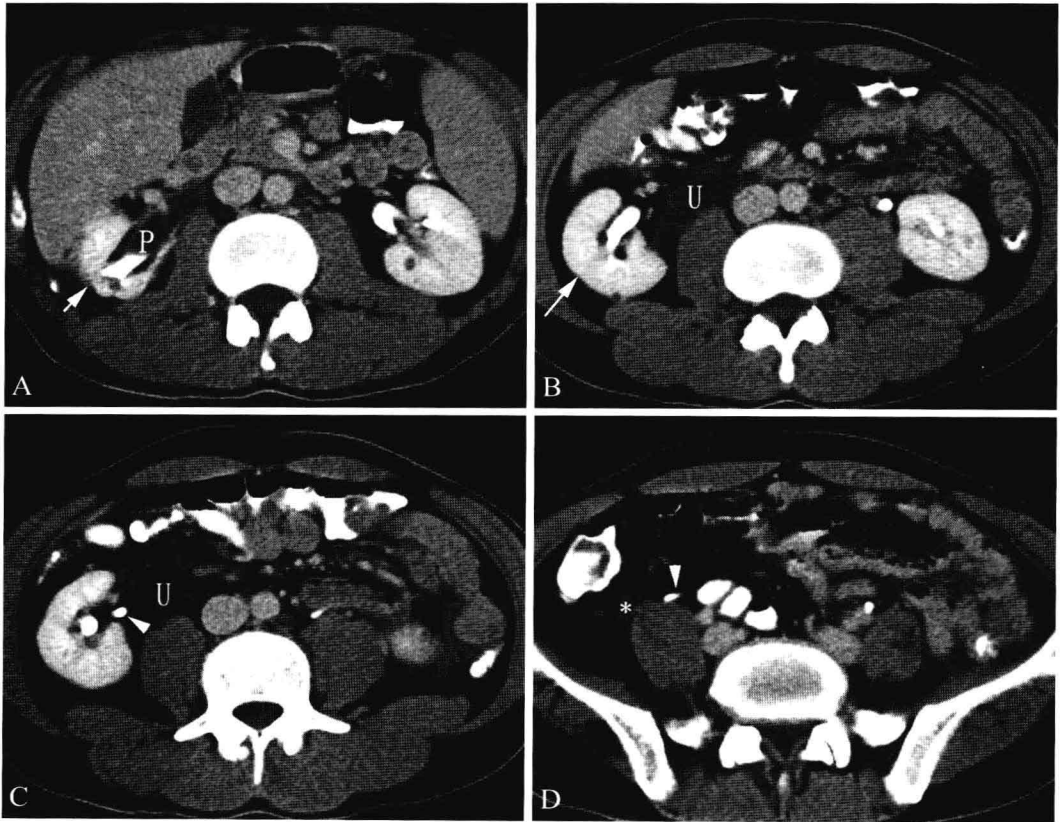


图 2-2-69 右侧肾盂输尿管重复畸形

A、B、C、D 为 CT 增强的肾排泄期，显示右肾分上下两部分。A. 右肾上段较小（短箭），肾实质薄，肾盂（P）扩张积水；B. 右肾下段体积正常（长箭），肾盂未见扩张，与右肾上段相连的输尿管（U）扩张明显；C. 与右肾下段相连的输尿管（箭头）充盈对比剂，未见扩张，与上段相连的输尿管扩张积水，无对比剂充盈；D. 右侧腰大肌前方扩张的输尿管（*）与正常输尿管（箭头）并行

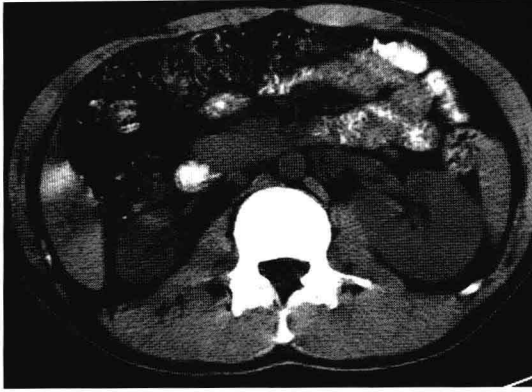

图 2-2-70 右肾发育不良

CT 平扫，右肾体积较左肾明显缩小，右肾肾实质密度均匀，边缘光整

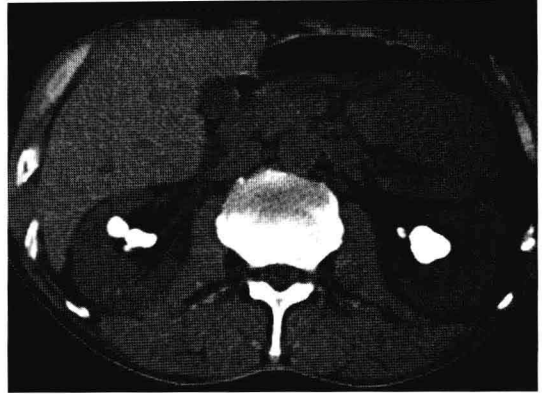


图 2-2-71 双肾结石

CT 平扫示两侧肾盂及肾盏内多发斑块状及颗粒状高密度结石，左侧肾盏扩张积水

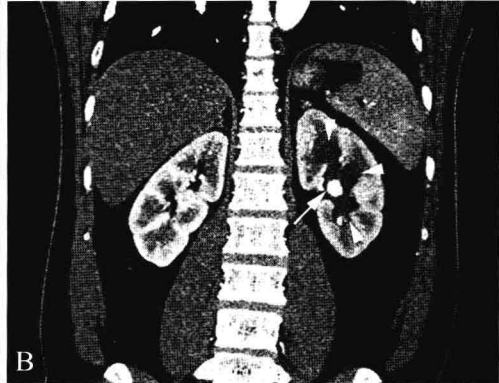
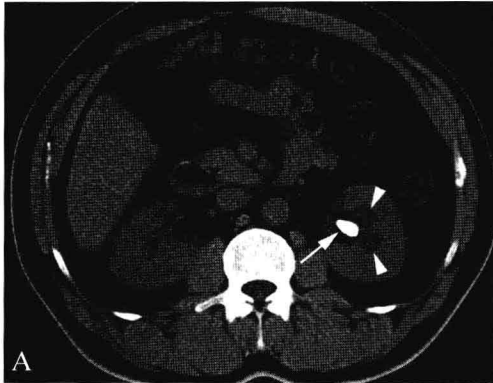


图 2-2-72 左侧肾盂结石并左肾积水

A. CT 平扫示左侧肾盂内斑块状致密影 (箭)，左侧肾盏扩张积水，呈低密度 (箭头)；B. CT 增强皮质期冠状位重建显示左侧肾盂内高密度结石 (箭)，扩张的肾盏 (箭头) 显示更清楚

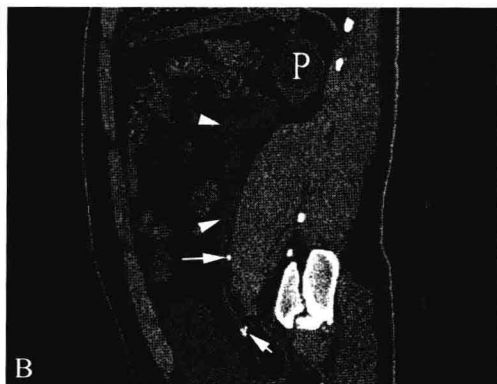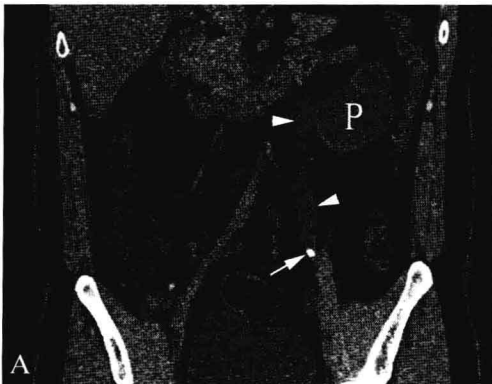


图 2-2-73 左侧输尿管多发结石并左侧输尿管及左肾积水

A、B. 分别为 CT 平扫的冠状位重建及曲面重建 CTU。左侧输尿管下段可见两颗粒状致密影 (箭)，左侧输尿管中上段扩张明显 (箭头)。左侧肾盂、肾盏明显扩张积水 (P)，肾实质变薄

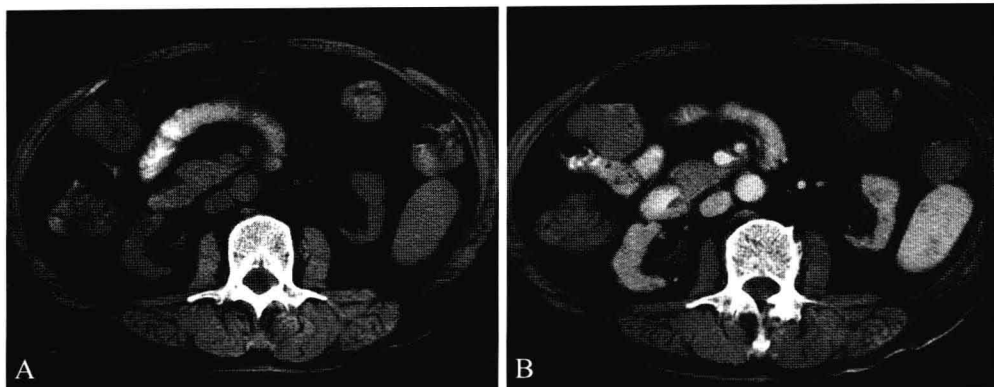


图 2-2-74 慢性肾炎

A. CT 平扫示两肾体积明显缩小，肾实质变薄，右肾表面可见切迹影；B. CT 增强肾实质期示两肾实质强化程度降低

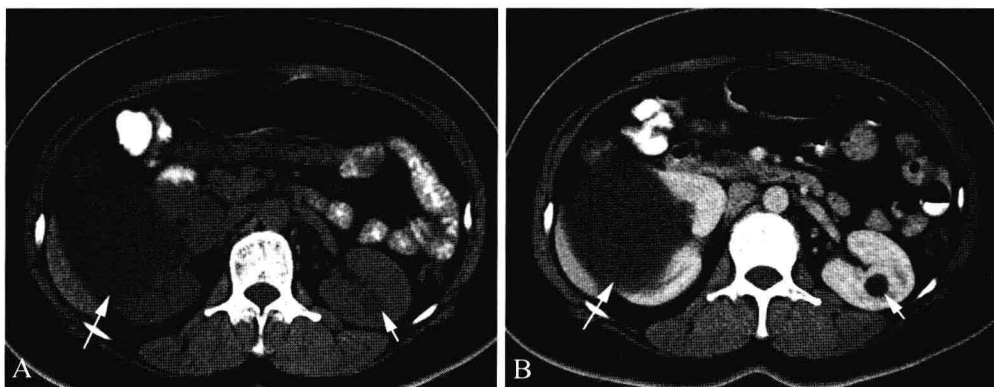


图 2-2-75 双肾囊肿

A. CT 平扫示右肾外侧肾实质内较大囊状水样密度病变（长箭），左肾外侧肾实质内可见小的类圆形低密度影（短箭），两者均密度均匀，壁菲薄，边缘光滑；B. CT 增强肾实质期示两侧肾囊肿无强化

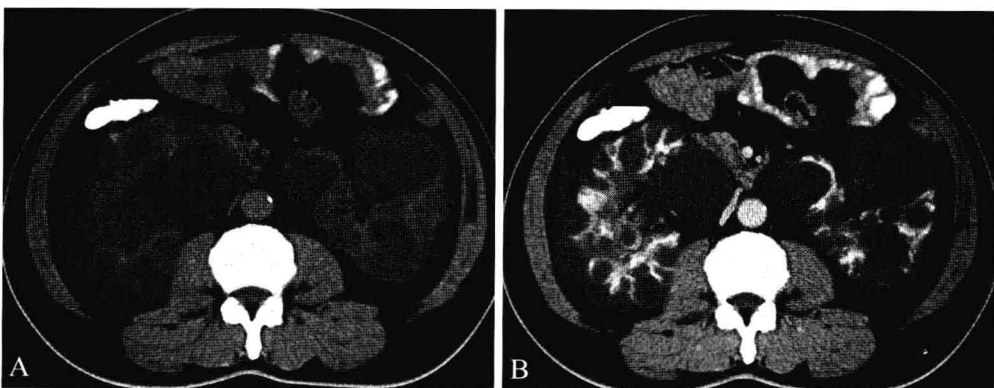


图 2-2-76 两侧多囊肾

A. CT 平扫示两肾体积增大，两肾实质内满布大小不等的囊样低密度病变；B. CT 增强显示两肾密布的囊样病变未强化，残存的肾实质强化明显

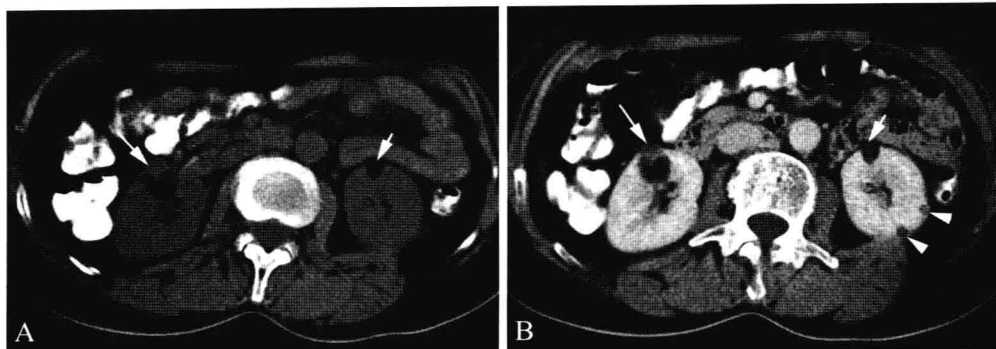


图 2-2-77 两肾错构瘤

A. CT 平扫示两肾前部肾实质内各见一类圆形混杂密度病变,其内均可见极低密度脂肪组织,右肾病变(长箭)稍大,前半部分呈软组织密度,左肾病变(短箭)以脂肪密度为主;B. CT 增强肾实质期显示两肾内软组织密度部分呈中度强化(长箭),脂肪组织未见强化(短箭)。左肾外侧肾实质内见两个小囊肿(箭头)

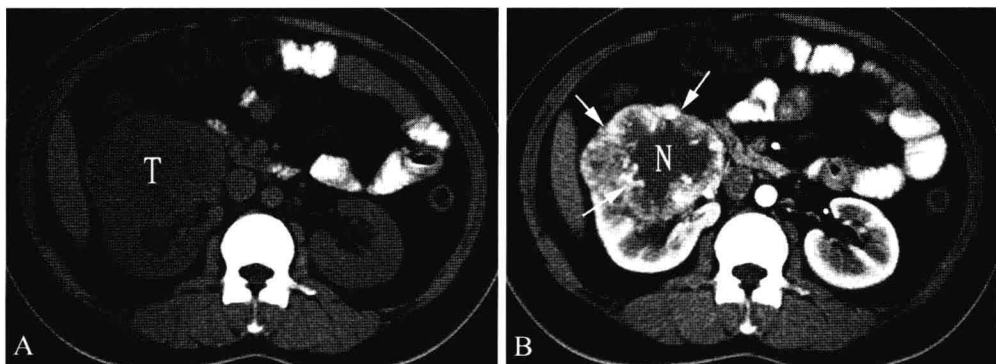


图 2-2-78 右肾透明细胞癌

A. CT 平扫示右肾前唇不规则形软组织密度肿块(T),突向肾轮廓外,密度欠均匀,与肾实质分界不清,向后突入肾窝内;B. CT 增强皮质期示右肾肿块明显不均匀强化,中央坏死区(N)无强化,周边实质部分呈显著强化(箭),强化程度类似于肾皮质

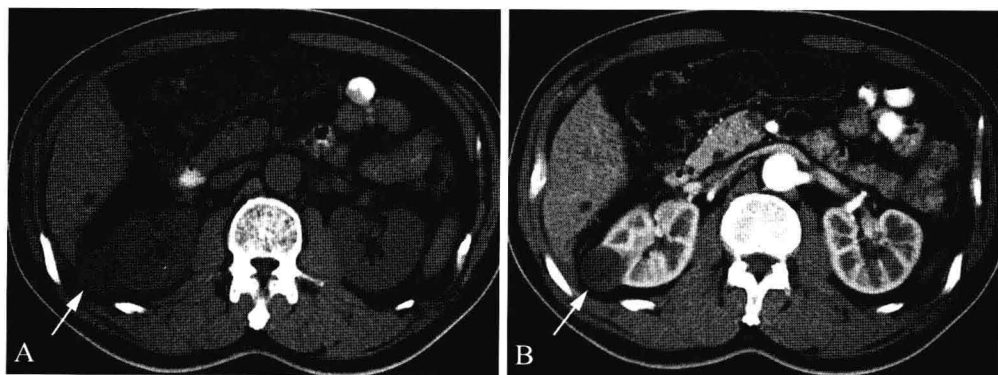


图 2-2-79 右肾乳头状细胞癌

A. CT 平扫示右肾外侧肾实质内圆形软组织密度肿块(箭),密度均匀,略低于肾实质,肿块突向肾轮廓外;B. CT 增强皮质期示右肾肿块呈轻度强化(箭)

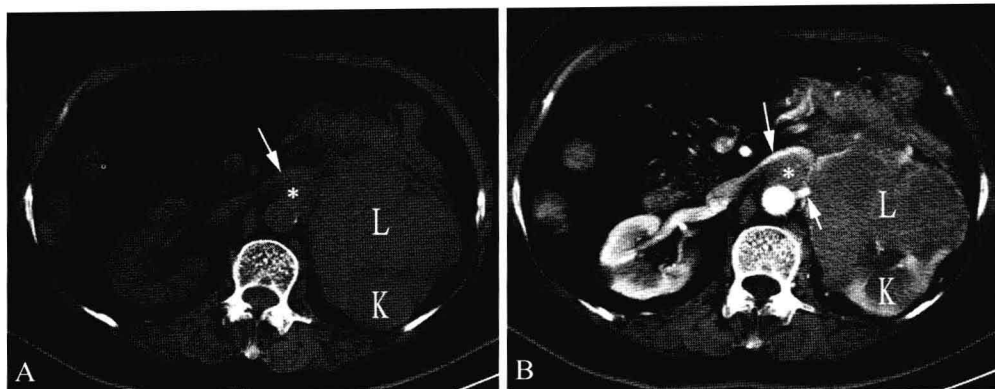


图 2-2-80 左肾淋巴瘤

A. CT 平扫示左肾实质内较大的不规则形软组织密度肿块 (L), 侵犯大部分肾组织, 肿块密度均匀, 略高于残存的肾组织 (K), 左肾静脉部分被包绕侵犯 (长箭), 其与腹主动脉之间见一肿大淋巴结 (*); B. CT 增强皮质期示左肾肿块呈中度强化, 左肾动脉被肿块包绕、侵犯 (短箭)。腹主动脉前方淋巴结呈中等强化 (*)

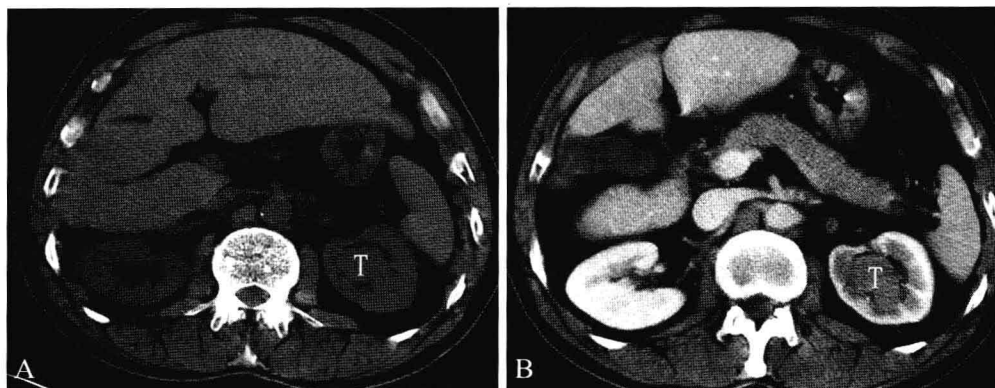


图 2-2-81 左侧肾盂癌

A. CT 平扫示左侧肾窝内不规则形软组织密度肿块 (T); B. CT 增强示左侧肾窝内肿块 (T) 呈中度强化

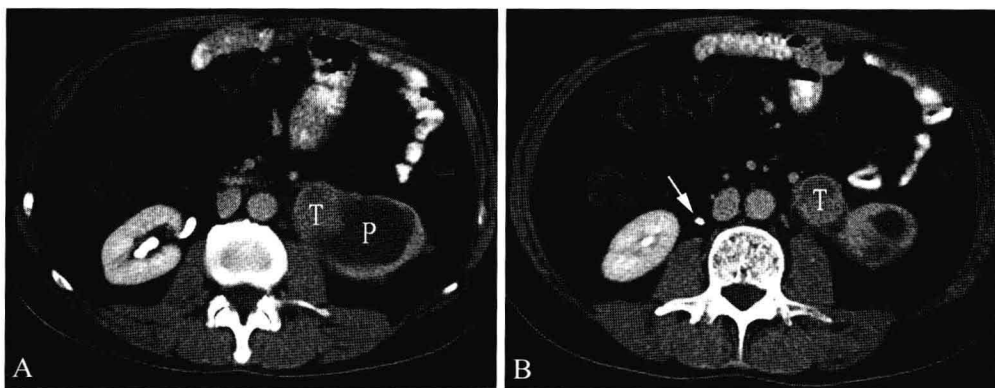


图 2-2-82 左侧肾盂癌侵犯左侧输尿管上段

A. CT 增强排泄期示左侧肾盂内类圆形软组织密度肿块 (T), 肾盂扩张积水 (P); B. CT 增强排泄期示左侧肾盂内肿块向下侵犯左侧输尿管上段 (T), 右侧输尿管上段显示正常 (箭)

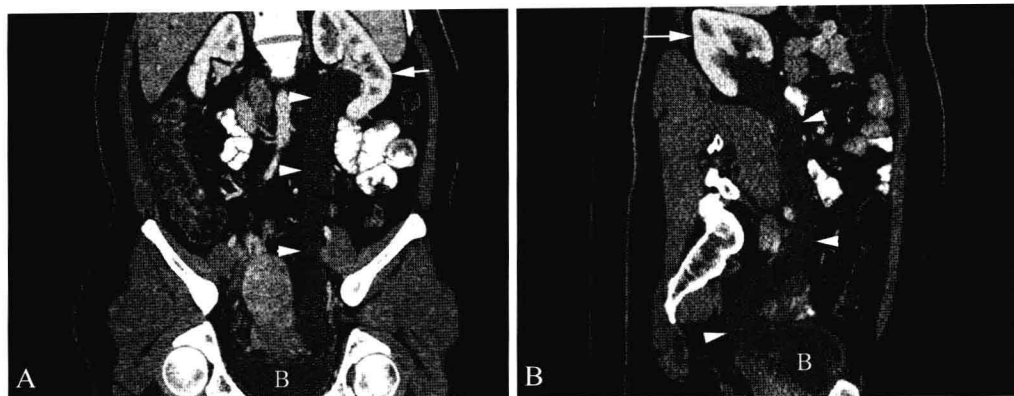


图 2-2-83 左侧巨输尿管

A、B. CT 增强冠状及矢状位 CTU 示左侧输尿管全程扩张积水 (箭头), 其内未见结石及软组织密度肿块影, 膀胱 (B) 未见异常, 左侧肾盏未见扩张 (箭)

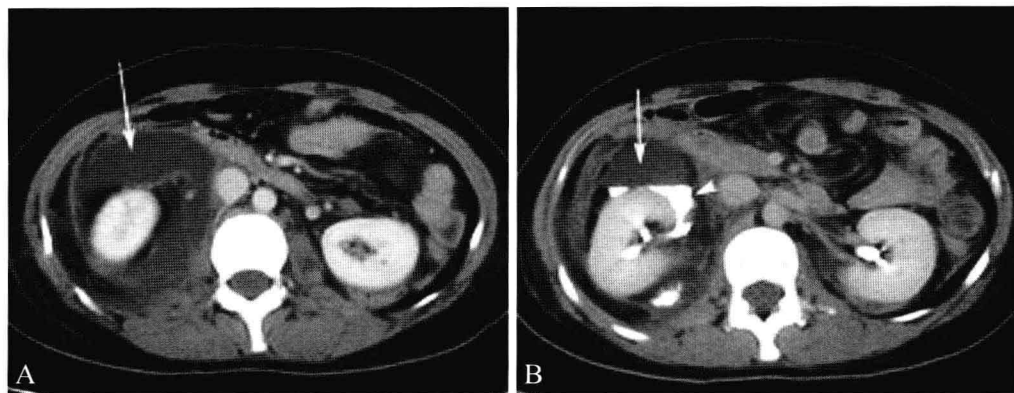


图 2-2-84 钝性肾外伤尿外渗、尿瘤形成

A. CT 增强实质期, 肾周间隙内水样密度影 (箭), 强化不明显; B. CT 增强排泄期, 造影剂漏出 (箭头), 经肾窦向肾周间隙弥散

七、腹膜后间隙

(一) 正常表现

腹膜后间隙是腹后壁的壁腹膜和腹横筋膜之间区域的总称, 它上达膈, 下至盆腔, 两侧与腹膜外脂肪连续, 并经腰肋三角向上与后纵隔相通。腹膜后间隙内除了含大量疏松结缔组织外, 还有胰、肾、肾上腺、输尿管、升结肠、降结肠、大血管、神经和淋巴结等。

腹膜后间隙通常以肾筋膜为中心进行分区, 分 3 个间隙, 即肾旁前间隙、肾周间隙和肾旁后间隙 (图 2-2-85 和图 2-2-86)。肾旁前间隙位于腹后壁的壁腹膜、侧椎筋膜 (由肾筋膜前后层融合而成, 位于肾外侧缘) 和肾前筋膜之间, 左右两侧间隙越中线潜在相通。该间隙内有胰、十二指肠、升结肠、降结肠等脏器。肾周间隙由肾前筋膜和肾后筋膜围成, 内有肾、

肾上腺、肾周脂肪、大血管及淋巴结等。该间隙向上至肝裸区内，向下通髂窝。肾旁后间隙位于肾后筋膜、侧椎筋膜和腹横筋膜之间，内仅存肾旁脂肪。左右两侧间隙因腰大肌阻隔，互不通连。

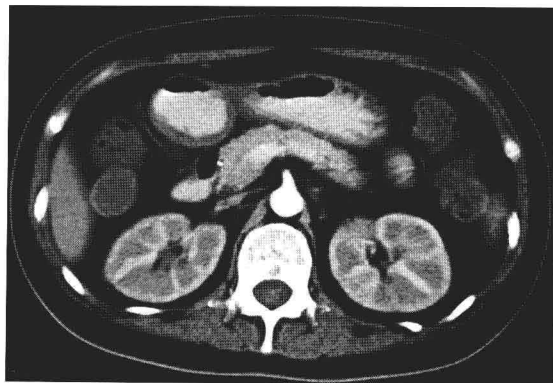
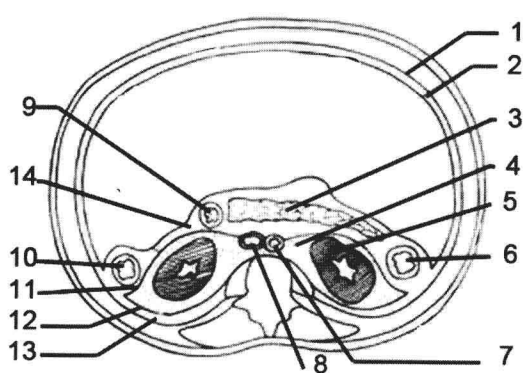


图 2-2-85 腹膜后间隙及其分区 (横断面)

1. 腹横筋膜; 2. 壁腹膜; 3. 胰; 4. 肾周间隙; 5. 左肾; 6. 降结肠; 7. 腹主动脉; 8. 下腔静脉; 9. 十二指肠; 10. 升结肠; 11. 肾前筋膜; 12. 肾后筋膜; 13. 肾旁后间隙; 14. 肾旁前间隙

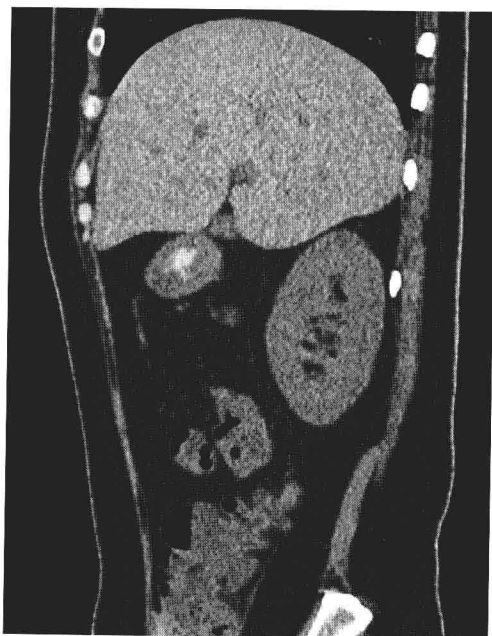
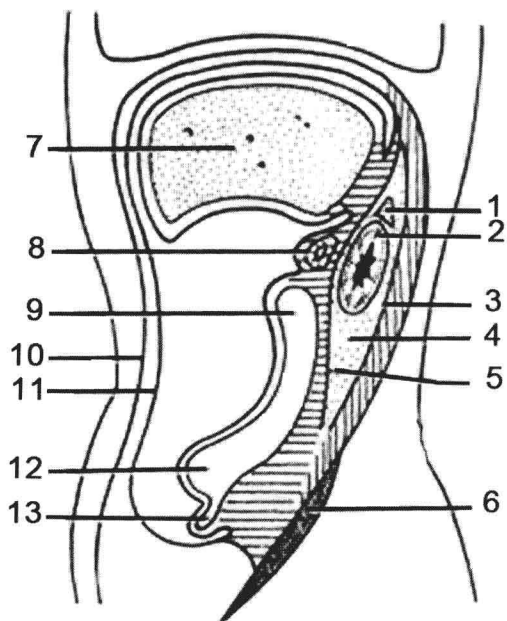


图 2-2-86 腹膜后间隙及其分区 (矢状位)

1. 右侧肾上腺; 2. 右侧肾; 3. 肾后筋膜; 4. 肾周间隙; 5. 肾前筋膜; 6. 髂肌; 7. 肝; 8. 十二指肠; 9. 升结肠; 10. 腹横筋膜; 11. 壁腹膜; 12. 盲肠; 13. 阑尾

(二) 病变展示 (图 2-2-87 至图 2-2-95)

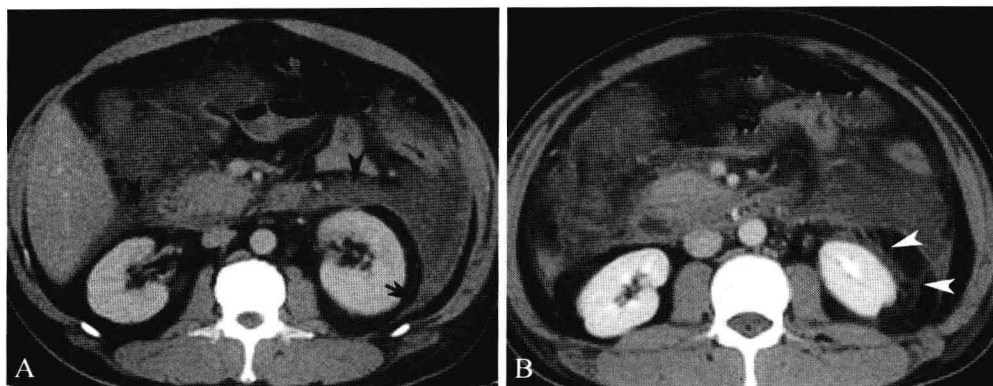


图 2-2-87 急性胰腺炎累及腹膜后间隙

- A. 急性胰腺炎渗出液沿肾筋膜间层面扩散, 累及双侧肾旁前间隙 (黑箭头) 和左侧肾旁后间隙 (黑箭);
B. 急性胰腺炎渗出经桥隔 (白箭头) 向肾周间隙扩散

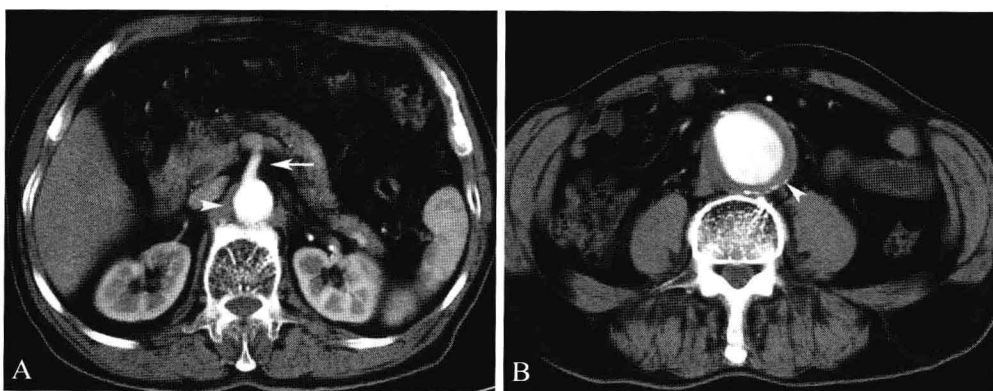
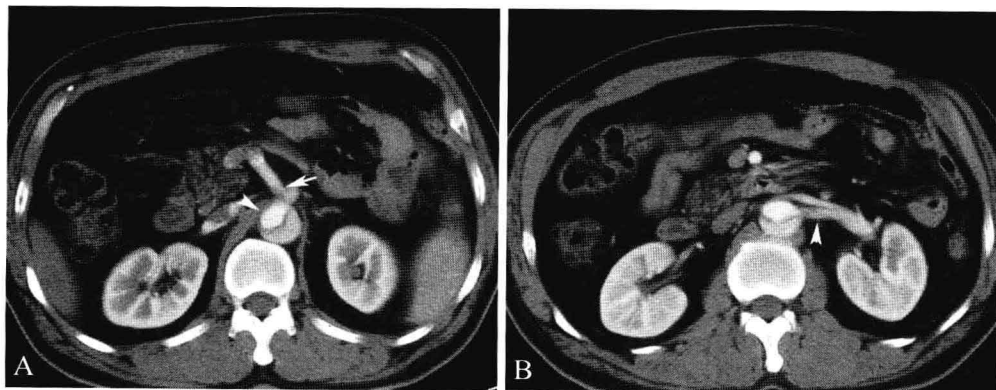


图 2-2-88 腹主动脉瘤

- A. 增强 CT 显示肠系膜上动脉 (箭) 水平腹主动脉管径正常 (箭头); B. L₃ 椎体水平腹主动脉管壁明显增厚、钙化, 管腔异常扩张 (箭头)



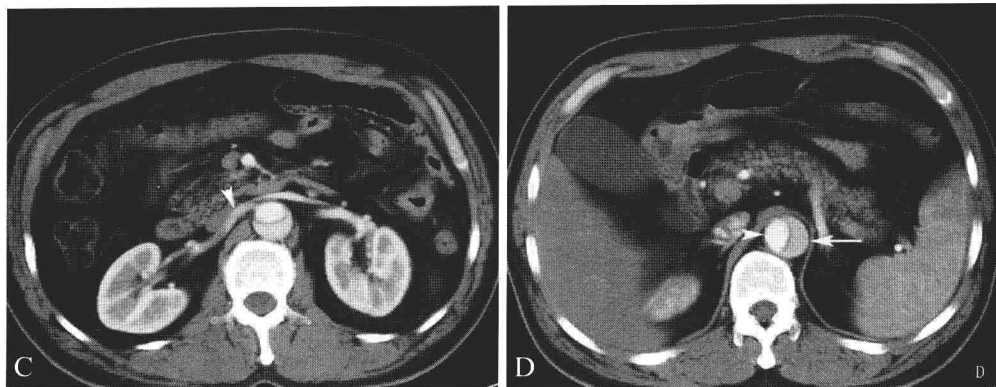


图 2-2-89 腹主动脉夹层

A. ~ D. 均为 CT 增强动脉期。A. 显示腹主动脉夹层 (箭头), 腹腔干动脉 (箭) 起源于真腔; B. 左肾动脉来源于真腔 (箭头); C. 右肾动脉起源于真腔 (箭头); D. 腹主动脉夹层假腔 (箭) 面积大于真腔 (箭头), 密度低于真腔

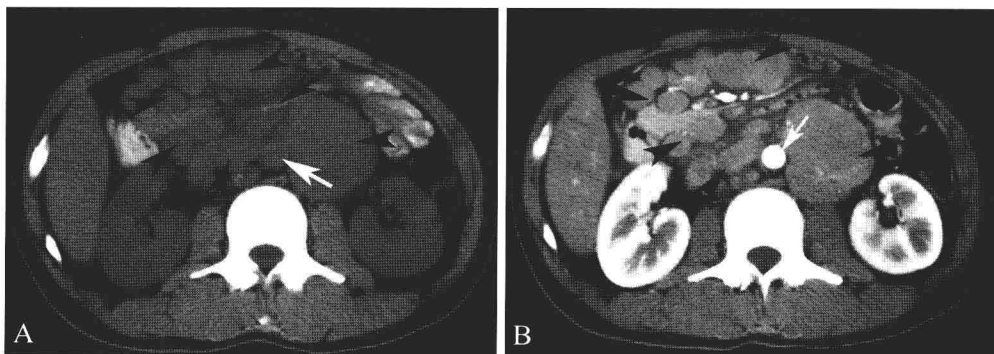

图 2-2-90 后腹膜淋巴瘤

A. CT 平扫期示腹主动脉周边多发肿大淋巴结, 部分融合成团但未见明显坏死 (黑箭头), 腹主动脉 (白箭) 及小肠 (黑箭) 被夹在中间, 呈现“三明治”征; B. 增强 CT, 腹主动脉显著强化 (白箭), 淋巴结均匀强化 (黑箭头)

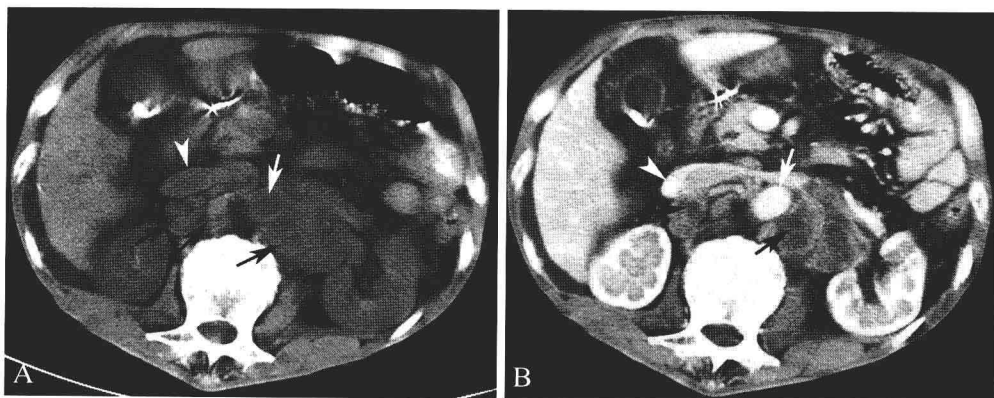


图 2-2-91 后腹膜淋巴结转移 (胃癌)

A. CT 平扫, 腹主动脉 (白箭) 周边及下腔静脉 (白箭头) 后方多发结节样肿块, 密度欠均匀 (黑箭); B. CT 增强, 腹主动脉 (白箭) 及下腔静脉 (白箭头) 明显强化。后腹膜结节呈环形强化, 中央坏死区强化不明显 (黑箭)

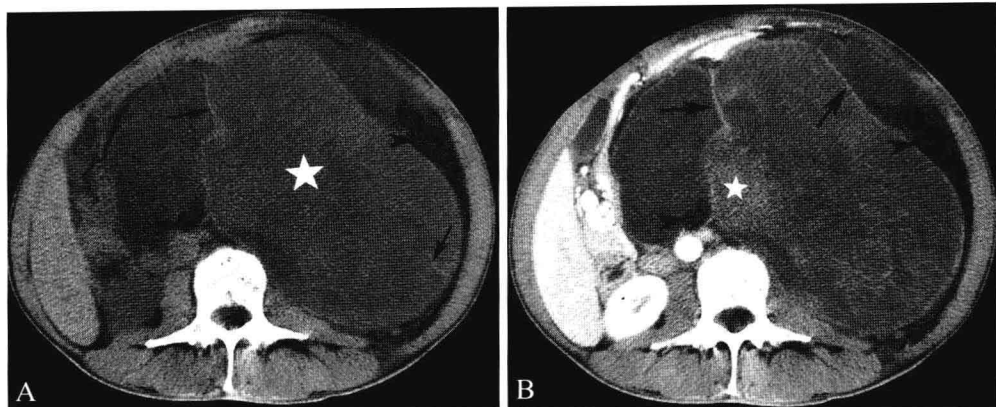


图 2-2-92 后腹膜脂肪肉瘤

A. CT 平扫示腹膜后巨大软组织肿块(☆),密度欠均匀,有包膜及分隔(黑箭),周边区可见少量脂肪密度组织(黑箭头); B. CT 增强,肿块呈不均匀强化(☆),包膜及分隔亦强化(黑箭),脂肪成分不强化(黑箭头)

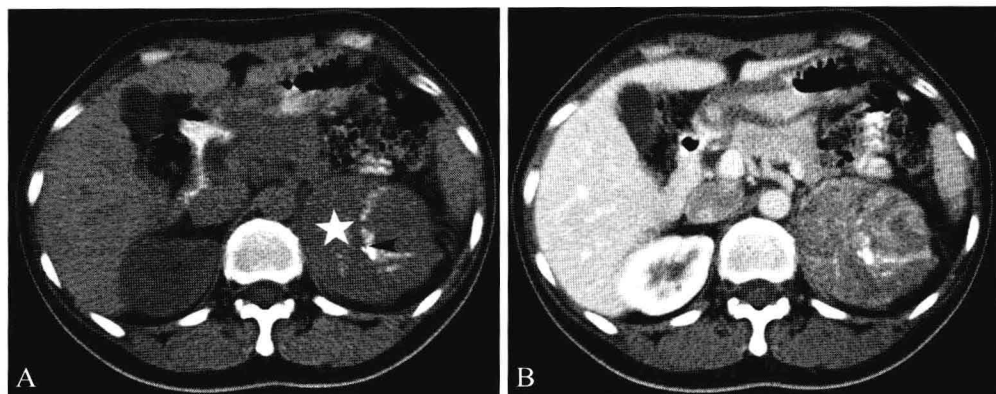


图 2-2-93 后腹膜神经节细胞瘤

A. CT 平扫,左肾上方类圆形肿块(☆),界清,密度欠均匀,内见条形、环形钙化灶(黑箭头); B. CT 增强后可见肿块不均匀明显强化

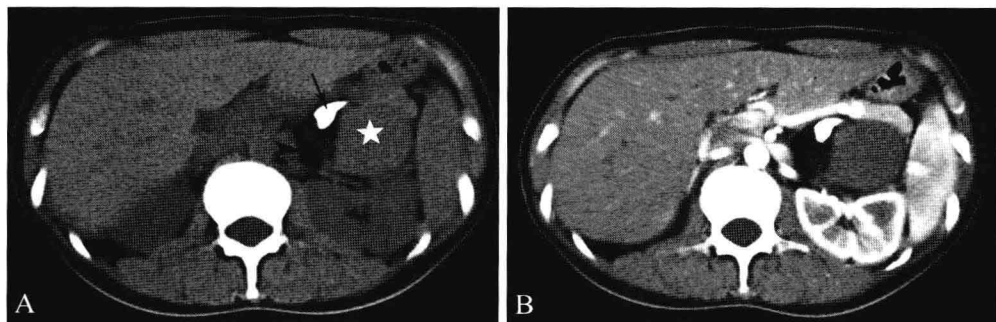


图 2-2-94 后腹膜畸胎瘤

A. CT 平扫示左肾前方一不规则混杂密度肿块影,内见脂肪(黑箭头)、骨骼(黑箭)及软组织(☆)等多种密度; B. CT 增强,软组织部分轻度强化,其余未见强化。左肾受压后移

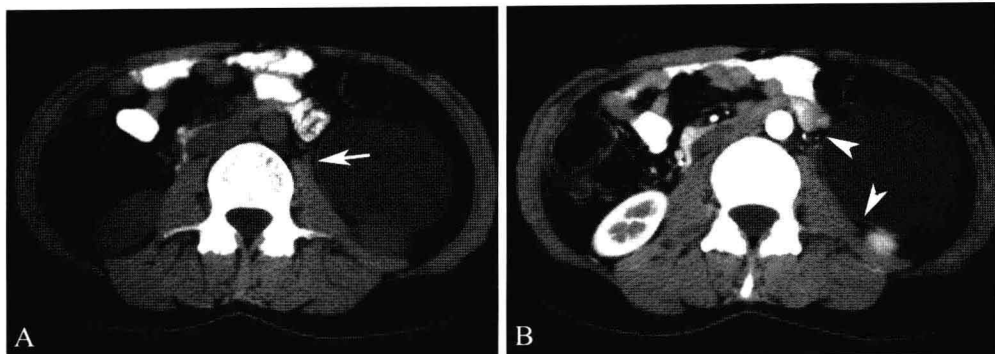


图 2-2-95 后腹膜囊肿

A. CT 平扫示左肾上极前方见一水样密度灶，界清，壁较薄（箭）；B. CT 增强，囊壁轻度强化（箭头），囊内无强化

第三节 MRI 解剖

一、肝

(一) 正常表现 (图 2-3-1)

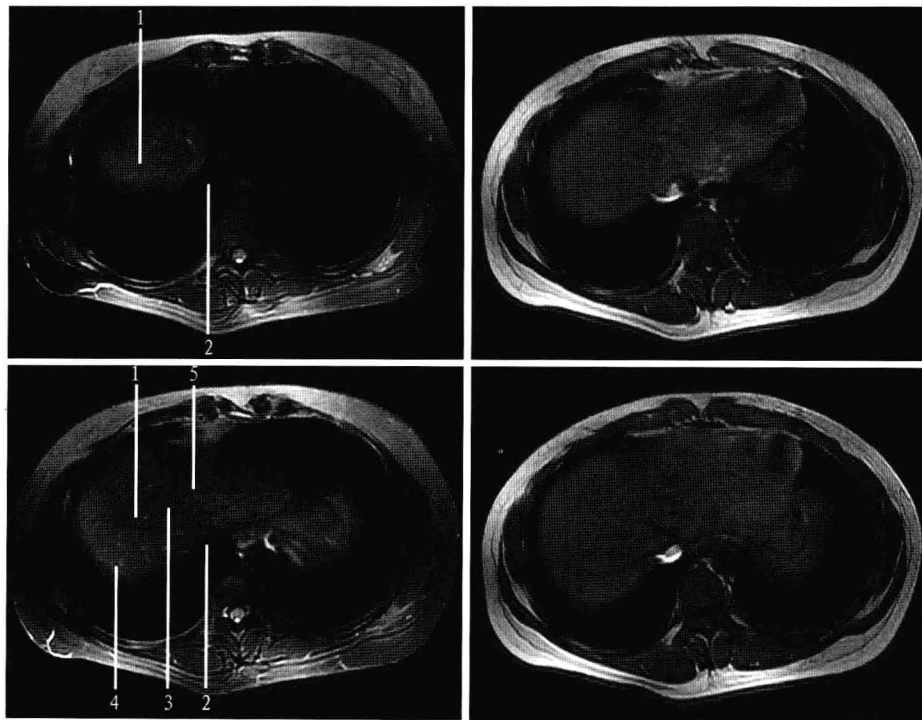


图 2-3-1 肝连续层面解剖 (左图为 T_2WI ，右图为 T_1WI)

1. 肝右前段；2. 下腔静脉；3. 肝中静脉；4. 肝右后叶；5. 肝左内叶

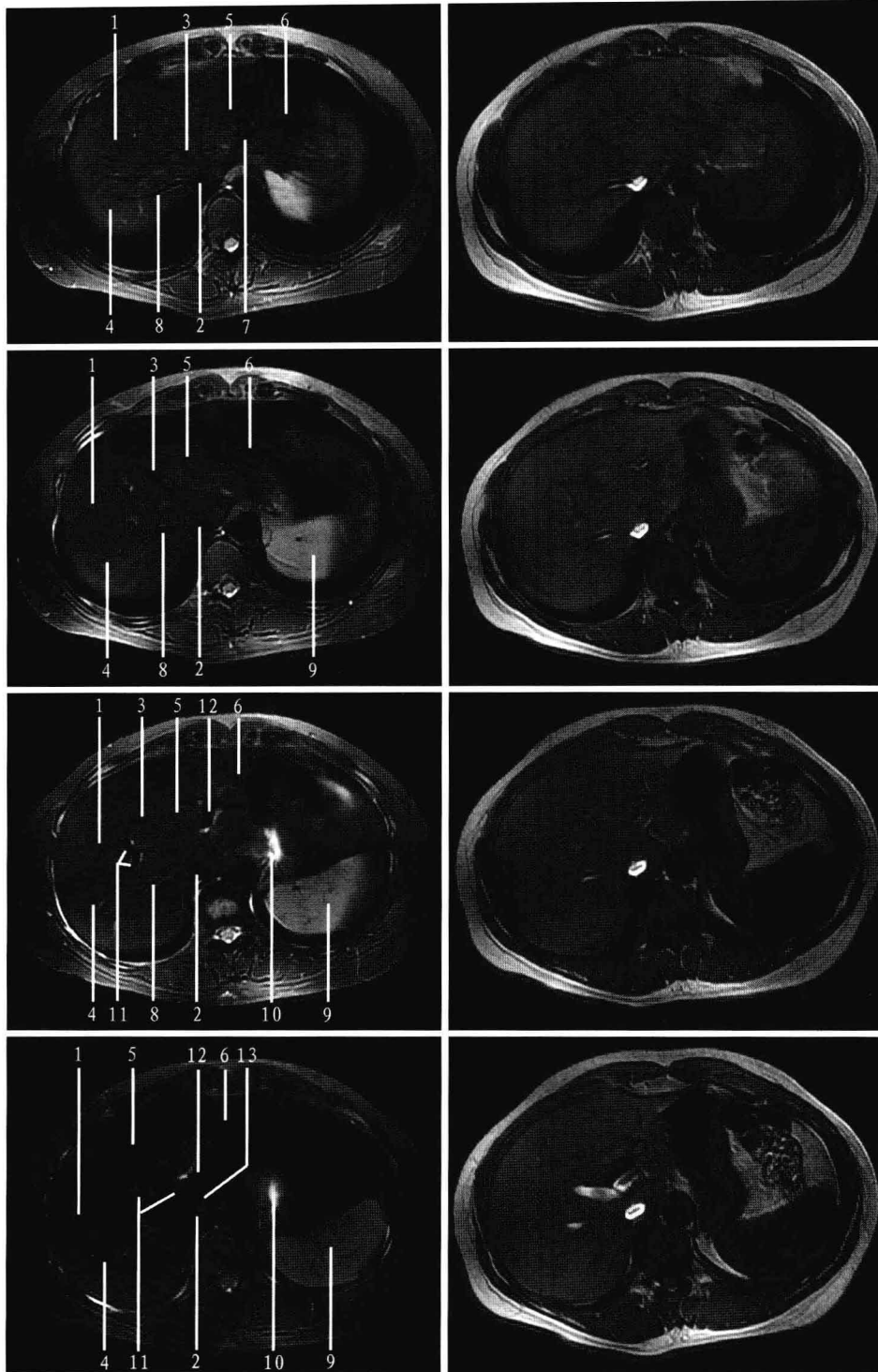


图 2-3-1 (续)

1. 肝右前段; 2. 下腔静脉; 3. 肝中静脉; 4. 肝右后叶; 5. 肝左内叶; 6. 肝左外叶; 7. 肝左静脉; 8. 肝右静脉; 9. 脾; 10. 胃; 11. 门静脉右支; 12. 门静脉左支; 13. 尾状叶

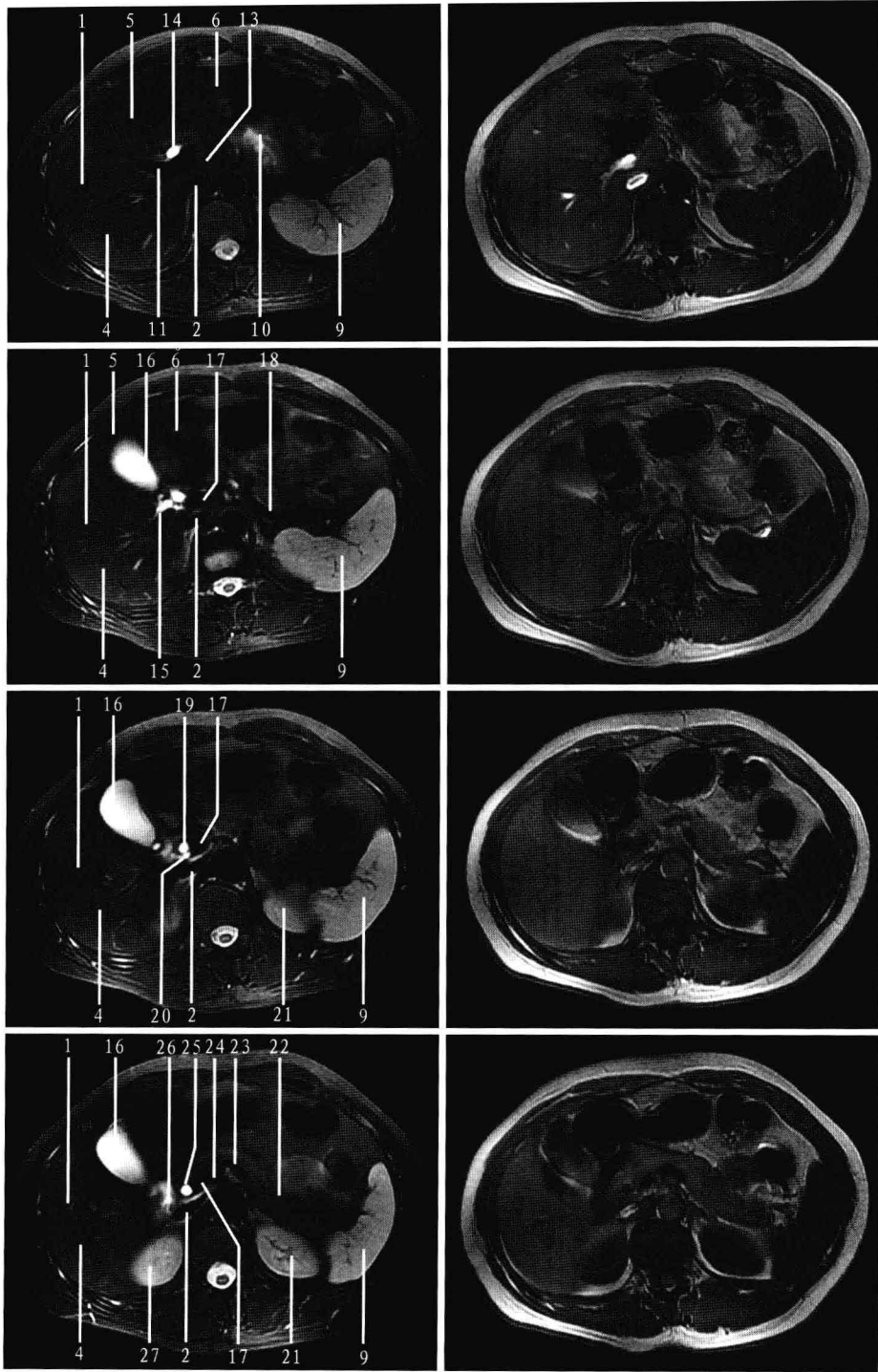


图 2-3-1 (续)

1. 肝右前段; 2. 下腔静脉; 4. 肝右后叶; 5. 肝左内叶; 6. 肝左外叶; 9. 脾; 10. 胃; 11. 门静脉右支; 13. 尾状叶; 14. 左侧肝管; 15. 右侧肝管; 16. 胆囊; 17. 门静脉; 18. 脾静脉; 19. 肝总管; 20. 胆囊管; 21. 左肾; 22. 胰; 23. 脾动脉; 24. 肝总动脉; 25. 胆总管; 26. 十二指肠降部; 27. 右肾

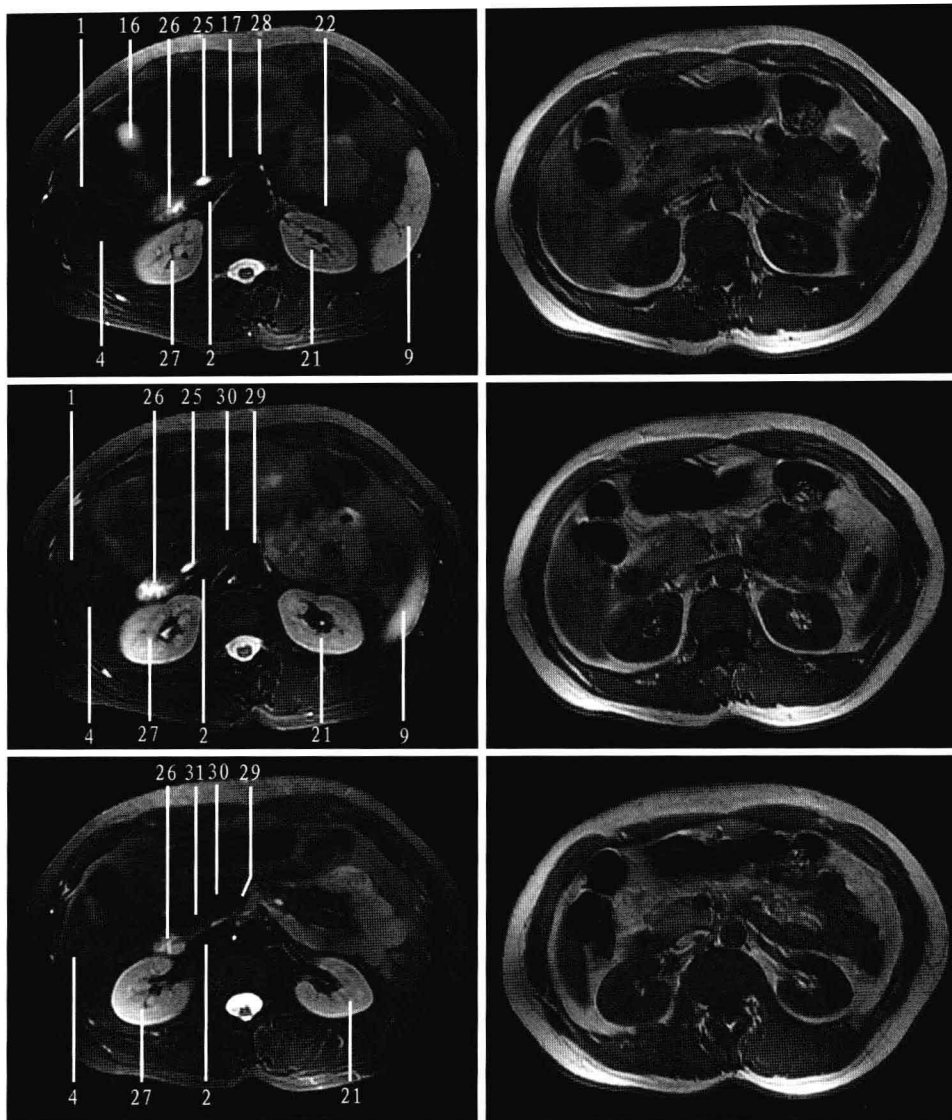


图 2-3-1 (续)

1. 肝右前段; 2. 下腔静脉; 4. 肝右后叶; 9. 脾; 16. 胆囊; 17. 门静脉; 18. 脾静脉; 21. 左肾; 22. 胰; 25. 胆总管; 26. 十二指肠降部; 27. 右肾; 28. 脾静脉; 29. 肠系膜上动脉; 30. 肠系膜上静脉; 31. 胰钩突

正常肝实质在 T_1 WI 上呈均匀的中等信号, 与胰信号相似, 较脾信号稍高; 而 T_2 WI 信号强度明显低于脾的信号。肝静脉、门静脉及其主要分支因流空效应在 T_1 WI 和 T_2 WI 均呈黑色流空信号的管状影; 肝内血管在 T_1 WI 上呈低信号, T_2 WI 上可呈高、等、低多种信号, 其影响因素很多。肝内动脉因其分支细小一般不能显示。扩张的胆管在 T_1 WI 上也呈低信号, 不易与门静脉区分, 但在 T_2 WI 上, 由于扩张胆管内的胆汁呈高信号, 与流空的血管截然不同, 两者易于区别 (图 2-3-1)。

(二) 病变展示 (图 2-3-2 至图 2-3-7)

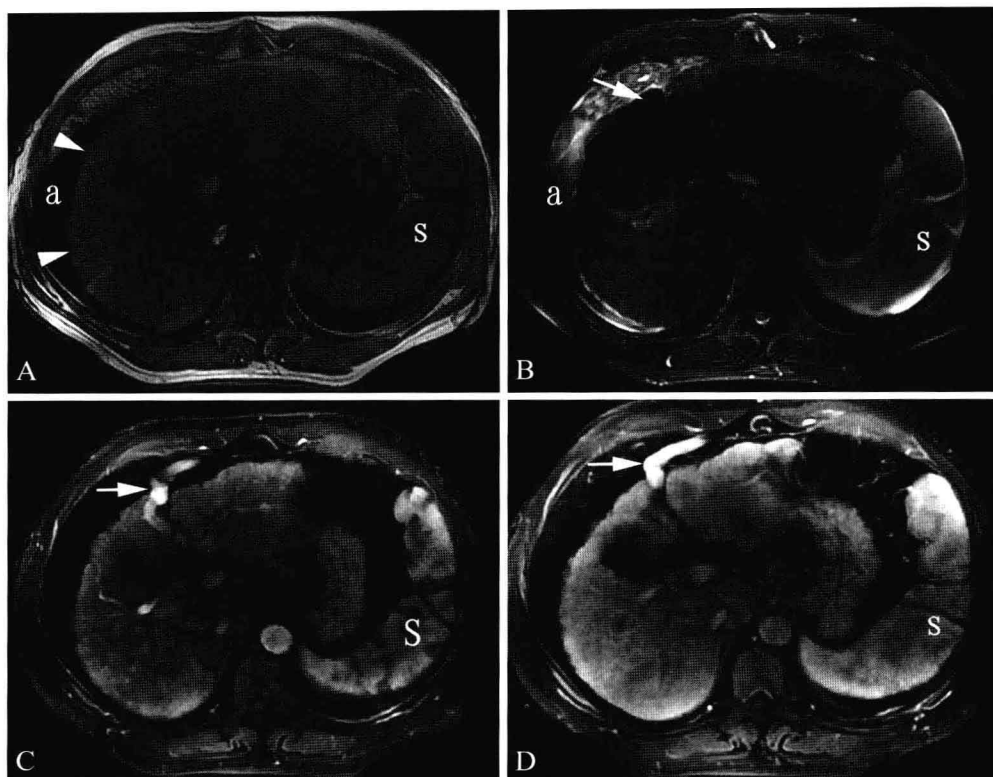
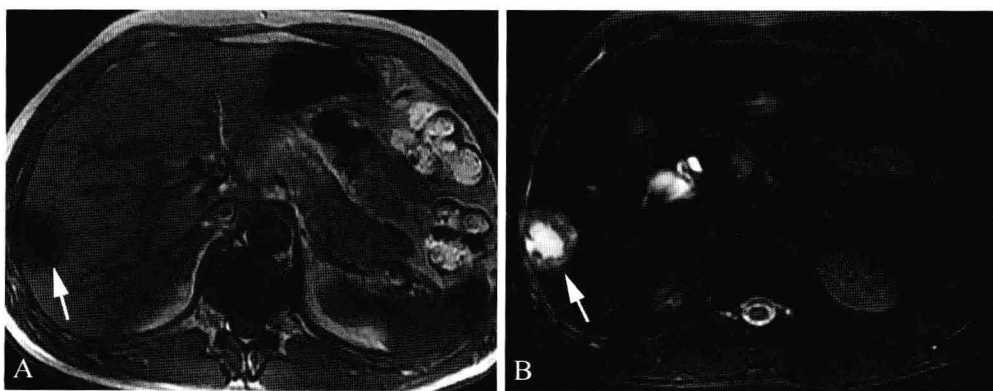


图 2-3-2 肝硬化并脾大、腹水、静脉曲张

A. T_1 WI 示肝体积缩小, 边缘呈波浪状改变 (箭头), 肝周可见带状低信号腹水 (a), 脾 (s) 增大, 信号与肝实质相似; B. 脂肪抑制 T_2 WI 示肝实质信号明显低于脾, 肝圆韧带裂内可见迂曲扩张的脐静脉, 呈流空信号 (箭), 肝周腹水呈高信号; C. LAVA 增强动脉期示肝实质呈明显不均匀强化, 脐静脉强化明显 (箭), 脾呈虎斑状强化; D. LAVA 增强门脉期示肝及脾呈均匀强化, 脐静脉仍呈明显强化 (箭)



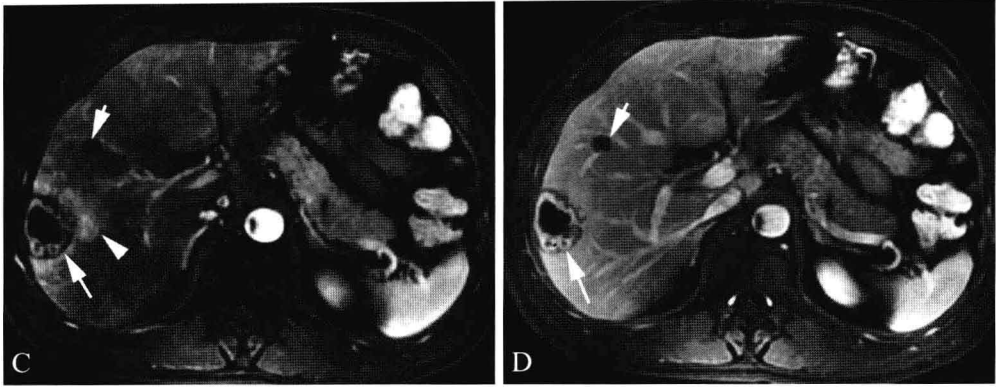


图 2-3-3 肝脓肿

A. T₁WI 示肝右叶后段类圆形低信号病变 (箭), 信号不均, 中心呈更低信号; B. 脂肪抑制 T₂WI 示病变呈不均匀高信号 (箭), 中心呈更高信号; C. LAVA 增强动脉期显示病变呈环状强化, 外围可见线样低信号水肿带 (长箭), 病灶中心未见强化, 提示为脓液, 病变内侧邻近肝实质呈一过性强化 (箭头), 肝右叶前段可见一类圆形低信号影 (短箭), 未见强化, 提示为囊肿; D. LAVA 增强门脉期可见脓肿壁强化更加明显, 周边仍可见线状低信号水肿带 (箭)

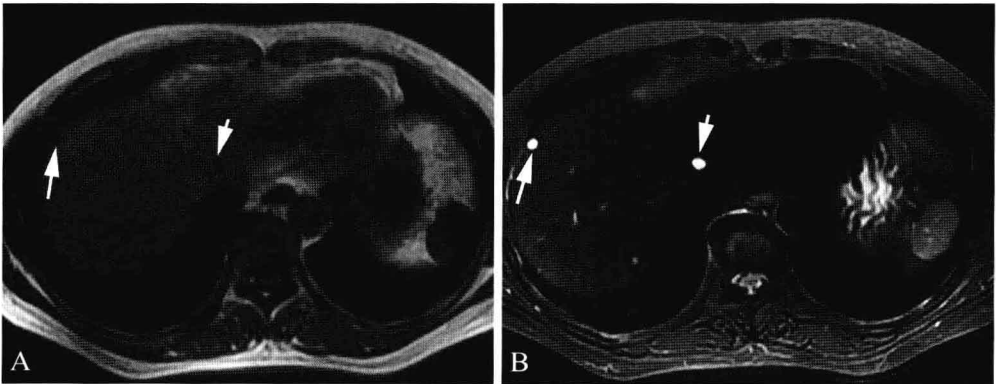
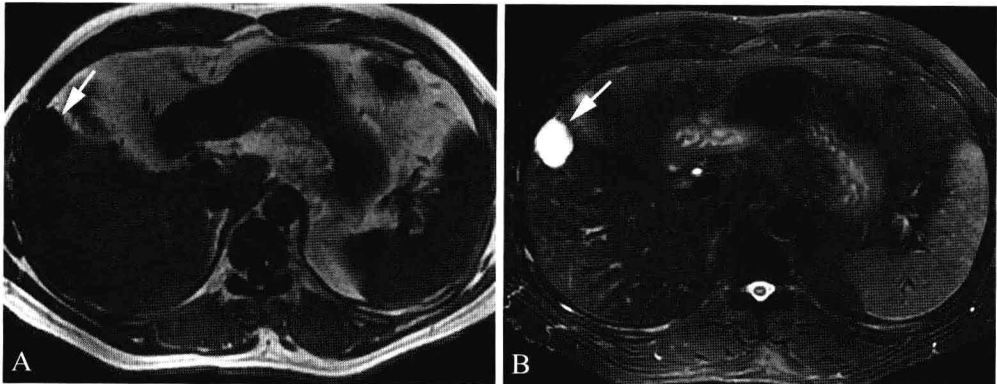


图 2-3-4 肝多发囊肿

A. T₁WI 示肝实质内多个类圆形低信号影, 边界清楚 (短、长箭), 信号均匀; B. 脂肪抑制 T₂WI 示肝实质内多个类圆形高信号影 (短、长箭), 边界清楚



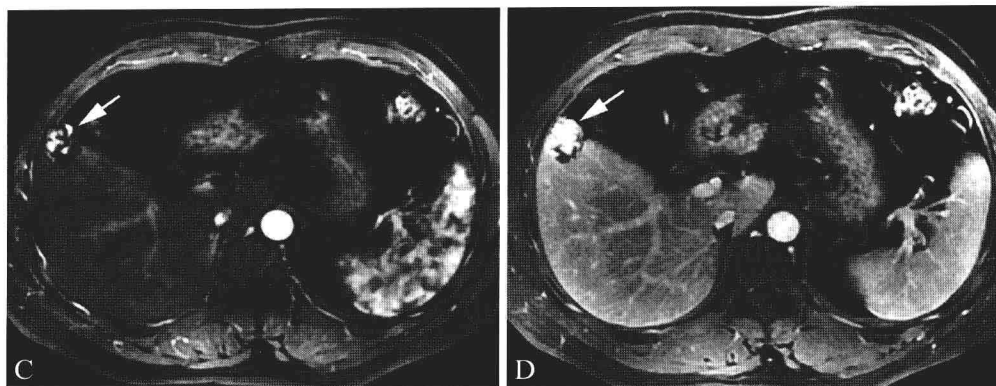


图 2-3-5 肝海绵状血管瘤

A. T₁WI 示肝右叶前段类圆形肿块 (箭), 呈低信号, 信号均匀, 边界清楚; B. 脂肪抑制 T₂WI 示肝右叶肿块呈明显高信号 (箭), 边界清楚; C. LAVA 增强动脉期显示病变内明显斑点状强化 (箭); D. LAVA 增强静脉期可见肿块增强范围逐渐扩大, 增强程度更加明显 (箭)

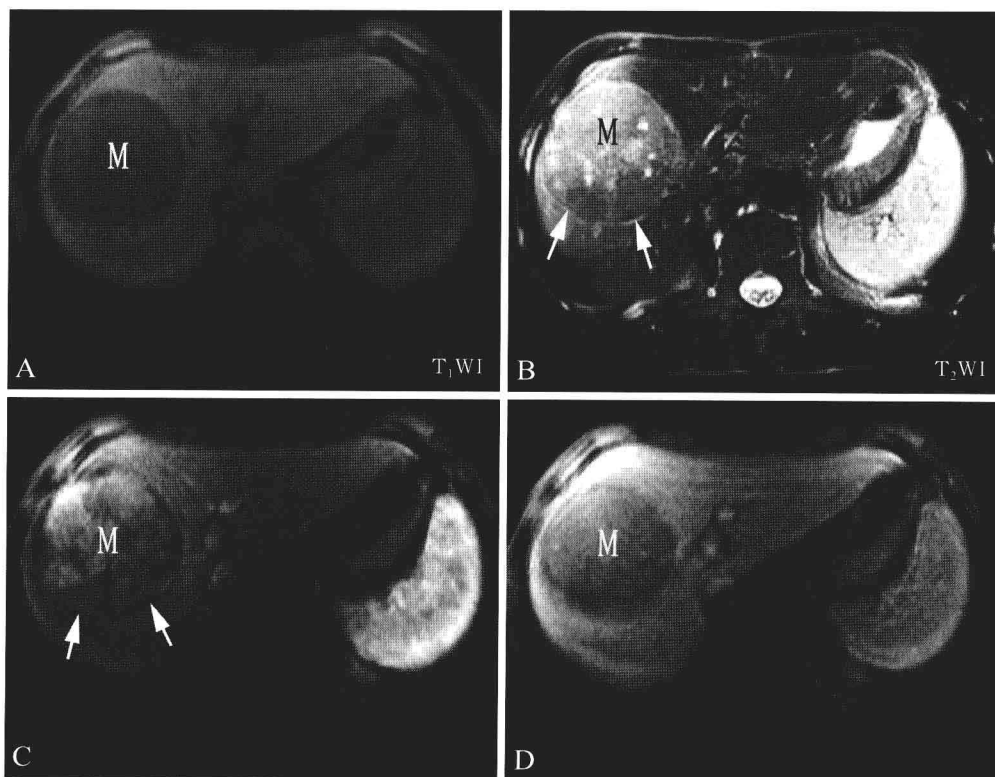


图 2-3-6 原发性肝癌

A. T₁WI 示肝右叶类圆形肿块 (M), 呈低信号, 信号欠均匀, 边界清楚, 可见假包膜; B. 脂肪抑制 T₂WI 上肝右叶肿块 (M) 大部分呈稍高信号, 其内散在斑点状高信号影, 肿块边界清楚, 假包膜呈高信号 (箭); C. 动态增强动脉期病变呈明显不均匀强化 (M), 假包膜未见强化 (箭); D. 动态增强门脉期可见肿块信号强度显著降低 (M), 低于周围肝实质

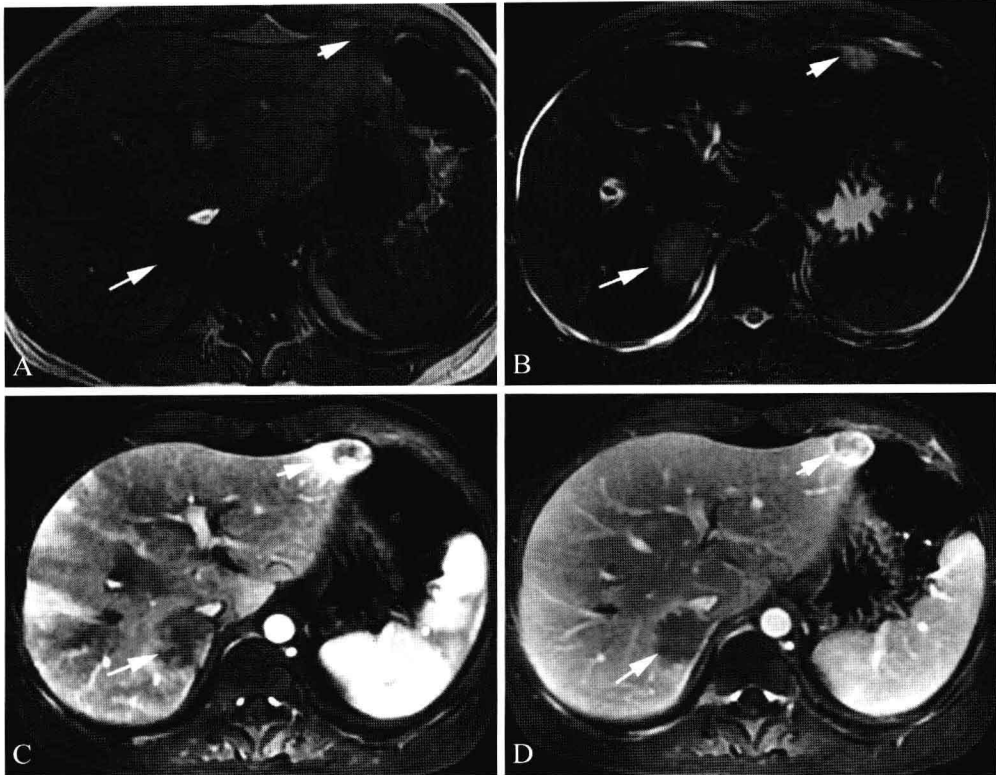


图 2-3-7 肝转移瘤

A. T_1 WI 示肝右叶后段（长箭）及肝左叶外侧段（短箭）各见一类圆形低信号病变，边界不清；B. 脂肪抑制 T_2 WI 上两病变呈高信号；C. 动态增强动脉期病变呈环状强化，肝左叶外侧段病变强化明显（短箭）；D. 动态增强静脉期病变仍呈环状强化，中心强化不明显

二、胆囊及胆道

（一）正常表现（图 2-3-8）

胆囊呈椭圆形，一般在 T_1 WI 显示为低信号， T_2 WI 上呈高信号。但含有浓缩胆汁的胆囊， T_1 值缩短，在 T_1 WI、 T_2 WI 上均可显示为高信号。胆囊长径为 7 ~ 10 cm，内径宽 3 ~ 4 cm。胆囊壁薄，厚度均匀，不超过 3 mm。

肝内胆管呈树枝状分布，逐级汇入肝左、右管，再汇合成肝总管，肝总管与胆囊管汇合后形成胆总管。胆总管走行于十二指肠和胰后方，同胰管汇合（称 Vater 壶腹），斜行进入十二指肠降部；胆总管及胰管也可分别开口于十二指肠。磁共振胆胰管成像（MRCP）为胆道系统的检查提供了一种全新的方法，它可以将整个胆囊、胆管及胰管完整、清楚地显现。其正常表现与 X 线胆系造影所见相同。肝内胆管呈树枝状，由细变粗，从周围向肝门集中，先汇入肝左、右管，两者汇合形成肝总管。胆囊为卵圆形囊袋影，胆囊颈部呈喇叭状变细并与胆囊管相连。胆囊管与肝总管汇合成胆总管。胆囊管长约 3 cm，内径宽 2 ~ 3 mm；肝总管内径宽 4 ~ 6 mm，长 3 ~ 4 cm；胆总管内径宽 4 ~ 8 mm，长 6 ~ 10 cm。肝总管扩张

直径超过 5 mm，胆总管直径超过 8 mm 则为扩张。胆道管径的变化应是逐渐、连续的，管径突然变粗或变细均为异常表现。

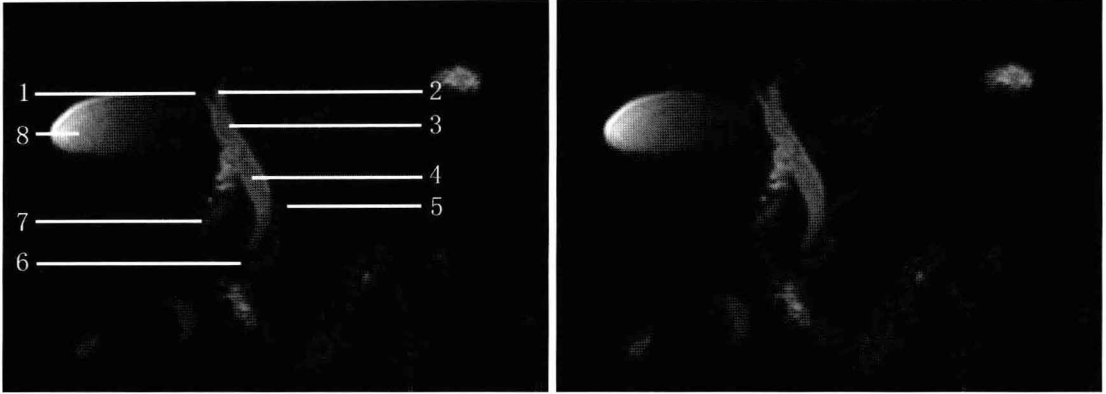


图 2-3-8 胆囊及胆道解剖 (MRCP)

1. 右侧肝管; 2. 左侧肝管; 3. 肝总管; 4. 胆总管; 5. 胰管; 6. 十二指肠壶腹部; 7. 十二指肠降部; 8. 胆囊

(二) 常见变异及易混淆结构

胆道的解剖变异与胚胎时期发育异常密切相关，包括肝内和肝外胆管扩张以及胆总管和胆囊管异常。

胆管囊状扩张按部位和形态可分为 5 种类型。I 型为总胆管囊肿，多见，占 80% ~ 90% (图 2-3-9A)；II 型为总胆管憩室，占 2%；III 型为十二指肠壁内段总胆管囊状膨出，占 1.4% ~ 5%；IV 型为多发性肝内外囊肿，占 19%；V 型为肝内多发性囊肿，也称卡罗里病 (Caroli disease) (图 2-3-9B)。

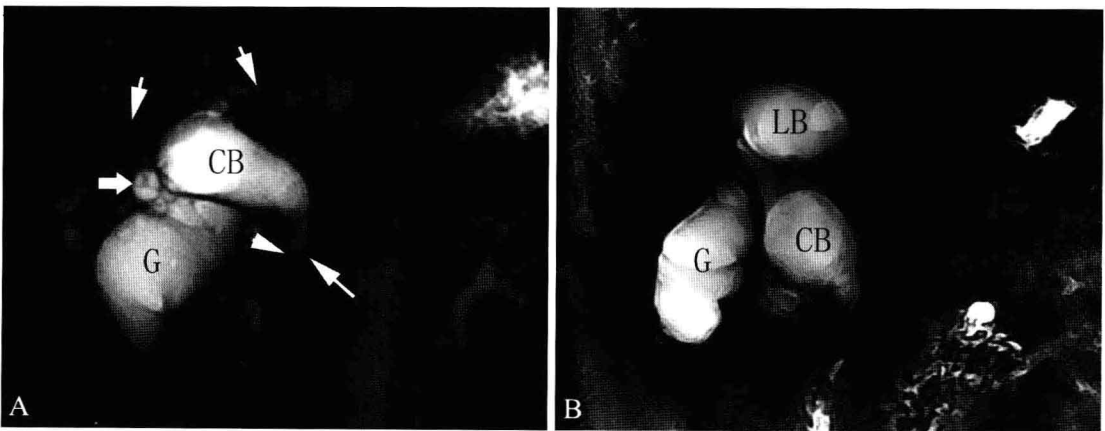


图 2-3-9 胆管囊状扩张

A. MRCP 示 I 型胆管囊状扩张即胆总管囊肿，胆总管中上段囊状扩张 (CB)，下段管径正常 (箭头)，肝内胆管 (短细箭) 未见明显扩张，胰管无扩张 (长细箭)，胆囊增大 (G)，胆囊管迂曲扩张 (粗箭)；B. MRCP 示 IV 型胆管囊状扩张，胆总管 (CB) 及左侧肝管 (LB) 囊状扩张，胆囊 (G) 增大

临床上特别重视的其他解剖变异还有副肝管以及胆囊管的异常汇合，尤其是腹腔镜手术中，提前发现这些变异，可以避免手术中发生损伤或误切。约18%的病人有异常副肝管，多见于右侧胆管系统，引流第7肝段或第8肝段胆汁，汇入胆总管或胆囊管（图2-3-10）。

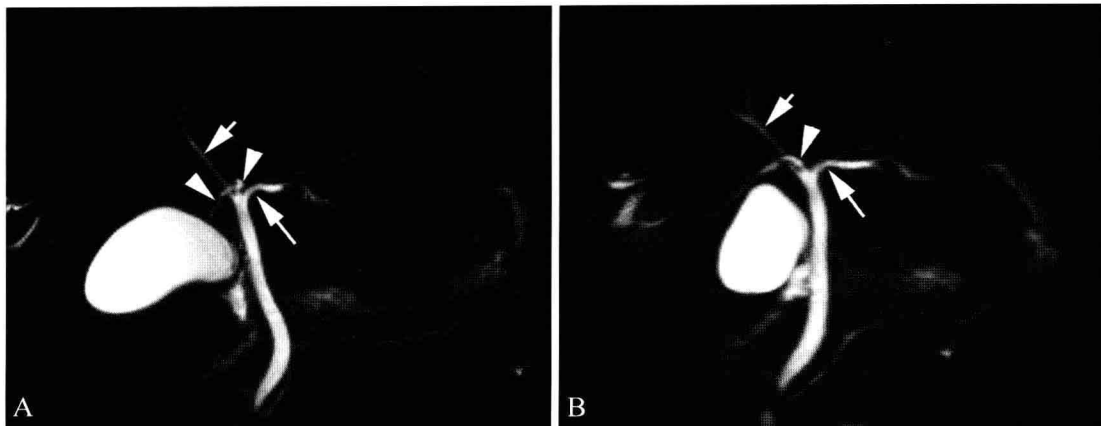


图 2-3-10 副肝管

A、B. MRCP 示引流肝右叶胆汁的副肝管（箭头）汇入肝左管（长箭）及肝右管（短箭）的交汇处

胆囊管与胆总管汇合部也存在变异，最常见的汇合部位为胆总管中上1/3外侧壁，此外还有低位汇合（图2-3-11）和高位汇合。低位汇合时，胆囊管较长，行走于胆总管内侧，并与其平行，类似于扩张的胆总管。应分析原始图像或斜位 MIP 重建图像，以避免误判。

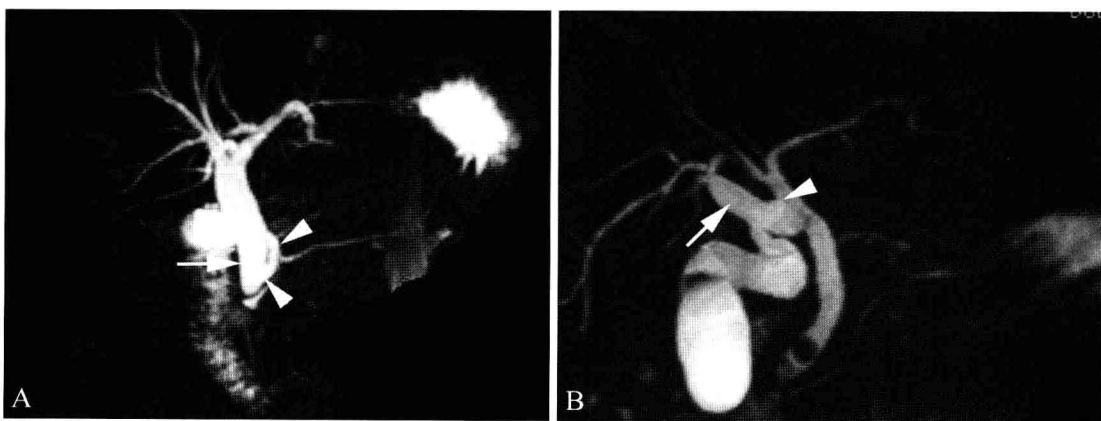


图 2-3-11 胆囊管与肝外胆管汇合部变异

A. MRCP 示胆囊管（箭头）与胆总管下端（箭）低位汇合；B. MRCP 示胆囊管与肝右叶副肝管（箭）高位汇合于肝总管（箭头），副肝管扩张

胆总管和胰管通常共同开口于十二指肠壶腹部（占 80% ~ 90%），有 10% ~ 20% 的情况两者独立开口于十二指肠。另外，还存在一种较少见的变异，即胆总管在距壶腹部 2 ~ 3cm 处与胰管汇合，这种异常连接可导致胰液反流和胆管壁破坏，严重者可引起管腔扩张和胆总管囊肿（图 2-3-12）。

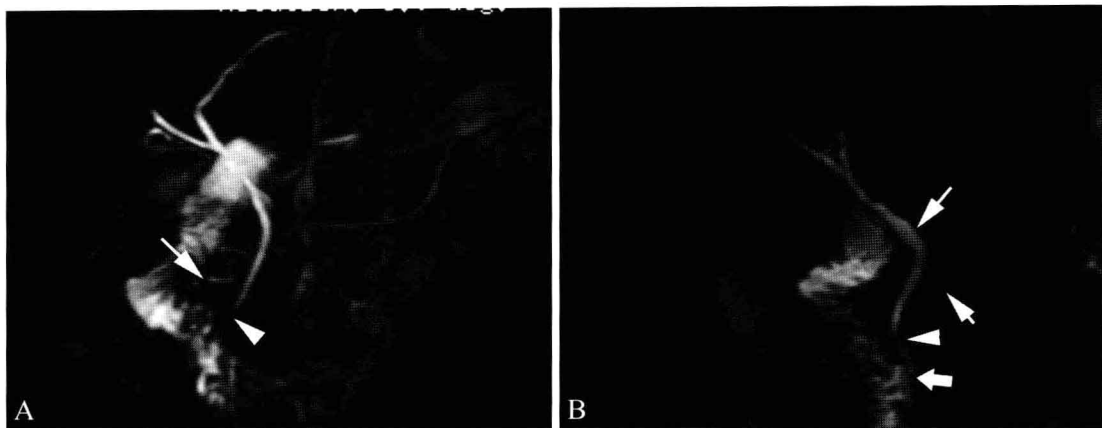


图 2-3-12 胆总管与胰管汇合部变异

A. MRCP 示胆总管下端（箭头）与胰管末端（箭）分别开口于十二指肠降部；B. MRCP 示胆总管（长箭）与胰管（短箭）在距壶腹部（粗箭）约 2cm 处汇合（箭头）

MRCP 对胆管内结石的误判：MRCP 对于直径 $> 10\text{ mm}$ 的结石较容易诊断，表现为高信号胆管内的低信号充盈缺损影（图 2-3-13）；对于小的结石，则有必要分析原始图像，因为在 MRCP 图像上包围结石的高信号胆汁可掩盖小结石。

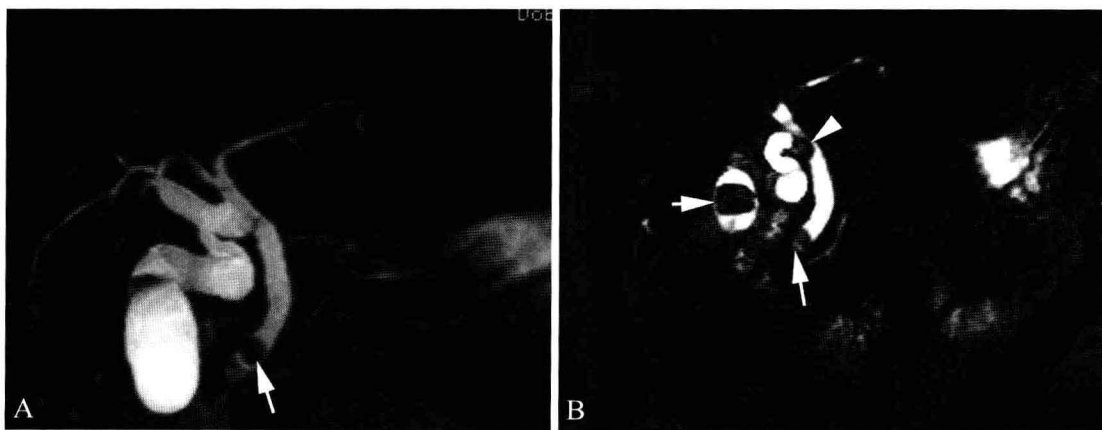


图 2-3-13 胆系多发结石

A. MRCP 仅显示胆总管下端结石（箭）；B. 原始图像上，除胆总管下段结石（长箭）外，还显示胆总管上端胆囊管汇入部结石（箭头），胆囊内也可见极低信号结石影（短箭）

(三) 病变展示 (图 2-3-14 至图 2-3-21)

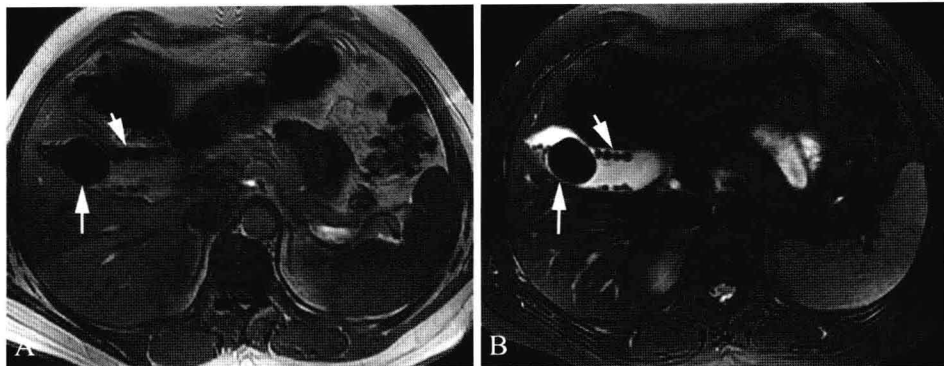


图 2-3-14 胆囊多发结石

A. T₁WI 示胆囊内多发大小不等的极低信号结石影, 胆囊底部结石较大 (长箭), 胆囊体部可见多枚小颗粒状结石 (短箭); B. 脂肪抑制 T₂WI 上胆囊内多发结石呈极低信号 (长、短箭)

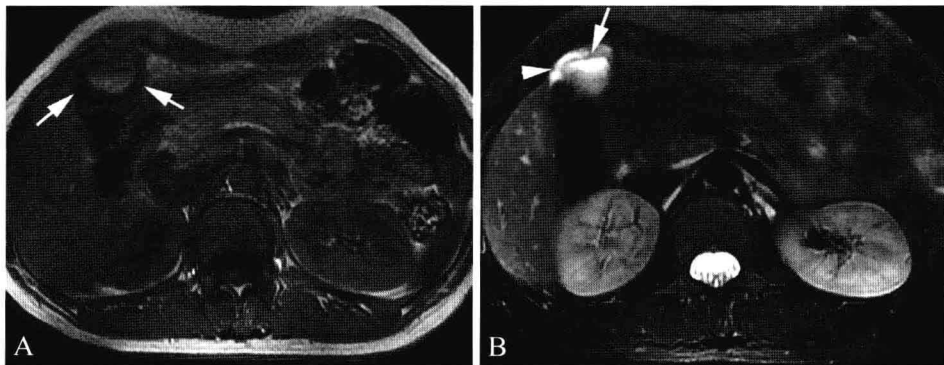


图 2-3-15 急性胆囊炎

A. T₁WI 示胆囊壁增厚 (箭), 呈低信号; B. 脂肪抑制 T₂WI 上增厚的胆囊壁呈稍高信号 (箭), 胆囊周围可见高信号积液 (箭头)

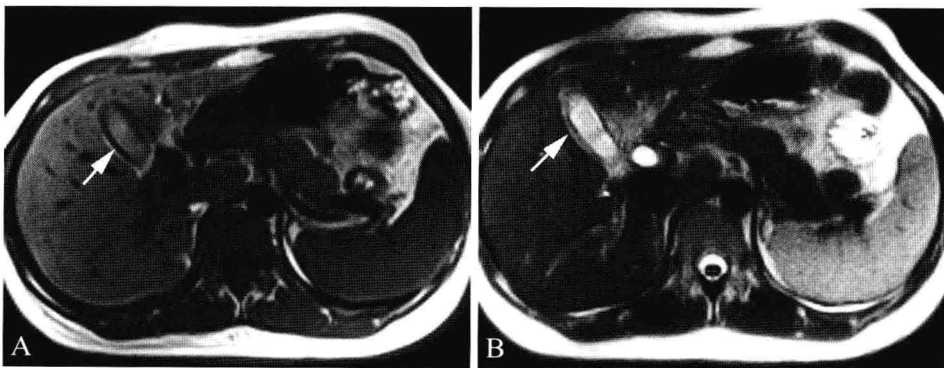


图 2-3-16 慢性胆囊炎

A. T₁WI 示胆囊壁增厚 (箭), 呈稍低信号; B. 脂肪抑制 T₂WI 上增厚的胆囊壁呈稍高信号 (箭)

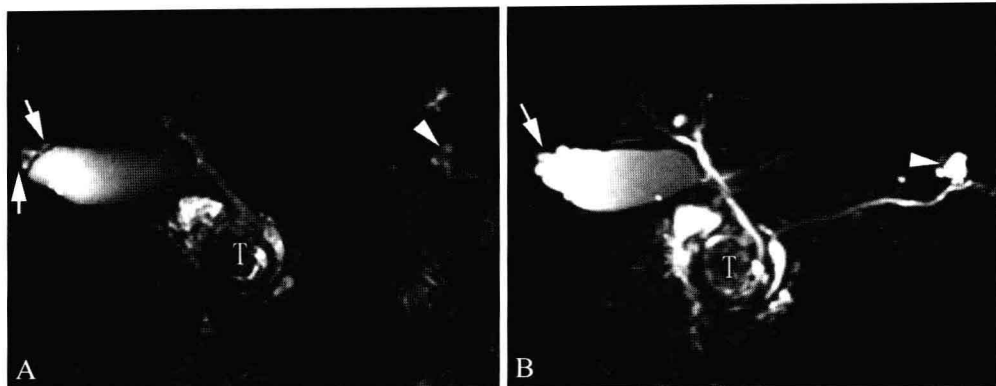


图 2-3-17 胆囊腺肌症

A、B. 分别为 2DMRCP 及 3DMRCP。胆囊底部可见多发小憩室（箭），提示为胆囊腺肌症，另可见胰头癌（T）及胰尾部囊肿（箭头）

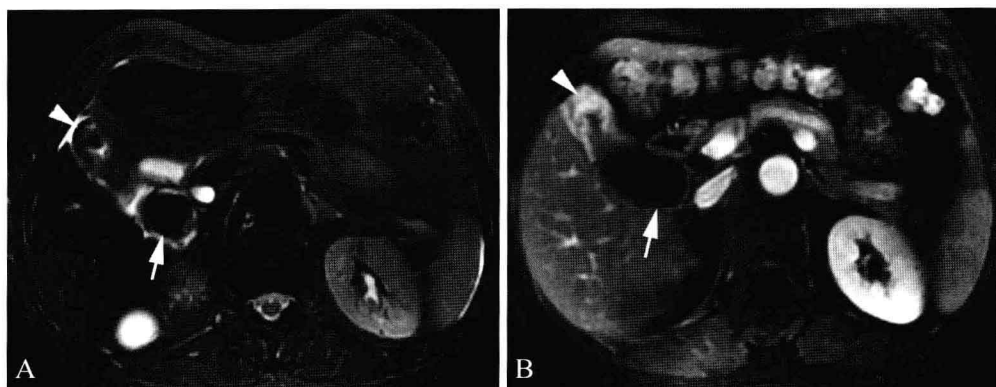


图 2-3-18 胆囊癌

A. 脂肪抑制 T_2WI 示胆囊底部壁不规则增厚（箭头），呈稍低信号，胆囊颈部见不规则极低信号结石影（箭）；B. 增强扫描胆囊底部胆囊壁明显强化（箭头），与邻近的肝实质分界不清，胆囊颈部结石仍呈极低信号（箭）

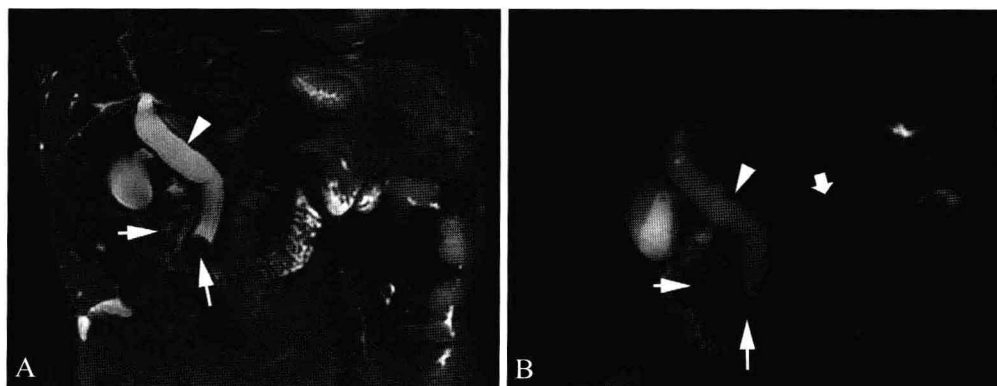


图 2-3-19 胆总管下端结石并低位胆系梗阻

A. 冠状位脂肪抑制 T_2WI 示胆总管下端颗粒状极低信号影（长箭），胆总管扩张明显（箭头），肝内胆管轻度扩张，十二指肠降部可见憩室影（短箭）；B. MRCP 清晰显示扩张的胆总管（箭头）及下端的充盈缺损（长箭），肝内胆管轻度扩张，胰管（粗箭）未见扩张，十二指肠及降部憩室显示清楚（短箭）

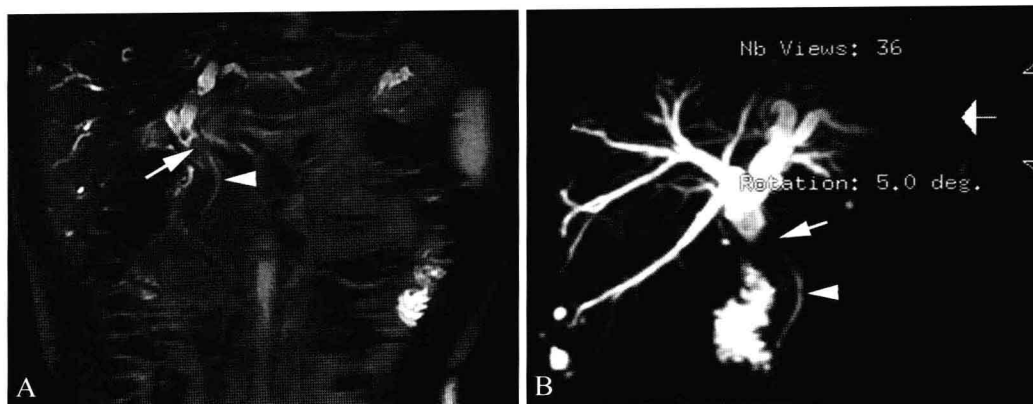


图 2-3-20 胆总管上端癌并高位胆系梗阻

A. 冠状位脂肪抑制 T₂WI 示胆总管上端管腔内等信号结节 (箭), 以上水平胆系明显扩张, 胆总管中下段未见扩张 (箭头); B. MRCP 显示胆总管上端梗阻 (箭), 以上水平胆系明显扩张, 胆总管中下段管径正常 (箭头)

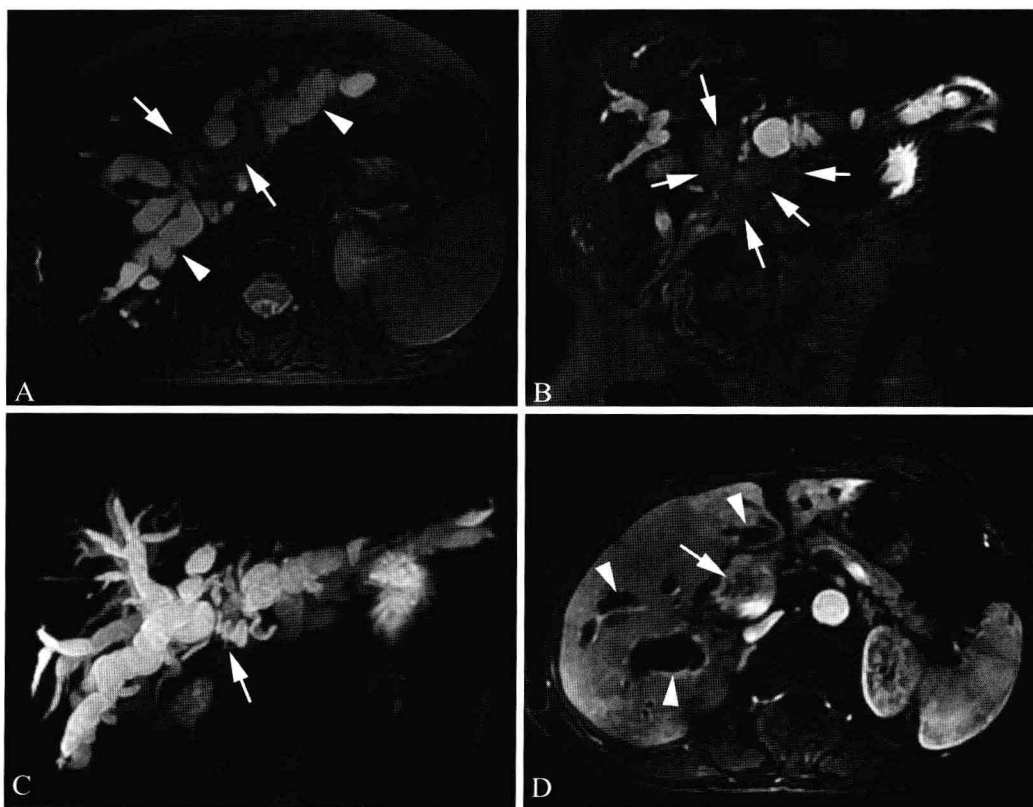


图 2-3-21 肝门部胆管癌并高位胆系梗阻

A. 轴位脂肪抑制 T₂WI 示肝门区结构紊乱, 可见向胆管内延伸的稍高信号肿块 (箭), 肝内胆管显著扩张 (箭头); B. 冠状位脂肪抑制 T₂WI 显示肝门区稍高信号肿块形态不规则, 向周围侵犯 (箭); C. MRCP 显示肝门水平梗阻 (箭), 肝左、右管及肝内胆管扩张明显; D. 增强扫描可见肝门区肿块呈明显不均匀强化 (箭), 肝内胆管明显扩张 (箭头)

三、胰

(一) 正常表现 (图 2-3-22)

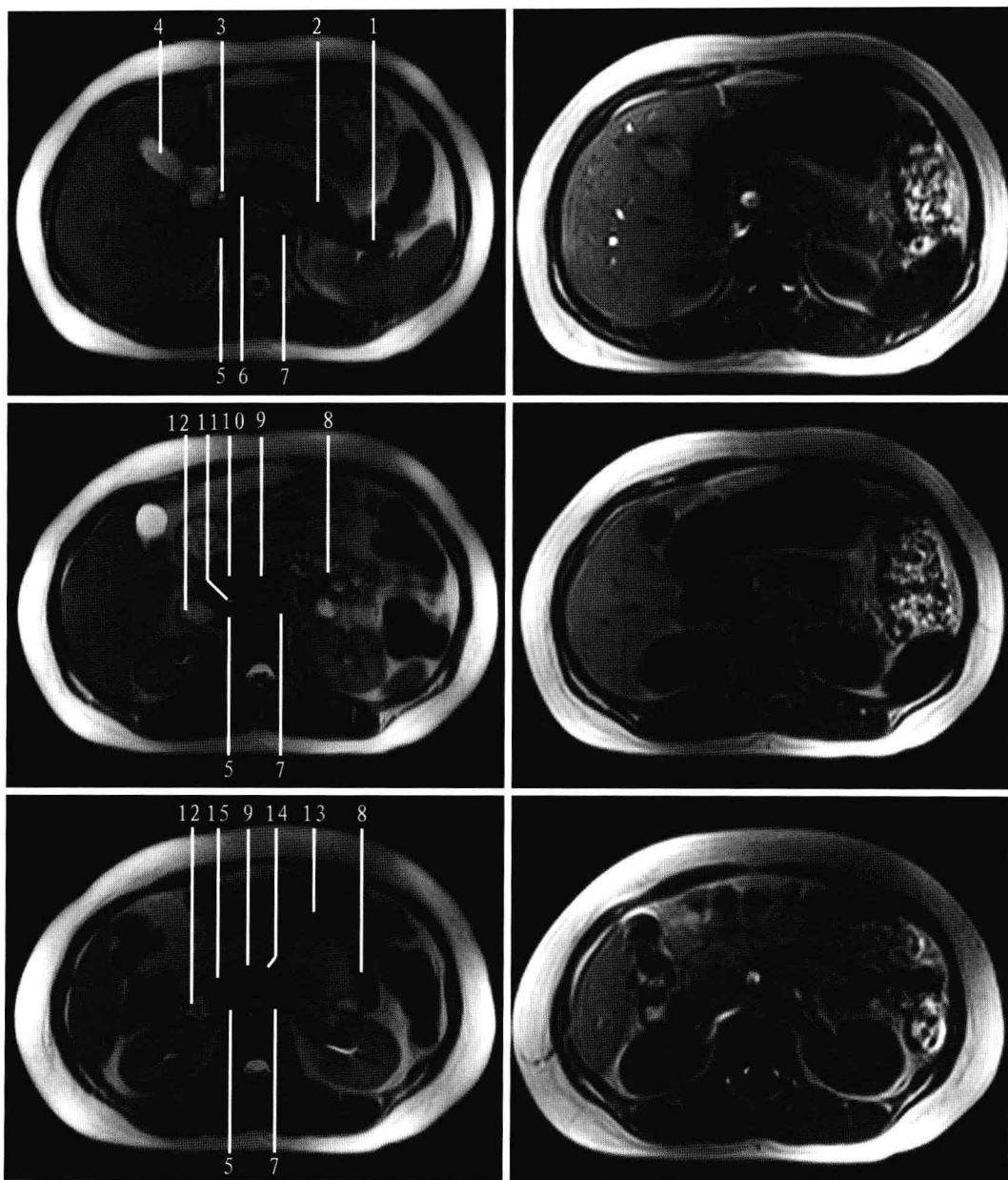


图 2-3-22 胰横断面连续层面 (左图为 T_2WI , 右图为 T_1WI)

1. 胰尾; 2. 胰体; 3. 胆总管上端; 4. 胆囊; 5. 下腔静脉; 6. 门静脉; 7. 腹主动脉; 8. 空肠; 9. 肠系膜上静脉; 10. 胰头; 11. 胆总管下端; 12. 十二指肠降部; 13. 横结肠; 14. 肠系膜上动脉; 15. 胰头钩突

胰信号均匀，在 T_1WI 上与肝相似，在 T_2WI 上则低于肝。胰周围的脂肪呈高信号，可清晰衬托出胰的轮廓；脂肪抑制 T_2WI 上，因胰信号较低，周围脂肪抑制后也呈低信号，胰轮廓显示不清；脂肪抑制 T_1WI 上，胰呈均匀较高信号，对于发现胰内病变较敏感。脾静脉表现为流空血管影，紧贴胰背侧、与胰体尾部伴行，可作为识别胰的重要解剖标志。胰管位于胰的前部，常不显示或显示为长条状水样信号影。MRCP 检查可清楚显示主胰管。对胰各部位的长轴做垂直线测量前后径，正常最大径分别为：胰头部 3.0 cm，胰体部 2.5 cm，胰尾部为 2.0 cm。

(二) 病变展示 (图 2-3-23 至图 2-3-26)

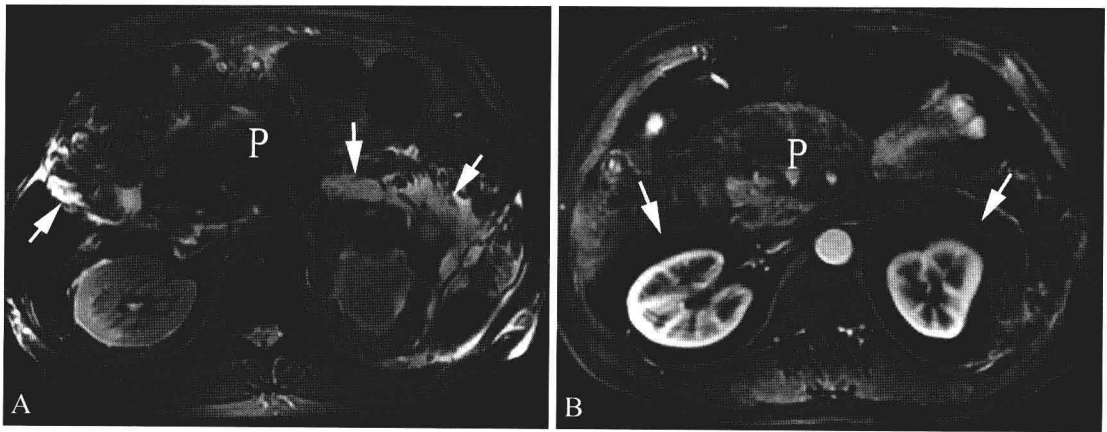


图 2-3-23 急性坏死性胰腺炎

A. 脂肪抑制 T_2WI 示胰 (P) 轮廓显示不清，代之以混杂信号病变及腹腔内弥漫的高信号渗出液 (箭)；B. 增强扫描示胰头部 (P) 肿胀明显，呈不均匀强化，两侧肾前筋膜增厚明显 (箭)

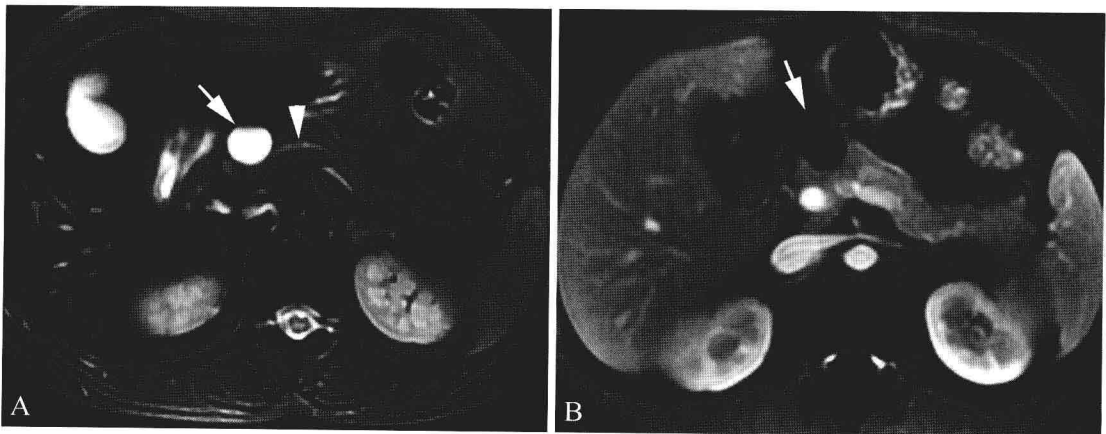


图 2-3-24 胰腺囊肿

A. 脂肪抑制 T_2WI 示胰颈部类圆形囊性病変 (箭)，呈均匀高信号，边界清楚，胰管轻度扩张 (箭头)；B. 增强扫描胰颈部囊肿未见强化 (箭)，呈均匀低信号

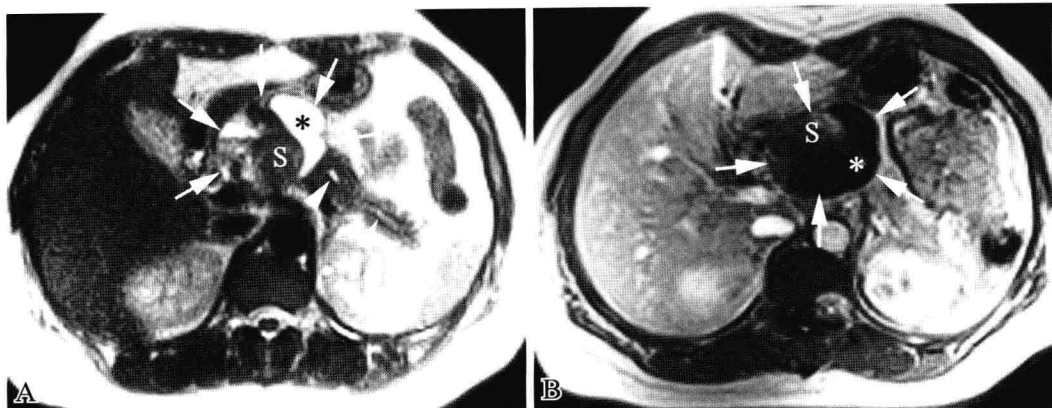


图 2-3-25 胰腺实性假乳头状瘤

A. T₂WI 示胰颈部囊实性肿块 (箭), 边界清楚, 实性部分 (S) 类似于肝实质信号, 囊性部分 (*) 呈高信号, 胰管轻度扩张 (箭头); B. 增强扫描示肿块 (箭) 实性部分 (S) 强化程度与肝实质相似, 囊性部分 (*) 未见强化

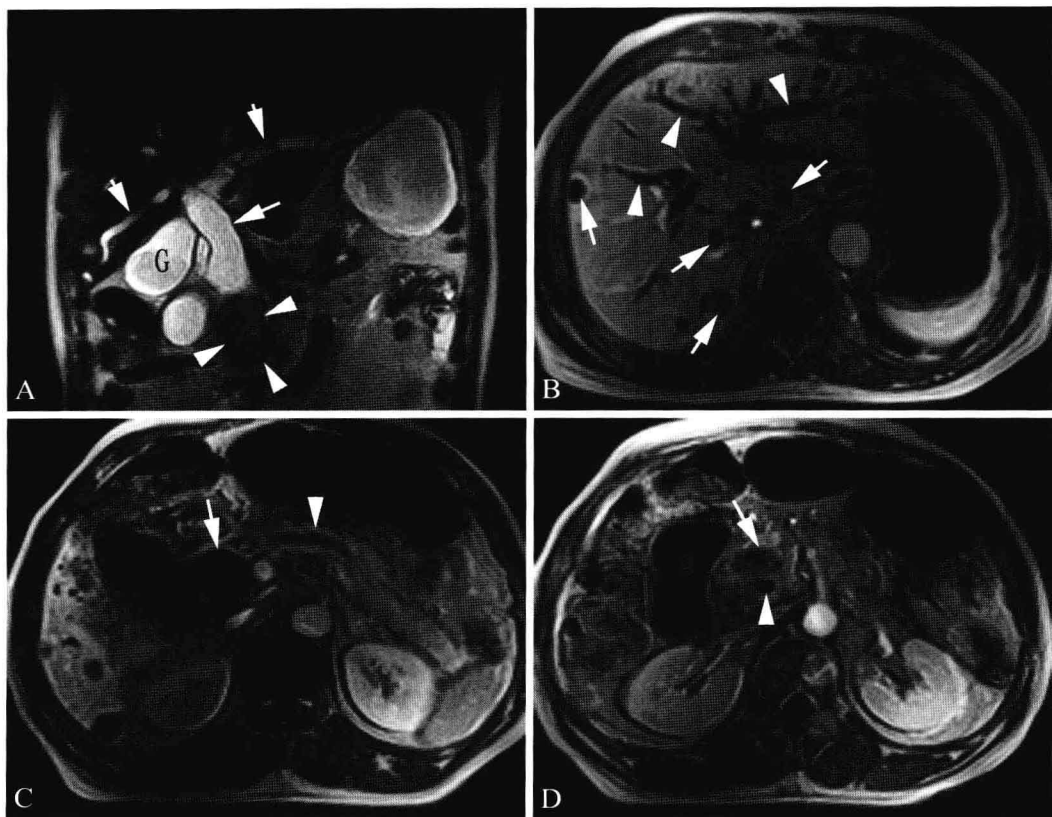


图 2-3-26 胰头癌并低位胆系及胰管梗阻、肝内多发转移

A. 冠状面脂肪抑制 T₂WI 示胰头部稍高信号肿块 (箭头), 边界不清, 胆总管显著扩张 (长箭), 肝内胆管扩张明显 (短箭), 胆囊增大 (G); B. 增强扫描显示肝内胆管扩张明显 (箭头), 肝实质内散在多个类圆形及圆形病灶 (箭), 呈环形强化; C. 增强扫描显示胆总管 (箭) 及胰管 (箭头) 扩张; D. 增强扫描胰头部肿块 (箭) 呈不均匀强化, 胰管扩张 (箭头)

四、脾

(一) 正常表现 (图 2-3-27)

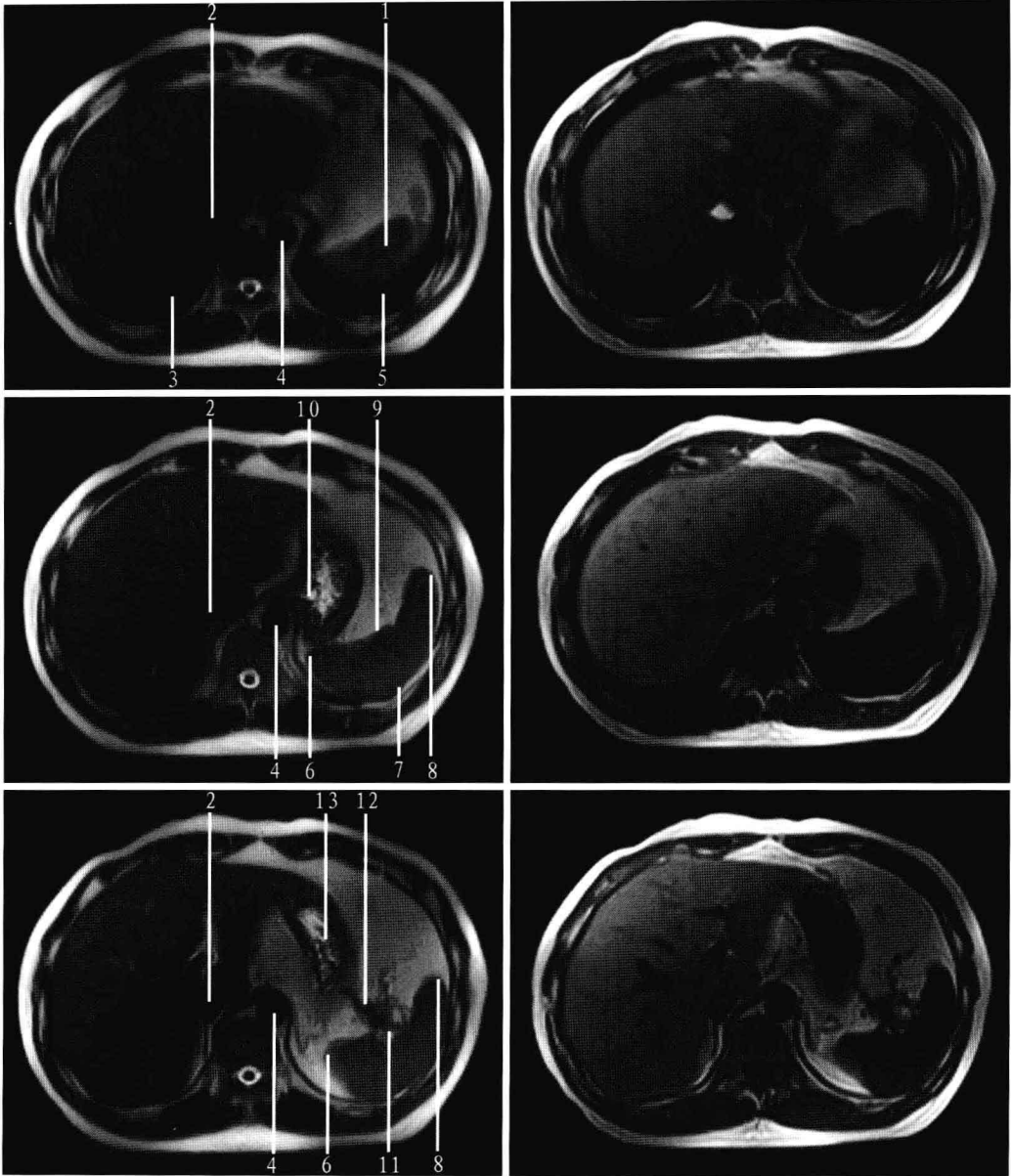


图 2-3-27 脾横断面连续层面 (左图为 T_2WI , 右图为 T_1WI)

1. 脾上极; 2. 下腔静脉; 3. 右肺底部; 4. 腹主动脉; 5. 左肺底部; 6. 脾后缘; 7. 脾膈面; 8. 脾前缘; 9. 脾脏面; 10. 胃底部; 11. 脾门; 12. 脾动脉; 13. 胃体部

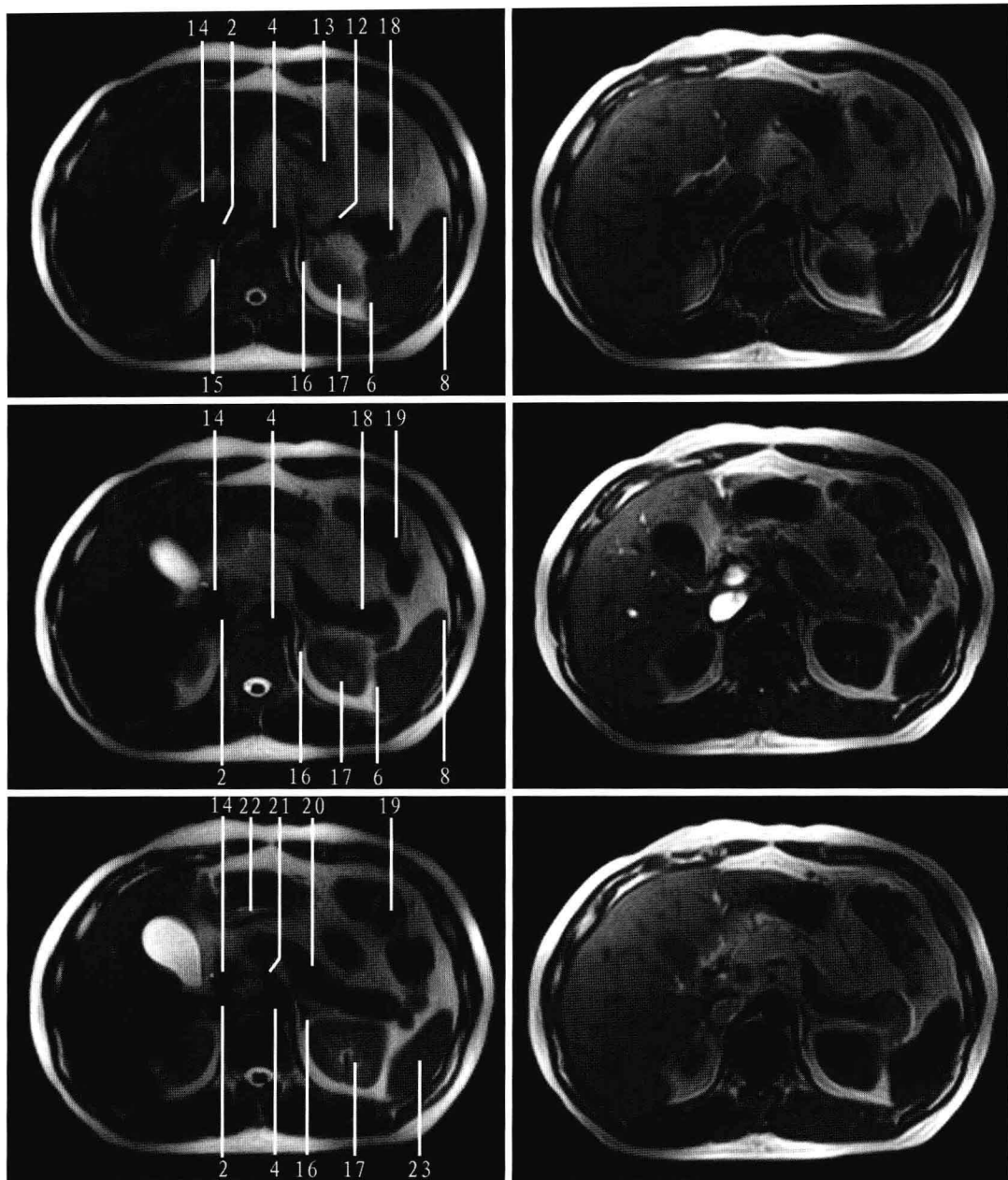


图 2-3-27 (续)

2. 下腔静脉; 4. 腹主动脉; 6. 脾后缘; 8. 脾前缘; 12. 脾动脉; 13. 胃部; 14. 门静脉; 15. 右侧肾上腺; 16. 左侧肾上腺; 17. 左肾上极; 18. 胰尾; 19. 结肠脾区; 20. 胰体部; 21. 腹腔干动脉; 22. 胃窦部; 23. 脾下极

脾位于左上腹部后外侧，近似于新月形或内缘凹陷的半圆形，边缘圆钝、光滑。脾的 T_1 、 T_2 弛豫时间比肝长；所以，脾的信号强度在 T_1 WI 低于肝、 T_2 WI 则高于肝。正常脾的信号均匀。脾大小的判断同 CT 检查。

(二) 病变展示 (图 2-3-28 至图 2-3-31)

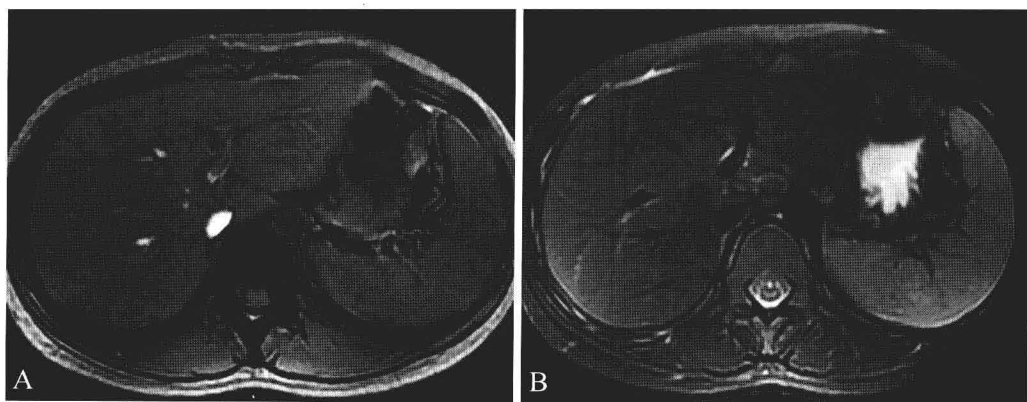


图 2-3-28 脾增大

A. T_1 WI 示脾大, 信号类似于肝实质; B. 脂肪抑制 T_2 WI 示脾大, 信号均匀, 信号强度高于肝实质

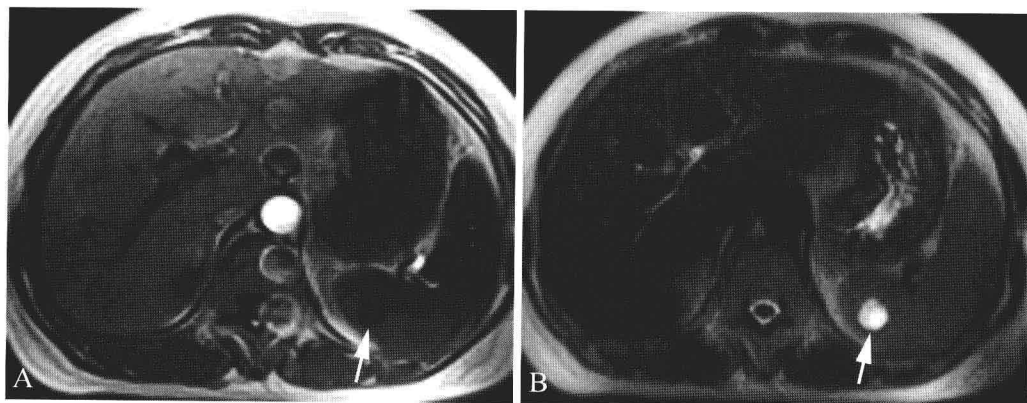
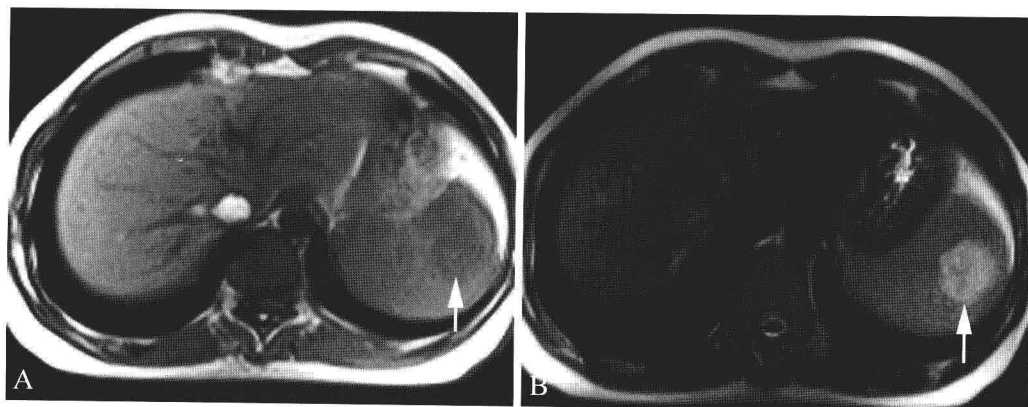


图 2-3-29 脾囊肿

A. T_1 WI 示脾后缘类圆形病变 (箭), 呈低信号, 边界清楚; B. T_2 WI 上脾后缘病变呈高信号 (箭), 境界清楚



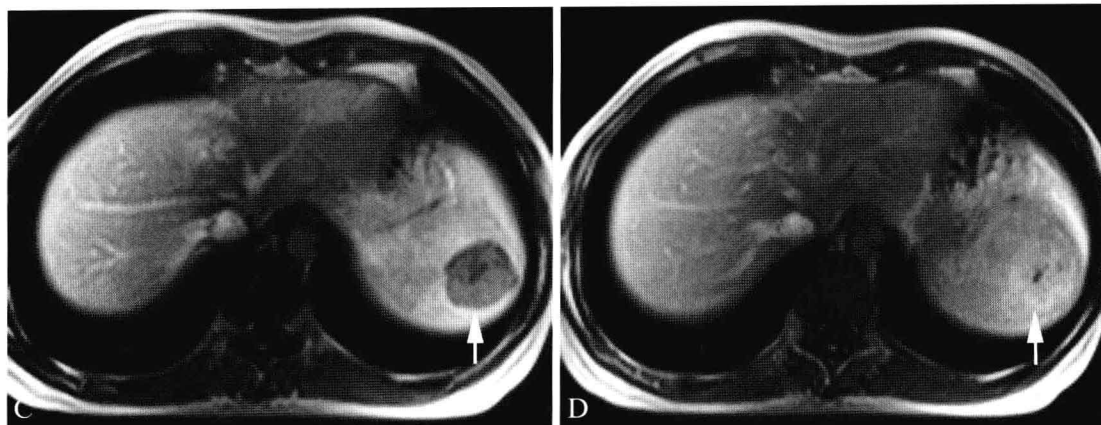


图 2-3-30 脾海绵状血管瘤

A. T_1 WI 示脾后缘类圆形病变(箭), 呈低信号, 边界清楚; B. T_2 WI 上脾后缘病变(箭)呈高信号, 境界清楚; C. 增强早期, 脾肿块强化不明显, 信号强化明显低于周围脾实质(箭); D. 增强晚期, 脾肿块强化程度明显增高, 信号略高于周围脾实质(箭)

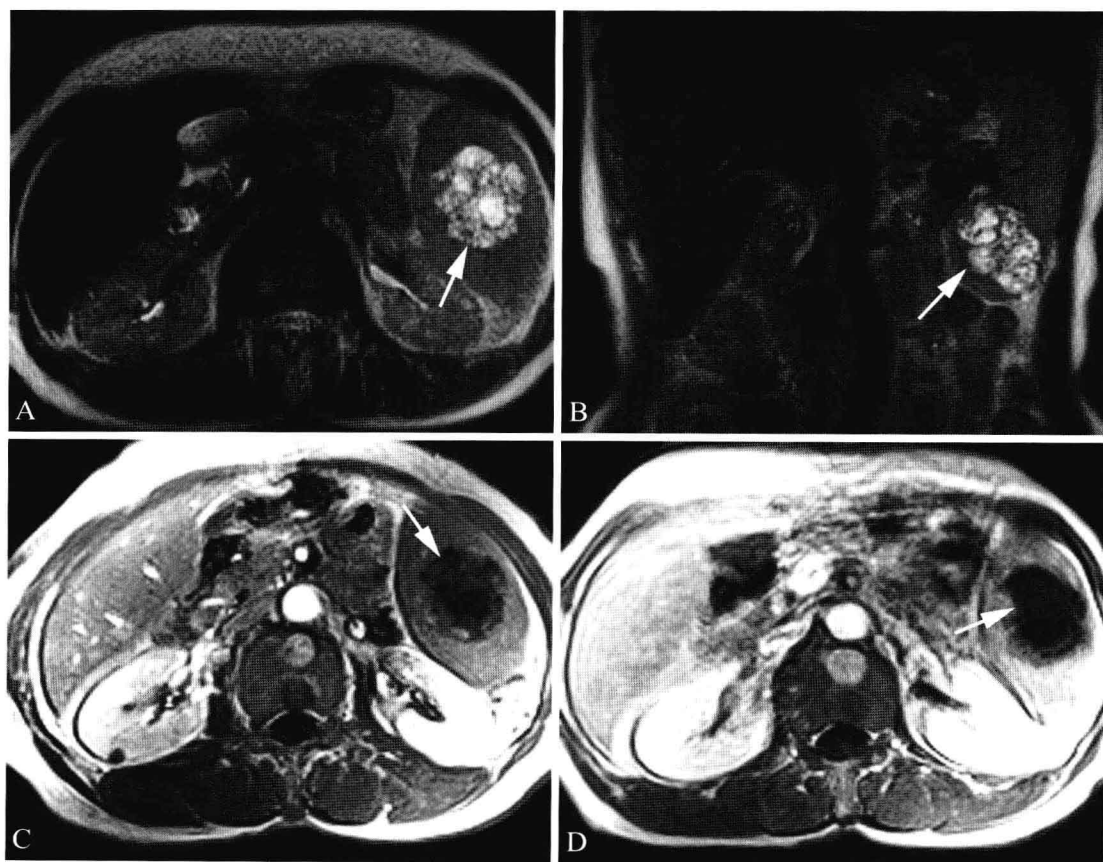


图 2-3-31 脾淋巴管瘤

A、B. 轴位及冠状位 T_2 WI 示脾下极类圆形肿块(箭), 呈不均匀高信号, 边界清楚, 其内可见低信号分隔影; C. T_1 WI 上脾下极病变呈不均匀低信号(箭); D. 增强后肿块未见强化(箭)

五、肾上腺

(一) 正常表现 (图 2-3-32)

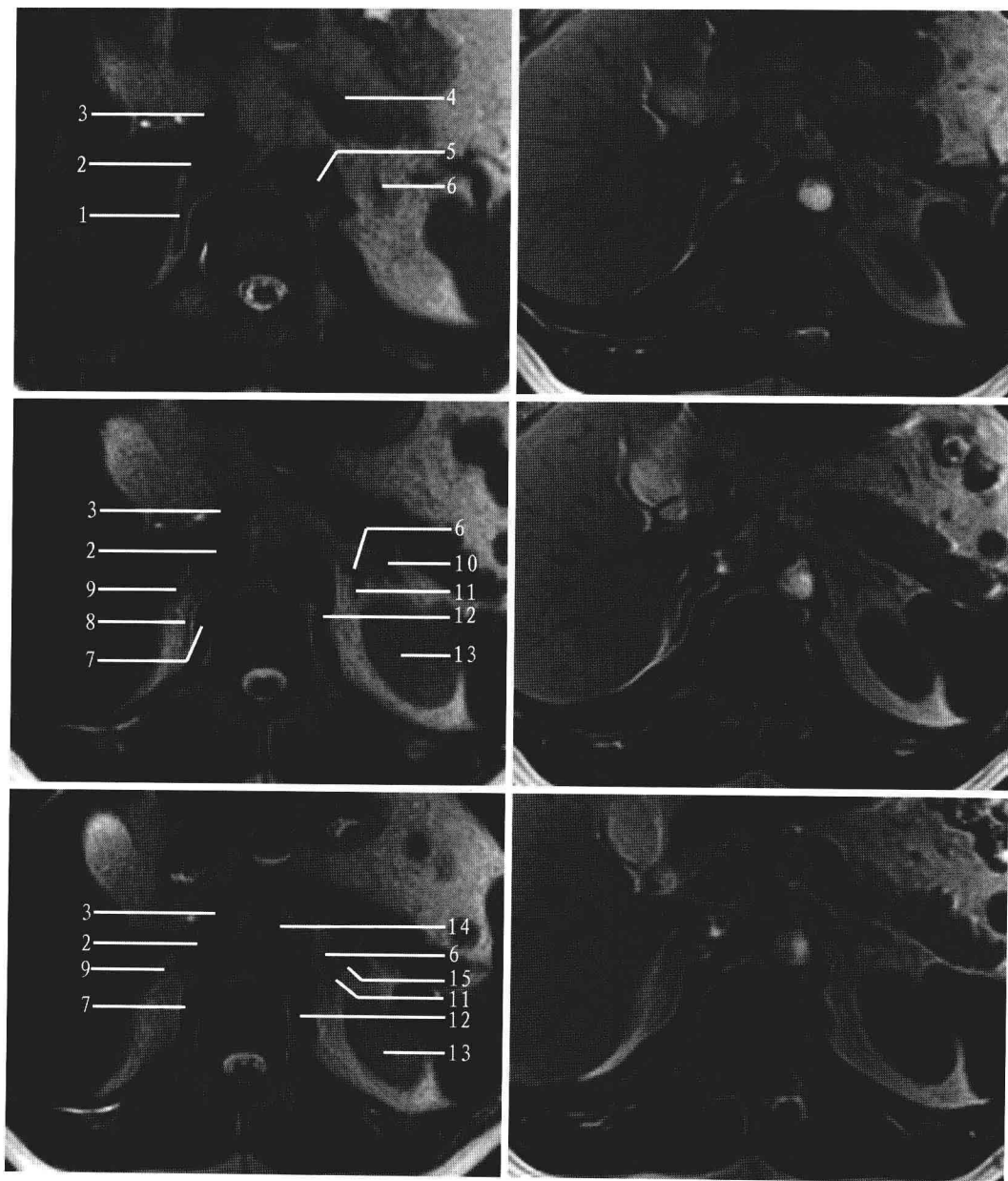


图 2-3-32 肾上腺横断面连续层面 (左图为 T_2WI , 右图为 T_1WI)

1. 右侧肾上腺体部; 2. 下腔静脉; 3. 门静脉; 4. 胰体部; 5. 腹主动脉; 6. 左侧肾上腺体部; 7. 右侧膈肌脚; 8. 右侧肾上腺内侧肢; 9. 右侧肾上腺外侧肢; 10. 脾动脉; 11. 左侧肾上腺内侧肢; 12. 左侧膈肌脚; 13. 左肾上极; 14. 腹腔干动脉; 15. 左侧肾上腺外侧肢

肾上腺位于肾筋膜囊内，MRI上因周围丰富脂肪组织的衬托而显示清楚。右肾上腺位于右肾上极前内上方，在右膈肌脚外侧与肝右叶内缘之间，前方毗邻下腔静脉；左肾上腺位于左肾上极前内方，前外侧毗邻胰体尾部，内侧为左膈肌脚。肾上腺的形态因人而异，右侧肾上腺常呈斜线状、倒V形或倒Y形；左侧者多为倒V形、倒Y形或三角状。肾上腺测量同CT检查。正常肾上腺的信号强度因检查序列而异：①常规T₁WI和T₂WI像上，肾上腺信号强度类似正常肝实质，且明显低于周围脂肪信号；②T₁WI或T₂WI并脂肪抑制技术检查，肾上腺信号强度显著高于周围被抑制的脂肪组织，呈相对高信号，但仍不能分辨出皮髓质。

(二) 病变展示 (图 2-3-33 至图 2-3-36)

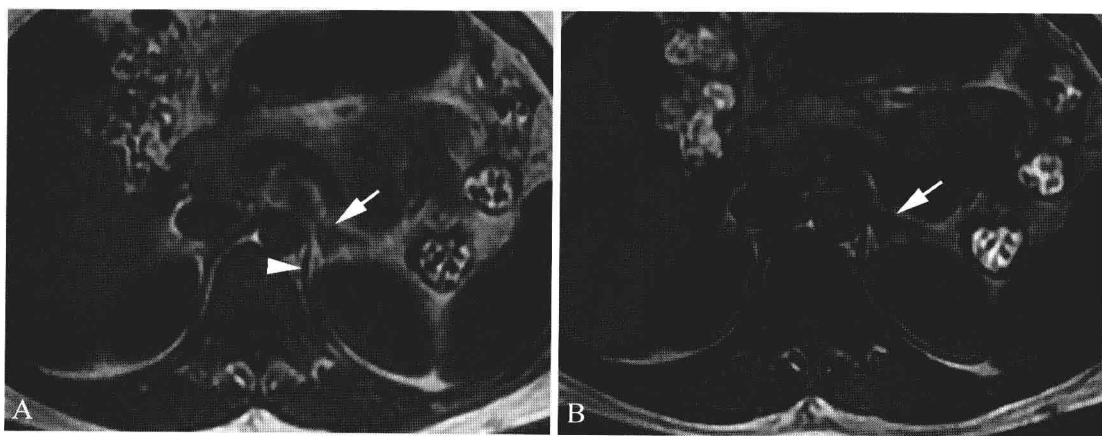


图 2-3-33 肾上腺皮质增生

A. 同相位示左侧肾上腺体部增粗 (箭)，厚度明显超过同侧膈肌脚 (箭头)；B. 反相位示左侧肾上腺体部增厚 (箭)，厚度超过同侧膈肌脚，周边呈勾边状低信号

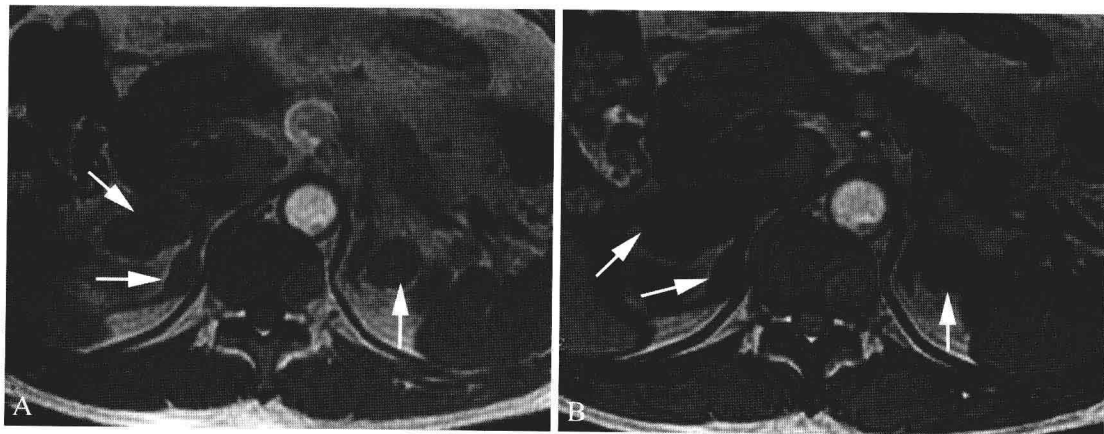


图 2-3-34 两侧肾上腺腺瘤样增生 (ACTH 非依赖型肾上腺大结节性增生)

A. 同相位示右侧肾上腺内外侧肢及左侧肾上腺外侧肢多发结节样增生 (箭)，结节较大，呈等信号；B. 反相位示两侧肾上腺多发结节呈明显低信号 (箭)

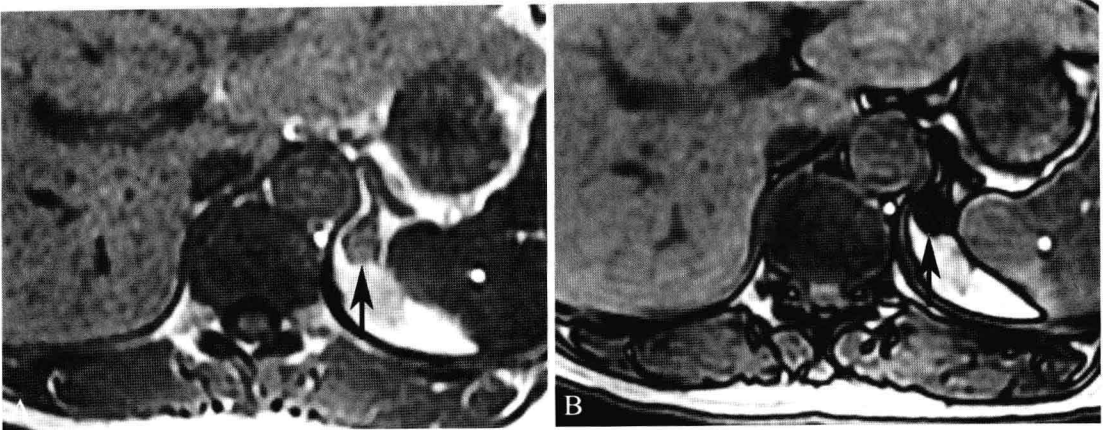


图 2-3-35 左侧肾上腺腺瘤

A. 同相位示左侧肾上腺体部等信号结节(箭), 边缘光滑, 信号均匀; B. 反相位示左侧肾上腺体部结节呈明显低信号(箭)

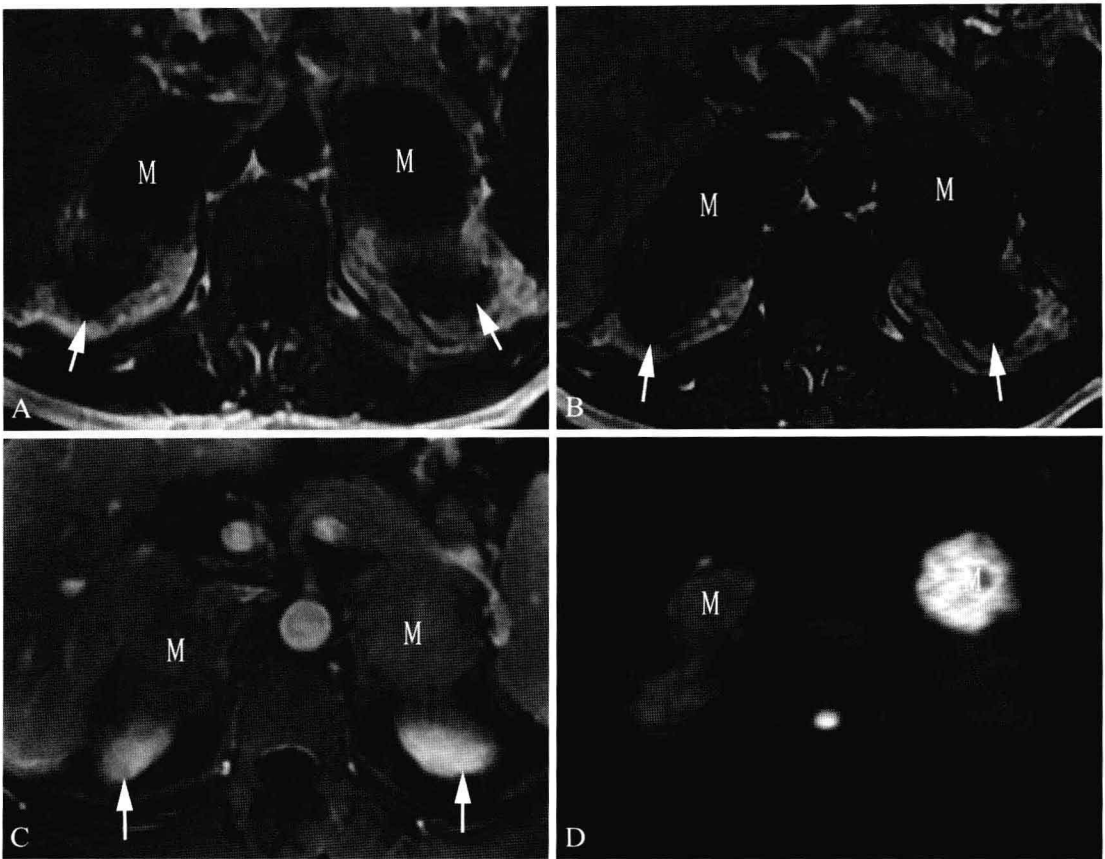


图 2-3-36 肺癌并两侧肾上腺转移

A. 同相位示两侧肾上腺区低信号卵圆形肿块(M), 位于两肾上腺上极前方(白箭), 边缘欠光整, 信号尚均匀; B. 反相位显示两侧肾上腺肿块(M)信号无明显降低; C. 脂肪抑制 T_1 WI增强显示两侧肾上腺肿块(M)呈中度均匀强化; D. DWI示左侧肾上腺肿块(M)呈明显高信号, 可见肿块位于两肾上腺上极(B、C中白箭)前方

六、肾及输尿管

(一) 正常表现 (图 2-3-37 和图 2-3-38)

常规 SE 序列 T_1WI 和 T_2WI 检查时, 在周围高信号脂肪组织的衬托下, 肾轮廓清楚, 边缘光整。肾皮质位于肾的周边部位并延伸至肾锥体之间, 肾髓质位于肾的中心部位, 呈多个三角形结构即肾锥体。在常规 T_1WI 上, 肾皮质信号强度高于肾髓质, 脂肪抑制 T_1WI 上, 两者信号差异更为显著。在 T_2WI 像上, 肾的皮质、髓质均呈较高信号, 后者信号略高于前者。在肾门区可识别肾窦脂肪, 在 T_1WI 、 T_2WI 上分别呈高信号和中等信号。正常肾盏难以显示, 肾盂多可识别, 呈类似于游离水的长 T_1 、长 T_2 信号, 位于肾门区。肾动脉和肾静脉由于“流空效应”而呈无信号带状影, 自肾门区向腹主动脉和下腔静脉方向走行 (图 2-3-37)。

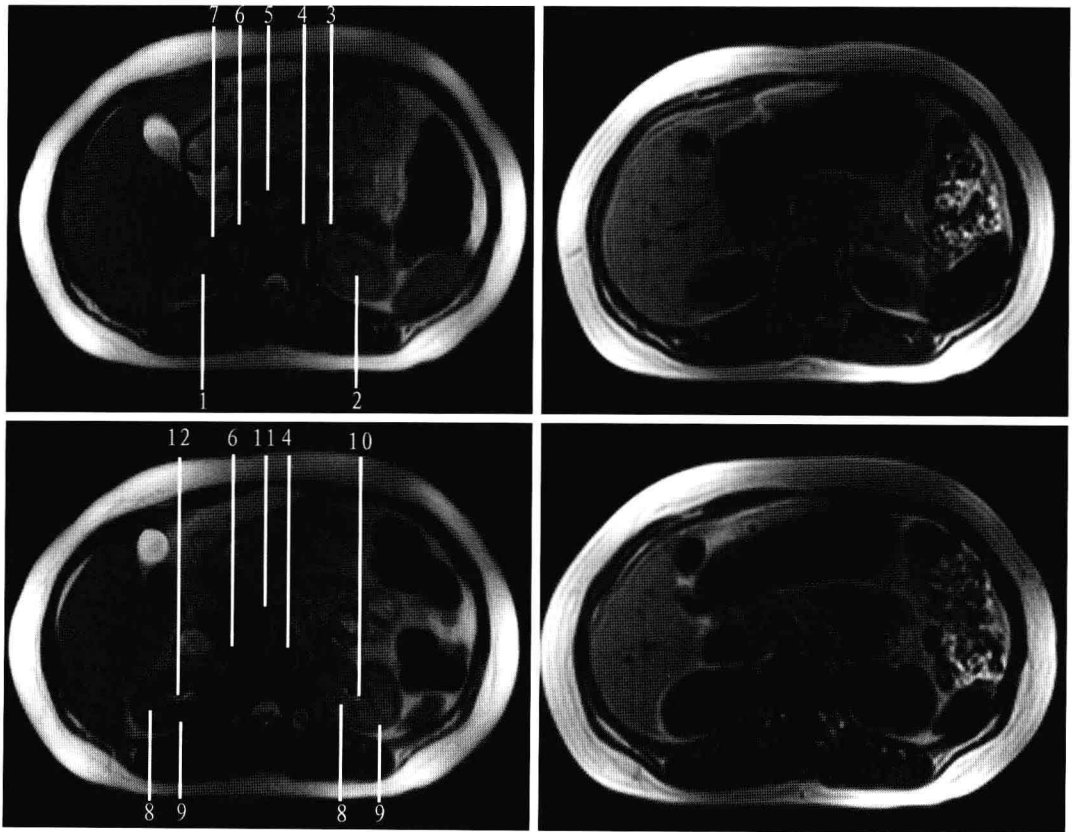


图 2-3-37 肾横断面连续层面 (左图为 T_2WI , 右图为 T_1WI)

1. 右肾上极; 2. 左肾上极; 3. 左侧肾上腺; 4. 腹主动脉; 5. 门静脉; 6. 下腔静脉; 7. 右侧肾上腺; 8. 肾髓质; 9. 肾皮质; 10. 左侧肾窦; 11. 肠系膜上静脉; 12. 右侧肾窦

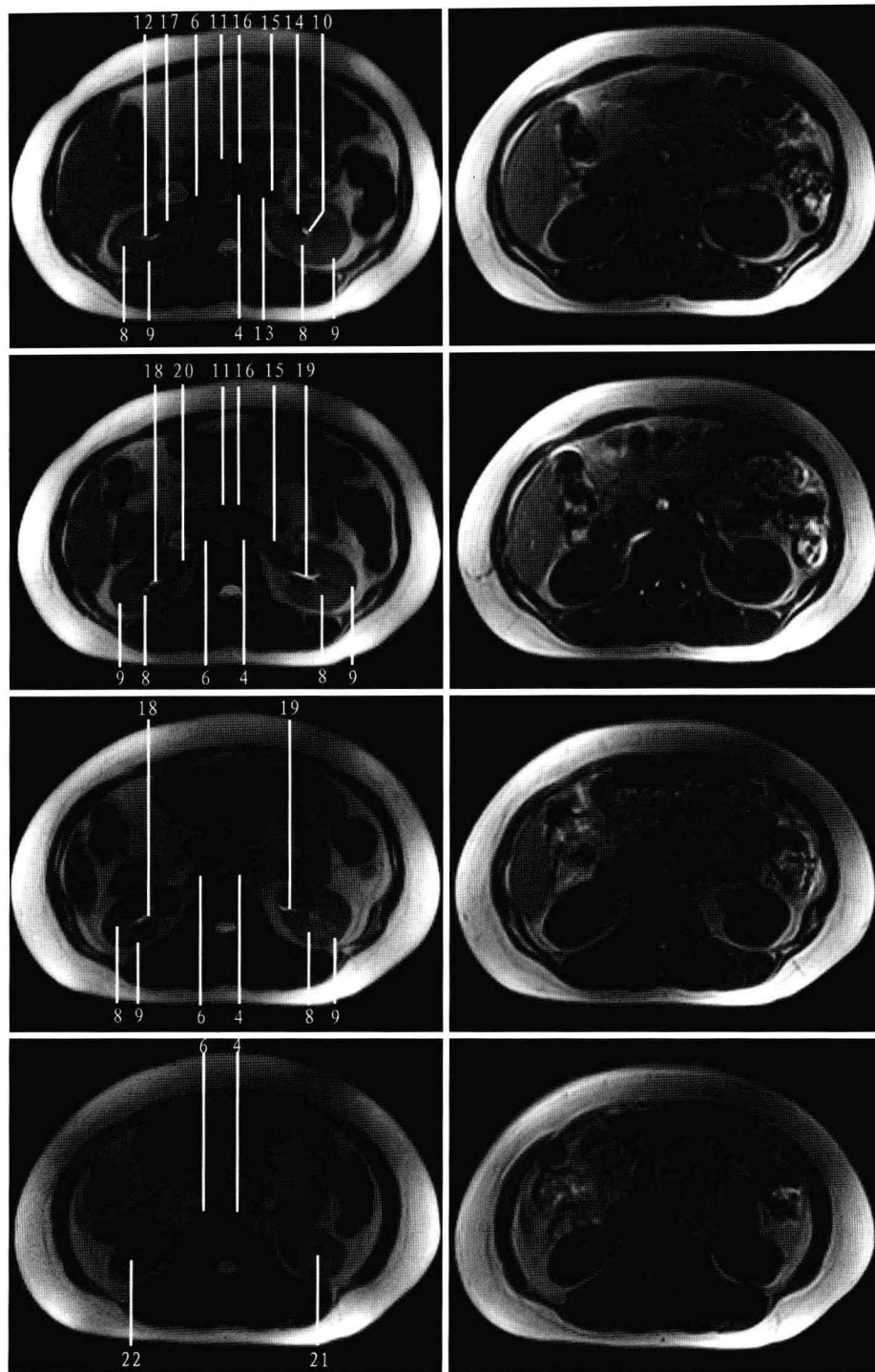


图 2-3-37 (续)

4. 腹主动脉; 6. 下腔静脉; 8. 肾髓质; 9. 肾皮质; 10. 左侧肾窦; 11. 肠系膜上静脉; 12. 右侧肾窦;
 13. 左侧肾动脉; 14. 左侧肾门; 15. 左侧肾静脉; 16. 肠系膜上动脉; 17. 右侧肾门; 18. 右侧肾盂; 19. 左侧
 肾盂; 20. 右侧肾静脉; 21. 左肾下极; 22. 右肾下极

在横断面 MRI 上, 自肾盂层面连续向下追踪, 在周围高信号脂肪组织的衬托下, 可以识别出部分正常腹段输尿管, T_1WI 为低信号, T_2WI 为高信号, 而正常盆段输尿管则难以识别。

磁共振尿路造影 (MRU), 可整体、直观显示泌尿系结构。在 MRU 图像上, 正常含尿液的肾盏、肾盂、输尿管和膀胱等皆呈高信号, 而背景结构 (除含水的胆囊、肠管等) 均为低信号。MRU 对于显示尿路梗阻的部位有重要价值, 尤其对于肾排泄功能严重受损者, 价值尤为突出 (图 2-3-38)。

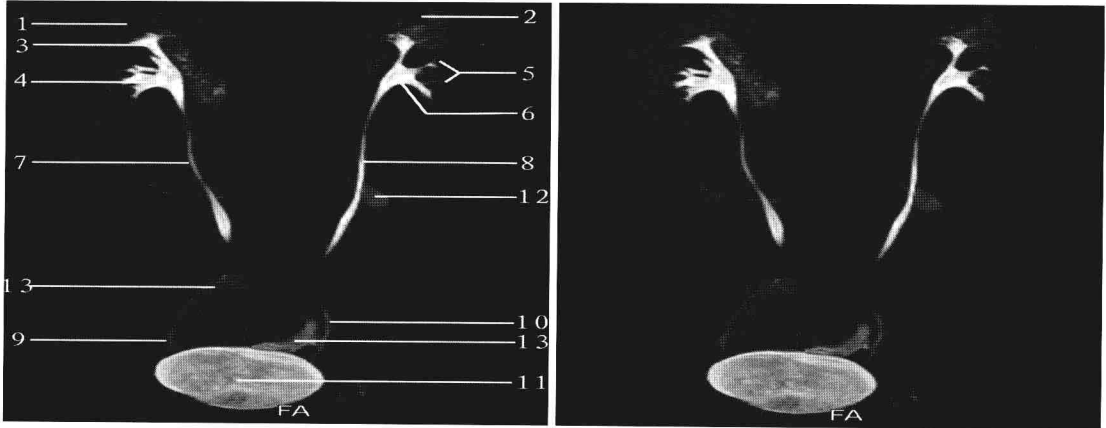


图 2-3-38 MR 尿路成像 (MRU)

1. 右肾; 2. 左肾; 3. 上极肾大盏; 4. 下极肾大盏; 5. 肾小盏; 6. 肾盂; 7. 右侧腹段输尿管; 8. 左侧腹段输尿管; 9. 右侧盆段输尿管; 10. 左侧盆段输尿管; 11. 膀胱; 12. 空肠; 13. 回肠

(二) 病变展示 (图 2-3-39 至图 2-3-42)

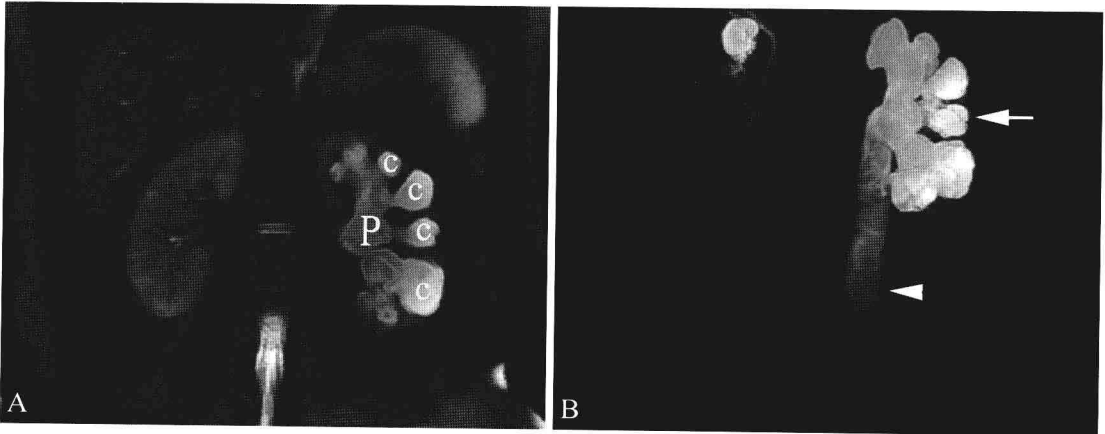


图 2-3-39 左侧输尿管及左肾积水

A. 冠状位 T_2WI 示左侧肾盂 (P) 及肾盏 (c) 明显扩张, 呈高信号影, 其内未见充盈缺损, 肾实质明显变薄; B. MRU 示左侧输尿管中上段扩张明显 (箭头), 左侧肾盂、肾盏显著扩张 (箭)

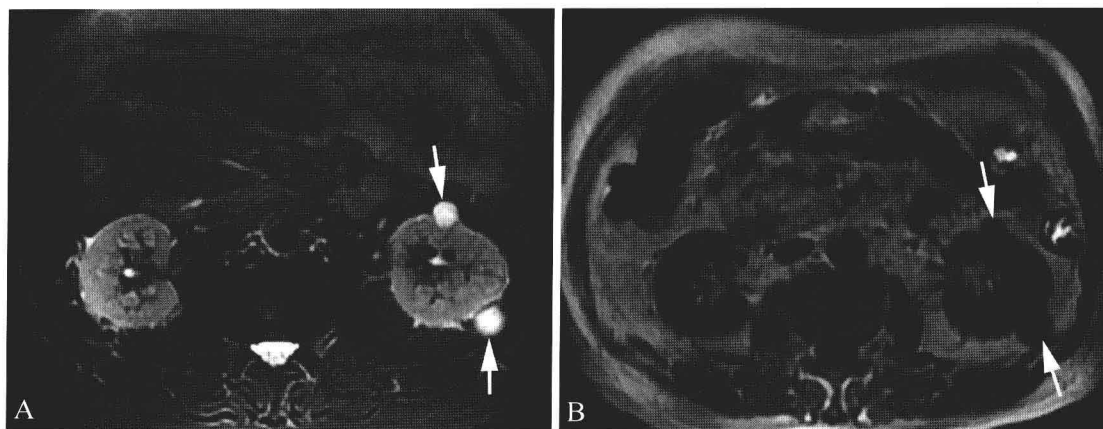


图 2-3-40 双肾囊肿

A. 脂肪抑制 T_2 WI 示左肾下极前部及后部肾实质内囊状高信号影 (箭), 突向肾轮廓外, 两者信号均匀, 壁菲薄, 边缘光滑; B. T_1 WI 示左肾下极囊肿呈水样低信号 (箭)

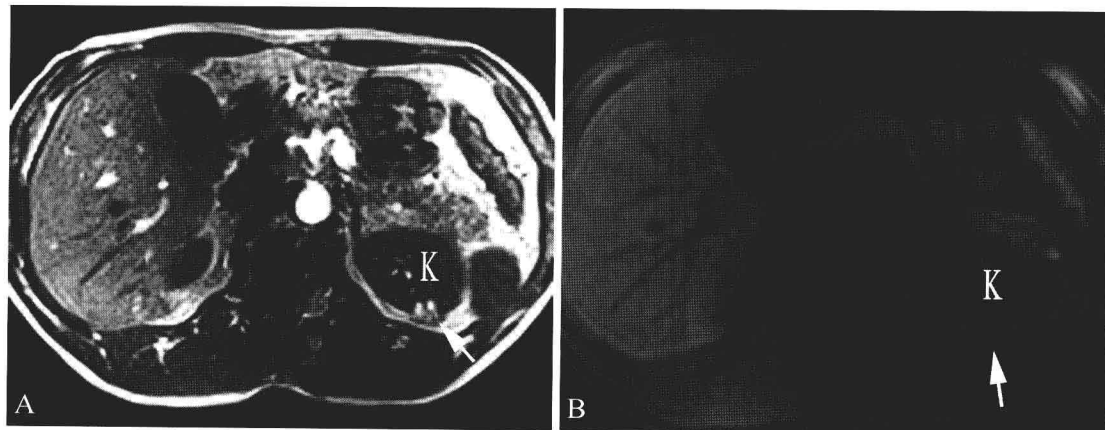
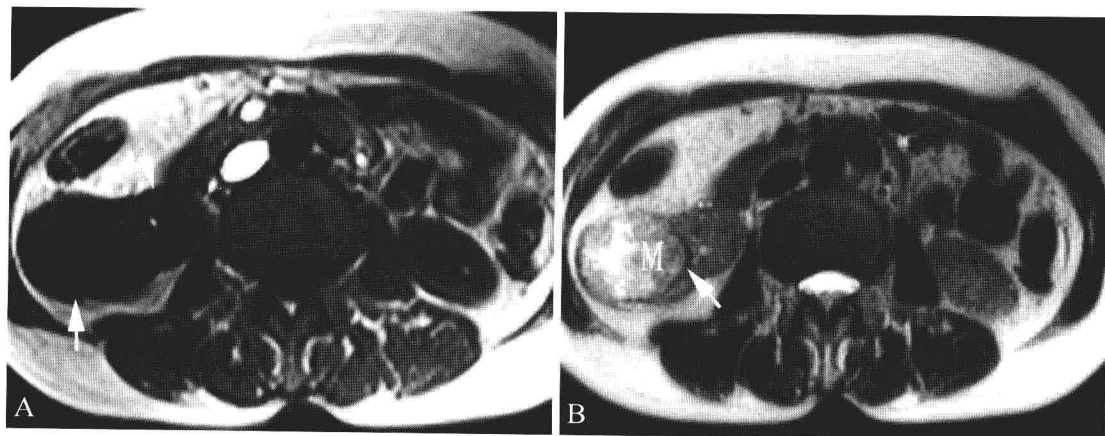


图 2-3-41 左肾错构瘤

A. T_1 WI 示左肾 (K) 上极后部肾实质内一类圆形高信号病变 (箭), 突向肾轮廓外; B. 脂肪抑制 T_1 WI 示左肾上极病变呈极低信号影 (箭), 提示病变内富含脂肪



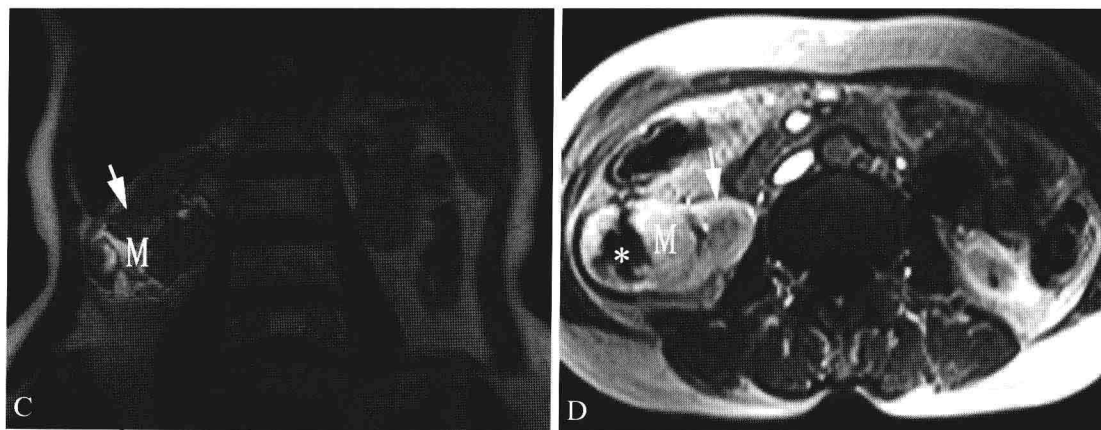
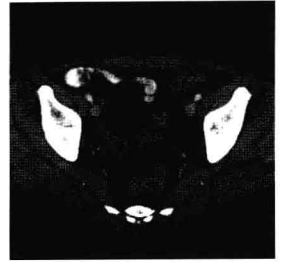


图 2-3-42 右肾透明细胞癌

A. T₁WI 示右肾下极外侧肾实质内肿块 (箭), 突向肾轮廓外, 呈不均匀低信号, 中心信号更低; B. T₂WI 示肿块 (M) 实质部分呈稍高信号, 中心呈高信号, 肿块周围可见线样低信号假包膜 (箭), 与肾实质分界清楚; C. 冠状位 T₂WI 示肿块 (M) 位于右肾下极, 以假包膜 (箭) 与肾实质分界清楚; D. 增强扫描示右肾肿块 (M) 呈明显不均匀强化, 中央坏死区 (*) 无强化, 实质部分呈显著强化, 强化程度类似于肾皮质 (箭)



第一节 X线解剖

一、正常表现

(一) 膀胱及尿道 (图 3-1-1, 图 3-1-2)

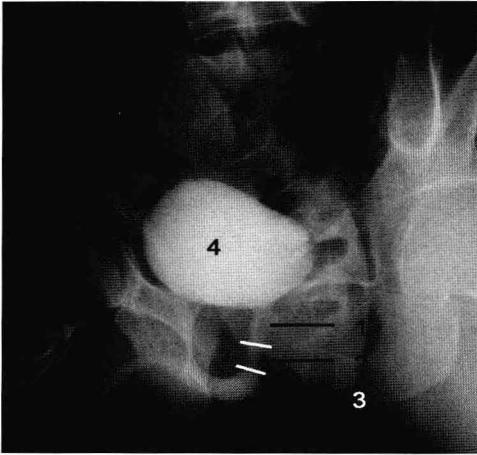


图 3-1-1 男性膀胱、尿道造影

1. 尿道前列腺部; 2. 尿道膜部; 3. 尿道海绵体部; 4. 膀胱

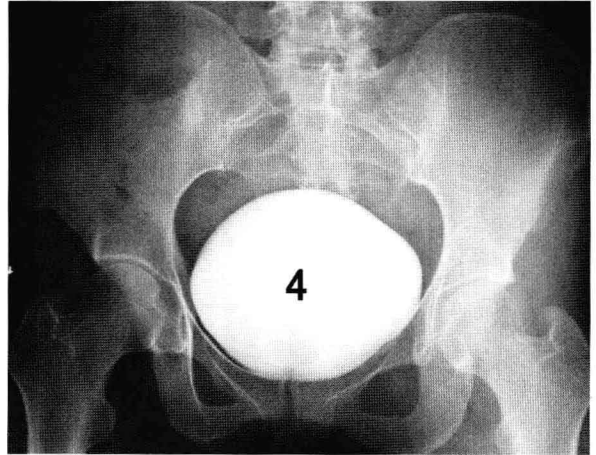


图 3-1-2 女性膀胱造影

4. 膀胱

膀胱、尿道在 X 线平片难以显示。在膀胱造影影像上, 成年人膀胱位于小骨盆腔的前部, 耻骨联合的后方, 形状随充盈量的多少而异, 可呈椭圆形、圆形或锥体形。膀胱三角是由两个输尿管口及尿道内口组成的三角区域, 因缺乏黏膜下层而平坦。膀胱的影像可因邻近器官的压迫而呈不规则形, 不应误为畸形或病变。

男性尿道可采用上行性尿道造影检查, 成年人男性尿道平均长 18 cm。尿道分为前列腺部、膜部和海绵体部等三部分, 前两者称后尿道。尿道前列腺部贯穿前列腺, 为尿道最宽阔的部位, 长为 2.5 cm, 射精管和前列腺管均开口于此; 尿道膜部大约长 0.75 cm, 是尿道通过尿生殖膈的部分, 周围被外尿道括约肌所包围, 为尿道中最窄的部分。膜部接海绵体部,

海绵体长 13 ~ 17 cm, 两端膨大, 近膜部称为尿道球部, 宽约 1.5 cm, 近出口称为舟状窝。两膨大之间管径均匀, 约 1 cm。女性尿道宽短, 3 ~ 5 cm, 形状略似尖端朝下的锥形。

男性尿道有 3 个狭窄, 3 个扩大和两个弯曲。3 个狭窄是尿道内口、膜部、尿道外口。3 个扩大分别是前列腺部、球部和舟状窝。两个弯曲分别是耻骨联合后下方和前下方。

(二) 子宫及输卵管 (图 3-1-3, 图 3-1-4)

子宫输卵管造影像上, 宫腔呈上宽下窄的三角形, 表面光滑。宫腔上部两侧为子宫角, 子宫角之间即子宫底, 宽约 4 cm, 宫腔深约 6 cm。子宫颈管呈圆柱形, 长约 3 cm, 宽约 0.5 cm, 因内壁有黏膜皱襞而显示欠光滑。输卵管起自子宫角, 显影较迂曲, 长 7 ~ 16 cm, 平均 12 cm, 由内侧向外侧分为间质部 (长 1 ~ 2 cm)、峡部 (长 2 ~ 3 cm)、壶腹部 (长 5 ~ 8 cm) 和伞端等四部分。输卵管内侧 2/3 段管径 < 1 mm, 输卵管壶腹部内径约为 6 mm。输卵管伞端游离, 与腹膜腔相通。造影后数分钟, 两侧输卵管内对比剂游离弥散于盆腔内, 分布于直肠子宫陷凹、膀胱子宫陷凹以及肠曲、卵巢、子宫浆膜面, 表明输卵管通畅。

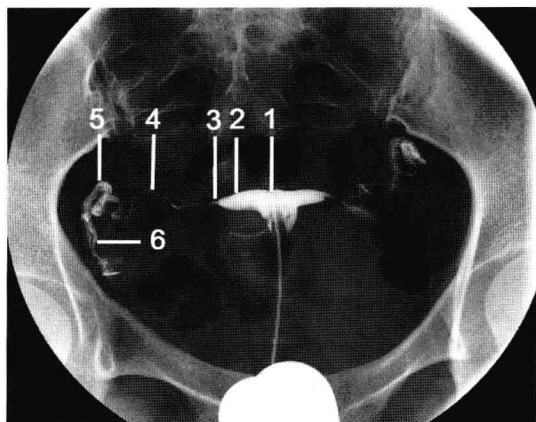


图 3-1-3 子宫输卵管造影

1. 子宫腔; 2. 子宫角; 3. 输卵管间质部; 4. 输卵管峡部; 5. 输卵管壶腹部; 6. 输卵管伞部

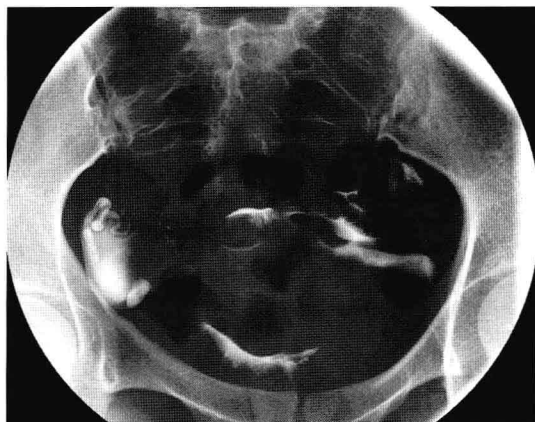


图 3-1-4 子宫输卵管造影弥散像

造影剂由伞部流入腹腔, 表现为波浪状或弧线状高密度影

(三) 血管造影 (图 3-1-5, 图 3-1-6)

髂总动脉在第 5 腰椎与第 1 骶椎间盘水平分为髂内、外动脉。髂内动脉长约 4 cm, 斜向内下进入盆腔, 主干行至坐骨大孔上缘处分为前、后两干, 前干分支多至脏器, 后干分支多至盆壁。其三大分支主要为臀上动脉、臀下动脉、阴部内动脉。由前干分出臀下动脉和阴部内动脉两大分支, 后干则直接移行为臀上动脉。其分支变异较多, 可分为多种类型。

髂外动脉沿腰大肌内缘下行, 穿血管腔隙至股部。髂外动脉近腹股沟韧带处发出腹壁下动脉和旋髂深动脉, 后者向外上方贴髂窝走行, 分布于髂肌和髂骨等。髂总动脉及髂外动脉的投影: 自脐左下方 2 cm 处至髂前上棘与耻骨联合连线的中点间的连线, 此线的上 1/3 段为髂总动脉的投影; 下 2/3 段为髂外动脉的投影。上、中 1/3 交界处即为髂内动脉的起点。

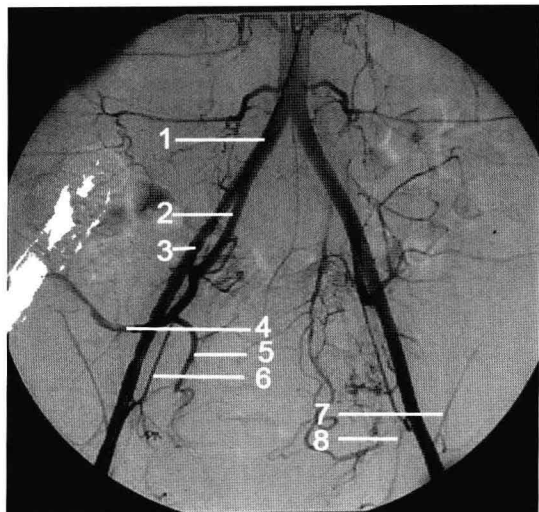


图 3-1-5 盆腔动脉造影

1. 髂总动脉; 2. 髂内动脉; 3. 髂外动脉; 4. 臀上动脉; 5. 阴部内动脉; 6. 臀下动脉; 7. 旋髂深动脉; 8. 腹壁下动脉

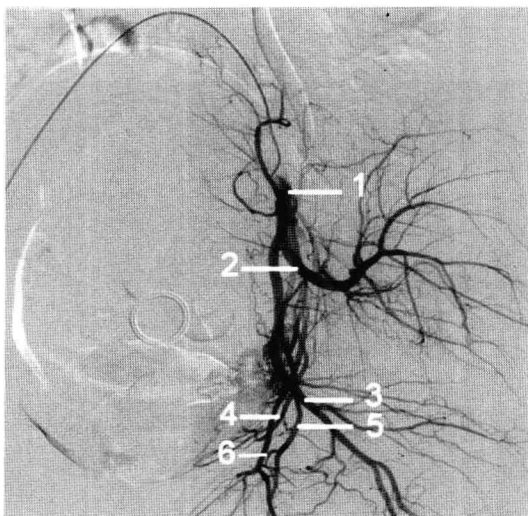


图 3-1-6 髂内动脉造影图

1. 髂内动脉; 2. 臀上动脉; 3. 臀下动脉; 4. 膀胱下动脉; 5. 闭孔动脉; 6. 阴部内动脉

二、病变展示 (图 3-1-7 至图 3-1-17)

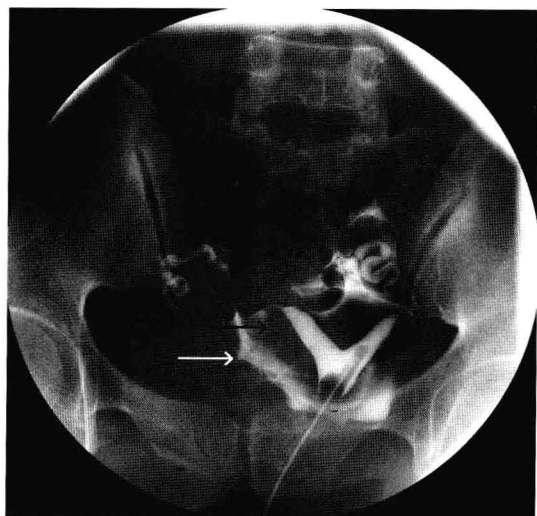


图 3-1-7 双角子宫

子宫底部会合不全, 子宫外形呈双角形 (黑箭), 白箭所指为盆腔弥散造影剂

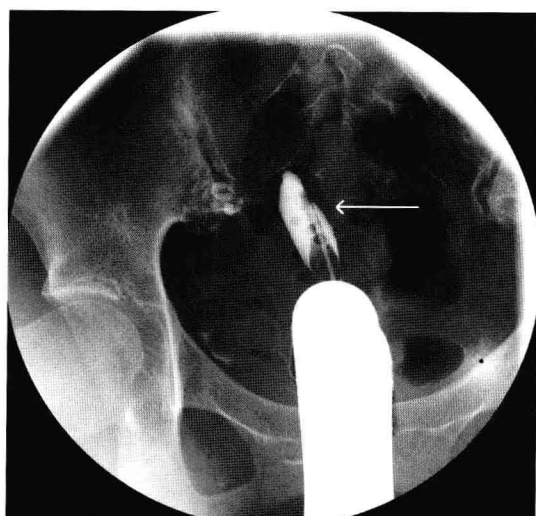


图 3-1-8 单角子宫

子宫呈单角状 (箭), 有一根输卵管, 偏向盆腔右侧

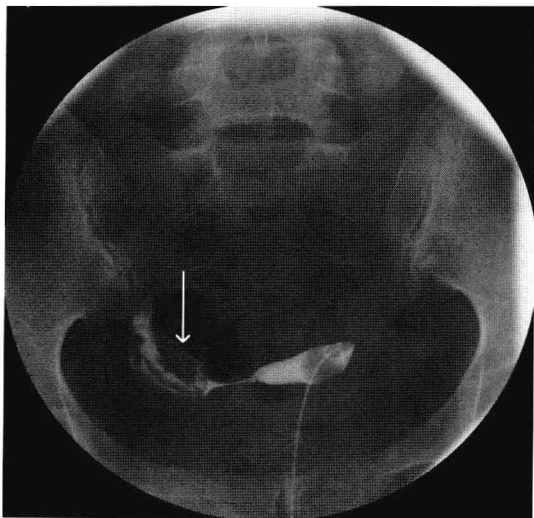


图 3-1-9 双输卵管畸形

右侧子宫角发出两条输卵管，其中一个较细小，不通向腹腔，又称副输卵管（箭）

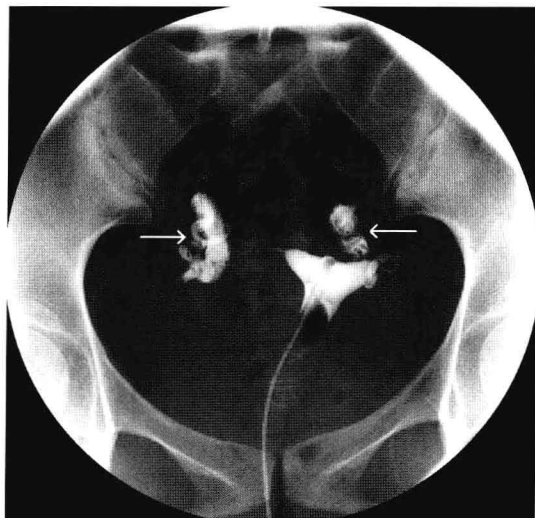

图 3-1-10 双侧输卵管梗阻积水

双侧输卵管直径明显增大（箭）， $> 0.6\text{ cm}$ ，盆腔内未见造影剂弥散

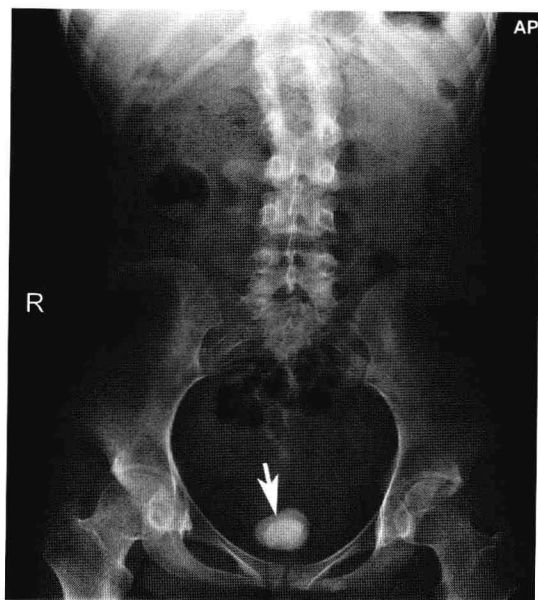


图 3-1-11 膀胱结石

膀胱区环形高密度结石影，有分层（箭）

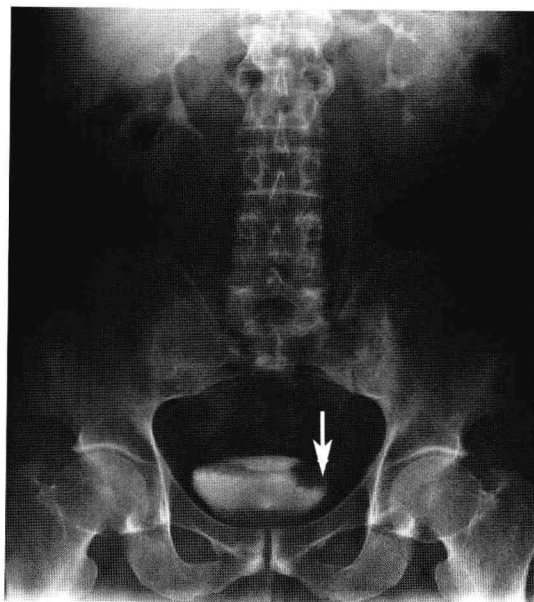


图 3-1-12 膀胱癌

膀胱底部左侧不规则形充盈缺损（箭），表面不光整

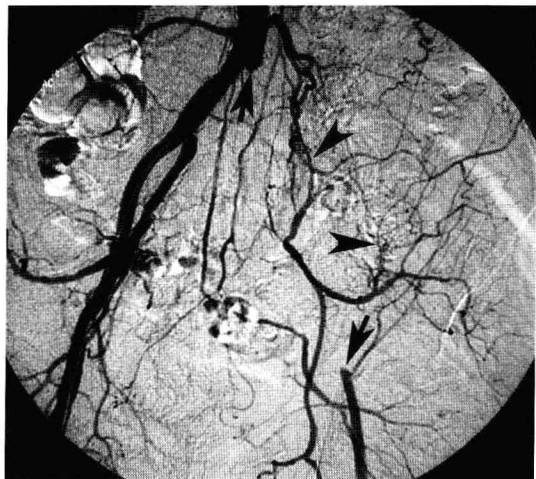


图 3-1-13 髂动脉闭塞

盆腔动脉造影示左侧髂动脉主干闭塞(箭),有侧支循环形成(箭头)

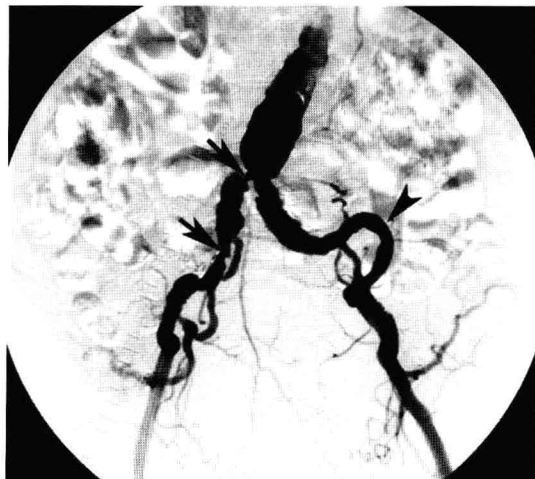

图 3-1-14 髂动脉狭窄

盆腔动脉造影示髂动脉管壁不光整,管腔多处狭窄(箭),局部迂曲(箭头)

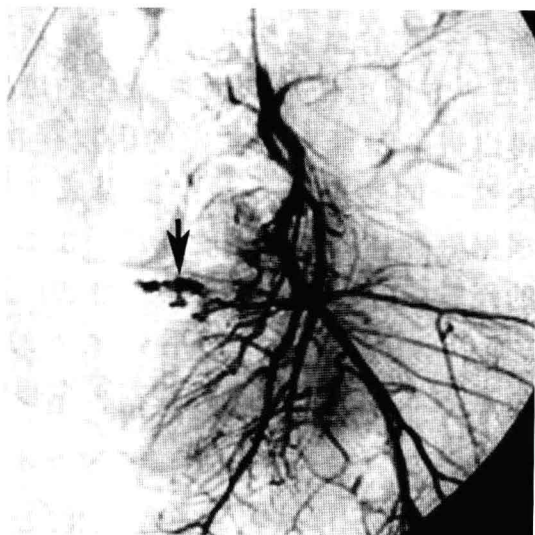


图 3-1-15 产后出血

髂内动脉造影示造影剂外溢,呈絮状影(箭)

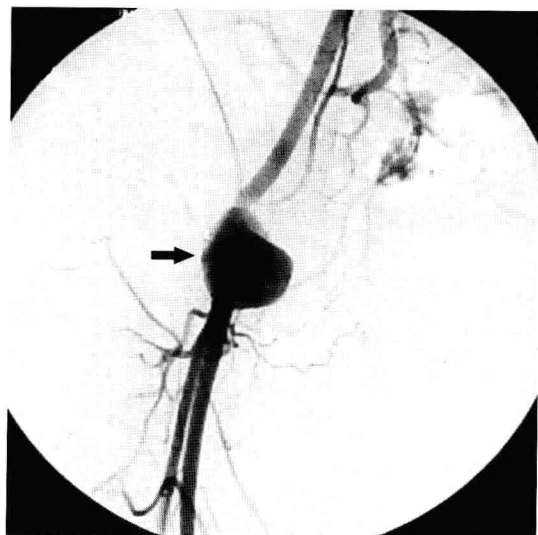


图 3-1-16 髂股动脉假性动脉瘤

男,42岁,右腹股沟搏动性肿块3个月余。DSA造影可见右髂股动脉移行段囊样造影剂浓聚(箭)

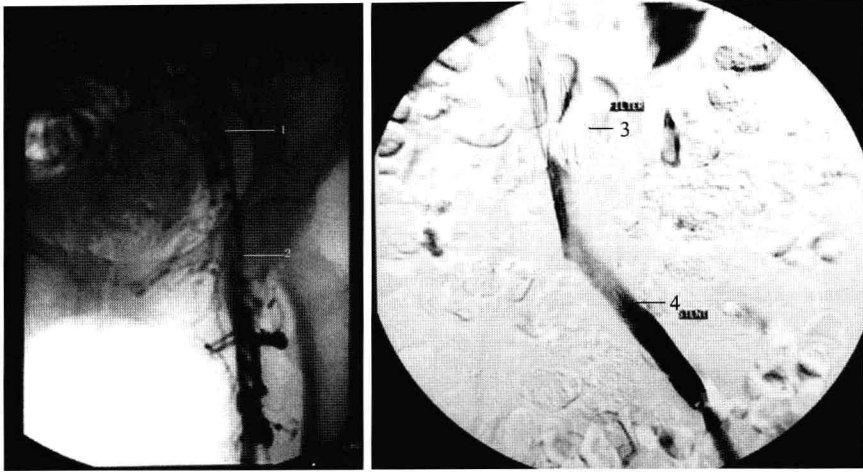


图 3-1-17 左下肢深静脉血栓

女, 62 岁。A. 经髂静脉顺行造影显示髂静脉 (1)、股静脉 (2) 内可见多发充盈缺损及双轨征改变; B. 左髂股静脉血栓滤器 (3) 置入后溶栓 + 支架置入术 (4) 后显示髂静脉通畅

第二节 CT 解剖

一、正常表现

(一) 连续层面解剖

1. 男性 见图 3-2-1, 图 3-2-2。

盆腔内脏器由前向后为泌尿、生殖、消化三个系统, 男性最前方为膀胱、尿道前列腺部和前列腺, 中部为输尿管壶腹部和精囊, 后方为直肠。膀胱大小和形态与充盈程度有关。一般呈圆形或椭圆形。膀胱内尿液呈均匀水样密度影。

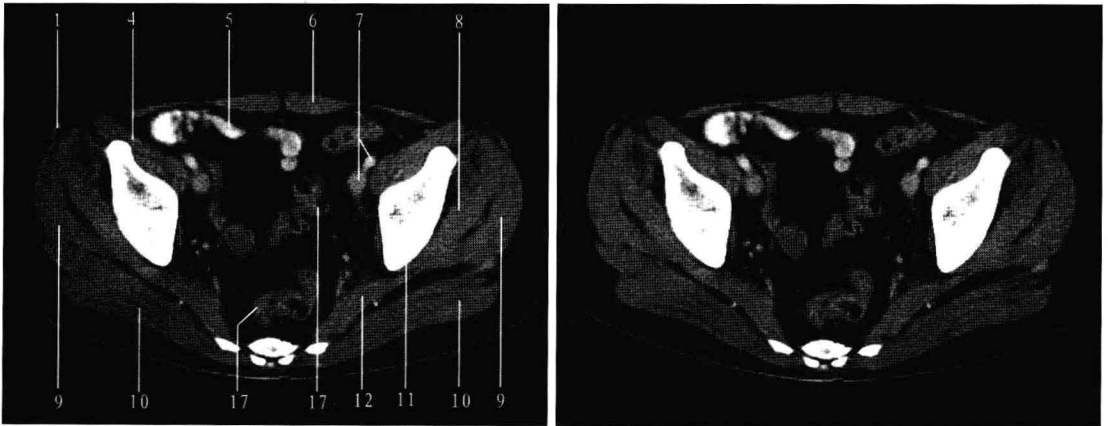


图 3-2-1 男性盆腔连续横断面 CT

1. 阔筋膜张肌; 4. 髂腰肌; 5. 小肠; 6. 腹直肌; 7. 髂外动、静脉; 8. 臀小肌; 9. 臀中肌; 10. 臀大肌; 11. 髌骨体; 12. 梨状肌; 17. 乙状结肠

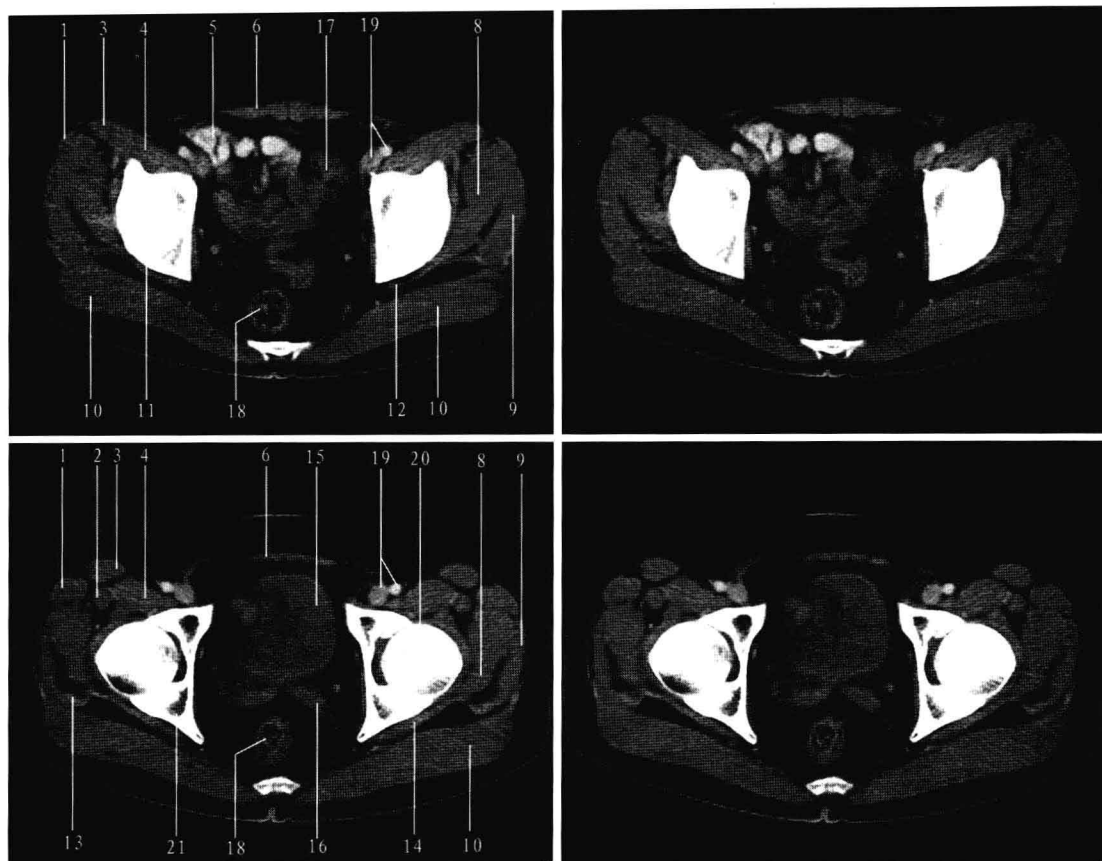


图 3-2-1 (续)

1. 阔筋膜张肌; 2. 股直肌; 3. 缝匠肌; 4. 髂腰肌; 5. 小肠; 6. 腹直肌; 8. 臀小肌; 9. 臀中肌; 10. 臀大肌; 11. 髌骨体; 12. 梨状肌; 13. 梨状肌腱; 14. 上孖肌; 15. 膀胱; 16. 精囊; 17. 乙状结肠; 18. 直肠; 19. 股动、静脉; 20. 股骨头; 21. 坐骨体

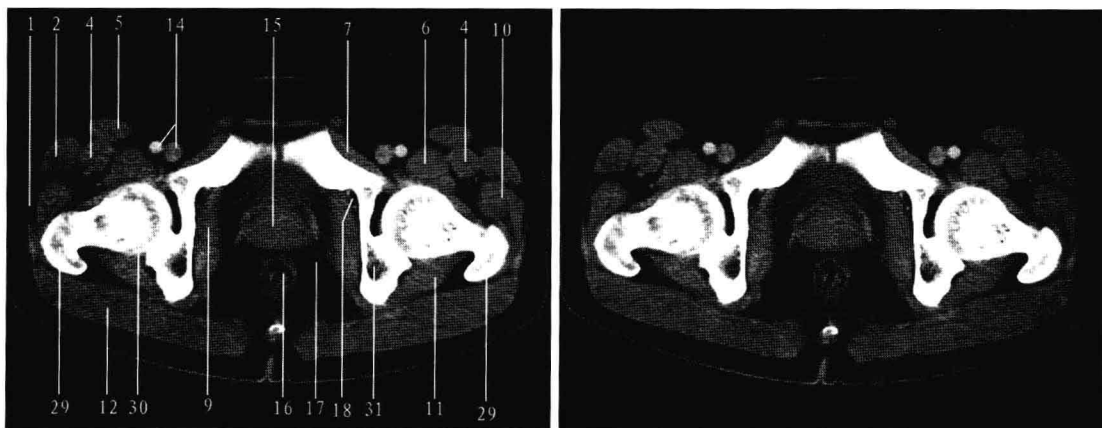


图 3-2-2 男性盆腔连续横断面 CT

1. 髂胫束; 2. 阔筋膜张肌; 4. 股直肌; 5. 缝匠肌; 6. 髂腰肌; 7. 耻骨肌; 9. 闭孔内肌; 10. 臀中肌; 11. 下孖肌; 12. 臀大肌; 14. 股动、静脉; 15. 前列腺; 16. 直肠; 17. 肛提肌; 18. 闭膜管; 29. 股骨大转子; 30. 股骨头; 31. 坐骨体

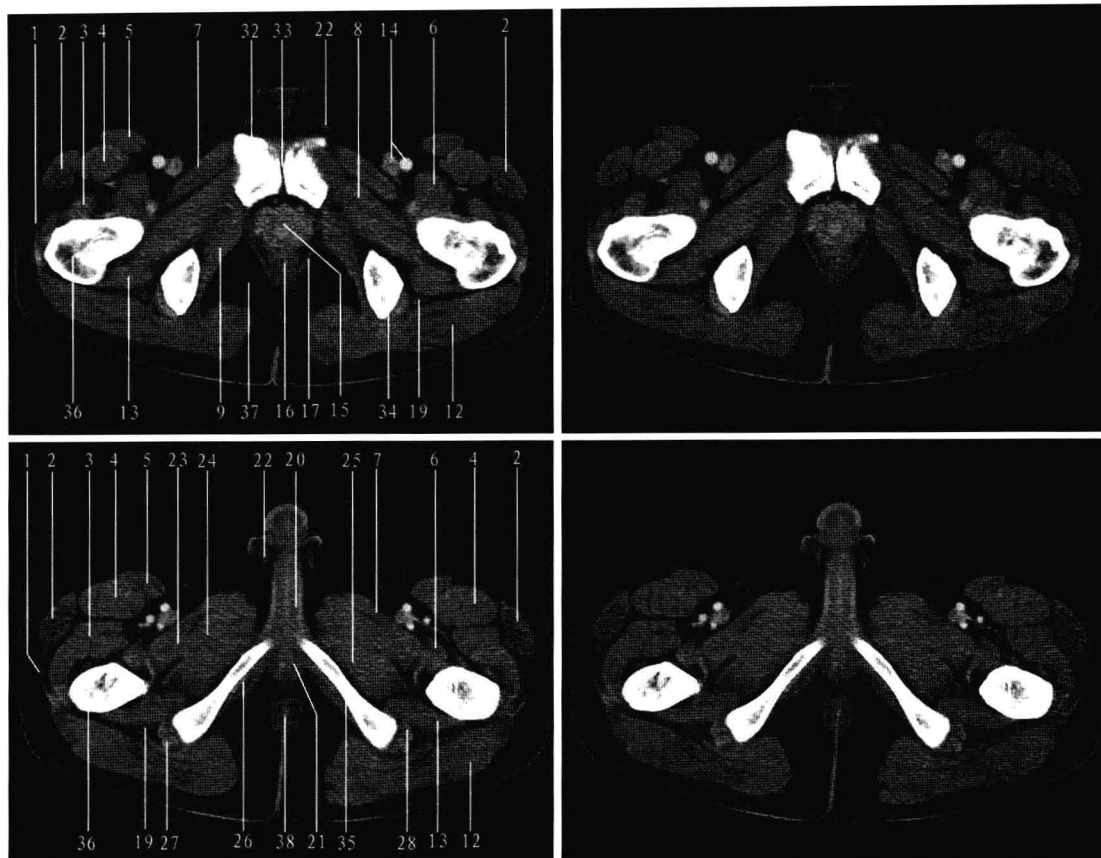


图 3-2-2 (续)

1. 髂胫束; 2. 阔筋膜张肌; 3. 股中间肌; 4. 股直肌; 5. 缝匠肌; 6. 髂腰肌; 7. 耻骨肌; 8. 闭孔外肌
9. 闭孔内肌; 12. 臀大肌; 13. 股方肌; 14. 股动、静脉; 15. 前列腺; 16. 直肠; 17. 肛提肌; 19. 坐骨神经;
20. 阴茎海绵体; 21. 尿道球; 22. 精索; 23. 长收肌; 24. 短收肌; 25. 大收肌; 26. 坐骨海绵体肌; 27. 股二头肌长头腱; 28. 半膜肌肌腱; 32. 耻骨上支; 33. 耻骨联合; 34. 坐骨结节; 35. 坐骨支; 36. 股骨; 37. 坐骨肛门窝脂肪; 38. 肛管

2. 女性 见图 3-2-3, 图 3-2-4。

女性盆腔内脏器前方为膀胱和尿道, 中部有卵巢、输卵管、子宫和阴道, 后方为直肠。盆腔淋巴结沿髂血管及闭孔血管分布, 直径不超过 1 cm, 正常情况下在盆腔 CT 上不易显示。

直肠不扩张时呈圆形软组织密度影, 与周围的低密度脂肪组织分界清楚, 外侧有肛提肌等组成的条索状软组织影, 直肠远端被低密度脂肪组织环绕, 与骶椎的腹侧相邻。

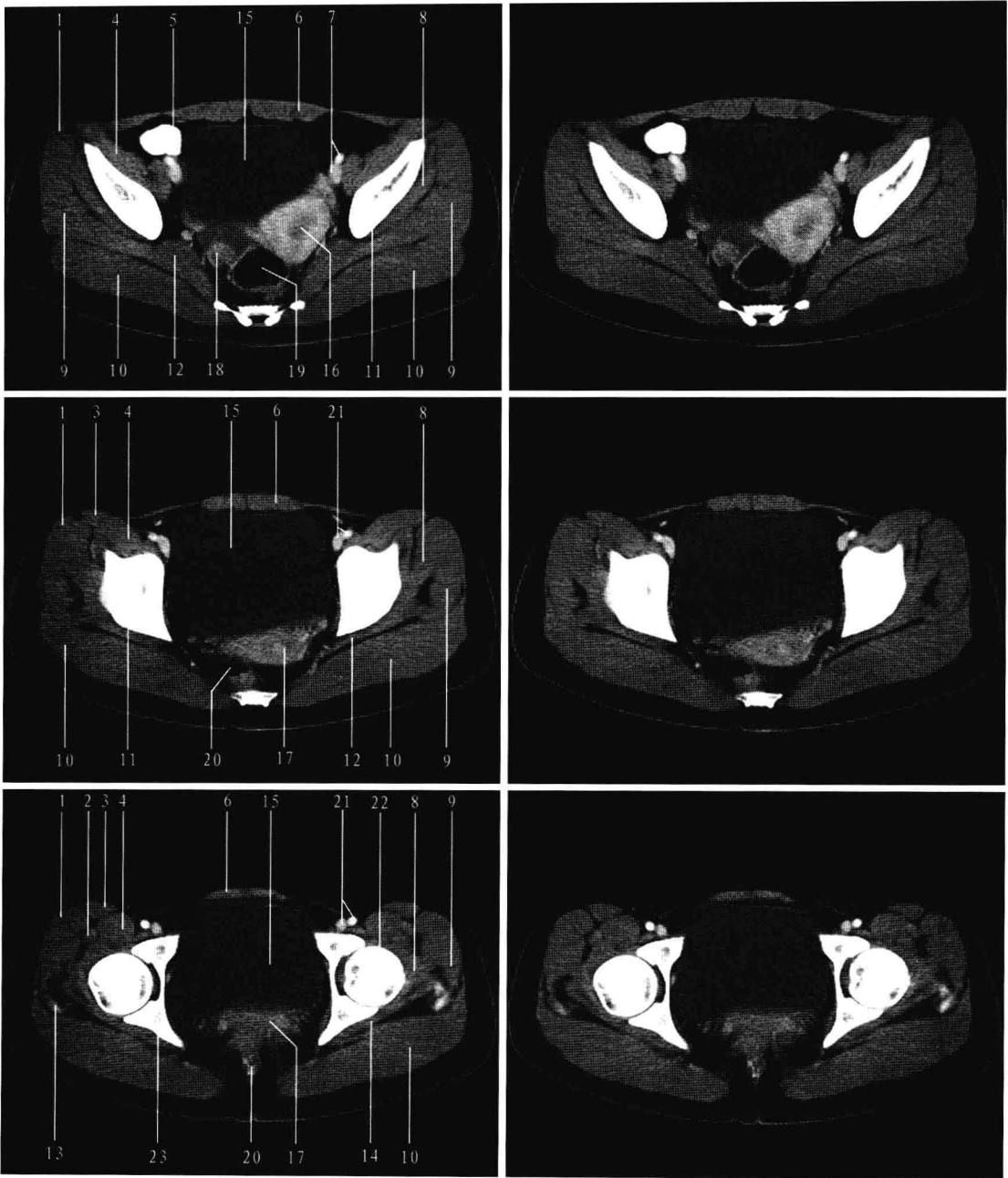


图 3-2-3 女性盆腔连续横断面 CT

1. 阔筋膜张肌; 2. 股直肌; 3. 缝匠肌; 4. 髂腰肌; 5. 小肠; 6. 腹直肌; 7. 髂外动、静脉; 8. 臀小肌; 9. 臀中肌; 10. 臀大肌; 11. 髌骨体; 12. 梨状肌; 13. 梨状肌肌腱; 14. 上孖肌; 15. 膀胱; 16. 子宫体; 17. 子宫颈; 18. 卵巢; 19. 乙状结肠; 20. 直肠; 21. 股动、静脉; 22. 股骨头; 23. 坐骨体

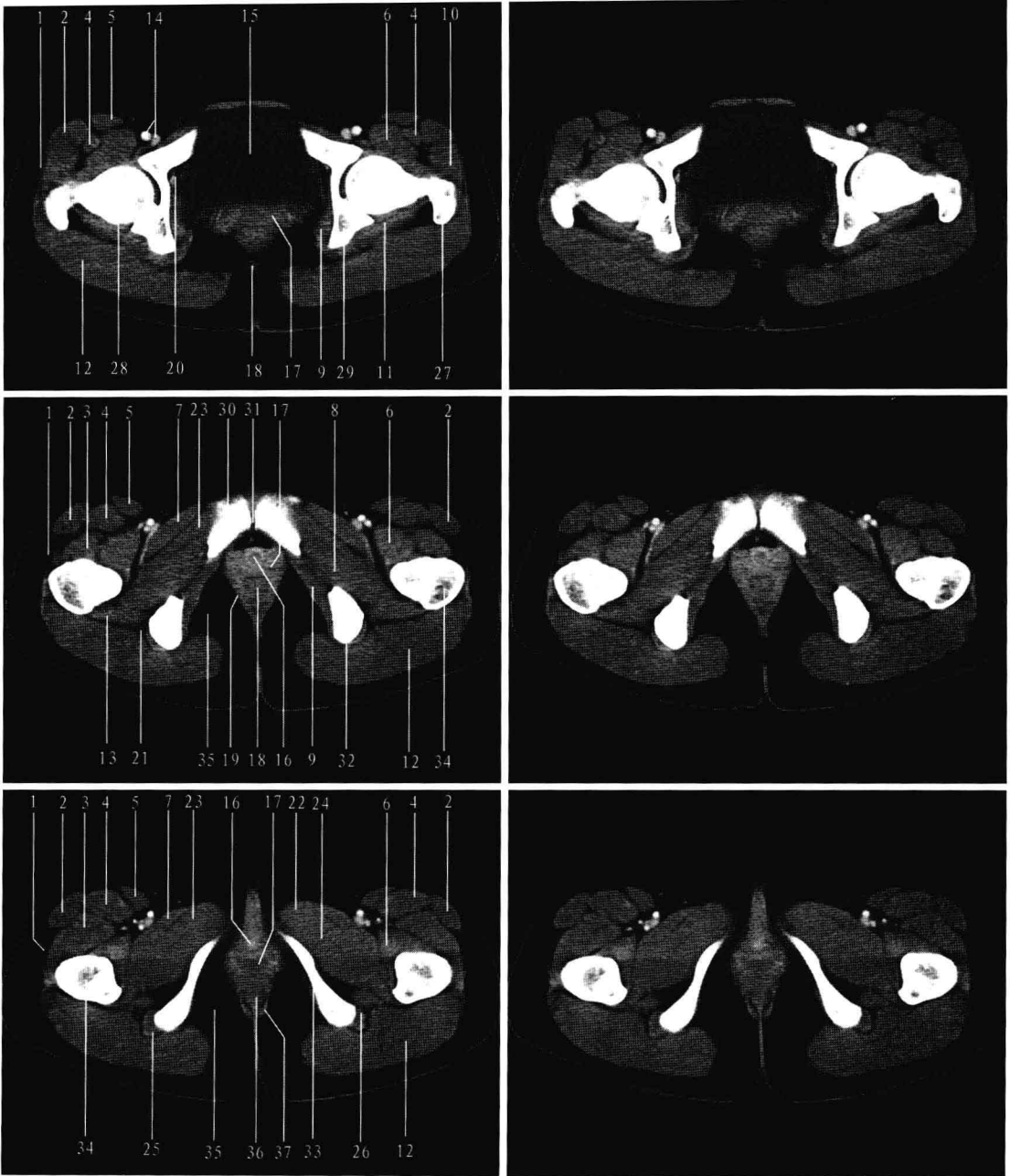


图 3-2-4 女性盆腔连续横断面 CT

1. 髂胫束; 2. 阔筋膜张肌; 3. 股中间肌; 4. 股直肌; 5. 缝匠肌; 6. 髂腰肌; 7. 耻骨肌; 8. 闭孔外肌; 9. 闭孔内肌; 10. 臀中肌; 11. 下孛肌; 12. 臀大肌; 13. 股方肌; 14. 股动、静脉; 15. 膀胱; 16. 尿道; 17. 阴道; 18. 直肠; 19. 肛提肌; 20. 闭膜管; 21. 坐骨神经; 22. 长收肌; 23. 短收肌; 24. 大收肌; 25. 股二头肌长头腱; 26. 半膜肌肌腱; 27. 股骨大转子; 28. 股骨头; 29. 坐骨体; 30. 耻骨上支; 31. 耻骨联合; 32. 坐骨结节; 33. 坐骨支; 34. 股骨; 35. 坐骨肛门窝脂体; 36. 肛管; 37. 肛门外括约肌

(二) 前列腺与精囊 (图 3-2-5)

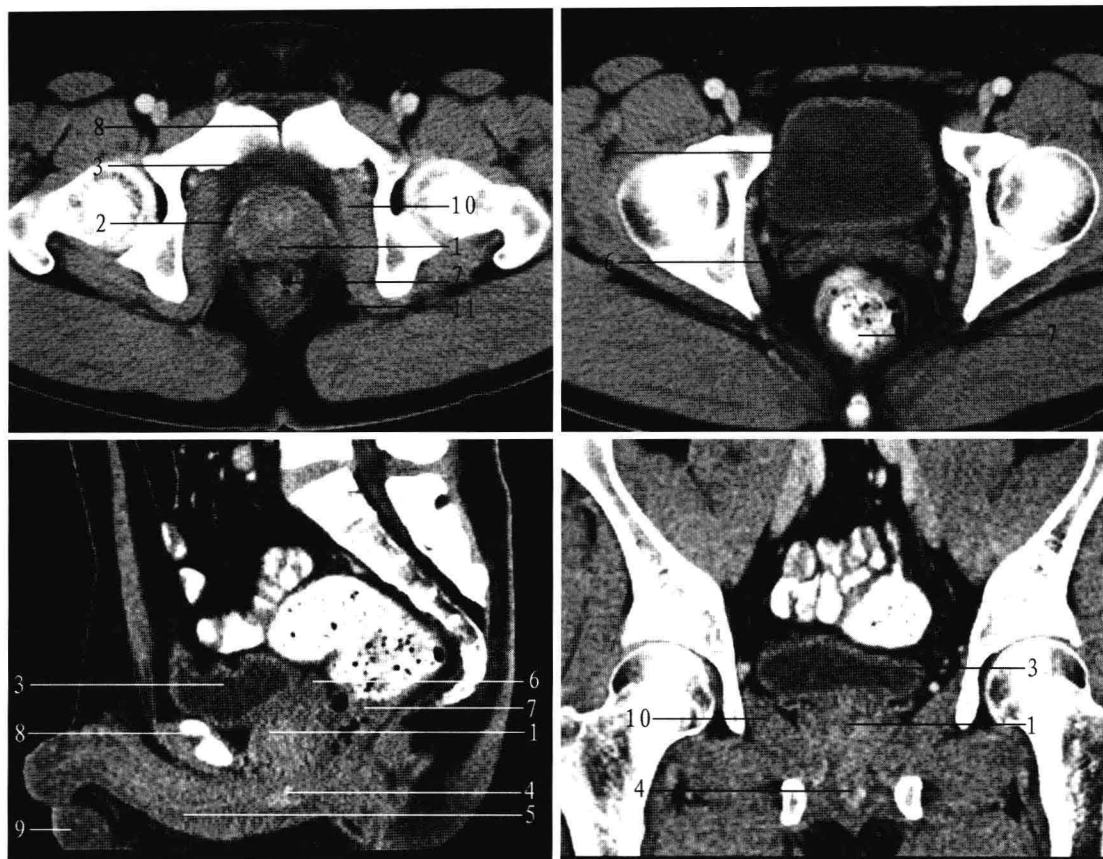


图 3-2-5 前列腺、精囊横断面、矢状面及冠状面增强 CT

1. 前列腺; 2. 前列腺周围静脉丛; 3. 膀胱; 4. 尿道球; 5. 阴茎海面体; 6. 精囊; 7. 直肠; 8. 耻骨联合; 9. 睾丸; 10. 闭孔内肌; 11. 肛提肌

前列腺为倒锥形结构, 底贴着膀胱下壁, 左右对称, 横断面呈椭圆形软组织密度结构, 密度均匀。CT 不能分辨前列腺各区带解剖。前列腺的体积随年龄增长而增大。

精囊位于膀胱底部和直肠之间, 为“八”字形对称分布的稍低软组织密度影, 边缘呈小分叶状。两侧精囊在中线部汇合, 精囊前缘与膀胱后壁之间的低密度脂肪间隙, 称为膀胱精囊角, 正常为锐角, 为 $50^{\circ} \sim 60^{\circ}$ 。膀胱癌或前列腺癌侵犯时, 该角消失。

(三) 子宫与卵巢 (图 3-2-6)

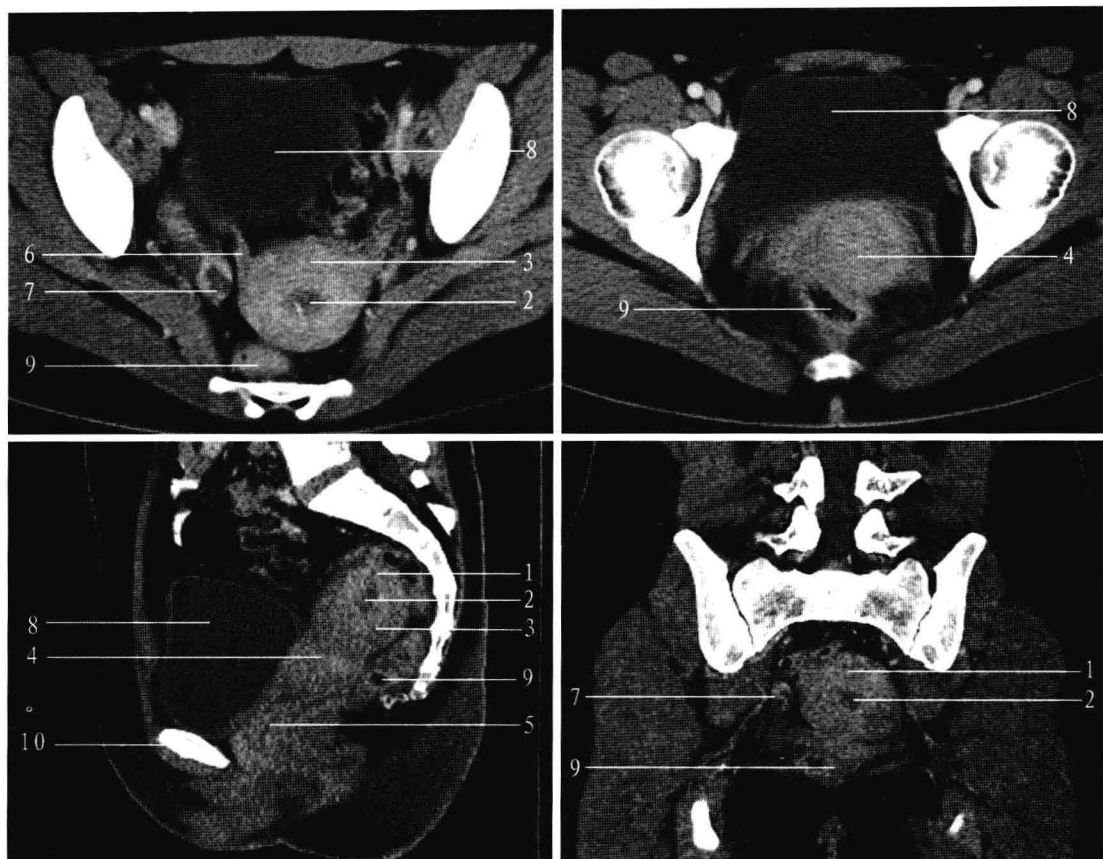


图 3-2-6 子宫、卵巢横断面、矢状面及冠状面 (增强 CT)

1. 子宫底; 2. 子宫腔; 3. 子宫体; 4. 子宫颈; 5. 阴道; 6. 子宫圆韧带; 7. 卵巢; 8. 膀胱; 9. 直肠; 10. 耻骨联合

子宫体表现为边缘光滑的梭形或椭圆形软组织密度影, 中心较小的低密度区为宫腔。宫颈位于宫体下方层面, 呈圆形或卵圆形软组织密度影, 因两侧主韧带向外侧伸延变尖而呈“拿破仑帽”状。骶子宫韧带亦由此向后方绕过直肠, 呈弓形软组织结构伸向骶骨。宫体和宫颈的大小随着年龄增长而改变, 在婴儿期, 宫体的大小与宫颈相比为 1 : 2, 成年后则为 2 : 1。

正常卵巢及输卵管均不易显示, 可以通过辨认阔韧带及圆带来确定正常卵巢的位置, 也可以输尿管及髂外动脉作为标志寻找卵巢。通常卵巢位于髂外动脉的内侧, 输尿管前方, 呈卵圆形软组织密度影。育龄期因卵巢内有滤泡形成, 密度可不均匀。

二、正常变异及易混淆结构

在周围低密度脂肪组织及腔内尿液的对比下，膀胱壁表现为厚度均一的薄壁软组织密度影，内外缘均光滑。增强检查，早期扫描显示膀胱壁强化；30min后延迟扫描，膀胱呈均匀高密度，其内壁光整，若对比剂与尿液混合不均，则出现液-液平面。

三、重要数据测量及意义

1. 前列腺测量 30岁以前，前列腺上下径平均为30mm，前后径为23mm，左右径为31mm，60-70岁老年人的前列腺上下径、前后径、左右径的最大径线分别列为50mm、43mm、48mm。其上界不超过耻骨联合上10mm视为正常。

2. 子宫大小 成年人子宫自宫颈至宫底7~8cm，左右径4~5cm，厚2~3cm，产后子宫可略大，绝经后的子宫萎缩变小。

3. 卵巢大小 卵巢从30岁开始逐渐缩小，绝经前妇女的卵巢体积明显大于绝经后妇女。资料统计绝经前妇女卵巢体积的正常值上限为 20cm^3 ，绝经后妇女的卵巢体积正常值上限为 10cm^3 。若绝经前妇女的卵巢体积持续大于 20cm^3 或绝经后的持续超过 10cm^3 均为异常，需作进一步检查。

四、病变展示（图3-2-7至图3-2-14）

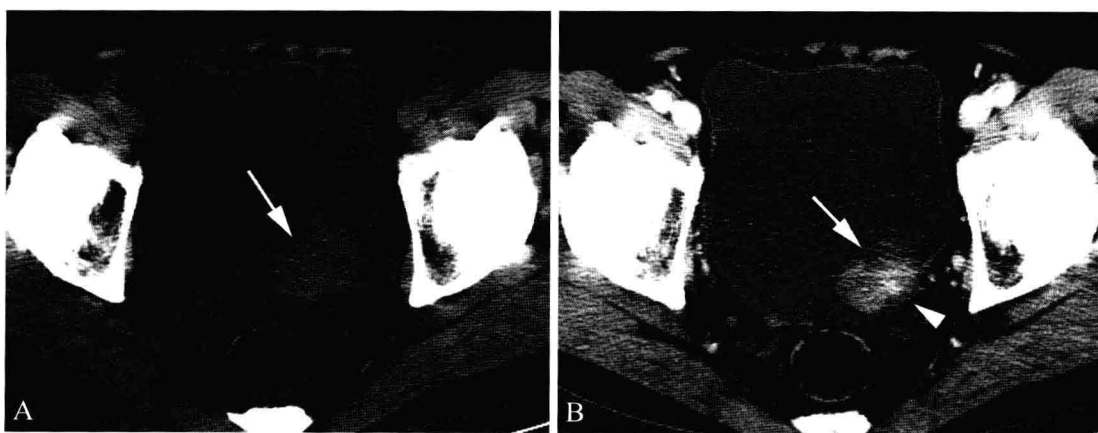


图3-2-7 膀胱癌

A. CT平扫示膀胱内类圆形软组织密度肿块(箭)，密度欠均匀，病灶侵犯膀胱左后壁；B. CT增强示肿瘤显著强化，病变侵犯膀胱壁并向壁外生长(箭头)

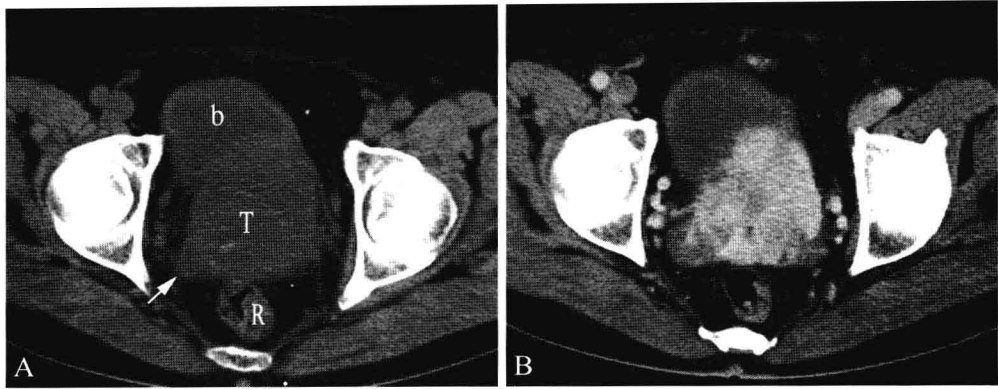


图 3-2-8 前列腺癌

A. CT 平扫示前列腺体积明显增大(T),呈分叶状改变,向前上方突入膀胱(b)内,右侧外周带可见结节状突起,外周带后缘与直肠(R)分界不清; B. 增强后 CT 显示病灶呈明显不均匀强化

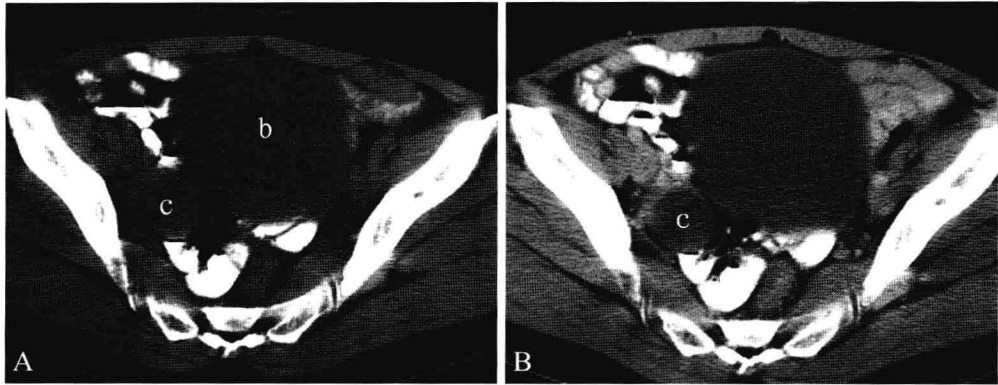


图 3-2-9 卵巢囊肿

A. CT 平扫显示右侧附件区囊性病变(c),内部呈水样密度,壁薄,边缘清楚,膀胱充盈好(b); B. 增强后右侧附件区囊性病变未见强化

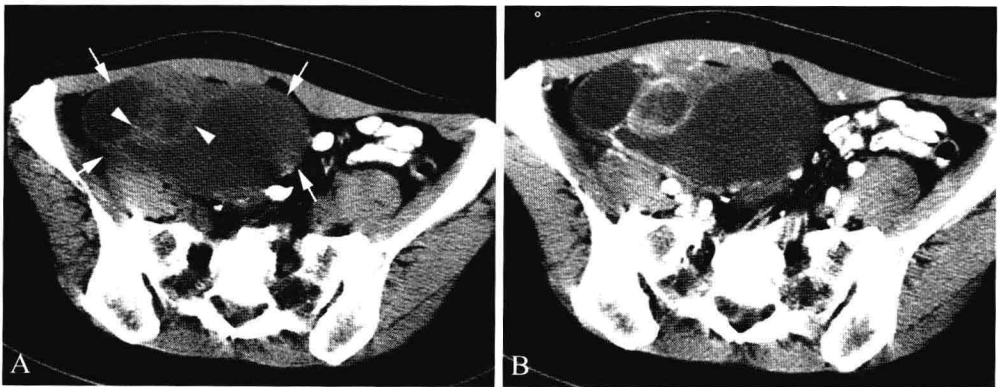


图 3-2-10 卵巢囊腺瘤

A. CT 平扫示右侧附件区较大囊实性肿块(箭),边界清楚,其内可见条软组织密度分隔影(箭头); B. 增强 CT 显示囊内间隔及局部囊壁明显强化,囊内容物未见强化,周围肠管受压移位

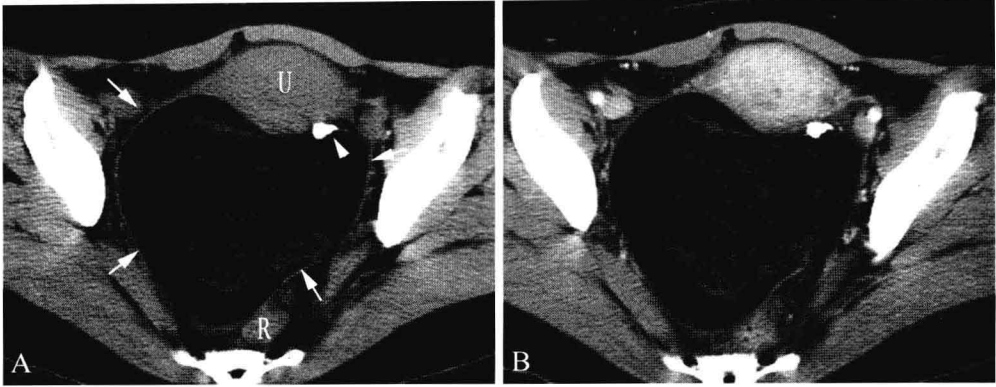


图 3-2-11 卵巢畸胎瘤

A. CT 平扫示盆腔内混杂密度肿块影 (箭), 边界清楚, 其内以脂肪密度为主, 混杂片状及索条状软组织密度影, 肿块左前方可见一斑块状高密度钙化灶 (箭头), 子宫 (U) 及直肠 (R) 受压移位; B. CT 增强后肿块未见强化

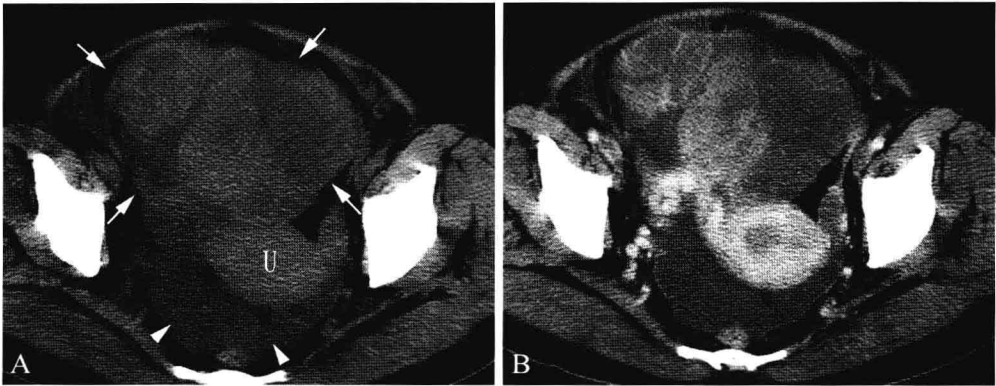


图 3-2-12 卵巢癌

A. CT 平扫示盆腔前部及右侧附件区较大囊实性肿块 (箭), 密度不均匀, 其内可见不规则形软组织密度块影, 子宫 (U) 受压移位, 直肠子宫陷凹内可见积液 (箭头); B. CT 增强示肿块内实性部分呈明显强化, 囊性部分未见强化

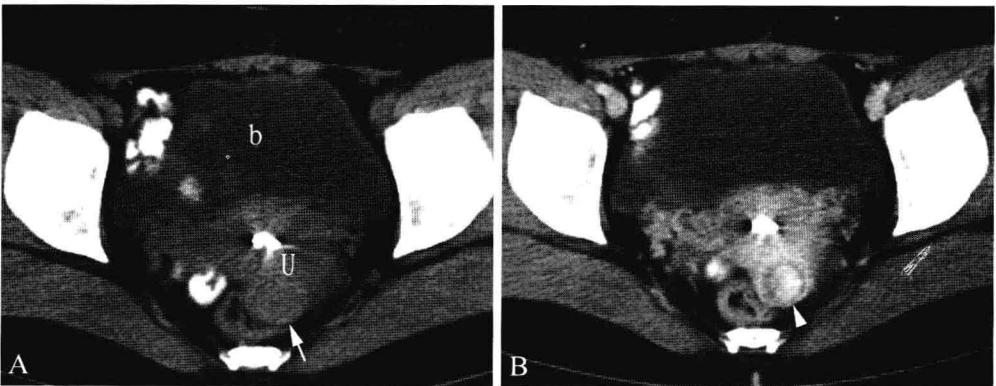


图 3-2-13 子宫肌瘤

A. CT 平扫示子宫 (U) 体积增大, 子宫后壁局部隆起 (箭), 隆起部分呈等密度; B. CT 增强示子宫后壁圆形肿块, 呈明显强化, 周围可见低密度包膜影

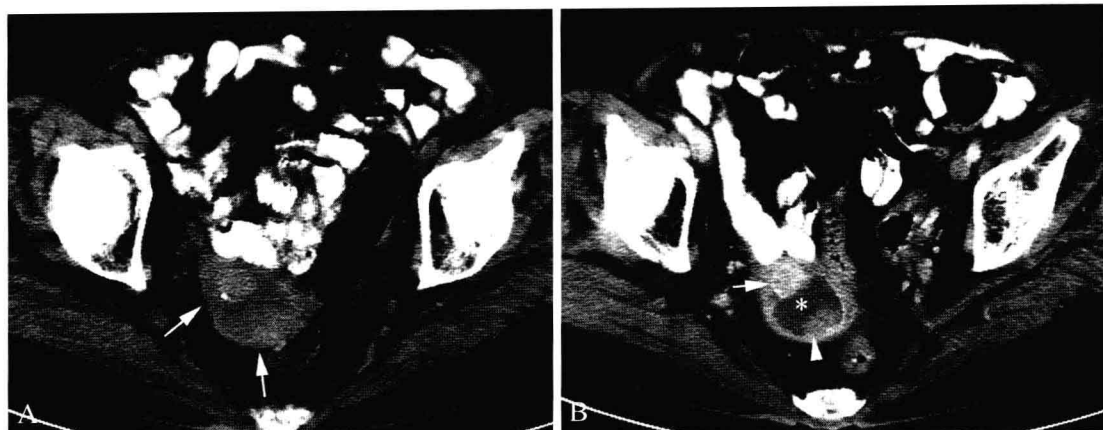


图 3-2-14 子宫内膜癌

A. CT 平扫示子宫体积增大, 宫腔扩张, 其内密度不均匀 (箭); B. CT 增强后扩张宫腔 (*) 显示更清楚, 其右前方可见明显强化结节影 (箭), 左后方可见软组织密度影突入宫腔内 (箭头)

第三节 MRI 解剖

一、正常表现

(一) 连续断面解剖

1. 男性 见图 3-3-1 至图 3-3-6。

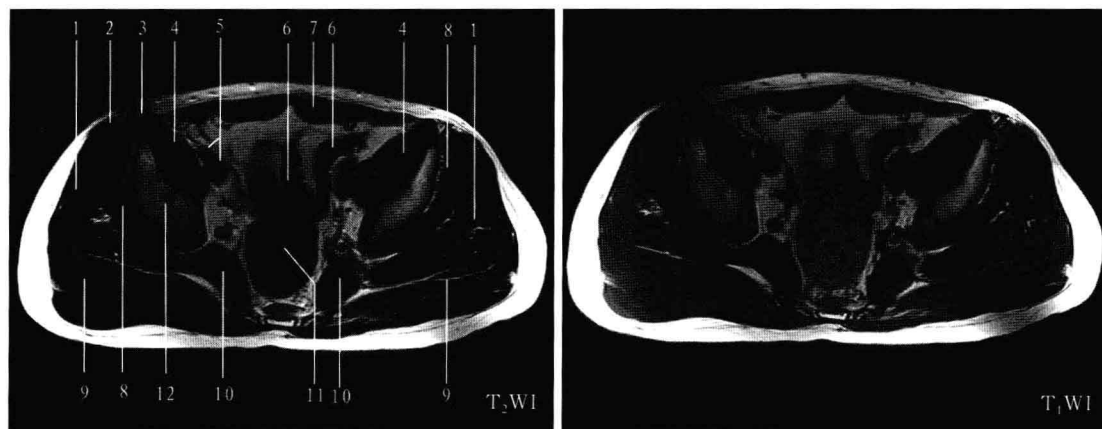


图 3-3-1 髌骨下部层面

1. 臀中肌; 2. 阔筋膜张肌; 3. 缝匠肌; 4. 髂腰肌; 5. 髂外动、静脉; 6. 乙状结肠; 7. 腹直肌; 8. 臀小肌; 9. 臀大肌; 10. 梨状肌; 11. 直肠; 12. 髌骨体

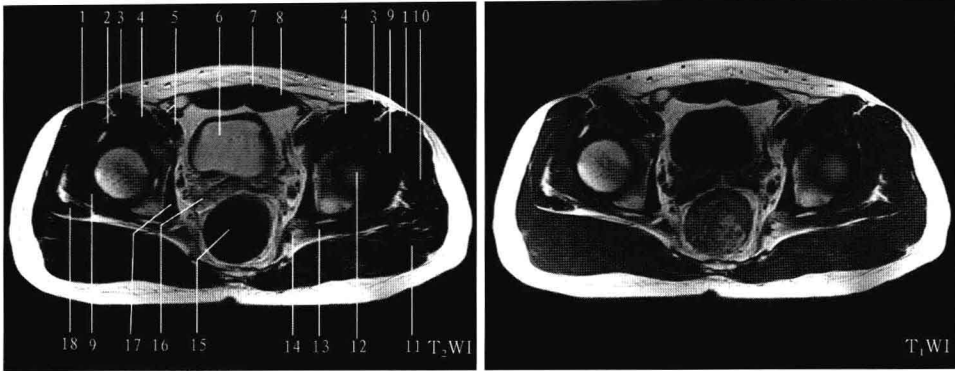


图 3-3-2 髋臼上缘层面

1. 阔筋膜张肌; 2. 股直肌; 3. 缝匠肌; 4. 髂腰肌; 5. 股动、静脉; 6. 膀胱; 7. 锥状肌; 8. 腹直肌; 9. 臀小肌; 10. 臀中肌; 11. 臀大肌; 12. 股骨头; 13. 梨状肌; 14. 坐骨神经; 15. 直肠; 16. 精囊; 17. 闭孔内肌; 18. 梨状肌肌腱

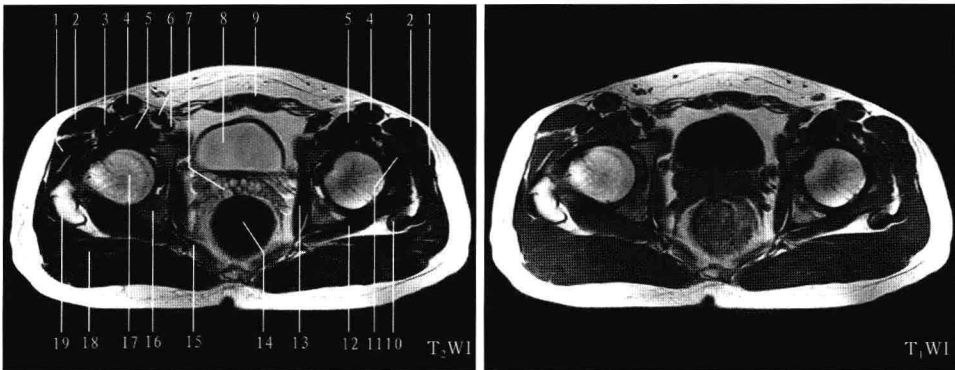


图 3-3-3 髋臼中部层面

1. 臀中肌; 2. 阔筋膜张肌; 3. 股直肌; 4. 缝匠肌; 5. 髂腰肌; 6. 股动静脉; 7. 精囊; 8. 膀胱; 9. 锥状肌; 10. 梨状肌肌腱; 11. 臀小肌; 12. 上孖肌; 13. 闭孔内肌; 14. 直肠; 15. 尾骨肌; 16. 坐骨体; 17. 股骨头; 18. 臀大肌; 19. 股骨大转子

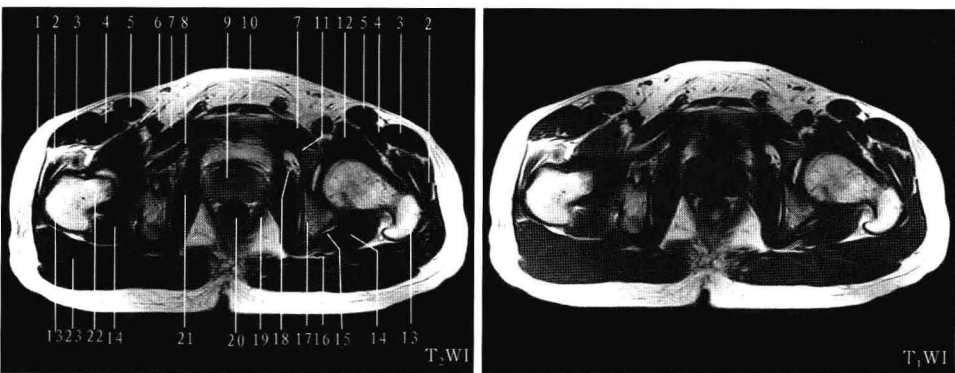


图 3-3-4 髋臼下部层面

1. 髂胫束; 2. 臀中肌; 3. 阔筋膜张肌; 4. 股直肌; 5. 缝匠肌; 6. 股动、静脉; 7. 耻骨肌; 8. 闭孔外肌; 9. 前列腺; 10. 锥状肌; 11. 耻骨体; 12. 髂腰肌; 13. 股骨大转子; 14. 股方肌; 15. 下孖肌; 16. 坐骨神经; 17. 坐骨体; 18. 闭膜管; 19. 肛提肌; 20. 直肠; 21. 闭孔内肌; 22. 股骨颈; 23. 臀大肌

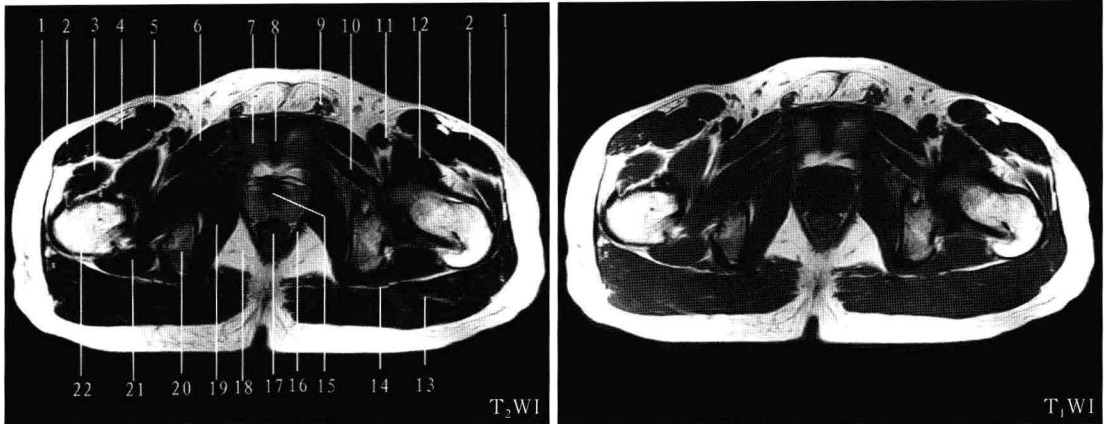


图 3-3-5 耻骨联合层面

1. 髂胫束；2. 阔筋膜张肌；3. 股中间肌；4. 股直肌；5. 缝匠肌；6. 耻骨肌；7. 耻骨上支；8. 耻骨联合；9. 精索；10. 闭孔外肌；11. 股动、静脉；12. 髂腰肌；13. 臀大肌；14. 坐骨神经；15. 前列腺与尿道；16. 肛提肌；17. 直肠；18. 坐骨肛门窝脂体；19. 闭孔内肌；20. 坐骨结节；21. 股方肌；22. 股骨大转子

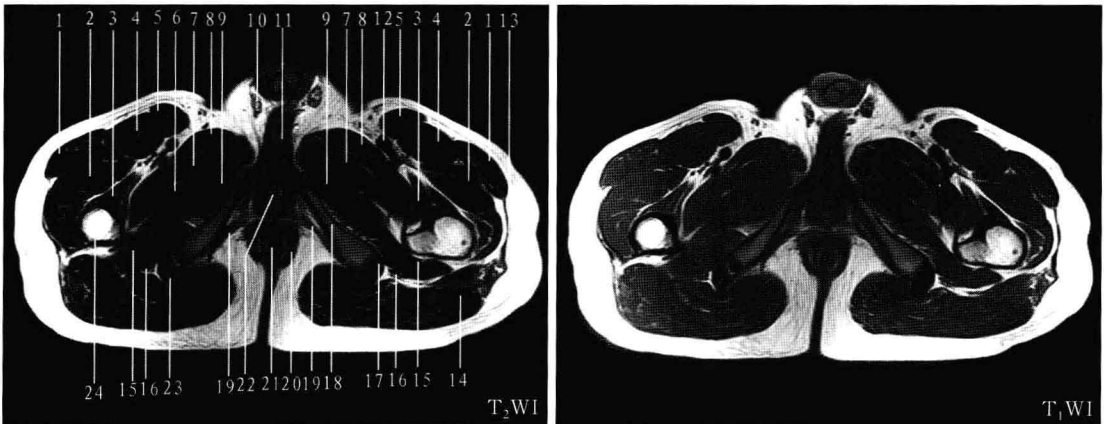


图 3-3-6 耻骨联合下层面

1. 阔筋膜张肌；2. 股外侧肌；3. 髂腰肌；4. 股直肌；5. 缝匠肌；6. 闭孔外肌；7. 短收肌；8. 长收肌；9. 大收肌；10. 精索；11. 阴茎海绵体；12. 股动、静脉；13. 髂胫束；14. 臀大肌；15. 股方肌；16. 坐骨神经；17. 半膜肌肌腱；18. 坐骨支；19. 坐骨海绵体肌；20. 肛门外括约肌；21. 肛管；22. 尿道球；23. 股二头肌长头腱；24. 股骨

2. 女性 见图 3-3-7 至图 3-3-15。

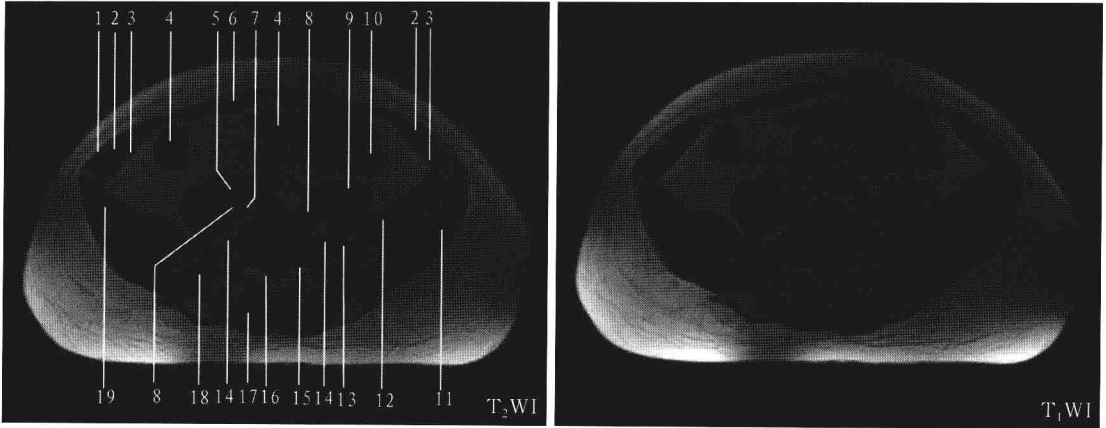


图 3-3-7 骶髂关节上部层面

1. 腹外斜肌腱膜; 2. 腹内斜肌; 3. 腹横肌; 4. 乙状结肠; 5. 髂外动脉; 6. 腹直肌; 7. 髂内动脉; 8. 髂总静脉; 9. 腰大肌; 10. 回肠; 11. 臀中肌; 12. 髂肌; 13. 闭孔神经; 14. 腰骶干; 15. 第 1 骶神经; 16. 马尾神经; 17. 竖脊肌; 18. 骶髂关节; 19. 髂骨翼

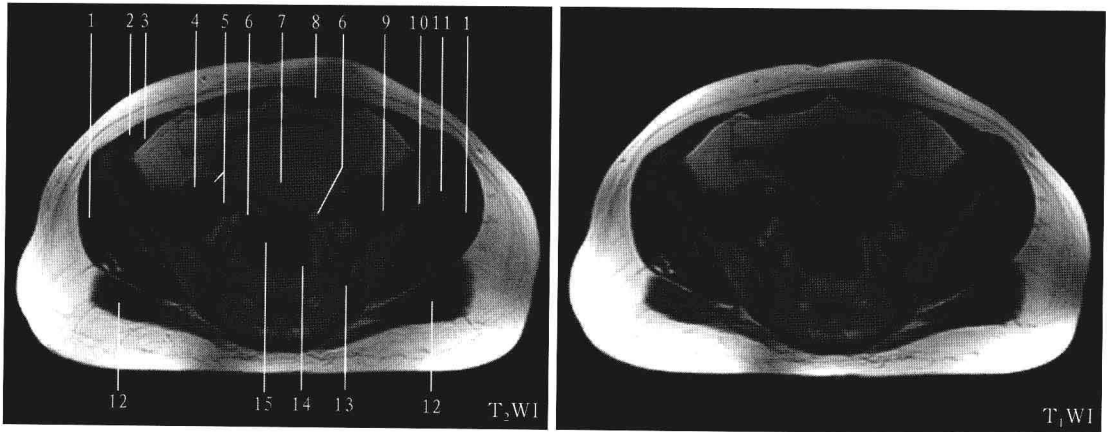


图 3-3-8 骶髂关节中部层面

1. 臀中肌; 2. 腹内斜肌; 3. 腹横肌; 4. 腰大肌; 5. 髂外动、静脉; 6. 卵巢; 7. 膀胱; 8. 腹直肌; 9. 髂肌; 10. 髂骨翼; 11. 臀小肌; 12. 臀大肌; 13. 骶髂关节; 14. 乙状结肠; 15. 子宫底

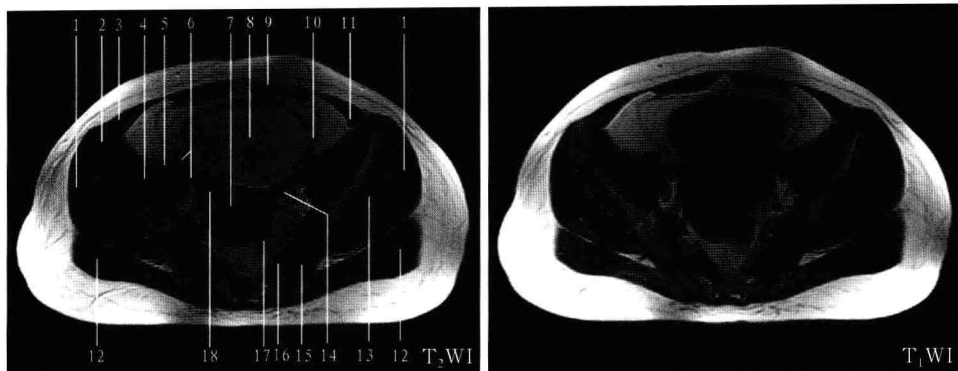


图 3-3-9 骶髂关节下部层面

1. 臀中肌; 2. 髂骨翼; 3. 腹内斜肌; 4. 髂肌; 5. 腰大肌; 6. 髂外动、静脉; 7. 子宫体; 8. 膀胱; 9. 腹直肌; 10. 子宫圆韧带; 11. 腹横肌; 12. 臀大肌; 13. 臀小肌; 14. 卵巢; 15. 骶髂关节; 16. 梨状肌; 17. 乙状结肠; 18. 子宫角

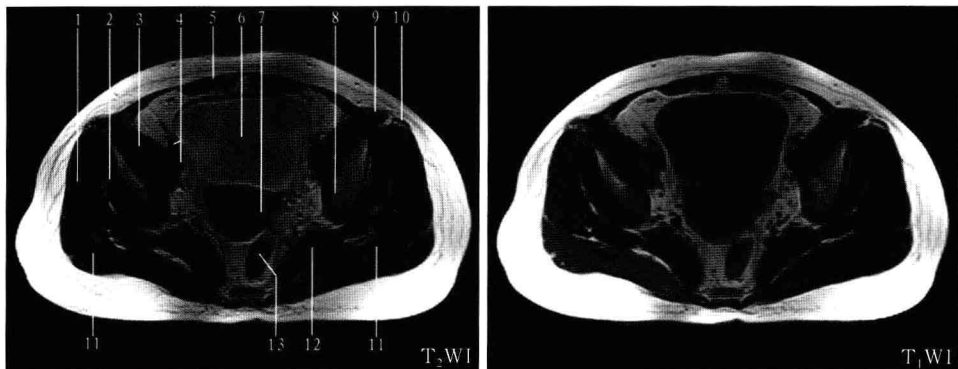


图 3-3-10 髂骨下部层面

1. 臀中肌; 2. 臀小肌; 3. 髂腰肌; 4. 髂外动、静脉; 5. 腹直肌; 6. 膀胱; 7. 子宫颈; 8. 髂骨体; 9. 缝匠肌; 10. 阔筋膜张肌; 11. 臀大肌; 12. 梨状肌; 13. 直肠

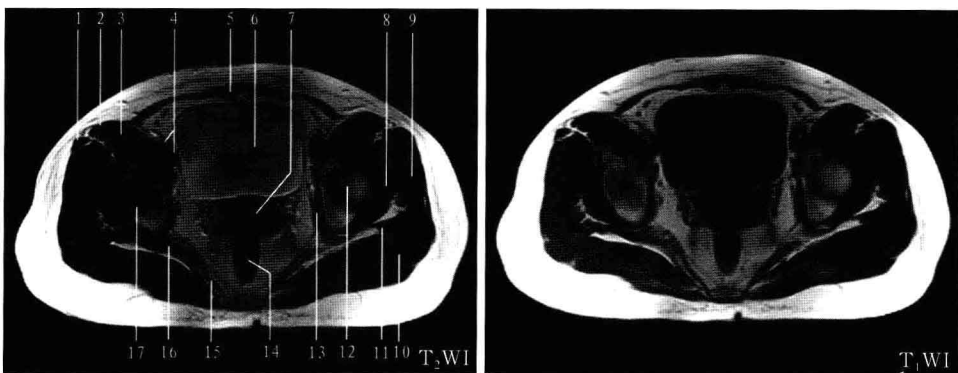


图 3-3-11 髌臼上缘层面

1. 阔筋膜张肌; 2. 缝匠肌; 3. 髂腰肌; 4. 股动、静脉; 5. 锥状肌; 6. 膀胱; 7. 宫颈管; 8. 臀小肌; 9. 臀中肌; 10. 臀大肌; 11. 梨状肌肌腱; 12. 股骨头; 13. 闭孔内肌; 14. 直肠; 15. 尾骨肌; 16. 梨状肌; 17. 髂骨体

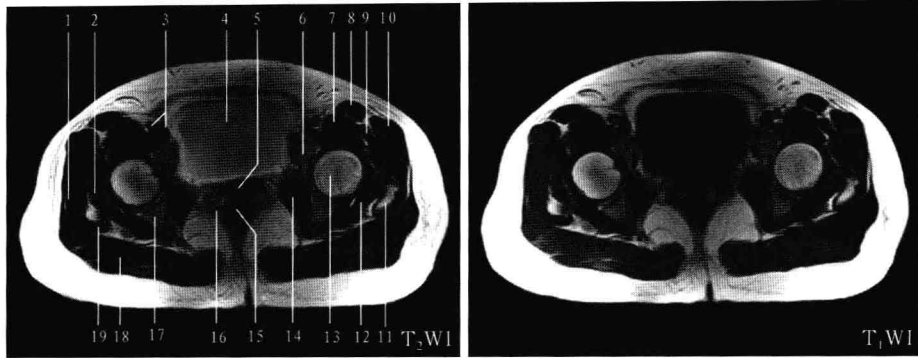


图 3-3-12 髋臼中部层面

1. 臀中肌; 2. 臀小肌; 3. 股动、静脉; 4. 膀胱; 5. 阴道; 6. 耻骨体; 7. 髂腰肌; 8. 缝匠肌; 9. 股直肌; 10. 阔筋膜张肌; 11. 股骨大转子; 12. 上孖肌; 13. 股骨头; 14. 闭孔内肌; 15. 直肠; 16. 肛提肌; 17. 坐骨体; 18. 臀大肌; 19. 梨状肌肌腱

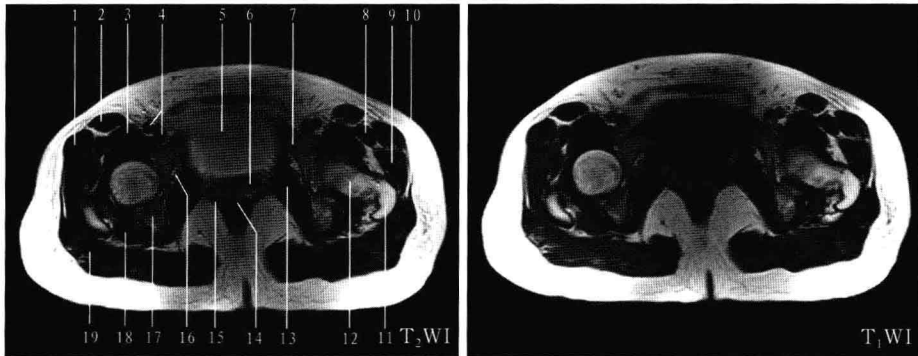


图 3-3-13 髋臼下部层面

1. 阔筋膜张肌; 2. 缝匠肌; 3. 髂腰肌; 4. 股动、静脉; 5. 膀胱; 6. 阴道; 7. 耻骨上支; 8. 股直肌; 9. 臀中肌; 10. 髂胫束; 11. 股骨大转子; 12. 股骨颈; 13. 闭孔内肌; 14. 直肠; 15. 肛提肌; 16. 闭膜管; 17. 坐骨体; 18. 股方肌; 19. 臀大肌

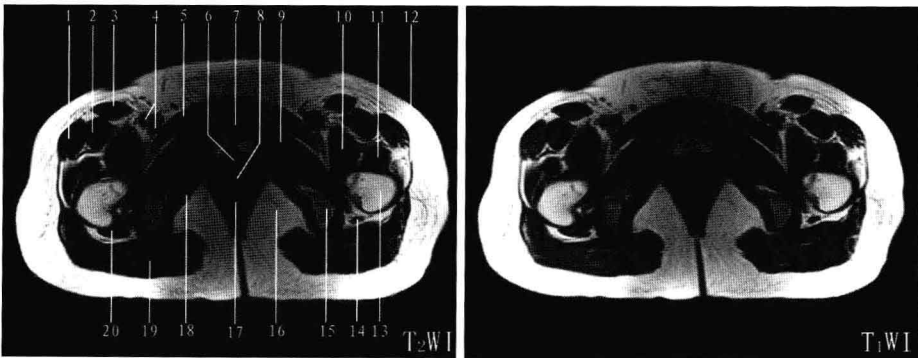


图 3-3-14 耻骨联合层面

1. 阔筋膜张肌; 2. 股直肌; 3. 缝匠肌; 4. 股动、静脉; 5. 耻骨肌; 6. 尿道; 7. 耻骨联合; 8. 阴道; 9. 闭孔外肌; 10. 髂腰肌; 11. 股中间肌; 12. 髂胫束; 13. 股骨大转子; 14. 坐骨神经; 15. 坐骨结节; 16. 坐骨肛门窝脂肪; 17. 直肠; 18. 闭孔内肌; 19. 臀大肌; 20. 股方肌

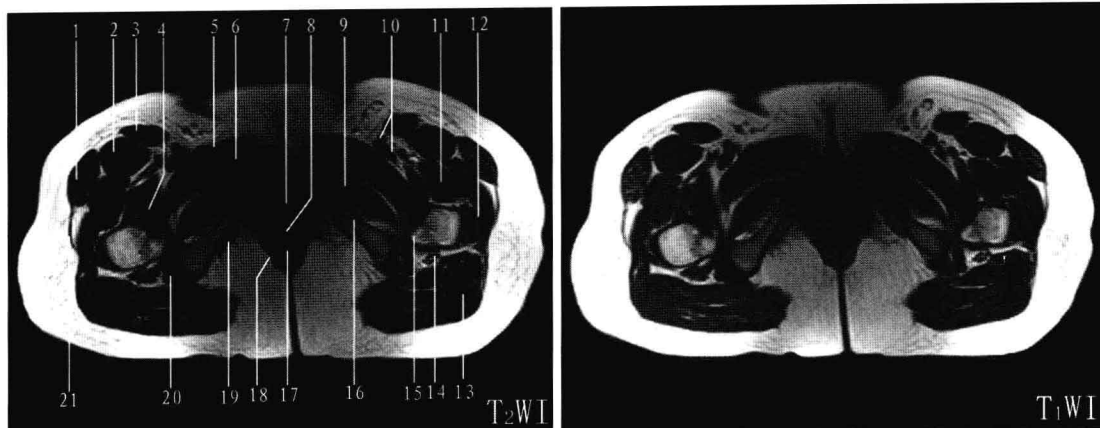


图 3-3-15 耻骨联合下层面

1. 阔筋膜张肌；2. 股直肌；3. 缝匠肌；4. 髂腰肌；5. 耻骨肌；6. 短收肌；7. 尿道；8. 阴道；9. 大收肌；10. 股动、静脉；11. 股中间肌；12. 股外侧肌；13. 臀大肌；14. 坐骨神经；15. 股骨小转子；16. 坐骨支；17. 肛管；18. 肛门外括约肌；19. 坐骨海绵体肌；20. 半膜肌肌腱；21. 髂胫束

盆壁主要由骨骼和肌肉组成。骨松质因富含骨髓在 T_1WI 及 T_2WI 上均呈高信号，骨皮质则呈明显低信号；肌肉组织为中等信号或低信号，肌间隙内可见高信号的脂肪组织。

膀胱的大小和形态与充盈程度有关。横断面上呈圆形或椭圆形，膀胱壁信号强度在 T_1WI 及 T_2WI 上均与肌肉相似。尿液 T_1WI 呈低信号， T_2WI 呈高信号；增强后 T_1WI ，尿液含对比剂时可呈高信号，当对比剂浓度高到一定程度时，尿液可呈低信号。

在 T_1WI 上，直肠肠壁的黏膜层呈高信号，黏膜下层呈低信号，肌层呈中等信号，在 T_2WI 上黏膜层呈高信号，肌层呈低信号。肠腔内液体在 T_2WI 呈明显高信号，肠腔气体在 T_2WI 、 T_1WI 上均呈极低信号，粪块在 T_2WI 表现为较明显低信号，在脂肪抑制 T_1WI 呈高信号。

(二) 前列腺与精囊 (图 3-3-16 至图 3-3-18)

前列腺于 MRI 上可分为四部分：纤维基质带、外周带、中央带、移行带。纤维基质带位于腺体前方， T_1WI 及 T_2WI 上信号均较低，年轻人该部分约占整个前列腺体积的 1/3，老年人则体积逐渐缩小；外周带包被于前列腺的后外侧，尖部较厚，基底部最薄，约占整个腺体的 75%，前列腺增生后，则体积减小，在轴位及冠状位 T_2WI 上表现为两侧对称的新月形均匀高信号（其内出现低信号灶即提示病变）；中央带位于外周带前内侧，约占总体积的 20%， T_2WI 呈中等信号；移行带体积较小，约占总体积的 5%，常规 MRI 不易显示，前列腺增生发生于该部分，增生后其体积明显增大。成年人因发生不同程度的前列腺增生，中央带与移行带无法区分，常将两者统称为中央腺体。

前列腺包膜在 T_2WI 显示较清晰，呈线状稍低信号影，在前列腺中部的轴位层面显示最佳，尖部层面则不易显示（包膜是否破坏对于前列腺癌的分期有着重要意义）。神经血管束即前列腺周围的动、静脉和神经分支，位于两侧直肠前列腺角，横断面上相当于 5 点和 7 点的位置。 T_1WI 显示较清楚，表现为高信号脂肪组织内点、线状低信号影。前列腺周围静脉丛位于前列腺的前方及侧方，紧贴前列腺包膜， T_2WI 上呈管状高信号影。

精囊位于前列腺后上方和膀胱底后方，由卷曲的管道构成。T₁WI呈低信号，T₂WI上精囊液呈高信号，精囊管壁呈低信号。横断面及倾斜的冠状面可显示输精管及射精管。睾丸位于阴囊内，呈卵圆形结构，T₁WI上呈稍低信号，T₂WI上呈高信号，睾丸在T₂WI上显示周边线样低信号影为白膜。

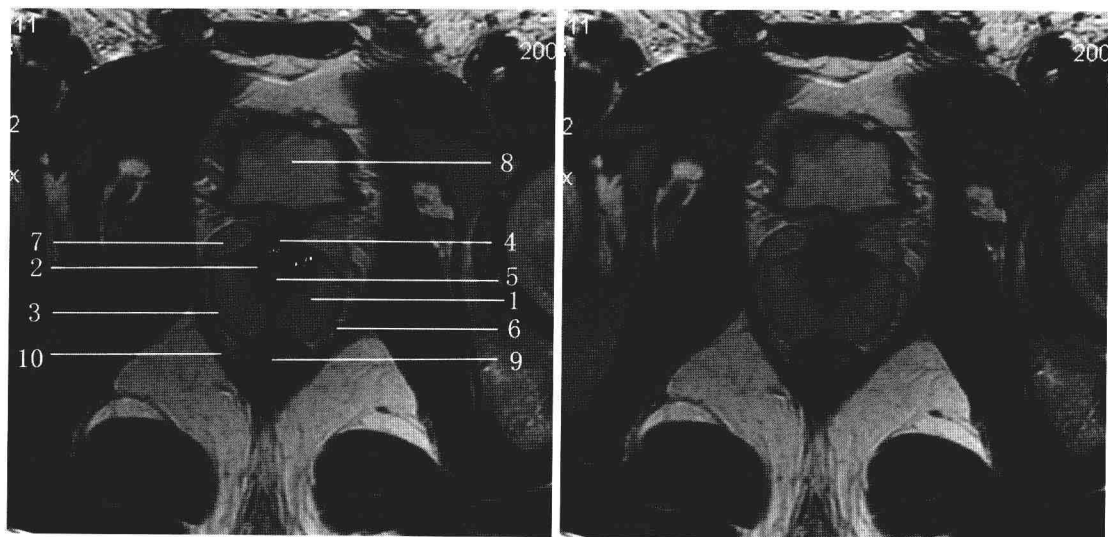


图 3-3-16 前列腺横断面 (T₂WI)

1. 前列腺外周带；2. 前列腺中央带；3. 前列腺包膜；4. 前列腺纤维基质带；5. 尿道；6. 前列腺神经血管束；7. 周围静脉丛；8. 膀胱；9. 直肠；10. 肛提肌

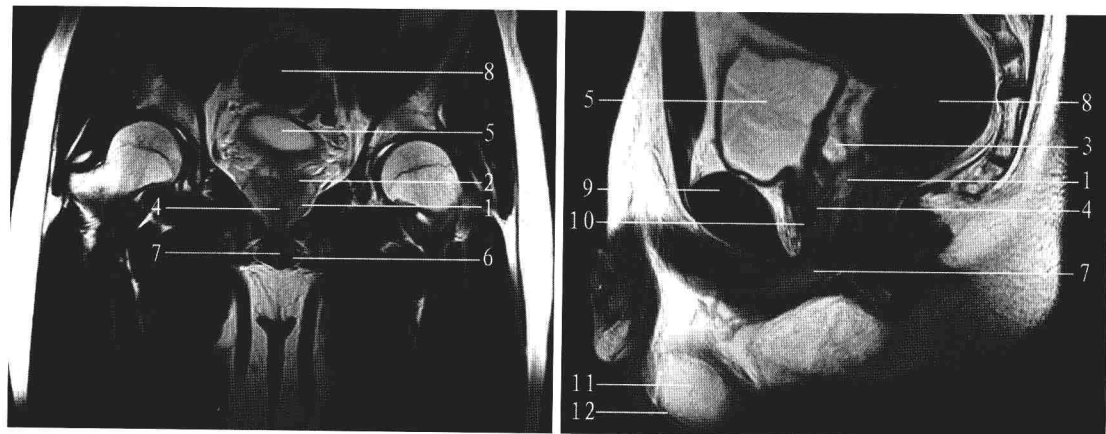


图 3-3-17 前列腺冠状面及矢状面 (T₂WI)

1. 前列腺外周带；2. 前列腺中央带；3. 精囊；4. 尿道；5. 膀胱；6. 球海绵体肌；7. 尿道球；8. 直肠；9. 耻骨联合；10. 前列腺纤维基质带；11. 睾丸；12. 睾丸鞘膜

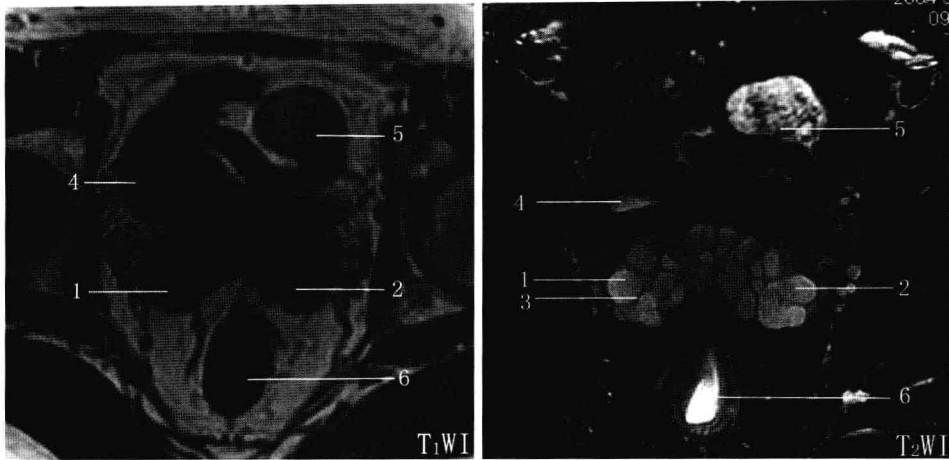
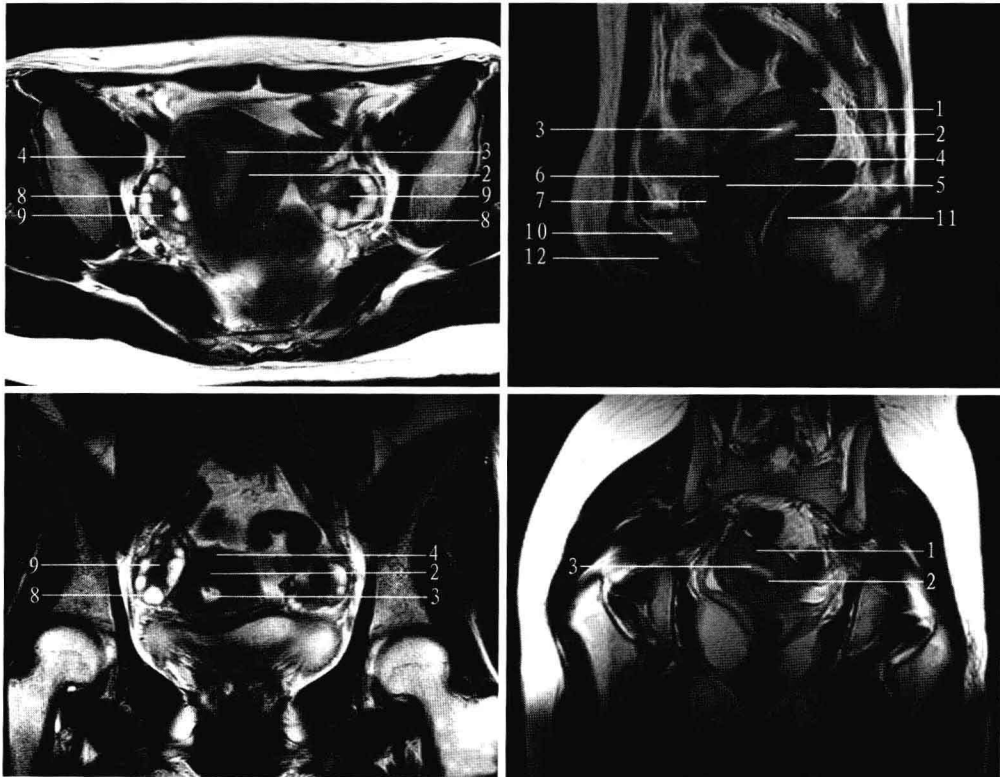


图 3-3-18 精囊横断面

1. 右侧精囊; 2. 左侧精囊; 3. 精囊管管壁; 4. 膀胱; 5. 乙状结肠; 6. 直肠

(三) 子宫与卵巢 (图 3-3-19)

图 3-3-19 子宫和卵巢横断面、矢状面及冠状面 (T₂WI)

1. 子宫底肌层; 2. 子宫联合带; 3. 子宫内膜及宫腔; 4. 子宫体肌层; 5. 宫颈纤维基质; 6. 子宫颈管; 7. 宫颈肌层; 8. 卵巢卵泡; 9. 卵巢中央间质; 10. 膀胱; 11. 直肠; 12. 耻骨联合

子宫由宫体、峡部和宫颈组成。 T_2WI (尤其是矢状位) 能清楚显示宫体、宫颈及阴道各层次区带的解剖。宫体于 T_2WI 上由内向外分三层信号, 内层高信号为子宫内膜及宫腔分泌物, 中间较薄的低信号带为联合带(联合带中断为子宫内膜癌侵犯肌层的特征性标志), 外层为中等信号的子宫肌层; 宫颈也分三层信号带, 宫颈管内黏液及黏膜层呈高信号, 中间的低信号带为宫颈纤维基质, 外带为子宫肌层的延续, 呈中等信号; 阴道在矢状面或冠状面显示较好, 阴道分两层信号, 阴道内黏液及上皮呈高信号, 阴道壁信号较低, 低于子宫肌层。上述结构于 T_2WI 的信号分层与生理状态有关, 绝经后则分层不明显。

大部分育龄期妇女的卵巢较大, 在MRI上可以显示, T_1WI 上呈低信号; T_2WI 上卵巢周边的卵泡呈高信号, 内部的中央间质呈低信号。绝经后的卵巢因萎缩变小、腺泡缺乏, 很难在MRI上显示。

二、重要数据测量及意义

1. 前列腺大小 MRI 测量同 CT。

2. 子宫壁厚度 正常子宫内膜厚度随月经周期而变化, 在增生早期(月经5~7d)仅1~2mm, 增生晚期(月经11~14d)达到高峰, 可达5mm, 因此子宫内膜腔前后径超过10mm即判断为子宫内膜增厚。绝经后的妇女子宫内膜萎缩, 正常2mm左右, 若子宫内膜腔前后径>5mm, 则可认为子宫内膜增厚。结合带属于子宫肌层的内1/4~1/3, 其厚度范围与子宫腺肌病关系较密切, 多数学者认为结合带厚度超过5mm即为异常, 超过12mm则对子宫腺肌病有确诊意义。

3. 卵巢大小 MRI 测量同 CT。

三、病变展示 (图 3-3-20 至图 3-3-33)

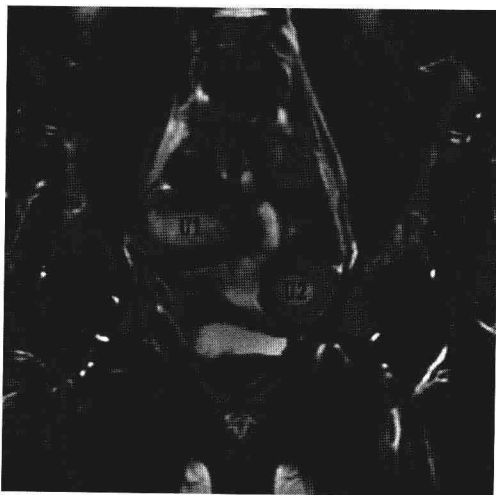

图 3-3-20 双子宫畸形

冠状位 T_2WI 显示两个子宫影(U1、U2), 两个子宫断面广泛分离

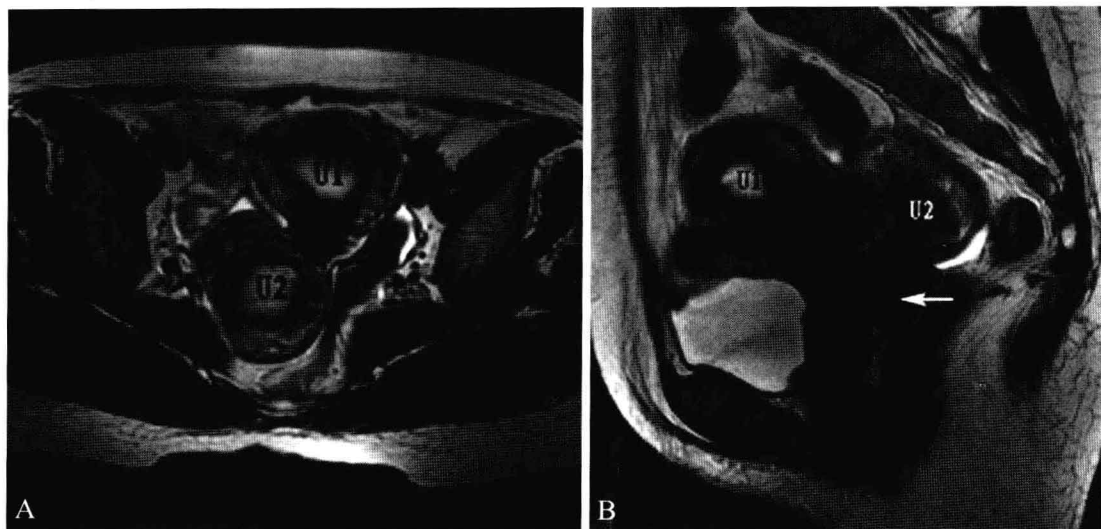


图 3-3-21 双角子宫畸形

A. 轴位 T_2 WI 显示两个子宫断面 (U1、U2)。B. 矢状 T_2 WI 示两个子宫腔于 U1 宫颈后壁相通，两个子宫只有一个宫颈 (箭)

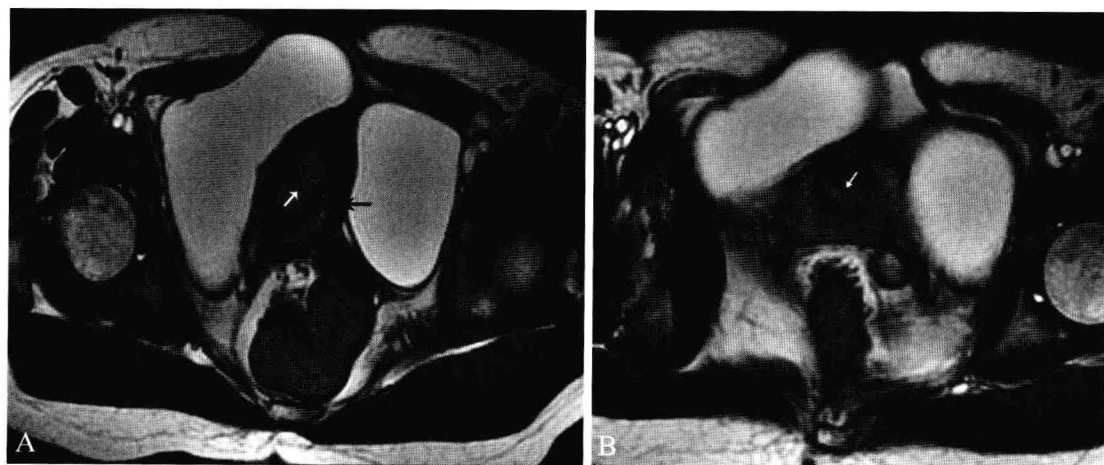


图 3-3-22 中隔子宫畸形

A. 轴位 T_2 WI 示宫体部 (黑箭) 宫腔内低信号线样分隔影 (白箭)，信号与子宫联合带相似；B. 轴位 T_2 WI 宫颈管内 (黑箭) 也可见低信号中隔影 (白箭)，为完全中隔子宫

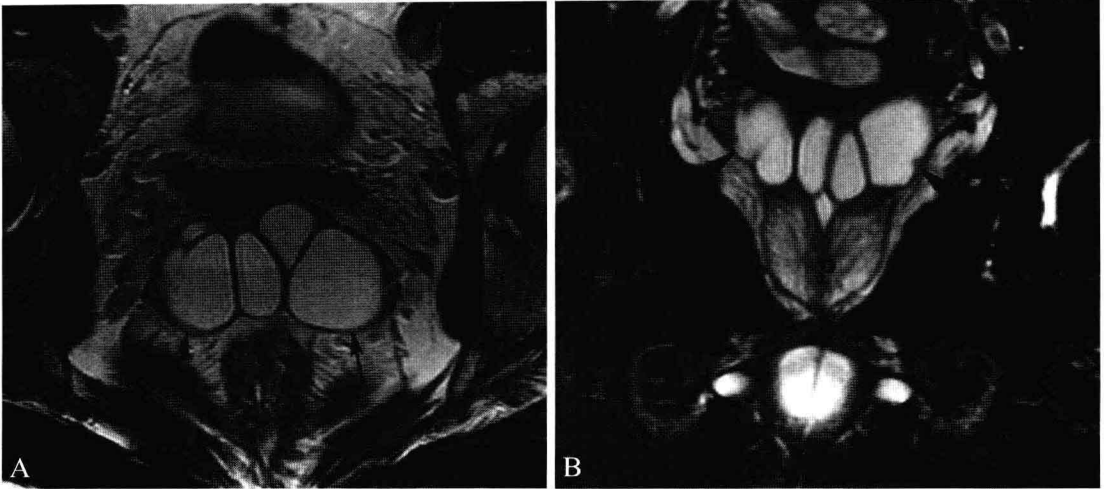


图 3-3-23 精囊囊肿

A、B. 轴位 T_2WI 及冠状位抑脂 T_2WI 均显示两侧精囊呈多房状囊样扩张 (箭), 囊内呈均匀高信号, 分房间隔呈低信号

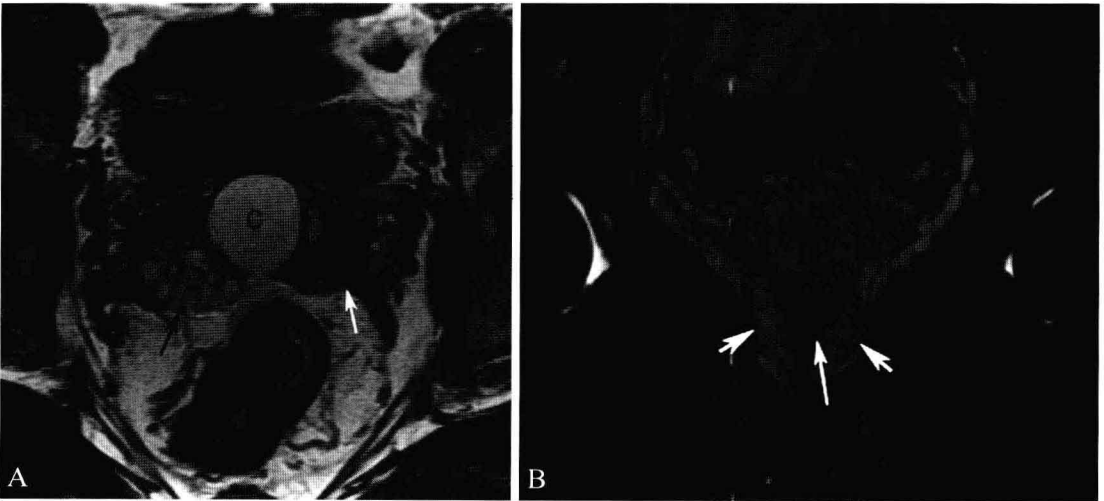


图 3-3-24 苗勒管囊肿合并出血, 精囊出血

A. 轴位 T_1WI 示两侧精囊中央一囊性高信号影 (c), 右侧精囊大部分呈高信号 (黑箭), 左侧精囊大部分呈正常低信号 (白箭); B. 冠状位抑脂 T_2WI 示高信号囊性病变位于前列腺 (短箭) 底部中央后上方 (M), 呈倒置水滴状, 尖端指向精阜 (长箭), 提示为苗勒管囊肿

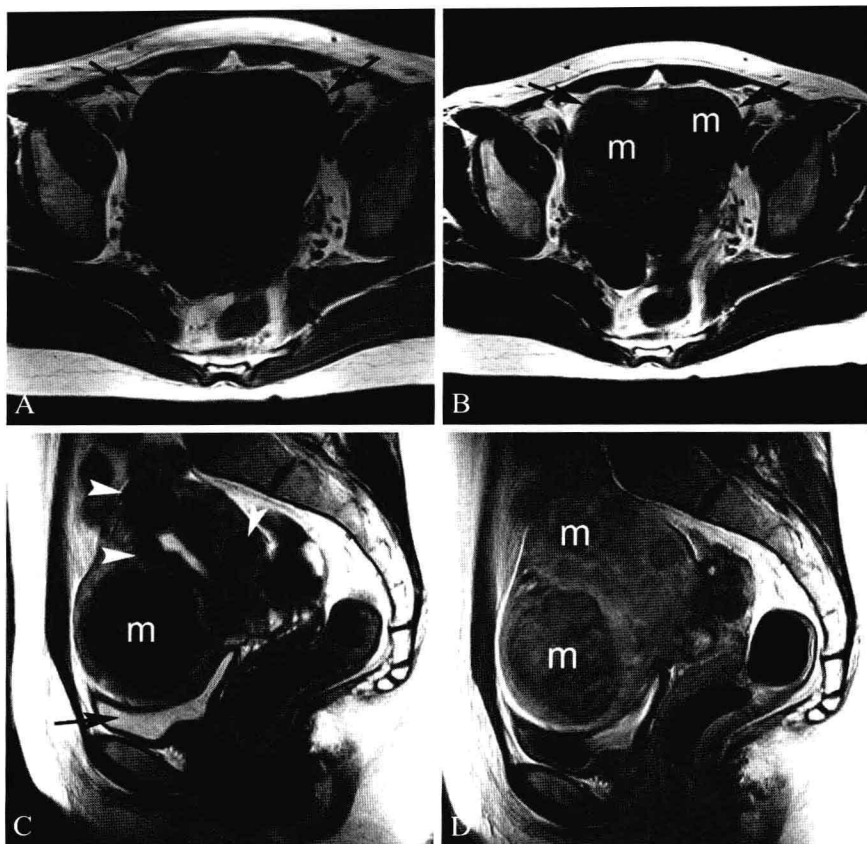


图 3-3-25 多发子宫肌瘤

A、B、C、D为同一病例。A. T_1WI 上子宫体积明显增大，呈不均匀低信号，前壁局限性隆起（黑箭）；B. T_2WI 示子宫前壁（黑箭）内两个类圆形低信号肿块（m），边界清楚，信号均匀；C. 矢状位 T_2WI 见子宫前壁肿块较大（m），向前下方压迫膀胱（黑箭），子宫底壁及后壁内见数个大小不等的低信号肿块（白箭头），均边界清楚；D. 矢状位 T_1WI 增强显示上述肿块（m）强化程度低于正常子宫肌层

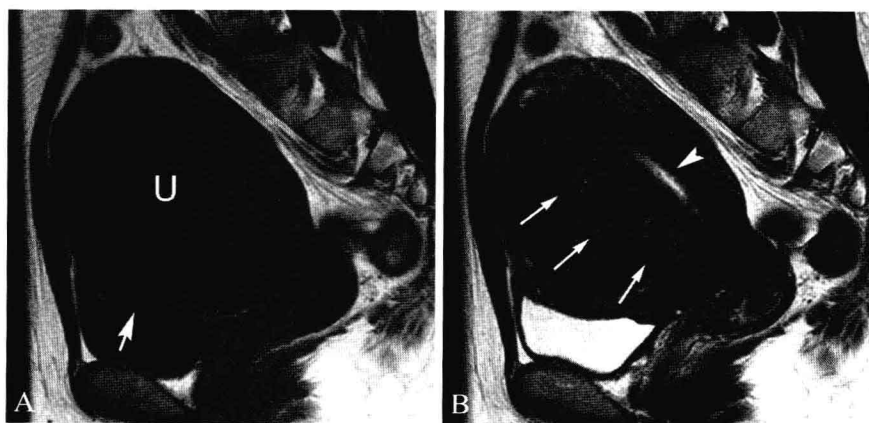


图 3-3-26 子宫腺肌病

A. 矢状位 T_1WI 示子宫体积增大（U），呈均匀低信号，前壁隆起压迫膀胱（白箭）；B. 矢状位 T_2WI 示子宫前壁低信号肿块（白箭），边界不清，其内散在点状高信号影。子宫腔受压变窄（白箭头）

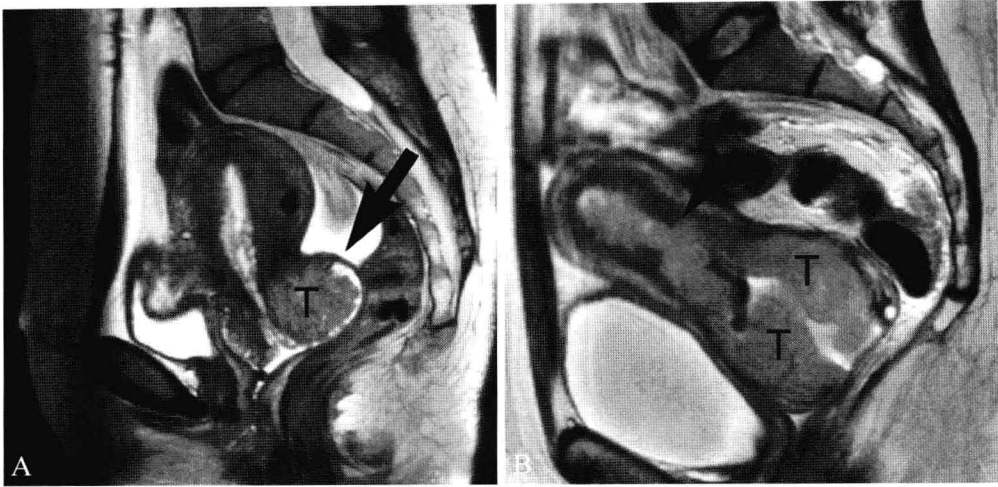


图 3-3-27 子宫颈癌

A. 矢状位 T_2 WI 见宫颈管后壁类圆形肿块 (T), 呈稍高信号, 向外生长突入阴道后穹窿 (黑箭); B. 矢状位 T_2 WI 示围绕宫颈管生长的巨大肿瘤 (T), 呈稍高信号, 向上累及宫体下部内膜及肌层 (黑箭头)

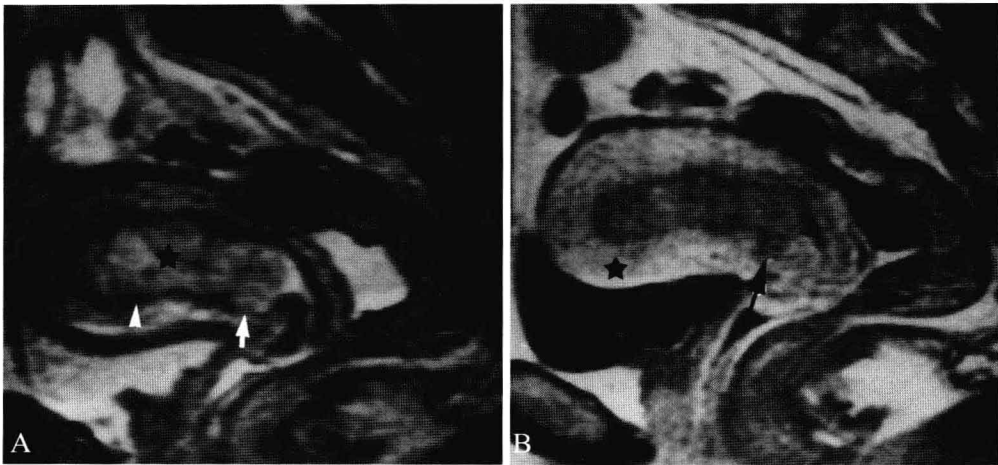


图 3-3-28 子宫内膜癌

A. 矢状位 T_2 WI 显示子宫腔增大 (★), 呈不均匀高信号; 联合带 (白箭头) 大部分尚连续; 子宫前壁邻近宫颈处联合带局限性中断 (白箭), 即子宫内膜癌侵犯所致。B. 矢状位增强 T_1 WI 示子宫壁 (★) 明显强化, 子宫前壁肌层邻近宫颈处可见局限性中断 (黑箭), 局部为低信号肿瘤组织, 强化程度低于子宫肌层

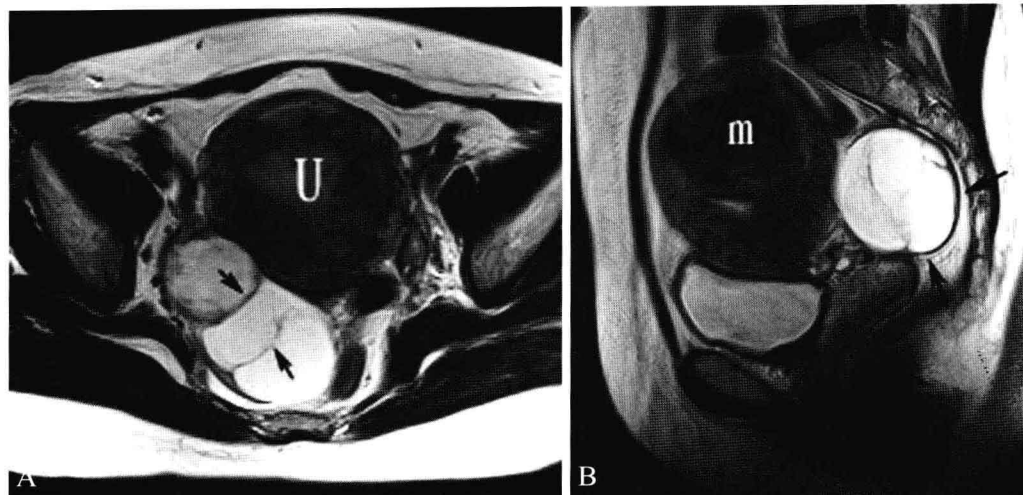


图 3-3-29 卵巢混合性囊腺瘤

A. 轴位 T_2WI 显示右侧卵巢区囊性肿块 (箭), 位于子宫 (U) 右后方, 呈多房状高信号影, 其内可见低信号间隔影; B. 矢状位 T_2WI 示肿块位于子宫颈后方 (箭), 呈多囊性改变。子宫底及体部后壁见较大低信号子宫肌瘤 (m)

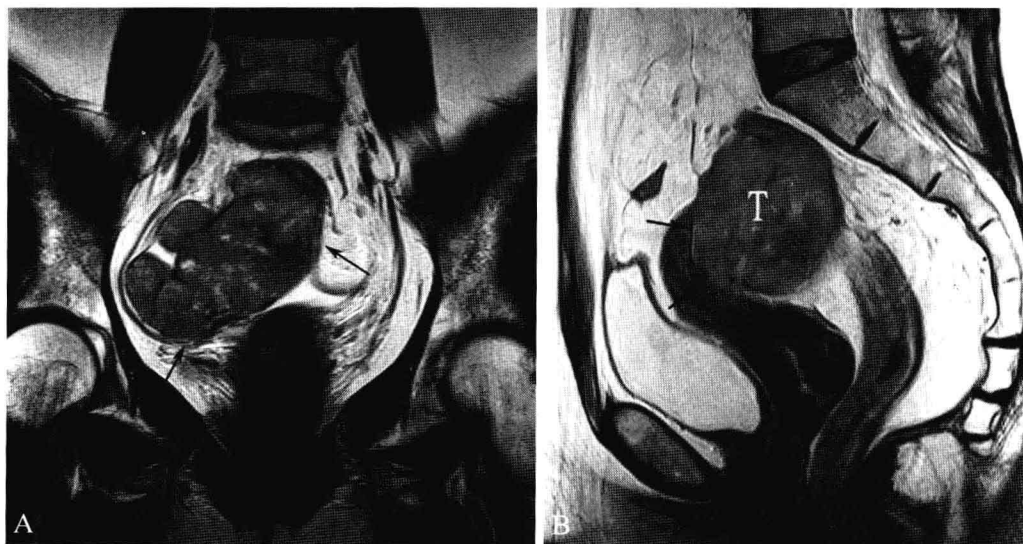

图 3-3-30 卵巢癌

A. 冠状位 T_2WI 示盆腔内不规则形肿块 (箭), 信号不均, 大部分呈稍高信号, 其内散在斑点状高信号影; B. 矢状位 T_2WI 显示肿块 (T) 位于子宫体后方, 明显压迫子宫后壁 (箭), 呈不均匀高信号

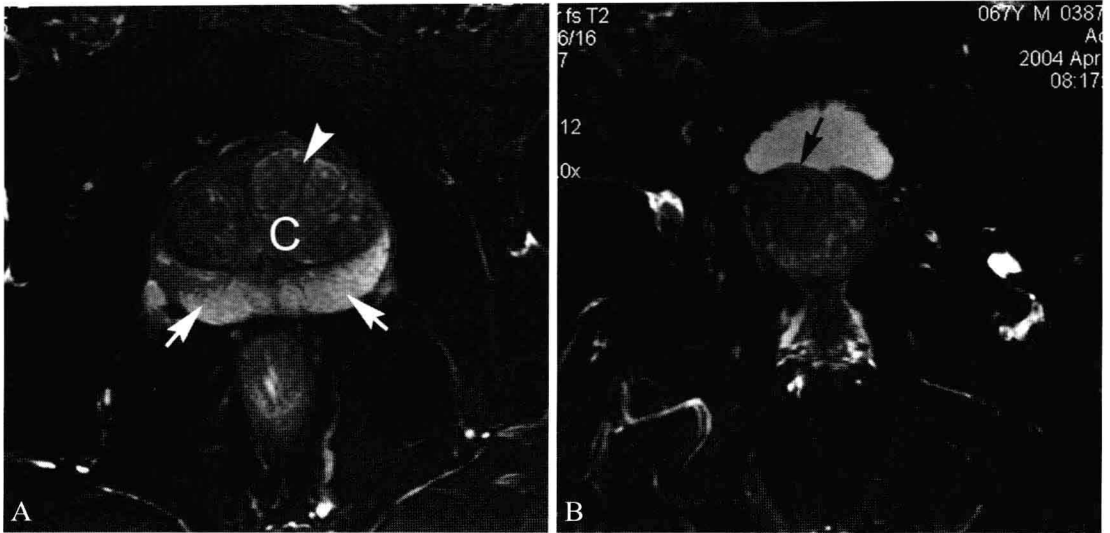


图 3-3-31 前列腺增生

A. 轴位抑脂 T₂WI 示中央腺体 (C) 明显增大, 其内信号不均, 高信号结节 (白箭头) 为腺体增生区, 低信号部分为基质增生区; 外周带受压变薄 (白箭), 呈均匀高信号; B. 冠状位抑脂 T₂WI 示增生的中央腺体基底部突入膀胱内 (黑箭)

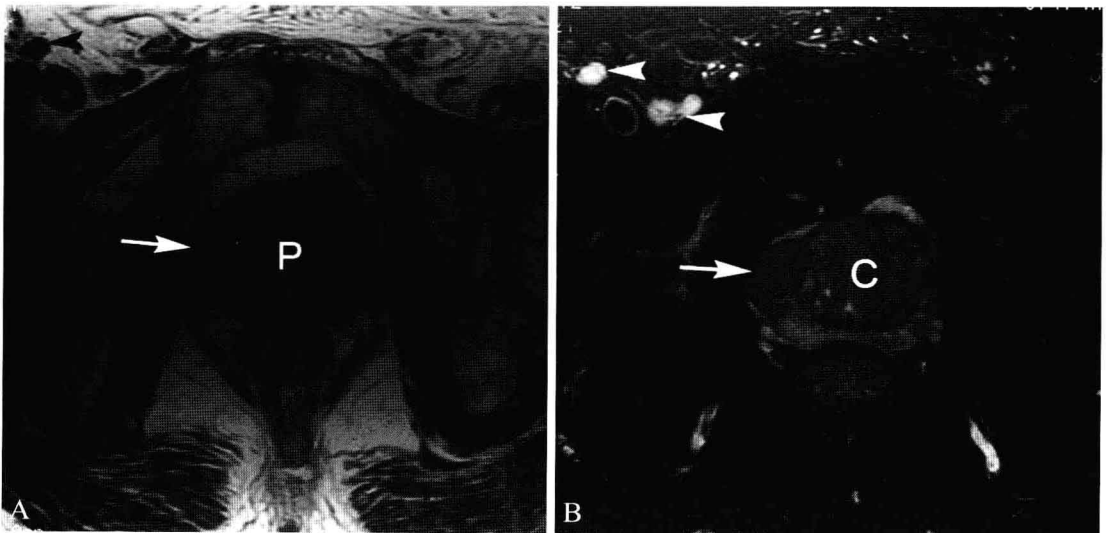


图 3-3-32 前列腺癌

A. T₁WI 示前列腺呈均匀低信号 (P), 右侧叶局限性隆起 (白箭), 右侧髂血管前方见低信号结节 (黑箭头); B. 抑脂 T₂WI 示外周带右侧叶内稍低信号结节 (白箭), 提示为癌灶, 中央腺体增生明显 (C), 右侧髂血管周围数个高信号结节影为转移淋巴结 (白箭头)

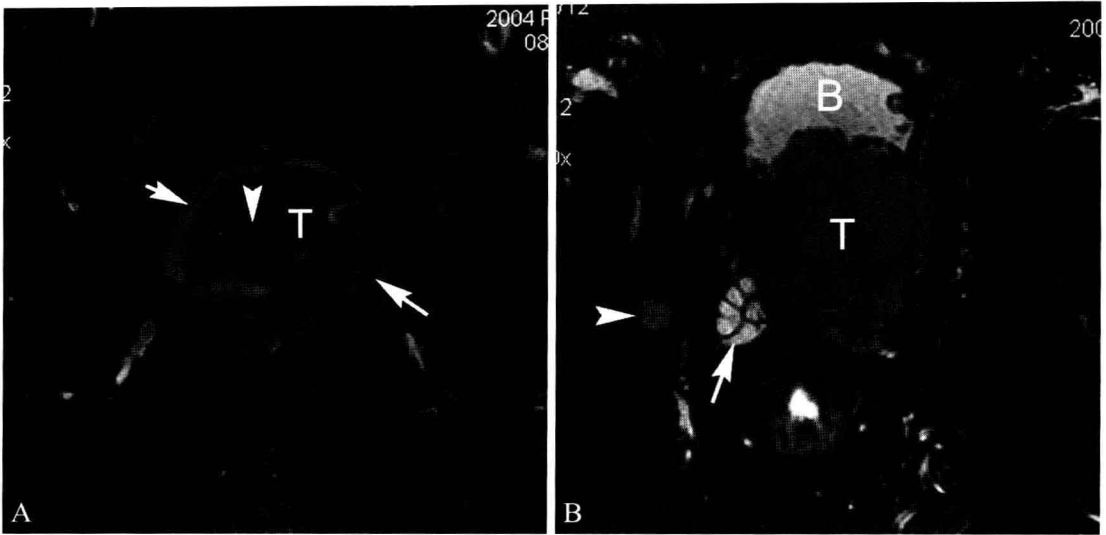


图 3-3-33 前列腺癌周围侵犯及转移

A. 抑脂 T_2 WI 示前列腺信号弥漫性不均匀减低 (T)，提示癌灶较大，同时侵犯中央腺体及外周带，左侧静脉丛受累呈低信号 (白长箭)，右侧静脉丛增粗 (白短箭)，白箭头示导尿管影；B. 抑脂 T_2 WI 示前列腺底部不规则低信号肿块 (T)，向前侵犯膀胱 (B)，向后侵犯大部分精囊，白箭示部分正常精囊，呈高信号，盆腔右侧高信号结节影为转移淋巴结 (白箭头)

参 考 文 献

- [1] 阿里·什库达. 体部成像的正常变异与误判 [M]. 程敬亮, 李树新, 译. 河南: 科学技术出版社, 2004.
- [2] 姜树学, 马述盛. 断面解剖与 MRI、CT、ECT 对照图谱 [M]. 沈阳: 辽宁科学技术出版社, 2006.
- [3] 白人驹, 张雪林. 医学影像诊断学 [M]. 3 版. 北京: 人民卫生出版社, 2010.
- [4] 姜树学, 马述盛. CT 与 MRI 影像解剖学图谱 [M]. 沈阳: 辽宁科学技术出版社, 2000.
- [5] 金征宇. 医学影像学 [M]. 北京: 人民卫生出版社, 2005.
- [6] 西蒙 G, 汉弥尔顿 WJ. X 线解剖学 [M]. 周康荣, 林贵, 译. 上海: 上海科学技术出版社, 1988.
- [7] 齐忠政. 人体 X 线解剖图谱 [M]. 北京: 科学出版社, 1984.
- [8] 柏树令, 应大君. 系统解剖学 [M]. 北京: 人民卫生出版社, 2001.
- [9] 张雪林. 医学影像学 [M]. 北京: 人民卫生出版社, 2001.
- [10] 李培基. 腹部 CT 诊断图谱 [M]. 沈阳: 辽宁科学技术出版社, 1999.
- [11] 胡春洪, 彭卫斌, 李敏. 医学影像解剖学 [M]. 苏州: 苏州大学出版社, 2007.
- [12] 潘纪成, 陈起航, 刘甫庚. 肺部高分辨率 CT [M]. 北京: 中国纺织出版社, 1995.
- [13] 杜红文, 张蕴. 乳腺疾病影像诊断学 [M]. 西安: 陕西科学技术出版社, 2003.
- [14] 李坤成, 孙泽民. 乳腺影像诊断学 [M]. 北京: 人民卫生出版社, 2003.
- [15] 刘赓年, 谢敬霞. 消化系影像诊断学 [M]. 上海: 上海科学技术出版社, 1992.
- [16] 王爱英. 实用胃肠道双重对比造影图谱 [M]. 北京: 北京大学医学出版社, 2006.
- [17] 单鸿, 姜在波, 马壮. 临床血管解剖学: 介入放射学动脉图谱 [M]. 北京: 世界图书出版公司, 2001.
- [18] 李松年. 中华影像医学: 泌尿生殖系统卷 [M]. 北京: 人民卫生出版社, 2003.
- [19] 曹丹庆, 蔡祖龙. 全身 CT 诊断学 [M]. 北京: 人民军医出版社, 2004.
- [20] Weir J, Abrahams PH. Imaging Atlas of Human Anatomy [M]. Third Edition, St Louis: Mosby, 2003.