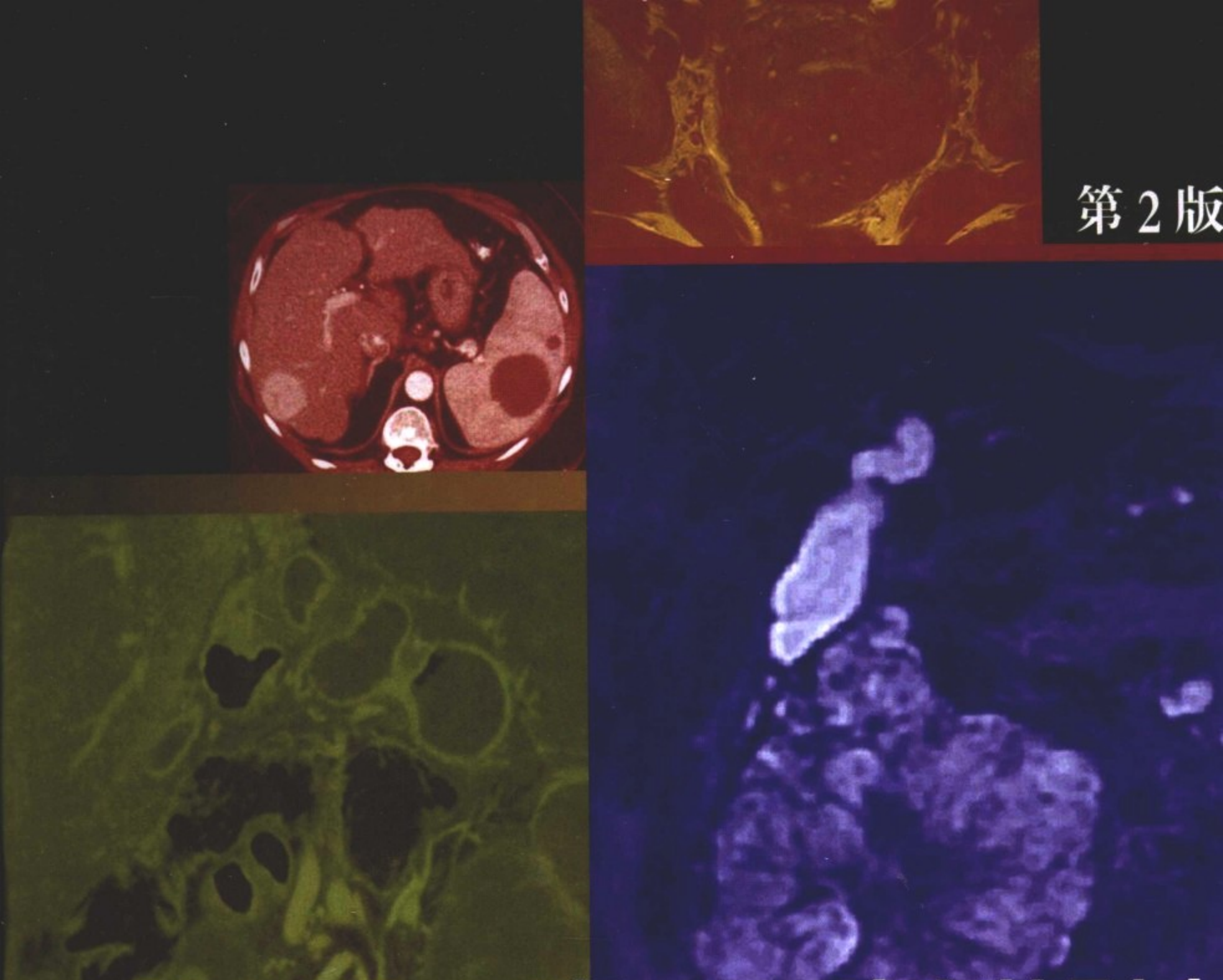

第2版

腹盆部CT和MRI病例解析

CT and MRI of the Abdomen and Pelvis

A Teaching File

人民卫生出版社

腹盆部CT和MRI病例解析

CT and MRI of the Abdomen and Pelvis

A Teaching File

第2版

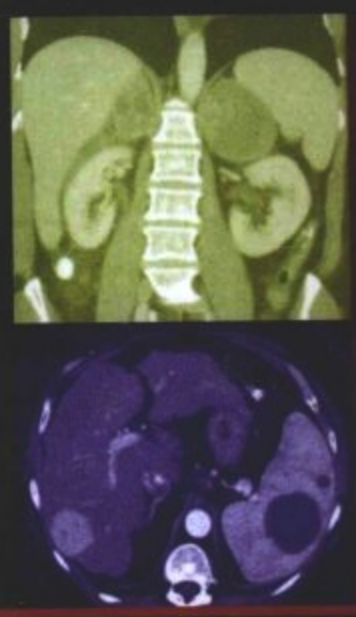

提高思维和诊断能力……

本书包括来自顶级教学医院的1800余幅特征性的CT和MRI图像，470余例病例，几乎涵盖了腹部和盆腔的全部疾病，按解剖部位分类编排，查找便捷。每个病例以未知诊断的形式出现，内容包括：简要的病史、数幅影像学图像、相关临床表现、鉴别诊断、最后诊断和讨论，这种格式可使读者提高其诊断思维能力。

责任编辑／张　旭
封面设计／大漢方圓
版式设计／汇　林　马　煜

ISBN 978-7-117-10944-4
9 787117 109444 >
定　价：　99.00元
销售分类　影像医学

第 2 版

腹盆部CT和MRI病例解析

CT and MRI of the Abdomen and Pelvis

A Teaching File

原　著　Pablo R. Ros
Koenraad J. Mortele
Vincent Pelsser
Sylvester Lee

主　译　王霄英

译　者　杨学东　朱海滨　刘　婧　朱　颖
惠丽红　王　鹤　吴　冰　李新民

人民卫生出版社

CT and MRI of the Abdomen and Pelvis: A Teaching File, 2nd edition
Pablo R. Ros, et al.

©2007 by LIPPINCOTT WILLIAMS & WILKINS

All rights reserved.This book is protected by copyright. No part of this book may be reproduced in any form or by any means, including photocopying, or utilized by any information storage and retrieval system without written permission from the copyright owner, except for brief quotations embodied in critical articles and reviews. Materials appearing in this book prepared by individuals as part of their official duties as U.S. government employees are not covered by the above-mentioned copyright.

腹盆部CT和MRI病例解析　第2版

王霄英　主译

中文版版权归人民卫生出版社所有。本书受版权保护。除可在评论性文章或综述中简短引用外，未经版权所有者书面同意，不得以任何形式或方法，包括电子制作、机械制作、影印、录音及其他方式对本书的任何部分内容进行复制、转载或传送。

本书的作者、编辑和出版社努力查证书中资料的准确性，尽量表达得明白易懂，但是，不对应用书中内容所造成的任何失误、遗漏和损失负责，不保证本书内容表达的确切性和完整性。

本书的作者、编辑和出版商力图使书中推荐药物的剂量精确，符合本书出版同时代公认的标准。但是，随科学发展，政府条例可能会有所更改，药物剂量方案及药物间的相互反应会有所改变。因此，在应用本书所涉及的药物时，请认真阅读药品说明书，确认药物的适应证、禁忌证和注意事项有无改变。对于新药或不常用的药物尤其重要。

图书在版编目（CIP）数据

腹盆部CT和MRI病例解析 / 王霄英主译. —北京：人民卫生出版社，2009.1
ISBN 978-7-117-10944-4

Ⅰ. 腹… Ⅱ. 王… Ⅲ. ①腹腔疾病—计算机X线扫描体层摄影—诊断—病案—分析②腹腔疾病—磁共振成像—诊断—病案—分析
Ⅳ. R816.5　R572.04

中国版本图书馆CIP数据核字（2008）第184130号

图字：01-2007-0888

腹盆部CT和MRI病例解析

主　　译： 王霄英
出版发行： 人民卫生出版社（中继线 010-67616688）
地　　址： 北京市丰台区方庄芳群园3区3号楼
邮　　编： 100078
网　　址： http://www.pmph.com
E - mail： pmph @ pmph.com
购书热线： 010-67605754　　010-65264830
印　　刷： 北京汇林印务有限公司
经　　销： 新华书店
开　　本： 889×1194　1/16　**印张：** 31
字　　数： 1025 千字
版　　次： 2009 年1月第 1 版　　2009 年1月第 1 版第 1 次印刷
标准书号： ISBN 978-7-117-10944-4/R · 10945
定　　价： 99.00 元

版权所有，侵权必究，打击盗版举报电话：010-87613394
（凡属印装质量问题请与本社销售部联系退换）

·第2版前言·

虽然电影的续集常不如首集，我们希望读者会认为本书《腹盆部CT和MRI病例解析》第2版明显优于第1版。在本版内：图像更好了；有了更多的病例；涉及更多先进的技术，如三维重建图像；有更多的专家参与编著。

本计划开始于几年前，我们收到许多放射医师的email和书面评论，在第1版售完后要求得到这本书。因为我们没有更多的第1版图书，所以开始考虑写第2版。我们保持专业的联系超过10年了，自然而然地决定共同编撰第2版。

最初考虑保持80%的旧病例，增加20%新的，更新一些图像。这么做仅需数月的时间。但是，我们低估了实际的工作量。因为我们想给读者一个完全的、更新的病例图谱，所以增加了许多病例，几乎更换了所有图像，使第2版成为更加完整、有用的图集。我们从Brigham and Women's Hospital和Dana-Farber Cancer Institute收集了最好的病例，以未知病例的形式展示出来，就如同在日常病例讨论会上一样。也收集了一些会诊病例，主要来自华盛顿的Armed Forces Institute of Pathology和比利时Ghent大学医院。我们保留了第1版的一些最好病例，因这些病例非常特别，不能被替换。

最后，要不辞辛苦地缩减病例数以适应版面的要求。我们每周要与Vincent会面，更新鉴别诊断，保证我们每一个病例都有最好的、最新的讨论和参考文献。

本书的结构与第1版类似。将病例按传统分为：肝胆系统，胰腺，胃肠道，脾脏、系膜、网膜和腹膜，肾脏、输尿管和膀胱，盆腔，腹膜后和肾上腺，腹壁。每一例有病史、数幅CT及/或MRI图像，有图像的简单描述、鉴别诊断、最后诊断和简短的讨论。这种未知诊断的形式，使读者阅读的过程类似于日常读片。

我们希望读者能愉快地阅读本书。如果读者能有所收获，我们作为编著者就会满意了。

PABLO R. ROS

KOENRAAD J. MORTELE

·第1版前言·

本书是我们集体合作的结晶，花费了6年的时间，我们当时都在Florida大学放射科。我们一直在收集各种有兴趣的病例，从腹部影像读片会、热点讨论会和日常读片中。

我们的目的是从超过5 000例的教学图像片库中找到最适合展示的病例，汇集成书。这些病例库主要来源于Shands Hospital和Armed Forces Institute of Pathology，也有一些来自美国、加拿大、欧洲、中南美洲以及亚洲的医疗机构，包括出现在一些读片会上的图像，以及一些会诊病例。所有收集的病例都有手术或活检结果、实验室检查或临床和/或影像随访。有典型影像特征的病例（如气腹）也包括在内。从这些病例中选择最好的，并按传统腹部区域分章节：肝胆系统，胰腺，脾脏，胃肠道，肾脏、输尿管和膀胱，盆腔，腹膜后和肾上腺，腹壁。

每个病例的格式是相同的：简要病史，数幅CT、MRI图像，影像所见，鉴别诊断，最终诊断和简单的讨论。

本书的每个病例以未知诊断的形式进入，每个病例为一页。读者能够在知道最终诊断前了解影像所见和鉴别诊断。

我们从大量的教学图像库中收集实际病例，并重新进行了讨论。每章中的病例不是按传统方法分类（先天性、炎症、肿瘤、血管性等），而是混合在一起，就如实际工作中所面临的情况。希望任何培训阶段的放射科学生或医师都能从本书受益。

我们在选择病例、鉴别诊断和总结讨论每一例的工作中感受到了乐趣。我们也希望读者在阅读中也能感受到学习的乐趣。

PABLO R. ROS

SYLVESTER LEE

·目　录·

第一章　肝胆系统 …… 1

第二章　胰腺 …… 101

第三章　胃肠道系统 …… 155

第四章　脾脏 …… 219

第五章　系膜、网膜、腹膜 …… 261

第六章　肾脏、输尿管和膀胱 …… 293

第七章　盆腔 …… 357

第八章　腹膜后和肾上腺 …… 421

第九章　腹壁 …… 469

第一章

肝胆系统

病例 1-1

病史：69岁女性，右上腹痛、恶心和呕吐。

图1.1　A

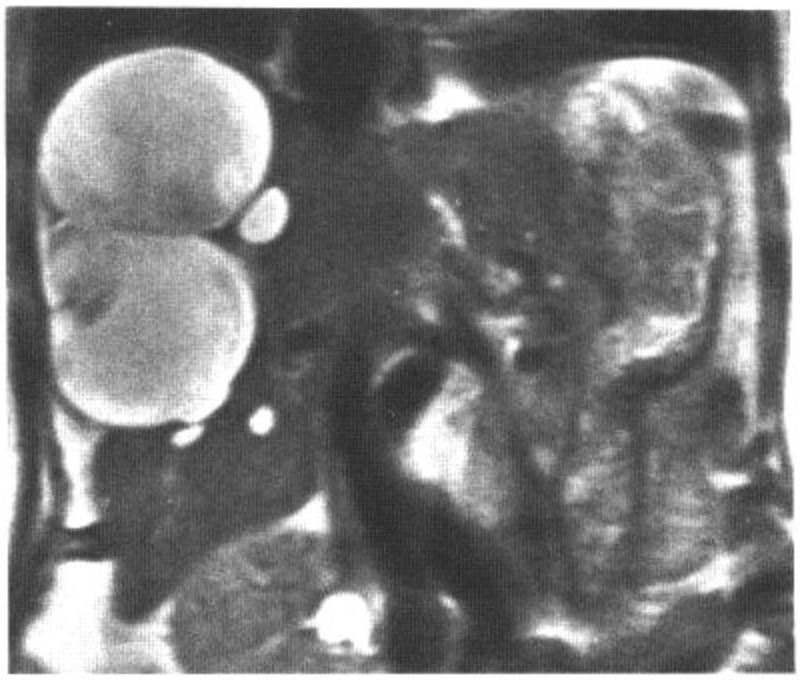

图1.1　B

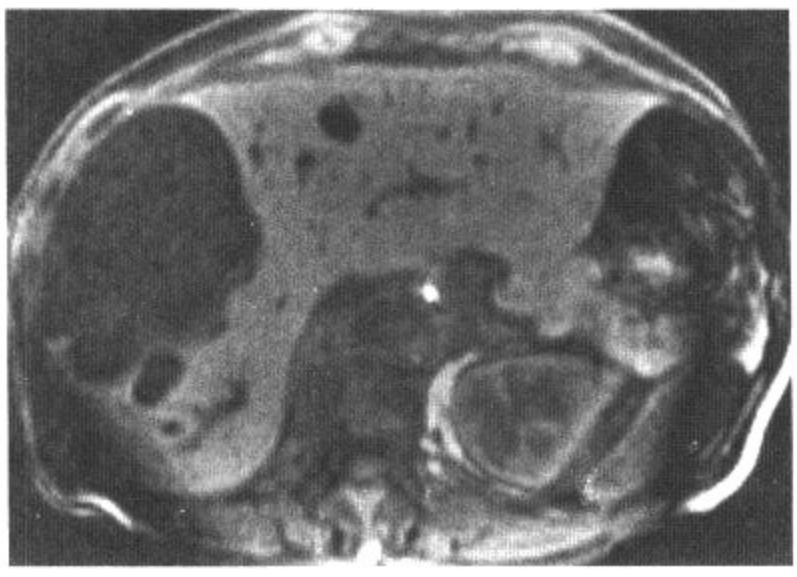

图1.1　C

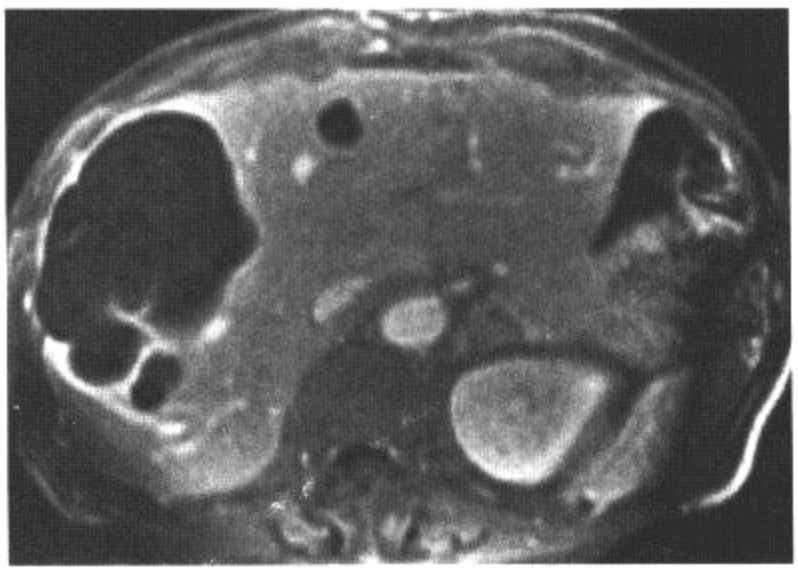

图1.1　D

影像表现：轴位平扫CT（A）显示肝右叶一巨大囊性病变，最大层面约10cm×7.2cm。冠状位T2WI（B）显示病灶为囊性及分隔。平扫（C）和Gd增强（D）压脂轴位T1WI证明病灶囊壁强化。

鉴别诊断：胆管囊肿，包虫病，肝脓肿，肿瘤坏死。

诊断：胆管囊腺瘤。

讨论：胆管囊腺瘤是一种主要发生于中年妇女的罕见的囊性肿瘤，生长缓慢。可因出血、感染、破裂和恶变为囊腺癌而表现复杂。典型的胆管囊腺瘤几乎完全囊变仅少量实性成分；大部分有分隔，可同单纯的胆管囊肿鉴别。这种有分隔的囊性肿瘤不易与包虫病鉴别。相关病史有助于诊断，此例如果有疫区旅行并接触羊和狗病史，应当考虑包虫病可能。胆管囊腺瘤囊壁可有钙化，出现厚的钙化和较大的实性成分高度提示本病。肝脓肿和坏死性转移瘤增强CT上呈不规则厚壁强化，可同典型的薄壁、分隔强化的囊腺瘤鉴别。

病例 1-2

病史：43岁女性，腹部不适。

图1.2　A

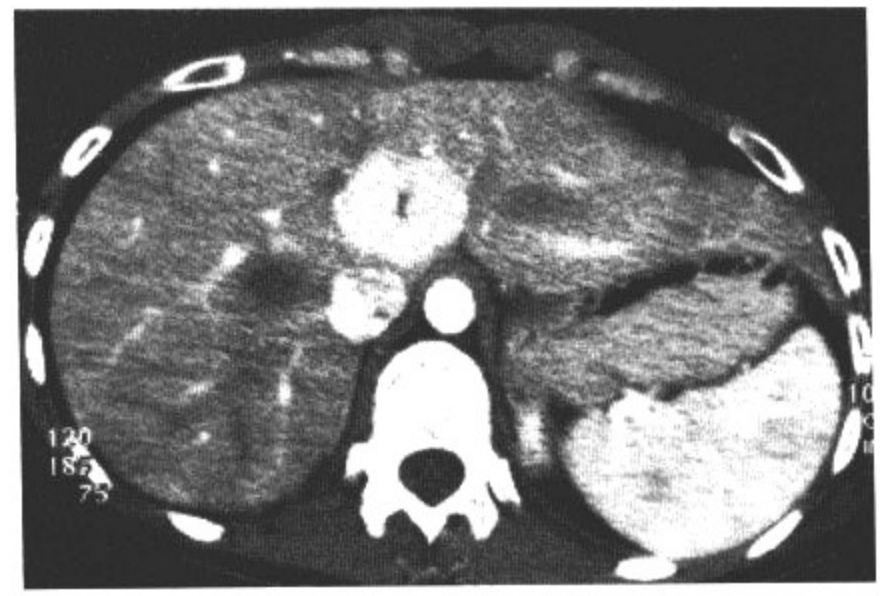

图1.2　B

图1.2　C

图1.2　D

影像表现：轴位平扫CT（A）示肝脏Ⅳ段一边界清晰的略低密度病变，中心密度更低。轴位增强CT动脉期（B），可见病变早期均匀强化，中心低密度区不强化。门脉期（C）病变同肝实质等密度。延迟扫描（D）可见中心瘢痕强化。

鉴别诊断：肝细胞肝癌，肝细胞腺瘤。

诊断：局灶性结节状增生。

讨论：病理上，局灶性结节状增生（FNH）定义为一种肝细胞和小胆管增生伴有中心瘢痕的良性病变。平扫CT上，典型的FNH表现为均匀的低密度肿块。约1/3的病例可见低密度的中心瘢痕。增强CT上，动脉期FNH快速均匀强化，强化程度高于肝实质。中心瘢痕不强化而显影清晰。有时可见瘢痕内局灶状强化，代表增生的动脉。门脉期和延迟期上病变同肝实质的密度差异降低，FNH表现为等或低密度。延迟期可见中心瘢痕强化，如本例所示。出现中心瘢痕强化是同肝细胞腺瘤和肝癌鉴别的主要CT特征。另外，肝细胞肝癌同FNH相比趋向于强化更不均匀，往往有包膜。

病史：29岁女性，腹部隐痛。

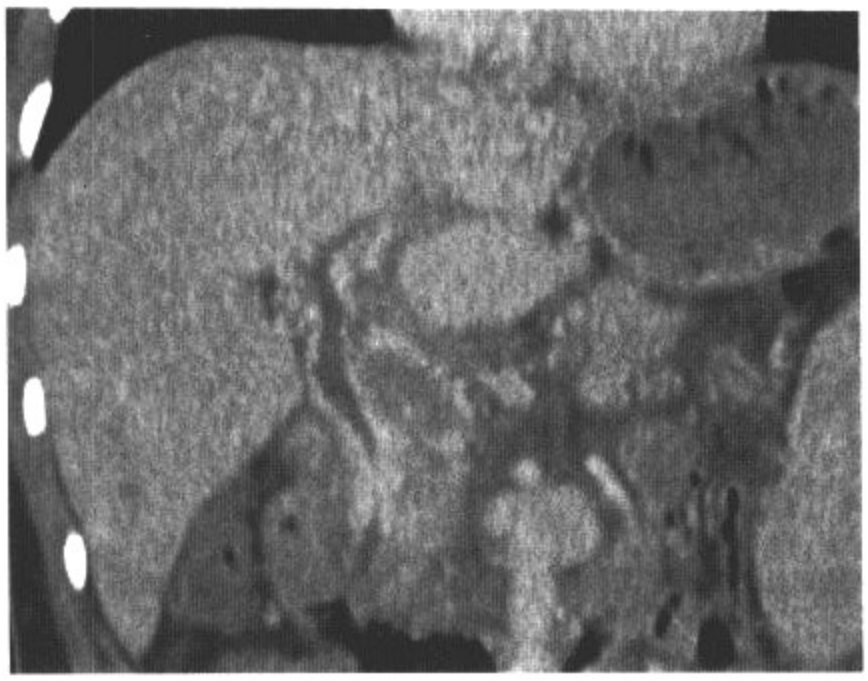

图1.3 A

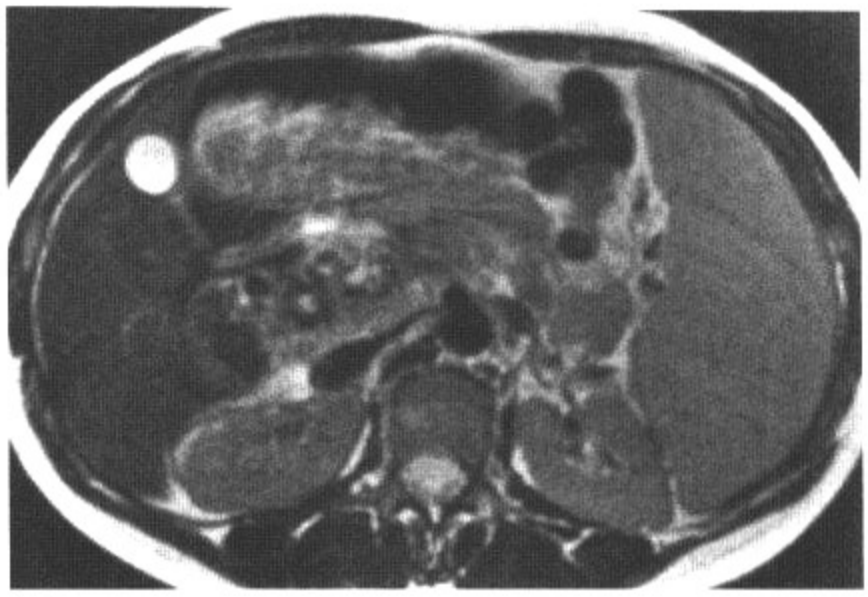

图1.3 B

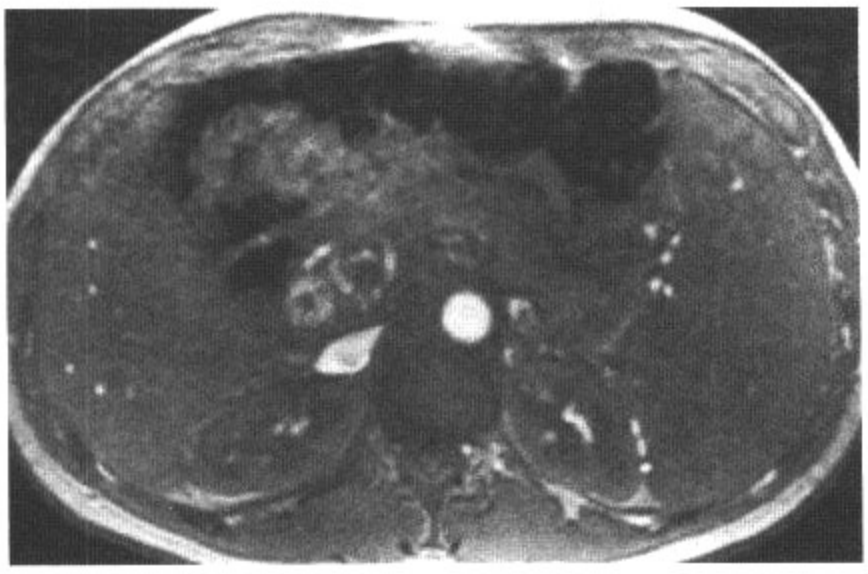

图1.3 C

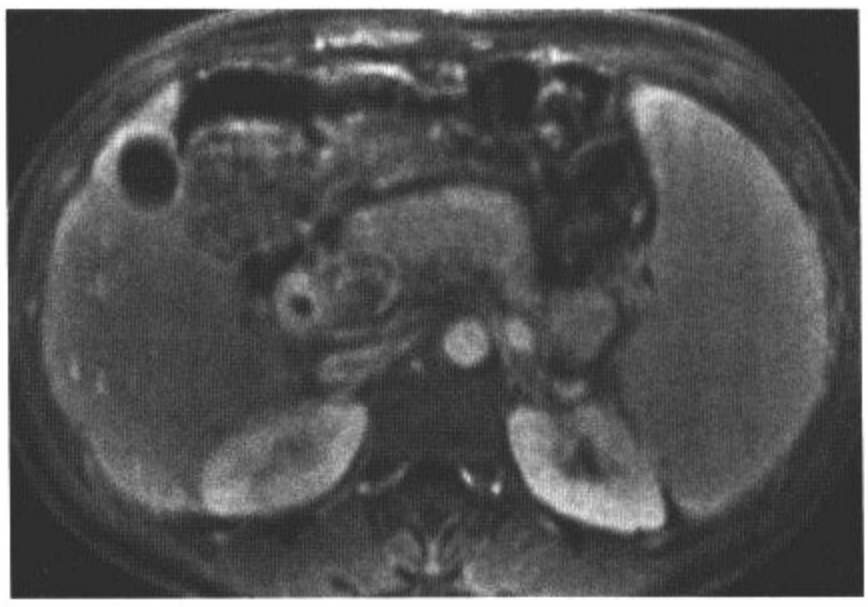

图1.3 D

影像表现：增强CT冠状位重建图像（A）可见肝外门静脉内低密度的血栓，胆管壁明显强化。轴位T2WI（B）示环绕胆总管周围的多发异常信号，其内可见流空。流动敏感（flow-sensitive）轴位MRI（C）及轴位Gd增强压脂T1WI（D）上，上述胆总管周围异常信号表现为边缘强化，提示存在血流。

鉴别诊断：肝外胆管癌。

诊断：门静脉海绵样变性伴胆总管周围静脉曲张。

讨论：门静脉血栓继发于多种病因，包括恶性肿瘤（肝细胞肝癌、胆管癌、转移瘤和胰腺肿瘤）、创伤、血液病以及因败血症、憩室炎或阑尾炎导致的血栓性静脉炎。然而，达50%的病例无明确病因。门静脉血栓形成可以是肝内的，也可以是肝外的。肝内门脉血栓形成的主要病因是肝硬化。门静脉海绵样变性是指门静脉周围多发侧支循环形成。由于肝动脉代偿供血，可导致肝脏强化方式改变。通常认为侧支血管代表的是门静脉壁的滋养血管，而不是门脉血栓后的再通。如本例所示，有的侧支血管可延伸到胆囊壁和胆管。

病例 1-4

病史：76岁男性，行心脏超声检查时偶然发现肝脏肿块。

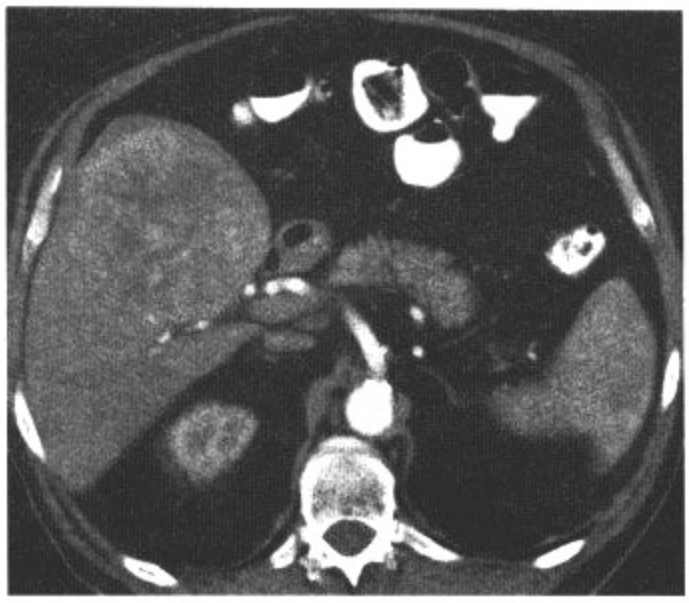

图1.4　A

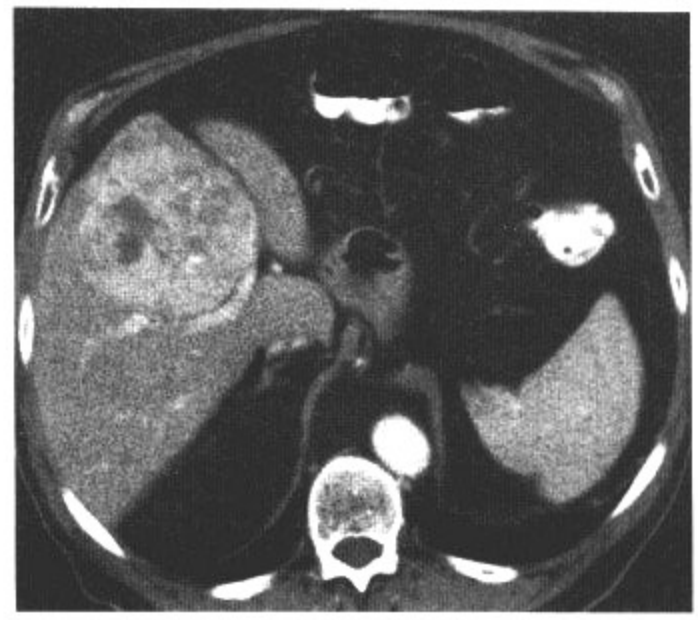

图1.4　B

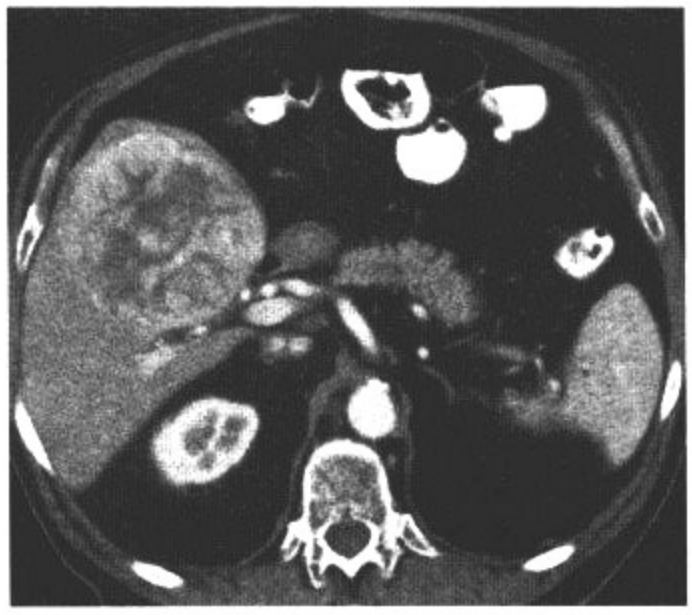

图1.4　C

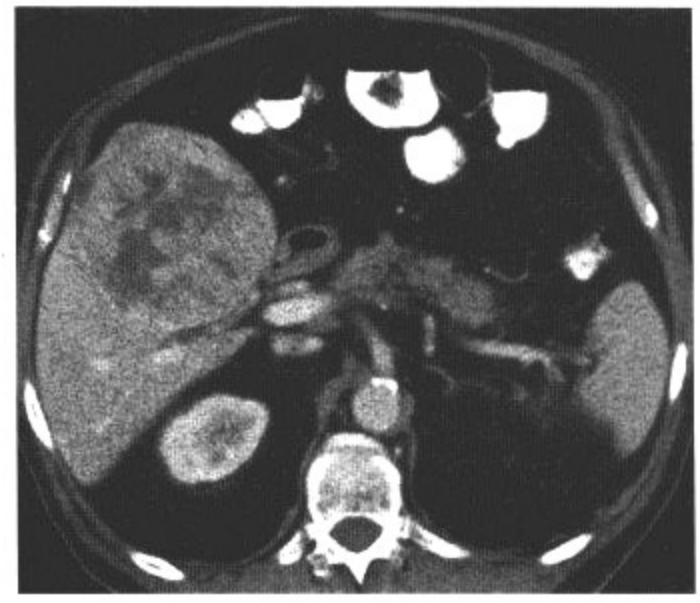

图1.4　D

影像表现：轴位动脉早期（A）和晚期（B，C）增强CT，肝脏Ⅴ段可见一直径10cm、边界清晰的不均匀强化肿块。轴位增强CT门脉期（D）可见病灶内造影剂快速廓清。

鉴别诊断：转移瘤，胆管癌。

诊断：肝细胞肝癌。

讨论：肝细胞肝癌（HCC）有两种不同的发病途径。第一种是在无任何肝病基础上发病，不常见。一项研究表明，40%的非亚裔肝癌患者无任何肝脏的基础病变。第二种是有慢性肝病背景的病人。肝再生结节被认为是最早的肝癌前期病变。其演化的过程包括再生结节、低级别的发育不良结节、高级别发育不良结节，最终发展为HCC。HCC在影像学上有三种不同表现：（a）单发孤立病变（膨胀型肝癌），常较大；（b）多灶型HCC，由多发独立的结节组成；（c）类硬化型或弥漫型肝癌，由多发的、不能准确区分的微小结节构成。本例属于膨胀型肝癌，影像学及化验检查均无肝硬化表现，比较少见。男性病人肝脏发现不均匀性富血供病灶，首先提示HCC。胆管癌可能性较小，常表现为早期环状强化，并可因结缔组织反应而致局部肝包膜牵拉。本例的另一可能是转移瘤，但转移瘤趋向于多发。

病史：56岁男性，有慢性乙型肝炎病史。

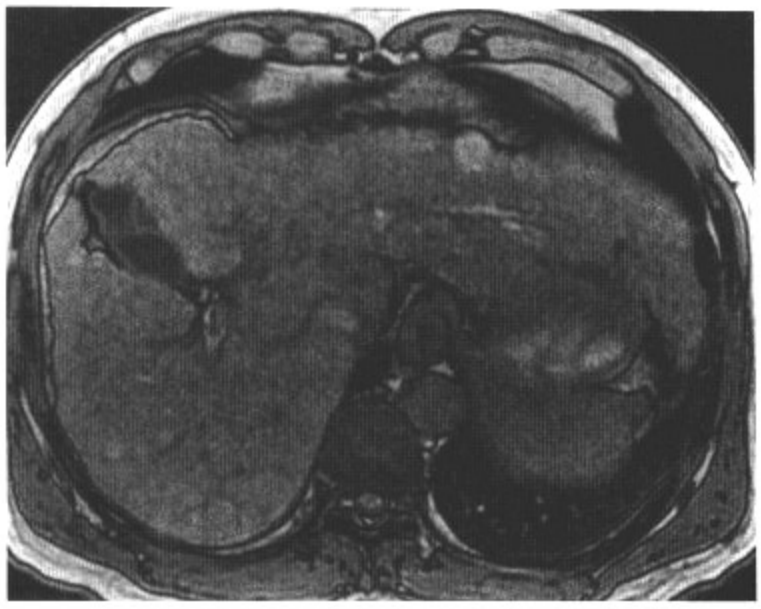

图1.5　A

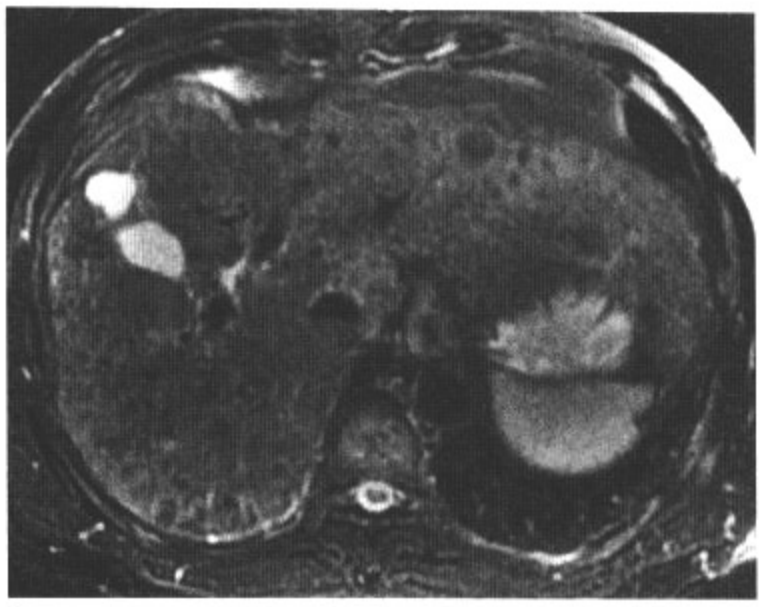

图1.5　B

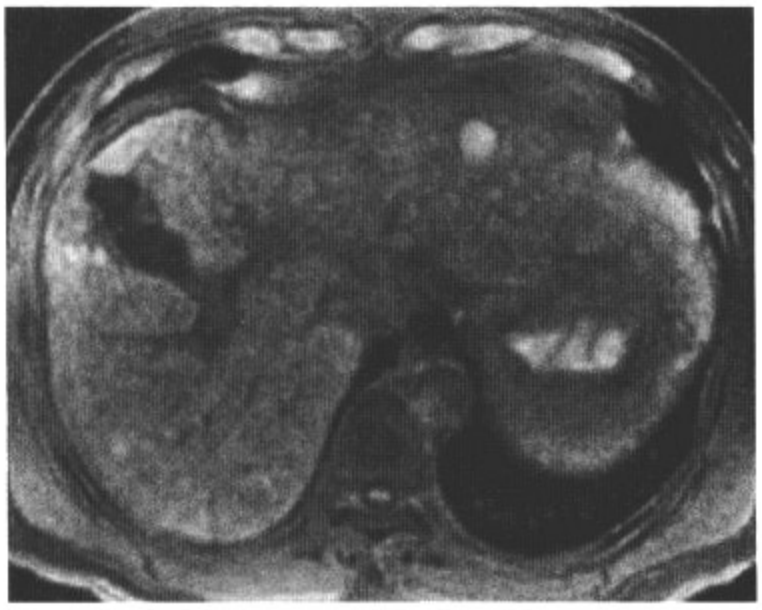

图1.5　C

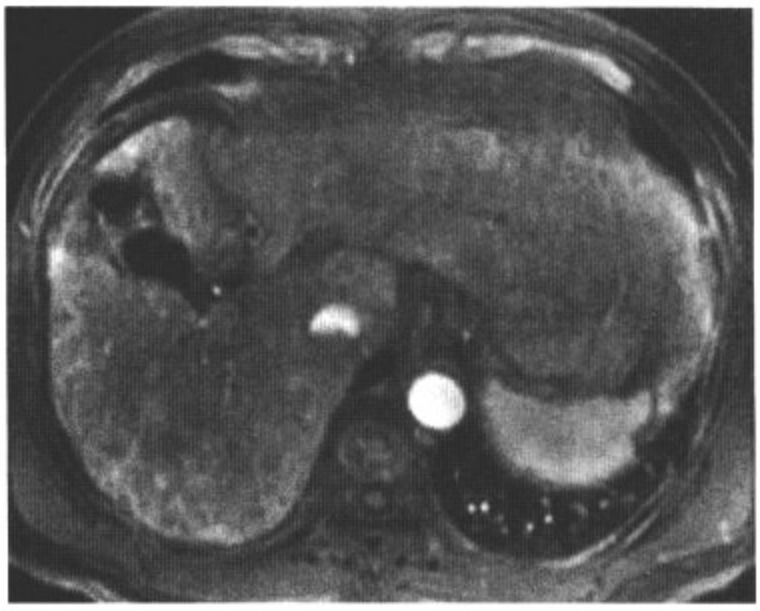

图1.5　D

影像表现：反相位T1WI（A）示肝左叶一高信号圆形结节，直径约1cm。压脂T2WI（B）上病灶呈低信号。平扫（C）及Gd增强动脉期T1WI（D）证明病变无早期强化。

鉴别诊断：局灶性脂肪沉积，出血或出血性转移。

诊断：发育不良结节。

讨论：只有少量的成分在T1WI呈高信号，例如脂肪、糖原、出血、蛋白质以及黑色素。因此，含有任何这些成分的病灶均在T1WI上呈高信号。局灶性脂肪沉积、肝细胞肝癌、局灶性结节状增生以及转移性脂肪肉瘤可能会含有脂肪成分；然而，此例病灶在反相位T1WI及压脂T1WI上均为高信号。上述成分在T2WI上通常也为高信号。血肿或出血性转移中的血液成分由于所处不同的血肿演变时期，在MR上信号表现各异。大部分的再生结节在T1和T2WI上同肝实质呈等信号。典型的发育不良结节由于含有铁的成分，在T2WI上表现为低信号；同时，由于含有丰富的糖原成分而在T1WI上呈高信号。这同典型肝细胞肝癌的信号特点相反。同时要注意发育不良结节缺乏早期强化。

病例 1-6

病史：81岁女性，弥漫性腹痛。

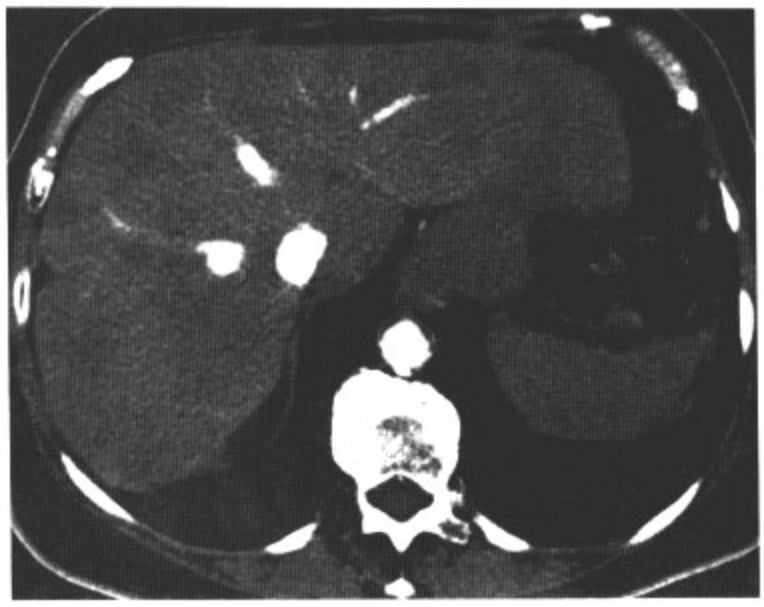

图1.6 A

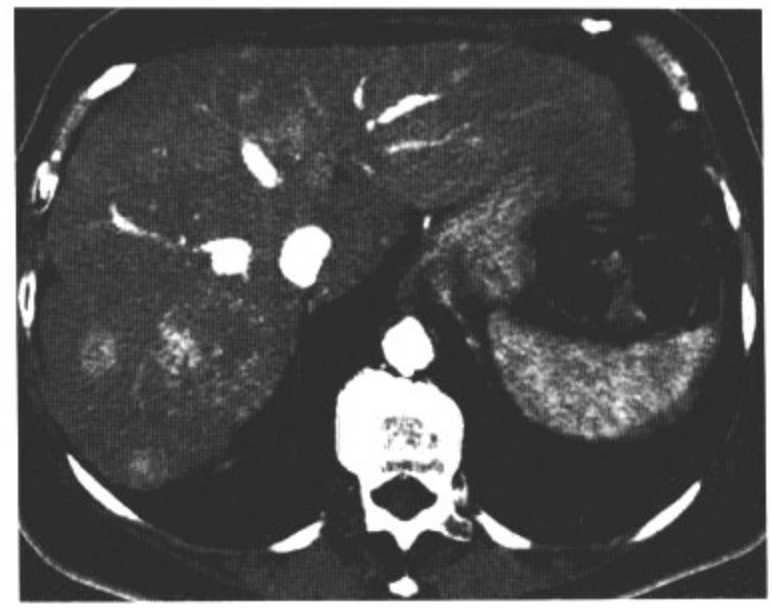

图1.6 B

图1.6 C

图1.6 D

影像表现：轴位增强CT动脉早期（A）、晚期（B）和门静脉期（C）示肝内多发病灶，动脉晚期均匀强化，门静脉期廓清。中腹部轴位增强CT（D）示左侧肠系膜一呈毛刺状的肿块。

鉴别诊断：多灶性肝细胞肝癌。

诊断：类癌多发肝转移。

讨论：肝转移瘤几乎都是多发的，单发性仅占2%。肝脏内皮结构的特殊性决定了肝脏成为转移瘤的好发部位。肝窦的内皮细胞有一些直径约0.1μm的窗孔，这些部位没有基底膜覆盖。因此，正常肝脏缺乏抵御转移的天然屏障，转移瘤可通过肝窦进入位于Disse间隙的细胞外基质。大部分转移瘤乏血供，特别是结肠和直肠腺癌转移，在增强CT上呈低密度。此类转移在增强扫描的门脉期显示最清晰。动态增强CT扫描是发现富血供转移瘤的最好方法，特别是动脉晚期显示清晰，如本例所示。富血供转移的原发肿瘤包括肾细胞癌、内分泌肿瘤、类癌、肉瘤、甲状腺癌和一些乳腺癌、肺癌及胰腺癌的亚型。无肝硬化者发生的肝细胞肝癌大部分表现为大的不均匀强化的肿块，而非多发小结节。

病例 1-7

病史：47岁女性，肝功异常伴腹痛。

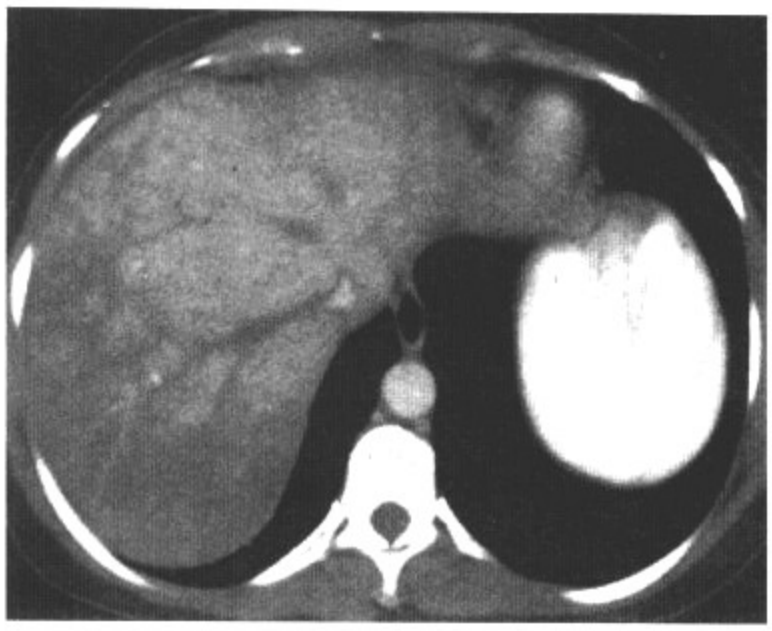

图1.7　A

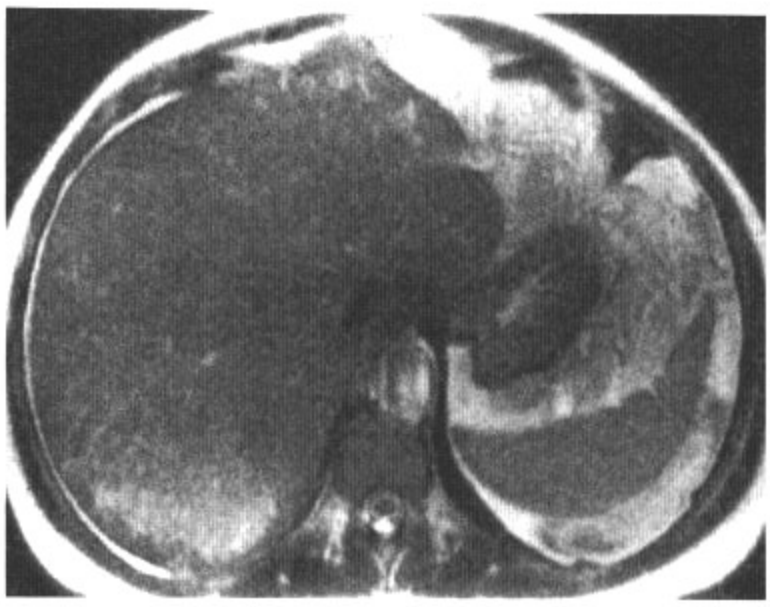

图1.7　B

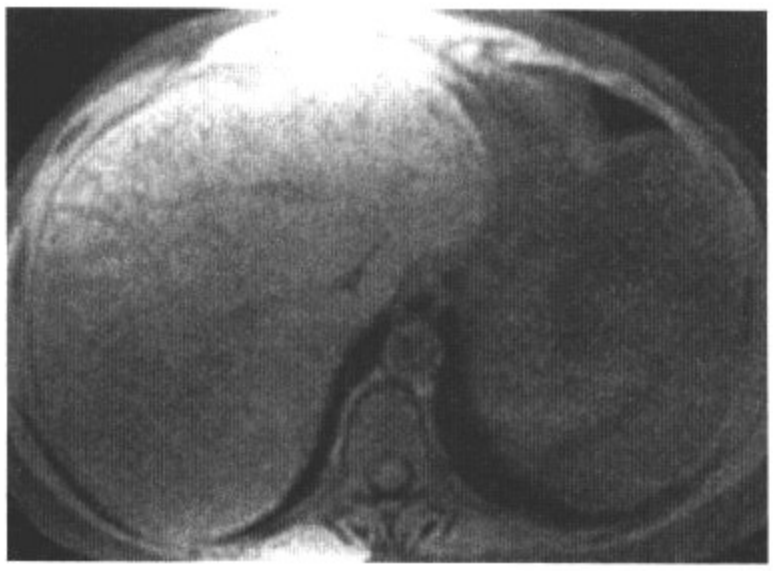

图1.7　C

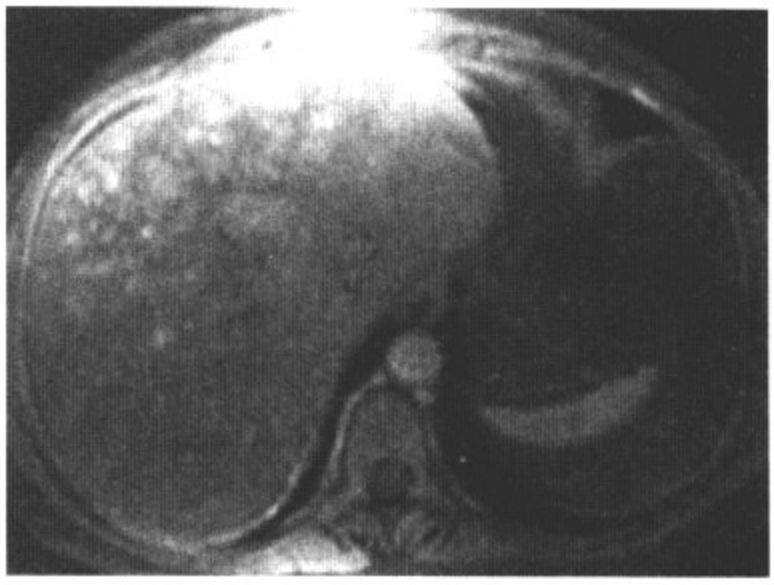

图1.7　D

影像表现：轴位增强CT（A）可见肝大，腹水及肝实质不均匀强化。注意肝右和肝中静脉无强化。轴位T2WI（B）和压脂T1WI（C）示肝脏淤血，T1WI信号降低，而T2WI信号增高。Gd增强压脂T1WI（D）证实肝右及肝中静脉血栓形成。

鉴别诊断：肝淤血，静脉闭塞性疾病。

诊断：急性Budd-Chiari综合征。

讨论：Budd-Chiari综合征的病因是肝静脉、下腔静脉（IVC）分别或同时闭塞。肝静脉闭塞的原因很多，包括：原因不明、妊娠所致的高凝状态、口服避孕药、创伤、肿瘤侵犯或阻塞IVC或肝静脉，以及IVC内置网等。这些都导致肝淤滞及肝窦后压力升高，进而使门脉血流降低。肝静脉引流减少会导致腹水、肝大、侧支循环形成以及脾大。肝脏强化程度降低的区域可能是因为门脉血流降低、静脉淤血，发生梗死比较少见。MR可有效地检出Budd-Chiari综合征。CT上的典型表现如“马赛克”样强化、腹水和肝大MR都能可靠检出。另外，MR还可多方位成像，MR血管造影（MRA）能评价肝静脉及IVC。本例肝静脉内没有血流。此症溶栓和抗凝治疗作用有限，可选择门体分流或肝移植进行治疗。

病例 1-8

病史：58岁女性，腹胀伴体重减轻。

图1.8 A

图1.8 B

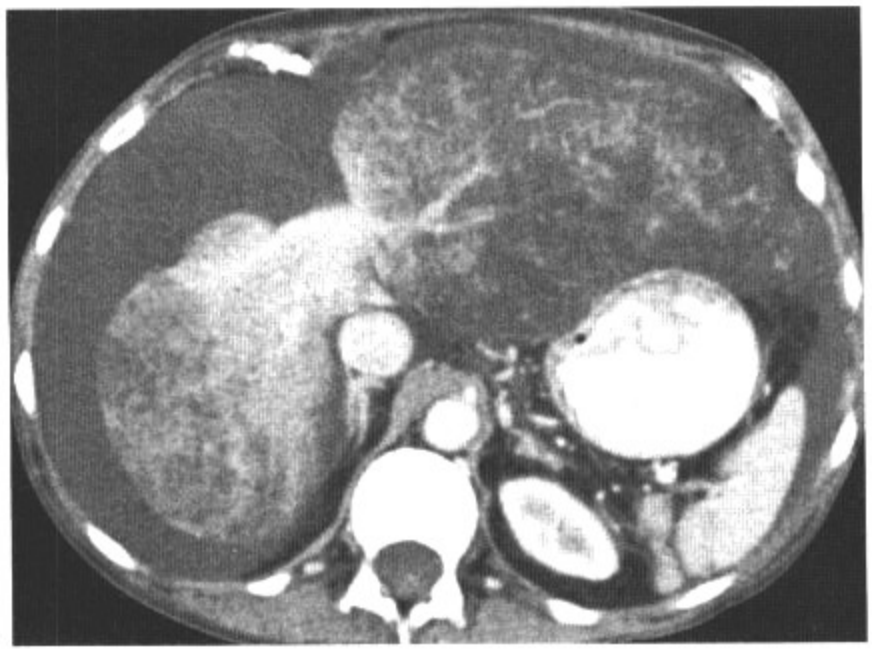

图1.8 C

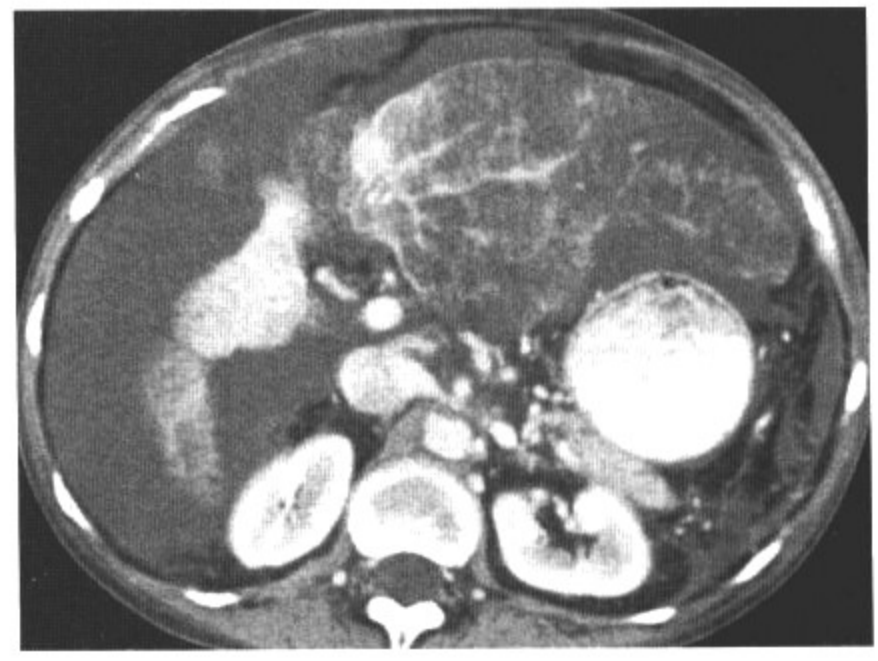

图1.8 D

影像表现：轴位增强CT示肝脏不均匀强化，可见斑片状低密度区，以左叶为著。

鉴别诊断：肝不均匀脂肪变，肝细胞癌。

诊断：肝硬化伴脂肪肝。

讨论：肝硬化在CT上表现多样。包括肝形态改变，如尾状叶或左外叶肥大、左内叶及右前叶萎缩、结节状轮廓、脂肪变、门脉高压（腹水、侧支循环及脾大）、由于淤血所致肠系膜脂肪密度增高，以及肝脏再生结节和肝纤维化。脂肪肝是肝硬化的常见早期改变，常早于其他CT征象。由于肝再生结节和肝萎缩、纤维化同时发生，肝脏轮廓呈结节状回缩。本例中，肝脏内呈不均匀低密度，可能同不均匀脂肪肝或弥漫性肿瘤性病变，如肝细胞癌混淆。鉴别的要点是低密度区无占位效应。可见肝内血管走行自然，无移位。对于无法判断的病例，MR正、反相位T1WI可鉴别。在反相位图像上，含脂肪的区域信号下降明显。

病例 1-9

病史：65岁男性，血尿。

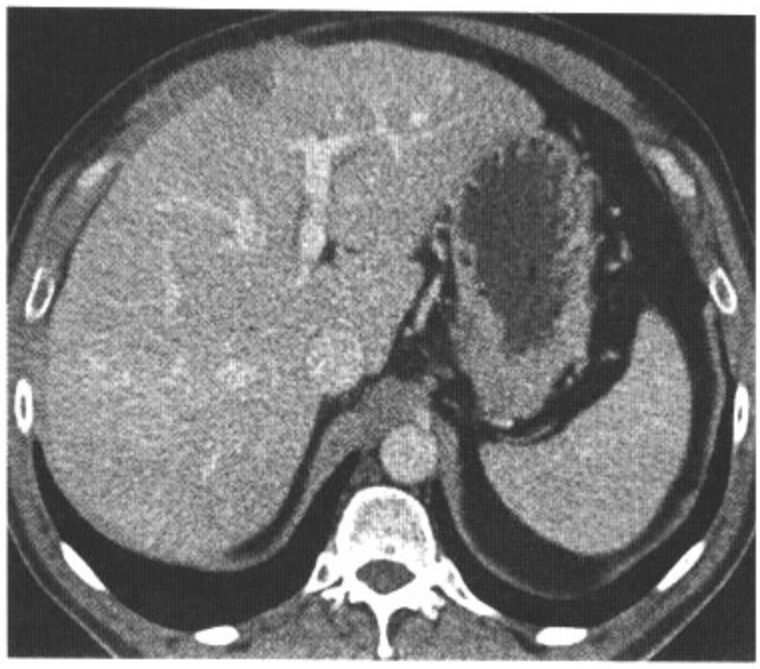

图1.9 A

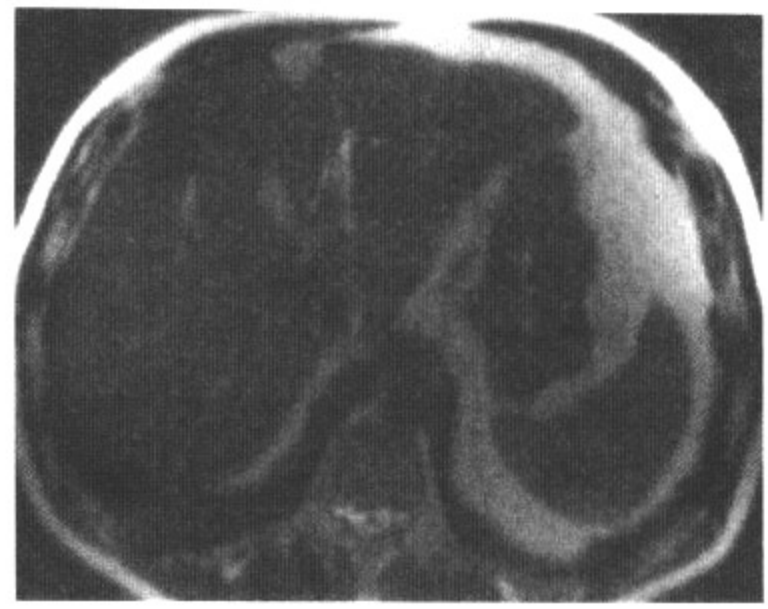

图1.9 B

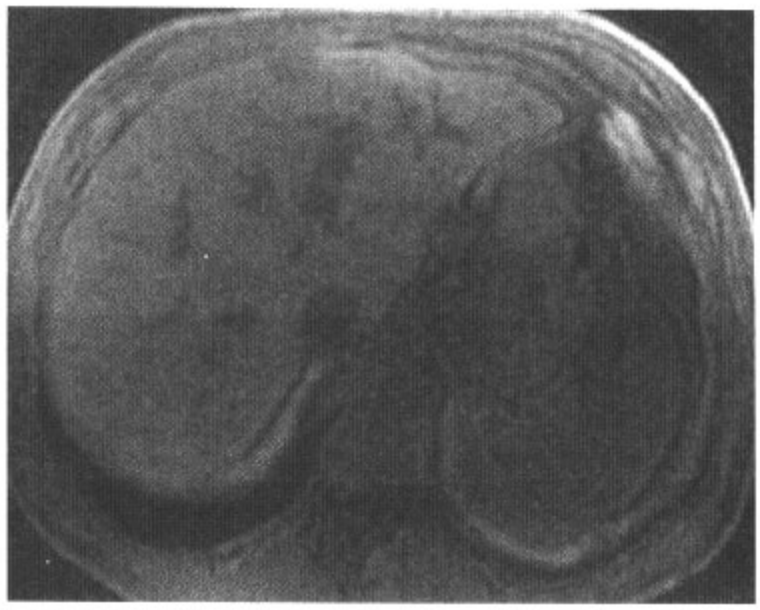

图1.9 C

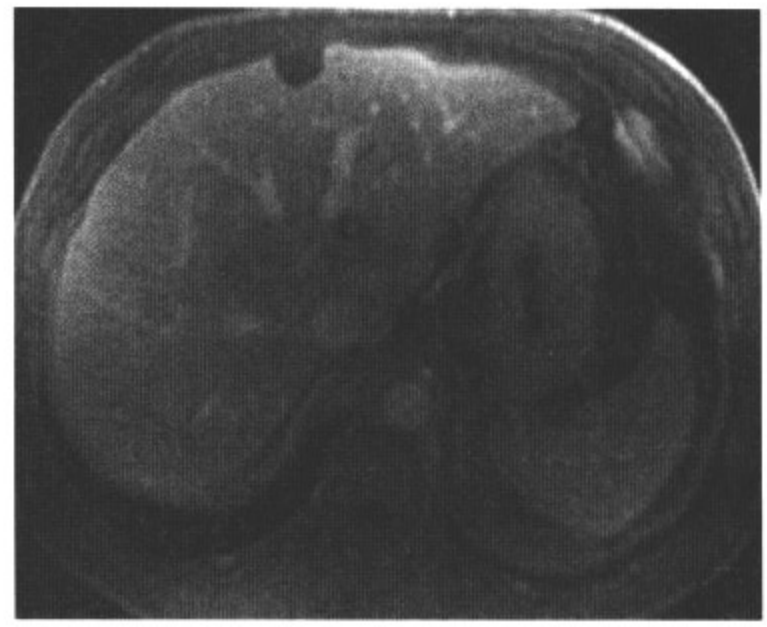

图1.9 D

影像表现：轴位增强CT（A）示肝Ⅳa段一略低密度病变，位于肝包膜下。轴位T2WI（B）和T1WI（C）上病变分别表现为高和略低信号。在压脂增强T1WI（D）上病变无强化。

鉴别诊断：胆管囊腺瘤，胆管囊肿，囊性转移。

诊断：肝脏纤毛性前肠囊肿。

讨论：纤毛性前肠囊肿是肝脏的一种罕见囊性病变，其组织学发生不明，但绝大多数学者认为是胚胎期前肠在肝内种植所致。肝脏纤毛性前肠囊肿是一种良性的、单发的囊肿，由纤毛假复层柱状上皮、上皮下的结缔组织层、平滑肌层和外层的纤维包膜构成。此病变几乎总是单发，位于左内叶（Ⅳ段），肝包膜下。肝脏纤毛性前肠囊肿由于可含浆液性到黏液性多种不同成分，其CT上密度表现也不同。因而，在平扫CT上，病变可表现为低密度或等密度。MRI上，所有的肝脏纤毛性前肠囊肿在T2WI上均为高信号。T1WI上根据所含成分不同可能为低、等或高信号。CT上等密度的肝脏纤毛性前肠囊肿同肝实性占位难以鉴别，此时T2WI可准确地诊断。

病例 1-10

病史：36岁女性，腹痛，低血压，有口腹避孕药史。

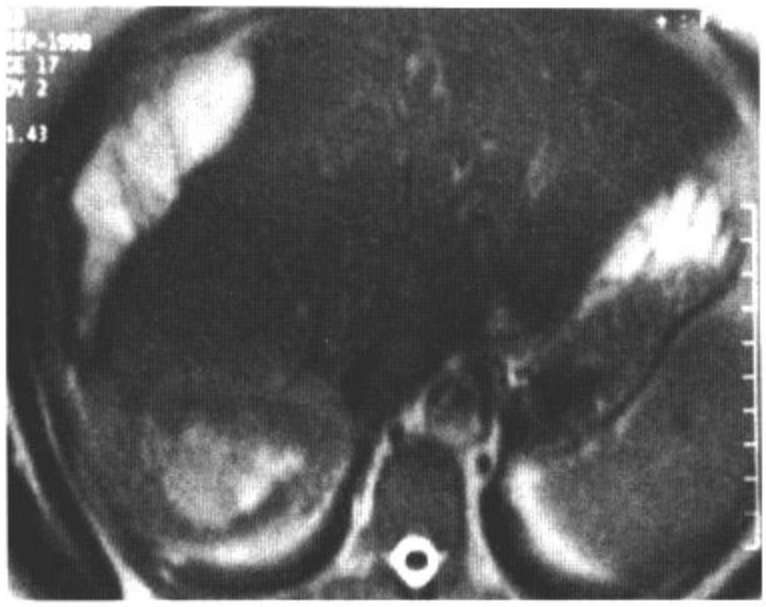

图1.10 A

图1.10 B

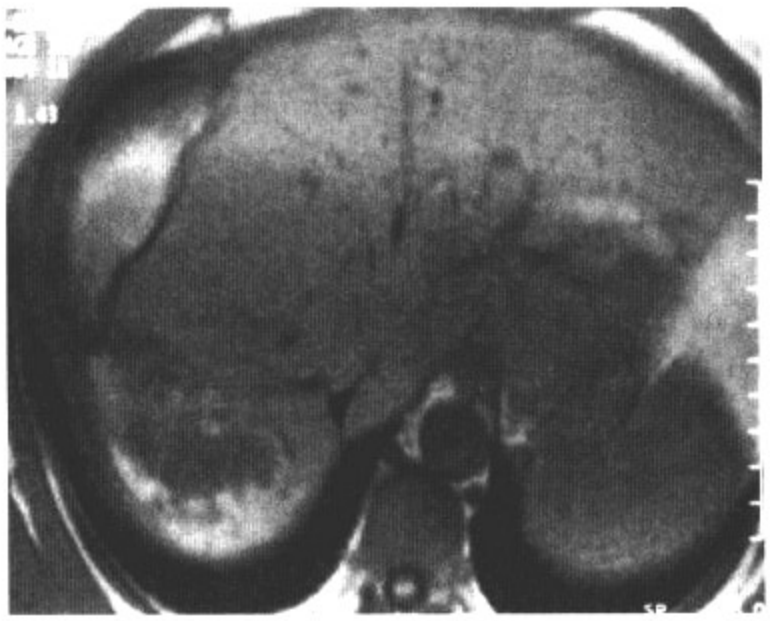

图1.10 C

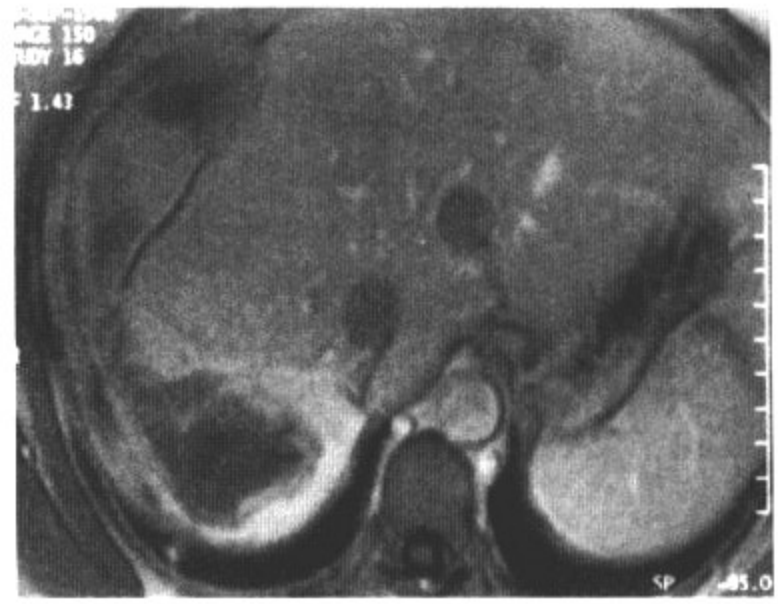

图1.10 D

影像表现：轴位T2WI（A）可见肝Ⅶ段一略高信号病变，中心呈高信号。同时可见肝包膜下积液。重T2WI（B）示病变中心信号增高，提示坏死。轴位T1WI（C）包膜下及瘤内液体呈高信号。Gd增强T1WI（D）示肝脏病变富血供，包膜下积液未见强化。

鉴别诊断：转移瘤，肝细胞癌，肝脓肿。

诊断：肝细胞腺瘤破裂并肝包膜下血肿。

讨论：大的肝细胞腺瘤易破裂，常导致大量并可能致命的腹腔积血。由于这一严重的并发症，常需预防性切除。本例中，T1WI上病变边缘高信号代表出血；正铁血红蛋白可缩短T1。病变较大、内部出血及肝包膜下积血、病灶富血供的特点以及病人年龄和口腹避孕药史均提示肝细胞腺瘤的诊断。在肝硬化的背景下，肝细胞肝癌破裂也是一个诊断选择。含黑色素的转移瘤和含蛋白的脓肿在T1WI上也呈高信号。

病例 1-11

病史：37岁女性，超声发现肝脏病变。

图1.11　A

图1.11　B

图1.11　C

影像表现：平扫CT（A）、动脉期（B）和延迟期（C）增强CT可见肝右叶一边界清楚的低密度病变，增强早期边缘结节状强化，延迟期全部填充。

鉴别诊断：转移瘤。

诊断：血管瘤。

讨论：血管瘤是肝脏最常见的良性肿瘤，女性多见（5∶1）。常无症状，多偶然发现。肝血管瘤大小多稳定不变，但有孕期增大的报道。大多直径较小，约10%多发。有时可见斑点和粗颗粒状钙化、纤维化和中心囊变，尤其是巨大血管瘤。动态增强扫描可见病变从周边开始致密的结节状强化，然后逐渐往中心填充。这一强化过程可能需要几分钟甚至几小时。典型者的特点是各期强化幅度均同主动脉相似。肝实质造影剂的廓清速度远高于血管瘤，因而血管瘤呈高密度。富血供的转移瘤强化特点为环状而非结节状。造影剂在病灶周边以这种方式聚集是血管瘤的典型表现，仅见于少量的转移瘤，如治疗后的乳腺癌转移瘤。同时，本例无原发恶性肿瘤病史，单发转移可能不大，血管瘤是最佳诊断。

病例 1-12

病史：66岁女性，白血病，肝功异常。

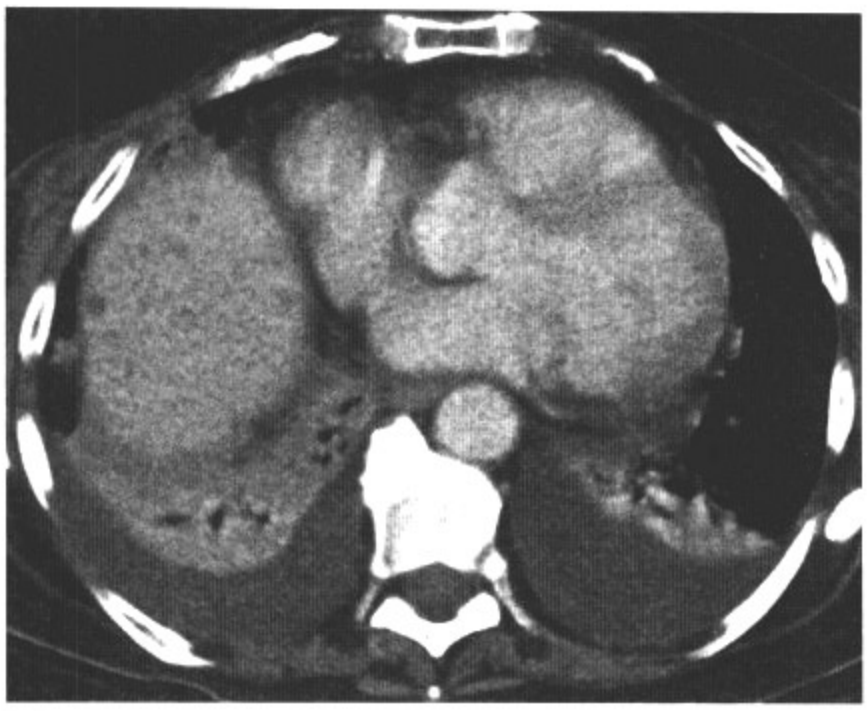

图1.12 A

图1.12 B

图1.12 C

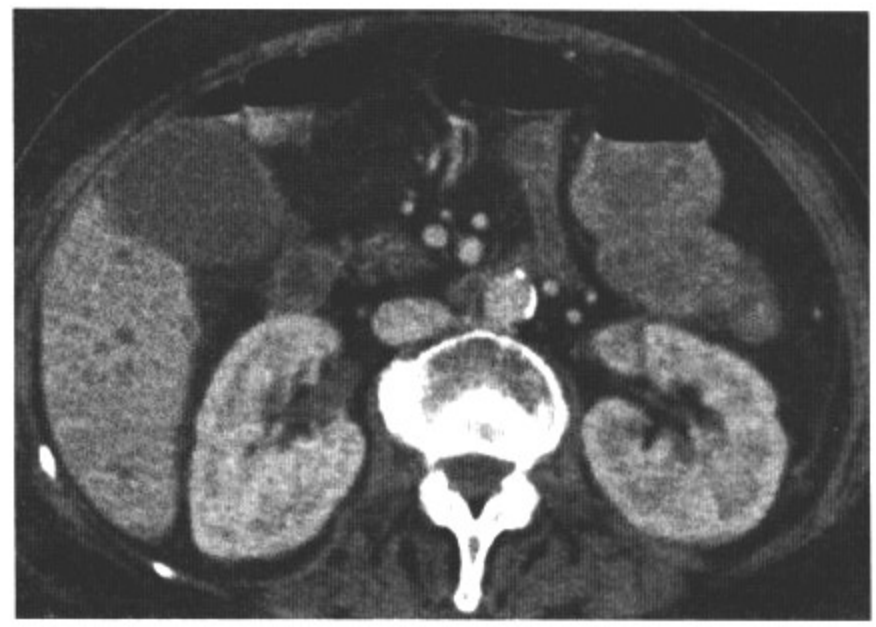

图1.12 D

影像表现：轴位增强CT示肝脏、脾脏内弥漫、多发的低密度灶。同时有脾大、双侧胸腔积液。

鉴别诊断：转移瘤、败血症栓子，von Meyenburg complexes（胆管错构瘤）。

诊断：肝脏念珠菌病。

讨论：念珠菌感染是免疫抑制病人最常见的真菌感染，随着HIV感染/AIDS发病率的升高，其发病率也随之增高。在一项尸检研究中，50%的白血病和淋巴瘤病人可见肝念珠菌感染。临床上表现为发热、腹痛和肝大，均无特异性，诊断困难。CT表现因感染时期不同而不同。急性期，表现为肝脾内多发的小低密度灶。抗真菌治疗后，病灶内可有钙化及纤维化，在平扫上呈高密度。其他真菌感染如曲菌、隐球菌和卡氏肺囊虫的表现可类似于治愈期的念珠菌病，表现为多发肝脏和其他内脏的钙化灶。本例为急性期感染，表现为肝脾内多发低密度灶。

病例 1-13

病史：68岁女性，腹痛、黑便。

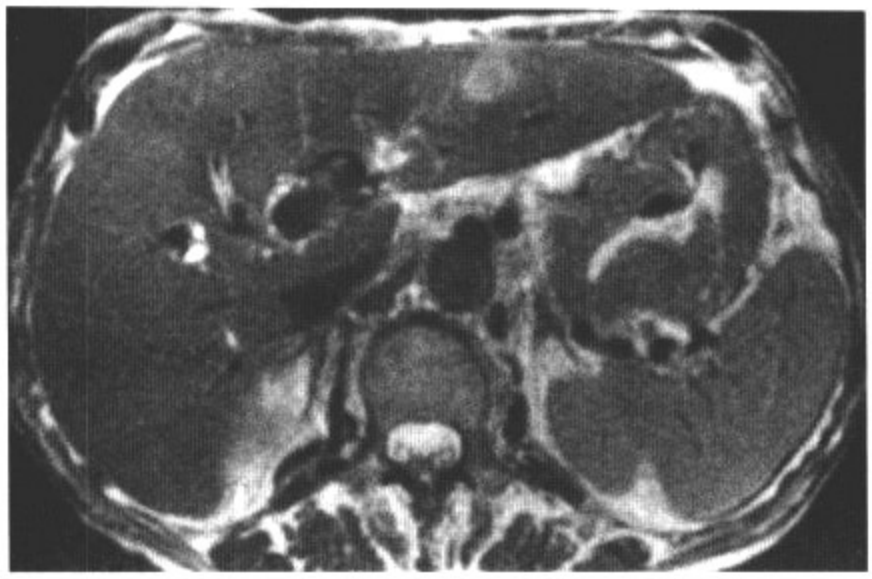

图1.13 A

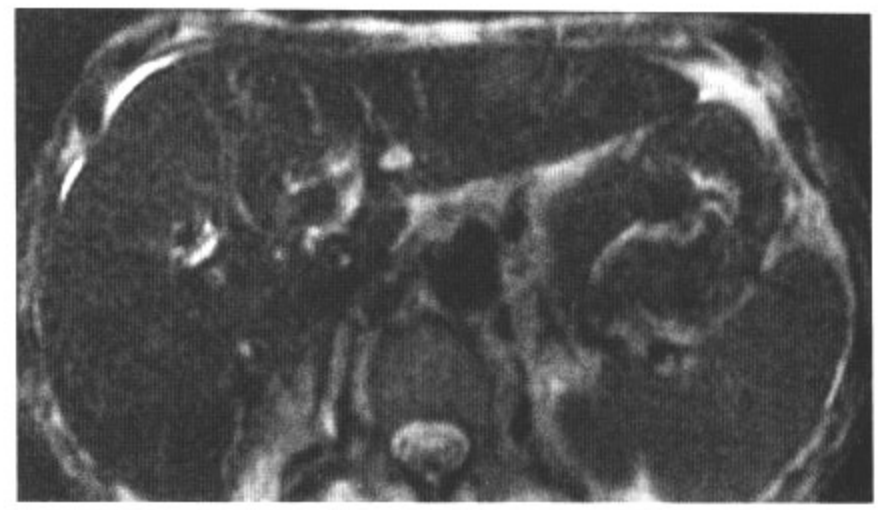

图1.13 B

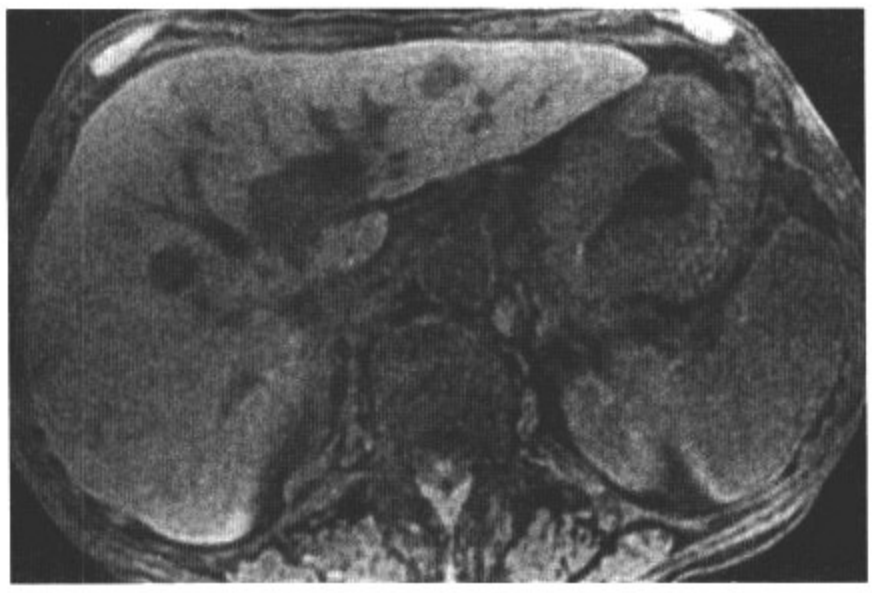

图1.13 C

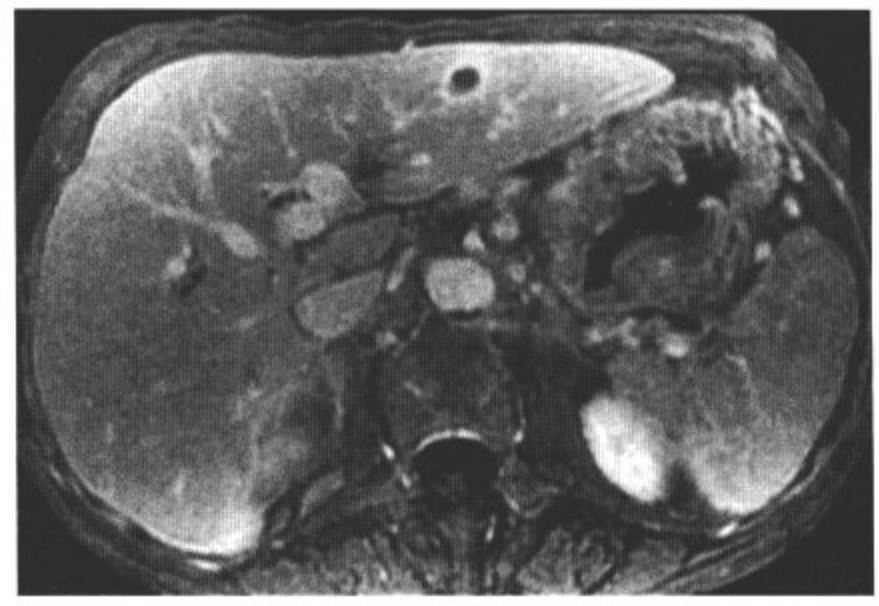

图1.13 D

影像表现：轴位T2WI（A）示肝左叶一直径约2cm的圆形略高信号病灶。注意胃壁增厚。重T2WI（B）示病变信号降低，提示为实性成分。平扫（C）和Gd增强压脂（D）轴位T1WI可见平扫低信号，增强后边缘环状强化。

鉴别诊断：肝细胞肝癌，淋巴瘤。

诊断：胃腺癌肝转移。

讨论：肝脏有无转移对恶性肿瘤病人的分期和预后意义重大。约24%～36%因恶性肿瘤死亡的病例尸检可发现肝脏转移。由于门静脉引流，发生于胃肠道的肿瘤容易转移到肝脏。约45%的胃癌病人在诊断时发生肝转移。T2WI上肝内多发圆形略高信号病灶多为转移瘤。肝细胞癌可能是本例一个诊断选择，但其强化方式以及缺乏肝硬化背景，使这种可能性降低。无论是原发性或继发性淋巴瘤均可累及肝脏。然而，原发性肝淋巴瘤非常罕见。淋巴瘤播散常伴有淋巴结肿大及脾脏受累。

病例 1-14

病史：46岁女性，急性右上腹痛，发热。

图1.14　A

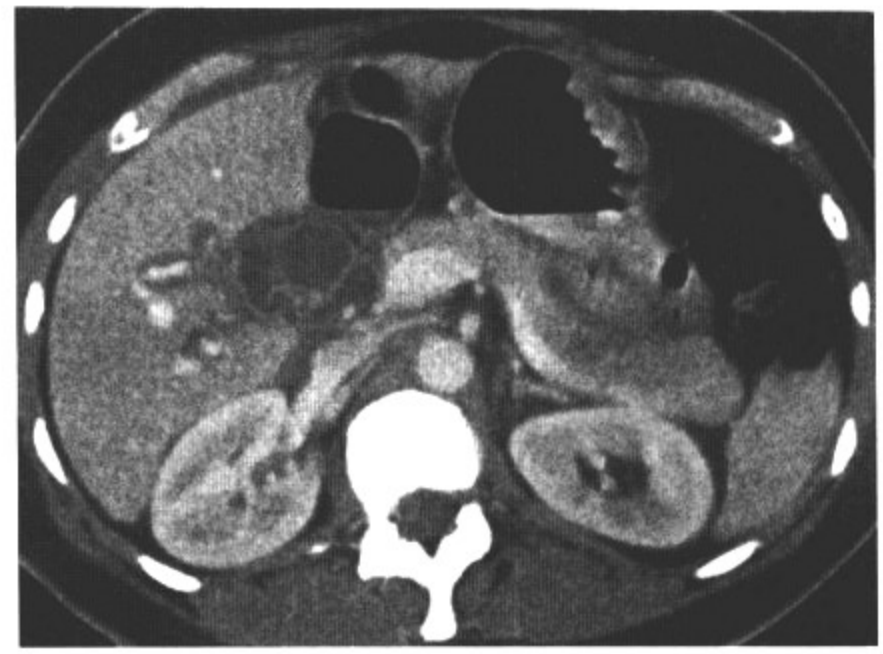

图1.14　B

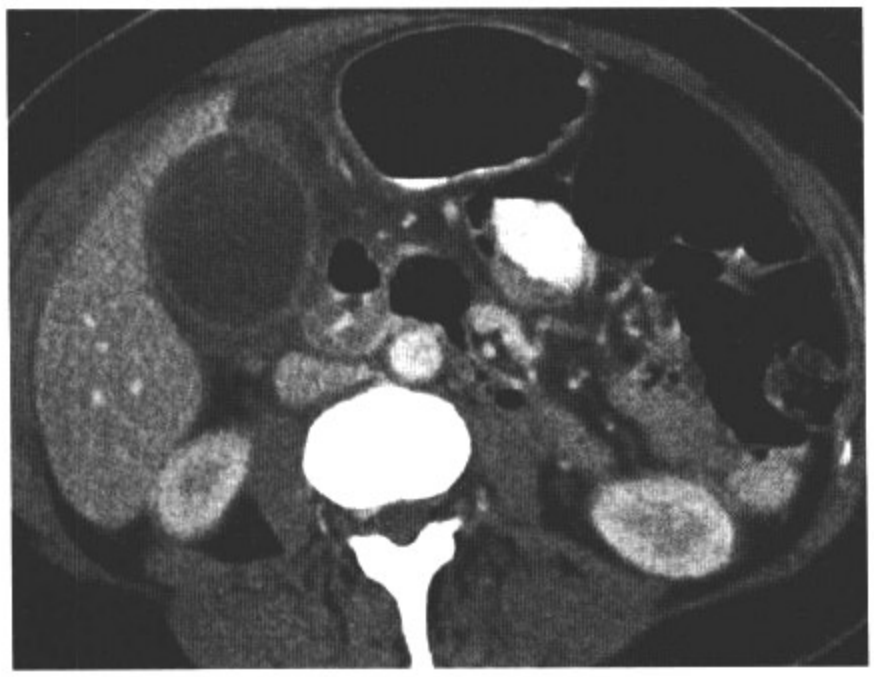

图1.14　C

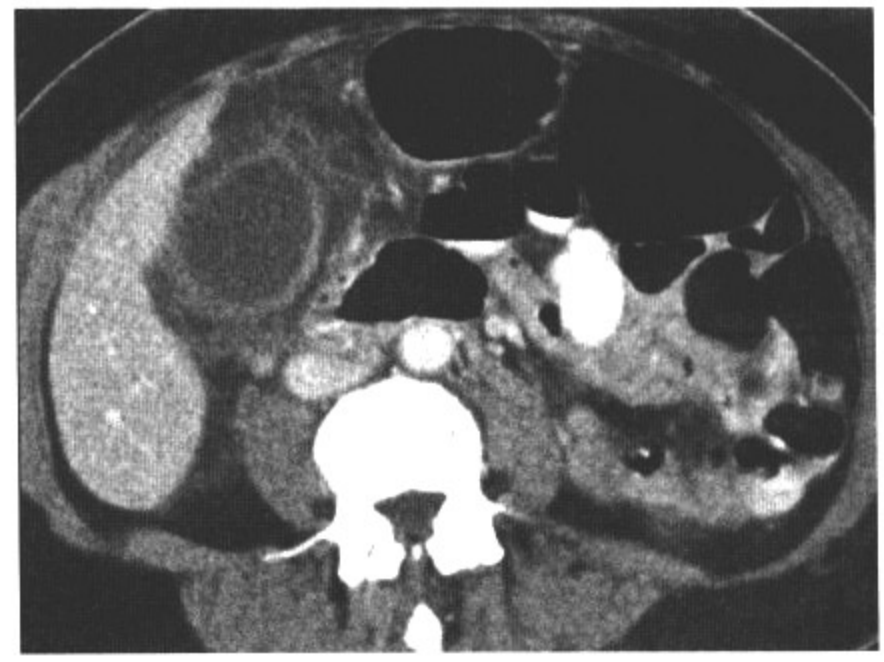

图1.14　D

影像表现：轴位增强CT可见胆囊扩张，壁增厚。肝包膜下脂肪混浊以及门静脉周围低密度的管套征。同时需注意胆囊壁的轻度强化，胆囊底部内陷。

鉴别诊断：无。

诊断：急性胆囊炎。

讨论：急性胆囊炎占急性腹痛入院病人病因的第四位。常系胆管或胆囊颈结石阻塞引起胆囊壁继发炎症而发病。大部分急性胆囊炎是由结石引起，非结石性胆囊炎占大约5%～10%。疑诊急性胆囊炎时，超声是首选的影像检查方法。尽管CT在评价急性胆囊炎患者方面的作用轻微，但对腹部CT阅片时需要仔细观察胆囊，因为CT是大部分腹痛病人的初检手段。急性胆囊炎的典型CT表现包括结石、胆囊扩张（前后径>5cm）、壁增厚（>3mm）、胆囊周围液体聚集、肝侧胆囊壁边界不清、胆囊周围脂肪的炎性高密度线状影以及相邻肝实质的充血。在上述表现中，胆囊周围炎性改变被认为是最具特异性的，因为其他表现如胆囊壁增厚和扩张，不一定提示胆囊炎。

病例 1-15

病史：14个月男孩，腹部逐渐膨隆。

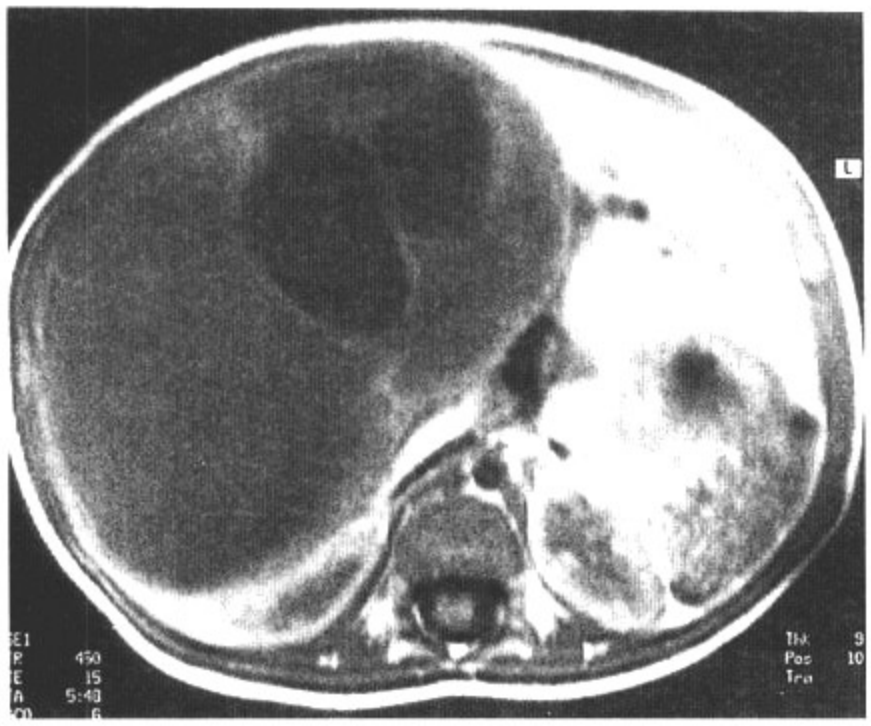

图1.15　A

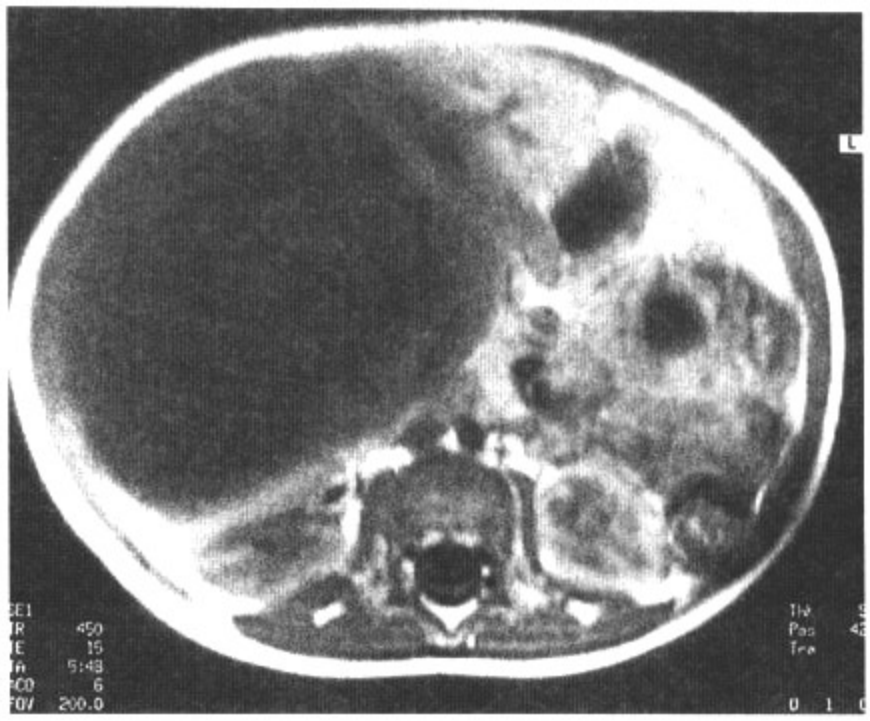

图1.15　B

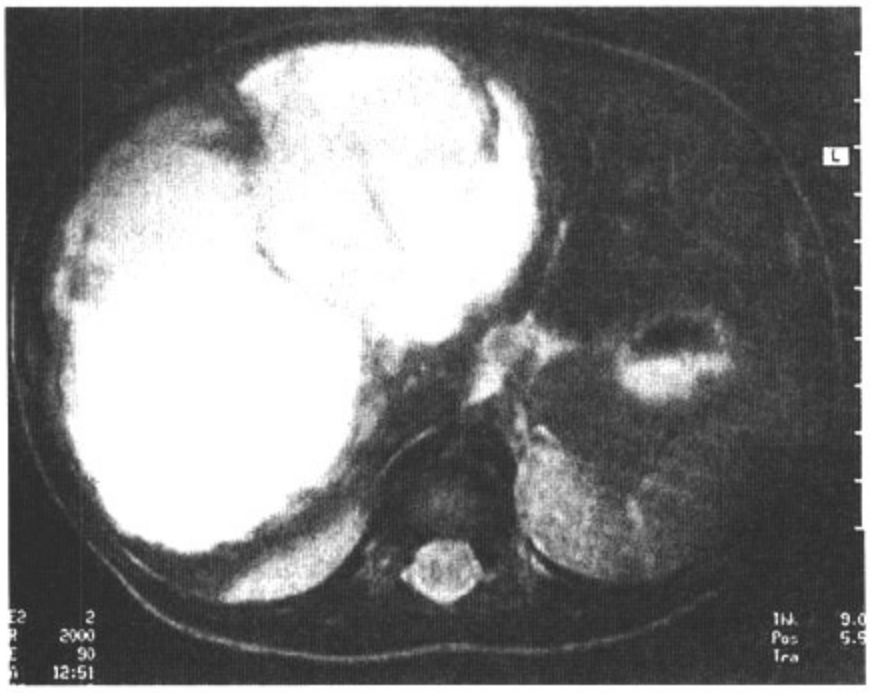

图1.15　C

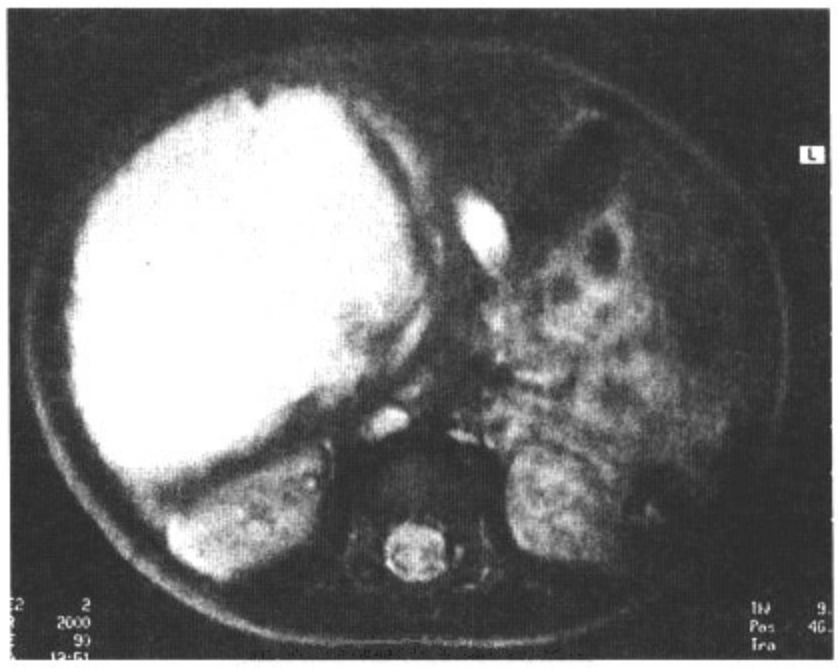

图1.15　D

影像表现：轴位T1WI（A，B）可见肝右叶一低信号病变。胆囊未见异常。轴位T2WI可见病变呈液体样高信号。

鉴别诊断：未分化胚胎性肉瘤，婴儿型血管内皮瘤，肝母细胞瘤，转移瘤。

诊断：肝脏间叶性错构瘤。

讨论：肝脏间叶性错构瘤是肝脏发育性的囊性肿块。生长缓慢，发现时多已较大。当其内液体积聚时也可快速生长。肝脏间叶性错构瘤的MR信号特征反映了囊肿的性质。对于特定病人，囊液呈不同的液体信号，可能反映其不同的蛋白成分。在此年龄组，其他肝脏肿块包括婴儿型血管内皮瘤、肝母细胞瘤、转移瘤（最常见于神经母细胞瘤）以及未分化胚胎性肉瘤（UES）。典型的肝脏间叶性错构瘤为一囊性肿块，而其他的病变多为实性，少数可有坏死区。UES由于生长快，常因坏死而表现为囊性。然而，UES常发生于年长儿童。婴儿肝脏巨大囊性肿块最常见的为肝脏间叶性错构瘤。

病例 1-16

病史：79岁女性，经内镜逆行胰胆管造影术（ERCP）后，右上腹痛。

图1.16 A

图1.16 B

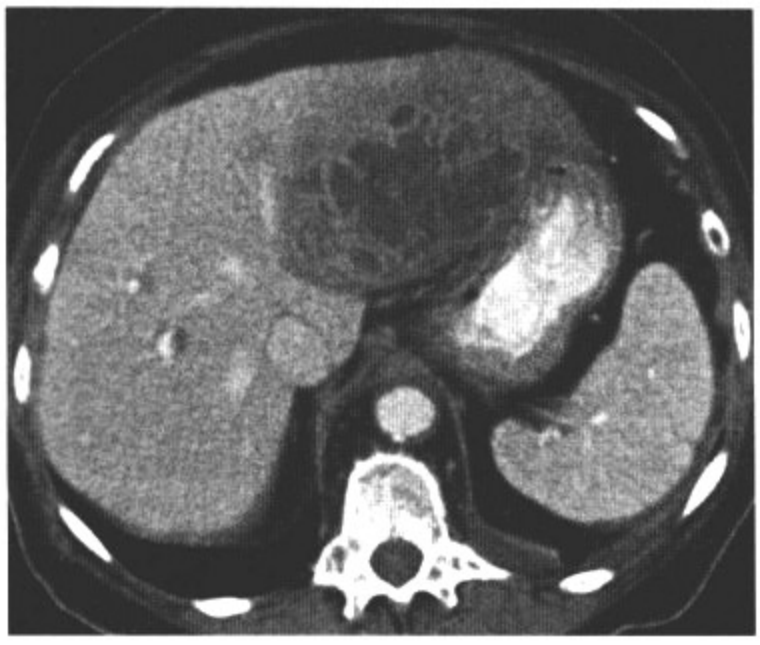

图1.16 C

图1.16 D

影像表现：轴位增强CT可见肝左叶多发环状强化的低密度灶。其周围肝实质呈低密度。注意ERCP术后胆道积气（D）。

鉴别诊断：转移瘤。

诊断：细菌性肝脓肿。

讨论：在美国，大部分的肝脓肿是细菌性的。但随着化疗、器官移植和AIDS病人导致的免疫抑制患者的增多，真菌性肝脓肿也逐渐增多。细菌性肝脓肿大部分是由革兰阴性杆菌感染所致，成人以大肠杆菌多见。约50%的细菌性肝脓肿为厌氧菌感染或需氧和厌氧菌的混合感染。肝脓肿的感染途径包括：（a）经门静脉（阑尾炎、憩室炎或结肠癌感染）；（b）经胆道系统（胆管炎，医源性）；（c）直接扩散（消化道溃疡或肾盂肾炎）；（d）经肝动脉（心内膜炎或动脉导管）；（e）创伤。约50%～60%的细菌性肝脓肿为多发，好发于肝右叶。原因可能是来自肠系膜上静脉的血经门静脉优先流入肝右叶。典型的肝脓肿在增强CT上呈低密度，边缘强化。相邻肝实质因水肿而成低密度。这些征象的诊断非常重要，因为单纯的抗感染治疗对肝脓肿是不够的，彻底的治疗需要抽吸和引流。本例即实施了CT引导下的多次抽吸和引流。

病例 1-17

病史：37岁女性，因反复上腹痛行超声检查，发现肝肿块。

图1.17　A

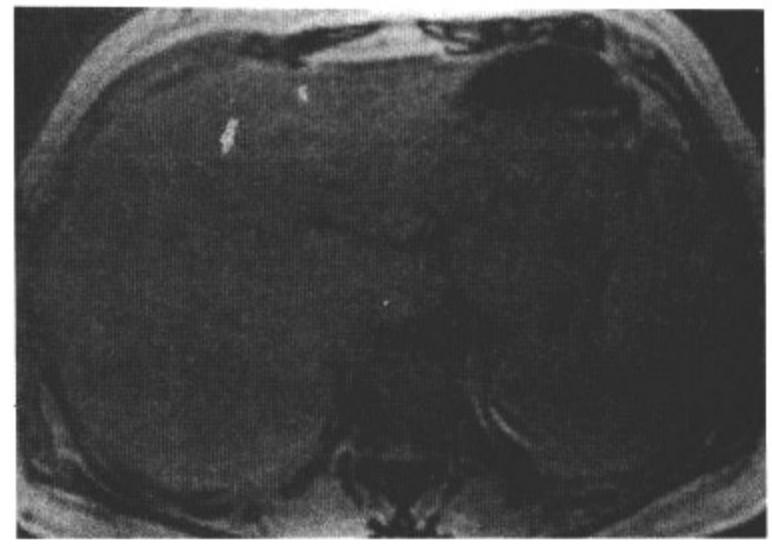

图1.17　B

图1.17　C

图1.17　D

影像表现：轴位T2WI（A）可见肝脏病变呈略高信号，在T1WI上（B）也呈略高信号。T2WI上病变中心瘢痕呈更高信号。Gd增强压脂轴位T1WI动脉期（C）和延迟期（D）可见病变早期均匀强化并快速廓清，中心瘢痕延迟期强化。

鉴别诊断：转移瘤，肝细胞腺瘤，肝细胞肝癌。

诊断：局灶性结节状增生。

讨论：局灶性结节状增生（FNH）是肝脏的一种良性肿瘤样病变，由纤维间隔将正常肝组织分隔呈结节状而成。在纤维分隔或肝细胞间常见小胆管。此病变无包膜，缺乏中央静脉和门脉分支。FNH的特性决定其在T1WI和T2WI上均表现为同正常肝组织信号相同或相似，因而难以发现。大约三分之二的FNH在T2图像上信号轻度增高，在T1上轻度降低，或两者兼有。中央瘢痕的存在可提示本病的诊断，在T1WI上呈低信号，在T2WI上则为高信号。另外，中央瘢痕增强扫描可强化。借此可同纤维板层癌的中央瘢痕相鉴别，后者在T1WI和T2WI上均为低信号，无延迟强化。FNH中央瘢痕T2WI信号增高可能与其内疏松的黏液纤维组织内含水量增加有关。而纤维板层癌的中央瘢痕乏血管，为致密的纤维成分；因而，其MR表现为典型的胶原信号特点。根据中央瘢痕、无肝硬化，以及病人年龄可做出FNH的诊断。

病例 1-18

病史：4个月龄男孩，甲胎蛋白（AFP）水平升高，易激惹。

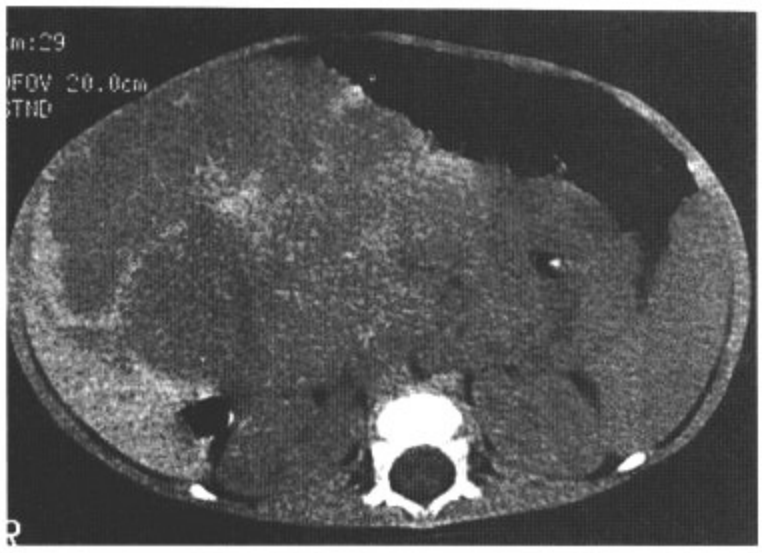

图1.18　A

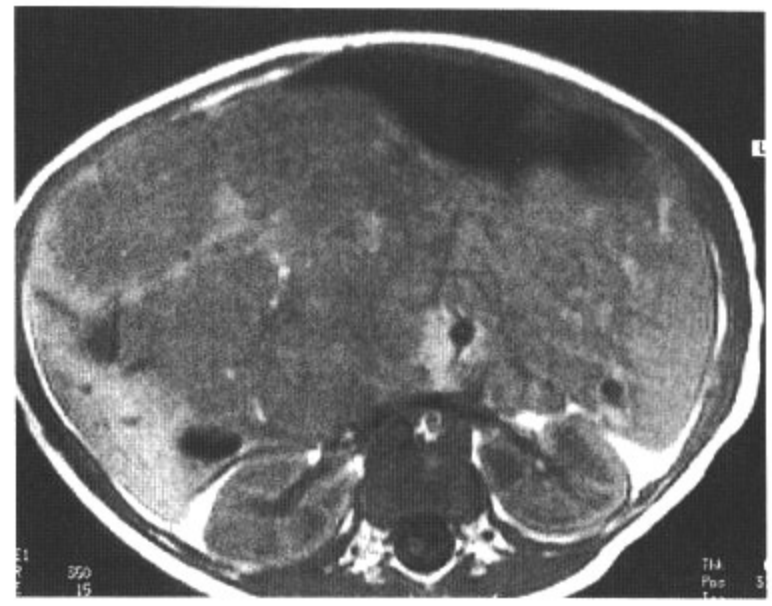

图1.18　B

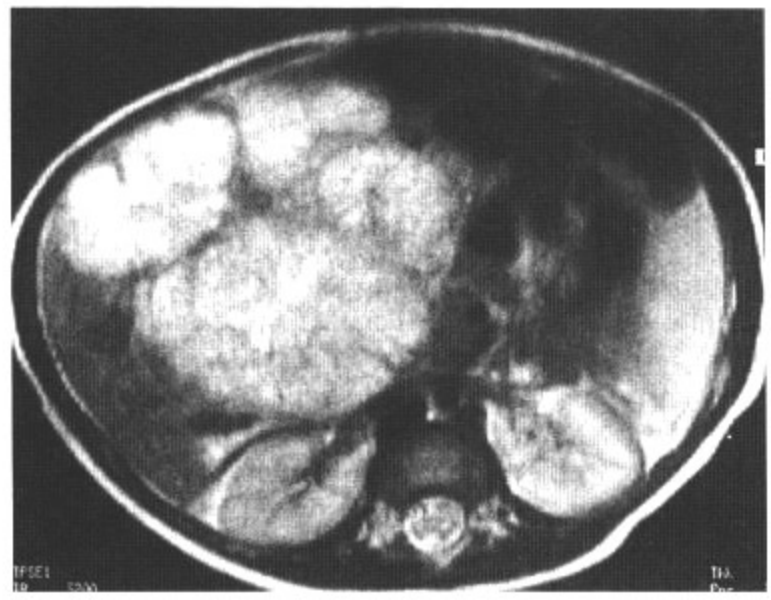

图1.18　C

影像表现：轴位平扫CT（A）可见肝内一直径约10cm的病变，有分隔。轴位T1WI（B）示病灶为一低信号肿块，内有线状高信号。轴位T2WI（C）示病变高信号。T1上高信号的线状影在T2上为低信号。同时可见圆形的出血灶。

鉴别诊断：婴儿型血管内皮瘤，神经母细胞瘤肝转移，肝脏间叶性错构瘤，肝细胞肝癌。

诊断：肝母细胞瘤。

讨论：肝母细胞瘤仅次于肾母细胞瘤（Wilms瘤）和神经母细胞瘤，占儿童时期腹部最常见恶性肿瘤的第三位。好发年龄小于3岁，高峰年龄小于18个月。组织学上，肝母细胞瘤由上皮细胞或混合细胞（上皮和间叶细胞）构成。混合型肝母细胞瘤由于有骨性或软骨性间质成分的存在，常有粗大的钙化。AFP水平升高有助于肝母细胞瘤的诊断。无论是平扫还是增强CT上肝母细胞瘤常为低密度。MRI表现同肝细胞癌类似。在T1WI上低信号，而T2WI上高信号。本例混合型肝母细胞瘤中所示的线状信号代表纤维分隔。小的肝母细胞瘤出血及坏死少见，而体积巨大者有时可见。肝母细胞瘤的出血和坏死区面积远小于未分化胚胎性肉瘤和肝脏间叶性错构瘤。婴儿型血管内皮瘤和神经母细胞瘤肝转移均无AFP的升高。神经母细胞瘤肝转移，同其他转移一样，趋向于多发。

病例 1-19

病史：69岁女性，有Crohn病病史，现感疲劳、发热及寒战。

图1.19　A

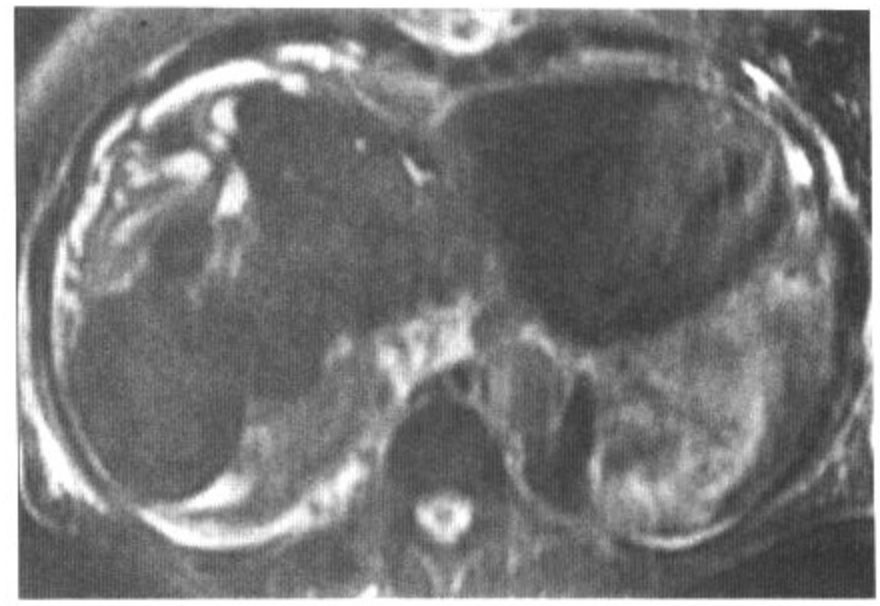

图1.19　B

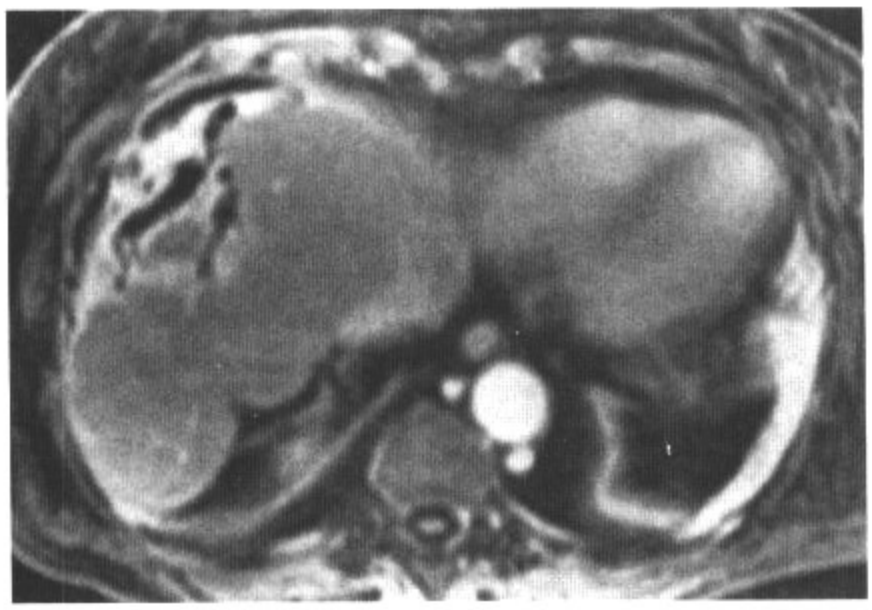

图1.19　C

图1.19　D

影像表现：轴位增强CT（A）可见肝实质不均匀强化，周围胆管扩张。轴位T2WI（B）示扩张的胆管和肝包膜下液体均呈高信号。在Gd增强压脂T1WI上，胆管和外周肝实质均轻度强化（C），同时，可见肝右叶一环状强化的直径2cm的囊性病变（D）。

鉴别诊断：肝内胆管癌。

诊断：原发性硬化性胆管炎病人发生的上行性胆管炎及肝脓肿。

讨论：原发性硬化性胆管炎（PSC）是一种原因不明的少见病变，特点是肝内外胆管的纤维性缩窄，71%的病例伴有炎性肠病。上行性胆管炎是PSC的一个重要的并发症，常发生于胆管明显狭窄、胆管结石或行内镜检查后的病人。上行性胆管炎发生于PSC病人者，常并发肝脓肿。如本例所示，急性胆管炎在增强CT早期还可见肝实质的不均匀强化。在增强CT和MRI上常可见胆管扩张和胆管壁强化。肝脏形态异常是长期的PSC引起的肝硬化表现。

病例 1-20

病史：37岁女性，突发右上腹痛。

图1.20　A

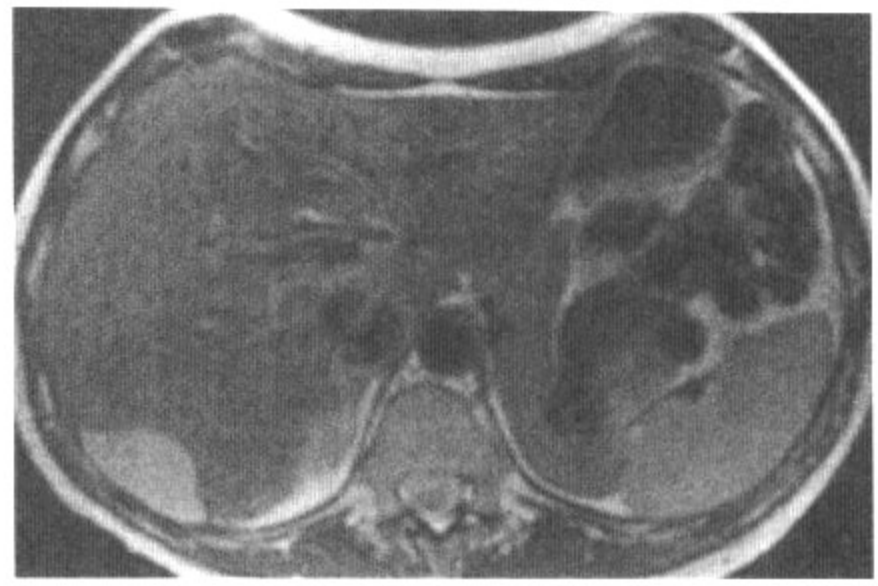

图1.20　B

图1.20　C

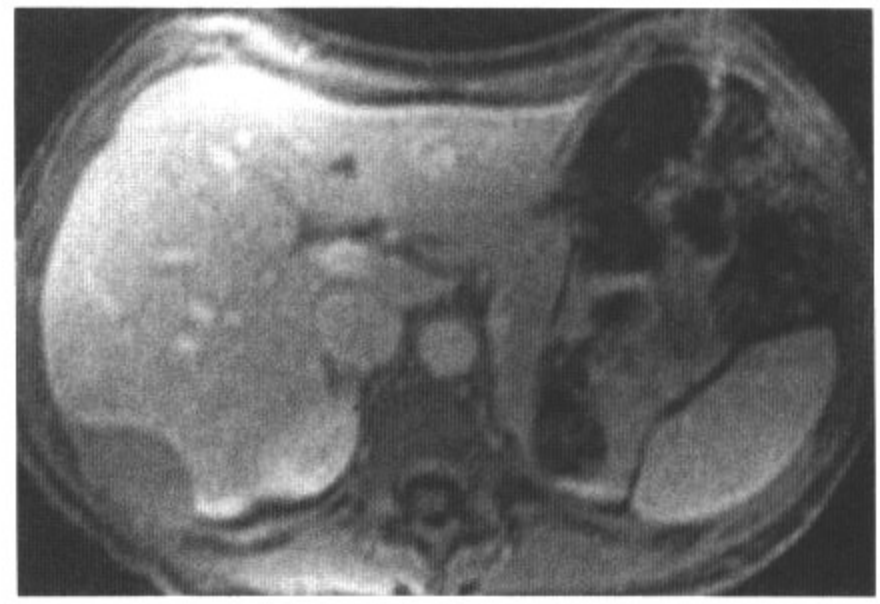

图1.20　D

影像表现：轴位增强CT（A）可见膈下一位于肝右叶后方的，大小2.5cm×5.0cm的无强化肿块。MRI上，病变在轴位T2WI（B）和T1WI（C）上都为均匀的高信号，注射Gd造影剂后无强化。

鉴别诊断：腹膜转移瘤。

诊断：肝包膜下血肿。

讨论：肝包膜下血肿的病因包括创伤、血液疾病以及肝肿瘤、囊肿或脓肿破裂。先兆子痫和“HELLP”综合征（溶血、肝酶水平升高以及血小板水平降低）容易发生肝包膜下血肿。CT上，血肿根据所处时期不同而表现不同。急性或亚急性期血肿由于纤维蛋白聚集，其CT值（HU）高于水；慢性期血肿的CT值等于水。肝脏和肝周血肿的MRI表现可反映血液和血红蛋白的演变过程。亚急性期血肿在T1WI上为高信号，T2WI上为中等信号。慢性血肿由于含铁血黄素的出现，在T1WI和T2WI上均为低信号。一些血肿在Gd增强扫描时可见环状强化。

病例 1-21

病史：39岁男性，巨大肠系膜肿块。术前检查发现肝内胆管扩张。

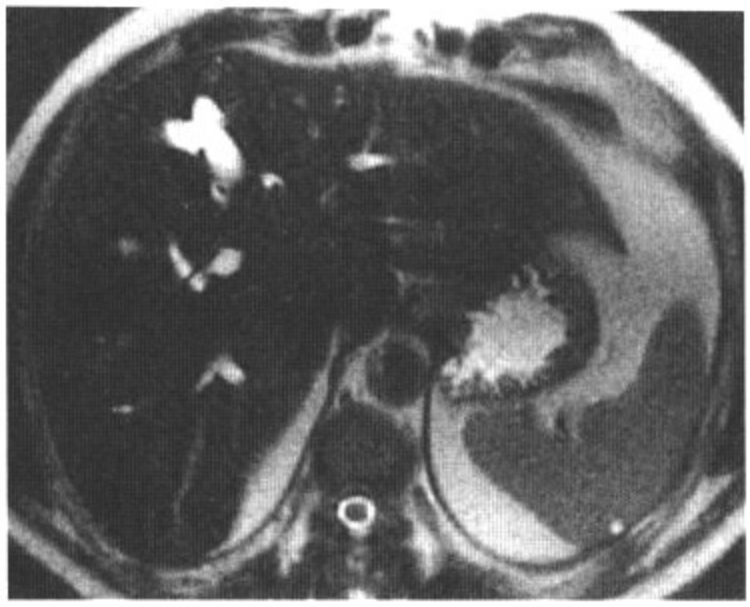

图1.21　A

图1.21　B

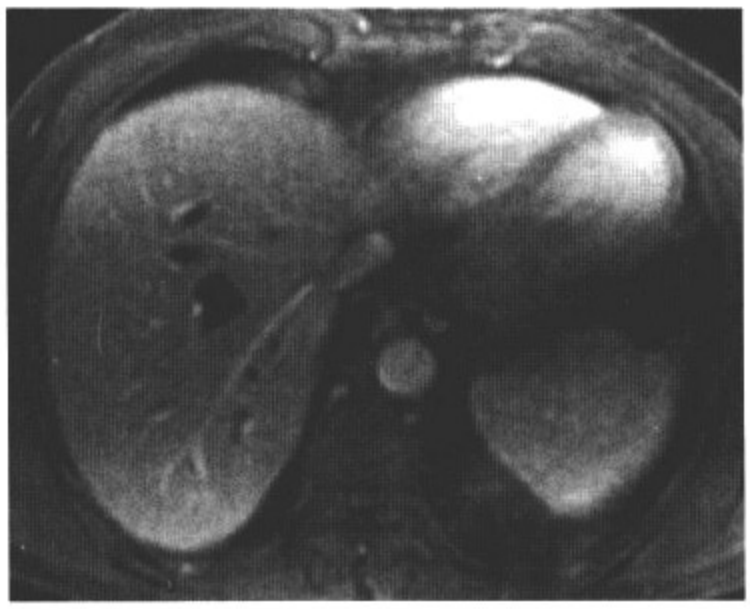

图1.21　C

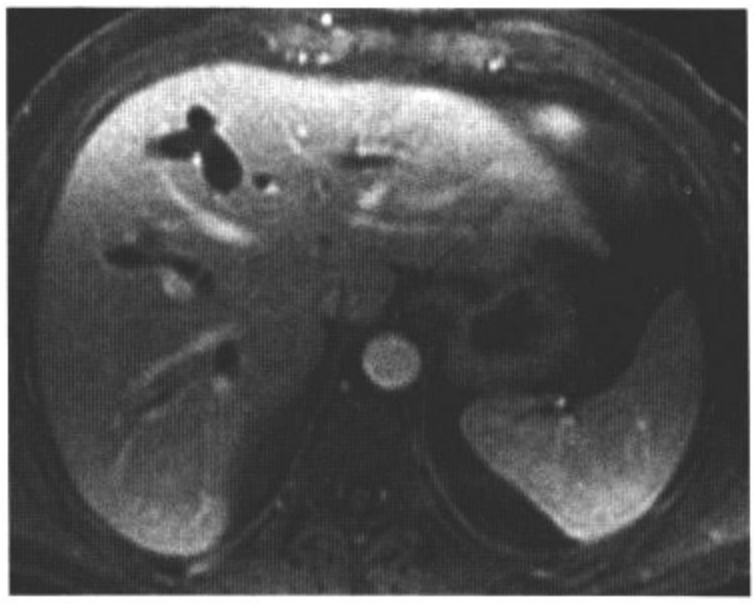

图1.21　D

影像表现：轴位T2WI（A）和斜冠状位厚层块MR胆胰管造影（MRCP）（B）可见肝Ⅳ段肝内胆管梭形扩张。Gd增强压脂轴位T1WI（C和D）示扩张的胆管壁上门静脉小分支强化。

鉴别诊断：胆管缩窄，复发性化脓性胆管炎，胆管癌。

诊断：局限性Caroli病。

讨论：Caroli病可为局限性（最常见），也可为弥漫性。局灶性者好发于肝左叶。由于胆汁浓缩，Caroli病人易于发生胆管结石和胆汁淤积，进而可导致上行性胆管炎和胆囊炎。常见反复发作的胆管炎，并易导致胆管狭窄，需要经皮引流和抗炎治疗。Caroli病人可并发胆管癌，从而可缩短其病程。由于可伴有先天性纤维化（即Caroli综合征），此类病人常有门脉高压，进而可导致胃肠道出血。手术切除病变部分肝脏对病人有利，甚至常可治愈。本病的MR表现无特殊，同CT表现类似。可见多发囊状或梭形囊性信号，于胆管树相交通，胆管无梗阻。仅累及肝内胆管。扩张的小胆管呈放射状向肝门胆管排列，同门静脉走行一致。“中心点征”是指门静脉分支周围环绕扩张的小胆管，是Caroli病的一个特异征象。

病例 1-22

病史：34岁男性，发热、寒战、右上腹痛。

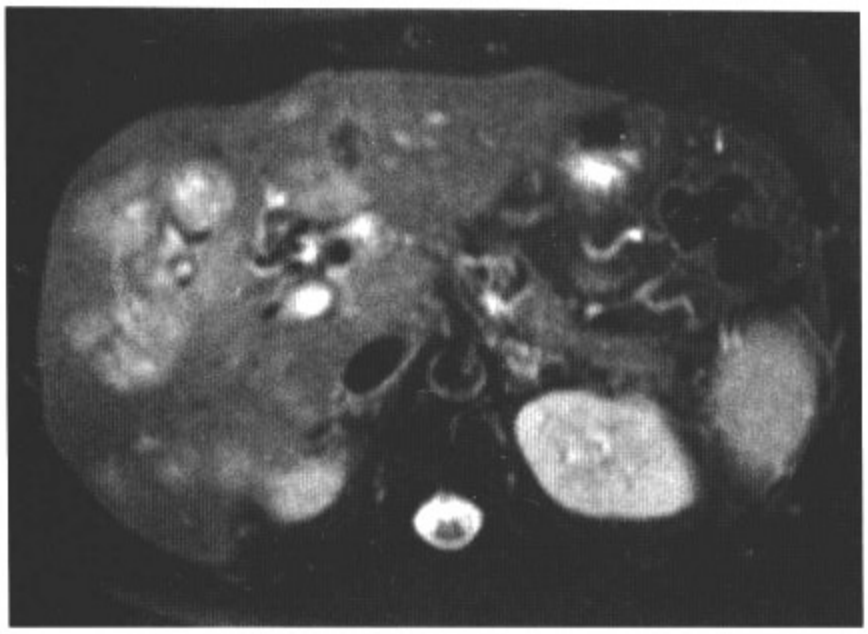

图1.22　A

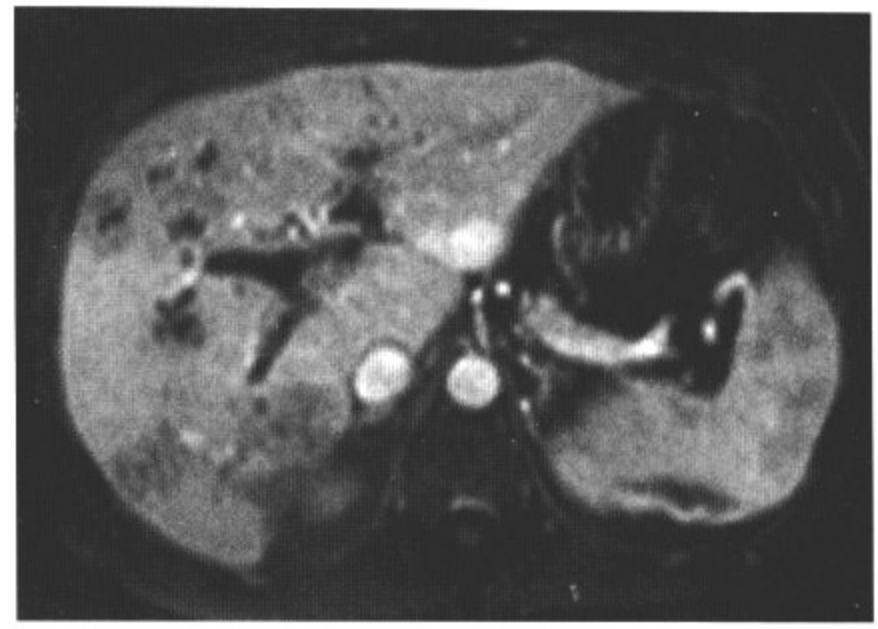

图1.22　B

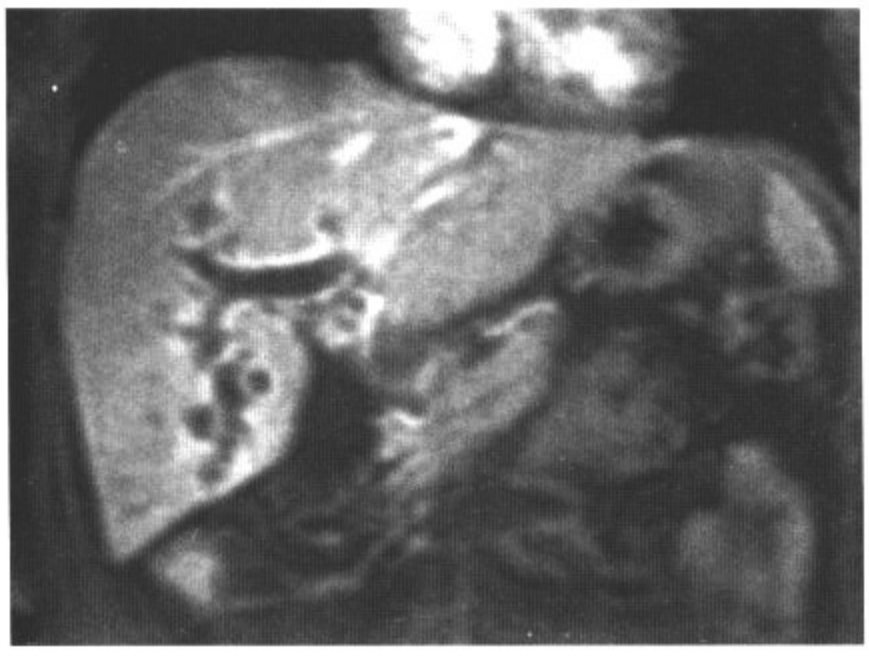

图1.22　C

图1.22　D

影像表现：轴位压脂T2WI（A）可见肝内多发边界不清的病变，信号不均匀。Gd增强扫描轴位（B）及冠状位（C，D）T1WI上可见病灶边缘强化，门静脉主干及分支呈低信号。

鉴别诊断：无。

诊断：门静脉血栓形成并肝脓肿。

讨论：门静脉血栓可为原发性的，也可继发于其他系统性或局限性疾病。肝硬化是最常见的继发性门静脉血栓的原因。其他病因包括肿瘤侵犯（尤其是肝细胞肝癌）、创伤、血液病及腹腔来源的败血症。常在肝脓肿周围观察到局部门静脉分支的完全或部分阻塞。此外，也有报道肝脓肿旁门静脉周围的明显炎症和小门脉分支的狭窄，以及相关门脉分支血栓形成。本例中，可见门静脉及其分支完全血栓形成。流动敏感梯度回波MRI可发现门静脉血流消失而呈低信号。血栓的信号特点取决于其演变的时期：急性血栓（<5周）在T1WI和T2WI信号均高于肌肉和肝实质；陈旧血栓（2～18个月）仅在T2WI上信号高于肝实质，如本例。单纯的血栓栓塞Gd增强T1WI上栓子无强化。

病例 1-23

病史：29岁女性，盆腔痛。近6个月内服用草药减肥。

图1.23　A

图1.23　B

图1.23　C

图1.23　D

影像表现：冠状位增强CT（A）可见肝脏外围实质呈马赛克样强化。轴位T2WI（B）示门静脉套袖征，以及流空的肝静脉周围低信号区。Gd增强压脂轴位T1WI动脉期（C）证实了CT的发现，表现为肝实质的马赛克样强化。注意门静脉期轴位压脂T1WI（D）上肝实质的正常强化。

鉴别诊断：Budd-Chiari综合征，肝淤血。

诊断：肝静脉阻塞性疾病。

讨论：肝静脉阻塞性疾病（VOD）是一种发生在肝窦后小静脉水平上的、少见的静脉流出道阻塞性病变。于1954年首先在牙买加被称为“布什茶”（bush-tea）病。现在认为此病与多种疾病相关，有报道的如下：化疗、放疗、免疫抑制治疗以及服用草本茶。VOD的CT表现包括腹水、肝大、胆囊壁增厚，肝静脉狭窄但未闭塞。其MRI表现包括肝大、肝静脉狭窄、门静脉套袖征、T2WI上胆囊壁明显增厚，以及腹水。Budd-Chiari综合征的下腔静脉或肝静脉血栓栓塞；而肝淤血的下腔静脉和肝静脉由于右心血液反流而扩张可鉴别。

病例 1-24

病史：52岁女性，肝硬化。

图1.24　A

图1.24　B

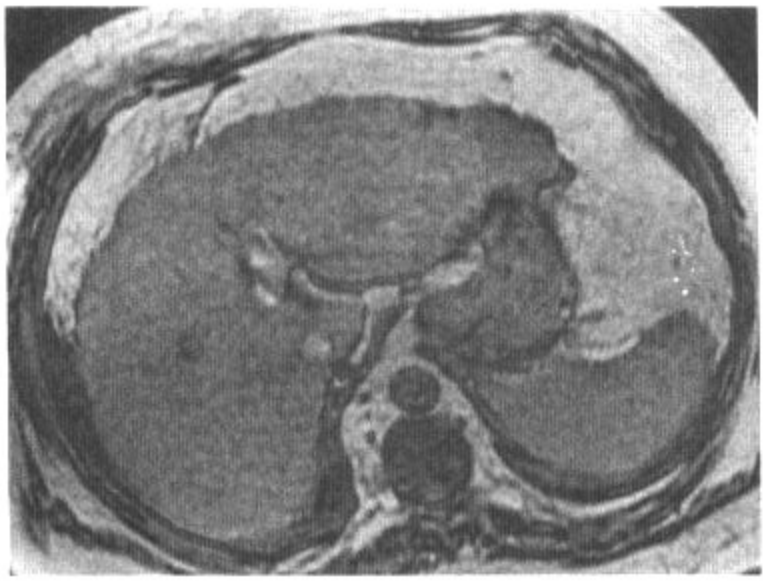

图1.24　C

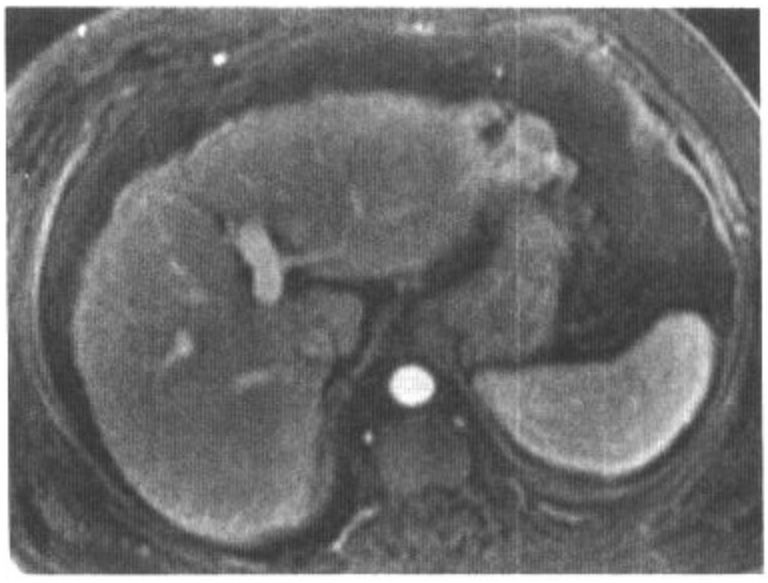

图1.24　D

影像表现：轴位增强CT（A）示肝萎缩，边缘呈结节状，肝左叶一边界清晰的略高密度肿块。轴位T2WI（B）及T1WI反相位（C）上此肿块分别呈中高信号和低信号。Gd增强轴位压脂T1WI（D）示病变早期不均匀强化。

鉴别诊断：肝转移瘤。

诊断：肝硬化，肝细胞肝癌。

讨论：肝细胞肝癌（HCC）有多种不同的致病因素，可分为三类：慢性乙型肝炎、肝硬化和致癌物导致。美国的肝硬化最多见的为酒精性，HCC在这类病人的发病率为3%。可导致肝癌的其他肝硬化的病因包括血色素沉着，还有较为少见的先天性代谢异常如Wilson病、糖原贮积症以及α_1-抗胰蛋白酶缺失。与HCC有关的致癌物包括烟曲菌产生的黄曲霉素、高膳食铁所引起的铁沉着以及二氧化钍。HCC的MRI表现因病灶内纤维化、脂肪、坏死及出血的不同而不同。HCC在T1WI上的最常见表现为低信号，但也可为等或高信号。这在一定程度上归因于肿瘤内的脂肪、出血和糖原成分，这些都在T1WI上呈高信号。HCC在T2WI主要呈高信号，注射Gd造影剂后呈早期不均匀强化。

病史：41岁女性，上腹疼痛。

图1.25　A

图1.25　B

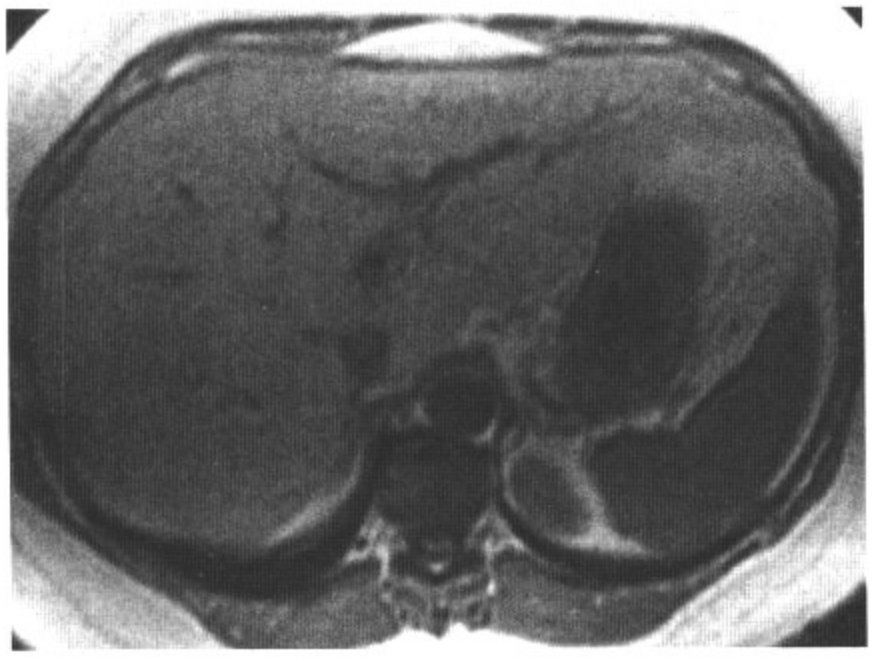

图1.25　C

图1.25　D

影像表现：轴位增强CT（A）示肝脏弥漫性密度降低，肝内血管走行自然。轴位T2WI（B）示肝实质信号异常增高，同脾脏相比呈高信号。同相位（C）和反相位（D）T1WI可见在反相位图像上肝实质信号显著降低。

鉴别诊断：无。

诊断：弥漫性脂肪肝。

讨论：有多种原因可导致脂肪肝。在美国最常见的是酒精性肝病。其他原因包括非酒精性脂肪性肝炎、肝硬化、糖尿病、肠外营养、类固醇、肥胖以及化疗药物。脂肪肝可导致肝大，少部分人也可有肝功的异常，通常是偶尔发现的。脂肪肝在CT上容易诊断。平扫CT正常的脾脏CT值低于肝脏8～10HU。若肝脏CT值低于脾脏，即可诊断脂肪肝。由于肝脏和脾脏强化情况较复杂，轻度脂肪肝在增强CT上难以诊断。通常在增强CT上，肝脏密度低于脾脏25HU以上可诊断脂肪肝。由于脂肪肝无占位效应，肝内的血管走行是正常的。在MRI的T2WI上肝脏信号增高。双回波T1WI（正反相位）或化学位移图像可检出轻度脂肪肝。

病例 1-26

病史：53岁女性，肉眼血尿。

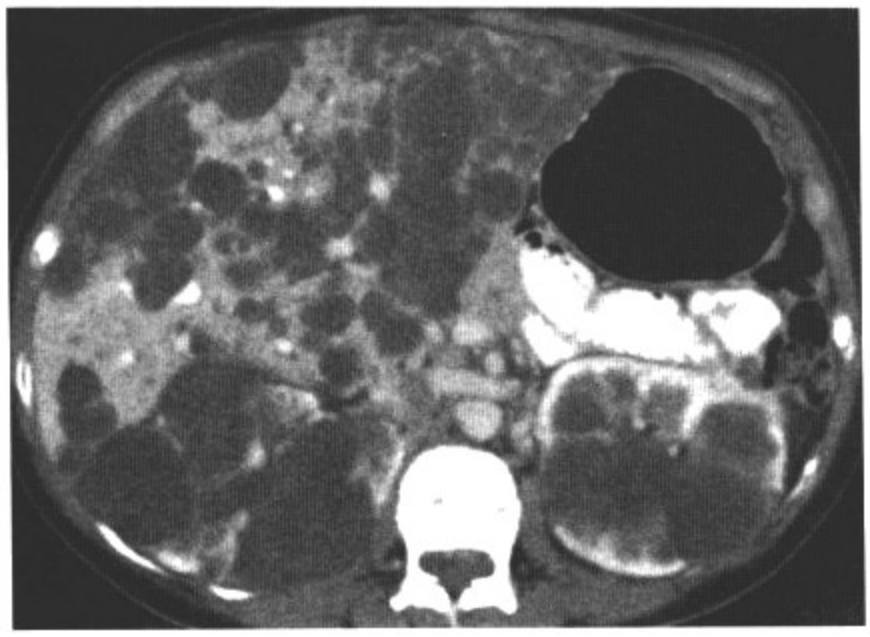

图1.26　A

图1.26　B

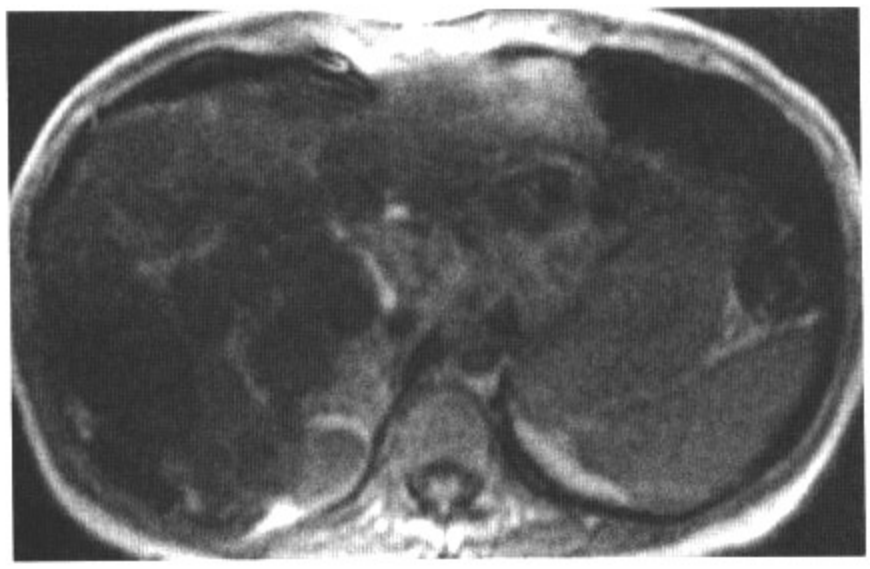

图1.26　C

图1.26　D

影像表现：轴位增强CT（A）示肝脏和双肾内多发、大小不一的囊肿。轴位T2WI（B）和T1WI（C）证实病变为囊性。病变的T1WI信号不尽一致，代表各囊肿蛋白含量的不同。Gd增强压脂T1WI（D）示病变无强化。

鉴别诊断：Caroli病，多发肝脓肿，囊性转移瘤。

诊断：常染色体显性遗传性多囊病。

讨论：常染显性遗传性多囊肝常合并多囊肾。此病是作为导管板（ductal plate）畸形的一部分，在肝内小胆管水平上发病，表现为异常胆管的进行性扩张。这些小胆管与正常的胆管树不连续，这也可解释为何多囊肝的囊肿不与胆管交通。此类病人通常无症状，只有少量病人有肝功异常。在平扫CT上，多囊肝表现为多发、均匀的低密度囊肿。在增强CT上囊肿无囊壁和囊内容物的强化。MRI上典型的肝囊肿T1WI为低信号，T2WI为均匀高信号。病灶的信号强度在T1WI上因为蛋白含量的不同而有不同。静脉注射Gd造影剂后，囊肿无强化。尽管CT和MRI都能很容易地诊断多囊肝，但MRI对于复杂囊肿的诊断更为敏感。

病例 1-27

病史：55岁女性，左下腹痛。

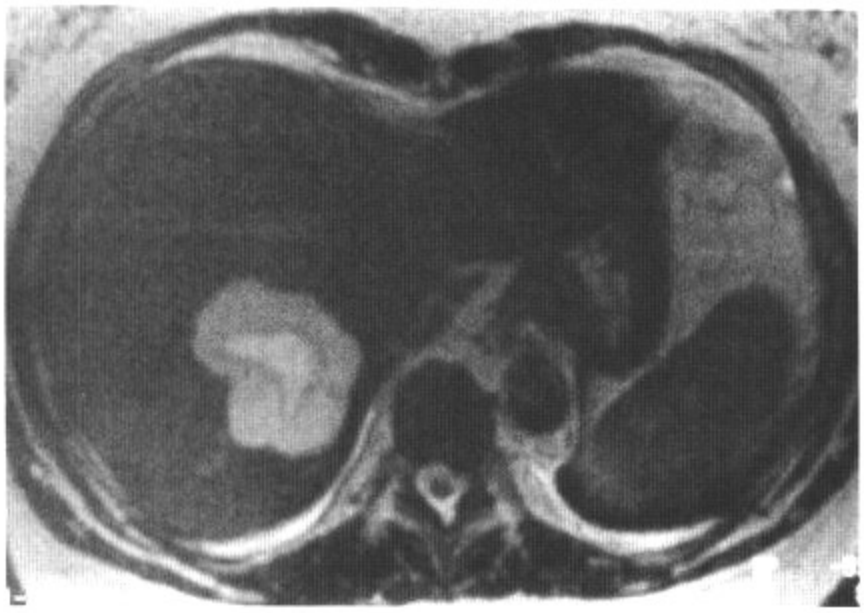

图1.27　A

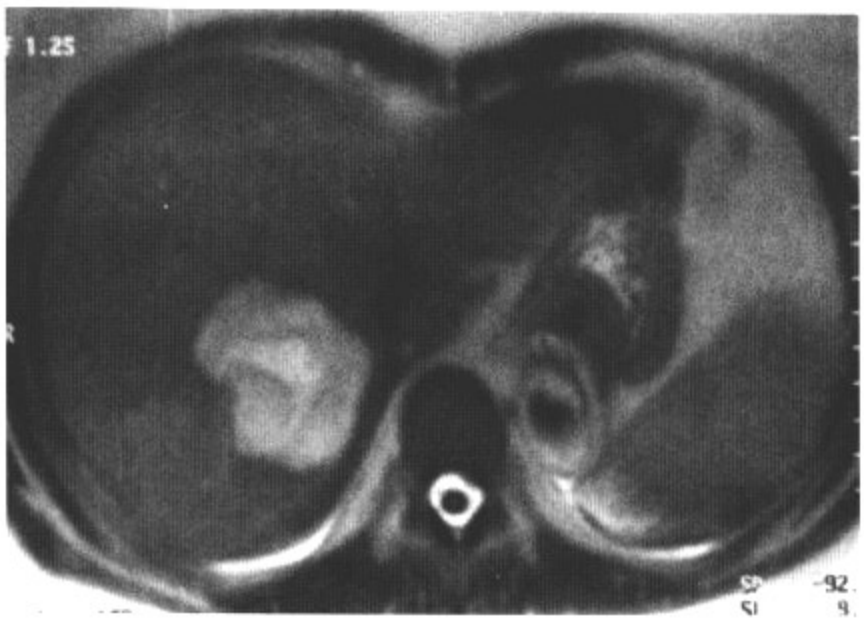

图1.27　B

图1.27　C

图1.27　D

影像表现：轴位T2WI（A）和重T2WI（B）可见肝内一边界清晰的巨大高信号病变，中心信号更高。轴位压脂T1WI（C）上，Gd动态增强早期，病变呈边缘不完全的结节状强化。延迟期（D），病灶中心始终无强化。

鉴别诊断：肝转移瘤，肝细胞肝癌。

诊断：不典型血管瘤伴囊变。

讨论：巨大不均匀肝血管瘤属于不典型血管瘤的一种。不典型血管瘤包括快速填充型的、玻璃样变的血管瘤、囊性或多房性的、有液液平面的以及带蒂的血管瘤。大的血管瘤通常不均匀，当直径超过10cm时称为巨大血管瘤。在平扫CT上，大的不均匀血管瘤表现为不均匀的低密度，中心呈更低密度。静脉注射造影剂后，仍可看到典型的周边结节状强化。然而尽管具备向中心逐渐填充的强化特点，在延迟期病变中心仍可能不完全填充。MRI上，血管瘤伴囊变在T1WI上表现为边界清晰的低信号病变，伴有裂隙样的更低信号区。强化方式同CT类似，裂隙样低信号区无强化，从而病变无法完全填充。

病例 1-28

病史：91岁男性，精神萎靡。

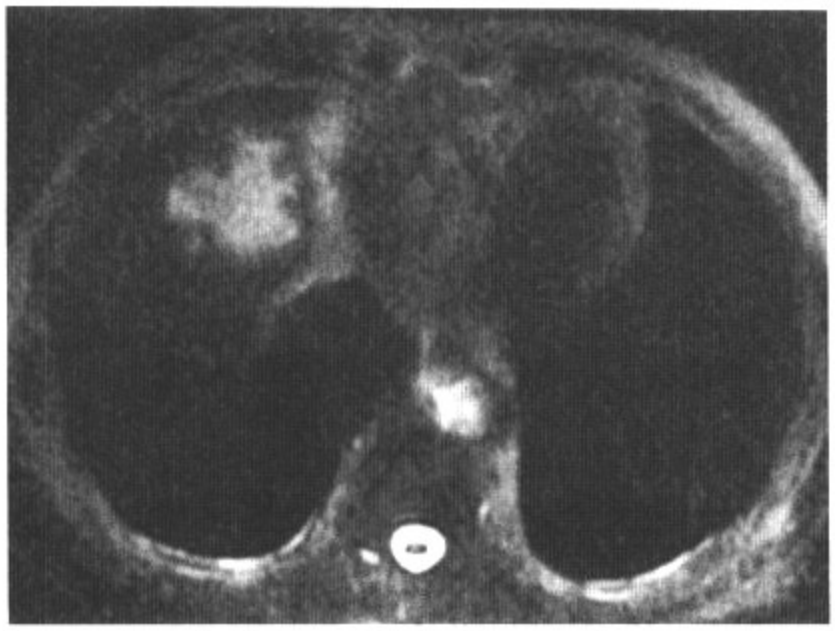

图1.28　A

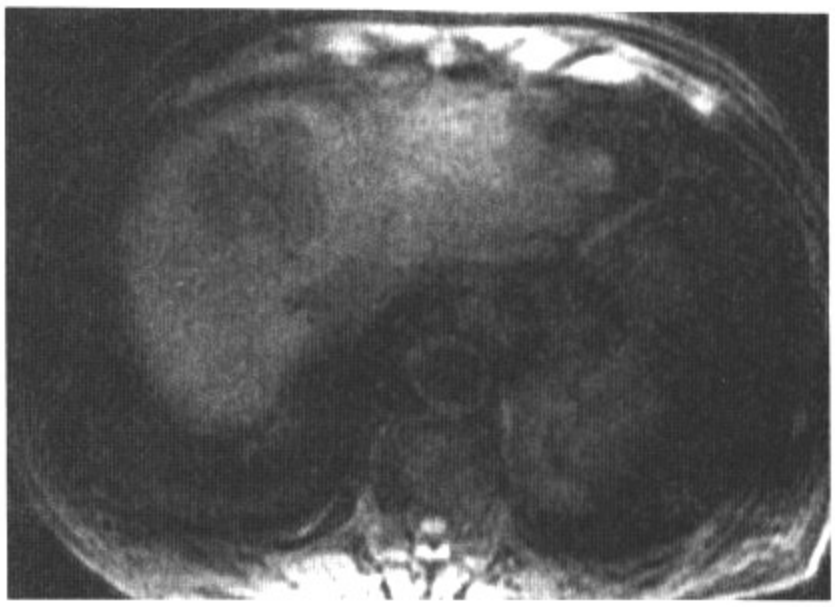

图1.28　B

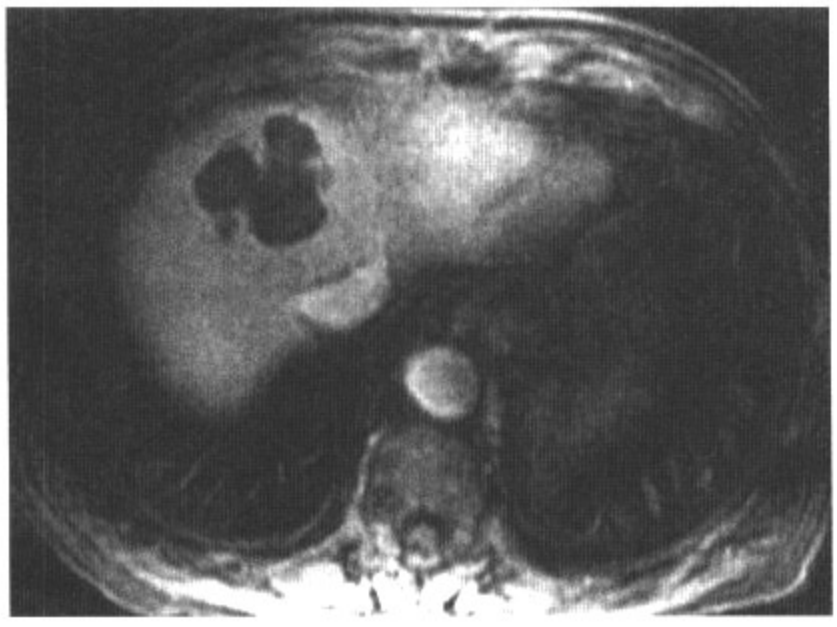

图1.28　C

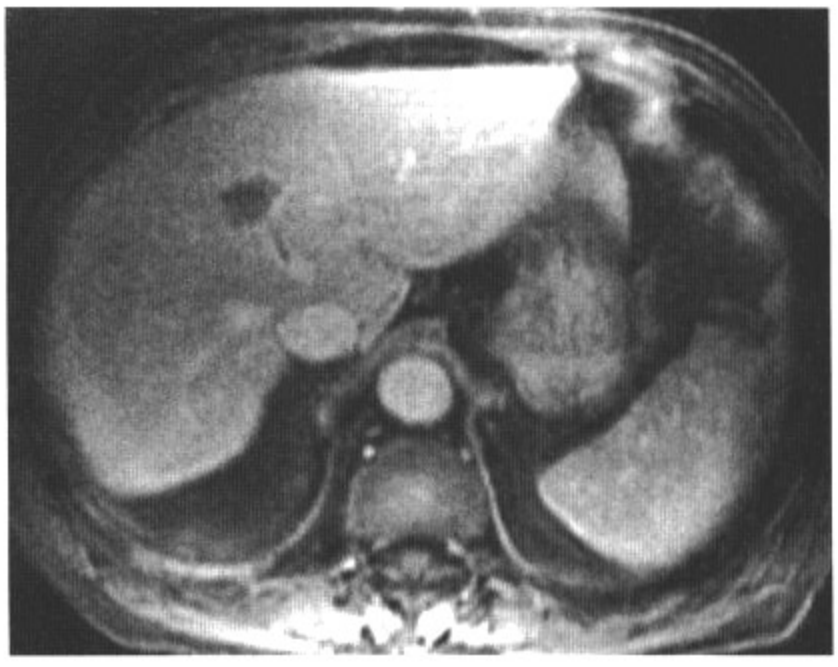

图1.28　D

影像表现：轴位T2WI（A）示肝右叶一高信号病灶。在压脂轴位T1WI（B）上低信号，而Gd增强压脂轴位T1WI（C）上在动脉期可见壁强化。较低层面Gd增强压脂轴位T1WI（D）可见肝中静脉内血栓。

鉴别诊断：肝囊性转移瘤，阿米巴脓肿。

诊断：细菌性肝脓肿。

讨论：同肝内其他局灶性病变一样，肝脓肿也使T1、T2时间延长，进而表现为T2WI高信号，T1WI低信号。在一项研究中，约60%的肝脓肿在T1WI上呈低信号，72%在T2WI上高信号；有35%的病例在脓肿周围可见高信号区，代表水肿。Gd增强扫描，肝脓肿的典型表现是环状强化，这是因为肝脓肿周围肝实质的毛细血管通透性增高。小的脓肿（<1cm）可能均匀强化，从而类似血管瘤。注射Gd造影剂后脓肿壁强化是细菌性肝脓肿的典型表现。脓肿壁快速明显强化，强化可一直延续到门脉和延迟期。有的脓肿有分隔，同样表现为持续的强化。孤立的、感染的坏死性转移或原发肝肿瘤也可有此表现，但很少见。

病史：45岁女性，长期患有镰刀细胞贫血，有多次输血史。

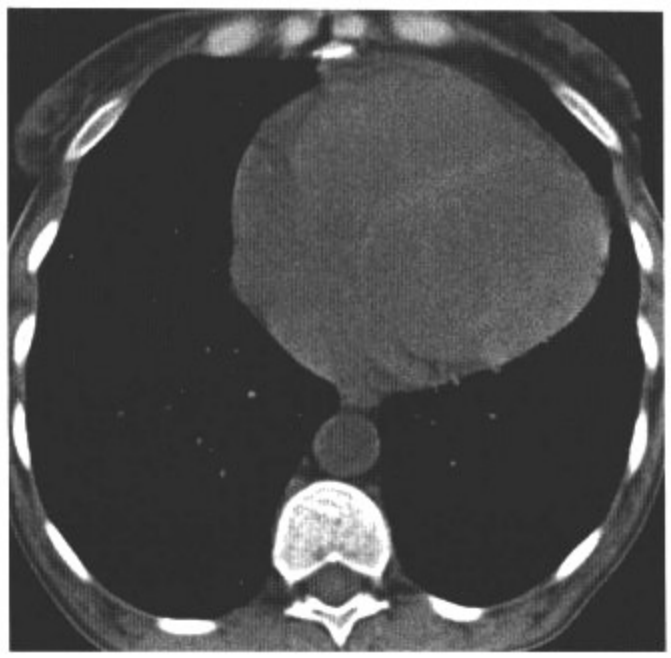

图1.29　A

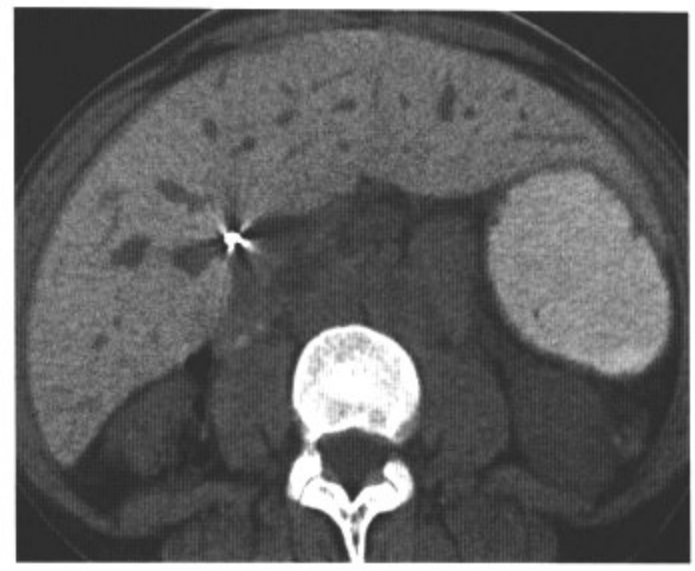

图1.29　B

图1.29　C

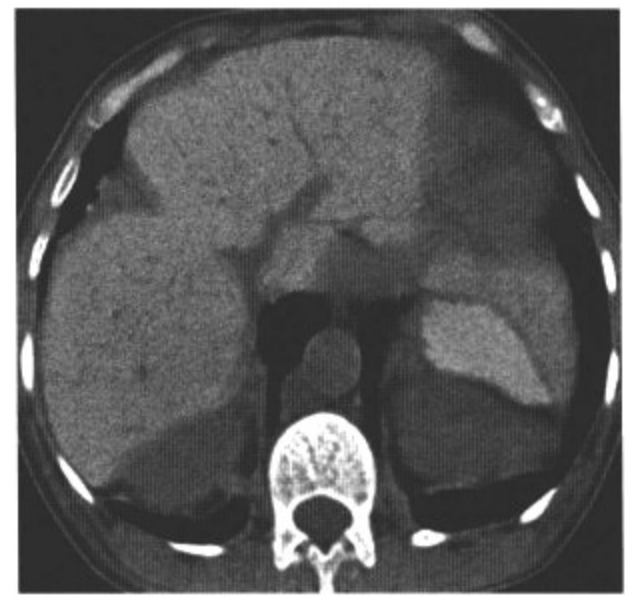

图1.29　D

影像表现：轴位平扫CT可见肝实质弥漫性密度增高。注意心脏增大，脾脏缺如，胆囊切除。

鉴别诊断：原发性血色素沉着症，二氧化钍接触。

诊断：镰刀细胞贫血病人肝含铁血黄素沉着症。

讨论：含铁血黄素沉着是由于反复输血或血液疾病导致的铁过载，累及网状内皮系统（RES）。这导致肝脏、脾脏和骨髓铁沉积，进而使它们在平扫CT上密度增高。正常肝脏的CT值约30～60 HU，而含铁血黄素沉着时可达75～135 HU。其他导致肝密度增高的原因包括原发性血色素沉着症、肝糖原贮积病、服用某些药物（如胺碘酮、氨甲蝶呤、金等），还有一种较少见的疾病——Wilson病。然而，这些疾病常不累及脾脏，因为铁在肝细胞储存，二氧化钍则累及脾脏。二氧化钍是在1928年开始应用的一种造影剂，但在1950年代发现它可能导致血管肉瘤和其他内脏肿瘤而停止使用。本例这一年龄的病人不可能使用此造影剂。含铁血黄素沉着症的病人只有当RES的铁容量饱和时才有可能发展为肝硬化或肝细胞肝癌；此时，贮存在肝细胞的铁会导致肝纤维化和肝硬化，称为继发性血色素沉着症。

病史：34岁女性，肝大、腹痛。

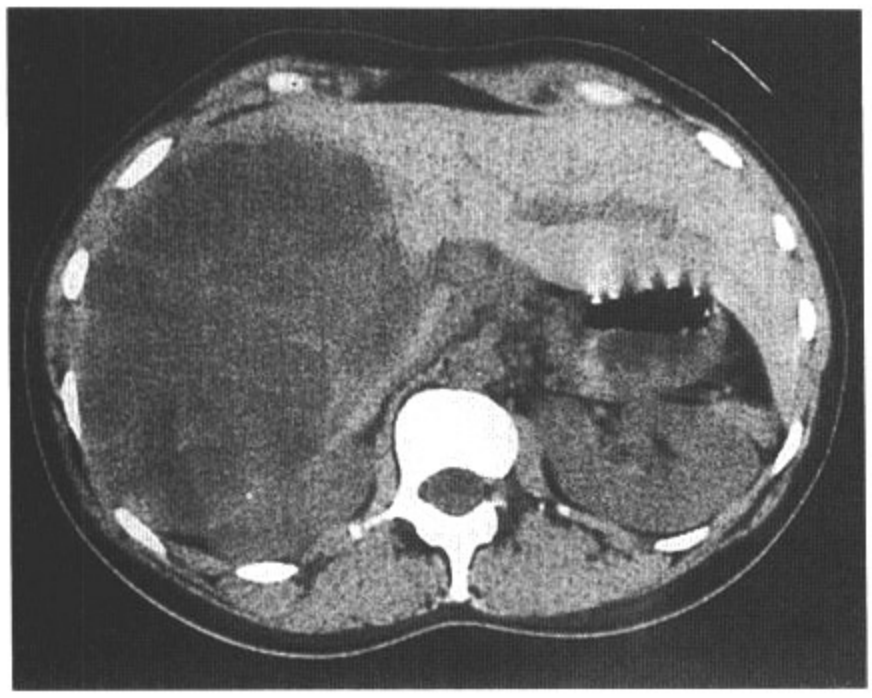

图1.30　A

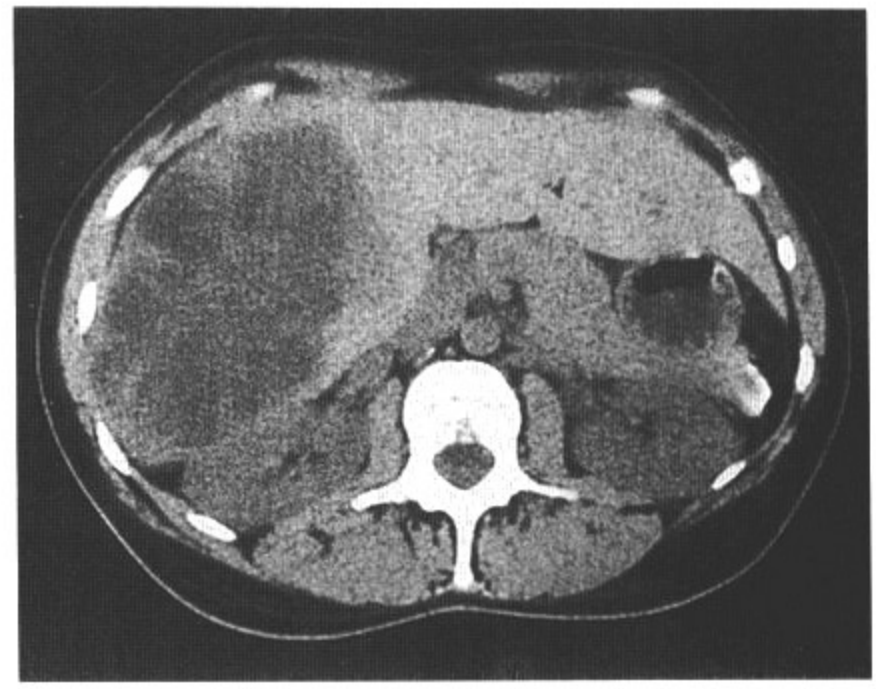

图1.30　B

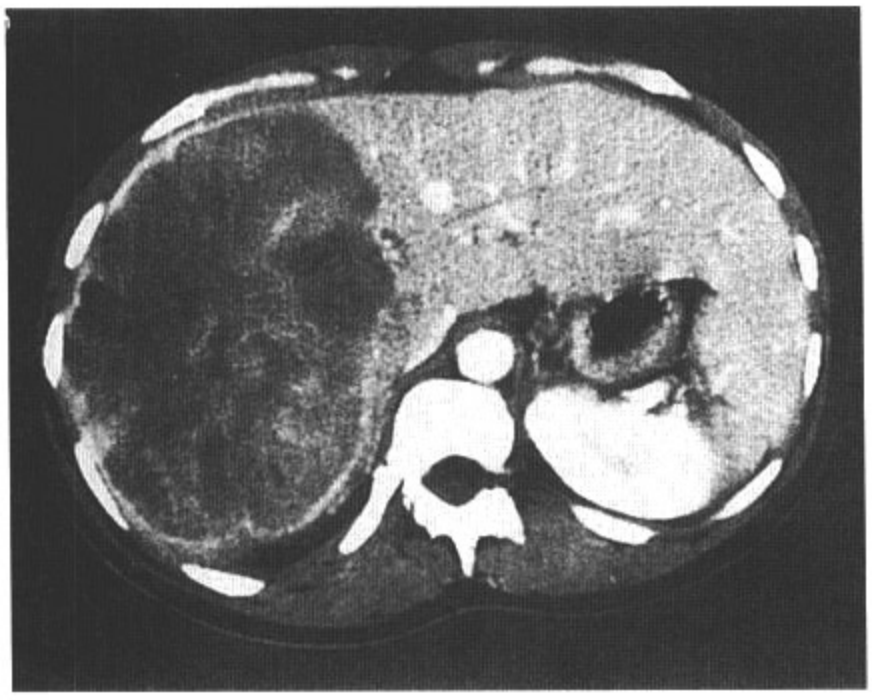

图1.30　C

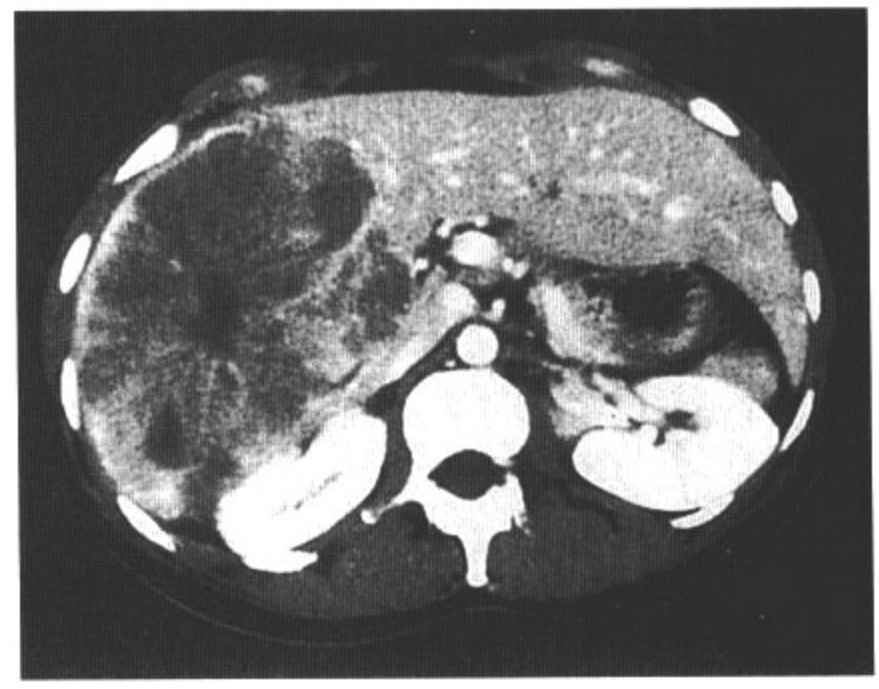

图1.30　D

影像表现：轴位平扫CT（A，B）可见肝右叶一直径10cm的低密度肿块。轴位增强CT（C，D）可见病变不均匀强化，中心不强化。

鉴别诊断：肝腺瘤，局灶性结节状增生。

诊断：纤维板层肝细胞肝癌。

讨论：纤维板层肝细胞癌（HCC）同典型HCC的不同在于无基础肝病（肝硬化）、甲胎蛋白水平正常，而且发病年龄常小于40岁。纤维板层HCC男女发病无差异，预后好于典型HCC。CT表现包括巨大的不均匀强化肿块，中心瘢痕无强化，如本例所示。肝腺瘤可有类似的CT表现，然而不常有瘢痕，往往有口服避孕药史。纤维板层HCC常有镓的摄取，有助于诊断。增强CT上不均匀强化和中心瘢痕缺乏强化可同局灶性结节增生鉴别。

病例 1-31

病史： 41岁男性，腹胀。

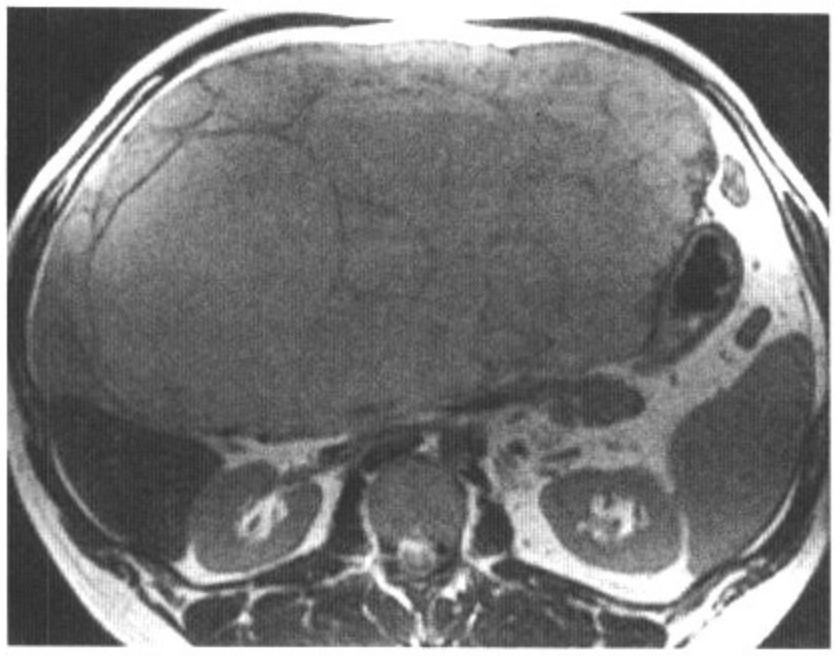

图1.31　A

图1.31　B

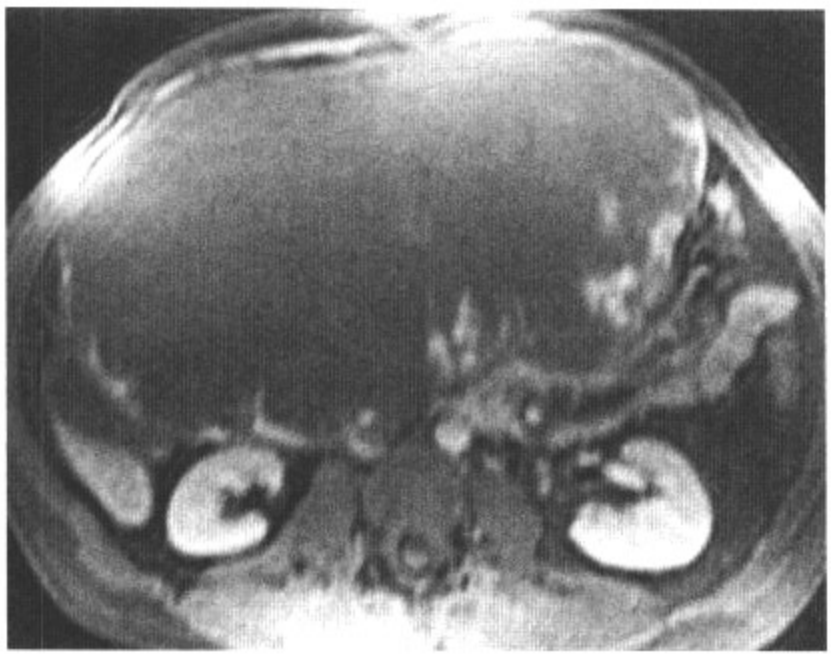

图1.31　C

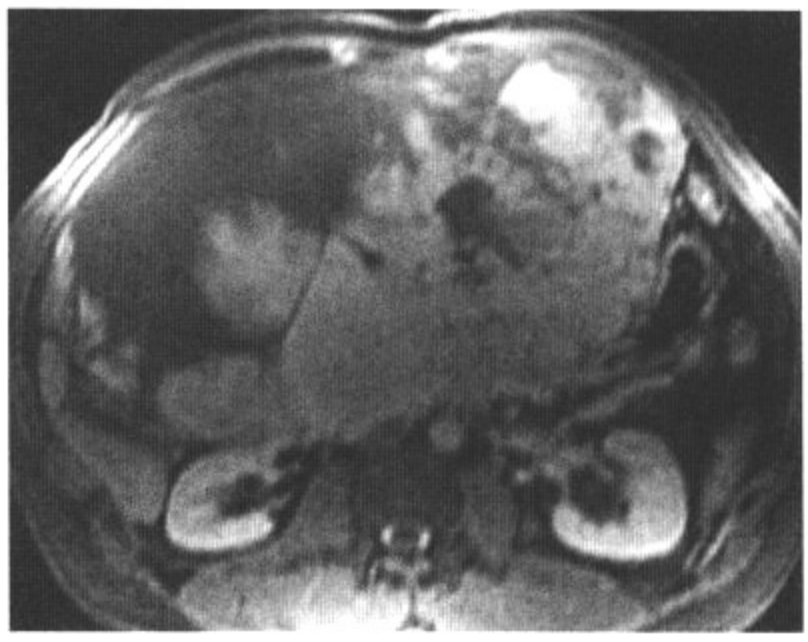

图1.31　D

影像表现： 轴位MRI可见肝脏巨大肿块，边界清楚，T2WI（A）呈高信号，压脂T1WI（B）低信号。可见病变内多发分隔，在T2WI上呈低信号条带影。Gd动态增强轴位压脂T1WI（C，D）上，病变周围在增强早期呈结节样强化，然后逐渐向中心填充。

鉴别诊断： 富血供转移瘤。

诊断： 肝脏巨大血管瘤。

讨论： 肝脏巨大血管瘤可表现为腹部肿块，并引起症状，常需治疗。巨大血管瘤可能明显的压迫血管，胆管系统和邻近器官，引起的症状不一，可轻度腹部不适，也可自发破裂，有致命的危险。其在T1WI和T2WI上均呈不均匀信号。大部分巨大肝血管瘤的中心由于发生囊变而在T1WI上呈低信号，T2WI高信号。病理上为血栓形成、玻璃样变和纤维化。内部常有纤维分隔，病理上为细胞纤维组织带。在Gd动态增强MRI扫描上，病灶很难完全填充。

病例 1-32

病史：15岁女性，右上腹痛，肝功异常。

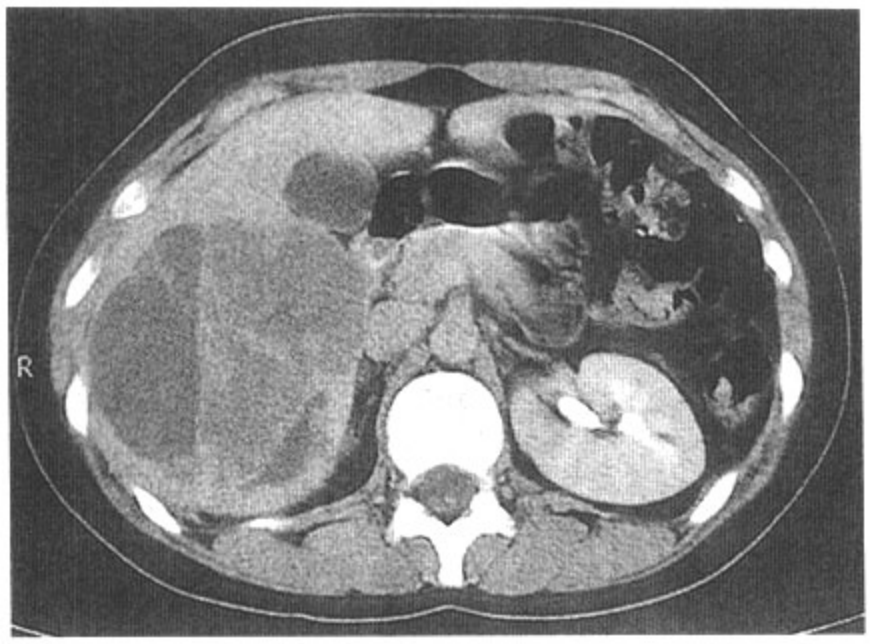

图1.32　A

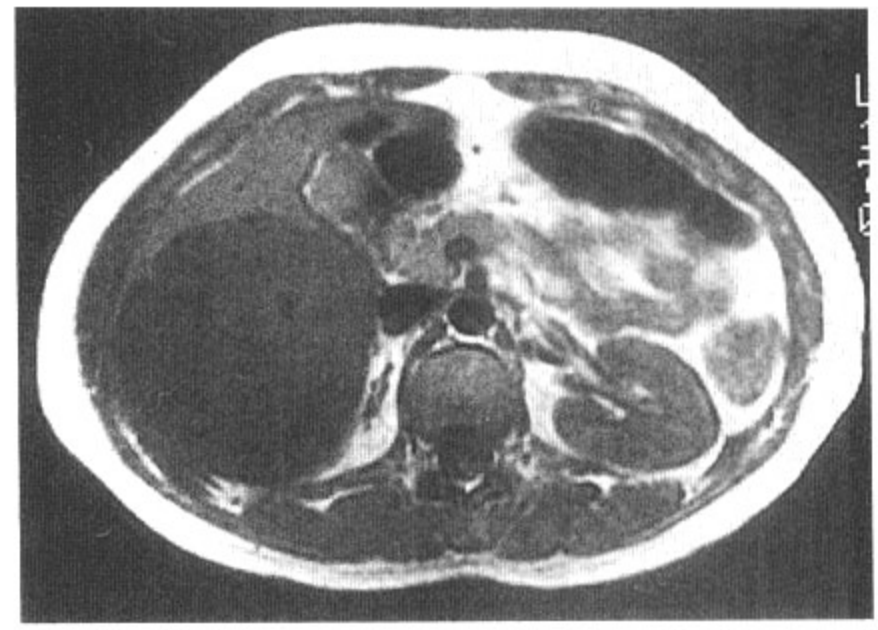

图1.32　B

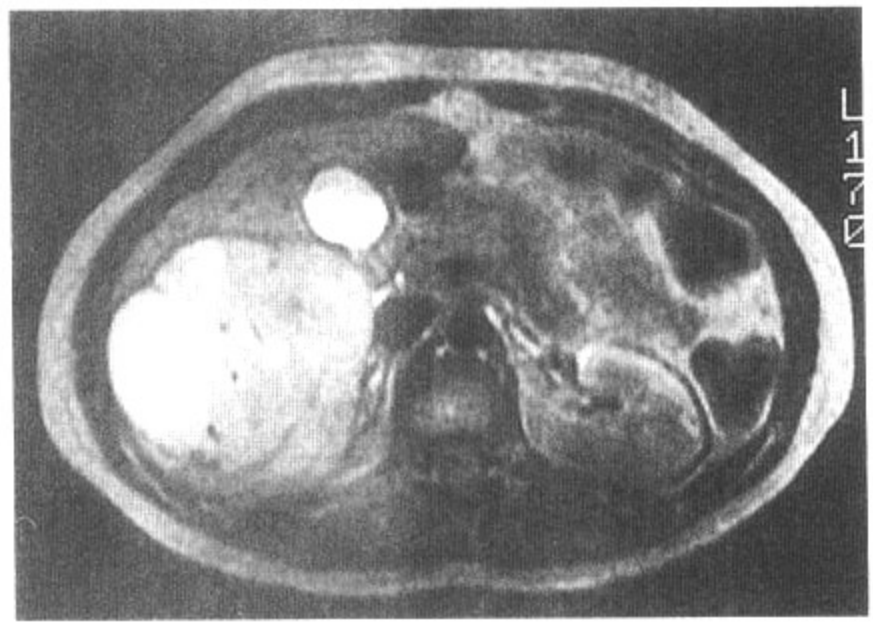

图1.32　C

影像表现：轴位增强CT（A）可见肝右叶一复杂囊肿。轴位T1WI（B）示病变低信号。注意病变右侧小片更低信号区。轴位T2WI（C）上病变为高信号。注意病变右侧的更高信号代表坏死。

鉴别诊断：间质错构瘤，肝细胞肝癌，肝腺瘤，坏死的转移瘤。

诊断：未分化胚胎性肉瘤。

讨论：肝未分化胚胎性肉瘤（UES）是肝间质来源的少见的恶性肿瘤，主要由梭形肉瘤细胞构成。约90%发生于15岁以前，大多发生于6～12岁。即便是经手术、化疗和放疗，预后仍差。UES的典型表现为巨大肿块，伴出血及坏死。因此，可表现为巨大囊实性病变。此儿童期病变惟一的鉴别诊断是良性间质错构瘤。其他包括如肝细胞肝癌和腺瘤，儿童期少见。UES表现为T1WI低信号，而T2WI高信号，坏死区表现为液体信号。UES的实性部分注射Gd造影剂后可强化。

病史：69岁男性，体重减轻伴有皮肤颜色异常。

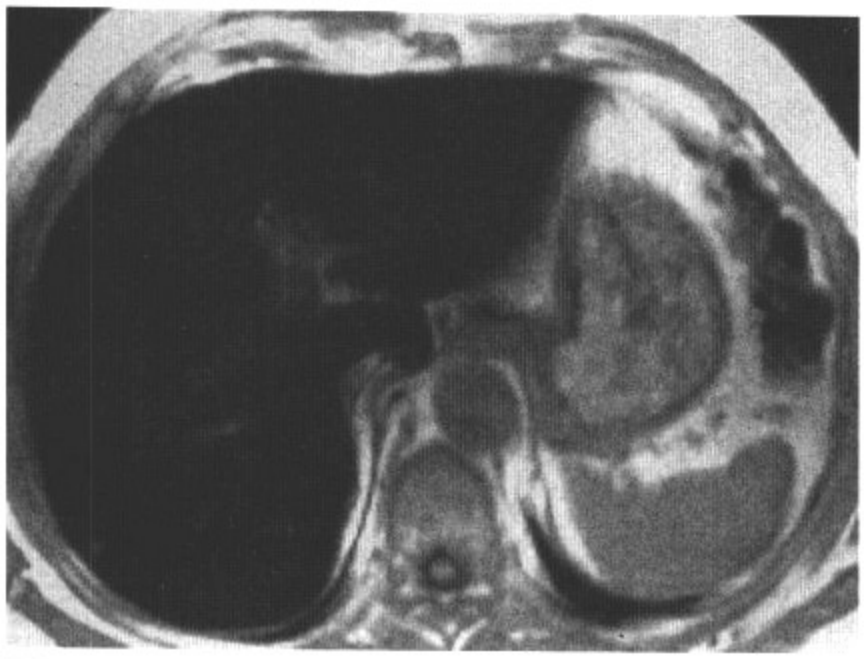

图1.33　A

图1.33　B

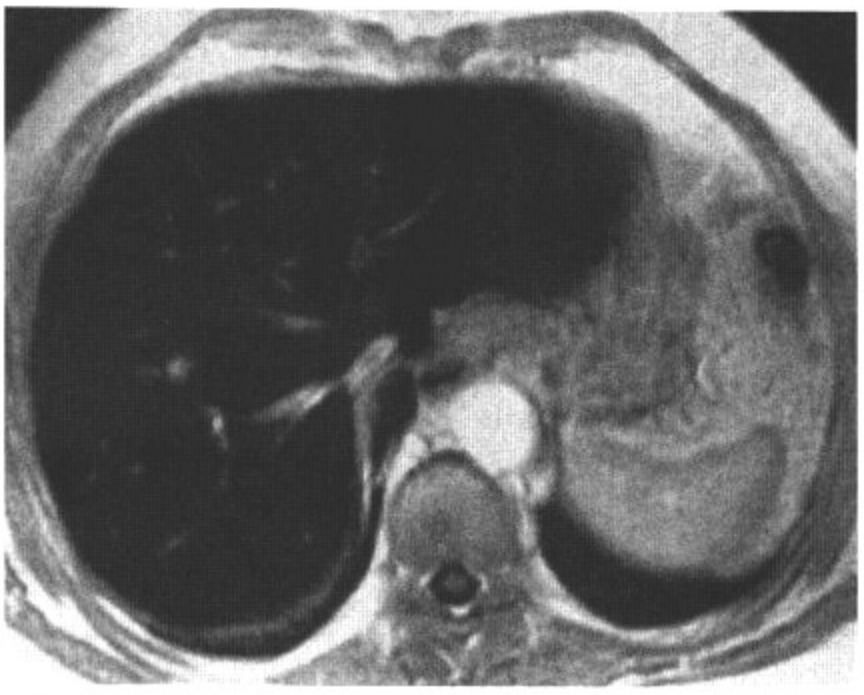

图1.33　C

影像表现：轴位T1WI（A）和T2WI（B）显示肝实质同竖脊肌相比信号弥漫性降低。脾脏信号正常。Gd增强轴位T1WI（C）示肝脏仍为低信号。

鉴别诊断：血色素沉积症。

诊断：原发性血色素沉积症。

讨论：肝脏铁过载可分为原发性特发性血色素沉积症以及因多次输血导致的铁过载。原发性血色素沉积症是由于肠道内铁的异常吸收导致的。吸收的铁经门静脉入肝并存贮。其他可能受累的器官包括心脏、胰腺、内分泌腺体和皮肤（青铜色糖尿病）。如本例所示，由于肝细胞内的铁具有磁敏感性，使T1WI和T2WI均呈低信号。这种信号降低可以邻近的骨骼肌为参照进行测量。T2*和梯度回波是检测铁的最敏感的序列。输血性的血色素沉积症累及的是网状内皮系统，导致肝脏和脾脏的信号降低，而胰腺不受累。肝血色素沉积症病人若不治疗会发展为肝硬化，从而患肝细胞癌的几率增加。

病史：77岁男性，有淋巴瘤病史，化疗后嗜睡。

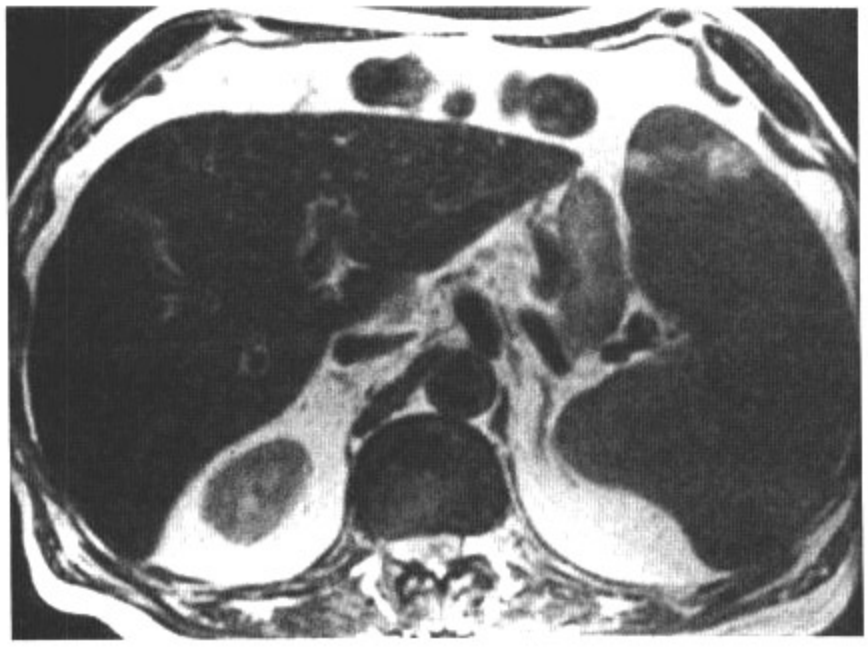

图1.34 A

图1.34 B

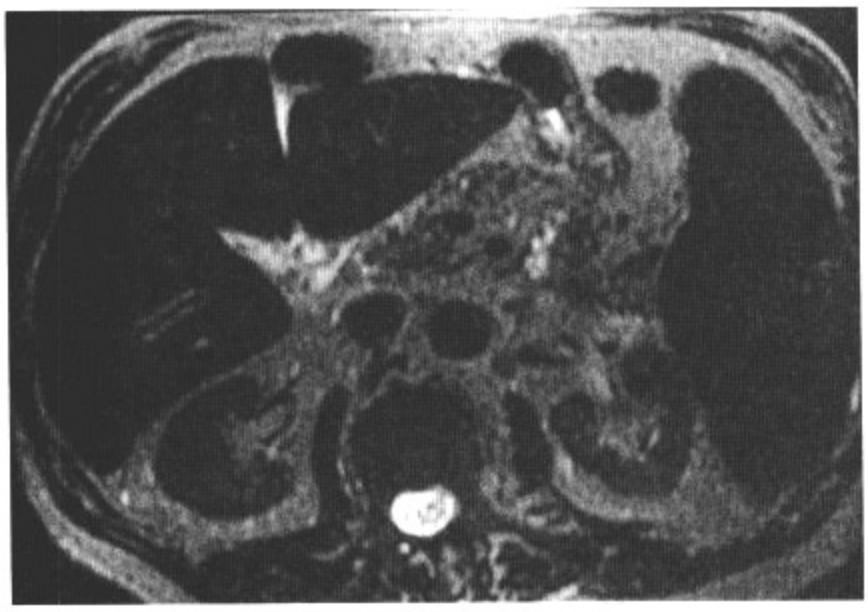

图1.34 C

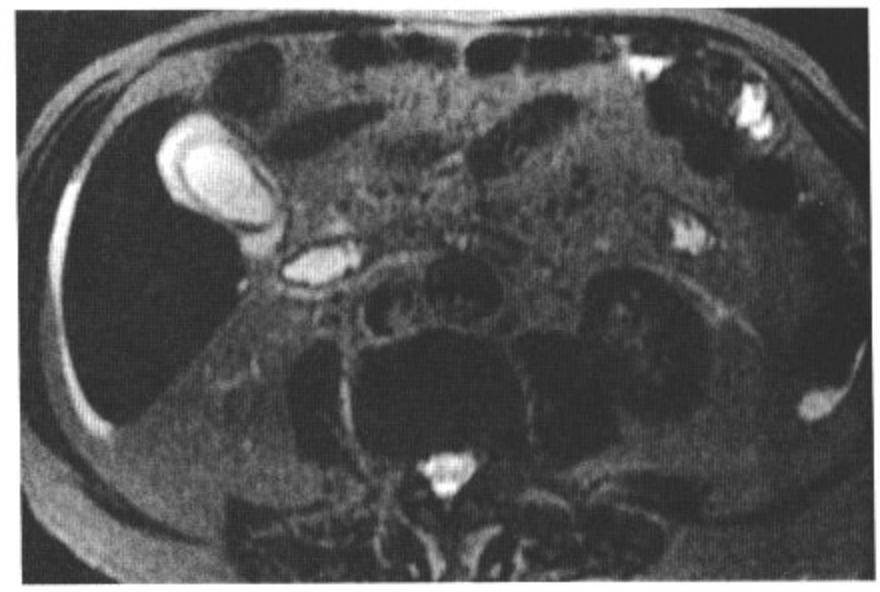

图1.34 D

影像表现：轴位T2WI（A，B），以及重T2WI（C，D）显示门静脉周围水肿、轻度肝大及胆囊壁水肿。注意脾脏增大。

鉴别诊断：充血性心力衰竭，肝移植排斥反应，HIV/AIDS。

诊断：药物导致的急性肝炎。

讨论：肝炎从病因上可分为感染性（病毒、细菌或真菌）或炎性的（药物导致的或自身免疫性的）。大部分情况下，肝炎指的是病毒性肝炎，后者占暴发性肝衰竭的绝大多数。病程上可以是急性或慢性。如果炎症改变超过6个月，可考虑为慢性肝炎。急性肝炎的CT和MRI表现无特异性。包括肝大（可引起腹痛）、肝门淋巴结肿大和胆囊壁增厚。门静脉周围水肿表现为门静脉分支周围的低密度或高信号。其他导致门静脉周围水肿的原因包括AIDS、创伤、充血性心力衰竭（CHF）和肝移植排斥反应。此病例无创伤和肝移植病史，也无CHF症状。AIDS是一种可能性，尤其是年轻人。但AIDS的其他腹部表现如淋巴结肿大、AIDS肾炎和AIDS性胆管炎本例都不具备。

病例 1-35

病史：23岁女性，右上腹痛伴发热。病人有外地旅游史。

图1.35　A

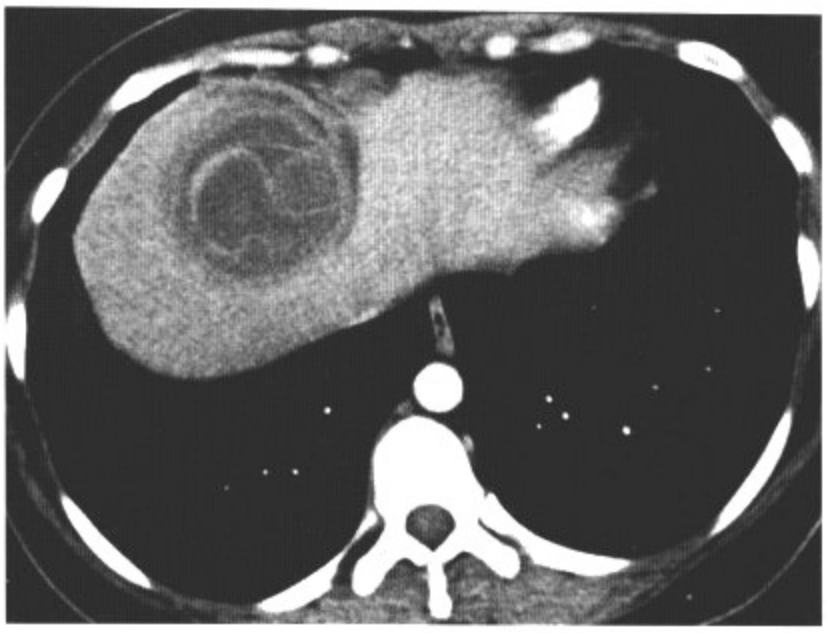

图1.35　B

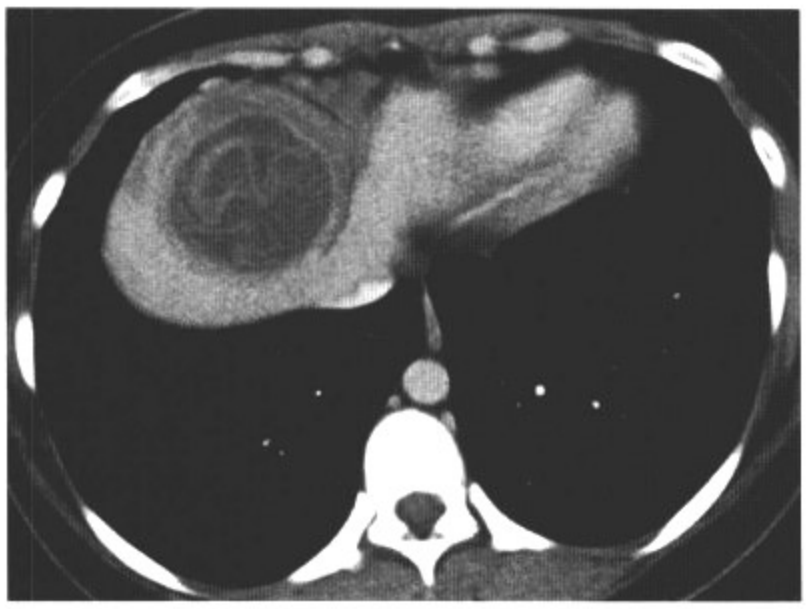

图1.35　C

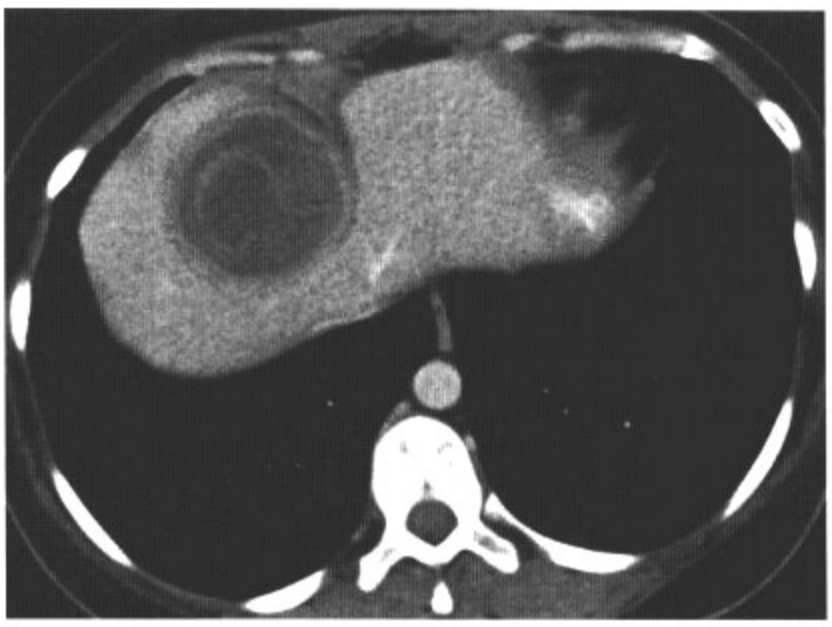

图1.35　D

影像表现：轴位增强CT动脉期（A，B）和门静脉期（C，D）可见肝Ⅷ段一直径7cm的低密度病变，有多发分隔和厚壁。

鉴别诊断：陈旧性血肿，细菌性肝脓肿，胆管囊腺瘤/癌。

诊断：肝棘球蚴病（肝包虫病）。

讨论：包虫病是世界上很多养殖绵羊地区的流行病，如澳大利亚、非洲、南美洲以及中东。美国的这类病例也越来越多，考虑可能是从上述地区来的移民和旅行者越来越多的原因。常见的症状类似胆总管结石，表现为反复发生的黄疸、右上腹绞痛以及发热。细粒棘球绦虫是肝包虫病的最常见类型。在牧区或与狗有密切接触的地区，人类通过食入虫卵而患病。肝包虫病可有很多并发症，如囊内感染、囊肿破裂、胆管交通和胸腔积液。由于病变往往较大，可压迫邻近血管而导致门脉高压或IVC阻塞。此例就是典型的包虫病，伴有厚壁和分隔。胆管囊腺瘤和血肿无发热和腹痛，除非病变合并感染。细菌性肝脓肿是一个很好的诊断选择。然而，此人有疫区接触史，包虫病是最佳诊断。

病例 1-36

病史：59岁女性，体重减轻。

图1.36　A

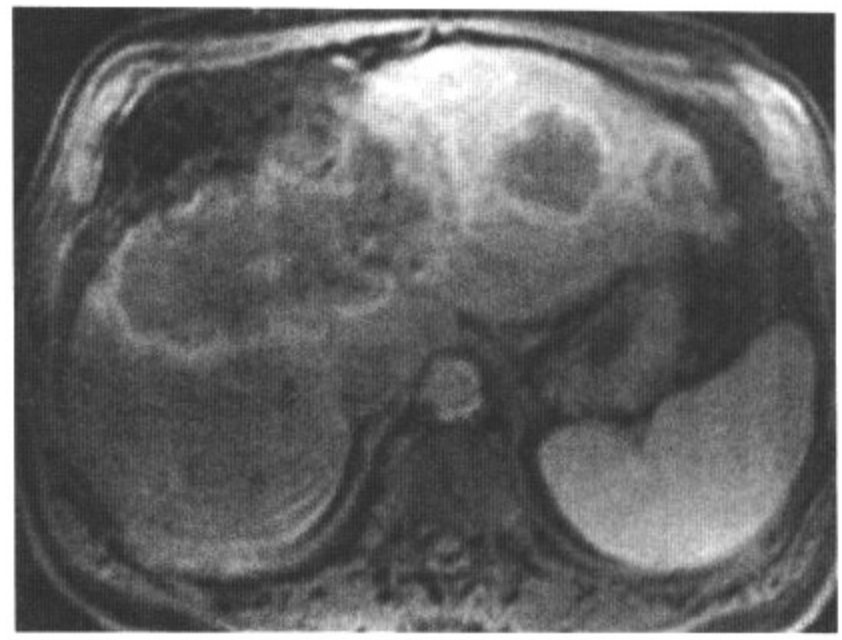

图1.36　B

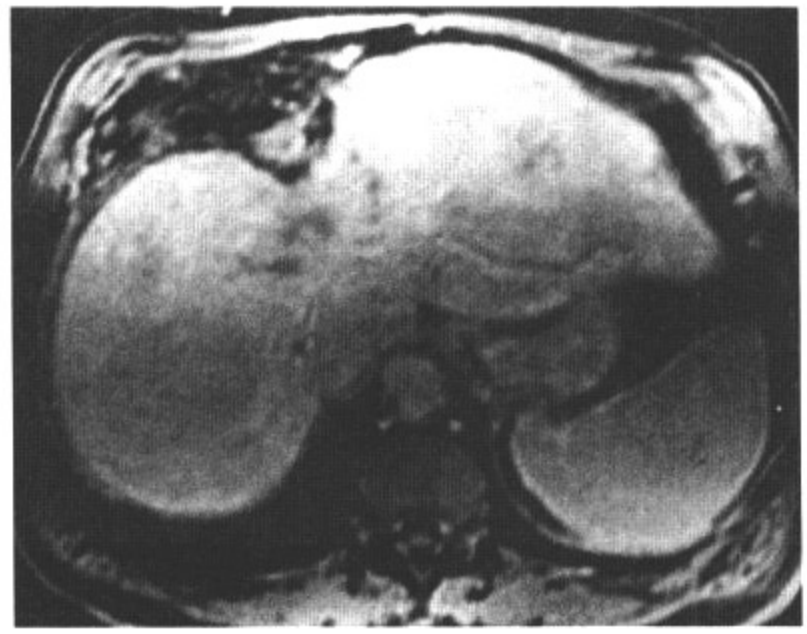

图1.36　C

影像表现：轴位T2WI（A）可见肝左叶一略高信号病变，伴肝内胆管扩张。注意病变中心的低信号区。在Gd增强压脂轴位T1WI动脉期（B），病变呈周边环状强化。延迟期（C），病变完全填充，信号高于肝实质。

鉴别诊断：肝细胞肝癌，肝转移瘤。

诊断：肝内胆管癌。

讨论：肝内或称外周胆管癌（ICAC），一种胆管起源的腺癌，起源于小的肝内胆管；占所有胆管癌的10%。在MRI上，ICAC表现为巨大的肿块，T1WI上低信号，T2WI上信号轻度增高。有些病例，可在T2WI上见到中心低信号，代表中心纤维灶。Gd增强方式很大程度取决于病变大小。大的ICAC（>4cm）可见早期环状强化，然后进行性填充，延迟期中央纤维灶也强化。小的病变（2～4cm）可均匀强化。尽管血管瘤是类似的强化方式，但血管瘤强化程度更高。ICAC的其他特征包括卫星结节、门静脉包埋而非侵犯、肝包膜牵拉以及病变远端的肝内胆管扩张。

病史：31岁女性，长期的溃疡性结肠炎病史，现有黄疸不适。

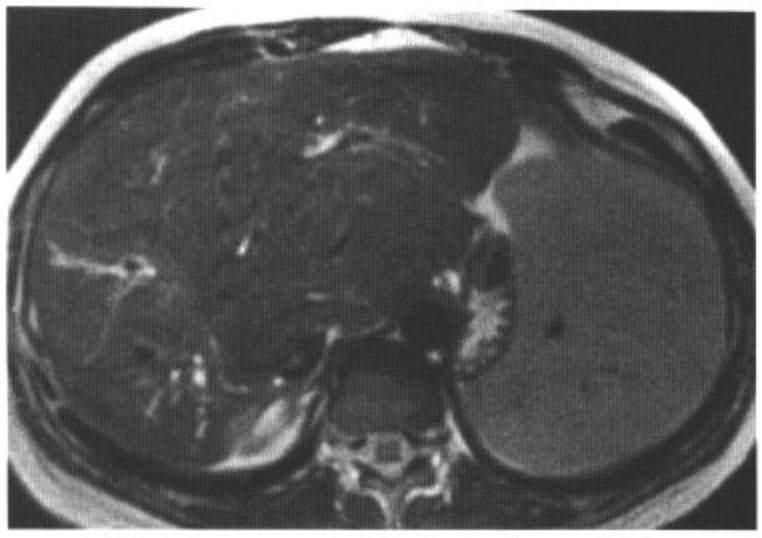

图1.37　A

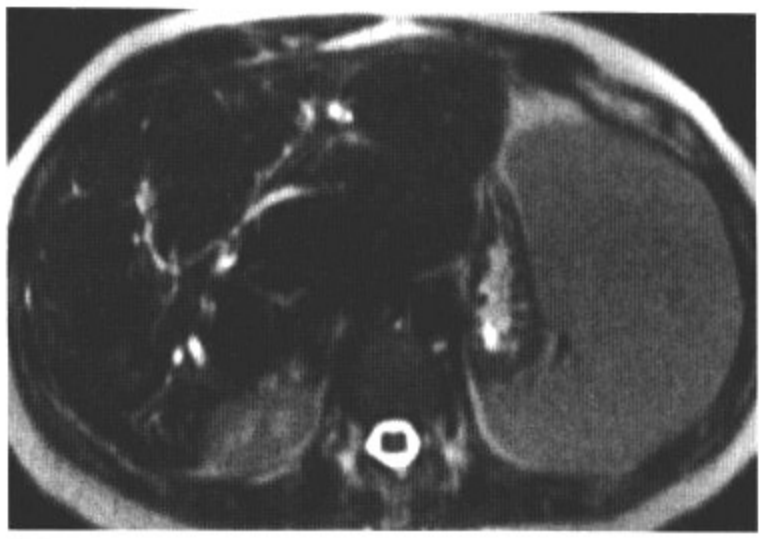

图1.37　B

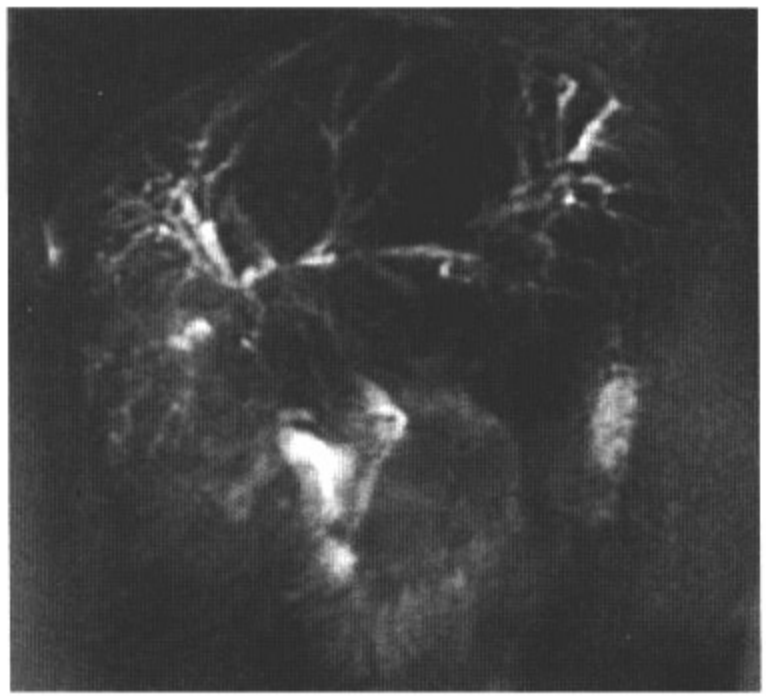

图1.37　C

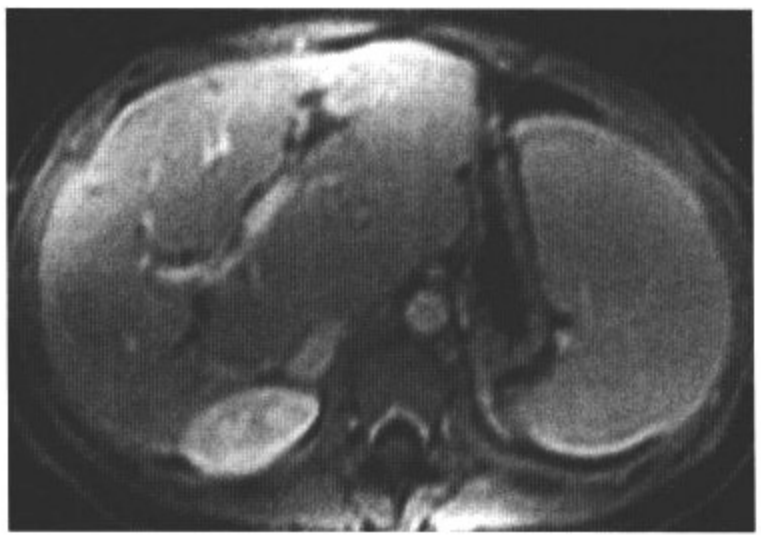

图1.37　D

影像表现：轴位T2WI（A）和重T2WI（B）可见肝左叶和尾状叶增生、脾大和肝内胆管节段性的轻度扩张。在厚层块MRCP（C）上可见肝内及近段肝外胆管不规则，伴有多发狭窄。Gd增强压脂轴位T1WI（D）证实这些为扩张的胆管。无强化的肿块。

鉴别诊断：东方人胆管性肝炎，急性胆管炎。

诊断：原发性硬化性胆管炎。

讨论： 原发性硬化性胆管炎是一种自身免疫性疾病。特点是胆管的阻塞性纤维性炎症，最终导致胆汁淤积和胆源性肝硬化。患者常小于40岁，男性多见。典型病例肝内外胆管同时受累（80%）。常见与炎性肠病并发，尤其是溃疡性结肠炎（70%）。病人可无症状，但约75%有进行性的疲劳、间断发作的阻塞性黄疸及瘙痒。MRI特征表现为胆管多发狭窄、轻度扩张、呈串珠样改变。合并肝硬化的病人，还有相关的影像表现，如脾大、尾状叶增生等。在MRCP上，由于是用重T2加权，胆管内静态或慢流动的液体呈高信号，与背景对比较好，可增加诊断信心。

病例 1-38

病史：66岁男性，长期肝硬化，甲胎蛋白升高。

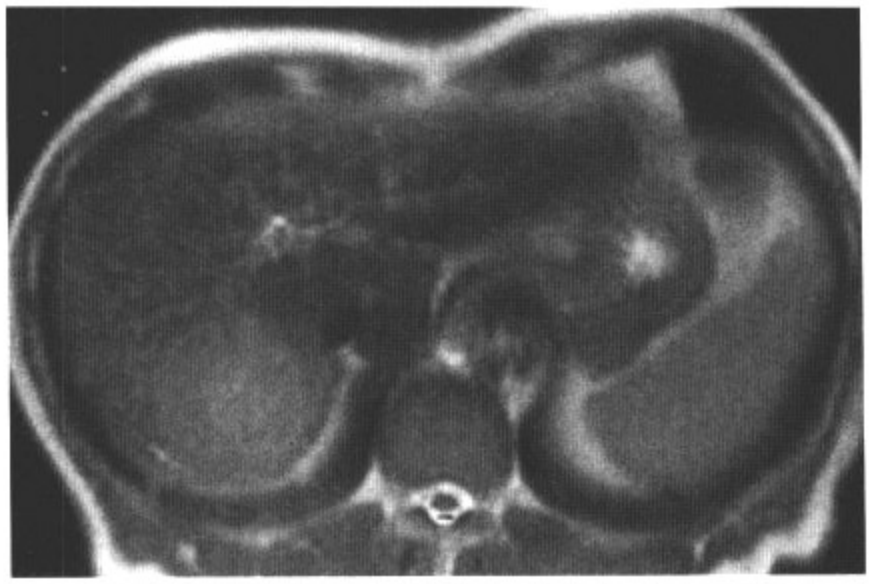

图1.38　A

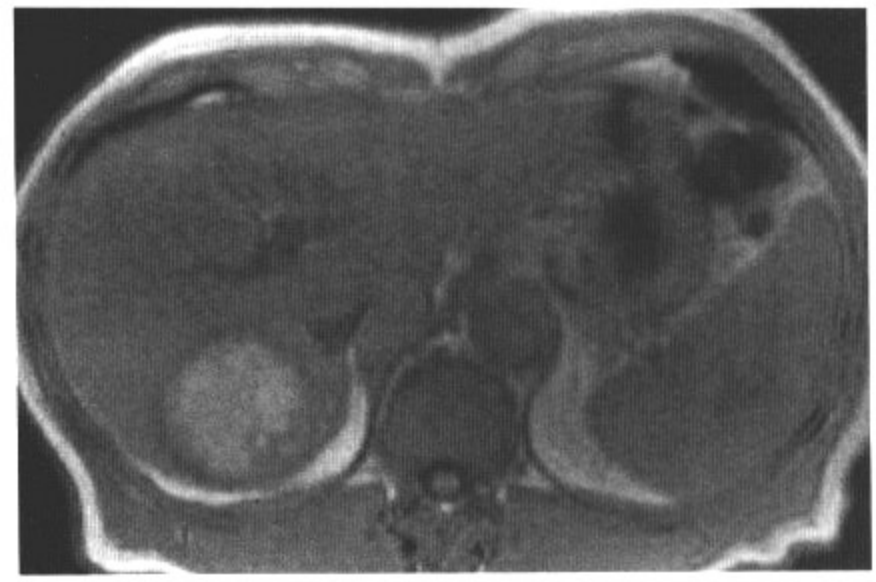

图1.38　B

图1.38　C

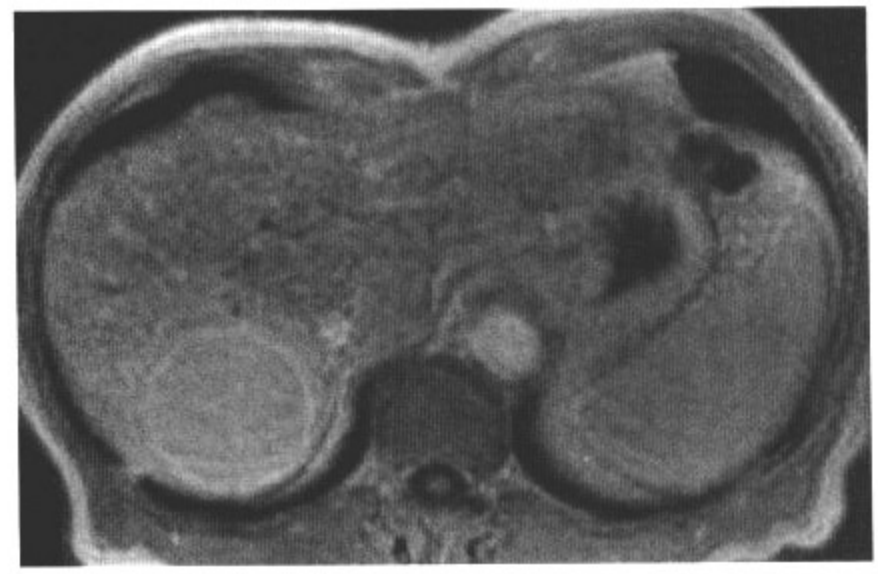

图1.38　D

影像表现：轴位T2WI（A）和T1WI（B）可见肝右叶一边界清楚的高信号病灶。注意病灶周围的低信号带状影。Gd增强T1WI早期（C）和延迟期（D）可见病灶早期均匀强化和延迟的包膜强化。

鉴别诊断：黑色素瘤肝转移，肝细胞腺瘤。

诊断：有包膜的肝细胞癌。

讨论：肝细胞癌（HCC）在不同地区发病率不同。在低发病率的地区，如美国，常见于酒精性肝硬化的老年病人。发病缓慢、隐匿，常有腹痛、偶尔发热和不适。在高发病率地区，如亚洲和撒哈拉以南的非洲地区，HCC见于中年，发病迅速，伴有腹痛、发热和体重减轻。在高发病率地区，此病考虑继发于病毒性肝炎（乙型和丙型）。此例即为有包膜的HCC。此类病例预后往往较无包膜型的好，因为此型比无包膜的更容易切除。如此例所示，纤维包膜在延迟强化期为高信号。病灶中央强化可同肝脓肿鉴别。黑色素瘤肝转移是一种诊断可能，但肝转移瘤更易多发，也无包膜强化。病人的年龄和性别提示不是肝腺瘤。

病例 1-39

病史：72岁女性，腹痛。

图1.39　A

图1.39　B

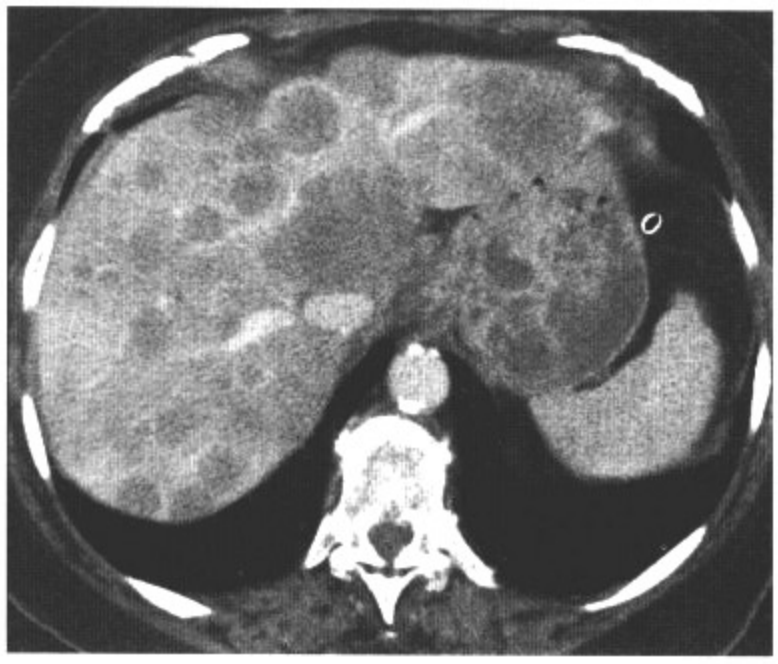

图1.39　C

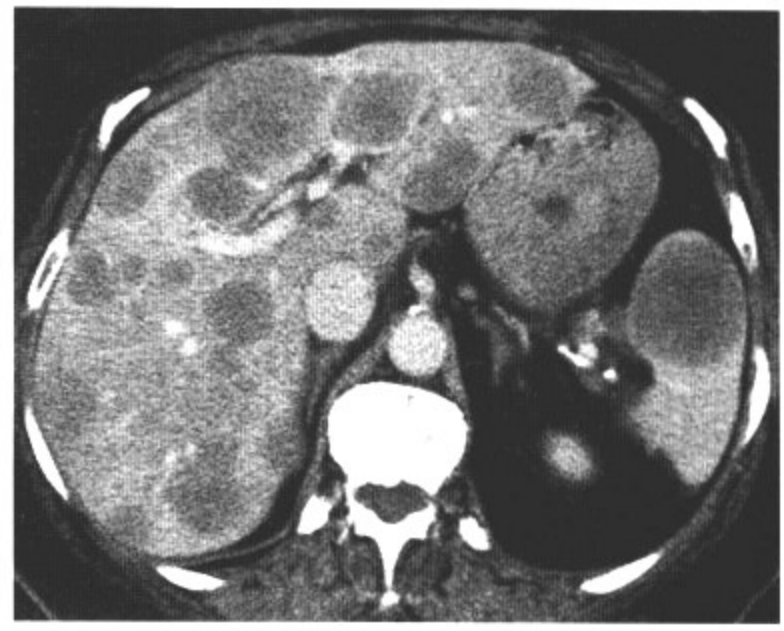

图1.39　D

影像表现：轴位平扫CT（A）可见肝内多发低密度灶。轴位增强CT动脉期（B）和门静脉期（C和D），可见肝内和脾脏多发的乏血供肿块。

鉴别诊断：转移瘤，肝细胞肝癌，多发肝脓肿。

诊断：肝淋巴瘤。

讨论：肝淋巴瘤可以是原发或继发的。继发性的肝脏累及很常见，尸检可见于50%～60%的霍奇金病和非霍奇金淋巴瘤，后者多见。而影像学仅能发现15%～25%的肝脏淋巴瘤累及。继发性肝淋巴瘤在AIDS病人常见。肝原发性淋巴瘤少见，常为大细胞型。常表现为巨大分叶状肿块，合并出血和坏死。静脉注射对比剂后常轻度强化。本例非单发肿块，而是表现为肝脾内多发小结节。这种表现无特异性，可继发于转移、脓肿和多灶性原发性肿瘤（如HCC、血管肉瘤）。本例应该检查有无原发肿瘤。多发HCC可能性不大，因为无肝硬化表现，而且HCC脾转移较少见。此外，乏血供的HCC较少见。

病例 1-40

病史：46岁男性，右上腹痛。

图1.40　A

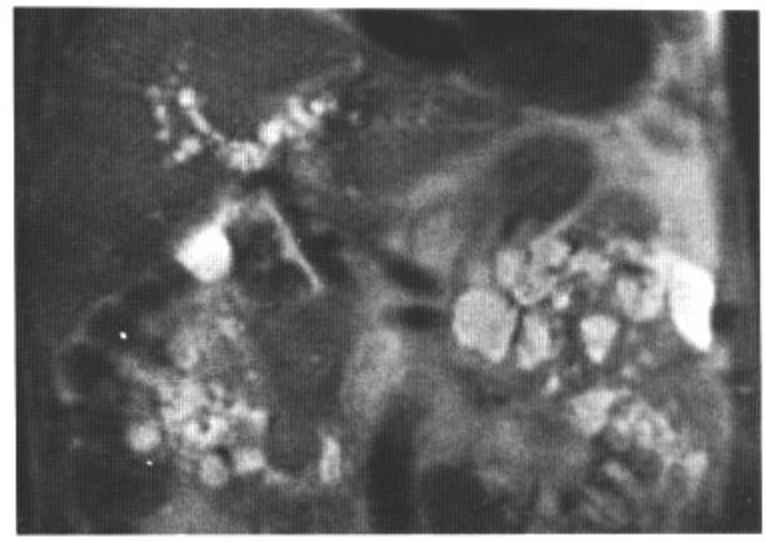

图1.40　B

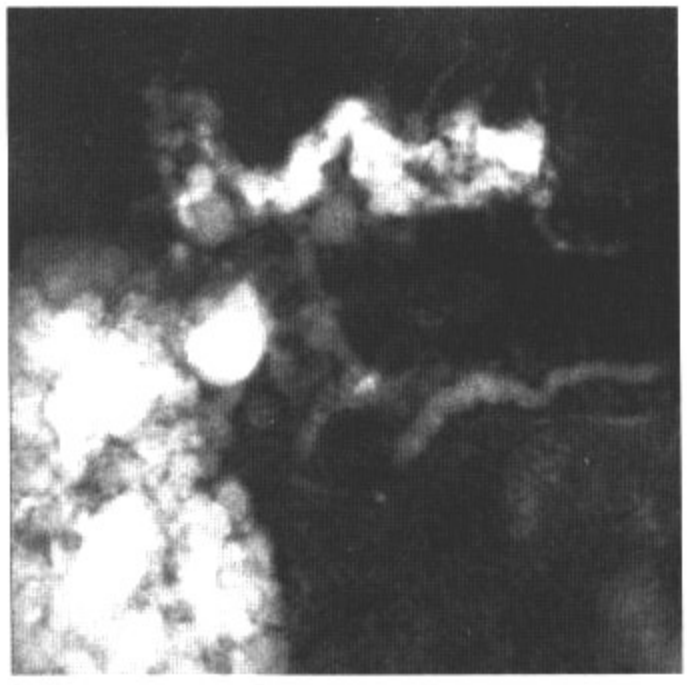

图1.40　C

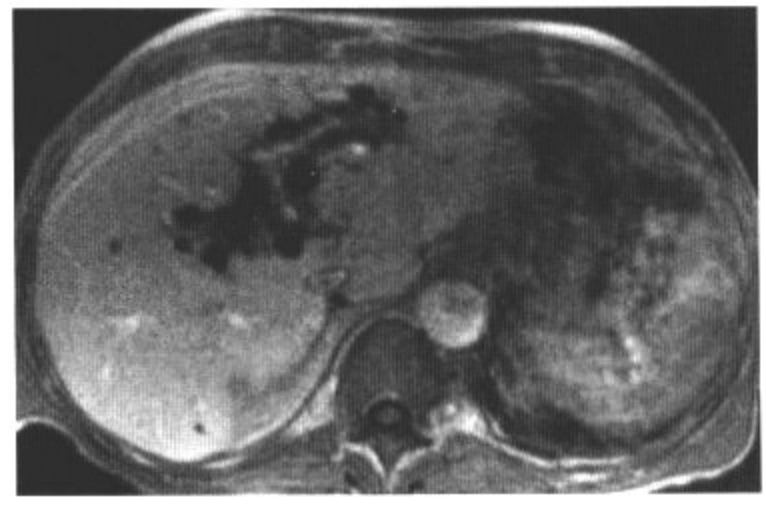

图1.40　D

影像表现：轴位T1WI（A）可见肝内胆管扩张。冠状位T2WI（B）示中央肝管的囊状扩张。斜冠状位厚层MRCP（C）可见扩张的胆管与胆管树相通，无狭窄。同时可见双肾多发囊肿。Gd增强轴位T1WI示门静脉分支强化，周围环以扩张的胆管。

鉴别诊断：多囊肝，原发性硬化性胆管炎，复发性化脓性胆管炎。

诊断：Caroli病（弥漫型）。

讨论：Caroli病是一种先天性肝内胆管的非阻塞性囊性扩张。可呈弥漫性或局灶性。现认为Caroli病是纤维囊性病的一部分，包括先天性肝纤维化和胆总管囊肿。Caroli病可并发髓质海绵肾和常染色体隐性遗传性多囊肾，也可单独出现而无其他并发症。诊断Caroli病的要点是囊状扩张的胆管与胆管树交通。胆管的囊状扩张沿门静脉分支向肝门走行。这与多囊肝不同，后者在肝内弥漫性分布。Caroli病的囊状扩张常常不规则，不同于肝囊肿，而且外周分布多见，大小不一。复发性化脓性胆管炎和原发性硬化性胆管炎常无囊状扩张，常以肝外胆管为主，特征是有胆管狭窄。

病例 1-41

病史：35岁男性，肝功异常。

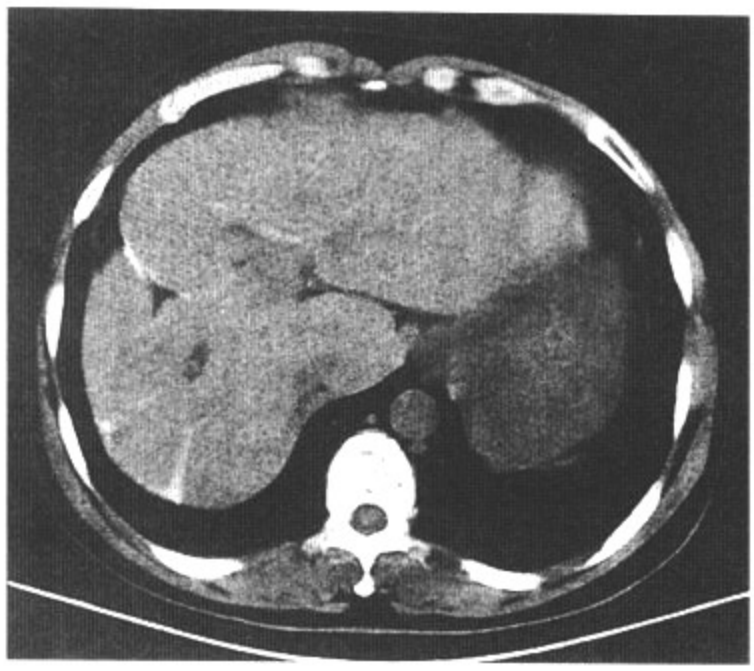

图1.41　A

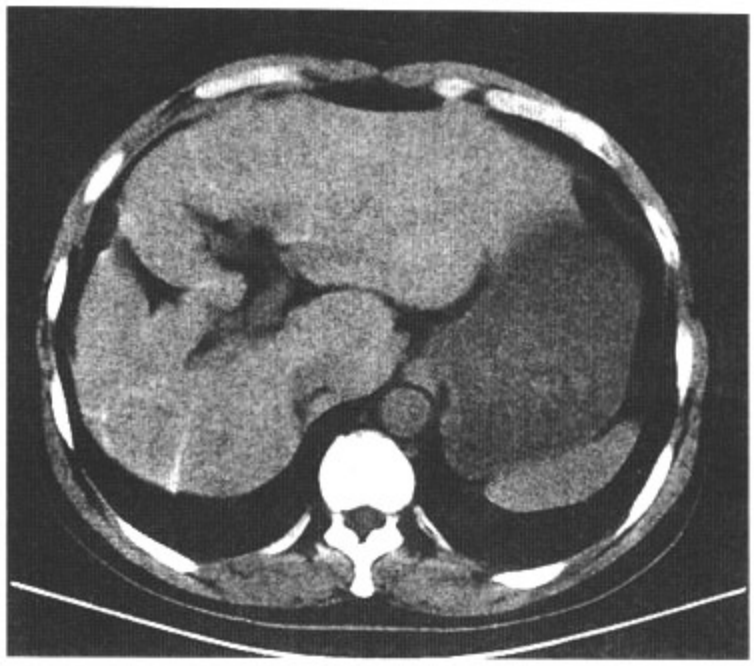

图1.41　B

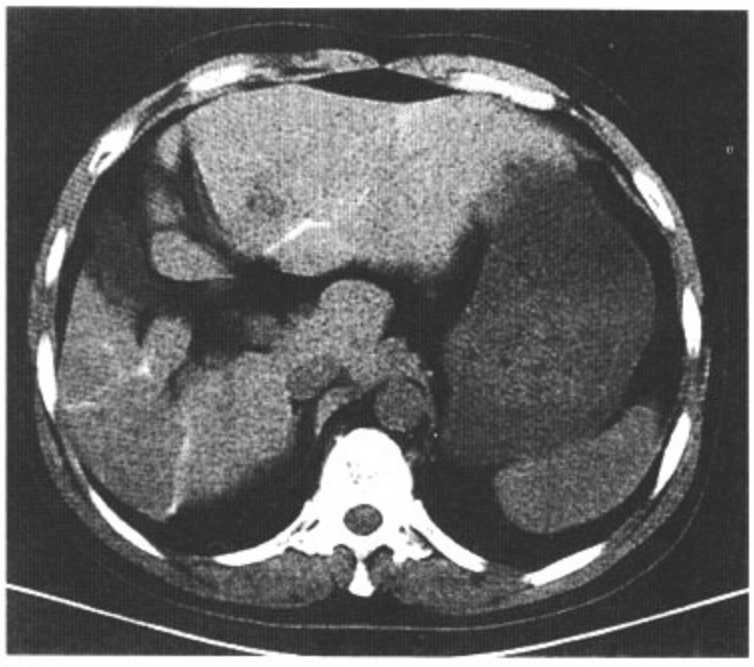

图1.41　C

影像表现：轴位平扫CT可见肝形态异常，并可见肝内从包膜向肝中心走行的钙化。

鉴别诊断：无。

诊断：肝血吸虫病。

讨论：血吸虫是世界上最常见的人类寄生虫病之一。有很多类型，如日本血吸虫，好发于亚洲。血吸虫在肠腔内生活，并产卵入肠系膜静脉。卵栓塞门静脉，引起炎性反应并肉芽肿形成。最终，导致纤维化和肝血窦前高压。虫卵无法生存，最终钙化。慢性日本血吸虫感染会引起肝硬化，并有发展为肝癌的可能。日本血吸虫病肝脏有典型的CT表现。最常见的是常与肝包膜垂直的钙化的间隔。这一表现被称为“龟壳”或“龟甲”征。其他的CT表现包括肝包膜钙化、交连切迹或压迹、肝轮廓不规整以及由于肝纤维化和实质收缩而导致肝门脂肪间隙增大等。MRI不能准确检出肝内的钙化。纤维间隔在MRI上表现为T1WI上异常的信号降低和T2WI上的信号增高。

病史：44岁女性，乳腺癌治疗中。

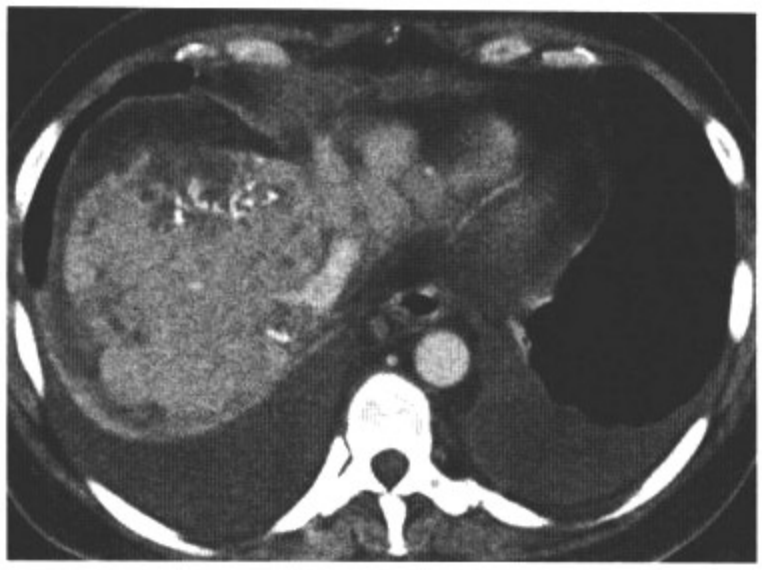

图1.42 A

图1.42 B

图1.42 C

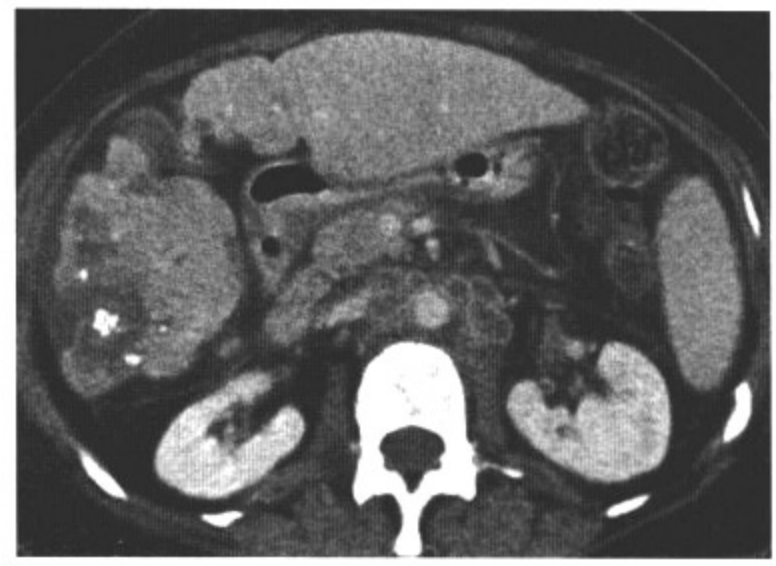

图1.42 D

影像表现：轴位增强CT可见肝内弥漫性多发低密度病灶。可见多发小钙化，同时还有肝包膜回缩。注意腹膜后肿大淋巴结坏死。

鉴别诊断：未经治疗的黏液转移瘤钙化，肉芽肿性疾病，东方人胆管性肝炎，多房型棘球蚴病，卡氏肺囊虫肺炎（PCP）。

诊断：乳腺癌化疗后的钙化性转移。

讨论：一些肝转移瘤可自发钙化。原发肿瘤包括胃肠道（GI）的黏液癌、骨肉瘤、平滑肌肉瘤、乳头状浆液性囊腺癌、甲状腺髓样癌以及乳腺癌。任何经治疗的肝转移瘤、肉芽肿性疾病（结核和组织胞浆菌病）、泡型棘球蚴病（多房型球蚴病）、东方人胆管性肝炎以及PCP也属于肝内钙化病变的鉴别诊断范围。然而，肉芽肿性病变和PCP无肝脏的低密度病变及肝包膜回缩。也无支持东方人胆管性肝炎诊断的胆管扩张。多房型球蚴病在CT和MRI上的典型表现为多发不规则、边界不清的病灶，散在分布，通常在CT上低密度，而MRI的T2WI上为高信号。这种表现可能类似转移或化脓性肝脓肿。通常在注射对比剂后无或轻度强化，提示寄生虫病变的血供不丰富。在进展期，90%的病人可见病变典型的中央坏死区不规则钙化。

病例 1-43

病史：78岁男性，因便血行增强CT检查；病人证实为直肠癌。

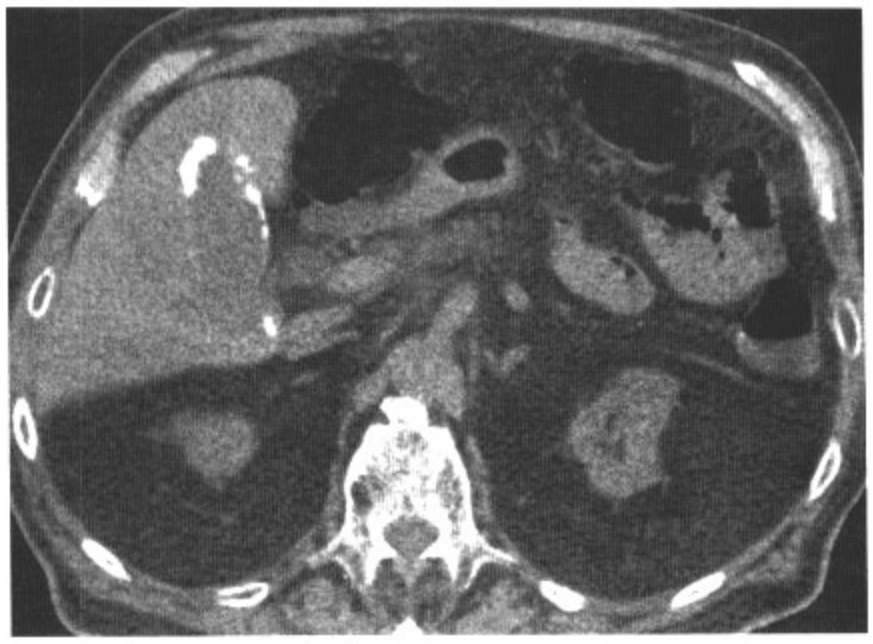

图1.43　A

图1.43　B

图1.43　C

图1.43　D

影像表现：轴位平扫CT可见胆囊壁广泛的钙化。

鉴别诊断：肝包虫病，血肿钙化。

诊断：瓷样胆囊。

讨论：瓷样胆囊是因为慢性胆囊炎时广泛的钙质沉积形成。女性是男性发病率的5倍，常合并有胆石症。一些病人可能有腹痛、恶心、呕吐和发热症状，也可无症状。本病发生胆囊癌的几率较高（11%～33%），因此即使无临床症状，也最好进行预防性的胆囊切除。胆囊壁钙化常为两种表现：固有肌层宽而连续性钙化，如本例所示，或者粘膜或粘膜下散在多发斑点状钙化。CT上胆囊壁特征性的钙化可作出定性诊断。

病例 1-44

病史：77岁男性，黄疸。

图1.44　A

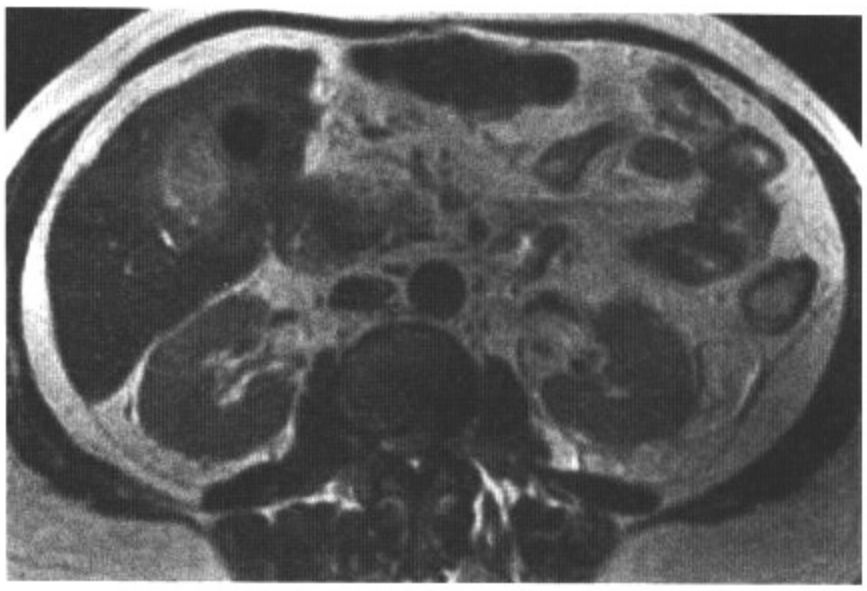

图1.44　B

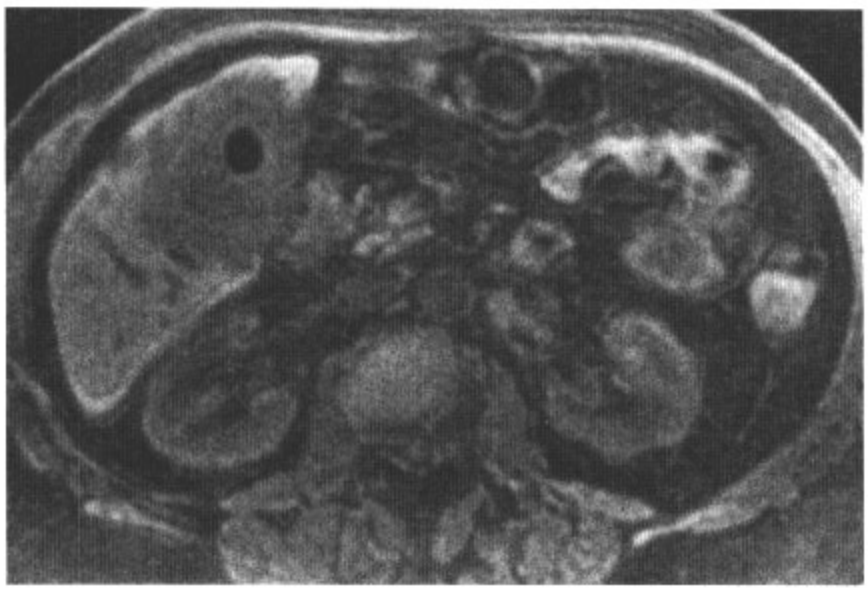

图1.44　C

图1.44　D

影像表现：轴位增强CT（A）可见胆囊后部一巨大低密度病灶，同时累及肝脏。注意在相当于胆囊位置的一钙化的结石。轴位T2WI（B）和压脂T1WI（C）上病变分别呈高和低信号，结石表现为低信号。轴位压脂增强T1WI（D）可见肿块呈不规则增厚的壁强化。

鉴别诊断：转移瘤，急性胆囊炎。

诊断：胆囊腺癌侵犯肝脏。

讨论：胆囊癌是一种少见的恶性肿瘤。组织学上主要是腺癌，其他如鳞癌、间变型癌和肉瘤也有报道。70%合并胆囊结石；女性发病略高于男性。胆囊腺癌表现为局灶或弥漫性的胆囊壁增厚，息肉样病变或肿块取代了正常胆囊。75%的病例在发现时发生转移。本例具有胆囊癌的多种表现，可见胆囊壁典型的边界欠清的低密度肿块，侵及肝脏（Ⅳ段）。常发生肝实质转移（本例未见），提示预后差。急性胆囊炎也可侵及肝脏；然而，胆囊壁常无不规则增厚，临床症状常更严重。

病例 1-45

病史：31岁女性，体重减轻。

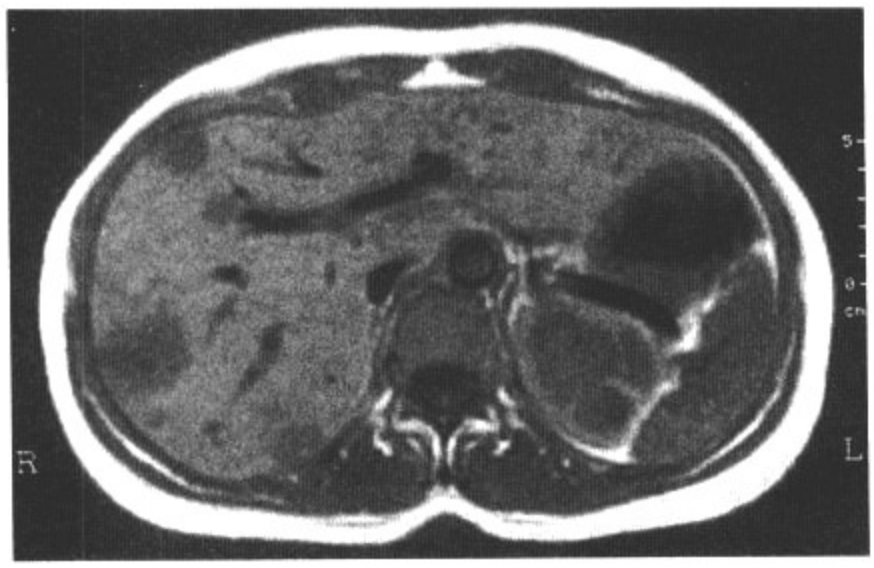

图1.45　A

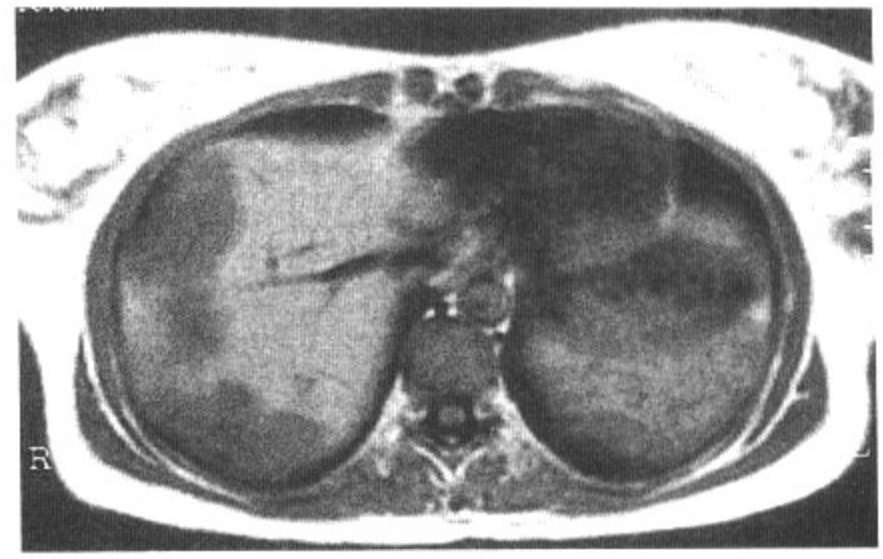

图1.45　B

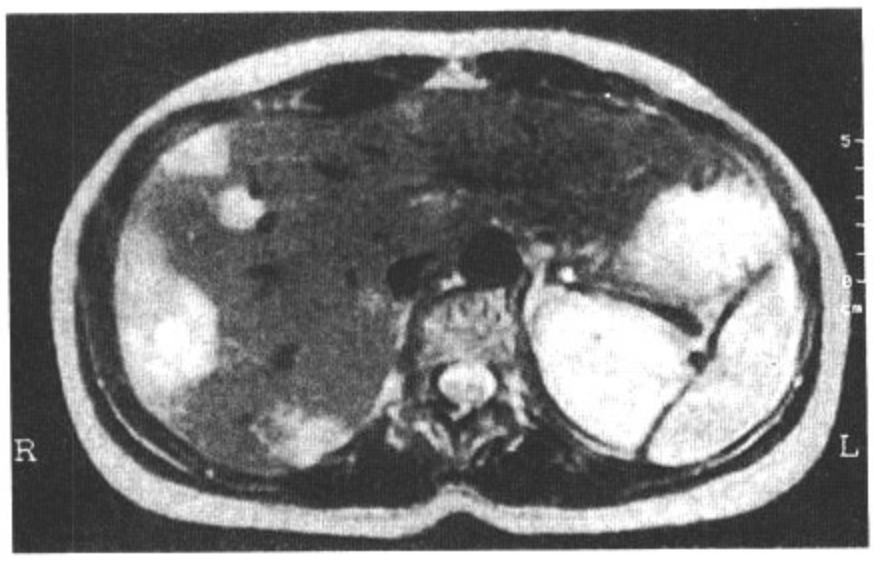

图1.45　C

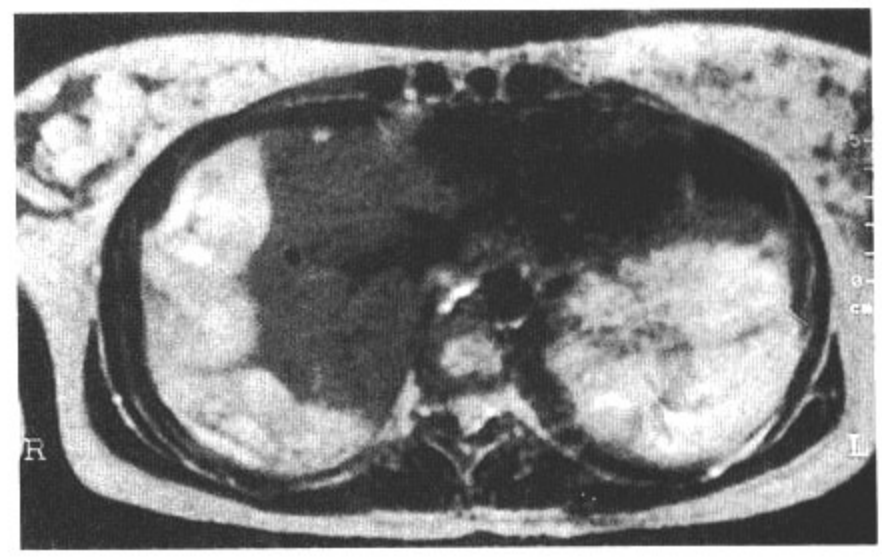

图1.45　D

影像表现：轴位T1WI（A和B）示肝右叶以外周分布为主的多发低信号肿块。轴位T2WI（C和D）上病变呈高信号，中心为更高信号。可见部分病变邻近的肝包膜回缩。

鉴别诊断：转移瘤。

诊断：肝上皮样血管内皮瘤（弥漫型）。

讨论：上皮样血管内皮瘤（EHE）是一种缓慢生长的血管来源的恶性肿瘤，可发生于身体多部位，包括肺。生存期为2～20年。女性发病略高于男性，好发于40～60岁。EHE有两种类型：结节型和弥漫型。两种类型可并存，因为结节型可增大融合，类似弥漫型。结节型难以同多发转移鉴别，两者都可中心或外周分布。弥漫型，如本例所示，常为外周型分布，对肝外形影响不大，但可致肝包膜回缩。呈外周分布的原因可能是肿瘤通过门静脉和肝静脉传播。常表现为肝脏外周的成层排列的肿瘤，而其他未受累的部分常因血流分流而表现为肥大。

病史：58岁女性，结肠癌切除术后，右下腹痛并发热。

图1.46　A

图1.46　B

图1.46　C

图1.46　D

影像表现：轴位增强CT可见肝内多发低密度病变，另可见肝包膜下边界清晰的积液。注意积液周围的环状强化。

鉴别诊断：肝血肿，肿瘤坏死并感染。

诊断：肝转移瘤及包膜下化脓性脓肿。

讨论：在广泛使用抗生素的时代，化脓性的脓肿流行病学也发生了很大变化。脓肿，尤其是多发脓肿，多见于血源性播散（胃肠道感染通过门静脉，或播散性脓毒血症经肝动脉）、升结肠炎或坏死组织继发的感染。单发的肝脓肿常为隐源性，没有明确的好发病因。超过一半的肝脓肿是多种微生物感染。大肠杆菌是最常见的感染原因，但其他的厌氧菌和需氧微生物也可致病。隐源性肝脓肿的男女发病率无显著差异，发病年龄多为中年。在增强CT上，大的脓肿常为低密度且边界清晰，常单房，边缘光滑或者因有分隔和边缘不规则而表现复杂。环状强化和脓肿内气体相对少见。在MRI上，由于蛋白成分的不同，化脓性肝脓肿在T1WI和T2WI上有不同的表现。脓肿周围的水肿，在T2WI上表现为轻度信号增高，颇具特征性。

病例 1-47

病史：53岁男性，腹胀。

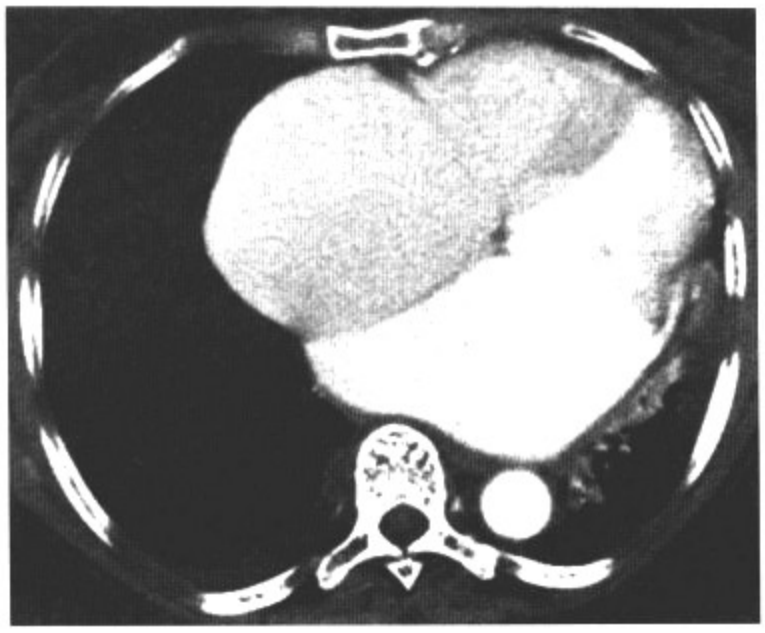

图1.47　A

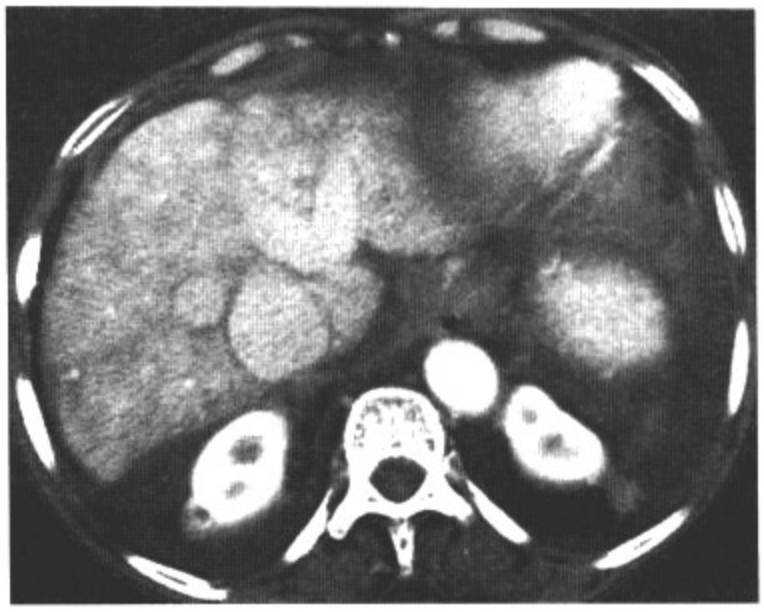

图1.47　B

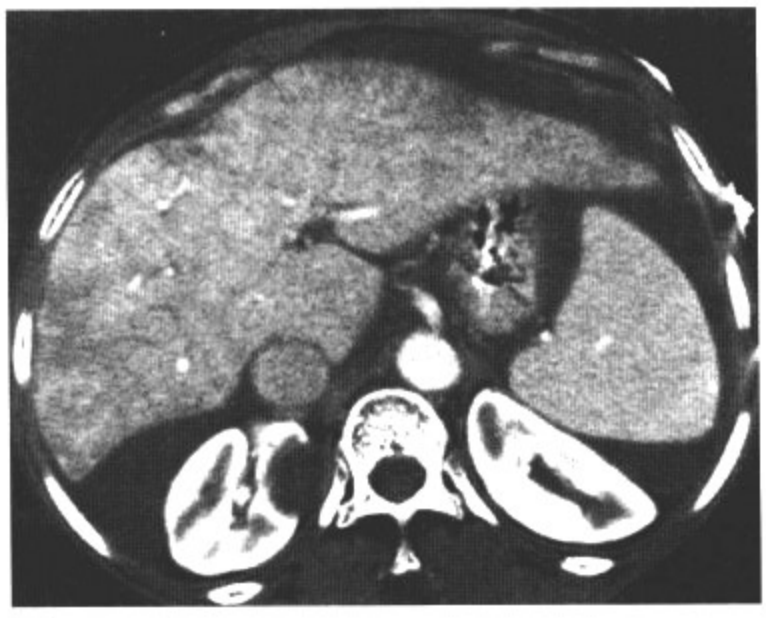

图1.47　C

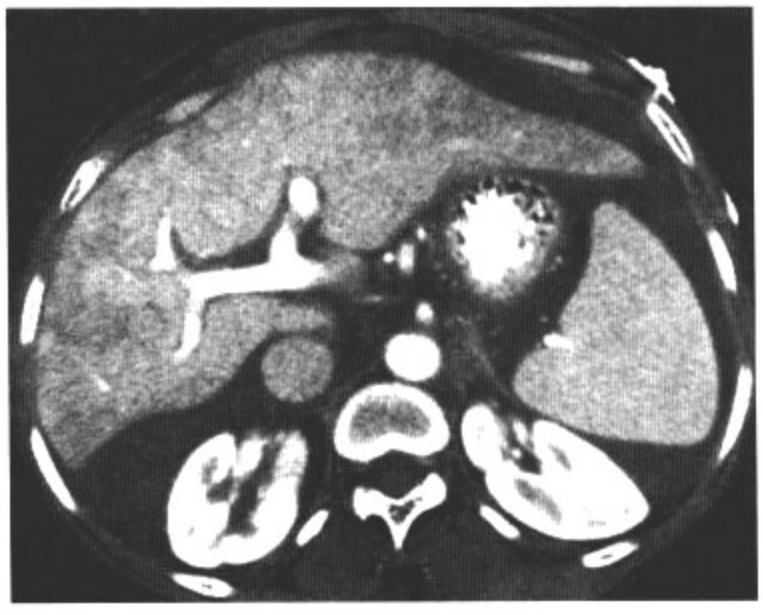

图1.47　D

影像表现：轴位增强CT可见肝不均匀强化，肝内密度高低不均。注意IVC和肝静脉扩张、心脏增大。

鉴别诊断：脂肪肝，弥漫浸润性肿瘤，Budd-Chiari综合征。

诊断：右心衰致肝淤血。

讨论：由于心肌梗死或心肌病而右心功能不全的病人可发展为右心充血性心力衰竭。由于血液淤滞于IVC和肝静脉内，导致这些血管扩张。进而，由于来自门静脉和肝动脉的血液和造影剂无法通过肝脏回流到心脏，在CT上表现为不均匀强化。大体标本上，继发于心衰的肝充血呈花斑状，类似肉豆蔻切面被称为肉豆蔻肝。本例即典型的肝充血。表现为IVC和肝静脉扩张，以及肝实质不均匀强化。由于无占位效应，而不考虑弥漫浸润性肝肿瘤如肝细胞癌。不均匀脂肪肝是一种考虑，因为脂肪肝也无肝脉管系统移位。心肌病病史以及扩张的IVC和肝静脉提示肝淤血。

病例 1-48

病史：43岁亚裔女性，黄疸、发热。

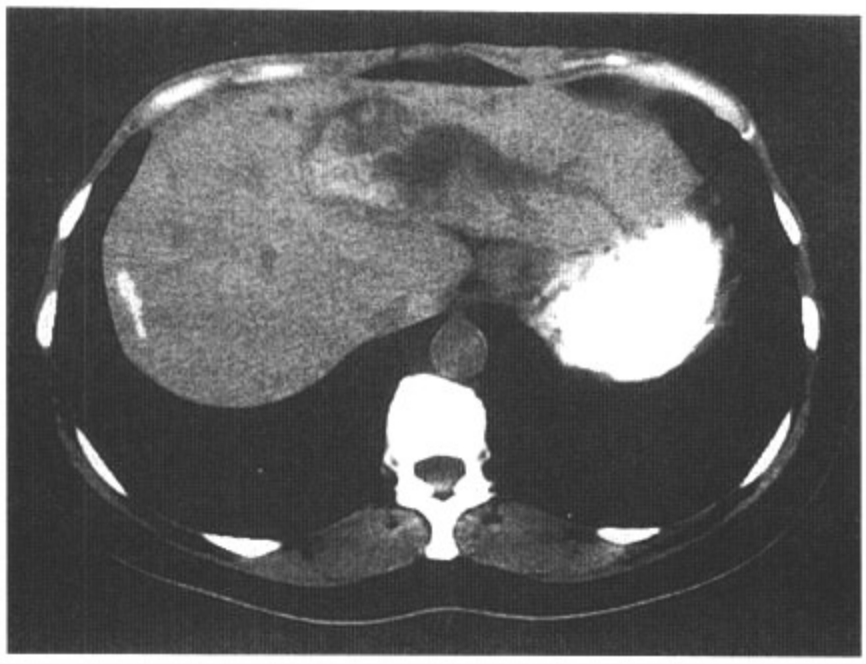

图1.48　A

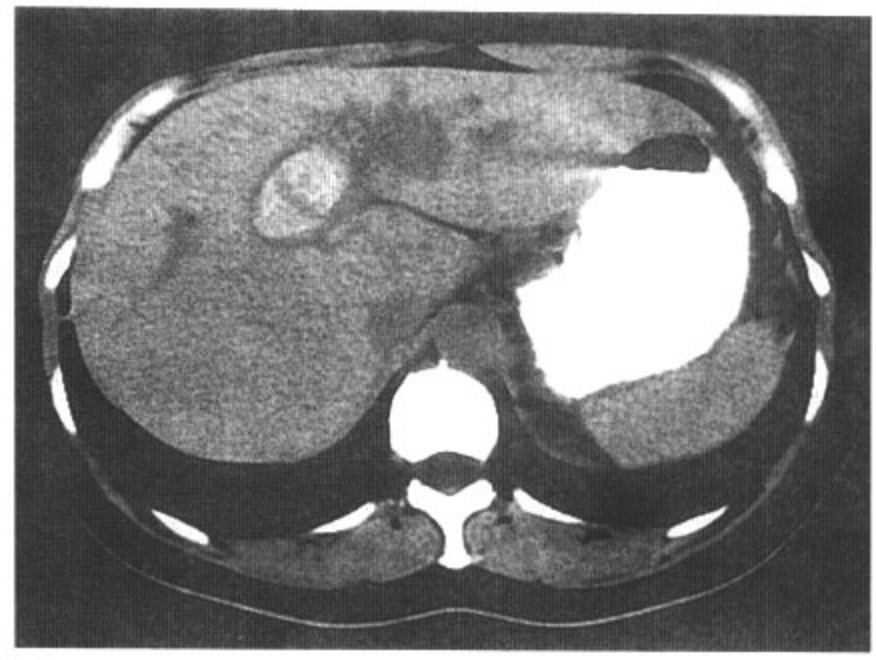

图1.48　B

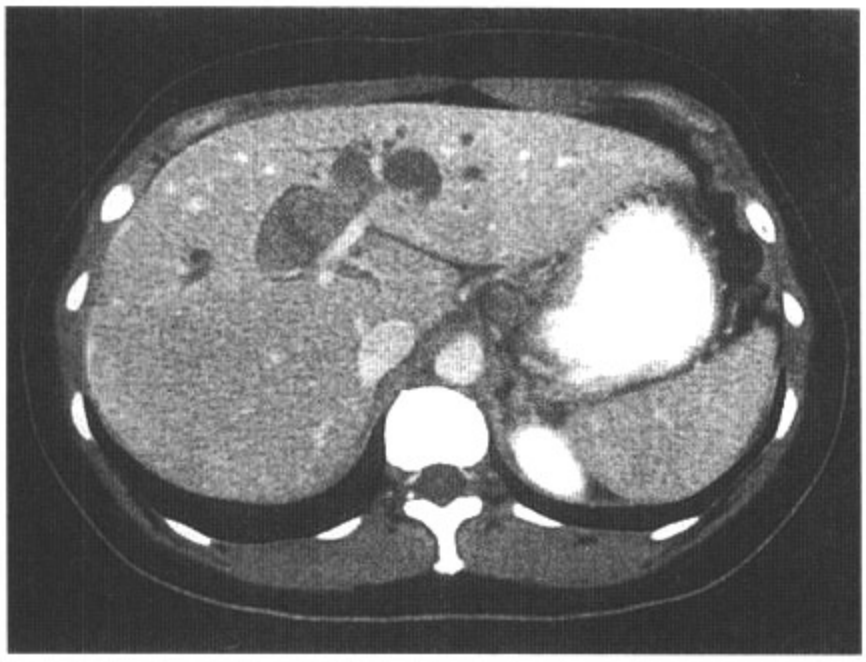

图1.48　C

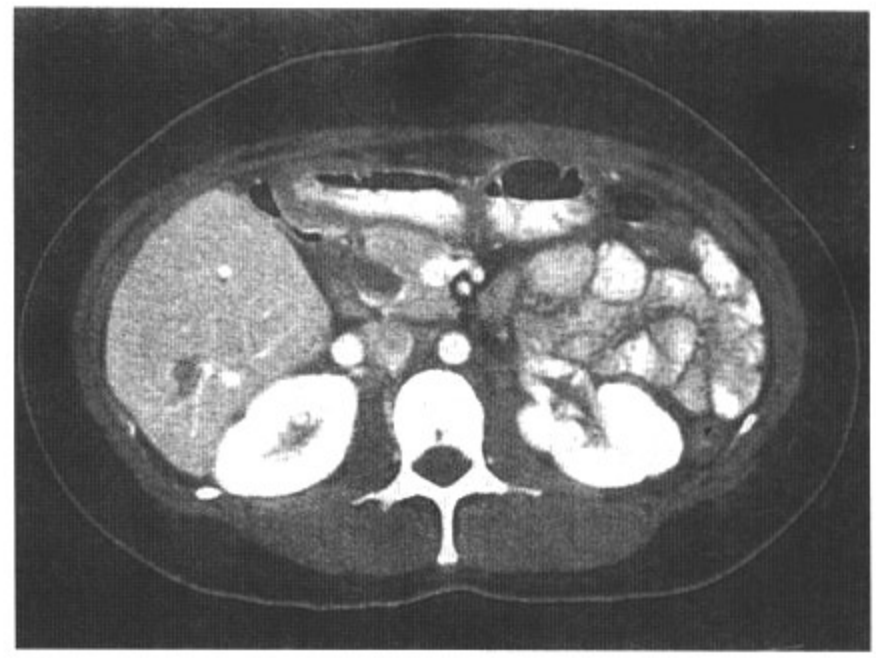

图1.48　D

影像表现：轴位平扫CT（A，B）可见肝内胆管扩张，扩张的胆管内可见钙化灶。轴位增强CT（C，D）同样可见扩张的胆管及钙化灶。注意胆总管扩张。

鉴别诊断：Caroli病。

诊断：东方人胆管性肝炎（复发性化脓性胆管炎）。

讨论：复发性化脓性胆管炎是远东地区的流行病，被认为是继发于因食用生鱼肉而导致的华支睾吸虫感染。华支睾吸虫作为一种寄生虫可直接导致胆管损伤也可以自身为中心形成结石。这些最终导致胆管扩张和胆管炎。病人表现为间断发作的黄疸、发热和右上腹痛。放射学上，复发性化脓性胆管炎表现为肝内或肝外（也常见）胆管扩张。肝内的扩张常为中心型，在胆管造影时可见有多发狭窄。这类病人常有结石和淤胆。本例可见肝内和肝外胆管扩张、结石形成，结合临床病史可明确诊断。Caroli病伴脓肿形成是另外一种可能，但此时常无肝外胆管扩张。

病史：45岁男性，长期患肝硬化。

图1.49　A

图1.49　B

图1.49　C

图1.49　D

影像表现：轴位平扫CT（A，B）可见肝轮廓不规整，肝内多发结节样病变；部分病变内为低密度，代表瘤内坏死。门静脉扩张，密度不均匀。门静脉期轴位增强CT（C，D）可见门脉内栓子强化。

鉴别诊断：门静脉血栓形成。

诊断：多灶性肝细胞癌并门静脉侵犯。

讨论：肝细胞癌（HCC）可侵犯门静脉和肝静脉。对于HCC直接侵犯门静脉的病人，恶性门静脉血栓可明确诊断；门脉主干和大分支的明显扩张是恶性门脉血栓的一个可靠征象。良性血栓常无门脉扩张。恶性血栓的另一特征是其内有新生血管。在动态增强CT上，动脉期血栓强化对诊断有特异性。恶性血栓的其他表现包括明显广泛强化以及血栓同肝实质HCC相连续。

病史：74岁女性，结肠癌术后13年。

图1.50　A

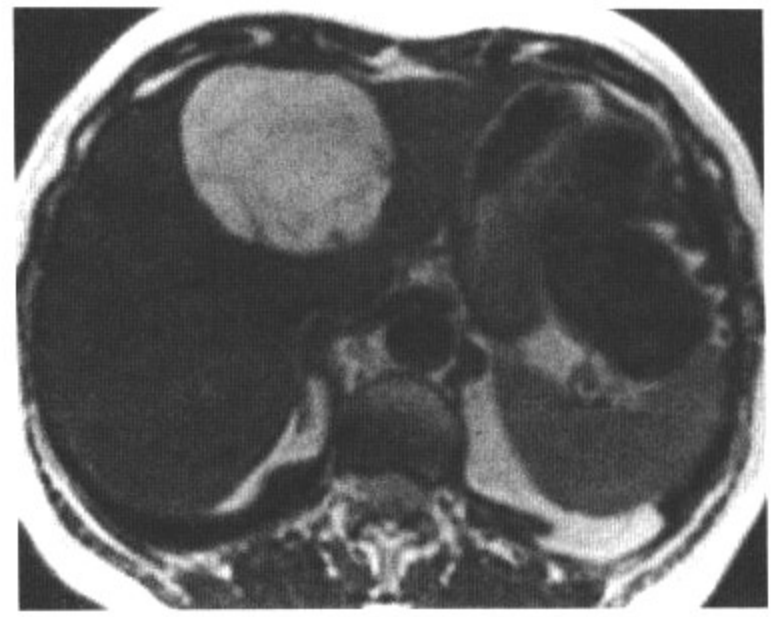

图1.50　B

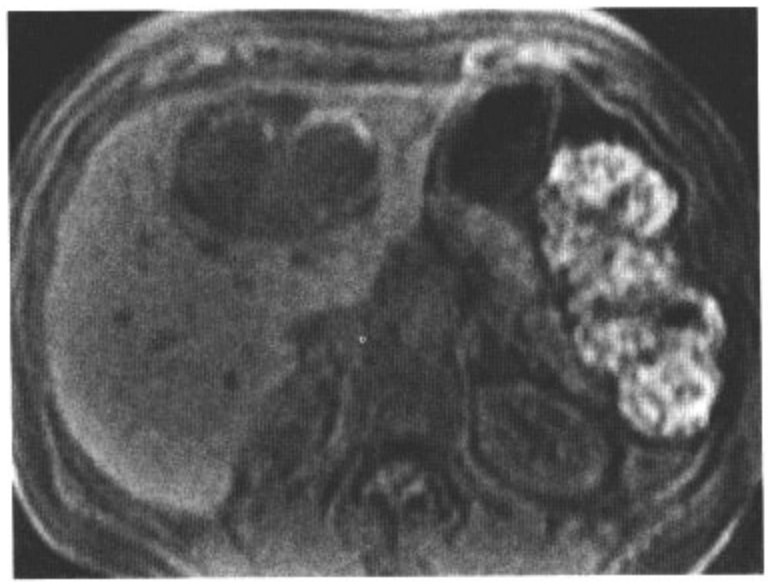

图1.50　C

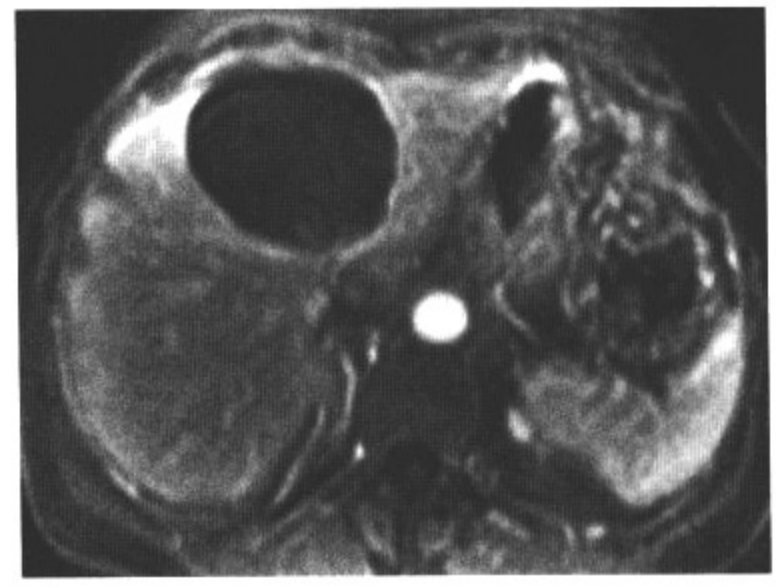

图1.50　D

影像表现：轴位增强CT（A）可见肝Ⅳ段一巨大、以囊性为主的病变。病变可见多发钙化。在轴位T2WI（B）上病变呈不均匀的高信号，钙化为低信号。在轴位压脂T1WI（C）上信号也不均匀；病灶内的高信号为钙化灶内的离子钙。在Gd增强压脂轴位T1WI（D）上，可见薄层环状强化。

鉴别诊断：包虫病，血肿，胆管囊腺癌，脓肿。

诊断：来源于结肠黏液腺癌的肝囊性转移瘤。

讨论：大部分的肝转移瘤是实性的，但也可呈部分或完全囊变。囊性转移瘤可类似脓肿、出血性梗死、血肿、单纯囊肿和肝包虫病。囊性转移瘤常有壁结节、增厚的壁、间隔和液体/碎屑平面，而使表现复杂。临床病史可排除血肿、包虫病以及脓肿。囊性转移尤其易见于黏液腺癌，如结直肠癌或卵巢癌。原发瘤为黏液腺癌时的转移常有钙化。这种钙化可来自肿瘤本身，也可代表坏死和/或出血导致的营养不良性钙化，化疗前或化疗中均可出现。

病例 1-51

病史：45岁男性，腹部膨隆，肝功异常。

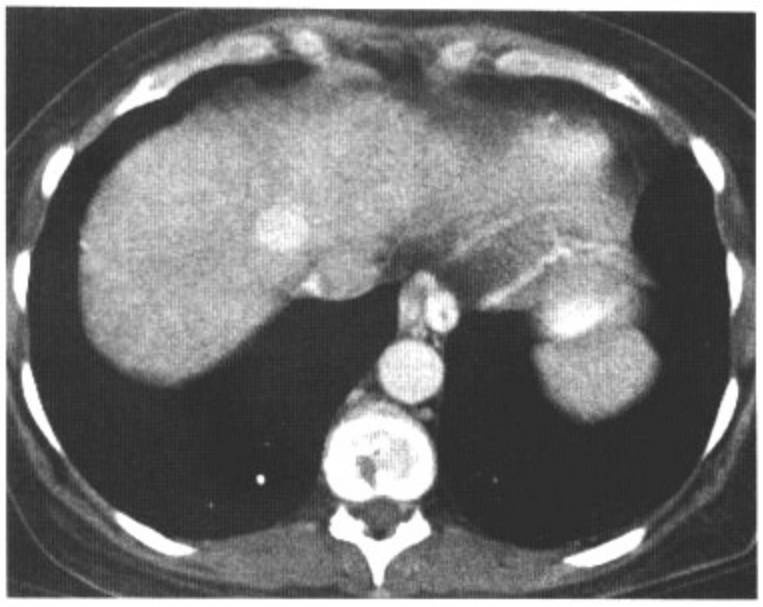

图1.51　A

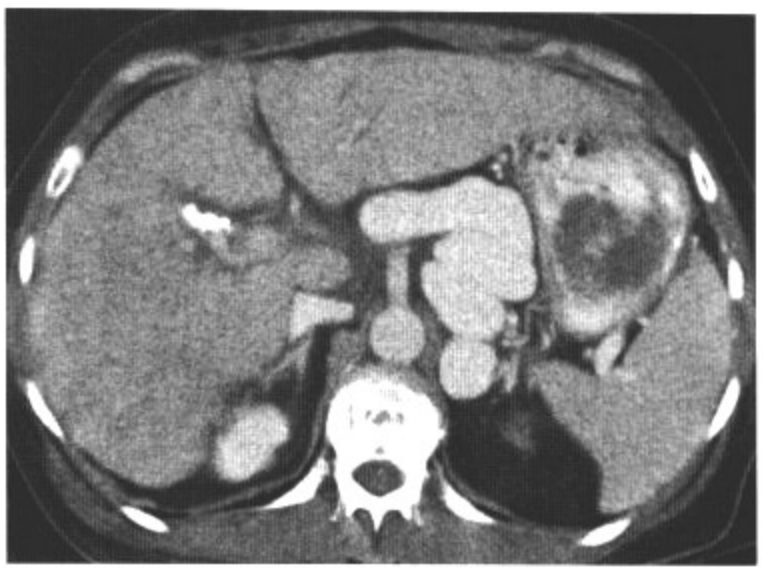

图1.51　B

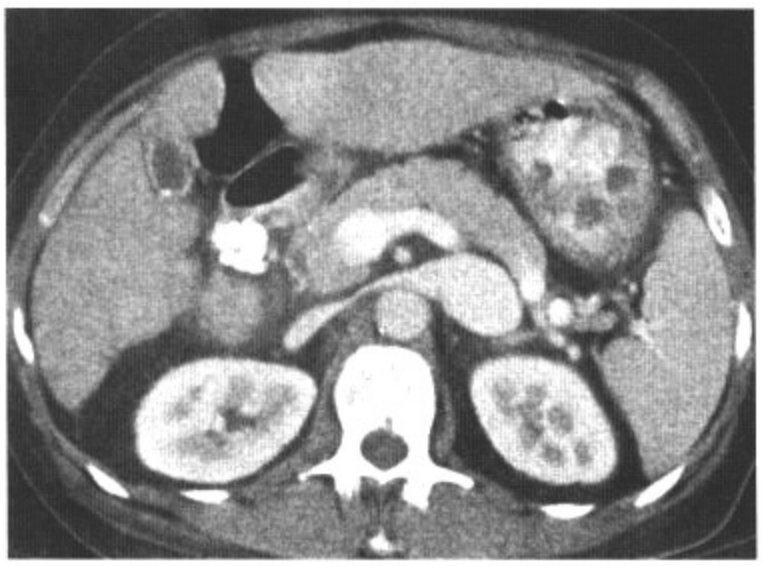

图1.51　C

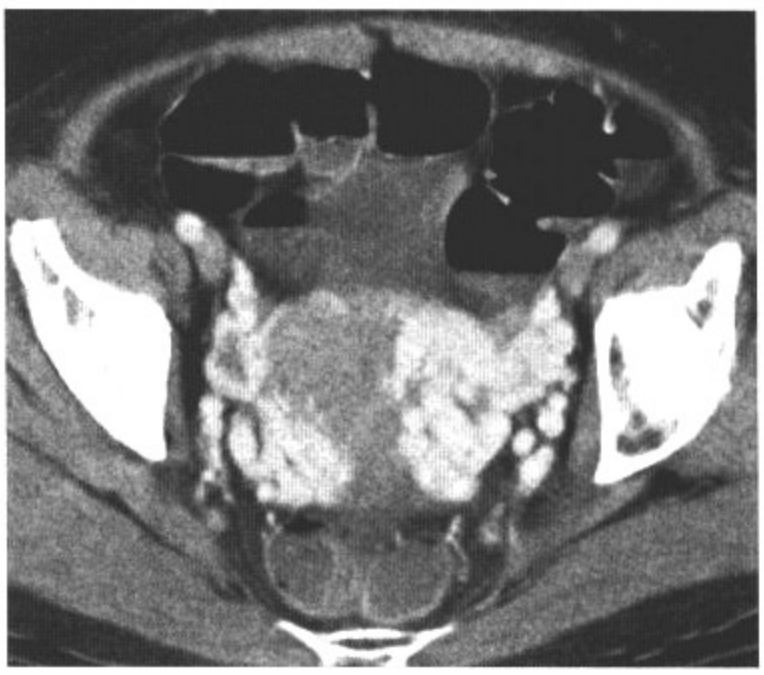

图1.51　D

影像表现：轴位增强CT可见肝边缘呈结节状，肝内示一富血供病变（A）。另可见胃底附近扩张的血管（B）以及扩张的左肾静脉（C）。盆腔内可见早期强化的充盈的血管影（D）。

鉴别诊断：表现类似肠管的侧支血管。

诊断：肝硬化、肝细胞肝癌，门脉高压并大量侧支循环形成包括胃和盆腔血管曲张及脾肾分流。

讨论：门脉高压有许多原因，最常见的为肝硬化。病因有三类：肝内、肝外窦状隙前的和肝外窦状隙后的。肝内的病因最常见，包括肝硬化、血吸虫病、肝炎和肿瘤。肝外窦状隙前病因包括门静脉血栓，肝外窦状隙后的病因包括心包炎、淤血性心力衰竭以及Budd-Chiari综合征。门脉高压可导致自发性门体分流，而使血液不流经肝脏，如本例所示。胃冠状静脉和胃短静脉扩张，门静脉血流直接经过这些血管引流入奇静脉，并最终进入上腔静脉（SVC）。本例可见这些侧支血管巨大，以至于压迫胃底，而在上消化道造影时表现类似肿块。另可见明显的脾肾分流，若不全程观察图像容易同肠管混淆。

病例 1-52

病史：59岁女性，全血细胞减少。

图1.52　A

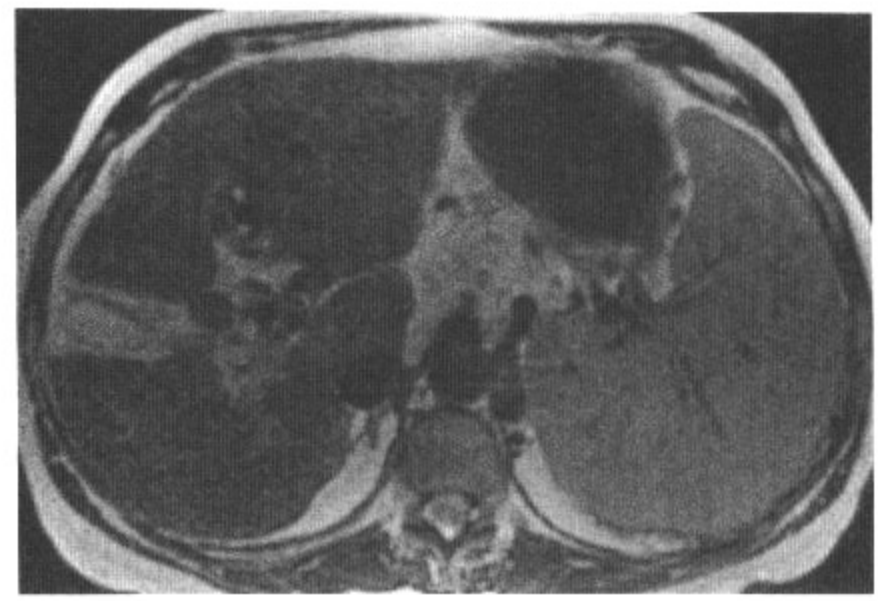

图1.52　B

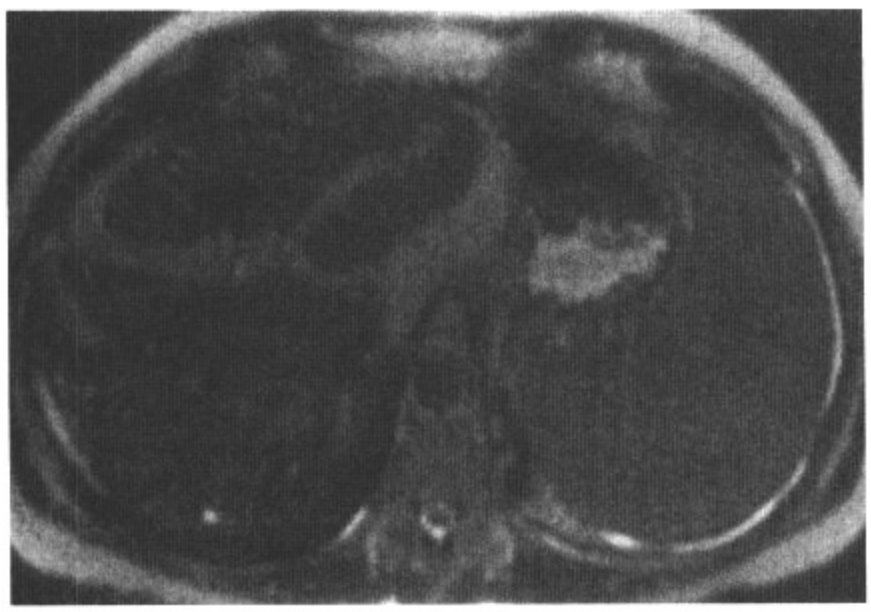

图1.52　C

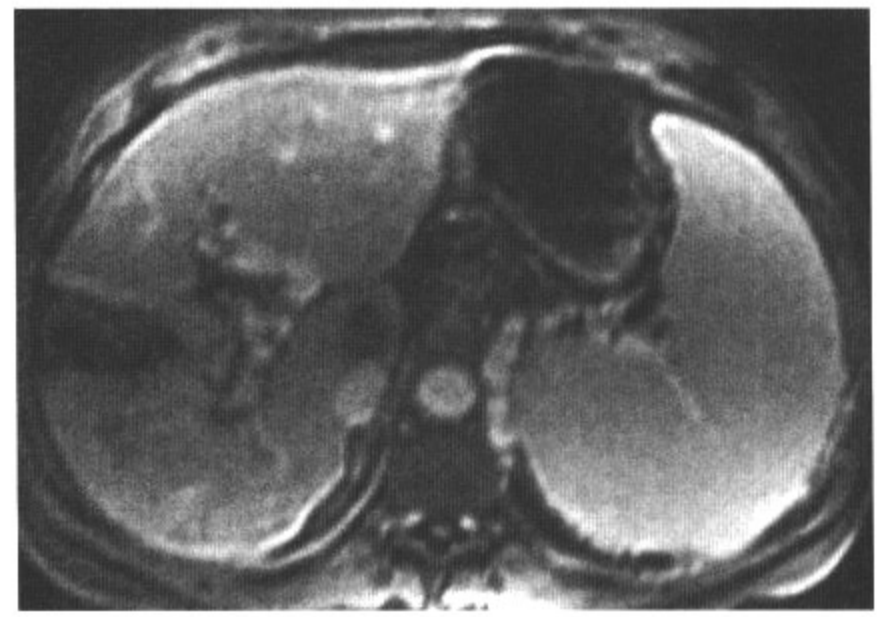

图1.52　D

影像表现：轴位平扫CT（A）示肝形态不规整，右叶萎缩，脾大。轴位T2WI（B）和重T2WI（C）示胆囊壁水肿。Gd增强压脂T1WI（D）示肝内门脉分支变细和脾周静脉曲张。

鉴别诊断：肝炎，病毒性肝炎导致的肝硬化，肝血吸虫病。

诊断：先天性肝纤维化。

讨论：先天性肝纤维化是由于导管板异常引起的，可与常染隐性遗传的多囊肾相关。这类病人表现为肝衰竭和门脉高压的症状，例如食管静脉曲张出血。先天性肝纤维化也可为一独立病变或伴随其他病变，如Caroli病和髓质海绵肾。先天性肝纤维化的常见CT表现包括肝大以及纤维化，后者在CT上表现为线状低密度。门静脉周围纤维化致血管显著狭窄，导致门脉高压和脾大，如本例所示。门脉周围纤维化可类似门脉周围水肿，后者为急性肝炎的一个非特异征象。

病例 1-53

病史：58岁女性，有乳腺癌病史，常规筛查转移瘤。

图1.53　A

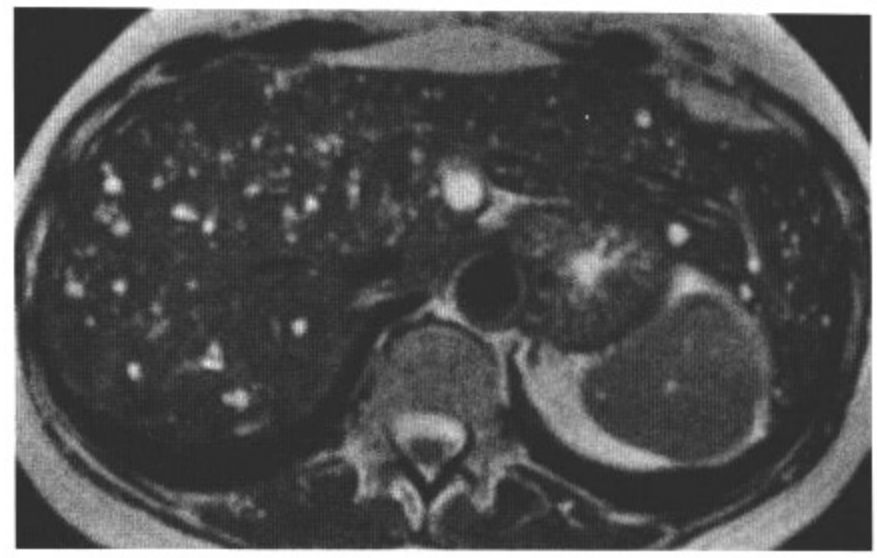

图1.53　B

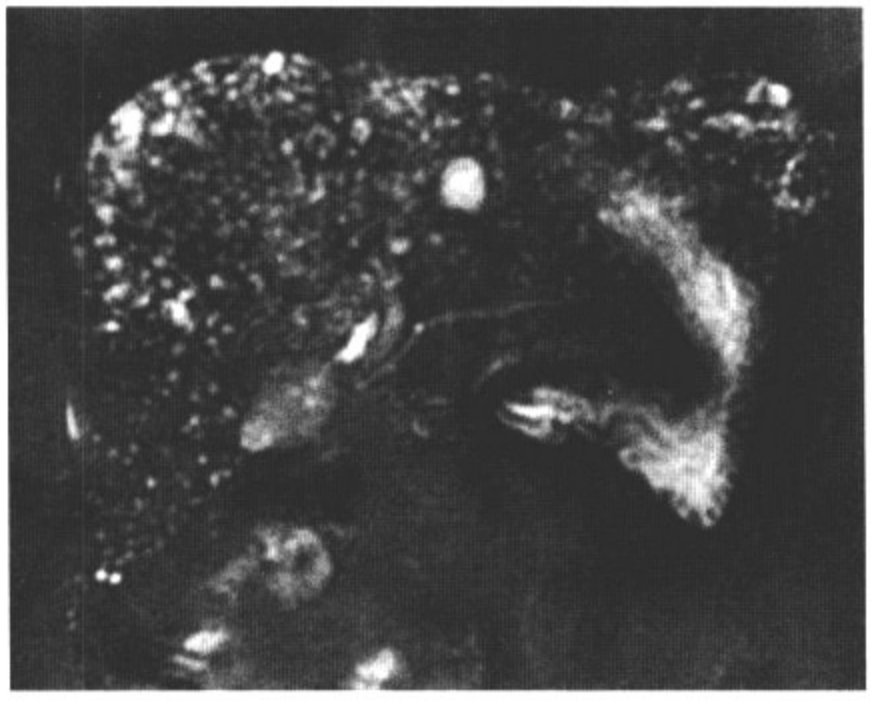

图1.53　C

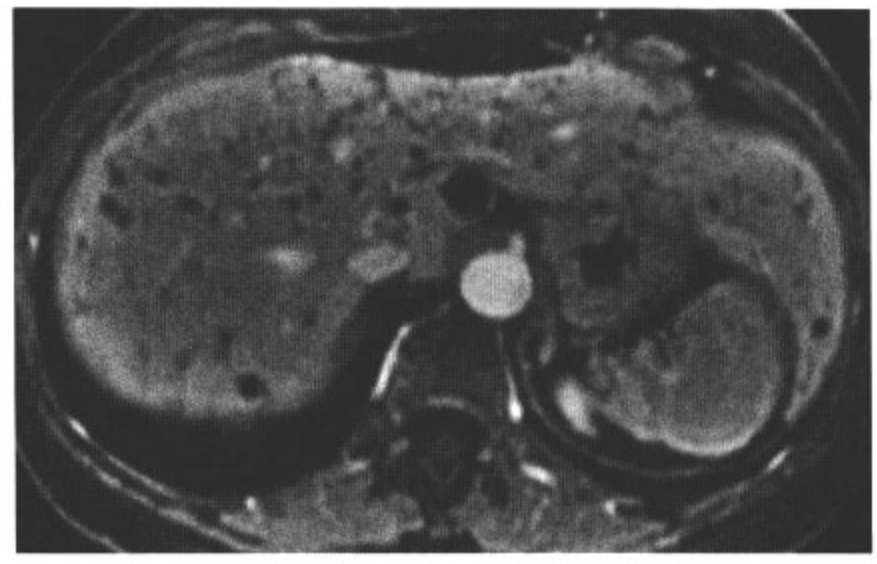

图1.53　D

影像表现：轴位增强CT（A）可见肝内多发的、非强化的小低密度灶。轴位T2WI（B）和厚层块斜冠状位MRCP（C）示病变明显的高信号。轴位增强压脂T1WI（D）可见病变无强化。

鉴别诊断：转移瘤，感染（真菌），多发胆管囊肿。

诊断：胆管错构瘤。

讨论：胆管错构瘤（von Meyenburg complexes）是胆管的呈团簇的扩张，内表面衬单层立方上皮细胞，间质为纤维成分。这些成簇分布的扩张胆管内填充蛋白样物质和胆汁。可单发或多发。本病是肝肾纤维囊性病的一部分，因此，有时合并多囊肝、多囊肾、先天性肝纤维化和Caroli病。如本例所示，病变常较小（<1～1.5cm），呈低密度。典型的部位是邻近肝门或包膜下。由于内部为液体，在T2WI上呈明显高信号。在外形上与胆管囊肿相比明显不规则。与Caroli病不同，这些囊与胆道不通。由于可以多发，可能与转移或播散性感染混淆；然而，后者在增强CT和MRI上均有边缘强化。

病史：41岁女性，左乳发现肿块。

图1.54　A

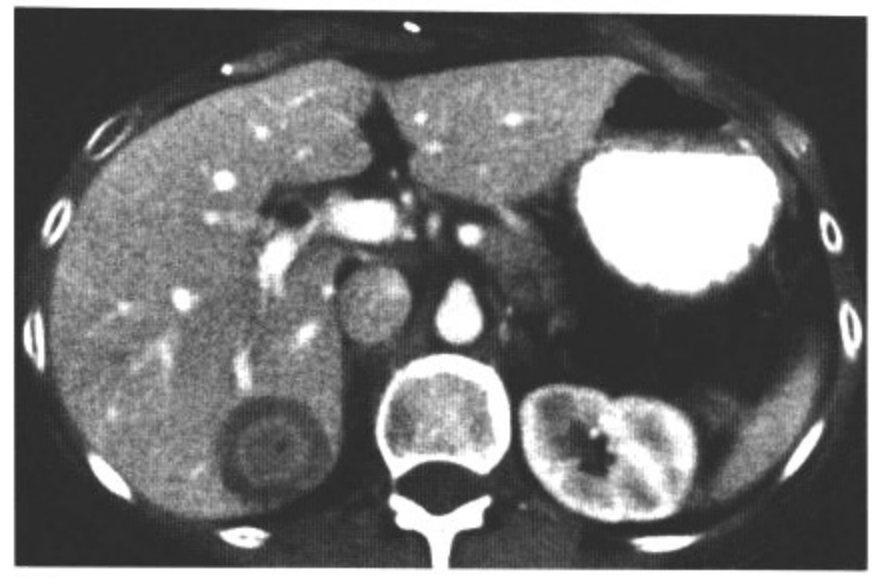

图1.54　B

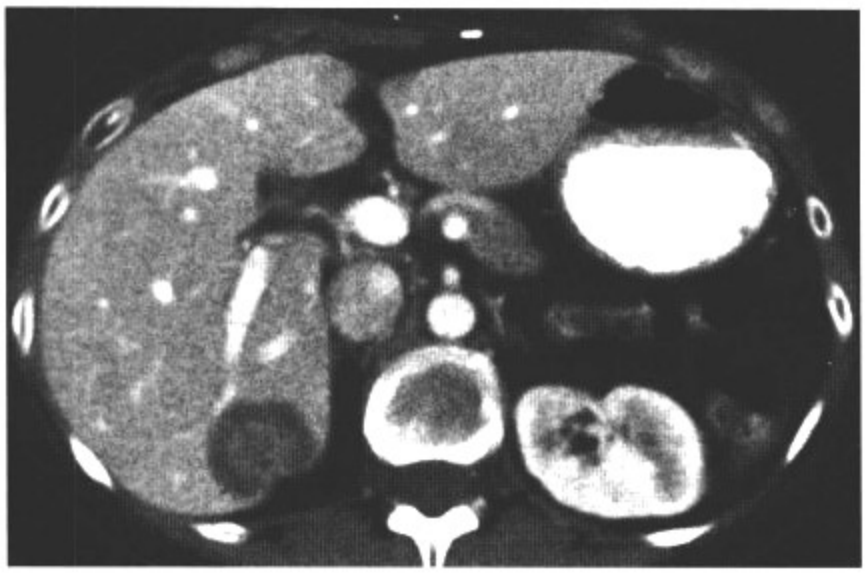

图1.54　C

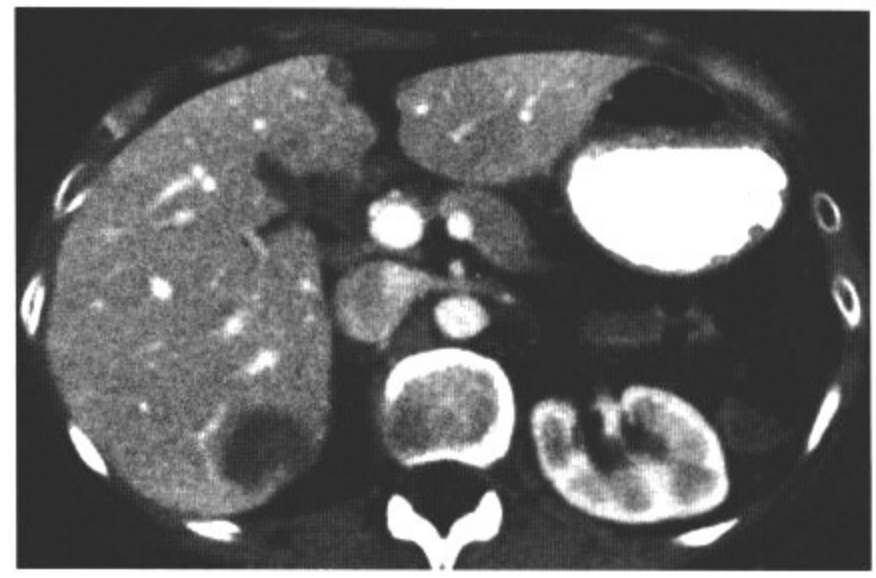

图1.54　D

影像表现：轴位增强CT可见肝Ⅶ段一低密度病变。病变导致邻近肝包膜回缩。

鉴别诊断：肝脓肿，淋巴瘤 。

诊断：乳腺癌肝转移。

讨论：肝包膜回缩，表现为正常外突的肝轮廓变平或内陷，可由多种良恶性病变引起，恶性更多见，如原发或继发性肝恶性肿瘤。乳腺癌的病人，肝包膜回缩见于包膜下转移瘤，常见于化疗后。尽管这一征象的病理生理基础尚没完全清楚，考虑可能是化疗后肿瘤皱缩，继发瘢痕化和结节样退变引起的。但是，未经治疗的乳腺癌转移同样可见到肝包膜回缩。CT上同样可见到这一征象。典型的乳腺癌肝转移乏血供，无论平扫或增强CT，其密度均低于正常肝实质。

病例 1-55

病史：1岁半女孩，腹胀，充血性心力衰竭。甲胎蛋白正常。

图1.55　A

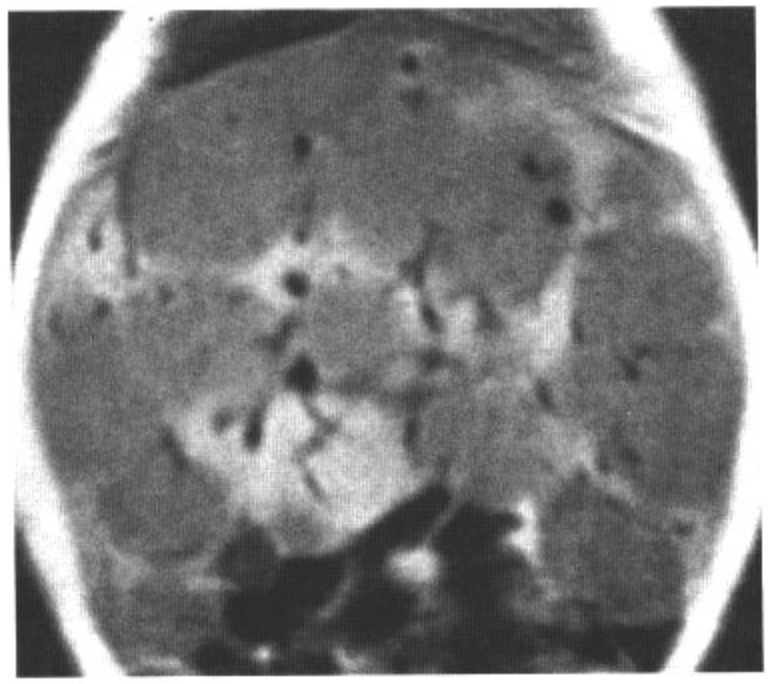

图1.55　B

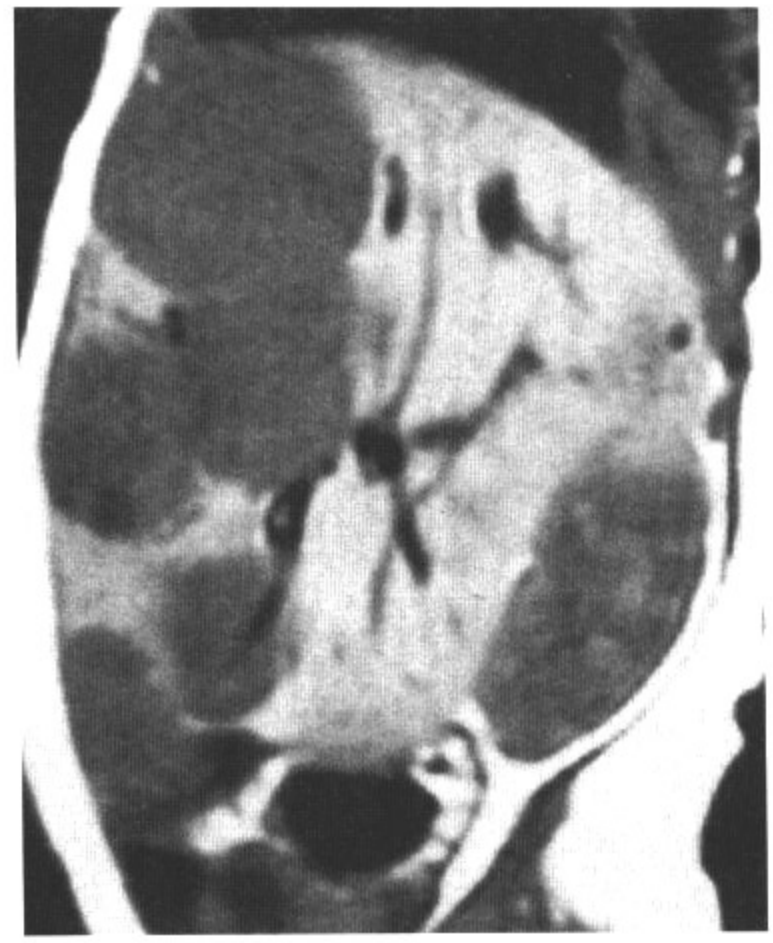

图1.55　C

影像表现：轴位T2WI（A）可见肝内多发分布边界清晰的均匀的高信号病变。肝大。冠状位（B）和矢状位（C）T1WI上病变为均匀的低信号。

鉴别诊断：肝母细胞瘤，转移瘤，间质错构瘤。

诊断：婴儿型血管内皮瘤。

讨论：婴儿型血管内皮瘤是起源于内皮细胞的血管性肿瘤。它们被认为是良性的，但有时可有侵袭性特征，可发生远处转移。当由于血小板洗涤、CHF、Kassabach-Merrit综合征时变大，而临床表现明显。发病时大部分小于6个月（90%小于1年）；倾向于在18个月后自发消退。也有报道病变可一直存在到成年。可从几厘米到10～15cm，常为多发。若有钙化，常为纤细或颗粒状，较少大块钙化。婴儿型血管内皮瘤在T2WI上明显高信号，类似血管瘤。然而，也可因出血、坏死或瘢痕化等而在T1WI和T2WI上表现为信号不均匀。强化方式类似海绵状血管瘤。典型的间质错构瘤常单发，很少有大的实性成分。本例病变多发，又有CHF病史，婴儿型血管内皮瘤是最佳诊断。

病例 1-56

病史：53岁男性，间断性右上腹痛6年。

图1.56 A

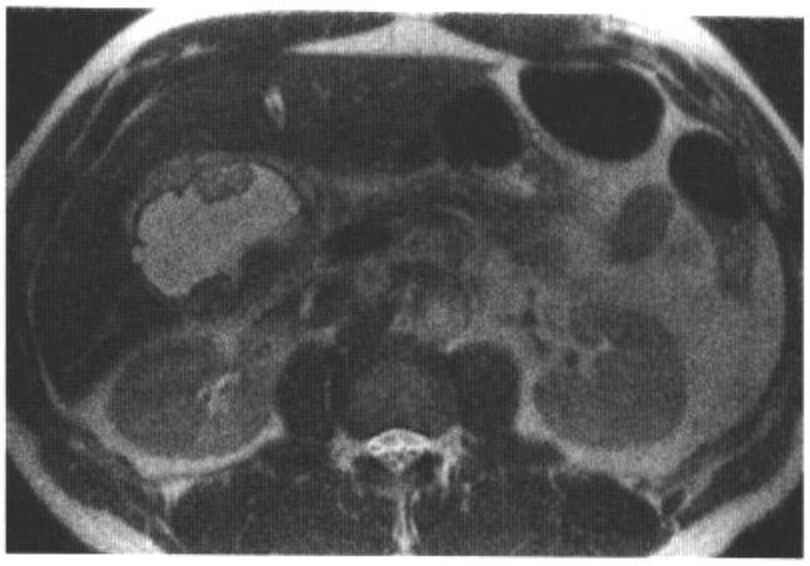

图1.56 B

图1.56 C

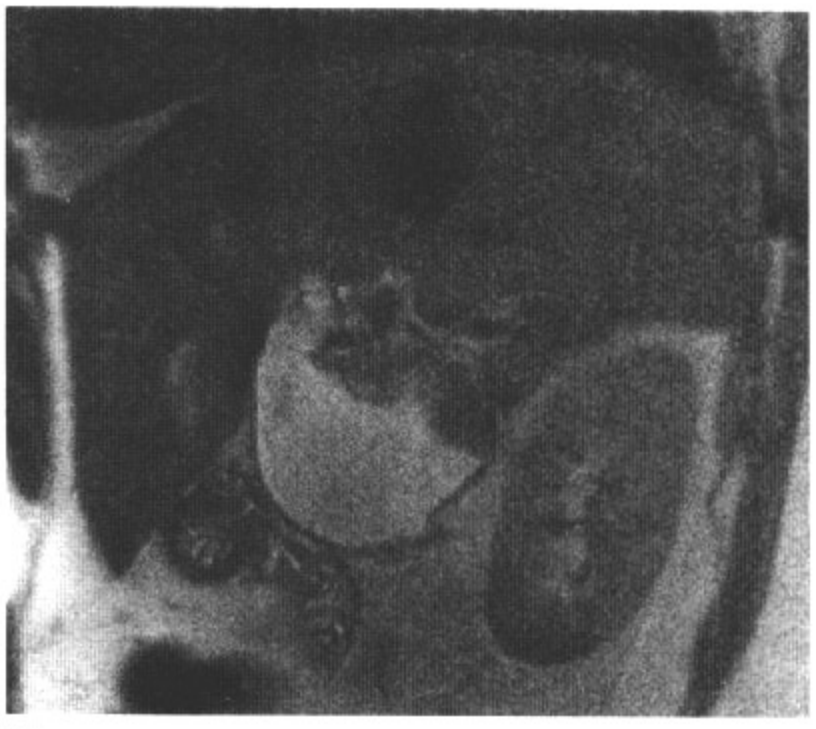

图1.56 D

影像表现：轴位（A～C）和冠状位（D）T2WI可见囊状扩张的胆总管，胆管壁上一不规则的充盈缺损。

鉴别诊断：无。

诊断：Ⅰ型胆总管囊肿并胆管癌。

讨论：胆总管囊肿是一种少见的先天性发育异常，男女发病率之比为1∶3，亚洲人多见。其形成与胰液返流入胆总管有关。后者是由一种被称为胆总管和胰管会合后的“长共同干（long common channel）”畸形造成的，常在儿童期因临床出现类似梗阻性黄疸、右上腹痛和发现肿块而确诊。胆总管囊肿的Todani分类包括5种：肝外胆管的囊状或梭状扩张（Ⅰ型）、肝外胆管憩室（Ⅱ型）、胆总管囊肿（Ⅲ型）、多发囊肿或肝内外胆管同时受累（Ⅳ型）以及单纯的肝内胆管囊肿（Ⅴ型或Caroli病）。胆总管囊肿的上皮层可能发生恶变；文献报道胆总管囊肿发生癌的几率是15%。在T2WI上，肿瘤表现为在高信号的胆总管囊肿内单发或多发的充盈缺损。Gd增强T1WI多方位成像可判断癌灶的强化及向壁外侵犯的情况。

病史：30岁男性，有印度旅游史，现发热、腹泻。

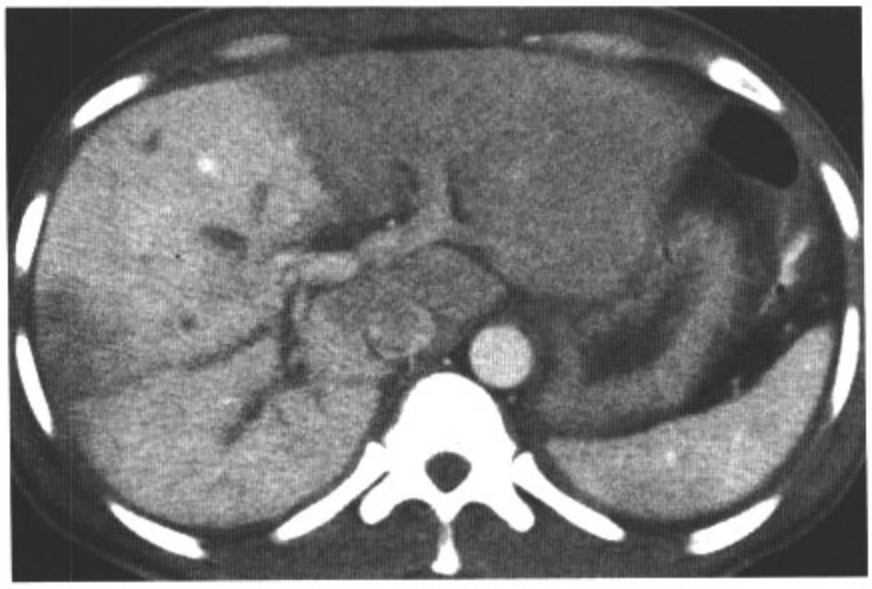

图1.57　A

图1.57　B

图1.57　C

图1.57　D

影像表现：肝脏轴位增强CT（A～C）可见肝右叶一边界不清的囊性肿块。病变囊壁及间隔呈环状强化，周围有水肿。同时，可见由于门静脉右支血栓形成而致的肝右叶异常强化。中腹轴位增强CT（D）可见结肠壁增厚和结肠周围液体。

鉴别诊断：细菌性或真菌性脓肿，转移瘤坏死，肝细胞肝癌。

诊断：阿米巴脓肿。

讨论：阿米巴脓肿是由一种寄生虫——溶组织阿米巴引起的。阿米巴病更常见于消化道（阿米巴结肠炎）。然后由消化道经门静脉播散到肝脏，由于肝右叶的血流更丰富，阿米巴肝脓肿更易累及肝右叶。肝脏是阿米巴病最常见的肠道外累及器官，其次是肺和脑。肝阿米巴脓肿好发于肝顶，可破裂导致腹膜炎。使用甲硝唑和氯喹保守治疗对大部分病人有效。大的脓肿或靠近心脏的脓肿可行经皮引流。CT上环状强化无特异性，可见于任何类型的脓肿或坏死的肿瘤。而间隔强化少见于肿瘤，提示是脓肿。无肝硬化背景，肝癌可能性不大。本例不能排除其他不同病原的脓肿或囊状转移；然而，同时发现的结肠壁增厚提示是阿米巴病。

病例 1-58

病史：22岁男性，多发皮下软组织结节。

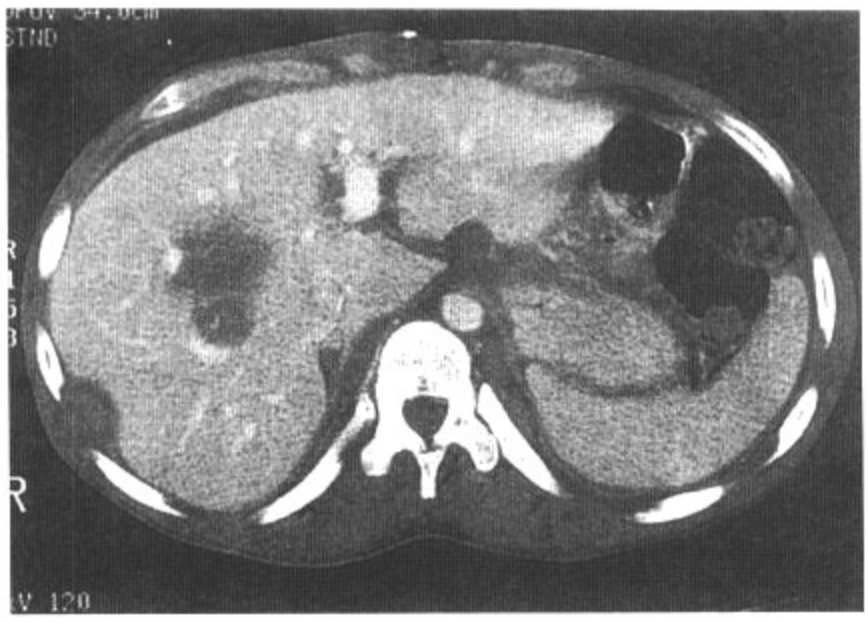

图1.58 A

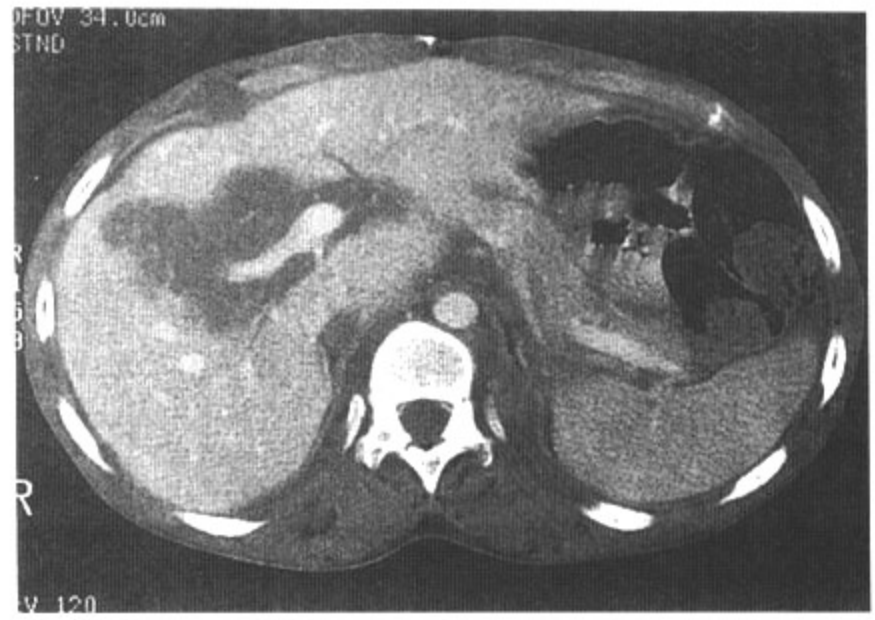

图1.58 B

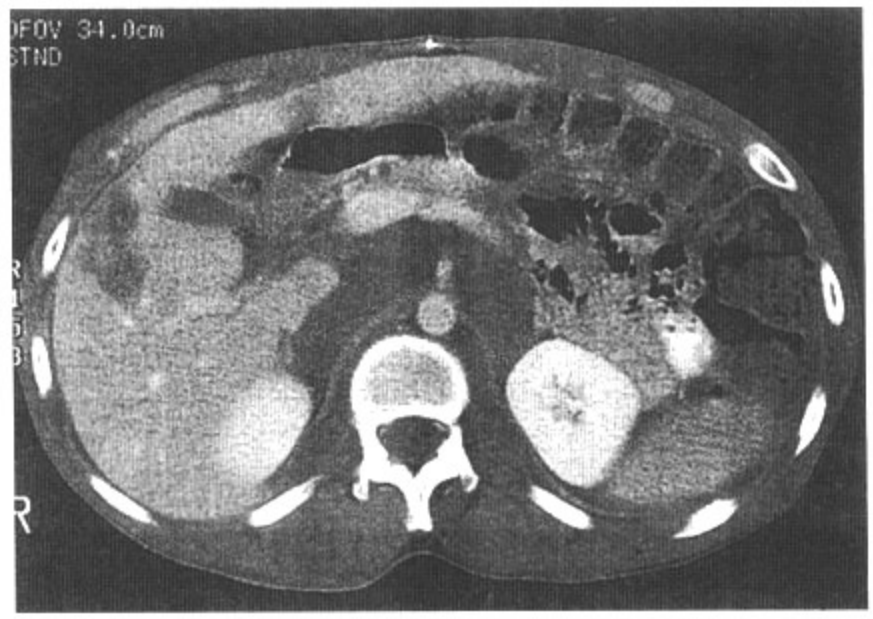

图1.58 C

影像表现：轴位增强CT可见门静脉周围低密度软组织影，另外腹膜后和胸壁也可见多发软组织肿块。

鉴别诊断：淋巴瘤，转移瘤。

诊断：丛状神经纤维瘤病累及肝脏。

讨论：Von Recklinghausen病或神经纤维瘤病Ⅰ型是神经纤维瘤病最常见的类型。常称为外周神经纤维瘤病，因为其很多表现都是颅内中枢神经系统外的症状，包括咖啡奶油样斑、神经纤维瘤以及骨骼异常。典型的神经纤维瘤为圆形或球形。丛状神经纤维瘤，为外周神经增粗扭曲形成的肿块。胆道系统的自主神经来源于腹腔丛，与胆道伴行。因此，肝神经纤维瘤常沿门静脉走行。神经纤维瘤和丛状神经纤维瘤常为低密度，趋向于包绕邻近的血管和器官，无明显的梗阻和侵犯。本例中，门静脉被肿块完全包绕，却无血管阻断和门静脉高压的表现。同样也未引起胆道梗阻。诊断要点是同时发现腹膜后和引起肋骨凹迹的肋间的神经纤维瘤。这些肿块都位于门静脉周围、腹膜后及肋骨下表面的典型区域，而且无门静脉和胆道梗阻的表现，以上均提示神经纤维瘤病的可能。

病史：50岁男性，长期腹痛。

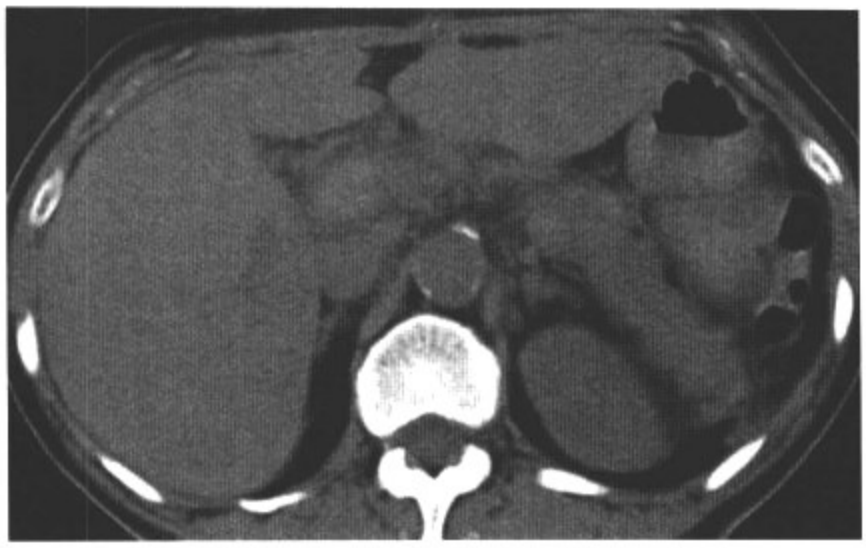

图1.59　A

图1.59　B

图1.59　C

图1.59　D

影像表现：轴位平扫CT（A，B）可见肠系膜上静脉和门静脉增粗，其内有高密度物质。轴位增强CT（C，D）上，可见增粗的门静脉和脾静脉内明显的充盈缺损。

鉴别诊断：无。

诊断：急性门静脉血栓形成。

讨论：门静脉血栓形成可发生在多种临床背景下，最常见的为肝硬化。其他原因还包括感染性疾病（如败血症，胆管炎或胰腺炎）、肿瘤、高凝血状态、骨髓增生性疾病、手术以及来自肠系膜上静脉或脾静脉的栓塞。如本例所示，在平扫CT上，急性血栓形成可表现为增粗的门静脉、肠系膜上静脉或脾静脉内高密度影。慢性静脉血栓形成可表现为栓子内的线状钙化。增强CT表现为门静脉内部分或完全阻断管腔的充盈缺损。间接征象包括门静脉海绵样变性、门静脉系统侧支循环形成和动静脉分流，以及一过性的肝密度异常（THAD）。

病例 1-60

病史：37岁女性，酗酒，患有不明原因的脂肪性肝炎。

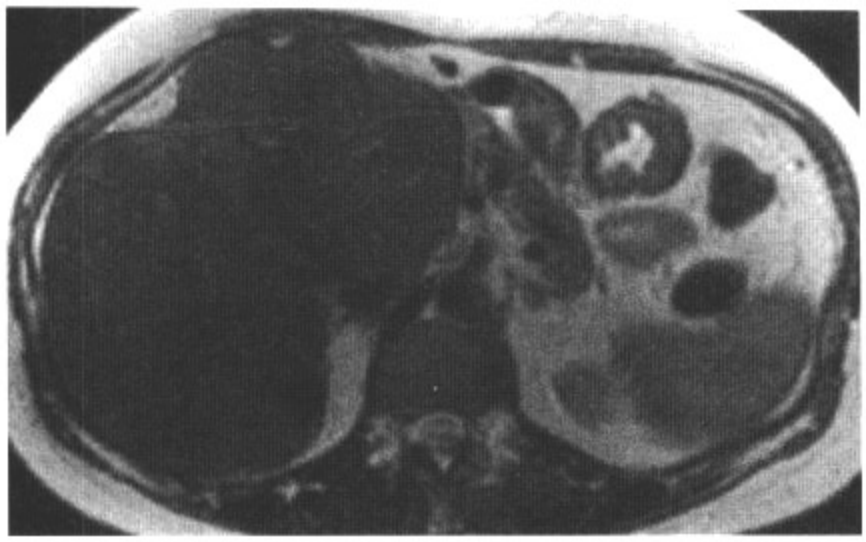

图1.60　A

图1.60　B

图1.60　C

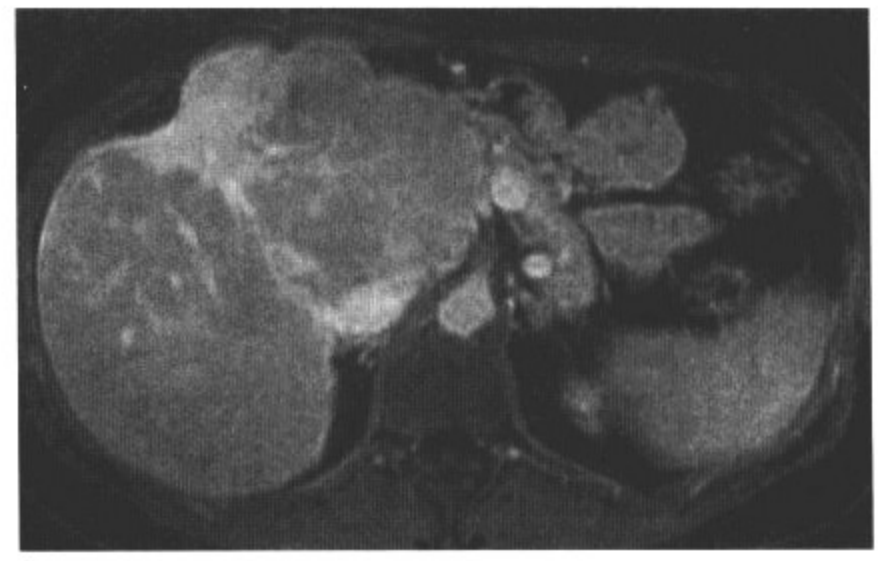

图1.60　D

影像表现：轴位MRI可见肝左外侧叶明显增大，肝右叶则相应缩小。在轴位T2WI（A）上，可见左内侧叶一边界欠清的、楔形高信号病灶，而在压脂轴位T1WI（B）上则为低信号。Gd增强延迟扫描压脂T1WI（C和D）上病灶延迟强化。病灶内可见肝血管通过，无明显变形。同时可见病变邻近的肝包膜回缩。

鉴别诊断：肝细胞肝癌，肝内胆管癌。

诊断：融合性肝纤维化。

讨论：融合性肝纤维化在肝硬化病人，尤其是原发性硬化性胆管炎病人表现为肿块样病变（14%）。典型者累及右前叶和左内叶。融合性肝纤维化常为楔形，有的可累及整个肝叶。典型影像表现为在T1WI上低信号，T2WI上高信号。Gd增强扫描常延迟强化。典型的地图样表现和邻近肝包膜回缩有助于诊断。T2WI上病变高信号的一个可能原因是周围肝实质内因铁含量高而致信号相对降低，或者因静脉血栓、病变内炎症而致病变本身信号增高，以后者可能性大。

病史：2岁男孩，腹部可触及肿块。

图1.61　A

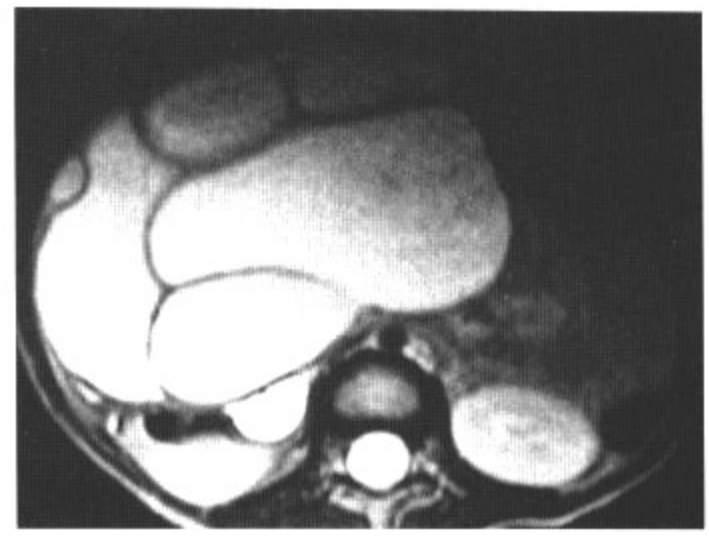

图1.61　B

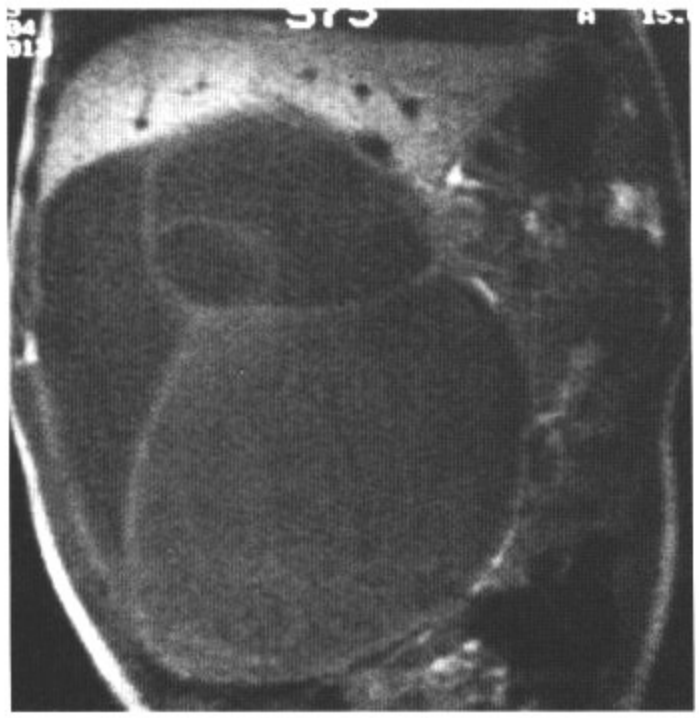

图1.61　C

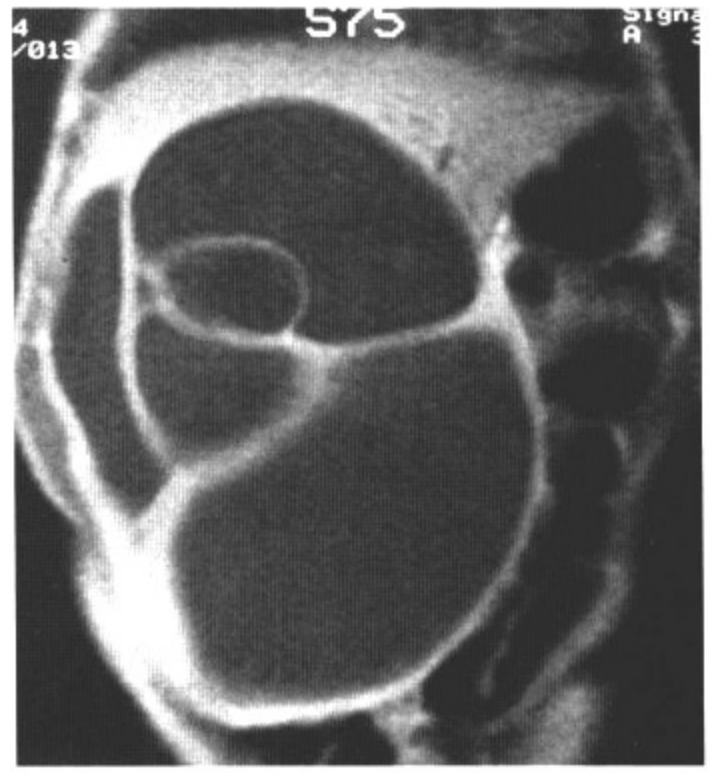

图1.61　D

影像表现：轴位T2WI（A，B）可见肝右叶一直径9cm的囊状肿块。其内多发分隔。平扫（C）和Gd增强（D）冠状位T1WI可见病变呈低信号，囊壁和分隔强化。

鉴别诊断：未分化胚胎性肉瘤，婴儿型血管内皮瘤，肝母细胞瘤，转移瘤。

诊断：间叶错构瘤。

讨论：间叶错构瘤是肝脏的良性囊性病变，考虑起源于门静脉周围的间叶组织。发病年龄为1～2岁，但也有报道到十岁的。病变常较大，位于右叶，由多个囊构成。实性成分大小不一，但常以囊性成分为主。通常间叶错构瘤在更小的患儿实性成分多；有时候表现为小囊，以实性为主。婴儿型血管内皮细胞瘤和肝母细胞瘤很少有囊，病人年龄不支持未分化胚胎性肉瘤。神经母细胞瘤肝转移趋向于多发，而且实性多于囊性。

病例 1-62

病史：40岁男性，阻塞性黄疸。

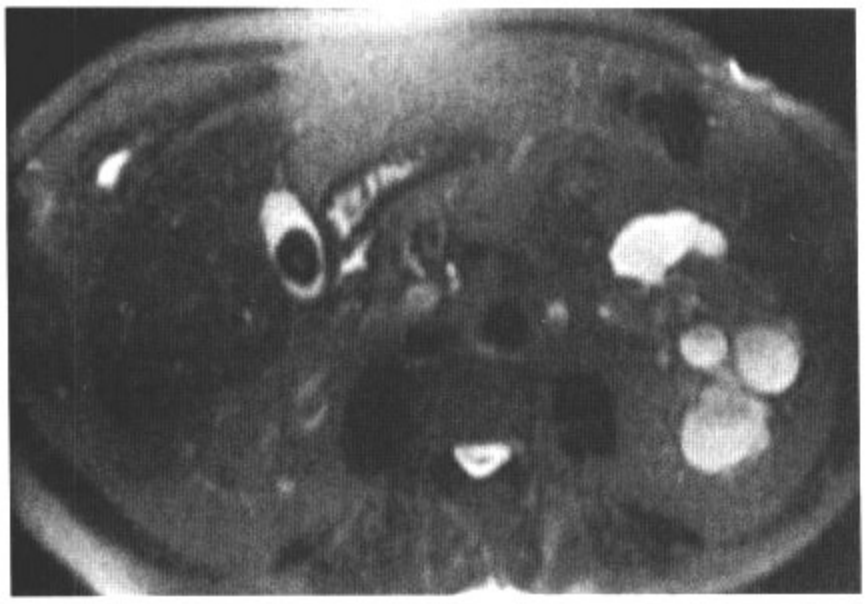

图1.62　A

图1.62　B

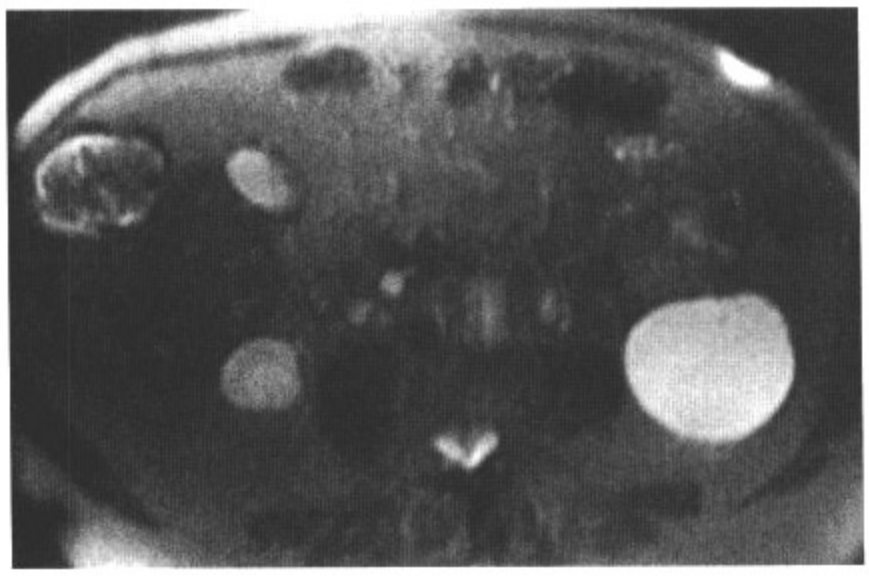

图1.62　C

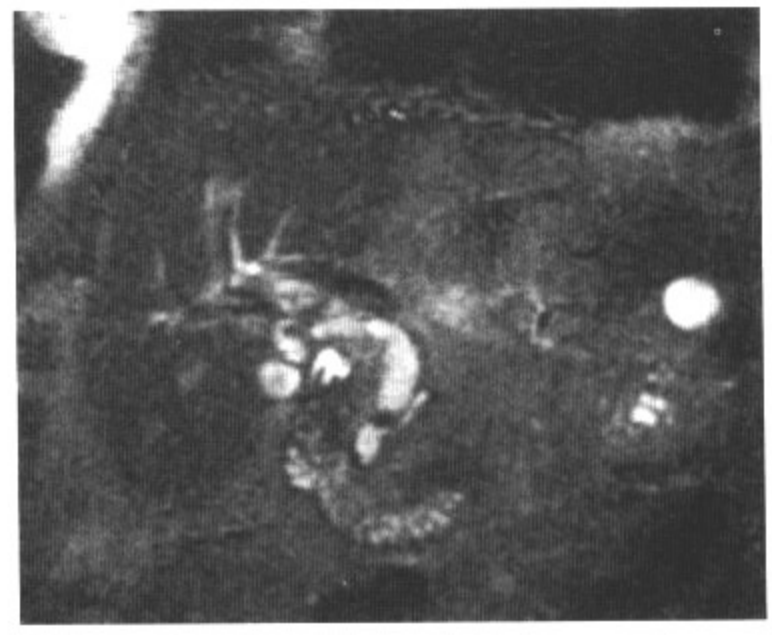

图1.62　D

影像表现：重T2WI（A～C）和薄层块MRCP（D）可见胆囊内一结石影。胆总管扩张，下端可见充盈缺损。另有肾囊肿。

鉴别诊断：血凝块，胆管癌，胆道积气。

诊断：胆总管结石。

讨论：位于胆总管的结石是胆道梗阻最常见的原因。约15%行胆囊切除术的病人可见胆总管结石；常为从胆囊滑落入胆总管中。临床症状包括右上腹痛、阻塞性黄疸和发热（逆行性胆管炎）。MRI检出胆总管结石的准确性很高，报道可达97%。典型的胆总管结石位于胆总管内，在T1WI和T2WI上均为低信号。在轴位上，结石位于下垂部位。此征象可同胆道积气鉴别（位于非下垂部位）和胆汁流动伪影（位于中心）。对于轻度和中度可疑有胆总管结石的病人，MRCP是一种选择。而对于高度可疑病人，则建议进行ERCP，因为此技术可立刻进行治疗干预。

病例 1-63

病史：28岁男性，右上腹痛。

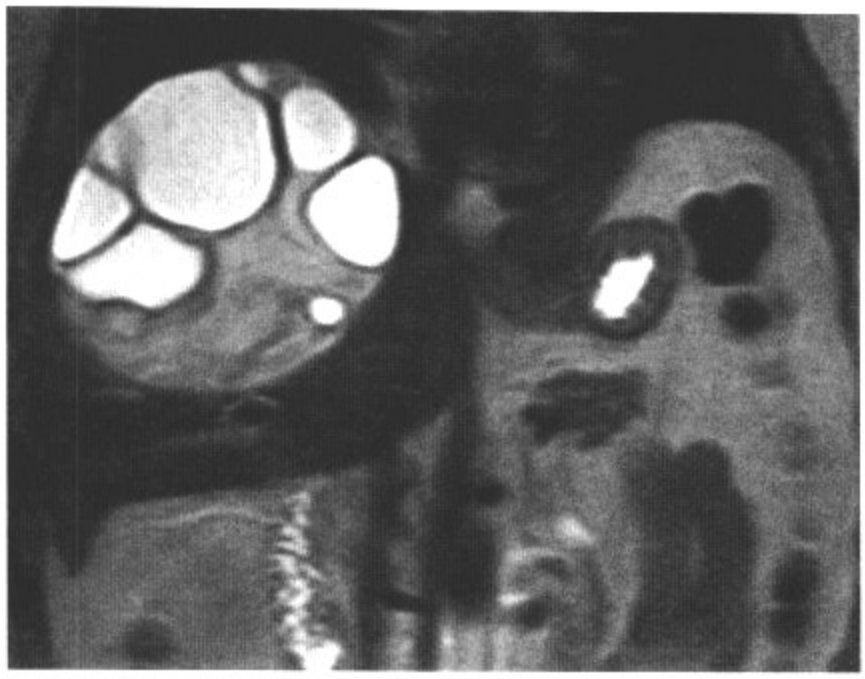

图1.63　A

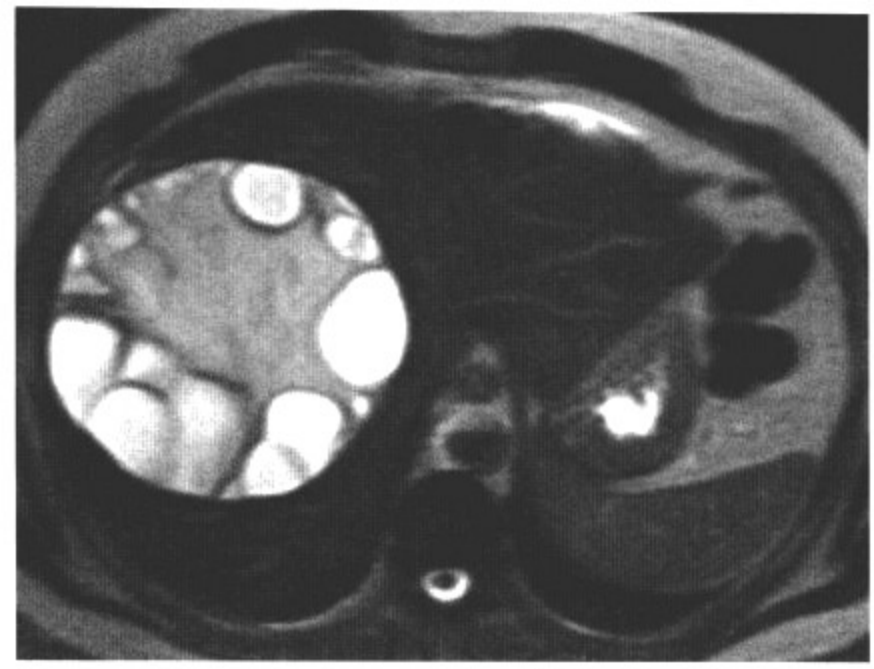

图1.63　B

图1.63　C

影像表现：冠状位（A）和轴位（B）T2WI可见肝右叶一巨大的囊，囊壁低信号，大囊周围可见多个更高信号的小囊。轴位T1WI（C）上，低信号的环易于辨认，且周边的囊比中央的囊信号更低。

鉴别诊断：细菌性肝脓肿，阿米巴肝脓肿，胆管囊腺癌。

诊断：肝包虫病。

讨论：肝包虫病是地中海地区和其他养殖绵羊地区的流行病。人类因吞食细粒棘球绦虫的虫卵而感染，途径包括食入被污染的食物或与狗接触。在MRI上，肝包虫病的囊在T1WI和T2WI上均有低信号的边缘，代表纤维化或钙化的囊壁。囊内基质在T1WI上高信号，T2WI上低信号。若有子囊，表现为与大囊壁相连的小囊。与其余囊内液相比，子囊呈长T1、长T2信号。囊壁可见钙化，在MRI上钙化检出不如CT敏感，可表现为线状的极低信号。

病例 1-64

病史：21岁女性，左季肋部痛，可触及肿块。

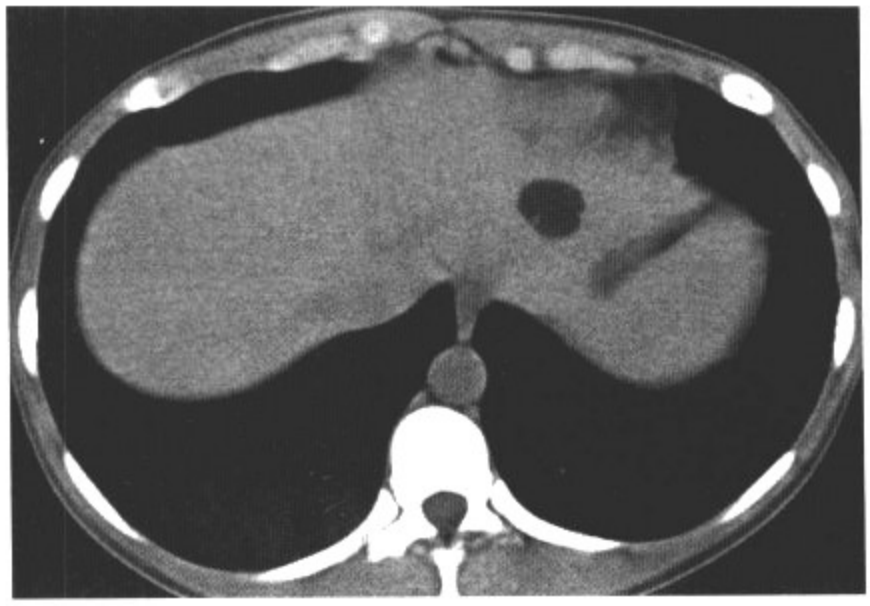

图1.64　A

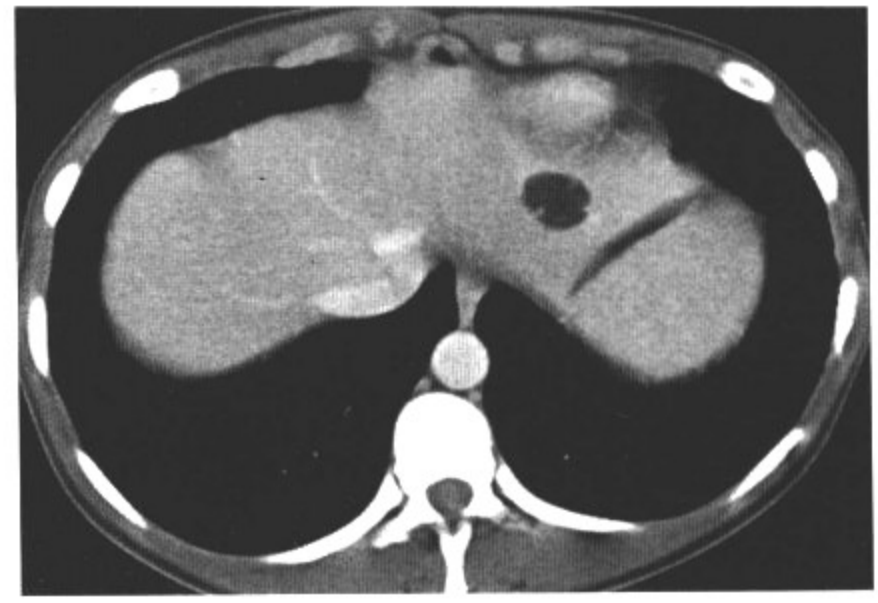

图1.64　B

图1.64　C

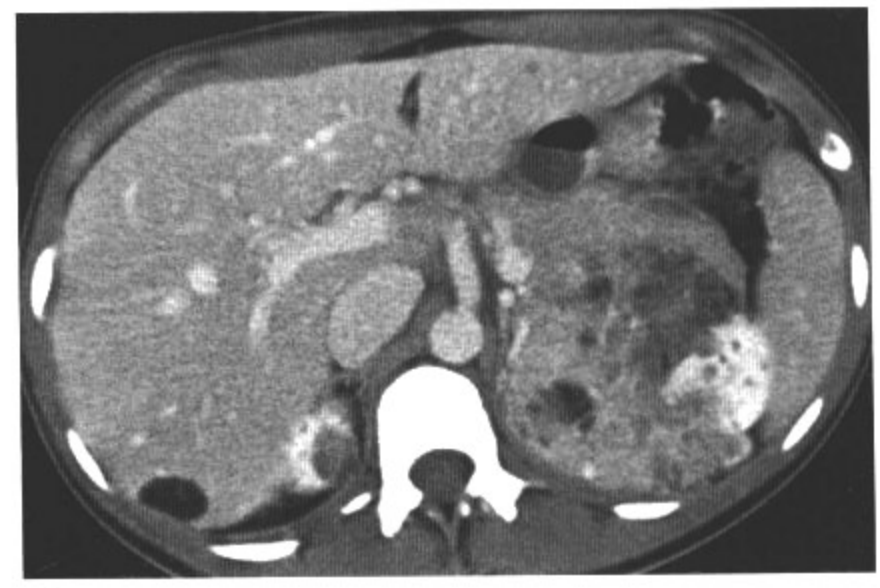

图1.64　D

影像表现：轴位平扫CT（A）可见肝左叶一极低密度肿块。轴位增强CT（B～D）可见肝内另外一含脂肪病变。此外，可见双肾内多发含脂肪病变。

鉴别诊断：脂肪瘤，平滑肌脂肪流，转移性脂肪肉瘤，局灶性脂肪变。

诊断：结节性硬化病人，肝脏多发血管平滑肌脂肪瘤。

讨论：肝脏的脂肪性肿瘤包括纯脂肪的脂肪瘤，含脂肪和软组织成分的肿瘤，如腺脂瘤、血管平滑肌脂肪瘤以及血管脂肪瘤。肝脏血管平滑肌脂肪瘤常合并肾脏的血管平滑肌脂肪瘤及结节硬化，可孤立或多发。肝脂肪瘤的脂肪密度约－30HU，常无强化。本例肝左叶病变的分隔有强化，可除外脂肪瘤。肝内其他含脂肪的肿瘤包括脂肪肉瘤转移，肝细胞肝癌以肝脏腺脂瘤。恶性畸胎瘤肝转移常含脂肪，但同时也有钙化。肝脏和肾脏内同时有含脂肪病变，考虑为结节硬化的多发血管平滑肌脂肪瘤。

病例 1-65

病史：29岁女性，触及多发浅表淋巴结肿大。

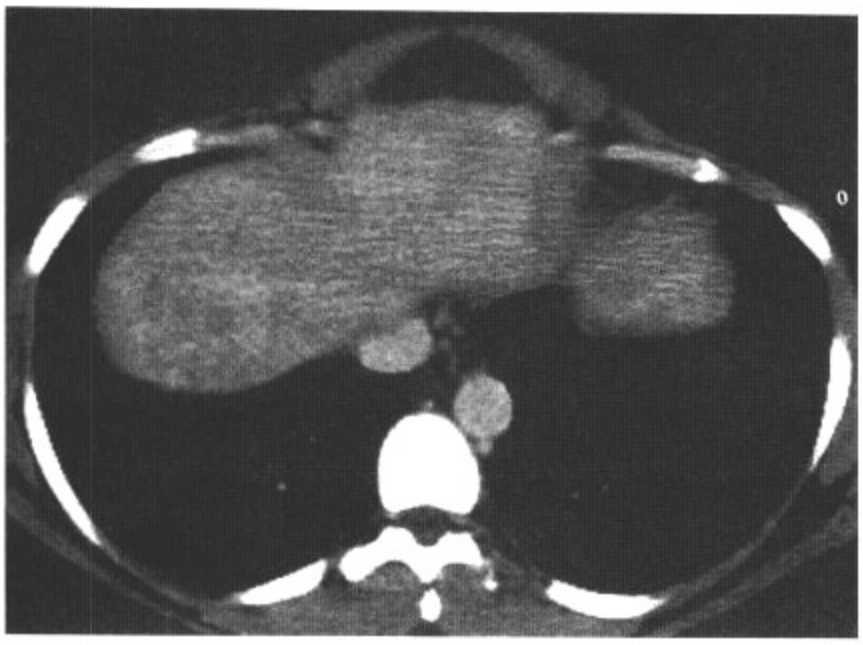

图1.65　A

图1.65　B

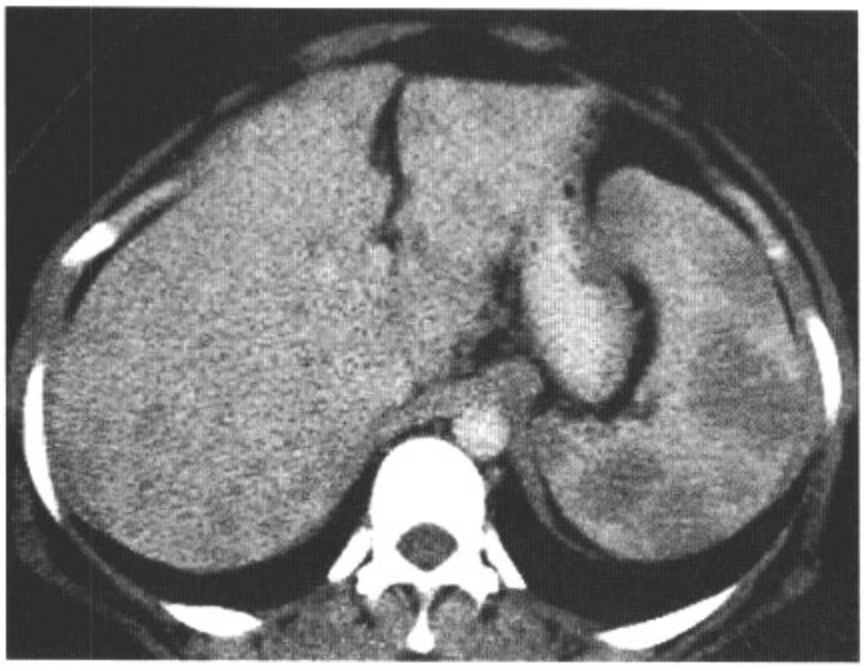

图1.65　C

图1.65　D

影像表现：轴位增强CT（A～D）可见肝和脾内多发边界不清的低密度肿块，无明显强化。

鉴别诊断：淋巴瘤，弥漫性多发转移瘤，真菌性小脓肿。

诊断：结节病。

讨论：结节病是一种病因未明的系统性肉芽肿性疾病，可累及多个器官，包括肝脏和脾脏。尽管尸检结果显示结节病病人50%～80%有肝脏受累，临床上肝功异常并不常见。CT上，肝结节病表现为轻度肝大。只有约5%～15%的病人肉芽肿融合而表现为低密度的结节。如本例所示，脾脏结节较肝结节大而常见。病人常有腹部或全身症状，以及血管紧张素转换酶（ACE）水平升高。肝结节病人肝脏多发结节可能被误诊为更常见的病变，如转移瘤和淋巴瘤。脾脏同时受累有助于结节病和淋巴瘤的诊断。因无原发肿瘤，可排除转移瘤的可能。然而，需要进行全面的化验检查如肿瘤标记物或可溶性IL－2受体，将结节病同淋巴瘤及其他恶性肿瘤鉴别。

病例 1-66

病史：59岁女性，进行性黄疸和体重减轻。

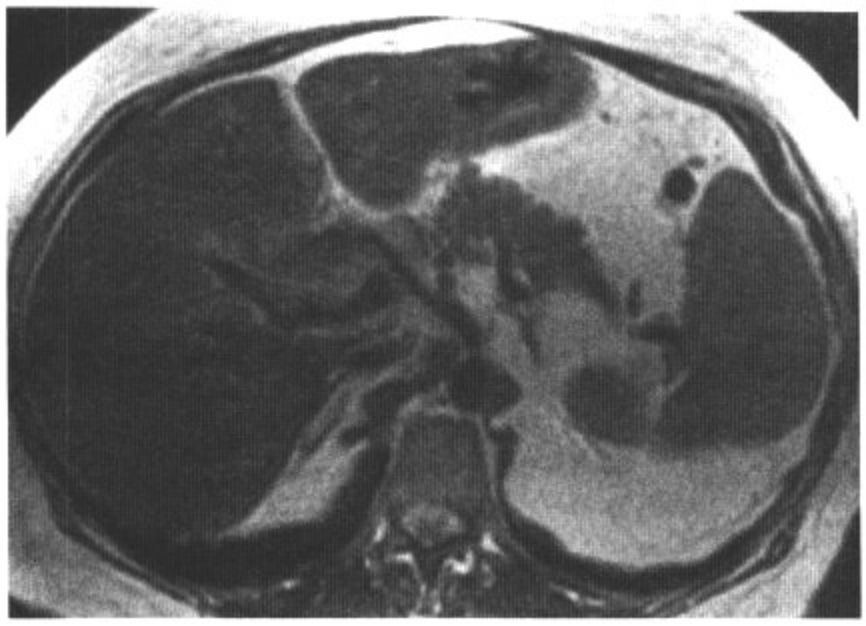

图1.66　A

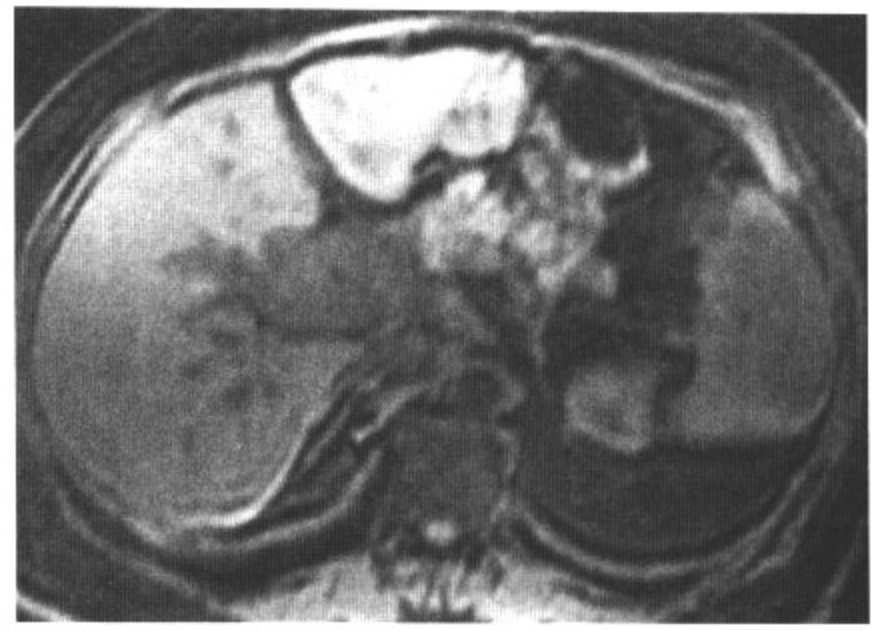

图1.66　B

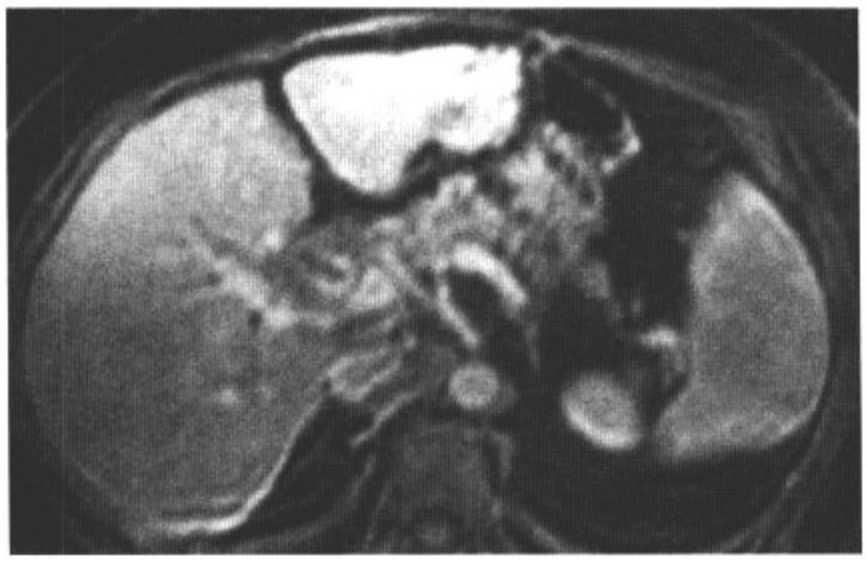

图1.66　C

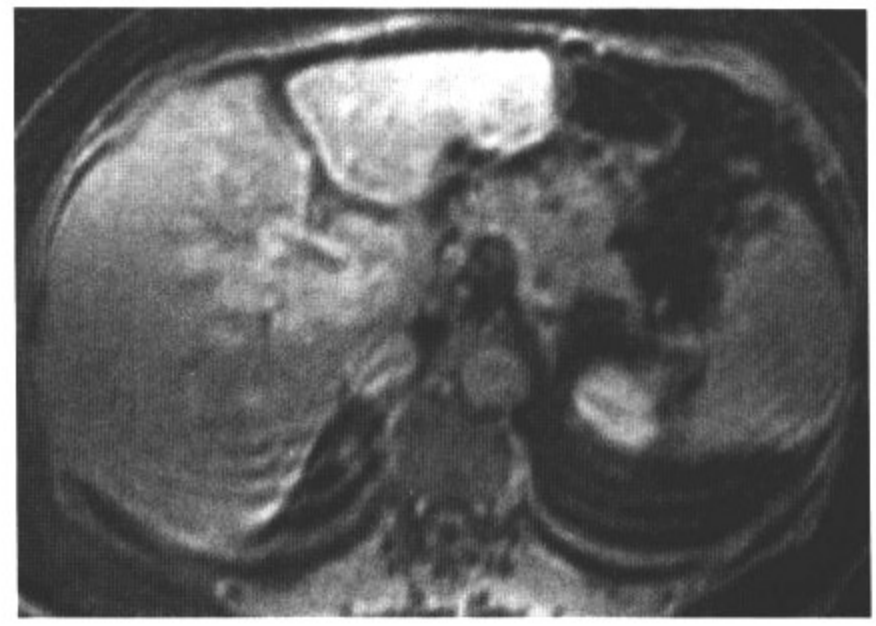

图1.66　D

影像表现：轴位T2WI（A）可见肝门区一边界不清的略高信号肿块。病变在轴位压脂T1WI（B）上呈低信号。注射Gd造影剂后，在轴位压脂T1WI（C和D）显示病变进行性强化。注意被肿块包绕的肝总管的异常强化。

鉴别诊断：肝细胞癌，转移瘤。

诊断：胆管癌（Klatskin瘤）。

讨论：胆管癌（CAC）是胆管的一种恶性肿瘤，在硬化性胆管炎、炎性肠病和胆囊结石病人发病率较高。CAC好发于大的肝外胆管，超过90%发生在胆管汇合处或其远端。尽管肝外CAC常因梗阻导致黄疸而被早期发现，但其预后仍然很差。Klatskin瘤是发生在左右肝管分叉处的CAC。因此，导致左右叶的肝内胆管均扩张。病人表现为黄疸时肿块往往很小，在影像学上有时难以发现肿块，本例病人同时显示肿瘤侵犯肝脏。若影像学上发现肿块，常在CT和MRI上表现为延迟强化，在MR的T2WI上为略高信号，如本例所示。肝细胞癌和转移瘤都很少引起胆管的梗阻或异常的胆管壁强化。

病史：50岁女性，乳腺癌病史。MRI检查以除外转移。

图1.67　A

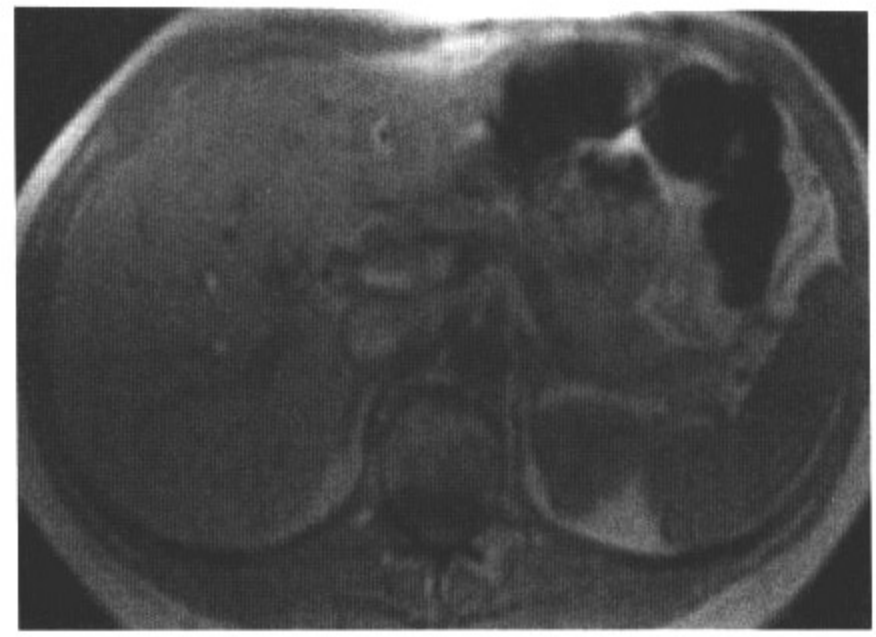

图1.67　B

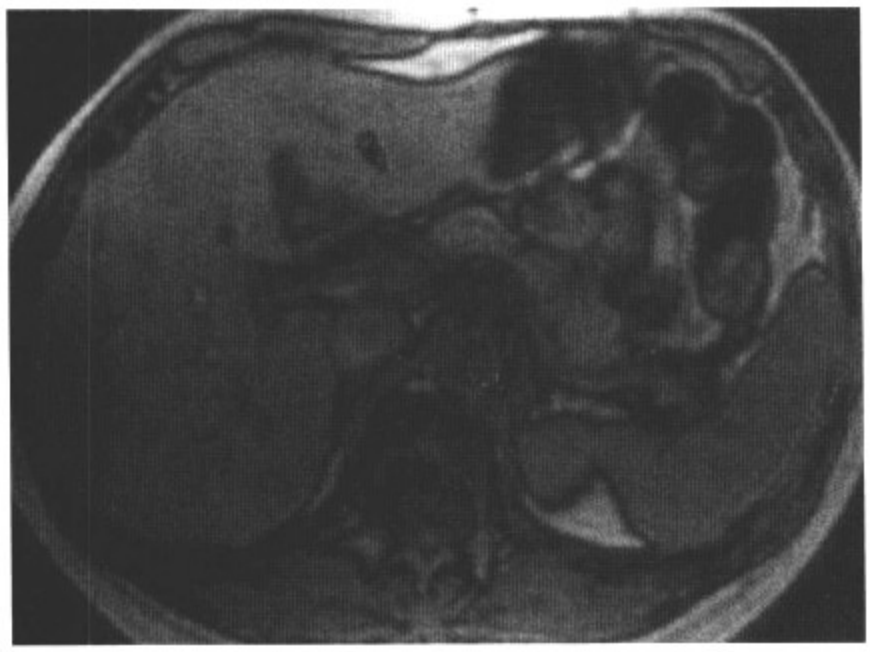

图1.67　C

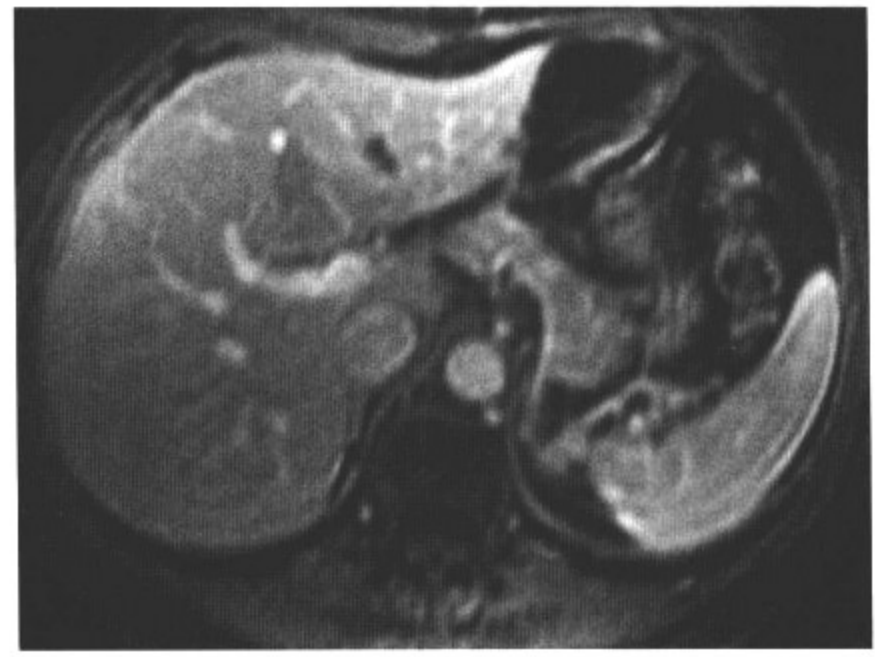

图1.67　D

影像表现：轴位T2WI（A）显示近肝门区肝实质一高信号影。轴位正相位T1WI（B）上，此病灶与邻近的肝实质等信号，在反相位T1WI（C）上信号降低。在Gd增强轴位压脂T1WI（D）上，与周围肝实质相比，病变呈轻度低信号。

鉴别诊断：转移瘤。

诊断：局灶性脂肪变。

讨论：脂肪肝可以弥漫性也可局灶性。局灶性脂肪肝可根据在肝内的分布进行区分（邻近胆囊窝、镰状韧带、肝门或肝包膜下区）。特征性CT表现是无占位效应，穿过其内的血管无扭曲。然而也有不典型的表现，尤其是脂肪变呈结节状时，有时单独依靠CT或US难以除外转移瘤。此时，MRI的化学位移成像非常有用，利用梯度回波正反相位T1WI，在反相位图像上脂肪变表现为信号降低，能可靠地对单发或多灶性结节状脂肪变同转移瘤进行鉴别。如本例所示，局灶性脂肪变在快速自旋回波T2WI上为略高信号，而在正相位T1WI上常无法检出。

病史：84岁女性，长期的Crohn病，表现为恶心、呕吐。

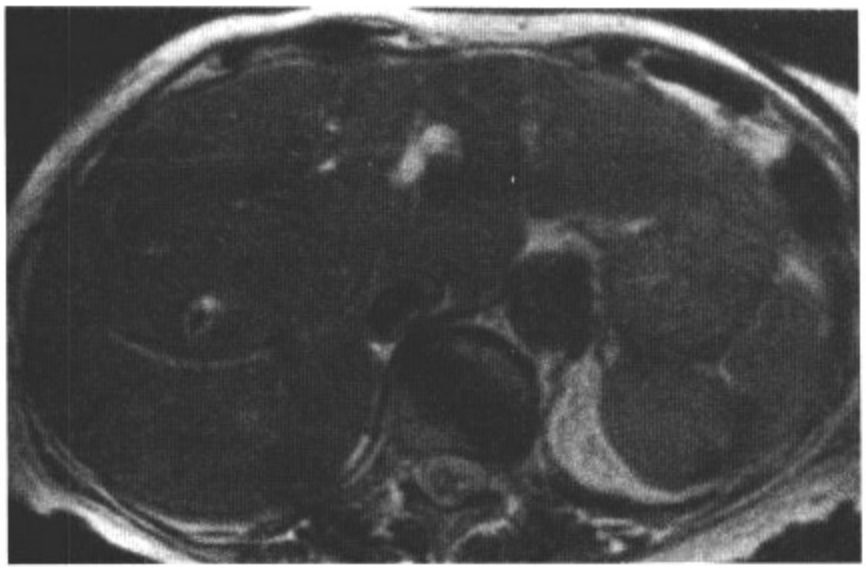

图1.68　A

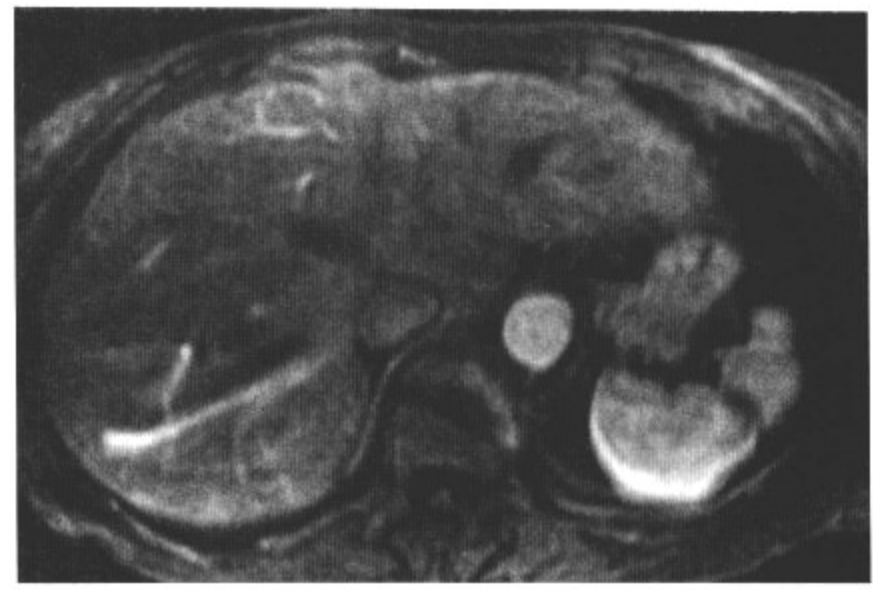

图1.68　B

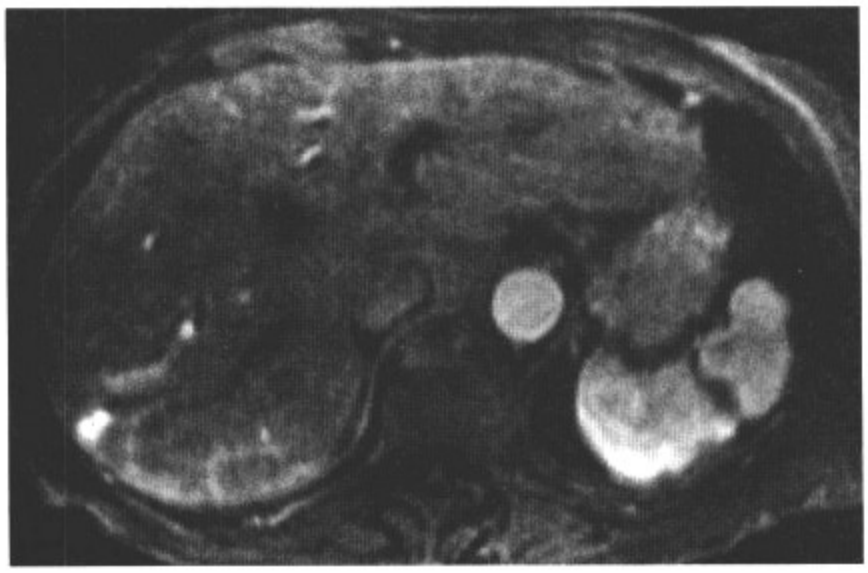

图1.68　C

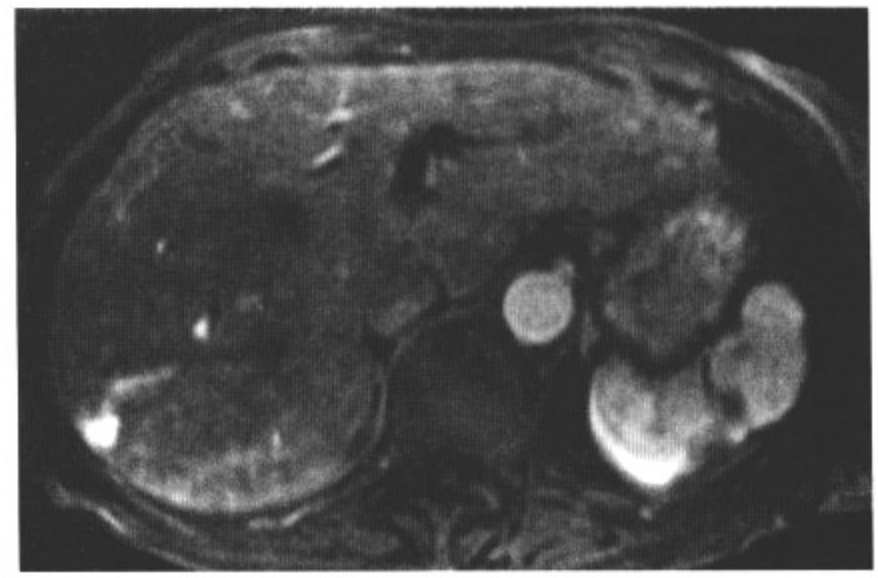

图1.68　D

影像表现：轴位T2WI（A）示肝右叶后部一低信号病变。Gd增强轴位压脂T1WI（B～D）动脉期，肝右静脉快速强化，右叶后部病变显著强化。

鉴别诊断：富血供肝脏肿瘤，紫癜样肝病。

诊断：肝内门体分流（肝静脉曲张）。

讨论：肝内门体分流有多种不同表现。最常见的肝内门体分流是门静脉右支和下腔静脉之间的。这种类型的门体分流发生的临床背景是门脉高压。肝内门体分流的其他表现包括外周门静脉分支和肝静脉之间的弥漫性交通、位于一个肝段的一支门静脉分支和一支肝静脉分支之间的一个交通，以及一支门静脉分支和一支肝静脉分支之间通过动脉瘤的一个交通。本病病因不明，可能包括先天性和获得性两种原因，例如肝硬化病人患者肝内门体侧支循环和创伤等。在Gd增强MRI门静脉期，门静脉分支和肝静脉间的交通支可显示。另外的影像表现是动脉晚期肝静脉分支的早期和不对称显影。

病例 1-69

病史：43岁女性，转移性乳腺癌治疗中。

图1.69　A

图1.69　B

图1.69　C

图1.69　D

影像表现：轴位增强CT可见肝内多发小的低密度病变，和由于肝包膜回缩而导致的结节样肝轮廓。

鉴别诊断：肝硬化。

诊断：乳腺癌肝转移患者的假性肝硬化。

讨论：乳腺癌肝转移患者，常因包膜下区转移瘤化疗后出现局部肝包膜回缩。尽管此表现类似肝硬化，但大部分病人并无门脉高压的后遗表现，如静脉曲张出血、腹水以及血细胞减少。实际上，这种假性肝硬化的病理机制并不完全清楚，可能因转移的肿瘤细胞肝实质浸润和/或化疗的肝细胞毒性作用导致的。由于肝硬化和因弥漫性肝转移导致的假性肝硬化在临床上处理是不同的，因而，将影像同临床病史结合以得出正确诊断是非常重要的。

病史：67岁女性，有脊柱手术史，现有血白细胞升高、腹泻以及碱性磷酸酶升高。

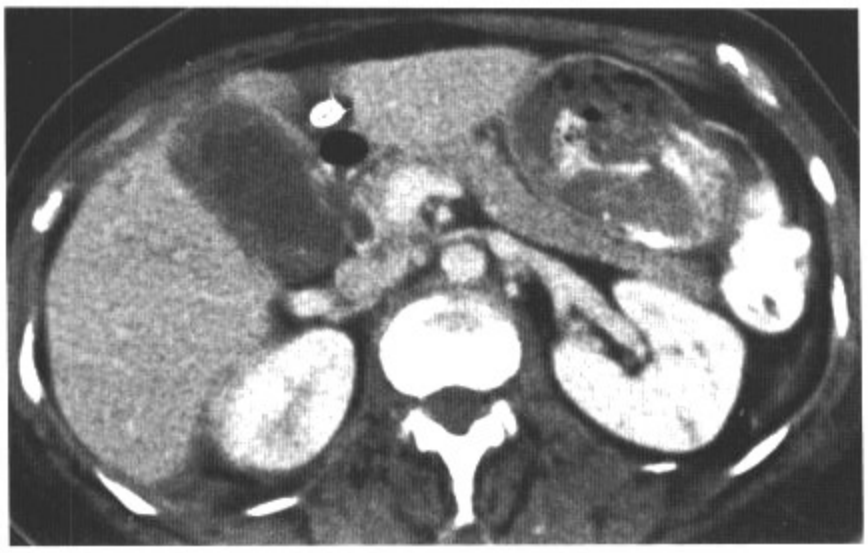

图1.70 A

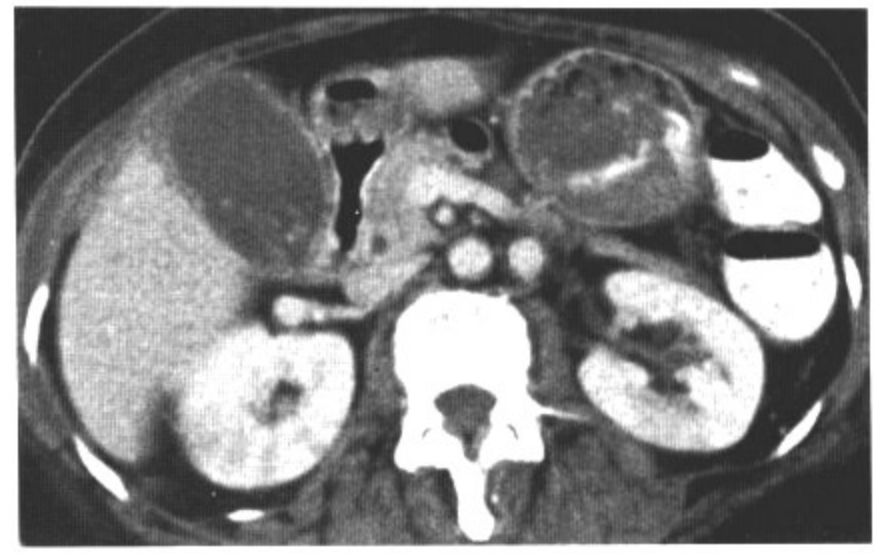

图1.70 B

图1.70 C

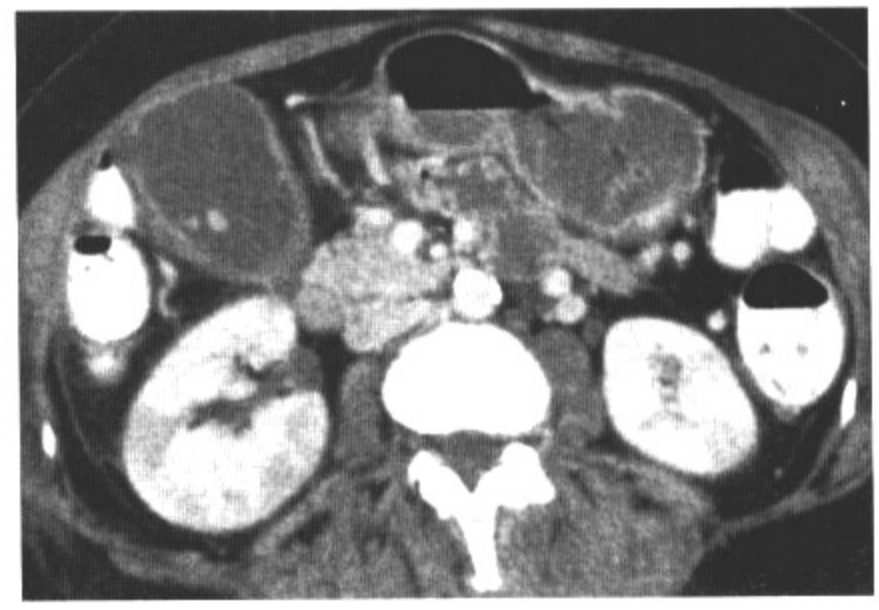

图1.70 D

影像表现：轴位增强CT可见胆囊壁增厚水肿。胆囊内多发结石。

鉴别诊断：胆囊癌、急性胆囊炎。

诊断：胆囊结石并慢性胆囊炎。

讨论：慢性胆囊炎同急性胆囊炎的病因一样，但胆囊炎为何及怎样变为慢性尚无准确答案。目前认为，下列原因可导致胆囊炎呈慢性过程：无症状的胆囊结石表现出症状、反复的胆囊管梗阻以及合并急性炎症发作。慢性胆囊炎病人可无症状，也可表现为急性胆囊炎发作。影像诊断慢性胆囊炎困难。其表现包括胆囊结石和胆囊壁增厚；然而，同临床相结合非常重要。水肿的表现提示急性变化。胆囊周围脂肪内可无炎性改变，胆囊大小也可正常。

病例 1-71

病史：40岁女性，甲胎蛋白300 000ng/ml。

图1.71　A

图1.71　B

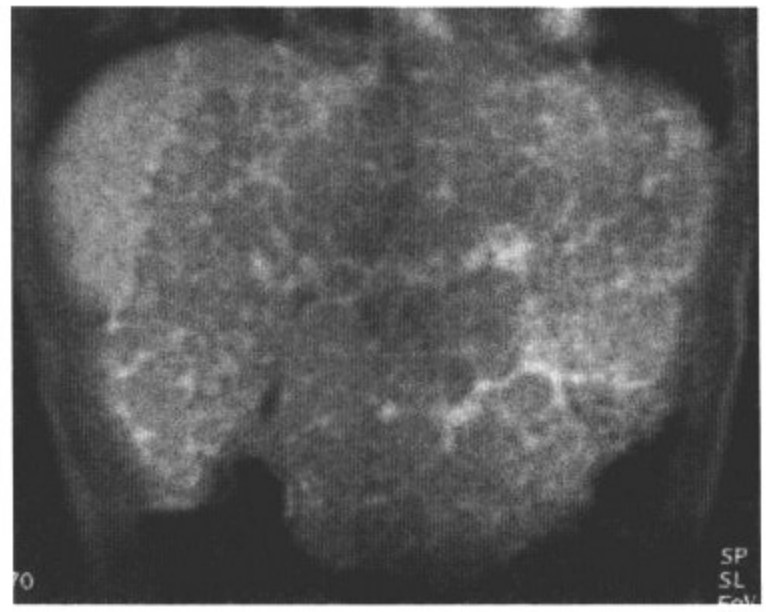

图1.71　C

影像表现：冠状位T1WI（A）示整个肝左叶被一巨大略低信号肿块取代。Gd增强轴位T1WI（B）动脉期示左叶多发快速强化病变。Gd增强冠状位T1WI（C）延迟期可见病变廓清，其间的肝实质呈分隔样强化。

鉴别诊断：肝硬化。

诊断：类似肝硬化的肝细胞癌。

讨论：类似肝硬化或弥漫性肝细胞癌（HCC）是HCC的一种类型，由多发无法明确区分的小结节构成。主要临床表现是全身状况的急剧恶化，最终肝衰竭。肝脏有快速增大的趋势，常伴有腹痛。大部分弥漫性肝癌常有广泛的门静脉血栓形成及甲胎蛋白（AFP）显著升高。在平扫MRI上，肿瘤表现为边界欠清的异常信号。在T1WI和T2WI上，弥漫性肝癌分别表现为轻到中度的低和高信号。如本例所示，典型的弥漫性肝癌在Gd增强T1WI上，表现为动脉期快速强化，延迟期不均匀廓清。

病例 1-72

病史：55岁女性，进行性腹部不适。

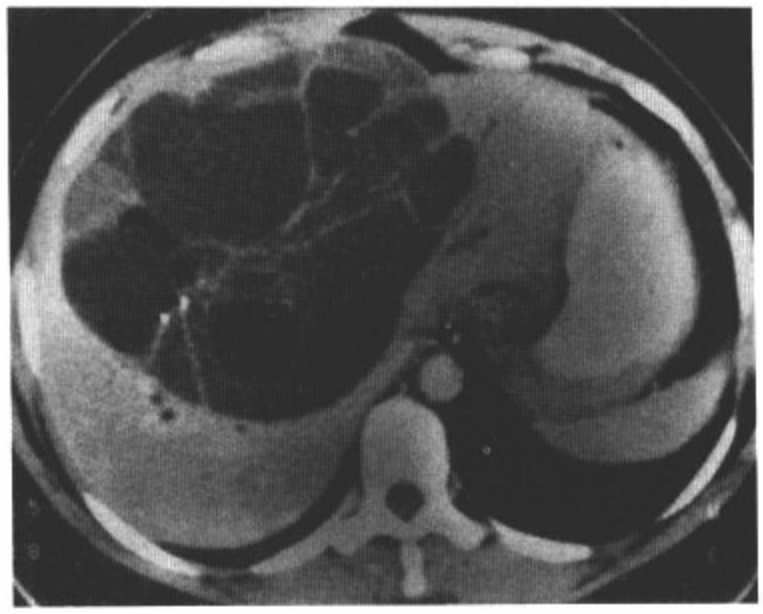

图1.72　A

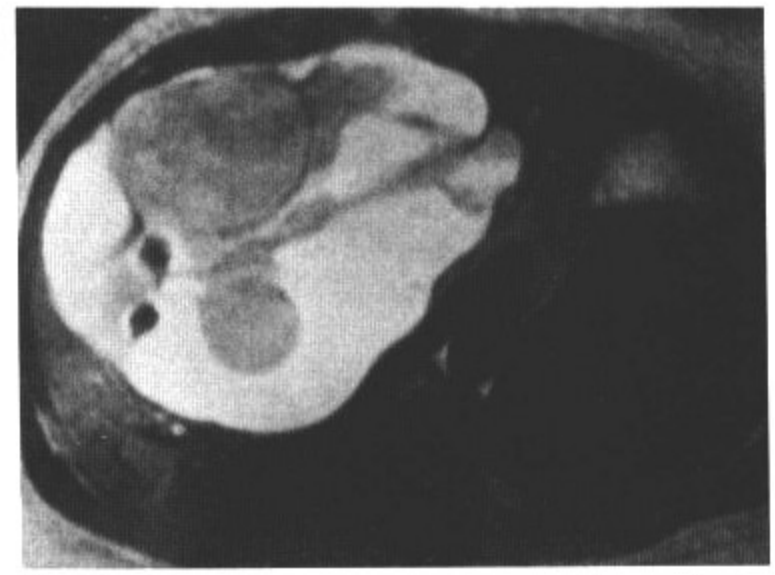

图1.72　B

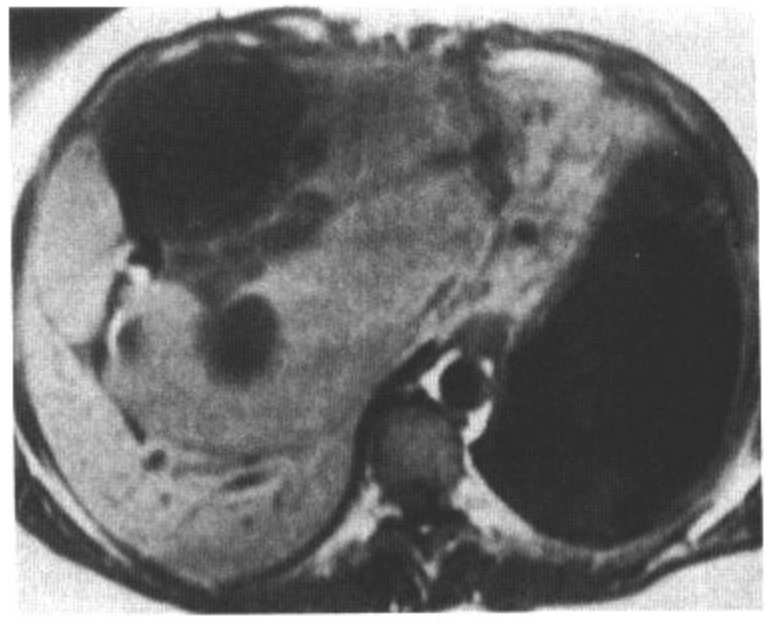

图1.72　C

影像表现：轴位增强CT（A）示肝内一较大不均匀密度的囊实性病变，实性部分和间隔强化。病变在轴位T2WI（B）上主要为高信号，在轴位T1WI（C）上则为不均匀信号。

鉴别诊断：坏死性肿瘤，肝脓肿，包虫囊肿。

诊断：胆管囊腺癌。

讨论：胆管囊腺瘤和囊腺癌现在被认为是同一病变的不同形式，前者具有恶变可能，而后者则为表现为恶性的。胆管囊腺瘤/癌常较大，直径甚至可高达30cm，好发于中年女性。症状常与肿块占位效应有关，包括间断发作的疼痛或胆管梗阻。在镜下，囊壁内衬一层分泌黏液的细胞。肿瘤内的液体可以是蛋白性和粘蛋白性的，有时可以是胶状的、脓性的或因创伤导致的血性的。一个单纯胆管囊腺瘤/癌的MRI表现与其病理特征一致。表现为典型的含液的多房性肿块，在T1WI上为均匀的低信号，T2WI上为均匀高信号。囊腺瘤/癌内不同囊腔因蛋白成分的不同可在T1WI和T2WI上表现出不同的信号，这些有助于同其他多分隔肝脏病变的鉴别。

病史：61岁女性，急性髓细胞性白血病，发热，中性粒细胞减少。

图1.73　A

图1.73　B

图1.73　C

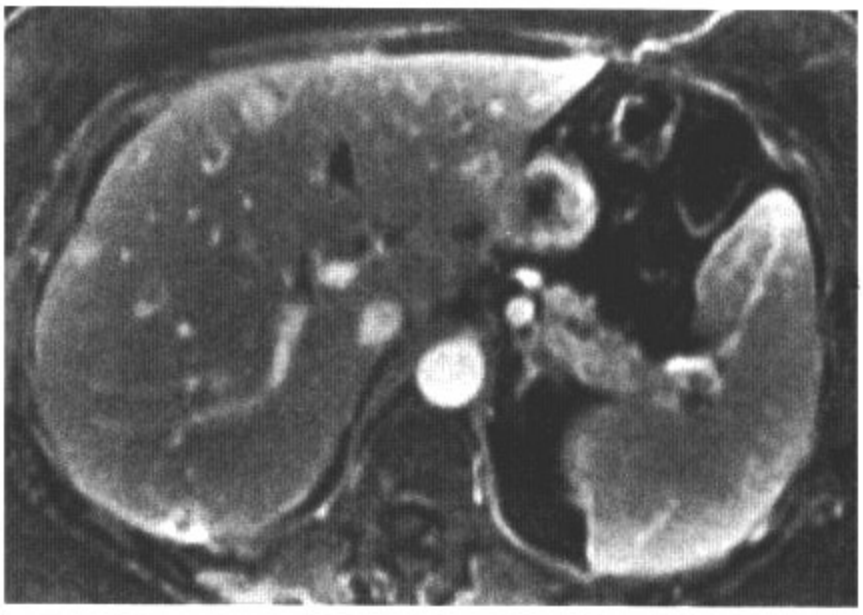

图1.73　D

影像表现：轴位T1WI正相位（A）和反相位（B）图像示肝内多发低信号病变。轴位T2WI（C）病变为高信号。Gd增强压脂轴位T1WI（D），病变呈环状或完全强化。

鉴别诊断：转移瘤，白血病。

诊断：肝念珠菌病。

讨论：真菌性肝脓肿常作为机会性感染发生于免疫抑制的情况下，包括AIDS、白血病、淋巴瘤和化疗期病人。肝脏病变是由于感染的微生物经血行播散到肝后，在肝实质内形成的多发粟粒状微小脓肿。绝大多数的肝真菌脓肿由白色念珠菌引起的。最近的研究显示，在检出真菌性肝脓肿方面MRI优于CT。肝真菌性脓肿根据其所处时期不同而有不同表现。未经治疗时，表现为圆形病变，直径小于1cm，在T1WI和Gd增强图像上均为略低信号，在T2WI上明显高信号。在治疗后的亚急性期在T1WI和T2WI上均为轻到中度高信号，Gd增强图像可见强化。在所有序列上都可见病变周围的低信号环。完全治疗后的病变在T1WI上为轻度低信号，T2WI上中等到略高信号，Gd动态增强图像上动脉早期中度低信号，延迟期轻度低信号。

病例 1-74

病史：男性，49岁，急性髓性白血病及中性粒细胞减少症。

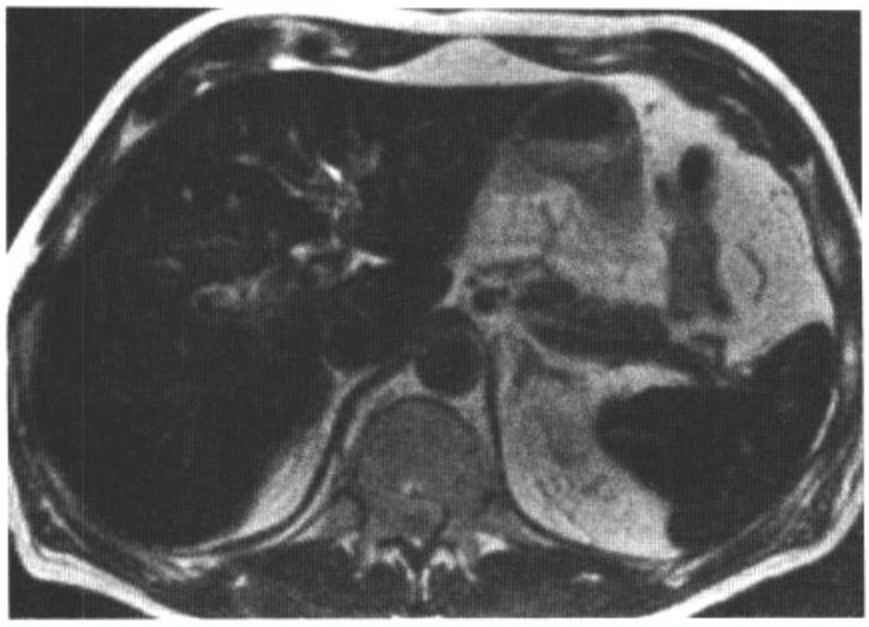

图1.74　A

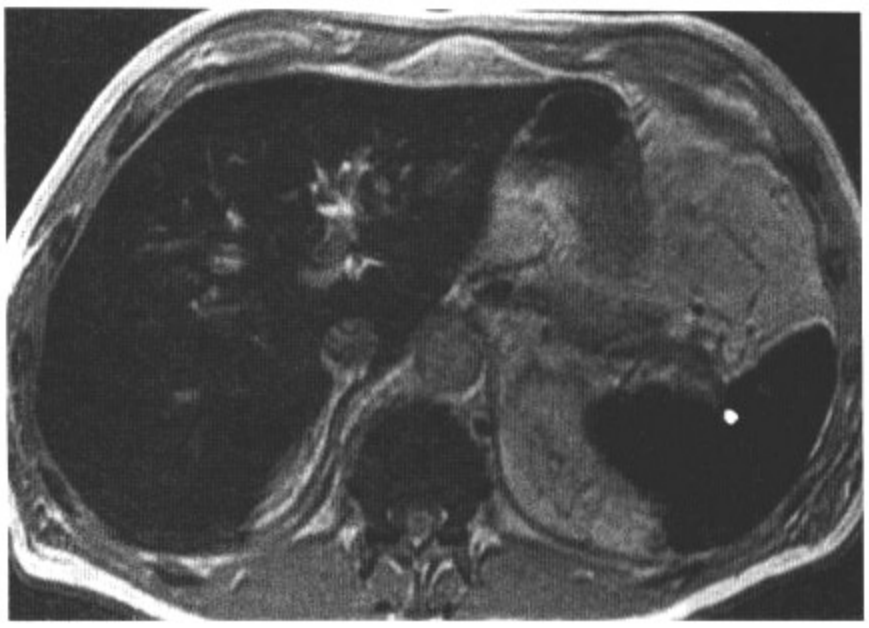

图1.74　B

图1.74　C

影像表现：轴位T2WI（A）及T1WI（B）示肝脏、脾脏及骨髓弥漫低信号。钆增强扫描，脂肪抑制T1WI（C）示肝、脾信号减低。注：胰腺信号正常。

鉴别诊断：原发性血色病。

诊断：含铁血黄素沉着症。

讨论：慢性铁过量以局部或全身组织中铁沉积增加为特征。组织学检查通常称为含铁血黄素沉着症。原发性血色病是一种遗传性疾病，以肝脏为铁质主要异常沉积器官（肝细胞内），包含铁蛋白和含铁血黄素。患有溶血性贫血或输血过多的患者也可能导致铁过量，称为含铁血黄素沉着症。来源于红细胞的铁沉积于肝脏、脾脏及骨髓的网状内皮系统（RES）。由于胰腺不包含网状内皮系统，因而如本病例，含铁血黄素沉着症的铁不会沉积于此。由于铁蛋白和三价铁的高顺磁性，导致其邻近质子的T1及T2弛豫时间显著缩短，所以MRI显示受累器官的信号减低。这种信号降低在梯度回波序列上最易显示。

病史：男性，72岁，冠状动脉疾病。

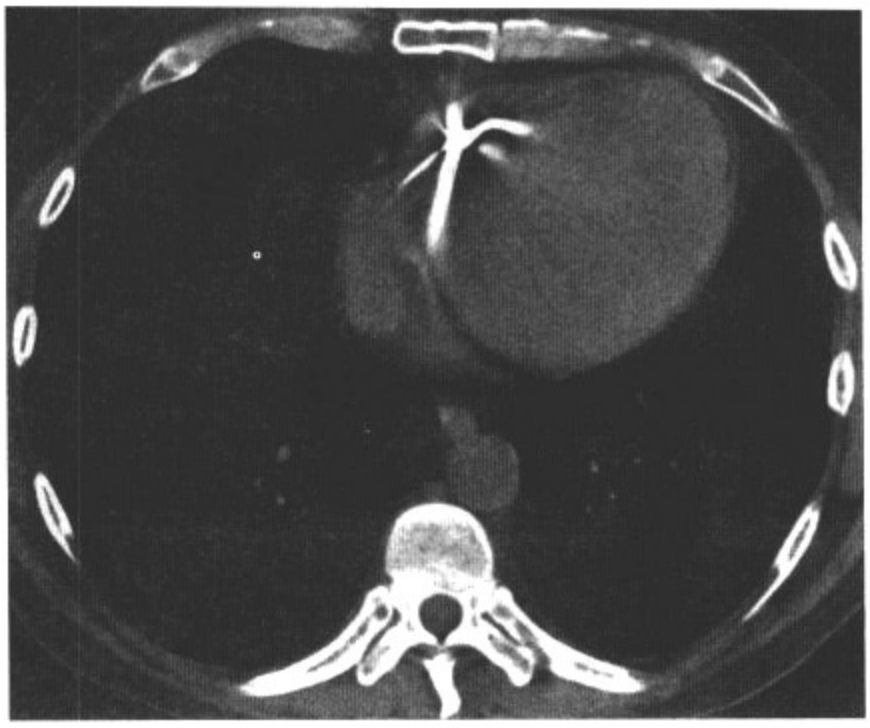

图1.75　A

图1.75　B

图1.75　C

图1.75　D

影像表现：胸部平扫CT图像（A）显示心脏起搏器导线。轴位平扫CT（B～D）显示肝脏密度均匀增加。

鉴别诊断：原发性血色病，Wilson病，胶质二氧化钍，甲氨蝶呤，金中毒。

诊断：胺碘酮所致肝脏密度增加。

讨论：正常肝脏密度在平扫CT上与脾脏接近，后者CT值小于肝脏约为10HU。肝脏密度均匀增高可能由各种原因所致，包括药物中毒、原发性血色病、含铁血黄素沉着症及肝硬化。药物引起肝脏在CT上密度增加包括胶质二氧化钍、铊、金、甲氨蝶呤及胺碘酮。胺碘酮是一种抗心律失常药，包含约40%的碘成分。长期治疗过程中，药物本身及其主要代谢物，去乙基胺碘酮，都会沉积于肝脏中。碘的积累导致肝脏在平扫CT上密度均匀增加，这可能发生于胺碘酮治疗剂量水平，而与药物毒性作用无关。

病史：男性，73岁，体重减轻及腹痛待查。

图1.76 A

图1.76 B

影像表现：轴位平扫CT（A）示肝脏弥漫低密度病灶。增强CT（B），病灶环形强化。脾脏亦有类似多发病灶。

鉴别诊断：海绵状血管瘤，肝细胞癌，转移瘤，淋巴瘤。

诊断：弥漫性血管肉瘤。

讨论：血管肉瘤是一种罕见肿瘤，好发于70岁左右的老年男性。其发病率约为原发性肝细胞癌的1/30，与既往毒物暴露相关，如胶质二氧化钍、氯乙烯、砷剂及类固醇类。临床上，患者常有虚弱、体重减轻、腹痛、肝脏肿大、腹泻等症状。肿瘤有两种生长方式：多灶性或多结节病灶（71%）及孤立大肿块型。典型结节大小范围从数毫米至5cm以上。当无明确证据表明有胶质二氧化钍沉积时，血管内皮肉瘤在平扫CT上常表现为单发或多发低密度病灶，需除外新鲜出血高密度病灶。在肝血管内皮肉瘤破裂出血的病例中，可以通过腹腔游离液体或者病灶周围局灶性高密度来诊断，后者代表急性血凝块。尽管可以看到肿瘤中心类似血管瘤的强化，但在多数病例中，血管肉瘤无血管瘤的典型增强特点，如病灶周围环形增强或低于动脉的局灶性低增强。

病例 1-77

病史：男性，65岁，肝硬化病史。

图1.77　A

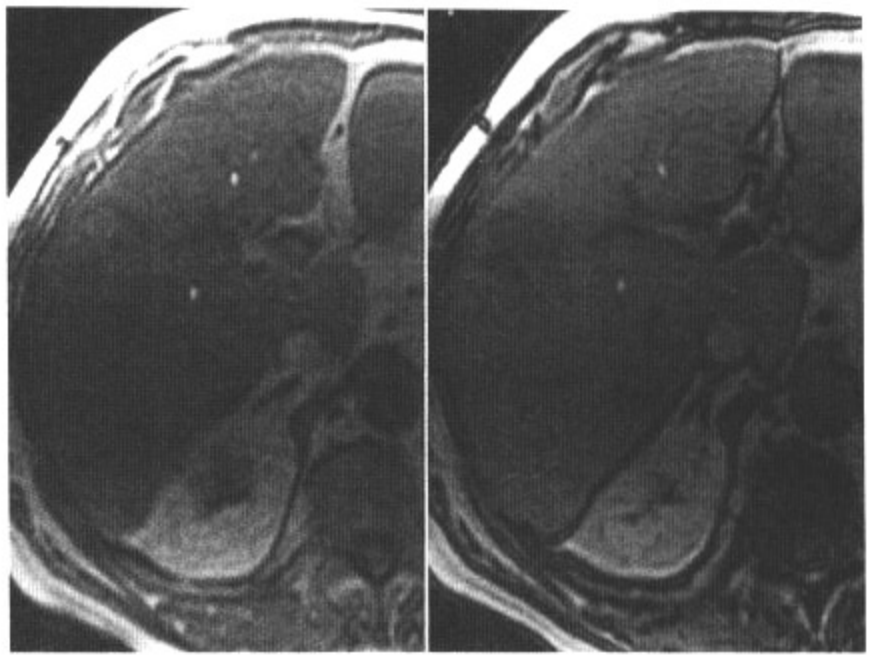

图1.77　B

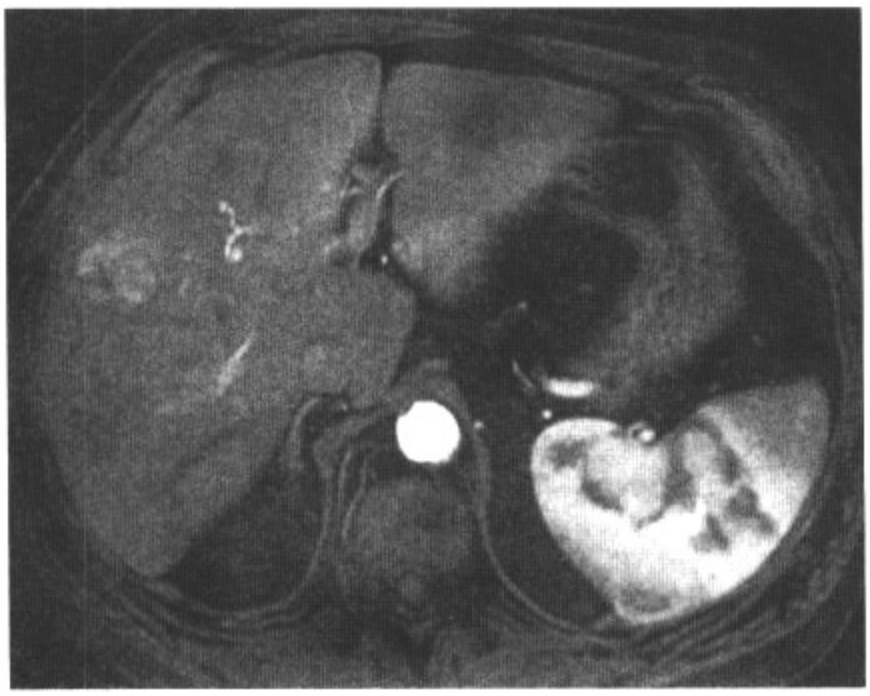

图1.77　C

图1.77　D

影像表现：冠状T2WI（A）示肝右叶中等信号强度病灶。正相位T1WI（B，左图）稍高信号，反相位信号明显降低（B，右图）。钆增强后病灶在抑脂T1WI上动脉期迅速强化（C），且延迟期造影剂快速清除及边缘增强（D）。

鉴别诊断：转移瘤。

诊断：原发性肝细胞癌伴脂肪变性。

讨论：脂肪变性在原发性肝细胞癌组织标本中常见。实际上，脂肪变可见于大约35%的小肝癌中（<1.5cm），而通常病灶是弥漫分布的。大于1.5cm的原发性肝癌典型的脂肪变为斑片状。在正相位T1WI上，含脂肪成分的原发性肝癌呈高信号。然而，这并不仅由于含脂肪所致，也可能因如出血或铜沉积等其他原因引起。化学位移成像对发现原发性肝癌中的脂肪成分很有帮助。如本例病例，正相位T1WI为高信号，而反相位信号降低。

病例 1-78

病史：男性，45岁，结肠癌。

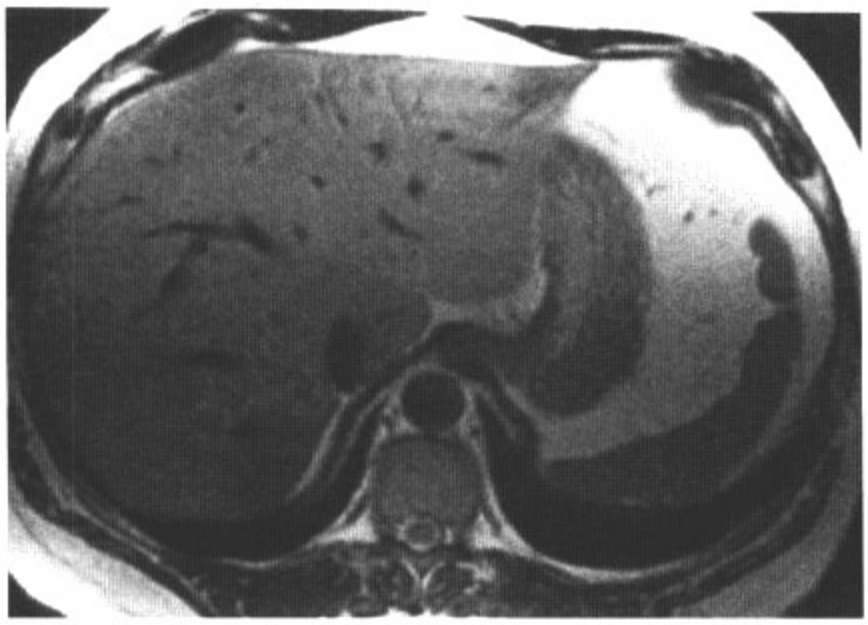

图1.78　A

图1.78　B

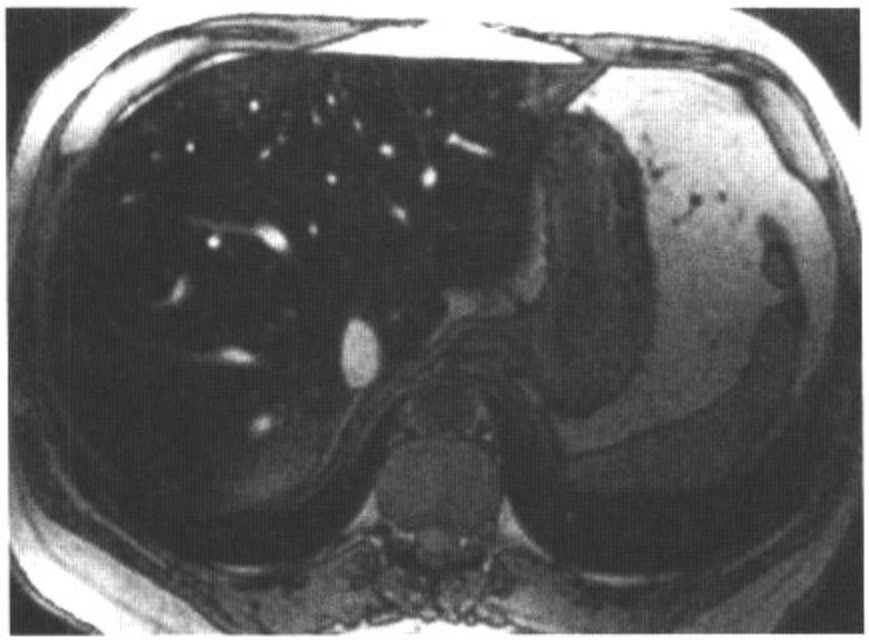

图1.78　C

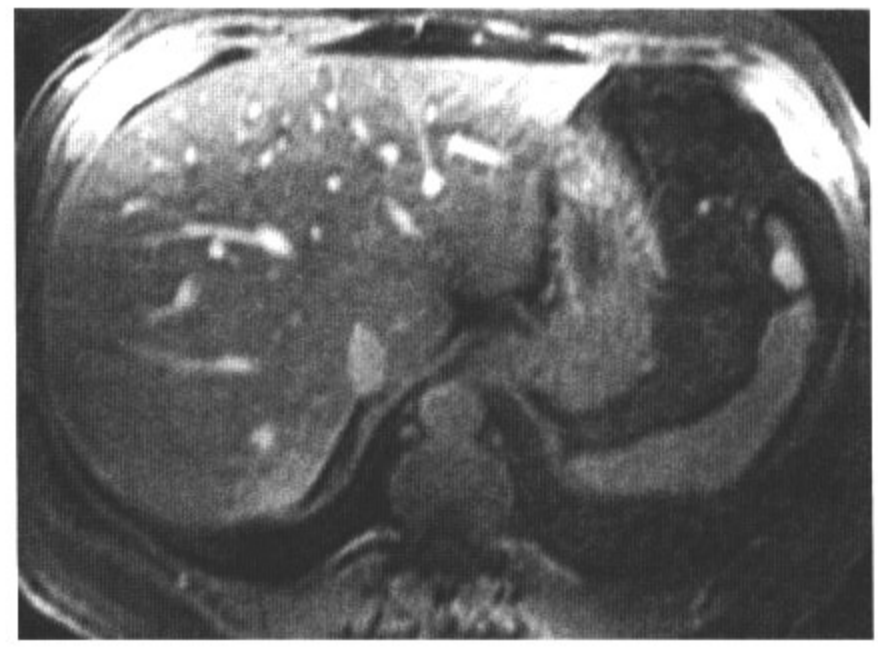

图1.78　D

影像表现：轴位T2WI（A）示肝脏右后叶及左叶稍高信号区。正相位T1WI（B）呈等信号。反相位T1WI（C）及钆增强抑脂T1WI（D）为相对高信号区。

鉴别诊断：多血供肝脏病变。

诊断：脂肪肝局灶性脂肪浸润。

讨论：肝脏局灶性脂肪变边界清楚，常见于肝第Ⅳ及Ⅴ段、邻近门脉、镰状韧带，位于胆囊窝或以下区域，偶尔也呈结节状，位于上述典型区域外。在这些病例中，尤其是弥漫脂肪肝，局灶性脂肪浸润可能被误诊为局灶肿瘤病变。梯度回波正相位T1WI由于脂肪变呈高信号，而低信号代表局灶性脂肪浸润。反相位梯度回波像，脂肪肝肝实质信号降低，而局灶性脂肪浸润仍为高信号。

病史：男性，77岁，结肠癌及肝硬化病史。曾行肝脏肿瘤射频消融术，病理诊断为肝细胞肝癌。

图1.79　A

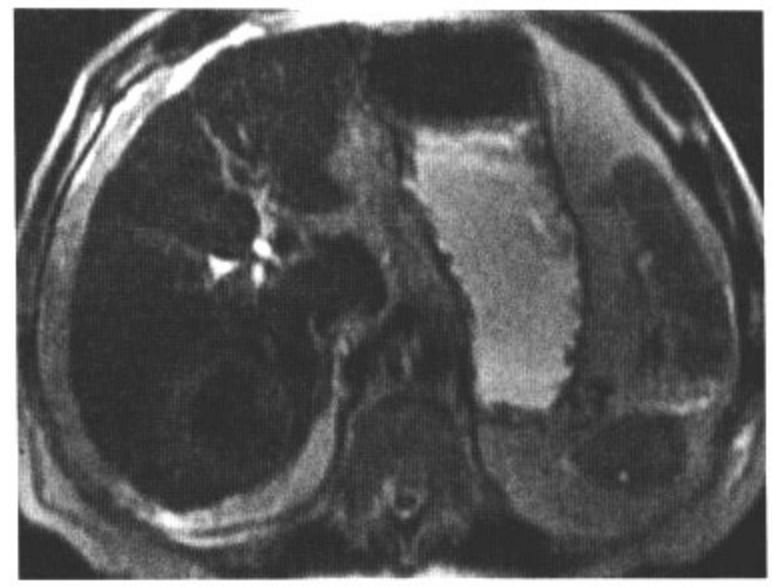

图1.79　B

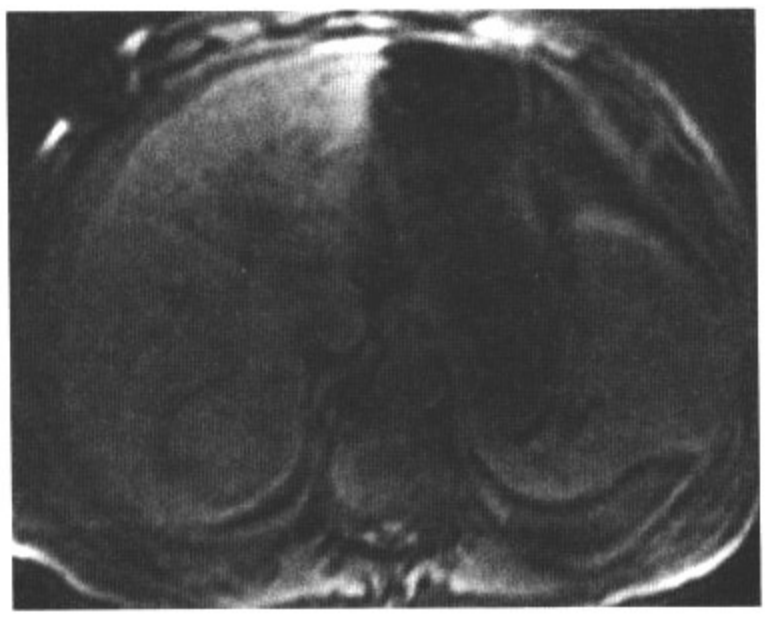

图1.79　C

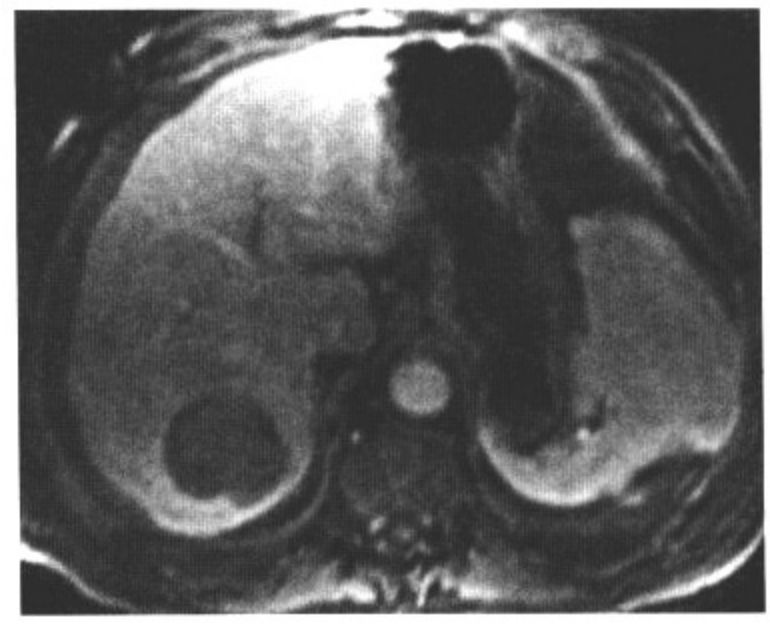

图1.79　D

影像表现：治疗前，钆增强抑脂T1WI（A）示肝脏右后叶增强肿块。治疗后T2WI（B），治疗区域呈低信号，周边呈高信号。抑脂轴位T1WI（C），治疗区域呈高信号，周边为低信号环绕。钆增强抑脂轴位T1WI（D），未见明确肿瘤残留增强征象。

鉴别诊断：无。

诊断：肝细胞肝癌射频治疗后凝固坏死。

讨论：射频消融治疗引起的凝固坏死典型表现为T1WI中心相对于正常肝实质呈高信号，T2WI低信号。由高温灼伤引起的水肿表现为T2WI高信号的边缘环绕治疗区域，T1WI为低信号边缘。实际上，新近的治疗区域因为出血和坏死可能显示不典型的T1WI及T2WI信号特征。通常，治疗区域出现T1WI低信号或T2WI高信号应怀疑肿瘤残留或复发，应进一步行增强MRI检查。增强MRI，治疗区域除了代表充血区的周边细环状强化外，未见强化表现。肿瘤残留或复发出现结节状强化区域。

病例 1-80

病史： 女性，56岁，乳癌CT随访。

图1.80 A

图1.80 B

图1.80 C

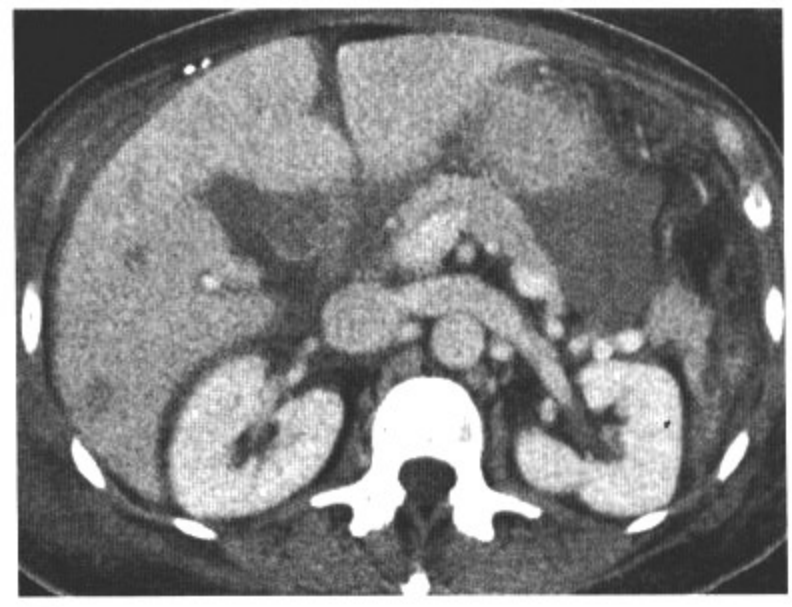

图1.80 D

影像表现： 轴位增强CT动脉期（A，B）示肝右叶不均匀增强病变。注意肿瘤旁三角形的高增强区，边界平直，无球形感，且中心可见线样无强化结构。门脉期（C，D），三角形增强区显示为等密度图像。

鉴别诊断： 无。

诊断： 由乳癌转移引起的一过性肝脏密度异常。

讨论： 众所周知，肝脏恶性肿瘤易侵犯门脉系统，少数情况下也可侵及肝静脉。肝脏恶性肿瘤侵入供应肝段或叶的门脉分支即形成门脉瘤栓。与之相关的肝脏灌注异常有两种类型。第一，肝动脉后期可能出现暂时性的肝脏密度异常。原因是由于门脉分支瘤栓造成的门脉低灌注而致肝动脉血供增加，从而相应肝段密度增加。在动态增强CT或MRI上，常可见高密度区域边界平直，且缺乏肿块边缘感。此灌注异常典型表现在门脉期消失。在有些病例中，门脉分支周围的栓塞可见于肝脏密度异常的中心区域。第二类周围门脉栓塞引起的灌注异常包括受累肝段门脉期的低增强，它是由局部门脉血供减少所致。

病例 1-81

病史：男性，30岁，转氨酶升高。

图1.81　A

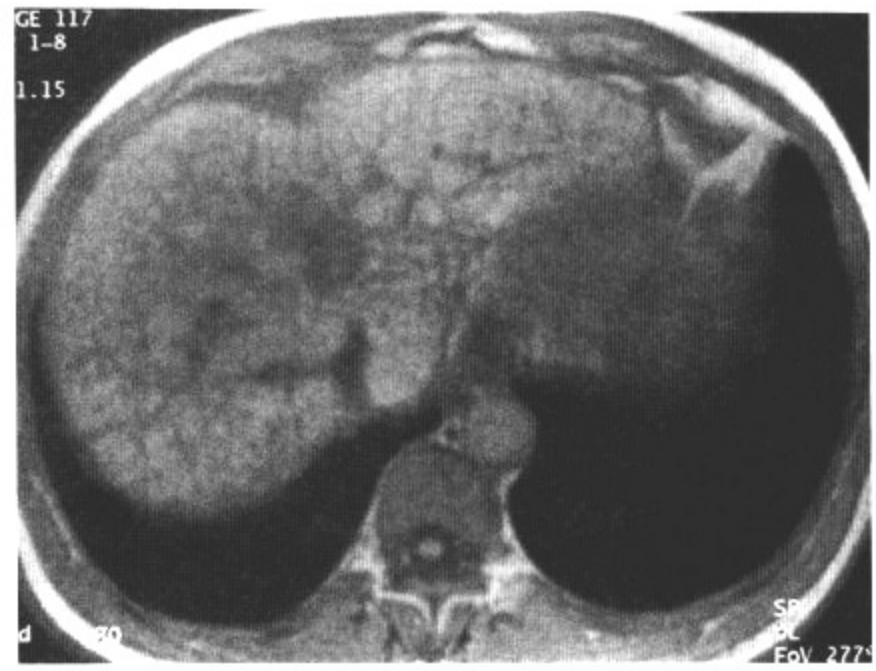

图1.81　B

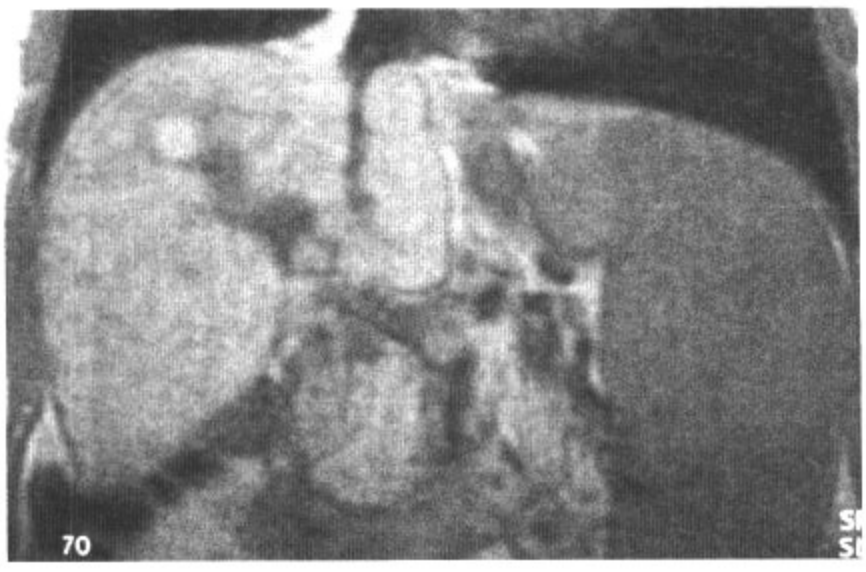

图1.81　C

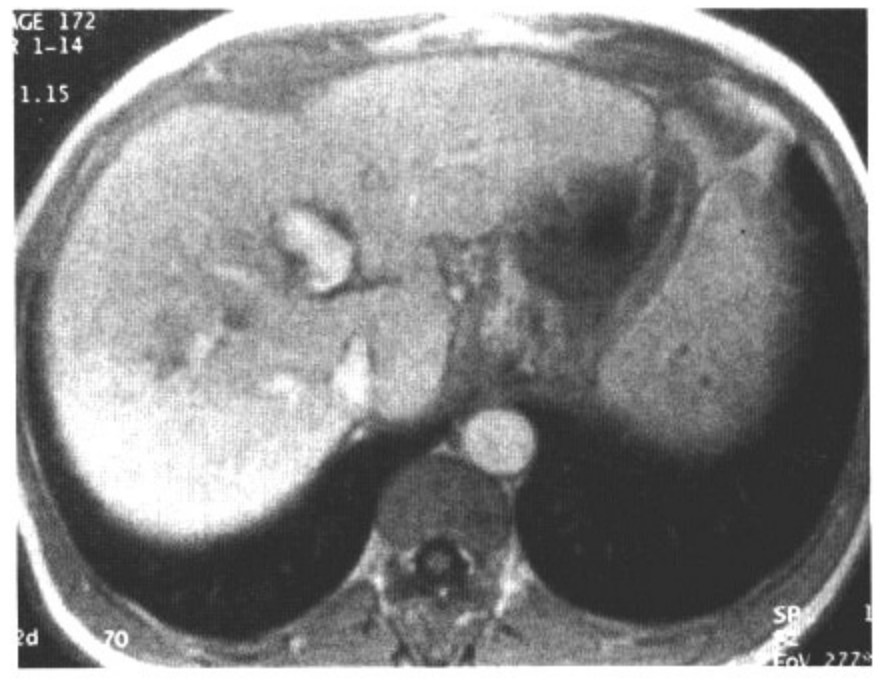

图1.81　D

影像表现：轴位T2WI（A）示肝右叶低信号病灶，轴位（B）及冠状（C）T1WI为高信号。钆增强轴位T1WI，病灶未见明显动脉期强化。

鉴别诊断：酒精性肝硬化，肝炎后肝硬化。

诊断：Wilson病。

讨论：Wilson病，即肝豆状核变性，是一种常染色体隐性遗传的铜代谢障碍疾病，影响胆汁铜的排泌量，致使铜在肝、角膜（形成角膜色素环，Kayser-Fleischer环）、脑等器官过度蓄积而致病。在肝脏，铜过度沉积发生于门脉周围或沿肝血窦分布，导致炎症反应。后者偶尔可引起急性肝炎、肝脏脂肪变性及门脉周围炎。随之发生慢性活动性肝炎，循环往复，继而引起肝脏纤维化最终导致肝硬化。一方面，CT可以发现肝脏脂肪变，而实际上，这类脂肪变不能与肝硬化及其他原因所致的相同病理改变区别。另一方面，由于铜的高原子序数，其沉积会导致CT上肝脏密度的弥漫增高。正如此病例所见，铜离子沉积在T2WI为低信号，T1WI呈高信号。

病例 1-82

病史：女性，44岁，肝脏类癌经肝动脉栓塞化疗后，目前右上腹痛。

图1.82　A

图1.82　B

图1.82　C

图1.82　D

影像表现：轴位增强CT显示肝脏多发高密度转移病灶，经碘油化疗栓塞治疗后改变。另外，还可见沿着门脉分支走行的管形低密度区。

鉴别诊断：胆道梗阻。

诊断：胆管坏死。

讨论：经导管动脉化疗栓塞术（TACE）已常用于治疗肝脏恶性肿瘤。胆管损伤是其并发症之一。多次化疗栓塞可能会造成胆管局部缺血性损伤。与正常肝实质相比肝内胆管无双重血供，而仅由包绕胆管的肝动脉分支供血。因而，化疗栓塞术后易发生肝内胆管缺血。胆管壁的坏死最终导致胆汁沿着低阻力联系组织的Glisson系统管鞘外渗。一种理论认为，扩张的胆管和Glisson囊内外渗的胆汁可能会逐渐压缩和束缚邻近的门脉分支。胆道损伤的CT征象包括线样或树枝状的低密度改变，它提示胆管扩张，并可能合并沿门脉外渗的胆汁。增强CT还可见到局限性的门脉周围管道，即沿门脉走行的双轨状低密度改变，这是由逐渐狭窄的门脉系统所致。

病史：男性，57岁，有长期酗酒史。

图1.83　A

图1.83　B

图1.83　C

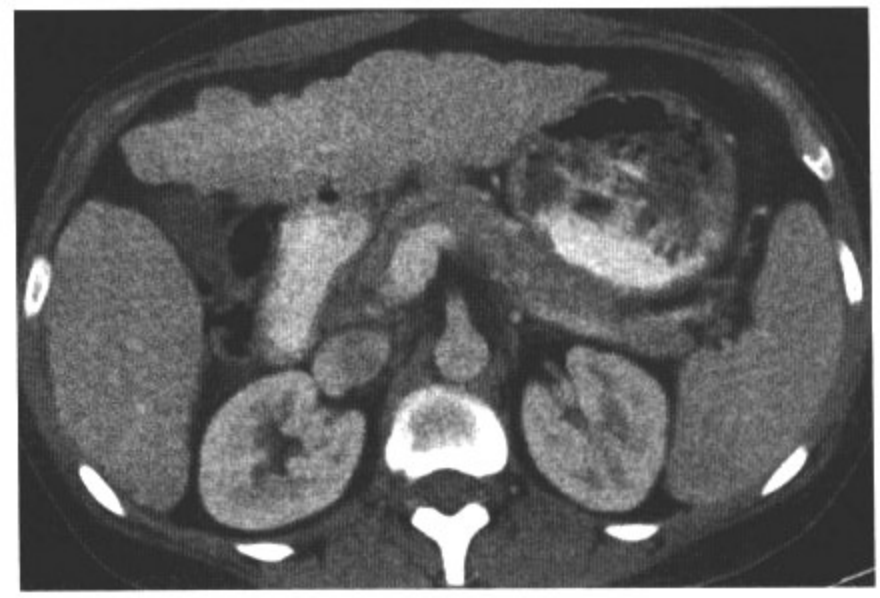

图1.83　D

影像表现：轴位增强CT示肝脏结节状轮廓，左外叶及尾叶增大，左内叶及右叶萎缩。

鉴别诊断：假性肝硬化，Budd-Chiari综合征。

诊断：肝硬化。

讨论：肝硬化是一种由各种病因引起的肝脏慢性疾病，在美国酒精是最常见的原因。其他病因包括肝炎、遗传性疾病（如Wilson病、丙氨酸血症、糖原蓄积症）、原发性胆汁性肝硬化、原发性硬化性胆管炎及慢性右心衰竭。肝硬化CT有很多表现。此病例可见增大的尾状叶。这一表现有很多理论解释。一种认为肝脏纤维化和再生结节影响了正常的静脉回流，而导致肝脏萎缩。这一过程对尾叶影响较小，因为后者有独立回流至下腔静脉的系统。因此，血流首先分流到尾叶致其增生，而其余部分肝脏则萎缩。布－加综合征基于相同机制也能引起尾叶增大，但患者无其他异常发现。假性肝硬化可引起与肝硬化形同的形态学改变，但患者无肝脏转移性病变，尤其是乳腺癌转移。

病史：女性，35岁，有口服避孕药史。

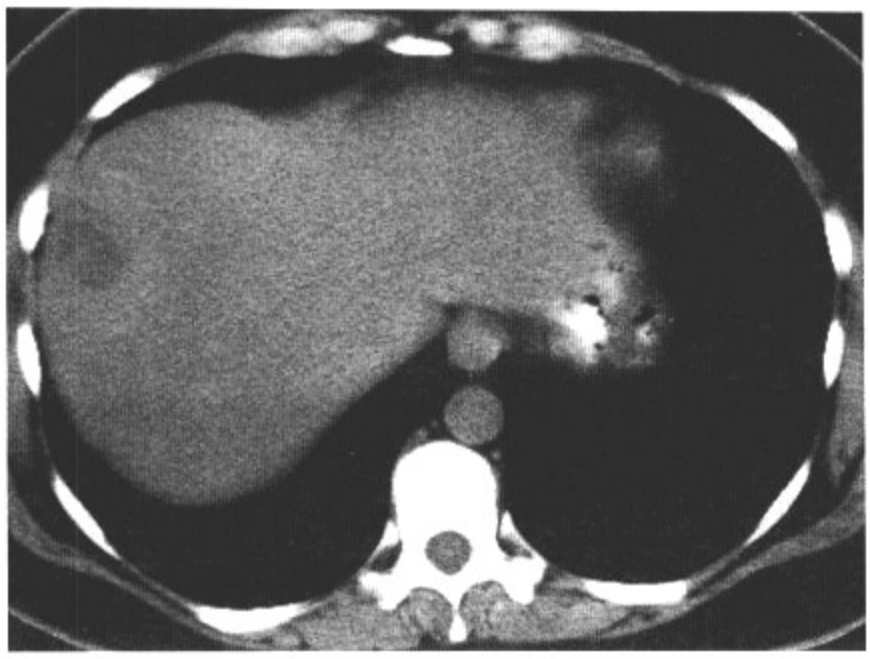

图1.84　A

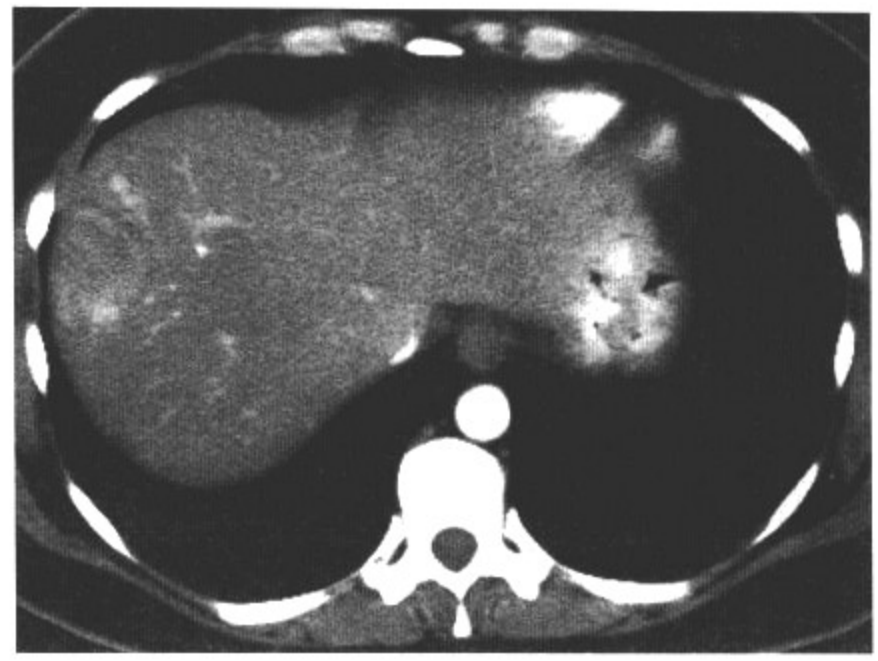

图1.84　B

图1.84　C

图1.84　D

影像表现：轴位平扫CT（A）示肝右叶被膜下高、低混合密度病灶。增强CT（B-D）示肝内数个不均匀多血供病灶，最大者位于第Ⅳ段。

鉴别诊断：局灶性结节增生，肝细胞癌，转移瘤。

诊断：肝细胞腺瘤。

讨论：肝细胞腺瘤是一种肝脏良性肿瘤，包含数层肝细胞、而无静脉和胆管。腺瘤典型表现，80%为孤立单发。普遍认为口服避孕药可能导致腺瘤发生，且会增加腺瘤出血的危险性。尽管腺瘤多发生于育龄妇女，但服用类固醇类药物的男性患病几率也可能增加。糖原蓄积症与多发腺瘤发病明显相关。巨大的肝腺瘤通常不均匀，因为血供跟不上其生长迅速而致出血和坏死。此例大腺瘤位于S4，且增强密度仍均匀，较少见。尽管未见到病灶中心瘢痕，但这类富血供病变也可能是局灶性结节增生，后者增强通常是均质的。由于无肝硬化及癌周“晕征”表现，此病例肝细胞癌可能性较小。考虑患者年龄、性别及口服避孕药病史，肝腺瘤为最佳诊断。对于腺瘤和局灶性结节增生的进一步鉴别诊断，由于典型腺瘤不含库普弗细胞，因而可以采用硫胶体显像或$(Fe_2O_3)_m(FeO)_n$增强MRI进行鉴别。

病例 1-85

病史：男性，27岁，摩托车车祸伤。

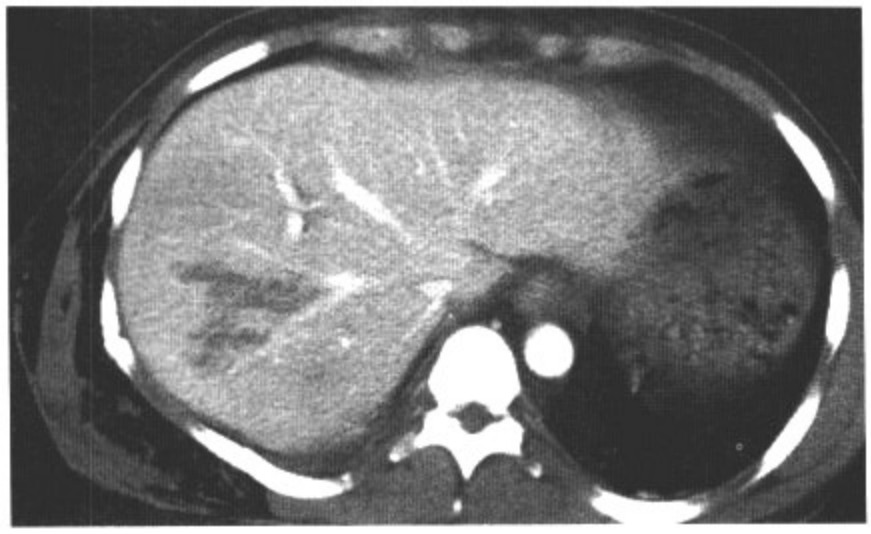

图1.85　A

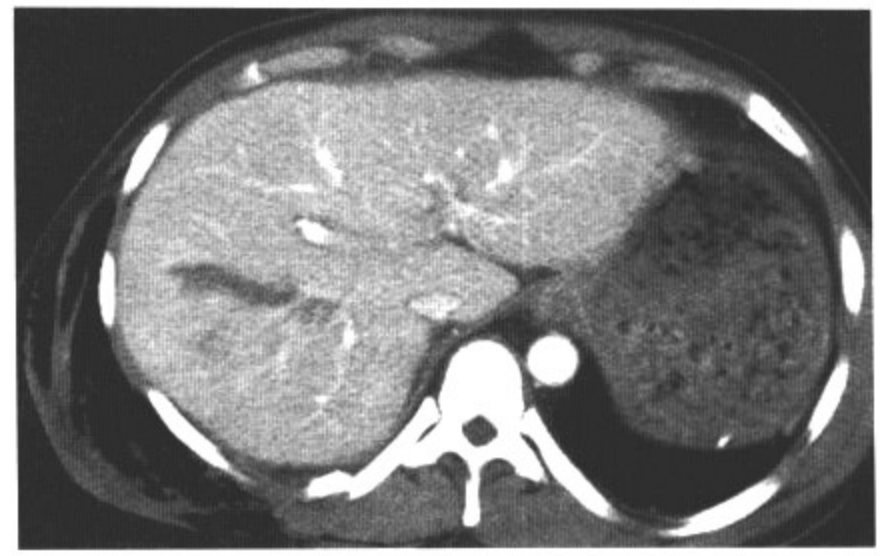

图1.85　B

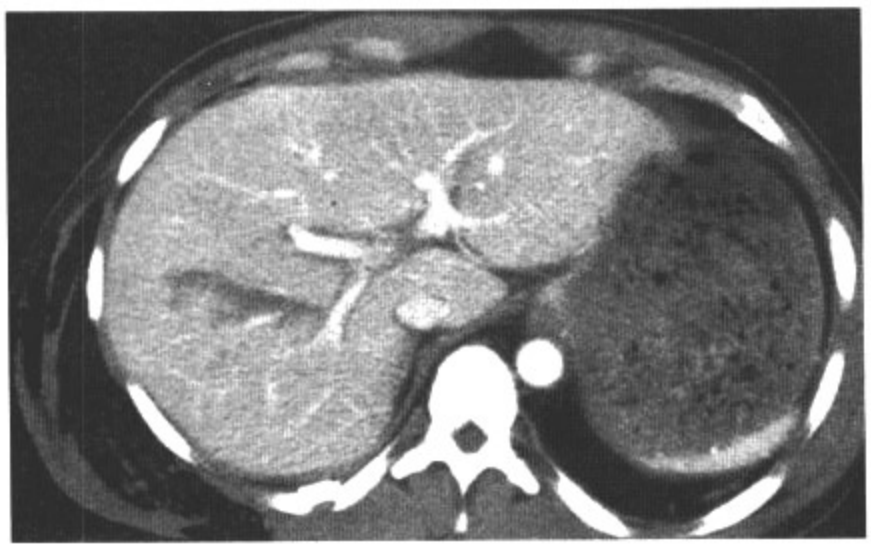

图1.85　C

图1.85　D

影像表现：轴位增强CT示肝右叶线状低密度区。注意右侧的肋骨骨折及皮下气肿。

鉴别诊断：无。

诊断：肝脏撕裂伤。

讨论：肝脏是腹部闭合性外伤中最易损伤的脏器，可占到3%～10%。CT是目前诊断闭合性肝脏创伤的最佳选择。增强CT扫描能够准确评价肝实质的损伤，可分为肝表面、被膜下及实质血肿、线状或星状撕裂伤以及肝裂伤等几种类型。肝脏撕裂伤是最常见的肝实质损伤，在增强CT上可见不规则或树枝状的低密度改变。CT上发现肝静脉的撕裂征象提示患者死亡率增加，需要进一步治疗。超声对于肝脏创伤的初诊作用有限，但可用于保守治疗患者的随访。超声和CT也被用于肝脏创伤并发症的诊断，如肝及肝周脓肿或胆汁瘤。肋骨骨折及皮下气肿可作为寻找肝脏创伤病因的线索。

病史：女性，32岁，由于右上腹及背部疼痛就诊，无发热。

图1.86　A

图1.86　B

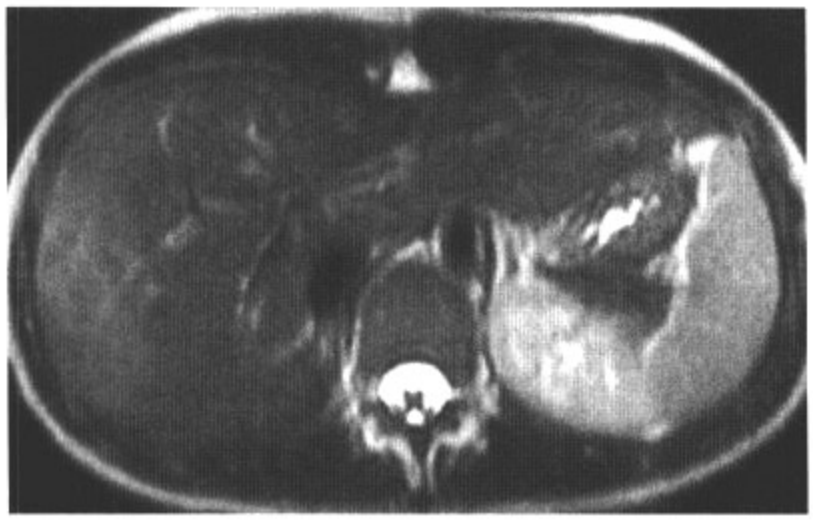

图1.86　C

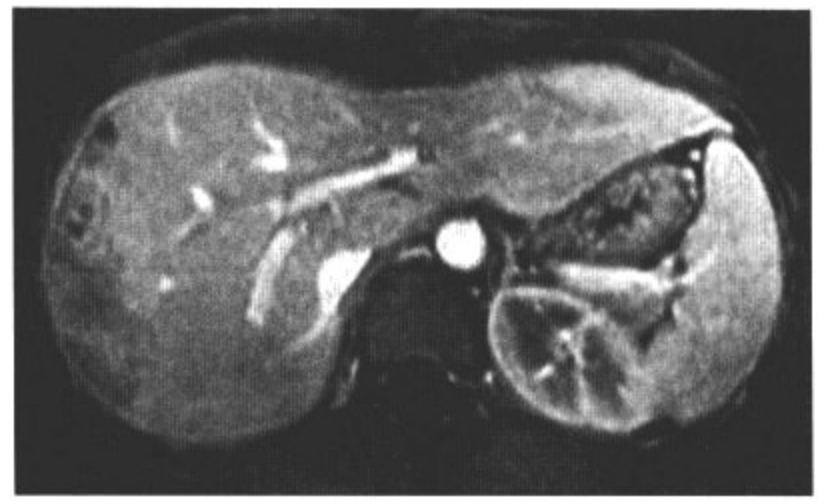

图1.86　D

影像表现：轴位（A）及冠状（B）增强CT示肝被膜下不规则低密度区。注意线状低密度病变。轴位T2WI（C）示被膜下稍强信号病变。钆增强抑脂T1WI（D）示被膜下区域不均匀增强区。

鉴别诊断：转移瘤。

诊断：肝片吸虫病。

讨论：肝片吸虫病是一种肝脏感染片吸虫而致的寄生虫感染。主要累及肝胆系统，病程有两个阶段：肝脏（急性，侵入）期和胆系（慢性，梗阻性）期。第二期可见淤胆、梗阻性黄疸及复发性胆管炎。患者有腹痛、发热及嗜酸性粒细胞增多等表现，但缺乏特异性症状和体征，因此肝片吸虫病可能与众多肝胆疾病混淆，而延误诊治。尽管血清学检查被作为最终的诊断标准，但由于放射学检查的某些特征表现，使其在肝片吸虫病的诊断中发挥重要作用。CT特征性表现包括单发或多发低密度结节，或由寄生虫移行于肝内形成的孔道分支状、纡曲的外周低密度改变，后者高度提示本病。特别是，大多数吸虫的成虫移行于被膜下组织即死亡，而留下残骸的空洞。如寄生虫进入Glisson囊内，T2WI呈高信号，增强CT或MRI上会强化，这可能是由于炎症反应造成。

病史：男性，68岁，恶性胸膜间皮瘤放疗后。

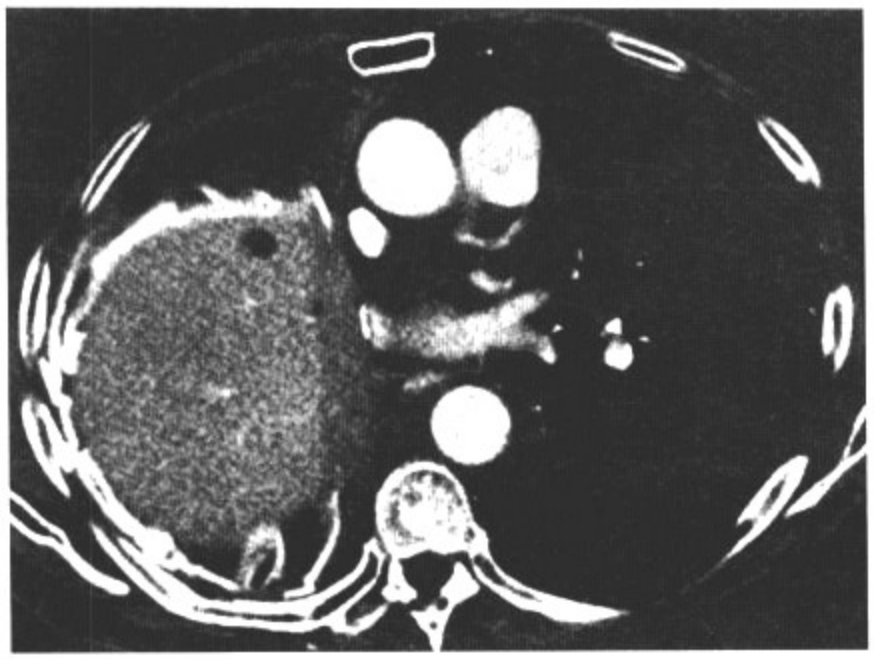

图1.87　A

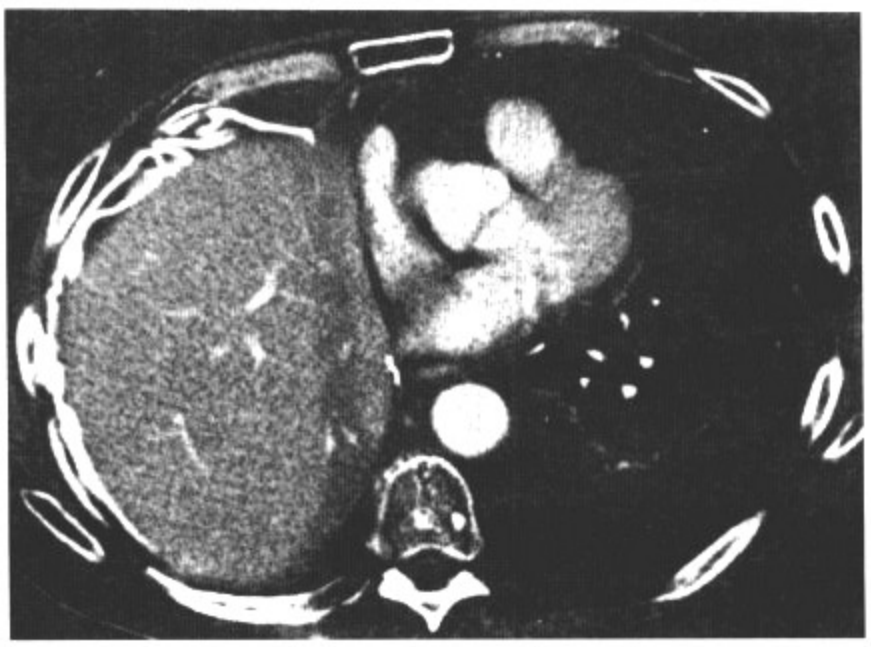

图1.87　B

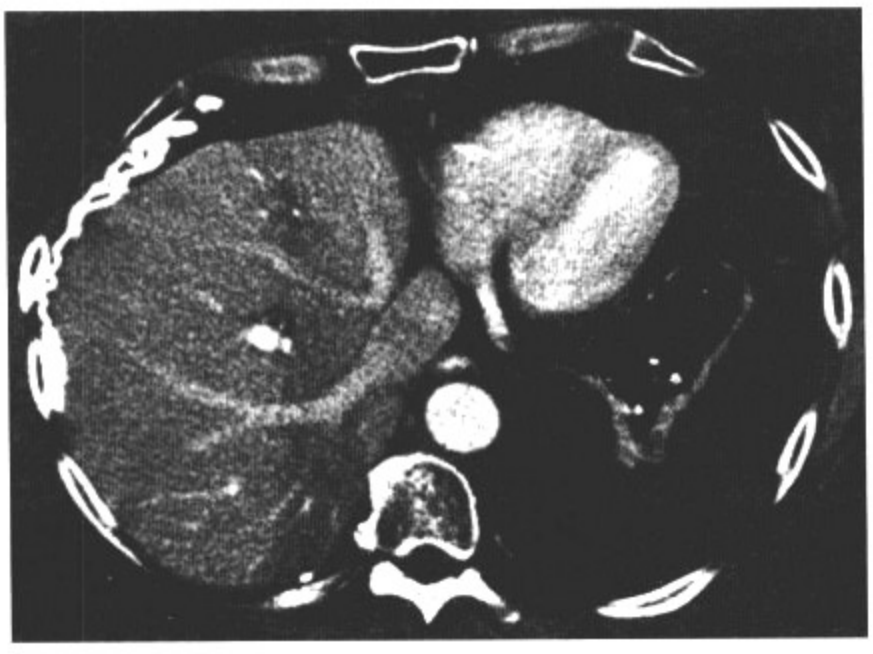

图1.87　C

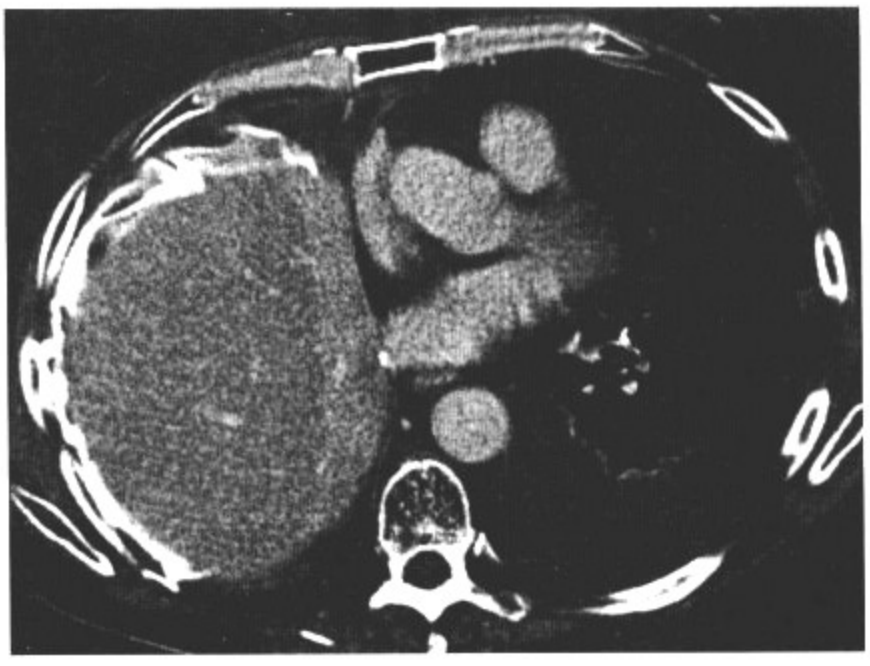

图1.87　D

影像表现：轴位早期增强CT（A～C）示肝脏中部清晰线状低密度区域，并延迟增强（D）。另见边界清晰、圆形、低密度病灶为单纯性囊肿。右侧还可见胸膜切除、横膈重建术后改变。

鉴别诊断：转移性病变。

诊断：肝脏放疗后损伤。

讨论：放疗后肝脏损伤病变，也被称为放射性肝炎，成人30～35戈瑞的照射剂量可引起本病。组织病理学将肝脏放射损伤病变定义为两个阶段：急性期指发生于受照后3个月内的损伤，以肝窦淤血、充血及弥漫性脂肪变性为特征；慢性期发生门脉系统纤维化及肝小叶结构的破坏。急性肝脏放射性损伤，CT常显示非球体状边界清楚、平直的低密度区。而如果肝脏组织出现脂肪变，受累部分则可表现为相对脂肪肝背景的高密度改变。静脉注射造影剂后可表现为不均匀增强或其他方式。受累肝脏可于动脉期或延迟期强化。

病史：女性，50岁，最近行肝穿刺检查。

图1.88 A

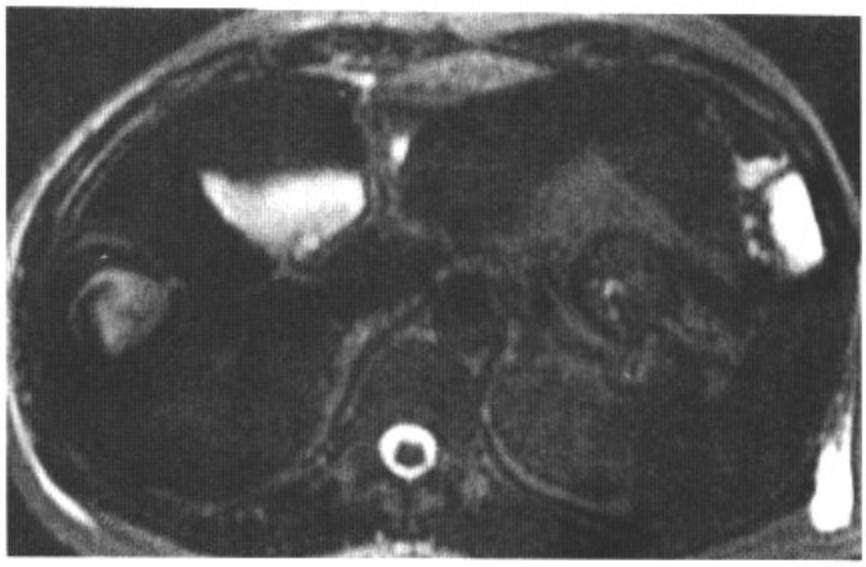

图1.88 B

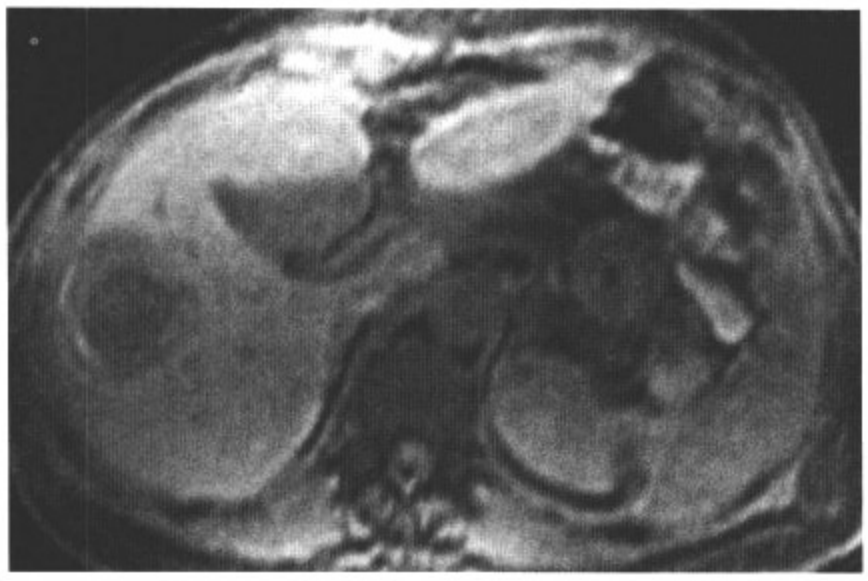

图1.88 C

图1.88 D

影像表现：轴位增强增强CT（A）示局灶高密度病灶，周围以低密度环绕。轴位T2WI病灶中心为高信号（B），轴位抑脂T1WI为低信号（C），且钆增强抑脂T1WI（D）示明显强化。

鉴别诊断：无。

诊断：肝穿后右叶假性动脉瘤。

讨论：根据位置，肝动脉假性动脉瘤可分为肝内型和肝外型。肝内型多与既往治疗相关，如肝穿及经皮经肝胆道引流术。肝外型假性动脉瘤发生的最主要危险因素是局部的脓毒症，它常与肝管空肠Roux-en-Y吻合术相关，而后者可能形成肝下空间肠源性微生物聚集。临床症状包括右上腹痛、胆道出血、胃肠道出血、间歇性黄疸及由外科引流引起的出血等。体检时可能扪及腹部肿块的杂音。可通过增强CT、超声、MRI或动脉造影进行诊断。增强CT或MRI检查早期可见圆形病变与血管交通，结合相应临床病史可做出诊断。

病史：女性，35岁，腹部超声异常，遂行CT检查。

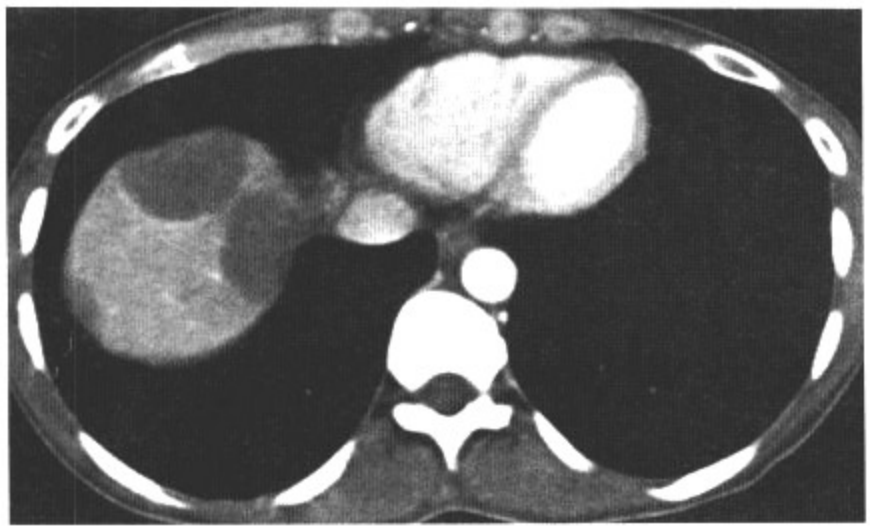

图1.89　A

图1.89　B

图1.89　C

影像表现：轴位增强CT示肝脏外围多发低密度病灶。病变呈靶状，且造成肝被膜收缩。

鉴别诊断：多发肝脓肿，淋巴瘤，多发转移瘤。

诊断：上皮性血管内皮瘤。

讨论：上皮性血管内皮瘤（EHE）是一种罕见的肝脏血管源性恶性肿瘤。好发于成年人，不应与婴儿型血管内皮瘤混淆，后者发生于小儿。一些学者认为EHE是一种处于血管瘤和血管肉瘤之间的一种肿瘤。类似血管瘤，EHE女性发病率高于男性。虽多为偶然诊断，但也可表现为黄疸、肝衰竭等症状。EHE肿瘤呈多发结节状，并见融合生长，最后可合并成巨大的肿块。肝被膜收缩可见于25%～69%的病例。平扫CT上，由于包含黏液间质成分，EHE呈低密度。静脉注射造影剂后，部分较大肿瘤可为等密度，因此，平扫CT常易显示病灶范围。CT或MRI上见到的“靶环”征是由于肿瘤中心部分出血、凝固坏死及钙化，而周围细胞增生和水肿所致。

病例 1-90

病史：男性，88岁，体重减轻伴右上腹痛。

图1.90　A

图1.90　B

图1.90　C

图1.90　D

影像表现：轴位平扫CT（A）及增强CT（B～D）示肝后部及异常胸壁下旁中心低密度病灶，并见软组织壁。病灶中还可见小高密度结构。

鉴别诊断：无。

诊断：胆结石掉落并脓肿形成。

讨论：腹腔镜已成为胆囊切除手术的常规选择。尽管较开腹手术并发症总体发生率低，但腹腔镜手术有两项常见并发症：一是胆道损伤和胆瘘，二是胆结石掉落后造成的后期感染。如果掉落的结石仍在腹腔内，则迟发并发症，即腹腔内脓肿可能反复发生。诊断腹腔镜胆囊切除术后的胆石掉落是很重要的，因为仅仅单纯脓肿引流及抗生素治疗是不够的。实际上，外科手术或经皮胆石取出术对完全治愈是很必要的。当腹腔镜胆囊切除术后患者有反复发生的腹腔脓肿，CT上可见肝周病灶中有高密度改变，即应考虑到胆石掉落的诊断。

病史：女性，50岁，右上腹疼痛、恶心、呕吐。

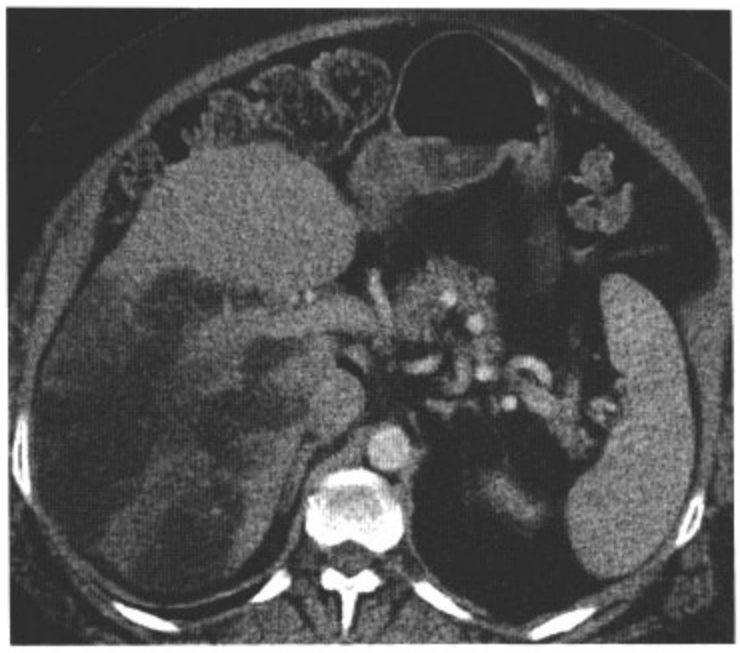

图1.91　A

图1.91　B

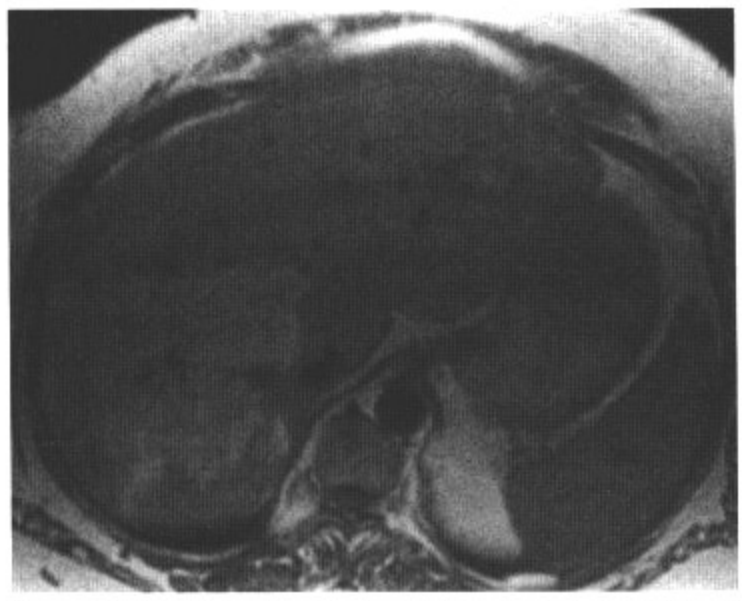

图1.91　C

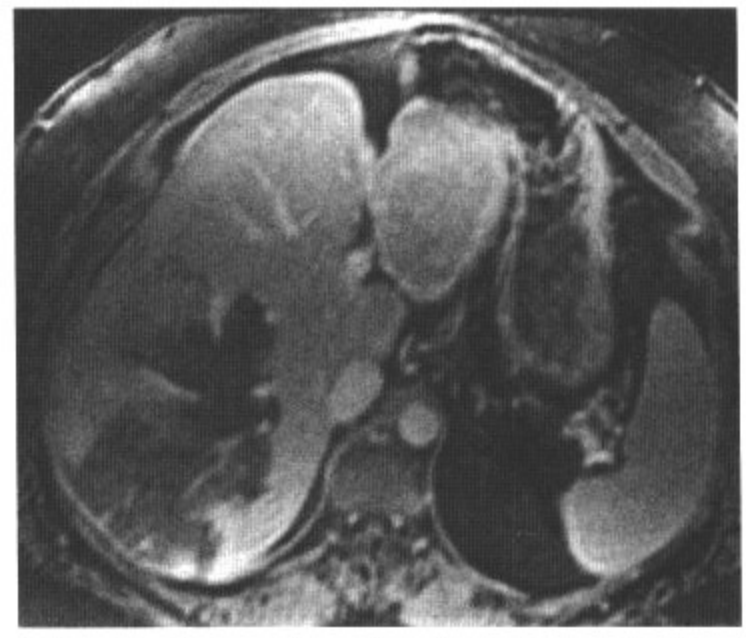

图1.91　D

影像表现：轴位增强CT（A）示肝右叶低信号病变。T2WI（B）及T1WI（C）病灶相对正常肝实质呈高信号，并见血管通过其中。钆增强抑脂轴位T1WI（D）示病灶信号降低。

鉴别诊断：酒精性脂肪性肝炎，肝细胞癌。

诊断：非酒精性脂肪性肝炎。

讨论：非酒精性脂肪性肝病（NAFLD）以肝细胞中脂肪显著沉积为特征，而患者无过量饮酒史。组织病理包括从单纯性脂肪变性到脂肪变伴炎症、坏死及纤维化。NAFLD持续进展为非酒精脂肪性肝炎（NASH），合并或不合并肝硬化。NASH病理上包括脂肪变性（大泡性脂肪变为主）、混合性小叶性炎症及肝细胞气球样变。与单纯脂肪变性不同，NASH可进展为肝硬化。平扫CT上非酒精性脂肪性肝炎肝实质呈低密度，CT值为10HU或低于脾脏即可诊断。MRI上，脂肪变的肝段T1WI及T2WI均为高信号。反相位图像呈典型的信号减低。中度的非酒精性脂肪性肝炎病例，影像学仅能见到弥漫的脂肪变。非酒精脂肪性肝炎与肝脏肿瘤鉴别要点是前者非球体的形态及无血管受侵和破坏征象。

病例 1-92

病史：女性，53岁，由于下腹疼痛行肝脏超声检查。

图1.92　A

图1.92　B

图1.92　C

影像表现：轴位增强CT（A）动脉期、门脉期（B）及延迟期（C）示肝右叶水样密度囊状均匀肿块病灶，且无强化。

鉴别诊断：胆管囊腺瘤，脓肿。

诊断：胆管囊肿。

讨论：单纯性囊肿是最常见的肝脏病变；可在2.5%的人群中见到。单纯性肝囊肿是一种良性病变，不与胆系相交通。组织病理上，肝囊肿含浆液性液体，排列以极细小的立方上皮壁结构。出现厚壁或强化的内容物则提示肝脓肿或胆管囊腺瘤的可能性大于单纯性囊肿。平扫CT上肝囊肿呈均匀低密度，静脉注射造影剂后壁及内容物无强化。典型形态为圆形或椭圆形，边界清晰。

病例 1-93

病史：女性，49岁，结肠癌，射频及手术切除肝右叶转移瘤后目前发热。

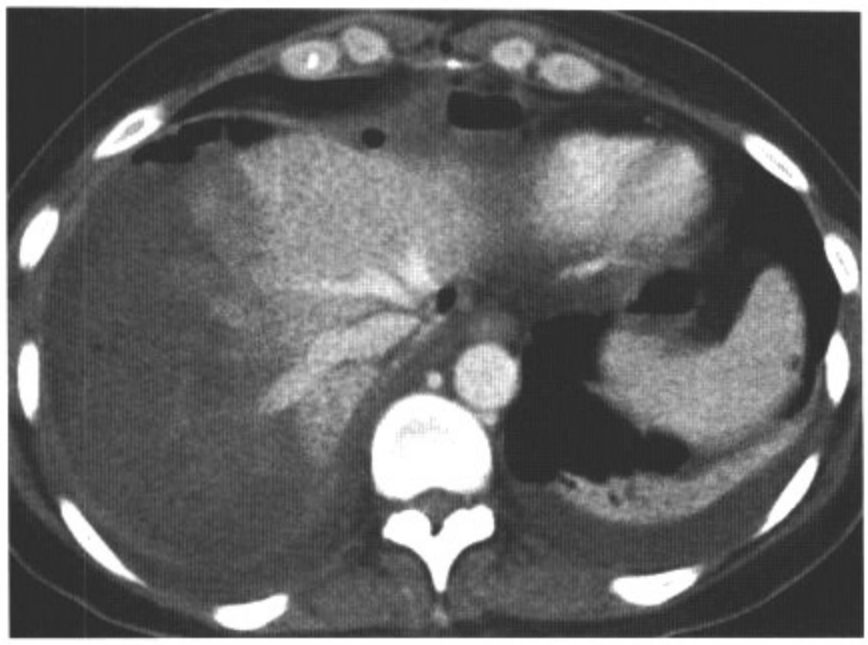

图1.93　A

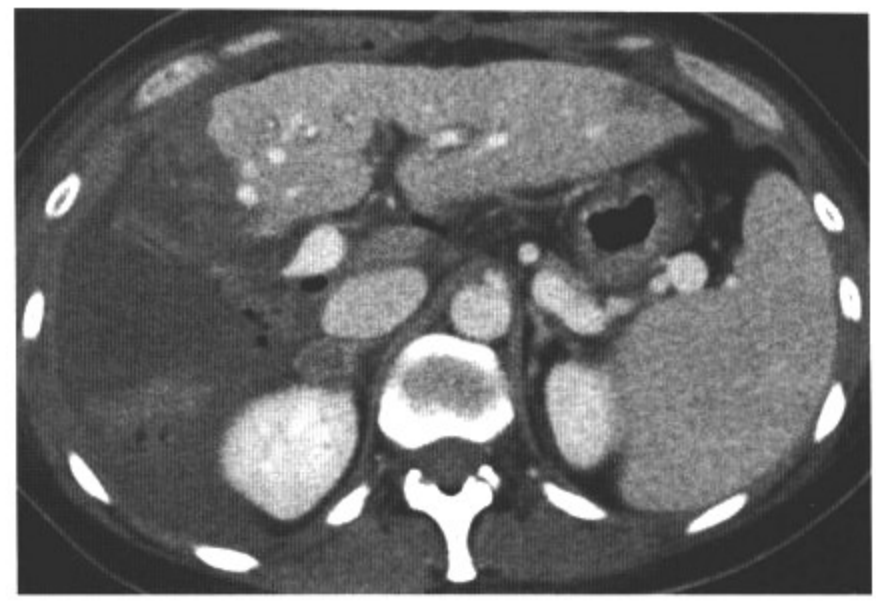

图1.93　B

图1.93　C

图1.93　D

影像表现：轴位增强CT示肝右叶第Ⅳ至Ⅷ段弥漫低密度区。注意门脉右支及肝右动脉未见强化显影。且可见肝被膜破坏，伴腹膜腔内气－液平、右侧胸腔积液、肝右叶内气泡影及左叶低密度病变。

鉴别诊断：弥漫性转移瘤，弥漫性肝癌。

诊断：由门脉右支及肝动脉栓塞引起的肝梗死。

讨论：由于肝脏有来自门脉和肝动脉的双重血供，所以肝脏梗死极为罕见。尽管如此，当门脉或肝动脉分支阻塞，尤其是合并肝脏流出受阻时，梗死可能发生。而且，如本病例，当肝段缺乏肝动脉和门脉两者的血供时，梗死就更易出现。梗死区通常为低密度，增强后无强化，边界清楚或呈楔形，或者为不规则形或弥漫分布。梗死的病因包括栓子（通常为心源性）、由于肿瘤侵犯而造成的肝动脉或门脉阻塞、动脉粥样硬化、血管炎及医源性的肝动脉血栓形成。

病史：男性，34岁，急性髓性白血病（AML）骨髓移植术后肝功异常、腹泻32天。

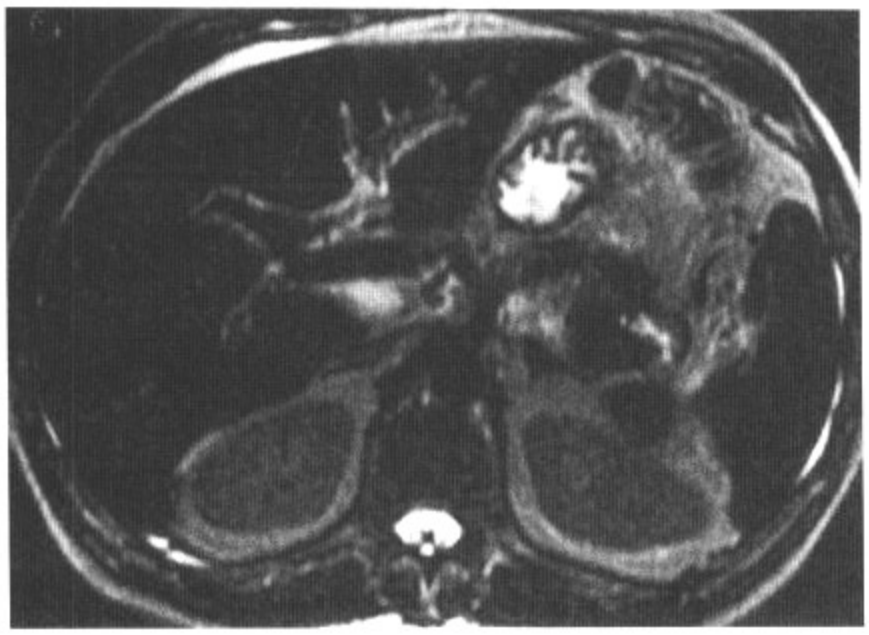

图1.94　A

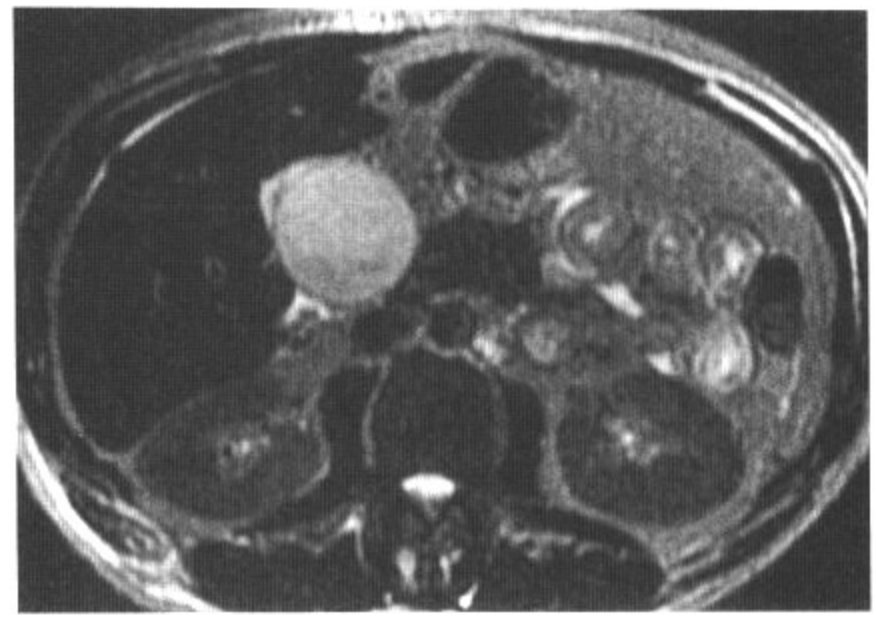

图1.94　B

图1.94　C

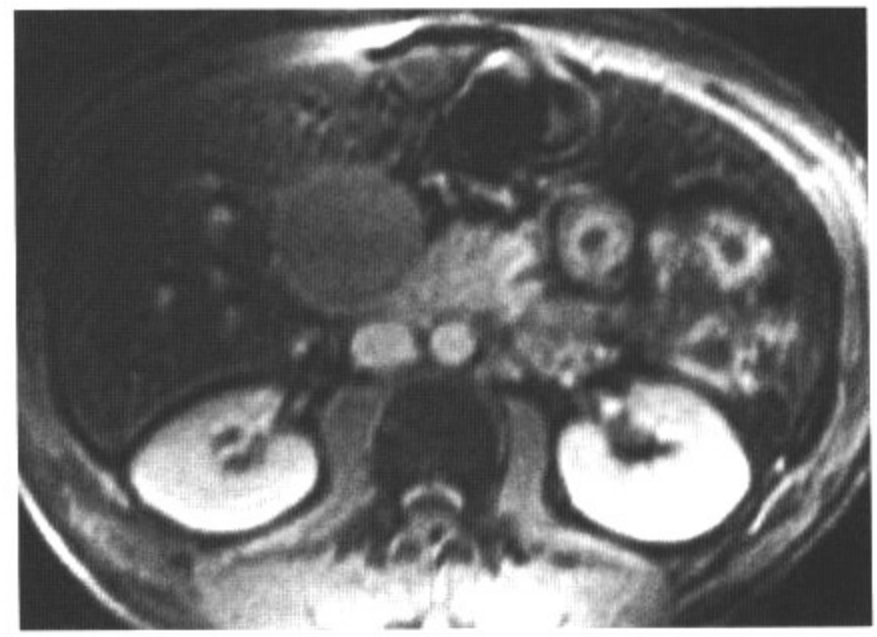

图1.94　D

影像表现：T2WI（A和B）及T1WI（C）示肝、脾弥漫与铁质沉积信号一致的T1及T2低信号。肝脏增大，门脉周围中度水肿。胆囊增大，壁中度增厚；囊内有胆汁淤积。胆囊床见少量积液。注意增强抑脂T1WI（D）可见邻近小肠的肠壁增厚及粘膜明显强化。

鉴别诊断：肝脏静脉阻塞性疾病。

诊断：急性供体-宿主排异反应。

讨论：急性供体-宿主排异反应病变发生于造血干细胞移植术后1～10周。事实上，它仍是同种异体骨髓移植最主要的发病和死亡原因。皮肤、胃肠道及肝脏是主要的受累部位。急性排异反应累及胃肠道经常发生严重的腹泻、腹痛、恶心、呕吐及发热。肠道受累如本例所见，可见小肠壁明显增厚，并常伴肝脏受累。肠道外症状为非特异性的表现，包括腹水、脾大、门脉周围水肿、胆囊周围积液、淤胆及胆囊壁增厚强化。

病例 1-95

病史：男性，58岁，持续体重减轻及不适。

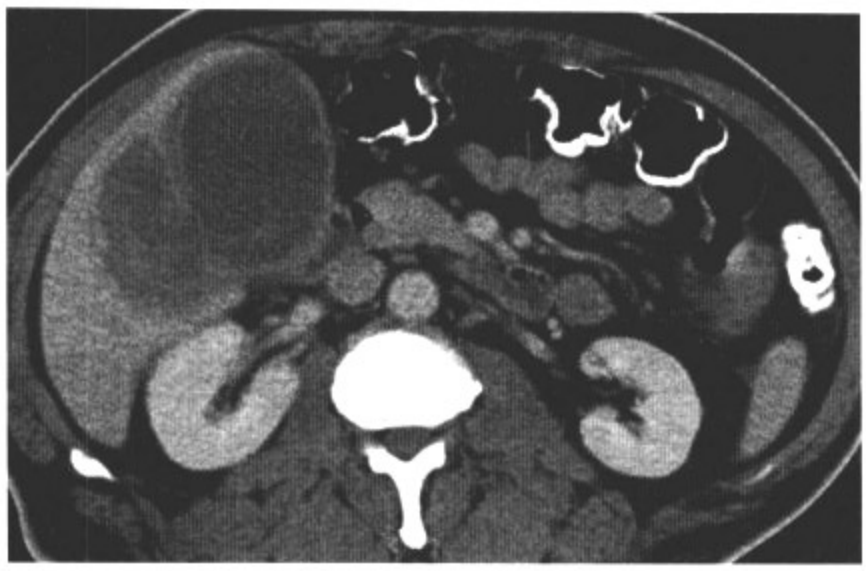

图1.95　A

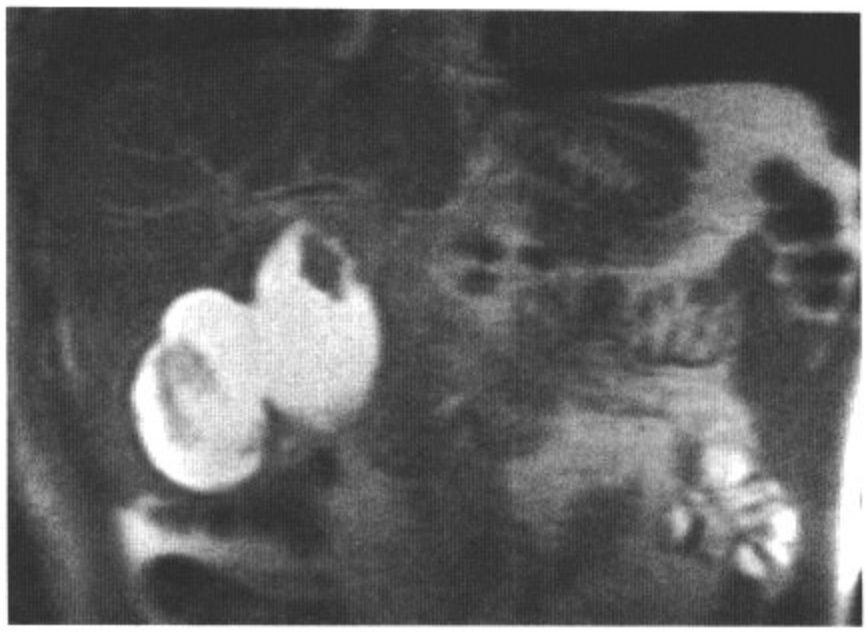

图1.95　B

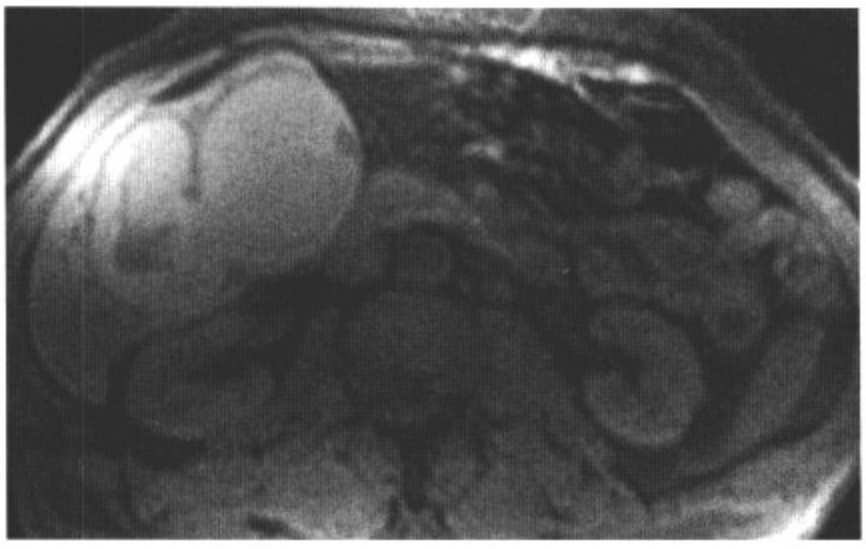

图1.95　C

图1.95　D

影像表现：轴位增强CT（A）及示胆囊旁不规则、不均质液体样低信号。胆囊壁增厚。T2WI（B）示低信号结构在胆囊高信号旁聚集，且与胆囊交通。抑脂T1WI（C）上，上述信号与胆囊内容物均为高信号提示含蛋白成分。钆增强抑脂T1WI（D），呈环强化。

鉴别诊断：胆囊癌。

诊断：胆囊穿孔。

讨论：尽管胆囊穿孔是急性胆囊炎最严重的并发症，也可并发于胆囊癌。其他原因包括慢性胆囊炎、胆石症、胆囊外伤、服用类固醇类药物及血管性病变。胆囊穿孔分为三种类型：急性游离性穿孔至腹腔，亚急性穿孔伴胆囊周围脓肿及慢性穿孔合并胆囊肠瘘。影像上可见胆囊增大、胆囊壁增厚、胆囊周围积液、胆囊壁的膨出及缺失等征象，CT和MRI都能很好地显示。由于高软组织分辨率及多平面成像的能力，MRI除能够显示上述征象外，还能看到胆囊周围炎以及网膜脂肪或相关的脓肿。胆囊壁的不规则强化或肿瘤的直接侵犯则提示胆囊癌的穿孔，而非急性胆囊炎所致。

SUGGESTED READINGS

HEPATIC NEOPLASMS

- Albrecht T, Hohmann J, Oldenburg A, et al. Detection and characterisation of liver metastases. *Eur Radiol*. 2004;8:P25–P33.
- Baker ME, Pelly R. Hepatic metastases: basic principles and implications for radiologists. *Radiology* 1995;197:329–337.
- Boechat MI, Kangarloo H, Ortega J, et al. Primary liver tumors in children: comparison of CT and MR imaging. *Radiology* 1988; 169:727–732.
- Bogner B, Hegedus G. Ciliated hepatic foregut cyst. *Pathol Oncol Res*. 2002;8:278–279.
- Brancatelli G, Federle MP, Grazioli L, et al. Focal nodular hyperplasia: CT findings with emphasis on multiphasic helical CT in 78 patients. *Radiology* 2001;219:61–68.
- Brancatelli G, Federle MP, Vilgrain V, et al. Fibropolycystic liver disease: CT and MR imaging findings. *Radiographics* 2005;25:659–670.
- Choi BI, Lee JM, Han JK. Imaging of intrahepatic and hilar cholangiocarcinoma. *Abdom Imaging*. 2004;29:548–557.
- Choi H, Loyer EM, DuBrow RA, et al. Radio-frequency ablation of liver tumors: assessment of therapeutic response and complications. *Radiographics* 2001;21:S41–S54.
- Coumbaras M, Wendum D, Monnier-Cholley L, et al. CT and MR imaging features of pathologically proven atypical giant hemangiomas of the liver. *Am J Roentgenol*. 2002;179:1457–1463.
- Dachman AH, Lichtenstein JE, Friedman AC, et al. Infantile hemangioendothelioma of the liver: a radiologic-pathologic-clinical correlation. *Am J Roentgenol*. 1983;140:1091–1096.
- Danet IM, Semelka RC, Braga L, et al. Giant hemangioma of the liver: MR imaging characteristics in 24 patients. *Magn Reson Imaging*. 2003;21:95–101.
- Diaz-Ruiz MJ, Falco J, Martin J, et al. Hepatocellular carcinoma presenting as portal thrombosis with intrabiliary growth: US and MR findings. *Abdom Imaging*. 2000;25:263–265.
- Fang SH, Dong DJ, Zhang SZ. Imaging features of ciliated hepatic foregut cyst. *World J Gastroenterol*. 2005;11:4287–4289.
- Fennessy FM, Mortele KJ, Kluckert T, et al. Hepatic capsular retraction in metastatic carcinoma of the breast occurring with increase or decrease in size of subjacent metastasis. *Am J Roentgenol*. 2004;182:651–655.
- Freeny PC, Baron RL, Teefey SA. Hepatocellular carcinoma: reduced frequency of typical findings with dynamic contrast enhanced CT in a non-Asian population. *Radiology* 1992;182:143–148.
- Furui S, Yuji I, Yamauchi T. Hepatic epithelioid hemangioendothelioma: report of five cases. *Radiology* 1989;171:63–68.
- Gallego C, Velasco M, Marcuello P, et al. Congenital and acquired anomalies of the portal venous system. *Radiographics* 2002;22:141–159.
- Gibbs JF, Litwin AM, Kahlenberg MS. Contemporary management of benign liver tumors. *Surg Clin North Am*. 2004;84:463–480.
- Hussain SM, Terkivatan T, Zondervan PE, et al. Focal nodular hyperplasia: findings at state-of-the-art MR imaging, US, CT, and pathologic analysis. *Radiographics* 2004;24:3–17.
- Itai Y, Shin O, Kuni O, et al. Regenerating nodules of liver cirrhosis: MR imaging. *Radiology* 1987;165:419–423.
- Ito K, Higuchi M, Kada T, et al. CT of acquired abnormalities of the portal venous system. *Radiographics* 1997;17:897–917.
- Kadoya M, Matsui O, Nakanuma Y, et al. Ciliated hepatic foregut cyst: radiologic features. *Radiology* 1990; 175:475–477.
- Kanematsu M, Kondo H, Goshima S, et al. Imaging liver metastases: review and update. *Eur J Radiol*. 2006;58:217–228.
- Kanematsu M, Semelka RC, Leonardou P, et al. Hepatocellular carcinoma of diffuse type: MR imaging findings and clinical manifestations. *J Magn Reson Imaging*. 2003;18:189–195.
- Khan SA, Thomas HC, Davidson BR, et al. Cholangiocarcinoma. *Lancet* 2005;366:1303–1314.
- Koyama T, Fletcher JG, Johnson CD, et al. Primary hepatic angiosarcoma: findings at CT and MR imaging. *Radiology*. 2002;222:667–673.
- Levy AD. Malignant liver tumors. *Clin Liver Dis*. 2002;6:147–164.
- Lewin M, Mourra N, Honigman I, Flejou JF, et al. Assessment of MRI and MRCP in diagnosis of biliary cystadenoma and cystadenocarcinoma. *Eur Radiol*. 2006;16:407–413.
- Limanond P, Zimmerman P, Raman SS, et al. Interpretation of CT and MRI after radiofrequency ablation of hepatic malignancies. *Am J Roentgenol*. 2003;181:1635–1640.
- Lu DS, Yu NC, Raman SS, et al. Radiofrequency ablation of hepatocellular carcinoma: treatment success as defined by histologic examination of the explanted liver. *Radiology* 2005;234:954–960.
- Lyburn ID, Torreggiani WC, Harris AC, et al. Hepatic epithelioid hemangioendothelioma: sonographic, CT, and MR imaging appearances. *Am J Roentgenol*. 2003;180:1359–1364.
- Maetani Y, Itoh K, Watanabe C, et al. MR imaging of intrahepatic cholangiocarcinoma with pathologic correlation. *Am J Roentgenol*. 2001; 176:1499–1507.
- Marti-Bonmati L, Lonjedo F, Mathieu D, et al. Tumoural portal vein thrombosis. Enhancement with MnDPDP. *Acta Radiol*. 1997;38:655–659.
- Martin J, Sentis M, Zidan A, et al. Fatty metamorphosis of hepatocellular carcinoma: detection with chemical shift gradient-echo MR imaging. *Radiology* 1995;195:125–130.
- Mathieu D, Grenier P, Larde D, et al. Portal vein involvement in hepatocellular carcinoma: dynamic CT features. *Radiology* 1984;152:127–132.
- Mathieu D, Vasile N, Grenier P. Portal thrombosis: dynamic CT features and course. *Radiology* 1985;154:737–741.
- Matsui O, Masumi K, Tomiaki K. Benign and malignant nodules in cirrhotic livers: distinction based on blood supply. *Radiology* 1991; 178:493–497.
- Matsushita M, Shimizu S, Nagasawa M, et al. Epithelioid hemangioendothelioma of the liver: imaging diagnosis of a rare hepatic tumor. *Dig Surg*. 2005;22: 416–418.
- Mermuys K, Vanhoenacker PK, Roskams T, et al. Epithelioid hemangioendothelioma of the liver: radiologic-pathologic correlation. *Abdom Imaging*. 2004;29:221–223.
- Miller WJ, Dodd GD 3rd, Federle MP, et al. Epithelioid hemangioendothelioma of the liver: imaging findings with pathologic correlation. *Am J Roentgenol*. 1992;159:53–57.
- Mortele B, Mortele KJ, Seynaeve P, et al. Hepatic bile duct hamartomas (von Meyenburg complexes): MR and MR cholangiography imaging Findings. *J Comput Assist Tomogr*. 2002;26:438–443.
- Mortele KJ, De Keukeleire K, Praet M, et al. Malignant focal hepatic lesions complicating underlying liver disease: dual-phase contrast-enhanced spiral CT sensitivity and specificity in OLT patients. *Eur Radiol*. 2001;1:1631–1638.
- Mortele KJ, Mergo PJ, Urrutia M, et al. Dynamic gadolinium-enhanced MRI findings in infantile hepatic hemangioendothelioma. *J Comput Assist Tomogr*. 1998;22:714–717.
- Mortele KJ, Praet M, Van Vlierberghe H, et al. Focal nodular hyperplasia of the liver: assessment with plain and dynamic-enhanced MRI. *Abdom Imaging*. 2002;27:700–707.
- Mortele KJ, Praet M, Van Vlierberghe H, et al. CT and MR imaging findings in focal nodular hyperplasia of the liver: radiologic-pathologic correlation. *Am J Roentgenol*. 175:687–692, 2000.
- Mortele KJ, Ros PR. Benign liver neoplasms. *Clin Liver Dis*. 2002;6: 119–145.
- Mortele KJ, Ros PR. Cystic focal liver lesions in the adult: differential CT and MR imaging features. *Radiographics* 2001;21:895–910.
- Mortele KJ, Stubbe J, Praet M, et al. Intratumoral steatosis in focal nodular hyperplasia coinciding with diffuse hepatic steatosis: CT and MRI findings with histologic correlation. *Abdom Imaging*. 2000;25:179–181.
- Mortele KJ, Vanzieleghem B, Mortele B, et al. Gadolinium-enhanced MR imaging of infantile hemangioendothelioma: atypical features. *Eur Radiol*. 2002;12:862–865.
- Murakami T, Chikazumi K, Taro M, et al. Regenerating nodules in hepatic cirrhosis: MR findings with pathologic correlation. *Am J Roentgenol*. 1990;155:1227–1231.

- Murphy BJ, Casillas J, Ros PR, et al. The CT appearance of cystic masses of the liver. *Radiographics* 1989;9:307–322.
- Nascimento AB, Mitchell DG, Rubin R, et al. Diffuse desmoplastic breast carcinoma metastases to the liver simulating cirrhosis at MR imaging: report of two cases. *Radiology* 2001;221:117–121.
- Okuda K, Noguchi T, Kubo Y, et al. A clinical and pathological study of diffuse type hepatocellular carcinoma. *Liver* 1981;1:280–289.
- Outwater E, Tomaszewski J, Daly J, et al. Hepatic colorectal metastases: correlation of MR imaging and pathologic appearance. *Radiology* 1991;180:327–332.
- Peterson MS, Baron RL, Rankin SC. Hepatic angiosarcoma: findings on multiphasic contrast-enhanced helical CT do not mimic hepatic hemangioma. *Am J Roentgenol*. 2000;175:165–170.
- Powers C, Ros PR, Stoupis C, et al. Primary liver neoplasms: MR imaging with pathologic correlation. *Radiographics* 1994;14:459–482.
- Prasad SR, Wang H, Rosas H, et al. Fat-containing lesions of the liver: radiologic-pathologic correlation. *Radiographics* 2005;25:321–331.
- Quinn SF, Benjamin GG. Hepatic cavernous hemangiomas: simple diagnostic sign with dynamic bolus CT. *Radiology* 1992;182:545–548.
- Radin DR, Craig JR, Colletti PM, et al. Hepatic epithelioid hemangioendothelioma. *Radiology* 1988;169:145–148.
- Ros PR, Buck JL, Goodman ZD, et al. Intrahepatic cholangiocarcinoma: radiologic-pathologic correlation. *Radiology* 1988;167:689–693.
- Ros PR, Zachary DG, Ishak KG, et al. Mesenchymal hamartoma of the liver: radiologic-pathologic correlation. *Radiology* 1986;158:619–624.
- Sanders LM, Botet JF, Straus DJ, et al. CT of primary lymphoma of the liver. *Am J Roentgenol*. 1989;152:973–976.
- Sans N, Fajadet P, Galy-Fourcade D, et al. Is capsular retraction a specific CT sign of malignant liver tumor? *Eur Radiol*. 1999;9:1543–1545.
- Shamsi K, Deckers F, De Schepper A. Unusual cystic liver lesions: a pictorial essay. *Eur J Radiol*. 1993;16:79–84.
- Soyer P, Bluemke DA, Vissuzaine C, et al. CT of hepatic tumors: prevalence and specificity of retraction of the adjacent liver capsule. *Am J Roentgenol*. 1994;162:1119–1122.
- Stanley P, Hall TR, Wolley MM, et al. Mesenchymal hamartomas of the liver in childhood: sonographic and CT findings. *Am J Roentgenol*. 1986;147:1035–1039.
- Stocker JT, Ishak KG. Undifferentiated (embryonal) sarcoma of the liver. *Cancer* 1978;42:336–348.
- Sugawara Y, Yamamoto J, Yamasaki S, et al. Cystic liver metastases from colorectal cancer. *J Surg Oncol*. 2000;74:148–152.
- Takayasu K, Hiroyoshi F, Wakao Y, et al. CT diagnosis of early hepatocellular carcinoma: sensitivity, findings, and CT-pathologic correlation. *Am J Roentgenol*. 1995;164:885–890.
- Valls C, Iannacconne R, Alba E, et al. Fat in the liver: diagnosis and characterization. *Eur Radiol*. 2006;14:1–17.
- Valls C, Rene M, Gil M, et al. Giant cavernous hemangioma of the liver: atypical CT and MR findings. *Eur Radiol*. 1996;6:448–450.
- Vilgrain V, Boulos L, Vullierme MP, et al. Imaging of atypical hemangiomas of the liver with pathologic correlation. *Radiographics* 2000; 20:379–397.
- Vogt DP, Henderson JM, Chmielewski E. Cystadenoma and cystadenocarcinoma of the liver: a single center experience. *J Am Coll Surg*. 2005;200:727–733.
- Wong LK, Link DP, Frey CF, et al. Fibrolamellar hepatocarcinoma: radiology, management, and pathology. *Am J Roentgenol*. 1982;139:172–175.
- Wu T, Boitnott J. Dysplastic nodules: a new term for premalignant hepatic nodular lesions. *Radiology* 1996;201:21–22.
- Yoshikawa J, Matsui O, Takashima T, et al. Fatty metamorphosis in hepatocellular carcinoma: radiologic features in 10 cases. *Am J Roentgenol*. 1988;15:717–720.

DIFFUSE LIVER DISEASES

- Adler D, Glazer G, Silver T. Computed tomography of liver infarction. *Am J Roentgenol*. 1984;142:315–318.
- Akhan O, Akpinar E, Oto A, et al. Unusual imaging findings in Wilson's disease. *Eur Radiol*. 2002;12(suppl 3):S66–S69.
- Basaran C, Karcaaltincaba M, Akata D, et al. Fat-containing lesions of the liver: cross-sectional imaging findings with emphasis on MRI. *Am J Roentgenol*. 2005;184:1103–1110.
- Benya EC, Sivit CJ, Quinones RR. Abdominal complications after bone marrow transplantation in children: sonographic and CT findings. *Am J Roentgenol*. 1993;161:1023–1027.
- Coy DL, Ormazabal A, Godwin JD, et al. Imaging evaluation of pulmonary and abdominal complications following hematopoietic stem cell transplantation. *Radiographics* 2005;25:305–317.
- Elsayes KM, Narra VR, Yin Y, et al. Focal hepatic lesions: diagnostic value of enhancement pattern approach with contrast-enhanced 3D gradient-echo MR imaging. *Radiographics* 2005; 25:1299–1320.
- Farman J, Ramirez G, Brunetti J, et al. Abdominal manifestations of sarcoidosis. CT appearances. *Clin Imaging*. 1995;19:30–33.
- Fennessy FM, Mortele KJ, Kluckert T, et al. Hepatic capsular retraction in metastatic carcinoma of the breast occurring with increase or decrease in size of subjacent metastasis. *Am J Roentgenol*. 2004;182:651–655.
- Goldman IS, Winkler ML, Raper SE, et al. Increased hepatic density and phospholipidosis due to amiodarone. *Am J Roentgenol*. 1985;144:541–546.
- Harrison SA, Torgerson S, Hayashi PH. The natural history of nonalcoholic fatty liver disease: a clinical histopathological study. *Am J Gastroenterol*. 2003;98:2042–2047.
- Hommeyer SC, Teefey SA, Jacobson AF, et al. Veno-occlusive disease of the liver: prospective study of US evaluation. *Radiology* 1992;184:683–686.
- Hood MN, Ho VB, Smirniotopoulos JG, et al. Chemical shift: the artifact and clinical tool revisited. *Radiographics* 1999;19:357–371.
- Jung G, Brill N, Poll LW, et al. MRI of hepatic sarcoidosis: large confluent lesions mimicking malignancy. *Am J Roentgenol*. 2004;183:171–173.
- Kalantari BN, Mortele KJ, Cantisani V, et al. CT features with pathologic correlation of acute gastrointestinal graft-versus-host disease after bone marrow transplantation in adults. *Am J Roentgenol*. 2003;181: 1621–1625.
- Kawamoto S, Soyer PA, Fishman EK, et al. Nonneoplastic liver disease: evaluation with CT and MR imaging. *Radiographics* 1998;18:827–848.
- Kemper J, Jung G, Poll LW, et al. CT and MRI findings of multifocal hepatic steatosis mimicking malignancy. *Abdom Imaging*. 2002; 27:708–710.
- Koslin DB, Stanley RJ, Shin MS, et al. Hepatic perivascular lymphedema: CT appearance. *Am J Roentgenol*. 1988;150:111–113.
- Koyama T, Ueda H, Togashi K, et al. Radiologic manifestations of sarcoidosis in various organs. *Radiographics* 2004;24:87–104.
- Larson RE, Semelka RC. Magnetic resonance imaging of the liver. *Top Magn Reson Imaging*. 1995;7:71–81.
- Martin DR. Magnetic resonance imaging of diffuse liver diseases. *Top Magn Reson Imaging*. 2002;13:151–163.
- Mathieu D, Vasile N, Menu Y, et al. Budd-Chiari syndrome: dynamic CT. *Radiology* 1987;165:409–413.
- Mortele KJ, Ros PR. Imaging of diffuse liver disease. *Semin Liver Dis*. 2001;21:195–212.
- Mortele KJ, Ros PR. MR imaging in chronic hepatitis and cirrhosis. *Semin Ultrasound CT MR*. 2002;23:79–100.
- Mortele KJ, Van Vlierberghe H, Wiesner W, et al. Hepatic veno-occlusive disease: MRI findings. *Abdom Imaging*. 2002;27:523–526.
- Neiderau C, Fischer R, Sonnenberg A, et al. Survival and causes of death in cirrhotic and in noncirrhotic patients with primary hemochromatosis. *N Engl J Med*. 1985;313:1256–1262.
- Ohtomo K, Baron RL, Dodd GD 3rd, et al. Confluent hepatic fibrosis in advanced cirrhosis: appearance at CT. *Radiology* 1993;188:31–35.
- Ohtomo K, Baron RL, Dodd GD 3rd, et al. Confluent hepatic fibrosis in advanced cirrhosis: evaluation with MR imaging. *Radiology* 1993; 189:871–874.
- Oliva MR, Mortele KJ, Segatto E, et al. Computed tomography features of nonalcoholic steatohepatitis with histopathologic correlation. *J Comput Assist Tomogr*. 2006;30:37–43.
- Patrick D, White FE, Adams PC. Long-term amiodarone therapy: a cause of increased hepatic attenuation on CT. *Br J Radiol*. 1984;57:573–576.
- Prasad SR, Wang H, Rosas H, et al. Fat-containing lesions of the liver: radiologic-pathologic correlation. *Radiographics* 2005;25:321–331.

- Saadeh S, Younossi ZM, Remer EM, et al. The utility of radiological imaging in nonalcoholic fatty liver disease. *Gastroenterology* 2002;123:745–750.
- Siegelman E, Mitchell D, Rubin R, et al. Parenchymal versus reticuloendothelial iron overload in the liver: distinction with MR imaging. *Radiology* 1991;179:361–366.
- Siegelman ES. MR imaging of diffuse liver disease. Hepatic fat and iron. *Magn Reson Imaging Clin North Am.* 1997;5:347–365.
- Stark D, Hahn P, Trey C, et al. MRI of the Budd-Chiari syndrome. *Am J Roentgenol.* 1986;146:1141–1148.
- Tom WW, Yeh BM, Cheng JC, et al. Hepatic pseudotumor due to nodular fatty sparing: the diagnostic role of opposed-phase MRI. *Am J Roentgenol.* 2004;183:721–724.
- Valls C, Iannacconne R, Alba E, et al. Fat in the liver: diagnosis and characterization. *Eur Radiol.* 2006;14:1–17.
- Van den Bosch MA, Van Hoe L. MR imaging findings in two patients with hepatic veno-occlusive disease following bone marrow transplantation. *Eur Radiol.* 2000;10:1290–1293.
- Vitellas KM, Tzalonikou MT, Bennett WF, et al. Cirrhosis: spectrum of findings on unenhanced and dynamic gadolinium-enhanced MR imaging. *Abdom Imaging.* 2001;26:601–615.
- Vogelzang R, Anschuetz S, Gore R. Budd-Chiari syndrome: CT observations. *Radiology* 1987;163:329–333.
- Yang DM, Kim HS, Cho SW, et al. Pictorial review: various causes of hepatic capsular retraction: CT and MR findings. *Br J Radiol.* 2002;75:994–1002.

BILIARY DISEASE

- Atri M, Bonifacio A, Ryan M, et al. Dropped gallstones post laparoscopic cholecystectomy mimicking peritoneal seeding: CT and ultrasound features. *J Comput Assist Tomogr.* 2002;26:1000–1005.
- Bennett GL, Balthazar EJ. Ultrasound and CT evaluation of emergent gallbladder pathology. *Radiol Clin N Am.* 2003;41:1203–1216.
- Chan F, Man S, Leong LL, et al. Evaluation of recurrent pyogenic cholangitis with CT: analysis of 50 patients. *Radiology* 1989;170:165–169.
- Fidler J, Paulson EK, Layfield L. CT evaluation of acute cholecystitis: findings and usefulness in diagnosis. *Am J Roentgenol.* 1996;166:1085–1088.
- Gore RM, Yaghmai V, Newmark GM, et al. Imaging benign and malignant disease of the gallbladder. *Radiol Clin North Am.* 2002;40:1307–1323.
- Grand D, Horton KM, Fishman EK. CT of the gallbladder: spectrum of disease. *Am J Roentgenol.* 2004;183:163–170.
- Ishak KG, Willis GW, Cummins SD, et al. Biliary cystadenoma and cystadenocarcinoma. *Cancer* 1977;38:322–338.
- Ito K, Mitchell DG, Outwater EK, et al. Primary sclerosing cholangitis: MR imaging features. *Am J Roentgenol.* 1999;172:1527–1533.
- Kim YJ, Kim MJ, Kim KW, et al. Preoperative evaluation of common bile duct stones in patients with gallstone disease. *Am J Roentgenol.* 2005;184:1854–1859.
- Kondo S, Isayama H, Akahane M, et al. Detection of common bile duct stones: comparison between endoscopic ultrasonography, magnetic resonance cholangiography, and helical-computed-tomographic cholangiography. *Eur J Radiol.* 2005;54:271–275.
- Korobkin M, Stephens DH, Lee JKT, et al. Biliary cystadenoma and cystadenocarcinoma: CT and sonographic findings. *Am J Roentgenol.* 1989;153:507–511.
- Maldjian C, Stancato-Pasik A, Shapiro RS. Abscess formation as a late complication of dropped gallstones. *Abdom Imaging.* 1995;20:217–218.
- Mortele KJ, Wiesner W, Cantisani V, et al. Usual and unusual causes of extrahepatic cholestasis: assessment with magnetic resonance cholangiography and fast MRI. *Abdom Imaging.* 2004;29:87–99.
- Mortele KJ, Ji H, Ros PR. CT and magnetic resonance imaging in pancreatic and biliary tract malignancies. *Gastrointest Endosc* 2002;56(suppl 6):S206–S212.
- Rubens DJ. Hepatobiliary imaging and its pitfalls. *Radiol Clin North Am.* 2004;42:257–278.
- Sakamoto I, Iwanaga S, Nagaoki K, et al. Intrahepatic biloma formation (bile duct necrosis) after transcatheter arterial chemoembolization. *Am J Roentgenol.* 2003;181:79–87.
- Shanmugam V, Beattie GC, Yule SR, et al. Is magnetic resonance cholangiopancreatography the new gold standard in biliary imaging? *Br J Radiol.* 2005;78:888–893.
- Sood B, Jain M, Khandelwal N, et al. MRI of perforated gallbladder. *Australas Radiol.* 2002;46:438–440.
- Stefanidis D, Sirinek KR, Bingener J. Gallbladder perforation: risk factors and outcome. *J Surg Res.* 2006;131:204–208.
- Tsai HM, Lin XZ, Chen CY, et al. MRI of gallstones with different compositions. AJR *Am J Roentgenol.* 2004;182:1513–1519.
- Tseng JH, Pan KT, Hung CF, et al. Choledochal cyst with malignancy: magnetic resonance imaging and magnetic resonance cholangiopancreatographic features in two cases. *Abdom Imaging.* 2003;28:838–841.
- Tumer AR, Yuksek YN, Yasti AC, et al. Dropped gallstones during laparoscopic cholecystectomy: the consequences. *World J Surg.* 2005;29:437–440.
- Vitellas KM, Keogan MT, Freed KS, et al. Radiologic manifestations of sclerosing cholangitis with emphasis on MR cholangiopancreatography. *Radiographics* 2000;20:959–975.
- Weiner SN, Koenigsberg M, Morehouse H, et al. Sonography and computed tomography in the diagnosis of carcinoma of the gallbladder. *Am J Roentgenol.* 1984;142:735–739.
- Yeh H. Ultrasonography and computed tomography of carcinoma of the gallbladder. *Radiology* 1979;133:167–173.
- Yoshikane H, Hashimoto S, Hidano H, et al. Multiple early bile duct carcinoma associated with congenital choledochal cyst. *J Gastroenterol.* 1998;33:454–457.
- Yu JS, Kim KW, Park MS, et al. Bile duct injuries leading to portal vein obliteration after transcatheter arterial chemoembolization in the liver: CT findings and initial observations. *Radiology* 2001;221:429–436.
- Zissin R, Osadchy A, Shapiro-Feinberg M, et al. CT of a thickened-wall gall bladder. *Br J Radiol.* 2003;76:137–143.

INFECTION

- Acunas B, Izzet R, Levent C, et al. Purely cystic hydatid disease of the liver: treatment with percutaneous aspiration and injection of hypertonic saline. *Radiology* 1992;182:541–543.
- Balci NC, Semelka RC, Noone TC, et al. Pyogenic hepatic abscesses: MRI findings on T1- and T2-weighted and serial gadolinium-enhanced gradient-echo images. *J Magn Reson Imaging.* 1999;9:285–290.
- Balci NC, Sirvanci M. MR imaging of infective liver lesions. *Magn Reson Imaging Clin N Am.* 2002;10:121–135.
- Beggs I. The radiology of hydatid disease. *Am J Roentgenol.* 1985;145:639–648.
- Choliz J, Olaverri FJ, Casas T, et al. Computed tomography in hepatic echinococcosis. *Am J Roentgenol.* 1982;139:699–702.
- Elizondo G, Weissleder R, Stark D, et al. Amebic liver abscess: diagnosis and treatment evaluation with MR imaging. *Radiology* 1987;165:795–800.
- Francis I, Glazer G, Amendola A, et al. Hepatic abscesses in the immunocompromised patient role of CT in detection, diagnosis, management, and follow-up. *Gastrointest Radiol* 1986;11:257–262.
- Mathieu D, Vasile N, Pierre-Louis F, et al. Dynamic CT features of hepatic abscesses. *Radiology* 1985;154:749–752.
- Mendez R, Schiebler M, Outwater E, et al. Hepatic abscesses: MR imaging findings. *Radiology* 1994;190:431–436.
- Mortele KJ, Segatto E, Ros PR. The infected liver: radiologic-pathologic correlation. *Radiographics* 2004;24:937–955.
- Oto A, Akhan O, Ozmen M. Focal inflammatory diseases of the liver. *Eur J Radiol.* 1999;32:61–75.
- Ralls P, Barnes P, Johnson M, et al. Medical treatment of hepatic amebic abscess: rare need for percutaneous drainage. *Radiology* 1987;165:805–807.
- Ralls P, Henley D, Colletti P, et al. Amebic liver abscess: MR imaging. *Radiology* 1987;165:801–804.
- Shirkhoda A. CT findings in hepatosplenic and renal candidiasis. *J Comput Assist Tomogr.* 1987;11:795–798.

MISCELLANEOUS

- Bluemke DA, Fishman EK, Kuhlman JE, et al. Complications of radiation therapy: CT evaluation. *Radiographics* 1991;11:581–600.
- Casillas VJ, Amendola MA, Gascue A, et al. Imaging of nontraumatic hemorrhagic hepatic lesions. *Radiographics* 2000;20:367–378.
- Finley DS, Hinojosa MW, Paya M, et al. Hepatic artery pseudoaneurysm: a report of seven cases and a review of the literature. *Surg Today*. 2005;35:543–547.
- Florio F, Nardella M, Balzano S, et al. Congenital intrahepatic portosystemic shunt. *Cardiovasc Intervent Radiol*. 1998;21:421–424.
- Gallego C, Velasco M, Marcuello P, et al. Congenital and acquired anomalies of the portal venous system. *Radiographics* 2002;22:141–159.
- Ito K, Higuchi M, Kada T, et al. CT of acquired abnormalities of the portal venous system. *Radiographics* 1997;17:897–917.
- Kawamoto S, Soyer PA, Fishman EK, et al. Nonneoplastic liver disease: evaluation with CT and MR imaging. *Radiographics* 1998;18:827–848.
- Kim HJ, Kim KW, Kim AY, et al. Hepatic artery pseudoaneurysms in adult living-donor liver transplantation: efficacy of CT and Doppler sonography. *Am J Roentgenol*. 2005;184:1549–1555.
- Lee KH, Han JK, Jeong JY, et al. Hepatic attenuation differences associated with obstruction of the portal or hepatic veins in patients with hepatic abscess. *Am J Roentgenol*. 2005;185:1015–1023.
- Lipson JA, Qayyum A, Avrin DE, et al. CT and MRI of hepatic contour abnormalities. *Am J Roentgenol*. 2005;184:75–81.
- Parvey HR, Raval B, Sandler CM. Portal vein thrombosis: imaging findings. *Am J Roentgenol*. 1994;162:77–81.
- Romano L, Giovine S, Guidi G, et al. Hepatic trauma: CT findings and considerations based on our experience in emergency diagnostic imaging. *Eur J Radiol*. 2004;50:59–66.
- Shanmuganathan K. Multi-detector row CT imaging of blunt abdominal trauma. *Semin Ultrasound CT MR*. 2004;25:180–204.
- Tublin ME, Dodd GD 3rd, Baron RL. Benign and malignant portal vein thrombosis: differentiation by CT characteristics. *Am J Roentgenol*. 1997;168:719–723.
- Yoon W, Jeong YY, Kim JK, et al. CT in blunt liver trauma. *Radiographics* 2005;25:87–104.

第二章

胰 腺

病史：57岁男性，表现为急性复发性胰腺炎。

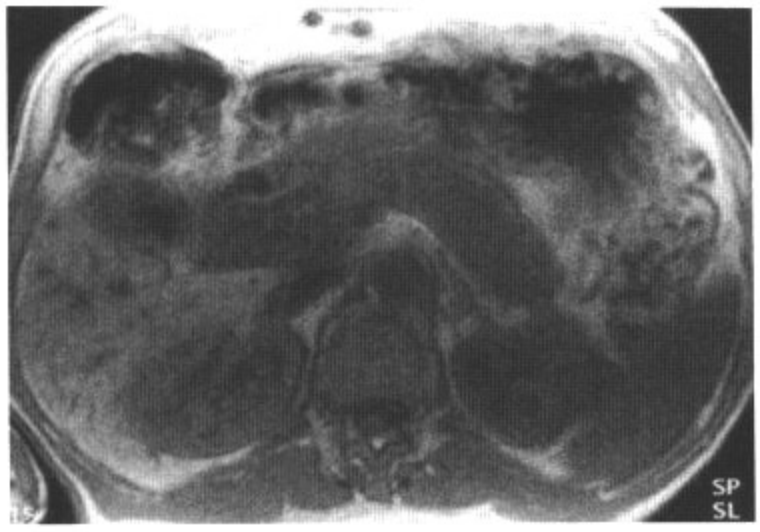

图2.1　A

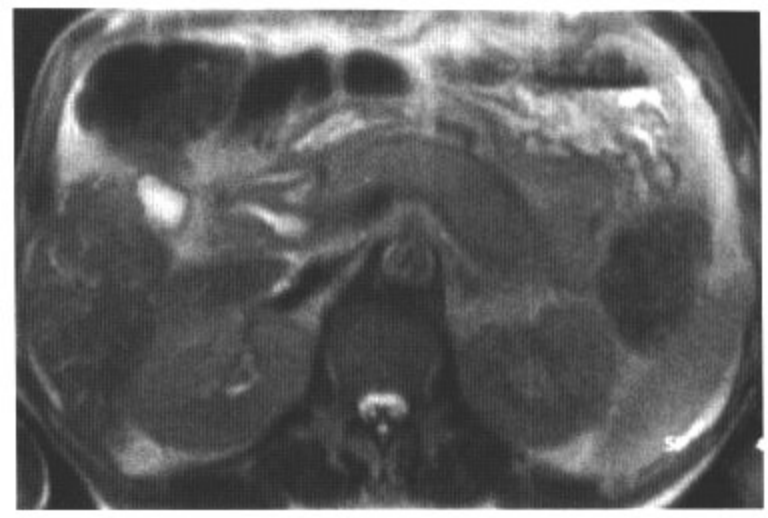

图2.1　B

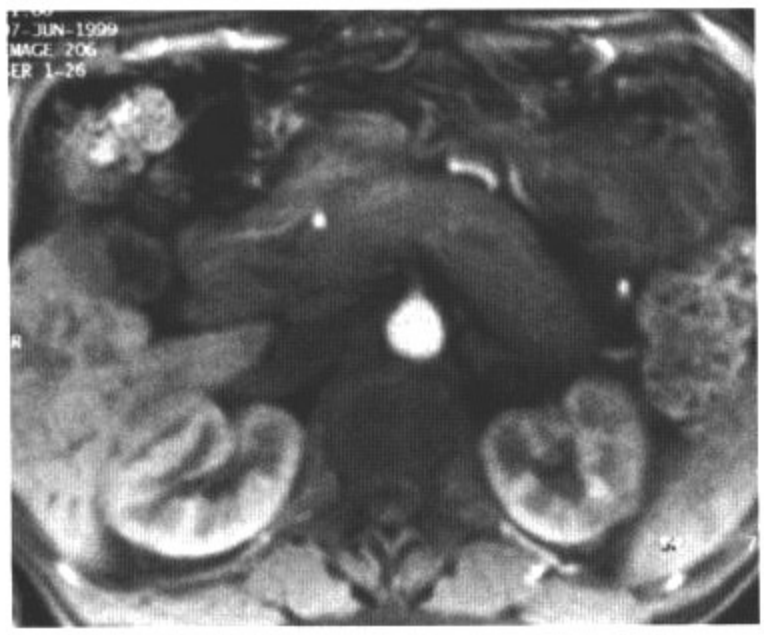

图2.1　C

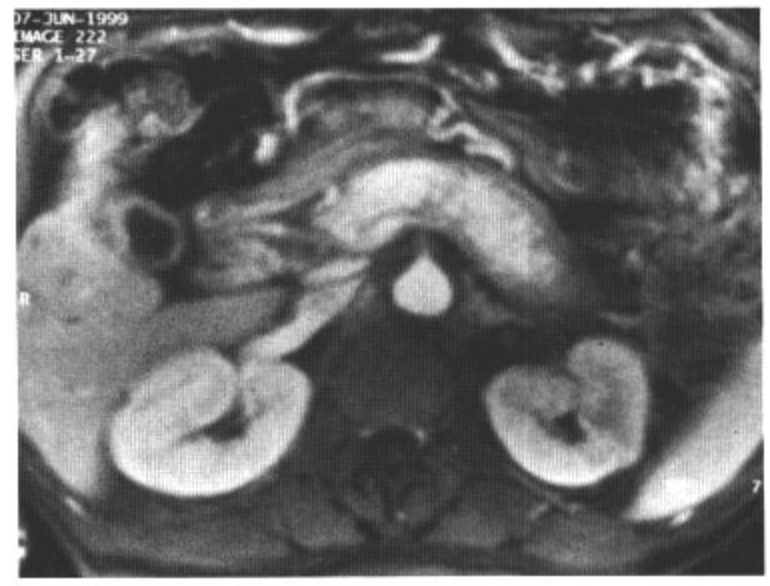

图2.1　D

影像表现：轴位T1加权像（A）和T2加权像（B）显示胰腺肿胀，T1加权呈异常低信号；T2加权呈高信号。T2加权还显示胰腺外周有一圈低信号影。钆剂造影后，脂肪饱和的T1加权胰腺期（C）显示胰腺增强延迟，门静脉期（D）其外周环不增强，胆总管有异常环状增强。

鉴别诊断：弥漫性胰管腺癌，急性胰腺炎。

诊断：自身免疫性胰腺炎。

讨论：自身免疫性胰腺炎，也称硬化性胰腺炎或淋巴浆细胞性胰腺炎，逐渐被认为是慢性胰腺炎的一种亚型。它常与其他自身免疫性疾病有关，如硬化性胆管炎或腹膜后纤维化。约60%的病例IgG4有所升高。对比增强CT（CECT）显示胰腺肿胀典型，形状呈肠型，失去正常胰腺分叶状。胆道因胰头部位管周纤维化呈典型扩张。碘造影后腺体的增强是异形并延迟的。在MRI上，T1加权显示胰腺异常低信号，T2加权显示正常或轻度高信号。纤维带在T1和T2加权都呈低信号，有时能见到其环绕着腺体。钆剂造影后，腺体增强延迟，并能特征性的检测到不增强的外周纤维带。也有可能出现绕着胆总管的管周纤维化的增强显影。MRCP可有助于诊断伴有肝内外胆管狭窄。虽然自身免疫性胰腺炎可用类固醇非侵袭性治疗，但这是目前出现Whipple病最常见的良性病变。

病例 2-2

病史：72岁男性，体重下降，咯血。

图2.2　A

图2.2　B

图2.2　C

影像表现：轴位CECT连续扫描图像（A和B）显示双侧肾上腺肿块，胰尾部有两处低衰减密度损伤并环状增强。前后位胸片（C）显示左肺上叶有一边界不清肿块。

鉴别诊断：胰腺内分泌瘤，淋巴瘤，转移灶。

诊断：转移性肺癌。

讨论：虽然肿瘤很少转移到胰腺但也可通过血源性传播发生转移，如肺癌、肾癌、乳腺癌、肉瘤和黑色素瘤。任何来源的胰腺周结节也可发生转移，其后可侵袭胰腺组织。这常常很难和胰腺原发肿物鉴别。多发性胰腺损伤的影像表现鉴别有限。除转移癌，胰腺原发性肿瘤也可多发。高达50%的胃泌素瘤病例有多发，尤其是伴有多发内分泌肿物Ⅰ型（MENⅠ）。胰腺的淋巴瘤可表现出多发性实质病变的症状，或弥漫地侵袭胰腺表现出胰腺炎症状。诊断的关键是胰腺转移癌常常发生在病变的早期，此时原发的恶性病变已被发现。胰腺转移癌可表现为血管增多（肾细胞癌、肉瘤或黑色素瘤）或血管减少（肺癌），其取决于原发肿瘤类型。

病例 2-3

病史：46岁男性，体重下降。

图2.3　A

图2.3　B

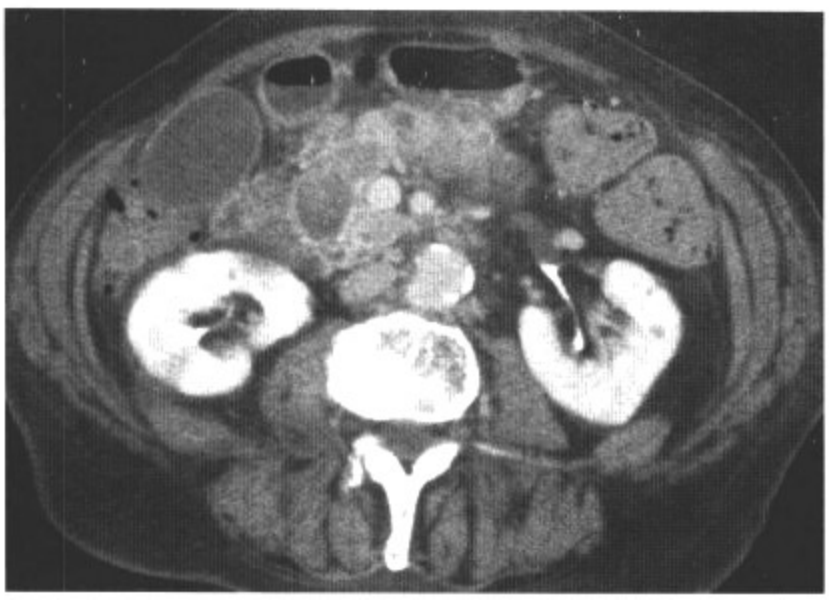

图2.3　C

图2.3　D

影像表现：胰腺超声轴位图像（A）显示显著扩张的胰管内有碎石。轴位CECT连续扫描图像（B～D）表现为胰管扩张直到十二指肠乳头。注意胰腺实质的萎缩和胰管内软组织强化，无梗阻性胰腺肿块。无胰腺炎和明显酒精摄入病史。

鉴别诊断：慢性胰腺炎，壶腹癌。

诊断：导管内乳头状粘液瘤。

讨论：导管内乳头状粘液瘤（IPMN）是一种能产生粘液的肿瘤，可侵袭主导管、侧支或两者。侧支型IPMN特点是主管钩突的胰管侧支葡萄状囊样扩张。CT难以分辨相关软组织肿块，因为侧支型IPMN趋于良性。主导管型的IPMN患者其惟一的影像表现常常是胰管扩张和与主导管相连的小囊泡。出现乳头状投影、软组织肿块、管状扩张超过1cm、膨胀的乳头和钙化都是恶性的高危险因素。在本病例中，患者因无酒精摄入和复发性胰腺炎病史，所以不大可能是慢性胰腺炎。慢性胰腺炎的其他影像表现如钙化或串珠状胰腺导管也没有。壶腹癌可导致胰管扩张，导常常伴发胆总管扩张。

病例 2-4

病史：55岁女性，长期间断性上腹疼痛，且偶有发热。

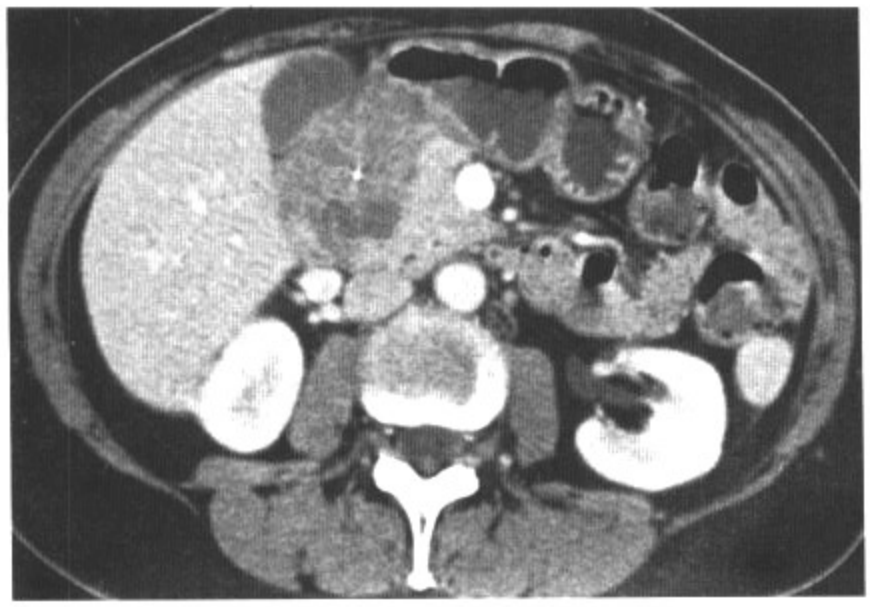

图2.4 A

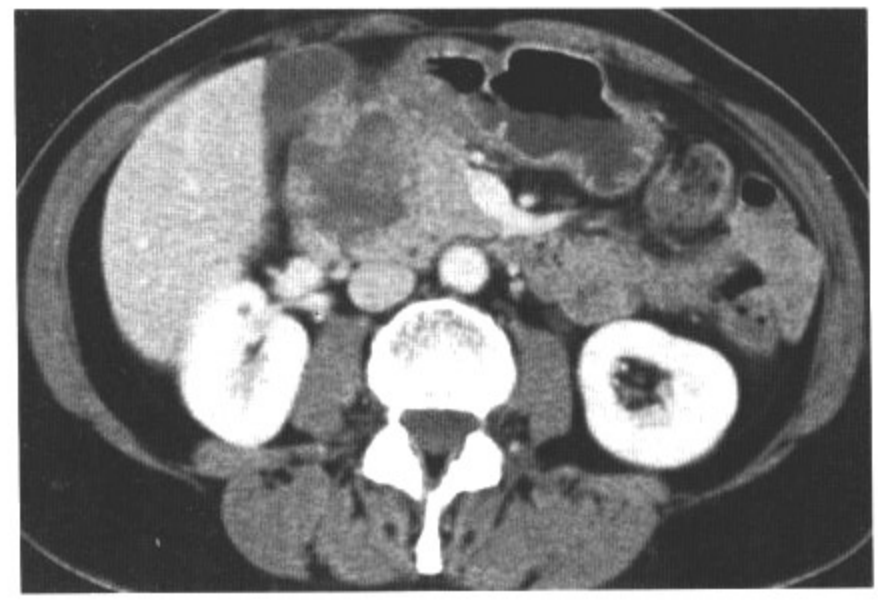

图2.4 B

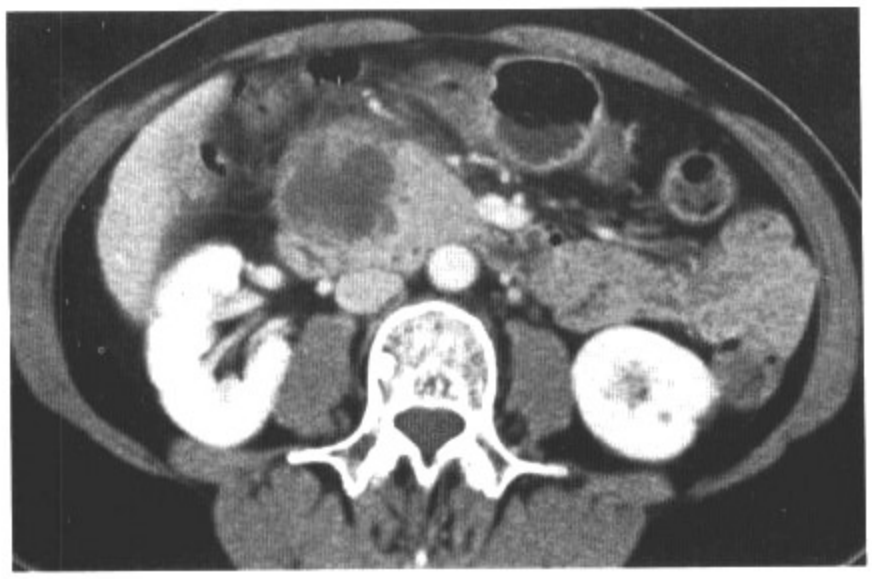

图2.4 C

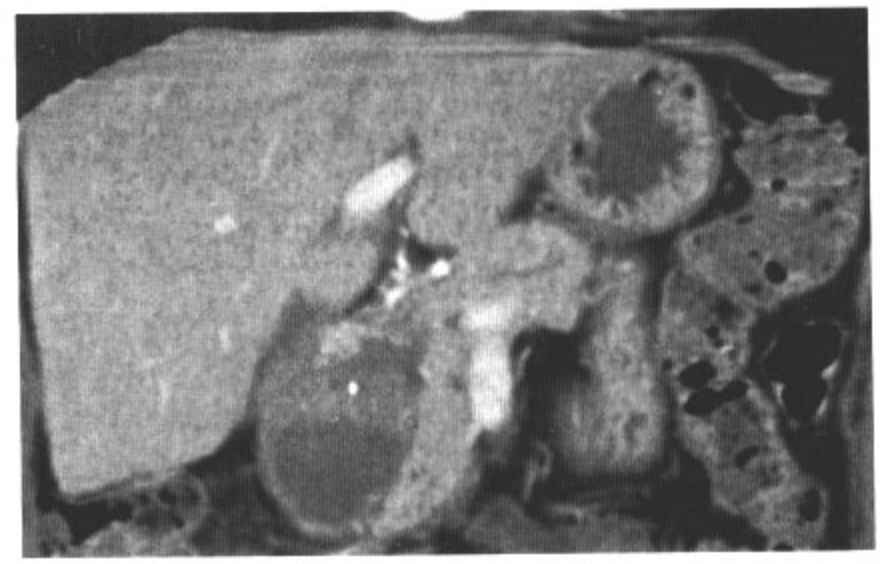

图2.4 D

影像表现：轴位CECT（A～C）和冠状重建图像（D）显示胰头部有一5cm肿块。肿块边界清楚，外生型。中心有坏死和一斑点状钙化。CBD和胰管无扩张。

鉴别诊断：胰管腺癌，胰腺内分泌肿瘤，转移癌。

诊断：腺泡细胞癌。

讨论：腺泡细胞癌是一种很少见的恶性肿瘤，发现时常已伴有肝脏转移，因此预后很差。和胰管腺癌一样，腺泡细胞癌常见于老年人，平均65岁。因腺泡细胞肿瘤会分泌脂肪酶到全身，因此常导致远处皮肤、骨骼和关节的脂肪坏死。脂肪酶分泌过多还会引起斑疹、溶解性骨损伤和多关节痛。腺泡细胞癌的CT表现常比典型腺癌大，可达15cm，且常常边界清楚，有轻度纤维收缩改变。外向生长是典型的生长方式。因其体积较大，如同此病例所见，腺泡细胞癌可有中心坏死。而且，还可有钙化。非功能亢进型胰腺内分泌肿瘤因其病灶也比较大，可以形成钙化且典型的大病灶是不均匀的，因此需与本病进行鉴别。

病史：19岁女性，受轻微创伤后左上腹出现不适。

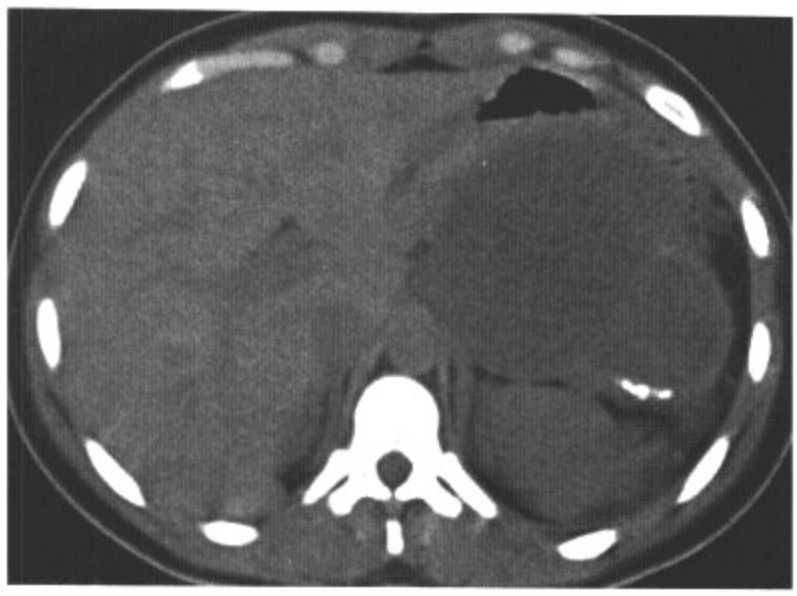

图2.5 A

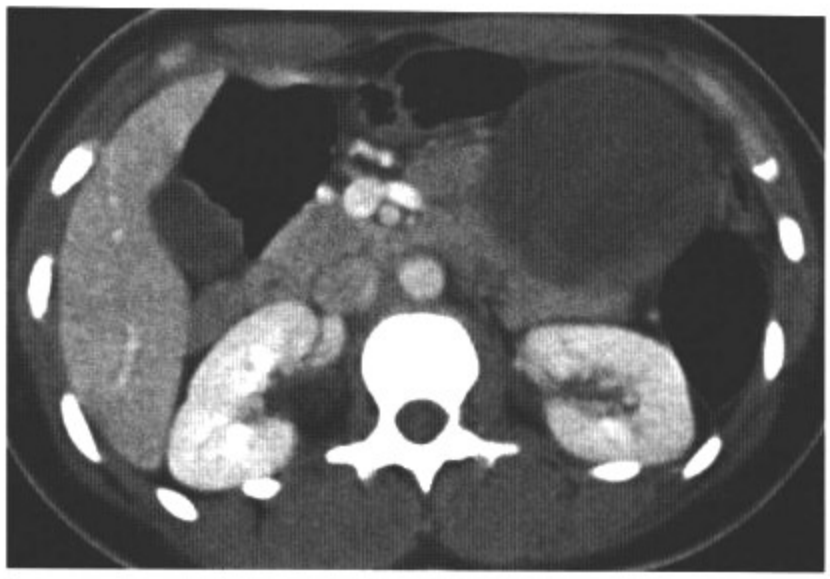

图2.5 B

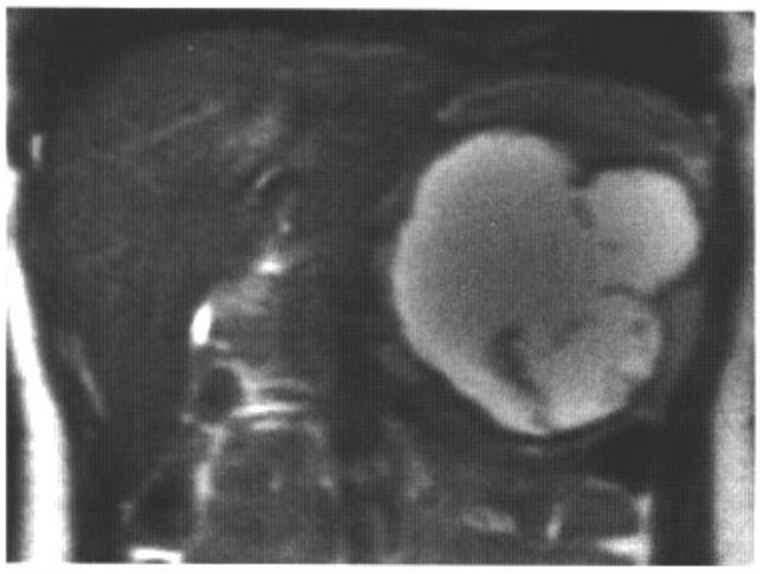

图2.5 C

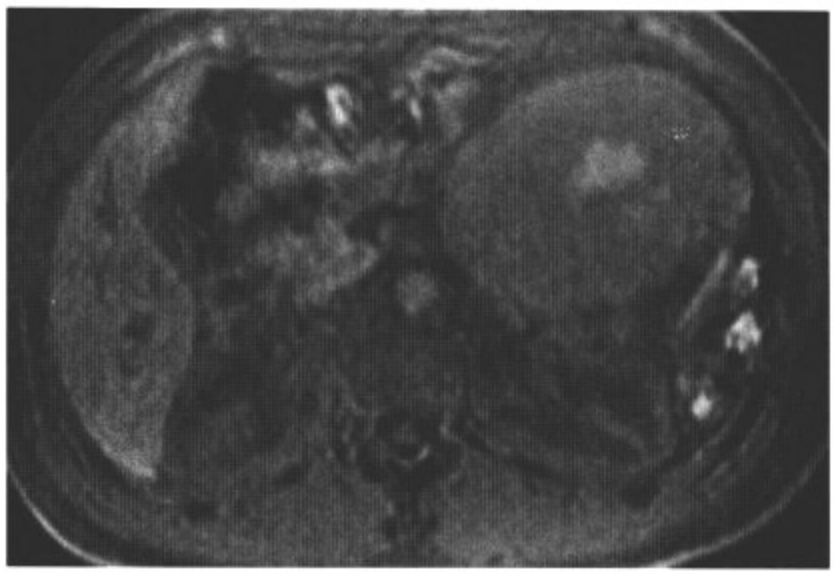

图2.5 D

影像表现：平扫CT（NECT）图像（A）显示胰体和胰尾部出现一约10cm的大囊肿，值得注意的是周围蛋壳样钙化。CECT图像（B）显示出囊肿外周有一层增强显影的软组织环绕着中心囊状物。冠状T2加权（C）显示病灶的一部分因含液体呈高信号以及低信号的被膜。平扫脂肪饱和的T1加权像（D）显示病灶中心高信号因有含高铁血红蛋白（出血）。

鉴别诊断：粘液性囊性肿瘤，假性囊泡，非功能亢进型胰腺内分泌肿瘤。

诊断：实性乳头状上皮性肿瘤。

讨论：胰腺的实性乳头状上皮性肿瘤是一种少见的低度恶性肿瘤，多见于年轻女性，平均发病年龄为20多岁，可发生于20～60岁任一年龄。无种族差别。手术切除常能治愈。典型病变表现为有出血坏死的巨大层壁、带被膜的囊肿。静脉造影外周实性部分常增强且也可有曲线型钙化。无特定发病部位。鉴别诊断包括假性囊肿、粘液性囊性肿瘤或囊性变性的非功能亢进型胰腺内分泌肿瘤。胰腺炎病史的缺如可排除假性囊肿。粘液性囊性肿瘤和非功能亢进型胰腺内分泌肿瘤都可有和实性乳头状上皮性肿瘤一样的影像表现；但是，前者出血不常见且后者常无被膜，不过这三种病变的治疗方案是一样的，都是外科切除。

病史：47岁男性，急性胰腺炎5个月后随访。

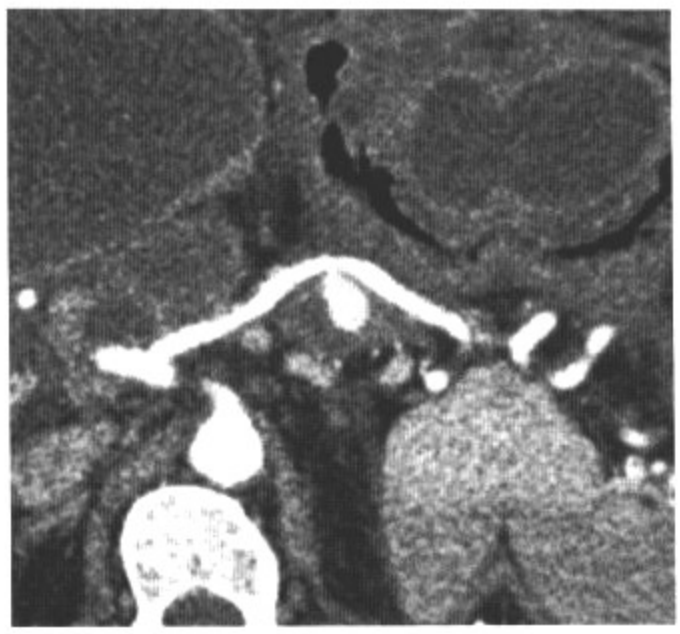

图2.6 A

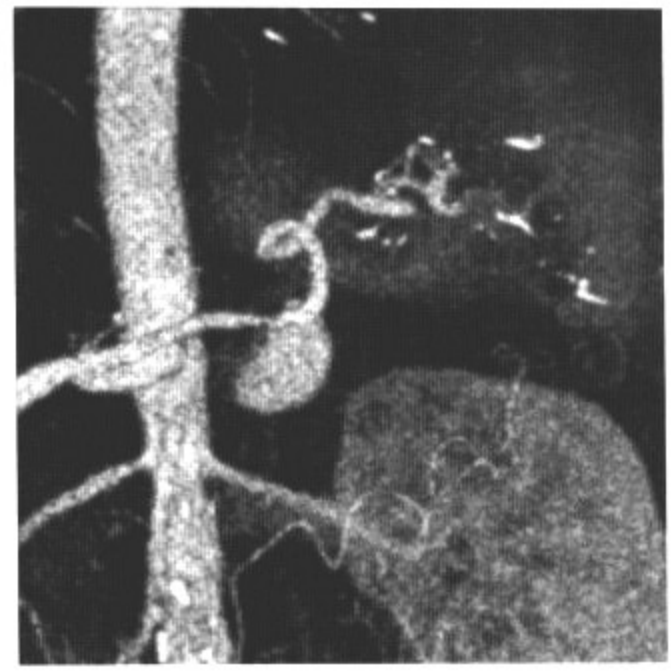

图2.6 B

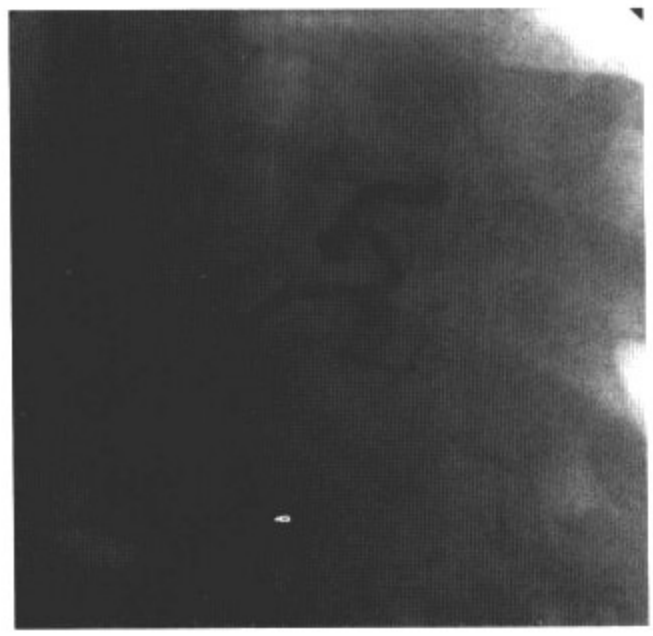

图2.6 C

图2.6 D

影像表现：沿脾动脉的曲面重建CT图像（A）和脾动脉的3D容积图像（B）显示有一2cm的增强显影结节邻接脾动脉。结节与脾动脉等密度。数字减影血管造影（C）明确显示脾动脉旁有一增强影。脾动脉支架术后CECT图像（D）显示假性囊肿位于肝胃韧带和脾胃韧带，脾梗塞以及脾动脉内不显影的支架。值得注意的是脾动脉旁的结节仍有增强。

鉴别诊断：无。

诊断：胰腺炎继发脾动脉假性动脉瘤。

讨论：假性动脉瘤可看作是胰腺炎迟发性并发症，继发于胰酶侵蚀胰周动脉。最常累及的血管有脾动脉、胃肠动脉和胰十二指肠动脉。造影后假性动脉瘤有时可在假性囊肿内或其旁增强显影。血管造影可确诊。假性动脉瘤破裂的死亡率可高达约37%。胰腺炎急性期可行栓塞治疗后期可手术。本病例只行栓塞治疗。

病例 2-7

病史：44岁男性，胰腺炎反复发作。

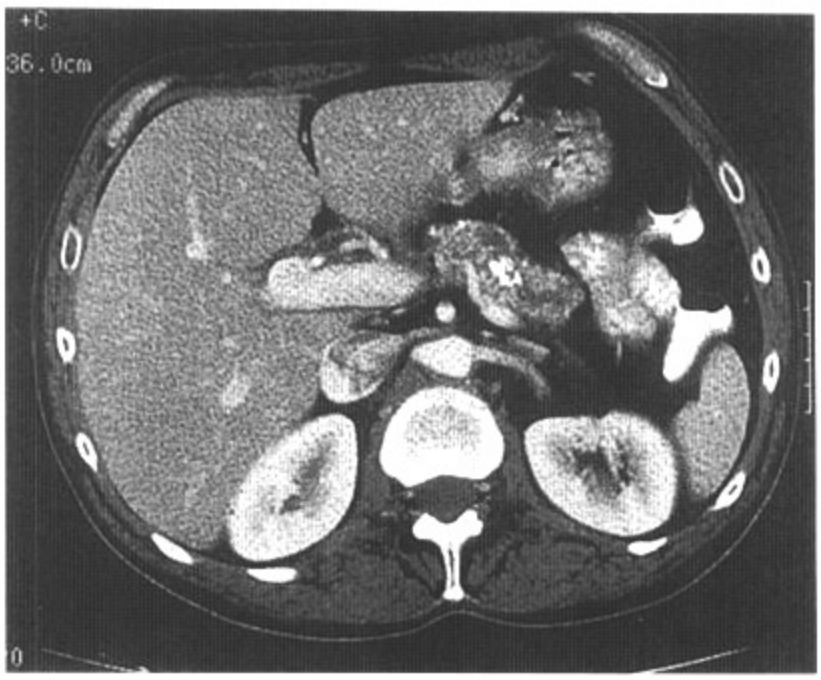

图2.7　A

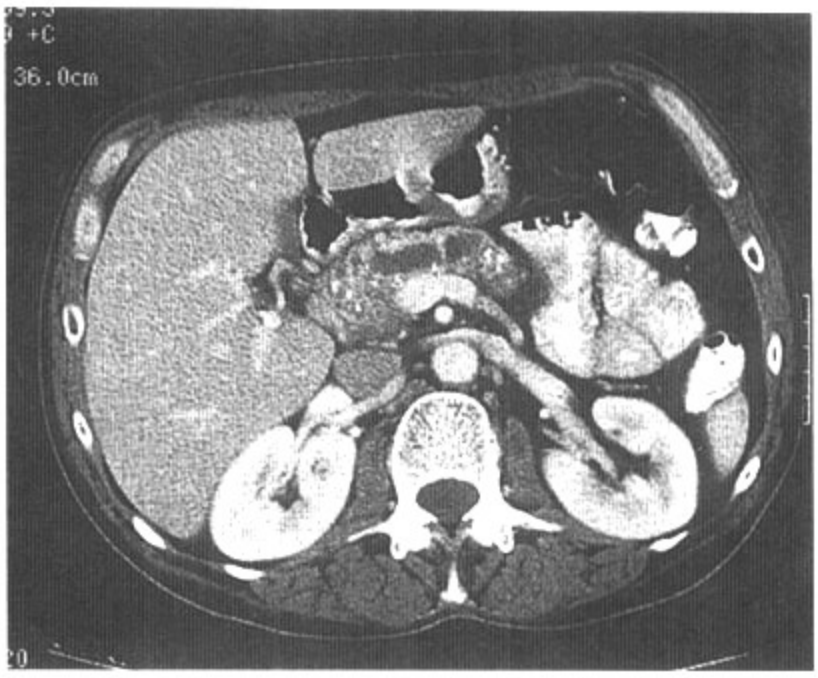

图2.7　B

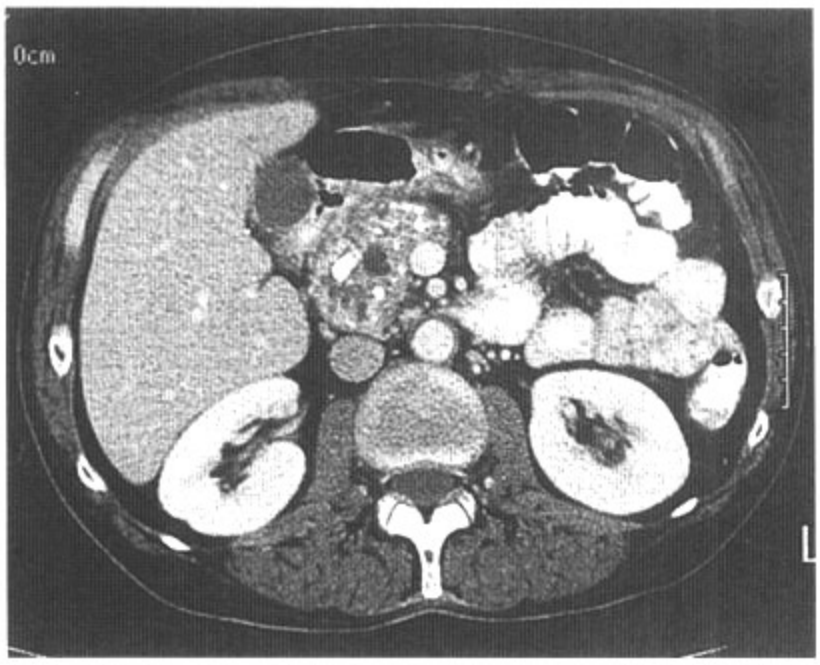

图2.7　C

影像表现：轴位CECT连续扫描图像显示胰腺散在多发钙化并伴胰管不规则扩张。

鉴别诊断：无。

诊断：慢性胰腺炎。

讨论：在美国，慢性胰腺炎最常继发于饮酒。酒精激活腺泡细胞的功能，导致管内蛋白质聚积。这可引起结石形成、管道硬化和扩张以及腺泡萎缩。慢性胰腺炎的管道扩张最常见的是不规则扩张（73%），其次是光滑的扩张（15%）和成串珠状（12%）。慢性胰腺炎的患者有68%可见胰管扩张，54%有腺体萎缩，50%有钙化。本病例有钙化和管道扩张是慢性胰腺炎典型的影像表现。慢性胰腺炎导致胰管扩张常应考虑胰腺腺癌的可能。然而，此病例胰头弥漫性钙化，无局灶性低密度肿块，予以可鉴别。胰腺腺癌很少钙化。如果仍考虑恶性，则须做内镜超声（EUS）、内镜逆行胰胆管造影术（ERCP）或活检。血清CA19-9水平检测也可辅助诊断，因为在胰腺腺癌中它可显著升高。

病例 2-8

病史：59岁女性，右上腹疼痛加剧。

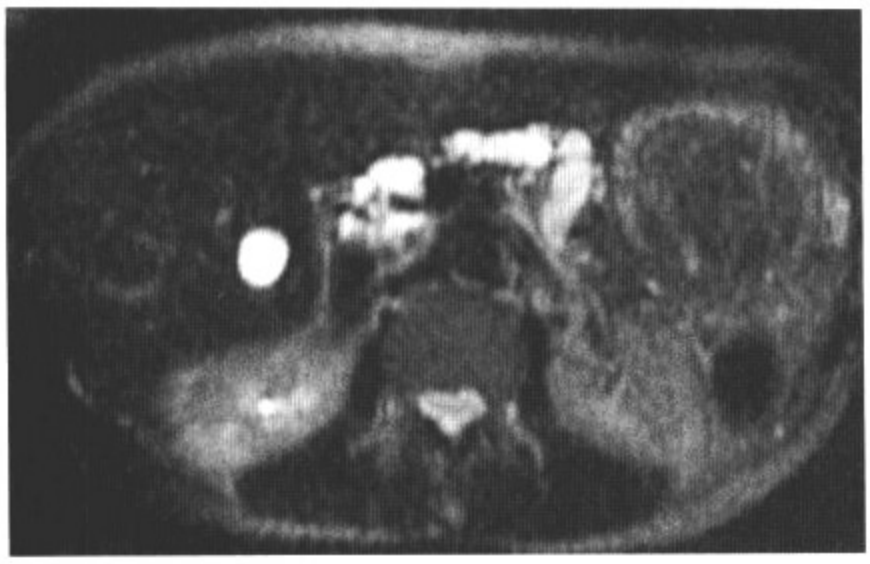

图2.8　A

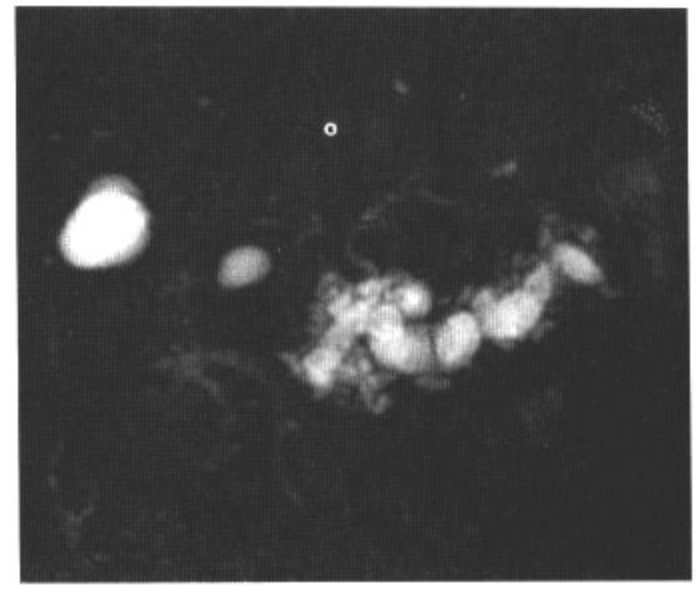

图2.8　B

图2.8　C

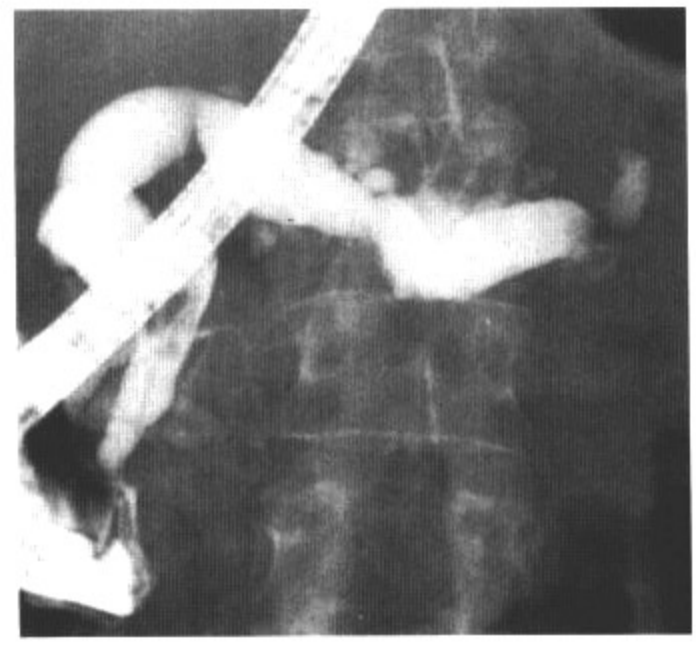

图2.8　D

影像表现：权重轴位T2WI图像（A）显示胰管高度扩张。冠状斜位投影厚层MRCP图像（B）显示胰管扩张的全貌。值得注意的还有一些扩张的分支。钆剂造影后，轴位压脂T1加权像（C）显示管内无结节增强显影（或乳头状突出）。ERCP（D）图像证实胰管及其分支扩张，管内有粘液团。未见团块阻塞。

鉴别诊断：慢性胰腺炎，壶腹癌。

诊断：胰管内乳头状粘液瘤，混合型。

讨论：管内乳头状粘液瘤（IPMN）在组织结构上与粘液囊性瘤相似，不同之处在于它不含卵巢间质，且侵犯主胰管或其分支或二者。IPMN产生的粘液充满胰管引起其扩张。ERCP可见多发性囊腔，常发生在与主胰管相连的钩突。内镜检查后因插管操作使大量粘液从壶腹部溢出。乳头可膨胀扩张，被称为“鱼嘴状”乳头。IPMN在组织性质上变化较大，可从良性腺瘤到交界性肿瘤（发育异常和原位癌），再到侵袭性肿瘤。腺癌和胶样癌是侵袭性IPMN已被认知的两种亚型。癌组织的胰腺外扩散发生在疾病的后期，因此肿瘤切除有较好的预后。通常，侵袭主胰管或联合侵袭胰管分支的病变预后不及只侵袭分支的好。

病例 2-9

病史：17岁女性，长期腹痛3年。

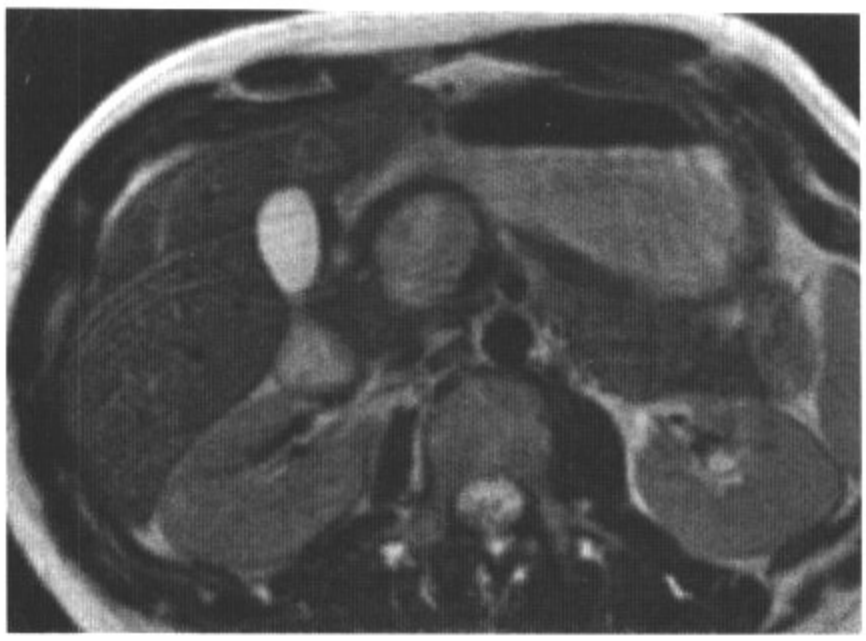

图2.9　A

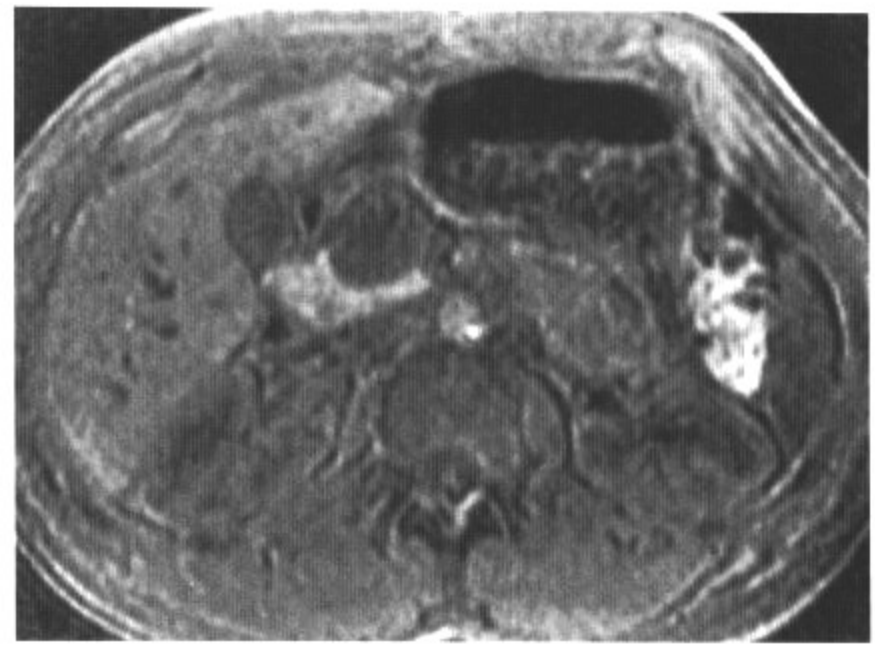

图2.9　B

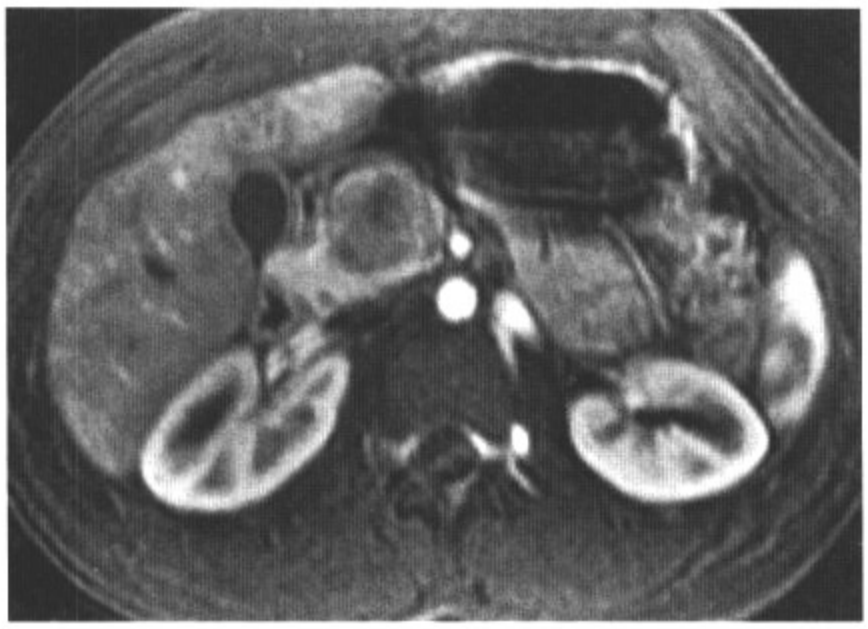

图2.9　C

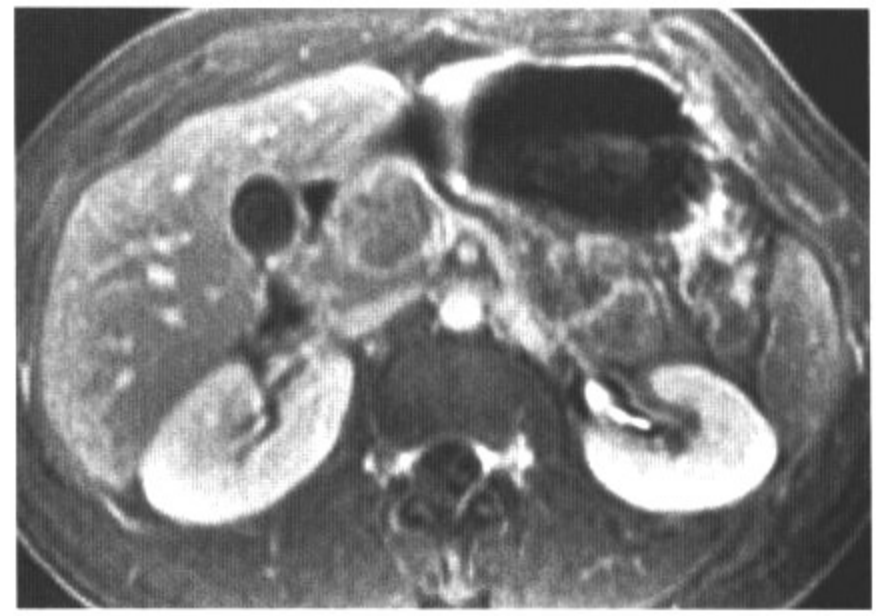

图2.9　D

影像表现：轴位T2WI（A）显示胰头部有一带被膜的囊肿。轴位压脂T1WI（B）显示病变呈不均匀低信号。钆剂造影增强动脉期（C）和延迟期（D）的轴位T1WI显示被膜渐近性增强，其中心缺乏强化。

鉴别诊断：假性囊肿，粘液囊性瘤，非功能亢进型内分泌瘤。

诊断：实性乳头状上皮瘤。

讨论：实性乳头状上皮瘤（SPEN）在胰腺肿瘤中不常见，好发于年轻女性（女儿瘤）。典型病变体积大且界清（因其外有被膜）。中央组织常有坏死。常见软组织小结节突入病变中心。SPEN轻度富血供，其厚壁轻微增强显影。发生于年青人的胰腺囊肿的鉴别诊断是有限的。除脓肿和血肿，需鉴别的疾病有假性囊肿、非功能亢进内分泌瘤囊性变、胰腺粘液囊性瘤。无胰腺炎病史可排除假性囊肿，年龄可降低非功能亢进内分泌瘤和粘液囊性瘤的可能性。本病例若行外科手术预后良好因SPEN是良性或低度恶性。

病例 2-10

病史：65岁女性，近期肺炎胸部CT扫描偶发现腹部表现。

图2.10　A

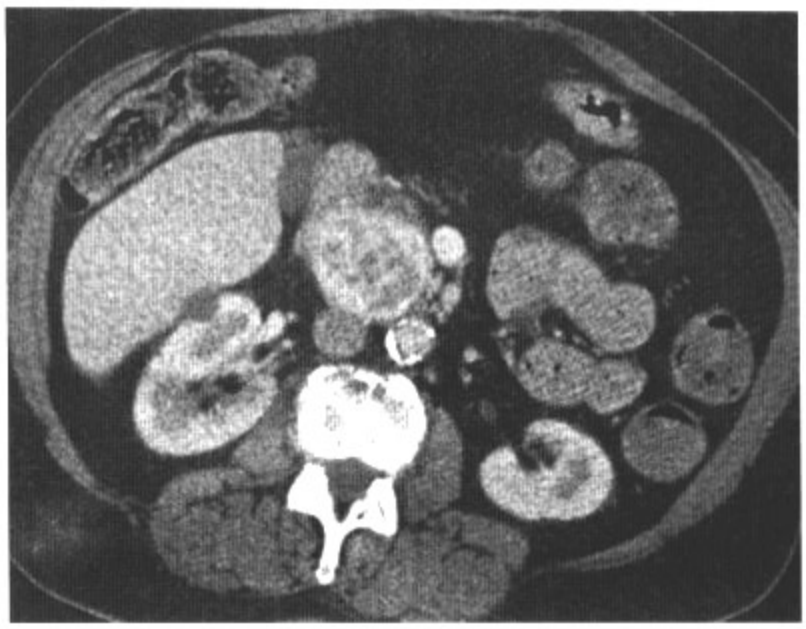

图2.10　B

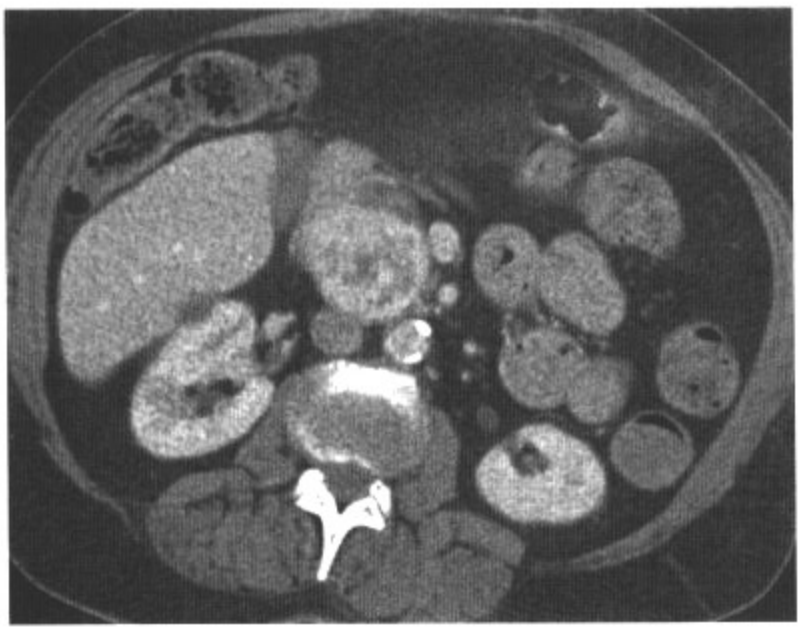

图2.10　C

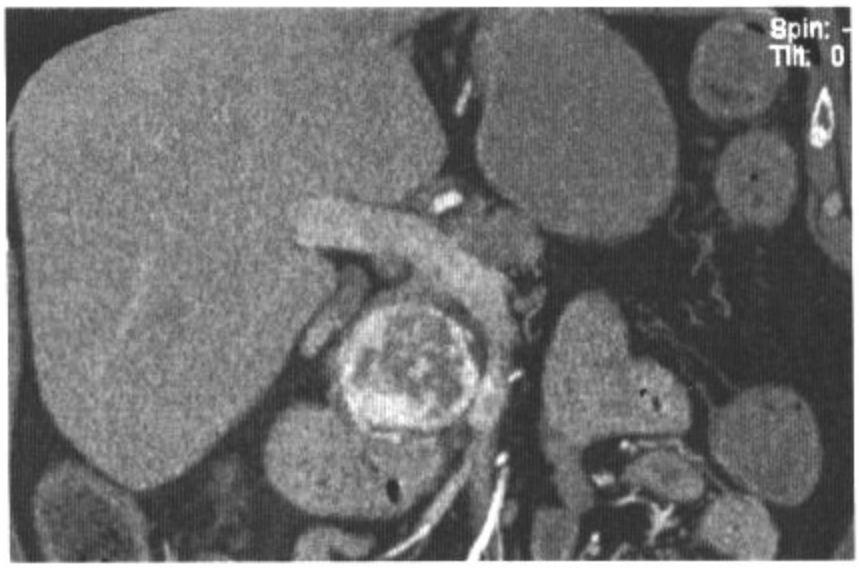

图2.10　D

影像表现：连续轴位CECT图像动脉期（A～C）显示胰头部有一4cm血流丰富的肿块。病变不均匀且界清。冠状重建CECT图像动脉期（D）显示无血管侵袭。

鉴别诊断：转移癌，腺泡瘤，胰管腺癌。

诊断：胰腺非功能亢进内分泌瘤。

讨论：胰腺内分泌瘤典型地分为功能亢进型和非功能亢进型。功能亢进型过多地分泌某种激素且因这种激素（如胰岛素、胃泌素、生长抑素、胰高血糖素、血管肠肽）引起特定的症状。非功能亢进型相对无症状，发现时多体积较大。它们常位于胰尾，因胰尾部的胰岛细胞占主导地位。胰腺内分泌肿瘤血供丰富，在CT的动脉期和胰腺期强化明显。病变越大，就越可能出现坏死。在CECT平衡期，内分泌瘤可呈等密度或稍高密度而难以发现。胰管腺癌血供少，强化不如本例明显。转移癌不太可能因病变孤立且未发现原发灶。腺泡癌一般界清，较其周围实质血供减少。

病例 2-11

病史：53岁女性，腹部不适。

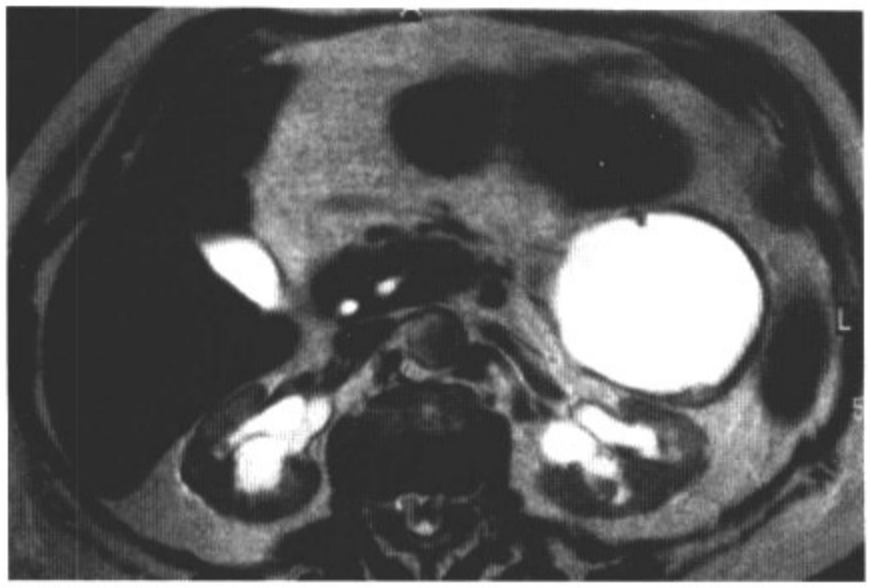

图2.11　A

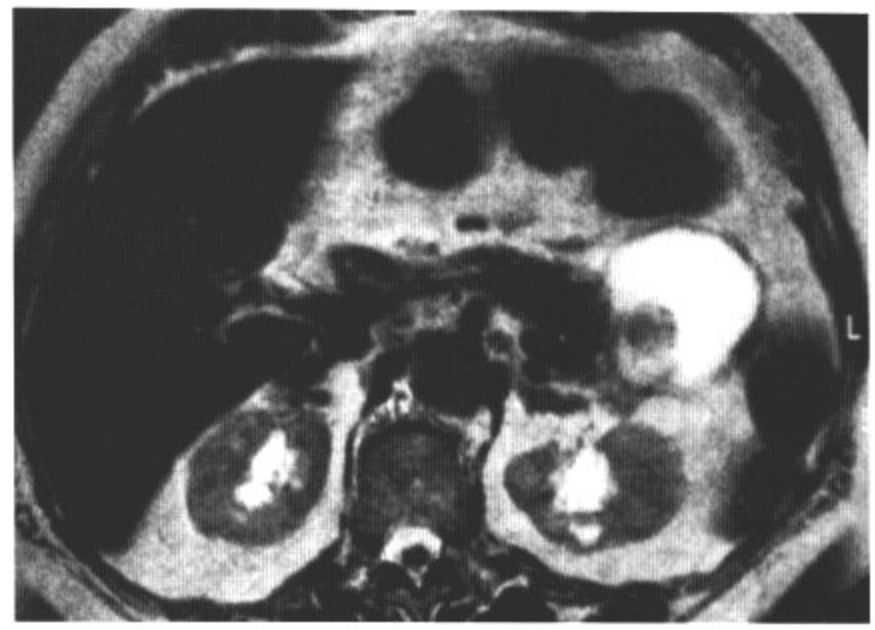

图2.11　B

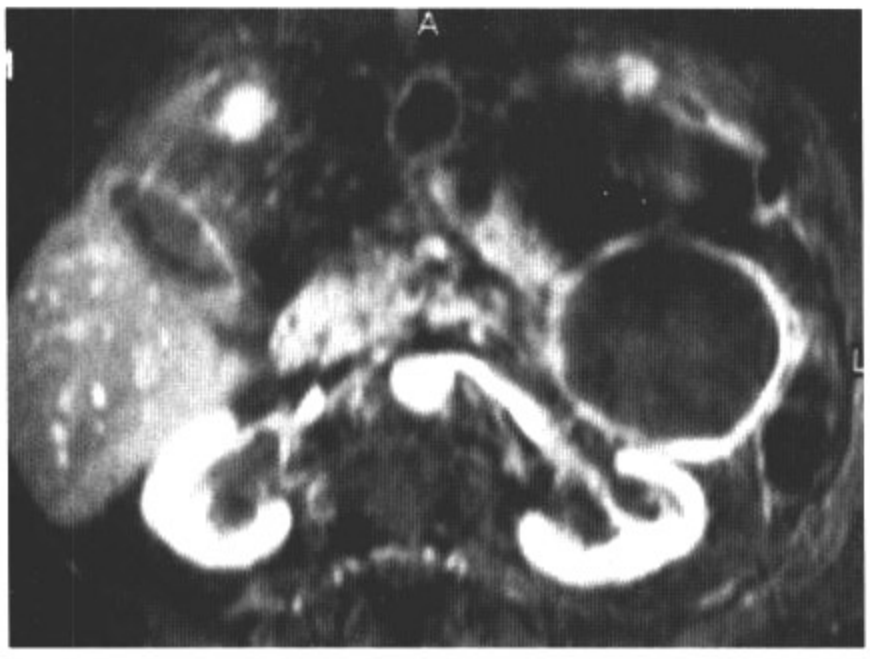

图2.11　C

图2.11　D

影像表现：轴位连续的重权重T2WI（A和B）显示胰尾部有一带被膜的大囊肿。病变后下方有一壁结节。钆造影后，压脂轴位T1WI（C和D）显示病变被膜和壁结节强化。

鉴别诊断：胰腺假性囊肿，实性乳头状上皮性瘤。

诊断：粘液性囊腺癌。

讨论：粘液性囊腺癌是胰腺原发的囊性肿瘤。所有的粘液性囊腺瘤都被认为有恶性倾向，建议全切。此病变常见于40～60岁之间（母亲瘤），但波及的年龄范围是20～80岁。CT图像上病变主要呈囊状，且囊肿大于2cm，因此也称为巨囊。典型病变含6个以下的独立囊状部分。它们可有分隔且有蛋壳样外周钙化。病变在MRI上的表现依囊内容物而变化。典型病例在T1WI上呈低信号T2WI上呈高信号，如此病例。若此病变发生于年轻人，就可能是实性乳头状上皮性瘤，或若有胰腺炎病史，也可能是假性囊肿。

病例 2-12

病史：53岁女性，黄疸。

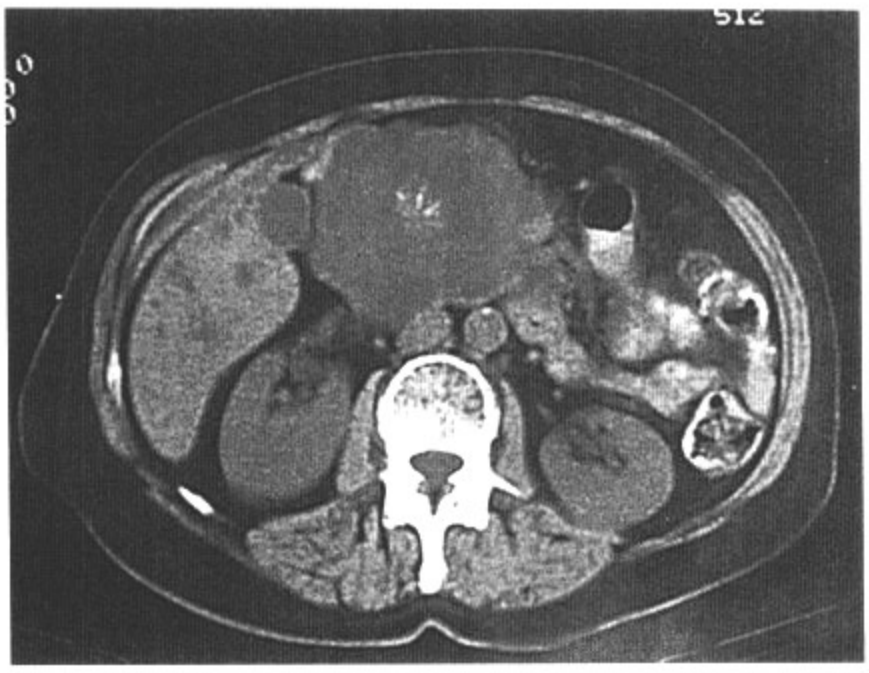

图2.12　A

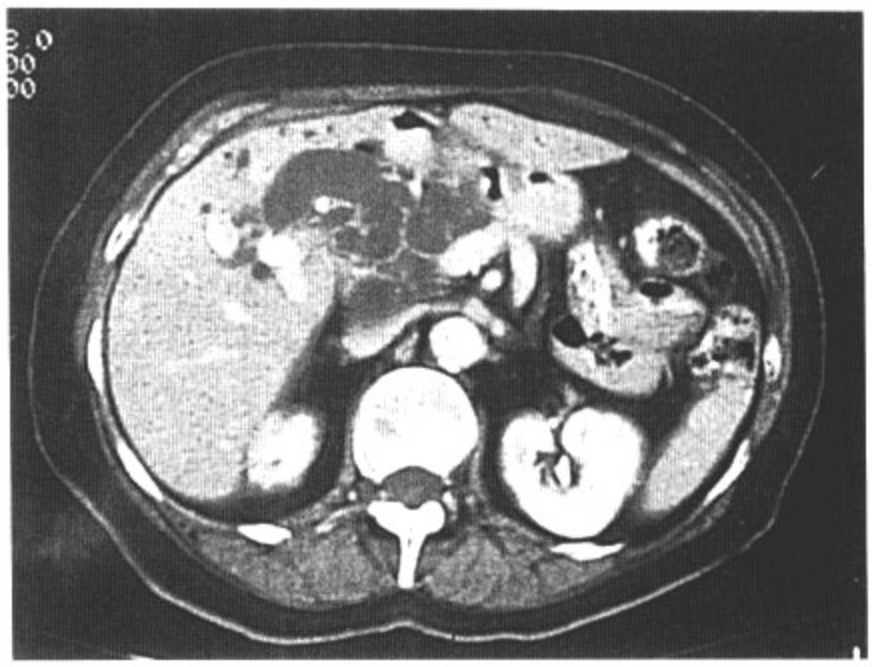

图2.12　B

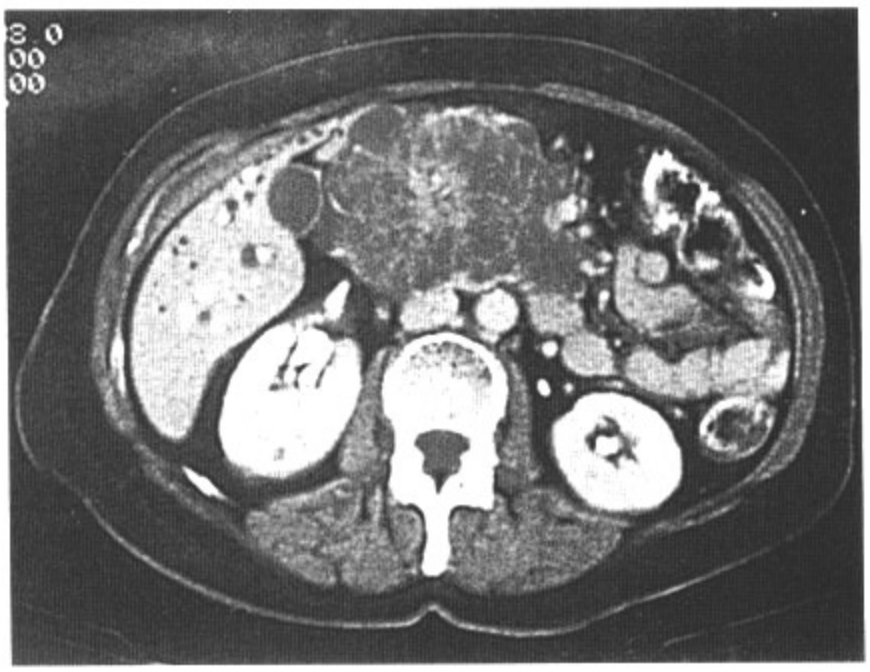

图2.12　C

影像表现：CT平扫图像（A）显示胰头部一低密度病变，中心有点状钙化。增强CT图像（B，C）显示病变为多发小囊状，其间隔强化。注意：胆总管和肝内胆管扩张。

鉴别诊断：无。

诊断：胰腺浆液性微囊腺瘤。

讨论：胰腺浆液性微囊腺瘤起源于导管细胞，几乎都是良性。它常见于60～80岁之间的老年女性（“祖母瘤”），并与VHL病有关。它可发生在胰腺的任何部位，更好发于胰头。这些囊肿一般都很小，不超过2cm。病变一般都含有6个以上的囊性成分。静脉增强造影后其分隔强化，如果囊肿都非常小，病变可表现为实性，尤其是在超声和CT上。病变中心星状纤维化瘢痕的点状钙化是其特征，如本例所见。胰腺其他囊性肿瘤如粘液性囊腺瘤其囊肿通常较大；实性乳头状上皮性肿瘤常见于年轻女性；导管内乳头状粘液瘤和胰管有关；而坏死性胰岛细胞瘤的囊肿则不会有这么多。

病史：36岁女性，上腹疼痛，肿胀。

图2.13　A

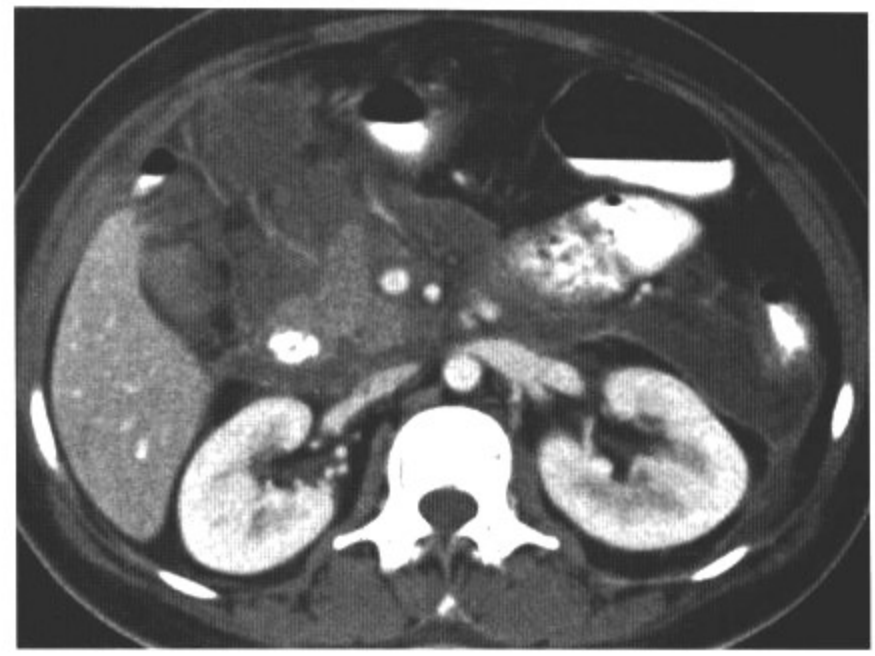

图2.13　B

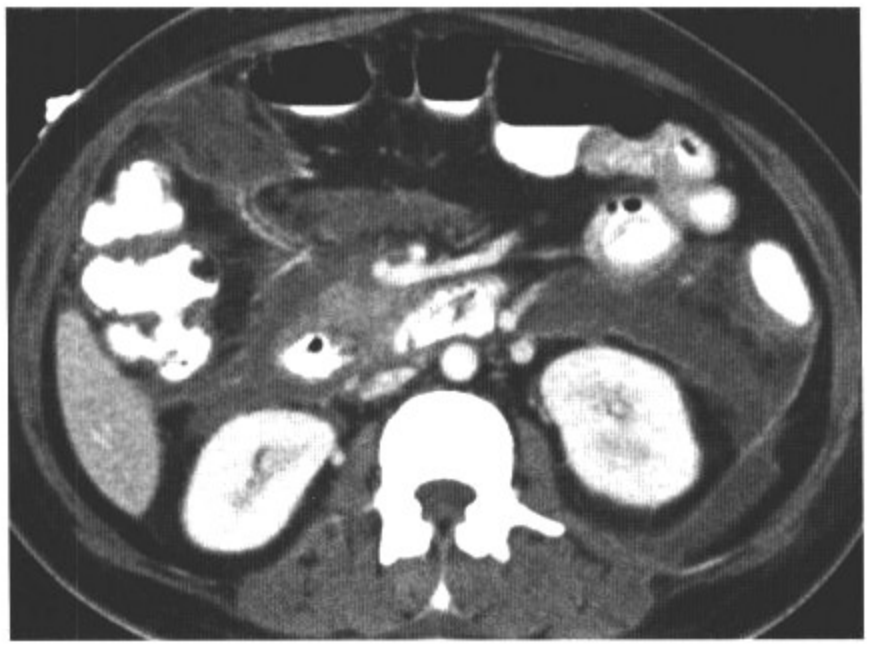

图2.13　C

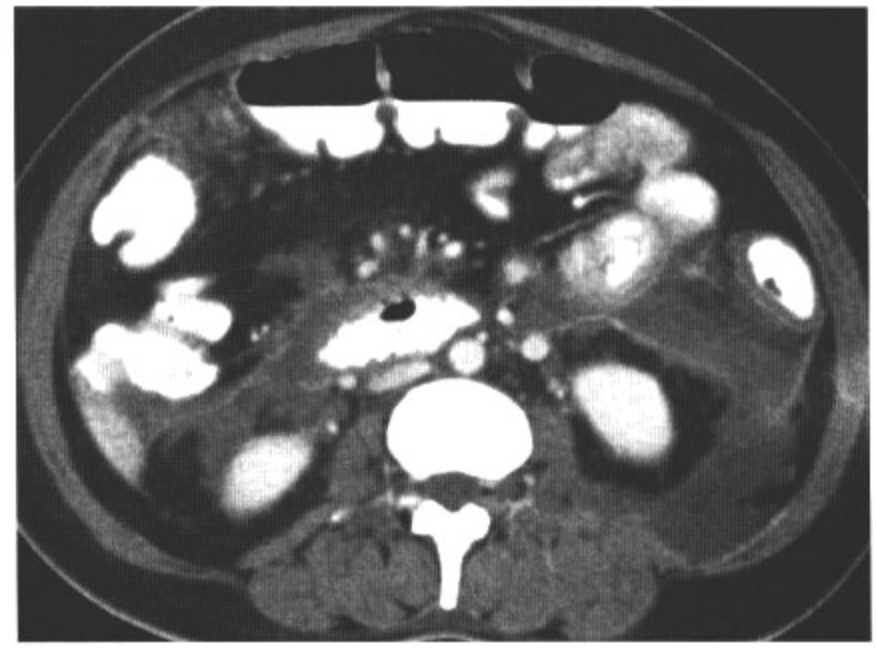

图2.13　D

影像表现：轴位增强CT连续成像显示胰腺周围有大面积的炎症填充于肾旁前间隙。这些炎性液体向下延伸至右侧横结肠系膜、左侧肾旁后间隙和右侧肾周间隙。注意：胰腺水肿，但无坏死。

鉴别诊断：无。

诊断：急性胰腺炎。

讨论：此病例显示了腹膜后腔的间隙。胰腺位于肾旁前间隙，刚好在将其与肾脏分开的肾前筋膜之前。如此例所见，来源于胰腺的炎性液体常常会充满肾旁间隙，却很少在肾脏和肾周间隙聚积。液体还会在肾旁后间隙蓄积，在这个层面它不与肾旁前间隙相连续。脂肪和锥侧筋膜将二者分开。肾旁前间隙，肾旁后间隙和肾周间隙这三者在肾下间隙相连续。了解这一解剖结构很重要，因为它有助于确定腹膜后腔异常的来源。

病例 2-14

病史：66岁男性，恶心、呕吐4周逐渐加重，食欲下降，体重减少约9kg。

图2.14　A

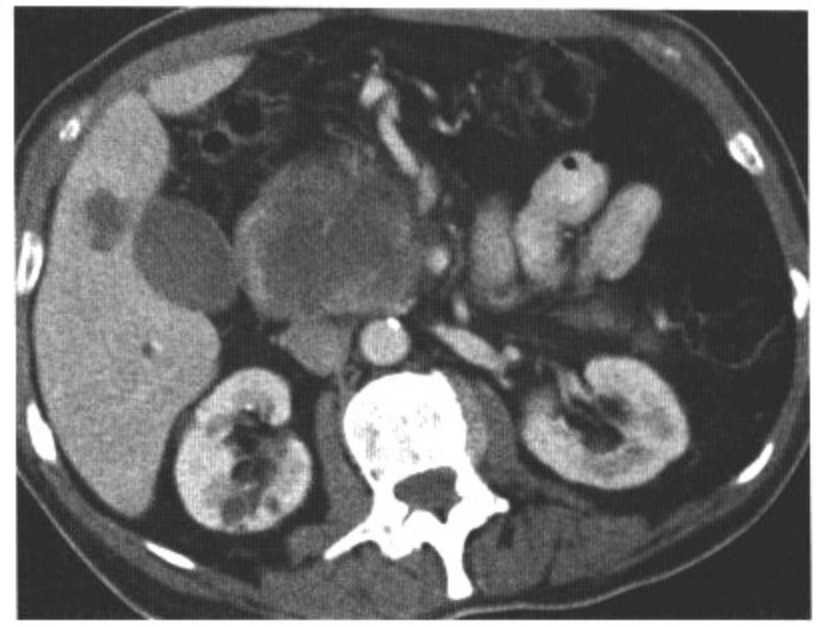

图2.14　B

图2.14　C

图2.14　D

影像表现：轴位增强CT连续成像显示胰头部有一低密度、难以确定性质的病变。病变包绕肠系膜上动脉（SMA）。肠系膜上静脉（SMV）可见血栓形成。注意：胰腺前有侧支循环，胰管扩张，肝内胆管扩张。

鉴别诊断：胰腺炎。

诊断：胰腺导管腺癌伴肠系膜上静脉血栓形成。

讨论：CT是评估胰腺导管腺癌的关键，有助于确定诊断，决定是否手术。手术与否最可靠的分期标准之一就是有无血管侵袭。胰腺和SMV之间的脂肪平面正常情况下也可消失。这并不一定提示有血管恶性侵袭。但是如果SMV被肿块阻塞，那么血管就很可能受到侵袭。与之相反的是，如果SMA周围的脂肪组织消失或脉管增厚如此病例所见，就要怀疑有血管侵袭的可能。一般来说，包绕动脉管径180°以上就提示血管侵袭。肠系膜，胃和网膜出现侧支循环也可提示SMV或脾静脉血栓形成。CECT能很好显示这些侧支，其典型代表是胃结肠的主干汇入SMV，如本病例注解。

病例 2-15

病史：59岁女性，双侧下腹绞痛。

图2.15　A

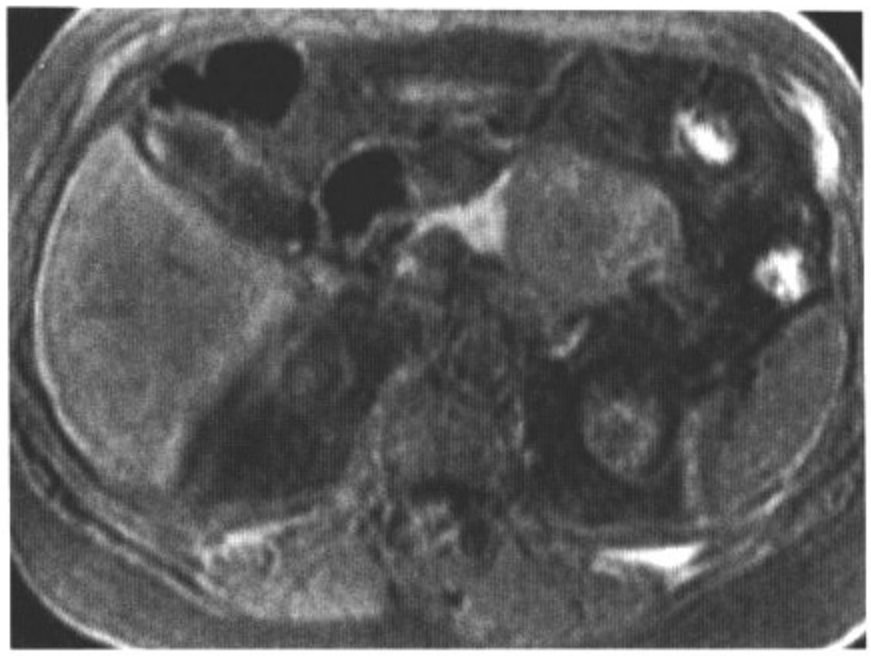

图2.15　B

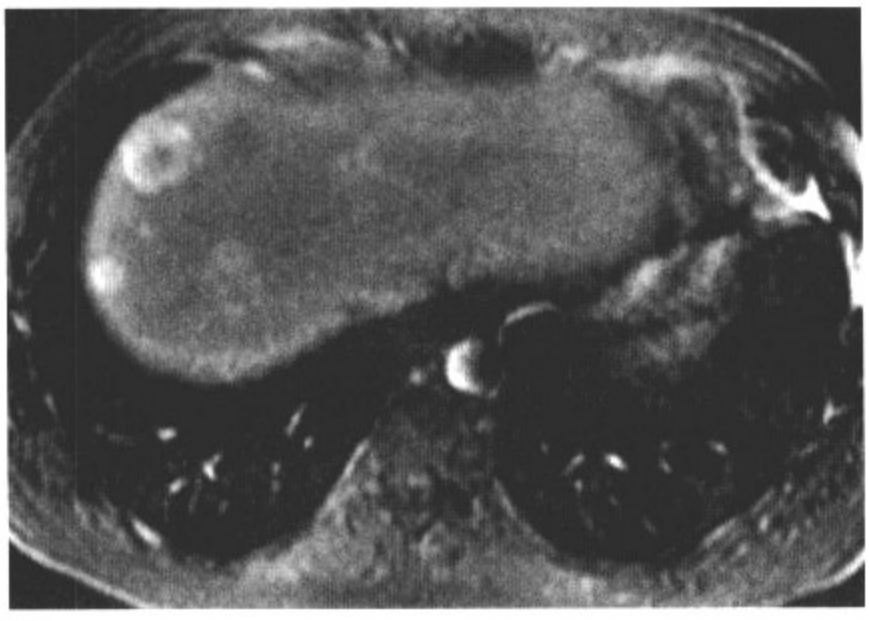

图2.15　C

图2.15　D

影像表现：轴位T2加权像（A）和压脂T1加权像（B）显示胰尾部有一4cm大小病变，分别呈稍高信号和稍低信号。钆剂增强的压脂轴位T1加权显示肝脏血管丰富病灶（C）和增强混杂信号的胰腺肿块（D）。

鉴别诊断：胰腺腺癌，转移癌。

诊断：非功能性胰腺内分泌瘤。

讨论：胰腺内分泌肿瘤分泌激素，如胰岛素、胰高血糖素和生长抑素。如果肿瘤有功能分泌大量激素，这些患者常常在早期就有症状表现。这些肿瘤的绝大多数都是恶性，但生长缓慢（胰岛素瘤除外）。胰岛素瘤是最常见的胰腺内分泌瘤，典型病变发生在40和60岁之间。胰岛素瘤很小，一般都不超过1.5cm，且单发（90%）。可有小钙化灶（10%）。内分泌瘤常常血流丰富，转移好首发于肝脏，如此例所见，血流也十分丰富。非功能性内分泌瘤常常表现出体积较大，因坏死、出血，其信号更加混杂且易恶变。

病例 2-16

病史：18岁女性，腹胀、腹痛。

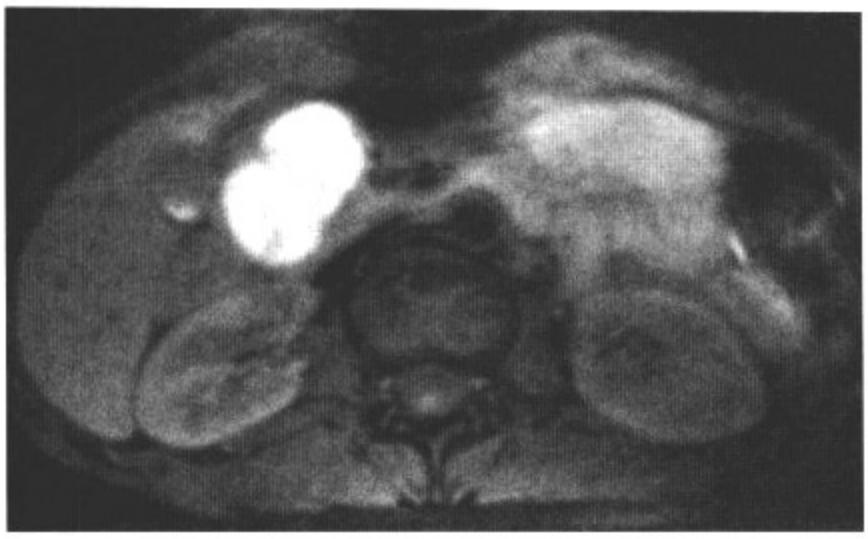

图2.16　A

图2.16　B

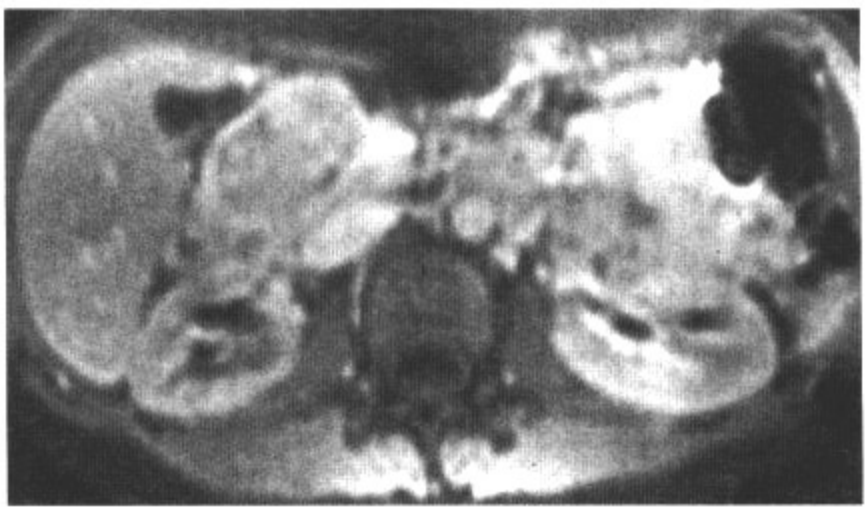

图2.16　C

影像表现：轴位压脂T1加权像（A）显示胰头部一高信号病变，约3cm。轴位T2（B）显示病变有包膜，且呈高信号。钆剂造影后，轴位压脂T1加权像（C）显示病变环形强化而中心不强化。

鉴别诊断：胰腺内分泌肿瘤，出血性假性囊肿。

诊断：胰腺实性乳头状上皮性肿瘤。

讨论：发生在18岁女性的胰腺肿块其可能的诊断并不多。在所有的胰腺肿瘤中，最可能的诊断便是胰腺实性乳头状上皮性肿瘤（SPEN）。因其内有出血，也有可能是非功能性的内分泌肿瘤。病人太年轻，因此不太可能是腺癌、微囊腺瘤或粘液性囊性肿瘤。青少年可因创伤、药物或病毒感染引发胰腺炎导致胰腺假性囊肿形成，但胰腺炎病史常常是已知的。病变部位出血可排除胆总管囊肿或重复囊肿。典型的胰腺实性乳头状上皮性肿瘤在MRI上表现为有包膜的大肿块，其内有出血。因高铁血红蛋白的顺磁性效应，出血在压脂T1加权上很容易检测出来。SPEN的包膜在T1和T2加权上呈低信号，且在钆剂造影后显影增强。

病例 2-17

病史：38岁男性，消化道溃疡病史。

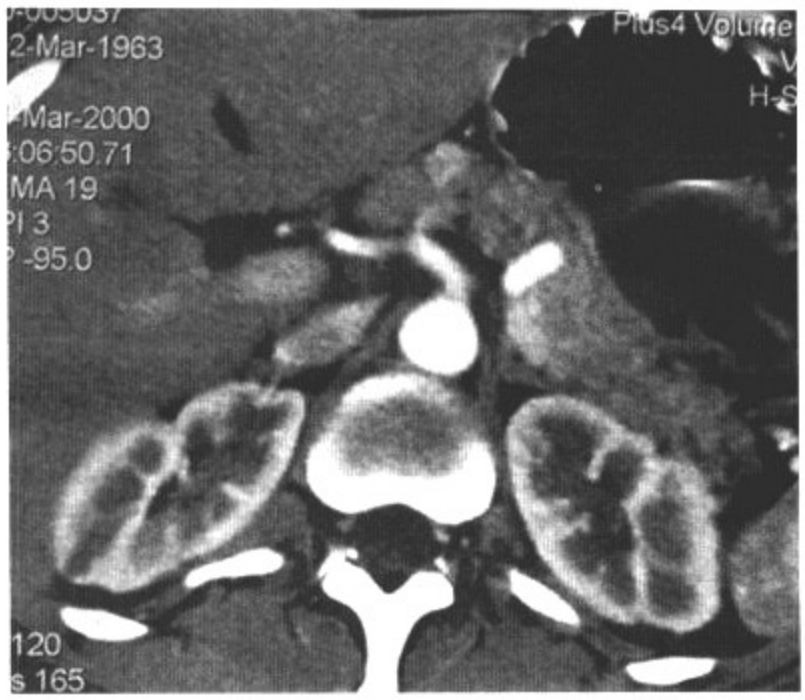

图2.17　A

图2.17　B

图2.17　C

影像表现：轴位增强CT连续扫描成像（A，B）显示胰体和十二指肠壁两处血流丰富的小病变。胃壁也可见增厚（C）。

鉴别诊断：转移癌。

诊断：多发性内分泌肿瘤Ⅰ型综合征，多发性胃泌素瘤。

讨论：多发性内分泌肿瘤Ⅰ型（MENⅠ）综合征包括垂体腺瘤、甲状旁腺瘤和胰腺内分泌瘤。胰腺内分泌瘤可以是胰岛素瘤、胃泌素瘤或VIP瘤。此患者有多发胃泌素瘤，引发Zollinger- Ellison综合征，导致胃壁增厚。很少有疾病能引起胰腺多发病变。这些病变并不呈囊性表现，除外假性囊肿。其他病变包括转移瘤和淋巴瘤。有可能是发生胰腺转移的胃癌，但腹部其他部位没有出现转移，而且典型的胃癌转移没有这么丰富的血流。淋巴瘤也可侵袭胃和胰腺，但常常有广泛的淋巴结病；而且，淋巴瘤的血管很少。高达60%的病例出现多发胃泌素瘤，且位于胰腺之外，尤其是与MENⅠ型有关的病例。胃壁增厚是因为继发于胃泌素水平上升，胃酸分泌过多。详细询问此患者家族史，会发现其家人也有相似症状。

病例 2-18

病史：50岁女性，慢性上腹痛放射到胸部6年余，多次住院治疗。

图2.18 A

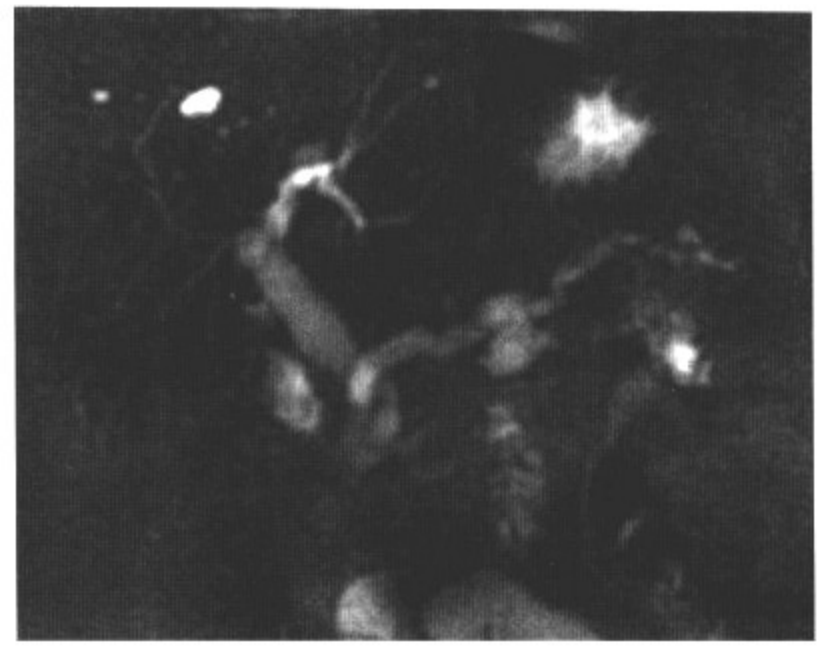

图2.18 B

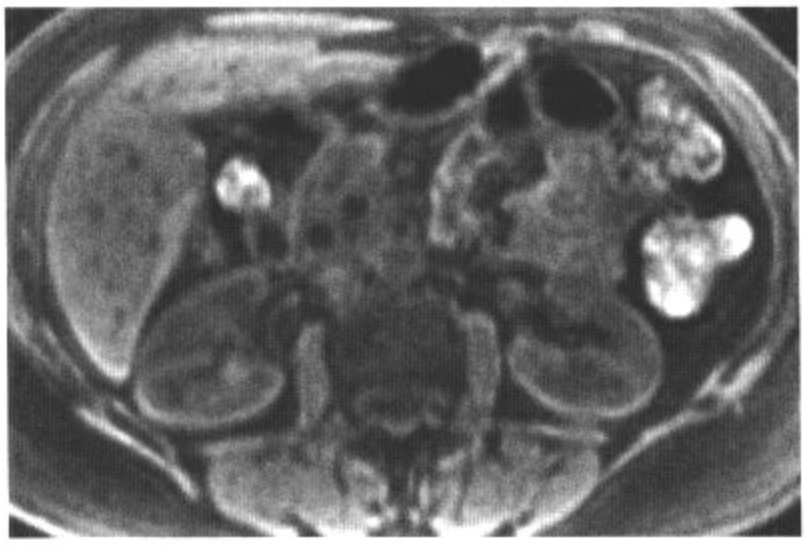

图2.18 C

图2.18 D

影像表现：轴位T2加权像（A）胰头部扫描层显示胰腺轻度萎缩，伴主胰管扩张。斜位冠状厚层MRCP图像（B）显示胰管不规则扩张，且有一些异常分支。平扫轴位压脂T1加权像（C）显示胰头异常低信号。钆剂造影后，压脂轴位T1加权像（D）显示胰头正常强化。

鉴别诊断：导管内乳头状粘液瘤，胰腺导管腺癌。

诊断：慢性胰腺炎。

讨论：在美国，慢性胰腺炎最常见的病因便是酒精摄入。其他牵涉到的因素包括遗传性胰腺炎、囊性纤维化、高脂血症、甲状旁腺功能亢进。病理上为进展性和不可逆性纤维化，以及腺泡萎缩胰腺损伤。这导致结石形成和内外分泌功能丧失。影像上，胰腺整体多发钙化，主要位于胰管内。也可有胰腺萎缩伴胰胆管扩张，如本病例所见。胆管扩张被认为是由胆总管狭窄引起，因其走行穿过纤维化的胰头。在MRI压脂T1加权上，慢性胰腺炎的特征是其实质呈低信号。与胰腺腺癌不同，钆剂造影后慢性胰腺炎有强化。MRCP有助于评价胰管及其分支。导管内结石形成和狭窄很容易被描述出来。胰泌素增强MRCP对于评估这些病人胰腺的外分泌功能很有价值。

病例 2-19

病史：64岁女性，因乙状结肠镜检查未完成正进行CT结肠成像术。

图2.19　A

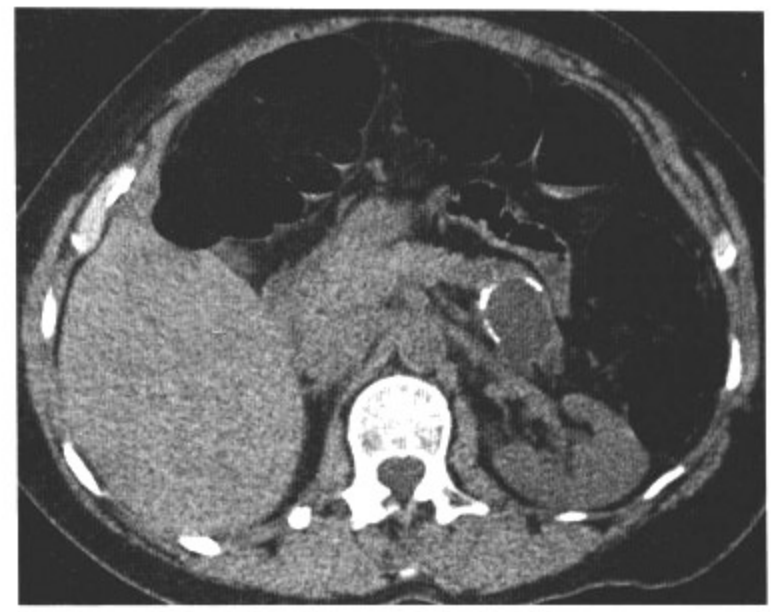

图2.19　B

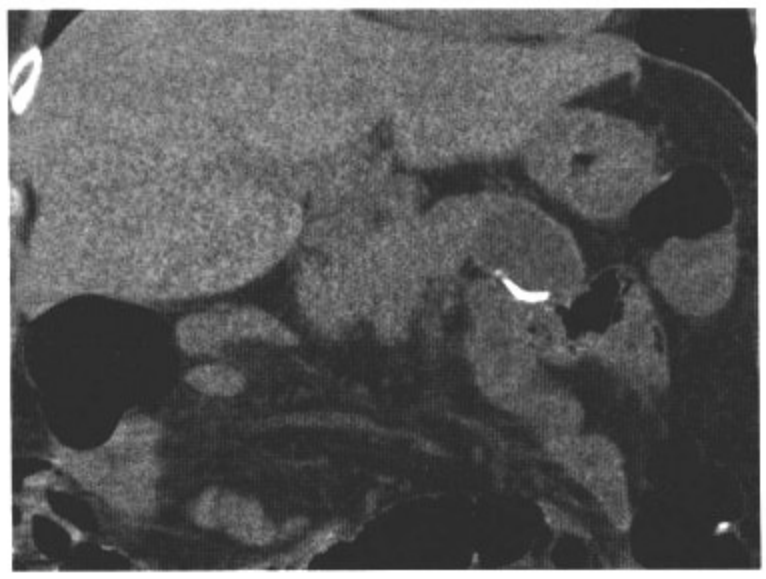

图2.19　C

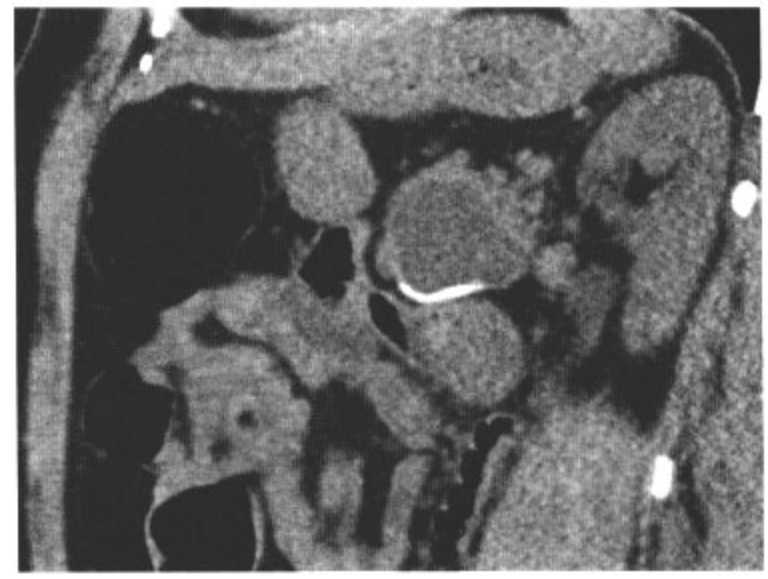

图2.19　D

影像表现：轴位连续平扫CT结肠成像（A，B）显示胰尾部一4cm囊肿，其周围有钙化。CT重建图像冠状位（C）和矢状位（D）显示囊肿位于胰腺，以及其与腹部其他器官和血管的关系。

鉴别诊断：巨囊性变异型浆液性胰腺腺瘤，假性囊肿。

诊断：粘液性囊性肿瘤。

讨论：胰腺约85%～90%的囊肿是来自胰腺炎的假性囊肿。这些病变其内缺乏粘膜上皮。剩下的10%～15%的囊肿来源于导管细胞。这些包括囊肿（有先天性的，有与VHL病相关的，有常染色体显性多囊肾）和囊性肿瘤（微囊或巨囊性浆液性胰腺腺瘤、粘液性囊性肿瘤、IPMN或SPEN）。粘液性囊性肿瘤易形成大于2cm的囊肿。肿瘤周围常有可钙化的厚壁出现，如此例所见。囊肿之间少量的分隔在造影后（钆和碘剂）会被强化。约85%的病变可出现在胰尾，女性显著多见（女男比例为9：1）。不太可能是微囊性浆液性胰腺腺瘤，因其易形成中心钙化的微小囊肿，而不是外周钙化。需要和假性囊肿仔细鉴别，而病史的整个过程就可将后者排除。

病例 2-20

病史：82岁女性，胸痛，肝功能检验异常。

图2.20　A

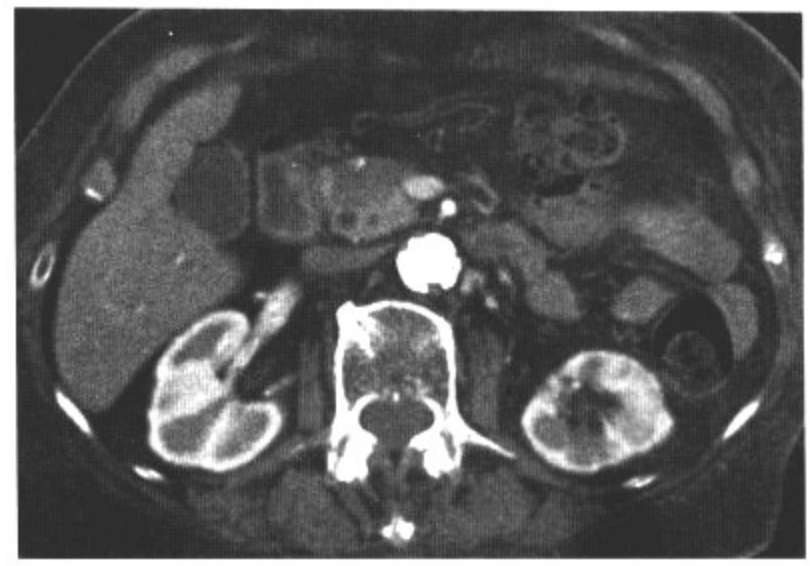

图2.20　B

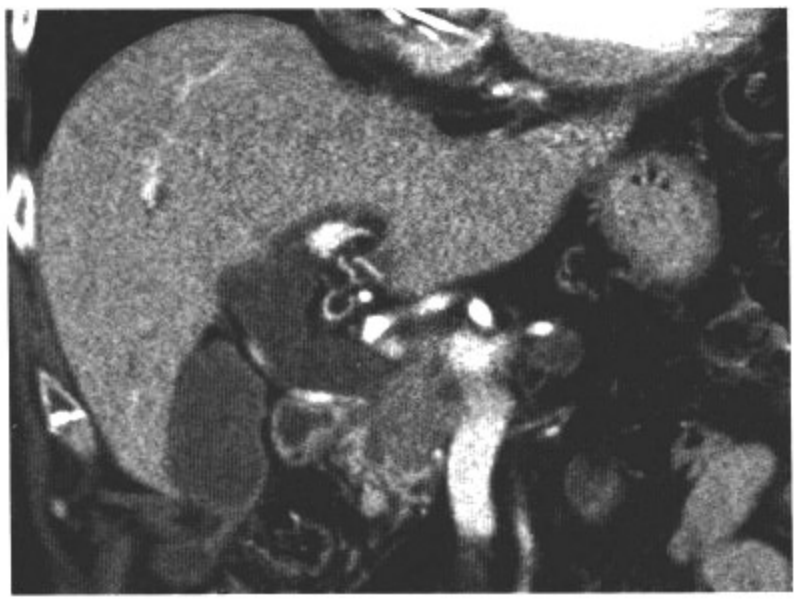

图2.20　C

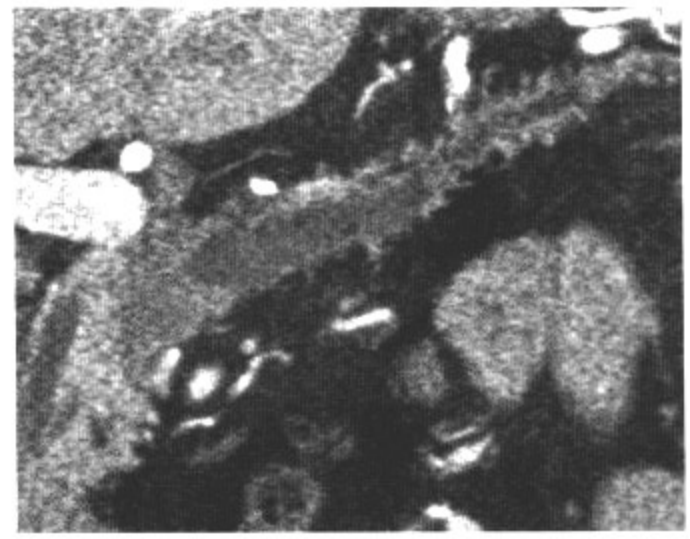

图2.20　D

影像表现：轴位增强CT连续扫描胰腺实质相（A，B）显示胰头部一大小约2cm低密度病变，胆总管和胰管扩张。冠状位（C）和曲面（D）重建CT显示了肿块与胰管的关系，以及肿块与肠系膜上静脉之间的脂肪层消失。

鉴别诊断：局灶慢性胰腺炎，自身免疫性胰腺炎，转移瘤。

诊断：胰腺导管癌。

讨论：发生胰腺导管癌的危险因素包括吸烟、长期糖尿病和遗传性胰腺炎。饮酒是诱发胰腺炎的原因之一，但不是导管腺癌的危险因素。实验室检查可常有肝酶升高以及梗阻性黄疸，因为绝大多数的病变发生在胰头部。CT检查在胰腺腺癌的诊断和分期中都很重要。CT上有如下表现则不可切除：腹膜后蔓延、血管侵犯、相邻器官受累（十二指肠除外）、淋巴结肿大、远处转移和腹水。此病例没有看到淋巴结转移和腹水，但肠系膜上静脉是否受累还不能肯定。约有30%的病人的CT检查确定可以手术，但手术中却发现有局部侵袭或肝脏转移。

病史：42岁男性，来自阿根廷，腹痛，发热。

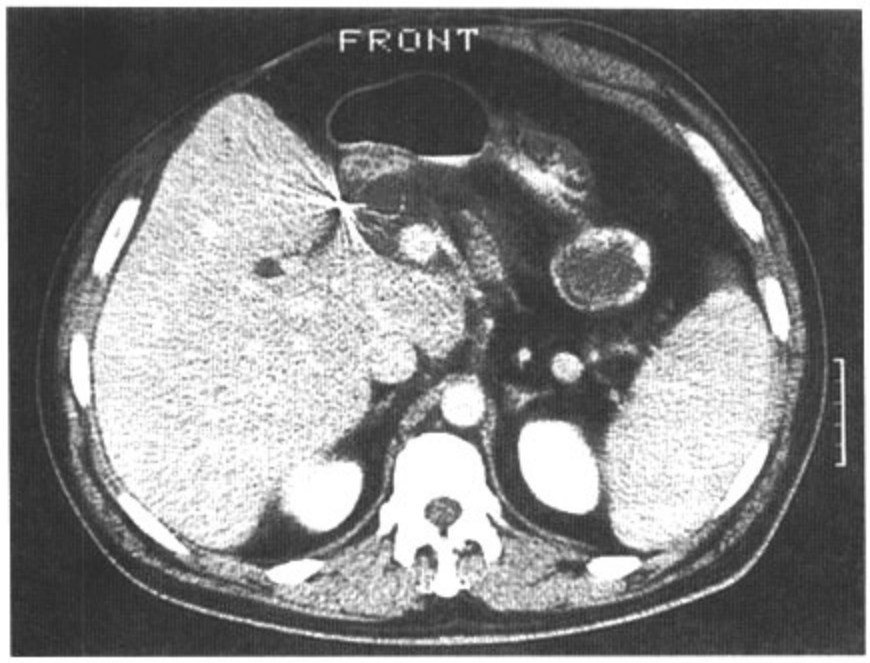

图2.21　A

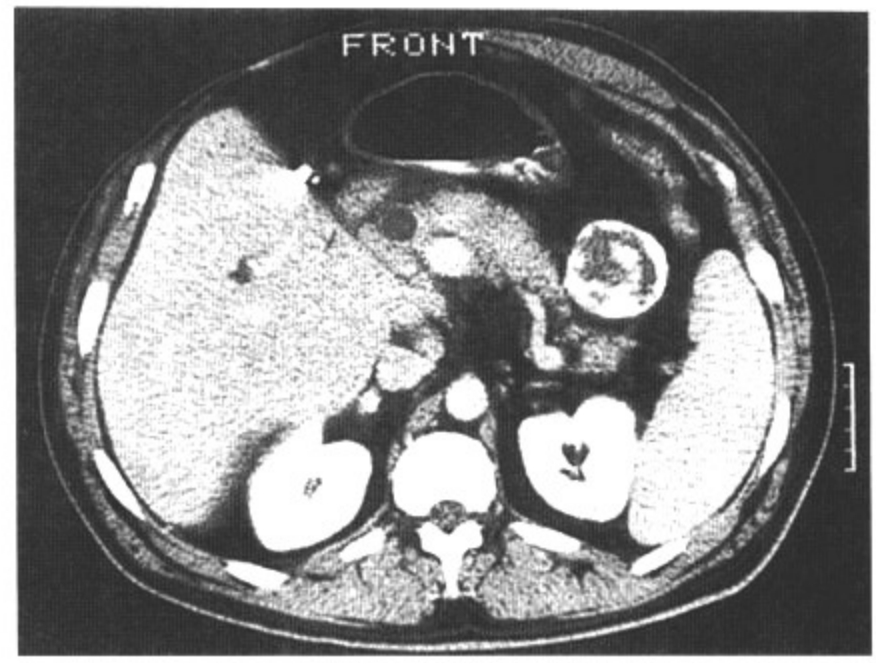

图2.21　B

影像表现：增强CT显示胰体部一4cm囊性病变，周围有钙化。

鉴别诊断：陈旧性血肿，脓肿，假性囊肿，粘液囊性瘤。

诊断：胰腺包虫囊肿。

讨论：肝脏是受棘球绦虫感染最常见的器官（约有75%～80%的病例），但其他器官也可受到侵犯，如脑、肺和肾。人因接触受感染的狗的粪便而受到感染。寄生虫卵在胃肠道孵化并进入门脉系统，如果没有被肝脏破坏掉，就会到达身体其他部位。胰腺的囊性病变钙化其鉴别诊断有陈旧性脓肿、血肿或假性囊肿。囊性肿瘤也可有周围蛋壳样钙化，如粘液囊性瘤和实性上皮样乳头状瘤。此病人的肝脏也发现有相似病变，因此诊断为包虫病。

病例 2-22

病史：59岁女性，腹痛、脂肪泻。

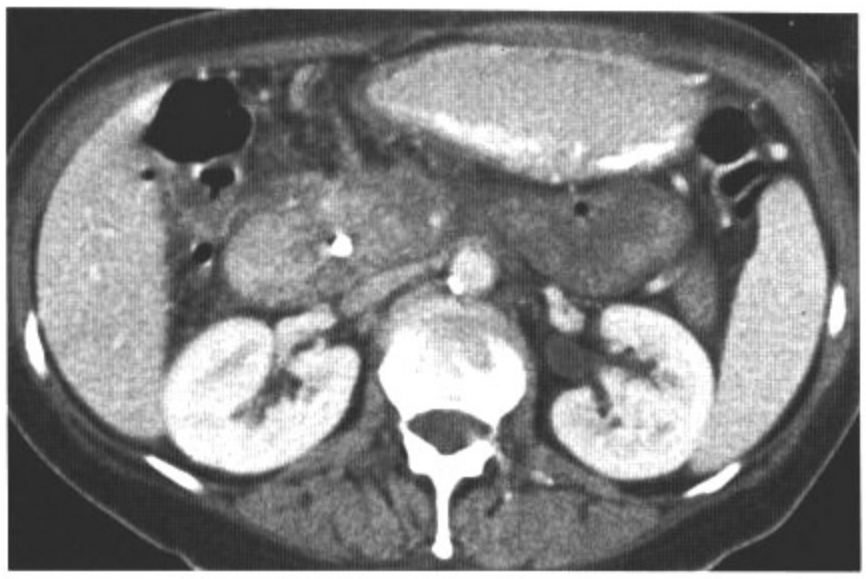

图2.22　A

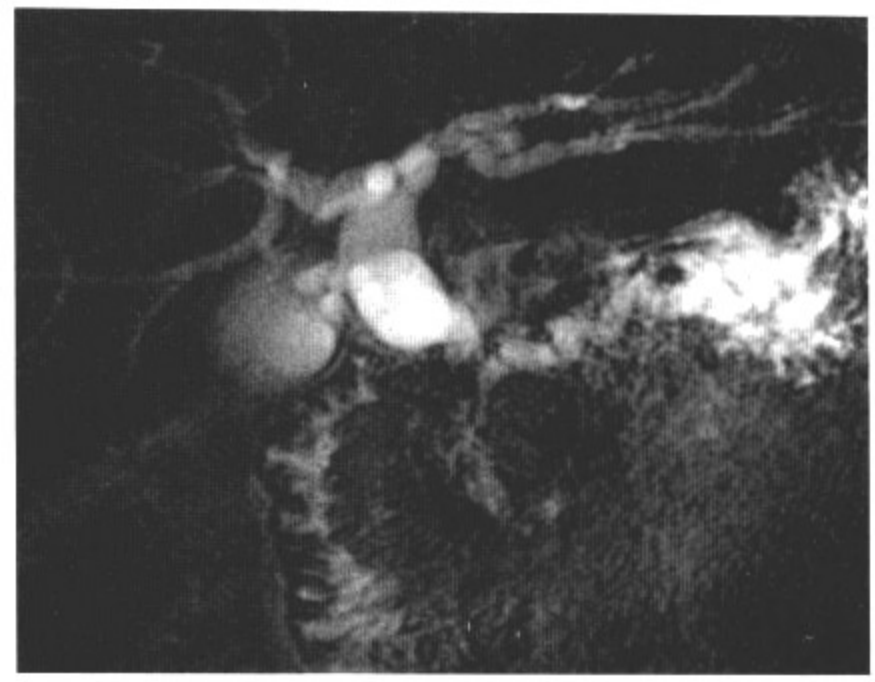

图2.22　B

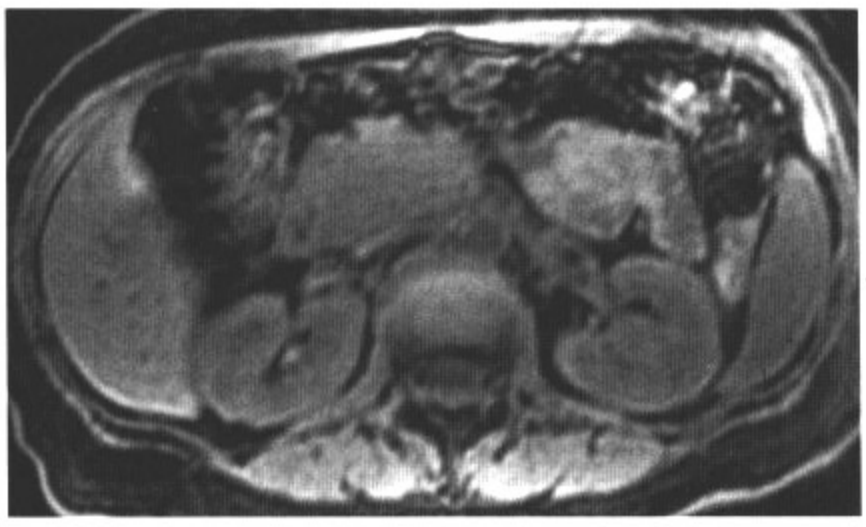

图2.22　C

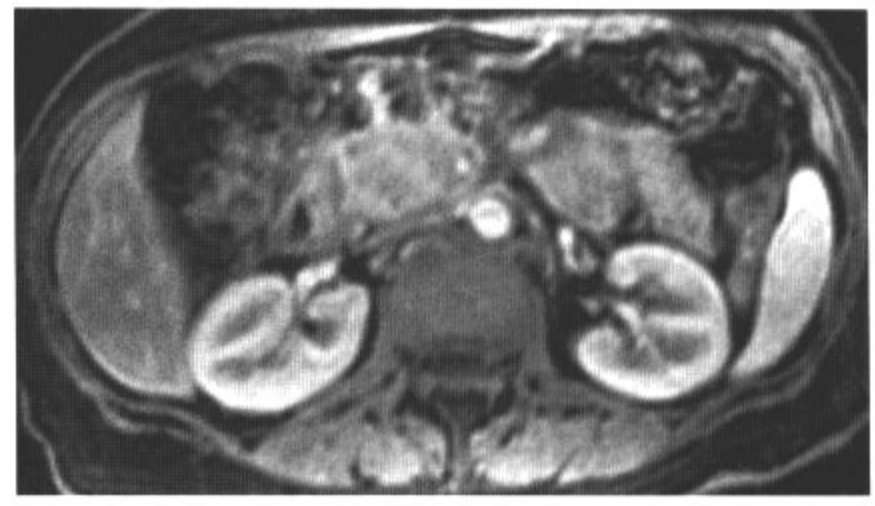

图2.22　D

影像表现：轴位增强CT（A）显示胰头部一巨大，边界不清的低密度肿块，包绕着肠系膜上动脉。肠系膜上静脉未显影。胆总管内有一成形支架。冠状斜位厚层MRCP（B）显示胰管和胆总管梗阻（“双管征”）。轴位压脂T1加权像（C）显示胰头一低信号肿块。钆剂造影后，轴位压脂T1加权（D）显示肿块强化不明显。

鉴别诊断：胰腺炎，转移瘤。

诊断：胰腺导管腺癌伴肠系膜上静脉栓塞。

讨论：给胰腺导管腺癌分期至关重要的因素之一是有无血管受侵，尤其是肠系膜上动脉和肠系膜上静脉。正常情况下，胰腺和肠系膜上静脉之间的脂肪层可消失。但是，肠系膜上静脉栓塞可提示血管受侵，且不宜手术。在MRI T2加权像上可看见典型的血管流空信号，血管流空低信号消失及血管中心高信号提示血管血栓。梯度回波序列也可用来评价腹膜后血管。MRI还可用于评估胰周受侵、淋巴结转移、肝脏转移和导管扩张。

病例 2-23

病史： 70岁男性，贫血。

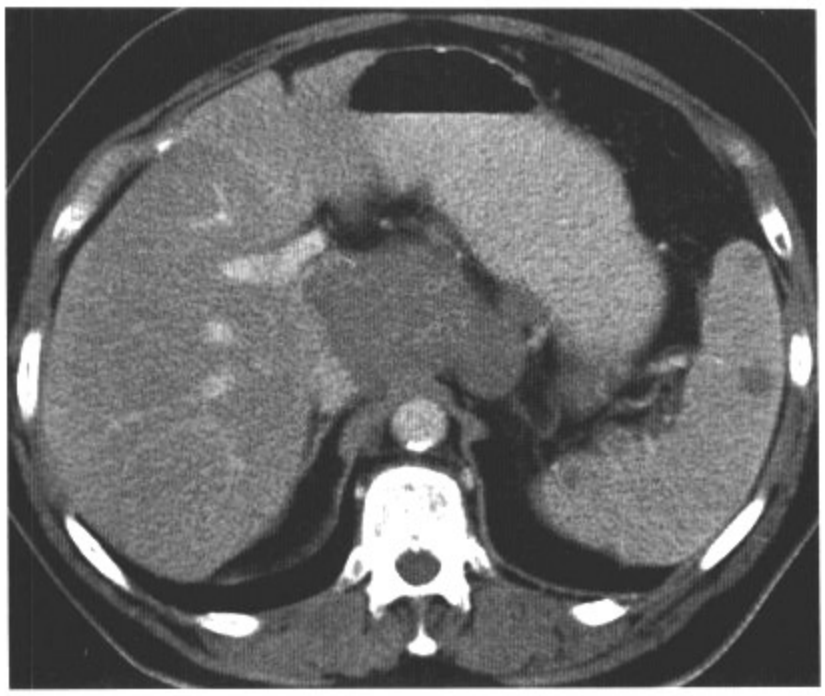

图2.23　A

图2.23　B

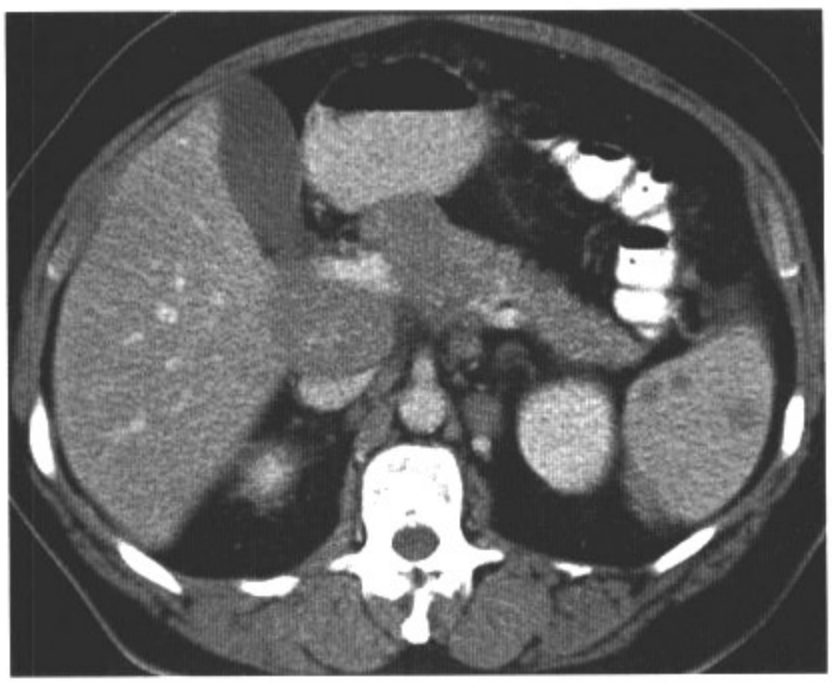

图2.23　C

图2.23　D

影像表现： 增强CT连续扫描图像显示胰头部一低密度弥漫性病变。胰腺周围的肝胃韧带和肝十二指肠韧带大量淋巴结肿大，脾脏多个病变。

鉴别诊断： 胰腺导管腺癌，转移瘤。

诊断： 胰腺淋巴瘤。

讨论： 胰腺原发性淋巴瘤非常少，胰周淋巴瘤较多见。发生在胰腺的非霍奇金淋巴瘤比霍奇金淋巴瘤更常见，且组织细胞淋巴瘤和Burkitt淋巴瘤是最常见的两种亚型。胰周淋巴瘤和胰腺淋巴瘤常常很难区分，因为胰腺缺少浆膜，常可通过淋巴结侵袭之。有时淋巴瘤致胰管梗阻，继发胰腺炎，也使鉴别困难。胰腺淋巴瘤既可表现为一个单发的肿块，也可表现为多发实性肿块。另外，胰腺也可弥漫受侵，类似胰腺炎。可伴发淋巴结肿大或脾脏受侵，如此病例所见。没有确定的原发性肿瘤，可排除转移癌。

病例 2-24

病史：68岁女性，左下腹疼痛、发热。

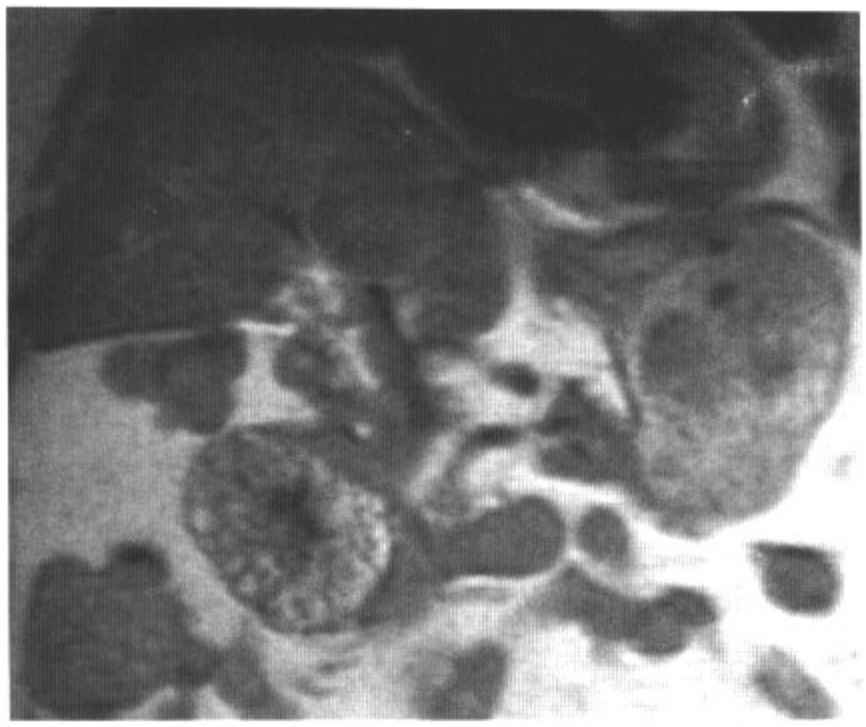

图2.24　A

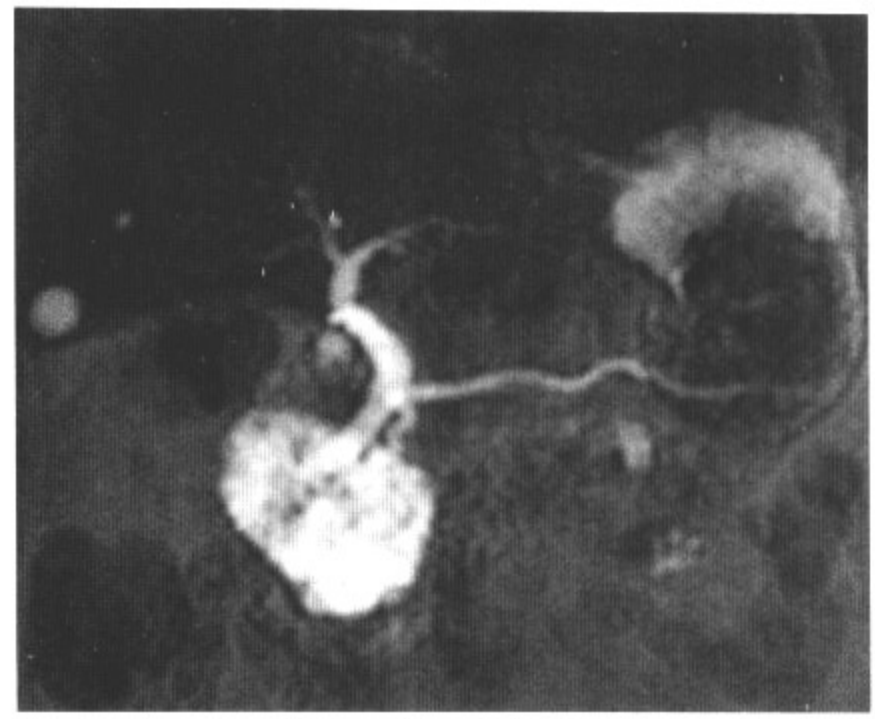

图2.24　B

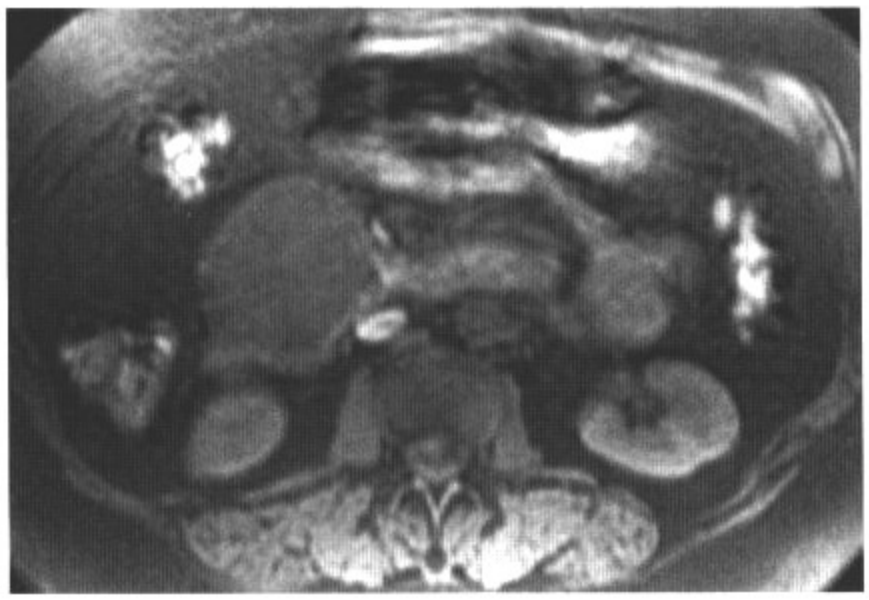

图2.24　C

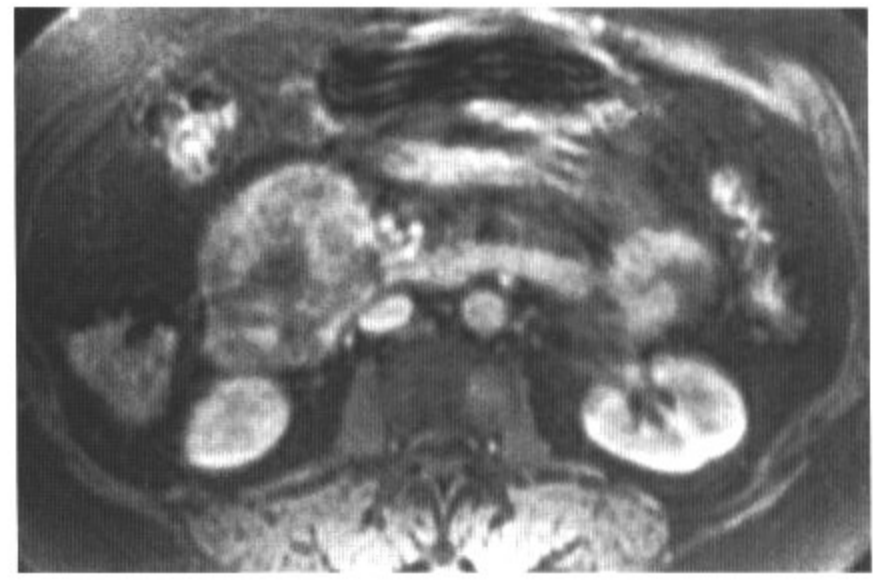

图2.24　D

影像表现：冠状T2加权像（A）显示胰头部一大小约6cm高信号肿块，其内有许多小分隔，且中心有瘢痕。斜位冠状厚层MRCP（B）证实肿块为囊性，且胰管和胆总管正常。钆剂造影前（C）后（D），轴位压脂T1加权显示肿块内的分隔有强化。

鉴别诊断：无。

诊断：微囊性浆液性胰腺腺瘤。

讨论：发生在胰腺的非肿瘤性囊性包块约95%都是假性囊肿，其余的是真性囊肿，要么是先天性的，要么与VHL或多囊肾有关。囊性肿物包括胰腺浆液性微囊或巨囊腺瘤、粘液性囊腺瘤、SPEN、IPMN、淋巴管瘤、畸胎瘤和坏死性内分泌瘤。除胰腺浆液性微囊腺瘤外，其余的大部分都有一个或多个大囊肿（>2cm），且形似假性囊肿。囊性肿物的实性部分因细胞类型和病变侵袭性的不同而不同。与之相反，胰腺浆液性微囊腺瘤含数个（>6个）小囊肿（<2cm），如本病例所见。如果这些囊肿都非常小，CT上则显示为实性；中心钙化比较常见。MRI和MRCP有助于确诊病变的囊性特征。年龄、性别和病变表现对于胰腺浆液性微囊腺瘤来说具有特征性。

病例 2-25

病史：46岁女性，右腹间歇性疼痛并放射到背部，近期有饮酒。

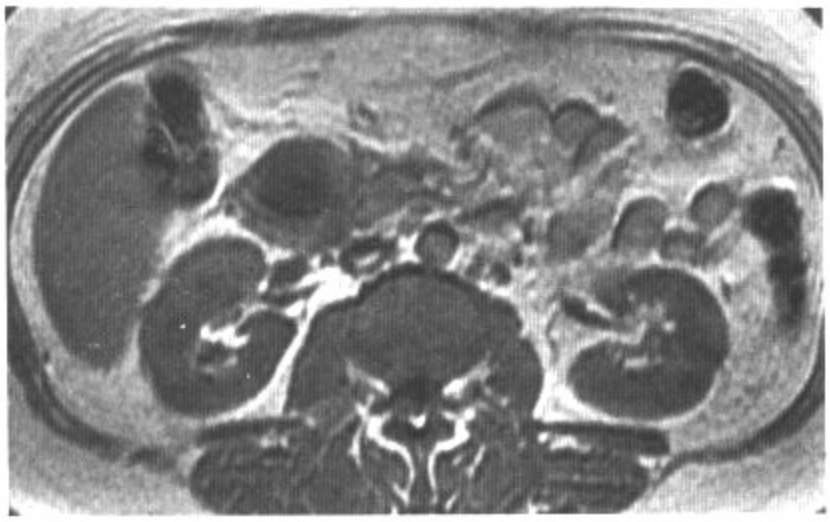

图2.25　A

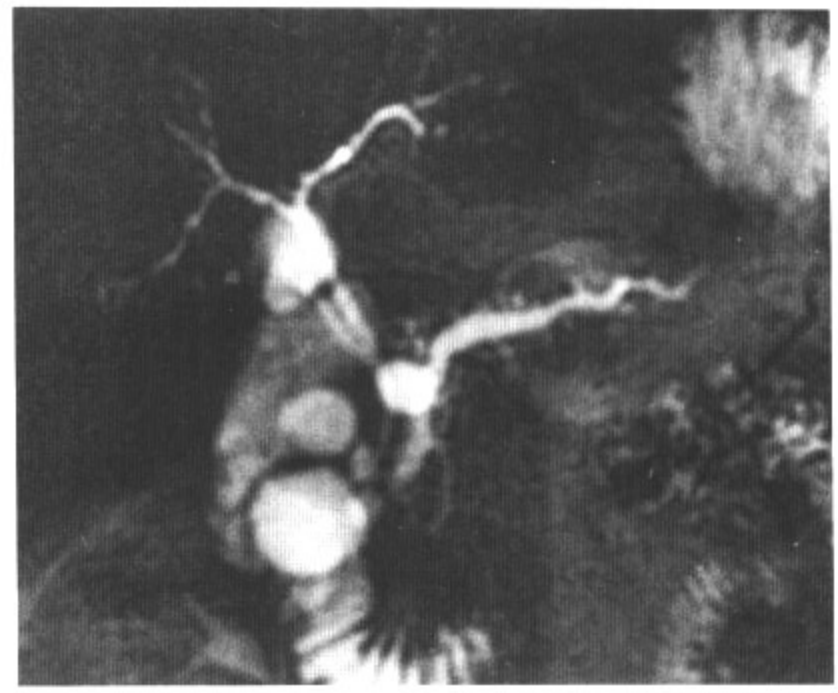

图2.25　B

图2.25　C

图2.25　D

影像表现：轴位T1加权像（A）显示十二指肠和胰头部之间有一约3cm不均匀低信号病变。斜位冠状厚层MRCP（B）显示胰管不规则且呈串珠状，十二指肠之上有三个囊性肿块。钆剂造影后，轴位压脂T1加权像（C和D）显示十二指肠壁和胰头部的囊性结构不强化。

鉴别诊断：胰腺假性囊肿，粘液性囊性肿瘤。

诊断：沟部胰腺炎。

讨论：沟部胰腺炎是慢性胰腺炎的一种亚型，且知之甚少，也称为十二指肠壁囊性营养不良。酒精被认为是重要危险因素之一。典型的炎症表现局限于十二指肠和胰头部之间的沟部。单纯型者，胰管和胆总管不受累及。节段型者，胆总管向内侧移位，胰腺实质节段性受累及。慢性胰腺炎的相关改变可表现在胰管上，如本例所见。粘液性囊性肿瘤表现为单发病变且无胰管相关变化。

病例 2-26

病史：49岁男性，6个月来剧烈腹痛且体重减轻。

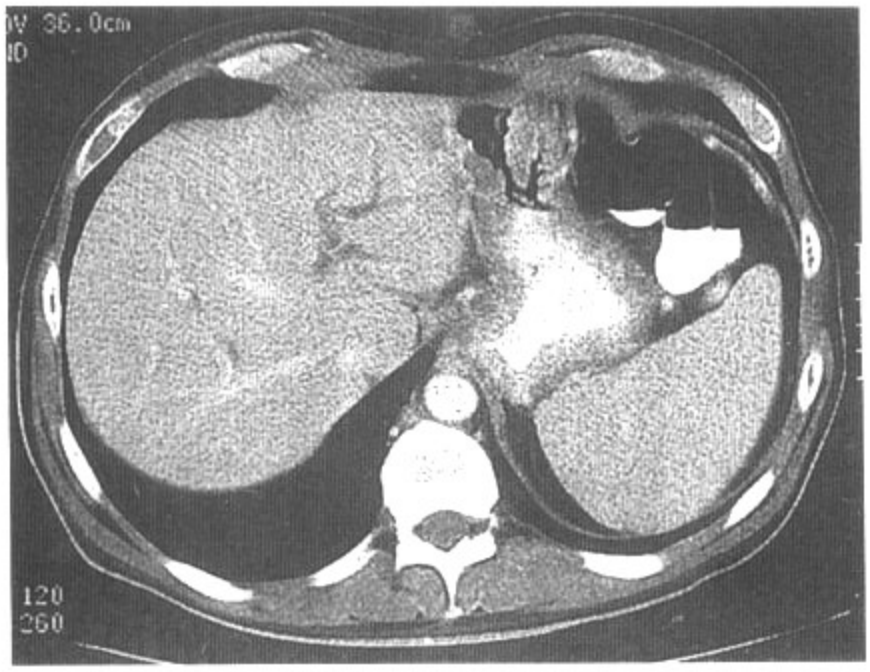

图2.26　A

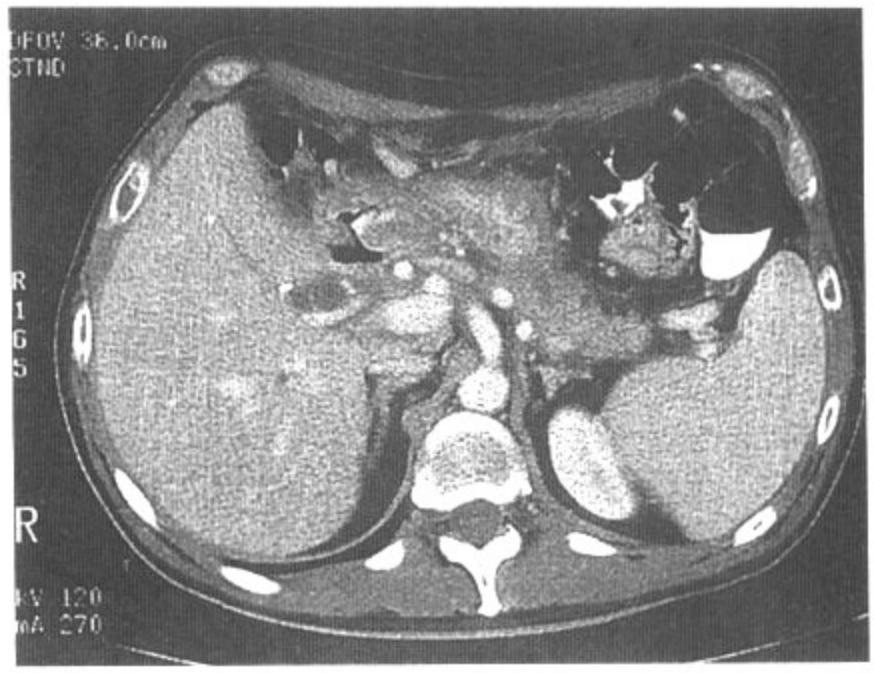

图2.26　B

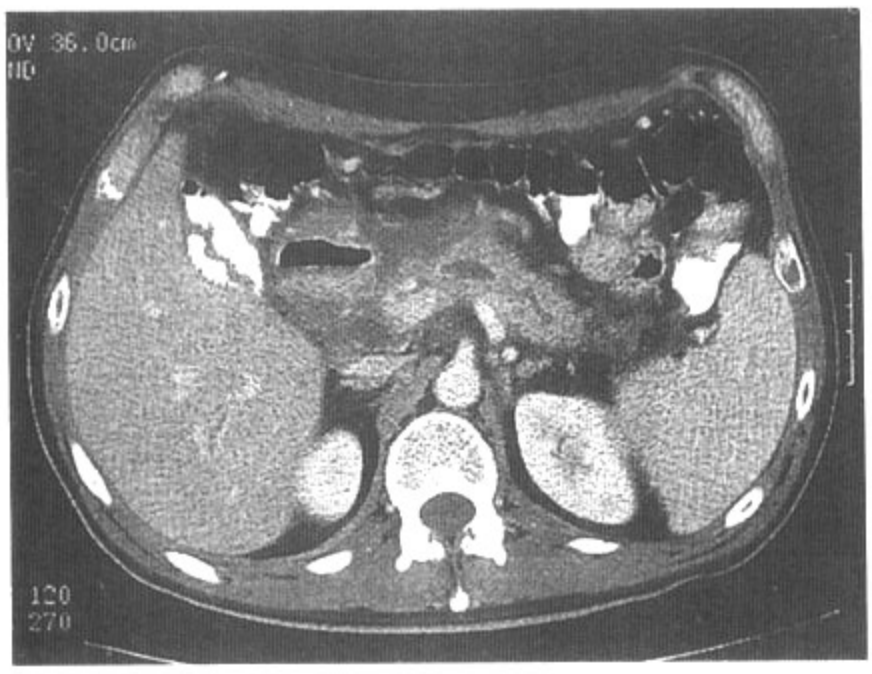

图2.26　C

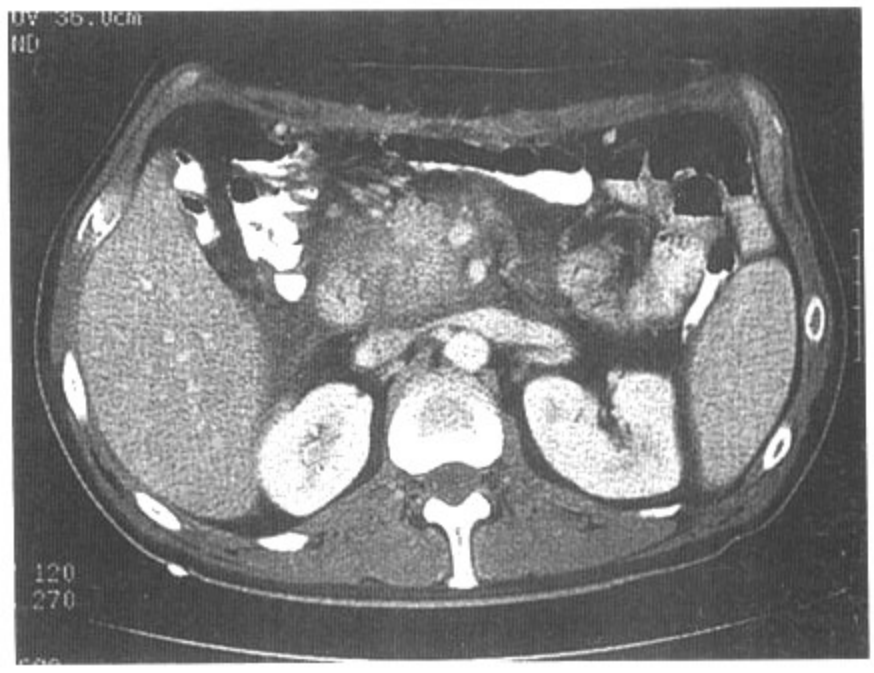

图2.26　D

影像表现：轴位增强CT连续成像显示胰腺肿胀且胰周炎症。注意：肝内胆管和胰管扩张。

鉴别诊断：无。

诊断：胰腺导管癌继发急性胰腺炎。

讨论：急性胰腺炎有很多病因，绝大多数是由酒精和胆结石引起的。其余的包括医源性创伤（ERCP术后）、感染后、遗传性胰腺炎和药物。胰腺癌是罕见的病因，不足5%。从急性胰腺炎的患者身上诊断出胰腺癌常常十分困难。诊断的对象应该是中年或老年患者无明确诱因胰腺炎。胆管扩张和长期胆红素升高不常见于局灶性胰腺炎，而支持导管腺癌的诊断。急性胰腺炎也易在腹膜后腔向前蔓延，而胰腺癌更易向胰腺后方蔓延。虽然胰腺炎和胰腺癌都易发生血管周围脂肪消失，但胰腺癌更典型。此患者考虑为胰腺癌，经ERCP确诊。

病例 2-27

病史：54岁男性，上腹痛反复发作。

图2.27　A

图2.27　B

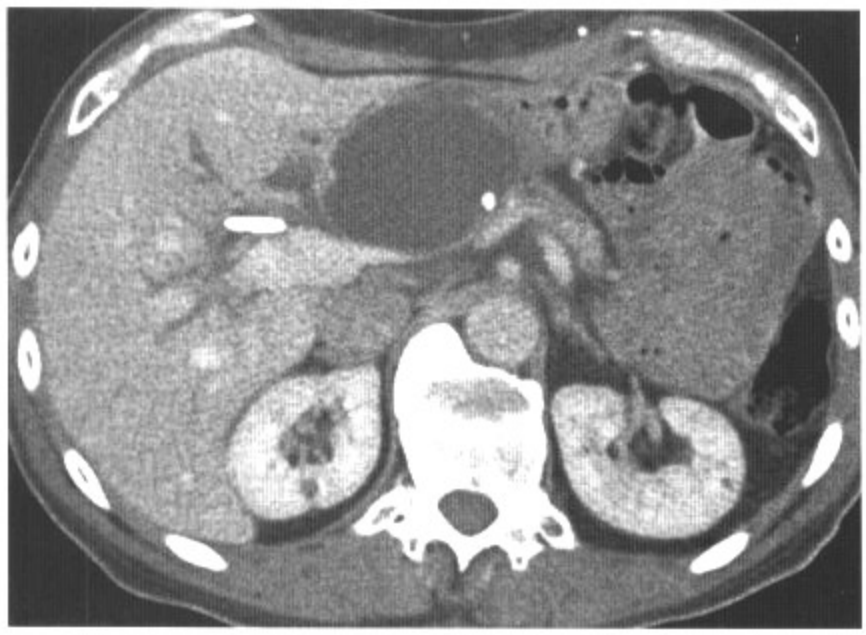

图2.27　C

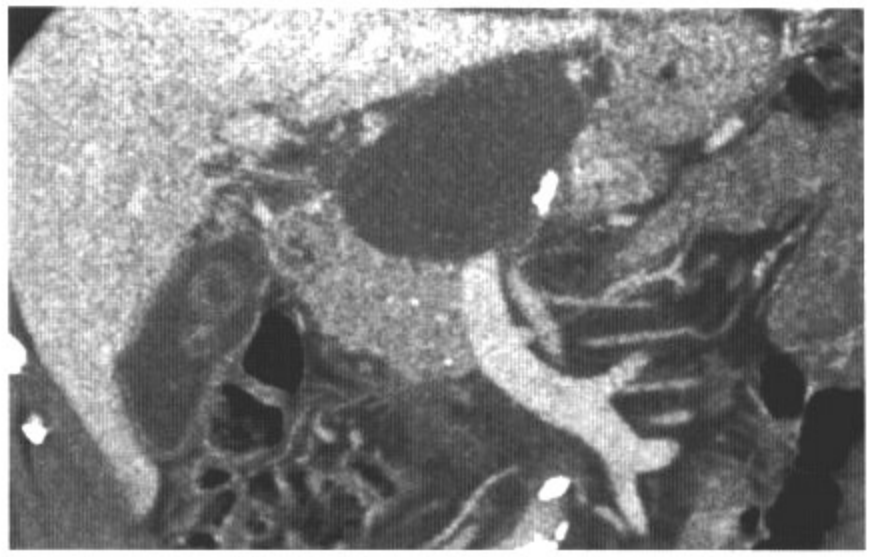

图2.27　D

影像表现：轴位增强CT连续成像（A，B）和胰腺实质相中的门静脉期（C）显示出慢性胰腺炎伴萎缩腺体内胰管扩张的影像表现。小网膜囊区可见一直径约7cm、边界清楚的囊性病变，伴门静脉狭窄。冠状重建CT（D）显示了密度均匀的囊肿与胰腺之间的关系。胆管内可见一支架。

鉴别诊断：粘液性囊性肿瘤，坏死性肿瘤（转移瘤，非功能性内分泌瘤）。

诊断：胰腺假性囊肿。

讨论：胰腺假性囊肿是急慢性胰腺炎并发症中的一种。胰周炎症不用引流，大部分都能自行吸收。但是，约10%的患者会形成假性囊肿。它们与先天性真性囊肿的区别在于其内缺乏粘膜上皮。液体蓄积并不常被诊断为假性囊肿，直到出现约6周并长出成熟的纤维壁。此时，它已不可能自行吸收。对于无感染的假性囊肿，其中直径>5cm或不断增大或有症状者，才需要引流。假性囊肿最主要的鉴别诊断是粘液性囊性肿瘤。患有粘液性囊性肿瘤的患者常常没有胰腺炎病史，或没有慢性胰腺炎的表现，如此病例所见。如果无胰腺炎病史，就应该考虑粘液性囊性肿瘤，特别是中年女性。

病例 2-28

病史：9岁男孩，上腹疼痛、腹围持续增长。

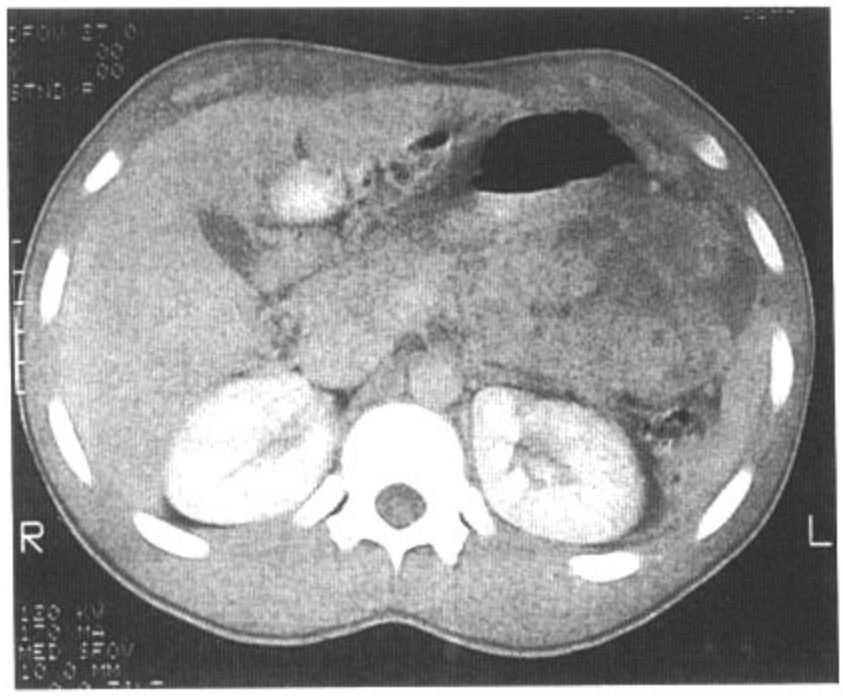

图2.28 A

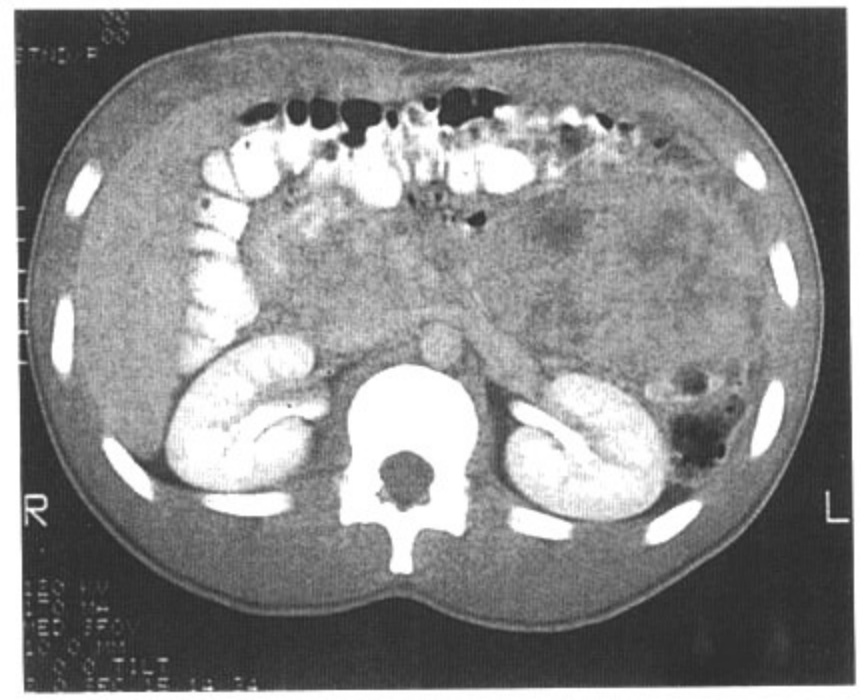

图2.28 B

影像表现：轴位增强CT图像显示胰尾部有一巨大、约7cm、不均匀强化肿块。

鉴别诊断：淋巴瘤，腹膜后肉瘤，血肿，实性上皮样乳头状瘤。

诊断：胰胚细胞瘤。

讨论：胰胚细胞瘤是一种罕见的胰腺肿瘤。它由上皮细胞组成，有时混杂着间质。典型的胰胚细胞瘤发生在1～8岁的儿童，当有症状时体积常常已经很大了，且常有出血、坏死。如果没有远处转移，预后一般比较好。诊断的难点在于分清病变的原发灶。如果来自于胰腺，在这个年龄段最可能的诊断便是胰胚细胞瘤，其次是实性上皮样乳头状瘤。发生在腹部的其他巨型肿块可能是腹膜后肉瘤或淋巴瘤。如有创伤病史，巨大的血肿也会有这种不均匀强化的表现。胰胚细胞瘤可有血清甲胎蛋白升高。

病例 2-29

病史：63岁女性，背痛。

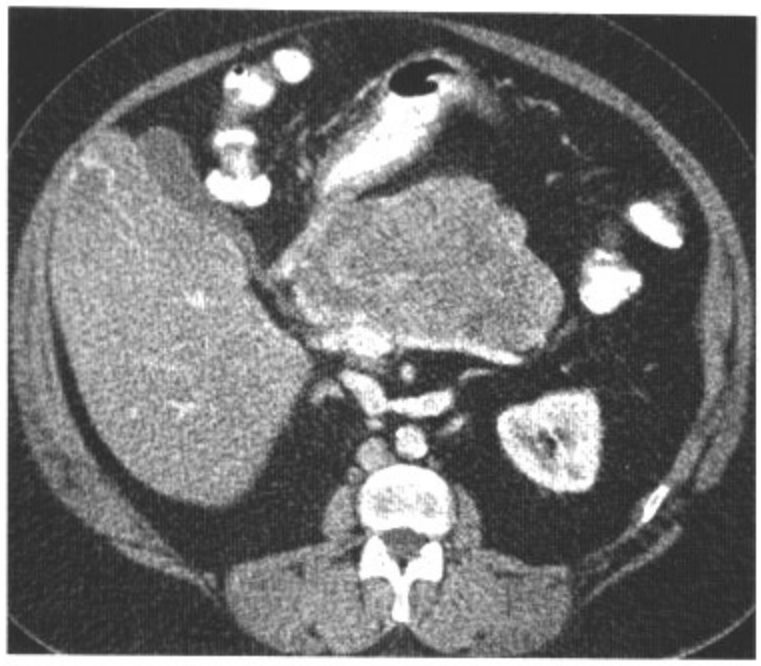

图2.29　A

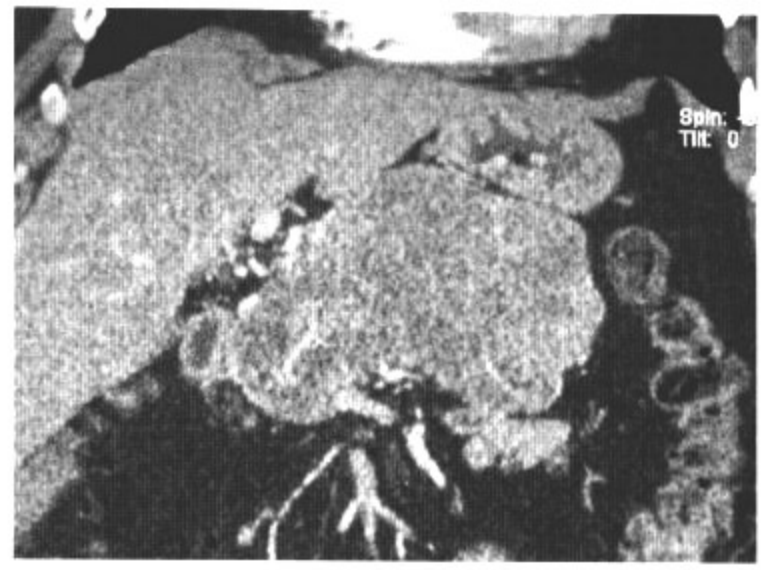

图2.29　B

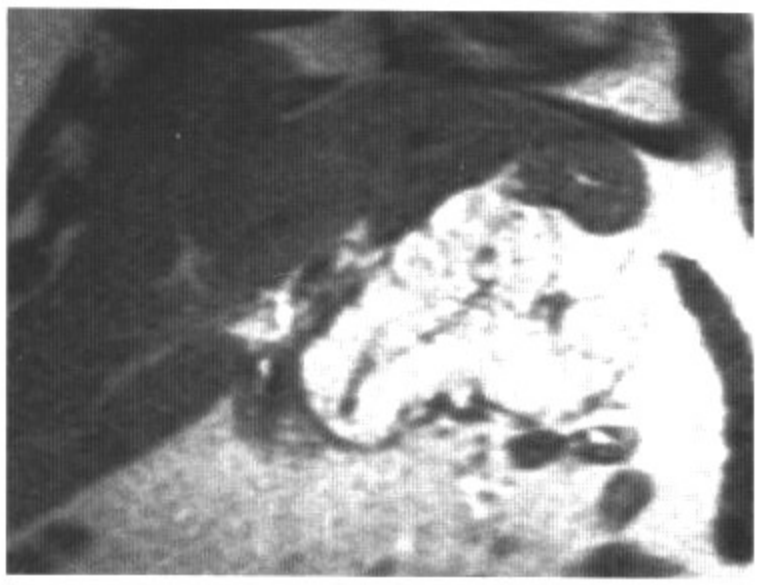

图2.29　C

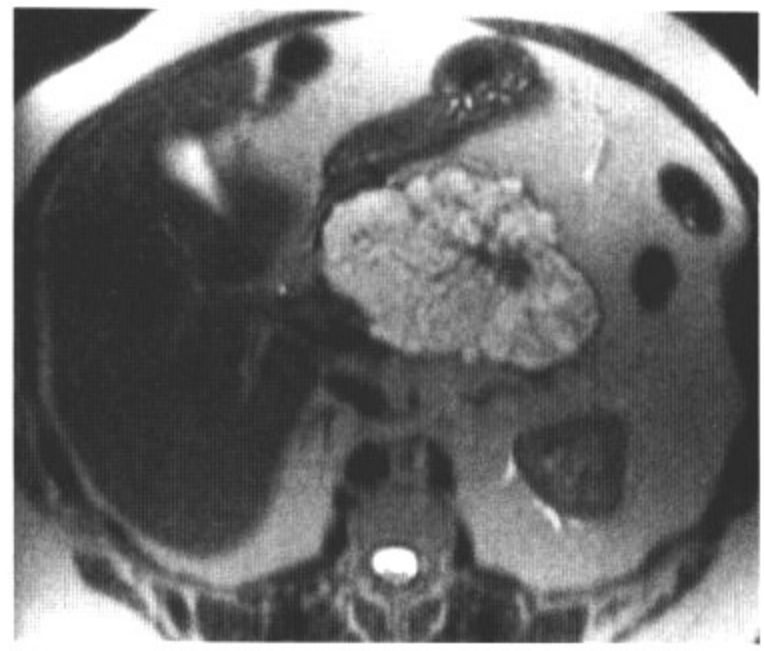

图2.29　D

影像表现：轴位和冠状增强CT重建图像（A，B）显示胰体部一大小约9cm、边界清楚、低密度病变，并伴有小囊性改变。冠状（C）和轴位（D）T2加权像显示病变呈高信号，但低于水。注意：线性低信号区表示纤维间隔。

鉴别诊断：粘液性囊性肿瘤，非功能性内分泌瘤。

诊断：微囊性浆液性胰腺腺瘤。

讨论：微囊性浆液性胰腺腺瘤是一种良性肿瘤，因有多发小囊肿，常呈分叶状。囊内充满富含糖原的液体，其大小在1mm～2cm之间。在MRI上，这些小囊因其内液体含大量蛋白和糖原，其信号常常低于水。因为它们血管丰富，所以有时会有出血，在T1加权上表现为高信号。其中心的瘢痕和分隔典型表现为长T1、短T2，正如此病例所见。MRI在确定病变的囊性性质方面很有价值。粘液性囊性肿瘤易形成一些体积稍大的囊肿，而不是本病例中的多个小囊肿。大多数时候，它们看起来像是假性囊肿。坏死性、非功能性内分泌瘤也可有囊性成分，但其体积更大些，实性成分更多一些。典型的腺癌呈实性，且发生在胰头部。

病例 2-30

病史：67岁男性，腹主动脉瘤伴后背痛。

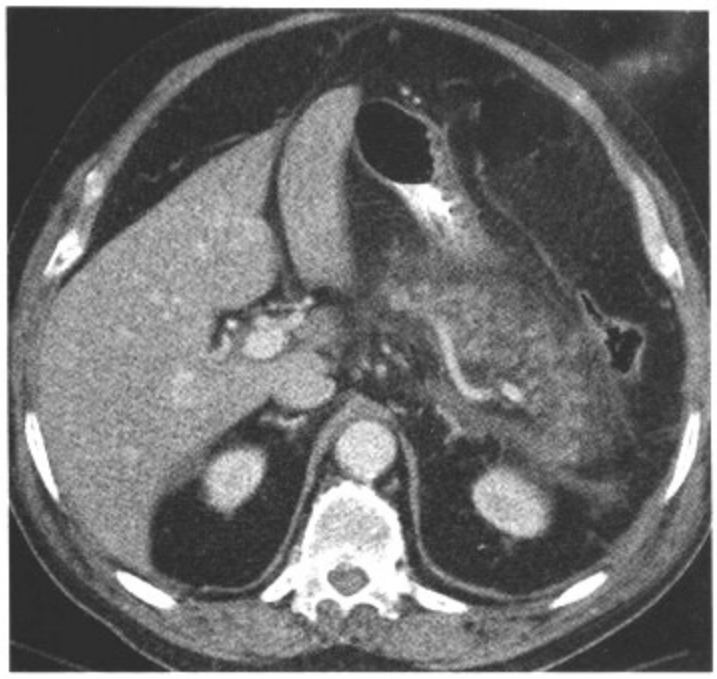

图2.30 A

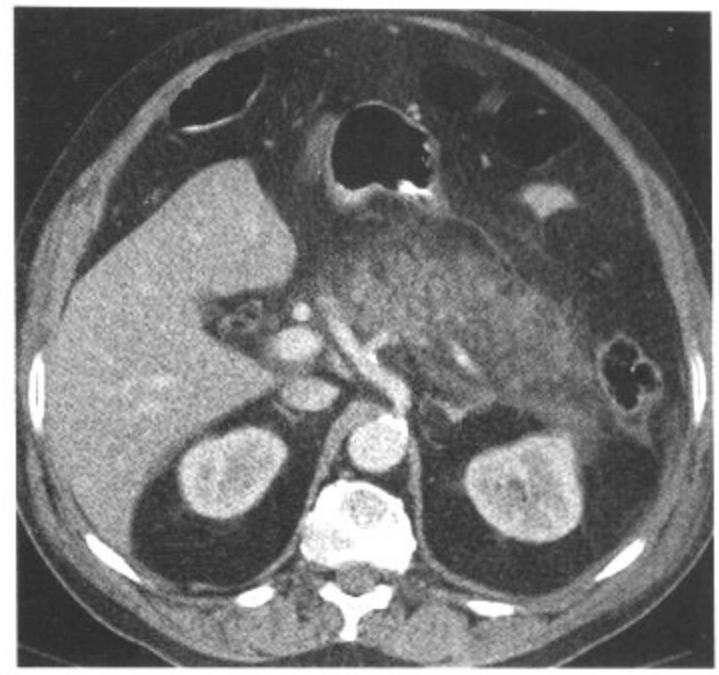

图2.30 B

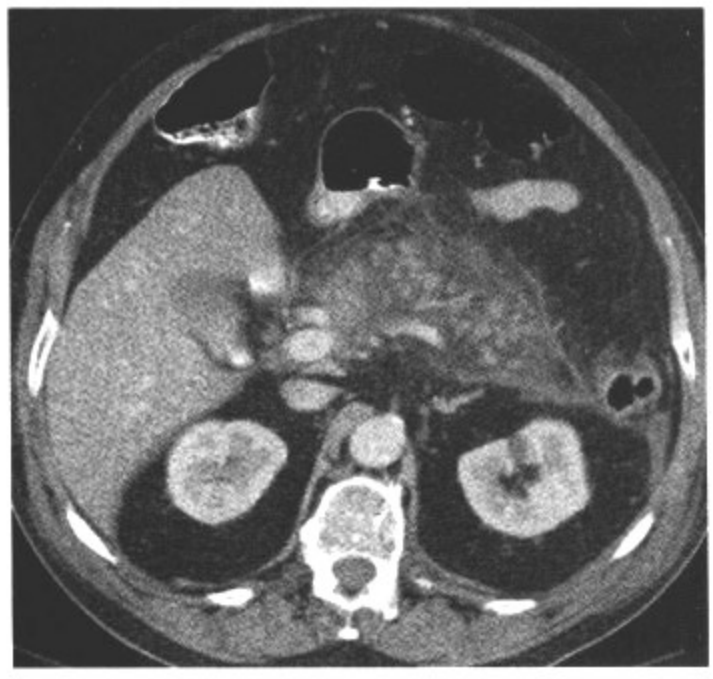

图2.30 C

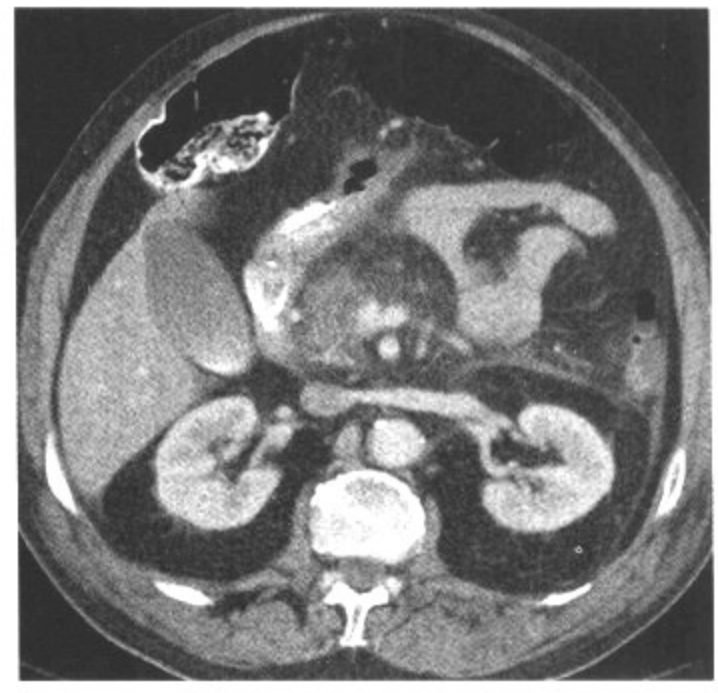

图2.30 D

影像表现：轴位增强CT连续成像显示胰腺肿大，胰周炎症。胰周无液体蓄积，胰腺也无坏死。

鉴别诊断：无。

诊断：急性间质性胰腺炎。

讨论：胰腺炎的并发症可降低患者的免疫力。由Balthazar等提出的胰腺炎分级是以胰腺和胰周炎症数量为基础的，它有助于预测这些患者的病情结局：A级，影像上为正常胰腺；B级，胰腺体积变大，但胰周无病变；C级，胰周炎症；D级，一处胰周液体蓄积或蜂窝织炎；E级，两处或多处胰周液体蓄积或气腹。A级和B级比D级、E级预后要好，且无并发症、住院时间短。不久，Balthazar又更新了他的分级体系，增加了有无胰腺坏死的评分（<30%、30%～50%或>50%）；CT的严重度指数允许将患者精确地分为：轻症胰腺炎，只需支持疗法；重症胰腺炎，一般需在重症监护病房内严密观察，且很可能导致并发症的发生。

病例 2-31

病史：36岁女性，腹痛。

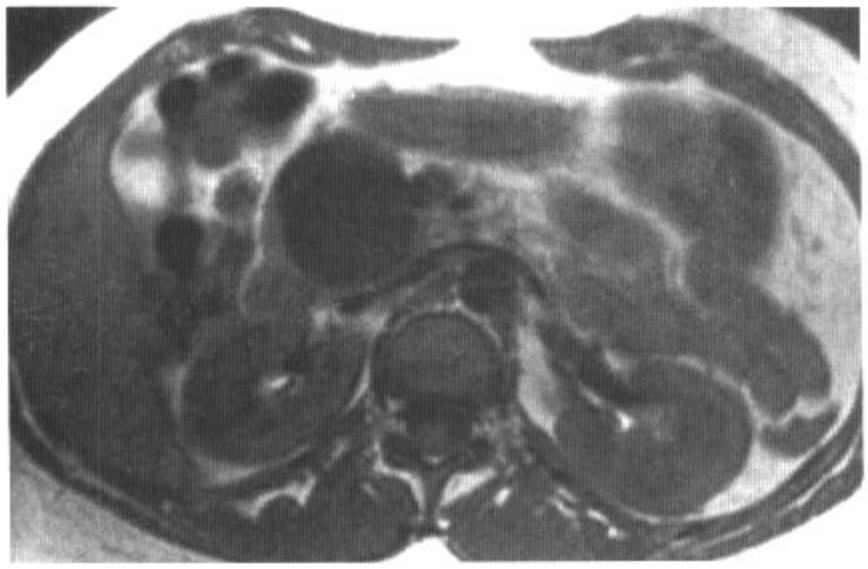

图2.31　A

图2.31　B

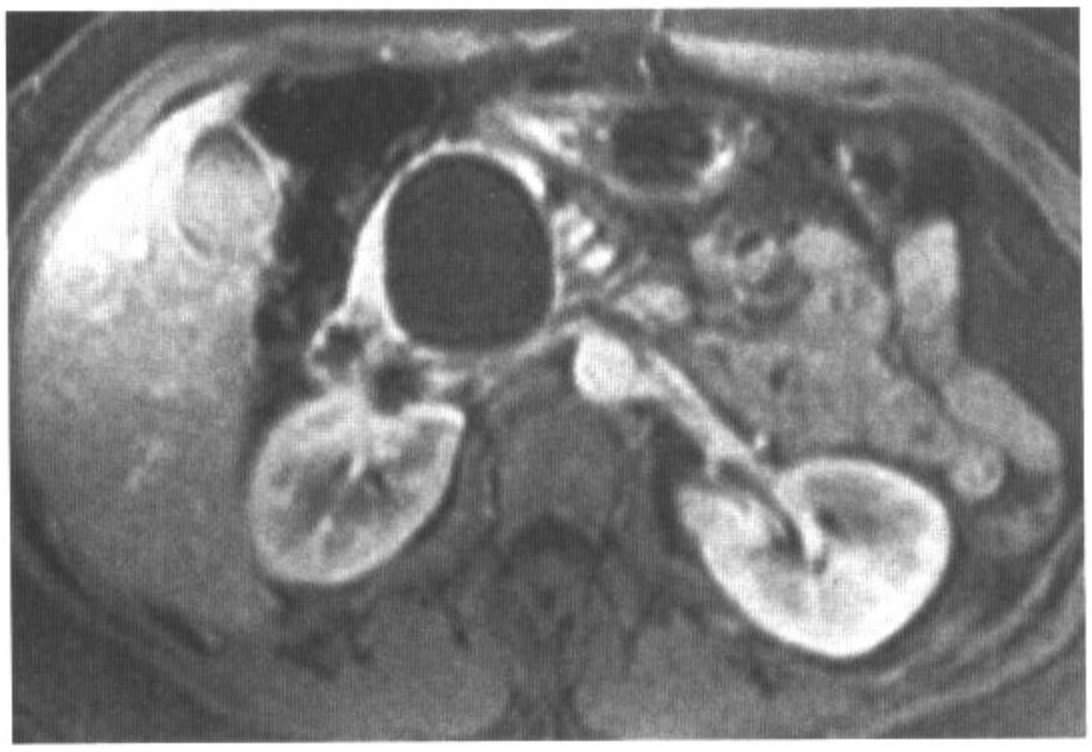

图2.31　C

影像表现：轴位T1加权像（A）和T2加权像（B）显示胰头部有一单房囊变，境界清楚。钆剂增强后，轴位T1压脂（C）显示病变无强化。

鉴别诊断：胰腺假性囊肿、粘液囊腺瘤。

诊断：浆液性囊腺瘤巨囊变异。

讨论：浆液性囊性肿瘤是由能分泌浆液并向导管分化的上皮细胞组成。最初，这些肿瘤也被认为是“微囊腺瘤”，因为它们由许多（>6个）小囊肿（≤2cm）组成。然而最近，一种由上皮细胞组成的胰腺浆液性腺瘤变异与报道的微囊浆液性腺瘤无法区别。这种变异被命名为“胰腺巨囊浆液性腺瘤”，因为这些囊肿较大且数量较少。此病变的典型表现为单房或双房且无壁结节，乳状突起，或钙化。此病常见于女性，好发于胰头。仅依靠影像学特征无法鉴别粘液性囊腺瘤和巨囊浆液性腺瘤，常需要做细针活检。

病例 2-32

病史：43岁女性，左下腹痛3周，伴恶心、呕吐。

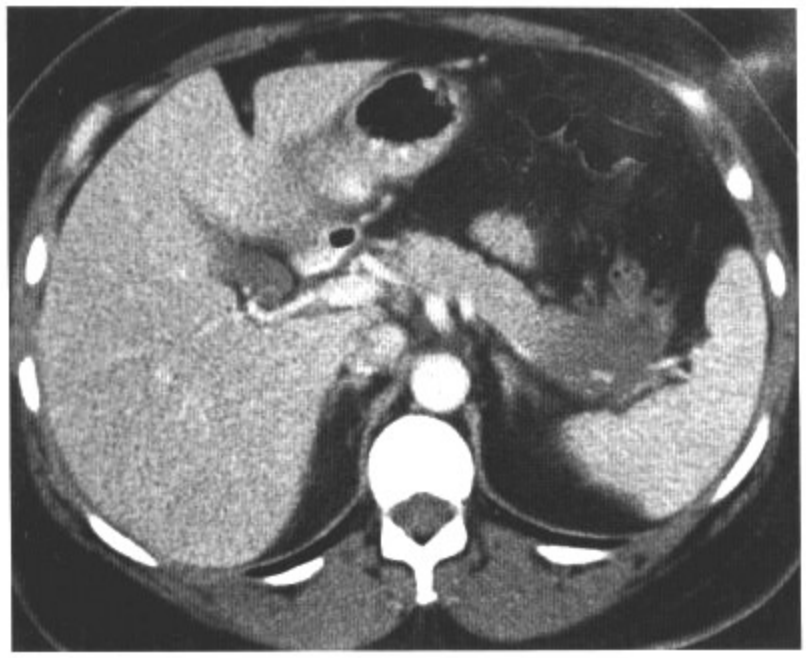

图2.32 A

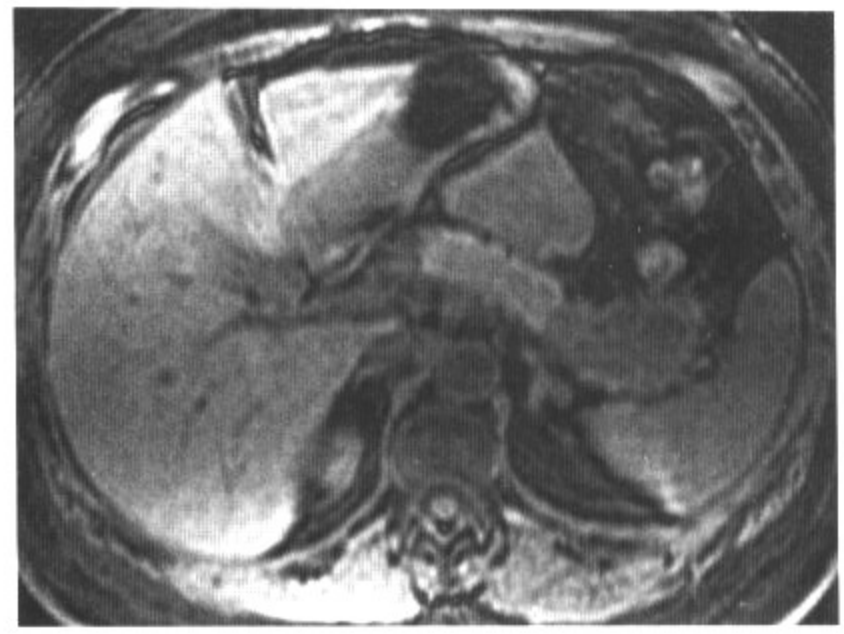

图2.32 B

图2.32 C

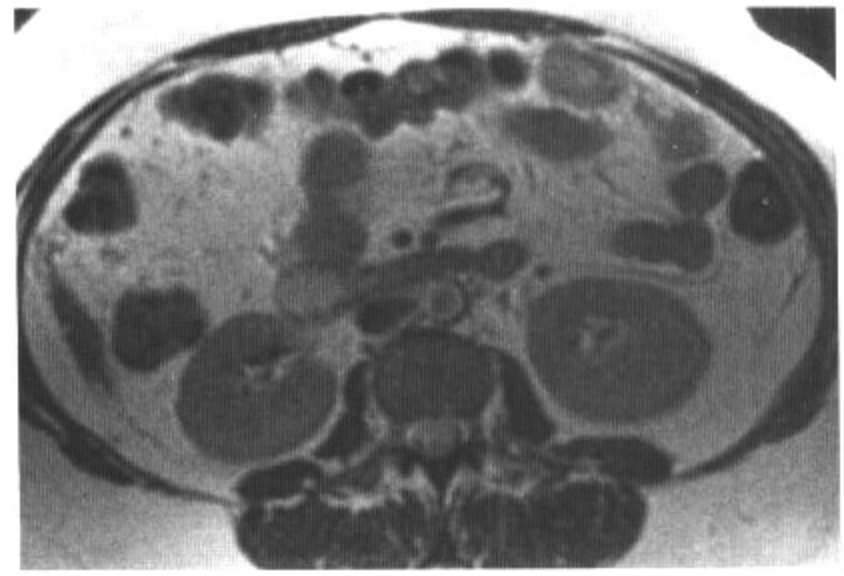

图2.32 D

影像表现：轴位增强CT图像（A）显示胰尾部有一低密度肿块，无胆管扩张。轴位压脂T1加权像（B）显示肿块信号比正常胰腺实质低。钆剂造影后，轴位压脂T1加权像（C）显示病变血供少。胰腺下方轴位T2加权像（D）显示左侧大网膜有一软组织信号肿块。

鉴别诊断：局灶性胰腺炎，转移瘤。

诊断：胰管腺癌转移。

讨论：胰管腺癌起源于胰管细胞，占胰腺无内分泌恶性病变的80%～95%。这些肿瘤最常出现在胰头部，好发于50～70岁，很少发生在40岁以下。胰管腺癌比正常胰腺组织血供少，因此它们在增强CT上表现为低密度。因其常发生于胰头部，所以当肿瘤还很小时就会因促结缔组织增生作用而使患者出现胆道梗阻症状。病变大小一般在2～5cm范围内。少血供肿块的鉴别诊断包括局灶性胰腺炎和转移瘤。通过病史常可排除胰腺炎。转移瘤易多发，且常常在发生胰腺转移之前，原发灶已明确。

病例 2-33

病史：50岁女性，发现腹部不匀称，左腹显著大于右腹。

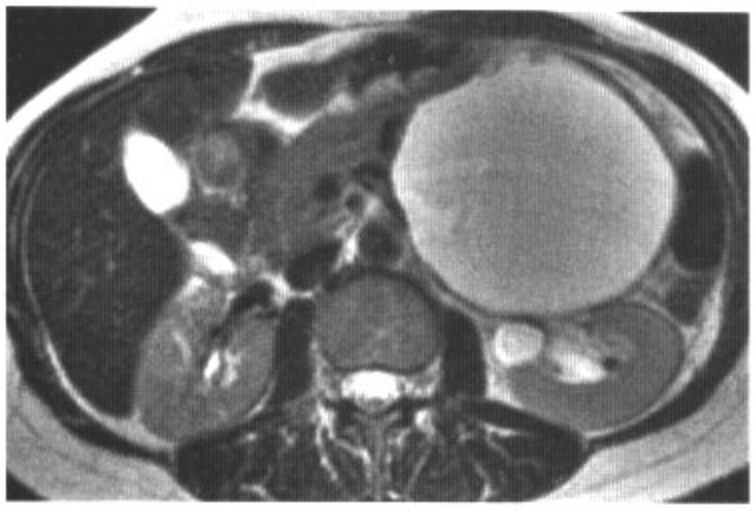

图2.33　A

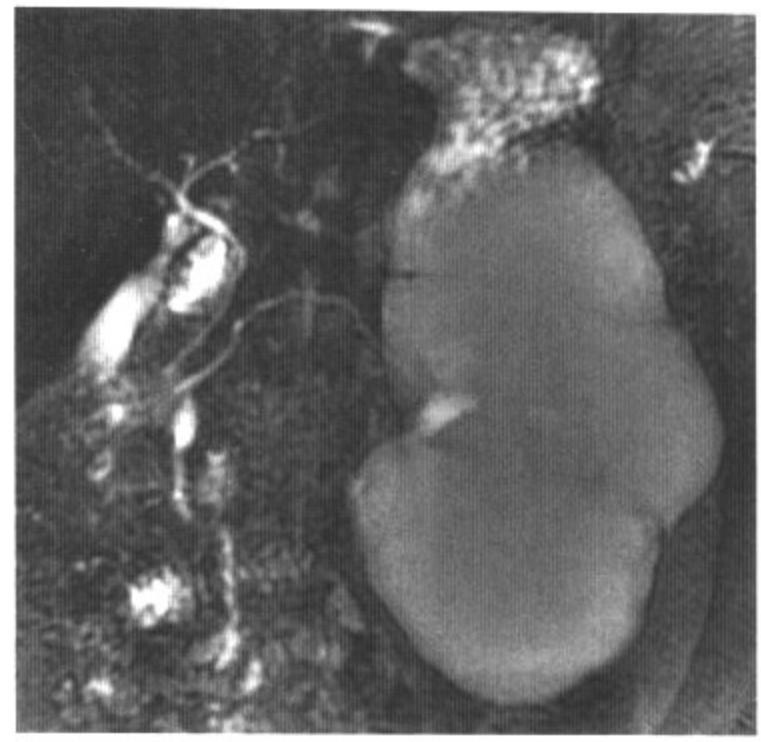

图2.33　B

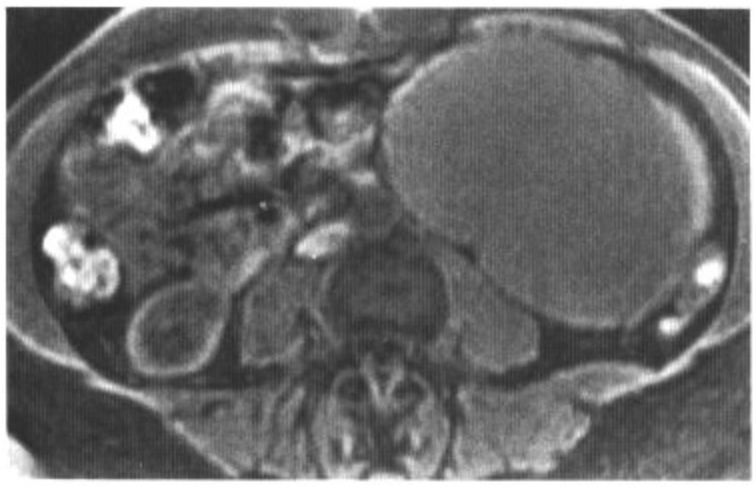

图2.33　C

图2.33　D

影像表现：轴位T2加权像（A）和冠状斜位厚层MRCP（B）显示胰尾部大小约为10cm×10cm×17cm有包膜的囊性病变，其内有分隔。钆剂造影前（C）、后（D），轴位压脂T1加权显示囊壁和分隔略有强化。

鉴别诊断：假性囊肿。

诊断：粘液性囊性肿瘤。

讨论：粘液性囊性肿瘤覆有产生粘液的柱状上皮，且来源于导管上皮。典型病变位于胰尾部。其好发于女性（女性与男性比例为9:1），尤其是50～60岁女性。病理上，粘液性囊性肿瘤以有卵巢基质为特征。粘液性囊性肿瘤可以是良性、交界性恶性或轻度恶性，因此，它们属于外科病变。近30%的病例有钙化，其囊壁和分隔呈典型的新月形。腔壁结节和乳头状肿物既可见于良性，也可见于恶性。然而，病变的实行成分越大，其预后就越差。发生在老年女性的巨大囊性病变最有可能是假性囊肿或粘液性囊性肿瘤。如果病史不清，则二者难以鉴别。二者都可表现为巨大，且有厚壁和钙化。

病例 2-34

病史：66岁男性，急性胰腺炎病史，出现菌血症症状。

图2.34　A

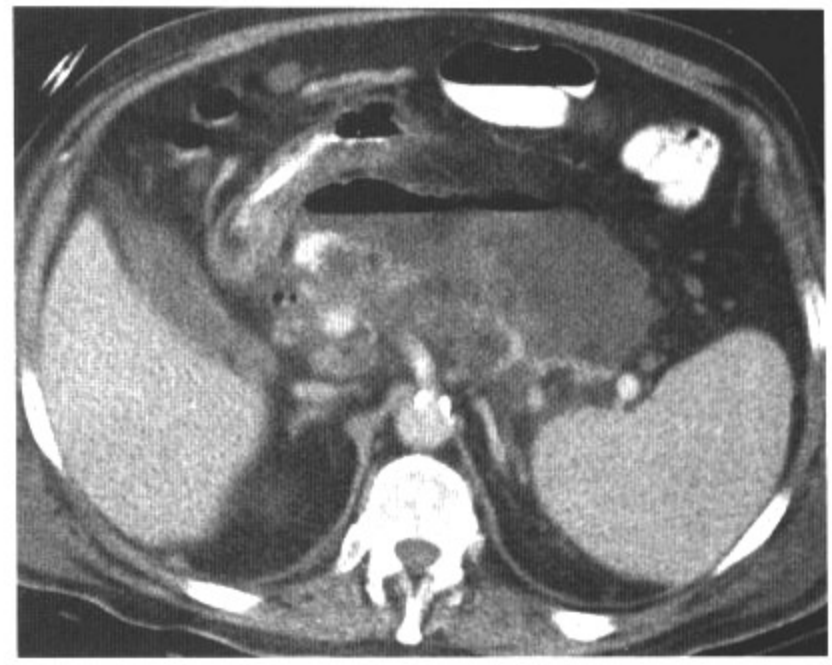

图2.34　B

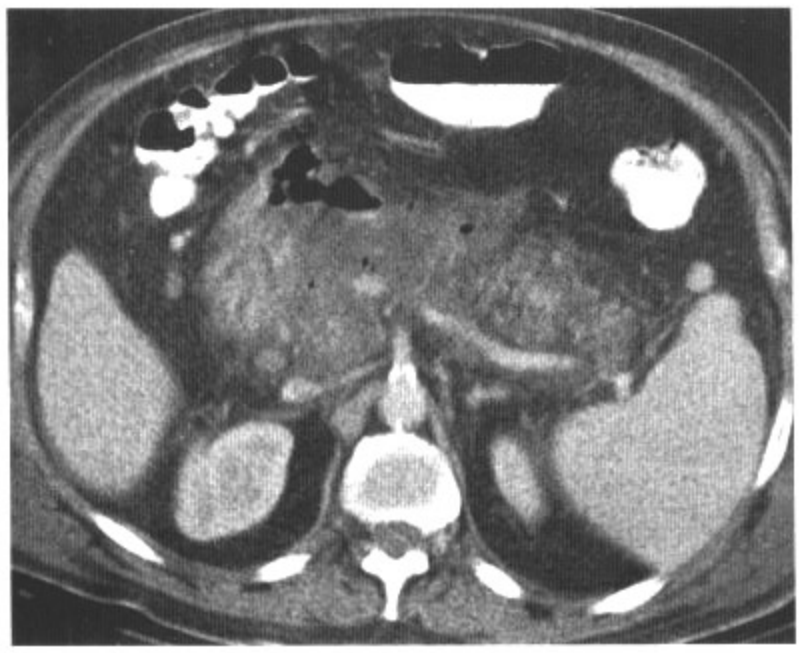

图2.34　C

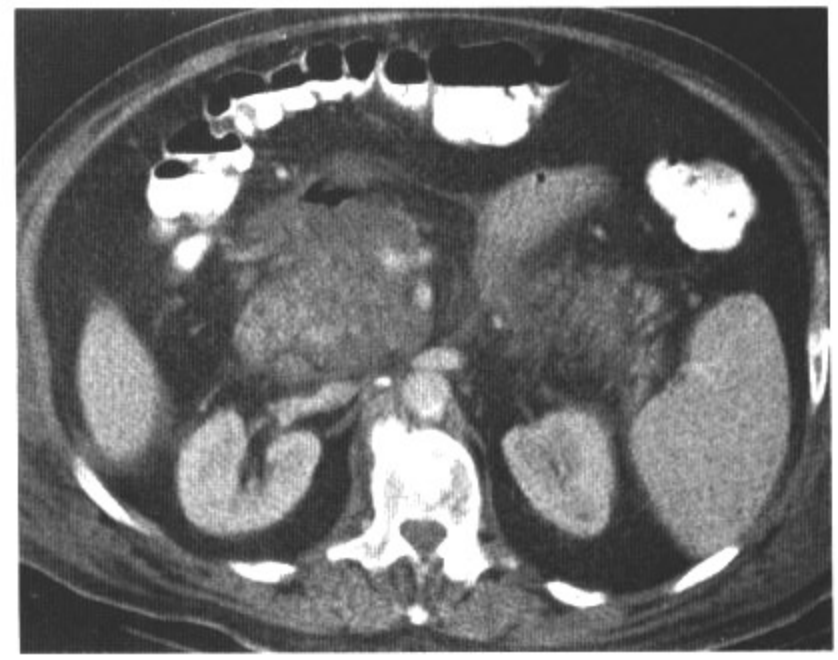

图2.34　D

影像表现：轴位增强CT连续扫描图像显示胰腺肿胀，伴有胰周炎症、绞索。小网膜囊内有气液平，胰床上有散在斑片状气体。

鉴别诊断：无。

诊断：胰腺感染性坏死。

讨论：急性胰腺炎的并发症有很多。坏死性胰腺炎是最严重的并发症之一。坏死性胰腺炎时胰酶会引起胰腺实质的破坏。这可导致胰腺革兰阴性杆菌感染，多为肠道微生物易位。感染性坏死性胰腺炎的死亡率很高。CT的主要表现有造影后胰腺实质不强化，胰腺区域出现低密度病灶。胰床内出现气泡提示很可能感染坏死，但不除外无菌坏死。常需经皮针吸以明确感染。其治疗方案有清创术和经皮穿刺引流。

病例 2-35

病史：64岁女性，9年前左肾切除。

图2.35　A

图2.35　B

图2.35　C

图2.35　D

影像表现：轴位增强CT连续扫描图像胰腺期（A～C）显示胰腺内有多发富血供的小病灶，注意患者为左肾术后。轴位增强CT门脉期（D）没能显示胰尾病变。

鉴别诊断：胰腺内分泌瘤。

诊断：肾细胞癌转移瘤。

讨论：胰腺发生转移瘤十分罕见，多发生于晚期恶性肿瘤。多见于胰腺附近的器官直接转移。其他转移瘤本身富血供，如肾癌、肺癌、乳腺癌和黑色素瘤。胰腺内多发肿块罕见，但当发生时就有可能是转移瘤、多发内分泌胰腺瘤（常为胃泌素瘤）或淋巴瘤。在这个病例中，因有肾切除病史，其内分泌症状明显支持胰腺转移瘤诊断。典型的胰腺淋巴瘤是少血供的。

病例 2-36

病史：53岁男性，垂体瘤和甲状旁腺瘤切除术后。

图2.36　A

图2.36　B

图2.36　C

图2.36　D

影像表现：轴位增强CT连续扫描图像（A～C）显示胰体尾部有一巨大、边界较清、血供丰富、密度不均的肿块。上腹部有许多静脉侧支循环。增强CT冠状位重建（D）显示肿块侵袭门静脉。

鉴别诊断：转移瘤、肉瘤、腺泡细胞癌。

诊断：非功能亢进型胰腺内分泌瘤。

讨论：非功能亢进型胰腺内分泌瘤占胰腺内分泌瘤的15%～30%左右，大多数具有恶性生物学特性。在组织学上，非功能亢进型胰腺内分泌瘤同其他内分泌瘤相似，但它们只分泌少量激素。因此，在临床上它们不易被检出。这种肿瘤常常生长缓慢，当被诊断时体积常已较大。当发现此病变时，常已有肝脏和局部转移。非功能亢进型胰腺内分泌瘤在增强CT上不均匀强化，因其体积较大，常有出血、坏死，也可看到钙化。其鉴别诊断局限在血运丰富的大体积胰腺病变。肉瘤和腺泡细胞瘤常常体积较大，但罕见。

病例 2-37

病史：26岁女性，淋巴瘤，肺移植术后。

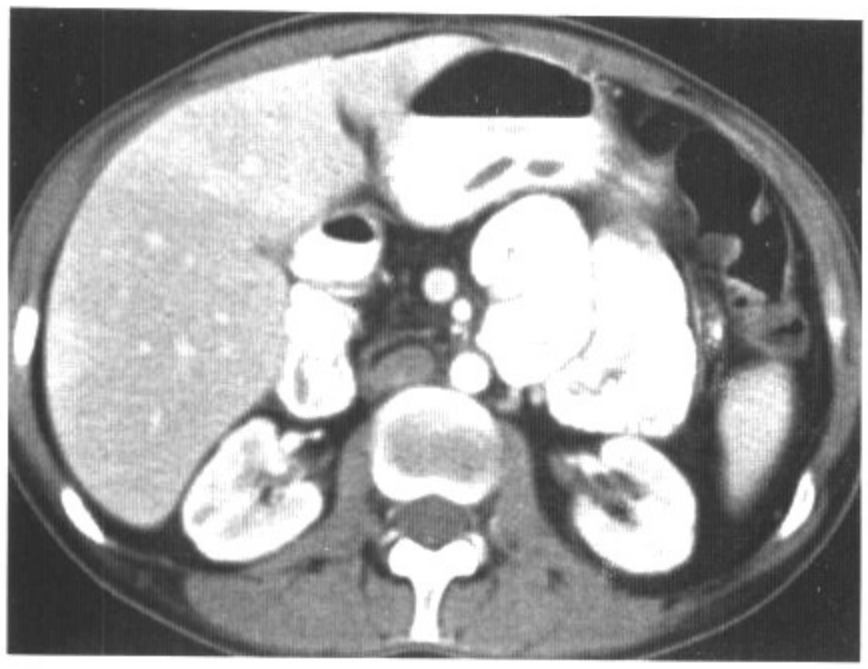

图2.37　A

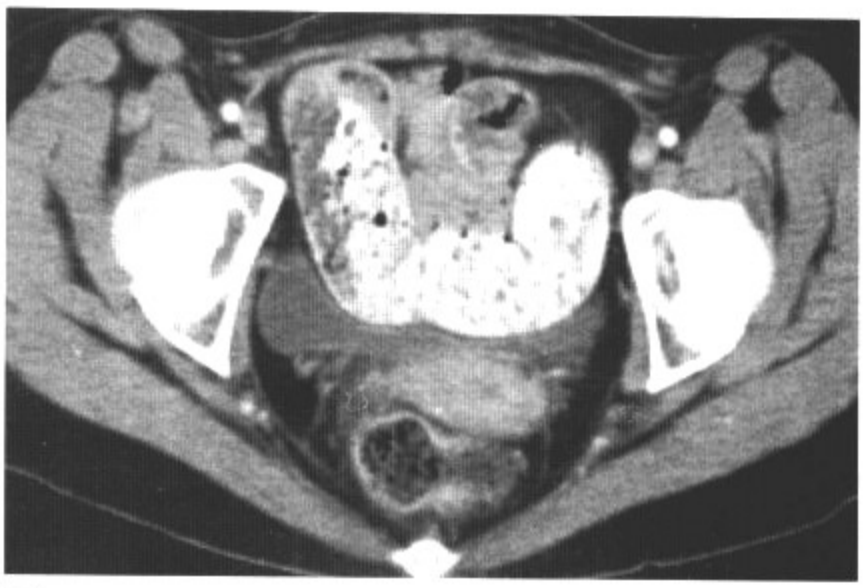

图2.37　B

图2.37　C

图2.37　D

影像表现：腹部（A）和盆腔（B）轴位增强CT显示脂肪组织完全替代胰腺，肠袢处有扩张的粪样物质。增强T2加权像（C、D）显示与脂肪过多症一致的胰腺高信号，胰体部有一小囊状结构。

鉴别诊断：重度营养不良，Shwachman-Diamond综合征，糖尿病，库欣综合征。

诊断：囊性纤维化伴胎粪性肠梗阻。

讨论：因外分泌腺体（包括胰腺）功能异常引起稠厚的分泌物形成，这是囊性纤维化的特征。也有粘液纤毛转运系统的功能障碍，从而引起反复肺部感染。胃肠道内容物移动缓慢也是特征之一。囊性纤维化的典型影像表现便是胰腺完全被脂肪组织取代。其他CT和MRI特征包括胰腺纤维化（表现为T1加权低信号）以及潴留囊肿（其可导致分支梗阻，T2呈高信号）。此病例中，因病人年龄和胎粪性肠梗阻同时存在，所以能明确诊断。在年龄较大、肥胖和伴有库欣综合征的患者中，脂肪取代易表现为花条纹状而不是弥散状，如本例所见。Shwachman-Diamond综合征罕见，发生在干骺端发育不良类病变中（同时伴有胰腺被脂肪组织取代）。

病例 2-38

病史：48岁男性，腹部间断剧痛，伴恶心、呕吐。

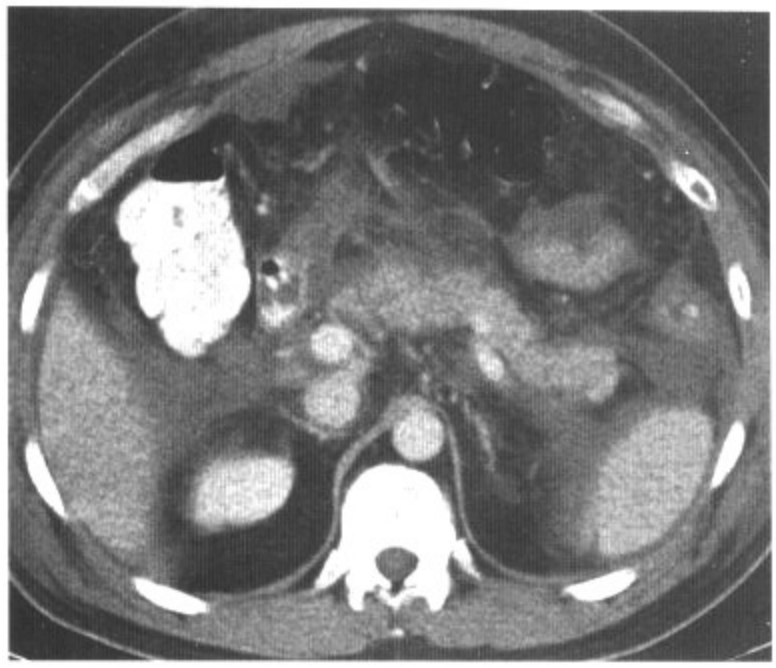

图2.38　A

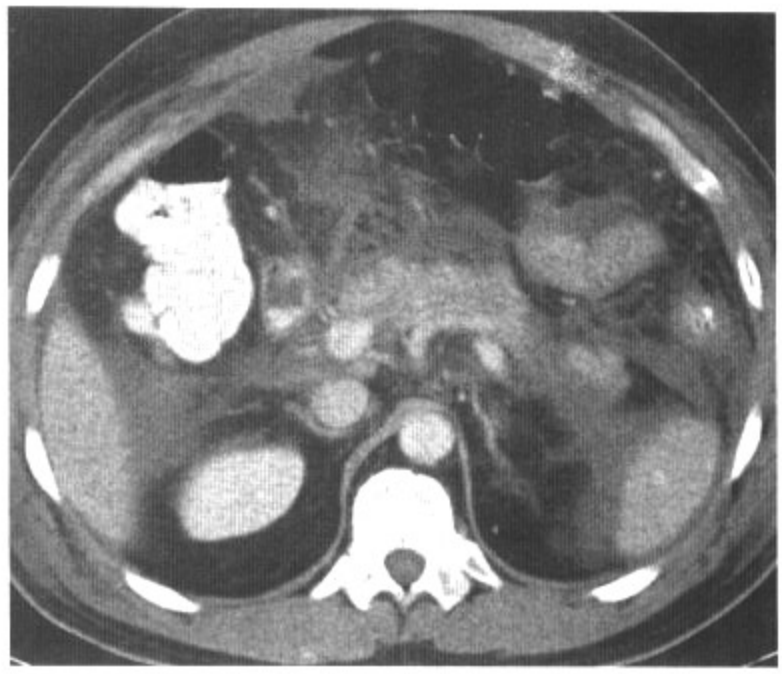

图2.38　B

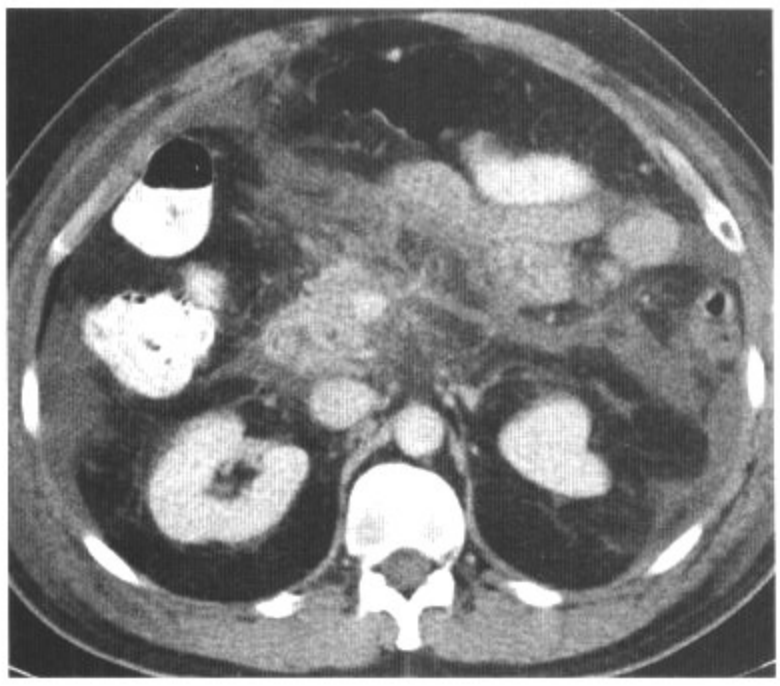

图2.38　C

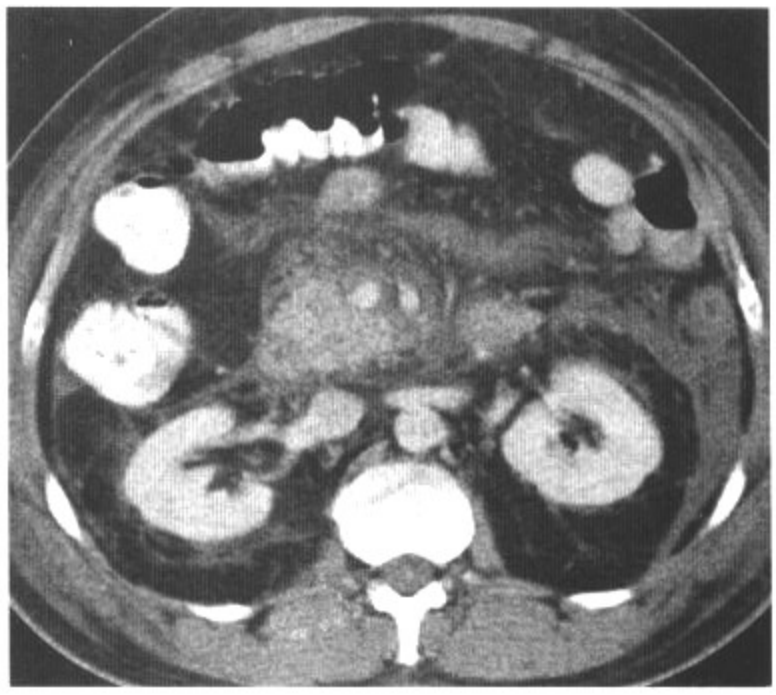

图2.38　D

影像表现：轴位增强CT连续成像显示胰周炎症，向前扩散至横结肠系膜。

鉴别诊断：无。

诊断：急性胰腺炎。

讨论：本病例很好地显示了胰腺病变扩散的通路之一。虽然胰腺位于腹膜后腔的肾旁前间隙，但它和腹部很多部位都有相通。胰腺炎或胰腺恶性病变可直接蔓延到肾旁前间隙的其他器官，如十二指肠和升降结肠。胰腺病变也可通过横结肠系膜到达横结肠。如本例所见，来自急性胰腺炎的炎症通过横结肠系膜向前侵袭，最终到达横结肠。钡剂灌肠或CT扫描可见粘膜增厚。此病变未侵袭小肠袢，因为小肠是通过小肠系膜与后腹腔相连，在本病例中，小肠系膜并不直接受侵。胰腺恶性病变也可通过相似的途径侵袭横结肠。

病例 2-39

病史：52岁女性，克罗恩病史。

图2.39 A

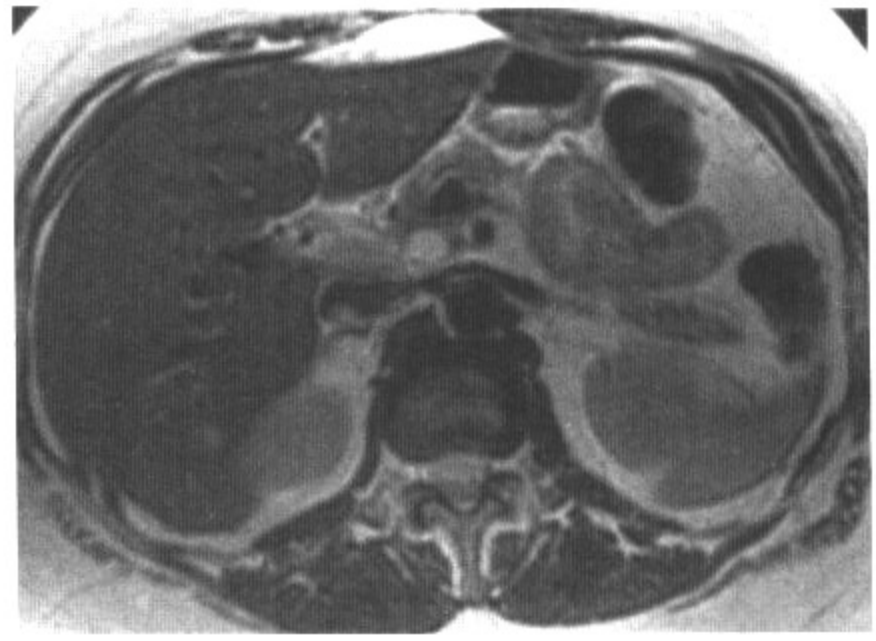

图2.39 B

图2.39 C

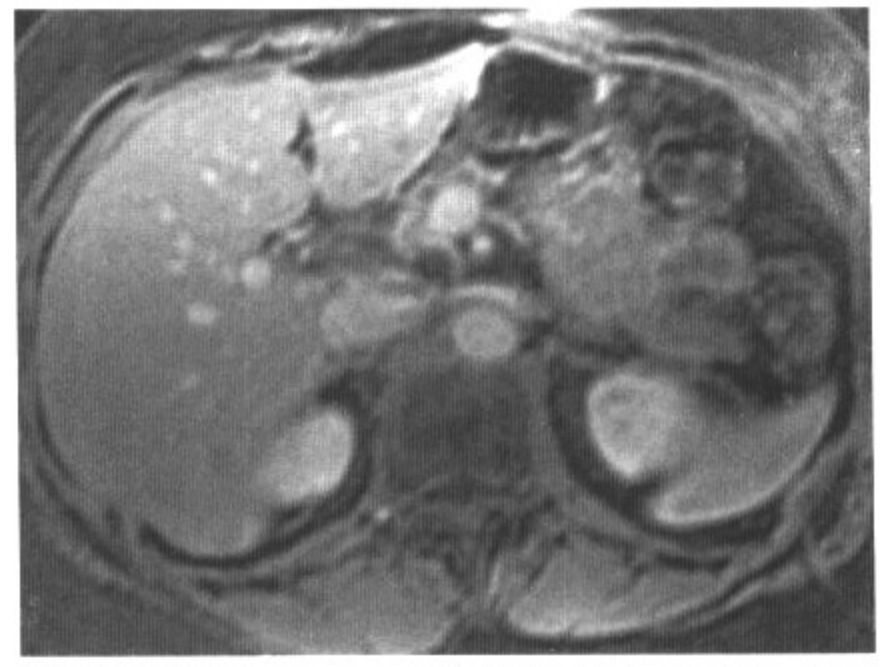

图2.39 D

影像表现：轴位增强CT图像（A）显示钩突部有一大小为1.5cm、边界清楚的囊肿。T2重加权（B）显示病变呈高信号。冠状斜位厚层MRCP（C）显示了病变和其他正常胰管之间的联系。钆剂造影后，轴位压脂T1加权像（D）显示病变不强化。

鉴别诊断：假性囊肿、胰腺巨囊性浆液腺瘤，粘液性囊状瘤。

诊断：导管内乳头状粘液瘤。

讨论：导管内乳头状粘液瘤（IPMN）是一个相对较新且报道日益增加的病变（其别名还有产粘液肿瘤、导管内粘液高分泌瘤、粘液高分泌瘤、粘液性管扩张、导管扩张性粘液囊性瘤）。此肿瘤是产粘液的胰腺肿瘤之一，并认为其来源于胰管或其分支。它有乳头状增生、非典型或恶性上皮。在CT或MRI上，典型表现为主胰管扩张伴单腔或多腔囊性病变。可见主胰管和囊变相，并可排除其他胰腺囊性肿瘤，如浆液性或粘液性囊性肿瘤。乳头状突起物和乳头瘤可在薄层CT图像上显示。膨出的乳头和主胰管管径极度扩张更常见于恶性IPMN。分支型IPMN常常局限于钩突。

病例 2-40

病史：42岁女性，左下腹痛。

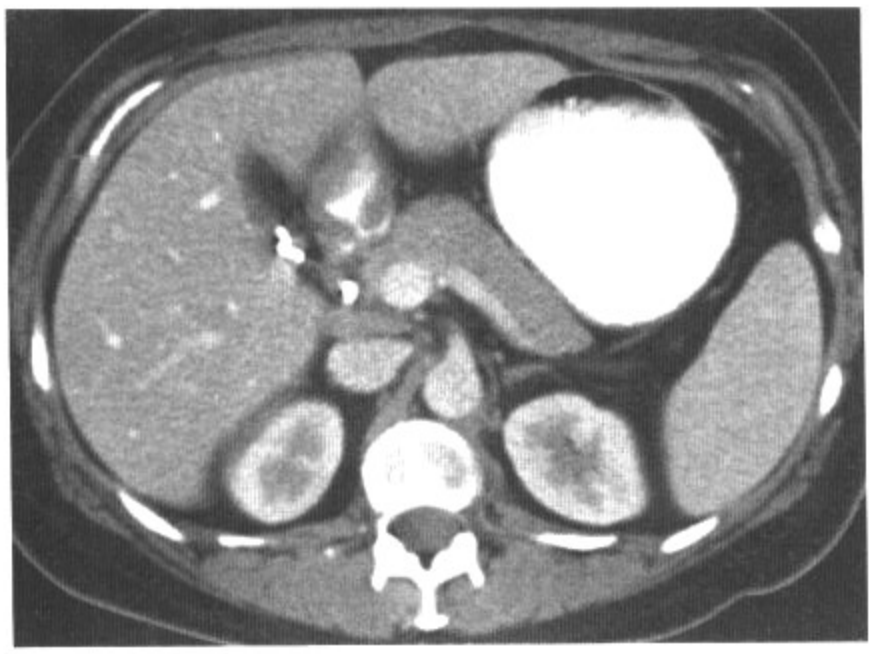

图2.40　A

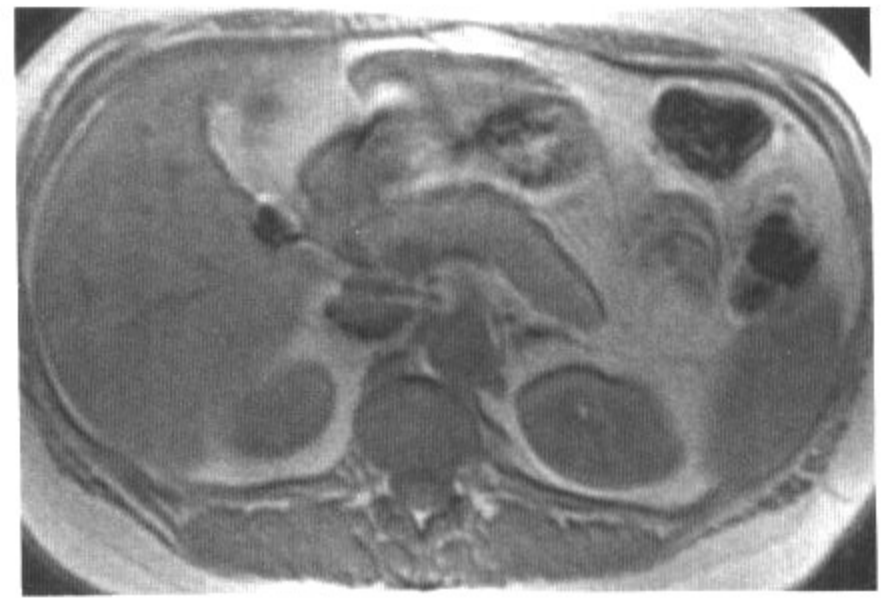

图2.40　B

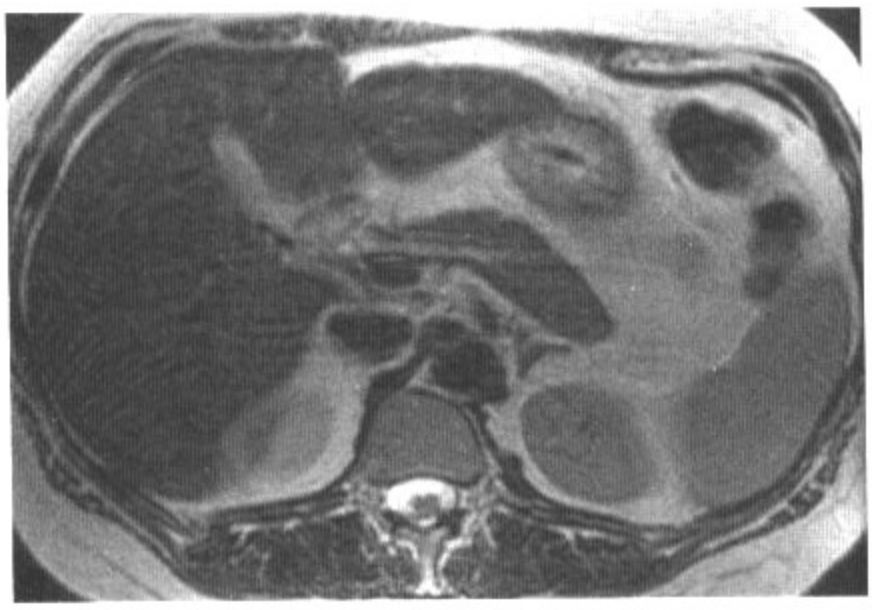

图2.40　C

图2.40　D

影像表现：轴位增强CT图像（A）未见胰尾。轴位T1加权（B）、T2加权（C）以及钆剂造影后轴位压脂T1加权像（D）显示胰腺信号正常以及正常强化。

鉴别诊断：无。

诊断：胰腺截短（胰腺发育不全）。

讨论：发育不全（部分发育不全）是因为腹背侧原基的缺如。背侧原基缺如（表现为胰腺变短或截断）比较常见，可部分缺如或完全缺如。它可以是单发，也可以与内脏异位综合征相关。背侧胰腺部分发育不全比腹侧更为常见，但背侧胰腺完全发育不全十分罕见。背侧胰腺发育不全的患者常常表现为非特异性腹痛，而这不一定是胰腺炎引起的。许多患者也患有糖尿病。当疑有背侧胰腺发育不全时，除外胰腺癌伴腺体逆行性萎缩是至关重要的。在图像上，背侧胰腺完全发育不全表现为胰头短而圆，与十二指肠相邻，胰颈、体、尾消失。在背侧胰腺发育不全的病例中，胰体的大小各有不同，可有副胰管残留，存在十二指肠小乳头。

病例 2-41

病史：45岁男性，急性胰腺炎9个月后的MRI。

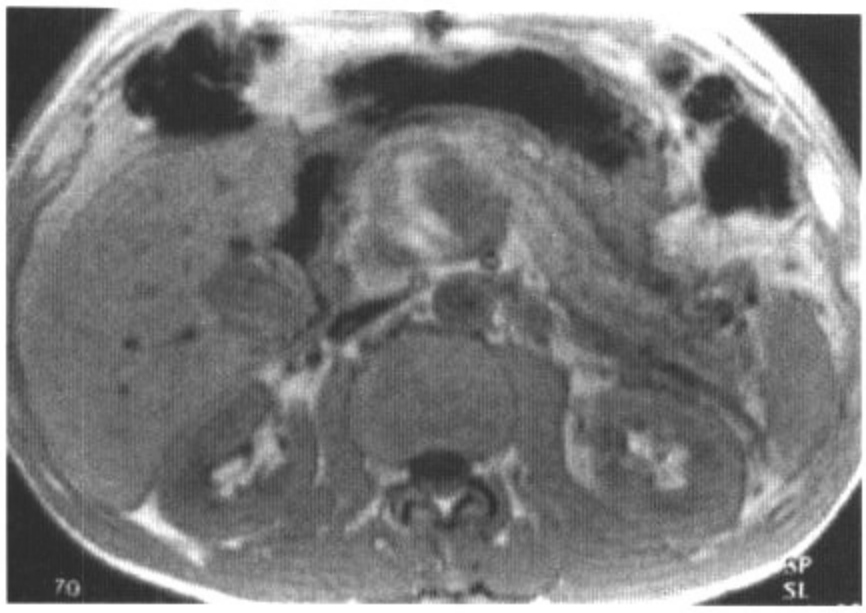

图2.41　A

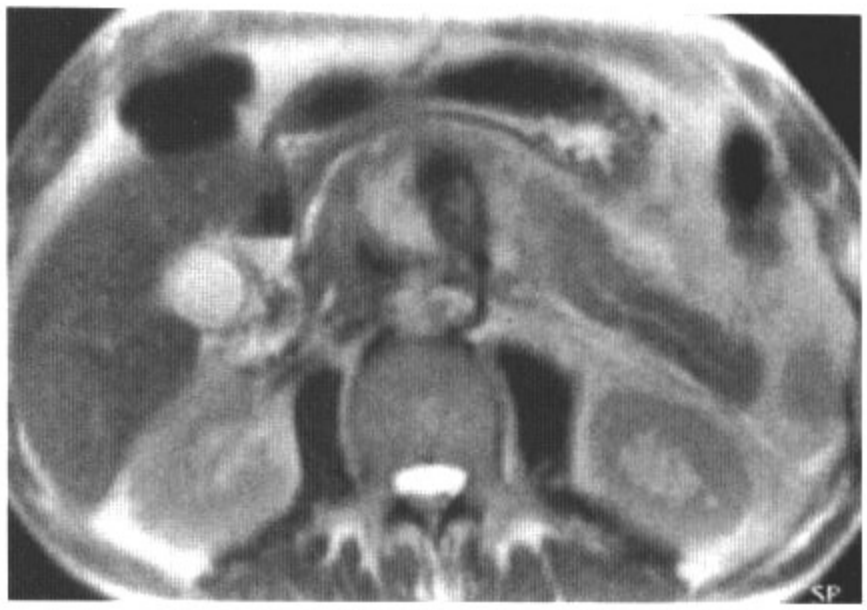

图2.41　B

图2.41　C

影像表现：轴位T1加权像（A）、T2加权像（B）以及钆剂造影后增强T1加权像（C）显示胰头旁有一类圆形血肿。肿块右侧有未强化的出血性血栓（T1高信号，T2低信号）。

鉴别诊断：非功能性内分泌瘤，实性上皮样乳头状瘤。

诊断：肝总动脉假性动脉瘤。

讨论：急性胰腺炎是常见的疾病，其病程的严重程度难以预料。幸运的是，大多数患急性胰腺炎的患者其炎症较轻，仅表现为轻微腹痛，几天后就消退。然而，有20%～30%的病例胰腺炎比较严重，且有发生并发症的潜在威胁，如广泛胰腺坏死、胰腺脓肿形成、多器官衰竭以及胰周血管并发症。胰腺炎发生动脉性出血被认为是最严重的血管并发症，其原因是胰酶溶解了动脉壁，特别是弹性蛋白酶。急性出血可因血管的直接侵蚀，也可是假性动脉瘤的破裂所致。外科和影像学注重早期发现的重要性，因为严重的胰周出血有极其严重的后果，其死亡率达37%。典型的假性动脉瘤形成是急性胰腺炎的晚期并发症，在胰腺炎发生的最初几周或几个月常常无进展。

病例 2-42

病史：50岁女性，腹痛，多次脑部手术。

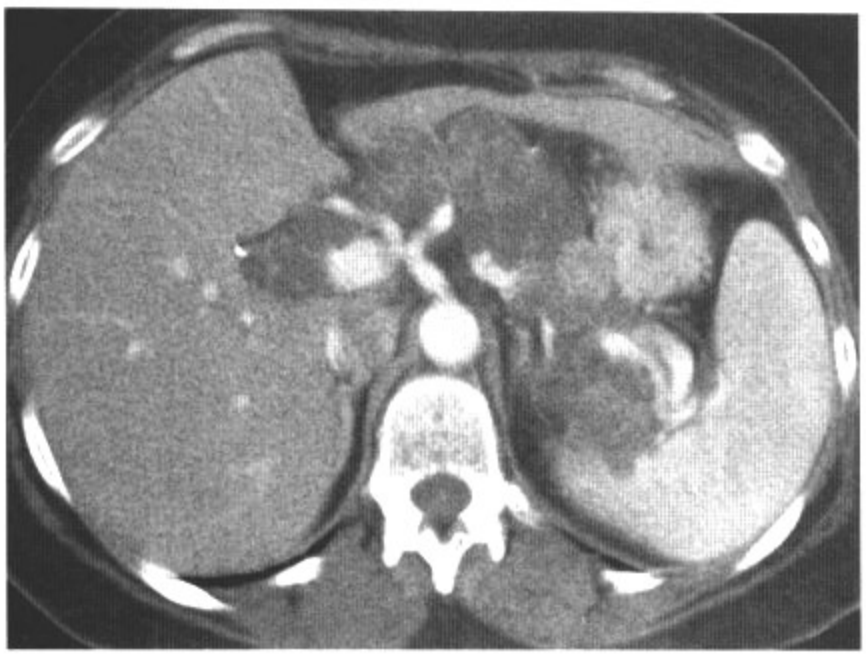

图2.42　A

图2.42　B

图2.42　C

图2.42　D

影像表现：轴位增强CT连续扫描图像动脉期（A，B）和门脉期（C，D）显示胰腺完全被小囊肿代替。部分囊肿壁上有点状钙化。

鉴别诊断：微囊型浆液性胰腺腺瘤、多囊肝肾病。

诊断：VHL病胰腺囊肿化。

讨论：先天性胰腺囊肿极其罕见。它常见于女性，典型表现是无症状，肿块可触及。患者也可能因周围组织结构受压出现腹痛、黄疸和呕吐。囊肿可单发也可多发，最常见的是病变局限在胰尾和胰体。多发性先天性囊肿和其他疾病相关，如VHL和多囊肝肾病。VHL病是一种常染色体显性遗传病，其外显率各有不同，以视网膜血管瘤和中枢神经系统成血管细胞瘤为主要特征。胰腺囊肿在VHL中相对常见，其病变范围可由一单发囊肿到腺体被囊肿取代。也可出现周围钙化。胰腺病变也可以是该病的惟一病变，并持续很多年。其他的胰腺肿瘤不常见于VHL，包括微囊型浆液性胰腺腺瘤和胰腺内分泌瘤。

病例 2-43

病史：32岁女性，急性复发性胰腺炎。

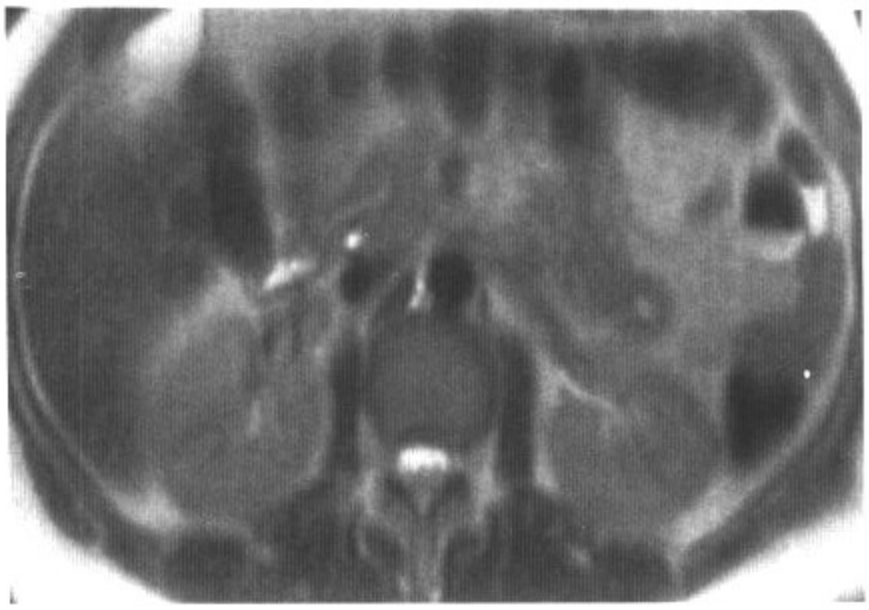

图2.43　A

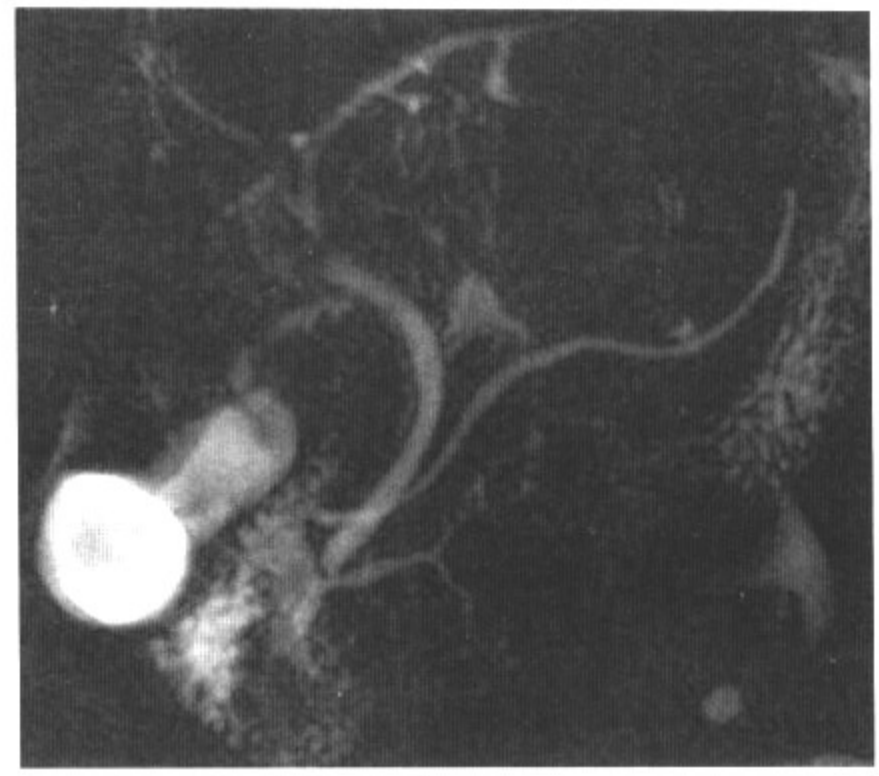

图2.43　B

影像表现：轴位T2加权像（A）胰头水平显示胰管从十二指肠小乳头引流，胆总管从大乳头引流。冠状斜位厚层MRCP图像（B）显示主胰管和Wirsung管（腹侧管）不融合。主胰管是通过Santorini管流入小乳头。

鉴别诊断：背侧胰管主导综合征。

诊断：胰腺分裂。

讨论：胰腺分裂（PD）是先天性胰管系统畸形最常见的一种，据报道其发病率为4%～10%。这种畸形发生于腹侧和背侧胰管不相融合时。腹侧胰管（Wirsung管）仅引流腹侧原基，而胰腺大部分组织是通过背侧胰管或Santorini管引流到小乳头。背侧胰管终末端局部扩张，Santorini管硬币样扩张，与PD相关且在小乳头处相对狭窄。PD常常无症状，但较常见于长期腹痛和自发性胰腺炎的患者。内镜逆行性胰管造影（ERP）可确诊PD。MRCP对PD病变的显示具有高度的敏感性和特异性。具有胰泌素刺激作用的MRCP可辅助诊断PD和Santorini管囊样扩张。背侧胰管主导综合征的绝大部分腺体是通过背侧胰管引流的，但它与Wirsung管仍有联系。

病例 2-44

病史： 28岁男性，多处刺伤的CT检查。

图2.44　A

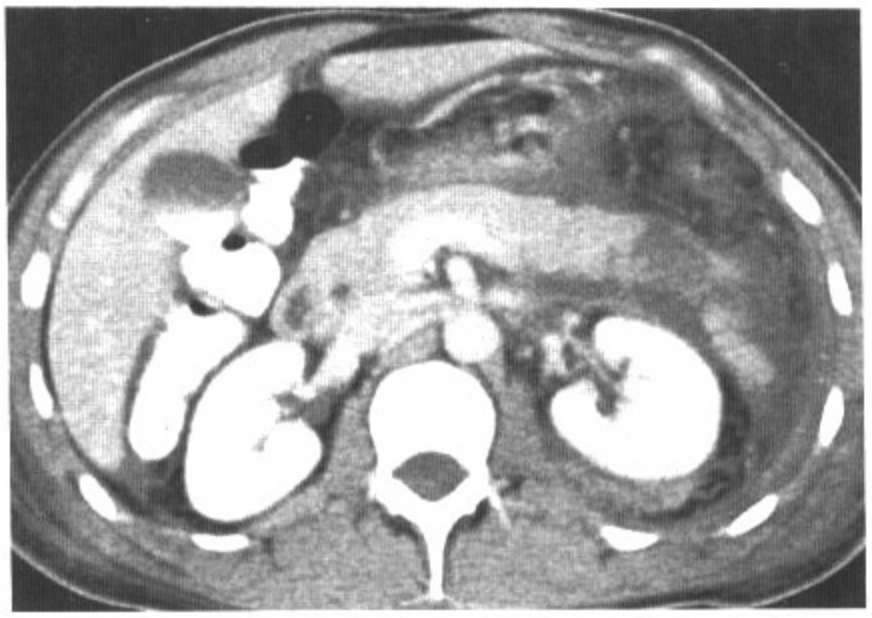

图2.44　B

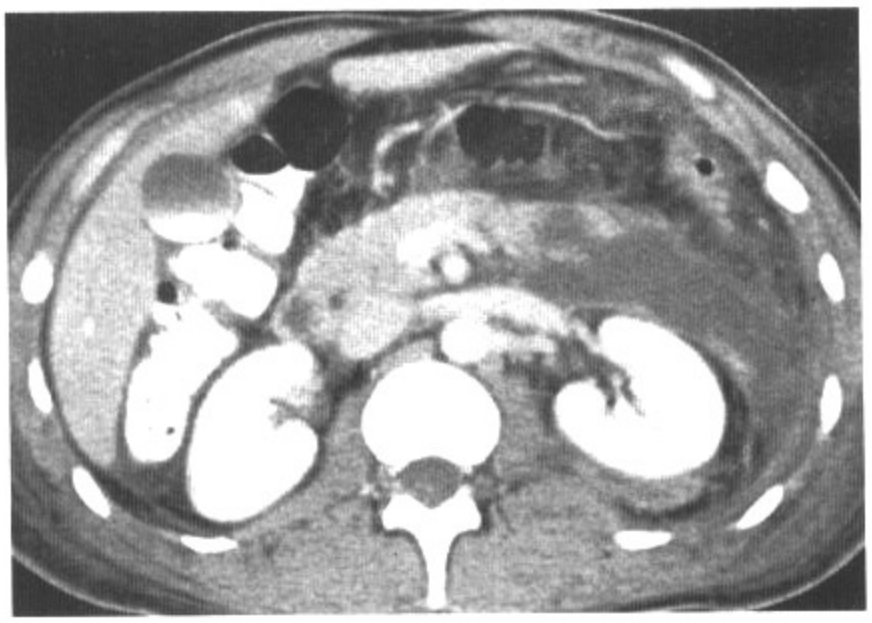

图2.44　C

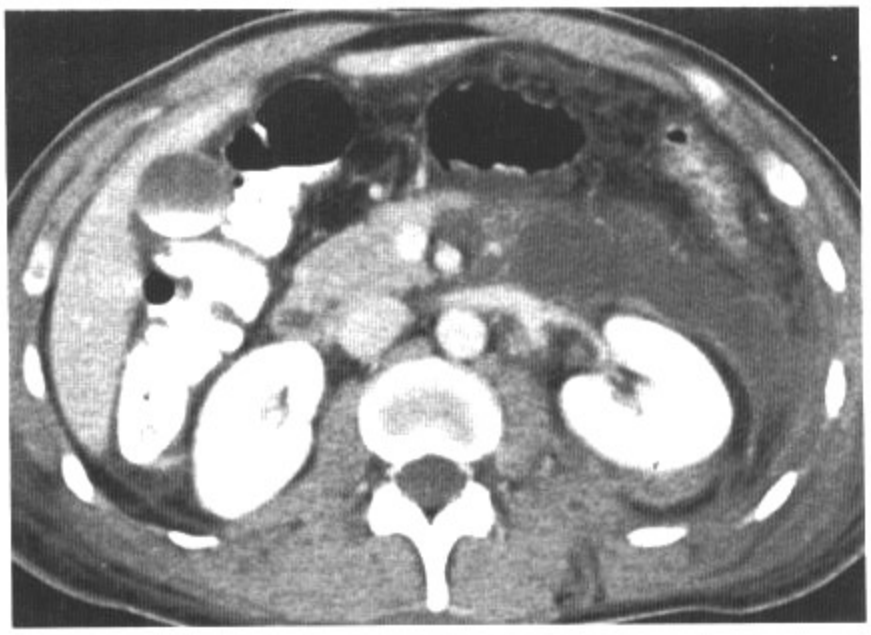

图2.44　D

影像表现： 上腹部轴位增强CT连续扫描图像显示肾旁前间隙及左肾周间隙积液，以及胰腺实质线样中断。

鉴别诊断： 急性胰腺炎。

诊断： 胰腺裂伤。

讨论： 胰腺创伤可以是医源性的，如手术和活检，也可因刺伤或枪伤直接受创，如本例所见，也可间接受创（如车祸）。典型表现是腺体肿大，腹膜后胰周出血。平扫CT有利于显示腹膜后高密度的新鲜出血。在间接损伤的病例中，寻找胃肠道有无伴随损伤是非常重要的，尤其是十二指肠。胰管伴随损伤可导致急性胰腺炎以及腹膜后积液。

病例 2-45

病史：28岁男性，发生急性胰腺炎3周后的MRI图像。

图2.45　A

图2.45　B

图2.45　C

图2.45　D

影像表现：冠状T2加权像（A、B）显示小网膜积液，胰腺肿大。与肝脏相比，胰腺信号异常升高，胰周脂肪沉积。轴位压脂T1加权像（C）显示胰床有小片出血样高信号灶。胰腺呈异常低信号。钆剂造影后，轴位压脂T1加权像（D）显示胰腺大部分组织不强化。

鉴别诊断：无。

诊断：急性坏死性胰腺炎后胰腺坏死机化。

讨论：在急性胰腺炎的评估方面，MRI和CT一样可以显示出有无坏死和胰周积液以及范围。一些学者建议对急性重症胰腺炎患者行静脉钆剂造影，尤其是评估胰腺实质灌注以及坏死的存在。肾脏对钆剂有较好的耐受性，并且比CT中使用的碘造影剂有更好的耐药性。任何序列都可以很好地显示腺体体积增大。平扫T1加权能更好地显示出实质水肿。钆剂造影后20～40秒胰腺显著强化，最初的1～2分钟内连续多层采集可很好地显示胰腺坏死范围。T2加权对积液最敏感。除此意外，CT仍有一些优点：CT比MRI应用广、便宜，并且对小气泡和钙化更敏感。然而，对于疑有胆汁性胰腺炎的患者，MRI连同MRCP对其进行评估变得越来越重要。

病例 2-46

病史：21岁女性，慢性左上腹痛。

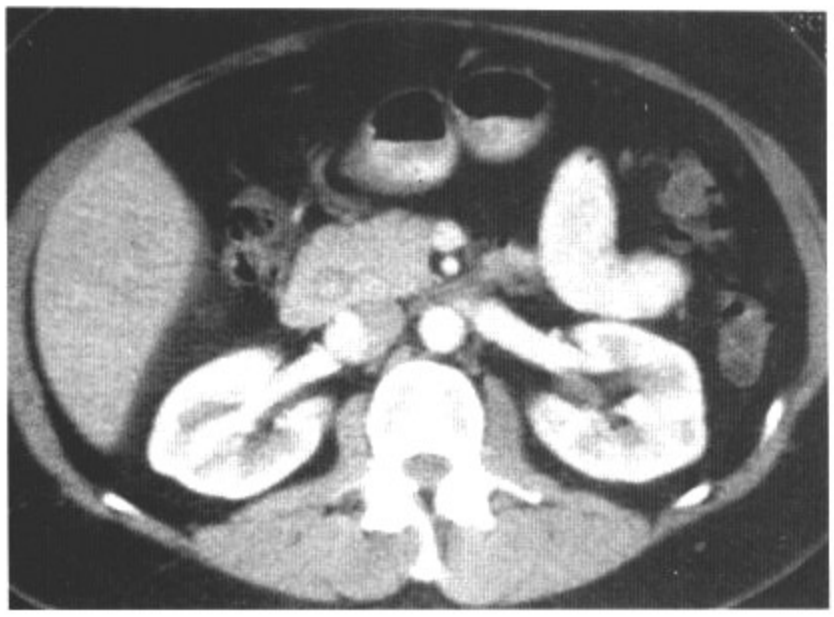

图2.46　A

图2.46　B

图2.46　C

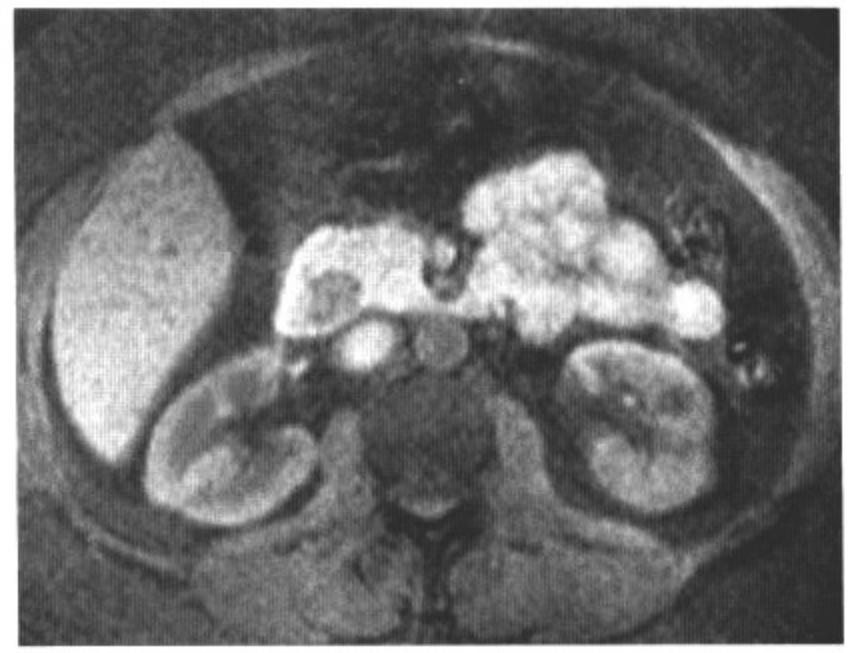

图2.46　D

影像表现：轴位增强CT连续成像（A）显示胰头部有一圆形低密度病灶。十二指肠未见显影。轴位T1加权像（B）、T2加权像（C）和压脂T1加权像显示囊变信号低于正常胰腺实质。

鉴别诊断：胰腺囊性肿物，假性囊肿。

诊断：环状胰腺。

讨论：环状胰腺是一种罕见的先天畸形，因腹侧原基旋转不全导致胰腺包绕十二指肠降部。环状胰腺的发生率为1/2000，既可单发也可和其他先天畸形合并发生。约一半有症状的病例中，环形胰腺出现在患有胃肠梗阻或胆道梗阻可能伴发胰腺炎的新生儿。成人可能会出现消化道溃疡、十二指肠梗阻或胰腺炎的症状。总的来说，有10%的病例环形胰腺可导致十二指肠阻塞。环形胰腺有两种亚型：壁外型和壁内型。壁外型的腹侧胰管环绕十二指肠与主胰管汇合。壁内型的胰腺组织与十二指肠壁的肌纤维混合，且小胰管直接引流至十二指肠。CT和MRI可显示出胰腺组织以及一条环形胰管包绕十二指肠降部，由此可诊断环形胰腺。

病史： 29岁女性，PPD治疗前发现肝功异常。

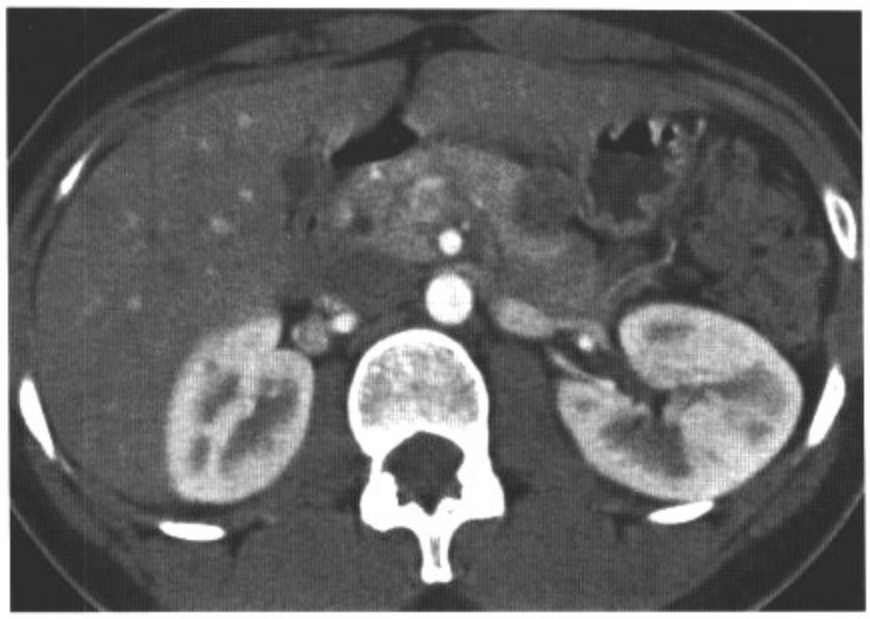

图2.47　A

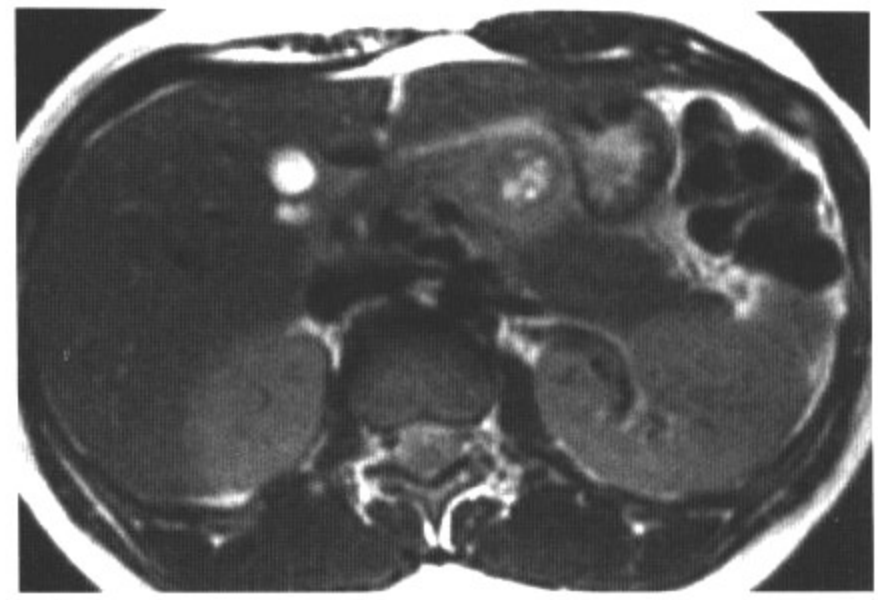

图2.47　B

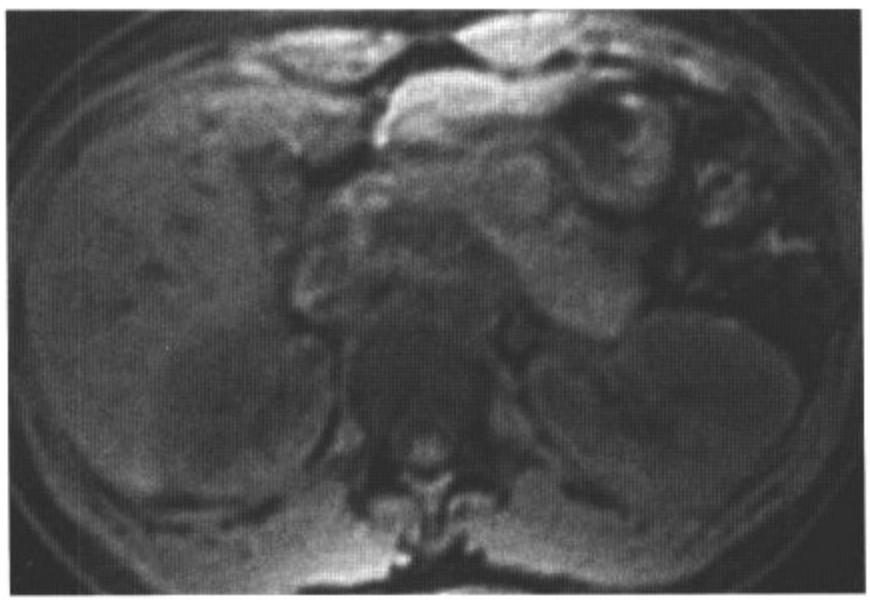

图2.47　C

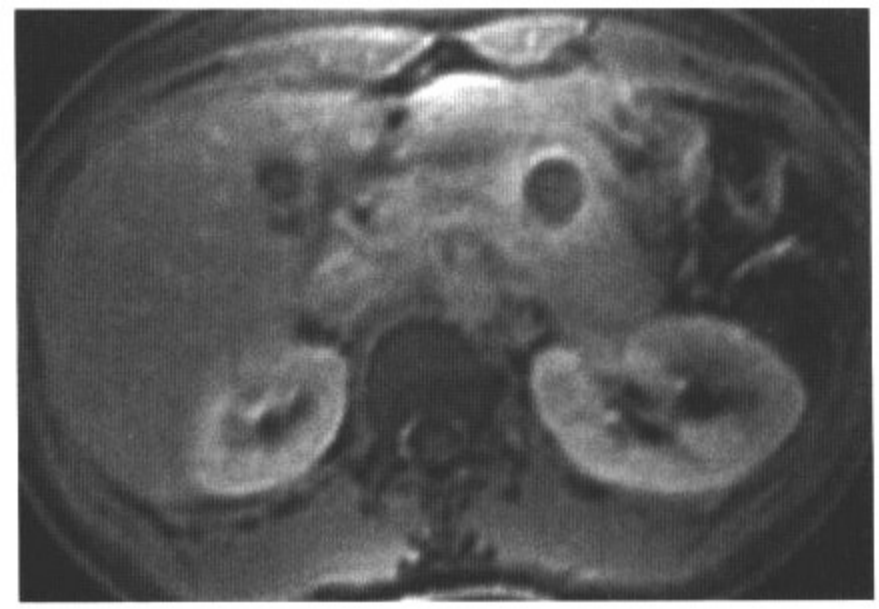

图2.47　D

影像表现： 轴位增强CT图像（A）显示胰体部有一囊状多房病灶。轴位T2加权像（B）、压脂T1加权像（C）及钆剂造影压脂T1加权像（D）显示病变中心自发高信号以及周边强化。

鉴别诊断： 实性上皮样乳头状囊肿，胰腺内分泌瘤。

诊断： 胰胚细胞瘤。

讨论： 胰胚细胞瘤是一种罕见的胰腺原发肿瘤，好发于1～8岁；然而，也有报道发生在新生儿和老年人的罕见病例。虽然绝大多数病例是散发的，但是先天型与Beckwith-Wiedemann综合征有关，而且医学文献中有2/3病例的患者是亚洲人。胰头、胰体及胰尾没有明显的好发部位。当发现时，肿瘤常常很大，约85%的病例大于8cm。甲胎蛋白升高是最常见的血清标志物异常，并且常见于1/3以上的儿科病例。大多数的胰胚细胞瘤体积较大，境界清楚，至少局部界清且肿块信号不均，T1上呈中等信号，T2上呈高信号。增强CT和MRI上有强化是其特征。此病例因患者的年龄和肿块大小而并不典型。

病例 2-48

病史：26岁女性，高血糖。

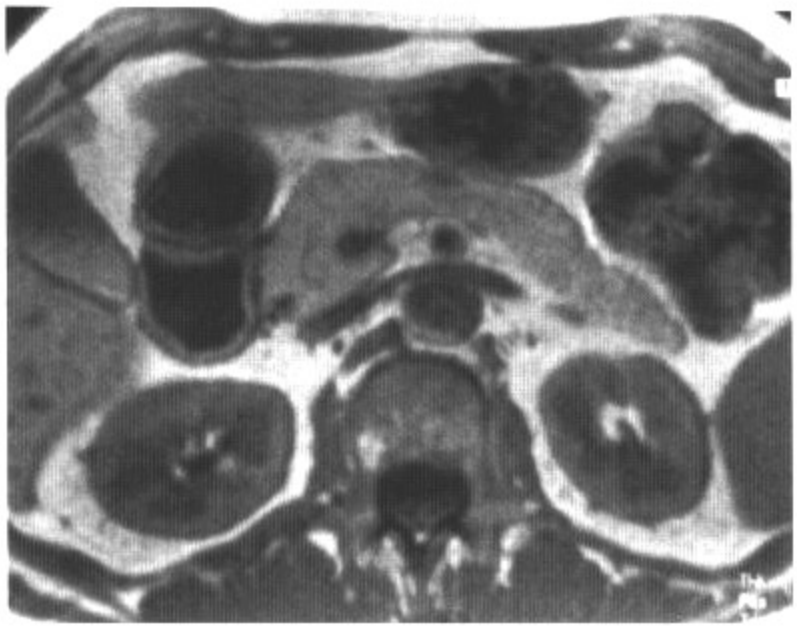

图2.48　A

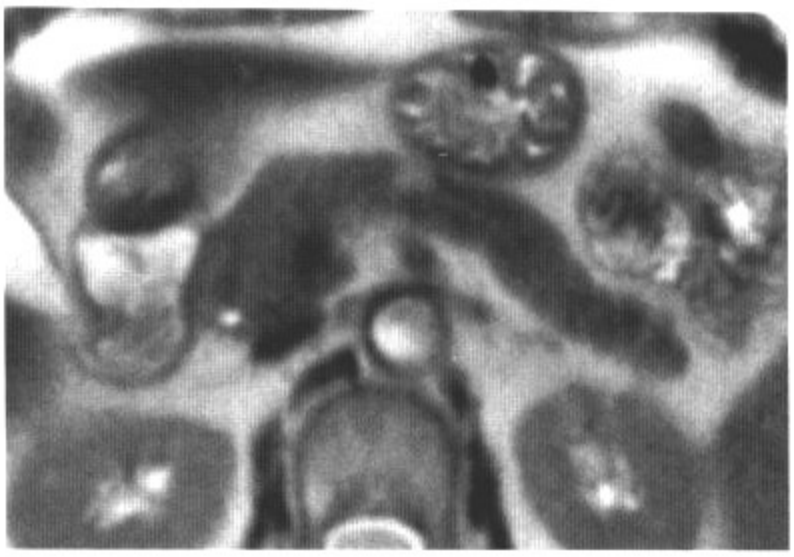

图2.48　B

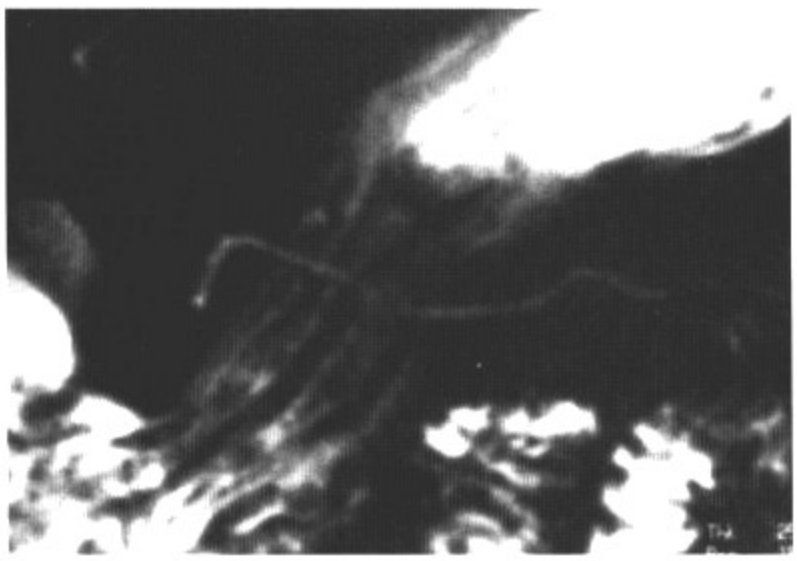

图2.48　C

图2.48　D

影像表现：轴位T1加权像（A）和T2加权像（B）显示胰体部有一小病灶，在T1、T2上分别为低信号和显著高信号。冠状斜位厚层MRCP图像（C）显示病变呈高信号，与胰管未见明显关联。钆剂造影后T1加权像（D）显示病变明显均匀强化。

鉴别诊断：实性上皮样乳头状瘤。

诊断：胰岛素瘤。

讨论：胰岛素瘤是胰腺最常见的内分泌肿瘤（约60%），但只有5%～10%是恶性的。Whipple三联症（饥饿痛，一过性低血糖，静脉给葡萄糖缓解）是胰岛素瘤典型的临床表现。诊断时，50%的肿瘤小于1.5cm。恶性胰岛素瘤表现为直径较大（平均为6.2cm）。只有5%～10%的病例可有多发胰岛素瘤，而且较常见于胰体和胰尾。在多相的增强CT中，胰岛素瘤表现为血运丰富，胰腺强化早期表现明显。诊断恶性最有力的证据就是肝脏或局部淋巴结转移灶。MRI上，胰岛素瘤在T1上为低信号，T2上为高信号。压脂序列有利于区分肿瘤和正常胰腺组织的信号。静脉注射钆剂有助于发现内分泌瘤，因为这些肿瘤血运丰富。

病例 2-49

病史：57岁女性，发热、黄疸。

图2.49　A

图2.49　B

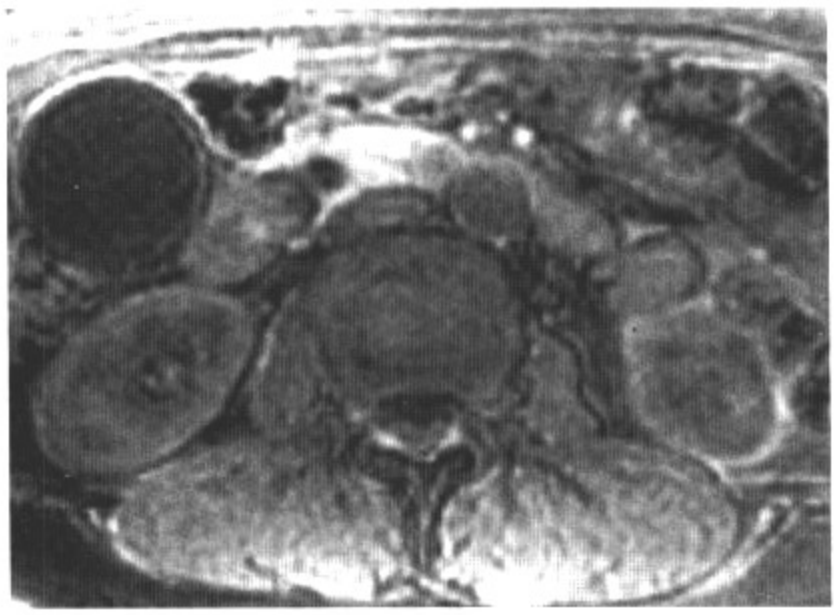

图2.49　C

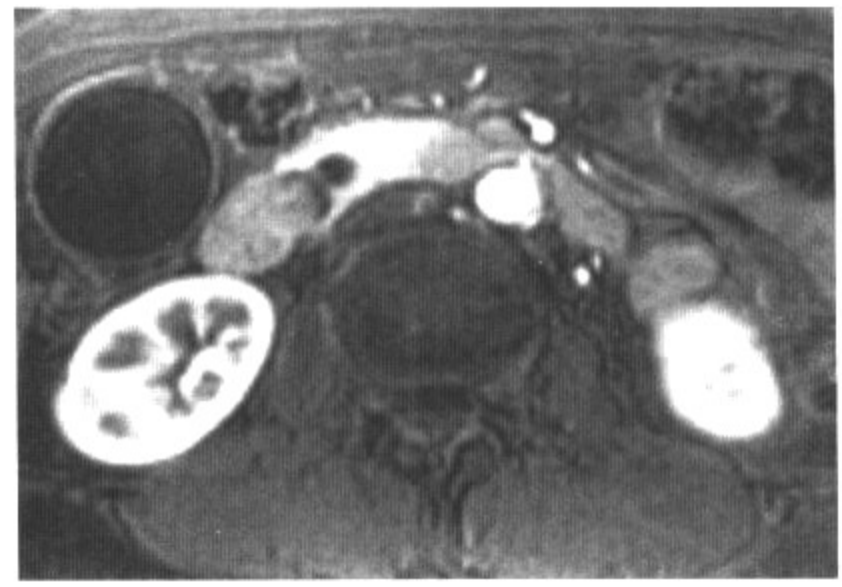

图2.49　D

影像表现：增强CT冠状位重建像（A）显示胰头水平肿块阻塞导致胆总管和肝内胆管扩张。冠状斜位厚层MRCP（B）显示胰管和胆总管扩张，以及胆总管急性截断。轴位压脂T1加权像（C）和钆剂造影后压脂T1加权像（D）显示阻塞胆总管的肿块强化。

鉴别诊断：胰管腺癌，远端胆管癌。

诊断：壶腹癌。

讨论：壶腹恶性肿瘤常常是突出于乳头的息肉状腺癌，它比胰腺癌少见，内镜是最好的检查方法。肿瘤常常很小（50%小于3cm），因为肿瘤的侵袭很容易便可导致胆总管阻塞。壶腹癌通常阻塞远端胆总管和胰管。阻塞的胆总管常常可以显示出来，如本例所见。当Santorini管和小乳头开放时，胰管常无扩张。在MRCP上，壶腹病变表现为双管征伴远端胆总管和胰管阻塞。伴胰管腺癌的患者，MRCP上示所谓的四节征（如阻塞的胰管和胆总管伴随一段短而正常的括约肌内的胰管和胆总管段）。

病例 2-50

病史： 28岁女性，上腹痛。

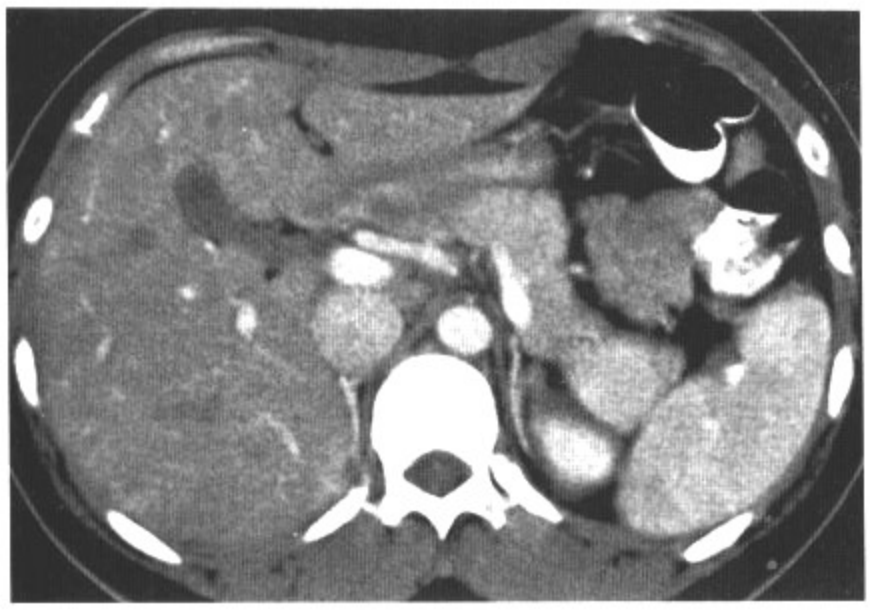

图2.50 A

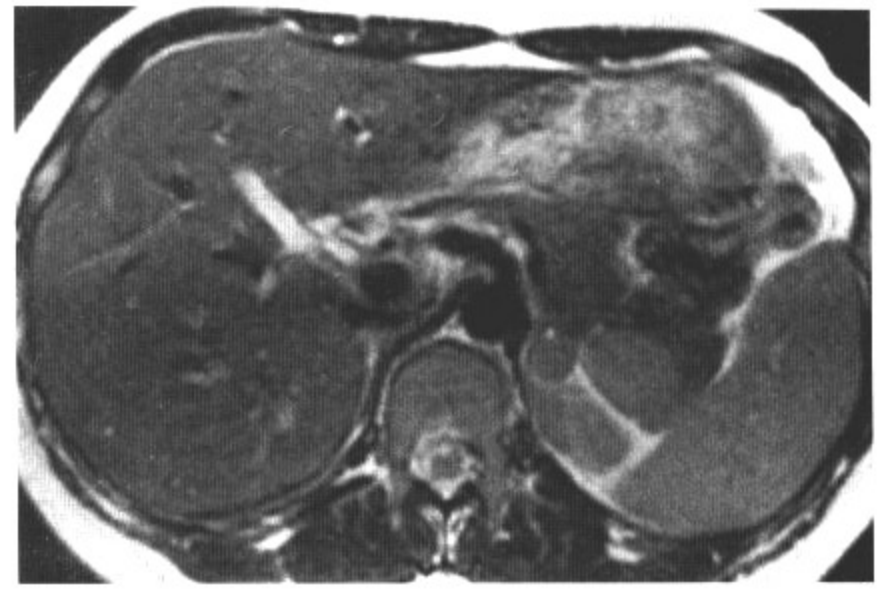

图2.50 B

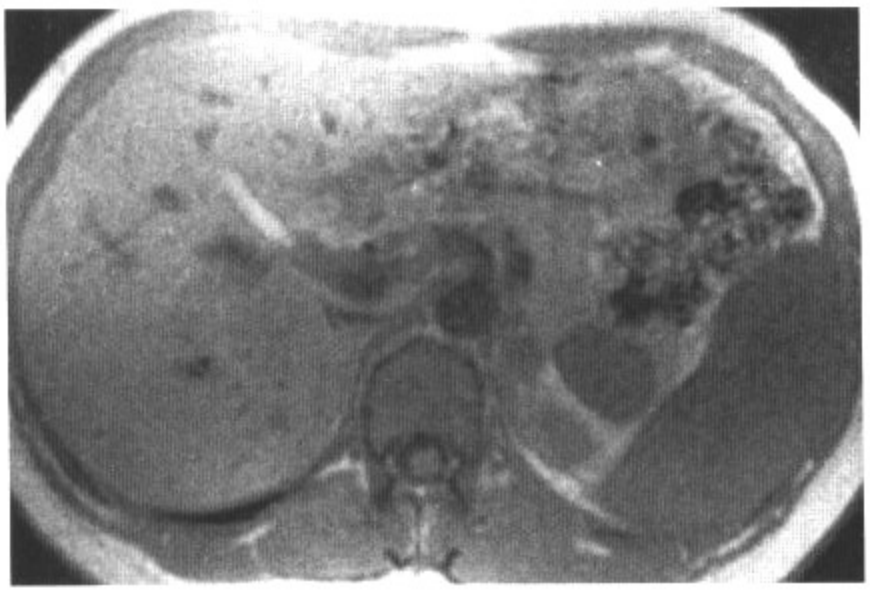

图2.50 C

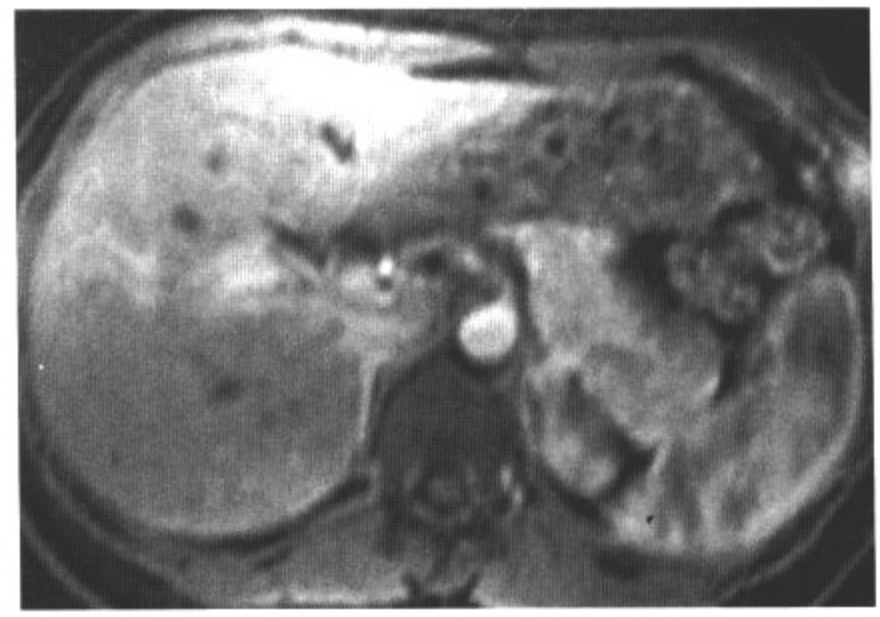

图2.50 D

影像表现： 轴位增强CT图像（A）显示胰尾部有一界限清楚、富有血供的肿块。轴位T2加权像（B）、T1加权像（C）和钆剂造影后T1加权像（D）显示病变分别为高信号、低信号以及血运丰富。

鉴别诊断： 胰腺内分泌肿瘤，实性上皮样乳头状瘤。

诊断： 胰腺内副脾。

讨论： 多余脾或副脾源于脾脏原基融合失败，其发生率为15%。它们可以局限于腹膜后的任何地方，但是出现在胰腺内很少见。通过与主脾脏相比发现，一个相同密度、信号或强化方式的副脾可被CT或MRI准确诊断。对于可疑病例，可通过RBC标记或铁氧化物增强造影确诊。

SUGGESTED READINGS

INFLAMMATION

- Amano Y, Oishi T, Takahashi M. Nonenhanced magnetic resonance imaging of mild acute pancreatitis. *Abdom Imaging*. 2001;26:59–63.
- Balthazar E, Ranson BM, Naidich D, et al. Acute pancreatitis: prognostic value of CT. *Radiology* 1985;156:767–772.
- Balthazar E, Robinson D, Megibow A, et al. Acute pancreatitis: value of CT in establishing prognosis. *Radiology* 1990;174:331–336.
- Balthazar EJ. CT diagnosis and staging of acute pancreatitis. *Radiol Clin North Am*. 1989;27:19–37.
- De Backer AI, Mortele KJ, Ros PR, et al. Chronic pancreatitis: diagnostic role of computed tomography and magnetic resonance imaging. *JBR-BTR*. 2002;85:304–310.
- Elmas N. The role of diagnostic radiology in pancreatitis. *Eur J Radiol*. 2001;38:120–132.
- Freeny PC. Classification of pancreatitis. *Radiol Clin North Am*. 1989; 27:1–3.
- Johnson PT, Outwater EK. Pancreatic carcinoma versus chronic pancreatitis: dynamic MR imaging. *Radiology* 1999;212:213–218.
- Lecesne R, Laurent F, Drouillard J, et al. Chronic pancreatitis. In: Baert AL, Delorme G, Van Hoe L, eds. *Radiology of the pancreas*. 2nd ed. Heidelberg, Germany: Springer-Verlag; 1999:145–180.
- Lecesne R, Taourel P, Bret PM, et al. Acute pancreatitis: interobserver agreement and correlation of CT and MR cholangiopancreatography with outcome. *Radiology* 1999;211:727–735.
- Matos C, Metens T, Deviere J, et al. Pancreatic duct: Morphologic and functional evaluation with dynamic MR pancreatography after secretin stimulation. *Radiology* 1997;203:435–441.
- Mortele KJ, Banks PA, Silverman SG. State-of-the-art imaging of acute pancreatitis. *JBR-BTR*. 2003;86:193–208.
- Mortele KJ, Mergo PJ, Taylor HM, et al. Peripancreatic vascular abnormalities complicating acute pancreatitis: Contrast-enhanced helical CT findings. *Eur J Radiol*. 2004;52:67–72.
- Mortele KJ, Mergo PJ, Taylor HM, et al. Renal and perirenal space involvement in acute pancreatitis: state-of-the-art spiral CT findings. *Abdom Imaging*. 2000;25:272–278.
- Mortele KJ, Wiesner W, Cantisani V, et al. Usual and unusual causes of extrahepatic cholestasis: assessment with magnetic resonance cholangiography and fast MRI. *Abdom Imaging*. 2004;29:87–99.
- Mortele KJ, Wiesner W, Intriere L, et al. A modified CT severity index for evaluating acute pancreatitis: improved correlation with patient outcome. *Am J Roentgenol*. 2004;183:1261–1265.
- Robinson PJA, Sheridan MB. Pancreatitis: computed tomography and magnetic resonance imaging. *Eur Radiol*. 2000;10:401–408.
- Sahani DV, Kalva SP, Farrell J, et al. Auto-immune pancreatitis: imaging features. *Radiology* 2004:233:345–352.
- Sica GT, Braver J, Cooney MJ, et al. Comparison of endoscopic retrograde cholangiopancreatography with MR cholangiopancreatography in patients with pancreatitis. *Radiology* 1999;210:605–610.
- Ward J, Chalmers AG, Guthrie AJ, et al. T2-weighted and dynamic enhanced MRI in acute pancreatitis: comparison with contrast-enhanced CT. *Clin Radiol*. 1997;52:109–114.

NEOPLASMS

- Baek SY, Sheafor DH, Keogan MT, et al. Two-dimensional multiplanar and three-dimensional volume-rendered vascular CT in pancreatic carcinoma: interobserver agreement and comparison with standard helical techniques. *Am J Roentgenol*. 2001;176:1467–1473.
- Boland GW, O'Malley ME, Saez M, et al. Pancreatic-phase versus portal vein-phase helical CT of the pancreas: optimal temporal window for evaluation of pancreatic adenocarcinoma. *Am J Roentgenol*. 1999;172:605–608.
- Buetow PC, Parrino TV, Buck JL, et al. Islet cell tumors of the pancreas: pathologic-imaging correlation among size, necrosis and cysts, calcification, malignant behavior and functional status. *Am J Roentgenol*. 1995;165:1175–1179.
- Cantisani V, Mortele KJ, Levy A, et al. MR imaging features of solid-pseudopapillary tumor of the pancreas in adult and pediatric patients. *Am J Roentgenol*. 2003;181:395–401.
- Choi BI, Chung MJ, Han JK et al. Detection of pancreatic adenocarcinoma: Relative value of arterial and late phases of spiral CT. *Abdom Imaging*. 1997;22:199–203.
- Choi BI, Kim KW, Han MC, et al. Solid and papillary epithelial neoplasms of the pancreas: CT findings. *Radiology* 1988;166:413–416.
- Chung MJ, Choi BI, Han JK, et al. Functioning islet cell tumor of the pancreas: localization with dynamic spiral CT. *Acta Radiol*. 1997;38: 135–138.
- Compagno J, Oertel JE. Mucinous cystic neoplasms of the pancreas with overt and latent malignancy (cystadenocarcinoma and cystadenoma). *Am Soc Clin Pathol*. 1978;69:573–580.
- Diehl SJ, Lehmann KJ, Sadick M, et al. Pancreatic cancer: value of dual-phase helical CT in assessing resectability. *Radiology* 1998;206:373–378.
- Ellsmere J, Mortele KJ, Sahani D, et al. Does multidetector-row CT eliminate the role of diagnostic laparoscopy in assessing the resectability of pancreatic head adenocarcinoma? *Surg Endosc*. 2005;19:369–373.
- Erturk SM, Mortele KJ, Oliva MR, et al. State-of-the-art computed tomographic and magnetic resonance imaging of the gastrointestinal system. *Gastrointest Endosc Clin N Am*. 2005;15:581–614.
- Fishman EK, Horton KM, Urban BA. Multidetector CT angiography in the evaluation of pancreatic carcinoma: preliminary observation. *J Comput Assist Tomogr*. 2000;24:849–853.
- Freeny PC, Mark, WM, Ryan JA, et al. Pancreatic ductal adenocarcinoma: diagnosis and staging with dynamic CT. *Radiology* 1988;166:125–133.
- Friedman AC, Lichtenstein JE, Dachman AH. Cystic neoplasms of the pancreas. *Radiology* 1983;149:45–50.
- Friesen SR. Tumors of the endocrine pancreas. *N Engl J Med*. 1982;306:580–590.
- Frucht H, Doppman JL, Norton JA, et al. Gastrinomas: comparison of MR imaging with CT, angiography, and US. *Radiology* 1989;171:713–717.
- Gabata T, Matsui O, Kadoya M, et at. Small pancreatic adenocarcinoma: efficacy of MR imaging with fat-suppression and gadolinium enhancement. *Radiology* 1994;193:683–688.
- Graf O, Boland GW, Warshaw AL, et al. Arterial versus portal venous helical CT for revealing pancreatic adenocarcinoma: conspicuity of tumor and critical vascular anatomy. *Am J Roentgenol*. 169:119–123.
- Ichikawa T, Haradome H, Hachiya J, et al. Pancreatic ductal adenocarcinoma: Preoperative assessment with helical CT versus dynamic MR imaging. *Radiology* 1997;202:655–662.
- Itai Y, Ohhashi K, Furui S, et al. Microcystic adenoma of the pancreas: spectrum of computed tomographic findings. *J Comput Assist Tomogr*. 1988;12:797–803.
- Johnson CD, Stephens DH, Charboneau JW, et al. Cystic pancreatic tumors: CT and sonographic assessment. *Am J Roentgenol*. 1988;151: 1133–1138.
- Kanematsu M, Shiratori Y, Hoshi H, et al. Pancreas and peripancreatic vessels: effect of imaging delay on gadolinium enhancement at dynamic gradient-recalled-echo MR imaging. *Radiology* 2000;215:95–102.
- Keogan MT, McDErmott VG, Paulson EK, et al. Pancreatic malignancy: effect of dual-phase helical CT in tumor detection and vascular opacification. *Radiology* 1997;205:513–518.
- Khurana B, Mortele KJ, Glickman JN, et al. Macrocystic serous adenoma of the pancreas: radiologic-pathologic correlation. *Am J Roentgenol*. 2003;181:119–123.
- Kim T, Murakami T, Takamura M, et al. Pancreatic mass due to chronic pancreatitis: Correlation of CT and MR imaging features with pathologic findings. *Am J Roentgenol*. 2001;177:367–371.
- Kraus BB, Ros PR. Insulinoma: diagnosis with suppressed MR imaging. *Am J Roentgenol*. 1994;162:69–70.
- McNulty N, Francis IR, Platt JF, et al. Multi-detector row helical CT of the pancreas: effect of contrast-enhanced multiphasic imaging on

enhancement of the pancreas, peripancreatic vasculature, and pancreatic adenocarcinoma. *Radiology* 2001;220:97–102.

- Mortele KJ, Ji H, Ros PR. CT and magnetic resonance imaging in pancreatic and biliary tract malignancies. *Gastrointest Endosc.* 2002; 56(suppl 6):S206–S212.
- Mortele KJ, Mortele B, Silverman SG. CT features of the accessory (supernumerary) spleen. *Am J Roentgenol.* 2004;183:1653–1657.
- Mortele KJ, Wiesner W, Cantisani V, et al. Usual and unusual causes of extrahepatic cholestasis: assessment with magnetic resonance cholangiography and fast MRI. *Abdom Imaging.* 2004;29:87–99.
- Nishiharu T, Yamashota Y, Abe Y, et al. Local extension of pancreatic carcinoma: Assessment with thin-section helical CT versus breath-hold fast MR imaging: ROC analysis. *Radiology* 1999;212:445–452.
- Peters HE, Vitellas KM. Magnetic resonance cholangiopancreatography (MRCP) of intraductal papillary-mucinous neoplasm (IPMN) of the pancreas: case report. *Magn Reson Imaging.* 2001;19:1139–1143.
- Procacci C, Carbognin G, Accordini S, et al. Nonfunctioning endocrine tumors of the pancreas: possibilities of spiral CT characterization. *Eur Radiol.* 2001;11:1626–1630.
- Radin DR, Colletti PM, Forrester DM. Pancreatic acinar cell carcinoma with subcutaneous and intraosseous fat necrosis. *Radiology* 1986;158: 67–68.
- Raptopoulos V, Steer ML, Sheiman RG, et al. The use of helical CT and CT angiography to predict vascular involvement from pancreatic cancer: correlation with findings at surgery. *Am J Roentgenol.* 1997;168:971–977.
- Ros PR, Hamrick-Turner JE, Chiechi MV, et al. Cystic masses of the pancreas. *Radiographics* 1992;12:673–686.
- Rosebrook JL, Glickman JN, Mortele KJ. Pancreatoblastoma in an adult woman: sonography, CT, and dynamic gadolinium-enhanced MRI features. *Am J Roentgenol.* 2005;184:S78–S81.
- Scott J, Martin I, Redhead D, et al. Mucinous cystic neoplasms of the pancreas: Imaging features and diagnostic difficulties. *Clin Radiol* 2000;55:187–192.
- Semelka RC, Kroeker MA, Shoenut JP, et al. Pancreatic disease: prospective comparison of CT, ERCP and 1.5 Tesla MR imaging with dynamic gadolinium enhancement and fat suppression. *Radiology* 1991;181:785–791.
- Sugiyama M, Atomi Y, Hachiya J. Intraductal papillary tumors of the pancreas: Evaluation with magnetic resonance cholangiopancreatography. *Am J Gastroenterol.* 1998;93:156–159.
- Tabuchi T, Itoh K, Ohshio G, et al. Tumor staging of pancreatic adenocarcinoma using early and late-phase helical CT. *Am J Roentgenol.* 1999;173:375–380.
- Taouli B, Vilgrain V, Vullierme MP, et al. Intraductal papillary mucinous tumors of the pancreas: Helical CT with histopathologic correlation. *Radiology* 2000;217:757–764.
- Tatli S, Mortele KJ, Levy AD, et al. CT and MR imaging features of pure acinar cell carcinoma of the pancreas in adults. *Am J Roentgenol.* 2005; 184:511–519.
- Teefey SA, Stephens DH, Sheedy PF, et al. CT appearance of primary pancreatic lymphoma. *Gastrointest Radiol.* 1986;11:41–43.

DEVELOPMENTAL ANOMALIES

- Agha FP, Williams KD. Pancreas divisum: incidence, detection and clinical significance. *Am J Gastroenterol.* 1987;82:315–320.
- Bret PM, Reinhold C, Taourel P, et al. Pancreas divisum: evaluation with MR cholangiopancreatography. *Radiology* 1996;199:99–103.
- Guclu M, Serin E, Ulucan S. Agenesis of the dorsal pancreas in a patient with recurrent acute pancreatitis: case report and review. *Gastrointest Endosc.* 2004;60:472–475.
- Hough DM, Stephens DH, Johnson CD, et al. Pancreatic lesions in von Hippel-Lindau disease: prevalence, clinical significance, and CT findings. *Am J Roentgenol.* 1994;162:1091–1094.
- Inoue Y, Nakamura H. Aplasia or hypoplasia of the pancreatic uncinate process: comparison in patients with and patients without intestinal nonrotation. *Radiology* 1997;205:531–533.
- Jimenez JC, Emil S, Podnos Y, et al. Annular pancreas in children: a recent decade's experience. *J Ped Surg.* 2004;39:1654–1657.
- Kamisawa T, Yuyang T, Egawa N, et al. A new embryologic hypothesis of annular pancreas. *Hepatogastroenterology* 2001;48:277–278.
- Klein SD, Affronti JP. Pancreas divisum, an evidence-based review: part I, pathophysiology. *Gastrointest Endosc.* 2004;60:419–425.
- Leyendecker JR, Elsayes KM, Gratz BI, et al. MR cholangiopancreatography: spectrum of pancreatic duct abnormalities. *Am J Roentgenol.* 2002;179:1465–1471.
- Manfredi R, Costamagna G, Brizi MG, et al. Pancreas divisum and "santorinicele": diagnosis with dynamic MR cholangiopancreatography with secretin stimulation. *Radiology* 2000;217:403–408.
- Mortele KJ, Wiesner W, Silverman SG, et al. Asymptomatic non-specific serum hyperamylasemia and hyperlipasemia: spectrum of MRCP findings and clinical implications. *Abdom Imaging.* 2004;29:109–114.
- Nijs E, Callahan MJ, Taylor GA. Disorders of the pediatric pancreas: imaging features. *Pediatr Radiol.* 2005;35:358–373.
- Schulte SJ. Embryology, normal variation, and congenital anomalies of the pancreas. In: *Margulis' and Burhenne's alimentary tract radiology.* 5th ed. St Louis: Mosby; 1994;1039–1051.
- Soto JA, Lucey BC, Stuhlfaut JW. Pancreas divisum: depiction with multi-detector row CT. *Radiology* 2005;235:503–508.

第三章

胃肠道系统

病史：49岁女性，出现长时间的腹痛和腹泻。

图3.1　A

图3.1　B

图3.1　C

图3.1　D

影像表现：轴位（A，B）和冠状位重建（C，D）盆腔增强CT（CECT）图像（口服中性造影剂）显示远端回肠管壁轻度增厚，黏膜明显强化。中段回肠可以找到另外一段有相同表现的异常肠管。

鉴别诊断：炎症性肠病（肠结核，耶尔森鼠疫杆菌），缺血性肠病，淋巴瘤。

诊断：回肠克罗恩病。

讨论：克罗恩病是一种发生在胃肠道的一种慢性疾病，它以透壁性的炎症反应、肉牙肿形成、跳跃性分布、瘘管形成和肠系膜异常为特点。在肠系膜内会出现炎症改变，这些改变包括牵拉、蜂窝织炎和脓肿形成。口服中性造影剂的应用使得我们可以轻松发现黏膜的明显强化，而黏膜的明显强化是活动性克罗恩病CT的特征性表现。远端回肠和升结肠是克罗恩病最容易受累的部分，也可以累及胃肠道的任何部分。缺血性肠病通常累及小肠和大肠的更多肠袢而不是仅仅累及远端回肠。炎症性肠病和淋巴瘤在CT上均可以有类似表现，因此应该考虑到。然而就这一例病人，远端回肠管壁增厚以及黏膜强化的不连续（跳跃性分布）使我们很容易诊断克罗恩病。

病例 3-2

病史：30岁男性，淋巴细胞性淋巴瘤骨髓移植后出现发热。

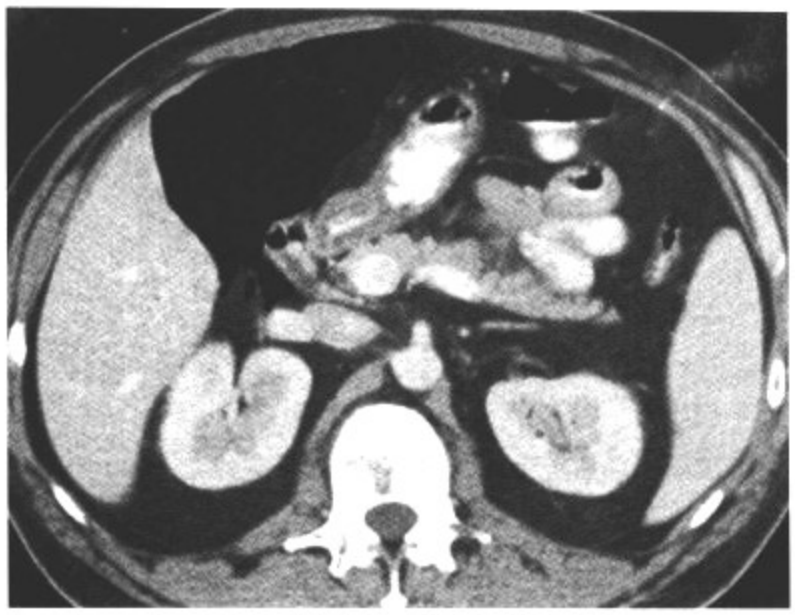

图3.2　A

图3.2　B

图3.2　C

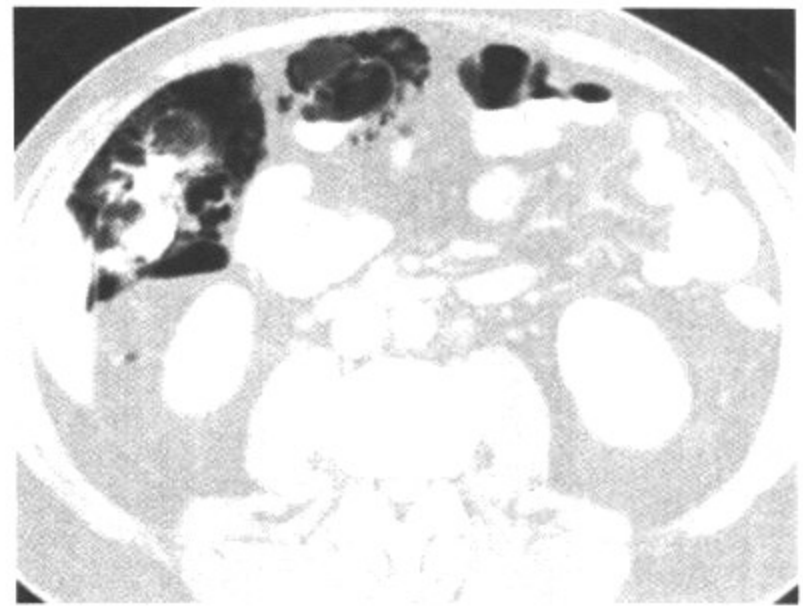

图3.2　D

影像表现：轴位CECT图像在软组织窗（A，C）和肺窗（B，D）显示在肝曲水平结肠管壁的广泛积气。

鉴别诊断：缺血所引起的积气性肠炎，肠壁囊样积气症。

诊断：肠黏膜脱落（化疗反应）所引起的良性结肠积气。

讨论：通常认为肠系膜血栓形成和肠梗死是肠积气的最常见原因，而肠积气通常预后较差，并有较高死亡率。然而，肠积气也可能是由非缺血性疾病所引起的，这通常并不意味着预后较差。肠黏膜损伤导致的肠积气的发病机制很明显，因为肠壁黏膜层和黏膜下层损伤可以导致管腔内的气体进入损伤或破裂的肠壁；因此，在骨髓移植后出现肠积气一点也不奇怪，它可能与化疗药物所引起的胃肠道黏膜损伤有关，最少是部分相关。也有报道说肠积气可以继发于憩室炎、移植物抗宿主病、溃疡性结肠炎、克罗恩病以及胃和结肠的恶性肿瘤。肠壁囊样积气症是一种原发性的肠积气症，为沿肠壁分布的泡状积气，仅累及结肠。

病史：67岁女性，子宫肉瘤行子宫切除术和放疗后出现体重减轻、慢性腹痛。

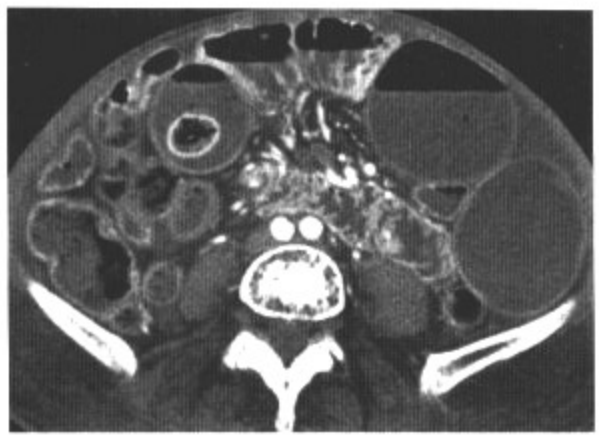

图3.3　A

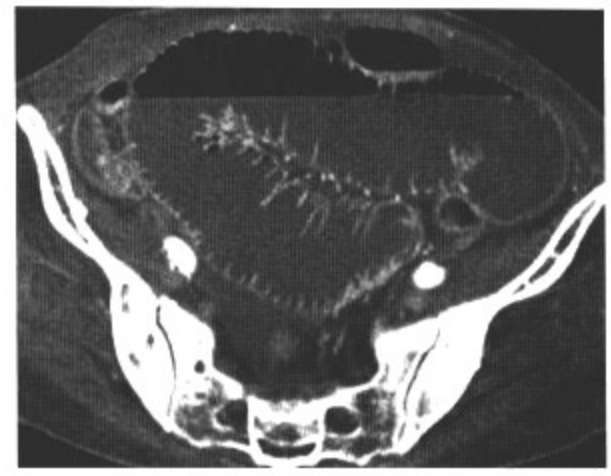

图3.3　B

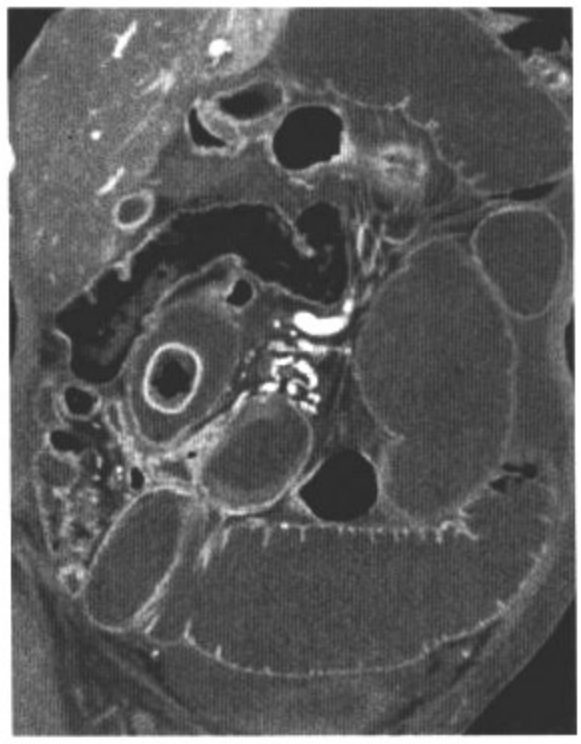

图3.3　C

图3.3　D

影像表现：轴位（A，B）和冠状位重建（C，D）CT增强图像显示小肠多个扩张肠袢（达到6cm），在近端回肠水平可以见到一肠管突然转变点。注意：在靠近梗阻的近端有一肠石（3cm）和少量腹水。

鉴别诊断：放射性肠炎。

诊断：由于粘连引起的小肠梗阻。

讨论：CT一直用来显示梗阻的部位、水平、引起梗阻的原因以及受累肠管的存活能力的征象。在肠梗阻时不必口服造影剂因为在扩张肠管内的积液和积气能形成足够的对比。静脉注射（IV）造影剂对于评价肠缺血性疾病有价值。小肠扩张的标准是大于2.5cm，肠管宽度计算是从肠管的一侧外壁至另一侧外壁。肠管突然转变点是扩张肠管和瘪陷肠管的突变点。多平面重建有助于确定梗阻的部位和水平。小肠的完全梗阻和不完全梗阻是通过远端肠管瘪陷程度、近端肠管扩张程度和摄入造影剂是否通过梗阻点改变来确定的。粘连所引起的梗阻占全部梗阻的一半以上，其次的原因是腹壁疝和肿瘤引起的外压。放射性肠炎通常累及放射治疗区域内的小肠肠管。本例盆腔内的可见正常小肠肠管，就可除外放射性肠炎。

病史：56岁女性，淋巴瘤病史，出现腹泻。

图3.4　A

图3.4　B

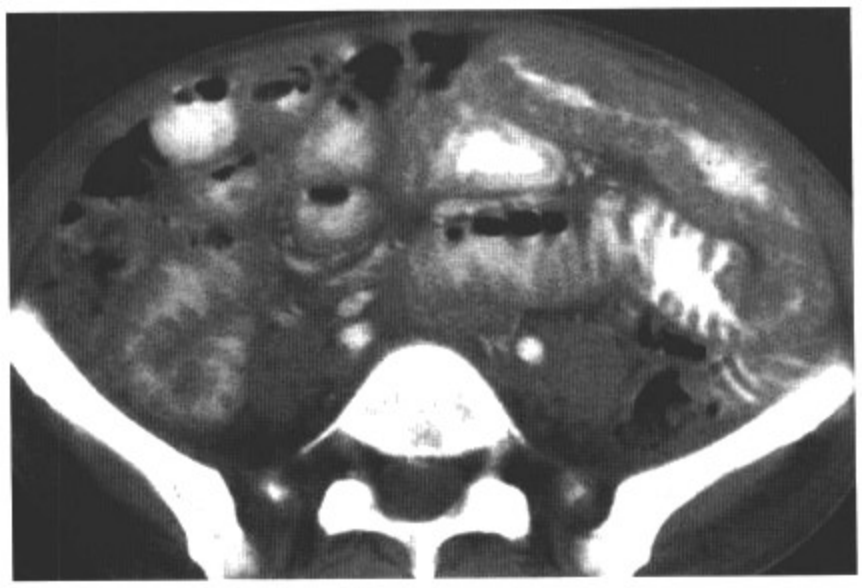

图3.4　C

图3.4　D

影像表现：轴位CT增强图像显示小肠肠管结节样增厚和扩张。结肠显示正常。

鉴别诊断：缺血性肠病，感染性肠炎，克罗恩病，淋巴瘤。

诊断：小肠淀粉样变性。

讨论：淀粉样变性是一种表现多样疾病，由蛋白质在全身不同组织中的沉积导致，导致组织的缺氧、粘膜水肿和溃疡形成。淀粉样变性可以是原发性的，也可以是继发性的。原发性淀粉样变性可能是一种遗传性浆细胞功能疾病，而继发性淀粉样变性是一种对慢性炎性过程或疾病的反应性疾病。胃肠道淀粉样变性的CT表现包括结肠袋的消失或增厚粘膜的聚集、粘膜层和肌层的结节形成。在这个过程中肠管可以扩张或缩窄。这种表现不具有特异性。淀粉样变性可以同时累及小肠和大肠肠管。在低血流量性缺血性肠病、感染性肠炎（假丝酵母菌感染）、克罗恩病、淋巴瘤时也可以出现小肠和大肠肠壁的弥漫增厚。

病例 3-5

病史：68岁男性，大便潜血试验阳性。结肠镜检发现一直肠肿块。

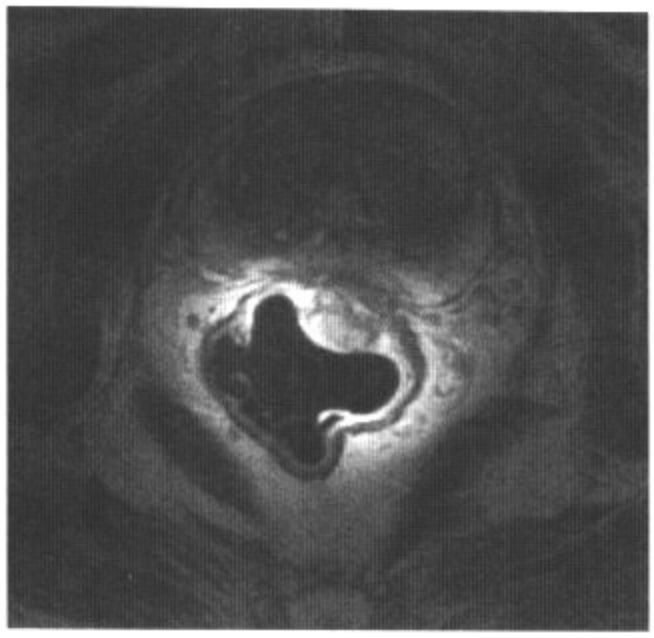

图3.5　A

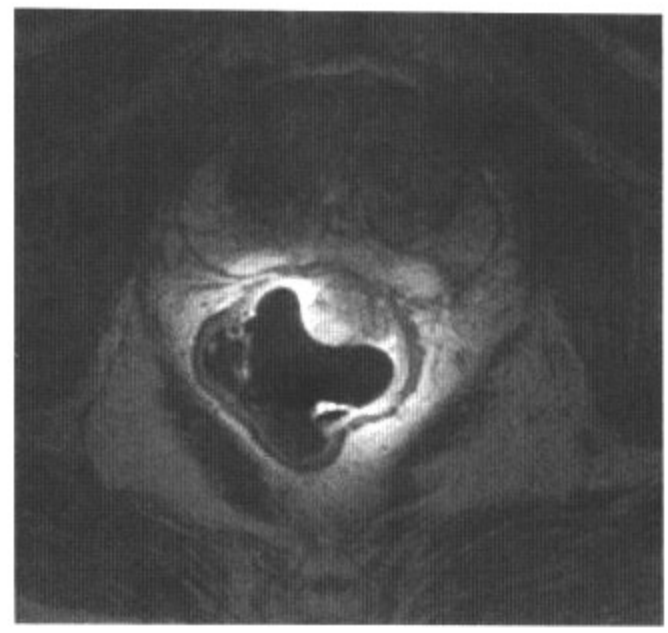

图3.5　B

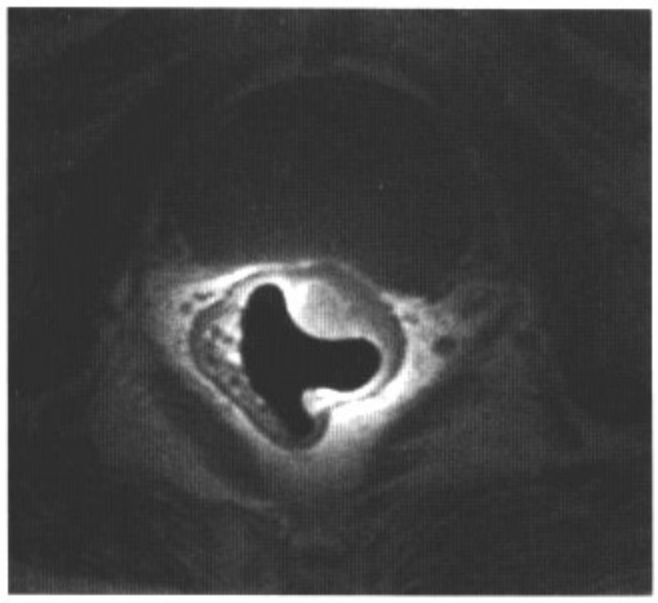

图3.5　C

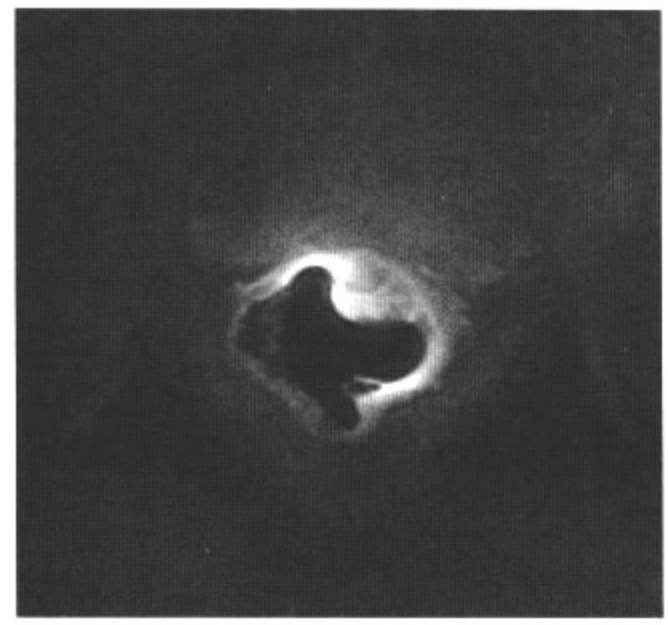

图3.5　D

影像表现：直肠内线圈轴位T2加权（WI）像（A，B），轴位T1加权像（C），钆增强、脂肪抑制轴位T1加权像（D）显示在直肠的前侧壁一实性肿块。肿块在T2WI呈高信号，T1WI低信号，增强扫描后强化。注意肿块浸润累及直肠固有肌层（外层低信号）。在直肠系膜脂肪内未见肿大淋巴结。

鉴别诊断：胃肠道间质肿瘤，类癌。

诊断：直肠腺癌（T2N0Mx）。

讨论：直肠内MRI检查是通过把一线圈放入直肠内来实现的。这可以非常好的显示临近直肠的结构，如子宫、宫颈、前列腺和部分直肠壁。MRI比CT有优势，因为MRI可以进行多层面成像。这例病人可以见到一非常典型的直肠腺癌。在MRI T1WI上，直肠腺癌同肌肉相比是等信号的。因为周围脂肪呈明显高信号，如果出现肠壁外扩散时可以清楚地显示。这例病人病变外缘清晰，肿瘤局限于直肠壁内。在T2WI上，肿瘤同肌肉相比是呈高信号的，因此可以看到病变的边界以及其与直肠固有肌层的关系。能在多层面显示病变对于显示重要解剖结构是很重要的，如肿瘤与肛门括约肌间或直肠系膜筋膜的距离。所有这些对于术前评估分期以及由此所决定的手术方法是很重要的。

病史：56岁女性，乳腺癌手术及子宫切除术后。

图3.6 A

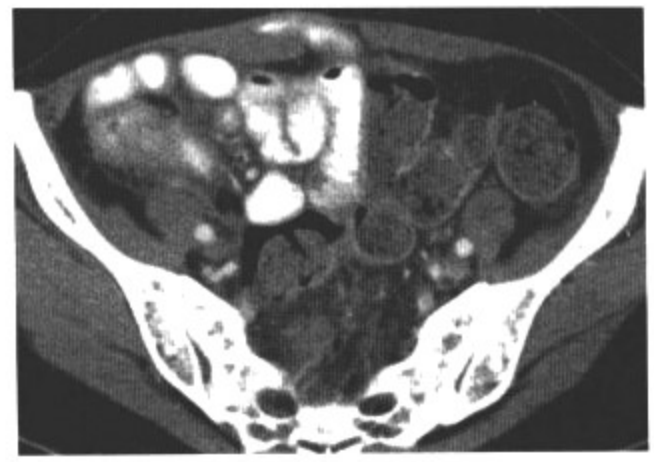

图3.6 B

图3.6 C

图3.6 D

影像表现：轴位（A，B）、矢状位（C）和曲面重建（D）CT增强图像显示末端回肠、盲肠和升结肠肠壁环形增厚。

鉴别诊断：克罗恩病，缺血性肠病，腺癌，淋巴瘤。

诊断：乳腺癌转移至近端结肠和末端小肠。

讨论：肿瘤转移至结肠是比较常见但通常没有症状、在尸检中偶然发现的。恶性病变可以通过直接播散至结肠，如前列腺癌、卵巢癌、子宫癌和宫颈癌。也可以发生腹膜内种植转移和血行转移。最常见的发生血行转移的病变包括黑色素瘤、乳腺癌和肺癌。乳腺癌转移可以是形成一偏心性的肿块，也可以是不规则的环形缩窄（弹性变差），如本例。这种缩窄改变类似结肠克罗恩病。偏心性肿块很容易与结肠的腺癌混淆。转移瘤通常是外在肿块突入肠腔，而结肠癌是起源于粘膜向腔内生长。淋巴瘤常累及盲肠，并且病变较大。淋巴瘤不会引起梗阻，而是受累肠管动脉瘤样扩张。

病史：69岁女性，出现腹痛、恶心、呕吐。

图3.7　A

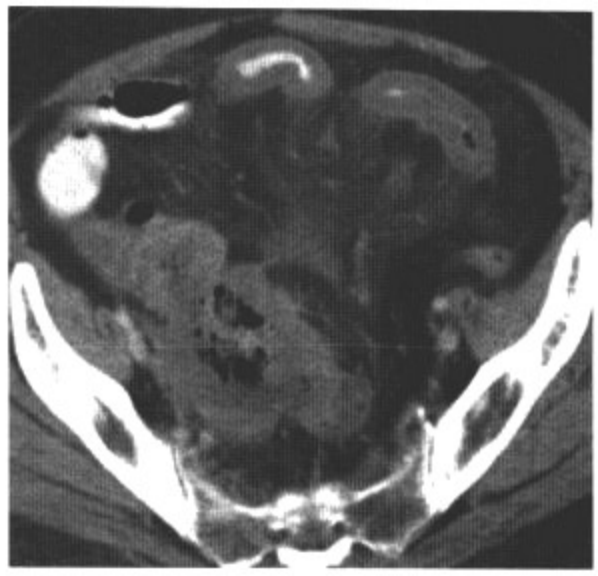

图3.7　B

图3.7　C

图3.7　D

影像表现：轴位（A～C）CT增强图像显示广泛的小肠远端肠管管壁增厚、小肠系膜脂肪密度增高以及肠袢间液体积聚。在肠系膜上静脉（SMV）内可见一充盈缺损，在曲面重建CT增强图像（D）上显示得更加清楚。在右下腹内可以见到一8.3cm×6.2cm大小的盲肠癌。

鉴别诊断：感染性肠炎，克罗恩病。

诊断：肠系膜上静脉血栓形成所引起的小肠缺血性肠病。

讨论：急性肠系膜动脉内血栓形成多见于老年人，主要原因是心脏疾病（心律不齐、充血性心衰、心肌梗死）和动脉粥样硬化性疾病。在其他年龄组，肠系膜血栓形成主要是由于脓毒血症、低血压和血容量不足。这些导致肠系膜上动脉（SMA）内血流量减低，而血流量减低进一步引起回肠和近段结肠的缺血性疾病。肠系膜上静脉血栓形成原因包括医源性、感染、肿瘤或副肿瘤性，这些原因引起静脉淤血形成进一步导致肠缺血性疾病。CT表现包括小肠肠壁增厚和“双晕症”。双晕症的形成是由于粘膜层、固有肌层的强化和粘膜下层的水肿。肠壁积气、门静脉气体、肠系膜静脉内气体影在CT上很容易发现，并且是肠缺血性疾病的特征性表现。在肠系膜上动脉或肠系膜上静脉的动脉硬化或血栓有时在CT上也可以见到，就像这一例。克罗恩病通常并不广泛累及小肠肠管，在这一例病人中，肠系膜上静脉血栓形成、双晕症和广泛小肠受累使缺血性肠病很容易诊断。

病例 3-8

病史：62岁女性，出现间歇性腹部不适。

图3.8　A

图3.8　B

图3.8　C

图3.8　D

影像表现：轴位CT增强图像显示胃窦壁环形增厚达1.6cm。

鉴别诊断：腺癌，转移瘤，胃炎。

诊断：胃非霍奇金淋巴瘤。

讨论：胃淋巴瘤约占胃肿瘤的3%～5%，而非霍奇金淋巴瘤（B细胞起源）占淋巴瘤的绝大部分。淋巴瘤病人中胃是胃肠道器官中最常见的受累部位。超过50%的病人首先累及胃。影像学上，淋巴瘤既可以是一个孤立的粘膜下肿块，也可以是胃壁上伴坏死、溃疡的外生性肿块。淋巴瘤也可以呈现浸润性进展，出现胃皱襞增厚，而这种表现很难同胃炎相鉴别。霍奇金淋巴瘤很少累及胃，但一旦受累就可能出现皮革胃。起源于胃壁的肿块的鉴别诊断包括胃腺癌、胃肠道间质瘤（GIST）、淋巴瘤和转移瘤。大多数病例需要活检来明确诊断。胃腺癌起源于胃粘膜，并且通常伴有胃周围淋巴结肿大。胃肠道间质瘤通常是富血供的，并且不出现皮革胃。大部分出现胃转移的病人（通常来自乳腺癌或黑色素瘤）都有明确的原发肿瘤。

病史：67岁女性，服用非甾体类抗炎药后两天来出现呕吐和持续性腹痛。

图3.9 A

图3.9 B

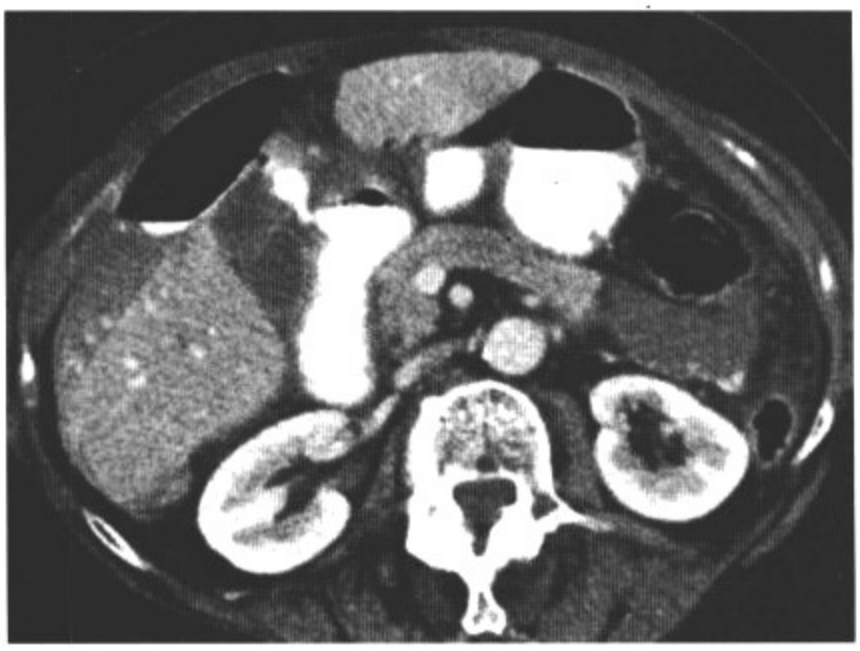

图3.9 C

图3.9 D

影像表现：轴位CT增强图像显示腔外气体和口服造影剂进入腹膜腔。造影剂的外泻部位是十二指肠的第一段。

鉴别诊断：无。

诊断：十二指肠球溃疡穿孔并气腹形成。

讨论：胃肠道溃疡可以发生在胃或十二指肠。十二指肠溃疡的发生率是胃溃疡的2～3倍。病人通常出现进食后上腹痛症状。几乎所有的十二指肠溃疡都是良性的，而一部分胃溃疡可以是恶性的（溃疡型胃腺癌）。大部分十二指肠溃疡发生在十二指肠球的前壁，位于腹膜内。消化道溃疡病的并发症包括出血、穿孔、梗阻和窦道形成。因为十二指肠既是腹膜内位器官，又是腹膜后位器官，所以如果是球部穿孔，就会引起胃肠道内容物和气体进入腹膜腔（就像这一例看到的那样），而如果是十二指肠的第二、三部分发生穿孔，胃肠道内容物和气体就会进入腹膜后。气腹的鉴别诊断包括继发于钝伤和穿透性损伤、溃疡穿孔、憩室炎、肿瘤、医源性肠损伤和手术的肠穿孔。

病史：62岁男性，在急性憩室炎后出现进展性恶心、呕吐和腹泻。

图3.10 A

图3.10 B

图3.10 C

图3.10 D

影像表现：轴位CT增强图像显示乙状结肠前方可见一11cm大的含气炎性肿块。注意乙状结肠壁的广泛增厚、憩室和小肠肠管的移位。

鉴别诊断：克罗恩大肠炎，外伤性穿孔，肿瘤穿孔。

诊断：憩室脓肿。

讨论：憩室炎最常见于老年人，老年人中憩室病比较常见。结肠憩室是肠壁的粘膜层和粘膜下层疝入肌层形成，以结肠憩室穿孔为特点。老年人憩室炎的诊断通常被耽搁，因为症状不明显，而又被其他疾病所掩盖，比如糖尿病、肾衰竭、药物治疗。而发生在年轻病人（小于40岁）的憩室炎症状明显，且需要急诊手术治疗。憩室炎的CT表现包括肠壁增厚、结肠系膜脂肪水肿、腹水、壁内的或盆腔脓肿形成。这例病人中，可以看到腔外的来源于部分发炎的乙状结肠的气体。尽管这也可以是由于克罗恩结肠炎瘘管或脓肿形成所引起，没有证据表明存在克罗恩病。原发创伤或肿瘤穿孔也可以出现这种表现，因此，在症状好转后必须进行结肠镜检排除潜在的肿瘤。

病例 3-11

病史：56岁男性，出现腿部紫色红疹和腹部不适。

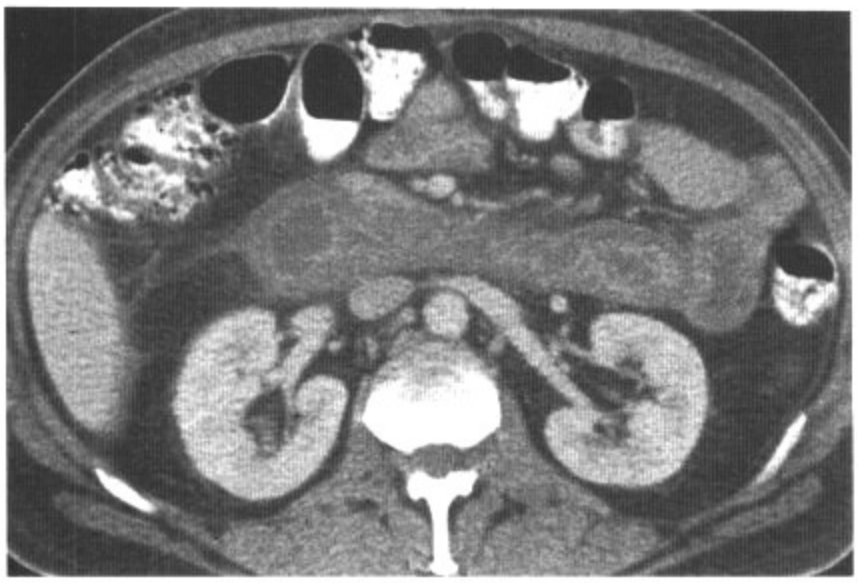

图3.11　A

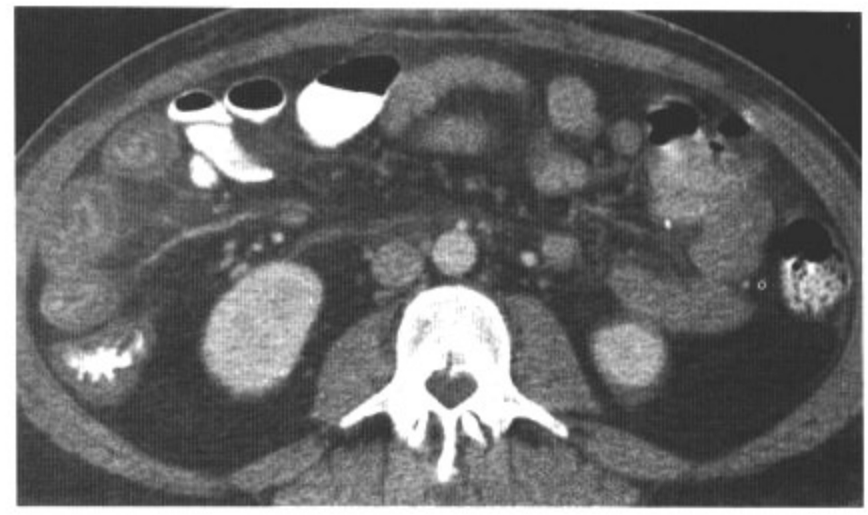

图3.11　B

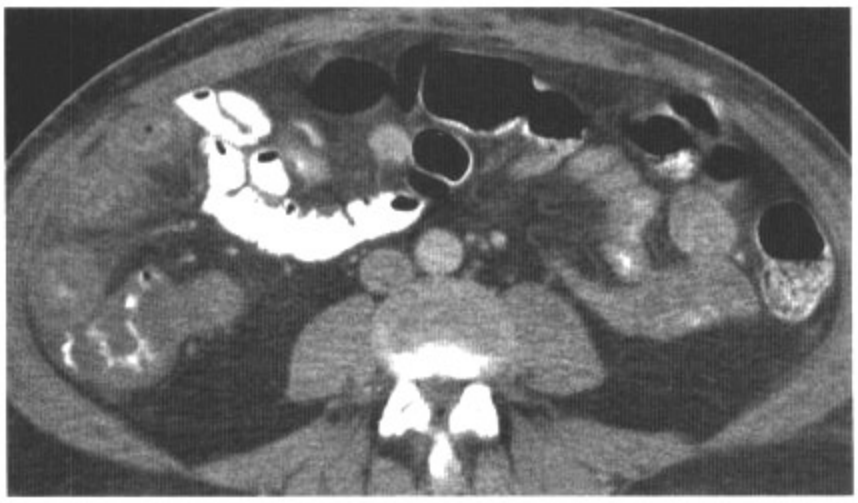

图3.11　C

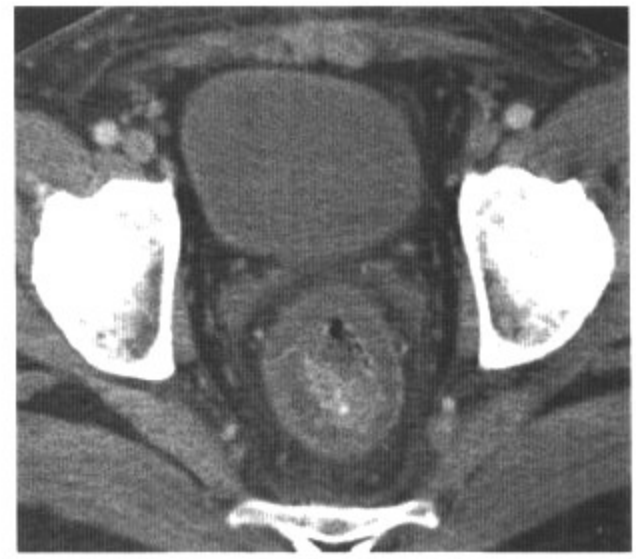

图3.11　D

影像表现：轴位CT增强图像显示节段性肠壁增厚和十二指肠（A）、空肠（B）、升结肠（C）和盲肠（D）呈层样改变。同时，可见肠系膜和肠系膜脂肪轻度索条样改变。

鉴别诊断：肠系膜血栓形成，克罗恩病。

诊断：Henoch-Schonlein紫癜。

讨论：Henoch-Schonlein紫癜（HSP）是一种免疫球蛋白A介导的自身免疫性过度反应性小血管炎，主要表现为三种症状，包括下肢出现紫色红疹、腹痛或泌尿系受累和关节炎（尤其是踝关节和膝关节）。然而以上三种症状也可以都不出现，因此导致诊断困难。尽管疾病的病因还不清楚，HSP通常与感染性因素有关，如A组链球菌和支原体。它也与食物的反应、暴露在寒冷中、昆虫叮咬和药物过敏有关。HSP的发病率大约是14/100 000，该病在儿童中更多见，并且最常在春季和秋季发生。HSP除了皮疹外最常见的症状就是腹痛，高达65%的病人均可出现。最常见的主诉是腹部痛气样疼痛，这种疼痛可以非常重并伴有呕吐。大便可以是肉眼血便，也可以是潜血阳性；也可以发生咯血。严重的病例可以进展为肠套叠、出血和休克。年龄较小的儿童出现胃肠道症状的可能性较小。内镜检查通常显示粘膜侵蚀和水肿。放射学检查通常不具有特异性。影像学可见肠壁增厚、皱襞增厚和痉挛。CT上肠壁节段性增厚和管腔狭窄与上消化道内镜检查发现的异常具有很好的相关性。

病例 3-12

病史：78岁男性出现上腹部不适。

图3.12　A

图3.12　B

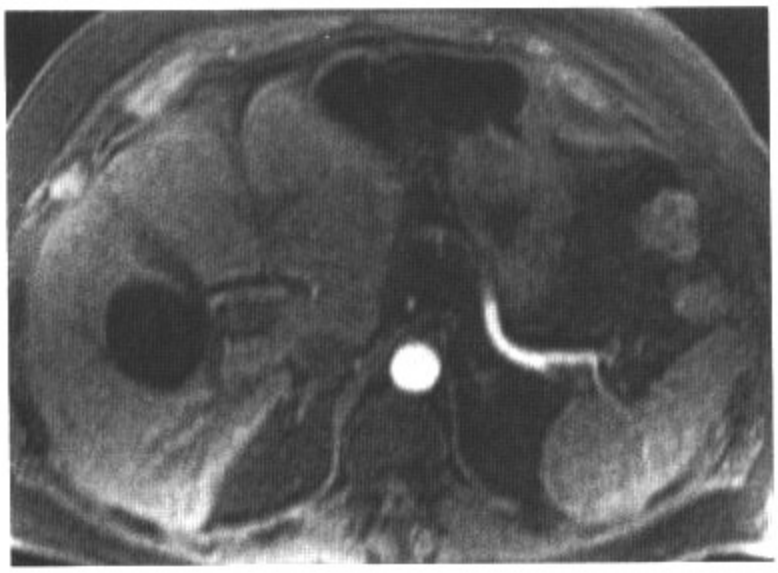

图3.12　C

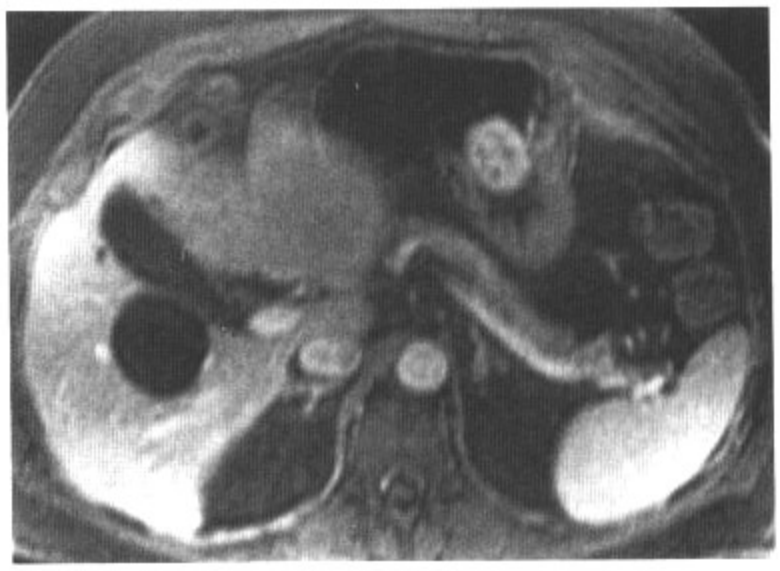

图3.12　D

影像表现：轴位CT增强扫描（A）可见起源于胃壁小弯侧2cm大小、边界清晰的不均质肿块。横轴位T2WI（B）和钆增强扫描脂肪抑制T1WI早期（C）、晚期（D）分别可见肿块呈高信号和血运丰富的特点。

鉴别诊断：腺癌，转移瘤，淋巴瘤。

诊断：胃肠道间质瘤。

讨论：胃肠道间质瘤（GIST）是胃最常见的粘膜外肿瘤，通常表现为有包膜的壁内肿块。GIST的特点是对c-KIT受体的免疫反应，诊断时，该病大部分是良性的。尽管GIST可以累及胃肠道的任何部位，但是70%的GIST发生在胃部。有时可以发现肿瘤呈外生性生长，成为浆膜下胃外的病变。这些病变可以长成胃部最大的肿瘤性病变，因其一般没有症状。GIST引起胃肠道出血的倾向较低，而与之相反，胃腺癌的常见并发症是出血。浆膜下胃外的GIST病人进行传统的胃肠道钡餐检查或内镜检查时，可以没有阳性发现，这些病变不能检出是因为胃粘膜仍然正常。其他胃内病变包括平滑肌瘤、平滑肌母细胞瘤、脂肪瘤、血管瘤、淋巴管瘤、神经鞘瘤和神经纤维瘤。因为肿瘤是由平滑肌细胞构成，因此GIST通常在CT和MR增强扫描时呈富血管表现。

病史：61岁男性，出现直肠出血。

图3.13 A

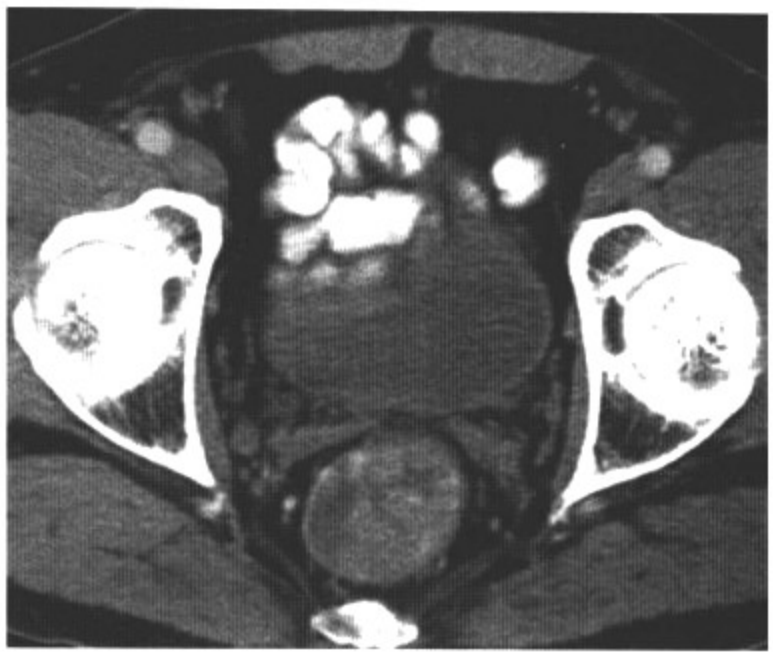

图3.13 B

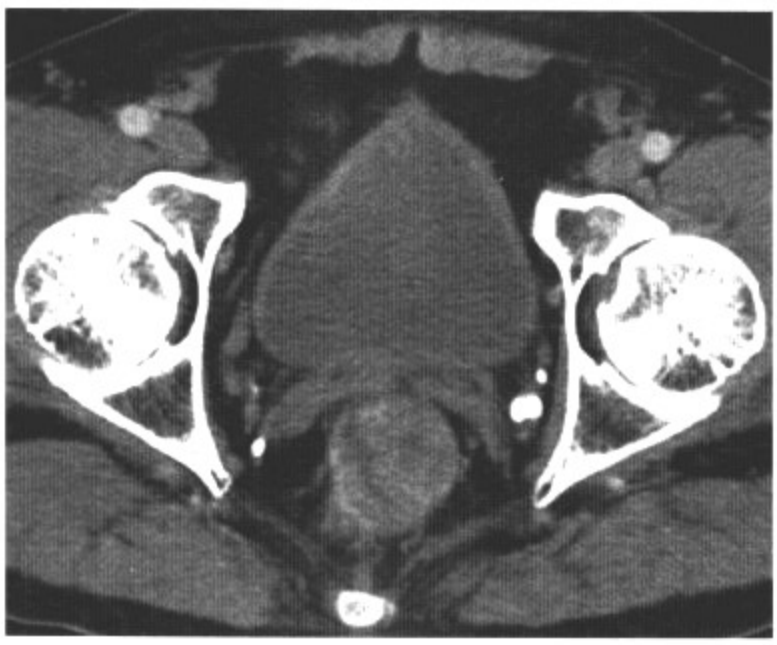

图3.13 C

图3.13 D

影像表现：轴位CT增强扫描可见直肠腔内一大的圆形肿块。直肠腔内含液肠腔几乎完全被肿块充满。同时，可以看到在直肠系膜脂肪内轻度的肿瘤浸润。

鉴别诊断：淋巴瘤，转移瘤，溃疡性结肠炎。

诊断：直肠腺癌。

讨论：结肠癌是胃肠道最常见的恶性肿瘤，超过50%的结肠癌发生在直肠乙状结肠段。发生在直肠近端2/3的病变可以通过门静脉系统转移到肝脏，而发生在直肠远端1/3的病变则可以通过直肠肛门血管丛转移到肺。直肠乙状结肠的病变可以转移到直肠系膜、肠系膜下淋巴链、髂外淋巴链和主动脉周围的淋巴结。CT可以很好地显示肿瘤向结肠壁外的扩散，但是对于细微的侵犯通常很难显示。这例病人的息肉样改变是腺癌的典型表现。病变大小（大于1cm）和向直肠壁外系膜内脂肪组织的浸润提示病变为恶性。这些病变可以表现为环形缩窄样、息肉样和浸润性发展，其中最常见的是呈环形缩窄样表现，直肠腔几乎被肿瘤阻塞。淋巴瘤和转移瘤也可以是这种表现，但其很少累及结肠。溃疡性结肠炎并不会像这例病人一样引起局限性肠壁增厚和直肠系膜的浸润。

病史：92岁男性，抗生素治疗后出现腹泻。

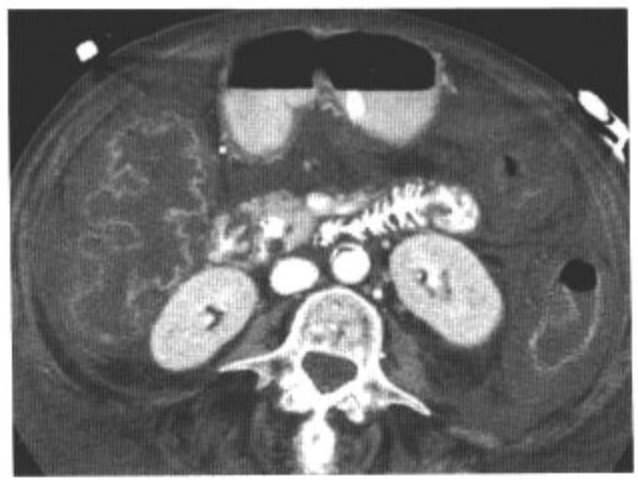

图3.14　A

图3.14　B

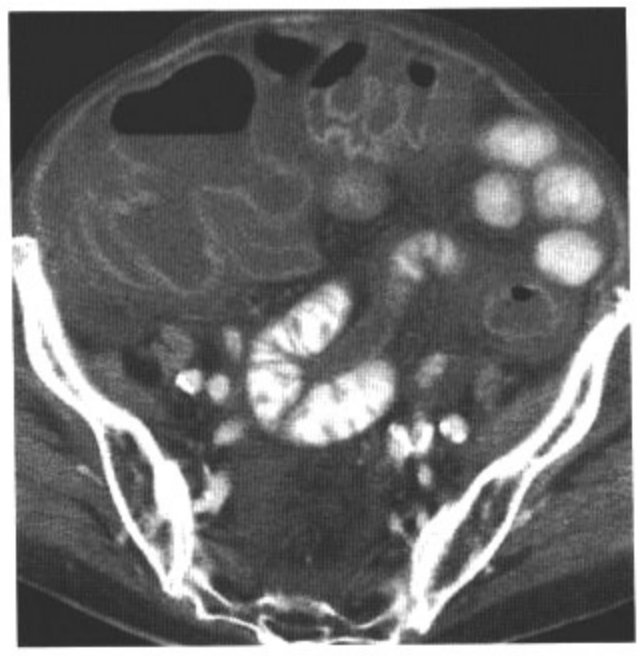

图3.14　C

图3.14　D

影像表现：轴位CT增强（CECT）图像显示升结肠、横结肠及降结肠管壁明显增厚。在结肠周围沟和结肠系膜内可见液体。盆腔图像（D）显示乙状结肠和直肠壁增厚。同时，可以见到游离液体。

鉴别诊断：溃疡性结肠炎，感染性结肠炎，缺血性结肠炎。

诊断：伪膜性肠炎。

讨论：伪膜性肠炎（PMC）是一种毒素介导的疾病，没有明确证据显示有微生物侵入到肠壁粘膜。在受累患者的大便中分离到毒素，即可明确诊断。PMC由于艰难梭菌的过度生长，形成特征性的黄色或奶油白色斑块。这在应用任何抗生素后均可发生，但是与林可霉素和克林霉素最相关。病人出现典型的水样腹泻、腹痛，有时伴有发热。典型CT表现包括弥漫全结肠炎、肠壁显著增厚和轻微结肠周围炎症反应。肠壁增厚是均匀、低密度，认为是由于肠壁水肿所引起的。结肠周围索条的出现与肠壁增厚的程度不成比例。高达77%的PMC病人均可以见到腹水，这提示疾病的急性病程。克罗恩结肠炎通常会累及末端回肠，而在这例病人没有见到。溃疡性结肠炎通常只有肠壁的轻到中度增厚。全结肠受累而没有小肠受累在缺血性肠病中很少见。感染性结肠炎可以表现这种形式，但是这例病人的抗生素使用史使得PMC是最佳诊断。

病例 3-15

病史：63岁女性，因子宫颈癌行子宫切除和放疗后出现体重减轻。

图3.15 A

图3.15 B

图3.15 C

图3.15 D

影像表现：轴位（A，B）和冠状位重建（C和D）CT增强图像（CECT）显示盆腔内小肠壁、直肠乙状结肠壁和膀胱壁增厚。同时，可以见到受累肠管广泛的粘膜显著强化和肠系膜血管的充血。

鉴别诊断：缺血性肠病，克罗恩病，淋巴瘤。

诊断：放射性结肠炎。

讨论：因盆腔恶性肿瘤进行体外放射性治疗后所引起的胃肠道放射性改变最常累及直肠、乙状结肠和小肠。临床病史就可以提示诊断，而不必要长时间地检查。放射性肠炎和结肠炎可以出现在放射性治疗后的几年时间内。最常见的是在女性子宫颈癌病人中出现腹痛和腹泻。CT提示放射性肠炎的征象包括在放射性区域内肠管壁增厚。由于肠系膜水肿，肠管通常分散在盆腔内。在这例病人见到的粘膜明显强化提示急性炎症反应。因同一疾病同时累及乙状结肠和小肠并不多见。这可见于克罗恩病时的病变跳跃性分布，也可以是由于血管炎或血栓形成所引起的缺血性肠病累及多个肠袢。淋巴瘤这种全身性疾病也可以同时累及多个肠袢。放射性疾病的其他CT征象包括肠系膜脂肪的变少和供应受累肠管的肠系膜血管的充血。

病史：46岁女性有腹泻和腹痛病史。

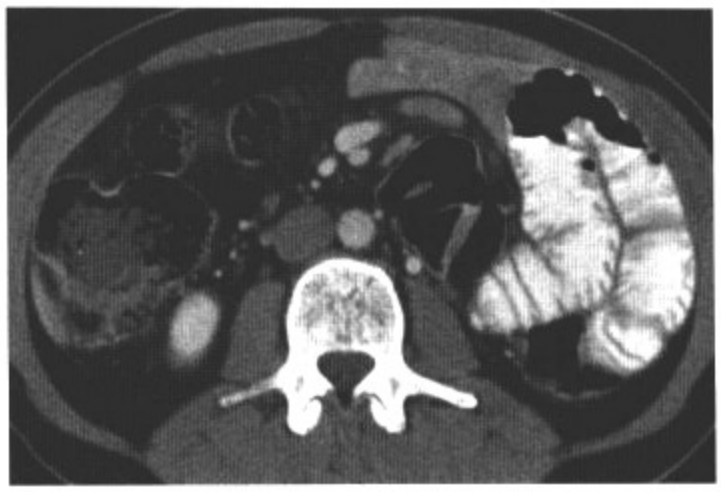

图3.16　A

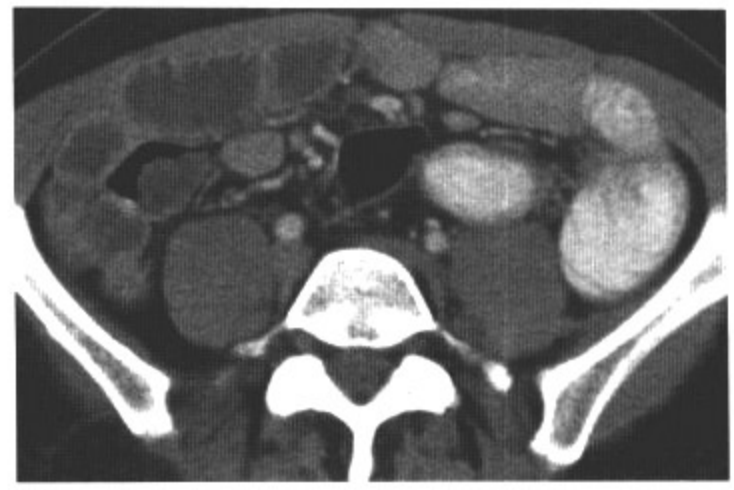

图3.16　B

图3.16　C

图3.16　D

影像表现：轴位CT增强图像（CECT）显示造影剂充盈的小肠肠管的轻度扩张。盆腔内受累的回肠可以见到空肠样皱襞。

鉴别诊断：硬皮病，小肠梗阻，肠梗阻。

诊断：非热带炎性腹泻（腹腔疾病）。

讨论：麸质过敏症或炎性腹泻是与饮食中摄入了麸质有关，这引起的免疫反应导致小肠绒毛萎缩，最终导致营养不良。这类疾病已经确定与遗传因素有关，并且引起空肠T细胞淋巴瘤和空肠癌的危险性上升。吸收不良导致腹泻、脂肪泻和腹痛可能与间歇性肠套叠有关。非炎性腹泻通常通过内镜取粘膜活检来诊断。非炎性腹泻的CT表现与小肠疾病的改变类似，可以见到受累的十二指肠和空肠肠管轻度扩张，同时失去正常的环状襞。增厚的皱襞的出现可能与低蛋白血症有关。回肠空肠化是重要的CT特征，即在回肠内出现空肠样皱襞。其他伴有小肠扩张的肠炎包括硬皮病、小肠梗阻、肠缩窄。硬皮病和肠梗阻时，小肠皱襞是正常的。硬皮病时不伴有多余液体，而在非炎性腹泻和肠梗阻时均可见到。这例病人的扩张的小肠肠管和回肠空肠化使非炎性腹泻是最佳诊断。

病例 3-17

病史：77岁男性，四期肺癌病史在化疗和吗啡治疗时出现便秘。

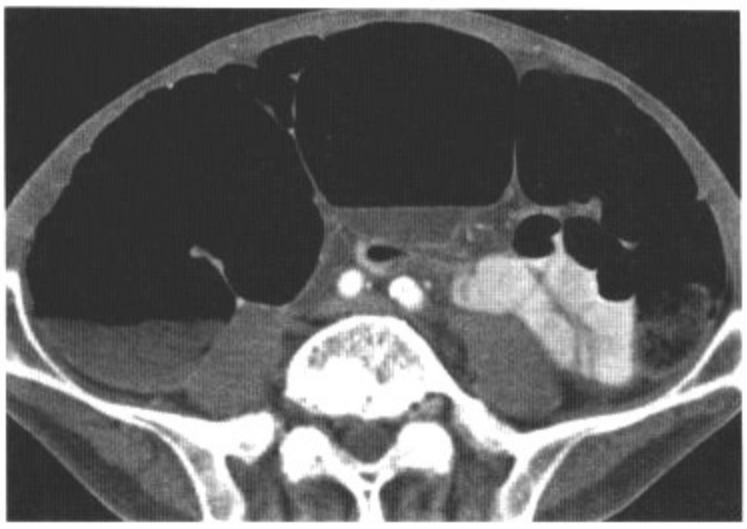

图3.17　A

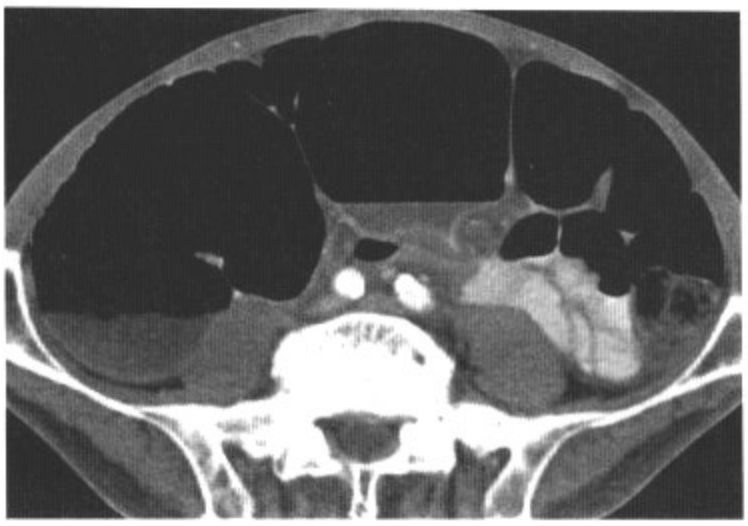

图3.17　B

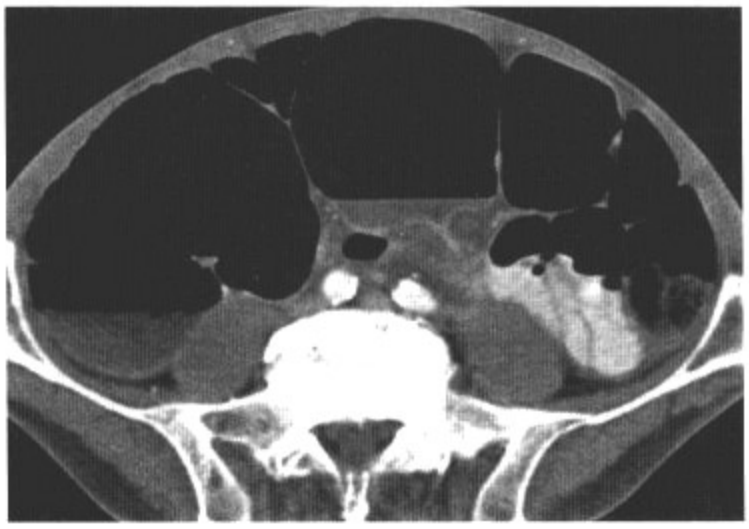

图3.17　C

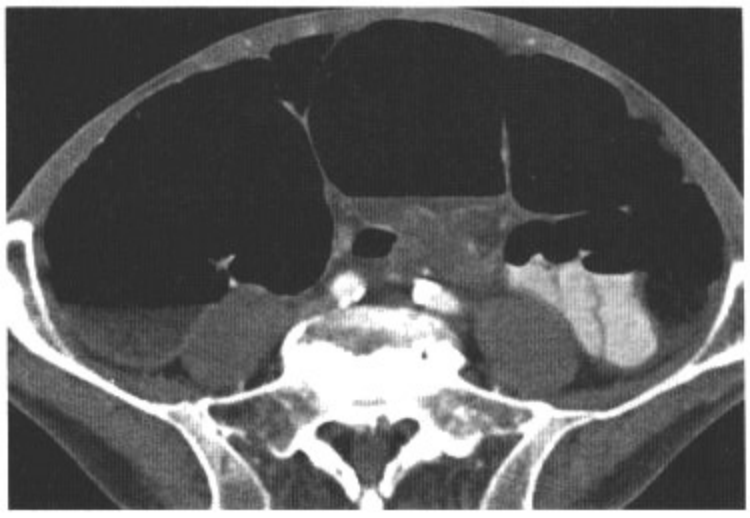

图3.17　D

影像表现：轴位CT增强（CECT）图像显示显著扩张的横结肠。在右下腹可以见到一肠袢逐渐变细到一点，同时可见血管进入。

鉴别诊断：其他原因所引起的乙状结肠梗阻（比如肿瘤、粘连、疝等），肠绞窄。

诊断：乙状结肠扭转。

讨论：任何一段肠袢可以在其系膜附着处发生扭转。大部分结肠扭转发生在乙状结肠。在美国，常见肠扭转病人是来自于护理院或精神病院。这类病人通常由于药物、不活动、精神状态压抑等综合因素所引起的慢性便秘和麻痹性肠梗阻，进而导致扩张结肠的扭转。腹部平片可以见到扩张的乙状结肠呈豆样形状，其长轴指向右上腹。类似的改变在CT扫描时也可以见到。扩张的结肠可以延续到盆腔内梗阻的部位（鸟嘴征），在扭转的部位可以见到旋转的血管（车轮征）。乙状结肠扭转是引起结肠梗阻的第三大原因，CT在排除其他原因引起的结肠梗阻方面很有帮助，如肿瘤或疝。肠绞榨也不大可能，因为末端直肠是塌陷的。这例病人的肠扭转通过乙状结肠镜进行治疗。

病史：57岁男性，出现腹部痉挛痛。

图3.18　A

图3.18　B

图3.18　C

图3.18　D

影像表现：轴位CT增强（CECT）图像显示在近端回肠可见环形肿块。肿块似在腔内，在它的周围有新月形脂肪组织。注意：在近段小肠没有梗阻征象。

鉴别诊断：淋巴瘤，腺癌。

诊断：回肠－回肠套叠。

讨论：肠套叠是一段近端肠管（肠套叠套入部）套入远端肠管（肠套叠鞘）的腔内。肠套叠通常见于儿童（95%），它可以是暂时的，也可以是持续的。肠套叠在CT上很容易确诊，因为它表现为典型的圆形软组织肿块伴小肠壁构成的环形征（靶征）。周围脂肪低密度层代表疝入的肠系膜脂肪，肠系膜脂肪与空肠肠袢伴行。肠套叠的确诊非常重要，因为如果病变持续可以发生肠缺血。在成人肠套叠分两类：较常见的是小段肠管套叠，它通常不引起梗阻，也不是由肿瘤引起的；另外是大段肠管套叠，这是由肿瘤引起的并且导致近端梗阻。大部分肠套叠发生在回肠；在小肠，良性肿瘤比恶性肿瘤引起的套叠更常见。

病例 3-19

病史：44岁女性，有多发性Ⅰ型内分泌肿瘤综合征病史。

图3.19 A

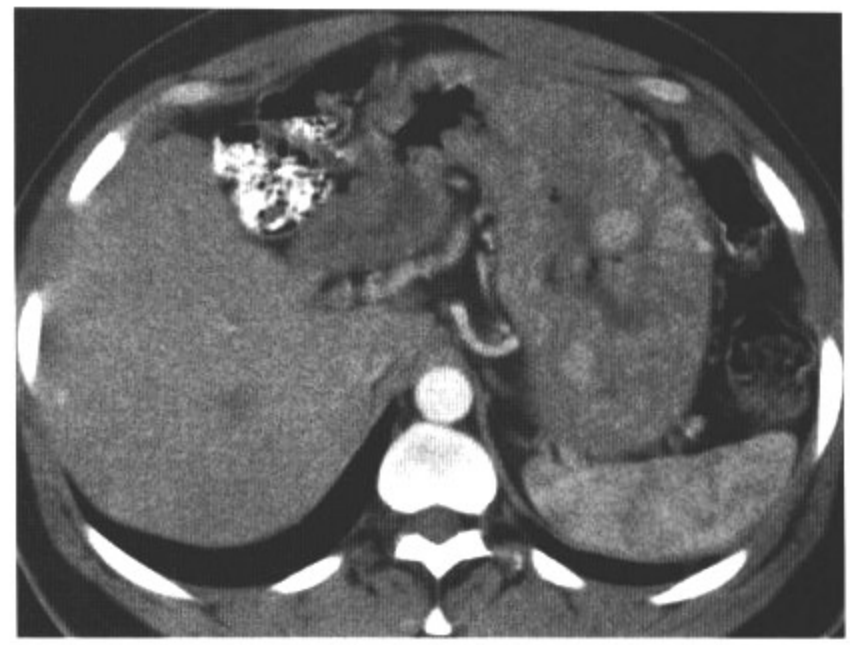

图3.19 B

图3.19 C

图3.19 D

影像表现：轴位CECT图像在动脉期（A，B）和门静脉期（C，D）显示胃皱襞显著增厚，在胃内和肝内可见显著强化的病灶。

鉴别诊断：胃炎，胃腺癌，巨大肥厚性胃炎，淋巴瘤，转移瘤。

诊断：Zollinger-Ellison综合征。

讨论：Zollinger-Ellison综合征的特点是可以产生促胃液素的内分泌肿瘤（促胃液素瘤）引起胃酸分泌显著增多，继而引起消化道溃疡病。大部分促胃液素瘤（75%）位于胰腺或十二指肠。Zollinger-Ellison综合征的CT特征包括在胰腺、肝脏、胃肠道内出现明显强化的肿块（原发性或继发性）和在胃、十二指肠、近端空场内出现炎症改变。同时也可以出现胃壁弥漫性增厚、胃腔狭窄，甚至溃疡穿孔的征象。多发性内分泌腺瘤综合征Ⅰ型是一种综合征，它包括垂体、甲状腺、肾上腺皮质和胰腺的肿瘤，尤其是促胃液素瘤。在这例病人，多发性内分泌腺瘤综合征Ⅰ型的病史和在胃（促胃液素瘤）、肝（转移）出现明显强化的病灶就使Zollinger-Ellison综合征最符合诊断。

病史：65岁女性，出现上腹部疼痛和体重减轻。

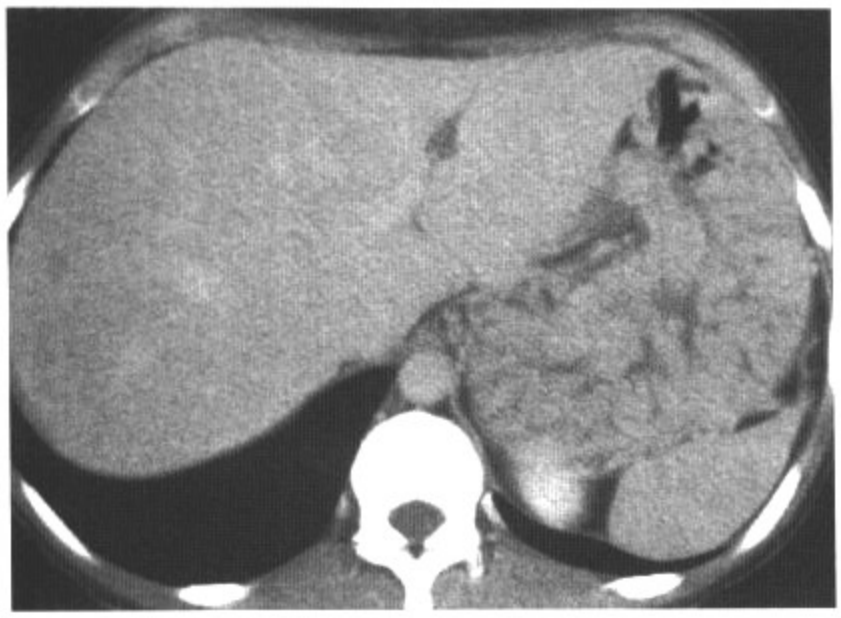

图3.20　A

图3.20　B

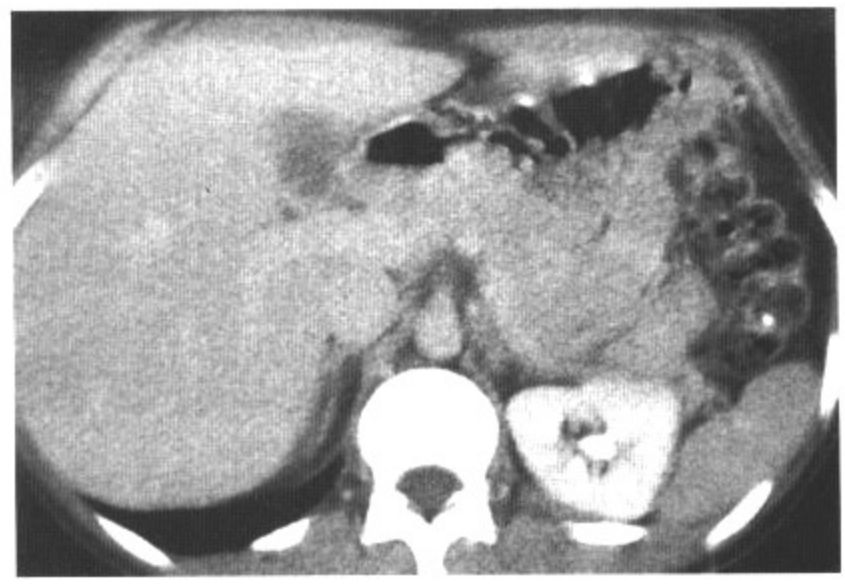

图3.20　C

影像表现：轴位CT增强（CECT）图像显示胃皱襞显著增厚，胃窦不受累。

鉴别诊断：淋巴瘤，腺癌，消化道溃疡病，嗜酸性胃炎，Zollinger-Ellison综合征。

诊断：巨大肥厚性胃炎。

讨论：巨大肥厚性胃炎的特点是胃粘液腺的增生引起粘液和蛋白质分泌增加。病人同时有胃酸分泌减少，这可以引起胃皱襞增厚、胃酸过少和低蛋白血症。这类疾病男性病人略占多数。病人通常出现腹痛、体重减轻、腹泻和由于蛋白质丢失引起的周围型水肿。在影像学上，大部分病例出现胃壁显著增厚，胃窦不受累。通常情况下，正常和异常胃粘膜间分界明显，就像这例病人看到的一样。胃粘膜增厚最明显的部分通常在大弯侧。有时胃皱襞增厚非常明显，在CT和上消化道造影检查时可以呈息肉样肿块改变。这类疾病主要和胃淋巴瘤、胃腺癌鉴别，必要时活检以排除恶性。消化道溃疡病和胃炎通常不会引起胃壁的增厚到这种程度。其他疾病包括克罗恩病、嗜酸性胃炎和结核，尽管非常少见，但应该考虑到。

病史：44岁男性，肺炎病史，抗生素治疗效果不佳，现在出现腹痛和腹泻。

图3.21　A

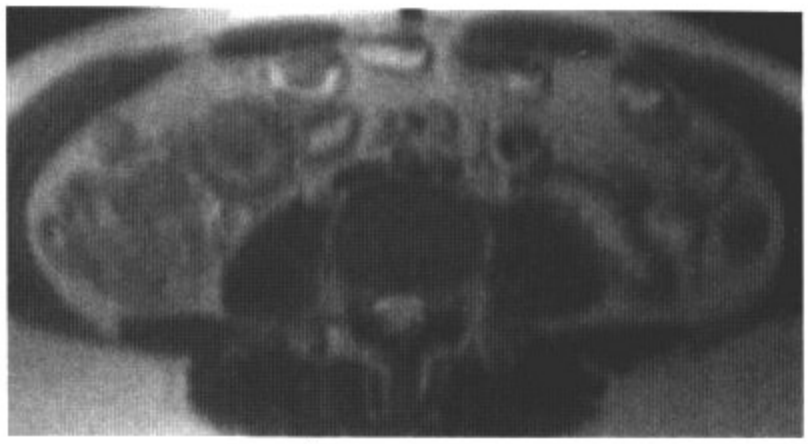

图3.21　B

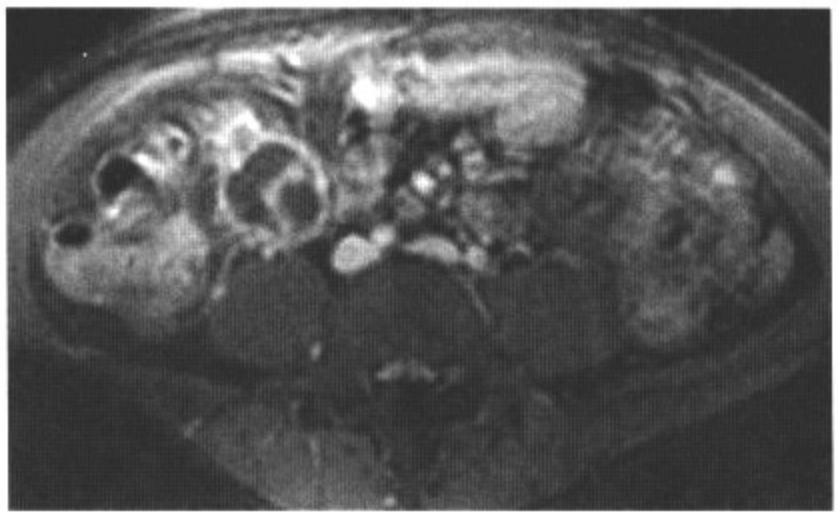

图3.21　C

影像表现：轴位CT增强图像（A）显示盲肠不对称性增厚和结肠周围淋巴结肿大。横轴位T2加权（WI）（B）显示呈中等信号的盲肠壁增厚和一枚肿大的引流淋巴结。Gd增强（C）压脂轴位T1WI显示盲肠壁的强化和引流淋巴结的坏死。

鉴别诊断：克罗恩性结肠炎，淋巴瘤，阿米巴病，耶尔森鼠疫杆菌感染，缺血性结肠炎。

诊断：盲肠结核。

讨论：消化道结核一般认为是通过血型播散、咽下感染的痰液或者引用感染的牛奶所引起的。通常情况下，胃肠道结核与肺结核相关，异常胸片或痰涂阳性、痰培养阳性可提示诊断。然而，有异常胸片发现者只占胃肠道结核患者的50%。结核病与克罗恩病的改变很相似，当做出克罗恩病的诊断时也应该考虑到结核。肠结核的早期累及盲肠比累及末端回肠更多见，主要表现为粘膜的增厚和结节样改变。溃疡形成可以引起管腔狭窄，盲肠的炎症和瘢痕与正常肠段有明显区别，形成锥形改变，这种表现类似于癌的改变。几种病理过程都可以同时累及末端回肠和盲肠。克罗恩性结肠炎最常见，但其他肠炎包括耶尔森鼠疫杆菌感染、阿米巴病和缺血性结肠炎也可以有这种改变。有抗生素抵挡性肺炎病史的患者，同时出现盲肠段受累和淋巴结坏死时应该首先考虑到肠结核。

病史：67岁女性，有酗酒病史出现黑便和腹痛。

图3.22 A

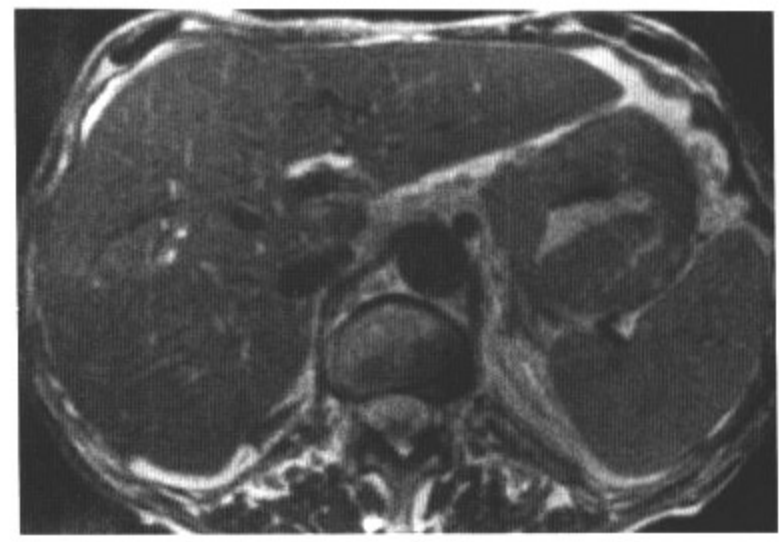

图3.22 B

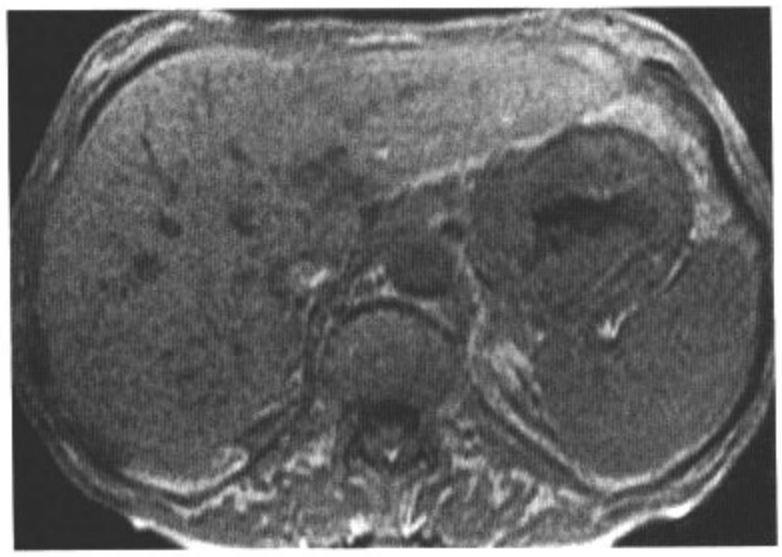

图3.22 C

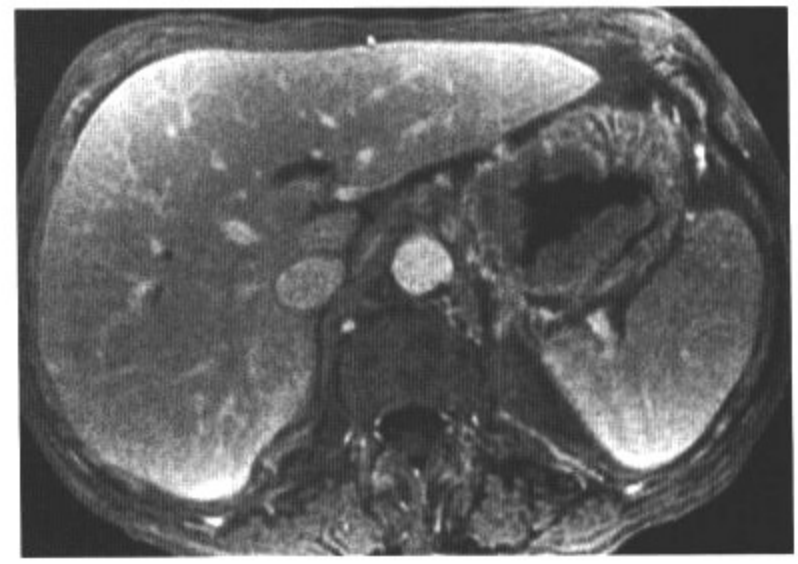

图3.22 D

影像表现：轴位CT增强图像（A）显示胃壁小弯侧中间部分增厚。轴位T2WI（B）、轴位T1WI（C）和Gd增强压脂轴位T1WI（D）显示肿块与临近胃壁相比分别呈等信号、低信号和轻度强化。

鉴别诊断：淋巴瘤，转移瘤，胃肠道间质瘤。

诊断：胃腺癌。

讨论：世界范围内胃腺癌是第二大最常见的癌症（仅次于肺癌）。世界上胃腺癌的发生率相差大约10个百分点。胃癌发生率最低的地区（小于3.7人/10 000人）包括北美、西欧、澳大利亚和新西兰。胃腺癌常见于中年人和老年人，男性发病率略高［男女之比约为（1.5～2.5）:1］。与胃腺癌相关的一些危险因素包括幽门螺杆菌感染、恶性贫血、部分胃切除和吸烟。胃腺癌的影像学表现多种多样，肿瘤可以呈息肉型、溃疡型或浸润型（硬癌）。患者在诊断时经常见到相关的胃周围淋巴结转移和肝转移。Krukenberg瘤是指来源于胃种植性转移到卵巢的病变。95%的胃癌是腺癌，在美国，胃腺癌是次于结肠癌和胰腺癌后第三大常见的胃肠道恶性肿瘤。为了鉴别胃腺癌和淋巴瘤，通常进行深层组织活检是必要的。胃腺癌首先累及粘膜，而胃肠间质瘤是一种壁内病变经常形成外生性生长。胃转移瘤不常见，并且在诊断时原发肿瘤通常已经明确。

病史： 61岁女性，间断性腹部疼痛。

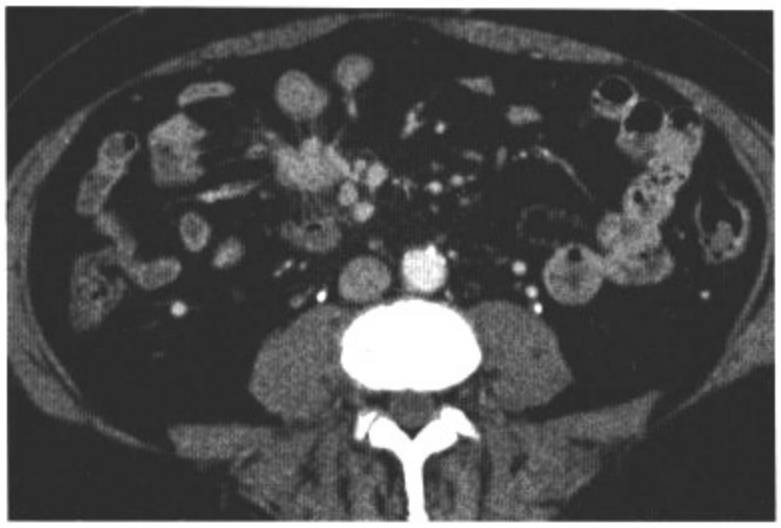

图3.23 A

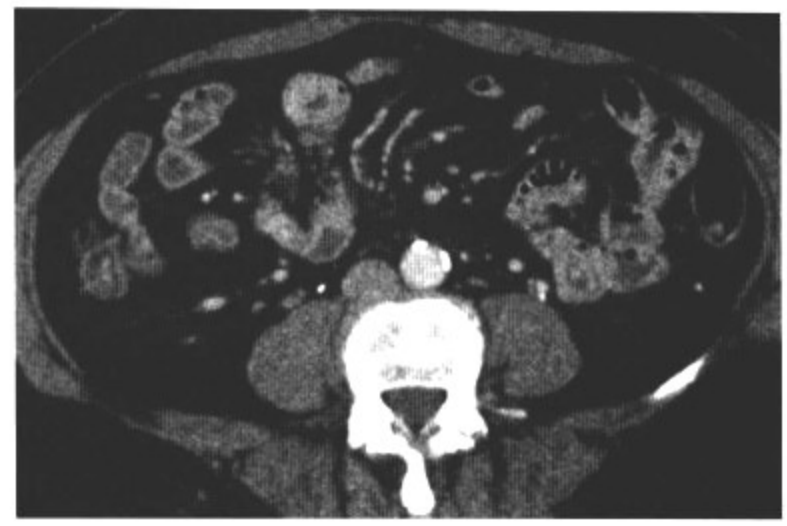

图3.23 B

图3.23 C

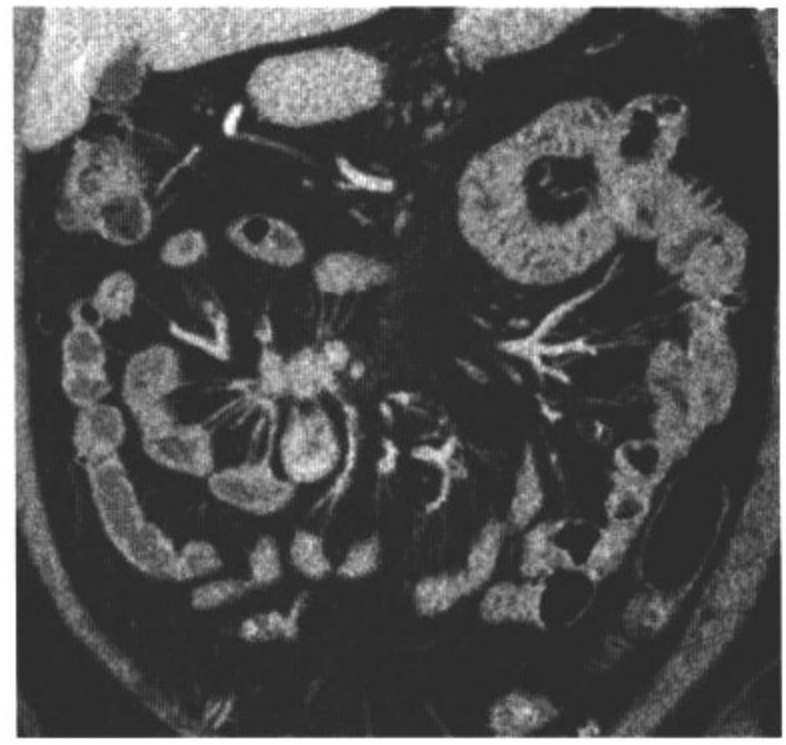

图3.23 D

影像表现： 轴位（A，B）和冠状位重建（C，D）CT增强图像显示回肠肠袢扩张伴有一增强的粘膜下肿块。注意肿块邻近的肠系膜内可见大量的软组织线状强化和结节形成。

鉴别诊断： 腺癌，淋巴瘤，克罗恩病，结核，转移瘤。

诊断： 远端回肠的类癌。

讨论： 类癌是起源于肠道嗜铬细胞的一种缓慢生长但伴有恶性潜质的肿瘤。在胃肠道类癌最常见的部位是阑尾，其次是远端小肠和结肠。在小肠内，良性肿瘤最容易累及回肠，其次是十二指肠和空肠。当病变比较小时（<1cm），肿瘤主要表现为粘膜下病变。随着肿瘤的长大，它们可以穿过粘膜并引起溃疡和梗阻。这类肿瘤还可以分泌一些激素活性物质，如5－羟色胺、组胺和缓激肽。5－羟色胺可以引起明显的纤维形成性反应，这可以引起肠道的扭曲和梗阻。在这例病人中，可以看见有一相对较小的粘膜下肿瘤，但是在肿块邻近的肠系膜内可见广泛牵拉和结节形成。这代表了纤维形成性反应和肿瘤的转移性扩散。腺癌、淋巴瘤和出血不会像这例病人一样引起这么明显的纤维形成性反应。克罗恩病可以在受累肠管周围出现炎症反应，但是受累肠管会出现典型的节段性增厚或狭窄而没有局限性肿块。

病例 3-24

病史：36岁男性，左下腹痛。

图3.24　A

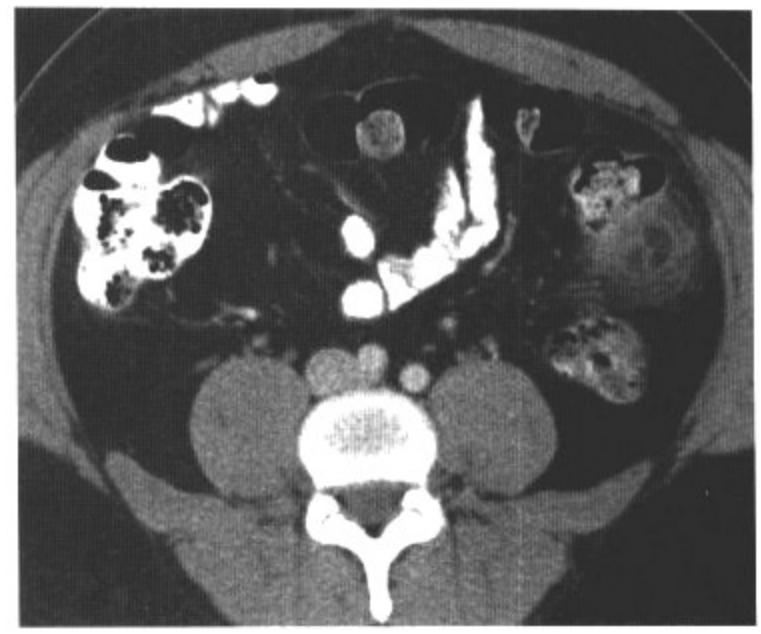

图3.24　B

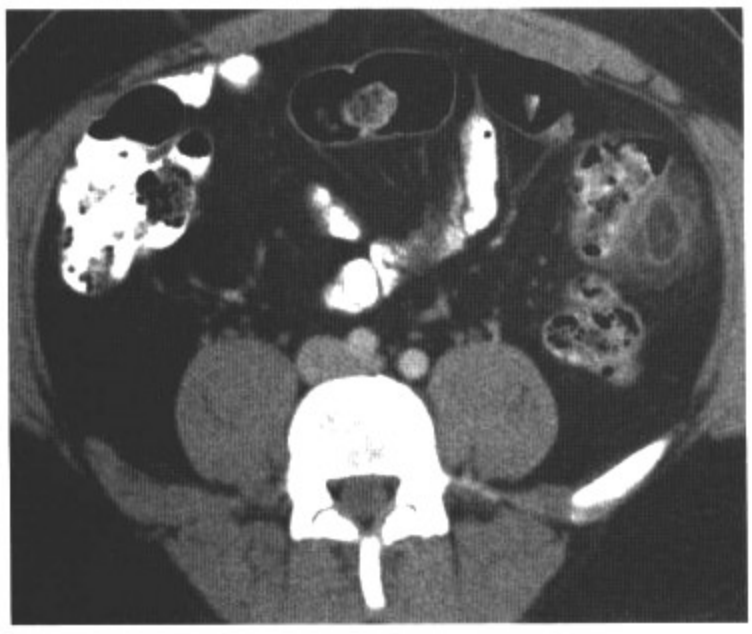

图3.24　C

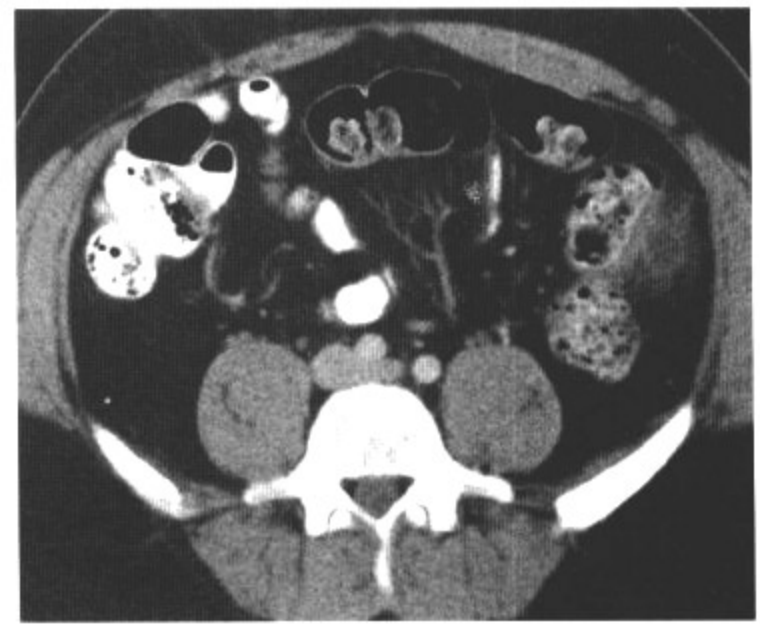

图3.24　D

影像表现：轴位CT增强图像显示一小脂肪团块，团块中央可见点状高密度伴周围致密环（C），病变邻近降结肠可见脂肪内线状高密度。后面的图像显示侧壁局限性增厚（B，D）。

鉴别诊断：急性憩室炎，网膜梗死。

诊断：肠脂垂炎。

讨论：肠脂垂是起源于结肠浆膜表面的腹膜袋，其内包含了脂肪和血管结构。肠脂垂的急性炎症也称肠脂垂炎，其原因可能是由于肠脂垂的扭转和继发的血管病变。受累病人通常是40或50岁左右的肥胖男性，症状为急性腹痛，而疼痛最常见于左下腹。乙状结肠肠脂垂最容易受累，其次是降结肠和右半结肠。肠脂垂炎的CT表现包括邻近结肠的一个包含脂肪组织的卵圆形肿块，病变小于5cm伴有周围高密度环和邻近脂肪内线状高密度。肿块中央点状高密度代表可能有肠脂垂静脉的血栓形成，就像这例病人看到的一样。邻近结肠壁通常是正常厚度，但也可以是继发性增厚。如果诊断正确，治疗通常是保守性的抗炎治疗而不需要抗生素。没有见到结肠憩室因而不可能诊断急性憩室炎。网膜梗死几乎均发生在右侧腹部并且范围更大。

病史：24岁男性，出现耻骨弓上的腹痛、恶心、呕吐。

图3.25　A

图3.25　B

图3.25　C

图3.25　D

影像表现：轴位CT增强图像（A～C）显示阑尾增大、水肿，测量其宽度达到12mm。曲面重建CT增强图像（D）显示阑尾沿髂血管向后走行进入盆腔，其末端位于精囊腺上方。在邻近系膜内可见脂肪内高密度。

鉴别诊断：肠系膜腺炎，克罗恩病，盲肠憩室炎。

诊断：急性阑尾炎。

讨论：阑尾炎通常是结合实验室检查和查体做出的临床诊断。和憩室炎一样，阑尾炎在西方国家的发病率较高，这主要是由于低纤维饮食导致的阑尾腔的阻塞。阑尾炎更常见于儿童和青少年，但在老年人中也可以见到。发生在老年人的阑尾炎由于症状较轻诊断通常比较困难。阑尾炎的CT表现包括扩张（>6mm）和发炎的阑尾、盲肠（“盲肠靶征”）和盲肠周围炎、阑尾石和盲肠周围腹水。CT对急性阑尾炎的显示（准确率达95%）和鉴别是轻度炎症还是脓肿或广泛蜂窝织炎很好。如果有阑尾周围脓肿存在，CT还可以用来引导经皮穿刺引流。在肠系膜腺炎时，阑尾通常是正常的，CT可以发现在回结肠系膜内肿大的淋巴结。克罗恩病和盲肠憩室炎都可以继发累及阑尾，这两种疾病其他相关征象的存在有助于形成准确的推断。

病史： 73岁女性，出现体重减轻。

图3.26　A

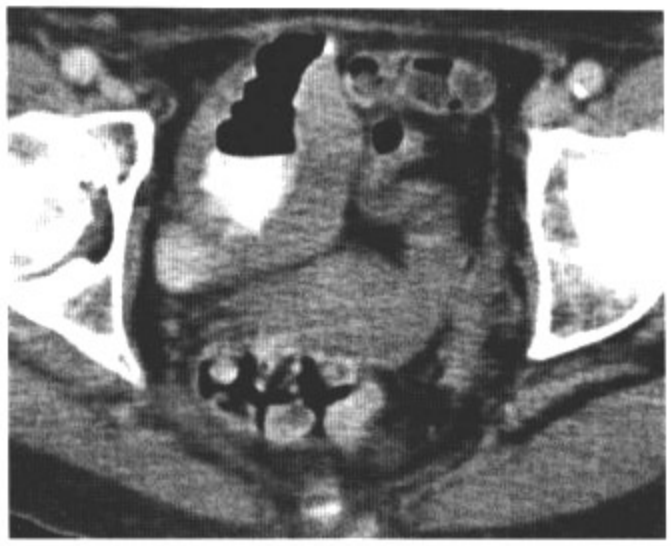

图3.26　B

图3.26　C

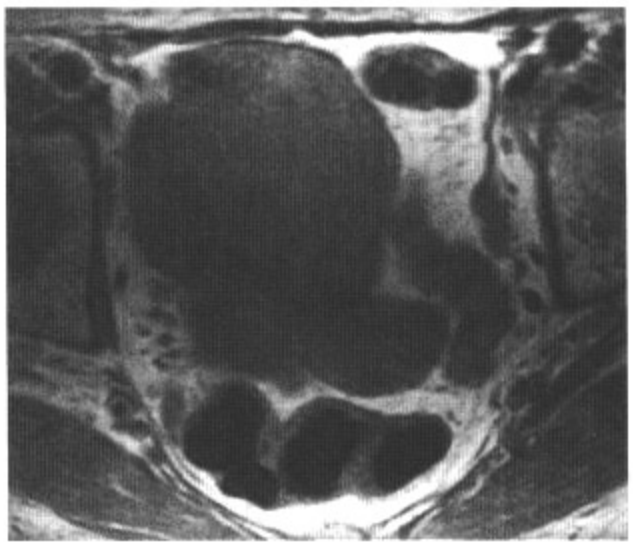

图3.26　D

影像表现： 经盆腔轴位CT增强图像（A，B）显示一回肠肠袢壁环形增厚伴受累肠管轻度动脉瘤样扩张。矢状位T2WI（C）和横轴位T1WI（D）显示肿瘤信号均匀和肠管不对称性受累。

鉴别诊断： 腺癌，脓肿，出血。

诊断： 回肠淋巴瘤。

讨论： 淋巴瘤大约占全部小肠原发恶性肿瘤的50%。在胃肠道，小肠是仅次于胃部的第二处最常受累的部位。淋巴瘤最常见的类型是B－细胞起源的非霍奇金淋巴瘤。末段回肠是小肠淋巴瘤最常累及的部位。小肠淋巴瘤可以表现为大的外生性肿块，也可以表现为浸润性肿块（最常见）引起环形狭窄。通常情况下受累肠管仅有一小段，但是出现的肿块却非常大（可以达到12cm），就像这例看到的一样。这些大肿块可以坏死、形成溃疡或与邻近结构形成瘘管。在肠系膜内相应淋巴结肿大是常见的。这例病人中大的环形肿块提示为恶性，比如腺癌或淋巴瘤。出血和脓肿也可以表现为大的团块，但在肿块内或周围通常可以见到低密度液体。肠炎、缺血和炎症性肠病通常累及大段肠管，并伴有弥漫性肠壁增厚而不是形成大的肿块。

病史：61岁女性，急性疼痛伴有白细胞增多。

图3.27　A

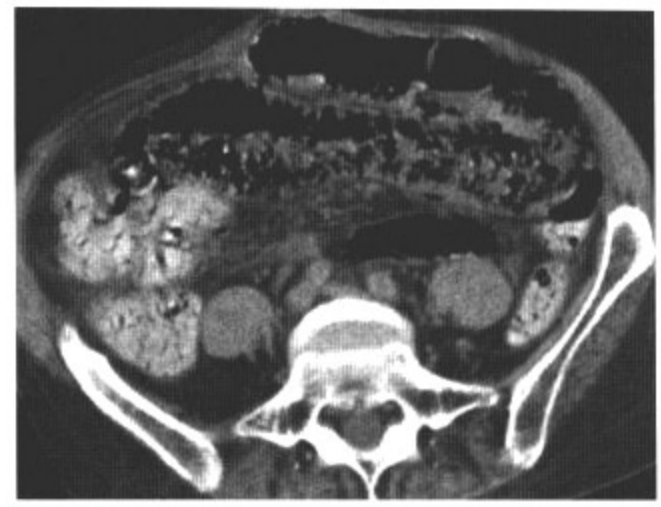

图3.27　B

图3.27　C

图3.27　D

影像表现：轴位CT平扫（NECT）图像（A～C）显示在肝脏门静脉和扩张小肠肠管的肠壁内见到气体。相同的图像在肺窗上显示得更好（D）。

鉴别诊断：无。

诊断：肠系膜缺血伴气肿和门静脉积气。

讨论：引起小肠供血不足的主要原因非常多，包括血栓栓塞、非阻塞性的原因、肠梗阻、肿瘤、血管炎、腹部炎性疾病、创伤、化疗、放疗和腐蚀性损伤。CT显示缺血性肠病引起的改变非常准确，有助于判断引起缺血的主要原因，并且能显示同时存在的非常重要的合并症。然而，在急性小肠缺血时的CT发现并不具有特异性，因此结合临床、实验室检查和影像学征象才能形成正确的诊断。CT表现包括血管供血区或分水岭区的肠壁增厚、受累肠管周围的脂肪内线状高密度和炎症以及气肿。尽管气肿也可能是由于良性原因所引起，但在有确切病史时缺血性肠病应该首先被排除。除了气肿，缺血性肠病时也可以出现肠系膜静脉和门静脉的静脉内积气。这在常规软组织窗时显示比较困难，而在肺窗或骨窗时显示比较好，就像本例所展示的一样。

病史：46岁男性，行回肠和近段结肠切除术后出现腹泻和腹痛。

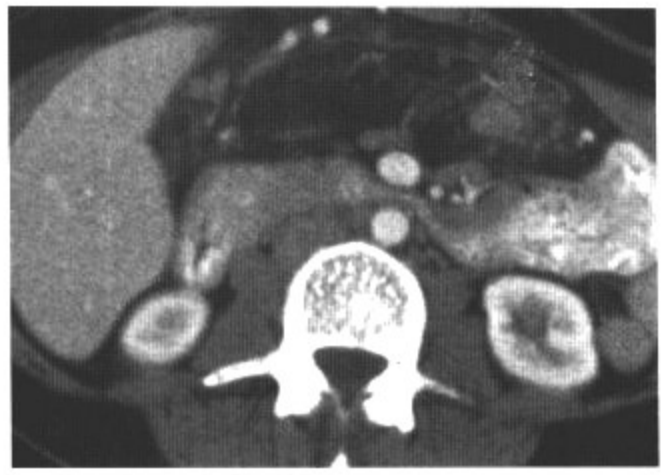

图3.28　A

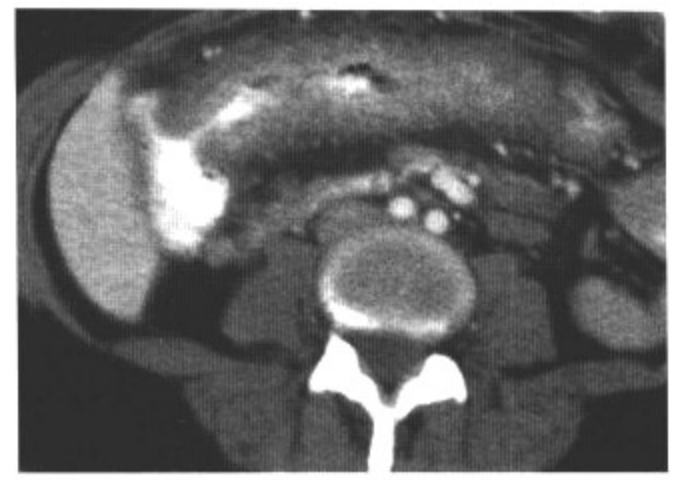

图3.28　B

图3.28　C

图3.28　D

影像表现：轴位CT增强图像显示在横结肠系膜内脂肪增生和淋巴结肿大（A）、横结肠管壁节段性增厚（B）、回结肠吻合口近端可见缝合物（C）、盆腔内小肠肠管管壁节段性增厚（D）。

鉴别诊断：溃疡性结肠炎，伪膜性肠炎。

诊断：克罗恩结肠炎。

讨论：克罗恩病是一种原因不明的疾病，它以不连续分布（跳跃性分布）的透壁性炎症为特点，通常累及末段回肠。大约40%～45%的病例结肠和末段回肠均受累，仅结肠受累的约占30%。克罗恩病的并发症包括瘘管形成、脓肿形成和腺癌。克罗恩性结肠炎的改变包括口疮样溃疡、肠壁增厚、深溃疡、管壁僵硬和粘膜鹅卵石样改变。鹅卵石样改变是由于线样溃疡被粘膜水肿区分隔开所形成的。最终引起肠管管腔的狭窄。“脂肪条索”代表了纤维脂肪组织的增生，这通常可以在克罗恩病病人中见到，就像这例所见到的。人们认为这是对于间断性的炎症反应的结果，并且导致了肠袢的分离。这在小肠系膜内最常见，但在结肠系膜内也可以见到。伪膜性结肠炎通常累及全结肠，并且肠壁增厚更加明显。溃疡性结肠炎起始于直肠，病变逐渐向近端发展而不是跳跃性分布，并且末段回肠通常不受累。

病史：51岁女性，胃癌术后出现无痛性黄疸。

图3.29　A

图3.29　B

图3.29　C

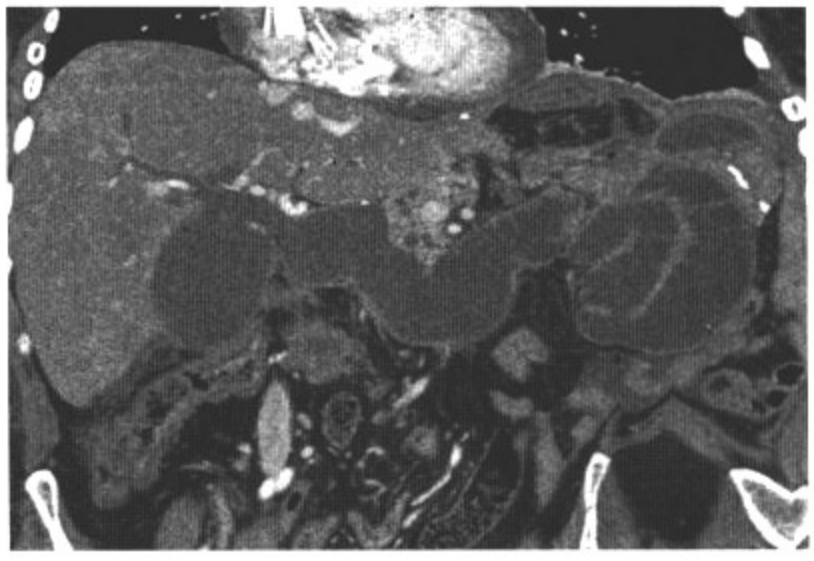

图3.29　D

影像表现：轴位（A～C）和曲面重建图像（D）显示毕Ⅱ式吻合术后输入袢显著扩张。输出袢扩张不明显。注意胆管轻度扩张、少量腹水和沿腹膜的软组织牵拉。

鉴别诊断：麻痹性肠梗阻，术后吻合口狭窄。

诊断：由于腹膜转移引起的输入袢综合征。

讨论：输入袢综合征（ALS）是一种纯粹的机械性肠梗阻，它的发生率并不高（<1%），通常是继发于胃空肠吻合术后。胃与空肠之间的吻合使一小段肠管（最常见的是包括十二指肠和近端空肠）位于胃空肠吻合口的上游。这段肠管可以使产生的胆汁、胰液和其他肠管分泌物进入胃空肠吻合，因此称为输入袢。有ALS的病人可以出现急性完全性的梗阻，也可以出现慢性完不全性的梗阻。这类综合征可以出现在从术后第一天到术后若干年内的任何一段时间。急性病人ALS通常是出现在术后早期（1～2周）。在CT上，输入袢表现为扩张（平均5cm）、充满液体的管状肿块。几乎在全部病例中均可以见到环状襞和腔内气体。在60%的病人中扩张的肠袢位于肝下区，但是它也可以穿过中线，就像这例病人一样。胆管扩张通常在全部病人中都可以见到。注意，口服造影剂通常不能进入输入袢。

病史：58岁女性，腹痛病史，出现呕吐。

图3.30　A

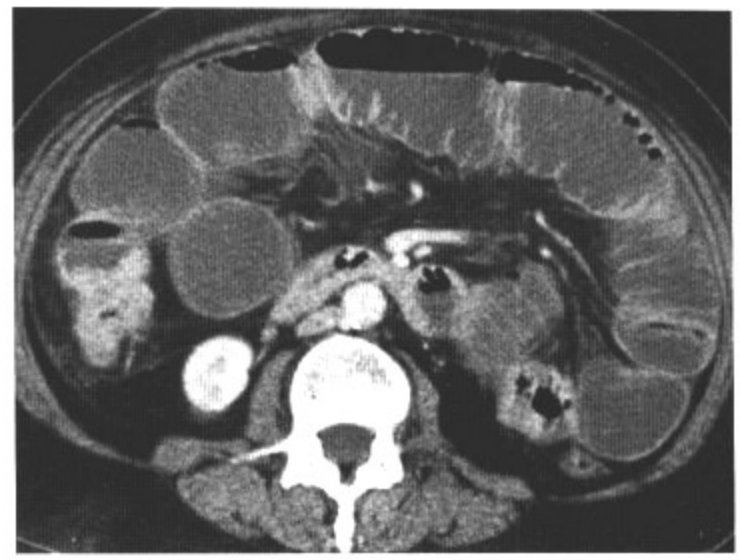

图3.30　B

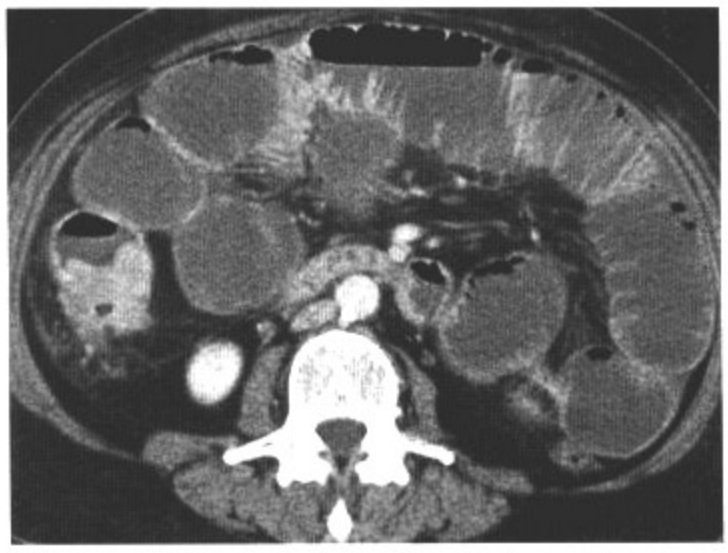

图3.30　C

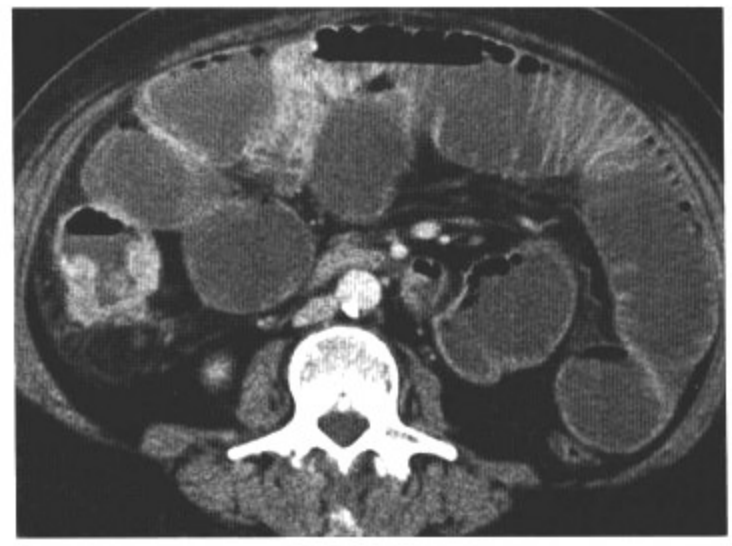

图3.30　D

影像表现：上腹部轴位CT增强（CECT）图像（A）显示多发肺部结节和肝脏低密度肿块。中腹部轴位CT增强图像（B～D）显示升结肠内缩窄性病变。注意在结肠系膜内的肿大淋巴结和相应的肠梗阻。

鉴别诊断：淋巴瘤，转移瘤。

诊断：转移性结肠癌。

讨论：在西方国家，结肠癌在男性是第二常见、在女性是第三常见的癌症。结肠癌在世界上不同地区的发病率有所不同。在美国，结肠癌的发病率大约是36例/100 000人。在许多发展中国家，其发生率低于10例/100 000人。在CT上结肠腺癌通常表现为一小段肠管管壁的不规则增厚。55%的结肠癌起源于直肠乙状结肠，只有15%起源于升结肠。出现在右半结肠的结肠癌由于没有症状通常比较大。在升结肠和盲肠的可以引起肠管缩窄病因有很多。结核（结核瘤）和阿米巴病（阿米巴瘤）也可以有这种改变，并且这两种病在右半结肠更常见。尽管没有在其他肠管看到缺血引起的其他征像，缺血引起的缩窄也是可能的，但像这例病人见到肿大淋巴结是不常见的。尽管克罗恩性结肠炎也有可能，但是末段回肠未受累是比较罕见的。肝脏多发实性结节、结肠系膜内肿大淋巴结和“苹果核征”的出现提示为恶性。这例病人淋巴瘤和腺癌都是有很大可能的诊断。

病史：44岁女性，右下腹急性腹痛伴发热。

图3.31　A

图3.31　B

图3.31　C

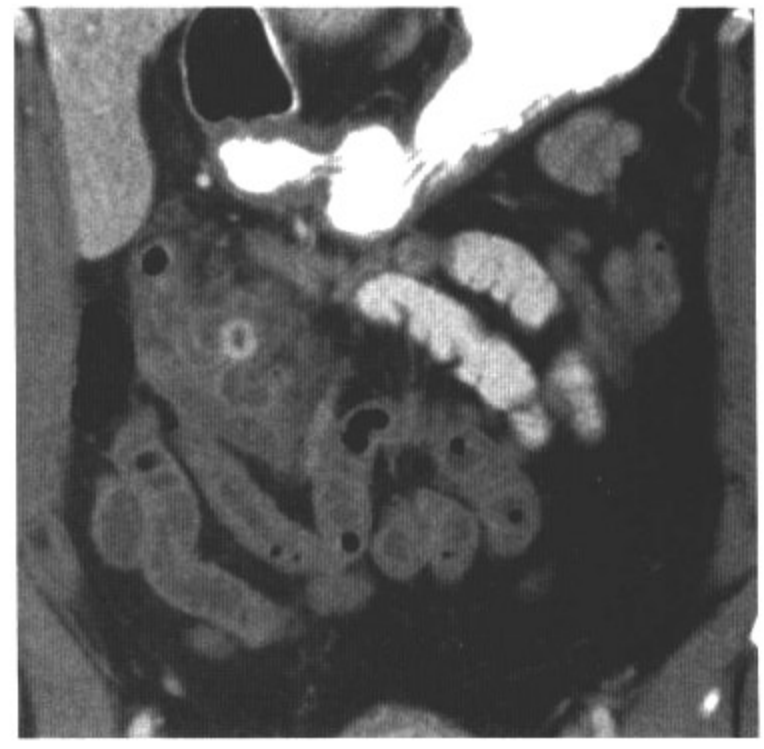

图3.31　D

影像表现：轴位（A～C）和冠状位重建（D）CT增强图像显示横结肠肠壁增厚，在结肠系膜内憩室周围可见索条和炎症改变。注意在结肠肝曲水平的其他憩室。

鉴别诊断：肠脂垂炎，炎症性肠病。

诊断：憩室炎。

讨论：结肠憩室是获得性肠粘膜层和粘膜下层疝入到肠壁肌层形成的。憩室最常见于乙状结肠，其形成认为是与西方国家低纤维饮食有关。憩室炎继发于憩室的穿孔，这可以导致肠壁的炎症和痉挛、局限性的肠梗阻和脓肿形成。因为憩室穿孔通常很快就自己闭合了，因此在腹部平片上很少能见到游离气体。然而在CT上同时可以见到肠腔外气体和炎性肿块，这代表蜂窝织炎或局限性脓肿。在结肠中，乙状结肠肠管需要最高的压力而管腔最窄。结肠壁上血管穿透管壁到达粘膜下的部位是最薄弱的，包括结肠系膜带周围、网膜带和游离带的系膜侧，这些部位常见憩室。这例显示了一例较隐匿的憩室炎。在横结肠壁内及管腔周围可见到炎症改变，并且炎症延伸进入结肠周围脂肪。这些改变以及结肠多发憩室使得憩室炎是最可能的诊断。肠脂垂炎也很有可能累及乙状结肠，但它通常不伴有憩室，并且很少引起结肠壁如此明显的增厚。

病例 3-32

病史：71岁男性，房颤史，华法林（香豆定）治疗后国际化标准比率（INR）8.4，腹部隐约不适。

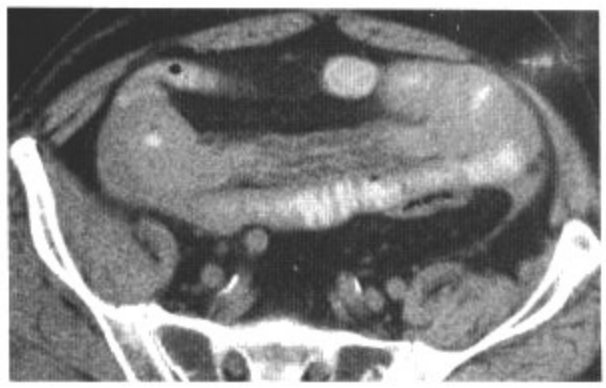

图3.32　A

图3.32　B

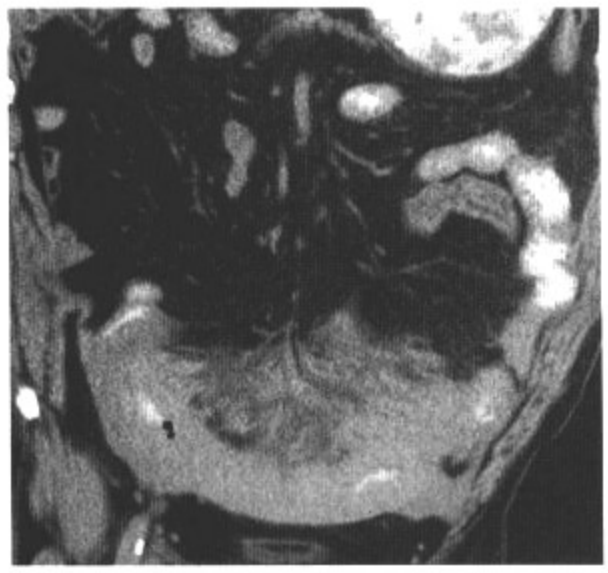

图3.32　C

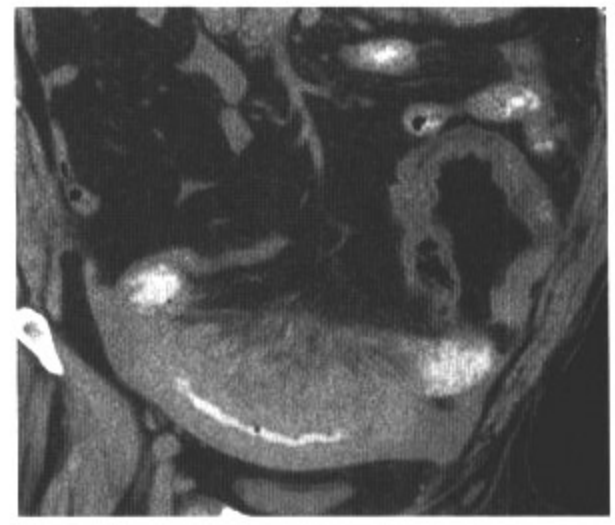

图3.32　D

影像表现：轴位（A，B）和冠状位重建（C，D）CT平扫图像显示中段回肠肠袢呈高密度增厚改变伴小肠系膜内高密度索条影。

鉴别诊断：淋巴瘤，腺癌，克罗恩病，缺血性肠病。

诊断：小肠血肿。

讨论：曾经认为小肠非创伤性自发性壁内血肿是口服抗凝药治疗非常少见的并发症，而现在报道其发生率在增高。华法林过度抗凝是引起自发性小肠壁内血肿最常见的原因。其他危险因素包括血友病、特发性血小板减少性紫癜、白血病、淋巴瘤、骨髓瘤、化疗、血管炎、胰腺炎和胰腺癌。小肠自发性壁内血肿患者的临床症状从轻度腹部钝痛到肠梗阻和急性腹痛轻重不一。血肿通常位于肠壁粘膜下，主要是由于小的血管缓慢出血所致。除了壁内出血，也可以发生肠腔内、系膜间及腹膜后的出血，尤其是十二指肠受累时。同时也可以出现血性腹水，这主要是由于充血增厚发炎的肠壁内血液外渗以及粘膜下出血扩散到全层所引起的。小肠壁内血肿的CT表现包括小肠壁环形增厚和梗阻。尽管壁内高密度不常见，但患者有华法林过度抗凝治疗的病史时该征象对小肠壁内血肿有确诊意义。自发性血肿较创伤性血肿所累及的肠管要长。自发性小肠壁内血肿通常为单发，最常累及空肠，其次是回肠和十二指肠。这与创伤性小肠血肿时最常累及十二指肠不同。

病史：24岁女性，腹痛1周。

图3.33　A

图3.33　B

图3.33　C

图3.33　D

影像表现：轴位CT增强图像（A～C）显示盲肠和回肠末端肠壁显著增厚。一个充满液体并包含气体和高密度物的厚壁病变推压盲肠和末端回肠移位。骨窗轴位CT增强图像（D）显示高密度物为粪石。

鉴别诊断：克罗恩性结肠炎，盲肠炎，输卵管卵巢脓肿。

诊断：阑尾穿孔伴阑尾周围脓肿。

讨论：在美国，阑尾炎是腹部外科手术最常见的病因。它最常见于10～20岁青少年，但也可以发生在老年人身上。引起阑尾梗阻并进一步导致阑尾炎的病因包括阑尾石、异物、粘连、肿瘤和克罗恩病。阑尾炎的CT表现包括阑尾扩张（>6mm）、阑尾石、阑尾壁增厚（>3mm）、阑尾粘膜的强化、阑尾周围或盲肠周围的索条影、脓肿或蜂窝织炎以及盲肠和升结肠壁的增厚。穿孔性阑尾炎的患者通常很难以确定病变的阑尾。更常见的征象是阑尾周围的脓肿或蜂窝织炎，这与肿瘤和憩室炎穿孔时的改变很相似。在这个年龄段的病人，尤其是出现阑尾石时阑尾穿孔是最可能的诊断。其他鉴别诊断包括克罗恩性结肠炎伴脓肿、盲肠炎（中性粒细胞减少症患者）、输卵管卵巢脓肿（患者有盆腔炎症病史）。

病例 3-34

病史：59岁女性，胰腺癌并腹膜转移病史，出现腹痛、呕吐。

图3.34　A

图3.34　B

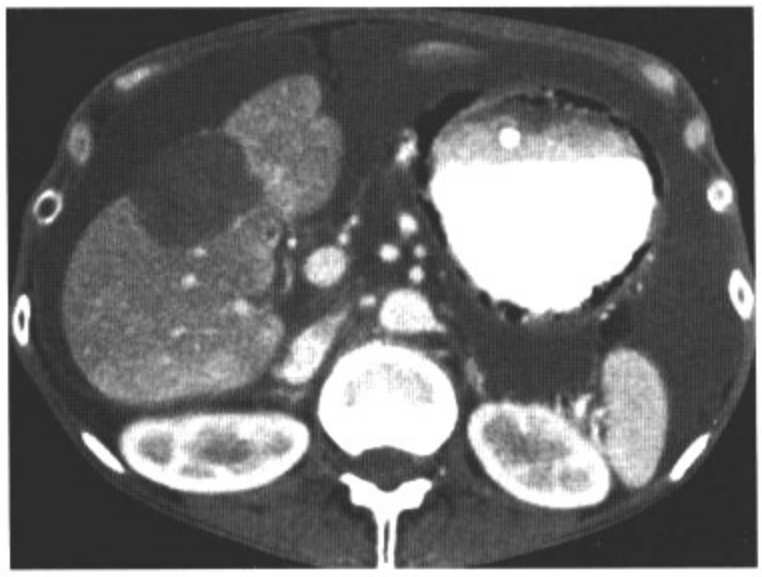

图3.34　C

图3.34　D

影像表现：轴位CT增强图像显示胃腔扩张、胃壁内气泡和肝内软组织肿块。注意胃内的鼻胃管。

鉴别诊断：间质性胃炎。

诊断：气肿性胃炎。

讨论：气肿性胃炎的表现包括胃壁炎症、影像学上胃壁内气体的证据和全身中毒症状。这种疾病主要是由于粘膜的破坏所引起的，以胃壁内气体为特点。气肿性胃炎的最常见病因是腐蚀性物质的摄入，其他原因包括创伤和胃梗塞。最常见的微生物感染包括大肠杆菌、链球菌、肠杆菌属和绿脓杆菌。胃壁内气体主要是鉴别是气肿性胃炎还是间质性胃炎。通常间质性胃炎时胃壁内气体的边界锐利并呈线性排列，其中一些病人可能最近刚刚进行了胃部手术。气肿性胃炎几乎无一例外的均会导致病人的死亡。气肿性胃炎进行手术治疗也不能挽救。曾经有报道早期应用广谱抗生素和在血管造影诊断后立即进行血管重建术成功逆转了胃缺血。

病例 3-35

病史：73岁女性，慢性髓源性白血病行同种异体骨髓移植治疗后出现难治性恶心、呕吐和腹泻。

图3.35　A

图3.35　B

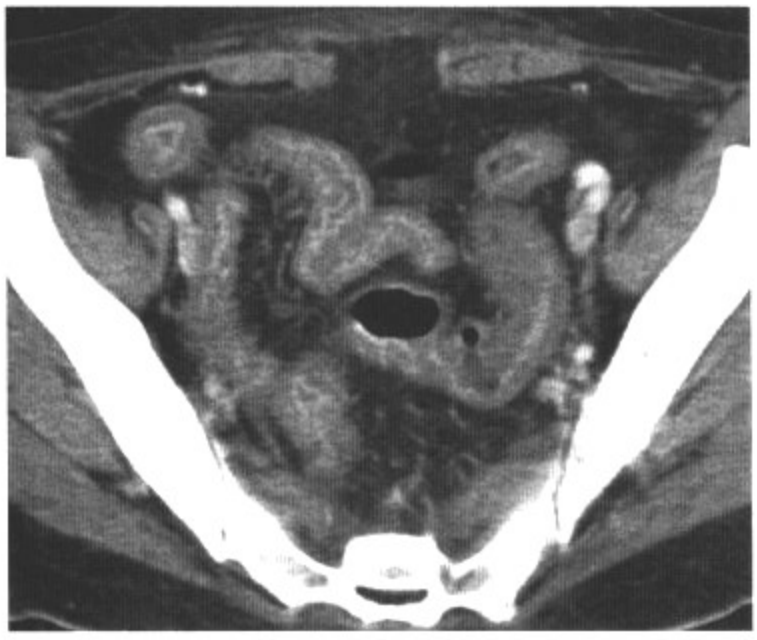

图3.35　C

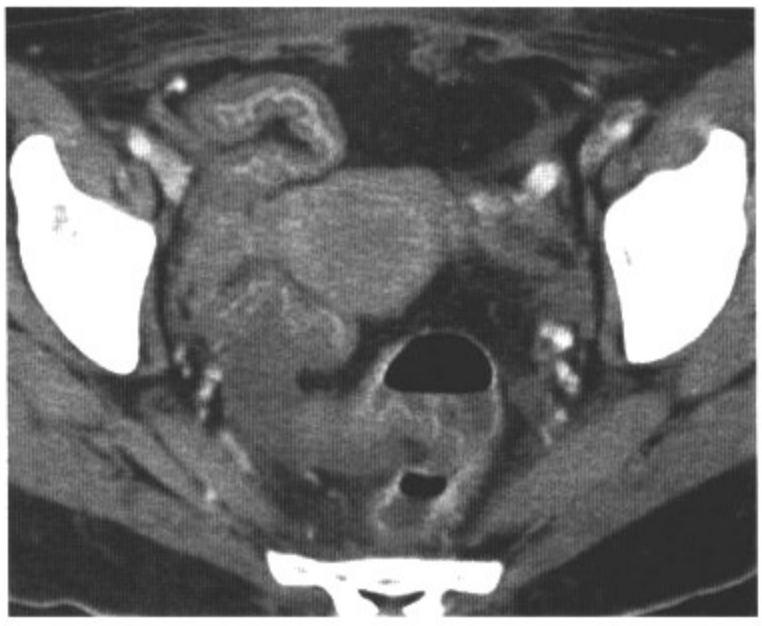

图3.35　D

影像表现：肝脏轴位CT增强图像（A）显示门静脉周围水肿。盆腔轴位CT增强图像（B～D）显示小肠、大肠多发肠袢肠壁显著增厚和粘膜强化，同时伴有系膜水肿和炎症。盆腔内可以见到少量游离积液。

鉴别诊断：病毒性肠炎，肠系膜缺血，放射性肠炎。

诊断：移植物抗宿主病。

讨论：移植物抗宿主病（GVHD）主要是由于供体骨髓内有免疫活性的细胞对受体细胞反应的结果。急性移植物抗宿主病可以发生在移植后的100多天。它通常累及皮肤、肝脏和胃肠道。在胃肠道中，小肠最常见受累，但胃、十二指肠和结肠也可以出现类似改变。小肠涂钡延长，在横断面上类似环形钡影，在其长轴上呈平行轨道样改变。肠壁增厚伴肠壁分层是由于粘膜强化、系膜水肿和系膜充血所引起的，同时可以见到肿大的淋巴结。受累肠管管径可以正常，轻度扩张较少见。这种改变同病毒性肠炎很难鉴别，而病毒性肠炎也是骨髓移植的一种并发症。肠系膜缺血通常会累及近端结肠。放射性肠炎只会累及照射野范围内的肠管。移植物抗宿主病通常通过直肠活检来诊断。

病例 3-36

病史：79岁女性，下消化道出血结肠镜检查失败。

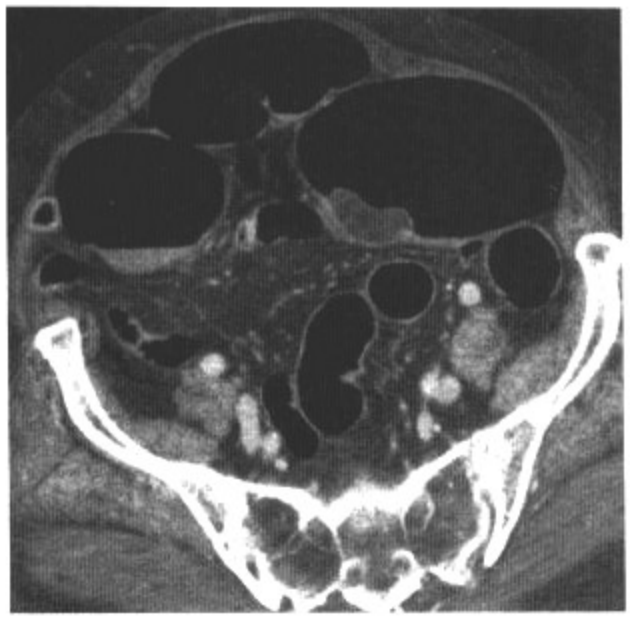

图3.36　A

图3.36　B

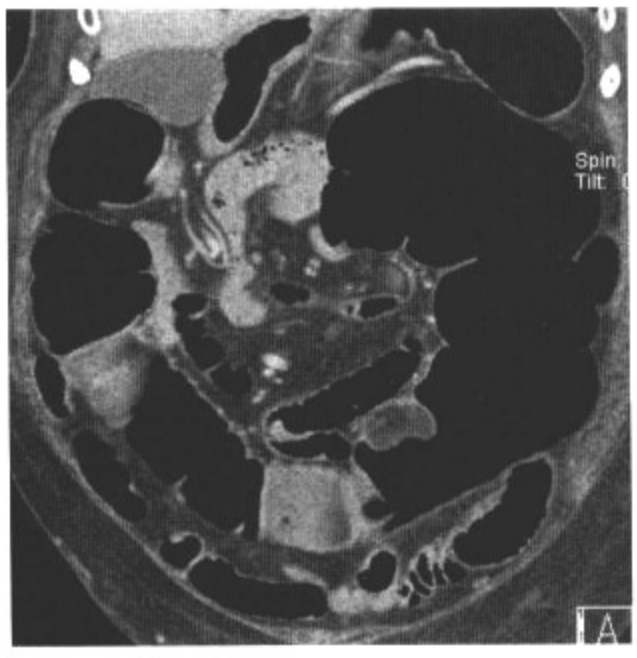

图3.36　C

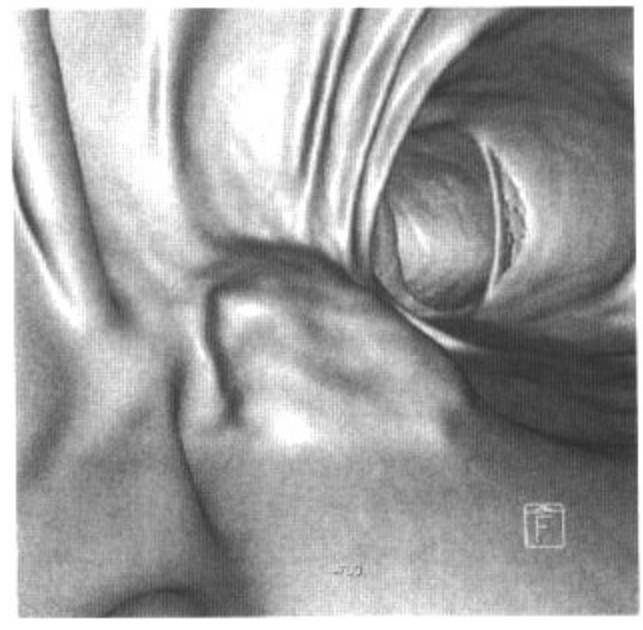

图3.36　D

影像表现：轴位CT增强图像（A）显示横结肠内3cm大小均匀的脂肪密度肿块。冠状位重建CT增强图像在肺窗（B）和软组织窗（C）上显示横结肠内息肉样病变。注意病变呈长椭圆形。三维容积重建图像显示为息肉样的肿块。

鉴别诊断：结肠息肉、结肠癌。

诊断：结肠脂肪瘤。

讨论：胃肠道脂肪瘤通常是一种缓慢生长、偶然发现的肿瘤，可以发生在肠道的任何部位。结肠特别是盲肠和右半结肠是最好发的部位，约占全部脂肪瘤的65%～75%。其次的好发部位是末段小肠和胃。胃肠道脂肪瘤是一种粘膜下病变，但它也可以完全突入到腔内，比如这一例。大部分脂肪瘤没有任何症状，但是它可以引起肠套叠。当病变大小超过2cm时，它可以引起溃疡和胃肠道慢性出血导致的贫血。在CT上，病变呈边界清晰、均匀脂肪密度（-80～-120HU）的肿块。有时可以看到由于溃疡形成导致的肿块内软组织索条。由于脂肪瘤是一种软组织肿瘤，因此在两次不同检查以及肠蠕动或压迫时可以见到其形态的改变。病变的形态和密度对于结肠脂肪瘤的定性诊断很有价值。然而在三维仿真结肠镜检查时脂肪瘤仅表现为息肉样肿块。因此，在软组织窗仔细观察二维图像对于避免误诊非常重要。

病例 3-37

病史：33岁男性，腹泻和直肠出血。

图3.37　A

图3.37　B

图3.37　C

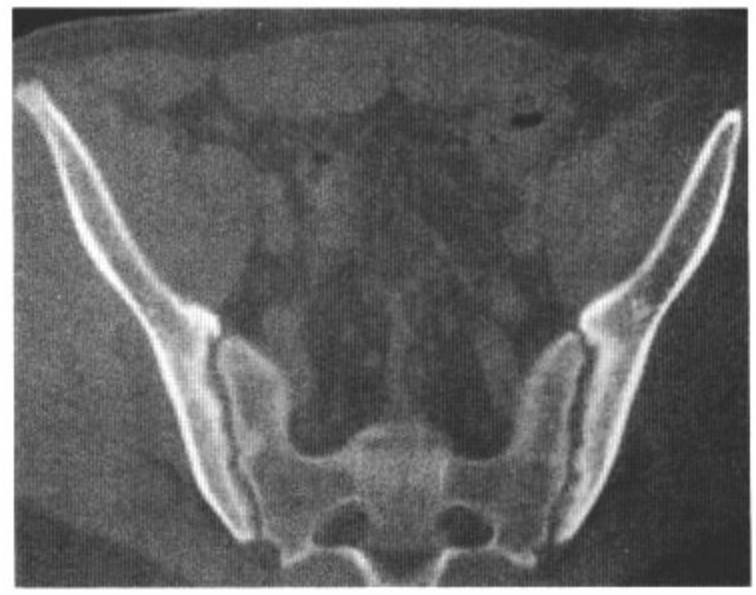

图3.37　D

影像表现：轴位CT增强图像（A～C）显示升结肠、横结肠、降结肠和直肠乙状结肠管壁光滑性增厚而不伴有结肠系膜的改变。轴位CT增强图像在骨窗上（D）显示双侧骶髂关节炎。

鉴别诊断：克罗恩病，泻药结肠，放射性结肠炎，假膜性结肠炎。

诊断：溃疡性结肠炎。

讨论：溃疡性结肠炎主要是一种粘膜下疾病，病变通常始于直肠并逐渐向近端发展累及全结肠。疾病的早期主要表现为粘膜水肿、充血和溃疡形成。在这个阶段也经常能看到拇纹征。最终粘膜变脆、脱落，而水肿的粘膜区形成“假息肉”。在溃疡性结肠炎慢性期，炎症反复形成和愈合导致结肠袋变形并最终完全失去结肠袋形态，同时伴有结肠管腔缩短呈“铅管样”改变。其他也可以引起结肠袋形态消失的疾病包括滥用泻药性肠炎，但这主要累及左半结肠。溃疡性结肠炎时末段回肠也可以逆行受累，但与克罗恩病不同它主要引起管腔的扩张而不是缩窄。另外克罗恩病很少累及直肠，病变的始发年龄通常在20岁左右，但溃疡性结肠炎几乎可见于任何年龄段。在CT上，溃疡性结肠炎较其他结肠炎引起的肠壁增厚不明显，平均增厚仅约8mm。缺血性肠病不大可能因为病变同时累及肠系膜上、下动脉的分布区。假膜性结肠炎肠壁增厚明显，并且通常有抗生素应用史。

病例 3-38

病史：34岁男性，脐周疼痛。

图3.38　A

图3.38　B

图3.38　C

图3.38　D

影像表现：轴位（A～C）和曲面重建（D）CT增强图像显示一起源于中段回肠侧壁长5cm、宽2.8cm的盲端结构。病变内充盈了口服造影剂，但在其顶端可见局限性肠壁增厚和邻近脂肪索条影。同时肠腔外可见少量气体。

鉴别诊断：阑尾炎。

诊断：梅克尔憩室炎并穿孔。

讨论：梅克尔憩室是小肠最常见的先天性发育异常，它主要是由于卵黄管（脐肠系膜管、卵黄蒂）闭合不全形成的。大部分梅克尔憩室病人没有任何症状，而是在钡剂造影、CT或因其他腹部异常行腹腔镜检查时无意中发现的。在CT上，梅克尔憩室表现为腹盆腔内包含气体和液体，并与邻近肠管相沟通的圆形或管状结构。像身体其他部位的憩室一样，梅克尔憩室也可以感染发炎。憩室炎通常见于老年患者。与阑尾相比梅克尔憩室不太容易发炎，这是因为大部分憩室基底部比较宽、淋巴组织比较少和憩室的自清作用。如果CT上在下腹部或盆腔内见到炎症表现，特别是在中线附近时应该仔细寻找是否有感染的梅克尔憩室。如果可以找到正常的阑尾，那这种诊断的可能性更大。口服造影剂全小肠腔密度增高更易于识别憩室。

病例 3-39

病史：43岁女性，直肠出血和贫血。

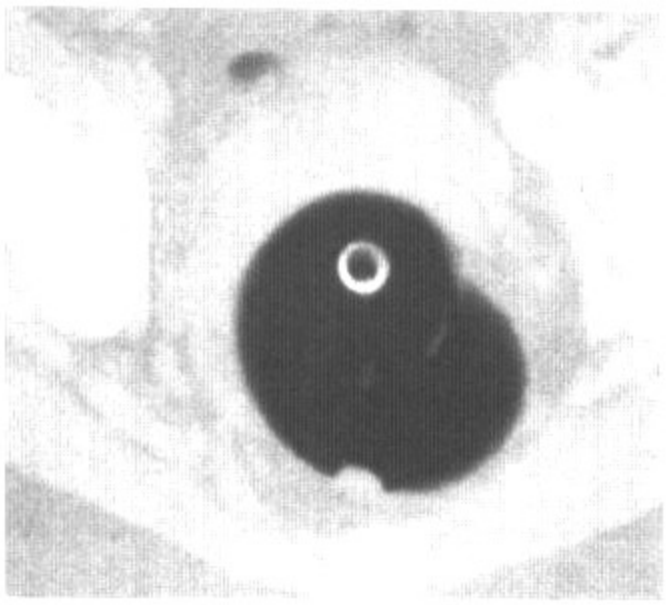

图3.39　A

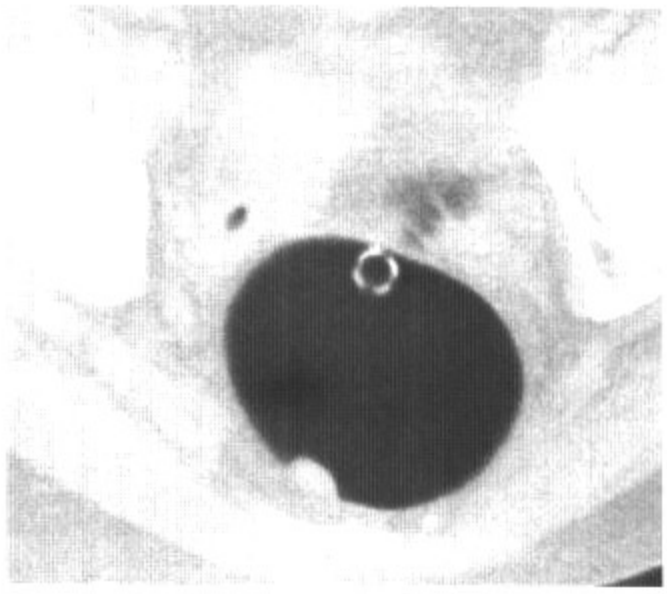

图3.39　B

图3.39　C

图3.39　D

影像表现：肺窗轴位CT平扫仰卧位（A）和俯卧位（B）图像显示一1.6cm大小、起源于直肠后壁的息肉样病变。软组织窗轴位CT平扫图像（C）显示肿块密度均匀。三维容积重建腔内图像确定其息肉样外观。

鉴别诊断：黏附的粪便，结肠癌。

诊断：结肠腺瘤性息肉。

讨论：在CT结肠检查时，结直肠内息肉呈圆形、卵圆形或分叶状凸向腔内生长的肿块，病变内密度均匀、注射造影剂后强化。绒毛样息肉通常密度不均匀且类似于粪便。大部分将来会恶变成癌的结肠腺瘤呈息肉样或绒毛样外观。少部分结肠腺瘤扁平，在CT结肠影像上很难检出。高度提示结肠腺瘤有恶变倾向的征象包括其大小和数目。息肉直径超过10mm和数目超过3个（不论其大小）时，病变就有可能经历“腺瘤－癌”的过程恶变为癌。残留粪便由于其内包含气体或高密度食物残渣而密度不均匀。不附着于肠壁、强化和在仰卧/俯卧位时部位变化提示为粪便。需要注意当观察到可移动的充盈缺损时也可能是有很长蒂的息肉。息肉的外形有体部和蒂部时有助于鉴别病变是息肉而不是粪便。粪便也可以呈圆形、卵圆形或分叶状，但其外形通常有尖角和其他的不规则几何形态。粪便标记也有助于鉴别是不移动的残留粪便还是真正的病变。

病例 3-40

病史：37岁女性，腹痛、腹泻伴新近出现哮喘。生物化学检查显示嗜酸性粒细胞增多。

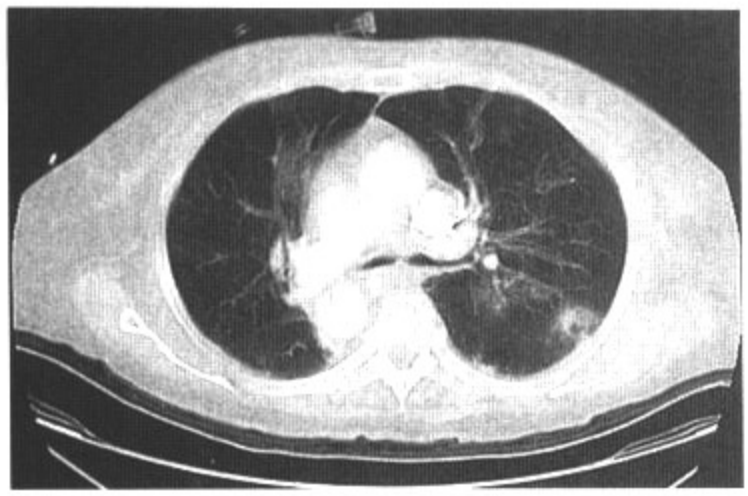

图3.40　A

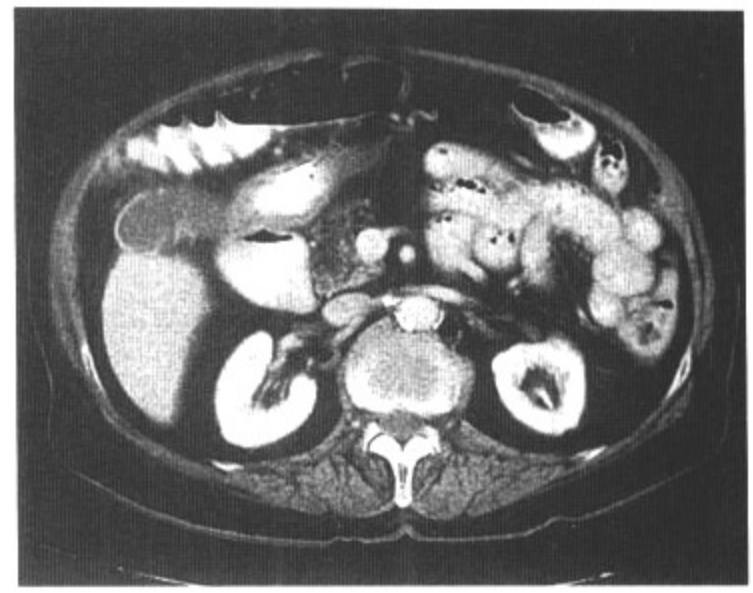

图3.40　B

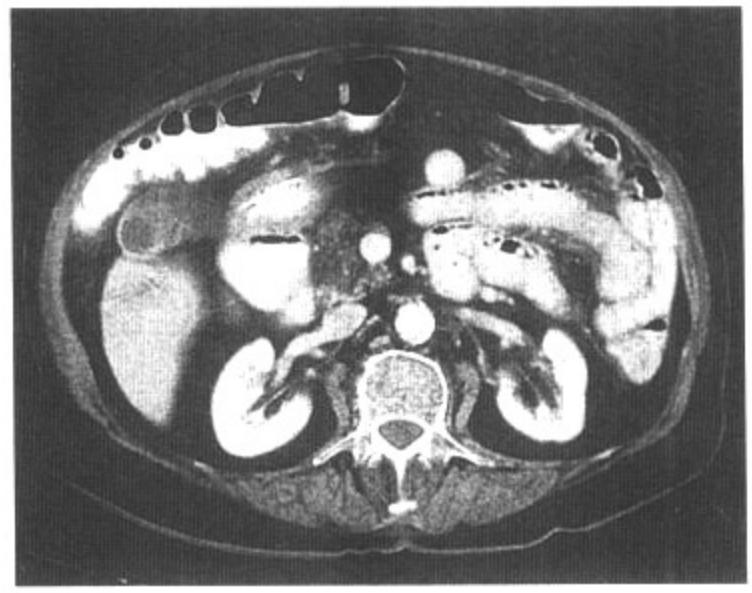

图3.40　C

影像表现：胸部轴位CT增强图像（A）显示双侧实变。腹部轴位CT增强图像（B和C）显示近段十二指肠管壁增厚、管腔扩张。

鉴别诊断：消化道溃疡病，嗜酸性胃肠炎，结核，克罗恩病，淋巴瘤。

诊断：类圆线虫病。

讨论：类圆线虫病是一种发生在非洲、亚洲和南美洲的地方流行性寄生虫病。在美国见到的病例通常是来自于这些地区的移民或获得性免疫缺陷（AIDS）患者的机遇性感染。寄生虫幼虫首先进入皮肤，然后通过静脉系统到达肺。患者通常有新出现的气道反应性疾病，这主要是由于寄生虫引起的肺炎。和其他寄生虫感染一样，患者外周血中嗜酸性粒细胞增多是比较常见的。寄生虫幼虫然后可以从肺移行到近段小肠，特别是近段十二指肠。影像上可以见到粘膜皱襞水肿、溃疡形成和近段十二指肠痉挛。随着病程进展，十二指肠第三、四段管腔变窄，进一步引起近段肠管的扩张。十二指肠近段管壁增厚不具有特异性，但当同时伴有肺浸润时只有类圆线虫病或结核感染的可能。患者同时有新近出现的哮喘和外周血嗜酸性粒细胞增多时，类圆线虫病就成了最可能的诊断了。

病史：74岁女性，黑色素瘤。

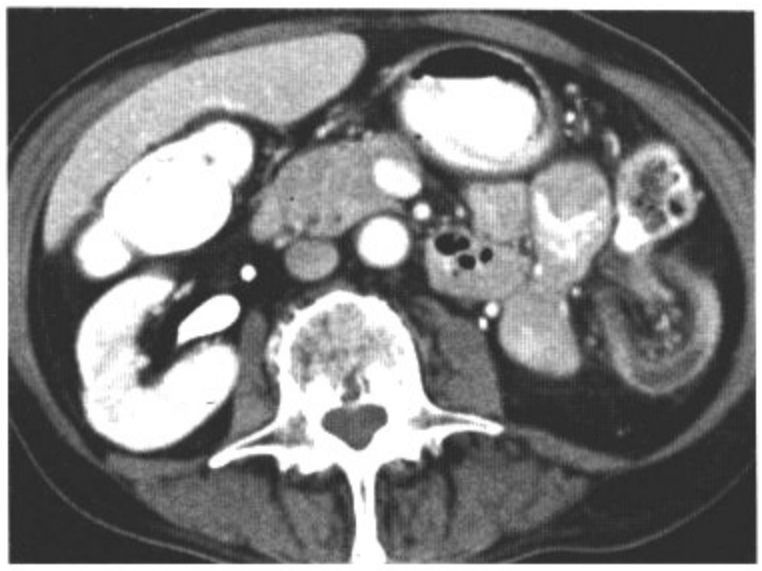

图3.41　A

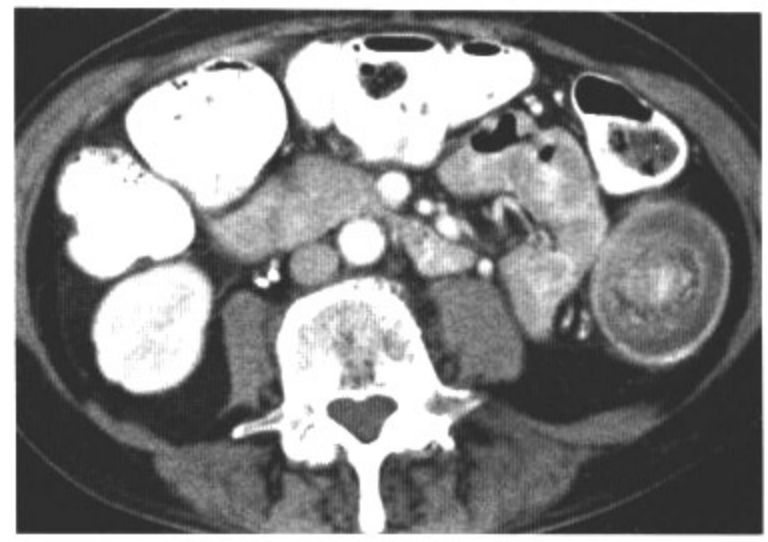

图3.41　B

图3.41　C

图3.41　D

影像表现：轴位CT增强图像显示左侧腹部同心圆状结构的软组织密度肿块，中间环呈脂肪密度。此外，在近端空肠和远端回肠肠壁可见软组织肿块。

鉴别诊断：无。

诊断：黑色素瘤大肠转移引起的结肠套叠。

讨论：这例患者可见肠套叠时典型的CT表现。肠套叠是指一段肠管（肠套叠套入部）在蠕动时套入到另一段肠管（肠套叠鞘部）内。左侧腹部肿块显示了肠套叠在短轴位上的表现。在肿块内可以见到套入部的肠系膜脂肪，同时可以见到三层完全不同的肠壁。最外层代表了肠套叠鞘部水肿的肠壁，里面的两层分别代表肠套叠套入部和其肠系膜脂肪，脂肪层分隔开了肠套叠鞘部和套入部。慢性肠套叠可以导致肠缺血。这例病人处于肠套叠的相对早期阶段，因为仍然能辨别三层完全不同的肠壁。随着肠套叠进展，由于肠壁水肿分层改变逐渐消失并最终导致肠壁缺血和坏死。在成年人，肠套叠可以是由肠壁肿块引起的。肠壁肿块作为起点，由于肠蠕动肿块套入到远端肠管内。原发性肠恶性肿瘤是引起大肠套叠最常见的原因。然而在患者有已知的原发肿瘤，特别是在伴有更多的小肠肿块时肠套叠最有可能是由于转移引起的。

病史：27岁女性，头颈部手术后出现急性腹痛。

图3.42　A

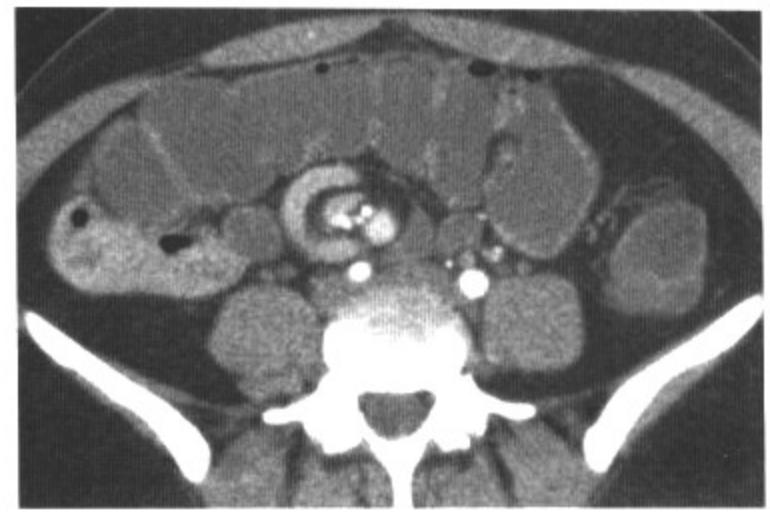

图3.42　B

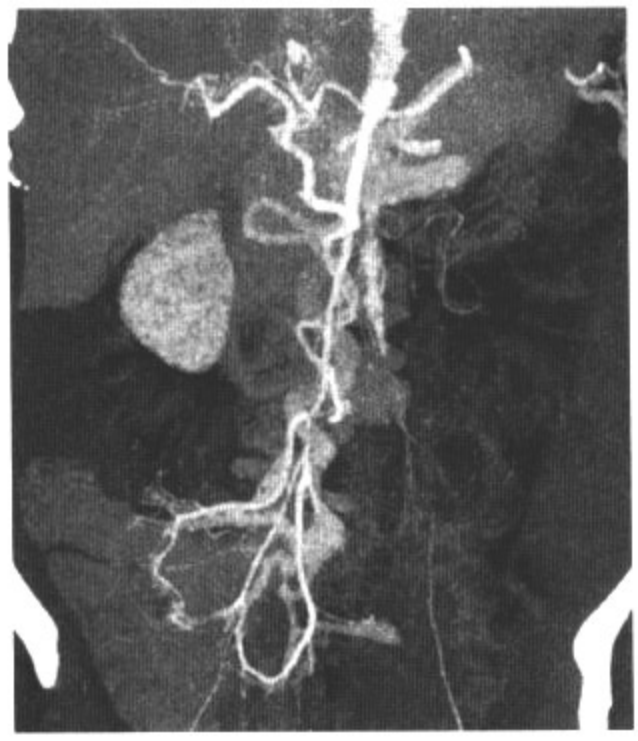

图3.42　C

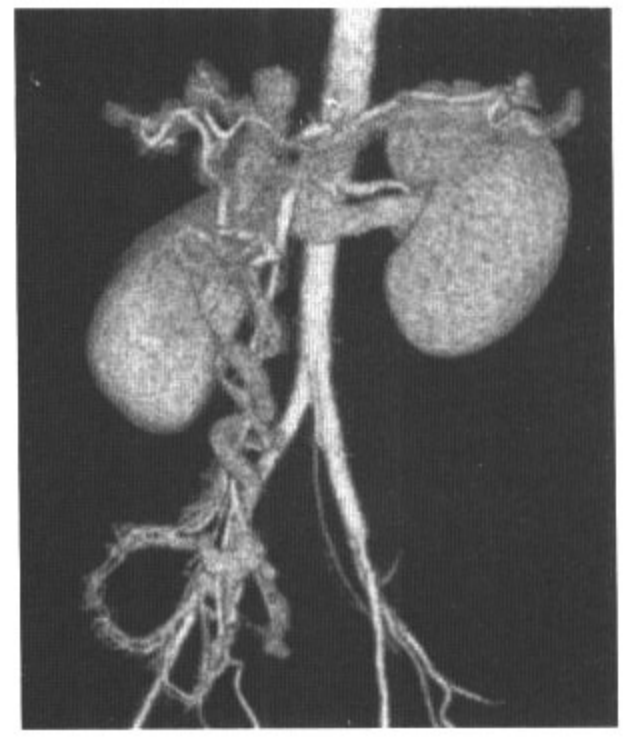

图3.42　D

影像表现：在口服中性造影剂后轴位CT增强图像（A，B）显示扭曲走形的肠系膜血管，同时可见回肠异常移位到盲肠外侧。冠状位最大密度投影（MIP）CT增强图像（C）和三维容积重建图像（D）显示扭曲的肠系膜上动脉和肠系膜上静脉。

鉴别诊断：肠旋转不良。

诊断：中肠扭转。

讨论：肠旋转不良是在正常胚胎的肠管发育期受到阻碍所引起。在正常胚胎发育的第6周，发育的肠管在脐内以肠系膜上动脉为轴心逆时钟方向270°的旋转。旋转不良是在胚胎发育的第5～12周时肠管旋转不充分（<270°）引起的，其发生率估计约1个/500新生儿。肠旋转不良同时伴有受累肠管系膜变短，这可以引起中肠扭转。随后肠系膜上血管缺血（首先是静脉，然后是动脉）导致危及生命的小肠缺血和坏疽性坏死。中肠扭转的致死率大约是15%。肠旋转不良伴中段肠管肠扭转的影像表现包括扩张充满液体的十二指肠、近段小肠梗阻、“螺纹状改变”（近段空肠螺旋形向下指向右上腹或中上腹）、肠壁水肿、在彩色多普勒超声上出现“漩涡征”和CT提示肠系膜上静脉血流按顺时针方向围绕肠系膜上动脉螺旋走形。

病例 3-43

病史：38岁女性，便秘伴排便不尽感。

图3.43　A

图3.43　B

图3.43　C

图3.43　D

影像表现：放松时矢状位T1WI（A）显示膀胱、阴道和肛门直肠连接处相对于耻骨尾骨线在正常位置。括约肌收缩时矢状位T1WI（B）显示所有这三个器官的运动提示盆底肌肉正常，同时可以见到锐利的肛门直肠角。紧张时矢状位T1WI（C）显示肛门直肠连接处下移伴肛门直肠角增宽。排便后矢状位T1-WI（D）显示直肠前壁比预计向前突出大约3cm。注意在肛门直肠窝内未能完全排出的残留造影剂。膀胱底向下突出到耻骨尾骨线下4cm。

鉴别诊断：无。

诊断：向前脱肛（直肠向阴道突出）。

讨论：盆腔器官脱垂很常见，在美国一年因此而需要进行300 000多台手术。脱肛是阴道后壁的疝或向前凸出，同时伴有直肠前壁和阴道上皮的直接接触。病因学上，大部分病例是由于经阴道分娩和慢性腹腔内压增高引起的。其中有一些患者的脱肛认为是由于盆腔支持系统的先天性或遗传性的薄弱所引起的。脱肛是直肠阴道膈的缺陷而不是直肠本身的缺陷。脱肛通常在直肠摄影时发现，而在直肠排便摄影时发现直肠前壁的小凸起通常是正常的。当发现有造影剂残留（脱肛不能完全清空）时应该认为是异常的。

病例 3-44

病史：59岁女性，直肠失禁。

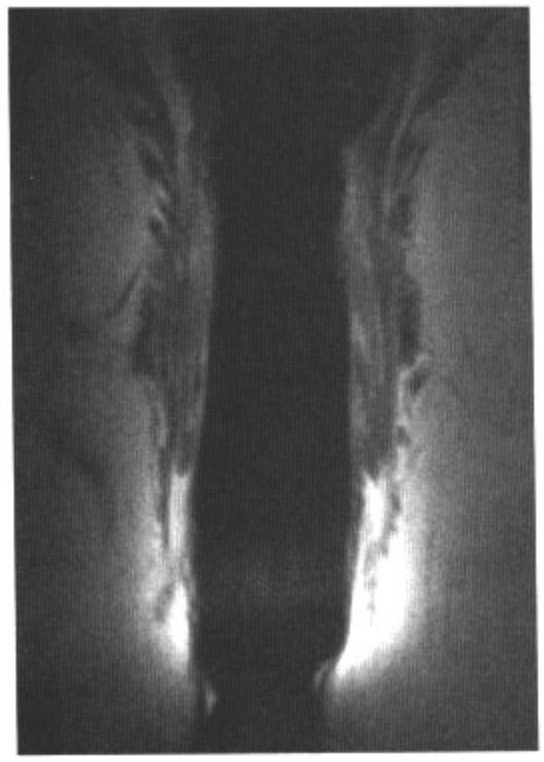

图3.44　A

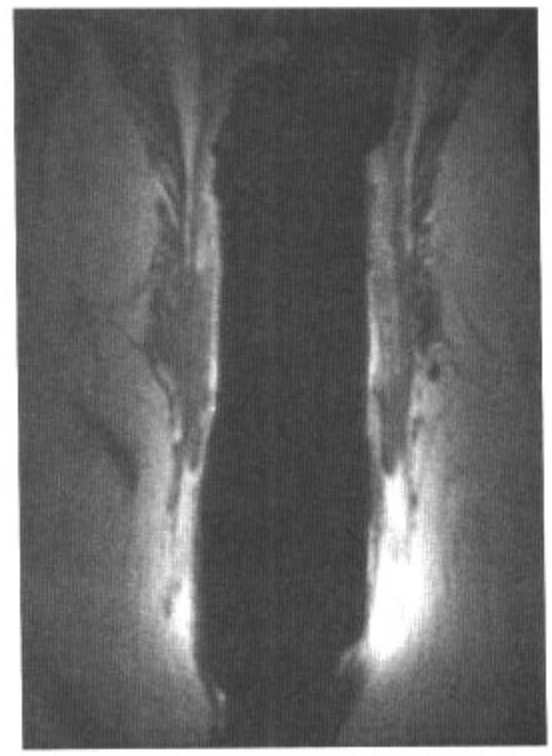

图3.44　B

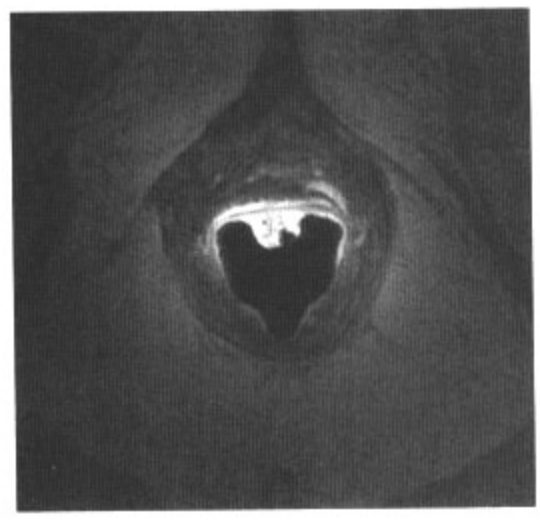

图3.44　C

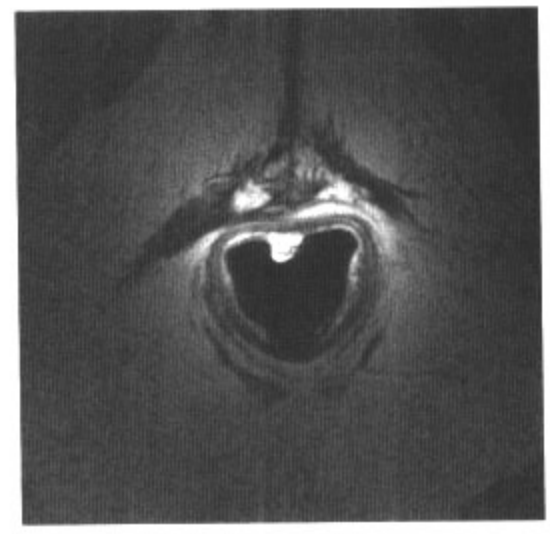

图3.44　D

影像表现：冠状位T2WI（A，B）和轴位T2WI（C，D）显示肛门外括约肌的下部变薄。同时注意外括约肌（耻骨直肠肌）的异常信号增高。内括约肌呈圆形，其厚度和信号都正常。

鉴别诊断：肛门括约肌撕裂，括约肌瘢痕形成。

诊断：肛门外括约肌萎缩。

讨论：大便失禁是指不能自主控制排便。大便失禁的发生率从3‰～10‰不等，但实际发生率可能更高。女性较男性更常见，这种情况通常是由于分娩造成的。由于肛门内MRI能很好地显示肌肉层，因此能检出括约肌局限性的变薄和萎缩，而这主要是由于失神经性的损伤所引起。肛门外括约肌萎缩是指括约肌普遍性的明显变薄，这是预示括约肌手术效果不佳的指标之一。在冠状位图像上所有的肛门肌肉厚度均可以进行比较，这种比较使得外括约肌萎缩很容易诊断。已经有几个研究证实萎缩在肛门内MRI上显示的萎缩改变和手术发现、活检标本组织学改变有很好的一致性。因此，肛门内MRI对于大便失禁术前评估很重要。括约肌发育不全是指括约肌肌肉环的不完整。括约肌内瘢痕形成是由于肌肉细胞被纤维组织取代，在MRI上呈低信号、丧失正常肌肉层形态的改变。

病例 3-45

病史：57岁男性，间断性腹部绞痛。

图3.45　A

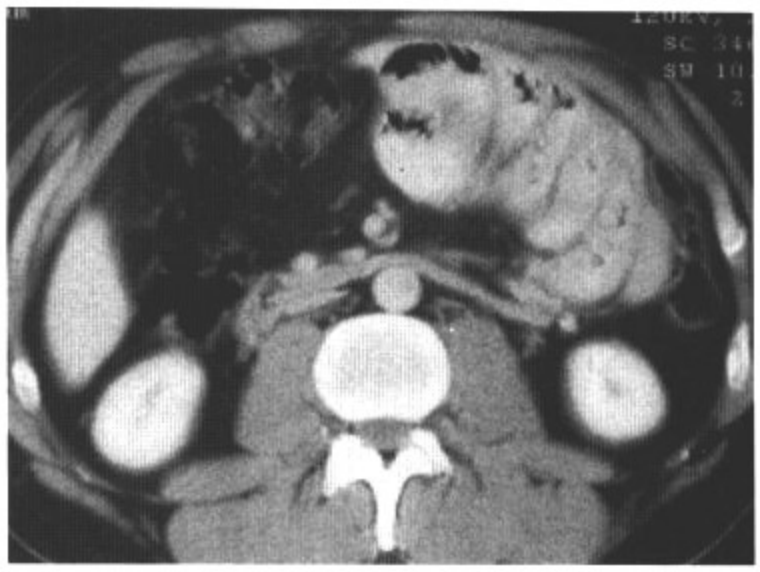

图3.45　B

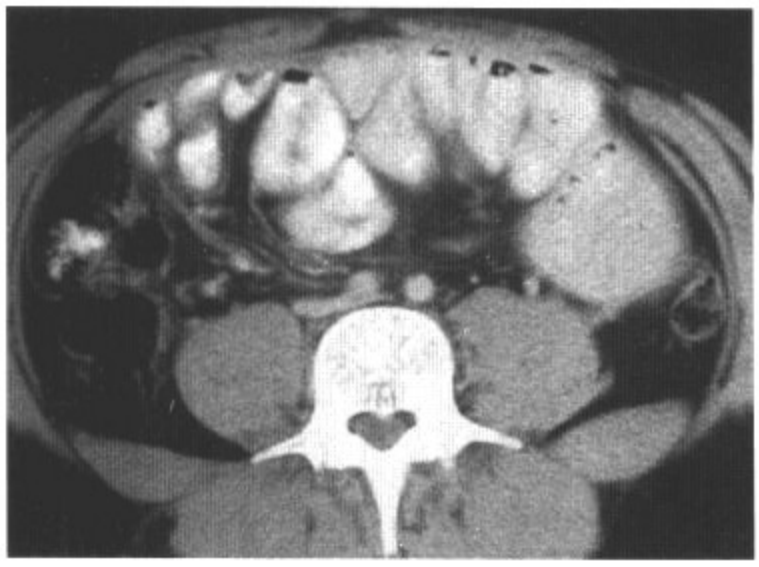

图3.45　C

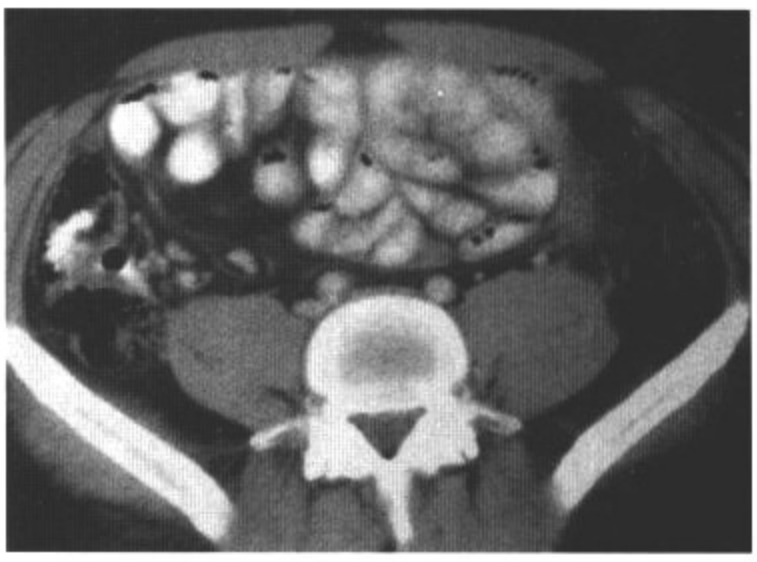

图3.45　D

影像表现：轴位CT增强图像显示轻度扩张的小肠肠管聚集在中腹部。一层增厚的腹膜把环绕在扩张肠管周围的其他小肠和大肠分开。在包绕区域内可见轻度肠系膜索条影。

鉴别诊断：粘连导致的小肠梗阻。

诊断：小肠内疝。

讨论：内疝是指内脏通过腹膜腔内正常或异常的腹膜孔、网膜孔的疝入。这些孔既可以是获得性的（比如术后、创伤和炎症后缺陷），也可以是先天性的（比如网膜孔和由于小肠旋转不良和异常腹膜附着所形成的孔）。内疝包括十二指肠旁（最常见）、盲肠旁、网膜孔和乙状结肠内疝，大约占全部小肠梗阻的0.5%～5.8%，其致死率很高，有些超过50%。同时小肠内疝的发生率逐渐增高，这跟现在实施的一些新的外科操作有关。CT特征包括在异常位置包绕的扩张肠袢、在疝囊内聚集的小肠肠管、有节段性肠管扩张和肠淤滞的小肠梗阻以及其他一些明显的肠管固定的证据。还有一些其他的表现包括肠系膜血管异常，如肠系膜血管的充血、聚集、扭曲和牵拉都很常见。

病例 3-46

病史：63岁女性，贫血、体重下降和便血。

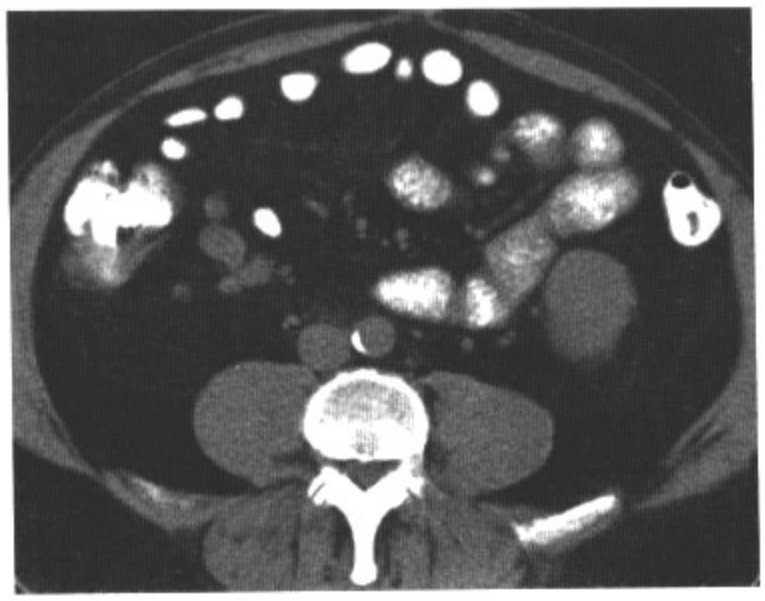

图3.46 A

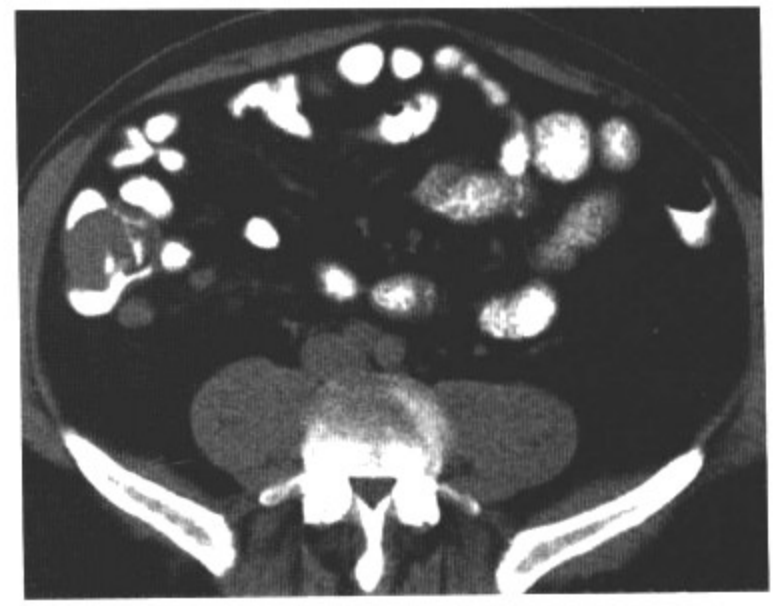

图3.46 B

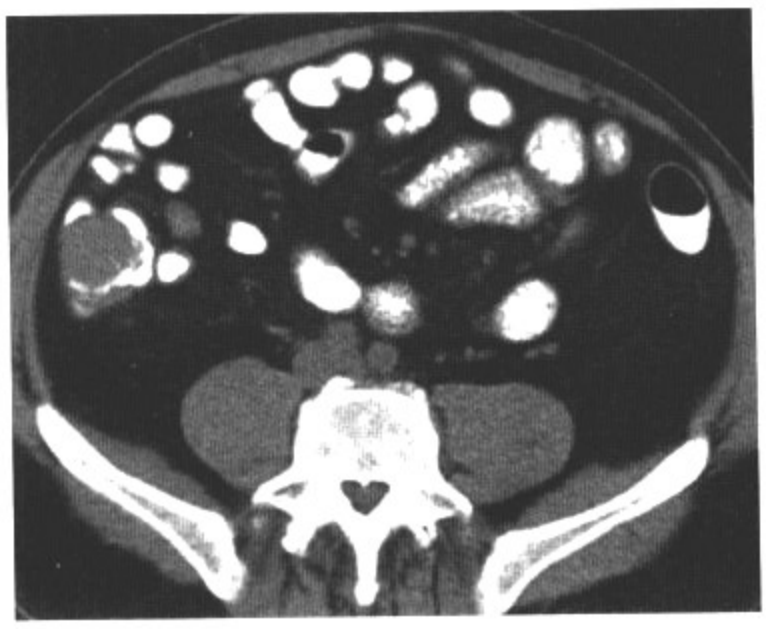

图3.46 C

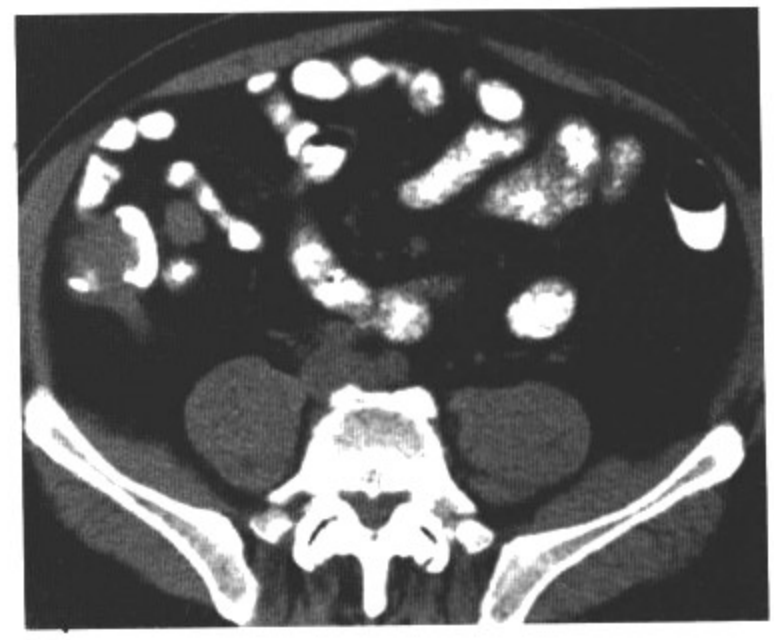

图3.46 D

影像表现：轴位CT增强图像（A～D）显示盲肠内引起充盈缺损的圆形肿块。没有见到结肠系膜内索条影，但可见广泛回结肠淋巴结肿大（A～C），肿块延伸累及阑尾（D）。

鉴别诊断：腺癌，胃肠道间质瘤，转移瘤。

诊断：结肠淋巴瘤。

讨论：当评价盲肠内软组织肿块时，非常重要的一点是判断肿块是炎症性的还是肿瘤性的。如果肿块特点提示炎症过程，鉴别诊断就要包括憩室炎、阑尾炎和盲肠炎。最常见的可能的肿瘤包括腺癌、淋巴瘤、胃肠道间质瘤、类癌和转移瘤。结肠淋巴瘤相对于累及胃和小肠的淋巴瘤少见。尽管我们发现在艾滋病、克罗恩病和溃疡性结肠炎患者中淋巴瘤的发病率增加，实际上淋巴瘤占所有结肠肿瘤的比例不到1%。淋巴瘤患者中男性较女性更常见，并且通常发生在50～70岁之间。结肠淋巴瘤最常累及盲肠和直肠，并且通常是非霍奇金淋巴瘤。各种影像表现包括可以引起溃疡和穿孔的结节、离散性分布的肿块而不伴有肠梗阻、局限性或弥漫性浸润结肠肠壁引起皱襞增厚、肠壁神经破坏引起的管腔动脉瘤样扩张。结肠淋巴瘤的预后取决于肿瘤的大小和分级。

病例 3-47

病史：55岁女性，严重上腹痛。

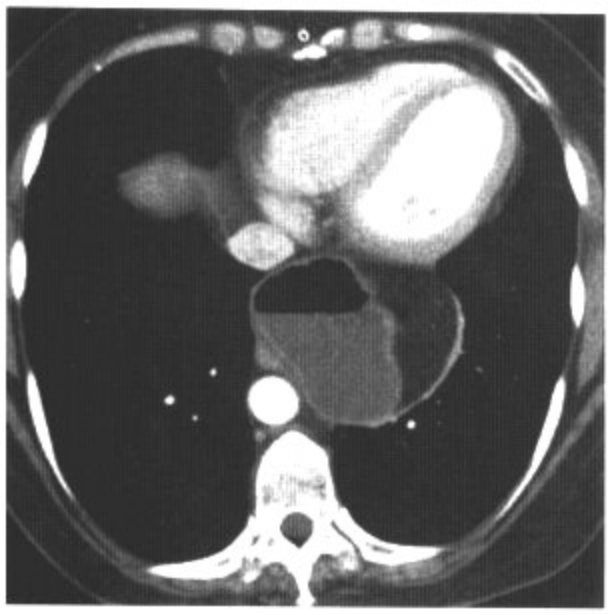

图3.47　A

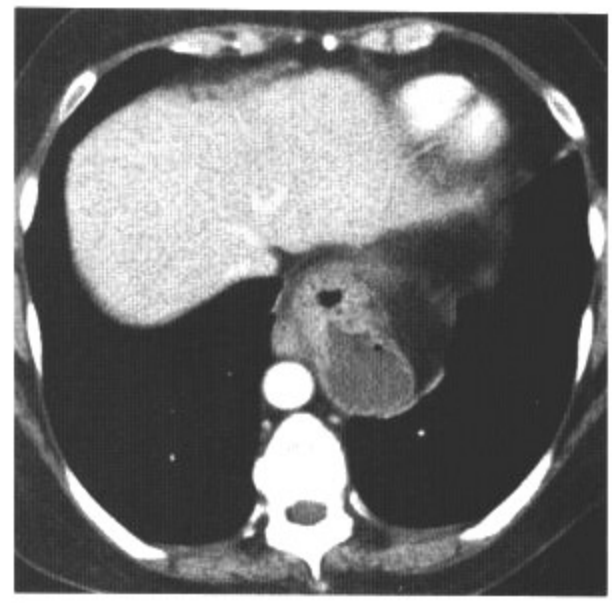

图3.47　B

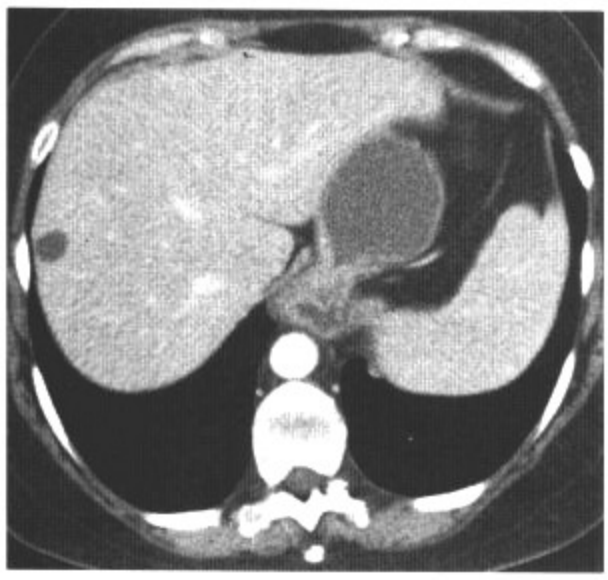

图3.47　C

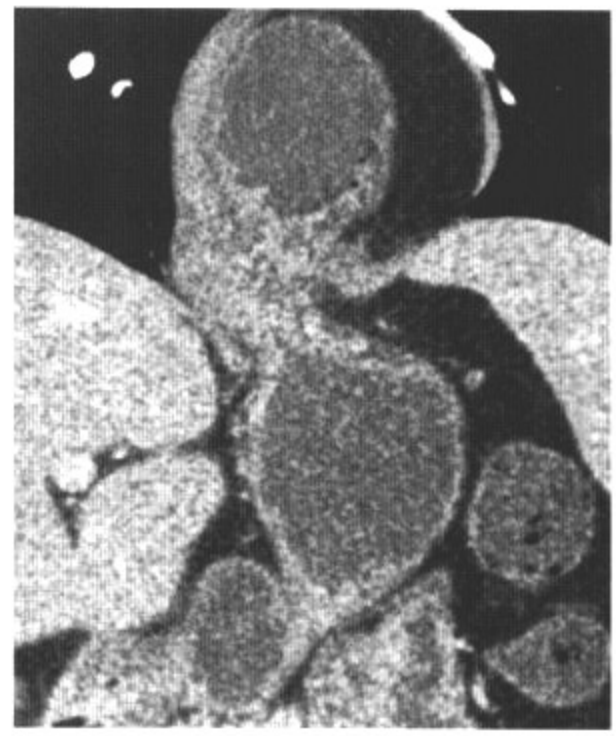

图3.47　D

影像表现：轴位（A～C）和曲面重建（D）CT增强图像显示部分胃位于胸腔内。注意围绕在胸腔胃周围的食管管径正常，并且胃食管连接点位于膈面上方。

鉴别诊断：滑疝，食管旁疝。

诊断：混合型食管裂孔疝。

讨论：食管裂孔疝主要有三种形式：滑疝、食管旁疝、混合型食管裂孔疝。食管旁疝是指胃通过膈食管裂孔沿食管旁向上突入胸腔。食管下括约肌（LES）仍然在膈食管裂孔处的正常位置。这种疝在膈食管裂孔旁边有较大裂隙时最常发生。滑动型食管裂孔疝是部分胃上移通过膈肌位于腹腔外而位于胸腔内。LES通常上移位于其正常膈面开口部位的上方。混合型食管裂孔疝时，LES和滑动型食管裂孔疝一样位于膈面上方，同时胃和食管旁型食管裂孔疝一样位于食管旁。食管旁型和混合型食管裂孔疝通常没有或只有很轻的临床症状。症状可能是一些模糊的、非特异性的腹部不适，比如饭后饱胀感和不消化。如果不治疗疝则继续发展。这可以引起胃扭转（可能进一步导致坏疽），这需要急诊外科手术处理。因为有急诊手术的危险，通常建议所有这三种疝的患者不论有没有临床症状都进行外科手术。

病例 3-48

病史：30岁男性，近期前往印度旅游后出现发热和腹泻。

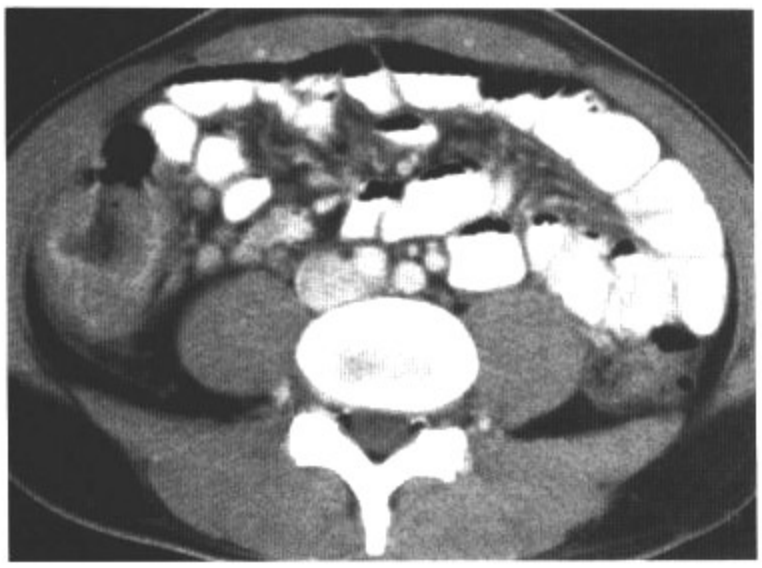

图3.48　A

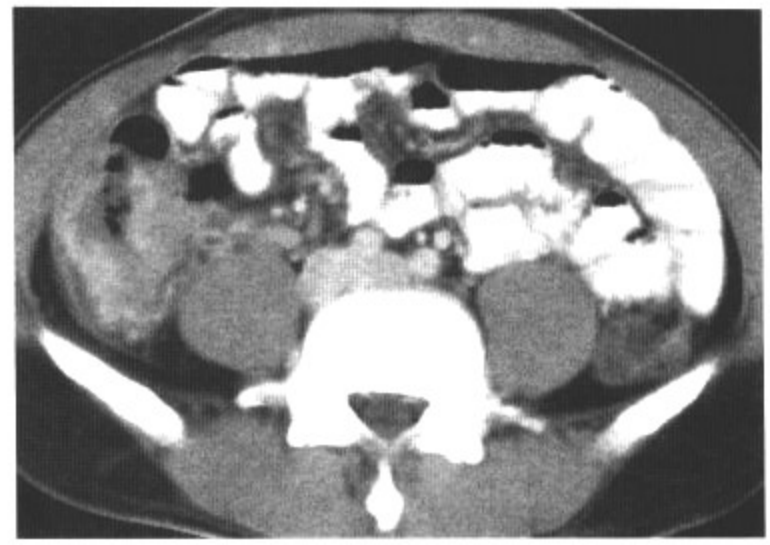

图3.48　B

图3.48　C

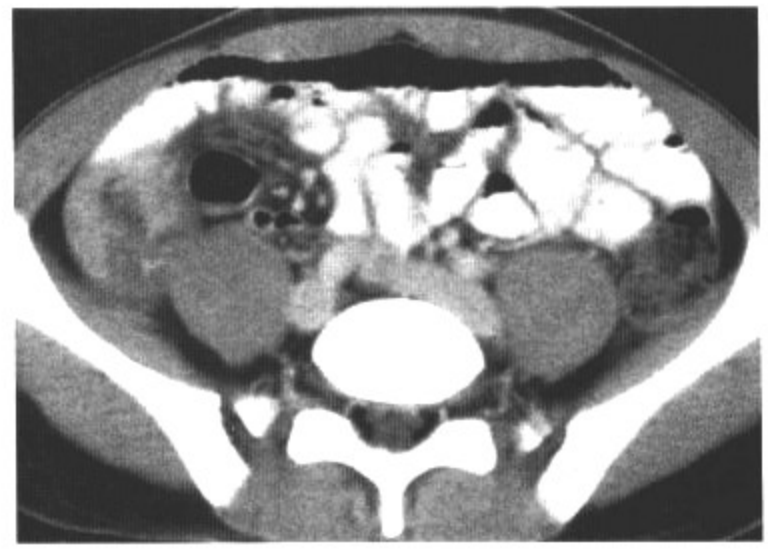

图3.48　D

影像表现：轴位CT增强图像显示盲肠和升结肠肠壁不对称性增厚并伴有回结肠淋巴结肿大。注意末端回肠轻度扩张，但肠壁未见明显异常。

鉴别诊断：结核，克罗恩病，淋巴瘤，耶尔森鼠疫杆菌感染，缺血性结肠炎。

诊断：结肠阿米巴病。

讨论：溶组织内阿米巴是一种在世界上很多地区都存在的地方流行性原生动物。感染是通过粪口途径传播，包括直接接触和通过食入粪便污染的食物和水的间接接触。潜伏期一般是2～4周，但也可以从几天到几年不等。肠阿米巴病的临床表现既可以是无症状的带虫者，也可以是暴发型阿米巴性结肠炎和腹膜炎。寄生虫最初感染结肠，但是偶尔可能扩散到其他器官，最常见的是肝脏（阿米巴性肝脓肿）。它能以包囊的形式存活在大肠内而不伤害宿主（共栖），也可以由于一些目前尚未清楚的原因侵犯组织，比如结肠受累产生滋养体的侵袭性阿米巴。通过对3 000例侵袭性阿米巴病例的回顾，可以发现这种疾病的临床病理形式包括溃疡性直肠结肠炎（95%）、盲肠阑尾炎（3%）、阿米巴瘤（1.5%）、暴发性结肠炎和中毒性巨结肠（0.5%）。盲肠阑尾炎时病变局限于盲肠和阑尾内，比如这例。阑尾通常是由于病变累及盲肠而继发性受累。阿米巴瘤是一种节段性病变，特点是肠壁增厚引起外生性肿块并导致肠腔变窄。

病例 3-49

病史：48岁女性，严重急性腹痛和呕吐。

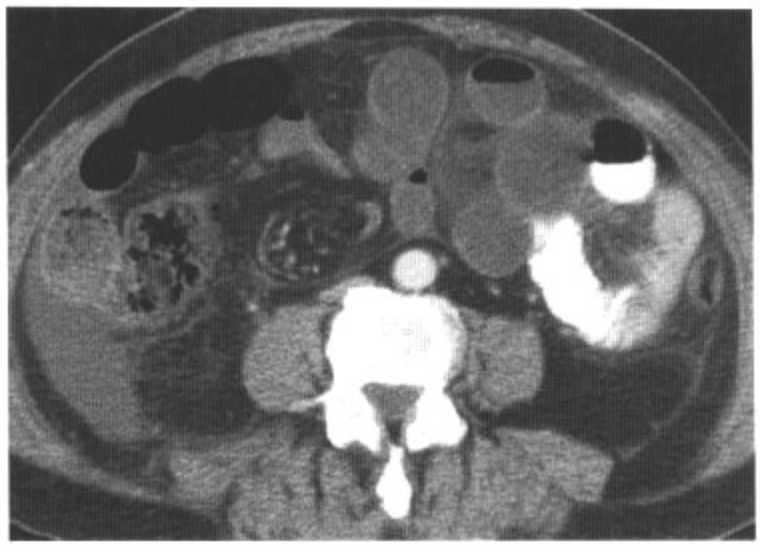

图3.49　A

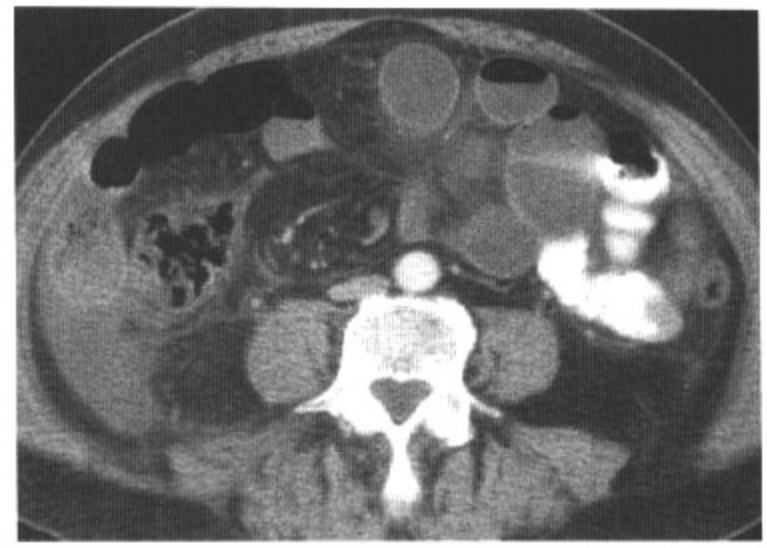

图3.49　B

图3.49　C

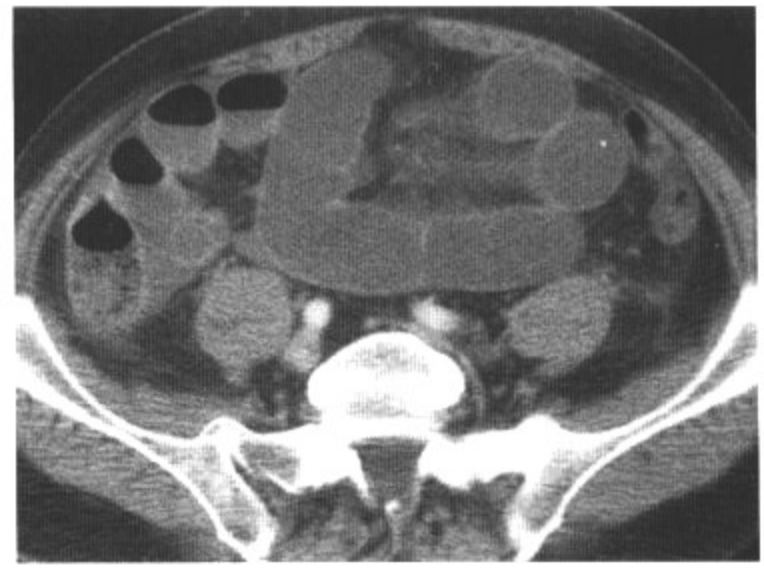

图3.49　D

影像表现：轴位CT增强图像显示中腹部小肠肠管扩张。肠管呈O型排列，同时可以确定几个转折点。注意肠管间的液体和纤维索条。

鉴别诊断：麻痹性肠梗阻，非复杂性机械性小肠梗阻。

诊断：闭袢性肠梗阻。

讨论：一段肠管两个部位的梗阻导致闭袢性肠梗阻。当外科干预延误时，病变继续进展导致肠绞窄不是不可避免的。闭袢性梗阻的CT改变依赖于闭袢肠管的长度、扩张程度及其在腹腔内的位置。当闭袢的小肠肠管呈水平方向走形时，在横断面图像上呈U形或C形结构。有时也可以表现为放射状结构伴拉直的肠系膜血管指向扭转点，这取决于梗阻肠段内的不同小肠肠袢的位置。在梗阻的部位，受累肠管呈圆形、卵圆形或长方形。在扭转部位肠管长轴上表现为纺锤样尖端变细的“蚕豆征”。在伴有扭转的患者中有时可见肠系膜紧密扭转呈现“车轮征”。不伴有肠缺血的闭袢性肠梗阻和单纯性肠梗阻的患者有时可以见到腹水，但在肠绞榨患者中腹水更常见，因此要把腹水作为一种可疑发现。

病例 3-50

病史：61岁男性，克罗恩病病史，出现会阴部排泄物。

图3.50　A

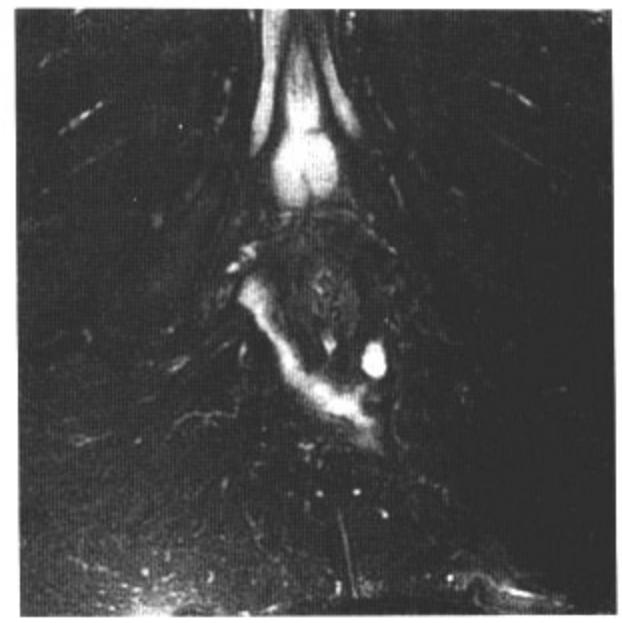

图3.50　B

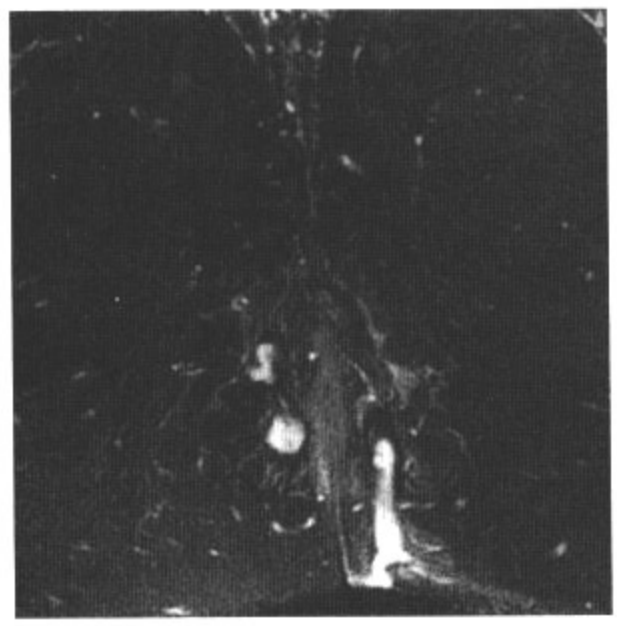

图3.50　C

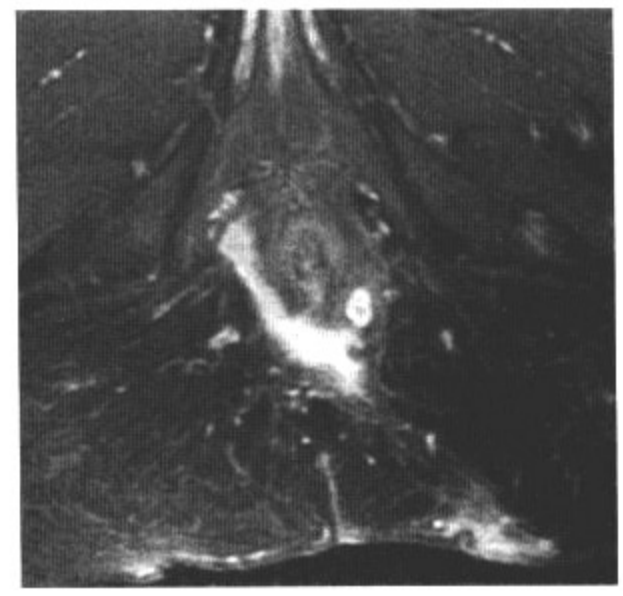

图3.50　D

影像表现：冠状位T2WI（A）、轴位脂肪抑制T2WI（B，C）、钆增强轴位脂肪抑制T1WI（D）显示双侧充满液体的管道连通了肛管和皮肤。同时可见管壁强化和肛门内括约肌的后壁缺损（D）。

鉴别诊断：无。

诊断：肛瘘。

讨论：肛瘘是一种很常见的状况，它是指在肛门周围连接着两种被覆上皮组织的异常通道，通常是连接着肛管和肛门周围皮肤。肛瘘的发生率大约是10个/10 000人，然而在专门的肛肠中心这种病是很常见的。发生在直肠－肛门周围的瘘的可能是慢性局限性炎症、克罗恩病、浸润性恶性肿瘤、放射治疗、外科手术和创伤性分娩的一种并发症。很多年来一直认为有经验的结直肠外科医师行麻醉下检查（EUA）是检出瘘的金标准，现在已经广泛接受术前MRI检查的敏感性要高于EUA。Parks分类系统根据隐源性腺体感染把肛瘘分为四种：括约肌间型、经括约肌型、括约肌上型、括约肌外型。脂肪抑制T2WI显示液性瘘管最好并且能够鉴别是活动性瘘管（高信号）还是慢性瘢痕（低信号）。活动性瘘管在钆制剂注入后可见强化。

病例 3-51

病史：69岁女性，吞咽困难和手挛缩。

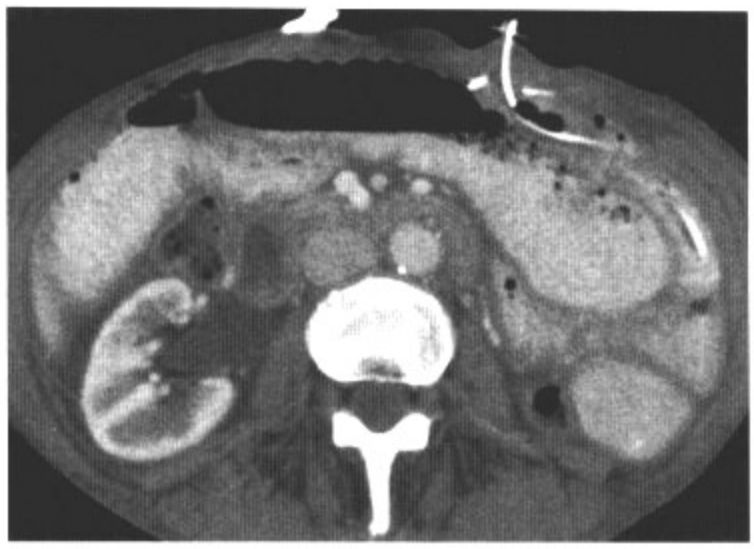

图3.51　A

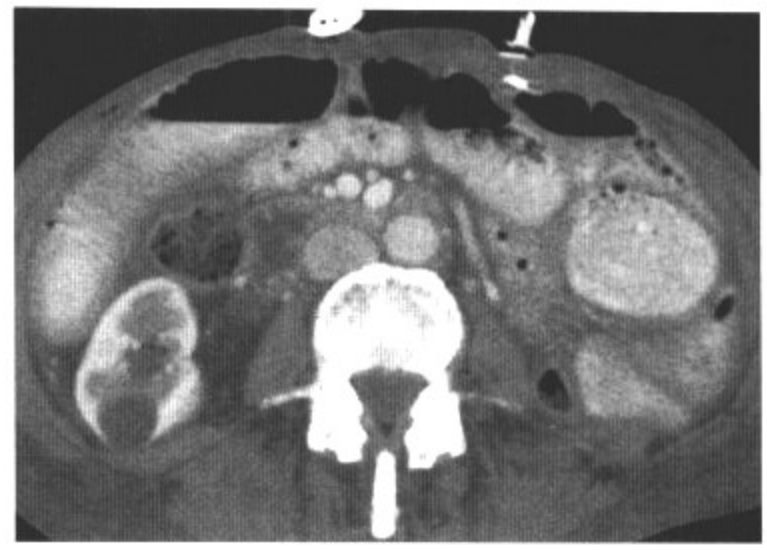

图3.51　B

图3.51　C

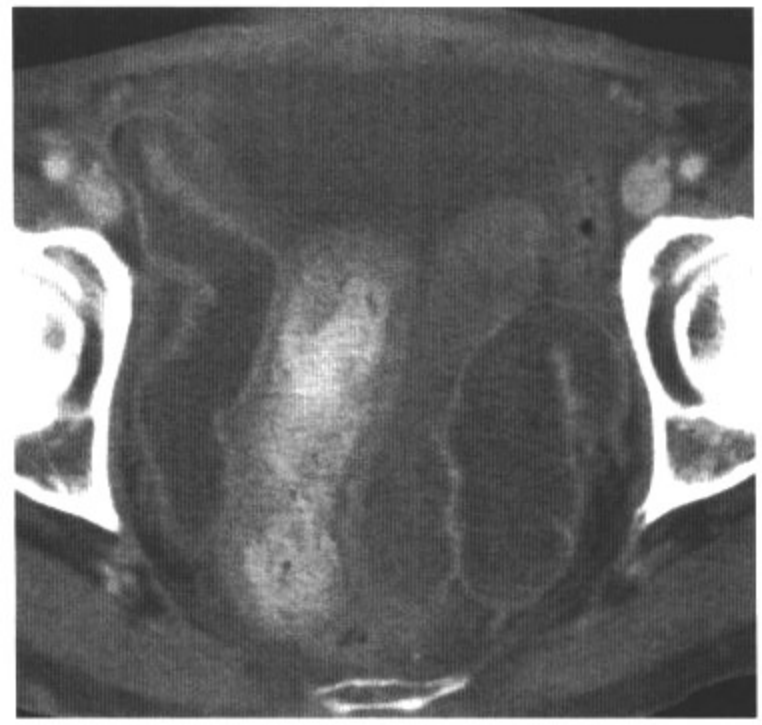

图3.51　D

影像表现：轴位CT增强图像显示扩张充满液体的小肠肠袢。小肠的几个肠袢可见管壁增厚。在远端小肠肠袢内可见颗粒物质。注意空肠造瘘管。

鉴别诊断：机械性肠梗阻，炎性腹泻。

诊断：硬皮病。

讨论：硬皮病是一种系统性疾病，可以累及多器官系统。病变最明显的是在皮肤，然而累及胃肠道、呼吸道、肾脏、心血管、泌尿生殖系统和许多血管结构也很常见。患者的临床症状主要是由于炎症、进行性组织纤维化和Ⅰ型、Ⅱ型胶原过度产生和沉积导致的微血管的闭塞所引起的。硬皮病时小肠肠管扩张并且通常伴有张力减低。扩张的小肠肠管失去其蠕动功能。原本在小肠内不易生长的细菌开始生长。有时候小肠的显著扩张导致假性肠梗阻。在假性肠梗阻时小肠需要通气。通气是指把空肠造口管放入空肠排出空气，以避免患者肠管极度扩张。硬皮病的另外一种表现是伴锯齿状改变的扩张小肠呈厚皮状外观。这是由于小肠纤维化和萎缩所引起的，通常见于严重营养不良和体重减轻的患者。

病例 3-52

病史：35岁女性，腹痛。

图3.52　A

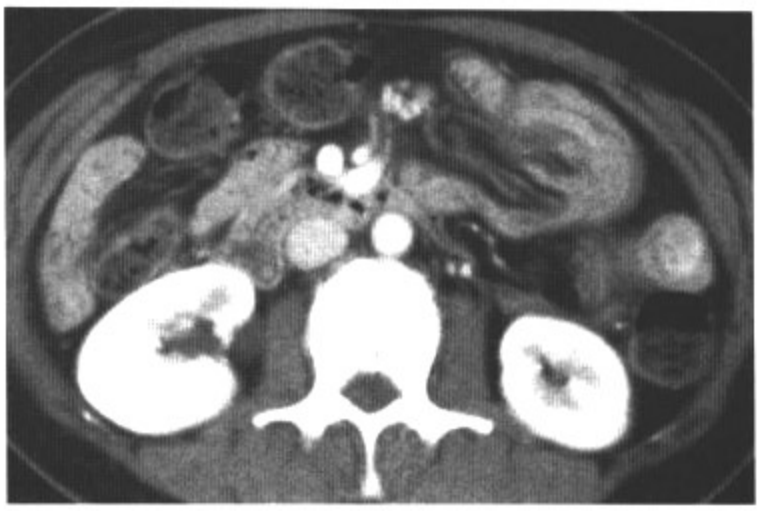

图3.52　B

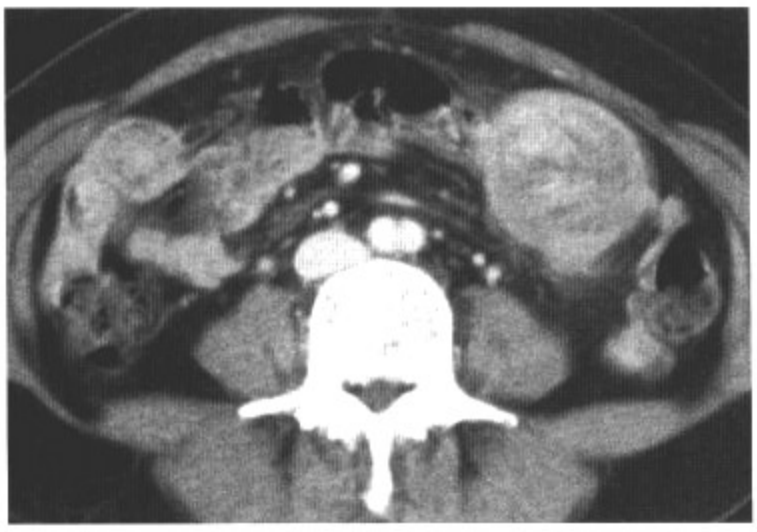

图3.52　C

图3.52　D

影像表现：轴位CT增强图像显示在小肠肠腔内几个大的增强性病变引起肠套叠。

鉴别诊断：Cronkhite-Canada综合征，家族性腺瘤性息肉的Gardner，变异型青少年息肉综合征。

诊断：Peutz-Jeghers综合征。

讨论：Peutz-Jeghers综合征（PJS）是一种常染色体显性遗传病，该病的特点是胃肠道错构瘤性息肉和发生在嘴唇、面部其他部位、手、脚的皮肤粘膜的黑色素细胞性斑疹。PJS可见于任何民族、男女发病率大致相等，诊断时的平均年龄大约是25岁。PJS患者发生结肠癌的相对危险性是普通人群的15倍；癌症主要起源于胃肠道和男女生殖系统。小肠错构瘤恶变为癌的危险性较低，然而发生在胃和结肠的息肉更容易恶变，因此需要内镜监控。PJS患者主要的疾病是由于胃肠道（比如小肠、结肠和胃）息肉引起的。这些疾病包括小肠梗阻和套叠（43%）、腹痛（23%）、便血（14%）和结肠息肉脱垂（7%）。息肉病综合征可以是家族遗传性的（常染色体显性遗传），也可以不是。遗传性息肉病综合征又可以根据息肉是腺瘤还是错构瘤进一步分为两组。腺瘤性息肉综合征包括家族性腺瘤性息肉（FPA）、Gardner综合征和Turcot综合征。错构瘤性家族性息肉综合征包括PJS、青少年息肉综合征、Cowden病和Ruvalcaba-Myhre-Smith综合征。非遗传性腺瘤性综合征包括Cronkhite-Canada综合征和各种非家族性息肉病。

病例 3-53

病史：47岁女性，腹痛、恶心和呕吐。

图3.53 A

图3.53 B

图3.53 C

图3.53 D

影像表现：轴位CT增强图像显示弥漫性胃皱襞显著增厚伴粘膜强化。

鉴别诊断：胃淋巴瘤，胃癌。

诊断：肥厚性胃病。

讨论：肥厚性胃病以胃黏膜皱襞粗大为特点，通常发生在胃体和胃底。肥厚性胃病包含一系列疾病，包括肥厚性高分泌性胃病、伴蛋白丢失的肥厚性高分泌性胃病、Zollinger-Ellison综合征和Menetrier病。后者又称为巨大肥厚性胃炎，这是一种癌前病变，其特点是胃粘膜过度生长和由于胃内白蛋白丢失引起的低蛋白血症。这些胃异常的显著特点是巨大的皱襞、过度的黏液分泌和胃酸过少。尽管我们认为巨细胞病毒和幽门螺杆菌感染可能与这些疾病有关，但确切的病因尚不清楚。在一些家族内同胞都有这种疾病，这可能是由于常染色体隐性遗传导致的。肥厚性胃炎患者的典型CT表现是胃皱襞和胃壁的显著增厚。在严重的病例中，胃壁由于粘膜下的水肿和炎症呈低密度改变。与此同时胃粘膜由于充血而强化，强化引起胃壁呈层状改变，这种改变在动脉期最明显。这种分层或“晕征”有助于胃炎与其他可以出现胃壁增厚的疾病（比如肿瘤）相鉴别。肿瘤不会浸润胃肠道管壁全层，因此不会引起这种分层或“晕征”的改变。

病例 3-54

病史：53岁男性，咯血。

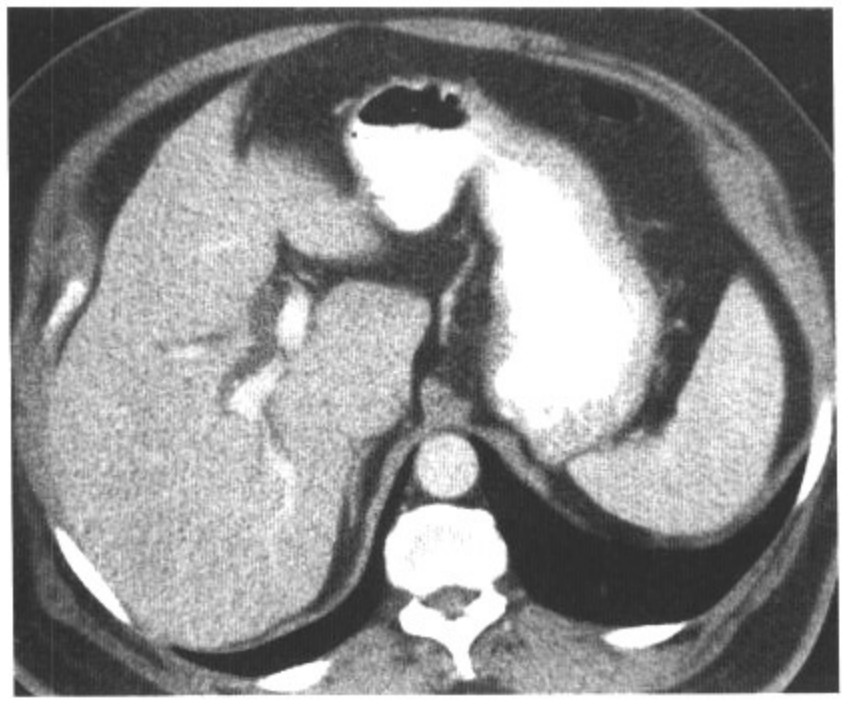

图3.54　A

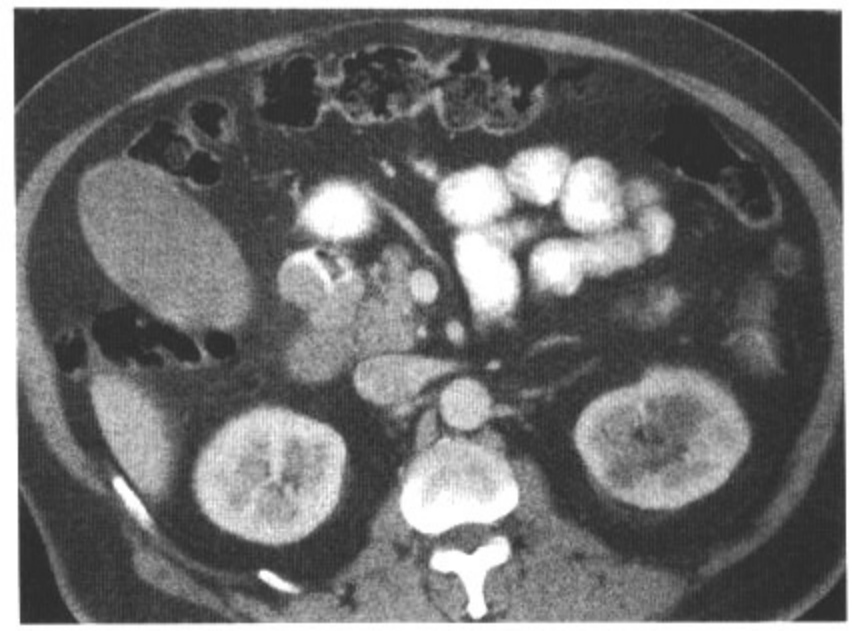

图3.54　B

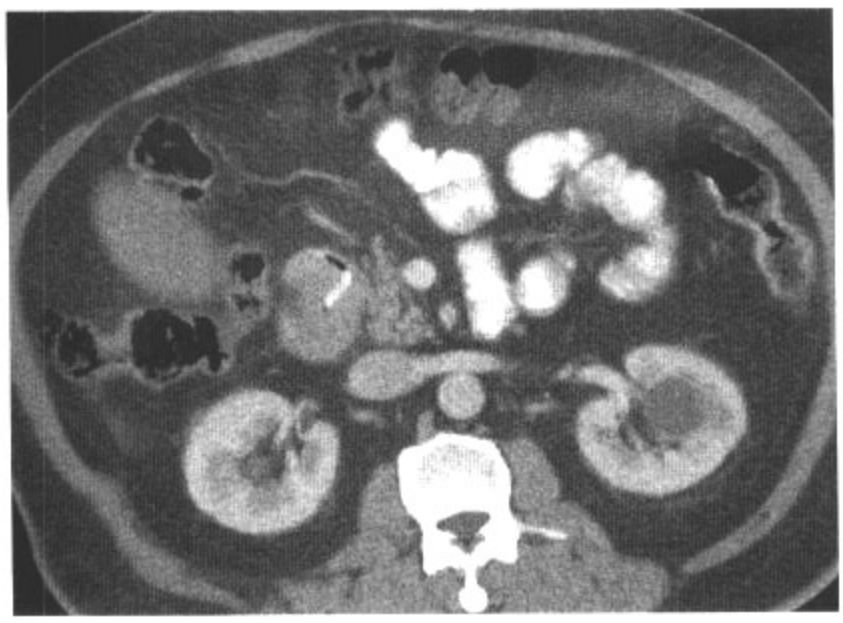

图3.54　C

图3.54　D

影像表现：轴位CT增强图像显示在十二指肠第二段内可见一软组织肿块。注意肝内胆管扩张。

鉴别诊断：十二指肠淋巴瘤，胃肠道间质瘤，转移瘤。

诊断：十二指肠腺癌。

讨论：十二指肠腺癌在世界范围内男女两性均可发病，大部分病例没有诱因。有家族性腺瘤性息肉和十二指肠息肉的患者发病危险性较高。有2%的家族性腺瘤性息肉的患者在诊断后22年内发生十二指肠腺癌，占上消化道癌肿的50%以上。绒毛状腺瘤癌变的几率大约在30%～60%之间，而管状绒毛状腺瘤和管状腺瘤癌变的几率要低得多。患者的分类应该鉴别并适度随访。患者的五年生存率大约在17%～33%之间，但有些医疗中心行扩大治疗后5年生存率能达到40%～60%。小肠腺癌通常表现为近端小肠内实性肿块，病变直径很少超过8cm。有1/3的癌肿发生溃疡；半数的肿瘤伴有淋巴结肿大。而淋巴瘤通常表现为大的环形动脉瘤样肿块，同时伴有溃疡形成和大的淋巴结肿大。类癌通常表现为肠系膜肿块伴有纤维形成性改变，有可能伴肝转移和淋巴结肿大。胃肠间质瘤在CT上表现为很大的、局限性扩散的密度不均匀肿块，偶尔可以见到钙化。脂肪瘤则表现为边界清晰、密度均匀的脂肪密度肿块。

病例 3-55

病史：66岁男性，长时间克罗恩病病史出现腹痛。

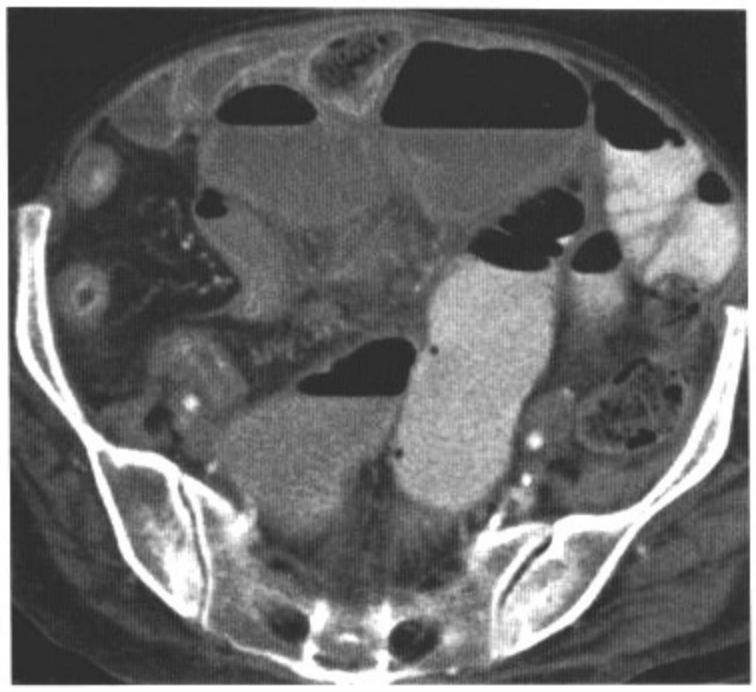

图3.55　A

图3.55　B

图3.55　C

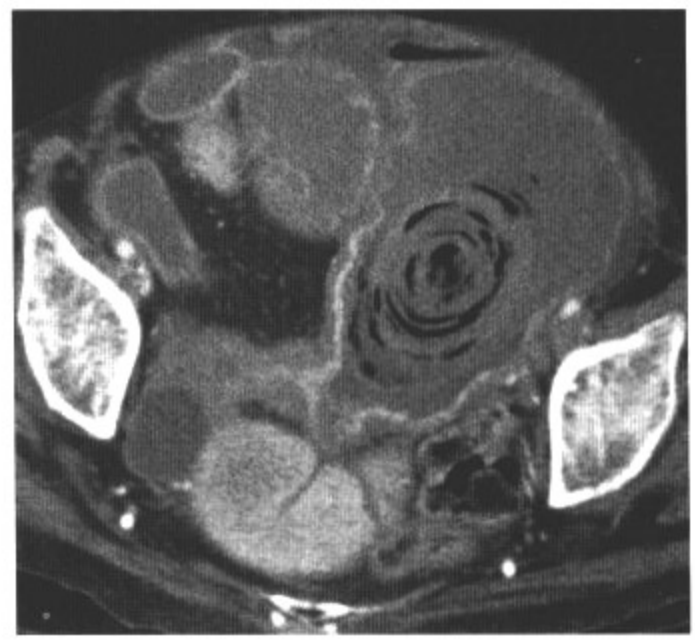

图3.55　D

影像表现：口服中性造影剂后轴位CT增强图像显示小肠肠管间断性的扩张和狭窄。也可见边界清晰的粘膜强化。同时注意中腹部肠腔内肿块；肿块内包含同心圆状结构，其中一些内含气体。少量腹水。

鉴别诊断：放射性肠炎。

诊断：小肠克罗恩病（慢性期急性发作）伴胃石形成。

讨论：克罗恩病是小肠的一种炎症，在北美地区受累人群大约有50万。克罗恩病的临床症状可能是由活动性炎性疾病引起的，也可能是由非活动性慢性疾病（比如纤维性缩窄）引起的。CT改变包括肠壁分层、粘膜和肠壁强化、肠周围系膜脂肪水肿以及与活动性炎症有关的回肠和直肠充血。粘膜下脂肪沉积、不强化的肠壁增厚和肠壁分层通常对应疾病的纤维化期或静止期。CT诊断克罗恩病的敏感性大约在71%左右，对于早期粘膜病变的诊断敏感性要下降一些。胃石是指在肠道内尤其是在胃内吞入的外来物（通常是头发或纤维）的球形聚集。当胃石包含头发时，通常称为毛团或毛胃石。当胃石内包含蔬菜时，通常称为植物胃石或食团。当胃石内同时包含头发和食物时，通常称为毛发植物胃石或毛发食物团。

病例 3-56

病史：65岁女性，突然腹痛和腹泻。

图3.56　A

图3.56　B

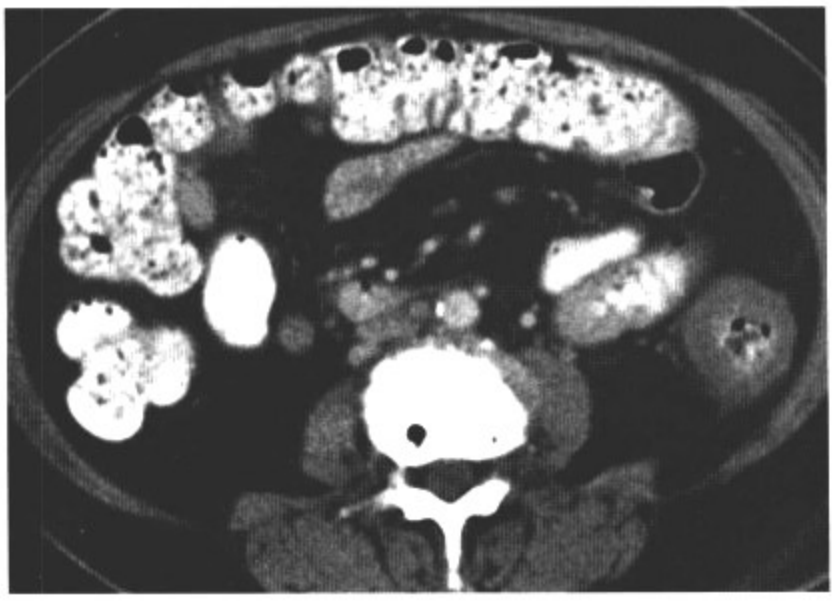

图3.56　C

图3.56　D

影像表现：轴位CT增强图像显示降结肠肠壁均匀低密度性增厚。升结肠、横结肠和乙状结肠未见明显异常。注意在结肠脾曲水平正常肠管和异常肠管间的突然转变点。

鉴别诊断：克罗恩性结肠炎，感染性结肠炎，伪膜性肠炎，溃疡性结肠炎。

诊断：缺血性结肠炎。

讨论：缺血性结肠炎是引起老年人腹痛的一个很常见的原因。大部分患者年龄超过70岁，很多人同时有心脏疾病。缺血性结肠炎是由结肠血供受阻引起，这通常是由于低灌注和内脏血管痉挛导致的。非血管闭塞性缺血性结肠炎的临床病因包括伴心输出量下降的心衰、出血、感染性休克和应用降压药物。缺血性结肠炎也可以是由血栓、栓子和侵袭性肿瘤引起的肠系膜血管闭塞所导致。动脉和静脉闭塞均可以导致缺血性结肠炎。结肠缺血的程度和严重性随着病因（是低灌注还是血栓）和受累血管（肠系膜上动脉还是肠系膜下动脉）的改变而不同。因此缺血性结肠炎既可以是弥漫性的也可以是节段性的。结肠供血分水岭区（脾曲和直肠乙状结肠）尤其容易受低血容量影响导致缺血。这些区域位于大血管供血区的周边，其灌注相对较差。左半结肠受累通常是老年人低灌注引起的，如本例。

病史：79岁男性，肛门部疼痛。

图3.57　A

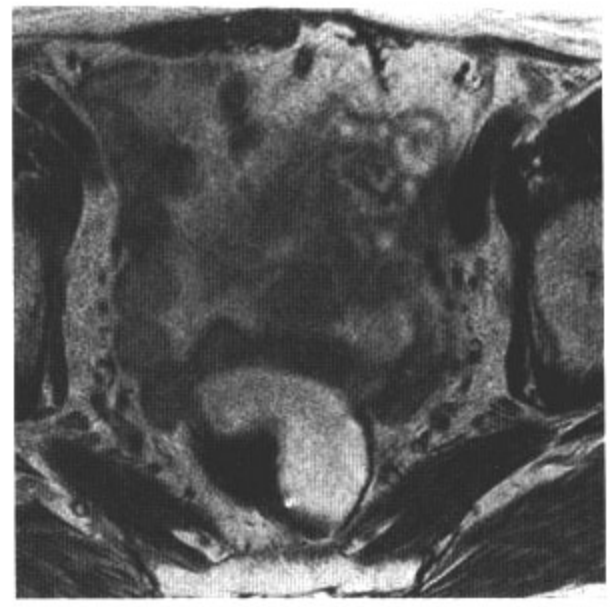

图3.57　B

图3.57　C

图3.57　D

影像表现：轴位CT增强图像（A）显示在直肠前方可见一7cm长、L形囊性结构，周围可见钙化。在轴位T2WI（B）和脂肪抑制T1WI（C）图像上病变分别呈高信号和轻度低信号，钙化区无信号。钆增强轴位脂肪抑制T1WI图像（D）上肿块未见强化。

鉴别诊断：梅克尔憩室，脓肿，直肠重复囊肿。

诊断：阑尾粘液囊肿。

讨论：阑尾粘液囊肿是指阑尾腔的粘液样扩张，不论其潜在病因是什么。阑尾切除标本中粘液囊肿的发生率大约是0.25%，男女发生比率大约是1:4，诊断时平均年龄大约是55岁。尽管粘液囊肿也可以没有任何症状，但最常见的症状是右下腹痛，这很类似于阑尾炎。大部分粘液囊肿在本质上可能是肿瘤，是增生向粘液囊腺瘤、粘液性囊腺癌过渡过程中的一种病理改变。粘液囊肿壁增厚并不是鉴别其病因是肿瘤性的还是非肿瘤性的可靠鉴别点，因此这例患者粘液囊肿壁相对较薄并不能排除恶性。这例患者可见的弯曲结节和壁上点样钙化在良恶性粘液囊肿中也都有报道。粘液囊肿的破裂可以引起腹膜的假粘液瘤，并进一步导致死亡。

病史：37岁女性，直肠压迫感。

图3.58　A

图3.58　B

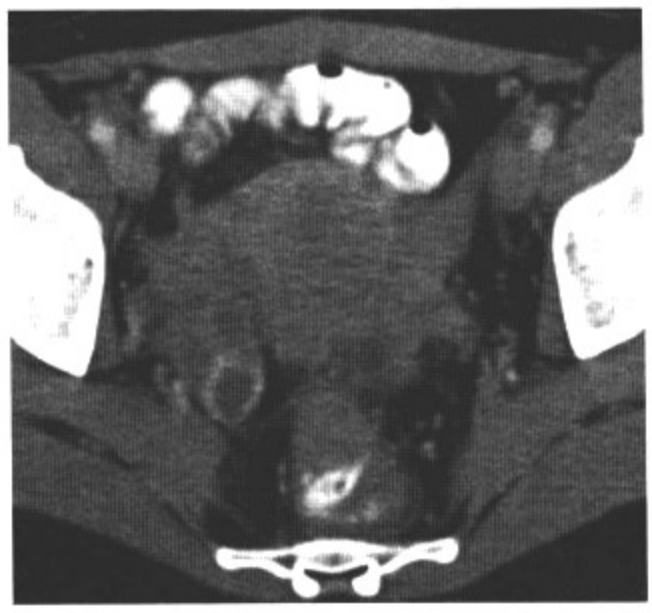

图3.58　C

图3.58　D

影像表现：轴位CT增强图像显示起源于直肠壁前方3cm大小软组织肿块。直肠腔轻度狭窄。右侧卵巢内可见有环形强化的黄体囊肿。

鉴别诊断：直肠腺癌，种植转移瘤，胃肠道间质瘤，类癌。

诊断：直肠子宫内膜异位症。

讨论：子宫内膜异位症是指子宫内膜出现在子宫内膜和子宫肌层以外的部位。子宫内膜异位症最常见的部位是卵巢和盆腔腹膜，然后按其发病率由高到低依次是盆腔腹膜下间隙内的深部组织、肠道系统和泌尿系统。尽管腹膜子宫内膜异位症可以没有症状，但深部盆腔子宫内膜异位症可以引起盆部疼痛、痛经、性交困难、大便困难和泌尿系症状，并与不孕有关。深部盆腔子宫内膜异位症组织学改变的主要特点是环绕在子宫内膜异位症中心周围的纤维肌性增生和中心内有时含有小空腔。有报道称7%～35%的子宫内膜异位症妇女有肠道受累。直肠和/或直肠乙状结肠子宫内膜异位症可以累及浆膜或外膜，也可以位于肌层内，还可以累及同时肌层和粘膜固有层引起全层增厚，粘膜表面很少碎裂。病变既可以位于前壁也可以位于侧壁。后壁子宫内膜异位症很少见，但可以形成“餐巾圈”样改变。纤维性子宫内膜异位结节累及直肠前壁最常见，可以是局限性的（瘢痕状）也可以是线样的（当直肠和阴道后壁融合时可见横行条影伴缩窄）。当子宫内膜异位症和直肠壁相邻时，CT和MRI很难诊断病变是否累及肌壁，比如这例。

病例 3-59

病史：83岁女性，结肠癌病史出现腹痛和呕吐。

图3.59 A

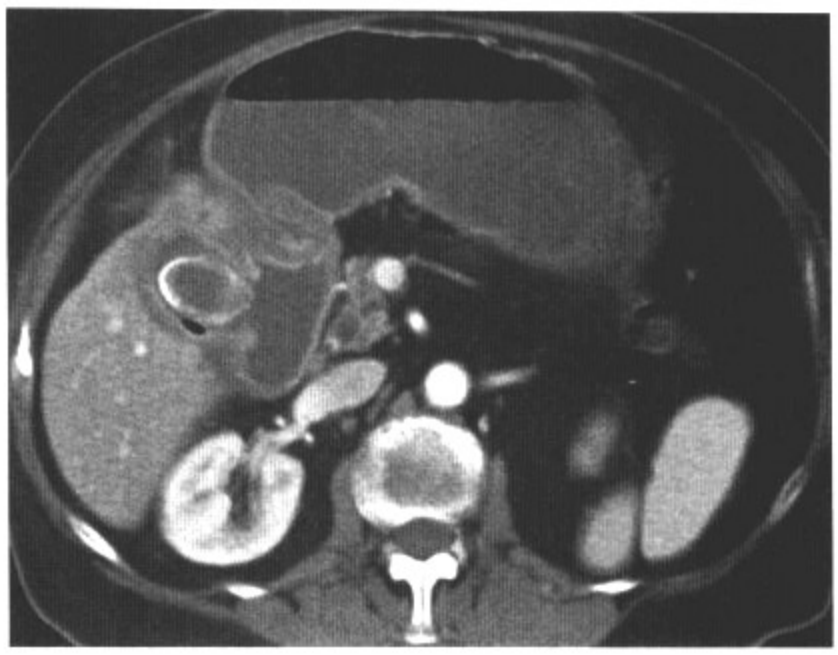

图3.59 B

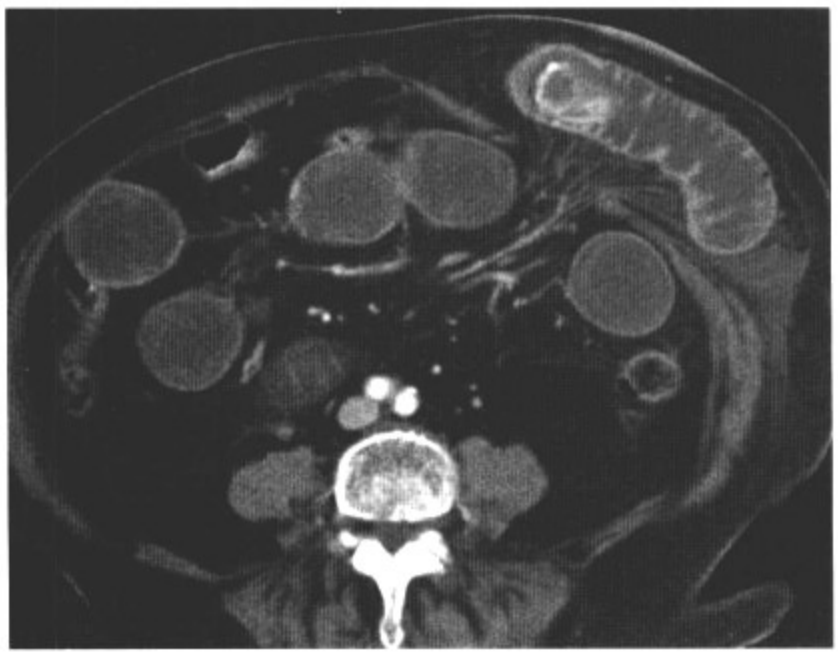

图3.59 C

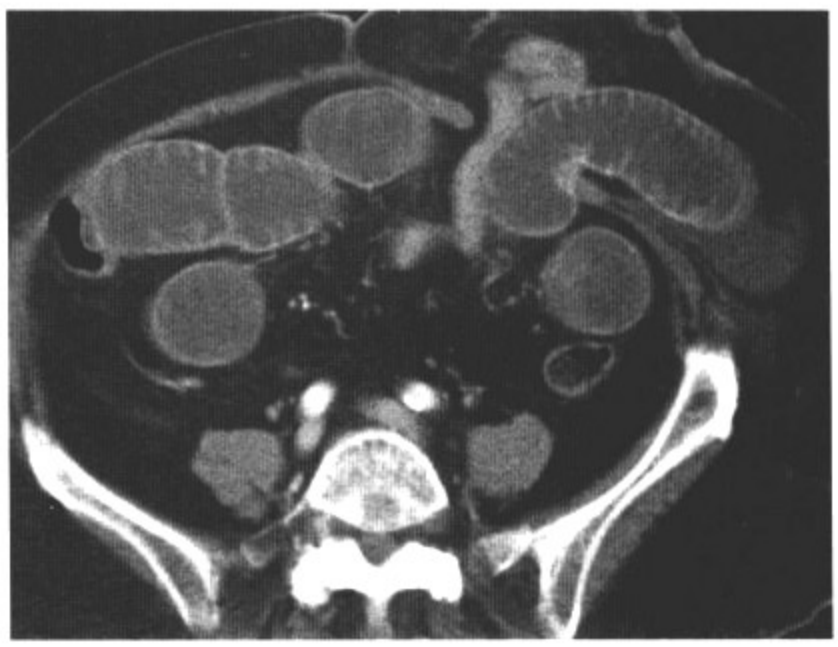

图3.59 D

影像表现：轴位CT增强图像显示胆道积气、胆囊内较大结石、小肠梗阻、右侧腹壁疝和位于疝囊肠管内的另一结石。注意结石远侧小肠瘪陷。

鉴别诊断：无。

诊断：胆石性肠梗阻。

讨论：胆石性肠梗阻是胆石在胃肠道内任何部位的压迫引起的机械性肠梗阻。胆石性肠梗阻占所有小肠梗阻病例的2%，大部分患者是老年女性。由于这一年龄段患者通常合并有其他临床疾病，据报道胆石性肠梗阻的死亡率高达27%。胆石通过坏疽的胆囊和十二指肠或胃肠道的其他部位间形成的瘘管进入胃肠道。偶尔，胆石也可以通过胆管和胃肠道间交通的瘘管进入肠道。当胆石直径超过2.5cm大小时，可以引起肠梗阻。胆石引起梗阻最常见的部位在末段回肠，其次是在空肠和胃。临床症状可能没有特异性，但是腹平片、超声或CT有时可以发现Rigler三联征：小肠梗阻、胆道积气和异位的胆石。此外，CT还可以发现在胆囊和十二指肠之间相交通的瘘管，如本例。

病例 3-60

病史：62岁女性，主动脉术后出现便血。

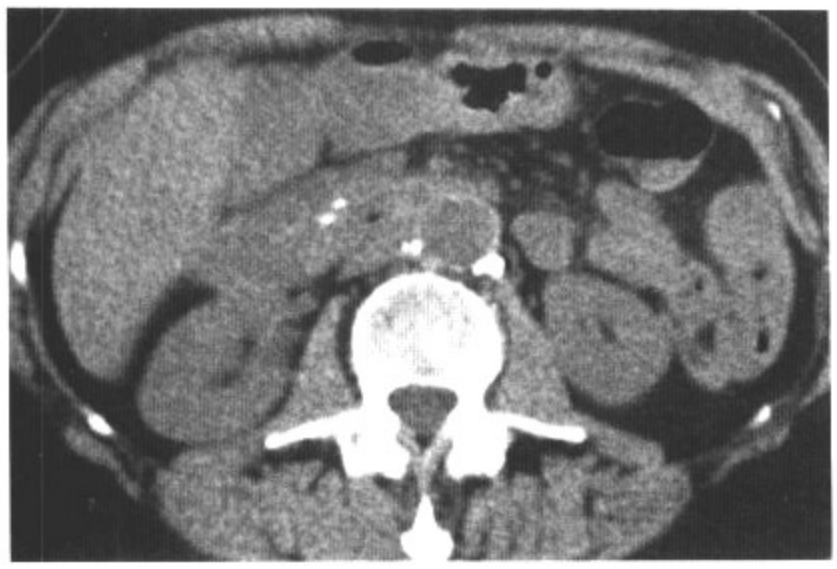

图3.60　A

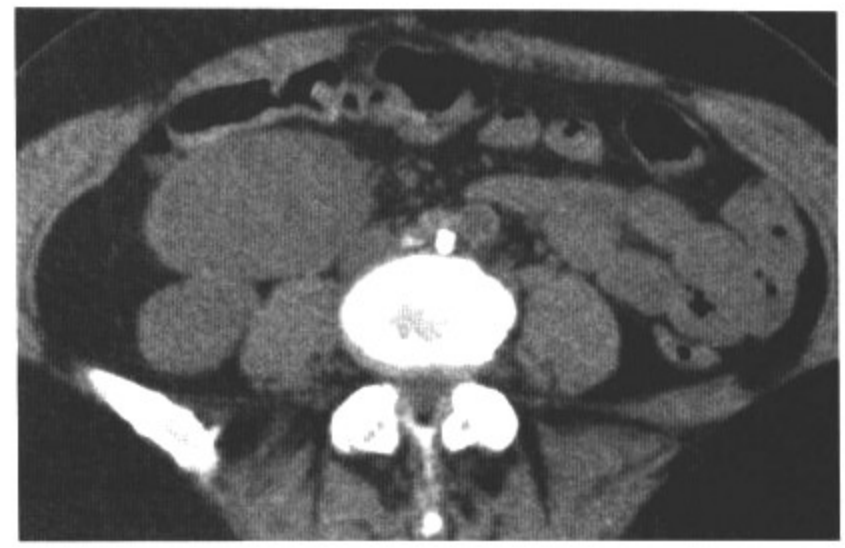

图3.60　B

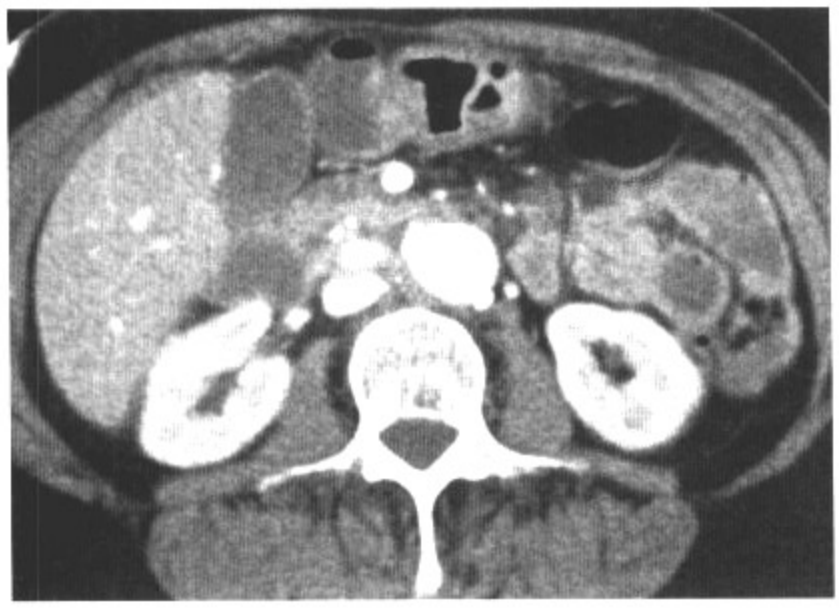

图3.60　C

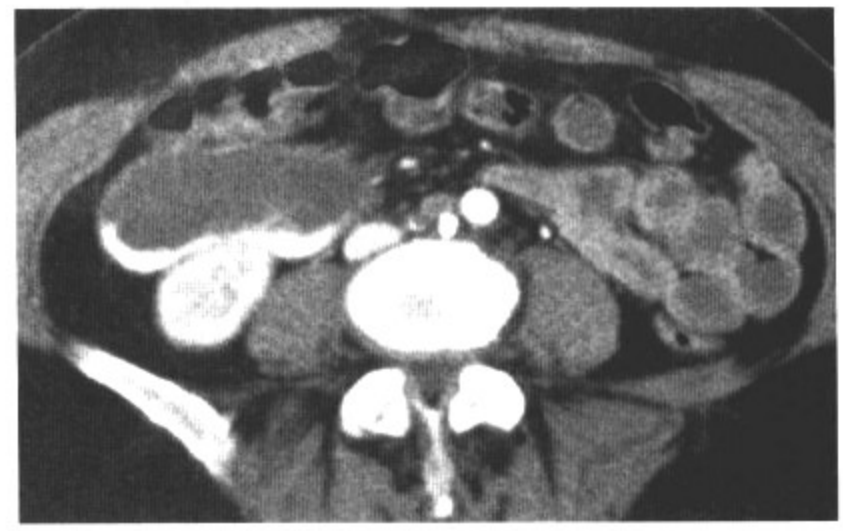

图3.60　D

影像表现：轴位CT平扫图像（A、B）显示主动脉动脉瘤修补术后改变、十二指肠第三段扩张、十二指肠和主动脉间可见软组织密度索条影。随后静脉注入碘造影剂轴位CT增强图像（C、D）显示造影剂溢出血管外进入十二指肠内。

鉴别诊断：无。

诊断：主动脉十二指肠瘘。

讨论：主动脉在胸腔和腹腔内走行的大部分过程均和胃肠道紧密相邻。因此，主动脉肠瘘可以累及胃肠道从食管到结肠的任何部位。大部分患者有主动脉动脉瘤，无论动脉瘤是原发性的还是继发于外科修补术后的并发症。十二指肠是发生主动脉肠瘘最常见部位，这是由于十二指肠第三段和腹主动脉邻近。原发性主动脉十二指肠瘘是一种非常罕见的危及生命的胃肠道出血性疾病，最常见的病因是动脉粥样硬化性主动脉瘤。原发性主动脉十二指肠瘘其他不常见原因包括主动脉炎、放射治疗、恶性肿瘤和胃肠道溃疡性疾病。大部分患者有胃肠道出血，只有不到25%的患者出现典型的三联征：腹痛、胃肠道出血和搏动性肿块。“预见性出血”通常先于致命性大出血出现，患者能否存活取决于迅速诊断和急诊开腹手术治疗。很不幸的是只有很少一部分患者能在术前准确诊断，这很强调临床提示的重要性。在怀疑有主动脉肠瘘而患者的血流动力学稳定时CT能提供迅速而有效的评价。在准确的临床病史基础上，CT高度提示瘘的征象包括动脉瘤周围血肿、假性动脉瘤、造影剂外泄、主动脉周围或腔内气体、局限性十二指肠壁增厚。

SUGGESTED READINGS

NEOPLASM

- Balthazar EJ, Megibow AJ, Hulnick D, et al. Carcinoma of the colon: detection and preoperative staging by CT. *Am J Roentgenol*. 1988;150: 301–306.
- Bleday R, Telford JJ, Mortele KJ. Evaluation and staging of rectal cancer. *Sem Colon Rectal Surg*. 2002;13:139–143.
- Buck JL, Sobin LH. Carcinoids of the gastrointestinal tract. *Radiographics* 1990;10:1081–1095.
- de Lange EE, Fechner RE, Edge SB, et al. Preoperative staging of rectal carcinoma with MR imaging: surgical and histopathologic correlation. *Radiology* 1990;176:623–628.
- Fischback W, Kestel W, Kirchner T, et al. Malignant lymphomas of the upper gastrointestinal tract. *Cancer* 1992;70:1075–1080.
- Freeny PC, Marks, WM, Ryan JA, et al. Colorectal carcinoma evaluation with CT: preoperative staging and detection of postoperative recurrence. *Radiology* 1986;158:347–353.
- Gould M, Johnson RJ. Computed tomography of abdominal carcinoid tumor. *Br J Radiol*. 1986;59:881–885.
- Hong X, Choi H, Loyer EM, et al. Gastrointestinal stromal tumor: role of CT in diagnosis and in response evaluation and surveillance after treatment with imatinib. *Radiographics* 2006;26:481–495.
- Megibow AJ, Balthazar EJ, Naidich DP, et al. Computed tomography of gastrointestinal lymphoma. *Am J Roentgenol*. 1983;141:541–547.
- Picus D, Glazer HS, Levitt RG, et al. Computed tomography of abdominal carcinoid tumors. *Am J Roentgenol*. 1984;143:581–584.
- Tatli S, Mortele KJ, Breen EL, et al. Local staging of rectal cancer using pelvic phased-array and endorectal coil. *J Magn Reson Imaging*. 2006;23:535–540.
- Weingrad DN, Decosse JJ, Sherlock P, et al. Primary gastrointestinal lymphoma: a 30-year review. *Cancer* 1982;49:1258–1265.
- Williams SM, Berk RN, Harned RK. Radiologic features of multinodular lymphoma of the colon. *Am J Roentgenol*. 1984;143:87–91.

INFLAMMATION

- Balthazar EJ, Megibow AJ, Hulnick D, et al. CT of appendicitis. *Am J Roentgenol*. 1986;147:705–710.
- Balthazar EJ, Megibow AJ, Schinella RA, et al. Limitations in the CT diagnosis of acute diverticulitis: comparison of CT, contrast enema, and pathologic findings of 16 patients. *Am J Roentgenol*. 1990;154:281–285.
- Balthazar EJ, Yen BC, Gordon RB. Ischemic colitis: CT evaluation of 54 cases. *Radiology* 1999;211:381–388.
- Bartlett JG. *Clostridium difficile*: clinical considerations. *Rev Infect Dis*. 1990;12:S243–S251.
- Bartram CI. Radiology in the current assessment of ulcerative colitis. *Gastrointest Radiol*. 1997;1:383–392.
- Berkmen YM, Rabinowitz J. Gastrointestinal manifestations of the strongyloidiasis. Am J *Roentgenol Radium Ther Nucl Med*. 1972;115: 306–311.
- Cardoso JM, Kimura K, Stoopen M, et al. Radiology of invasive amebiasis of the colon. *Am J Roentgenol*. 1977;128:935–941.
- Del Frate C, Mortele KJ, Tuncali K, et al. Myometrial abscess caused by diverticulitis. *J Women's Imaging*. 2003;5:187–191.
- Fishman EK, Kavuru BS, Jones B, et al. Pseudomembranous colitis: CT evaluation of 26 cases. *Radiology* 1991;180:57–60.
- Fultz PJ, Skucas J, Weiss SL. CT in upper gastrointestinal tract perforations secondary to peptic ulcer disease. *Gastrointest Radiol*. 1992; 17:5–8.
- Gore RM, Marn CS, Kirby DF, et al. CT findings in ulcerative, granulomatous, and indeterminate colitis. *Am J Roentgenol*. 1984;143:279–284.
- Horton KM, Corl FM, Fishman EK. CT evaluation of the colon: Inflammatory disease. *Radiographics* 2000;20:399–418.
- Hulnick DH, Megibow AJ, Balthazar EJ, et al. Computed tomography in the evaluation of diverticulitis. *Radiology* 1984;152:491–495.
- Jang HJ, Lim HK, Park CK, et al. Segmental wall thickening in the colonic loop distal to colonic carcinoma at CT: importance and histopathological correlation. *Radiology* 2000;216:712–717.
- Liberman JM, Haaga JR. Computed tomography of diverticulitis. *J Comput Assist Tomogr*. 1983;7:431–433.
- Louisy CL, Barton CJ. The radiological diagnosis of *Strongyloides stercoralis* enteritis. *Radiology* 1971;98:535–541.
- Merine D, Fishman EK, Jones B. Pseudomembranous colitis: CT evaluation. *J Comput Assist Tomogr*. 1987;6:1017–1020.
- Philpotts LE, Heiken JP, Westcott MA, et al. Colitis: use of CT findings in differential diagnosis. *Radiology* 1994;190:445–449.
- Ros PR, Buetow PC, Pantograg-Brown L. Pseudomembranous colitis. *Radiology* 1996;198:1–9.
- Segatto E, Mortele KJ, Hoon J, et al. Acute small bowel ischemia: CT imaging findings. *Semin Ultrasound, CT, MRI*. 2003;24:364–376.
- Trinh T, Jones B, Fishman EK. Amyloidosis of the colon presenting as ischemic colitis: a case report and review of the literature. *Gastrointest Radiol*. 1991;16:133–136.
- Wiesner W, Mortele KJ, Glickman JN, et al. Cecal gangrene: a rare cause of right-sided inferior abdominal quadrant pain, fever, and leukocytosis. *Emergency Radiol*. 2002;9:292–295.
- Wiesner W, Mortele KJ, Barthi K, et al. CT findings in isolated ischemic proctosigmoiditis. *Eur Radiol*. 2002;12:1762–1767.
- Wiesner W, Mortele KJ, Glickman JN, et al. Normal colonic wall thickness and its relation to colonic distension: how thick may a normal colonic wall appear at CT? *J Comput Assist Tomogr*. 2002;26:102–106.
- Wiesner W, Mortele KJ, Glickman JN, et al. Pneumatosis intestinalis and portomesenteric venous gas in intestinal ischemia: correlation of CT findings with severity of ischemia and clinical outcome. *Am J Roentgenol*. 2001;177:1319–1323.
- Wiesner W, Mortele KJ, Glickman JN, et al. Portal venous gas unrelated to bowel ischemia. *Eur Radiol*. 2002;12:1432–1437.
- Wold PB, Fletcher JG, Johnson CD, et al. Assessment of small bowel Crohn disease: noninvasive perioral CT enterography compared with other imaging methods and endoscopy—feasibility study. *Radiology* 2003;229:275–281.
- Wolfe MM, Jenson RT. Zollinger-Ellison syndrome. *N Engl J Med*. 1987;317:1200–1209.

MISCELLANEOUS

- Ballantyne GH, Brandner MD, Beart RW, et al. Volvulus of the colon. *Ann Surg*. 1985;202:83–92.
- Boudiaf M, Soyer P, Terem C, et al. CT evaluation of small bowel obstruction. *Radiographics* 2001;21:613–624.
- Bova JC, Friedman AC, Weser E, et al. Adaptation of the ileum in nontropical sprue: reversal of the jejunoileal fold pattern. *Am J Roentgenol*. 1985;144:299–302.
- Cantisani V, Mortele KJ, Viscomi SG, et al. Rectal inflammation as first manifestation of graft-versus-host disease: radiologic-pathologic findings. *Eur Radiol*. 2003;13:75–78.
- Cundiff GW, Fenner D. Evalaution and treatment of women with rectocele: focus on associated defecatory and sexual dysfunction. *Obstet Gynecol*. 2004;104:1403–1421.
- De Backer AI, Van Overbeke LN, Mortele KJ, et al. Inflammatory pseudopolyposis in a patient with toxic megacolon due to pseudomembranous colitis. *JBR-BTR*. 2001;84:201.
- Doubleday LC, Bernardino ME. CT findings in the perirectal area following radiation therapy. *J Comp Assist Tomogr*. 1980;4:634–638.
- Fishman EK, Zinreich ES, Jones B, et al. Computed tomographic diagnosis of radiation ileitis. *Gastrointest Radiol*. 1984;9:149–152.
- Fisk JD, Shulman HM, Greening RR, et al. Gastrointestinal radiographic features of human graft-vs-host disease. *Am J Roentgenol*. 1981;136: 329–336.

- Gardner EJ, Burt RW, Freston JW. Gastrointestinal polyposis: syndromes and genetic mechanisms. *West J Med*. 1980;132:488–499.
- Gayer G, Barsuk D, Hertz M, et al. CT diagnosis of afferent loop syndrome. *Clin Radiol*. 2002;57:835–839.
- Hill LD. Incarcerated paraesophageal hernia. *Am J Surg*. 1973;126:286–291.
- Hillyard RW, El-Mandi M, Schellhammer PF. Intestinal strictures complicating preoperative radiation therapy followed by radical cystectomy. *J Urol*. 1986;136:98–101.
- Horton KM, Fishman EK. Current role of CT in imaging the stomach. *Radiographics* 2003;23:75–87.
- Iko BO, Teal JS, Siram SM, et al. Computed tomography of adult colonic intussusception: clinical and experimental studies. *Am J Roentgenol*. 1984;143:769–772.
- Jones B, Kramer SS, Saral R, et al. Gastrointestinal inflammation after bone marrow transplantation: graft-versus-host disease or opportunistic infection? *Am J Roentgenol*. 1988;150:277–281.
- Kalantari BN, Mortele KJ, Cantisani V, et al. CT features with pathologic correlation of acute gastrointestinal graft-versus-host disease after bone marrow transplantation in adults. *Am J Roentgenol*. 2003;181:1621–1625.
- Long FR, Kramer SS, Markowitz RI. Intestinal malrotation in children: tutorial on radiographic diagnosis in difficult cases. *Radiology* 1996;198:775–780.
- Loren I, Lasson A, Anders A, et al. Gallstone ileus demonstrated by CT. *J Comp Assist Tomogr*. 1994;18:262–265.
- Martin LC, Merkle EM, Thompson WM. Review of internal hernias: radiographic and clinical findings *Am J Roentgenol*. 2006;186:703–717.
- Mori H, Hayashi K, Futagawa S. Vascular compromise in chronic volvulus with midgut malrotation. *Pediatr Radiol*. 1987;17:277–281.
- Mortele KJ, Govaere F, Vogelaerts D, et al. Giant Meckel diverticulum containing enteroliths: CT imaging findings. *Eur Radiol*. 2002;2:82–84.
- Odulate AS, Mortele KJ. The eligable patient: indications and contraindications. In: Lefere P, Gryspeerdt S, eds. *Virtual colonoscopy*. Berlin: Springer-Verlag; 2006:13–22.
- Olmsted WW, Cooper PH, Madewell JE. Involvement of the gastric antrum in Menetrier's disease. *Am J Roentgenol*. 1976;126:524–529.
- Patak MA, Mortele KJ, Ros PR. Multidetector row CT of the small bowel. *Radiol Clin North Am*. 2005;43:1063–1077.
- Pickhardt PJ, Bhalia S, Balfe DM. Acquired gastrointestinal fistulas: classification, etiologies, and imaging evaluation. *Radiology* 2002;224:9–23.
- Reese DF, Hodgson JR, Dockerty MB. Giant hypertrophy of the gastric mucosa (Menetrier's disease): a correlation of the roentgenographic pathologic, and clinical findings. *Am J Roentgenol*. 1962;88:619–626.
- Rociu E, Stoker J, Zwamborn AW, et al. Endoanal MR imaging of the anal sphincter in fecal incontinence. *Radiographics* 1999;19:171–177.
- Rosen A, Korobkin M, Silverman PM, et al. Mesenteric vein thrombosis: CT identification. *Am J Roentgenol*. 1984;143:83–86.
- Rosenberg HK, Scola FT, Koch P, et al. Radiographic features of gastrointestinal graft-vs-host disease. *Radiology* 1981;138:371–374.
- Scarcy RM, Malagelada JR. Menetrier's disease and idiopathic hypertrophic gastropathy. *Ann Intern Med*. 1984;100:555–570.
- Siskind BN, Burrell MI, Pun H, et al. CT demonstration of gastrointestinal involvement in Henoch-Schonlein syndrome. *Abdom Imaging*. 1985;10:352–354.
- Skaane P, Schindler G. Computed tomography of adult ileocolic intussusception. *Gastrointest Radiol*. 1985;10:355–357.
- Styles RA, Larsen CR. CT appearance of adult intussusception. *J Comp Assist Tomogr*. 1983;7:331–333.
- Swift SE, Spencer JA. Gallstone ileus: CT findings. *Clin Radiol*. 1998;53:451–456.
- Trier JS. Celiac sprue. *N Engl J Med*. 1991;325:1709–1719.
- Vandaele P, Oliva MR, Barish MA, et al. CT colonography: the essentials. *Appl Radiol*. 2006;35:8–17.
- Zerin JM, DiPietro MA. Mesenteric vascular anatomy at CT: normal and abnormal appearances. *Radiology* 1991;179:739–742.

第四章

脾 脏

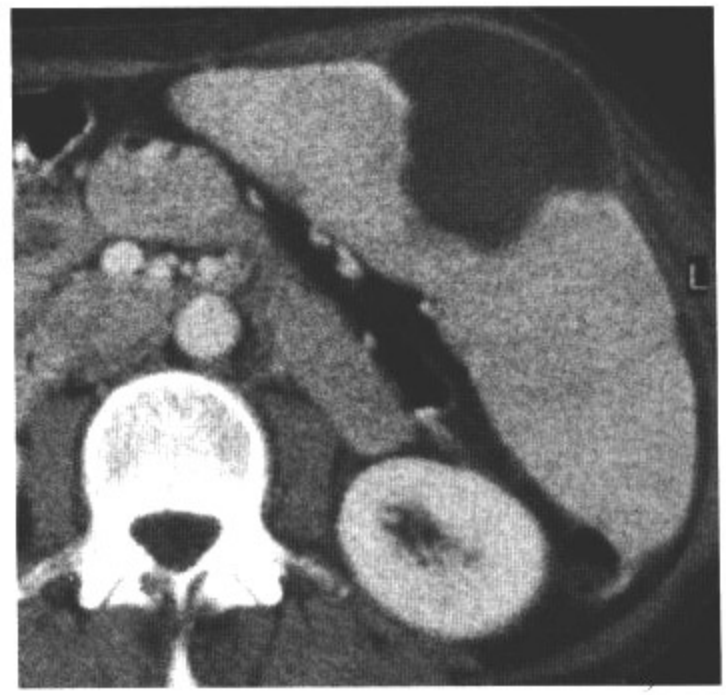

病史： 女性，47岁，发现右乳肿物，进一步行CT检查以分期。

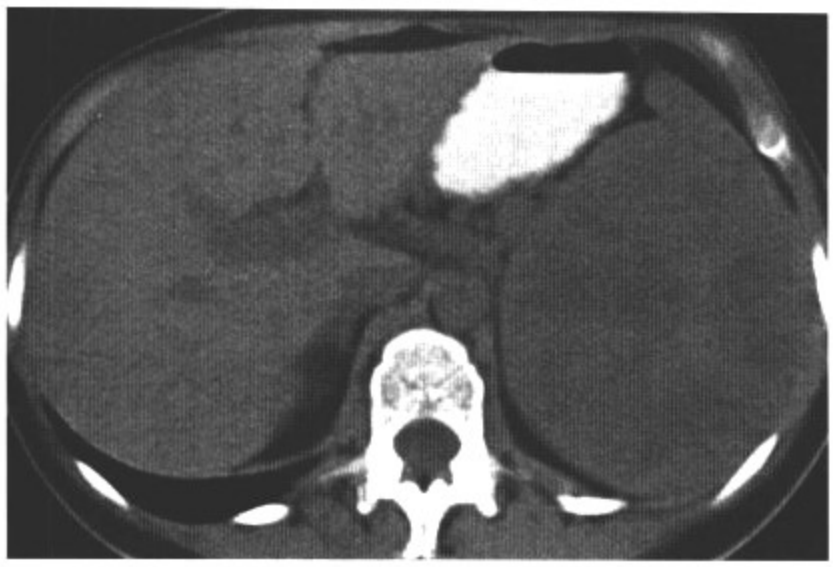

图4.1　A

图4.1　B

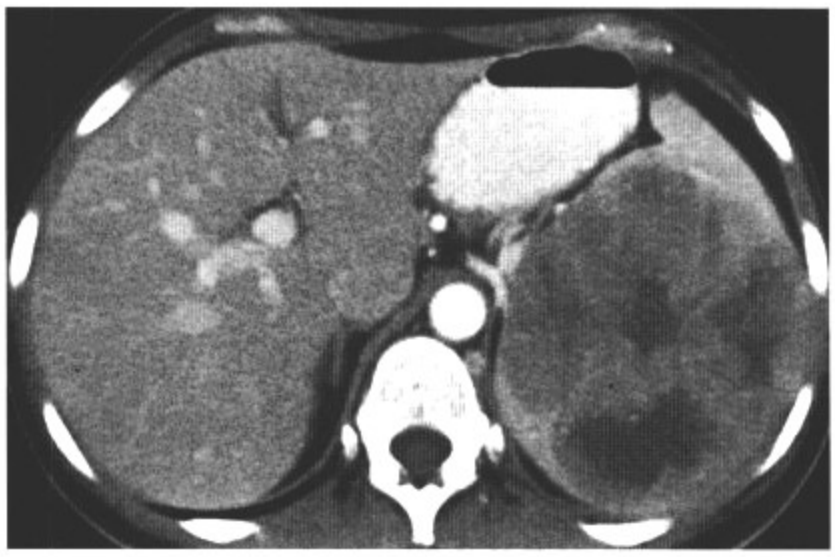

图4.1　C

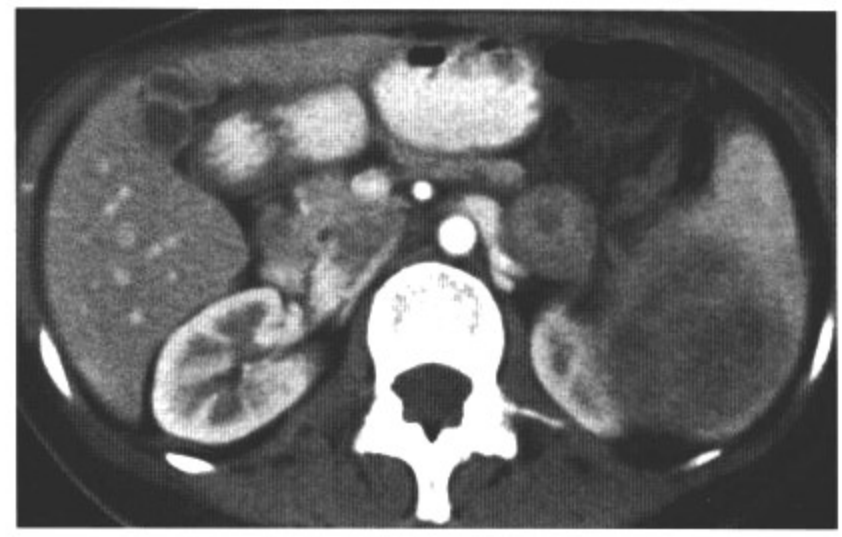

图4.1　D

影像表现： 轴位CT平扫（A）及对比增强扫描（B～D）图像可见一大小为14.8cm×11.2cm的脾脏占位，呈非均匀强化。肝脏未见病变。

鉴别诊断： 脓肿，淋巴瘤。

诊断： 乳腺癌脾脏转移。

讨论： 脾脏的转移瘤比较罕见，多发生于广泛转移的患者（如，至少3个或3个以上的器官存在转移）。大多数通过脾动脉血行播散。少数可通过脾静脉（存在门脉高压的患者）、淋巴系统和腹膜种植（卵巢癌）转移到脾脏。常见的可发生脾脏转移的原发肿瘤包括黑色素瘤（50%）、乳腺癌（21%）、肺癌（18%）、卵巢癌、前列腺癌、结肠癌和胃癌。1/3的脾脏转移瘤只能在显微镜下观察到肿瘤细胞聚集，图像无法显示病变。该病灶的周边可见强化，中心呈坏死改变，这就除外了在脾脏病变中占多数的囊性病变，如包虫囊肿、胰腺假性囊肿。其病灶较大，因此血管瘤的可能性比较小。该病例并不常见，因为当脾脏转移如此大时，一般都会并存肝脏转移。脓肿和淋巴瘤都可以表现为较大的体积、低密度，并且不伴随肝内病变，是本例需要进行鉴别的两个疾病。

病例 4-2

病史：女性，37岁，查体发现脾脏增大。

图4.2　A

图4.2　B

图4.2　C

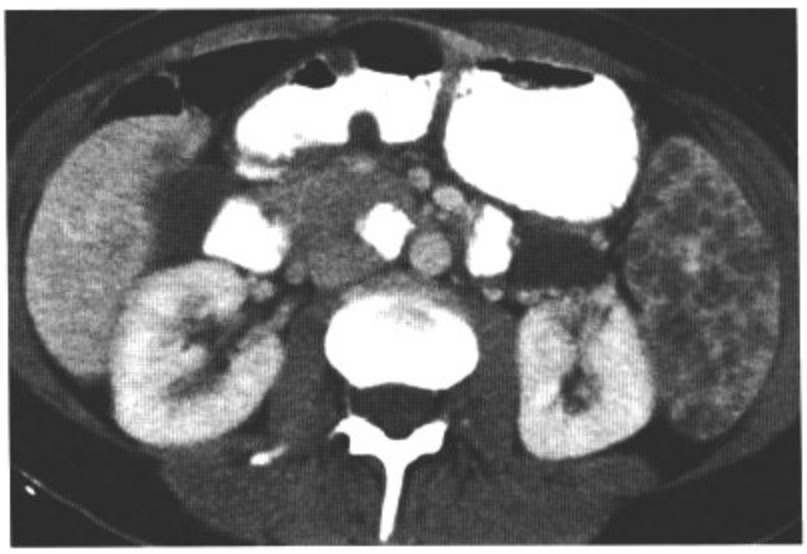

图4.2　D

影像表现：增强CT显示脾脏显著增大，前后径11.8cm，上下径18cm。脾脏弥漫小低密度灶（5～10mm）。

鉴别诊断：淋巴管瘤，淋巴瘤，微脓肿，转移瘤。

诊断：脾脏（多发）血管瘤病。

讨论：脾脏血管瘤可以为单发或者多发（可以作为广义的血管瘤病的一种，如Klippel-Trenaunay-Weber综合征），有时可以累及整个脾脏（血管瘤病），大小从几毫米到数十厘米不等。血管瘤由大小不等的血管管腔增生形成，被覆单层内皮，内含红细胞。这些管腔可以是从毛细血管到海绵样大小不等。大多数病变直径小于2cm。如病灶较大，可以发生破裂，出血的发生率约为25%。CT表现为低密度的类囊样病灶，增强扫描实性部分延迟强化。

病史：女，55岁，乏力、贫血。

图4.3　A

图4.3　B

图4.3　C

影像表现：轴位增强CT脾脏内可见一大小为6.0cm × 3.0cm × 9.1cm的低密度实性病灶。

鉴别诊断：脓肿，梗死，转移，血管瘤，淋巴管瘤。

诊断：脾脏淋巴瘤。

讨论：淋巴瘤是脾脏最常见的原发恶性肿瘤。剖腹行脾切除发现23%～34%的霍奇金淋巴瘤患者存在临床未怀疑的脾脏侵犯，而非霍奇金淋巴瘤的发生率为30%～40%。脾脏淋巴瘤表现为单发的大肿物者少见，通常为进展期的高度恶性淋巴瘤。脾脏淋巴瘤可以增大，并突破被膜侵及邻近器官，如胃和胰腺。淋巴瘤表现为低增强，囊性坏死少见。本例病灶难以同脓肿或脾梗死鉴别。CT对脾脏的淋巴瘤的检出的准确性约为50%～65%。脾大对诊断并不特异，淋巴瘤合并脾大的病人中，三分之一都没有脾脏的淋巴瘤。弥漫的脾脏淋巴瘤浸润（小于5mm）CT同样难以检出。腹部淋巴结肿大同时合并巨脾或者脾脏局灶性病变者，高度提示为脾脏淋巴瘤，可以避免活检或者脾切除。

病史：女，19岁，交通事故中受外伤。

图4.4　A

图4.4　B

图4.4　C

图4.4　D

影像表现：轴位（A～C）和冠状位重建（D）增强CT图像显示脾脏的内表面可见一星状低密度灶，累及脾门。脾周可见高密度液体（积血）。

鉴别诊断：无。

诊断：脾破裂。

讨论：据报道，CT扫描对于脾脏损伤诊断的敏感性为96%～100%。脾损伤有不同的CT表现。脾实质或者被膜下血肿在增强CT上可以表现为局灶性的低密度病变。急性或者亚急性出血表现为高密度，CT平扫可以很好地做出评价。脾脏的裂伤表现为线样低密度，并不完全贯穿脾脏。相反，脾破裂会贯穿脾脏，并且通常会累及脾门。脾碎裂表现为多处的破裂和血肿，可以导致“碎片样”脾脏。本例脾脏破裂贯穿脾脏，并且累及脾门。局灶性大的低密度灶为脾实质血肿。本例脾门血管无损伤，红细胞压积维持稳定，因此只需要保守治疗。

病史： 男，32岁，长期贫血。

图4.5　A

图4.5　B

图4.5　C

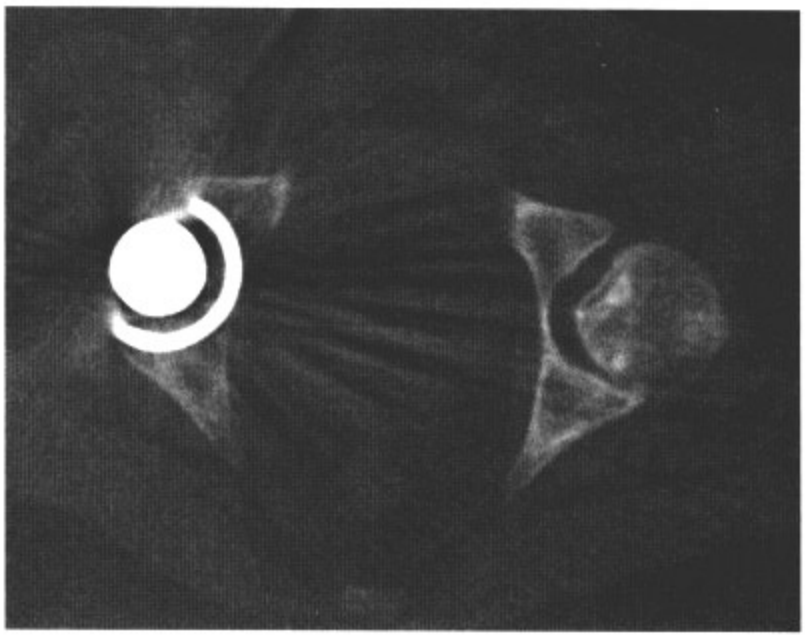

图4.5　D

影像表现： 上腹部轴位CT平扫（A和B）显示脾脏减小，呈钙化密度。盆腔轴位CT平扫（C和D，均为骨窗）可见弥漫的斑片状骨密度灶，右髋可见假体。

鉴别诊断： 含铁血黄素沉着症，二氧化钍（造影剂）沉积。

诊断： 镰状红细胞病造成的自体脾切除。

讨论： 镰状红细胞病是一种常见的遗传性血红蛋白病。自体脾切除或终末期脾常见于纯合型镰状红细胞病。1岁之内的患者，会由于静脉梗阻而继发微梗死。可以由此导致外周血管纤维化，进一步加重脾脏功能的降低和体积的减小。另外，还存在含铁血黄素和钙化沉积。脾脏钙化偶见于平片，但是CT检出更有优势。典型的镰状细胞造成的自体脾切除的CT表现为小的钙化的无功能的脾脏。其他可以引起脾脏高密度的疾病有含铁血管素沉着症和二氧化钍沉积。但是，这些疾病通常可以同时累及肝脏，在CT平扫上表现为高密度。另外，由于微梗死和纤维化所造成的脾脏体积减小更常见于镰状红细胞病，而非含铁血黄素沉着症。二氧化钍沉积时，脾脏可以缩小，但是二氧化钍更常累积在肝脏或腹部淋巴结。而且，二氧化钍造影剂自20世纪50年代就不再使用了，患者年龄小，不会有二氧化钍接触史。

病例 4-6

病史：62岁男性，肾细胞癌病史。

图4.6　A

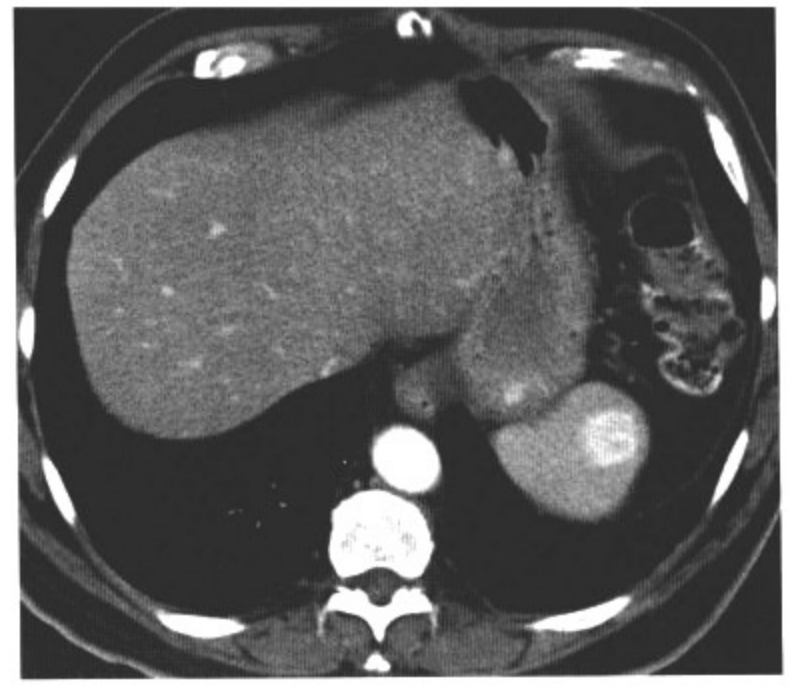

图4.6　B

图4.6　C

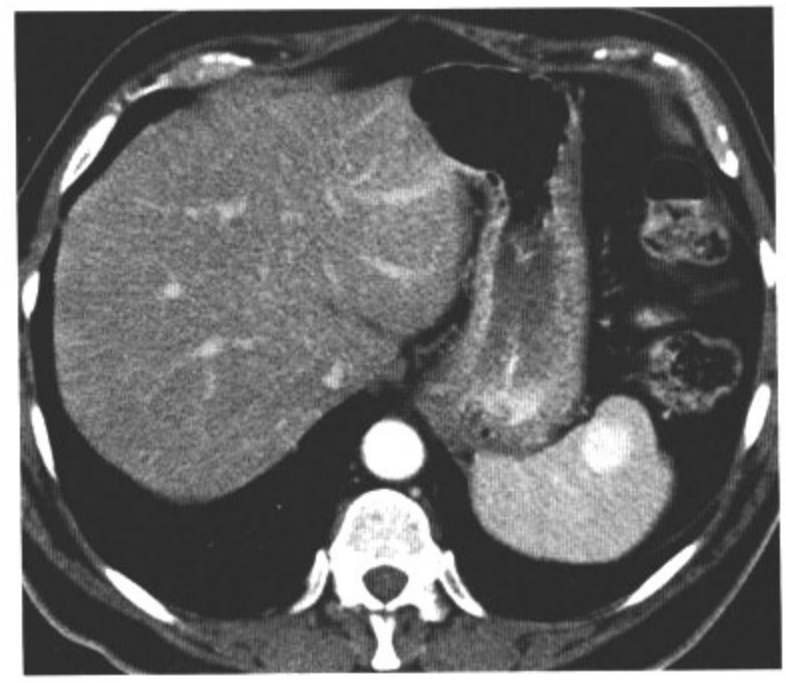

图4.6　D

影像表现：轴位CT平扫（A）脾脏大小正常，内未见局灶性病变。增强扫描（B～D）显示脾外侧可见一直径2.0cm大小的高血供病灶。

鉴别诊断：血管肉瘤，转移灶。

诊断：脾脏血管瘤。

讨论：血管瘤是脾脏最常见的原发性肿瘤。可以表现为实性或囊性（30%），伴中心或周围钙化。粗大的钙化可以见于实性病变。钙化出现在纤维化的区域内，同之前的血栓形成部位一致。典型的血管瘤没有临床症状，但病灶增大后，高达20%的血管瘤可以破裂。典型的血管瘤在增强CT上为高密度，而大多数其他类型的脾脏疾病，病灶均为低密度，对比增强扫描有不同程度增强。血管肉瘤在增强CT上为高密度，但该病极为罕见，继发于二氧化钍接触。没有肝脾高密度等迹象表明患者存在二氧化钍接触。除了淋巴瘤，脾脏的转移少见，广泛转移的患者仅有约7%会出现脾脏转移。最常转移到脾的恶性肿瘤为黑色素瘤，其次为乳腺、肺、卵巢、胃肠道恶性肿瘤。这些部分的原发肿瘤的脾转移大部分为多发，但也可见到单发样或弥漫浸润性。

病史：29岁男性，被袭击后行CT检查。

图4.7　A

图4.7　B

图4.7　C

影像表现：轴位增强CT图像显示腹腔一巨大的对称肝，右上腹多发的软组织肿块。奇静脉异常连接下腔静脉。

鉴别诊断：无。

诊断：多脾。

讨论：多脾综合征是一种累及多器官的先天异常，多个器官可以表现为双侧形态学左侧异构。主要发生在男性患者。这些患者可以有两侧形态学左肺（66%）、多脾（2～16个结节）、奇静脉或半奇静脉同下腔静脉异常相连（50%～85%）、短胰畸形、腹部脏器定位不确定、可异位或转位。其他的先天异常包括心脏畸形（右位心、室间隔缺损、大血管转位）和胃肠道畸形（食管闭锁、胆道闭锁）。本例诊断多脾综合征的关键是对称肝和奇静脉同下腔静脉异常相连。这些影像学表现加上右上腹多发软组织结节，多脾诊断成立。核医学检查可以确诊。

病例 4-8

病史：45岁女性，右上腹痛。

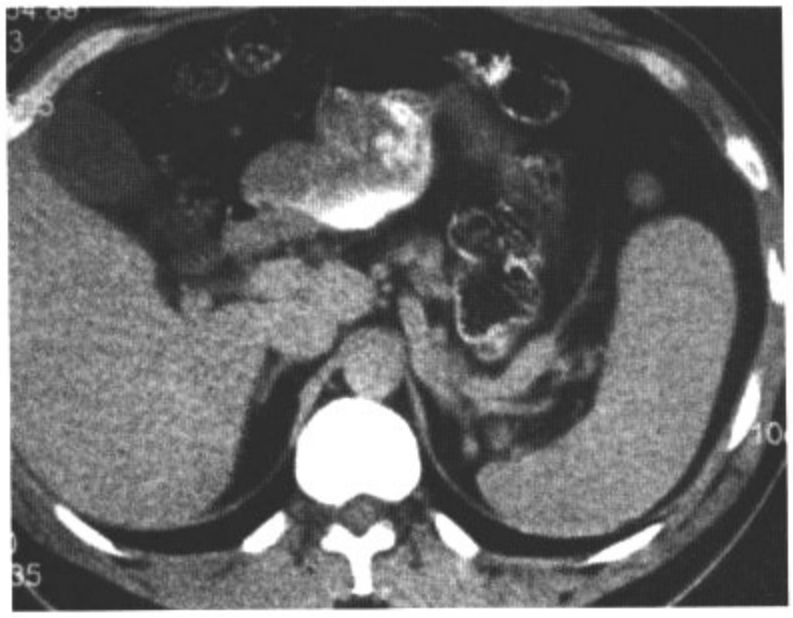

图4.8　A

图4.8　B

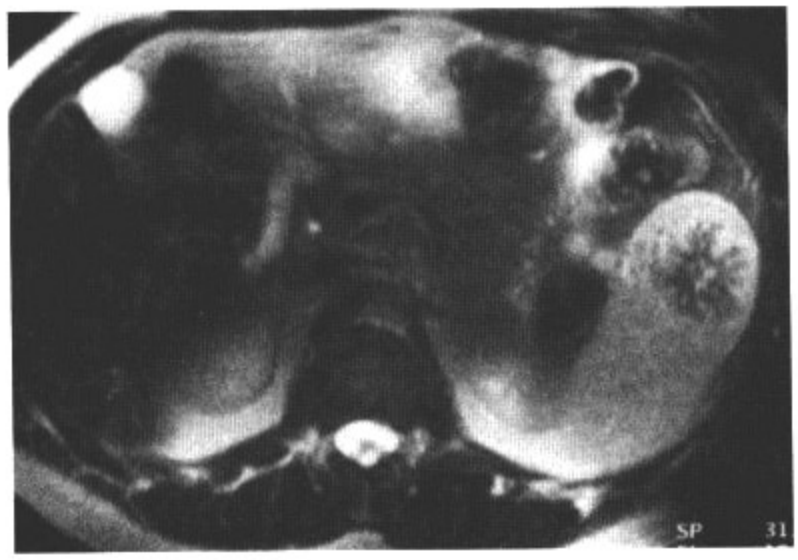

图4.8　C

图4.8　D

影像表现：轴位CT平扫（A）和延迟期增强CT（B）图像显示脾前部轮廓异常，延迟期轻微强化，中心瘢痕无强化。轴位T2WI（C）病灶不均匀高信号，伴中心瘢痕，含钆造影剂增强T1压脂扫描，门脉期（D）显著外周强化。

鉴别诊断：血管瘤，血管肉瘤。

诊断：脾脏错构瘤。

讨论：脾脏错构瘤也称脾脏结节样增生，是一种罕见的良性肿瘤，由脾组织的正常成分异常组合而成，以红髓为主。错构瘤通常为单发，常为偶然发现或者由于占位相关的症状而发现。轴位CT平扫图像错构瘤通常为等密度，仅引起轮廓的改变。因为红髓为主要成分，因此注射造影剂后呈显著持续强化。MR图像显示病灶T1WI为边界清晰的等信号，T2WI为中等程度高信号。如果病灶中心纤维组织较多，可以在错构瘤病灶中心表现T2WI低信号。含钆造影剂增强扫描显示为弥漫不均显著强化。可以通过其强化方式同脾血管瘤进行鉴别。

病史：32岁男性，霍奇金淋巴瘤患者，全身不适、发热。

图4.9　A

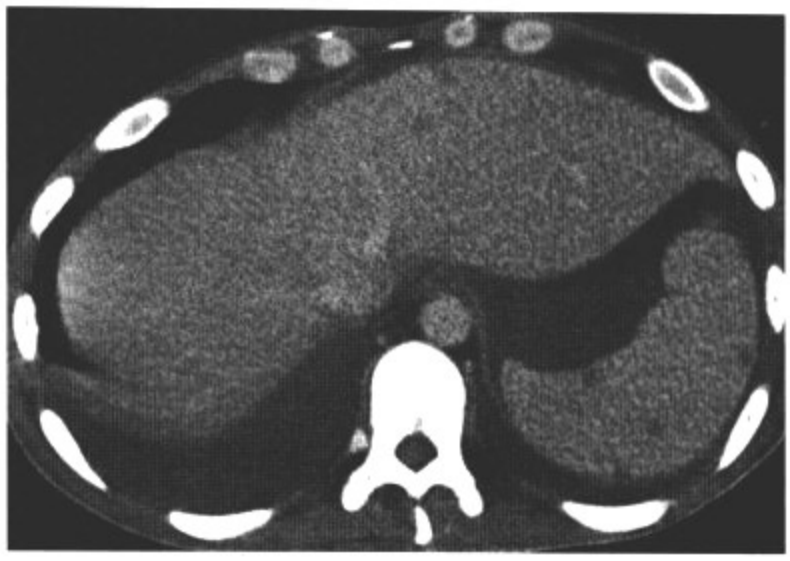

图4.9　B

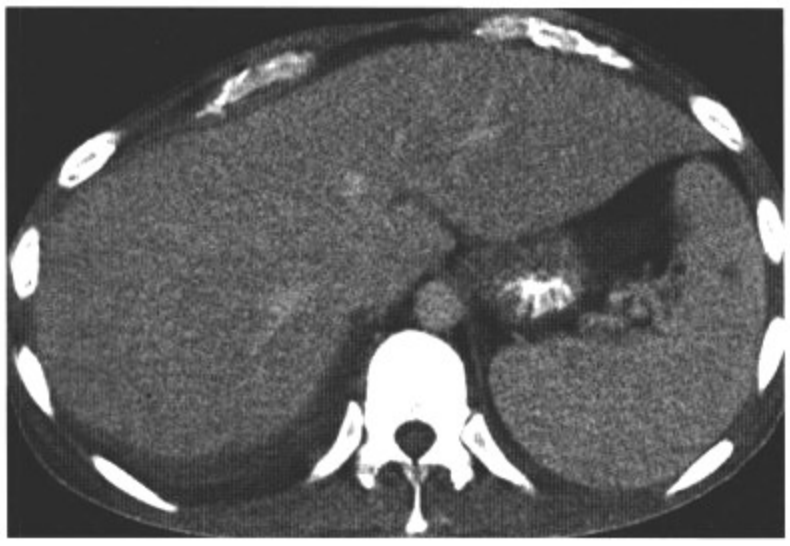

图4.9　C

图4.9　D

影像表现：轴位增强CT显示肝脾多发低密度。可见腹水和双侧胸腔积液。

鉴别诊断：转移灶，白血病，淋巴瘤。

诊断：脾念珠菌病。

讨论：脾真菌感染发生在化疗、白血病、淋巴增生性疾病、HIV感染等存在免疫抑制的患者中。真菌性病原体主要是白色念珠菌，其次为曲霉菌、隐球菌。脾大常见，肝、肾亦可受累。临床表现为持续发热、不适、体重减轻。一旦患者中性粒细胞减少，胃肠道的固有菌即可播散，造成脾脏感染。然而，高达50%的患者的血培养为阴性，临床症状又不特异，因此诊断有一定困难。脾脏真菌微脓肿的CT表现不特异，同淋巴瘤和转移表现相似。最常见的CT表现类型为多发、散在的圆形低密度灶；第二种类型为牛眼征，偶见。随着病程的进展，可以出现很多点状高密度灶，病理为钙化。CT可以帮助引导穿刺活检和评价疗效。

病史： 41岁女性，体重减轻、夜间盗汗。

图4.10　A

图4.10　B

图4.10　C

图4.10　D

影像表现： 轴位增强CT脾脏表现为轻度增大，伴不均匀强化。

鉴别诊断： 伪影（红白髓混合）。

诊断： 脾脏弥漫性淋巴瘤。

讨论： 伴随淋巴结即多系统受累的脾脏淋巴瘤要比不伴淋巴结受累的脾脏原发的淋巴瘤多见。霍奇金和非霍奇金淋巴瘤都可以累及脾脏，脾脏受累多发生于老年人群（大于50岁）。患者临床表现不特异，表现为发热、盗汗和左上腹疼痛。这些症状容易同脓肿混淆。增强CT对晚期脾脏淋巴瘤的检出准确性好，早期的病变较小或呈弥漫浸润性，CT不能准确检出。这种情况下，经常需要脾切除来确诊。脾脏淋巴瘤在CT经常表现为脾脏弥漫增大，多发小病灶（小于2cm），单发或多发大的肿物。脾脏多发低密度病灶无特异性，也可见于转移或脓肿。

病史：75岁女性，结肠癌转移，20年前曾发生交通事故。

图4.11　A

图4.11　B

图4.11　C

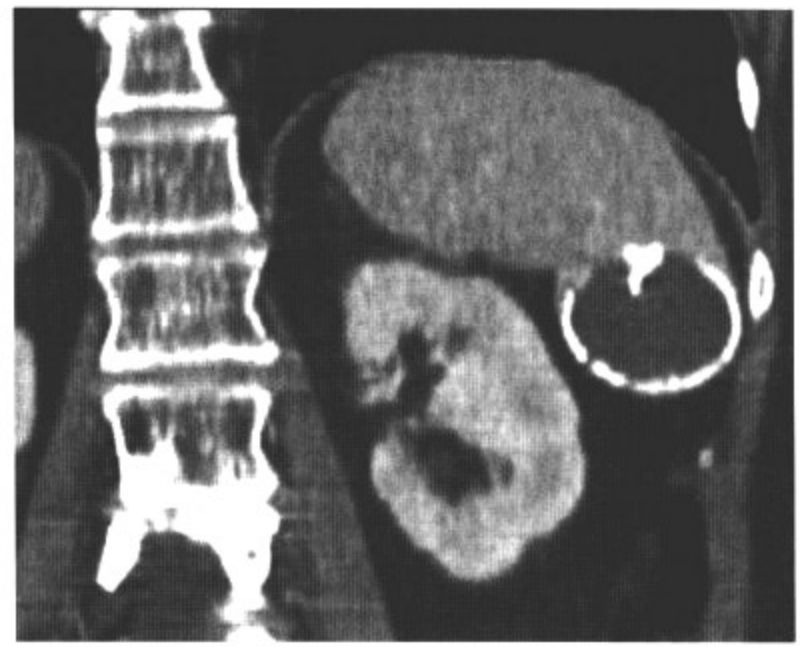

图4.11　D

影像表现：轴位CT平扫软组织窗（A）和骨窗（B）显示脾脏下极存在一个4.3cm × 3.7cm的边缘钙化的囊性病灶。轴位（C）和冠状（D）增强CT显示病灶无强化，并进一步确认病灶位于脾脏内部。

鉴别诊断：表皮样囊肿，感染后囊肿，包虫囊肿，脾梗死，胰腺假性囊肿。

诊断：外伤后囊肿。

讨论：脾脏囊肿可以分为真性囊肿（又称原发性或表皮样囊肿）和假性囊肿（又称继发性或外伤后）。外伤后囊肿占所有脾脏囊肿的80%。真性囊肿被覆上皮，多为单房，最常在儿童或青少年中检出。继发囊肿无表皮覆盖，但有一层纤维包膜，可以继发于脾脏内的血肿、感染、梗死。假性囊肿比真性囊肿小，内可含碎屑。假性囊肿倾向于定位在被膜下，高达50%的病灶存在外周钙化。其他表现为蛋壳样钙化的疾病有表皮样囊肿、包虫囊肿和胰腺假性囊肿。病史可以缩小鉴别诊断的范围。本例远期外伤史、无临床症状提示为外伤后（假性）囊肿的诊断。

病史：24岁男性，Sturge-Weber综合征，左腹痛。

图4.12　A

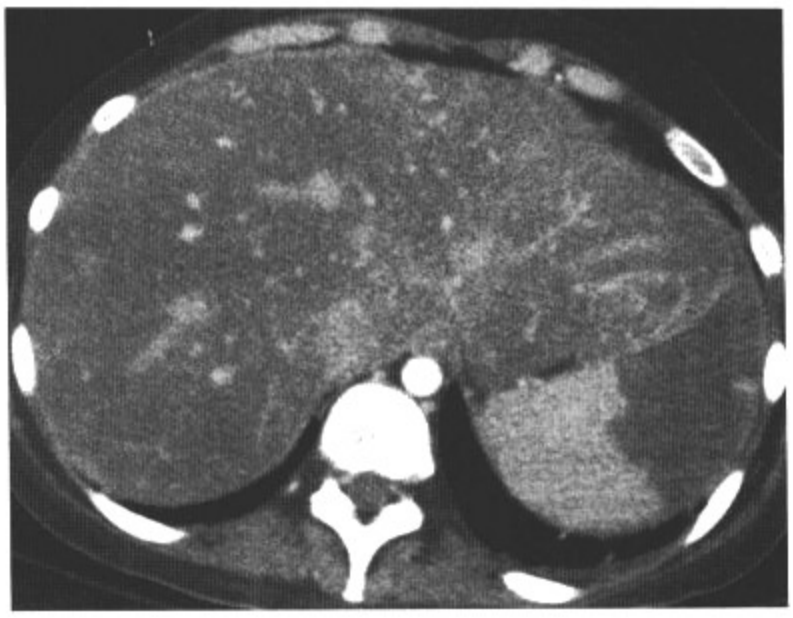

图4.12　B

图4.12　C

图4.12　D

影像表现：下胸部轴位增强CT（A）显示右侧动静脉瘘。上腹部轴位增强CT图像（B～D）显示脾大，周边多发楔形低密度灶。弥漫脂肪肝改变。

鉴别诊断：被膜下血肿，转移灶。

诊断：由肺动脉瘘（Sturge-Weber综合征）导致的脾梗死。

讨论：脾梗死的CT典型表现为脾脏外周多发楔形低密度灶。但是，急性脾梗死不到一半的病人才有这样的典型表现。有报道，CT还可以表现为多发结节样边缘模糊的球形低密度灶，或脾脏整体低密度。因此，脾梗死经常难以同血肿、肿瘤、脓肿等其他疾病鉴别。典型的被膜下血肿呈新月形，扇形分布在脾表面，引起脾实质受压。血行转移可以表现为多发的外周缺损灶，但典型者呈弥漫分布。卵巢癌等造成的浆膜腔转移虽然可以表现为脾脏扇形受压，但是通常表现出占位效应，肿物经常突出脾脏轮廓。脾梗死倾向于维持脾脏的原有轮廓，除非合并被膜下出血。本例肺动静脉瘘和脾病变提示脾梗死。

病史：35岁女性，无症状，体格检查发现脾大。

图4.13　A

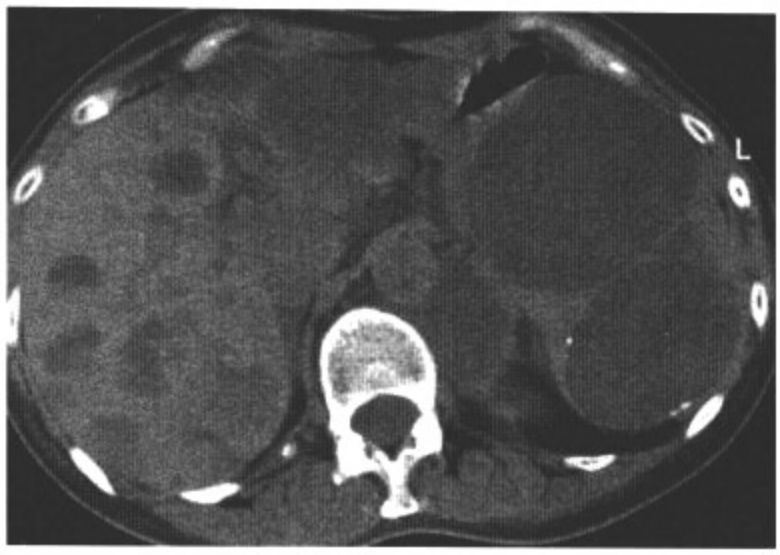

图4.13　B

影像表现：轴位CT平扫显示肝脏、脾脏、膈脚、后腹膜多发低密度病灶。一些病灶的壁存在细小钙化，一些肝脏内病灶存在液－液平面。

鉴别诊断：血管瘤病，转移灶，脓肿，包虫囊肿。

诊断：淋巴管瘤病。

讨论：淋巴管瘤是一种良性血管病变，典型的为囊内充满了蛋白成分和脂肪，无血液成分。血管间隙被覆内皮，可以单发或多发（多发者称为淋巴管瘤病）。淋巴管瘤最常发生的部位在颈部及腋窝，腹部脏器的淋巴管瘤虽然极为罕见，但也可以发生。淋巴管瘤青年时期发生，一般在之后因为出血进入血管间隙引起疼痛被发现，如本例中的一些肝脏病灶。淋巴管瘤的CT和MRI的影像特征同其他囊性病变相似。CT为低密度，T1WI低信号，T2WI高信号。由于内含蛋白、脂肪成分，并且可以出血，因此淋巴管瘤囊内可以存在CT高密度、T1WI高信号；可见小的、线样、外周钙化。淋巴管瘤难以同转移、脓肿、包虫囊肿鉴别。病史可以缩小鉴别诊断的范围。

病例 4-14

病史：51岁女性，阿根廷人，发热来诊。

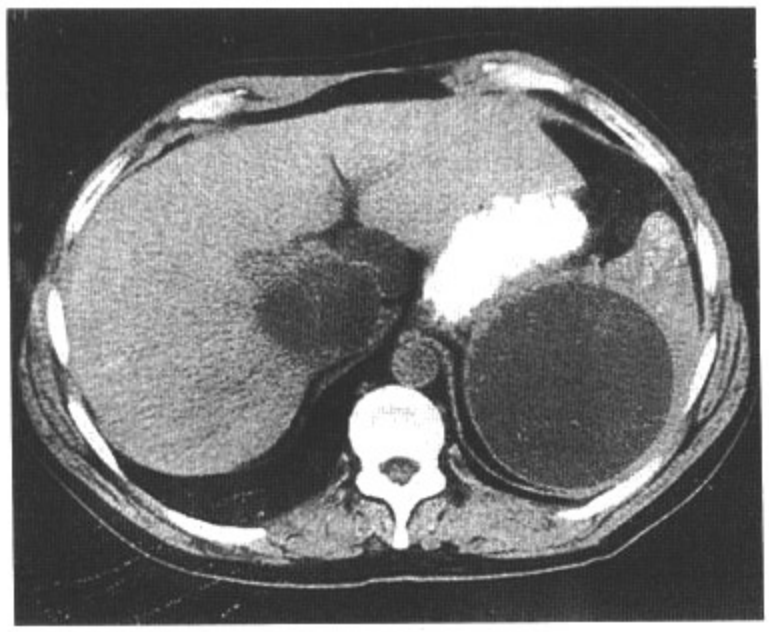

图4.14　A

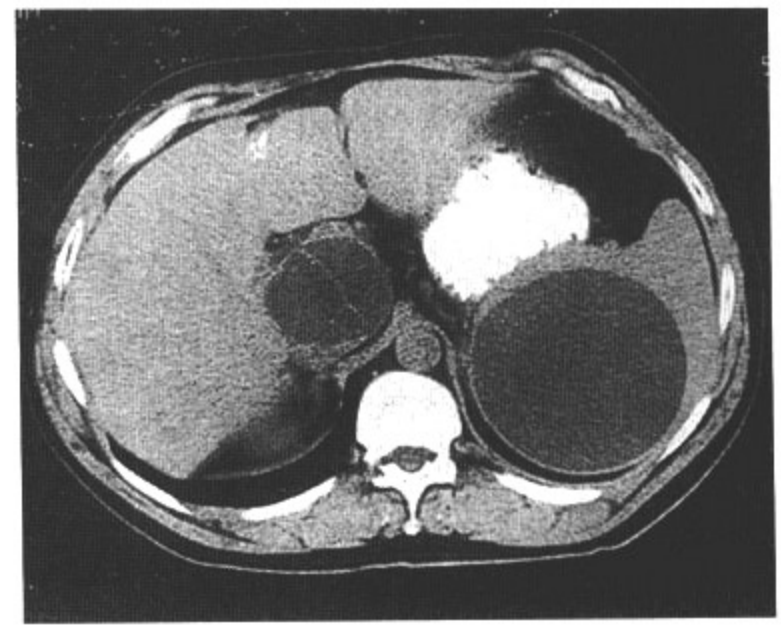

图4.14　B

图4.14　C

影像表现：轴位增强CT显示脾脏后部存在一个直径8cm的囊性病灶。肝尾叶存在一个带分隔的囊肿。

鉴别诊断：表皮样囊肿，外伤后囊肿，胰腺假性囊肿，化脓性脓肿，脾梗死，肿瘤（血管瘤，淋巴管瘤，转移灶）。

诊断：包虫囊肿。

讨论：脾脏的囊性病变可以是先天性的（表皮样囊肿）、炎性（脓肿、包虫囊肿）、血管性（梗死、紫癜）、外伤后（血肿、假性囊肿）、肿瘤（血管瘤、淋巴管瘤、淋巴瘤、转移）。本例肝脏存在的囊性病变，可以帮助缩小鉴别诊断的范围，可以为转移、脓肿、包虫囊肿。细粒棘球蚴可以引起包虫病，可以发生在肝、肺、骨、脑。其流行区域有阿根廷、希腊、西班牙、中东地区、澳大利亚。临床表现无特异性，包括脾大、发热、腹痛。免疫学检查特异，可以用来确诊包虫病。包虫病的CT表现包括脾实质的边界清晰的壁，称为外囊或囊周壁，可含蛋壳样钙化。低密度间隔代表了子囊（或称内囊）壁（子囊由内胚层发育而来）。囊内的高密度物质代表了棘球蚴砂，由头节和碎屑组成。

病例 4-15

病史：44岁男性，右上腹痛。

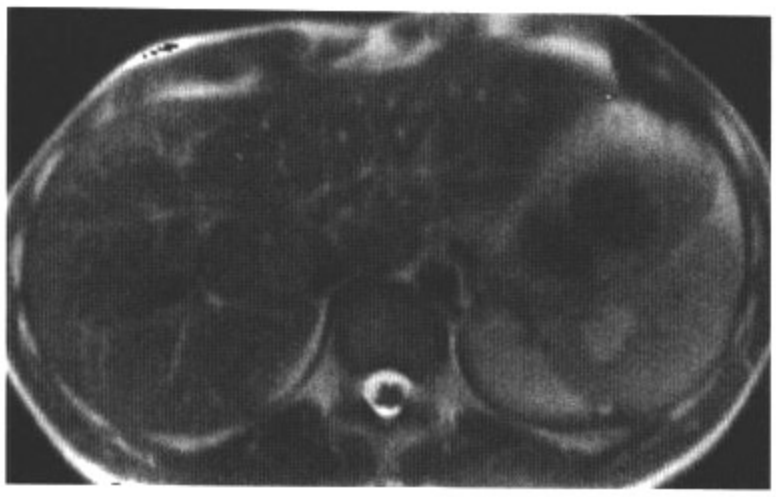

图4.15　A

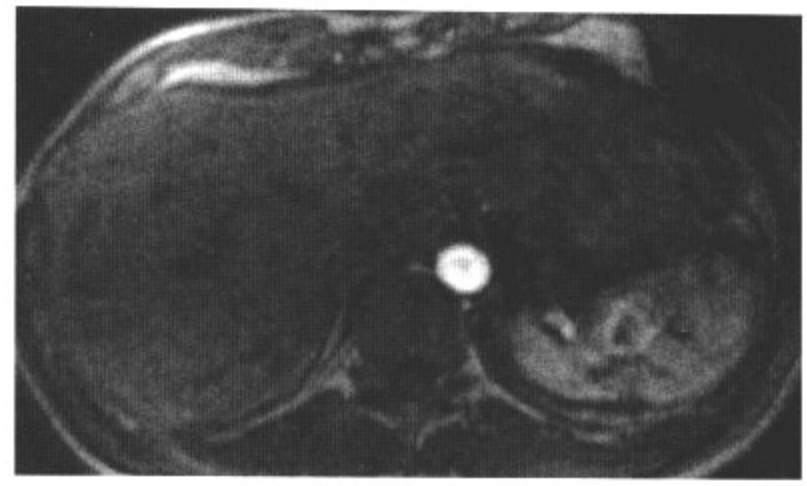

图4.15　B

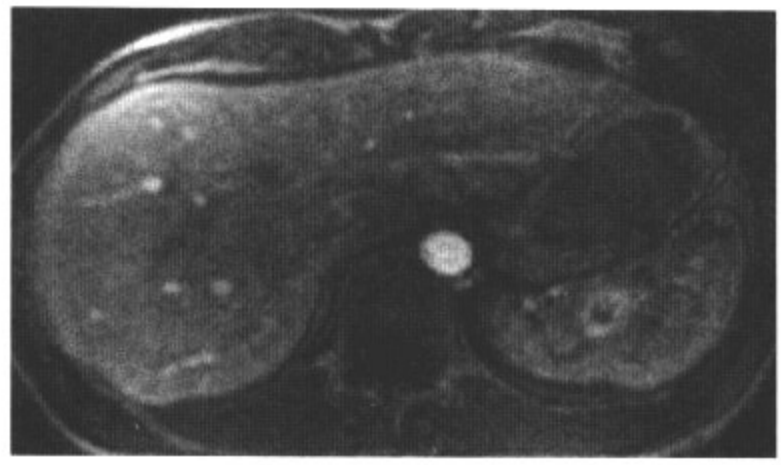

图4.15　C

影像表现：轴位T2WI（A）显示脾脏一个2cm大小边界清晰的高信号病变。多时相含钆造影剂增强，压脂T1WI图像（B和C）显示病灶早期边缘强化，造影剂呈渐进性填充。

鉴别诊断：淋巴瘤，转移灶，错构瘤，血管肉瘤。

诊断：脾血管瘤。

讨论：血管瘤是脾脏的最常见的原发良性肿瘤。40～60岁的成人好发。典型的血管瘤小于2cm，通常为CT偶然发现。除非病灶很大，导致了贫血、血小板减低、凝血障碍，通常病人没有症状。组织学分为三类：毛细血管型、海绵状、混合型。海绵状血管瘤典型者为囊实性混合，对比增强后实性成分强化，因此病变表现为不均匀强化。脾海绵状血管瘤和肝血管瘤一样，表现为向心性强化。毛细血管瘤表现为早期均匀强化。脾脏的其他原发病变，如错构瘤、血管肉瘤、淋巴瘤，在T2WI上没有如此均匀明亮的高信号表现。典型的转移瘤为多发。脓肿和梗死都表现为中心无强化。

病例 4-16

病史：57岁女性，渐进性腹胀。

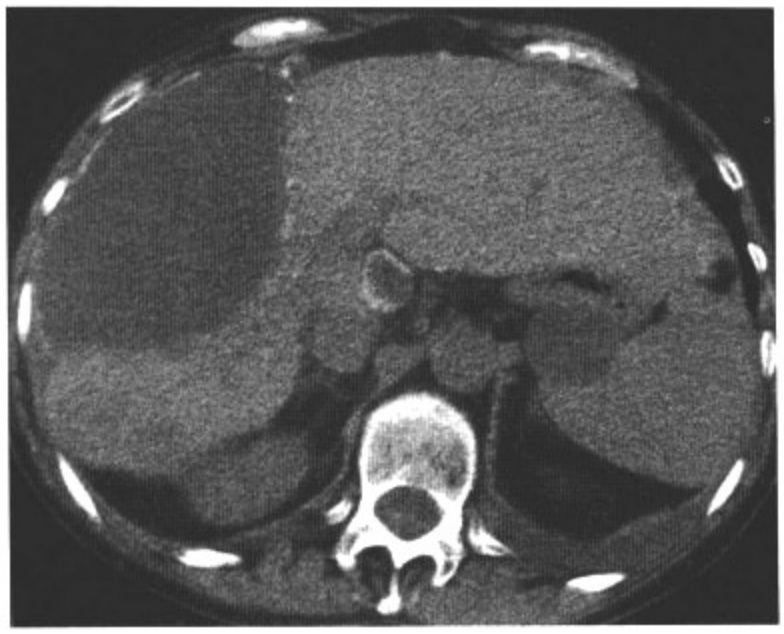

图4.16　A

图4.16　B

影像表现：轴位CT平扫（A）和增强图像（B）显示脾前存在一个囊性病灶；肝表面可见类似病变，并存在周边钙化。

鉴别诊断：包虫囊肿，胰腺假性囊肿，脓肿，血肿，梗死。

诊断：脾脏卵巢转移瘤。

讨论：脾内的囊性病变无特异性表现。但是本例病灶大部分突出脾外，并且肝脏存在类同病灶，这是诊断的关键。重点是要认识到病灶不是脾实质内的病变，而是浆膜转移压迫实质。浆膜种植主要发生于腹腔种植转移的恶性病变，如卵巢癌和胃癌。囊内含软组织成分，因此基本可以排除包虫囊肿和胰腺假性囊肿。血肿和梗死倾向于为实质内的病变。大脓肿可以是另一个可能的诊断，但是脓肿内少钙化，通过病史排除也很重要。

病史：44岁男性，交通事故后脾栓塞术后。

图4.17　A

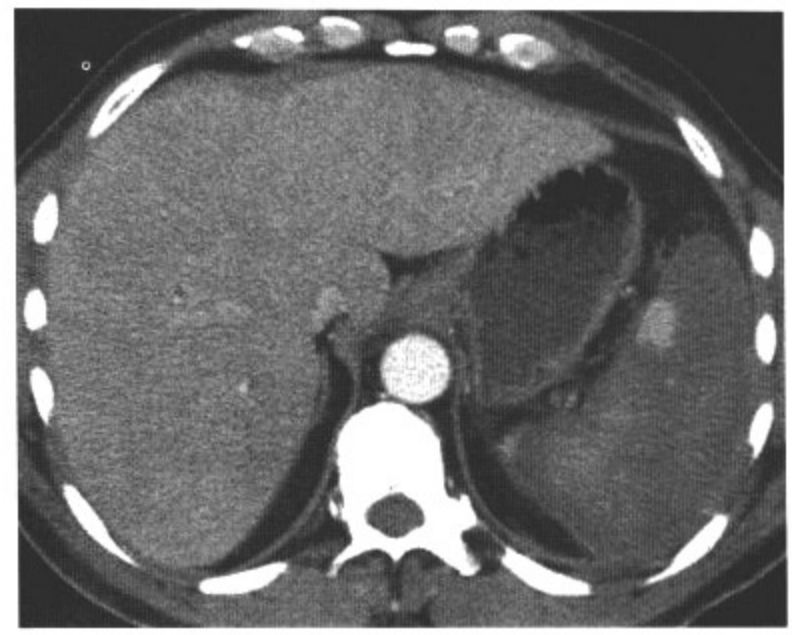

图4.17　B

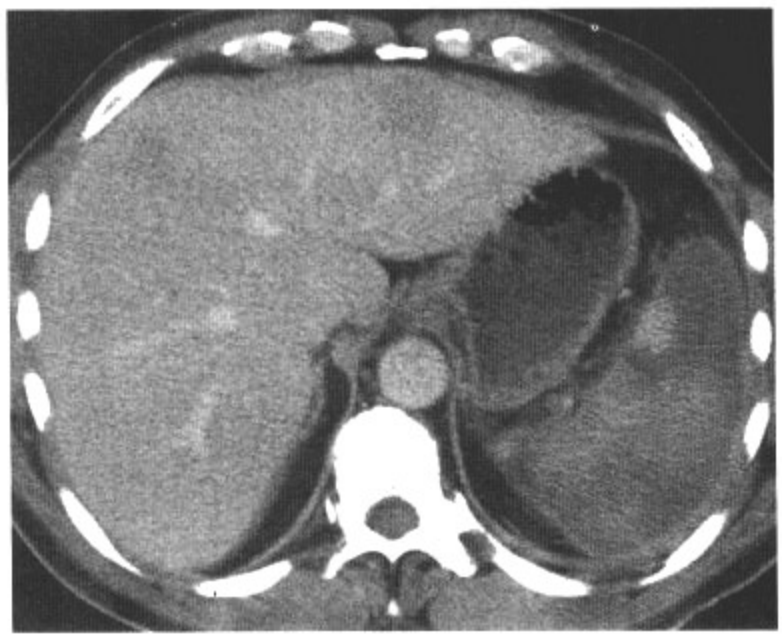

图4.17　C

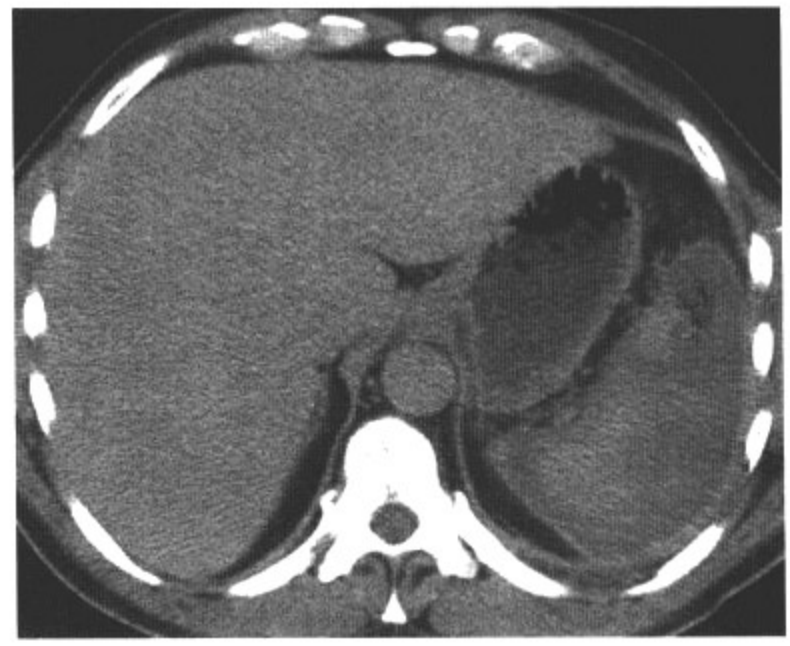

图4.17　D

影像表现：轴位CT平扫（A）和多期增强CT扫描（B～D）显示除了脾脏的前外侧面少量正常的岛样脾脏实质，其余实质呈自发高密度，无强化。脾被膜强化。

鉴别诊断：脾裂伤，脾破裂。

诊断：医源性次全脾梗死。

讨论：脾梗死可以由栓塞、血液病、医源性等很多原因引起。小于40岁的脾梗死患者最常见的病因是血红蛋白病。脾梗死的CT表现多种多样，典型的表现为外周楔形缺损灶，甚至可以表现为边界不清的圆形低密度灶。增强CT是这些病变的最佳显示方式。急性期，梗死灶边界不清，由于内含出血区域而呈不均匀高密度。梗死出现纤维化后，边界开始变清晰，并引起正常脾实质的收缩。当连续CT扫描显示病灶呈渐进性液化坏死，范围逐渐向外扩展，并进展为被膜下出血和腹腔游离积血时，要考虑到先兆破裂或重叠感染的可能。

病史：44岁女性，腹痛、恶心、呕吐。

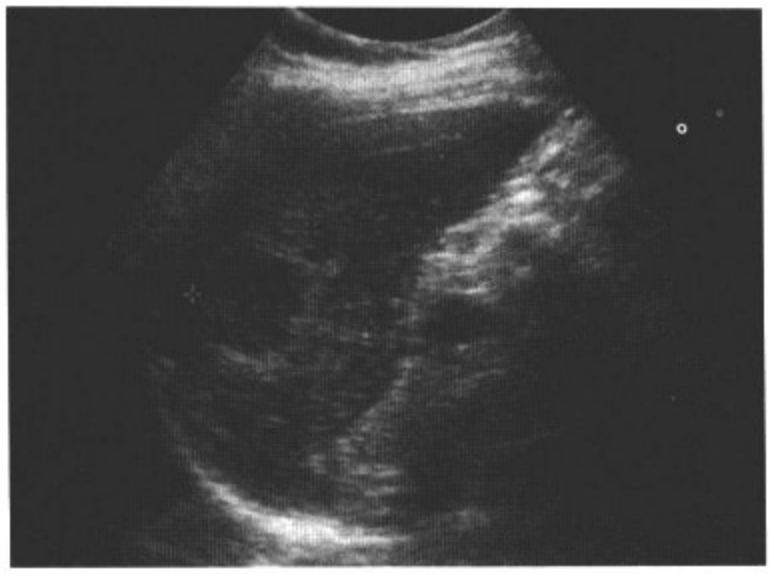

图4.18　A

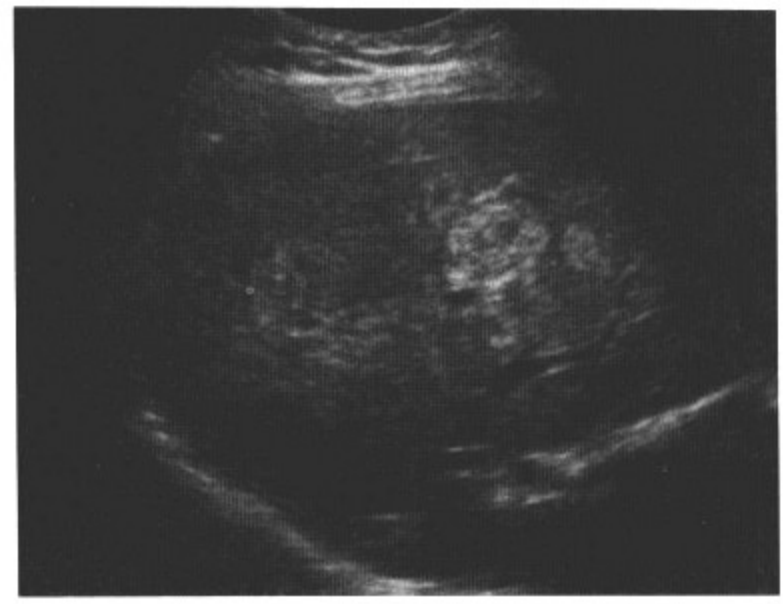

图4.18　B

图4.18　C

图4.18　D

影像表现：脾脏（A）和肝脏（B）的超声图像可见肝脾存在回声不均的肿物，边界不清。轴位增强CT（C和D）显示脾脏的病灶呈周边强化，伴卫星结节灶。肝脏可见多发强化灶，并见源自肝脏的高密度液体。

鉴别诊断：转移灶，血管瘤。

诊断：脾血管肉瘤伴肝转移和腹腔积血。

讨论：虽然脾血管肉瘤极为罕见，但它是脾脏最常见的非淋巴源性的原发恶性肿瘤。血管肉瘤既可以表现为边界清晰的出血结节，也可以表现为弥漫的脾浸润。血管肉瘤经常合并自发性的破裂出血（发生率约为30%），本例即如此。血管肉瘤的预后很差，半年生存率仅20%。转移出现早，范围广，最常见的转移部位为肝。典型者在CT上表现为脾大，内可见多发的不规则的轮廓不清的低密度灶。CT平扫的高密度代表了出血或含铁血黄素沉积。脾脏血管肉瘤增强扫描造影剂充填的方式虽然多种多样，但是同肝血管瘤形式相仿。脾脏血管肉瘤最常见于接触过二氧化钍的患者，二氧化钍的胶体悬浮物曾作为对比剂一直使用到20世纪50年代。

病例 4-19

病史：42岁男性，丙型肝炎肝硬化。

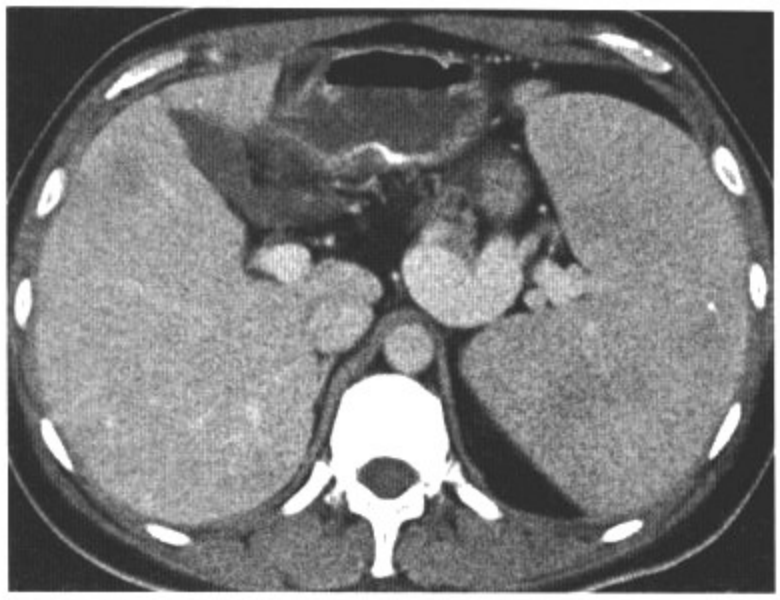

图4.19　A

图4.19　B

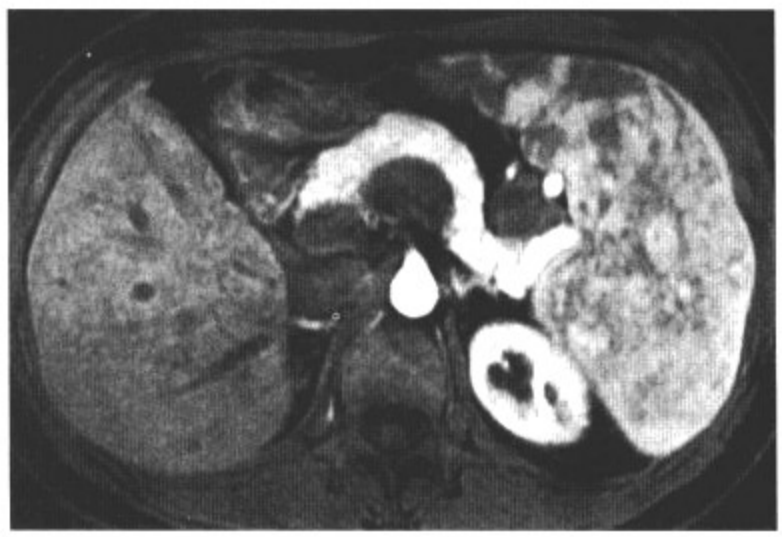

图4.19　C

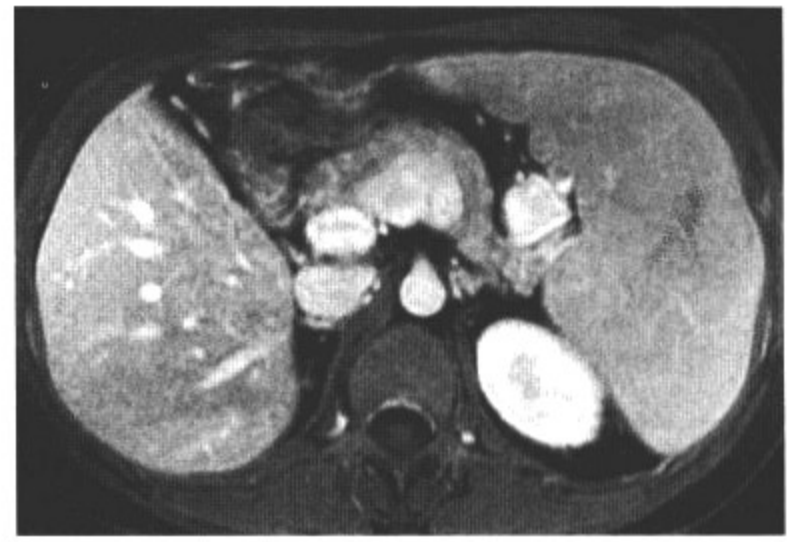

图4.19　D

影像表现：轴位增强CT（A）显示脾脏均匀增大，脾静脉扩张。冠状位T2WI（B）显示脾脏上下径为23.6cm。含钆造影剂多时相增强扫描，压脂T1WI（C和D）显示动脉期早期脾脏强化不均匀，延迟期均匀强化。

鉴别诊断：淋巴瘤，白血病。

诊断：门脉高压致脾大。

讨论：脾脏在小儿时期不断生长，到成年阶段达到最大体积。在断层图像上，脾尖一般在左肾下极或其下方层面。已经确立了标准的脾脏测量方法，用来评价脾脏大小。虽然脾脏的标准体积因个体体重而异，但是脾脏的上下径一般不超过13cm。很多情况和疾病都可以造成脾大，为了进行鉴别诊断，应该在评价脾脏大小的同时，评价其他诊断特性。脾大同门脉以及脾的血流异常相关，一般由肝硬化或者充血性心力衰竭造成。伴或不伴形态异常的脾大可以由如下很多疾病造成：血液病（如：早期镰刀细胞贫血病、白血病、淋巴瘤、营养不良性贫血）、感染性疾病（如：单核细胞增多症、AIDS、巨细胞病毒即CMV感染、疟疾、败血症、亚急性细菌性心内膜炎）、其他情况（如：类风湿性关节炎、Felty综合征、药物反应）。

病例 4-20

病史：77岁女性，肾细胞癌。

图4.20　A

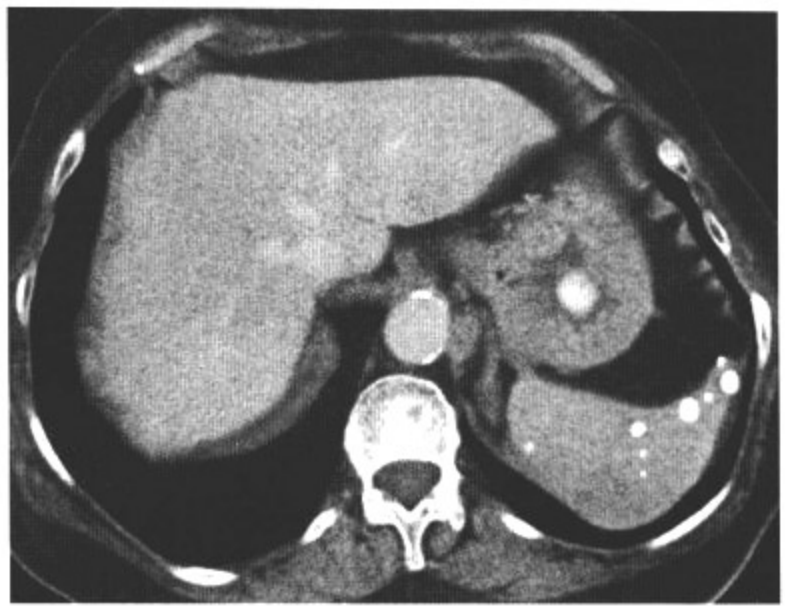

图4.20　B

图4.20　C

图4.20　D

影像表现：轴位增强CT显示肝脾内多发的大小不等的钙化灶。

鉴别诊断：结核，真菌性微脓肿治疗后。

诊断：脾组织胞浆菌病。

讨论：组织胞浆菌病是美国中部地区的地方病。随着AIDS开始流行，荚膜组织胞浆菌感染在流行区和非流行区的发病均有增高。大多数病理可以表现为纵隔淋巴结肿大，可见钙化，可以引起阻塞症状。播散的组织胞浆菌病患者的腹部CT影像表现肝大（63%）、脾大（38%）、脾脏弥漫低密度（19%）、双侧肾上腺增大、肿大淋巴结（44%）。在美国，组织胞浆菌病治疗后是引起脾脏弥漫钙化的最常见原因。其他可以导致脾脏弥漫多发钙化的有结核治疗后、布氏杆菌、肺孢子虫感染、血管瘤、静脉石、含铁血黄素沉着症、镰刀细胞贫血病和Gamna-Gandy小体。

病史：30岁男性轻微外伤后低血压。

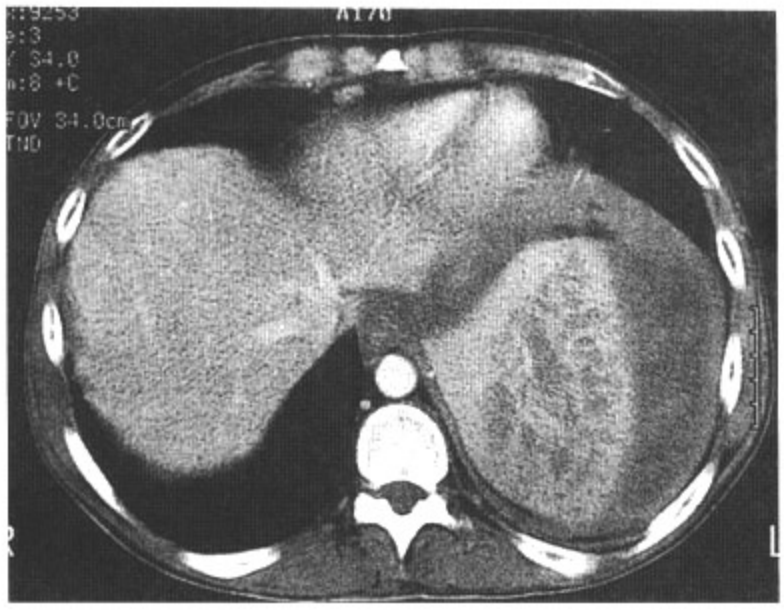

图4.21　A

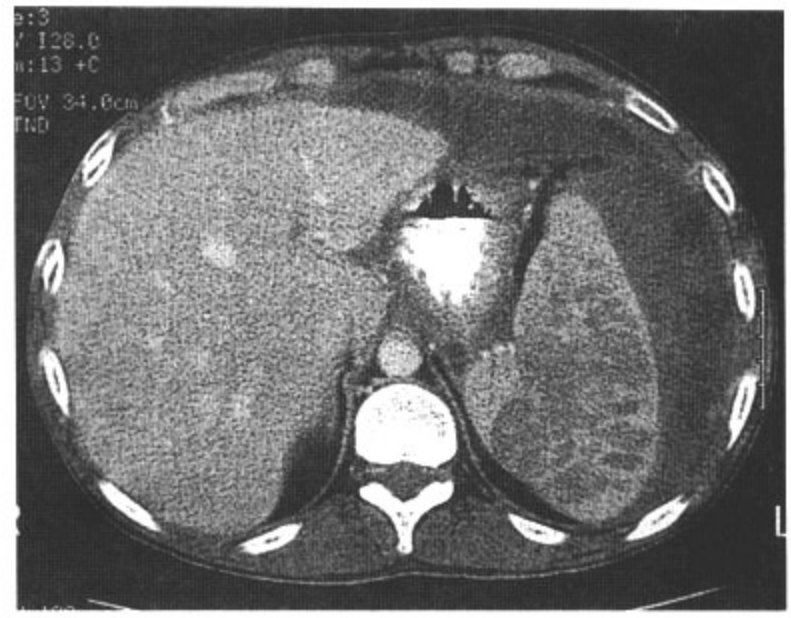

图4.21　B

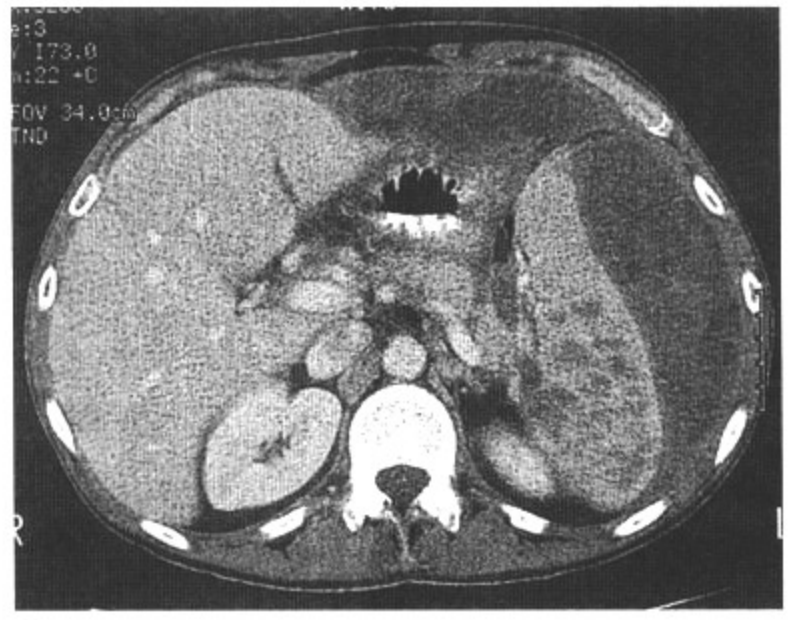

图4.21　C

影像表现：轴位增强CT显示脾脏散在分布的多发、低密度、大小不等的圆形病灶。脾周可见巨大血肿。

鉴别诊断：转移，脓肿，血管瘤病。

诊断：脾紫癜。

讨论：紫癜是一种少见的网状内皮系统疾病，可以累及肝、脾、骨髓，以受累器官内散在分布的多发的出血性囊肿（直径1～30mm）为特征。脾紫癜同恶性血液病、感染（如：结核、巴尔通体、HIV）、合成类固醇和口服避孕药的应用相关。组织学上，囊性灶为不规则的出血区，小者直径不足0.1cm，大者大于1cm。显微镜下，这些不规则囊性病灶可以有也可以没有内皮覆盖。紫癜通常为偶然发现或尸检发现，但也可以由于血性囊破裂造成血腹而引起症状。影像学表现为肝脾大和肝脾多发小病灶。超声（US）可以看到多发的边缘不规则的高回声或低回声病灶。增强CT扫描，一些病灶无强化，很可能是由于血栓形成。另外一些病灶表现为“靶环”样改变，中心局灶性强化。CT表现可以同转移、脓肿、血管瘤病等相似，尤其是存在并存的血管瘤病时。本例中，患者的大量出血同外伤不成比例、脾脏多发病灶提示本病的可能。术中发现为紫癜。

病例 4-22

病史：48岁男性，既往脾切除，腹痛来诊。

图4.22　A

图4.22　B

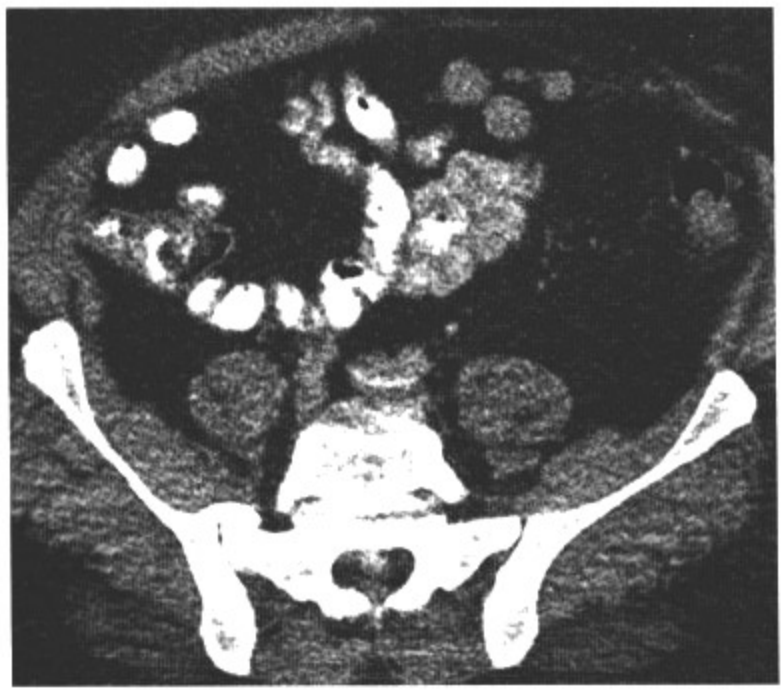

图4.22　C

图4.22　D

影像表现：腹盆腔轴位增强CT图像显示胃后脾床多发小圆形软组织结节，网膜及直肠系膜间隙可见类同病变。

鉴别诊断：淋巴结，转移灶。

诊断：脾组织植入结节。

讨论：因脾外伤或脾切除的自体脾组织移植是脾组织植入形成的原因，脾组织可以移植在腹腔的任何部位。这些移植的脾组织的血供一般来自小的穿支血管，其强化表现同正常脾组织类似。脾组织植入可以在外伤后的几年之内出现，无症状，一般为偶然发现。脾组织植入的CT表现为多发的（数个到400）小的（很少＞3cm）大小形态各异的强化结节。结节不存在类似脾门的结构，大部分结节都是固定性的。腹膜内外均可发生脾组织植入结节，穿透伤后甚至胸腔内都可以发生脾组织植入。没有脾创伤史的病人，脾组织植入结节不易同腹膜种植转移以及淋巴结区分。核医学利用^{99m}Tc－硫胶体（SC）、变性^{99m}Tc－RBC标记进行脾显像，可以敏感且特异地诊断脾组织植入结节。

病史：60岁，步行时被车撞倒。

图4.23　A

图4.23　B

图4.23　C

影像表现：轴位增强CT显示脾脏内部线样低密度，脾门造影剂外渗。肝周、脾周、盆腔积血。

鉴别诊断：无。

诊断：脾破裂。

讨论：脾脏是腹部钝性伤时最常发生损伤的器官，可以由交通事故、坠落伤、直接打击等原因造成。其他脾外伤的原因包括穿透伤和医源性损伤。CT检出脾外伤的诊断敏感性超过90%，但是CT预测脾外伤预后的效力很差。虽然已经有人提出了几种用CT对脾外伤进行分级的方法，但这些分级系统的准确性均受到质疑。大多数系统都是根据预后由好至差进行分级，包括：被膜下血肿、被膜外积液、累及或不累及主要血管的裂伤、脾碎裂。虽然对预后的判断存在偏差，但是血流动力学不稳定和合并其他器官损伤是两个比较公认的提示预后不良的因素。脾碎裂累及主要血管常伴大量血腹发生，可以导致低血压、心功能失代偿、休克。被膜下血肿、脾破裂未累及脾门者经常表现为少量出血，病情稳定。本例脾脏大部分破裂，伴大血管损伤和急性造影剂外渗。病人血流动力学不稳定，急诊手术成功。经皮栓塞治疗也可以有效替代手术。

病史：31岁男性，间歇性腰部疼痛数月。

图4.24　A

图4.24　B

图4.24　C

图4.24　D

影像表现：轴位增强CT图像肝脾多发的小的低密度病变。脾大。

鉴别诊断：转移灶，脓肿，淋巴瘤，多发血管瘤或淋巴管瘤。

诊断：结节病。

讨论：结节病是一种病因不清的系统性疾病，主要累及纵隔和肺门淋巴结、肺实质、皮肤、眼。是一种非干酪性肉芽肿性疾病，可以累及全身所有器官。腹部结节病很常见，显微镜显示近24%～59%的病人存在脾脏受累，但是其临床意义不明，极少有脾脏功能障碍。结节病患者中11%～42%发生轻度脾肿大。腹部影像学特征无特异性，诊断通常需要依靠外周淋巴结、肝或皮肤活检。脾结节病通常无法用CT检出，可以有非特异的肝脾大、腹膜后淋巴结肿大等表现。11%～33%的患者脾脏内存在多发的低密度病灶，大小1～30mm不等。随着结节的生长，病灶趋于融合，可以看见低密度结节样病变。

病史：23岁女性，左下腹肿物，无症状。

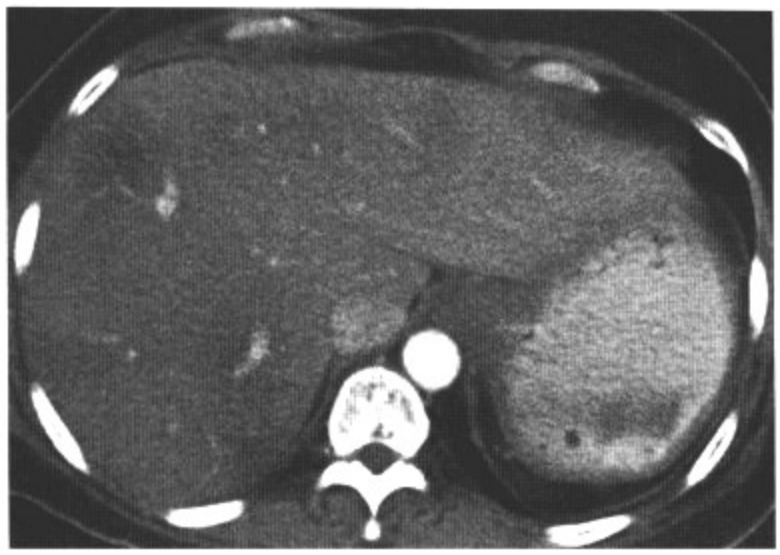

图4.25　A

图4.25　B

图4.25　C

图4.25　D

影像表现：轴位增强CT左上腹未见脾脏，在左肾前水平至左盆腔可见一个边界清晰的软组织肿物。

鉴别诊断：无。

诊断：游走脾。

讨论：左上腹固定脾脏的韧带松弛，导致脾脏可以活动，造成游走脾，或称异位脾。关于游走脾病因的理论为：一个是先天韧带融合异常，造成脾脏的活动度高；另外一个是和激素效应相关。虽然大多数病人没有症状，游走脾并发扭转则可以导致急性或慢性间歇性腹痛，可以造成静脉淤血和脾梗死。慢性扭转可以造成网膜和腹膜的粘连，在脾周形成增厚的包膜。在脾脏的正常解剖位置脾脏缺如，但是在其他位置可见到类似脾脏的肿物，即可诊断游走脾。可以进行硫胶体标记的脾显像核医学检查以确诊。存在间歇性扭转症状的患者可以进行脾切除。

病例 4-26

病史：24岁男性，白血病患者发热来诊。

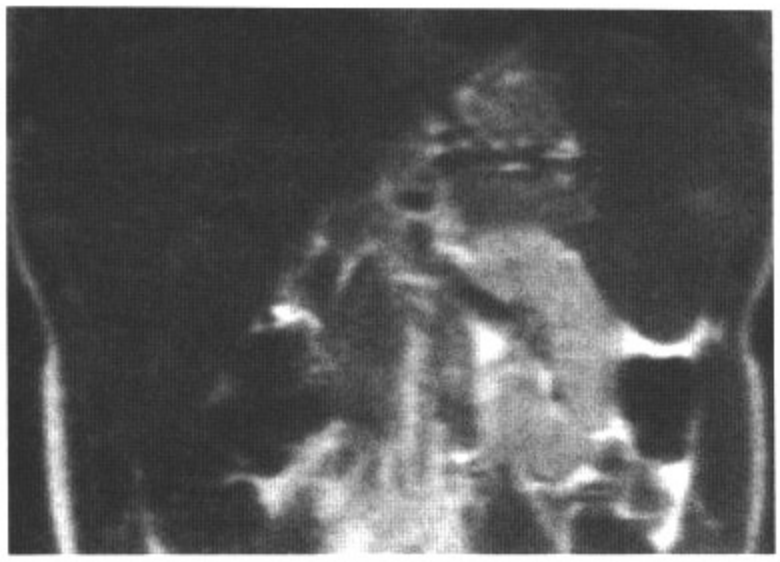

图4.26　A

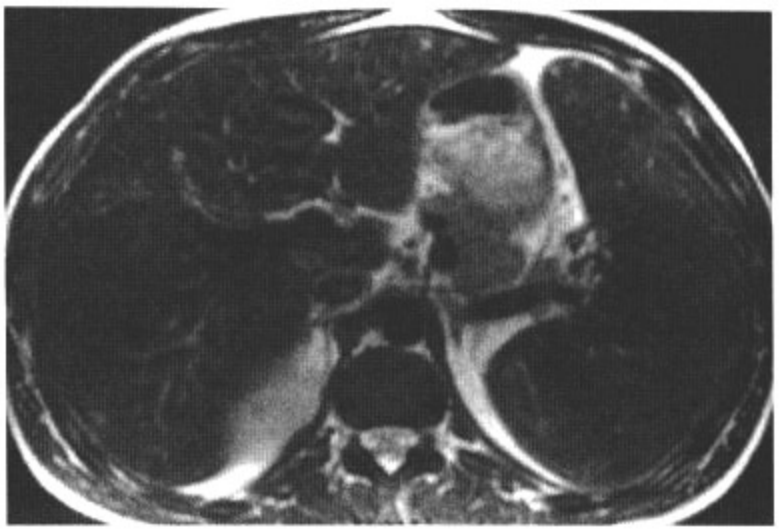

图4.26　B

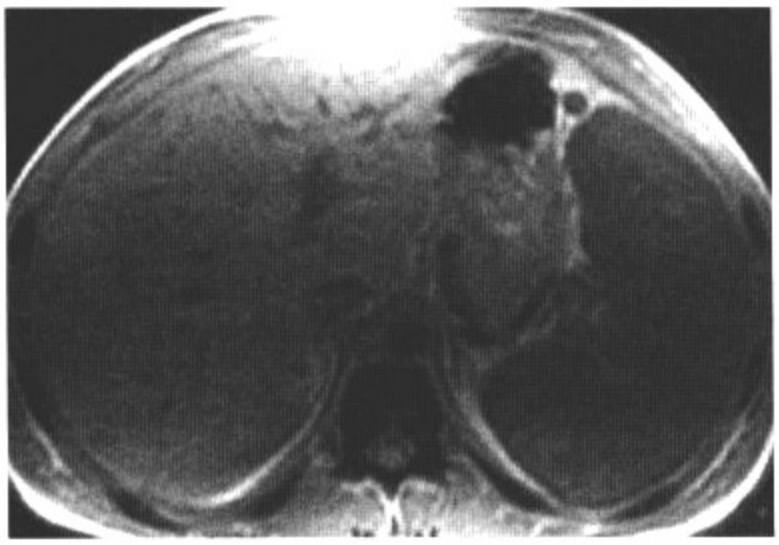

图4.26　C

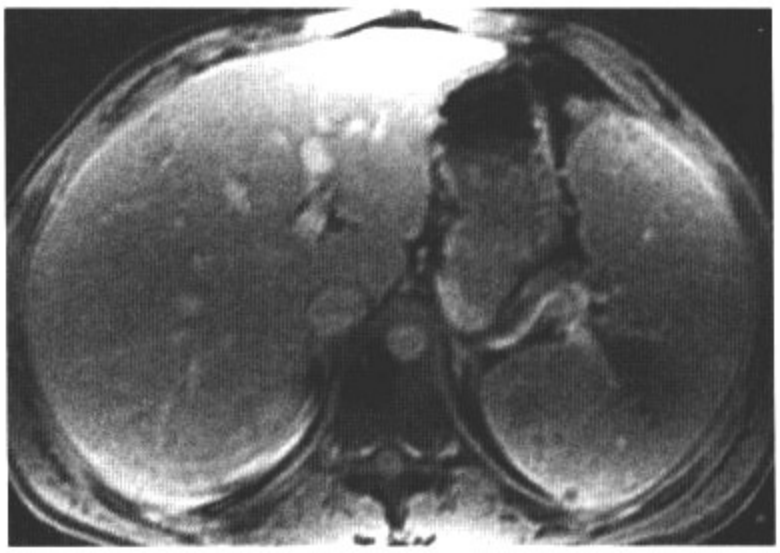

图4.26　D

影像表现：冠状（A）和轴位（B）T2WI显示肝脾内数个小的高信号。T1WI压脂平扫（C）和增强（D）扫描显示病变为高信号，边缘强化。输血所致铁过载（含铁血黄素沉着）导致肝、脾、骨髓的信号弥漫减低。

鉴别诊断：白血病，淋巴瘤。

诊断：脾脏真菌性微脓肿。

讨论：脾脏脓肿中高达26%的为真菌性脓肿。最常见的病原为白色念珠菌，多发生在白血病治疗中的免疫低下的病人。其他可以引起脾脏脓肿的真菌有曲霉菌和隐球菌。组织学可以见到同心环伴中心坏死菌丝。这些环被存活的菌丝环绕，边缘可见炎症。大体病理整个脾脏可见多发小的（<5mm）真菌沉积灶。CT表现为多发的小的相对低密度病灶，直径数毫米到2cm不等。偶尔，中心可见高密度或“轮中轮”征。MRI上，脾脏真菌脓肿显示多发的小病灶，T1WI低信号，T2WI高信号。T2WI压脂和含钆造影剂增强扫描可以增加病灶的检出。增强扫描后，典型表现为边缘强化。

病史：48岁女性，左上腹疼痛。

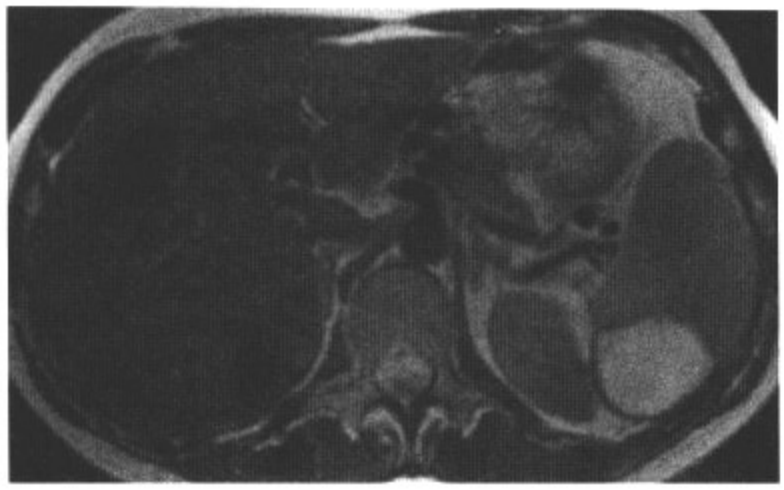

图4.27　A

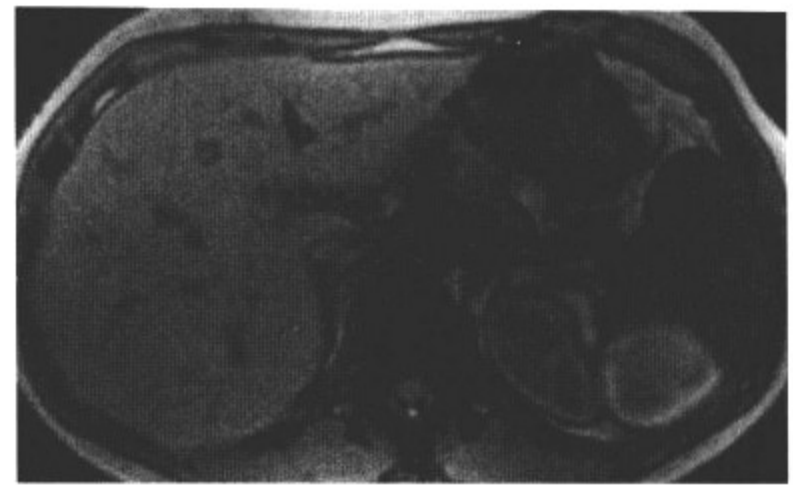

图4.27　B

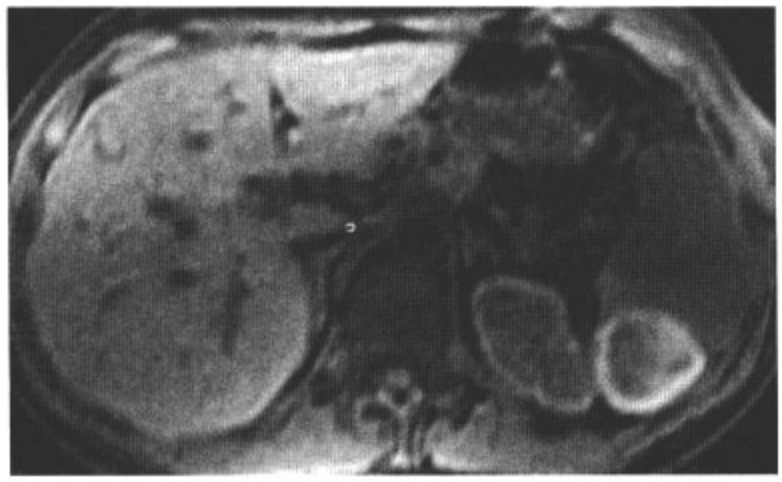

图4.27　C

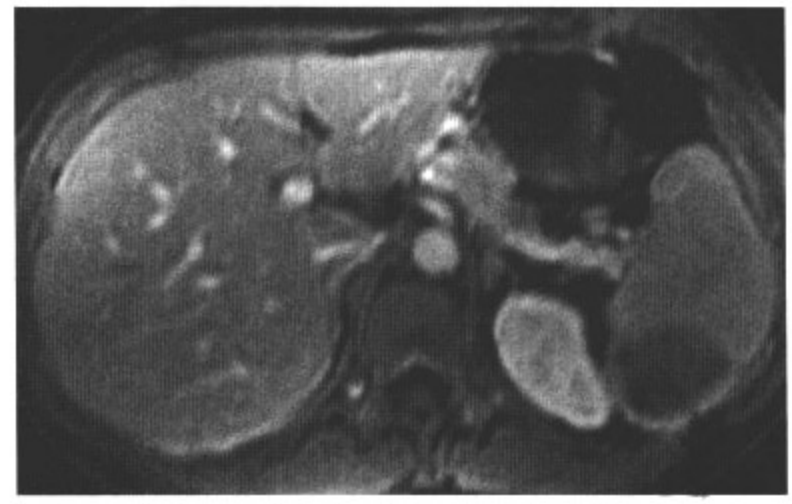

图4.27　D

影像表现：轴位T2WI（A）、T1WI反相位（B）和T1WI压脂（C）、T1压脂增强（D）图像显示脾脏被膜下一个6cm大小的无强化病灶，脾脏向前方移位。病变的T1WI高信号是由于正铁血红蛋白的顺磁性效应造成的。

鉴别诊断：化脓性脓肿，脾脏包虫囊肿。

诊断：脾被膜下血肿。

讨论：CT是对可疑脾外伤的患者进行形态学评价的最好方式。CT可以将脾损伤分类为被膜下、实质内血肿、裂伤、破裂、血管蒂损伤。典型的脾内血肿表现为造影剂注射后脾内低密度区，但是也有病例表现为近等密度的病变。被膜下血肿通常表现为脾周的新月形或者圆形的液性区，同脾周积液不易鉴别。虽然MRI对血液及其降解产物的检出很敏感，但基本上不用MRI进行急性脾外伤的检查和诊断。血液外渗的最初48小时，可以转变为去氧血红蛋白和其他顺磁性产物。外伤后几个小时内，T2WI就可以证实红细胞内去氧血红蛋白的存在。由于细胞外的正铁血红蛋白的顺磁性效应可以缩短T1弛豫时间，亚急性血肿表现为T1WI高信号。

病例 4-28

病史：57岁女性，上腹痛。

图4.28　A

图4.28　B

图4.28　C

图4.28　D

影像表现：轴位增强CT图像显示由于急性胰腺炎导致的大部分胰腺坏死和后腹膜急性积液。脾静脉内见线样充盈缺损。

鉴别诊断：无。

诊断：脾静脉血栓。

讨论：脾静脉血栓形成的病生理改变是脾静脉受压、包绕和炎症改变。大多数脾静脉血栓形成同胰腺癌和胰腺炎相关，肝硬化患者、肝移植术后、脾切除术后的患者也可发生脾静脉血栓形成，还可以是特发性的。脾静脉血栓形成可以导致胃底静脉曲张。急性脾静脉血栓形成，CT平扫可见血管腔内高密度的充盈缺损。注射造影剂后，充盈缺损不强化。慢性脾静脉血栓形成表现为脾静脉无强化或者未见脾静脉，伴静脉曲张。T2加权图像上，形成血栓的脾静脉表现为高信号，胃底静脉曲张表现为多发的纡曲的流空信号影。

病史：47岁女性，HIV感染者，腹泻、发热、左上腹痛。

图4.29　A

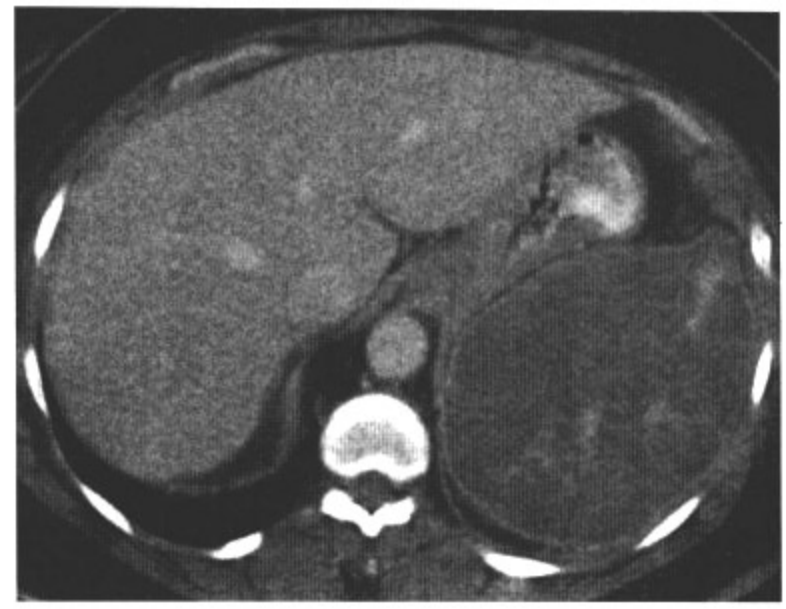

图4.29　B

图4.29　C

图4.29　D

影像表现：轴位增强CT显示脾脏几乎呈囊性改变，内可见正常强化的残留的脾组织。脾脏被膜强化。

鉴别诊断：脾梗死，脾囊肿，淋巴瘤，血肿。

诊断：化脓性脾脓肿。

讨论：化脓性脾脓肿少见，大规模的尸检显示其发生率小于1%。但是随着化疗、血液病、糖尿病、AIDS等导致免疫抑制或慢性长期虚弱的患者增多，其发生率也有增高。免疫抑制的病人占脾脓肿患者的25%。造成脾脓肿的最常见的病原为链球菌、葡萄球菌和沙门菌，但所有病原感染都可以发生脾脓肿。CT表现为局灶性低密度病灶，边界清晰，CT值20～40HU。包膜形成后可见病灶边缘轻微强化，此征象在脾脓肿中没有在肝脓肿中常见。气体的存在具有诊断意义，但是只有极少的脾脓肿内含气体。CT检出脾脓肿极为敏感，但表现无特异性。鉴别诊断包括脾梗死、囊肿、肿瘤、血肿，细针穿刺是临床可行的确诊方式。

病例 4-30

病史：59岁男性，黄疸。

图4.30　A

图4.30　B

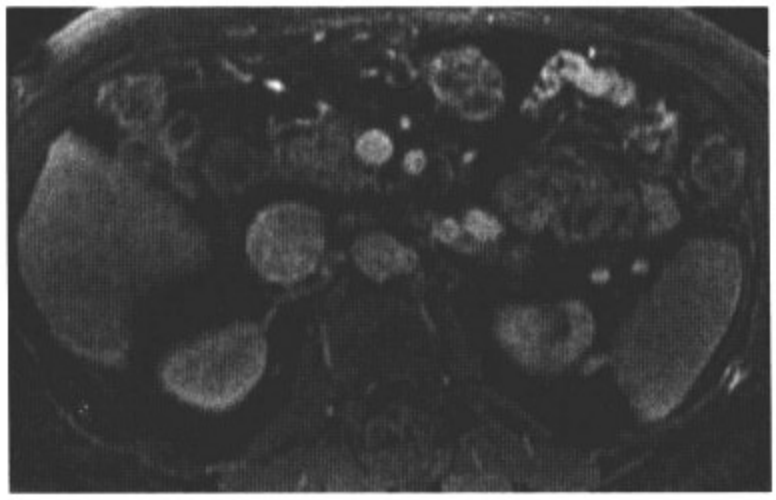

图4.30　C

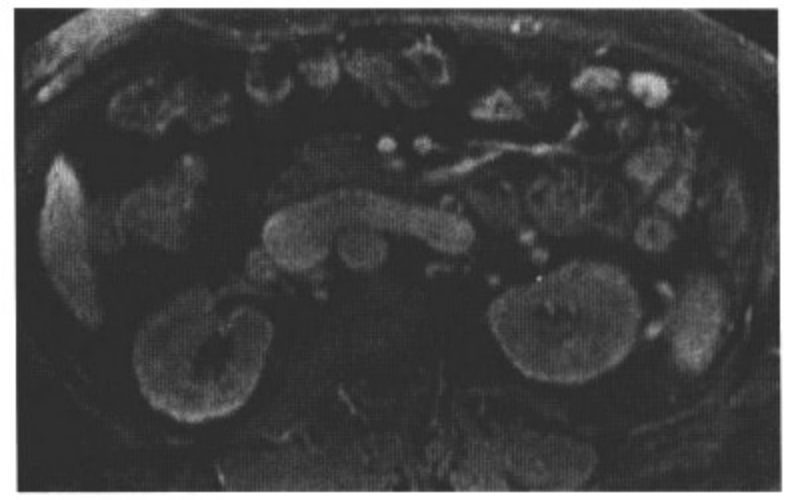

图4.30　D

影像表现：轴位T2WI（A）显示肝硬化、腹水，脾门多发圆形流空信号。轴位T1WI压脂含钆造影剂增强扫描（B～D），脾门附近可见管状结构、左肾上极外侧大血管以及扩张的左肾静脉强化。

鉴别诊断：无。

诊断：门脉高压导致的脾静脉曲张伴脾肾分流。

讨论：左上腹静脉曲张的鉴别诊断包括门脉高压和门脉血栓形成。胃网膜左静脉扩张、不伴脐静脉开放提示静脉血栓形成而非门脉高压。脾静脉曲张在CT图像上表现为左上腹多发的结节样强化，T2WI表现为多发的纡曲的流空结构，注射含钆造影剂后，可见强化。脾肾分流是人体对肝硬化导致的门脉高压的自发调节，可以缓解增高的门脉压力。自发性脾肾分流的患者脾脏大小正常（脾脏的压力被短路），纡曲的血管连接脾静脉与左肾静脉，左肾静脉扩张，有时可见血液反流入扩张的左性腺静脉（即睾丸静脉或卵巢静脉）。

病史：43岁女性，弥漫性腹痛。

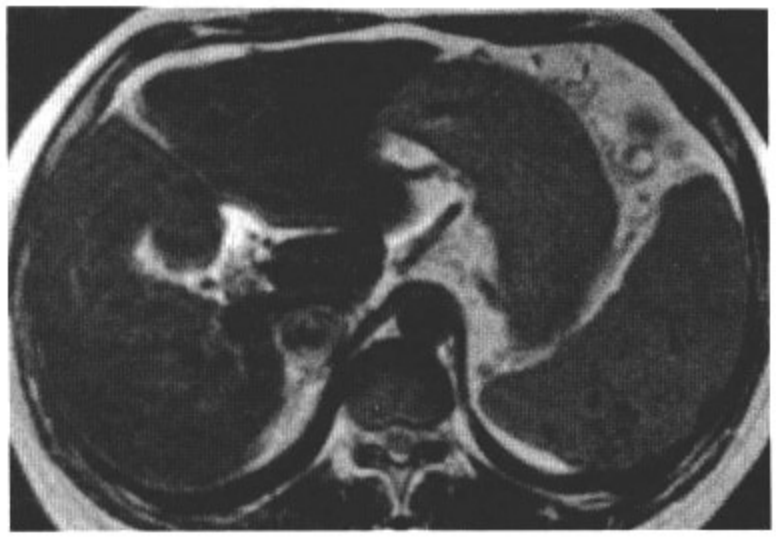

图4.31　A

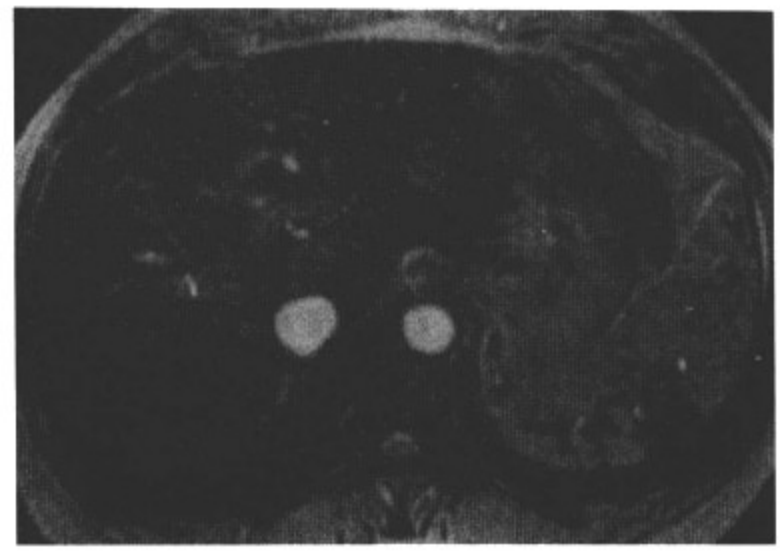

图4.31　B

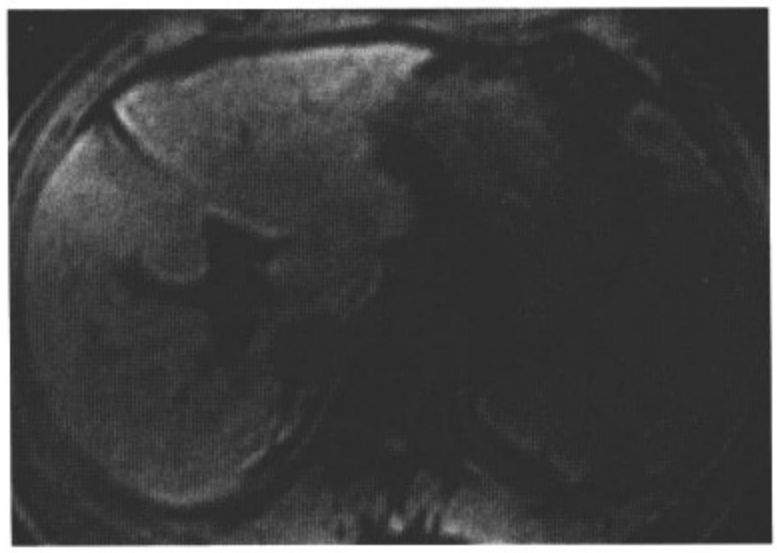

图4.31　C

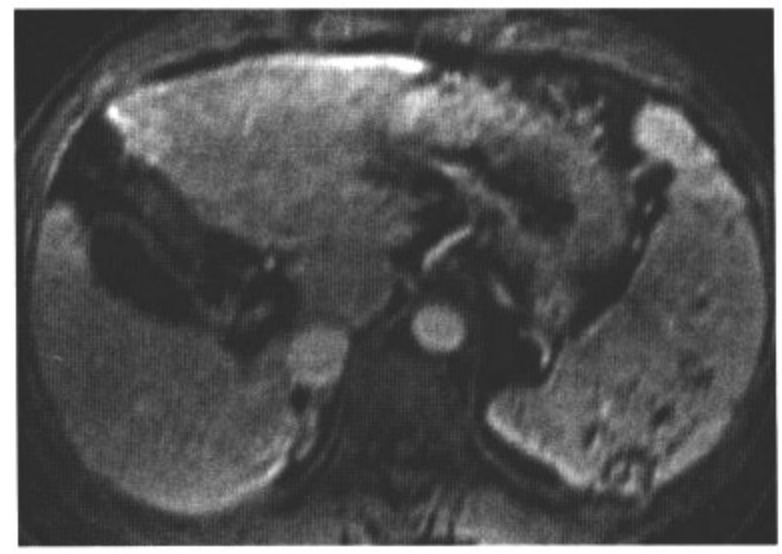

图4.31　D

影像表现：轴位T2WI（A）、流动敏感T2*WI（B）、压脂T1WI（C）、压脂T1增强（D）图像显示脾大，内见散在小的边界不清的信号缺失区。另见肝硬化，肝右叶门体分流术（TIPS）改变（D）。

鉴别诊断：含钙化肉芽肿（结核、组织胞浆菌病、布氏杆菌感染）。

诊断：Gamna-Gandy小体。

讨论：门脉高压引起脾静脉扩张、脾周侧枝形成、脾大，最终造成脾实质内小出血。这些多发的微小的局灶出血灶，被称为含铁小结或Gamna-Gandy小体，内含含铁血黄素、纤维化、钙化等成分。这些结节大小不等，但通常小于1cm。CT图像上，非钙化结节表现为多发的点状低密度灶，钙化表现为多发高密度。MRI图像上T1WI，T2WI、GRE序列表现为多发点状低信号。梯度回波序列，这类实性病灶的低信号区显示增大，为特异性表现，因为这些序列对含铁血黄素的超顺磁性效应的检出更敏感。

病例 4-32

病史：60岁男性，长期克罗恩病。

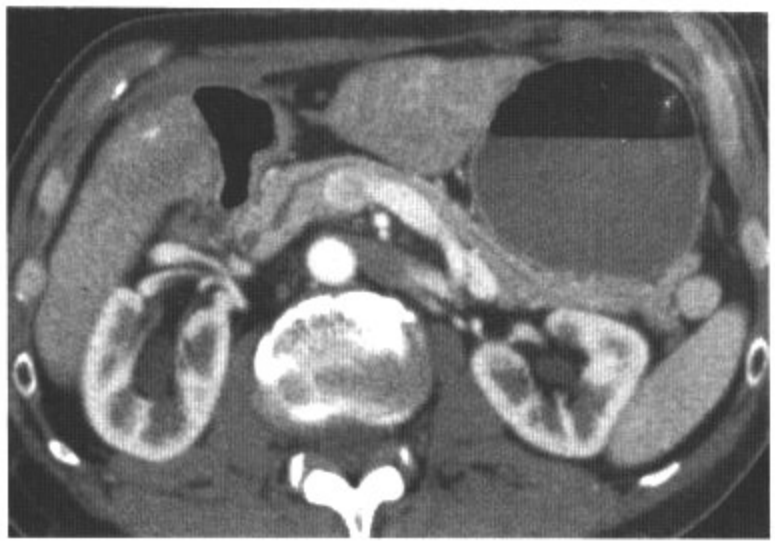

图4.32　A

图4.32　B

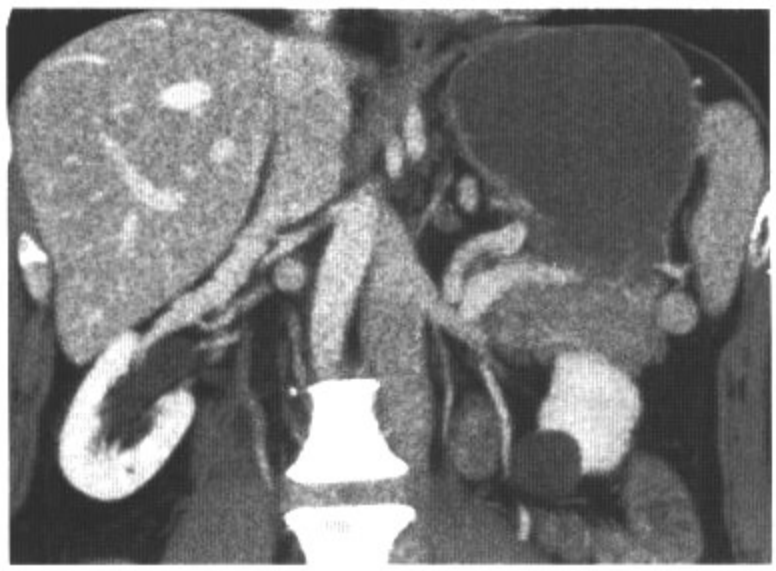

图4.32　C

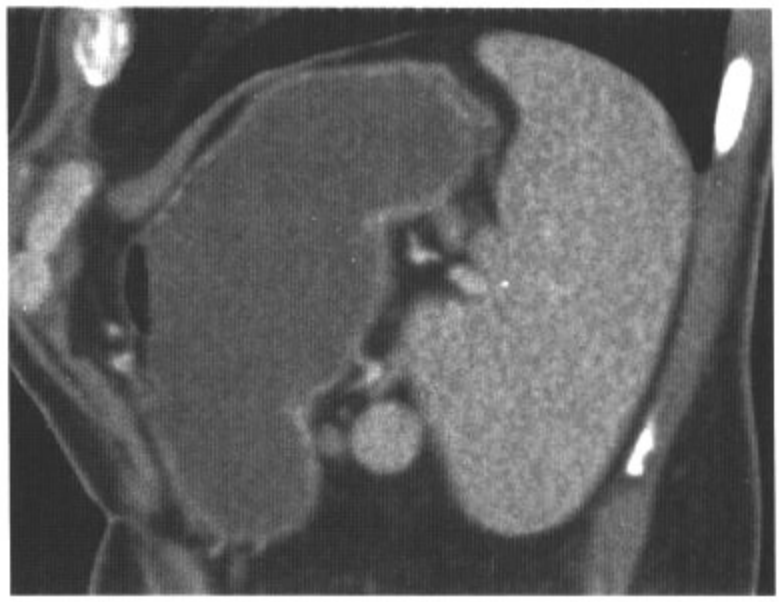

图4.32　D

影像表现：轴位增强CT动脉晚期（A）和门脉期（B）、门脉期冠状位（C）和矢状位（D）重建图像显示邻近脾脏的一个小的边界清晰的圆形软组织结节。结节强化同脾脏。

鉴别诊断：脾组织植入结节，淋巴结，腹膜种植。

诊断：副脾。

讨论：副脾是先天发育的独立于正常脾脏之外的脾结节。在胚胎发育的第5周，脾脏的原基位于背侧胃系膜，融合缺陷形成副脾。副脾相对来说比较常见，尸检时10%～30%的人都存在副脾。虽然副脾通常没有症状，多为偶然发现，但对某些特定的患者却有着重要的临床意义。首先，副脾容易同肿大淋巴结和胰腺、肾上腺、肾等器官的肿瘤混淆。第二，扭转、自发性破裂、出血、囊性病灶形成等情况下可以产生症状。第三，对欲切除所有有功能的脾组织的患者（如血液病患者），是否存在副脾很重要。副脾在CT上有特征性的表现。典型的表现为边界清晰、均匀强化的小于2cm的圆形肿物。最常见的部位为脾的后内侧。当小于1cm时，副脾结节的密度可以低于脾脏。

病例 4-33

病史：56岁女性急性髓性白血病，发热。

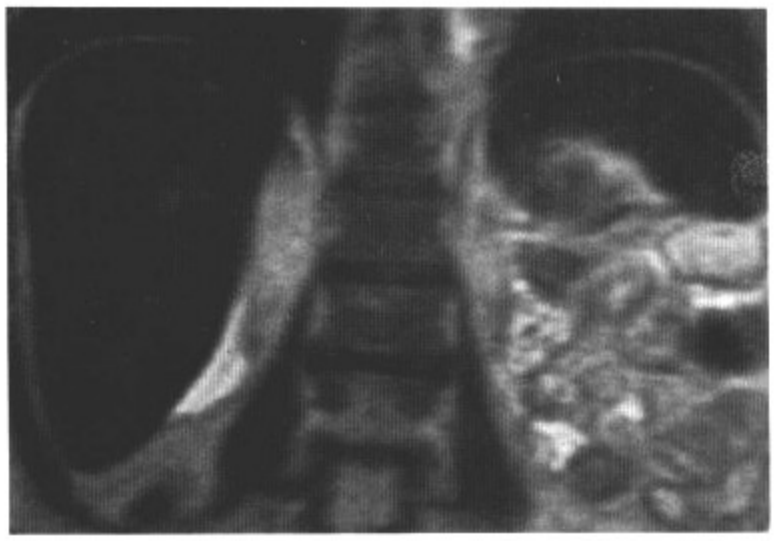

图4.33　A

图4.33　B

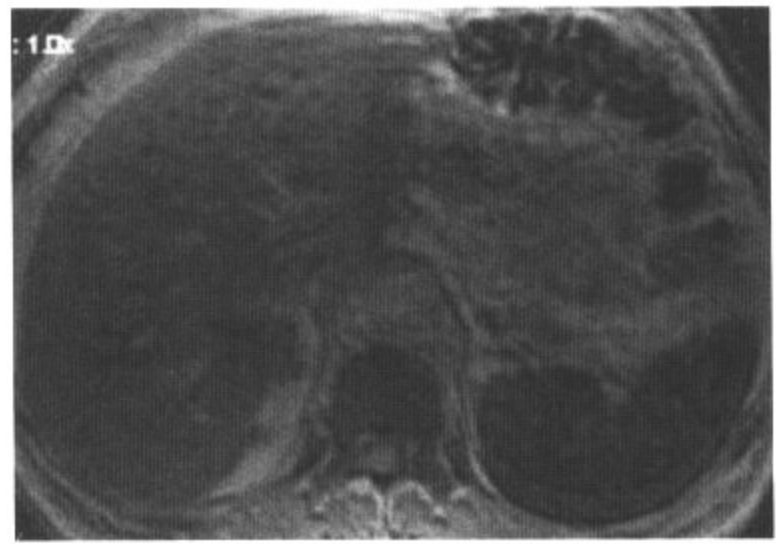

图4.33　C

影像表现：轴位（A）和冠状（B）单激发T2WI显示肝脾的信号均减低。轴位梯度回波T1WI（C）上肝、脾、骨髓的信号均低于竖棘肌。

鉴别诊断：原发性血色素沉着症。

诊断：含铁血黄素沉着症。

讨论：原发性血色素沉着症和含铁血黄素沉着症两类不同的疾病可以造成铁的沉积，引起铁过载。原发性血色素沉着症是一种常见的常染色体隐性遗传病，引起实质脏器的铁的异常沉积，主要沉积在肝细胞内，也可以沉积在胰腺、心脏和滑膜。铁在实质脏器内的沉积引起脏器的损伤和功能障碍，如可以造成肝硬化，进而进展为肝细胞癌。含铁血黄素沉着症的铁沉积在肝脏、脾脏、淋巴结、骨髓的网状内皮系统。反复输血后最常发生（即输血致铁过载），无重要临床意义。MRI对铁的沉积的检出敏感而特异，因为蓄积的铁可以引起磁敏感效应。在T2加权图像上（尤其是梯度回波T2*WI）上，受累器官信号显著减低（同骨骼肌信号比较）。血色素沉着症，肝、胰腺、心肌、内分泌腺体在T2WI和T2*WI上信号减低，但脾脏正常。含铁血黄素沉着，肝、脾、骨髓信号减低，胰腺表现正常。

病史：26岁女性，近期去过塞拉利昂旅游，现发热、贫血。

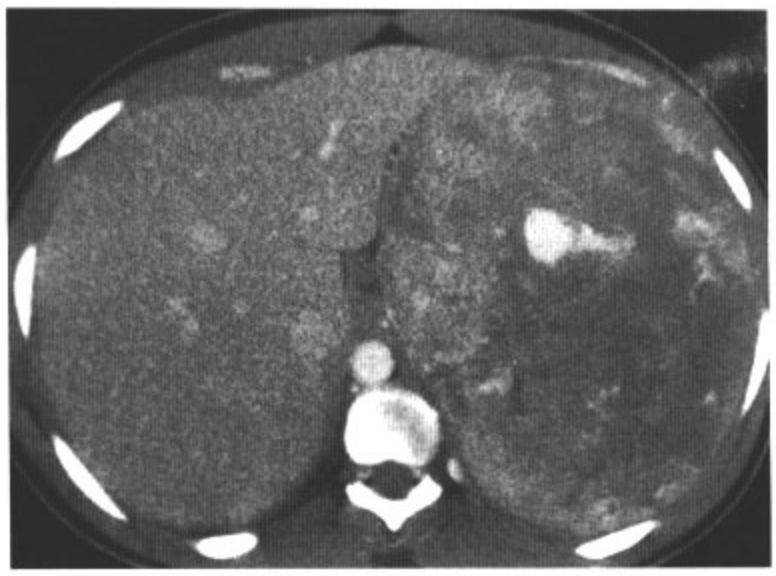

图4.34　A

图4.34　B

图4.34　C

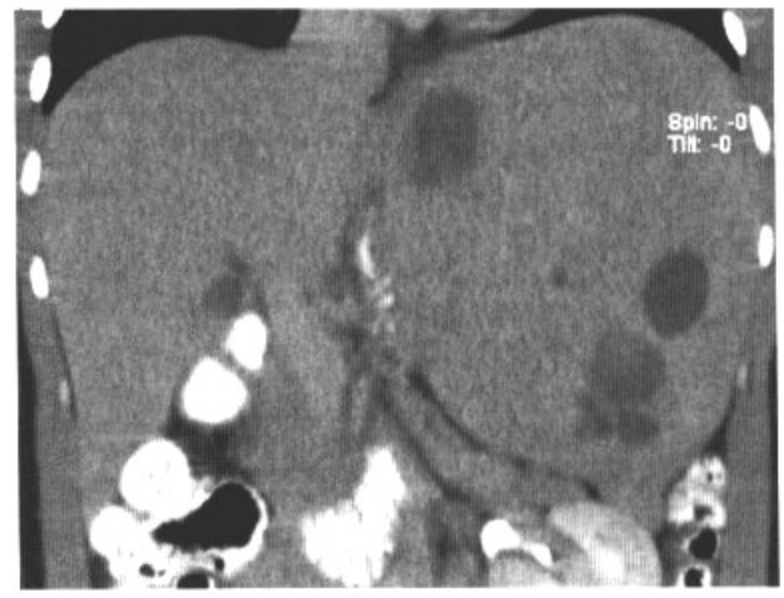

图4.34　D

影像表现：增强CT扫描，动脉期（A和B）、延迟期（C和D）显示一个几乎占据整个脾脏的巨大的密度不均的肿物。存在动静脉瘘和坏死。

鉴别诊断：血管肉瘤，上皮样血管肿瘤，血管外皮细胞瘤。

诊断：脾脏梭形细胞肉瘤。

讨论：脾脏非淋巴源性的原发恶性肿瘤罕见，其中，主要为血管源性肿瘤——血管肉瘤、血管外皮细胞瘤、上皮样肿瘤是最常见的。血管外皮细胞瘤是罕见的血管源性肿瘤，侵袭性高。组织学上，血管外皮细胞瘤由很多毛细血管管道组成，被覆上皮，被梭形细胞巢或肿物环绕或包绕，呈椭圆形或圆形。据报道，CT上可以表现为分叶状的巨大肿物，整个脾脏内可见众多的小病灶播散。实性部分高密度、由于肿瘤生长迅速导致的自发梗死和坏死，反映了肿瘤的高血供和侵袭性，这些在对比增强扫描上可以显示得很清楚。

病例 4-35

病史：36岁男性，排尿困难，阴茎血性分泌物。

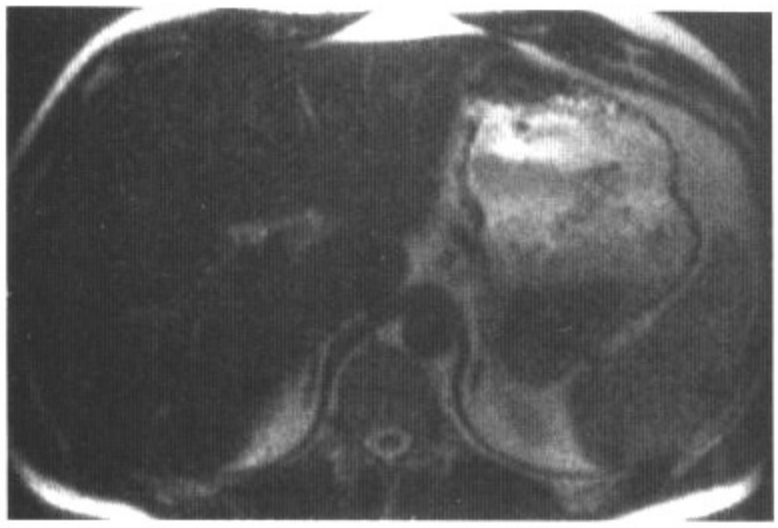

图4.35　A

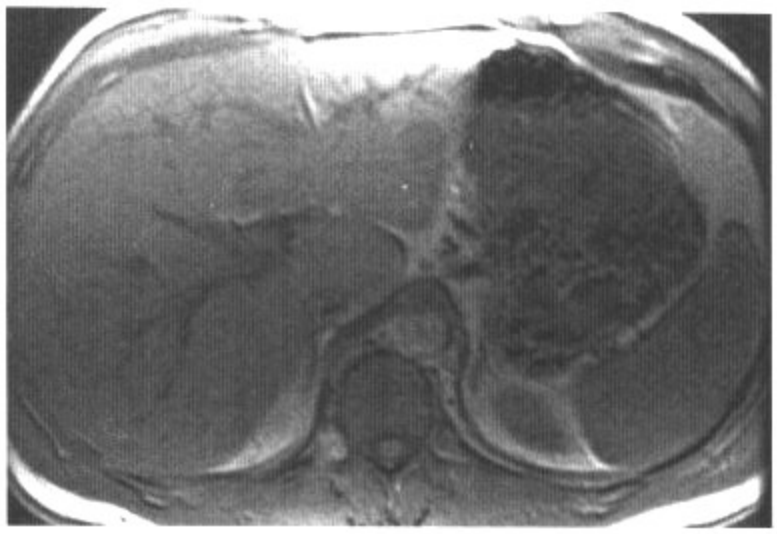

图4.35　B

图4.35　C

图4.35　D

影像表现：轴位T2WI（A）、T1WI（B）、含钆造影剂增强，压脂T1扫描、动脉期（C）和延迟期（D）图像可见脾脏内多发小结节，T2WI低信号，延迟强化。

鉴别诊断：脓肿，结核，淋巴瘤。

诊断：脾结节病。

讨论：结节病是一种病因不明的慢性多系统疾病，在不同器官内形成T淋巴细胞和单核巨噬细胞的聚集，形成非干酪样肉芽肿。任何年龄均可发病，但最多见于20～40岁。患病率为10/100 000～40/100 000，最常见于非洲裔美国女性。组织学上，结节病的特征表现是非干酪样肉芽肿，多小于2mm，由朗格汉斯巨细胞聚集，周围环绕坏死和纤维组织。MRI可以表现为脾大，轮廓不规则，结节，T2WI弥漫不均质信号减低，提示铁过载。脾结节病为小的（小于1cm）、低血供、T1WI和T2WI低信号。T2WI低信号是结节病同急性脾梗死鉴别的要点。

病例 4-36

病史：76岁女性，贫血。

图4.36　A

图4.36　B

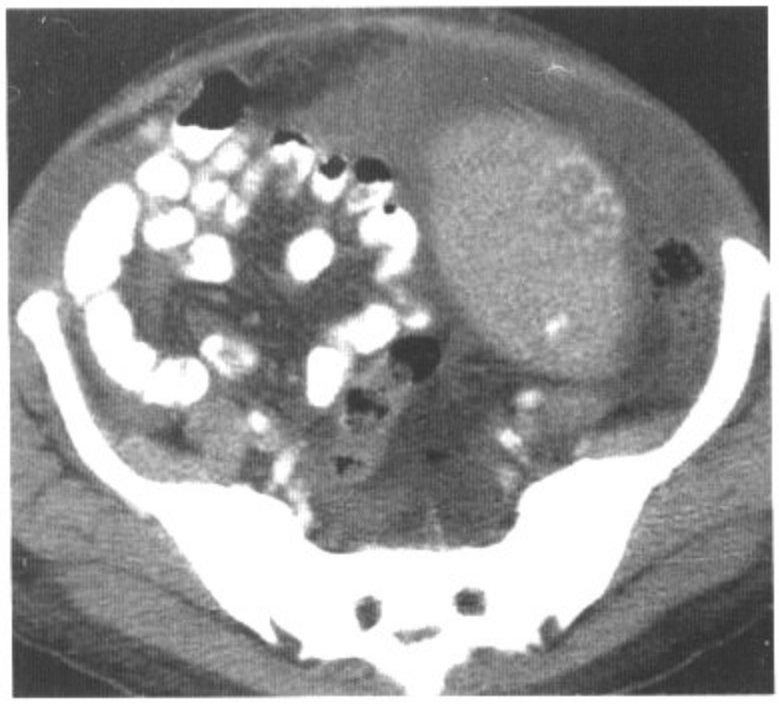

图4.36　C

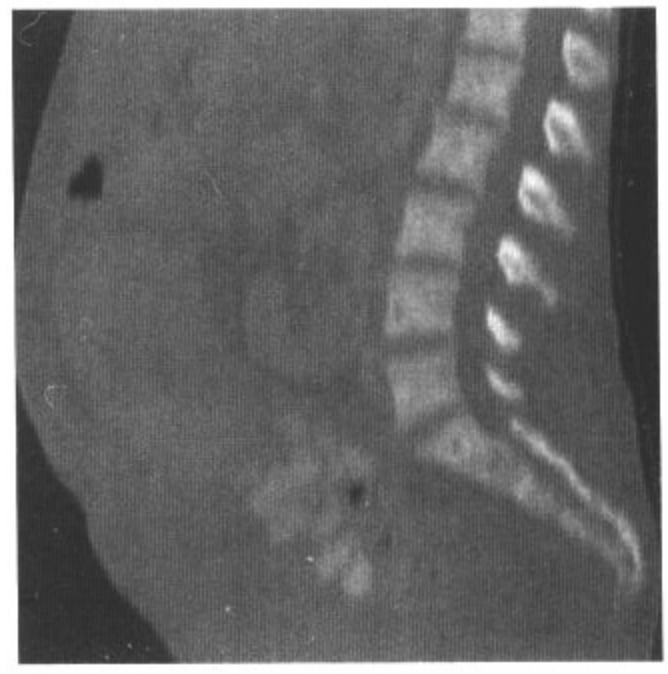

图4.36　D

影像表现：轴位增强CT（A～C）显示脾大，不均匀强化。脾脏下极可见小钙化。增强CT矢状位重建，骨窗（D）显示骨密度弥漫增高。

鉴别诊断：白血病，淋巴瘤，镰刀形红细胞（贫血）病（急性期）。

诊断：骨髓纤维化。

讨论：骨髓纤维化是骨髓组织增生性疾病，存在骨髓基质的功能缺陷，肝和脾内发生髓样化生（新生的髓样干细胞增生）。骨髓纤维化代表了多种骨髓反应的终末期组织学改变。脾脏显著增大。病理剖面为质硬，色红到灰，可以看到多发的被膜下梗死。组织学可以表现为幼红细胞、早幼粒细胞、巨核细胞三系增生。三系的增生活跃度可以不成比例，以某系为著。髓外造血最初局限于血窦，之后可以扩展到细胞索。CT显示脾大，均匀强化，也可见反复输血造成的含铁血黄素沉着症及出血和梗死。

病例 4-37

病史：37岁男性，体重减轻、发热。

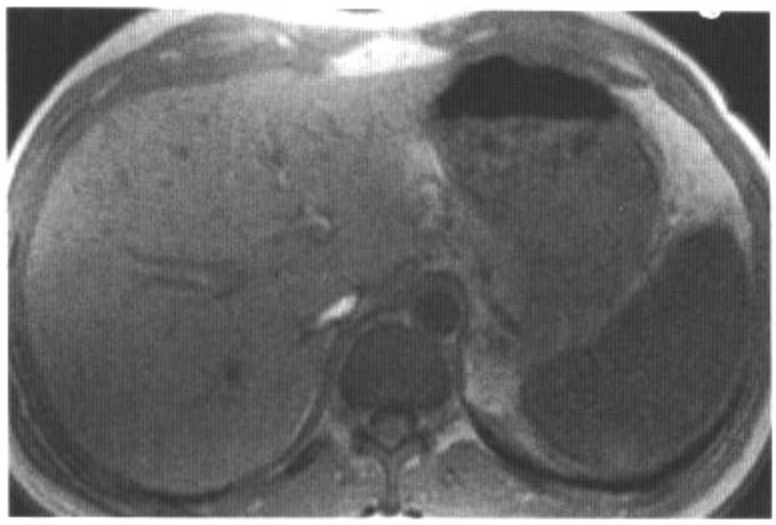

图4.37　A

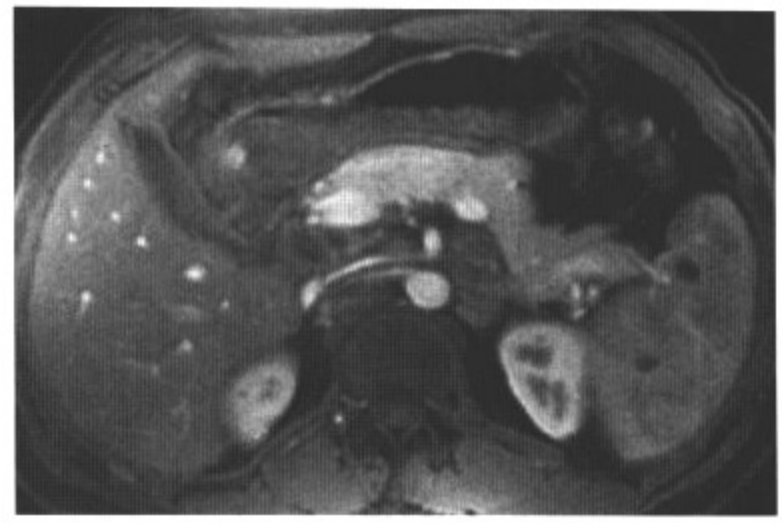

图4.37　B

图4.37　C

影像表现：轴位T1WI（A）显示脾脏内存在两个小的边界欠清的高信号灶。含钆造影剂增强压脂T1扫描，动脉早期（B）和门脉期（C）图像显示病灶外周微弱强化。

鉴别诊断：结节病，布氏杆菌感染，白血病，真菌性微脓肿。

诊断：脾结核。

讨论：结核（TB）是结核分枝杆菌的慢性感染，以细胞介导的超敏反应和感染组织肉芽组织形成为特征。常见的感染部位为肺，但是其他器官也可以感染结核。随着HIV开始流行，肺外结核的发生率增高。脾结核在播散型结核中很常见，但是通常不是首发症状。当脾脏存在症状时，通常表现为肝脾播散，伴粟粒样肺结核。CT图像上，整个脾脏散布多发微小的低密度病灶，当病变长大些后，可以表现为小的局灶性低密度结节。大结节型少见，CT显示脾脏弥漫性增大，可见多发1～3cm的圆形低密度灶，也可以单发。可以演变为脓肿，表现为单发或多发低密度、有分隔、蜂窝状的病灶。这些病灶不规则，边界欠清，静脉注射对比剂后可见轻微或轻度中心强化。

病例 4-38

病史：38岁男性，左上腹胀。

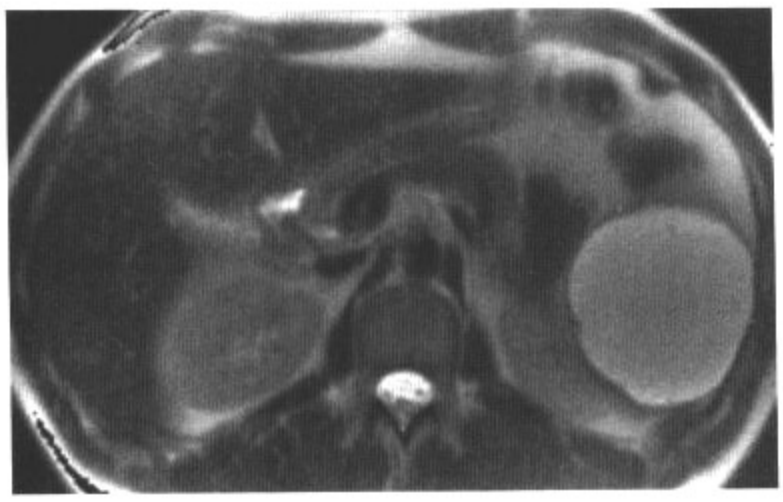

图4.38　A

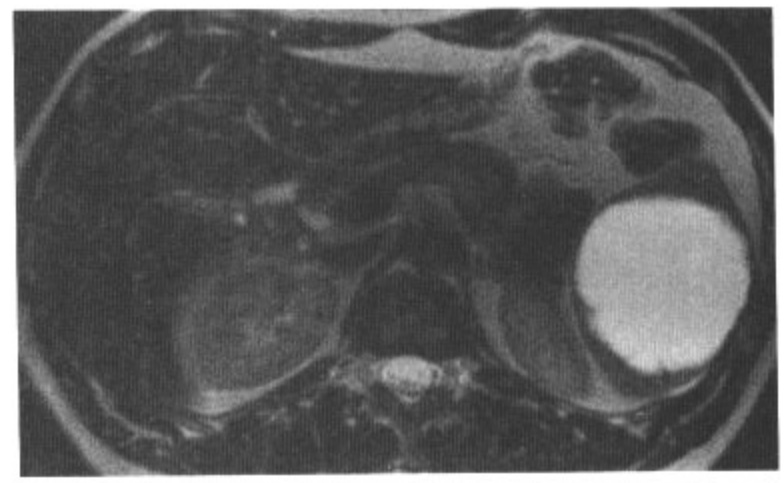

图4.38　B

图4.38　C

影像表现：轴位T2WI（A）和重T2加权像（B）显示脾脏内一个边界清晰的9cm大小的囊性病灶，内可见边缘小分隔。增强扫描，轴位T1WI（C）显示囊性病灶无强化。

鉴别诊断：外伤后囊肿，包虫囊肿，脓肿，囊性血管瘤。

诊断：脾表皮样囊肿。

讨论：脾脏囊肿可以分为原发性和继发性，前者（亦称真性囊肿）被覆细胞，后者（亦称假性囊肿）表面无细胞覆盖。原发性囊肿可以是寄生虫性（如包虫囊肿），也可以是非寄生虫性（以上皮囊肿为代表）。脾脏的非寄虫性上皮样囊肿占其所有囊性病变的10%～25%，可能是间皮迁移存在遗传缺陷。不管真性囊肿还是假性囊肿，在CT上都表现为脾脏内的圆形、薄壁、单房、液体密度灶，增强扫描后无强化边缘。两类囊肿都可以存在囊壁的小梁及周围分隔，但是，边缘钙化在假性囊肿中更常见。两种类型的囊肿都可以看到碎屑或高密度物质，可以是继发于囊内出血，也可以是血肿消融形成假性囊肿。MRI图像上，囊肿边界清晰，T2WI高信号，T1WI的信号表现则依赖于囊液内的蛋白或出血成分。囊肿边缘可因囊壁钙化或含铁血黄素沉积而呈现低信号。

病例 4-39

病史：34岁女性，左腰痛。

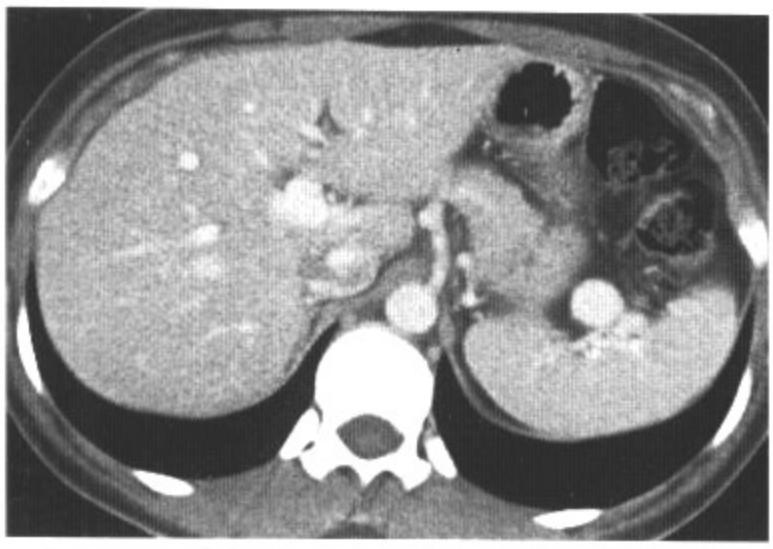

图4.39　A

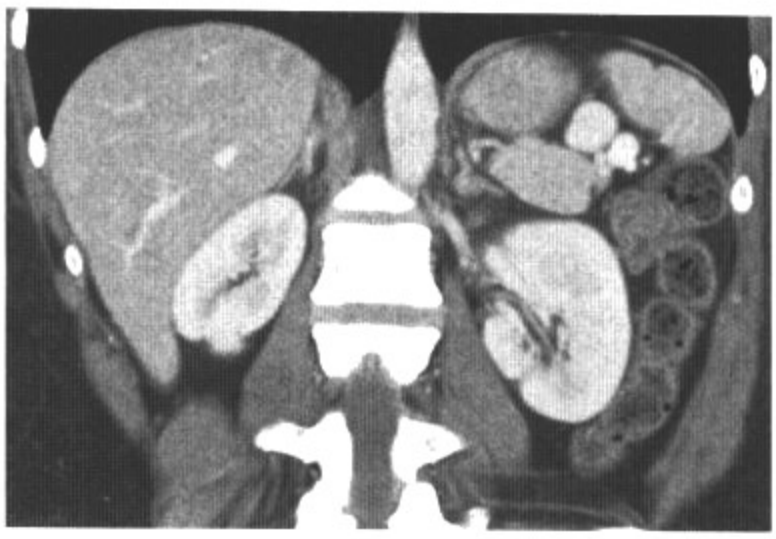

图4.39　B

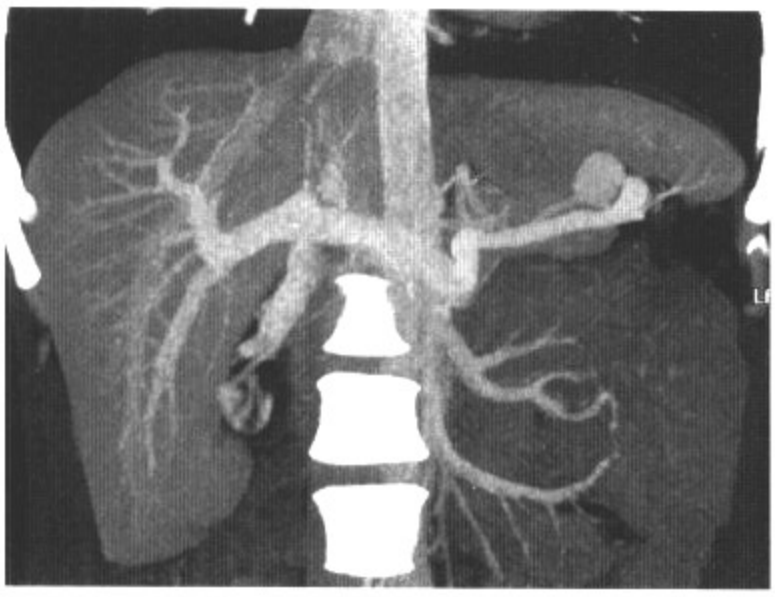

图4.39　C

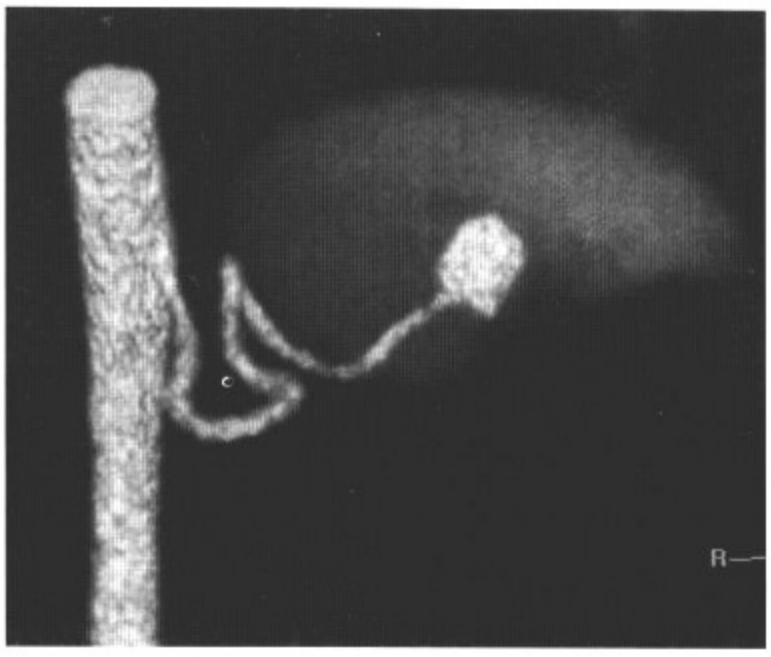

图4.39　D

影像表现：轴位（A）和冠状（B）增强CT显示脾门处一个强化结节，密度同主动脉。冠状位最大密度投影（MIP）（C）和三维容积重建（VR）（D）图像显示该结节同脾动脉相连。

鉴别诊断：无。

诊断：脾动脉瘤。

讨论：脾动脉瘤是最常见的内脏动脉瘤，约占60%。多种原因和易感因素都可以导致脾动脉瘤，包括门脉高压、妊娠、经产、胰腺炎、动脉硬化、胃溃疡穿孔、外伤、血管炎。脾动脉瘤囊状最多，超过75%的动脉瘤发生在脾动脉远端1/3。20%为多发，大小从不足1cm到3cm不等。平片、CT和US，脾动脉瘤通常通过左季肋区环形钙化来诊断。CT平扫图像上，脾动脉瘤表现为边界清晰的低密度肿块，伴或不伴钙化；静脉注射对比剂后，在动脉早期即可清楚地显示其有血流的部分血管管腔。MRI动脉瘤壁相应表现为外周边界清晰的低信号环，瘤内的信号则依赖于是否存在血流及其流速，以及是否存在血栓、血栓形成的时期。流速快可以产生流空效应，这种现象在所有自旋回波序列上都可以产生。

病例 4-40

病史：66岁女性，急性胰腺炎后慢性胰漏。

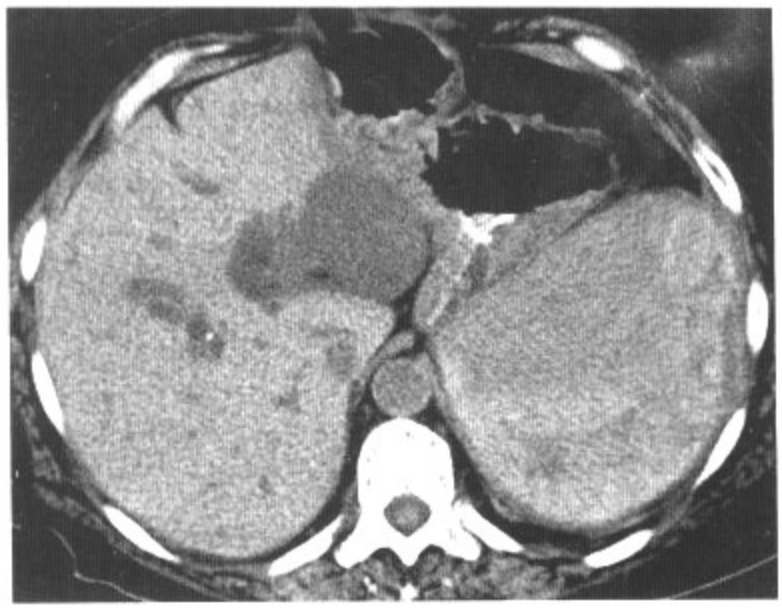

图4.40　A

图4.40　B

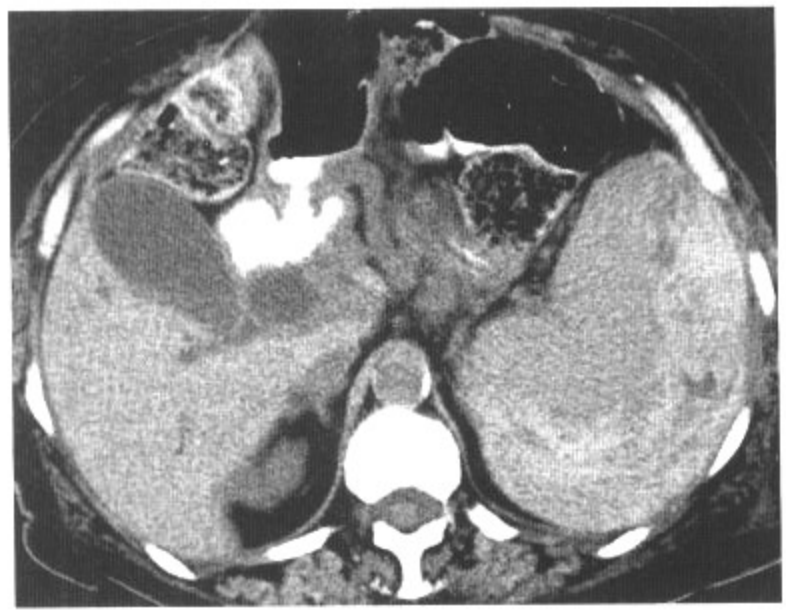

图4.40　C

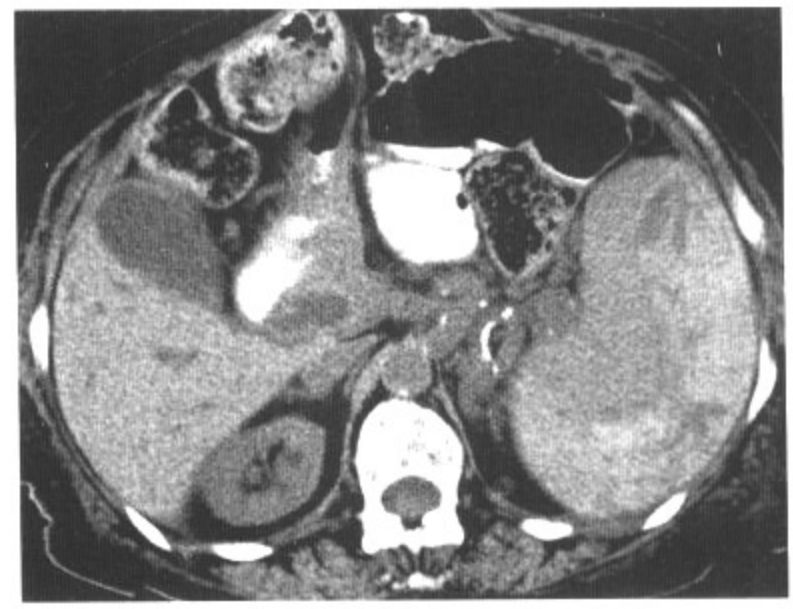

图4.40　D

影像表现：轴位CT平扫可见脾内侧一个巨大的不均匀高密度的新月形灶。脾实质受压。

鉴别诊断：脓肿。

诊断：脾被膜下血肿。

讨论：脾脏是腹部钝性伤时最常受到损伤的腹内脏器。其他少见的原因有医源性（如腹部手术）、腹部穿透伤、自发性脾破裂和胰腺炎。外伤后主要相关的脾损伤是脾破裂，脾破裂如果不能及时进行手术，其死亡率大于75%。成年人中，25%的腹部钝性伤累及脾脏，而腹部穿透伤中有7%累及脾脏。被膜完整的脾脏实质损伤或被膜下血肿的发生率比预想的低，但仍有1%～2%的迟发脾破裂由此造成。延迟脾破裂定义为伤后48小时后发生脾脏出血，之前血流动力学一直保持稳定。文献报道的发生率在1%～14%不等，死亡率（5%～15%）要高于急性脾损伤（1%）。

SUGGESTED READINGS

NEOPLASMS

- Barrier A, Lacaine F, Callard P, et al. Lymphangiomatosis of the spleen and 2 accessory spleens. *Surgery* 2002;131:114–116.
- Bezzi M, Spinelli A, Pierleoni M, et al. Cystic lymphangioma of the spleen: US-CT-MRI correlation. *Eur Radiol*. 2001;11:1187–1190.
- Dachman AH, Buck JL, Krishnan J, et al. Primary non-Hodgkin's splenic lymphoma. *Clin Radiol*. 1998;53:137–142.
- Dachman AH, Ros PR, Olmsted WW, et al. Nonparasitic splenic cysts: a report of 52 cases with radiologic-pathologic correlation. *Am J Roentgenol*. 1986;147:537–542.
- Fernandez-Canton G, Capelastegui A, Merino A, et al. A typical MRI presentation of a small splenic hamartoma. *Eur Radiol*. 1999;9:883–885.
- Ferrozzi F, Bova D, Draghi F, et al. CT findings in primary vascular tumors of the spleen. *Am J Roentgenol*. 1996;166:1097–1101.
- Fishman EK, Kuhlman JE, Jones RJ. CT of lymphoma: spectrum of disease. *Radiographics* 1991;11:647–669.
- Ha HK, Kim HH, Kim BK, et al. Primary angiosarcoma of the spleen: CT and MR imaging. *Acta Radiol*. 1994;35:455–458.
- Hahn PF, Weissleder R, Stark DD, et al. MR imaging of focal splenic tumors. *Am J Roentgenol*. 1988;150:823–827.
- Karakas HM, Demir M, Ozyilmaz F, et al. Primary angiosarcoma of the spleen: in vivo and in vitro MRI findings. *Clin Imaging*. 2001;25:192–196.
- Mortele KJ, Mergo PJ, Kunnen M, et al. Tumoral pathology of the spleen. In: De Shepper AM, Vanhoenacker F, eds. *Medical imaging of the spleen*. 1st ed. Berlin: Springer; 2000:101–122.
- Rabushka LS, Kawashima A, Fishman EK. Imaging of the spleen: CT with supplemental MR examination. *Radiographics* 1994;14:307–332.
- Ramani M, Reinhold C, Semelka RC, et al. Splenic hemangiomas and hamartomas: MR imaging characteristics of 28 lesions. *Radiology* 1997; 202:166–172.
- Rao BK, AuBuchon J, Lieberman LM, et al. Cystic lymphangiomatosis of the spleen: a radiologic-pathologic correlation. *Radiology* 1981;141: 781–782.
- Ros PR, Moser RP, Dachman AH, et al. Hemangioma of the spleen: radiologic-pathologic correlation in ten cases. *Radiology* 1987;162:73–77.
- Rose SC, Kumpe DA, Manco-Johnson ML. Radiographic appearance of diffuse splenic hemangiomatosis. *Gastrointest Radiol*. 1986;11:342–345.
- Shirkoda A, Freeman J, Armin AR, et al. Imaging features of splenic epidermoid cysts with pathologic correlation. *Abdom Imaging*. 1995;20: 449–451.
- Strijk SP, Wagener DJT, Bogman MJJT, et al. The spleen in Hodgkin disease: diagnostic value of CT. *Radiology* 1985;154:753–757.
- Urrutia M, Mergo, PJ, Ros PR, et al. Cystic masses of the spleen: radiologic-pathologic correlation. *Radiographics* 1996;16:107–129.

INFECTION

- Callen PW, Filly RA, Marcus FS. Ultrasonography and computed tomography in the evaluation of hepatic microabscesses in the immunosuppressed patient. *Radiology* 1980;136:433–434.
- Chew FS, Smith PL, Barboriak D. Candidal splenic abscesses. *Am J Roentgenol*. 1981;156:474.
- Drevelengas A. The spleen in infectious disorders. In: De Shepper AM, Vanhoenacker F, eds. *Medical imaging of the spleen*. 1st ed. Berlin: Springer; 2000:67–80.
- Franquet T, Montes M, Lecumberri FJ, et al. Hydatid disease of the spleen: imaging findings in nine patients. *Am J Roentgenol*. 1990;154:525–528.
- Pierkarski J, Federle MP, Moss AA, et al. Computed tomography of the spleen. *Radiology* 1980;135:683–689.
- Shirkhoda A. CT findings in hepatosplenic and renal candidiasis. *J Comput Assist Tomogr*. 1987;11:795–798.

TRAUMA

- Do HM, Cronan JJ. CT appearance of splenic injuries managed nonoperatively. *Am J Roentgenol* 1991;157:757–760.
- Emery KH. Splenic emergencies. *Radiol Clin North Am*. 1997;35: 831–843.
- Gavant ML, Schurr M, Flick PA, et al. Predicting clinical outcome of nonsurgical management of blunt splenic injury; using CT to reveal abnormalities of splenic vasculature. *Am J Roentgenol*. 1997;168:207–212.
- Jeffrey RB, Laing FC, Federle MP, et al. Computed tomography of splenic trauma. *Radiology* 1981;141:729–732.
- Malangoni MA, Cue JI, Fallat ME, et al. Evaluation of splenic injury by computed tomography and its impact on treatment. *Ann Surg*. 1990; 211:592–599.
- Mirvis SE, Whitley NO, Gens DR. Blunt splenic trauma in adults: CT-based classification and correlation with prognosis and treatment. *Radiology* 1981;171:33–39.
- Naylor R, Coln D, Shires GT. Morbidity and mortality from injuries to the spleen. *J Trauma*. 1974;14:773–778.
- Umlas SL, Cronan JJ. Splenic trauma: can CT grading systems enable prediction of successful nonsurgical treatment? *Radiology* 1991;178: 481–487.
- Wolfman NT, Bechtold RE, Scharling ES, et al. Blunt upper abdominal trauma: evaluation by CT. *Am J Roentgenol*. 1992;158:492–501.

MISCELLANEOUS

- Allen KB, Gay BB, Skandalakis JE. Wandering spleen: anatomic and radiologic considerations. *South Med J*. 1992;85:976–984.
- Balcar I, Seltzer SE, Davis S, et al. CT patterns of splenic infarction: a clinical and experimental study. *Radiology* 1984;151:723–729.
- Darling JD, Flickinger FW. Splenosis mimicking neoplasm in the perirenal space: CT characteristics. *J Comput Assist Tomogr*. 1990;14: 839–841.
- Folz SJ, Johnson CD, Swensen SJ. Abdominal manifestations of sarcoidosis in CT studies. *J Comput Assist Tomogr*. 1995;19:573–579.
- Freeman JL, Jafri SZH, Roberts JL, et al. CT of congenital and acquired abnormalities of the spleen. *Radiographics* 1993;13:597–610.
- Gentry LR, Brown JM, Lindgren RD. Splenosis: CT demonstration of heterotopic autotransplantation of splenic tissue. *J Comput Assist Tomogr*. 1982;6:1184–1187.
- Gorden DH, Burell MI, Levin DC, et al. Wandering spleen—the radiological and clinical spectrum. *Radiology* 1977;125:39–46.
- Hoeffel C, Bokemeyer C, Hoeffel JC, et al. CT hepatic and splenic appearances with sarcoidosis. *Eur J Radiol*. 1996;23:94–96.
- Ito K, Mitchell DG, Honjo K, et al. MR imaging of acquired abnormalities of the spleen. *Am J Roentgenol*. 1997;168:697–702.
- Jaroch MT, Broughan TA, Hermann RE. The natural history of splenic infarction. *Surgery* 1986;100:743–749.
- Kessler A, Mitchell DG, Israel HL, et al. Hepatic and splenic sarcoidosis: ultrasound and MR imaging. *Abdom Imaging*. 1993;18:159–163.
- Magid D, Fishman EK, Charache S, et al. Abdominal pain in sickle cell disease: the role of CT. *Radiology* 1987;163:325–328.
- Magid D, Fishman EK, Seigelman SS. Computed tomography of the spleen and liver in sickle cell disease. *Am J Roentgenol*. 1984;143: 245–249.
- Mortele KJ, Mortele B, Silverman SG. CT features of the accessory spleen. *Am J Roentgenol*. 2004;183:1653–1657.
- Mortele KJ, Praet M, Van Vlierberghe H, et al. Splenic and perisplenic involvement in acute pancreatitis: determination of prevalence and morphological helical CT features. *J Comput Assist Tomogr*. 2001;25: 50–54.
- Shiels WE, Johnson JF, Stephenson SR, et al. Chronic torsion of the wandering spleen. *Pediatr Radiol*. 1989;19:465–467.
- Torres GM, Terry NL, Mergo PJ, et al. MR imaging of the spleen. *Magn Reson Imaging Clin North Am*. 1995;3:39–50.
- Tsuda K, Nakamura H, Murakami T, et al. Peliosis of the spleen with intraperitoneal hemorrhage. *Abdom Imaging*. 1993;18:283–285.

第五章

系膜、网膜、腹膜

病例 5-1

病史：49岁女性，近期有左侧卵巢囊肿手术史。

图5.1　A

图5.1　B

图5.1　C

图5.1　D

影像表现：轴位增强CT图像显示一密度均匀的液性区，位于空肠系膜，壁极薄，大小为7.2 cm × 5.3cm。

鉴别诊断：重复囊肿、胰腺假性囊肿、淋巴管瘤、卵巢囊肿。

诊断：肠系膜囊肿。

讨论：肠系膜囊肿壁可以是上皮（重复囊肿、肠源性囊肿亚型）、内皮（淋巴管瘤）、间皮（间皮囊肿亚型）。如果肠系膜囊肿没有细胞覆盖，则为假性囊肿（非胰腺源性）。肠系膜囊肿，无论其组织学亚型，内部成分可以是浆液性（重复囊肿、肠源性囊肿、间皮囊肿）、脂性或乳糜性（淋巴管瘤）、出血性（假性囊肿）、化脓性（假性囊肿）。肠系膜囊肿多为单房（但淋巴管瘤常为多房囊肿），壁薄（但重复囊肿、假性囊肿多为厚壁）。淋巴管瘤起源于肠壁，同肠壁的关系非常密切，因此手术切除时需要同时切除局部肠管。由于其同肠壁关系密切，也可以导致肠管扩张和梗阻。

病例 5-2

病史：69岁男性，摄食减少、弥漫性腹痛、全身乏力。

图5.2　A

图5.2　B

图5.2　C

图5.2　D

影像表现：轴位增强CT图像显示上腹部网膜和肠系膜间隙内多发软组织结节。另见腹水以及肝脏多发低密度灶。

鉴别诊断：间皮瘤、结核、淋巴瘤。

诊断：结肠癌腹膜转移。

讨论：易发生网膜转移的原发肿瘤有卵巢癌、结肠癌、胰腺癌和胃癌。转移的表现多种多样，可以为：多发的大小不等（从数毫米到数厘米）的结节，腹膜斑块样病灶，肠系膜增厚。如果原发肿瘤为粘液性（如卵巢癌、结肠癌），转移可以为囊性。转移灶同正常的无对比剂充盈或者内为液体充盈的肠管不易鉴别。因此，做好肠道的对比充盈对于鉴别诊断很重要。延迟期图像及卧位对诊断有帮助。

病例 5-3

病史：52岁男性，右腹触及包块。

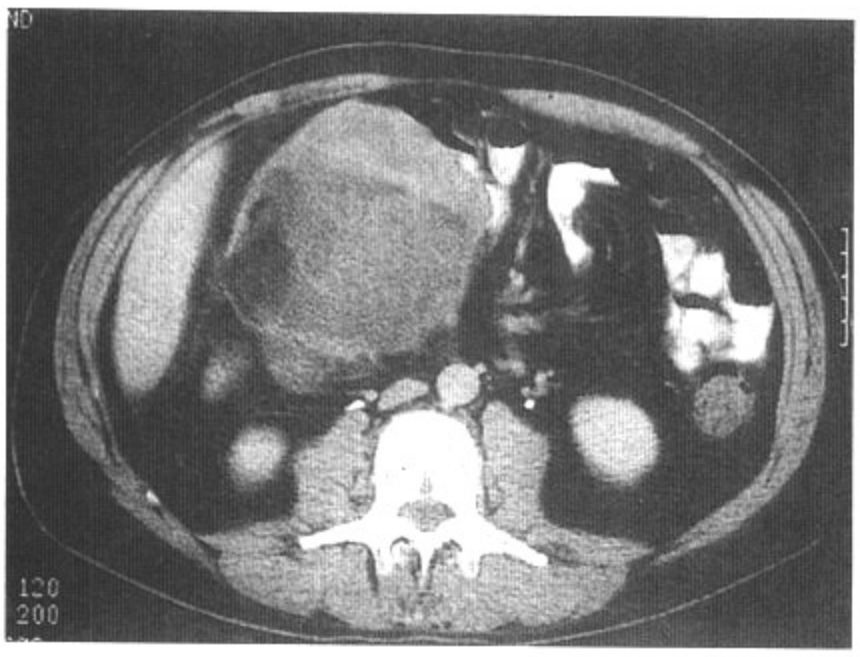

图5.3　A

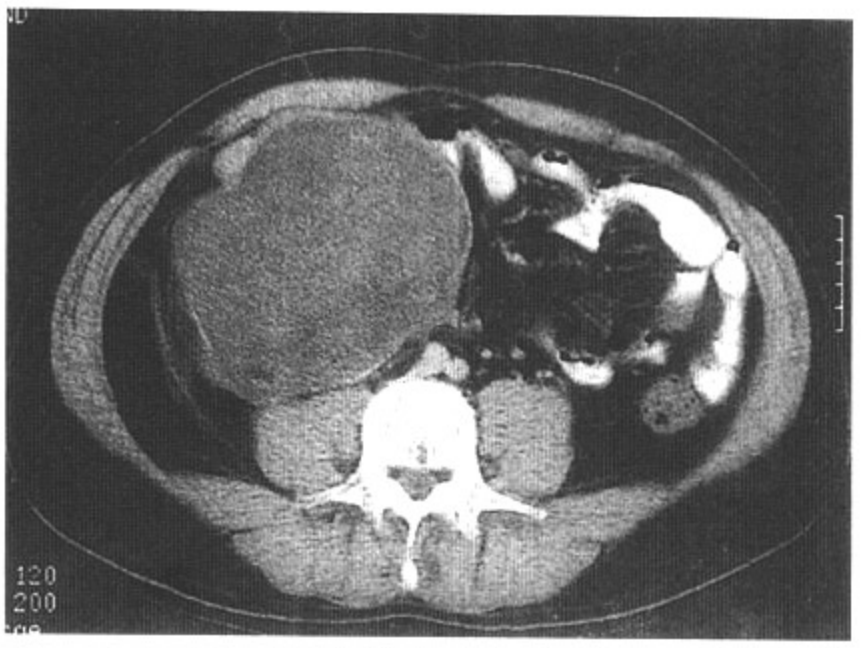

图5.3　B

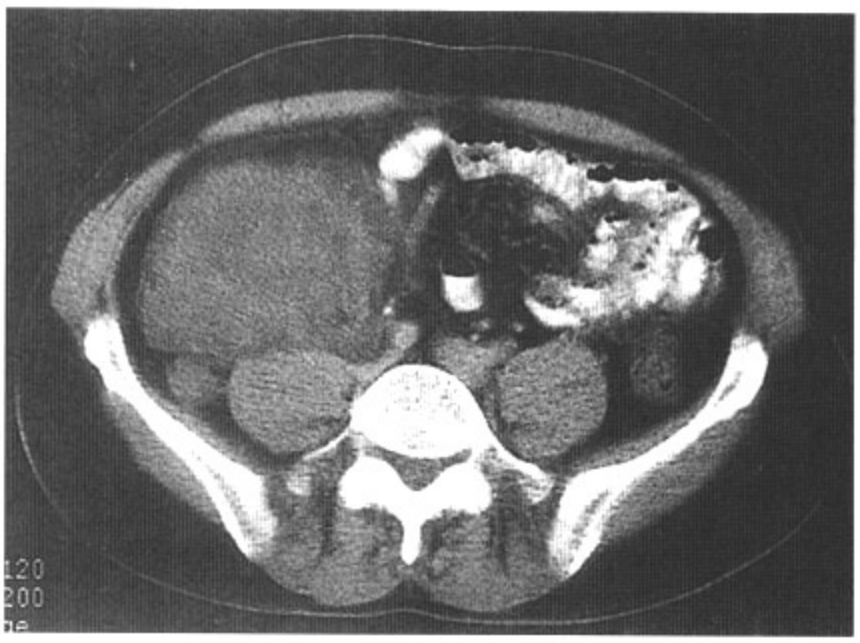

图5.3　C

影像表现：轴位增强CT图像显示右中腹一个起源于肠系膜的巨大占位，大小约10cm，边界清晰，实性，不均匀强化，病灶内右侧可见脂肪密度。

鉴别诊断：畸胎瘤。

诊断：脂肪肉瘤。

讨论：肠系膜边界清晰的巨大实性占位，多为肉瘤、淋巴瘤和卵巢转移。占位如为液体密度，则可能为脓肿或出血。淋巴瘤强化均匀，而本例呈不均匀强化。病灶内的脂肪密度缩小了鉴别诊断的范围，提示为脂肪肉瘤或畸胎瘤可能。肠系膜畸胎瘤极为罕见，发生于儿童（85%的病人小于1岁）。因此，大的、边界清晰、内含脂肪的肠系膜病灶高度提示为脂肪肉瘤。需要说明的是，腹部脂肪肉瘤最常见的起源部位是后腹膜。

病例 5-4

病史：43岁男性，腹痛、不能进食。

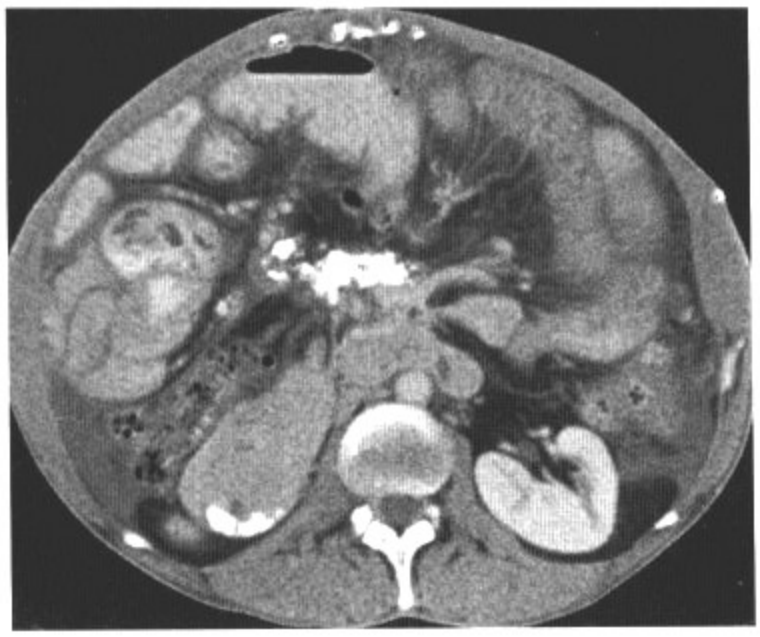

图5.4　A

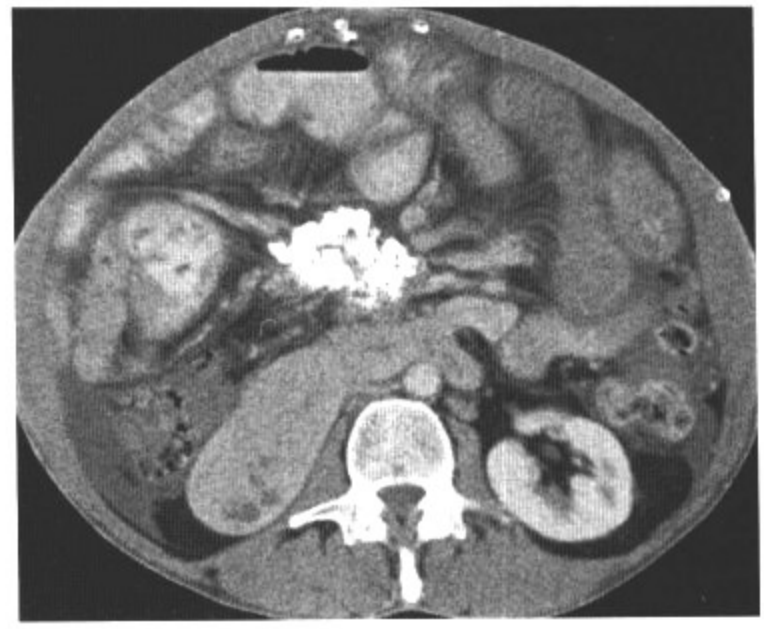

图5.4　B

图5.4　C

图5.4　D

影像表现：轴位增强CT可见一大小为6.0cm×3.5cm的含钙化的软组织肿块浸润肠系膜，肠系膜血管充血，前方小肠肠袢肠壁增厚。存在腹水。

鉴别诊断：类癌，转移瘤，淋巴瘤，肉瘤。

诊断：硬化性肠系膜炎（缩窄性肠系膜炎）。

讨论：硬化性肠系膜炎病因不清，病理改变为慢性炎症和纤维化。按肿物内部的主要病理成分，可以将硬化性肠系膜炎分为三类：（1）肠系膜脂膜炎（病理为炎症）；（2）肠系膜脂肪营养不良（脂肪坏死）；（3）缩窄性肠系膜炎（纤维化），本例为缩窄性肠系膜炎。本病局限于肠系膜，偶见钙化。缩窄性肠系膜炎在CT上表现为含脂肪及钙化成分的软组织肿块，从肠系膜根部扩展到小肠，可以导致肠管缩窄、肠袢纠集，进而导致腹部绞痛。本例肠壁增厚是由于血管及淋巴充血。小肠类癌可以发生系膜转移，同样可以引起肠系膜成纤维反应、钙化、肠袢纠集。因此是本病鉴别诊断的重要一项。其他可以侵及肠系膜的实性肿瘤如淋巴瘤、转移、肉瘤，通常没有钙化，也不会引起肠梗阻。

病例 5-5

病史：10岁男孩，急性右腹痛。

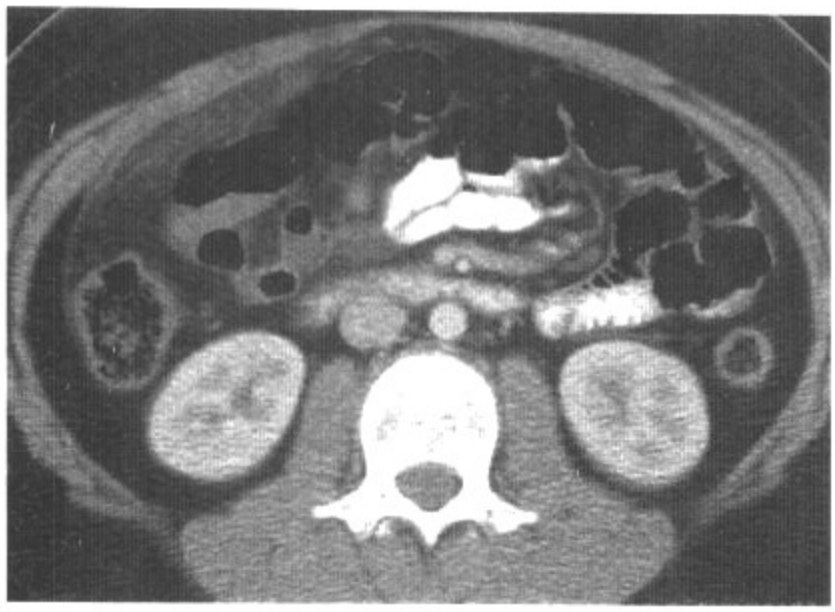

图5.5　A

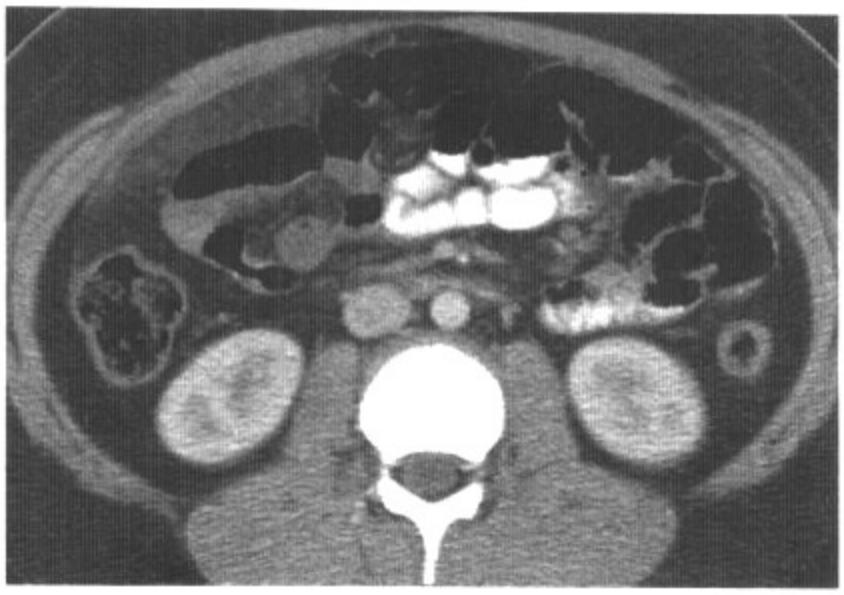

图5.5　B

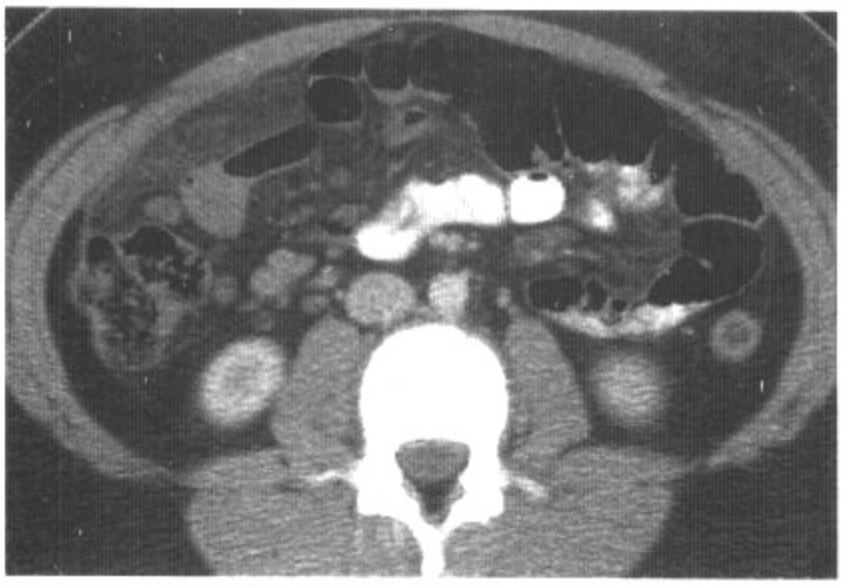

图5.5　C

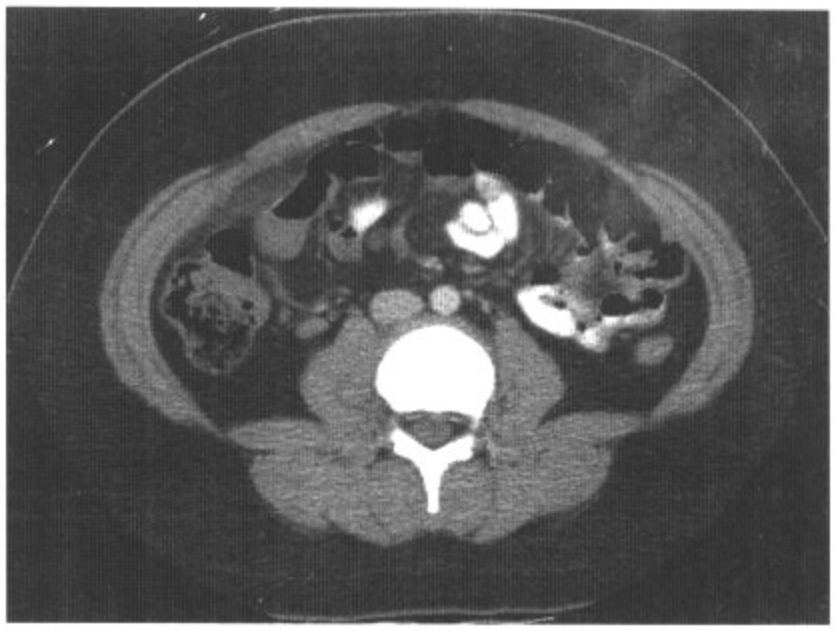

图5.5　D

影像表现：轴位增强CT图像显示升结肠前方脂肪线，前方腹膜增厚。附近肠壁厚度正常。可以看到肠系膜局部小淋巴结。

鉴别诊断：肠脂垂炎、淋巴瘤、结核、转移。

诊断：网膜梗死。

讨论：网膜梗死多发生于男性，肥胖为易感因素（如本例）。患者的典型表现为急性下腹痛。网膜扭转、粘连、血供不稳定、手术史都可以造成网膜梗死。CT表现为软组织索条浸润局部网膜，但也可见到肿瘤样改变，此时易同含脂肪的肿瘤（如脂肪肉瘤）相混淆。网膜梗死的临床表现同急性阑尾炎、肠脂垂炎、憩室炎相似，由于本病不要外科干预症状即可缓解，因此利用影像学明确诊断十分重要，从而可以避免不必要的手术。本病从症状产生到完全缓解一般只需要两周时间。肠脂垂炎为结肠系膜游离缘的脂肪病变，表现为结肠周围的高密度边，中心点状为栓塞血管。不伴其他部位浸润的网膜淋巴瘤极为罕见。结核性腹膜炎一般不表现为急性病程，但CT表现可以相同。网膜转移瘤少见于儿童。

病例 5-6

病史：63岁男性、PSA升高。

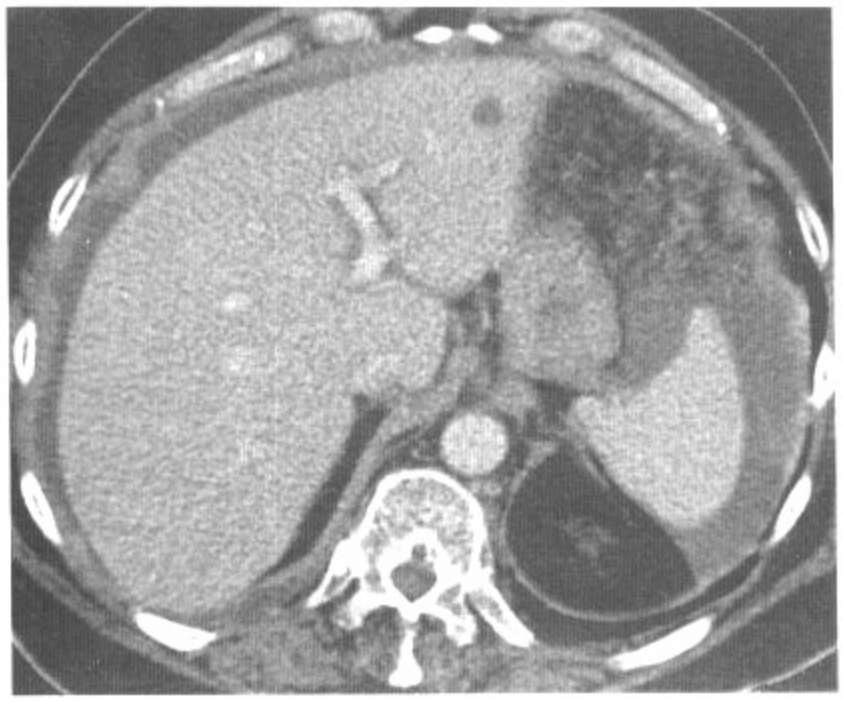

图5.6　A

图5.6　B

图5.6　C

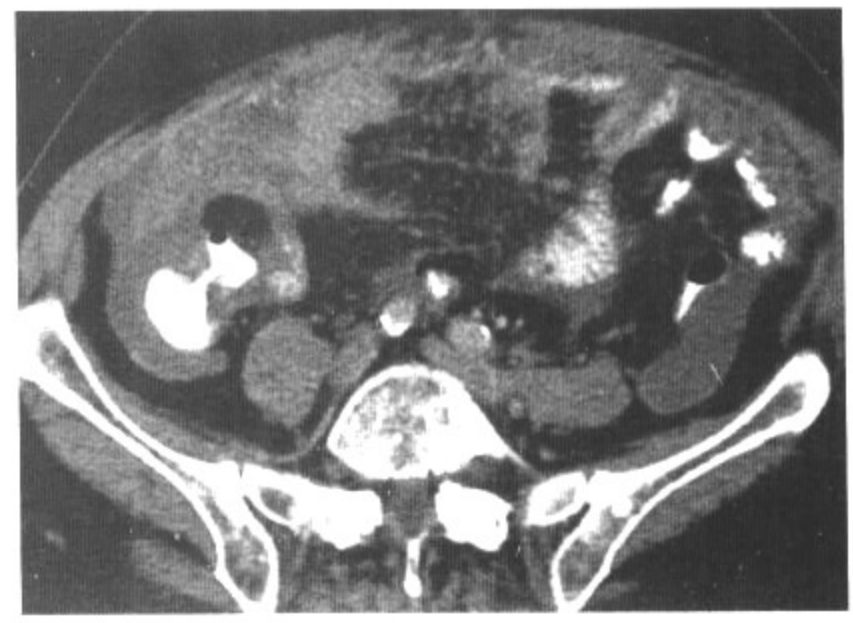

图5.6　D

影像表现：轴位增强CT图像显示大网膜增厚，呈斑块样和结节样软组织灶。腹膜表面结节样增厚，可见腹水。

鉴别诊断：结核、间皮瘤、淋巴瘤。

诊断：前列腺癌网膜饼样转移。

讨论：在腹膜转移或结核等疾病时，大网膜正常脂肪组织被取代，此为“网膜饼征”。大网膜位于前腹壁深方，自横结肠向足侧延伸。转移可以表现为网膜增厚，正常脂肪密度被软组织密度替代。最常发生腹膜转移的原发肿瘤为胃肠道和卵巢恶性肿瘤。表现同腹膜转移相似的肿瘤有淋巴瘤、结核、间皮瘤。前列腺癌引起网膜饼者罕见，需要排除其他疾病导致的可能。必要时，进行影像学引导下经前腹壁穿刺活检即可确诊。

病例 5-7

病史：24岁男性，腹部枪击伤手术史，HCT减低。

图5.7　A

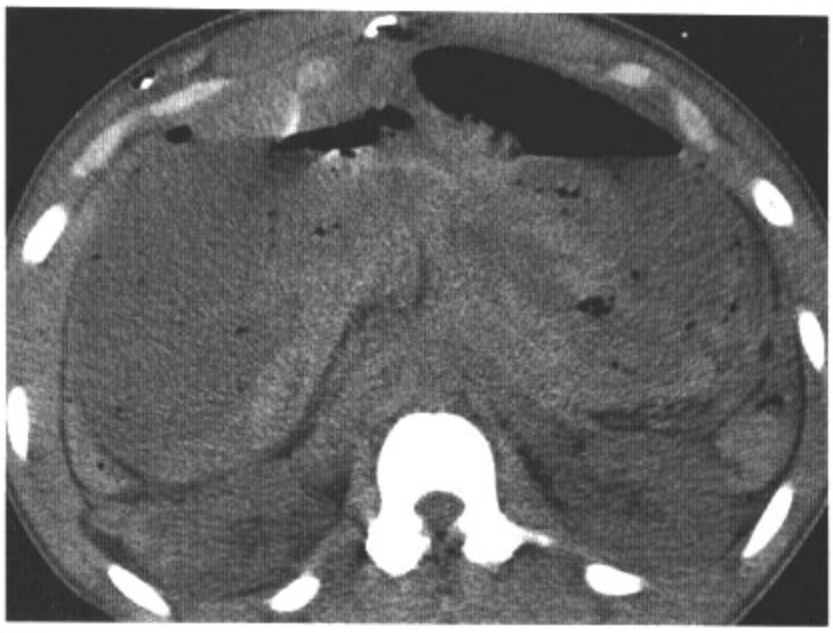

图5.7　B

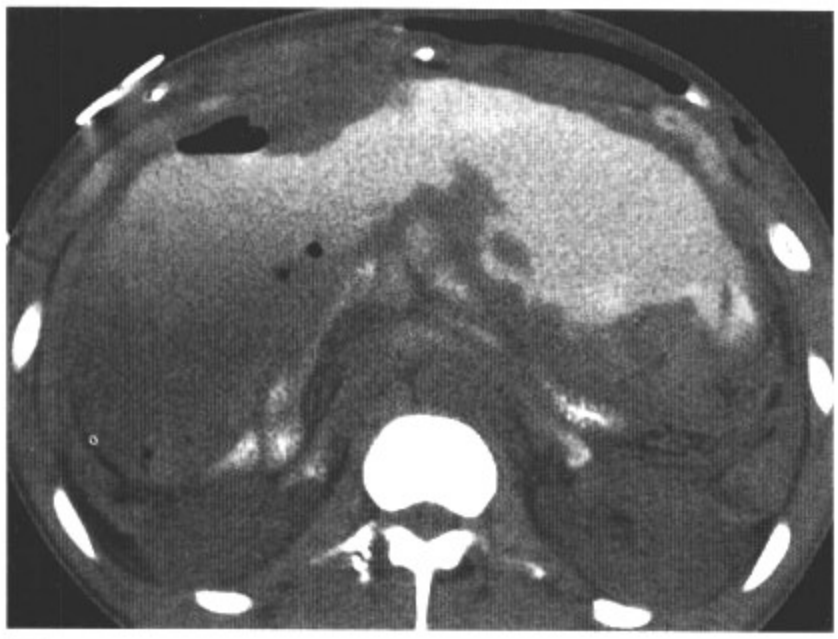

图5.7　C

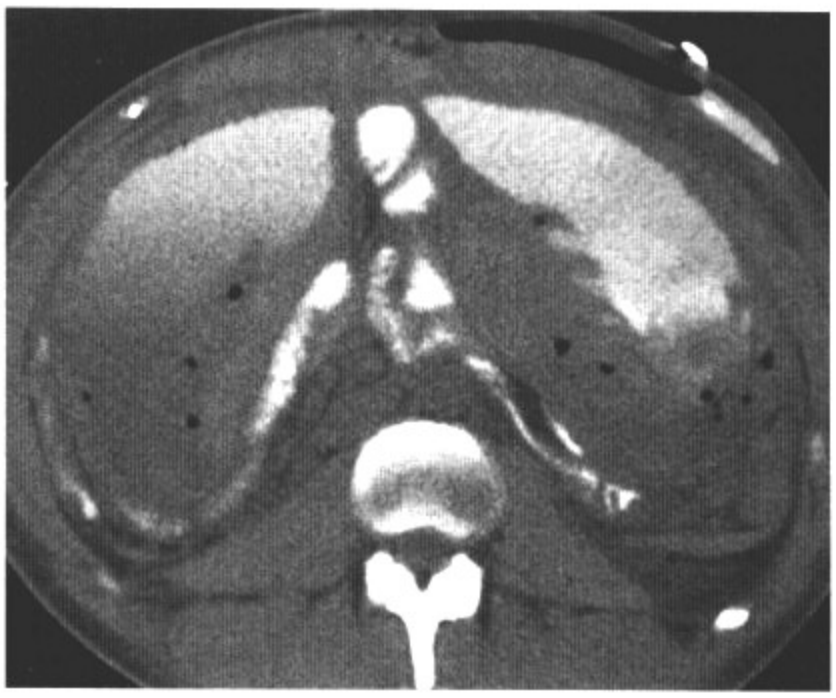

图5.7　D

影像表现：轴位平扫CT图像（A，B）显示一巨大低密度肿物占据腹腔，内可见多发气泡影以及高密度物质（提示出血）。口服对比剂后CT图像（C，D）显示对比剂外渗进入肿物内。前方血气腹（A，B），皮下同样可见气体及对比剂（D）。

鉴别诊断：无。

诊断：内脏穿孔继发腹腔脓肿。

讨论：本例病灶巨大，且位于前腹，如不口服对比剂，难以做出正确诊断。这类脓肿容易被误认为扩张的积粪肠管。结肠受脓肿压迫，移位向后方，没有明显的肠壁。紧邻积液的气腹可以确定腹腔脓肿的诊断。大多数情况下，脓肿可以经皮引流。气腹和病变内的斑点状气体可以除外腹膜假性粘液瘤以及单纯腹水的可能。

病例 5-8

病史：34岁女性，腹围增加伴腹部压痛。

图5.8　A

图5.8　B

图5.8　C

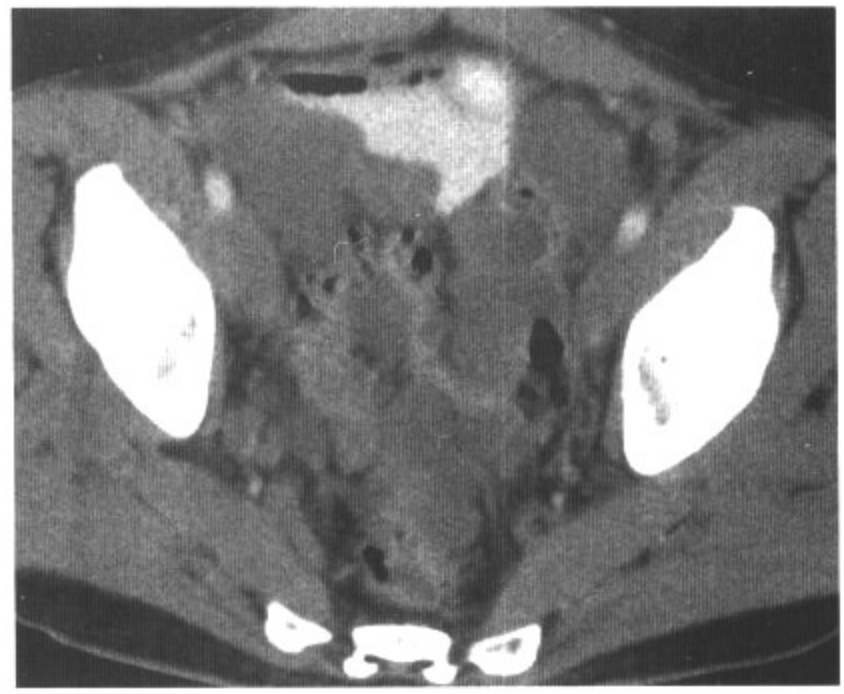

图5.8　D

影像表现：增强CT图像显示腹腔内多灶性大量液体，网膜、肠系膜、肝周均见液体，肝脏可见扇形压迹。脾脏可见低密度病变。

鉴别诊断：腹水，网膜囊肿，囊性间皮瘤，卵巢囊腺瘤。

诊断：腹膜假性粘液瘤。

讨论：腹膜假性粘液瘤是黏液性肿瘤内的黏液性物质在腹腔内弥漫性播散的结果，良、恶性均可。常见的为卵巢、阑尾肿物，脐尿管或子宫内膜来源也可以。病人表现为腹围渐进性增加、腹痛。CT图像上，腹膜假性粘液瘤可以表现为单发或多发液体密度灶，压迫邻近器官，呈扇形。肝脏或脾脏表面种植肿瘤可以累及实质，本例的脾脏实质即受累。腹膜的假性粘液瘤可见分隔，少见钙化。假性粘液瘤可以表现为分房样腹水。腹膜的隐窝易聚集腹水和细胞，可见种植，常见部位为肝浆膜、网膜、肠系膜、肝下间隙和道格拉斯窝。

病例 5-9

病史：59岁女性，腹痛。

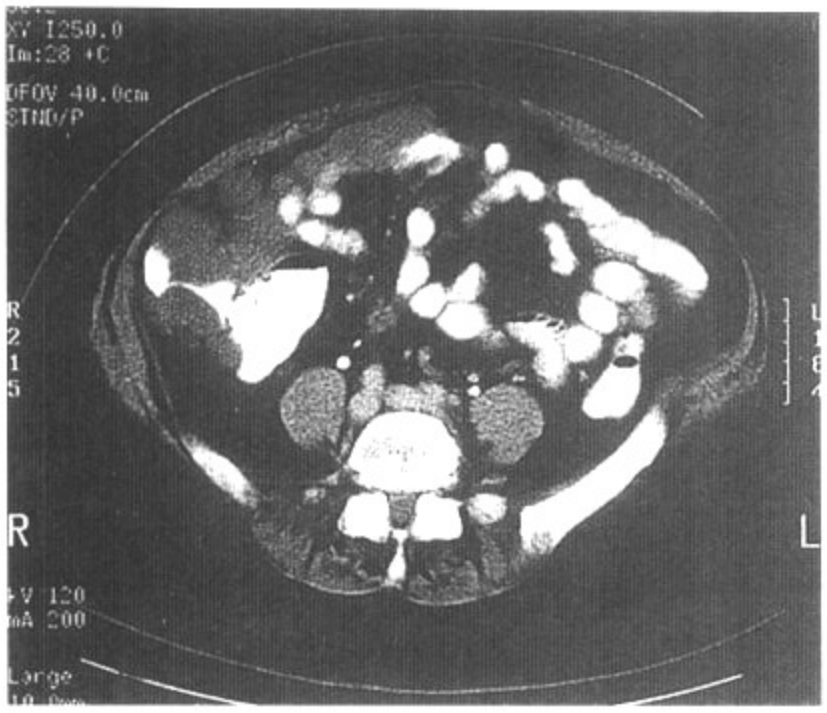

图5.9　A

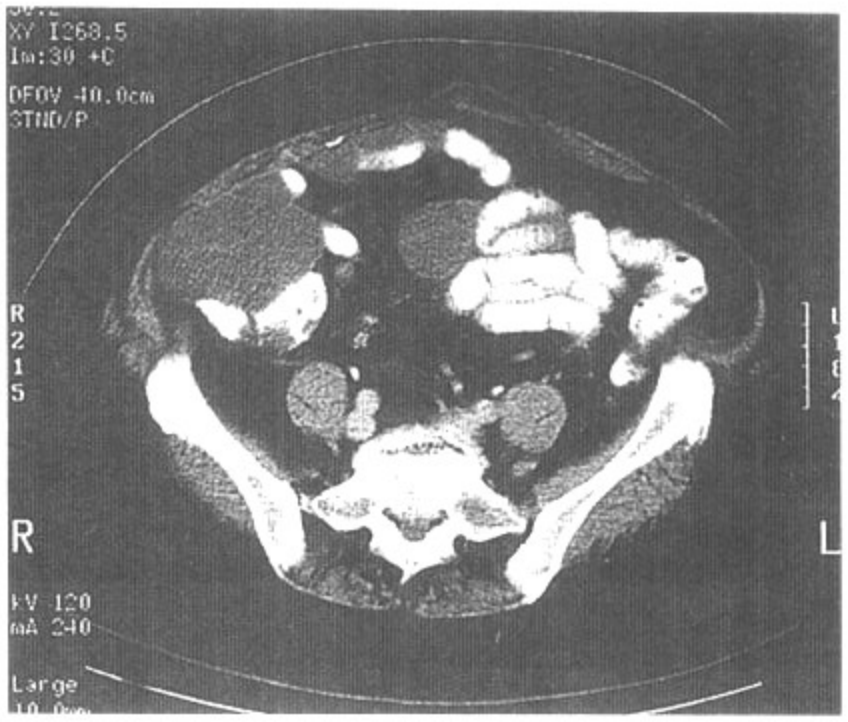

图5.9　B

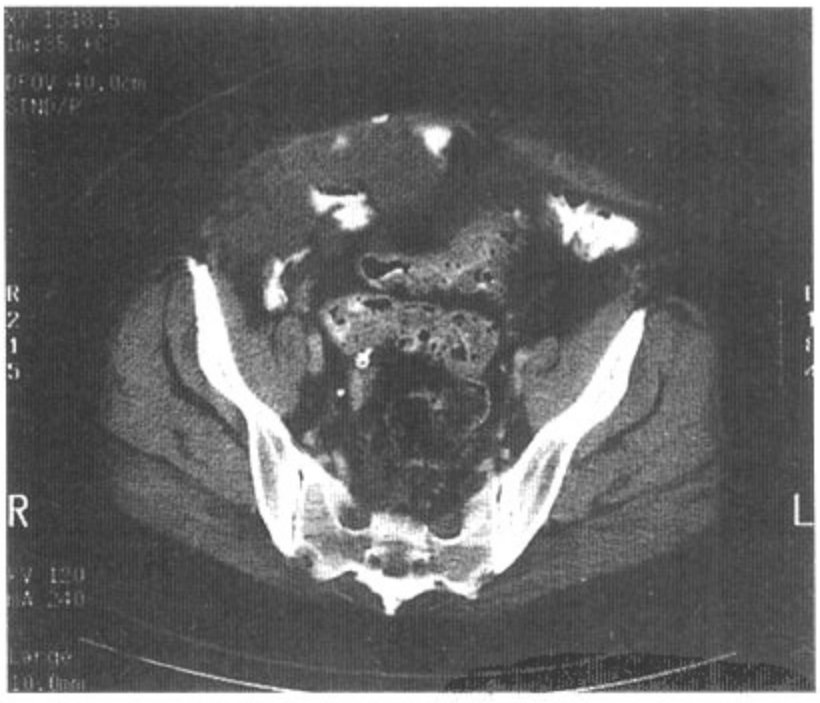

图5.9　C

影像表现：轴位增强CT图像显示肠袢间及腹膜前方多房液性区。无肠梗阻。

鉴别诊断：间皮囊肿，囊性转移，重复囊肿，腹膜假性粘液瘤。

诊断：囊性间皮瘤。

讨论：囊性间皮瘤是一类少见的腹膜肿瘤。好发于30～45岁的女性患者，治疗后局部复发较为常见。本病同恶性腹膜间皮瘤无关，同石棉接触无关。CT图像可以看到肠表面、肠系膜、腹膜表面多发的囊性病灶。虽然这些病灶环绕并影响肠管，但肠梗阻罕见。囊性间皮瘤的囊内充满清亮的液体，在CT上为水样密度。腹部多发囊性病灶也可以是囊性转移灶，原发可以为卵巢或阑尾。假性粘液瘤可有相似的影像表现。重复囊肿和间皮囊肿则极为罕见，本例不太可能。

病例 5-10

病史：55岁女性，恶性、呕吐。

图5.10　A

图5.10　B

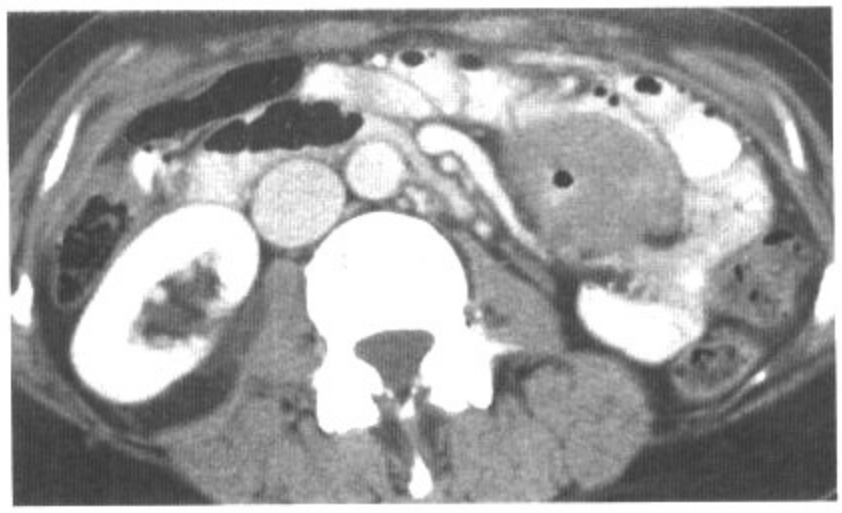

图5.10　C

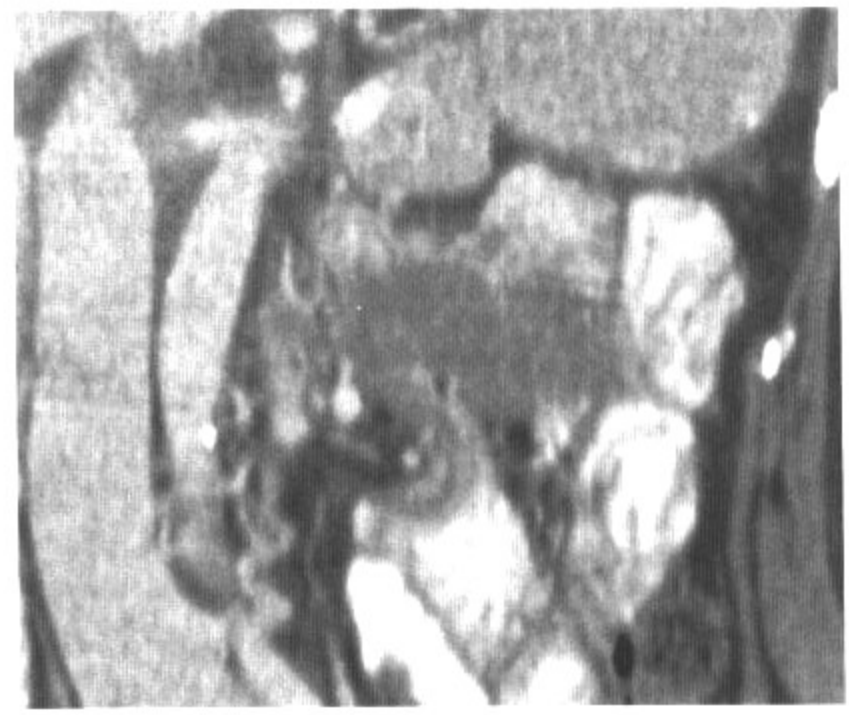

图5.10　D

影像表现：轴位增强CT（A～C）显示肠系膜左侧可见密度均匀的实性肿物，内含气泡和高密度物质（口服造影剂）。重建冠状CT图像（D）显示肿物同邻近肠袢之间存在瘘。

鉴别诊断：胃肠间质瘤，施万细胞瘤，淋巴瘤，转移。

诊断：韧带样瘤。

讨论：韧带样瘤是纤维肿物中的一类良性病变，完全由纤维组织组成。最常见于30～40岁的女性，同外伤、雌激素治疗、妊娠相关。韧带样瘤最常侵及小肠系膜，也可见源于腹壁和后腹膜。即便是良性肿物，韧带样瘤也可具有侵袭性，因此容易同恶性混淆，本例即有侵袭性。韧带样瘤表现为边界清晰的均匀密度肿物，但也可以见到浸润性边缘和密度不均的病例。在MRI上，T1WI病变信号同肌肉组织，T2WI上的信号表现可不同。外科手术后复发率高达77%，即便完全切除病灶，仍可复发。

病例 5-11

病史：59岁男性，毕Ⅱ式术后，急性左上腹疼痛。

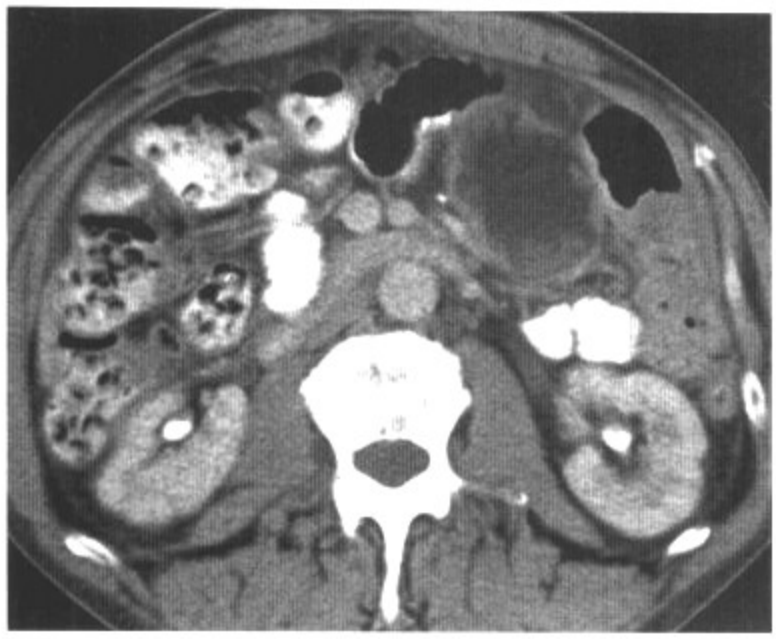

图5.11　A

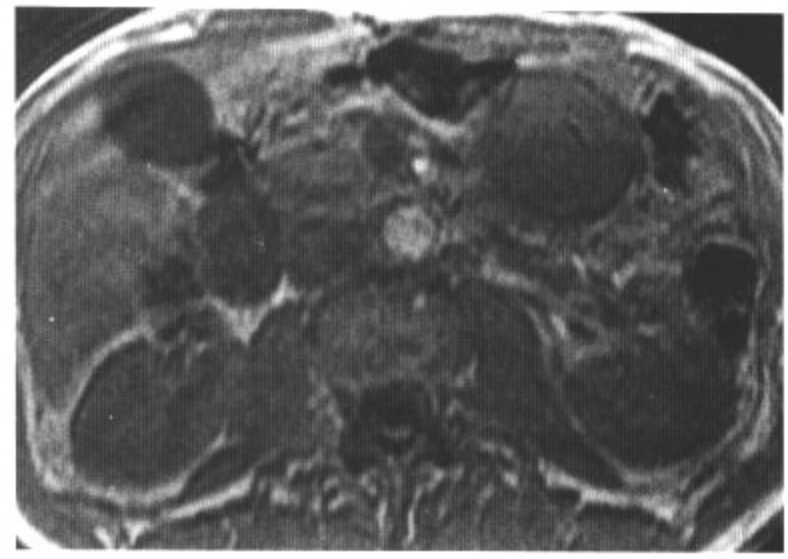

图5.11　B

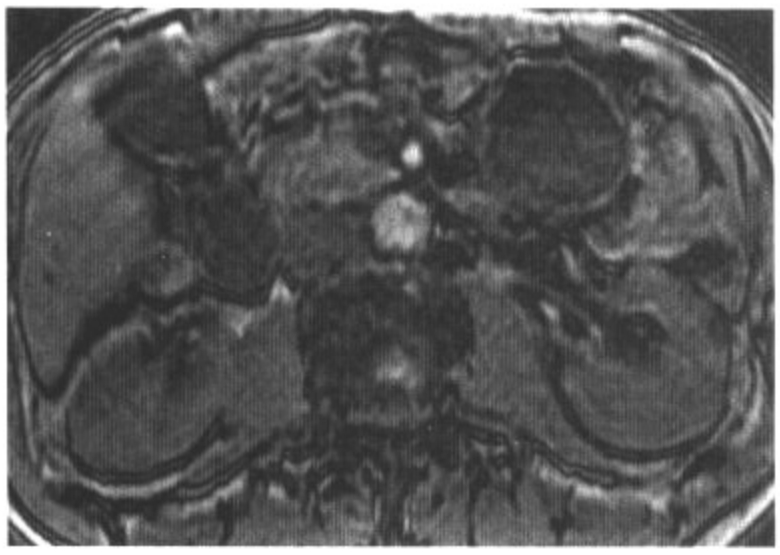

图5.11　C

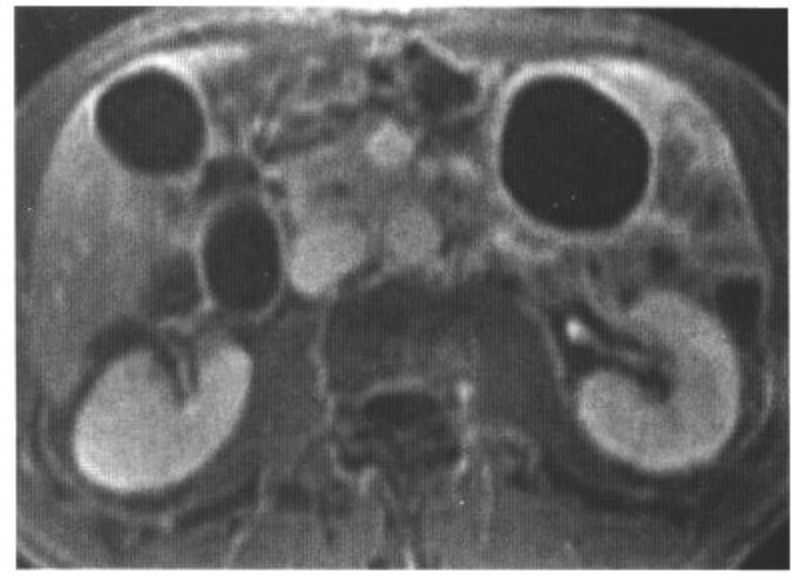

图5.11　D

影像表现：轴位增强CT图像（A）显示为一个6.4cm×4.5cm大小的肠系膜肿物，内含脂肪，伴碎屑，周围环绕软组织密度结节样边缘。MR于T1WI正相位（B）上可见一脂液平面，T1WI反相位（C）被抑制。含钆造影剂增强扫描，压脂T1WI（D）显示病灶为边缘强化的单房囊性病灶。

鉴别诊断：脂肪肉瘤，脂肪瘤，畸胎瘤，淋巴管瘤，重复囊肿，脓肿，胰腺假性囊肿。

诊断：乳糜性囊肿（非胰腺假性囊肿）。

讨论：乳糜性囊肿为一种罕见的肠系膜囊肿，归类在非胰腺假性囊肿中。乳糜囊肿内的乳糜含量不同，CT表现为脂肪密度。脂液平面对病灶内存在乳糜有诊断价值。在MRI上，含显微镜下脂肪的液体T1WI表现为明亮的高信号，T1WI反相位上信号被抑制。CT图像上的碎屑和厚壁可能同内出血相关，因为病理证实囊周围多发异常血管。本例需要同淋巴管瘤和畸胎瘤进行鉴别。淋巴管瘤可含乳糜成分，因此CT值可为负值，但淋巴管瘤经常为多房性。畸胎瘤的表现可以同乳糜性囊肿一样。钙化和毛发的存在可以帮助诊断畸胎瘤。脂肪肉瘤和脂肪瘤内含脂肪，但无脂-液平面。重复囊肿、脓肿、胰腺假性囊肿同样是可以发生在肠系膜上的厚壁囊性病变，但不含脂肪。

病例 5-12

病史：患儿，男，9个月，腹部包块来诊。

图5.12 A

图5.12 B

图5.12 C

影像表现：超声（A）右上腹可见一巨大囊性占位，边界清晰，可见一有回声结节，引起肝脏的占位效应。轴位增强CT（B，C）显示肠系膜占位由液体和脂肪密度组成，伴粗大钙化和多发分隔。部分外周高密度边缘。

鉴别诊断：成脂细胞瘤，脂肪肉瘤，脂肪瘤，蛰伏脂瘤（冬眠瘤）。

诊断：肠系膜畸胎瘤。

讨论：非生殖腺的腹部细胞畸胎瘤极为罕见，新生儿发病率为百万分之一。几乎所有非生殖腺的畸胎瘤均发于儿童。大部分儿童的畸胎瘤发生于骶尾部。畸胎瘤可以源于三个胚层，内可含皮肤附件、软骨、骨、牙齿、脂肪组织。畸胎瘤的影像特征，反映了病变的组织学特征。本例包含了畸胎瘤的全部影像特征，表现为大小不等的多发囊，粗大钙化，外周可见脂肪成分，肿瘤由于存在包膜，因此边界清晰。超声对于评价畸胎瘤囊性病灶内成分有价值，CT对钙化和脂肪成分检出有特异性。此病手术切除预后好。成脂细胞瘤生长迅速，良性间充质肿瘤均能在10岁之前发现，但这些肿瘤通常发生于四肢的浅表软组织。成脂细胞瘤边界清晰，当浸润性生长时为成脂细胞瘤增生。成脂细胞瘤含脂肪和软组织，不含囊性和钙化成分，这是同畸胎瘤鉴别的要点。蛰伏脂瘤（多发生于成人）和脂肪瘤内不含囊。10岁之前的脂肪肉瘤极为罕见（AFIP 2500例内仅2例），未见2岁以下发病者。

病例 5-13

病史：75岁男性，体重减轻，腹部包块。

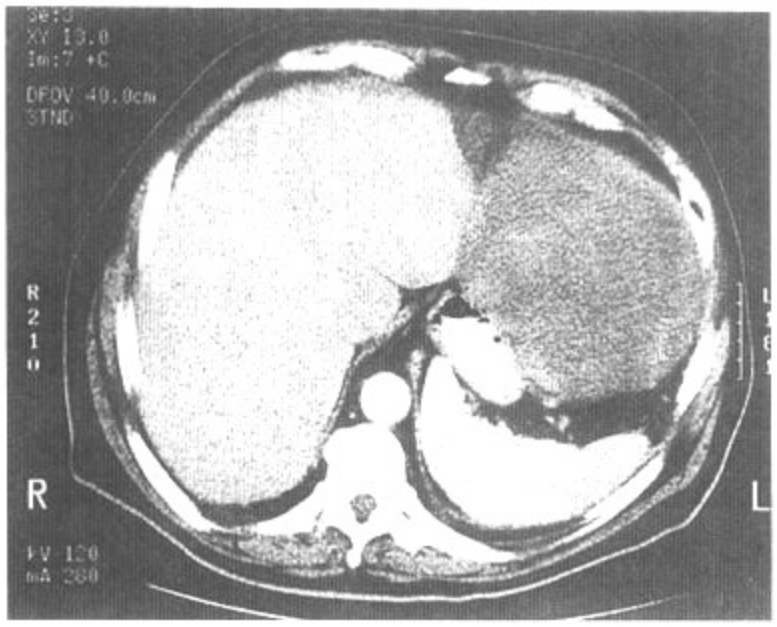

图5.13　A

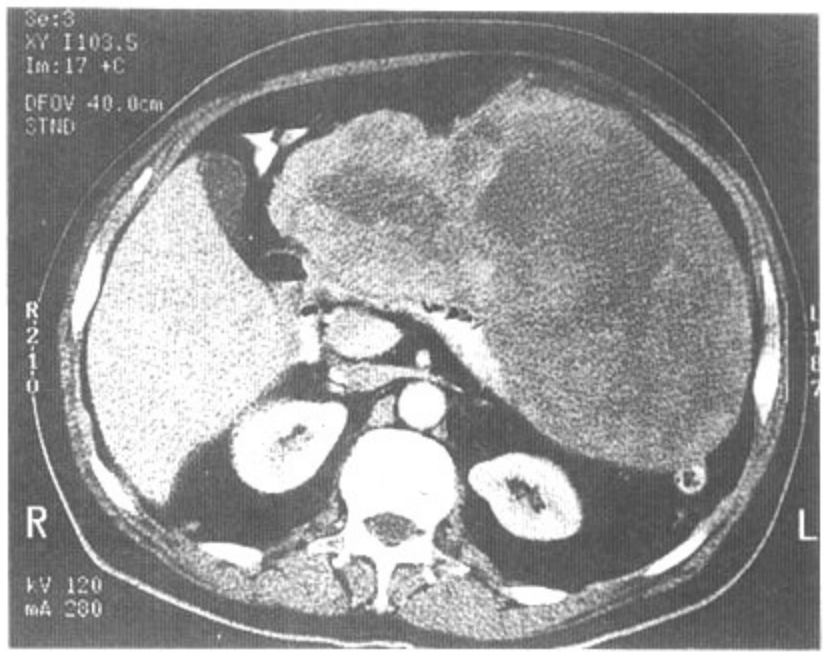

图5.13　B

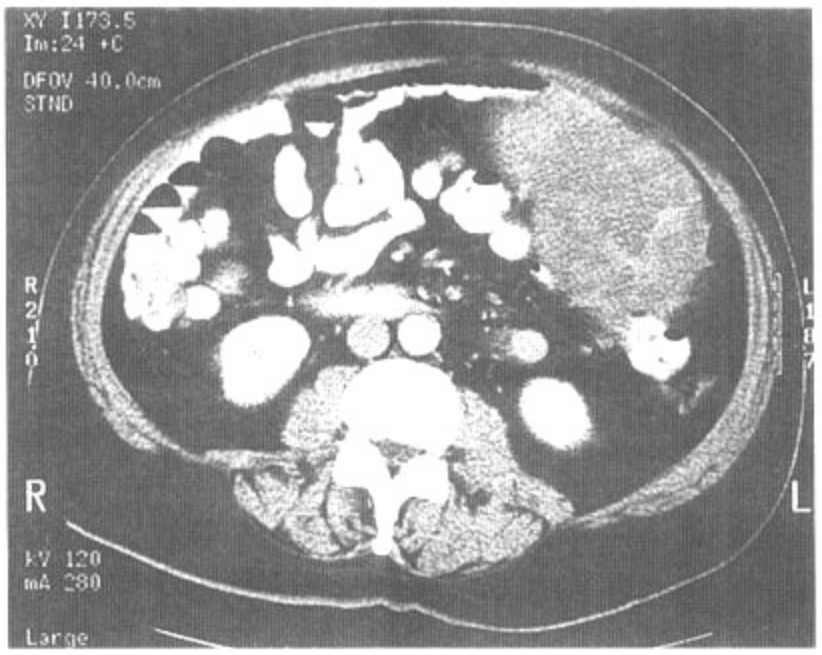

图5.13　C

影像表现：轴位增强CT左腹可见一30cm大的边界清晰的不均匀强化肿物，自近脐处向足侧延伸至盆腔。

鉴别诊断：转移、淋巴瘤，韧带样瘤（纤维瘤病）。

诊断：恶性纤维组织细胞瘤。

讨论：恶性纤维组织细胞瘤（MFH）是一类软组织肉瘤，四肢近端（大腿、上臂）最常发生，后腹膜次之。像本病例这样的源自肠系膜的MFH极为罕见。同其他肉瘤类似，MFH在CT图像上表现为边界清晰的巨大肿物。MFH血供丰富，增强扫描显著强化。肠系膜的实性病灶还有淋巴瘤、转移瘤和纤维瘤病。本例无肿大淋巴结，不支持淋巴瘤；转移瘤倾向于为体积稍小的多发病灶。病灶中心强化，表明了其实性特征，因此可除外胰腺假性囊肿和肠系膜囊肿。纤维瘤病和其他类型的肉瘤为本例最需鉴别的疾病。

病例 5-14

病史：28岁男性，显著腹胀、弥漫性腹痛、乏力。体检发现睾丸肿物。

图5.14　A

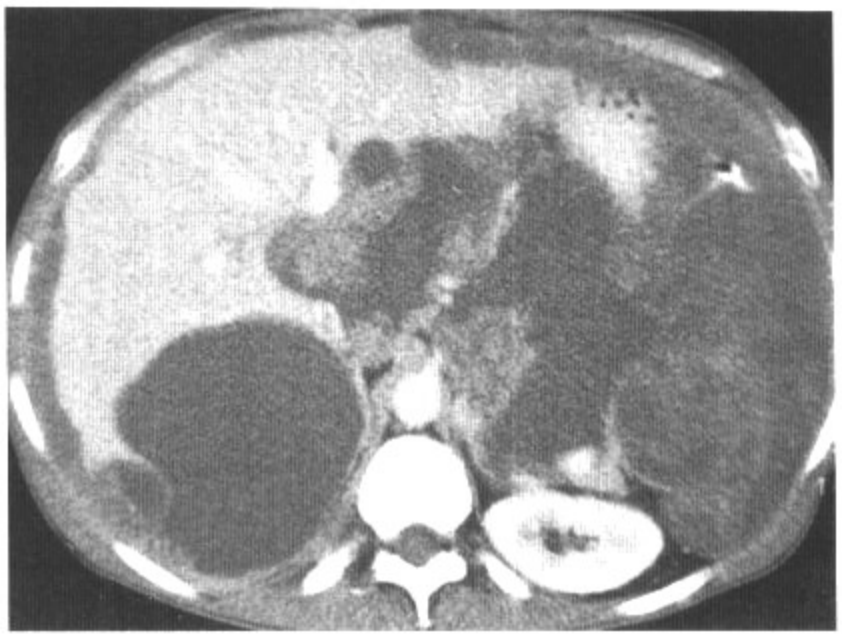

图5.14　B

图5.14　C

影像表现：轴位增强CT显示腹腔广泛液体密度灶，侵及肝脾，胃和结肠受压，部分肠袢、胃、胰腺移位。肝脏可见扇形压迹。后腹膜未见受侵。

鉴别诊断：结核性腹膜炎，癌症腹膜扩散，腹膜淋巴管瘤病，腹膜假性粘液瘤。

诊断：绒癌转移。

讨论：男性绒癌是一种睾丸生殖细胞肿瘤，极为罕见。绒癌腹腔转移同样极为罕见。本例图像特征为囊性病灶侵犯腹腔，肝脏和其他实性器官边缘形成扇形压迹，容易同腹膜假性囊腺瘤向混淆，是本例主要需要鉴别的疾病。本例患者的睾丸肿物病史可以提示诊断。绒癌腹膜转移的预后很差。近50%的睾丸生殖细胞瘤患者存在转移，常发生在肝、肺、脑，腹膜罕见。肿瘤负荷可以使β-HCG升高。至于结核性腹膜炎，本例病变浸润广泛，无“网膜饼征”和肿大淋巴结，因此可能性不大。

病例 5-15

病史：35岁女性，胃分流术后。

图5.15　A

图5.15　B

图5.15　C

图5.15　D

影像表现：轴位增强CT显示一密度略高于腹膜后脂肪密度的巨大肿物，并引起占位效应。多发的肠系膜结节周围存在脂肪密度的“晕”。肠系膜静脉扩张。

鉴别诊断：淋巴瘤，脂肪瘤，脂肪肉瘤，腹膜转移。

诊断：硬化性肠系膜炎（肠系膜脂膜炎）。

讨论：硬化性肠系膜炎病因不清，病理改变为慢性炎症和纤维化。慢性炎症为主时，病理亚型为肠系膜脂膜炎。该病同一些自身免疫病相关，如腹膜后纤维化、硬化性胆管炎、慢性纤维性甲状腺炎（Riedel甲状腺炎）、眼眶炎性假瘤。高达69%的病人还同一些恶性疾病相关，如淋巴瘤、黑色素瘤、乳腺癌、肺癌、结肠癌。CT特征：肠系膜脂肪内线样脂肪，可以为肿瘤样改变；左侧腹发生；散在的小于5mm的软组织结节；结节和血管周围存在低密度脂肪晕（称“脂肪环征”）；肿物周围高密度索条。这些征象对肠系膜脂膜炎的诊断有特异性，可以提高诊断信心。淋巴瘤、脂肪瘤、脂肪肉瘤和腹膜转移不具备上述表现。淋巴瘤最难同肠系膜脂膜炎鉴别，脂肪环征是二者鉴别的关键，淋巴瘤无脂肪环征。

病例 5-16

病史：61岁女性，间歇性腹痛。

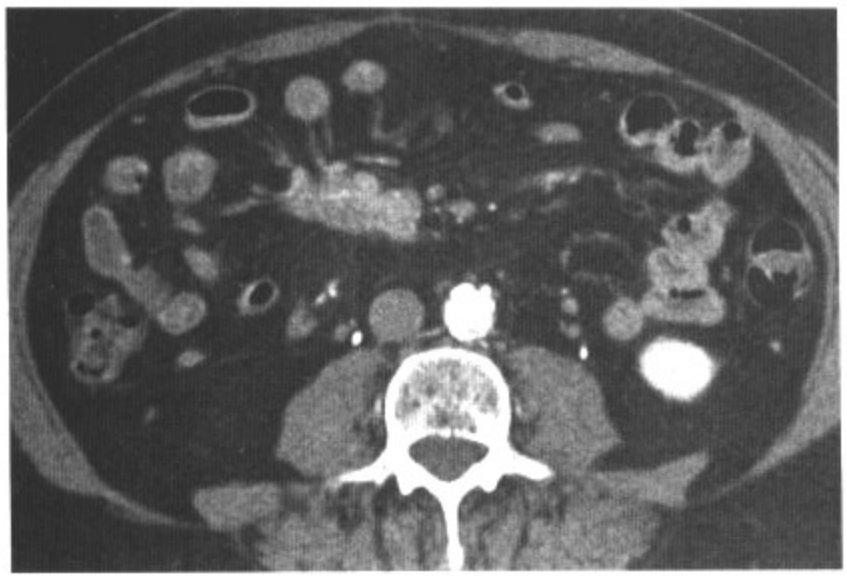

图5.16　A

图5.16　B

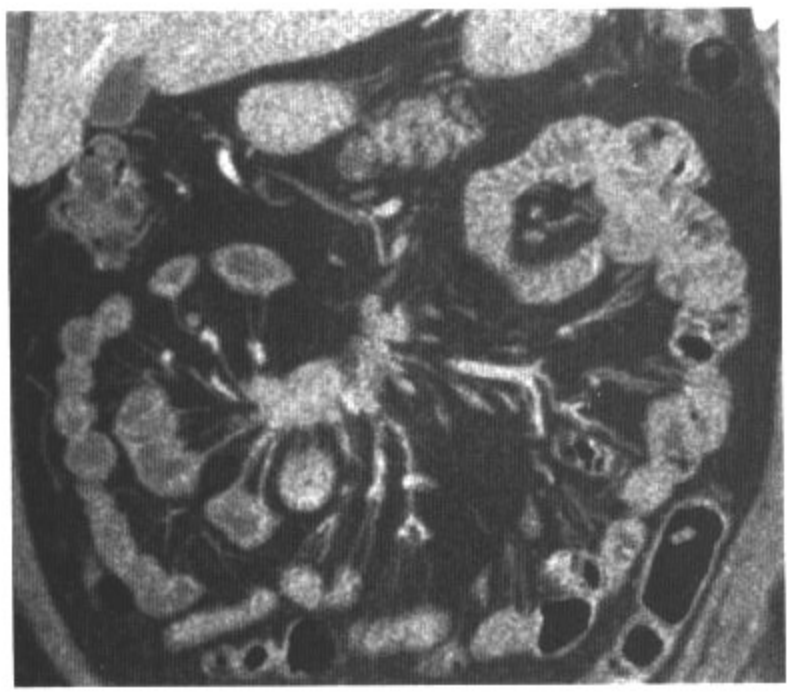

图5.16　C

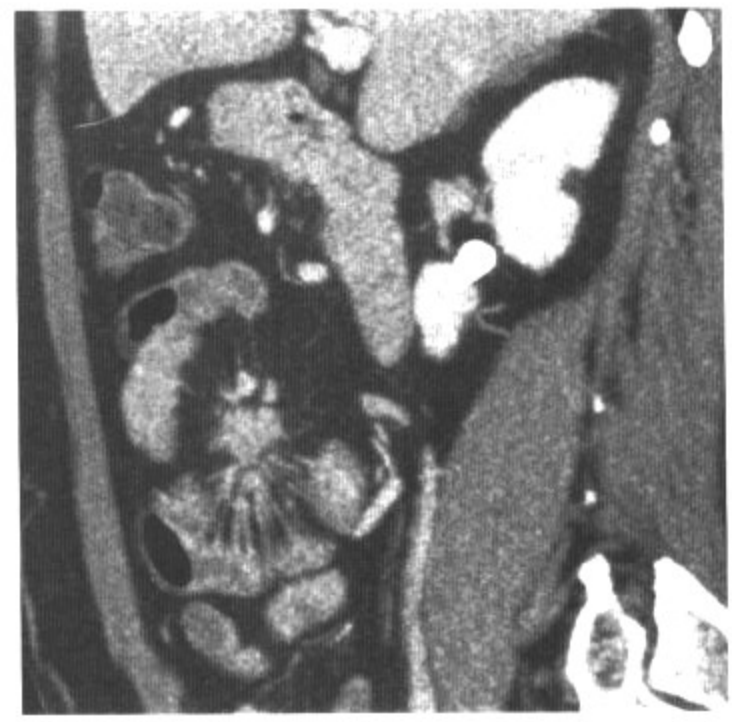

图5.16　D

影像表现：轴位（A，B）、冠状（C）、矢状（D）增强CT显示右下腹4.5 cm × 2.2cm肠系膜肿物，斑点样钙化，结缔组织增生环绕周围小肠肠袢。

鉴别诊断：缩窄性肠系膜炎，韧带样瘤，淋巴瘤，肉瘤，转移。

诊断：肠系膜类癌转移。

讨论：类癌是神经内分泌肿瘤（APUD瘤），起源于胺前体摄取和脱羧细胞（APUD细胞），早期症状不典型，如间歇性腹痛，待发生肝转移，转移灶释放血管活性物质，引起腹泻、面色潮红等类癌综合征的症状出现再诊断，已经延误了。类癌最常发生的部位为阑尾、末端回肠、直肠，位于粘膜下。组织学无法判断肿瘤的良恶性。类癌转移与原发病灶的大小相关。原发肿瘤很小，CT不易对原发肿瘤定位，但对肠系膜和肝转移显示很好。本例类癌肠系膜转移的表现比较典型，70%的病例肿物中心存在钙化。周围的成纤维反应强烈，包绕在血管周围，造成肠缺血。缩窄性肠系膜炎同类癌的表现相似，惟一的鉴别点是缩窄性肠系膜炎没有肠壁结节，没有肝转移。

病例 5-17

病史：80岁女性，反复发作上腹痛。

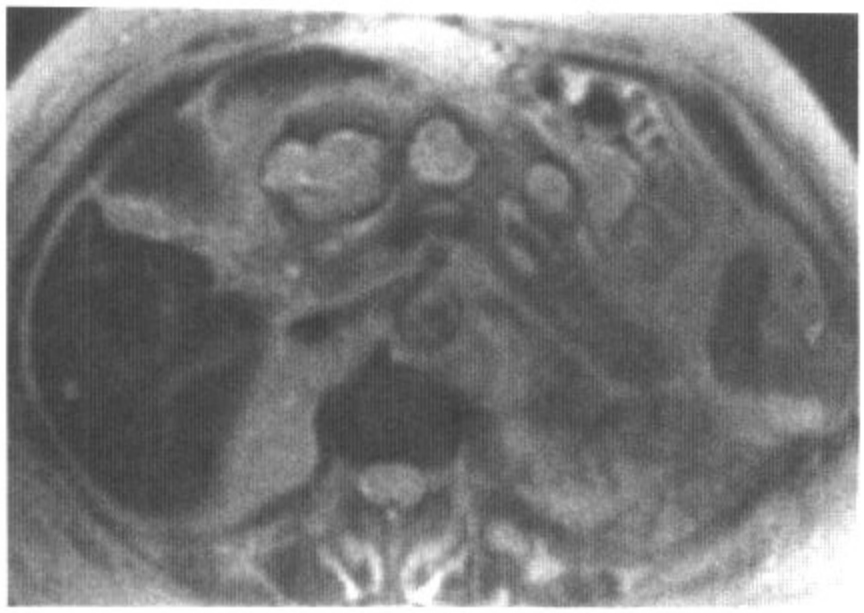

图5.17　A

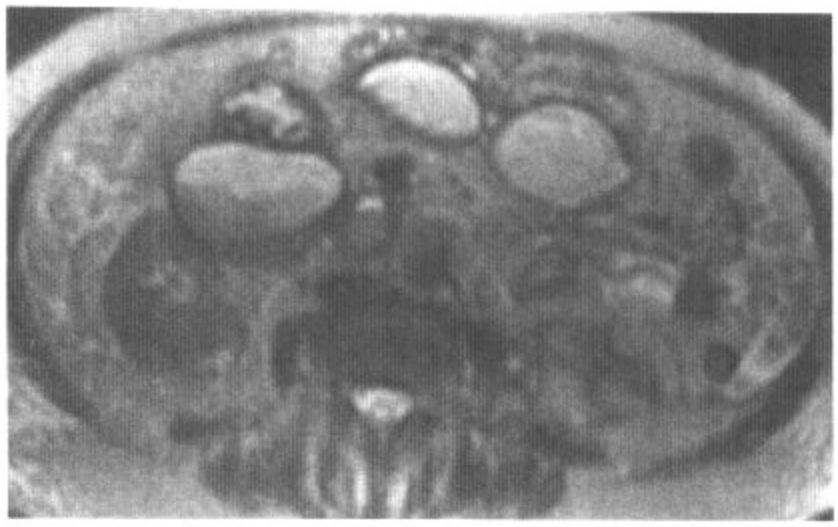

图5.17　B

图5.17　C

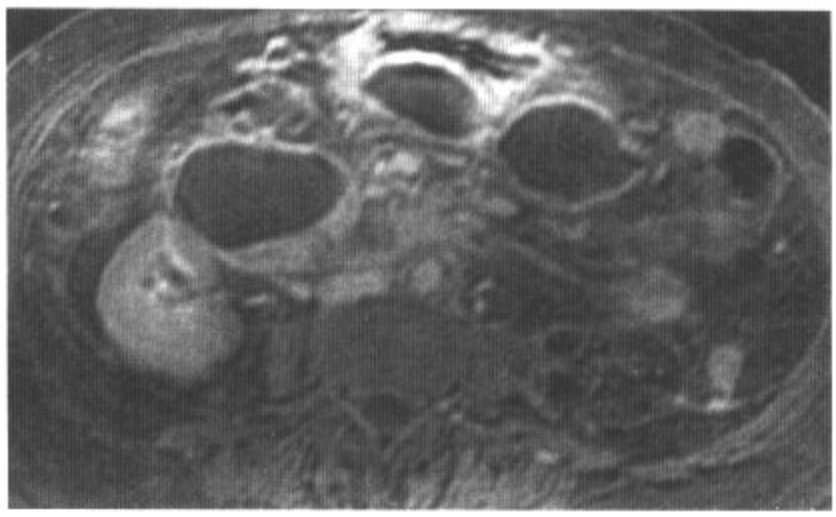

图5.17　D

影像表现：轴位T2WI显示胰腺前方（A）和肠系膜（B）数个厚壁、内含液体的囊，MRCP（C）显示囊性病灶集中在胰管周围和下方肠系膜。T1WI压脂增强扫描（D）显示囊壁强化。

鉴别诊断：脓肿，胰腺囊性占位，肠重复畸形。

诊断：胰腺假性囊肿。

讨论：胰腺假性囊肿是急性胰腺炎的最常见的并发症之一。急性期胰液和渗出液可以直接聚集在腹膜腔或腹膜后的任何间隙、器官，甚至达腹腔外、累及胸腔。胰腺周围组织或者纤维组织形成囊壁包裹积液，囊壁并没有真正的上皮细胞覆盖，因此被命名为假性囊肿。囊内含液体或碎屑。近期的急性胰腺炎发作史（大于6周）可以帮助诊断。原发的胰腺囊肿可以表现为厚壁，但一般为孤立囊肿，不会像本例为多发病变。另外一种可以表现为厚壁的肠系膜囊肿的为肠重复囊肿，但也是单发。除非液体内存在气体，否则感染性病灶（胰腺脓肿）是无法通过图像准确地与非感染病灶鉴别的。针刺抽吸术可以来确定感染的存在。

病例 5-18

病史：25岁女性，右上腹痛。

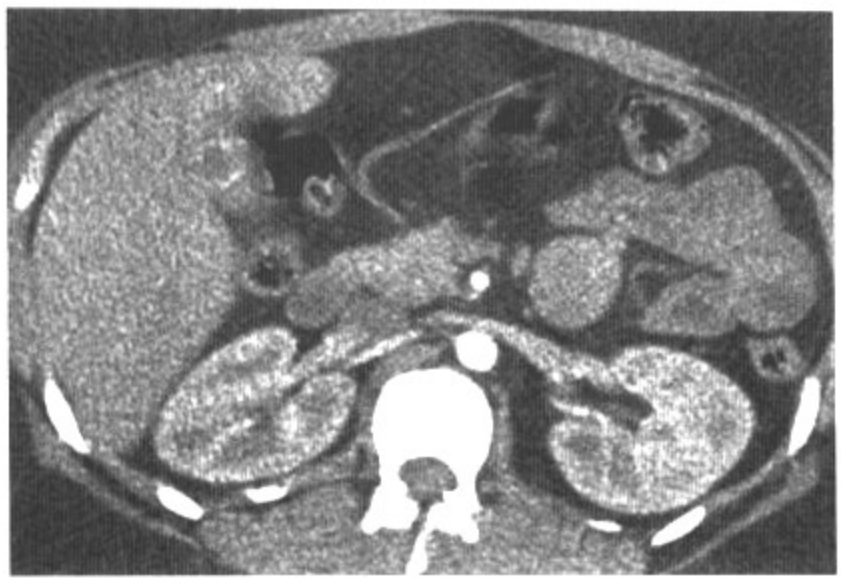

图5.18　A

图5.18　B

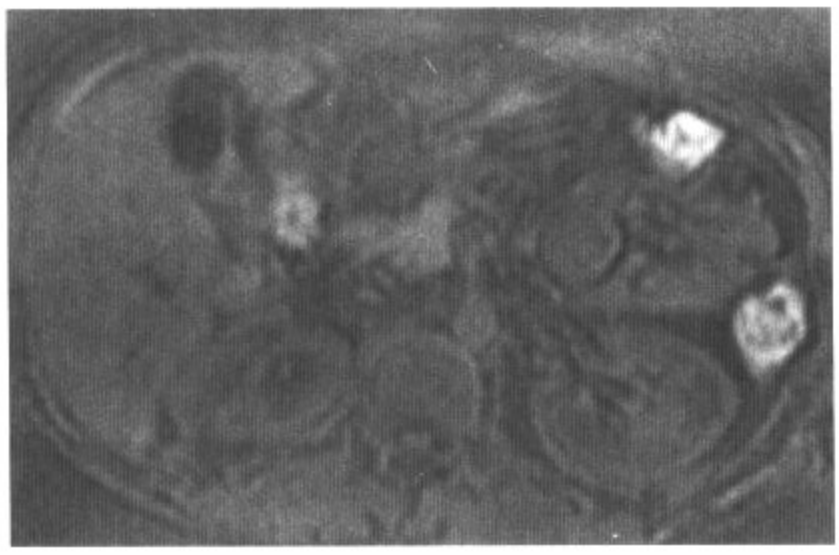

图5.18　C

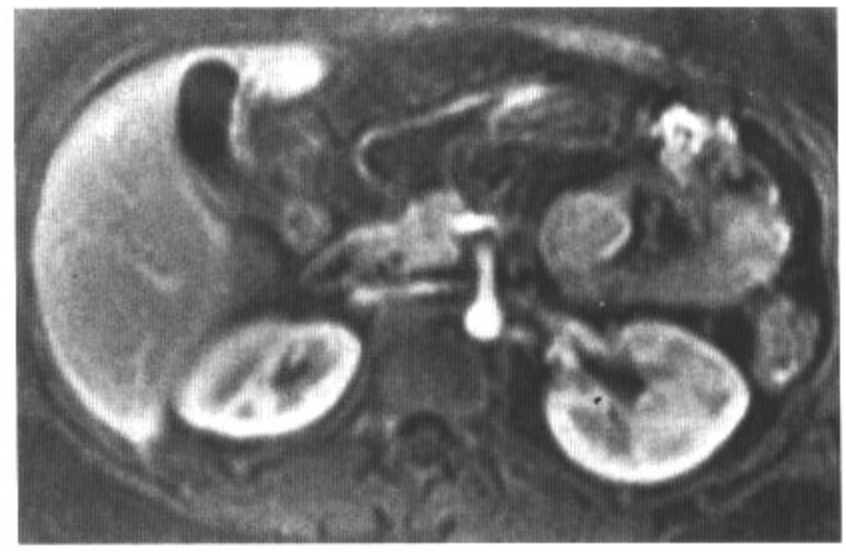

图5.18　D

影像表现：轴位增强CT（A）显示一个大小为2.8cm × 2.6cm的边界清晰的肠系膜肿物。肿物T2WI（B）和压脂T1WI（C）呈等信号，信号均匀，含钆造影剂增强扫描压脂T1（D）病灶显著强化。

鉴别诊断：韧带样瘤（纤维瘤病），淋巴瘤，转移瘤，胃肠间质瘤。

诊断：Castleman病（巨大淋巴结增生症），透明血管型。

讨论：Castleman病，又称巨大淋巴结增生症或者血管滤泡性淋巴结增生症。有两种组织学亚型：（1）透明血管型，约占90%，多为局灶型；（2）浆细胞型，约占10%，局灶型或多中心型。偶尔可见混合型。70%的透明血管型发生于30岁以下的年轻人，常无临床症状。12%的Castleman病累及腹部，其中多数位于腹膜后和盆腔，也可以发生在肠系膜和肝门。小的病灶，边界清楚，密度均匀，内部可含钙化；大的病灶密度不均。典型的T1WI信号同肌肉相等，T2WI呈高信号。增强扫描病灶血供丰富是Castleman病的特征，淋巴瘤常为低血供，可以以此进行鉴别。胃肠间质瘤常同肠管相连，而本例没有此征象。

病例 5-19

病史：33岁男性，AIDS（获得性免疫缺乏综合征）患者，发热。

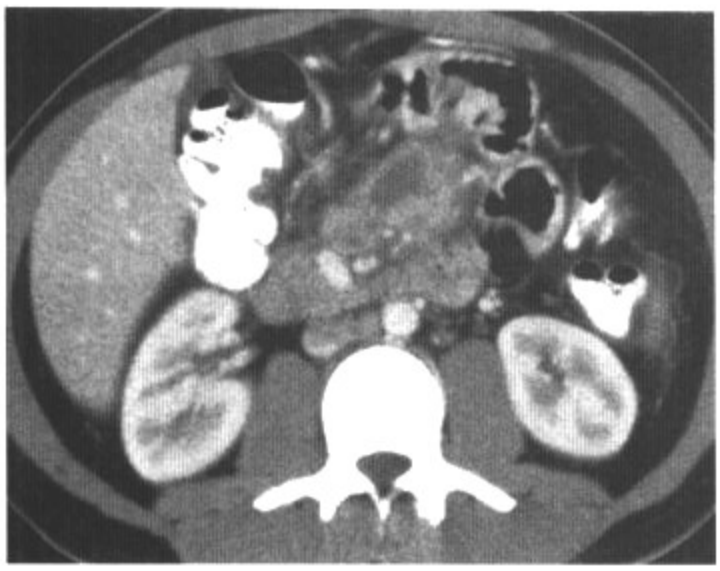

图5.19　A

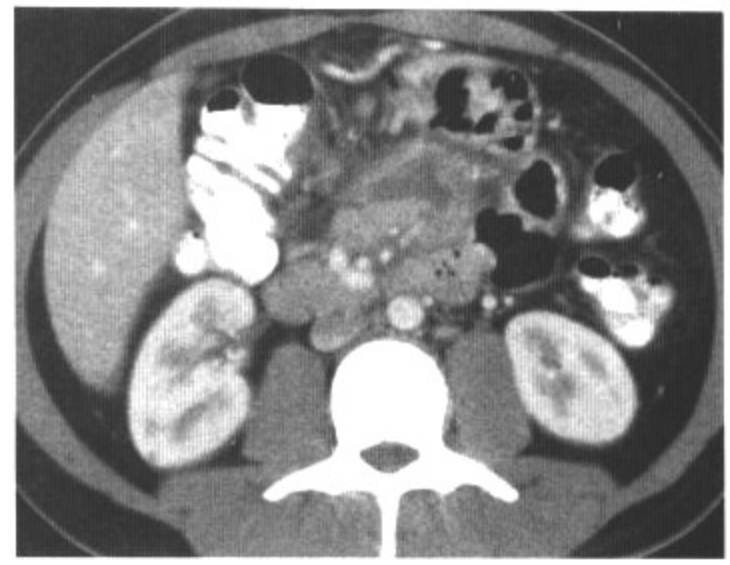

图5.19　B

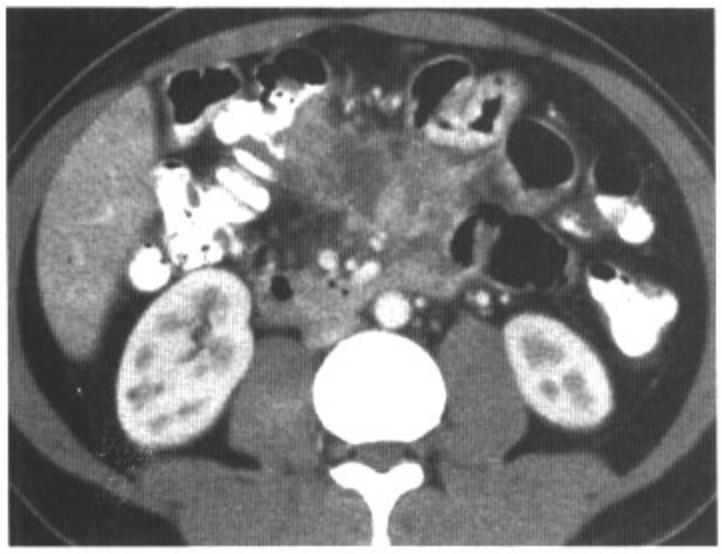

图5.19　C

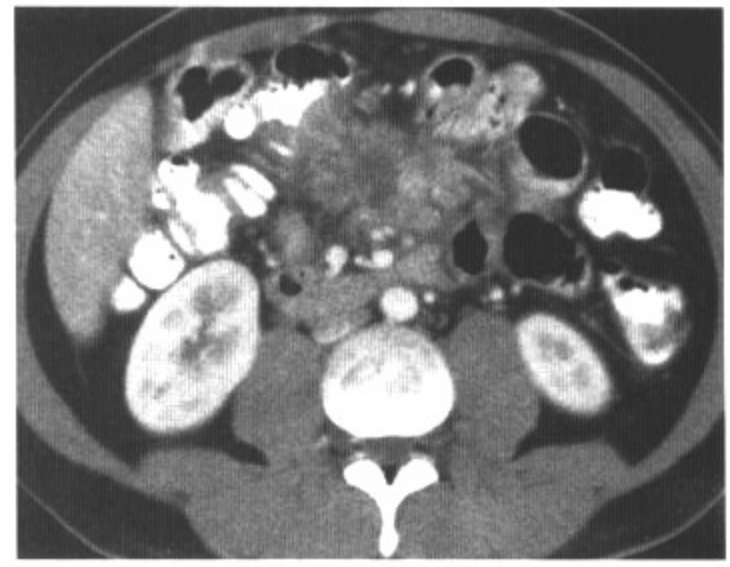

图5.19　D

影像表现：轴位增强CT显示一大小为3.3cm×2.2cm的边界不清的肠系膜肿物，中心低密度，周围可见脂肪条索和卫星结节。

鉴别诊断：结核分枝杆菌感染，脓肿，转移瘤，淋巴瘤，Kaposi肉瘤，乳糜泻（谷胶病，腹腔内病变），Whipple病。

诊断：鸟－胞内分枝杆菌（MAI）感染淋巴结病。

讨论：艾滋病病毒（HIV）感染造成CD4+细胞计数减少，导致免疫抑制，继而容易发生机会性感染和恶性肿瘤等疾病。一般情况下鸟－胞内分枝杆菌（MAI）感染发生在CD4+细胞计数小于100/μl的患者，而CD4+细胞计数大于200/μl的患者，仍可感染结核分枝杆菌（MTB）。本患CD4+细胞计数32/μl。MAI和MTB感染的腹部影像学表现有很多重叠的地方。二者都可以出现淋巴结肿大、肝大、脾大以及肝、脾、肾的局灶性病灶。淋巴结坏死更常见于结核，但是MAI感染也可以出现。另外一个鉴别要点是小肠侵犯的部位，MAI常侵犯近段小肠，结核则常侵犯远端小肠。巨细胞病毒（CMV）感染会导致严重的结肠炎，卡氏肺孢子虫感染可以造成肝脾内小的低密度病灶并伴钙化，这些病毒感染也可以发生在AIDS患者上。AIDS患者很容易发生各种机会感染。内脏的Kaposi肉瘤几乎都是发生在皮肤Kaposi肉瘤之后；注射对比剂后，淋巴结为高血供。淋巴瘤表现为肿大淋巴结，AIDS患者的淋巴结则可出现坏死。存在空肠系膜淋巴结综合征的乳糜泻患者及存在低密度淋巴结的Whipple病患者，都会存在相应的症状及病史。需要进行经皮活检以确定淋巴结肿大的原因，本例即进行了经皮活检。

病例 5-20

病史：56岁男性，胸痛、气短。

图5.20　A

图5.20　B

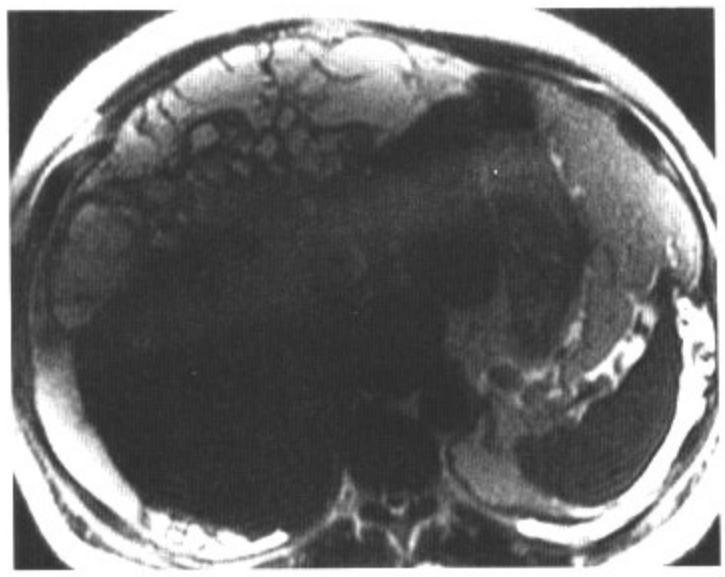

图5.20　C

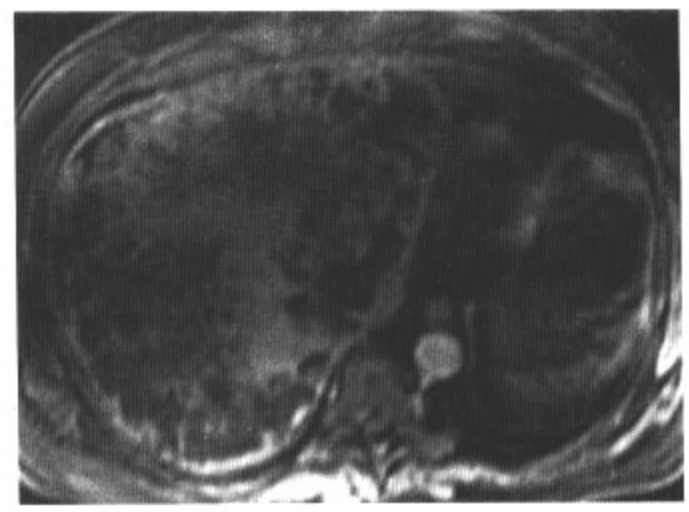

图5.20　D

影像表现：轴位增强CT（A）显示右上腹一20cm×21cm的巨大囊实性占位，部分区域强化。冠状T2WI（B）显示肿物位于肝和右膈之间。轴位T2WI（C）显示肿物延伸至肝前。含钆造影剂增强，压脂T1（D）显示肿物不均质，内含坏死区域，肿物呈斑片状强化。

鉴别诊断：肉瘤，胸膜间皮瘤，转移瘤，子宫内膜异位。

诊断：恶性腹膜间皮瘤。

讨论：间皮瘤主要为胸膜来源，腹膜恶性间皮瘤只占不到间皮瘤的1/3。生长类型多样，可以为单发，也可以弥漫生长，决定于其组织学组成。肉瘤样间皮瘤典型者为巨大肿物，而上皮性间皮瘤在腹膜表面带状延伸。恶性腹膜间皮瘤预后不良。中位生存时间低于1年。同胸膜间皮瘤一样，石棉接触在腹膜间皮瘤的发生中起了重要的作用。卵巢癌、结肠癌、胃癌等腺癌转移为单发或多发，可以表现为网膜、肠系膜、腹膜的实性肿物，因此需要与本病进行鉴别。转移比恶性病变更易发生腹水。本例需要考虑膈原发肉瘤、胸膜间皮瘤的可能，有时候影像无法鉴别。淋巴瘤和子宫内膜异位罕见，但是同样需要考虑。

病例 5-21

病史：68岁女性，恶心、呕吐。

图5.21　A

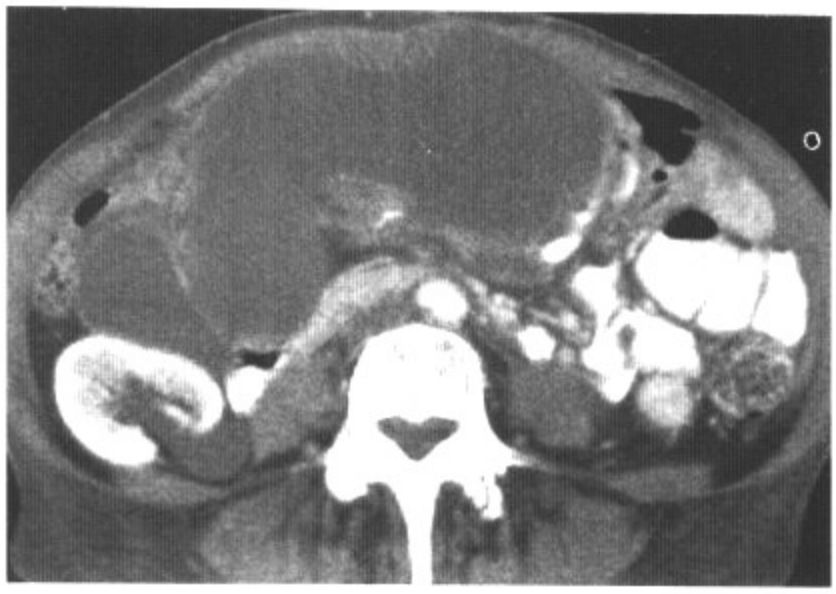

图5.21　B

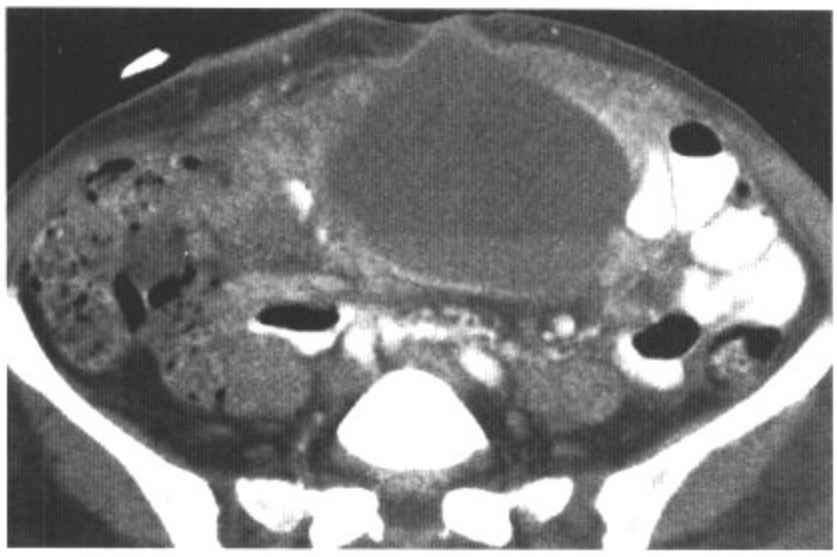

图5.21　C

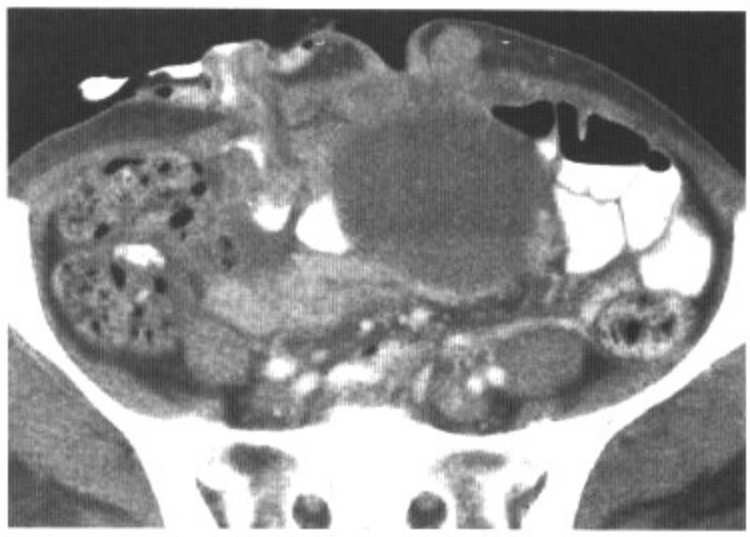

图5.21　D

影像表现：轴位增强CT显示肠系膜一巨大囊性占位，大小约5.5cm × 8cm，边界清晰，内含液体，可见液体因成分不同而分层，并形成液－液平面。肿物边缘厚度不同，可见强化。另见肝脾周围囊性灶（A）和结肠造口术后改变（D）。

鉴别诊断：肠系膜囊肿，囊性间皮瘤，脓肿，血肿，胰腺假性囊肿。

诊断：卵巢癌肠系膜转移。

讨论：卵巢癌为腹膜内疾病，可以发生广泛的腹膜转移，转移瘤大小不等，可以种植在膈至盆底的任何部位。卵巢癌是死亡率最高的妇科肿瘤，多发生于大于60岁的老年女性，本例即如此。多数情况下，卵巢癌种植转移为囊性。本例囊性病灶很大，内含液－液平面，提示出血。囊壁不均匀增厚亦提示为恶性。肝脾表面另见病灶，支持为转移性疾病，如腹膜转移。病灶为囊性、患者的年龄和性别、既往盆腔手术史（结肠造瘘术）同样提示诊断为卵巢癌腹膜转移。本例最需要同肠系膜囊肿进行鉴别，尤其是非胰腺源性的假性囊肿。非胰腺源性肠系膜假性囊肿可以含出血及化脓性成分，壁厚。但是这些病灶具有多重性，因此该诊断不太可能。囊性间皮瘤可以为多灶性，但是壁薄。病灶存在液－液平面，要考虑脓肿和血肿的可能，但是本患无相关病史。

病例 5-22

病史：68岁男性，消化不良。

图5.22　A

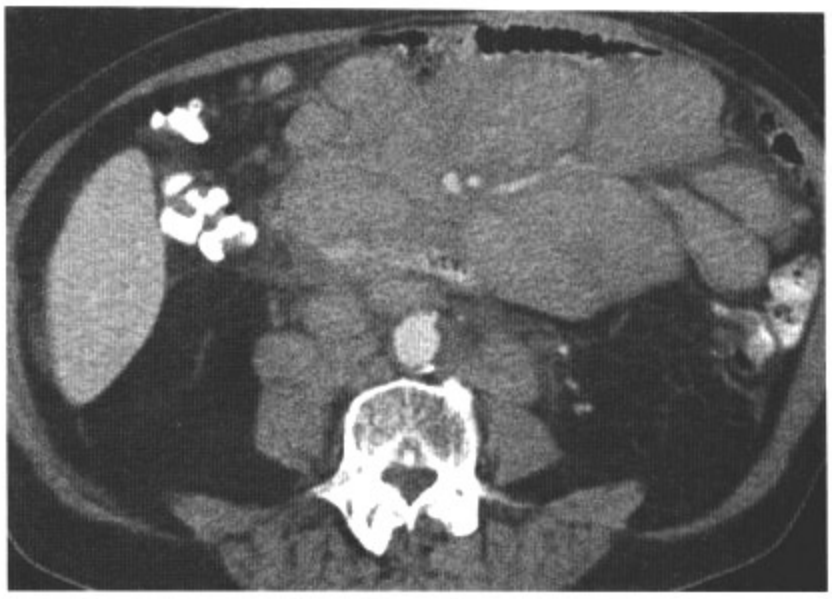

图5.22　B

图5.22　C

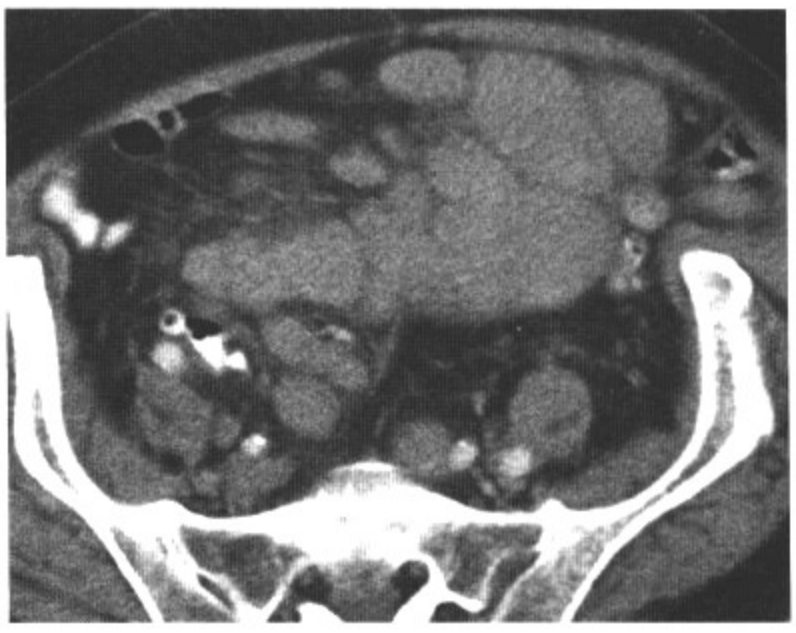

图5.22　D

影像表现：轴位增强CT显示一密度均匀的巨大的融合病灶，主要占据肠系膜，后腹膜亦受累，界清。

鉴别诊断：转移瘤，肠系膜脂膜炎，韧带样瘤。

诊断：淋巴瘤。

讨论：淋巴瘤是引起腹部淋巴结肿大的常见原因，可累及所有淋巴结。最常见的是非霍奇金淋巴瘤（NHL），这一点已经得到病理证实。密度均匀是未治疗的淋巴瘤的特征，即便病灶体积很大，中心坏死极为罕见。治疗后，淋巴结中心的密度在增强CT图像上可以减低，并且病灶可环绕肠系膜浸润。在进行CT诊断时，了解病人的治疗状态很重要。这样可以避免治疗后的淋巴瘤同结核和转移等其他引起淋巴结坏死的疾病相混淆。穿刺活检是确诊的方法。取材容易穿刺的部位，不一定是腹部的淋巴结。粗针活检即可确定淋巴瘤的亚型。转移不易同淋巴瘤鉴别，本例需要除外。本例为多发肿物，因此不支持韧带样瘤的诊断。肠系膜脂膜炎的肠系膜结节比较小，典型的病灶小于5mm，周围环绕低密度脂肪晕。

病例 5-23

病史：36岁男性，患先天性脑积水，因恶心来诊。

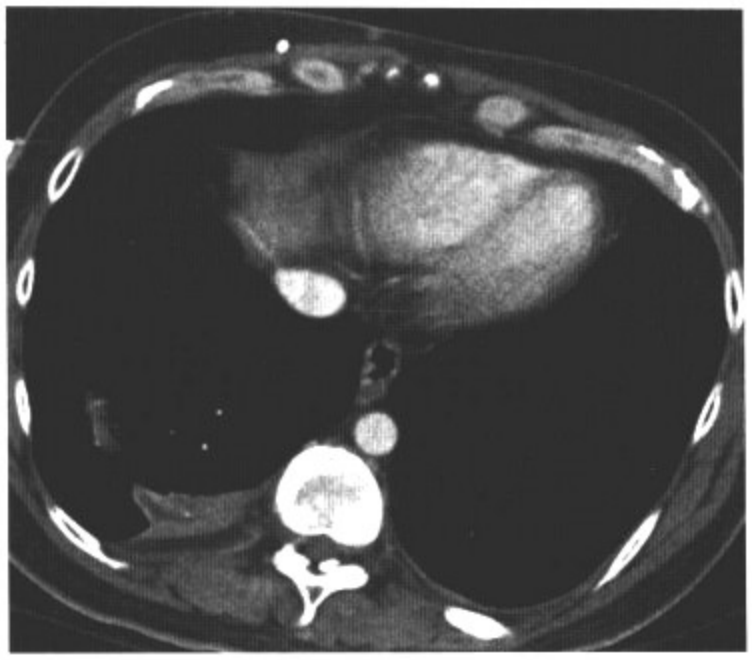

图5.23　A

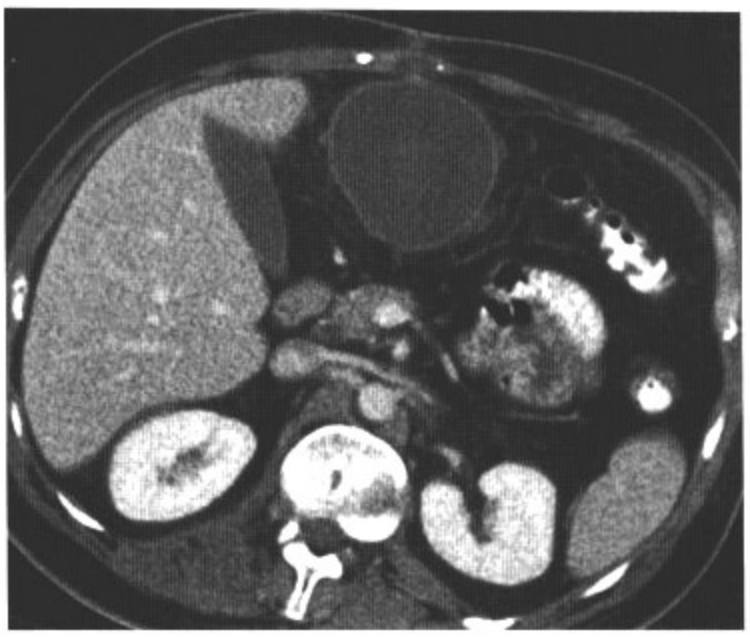

图5.23　B

图5.23　C

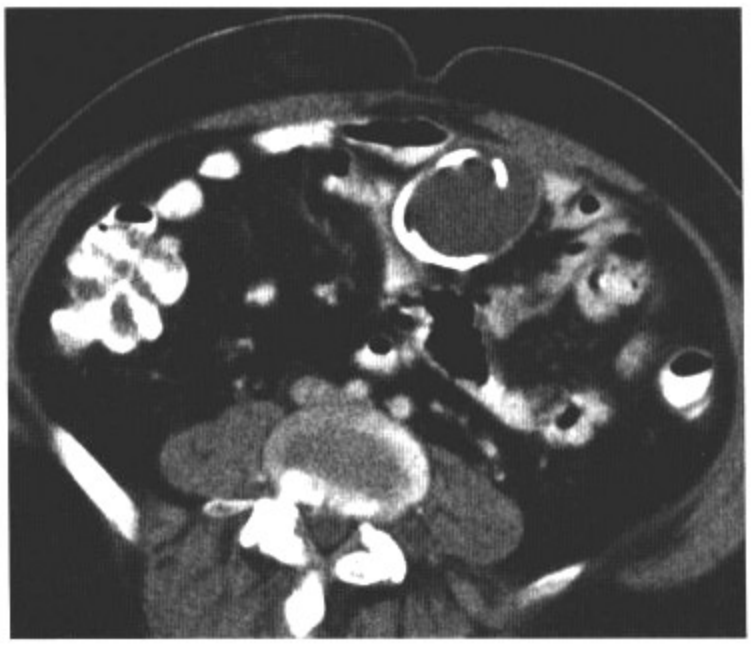

图5.23　D

影像表现：轴位增强CT显示腹膜腔数个多发的薄壁囊肿。可见导管经腹壁置入，末端卷曲，位于一个肠系膜囊肿内。

鉴别诊断：胰腺假性囊肿，重复囊肿，转移瘤。

诊断：脑脊液形成的非胰腺来源的假性囊肿。

讨论：脑脊液假性囊肿，通常被称作“脑脊液瘤”。脑室－腹腔分流术的一种少见的并发症，发生率0.7%～10%。囊肿的形成同腹膜对脑脊液蛋白的炎症反应、手术粘连、感染后遗相关，而感染后遗被认为是主导因素。在成人，主要为腹部症状，而儿童既可以表现为腹部症状，又可以表现为高颅压的一系列症状。脑室－腹腔分流术的其他腹部并发症有管破裂、肠梗阻、穿孔、分流管梗阻。CSF假性囊肿壁薄，典型的环绕分流管。患者存在脑室－腹腔分流手术史，因此高度提示本病。患者无急性胰腺炎发作史，因此不考虑胰腺来源的假性囊肿。脑肿瘤通过分流管种植到腹部的转移灶可以为囊性，但通常囊壁厚、不规则、呈结节样。重复囊肿多单发，且同分流管无关。CSF假性囊肿的治疗的经典方法为分流管拔除，抗生素治疗，之后对分流管进行修整重置。

病例 5-24

病史：57岁男性，主动脉瓣置换术后，弥漫性全腹痛3天。

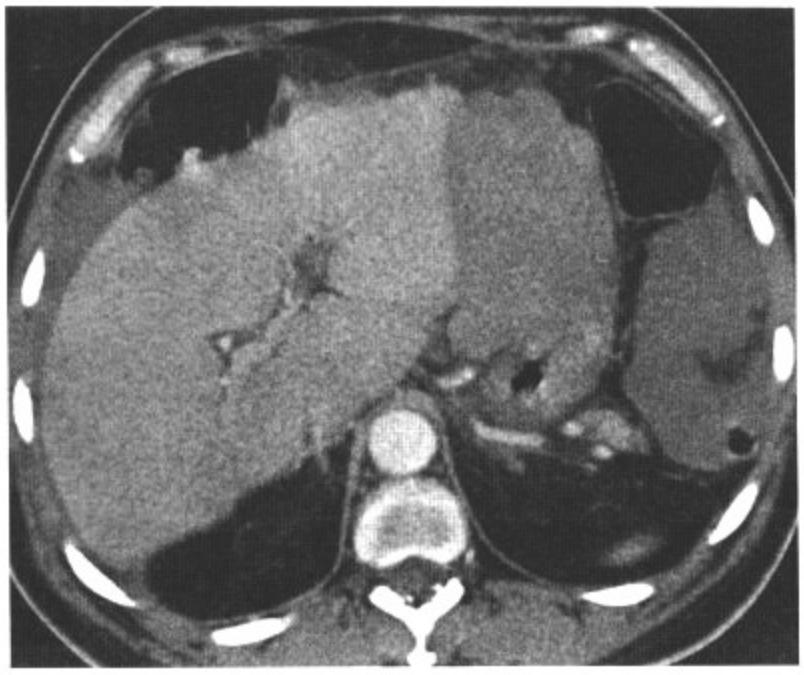

图5.24　A

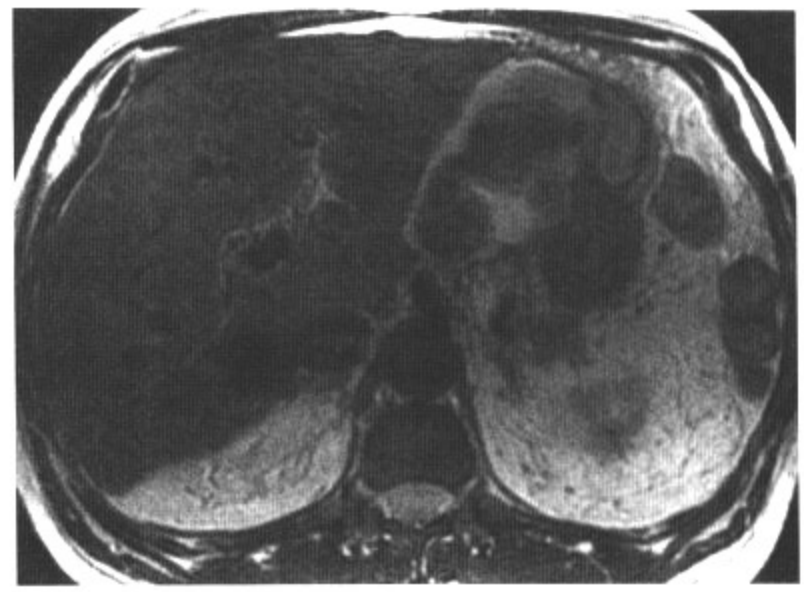

图5.24　B

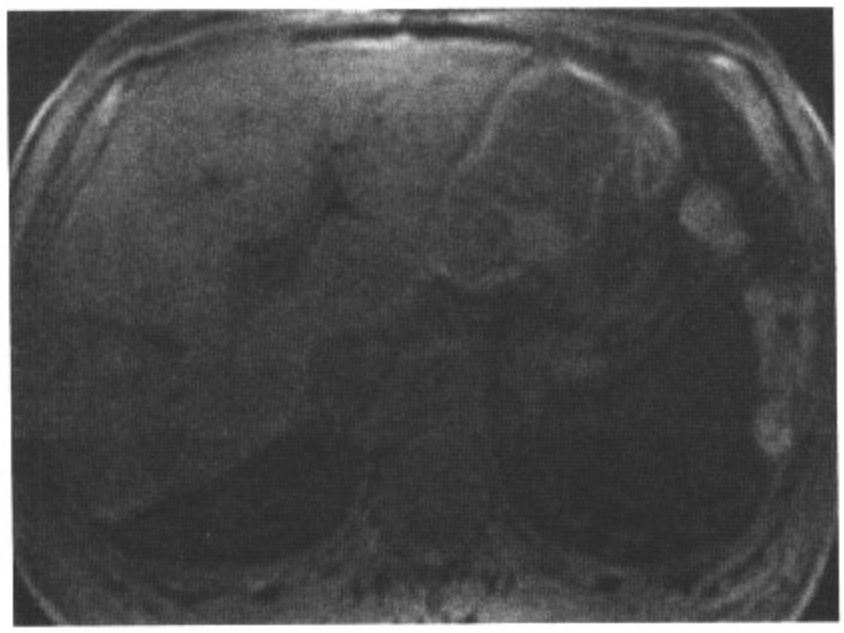

图5.24　C

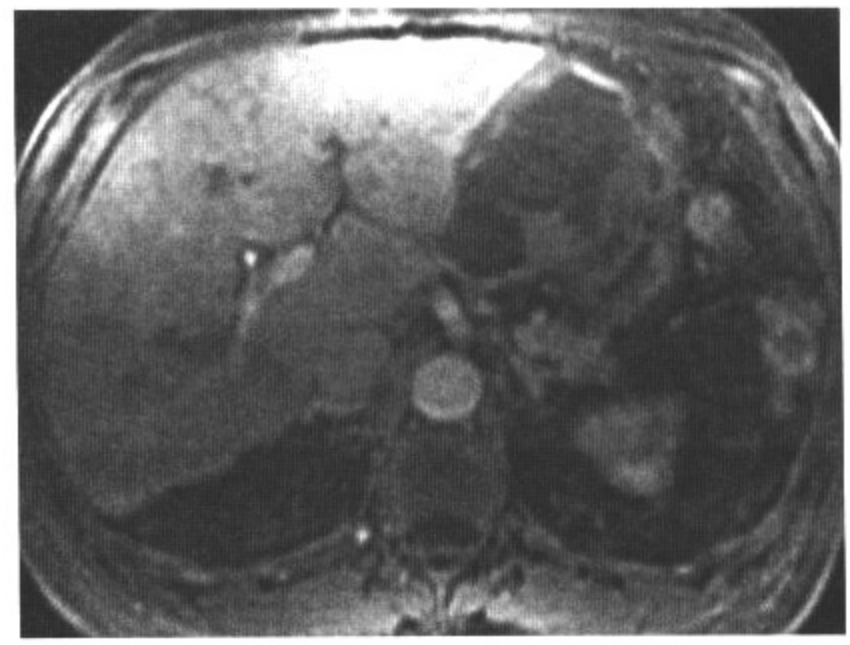

图5.24　D

影像表现：轴位增强CT（A）显示肝胃韧带内一高密度肿物，大小10cm×8cm，伴腹水。轴位T2WI（B）显示病灶含囊性成分，中心可见T2高信号。病灶内含压脂T1WI（C）高信号，增强扫描（D）未见强化。

鉴别诊断：转移瘤，脓肿，肉瘤。

诊断：血肿。

讨论：本例患者的主动脉瓣置换手术史，是提示诊断的关键。瓣膜置换术后的病人，都要口服华法林（苄丙酮香豆素）抗凝。服用华法林可以引起后腹膜和腹腔的自发性血肿。但是，发生在肝胃韧带的血肿少见，可以由肝动脉或者肠系膜上动脉的动脉瘤破裂造成。轴位增强CT肿物高密度、含钆造影剂注射后肿物无强化、肿物内的信号特征都是血肿的诊断线索。肿瘤无强化，且病人无原发肿瘤病史，这两点减少了肝胃韧带转移的可能性。小网膜可以发生原发肉瘤，但是本例MRI增强扫描没有强化，因此不太可能。

病史：20岁女性，腹部肿物进行性增大。

图5.25　A

图5.25　B

图5.25　C

图5.25　D

影像表现：增强CT显示一个巨大的肠系膜占位，边界不清，密度不均。右侧腹直肌可见一稍小的密度不均的肿物。全结肠阙如。

鉴别诊断：转移瘤，肉瘤。

诊断：韧带样瘤并家族腺瘤性息肉病。

讨论：家族腺瘤性息肉病（FAPS）为常染色体显性遗传病，表现为结肠粘膜多发的腺瘤样息肉。100%的患者都会进展为结肠癌，因此需要在年轻时进行预防性全结肠切除。像本例这样的年轻患者，全结肠缺如，是FAPS诊断的重要线索。韧带样瘤是FAPS患者常伴发的结肠外腹部疾病，也是患者主要的发病和死亡原因。典型的韧带样瘤表现为边界清晰、密度均匀、不含钙化的肿物，但是也可见到浸润性边缘及不均匀的肿瘤。可以侵犯或压迫邻近器官，如肠管、输尿管等。本病药物治疗为首选，因为手术切除的复发率非常高。FAPS也可以伴发其他的腹部疾病，可以发生手术残留的胃肠道的息肉，可以发生从胃到回肠的任何部位，也可以发生壶腹周围癌、胰腺癌、胆囊癌、胆管癌等恶性肿瘤。

病史：70岁男性，14个月来黑便两次。

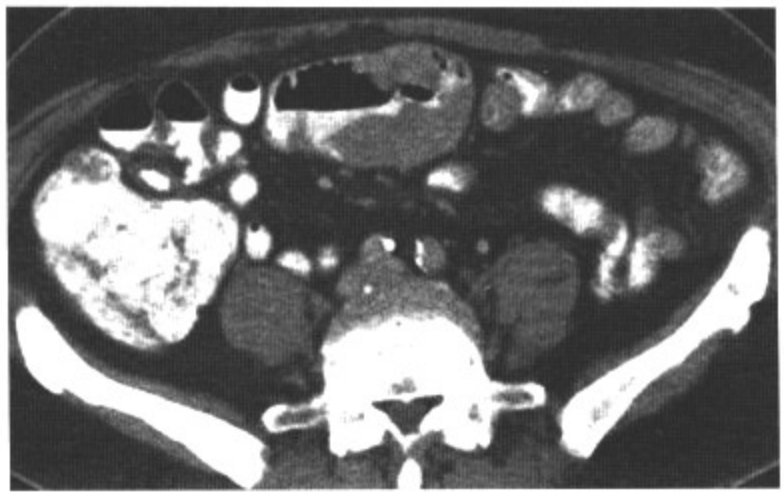

图5.26　A

图5.26　B

图5.26　C

图5.26　D

影像表现：轴位增强CT显示一个8.2cm×7.4cm的肠系膜占位，累及小肠肠管。肿物内可见气泡和造影剂充盈。

鉴别诊断：转移瘤，韧带样瘤（纤维瘤病），淋巴瘤，恶性纤维组织增生症，神经源性肿瘤。

诊断：胃肠间质瘤。

讨论：胃肠间质瘤（GIST）是一类间质纺锤状细胞（80%）和上皮（20%）肿瘤。GIST是一个概念上相对比较新的疾病，以前大部分都被病理诊断为平滑肌瘤、平滑肌纤维瘤、平滑肌肉瘤。组织学上以C-kit染色阳性为诊断依据。胃肠间质瘤最好发的部位是胃（60%～70%），其次为小肠、结直肠、食管（小于5%）最少见。大部分的GIST为良性，但是也有高达30%为恶性。增加其恶性可能的因素有：胃外病灶，大小大于5cm，中心坏死，邻近器官受侵，远处转移（肝和腹膜最多见）。GIST可以有不同的生长类型。本例为肠道外生长，巨大肿物占据小肠系膜。这是小肠GIST最常见的生长方式（约占65%）。其他生长方式有壁内生长和腔内生长。肠道外GIST，比肠道内GIST发现晚。一般要等到肿瘤生长到很大，触诊可及包块，或者由于肿瘤向外侵犯导致出血才发现。淋巴瘤的表现类似，但是本例无肿大淋巴结，无肠道侵犯，因此淋巴瘤可能性不大。黑色素瘤或者乳腺癌转移可以有相似的表现，但患者没有相关的原发病。其他肉瘤，如恶性纤维组织瘤，病程进展更快，病灶更大，可见显著的中心坏死。神经肿瘤不会有本例的侵犯腔内的表现。

病例 5-27

病史：22岁男性，腹痛、腹部压痛。

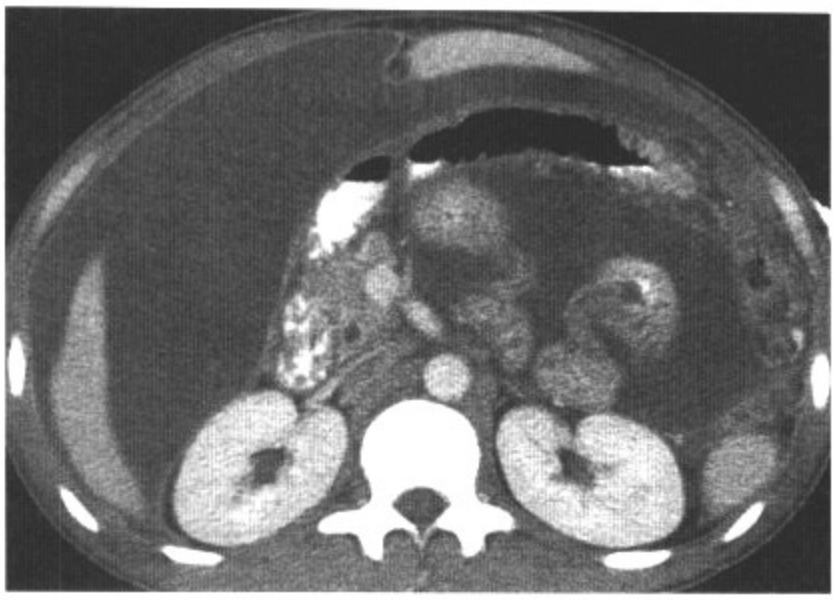

图5.27　A

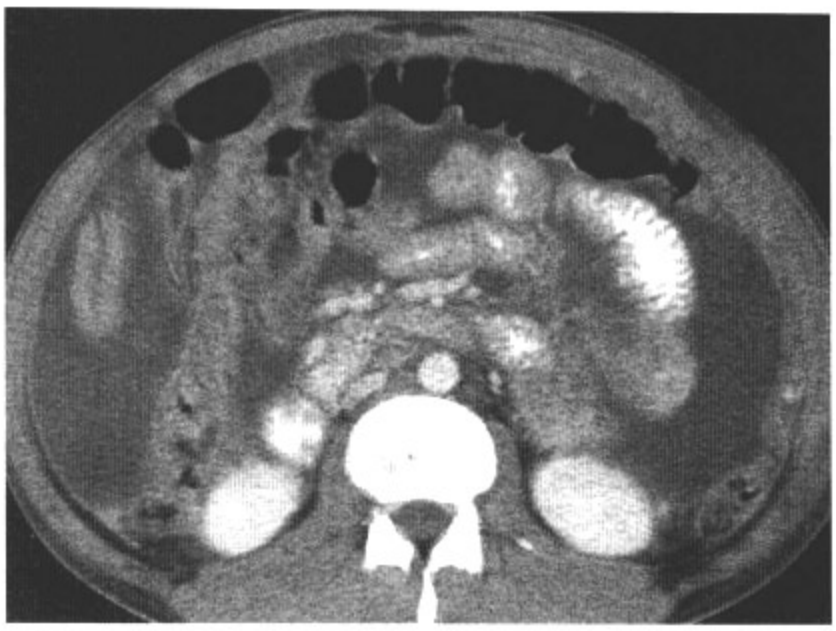

图5.27　B

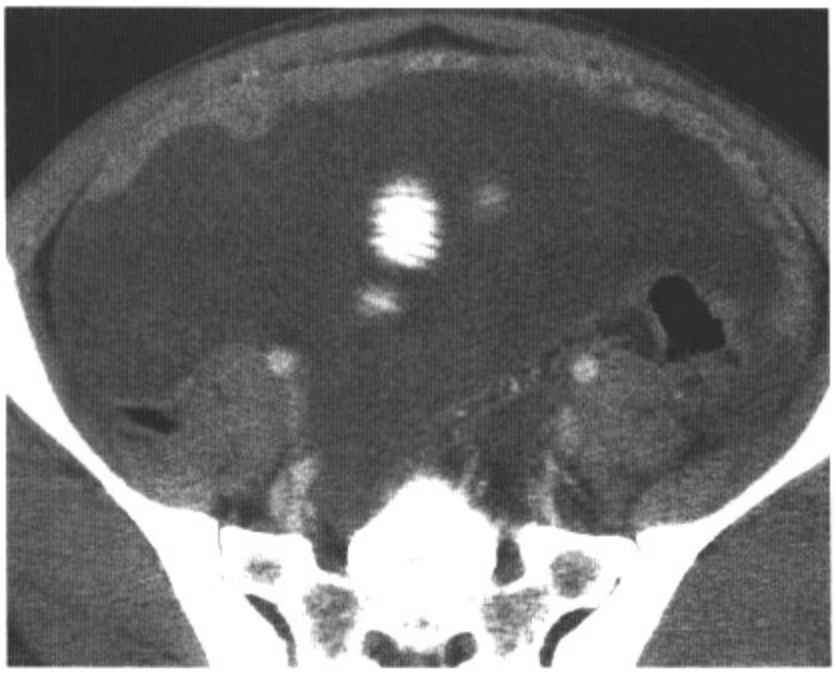

图5.27　C

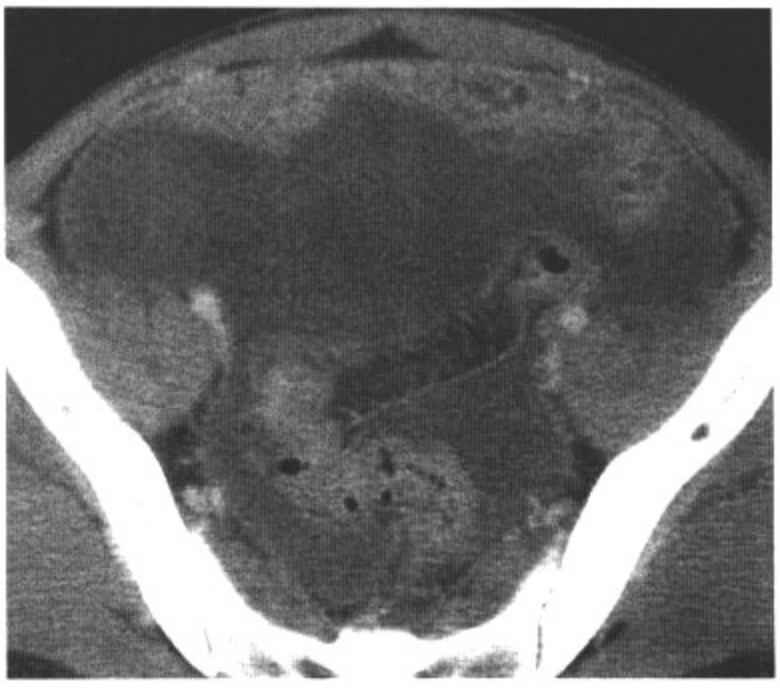

图5.27　D

影像表现：轴位增强CT可见高密度腹水和增厚强化的腹膜，伴网膜和后腹膜转移。

鉴别诊断：恶性间皮瘤腹膜种植转移。

诊断：结核性腹膜炎、网膜炎。

讨论：虽然结核在西方国家为少见病，但由于移植、HIV感染等原因造成的慢性免疫抑制患者的数量增多，结核发病率也在提高。肺外结核的比例也有增加，在美国已经占到新发结核的15%。另外，只有15%的腹部结核存在肺结核。结核性腹水密度较高（20～45HU），因为内含蛋白和细胞成分。CT显示腹膜增厚、强化，有时可以看到结节符合结核球改变。多达82%的腹部结核患者可以看到“网膜饼”征。腹膜种植转移很难同结核性腹膜炎进行鉴别，除非有已知的恶性肿瘤病史。腹膜间皮瘤也可以有类似结核性腹膜炎的影像表现，但是腹膜增厚更加显著，腹水没有结核的量大。

病例 5-28

病史：45岁男性，意识丧失。

图5.28　A

图5.28　B

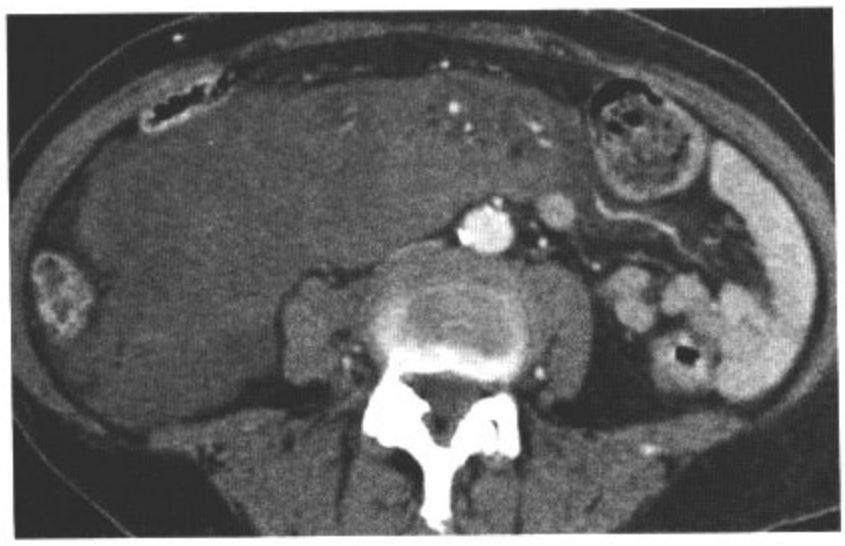

图5.28　C

图5.28　D

影像表现：轴位增强CT显示一个巨大的肠系膜肿物，延伸到右肾旁前间隙。内见不均匀的高密度区，部分边界不清。

鉴别诊断：淋巴瘤，韧带样瘤。

诊断：血肿。

讨论：肠系膜血肿可以为医源性，由创伤或抗凝导致。病史可以提示病因。特发性血肿极为少见，需要排除基础病。CT表现依出血的时间不同而不同，急性期密度高于肌肉，随着血肿液化渐呈等至低密度。出血自身的高密度很难单纯通过CT增强扫描而检出，会导致误诊。缺乏相关病史时，很容易被误诊为浸润性肿瘤，而对患者进行经皮穿刺活检，活检结果只含血液。如果怀疑为出血的可能，在进行活检时，应对强化区域进行MRI检查。PET可以显示血肿病灶无转移活性，对某些病例会有帮助。淋巴瘤虽然可以很大，但密度均匀。韧带样瘤是最需要同本例进行鉴别的疾病。

病例 5-29

病史：30岁男性，腹部肉瘤切除术后，发热伴轻度腹痛。

图5.29　A

图5.29　B

图5.29　C

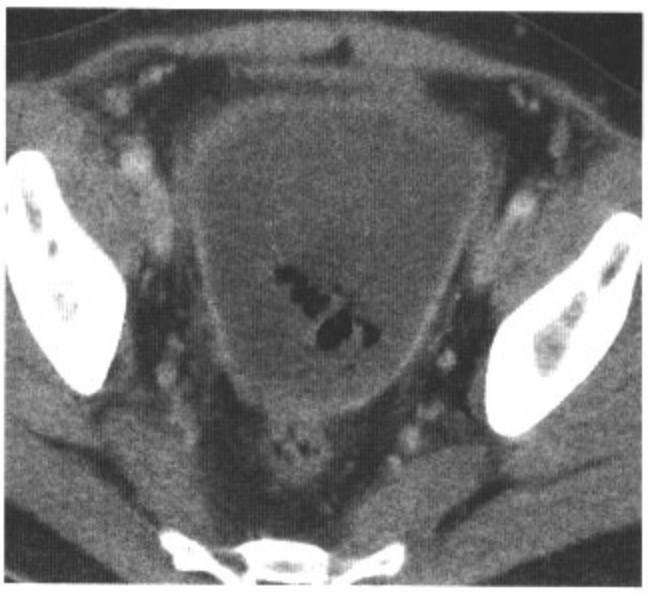

图5.29　D

影像表现：轴位增强CT显示一个巨大的18cm×8cm的液体密度区占据右下腹和盆腔，周围可见脂肪条索。病灶内含数个气泡，可强化。伴少量腹水。

鉴别诊断：腹腔内血肿，囊性间皮瘤，肠系膜囊肿。

诊断：腹腔脓肿。

讨论：大多数腹腔脓肿是腹部外科手术的后遗症。穿孔性憩室炎、阑尾炎、盆腔炎症等也可以继发腹腔脓肿。腹腔脓肿如果未能及时正确诊断和接受治疗，病程进展会很危险，病死率可高达30%。经皮腹盆腔脓肿引流技术创伤微小、治疗迅速。很多情况下，使用经皮腹盆腔脓肿引流技术可以使患者避免手术，或者将手术推迟至急性炎症反应期之后进行。对本例进行准确诊断的关键因素首先是患者的腹部手术史。另外，肿物呈液体密度、边缘强化、气泡的存在高度提示腹腔脓肿的诊断。腹腔内血肿除非发生感染，不会存在气体密度；另外由于血液成分的存在，血肿密度会更高。囊性间皮瘤如之前无介入治疗，也不会存在气体密度，典型者表现为多房。肠系膜囊肿无气体密度，形态为圆形，本例的形态则表现为顺应腹膜间隙生长。

病例 5-30

病史：58岁男性，既往曾行背部痣切除术，因腹痛来诊。

图5.30　A

图5.30　B

图5.30　C

图5.30　D

影像表现：轴位增强CT图像显示网膜正常脂肪密度被软组织密度取代，形成网膜饼。肠系膜间软组织增厚。腹水。

鉴别诊断：结核，恶性间皮瘤。

诊断：黑色素瘤转移。

讨论：恶性黑色素瘤是一种常见的恶性肿瘤，随着阳光暴露的增多，其发病率也逐渐升高。在美国，恶性黑色素瘤占癌症发病的3%。恶性黑色素瘤胃肠道及肠系膜转移意味着预后很差。转移可以浆膜种植，形成大小不等的肠系膜肿物，正常网膜被替代（网膜饼）。黑色素瘤转移不产生或者极少产生成纤维反应，因此很少引起肠袢纠结、扩张或梗阻。鉴别诊断包括结核性腹膜炎，此病同样可以形成网膜饼和系膜增厚，但是本患无相关病史，无肿大淋巴结。另外一个需要鉴别的疾病是淋巴瘤，它同黑色素瘤转移一样，无成纤维反应，但是本患无肿大淋巴结，不支持淋巴瘤的诊断。

SUGGESTED READINGS

- Akhan O, Pringot J. Imaging of abdominal tuberculosis. *Eur Radiol*. 2002;12:312–323.
- Bowen B, Ros PR, McCarthy MJ, et al. Gastrointestinal teratomas: CT and US appearance with pathologic correlation. *Radiology* 1987;162:431–433.
- Bui-Mansfield LT, Kim-Ahn G, O'Bryant LK. Multicystic mesothelioma of the peritoneum. *Am J Roentgenol*. 2002;178:402.
- Busch JM, Kruskal JB, Wu B. Best cases from the AFIP: malignant peritoneal mesothelioma. *Radiographics* 2002;22:1511–1515.
- Coley BD, Shiels II WE, Elton S, et al. Sonographically guided aspiration of cerebrospinal fluid pseudocysts in children and adolescents. *Am J Roentgenol*. 2004;183:1507–1510.
- Crim JR, Seeger LL, Yao L, et al. Diagnosis of soft-tissue masses with MR imaging: can benign masses be differentiated from malignant ones? *Radiology* 1992;185:581–586.
- Daskalogiannaki M, Voloudaki A, Prassopoulos P, et al. CT evaluation of mesenteric panniculitis: prevalence and associated diseases. *Am J Roentgenol*. 2000;174:427–431.
- Debatin JF, Spritzer CE, Dunnick R. Castleman disease of the adrenal gland: MRI imaging features. *Am J Roentgenol*. 1991;157:781–783.
- Dowe MF, Shanmuganathan K, Mirvis SE, et al. CT findings of mesenteric injury after blunt trauma: implications for surgical intervention. *Am J Roentgenol*. 1997;168:425–428.
- Faria SC, Iyer RB, Rashid A, et al. Desmoid tumor of the small bowel and the mesentery. *Am J Roentgenol*. 2004;183:118.
- Fisher MF, Fletcher BD, Dahms BB, et al. Abdominal lipoblastomatosis: radiographic, echographic, and computed tomographic findings. *Radiology* 1981;138:593–596.
- Fishman EK, Kuhlman JE, Schuchter LM, et al. CT of malignant melanoma in the chest, abdomen, and musculoskeletal system. *Radiographics* 1990;10:603–620.
- Fleck RM, Schade RR, Kowal CD, et al. Testicular choriocarcinoma with metastasis to gastric mucosa. *Gastrointest Endosc*. 1984;30:188–189.
- Fujita N, Noda Y, Kobayashi G, et al. Chylous cyst of the mesentery: US and CT diagnosis. *Abdom Imaging*. 1995;20:259–261.
- Garcia P, Garcia-Giannoli H, Meyran S, et al. Primary dissecting aneurysm of the hepatic artery: sonographic, CT and angiographic findings. *Am J Roentgenol*. 1996;166:1316–1318.
- Ha HK, Jung JI, Lee MS, et al. CT differentiation of tuberculous peritonitis and peritoneal carcinomatosis. *Am J Roentgenol*. 1996;167:743–748.
- Hamed RK, Buck JL, Olmsted WW, et al. Extracolonic manifestations of the familial adenomatous polyposis syndromes. *Am J Roentgenol*. 1991;156:481–485.
- Horton KM, Kamel I, Hofman L, et al. Carcinoid tumors of the small bowel: a multitechnique imaging approach. *Am J Roentgenol*. 2004;182:559–567.
- Horton KM, Lawler LP, Fishman EK. CT findings in sclerosing mesenteritis (panniculitis): spectrum of disease. *Radiographics* 2003;23:1561–1567.
- Hui GC, Amaral J, Stephens D, et al. Gas distribution in intraabdominal and pelvic abscesses on CT is associated with drainability. *Am J Roentgenol*. 2005;184:915–919.
- Huppert BJ, Farrell MA. Case 60: cavitating mesenteric lymph node syndrome. *Radiology* 2003;228:180–184.
- Koh DM, Langroudi B, Padley SPG. Abdominal CT in patients with AIDS. *Imaging* 2002;14:24–34.
- Korobkin M, Silverman PM, Quint LE, et al. CT of the extraperitoneal space: normal anatomy and fluid collections. *Am J Roentgenol*. 1992;159:933–941.
- Levy AD, Cantisani V, Miettinen M. Abdominal lymphangiomas: imaging features with pathologic correlation. *Am J Roentgenol*. 2004;182:1485–1491.
- Levy AD, Remotti HE, Thompson WM, et al. Gastrointestinal stromal tumors: radiologic features with pathologic correlation. *Radiographics* 2003;23:283–304.
- McDermott VG, Low VH, Keogan MT, et al. Malignant melanoma metastatic to the gastrointestinal tract. *Am J Roentgenol*. 1996;166:809–813.
- McLeod AJ, Zornoza J, Shirkhoda A. Leiomyosarcoma: computed tomographic findings. *Radiology* 1984;152:133–136.
- Meador TL, McLarney JK. CT features of Castleman disease of the abdomen and pelvis. *Am J Roentgenol*. 2000;175:115–118.
- Miller FH, Keppke AL, Dalal K, et al. MRI of pancreatitis and its complications: part 1, acute pancreatitis. *Am J Roentgenol*. 2004;183:1637–1644.
- Murphey MD, Carroll JF, Flemming DJ, et al. From the archives of the AFIP: benign musculoskeletal lipomatous lesions. *Radiographics* 2004;24:1433–1466.
- Pannu HK, Bristow RE, Montz FJ, et al. Multidetector CT of peritoneal carcinomatosis from ovarian cancer. *Radiographics* 2003;23:687–701.
- Pereira JM, Madureira AJ, Vieira A, et al. Abdominal tuberculosis: imaging features. *Eur J Radiol*. 2005;55:173–180.
- Pereira JM, Sirlin CB, Pinto PS, et al. CT and MR imaging of extrahepatic fatty masses of the abdomen and pelvis: techniques, diagnosis, differential diagnosis, and pitfalls. *Radiographics* 2005;25:69–85.
- Pernas JC, Catala J. Case 72: pseudocyst around ventriculoperitoneal shunt. *Radiology* 2004;232:239–243.
- Pickhardt PJ, Bhalla S. Primary neoplasms of peritoneal and subperitoneal origin: CT findings. *Radiographics* 2005;25:983–995.
- Ros PR, Yuschok TJ, Buck JL, et al. Peritoneal mesothelioma: radiologic appearances correlated with histology. *Acta Radiol*. 1991;32:355–358.
- Sheth S, Horton KM, Garland MR, et al. Mesenteric neoplasms: CT appearances of primary and secondary tumors and differential diagnosis. *Radiographics* 2003;23:457–473.
- Stoupis C, Ros PR, Abbitt PL, et al. Bubbles in the belly: imaging of cystic mesenteric or omental masses. *Radiographics* 1994;14:729–737.
- Sulkin TV, O'Neill H, Amin AI, et al. CT in pseudomyxoma peritonei: a review of 17 cases. *Clin Radiol*. 2002;57:608–613.
- Suzuki S, Furui S, Kohtake H, et al. Isolated dissection of the superior mesenteric artery: CT findings in six cases. *Abdom Imaging*. 2004;29:153–157.
- van Breda Vriesman AC, Puylaert JBCM. Omental infarction: a self-limiting disease *Am J Roentgenol*. 2005;185:280–281.
- Walensky RP, Venbrux AC, Prescott CA, et al. Pseudomyxoma peritonei *Am J Roentgenol*. 1996;167:471–474.
- Wong WL, Johns TA, Herlihy WG, et al. Best cases from the AFIP: multicystic mesothelioma. *Radiographics* 2004;24:247–250.
- Yang ZG, Min PQ, Sone S, et al. Tuberculosis versus lymphoma in the abdominal lymph nodes: evaluation with contrast-enhanced CT. *Am J Roentgenol*. 1999;172:619–623.
- Yeh HC, Chahinan AP. Ultrasonography and computed tomography of peritoneal mesothelioma. *Radiology* 1980;135:705–712.

第六章

肾脏、输尿管和膀胱

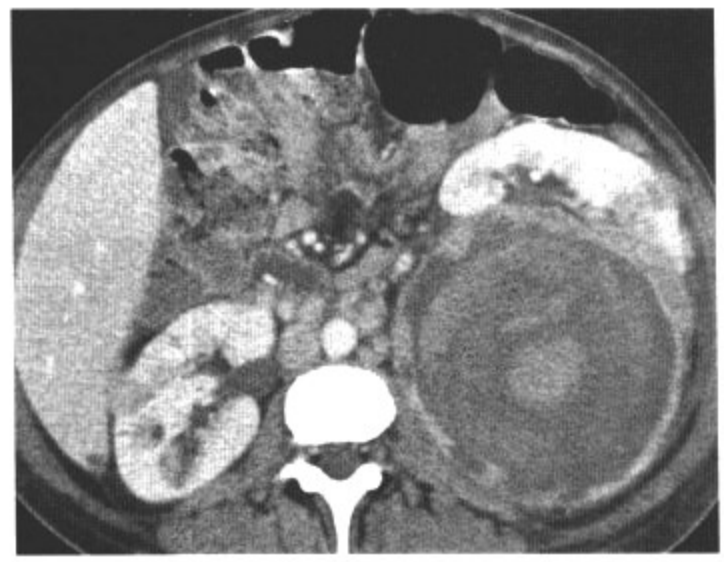

病例 6-1

病史：43岁男性，胸痛。

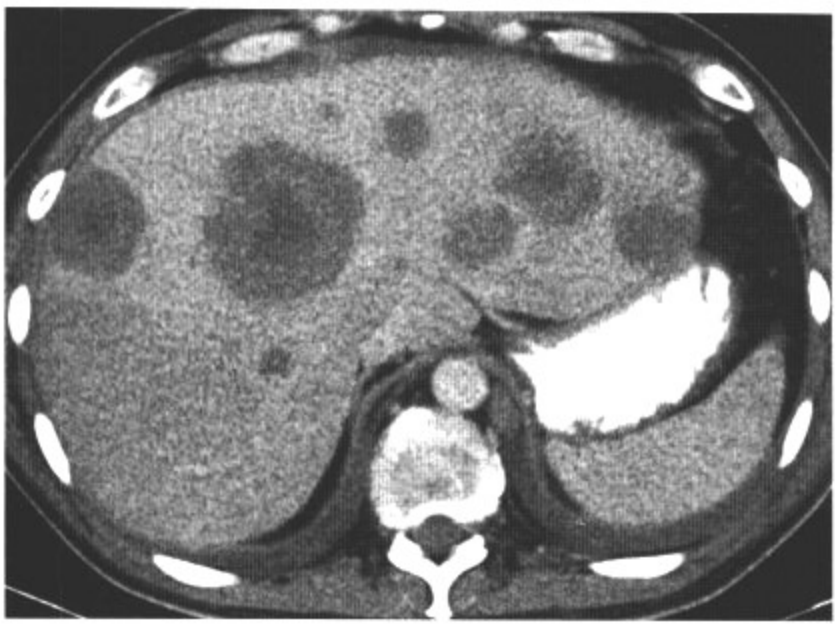

图6.1　A

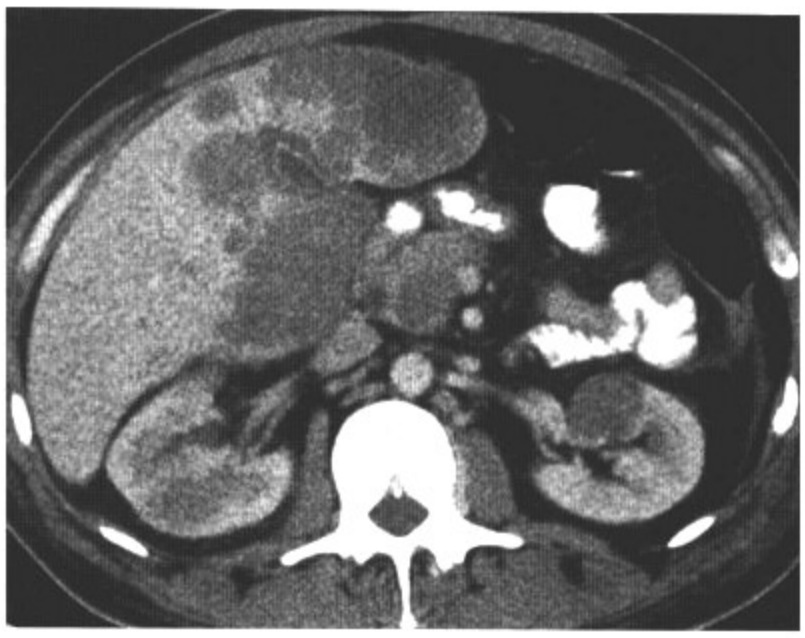

图6.1　B

图6.1　C

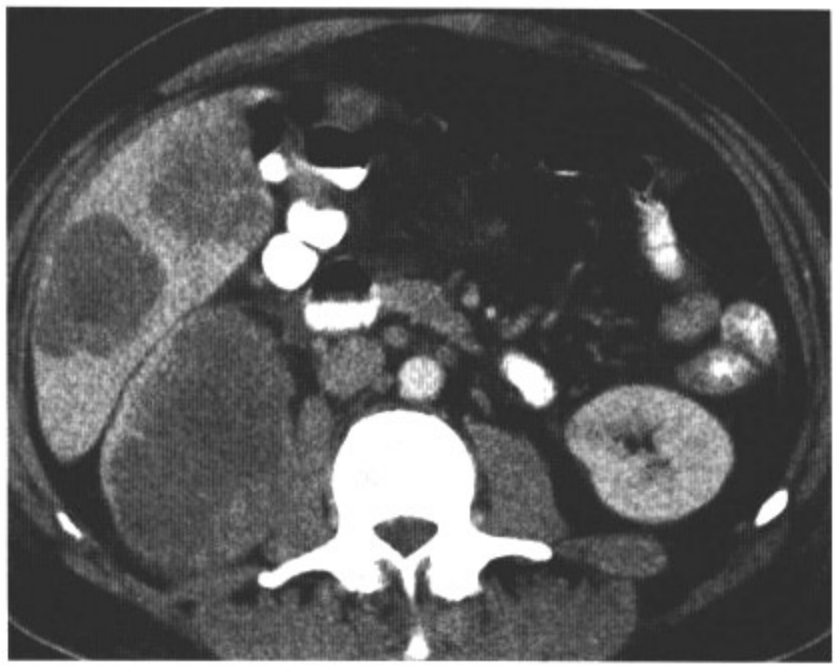

图6.1　D

影像表现：轴位增强CT（CECT）图像显示肝脏多发低密度、边缘强化的病灶。双侧肾脏可见软组织肿块，右肾内的一个软组织肿块为浸润性。可见胰头部肿块以及左上腹小肠袢浆膜面有一结节。

鉴别诊断：淋巴瘤，脓肿。

诊断：肺癌多发转移。

讨论：肾转移癌在尸检中较常见，几乎是肾原发肿瘤的4倍。出现肾脏转移时，常已存在全身广泛转移。最常见的转移到肾的恶性肿瘤是黑色素瘤、肺癌、乳腺癌和大肠癌。肾转移癌患者一般无症状，但当累及集合系统时偶会出现血尿。肾的多发实性肿块病种较少，需要进行鉴别的疾病包括转移瘤、淋巴瘤、多发肾细胞癌、脓肿。淋巴瘤通常是全身病变的一部分，出现广泛的淋巴结病变。多发肾细胞癌较少见，常见于VHL病（von Hippel-Lindau disease）病人。肝脏、胰腺以及腹膜出现转移的征象有助于转移癌的诊断。

病例 6-2

病史：53岁男性，右侧腹股沟肿块。

图6.2　A

图6.2　B

图6.2　C

图6.2　D

影像表现：轴位增强CT示脾大、腹膜后淋巴结肿大。骨盆轴位像可见沿髂血管走行的软组织肿块，由于肿块的压迫致膀胱变长。

鉴别诊断：盆腔脂肪增多症，盆腔血肿，盆腔肿瘤，髂腰肌肥大。

诊断：盆腔淋巴瘤所致泪滴状膀胱。

讨论：导致梨形或泪滴状膀胱的原因可以有多种，包括盆腔脂肪增多症、盆腔血肿或脓肿、盆腔肿瘤和髂腰肌肥大。上述的几种疾病可以通过CT比较容易地鉴别开来。盆腔CT扫描若可见膀胱周围有脂肪组织，则引起泪滴状膀胱的原因是盆腔脂肪增多症，该病多见于40多岁的黑人男性，一般无症状。盆腔血肿最多见于骨盆创伤继发的骨折，盆腔CT常可见高密度的液体。压迫膀胱的软组织肿块可能是盆腔肿瘤（如子宫、前列腺和卵巢的肿瘤），也可能是淋巴瘤病人出现淋巴结肿大所致。此病例中，影像学表现为脾大、较均匀一致的的淋巴结肿大，是诊断淋巴瘤的支持点。

病例 6-3

病史：52岁女性，有右肾肿块史。

图6.3　A

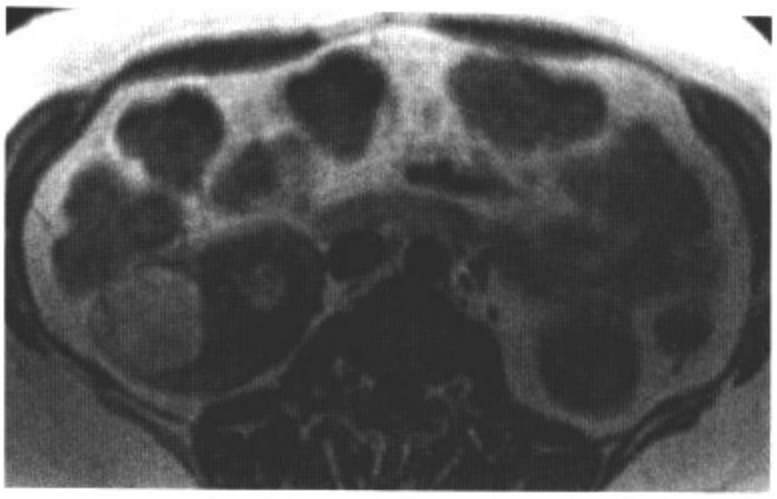

图6.3　B

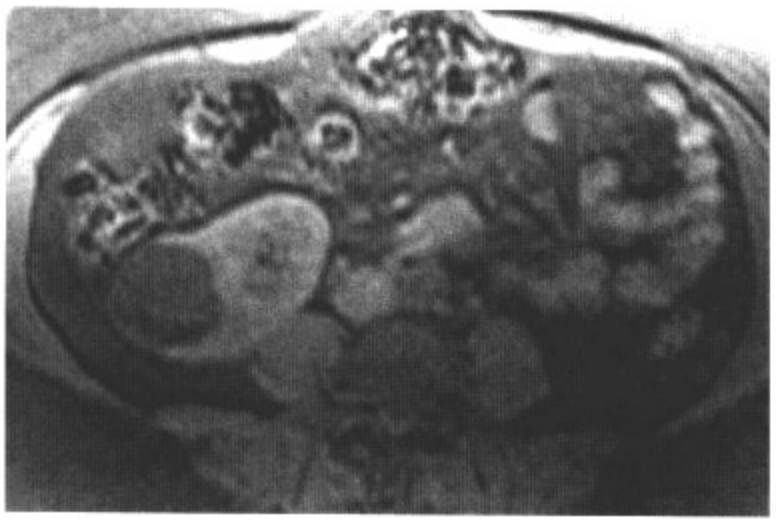

图6.3　C

图6.3　D

影像表现：冠状T2WI（A）示右肾下及可见一大小约3.7cm×4.5cm的高信号肿块，向肾外突出生长。轴位T1WI（B）上肿块以高信号为主。MRI压脂轴位T1像，平扫（C）和注入Gd-DTPA后（D）示肿块以低信号为主，肿块边缘可见部分线性强化。

鉴别诊断：无。

诊断：血管平滑肌脂肪瘤。

讨论：血管平滑肌脂肪瘤（AML）是一种良性肿瘤，由不同比例的脂肪、平滑肌和异常血管组成，约95%的AML可以通过影像学手段检测出其中的脂肪组织。CT和MRI对发现脂肪组织都比较敏感，从而对AML做出诊断。CT图像上，病灶中含脂肪的部分在平扫和增强时测的CT值常都在-10HU以下（CT值在-10HU以下的常认为是脂肪）。MRI图像上病灶中的脂肪信号和腹膜后皮下脂肪信号相同。另外，压脂图像可以确认病灶中是否含有脂肪。应用压脂技术或正反相位图像技术，要取决于体素中脂肪的含量。因AML有异常血管，所以增强扫描可以出现明显强化。

病例 6-4

病史：43岁女性，反复尿路感染。

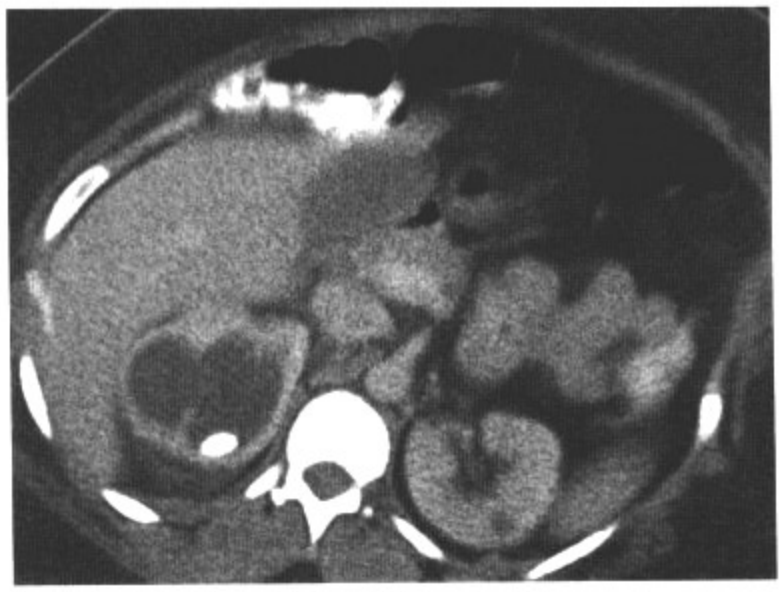

图6.4　A

图6.4　B

图6.4　C

图6.4　D

影像表现：轴位增强CT示右肾集合系统和肾盂可见多发较大钙化灶，导致严重的肾盏扩张。另可见右肾集合系统内气体，左肾钙化灶，左肾囊肿。

鉴别诊断：黄色肉芽肿性肾盂肾炎。

诊断：右肾结石致严重肾积水。

讨论：肾积水的原因有多种，大致可以分为：管腔内病变（如结石或血块）、管腔壁病变（如泌尿道上皮肿瘤或纤维化）和管腔外病变（如淋巴结病变或腹膜后纤维化）。结石所致梗阻最常见的部位是输尿管膀胱入口处、肾盂输尿管连接部位、输尿管进入骨盆入口处。急性肾积水可导致尿液淤滞和感染。肾积水的CT表现是梗阻部位以上的集合系统的扩张。CT平扫有助于发现梗阻部位的结石。急性肾积水常导致肾脏灌注和肾功的下降，增强CT则有助于对它们做出评价。但在做增强CT过程中，由于碘的密度较高，当造影剂碘从集合系统排泄时，如果没有合适的窗宽窗位，在软组织窗有时难以鉴别碘和结石。此病例中集合系统的气体是由于泌尿外科所进行的处理引起的，处理之前并不存在，此点有助于鉴别重叠感染如局灶性细菌性肾盂肾炎或黄色肉芽肿性肾盂肾炎。

病例 6-5

病史：52岁男性，血尿。

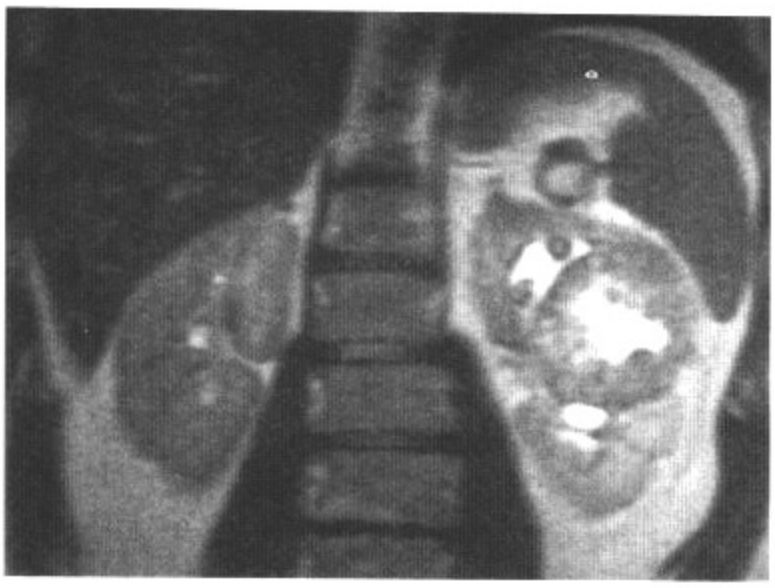

图6.5　A

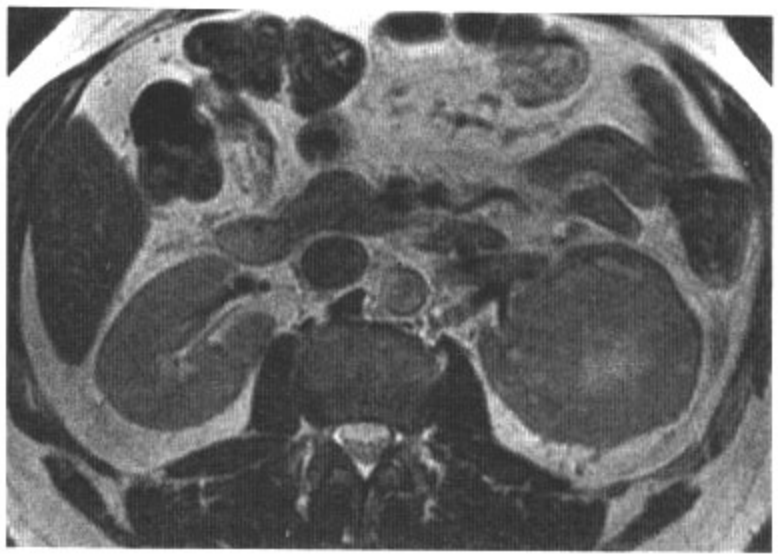

图6.5　B

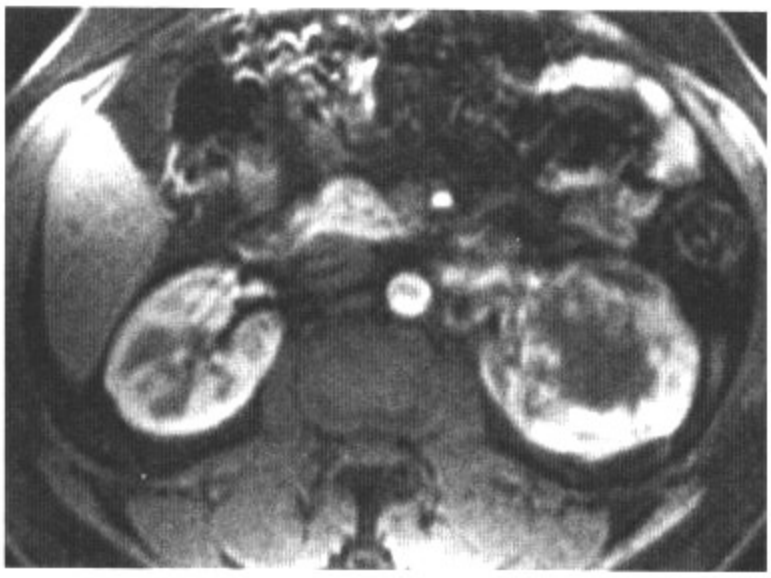

图6.5　C

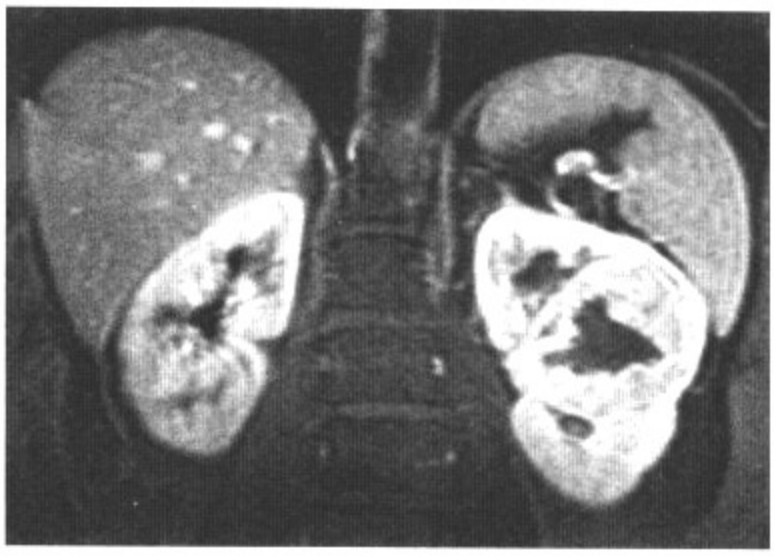

图6.5　D

影像表现：冠状位（A）和轴位（B）T2WI示左肾有一等信号病灶，大小约6.2 cm × 7.2 cm × 6.6cm，中心可见坏死。压脂的Gd-DTPA增强扫描轴位（C）和冠状位（D）T1WI示病灶周边有不均匀强化。

鉴别诊断：嗜酸细胞腺瘤，肾脓肿，肾腺瘤。

诊断：肾细胞癌。

讨论：CT比MRI的空间分辨率高，且多数病人可以耐受此检查，所以在诊断肾细胞癌方面，CT比MRI有优势而被广泛应用。在T1WI和T2WI上，肾细胞癌都常表现为与正常肾组织等信号，较小的病灶有时会漏诊。但因该肿瘤富血供，所以可用钆造影剂来提高小病灶的检出率。由于肿瘤出血和坏死而致的信号不均在MRI上也可清晰显示。MRI在发现肾周转移，包括肾周筋膜、肾静脉和下腔静脉的转移上有较大的作用。多维成像的功能使得MRI较易区分肾肿瘤和肾上腺或肾周肿瘤。此病例是肾细胞癌的典型表现，在T2WI上病灶显示为几乎是等信号，注入造影剂后不均匀强化。嗜酸细胞腺瘤或肾腺瘤也可能出现相似的信号变化。病灶主要为实性以及无周围脂肪水肿不支持肾脓肿的诊断。

病例 6-6

病史：51岁男性，严重的左胁腹部疼痛。

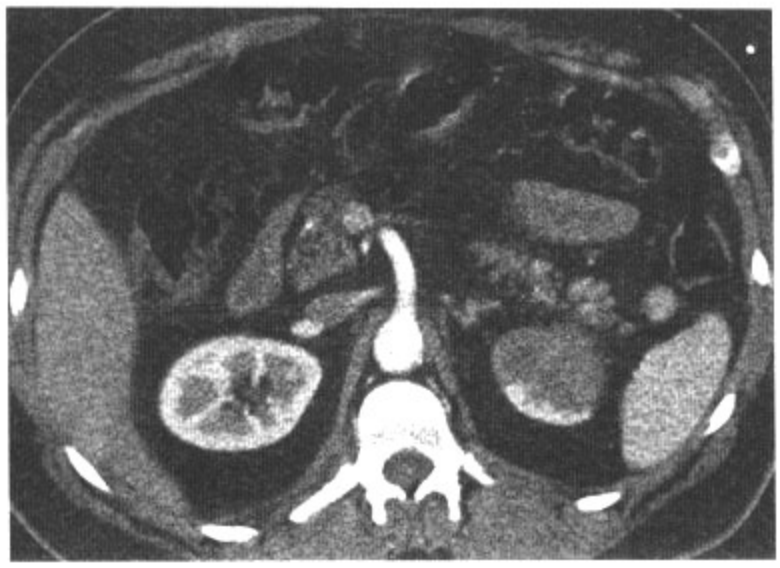

图6.6　A

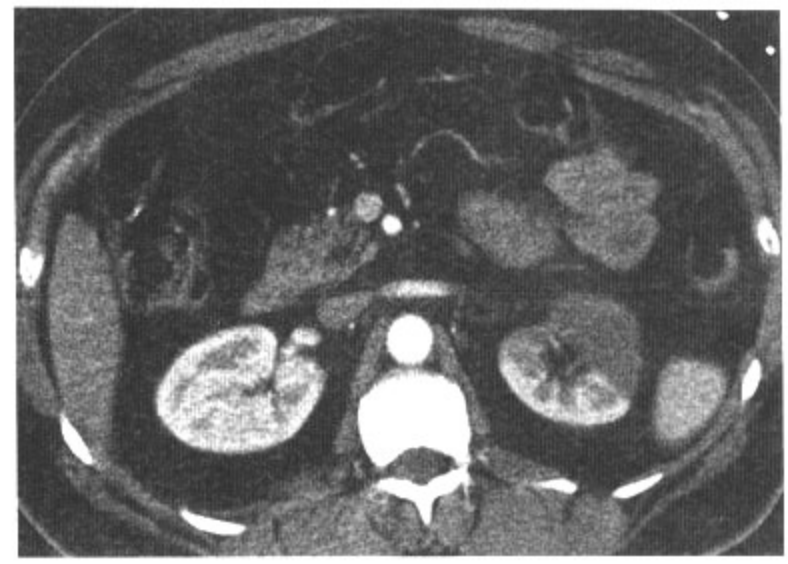

图6.6　B

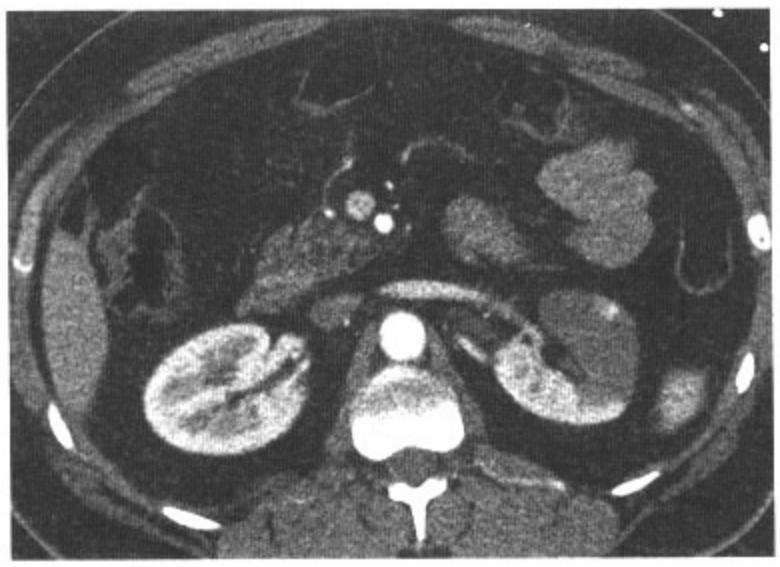

图6.6　C

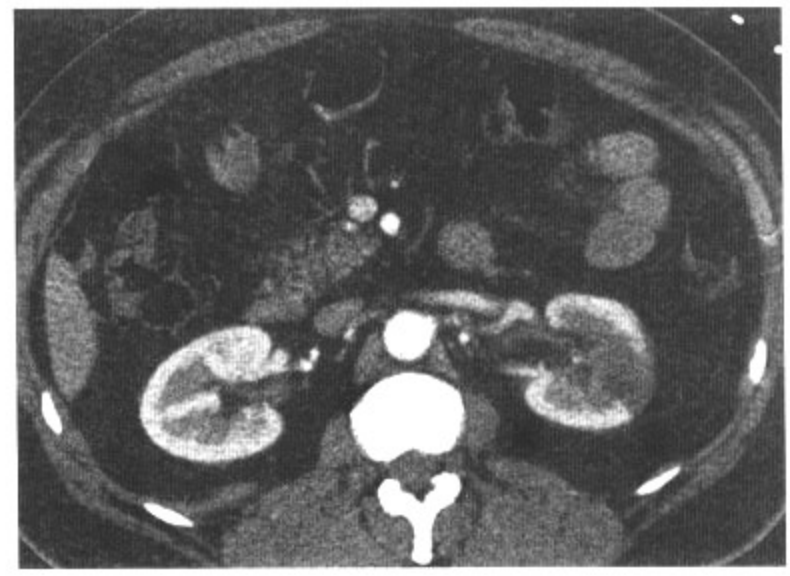

图6.6　D

影像表现：轴位增强CT示左肾上极有较大未强化区域，与正常强化的肾实质分界清楚。

鉴别诊断：急性肾盂肾炎。

诊断：肾梗死。

讨论：导致肾梗死的原因有多种，常见的原因是心血管疾病造成的血栓栓塞。其他的原因如血管炎、创伤、副肿瘤综合征和血液高凝状态。若患者出现抗磷脂抗体综合征，则认为该患者存在血液高凝状态。此病例中，病人最主要的症状是肋部疼痛和后背部疼痛，增强CT示典型的楔形不增强的病灶，而被膜下出现2～4mm厚的肾皮质强化，即皮质环征（肾血管损伤的特征性表现）。来自肾上腺下动脉或腰动脉的侧副支支配大部分的肾周皮质，该血管损伤则出现皮质环征。急性肾盂肾炎无此征象。肾盂肾炎与肾栓塞的影像区别是：增强时前者病灶会出现增强，但程度低于正常肾实质，而后者病灶无增强。感染的特征性影像表现是出现肾周条形带。通常治疗肾栓塞的方法是抗凝治疗，若出现双侧肾栓塞、单肾患者的肾栓塞或者一侧肾的完全性肾栓塞，可考虑介入治疗。

病例 6-7

病史：50岁女性，血尿。

图6.7　A

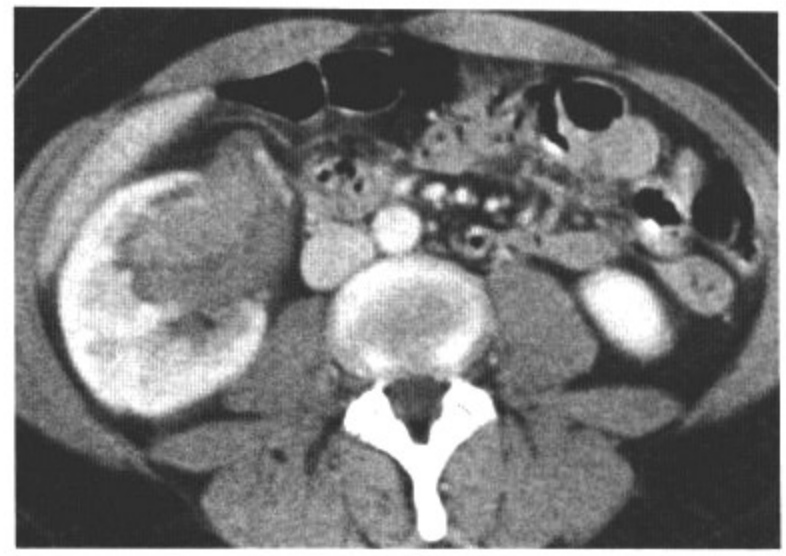

图6.7　B

图6.7　C

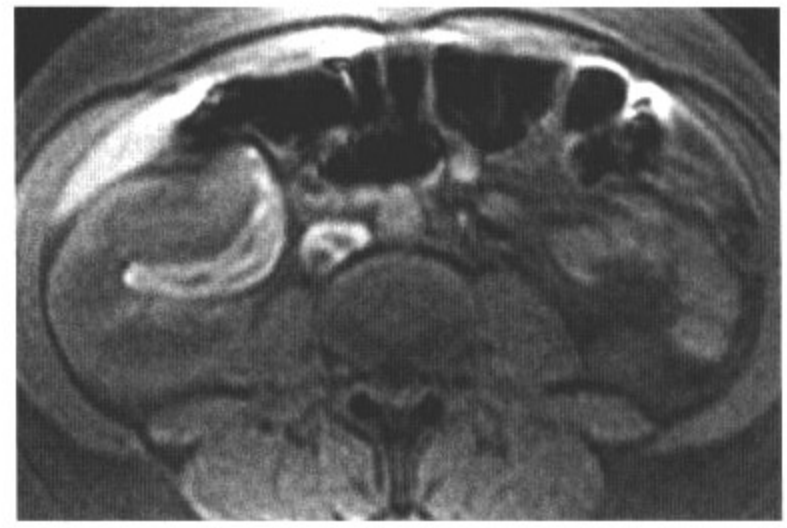

图6.7　D

影像表现：轴位CT平扫（A）示右肾窦腹侧有一大小约4.8cm × 2.4cm的软组织肿块，肿块背侧有一大小约5.3cm × 1.2cm的新月形高密度带包绕。轴位增强CT皮质期（B）示病灶强化，新月形高密度带未强化。分泌期（C）仅肾盂背侧部分有造影剂排泄，MRI轴位压脂T1WI（D）示病灶为软组织信号，新月形结构为高信号。

鉴别诊断：肾细胞癌。

诊断：移行细胞癌伴出血。

讨论：移行细胞癌（TCC）的发病原因有多种说法，包括吸烟、环磷酰胺化疗、止痛药的应用和工业化学物质（芳香族胺）。可单发或多发，约2%的患者双肾发病。当泌尿道上部发生TCC时，约40%的病人出现多发病灶。集合系统的充盈缺损可以是多种原因造成，如结石、凝血块、曲菌球、息肉、肿块（TCC或息肉）或乳头坏死时脱落的乳头。此病例中肾盂的软组织肿块要与肿瘤、血块、脱落的乳头和曲菌球相鉴别，由于病灶出现增强，可以排除上述的后三个。病灶背侧高密度不增强的新月形结构是肾盂内血块。肾细胞癌一般出现强化，但较少累及集合系统，该特点与TCC不同。

病例 6-8

病史：14岁女孩，长期的肾功能不全。

图6.8　A

图6.8　B

图6.8　C

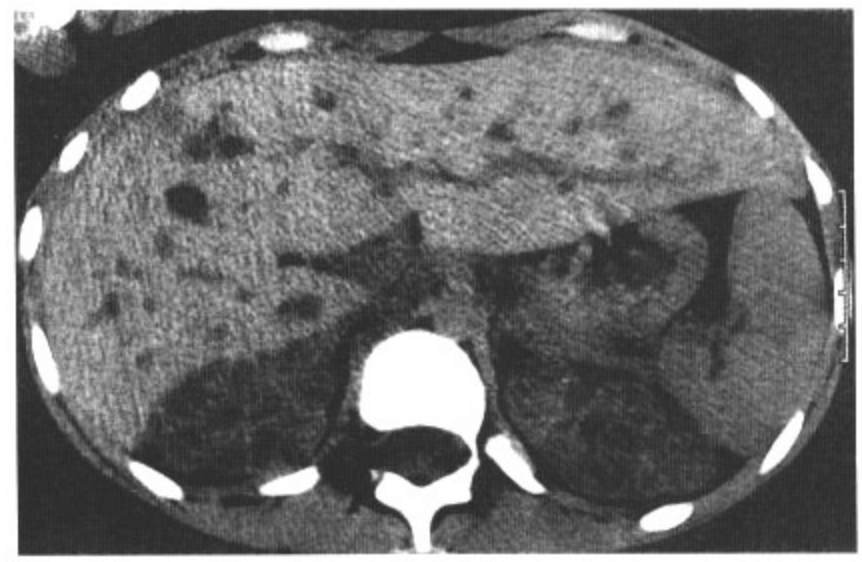

图6.8　D

影像表现：轴位平扫CT示肝脏多发囊性病灶，部分囊为分支状。肾脏可见多发低密度病灶。

鉴别诊断：无。

诊断：常染色体隐性遗传性多囊肾。

讨论：常染色体隐性遗传性多囊肾（ARPKD）包括一系列的肝肾异常，可发生于新生儿或儿童。该病累及肝脏和肾脏的严重程度有一定的相关性，一个较重则另一个较轻。婴幼型ARPKD多累及肾脏，主要症状是肾功能的异常，患者通常于出生后几天内死亡，致死原因是肾功能异常，其次是肺发育不全。若儿童期或青少年期发病，则肾脏病变相对较轻，而肝脏较重。肝实质无异常，主要病变是由于胆管壁畸形和肝门束的纤维化导致的胆管扩张，这部分病人较多死于门脉高压并发症，如胃肠道出血。ARPKD患者的肾脏增大肾功下降，可见较多的小囊状结构（1～2mm），主要发生于肾髓质。增强扫描时囊状结构不强化。还可见肾小管扩张，致造影剂滞留，使肾增强扫描时出现典型的条带状强化。此病例中，严重的胆管扩张、肾脏增大、肝肾都可见较多的小囊状结构支持本病的诊断是ARPKD。

病例 6-9

病史：58岁女性，耻骨上区疼痛。

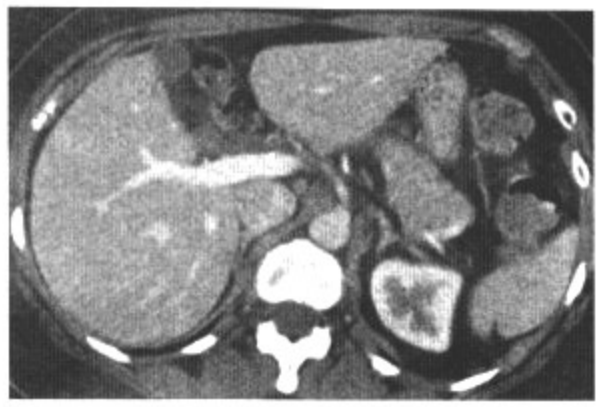

图6.9　A

图6.9　B

图6.9　C

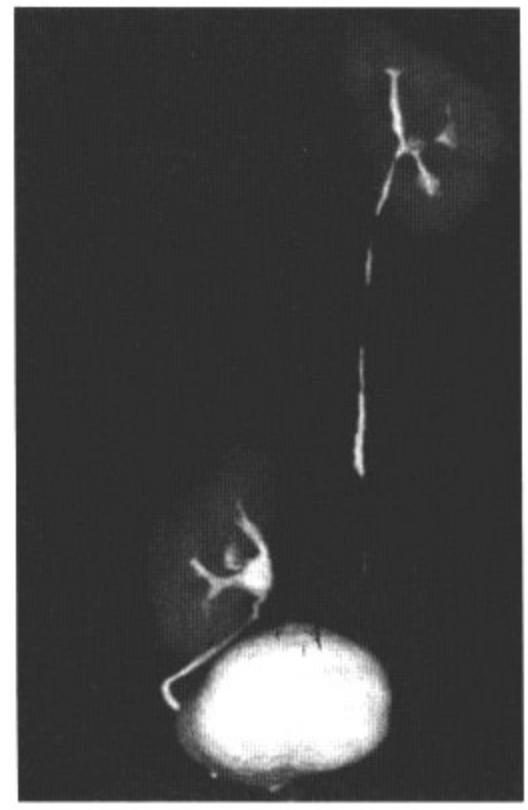

图6.9　D

影像表现：上腹部轴位增强CT（A）可见正常的右侧肾上腺，但肾窝内未见肾脏。盆腔轴位增强CT示右侧盆腔内可见肾脏。多曲面重建图像（MPR）（C）以及三维容积成像（D）均见盆腔右侧有一肾脏。左侧肾脏及肾上腺未见异常。

鉴别诊断：无。

诊断：盆腔异位肾。

讨论：肾脏在正常发育过程中是从盆腔向上迁移至上腹部。早期肾脏血供主要来自髂动脉，然后是腹主动脉。当脊柱异常或肾血供异常时，可致肾脏的向上移位停滞。最常见的肾脏异位是肾脏异位至盆腔。异位的肾常伴发肾积水和膀胱输尿管反流，从而导致反复发作的泌尿道感染。肾脏盆腔异位常伴有其他的先天发育异常，如生殖泌尿道畸形（如肾盂输尿管连接处狭窄、隐睾、尿道下裂、阴道发育不全）、胃肠道畸形（如旋转不良、肛门闭锁）、心血管系统畸形（如室缺或房缺）。常可见对侧泌尿道（发育不全或异位）和生殖器（苗勒氏融合异常、尿道下裂、隐睾）异常。超声和CT是常用的确诊方法，不需进一步检查。肾窦在胚胎时期朝向前方，在肾脏向上移位的过程中肾窦不断向内侧旋转达90°，所以异位肾常伴有不同程度的旋转不良，其同侧的肾上腺未见异常，位于上腹部。

病例 6-10

病史：20岁女性，腹部疼痛伴发热。

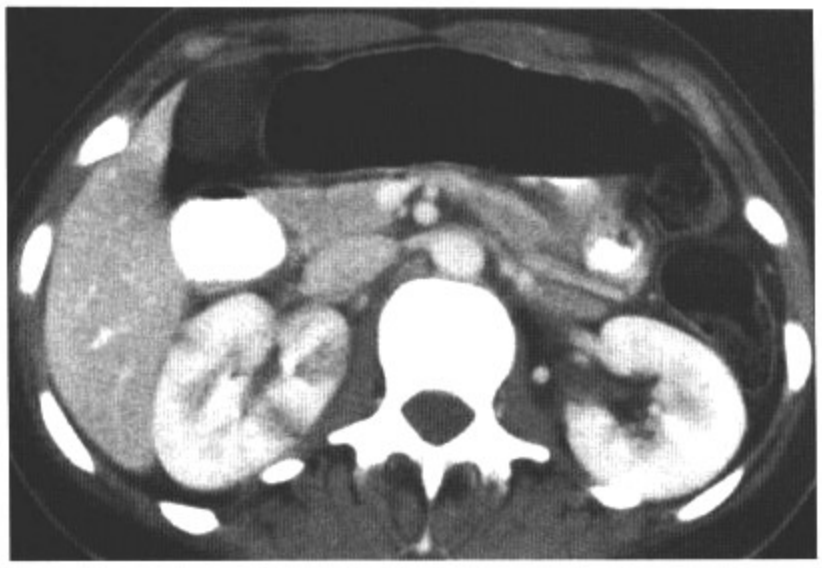

图6.10　A

图6.10　B

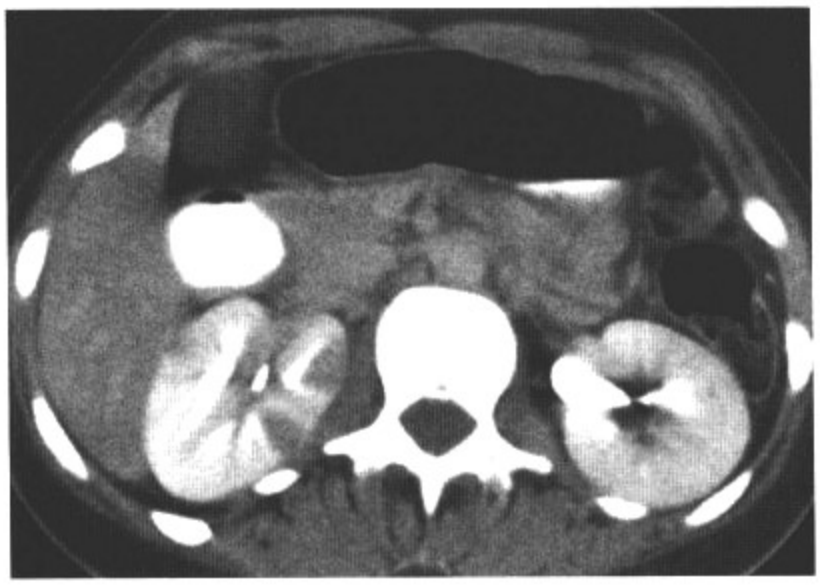

图6.10　C

图6.10　D

影像表现：轴位增强CT显示在肾造影实质期（A，B）和分泌期（C，D）均可见右侧肾实质内多发楔形灌注缺损区。可见右侧泌尿道上皮增厚、肾周脂肪水肿以及肾脏轻度增大。

鉴别诊断：肾梗死，肾创伤。

诊断：急性细菌性肾盂肾炎。

讨论：急性肾盂肾炎是肾脏最常见的急性感染，通常由膀胱感染上行而来，最常见的致病菌是大肠杆菌。输尿管内大肠杆菌的聚集导致输尿管蠕动消失和尿液的淤滞，从而致细菌上行感染肾脏。急性肾盂肾炎是一个临床诊断，在用抗生素治疗36～48小时后仍不见好转时，通过影像学检查判断是否存在合并症。增强CT可见典型的肾实质内楔形或圆形增强减低区，受累肾脏因水肿增大。可见延迟期肾脏染色和造影剂到达集合系统延迟，延迟的程度和肾受累的程度呈正相关。此病例是典型的肾盂肾炎的影像表现。肾创伤也可有楔形病灶的增强延迟，但此病例中出现由于感染导致的泌尿道上皮的增厚。肾梗死表现为被膜下皮质增强而楔形病灶无增强。

病例 6-11

病史：56男性，尿频、尿急、排尿困难。

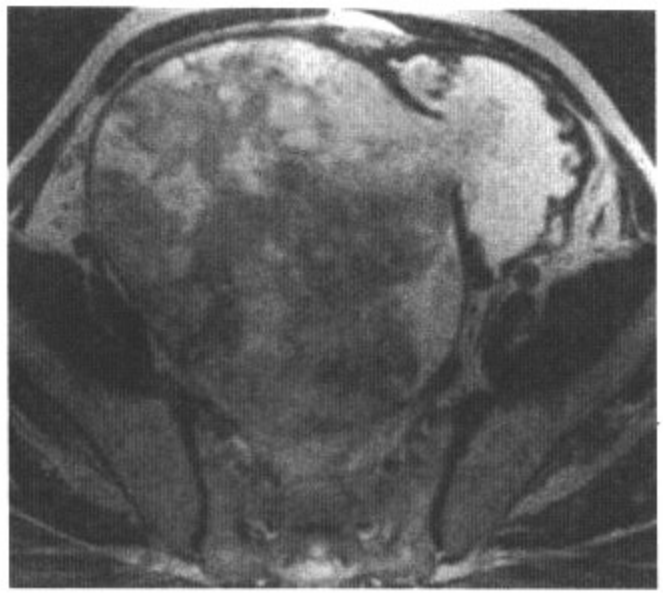

图6.11　A

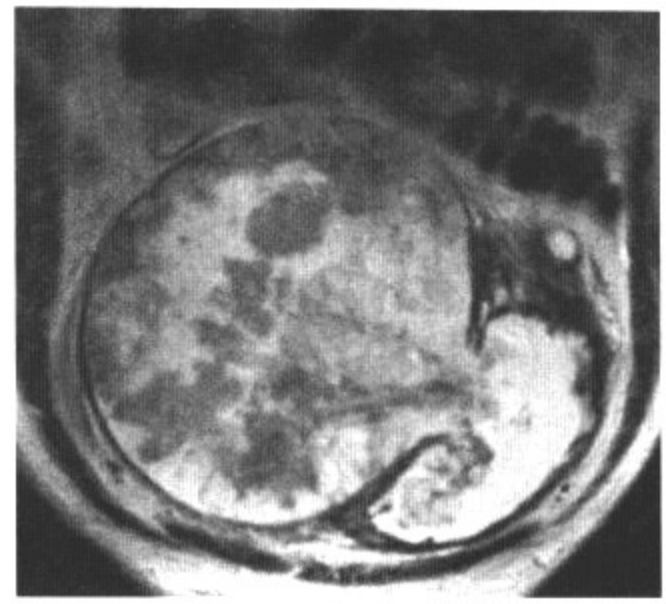

图6.11　B

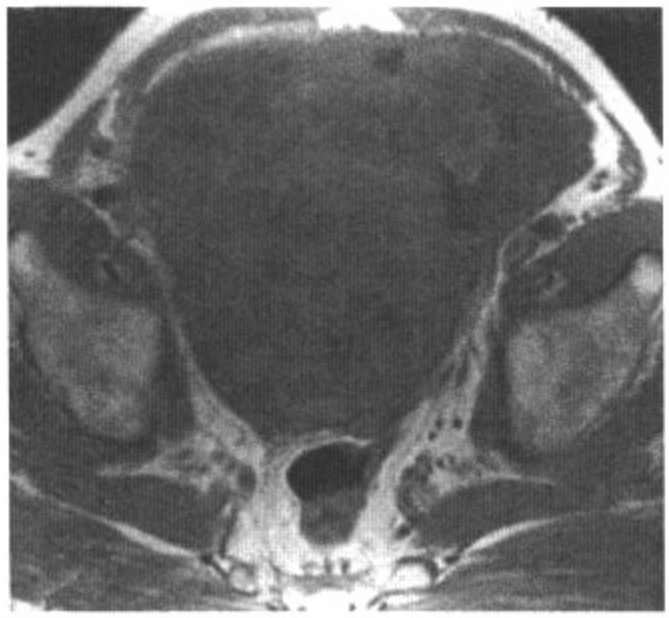

图6.11　C

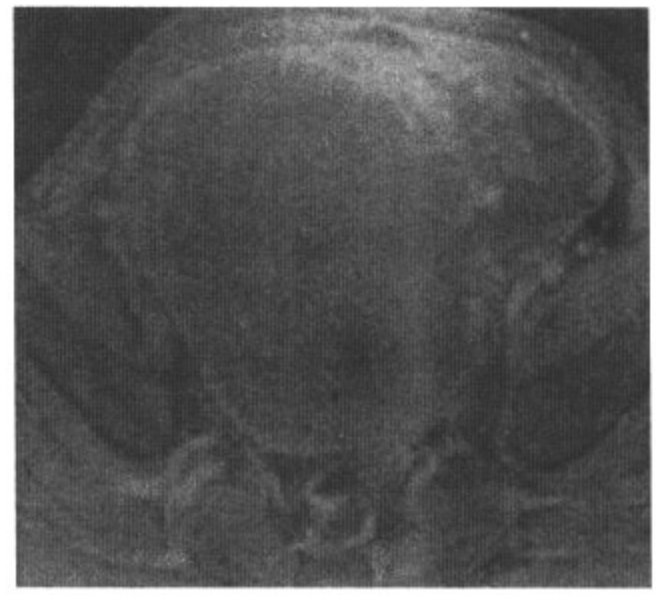

图6.11　D

影像表现：轴位（A）和冠位（B）T2WI和轴位T1WI图像（C）可见从膀胱右侧部分外凸生长的病灶，直径约16cm，其内部信号不均。可见病灶延伸至膀胱内部，后者被挤压至盆腔左侧。注入Gd-DTPA压脂T1WI扫描（D）可见软组织病灶斑片状轻微强化。

鉴别诊断：脐尿管憩室。

诊断：起源于膀胱憩室的移行细胞癌。

讨论：膀胱憩室最常见的病因是膀胱出口的阻塞，而非先天结构异常。先天憩室或Hutch憩室是由于输尿管膀胱连接处的平滑肌缺乏所致。膀胱出口阻塞可由于前列腺异常（前列腺炎、前列腺癌和前列腺肥大）、尿道狭窄或尿道的肿瘤、支配尿道的神经的异常。膀胱憩室可单发或多发，部位多位于膀胱的侧壁，常可导致尿路合并症。若憩室颈部狭窄，则尿液在此处淤滞，导致结石形成和感染。大约有2%的膀胱上皮癌起源于膀胱憩室（如此病例）。从病理学来看，这种癌属于移行细胞癌（憩室的上皮类型和膀胱的上皮类型一致）或者鳞状上皮癌（慢性感染致移行上皮鳞状化生）。脐尿管憩室较少见，多发生于膀胱的前上壁，通常起源于脐尿管肿瘤的病理类型多是腺癌。

病例 6-12

病史：67岁女性，杵状指。

图6.12　A

图6.12　B

图6.12　C

图6.12　D

影像表现：腹部轴位CT平扫（A）示左肾上极有一大小约6.4cm × 4.4cm × 3.5cm的肿块，凸出于肾轮廓之外，肿块内部可见坏死。增强CT皮髓期轴位（B）、冠位（C）以及分泌期轴位（D）图像可见肿块不均匀强化。

鉴别诊断：嗜酸细胞腺瘤，肾腺瘤，转移癌。

诊断：肾细胞癌。

讨论：肾细胞癌起源于近曲小管，是肾脏最常见的原发恶性肿瘤，50%病人会出现血尿。其他提示肾细胞癌的体征包括可触及的腹部肿块、肾包膜牵拉所致的侧腹部疼痛。增强时肾细胞癌强化特征是不均匀强化的实体肿瘤，10%～20%的病例肿瘤近中心部位出现无定形钙化，可见肿瘤内坏死。此病例中的杵状指是由于并存的原发肺腺癌所致。肾的实体肿瘤也可能是嗜酸细胞腺瘤、肾腺瘤、转移癌和血管平滑肌脂肪瘤。嗜酸细胞腺瘤是良性肿瘤，但必须通过组织学方法与分化较好的肾嗜酸细胞癌相鉴别。肾腺瘤有恶化可能，所以对发生于肾的实体肿瘤建议最好进行切除。

病例 6-13

病史：32岁女性，急性左胁腹部痛、晕厥。

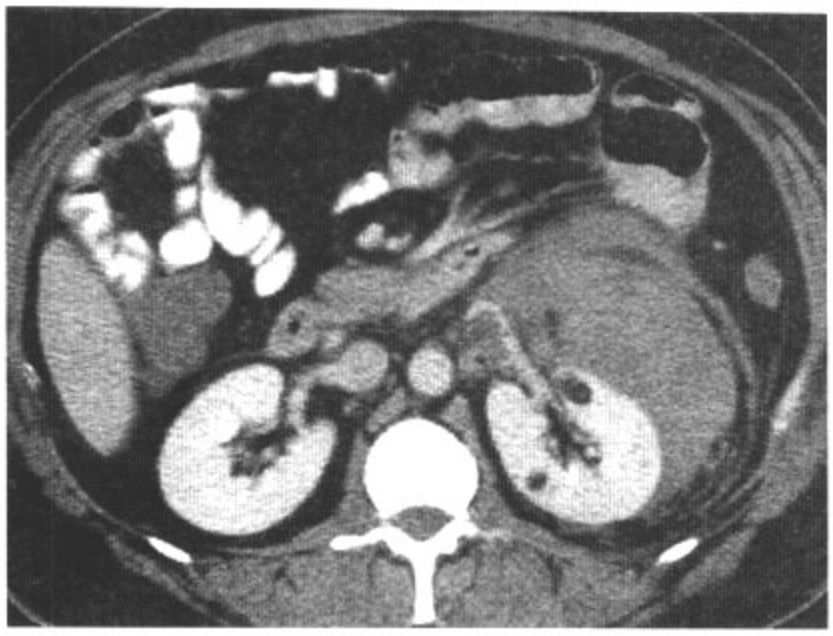

图6.13　A

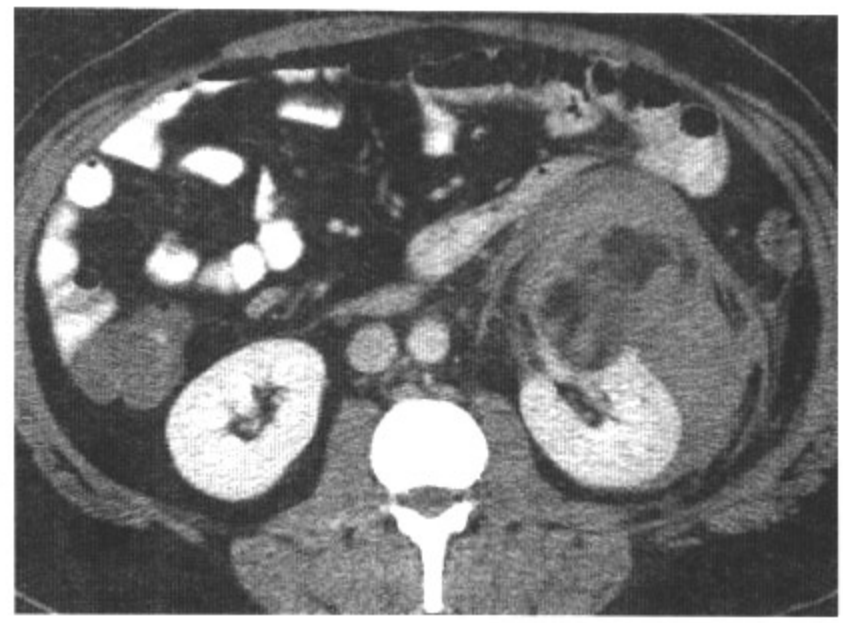

图6.13　B

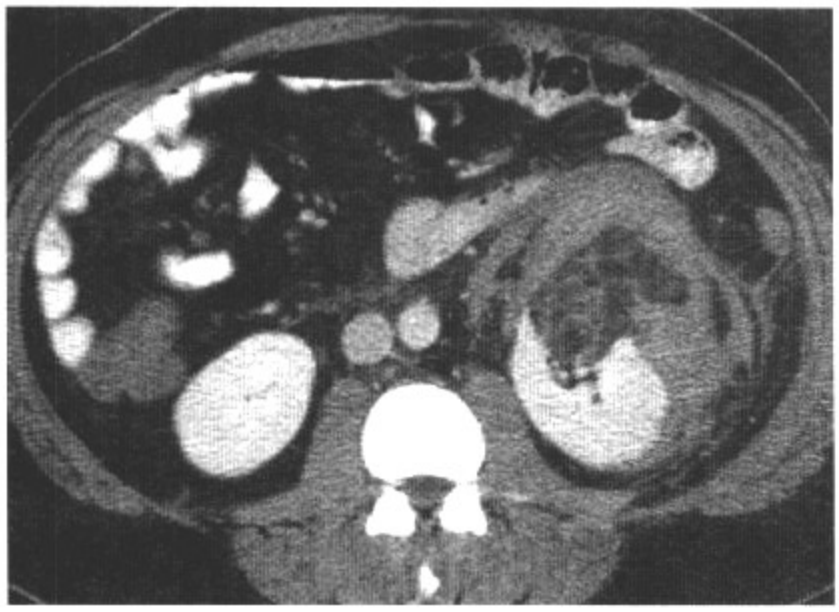

图6.13　C

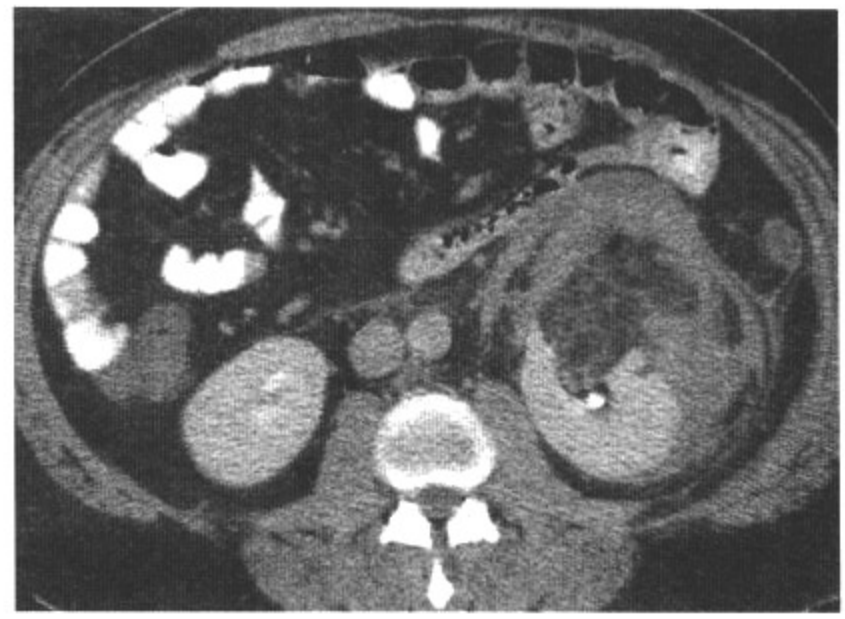

图6.13　D

影像表现：增强CT实质期（A～C）和分泌期（D）左肾可见几个含脂肪的病灶，最大的约6.5cm×6.1cm，肾周和肾旁前间隙可见高密度物质。

鉴别诊断：腹膜后脂肪肉瘤。

诊断：血管平滑肌脂肪瘤伴出血。

讨论：血管平滑肌脂肪瘤（AML）是肾脏良性间叶性错构瘤，由不同比例的脂肪、平滑肌和血管组成。多数的AML患者（80%）是散发病例，但AML与结节性硬化关系密切。散发病例多见于中年女性，病灶多单发。某些病例中，由于病灶出血致胁腹部疼痛而偶然发现（如此病例）。直径大于4cm的AML病灶发生自发性出血几率达50%～60%。CT可以根据病灶中含有的脂肪进行诊断，但是由于间充质的成分可以以各种比例出现，所以当病灶中未见脂肪时也不能排除AML的可能性。如果AML起源于肾皮质表面，就与腹膜后含脂肪的肿瘤如脂肪肉瘤较难区别。因此，明确含脂肿块的起源部位将非常重要。在此病例中，病灶起源于肾实质，支持AML的诊断。

病例 6-14

病史：50岁女性，疝修复术后偶然发现左肾肿块。

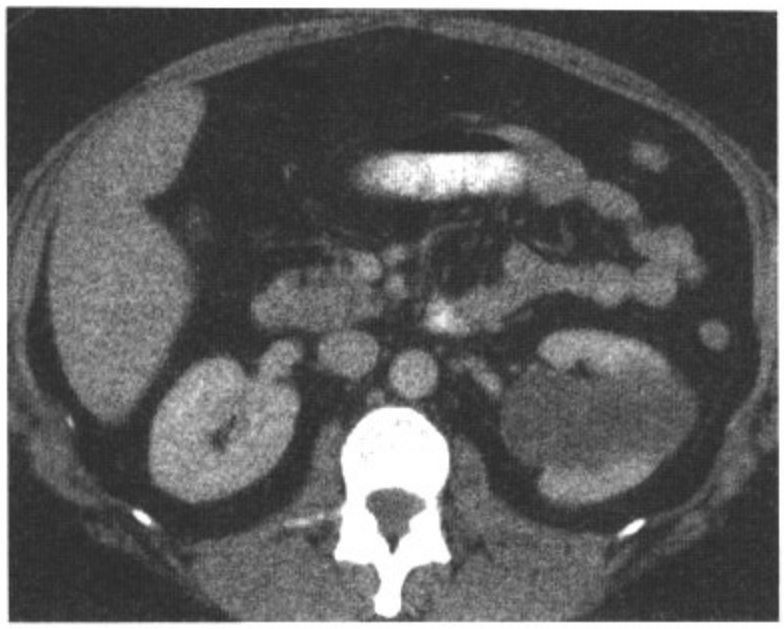

图6.14　A

图6.14　B

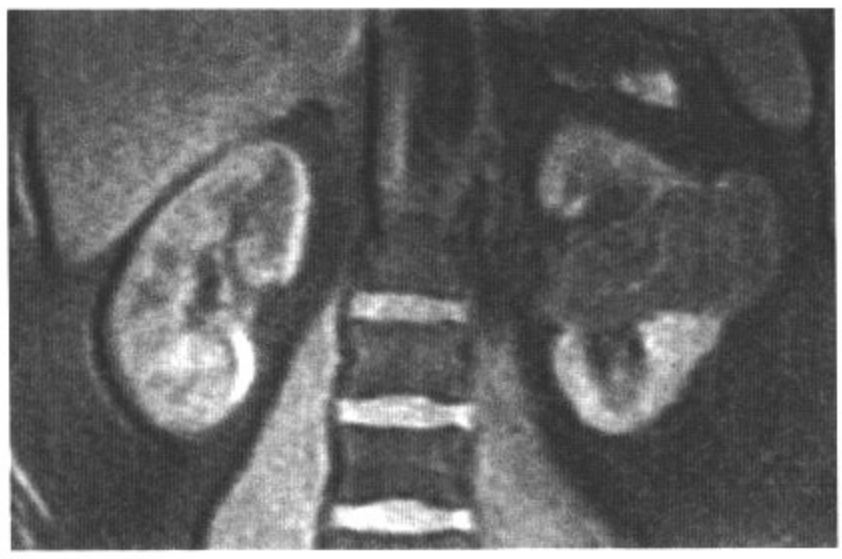

图6.14　C

图6.14　D

影像表现：轴位增强CT（A）示左肾有一约8.3cm×5.0cm大小内有间隔的囊性病灶。冠状T2WI（B）、冠状T1WI（C）和压脂增强（D）可见病灶为囊性，显示的分隔增多且间隔有强化，可见病灶突入肾窦。

鉴别诊断：囊性肾细胞癌，多房性肾囊肿。

诊断：囊性肾瘤。

讨论：多房性囊性肾肿瘤包含了组织学上完全不同的两种病变，即囊性肾瘤和部分分化的囊性肾母细胞瘤（CPDN）。二者在影像学和病理大体标本上都非常相似，惟一区别是前者的囊内间隔不含胚基细胞。多房性囊性肾肿瘤是少见的非遗传性的先天性肿瘤。典型发生于4岁以下，男性占约70%。第二个发病高峰是30岁以后的女性，多无症状，部分可因出现血尿而发现。多房性囊性肾肿瘤由多个互不相通的囊组成，病灶外周常由较厚的纤维性包膜包裹，囊内含澄清的浆液，通常无出血，常见部位是肾下极，左右肾发病率无区别。有突入肾盂的倾向，当然此征象也可见于肾细胞癌。CT见多房、大囊的病灶支持多房性囊性肾肿瘤的诊断但不能排除肾细胞癌，活检或抽吸也不能确诊。经常为了确诊和进行有效的治疗，进行病灶局部切除或肾切除手术。

病例 6-15

病史：69岁男性，肉眼血尿。

图6.15　A

图6.15　B

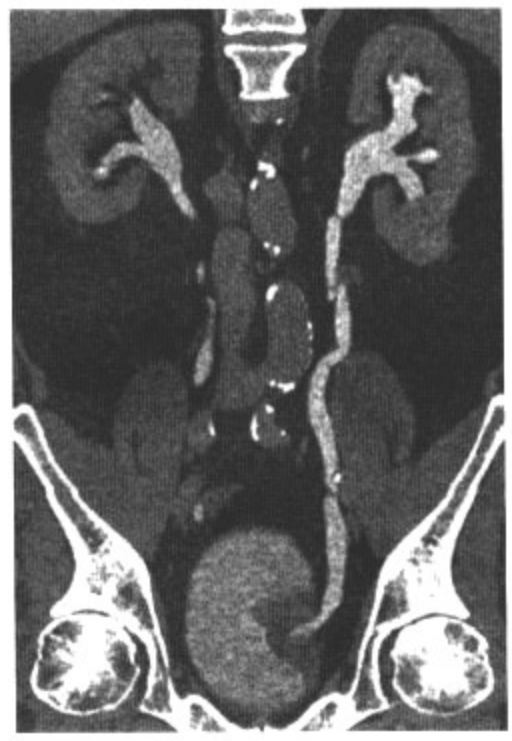

图6.15　C

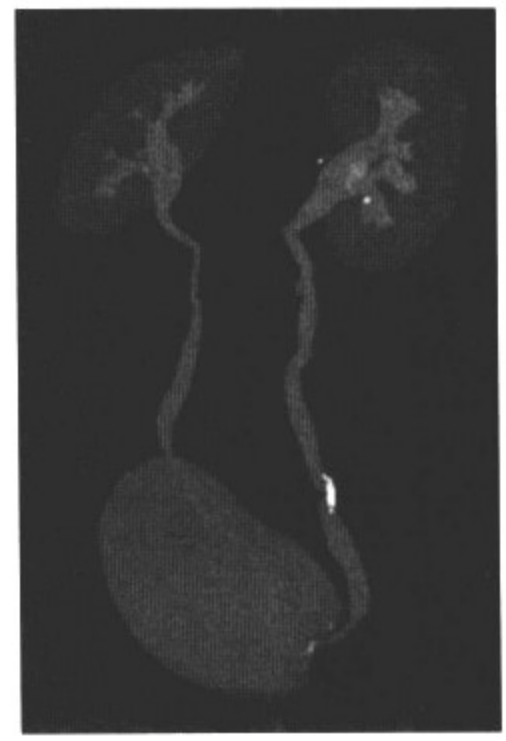

图6.15　D

影像表现：盆腔轴位平扫CT（A）和增强扫描延迟期（B）可见沿膀胱左侧壁有一大小约4.7cm×2.0cm×3.3cm的乳头状病灶，边缘可见钙化。多平面重建（C）和三维容积重现（D）图像示病灶主要分布于左侧输尿管膀胱连接处，从而导致轻度左侧肾积水。

鉴别诊断：原发膀胱肿瘤（鳞状细胞癌和腺癌），血吸虫病，结核，血肿，转移癌。

诊断：移行细胞癌。

讨论：膀胱的移行细胞癌占膀胱肿瘤的85%～90%，其次是鳞状细胞癌和腺癌。移行细胞癌最常见于60多岁的男性，多在腔内呈宽基底生长，可单发或多发，钙化少见。膀胱的移行细胞癌一般不会引起肾积水，但此病例中，若病灶造成输尿管口的阻塞，则可引起肾积水。膀胱腔内肿块的影像学表现无特异性，可以是膀胱肿瘤或感染（如结核或血吸虫病），CT在评价淋巴结转移和邻近器官的侵犯情况有较高的价值。MRI可以更好地判断肿瘤侵犯膀胱壁的深度和膀胱外受侵的情况。

病例 6-16

病史：72岁女性，近期十二指肠手术史、腹胀。

图6.16　A

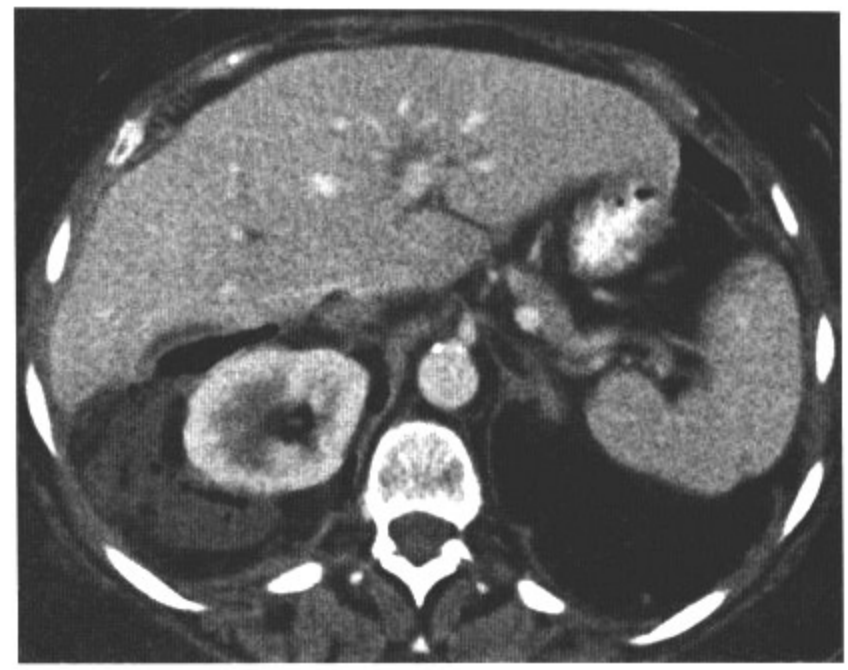

图6.16　B

图6.16　C

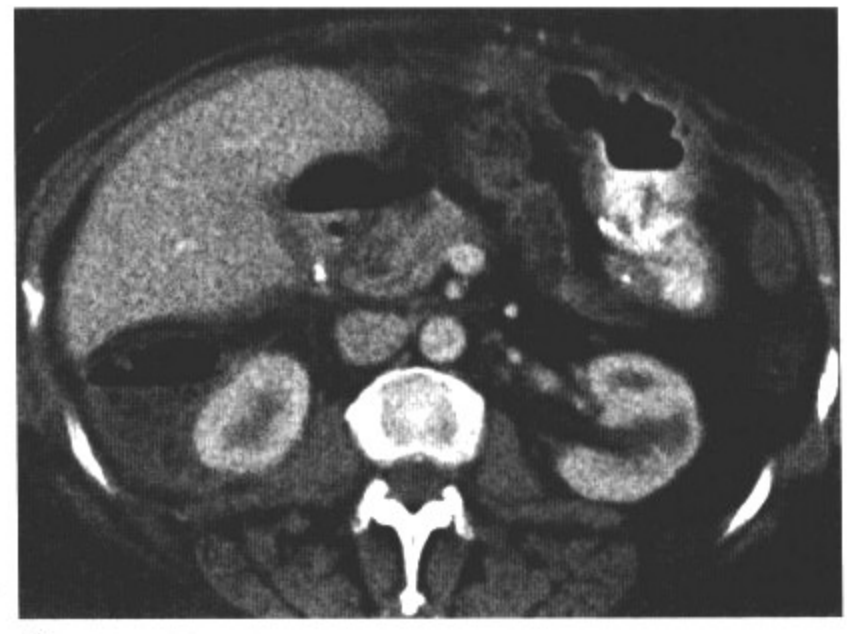

图6.16　D

影像表现：轴位增强CT皮髓期显示集合系统内可见液气平面、气泡以及右侧肾周和肾旁间隙脂肪水肿。

鉴别诊断：创伤，仪器治疗后。

诊断：肾周脓肿。

讨论：肾周间隙的气体来源于产气微生物，或穿通损伤（刺伤、枪伤）和器械治疗（活检、外科手术）后穿透至肾周间隙。后者导致气体产生时不一定会发生感染，但肾脓肿的治疗需要应用抗生素和引流（经皮引流或手术引流）。此病例中，由于患者有手术史，考虑脓肿是手术并发症。肾周脓肿发生的主要原因是肾盂肾炎，当炎症扩展至肾包膜可形成肾周脓肿。肾盏的破裂导致的急性阻塞可致肾周脓肿，但此病例无肾结石和集合系统的阻塞，所以不支持急性梗阻。肾实质内无气体不支持产气性肾盂肾炎的诊断。

病史：43岁女性，左侧胁腹部疼痛，近期加重。

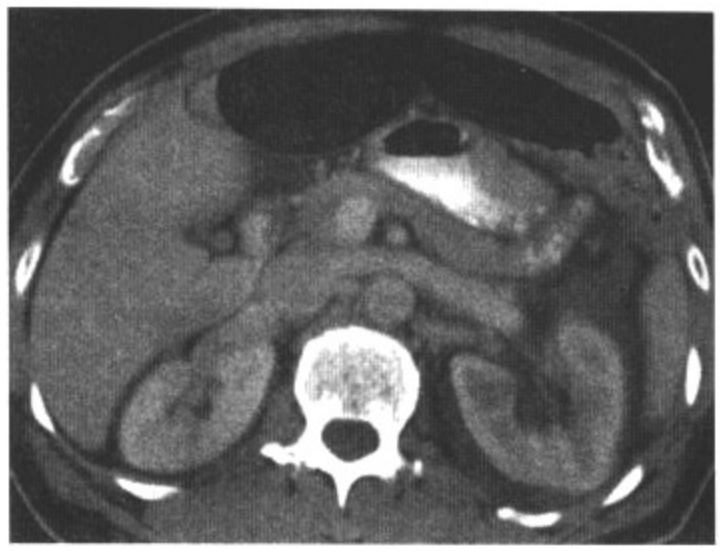

图6.17　A

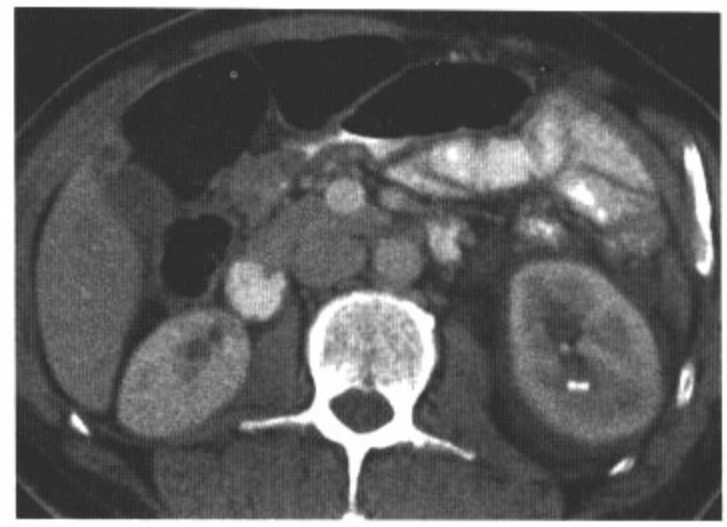

图6.17　B

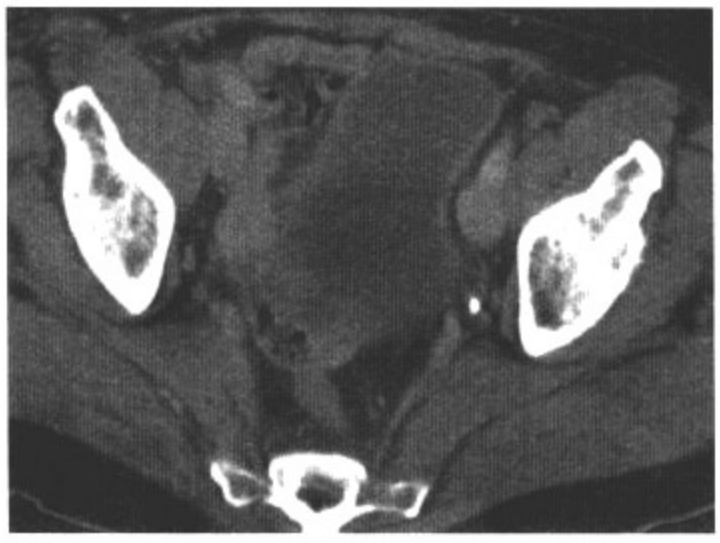

图6.17　C

图6.17　D

影像表现：上腹部轴位增强CT示肾实质期（A～C）可见左肾增大以及肾实质显影延迟。左肾周间隙可见中等量液体，下极可见两个肾盏结石，左侧盆腔也可见一个结石。MPR（D）显示由于输尿管远端的三个结石造成了左肾中度肾积水。

鉴别诊断：肾周脓肿，创伤。

诊断：输尿管结石梗阻造成的肾盏破裂。

讨论：集合系统的急性阻塞的主要原因是由于梗阻性输尿管结石。由于85%～90%的输尿管结石是阳性结石，所以平片易于显示。较小的结石、被肠内气体掩盖的结石、被骨性结构掩盖的结石和阴性结石不易被发现，可造成严重的后果。超声对输尿管结石欠敏感。而平扫CT对于肾和输尿管的结石（包括平片上阴性的结石）都非常的敏感。一般来说尿酸结石的密度较低，其CT值大约是125～300HU，所以易被CT检测到。急性梗阻的合并症包括肾功能的下降、肾盏或肾盂的破裂，如此病例。肾盏的破裂导致肾被膜下和肾周液体的出现。病人常描述胁腹部疼痛的减轻，这是由于肾盂或肾盏破裂以后使集合系统的压力下降，此时临床上容易误认为结石的排出，若发生感染，则会在肾盏破裂后形成肾脓肿。

病例 6-18

病史：74岁女性，有慢性髓性白血病和脓毒性休克病史。

图6.18　A

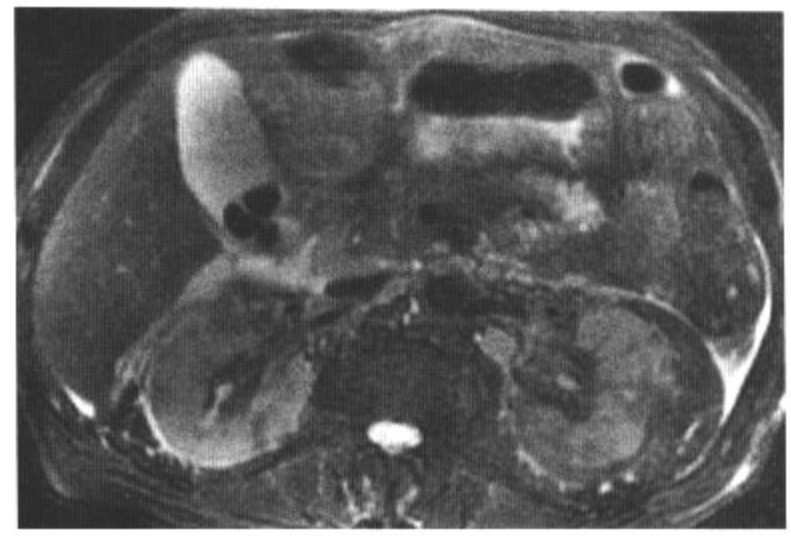

图6.18　B

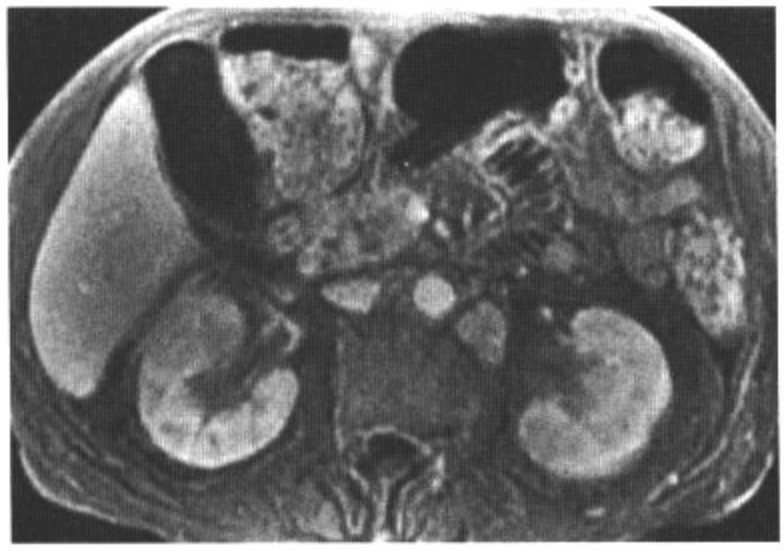

图6.18　C

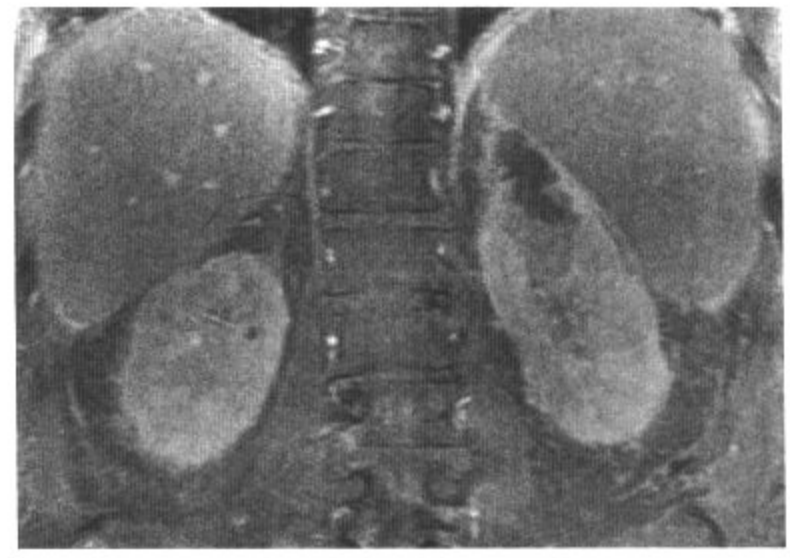

图6.18　D

影像表现：MRI平扫冠位T2WI（A）示左肾上极有一外凸出生长的高信号厚壁病灶，大小约2.8cm×4.8cm×3.4cm。压脂轴位T2WI可见楔形信号减低区。增强扫描压脂轴位（C）和冠位（D）T1WI可见左肾上极囊性病灶囊壁不规则增强，肾实质可见楔形低强化区。另外，可见左肾内瘢痕形成、胆结石、腹主动脉旁淋巴结。

鉴别诊断：肾细胞癌，坏死性肾转移瘤，白血病浸润。

诊断：肾脓肿并发肾盂肾炎。

讨论：肾脓肿发生的主要原因是由于结石、肿瘤或上行感染引起狭窄而导致的尿路阻塞。血源性播散也可导致肾脓肿，经静脉吸毒的病人可由于皮肤炎症或心内膜炎等引起多发血源性肾脏微脓肿，可融合形成大脓肿。最常见的感染病菌是大肠杆菌和奇异变形杆菌。肾脓肿可单发或多发，后者的常见原因是血源性播散。CT或MRI上典型表现为：可强化的厚壁包裹液体密度（10～20HU）或信号。炎症可扩散到肾外伴肾周筋膜增厚。病灶液体中可见气体是脓肿的特征性表现。肾的楔形病灶（如此病例）提示肾盂肾炎，白血病肾浸润也可是类似的表现。单纯囊肿不会出现厚壁和液体的信号。虽然通过影像学随访到病灶缩小也可排除肿瘤，但此种表现的囊肿还是不易与肾囊性细胞癌区别，只有通过临床表现进行鉴别。

病史：36岁女性，右侧胁腹部不适。

图6.19　A

图6.19　B

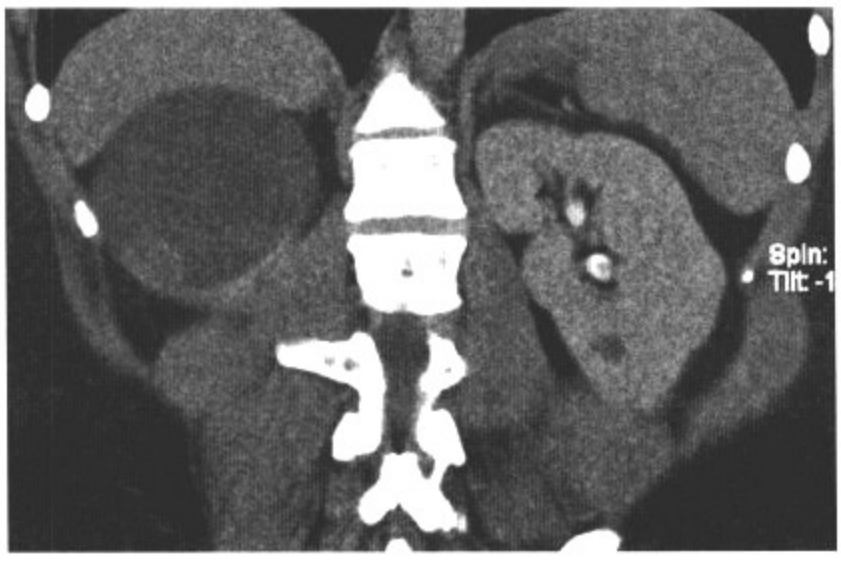

图6.19　C

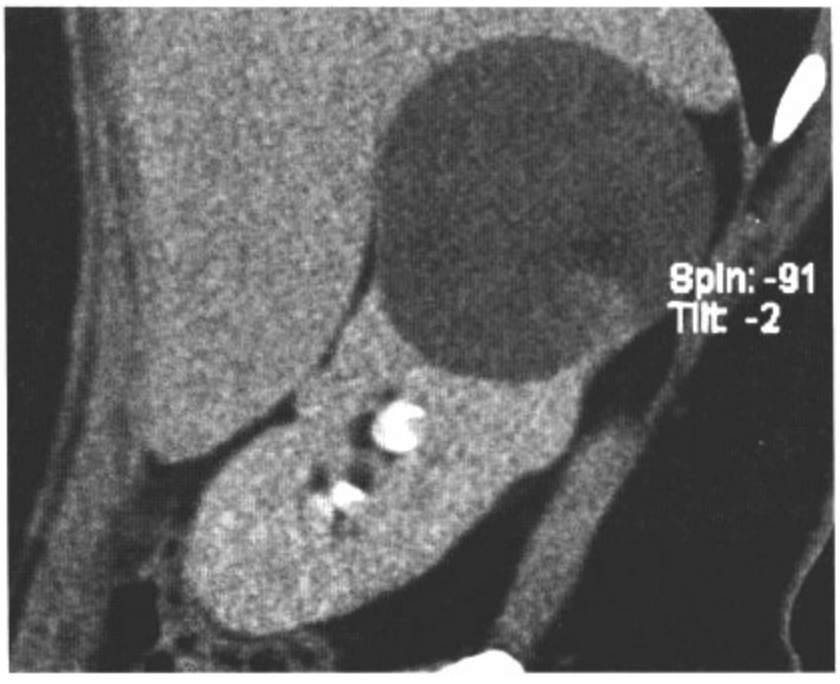

图6.19　D

影像表现：上腹部轴位平扫CT（A）以及增强CT的肾实质期（B）和分泌期的冠位（C）和矢状位（D），均可见右肾内有一较大的向肾外凸出生长病灶，并可见病灶的壁和壁内结节强化。

鉴别诊断：肾脓肿。

诊断：囊性肾细胞癌。

讨论：肾细胞癌可以像此病例一样发生于囊肿壁，可有中心坏死，导致囊性复杂病灶，所以观察囊性病灶的良恶性征象非常重要。单纯性囊肿在CT图像上表现为圆形薄壁的病灶，内部为水样液体密度，增强后无强化。良性囊肿可见薄间隔和少量钙化。而厚且不规则的壁或间隔、大量钙化以及肿瘤结节均提示恶性病灶。此病例显示了一个增强的壁结节（Bosniak Ⅳ型），强烈提示病灶的恶性性质，手术证实为囊性。成熟的肾脓肿不会出现像此病例中的明显的壁结节。病史有助于鉴别肾脓肿和囊性肾细胞癌。

病例 6-20

病史：36岁女性，不孕症。

图6.20　A

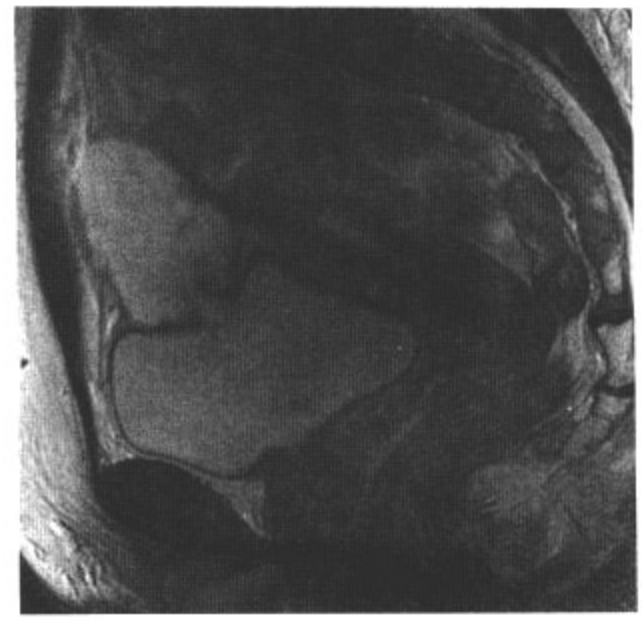

图6.20　B

图6.20　C

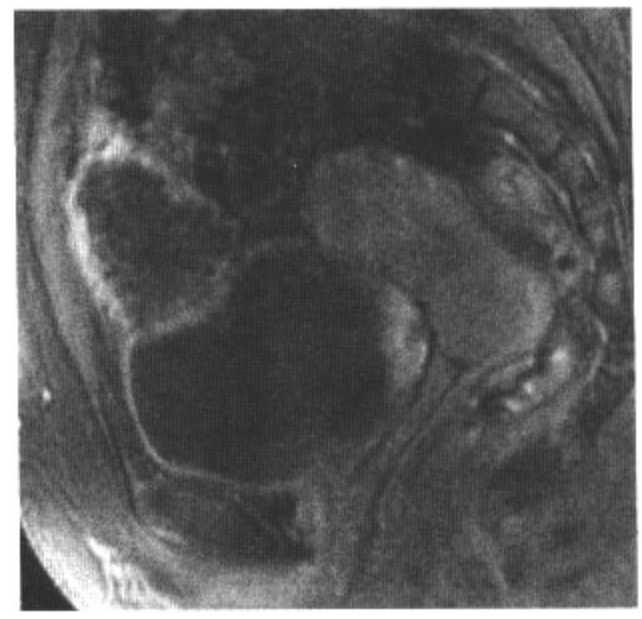

图6.20　D

影像表现：盆腔MRI平扫，轴位（A）和冠位（B）T2WI可见在中线结构上膀胱顶的上方有一囊性病灶，大小约5.4cm×3.7cm×2.3cm，可见壁结节。注入对比剂后，压脂轴位（C）和矢状位（D）T1WI可见壁结节强化，病灶腔与膀胱腔不相通。

鉴别诊断：脓肿，脐尿管囊肿，膀胱憩室的移行细胞癌。

诊断：脐尿管癌。

讨论：脐尿管是泄殖腔和尿囊退化的残腔，从脐越过中线延伸至膀胱前上方。脐尿管的移行上皮可化生和癌变，甚至转化为可分泌粘蛋白的腺癌。这种肿瘤占脐尿管恶性肿瘤的近70%，通常表现为囊性带有分隔。分泌粘蛋白的脐尿管腺癌常有斑点状或颗粒状钙化，所以CT有诊断价值。膀胱前上方中线结构处囊性病灶强烈提示脐尿管腺癌。其他的脐尿管恶性肿瘤包括肉瘤、移行细胞癌、鳞状细胞癌，可以来源于脐尿管或膀胱，但是较少见。脐尿管脓肿在影像学上与腺癌不易区分，病史有助于二者的鉴别。此病例中，病灶囊腔与膀胱不相通，可排除膀胱和脐尿管憩室。单纯性脐尿管囊肿的壁较光滑，此病例不支持囊肿的诊断。

病史：44岁女性，近期因白血病行骨髓移植后，出现发热。

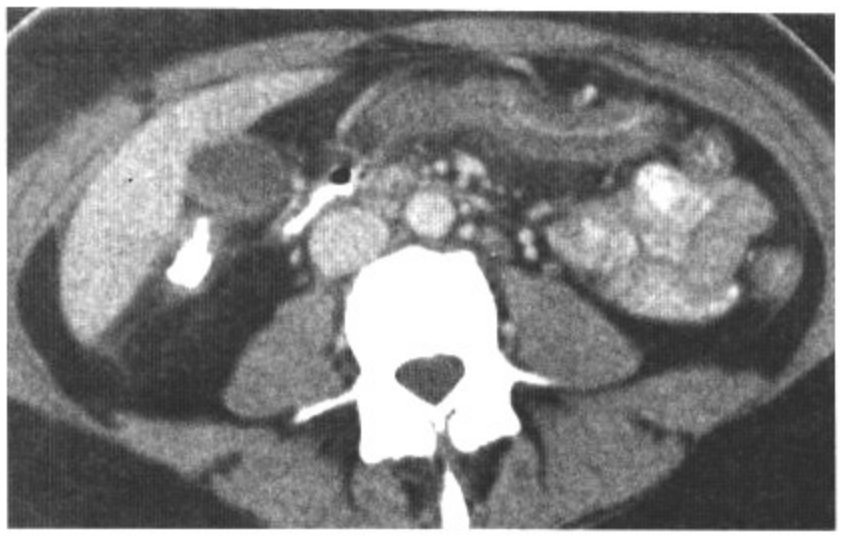

图6.21　A

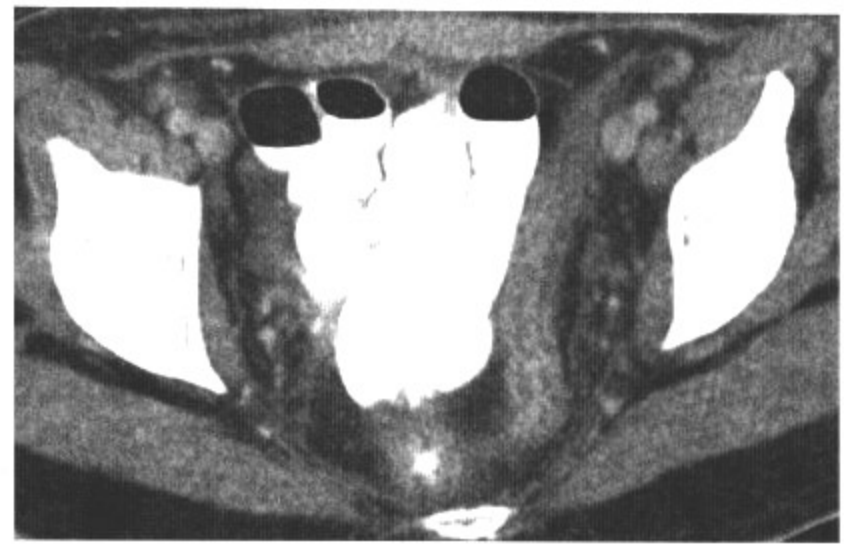

图6.21　B

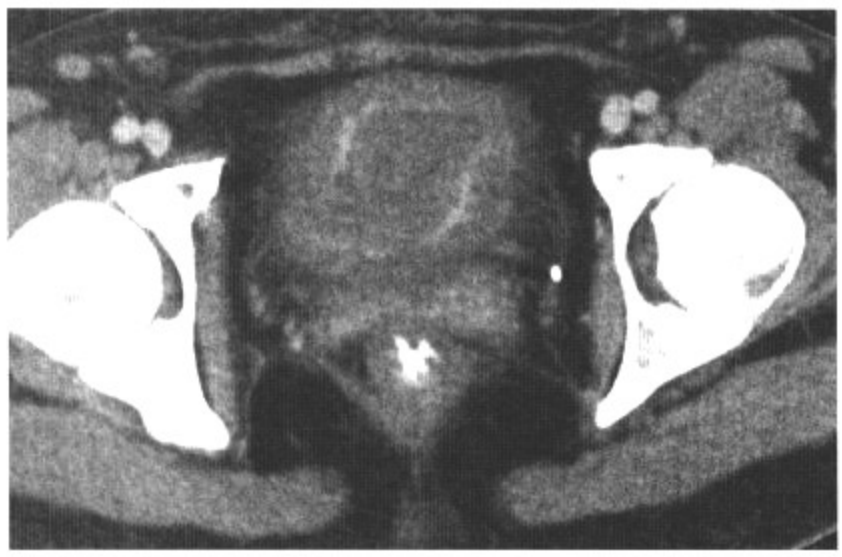

图6.21　C

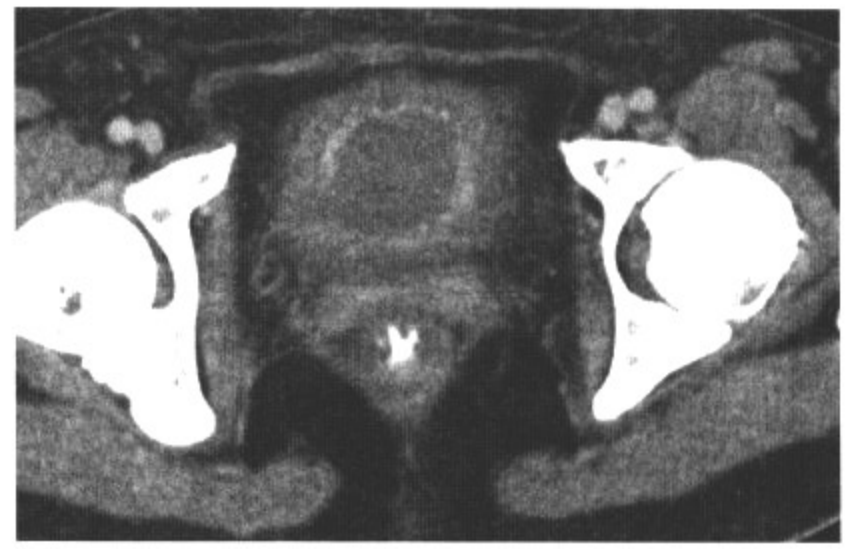

图6.21　D

影像表现：轴位增强CT可见结肠和膀胱壁增厚，以及粘膜强化程度较正常明显。可见膀胱周围脂肪条索明显增多。

鉴别诊断：放射性膀胱炎，感染性膀胱炎，环磷酰胺所致的膀胱炎。

诊断：膀胱的移植物抗宿主病。

讨论：进行移植后若供者的淋巴细胞攻击受者器官时称为移植物抗宿主病（GVHD），大约30%～50%的同种移植受者在移植后100天内发生GVHD。最常见的受累器官是皮肤、肝脏和肠道。此病例中，膀胱粘膜也受累。胃肠道受累常无特异性，肠壁增厚是最常见的征象。此病例中的膀胱壁增厚是GVHD所造成。受累器官的活检对于确诊该病很有必要。癌症患者用环磷酰胺进行治疗过程中可能出现出血性膀胱炎，但不会直接导致此病例中的肠毒性反应导致小肠粘膜增厚。骨髓移植的病人服用免疫抑制剂增加了机会感染的危险，所以需排除机会感染的可能，这对于应用免疫抑制剂的病人特别重要。如果是感染性小肠结肠炎，则停用免疫抑制剂。此外，如果是放射性膀胱炎或结肠炎，则放射区域的小肠均会受累。结肠受累的范围不符合该病，所以可以将此排除。

病例 6-22

病史：37岁女性，癫痫、反复发作气胸。

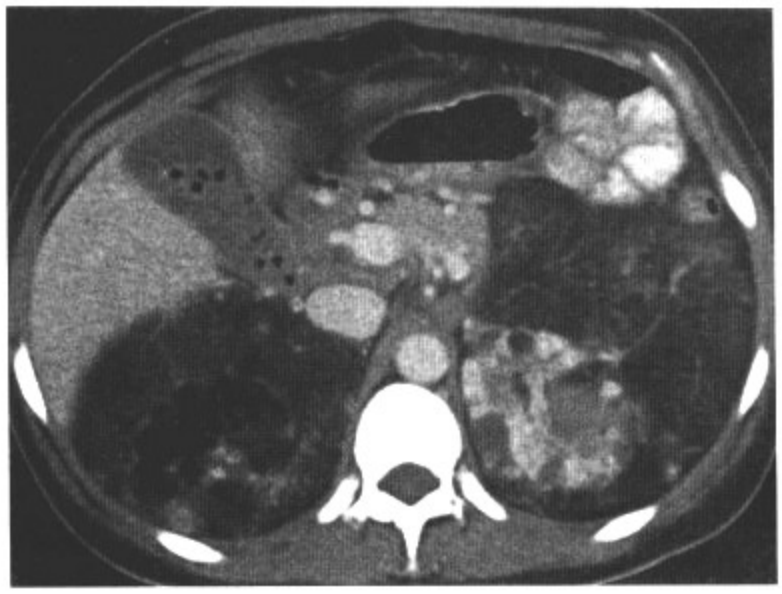

图6.22　A

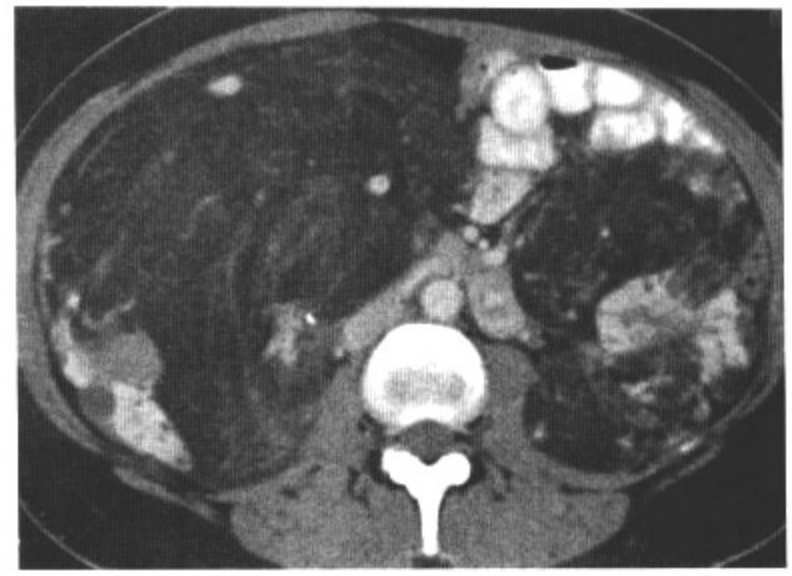

图6.22　B

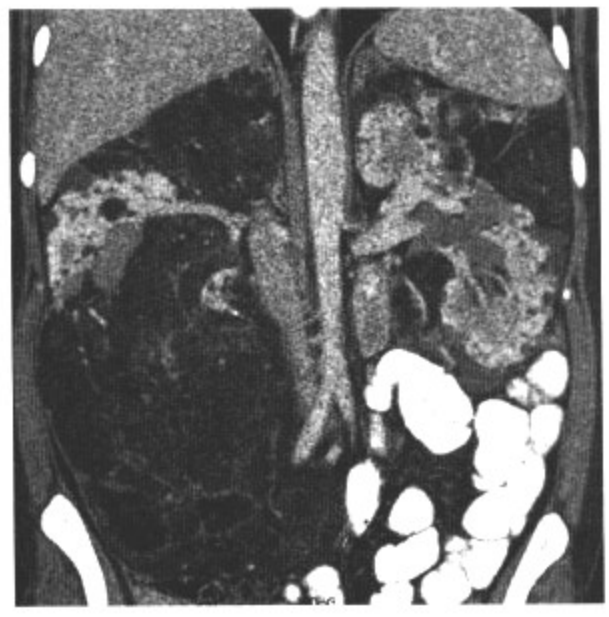

图6.22　C

图6.22　D

影像表现：轴位（A，B）和冠状位（C）增强CT可见双肾多发的含脂肪病灶，病灶内可见较多的扩张血管。最大的病灶位于右肾，大小约18.0cm×9.9cm。此外还可见肾脏多发囊肿。胸部轴位（D）增强CT可见肺内多发薄壁囊肿。另外，可见右侧皮下软组织内胸导管和胆结石。

鉴别诊断：无。

诊断：结节性硬化症患者的血管平滑肌脂肪瘤。

讨论：肾脏血管平滑肌脂肪瘤（AML）可以无明显临床症状，可独立发病或是结节性硬化的一部分。结节性硬化是常染色体显性遗传疾病，神经外胚层发育障碍。典型的临床表现是三联症：智力发育迟缓、癫痫和面部皮脂腺瘤。也可伴发双肾多发囊肿。约80%的结节性硬化病人伴双肾多发AML。如此病例，AML病灶可非常大，累及整个腹膜后以及造成肾实质变形。除脂肪成分，还可见大量平滑肌和/或血管。AML有时与腹膜后肉瘤特别是脂肪肉瘤难以鉴别，关键是看脂肪起源于肾脏还是肾周组织。肾脏多发、双侧、含脂病灶支持结节性硬化伴发AML。进行正确诊断的一个重要影像表现是肺内的多发囊肿，导致反复气胸，所以此病例中可见患者右侧有一胸导管。此外，结节性硬化伴发的AML也可累及肝脏。

病史：67岁男性，贫血、腹部疼痛。

图6.23　A

图6.23　B

图6.23　C

图6.23　D

影像表现：轴位增强CT（A，B）可见右侧肾窝内有两个肾盂，左肾窝内未见肾脏。冠状（C）和矢状位（D）多平面重建可见双肾融合。下方的肾脏旋转不良。

鉴别诊断：无。

诊断：交叉融合异位肾。

讨论：交叉异位肾是指肾脏位于输尿管膀胱入口侧的对侧。输尿管膀胱入口处一般正常，合并的其他的先天畸形较少。交叉的肾一般位于正常肾的下方，90%的病例都有融合。男性较女性多发，左侧肾交叉异位的几率较右侧高。病因尚不清楚，可能与脐动脉异常有关，使肾脏正常的向上移位受阻。病人通常无症状，但由于常有尿路梗阻，该病合并尿路结石和泌尿道感染的机会升高。CT可以确诊，无需进一步检查。

病例 6-24

病史：35岁男性，急性左下腹痛。

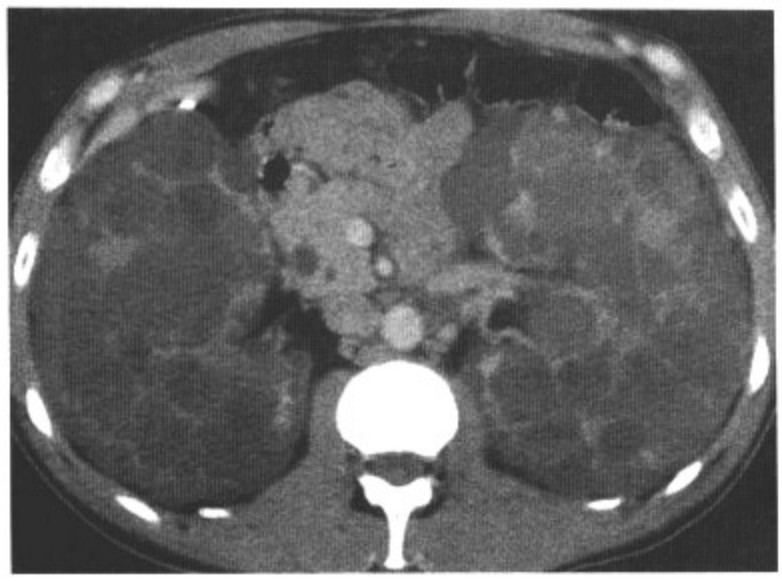

图6.24　A

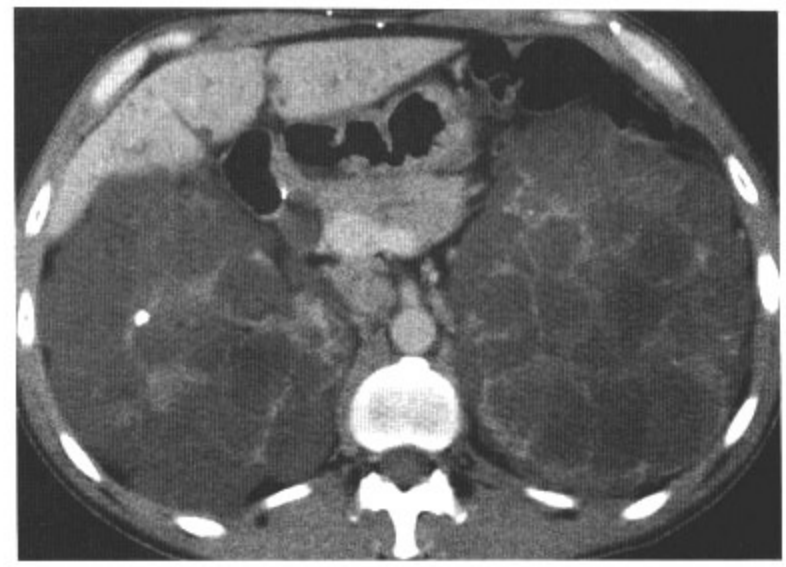

图6.24　B

图6.24　C

图6.24　D

影像表现：轴位增强CT可见双肾增大，肾内可见多发囊肿，一些囊肿密度升高。左肾下极可见一密度不均的病灶，中心为高密度。

鉴别诊断：无。

诊断：常染色体显性遗传性多囊肾病伴急性囊内出血。

讨论：常染色体显性遗传性多囊肾病（ADPKD）多发于30～40岁的患者，病人常见的症状是高血压、胁腹部疼痛以及可触及的腹部肿块。所有患者最终都会有不同程度的肾衰，需要进行透析或肾移植。约20%的病人有颅内Willis环小动脉瘤，动脉瘤破裂是ADPKD患者死亡的首要原因。家族史结合CT或超声可进行确诊。20%的患者伴发结石，可用CT进行结石或者囊内出血的判断。CT平扫发现的囊内高密度的原因可以是囊内出血、蛋白含量较高或者感染，上述原因都会导致急性胁腹部疼痛。囊肿的不断增大使肾包膜受到牵张，导致患者出现慢性疼痛。此病例显示了ADPKD典型的影像学特点：增大的双侧肾脏内可见多发、密度不一的囊性病灶，左肾下极的一个大囊内可见急性出血导致的高密度凝血块。

病例 6-25

病史：79岁男性，排尿困难、血尿。

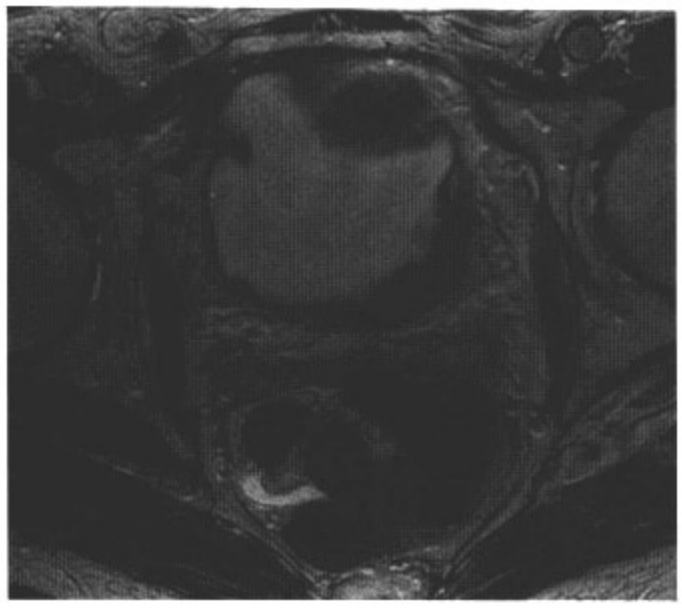

图6.25　A

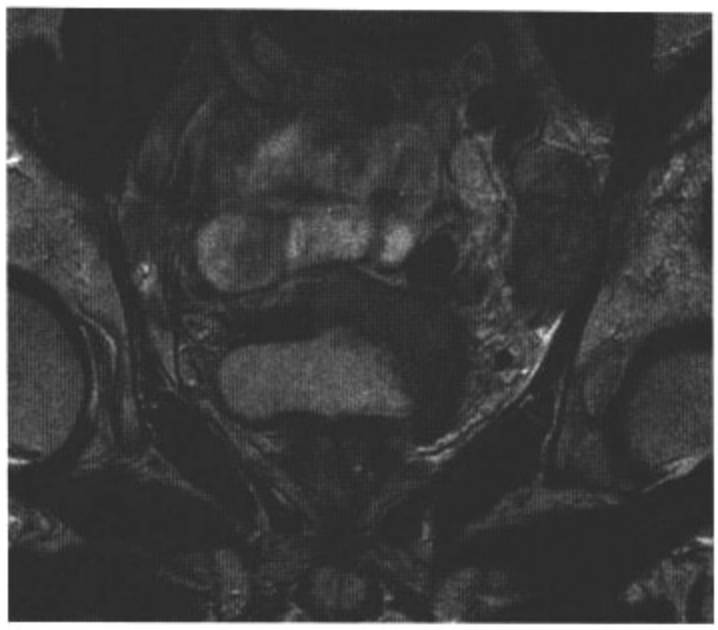

图6.25　B

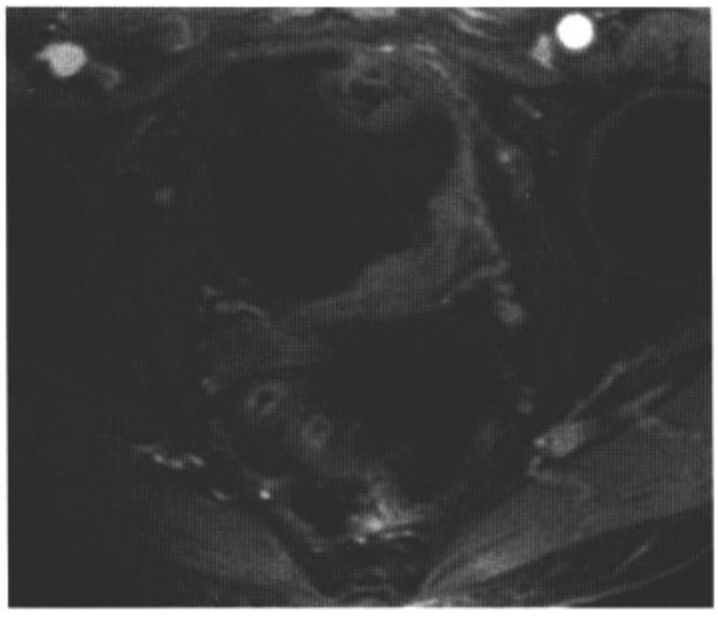

图6.25　C

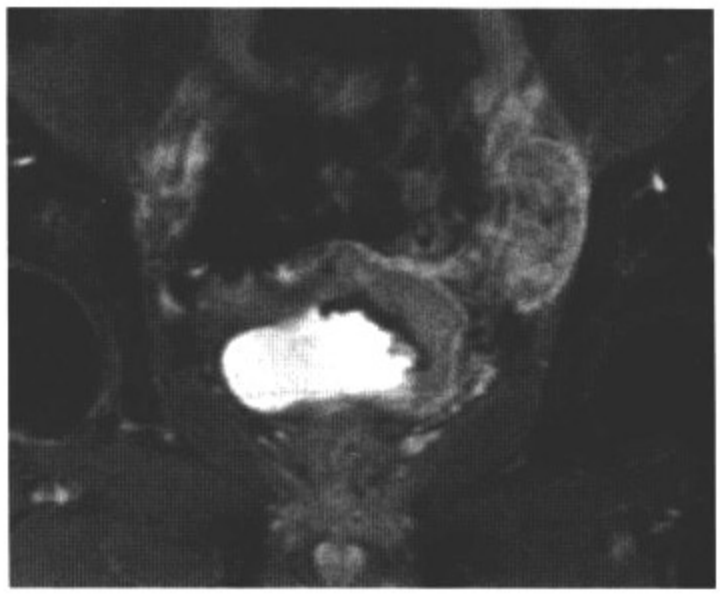

图6.25　D

影像表现：轴位（A）及冠状（B）T2WI可见左侧膀胱壁有一大小约4.8cm × 2.4cm × 1.7cm的肿块，T2WI呈中等信号，可见T2WI低信号的膀胱肌层连续性中断。肿块边缘呈锯齿状凸向膀胱周脂肪。左侧的闭孔处可见一大小约3.5cm × 2.0cm的肿大淋巴结，其内侧可见扩张的输尿管。Gd-DTPA增强压脂T1轴位（C）及冠位（D）可见膀胱壁肿块和淋巴结明显强化。

鉴别诊断：膀胱原发肿瘤（鳞状细胞癌、腺癌），转移癌。

诊断：膀胱移行细胞癌。

讨论：MRI是评估膀胱肿瘤较好的检查手段，可以进行多平面成像，有助于对邻近器官如输尿管、前列腺、精囊、直肠及盆腔壁受侵情况的判定，也可以清楚地显示肿大淋巴结。膀胱周围的侵犯对于膀胱移行细胞癌的分期有重要作用。若病变局限在膀胱肌层，则分期为B期；若病变穿透肌层或侵犯膀胱周围组织，则为C期。由于病灶内含水成分较多，可以通过MRI较容易地检测出病灶（与膀胱壁相比，病灶在T2上呈高信号），增强明显强化。膀胱壁固有肌层正常为T2低信号，若固有肌层断裂，提示有膀胱外受侵。脂肪饱和技术可以提高强化的肿瘤和膀胱周围脂肪的对比度。

病例 6-26

病史：7天的男婴，右侧胁腹部有一可触及肿块。

图6.26 A

图6.26 B

图6.26 C

影像表现：腹部平片（A）可见右腹部有一较大肿块，肠管被推移至左侧。轴位增强CT（B，C）可见右肾内混杂低密度的较大肿块，周边有正常的肾实质。肿块导致肾积水。

鉴别诊断：肾积水，Wilms瘤，成神经细胞瘤。

诊断：中胚层肾瘤。

讨论：中胚层肾瘤是新生儿最常见的实性肾肿瘤，而新生儿最常见的胁腹部可触及肿块的原因是肾积水。中胚层肾瘤是良性肿瘤，也被称为良性先天性Wilms瘤或胎儿性肾错构瘤。肿瘤起源于肾结缔组织，很少发生肉瘤样变。病人通常无症状，产前超声或出生后被父母偶然发现。CT上病灶多为实性，也可因出血或坏死导致多囊样改变。肿瘤可取代大部分肾实质，有可能误诊为肾积水，所以一定要仔细辨认肾集合系统。肾上腺的肿块，如成神经细胞瘤可推压肾脏移位，类似起源于肾，要仔细鉴别。此病例中出现的“爪征”，即肿块边缘有肾实质包绕，有助于判断肿块来源于肾脏。治疗原则是进行肿块切除，一般预后较好。

病例 6-27

病史：77岁男性，肉眼血尿。

图6.27　A

图6.27　B

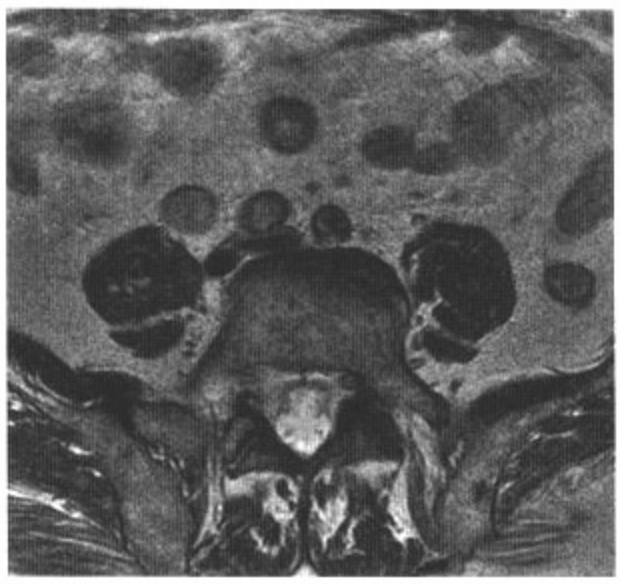

图6.27　C

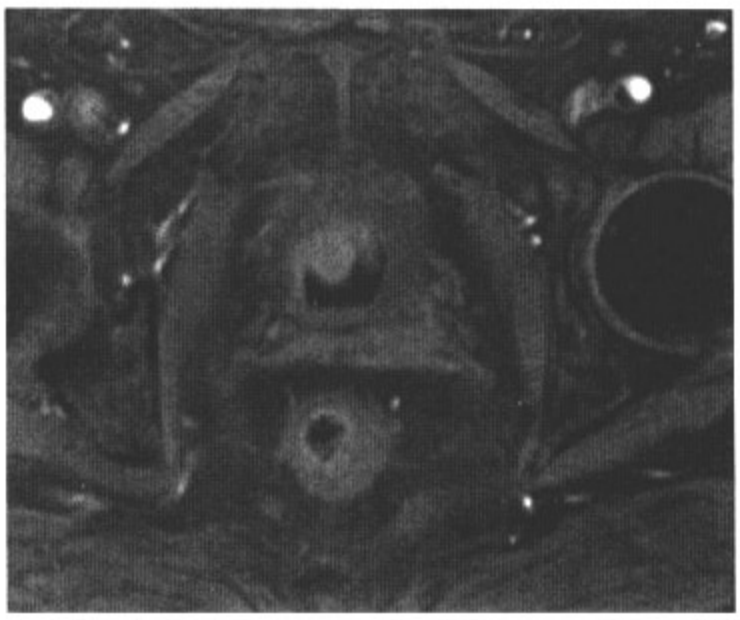

图6.27　D

影像表现：腹部轴位CT（A）和增强CT分泌期的MPR（B）可见右侧输尿管中段有一大小约2.0cm×2.2cm×5.8cm的软组织肿块，其周边的输尿管内可见造影剂通过。轴位T2WI（C）示右侧腰大肌前方的中等信号的软组织肿块。Gd-DTPA增强，压脂T1WI（D）膀胱前壁可见一大小约1.7cm×1.4cm的强化结节。

鉴别诊断：原发肿瘤（鳞状细胞癌、腺癌、乳头状瘤），转移瘤，结核。

诊断：输尿管和膀胱的移行细胞癌。

讨论：由于膀胱和肾盂占据的尿道上皮的总面积要远远大于输尿管的尿道上皮面积，所以输尿管的移行细胞癌（TCC）总是伴发集合系统其他部位的病灶，即集合系统多发病灶，发生率约为25%～30%。输尿管TCC可单发也可多发，后者与炎症如软化斑、粘膜白斑、输尿管膀胱炎等较难鉴别。定性诊断常需要膀胱镜和组织学检查。有时可见肿块部位输尿管周围有脂肪条索，在CT上很难区分是炎症反应，还是肿块向邻近部位的侵犯。

病例 6-28

病史：68岁男性，有肾结石病史，现发热、左侧胁腹部疼痛。

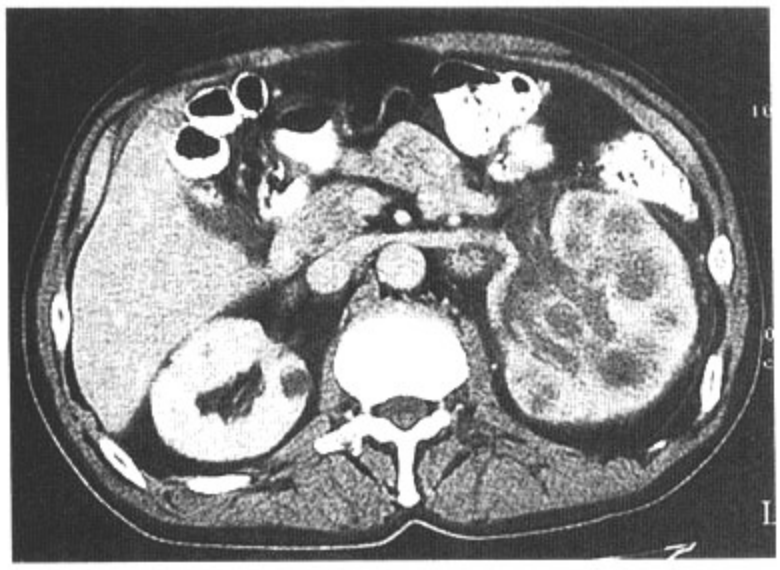

图6.28　A

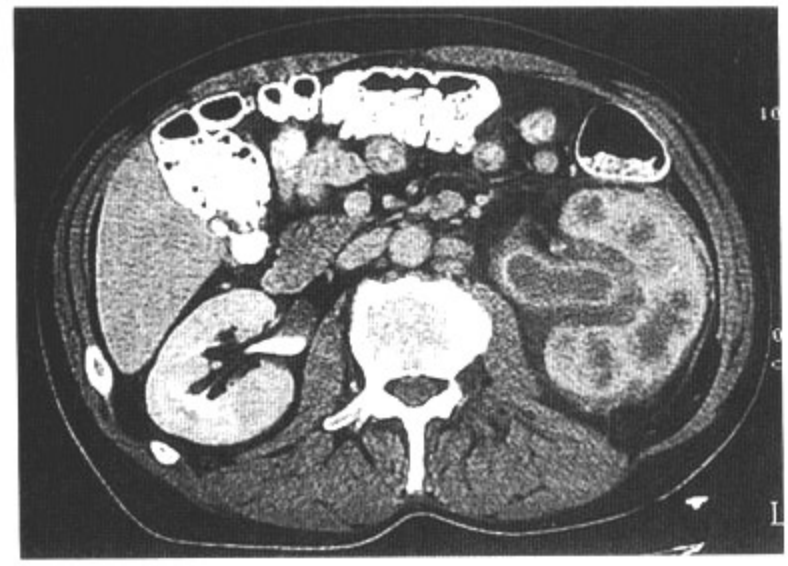

图6.28　B

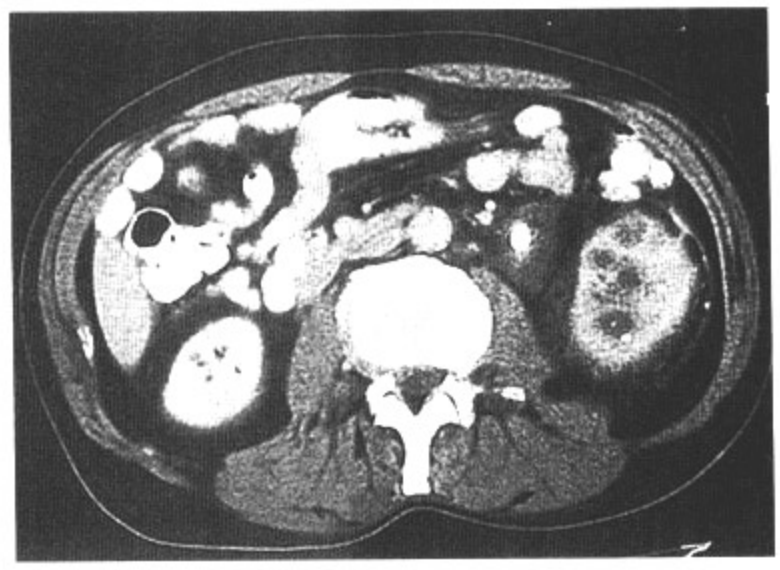

图6.28　C

影像表现：腹部轴位增强CT可见左肾增大，灌注减低。肾盏及肾盂不规则扩张，肾窦及肾周间隙可见索条影。肾实质内可见多发的低密度病灶。邻近的输尿管结石导致了肾盂扩张。

鉴别诊断：移行细胞癌、淋巴瘤。

诊断：黄肉芽肿性肾盂肾炎。

讨论：黄肉芽肿性肾盂肾炎（XGP）是肾脏慢性化脓性黄色肉芽肿性肾炎，继发于集合系统梗阻。典型的病例可见阻塞性结石或肾内的鹿角样结石。肾脏发生慢性阻塞时，肾盏扩张，脓性物及碎屑聚集，导致肾脏变大。90%的XGP为弥漫性，10%为局灶性。增强CT可见肾弥漫性增大且受累肾实质无功能，肾盏内聚集脓液而扩张。典型的还可见肾实质内有类似于脂肪密度的低密度病灶，阻塞性结石或鹿角样结石在大多数病例中均可见到。治疗方法为肾切除。单纯的肾积水不会造成肾周炎性的改变。而浸润性恶性病变如移行细胞癌、淋巴瘤，会导致肾脏弥漫性受侵，呈整体增大，肿瘤累及输尿管之前，一般不会出现集合系统的扩张。

病史：69岁男性，有慢性肾衰病史，现乏力、不适。

图6.29　A

图6.29　B

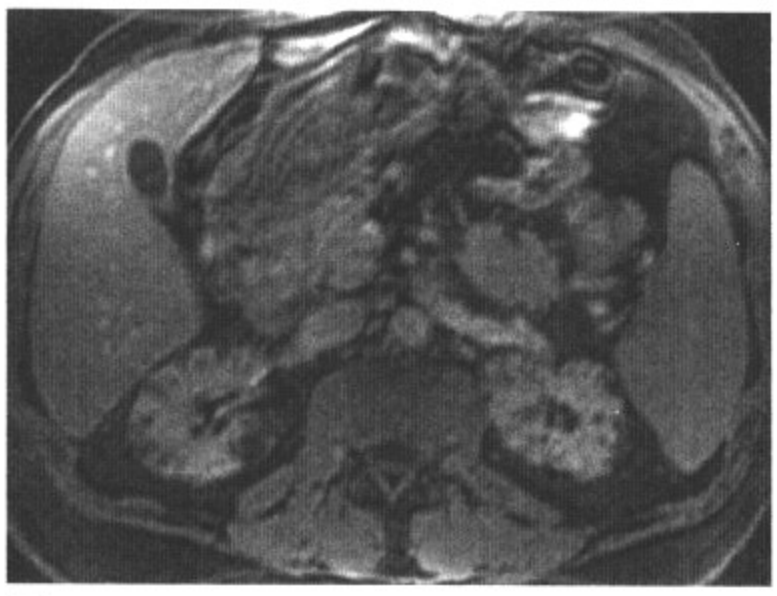

图6.29　C

影像表现：腹部轴位（A）及冠状位（B）T2WI可见双肾大小正常，双肾皮质可见无数小囊性病灶。Gd-DTPA增强后囊性病灶无强化（C）。

鉴别诊断：慢性锂中毒性肾病，常染色体显性多囊肾，获得性囊性肾病。

诊断：肾小球囊性肾疾病。

讨论：肾小球囊性肾疾病是肾囊性病变中较少见的一种病变，其组织学特征是Bowman囊的囊性扩张。所以，该病的囊性病灶仅见于肾皮质。多发于新生儿和儿童，可伴有轻度肾衰。成人也有少数病例报道。由于囊性病灶较小，在CT平扫时可能会漏诊，而增强CT显示为不强化的小病灶。MRI可见典型的T1低信号、T2高信号的囊性结构，增强后无强化。此病例最主要的鉴别诊断是慢性锂中毒性肾病。二者的影像学表现相似，只能依靠临床上是否有锂的摄入史进行鉴别。常染色体显性多囊肾的病灶累及肾皮质和髓质，肾脏常增大。获得性囊性肾病有慢性肾衰的病史，囊性病灶累及肾皮质和髓质，常有肾萎缩。

病例 6-30

病史：30岁男性，血尿、排尿有灼烧感。

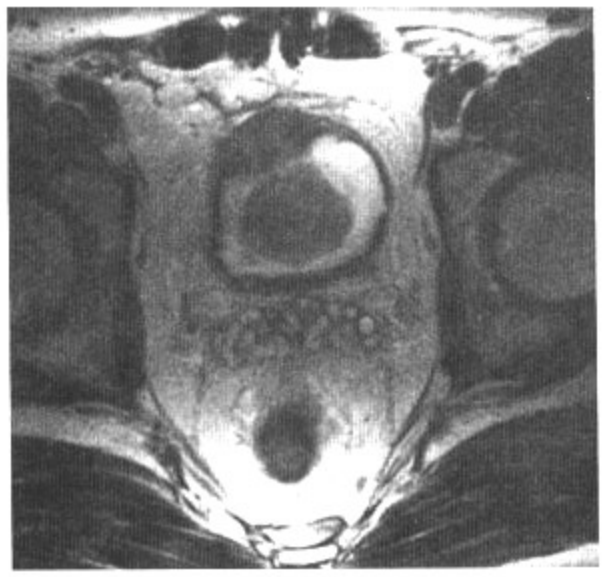

图6.30　A

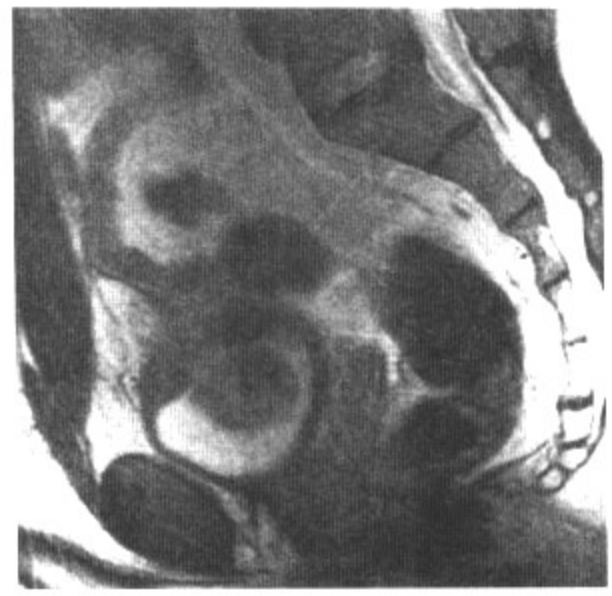

图6.30　B

图6.30　C

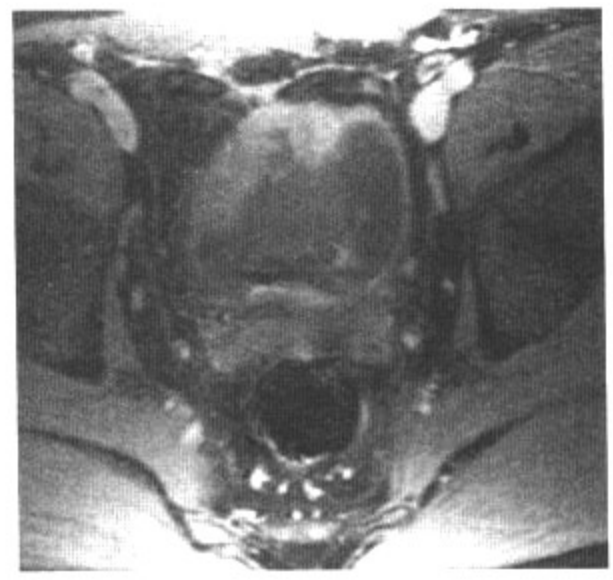

图6.30　D

影像表现：盆腔轴位（A）及矢状位（B）T2WI示膀胱顶壁有一大小约5.1cm × 3.1cm × 3.0cm的实性肿块，其中心偏向中线右侧。膀胱腔内也可见一病灶。压脂轴位T1增强前（C）和增强后（D）可见膀胱顶壁的病灶强化，而腔内病灶未强化。

鉴别诊断：移行细胞癌，鳞状细胞癌。

诊断：脐尿管癌伴膀胱腔内血肿。

讨论：脐尿管恶性肿瘤约占膀胱癌的0.5%，最常见脐尿管癌的组织学类型是腺癌。脐尿管被覆鳞状上皮，可发生柱状上皮化生，形成腺瘤，最后恶化为腺癌。多数脐尿管肿瘤起源于邻近膀胱的脐尿管韧带，累及膀胱或向脐部生长，发生于中线部位，但由于脐尿管常与闭塞的脐动脉融合，导致肿块向中线的左或右侧偏移。病灶可侵及膀胱和向脐方向侵犯。此病例中首先考虑的可能是移行细胞癌，但是病人较年轻，好发年龄不符合。肿瘤位于膀胱顶壁提示脐尿管肿瘤。膀胱的鳞状细胞癌常发生于慢性感染的基础上。脐尿管肿瘤多为实性，但一部分肿瘤产生粘液使肿瘤呈囊实性。50%～70%的病例有CT可见的砂粒状钙化。此病例中，膀胱腔内的不强化病灶与膀胱壁无粘连，提示是腔内凝血块。

病史：57岁男性，体重减轻、腹部疼痛、进行性排便困难。

图6.31　A

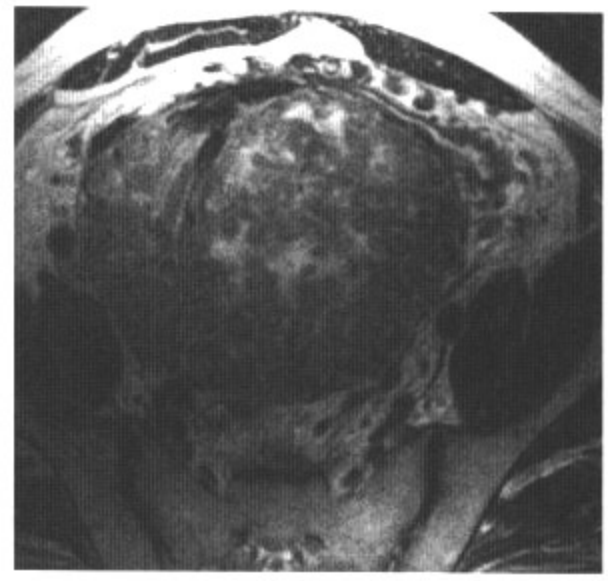

图6.31　B

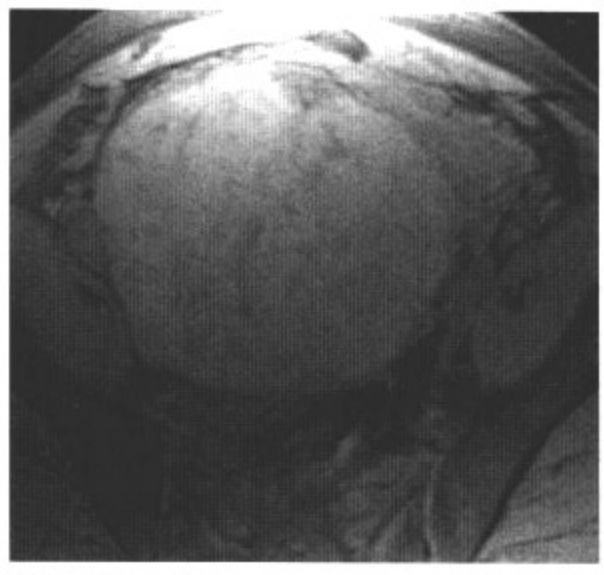

图6.31　C

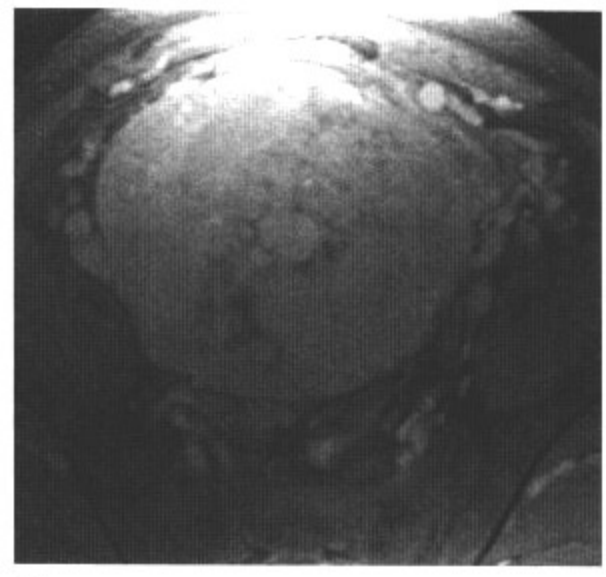

图6.31　D

影像表现：盆腔轴位（A）平扫CT可见一直径约13cm的肿块，与膀胱紧密连接。膀胱内可见一Foley导管球囊，被肿块挤压至左侧。轴位T2WI（B）示肿块内部分区域为高信号（提示有坏死），膀胱内壁较完整。轴位压脂T1WI（C）示病灶信号较肌肉组织信号高。增强后肿块不均匀强化。

鉴别诊断：移行细胞癌，腺癌，鳞状细胞癌，肉瘤。

诊断：膀胱内单发纤维瘤。

讨论：单发纤维瘤来源于间皮或纤维母细胞/原始间充质细胞。最常见的发病部位是胸膜和纵隔，有报道的其他发病部位包括腹腔、腮腺、心包、卵巢、肝脏、肠管、肺、眼眶、上呼吸道、膀胱和骨膜。单发纤维瘤来源于梭形细胞，共同特征性表现为CD34染色阳性。报道的发病年龄为9～86岁（平均为57岁），男女发病率无明显差异。较大的肿块常难以鉴别器官来源，多平面成像有助于鉴别肿块与邻近结构之间是否有脂肪存在，若发现脂肪带，则表示肿块对该结构是一种挤压作用而不是起源于该器官。由于肿块较大，盆腔肉瘤最需要与该病进行鉴别。膀胱内壁的完整性在T2WI上显示最清，由于肿块未破坏膀胱内壁，则可排除膀胱移行细胞癌、腺癌和鳞状细胞癌。

病例 6-32

病史：54岁男性，待肾移植患者，MRI示胰头增大。

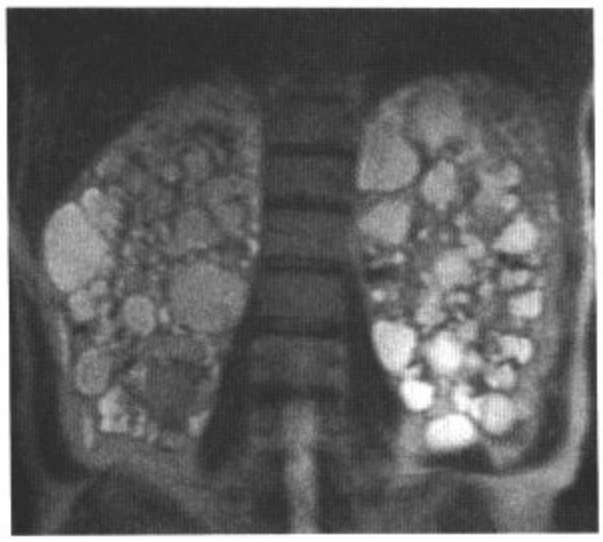

图6.32　A

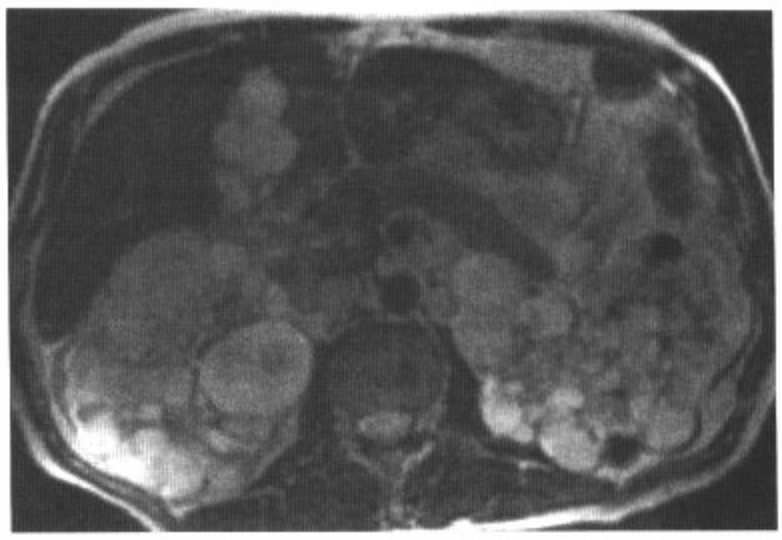

图6.32　B

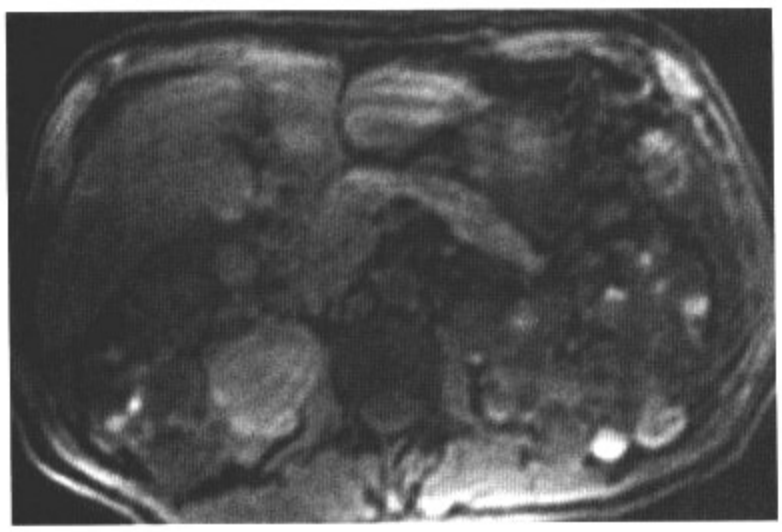

图6.32　C

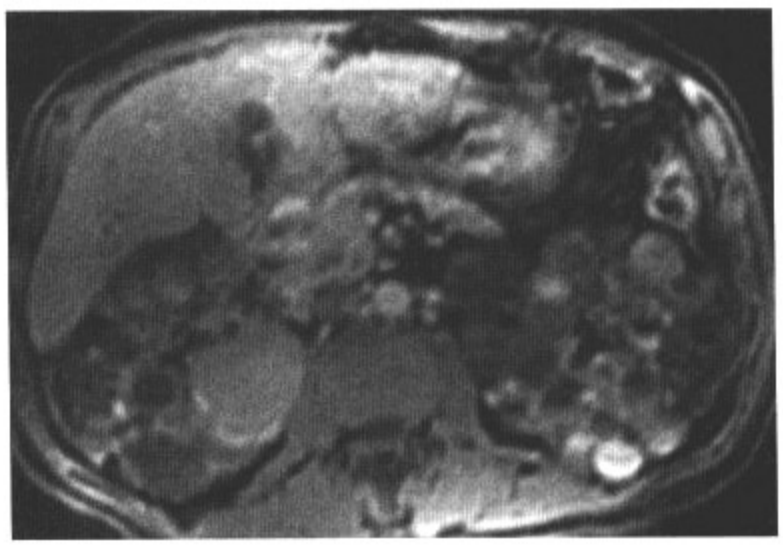

图6.32　D

影像表现：腹部冠状（A）和轴位（B）T2WI可见双肾明显增大（>20cm），肾内有多发混杂信号的病灶。Gd-DTPA增强压脂轴位T1增强前（C）和增强后（D）可见部分信号为高信号，但所有病灶均不强化。

鉴别诊断：多发肾囊肿，获得性囊性肾疾病，von Hippel-Lindau病（脑视网膜血管瘤病）。

诊断：常染色体显性遗传性多囊肾。

讨论：常染色体显性遗传性多囊肾（ADPKD）是由于16号染色体上的基因突变所造成的，有此基因突变的病人都会发生肾囊肿，但受累程度有所不同。多伴发其他器官囊肿，最常见的是肝囊肿（发病率达88%）。其他相关的异常包括颅内动脉瘤（20%）、二尖瓣脱垂和肾结石。大多数的囊表现为T1低信号，T2高信号。含蛋白或出血的囊肿会表现为T1和T2均为高信号，增强后均不会发生强化。ADPKD病人较正常人并不会增加肾癌发生率。多发肾囊肿的病人一般不会有多囊肾的家族史，而且囊肿没有ADPKD弥漫。获得性多囊肾的肾脏一般较小，已有终末期肾衰。von Hippel-Lindau病的影像表现多样化，包括颅内血管母细胞瘤。

病例 6-33

病史：63岁男性，右侧胁腹部疼痛、血尿。

图6.33　A

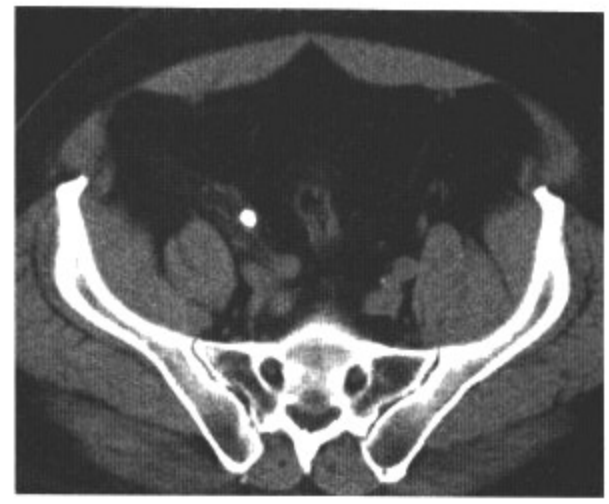

图6.33　B

图6.33　C

图6.33　D

影像表现：轴位CT平扫（A，B）可见右肾积水，近髂血管处可见一直径约8mm的高密度病灶，被一层薄的软组织和脂肪所包绕。曲面最大密度重建（C）和三维容积重建（D）增强CT的分泌期可见右肾分泌延迟，且高密度病灶位于右侧输尿管内。

鉴别诊断：无。

诊断：阻塞性输尿管结石。

讨论：CT平扫对于肾结石引起的梗阻性尿路病变具有诊断价值。多数肾结石在CT上表现为高密度，而未矿化的结石以及服用治疗HIV药物、印地那韦导致的结石在CT上不表现为高密度。CT上不仅要确认结石在输尿管内，还要有间接征象，如肾积水、输尿管积水、肾周及输尿管周围出现脂肪内索条、肾增大、肾功能降低。输尿管内出现结石的前几个小时，不会出现间接征象。而高密度结石周围的软组织形成的环征提示输尿管内结石，环征说明炎症累及输尿管壁。静脉石有可能会误诊为肾内结石，但静脉石不会出现环征。另外一个鉴别要点是静脉石中心为半透明。静脉结石常有“彗尾征”，与结石相连的线性或曲线性软组织影。

病例 6-34

病史：31岁男性，3年结石病史，现出现右侧胁腹部痛。

图6.34　A

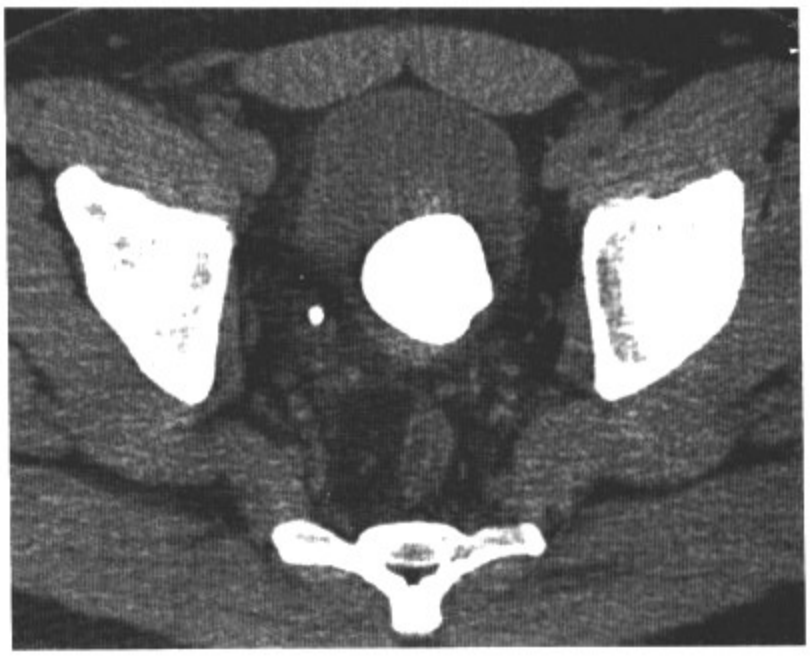

图6.34　B

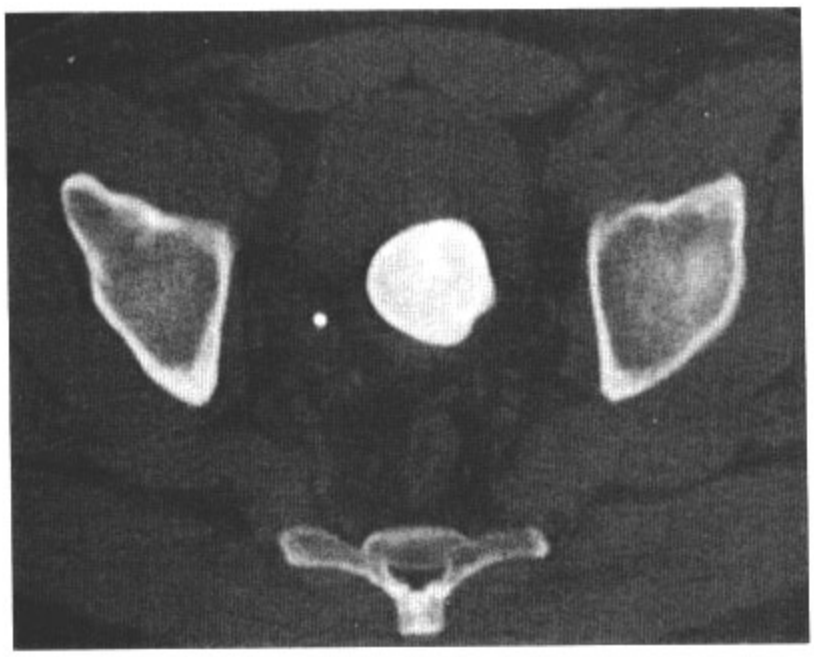

图6.34　C

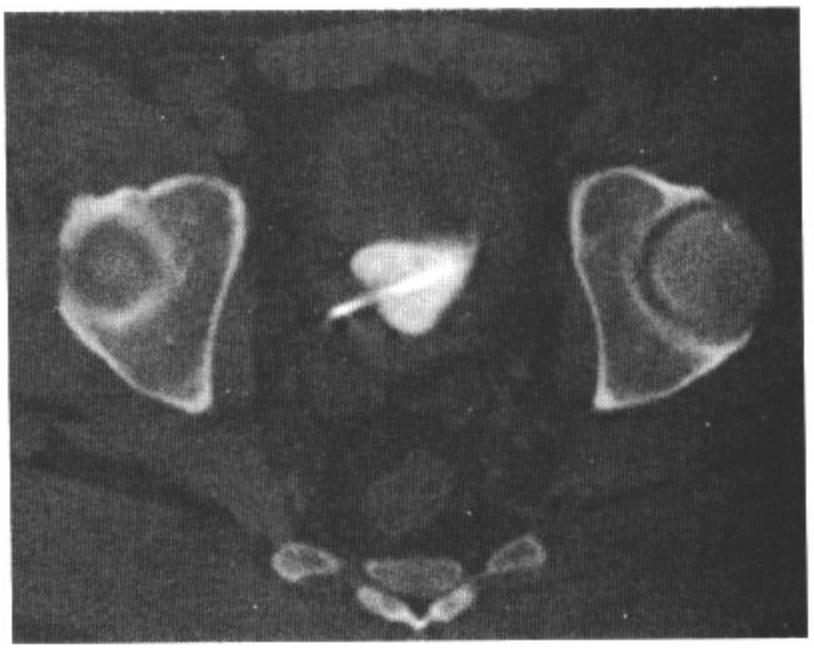

图6.34　D

影像表现：轴位CT平扫骨窗（A、C和D）和软组织窗（B）可见双“J”输尿管支架的远端周围有一大小约3.6cm × 3.9cm的钙化灶，近端也可见钙盐沉积形成的较小钙化灶。可见明显的右肾积水。

鉴别诊断：无。

诊断：输尿管支架钙盐沉积。

讨论：在美国，膀胱结石的主要成分多是草酸钙和磷酸钙，常导致膀胱出口处梗阻。输尿管结石也能发生在憩室内，而憩室内的结石可以最终发展至膀胱，此时出现哑铃形结石。膀胱异物如Foley导管、输尿管支架、缝合线等会成为结石的核心。此病例中，病人进行输尿管结石治疗后没有及时随诊，输尿管支架放置3年。血吸虫病是世界范围内导致膀胱壁结石的最常见的原因。移行细胞癌中有0.5%的病人会发生钙化，前列腺钙化灶增大向膀胱腔内延伸造成膀胱基底部结石。其他造成膀胱壁结石的原因是输尿管癌、结核、放疗、环磷酰胺治疗以及淀粉样变。

病例 6-35

病史：63岁女性，左侧胁腹部痛。

图6.35　A

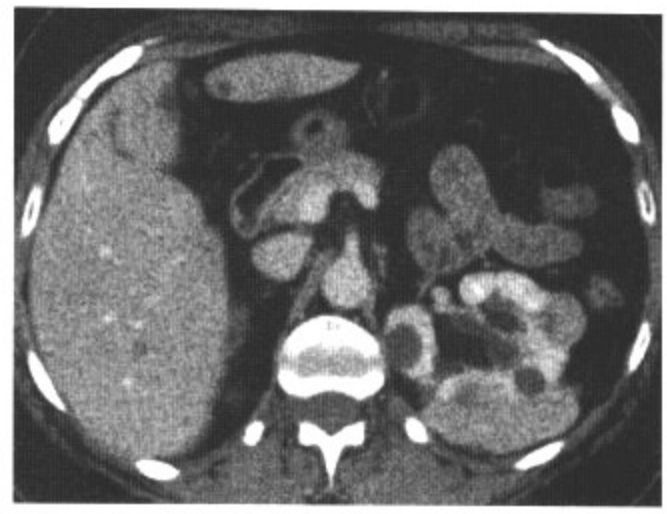

图6.35　B

图6.35　C

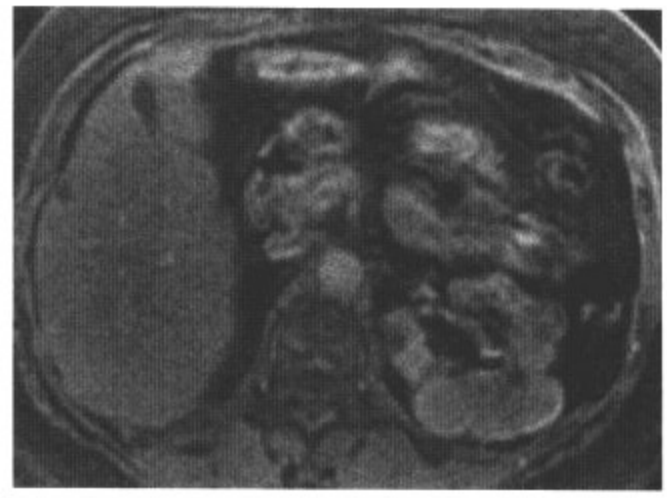

图6.35　D

影像表现：轴位CT平扫（A）可见左肾后部有一大小约6.2cm×2.5cm的高密度肿块，密度均匀。轴位T2WI（C）可见肿块呈低信号。CT增强及MRI增强均可见肿块明显均匀强化。左肾还可见含脂的实性肿块（血管平滑肌脂肪瘤），可见肝脏和左肾的多个囊肿。

鉴别诊断：肾癌，肾被膜平滑肌瘤。

诊断：乏脂的血管平滑肌脂肪瘤。

讨论：血管平滑肌脂肪瘤（AML）是由脂肪、平滑肌和异常血管组成的良性肾肿瘤。大多数AML含有可被检测到的脂肪，薄层CT（3～5mm）扫描是首选检查方法，有脂肪成分时可诊断该病。约4%～5%的AML检测不到脂肪，称为乏脂AML。由于含平滑肌和异常血管，CT平扫表现为高密度，增强后明显均匀强化。病灶在T2WI上表现为低信号。此病例可见所有上述表现。最重要的鉴别诊断是乳头状癌或肾透明细胞癌（RCC）。RCC由于出血常导致局部高密度，增强后明显不均匀强化，特别是大透明细胞型。乳头状RCC可表现为均质、高密度以及T2WI上低信号，但增强后强化不明显，而AML强化明显。肾被膜平滑肌瘤非常少见。如怀疑是乏脂AML，可先经皮穿刺活检证实肿瘤的良性，可避免外科手术或其他治疗。

病例 6-36

病史：75岁女性，肾癌治疗中。

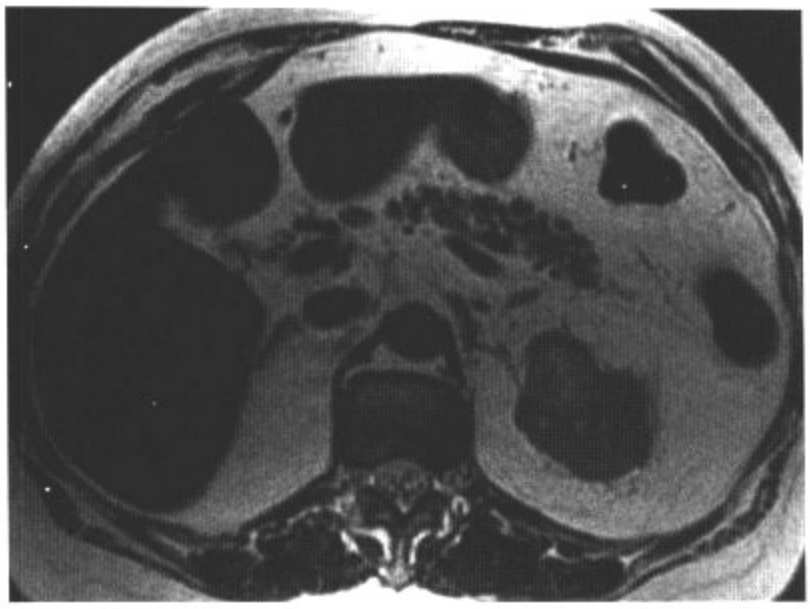

图6.36　A

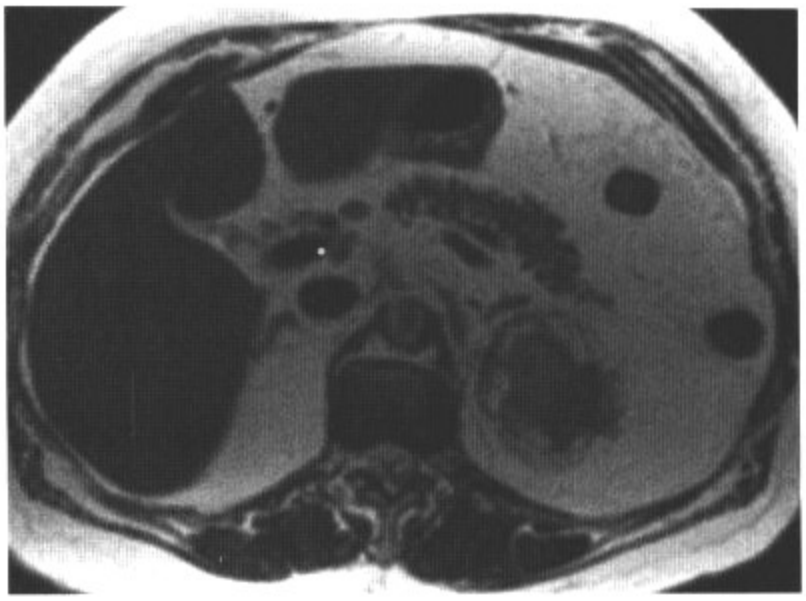

图6.36　B

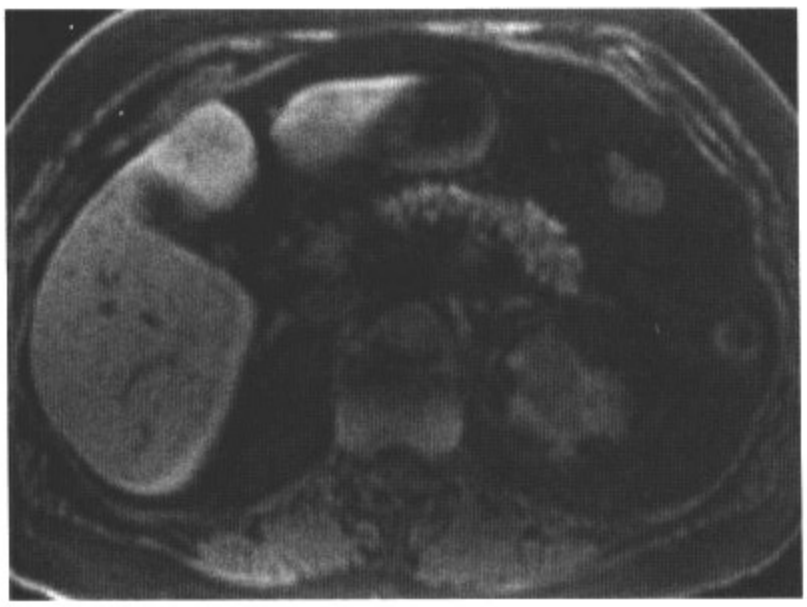

图6.36　C

图6.36　D

影像表现：治疗前轴位T2WI（A）可见左肾上部有一稍高信号病灶，大小约3.0cm × 2.5cm × 2.4cm。治疗10个月后轴位T2WI（B）所见与A相似。轴位压脂平扫T1WI（C）及增强后（D）示病灶未强化，病灶周围的肾实质包壳也未强化。可见病灶周围有肾周脂肪条索影，以及周围薄的未强化边缘。

鉴别诊断：血管平滑肌脂肪瘤。

诊断：肾细胞癌冷冻消融术后。

讨论：目前肾脏常偶然发现小的实性肿块，带动了微创治疗技术的发展。射频和冷冻消融都是治疗小的肾肿瘤的热消融技术。该病例在冷冻消融之前已进行活检，证实肿块是肾细胞癌，随后的影像学检查是确认肿瘤的退缩情况以及残留强化的多少。消融的区域通常要包括一部分肾实质，以保证肿瘤完全在消融区域内。但是消融区域也常像此病例被扩大到肾周脂肪，可见不强化的环形边缘，该处即是消融区域的界限（此病例治疗后的图像即可看到）。了解肾癌消融技术，可以把肾周脂肪内的消融界限和含脂病灶的边缘相鉴别，从而排除血管平滑肌脂肪瘤的诊断。

病例 6-37

病史：42岁女性，最近发现腹部肿块。

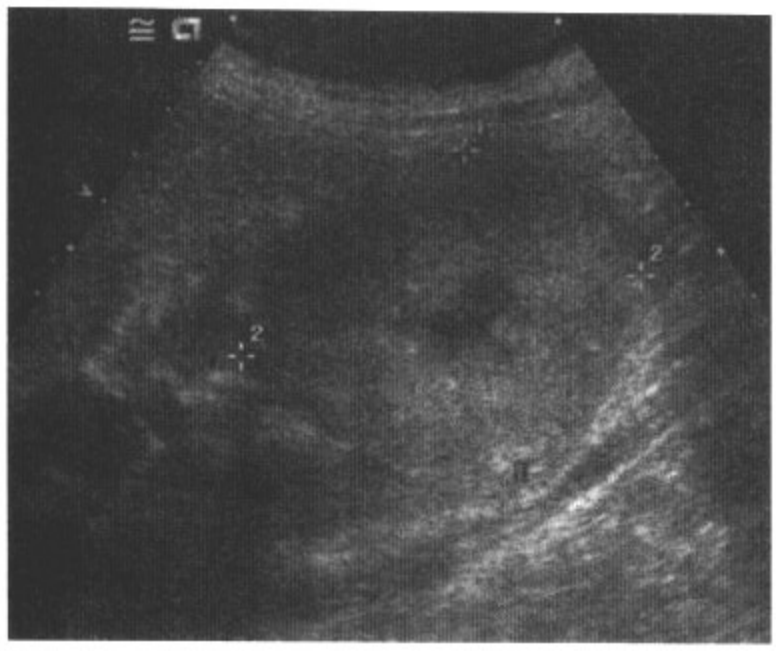

图6.37　A

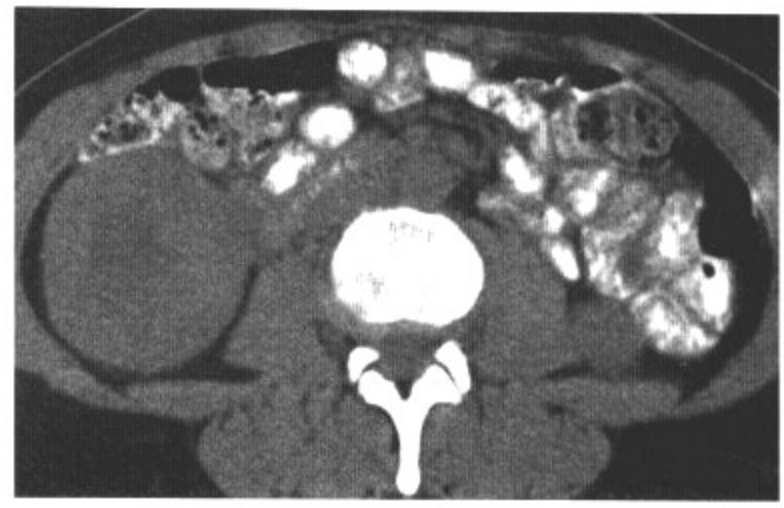

图6.37　B

图6.37　C

图6.37　D

影像表现：右肾矢状位声像图（A）可见右肾下极有一大小约6.1cm×7.2cm的肿块，呈外凸性生长。肿块回声均匀，中心区域可见低回声。轴位CT平扫（B）及增强CT实质期（C）和分泌期（D）可见实性肿块均匀强化，中心可见轮辐状低密度区域。

鉴别诊断：肾细胞癌，后肾腺瘤，转移瘤，淋巴瘤。

诊断：嗜酸细胞瘤。

讨论：嗜酸细胞瘤是少见的肾良性肿瘤，占原发肾肿瘤的3%～6%，常发于60～70岁之间。起源于肾近曲小管上皮，约3%双肾发病，5%为一侧肾脏多发。多数无症状而被偶然发现，影像学表现为密度均一且边界清。约30%的病例，特别是直径大于3cm的病灶，由于供血不足导致肿瘤梗死或出血，可见病灶中心有轮辐状瘢痕。经皮活检常不能区别嗜酸细胞瘤和嗜酸性肾细胞癌。肾切除术，有可能时行局部切除是该病的治疗方法。较大的肾细胞癌多数是表现为不均匀强化，从而与嗜酸细胞瘤相鉴别。后肾腺瘤常表现为密度均匀的肿块，强化不明显，可有中心低密度。转移瘤常多发，呈浸润性生长，有其他部位原发恶性肿瘤病史。未经治疗的继发性肾淋巴瘤密度均一，常伴有腹膜后肿大淋巴结。

病例 6-38

病史：24岁女性，胸痛。

图6.38　A

图6.38　B

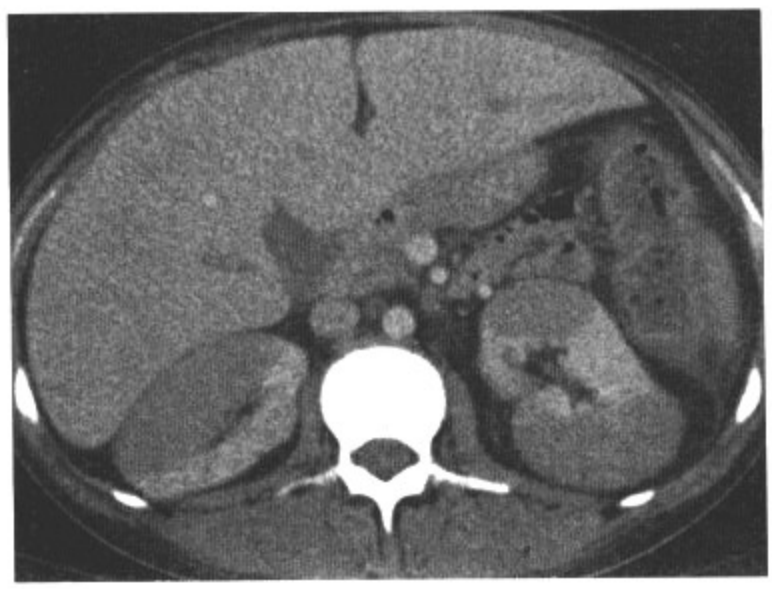

图6.38　C

图6.38　D

影像表现：轴位增强CT可见双肾轮廓失去正常形态，肾实质内多发密度均匀的乏血供肿块，边界清晰，部分病灶呈楔形。可见门静脉周围水肿，直肠壁增厚，直肠粘膜可见强化。

鉴别诊断：肾盂肾炎，转移瘤，肾细胞癌。

诊断：肾淋巴瘤。

讨论：尸检发现的肾淋巴瘤的发生率是30%～60%。肾的原发性淋巴瘤较少见，常见的是腹膜后病变邻近侵犯累及到肾，或血行转移至肾。肾淋巴瘤常伴非霍奇金淋巴瘤。可有以下几种影像学表现：（1）多发肿块，占肾淋巴瘤的60%；（2）单发肿块；（3）腹膜后病变的侵犯；（4）肾周病变；（5）弥漫性浸润。多发肿块的病例中，病变可以是单侧或双侧，直径常在1～3cm之间。未经治疗的病灶常表现为密度均匀的软组织肿块，增强后轻度强化。约50%的病例可出现腹膜后肿大淋巴结。肾周无炎症性改变以及病灶为实性肿块不支持肾盂肾炎的诊断。无其他部位原发恶性肿瘤的病史排除了转移瘤的可能。肾细胞癌可多发，但一般密度不均。该病人有肺实变的病史被误诊为肺炎，后证明是淋巴瘤。随后应用抗生素治疗，发生了伪膜性结肠炎。

病例 6-39

病史：34岁女性，左下腹部疼痛。

图6.39　A

图6.39　B

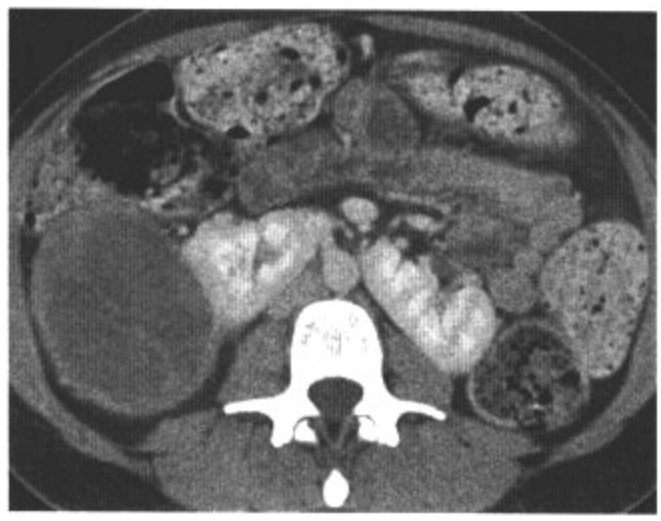

图6.39　C

图6.39　D

影像表现：冠状重建增强CT动脉期（A）及轴位实质期（B，C）和分泌期（D）可见右肾有一大小约12cm×5.7cm×6.2cm的肿块，呈分叶状外凸性生长。肿块上部的实性成分可见强化，下部囊性成分可见强化的厚壁和间隔，双肾下极可见融合。

鉴别诊断：肾细胞癌，淋巴瘤，转移瘤，嗜酸细胞瘤。

诊断：马蹄肾伴原发肾类癌。

讨论：正常胚胎发育过程中，肾脏初始在骶骨水平，后逐渐上升到正常位置。若后肾芽在发育过程中出现较多见的肾下极融合，从而形成马蹄肾，则肾正常的向上移位会被肠系膜下动脉起始部阻挡。马蹄肾发生率是1‰～4‰，常伴膀胱输尿管反流和肾盂输尿管连接处阻塞。原发性肾类癌极少见，英文文献报道仅约30例。马蹄肾类癌的发生率是正常肾的60～85倍，20～70岁之间均可发病。影像学可表现为实性或囊性肿块，常见的描述为像此病例中的实性和囊性双重性质肿块。肾的实性肿块多数定性为肾细胞癌，类癌在术前一般难以明确诊断。由于缺乏原发恶性肿瘤病史，不支持转移瘤的诊断。肾淋巴瘤常表现为密度均匀的软组织肿块。而嗜酸细胞瘤体积较大时，典型的表现是密度较均匀的肿块，有时可见中心轮辐状瘢痕。

病例 6-40

病史：46岁女性，急性左胁腹部痛。

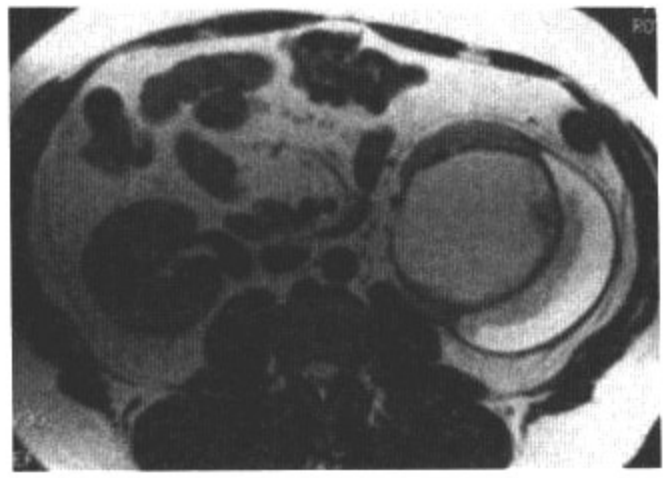

图6.40　A

图6.40　B

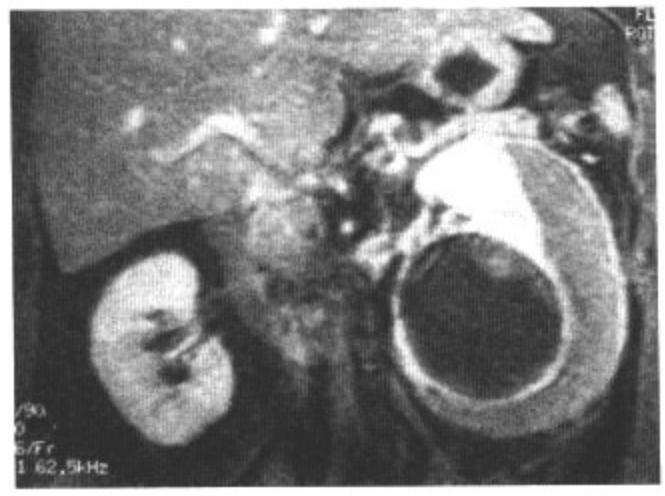

图6.40　C

影像表现：轴位T2WI（A）可见左肾有一大小约8.5cm×8.9cm×8.7cm的囊性厚壁病灶，有壁结节，肿块外侧有一新月形明显高信号病灶，大小约15cm×10.5cm×3.7cm。压脂轴位增强前（B）和冠状增强（D）见壁结节强化而囊性病灶不强化，新月形病灶边缘轻度强化。

鉴别诊断：脓肿。

诊断：囊性肾细胞癌伴肾周出血。

讨论：Bosniak分型有助于囊性肾细胞癌的分型及病人的治疗指导。Ⅰ型为良性，无恶性潜能，表现为无间隔的单纯薄壁囊肿，无强化。Ⅱ型是小于3cm可有细线样间隔、小钙化灶病灶，增强基本不强化。ⅡF型：有较多间隔的囊性病灶，可为厚壁和团块状钙化灶，但是无可强化的实性软组织成分。大于等于3cm的高密度囊性病灶也属于ⅡF型。Ⅲ型为厚壁囊实性混杂病灶，有不规则间隔，壁可见强化。31%～100%的Ⅲ型病灶为恶性。Ⅳ型是囊性肾细胞癌，在壁或间隔旁有可强化的软组织成分。67%～100%的Ⅳ型病灶是恶性。Ⅲ型和Ⅳ型病灶需要手术切除，此病例属于Ⅳ型，需手术切除。病灶旁的新月形异常信号是肿瘤出血所造成的血肿。增强的壁结节以及无感染病史否定了肾脓肿的诊断。

病例 6-41

病史：30岁女性，肾移植评估。

图6.41　A

图6.41　B

图6.41　C

图6.41　D

影像表现：轴位CT平扫（A）可见左髂窝内有一肾脏。2年后，轴位增强CT（B，C）及冠状MIP（D）图像可见左下腹部6.0cm×4.7cm×4.1cm的病灶，周边有粗大钙化，中心为脂肪密度。上腹部肾脏缺失。

鉴别诊断：肉瘤、盆腔异位肾。

诊断：肾移植后慢性排斥反应。

讨论：肾移植是治疗终末期肾衰的一种较好的方法，移植后存活的时间要长于腹膜透析和血液透析。移植肾脏的位置一般是右侧髂窝腹膜外。尽管有免疫抑制药物，但慢性排斥反应仍然是晚期移植物功能丧失的最主要的原因。在移植术后数月至数年发生。慢性排斥反应早期，移植的肾脏增大且皮质逐渐增厚。后期出现皮质变薄、轻度肾积水、肾萎缩及肾皮质钙质沉着。此病例有肾移植病史，且原来位置肾脏的缺失都提示该病的诊断。有时，移植的肾可能会被误认为是盆腔内软组织肿块如肉瘤，从而建议病人进行活检。此病例中，移植肾的肾窦朝向外侧，提示先天性异位肾的可能性较小。在胚胎发育的早期，肾窦朝向前方，随肾脏上移过程肾窦逐渐向内侧旋转，肾脏在盆腔内时，肾窦方向几乎不会朝向外侧。

病例 6-42

病史：68岁男性，有肺癌病史。

图6.42　A

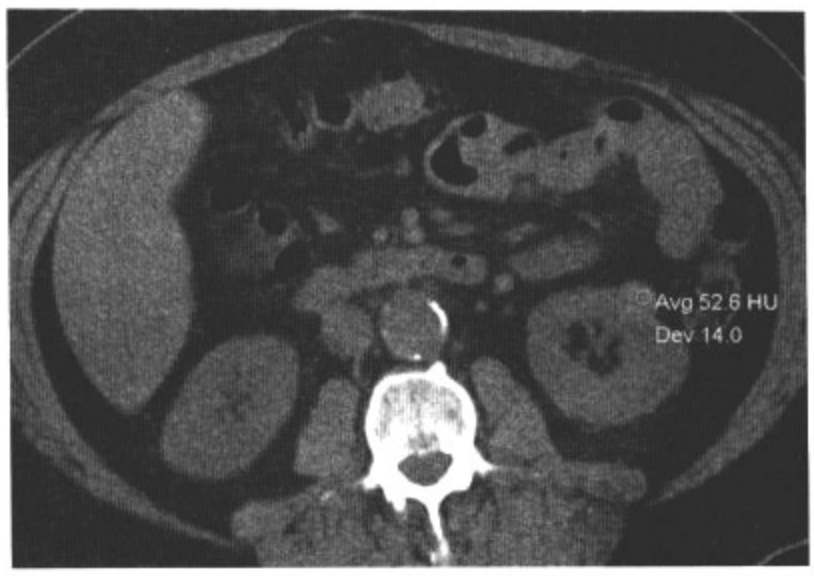

图6.42　B

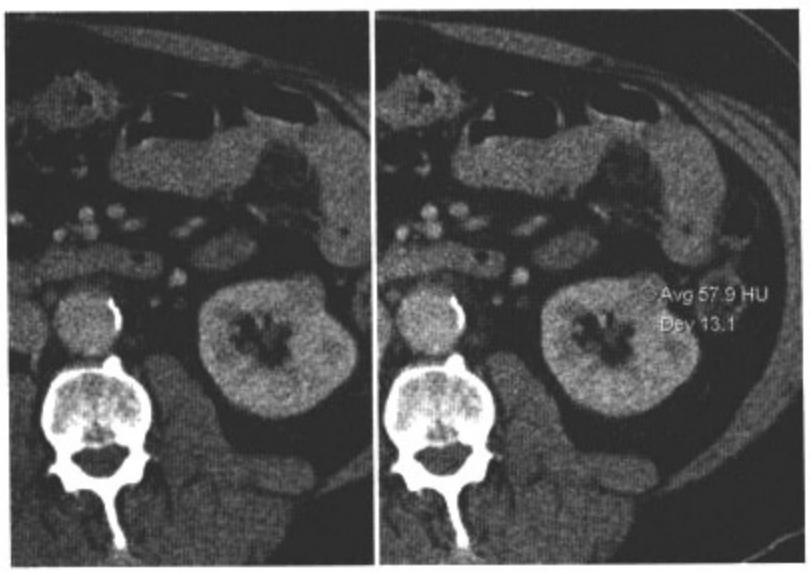

图6.42　C

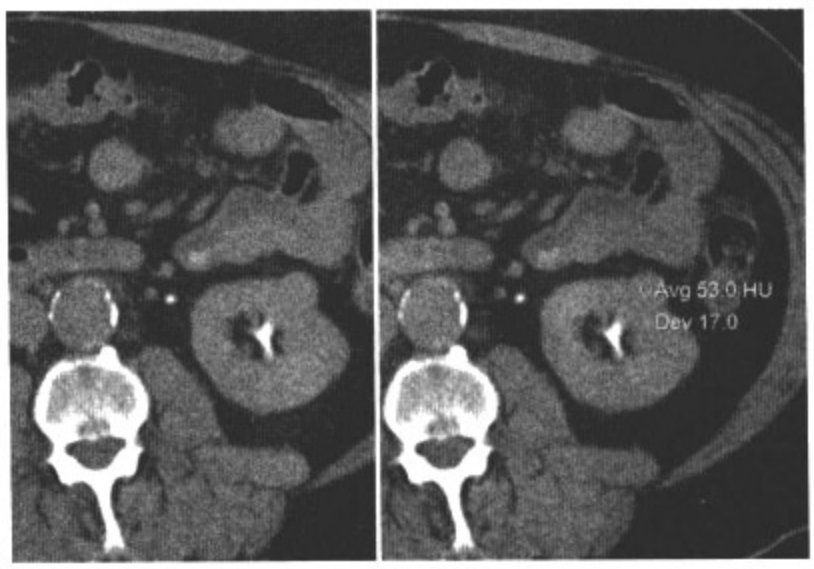

图6.42　D

影像表现：轴位CT平扫（A，B）可见左肾下极有一大小约1.6cm × 1.9cm的外凸性生长的肿块，CT值是52.6HU。轴位增强CT肾实质期（C）测量其CT值是57.9HU。分泌期其CT值是53.0HU。

鉴别诊断：乏脂性血管平滑肌脂肪瘤，乳头状肾细胞癌，嗜酸细胞瘤。

诊断：良性高密度囊肿。

讨论：良性囊肿可以为高密度，最常见的原因是囊内蛋白含量较高。病灶要符合以下标准才称为高密度囊肿：病灶小于等于3cm；边界清晰；均匀高密度；增强后不强化。病灶边缘至少1/4要与肾周脂肪相连，有利于确定病灶边缘的光滑程度。若增强后CT值较平扫升高的程度小于等于10HU称不强化，大于等于20HU时称强化，二者之间的称可疑强化。此病例中，增强肾实质期较平扫CT值增加3.5HU，说明病灶不增强。大多数血管平滑肌脂肪瘤含可观察到的脂肪成分，4%～5%的血管平滑肌脂肪瘤检测不到脂肪成分，称乏脂血管平滑肌脂肪瘤。肾的高密度肿块，除了肾囊肿一般都会有不同程度的强化。MRI有助于肾实性肿块的鉴别诊断。

病例 6-43

病史：79岁女性，有糖尿病病史，现腹部疼痛、恶心、呕吐。

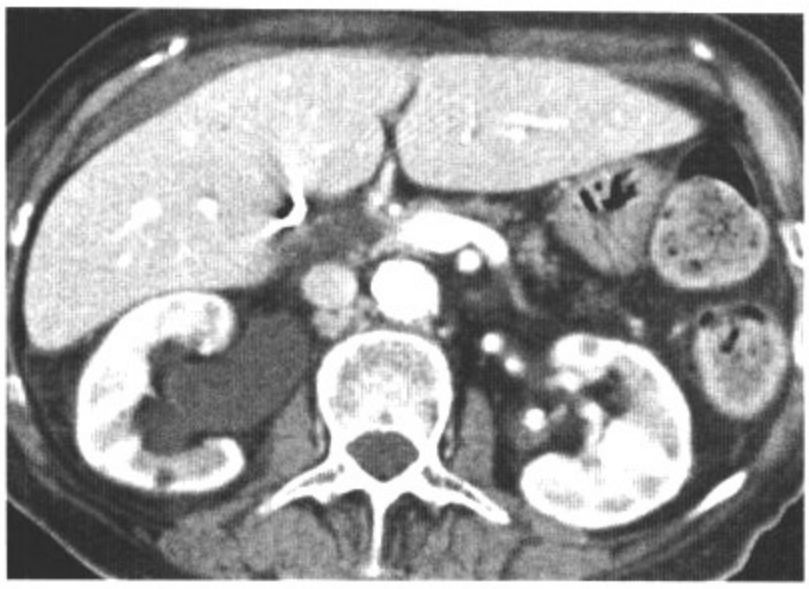

图6.43　A

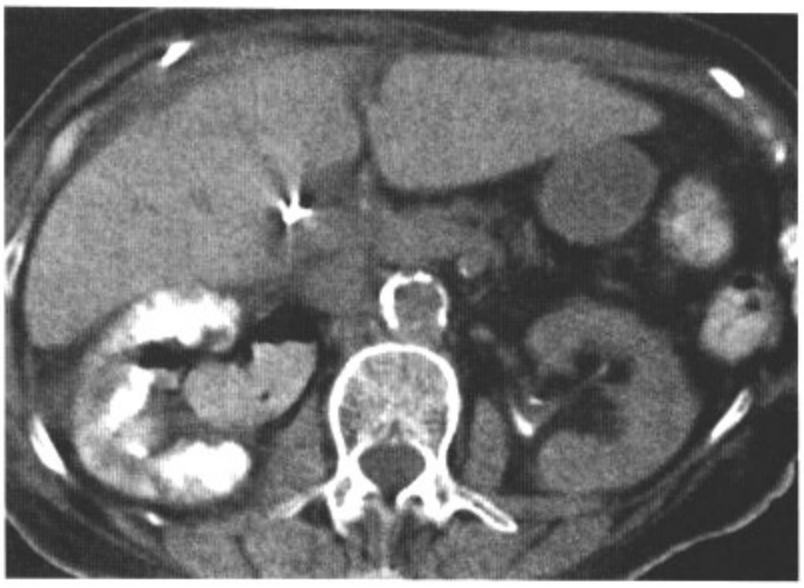

图6.43　B

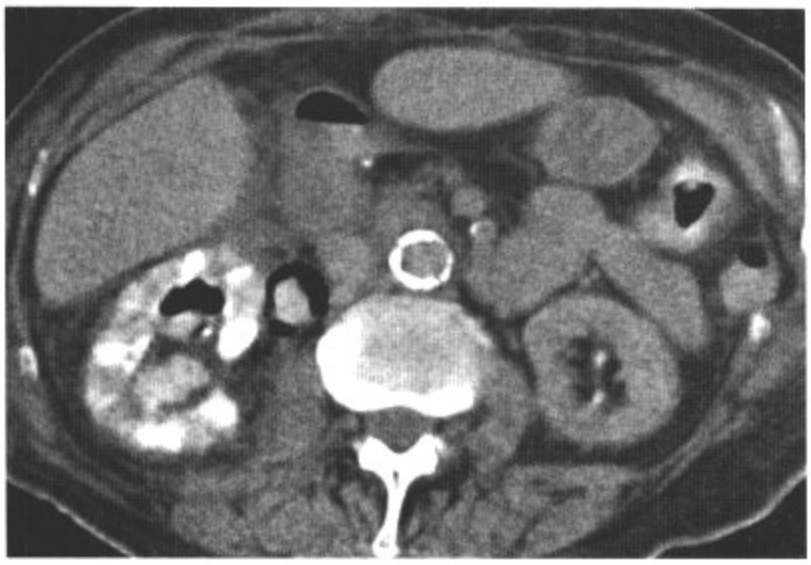

图6.43　C

图6.43　D

影像表现：轴位增强CT（A）可见右肾集合系统扩张。一天后行CT平扫（B，C）显示右肾集合系统腔内和壁内以及输尿管均可见气体和较高密度物质。增强后右肾实质有斑片状的延迟强化。肾造口置管术5天后轴位增强CT（D）可见气体消失，增强后较左肾分泌仅有轻度延迟。

鉴别诊断：膀胱内气体反流，肾胃肠道瘘。

诊断：气肿性肾盂肾炎。

讨论：气肿性肾盂肾炎是气体局限于集合系统壁内的一种病变，女性发病率较高，女：男约为3：1，50%的病人有糖尿病病史。尿液检查一般都可以发现脓尿，大肠杆菌是最常见的致病菌。在影像学上，集合系统内或壁内有气体存在，常可见集合系统的扩张，由于右肾实质的炎症导致了增强后延迟强化。该病人及时行肾造口置管术和有效的抗生素治疗而好转。另外，膀胱内气体向输尿管反流，最常见的原因是放置Foley导管，但此病例中，集合系统腔内和壁内均有气体，不符合膀胱内气体反流。含气器官如肠道与收集系统形成瘘管后也会造成收集系统内有气体，此病例中未发现瘘管，排除了这种可能。由于炎症导致的肾实质内有气体存在，称为气肿性肾盂肾炎。

病例 6-44

病史：82岁女性，正服用华法林，臀部手术后出现左下腹部疼痛。

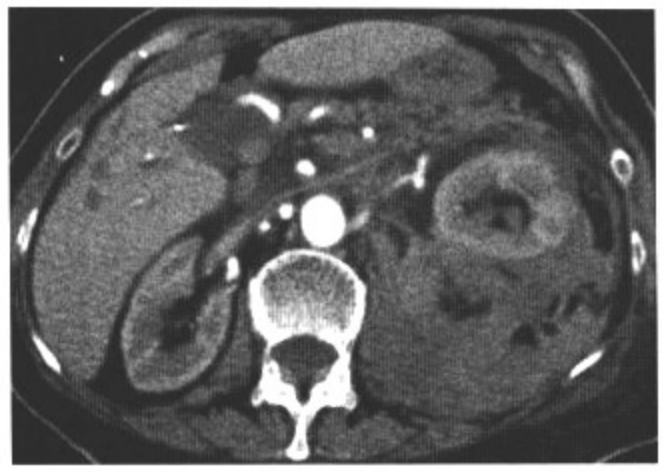

图6.44　A

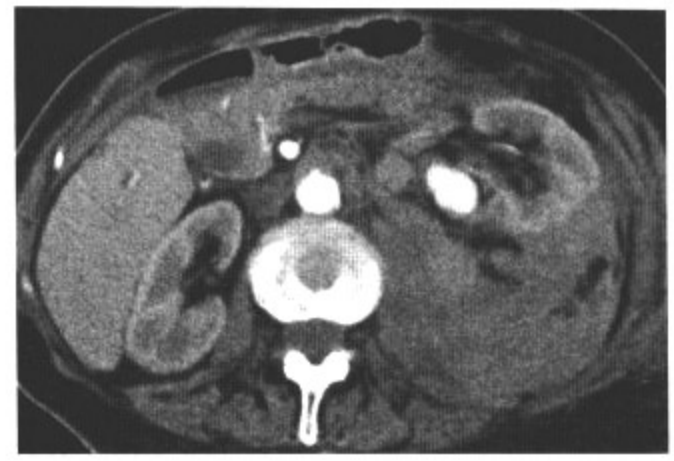

图6.44　B

图6.44　C

图6.44　D

影像表现：轴位增强CT（A，B）示左肾窦内侧大小约2.0cm×1.4cm的高密度影。左侧腹膜后可见大量高密度物质（血液）。冠状MIP（C）及三维容积重现（D）可见左肾动脉主要分支上有分叶状结构。

鉴别诊断：动静脉畸形出血。

诊断：肾动脉瘤破裂。

讨论：肾动脉瘤发生率约为0.01%～0.1%，常被偶然发现，占所有内脏动脉瘤的22%。主要发病原因是动脉硬化性病变，其次是纤维肌性发育不良、怀孕、多发性神经纤维瘤病、Ehlers-Danlos综合征等，可被分为四型：（1）主要由动脉硬化导致的一级分支处的囊状动脉瘤；（2）肌纤维增殖导致的梭状动脉瘤；（3）分叶状动脉瘤；（4）动脉炎，如结节性多动脉炎，和Wegener肉芽肿导致的肾内动脉瘤。NECT表现为软组织密度肿块，可有边缘钙化。CECT强化比例取决于血管壁血栓的多少。小于2cm且有完整钙化边缘的血压正常的患者出血风险大，除怀孕或不能耐受都应行手术治疗。虽经皮套扎术逐渐增多，但较大或伴瘤内血栓致梗死者，手术仍是首选。此病例考虑到病人年龄及并发出血，采用经皮套扎术。动静脉畸形常有受累血管明显扩张，此病例未见到扩张的引流静脉，不支持该病的诊断。

病例 6-45

病史：64岁男性，左下腹部疼痛。

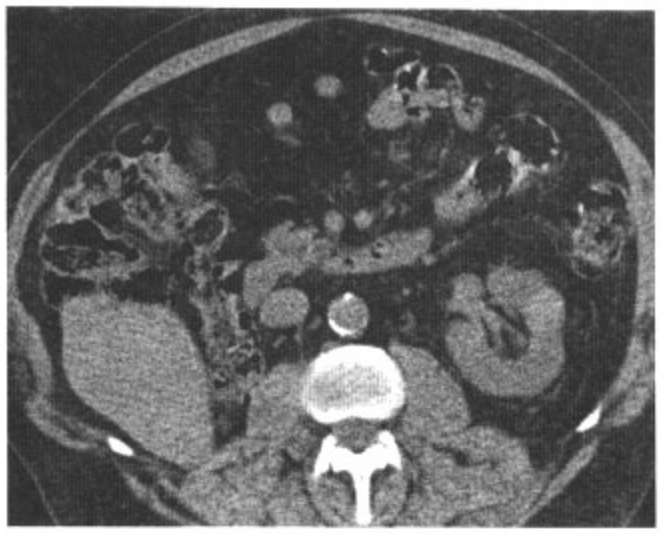

图6.45　A

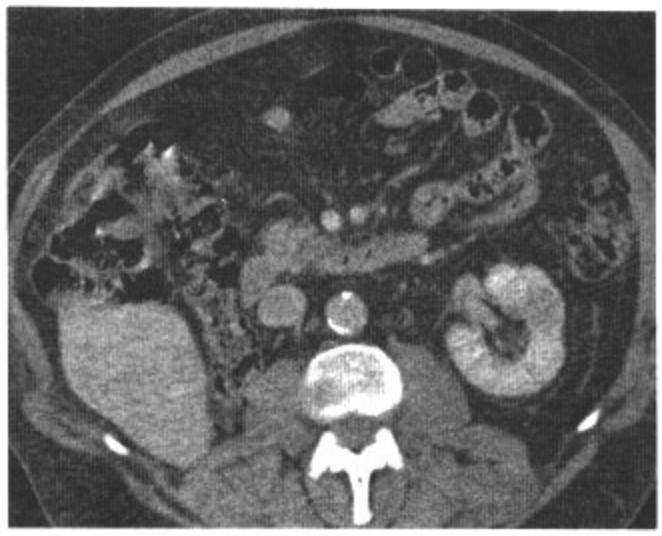

图6.45　B

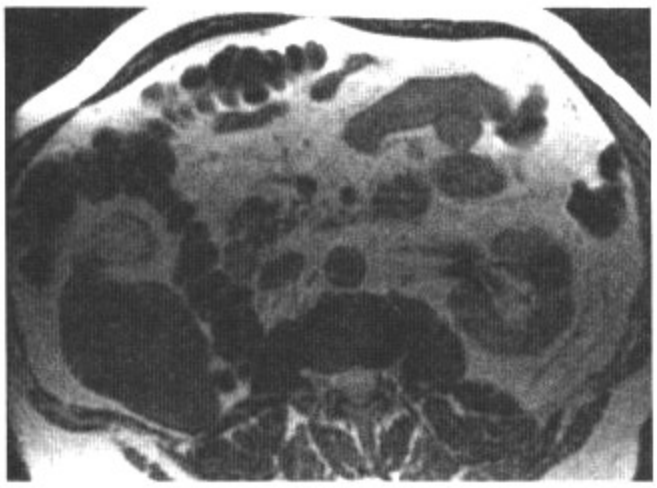

图6.45　C

图6.45　D

影像表现：轴位CT平扫（A）示左肾有一大小约2.6cm×2.5cm肿块，CT值是75HU。轴位增强（B）肾实质期其CT值是95HU。轴位T2WI（C）可见病灶与肾实质相比为低信号，Gd-DTPA增强压脂轴位T1WI（D）病灶呈明显低信号。

鉴别诊断：透明细胞癌，乏脂血管平滑肌脂肪瘤。

诊断：乳头状肾细胞癌。

讨论：肾内原发肿瘤最常见的病理类型是（传统）透明细胞癌（70%），其次是乳头状肾细胞癌（15%～20%），后者的5年生存率（80%～90%）明显高于前者（55%～60%）。乳头状肾细胞癌在CT平扫可为高密度，但CT值不能进行鉴别诊断。CT增强时强化的程度远低于前者。增强CT肾实质期肿瘤CT值大于84HU时，常被认为是变异性透明细胞癌。乳头状肾细胞癌多为乏血供（像此病例）。肾肿瘤出现钙化的几率是后者（32%）要高于前者（11%）。T2WI上乳头状肾细胞癌信号低于肾实质，梯度回波序列的增强示乳头状肿瘤为低信号，可能是由于病灶中的含铁血黄素造成。影像学特点可以提示肾细胞癌的亚型，但还需要组织学做出最终正确的诊断。乏脂血管平滑肌脂肪瘤在CT平扫常表现为高密度，T2WI上是低信号，增强后出现明显强化。此病例不符合该特点。

病例 6-46

病史：47岁男性，左下腹部疼痛。

图6.46　A

图6.46　B

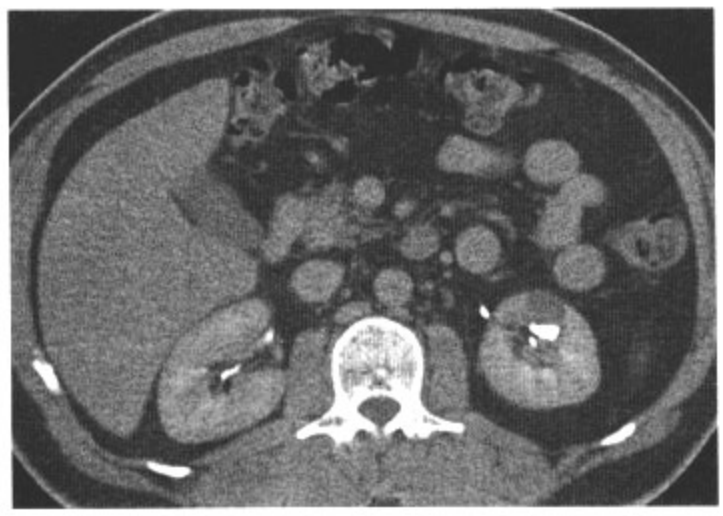

图6.46　C

图6.46　D

影像表现：轴位CT平扫（A）和增强CT实质期（B）、分泌期（C）可见左肾下极肾实质内囊性病灶，大小约1.9cm×2.1cm，病灶内可见活动性结石。轴位增强CT分泌期俯卧位（D）示囊性病灶内充满对比剂。此时，结石位于低位。

鉴别诊断：肾囊肿，囊性肾细胞癌。

诊断：肾盏憩室。

讨论：肾盏憩室是位于肾实质内充满尿液的囊性病灶，多为先天性，但感染造成的收集系统与永久性脓肿空洞相通或局灶性肾盏扩张会出现与肾盏憩室相似的表现。一般把憩室分为两型：Ⅰ型是憩室与微小的肾盏相通，此型最常见；Ⅱ型是憩室与肾盂或较大的肾盏相通。较窄的憩室颈致尿流不畅，所以约39%的憩室伴发层状结石或泥沙样钙化。增强CT分泌期可见造影剂逐渐向憩室内充填，憩室腔内密度逐渐增高，但不同于实性病灶的强化。有时为了显示憩室和收集系统相通，需要患者改变体位。此病例中没有可以增强的实性成分，所以不支持肾细胞癌的诊断，而且肾细胞癌和肾囊肿病灶都是不与肾收集系统相通。

病例 6-47

病史：39岁女性，乳腺癌分期。

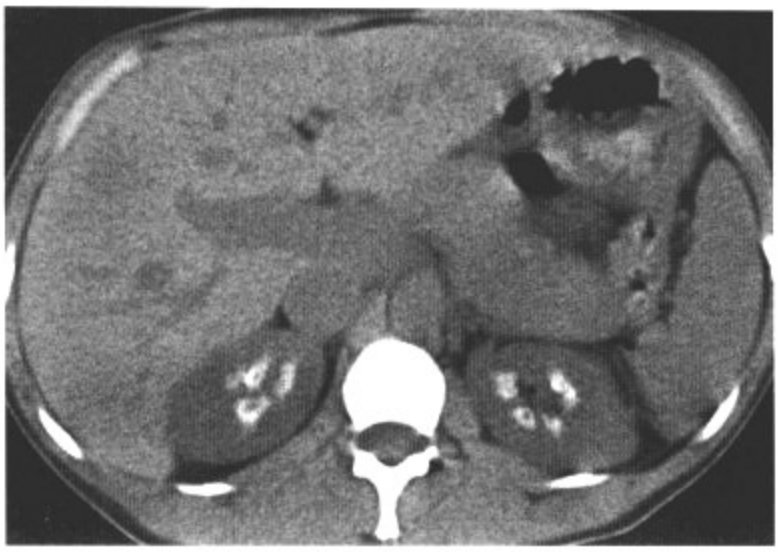

图6.47　A

图6.47　B

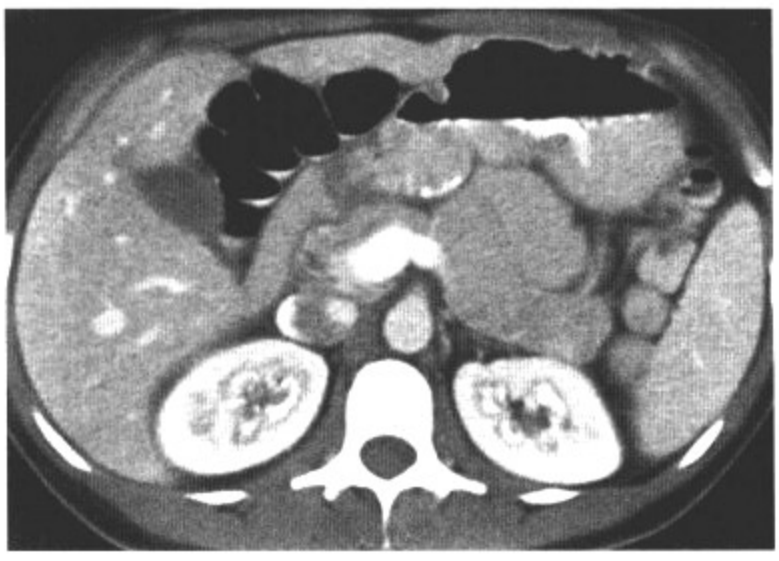

图6.47　C

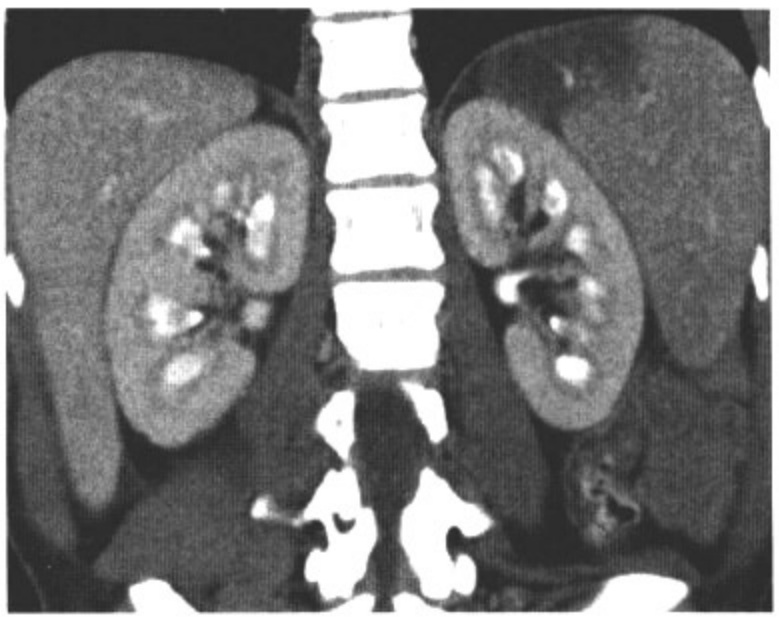

图6.47　D

影像表现：轴位CT平扫（A，B）和增强CT轴位（C）和冠状位（D）可见双肾肾锥体内曲线状钙化。

鉴别诊断：无。

诊断：肾髓质钙质沉着症。

讨论：肾钙质沉着症的特点是肾内钙质沉着，根据受累部位不同可以分为肾髓质钙质沉着症和肾皮质钙质沉着症，前者较常见。肾髓质钙质沉着症可能的原因较多，主要有甲状旁腺功能亢进（40%）、远曲小管酸中毒（20%）、髓样海绵肾（20%）和乳头样坏死等。由于前两种原因造成时，钙化都存在于髓质。由于髓样海绵肾造成时，结石易发生于肾锥体顶部。肾皮质钙质沉积症的原因较多，包括慢性肾小球肾炎、皮质坏死、获得性免疫缺陷综合征（AIDS）相关性肾病以及肾移植排斥反应。

病例 6-48

病史：39岁男性，神经源性膀胱伴血尿。

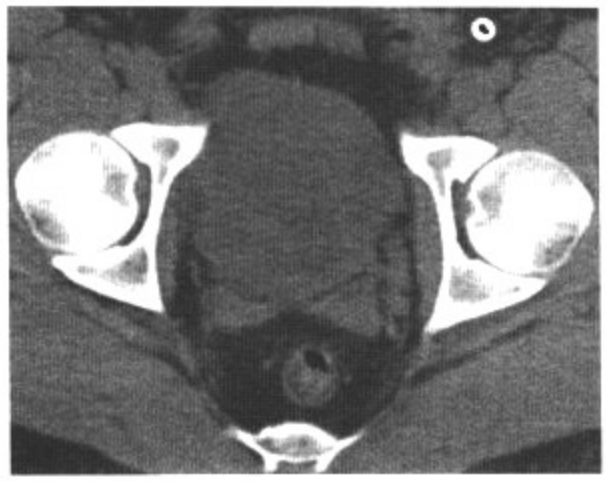

图6.48　A

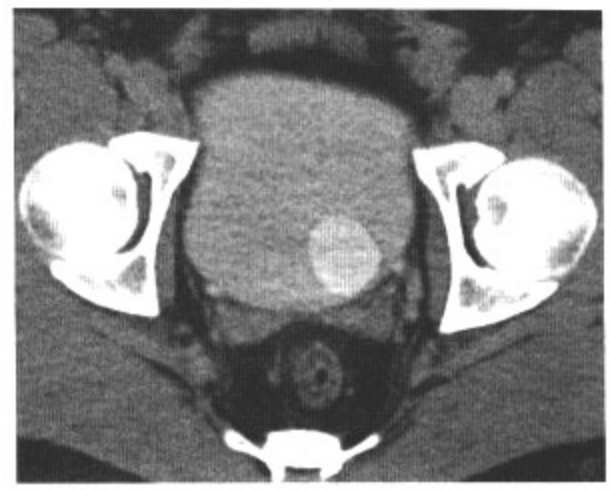

图6.48　B

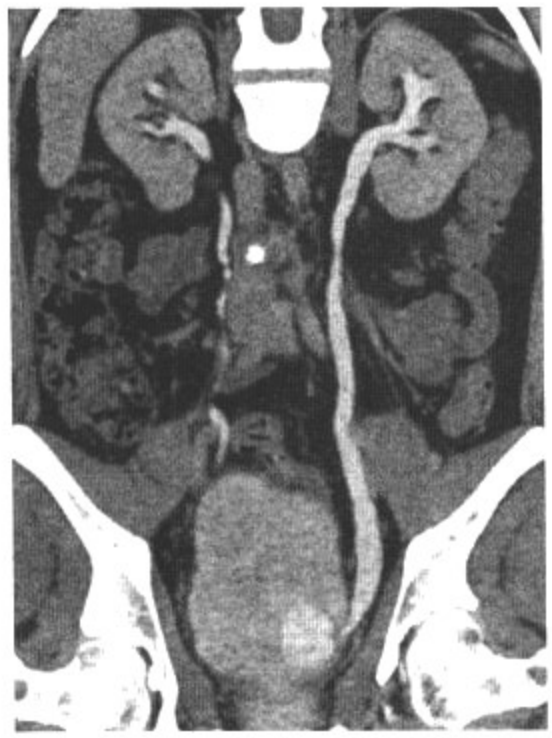

图6.48　C

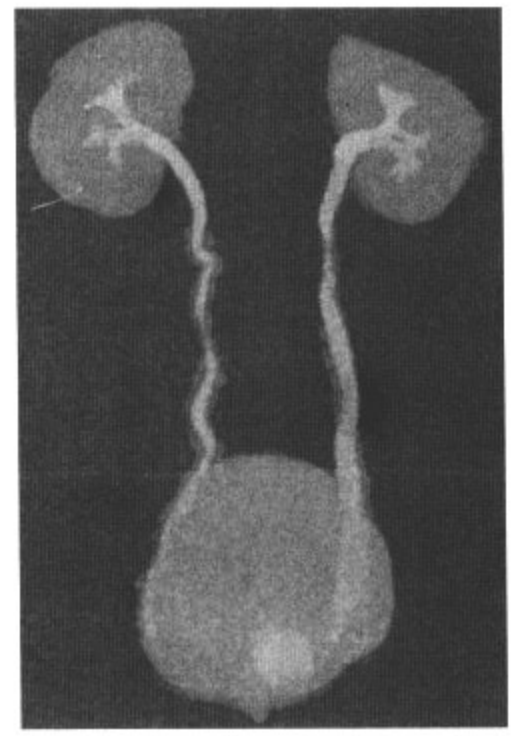

图6.48　D

影像表现：轴位CT平扫（A）示大小约2.9cm×2.4cm的病灶突入膀胱腔，密度稍低于尿液，轴位增强CT分泌期（B）、多平面重建（C）和三维容积重现（D）可见病灶内充满分泌的造影剂。病灶位于左侧输尿管膀胱入口处，可见左侧集合系统轻度扩张。

鉴别诊断：异位输尿管囊肿，膀胱（粘膜）囊肿，包虫囊肿。

诊断：常位输尿管囊肿。

讨论：输尿管疝囊肿远端输尿管粘膜下扩张，外壁是膀胱上皮，内壁是输尿管上皮，二者之间是纤维和平滑肌组织。青少年输尿管囊肿的常见原因常是先天性尿道口狭窄，成年人常见原因是炎症或新生物导致的局部狭窄。先天性或炎症狭窄时输尿管囊肿壁薄且光滑。肿瘤性狭窄时壁呈结节状或壁较厚（多超过2mm）。影像学上，常位输尿管囊肿是扩张输尿管进入膀胱部位的多个囊性病灶，静脉注射造影剂后病灶内会填充造影剂，典型的有“海蛇头”征。异位输尿管囊肿时远端输尿管排入扩张的重复收集合统，这种情况输尿管囊肿更靠内侧和后下方。此病例中，仅一个左侧输尿管，而且左侧输尿管膀胱连接处位于正常的膀胱三角区，不支持异位输尿管囊肿的诊断，而其他膀胱壁的囊性病灶不会有造影剂进入。

病例 6-49

病史：55岁女性，血尿。

图6.49　A

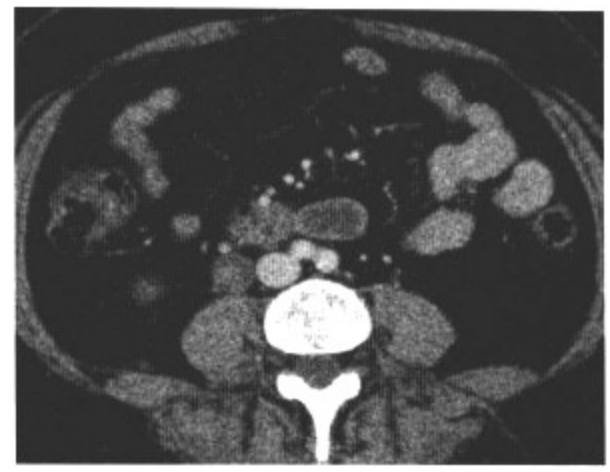

图6.49　B

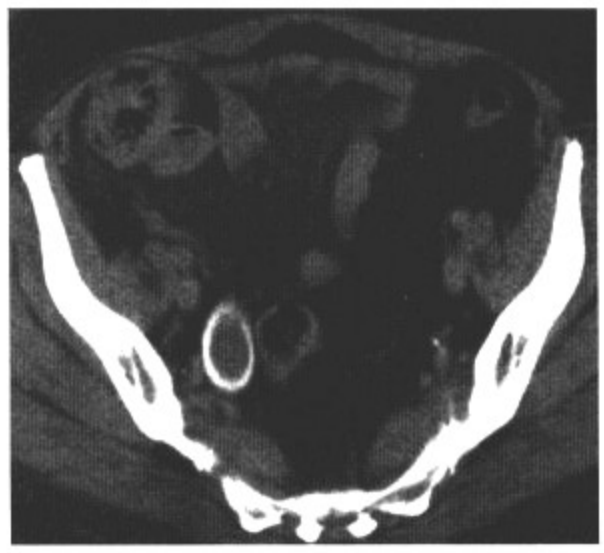

图6.49　C

图6.49　D

影像表现：轴位CT平扫（A）、轴位增强CT实质期（B）和分泌期（C）冠状曲面重建（D）示右侧输尿管近1/3有一长约7.2cm的强化肿块，其远端输尿管内可见不强化的物质。

鉴别诊断：移行细胞癌，血肿。

诊断：纤维上皮息肉。

讨论：集合系统的原发肿瘤是上皮（移行上皮癌；TCC）或中胚层来源。中胚层来源的肿瘤发生于泌尿道实质较少见，最多见的是纤维上皮息肉，其他的中胚层来源的肿瘤是血管瘤样息肉、血管瘤、平滑肌瘤、神经纤维瘤和淋巴管瘤等。纤维上皮息肉多发生于20～40岁之间，典型的临床表现是血尿或非特异性侧腹部疼痛。由于纤维性的息肉蒂表面覆盖有正常的尿道上皮，所以尿细胞学检查的作用不大。增强CT显示集合系统可见强化的肿块。输尿管的蠕动可使息肉变长。最主要的鉴别诊断是TCC，二者都是腔内附壁生长的可强化肿瘤，所以鉴别较困难，看到蒂支持息肉的诊断。虽然影像学鉴别较难，但纤维性息肉只需要单纯的切除，而上泌尿道的TCC需行肾输尿管切除术，所以术前的正确诊断至关重要。血肿不强化，可排除该诊断。此病例中输尿管远端不强化的肿块是血肿。

病例 6-50

病史：63岁男性，膀胱癌切除术后，现下腹部疼痛。

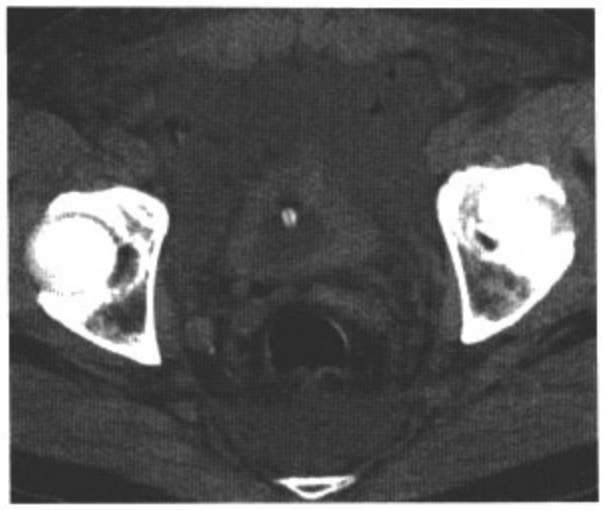

图6.50　A

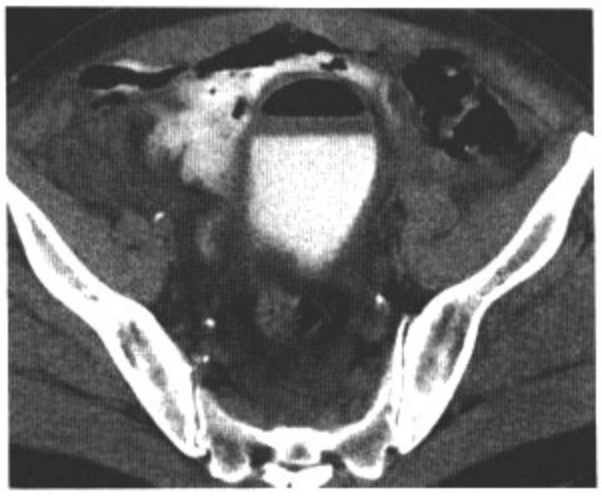

图6.50　B

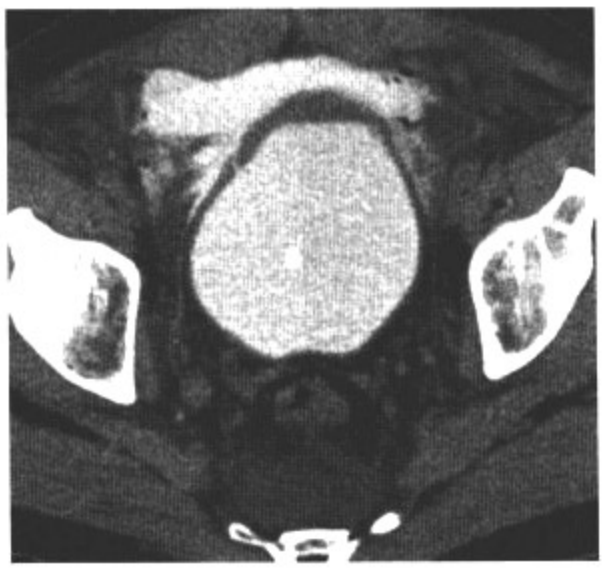

图6.50　C

图6.50　D

影像表现：轴位CT平扫（A）可见膀胱周围间隙内液体及气泡，膀胱内可见Foley导管。CT膀胱造影（B～D）可见造影剂外渗，膀胱周脂肪内可见条形造影剂。

鉴别诊断：无。

诊断：膀胱腹膜外破裂。

讨论：CT膀胱造影是膀胱损伤的诊断及分型较好的方法。但是需向膀胱内注入造影剂的稀释溶液（50ml泛影钠与450ml的生理盐水稀释）至少300ml使膀胱充盈，否则可能会漏诊。腹膜外膀胱损伤是膀胱损伤最常见的类型，约占膀胱损伤的80%～90%。最常见的原因是骨盆骨折或手术意外造成的膀胱直接穿透损伤。外渗的造影剂在膀胱周围呈火焰型，有清晰但不规则的边缘。治疗方法是置管引流。膀胱腹膜内破裂占膀胱损伤的20%～30%，主要原因是膀胱充盈时钝性损伤，膀胱内压力的突然增加导致了顶壁（力学机制上最薄弱点）的破裂，外渗的造影剂充填在腹膜间隙，需要及时的手术治疗。其他的外伤性膀胱损伤是：（1）膀胱挫伤是膀胱粘膜的部分性撕裂，CT膀胱造影一般无异常。（2）间质损伤是粘膜及膀胱肌层的部分性撕裂，而浆膜完整。CT造影示膀胱壁内可见造影剂，但无造影剂外渗。（3）复合损伤。

病例 6-51

病史：65岁女性，盆腔放疗后出现大小便失禁。

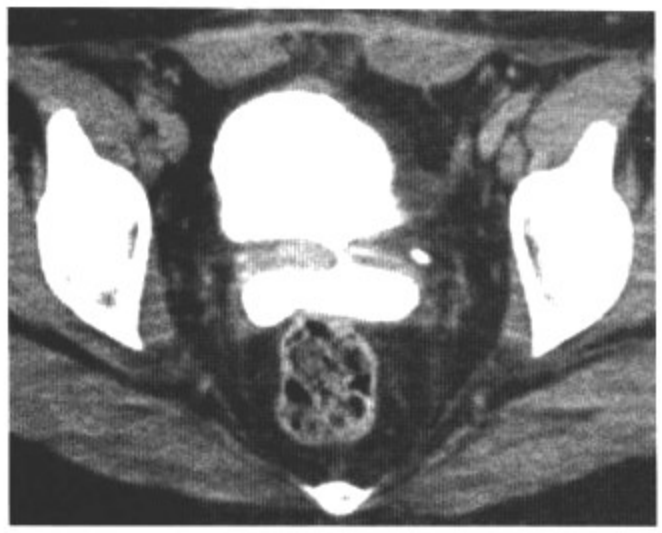

图6.51　A

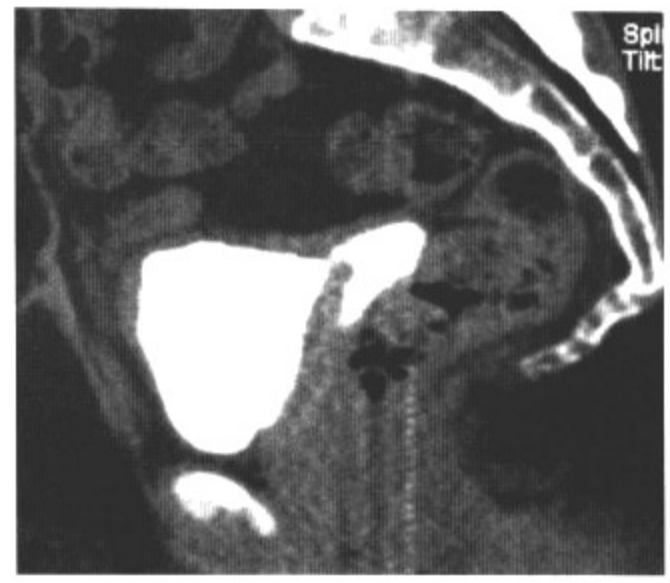

图6.51　B

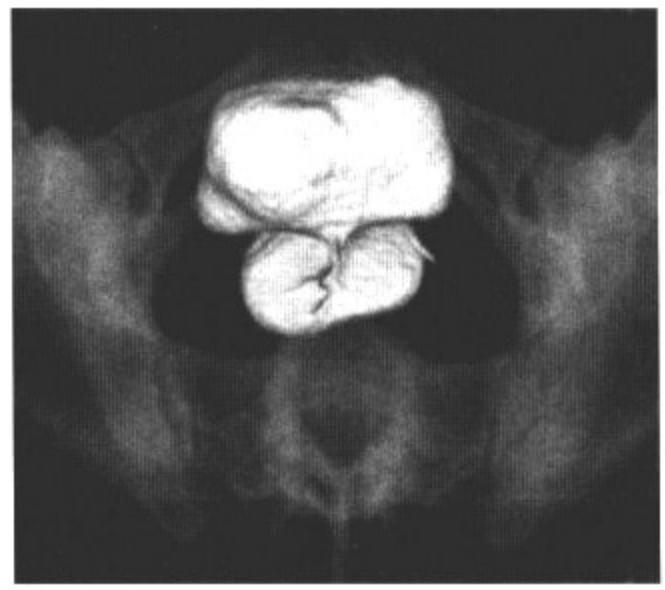

图6.51　C

影像表现：轴位（A）及矢状位重建（B）CT增强分泌期可见阴道前壁增厚，膀胱内造影剂通过一个短管道流入阴道内。三维容积重现图像（C）显示了膀胱与阴道上部之间相通的部位。

鉴别诊断：无。

诊断：膀胱阴道瘘。

讨论：获得性膀胱阴道瘘可以有多种病因，如产科复杂情况、医源性或外伤性、膀胱恶性病变或放疗。据报道接受放疗后有1%～10%的患者会有阴道瘘，特别是宫颈癌放疗。无论是X线造影、钡剂、阴道造影或使用CT，阴道瘘都是不容易被发现的，临床怀疑有瘘存在时应首选CT。评价潜在的膀胱阴道瘘的瘘管部位时，CT静脉造影是首选方法，此时需要看延迟期，在延迟期可以清晰的看到瘘管显影，看到瘘管和阴道内造影剂即可以确诊。另外还要注意的是，在小便失禁的患者造影剂可能会直接流入阴道，或者延迟期显像之前病人已排空造影剂。

病例 6-52

病史：55岁女性，局部肠缺血术后出现心脏射血分数下降和肾衰竭。

图6.52　A

图6.52　B

图6.52　C

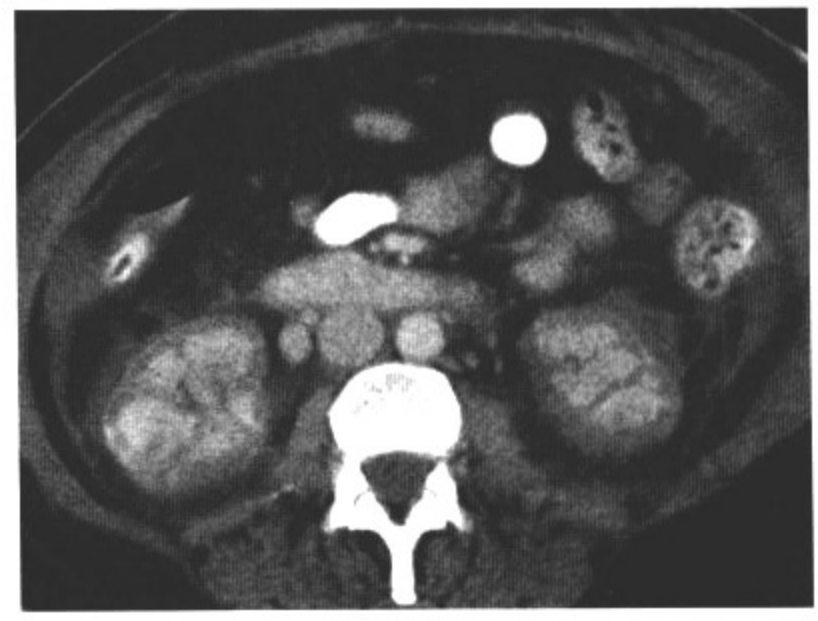

图6.52　D

影像表现：术后早期CT增强图像（A）动脉期可见双侧肾皮质正常强化。2天后CT增强（B～D）示双侧肾皮质和Bertin柱无强化，而双侧肾髓质和包膜下皮质可见正常强化。右肾集合系统可见造影剂，可见肾周脂肪水肿和腹水。

鉴别诊断：肾梗死。

诊断：急性肾皮质坏死。

讨论：急性肾皮质坏死是急性肾衰竭的一种少见表现，常见于血管痉挛、肾小球毛细血管内皮毒性损伤及原发性血栓形成导致的缺血。最常见的原因是妊娠复杂情况，如胎盘早剥、感染性流产及胎盘前置。其他的常见原因包括：小儿脱水、溶血性尿毒综合征、中风及败血症。肾脏常常是双侧弥漫性受累，病灶为多灶性。此病例展示了该病典型的CT增强表现，即髓质明显强化而皮质无强化，由于包膜侧支血管形成，所以包膜及肾周边皮质可以出现强化。肾梗死时也会出现相似的表现，但肾梗死会累及肾髓质。肾皮质坏死后1～2个月就会出现进行性肾萎缩、环形钙化或坏死肾皮质边缘线形钙化。

病史：21岁男性，从自行车上摔下后出现腹部疼痛。

图6.53　A

图6.53　B

图6.53　C

图6.53　D

影像表现：轴位CT增强实质期（A，B）和分泌期（C，D）示左肾实质内强化边界不清晰（A）和线性不强化（B）。分泌期可见造影剂外渗。延迟期（C，D）仍可见局部明显强化的区域。左肾周围可见软组织密度，肾窦内可见高密度物质。

鉴别诊断：肾盂肾炎。

诊断：肾创伤。

讨论：增强CT是评价急性外伤性肾损伤的首选检查方法，可以清晰显示肾挫伤、梗死、血肿、活动性出血及尿液外渗。肾挫伤可表现为强化区域边界不清或强化边界较清区域内出现局部低强化。肾挫伤与肾梗死不同，后者有不强化区域。肾挫伤由于损伤了肾实质导致肾功能下降，所以表现为像此病例中出现的肾实质期局灶性持续低强化区域。肾撕裂表现为肾内线形低密度。急性血肿的CT值是40～90HU。另外，造影剂从血管或集合系统外渗将会造成局部密度增高，CT值在80～370HU之间。大部分肾创伤采用保守治疗，活动性出血时采用经皮血管栓塞。出现下列情况时需要手术治疗：（1）50%以上的肾实质坏死；（2）输尿管支架或肾造口置管后仍有持续性尿液外渗；（3）动脉栓塞。肾盂肾炎中，由于局部肾功能下降会出现增强时不规则条纹状强化，但是无肾周出血及造影剂外渗。

病例 6-54

病史：60岁男性，左下腹部疼痛。

图6.54　A

图6.54　B

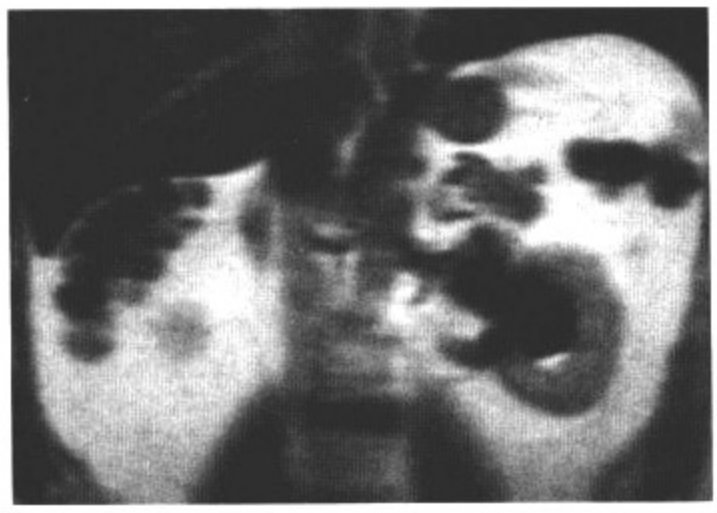

图6.54　C

图6.54　D

影像表现：轴位增强CT（A，B）示左肾窦内有一大小约为5.5cm×3.7cm密度较均匀的卵圆形肿块，其密度与腹主动脉相似。肿块边缘可见多个管状结构，其中可见曲线性钙化。冠状T2WI（C）示肿块内部为流空信号，其周围的管状结构也为流空信号。Gd-DTPA增强压脂轴位T1示肿块均一强化，强化程度同腹主动脉。

鉴别诊断：肾动脉瘤。

诊断：动静脉畸形。

讨论：动静脉的交通有两种类型：动静脉畸形（AVM）和动静脉瘘（AVF）。AVM可以是先天性或获得性，继发于创伤、动脉瘤破裂或血管性肿瘤，男性多见，常无症状。AVM由小叶间动静脉之间的交通支组成，血管管径一般正常，典型的发生部位是与肾集合系统毗邻（像此病例所见）。AVF比AVM常见，占肾动静脉交通病变的70%～80%，可继发于创伤、手术、肿瘤或动脉瘤破裂入静脉。典型的AVF有一支供血动脉及引流静脉，且血管管径较粗。50%的无症状AVF将导致高输出量心衰。影像学上，动静脉交通时会出现引流静脉早期显影。AVM可见血管性肿块和曲线性钙化。其治疗方法包括经皮血管内治疗、手术或二者的联合应用。因此病例中可见多发异常血管，提示并非单纯的动脉瘤，而是更为复杂的血管畸形。

病例 6-55

病史：29岁男性，左胁腹部痛伴镜下血尿。

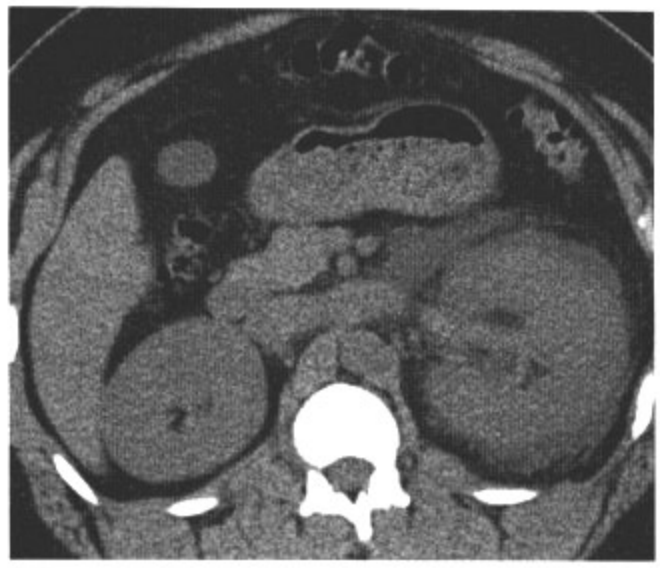

图6.55　A

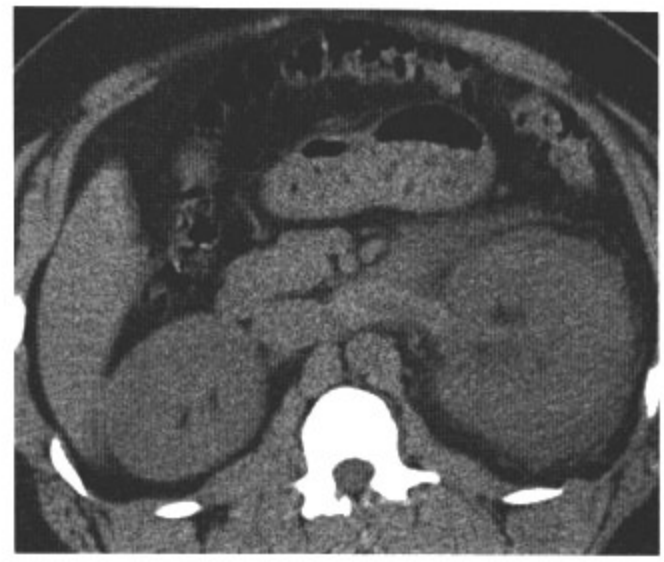

图6.55　B

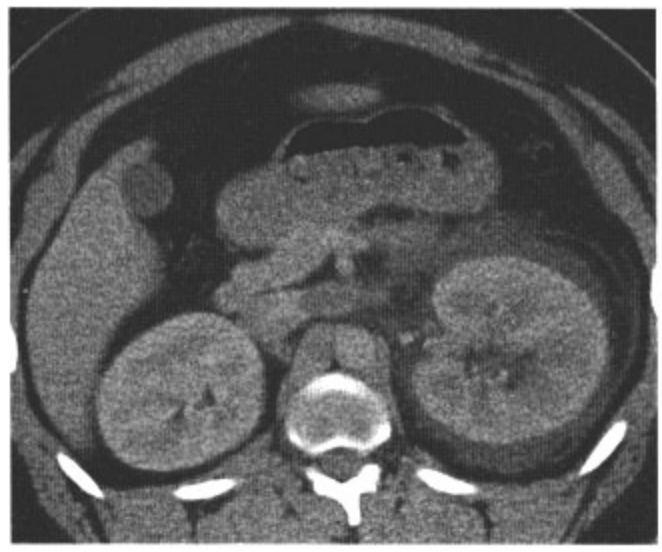

图6.55　C

图6.55　D

影像表现：轴位CT平扫（A，B）示左肾增大，肾周可见液体密度。左肾静脉边缘可见条形稍高密度。轴位增强CT（C）肾实质期肾脏正常强化，而左肾静脉内可见血栓。左肾分泌期（D）延迟。

鉴别诊断：无。

诊断：急性左肾静脉血栓形成。

讨论：成人最常见的肾静脉单纯血栓发生的原因是膜性肾小球肾炎，此病例中患者最后证实患有该病。儿童最常见的原因是脱水。其他原因包括：血液高凝状态（肾病综合征、狼疮、遗传性高凝状态）、创伤、肿瘤（肾细胞癌、Wilms瘤、肾上腺癌）、脓肿、肾上腺血肿或性腺静脉内血栓蔓延。一般认为左肾静脉较右侧长，所以左侧肾静脉易发生血栓。常见症状是：肉眼血尿、胁腹部痛及肾功下降。CT可见肾增大、肾周或脐部水肿、肾周脂肪带、出血及肾周筋膜增厚。CT平扫时上述征象不特异，而肾静脉内高密度的急性血栓是特异征象。CT增强可见包膜周围侧支静脉，皮髓期延长、肾延迟期不规则强化或无造影剂分泌，最特异的征象是肾静脉内血栓的充盈缺损。评价肾实质排除肾占位性病变非常重要，确认肾静脉内血栓是诊断该病的关键。

病例 6-56

病史：68岁女性，有结肠癌病史，现出现体重下降、身体不适。

图6.56　A

图6.56　B

图6.56　C

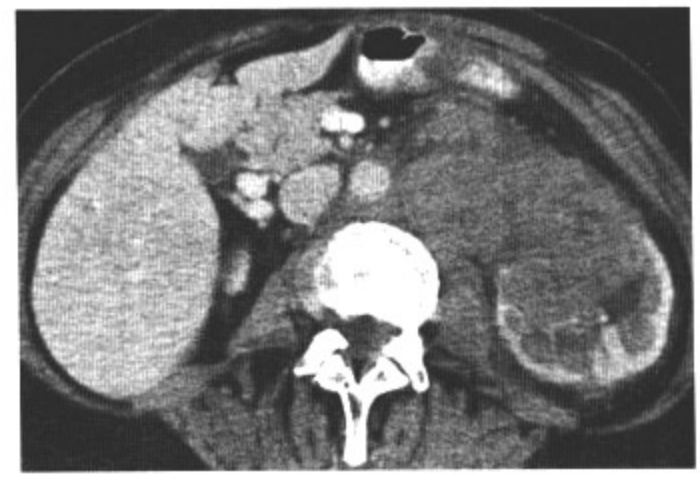

图6.56　D

影像表现：轴位CT平扫（A）可见一大小约9.6cm×5.2cm的肿块，从腹主动脉旁左侧延伸至左肾窦，密度稍高于肾实质。轴位增强CT（B～D）可见肿块均匀强化。肿块生长侵入肾周间隙并侵犯肾静脉。可见左肾积水。

鉴别诊断：移行细胞癌，肉瘤，转移瘤。

诊断：肾淋巴瘤。

讨论：此病例展示了肾淋巴瘤的一种典型的影像学表现，腹膜后病变向临近器官的侵犯。此种表现形式占肾淋巴瘤的第二位（25%～30%），最常见的影像学表现是肾内多发肿块（60%）。肿块密度均匀，因肿瘤细胞内核浆比较高，所以CT平扫时病灶密度比正常肾实质稍高。淋巴瘤很少出现血管的侵犯，而肾癌、肾上腺癌、Wilms瘤更容易出现肾静脉内血栓形成。淋巴瘤倾向于良性，所以常表现为包绕并非侵犯血管。相反，腺癌为恶性肿瘤，常侵犯血管导致管腔闭塞。移行细胞癌当有肾门结节状转移灶时可以与淋巴瘤影像学表现相似而难以鉴别。原发于腹膜后的肉瘤，较大时密度一般不均匀。而转移瘤，特别是男性患者，也应该考虑原发于睾丸的转移瘤。

病史：5岁男孩，易怒、发热、腹部可触及肿块。

图6.57　A

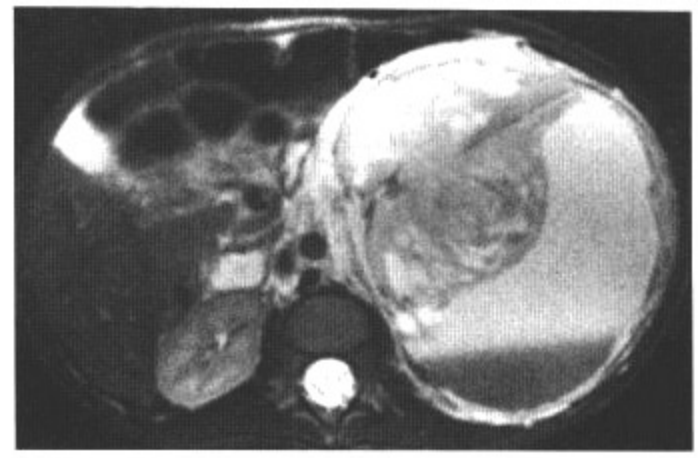

图6.57　B

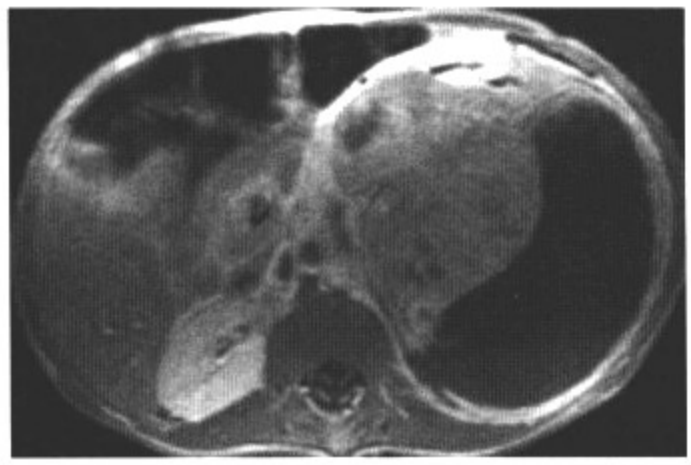

图6.57　C

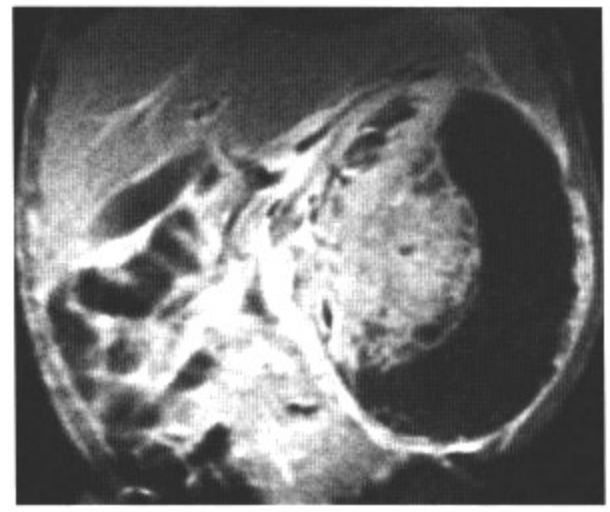

图6.57　D

影像表现：轴位增强CT（A）可见一大小约6.9cm×6.3cm不均匀强化肿块，左肾实质已经部分被侵犯取代。另有11.6cm×7.1cm的新月形液性密度有分层的病灶。轴位压脂T2WI（B）示肿块为不均匀高信号，新月形病灶为囊性低信号。Gd增强压脂轴位（C）和冠位（D）T1WI示实性肿块强化，新月形病灶可见强化的壁结节。

鉴别诊断：肾胚细胞瘤，肾癌，中胚层肾瘤，透明细胞肉瘤，横纹肌样肿瘤。

诊断：Wilms瘤伴瘤内出血。

讨论：Wilms瘤是儿科最常见的肾肿瘤，发病高峰是3～4岁，80%在5岁前发病，双侧占4%～13%。该病常伴隐睾症、偏身肥大、尿道下裂和散发性无虹膜。最常见表现是腹部可触及的肿块。肿瘤可产生肾素致25%病人有高血压。Wilms瘤直接取代周围的器官而非包绕（包绕是成神经细胞瘤的特点，为诊断要点）。转移瘤最常见部位是肺、肝及局部淋巴结。也可见肾静脉、下腔静脉甚至右心房的侵犯，MRI可更好地显示。影像学上，Wilms瘤含脂肪、钙化、出血、坏死成分而密度不均。治疗包括手术和化疗。肾胚细胞瘤是后肾胚芽组织，呈均匀弱强化。10岁之前Wilms瘤是肾癌发病的30倍。其他少见的儿科肿瘤如中胚层肾瘤（新生儿最常见肿瘤）、透明细胞肉瘤和横纹肌样肿瘤，也可与Wilms瘤相似。

病例 6-58

病史：46岁男性，无痛性血尿。

图6.58　A

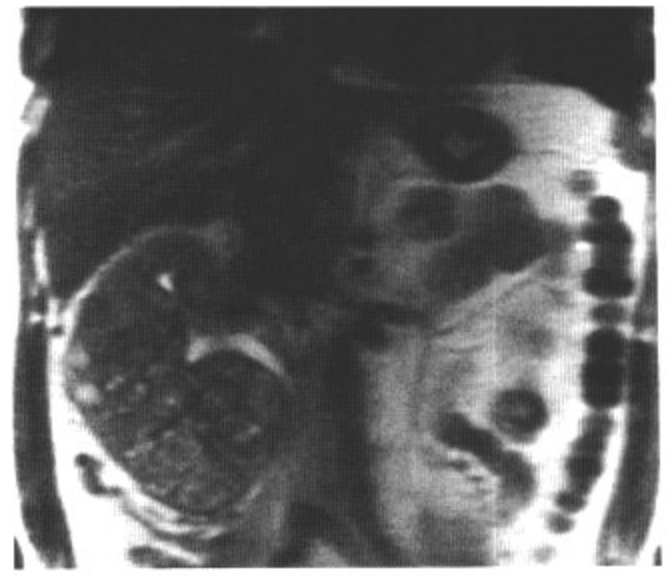

图6.58　B

图6.58　C

图6.58　D

影像表现：轴位及冠位T2WI（A，B）可见一大小约12.4cm×11.4cm×11.2cm的不均匀肿块占据整个右肾下半。肿块延伸侵入右肾静脉和下腔静脉，肝下下腔静脉管径最宽为7.2cm。Gd增强压脂T1WI（C，D）可见肾内和血管内肿块不均匀强化。

鉴别诊断：移行细胞癌，Wilms瘤。

诊断：肾癌伴静脉受侵。

讨论：肾癌造成的静脉血栓在增强CT的实质期可以很好显示，MRI对于下腔静脉内血栓的显示有优势。血栓可以是单纯性也可是瘤栓。与原发肿瘤直接延续并不均匀强化的血栓提示为瘤栓。若出现瘤栓，则根据Robsin分期肿瘤为ⅢB期。TNM分期中T的分期根据瘤栓侵犯血管的部位不同而不同，（仅侵犯肾静脉为T3b，隔以下下腔静脉内瘤栓为T3c，隔以上下腔静脉内瘤栓为T4b）。手术方式根据瘤栓部位不同而不同，所以术前对于瘤栓的评估很必要。若瘤栓在肾静脉或肝下下腔静脉，可经腹部手术切除。若侵及下腔静脉肝后段，则行胸腹联合切口手术。膈上或心腔内瘤栓将采用经心肺通路有利于血栓的移除。出现血管壁侵犯时要进行血管部分切除及重建。此病例中，肿瘤侵犯肾实质，并非原发于肾窦，提示并非移行细胞癌。Wilms瘤也可侵犯静脉系统，但该病最常见于儿童。

病例 6-59

病史：64岁女性，尿频、尿急、排尿困难。

图6.59　A

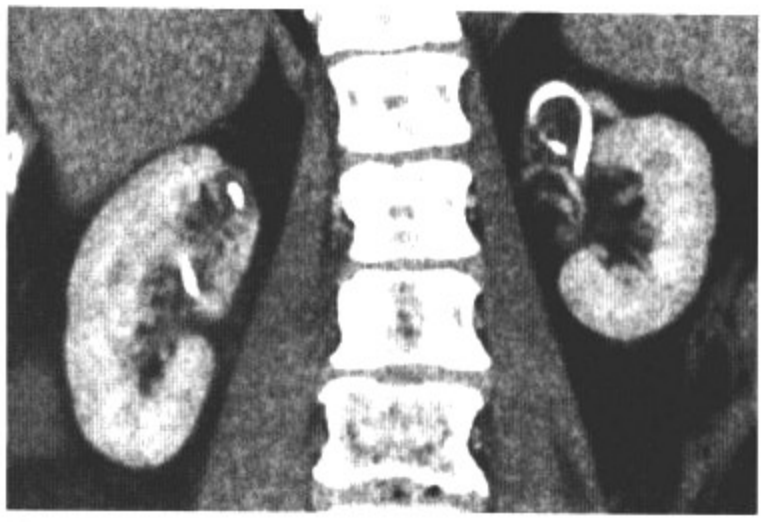

图6.59　B

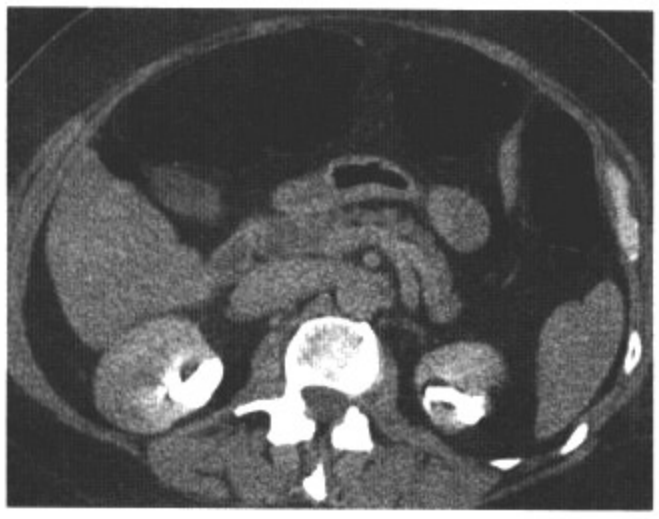

图6.59　C

图6.59　D

影像表现：轴位及斜冠位增强CT实质期（A，B）可见双肾上极数个实质薄弱区域，分泌期（C，D）可见双肾上极肾盏扩张并走行不自然。可见双输尿管内支架。

鉴别诊断：肾盂肾炎瘢痕，梗死后瘢痕，术后瘢痕，镇痛药性肾病，放疗后瘢痕。

诊断：反流性肾病。

讨论：输尿管膀胱反流可导致有病理意义的肾实质内瘢痕形成，称为反流性肾病。反流性瘢痕可以是无菌或感染性尿液造成。肾发育期时肾实质更易受损伤，任何年龄阶段都可以发生肾萎缩。反流性肾病发生的典型部位是肾上下极，之后可向中间部位发展。正常的Bellini管的开口部位呈裂隙状，与较大压力的肾盏连接，阻止肾实质内反流。而某些Bellini管开口呈圆形，防止肾实质内反流的功能下降，这种形状与复合肾盏有关，而复合肾盏最易出现在肾上下极，所以反流性肾病最常见的部位即肾上下极。瘢痕可为双侧或单侧，瘢痕和反流会导致肾盏扩张和变形。此病例中病变的对称性和瘢痕的位置提示反流性肾病。肾盂肾炎、梗死、术后及镇痛药物性肾病都可导致瘢痕。镇痛药物性肾病为双侧发病，且肾盏正常，发病部位无特异性。淋巴瘤或上腹部恶性肿瘤的病人进行放疗，肾上极被包括在放疗范围内，则导致肾上极萎缩，有放疗病史提示该诊断。

病例 6-60

病史：32岁男性，摔倒后左侧胁腹部痛。

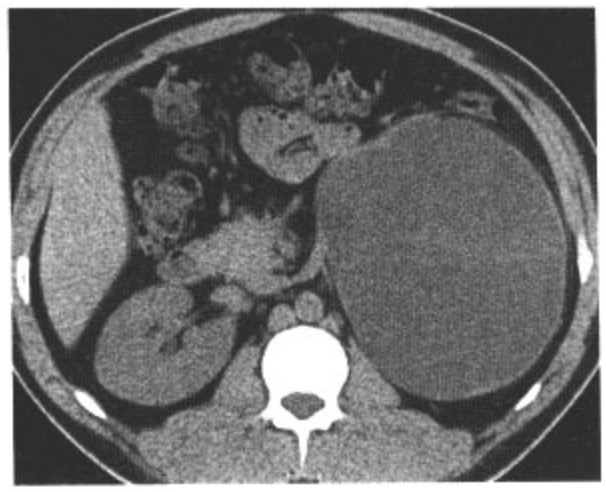

图6.60　A

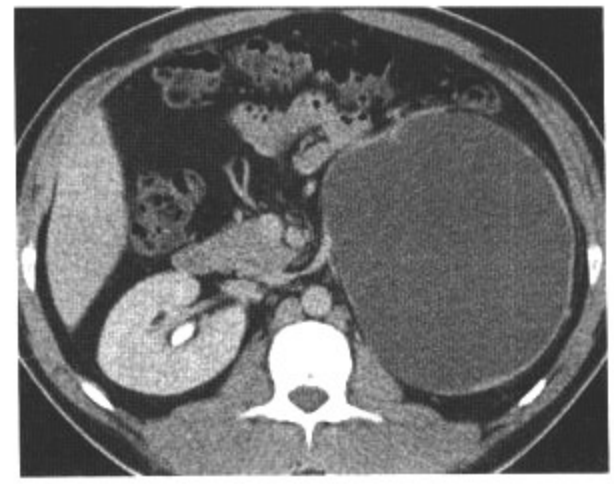

图6.60　B

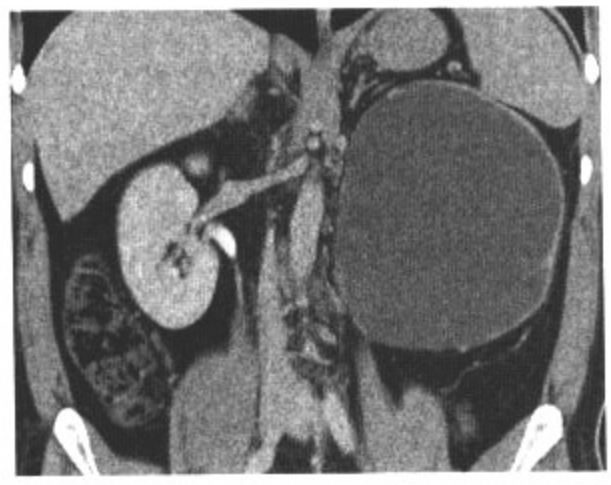

图6.60　C

图6.60　D

影像表现：轴位CT平扫（A）、增强（B）以及冠状（C）和曲面重建图像（D）示左肾窝内一大小约13.8cm × 15.7cm × 15.8cm的囊性病灶。病灶边缘为软组织密度。病灶无强化。

鉴别诊断：肾盂旁囊肿，囊性肾癌。

诊断：输尿管肾盂连接部位梗阻。

讨论：输尿管肾盂连接部位梗阻（UPJO）的原因是局部结构内部的异常，包括胶原过量的沉积及平滑肌动力缺乏导致的阻塞。外部原因包括周围血管的压迫或其他肿块型实体病灶。大约20%的UPJO为双侧性，且常伴有其他的异常，如膀胱输尿管反流、对侧肾脏发育不全。治疗原则是解除梗阻，保留残余的肾功能。内镜治疗之前应先进行影像学评价，以排除肾盂输尿管连接部位血管或实体占位性病变的压迫。影像学上，可见扩张的肾盏和肾盂，而输尿管不扩张。晚期改变包括肾功能下降和肾实质萎缩。此病例中，关键的是要认清囊性病灶边缘的软组织密度是被压迫萎缩的肾实质，则囊性病变即是极度扩张的集合系统。有时肾实质囊肿（称为肾盂旁囊肿）可以扩张长入肾窦内，导致集合系统的扩张，此时鉴别较难。此病例中，囊性病变中无实性成分排除了囊性肾癌的诊断。

SUGGESTED READINGS

NEOPLASMS

- Bosniak MA. The small (less than or equal to 3.0 cm) renal parenchymal tumor: detection, diagnosis, and controversies. *Radiology* 1991; 179:307–317.
- Browne RFJ, Meehan CP, Colville J, et al. Transitional cell carcinoma of the upper urinary tract: spectrum of imaging findings. *Radiographics* 2005;25:1609–1627.
- Choyke PL, White EM, Zeman RK, et al. Renal metastases: clinicopathologic and radiologic correlation. *Radiology* 1987;162:359–363.
- Ergen FB, Hussain HK, Caoili EM, et al. MRI for preoperative staging of renal cell carcinoma using the 1997 TNM classification: comparison with surgical and pathologic staging. *Am J Roentgenol*. 2004;182: 217–225.
- Hasegawa T, Matsuno Y, Shinoda T, et al. Extrathoracic solitary fibrous tumors: their histological variability and potentially aggressive behavior. *Hum Pathol*. 1999;30:1464–1473.
- Hopkins JK, Giles HW Jr, Wyatt-Ashmead J, et al. Best cases from the AFIP: cystic nephroma. *Radiographics* 2004;24:589–593.
- Israel GM, Bosniak MA. How I do it: evaluating renal masses. *Radiology* 2005;236:441–450.
- Israel GM, Hindman N, Bosniak MA. Evaluation of cystic renal masses: comparison of CT and MR imaging by using the Bosniak classification system. *Radiology* 2004;231:365–371.
- Jinzaki M, McTavish JD, Zou KH, et al. Evaluation of small (</= 3 cm) renal masses with MDCT: benefits of thin overlapping reconstructions. *Am J Roentgenol*. 2004;183:223–228.
- Jinzaki M, Tanimoto A, Narimatsu Y, at al. Angiomyolipoma: imaging findings in lesions with minimal fat. *Radiology* 1997;205:497–502.
- Kim JK, Kim TK, Ahn HJ, et al. Differentiation of subtypes of renal cell carcinoma on helical CT scans. *Am J Roentgenol*. 2002;178:1499–1506.
- Kundra V, Silverman PM. Imaging in the diagnosis, staging, and follow-up of cancer of the urinary bladder. *Am J Roentgenol*. 2003;180: 1045–1054.
- Kurl S, Rytkonen H, Farin P, et al. A primary carcinoid tumor of the kidney: a case report and review of the literature. *Abdom Imaging*. 1996;21:464–467.
- Laperriere J, Lafortune M. Case of the day. General. Oncocytoma of the right kidney. *Radiographics* 1990;10:1105–1107.
- Liu H, Cooke K, Frager D. Bilateral massive renal angiomyolipomatosis in tuberous sclerosis. *Am J Roentgenol*. 2005;185:1085–1086.
- Logue LG, Acker RE, Sienko AE. Best cases from the AFIP: angiomyolipomas in tuberous sclerosis. *Radiographics* 2003;23:241–246.
- Lowe LH, Isuani BH, Heller RM, et al. Pediatric renal masses: Wilms tumor and beyond. *Radiographics* 2000;20:1585–1603.
- Mariscal A, Mate JL, Guasch I, et al. Cystic transformation of a fibroepithelial polyp of the renal pelvis: radiologic and pathologic findings. *Am J Roentgenol*. 1995;164:1445–1446.
- Pickhardt PJ, Lonergan GJ, Davis CJ Jr, et al. From the archives of the AFIP: infiltrative renal lesions: radiologic-pathologic correlation. *Radiographics* 2000;20:215–243.
- Rafal RB, Markisz JA. Urachal carcinoma: the role of magnetic resonance imaging. *Urol Radiol*. 1991;12:184–187.
- Remer EM, Weinberg EJ, Oto A, et al. MR imaging of the kidneys after laparoscopic cryoablation. *Am J Roentgenol*. 2000;174:635–640.
- Scatarige JC, Sheth S, Corl FM, et al. Patterns of recurrence in renal cell carcinoma: manifestations on helical CT. *Am J Roentgenol*. 2001;177: 653–658.
- Sheth S, Scatarige JC, Horton KM, et al. Current concepts in the diagnosis and management of renal cell carcinoma: role of multidetector CT and three-dimensional CT. *Radiographics* 2001;21:S237–S254.
- Silverman SG, Lee BY, Seltzer SE, et al. Small (< or = 3 cm) renal masses: correlation of spiral CT features and pathologic findings. *Am J Roentgenol*. 1994;163:597–605.
- Tekes A, Kamel I, Imam K, et al. Dynamic MRI of bladder cancer: evaluation of staging accuracy. *Am J Roentgenol*. 2005;184:121–127.
- Urban BA, Fishman EK. Renal lymphoma: CT patterns with emphasis on helical CT. *Radiographics* 2000;20:197–212.
- Winalski CS, Lipman JC, Tumeh SS. Ureteral neoplasms. *Radiographics* 1990;10:271–283.
- Wong-You-Cheong JJ, Wagner BJ, Davis CJ Jr. Transitional cell carcinoma of the urinary tract: radiologic-pathologic correlation. *Radiographics* 1998;18:123–142.
- Zotalis G, Hicks DG. Solitary fibrous tumor of the soft tissues. *Arch Hellenic Pathol*. 1997;11:122–131.

INFECTION/INFLAMMATION

- Day DL, Carpenter DL. Abdominal complications in pediatric bone marrow transplant recipients. *Radiographics* 1993;13:1101–1112.
- Fan CM, Whitman GJ, Chew FS. Xanthogranulomatous pyelonephritis. *Am J Roentgenol*. 1995;165:1008.
- Kalantari BN, Mortelé KJ, Cantisani V, et al. CT features with pathologic correlation of acute gastrointestinal graft-versus-host disease after bone marrow transplantation in adults. *Am J Roentgenol*. 2003;181: 1621–1625.
- Kawashima A, Sandler CM, Goldman SM, et al. CT of renal inflammatory disease. *Radiographics* 1997;17:851–866.
- Kuhlman JE, Fishman EK. CT evaluation of enterovaginal and vesicovaginal fistulas. *J Comput Assist Tomogr*. 1990;14:390–394.
- Soulen MC, Fishman EK, Goldman SM. Sequelae of acute renal infections: CT evaluation. *Radiology* 1989;173:423–426.
- Talner L, Vaughan M. Nonobstructive renal causes of flank pain: findings on noncontrast helical CT (CT KUB). *Abdom Imaging*. 2003;28: 210–216.

CONGENITAL/DEVELOPMENTAL ANOMALIES

- Berrocal T, López-Pereira P, Arjonilla A, et al. Anomalies of the distal ureter, bladder, and urethra in children: embryologic, radiologic, and pathologic features. *Radiographics* 2002;22:1139–1164.
- Gay SB, Armistead JP, Weber ME, et al. Left infrarenal region: anatomic variants, pathologic conditions, and diagnostic pitfalls. *Radiographics* 1991;11:549–570.
- Hilpert PL, Friedman AC, Radecki PD, et al. MRI of hemorrhagic renal cysts in polycystic kidney disease. *Am J Roentgenol*. 1986;146: 1167–1172.
- Lonergan GJ, Rice RR, Suarez ES. Autosomal recessive polycystic kidney disease: radiologic-pathologic correlation. *Radiographics* 2000;20: 837–855.
- Segal AJ, Spataro RF. Computed tomography of adult polycystic disease. *J Comput Assist Tomogr*. 1982;6:777–780.
- Yu JS, Kim KW, Lee HJ, et al. Urachal remnant diseases: spectrum of CT and US findings. *Radiographics* 2001;21:451–461.

MISCELLANEOUS

- Dyer RB, Chen MY, Zagoria RJ. Abnormal calcifications in the urinary tract. *Radiographics* 1998;18:1405–1424.
- Farres MT, Ronco P, Saadoun D, et al. Chronic lithium nephropathy: MR imaging for diagnosis. *Radiology* 2003;229:570–574.
- Guest AR, Cohan RH, Korobkin M, et al. Assessment of the clinical utility of the rim and comet-tail signs in differentiating ureteral stones from phleboliths. *Am J Roentgenol*. 2001;177:1285–1291.
- Hann L, Pfister RC. Renal subcapsular rim sign: new etiologies and pathogenesis. *Am J Roentgenol*. 1982;138:51–54.
- Harris AC, Zwirewich CV, Lyburn ID, et al. CT findings in blunt renal trauma. *Radiographics* 2001;21:S201–S214.
- Hodson CJ. Neuhauser lecture. Reflux nephropathy: a personal historical review. *Am J Roentgenol*. 1981;137:451–462.
- Joseph RC, Amendola MA, Artze ME, et al. Genitourinary tract gas: imaging evaluation. *Radiographics* 1996;16:295–308.
- Katz DS, Lane MJ, Sommer FG. Unenhanced helical CT of ureteral stones: incidence of associated urinary tract findings. *Am J Roentgenol*. 1996;166:1319–1322.

- Kawashima A, Sandler CM, Ernst RD, et al. CT evaluation of renovascular disease. *Radiographics* 2000;20:1321–1340.
- Lawler LP, Jarret TW, Corl FM, et al. Adult ureteropelvic junction obstruction: insights with three-dimensional multi–detector row CT. *Radiographics* 2005;25:121–134.
- Oliva MRB, Hsing J, Rybicki FJ, et al. Glomerulocystic kidney disease: MRI findings. *Abdom Imaging*. 2003;28:889–892.
- Rathaus V, Konen O, Werner M, et al. Pyelocalyceal diverticulum: the imaging spectrum with emphasis on the ultrasound features. *Br J Radiol*. 2001;74:595–601.
- Sallomi DF, Yaqoob M, White E, et al. Case report: the diagnostic value of contrast-enhanced computed tomography in acute bilateral renal cortical necrosis. *Clin Radiol*. 1995;50:126–127.
- Sebastià C, Quiroga S, Boyé R, et al. Helical CT in renal transplantation: normal findings and early and late complications. *Radiographics* 2001; 21:1103–1117.
- Vaccaro JP, Brody JM. CT cystography in the evaluation of major bladder trauma. *Radiographics* 2000;20:1373–1381.

第七章

盆腔

病例 7-1

病史：20岁女性，腹痛、下腰痛。

图7.1　A

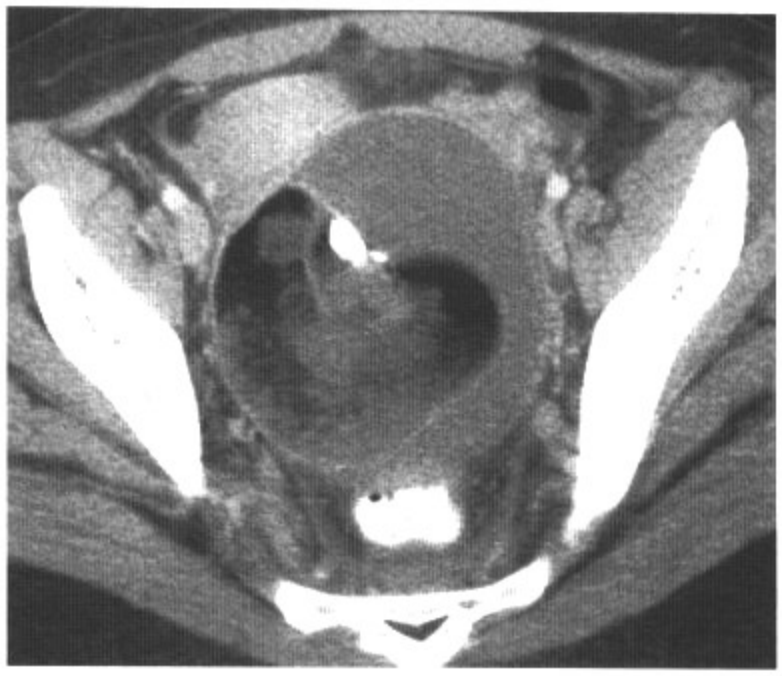

图7.1　B

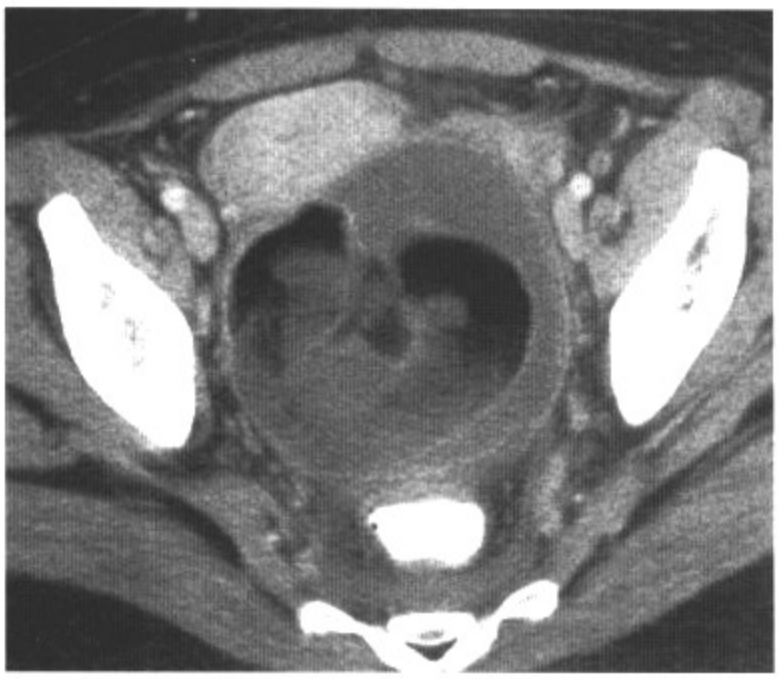

图7.1　C

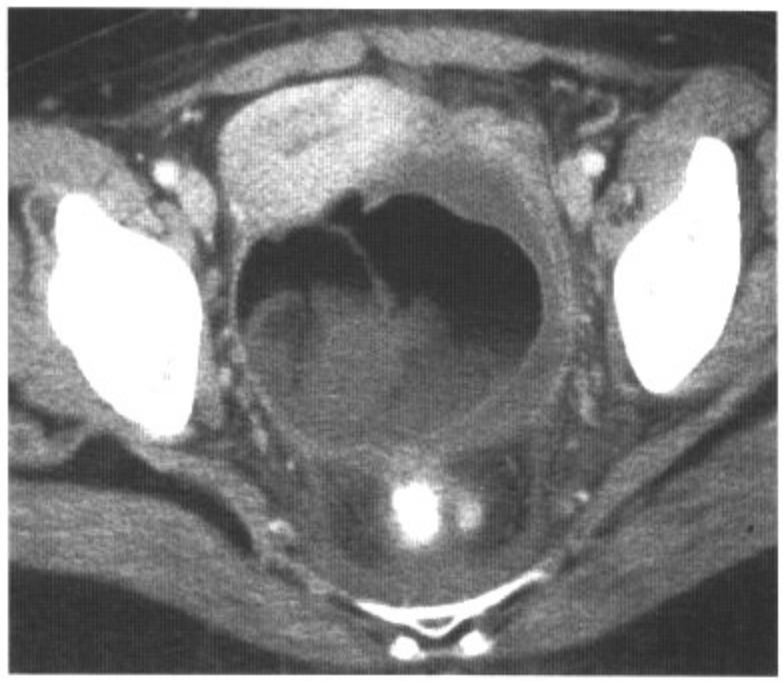

图7.1　D

影像表现：轴位增强CT图像显示道格拉斯窝内一10cm囊性肿物，主要成分为液体和脂肪，可见一较小的软组织凸起附着于囊壁上，并在B图中见点状钙化。肿物内部可见脂液平面。

鉴别诊断：脂肪肉瘤。

诊断：成熟卵巢畸胎瘤。

讨论：成熟囊性畸胎瘤（皮样囊肿）是妇女最常见的良性卵巢意外瘤（占卵巢肿瘤的10%～20%）；发病高峰为20～29岁。有10%～15%的病例，病变为双侧。卵巢皮样囊肿包含来源于三个胚层（外胚层，中胚层，内胚层）的分化良好的细胞，并且生长缓慢。依据CT图像内显示的脂肪、液体（脂－液平面和/或液－液平面）及钙化成分，诊断该病较容易。特征性的Rokitansky结节的存在能够帮助鉴别皮样囊肿与其他含脂肪肿物，如脂肪肉瘤。Rokitansky结节为突入腔内的皮样囊肿栓子。这一突起混合了几种成分，包括骨、牙齿、毛发及脂肪。皮样囊肿与其他卵巢肿瘤比较，并发症的发生率明显增高。并发症包括扭转（3.2%～16%），急性或慢性穿孔导致的化学性腹膜炎（1.2%～3.8%），感染及恶变（1%～2%）。

病例 7-2

病史：19岁女性，亚急性剧烈腹痛，右下腹为著。

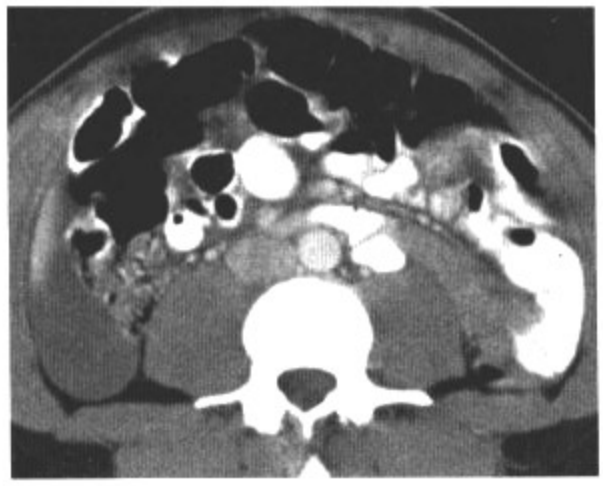

图7.2　A

图7.2　B

图7.2　C

图7.2　D

影像表现：轴位增强CT图像显示右半结肠周围间隙（A）及盆腔（B～D）内大量高密度液体，以及双附件非均质性囊性肿物。

鉴别诊断：输卵管卵巢脓肿，子宫腺肌症，囊腺瘤。

诊断：双侧卵巢囊肿出血。

讨论：双附件囊性肿物包括功能性卵巢囊肿、卵巢输卵管脓肿、子宫腺肌症及卵巢上皮性肿物。功能性卵巢囊肿可以是卵泡囊肿或黄体囊肿。卵泡囊肿是由于未破裂的卵泡持续受激素刺激增大。典型病灶直径大于2.5cm，且为多房性。囊内常见出血后遗改变，出血常导致盆腔锐痛。一旦发生出血，囊内会出现血平面，或出现腹膜腔内出血。卵泡囊肿常常在1～2个月经周期后消退。初次检查后6周进行超声波检查随访，以除外潜在肿瘤的可能。超声检查最好在月经后1周内进行，以使囊肿充分消退，并避免与新生的生理性囊肿混淆。该病例中，腹膜后间隙内高密度液体提示卵巢囊肿破裂或子宫腺肌症出血。

病史：44岁女性，膀胱出口梗阻。

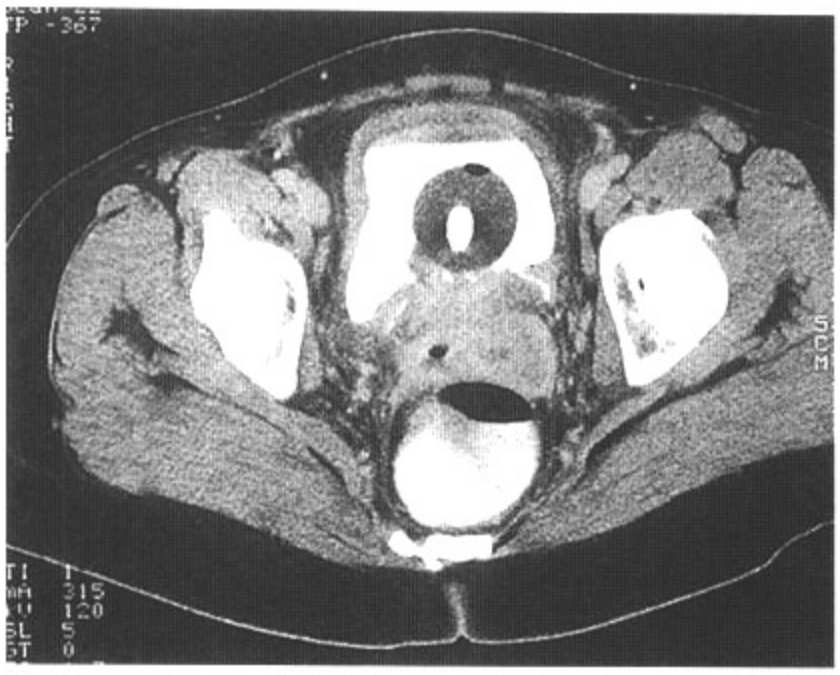

图7.3　A

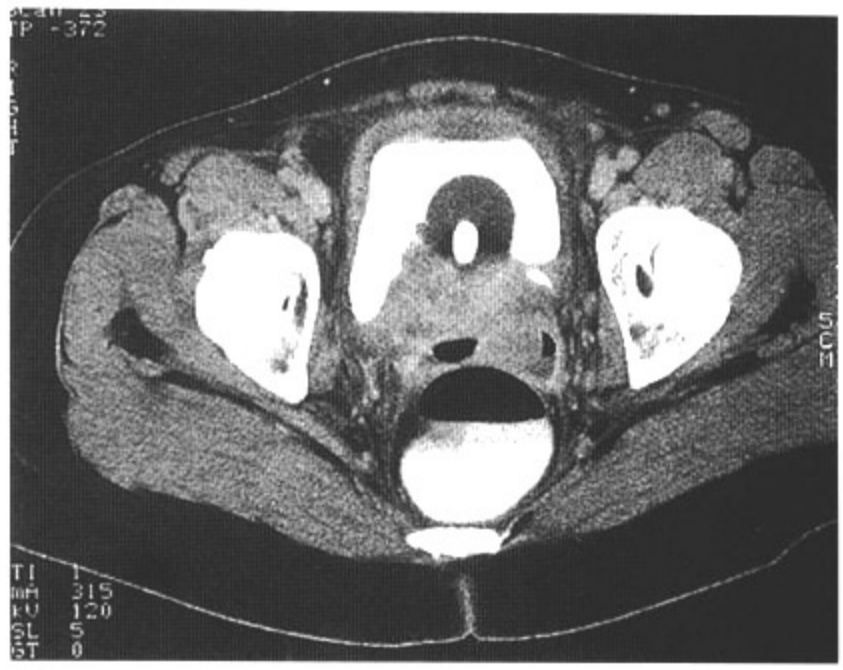

图7.3　B

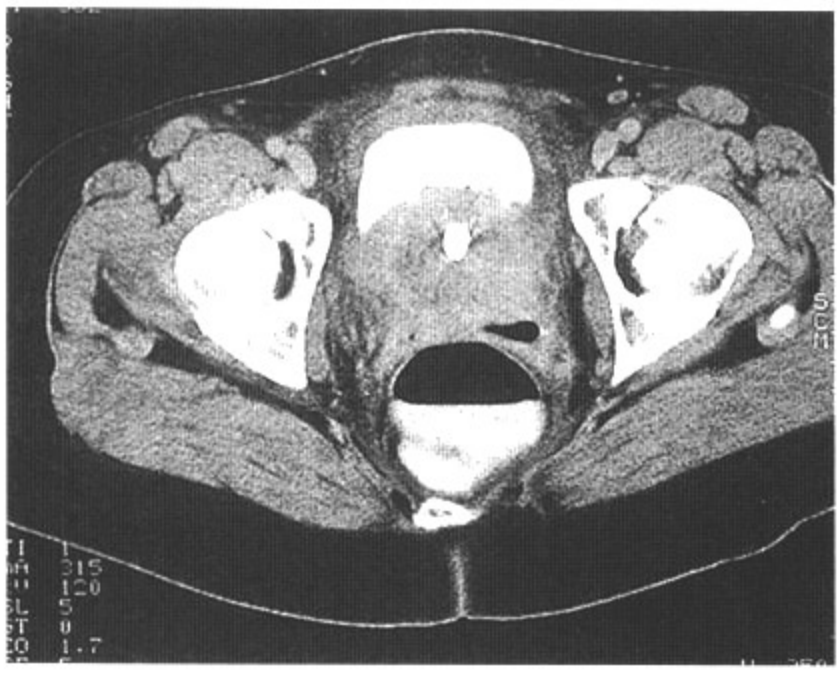

图7.3　C

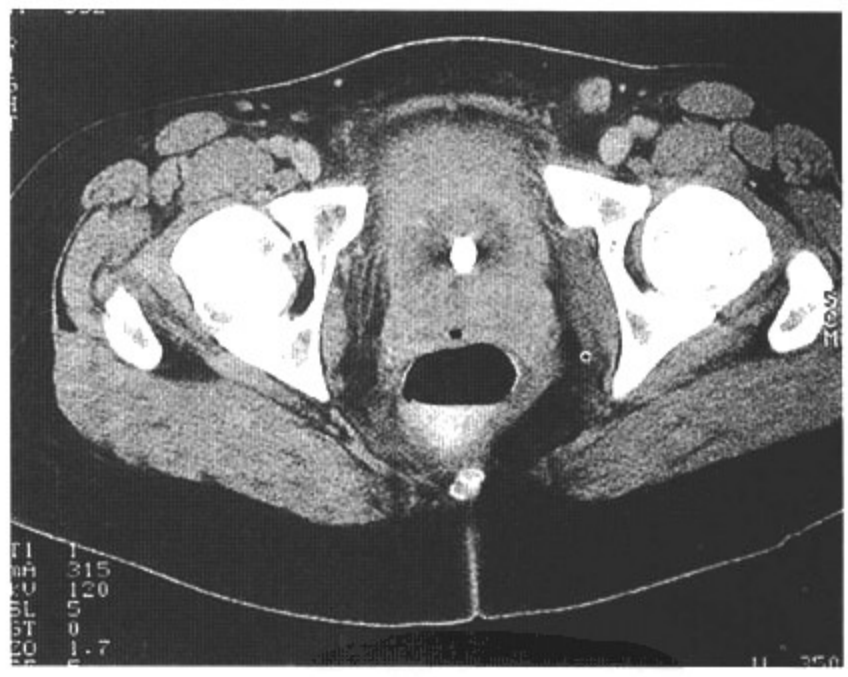

图7.3　D

影像表现：轴位增强CT图像显示膀胱底部一较大肿物延伸至Foley管球囊周围。肿物侵入阴道内。

鉴别诊断：移行细胞癌，肉瘤，转移瘤。

诊断：尿道癌（鳞状细胞癌）。

讨论：尿道癌女性较男性多发。最常见的组织学亚型依次为鳞状细胞癌、腺癌及移行上皮癌。发病高峰为60～70岁。现在认为，该病继发于感染或创伤。可以根据发病部位将尿道癌分类。尿道远端癌为典型的低级别癌，预后好。尿道近端癌发病较晚，而且通常恶性程度更高，预后不良。该病例显示一尿道近端侵袭性鳞状细胞癌。病变侵犯尿道周围组织，并延伸至膀胱底部及阴道。病变表现与起源于膀胱上皮的移行上皮癌及侵袭性肉瘤类似。诊断该病的关键是病变远端侵及会阴，提示为尿道癌。

病例 7-4

病史：72岁女性，尿失禁术后发热及阴道排泄物恶臭。

图7.4　A

图7.4　B

图7.4　C

图7.4　D

影像表现：轴位增强CT图像显示宫腔增大扩张，其内充盈气体与液体。

鉴别诊断：子宫积血，子宫积液。

诊断：子宫积脓。

讨论：子宫宫腔内液体可以有多种来源，包括脓（子宫积脓）、无菌性液体（子宫积液）及血（子宫积血）。通常在月经期及孕期妇女可见子宫内液体。像该病例这种大量液体积聚通常发生于子宫宫腔堵塞。在生育期妇女，这常由于宫颈癌、子宫平滑肌瘤、子宫内膜癌、放疗、术后瘢痕及狭窄。该病例，宫颈狭窄及术后感染导致子宫宫腔堵塞，继而在子宫内膜腔内脓及气体积聚形成子宫积脓。感染液体可经输卵管流入腹膜腔。在MRI图像中，可根据液体信号的不同来区别子宫积液及子宫积血。由于血液分解产物的存在，子宫积血在T1WI图像上显示为高信号。在子宫积血图像上还可能看到液－液平面（红细胞沉积效应）。必须进行CT平扫及增强检查，以鉴别液体与子宫内膜肿瘤。

病史：27岁女性，会阴部疼痛。

图7.5　A

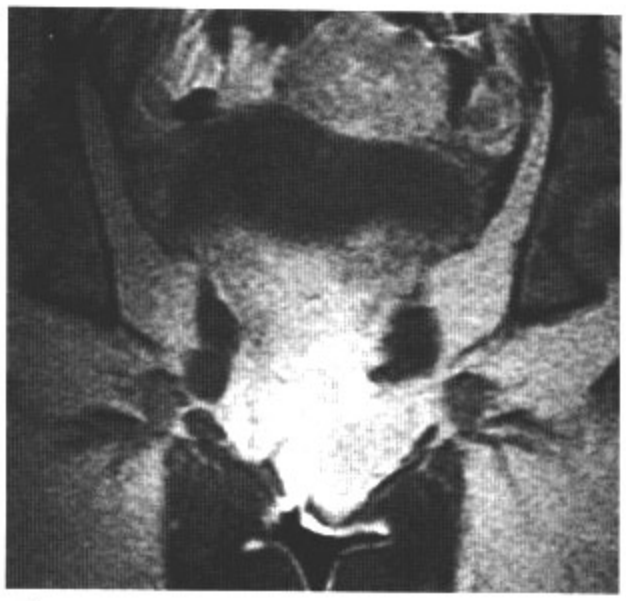

图7.5　B

图7.5　C

图7.5　D

影像表现：矢状位T2WI（A）显示会阴前部有一不均匀高信号肿物。冠状位压脂T1WI（B）证实为阴部的等信号软组织肿物。增强后，冠状位脂肪抑制（C）及轴位T1WI显示肿物强化不均匀，未侵犯周围结构。

鉴别诊断：脂肪肉瘤及浸润性血管脂肪瘤，粘液样外周神经表皮样肿瘤，粘液样平滑肌肿瘤，血管肌纤维母细胞瘤。

诊断：恶性血管粘液瘤。

讨论：侵袭性血管粘液瘤（AAM）是一种富含粘液及血管成分的少见的良性软组织肿瘤。多发于育龄妇女。肿瘤生长缓慢，但可在盆腔内长到很大，尤其是在会阴部。虽然肿瘤很少见有丝分裂活性，但局部侵袭性生长方式及术后高复发率（36%～72%）提示为恶性。典型的影像学特征为无痛性生长的富血管肿瘤及局部浸润而无周围器官侵犯。在MRI图像中，肿瘤在T1WI为等信号，注射造影剂后中等强化。肿瘤在T2WI上呈漩涡状或层状。鉴别AAM与其他主要鉴别诊断的关键特征是缺乏脂肪成分，浸润性而非侵袭性生长方式，以及发生于育龄妇女的不均匀强化的软组织肿物。患者需要长期MRI随访，因为有病例报道肿瘤在初次手术数年后复发。

病例 7-6

病史：52岁女性，腹部不适。

图7.6　A

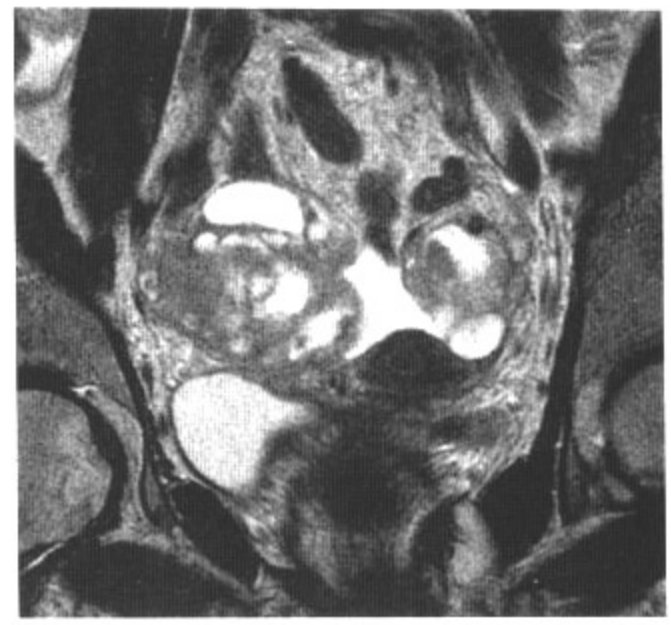

图7.6　B

图7.6　C

图7.6　D

影像表现：轴位（A）及冠状位（B）T2WI及平扫冠状位（C）T1WI和Gd-DTPA增强轴位压脂T1WI显示双侧卵巢囊实性肿物，实性成分有强化。可见腹水，以及道格拉斯窝的相似的囊实性肿物。

鉴别诊断：粘液囊腺癌，Krukenberg瘤，输卵管－卵巢脓肿。

诊断：浆液性囊腺癌。

讨论：卵巢上皮性肿瘤占卵巢恶性肿瘤的85%；这其中，50%是浆液性囊腺癌。浆液性囊腺癌的发病高峰在60～70岁。危险因素包括初潮早、未生育、不孕、绝经晚以及卵巢肿瘤家族史。除了影像学检查，血清CA-125水平对于诊断也很有帮助。但是，血清学检查敏感性低，而且依赖于肿瘤的分级（50%为Ⅰ级）。在子宫内膜异位症、子宫肌瘤、怀孕、盆腔炎，甚至1%健康的妇女，也会出现CA-125升高，从而导致假阳性。对于浆液性囊腺癌，最重要的诊断要点是肿瘤的分级，以及首次术后肿瘤是否残余。肿瘤分级根据国际妇科与产科联盟（FIGO）指南，如下：Ⅰ级，局限于卵巢；Ⅱ级，侵犯盆腔；Ⅲ级，肿瘤伴有盆腔外腹膜内转移和/或腹膜后淋巴结转移；Ⅳ级，远处转移或胸腔积液内检出肿瘤细胞或肝转移。能够提示卵巢恶性肿瘤的影像学特征是：大的软组织肿物、大于3mm的厚壁囊性占位、强化的乳头状影、腹水、腹膜种植、盆壁侵犯及淋巴结肿大。

病例 7-7

病史：48岁女性盆腔疼痛。

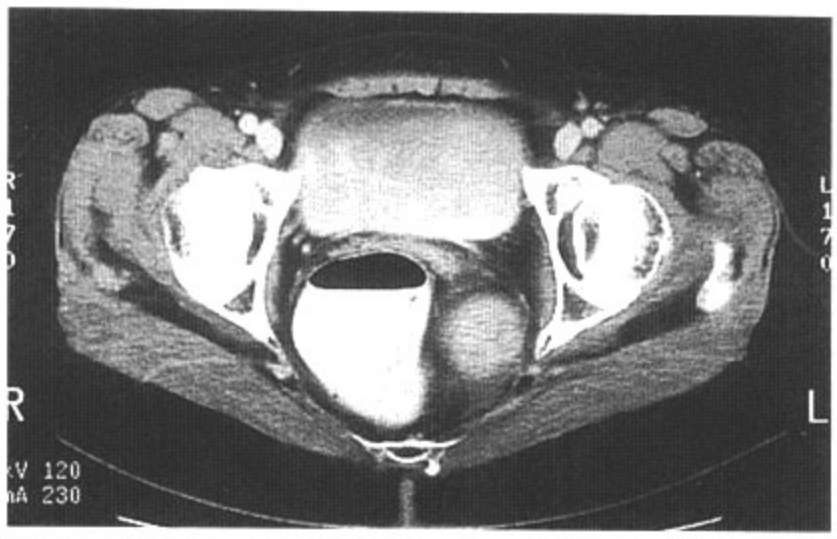

图7.7　A

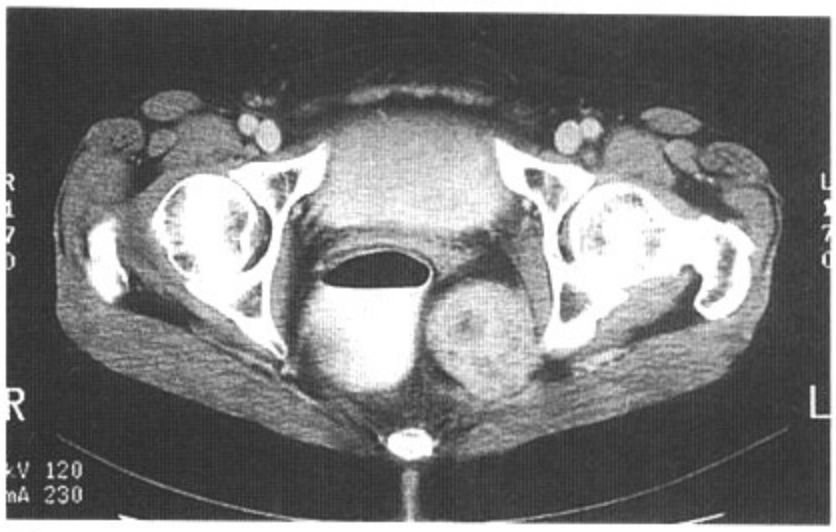

图7.7　B

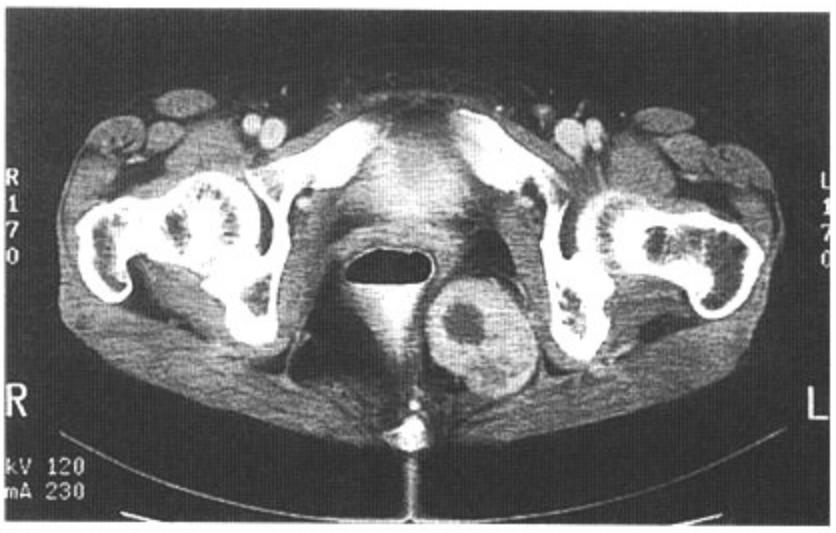

图7.7　C

影像表现：轴位增强CT图像显示一5cm有强化的实性肿物，位于直肠左侧，其内见低密度灶，将直肠向右推挤。

鉴别诊断：转移瘤，肉瘤，淋巴瘤。

诊断：直肠周围血管外皮细胞瘤。

讨论：血管外皮细胞瘤是来源于毛细血管外皮细胞的少见肿瘤，可见于下肢、腹膜后及脑（硬膜）。肿瘤血供丰富，注射造影剂后强化明显。与其他腹膜后或腹膜外肿瘤比较，血管外皮瘤在发现时可长大至10cm以上。在肿物压迫临近组织导致疼痛或功能下降前，通常没有症状。直肠周围肿物常来源于直肠。该病例中的占位，游离于直肠及子宫，不像直肠恶性肿瘤（如：腺癌、胃肠道间质瘤、类癌、淋巴瘤）或带蒂的子宫平滑肌瘤。这种肿瘤也可发生于直肠周围组织。鉴别诊断首选肠系膜肿瘤，如肉瘤与淋巴瘤。转移瘤，尤其是来源于黑色素的侵袭性肿瘤，也有类似表现。

病例 7-8

病史：36岁女性，盆腔疼痛、性交困难、痛经。

图7.8　A

图7.8　B

图7.8　C

图7.8　D

影像表现：轴位（A，B）及冠状位增强CT图像显示2个边界清晰的不均匀强化的子宫肌层肿物，较小者位于宫腔内。

鉴别诊断：子宫平滑肌肉瘤，子宫内膜息肉，腺肌症。

诊断：子宫平滑肌瘤。

讨论：子宫平滑肌瘤，也叫肌瘤或纤维瘤，是最常见的妇科肿瘤，育龄妇女发病率为20%～30%。根据肿瘤在肌层的位置，分为壁内（最常见）、粘膜下（由于出血，多有症状）及浆膜下（带蒂者类似于卵巢肿瘤）。急性疼痛可能由于急性变性、浆膜下肿瘤蒂扭转、妊娠期梗死或粘膜下平滑肌瘤脱垂所致。在CT图像中，根据内部出血及坏死程度，与正常子宫对比，平滑肌瘤可以是低、等或高密度。平滑肌瘤常使子宫变形、充满宫腔及钙化。平滑肌瘤在T2WI与子宫对比呈边界清晰的低信号肿物，常伴有一个由扩张的淋巴系统、静脉或水肿形成的明显的高信号边缘。大于3～5cm的平滑肌瘤，由于变性程度不同常呈异质性。腺肌瘤及平滑肌肉瘤边界的特点为边界不清；子宫内膜息肉起源于子宫内膜，而不是肌层。

病例 7-9

病史：70岁女性，腹痛逐渐加重。

图7.9　A

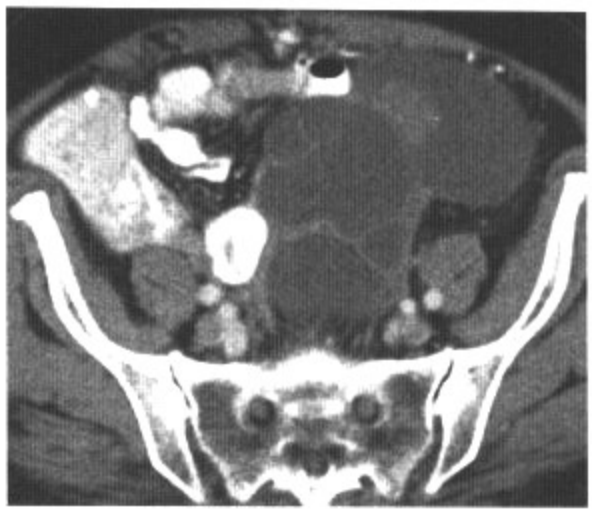

图7.9　B

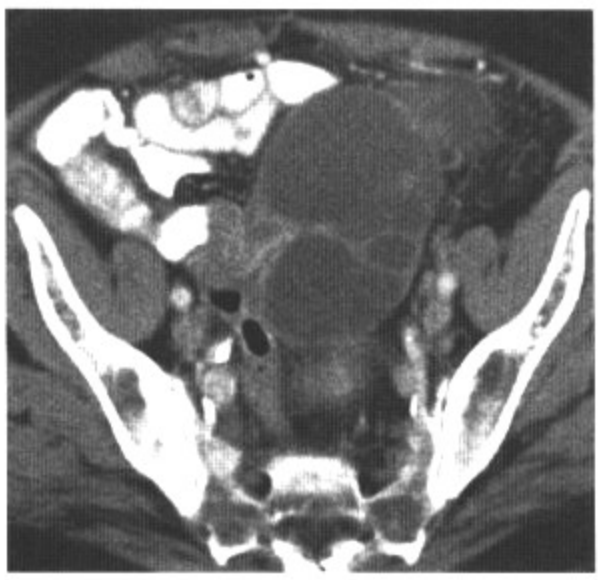

图7.9　C

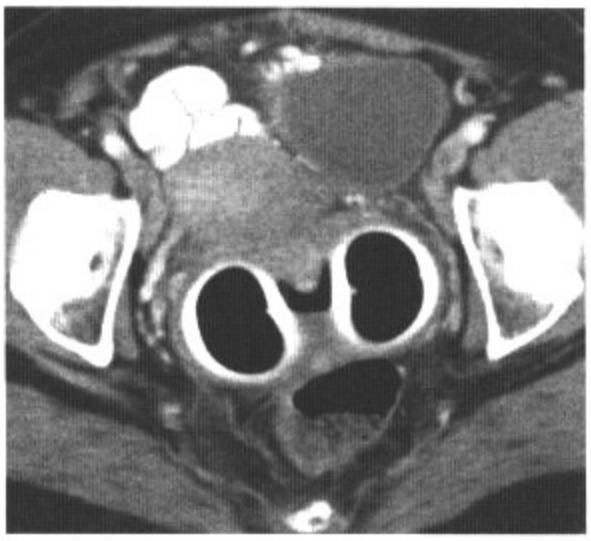

图7.9　D

影像表现：轴位增强CT图像显示左附件一21cm多房性囊性肿物。肿物内部部分分隔略厚，可见强化的壁结节。并可见子宫托（D）。

鉴别诊断：浆液性或粘液性囊腺瘤或癌，不典型成熟畸胎瘤，输卵管积水，卵巢输卵管脓肿，囊性转移瘤。

诊断：浆液性囊腺纤维瘤。

讨论：浆液性囊腺纤维瘤是卵巢上皮良性肿瘤。含有50%以上的浆液性囊腺瘤被定义为浆液性囊腺纤维瘤。卵巢肿瘤中65%为卵巢上皮来源。在卵巢浆液性肿瘤中，约60%是壁光整的良性囊腺瘤，15%为低恶性度（交界性肿瘤），25%为恶性。浆液性囊腺瘤可为单房（常见）或多房囊性肿物，囊内为等密度（CT）或等信号（MRI），有薄壁或分隔，无囊内外赘生物。多房性囊性肿物伴囊内混杂密度或信号是粘液性瘤的典型表现。浆液性囊腺瘤可至30cm大，平均直径为10cm；粘液性囊腺瘤更大（可达50cm）。只有在符合以下特征时才可以诊断卵巢良性肿瘤（准确率为84%）：完全囊性肿物，壁厚小于3mm，缺少内部结构，无腹水或侵袭性特征，无腹膜后淋巴结肿大。注射造影剂后，只有囊壁及分隔强化。

病例 7-10

病史：40岁女性，月经过多伴痛经。

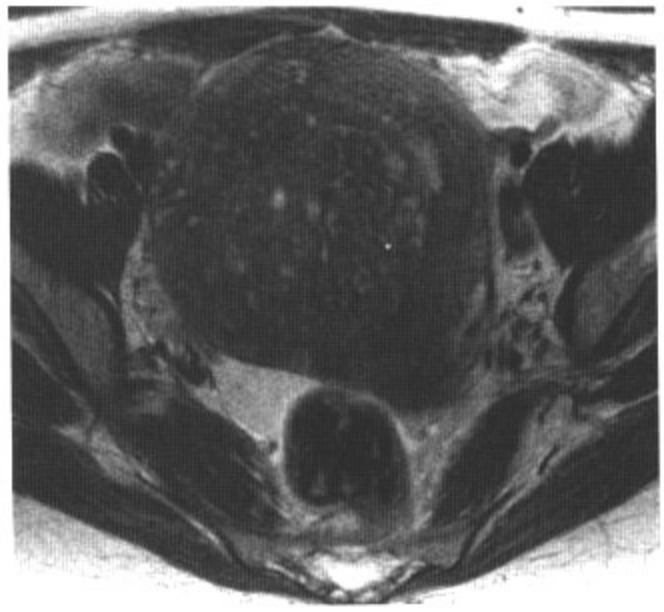

图7.10　A

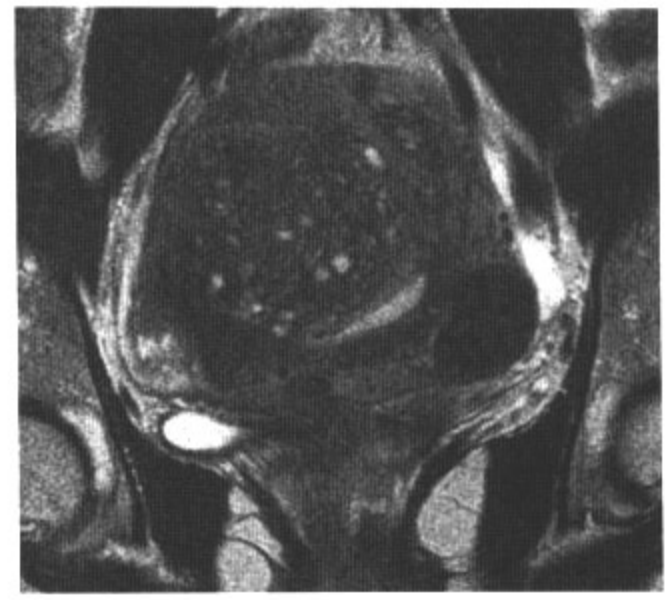

图7.10　B

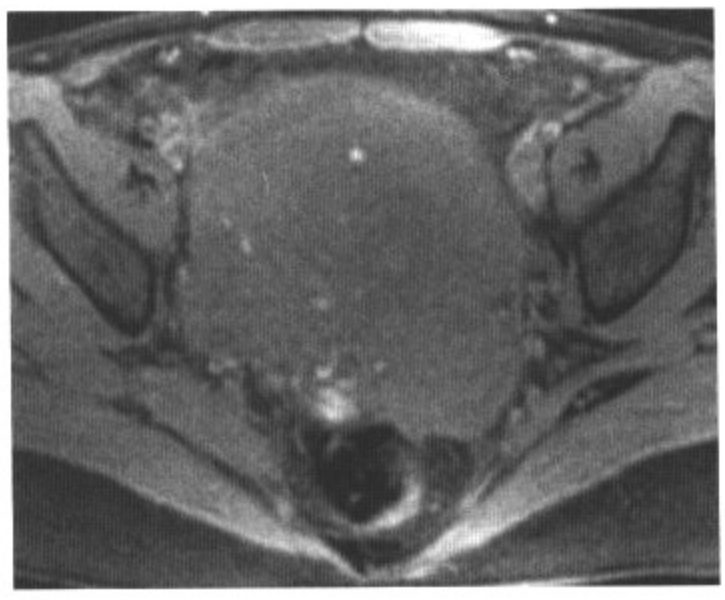

图7.10　C

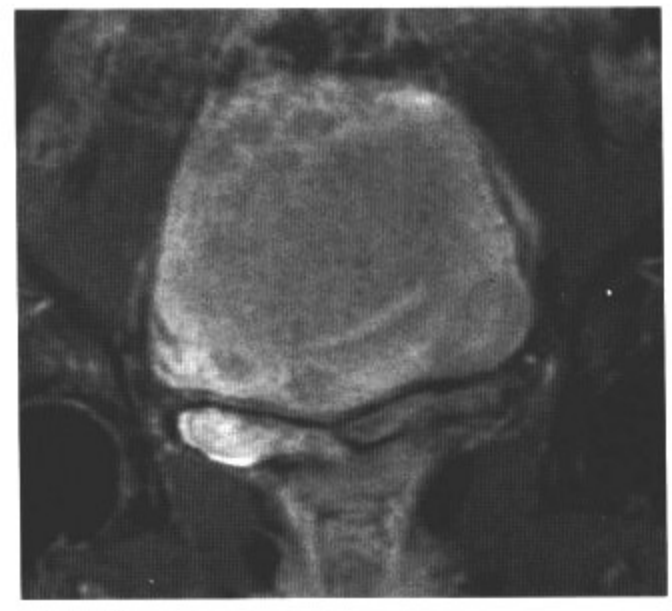

图7.10　D

影像表现：轴位（A）及冠状位（B）T2WI、轴位压脂T1WI（C）及Gd-DTPA增强压脂轴位T1WI（D）显示子宫壁内边界不清，如瑞士奶酪状肿物（T1WI及T2WI见点状高信号），局部正常解剖结构消失。与正常子宫肌层对比，肿物中度强化。浆膜下可见两个T2低T1等信号小结节，边缘清晰，可见强化。

鉴别诊断：子宫肌层收缩，肌肥大。

诊断：子宫内膜异位症及子宫平滑肌瘤。

讨论：子宫内膜异位症是由于子宫内膜腺体及基质异位至肌层，常伴有子宫肌层增生。多发于生育期及围绝经期妇女（40～60岁）。症状包括盆腔痛、月经过多及痛经。子宫内膜异位症有两种形态学形式：弥漫型与较少见的局灶型（也叫腺肌瘤）。由于子宫内膜基底层首先反映激素的周期性变化，子宫内膜异位症没有典型的出血表现。子宫内膜异位症的MRI特征包括：低信号的结合带局灶或弥漫性增厚（>12mm），边界不清，子宫内膜形态正常及在T2WI低信号肿物内（由于伴随平滑肌增生）见点状T1WI或T2WI高信号。点状高信号为小的出血灶，异位子宫内膜，和/或子宫内膜腺体囊状扩张。该病与弥漫性肌肥大鉴别困难；肌肥大也导致结合带增厚，虽然较轻，与弥漫性子宫内膜异位症比较边界清晰。

病例 7-11

病史：45岁女性，盆腔痛。

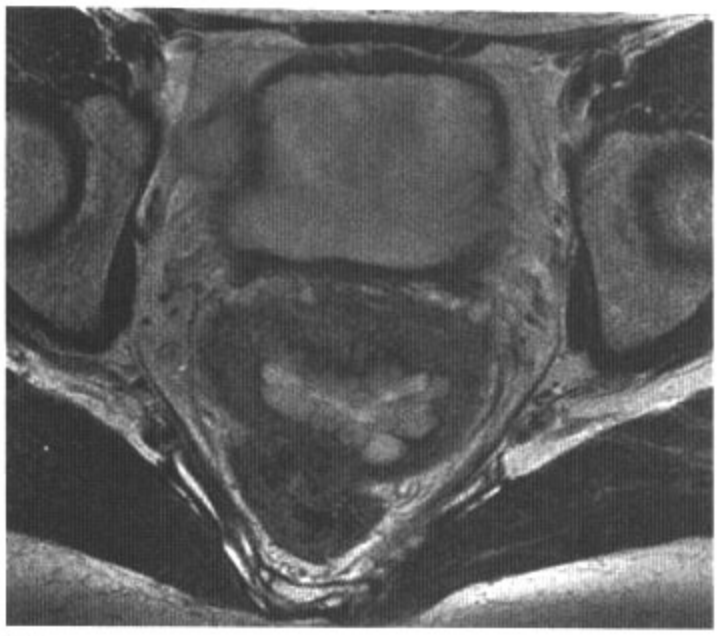

图7.11　A

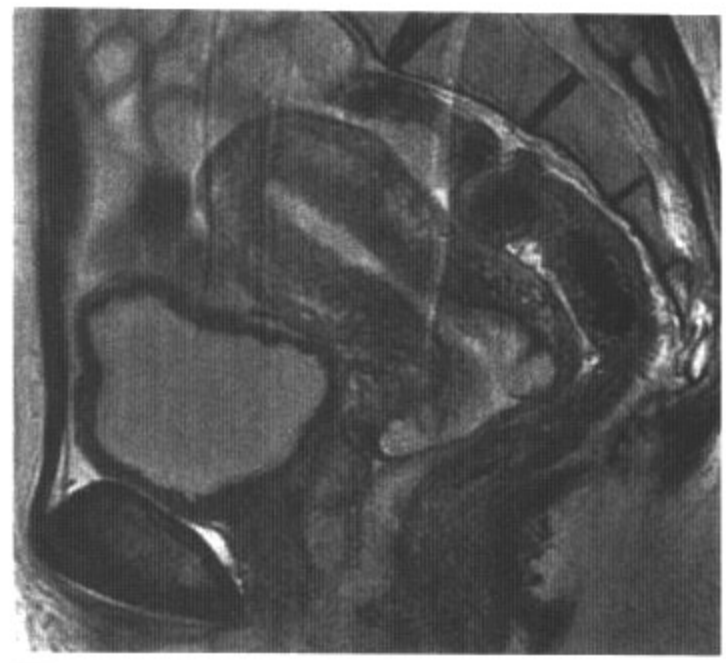

图7.11　B

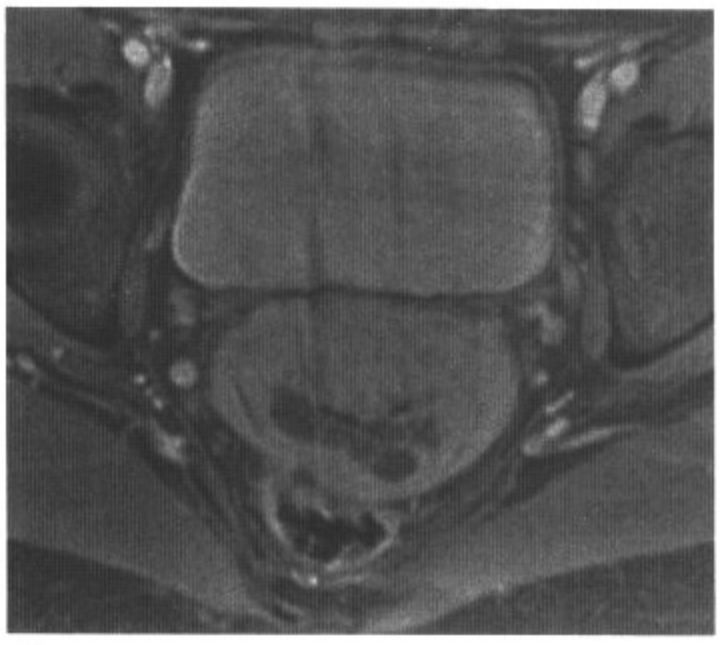

图7.11　C

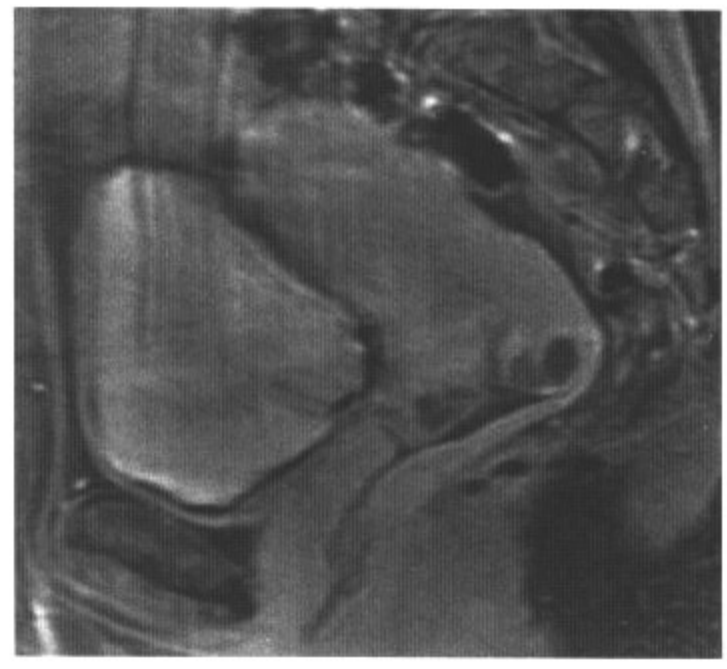

图7.11　D

影像表现：轴位（A）及矢状位（B）T2WI显示宫颈多发边缘不规则高信号囊性占位，延伸至宫颈基质。Gd-DTPA增强压脂轴位（C）及矢状位（D）T1WI显示环形类囊性肿物壁强化，伴宫颈腹外侧壁实性成分。

鉴别诊断：Nabothian囊肿，子宫颈内增生，分化好的腺癌。

诊断：恶性腺瘤。

讨论：恶性腺瘤是宫颈粘液腺癌的亚型之一，发病率占宫颈腺癌的3%。首发症状为水样阴道排泄物。由于该病在早期即播散至胸膜腔，并且对放疗及化疗不敏感，恶性腺瘤预后不良。组织病理学上，肿瘤由分化好的宫颈内腺体构成，这些腺体由宫颈壁表层延伸至深层。这些腺体构成一环形肿物，呈囊性，其内充盈粘液。恶性腺瘤常与Peutz-Jeghers综合征伴发。MRI中，伴实性成分的宫颈多囊性肿物为恶性腺瘤的特征表现。鉴别恶性腺瘤与其他宫颈占位的可能性仍然存在争论。组织病理学分析中，检查宫颈基质深部异常很重要，因为这是恶性腺瘤与Nabothian囊肿相区别的特异病征。

病史：54岁女性，慢性盆腔痛，偶发阴道出血。

图7.12　A

图7.12　B

图7.12　C

图7.12　D

影像表现：矢状位T2WI（A）显示宫腔内膨胀性生长的大小11cm的不均匀低信号肿物，延伸至宫颈。子宫肌层可见多发侵犯，侵润深度大于子宫肌层的50%。压脂轴位T1WI（B）与子宫肌比较肿物呈不均匀等信号。同时可见右侧卵巢增大，呈不均匀低信号。Gd-DTPA增强压脂冠状位（C）及轴位（D）T1WI显示肿物不均匀轻度强化，伴肿物头侧子宫肌层侵犯。

鉴别诊断：子宫纤维样肌瘤，宫颈癌，子宫肌腺，子宫积血，子宫间质瘤。

诊断：子宫内膜癌。

讨论：在美国子宫内膜癌是最常见的妇科恶性肿瘤，其发病高峰期为60～70岁。典型表现为绝经后子宫出血。子宫内膜癌危险因素有未生产、激素替代、晚绝经及肥胖。90%的子宫内膜癌为腺癌。其他病理学亚型，如浆液性乳头状癌及透明细胞癌，很少见，预后较差。子宫内膜癌在T2WI很好发现，因为与T2低信号的结合带比较其为高信号的肿物。当结合带破坏或与子宫内膜界面不规则时，须考虑子宫肌层侵犯。子宫内膜腺癌与正常强化的子宫壁比较呈轻度强化。子宫肌层侵犯深度大于50%时，盆腔及腹膜后淋巴结转移的发生率是无子宫肌层侵犯或侵犯深度小于50%者的6～7倍。因此，术前评价子宫肌层侵犯情况有助于计划淋巴结清扫的范围。

病例 7-13

病史：55岁女性，严重阴道出血。

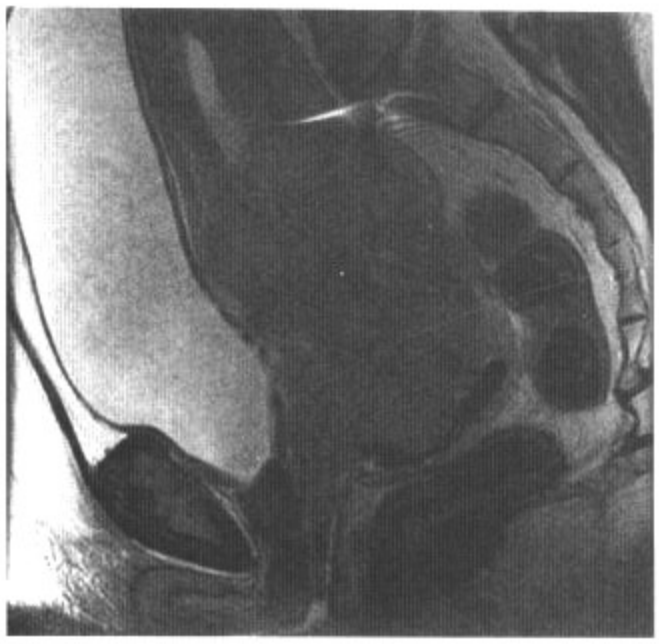

图7.13　A

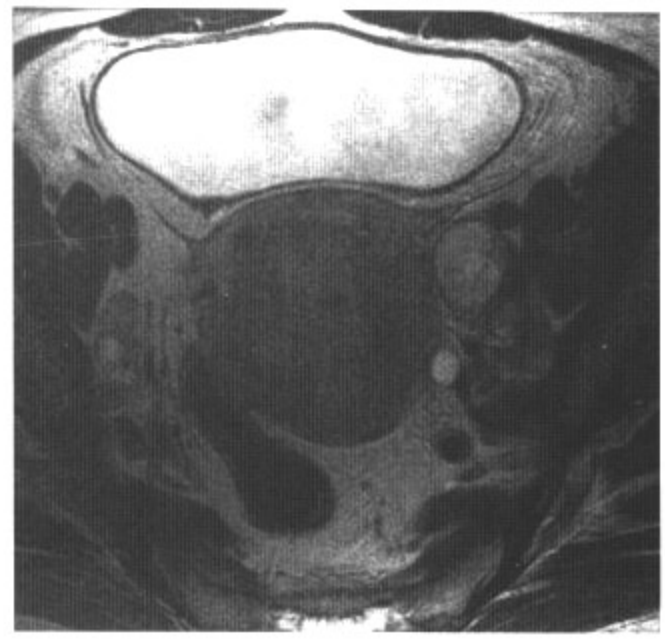

图7.13　B

图7.13　C

图7.13　D

影像表现：矢状位T2WI（A）显示宫颈9cm的大小边界不清肿物，侵入阴道穹窿前壁。肿物与子宫肌层呈等信号。肿物侵犯膀胱壁（固有肌层破裂）、阴道前壁上1/3、子宫浆膜（宫颈低信号纤维基质断裂）。宫腔内充盈液体。轴位T2WI（B）显示左侧输尿管积水及双侧髂血管旁淋巴结坏死。Gd-DTPA增强压脂轴位（C）与矢状位（D）T1WI显示肿物强化，更好地显示了邻近器官受侵情况。

鉴别诊断：子宫内膜癌。

诊断：宫颈癌，Ⅳ期。

讨论：MRI是对宫颈癌分期，直到进一步治疗、决定诊断及评价放化疗效果（肿瘤体积变化）的最佳影像学方法。宫颈癌分期根据FIGO分级，0级为原位癌，Ⅰ级肿瘤肿瘤局限于宫颈（ⅠA微侵袭，ⅠB1肿瘤＜4cm，ⅠB2肿瘤＞4cm）。Ⅱ级肿瘤蔓延至宫颈外，未侵犯盆壁或阴道下1/3。Ⅲ级肿瘤侵犯阴道下1/3或盆壁，或输尿管堵塞。Ⅳ级肿瘤蔓延至真性骨盆外，或侵犯膀胱或直肠。ⅠB或ⅠA肿瘤可行部分切除术或放射治疗。对于大于2cm的肿瘤，应联合应用手术治疗与宫腔内近距离放疗。

病例 7-14

病史：36岁女性闭经，白血病放化疗病史。

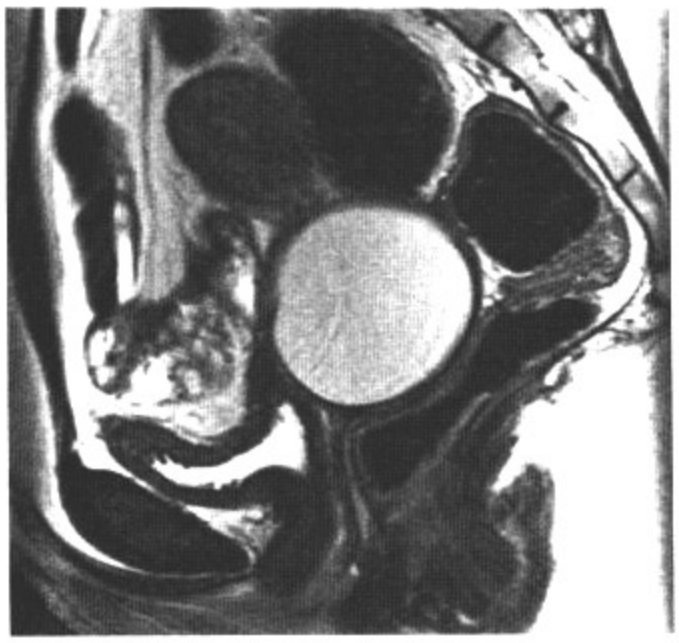

图7.14　A

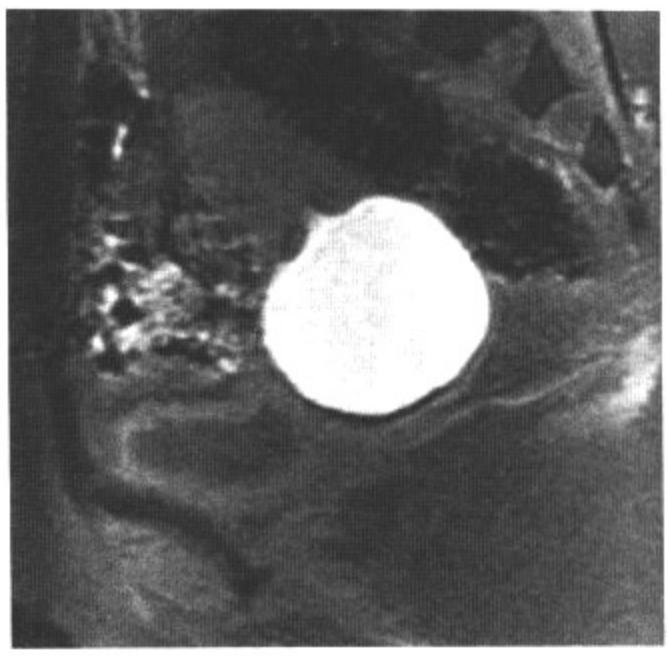

图7.14　B

图7.14　C

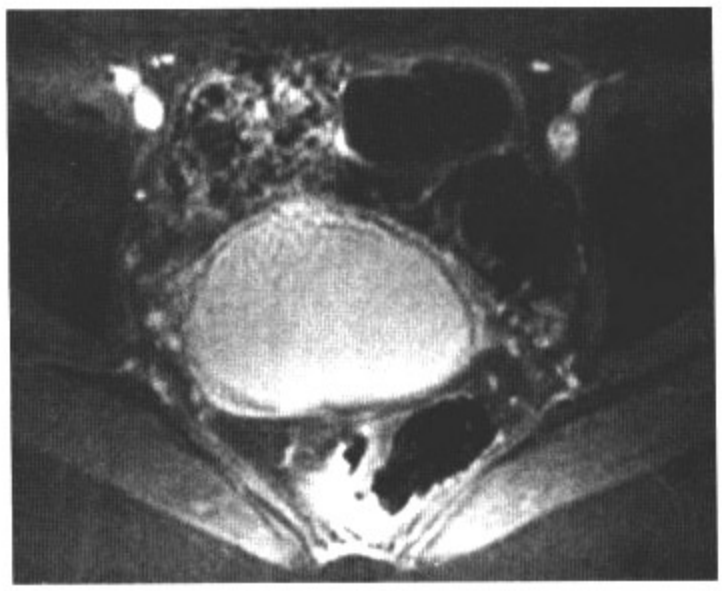

图7.14　D

影像表现：矢状位T1WI（A）、压脂矢状位T1WI（B，C），Gd-DTPA增强压脂轴位T1WI（D）显示一个T1WI与T2WI高信号、无强化、边界清晰肿物。肿物位于阴道上1/3，延伸至宫颈管内。

鉴别诊断：子宫积血，加特纳（Gartner）管囊肿，子宫内膜异位症。

诊断：阴道积血。

讨论：阴道出血定义为明显扩张的阴道内见由不同时期血肿产物而产生的不同T1、T2信号的血凝块。子宫积血（血肿充盈子宫腔）应与阴道积血区别：由于子宫粘膜肌层顺应性较可扩张的阴道壁差，宫腔的扩张程度小于阴道。阴道阻塞可由于苗勒管畸形、阴道横隔膜（位于阴道上1/3）、处女膜闭锁（阴道下1/3）引起，或继发于肿瘤、医源性（放疗）。这些都使情况更加复杂。加特纳管囊肿作为发育完善的结构，不会进入宫颈管内，液体由阴道进入宫颈管的表现表明病变位于腔内。

病例 7-15

病史：32岁女性，阴道出血。

图7.15　A

图7.15　B

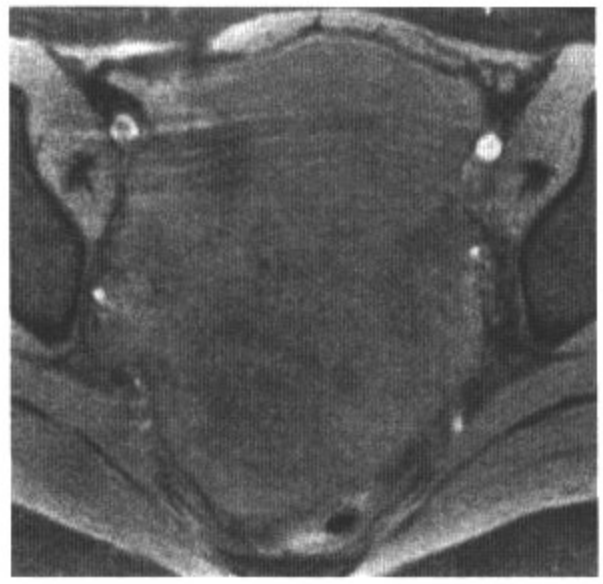

图7.15　C

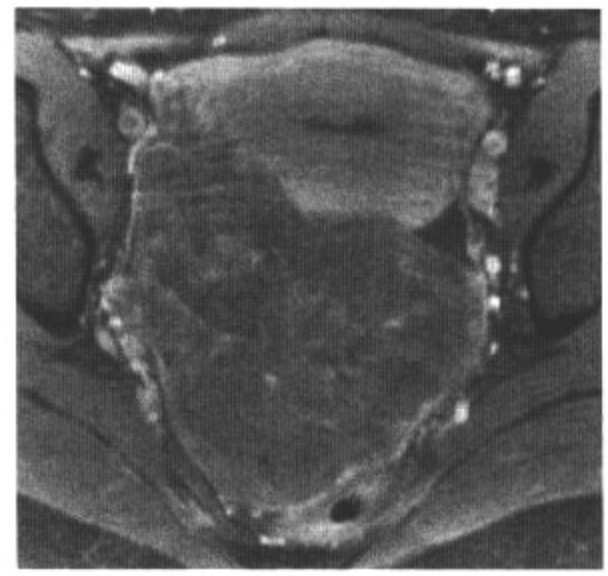

图7.15　D

影像表现：轴位（A）与矢状位（B）T2WI显示阴道穹窿部一多发分叶状不均质低信号肿物，肿物中央见点状高信号。平扫（C）与Gd-DTPA增强（D）压脂轴位T1WI显示肿物及包膜轻度强化。

鉴别诊断：带蒂的子宫浆膜下或阔韧带肿瘤，卵巢纤维上皮瘤（Brenner瘤）。

诊断：卵巢纤维瘤/纤维卵泡膜细胞瘤。

讨论：纤维瘤，纤维卵泡膜细胞瘤及卵泡膜细胞瘤占卵巢肿瘤的4%，占性索基质肿瘤的50%，好发于20～30岁女性。纤维瘤由成胶原梭形细胞构成，没有成激素活性。该病常伴发两个临床综合征：第一，纤维瘤、腹水及胸水构成Meigs综合征（纤维瘤患者的发生率为1%）。即使没有这一综合征，较大的纤维瘤常伴发腹水。第二，纤维瘤发生于基底细胞痣综合征，典型表现为双侧多发结节伴钙化。纤维卵泡膜细胞瘤也包含少量卵泡膜细胞，细胞内含脂肪成分，并可分泌激素。在激素刺激下，后者可伴发子宫内膜增生。MRI显示纤维瘤与纤维卵泡膜细胞瘤呈T1等信号、T2低信号（与骨骼肌比较）。纤维瘤可出现水肿及囊性变（T2高信号），尤其是如本病例所示的较大肿物。Gd-DTPA增强图像中肿瘤轻度强化。纤维瘤内可见钙化（T1、T2均为点状低信号）。鉴别卵巢纤维瘤/卵泡膜细胞瘤与子宫平滑肌瘤的要点是找到来源于子宫的肿瘤“供血血管”。这表明占位为子宫来源，考虑为子宫平滑肌瘤。阔韧带纤维瘤及Brenner瘤可有相似表现。

病例 7-16

病史：71岁男性，阴茎根部巨大肿物。

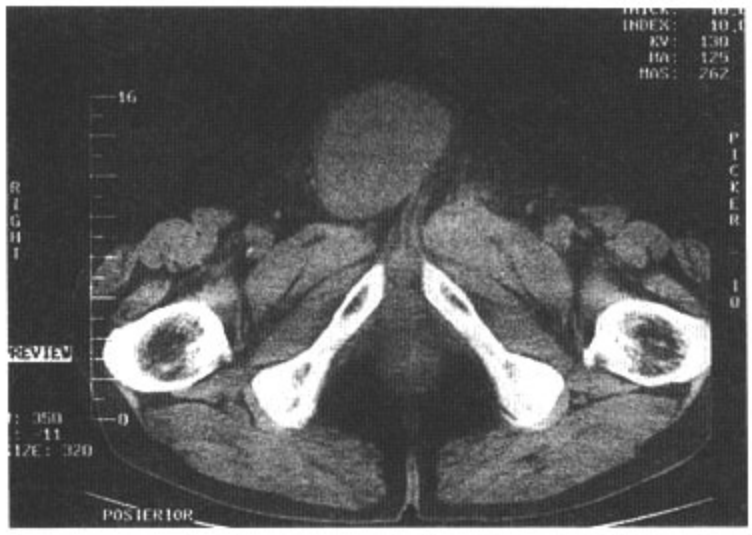

图7.16　A

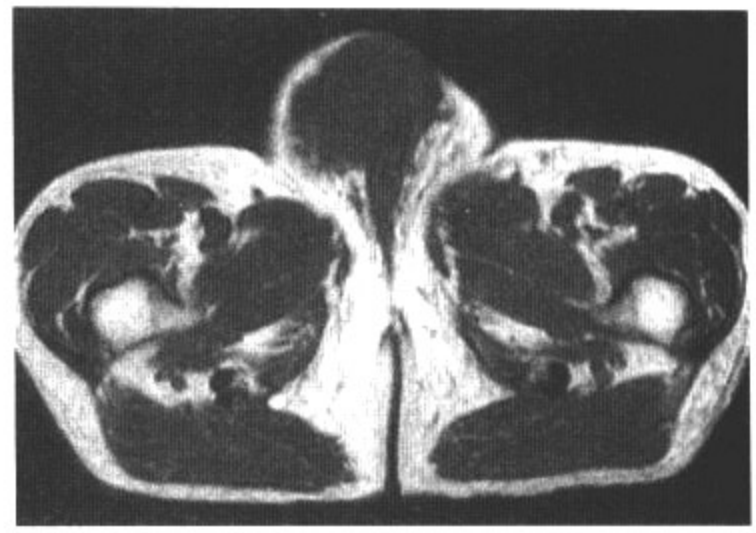

图7.16　B

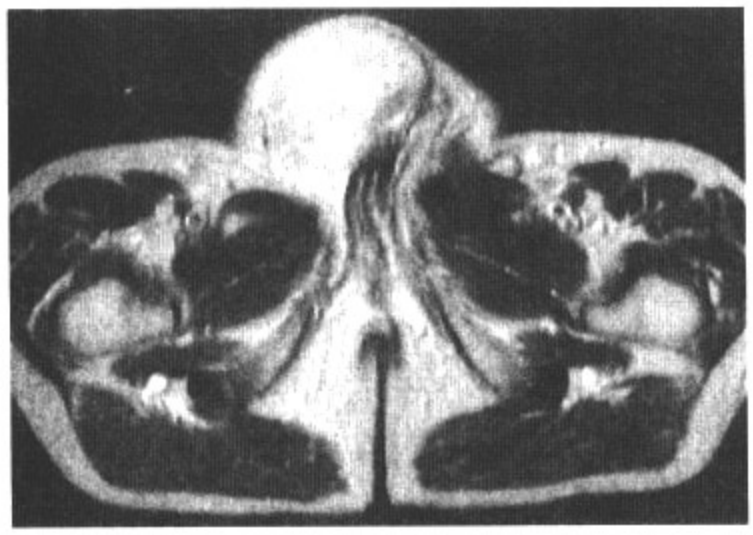

图7.16　C

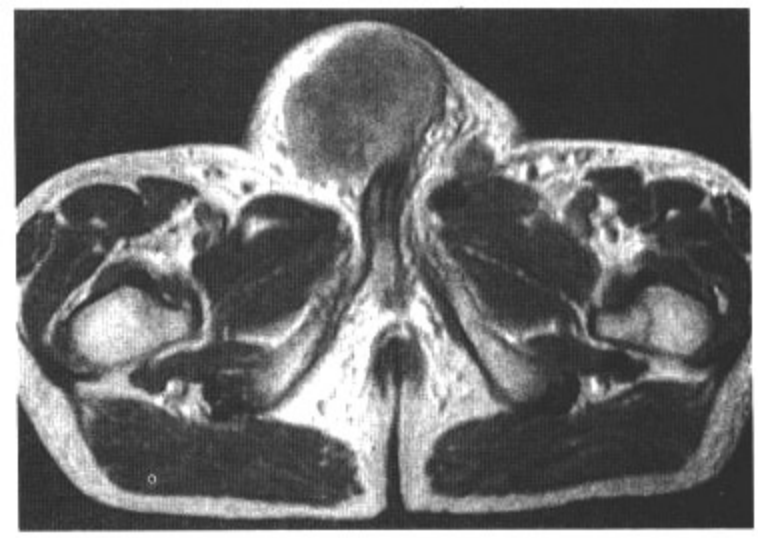

图7.16　D

影像表现：轴位NECT图像（A）显示阴茎右侧根部一直径约8cm、边界清晰肿物，阴茎肌受压左移。轴位T1WI（B）显示肿物与骨骼肌比较为等信号。阴茎肌完整，轴位T2WI（C）显示肿物与骨骼肌比较为高信号，Gd-DTPA增强轴位T1WI（D）显示肿物不均匀强化。

鉴别诊断：阴茎癌、转移癌。

诊断：精索平滑肌肉瘤。

讨论：本病例诊断的关键点是认识到肿物压迫阴茎移位，而不是侵犯阴茎。阴茎原发肿瘤，如鳞状上皮癌，会侵犯阴茎肌及皮肤。腹股沟淋巴结肿大一定程度时，可类似阴茎肿物。此肿物来源于精索，精索最常见肿瘤为肉瘤、恶性纤维组织细胞瘤或平滑肌肉瘤。病变与睾丸不相连且不居中，这一点不符合腹股沟淋巴结肿大的表现。此病例亦可考虑转移瘤。

病例 7-17

病史：35岁女性，盆腔疼痛，伴出血。

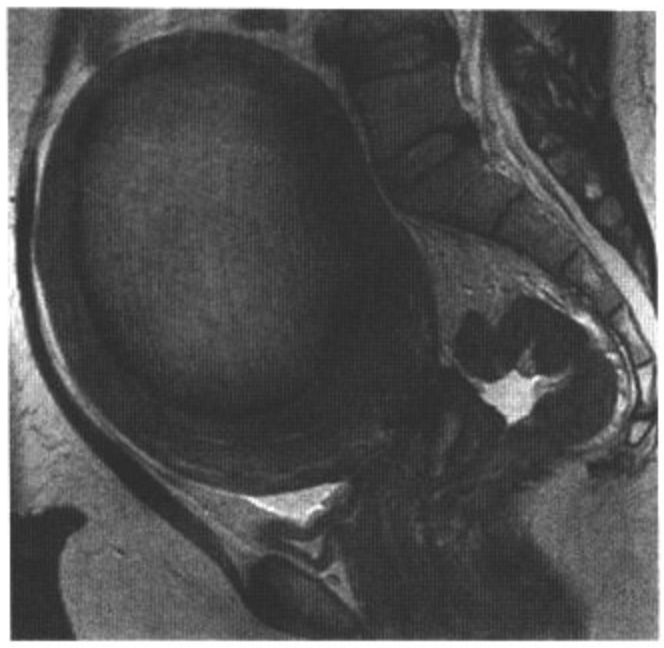

图7.17　A

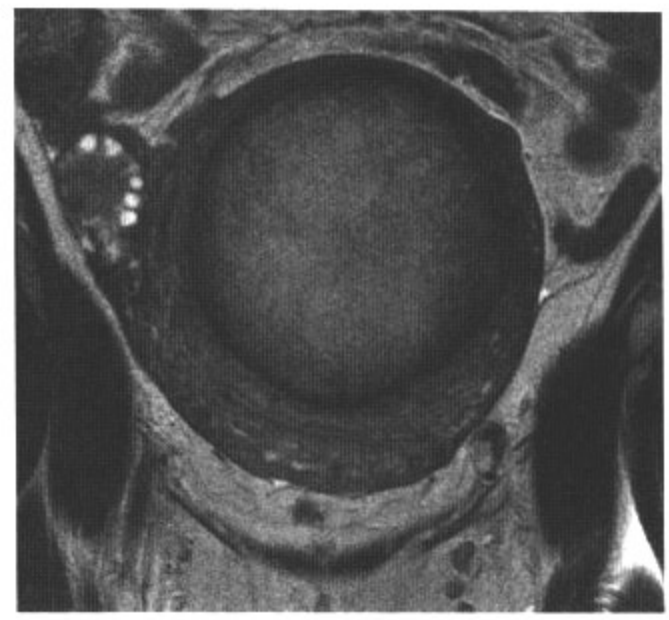

图7.17　B

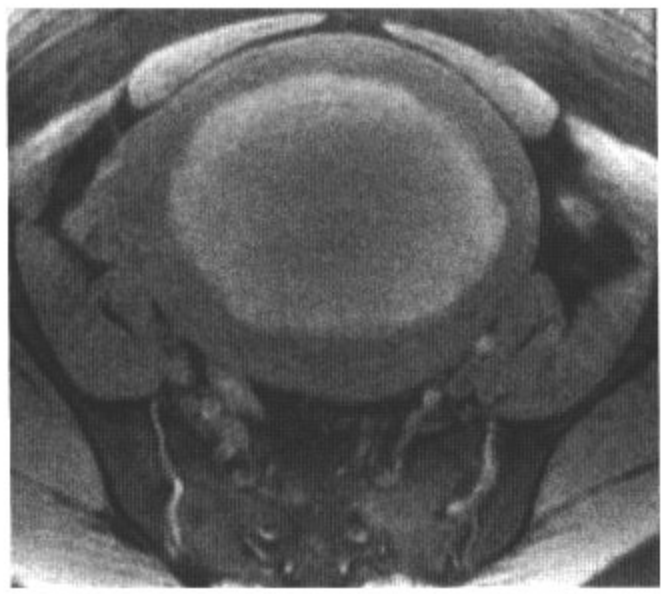

图7.17　C

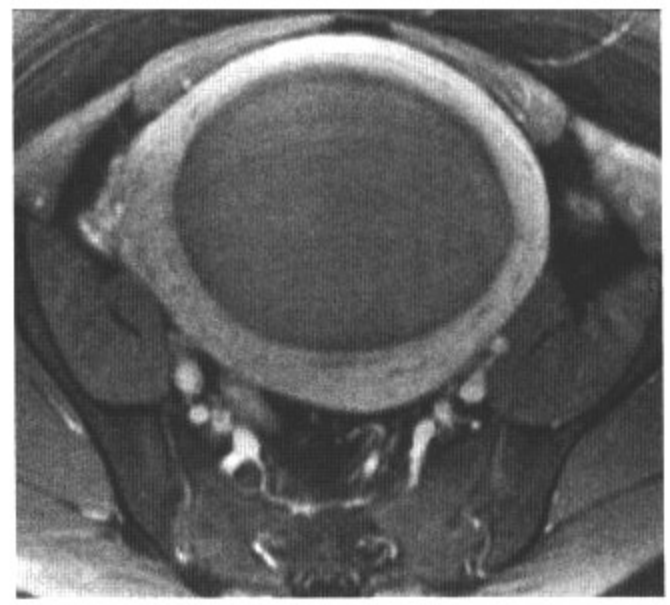

图7.17　D

影像表现：矢状位（A）及冠状位（B）T2WI、平扫（C）及Gd-DTPA增强（D）压脂轴位T1WI显示子宫腔内边界清晰无强化肿物。肿物T2WI及T1WI大部分为高信号。

鉴别诊断：子宫积血。

诊断：子宫平滑肌瘤出血性退变。

讨论：随着平滑肌瘤增大，常由于血供不足而导致各种类型的退变。玻璃样变性（>60%）是大部分平滑肌细胞被蛋白质组织替代，这些纤维T2WI为典型低信号。玻璃样变性可进一步发展为脂肪变性。退变的另一种形式是囊变（约4%），于水肿的无细胞中心见大小不等的囊。囊性部分为圆形，边界清晰无强化，在MRI图像中呈典型水样信号。第三种形式是粘液样变，可见囊性肿物内充盈胶冻样物质，这相对少见。除T2WI高信号的粘液湖外，病变强化明显。平滑肌肉瘤内也可见到此种退变。第四种形式是红色变性或肉样变，这是由外周引流静脉阻塞引起的出血性坏死。该变性常发生于孕期，且与口服避孕药有关。与其他类型不同，红色变性可产生系统性症状。在该病例中，肿物无强化，表明血流完全阻断。肿物压迫尾侧子宫腔，以此除外子宫积血。

病例 7-18

病史：46岁女性，尿道溢液。

图7.18　A

图7.18　B

图7.18　C

图7.18　D

影像表现：轴位（A）与冠状位T2WI（B）显示一边界清晰、均匀马蹄形高信号肿物包绕尿道。Gd-DTPA增强压脂轴位（C）与冠状位（D）T1WI显示病变边缘光整，可见强化。可见子宫肌瘤。

鉴别诊断：尿道周围胶原注射后改变，巴氏腺囊肿。

诊断：尿道憩室。

讨论：尿道憩室是中段尿道壁内囊状、分叶状或环形（马蹄形）外翻的阻塞的小外分泌腺。尿道后壁可见大量的此类腺体。重点是要弄清憩室颈部的位置及是否有其他憩室存在，因为手术治疗在技术上比较困难。病变既可为先天性，也可为后天性。后天性尿道憩室多发于女性，可继发于尿道感染，创伤或长时间尿道插管。与先天性尿道憩室不同，后天性尿道憩室内层没有排列好的上皮组织。憩室在T2WI表现为边界清晰的囊状高信号。在憩室腔内可见钙化或代谢物残迹。Gd-DTPA增强压脂T1WI可检出肉芽组织或癌，憩室内癌比较少见。MRI不能鉴别肉芽组织与癌。

病例 7-19

病史：45岁女性，左下腹痛。

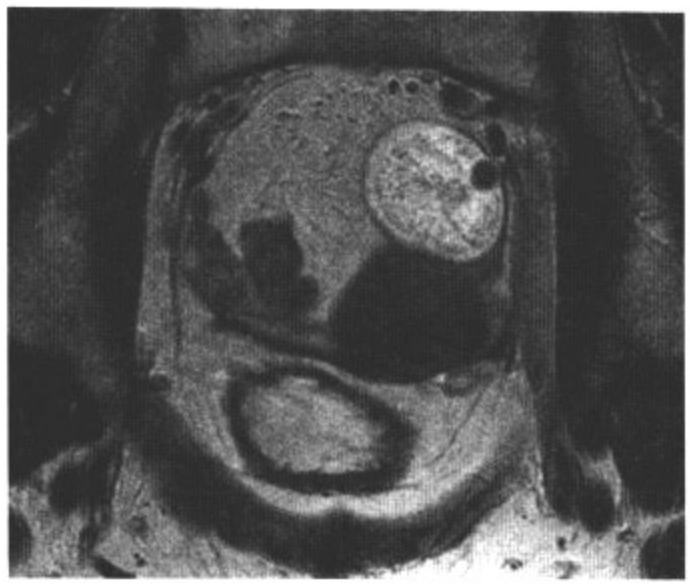

图7.19　A

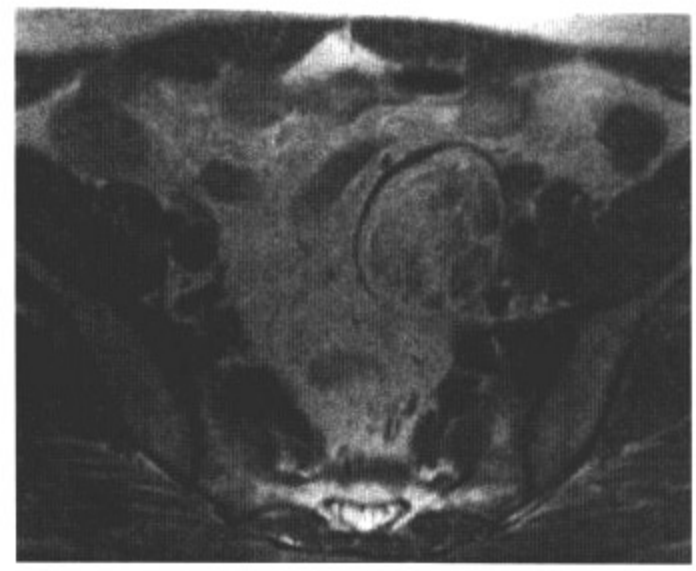

图7.19　B

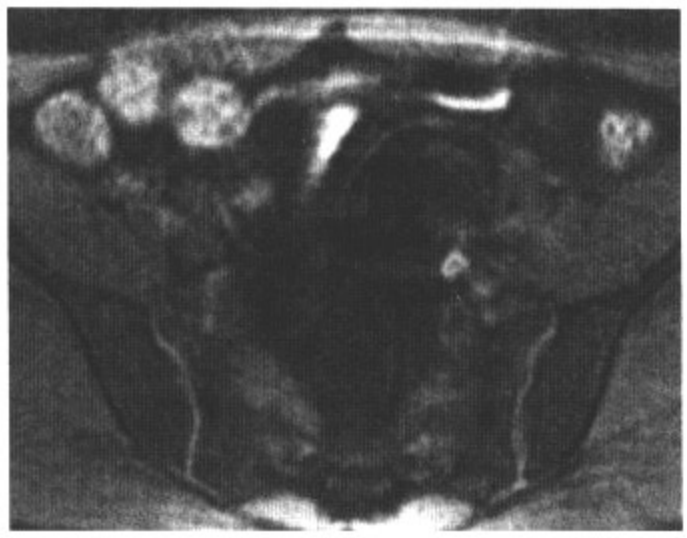

图7.19　C

图7.19　D

影像表现：冠状位T2WI（A）及轴位T1WI（B）显示左卵巢内一直径5cm薄壁、大部高信号肿物，侧壁可见一低信号小结节。平扫轴位（C）及Gd-DTPA矢状位（D）压脂T1WI显示肿物呈不均匀低信号，内部未见强化。

鉴别诊断：卵巢囊肿出血。

诊断：卵巢成熟畸胎瘤。

讨论：由于能够显示肿瘤内脂肪，据证实MRI压脂技术对诊断常见的生殖细胞瘤－卵巢成熟畸胎瘤（占99%）的特异性为100%，准确性位96%。虽然瘤内出血的T1特性与脂肪相似，但在压脂后信号并不降低。由壁向腔内突出的皮样突起叫做Rokitansky结节，增强后无强化，其内可见固态脂肪、毛发和/或牙齿。根据无强化的皮样突起可鉴别成熟畸胎瘤与卵巢癌或成熟畸胎瘤恶变，后者也叫做不成熟畸胎瘤。不成熟畸胎瘤好发于20岁以下人群。它主要由实性成分组成，其内可见出血或坏死。与成熟畸胎瘤比较，不成熟畸胎瘤内钙化成簇分布，生长快速，常有局部侵润。CA19-9升高见于所有生殖细胞肿瘤，而甲胎蛋白升高则见于不成熟畸胎瘤。

病例 7-20

病史：44岁女性，产后发热。

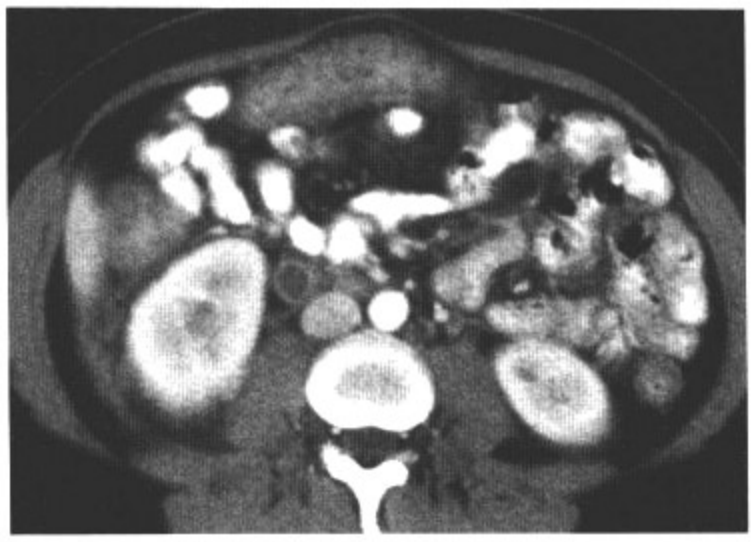

图7.20　A

图7.20　B

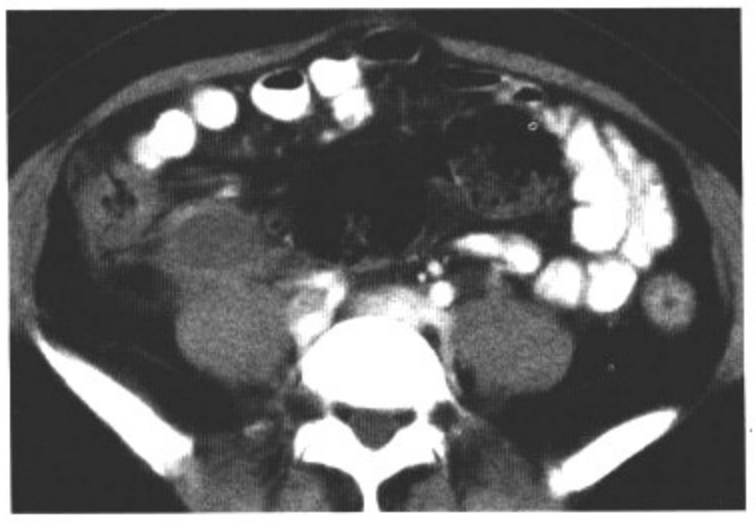

图7.20　C

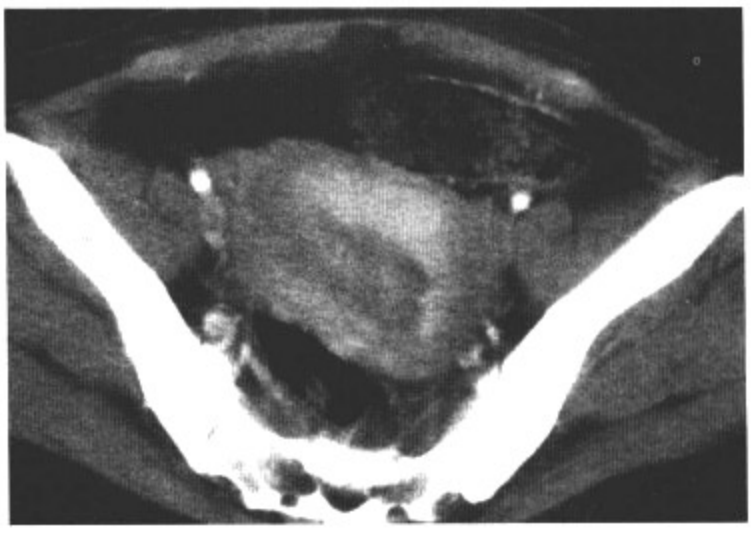

图7.20　D

影像表现：轴位CECT图像显示右侧腰大肌前方边缘强化的低密度管状结构。病灶周围可见炎症改变。子宫充血增大。

鉴别诊断：无。

诊断：卵巢静脉血栓闭塞性静脉炎。

讨论：确诊的产后血栓闭塞性静脉炎病例中，67%为伴发于子宫内膜炎的累及卵巢静脉的脓毒性血栓闭塞性静脉炎。子宫内膜炎于剖腹产术后或阴道分娩后均可发生。由于患者在怀孕期及分娩后早期血液处于高凝状态，这一时期极易发生血栓。血栓形成最长出现在产后3天内。右侧卵巢静脉较左侧更易受累。本病例中所见为卵巢静脉血栓闭塞性静脉炎的典型表现。图示为产后子宫及右侧卵巢静脉位置的管状结构，其中央低密度灶为血栓。血管周围为炎性改变，由于血栓形成，血管管腔扩张。由于造影剂环绕在未闭塞的管腔内的血栓周围或造影剂位于血管滋养管内，影像检查可见周边强化。卵巢静脉血栓闭塞性静脉炎有很多并发症，包括下腔静脉或肾静脉血栓、肺栓塞、脓毒血症及脓栓形成。治疗采取保守疗法，既经静脉注射抗菌素及抗凝，以防止血栓播散。

病例 7-21

病史：39岁女性，性交困难。

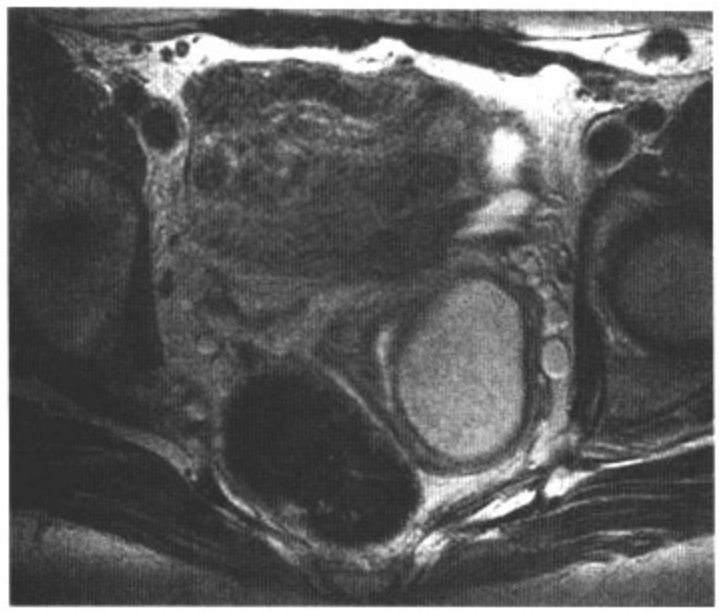

图7.21　A

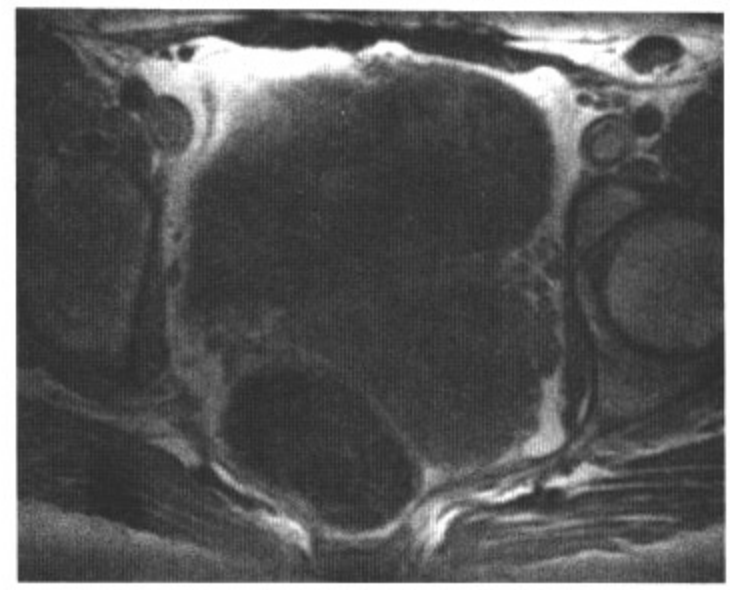

图7.21　B

图7.21　C

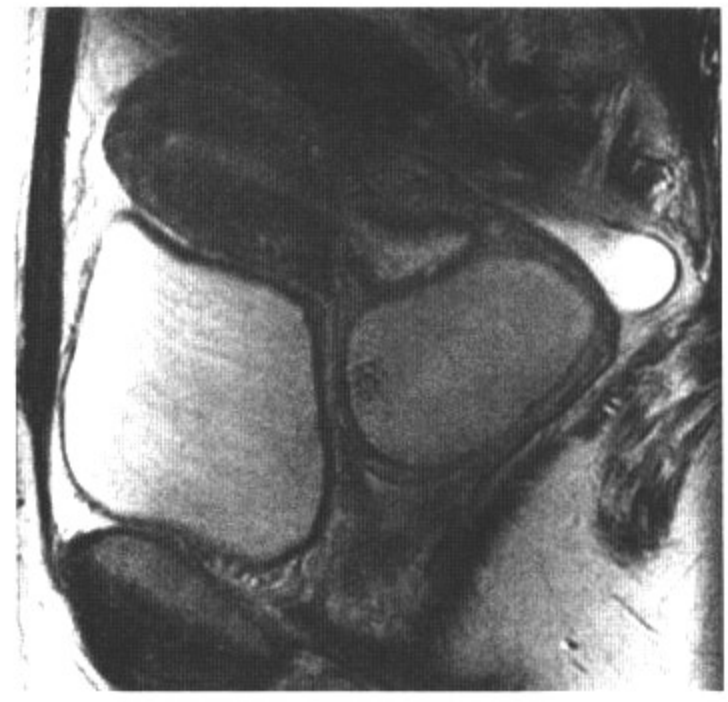

图7.21　D

影像表现：轴位T2WI（A）与T1WI（B）显示阴道左上壁一直径8cm囊状、薄壁均质占位。矢状位T2WI（C与D）显示肿物位于阴道上部，宫颈下方。

鉴别诊断：纳博特（Nabothian）囊肿，阴道积血，巴氏腺囊肿。

诊断：加特纳管囊肿。

讨论：加特纳管囊肿是由胚胎时期残留的中肾管/Wolffian管尾部形成的，发病率为1%。加特纳管囊肿是阴道内最常见的良性肿瘤，其可伴有泌尿系统畸形（如：输尿管开口异位，同侧肾脏发育不全或未发育，横过融合异位肾）及生殖系统畸形（双角子宫、双子宫、同侧苗勒管堵塞及输卵管憩室）。囊肿位于阴道前外侧壁，或延伸至坐骨直肠窝内；增强后没有强化。肿物增大后会导致盆腔疼痛、性交困难和/或影响产程。有症状的囊肿用阴道内袋形缝合术治疗。如果囊肿起源于耻骨联合下方外阴阴道前庭的后外侧壁，需要与巴氏腺囊肿鉴别。纳博特囊肿位于宫颈，而阴道积血可于宫颈及宫腔内见到积血。根据各种需鉴别诊断疾病的发生部位，影像检查可以较容易地将其与加特纳管囊肿鉴别开。

病例 7-22

病史：66岁男性，上腹痛。

图7.22　A

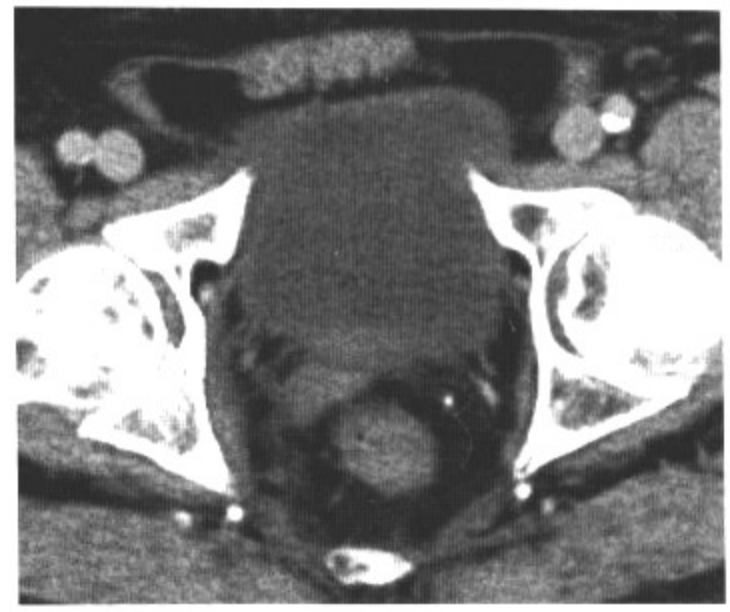

图7.22　B

图7.22　C

图7.22　D

影像表现：轴位CECT（A～C）显示左侧精囊缺如（A）。轴位重建CT图像（D）显示左肾床空虚，右侧可见两肾融合。

鉴别诊断：肾未发育（肾缺如），肾发育不良，肾下垂，重复畸形。

诊断：精囊未发育伴融合型横过异位肾。

讨论：横过性异位肾是一种不常见的先天性肾畸形，即一侧肾脏位于其输尿管膀胱结合部的对侧。发病有男性倾向，左肾异位较右肾更多见。肾上腺位于正常位置（在肾发育不全时，肾上腺失去其正常X或Y形态，而呈椭圆形）。输尿管与正常部位连接。异位肾的输尿管根据肾脏的位置长度有所改变。同时，有异位动脉供血。通常由异位肾旁的主动脉直接供血（肾下垂时，肾动脉起源于正常位置）。按发病率降序排列，横过性异位肾有融合、不融合或孤立肾三种可能。一种胚胎学假说认为中肾管及输尿管芽偏离正常行程（这解释了单侧精囊腺缺如），并导致横过异位。伴发畸形包括输尿管畸形（如：肾盂输尿管结合部狭窄，膀胱输尿管反流，单侧或双侧重复集合系统）、胃肠道（GI）畸形（如“肛门直肠或食管闭锁，直肠阴道瘘，脐膨出）及其他系统畸形（如：心血管，脊柱，神经系统，骨骼肌，面部）。

病例 7-23

病史：75岁男性，PSA升高。

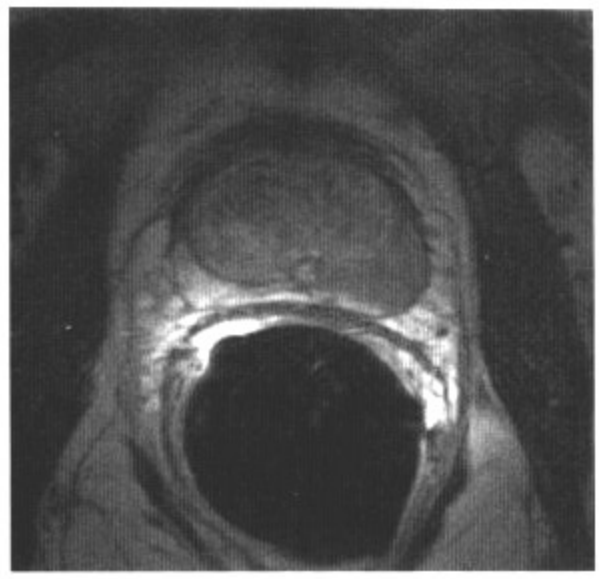

图7.23　A

图7.23　B

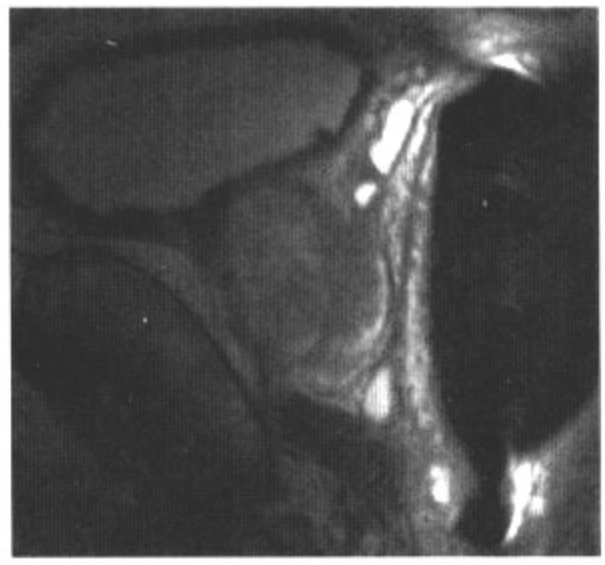

图7.23　C

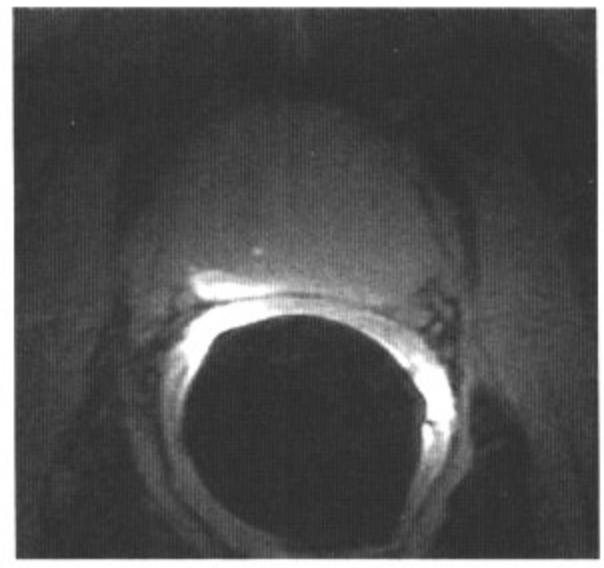

图7.23　D

影像表现：轴位（A）、冠状位（B）及矢状位（C）T2WI显示前列腺左后侧外周带低信号灶。轴位压脂T1WI（D）病灶为低信号。右侧外周带T1WI高信号为近期穿刺活检后的出血改变。

鉴别诊断：增生（纤维型，纤维肌型，肌型，不典型腺瘤型），前列腺炎，梗死，穿刺后瘢痕与出血。

诊断：前列腺癌（腺癌）。

讨论：在美国，前列腺癌是男性最常见的恶性肿瘤。在恶性肿瘤中，死亡率在肺癌之后排第二位。在确诊前列腺癌后（常经超声引导下穿刺活检），对治疗而言，分期尤为重要。前列腺癌主要发生于外周带（70%），少量原发于中央带。侵犯至腺体外（T3或根据Jewett-Whitmore分期系统为C1）及侵犯周围组织（T3b或C2）的前列腺癌复发率与死亡率都很高。因此，对治疗来说重要的分期阈是T2或B（肿瘤局限于前列腺内，可行治愈性部分前列腺切除术）与T3b或C（全部或双侧腺体外侵犯，可行外放射治疗、激素治疗或联合治疗）。对T3a期前列腺癌的研究表明，对镜下腺外侵犯的肿瘤可进行手术治疗。多平面MRI对T2/B及T3/C分期的特异性为90%～95%。在T2WI，多数前列腺癌表现为正常高信号外周带（腺泡粘蛋白）中的局灶性低信号。近期穿刺后出血常表现为T1高信号T2低信号。

病例 7-24

病史：31岁女性，终止妊娠后3个月，阴道出血伴疼痛。

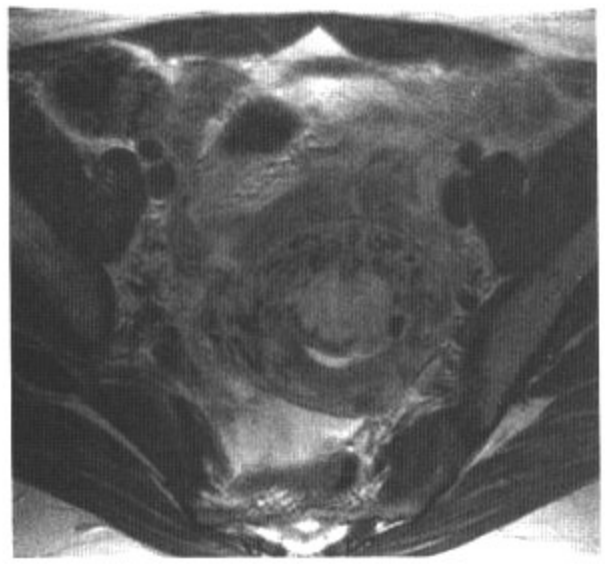

图7.24　A

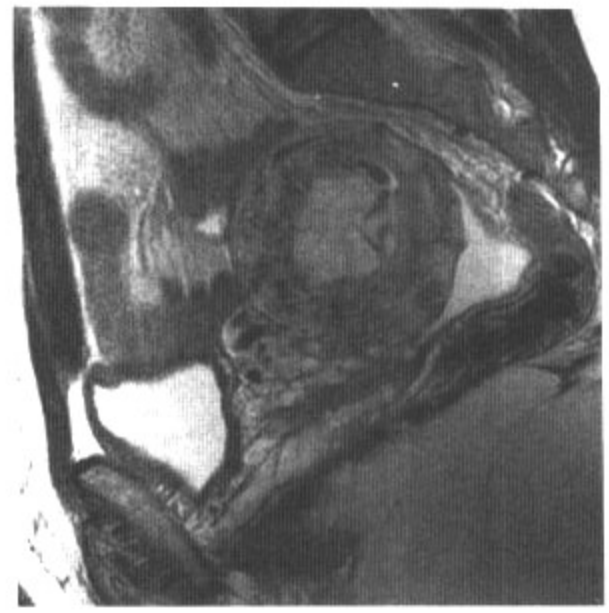

图7.24　B

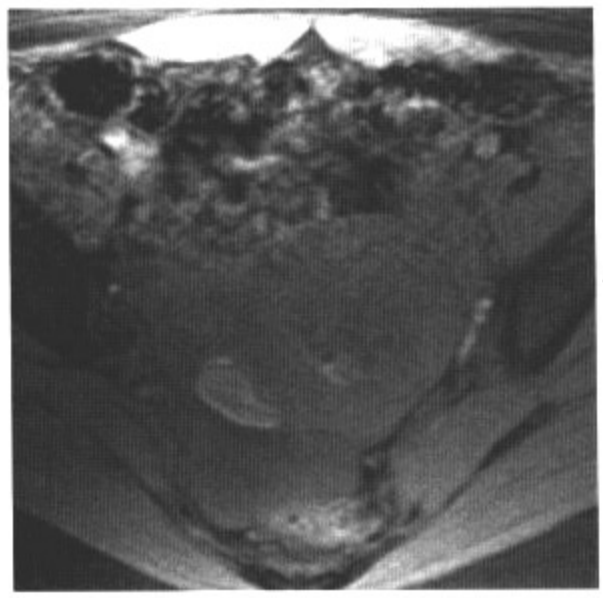

图7.24　C

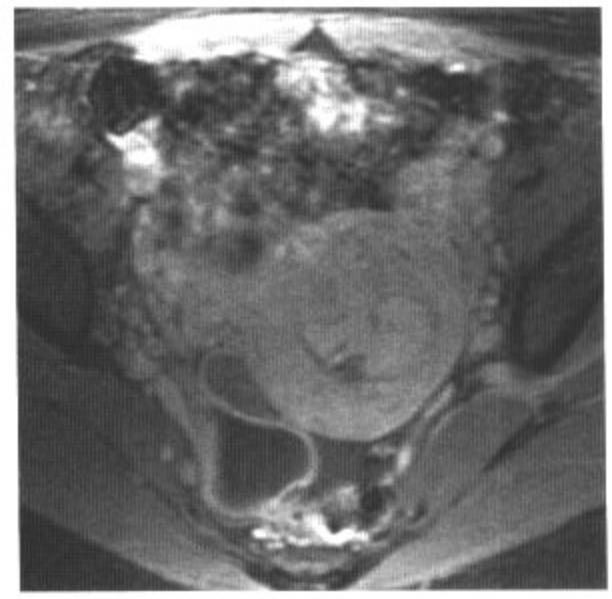

图7.24　D

影像表现：轴位（A）与矢状位（B）T2WI显示子宫前壁一不均匀高信号肿物，肿物大部突入宫腔内，可见结合带中断。在压脂轴位T1WI（C）图像中，肿物与子宫肌层比较为等信号。Gd-DTPA增强（D）后肿物均匀强化。宫腔内可见少量血液。

鉴别诊断：妊娠滋养细胞疾病，绒毛膜癌，子宫内膜增殖性疾病，不全流产后水肿胎盘退变，子宫肌瘤粘液样变或肉样变，子宫动静脉畸形。

诊断：受孕产物滞留。

讨论：受孕产物滞留（RPOC）在孕妇中的发病率接近1%，与阴道分娩或剖腹产比较，终止妊娠的发病率更高。RPOC常见症状为阴道流血及腹盆腔疼痛。主要鉴别诊断为妊娠滋养细胞疾病，患病后血浆中人绒毛膜促性腺激素（HCG）持续升高；该病需要化疗。患RPOC后2～3周，激素水平降低至无法检出。如果合并有子宫内膜炎，可选择刮宫或保守治疗。子宫内膜炎表现为宫腔内积液及子宫内膜弥漫强化和（或）增厚。RPOC表现为宫腔内不均匀强化的软组织肿物，伴随不同程度的子宫肌层变薄及结合带消失。RPOC坏死后随着纤维素沉积可能形成胎盘息肉，通常还能看到胎盘绒毛膜绒毛坏死后形成的动静脉瘘，可以据此选择适当的治疗方法（如甲氨蝶呤治疗，子宫切除或栓塞治疗）。

病例 7-25

病史：42岁女性，产后3个月，盆部疼痛。

图7.25　A

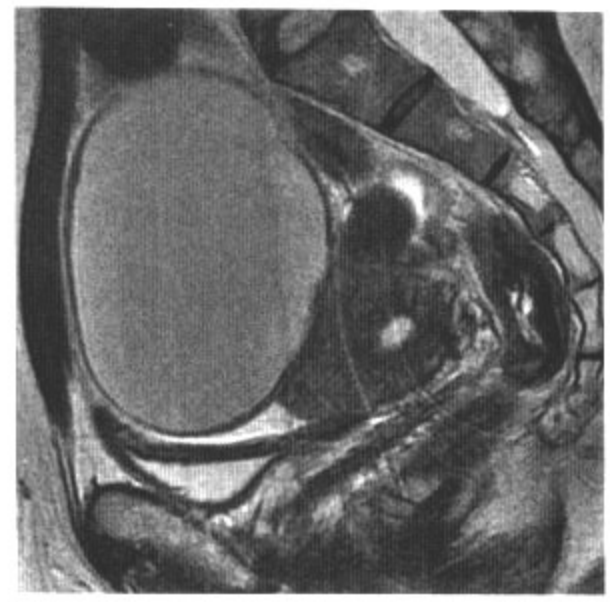

图7.25　B

图7.25　C

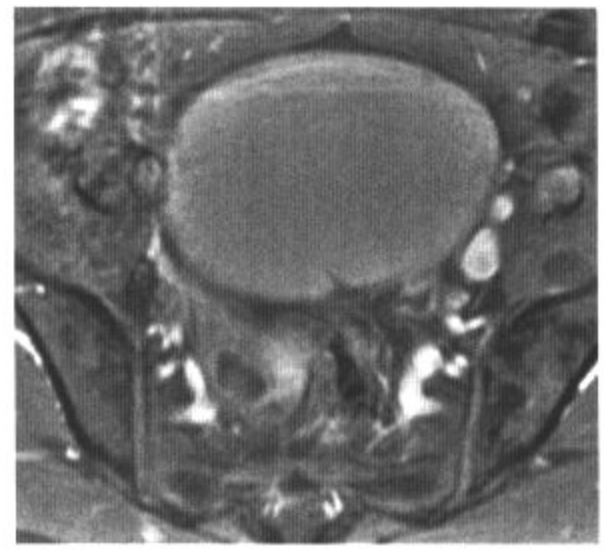

图7.25　D

影像表现：冠状位（A）与矢状位（B）T2WI显示左侧卵巢一10cm×7cm薄壁等信号肿物，其内见少量分隔及游离液体。压脂冠状位T1WI（C）显示肿物内为均匀高信号成分。Gd-DTPA增强压脂轴位T1WI（D）显示肿物无强化。右侧卵巢见一环状强化的不均匀囊状肿物，附件呈T1高信号。

鉴别诊断：卵巢囊肿出血，畸胎瘤，卵巢－输卵管囊肿。

诊断：子宫内膜异位症伴子宫平滑肌瘤。

讨论：子宫内膜异位症定义为异位的子宫内膜腺体及基质。临床表现包括痛经、性交困难、慢性下腹痛、盆腔及后背痛，不规则出血及不孕。约15%适龄不孕女性患有子宫内膜异位症。大体病理显示子宫内膜异位症由纤维化及子宫内膜种植形成的子宫腺肌瘤及支持组织组成。按发病率降序排列，常见的种植部位为卵巢、子宫韧带、子宫直肠陷窝、子宫浆膜面、输卵管、直肠及乙状结肠、膀胱底部，少见部位为肠系膜、小肠浆膜、尿道及剖腹产后瘢痕。由于内部出血，子宫腺肌瘤常为T1WI高信号（压脂后仍为高信号，以此与畸胎瘤鉴别）T2WI低信号。子宫腺肌瘤的典型表现为T1WI不均匀低信号，叫做“阴影“，这是由于病灶内重复出血产生血液分层导致的。可凭这一特征将子宫腺肌瘤与出血性卵巢囊肿鉴别。子宫腺肌瘤的少见并发症为透明细胞癌。

病例 7-26

病史：54岁女性，血尿。

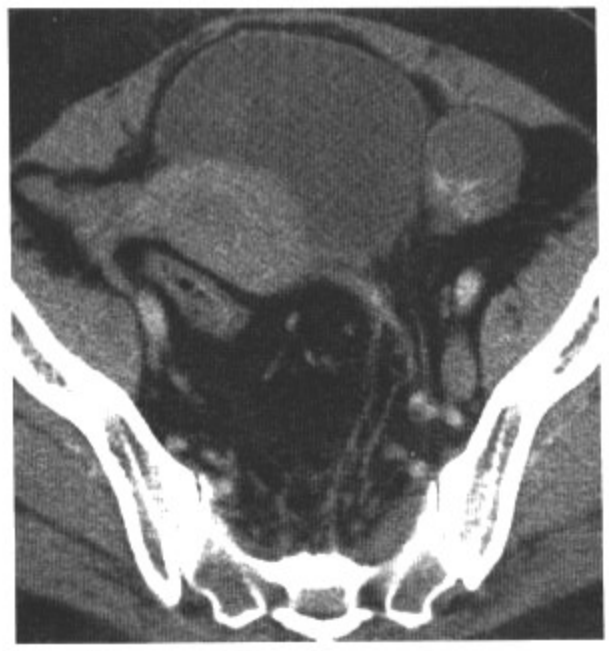

图7.26　A

图7.26　B

图7.26　C

图7.26　D

影像表现：轴位CECT图像显示左侧卵巢一4.5cm×4.3cm囊性肿物，其内可见结节样实性成分。

鉴别诊断：卵巢皮样囊肿，卵巢上皮肿瘤，卵巢转移瘤，子宫腺肌瘤，卵巢－输卵管脓肿。

诊断：卵巢恶性甲状腺样肿（甲状腺乳头状瘤，滤泡变异）。

讨论：卵巢肿瘤中约20%是生殖细胞瘤，其中95%为成熟的囊性畸胎瘤。15%的成熟畸胎瘤主要成分为甲状腺组织，也就是卵巢甲状腺肿。少于5%的甲状腺肿会发生恶变。在已报道的病例中，该病的平均发病年龄为44岁。卵巢甲状腺肿通常单侧发病，很少发生临床型甲状腺功能亢进（5%～8%）。肿瘤极少转移到盆腔区域淋巴结、主动脉旁淋巴结或直接蔓延至网膜、腹膜后间隙或对侧卵巢。有报道，肿瘤经血液播散至骨、肺、肝及脑。恶性卵巢甲状腺肿与甲状腺癌相似，组织学上分为三个类型，乳头状癌（44%）、滤泡状癌（30%）及滤泡变异型乳头状癌（26%），最后者如该病例所见。对这一少见肿瘤没有治疗标准可循。甲状腺球蛋白水平升高被认为是诊断肿瘤治疗后复发的关键（颈部甲状腺部分切除及卵巢甲状腺肿切除术后）。在良性及恶性卵巢甲状腺肿病例中甲状腺球蛋白水平都可升高。

病例 7-27

病史：54岁女性，体重减轻。

图7.27　A

图7.27　B

图7.27　C

图7.27　D

影像表现：轴位CECT图像显示左侧卵巢一3.9cm × 3.5cm实性肿物。

鉴别诊断：纤维瘤，纤维卵泡膜细胞瘤，恶性上皮源性肿瘤。

诊断：布伦纳瘤（Brenner瘤，卵巢纤维上皮瘤）。

讨论：Brenner瘤是常见的良性上皮源性卵巢肿瘤，占卵巢肿瘤的2%～3%。其最常发生于50～70岁女性。肿瘤主要成分为纤维结缔组织伴移行细胞。30%的病例伴有同侧、对侧或双侧卵巢上皮肿瘤。Brenner瘤通常较小（<2cm），常为偶然发现，但患者可能在腹部触及包块或有腹痛。CT或MRI增强扫描，肿瘤实性成分可见轻度或中等强化。MRI图像中，与子宫肌层比较，肿瘤内实性结节为T1WI等信号T2WI低信号。结节内可见广泛的无定形钙化。囊性部分通常为并发的囊腺瘤。卵巢囊性肿物内伴可强化实性结节多表明其为恶性，Brenner瘤是惟一不符合这一规则的卵巢肿瘤。

病例 7-28

病史：39岁女性，尿频、盆腔痛。

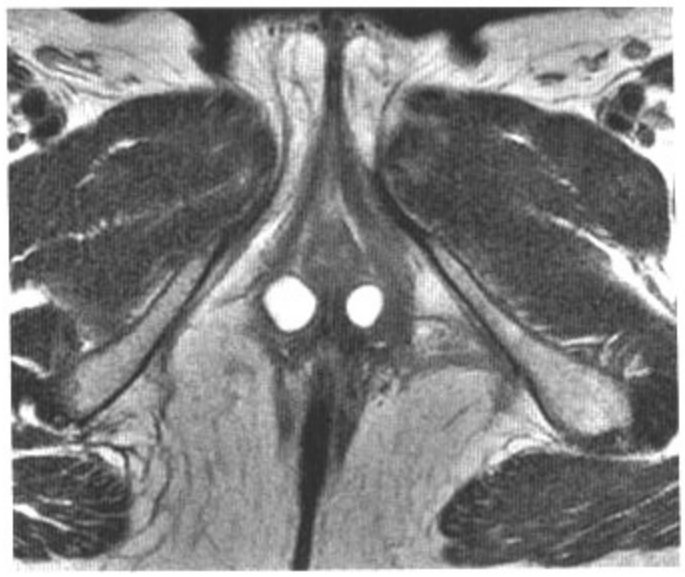

图7.28　A

图7.28　B

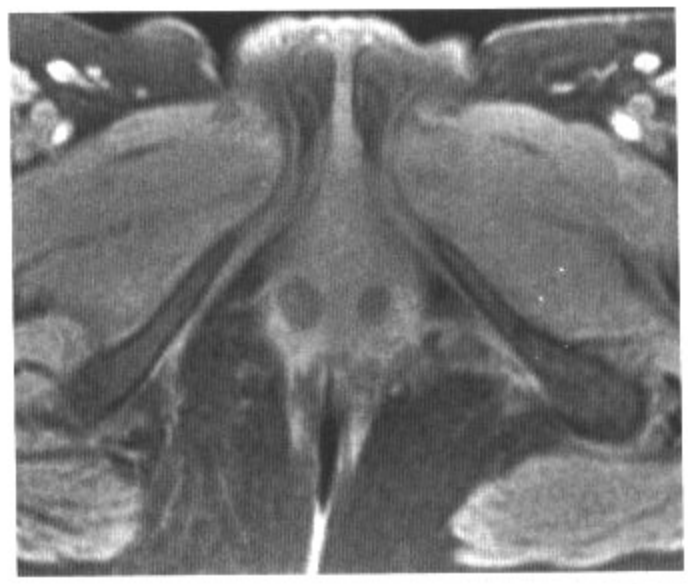

图7.28　C

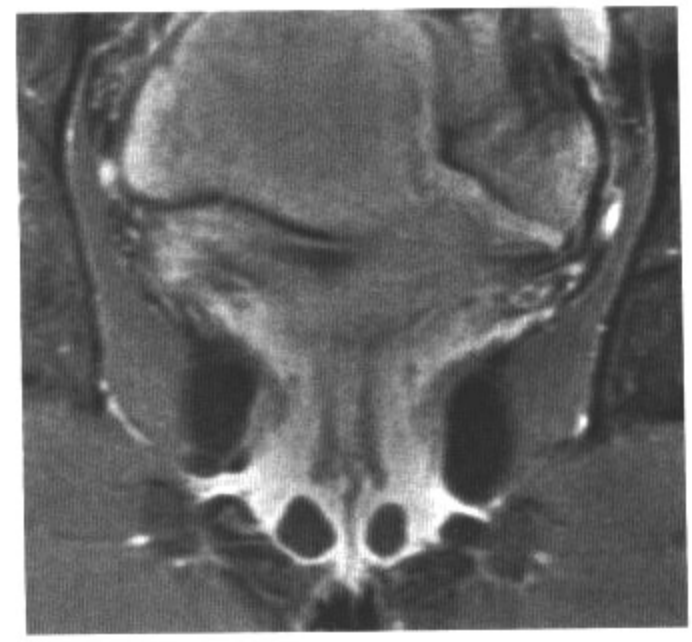

图7.28　D

影像表现：轴位（A）与冠状位（B）T2WI及轴位压脂T1WI（C）显示双侧外阴阴道前庭后外侧壁分别见1cm薄壁、等信号、囊性占位。Gd-DTPA增强压脂冠状位T1WI（D）显示占位，伴可强化的规则薄壁。

鉴别诊断：加特纳管囊肿，努克（Nuck）管囊肿。

诊断：巴氏腺囊肿（Bartholin腺囊肿）。

讨论：巴氏腺囊肿是位于阴道前庭成对的粘液腺的囊性扩张。巴氏腺囊肿大小常为1～4cm，通常无症状而偶然发现，但机会感染脓肿形成后可能会导致严重的阴唇疼痛。较大囊肿可能导致性交困难。少数情况下，巴氏腺囊肿会发生腺癌或鳞癌。当有机会感染时，巴氏腺囊肿囊壁可见强化；当发生囊内肿瘤时，可见囊内有强化的实性结节样成分。感染性囊肿的治疗方法为切开引流，其并发症较囊肿切除术少。绝经后妇女更适合行囊肿切除术，因为巴氏腺囊肿可能合并肿瘤。加特纳管囊肿位于阴道前外侧壁；Nuck管囊肿为位于大阴唇或阴阜的囊性占位，伴可强化的薄壁。

病史：43岁男性，臀部及阴囊疼痛，伴皮下水肿。

图7.29　A

图7.29　B

图7.29　C

图7.29　D

影像表现：轴位平扫CT（NECT）图像（A～C）显示右侧腹股沟斯卡帕（Scarpa）筋膜及双侧闭孔内肌皮下脂肪内、坐骨肛门窝、会阴及阴囊内见多发小气泡。轴位NECT肺窗图像（D）更好地显示了这些气体。

鉴别诊断：术后积气，穿通伤。

诊断：富尼埃坏疽（暴发性生殖器坏疽）。

讨论：富尼埃坏疽是多种细菌导致的会阴部、直肠周围或生殖器的坏死性筋膜炎。严重的皮下感染起始于原发病灶临近组织或器官，可能是尿道、直肠或皮肤。由于睾丸由主动脉直接供血，而不通过皮肤或皮下血管供血，所以通常不受累及。富尼埃坏疽需行外科急诊手术治疗，因为经证实筋膜的坏死速度常大于2～3cm/小时。据报道，发病后6天行清创术治疗，患者的死亡率为76%；而发病后24小时行清创术治疗，患者死亡率为12%。多数患者的年龄为50～70岁。早期症状为生殖器隐约不适。富尼埃坏疽的诊断基于临床检查。但为了确诊、评价病变程度及发现潜在病因，可以行CT检查，以显示皮下气泡，如本例所示。本例患者近期没有手术或穿通伤病史，富尼埃坏疽就成为最可能的诊断。

病史：35岁女性，不孕。

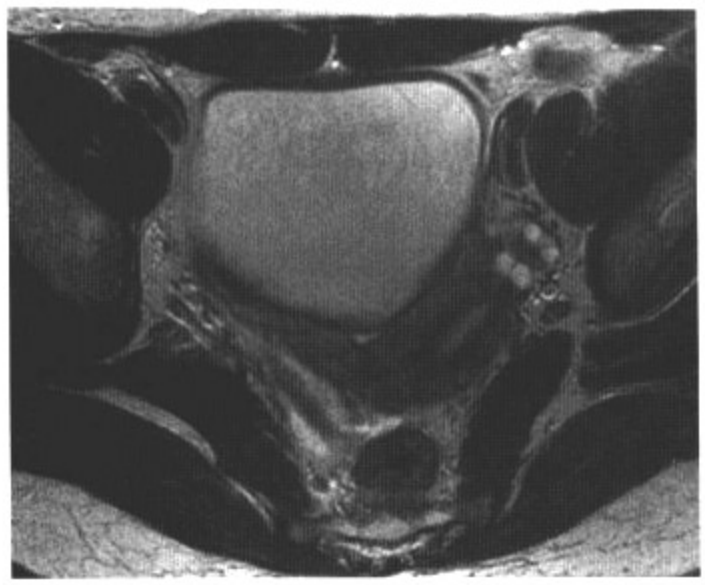

图7.30　A

图7.30　B

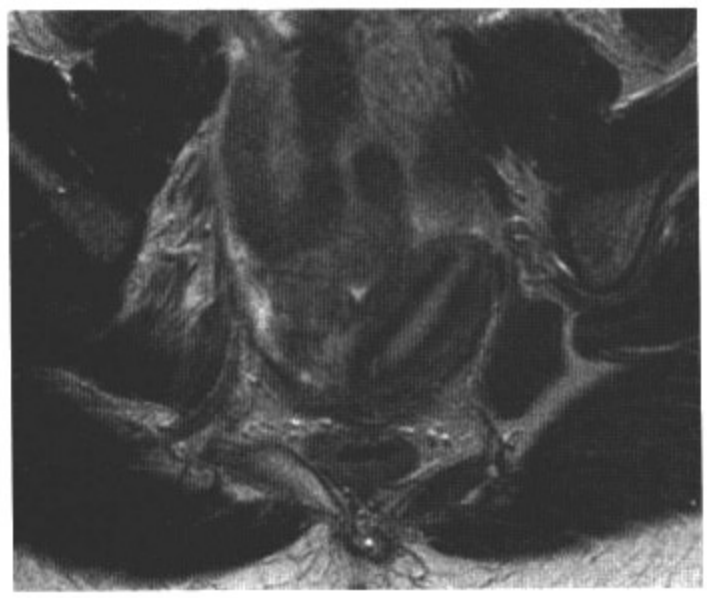

图7.30　C

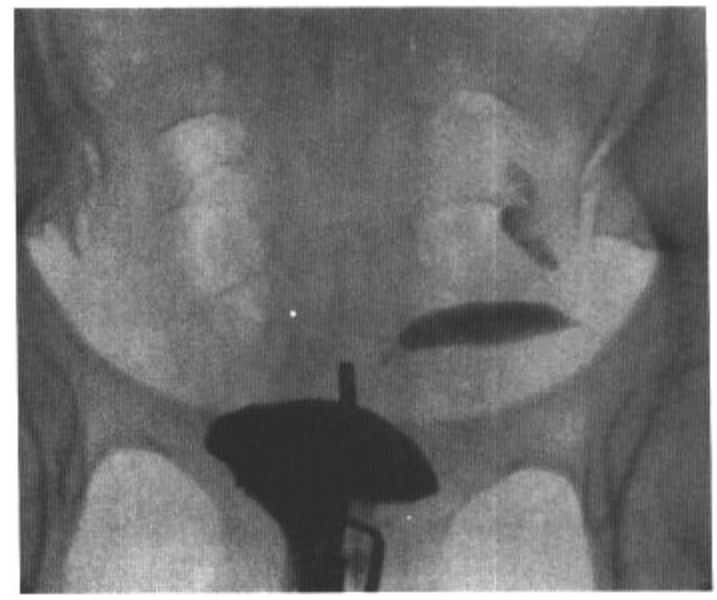

图7.30　D

影像表现：轴位（A）、冠状位（B）及沿子宫体长轴的斜位（C）T2WI图像显示左半盆腔内一弯曲、伸长的（香蕉状）子宫，结合带完整清晰。右半盆腔内可见没有子宫内膜的原始角（发育不全的子宫）。子宫输卵管造影（D）显示子宫左侧部分与右侧原始角不相通。

鉴别诊断：无。

诊断：无宫腔单角子宫。

讨论：单角子宫是由于一侧中肾旁管（Müllerian）发育不良，而另一侧发育良好导致的。该病大约占子宫畸形的20%。根据有无完整的子宫内膜，原始角分为有宫腔型与无宫腔型。根据原始角内子宫内膜与主宫角内子宫内膜是否相延续，有宫腔型原始角进一步分为交通型与非交通型。当原始角内存在子宫内膜时，须行开腹手术切除原始角，因为这可能导致痛经、出血性产后子宫炎及发育不良宫角内妊娠。约40%的患者伴发肾脏畸形，最常见为肾发育不良，多发生于原始角同侧。

病史： 73岁男性，阴茎肿胀。

图7.31　A

图7.31　B

图7.31　C

图7.31　D

影像表现： 轴位（A，B）与矢状位（C，D）T2WI显示阴茎内一4.5cm×3.3cm边界不清的C型实性肿物，肿物起源于皮肤、包皮与阴茎头，侵犯白膜及右侧阴茎海绵体，毗邻尿道海绵体。

鉴别诊断： 转移瘤。

诊断： 阴茎癌（侵袭性鳞状上皮癌）。

讨论： 阴茎癌在发达国家相对少见，好发于60～70岁。患阴茎癌的危险因素有：包皮（有包皮者发病率是行包皮环切术者的3倍以上）、不卫生、包茎（25%的阴茎癌患者患有包茎）、慢性炎症、吸烟、A型紫外线光疗、人乳头瘤病毒16与18。95%以上的阴茎原发肿瘤是鳞状细胞癌，肿瘤最常发生于阴茎头（48%）。较少见的原发肿瘤是肉瘤、黑色素瘤、基底细胞癌和淋巴瘤。有原发肿瘤的患者，应考虑转移瘤的可能（约70%来源于泌尿生殖系统）。阴茎癌的诊断重点是肿瘤的侵犯程度及引流淋巴结情况，有盆腔淋巴结转移的患者5年生存率为零。Buck筋膜是被覆于海绵体与白膜外的结构，它可以防止肿瘤体部侵润及血肿扩散。淋巴转移取决于肿瘤的部位：阴茎皮肤或包皮癌转移至腹股沟浅部淋巴结，阴茎头肿瘤转移至腹股沟深部淋巴结及髂外淋巴结，阴茎勃起组织及尿道肿瘤转移至髂内淋巴结。在MRI中，阴茎原发肿瘤最常表现为边界不清的侵润性实性肿物；与阴茎体部比较，其在T1WI及T2WI图像中呈相对低信号，增强后强化较海绵体弱。阴茎转移瘤常表现为阴茎海绵体及尿道海绵体的多发散在肿物。

病例 7-32

病史：51岁女性，患子宫内膜异位症及纤维瘤，临床检查发现宫颈增大。

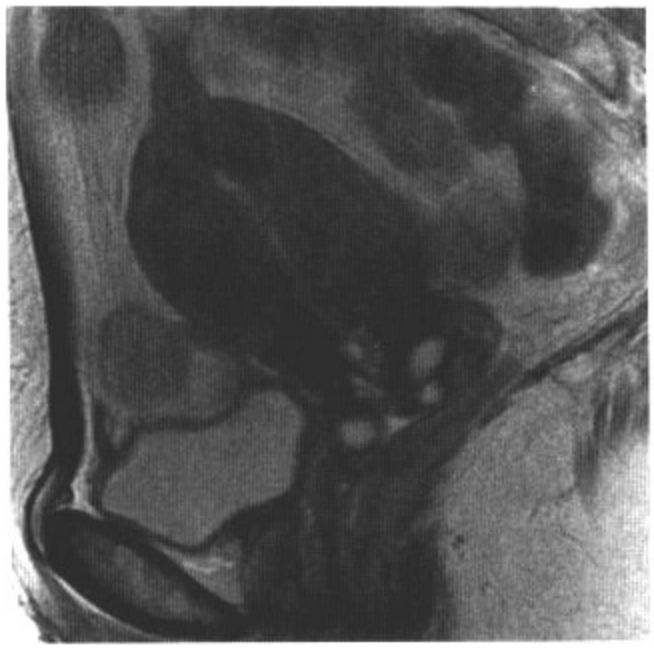

图7.32　A

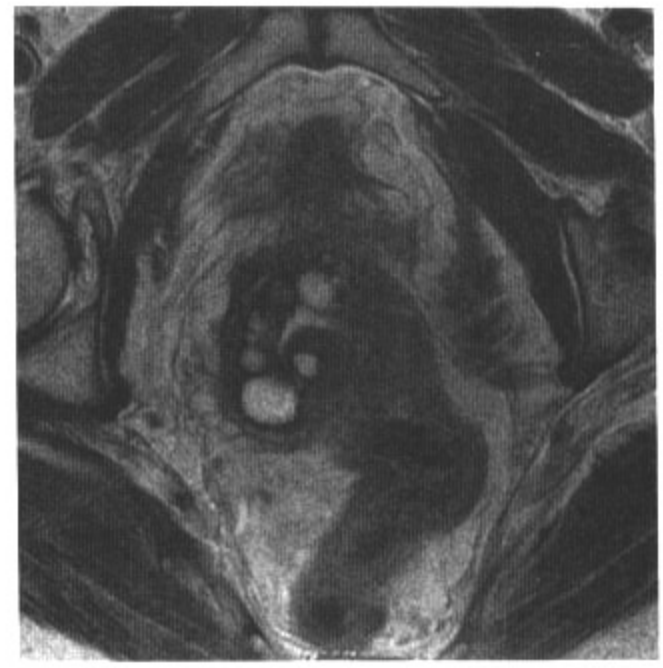

图7.32　B

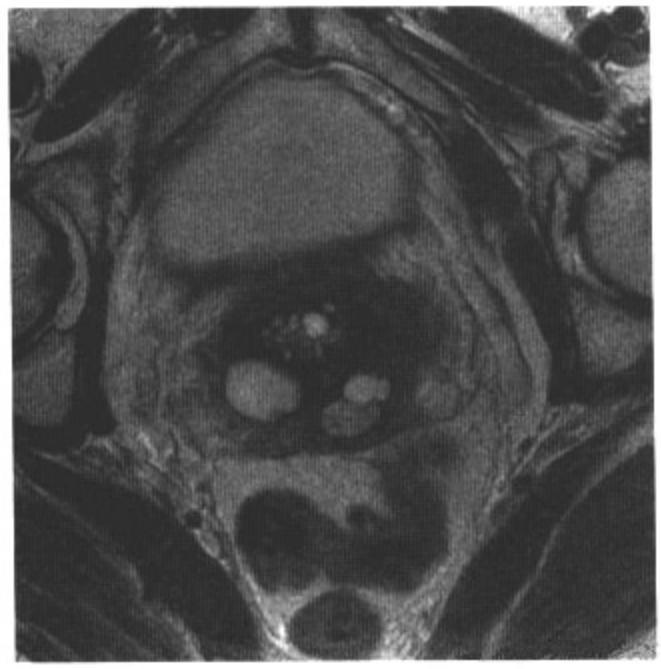

图7.32　C

图7.32　D

影像表现：矢状位（A）与轴位（B与C）T2WI显示宫颈多发边缘光整的薄壁囊肿。Gd-DTPA增强压脂矢状位T1WI（D）显示囊肿无强化。

鉴别诊断：子宫内膜异位症，腺癌。

诊断：纳博特腺囊肿。

讨论：纳博特腺囊肿（宫颈内腺贮留或囊肿）很常见，通常无症状，而在CT或MRI检查中偶然发现。纳博特腺囊肿的发病率随年龄增长而增加。成年女性发病率为8%，绝经期女性为13%。纳博特腺囊肿是由产粘液上皮包绕的真性囊肿。据信，纳博特腺囊肿是由于宫颈的鳞状上皮化生阻塞宫颈内腺而形成的。有报道指出，其与宫颈炎的发生有关。多数囊肿较小（<1.0cm）；典型表现为T1WI低信号、T2WI高信号，增强后无强化。较少见的囊肿由于存在粘液成分，T1WI为高信号。子宫内膜异位症，T2WI灶位于子宫体而不是宫颈。腺癌有实性成分，以此区别于纳博特腺囊肿。但是，区别较深在的纳博特腺囊肿与腺癌比较困难。

病史：24岁男性，右侧阴囊无痛性肿物。

图7.33　A

图7.33　B

图7.33　C

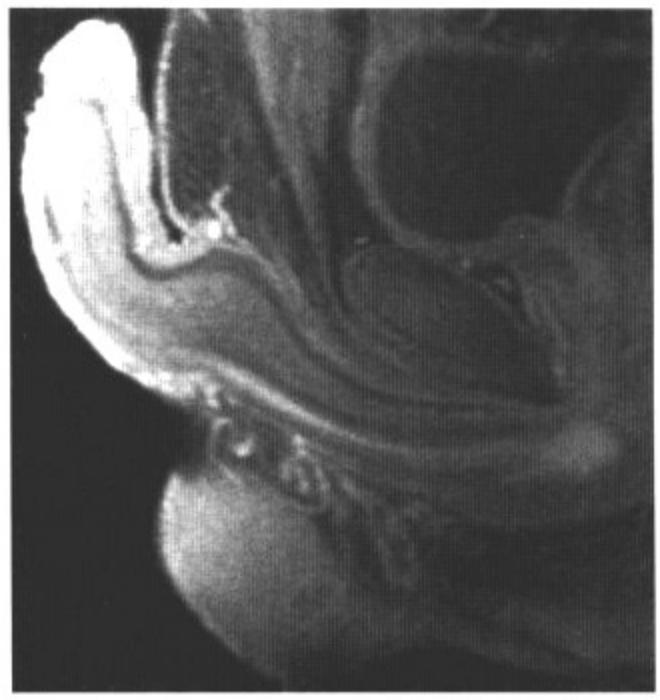

图7.33　D

影像表现：轴位T2WI（A）显示右侧阴囊中后部一不均匀低信号灶，病变在压脂轴位T1WI（B）上亦为低信号。Gd-DTPA增强压脂轴位（C）及矢状位（D）T1WI显示肿物边缘强化。

鉴别诊断：感染、出血、梗死。

诊断：睾丸癌（非精原细胞性生殖细胞瘤）。

讨论：睾丸肿瘤可为原发肿瘤或转移瘤。1%～3%病例为双侧发病。睾丸原发肿瘤分为生殖细胞瘤（90%～95%）及基质细胞瘤（5%～10%）。生殖细胞瘤又分为精原细胞瘤（40%）、非精原细胞瘤（55%）及混合性肿瘤（10%～15%）。精原细胞瘤（30～40岁后期为发病高峰期）在T1WI呈轻度不均质，不易发现；在T2WI与高信号的正常睾丸组织比较呈低信号。肿瘤很少有中心出血或坏死。非精原细胞瘤（20～30岁及30～40岁早期为发病高峰期）在T1WI呈明显异质性，以此可与精原细胞瘤相区别。如本病例所示，肿瘤内可见一强化的纤维囊。不同时期的出血（由于肿瘤的高血管侵犯性）及肌肉或软骨岛（畸胎瘤特征）是非精原细胞瘤典型表现。间质性肿瘤（发生于20～60岁）边界清晰，很少出血或坏死。由于肿瘤常产生激素，青春期前男童会提早进入青春期，而成年人表现为男性乳房发育。睾丸感染、出血、梗死常有相关的局部或系统性症状，而不会表现为无痛性肿物。

病例 7-34

病史：44岁女性，尿失禁。

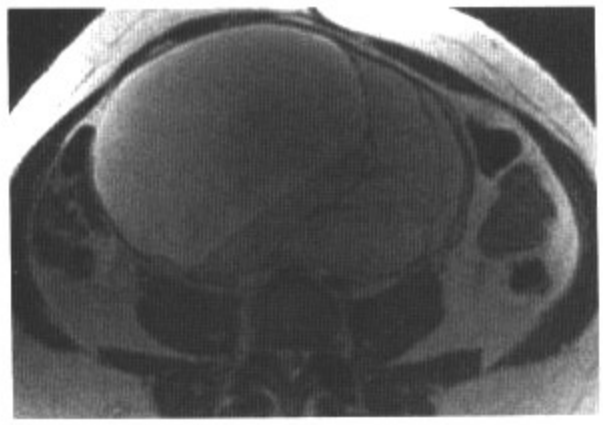

图7.34　A

图7.34　B

图7.34　C

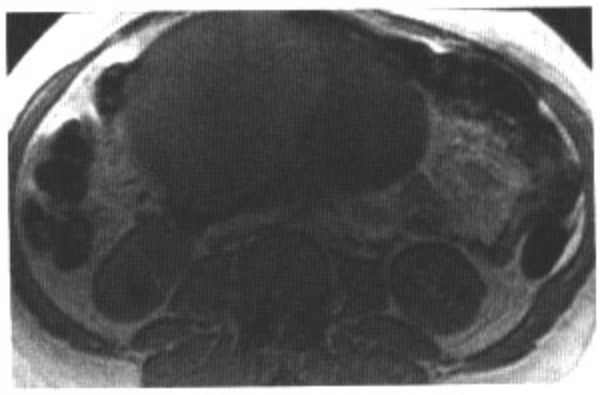

图7.34　D

影像表现：轴位（A）、冠状位（B）及矢状位（C）T2WI及轴位T1WI（D）显示一起源于骨盆的大的多房性肿物，延伸至上腹部，其内见多发细分隔。肿物顶部可见一较厚的低信号分隔，其上可见钙化。各囊内信号不同。

鉴别诊断：浆液性囊腺瘤（癌），囊性畸胎瘤，子宫内膜癌。

诊断：粘液性囊腺瘤。

讨论：粘液性囊腺瘤/癌是卵巢上皮肿瘤。在所有卵巢粘液肿瘤中，80%为囊壁光滑的良性囊腺瘤，10%～15%有低度恶性，5%～10%为恶性；后者在所有卵巢恶性肿瘤中占10%，同时浆液性囊腺癌占50%。与卵巢浆液性肿瘤比较，卵巢粘液性肿瘤更大，呈多房性，可见多发小囊（蜂房状），其内很少有线状钙化。粘液性肿瘤的典型表现为每一个囊的信号都不同。这可能是由于囊内出血或蛋白成分不同所致。不规则厚壁、厚分隔（均>3mm）、乳头状突起及大的有坏死的软组织成分均提示肿瘤为恶性。盆腔脏器侵润、种植（肠系膜、网膜或腹膜）、腹水及淋巴结肿大也提示肿瘤为恶性。评价附件肿物时，增强MRI可以更好地辨别囊性病变内的实性成分或实性肿物内的坏死灶。

病例 7-35

病史：72岁男性，会阴肿物。

图7.35　A

图7.35　B

图7.35　C

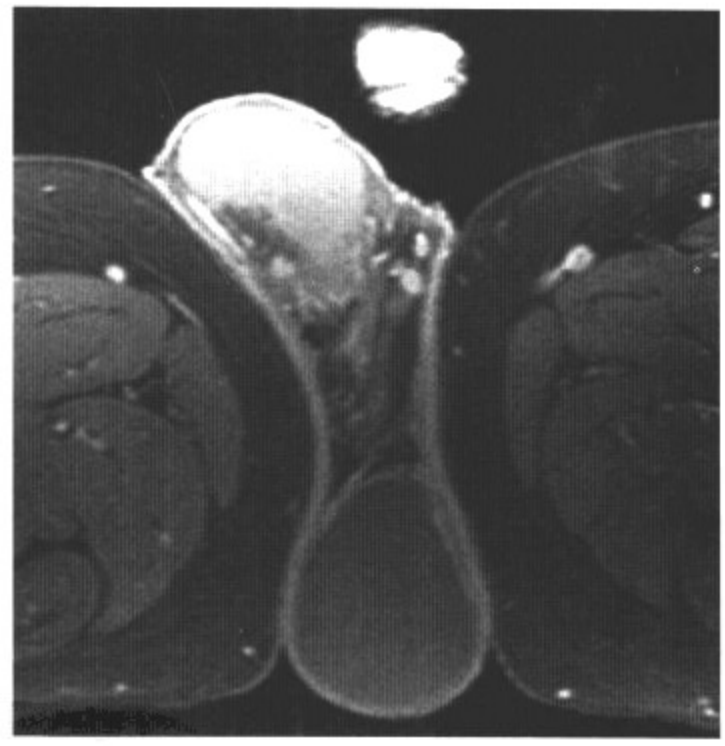

图7.35　D

影像表现：轴位CECT图像（A）显示阴囊与肛门之间的皮下薄壁性肿物，囊壁见轻度强化。矢状位T2WI（B）显示此睾丸外占位为囊性。在压脂轴位T1WI（C）中肿物为等信号。肿物内部轻度不均匀。Gd-DTPA增强压脂轴位T1WI（D）显示薄的囊壁有轻度强化。

鉴别诊断：畸胎瘤，藏毛囊肿，血清肿，脓肿。

诊断：表皮包埋性囊肿。

讨论：表皮包埋性囊肿是起源于皮肤细胞的良性实性占位。肿瘤典型发病部位为睾丸，如本病例所见；也可发生于睾丸外。肿瘤被覆由纤维组织支持的复层胶质化鳞状上皮，囊内充盈胶质透明蛋白。在T1WI中囊肿较睾丸信号稍暗，在T2WI中又较睾丸亮。诊断该病的关键点是肿瘤内部由于胶质透明蛋白而产生的短T1长T2线状结构，以及几乎无强化的纤维囊壁。治疗方法为手术切除。这一部位的脓肿不会表现为无痛性肿物。血清肿见于术后或外伤后患者，该患者无上述病史。

病例 7-36

病史：19岁女性，阴道出血8个月。

图7.36　A

图7.36　B

图7.36　C

图7.36　D

影像表现：冠状位（A）及矢状位（B）T2WI显示子宫不均质肿物穿透子宫肌层进入腹腔。平扫冠状位T1WI（C），与子宫肌层比较肿物呈等信号，子宫外部分可见一高信号薄壁。Gd-DTPA增强压脂冠状位T1WI（D）显示肿物不均匀强化。

鉴别诊断：子宫内膜癌，淋巴瘤，转移瘤。

诊断：尿道癌肉瘤。

讨论：尿道肉瘤在尿道肉瘤中很少见（2%～3%），其可分为4种亚型（恶性中胚层肿瘤、内胚层间质肉瘤、癌肉瘤及平滑肌肉瘤）。由于子宫内膜活检取材不足，多数肿瘤要在子宫切除术后经组织学诊断。在影像学中，所有边界不清的侵润性病变都提示为恶性。虽然研究显示Gd-DTPA动态增强MRI可以鉴别尿道肉瘤（明显强化）与子宫内膜癌（无或轻度强化），MRI主要用于显示肿物的局部范围。在很少的病例中，白血病或淋巴瘤可侵犯子宫及宫颈；子宫淋巴瘤的最常见MRI表现为子宫弥漫性增大，伴相对T2WI高信号及轻度强化。子宫转移瘤常来源于乳腺及胃的恶性肿瘤。

病例 7-37

病史：49岁女性，腹泻、肛周无痛性肿物。

图7.37　A

图7.37　B

图7.37　C

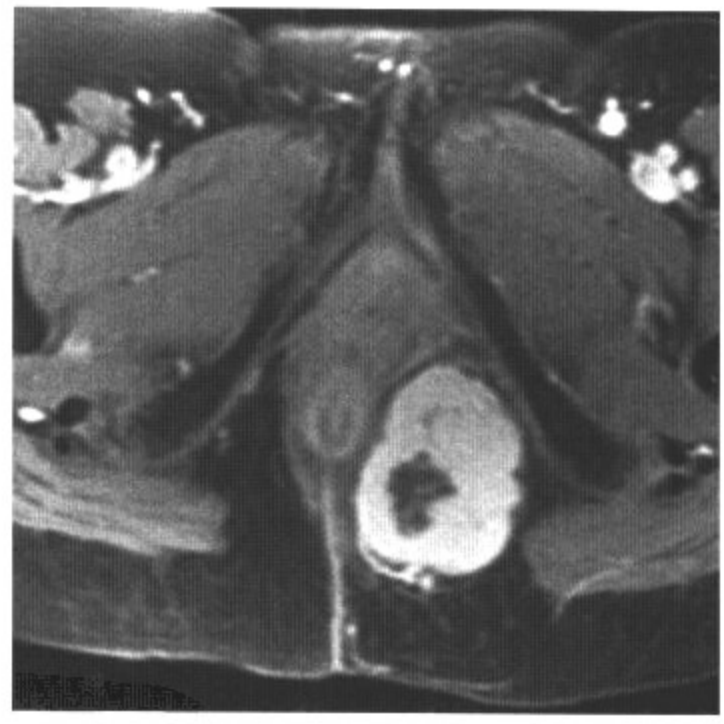

图7.37　D

影像表现：轴位CECT图像（A）、冠状位T2WI（B）、平扫及Gd-DTPA增强轴位压脂T1WI（C与D）显示左侧坐骨肛门窝内见一不均质富血管肿物，推挤肛门移位。

鉴别诊断：恶性纤维组织细胞瘤，平滑肌肉瘤，横纹肌肉瘤，纤维性假瘤，血管外皮细胞瘤，感染/炎症。

诊断：恶性实性纤维瘤。

讨论：MRI很难鉴别软组织肿物。30%病例中，信号强度可为肿瘤组织来源提供重要信息（淋巴瘤：与脂肪等信号；血管瘤：血管表现为靶征，T2高信号）。很多恶性软组织肿瘤可有良性表现；边界清晰，并有明显包膜不是良性病变的可靠征象。影像检查的最重要任务是评价肿物的位置、大小及范围，以指导进一步治疗。此外，大于50%的恶性软组织肿瘤发生局部复发。局部复发灶表现为T2WI高信号肿物，并有典型的早期强化；纤维化表现为T2低信号及延迟强化。

病例 7-38

病史：18岁女性，左侧阴唇增大。

图7.38　A

图7.38　B

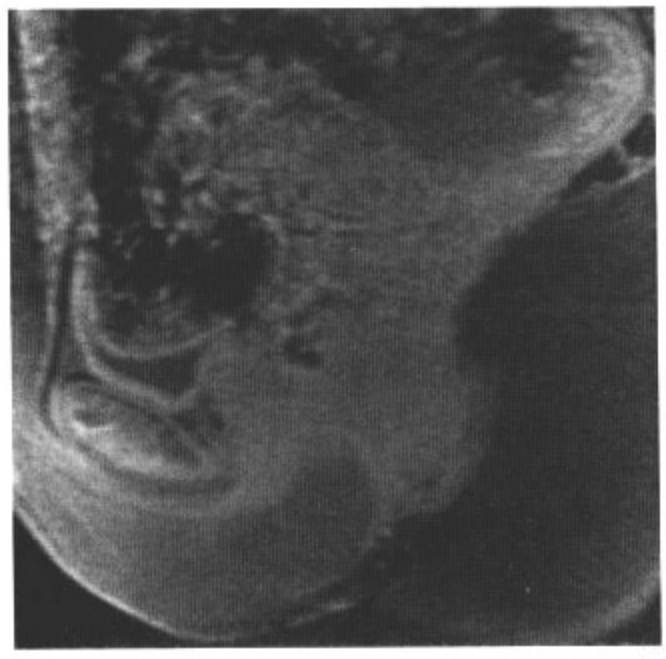

图7.38　C

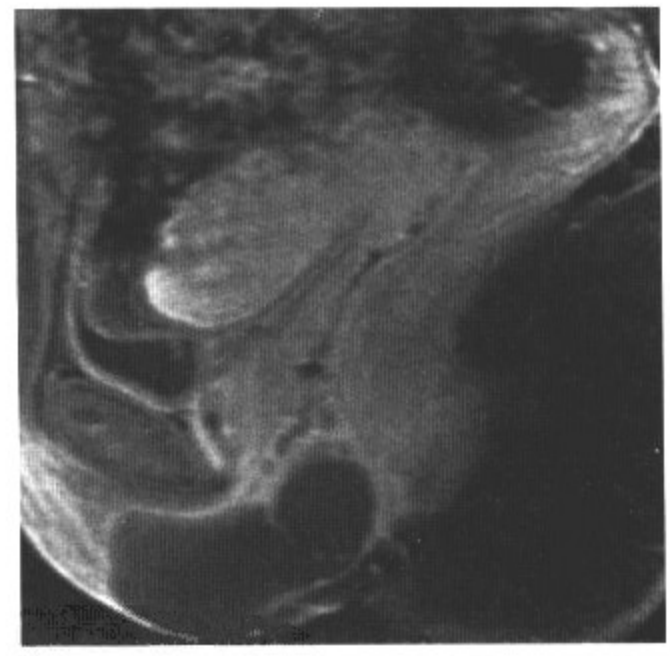

图7.38　D

影像表现：轴位（A）及矢状位（B）T2WI、平扫（C）及Gd-DTPA增强（D）压脂矢状位T1WI显示左侧阴唇内一6.3cm × 5.0cm逗点状囊性肿物，可见强化薄壁及单一分隔。

鉴别诊断：巴氏腺囊肿，腹股沟疝，表皮包含性囊肿，前庭粘液囊肿，斯基恩（Skene）腺囊肿。

诊断：努克（Nuck）管囊肿。

讨论：腹膜鞘突是腹膜折叠后形成的管状结构，在男性睾丸经此下降。在女性，它在腹股沟管内沿圆韧带内折。正常情况下，腹膜鞘突在一岁以内闭锁。如果在女性它一直开放，就叫做Nuck管。Nuck管在腹腔及腹股沟管间形成交通。闭合的程度及水平决定了腹股沟疝或继发的鞘膜积液的类型。近段不完全闭锁伴远端开放形成Nuck管囊肿，如本病例所示。1/3患者发生腹股沟疝。由于囊内没有网膜或肠管，对该病较好进行鉴别诊断。在临床检查中，Muck管囊肿柔软，可压缩。在影像检查中，大阴唇或阴阜内可强化薄壁逗点状囊性占位提示为Nuck管囊肿。

病史：41岁女性，有流产史。

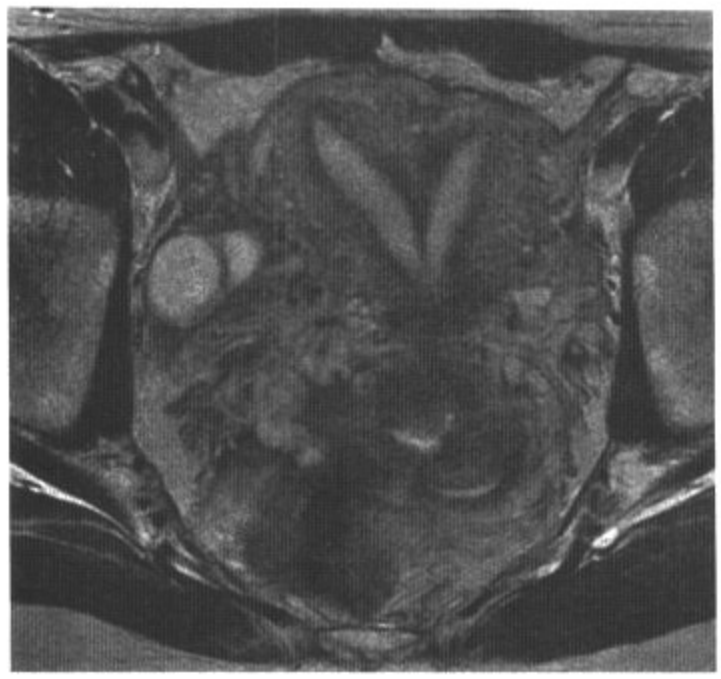

图7.39　A

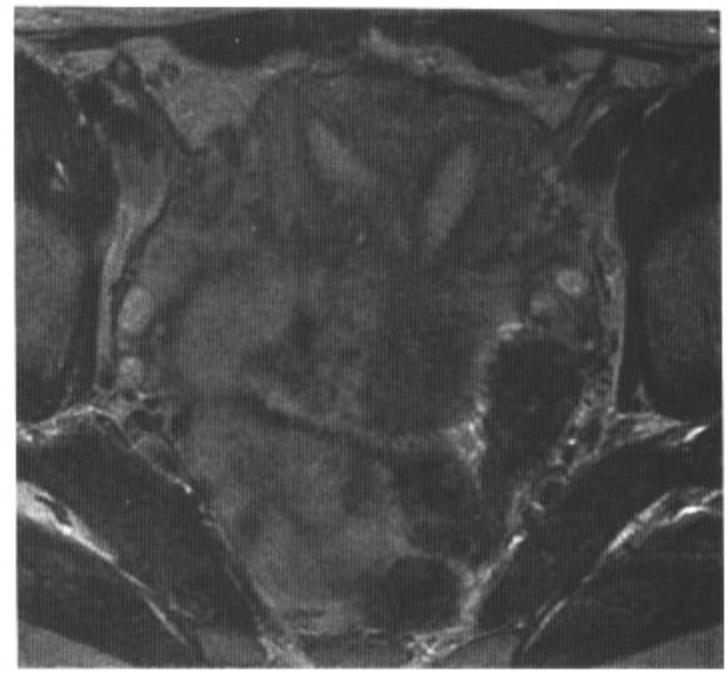

图7.39　B

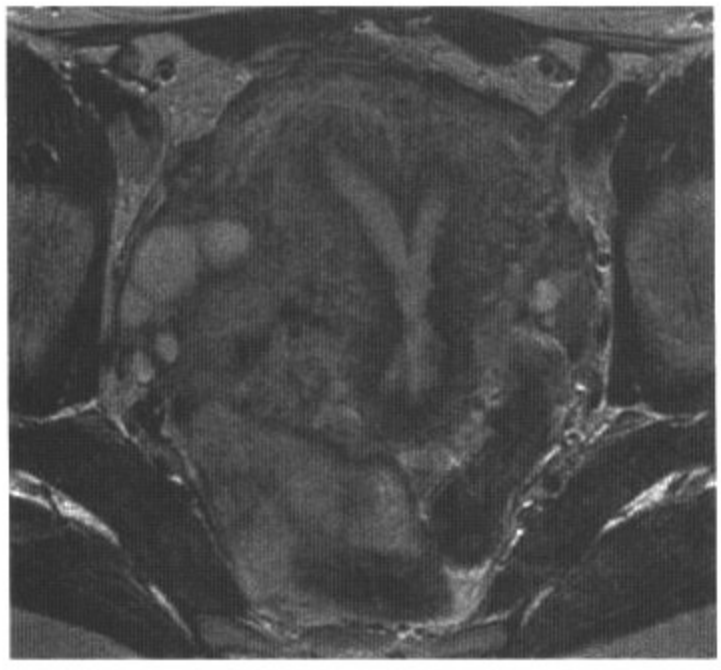

图7.39　C

图7.39　D

影像表现：轴位T2WI（A～C）显示宫腔内可见一隔膜，分隔未延伸至宫颈管。隔膜近段增厚，与相邻子宫内膜信号相同。隔膜朝向宫颈端变得很薄，T2呈低信号。子宫外缘不清，向外隆起。子宫输卵管造影（D）显示一个分隔的子宫腔，双侧腹膜腔分别见造影剂漏出。

鉴别诊断：双角子宫。

诊断：隔膜型子宫。

讨论：隔膜型子宫是最常见的苗勒管畸形，占先天性子宫畸形的55%。如果隔膜只隔开子宫内膜腔，如本例所示，这叫做部分隔膜型子宫。如果隔膜延伸入宫颈管内，即为完全隔膜型子宫。有5%的病例隔膜延伸至阴道上段。子宫底外缘轮廓是区分分隔型子宫与双角子宫的重要鉴别点。分隔型子宫底外缘可为隆起、平坦或轻度凹陷，宫底凹陷小于等于1cm。分隔型子宫的子宫角分隔（<4cm）小于双角子宫（>4cm）。由于隔膜的纤维成分，65%隔膜型子宫的孕妇会发生自发性流产。部分或完全型分隔型子宫的并发症发生率相似，这与隔膜的长度无关。治疗方法为宫腔镜隔膜切除术。

病例 7-40

病史：29岁女性，盆腔痛。

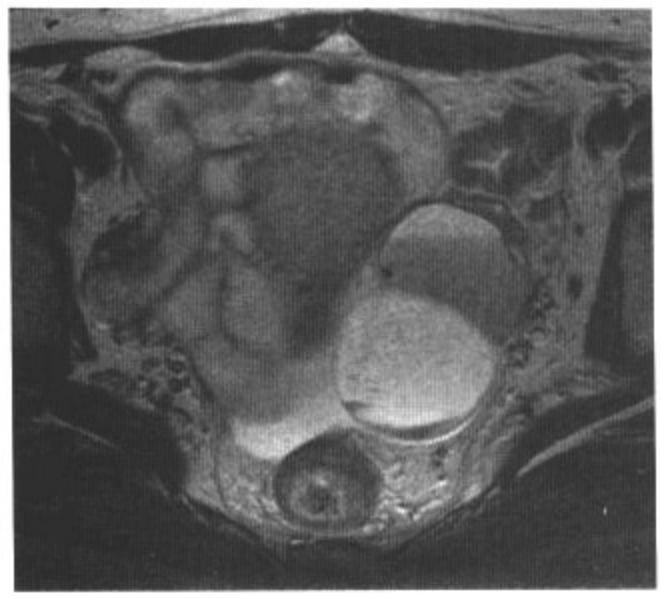

图7.40　A

图7.40　B

图7.40　C

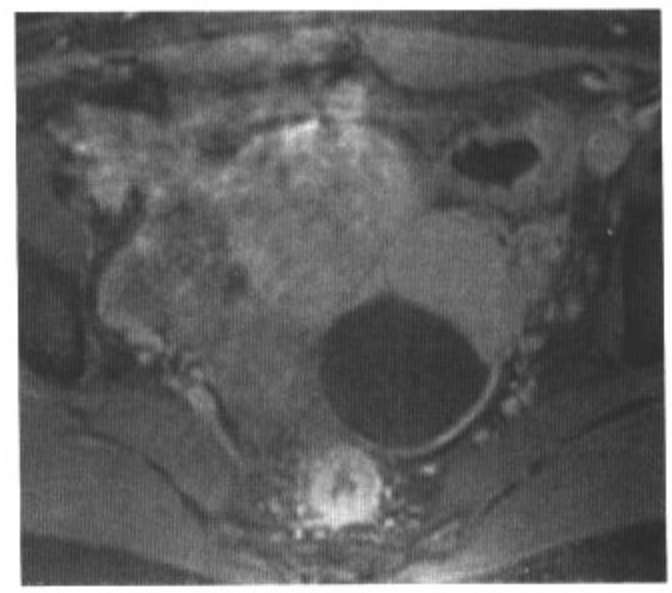

图7.40　D

影像表现：轴位T2WI（A）显示左侧卵巢一8.0cm×4.5cm光滑、薄壁、双房性占位。占位腹侧显示一T2低信号成分，其内可见液-液平面。该成分在压脂（C）或不压脂（B）轴位T1WI均为高信号。Gd-DTPA增强压脂轴位T1WI（D）显示薄壁均匀强化。盆腔内见少量游离液体。

鉴别诊断：卵巢输卵管囊肿、子宫腺肌瘤、囊腺瘤，畸胎瘤。

诊断：卵巢单纯囊肿伴周围出血。

讨论：所有卵巢囊肿都可能出血，最常见于黄体和卵泡囊肿。最常见的出血性囊肿为黄体囊肿，排卵后14天内黄体没有退化即形成黄体囊肿。在影像检查中，由于形成黄体囊肿囊壁的黄体化细胞层厚，其囊壁较卵泡壁厚。典型MRI表现为T1WI高信号、T2WI低信号细线，提示紧贴囊壁的少量出血。如本病例所见，出血性卵泡囊肿有一薄壁，由于出血时间不同内部成分呈多种信号。急性出血内脱氧血红蛋白呈T1WI中等信号、T2WI低信号。在亚急性期，正铁血红蛋白呈T1WI及T2WI高信号。在T1WI压脂或不压脂图像中，出血性囊肿信号强度不变。这是与畸胎瘤相区别的鉴别点。建议对出血性囊肿随访，因为出血性卵泡或黄体囊肿会消退，而子宫腺肌瘤一直存在。

病例 7-41

病史：26岁女性，畸形、右侧盆腔痛。

图7.41　A

图7.41　B

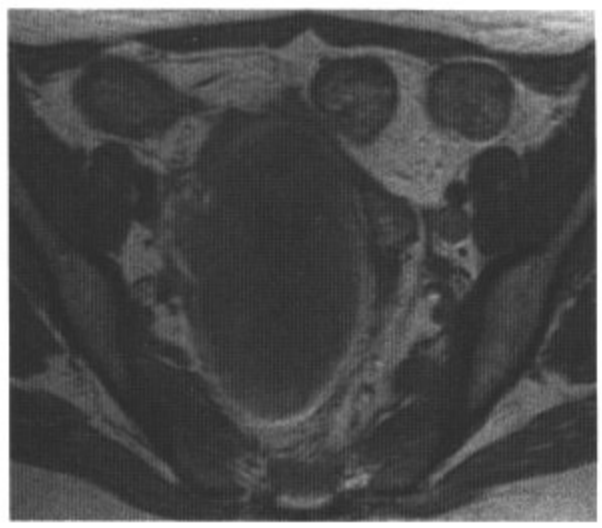

图7.41　C

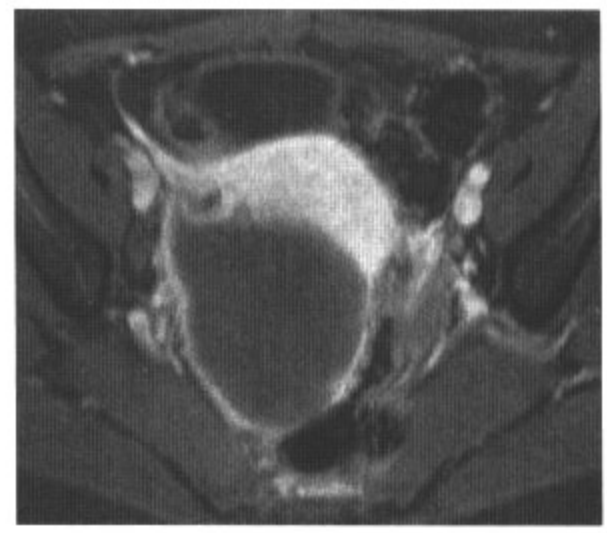

图7.41　D

影像表现：轴位CECT图像（A）显示右附件不均质高信号肿物。轴位T2WI（B）及T1WI（C）显示肿物不均质，T1WI壁呈高信号，T2WI周围成分呈高信号。Gd-DTPA增强压脂轴位T1WI（D）显示了肿物的厚壁。

鉴别诊断：卵巢－输卵管脓肿，异位妊娠，子宫腺肌瘤，出血性卵巢囊肿。

诊断：卵巢扭转。

讨论：卵巢扭转是卵巢血管蒂扭转导致的血管性损害。首先是静脉性损害，随着扭转及水肿进展而发展为动脉性损害。完全性扭转及动脉血供完全阻塞导致坏疽及出血性坏死。卵巢囊肿占妇科急诊的3%，常发生于30岁以下患者（20%为孕妇）。双层扭转的几率为10%。患者典型表现为急性腹痛。由于乙状结肠占据左下腹部，腹痛常发生于右侧。在大多数病例中（80%），发病基础为大的卵巢肿物。有时由于附件移动度大，尤其是儿童，卵巢扭转可发生于无基础病的卵巢。在早期，患侧卵巢增大，多发表面滤泡为水肿基质分隔，如本病例所示。可依据后一征象与其他盆腔急症鉴别。其他征象有肿物及子宫间的充血血管、同侧输卵管增厚、周围脂肪间隙消失、腹水。如本病例所示，由于出血在T1WI或CT图像中病灶内可见外周环状高信号。由于卵巢有卵巢动脉及子宫动脉双重血供，卵巢灌注存在不能除外卵巢扭转。

病例 7-42

病史：23岁女性，无症状性会阴肿物。

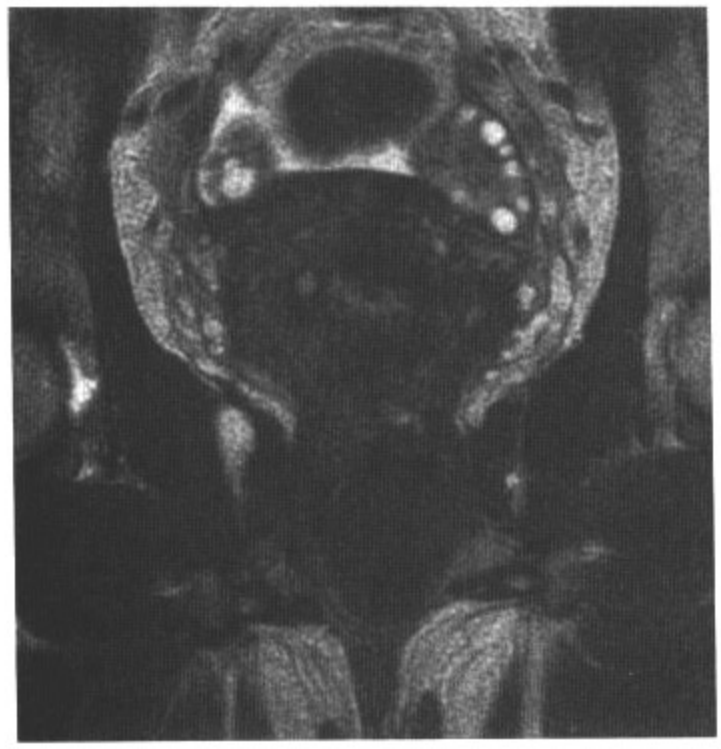

图7.42　A

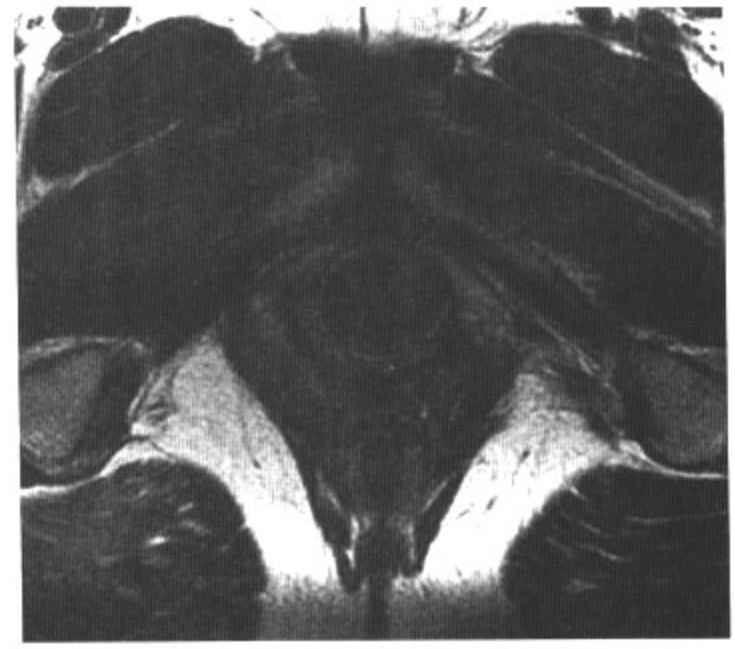

图7.42　B

图7.42　C

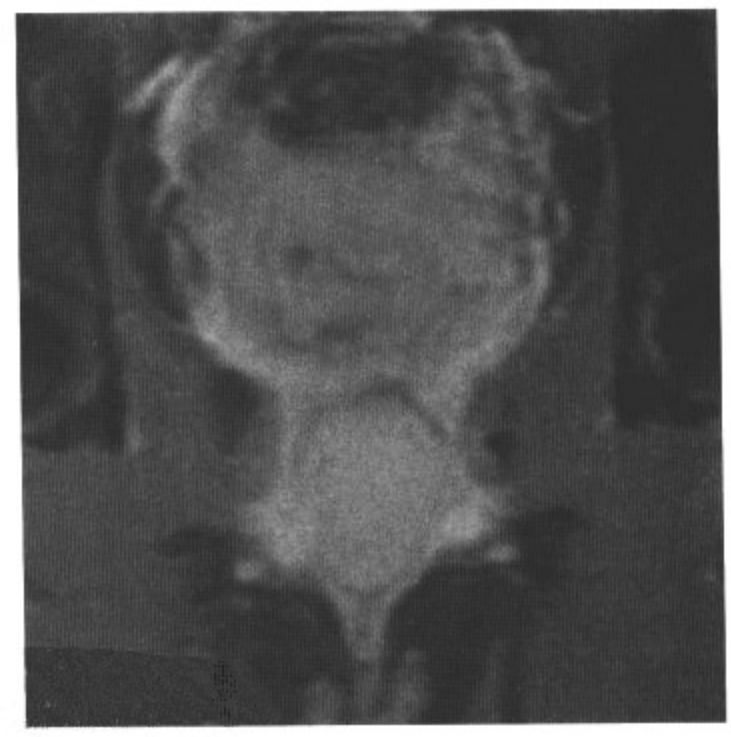

图7.42　D

影像表现：冠状位（A）及轴位（B）T2WI显示尿道侧后方一卵圆形薄壁光滑低信号肿物。压脂冠状位T1WI（C）显示肿物呈均匀高信号，提示血液产物或蛋白成分存在。Gd-DTPA增强压脂冠状位T1WI（D）显示肿物无强化。

鉴别诊断：巴氏腺囊肿，加特纳腺囊肿，表皮包涵性囊肿，努克管囊肿。

诊断：斯基恩腺囊肿。

讨论：斯基恩（Skene）腺囊肿起源于下尿道，开口于前庭尿道口两侧。梗阻后增大的斯科恩腺囊肿表现为波动性肿物，由会阴向下扩展。本病例显示尿道旁含蛋白肿物（囊内成分为T1高信号、T2低信号），与尿道无明显交通。尿道周围中线旁肿物、卵圆形、无强化薄壁及蛋白质成分都是斯科恩腺囊肿的典型特征。

病例 7-43

病史：76岁女性，尿失禁。

图7.43　A

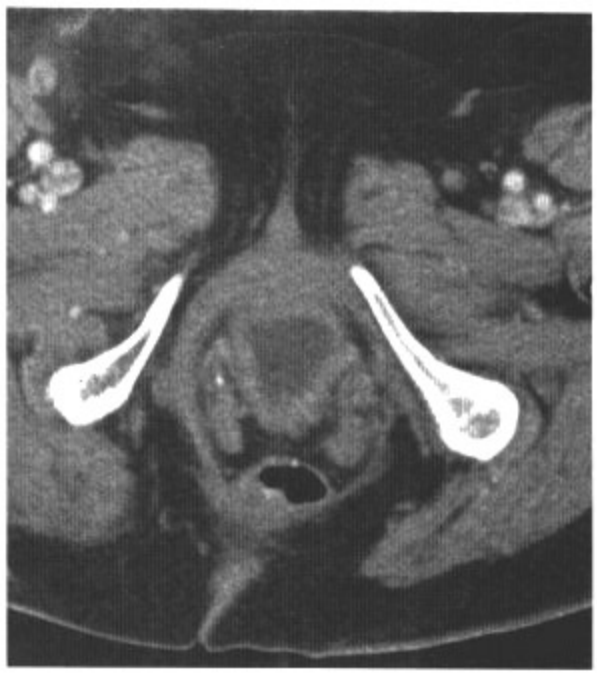

图7.43　B

图7.43　C

图7.43　D

影像表现：轴位CECT图像显示双侧输尿管远段扩张，膀胱壁弥漫性不规则增厚，病灶在耻骨联合下方蔓延。注意提肛肌呈囊状，而正常“V“形结构消失。阴道外翻，子宫完全脱垂。

鉴别诊断：无。

诊断：完全性子宫脱垂。

讨论：盆底松弛伴随膀胱、子宫/阴道穹隆或直肠下降好发于经产妇（16%为绝经期妇女）。显著的生活方式限制性症状有尿失禁和/或便失禁，便秘及排便不尽。盆腔器官脱垂是由两个相互影响的功能系统的特异性缺陷（如破裂、脂肪变性）导致的，这两个系统分别叫做盆内筋膜及肛提肌。它们支撑盆底的3个部分：在前部是膀胱与尿道；中部是阴道、宫颈及子宫；后部为直肠。膀胱膨出定义为膀胱的异常下降。如果膀胱在耻骨尾骨线（pubococcygeal line，PCL）（PCL为矢状位由耻骨联合下缘至最后一个尾骨关节的连线）下方大于2cm，就叫做膀胱异常下降。阴道穹隆脱垂包括阴道穹隆下降及脱垂，伴随阴道正常“H”形结构消失。

病例 7-44

病史：32岁女性发热，左下腹痛。

图7.44　A

图7.44　B

图7.44　C

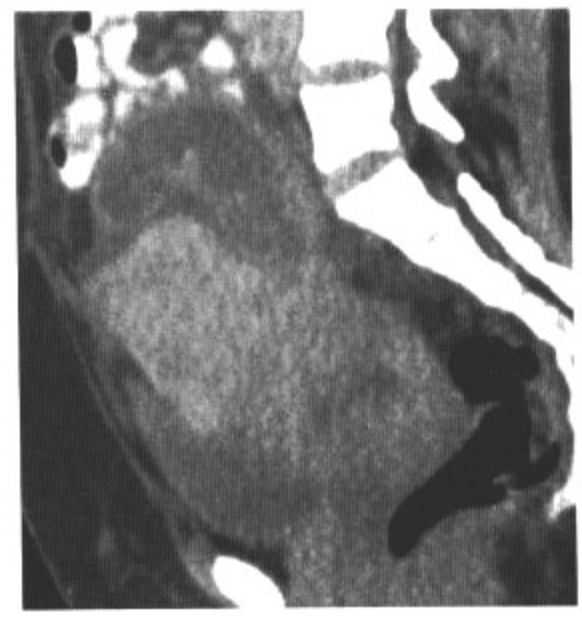

图7.44　D

影像表现：轴位CECT（A～C）图像显示右侧附件不均质多房管状肿物，伴可强化的厚壁及周围脂肪模糊。矢状位重建CECT图像（D）更加清晰显示病灶为管状。可见由于纤维样肌瘤而增大的子宫。

鉴别诊断：皮样囊肿，卵巢囊腺瘤，子宫腺肌瘤病，卵巢扭转，异位妊娠。

诊断：卵巢－输卵管脓肿。

讨论：卵巢－输卵管脓肿（TOA）是盆腔炎症性疾病（PID）连续群的进展形式。大约1%的患输卵管炎的女性进展为TOA。患者通常有病症，表现为盆腔痛、高热、恶心及呕吐。皮样囊肿、卵巢囊腺瘤及子宫腺肌瘤患者通常没有这些系统性症状。然而15%的TOA患者不发热，白细胞数正常。在临床及影像学检查中，TOA很难与卵巢扭转、憩室或其他盆腔脓肿及阑尾炎鉴别。多数TOA病例首先接受经静脉抗生素治疗。如果抗生素治疗后72小时患者的临床症状没有缓解或怀疑脓肿破溃，有必要行手术治疗或经皮引流。CT扫描可能显示一管状或球状囊性肿物。肿物可见厚壁，内部分隔或气泡。炎症导致附件周围脂肪模糊及腹膜增厚。皮样囊肿、卵巢囊腺瘤及子宫腺肌瘤病患者不出现后腹膜增厚这一典型表现。

病例 7-45

病史：52岁女性，乳腺癌复发。

图7.45　A

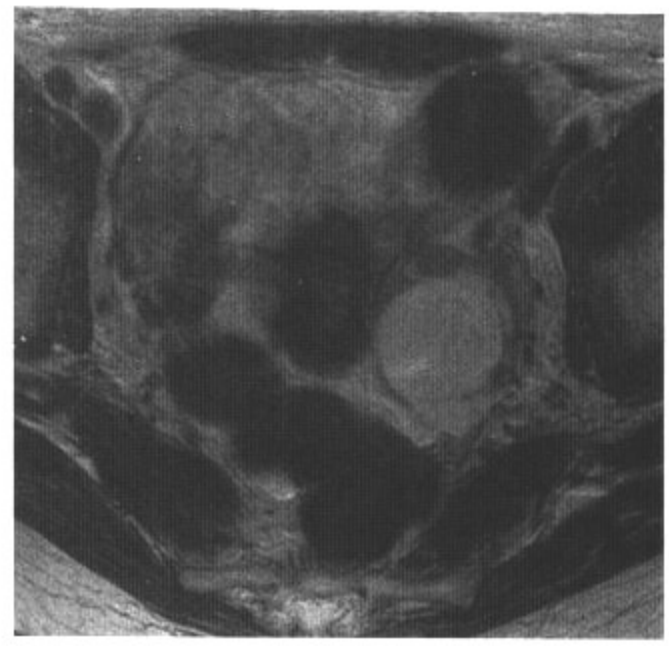

图7.45　B

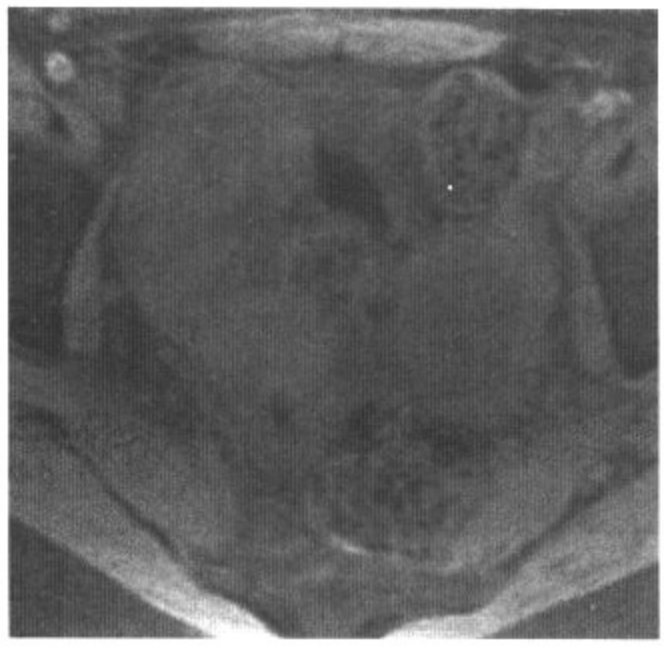

图7.45　C

图7.45　D

影像表现：轴位CECT（A）图像显示双侧卵巢囊实性占位，盆腔内见少量游离液体。轴位T2WI（B）及平扫（C）及Gd-DTPA增强（D）压脂轴位T1WI证实肿物内为囊实性，可强化。

鉴别诊断：双侧原发性卵巢肿瘤，子宫腺肌瘤病，双侧卵巢－输卵管囊肿。

诊断：Krukenberg瘤。

讨论：卵巢转移瘤大约占恶性卵巢肿瘤的5%～10%。在组织学上，Krukenberg瘤是印戒细胞（分泌粘液）侵犯富细胞的卵巢基质形成的转移瘤。该肿瘤原发于胃肠道（结肠及胃占90%）、乳腺及胰腺。通常卵巢转移瘤为直接拨散、腹膜种植及淋巴或血性播散来源。影像学检查无特异性，常可见一主要成分为实性的肿瘤或一囊实性占位，如本例所示。在T1WI及T2WI，Krukenberg瘤有一些特征性表现，包括双侧复合型肿物、可见低信号实性肿物（致密的间质反应）及内部高信号（粘液）。卵巢单侧Krukenberg瘤与纤维卵泡膜细胞瘤或低分化腺癌很难鉴别。

病例 7-46

病史：83岁女性，阴道出血，有肾细胞癌病史。

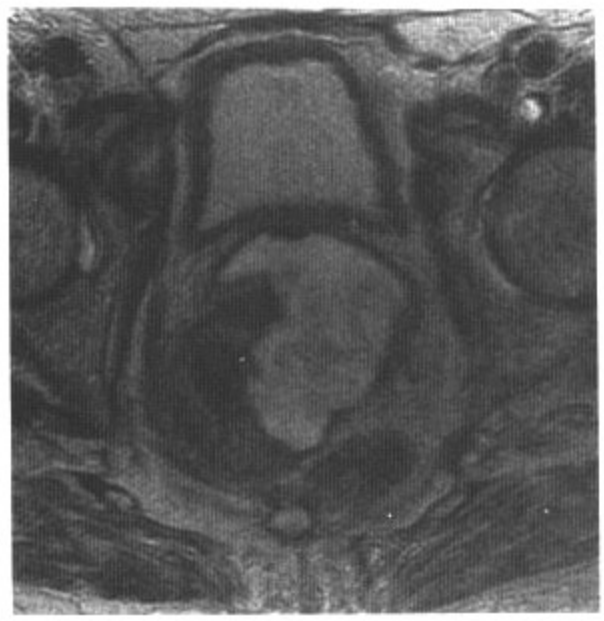

图7.46　A

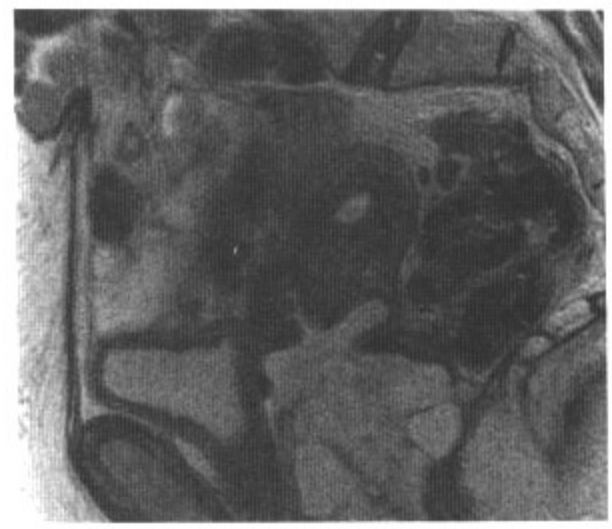

图7.46　B

图7.46　C

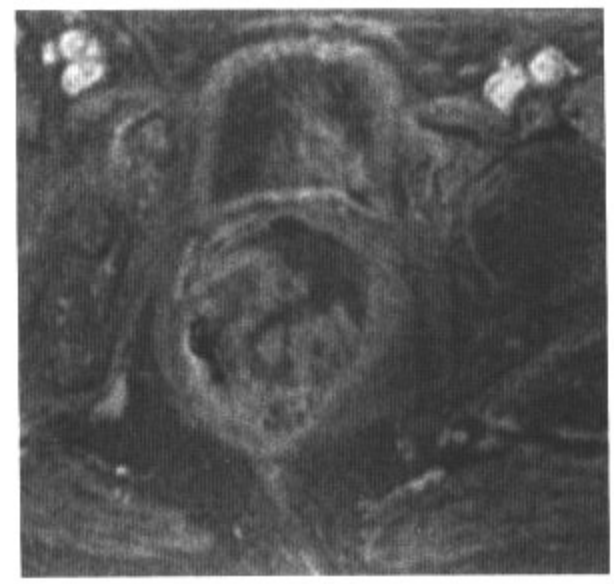

图7.46　D

影像表现：轴位（A）和矢状位（B）T2WI及平扫（C）及Gd-DTPA增强（D）压脂轴位T1WI显示阴道内一主要为T2高信号的、边界不清的、不均质可强化肿物。阴道后壁不连续伴直肠侵犯。

鉴别诊断：直肠阴道隔的子宫内膜癌，转移瘤。

诊断：阴道癌。

讨论：诊断原发性阴道癌前一定要先除外外阴及宫颈癌。大多数阴道恶性病变都是由于原发肿瘤直接侵犯（膀胱、外阴、宫颈或直肠）或复发（宫颈癌或卵巢肿瘤治疗后）导致的。90%的原发阴道癌是鳞状细胞癌（人乳头瘤病毒是一个危险因素），大约仅占妇科恶性肿瘤的1%～2%。阴道癌常发生于老年人，表现为阴道无痛性出血。肿瘤常发生于阴道近段（远段）1/3前壁。阴道其他恶性肿瘤，如腺癌（既发于子宫内膜异位症或乙烯雌酚接触史）、恶性黑素瘤（多见于外阴）、肉瘤及腹神经结瘤都很少见。MRI用于准确评价阴道癌局部情况及淋巴结转移情况。多数肿瘤的MRI信号无特异性；大多数肿瘤为T2WI高信号、T1WI中等信号。由于黑色素瘤包含黑色素，T1WI呈高信号。

病例 7-47

病史：40岁女性，慢性左侧盆腔痛。

图7.47　A

图7.47　B

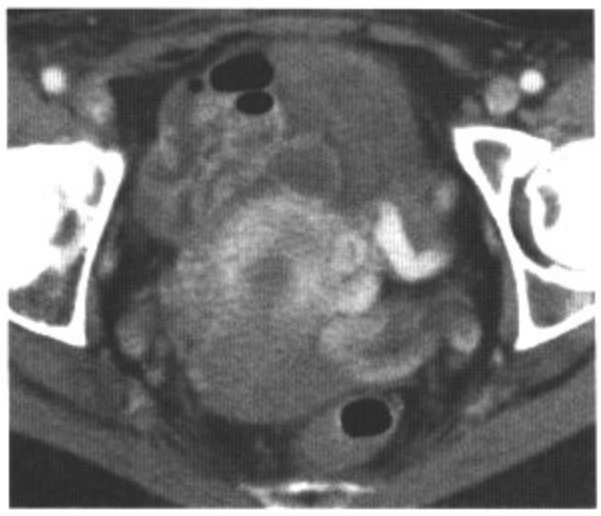

图7.47　C

图7.47　D

影像表现：轴位CECT（A～C）图像显示一延伸向左侧盆腔的扭曲管状血管，位于左侧腰大肌前方，其内可见造影剂充盈。3D容积重建图像（D）显示该结构由左肾静脉延伸至左侧附件窝。

鉴别诊断：无。

诊断：盆腔充血综合征。

讨论：盆腔充血综合征是慢性（>6个月）非周期性盆腔痛的诊断不足的常见病因，随腹压增加症状加重，该病发生于绝经前妇女。其他症状有性交困难及会阴痛。该病占妇科门诊的10%～40%。该综合征与卵巢静脉曲张密切相关，后者在女性中发病率为10%。在这一人群中，约60%的女性会发生充血综合征。卵巢静脉曲张可能由于一闭塞的解剖畸形导致，如主动脉后肾静脉、卵巢静脉受肠系膜上动脉压迫继发的卵巢静脉充血（胡桃夹现象）或受右侧髂总静脉压迫。其他病因包括性腺静脉瓣关闭不全及门静脉高压伴脾肾分流。在70%～75%病例中，卵巢静脉栓塞可缓解症状。影像学检查中，如无导致盆腔静脉曲张的其他病因，应考虑盆腔充血综合征的诊断。诊断综合征必须包含两个特征性表现：第一，性腺静脉扩张，内径大于8mm；第二，静脉血液逆行。后者在CECT动脉期可清楚显示，因为这一期造影剂应只存在于动脉系统与肾静脉内，而不在卵巢静脉内。如果造影剂进入性腺静脉，这表明由于瓣膜关闭不全导致的静脉血液逆流。

病例 7-48

病史：58岁男性，尿频、会阴部不适，伴人免疫缺陷性病毒（HIV）感染病史。

图7.48　A

图7.48　B

图7.48　C

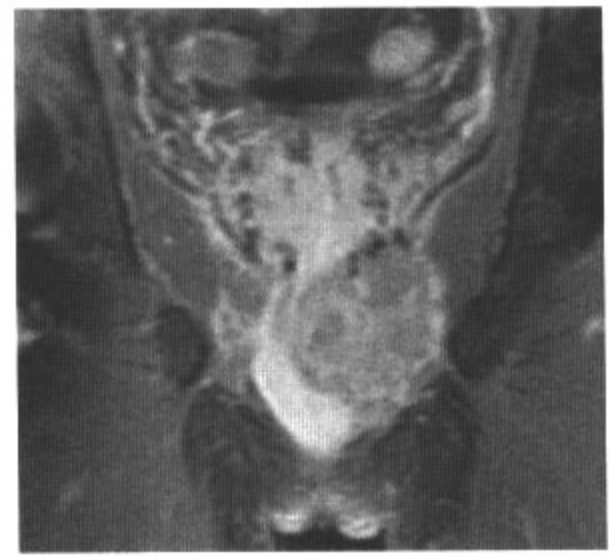

图7.48　D

影像表现：轴位（A）及冠状位（B）T2WI、轴位T1WI（C）及Gd-DTPA增强压脂冠状位T1WI（D）显示尿生殖隔水平、尿道球部后方与之毗邻的一不均质T2高信号、T1等信号软组织肿物。肿物不均质，强化明显。

鉴别诊断：卡波希（Kaposi）肉瘤、淋巴瘤（非霍奇金淋巴瘤，Burkitt淋巴瘤），平滑肌肉瘤，血管外皮肉瘤。

诊断：横纹肌肉瘤（多形性）。

讨论：HIV感染通过修改T淋巴细胞应答降低了人体的抵抗力，这使得患者易患大量的免疫性肿瘤（如淋巴瘤、卡波希肉瘤）及感染。横纹肌肉瘤起源于纹状骨骼肌细胞。它是对化疗敏感的间质来源的高度恶性肿瘤。横纹肌肉瘤在成人少见；多原发于儿童及青少年（中位年龄为5岁），大约占儿童实性肿瘤的10%。组织学类型包括胚胎型（约80%）、滤泡型（约20%）及多形型。滤泡型预后较差，5年生存率小于30%。患者年龄大于10岁，提示预后不良，尤其是肿瘤大于5cm时。转移瘤经淋巴管及血行播散（发生于26%～71%的患者），多发于肺及骨。由于MRI不能明确诊断软组织肿瘤的良恶性，常常需要进行经皮穿刺活检。

病史：21岁女性，自然流产、宫腔镜检查提示子宫畸形。

图7.49　A

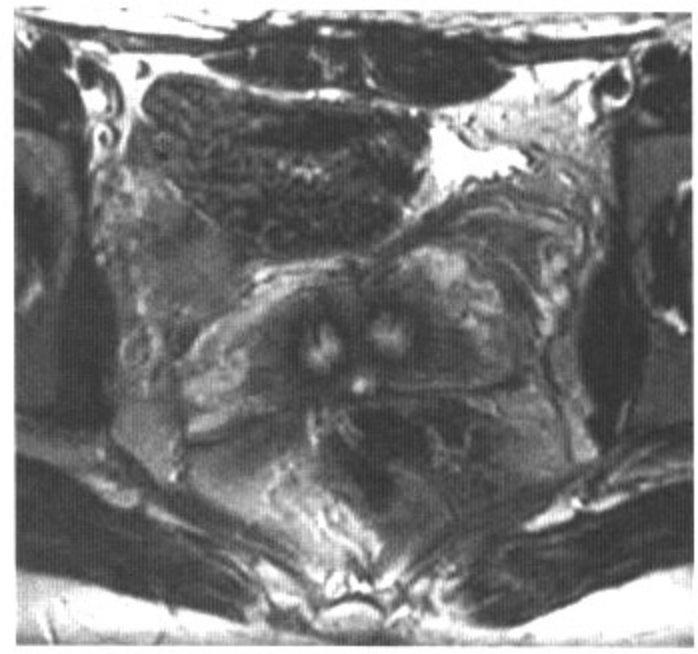

图7.49　B

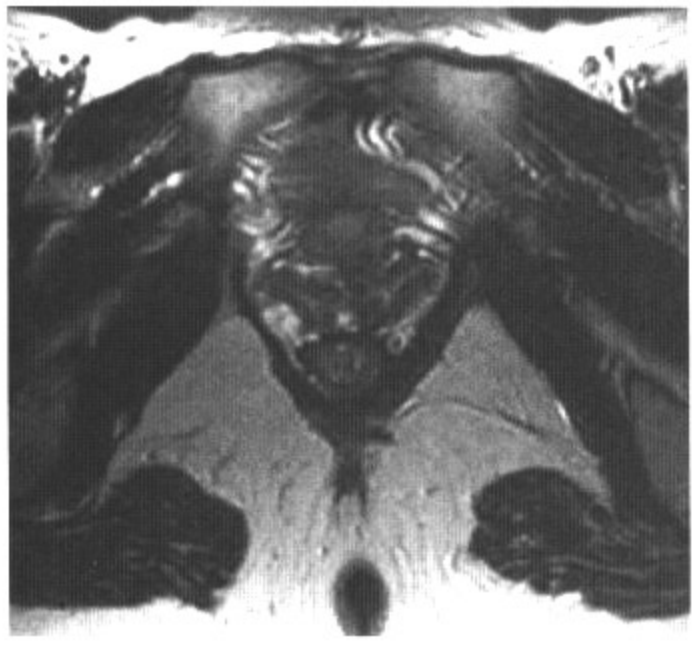

图7.49　C

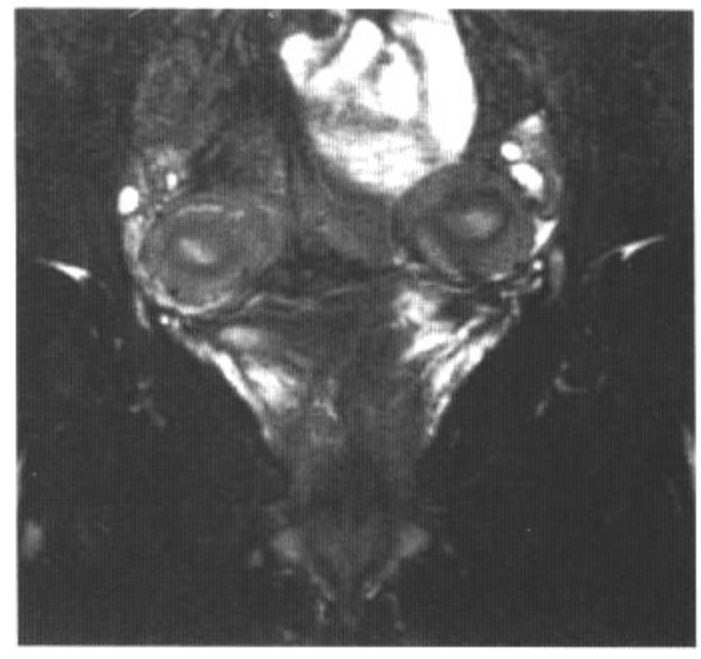

图7.49　D

影像表现：轴位T2WI（A～C）显示两个明显分离的、正常大小伴正常结合带的子宫角。同时可见两个宫颈及两个阴道。压脂冠状位T2WI（D）显示两个明显分隔的子宫角。

鉴别诊断：双角子宫。

诊断：双子宫。

讨论：双子宫定义为苗勒管未融合，形成了两个正常大小的独立子宫、双宫颈及双近段阴道。分开的子宫角由深部的子宫底裂分开。宫底裂深度大于1cm，由子宫内膜腔的内侧缘构成的角间角常大于105°。角间距常大于4cm。75%的患者有阴道横隔（位于阴道上2/3，而处女膜闭锁位于阴道开口，以此与之鉴别），常伴发阴道积血。对这些患者只需行阴道引流及阴道成形术，因为双子宫自发性流产的发病率没有明显增高。双角子宫有一个深的宫底裂及大的角间距，但没有阴道融合。

病例 7-50

病史：62岁男性，右侧腹股沟无痛性肿物。

图7.50　A

图7.50　B

图7.50　C

图7.50　D

影像表现：轴位CECT图像显示沿着右侧精索一2.5cm × 3.4cm脂肪肿物，延伸至阴囊内。

鉴别诊断：含脂肪的腹股沟疝，脂肪肉瘤。

诊断：精索脂肪瘤。

讨论：70%的睾丸旁占位位于精索。脂肪瘤是最常见的良性睾丸旁肿物（占睾丸旁肿瘤的45%），同时是最常见的精索肿瘤。该肿瘤常为偶然发现的阴囊脂肪性肿物；它可发生于任何年龄的男性。精索脂肪瘤形态各异，但多有一薄的、可强化的囊壁包绕。偶尔肿瘤内会混入其他的间质成分，最常见的是纤维结缔组织；这种肿瘤叫做纤维脂肪瘤。脂肪瘤很少转化为脂肪肉瘤。影像学检查中，脂肪瘤全部为脂肪成分。肿瘤内可能出现细的软组织线。相对而言，脂肪肉瘤脂肪成分内散布粗的软组织线或结节。含脂肪的腹股沟疝，疝出的脂肪与腹腔内脂肪相延续，以此可与脂肪瘤鉴别。精索脂肪瘤的治疗方法由患者的症状决定，必要时需手术切除。

病例 7-51

病史：76岁女性，上腹部痛。

图7.51　A

图7.51　B

图7.51　C

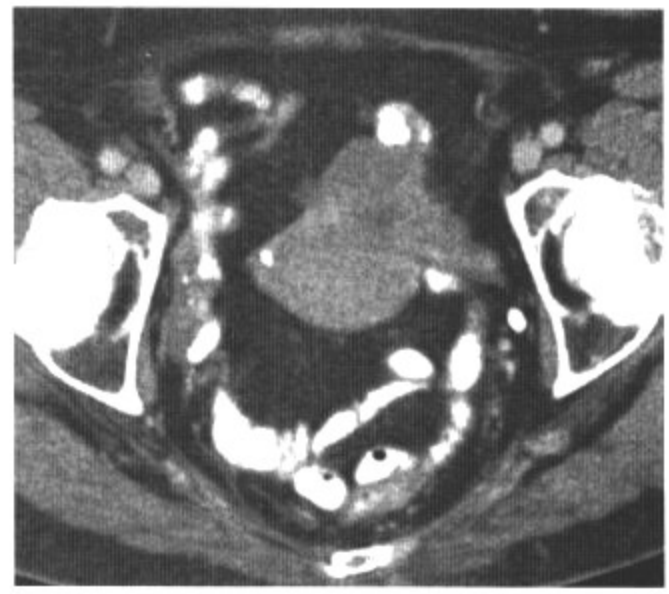

图7.51　D

影像表现：轴位CECT图像显示子宫底部一边界清晰无强化的含脂肪（-75HU）肿物。子宫及卵巢未见明显异常。

鉴别诊断：脂肪平滑肌瘤，纤维粘液脂肪瘤，类纤维瘤退变。

诊断：子宫脂肪瘤。

讨论：子宫脂肪瘤很少见，通常为良性，发生于50～70岁绝经后妇女。肿瘤好发于宫体，大部分为肌壁间，与平滑肌瘤有关。症状与相同大小的平滑肌瘤产生的症状相似，如可触及的肿物、月经过多及盆腔压迫。通常将脂肪瘤分为单纯型及混合型。混合型脂肪瘤（脂肪平滑肌瘤及纤维粘液脂肪瘤）包含数量不等的脂肪、纤维组织及平滑肌。如本例所示，单纯型脂肪瘤内是由纤维性细分隔包裹的脂质组织，影像检查中增强后没有强化。肌细胞很少，而且位于肿瘤边缘。脂肪瘤形成的原因可能是结缔组织或平滑肌细胞脂肪化生，因为正常子宫内没有脂肪组织。子宫类纤维瘤脂肪变性也是鉴别诊断之一，但通常脂肪成分只占类纤维瘤的一小部分。

病例 7-52

病史：39岁女性，慢性盆腔痛。

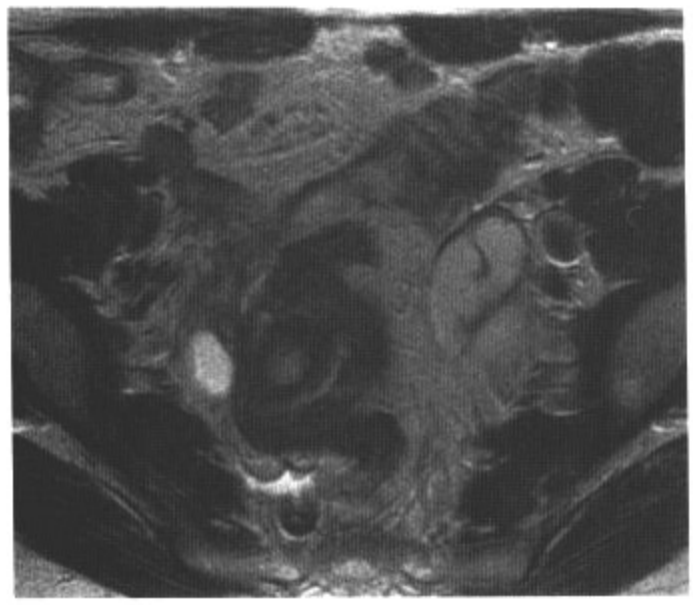

图7.52　A

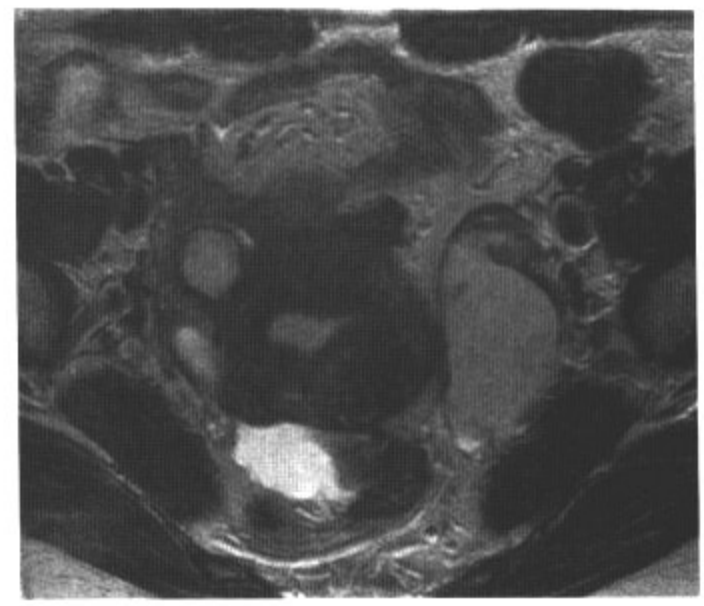

图7.52　B

图7.52　C

图7.52　D

影像表现：轴位T2WI（A，B）及平扫（C）及Gd-DTPA增强（D）压脂轴位T1WI显示右侧卵巢内数个T1及T2高信号灶，壁光整，可见强化。最大病灶可见边缘环状T1高信号T2低信号。左侧附件见一T1WI及T2WI高信号，S形无强化管状结构。盆腔内见少量游离液体。

鉴别诊断：输卵管积水/输卵管积脓，卵巢囊肿（功能性），卵巢浆液性囊腺瘤，盆腔血肿/囊状淋巴管瘤。

诊断：子宫内膜异位症（子宫腺肌瘤及输卵管积血）。

讨论：输卵管积液是由于输卵管阻塞导致的输卵管积液扩张，输卵管阻塞可由于输卵管周围炎、子宫内膜异位症或输卵管炎导致。影像检查中，输卵管积液典型表现为附件区见充盈液体的管状结构，折叠成“C”或“S”形。鉴别扩张的输卵管与其他附件结构的关键点为是否存在不完全性分隔（皱襞）。这是由于输卵管扩张或粘膜襞变钝圆后粘膜及粘膜下层消失导致的。在严重的输卵管扩张病例中，它们有可能变扁平或缺失。在某一层面，这些折叠可能呈结节状，但在另一垂直层面，则成脊状。Gd-DTPA增强T1WI管壁可见强化。常由于子宫内膜异位症导致的输卵管积血表现为输卵管内充盈血液成分，因此输卵管内信号与子宫腺肌瘤相似（T1WI高信号、T2WI低信号）。在本病例中，由于有右侧卵巢含血囊肿及左侧输卵管积血，所以最恰当的诊断为子宫内膜异位症。急性输卵管炎，输卵管壁可见增厚，可能伴双边现象。

病例 7-53

病史：73岁女性，阴道出血。

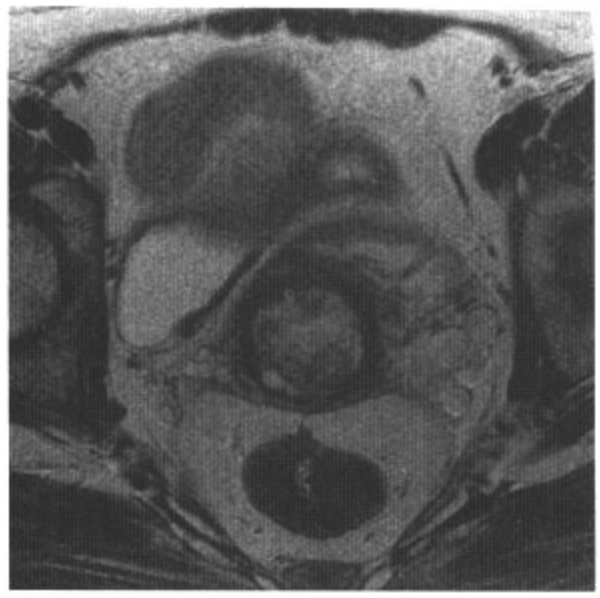

图7.53　A

图7.53　B

图7.53　C

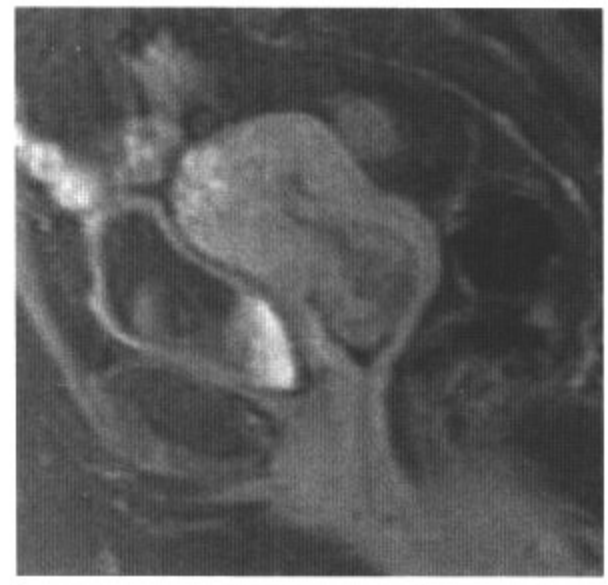

图7.53　D

影像表现：轴位（A）及矢状位（B）T2WI及压脂轴位T1WI（C）显示起源于子宫底的不均质带蒂肿物。肿物扩张宫颈管并突入阴道上段。Gd-DTPA增强压脂矢状位T1WI（D）显示肿物不均匀强化。

鉴别诊断：粘膜下平滑肌瘤，子宫内膜癌。

诊断：子宫内膜息肉。

讨论：子宫内膜息肉是子宫内膜局灶性过度生长。女性发病率为10%，多发性病例占患病女性的20%。少数女性有出血、排液、月经过多/子宫不规则出血或不孕等症状。少于1%的息肉为恶性，子宫内膜癌患者中约12%～34%合并有息肉。他莫昔芬治疗或预防用药会增加患宫内膜息肉的风险。治疗方法为宫腔镜切除。息肉分为三种亚型，它们的MRI表现各不相同：过度增生（类似于子宫内膜过度增生腺体）、萎缩型（囊性扩张的萎缩腺体）、功能型（周期性子宫内膜改变）。病变常发生于子宫底与子宫角，有蒂或无蒂。与周围正常子宫内膜比较，息肉呈T1WI等信号T2WI稍低信号。其内偶可见低信号纤维茎。增强后，息肉强化低于正常子宫内膜，但高于子宫肌层。粘膜下平滑肌瘤来源于子宫肌层并与其表现相同，所以在多数病例中信号较息肉低。

病例 7-54

病史：37岁女性，不孕。

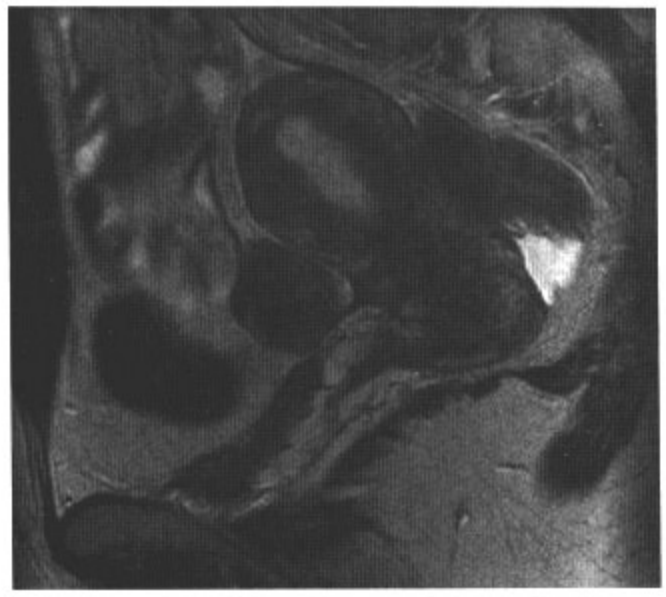

图7.54　A

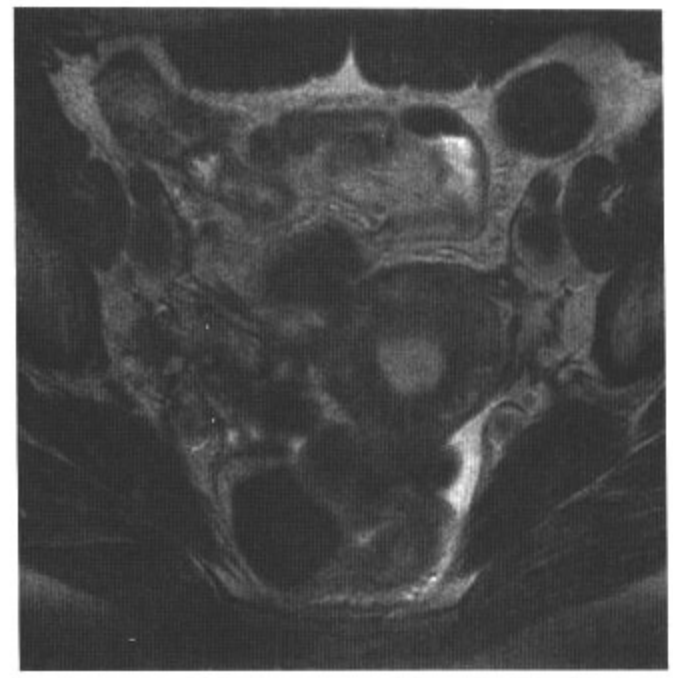

图7.54　B

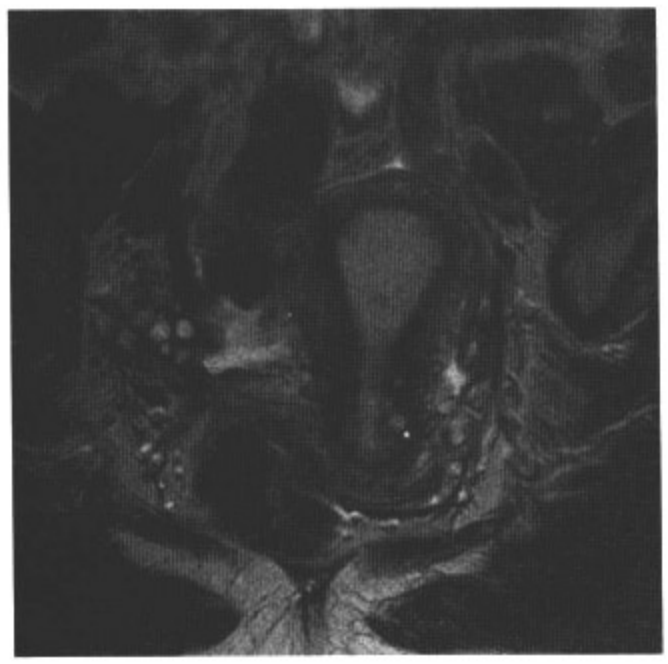

图7.54　C

图7.54　D

影像表现：矢状位T2WI（A）显示子宫体部前壁肌层一低信号肌性隆起（1.1cm×0.8cm），伴结合带增宽。在轴位（B）、沿着子宫体的长轴位（C）及短轴位（D）T2WI未见隆起病灶。

鉴别诊断：子宫腺肌病，平滑肌瘤。

诊断：子宫收缩。

讨论：子宫不断地运动，叫做子宫蠕动，尤其在未孕女性，这可能有助于精子运动、受精与植入。子宫蠕动为子宫肌层的短暂收缩，频率为2.1～5.8次/分。月经中期的蠕动方向为宫颈—宫底，月经期的方向为宫底—宫颈。影像科医生应清楚这种短暂的低信号子宫肌层隆起提示子宫生理性收缩。因为子宫收缩很短暂，它可随扫描时间不同而变化或消失。这一特性是鉴别子宫收缩与真正的子宫异常，如子宫内膜异位症或平滑肌瘤的关键点。因为后两者在影像中一直存在。如果该特征不明显，可在晚些时候行MRI复查。

病例 7-55

病史：23岁女性，腹痛、腹胀。

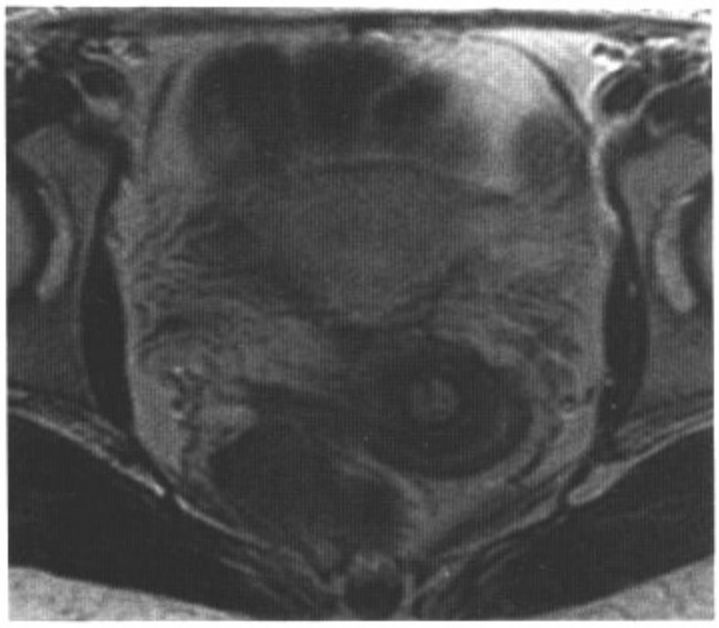

图7.55　A

图7.55　B

图7.55　C

图7.55　D

影像表现：轴位（A）、矢状位（B）、冠状位（C）T2WI及Gd-DTPA增强压脂冠状位T1WI（D）显示T2高信号的宫颈内纤细、可强化的低信号线样结构。

鉴别诊断：无。

诊断：正常皱褶。

讨论：棕榈襞或正常宫颈皱褶常可见，尤其在T2WI，为锯齿状、中等信号线性结构环绕高信号的腺体分泌液体及粘液，如本例所见。在轴位相，宫颈显示为一不连续的环形结构，T2WI可见三层结构。外层为与子宫肌层延续的中等信号的平滑肌。中层为（正常厚度为3～8mm）低信号的宫颈管致密纤维基质，其与子宫结合带延续。最内层为T2高信号的宫颈内膜（正常厚度2～3mm），包括腺体分泌液、粘液及棕榈襞。

病例 7-56

病史：72岁女性，患有乳腺癌，阴道点滴出血。

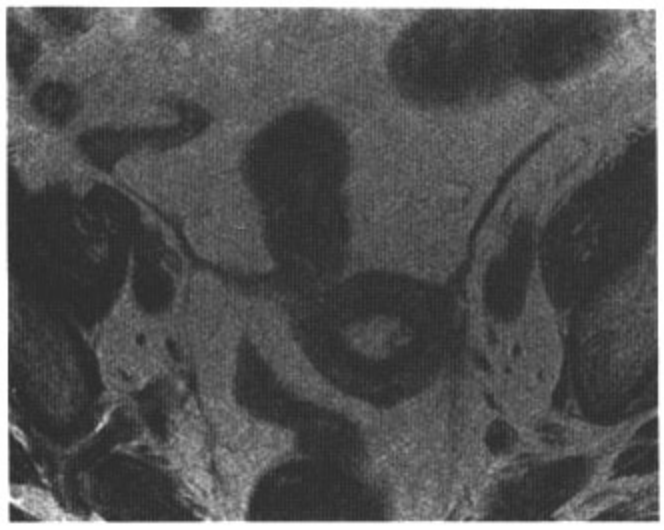

图7.56　A

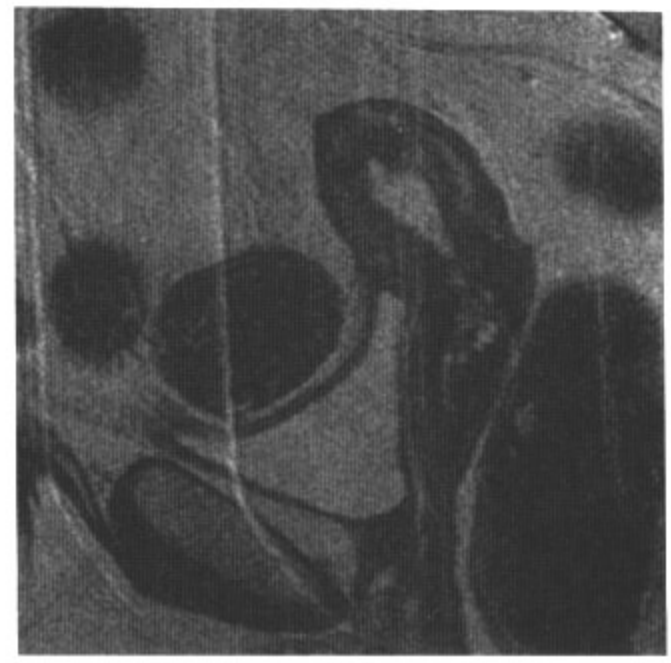

图7.56　B

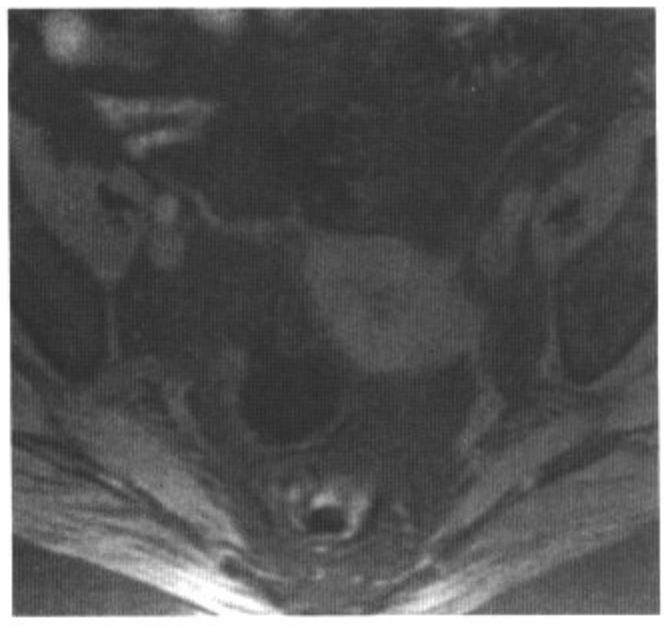

图7.56　C

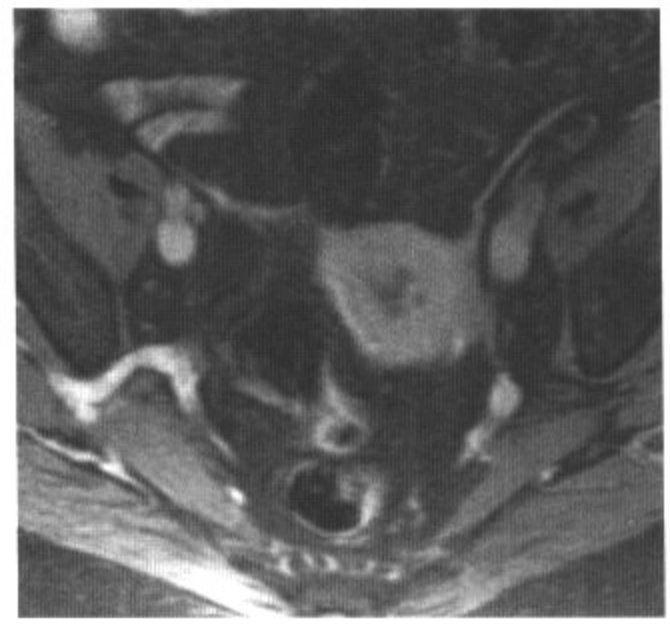

图7.56　D

影像表现：轴位（A）及矢状位（B）T2WI显示子宫内膜增厚，大于1cm。轴位平扫（C）及Gd-DTPA压脂（D）T1WI显示子宫内膜内数条可强化的分隔。宫颈可见伴发的纳博特囊肿。

鉴别诊断：子宫内膜增生，息肉，子宫内膜癌，子宫内膜下囊肿。

诊断：他莫昔芬导致子宫改变。

讨论：他莫昔芬是用于治疗乳腺癌的人造雌激素拮抗剂。虽然它在乳腺组织内可拮抗雌激素，但在绝经后子宫内它是一种弱的雌激素激动剂。有报道的相关子宫内膜异常包括增生、息肉、癌及子宫内膜下囊肿。子宫腺肌症、平滑肌瘤及腹腔积液也可能与此有关。他莫昔芬应用剂量为20mg/d时，患子宫内膜癌的危险度增加了2.2倍，应用剂量为40mg/d时，危险度增加了6.4倍。虽然如此，服用他莫昔芬的患者子宫内膜癌的发病率小于1%。接受他莫昔芬治疗的患者在MRI有两种不同表现。组织病理学发现子宫内膜萎缩或增生的患者，其子宫内膜在T2WI呈均匀高信号。增强后，强化的内膜－肌层交界处见持续无强化区域。发生子宫内膜息肉的患者，子宫内膜T2WI信号不均匀，宫腔内可见可强化的网格状分隔。

病史：23岁女性，急性双下肢无力、体重减轻、发热。

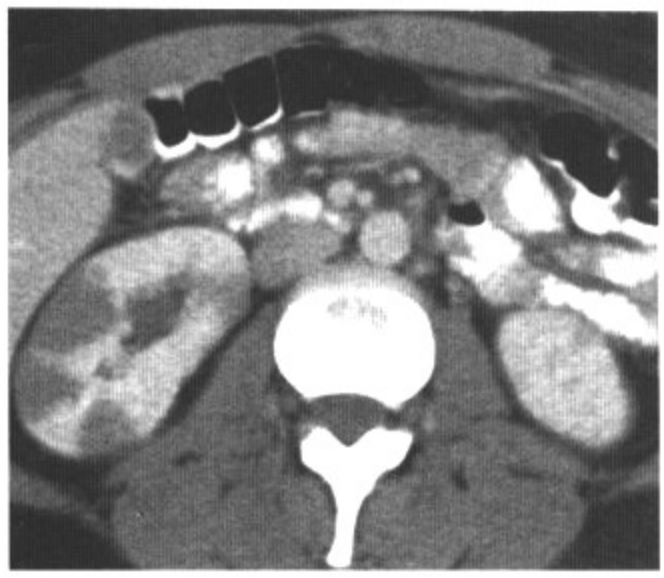

图7.57　A

图7.57　B

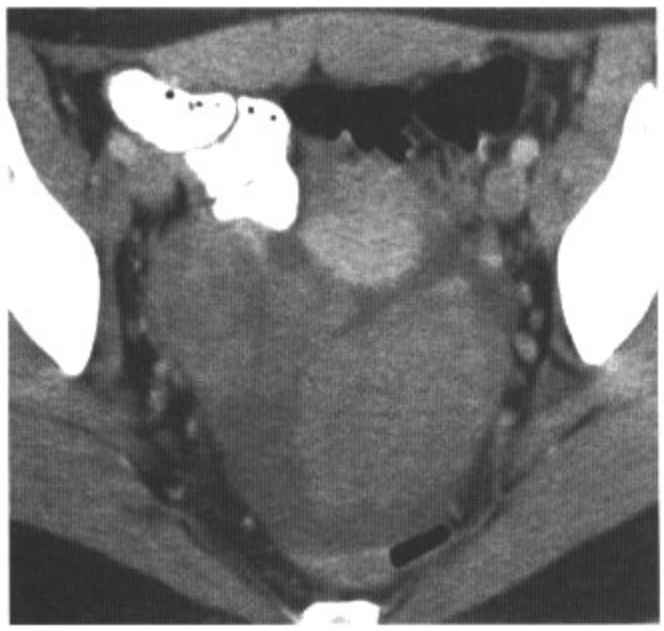

图7.57　C

图7.57　D

影像表现：轴位CECT图像显示双侧肾实质内多发低增强灶，双侧卵巢增大，大部为实性，伴腹水。

鉴别诊断：原发性卵巢肉瘤，卵巢转移癌。

诊断：卵巢Burkitt淋巴瘤。

讨论：只有1%的恶性淋巴瘤患者首先表现为卵巢增大；其中有1.5%为双侧卵巢肿物。Burkitt淋巴瘤（BLs）分为三种主要类型，它们有相似的临床表现，流行病特征及生物学行为：地方性（非洲）、散发（非地方性）及免疫缺陷相关性BL。BLs（由组织学中典型的繁星状小无裂成淋巴细胞构成）约占获得性免疫缺陷综合征（AIDs）相关性非霍奇金淋巴瘤的20%。该病多发于儿童（非地方性病例年龄中位数为12岁），男性好发。多数非地方性病例表现为腹部疾病，包括回肠、盲肠、肠系膜、肾脏、肝脏及卵巢。免疫缺陷相关的BLs常为结节状。有报道指出非地方性BL与Epstein-Barr病毒有关。BL有中枢系统转移倾向。肿瘤播散患者的治愈率由90%下降至30%。根据临床信息（B症状），组织学特征及免疫组化分析来确诊该病。腹部多发低增强病灶及B症状，如本病例所示，提示淋巴瘤的诊断。

病例 7-58

病史：51岁男性，PSA升高。

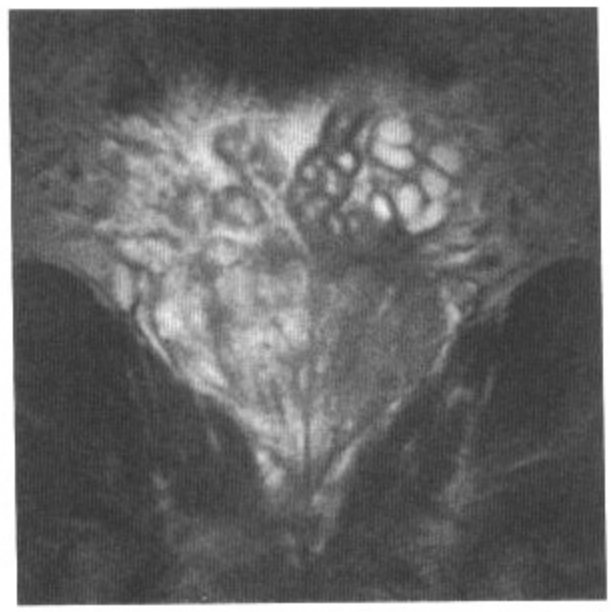

图7.58　A

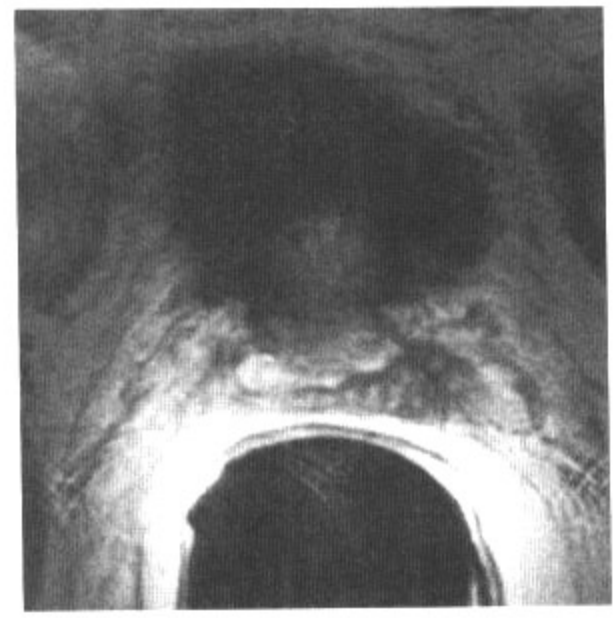

图7.58　B

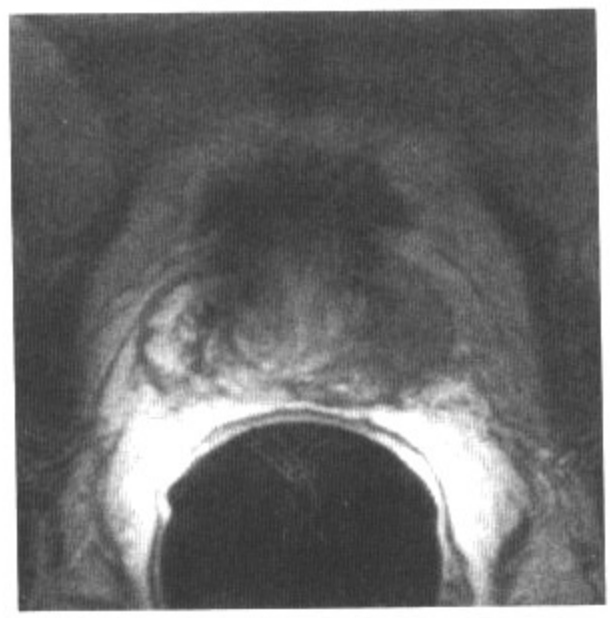

图7.58　C

图7.58　D

影像表现：冠状位（A）、轴位（B，C）及矢状位（D）T2WI显示前列腺左侧外周带异常低信号区，由基底部延伸至尖部。推测的异常信号于左侧中央带延伸至前列腺周围脂肪、左侧精囊腺及左侧输精管。

鉴别诊断：增生，前列腺炎，梗死，斑痕。

诊断：前列腺癌侵犯精囊腺及神经血管束。

讨论：直肠内MRI不能很好地评价前列腺癌是否侵犯前列腺后脂肪及神经血管束，或严重的腺外扩散及精囊腺侵犯。血浆PSA水平，肿瘤组织学级别[Gleason级别，由（1）好至（5）坏鉴别腺癌]及穿刺活检取得的癌组织比例（6针法中≥3）可能有助于预测前列腺外侵犯与根治性前列腺切除术的效果。75%的PSA≤4ng/ml的患者前列腺癌局限于腺体内。然而，只有50%的PSA介于4ng/ml与10ng/ml之间的患者前列腺癌局限于腺体内。PSA≥30ng/ml的患者中，只有2%的患者为局限于腺体内的前列腺疾病。Gleason评分（两个主要级别相加获得）大于7分，高度提示腺体外转移。

病例 7-59

病史：24岁女性，妊娠晚期阴道出血。

图7-59　A

图7-59　B

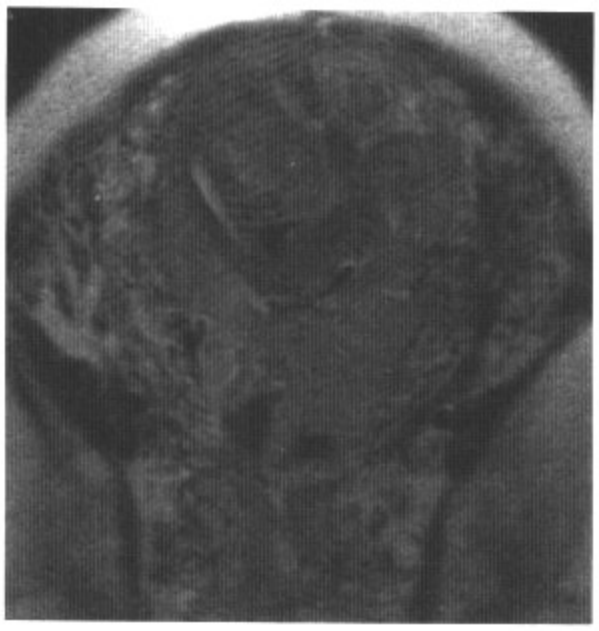

图7-59　C

图7-59　D

影像表现：矢状位（A，B）、轴位（C）及冠状位（D）T2WI显示胎盘位置偏低，覆盖了宫颈口。

鉴别诊断：无。

诊断：前置胎盘。

讨论：前置胎盘是部分或全部胎盘覆盖宫颈口，妨碍了阴道分娩，这在孕妇中的发生率为0.5%。危险因素包括剖腹产、自然或人工流产、高龄生产、经产及吸烟。侵入性胎盘为胎盘绒毛侵犯子宫内膜，在前置胎盘患者中发病率为5%，可能导致危机胎儿及孕妇的出血。多数于妊娠中期诊断的前置胎盘患者都不会一直存在。子宫，尤其是下段随孕期增加而延长，这样胎盘就从宫颈口移开了。如果在妊娠晚期发现胎盘距宫颈口小于2cm，由于有出血的危险，需要行剖腹产。经阴道超声是评价胎盘位置的首选影像学检查方法，但一旦诊断不清，MRI是有效的补充方式。

病例 7-60

病史：29岁女性，复发性自然流产。

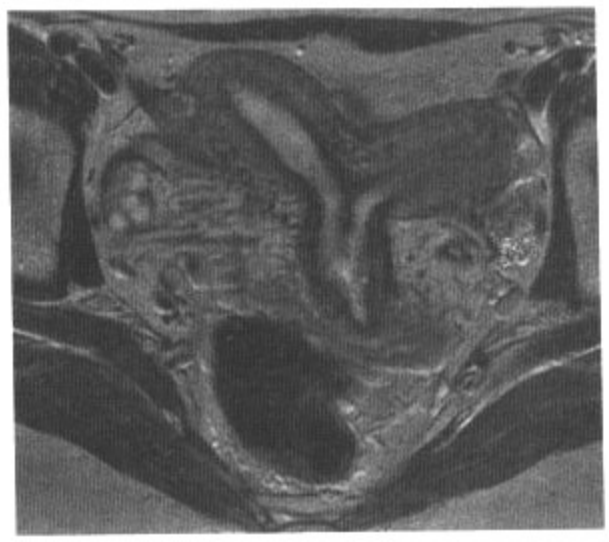

图7.60　A

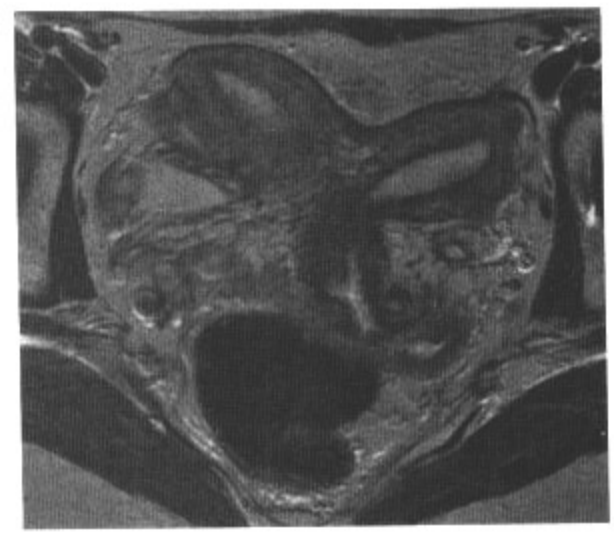

图7.60　B

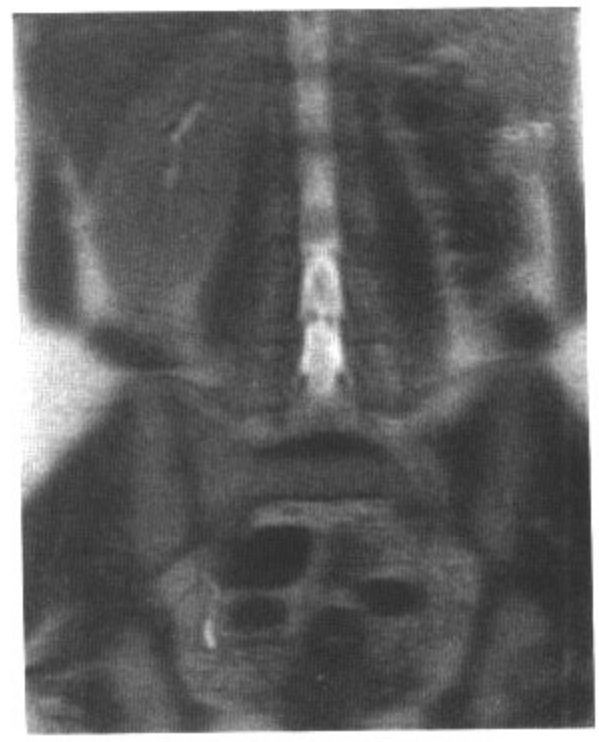

图7.60　C

影像表现：轴位T2WI（A，B）显示两个大小对称的子宫角，可见正常解剖带。子宫底轮廓凹陷（宫底裂1.6cm）。只有一个宫颈。冠状位T2WI（C）显示左肾缺如。

鉴别诊断：分隔子宫，双子宫。

诊断：单颈双角子宫。

讨论：双角子宫为苗勒氏管融合不完全导致。这大约占苗勒氏管畸形的10%。两个分离的子宫角大小对称。分隔两个子宫角的组织由子宫肌层构成。宫底裂可能延伸至宫颈口（完全性双角子宫）或任意长度而未达宫颈（“不完全性”双角子宫）。宫颈可能是一个（单颈双角）或两个（双颈双角）。25%的病例存在纵形的阴道分隔。双角子宫的影像学特征是大小对称的双角，每个角都有保持正常的解剖带，角间距≥4cm，角间角≥105°及宫底裂长度大于1.0cm；这些是鉴别双角子宫与分隔子宫的重要特征。在评价两个子宫腔在尾侧缘是否交通时，子宫内膜T2WI高信号这一特征很重要。已知双角子宫患者常并发泌尿系统畸形，如本病例所示的左肾缺如，证实了这一点。

SUGGESTED READINGS

NEOPLASMS

- Akbar SA, Sayyed TA, Jafri SZH, et al. Multimodality imaging of paratesticular neoplasms and their rare mimics. *Radiographics* 2003;23:1461–1476.
- Ascher SM, Jha RC, Reinhold C. Benign myometrial conditions: leiomyomas and adenomyosis. *Top Magn Reson Imaging*. 2003;14:281–304.
- Baeyens K, Fennessy F, Bleday R, et al. CT features of a tubal lipoma associated with an ipsilateral dermoid cyst. *Eur Radiol*. 2004;14:1720–1722.
- Baloglu H, Turken O, Levent T, et al. 24-year-old female with amenorrhea: bilateral primary ovarian Burkitt lymphoma. *Gynecol Oncol*. 2003;91:449–451.
- Bostwick DG, Grignon DJ, Hammond EL, et al. Prognostic factors in prostate cancer. *Arc Pathol Lab Med*. 2000;124:995–1000.
- Bozaci EA, Atabekoglu C, Sertçelik A, et al. Metachronous metastases from renal cell carcinoma to uterine cervix and vagina: case report and review of literature. *Gynecol Oncol*. 2005;99:232–235.
- Cantisani V, Mortele KJ, Kalantari BN, et al. Vaginal metastasis from uterine leiomyosarcoma: magnetic resonance imaging features with pathological correlation. *J Comput Assist Tomogr*. 2003;27:805–809.
- Cornud F, Hamida K, Flam T, et al. Endorectal color Doppler sonography and endorectal MR imaging features of nonpalpable prostate cancer. *Am J Roentgenol*. 2000;175:1161–1168.
- Coumbaras M, Validire P, Strauss C, et al. Uterine lipoma: MRI features with pathologic correlation. *Abdom Imaging*. 2005;30:239–241.
- Covens A, Rosen B, Murphy J, et al. Changes in the demographics and perioperative care of stage IA-B cervical cancer over the past 16 years. *Gynecol Oncol*. 2001;81:133–137.
- Creasman WT. Vaginal cancers. *Current Opin Obstet Gynecol*. 2005;17:71–76.
- D'Amico AV, Whittington R, Malkowicz SB, et al. Clinical utility of the percentage of positive prostate biopsies in defining biochemical outcome after radical prostatectomy for patients with clinically localized prostate cancer. *J Clin Oncol*. 2000;18:1164–1172.
- Daya D, Young RH. Florid deep glands of the uterine cervix: another mimic of adenoma malignum. *Am J Clin Pathol*. 1995;103:614–617.
- DeSimone CP, Lele SM, Modesitt SC. Malignant struma ovarii: a case report and analysis of cases reported in the literature with focus on survival and I^{131} therapy. *Gynecol Oncol*. 2003;89:543–548.
- Freedland SJ, Aronson WJ, Csathy GS, et al. Comparison of percentage of total prostate needle biopsy tissue with cancer to percentage of cores with cancer for predicting PSA recurrence after radical prostatectomy: results from the SEARCH database. *Urology* 2003;61:742–747.
- Grasel RP, Outwater EK, Siegelman ES, et al. Endometrial polyps: MR imaging features and distinction from endometrial carcinoma. *Radiology* 2000;214:47–52.
- Ha HK, Baek SY, Kim SH, et al. Krukenberg's tumor of the ovary: MR imaging features. *Am J Roentgenol*. 1995;164:1435–1439.
- Jung SE, Lee JM, Rha SE, et al. CT and MR imaging of ovarian tumors with emphasis on differential diagnosis. *Radiographics* 2002;22:1305–1325.
- Kattan MW, Eastham JA, Stapleton AMF, et al. A preoperative nomogram for disease recurrence following radical prostatectomy for prostate cancer. *J Nal Cancer Inst*. 1998;10:766–771.
- Lau LU, Thoeni RF. Uterine lipoma: advantage of MRI over ultrasound. *Br J Radiol*. 2005;78:72–74.
- Li H, Sugimura K, Okizuka H, et al. Markedly high-signal intensity lesions in the uterine cervix on T2-weighted imaging: differentiation between mucin-producing carcinomas and Nabothian cysts. *Radiat Med*. 1999;17:137–143.
- Lilly MC, Arregui ME. Lipomas of the cord and round ligament. *Ann Surg*. 2002;4:586–590.
- Makani S, Kim W, Gaba AR. Struma ovarii with a focus of papillary thyroid cancer: a case report and review of the literature. *Gynecol Oncol*. 2004;94:835–839.
- Manfredi R, Mirk P, Maresca G, et al. Local-regional staging of endometrial carcinoma: role of MR imaging in surgical planning. *Radiology* 2004;231:372–378.
- Mayr NA, Yuh WT, Zheng J, et al. Prediction of tumor control in patients with cervical cancer: analysis of combined volume and dynamic enhancement pattern by MR imaging. *Am J Roentgenol*. 1998;170:177–182.
- Mercer SE, Ewton DZ, Shah S, et al. Mirk/Dyrk1b mediates cell survival in rhabdomyosarcomas. *Cancer Res*. 2006;66:5143–5150.
- Mittl RL, Yeh I, Kressel HY. High-signal-intensity rim surrounding uterine leiomyomas on MR imaging: pathologic correlation. *Radiology* 1991;180:81–83.
- Murase E, Siegelman ES, Outwater EK, et al. Uterine leiomyomas: histopathologic features, MR imaging findings, differential diagnosis, and treatment. *Radiographics* 1999;19:1179–1197.
- Neary B, Young SB, Reuter KL, et al. Ovarian Burkitt lymphoma: pelvic pain in woman with AIDS. *Obstet Gynecol*. 1996;88:706–708.
- Outwater EK, Wagner BJ, Mannion C, et al. Sex cord stromal and steroid cell tumors of the ovary. *Radiographics* 1998;18:1523–1546.
- Parazzini F, Vecchia CL, Negri E, et al. Risk factors for uterine fibroids: reduced risk associated with oral contraceptives. *Br Med J*. 1988;72:853–857.
- Pellerito JS, McCarthy SM, Doyle MB, et al. Diagnosis of uterine anomalies: Relative accuracy of MR imaging, endovaginal ultrasound, and hysterosalpingography. *Radiology* 1992;183:795–800.
- Perlman S, Ben-Arie A, Feldberg E, et al. Non-Hodgkin's lymphoma presenting as advanced ovarian cancer—a case report and review of literature. *Int J Gynecol Cancer*. 2005;15:554–557.
- Propst AM, Hill JA. Anatomic factors associated with recurrent pregnancy loss. *Semin Reprod Med*. 2000;18:341–350.
- Rha SE, Byun JY, Jung SE, et al. Atypical CT and MRI manifestations of mature ovarian cystic teratomas. *Am J Roentgenol*. 2004;183:743–750.
- Shadbolt CL, Coakley FV, Qayym A, et al. MRI of vaginal leiomyomas. *J Comput Assist Tomogr*. 2001;25:355–357.
- Singh AK, Saokar A, Hahn PF, et al. Imaging of penile neoplasms. *Radiographics* 2005;25:1629–1638.
- Stevens SK, Hricak H, Campos Z. Teratomas versus cystic hemorrhagic adnexal lesions: differentiation with proton-selective fat-saturation MR imaging. *Radiology* 1993;186:481–488.
- Stevens SK, Hricak H, Stern JL. Ovarian lesions: detection and characterization with gadolinium-enhanced MR imaging at 1.5T. *Radiology* 1991;181:481–488.
- Stewart ST, McCarthy SM. Case 77: aggressive angiomyxoma. *Radiology* 2004;233:697–700.
- Szklaruk J, Tamm EP, Choi H, et al. MR imaging of common and uncommon large pelvic masses. *Radiographics* 2003;23:403–424.
- Troiano RN, Lazzarini KM, Scoutt LM, et al. Fibroma and fibrothecoma of the ovary: MR findings. *Radiology* 1997;204:795–798.
- Ueda H, Togashi K, Ikuo K et al. Unusual appearances of uterine leiomyomas: MR imaging findings and their histopathologic backgrounds. *Radiographics* 1999;19:S131–S145.
- Yamashita Y, Torashima M, Takahashi M. Hyperintense uterine leiomyoma at T2- weighted MR imaging: differentiation with dynamic enhanced MR imaging and clinical implications. *Radiology* 1993;189:721–725.

CONGENITAL

- Candiani GB, Federle L, Zamberletti D, et al. Endometrial patterns in malformed uteri. *Acta Europ Fertil*. 1983;14:311–318.
- Carrington BM, Hricak H, Nuruddin RN, et al. Mullerian duct anomalies: MR imaging evaluation. *Radiology* 1990;176:715–720.
- Fedele L, Bianchi S, Marchini M, et al. Residual uterine septum less than 1 cm after hysteroscopic metroplasty does not impair reproductive outcome. *Hum Reprod*. 1996;11:727–729.
- Fedele L, Dorta M, Brioschi D, et al. Magnetic resonance evaluation of double uteri. *Obstet Gynecol*. 1989;74:844–847.

- Homer HA, Li TC, Cooke ID. The septate uterus: a review of management and reproductive outcome. *Fertil Steril*. 2000;73:1–14.
- Kupesic S, Kurjak A. Septate uterus: detection and prediction of obstetrical complications by different forms of ultrasonography. *J Ultrasound Med*. 1998;17:631–636.
- Raziel A, Arieli S, Bukovsky I, et al. Investigation of the uterine cavity in recurrent aborters. *Fertil Steril*. 1994;62:1080–1082.

MISCELLANEOUS

- Ananth CV, Smulian JC, Vintzileos AM. The association of placenta previa with history of cesarean delivery and abortion: a metaanalysis. *Am J Obstet Gynecol*. 1997;177:1071–1078.
- Bohyun K, Hricak H, Tanagho EA. Diagnosis of urethral diverticula in women: value of MR imaging. *Am J Roentgenol*. 1993;161:809–815.
- Dannecker C, Lienemann A, Fischer T, et al. Influence of spontaneous and instrumental vaginal delivery on objective measures of pelvic organ support: assessment with the pelvic organ prolapse quantification (POPQ) technique and functional cine magnetic resonance imaging. *Eur J Obstet Gyn Rep Biol*. 2004;104:32–38.
- Finberg HJ, Williams JW. Placenta accreta: prospective sonographic diagnosis in patients with placenta previa and prior cesarean section. *J Ultrasound Med*. 1992;11:333–343.
- Hann LE, Giess CS, Bach AM, et al. Endometrial thickness in tamoxifen-treated patients: correlation with clinical and pathologic findings. *Am J Roentgenol*. 1997;168:657–661.
- Hricak H, Alpers C, Crooks LE, et al. Magnetic resonance of the female pelvis: initial experience. *Am J Roentgenol*. 1983;141:1119–1128.
- Kido A, Nishiura M, Togashi K, et al. A semiautomated technique for evaluation of uterine peristalsis. *J Magn Reson Imaging*. 2005;21:249–257.
- Kido A, Togashi A, Nakai A, et al. Oral contraceptives and uterine peristalsis: evaluation with MRI. *J Magn Reson Imaging*. 2005;22:265–270.
- Kido A, Togashi K, Koyama T, et al. Diffusely enlarged uterus: evaluation with MRI. *Radiographics* 2003;23:1423–1439.
- Kido A, Togashi K, Koyama T, et al. Retained products of conception masquerading as acquired arteriovenous malformation. *J Comput Assist Tomogr*. 2003;27:88–92.
- Kuligowska E, Deeds L III, Lu K III. Pelvic pain: overlooked and underdiagnosed gynecologic conditions. *Radiographics* 2005;25:3–20.
- Lauria MR, Smith RS, Treadwell MC, et al. The use of second-trimester transvaginal sonography to predict placenta previa. *Ultrasound Obstet Gynecol*. 1996;8:337–340.
- Levine D, Hulka CA, Ludmir J, et al. Placenta accreta: evaluation with color Doppler, power Doppler and fast MR imaging. *Radiology* 1997;205:773–776.
- Lopez C, Balogun M, Ganesan R, et al. MRI of vaginal conditions: pictorial review. *Clin Radiol*. 2005;60:648–662.
- Mitchell DG. Chemical shift magnetic resonance imaging: applications in the abdomen and pelvis. *Top Magn Reson Imaging*. 1992;4:46–63.
- Nagayama M, Watanabe Y, Okumura A, et al. Fast MR imaging in obstetrics. *Radiographics* 2002;22:563–582.
- Noonan JB, Coackley FV, Qayyum A, et al. MR imaging of retained products of conception. *Am J Roentgenol*. 2003;181:435–439.
- Outwater EK, Siegelman ES, Chiowanich P, et al. Dilated fallopian tubes: MR imaging characteristics. *Radiology* 1998;208:436–439.
- Outwater EK, Siegelman ES, Van Deerlin V. Adenomyosis: current concepts and imaging considerations. *Am J Roentgenol*. 1998;170:437–441.
- Pannu HK, Kaufman HS, Cundiff GW, et al. Dynamic MR imaging of pelvic organ prolapse: spectrum of abnormalities. *Radiographics* 2000;20:1567–1582.
- Rajan DK, Scharer KA. Radiology of Fournier's gangrene. *Am J Roentgenol*. 1998;170:163–168.
- Rha SE, Byun JY, Jung SE, et al. CT and MR imaging features of adnexal torsion. *Radiographics* 2002;22:283–294.
- Rozenblit AM, Ricci ZJ, Tuvia J, et al. Incompetent and dilated ovarian veins: a common CT finding in asymptomatic parous women. *Am J Roentgenol*. 2001;176:119–122.
- Scoutt LM, McCauley TR, Flynn SD, et al. Zonal anatomy of the cervix: correlation of MR imaging and histological examination of hysterectomy specimens. *Radiology* 1993;186:159–162.
- Siegelman ES, Outwater EK. Tissue characterization in the female pelvis by means of MR imaging. *Radiology* 1999;212:5–18.
- Siegelman ES, Outwater EK, Wang T, et al. Solid pelvic masses caused by endometriosis: MR features. *Am J Roentgenol*. 1994;163:357–361.
- Taipale P, Tarjanne H, Ylostalo P. Transvaginal sonography in suspected pelvic inflammatory disease. *Ultrasound Obstet Gynecol* 1995;6:430–434.
- Togashi K, Kawakami S, Kimura I, et al. Uterine contractions: possible diagnostic pitfall at MR imaging. *J Magn Reson Imaging*. 1993;3:889–893.
- Twickler DM, Setiawan AT, Evans RS, et al. Imaging of puerperal septic thrombophlebitis: prospective comparison of MR imaging, CT, and sonography. *Am J Roentgenol*. 1997;169:1039–1043.
- Yigit H, Tuncbilek I, Fitoz S, et al. Cyst of the canal of Nuck with demonstration of proximal canal. *J Ultrasound Med*. 2006;25:123–125.

第八章

腹膜后和肾上腺

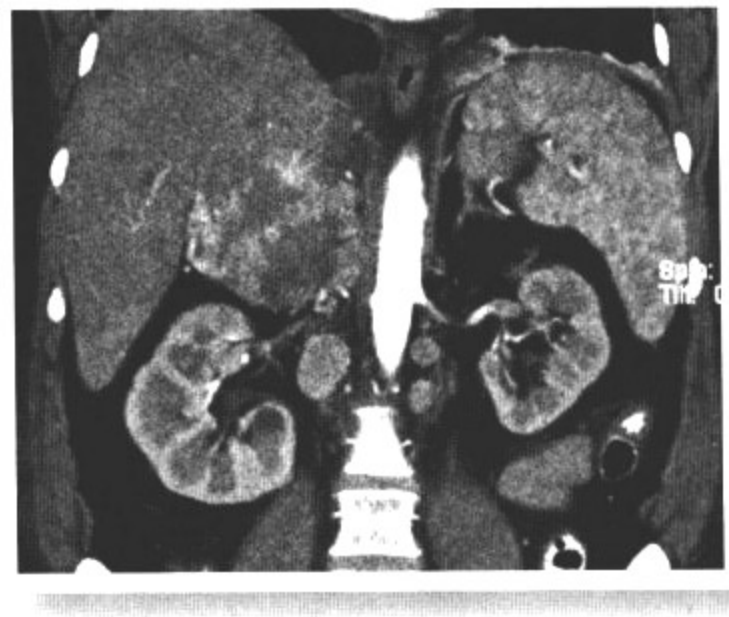

病例 8-1

病史：82岁，男性，下背部疼痛伴发热。

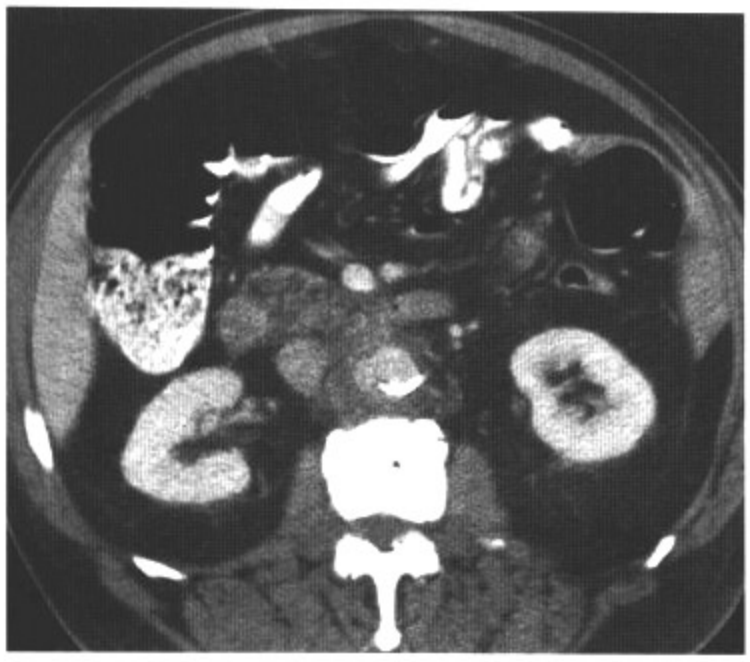

图8.1　A

图8.1　B

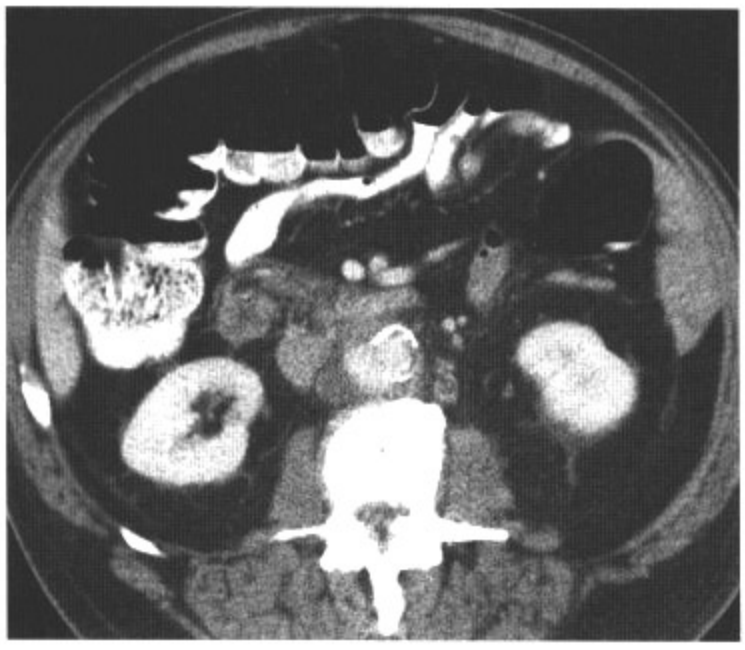

图8.1　C

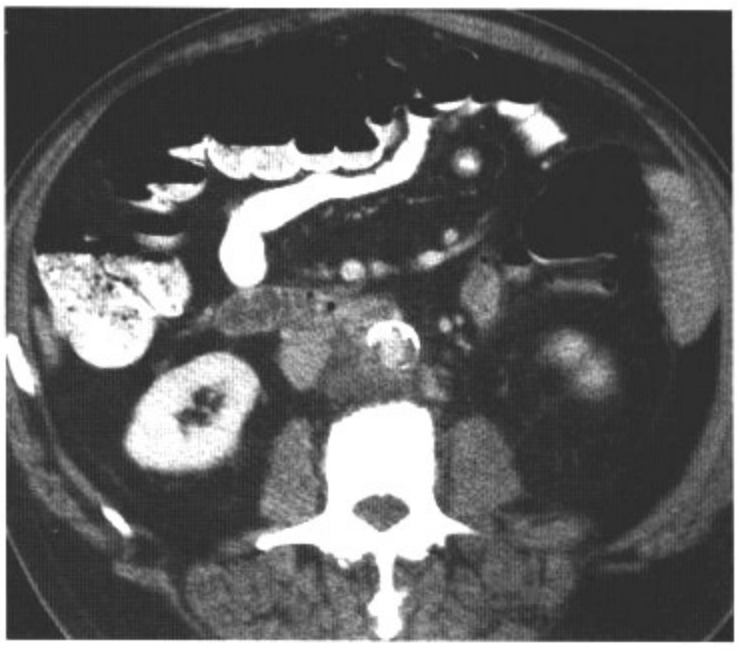

图8.1　D

影像学所见：轴位对比增强CT显示主动脉周围散在脂肪成分和炎性表现。一个局灶性的、与主动脉腔相连接的囊袋延伸入主动脉－腔静脉间隙，其内含有造影剂。

鉴别诊断：炎性动脉瘤，动脉粥样硬化性动脉瘤。

诊断：感染性主动脉动脉瘤。

讨论：感染性主动脉动脉瘤，在组织学上也命名为霉菌性动脉瘤，并不常见，只占所有动脉瘤的2.6%。但是，动脉瘤破裂的风险大约是53%～75%，死亡率介于16%～40%之间。感染途径包括：血源性传播通过大血管的滋养血管，病变血管壁的直接腔内植入，或者周围感染的直接蔓延。典型的感染性动脉瘤呈囊状病灶，可见周围软组织成分、液体或散在脂肪成分。血管瘤周围的气体和邻近椎体的破坏有助于诊断。感染性动脉瘤倾向于很快进展变大。治疗包括大剂量抗生素治疗和动脉瘤切除并旁路手术。炎症性和动脉粥样硬化性动脉瘤通常是纺锤形的。炎性动脉瘤通常都会有包绕的壁，伴有软组织性的强化，典型的不会累及动脉的后壁。

病例 8-2

病史：78岁，男性，服用华法林，主诉腹胀不适。

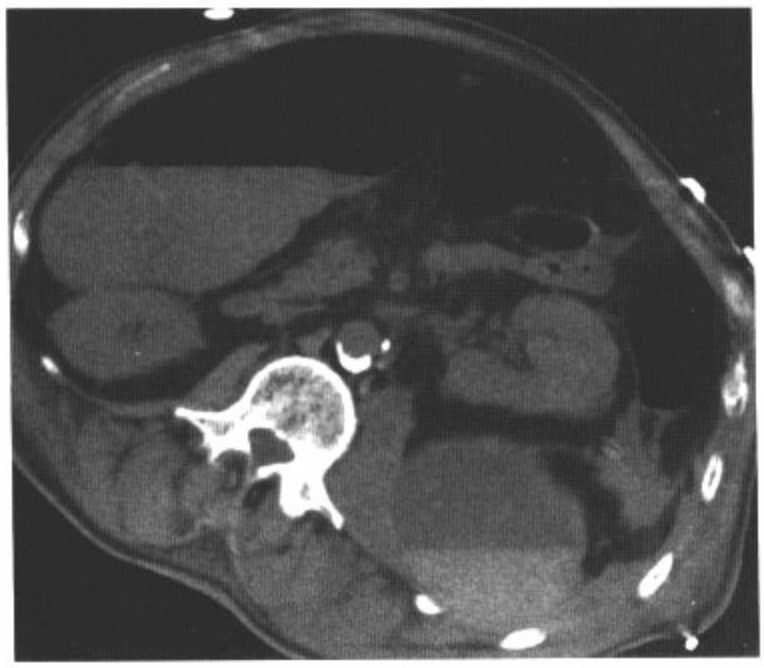

图8.2　A

图8.2　B

图8.2　C

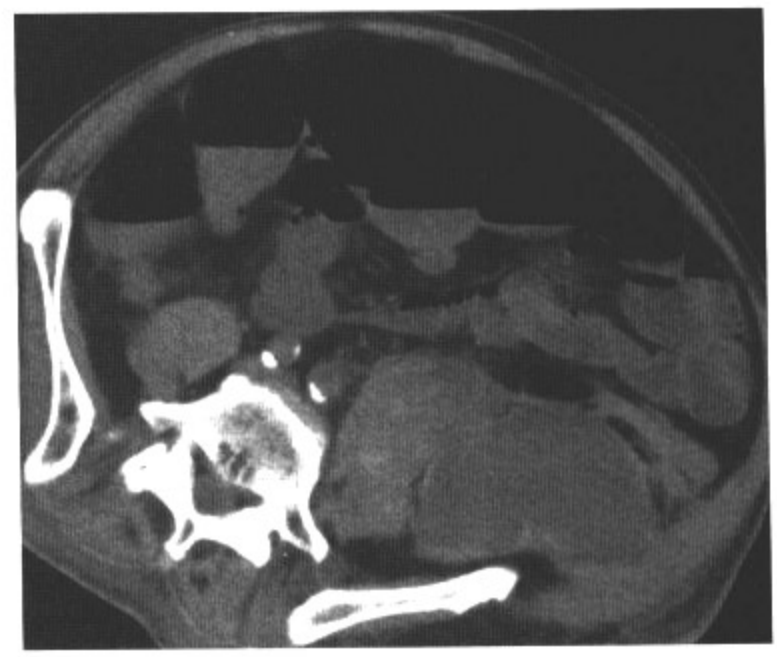

图8.2　D

影像表现：轴位平扫CT图像显示左侧后腹膜囊性占位，大小11.9cm×9.9cm，累及左侧腰大肌。有液－液平面存在。

鉴别诊断：后腹膜肉瘤。

诊断：后腹膜血肿。

讨论：后腹膜血肿可由多种病因引起，包括：抗凝血药、外伤、穿通伤、主动脉瘤的血液漏出和血液性疾病。出血会沿着后腹膜蔓延，但是只要没有穿通伤或手术破坏肾后筋膜，就不会进入肾后间隙。同样，出血也不会引起骨质的破坏，这一点在肾肿瘤时可见。在出血的急性期或亚急性期早期，可以看到液－液平面，比较稠密的血液构成了下部的液面。这一点基本可以诊断为出血。随着时间的进展，液体的密度会下降，表现为囊性。除外肿瘤性出血很重要，所以短期复查及结合病史很必要。

病史：60岁男性，有高血压病史。

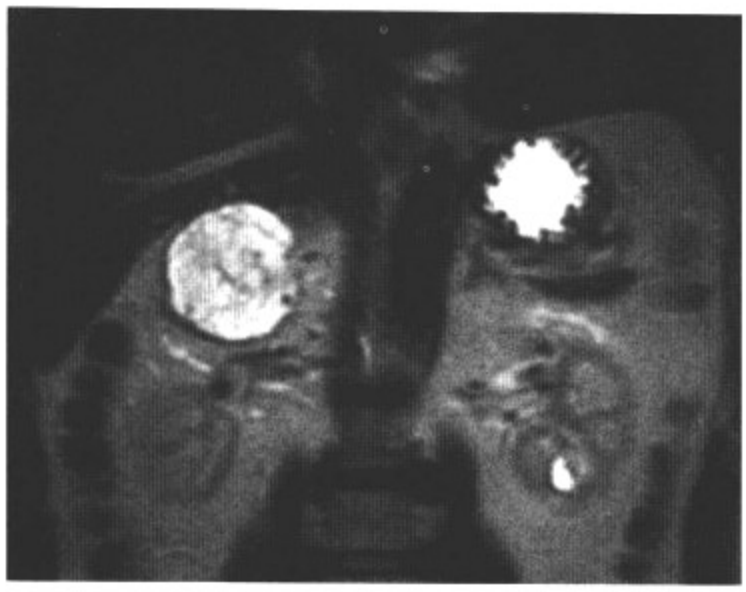

图8.3　A

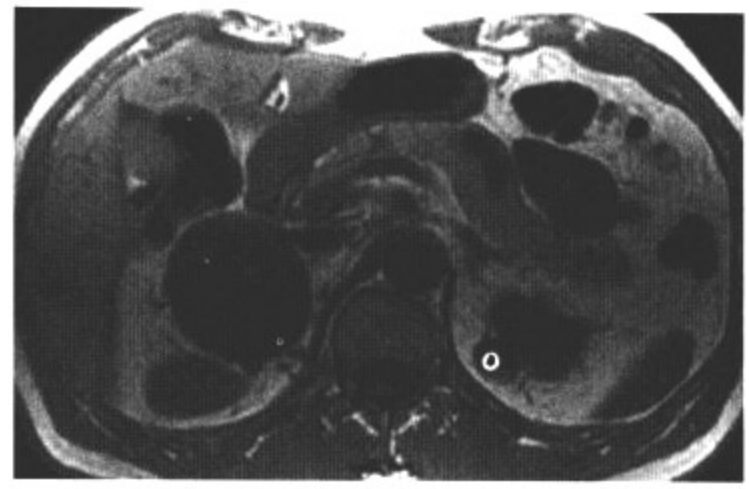

图8.3　B

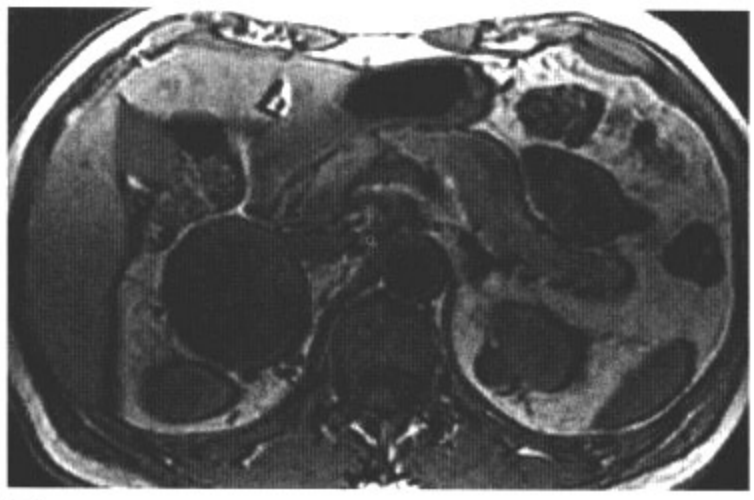

图8.3　C

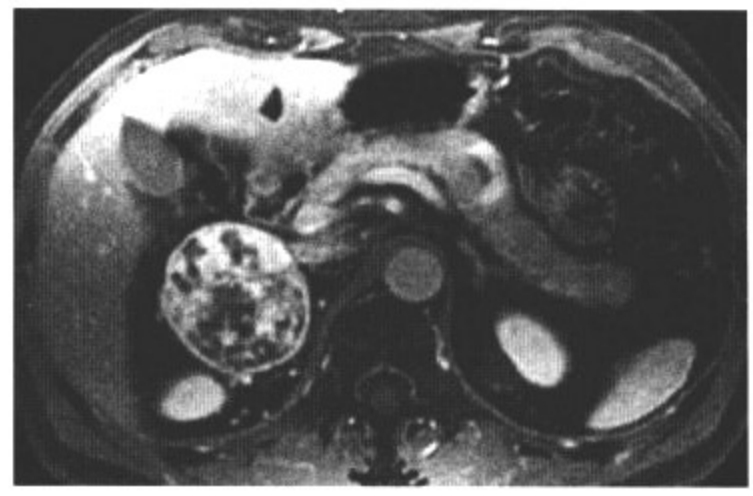

图8.3　D

影像表现：冠状位T2像（A）显示右侧肾上腺占位，呈明显高信号，大小5.6cm×6.0cm，比较同相位（B）和反相位（C）T1像，没有信号的丢失。增强后，压脂T1像（D）显示了病灶呈不均匀强化。

鉴别诊断：腺瘤，转移瘤，肾上腺皮质癌。

诊断：嗜铬细胞瘤。

讨论：嗜铬细胞瘤是一种少见的肿瘤，来源于肾上腺髓质的嗜铬细胞。嗜铬细胞瘤有多个“10%”规律：10%在肾上腺外，10%为双侧，10%是恶性，10%发生在儿童。嗜铬细胞瘤最常见的表现是高血压，其为过多的肾上腺素的释放所致。其他的症状包括心动过速、出汗、恶心及胸痛。嗜铬细胞瘤的影像学检查可以选择CT或者MRI。CT对于小的肾上腺病灶非常敏感。然而对比剂不适用于怀疑嗜铬细胞瘤的患者，因为对比剂可能引起高血压危象。MR同样也非常敏感，同时可以多平面成像。嗜铬细胞瘤的典型表现是T1WI低信号，T2WI高信号，如同本例所示。但是这种表现并没有特异性，多种肾上腺病灶都可以有类似表现，如：肾上腺癌和转移瘤。如果有比较充分的临床资料［高血压及香草扁桃酸（VMA）升高，本例二者都有］及肾上腺存在占位，则嗜铬细胞瘤的诊断大致可以确定。

病例 8-4

病史：70岁男性，有淋巴瘤病史。

图8.4　A

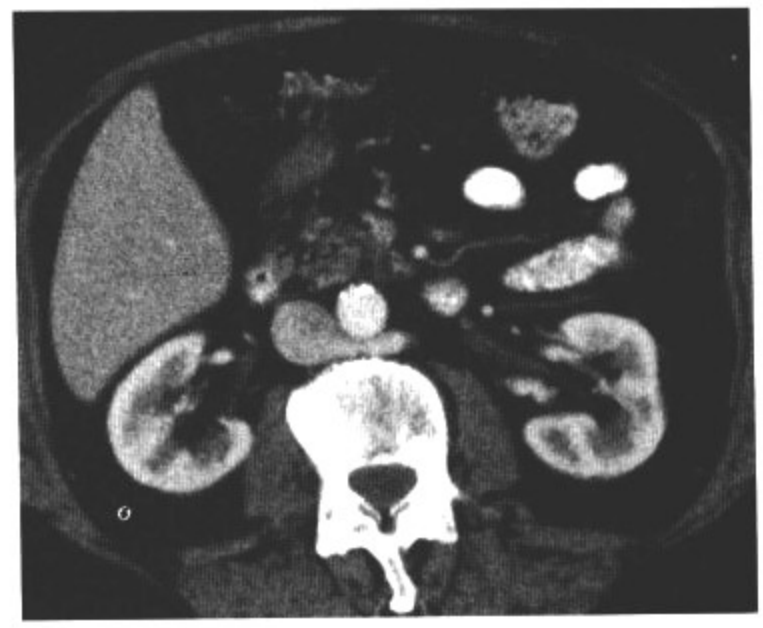

图8.4　B

图8.4　C

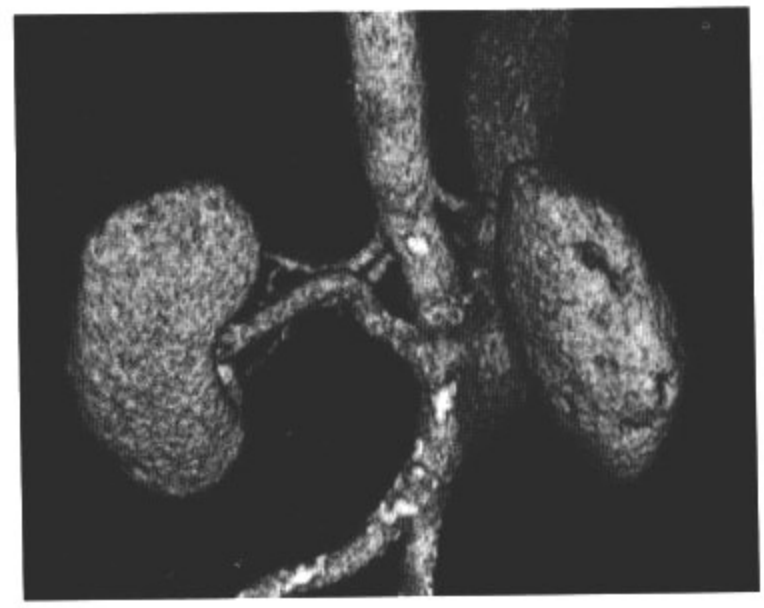

图8.4　D

影像表现：轴位增强CT图像（A，B）和三维图像前面观（C）、后面观（D）显示左侧肾静脉，从腹主动脉前后进入下腔静脉。

鉴别诊断：无。

诊断：左肾静脉包绕腹主动脉。

讨论：左肾静脉包绕主动脉是比较常见的下腔静脉的发育异常，发生率大于8.7%。腹侧肾静脉多处于正常位置，背侧肾静脉多向下几厘米，如本例所示。腹侧肾静脉引流肾的上前部，背侧肾静脉引流肾的后下部。左肾静脉包绕主动脉常常没有症状，且多没有临床意义，只有在准备安放下腔静脉过滤器或手术前比较有意义。放置的过滤器不能堵塞肾静脉的开口，否则会有血栓形成。放置的位置应该在肾静脉的下方，也就是靠尾侧的背侧肾静脉下方。放置的位置也可以选在双肾静脉的头侧，这可以防止下肢的血栓进入肺。

病史：61岁男性，双侧侧腹部疼痛。

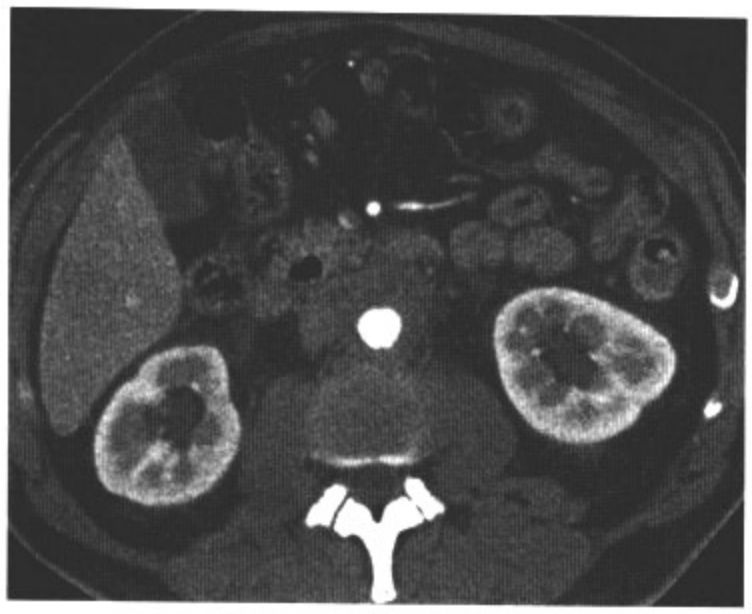

图8.5　A

图8.5　B

图8.5　C

图8.5　D

影像表现：轴位增强CT显示主动脉周围的软组织密度的肿块包绕主动脉，并向下延续超出主动脉分叉部。注意双侧中等程度肾积水。

鉴别诊断：淋巴瘤，感染性淋巴腺病，转移性淋巴腺病。

诊断：腹膜后纤维化。

讨论：腹膜后纤维化是少见病，主要组织成分包括纤维母细胞、炎症细胞、胶原。多累及主动脉和下腔静脉，也可以包括输尿管，引起肾积水。腹膜后纤维化多为原发性，可能和自身免疫系统有关。其他腹膜后纤维化的原因包括药物治疗（如麦角新碱，β－受体阻断剂）、感染（如结核、梅毒）、后腹膜积液、结缔组织病及放疗后改变。恶性病变（如淋巴瘤、类癌、转移瘤）也可以引起结缔组织增生反应，引起腹膜后纤维化。CT对于腹膜后纤维化的表现是非特异的，可以是后腹膜的束状改变（没有肿块），也可以是大的软组织密度肿块。腹膜后纤维化在注射对比剂后会强化，范围多从下腹部开始。感染性、转移性淋巴腺病以及淋巴瘤有类似表现。如果CT发现不够诊断，影像引导的活检是必要的，如本例。CT常常对于这些患者的手术或类固醇治疗后随访有帮助。

病例 8-6

病史：51岁男性，近期的胸部CT偶然发现肾上腺肿物。

图8.6　A

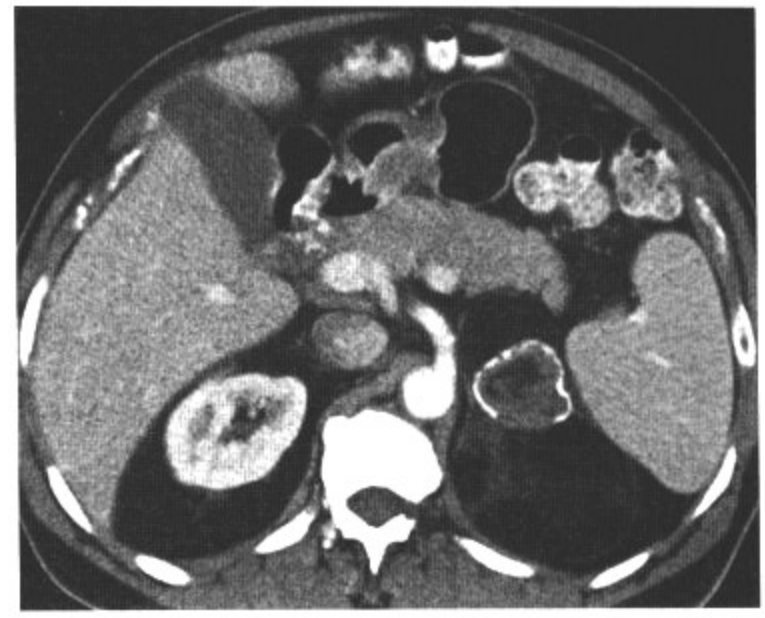

图8.6　B

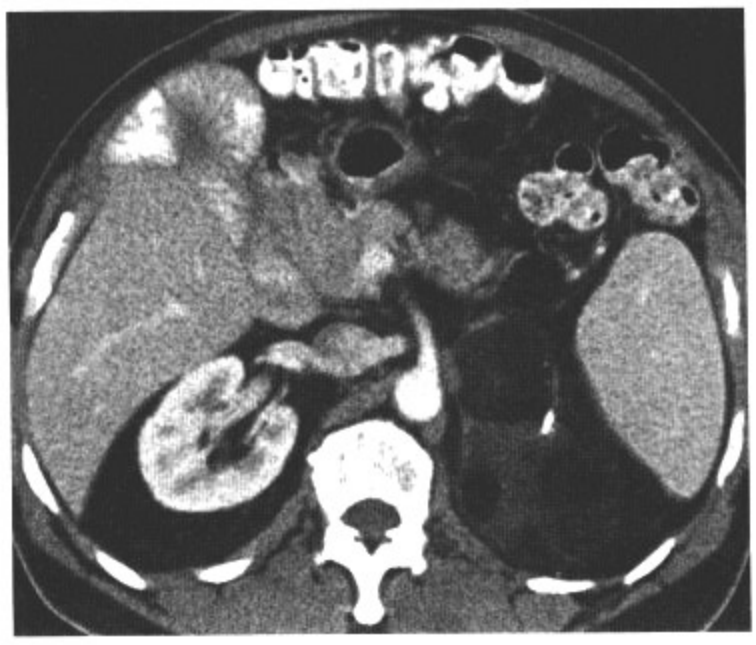

图8.6　C

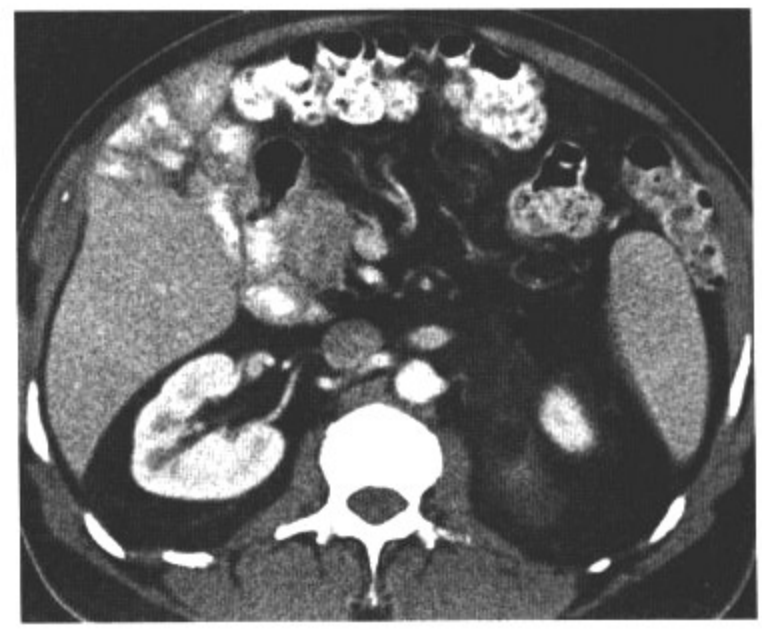

图8.6　D

影像表现：轴位增强CT显示10cm × 7.3cm的左侧肾上腺肿物，含有脂肪、软组织、钙化。注意与左肾上极很接近。

鉴别诊断：脂肪肉瘤，畸胎瘤。

诊断：肾上腺髓脂肪瘤。

讨论：髓脂肪瘤是一种良性肿瘤，发生于肾上腺皮质。含有成熟脂肪和与骨髓细胞类似的细胞，如髓细胞、巨核细胞、红血球及淋巴细胞。髓脂肪瘤多没有症状，偶然发现。肾上腺髓脂肪瘤可以有不同量的脂肪。肾上腺内脂肪的存在可以诊断髓脂肪瘤。髓脂肪瘤可以有出血和钙化，使得病灶有不均匀的表现。这就使得病灶很像其他肿瘤，如肾上腺癌、转移瘤。CT有助于检测髓脂肪瘤，因为其有特征性的脂肪低密度。在MRI上，压脂序列可以用来确定脂肪成分。肾上腺的脂肪肉瘤和畸胎瘤是含脂肪肾上腺肿瘤，但是发病率极低。

病史：43岁女性，后背疼痛。

图8.7　A

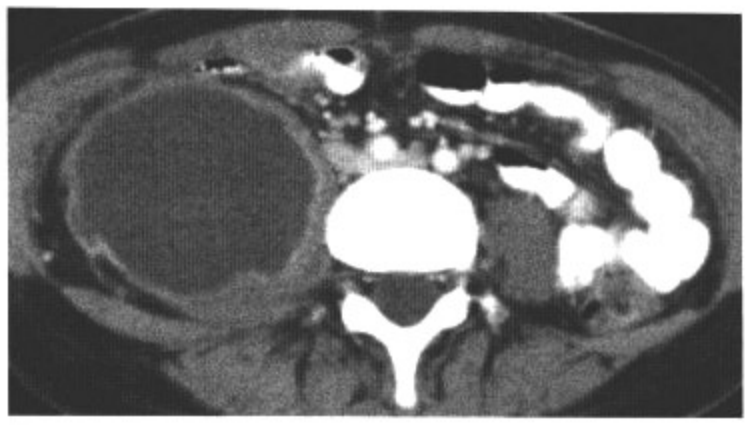

图8.7　B

图8.7　C

图8.7　D

影像表现：轴位增强CT（A～C）显示大的边缘环状强化，伴有右侧腰大肌的钙化。注意椎体的破坏。冠状位T2像（D）更好地显示液体积聚范围、间盘为中心的椎体破坏和水肿，以及由此引起的脊柱成角。

鉴别诊断：坏死性转移瘤。

诊断：脊柱结核，腹膜后脓肿。

讨论：发生在髂腰肌的肿物50%是炎症引起的。这些炎症多来源于邻近的器官，如肾脏、脊柱（结核）、结肠或者胰腺。穿刺伤或者术后综合征也可以引起髂腰肌感染。这些炎症性肿块的本质是化脓性的，而结核性脊柱炎引起的脓肿是比较少见的。在结核中可见到钙化及死骨形成。与其他部位的脓肿类似，后腹膜脓肿也呈现为周边环状强化的液体积聚。在MRI上，表现为水样信号的T1WI和T2WI。在比较小的时候，很难在T1WI上看到，因为其与肌肉等信号；双侧不对称是惟一的线索。但是，在T2WI上及强化后很容易显示。无结节的环状强化以及中心无强化提示为脓肿而不是转移瘤。转移瘤也倾向于呈圆形，而不是长形，如本例所示。

病例 8-8

病史：68岁男性，右胁腹部痛。

图8.8　A

图8.8　B

图8.8　C

图8.8　D

影像表现：轴位平扫CT（A）显示肾周围高密度影。在增强CT（B）上显示得更清楚。注意肾周的条状块影，以及腹膜后的淋巴结。病灶在T2像（C）上呈高信号，在压脂T1增强像呈中度强化。

鉴别诊断：出血。

诊断：肾周淋巴瘤。

讨论：肾周淋巴瘤可以来源于后腹膜淋巴瘤侵犯肾周间隙。然而，在10%的患者，只表现为肾周的病变，而没有明显实质及后腹膜的病灶。肾周淋巴瘤比较典型的表现是病灶围绕肾脏，进入到肾周间隙。随着淋巴瘤的进展，可见肾周间隙增宽，在很少见的病例中，也可引起肾积水。淋巴瘤可以在CT平扫上表现为高密度，而在T2WI呈低信号，其为较高的核浆比所致。急性出血也可以表现为高密度。但是，对于强化的显示，有时候使用剪影得到的图像更明确，可以除外出血，如本例。后腹膜的淋巴腺肿大及其他肾周组织分离的结节也提示着病变更可能是肿瘤。

病例 8-9

病史：44岁女性，乳腺手术后重度高血压。

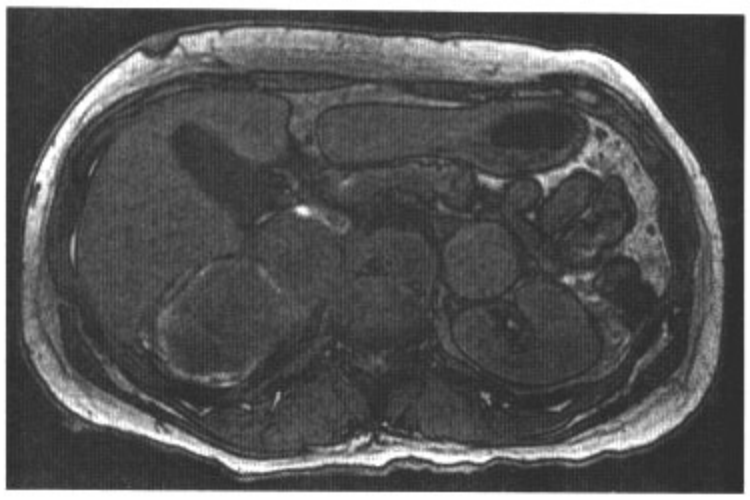

图8.9　A

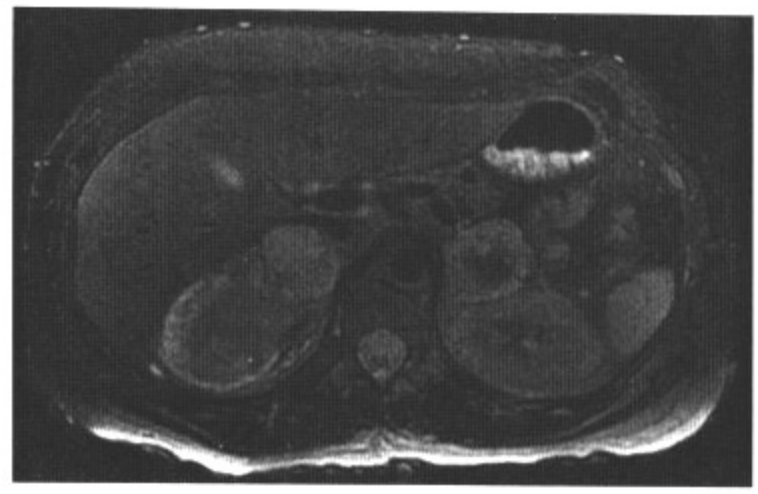

图8.9　B

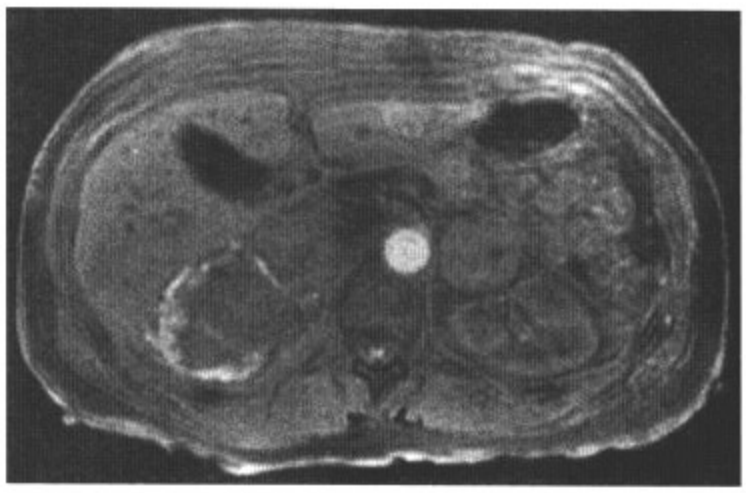

图8.9　C

图8.9　D

影像表现：轴位反相位T1WI（A）显示双侧肾上腺肿物，在T2WI（B）像上表现为比肝脏高的信号。平扫（C）和强化（D）压脂T1WI显示了双侧病灶的强化。注意右侧肾上腺肿物的出血和多个皮肤、皮下强化结节。

鉴别诊断：转移瘤，出血，感染（结核，网状内皮细胞真菌病）。

诊断：双侧嗜铬细胞瘤，神经纤维瘤Ⅰ型患者。

讨论：嗜铬细胞瘤在10%的患者表现为双侧，而且在至少10%的患者，与基因缺陷有关，如多发性内分泌腺瘤Ⅱ型、von Hippel-Lindau病、神经纤维瘤Ⅰ型和无症状家族性嗜铬细胞瘤。因为神经纤维瘤病Ⅰ型是常染色体决定的，其他的家庭成员可能也有相似的发现及症状。嗜铬细胞瘤的诊断常常通过尿VMA升高进行诊断。因为嗜铬细胞瘤常常有症状，所以常可较早发现，病灶也比较小。MRI的多平面成像能力有助于寻找小病灶。在T1WI上，嗜铬细胞瘤常表现为等或低信号（与肝脏比较），在T2WI表现为很高信号。这些表现在其他疾病时也可以出现（如转移瘤和肾上腺癌）。嗜铬细胞瘤多血供，所以在增强像上表现有强化。在本例中，皮肤的神经纤维瘤对于正确的诊断提供了线索。右侧病灶的出血表现为T1WI高信号。感染和转移瘤也可有此表现。

病例 8-10

病史：61岁男性，有急性髓细胞白血病史。

图8.10　A

图8.10　B

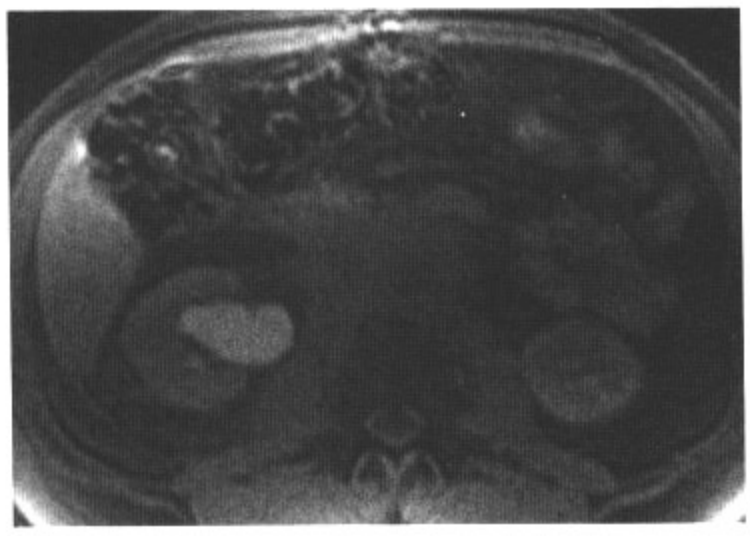

图8.10　C

图8.10　D

影像表现：轴位T2WI像（A，B）显示了包绕主动脉和腔静脉的中高信号的肿块，大小约6.0cm×3.6cm，边界模糊。未强化压脂T1WI像（C）显示了肿块与肌肉等信号。增强扫描显示肿块均匀的强化。注意右侧肾盂积水及积血。

鉴别诊断：淋巴瘤，转移性淋巴病，感染性淋巴结病。

诊断：后腹膜纤维化。

讨论：近70%的腹膜后纤维化患者是特发性的，多发生在40～60岁男性。大多数患者没有症状，除非累及输尿管引起肾积水。偶尔，可以累及下腔静脉，引起下肢水肿和静脉血栓。治疗主要是激素和手术。与CT相比，MRI对于腹膜后纤维化的诊断略具特异性。偶尔，成年后腹膜纤维化患者因胶原生成而呈T1WI、T2WI低信号。如果有此表现，诊断是比较特异的。但是，T2WI高信号是没有特异性的。在急性期，病灶有炎性成分，可表现为T2WI高信号。T2WI高信号也可以出现在其他情况，如恶性肿瘤引起的改变或者其他肿瘤引起的淋巴肿大（睾丸癌、淋巴瘤）或者是炎症病因（如结核、分枝杆菌感染）。

病史：34岁女性，肾穿刺后左胁腹痛。

图8.11　A

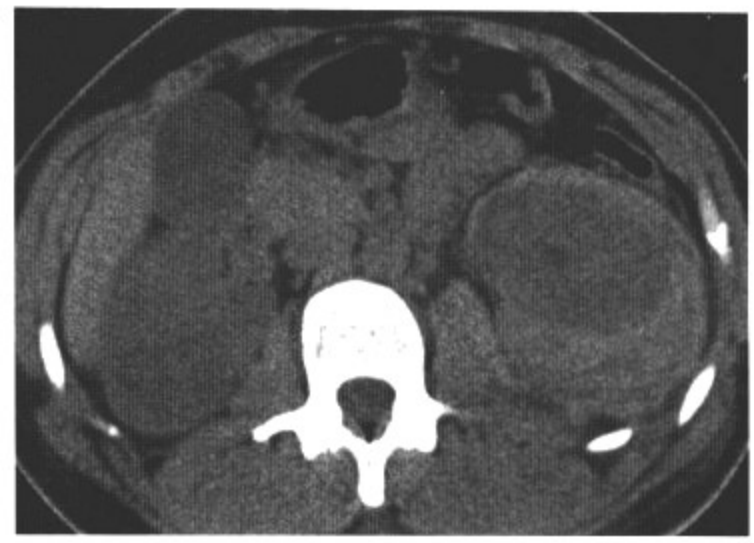

图8.11　B

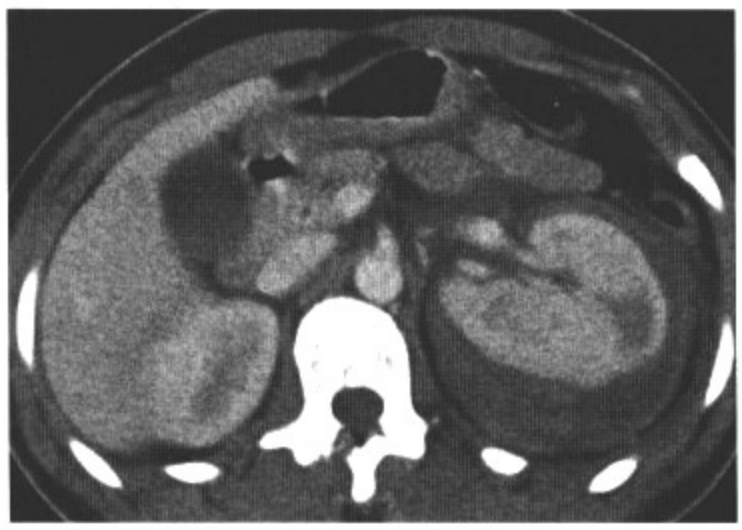

图8.11　C

图8.11　D

影像表现：轴位平扫CT（A，B）显示肾周间隙出现高密度物，增强扫描没有发现可见的强化（C，D）。注意在左肾下极条状的脂肪及无强化区。

鉴别诊断：淋巴瘤，脓肿。

诊断：肾周出血。

讨论：肾周间隙的出血可以发生于钝挫伤、锐器伤、抗凝血治疗或者高血供的肿瘤（如血管肌肉脂肪瘤、肾细胞癌）。高密度的血液提示是急性或亚急性发病。如果Gerota筋膜没有破裂，出血会停留在肾周间隙内。脓肿产生的脓性物也可呈高密度，病史和患者的症状常常就足以提示鉴别诊断信息。淋巴瘤也可侵入肾周间隙，但是多为软组织密度，当然也有高密度的表现。在大多数患者，血肿吸收的随访增强CT可以排除肿瘤可能。本例中，左肾下极的线性强化缺损提示出血是由肾穿刺引起的。

病例 8-12

病史：45岁男性，腹痛。

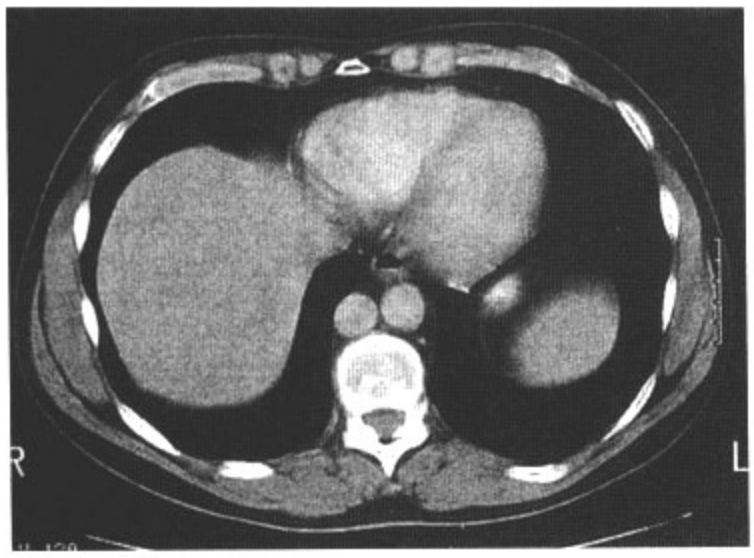

图8.12　A

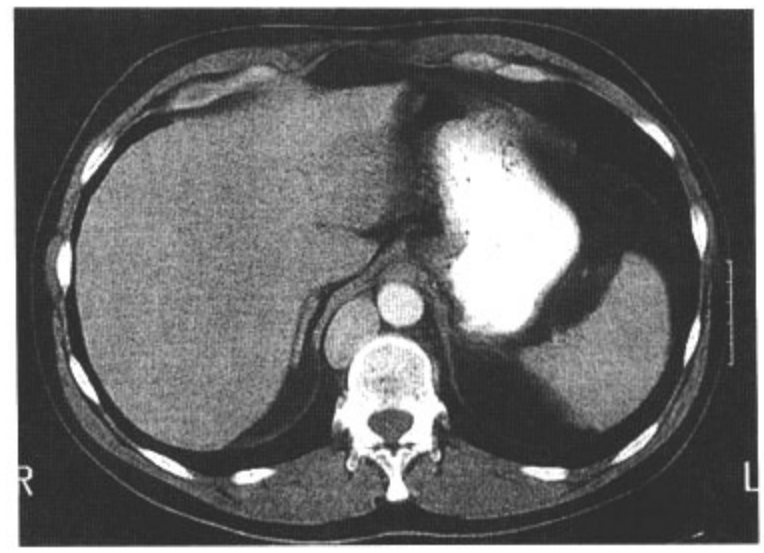

图8.12　B

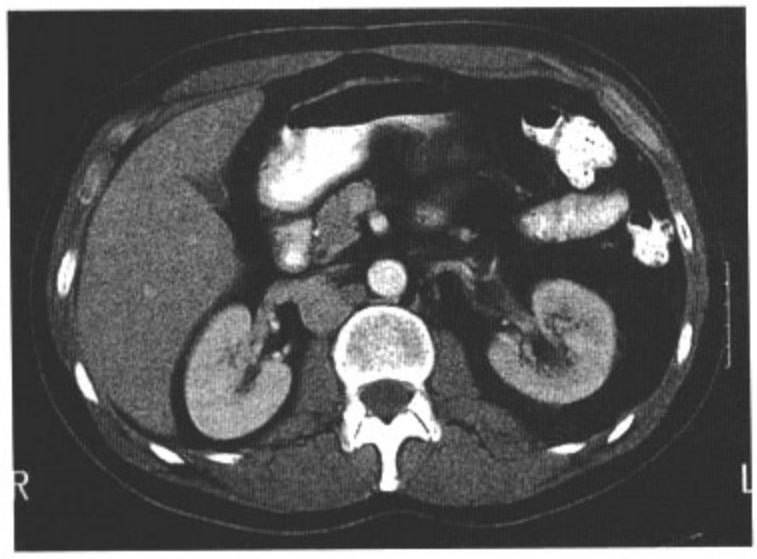

图8.12　C

图8.12　D

影像表现：增强CT显示奇静脉增宽，下腔静脉未显示。

鉴别诊断：无。

诊断：下腔静脉的奇静脉延续。

讨论：下腔静脉的奇静脉延续是相对少见的下腔静脉发育异常，发生率在0.6%。其原因是肾以上的下腔静脉缺如。在肾静脉以下，有正常的下腔静脉形成，位于主动脉右侧，延续于髂静脉。在肾静脉以上，正常的下腔静脉（包括肝内的下腔静脉）不存在。相反，有增粗的奇静脉位于膈肌角间隙，引流入上腔静脉。肝静脉正常情况下引流入下腔静脉，此时通过肝上下腔静脉直接引流入右心房。重要的是识别奇静脉延续，并与膈角肿大的淋巴结鉴别。对于准备行门脉高压短路术或放置下腔静脉滤器的患者，诊断这种变异也很重要。

病史：45岁女性，乳腺癌病史。

图8.13　A

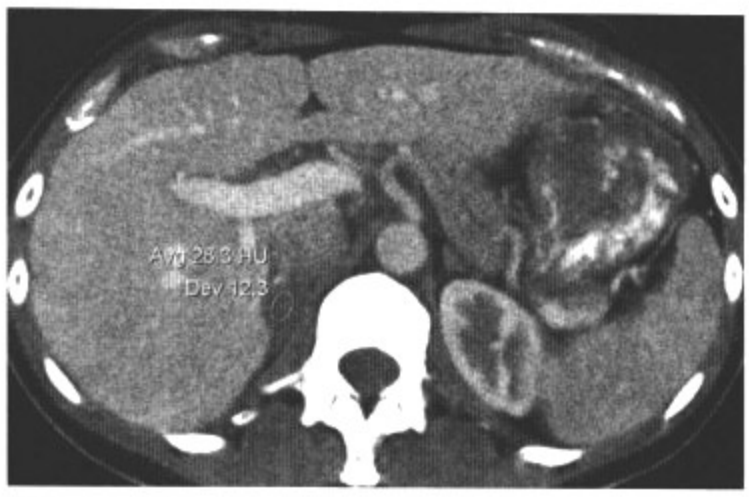

图8.13　B

图8.13　C

图8.13　D

影像表现：轴位增强CT（A，B）显示右侧肾上腺有均质的2.2cm × 1.4cm的结节，CT值28.3。轴位平扫CT（C，D）是过了几天的图像，显示肿块内的CT值是−12.8HU。

鉴别诊断：转移瘤，嗜铬细胞瘤，肾上腺皮质癌。

诊断：富脂的肾上腺腺瘤。

讨论：对于已知恶性肿瘤患者，肾上腺肿块的评价是很重要的。肾上腺腺瘤比较常见，在活检的病例中其发病率约为8%。下一步的治疗依赖于肾上腺肿块的特点，以除外远处转移。因此，需要应用无创的方法确切诊断肾上腺腺瘤。肾上腺腺瘤富含脂质细胞，导致肿瘤的密度比其他肾上腺肿瘤低（如转移、嗜铬细胞瘤、肾上腺腺癌）。使用CT值低于10HU作为分界点诊断肾上腺腺瘤的特异性在92%～100%。使用低于0HU作为分界点，特异性达到100%。因此，负值的肾上腺肿物又无肉眼可见的脂肪，就可以诊断肾上腺腺瘤。

病例 8-14

病史：75岁女性，乙状结肠镜检查后腹痛。

图8.14　A

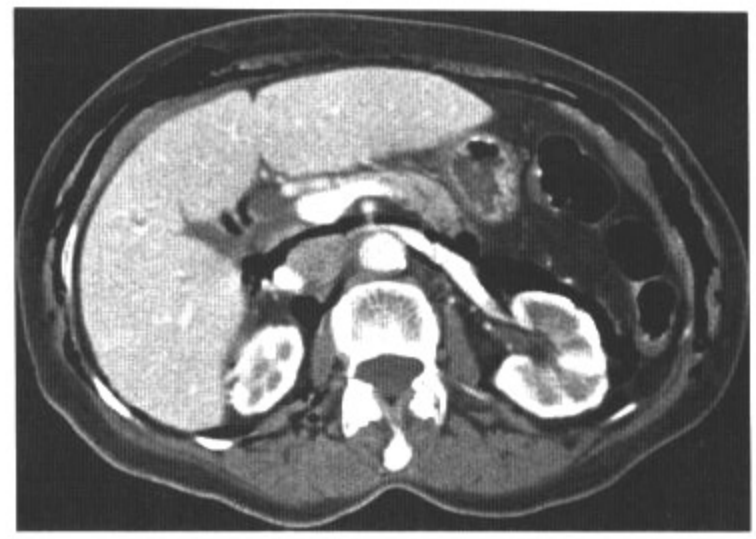

图8.14　B

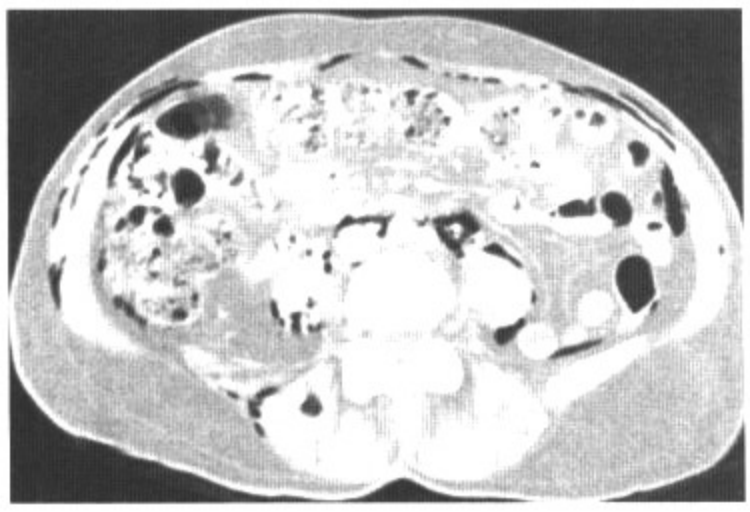

图8.14　C

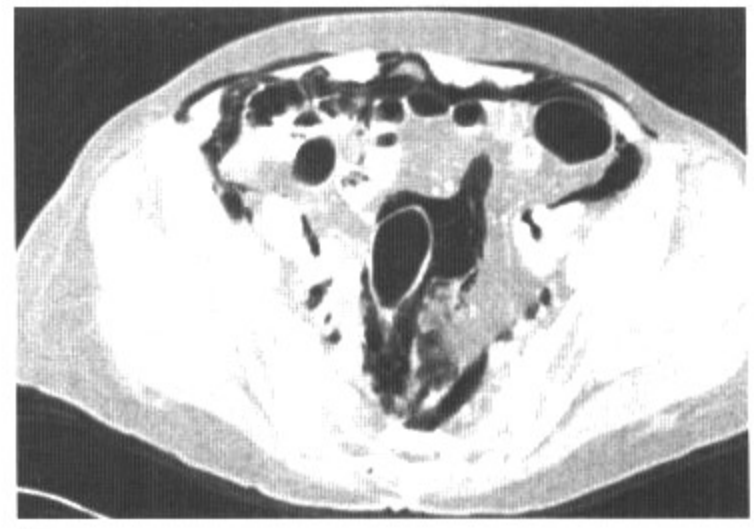

图8.14　D

影像表现：轴位增强CT显示（A、C、D，肺窗；B，软组织窗）腹膜外气体，分布于后腹膜、脊柱旁、腹壁及网膜。

鉴别诊断：无。

诊断：直肠穿孔引起的腹膜外气体。

讨论：后腹膜气体可以有很多原因，如肠穿孔（医源性或非医源性）、近期手术、穿通伤、产气微生物。胃肠道处于腹膜后或腹膜外的器官包括：十二指肠第二、三段，升结肠，降结肠，直肠。以上任何部位的肠穿孔都会引起腹膜后气体。腹膜后气体经常很难通过平片诊断，因为气体不会在膈下积聚或在肝周围积聚形成气腹。CT对于很少的腹膜后气体也很敏感。腹膜后气体多聚集在Gerota韧带的下方、后腹部或者腰大肌两侧。这些部位的气体在CT上很容易显示，尤其是使用肺窗。腹膜后间隙（肾周、肾前、肾后间隙）在下腹部形成一个间隙，连续于盆腔腹膜外间隙。在本例中，乙状结肠镜后直肠穿孔，腹膜后气体向上、向前进入腹壁。

病例 8-15

病史：2岁男性，触诊发现腹部肿块。

图8.15　A

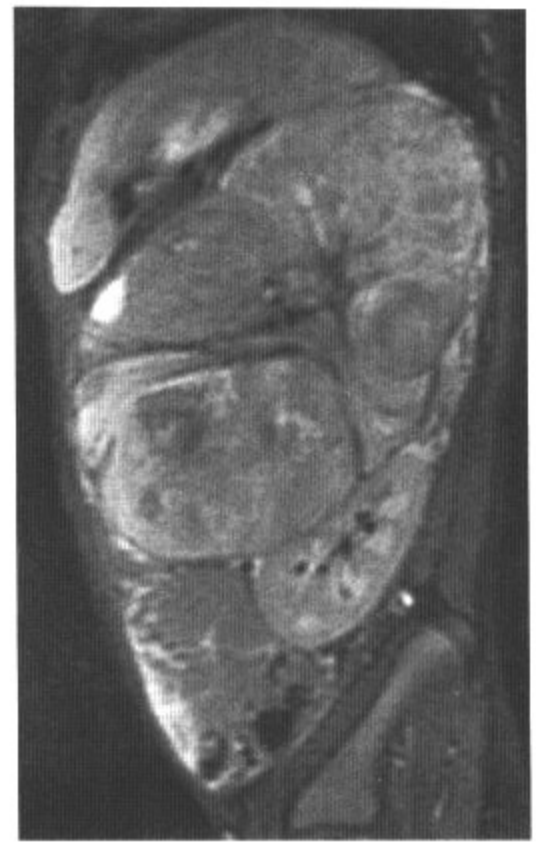

图8.15　B

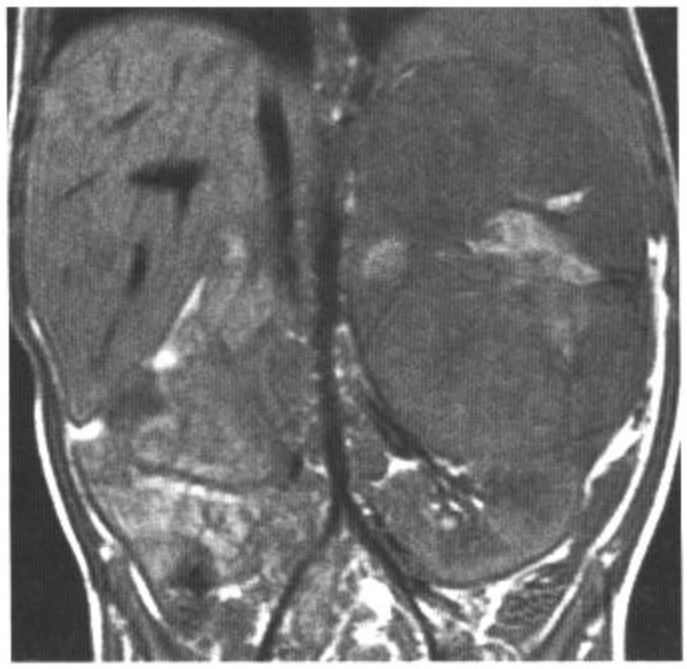

图8.15　C

图8.15　D

影像表现：轴位增强CT（A）显示左腹部不均质肿块，大小9cm×8cm。压脂矢状位T2像（B）、冠状位T1（C）及轴位增强T1像（D）显示肿块位于肾脏上方。

鉴别诊断：Wilms瘤。

诊断：神经母细胞瘤。

讨论：神经母细胞瘤是最常见的婴儿腹部肿块，发源于神经嵴。神经母细胞瘤多发生于小于4岁的儿童，但是小于5%的患者可以在10岁以后发病。大部分神经母细胞瘤发生于肾上腺，但也可以发生于其他腹膜后部位、纵隔、颈部和盆腔。患者可以表现为腹块、高血压、眼球振颤及腹痛。在小于5岁的患儿，最常见的两种肿瘤是Wilms瘤和神经母细胞瘤。确定发生肿块的器官是很重要的。在本例中，肿块与肾脏是分开的，肾脏与肿块之间没有“抓征”（claw sign），提示来源于肾上腺。超过90%的神经母细胞瘤CT上显示钙化。神经母细胞瘤也倾向于侵犯周围组织，如血管和神经孔。70%患者的诊断可以进一步通过尿VMA升高或者间碘苯甲胍摄取证实。Wilms瘤的钙化只出现在15%的患者，有来源于肾脏（抓征）的证据，推挤周围组织而不是侵犯周围组织。

病例 8-16

病史：20岁男性，下背部疼痛。

图8.16　A

图8.16　B

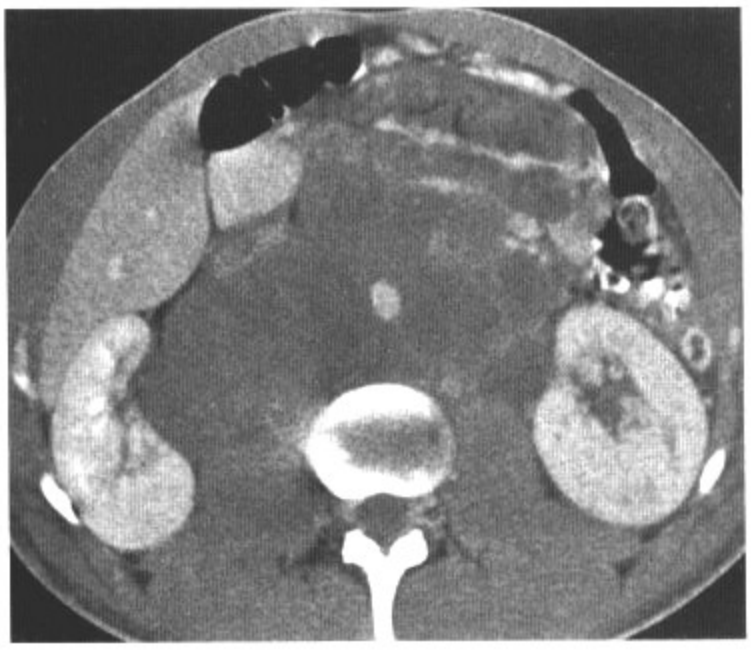

图8.16　C

图8.16　D

影像表现：轴位增强CT示低密度的膈脚后、腹膜后及肠系膜肿块包绕主要的血管结构。

鉴别诊断：炎症性淋巴结肿大（结核，MAI），淋巴瘤。

诊断：转移性睾丸癌（混合非精原细胞生殖细胞肿瘤）。

讨论：睾丸癌是15～35岁男性的常见恶性肿瘤。睾丸癌可以分为生殖细胞型和非生殖细胞型，生殖细胞肿瘤（精原细胞瘤和非精原细胞生殖细胞瘤）占95%。睾丸癌的CT主要是评价腹膜后淋巴结肿大。睾丸癌通过淋巴管转移，也可以通过生殖静脉转移。因此左侧睾丸癌首先向左侧肾门淋巴结转移，右侧睾丸癌则向主动脉及腔静脉右侧区域转移。进一步可转移到对侧，成为双侧转移，如本例。精原细胞瘤转移多为比较均一的软组织密度，而转移的非精原细胞生殖细胞瘤则多伴有坏死囊变，如本例。年轻患者出现环绕主动脉和下腔静脉的软组织肿块也可以是淋巴瘤。但是，淋巴瘤如果未经治疗很少出现坏死。在这个年龄段，艾滋病相关的疾病也应该考虑，因为炎症性淋巴腺改变（结核及MAI）也可以出现坏死。临床如果发现睾丸肿大、高发年龄、腹膜后淋巴肿大，如果再有肿瘤标志物（HCG，AFP）升高，则应该高度考虑转移性睾丸癌。

病例 8-17

病史：24岁女性，多个皮肤结节。

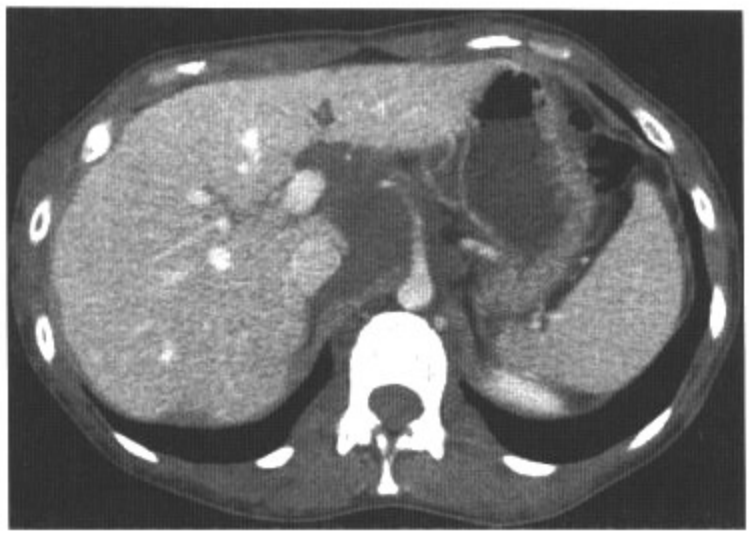

图8.17　A

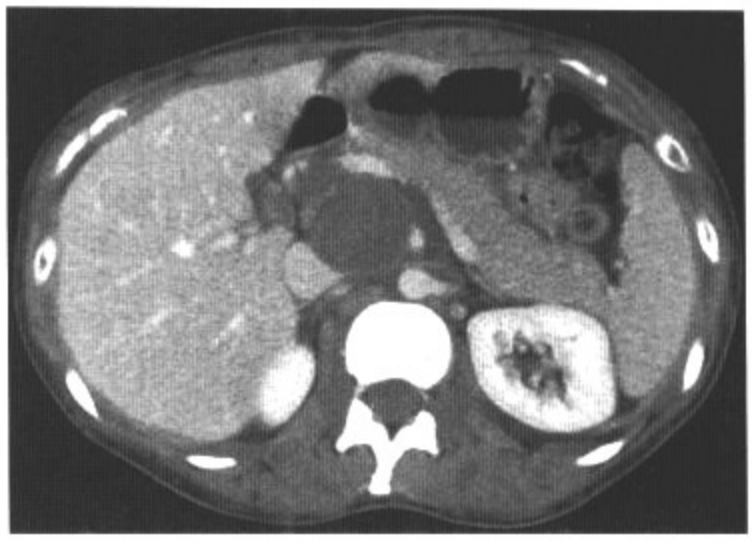

图8.17　B

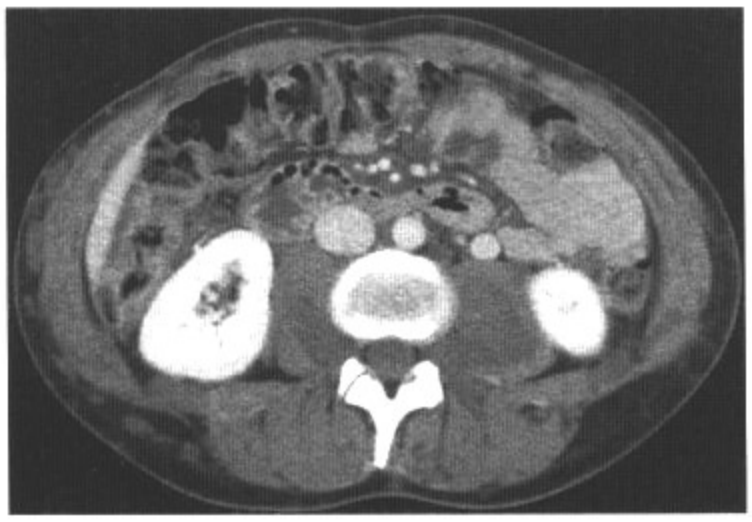

图8.17　C

图8.17　D

影像表现：轴位增强CT显示多个腹膜后、骶椎脊柱旁及皮下均质的肿块，注意骶骨的重构。

鉴别诊断：淋巴瘤，转移瘤。

诊断：神经纤维瘤病Ⅰ型。

讨论：神经纤维瘤病Ⅰ型（或von Recklinghausen病）常常指发生在周围神经的神经纤维瘤病，因为许多病变都不发生在中枢神经。表现包括：侵犯皮肤（牛奶咖啡斑）、骨骼（蝶骨翼发育异常，带状肋骨）以及胃肠道（多发神经纤维瘤）。神经纤维瘤病的特点是神经外胚层和中胚层的发育异常，导致多发神经纤维瘤。神经纤维瘤是神经鞘的肿瘤，伴有神经及神经纤维的穿插。因此，很难手术去除神经纤维瘤而不损伤其下的神经。丛状神经纤维瘤，如本例包绕腹腔干，由小的周围神经的纤曲、增大，并与结缔组织相混合。这些病变可以长得很大，围绕其他的组织而不引起阻塞。多表现为低密度，可以表现为中度强化，如本例示。部位和表现常与淋巴瘤很难鉴别。多发的特点也会引起转移瘤的怀疑，但是如果是转移瘤，发生如此多的转移，原发肿瘤多已经明确。骶骨的重构也提示漫长的病程，而不是侵袭性的转移瘤。

病例 8-18

病史：74岁女性，偶然发现左侧肾上腺肿物。

图8.18　A

图8.18　B

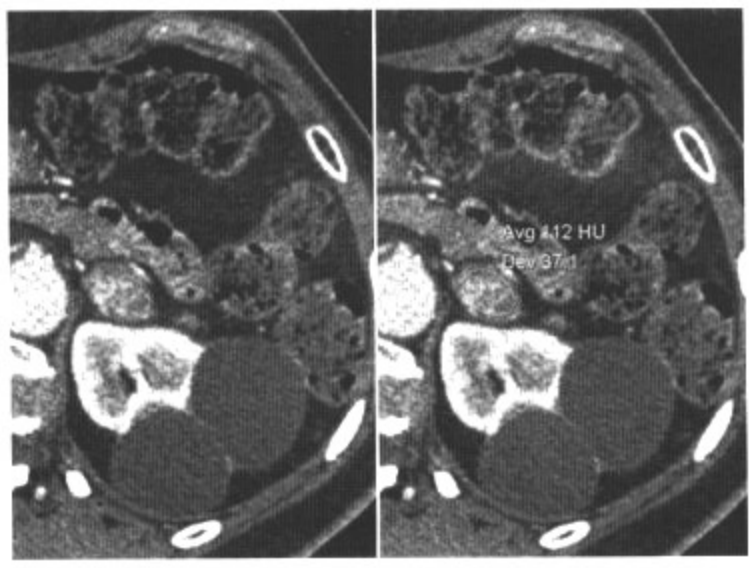

图8.18　C

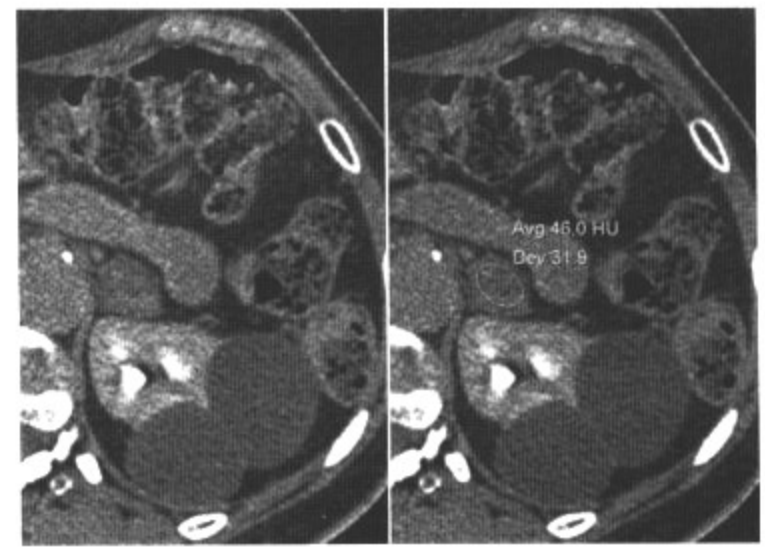

图8.18　D

影像表现：轴位平扫CT（A，B）显示左侧肾上腺肿块，1.7cm×2.5cm，CT值16HU。在对比剂注射后60秒进行增强CT（C）显示病灶CT值为112HU，15分钟后的延迟扫描（D）显示CT值为46HU。也可见左肾的囊肿。

鉴别诊断：转移瘤，嗜铬细胞瘤。

诊断：乏脂的腺瘤。

讨论：在平扫CT上29%的腺瘤密度高于10HU，所以称为乏脂的腺瘤。60秒后扫描可见腺瘤增强的程度与非腺瘤相似。但是在延迟期扫描，腺瘤比非腺瘤要降低的快得多。对这种现象的解释是非腺瘤的毛细血管通透性比较高，所以流出比较慢。因为这种不同，可以对不确定的肾上腺肿瘤进行“肾上腺流出试验”。平扫及对比剂注射后60秒、15分钟的扫描是必需的。感兴趣区应该置于肿物中心，避开小的钙化、坏死。可以使用以下公式计算强化流出百分比｜（E－D）/（E－U）｜×100%，E代表60秒强化的CT值，D代表15分钟延迟扫描，U代表平扫的CT值。如果流出大于60%，可诊断腺瘤。如果不到60%，又有原发肿瘤，则需要活检确定，或者定期复查。在本例，强化流出69%，所以诊断为乏脂的腺瘤。

病例 8-19

病史：74岁男性，胸膜间皮瘤史、腹痛。

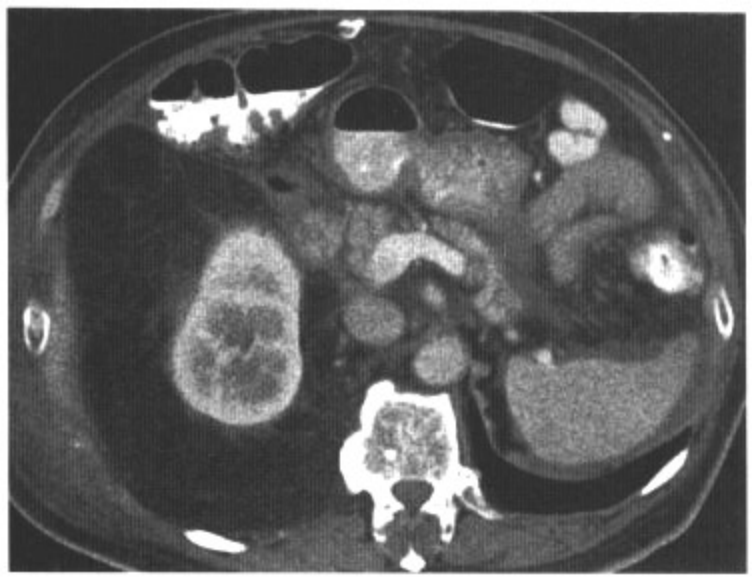

图8.19　A

图8.19　B

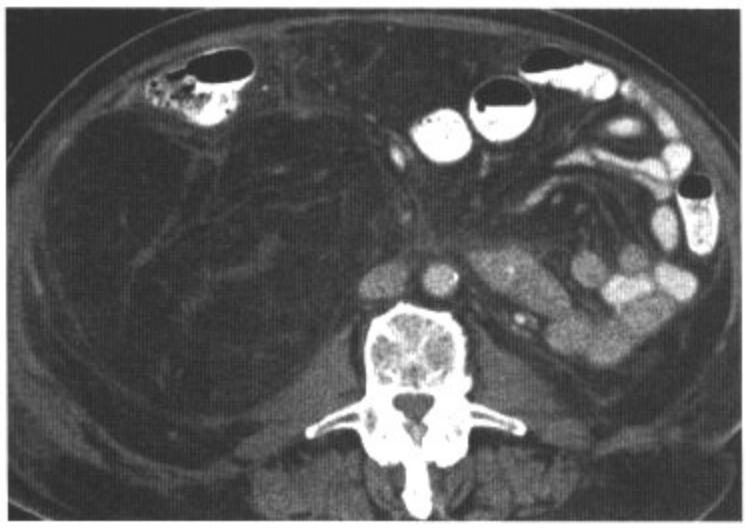

图8.19　C

图8.19　D

影像表现：轴位增强CT显示右侧肾旁间隙含有大量脂肪的肿物，大小约18.5cm×14.1cm，左肾被推挤向前。注意弥散于肿块内的放射状条状的软组织。右肾先天缺如。

鉴别诊断：血管肌肉脂肪瘤，脂肪瘤。

诊断：脂肪肉瘤。

讨论：原发的腹膜后肿瘤几乎都原发于间叶组织。最常见的腹膜后恶性肿瘤是脂肪肉瘤，其次是平滑肌肉瘤。从病理上看，脂肪肉瘤可以高分化、去分化、粘液样、多形性或者混杂型。在CT中，高分化的脂肪肉瘤含有大量的脂肪密度及软组织的分隔或结节。去分化的肿瘤会出现大于1cm的结节。粘液样脂肪肉瘤会因为液体成分而出现低密度区域。多形性肿瘤则有软组织密度。后腹膜脂肪和软组织的存在可以考虑脂肪肉瘤的诊断。外生性的肾血管肌肉脂肪瘤会引起肾组织的缺损以及含有大量血管。肾周脂肪肉瘤常常没有这些特点，故可用于鉴别。其他血管肌肉脂肪瘤的存在也提示可能存在更大的同一肿瘤。在后腹膜，脂肪瘤很少见，所以这一部位出现含有大量脂肪的肿瘤首先应该考虑高分化的脂肪肉瘤。

病例 8-20

病史：35岁女性，胁部黑色素瘤。

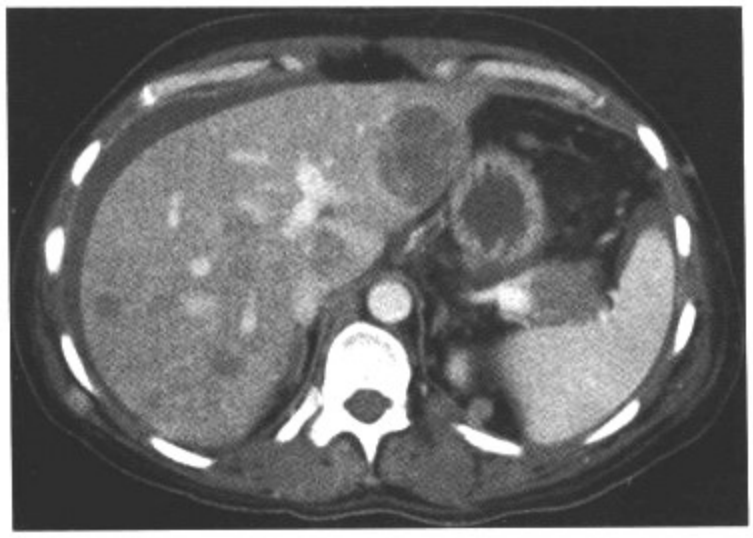

图8.20　A

图8.20　B

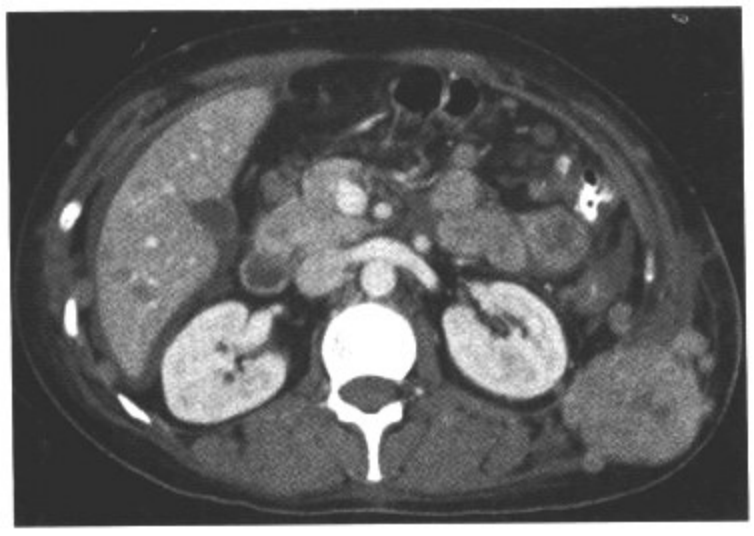

图8.20　C

图8.20　D

影像表现：增强CT显示肾周间隙多个肿块。注意腹水及位于腹膜后、网膜、肝脏及腹壁的多个肿块。

鉴别诊断：淋巴瘤。

诊断：黑色素瘤肾周转移。

讨论：腹膜后的转移瘤多来源于盆腔恶性肿瘤（宫颈、前列腺、膀胱）及睾丸肿瘤。常常转移到主动脉旁，腔静脉上及主动脉-腔静脉链。如本例转移到肾周间隙并不常见。这种转移是不均一转移瘤，多来源于黑色素瘤、肺癌、乳腺癌或肾癌。但是，如果淋巴瘤侵犯肾周间隙，也可以有这样的表现。本例中其他肿块的位置，尤其是腹壁，是比较有特征性的，可以除外淋巴瘤。肝脏转移的出现也在转移瘤更常见，而不是淋巴瘤。

病例 8-21

病史：63岁男性，肺癌病史、血尿。

图8.21　A

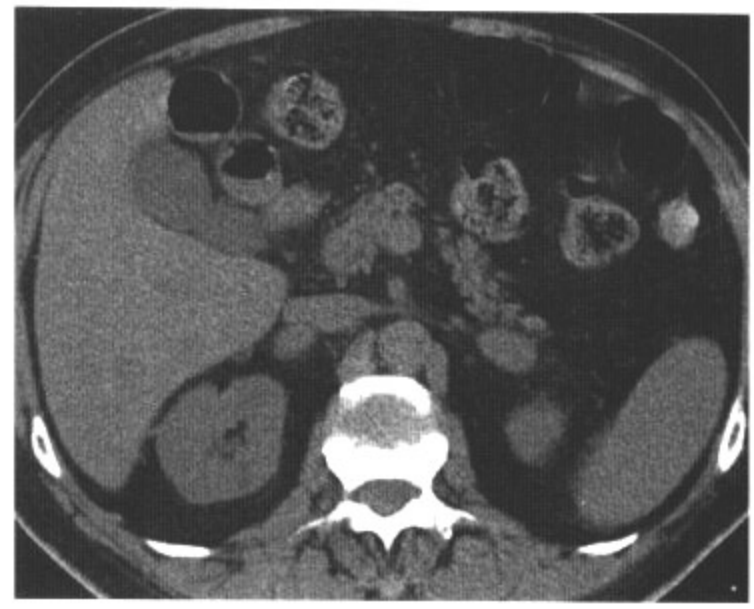

图8.21　B

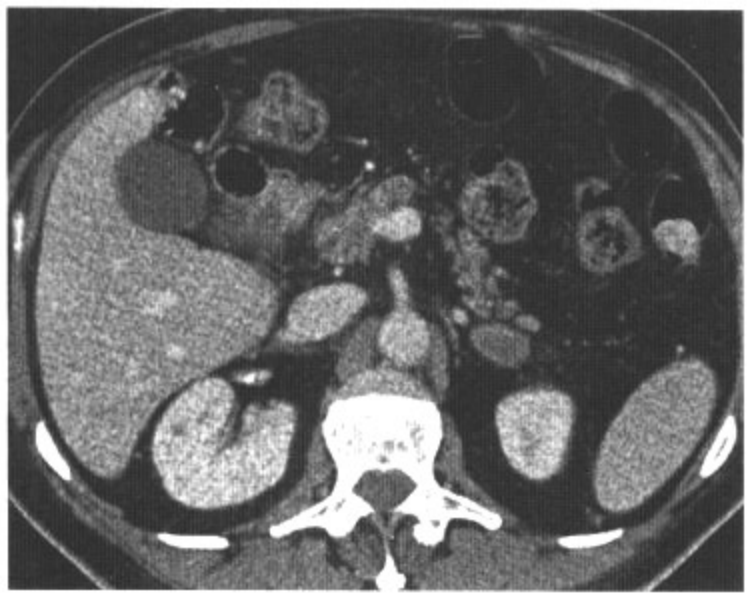

图8.21　C

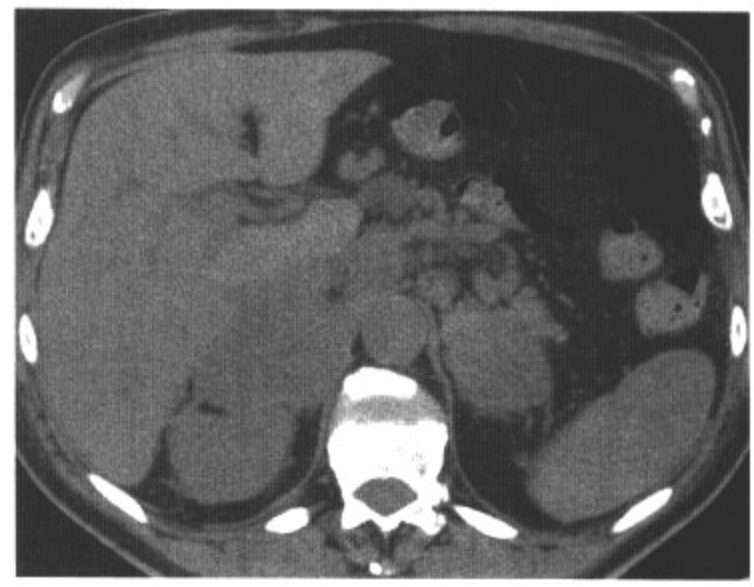

图8.21　D

影像表现：轴位平扫CT（A，B）显示了对称的双侧肾上腺肿块，CT值右侧36HU，左侧29HU。增强扫描显示（C）左侧肿块轻度不均一强化。2个月后轴位平扫CT显示双侧肿块都明显增大（D）。

鉴别诊断：腺瘤，感染（结核，组织胞浆菌病），淋巴瘤，嗜铬细胞瘤。

诊断：双侧肾上腺转移瘤。

讨论：肾上腺转移瘤是最常见的肾上腺恶性病灶。最常见的转移到肾上腺的肿瘤包括黑色素瘤、肺癌和乳腺癌。然而，小的肾上腺肿块，又有原发肿瘤病史的患者，是腺瘤的可能性仍然很大。小的肾上腺转移多表现为均匀的密度，大的则会有坏死。在已知有其他部位转移的患者，肾上腺结节的精确定性并不是很重要。但是如果只有肾上腺结节一个可能的转移灶，则平扫CT测量密度、动态扫描测量流入/流出率、反相位的T1 MRI或者穿刺活检都是有必要的。肾上腺的肉芽肿病变多为双侧，但多不对称。淋巴瘤侵犯肾上腺50%为双侧；本例中没有相关的结节状病灶，使得本病例诊断不确定。肾上腺血肿可以是双侧的，但不会强化，病史上诱病因素也可以提供证据。10%的嗜铬细胞瘤是双侧的，但是本病例没有高血压，也没有生化指标的证据支持。

病例 8-22

病史：87岁男性，急性后背疼痛。

图8.22　A

图8.22　B

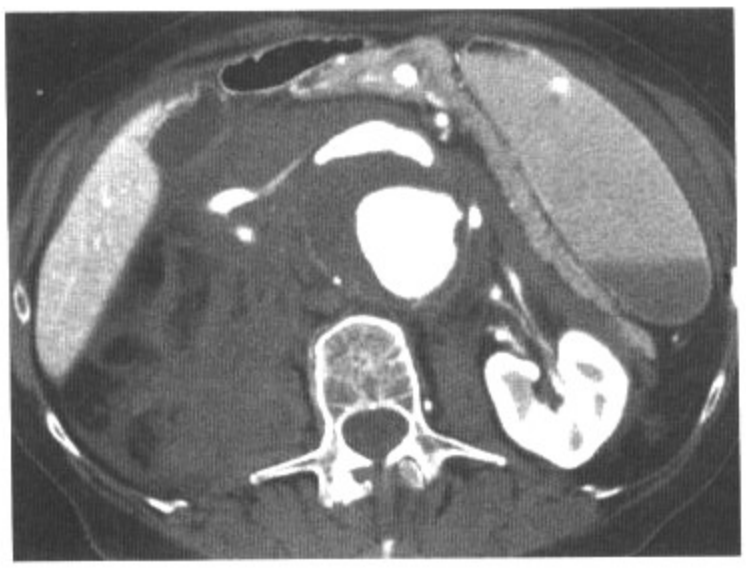

图8.22　C

图8.22　D

影像表现：轴位平扫CT（A）显示肾下腹主动脉瘤，大小6.3cm×4.6cm，延伸到后腹膜右侧。轴位增强CT（B～D）显示血管内造影剂从腹中动脉向前方溢出。

鉴别诊断：无。

诊断：腹主动脉瘤破裂。

讨论：腹主动脉瘤的发病率约4%。最常见的原因是粥样硬化。其他的病因包括：感染、外伤、囊性中层坏死、梅毒。增强CT评价动脉瘤很好，不仅可以测量大小，也可以显示外壁的范围。增强CT也可以显示动脉瘤纵向范围以及受累的血管分支。增强CT很少用于动脉瘤破裂的患者，因为高的死亡率以及患者血流动力学不稳定。没有治疗的动脉瘤破裂的死亡率在50%～90%。在图像中，高密度的液体（来源于主动脉旁出血），存在于主动脉旁区域，且常常延伸到肾周、肾旁间隙。在有动脉瘤的患者，如果出现腹膜后出血的出现（可以通过高密度物质或者造影剂渗出来确定），需要急诊手术。手术的患者预后仍不好，只有不到一半的患者可以存活超过30天。

病例 8-23

病史： 42岁男性，腹胀。

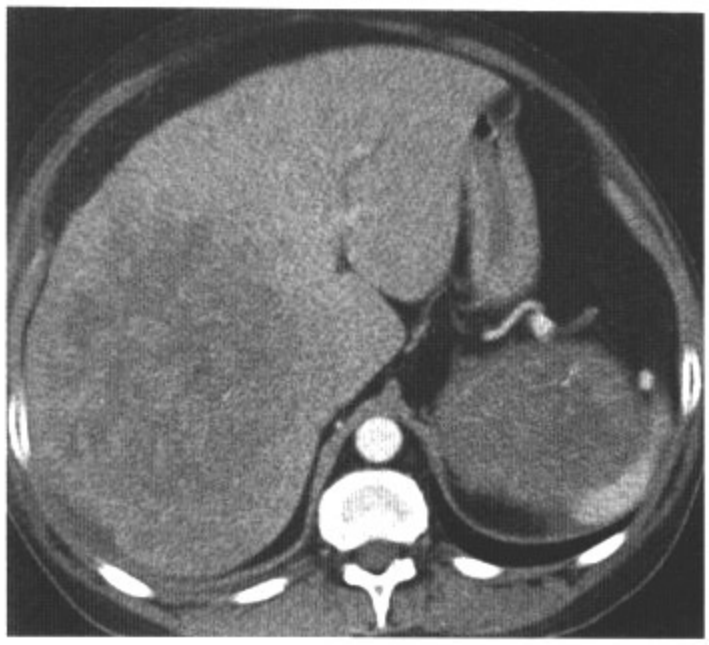

图8.23　A

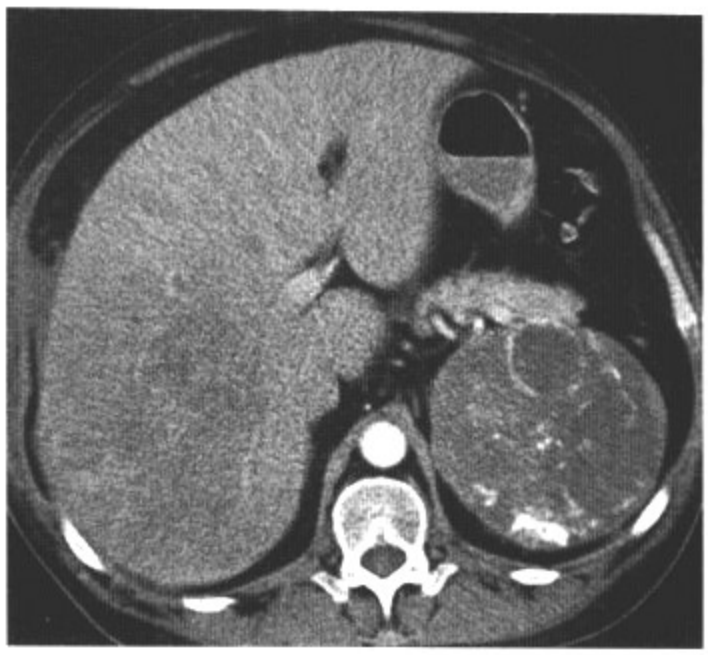

图8.23　B

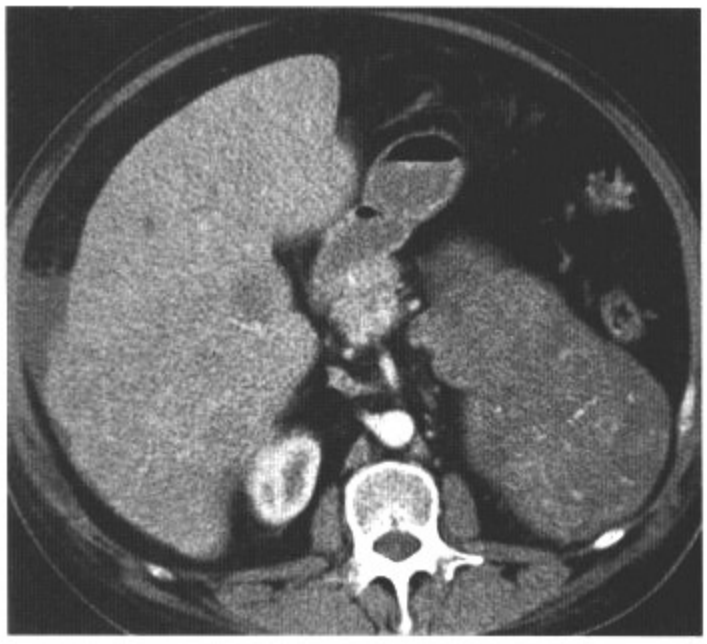

图8.23　C

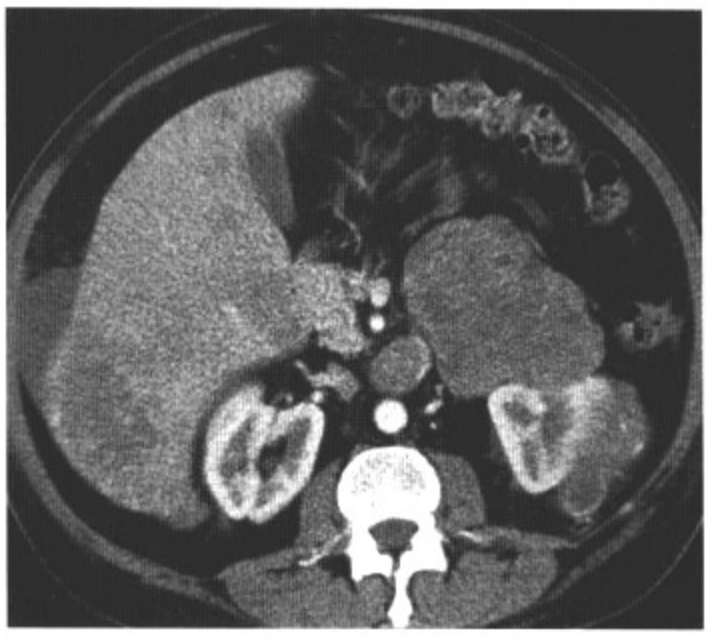

图8.23　D

影像表现： 轴位增强CT显示不均匀强化，11cm，左肾上肿块，其内有钙化。左肾上极受累。注意肝脏的巨大肿块及少量腹水。

鉴别诊断： 转移瘤，嗜铬细胞瘤，肾细胞癌。

诊断： 肾上腺皮质癌。

讨论： 肾上腺皮质癌发生于肾上腺皮质，可以产生皮质激素，如皮质醇、醛固酮、雄激素、雌激素。大多数肾上腺癌产生激素，最常见的是皮质醇，但是所产生的激素多不至于引起症状。因此，临床症状出现时已经长得很大。肿瘤多大于6cm，可以大于20cm。肾上腺癌可以在CT上很容易显示。可以强化，但是常常因为坏死是不均匀的。30%病例中有钙化。肾上腺癌可以侵犯周围的器官，如肝脏、脾脏、肾脏，如本例示。血管侵犯可以累积肾上腺静脉（引流入下腔静脉）。鉴别诊断包括转移瘤（常常比较小）以及嗜铬细胞瘤，常常会有临床症状（即使病灶很小）。因为肾实质受侵犯，外生性肾脏原发肿瘤应该考虑。然而，肿瘤中心位置在肾外，所以肾上腺原发可能性更大。肾上腺活检可以在大多数病例很容易进行并得到确诊。

病例 8-24

病史：49岁女性，背部疼痛、腹块。

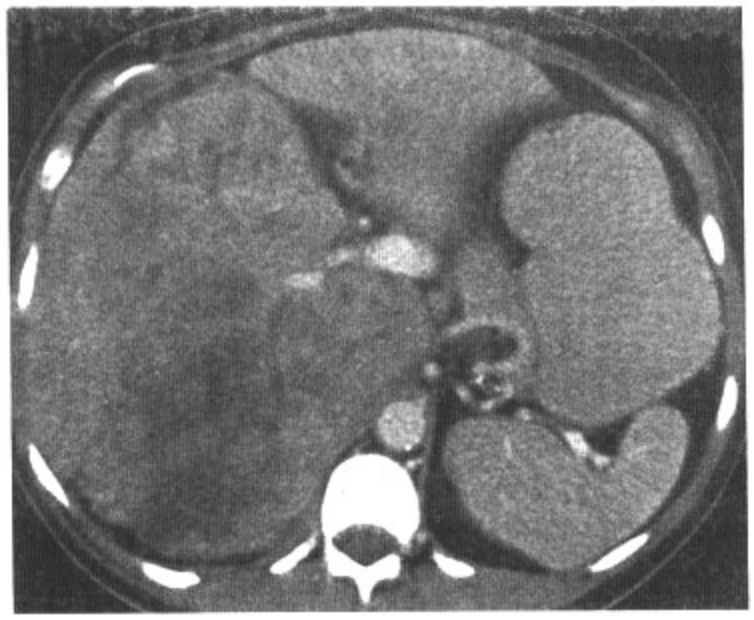

图8.24　A

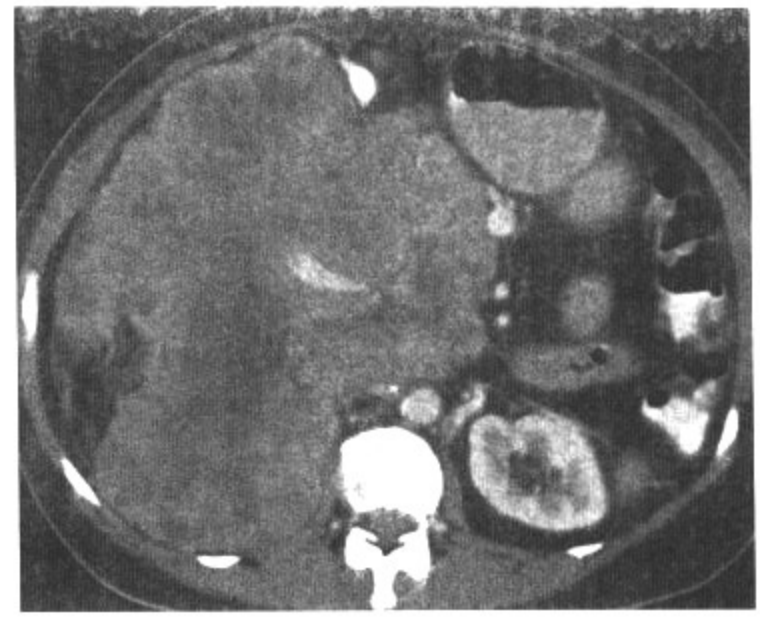

图8.24　B

图8.24　C

图8.24　D

影像表现：轴位增强CT显示15.6cm × 19.3cm的不均匀强化的后腹膜肿块。右肾受挤压移位。

鉴别诊断：转移瘤，淋巴瘤，神经源性肿瘤。

诊断：平滑肌肉瘤。

讨论：大部分原发腹膜后肿瘤是恶性的间叶性来源。最常见的是脂肪肉瘤，平滑肌肉瘤和恶性纤维组织细胞瘤。平滑肌肉瘤多为大的不均质肿瘤，常有中心坏死。可以发生在后腹膜的任何位置，常常在发现时已经长得很大。平滑肌肉瘤不含有脂肪，这一点可以与脂肪肉瘤相鉴别。增强CT的不均质表现是平滑肌肉瘤和恶性纤维组织细胞瘤的典型表现，与此相反的是淋巴瘤很均质的表现。后腹膜大的转移瘤很少见。如果发生，原发肿瘤常常是黑色素瘤、乳腺癌、肺癌。神经源性的肿瘤常常是均质的低密度肿块。大的不均质后腹膜肿瘤多考虑肉瘤。

病例 8-25

病史：55岁男性，左侧胸部肿块。

图8.25　A

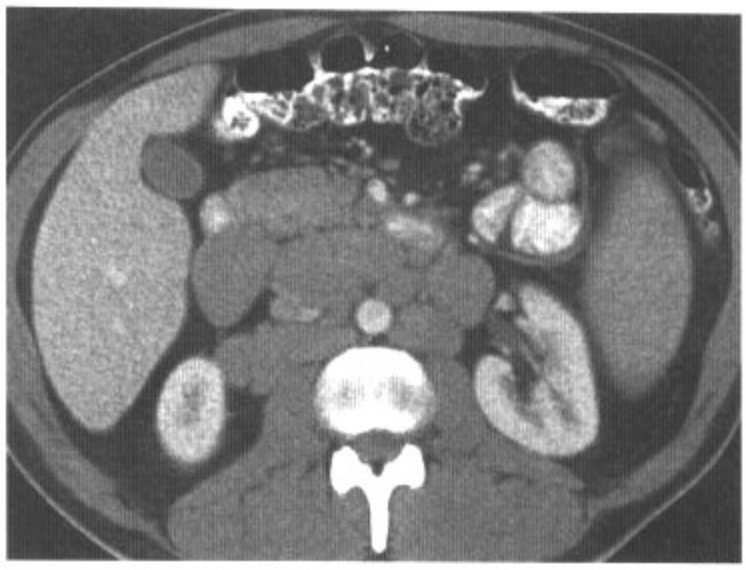

图8.25　B

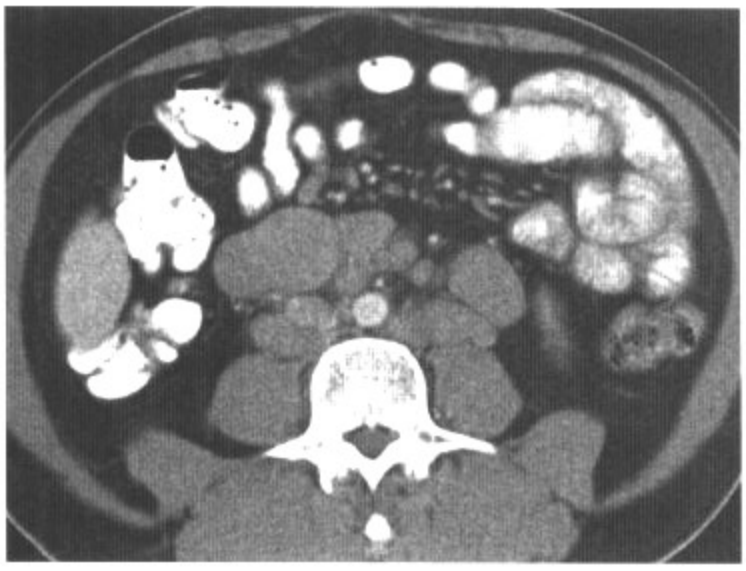

图8.25　C

图8.25　D

影像表现：轴位增强CT显示门脉周围、后腹膜和盆腔均匀的增大淋巴结。注意脾脏增大和右侧肾脏小囊肿。

鉴别诊断：转移淋巴结肿大，感染性淋巴结肿大（结核）。

诊断：非霍奇金病。

讨论：非霍奇金病的患者大多在诊断时就有腹部侵犯。CT可用于评价腺病。这些肿大的淋巴腺可以表现为离散的肿块，也可以是呈融合状改变，包裹后腹膜的主动脉和腔静脉，如本例。淋巴结测量应该量短径，避免将两个邻近的淋巴结当作一个测量。膈脚后淋巴结大于6mm、主动脉旁淋巴结大于10mm，就认为是增大。后腹膜腺病的原因有很多。淋巴瘤是常见原因，尤其是如果其他部位也有病灶。淋巴瘤如果侵犯淋巴结，常常呈均匀软组织密度。如果没有治疗，很少出现坏死或钙化。来源于睾丸、子宫、膀胱、肠道的转移性淋巴腺肿大表现比较接近。因为艾滋病和HIV相关病的出现，结核等感染性淋巴结腺病越来越多。但是这些病多有分枝杆菌引起的干酪样坏死，所以表现为低密度。

病例 8-26

病史：66岁女性，右侧胸腔间皮瘤病史。

图8.26　A

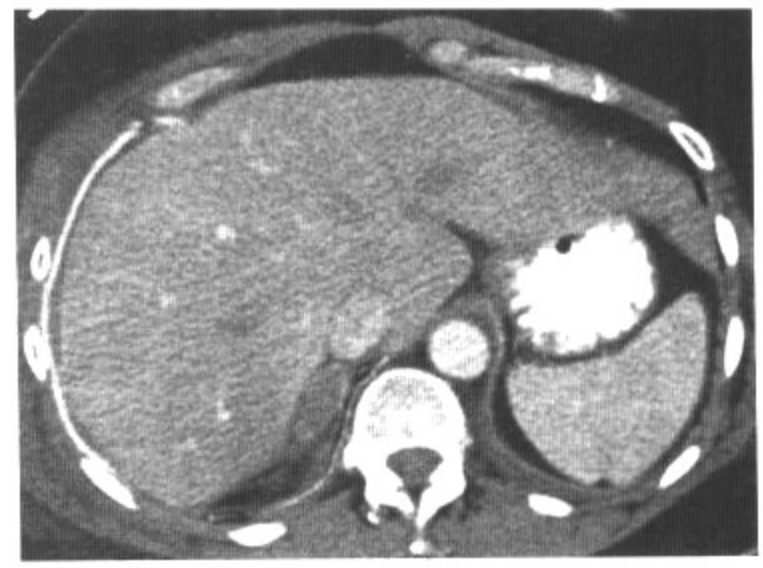

图8.26　B

图8.26　C

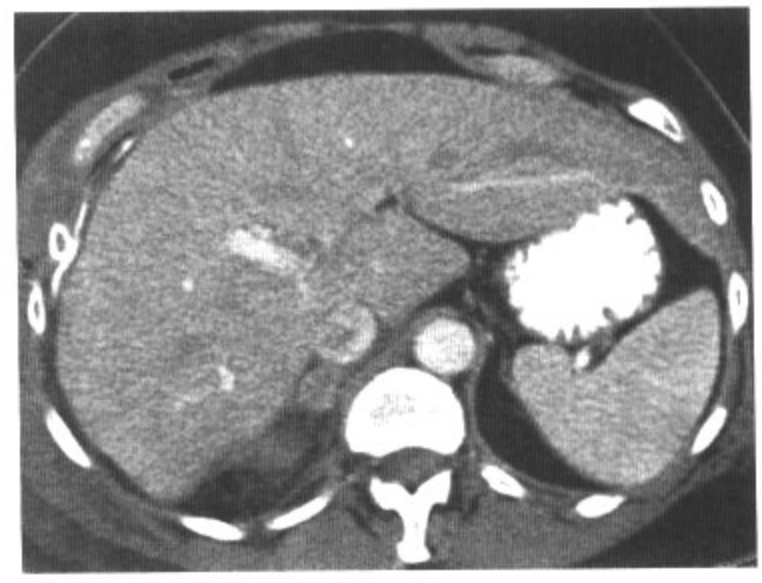

图8.26　D

影像表现：术前的轴位增强CT（A）显示正常的右侧肾上腺。八天后，术后的增强CT（B～D）显示新出现的3.2cm×1.3cm、低密度、右肾上腺病灶，有高密度的晕和肾上腺周围的脂肪条索。

鉴别诊断：转移瘤。

诊断：肾上腺急性出血。

讨论：肾上腺血肿可以是创伤性的，也可以是非创伤性的（抗凝剂、手术应激，脓血症、低血压或自发性的出血）。创伤性出血多发生在右侧（90%），因为右侧肾上腺受到脊柱和肝脏的压迫。在受伤时突然增大的腹内压力以及由此产生的对肾上腺的压力，也对肾上腺血肿发展起到作用。就本例而言，右侧肾上腺接近手术部位（右半胸）以及手术应激可能可以解释肾上腺出血。在CT上，急性或亚急性出血是高密度，CT值在50～90HU。肾上腺多为圆形或卵圆形（82%），在9%病例肾上腺变小，或者在9%病例出现肾上腺弥漫性增大。极个别病例会有遗留的病理改变，形成假囊肿。从肿瘤学的角度看，需要鉴别是不是转移瘤。但是，转移瘤不会8天长到3.1cm。

病例 8-27

病史：56岁男性，背部疼痛。

图8.27　A

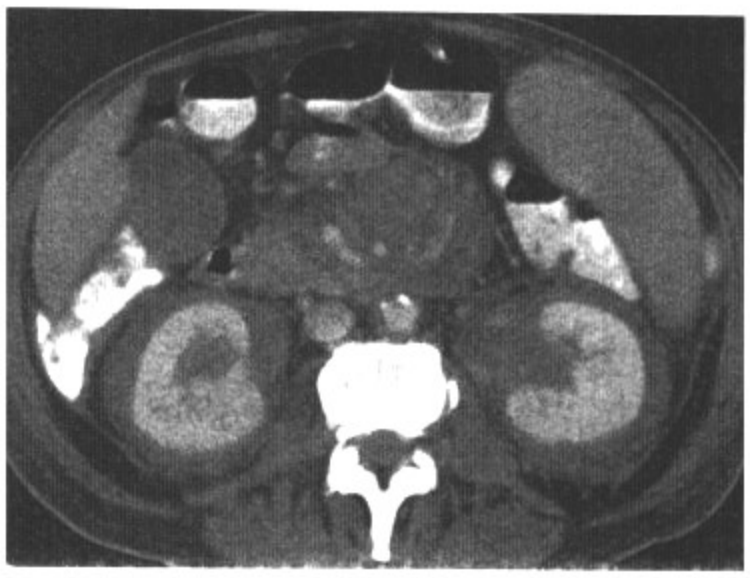

图8.27　B

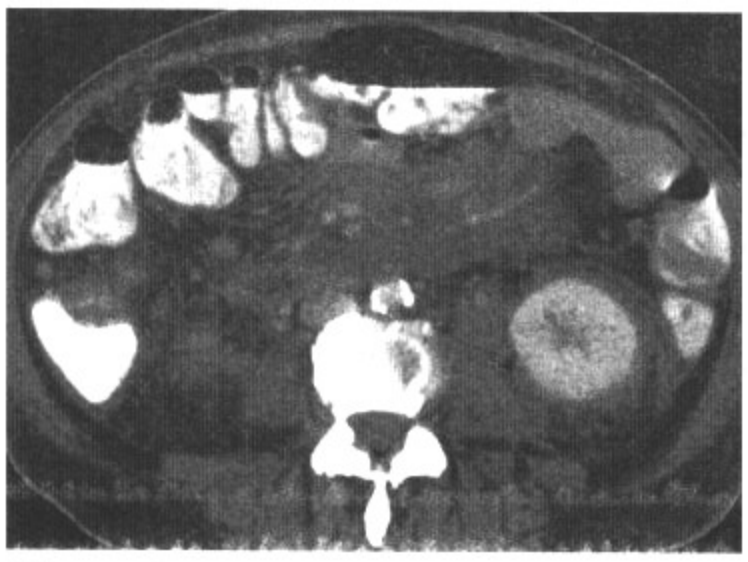

图8.27　C

图8.27　D

影像表现：轴位增强CT显示了异常的软组织密度对称性的包绕双侧肾上腺、肾脏，并累及肠系膜。注意脾大以及骨盆及骶骨的溶骨性病变。

鉴别诊断：淋巴瘤，出血，淀粉样沉积病，转移瘤。

诊断：朗格罕细胞组织细胞增多病。

讨论：朗格罕细胞正常情况下是一种保存抗体的细胞。朗格罕细胞组织细胞增多病是类似正常的朗格罕细胞大量增生。累及年龄1～4岁的儿童。淋巴腺病和软组织肿块也可遇到。很少累及成人，更少累及脏器外组织。该病在腹部可描述为异常的软组织围绕脏器，但不会替代脏器实质。本例的鉴别诊断主要是淀粉样变和淋巴瘤，二者都可以侵犯后腹膜，尤其是肾周间隙。腹膜后出血很少如此对称。此外，出血多有创伤、抗凝剂或潜在的肿瘤。转移瘤累及后腹膜也不像，因为其常表现为局部肿块。本例中溶骨性的改变并不具有特异性，淋巴瘤和转移瘤均可引起。

病例 8-28

病史：48岁女性，乳腺癌史，伴有左上象限的黑色素瘤。

图8.28　A

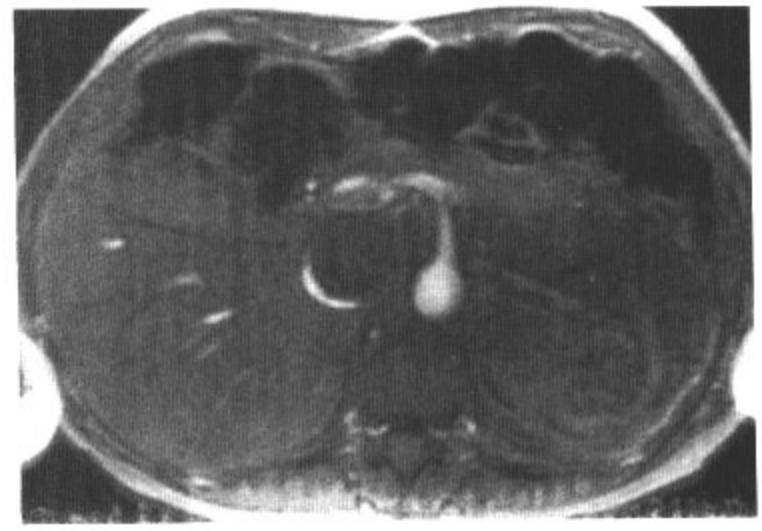

图8.28　B

图8.28　C

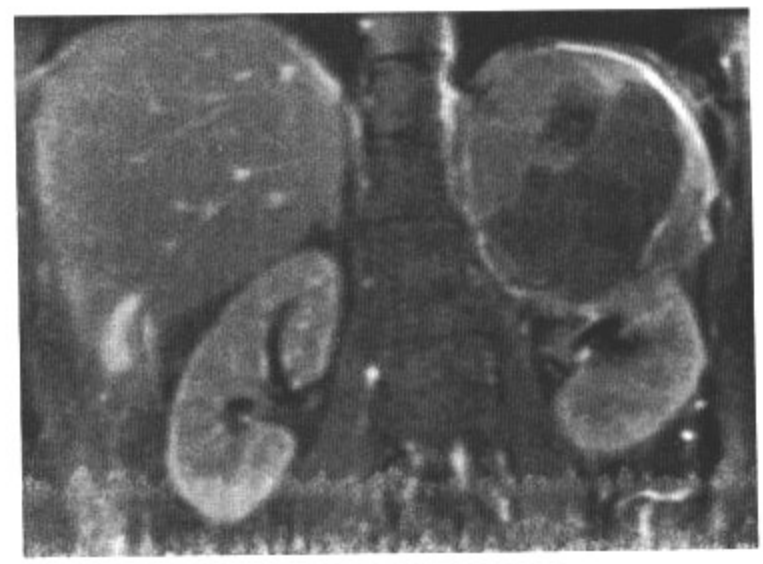

图8.28　D

影像表现：冠状位的T2（A）显示了右侧肾上腺肿块，可见坏死，延伸入下腔静脉。轴位血流敏感的T2*（B）显示了下腔静脉中的血栓。增强的压脂T1轴位图像（C）以及冠状位（D）显示肿块不均匀强化和下腔静脉内的肿瘤瘤栓。

鉴别诊断：嗜铬细胞瘤，肾上腺皮质癌，后腹膜肉瘤。

诊断：黑色素瘤肾上腺转移伴瘤栓形成。

讨论：在上皮发生原发肿瘤的患者，尸检结果有27%会出现肾上腺转移。最常见的转移到肾上腺的原发肿瘤起源于肺、乳腺、皮肤（黑色素瘤）。转移瘤可以是双侧、单侧、大或小的病灶。在MRI，多表现为T1WI低信号，T2WI高信号，但这都没有特异性。最重要的MRI信息是反相位的信号缺失。其他大的肾上腺肿瘤，如嗜铬细胞瘤和肾上腺皮质癌也可以有类似影像。已知的原发肿瘤或代谢活性的证据都有助于解释图像，区分转移、嗜铬细胞瘤或肾上腺皮质癌。在正常肾上腺没有显示时，其他后腹膜肿块，如肉瘤，应该考虑进行鉴别，因为大的肾上腺外肿瘤可以使正常肾上腺显示不清。

病例 8-29

病史：77岁女性，全身性动脉炎。

图8.29　A

图8.29　B

图8.29　C

图8.29　D

影像表现：轴位平扫CT显示了中线、骶骨前大的肿块，包含脂肪及软组织密度。

鉴别诊断：脂肪肉瘤，畸胎瘤。

诊断：腹膜后髓外造血。

讨论：髓外造血是一个代偿性反应，是骨髓的造血作用不足引起的。可以在先天性血红蛋白病或者获得性骨髓疾病（如白血病、淋巴瘤、癌、骨髓纤维变）患者中观察到，很少是原发性的。多发生在肝脏、脾脏或者淋巴结。小的髓外造血结节可以在肾脏及脂肪出现；大的结节很少出现在盆腔或者腹膜后。在CT上，可见实性的、高密度的圆形或分叶形软组织。不同量的脂肪可以出现，这可能反映了导致髓外造血原因的消失，进而引起向脂肪的转变有关。如果没有慢性贫血或骨髓病病史，很难鉴别髓外造血与肿瘤，尤其是脂肪肉瘤和畸胎瘤。正确的诊断需要影像引导下的穿刺活检，如本例，或者核医学硫胶体扫描。

病例 8-30

病史：60岁女性，发热、重度高血压。

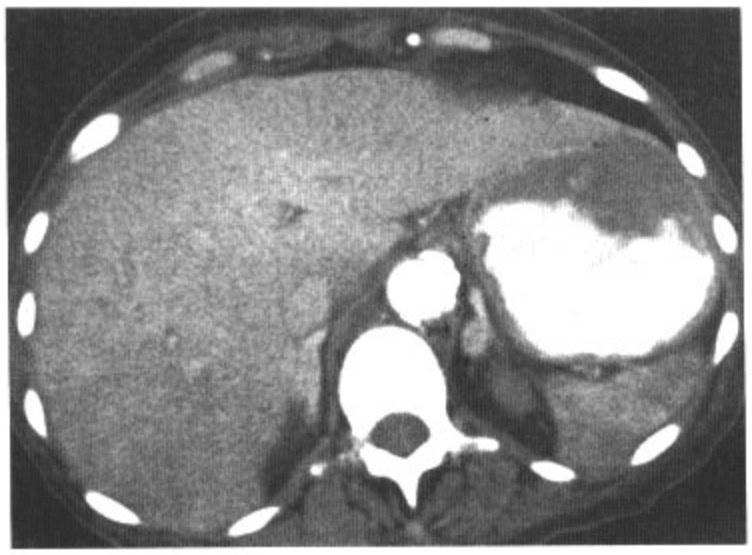

图8.30　A

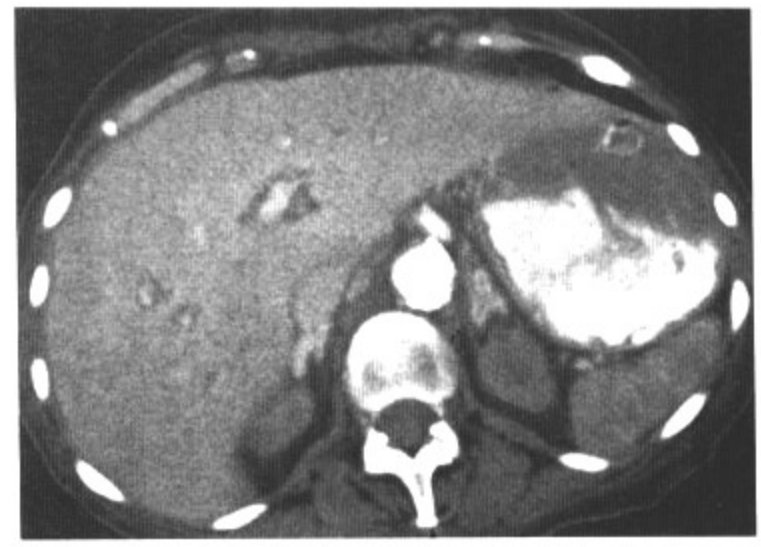

图8.30　B

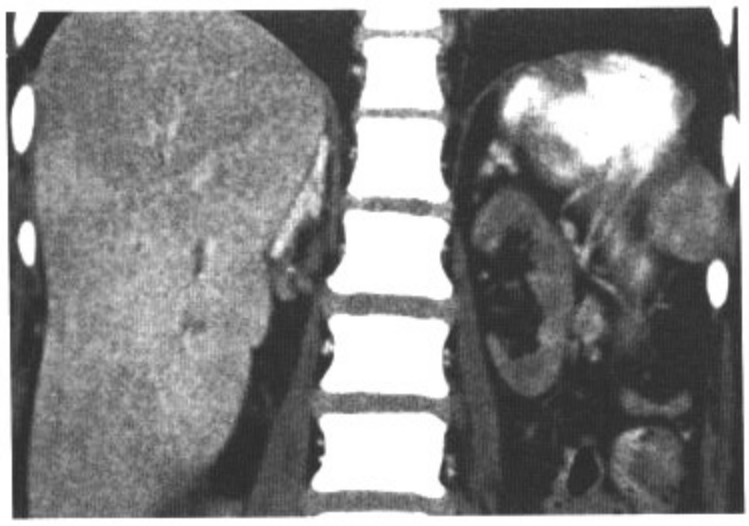

图8.30　C

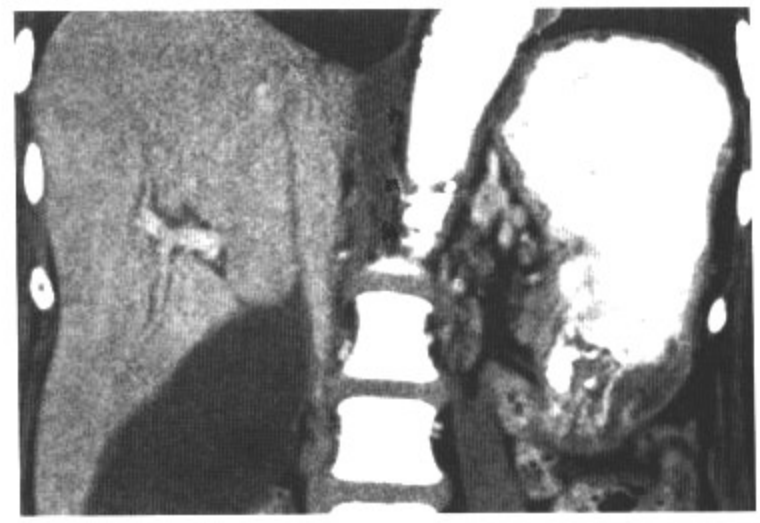

图8.30　D

影像表现：轴位（A、B）和冠状位（C、D）增强CT显示了双侧肾上腺的高强化。注意左侧肾上腺小腺瘤。

鉴别诊断：出血。

诊断：脓血症休克患者的肾上腺高强化。

讨论：在低血压患者，会启动多个机制以保持重要器官的血供。肾上腺也是这些机制的器官之一。对称性肾上腺的高强化（与血管类似的强化）可以出现，如本例。这些表现，被看作是低灌注综合征的表现之一，可能与儿童创伤后休克的高致死率有关。正常情况下，肾上腺的强化程度与其他实质脏器类似。肾上腺出血可以见于脓血症患者，表现为自身的密度增高。但是肾上腺的形态会改变，因为出血是圆的或卵圆形的；肾上腺周围脂肪条索也常常受累。

病例 8-31

病史：27岁女性，左胁疼痛。

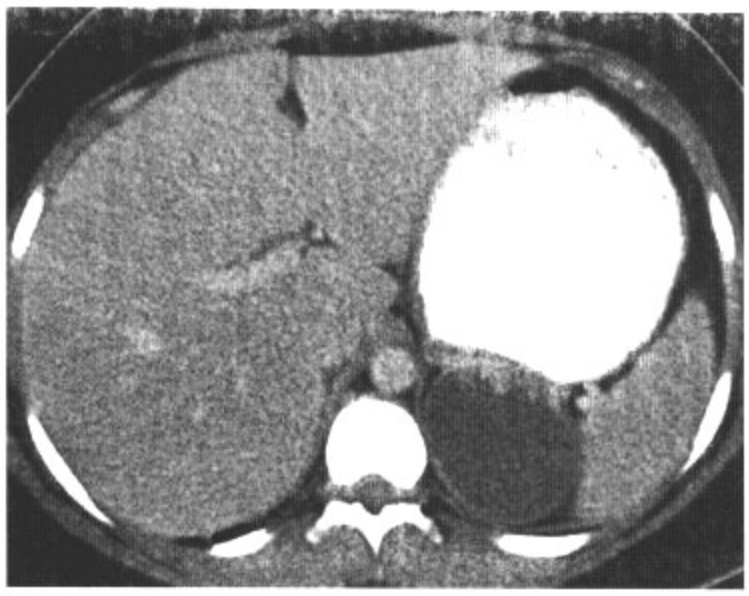

图8.31　A

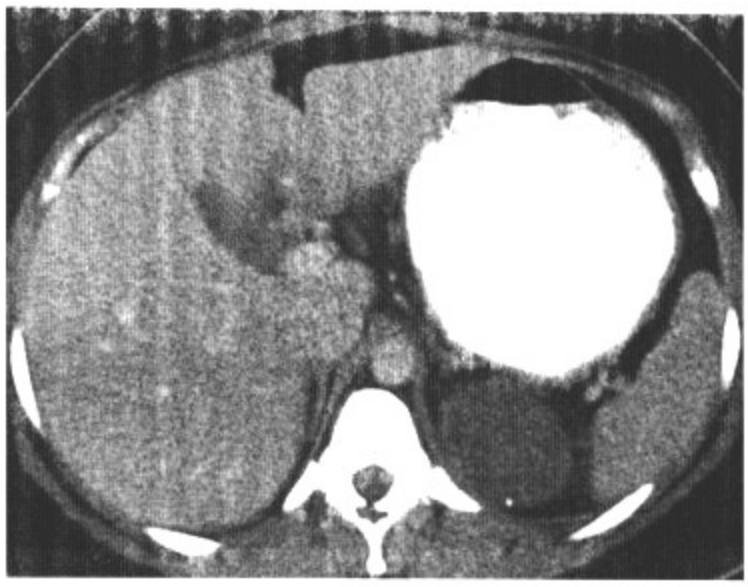

图8.31　B

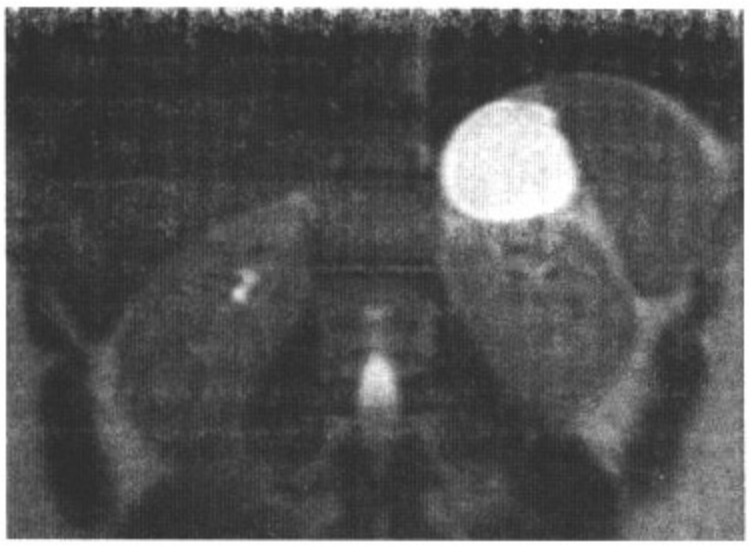

图8.31　C

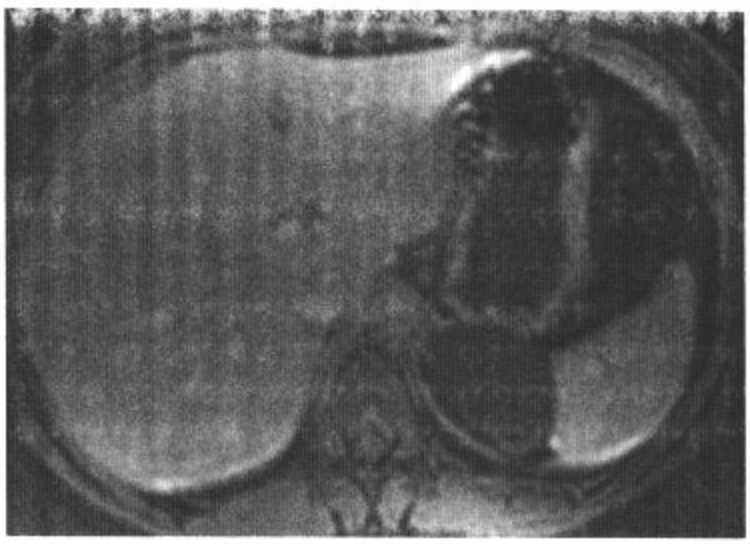

图8.31　D

影像表现：轴位增强CT（A，B）显示了左侧肾上腺肿块，5.5cm × 4.4cm × 4.6cm，边缘有钙化。密度是28HU。冠状位的T2（C）和增强压脂T1（D）显示了病灶是无分叶的囊，没有强化。

鉴别诊断：内皮囊肿，上皮囊肿，寄生虫性囊肿，胃底的憩室。

诊断：肾上腺假囊肿。

讨论：肾上腺囊肿很少见，多发生于20～50岁患者。多数没有症状，但是症状也可以是出血、破裂、感染引起。从病理上讲，有4种囊肿：内皮囊肿，是最常见的亚型，占肾上腺囊肿的45%；内层可能是淋巴管瘤或血管瘤源性。肾上腺假囊肿可能是因为以前肾上腺内的出血引起的，有一个纤维壁，占肾上腺囊肿的39%。这些壁的厚薄不同，可能有钙化，如本例示。囊肿内部结构可能比较复杂，有分隔，或透明血栓引起的软组织成分。由于蛋白含量高可以造成囊肿的密度比水高，如本例。假囊肿是很容易出现钙化灶的肾上腺病变，仅次于神经纤维瘤。寄生性囊肿比较典型的是由棘球绦虫引起的。上皮囊肿很少见。所有这些囊肿可能有类似的影像学表现。胃底憩室多向后发出，可以延伸至左侧肾上腺区域。但是，与胃襞的连续性及与肾上腺的分离性可以在影像中确定。

病例 8-32

病史：51岁男性，高血压、体重降低。

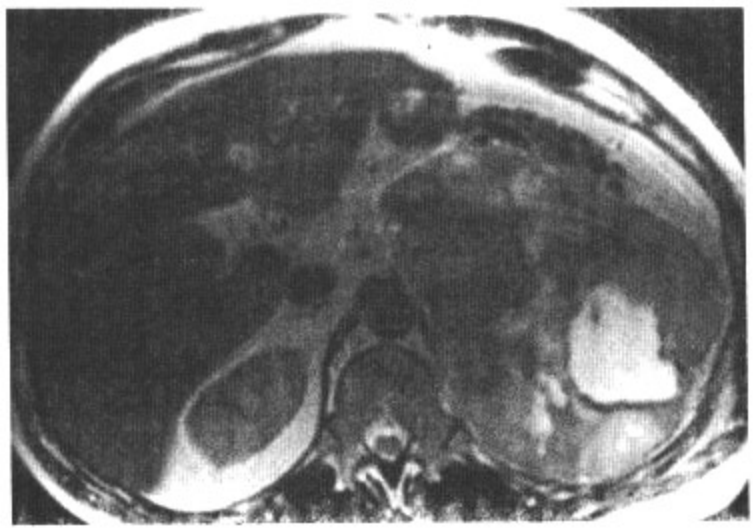

图8.32　A

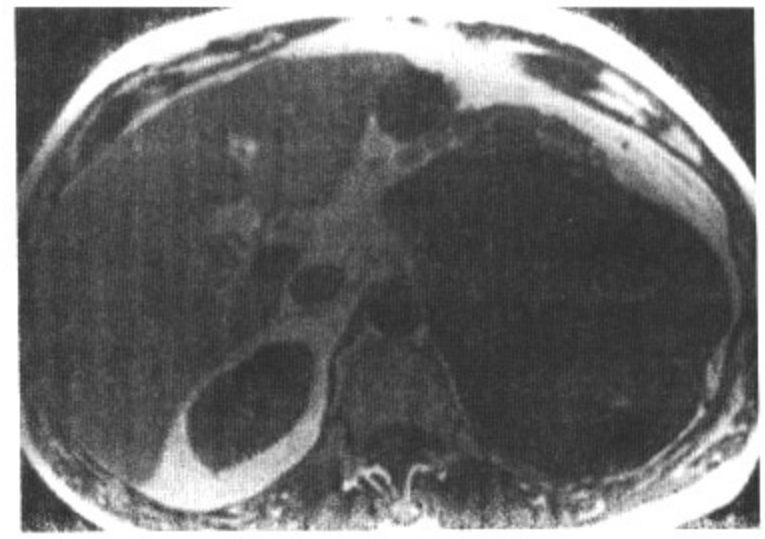

图8.32　B

图8.32　C

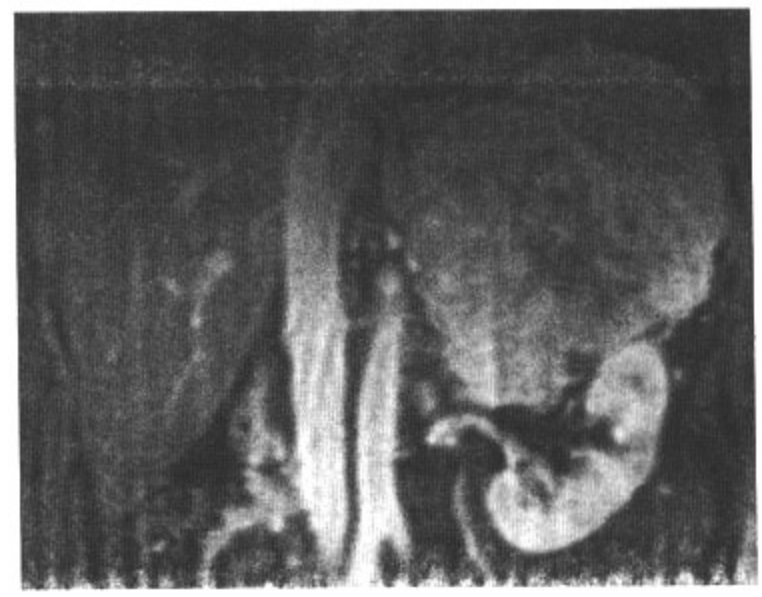

图8.32　D

影像表现：轴位T2（A）、轴位T1（B）及增强压脂T1轴位（C）和冠状位（D）显示了16.3cm×16.3cm×14.7cm不均匀的左侧肾上腺肿块。肿块内可见坏死及出血（T1高信号）。

鉴别诊断：转移瘤，嗜铬细胞瘤。

诊断：肾上腺皮质癌。

讨论：肾上腺癌是很少见的肿瘤，每100万人中可出现1例。患者多为30～70岁之间。超过50%是功能性的，出现库欣病（糖皮激素）或者Conn综合征（盐皮激素）。肿瘤在诊断时多比较大（6cm以上）。在磁共振上，病灶在T1WI、T2WI上都表现为混杂信号，因为中间有坏死和出血。T1高信号是出血的代谢物（正铁血红蛋白引起的），有时候也可以是钙化，T1高信号可以出现在30%的患者。很少见的情况下，病灶中会有细胞浆内的脂质，造成反相位的信号缺失。与其他肾上腺含脂质病灶不同的是，在较大的病灶（>5cm）才可以在组织学找到含脂肪组织。肾上腺皮质癌是进展性的肿瘤，会侵犯周围脏器、血管，产生瘤栓。嗜铬细胞瘤和转移瘤也可以很大，但典型病灶比较小。临床信息（高血压，肾上腺功能亢进，已知其他原发肿瘤）的了解有助于缩小鉴别诊断范围，进而指导诊疗。

病例 8-33

病史：32岁女性，背痛、向左腿放散。

图8.33　A

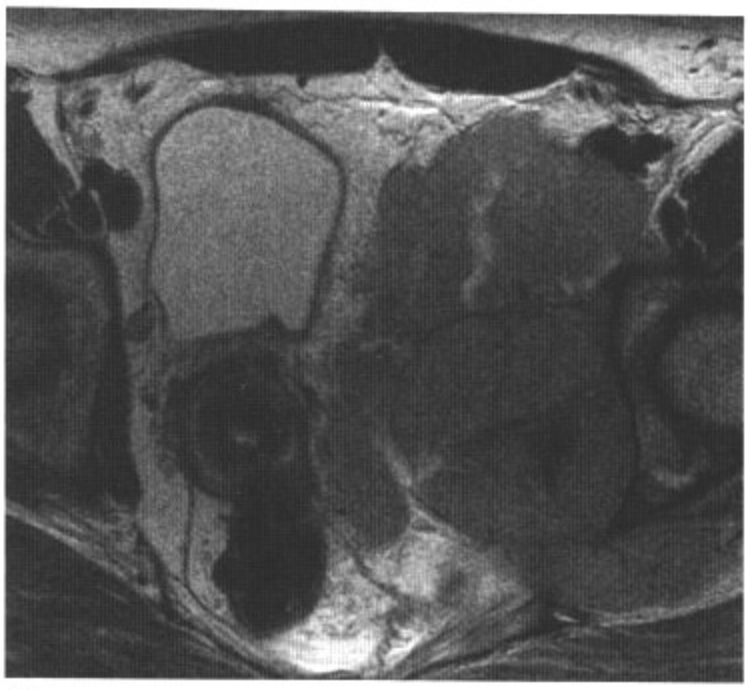

图8.33　B

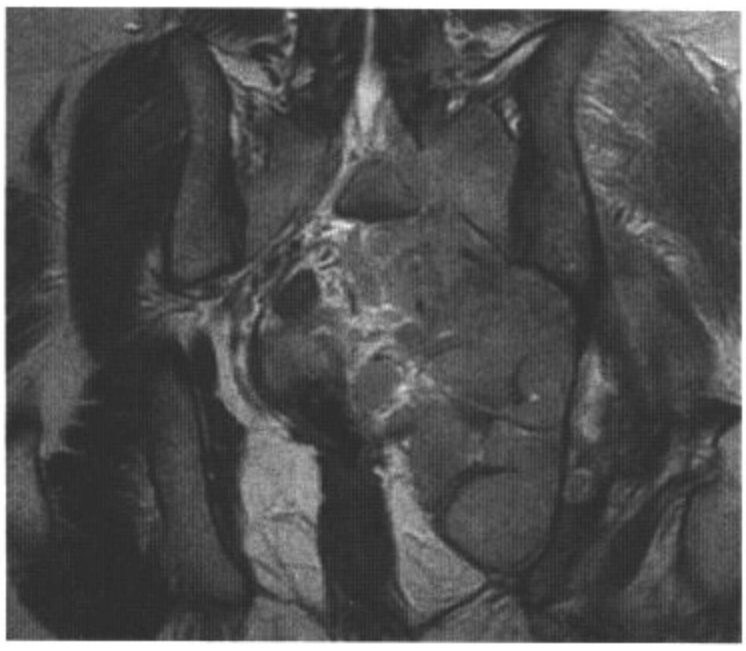

图8.33　C

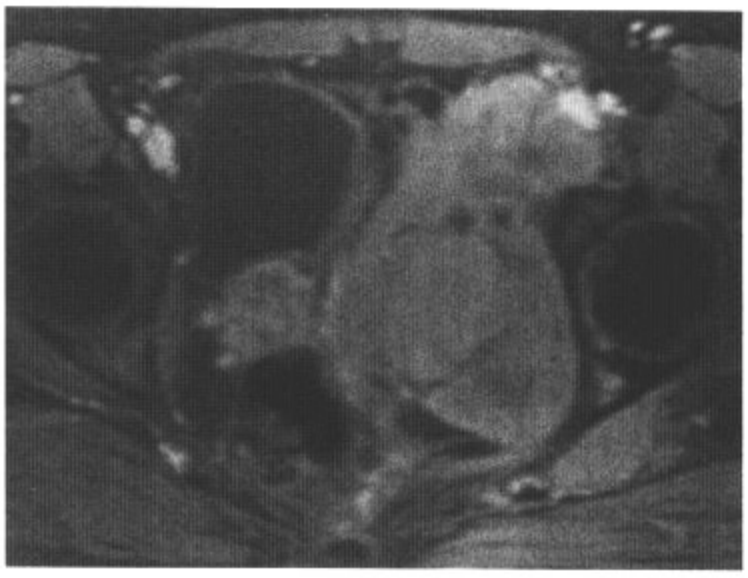

图8.33　D

影像表现：轴位增强CT（A）显示了16cm×13cm×7cm左侧盆腔肿块，中心可见低密度灶。轴位（B）和冠状位（C）T2和增强的压脂T1（D）显示了实性肿块，延伸至左侧骶1的骶孔及左侧坐骨神经。

鉴别诊断：神经鞘瘤，肉瘤，转移瘤，卵巢肿瘤。

诊断：非霍奇金淋巴瘤。

讨论：大多数淋巴瘤表现为肿块及肿大的均匀软组织密度的淋巴结。不均匀表现多见于治疗后的坏死区域或钙化。然而，进展性的淋巴瘤偶尔也可以出现坏死和钙化。本例所示的沿神经结构延伸情况，肉瘤、转移瘤、神经鞘瘤是应该考虑的诊断。年轻女性盆腔大肿块，也应该考虑到卵巢肿瘤。但是直接延伸入骶孔，沿坐骨神经走行，可以除外卵巢肿瘤，因为卵巢是腹膜内结构。下一步的措施应该是引导下活检穿刺，如本例。

病例 8-34

病史：64岁男性，右侧下腹部疼痛。

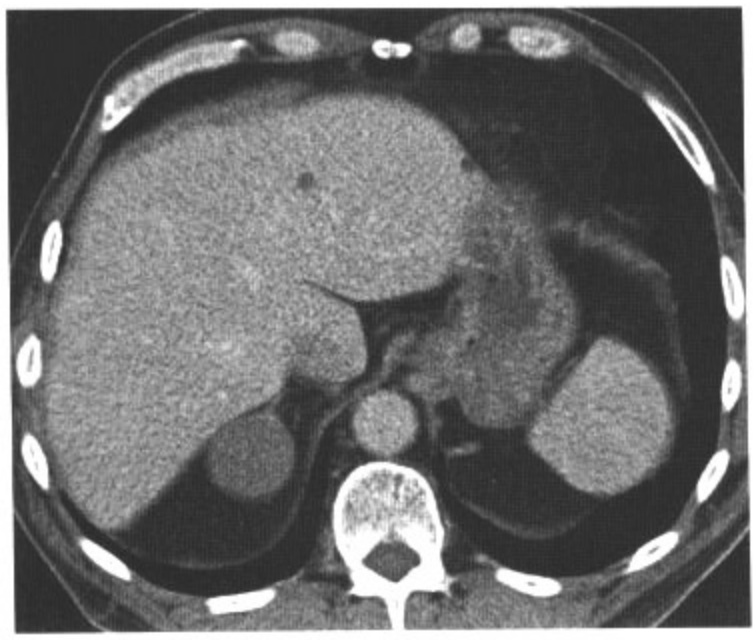

图8.34　A

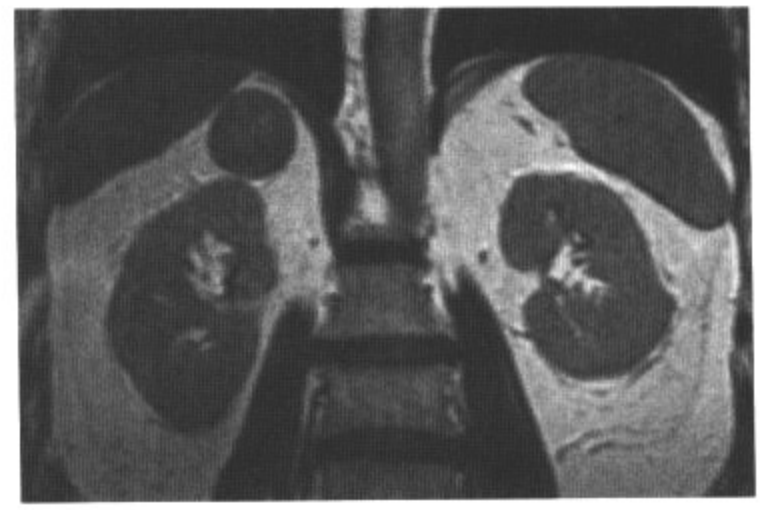

图8.34　B

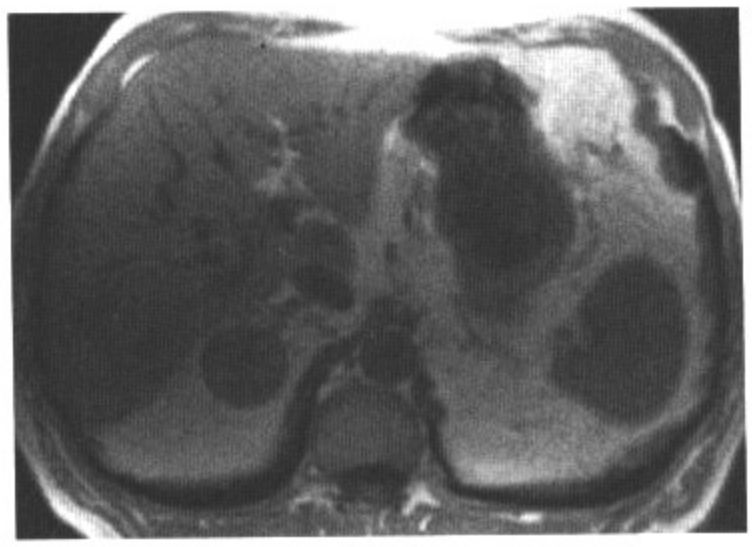

图8.34　C

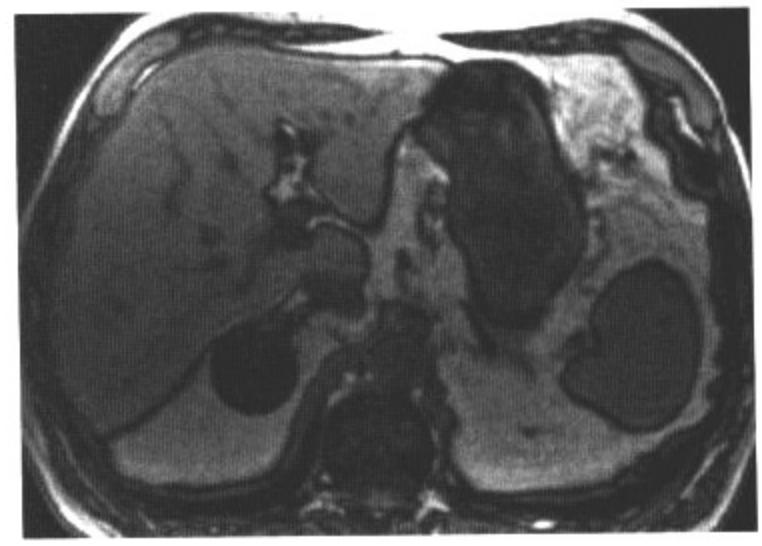

图8.34　D

影像表现：轴位增强CT（A）显示3.5cm×3.5cm右侧肾上腺肿块，密度47HU。在冠状位T2（B）和轴位同相位T1（C）与肝脏等信号。反相位T1显示均匀的信号缺失（D）。

鉴别诊断：转移瘤，嗜铬细胞瘤，肾上腺皮质癌。

诊断：富脂的肾上腺腺瘤。

讨论：意外发现的肾上腺肿瘤可出现在5%以上的腹部CT扫描患者中。在平扫CT上，肿块密度小于10HU可以比较特异地诊断肾上腺腺瘤。但是因为许多腹部扫描是直接增强的，所以肾上腺会强化，密度超过10HU。为了确定是不是肾上腺腺瘤，可以观察时间稳定性，进行CT流出试验扫描，或者行MRI正反相位扫描。化学位移MRI利用了脂质与水的共振频率不一样的原理。因为肾上腺腺瘤中含有细胞浆内的脂质，反相位时会出现信号缺失。在检测是否有信号缺失的方法中，视觉分析（敏感度=78%，特异度=87%）与定量分析有类似的准确性（定量分析方法使用周围的组织作为内参照）。如果使用化学位移检测肿块内没有脂质，仍可能是肾上腺腺瘤，乏脂或其他类型的肾上腺肿块。此时，如果患者有已知原发肿瘤，应该进行穿刺或CT肾上腺流出试验。

病例 8-35

病史： 70岁女性，虚弱、疲乏。

图8.35　A

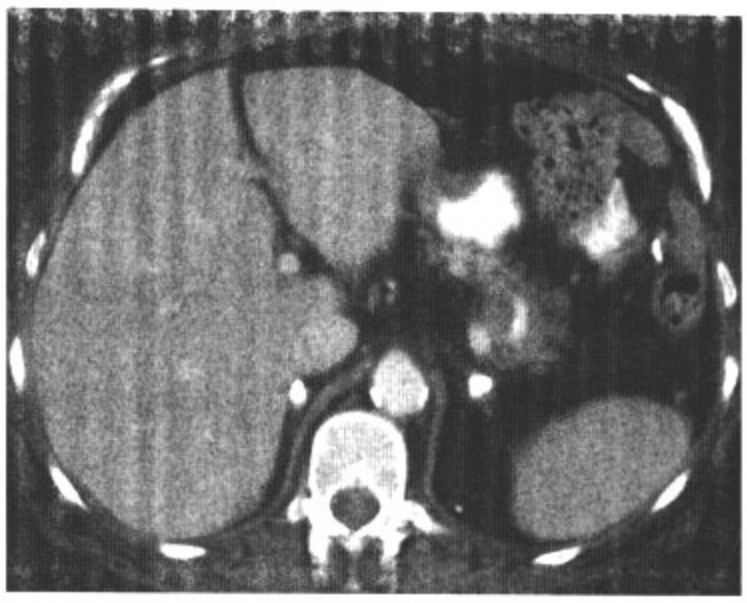

图8.35　B

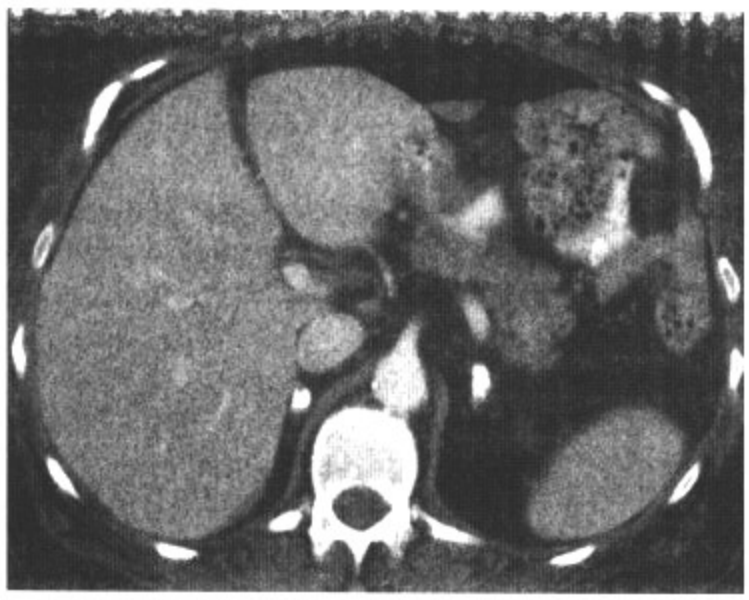

图8.35　C

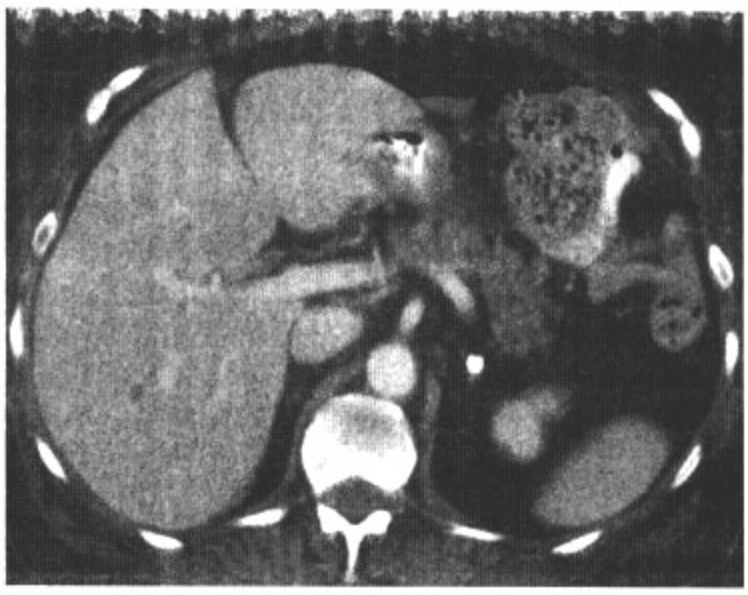

图8.35　D

影像表现： 轴位增强CT显示了双侧的肾上腺钙化和肾上腺肢萎缩。

鉴别诊断： 无。

诊断： 肾上腺功能不全患者的肾上腺钙化。

讨论： 肾上腺功能不全出现于肾上腺皮质90%损害的患者。最常见的原因是自发性的（爱迪生病），可能与自身免疫有关。在本例中，肾上腺萎缩到图像上几乎不可见。在爱迪生病时，肾上腺没有钙化。第二常见的原因是肉芽肿感染，多为结核，其次是组织胞浆菌病。在结核，肾上腺钙化可出现于50%的病例。但是，与肿块无关的钙化并不具有特异性，也可以是原发性的或出血后的改变。其他比较少见的肾上腺功能不全的原因包括：双侧肾上腺转移瘤和产后出血。

病例 8-36

病史：26岁男性，腹痛、体重减低、夜汗。

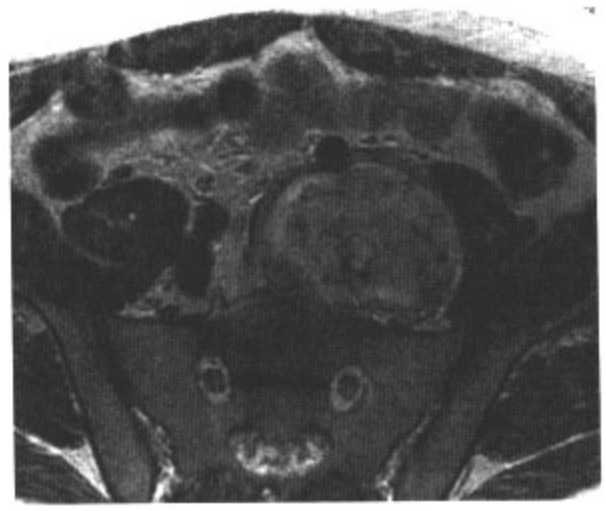

图8.36　A

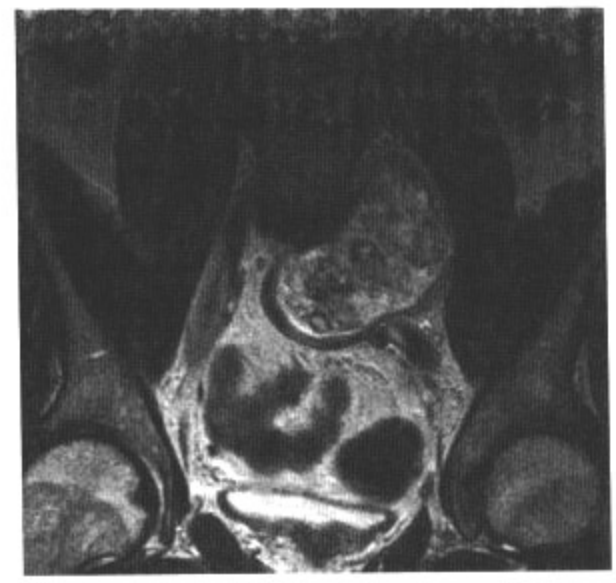

图8.36　B

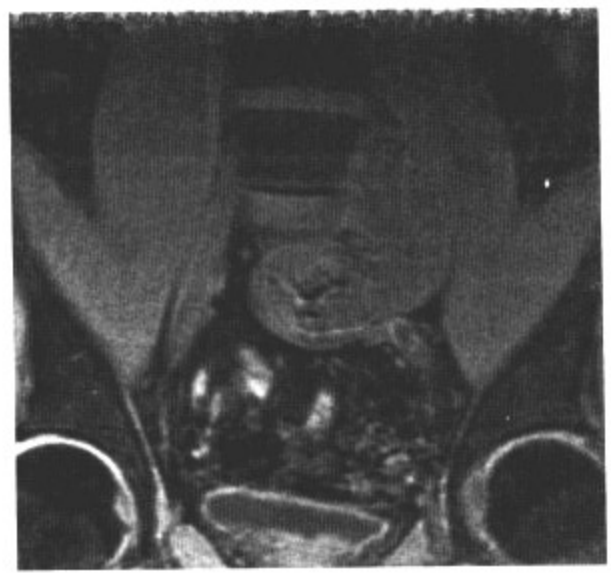

图8.36　C

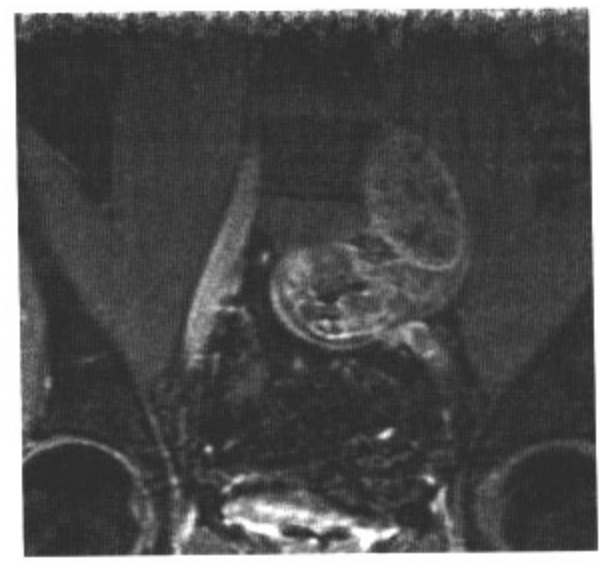

图8.36　D

影像表现：轴位和冠状位T2（A，B）显示了8.9cm×7.4cm×5.3cm不均匀后腹膜肿块，许多低信号圆形灶，周围是高信号环绕。增强前（A）、后（B）压脂T1显示了肿块不均匀强化。

鉴别诊断：神经纤维瘤，肉瘤，转移瘤，淋巴瘤，结核。

诊断：后腹膜施旺细胞瘤。

讨论：施旺细胞瘤是良性的神经鞘瘤，来源于施旺细胞。占原发性腹膜后肿瘤的6%。发生于25～65岁。其是缓慢生长的肿瘤，只有长到很大时才引起症状。施旺细胞瘤很少多发，极少恶性。影像学特点与其他神经纤维瘤相重叠。在MRI上为圆形肿块，高信号背景环绕的低信号灶（丛征），如本例，可见正常的神经丛结构。如果可见神经结构进入并伸出肿瘤两端是比较特异的征象。后腹膜的肉瘤和转移瘤可以很大，也可以没有坏死灶。引导下穿刺有助于术前诊断，如本例。后腹膜的淋巴瘤，如果没有治疗，即使很大密度也比较均匀。

病例 8-37

病史： 28岁女性，盆腔触诊可及肿块。

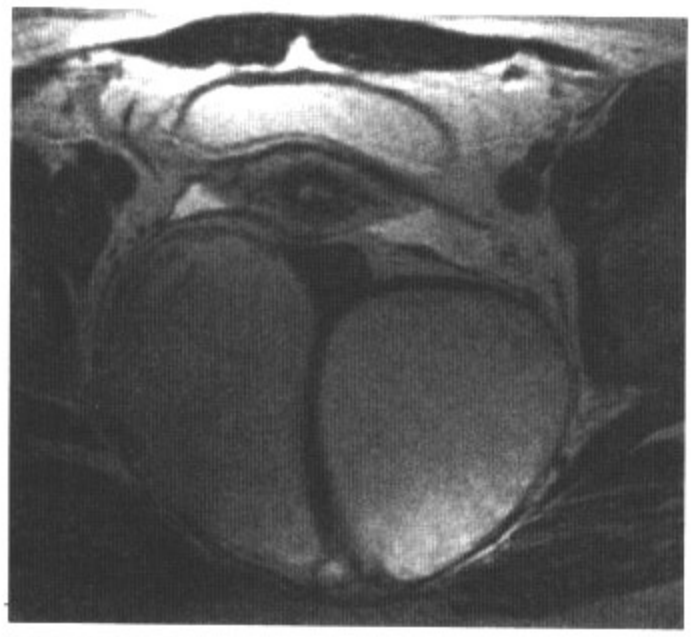

图8.37　A

图8.37　B

图8.37　C

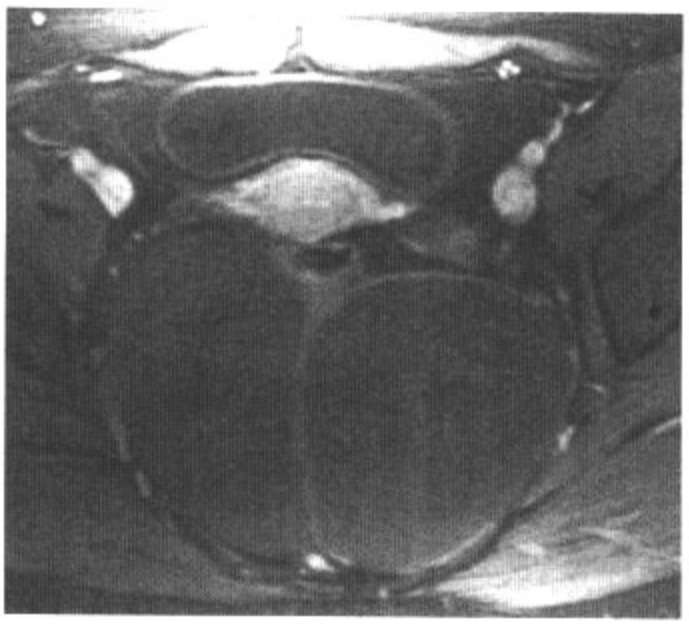

图8.37　D

影像表现： 轴位T2WI（A）、T1WI（B）及平扫（C）、增强后（D）压脂T1WI显示了一个13.1cm×9.2cm的双室直肠后囊，左室有细的边缘强化。注意少量生理性盆腔液体。

鉴别诊断： 肠囊肿、表皮样囊肿、神经管囊肿。

诊断： 皮样囊肿。

讨论： 成人的直肠后发育性囊肿，一般是先天性的，多发生于中年女性。有四种类型：表皮样囊肿、皮样囊肿、肠囊肿（包括尾肠囊肿和囊性的双直肠）以及神经管囊肿。典型的没有症状，但是患者可能有受压的症状或者综合征引起的排尿困难。从图像上很难区别这几种囊肿；都表现为单室或多室薄壁囊肿。很少的情况下，可见钙化（尾肠或皮样囊肿）和骶骨缺损。当囊肿很复杂时，可能有气体（肛直肠瘘）、血液成分（出血）或者软组织成分（大于7%会有恶性变）或者有厚壁，周围脂肪条索（30%～50%病例是感染）。在神经管囊肿的病例，与蛛网膜下腔的联系可能可以显示。治疗包括外科切除，以明确诊断和防止发生综合征。其他的直肠后囊性病灶包括淋巴管瘤、骶尾畸胎瘤（见于儿童）、脊膜前向膨出及脓肿。

病例 8-38

病史：53岁女性，右腿肿胀。

图8.38　A

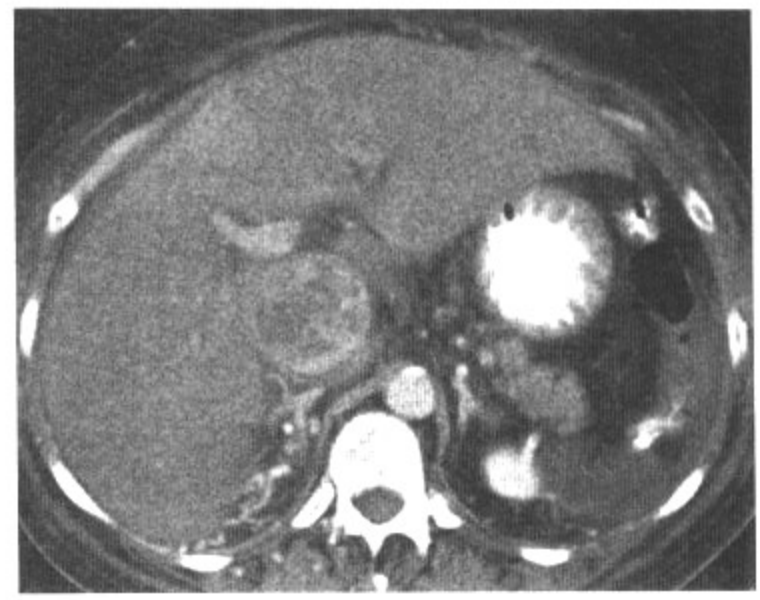

图8.38　B

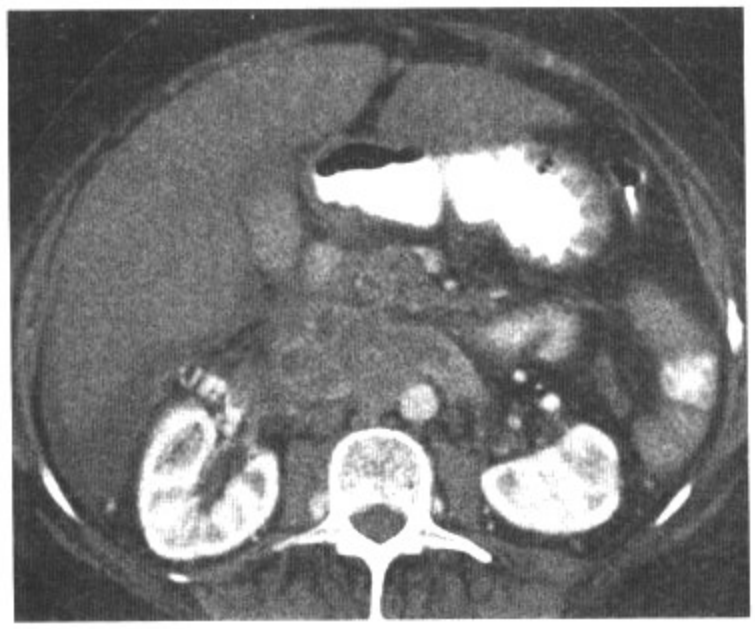

图8.38　C

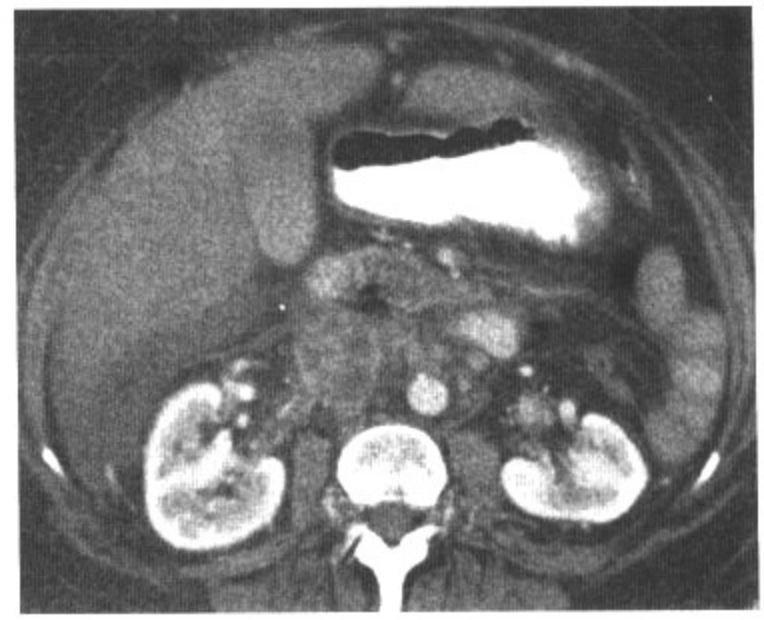

图8.38　D

影像表现：轴位增强CT显示下腔静脉内强化的肿块，血管腔扩张，延伸入肝和肾静脉。注意腹水及后腹膜的侧支血管。

鉴别诊断：肾细胞癌侵犯下腔静脉，肝细胞癌，肾上腺皮质癌。

诊断：下腔静脉的平滑肌肉瘤。

讨论：血管平滑肌肉瘤发生于血管内的平滑肌。下腔静脉的原发性平滑肌肉瘤有两种模式：血管外优势（73%）和血管内优势（23%）。多数平滑肌肉瘤侵犯肾静脉和肝后段之间的下腔静脉。男:女是1:5。CT、MRI有助于描述病灶在血管内外的范围。在下腔静脉瘤栓的患者，对实质器官的评价很重要，因为许多来源于肾脏（如肾细胞癌、Wilms瘤）、肝脏（肝细胞癌、胆管癌、转移瘤）、肾上腺（如肾上腺皮质癌、嗜铬细胞瘤、转移瘤）、子宫（如血管内平滑肌瘤病）或者腹膜后淋巴结（淋巴瘤，转移瘤）的肿瘤可以侵犯下腔静脉。

病例 8-39

病史：29岁女性，高血压。

图8.39　A

图8.39　B

图8.39　C

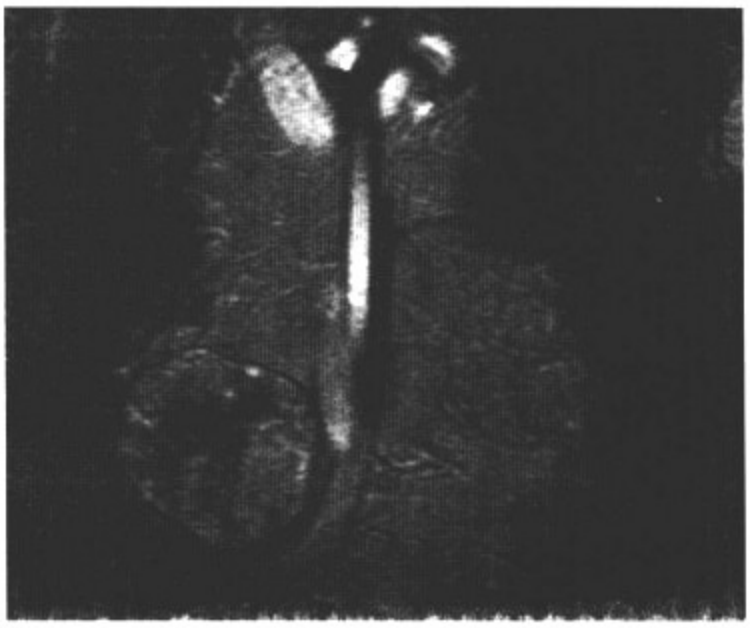

图8.39　D

影像表现：轴位CT平扫（A，B）显示3.9cm×5.3cm软组织肿块，中心低密度，位于腹主动脉的前方。冠状位T2WI（C）显示了肿块呈高信号（与肝脏相比），有一个中心坏死，增强压脂冠状位的T1WI上（D）中心区域无强化也证实了这一点。

鉴别诊断：转移瘤，肉瘤，神经源性肿瘤，淋巴瘤。

诊断：Zuckerkandl器官的神经节细胞瘤。

讨论：神经节细胞瘤是一种嗜铬细胞瘤，发生于肾上腺外的交感神经系统。症状可能与过多儿茶酚胺释放有关，包括发作性的高血压、出汗、头痛、心悸、面色苍白或潮红。最敏感的测试是血浆游离肾上腺素水平（99%），最具特异性的检查是尿VMA（儿茶酚胺的主要代谢物）水平（95%）。Zuckerkandl器官是沿主动脉分布的副神经节组织，范围从肠系膜上动脉水平到主动脉分叉水平。在CT上，神经节瘤没有明确特征。在MRI上，多表现为比肝脏高的信号，尽管也有许多是比肝脏低的信号。治疗主要是手术切除。除了淋巴瘤有比较均匀的表现，转移瘤、肉瘤、神经来源肿瘤可能都和神经节瘤有同样表现。对临床病史（如高血压，已知原发肿瘤等）的了解可能有助于缩小鉴别诊断的范围。

病例 8-40

病史：66岁男性，右侧肾癌肾切除术后。

图8.40　A

图8.40　B

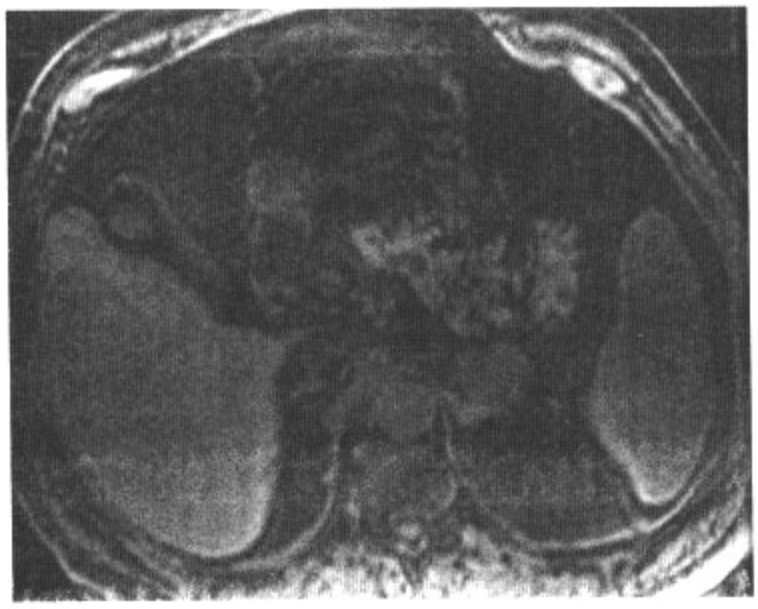

图8.40　C

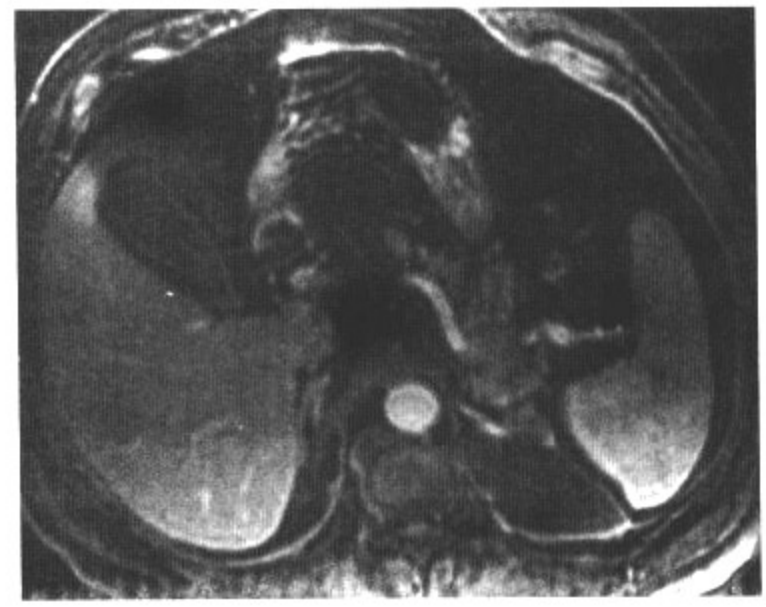

图8.40　D

影像表现：冠状位的增强CT（A）显示3.9cm×3.3cm大小的左侧肾上腺区均一密度肿块，边缘见短毛刺。轴位T2WI相（B）和增强前后的压脂T1WI像（C，D）显示实性肿瘤，边缘模糊，与肾上腺有界限。

鉴别诊断：肾细胞癌转移，肉瘤转移。

诊断：硬纤维瘤。

讨论：硬纤维瘤是纤维组织构成的良性肿瘤。估计的发病率大约是每年3.7例/100万。在腹部，多发生在肠系膜。但是，也可发生在后腹膜及腹壁。尽管本身是良性，但是可以表现为侵袭性。在本例患者，肿瘤的短毛刺和模糊边缘是侵袭性的表现。术中可见胰尾及肾上腺受侵。硬纤维瘤成分可以均一，也可以混杂，边界可以清晰，也可以模糊。在MRI，肿瘤表现为T1低信号和多样的T2信号。转移瘤和后腹膜肉瘤在比较小的时候可以边界清晰。

病例 8-41

病史：59岁女性，1个月前左侧上腹部急性发作。

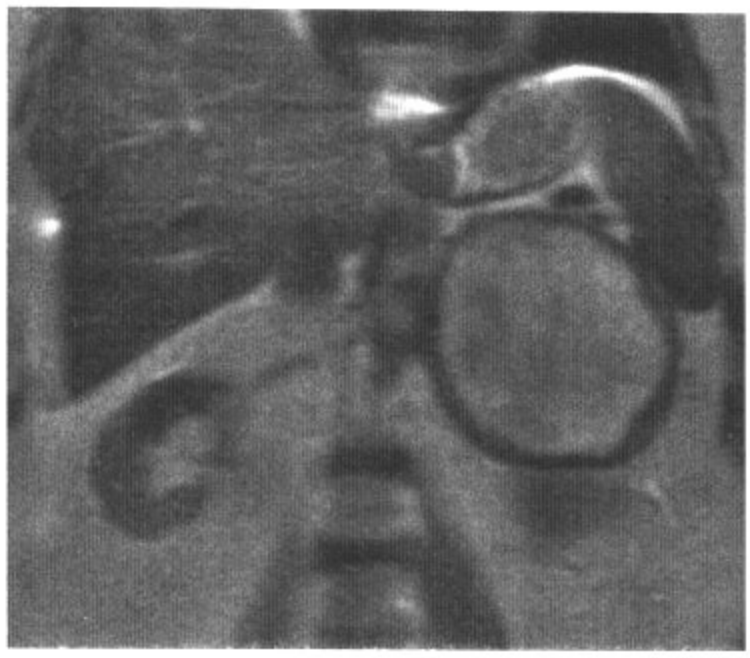

图8.41　A

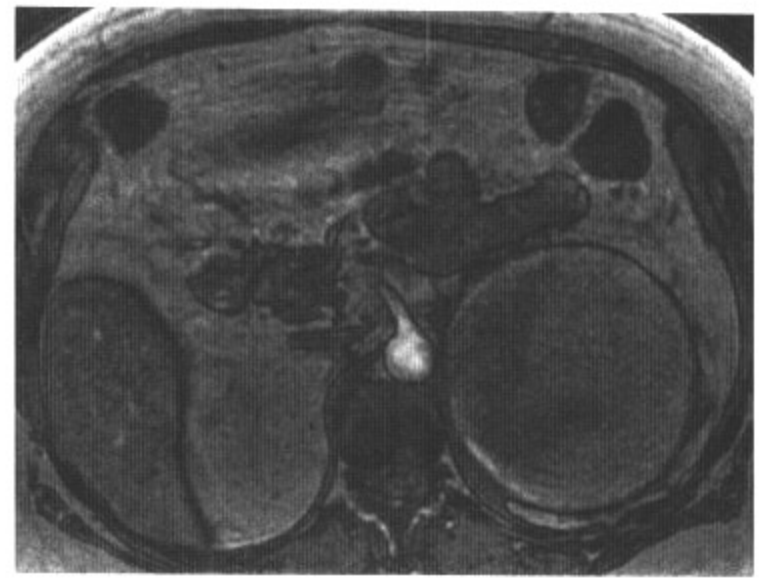

图8.41　B

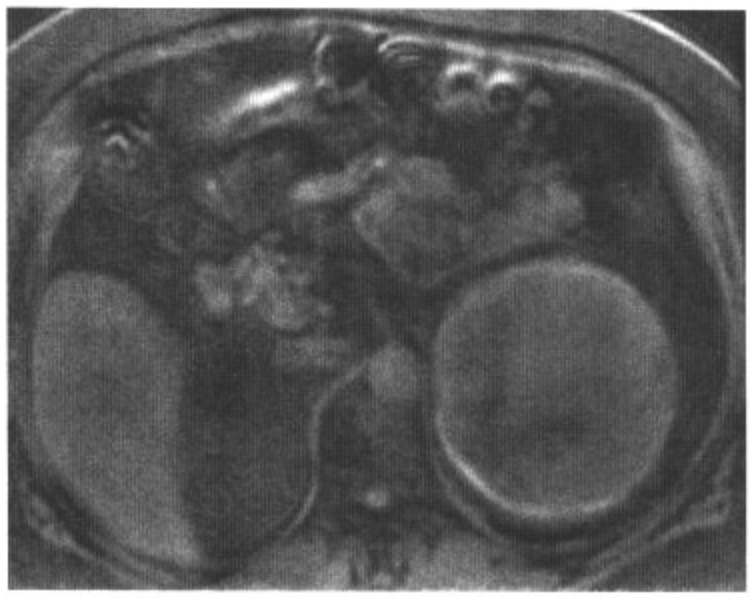

图8.41　C

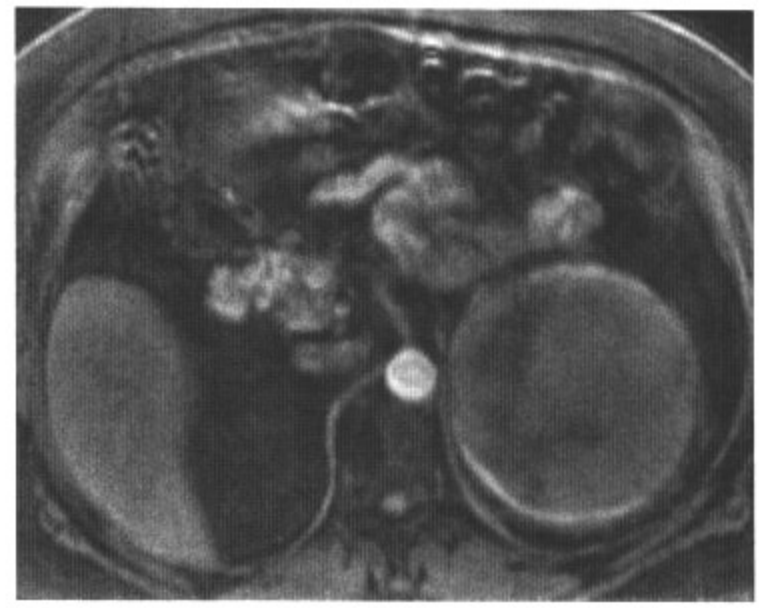

图8.41　D

影像表现：冠状位T2WI像（A）和反相位T1WI（B）显示11.2cm × 10.8cm × 10.6cm的不均匀高信号左侧肾上腺病灶，有低信号的包膜。强化前后（C，D）的压脂T1WI显示病灶无强化。

鉴别诊断：髓脂肪瘤，嗜铬细胞瘤。

诊断：原发性肾上腺出血。

讨论：在发生自发性肾上腺出血时，影像上常常伴有其他的疾病，如囊肿、腺瘤、血管瘤、髓脂肪瘤或转移瘤。在很少的患者，出血是自发的。在MRI，出血的表现根据血液成分的不同而变化。本例中，T1、T2高信号反映的是正铁血红蛋白的成分，表明是亚急性出血。除外其他潜在的疾病，最好使用增强扫描。MRI的随访也是必要的，可以观察血肿变化情况，除外潜在的肿瘤。肾上腺出血可以完全吸收或成为假囊肿。髓脂肪瘤可以表现为T1、T2的高信号，因为其中有脂肪组织。而且，这种高信号在压脂像中是低信号，本例未见这一征象。嗜铬细胞瘤可以是T2高信号，但在T1多为低信号。

病例 8-42

病史：20岁女性，腹部疼痛及行走困难。

图8.42　A

图8.42　B

图8.42　C

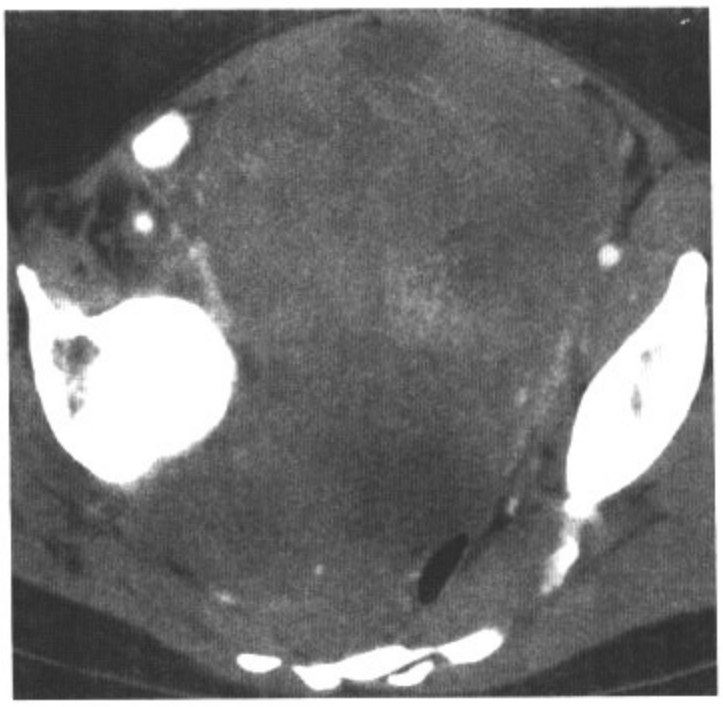

图8.42　D

影像表现：轴位增强CT显示一个大小约13.6cm×17.8cm不均一的腹膜后盆腔肿块。注意骶孔及椎管的扩张引起的广泛骨重建。

鉴别诊断：平滑肌肉瘤，神经纤维瘤，神经鞘瘤。

诊断：恶性周围神经鞘瘤。

讨论：恶性周围神经鞘瘤70%发生在神经纤维瘤病Ⅰ型患者。大多数散发恶性周围神经鞘瘤患者，诊断时的年龄范围为20～50岁。但是在神经纤维瘤病Ⅰ型患者，恶性周围神经鞘瘤发生时间在10年之前。恶性周围神经鞘瘤多发生自坐骨神经、臂丛或骶丛。疼痛及神经性功能障碍是典型表现。从图像上很难区分良恶性神经纤维瘤。然而，侵润性的边缘、内部结构不均匀及快速生长多提示恶性。治疗主要是化疗和放疗后的手术切除。即便治疗后，会有50%的患者局部复发。其他的肉瘤可以有类似的放射学表现，但是如果累及椎管多提示神经源性病变。

病史： 73岁男性，主诉满月脸，之后发现高血糖症。

图8.43　A

图8.43　B

图8.43　C

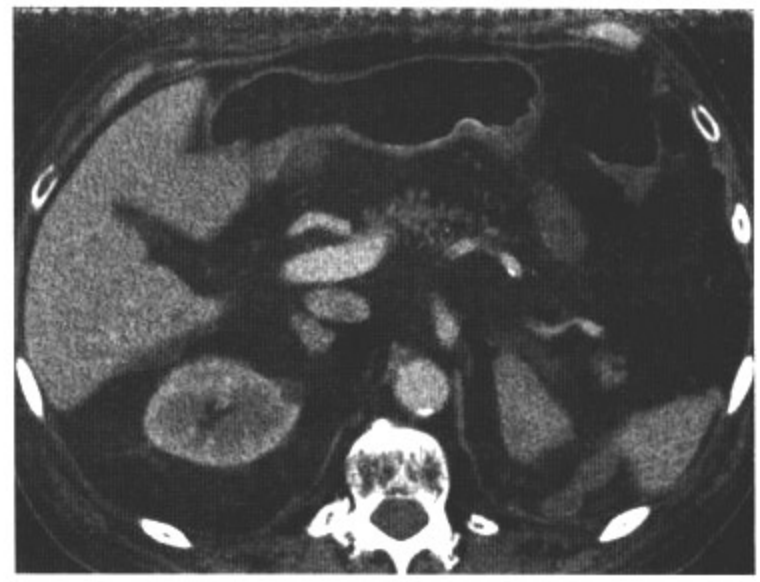

图8.43　D

影像表现： 轴位增强CT显示双侧均匀增大的肾上腺，左侧大于右侧。

鉴别诊断： 库欣综合征，出血，应激性肾上腺增生，正常肾上腺退变。

诊断： 肾上腺增生引起的库欣综合征。

讨论： 库欣综合征病因是产生过多肾上腺激素，可以是内源性的也可以是外源性的。70%的病例是垂体腺瘤（库欣病）释放过多促肾上腺皮质激素（ACTH）或支气管类癌、小细胞肺癌等肿瘤释放的ACTH引起的。良性的功能性腺瘤（20%）和肾上腺皮质癌（10%）构成其他病例的病因。因为ACTH过度刺激引起的肾上腺各肢的增大，可以是比较平滑的，也可以是结节性的。盐皮质激素过多的库欣综合征有70%由肾上腺腺瘤引起。然而，有些病例可以是肾上腺增生引起。其他肾上腺增生的原因可以有应激引起的ACTH生理性释放或正常肾上腺退变过程。肾上腺出血可以发生在双侧，但是多表现为肾上腺占位病变，周围有脂肪沉着；这两点在本例都未见。

病例 8-44

病史： 19岁男性，间断腹痛。

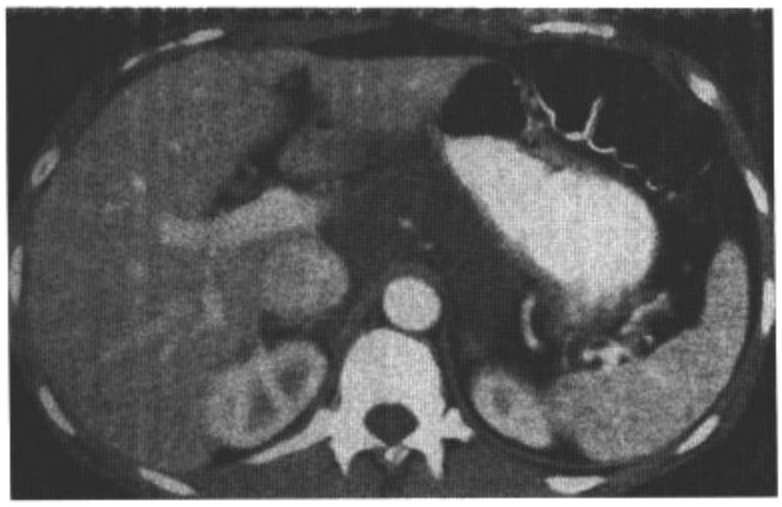

图8.44　A

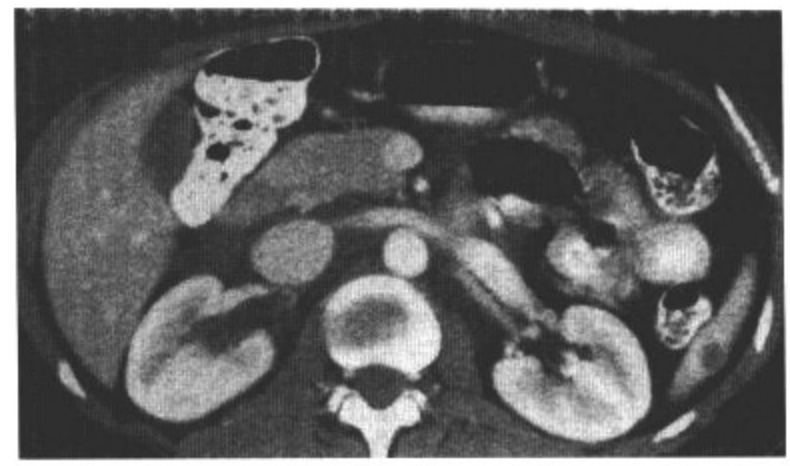

图8.44　B

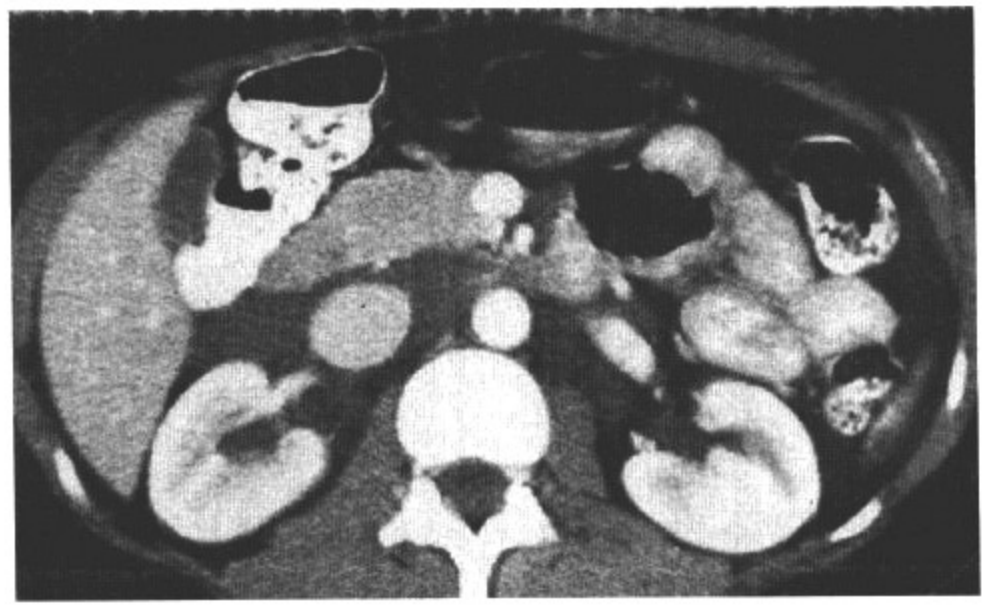

图8.44　C

影像表现： 轴位增强CT显示弥漫腹膜后囊性病灶包绕多个血管结构。注意脾脏小的囊性病灶。

鉴别诊断： 囊性间皮瘤，假囊肿，血肿。

诊断： 淋巴管瘤。

讨论： 淋巴管瘤是先天性良性肿瘤，发生的原因是许多淋巴道没能建立与其他淋巴组织的联系。淋巴管瘤男性比女性多见。多发生在头颈部；很少发生在后腹膜。影像上可见多室的囊状病灶，有薄壁。可以从一个后腹膜间隙进入另一个，这是比较典型的表现。其他的多室后腹膜囊性病灶包括囊状间皮瘤、假囊肿、血肿。囊性间皮瘤是少见的良性间皮肿瘤，发生在腹膜多于后腹膜。假囊肿，可以是胰腺来源也可以非胰腺来源，可表现为多室，但是会有急慢性的胰腺炎或感染病史。后腹膜的血肿可以很快液化，可以表现为多灶或多室的囊状病灶。

病例 8-45

病史： 76岁男性，急性粒细胞性白血病及最近红细胞压积下降。

图8.45　A

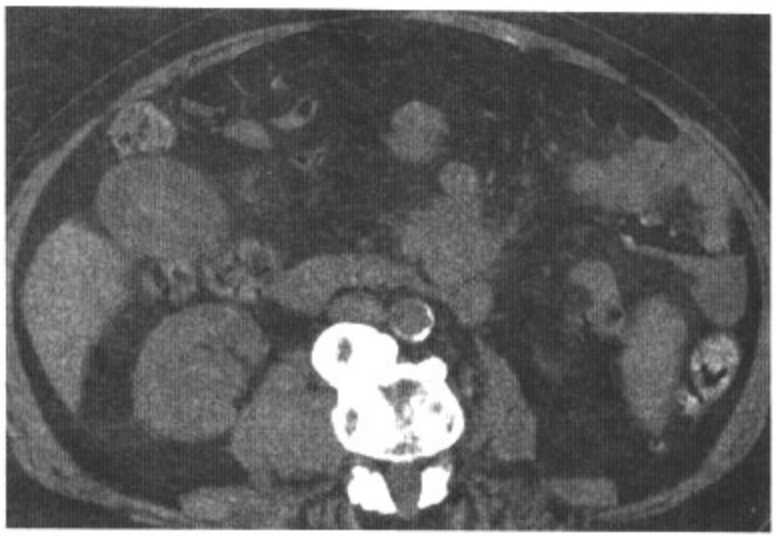

图8.45　B

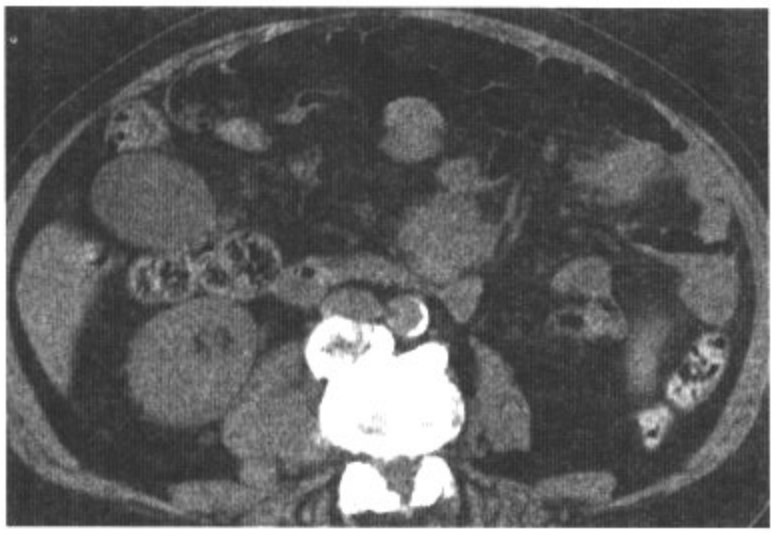

图8.45　C

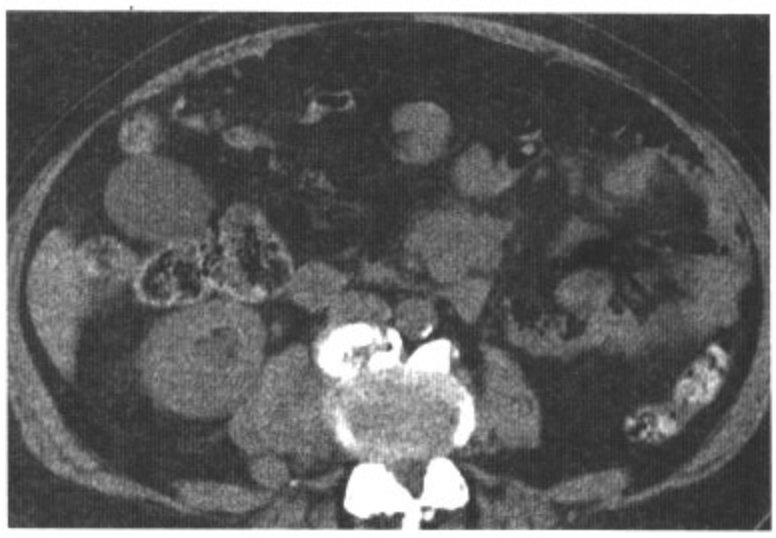

图8.45　D

影像表现： 轴位平扫CT显示3.4cm × 3.6cm均质肿块，位于右侧腰大肌内侧。注意肠系膜肿块及右侧腰大肌后侧较小的结节。

鉴别诊断： 淋巴瘤，神经鞘瘤，出血。

诊断： 绿色肉瘤（绿色瘤）。

讨论： 绿色肉瘤是含有粒细胞前体或者白细胞的肿瘤，也称为绿色瘤，因为髓过氧化酶是绿色的，但是后来有命名为粒细胞肉瘤，因为30%的肿瘤没有特征性的颜色。粒细胞肉瘤比较典型的情况会合并急性粒细胞性白血病，但是也可以在其他疾病中出现，如慢性粒细胞性白血病，骨髓纤维化，红细胞增多症。粒细胞肉瘤多发于小儿。可以发生在骨髓粒细胞增生性疾病的前或后。因为肿瘤本身常没有症状，50%的病例只能通过活检诊断。在CT上，表现为均一的软组织肿块，增强扫描有很小的强化。淋巴瘤可以有类似表现。腰大肌内侧的脊柱旁肿瘤可以是神经源性，也可以有类似的表现，并且神经性鞘瘤可以多发。白血病患者易出血。虽然有多灶性出血可能，但是出血多围绕有脂肪线，而本例未见此征象。

SUGGESTED READINGS

NEOPLASMS

- Agrons GA, Lonergan GJ, Dickey GE, et al. From the archives of the AFIP: adrenocortical neoplasms in children: radiologic-pathologic correlation. *Radiographics* 1999;19:989–1008.
- Alfuhaid TR, Khalili K, Kirpalani A, et al. Neoplasms of the inferior vena cava—pictorial essay. *Can Assoc Radiol J*. 2005;56:140–147.
- Apter S, Avigdor A, Gayer G, et al. Calcification in lymphoma occurring before therapy: CT features and clinical correlation. *Am J Roentgenol*. 2002;178:935–938.
- Beaman FD, Kransdorf MJ, Menke DM. Schwannoma: radiologic-pathologic correlation. *Radiographics* 2004;24:1477–1481.
- Caoili EM, Korobkin M, Francis IR, et al. Adrenal masses: characterization with combined unenhanced and delayed enhanced CT. *Radiology* 2002;222:629–633.
- Cyran KM, Kenney PJ, Memel DS, et al. Adrenal myelolipoma. *Am J Roentgenol*. 1996;166:395–400.
- Dunnick NR, Korobkin M. Imaging of adrenal incidentalomas: current status. *Am J Roentgenol*. 2002;179:559–568.
- Elsayes KM, Mukundan G, Narra VR, et al. Adrenal masses: MR imaging features with pathologic correlation. *Radiographics* 2004;24:573–586.
- Elsayes KM, Narra VR, Leyendecker JR, et al. MRI of adrenal and extraadrenal pheochromocytoma. *Am J Roentgenol*. 2005;184:860–867.
- Faria SC, Iyer RB, Rashid A, et al. Desmoid tumor of the small bowel and the mesentery. *Am J Roentgenol*. 2004;183:118.
- Getachew MM, Whitman GJ, Chew FS. Retroperitoneal schwannoma. *Am J Roentgenol*. 1994;163:1356.
- Guermazi A, Feger C, Rousselot P, et al. Granulocytic sarcoma (chloroma): imaging findings in adults and children. *Am J Roentgenol*. 2002;178:319–325.
- Hartman DS, Hayes WS, Choyke PL, et al. From the archives of the AFIP. Leiomyosarcoma of the retroperitoneum and inferior vena cava: radiologic-pathologic correlation. *Radiographics* 1992;12:1203–1220.
- Hrehorovich PA, Franke HR, Maximin S, et al. Malignant peripheral nerve sheath tumor. *Radiographics* 2003;23:790–794.
- Israel GM, Bosniak MA, Slywotzky CM, et al. CT differentiation of large exophytic renal angiomyolipomas and perirenal liposarcomas. *Am J Roentgenol*. 2002;179:769–773.
- Israel GM, Korobkin M, Wang C, et al. Comparison of unenhanced CT and chemical shift MRI in evaluating lipid-rich adrenal adenomas. *Am J Roentgenol*. 2004;183:215–219.
- Jee WH, Oh SN, McCauley T, et al. Extraaxial neurofibromas versus neurilemmomas: discrimination with MRI. *Am J Roentgenol*. 2004;183:629–633.
- Korobkin M. CT characterization of adrenal masses: the time has come. *Radiology* 2000;217:629–632.
- Lane RH, Stephens DH, Reiman HM. Primary retroperitoneal neoplasms: CT findings in 90 cases with clinical and pathologic correlation. *Am J Roentgenol*. 1989;152:83–89.
- Lonergan GJ, Schwab CM, Suarez ES, et al. From the archives of the AFIP: neuroblastoma, ganglioneuroblastoma, and ganglioneuroma: radiologic-pathologic correlation. *Radiographics* 2002;22:911–934.
- Meyer JS, Harty MP, Mahboubi S, et al. Langerhans cell histiocytosis: presentation and evolution of radiologic findings with clinical correlation. *Radiographics* 1995;15:1135–1146.
- Mortelé K, Lemmerling M, Defreyne L, et al. Ossified retroperitoneal malignant schwannoma with spinal leptomeningeal metastases. *Neuroradiology* 1998;40:48–50.
- Mourad K, Katz D, Paradinas FJ. Extravisceral diffuse infiltration of adult histiocytosis X demonstrated by CT. *Br J Radiol*. 1983;56:879–881.
- Murphey MD, Arcara LK, Fanburg-Smith J. From the archives of the AFIP: imaging of musculoskeletal liposarcoma with radiologic-pathologic correlation. *Radiographics* 2005;25:1371–1395.
- Murphey MD, Smith WS, Smith SE, et al. From the archives of the AFIP: imaging of musculoskeletal neurogenic tumors: radiologic-pathologic correlation. *Radiographics* 1999;19:1253–1280.
- Pomeranz SJ, Hawkins HH, Towbin R, et al. Granulocytic sarcoma (chloroma): CT manifestations. *Radiology* 1985;155:167–170.
- Radin R, David CL, Goldfarb H, et al. Adrenal and extra-adrenal retroperitoneal ganglioneuroma: imaging findings in 13 adults. *Radiology* 1997;202:703–707.
- Saurborn DS, Kruskal JB, Stillman IE, et al. Best cases from the AFIP: paraganglioma of the organs of Zuckerkandl. *Radiographics* 2003;23:1279–1286.
- Scatarige JC, Fishman EK, Kuhajda FP, et al. Low attenuation nodal metastases in testicular carcinoma. *J Comput Assist Tomogr*. 1982;7:682–687.
- Siegelman SS. Taking the X out of histiocytosis X. *Radiology* 1997;204:322–324.
- Smets A, Mortelé K, De Wever N, et al. Coexistence of an adrenocortical carcinoma with an abdominal ganglioneuroma in a child. *Pediatr Radiol*. 1998;28:329–331.
- Urban BA, Fishman EK. Renal lymphoma: CT patterns with emphasis on helical CT. *Radiographics* 2000;20:197–212.
- Westphalen A, Yeh B, Qayyum A, et al. Differential diagnosis of perinephric masses on CT and MRI. *Am J Roentgenol*. 2004;183:1697–1702.
- Yang DA, Jung DH, Kim H, et al. Retroperitoneal cystic masses: CT, clinical, and pathologic findings and literature review. *Radiographics* 2004;24:1353–1365.
- Yang ZG, Min PQ, Sone S, et al. Tuberculosis versus lymphoma in the abdominal lymph nodes: evaluation with contrast-enhanced CT. *Am J Roentgenol*. 1999;172:619–623.

INFECTION/INFLAMMATION

- Amis ES Jr. Retroperitoneal fibrosis. *Am J Roentgenol*. 1991;157:321–329.
- Arrive L, Correas JM, Leseche G, et al. Inflammatory aneurysms of the abdominal aorta: CT findings. *Am J Roentgenol*. 1995;165:1481–1484.
- De Backer AI, Mortelé KJ, Deeren D, et al. Abdominal tuberculous lymphadenopathy: MRI features. *Eur Radiol*. 2005;15:2104–2109.
- De Backer AI, Mortelé KJ, Vanhoenacker FM, et al. Imaging of extraspinal musculoskeletal tuberculosis. *Eur J Radiol*. 2006;57:119–130.
- De Backer AI, Mortelé KJ, Vanschoubroeck IJ, et al. Tuberculosis of the spine: CT and MR imaging features. *JBR-BTR*. 2005;88:92–97.
- Macedo TA, Stanson AW, Oderich GS, et al. Infected aortic aneurysms: imaging findings. *Radiology* 2004;231:250–257.

CONGENITAL/DEVELOPMENTAL ANOMALIES

- Bass JC, Korobkin M, Francis IR, et al. Retroperitoneal plexiform neurofibromas: CT findings. *Am J Roentgenol*. 1994;163:617–620.
- Bass JE, Redwine MD, Kramer LA, et al. Spectrum of congenital anomalies of the inferior vena cava: cross-sectional imaging findings. *Radiographics* 2000;20:639–652.
- Dahan H, Arrivé L, Wendum D, et al. Retrorectal developmental cysts in adults: clinical and radiologic-histopathologic review, differential diagnosis, and treatment. *Radiographics* 2001;21:575–584.
- Fortman BJ, Kuszyk BS, Urban BA, et al. Neurofibromatosis type 1: a diagnostic mimicker at CT. *Radiographics* 2001;21:601–612.

MISCELLANEOUS

- Bechtold RE, Dyer RB, Zagoria RJ, et al. The perirenal space: relationship of pathologic processes to normal retroperitoneal anatomy. *Radiographics* 1996;16:841–854.
- Cirillo RL Jr, Bennett WF, Vitellas KM, et al. Pathology of the adrenal gland: imaging features. *Am J Roentgenol*. 1998;170:429–435.
- Delfaut EM, Beltran J, Johnson G, et al. Fat suppression in MR imaging: techniques and pitfalls. *Radiographics* 1999;19:373–382.
- Doppman JL, Miller DL, Dwyer AJ, et al. Macronodular adrenal hyperplasia in Cushing disease. *Radiology* 1988;166:347–352.
- Dorfman RE, Alpern MB, Gross BH, et al. Upper abdominal lymph nodes: criteria for normal size determined with CT. *Radiology* 1991;180:319–322.

- Einstein DM, Singer, AA, Chilcote, WA, et al. Abdominal lymphadenopathy: spectrum of CT findings. *Radiographics* 1991;11:457–472.
- Garg K, Mao J. Deep venous thrombosis: spectrum of findings and pitfalls in interpretation on CT venography. *Am J Roentgenol*. 2001;177:319–323.
- Gore RM, Balfe DM, Aizenstein RI, et al. The great escape: interfascial decompression planes of the retroperitoneum. *Am J Roentgenol*. 2000;175:363–370.
- Kawashima A, Sandler CM, Ernst RD, et al. CT evaluation of renovascular disease. *Radiographics* 2000;20:1321–1340.
- Kawashima A, Sandler CM, Fishman EK, et al. Spectrum of CT findings in nonmalignant disease of the adrenal gland. *Radiographics* 1998;18:393–412.
- Krebs TL, Wagner BJ. MR imaging of the adrenal gland: radiologic-pathologic correlation. *Radiographics* 1998;18:1425–1440.
- Mesurolle B, Sayag E, Meingan P, et al. Retroperitoneal extramedullary hematopoiesis: sonographic, CT, and MR imaging appearance. *Am J Roentgenol*. 1996;167:1139–1140.
- O'Hara SM, Donnelly LF. Intense contrast enhancement of the adrenal glands: another abdominal CT finding associated with hypoperfusion complex in children. *Am J Roentgenol*. 1999;173:995–997.
- Premkumar A, Chow CK, Choyke PL, et al. Stress-induced adrenal hyperplasia simulating metastatic disease: CT and MR findings. *Am J Roentgenol*. 1992;159:675–676.
- Siegel CL, Cohan RH. CT of abdominal aortic aneurysms. *Am J Roentgenol*. 1994;163:17–29.
- Siegel CL, Cohan RH, Korobkin M, et al. Abdominal aortic aneurysm morphology: CT features in patients with ruptured and nonruptured aneurysms. *Am J Roentgenol*. 1994;163:1123–1129.
- Torres GM, Cernigliaro JG, Abbitt PL, et al. Iliopsoas compartment: normal anatomy and pathologic processes. *Radiographics* 1995;15:1285–1297.
- Yamauchi T, Furui S, Katoh R, et al. Acute thrombosis of the inferior vena cava: treatment with saline-jet aspiration thrombectomy catheter. *Am J Roentgenol*. 1993;161:405–407.

第九章

腹 壁

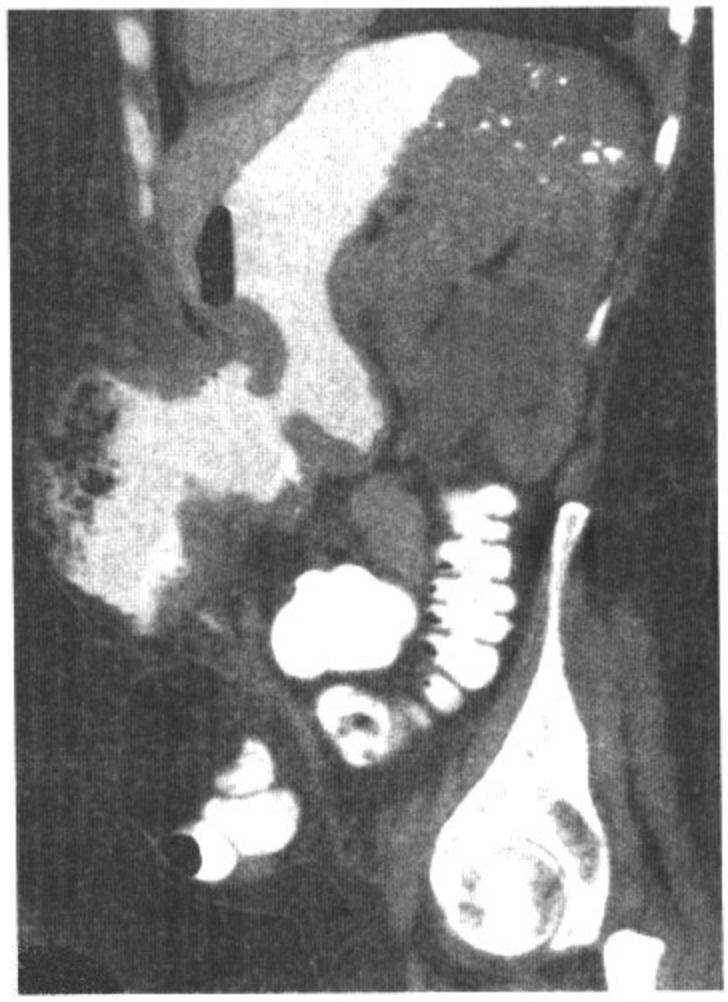

病例 9-1

病史：60岁女性，运动后左下腹疼痛。

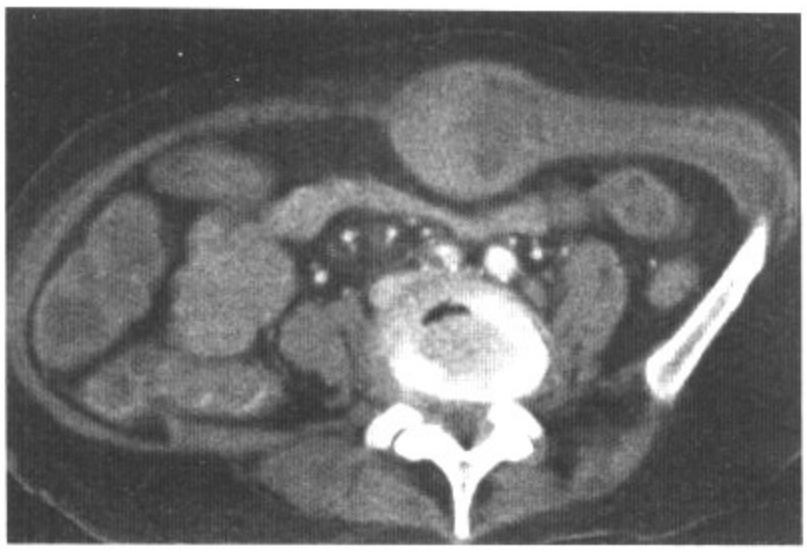

图9.1　A

图9.1　B

图9.1　C

图9.1　D

影像表现：轴位增强CT显示5.3cm×4.4cm的高密度不均匀囊性病灶，位于前腹壁，起自左侧腹直肌。可见液液平面。

鉴别诊断：囊性转移瘤，肉瘤，纤维瘤病。

诊断：血肿。

讨论：腹壁血肿可以源于创伤、器械置入或抗凝血治疗，常常通过临床病史诊断。肿瘤也可以发生在前腹壁，所以需要鉴别。原发肿瘤（肉瘤）可以坏死，表现为液-液平面（出血平面）。纤维瘤病的典型表现为实体肿瘤伴有小的坏死。坏死性或者囊性转移也可以有类似表现，如来自黑色素瘤、肾细胞癌、胃肠道或卵巢的粘液腺癌的转移。血液成分的密度根据血肿的时间有不同的CT表现：在急性期，表现为高于肌肉的密度；在液化过程中，会变为等或低密度。急性血肿多可以在几周内迅速吸收。

病例 9-2

病史：23岁女性，多处关节痛。

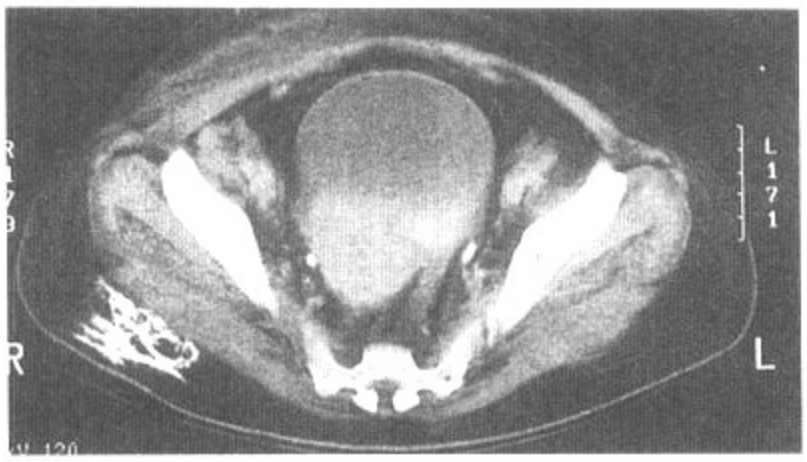

图9.2 A

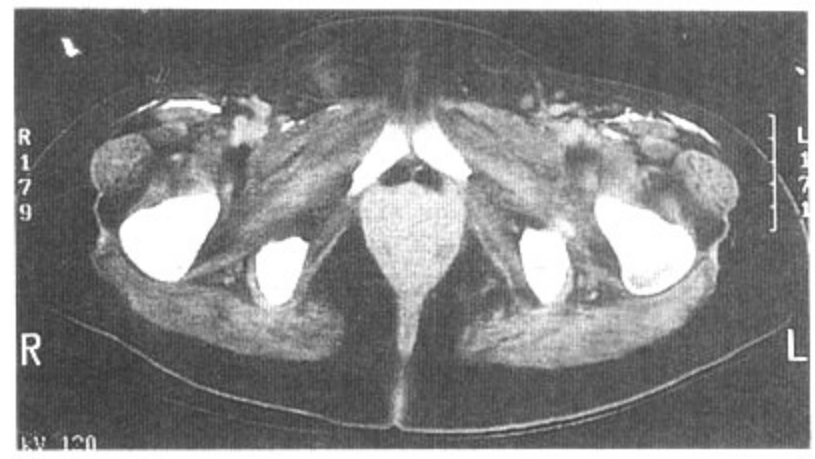

图9.2 B

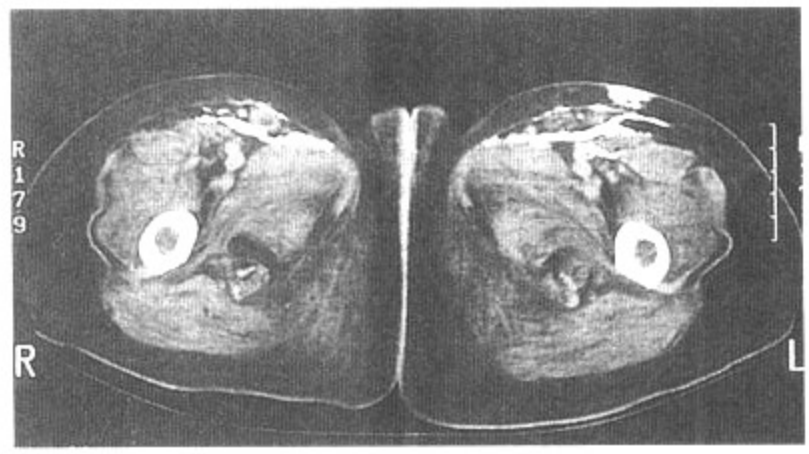

图9.2 C

影像表现：轴位增强CT显示片状钙化影，位于右臀部及双侧腹股沟区的皮下脂肪内。

鉴别诊断：甲状旁腺功能亢进，硬皮病，系统性红斑狼疮，全身性钙化。

诊断：皮肌炎。

讨论：皮肌炎是一种特发性炎性肌肉病，导致肌肉萎缩及炎细胞浸润。多发生在50或60多岁患者，女性居多。导致近侧肌肉无力、肺间质病变、炎性关节病变以及皮肤红斑。片状的钙化可见于肢体、腹壁、胸壁、腋窝以及腹股沟区的软组织内。钙化在成人不常见，但在儿童患者约超过40%会出现钙化。其它引起钙化的病包括：甲状旁腺功能亢进、全身性钙化（一种原因不明的进行性软组织钙化）和胶原血管病，如硬皮病、CREST综合征（钙化，Raynaud现象，食管运动不良，指端硬化，毛细管扩张）、系统性红斑狼疮。皮肌炎的治疗是应用激素及细胞毒药物，如甲氨蝶呤。

病例 9-3

病史：47岁女性，近期疝修补术后，有发热及中线胀感。

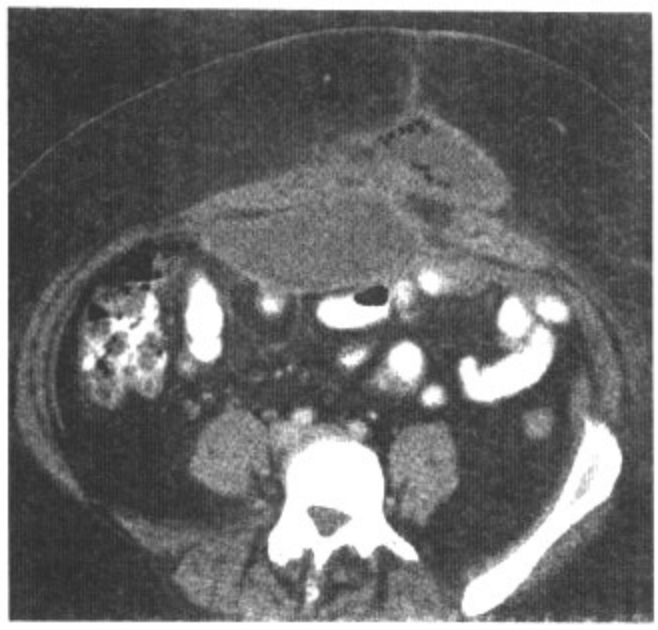

图9.3　A

图9.3　B

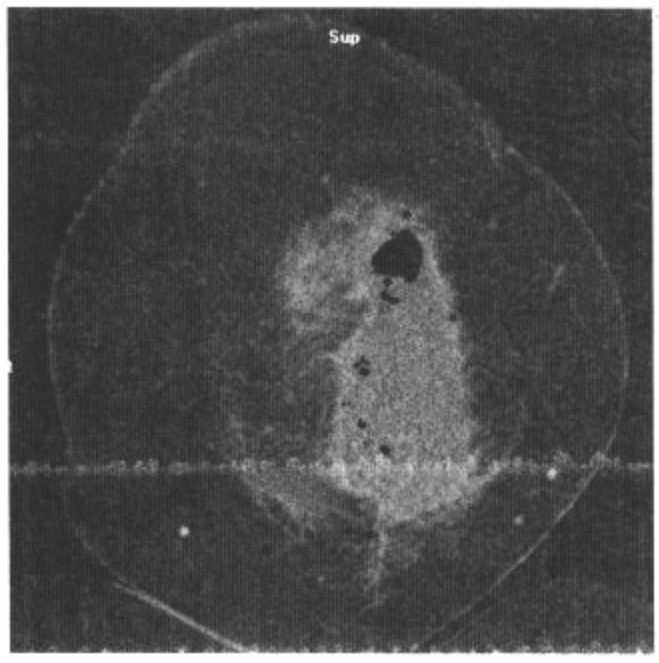

图9.3　C

图9.3　D

影像表现：轴位（A，B）、冠状位（C）及矢状位（D）的增强CT显示了一个中线的6.7cm×4.6cm×15cm的环状强化影，可见皮下积液及气泡。注意周围的脂肪条索。

鉴别诊断：血肿，血清肿。

诊断：脓肿。

讨论：在疝修补术后有17%患者出现积液。术后的积液可以有血液、血清成分，或者脓液。血肿在急性期多为高密度，在之后的数天或数周内，随着液化的进展会有密度的减低。血清肿（包含血清成分）多表现为低密度。在影像上，一般不可能预测积液是否为感染。液体内气体的存在、厚的强化壁、周围围绕脂肪条索多预示积液是感染性的。但是应该注意在术后早期，积液内气体可以是正常的。感染性临床指征（如发红、压痛、发热、白细胞计数升高）都有助于诊断。在诊断不清的病例，影像引导下抽液培养有帮助。本例患者进行了经皮导管引流治疗。

病例 9-4

病史：50岁女性，淋巴瘤病史，发热、唇部红斑。

图9.4　A

图9.4　B

图9.4　C

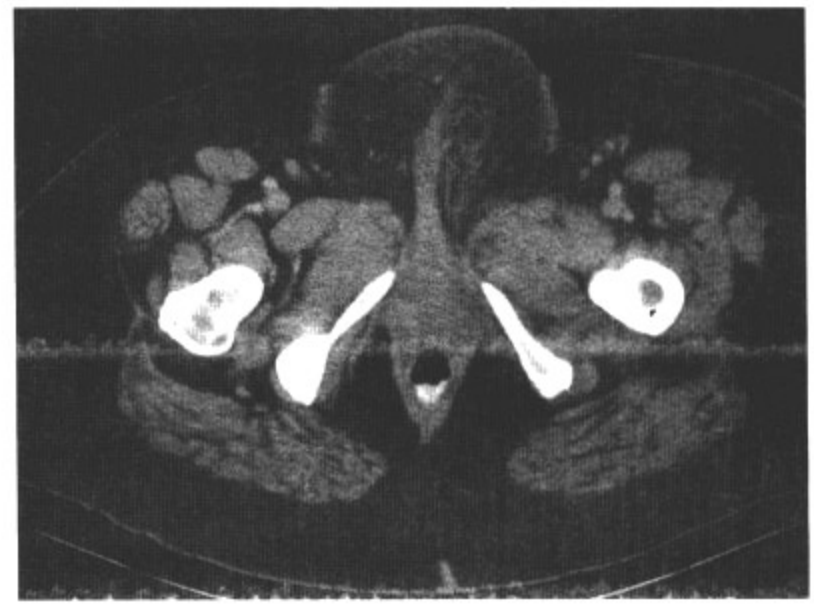

图9.4　D

影像表现：轴位CT显示左侧腹前壁皮肤增厚，周围皮下的脂肪条索。注意左侧胸壁肌肉内的水肿。

鉴别诊断：创伤。

诊断：蜂窝织炎。

讨论：蜂窝织炎的诊断应该由临床来下诊断，而不是影像学。影像学检查的目的是评价合并症，如脓肿形成，或者描述深度范围，或者相关的筋膜炎或肌炎。蜂窝织炎的影像所见包括皮肤增厚、软组织肿胀、脂肪条索、脂肪线移位，如果有产气微生物，会有气体存在。然而，这些表现都不是特异性的。引起发病的高密度异物可以在CT上很好地显示。在本例中，感染局限于表皮组织，没有标志脓肿形成的积液存在，使用抗生素治疗后痊愈。

病例 9-5

病史：76岁男性，霍奇金瘤病史，表现为上肢肿胀。

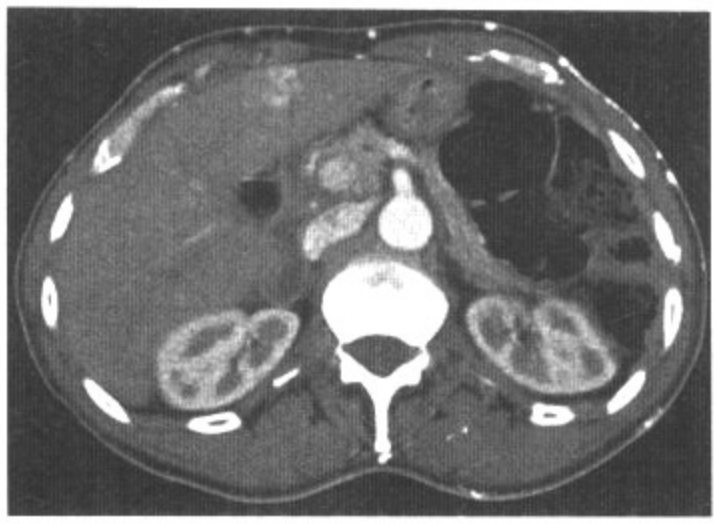

图9.5　A

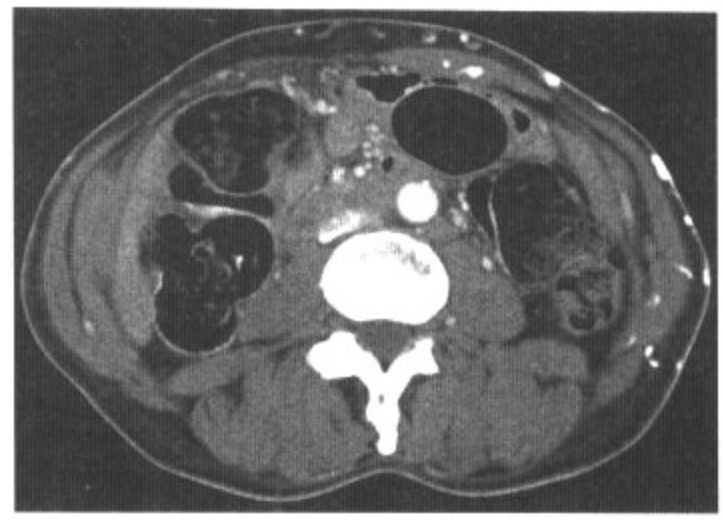

图9.5　B

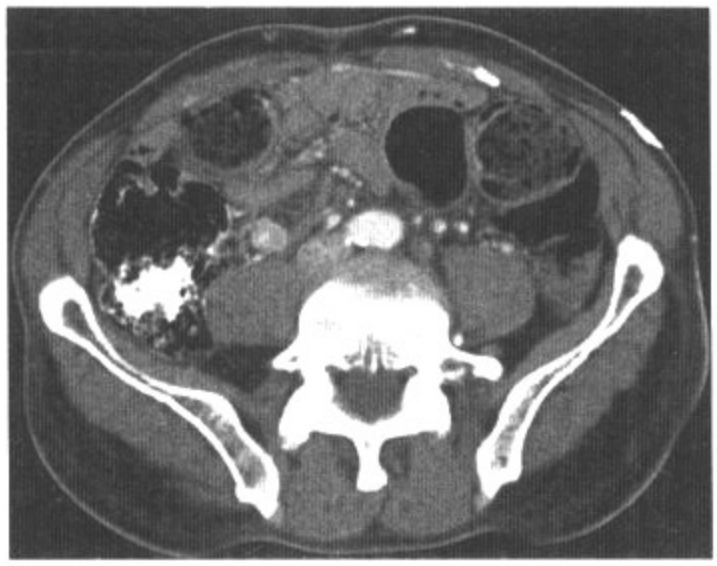

图9.5　C

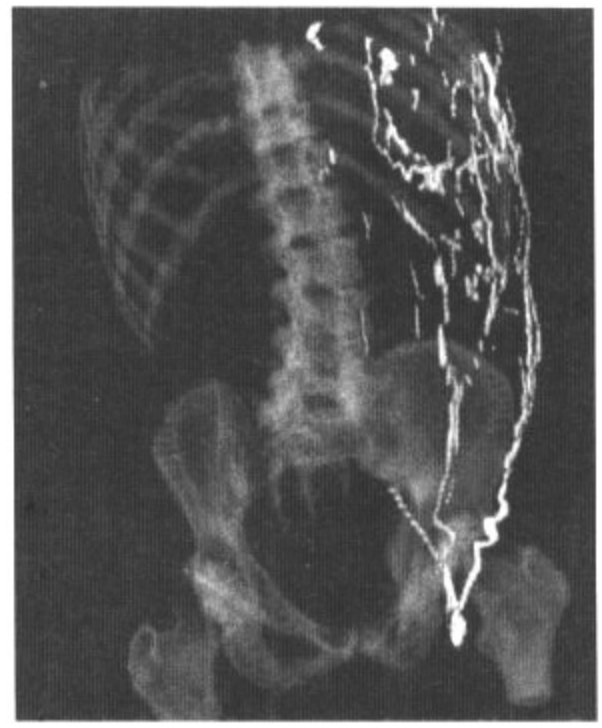

图9.5　D

影像表现：轴位CT（A～C）及3D-VR重建（D）显示左侧腹壁多个增粗血管，引流入左侧髂外静脉。注意镰状韧带周围肝脏的高强化。

鉴别诊断：下腔静脉阻塞。

诊断：上腔静脉阻塞。

讨论：在上腔静脉阻塞后，会有多条侧支血管开放参与回心血流的引流。最主要的侧支血流是通过奇静脉和半奇静脉。其他的通路有：通过内乳静脉到腹壁静脉，浅表胸腹壁静脉到胸外侧静脉，以及椎动脉丛。在上腔静脉阻塞的患者，镰状韧带旁边的局部肝脏早期高强化可以解释为该区域的灌注不是来源于内脏血管，而是Sappey静脉，并与内乳静脉、食管下静脉相交通。在增强CT扫描中，碘对比剂从上肢静脉进入，侧支血管被没有稀释的对比剂填充，呈现出很高的密度。

病例 9-6

病史：69岁女性，恶心、呕吐。

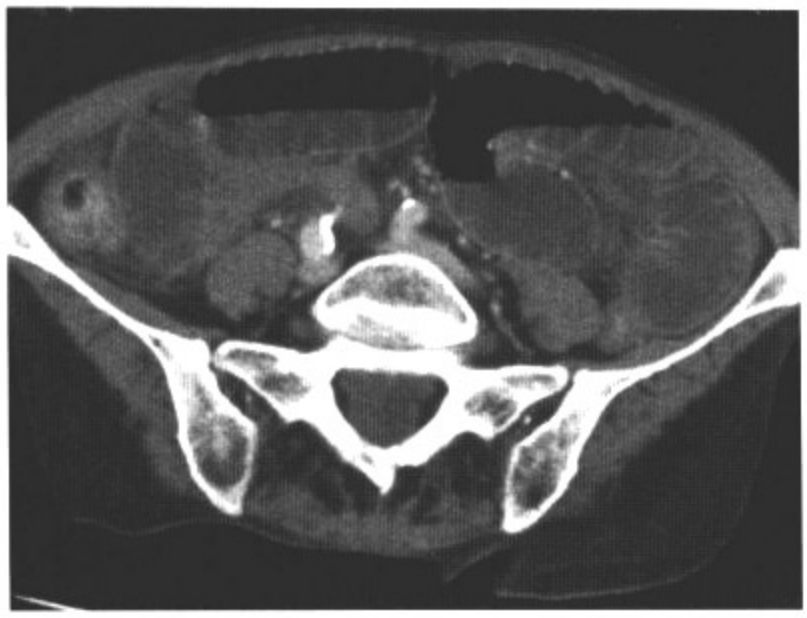

图9.6　A

图9.6　B

图9.6　C

图9.6　D

影像表现：轴位增强CT显示多个扩张的小肠肠管，追踪后可见其通过左侧闭孔。

鉴别诊断：无。

诊断：左侧闭孔疝引起的小肠梗阻。

讨论：闭孔疝并不常见，而且因为其在盆腔的位置很深，临床很难诊断。疝囊通过闭孔的上侧部，闭孔血管、神经也经此通过。从闭孔外肌与耻骨肌之间穿过，如本例所示。任何的盆腔结构，包括膀胱，子宫、卵巢、直肠、盲肠、阑尾及小肠，都可以从闭孔疝出。因为疝环很小，所以大多数都形成嵌顿。

病史：50岁女性，车祸后。

图9.7　A

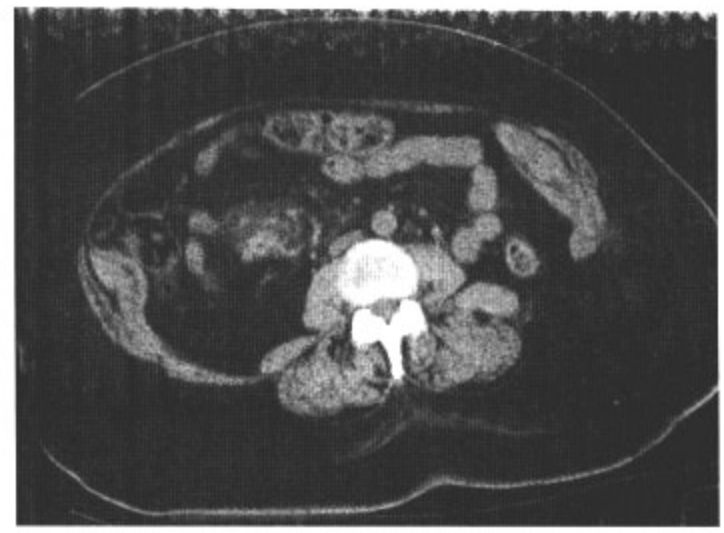

图9.7　B

图9.7　C

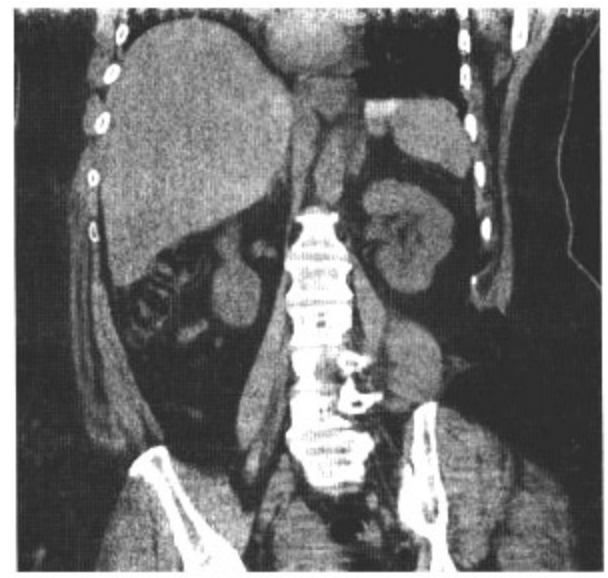

图9.7　D

影像表现：轴位（A～C）与冠状位（D）平扫CT显示左侧侧腹壁肌肉长4.5cm的缺损，其上可见表皮的肿胀。注意右侧肠系膜的高密度块影和条索影。

鉴别诊断：无。

诊断：腹壁肌肉撕裂伤。

讨论：腹壁的外伤性损伤是不常见的。可以发生于车祸减速引起的剪切力和腹内压升高。减速损伤引起解剖薄弱区腹壁肌肉和筋膜的撕裂，常常发生在上下腰三角区。这些区域撕裂的外力可以导致超过30%的患者合并腹内损伤，尤其是肠道与肠系膜损伤。在本例中，针对肠系膜的血肿进行了腹腔镜的检查。外科确诊了肠系膜撕裂而没有肠道撕裂。如果外伤缺损没有得到手术校正，疝出的内容物比较容易发生嵌顿（25%）或绞窄（10%）。刀或子弹的穿通伤和手术也是腹壁撕裂伤的原因。

病例 9-8

病史：48岁男性，臀部肿块。

图9.8　A

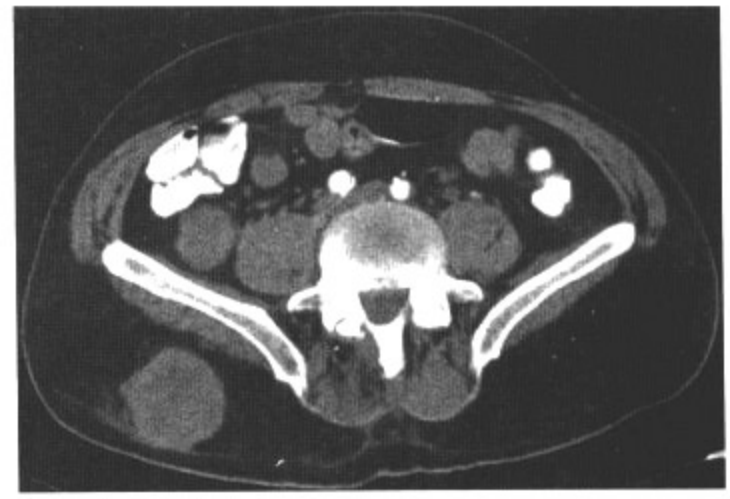

图9.8　B

图9.8　C

图9.8　D

影像表现：轴位（A～C）与冠状位重建（D）增强CT显示了5.2cm × 5.3cm的不均一强化肿块，位于右侧臀部皮下脂肪内。注意右侧腰大肌外侧腹膜后略小的肿块。

鉴别诊断：肉瘤，淋巴瘤。

诊断：肺癌转移瘤。

讨论：腹壁肿瘤不常在影像检查中显示。可以是原发，也可以是转移瘤。原发肿瘤包括脂肪瘤、纤维瘤及肉瘤。转移瘤可以是来源于腹部肿瘤的直接侵犯或者是血源转移。有腹膜转移倾向的肿瘤可以在脐水平发生转移。通过手术切口或腹腔镜入口转移也有报道。在本例中，存在两个肿瘤，一个在腹膜后，另一个在臀部，提示可能是血源性转移。进一步的诊断是通过影像引导穿刺臀部肿块，结果提示是播散性肺癌的转移。肉瘤多先转移到肺，而很难转移到腹膜后。淋巴瘤即使很大，也多表现为均一的密度。

病史：77岁男性，肾细胞癌病史，腹痛、胃胀气。

图9.9 A

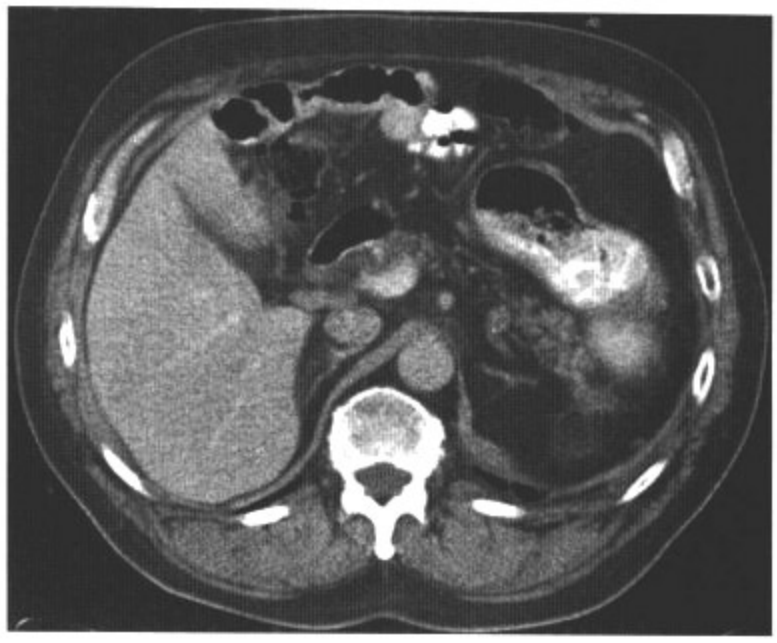

图9.9 B

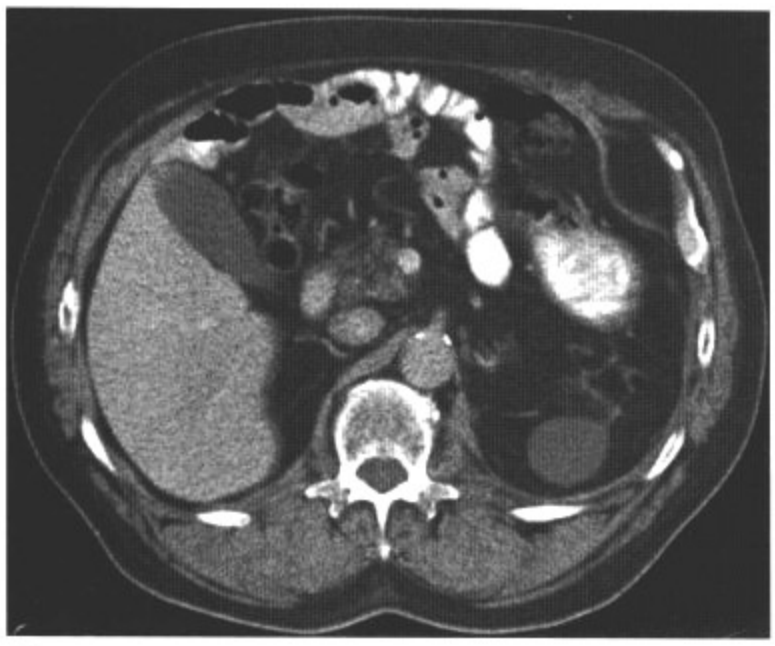

图9.9 C

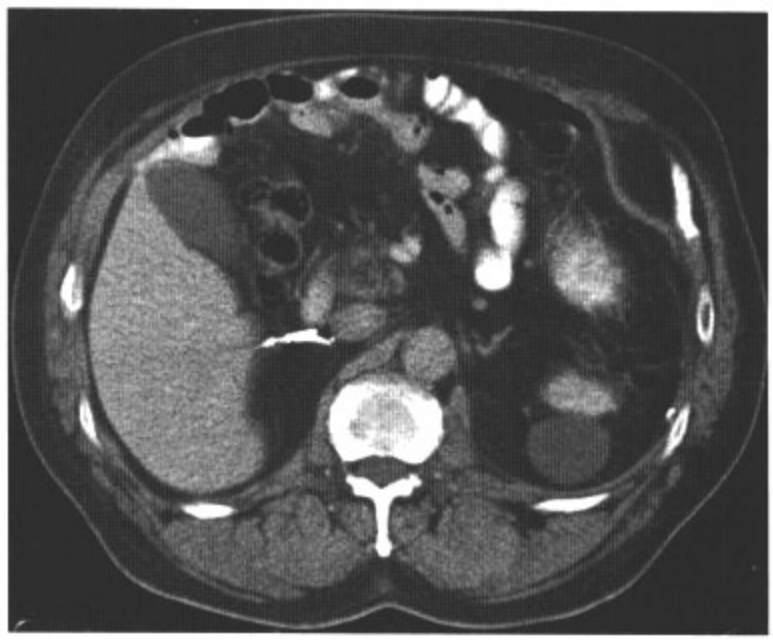

图9.9 D

影像表现：轴位增强CT显示5.8cm × 2.7cm肿块，均一脂肪密度，位于左上腹。向足侧可见其位于腹横肌的浅层。注意内侧完整的腹横筋膜。另外，可见左侧肾囊肿及右侧肾切除术的夹子。

鉴别诊断：疝气。

诊断：脂肪瘤。

讨论：脂肪瘤占软组织肿瘤的接近50%。然而，深部脂肪瘤比浅表的皮下少的多。脂肪瘤可以是多发的，大约30%的病例是家族性的。在CT上，脂肪瘤呈比较均一的脂肪密度，CT值在-65~-120之间。在超过50%的病例，脂肪瘤可以显示内部薄的分隔（<2mm）。注射静脉内造影剂后，除了纤维囊，肿块没有明显强化存在。肿块内侧腹横筋膜的完整性可以排除疝气，如本例所示。

病例 9-10

病史：55岁男性，颅内动脉瘤病史，渐进加重性头痛，可触及腹部包块。

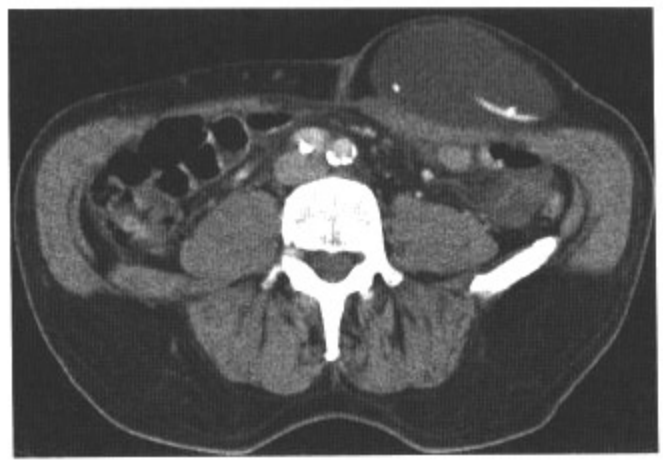

图9.10　A

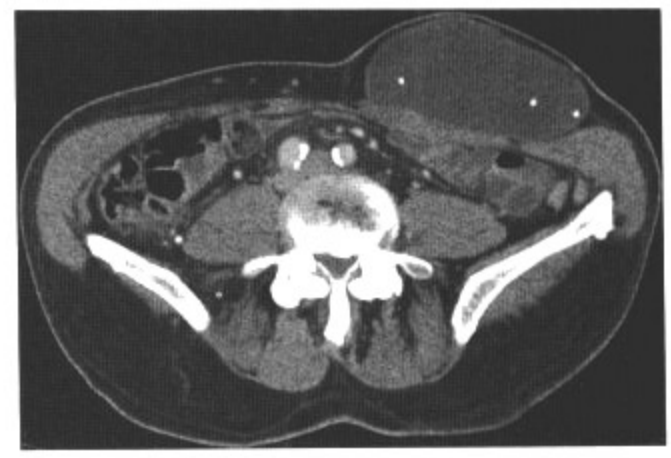

图9.10　B

图9.10　C

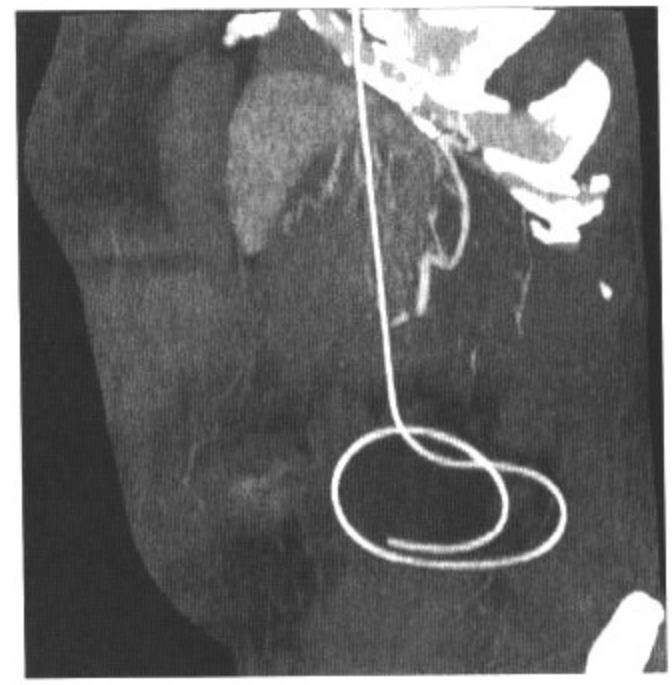

图9.10　D

影像表现：轴位增强CT（A，B）、重建矢状位（C）和最大密度投影（D）显示皮下组织11.3cm×5.7cm的液体积聚，注意圈状的管子位于其内。

鉴别诊断：血清肿，血肿，囊性转移。

诊断： 脑室腹膜分流导管移位，伴脑脊液假性囊肿形成。

讨论：脑积水的首要治疗是通过脑室引流。其中脑室腹膜分流最常用，因为腹膜可以非常有效地吸收液体。但是也会有很多并发症，导致导流管失灵及神经症状的复发。导流管的远端可以进入腹壁、胸腔或者穿入内脏，也可疝入到其他很多位置，如疝入阴囊。在导流管发生移位进入腹壁时，这里的液体吸收能力有限，可能发生脑脊液在导流管远端的积聚，形成脑脊液假性囊肿。这可以逐渐导致导流管失去功能，中枢神经系统压力随之增加，如本例所示。治疗主要包括重新放置导流管，使其处于腹膜腔内。CT或者超声可以显示腹壁肿块的液性成分以及引流管远端的异常位置。其他可以在腹壁形成液性积聚的包括血清肿、血肿、脓肿及囊性转移。导流管处于积液内部是诊断的关键。

病例 9-11

病史：57岁女性，乳腺癌病史，右下腹不适。

图9.11　A

图9.11　B

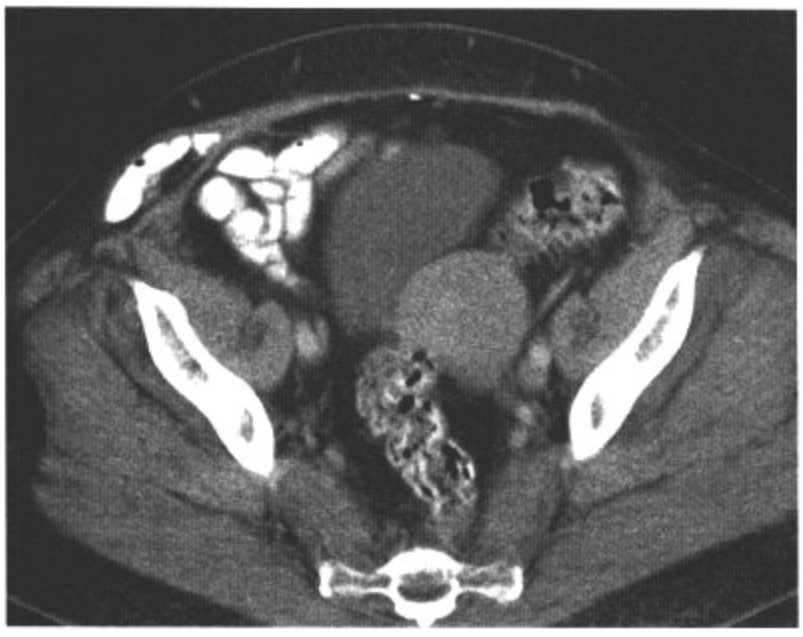

图9.11　C

图9.11　D

影像表现：轴位增强CT显示小肠袢通过右侧腹直肌侧面的缺损疝出。疝出的小肠袢位于外斜肌的浅层。

鉴别诊断：腹腔镜开口疝，切口疝。

诊断：腹壁疝。

讨论：腹壁疝很难临床诊断，因为其包含了腹壁的肌肉。影像学检查对于诊断常常是必需的。该疝发生于腹直肌侧面的薄弱点，沿着腹半月线走行，半月线是腹直肌和腹横肌腱膜之间的纤维联合。疝也可发生于弓状线或其下，这是另一个薄弱区域。弓状线是一条线性结构，在其下方，除了腹横筋膜外其他所有腹壁肌肉筋膜层跨过腹直肌的前方。小肠和网膜都可能从缺口疝出。有很高的发生嵌顿或肠绞窄危险。在没有腹腔镜或手术切口史的患者，由于纤维薄弱引起的腹壁疝是最可能的诊断。

病例 9-12

病史：79岁，男性，多发皮肤肿物。

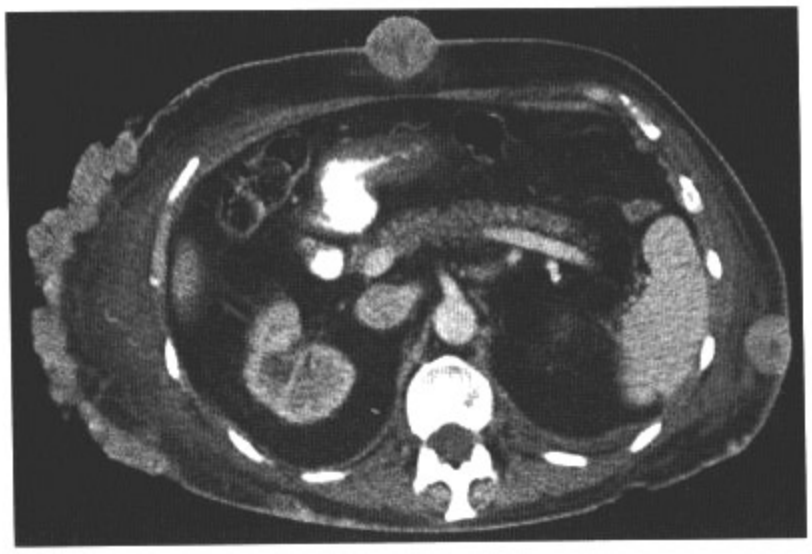

图9.12 A

图9.12 B

图9.12 C

图9.12 D

影像表现：轴位增强CT显示多发以皮肤为基底的不均匀强化的肿物。

鉴别诊断：神经纤维瘤病，Kaposi肉瘤，血管瘤。

诊断：黑色素瘤皮肤转移。

讨论：皮肤转移肿瘤的发生率约为恶性病史患者的5%。转移灶的原发瘤在不同性别有较大的差异。女性患者，最常见的原发瘤来自乳腺、结肠、皮肤、卵巢和肺。男性患者多来源于肺癌、结肠癌、黑色素瘤及颈部肿瘤。因为近年来黑色素瘤发病率明显增长，而且考虑到该病不可预知的病程（患者在发现时可以是局灶性的也可以是广泛转移的），需要仔细的评价影像学检查，因为转移灶可以发生在不常见的位置。神经纤维瘤病常常在年纪较小的时候就可以诊断，79岁第一次发现的极少。血管瘤也多发生在比本例患者小得多的年龄。Kaposi肉瘤可以表现为多发皮肤肿物，但是美国的这些患者多有艾滋病或者免疫抑制病史。

病史：53岁女性，脐部触及肿块。

图9.13　A

图9.13　B

影像表现：轴位增强CT显示3.0cm × 2.7cm强化的皮下结节，位于肚脐旁。

鉴别诊断：子宫内膜异位，脐疝，血肿。

诊断：Sister Mary Joseph结节。

讨论：脐部的转移常常称为Sister Mary Joseph结节。50%来源于胃肠道的原发肿瘤，25%来源不明。其他的原发瘤可以来源于卵巢、胰腺，来源于肺癌的少见。转移的途径可能是直接蔓延、血性转移或者淋巴通路转移。在图像上，结节可以是实性的也可是囊性坏死。确诊常常需要活检。本例进行了经皮活检，证实是癌。内镜发现了原发胃癌。子宫内膜异位可以与脐部肿瘤表现一样，与月经周期相关联的周期性疼痛是一个诊断的线索。肿块下方没有腹壁缺损，可以排除疝气。血肿可以有相似表现，但是不会强化。

病例 9-14

病史：58岁男性，心脏介入术后发热。

图9.14　A

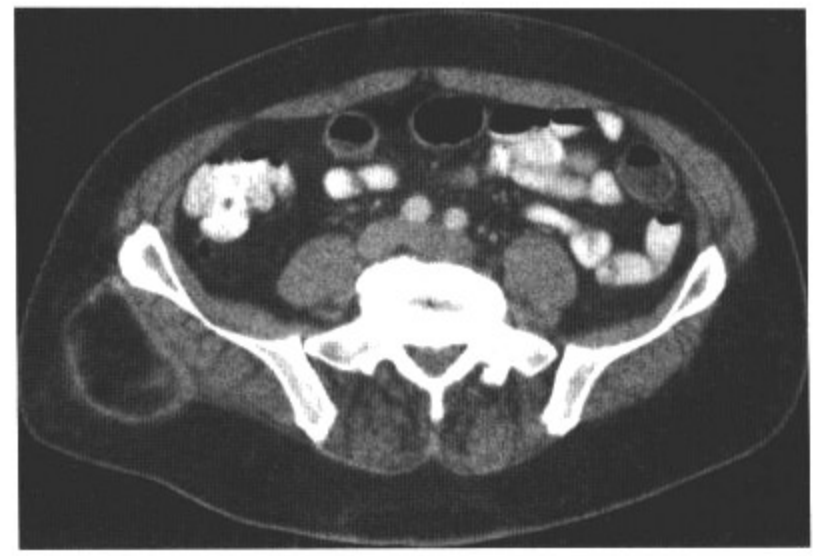

图9.14　B

图9.14　C

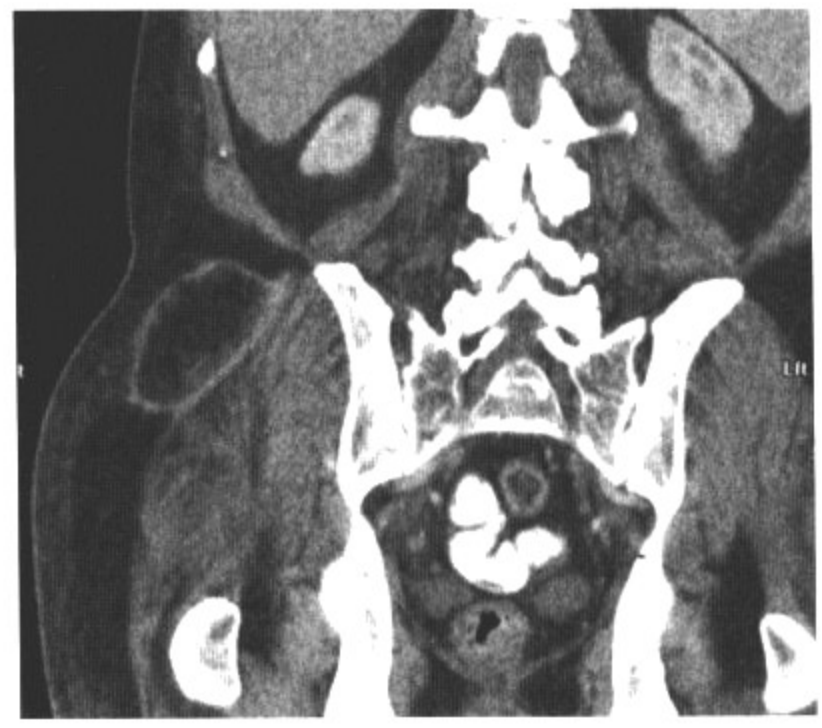

图9.14　D

影像表现：轴位（A，B）、冠状位重建（C，D）增强CT显示8.4 cm × 5.3cm含有脂肪成分的肿块，位于右侧臀部，伴有软组织结节及周围环状强化。注意臀大肌之上的软组织增厚。

鉴别诊断：脂肪肉瘤。

诊断：脂肪坏死。

讨论：脂肪坏死可以发生在多种情况下，包括创伤、胶原血管病、骨髓增殖性疾病以及胰腺疾病的合并症，如腺泡细胞癌。脂肪坏死不常表现为肿块样。如本例所示，可以表现为脂肪成分与周围的球形软组织成分相混杂，周围围绕软组织密度的环。周围可见脂肪条索。在本例中，沿臀肌的筋膜增厚，以及脂肪条索从侧面延伸到大腿部提示更像炎症，而不是肿瘤。然而，脂肪肉瘤的诊断很难单从影像上排除，尤其是患者不记得外伤史，可能需要活检确诊。

病例 9-15

病史：27岁男性，出生后腹壁畸形。

图9.15　A

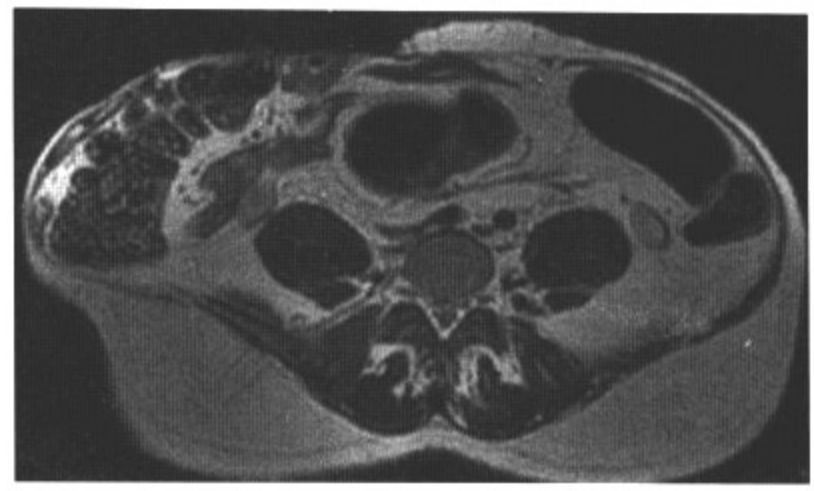

图9.15　B

图9.15　C

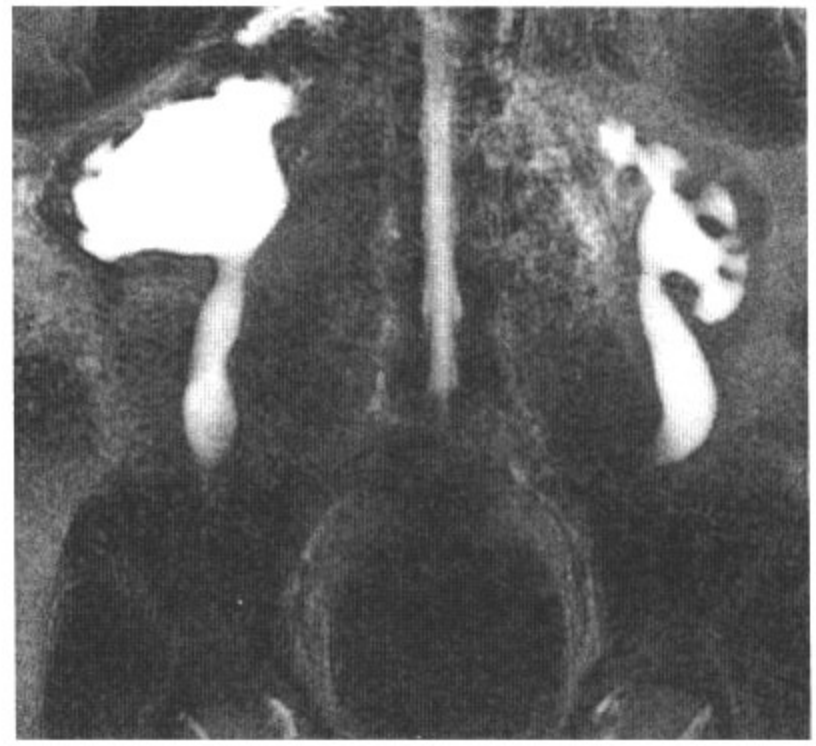

图9.15　D

影像表现：轴位（A与B）以及冠状位（C）T2加权像以及T2加权的尿路成像（D）显示极度细弱的腹前壁肌肉以及双侧肾盂积水。

鉴别诊断：无。

诊断：Prune-belly综合征。

讨论：Prune-belly综合征也称为Eagle-Barrett综合征或三联症。是很少见的综合征，发生率在每29 000到40 000成功分娩婴儿中会有1例，95%～97%的病例是男性。可能的病因是膀胱出口阻塞、中胚层发育中止以及卵黄囊发育不全。三联症包括了部分或全部腹壁肌肉发育不全或者缺如、双侧隐睾症以及一系列的尿道异常。典型的异常表现为延伸、扩张纡曲的输尿管，大多数位于远端三分之一。在70%的患者有膀胱输尿管的反流出现，因为输尿管是从侧面进入的。肾实质开始是存在的，但是受到反流以及反复发作的肾盂肾炎的影响而变薄。膀胱因为胶原沉积会有比较大的容积以及增厚的壁，并引起收缩功能的下降。可以看到尿道的扩张或狭窄，常常与大的前列腺囊相连接。严重受累的肌肉多位于前壁或腹侧，腹横肌受累最重。治疗主要是改善尿液引流和控制尿路感染。腹壁成形术和睾丸固定术也常常使用。尽管治疗后有改善，20%的患者出生1个月死亡，另30%死于2岁时。死因多为慢性肾功不全或尿脓毒症。

病例 9-16

病史：41岁女性，恶心、呕吐。

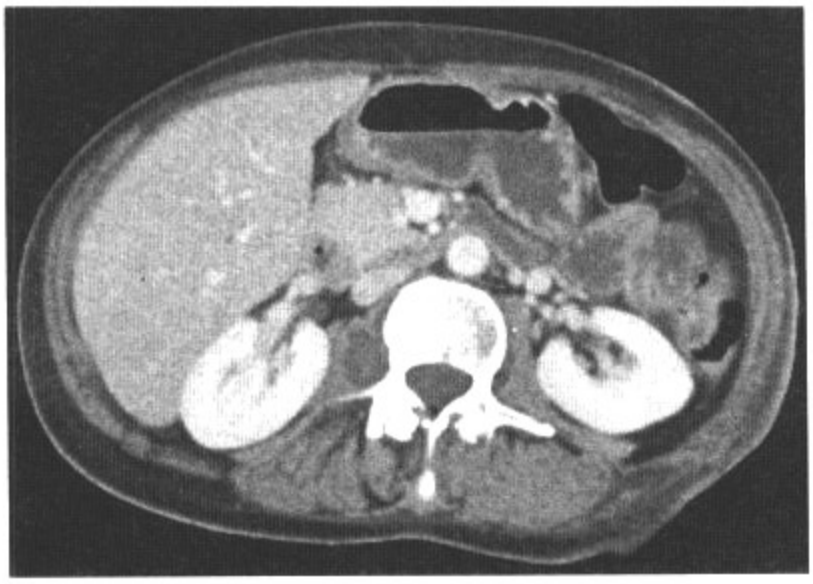

图9.16　A

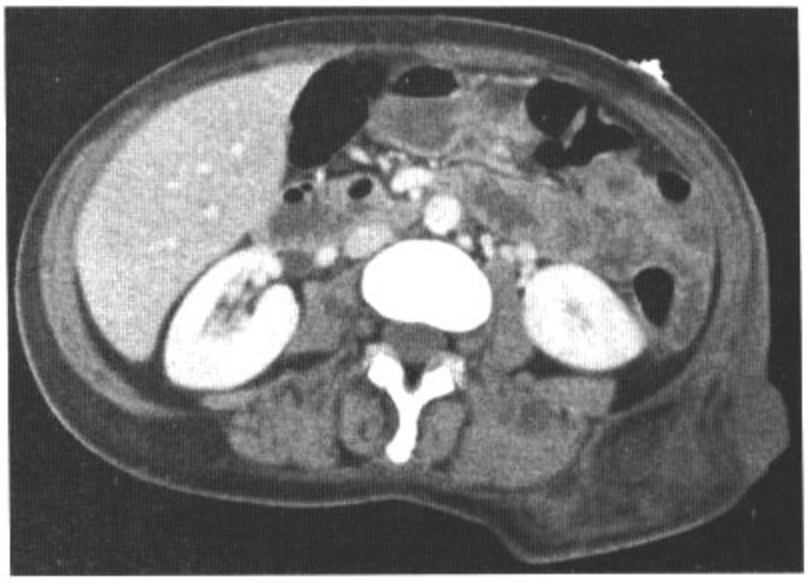

图9.16　B

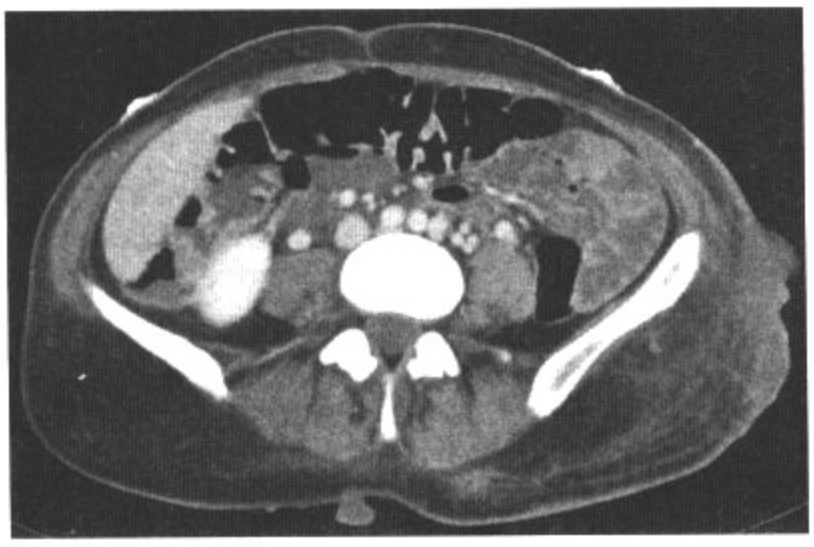

图9.16　C

图9.16　D

影像表现：轴位（A～C）和冠状位重建（D）增强CT显示大的左侧胁部无蒂皮肤肿物，皮下可见脂肪条索。注意其他的皮肤结节、右侧脊柱旁肿物以及脊柱侧弯。

鉴别诊断：转移瘤，Kaposi肉瘤。

诊断：神经纤维瘤病Ⅰ型。

讨论：神经纤维瘤病Ⅰ型，也称为von Recklinghausen病，是最常见的神经皮肤综合征，发生率为1/3 000出生婴儿。这是一种常染色体显性遗传疾病，但是超过50%的患者是散发病例，因为17号染色体的自发变异。发生在中枢神经系统以外的典型肿瘤是神经纤维瘤，可能在本质上是丛状生长的，如本例在左侧腹部。在腹部，神经纤维瘤倾向于发生于后腹膜、肠系膜以及脊柱旁区域。肠道神经纤维瘤也可以见到，多发生于空肠。与嗜铬细胞瘤、类癌以及胃肠道肿瘤的联系也存在。尿道也可以受累，膀胱最常见。脊柱侧弯和其他的骨骼变形常见，如本例。从多发皮肤肿物、脊柱旁结节以及脊柱侧弯可知，第一个考虑的诊断就是神经纤维瘤病Ⅰ型。在弥漫转移的患者，原发瘤多已知。没有免疫抑制剂状态以及脊柱旁结节，都不支持Kaposi肉瘤。

病例 9-17

病史：75岁女性，因为动脉纤维化使用华法林，出现渐大的右侧腹部肿块。

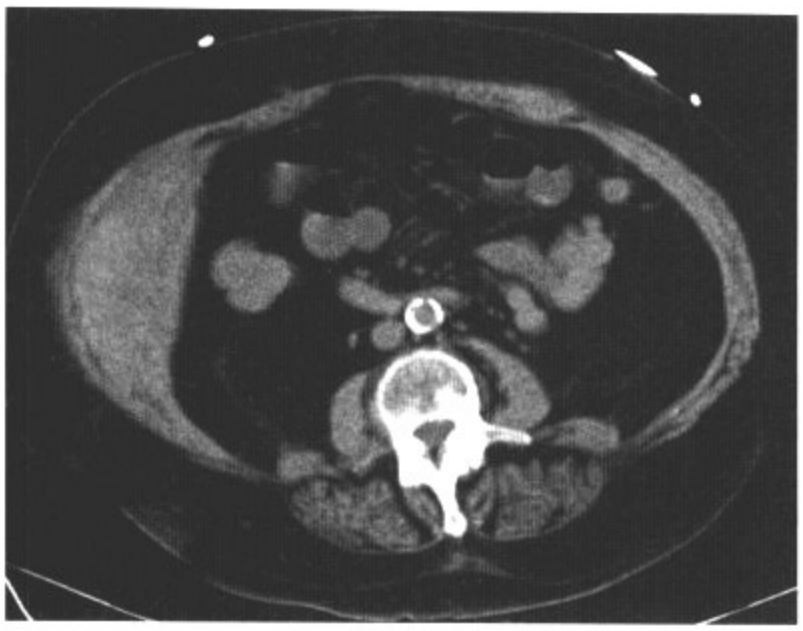

图9.17　A

图9.17　B

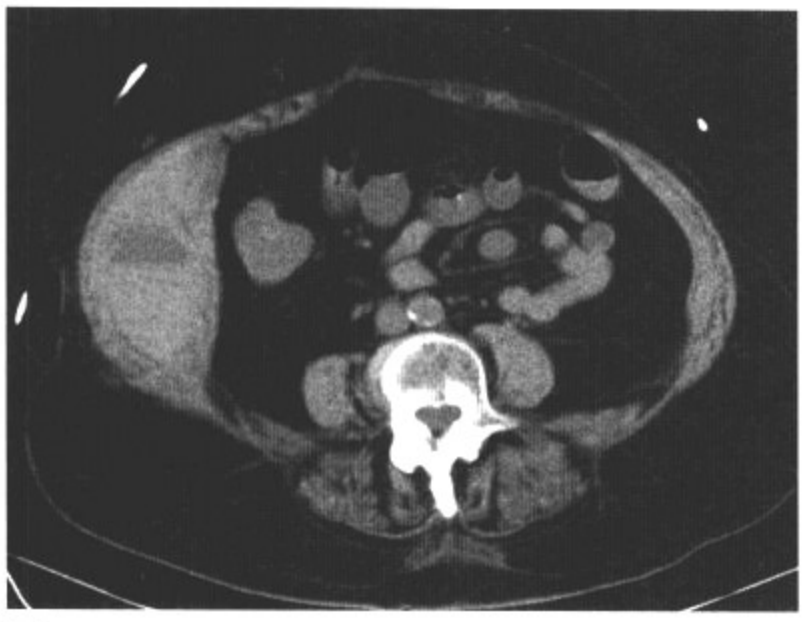

图9.17　C

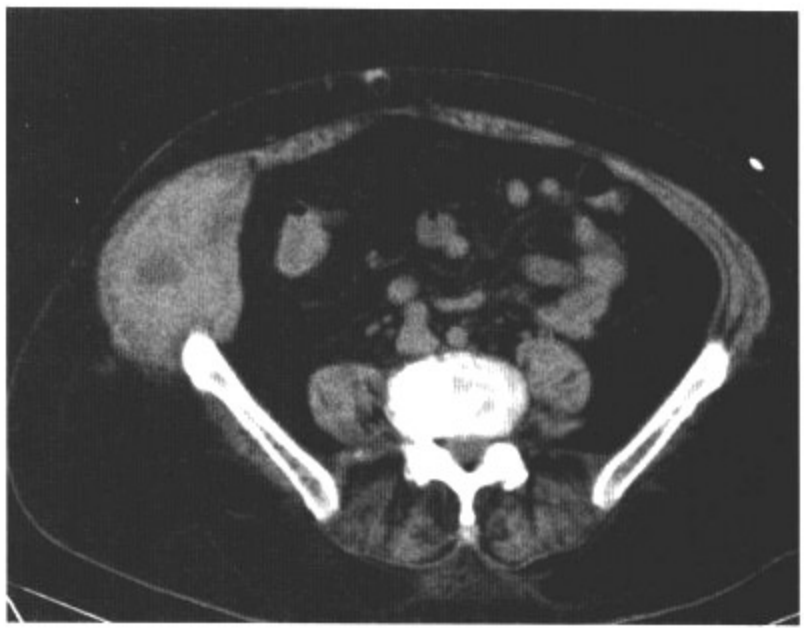

图9.17　D

影像表现：轴位平扫CT显示10.9cm×4.8cm的肿块，位于右侧腹壁肌肉。有较高的密度，中央存在液-液平面。

鉴别诊断：出血性转移，肉瘤（恶性纤维组织细胞瘤，平滑肌肉瘤），纤维肿瘤。

诊断：血肿。

讨论：对于使用抗凝剂的患者，如华法林或肝素，甚至轻微的创伤可以造成大的出血。偶尔，自发的腹直肌出血也可以发生。高密度物质的存在同时有液-液平面提示急性血肿。静脉注射造影剂后，对比剂可以渗出入血肿，可提示急性出血。转移瘤、纤维肿瘤或者肉瘤根据临床病史都不像，但是其他伴随的肿瘤需要除外。可以在出血吸收后随访扫描。

病例 9-18

病史：79岁男性，腹痛、呕吐。

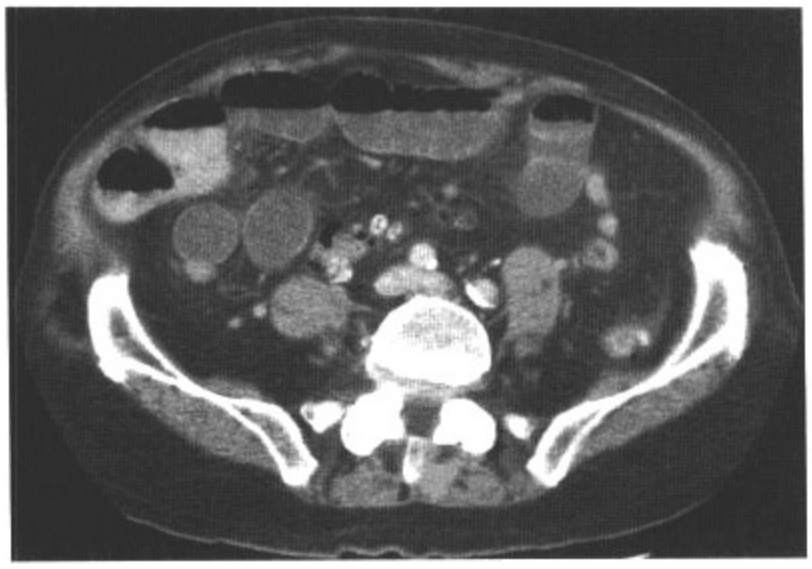

图9.18　A

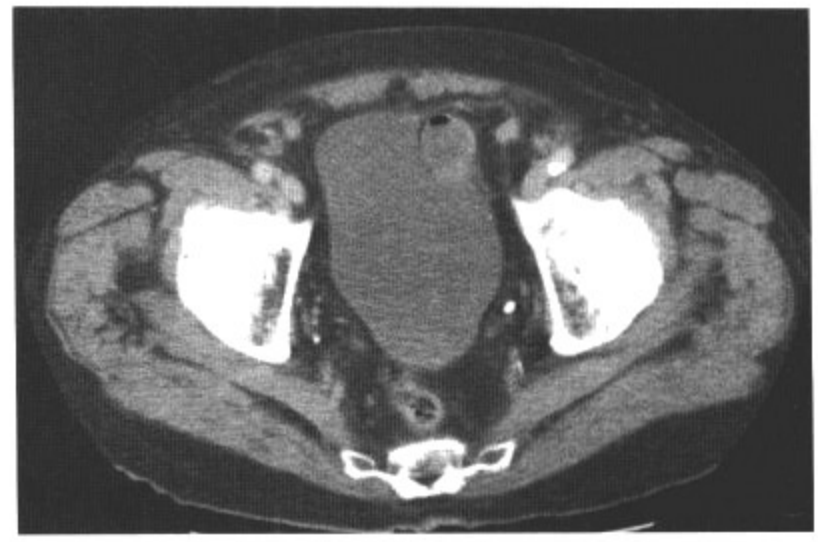

图9.18　B

图9.18　C

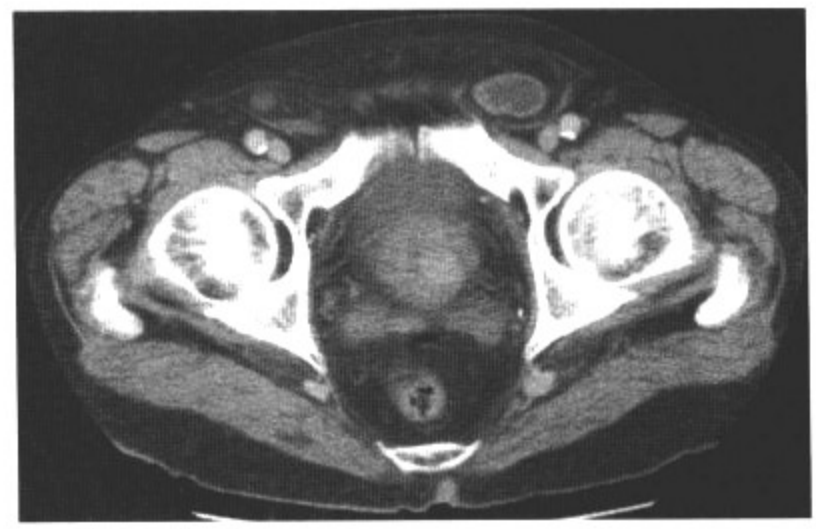

图9.18　D

影像表现：轴位增强CT显示多发扩张的小肠袢，可以追寻进入左侧腹股沟，位于股动静脉血管的前内方。

鉴别诊断：无。

诊断：左侧腹股沟疝，引起小肠梗阻。

讨论：腹股沟疝可以分为直疝和斜疝。斜疝最多见，多在男性发生。腹膜囊与腹内容物，进入腹股沟管并处于外环处。在男性，疝囊继精索后进入阴囊。因为行程较长，斜疝可以成为绞窄型，导致肠坏死。直疝较少发生，疝进入到腹壁下血管的内侧。腹股沟管内的腹腔内容物（小肠、乙状结肠、盲肠、肠系膜脂肪）位于股动静脉的前内侧，如本例所见，可以诊断腹股沟疝。因为两侧精索区域不对称，在男性比较容易诊断。多数情况下疝无症状，且很容易还纳。但是，绞窄可以引起小肠梗阻，如本例所示。

病例 9-19

病史：18岁男性，近期因为海洛因过量而发生心脏骤停。

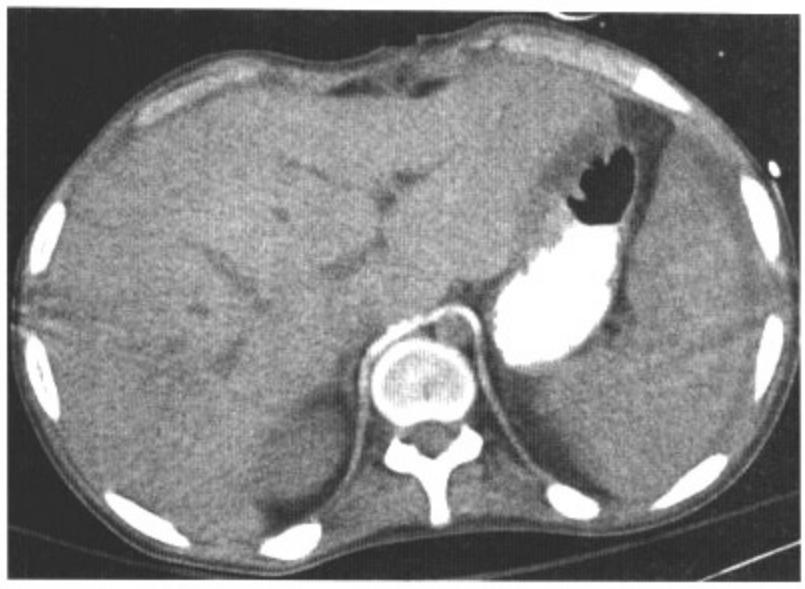

图9.19　A

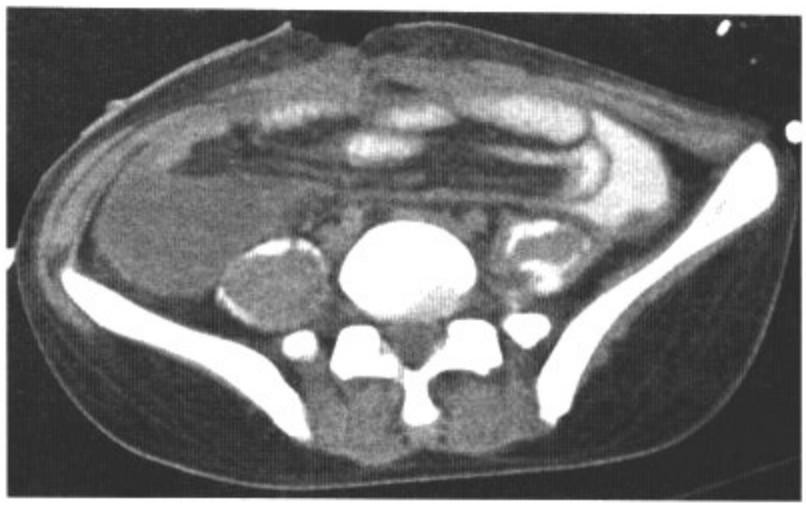

图9.19　B

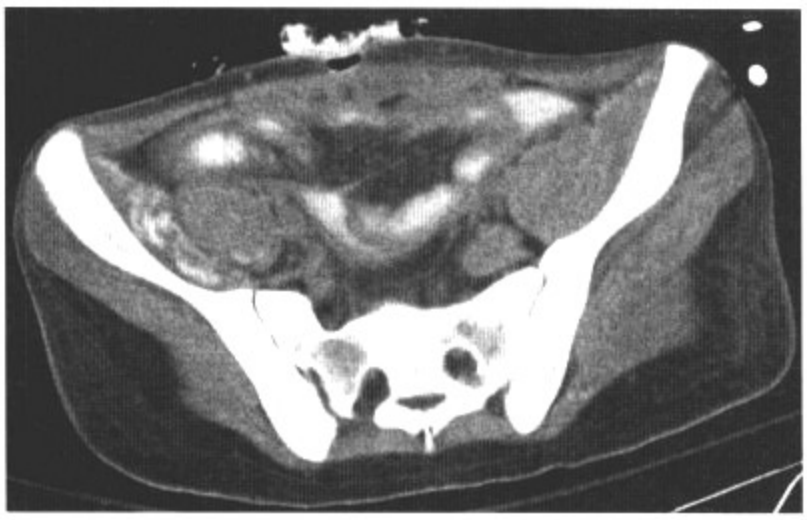

图9.19　C

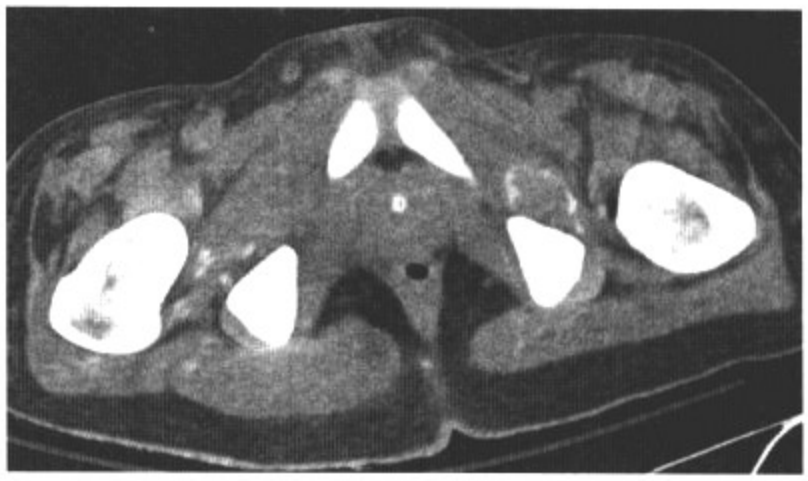

图9.19　D

影像表现：轴位平扫CT显示膈肌、腰大肌、盆腔带肌钙化。注意中线皮肤的缺损，口服对比剂从肠皮肤瘘渗出。

鉴别诊断：甲状旁腺功能亢进症，硬皮病，系统性红斑狼疮，全身钙质沉着病，皮肌炎。

诊断：海洛因过量引起的横纹肌溶解症。

讨论：横纹肌溶解症是一种严重的肌肉损伤，可以导致细胞崩解，向血浆中释放出细胞内容物。诊断常常是临床作出的，并通过测试血清肌酐激酶升高得到证实。横纹肌溶解症多由创伤引起，但是也可以由缺血、多发性肌炎、药物过量以及过劳引起。在急性期，CT显示受累肌肉无特异性的低密度区域，对应于水肿或坏死灶。高密度灶可见于肿大的肌肉中。在肌肉内会最终发生钙化；钙化可以随着时间延长而消失。其他引起肌肉钙化的原因包括代谢性疾病、结缔组织病、创伤和感染。

病例 9-20

病史：54岁男性，淋巴瘤病史，儿时起下肢无力。

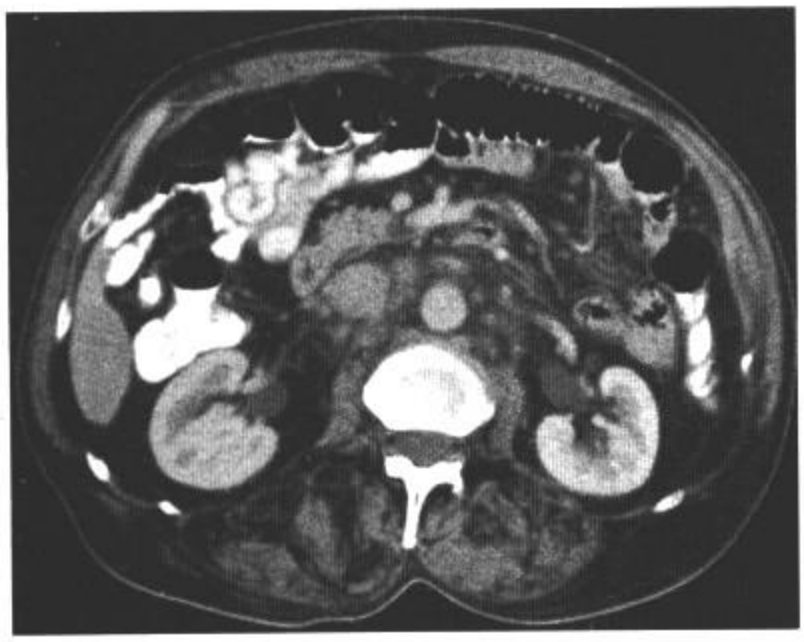

图9.20　A

图9.20　B

图9.20　C

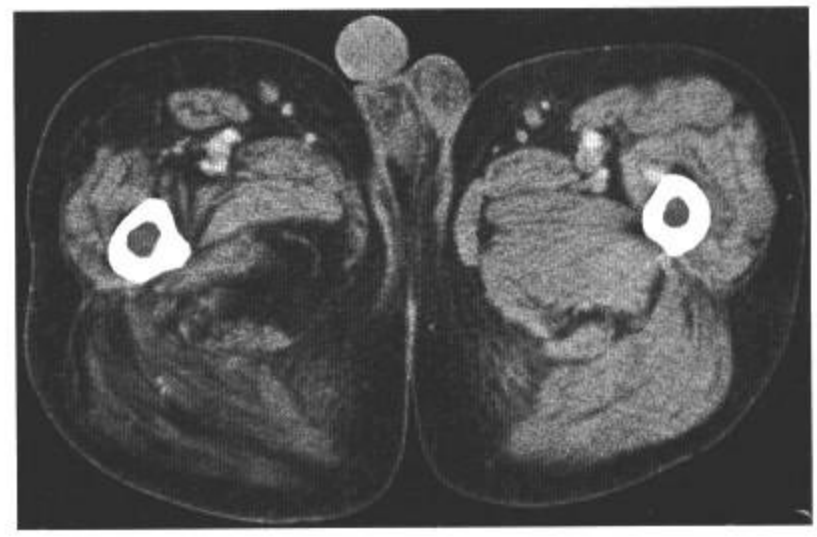

图9.20　D

影像表现：轴位增强CT显示脊柱旁、盆腔、大腿近侧多处的不对称萎缩及脂肪替代。注意后腹膜淋巴结及淋巴瘤相关的条索。

鉴别诊断：去神经性肌萎缩，原发性肌肉病，肌肉生理性的脂肪替代。

诊断：小儿麻痹症。

讨论：肌肉萎缩可以由神经原因（去神经支配）引起，但是也可以是生理性的。脊髓灰质炎病毒感染为在粪－口传播，只见于人类。大多数病例都有非特异性的发热（顿挫型脊髓灰质炎）。感染也可表现为无菌性脑脊膜炎（非麻痹型脊髓灰质炎），更少的患者会累及下运动神经元（麻痹型脊髓灰质炎）。脊髓神经的损伤引起肌肉萎缩、废用以及脂肪替代。麻痹型脊髓灰质炎多引起不对称的肌肉受累。此时，这些改变缺乏临床相关性。原发的肌肉病，不论是先天的、感染的、创伤造成的、还是废用性造成的，都可以引起萎缩。在肌营养不良（先天性）患者中的肌肉受累多为对称性。生理性的肌肉脂肪化多与年龄相关，且多出现在女性。而且这种退变只发生在脊柱旁的肌肉，在腰骶部萎缩最明显。本例中累及骨盆及大腿肌肉，可以排除生理性萎缩。

SUGGESTED READINGS

NEOPLASMS

- Dunnick NR, Shaner EG, Doppman JL. Detection of subcutaneous metastasis by computed tomography. *J Comput Assist Tomogr*. 1978; 2:275–279.
- Krathen RA, Orengo IF, Rosen T. Cutaneous metastasis: a meta-analysis of data. *South Med J*. 2003;96:164–167.
- Murphey MD, Carroll JF, Flemming DJ, et al. From the archives of the AFIP: benign musculoskeletal lipomatous lesions. *Radiographics* 2004; 24:1433–1466.
- Patten RM, Shuman WP, Teefey S. Subcutaneous metastases from malignant melanoma: prevalence and findings on CT. *Am J Roentgenol*. 1989; 152:1009–1012.
- Spencer PS, Helm TN. Skin metastases in cancer patients. *Cutis* 1987;39: 119–121.

INFECTION/INFLAMMATION

- Blane CE, White SJ, Braunstein EM, et al. Patterns of calcification in childhood dermatomyositis. *Am J Roentgenol*. 1984;142:397–400.
- Chan LP, Gee R, Keogh C, et al. Imaging features of fat necrosis. *Am J Roentgenol*. 2003;181:955–959.
- Gastrointestinal Case of the day. Acute nontraumatic rhabdomyolysis. *Am J Roentgenol*. 1994;162:1451.
- Hui GC, Amaral J, Stephens D, et al. Gas distribution in intraabdominal and pelvic abscesses on CT is associated with drainability. *Am J Roentgenol*. 2005;184:915–919.
- Johnston C, Keogan MT. Imaging features of soft-tissue infections and other complications in drug users after direct subcutaneous injection ("skin popping"). *Am J Roentgenol*. 2004;182:1195–1202.
- Malzberg MS, Rogg JM, Tate CA, et al. Poliomyelitis: hyperintensity of the anterior horn cells on MR images of the spinal cord. *Am J Roentgenol*. 1993;161:863–865.
- Russ PD, Dillingham M. Demonstration of CT hyperdensity in patients with acute renal failure associated with rhabdomyolysis. *J Comput Assist Tomogr*. 1991;15:458–463.

CONGENITAL/DEVELOPMENTAL ANOMALIES

- Das Narla L, Doherty RD, Hingsbergen EA, et al. Pediatric Case of the day. Prune-belly syndrome (Eagle-Barrett syndrome, triad syndrome). *Radiographics* 1998;18:1318–1322.
- Fortman BJ, Kuszyk BS, Urban BA, et al. Neurofibromatosis type 1: a diagnostic mimicker at CT. *Radiographics* 2001;21:601–612.
- Levy AD, Patel N, Dow N, et al. From the archives of the AFIP: abdominal neoplasms in patients with neurofibromatosis type 1: radiologic-pathologic correlation. *Radiographics* 2005;25:455–480.

MISCELLANEOUS

- Aguirre DA, Casola G, Sirlin C. Abdominal wall hernias: MDCT findings. *Am J Roentgenol*. 2004;183:681–690.
- Aguirre DA, Santosa AC, Casola G, et al. Abdominal wall hernias: imaging features, complications, and diagnostic pitfalls at multi-detector row CT. *Radiographics* 2005;25:1501–1520.
- Breen DJ, Rutherford EE, Stedman B, et al. Intrahepatic arterioportal shunting and anomalous venous drainage: understanding the CT features in the liver. *Eur Radiol*. 2004;14:2249–2260.
- Faro SH, Racette CD, Lally JF, et al. Traumatic lumbar hernia: CT diagnosis. *Am J Roentgenol*. 1990;154:757–759.
- Goeser CD, McLeary MS, Young LW. Diagnostic imaging of ventriculoperitoneal shunt malfunctions and complications. *Radiographics* 1998;18:635–651.
- Goodman P, Raval B. CT of the abdominal wall. *Am J Roentgenol*. 1990;154:1207–1211.
- Hadar H, Gadoth N, Heifetz M. Fatty replacement of lower paraspinal muscles: normal and neuromuscular disorders. *Am J Roentgenol*. 1983;141:895–898.
- Herbener TE, Basile V, Nakamoto D, et al. Abdominal Case of the day. Focal liver enhancement on contrast-enhanced CT scan caused by obstruction of the superior vena cava (SVC). *Am J Roentgenol*. 1997;169:250–254.
- Hickey NA, Ryan MF, Hamilton PA, et al. Computed tomography of traumatic abdominal wall hernia and associated deceleration injuries. *Can Assoc Radiol J*. 2002;53:153–159.
- Khati NJ, Enquist EG, Javitt MC. Imaging of the umbilicus and periumbilical region. *Radiographics* 1998;18:413–431.
- Miller PA, Mezwa DG, Feczko PJ, et al. Imaging of abdominal hernias. *Radiographics* 1995;15:333–347.