

现代

运动医学丛书

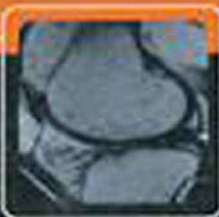膝关节

运动医学常见疾病 影像学图谱

XIGUANJIE

YUNDONG YIXUE CHANGJIAN JIBING

YINGXIANGXUE TUPU



主 编

王大平 雷 益 肖德明

湖南科学技术出版社

《现代运动医学丛书》编委会

总主编

江捍平

副总主编

王大平 肖德明

编委

(以姓氏拼音为序)

郭岱琦 何永成 胡波 江捍平

雷益 李顶夫 李文翠 刘建全

刘黎军 陆伟 王大平 肖德明

熊建义 朱伟民

序言

P R E F A C E

2011年，深圳市将迎来第26届世界大学生夏季运动会，这是一个能全面展示社会、经济、环境、科技、文化状况，促进深圳国际化现代大都市建设的历史性机遇。

遵循“更快、更高、更强”的格言，获奖运动员的优异成绩，能为国家争得荣誉。但在竞技体育比赛中，除了运动员本身的天赋和训练外，离不开科技人员的支持。运动医学的“保驾护航”，就是一个不可或缺的因素。其实，运动医学研究者是获奖队员背后的“明星”。通常说，一个好队医能顶半个领队。体育的竞争就是高科技的竞争，“技不如人”也许就有“科技不如人”的因素。运动员少有不带伤病的，因为竞技体育的运动量超出一般人的生理范围，运动员难免会付出伤病的代价。而运动医学的研究，正是为了让运动员以最小的代价获得最大的成功。

“乞火莫若取燧，寄汲莫若凿井”，由江捍平、王大平等教授率领的学术团队，为这一届里程碑式的大学生运动会做了充分的准备。现在出版的《现代运动医学丛书》，瞄准国际前沿，收集了国内外丰富精粹的资料。我国最负盛名的北京大学运动医学研究所、我国最著名的运动医学专家们，充分肯定了深圳市第二人民医院运动医学科在推动华南地区运动医学发展中的重大作用。这套丛书如实地反映了“不是一番寒彻骨，怎得梅花扑鼻香”的奉献精神。这里体现了预防为主的理念，重视了心理因素的重要作用，概括了现代运动医学的发展方向，特别是对运动创伤的防治作出

了重大的贡献。因为运动创伤专业的魅力，在于能够尽快恢复运动成绩和功能，让伤病运动员早日重返赛场。

运动医学的发展，也会惠及百姓。运动创伤外科领域，发展很快的关节镜微创外科技术，具有创伤小、恢复快、效果好的优点，能为普及和提高我国关节镜科技水平作出贡献；信息化新技术，能为外科手术的数字化、可视化、导航化开创发展新的一页。今读为世界大学生运动会“保驾护航”而出版的这套丛书，感慨特深，是为之序。

中国工程院资深院士
南方医科大学教授

鍾世鎮

2011年元旦于广州

总前言

P R E F A C E

运动医学是医学领域里一门年轻的分支学科，是骨科学、康复学与体育学相结合的综合交叉应用科学。它主要研究与体育运动相关的医学问题，运用医学知识和技术对体育运动员进行科学指导，目的是预防运动性伤病，保障运动员健康，增强体质和提高运动成绩；对在运动中受伤的伤者进行有效的治疗，争取尽早康复。我国的运动医学事业起步于20世纪50年代，以曲绵域教授为首的中国第一代运动医学专家在艰苦的条件下开拓了这片全新的医学领域。经过几十年的辛勤耕耘，运动医学的发展已经呈现出欣欣向荣、百花齐放的繁荣景象。群众体育和全民健身运动在我国的广泛开展，人民群众体育健身意识的不断提升，北京奥运精神的强大激励，都为运动医学的茁壮成长营造了丰富的沃土。

随着社会经济的高速发展，城市文明的不断进步，人民群众对健康生活的需求日益提高。在全民奥运热潮渐渐褪去的“后奥运时代”，群众体育得到社会越来越高的重视。从2009年起，每年的8月8日被国家定为“全民健身日”。体育运动已经不仅仅属于赛场上的专业运动员，而且成为不同年龄、不同职业、不同阶层的人们生活中不可或缺的重要组成部分，成为推广文明生活方式的重要途径。越来越多不同年龄层次的人们纷纷走向运动场，走进健身队伍的行列，也给运动医学提出了更高、更难的要求。

为了广泛地普及运动医学知识，指导人们进行科学、健康的体育运动，以及为了提高广大运动医学专业医师的能力和水平，帮

助他们更好地服务患者，我们组织相关专家编写了这套《现代运动医学丛书》。本套丛书从运动项目的介绍到其常见损伤的诊治，从运动相关疾病的诊治到日常的预防，从影像学的诊断到运动创伤的关节镜治疗，内容力求广泛详实、深入浅出。既有面对普通人群的知识普及，又有面对专业人士的精华总结，是一套较为全面的、有价值的参考书，希望广大读者能够从本丛书中得到启发和提高。

许多专家和同事为本套丛书的编写和出版付出了巨大的心血，体现出优秀的团队精神和严谨的工作态度。没有他们的忘我工作，不可能完成这项艰巨的工作。在此我向他们表示衷心的感谢！

由于编者水平所限，涉及内容较多，难免会出现一些错误和不当之处，欢迎各位读者朋友和同道提出宝贵意见，帮助我们共同进步。



于深圳

前言

P R E F A C E

膝关节是人体运动系统关节面最大、结构最复杂的关节，由于其具有负重大、运动多的特点，日常活动中最容易受到损伤。运动医学的关节镜技术，就是从最初研究膝关节开始，逐步扩展到肩、肘、腕、髌、踝等关节。随着运动医学的不断发展，人们对膝关节的应用解剖、生物力学等方面的研究也在不断深入。许多以往容易被忽视的膝关节运动医学疾病，近年来已引起医学界越来越多的关注。现代先进的医学影像技术为临床医生提供了更加直观、准确的影像资料，使膝关节运动医学疾病的诊断和治疗水平得到明显提高。

《膝关节运动医学常见疾病影像学图谱》一书紧密结合临床实际，对数十种膝关节运动医学疾病进行归纳总结，收集整理了大量典型病例的影像学图片，全面详尽地介绍了相关疾病的影像学表现特征，在医学影像学与临床实践之间架起了一座桥梁，对深入研究和治疗膝关节运动医学疾病具有非常重要的意义。本书共分9章，包括膝关节解剖、影像学技术、半月板疾病、韧带异常、软骨疾病、构成骨骨折、软组织疾病等内容，力求做到简洁明了、深入浅出。书中的图片资料不仅包括X线、CT、MRI、B超和关节镜图像，在部分章节为了更全面地说明问题，还增加了部分线条图、病理切片图和实物照片，使读者可以从中获取更加充分而全面的信息。本书适用于运动医学、医学影像学及其他相关学科的专业人员，希望能有助于提高临床对膝关节运动医学疾病的诊断和治疗水平，成为一本科学实用的临床参考书。

在本书的编写过程中，深圳市第二人民医院运动医学科、放射科、B超室的多位专家在繁重的临床工作之余积极参与文字编写、收集图片以及校对工作，在短时间内完成了编写任务。在此，谨向各位编者致以衷心的感谢。

当然，由于精力和水平所限，书中难免出现错误、疏漏之处，恳请广大读者和同道批评指正。

王大平 雷 益 肖德明


于深圳

第一章	膝关节功能解剖 -----	001
	第一节 骨 002	
	第二节 软骨 004	
	第三节 滑膜与滑囊 005	
	第四节 半月板 007	
	第五节 膝关节韧带和肌肉 009	
第二章	膝关节影像学技术 -----	015
	第一节 膝关节常用 X 线及 CT 技术 016	
	第二节 膝关节正常 X 线及 CT 影像特点 019	
	第三节 膝关节常用 MRI 技术 023	
	第四节 膝关节正常 MRI 影像特点 025	
	第五节 膝关节常用超声技术 042	
第三章	半月板疾病 -----	045
	第一节 半月板损伤 046	
	第二节 盘状半月板 069	
	第三节 半月板囊肿 071	
第四章	膝关节韧带异常 -----	075
	第一节 前交叉韧带损伤 076	
	第二节 后交叉韧带损伤 094	
	第三节 后外侧结构损伤 101	
	第四节 后内侧结构损伤 105	
	第五节 内、外侧副韧带损伤 110	
	第六节 髌韧带损伤 122	

第五章	软骨疾病 -----	125
	第一节 软骨软化症 126	
	第二节 膝关节退行性关节炎 131	
	第三节 剥脱性骨软骨炎 141	
第六章	髌股关节疾病 -----	147
	第一节 急性髌骨脱位 148	
	第二节 复发性髌骨脱位 151	
	第三节 髌股关节紊乱症 155	
	第四节 二分髌骨 160	
第七章	膝关节构成骨骨折 -----	163
	第一节 髌骨骨折 164	
	第二节 胫骨平台骨折 168	
	第三节 胫骨髁间嵴撕脱骨折 172	
第八章	膝关节软组织疾病 -----	177
	第一节 股四头肌腱损伤 178	
	第二节 网球腿 181	
	第三节 髌腱末端病 184	
	第四节 髌胫束弹响综合征 187	
	第五节 髌骨前囊肿 190	
	第六节 髌下脂肪垫肥大综合征 193	
第九章	膝关节滑膜病变 -----	197
	第一节 滑膜软骨瘤病 198	
	第二节 色素沉着绒毛结节性滑膜炎 202	

第一章

膝关节功能解剖



PART 1

第一节 骨



股骨下端、胫骨上端及髌骨参与形成膝关节。它由股胫关节和髌股关节组成，主要包括关节囊（韧带）、股骨远端、髌骨、胫骨近端、半月板和交叉韧带等结构。膝关节通过稳定韧带和产生肌力的肌腱相互作用实现其运动功能。股胫关节有纵轴、前后轴和横轴3个解剖轴，在每一个轴上胫骨相对股骨既可以平移也可以旋转，因此产生6个成对运动：屈伸、内外翻、内外旋、关节压缩与拉伸、前后轴向平移以及横轴向平移。股骨下端由2个近似圆形的内外髌组成，两髌向前稍突，向后突出明显；两髌的前后轴线不平行，呈前窄后宽（图1-1）。股骨下端的前部称为滑车，其正中有一前后方向的切迹将之分为内、外2部分，滑车切迹向后延伸为髌间切迹。当股骨垂直时，内髌比外髌在下方超出约0.5 cm。两髌的前面与髌骨后面相关节形成滑车，称为髌面；两髌的后面由髌间窝把二者分开，髌间窝底粗糙，前后交叉韧带分别止于外侧髌的内侧面和内侧髌的外侧面。

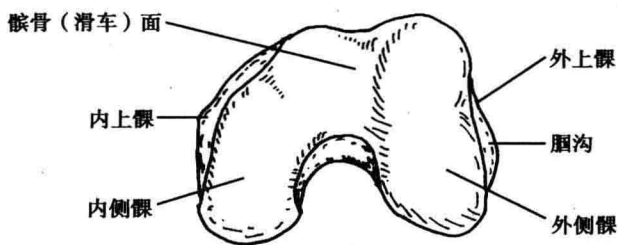


图1-1 股骨髌

胫骨上段膨大而形成2个髌，称为胫骨平台。平台关节面成浅凹与股骨髌相接；两髌各有一嵴突形成髌间嵴。（图1-2）

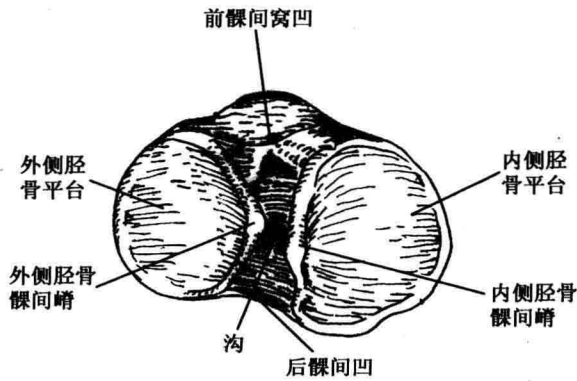


图 1-2 胫骨平台

髌骨为人体最大的籽骨（图 1-3）。它与股四头肌、腓腱组成伸膝装置，髌骨与股骨滑车组成髌股关节。髌骨厚度为 2~3 cm，前面粗糙，后面为关节软骨面，整个关节面被两条纵行的嵴分为 3 部分：外侧关节面、内侧关节面、奇面（又称第 3 面），其中，内、外侧关节面又被 2 条水平嵴划分为上、中、下 3 部分，共计有 7 个关节面。内外侧关节面分别与股骨滑车内外侧面相对应，奇面则仅在膝关节极度屈曲时才与股骨关节面相接触。

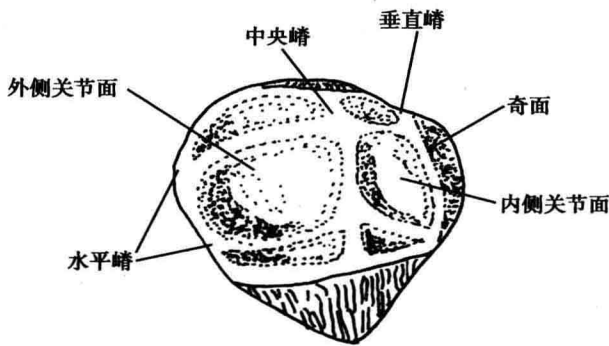


图 1-3 髌骨

第二节 软骨



膝关节内关节软骨的厚度随骨端的凹凸弧度而变化，通常在凸面周缘及凹面中央较薄，平均厚度 2~4 mm，髌骨中央的软骨最厚（约 7 mm）。软骨由软骨组织及其周围的软骨膜构成，软骨组织由软骨细胞、基质及纤维构成。软骨不含神经纤维、血管及淋巴管。软骨细胞占软骨组织的 5% 或更少，由未分化的间充质细胞分化而来。成熟软骨细胞的形态因分布的位置及软骨陷窝的不同而呈现或扁或圆，细胞核呈偏心性，其超微结构因细胞位置及活性的不同而各异。从形态上可分为 4 层：浅表层、中间层或移行层、深层、钙化软骨层（图 1-4）。

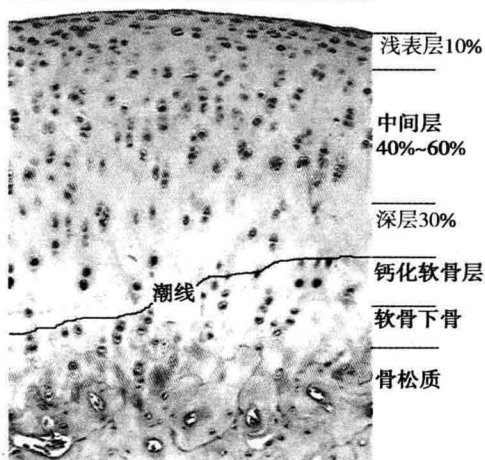


图 1-4 软骨分层示意图（HE 染色， $\times 100$ ）

1. 浅表层 厚约 40 μm 。此层内的胶原纤维与更深层内的胶原纤维排列方式不一样，呈切线位。这些纤维具有孔隙状结构，能够摄入滑液分子，排出蛋白质以及透明质酸等较大的分子。

2. 中间层或移行层 距关节面下约 500 μm 。此层内细胞代谢较浅表

层内活跃，均具有细胞内结构，如内质网、线粒体和高尔基复合体。

3. 深层或辐射层 为关节软骨最厚的部分，软骨细胞呈柱状排列，胶原纤维垂直排列，部分穿过潮线及钙化软骨达软骨下骨层，使关节软骨牢固地附着在骨上。此层内胶原纤维直径最粗，可能与它们需要抵抗蛋白多糖膨胀性的压力有关。

4. 钙化软骨层 位于潮线深面，将透明软骨与软骨下骨组织隔开，在骨骼成熟之前，此层内的软骨细胞退行性变，软骨内骨化。骨骼成熟以后，基质钙化，可见无 RNA 合成能力的小软骨细胞。

关节软骨分层排列反映了关节软骨功能适应的生物力学变化。浅表层主要以剪力为主；中间层和深层则主要承受压力载荷；钙化软骨层将关节面附着于骨上。

第三节 滑膜与滑囊



膝关节有一个人体中最大、滑膜最丰富的关节腔，关节由关节囊包裹，内衬以滑膜组织：在上方，滑膜延伸至髌骨上极之上，在股骨与股四头肌之间形成一短小的隐窝；在后方，滑膜起始于腓肠肌的起点处，随后离开关节囊，绕过前交叉韧带前方，后交叉韧带仅在前方被滑膜覆盖；在前方，滑膜覆盖在髌下脂肪垫上；在外侧，滑膜位于股外侧髌的上方，滑膜腔与环绕腓肌腱的滑囊相通（图1-5、图1-6）。

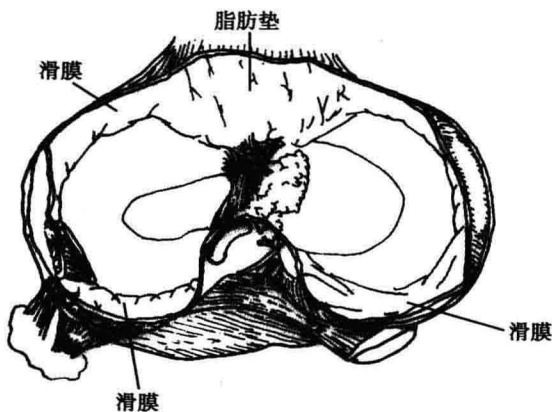


图 1-5 膝关节滑膜示意图

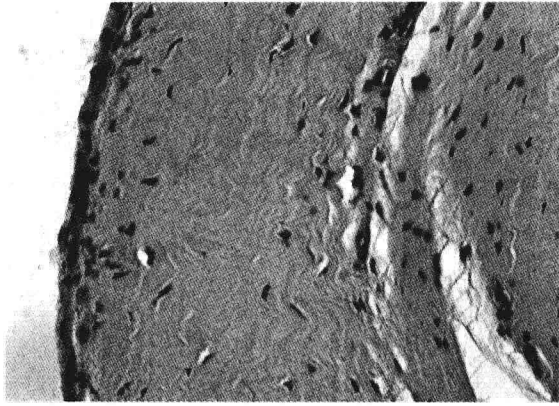


图 1-6 膝关节正常滑膜切片 (HE 染色, $\times 100$)

滑膜内层常被覆 2~4 层扁平或立方的上皮样结缔组织细胞, 称为滑膜细胞, 其基部无基膜, 细胞间有少量间质或纤维。其中一种为似成纤维细胞称为 F 细胞, 能分泌透明质酸和一些黏蛋白, 组成滑液

膝关节是人体中最大和最复杂的关节, 滑囊分布也最广泛而复杂。膝关节中有 12 个滑囊: 前方有髌前滑囊、髌下浅滑囊、股四头肌滑囊和髌下深滑囊; 内侧有鹅足滑囊、半膜肌滑囊和胫侧副韧带滑囊 (图 1-7); 外侧有股二头肌腱与腓侧副韧带间隙滑囊、腓肌滑囊、腓侧副韧带与腓肌间隙滑囊; 后方有内侧腓肠肌滑囊、外侧腓肠肌滑囊 (图 1-8)。

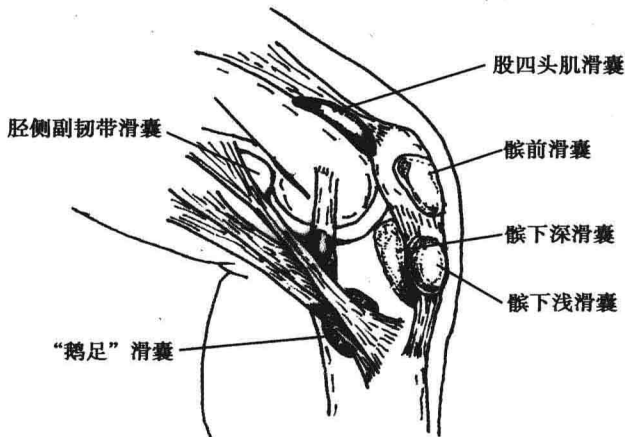


图 1-7 膝关节前方及内侧滑囊

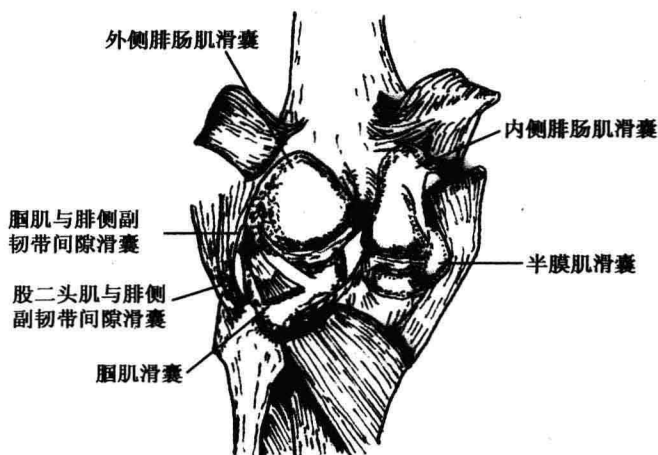


图 1-8 膝关节后方及外侧滑囊

第四节 半月板



膝关节半月板由纤维软骨组成，内、外各一，位于膝关节的关节间隙，是膝关节的重要组成部分。半月板在膝关节中的功能主要有：滚珠样作用；防震缓冲的作用；填充关节间隙的作用；防止股骨前滑的作用；防止膝关节过伸、过屈和过度旋转的作用；调节关节内压力和分布滑液，在维持膝关节稳定性和灵活性等正常生理功能中起着重要作用。半月板是关节内惟一没有滑膜覆盖的组织，其冠状断面呈三角形结构，可概括为“三面一缘”：与股骨髁相关的上表面，与胫骨平台相关的下表面，借冠状韧带与关节囊、胫骨平台相连的周围面（又称半月板壁或半月板边缘）及关节腔内凹形的游离缘。除冠状韧带外，半月板的前后角借纤维组织连接固定于髁间嵴周围。在前部，半月板借半月板髁韧带与髁骨相连，故伸肌装置可借此调节半月板在关节前部的活动；在后部，半月板分别借纤维组织与半膜肌、腓肌相连，使二者得以调节内、外侧半月板

在关节后部的活动。

外侧半月板类似于一个 2/3 环形。其前角与后角大小相当。外侧半月板后角的稳定和由半月板股骨后韧带和腓绳肌腱提供；半月板股骨后韧带即板股后韧带（posterior meniscal femoral ligament, PMFL, 又称第三交叉韧带），从外侧半月板后角收回，经后交叉韧带前面或后面，止于股骨内髁外侧面。位于前面者又称 Humphrey 韧带，位于后面者又称 Wrisberg 韧带。板股韧带的出现率在不同文献中报道不一，其解剖变异可导致半月板的过度活动。腓绳肌则起于胫骨后面，其向前、外、上方行走，穿腓肌裂孔变成腓肌腱，止于股骨外上髁的前下方。

内侧半月板呈半月形反“C”形，其前角小而薄，后角则厚而重。内侧半月板与关节囊的结合紧密无中断。其后角借纤维组织与半膜肌直头相连，故有一定的活动度（图 1-9、图 1-10）。成人半月板有血管区（红区）的范围在内侧半月板约为 10%~25% 的宽度，在外侧约为 10%~30% 的宽度。半月板撕裂发生在红区时，由于血液供应较为充足，其愈合能力较强；红-白区的撕裂也有一定的愈合能力；发生在白区的半月板撕裂因无血液供应，撕裂后不能愈合。大量研究证实，半月板切除后将导致膝关节载荷传导紊乱，加速关节软骨的退行性变。

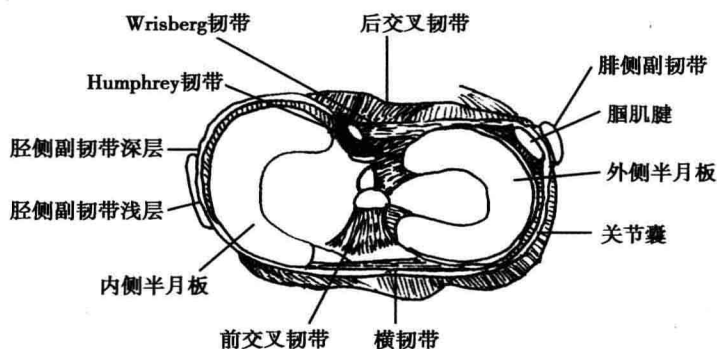


图 1-9 内、外侧半月板及膝关节周围韧带

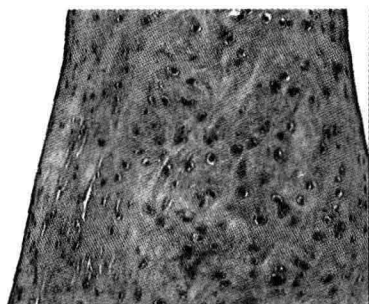


图 1-10 膝关节正常半月板切片 (HE 染色, $\times 100$)

第五节 膝关节韧带和肌肉



膝关节周围的韧带和肌肉为膝关节的静态及动态稳定系统 (图 1-11~图 1-16)。内侧静力性结构有胫侧副韧带浅、深层, 与内侧半月板共同构成半月板副韧带复合体, 动力性结构有缝匠肌、股薄肌、半腱肌; 后方静力性结构有腓斜韧带、弓状韧带, 动力性结构有半膜肌、腓肌、腓肠肌; 外侧静力性结构有腓侧副韧带、髌胫束, 动力性结构有股二头肌肌腱; 关节内的静力性结构包括前交叉韧带和后交叉韧带。

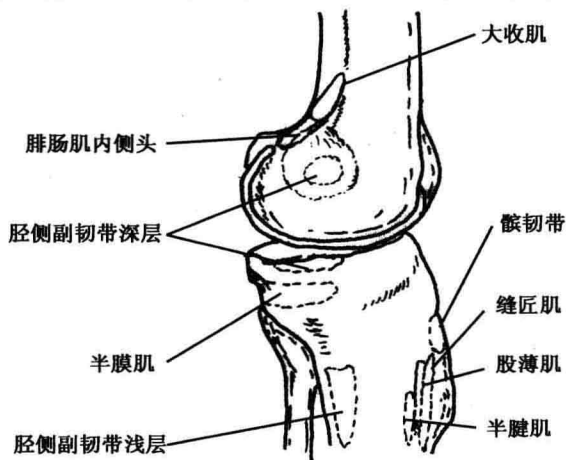


图 1-11 膝关节周围肌肉附着

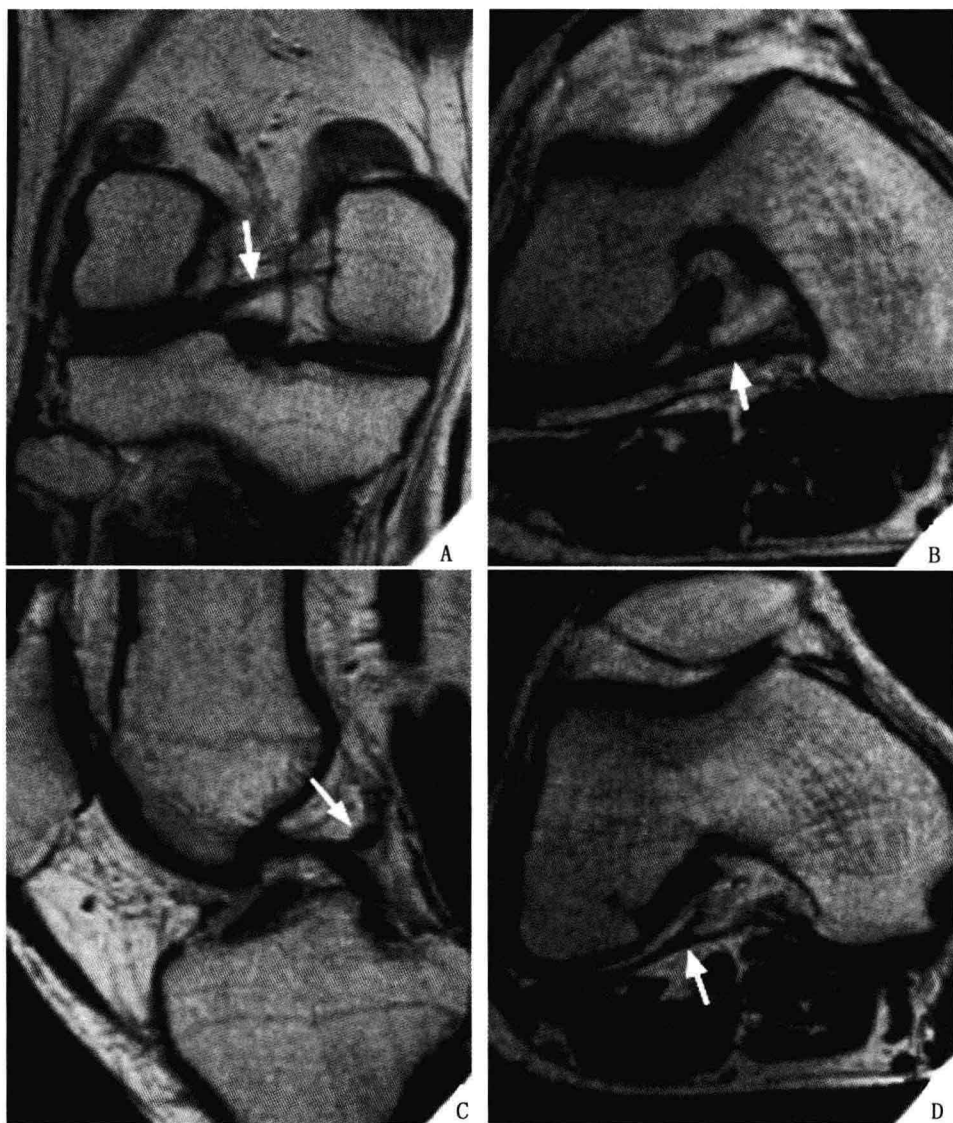


图 1-12 右侧正常膝关节后外侧结构相邻韧带

图 A: 冠状位, 斜向内上的板股后韧带, 起于外侧半月板后角, 止于外髌外侧面 (箭头示); 图 B: 横轴位, 板股韧带 (箭头所示); 图 C: 矢状位, 板股韧带之横截面 (箭头示), 与后交叉韧带毗邻; 图 D: 横轴位, 腓斜韧带与关节囊相连 (箭头示)

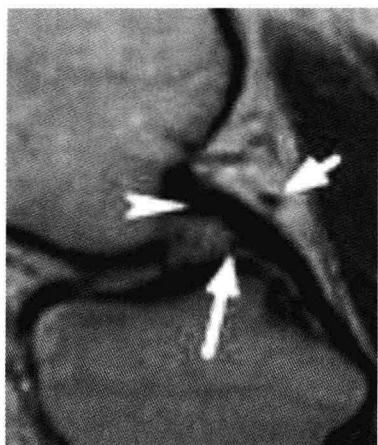


图 1-13 正常 Humphrey 韧带（长箭头示）、Wrisberg 韧带（短箭头示）和后交叉韧带（箭头示）

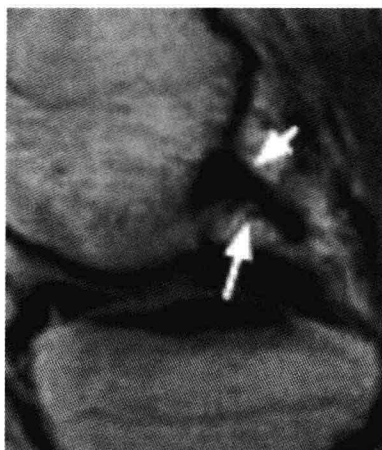

图 1-14 正常 Humphrey 韧带（长箭头示）和 Wrisberg 韧带（短箭头示）

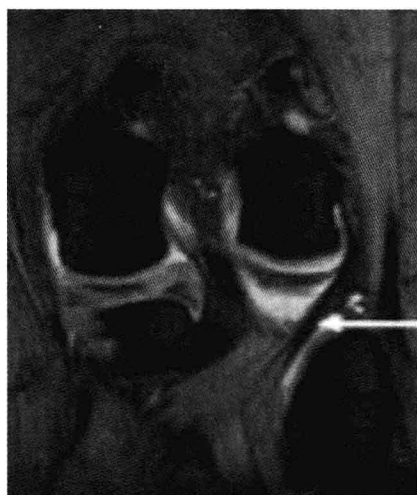

图 1-15 正常左膝腓肌腱（箭头示）

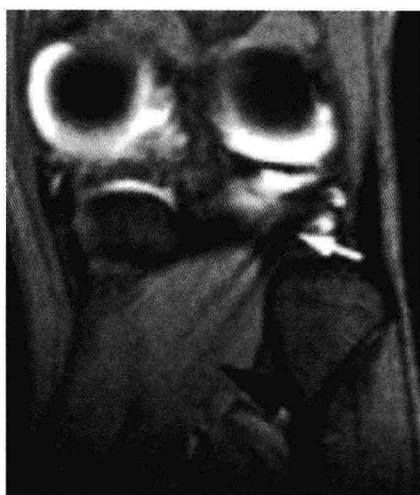

图 1-16 正常腓肌（黑箭头示）及其肌腱（白箭头示）

股四头肌及其肌腱附着于髌骨上缘，部分肌纤维经髌骨前面向下方移行为髌韧带止于胫骨结节。股四头肌能够维持髌骨纵向稳定，由于股四头肌腱特别是股内侧肌的下部附着纤维几乎呈水平位，因此也维持了

髌骨的横向稳定。髌骨两侧有来自股内、外侧肌的纵行纤维，与深层横行的关节囊纤维层共同形成髌内、外侧支持带，髌股关节的静力稳定就依靠髌内、外侧支持带维持，以内侧尤为重要。

膝后外侧角 (posterior lateral corner, PLC) 是膝关节后外侧区域肌腱、韧带、关节囊等结构的总称 (图 1-17)。上界为股骨外上髁平面，下界相当于腓骨颈平面；内侧为膝关节纵向中轴线，外侧是胫胫束下方的后内缘。组成 PLC 的结构分为 3 层：浅层，包括膝腓侧副韧带、豆腓韧带、弓形韧带；中层，由腓腓韧带和腓肌腱组成；深层，主要是关节囊及其增厚部分。

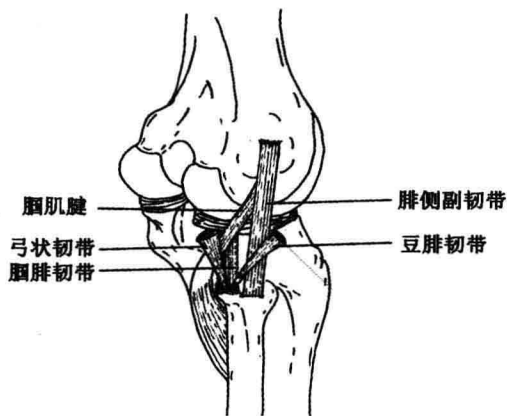


图 1-17 膝关节正常后外侧结构

膝关节外侧副韧带即腓侧副韧带，起于股骨外上髁，止于腓骨小头，呈圆索状，纤维与关节囊之间被脂肪组织隔开，侧副韧带的主要功能是加强关节侧方的稳定性。屈膝时韧带松弛，伸膝时韧带拉紧，有限制小腿旋转的作用；腓骨小头后方有 2 个韧带附着。偏前方有豆腓韧带，自腓骨小头向上止于小豆骨，小豆骨位于股骨外髁后外侧的关节囊浅层。偏后方为弓形韧带，向上方呈扇形止于膝后关节囊的中部。腓肌起于胫骨上端的后内侧，向上外走行于膝腓侧副韧带的深面，止于膝腓侧副韧带止点的前下方。在豆腓韧带和弓状韧带腓骨附着处的深面，有腓腓韧带自腓骨后上缘的顶端向内上方呈扇形止于腓肌腱。腓腓韧带由前、后束组成：前束在腓肌腱附丽部较宽，后束附丽较窄，恰好附着于腓肌肌腹和肌腱结合处。

膝关节内侧副韧带 (medial collateral ligament, MCL) 即胫侧副韧带，是膝关节中最重要的韧带之一，它可以限制膝关节外翻以及胫骨外旋和前移。MCL 是膝关节对抗外翻负荷的首要内侧稳定结构，而且 dMCL 对内侧半月板起着重要的锚固作用，如果 dMCL 损害可能累及半月板实质。后斜韧带与 MCL 的后缘融合，在膝关节完全伸直受到外翻负荷时，有助

于防止内侧张开。在屈曲位，后斜韧带的前部位于 MCL 的深层，由滑膜将这 2 个结构分开。在膝关节屈曲伸直活动中，MCL 会发生 1~2 cm 的前后偏移，如果膝关节屈曲 $>30^\circ$ 时将后斜韧带的前部与 MCL 的后部纤维缝合，将限制 MCL 的前后偏移。

膝关节前交叉韧带 (anterior cruciate ligament, ACL) 起自股骨外髁内侧面，止于胫骨髁间隆起前方的骨面，与矢状面、冠状面均成一定角度，对胫骨前移、膝关节内外旋及膝过伸均有一定的限制作用。ACL 损伤后，将导致膝关节的不稳定。后交叉韧带 (posterior cruciate ligament, PCL) 起自胫骨髁间隆起的后方，向前、上、内止于股骨内髁的外面。膝关节不论伸直或屈曲，ACL、PCL 均呈紧张状态，ACL 可防止胫骨向前移动，PCL 可防止胫骨向后移动。

髁内侧支持带分为浅、深两层。浅层较薄，向上与股内斜肌腱膜相延续，向前内侧越过髁骨和髁韧带前面与髁外侧支持带浅层相延续，向后与覆盖股薄肌、缝匠肌的筋膜相连，向下附着于胫骨内侧缘；深层包括内侧髁股韧带、内侧髁胫韧带和内侧髁半月板韧带。内侧髁股韧带起自股骨的内收肌结节向前呈扇形发散，上部纤维行于股内斜肌深面向前上与股中间肌筋膜相融合，中部纤维行向前与表面的股内斜肌腱融合止于髁骨内侧缘上部，下部纤维行向前下止于髁骨内侧缘中上部 (图 1-18)。纤维在内收肌结节处薄而窄，向前逐渐增宽增厚，以髁骨内缘止点处最厚。内侧髁胫韧带起自股内斜肌腱下缘和髁骨内缘，几乎与髁韧带平行向下止于胫骨上端内侧面。该韧带较薄、纤维排列紧密，向外与内侧髁支持带浅层融合。内侧髁半月板韧带在内侧髁胫韧带深面，起自髁骨内缘下 1/2，向后内下走行一段距离后，可分为 2 部分：一部分纤维在髁韧带内侧，略向后内下止于胫骨粗隆内上方关节缘远端的胫骨，称为胫骨部；另一部分纤维向后内下走行，在内侧副韧带浅层前方止于内侧半月板和关节囊韧带，称为半月板部。

髁外侧支持带分为浅、深两层。浅层较薄；深层包括外侧横韧带、外侧髁胫韧带和上髁髁韧带，其中外侧横韧带是限制髁骨内移的主要结构，对维持正常髁骨运动轨迹起主要作用。(图 1-19)

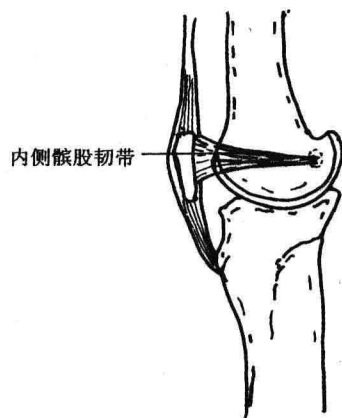

图 1-18 正常膝关节内侧髌股韧带

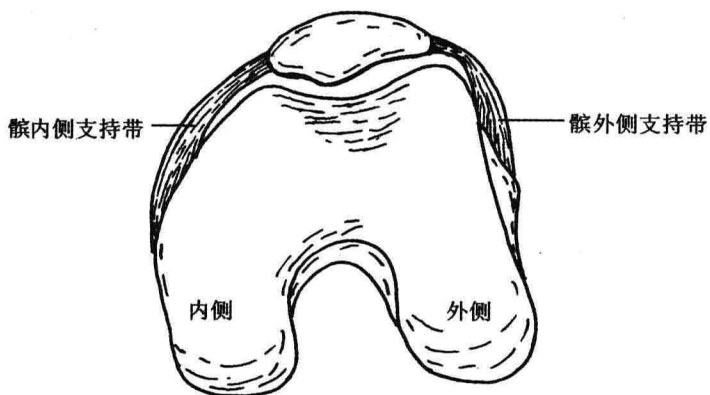



图 1-19 正常膝关节髌内、外侧支持带

第二章

膝关节影像学
技术



PART 2

第一节

膝关节常用 X 线及 CT 技术



一、X 线技术

患者取仰卧位，平躺于检查床上；正位摄片时两腿平伸，两膝关节距离适当加大；焦点中心定于患侧膝关节髌骨下缘处；侧位片以患侧膝关节侧卧，患侧屈曲约 30° ，健侧腿向前胸尽量屈曲，放大视野（图 2-1）。

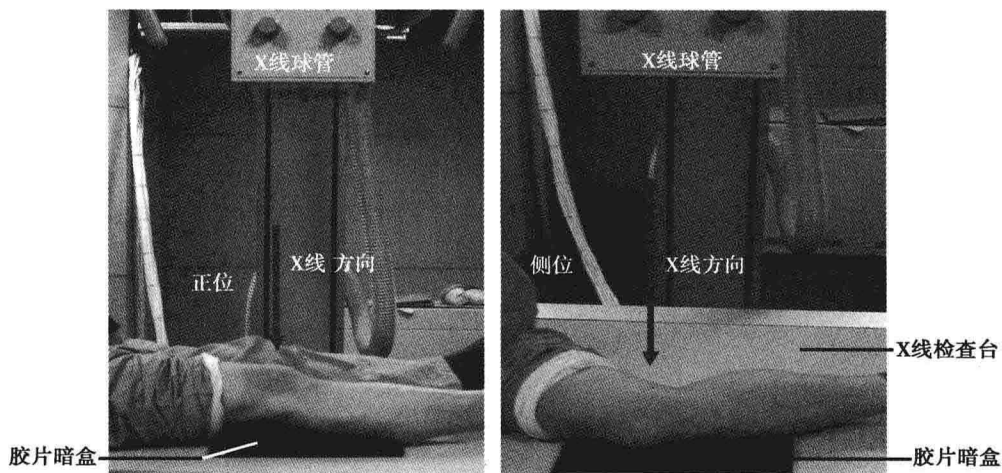


图 2-1 膝关节正侧位投照体位

(一) 髌骨切线位投照方法

髌骨切线位又称髌骨轴位，摄片目的是查看髌骨本身的骨折、脱位、半脱位以及髌骨面（髌股关节）退行性变的情况。患侧膝关节屈曲 $30^\circ \sim 90^\circ$ （常用 30° 、 45° 、 60° 和 90° ）。 30° 者称为 Merchant 位，体位上可以使用仰卧位、俯卧位、侧卧位。足部平放于台面，这时同侧髌关节处于自然屈曲状态。投照方向上可以使用头足向、足头向两种。将暗盒横放稍

前倾，使其紧贴患侧大腿前缘，嘱患者双手扶住暗盒背面。髌骨处于暗盒中心位置，中心线通过髌骨和股骨间的关节间隙（髌股关节），中心线向头侧倾斜 $5^{\circ}\sim 12^{\circ}$ 垂直射入暗盒。需要注意的是入射角度随膝关节屈曲角度的加大而相应增加，其原则为中心线与髌骨长轴平行。（图2-2、图2-3）



图2-2 髌骨切线位拍摄方法示意图（一）



图2-3 髌骨切线位拍摄方法示意图（二）

（二）膝关节负重摄片

膝关节负重摄片分双膝负重摄片和单膝负重摄片，主要观察关节间隙变化情况，多应用于退行性骨关节病。

方法是患者站立于检查台上或借助木箱抬高拍照部位站立。正位：患者站立木箱之上，面向 X 线球管，双腿并拢，足尖向前，中心线垂直穿过髌骨下缘；负重侧位：患者双腿前后方向分开直立，中心线同膝关节侧位（图 2-4、图 2-5）。



图 2-4 膝关节负重正位拍摄示意图

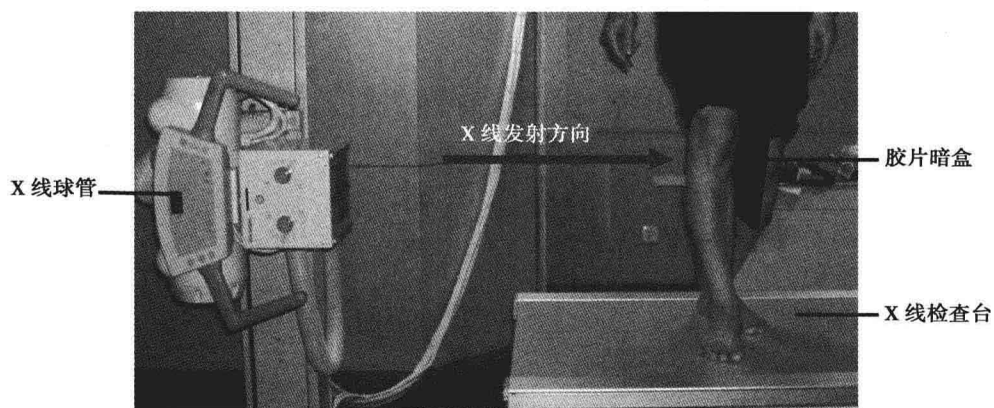


图 2-5 单侧膝关节负重侧位拍摄示意图

二、CT 技术

患者取仰卧位，足先进；两腿平伸，两膝关节距离适当加大；0 点定于胫骨中段扫描定位像；以患侧膝关节为中心扫描膝关节，层厚、层距

均为 5 mm。必要时行螺旋 CT 扫描，层厚 1 mm。CT 重建方式较多，有各方向的 MPR 薄层重建、表面重建 SSD 以及 VR 重建，可根据不同观察目的而选用。(图 2-6)

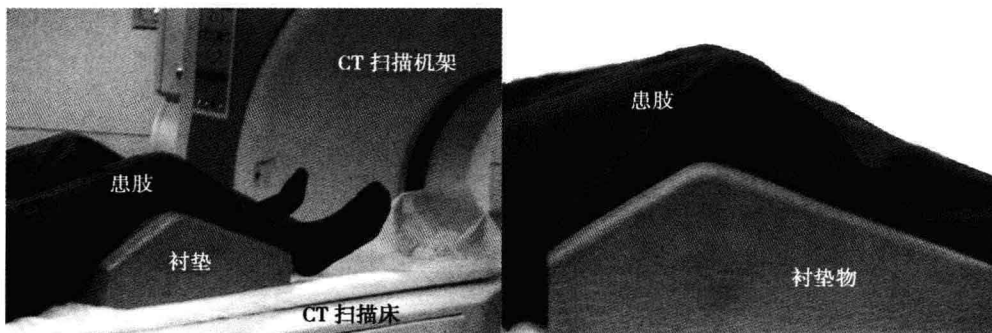


图 2-6 膝关节 45°CT 扫描体位示意图

第二节 膝关节正常 X 线及 CT 影像特点



一、X 线影像特点

(一) 构成骨

膝关节构成骨包括股骨内外髁、胫骨平台、髌骨等结构(图 2-7)。

(二) 半月板、韧带、关节囊及滑膜

正常半月板的常规 X 线表现：常规 X 线只能显示骨组织及其关节间隙和肌肉大体情况，不能显示半月板等软组织。正常半月板由于是纤维结构，X 线检查只显示关节腔。关节腔的结构包括关节囊滑膜及滑液、半月板、关节面软骨等，这些结构发生的病变(如损伤)可表现为关节腔的增宽或狭窄、消失等。过去用 X 线充气造影可显示半月板，但造影非常不便而且是间接征象，现除了用于一些研究项目以外，已基本不用。

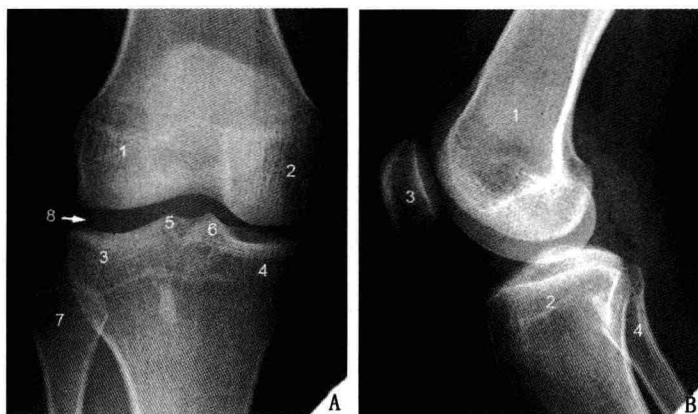

图 2-7 正常膝关节 X 线片

- 图 A (正位片): 1. 股骨外髁; 2. 股骨内髁; 3. 外侧平台; 4. 内侧平台;
5. 外侧髁间嵴; 6. 内侧髁间嵴; 7. 腓骨小头; 8. 关节腔。图 B (侧位片):
1. 股骨; 2. 胫骨; 3. 髌骨; 4. 腓骨小头

二、CT 影像特点

CT 显示膝关节构成骨皮质、小梁的细微结构十分清晰; CT 薄层扫描 MPR 可作任意方向重建图像, 显示半月板欠佳, 表现为突出骨质边缘之外的软组织密度弧形结构, 对半月板损伤的显示远不如 MRI (图 2-8~图 2-11)。

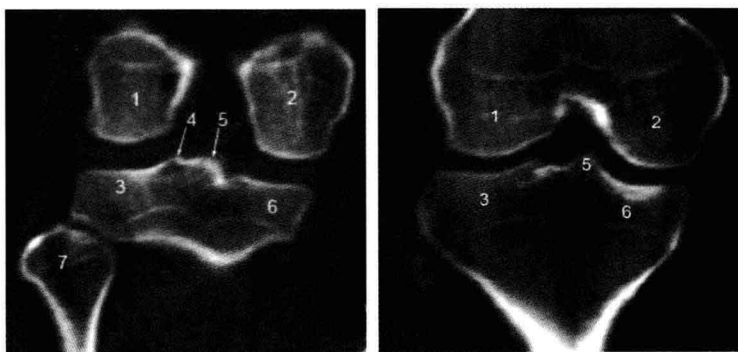


图 2-8 同一病例正常右膝 CT 冠状位 MPR 重建图像

1. 股骨外髁; 2. 股骨内髁; 3. 外侧平台; 4. 外侧髁间嵴; 5. 内侧髁间嵴; 6. 内侧平台; 7. 腓骨小头

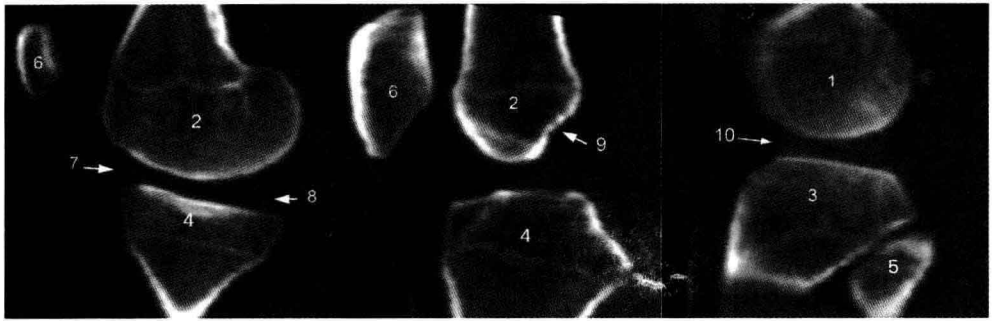


图 2-9 同一病例正常右膝 CT 矢状位 MPR 重建图像 (自内向外排列)

1. 股骨外髁; 2. 股骨内髁; 3. 外侧平台; 4. 内侧平台; 5. 腓骨小头; 6. 髌骨;
7. 内侧半月板前角; 8. 内侧半月板后角; 9. 后髁间窝; 10. 外侧半月板

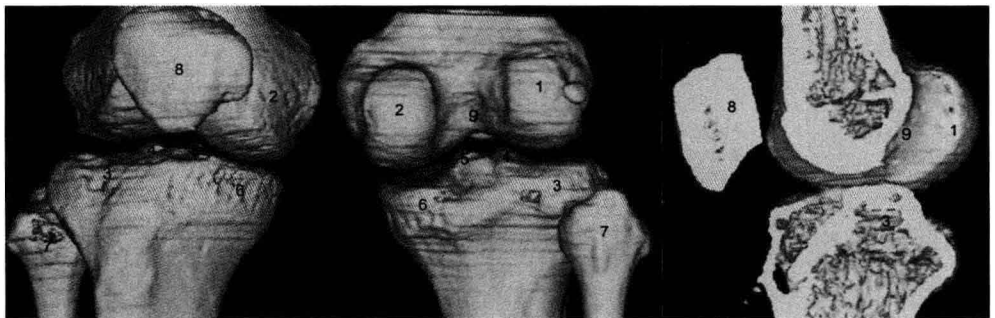


图 2-10 同一病例正常右膝 CT 表面重建图像 (C 为矢状位剖面图)

1. 股骨外髁; 2. 股骨内髁; 3. 外侧平台; 4. 外侧髁间嵴; 5. 内侧髁间嵴; 6. 内侧平台;
7. 腓骨小头; 8. 髌骨; 9. 后髁间窝

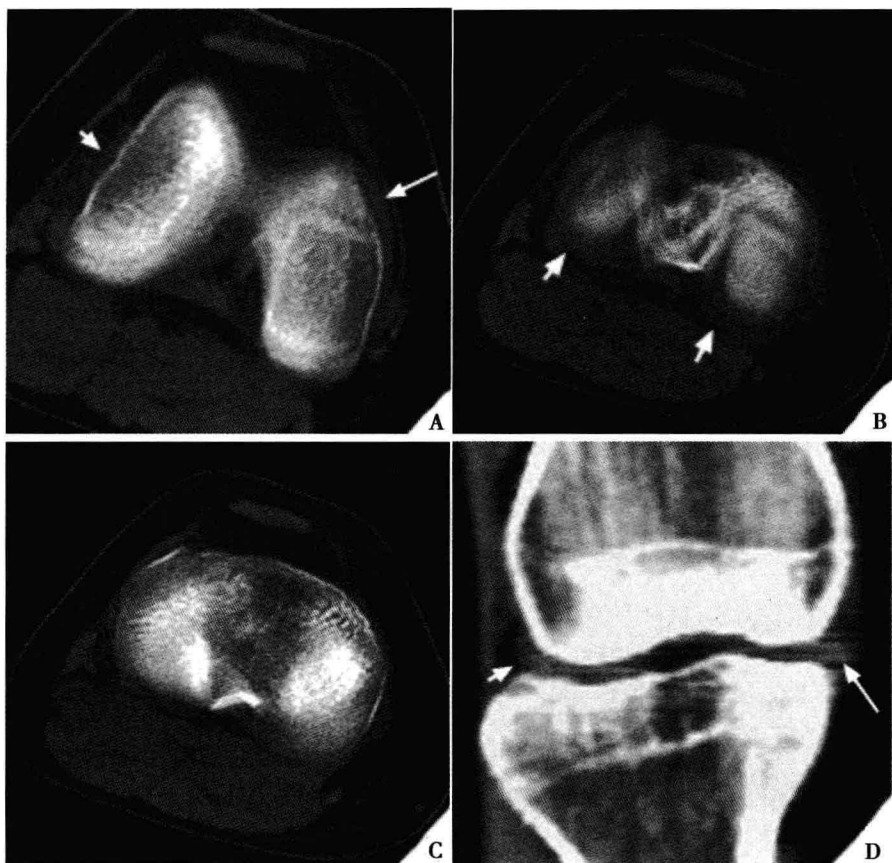


图 2-11 同一病例正常右膝 CT 图像(A、B、C 为自股骨髁下缘至胫骨平台横轴位扫描)

图 A: 内侧半月板 (长箭头示), 外侧半月板 (短箭头示); 图 B: 内、外侧半月板后角 (箭头示); 图 C: 横轴位 CT; 图 D: 冠状位 CT 重建, 半月板体部层面, 显示内侧半月板 (长箭头示) 和外侧半月板 (短箭头示)

第三节 膝关节常用 MRI 技术



一、检查体位和技术

膝关节 MRI 检查体位均采用仰卧位。3 个标准成像平面是直接的冠状位、矢状位和横断位（即轴位），前二者比后者更为常用。成像视野采用 14~180 cm，矩阵 256（或 512），层厚 3~4 mm。矢状位显示前后交叉韧带、半月板前角和后角及滑膜的解剖，特别是髌上囊；冠状位评估侧副韧带和半月板体部较好；评价髌骨的软骨和骨质，采用轴位的 FSE T_1 或 T_2 成像较为合适。矢状位质子密度像对于显示韧带、肌腱、软骨、骨质变化以及半月板的解剖图像尤为清楚；半月板的损伤或撕裂采用脂肪抑制的梯度回波成像序列非常敏感；关节囊积液、腘窝囊肿、腱鞘囊肿、半月板囊肿的显示以 FSE T_2 较好，扫描方向视乎病变的部位而定。（图 2-12、图 2-13）

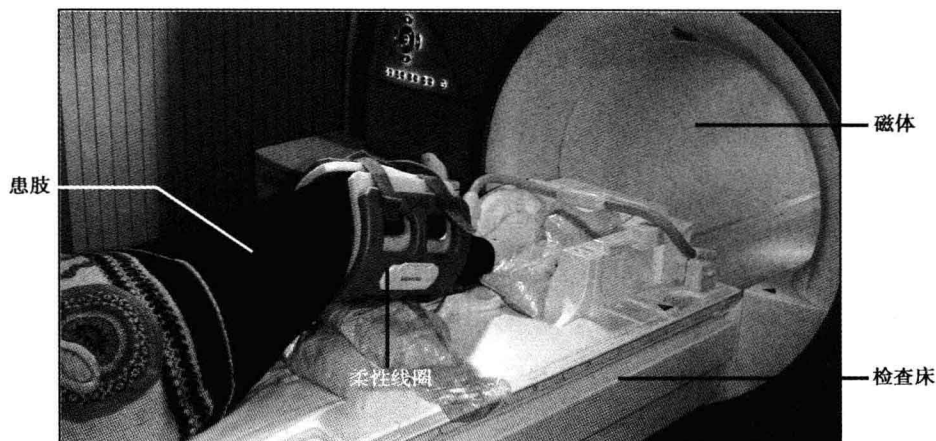

图 2-12 膝关节 MRI 检查体位



图 2-13 膝关节 MRI 检查（屈曲 30°）

二、韧带扫描特殊要求

由于前交叉韧带较细、呈斜向走行，常规矢状位显示率不够理想；但膝关节其他韧带扫描无特殊处理均能很好地显示。临床上前交叉韧带的损伤远较后交叉韧带多见，因此将患侧膝关节屈曲并双斜矢状位扫描法，提高其病变的显示率很有必要。关于屈曲的角度各家观点不一。屈曲 30°以上是较好的选择，并尽量在设备允许的条件下增大屈曲角度。双斜矢状位是首选扫描方向。方法：第一斜位是在冠状位的定位像上，以膝关节中心点为圆心，将扫描线由内下向外上旋转定位，旋转的角度应 $>18^\circ$ 而 $<30^\circ$ 角；第二斜位是在轴位定位像上，以膝关节中心为圆心，将扫描线顺时针旋转 $15^\circ \sim 22^\circ$ ；层厚 3 mm，间距 10%。常规 T_1 加权、 T_2 WI 加权、质子加权、反转回波序列（STIR）均能显示。其中，质子加权像显示韧带解剖为首选。并且由于韧带组成为纤维成分，病灶纤维结构破坏，水分含量增高，故在显示其解剖结构的同时其病灶质子密度信号也明显增高。（图 2-14）




图 2-14 同一病例示正常右膝关节双矢状位扫描方向定位图
旋转后之扫描线与 ACL 走行方向平行 (箭头示)

第四节 膝关节正常 MRI 影像特点



一、构成骨

股骨、胫骨、髌骨、腓骨、MRI 影像特点如图 2-15~图 2-17 所示。

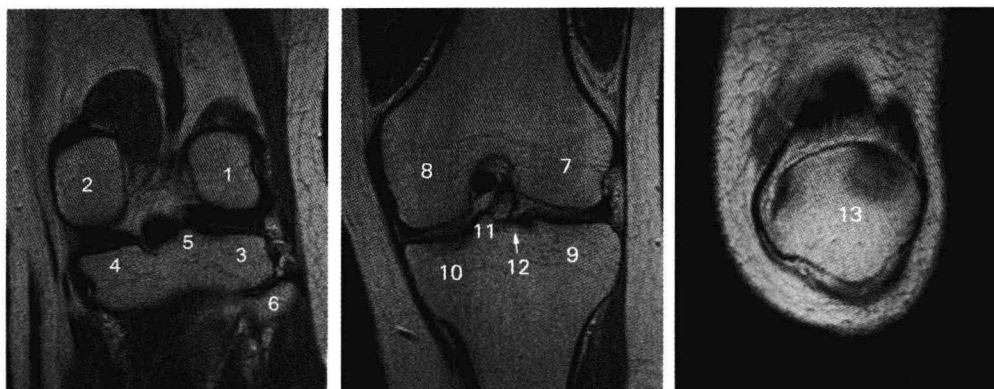


图 2-15 同一病例示正常左膝关节组成骨 MRI 冠状位图

1. 股骨外髁；2. 股骨内髁；3. 外侧平台；4. 内侧平台；5. 外侧髁间嵴；6. 腓骨小头；7. 外髁；8. 内髁；9. 外侧平台；10. 内侧平台；11. 内侧髁间嵴；12. 外侧髁间嵴；13. 髌骨（长轴位像）

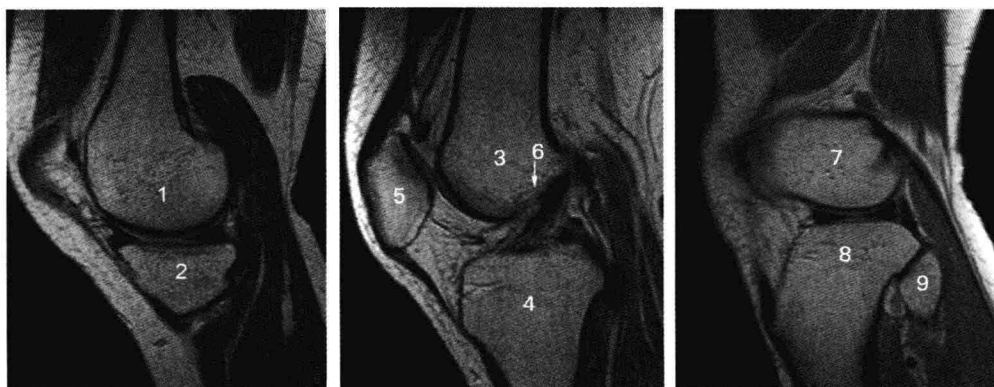


图 2-16 同一病例示正常左膝关节组成骨 MRI 矢状位图

1. 内髁；2. 胫骨内侧平台；3. 股骨下端；4. 胫骨平台；5. 髌骨；6. 后髁间窝；7. 股骨外髁；8. 胫骨外侧平台；9. 腓骨小头

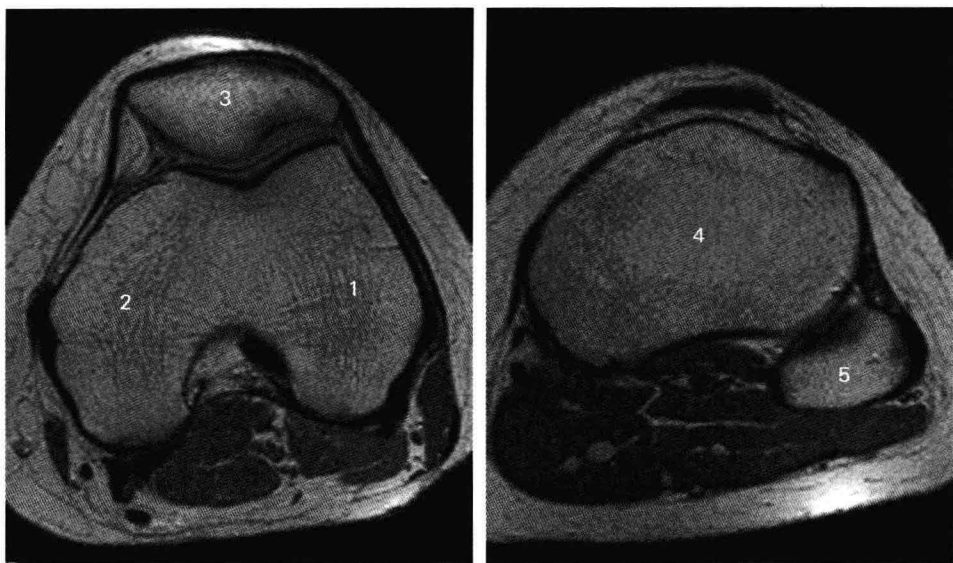


图 2-17 同一病例示正常左膝关节组成骨 MRI 横轴位图

1. 股骨内髁; 2. 股骨外髁; 3. 髌骨; 4. 胫骨平台; 5. 腓骨小头

二、半月板

膝关节 MRI 解剖常用的矢状和冠状扫描方式, 在质子像、 T_1 WI 和 T_2 WI 像上均呈低信号。

(一) 矢状位质子像

现从外至内以图来说明解剖关系。

1. 外侧半月板外侧缘层面 可显示腓骨、外侧半月板, 腓肌腱通过外侧半月板后方 (图 2-18)。

2. 外侧半月板体部层面 外侧半月板呈凹透镜状, 前后角出现几乎类似形态, 尖相向而对, 注意前角没有达到胫骨前缘 (图 2-19)。

3. 内侧半月板体部层面 内侧半月板亦呈凹透镜状, 后角比前角大, 与外侧半月板正好相反 (图 2-20)。

4. 内侧半月板边缘层面 内侧半月板曲度半径较大是内侧半月板的依据, 其前后角边缘达到胫骨缘 (图 2-21)。

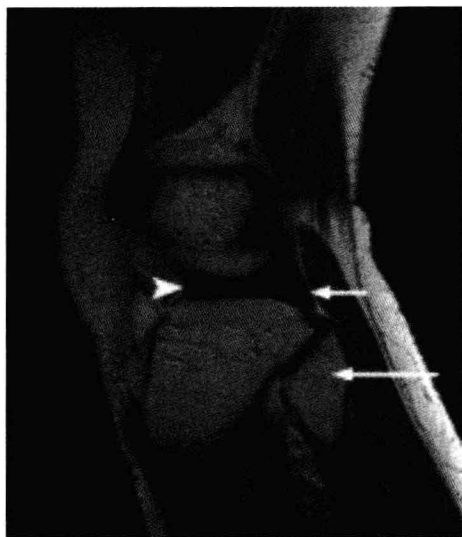

图 2-18 左膝外侧状半月板外缘（粗箭头示），腓骨小头（长箭头示）和胫韧带（短箭头示）

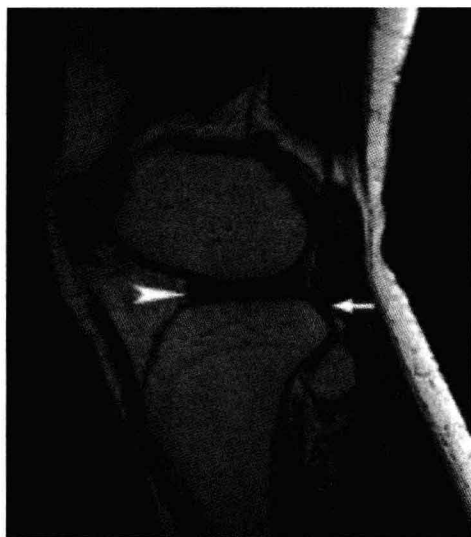

图 2-19 左膝外侧状半月板体部呈前后相对之三角形，未达胫骨边缘（粗箭头示），胫韧带（短箭头示）

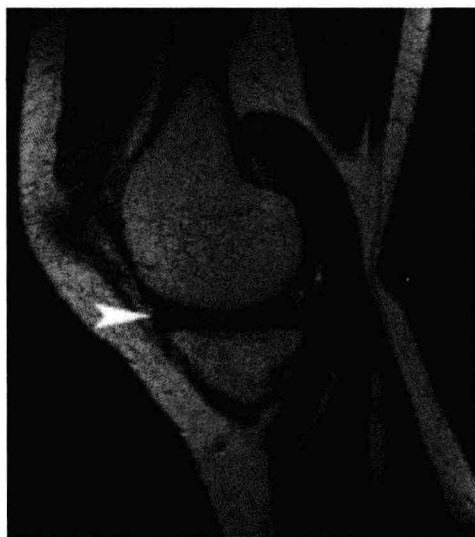

图 2-20 左膝内侧状半月板体部呈前后相对之三角形，前缘达胫骨边缘（箭头示）

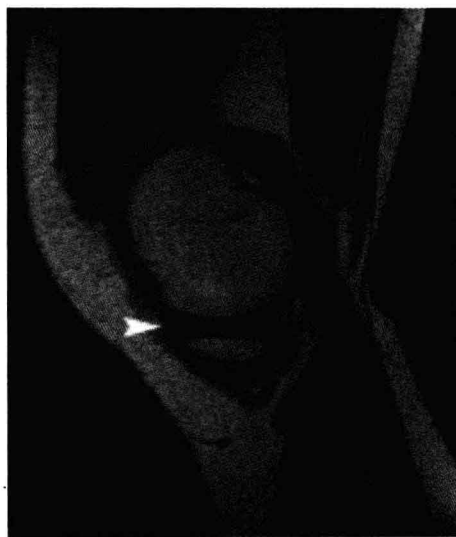

图 2-21 左膝内侧状半月板边缘呈凹透镜状（箭头示）

(二) 冠状位质子像

显示半月板均呈底向外的长三角形，其形态依扫描的层面稍有变化，正常半月板之尖端不超过髌-平台关节长度的一半。冠状位内外侧半月板之前、后角较长。(图 2-22、图 2-23)

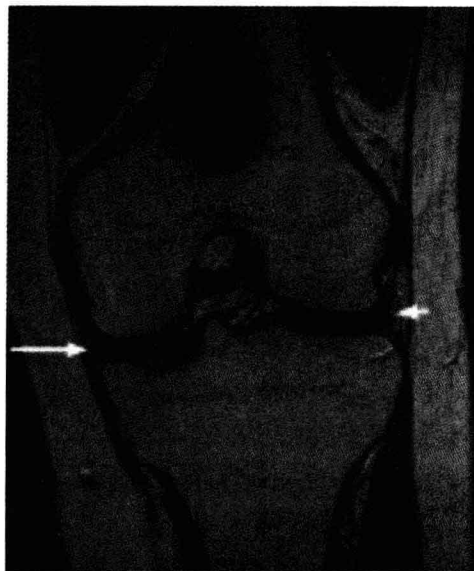

图 2-22 冠状位左膝正常内外侧状半月板体部层面呈底部底向外的长三角形，尖端不超过髌-平台关节长度的一半（箭头示）

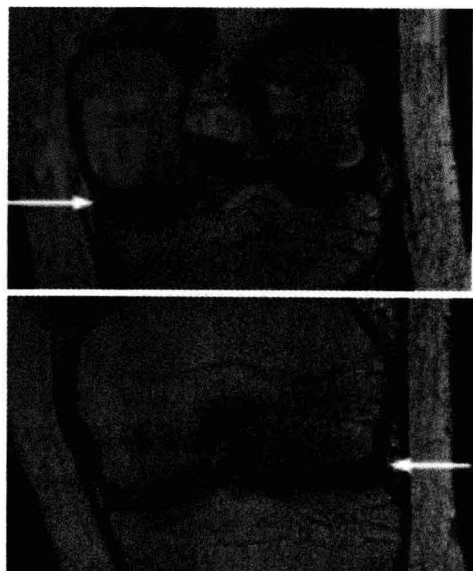

图 2-23 左膝正常半月板后角上图比前角下图较长

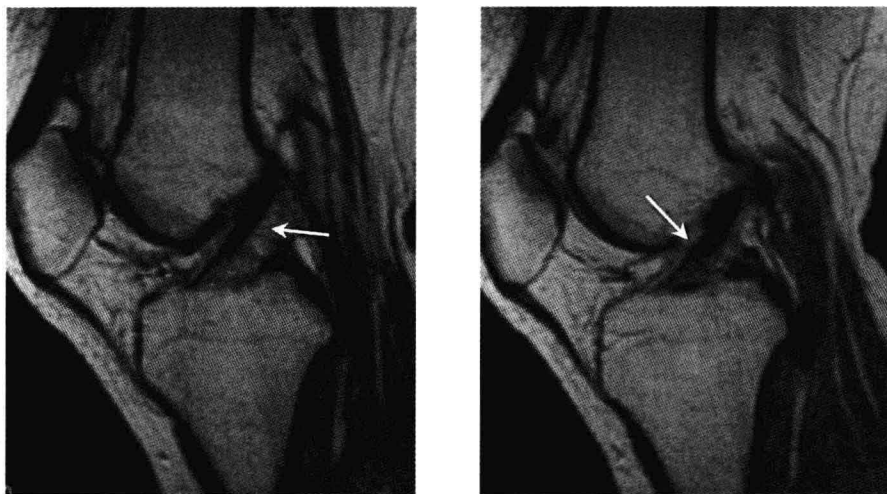
三、韧带

(一) 关节内韧带

1. 前交叉韧带 (ACL)

(1) 斜矢状位：文献报道有 85% 正常人 MRI 能区分出前内侧束 (antero-medial beam, AMB) 和后外侧束 (postero-lateral beam, PLB)。AMB 呈条带状低信号，与胫骨平台的夹角约为 40° ；PLB 较 AMB 粗大，

与胫骨平台之夹角也较大,平均约为 50° (图2-24)。



A. AMB (箭头示)

B. PLB (箭头示)

图2-24 同一病例连续两帧矢状位正常左侧质子像 ACL

(2) 冠状位: AMB和PLB呈“人”字形分布。腓侧为PLB, 平行于股骨外侧髁内侧面; 胫侧为AMB, 与PLB间有约 16° 的夹角(图2-25)。

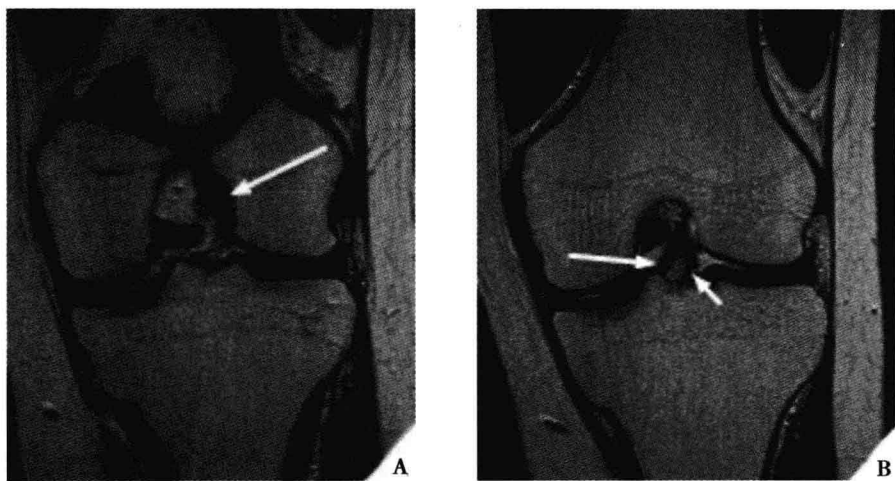


图2-25 冠状位同一病例正常左侧 ACL 质子像

图A: 中部紧贴股骨外侧髁内面, 不能区分出两束; 图B: 胫骨止点处分开呈“人”字形, AMB(长箭头示)与PLB(短箭头示)

(3) 横轴位:

1) ACL 股骨端层面: ACL 与股骨外侧髁内侧面骨皮质大致平行, 呈低信号带状结构, 不能区分 AMB 与 PLB。

2) ACL 中部层面: ACL 呈低信号不对称的“A”字形, PLB 较 AMB 粗且长, 二者之间有脂肪成分分隔。

3) ACL 胫骨端层面: ACL 两束分离较明显, 分别为胫侧的 AMB 和腓侧的 PLB。(图 2-26)

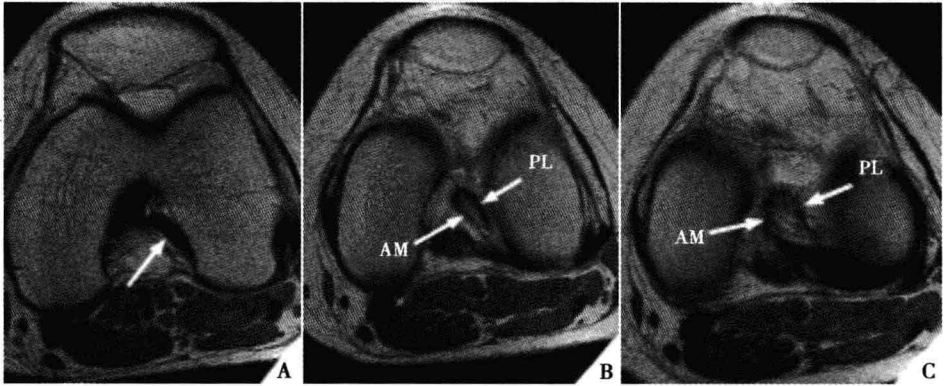


图 2-26 横轴位同一病例正常左侧 ACL 上、中、下段

图 A: 上段与股骨外侧髁内侧面骨皮质大致平行, 呈低信号带状结构, 不能区分 AMB 与 PLB (箭头); 图 B: 中段 PLB 较 AMB 粗且长, 二者之间有高信号脂肪成分分隔; 图 C: 胫骨段 AMB 与 PLM 分离明显

2. 后交叉韧带 (PCL)

(1) 横轴位层面: 胫骨端, PCL 多表现为横行“T”字形, 内侧部纤维束呈纵向走行为主, 外侧部纤维束呈横向走行为主, 部分二者间隐约可见高信号分隔; 有时呈内宽外窄带状结构或双结节融合型; 中段 PCL 多表现为横行类椭圆形结构, 表面有凹状切迹; 股骨端 PCL 结构松散, 信号不均匀, 边缘欠清晰, 难以描述其轮廓形态 (图 2-27)。

(2) 斜冠状位层面: PCL 呈近似等宽带状结构, 由股骨内侧髁外侧面至胫骨平台后缘, 有时呈弓形向外侧走行, 多数无明显分束样结构 (图 2-28)。

(3) 矢状位层面: PCL 呈弓背形向后由股骨端斜向后下至胫骨平台后侧, 弓背的高点多位于 PCL 上段, 少数弓背的高点位于 PCL 中段, 弓

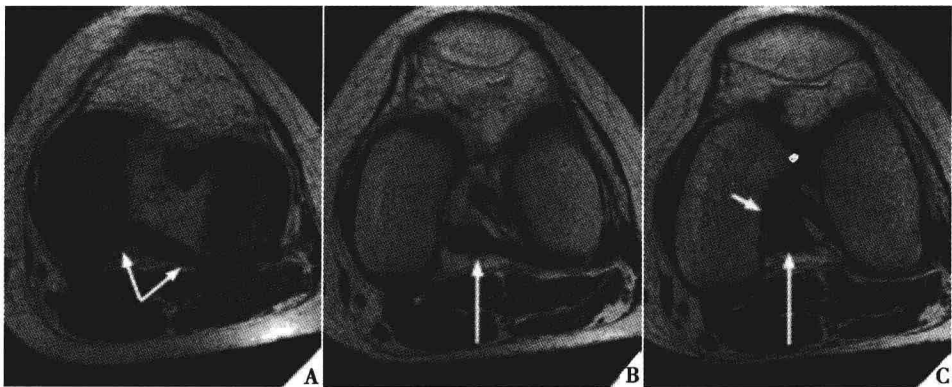


图 2-27 横轴位正常左膝关节 PCL

图 A: 胫骨端, PCL 为横向走形 (箭头示); 图 B: 中段, 表现为横行类椭圆形结构 (箭头示); 图 C: 股骨端, 呈扇形 (长箭头示) 止于内髁外侧面, 边缘欠清晰 (短箭头示), 信号不均匀, 乃由于韧带纤维间脂肪组织所致

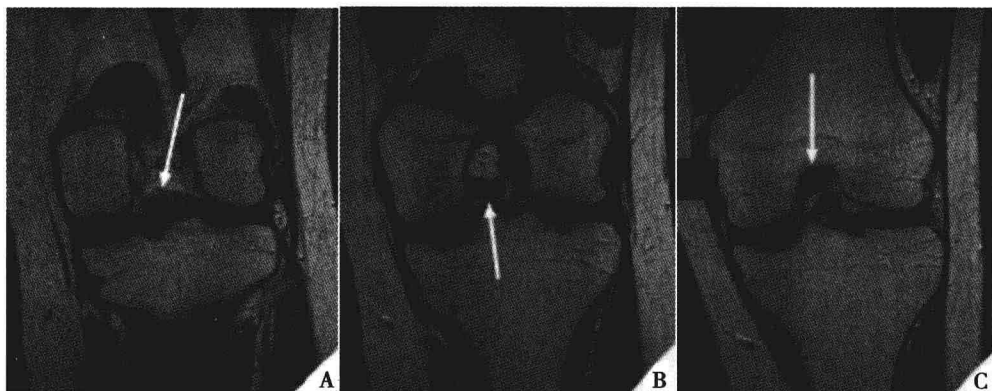


图 2-28 左侧膝关节正常 PCL

图 A: 胫骨端起点略呈扇形 (箭头示); 图 B、图 C: 中段、股骨端呈等宽带状走行于髁间窝内并止于外髁内侧面 (箭头示)

背高度变化较大 (图 2-29)。

(二) 关节外韧带

1. 内侧副韧带 (MCL) 即胫侧副韧带, 起自股骨内侧收肌结节之下, 止于胫骨的内侧, 相当于胫骨结节水平。该韧带呈宽阔的带状, 其前部纤维较直, 与关节囊分离, 其间有疏松结缔组织和 1~3 个黏液囊, 半膜肌腱在该韧带与胫骨之间扩展, 而膝中下血管在这扩展部与韧带之

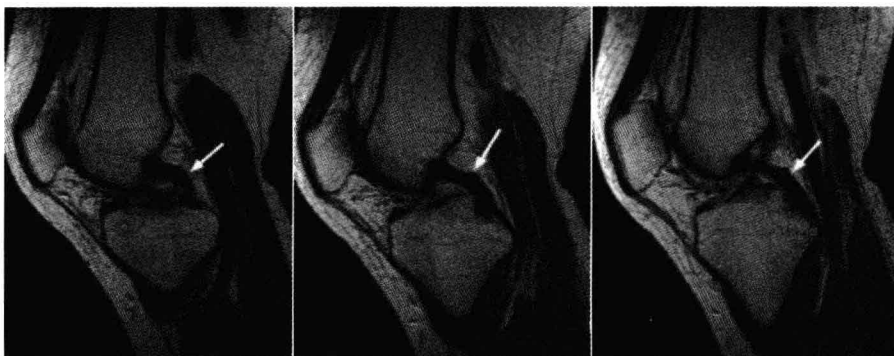

图 2-29 质子像矢状位连续图像 (自内向外)
正常 PCL, 呈弓背形向后轻度弯曲走行 (箭头示)

间穿行; 其后部纤维向下、后方斜行, 至内侧半月板水平斜向前方止于胫骨。因此, 后部韧带在中部宽阔, 并与关节囊、半月板紧紧相连。MRI 容易显示, 冠状位上显示较为理想, 辅以横轴位。(图 2-30、图 2-31)

2. 外侧副韧带 (LCL) 即腓侧副韧带, 起自股骨外上髁上方, 止于腓骨小头下方。该韧带呈圆索状, 十分强大, 不与关节囊外侧相连, 而膝下血管从其深面穿过。该韧带在屈膝时松弛, 其余位置均紧张。但由于股二头肌腱附着于该韧带的后缘, 所以当屈膝时股二头肌把该韧带向后拉紧。MRI 容易显示该韧带, 以冠状位与横轴位常用。腓侧副韧带一

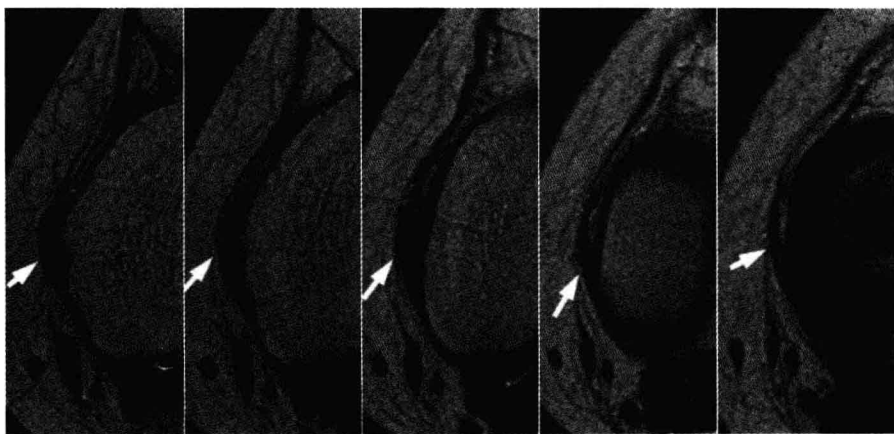


图 2-30 正常左膝 MCL T₂WI 像 (自上向下)
韧带信号均匀, 表面光滑, 紧张度良好 (箭头示)

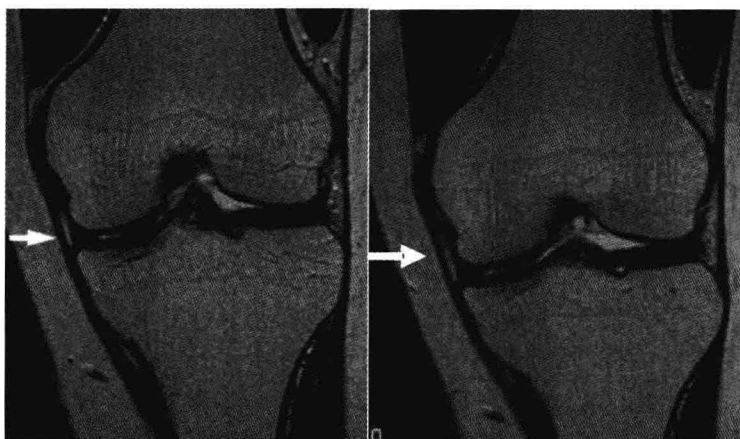


图 2-31 正常左膝 MCL T₂WI 像
韧带信号均匀，表面光滑，紧张度良好（箭头示）

般不易损伤；若发生损伤，则常伴腓总神经的牵拉或断裂，应予注意。
(图 2-32)

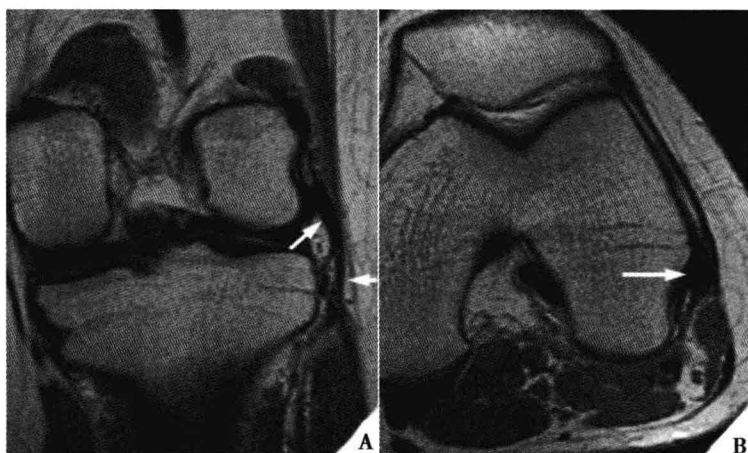


图 2-32 同一病例示左膝关节 LCL
图 A: 冠状位 LCL (长箭头示)，其外侧为股二头肌腱 (短箭头示)；图 B: LCL (箭头示)

3. 半月板股骨后韧带 (PMFL) 即板股后韧带，又称第三交叉韧带，从外侧半月板后角收回，经后交叉韧带前面或后面，止于股骨内髁外侧面。位于前面者又称 Humphrey 韧带，位于后面者又称 Wrisberg 韧带

(图 2-33、图 2-34)。板股韧带的出现率在不同文献中报告不一，其解剖变异可导致半月板的过度活动。腓绳肌则起于胫骨后面，其向前、外、上方行走，穿腓肌裂孔变成腓肌腱，止于股骨外上髁的下前方(图 2-35、图 2-36)。

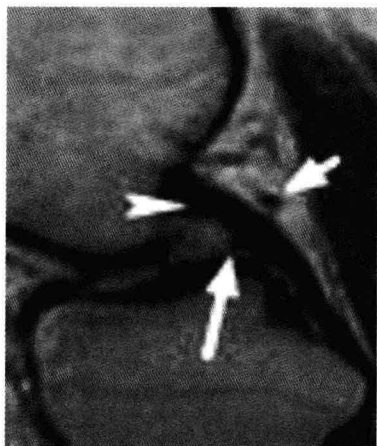


图 2-33 正常 Humphrey 韧带(长箭头示)、Wrisberg 韧带(短箭头示)、PCL(粗箭头示)

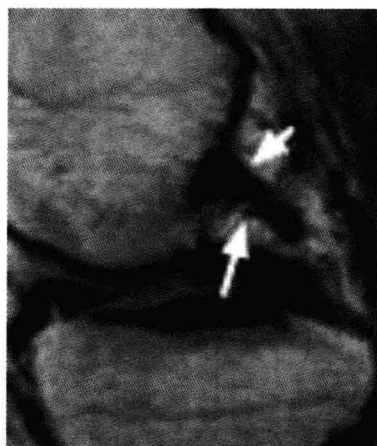

图 2-34 正常 Humphrey 韧带(长箭头示)和 PCL(短箭头示)

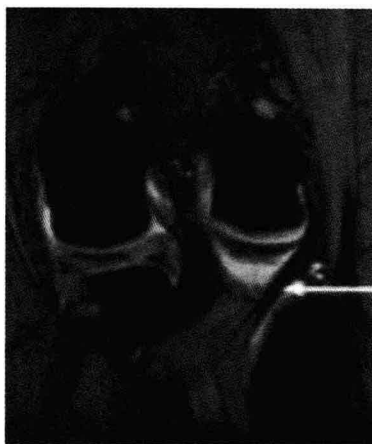

图 2-35 正常左膝腓肌腱(箭头示)

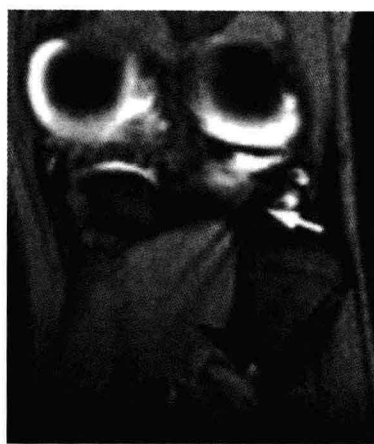

图 2-36 正常腓肌(黑箭头示)及其肌腱(白箭头示)

4. 膝横韧带 膝横韧带连接内侧和外侧半月板前角，矢状位上横向走行（图 2-37~图 2-39）。

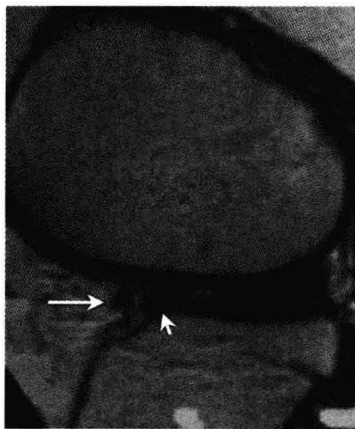


图 2-37 正常膝横韧带（长箭头示）及正常半月板前角（短箭头示）

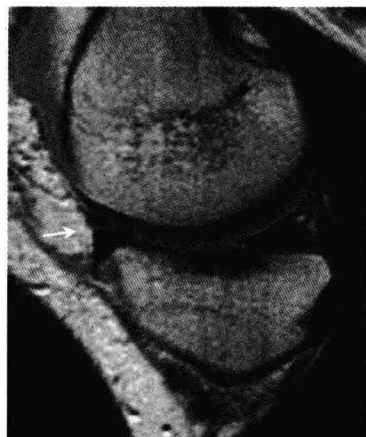

图 2-38 正常膝横韧带（箭头示）容易误诊为半月板撕裂

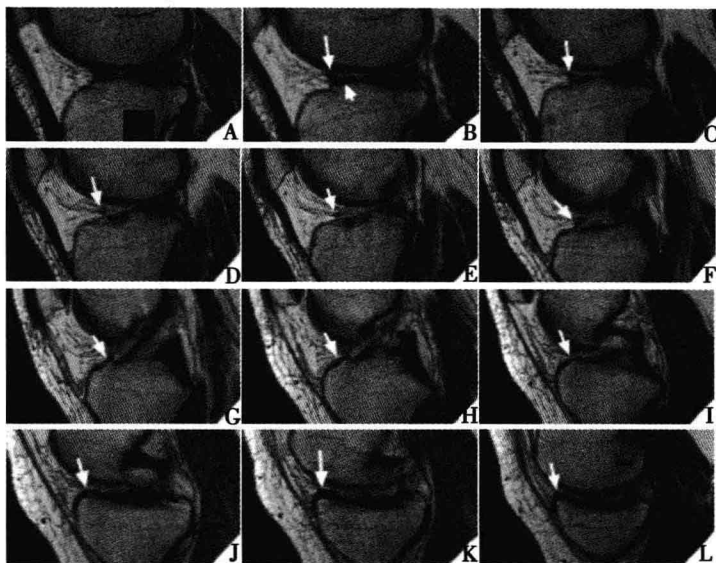

图 2-39 同一病例正常膝横韧带

图 A~图 L: 为连续自外向内之矢状位质子像，显示膝横韧带的横行走行过程（箭头示），连接内外侧半月板前角；图 B: 外侧半月板（短箭头示）前角韧带起始处；图 K: 止点

5. 伸膝韧带 为伸膝装置主要部分。

(1) 髌韧带：起自髌骨下缘和尖部后面，内侧起点低于外侧 1.2 cm，止于胫骨粗隆（图 2-40）。

(2) 内、外侧支持带 又称髌副韧带，分为浅、深两层，浅层垂直，深层横行；均属股四头肌的纤维腱性扩张成分，所以又称股四头肌腱扩张部（图 2-41）。内、外侧支持带的表面有膝固有筋膜覆盖，并在外侧与髂胫束、内侧与缝匠肌的腱性纤维相连，使其力量加强。股四头肌腱和髌骨本不属韧带，但由于与上述两韧带相连而共同组成伸膝装置。

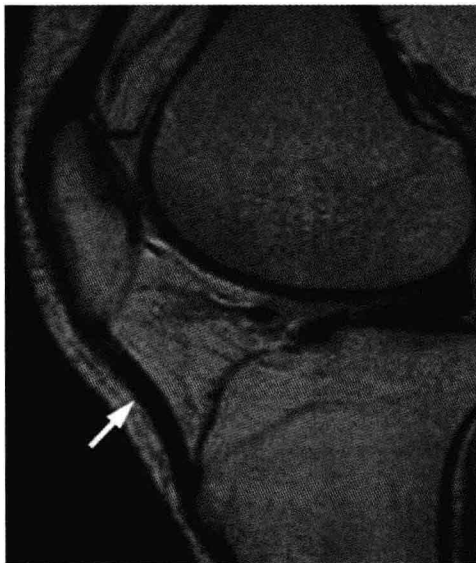


图 2-40 正常髌韧带（箭头示）

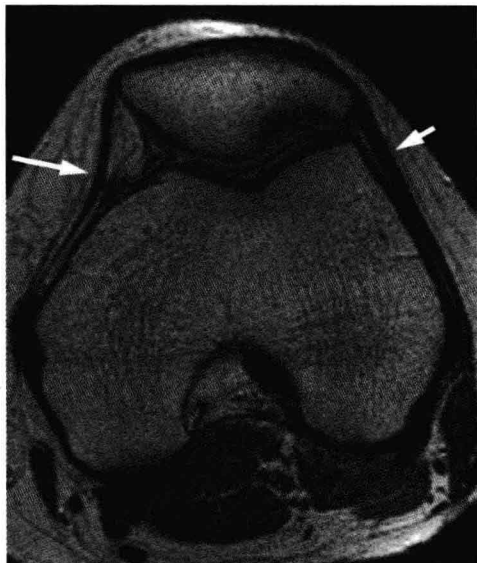

图 2-41 正常内侧支持带（长箭头示）和外侧支持带（短箭头示）

6. 后斜韧带和弓状韧带 为半膜肌腱的延续部分，纤维自胫骨内髌膜肌斜向外上方，止于股骨髁后上方穿过斜韧带深面与关节囊融合，加强后内角。靠半牵拉可使之紧张，以防止膝过伸。弓状韧带又称弓状腓韧带、腓韧带，起于腓骨小头，其外侧部纤维向上止于股骨外髌，其余纤维向内上融合于关节的后纤维囊，加强后外角。（图 2-42、图 2-43）

7. 腓斜韧带 腓斜韧带位于膝关节后方的深层，起自胫骨后内方和半膜肌肌腱，纤维斜向外上方，止于股骨外髌后上方，其作用为加强关

节囊中央后部 (图 2-44)。

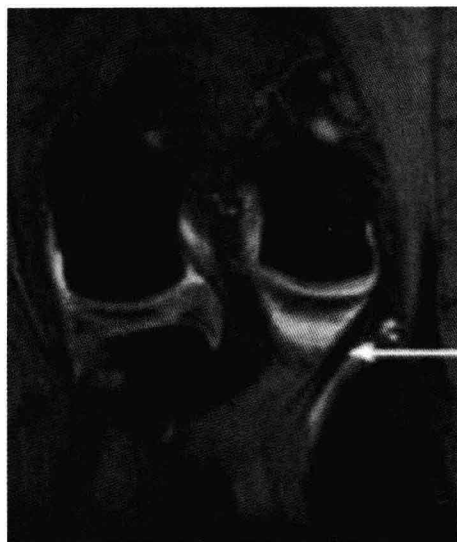


图 2-42 正常左膝弓状腓肌腱 (箭头示)

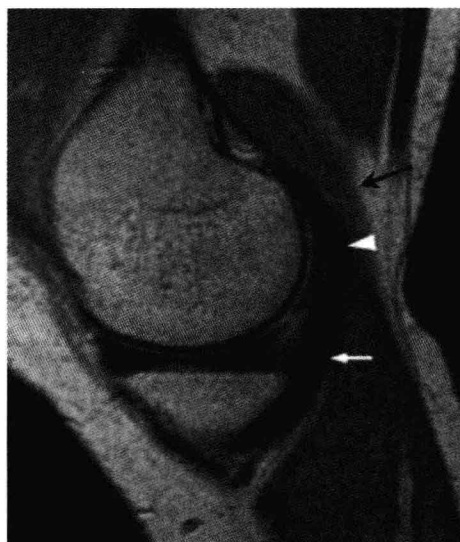

图 2-43 矢状位示正常后斜韧带与半膜肌腱编织点(白箭头示)腓肠肌内侧头部分肌腱(箭头示)及腓肠肌(黑箭头示)

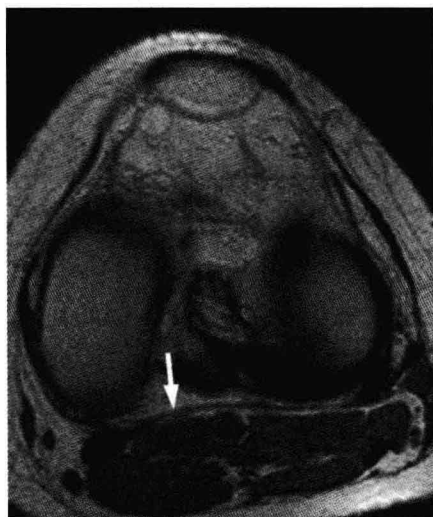

图 2-44 正常左膝腓斜韧带及关节囊 (箭头示)

四、关节囊与滑膜

膝关节囊较薄而松弛，附着于各骨关节软骨的周缘，周围有韧带加固。关节囊的前方的称为髌韧带，从髌骨下端延伸至胫骨粗隆；在髌韧带的两侧，有髌内、外侧支持带，为股内侧肌和股外侧肌腱膜的下延，并与膝关节囊相编织；后方有腓斜韧带加强，由半膜肌的腱纤维部分编入关节囊所形成；内侧有胫侧副韧带，为扁带状，起自内收肌结节，向下放散编织于关节囊纤维层；外侧为腓侧副韧带，是独立于关节囊外的圆形纤维束，起自股骨外上髁，止于腓骨小头。

关节囊的滑膜层广阔，除关节软骨及半月板的表面无滑膜覆盖外关节内所有的结构都被覆着一层滑膜。在髌上缘，滑膜向上方呈囊状膨出约4 cm左右，称为髌上囊；于髌下部的两侧，滑膜形成皱襞突入关节腔内，皱襞内充填以脂肪和血管，称为翼状襞；两侧的翼状襞向上方逐渐合成一条带状的皱襞，称为髌滑膜襞，伸至股骨髁间窝的前缘。正常膝关节囊有少量关节积液，MRI能清楚显示（图2-45）。关节囊积液增多时，滑囊及关节液分布显示更清楚（图2-46~图2-50）。

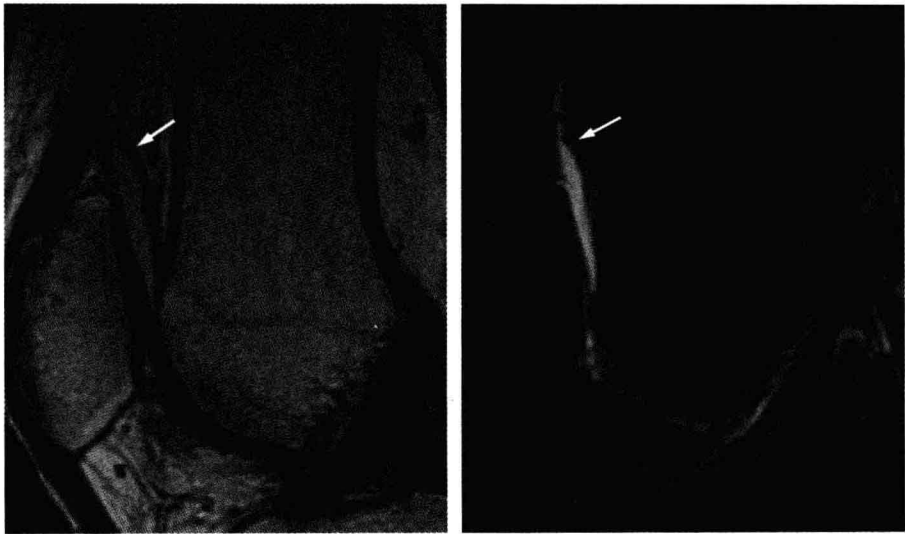


图2-45 同一病例正常膝关节髌上囊及少量积液清楚显示滑膜（箭头示）

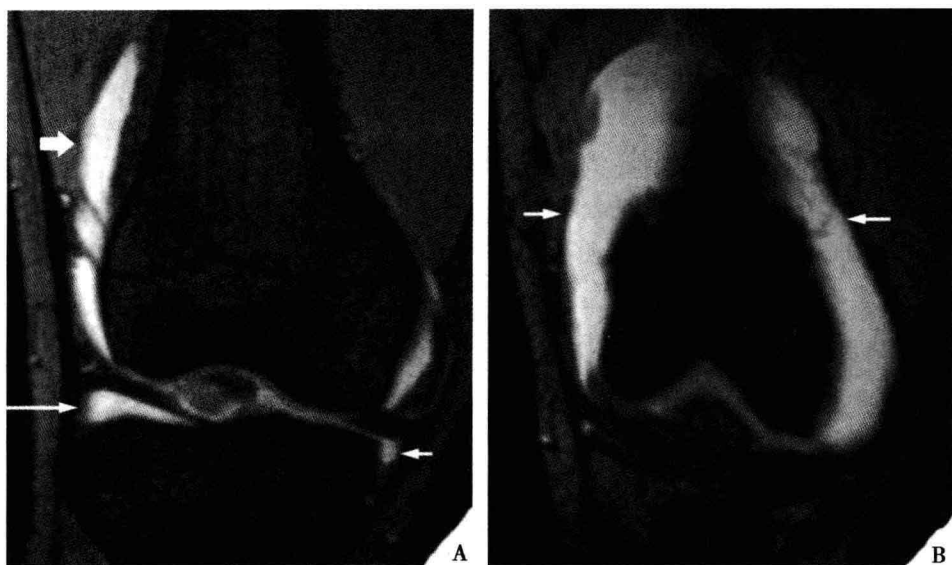


图 2-46 右膝关节囊积液时冠状位关节囊分布图

图 A: 前上外侧隐窝 (粗箭头示)、前下外侧隐窝 (长箭头示) 和前下内侧隐窝 (短箭头示); 图 B: 前上外侧隐窝 (短箭头示)、前上内侧隐窝 (长箭头示)

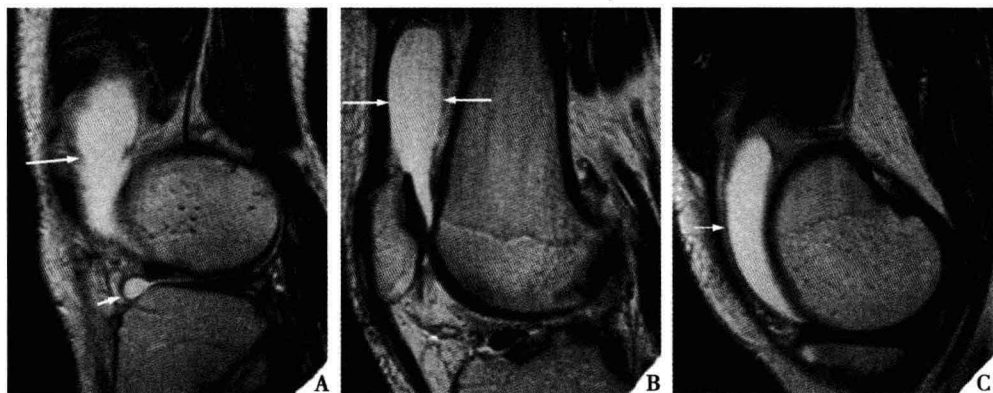


图 2-47 右膝关节囊积液

图 A: 前上外侧隐窝 (长箭头示), 前下外侧隐窝、滑膜清晰显示 (短箭头示); 图 B: 髌上囊积液、滑膜清晰显示 (箭头示)

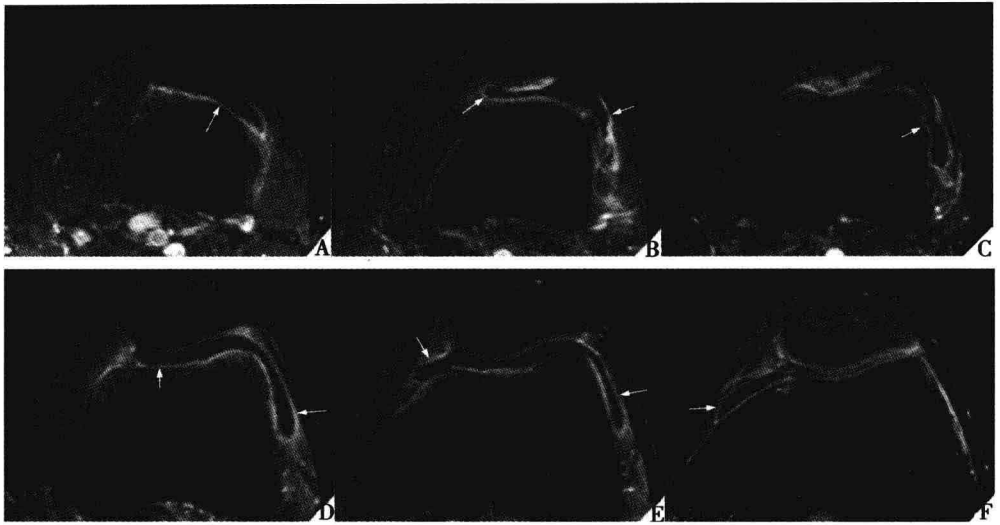


图 2-48 左膝关节囊积液横轴位 T₁WI 脂肪抑制增强扫描清楚显示髌上囊积液及滑膜隐窝 (箭头示)

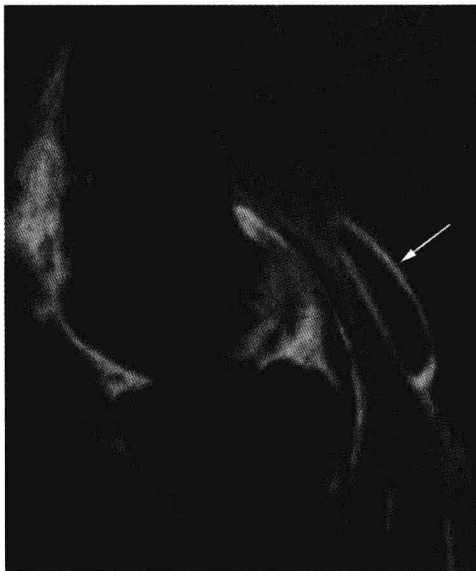

图 2-49 右膝关节囊积液滑膜强化 (箭头示)

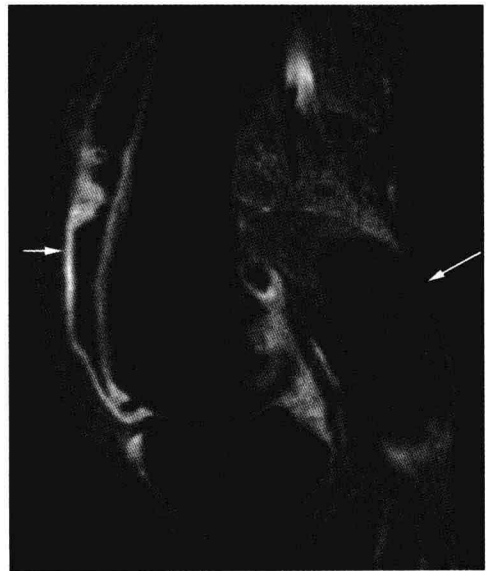

图 2-50 膝关节囊大量积液 (长箭头示) 及髌上囊滑膜强化 (短箭头示)

膝关节内滑膜隐窝有前上内侧隐窝、前上外侧隐窝、前下内侧隐窝、前下外侧隐窝、后上内侧隐窝和后上外侧隐窝。其中后上内、外侧隐窝恒定存在。为膝关节附近手术和膝关节镜术入路提供了解剖学基础。

第五节 膝关节常用超声技术



一、超声技术

膝关节超声检查与其他的骨关节超声检查一样，一般可以根据观察对象的不同而采用不同频率的探头。较表浅的解剖结构以较高的频率探头为主，如表浅滑囊、肌腱、韧带等；而深层结构如关节内深面滑膜、软骨、半月板后角等则可以采用 5~10 MHz 的探头。在膝关节后交叉韧带、膝周围肌肉软组织如小腿三头肌、股四头肌等的检查中则可以使用 3~5 MHz 频率的探头。当然，特殊患者如过度肥胖者亦相应调整不同频率的探头。

各向异性伪像是肌骨关节检查必须克服的重要内容。在一些肌腱的起止点处，由于肌纤维弯曲的走行与超声声束相一致从而形成各向异性伪像，出现回声明显减低或失落而导致显示不清或假阳性，防止的方法就是在熟悉所检查部分的解剖特点基础上，通过手法调整探头检查角度加以避免。

膝关节超声检查常规可分为 4 个区域进行检查，包括膝前区、膝内侧区、膝外侧区和膝后区。采用动态扫查，配合膝关节不同的体位以改变肌腱、韧带的功能状态，并与健侧对比。难以明确者可查阅解剖书，与其他影像学检查结果（包括 CT、MRI 等）对照或与临床骨科医师联系。



二、检查内容和体位

膝关节检查按常规分为以下4区。

(一) 膝前区

1. 检查内容 股四头肌腱、髌腱、髌支持带、髌骨及股骨远侧的皮质。膝关节滑囊包括髌上囊、髌前皮下囊、髌下浅囊及深囊。

2. 检查体位

(1) 患者可卧可坐，膝关节微屈 $15^{\circ}\sim 30^{\circ}$ ，下方可垫一高度合适的枕头。此体位适合除关节软骨面结构外的膝前区大部分解剖结构的显示。

(2) 患者取坐位，抱膝以使膝关节呈最大屈位，超声探头置于膝前正中横切，对于股骨开端内外髁间软骨病变的显示较好。

(二) 膝内侧区

1. 检查内容 髌内侧支持带、内侧半月板浅方、内侧副韧带、鹅足腱及滑囊。

2. 检查体位 患者取仰卧位或侧卧位，微屈膝屈髌，髌关节轻度外旋。

(三) 膝外侧区

1. 检查内容 髌外侧支持带、外侧半月板浅方、外侧副韧带、髌胫束及滑囊。

2. 检查体位 患者取仰卧位或侧卧位，膝微屈并内旋。


(四) 膝后区

1. 检查内容 包括腘窝，半膜肌，半腱肌，腓肠肌内、外侧头的肌肉和肌腱，滑囊，后交叉韧带以及半月板的后角。

2. 检查体位 患者取俯卧位，下肢分开；如果不能俯卧则采用侧卧位，但被检查的膝关节尽量伸直。

第三章

半月板疾病



PART 3

第一节 半月板损伤



一、概 述

半月板损伤是骨科临床中的常见损伤。诊断性关节镜的广泛使用，与其他方法相比成为普遍接受的标准；而 MRI 检查作为一项新的无创性的检查手段，对半月板的评价高度精确且具有高度阴性期望值（约 95%）。故在半月板损伤的治疗前 MRI 检查越来越重要。

半月板损伤后，其纤维结构破坏，局部渗出增加，导致自由水含量增加，质子像、 T_1 加权像上为中等信号，较正常的半月板低信号要高；而在 T_2 WI 像上水分的权重增加，故信号更高，显示更为清楚。依照其异常高信号的范围和形态，半月板损伤大致上分为急性挫伤、退变和撕裂。我们将以图示的方法加以阐述。

二、影像学特点

（一）MRI 检查

MRI 显示半月板损伤灵敏而准确。半月板损伤、特殊类型半月板撕裂的 MRI 影像特点有以下 6 点。

1. 半月板急性挫伤 与退行性变所致的表现不同，表现为前角或后角弥漫性的异常高信号，不呈线状，范围不超过半月板边缘，呈“相框”征（frame sign）（图 3-1~图 3-4）。

2. 半月板撕裂 表现为半月板内条状、带状高信号灶，并与关节面相通。内侧半月板撕裂比外侧半月板撕裂常见，后角撕裂比体部撕裂常见，单纯前角撕裂罕见。半月板撕裂以局限性和走行方向为其特征，业

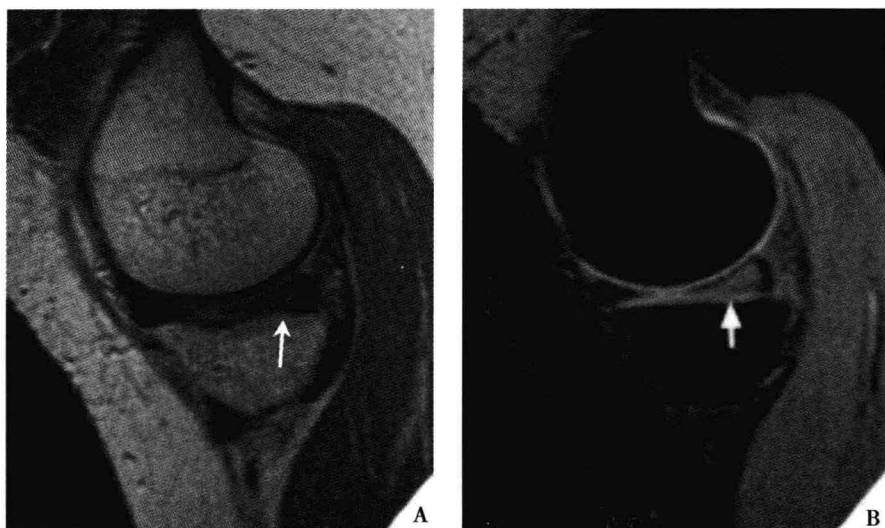


图 3-1 同一病例内侧半月板后角急性挫伤 (箭头示)

图 A: 质子像, 病灶信号高于正常半月板之低信号; 图 B: T_2 WI 像, 病灶之异常高信号, 宽带状, 基本不累及至关节面, 呈“相框”征

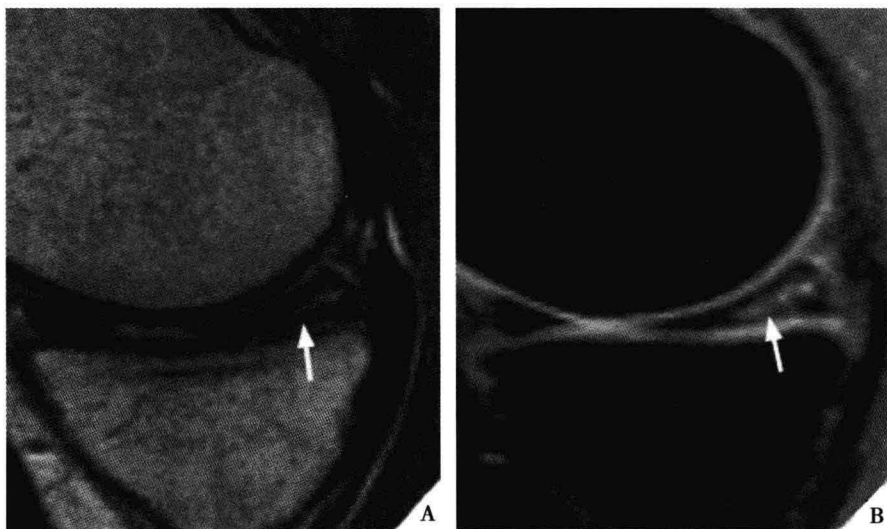


图 3-2 同一病例内侧半月板后角急性挫伤 (箭头示)

图 A: 质子像; 图 B: T_2 WI 脂肪抑制像, 挫伤部位呈宽带状, 轮廓模糊, 不累及至关节面, 呈“相框”征

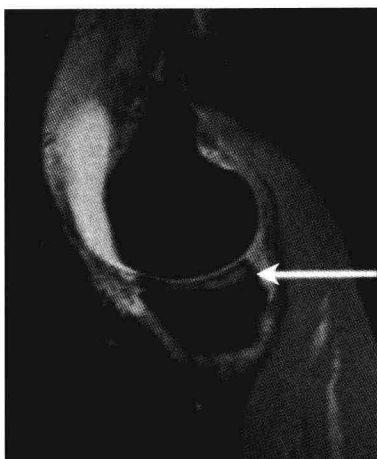

图 3-3 内侧半月板后角急性挫伤
病灶为较宽的 T₂WI 高信号 (箭头示),
为半月板纤维结构破坏、局部自由水渗出
所致

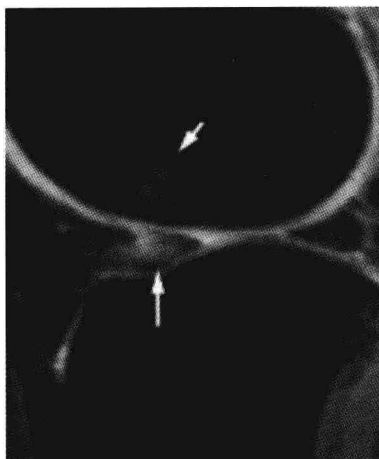


图 3-4 外侧半月板前角急性挫伤
病灶为弥漫的 T₂WI 高信号 (长箭头
示); 相邻股骨外髁骨质及软骨损伤, 即
Notch 征

内普遍采用三级分类法:

(1) I 级: 异常高信号表现为纤细线状或小片卵圆形 (或球状), 不与半月板上下关节面相通 (图 3-5~图 3-8)。

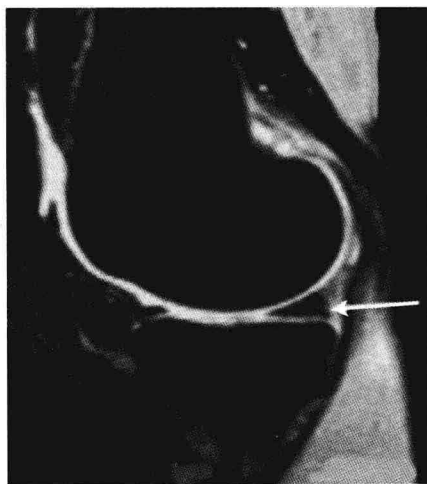

图 3-5 矢状位脂肪抑制 T₂WI 像
内侧半月板后角 I 级变性, 呈较短的
纤细线状 (箭头示)

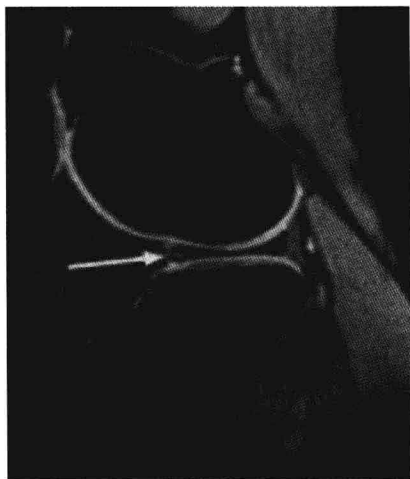


图 3-6 矢状位脂肪抑制 T₂WI 像
外侧盘状半月板前角 I 级变性损伤,
未累及关节面 (箭头示)

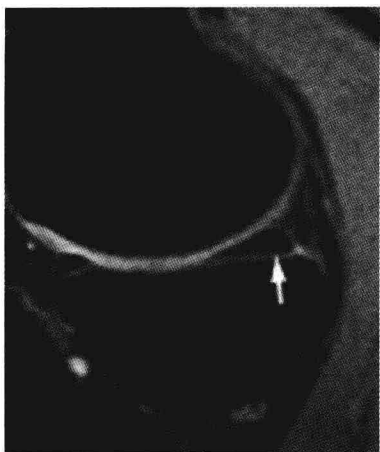

图 3-7 矢状位脂肪抑制 T_2 WI 像
内侧半月板后角 I 级变性，呈球状（箭头示）

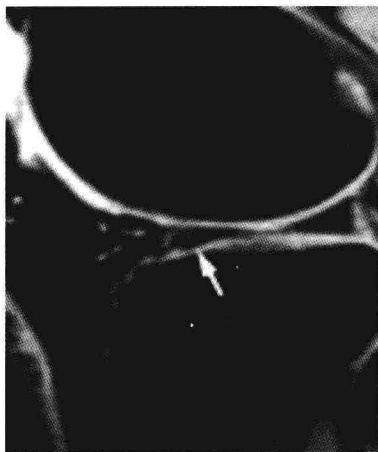

图 3-8 矢状位脂肪抑制 T_2 WI 像
外侧半月板前角 I 级变性，呈球状（箭头示）

(2) II 级：损伤病灶之异常高信号呈线状、团状，不与半月板上下关节面相通。I 级和 II 级之间质退行性变，一般不诊断为撕裂。(图 3-9~图 3-12)

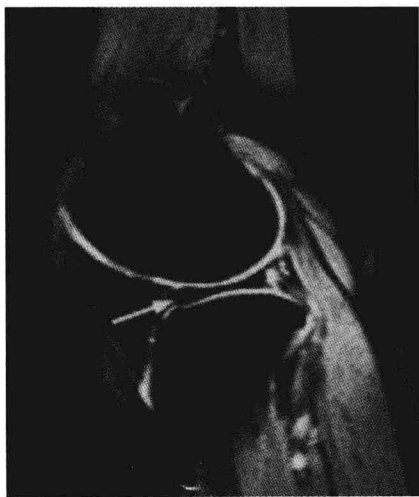


图 3-9 矢状位脂肪抑制 T_2 WI 像
外侧半月板前角 II 级变性损伤，未累及关节面（箭头示）

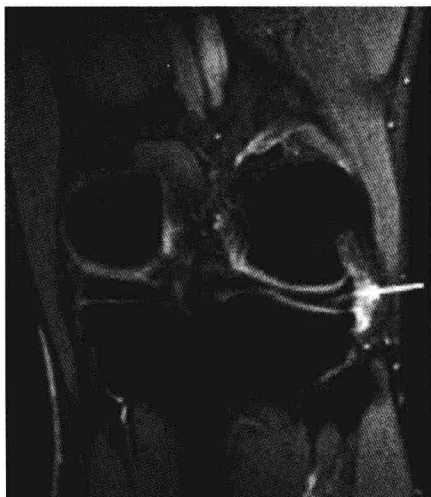

图 3-10 冠状位梯度回波 T_2 WI 像
外侧半月板后角 II 级变性损伤，未累及关节面（箭头示）

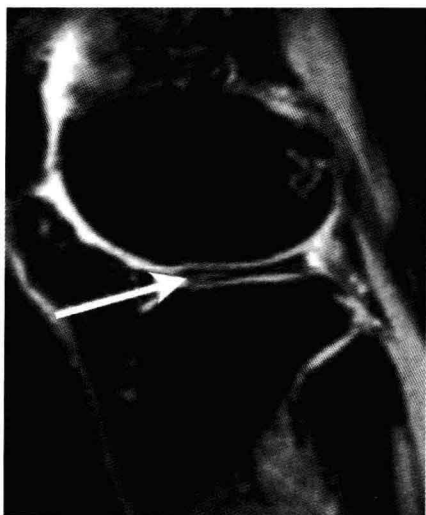


图 3-11 外侧盘状半月板前角 II 级变性损伤，未累及关节面（箭头示）

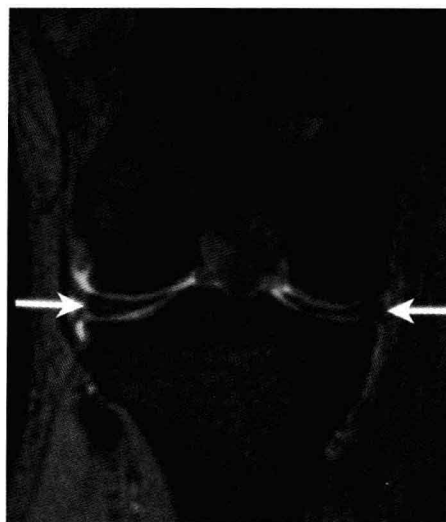


图 3-12 右膝内外侧盘状半月板 II 度损伤（箭头示）， T_2WI 异常高信号未穿通半月板边缘

(3) III 级：异常高信号呈线状、团状、放射状等，可表现为纵行、横行、星芒状等，并与半月板上下关节面相通，表示一个确定撕裂，可为部分性或全层撕裂（图 3-13~图 3-19）。撕裂常伴有症状。

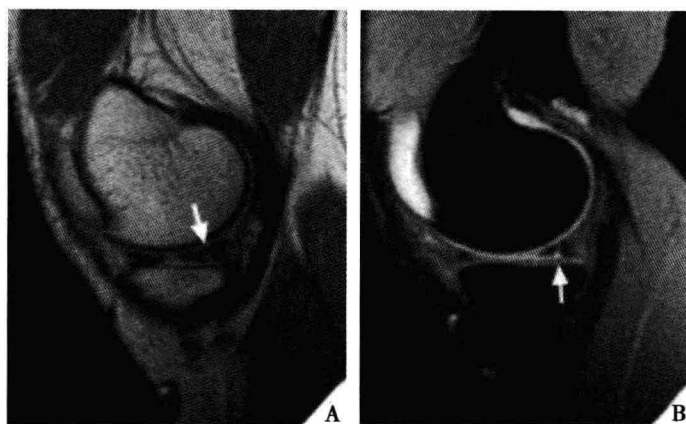


图 3-13 同一病例内侧半月板后角垂直撕裂（箭头示）

图 A：质子像，病灶信号高于正常半月板之低信号；图

B： T_2WI 像，示损伤病灶之异常高信号，累及上下关节面

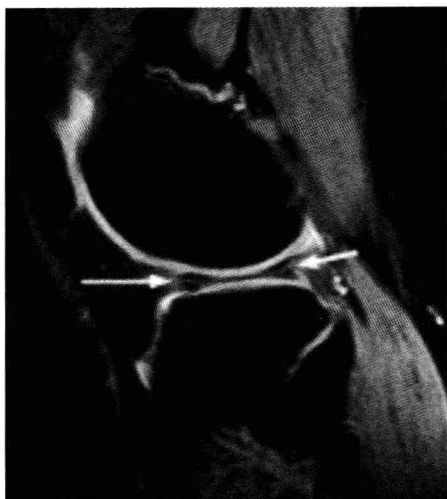

图 3-14 外侧半月板前后角Ⅲ级变性损伤

纵向走行，并累及关节面，诊断撕裂(箭头示)

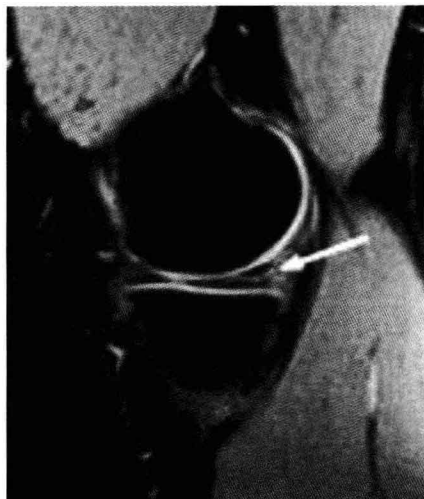


图 3-15 内侧半月板后角Ⅲ级变性损伤

纵向走行，累及关节面，诊断撕裂(箭头示)

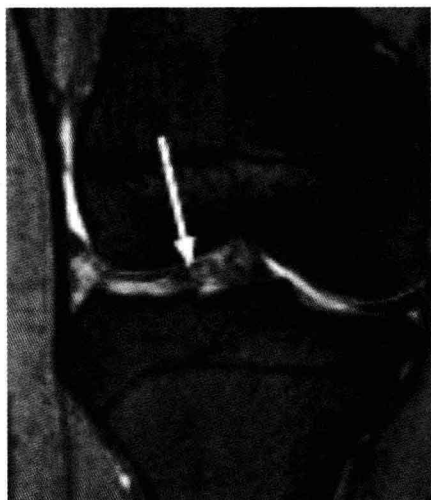

图 3-16 冠状位梯度回波 T_2 WI 像

外侧盘状半月板Ⅲ级变性损伤，累及关节面，诊断撕裂(箭头示)

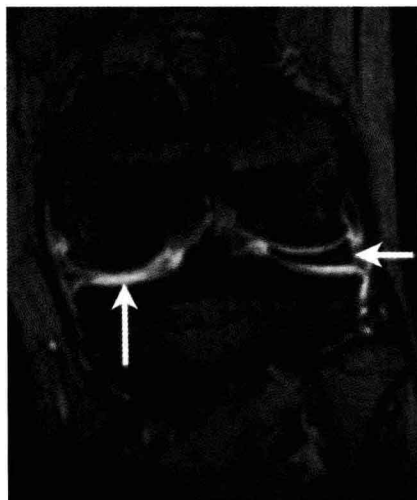


图 3-17 冠状位梯度回波 T_2 WI 像

内侧盘状半月板碎裂(长箭头示)，外侧盘状半月板Ⅲ级变性损伤(短箭头示)

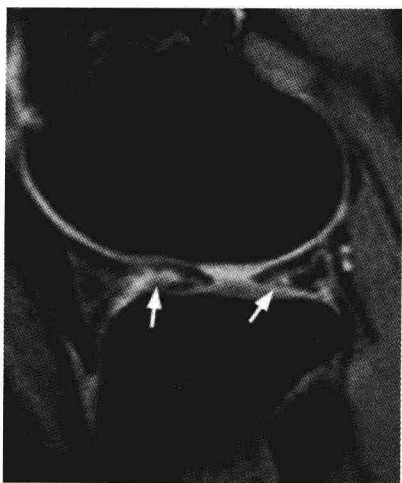


图 3-18 外侧半月板前后角Ⅲ级退变性、撕裂

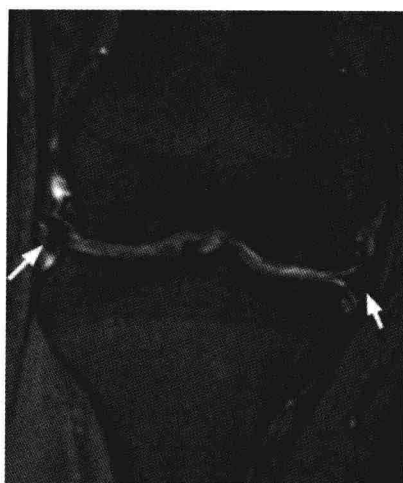

图 3-19 右膝内、外侧半月板Ⅲ级退变性变，碎裂并向外移位（箭头示）

半月板撕裂（即Ⅲ级损伤）基本可分为创伤性和退变性。MRI显示半月板撕裂，在半月板的横断位上分为垂直撕裂和水平撕裂，可区分创伤性和退变性。两种情形可同时存在，成为复杂撕裂。（图 3-20~图 3-25）

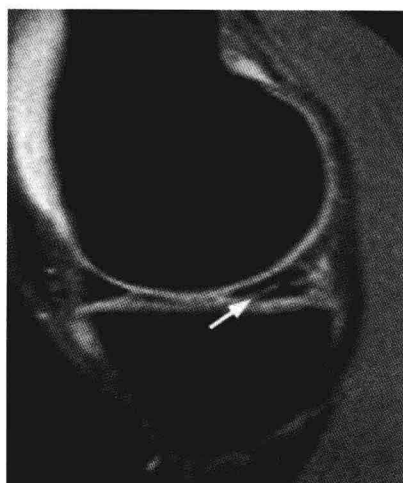

图 3-20 内侧半月板后角纵向往Ⅲ级变性、撕裂（箭头示）

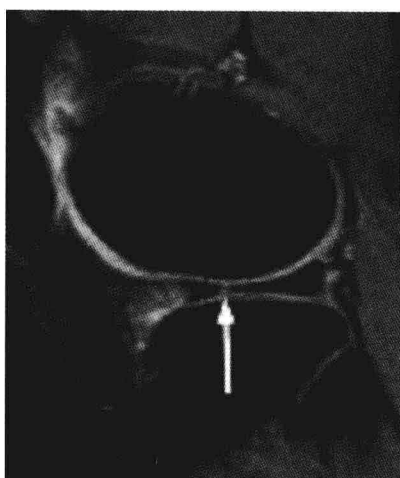


图 3-21 外侧半月板前后角Ⅱ级变性，前角并横向撕裂（箭头示），异常T₂WI高信号穿通半月板边缘

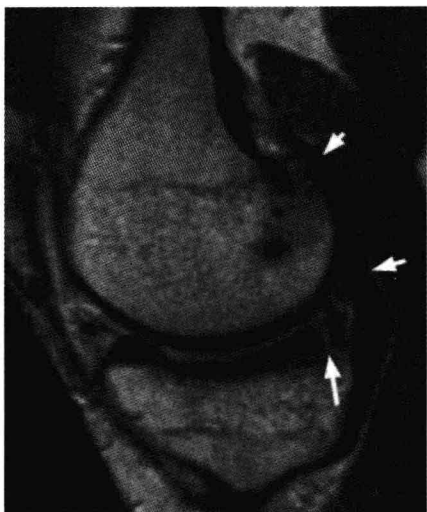


图 3-22 内侧半月板后角急性垂直撕裂（长箭头示）伴有腓肠肌内侧头肌腱、后斜韧带损伤（短箭头示）

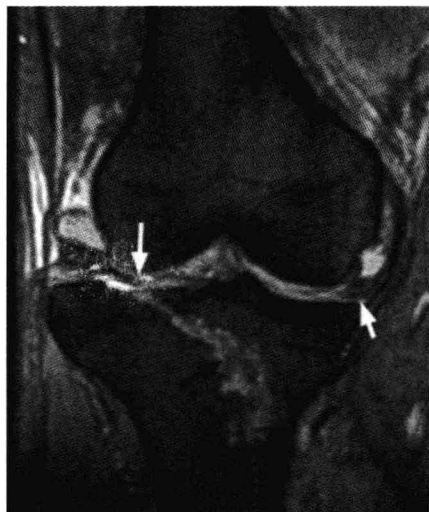

图 3-23 右膝关节急性严重复杂外伤 右胫骨平台纵行斜行骨折、膝关节半脱位（黑箭头示）；外侧半月板撕裂并移位，形态僵直呈多角形（白长头箭头示），内侧半月板撕裂、移位（白短头箭头示）并见严重后内侧角、后外侧角损伤

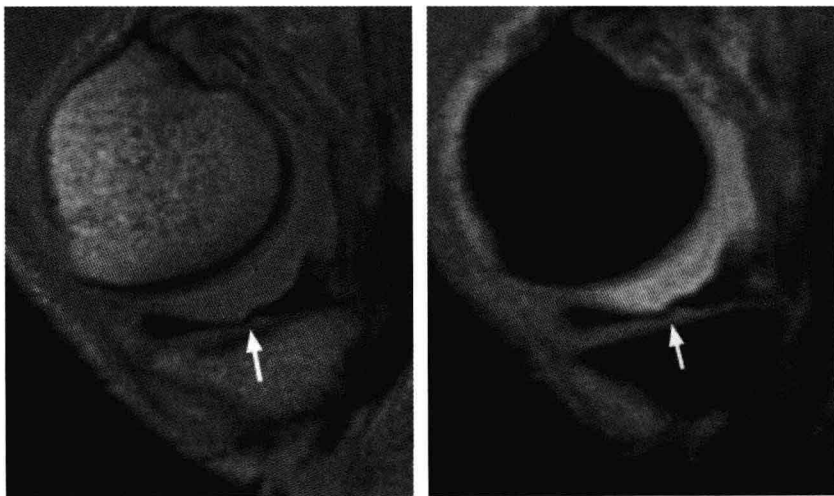


图 3-24 同一病例内侧半月板体部急性外伤撕裂呈波浪状（箭头示），关节脱位、周围软组织损伤、关节囊大量积液

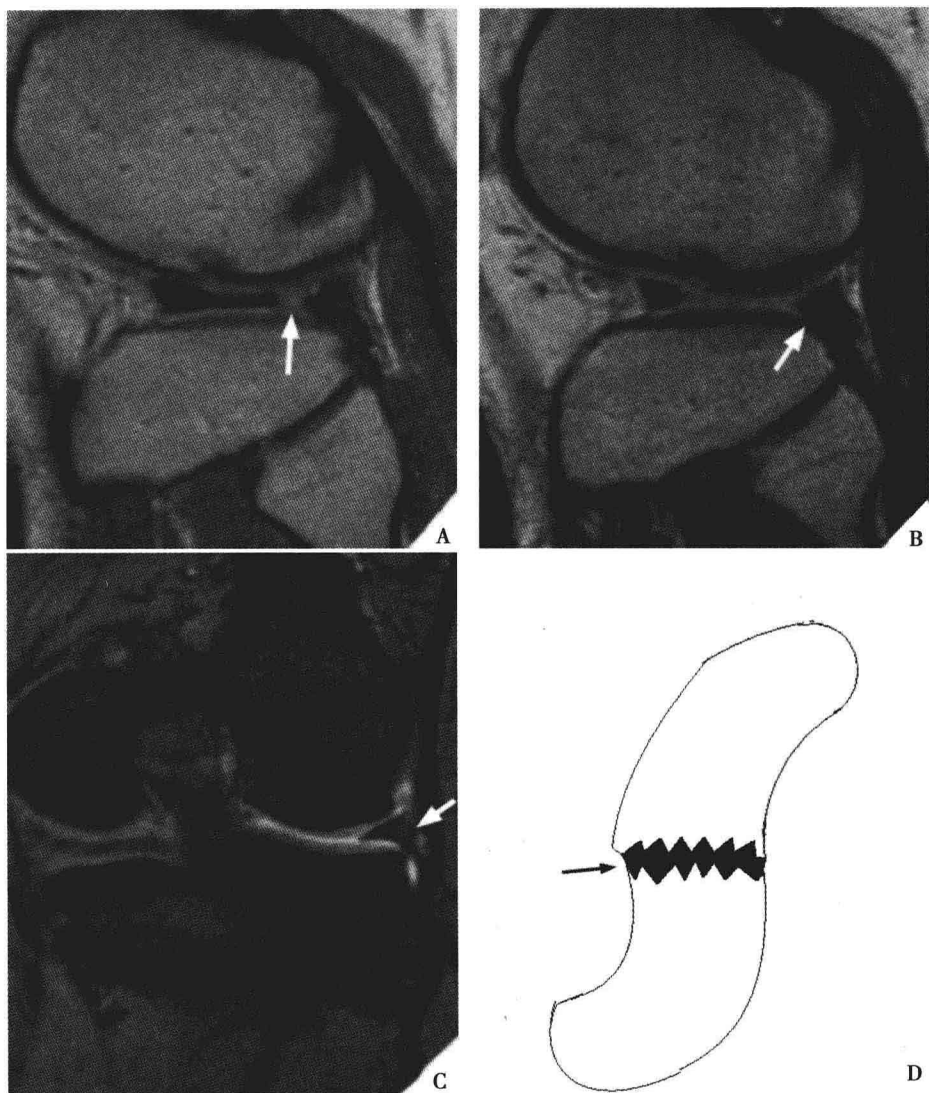


图 3-25 同一病例外侧半月板体部急性外伤完全中断（断端 180°扭转）
 图 A、图 B：后角撕裂处，瓣片扭转、后下移位（箭头示）；图 C：冠状位，扭转 180°后倒置的半月板（箭头示）；图 D：此类撕裂机制示意图

如观察半月板的表面形态，可分为纵向撕裂和放射状撕裂（横向）。纵向撕裂沿着半月板延伸，平行于游离缘和周缘，或者部分，或者达半月板全长；放射状（横向）撕裂呈放射状延伸，垂直于半月板两缘（图 3-26~图 3-29）。该撕裂常常沿着外侧半月板体部中 1/3 游离缘，在

MRI 图像上不易显示。

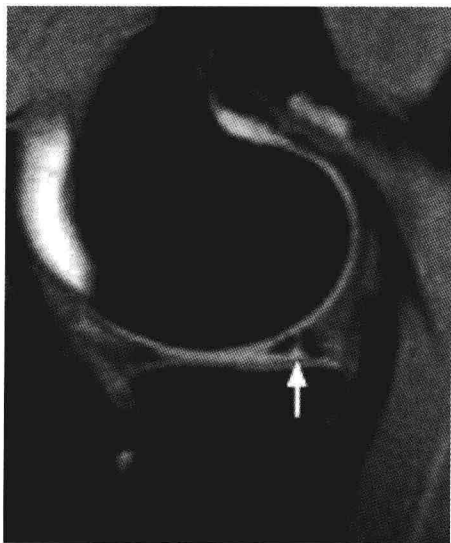


图 3-26 内侧半月板后角垂直撕裂 (箭头示), 异常 T₂WI 高信号穿通半月板上下关节面

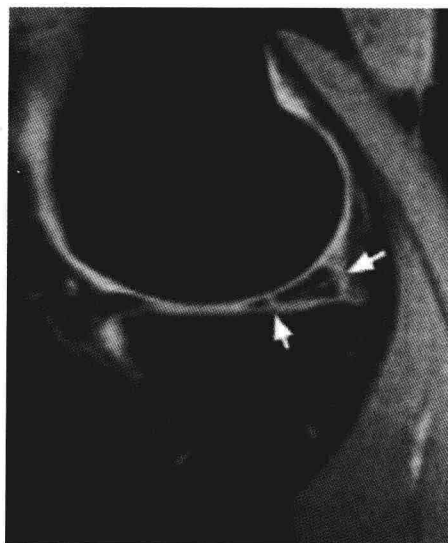


图 3-27 内侧半月板后角放射状撕裂 (箭头示), 穿通半月板上下关节面

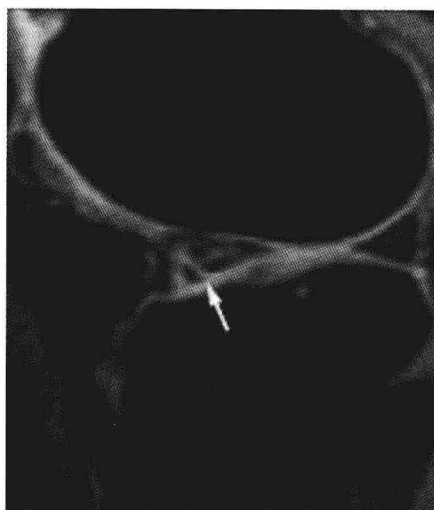


图 3-28 外侧半月板前角星芒状撕裂 (箭头示)

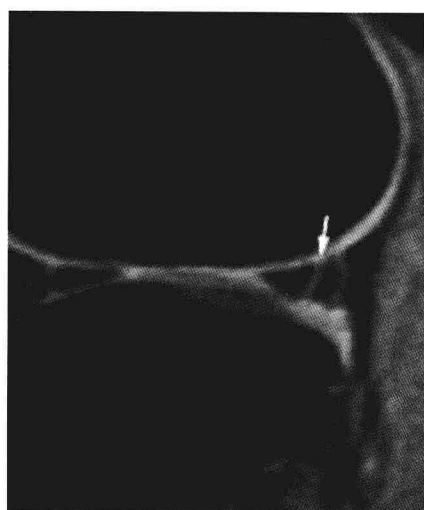

图 3-29 外侧半月板后角垂直撕裂 (箭头示)

3. 特殊类型的半月板撕裂

(1) 瓣状撕裂：在后角更常见，典型者与退行性变撕裂有关，始于游离缘，以斜角向半月板内延伸，呈“鹦鹉嘴”样（图 3-30~图 3-34）。

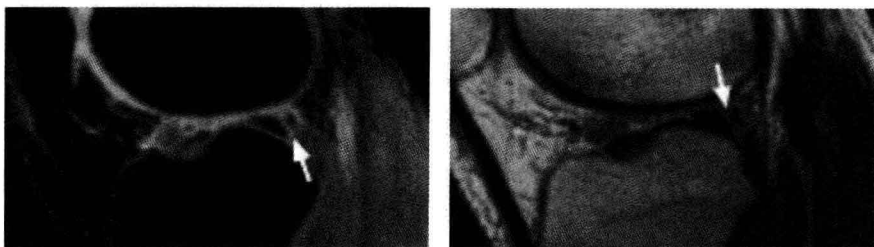


图 3-30 同一病例外侧半月板后角瓣状撕裂呈“鹦鹉嘴”样（箭头示）

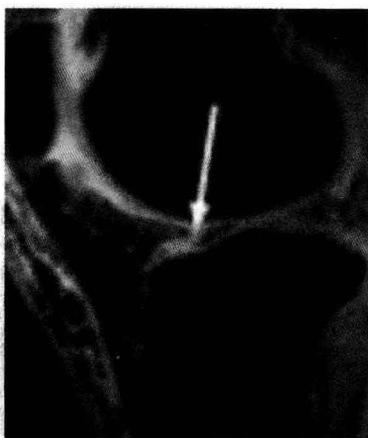

图 3-31 矢状位 T₂WI 像

外侧盘状半月板前角瓣状撕裂呈倒置“鹦鹉嘴”样（箭头示）

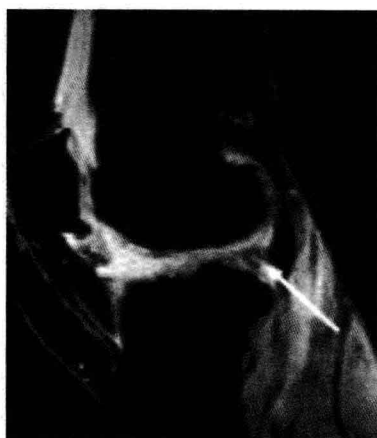
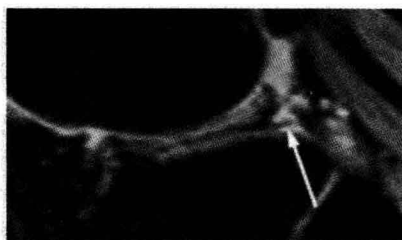

图 3-32 矢状位 T₂WI 像

外侧盘状半月板前角碎裂基本消失，后角斜行后移并瓣状撕裂（箭头示）



A. “一分为二”征（箭头示）



B. 示意图

图 3-33 矢状位 T₂WI 像

外侧半月板后角始于后外缘之撕裂

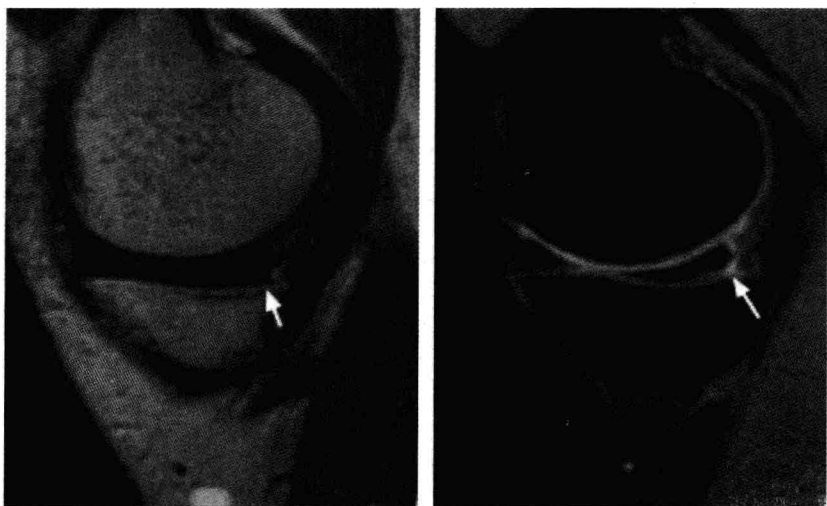

图 3-34 同一病例内侧盘状半月板后角下缘瓣状撕裂 (箭头示)

(2) 桶柄状撕裂：是全层厚度的纵向撕裂，常见于内侧半月板，游离缘移位至髁间窝。矢状位上显示清晰，构成所谓“弓弦”征、“双后交叉韧带”征（图 3-35~图 3-39）。

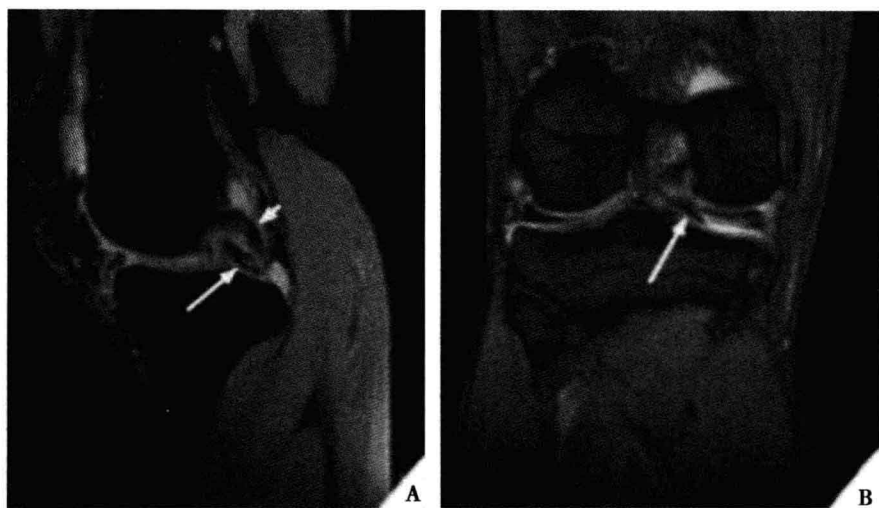

图 3-35 同一病例内侧半月板桶柄状撕裂

图 A：T₂WI 像矢状位，撕裂后移位之“桶柄”（长箭头示），基本与后交叉韧带（短箭头示）平行，呈典型之“双后交叉韧带”征；图 B：冠状位梯度回波 T₂WI 像，撕裂内移之瓣片（箭头示）

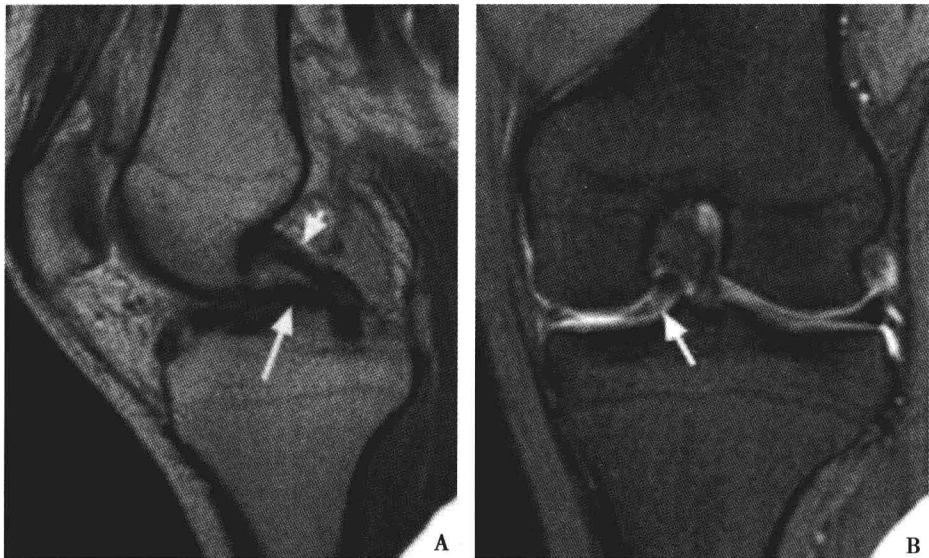


图 3-36 同一病例内侧半月板桶柄状撕裂

图 A: 矢状位质子像, 撕裂后移位之“桶柄” (长箭头示) 与后交叉韧带 (短箭头示) 形成所谓“双后交叉韧带”征; 图 B: 梯度回波 T_2WI 像冠状位, 撕裂并向内移位之瓣片 (箭头示)

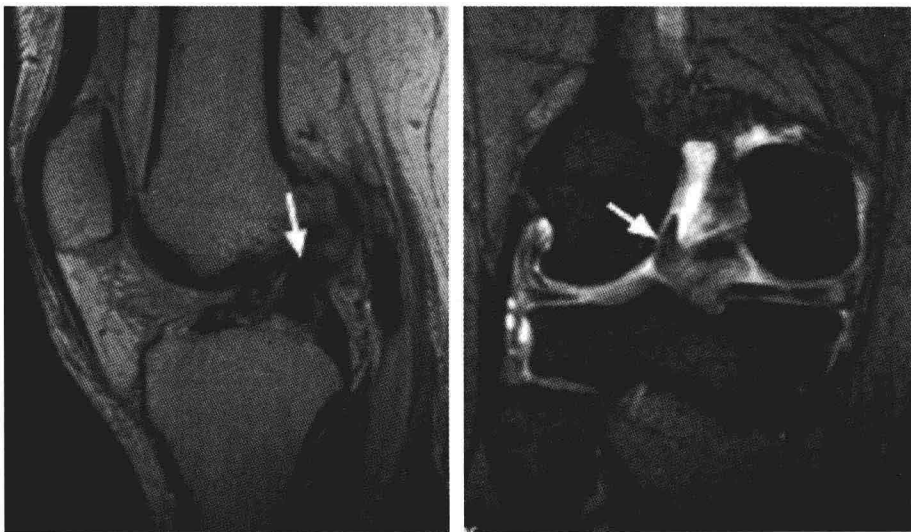


图 3-37 同一病例外侧半月板桶柄状撕裂后移位之瓣片 (箭头示)

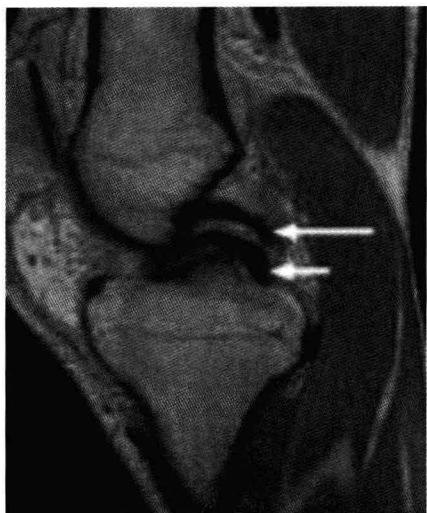


图 3-38 内侧半月板桶柄状撕裂“双后交叉韧带征”见撕裂移位之半月板瓣片（短箭头示）以及松弛之 PCL（长箭头示）

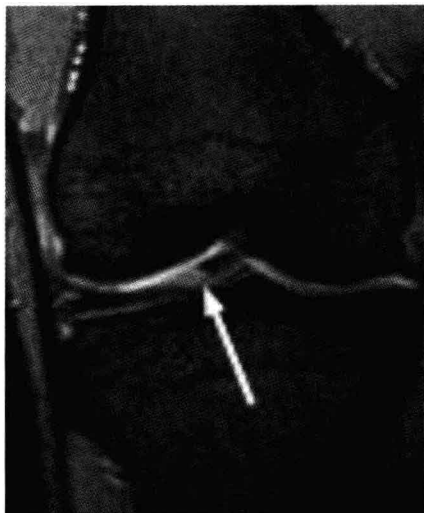


图 3-39 内侧半月板桶柄状撕裂显示撕裂部位以及移位之半月板瓣片（箭头示）

(3) 半月板关节囊分离：半月板在其关节囊附着处撕裂， T_2 WI 或 GRE 冠状位显示清楚，表现为关节液渗透到半月板与关节囊之间（图 3-40~图 3-44）。

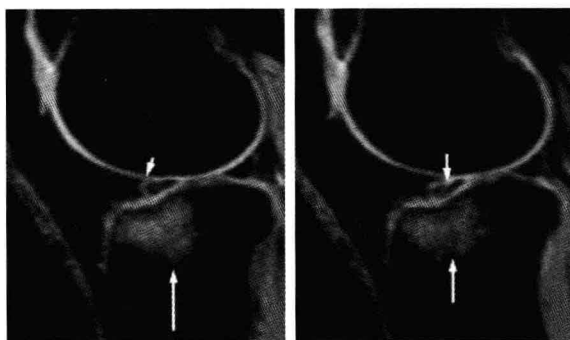


图 3-40 同一病例半月板关节囊分离（短箭头示），损伤之半月板内见 T_2 WI 异常高信号，关节液渗透半月板与关节囊裂缝之间所致胫骨平台骨质挫伤（长箭头示）

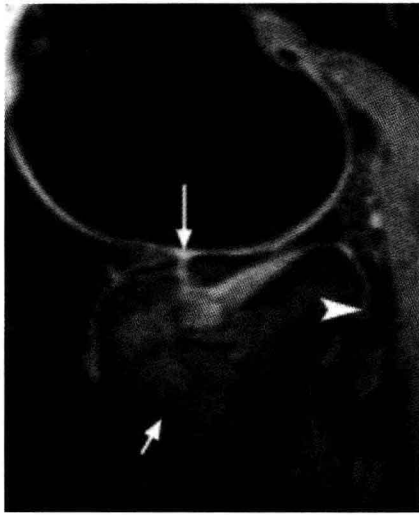


图 3-41 半月板关节囊分离，关节液渗透到半月板与关节囊之间（长箭头示）；半月板急性大面积挫伤；胫骨平台骨折、大面积挫伤（短箭头示）；腓肌腱损伤（箭头示）

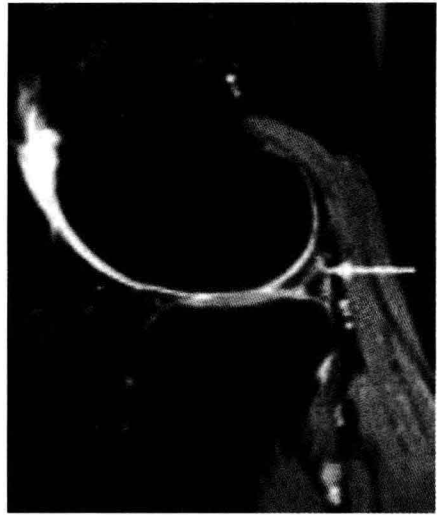


图 3-42 半月板后角斜行撕裂伴半月板关节囊分离，半月板与关节囊之间高信号之分离带清晰可见（箭头示）

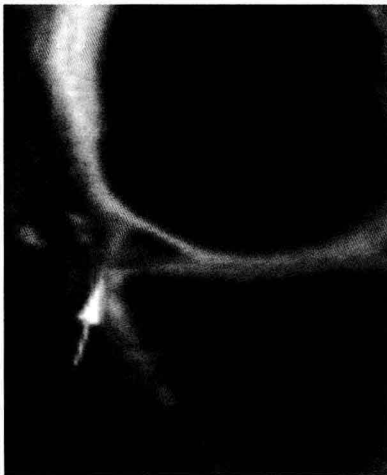

图 3-43 内侧半月板前角与关节囊分离（箭头示）

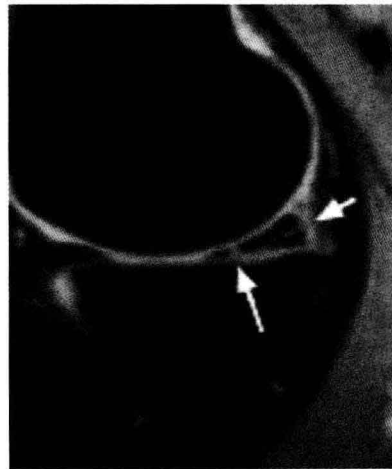


图 3-44 内侧半月板后角放射状撕裂（长箭头示），后角与关节囊连接点撕裂（短箭头示）

(4) 半月板囊肿：详见第三章第三节。

(5) 半月板移位：可见于半月板退行性变、外伤撕裂后，损伤的半月板向关节面外侧移位，关节间隙狭窄（图3-45~图3-49）。

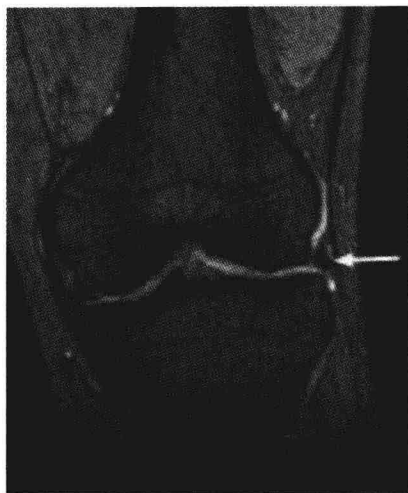


图 3-45 左膝外侧半月板撕裂伴外移（箭头示），同侧关节腔狭窄

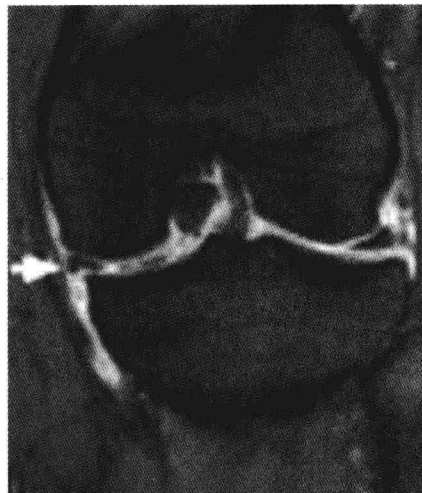

图 3-46 左膝内侧半月板撕裂、移位（箭头示），同侧关节腔狭窄

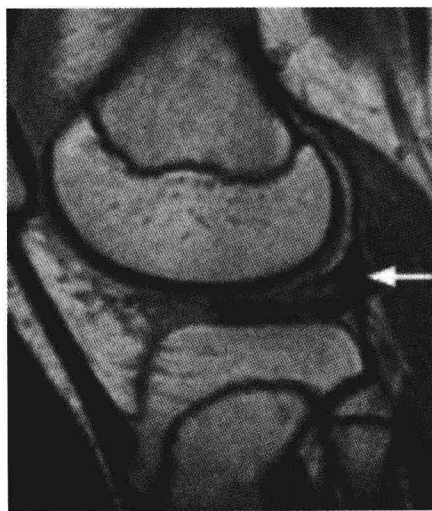


图 3-47 右膝外侧盘状半月板撕裂并后移位（箭头示）

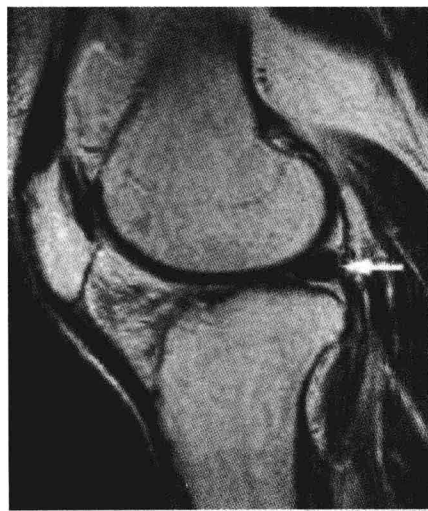

图 3-48 右膝外侧盘状半月板撕裂并后移位（箭头示）

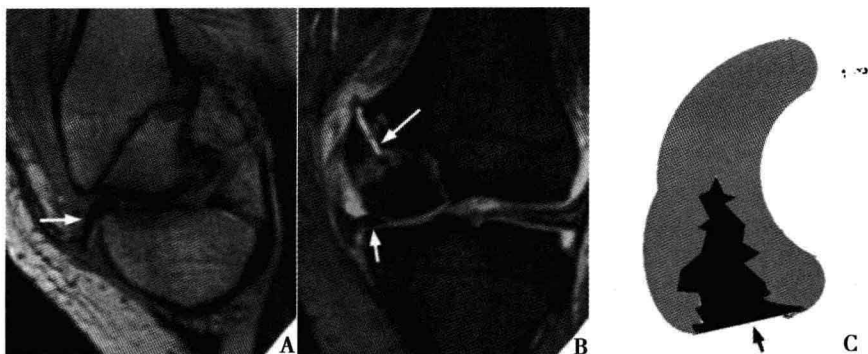


图 3-49 直接暴力致股骨内侧髁骨折，内侧半月板前角撕裂明显移位

图 A：撕裂后瓣片移位（箭头示）；图 B：内髁骨折线（长箭头示）和半月板瓣片（短箭头示）；图 C：此类半月板撕裂的方式示意图

4. 半月板损伤术后 MRI 评价 前述诊断标准适合于半月板手术后的损伤。曾做过半月板部分切除术者，撕裂易发生于残留半月板与再生半月板连接处。半月板Ⅲ级损伤信号能持续至愈合或关节镜修补术后，这种信号可以是外科修补的瘢痕或新发撕裂。在做膝关节 MRI 检查时，注射对比剂（增强扫描）有助于判断修补后再撕裂，即新撕裂处有强化。（图 3-50）

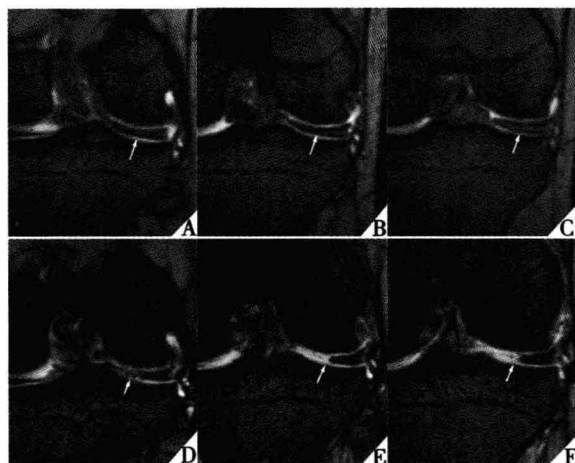


图 3-50 同一病例左膝外侧盘状半月板术前、术后 MRI 冠状位对比

图 A~图 C：术前外侧盘状半月板（箭头示）；图 D~图 F：外侧半月板成形术后之形态，其中切除半月板体内侧份，缝扎 2 针（箭头示切缘处）

5. MRI 易误诊的征象

(1) 横韧带：膝横韧带连接内侧和外侧半月板前角，矢状位上横向走行的横韧带易误认为是撕脱的半月板碎片（图 3-51~图 3-53）。

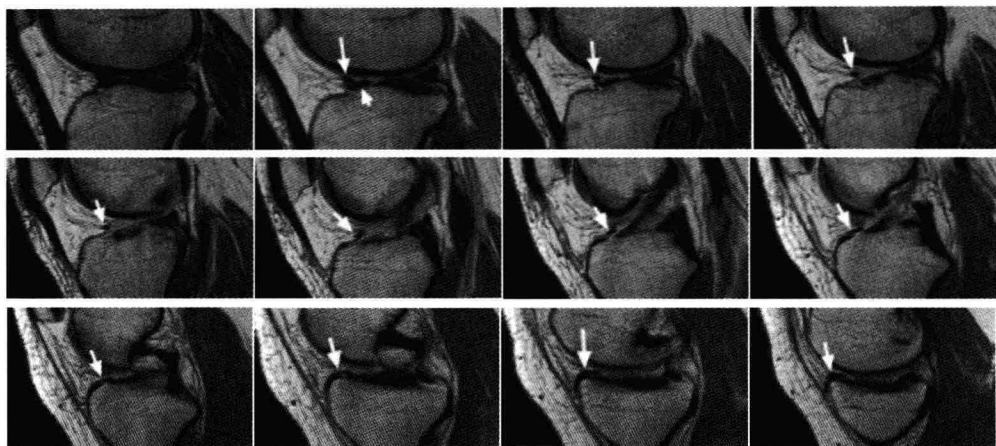

图 3-51 同一病例正常膝横韧带

系连续自外向内之矢状位质子像，显示膝横韧带的横向行走过程

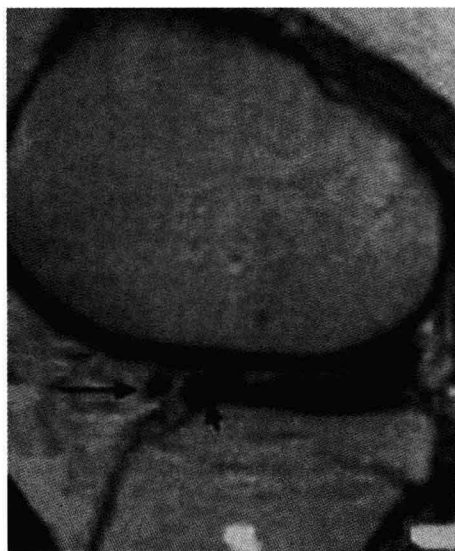

图 3-52 正常膝横韧带（长箭头示），后方是正常半月板前角（短箭头示）

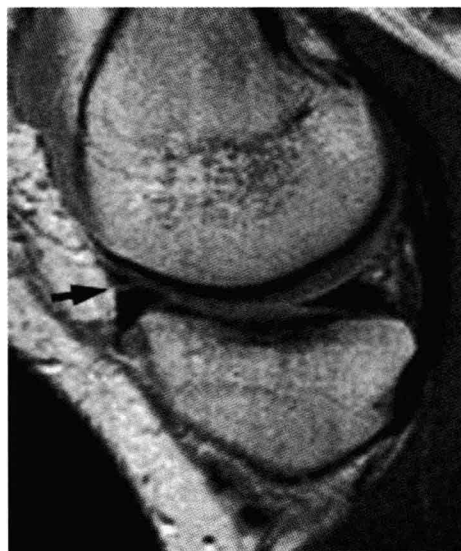

图 3-53 正常膝横韧带（箭头示）容易误诊为半月板撕裂

(2) 腓肌腱鞘：在外侧半月板后角，矢状位上易误认为撕裂的高信号（图 3-54、图 3-55）。

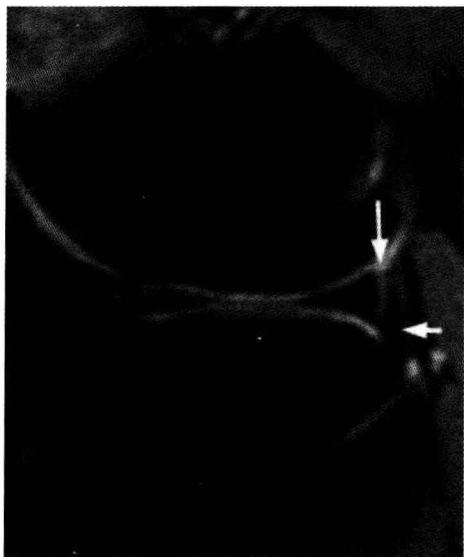


图 3-54 T₂WI 示正常腓肌腱鞘（长箭头示）、腓肌腱（短箭头示）

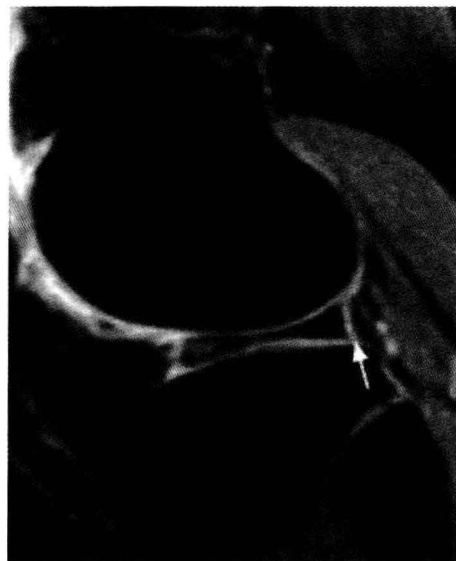


图 3-55 T₂WI 示正常腓肌腱鞘（箭头示）

(3) 半月板股骨韧带：其止点易构成外侧半月板后角垂直撕裂的影像（图 3-56）。

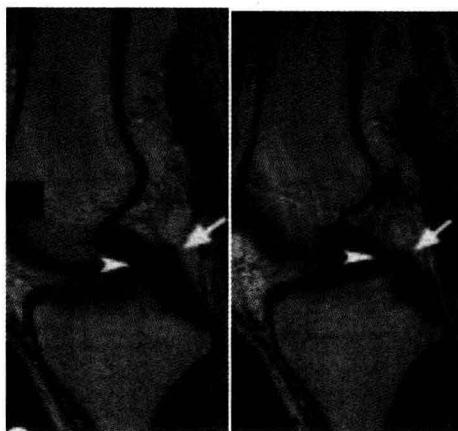


图 3-56 正常半月板股骨韧带系同一病例连续层面（短箭头示），PCL 位于其前方（长箭头示）

(4) 内侧半月板后角正常的上隐窝，垂直走行且边缘光滑（图 3-57~图 3-60）。

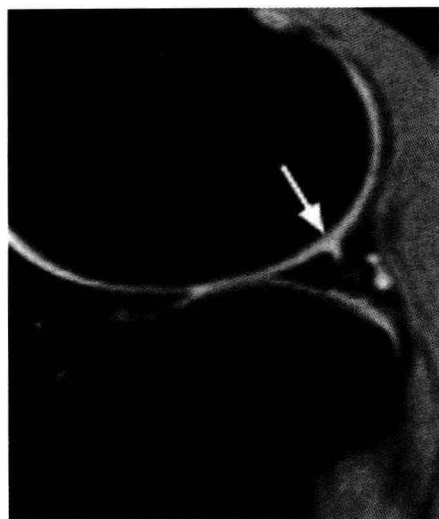


图 3-57 正常内侧半月板后角上隐窝呈开口向上之 T_2 WI 高信号结构（箭头示）

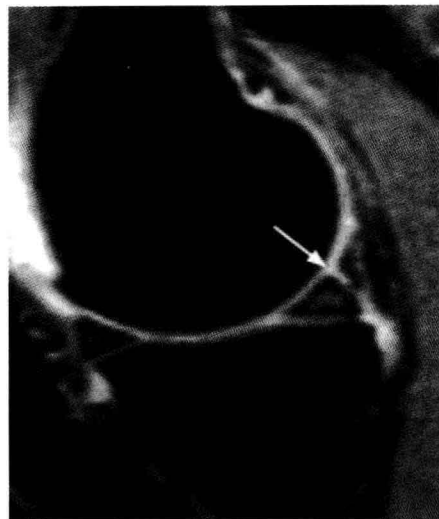


图 3-58 正常内侧半月板后角上隐窝内见 T_2 WI 高信号之关节液渗入（箭头示）

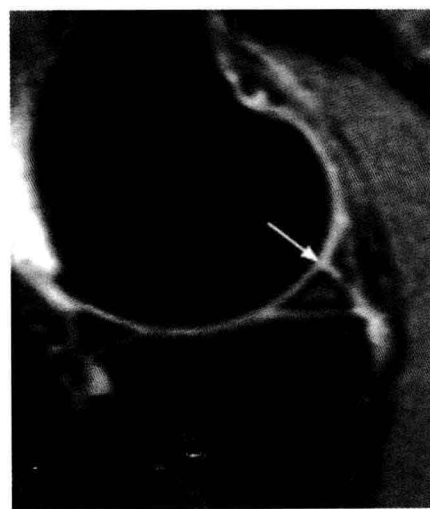


图 3-59 正常内侧半月板后角上隐窝（箭头示）

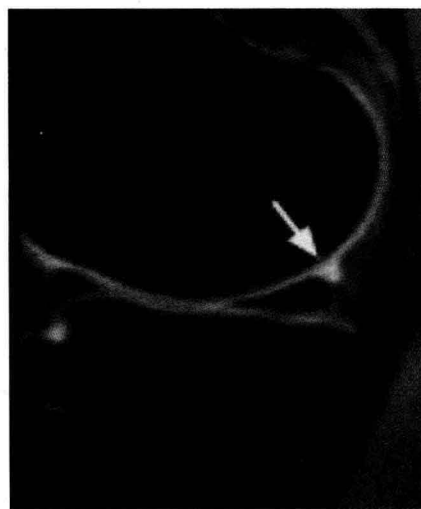


图 3-60 正常内侧半月板后角上隐窝（箭头示）

6. MRI 诊断半月板撕裂的准确性及缺陷 MRI 诊断半月板撕裂准确度 (达 90%) 稍低于关节镜 (达 95%)。MRI 多方位、多参数成像的特点为膝关节的术前诊断之首选, 然而 MRI 膝关节检查也有其局限性。

(1) 金属伪影: 关节术中植入或外伤性的金属异物导致局部信号失相位, 不能成像 (图 3-61~图 3-63)。

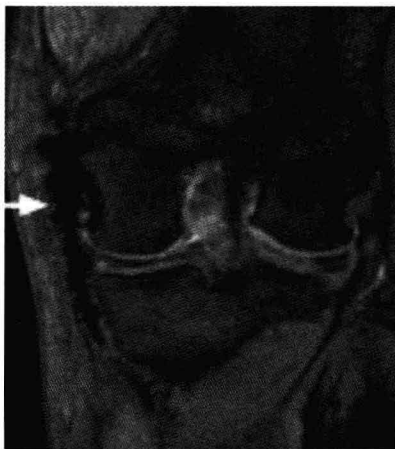

图 3-61 内侧副韧带修补术后金属伪影 (箭头示)

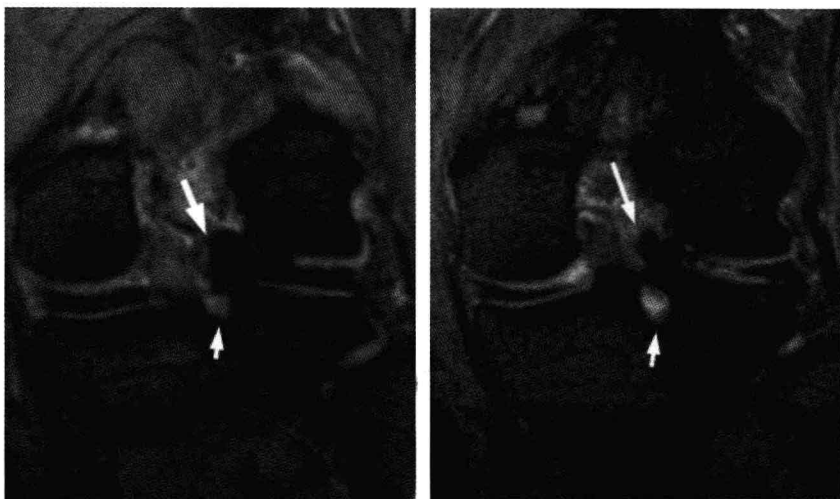


图 3-62 同一病例 ACL 重建术后留置物体所致伪影 (长箭头示), 胫骨平台髁间嵴处见手术钻制之骨道 (短箭头示)

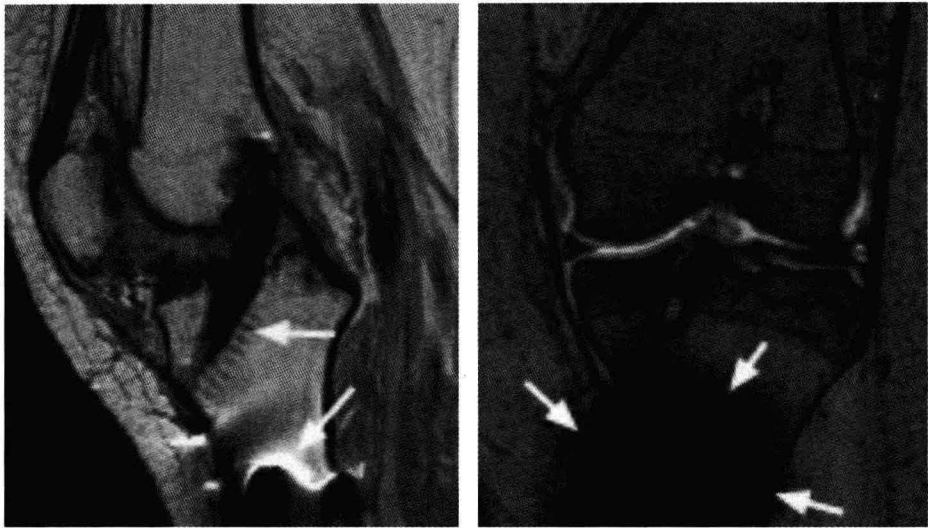


图 3-63 同一病例 ACL 重建术后留置金属物体所致伪影 (箭头示)

(2) 气体伪影：关节内积气吸附在半月板周围，形成撕裂、缺损假象 (图 3-64)。

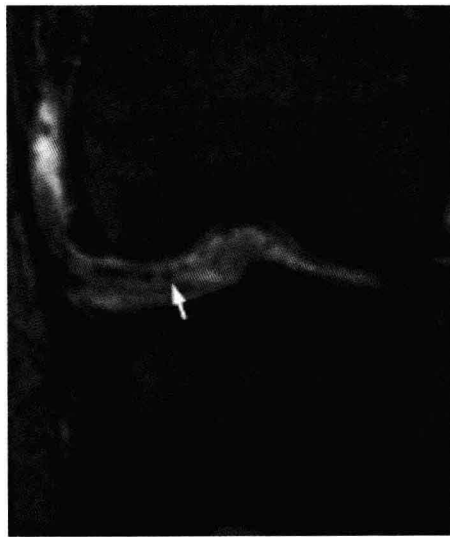


图 3-64 关节内微小气体磁敏感伪影所致伪影呈所谓串珠征 (箭头示)

(3) 运动伪影：受检肢体移动导致运动伪影，图像无法用于诊断 (图 3-65)。

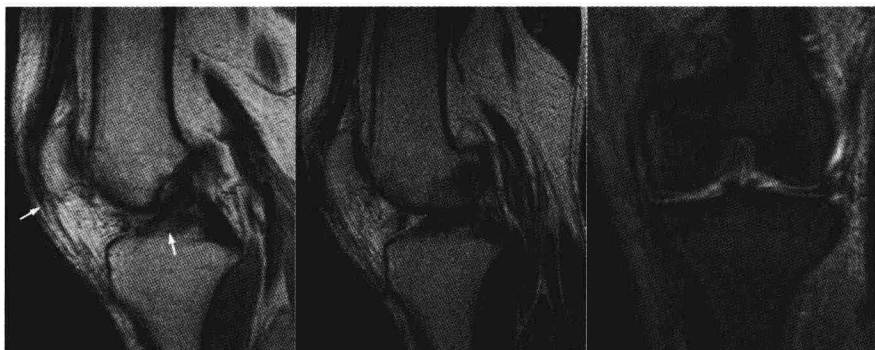

图 3-65 不同病例 MRI 检查时，患者不自主运动导致运动伪影、图像模糊、出现重影等

(4) 微小损伤：半月板、软骨的细微损伤，MRI 无法显示但关节镜检查为阳性。

(二) 超声检查

半月板损伤的超声检查仅作为临床诊断的辅助参考之一，不作为诊断标准。如果半月板的损伤位于较表浅的部位，超声诊断可给予帮助。半月板损伤时超声图像表现为其表面回声不均，内有囊肿形成则可显示为小的局限性低无回声区（图 3-66），出现囊肿破裂时则不规则液性暗区可延伸至半月板内下方膝关节间隙（图 3-67）。

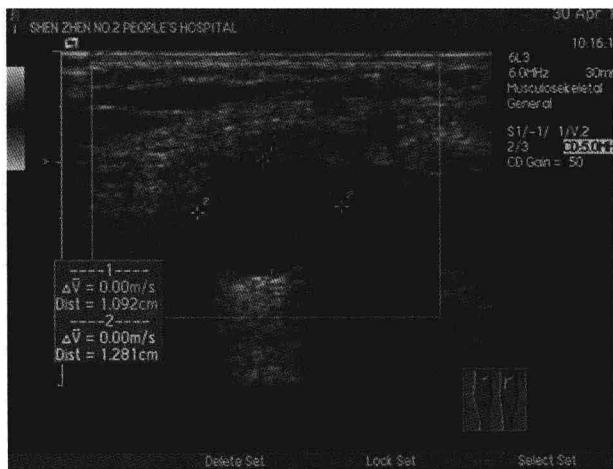


图 3-66 左膝内侧半月板囊肿（星号测量范围）

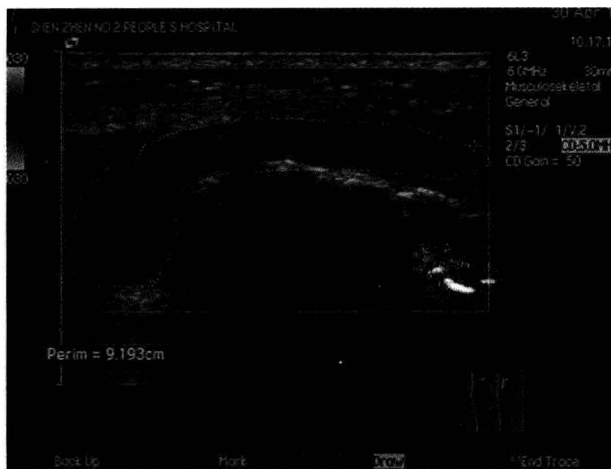


图 3-67 左膝内侧半月板囊肿破裂后
虚线包绕处为不规则液性暗区延伸至膝内前下方软组织间隙

第二节 盘状半月板



一、概 述

盘状半月板 (discoid meniscus) 是遗传增大的半月板, 是最常见的解剖变异, 外侧半月板常见。其定义是其侧份的宽度超过半月板横径的一半, 有时增宽增大可抵达髁间窝。

二、影像学特点

MRI 是显示盘状半月板最理想的检查方法。MRI 冠状位像上易于辨认 (图 3-68~图 3-70): 其内侧缘与外侧缘长度超过股骨髁与平台间关节面长度的一半; MRI 矢状位 3 mm 薄层扫描图像上, 如有 3 帧连续图像

显示半月板呈“蝴蝶翼状”，即可诊断为盘状半月板（图 3-71、图 3-72）。盘状半月板易于撕裂，偶尔缺乏明显症状。

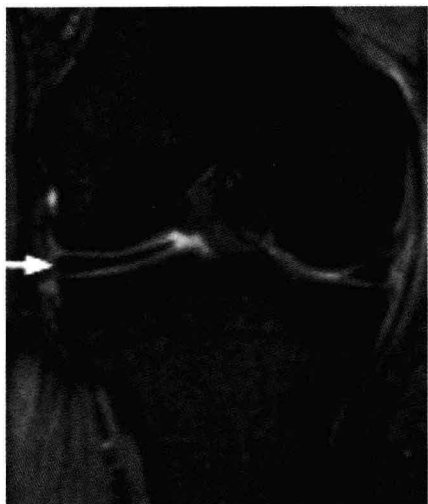

图 3-68 右膝冠状位 T₂WI 像
示外侧盘状半月板覆盖髁-平台关节全程

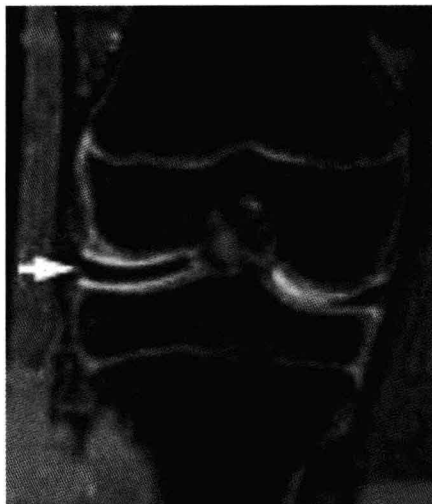

图 3-69 右膝冠状位 T₂WI 像
示外侧盘状半月板明显增大、增厚、
增长

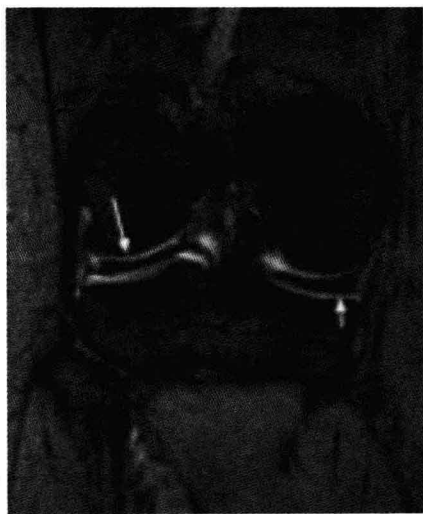

图 3-70 右膝冠状位 T₂WI 像
示内、外侧盘状半月板（箭头
示）呈低信号，明显变长

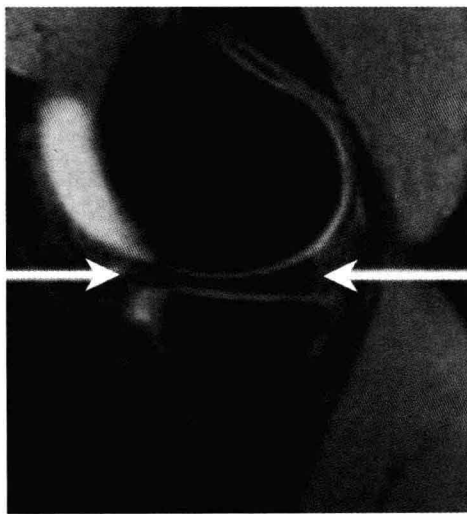


图 3-71 矢状位 FS T₂WI 像
示右膝内侧盘状半月板肥厚并呈“蝴蝶
翼”状

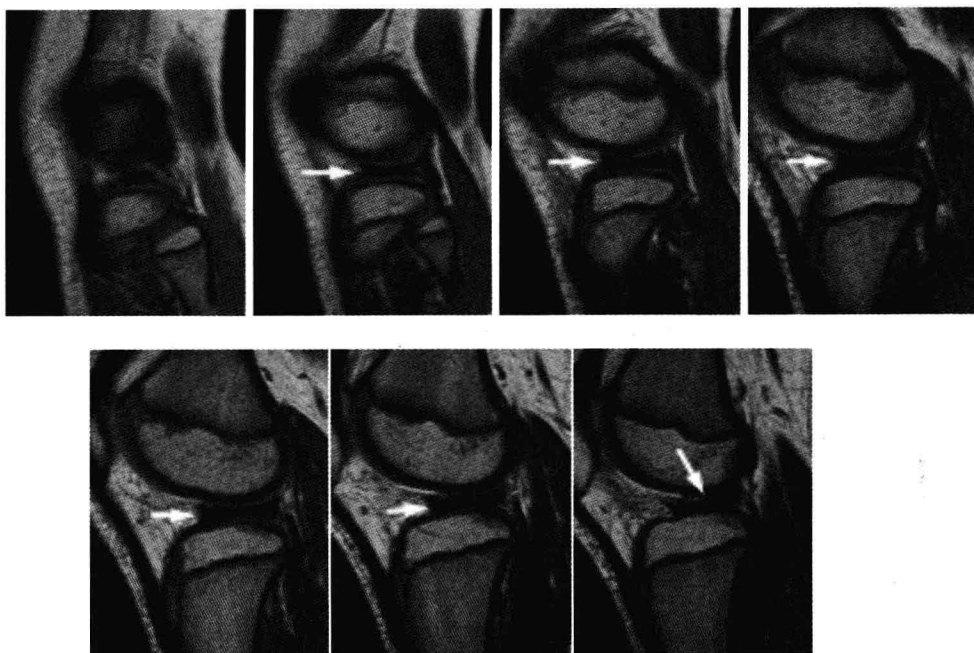


图 3-72 矢状位连续质子像 3 mm 层厚，右膝外侧盘状半月板连续 7 层显示（箭头示）

第三节 半月板囊肿



一、概述

半月板囊肿（meniscal cyst）与水平撕裂（或复杂半月板撕裂）有关，更多发生于退行性变。其形成机制是关节液被挤入撕裂的半月板内，通过此通道挤入半月板关节囊边缘时向外形成囊肿。

二、影像学特点

(一) MRI 检查

MRI 是显示半月板囊肿的最佳影像学方法，可显示撕裂之半月板、关节液流过的通道以及与之相连向外形成的囊肿（图 3-73~图 3-76）。

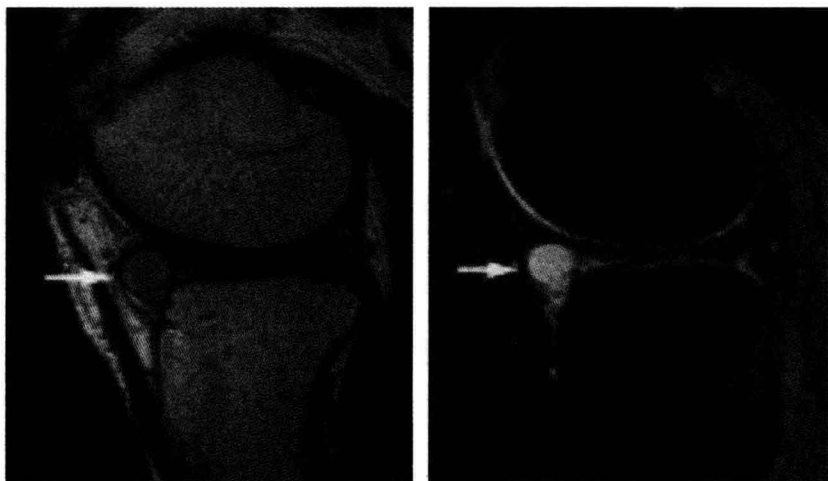


图 3-73 同一病例半月板前角纵向撕裂后囊肿形成（箭头示）

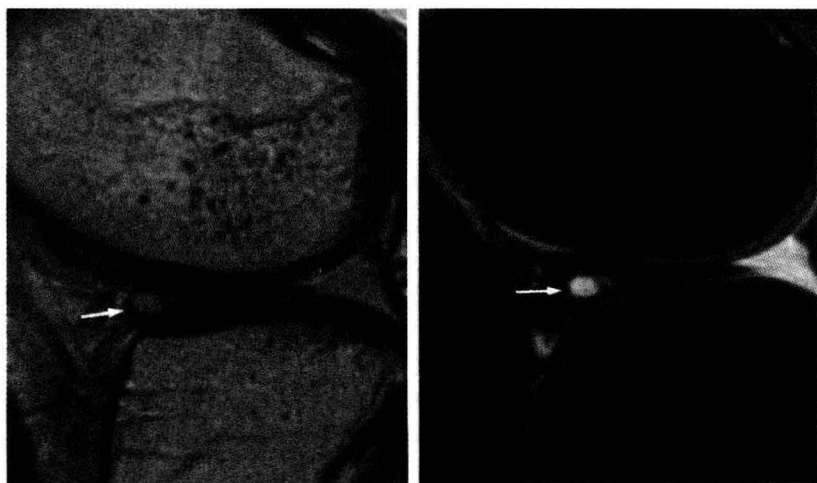


图 3-74 同一病例半月板前角纵向撕裂后囊肿形成（箭头示）

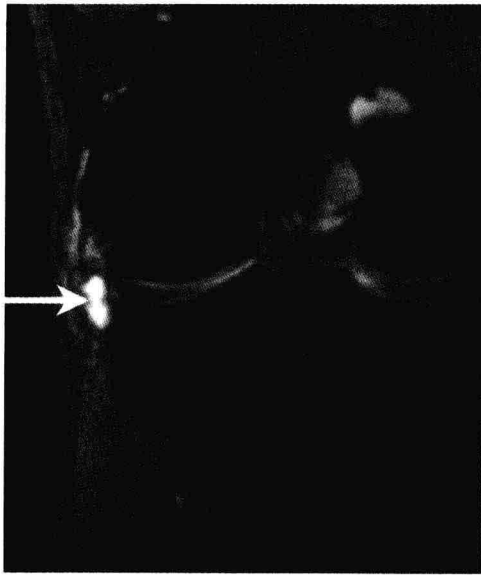


图 3-75 外侧半月板后角纵向撕裂合并囊肿形成 (箭头示)

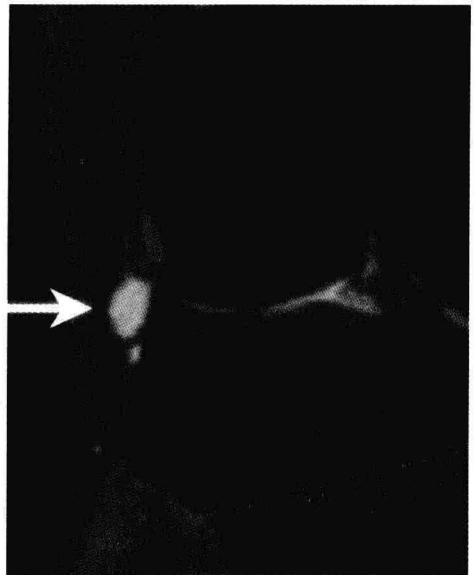


图 3-76 外侧半月板损伤后囊肿 (箭头示)

(二) 超声检查

半月板囊肿显示为小的局限性低无回声区 (图 3-77); 出现囊肿破裂时, 则不规则液性暗区可延伸至半月板内下方膝关节间隙 (图 3-78)。




图 3-77 左膝内侧半月板囊肿 (星号测量范围)

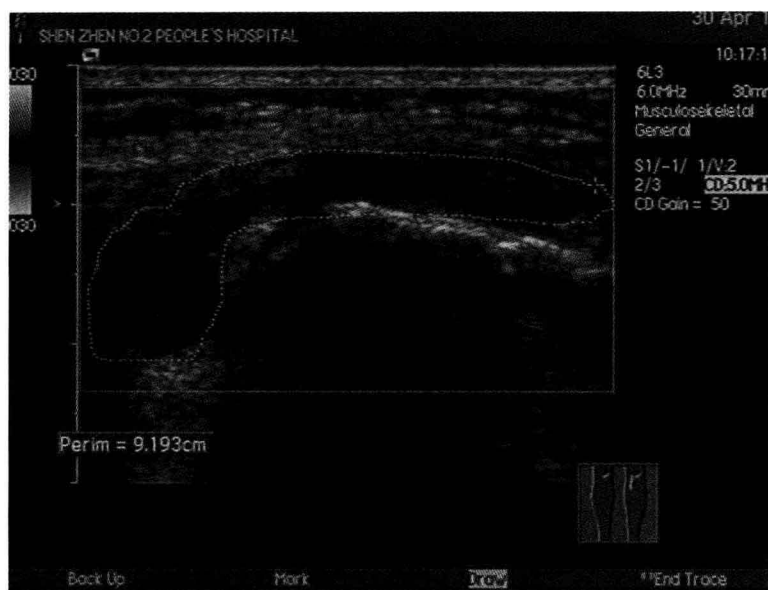
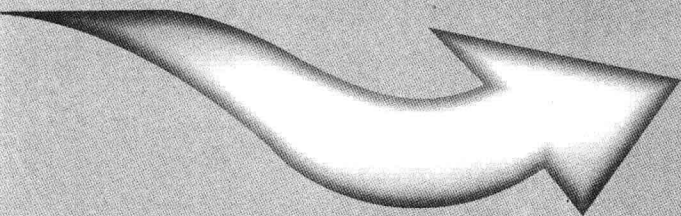


图 3-78 左膝内侧半月板囊肿破裂后
虚线包绕处为不规则液性暗区延伸至膝内前下方软组织间隙

第四章

膝关节韧带异常



PART 4

第一节 前交叉韧带损伤



一、概 述

前、后交叉韧带是维持膝关节稳定的最重要和最坚强的韧带结构。前交叉韧带（anterior cruciate ligament, ACL）在膝关节完全伸直时紧张而于关节屈曲时松弛，其作用在于防止股骨向后脱位、胫骨向前脱位及膝关节的过度伸直和过度旋转；后交叉韧带（posterior cruciate ligament, PCL）则随着膝关节的屈曲而逐渐紧张，有利于防止股骨向前脱位、胫骨向后脱位以及膝关节的过度屈曲（图 4-1、图 4-2）。

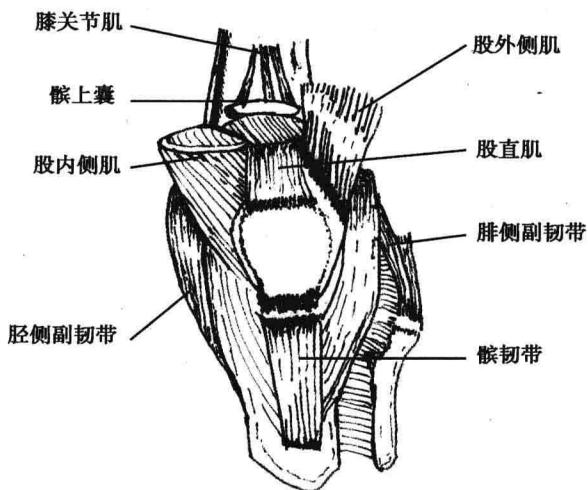


图 4-1 膝关节前面观

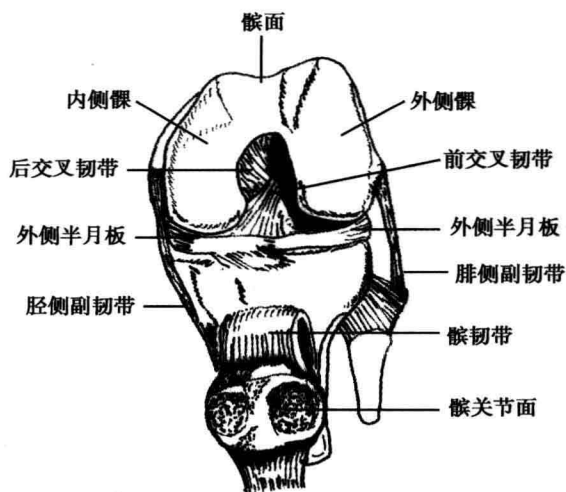


图 4-2 膝关节前面观 (示交叉韧带)

ACL 位于膝关节中心，股骨内外髌与胫骨之间，起于胫骨平台内侧髌间嵴前方、近内侧半月板前角附近关节面，向外、上、后走行，止于股骨外髌的内侧面。ACL 由多组纤维束组成：多由前内侧束（AM 束）和后外侧束（PL 束）组成；也可由 1 束或 3 束组成。走行过程中有一定程度的扭转，胫骨附着点处位于前方的纤维在股骨附着点处转为内侧纤维（AM 束）。成人 ACL 长度约 38 mm，宽度约 11 mm。

膝交叉韧带很重要，因为它能使股骨及胫骨维持稳定。在膝关节屈曲时，PCL 可防止胫骨在股骨上向后移位，防止过分伸直及屈曲；ACL 可防止胫骨在股骨上向前移位（即股骨向后移位），并且防止膝关节过分伸直。腿部固定不动时，能防止股骨内旋。

二、影像学表现

ACL 损伤一般分为 3 级：I 级为挫伤肿胀；II 级为部分断裂；III 级为完全断裂。

（一）直接征象

1. ACL 消失 如图 4-3~图 4-5 所示。

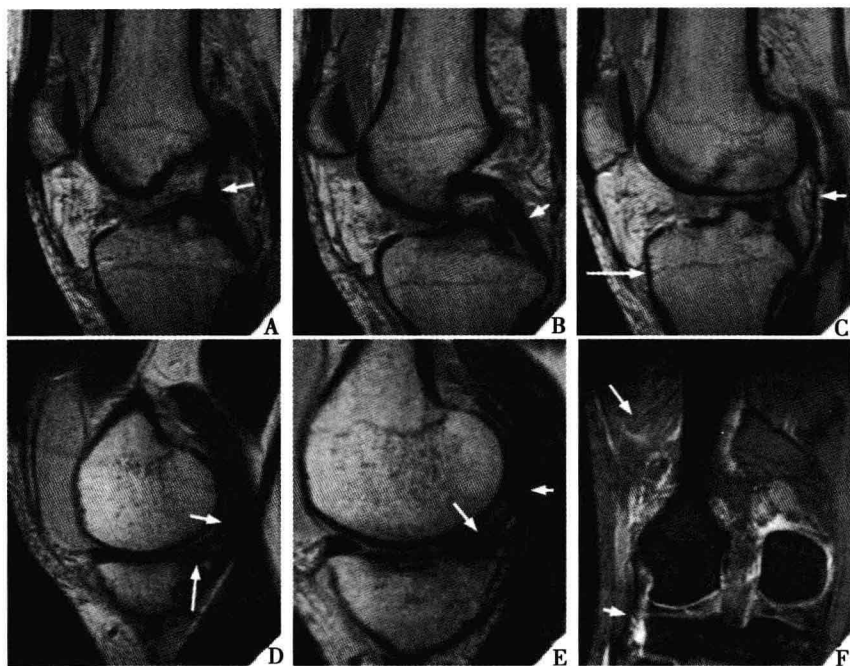


图 4-3 同一病例右膝严重复合伤

图 A: ACL 走行区域空虚, 胫骨端断裂, 游离端附着于 PCL 上 (箭头示); 图 B: I 级损伤之 PCL, 韧带肿胀 (箭头示); 图 C: 腓斜韧带损伤、部分断裂 (短箭头示), 胫骨前移 (长箭头示); 图 D: 后斜韧带半膜肌腱编织区断裂 (短箭头示), 内侧半月板星状撕裂 (长箭头示); 图 E: 腓肠肌内侧头肌腱部分撕裂 (短箭头示), 内侧半月板星状撕裂 (长箭头示); 图 F: 腓侧副韧带 II 级损伤 (短箭头示), 股二头肌损伤、大片水肿 (长箭头示)

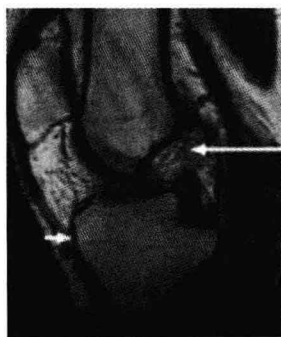

图 4-4 ACL 陈旧性断裂、溶解, 局部空虚无韧带结构 (长箭头示), 胫骨前移 (短箭头示)

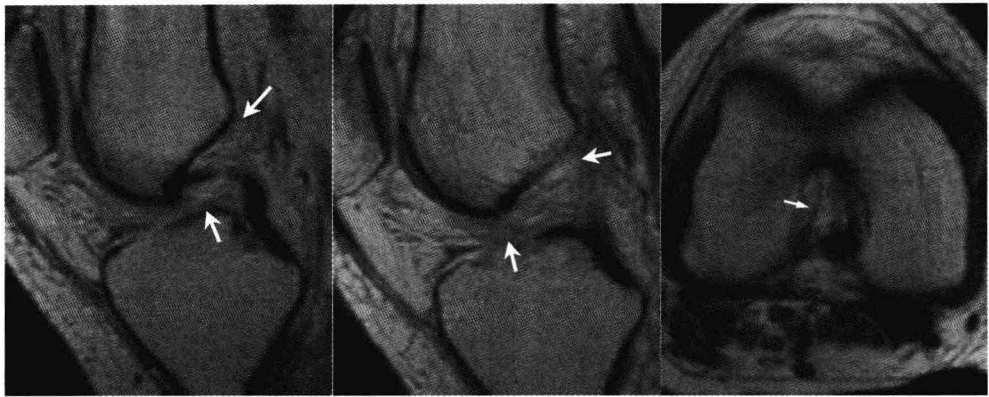


图 4-5 ACL 陈旧性断裂、溶解，局部空虚无韧带结构（箭头示）

2. ACL 萎缩细小 如图 4-6~图 4-8 所示。

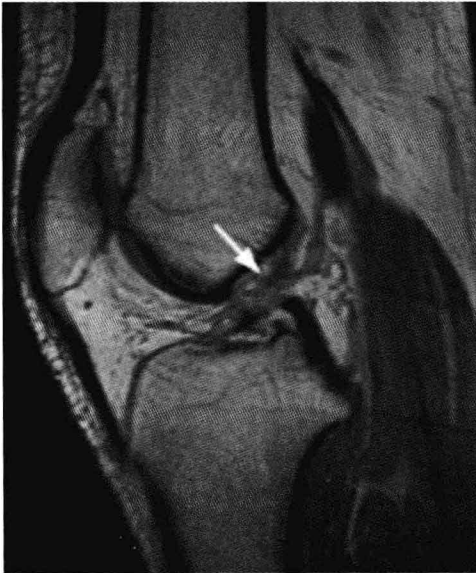


图 4-6 ACL 陈旧性断裂，松弛，无固定形态，张力差，无功能（箭头示）

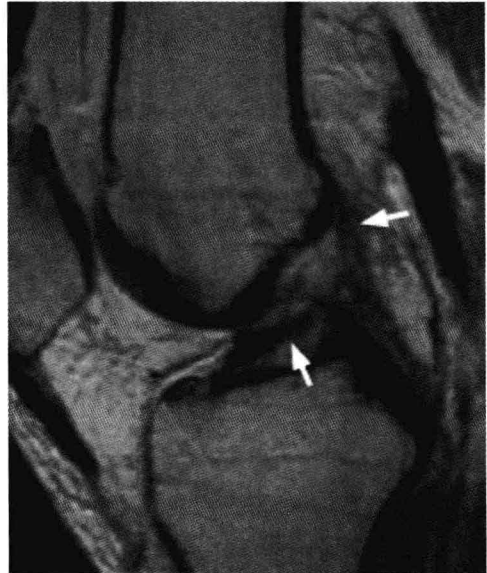


图 4-7 ACL 陈旧性断裂，松弛，无固定形态，断端基本游离，无功能（箭头示）

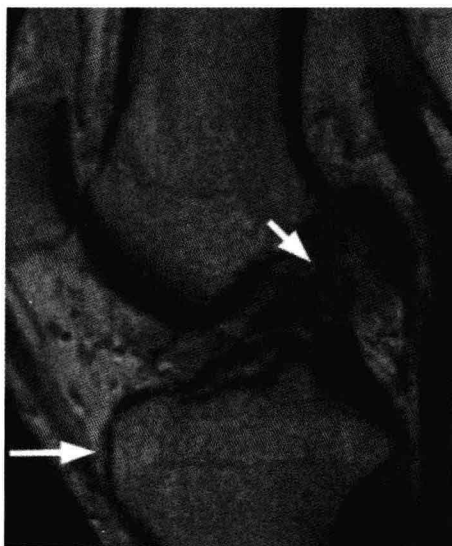


图 4-8 ACL 陈旧性断裂、溶解，呈少量不形成纤维（短箭头示）；胫骨前移（长箭头示）

3. ACL 不连续 如图 4-9~图 4-11 所示。

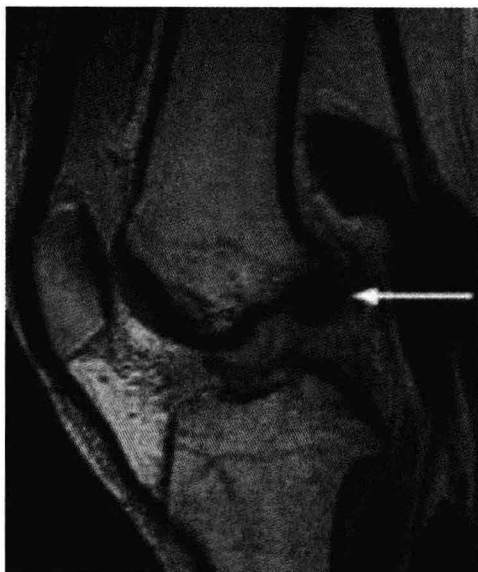


图 4-9 ACL 急性外伤断裂，断端挛缩于股骨止点（箭头示）

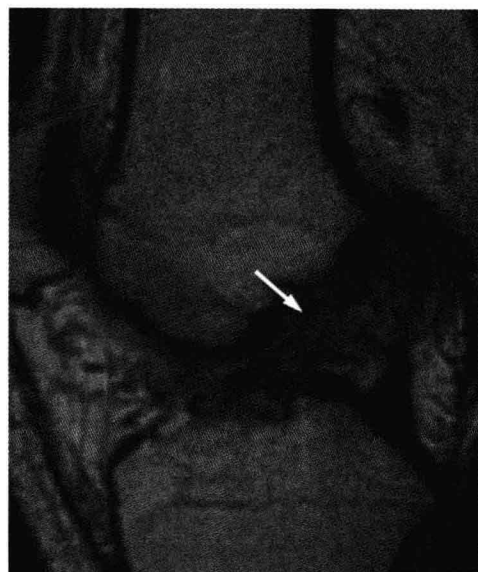
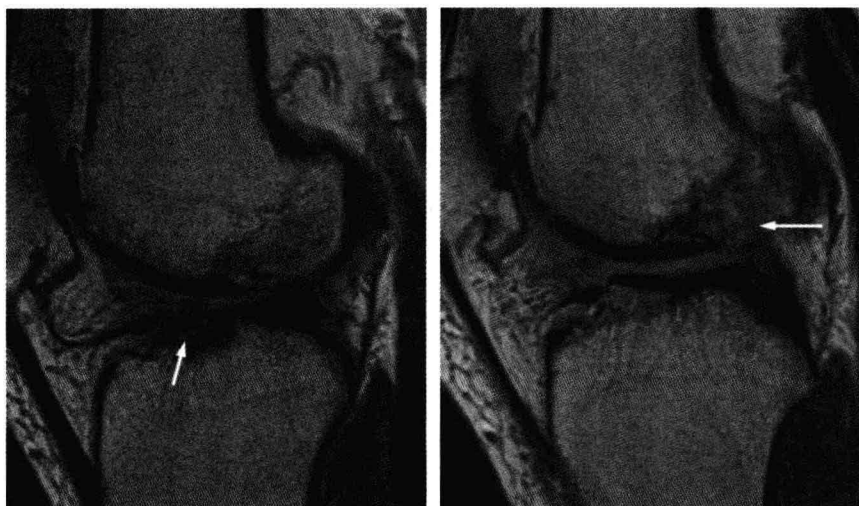
图 4-10 ACL 急性外伤断裂，断端不连续（箭头示）



A. 胫骨端起点残余 (箭头示)

B. 股骨端止点残余 (箭头示)

图 4-11 同一病例 ACL 完全断离

4. ACL 走行异常 如图 4-12、图 4-13 所示。

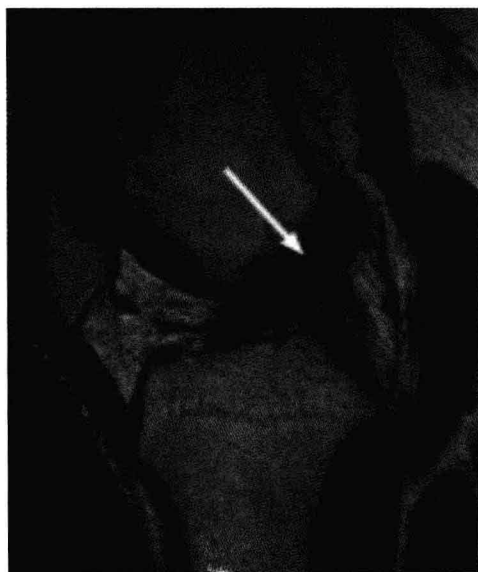

图 4-12 MRI 矢状位

ACL 急性外伤断裂, 肿胀增粗, 表面有切迹, 松弛 (箭头示), 伴胫骨前移

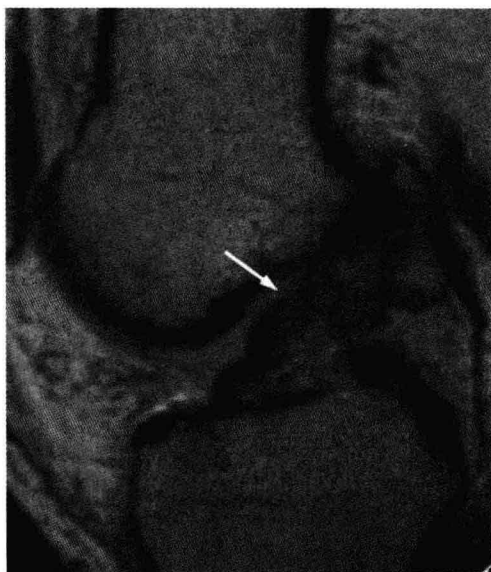

图 4-13 MRI 矢状位

ACL 股骨止点端断裂, 残段呈螺旋走向 (箭头示)

5. ACL 水肿增粗 如图 4-14~图 4-21 所示。

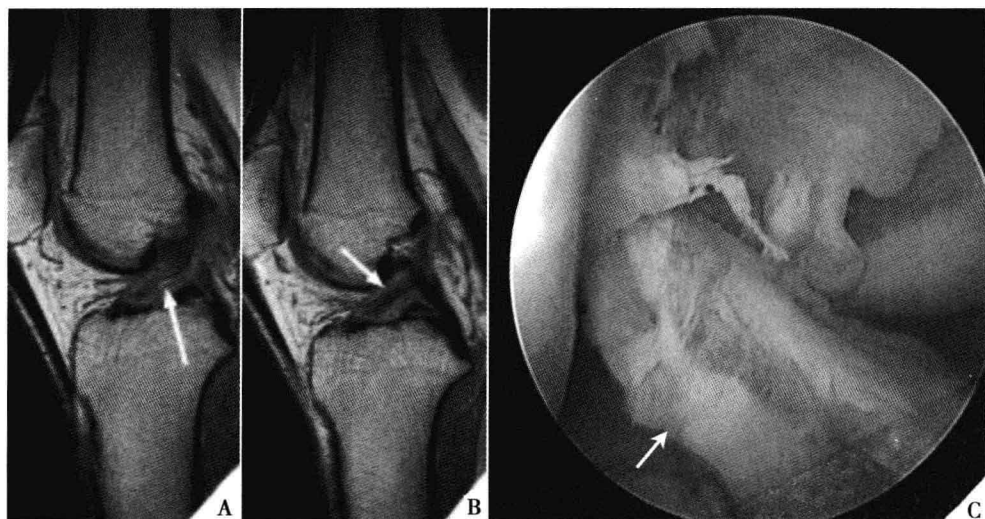
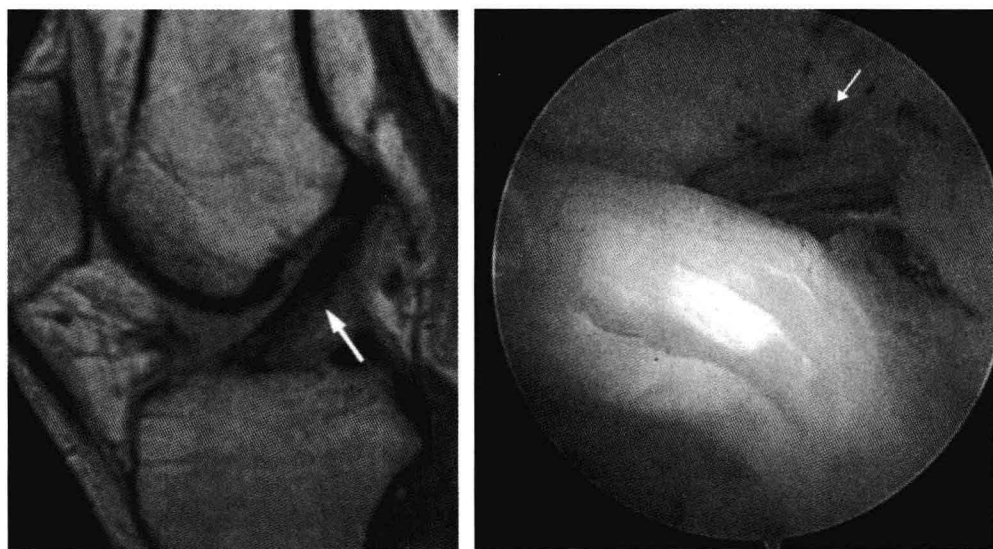


图 4-14 同一病例 ACL II 级损伤

图 A、图 B: ACL 肿胀模糊, 松弛, 韧带尚连续, 不全断裂 (箭头); 图 C: 关节镜下见 ACL 后外束断裂, 剩余前内束部分仍连续, 但张力差, 无功能



A. MRI 像

B 关节镜下所见 (箭头示 ACL 肿胀及散发出血点)

图 4-15 同一病例 ACL I 级损伤

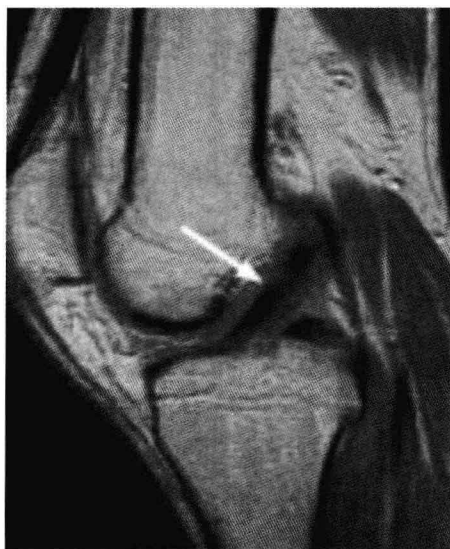

图 4-16 MRI 矢状位示 ACL II 级损伤

质子信号异常增高，水肿渗出增多，轮廓模糊，韧带部分断裂（箭头示）

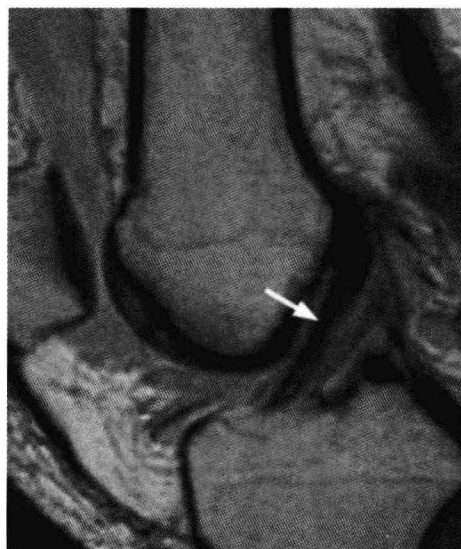


图 4-17 ACL I 级损伤

韧带肿胀、轮廓模糊，质子信号增高

（箭头示）

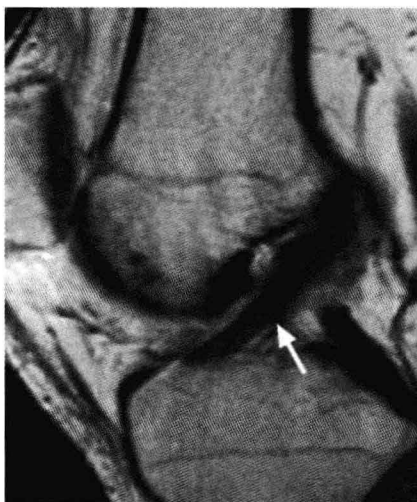

图 4-18 ACL I 级损伤

韧带肿胀、轮廓模糊，质子信号增高（箭头示）

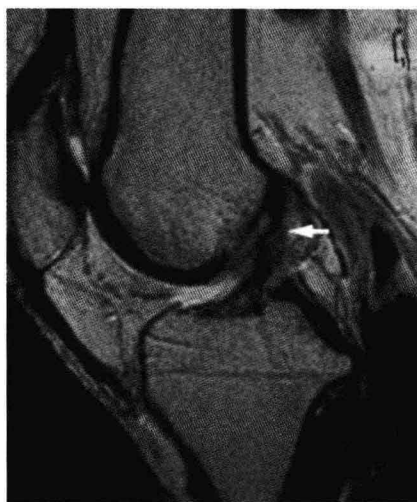


图 4-19 MRI 矢状位示 ACL II 级损伤

质子信号异常增高，部分断裂（箭头示）

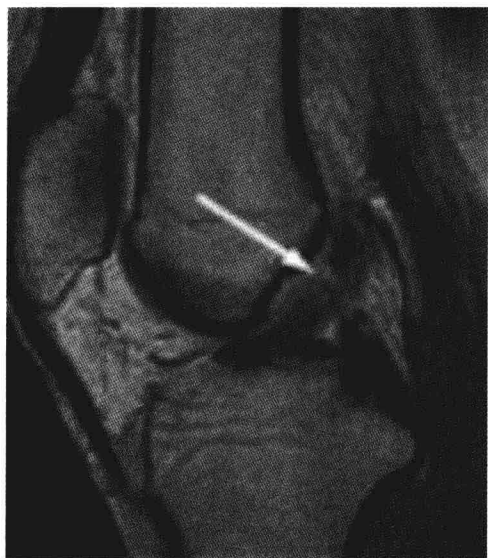


图 4-20 MRI 矢状位示 ACL 急性外伤部分断裂，肿胀增粗、松弛（箭头示）

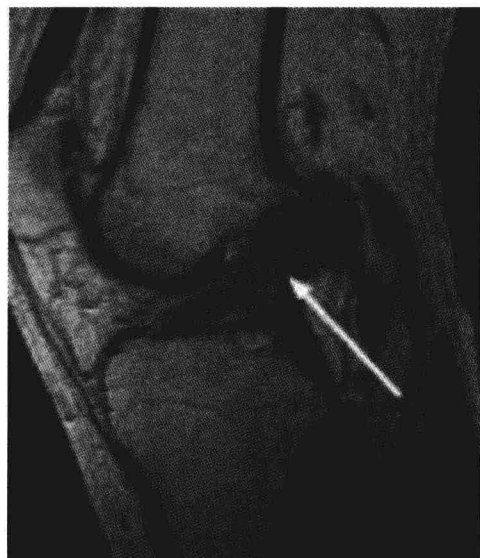

图 4-21 MRI 矢状位示 ACL II 级损伤
质子信号异常增高，部分断裂(箭头示)

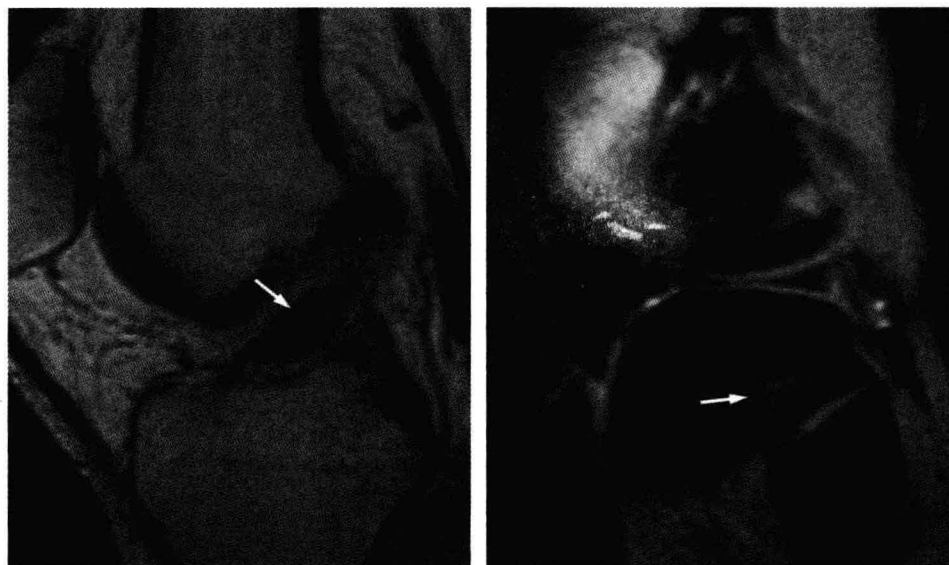
（二）间接征象

1. 股骨外侧髁挫伤 如图 4-22 所示。

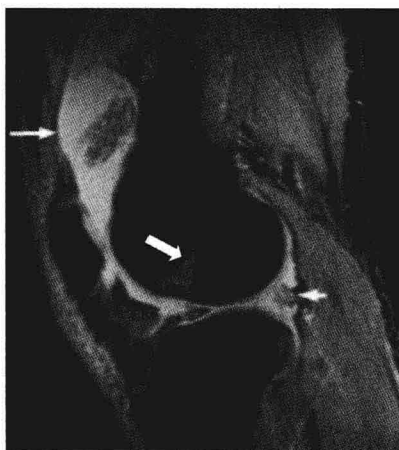

图 4-22 矢状位示股骨外侧髁挫伤（粗箭头示），半月板撕裂伴后移（短箭头示），关节囊大量血性积液（长箭头示）

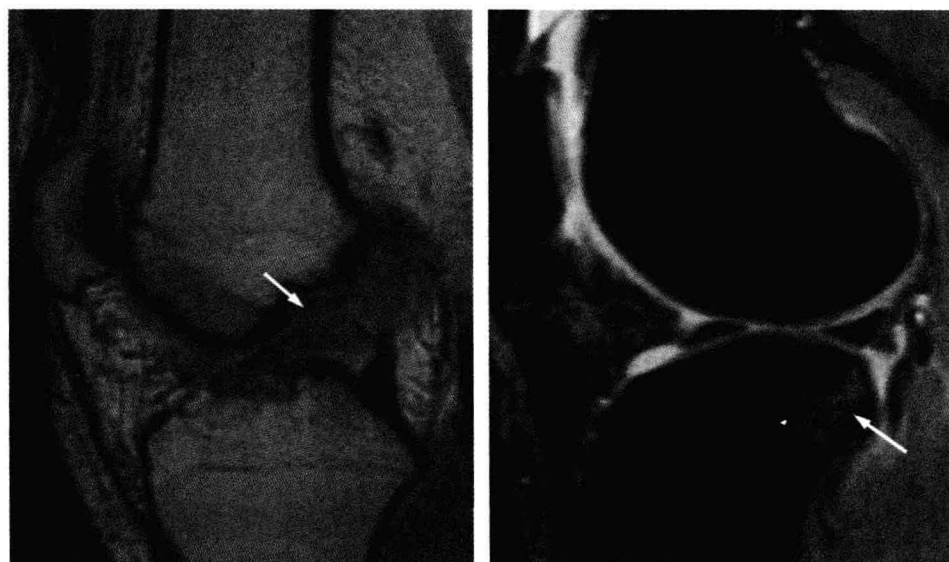2. 胫骨平台外后侧骨挫伤 如图 4-23、图 4-24 所示。



A. ACL II级损伤 (箭头示)

B. 胫骨平台后外侧骨挫伤 (箭头示)

图 4-23 同一病例胫骨平台后外侧骨挫伤合并 ACL 损伤



A. ACL 断裂 (箭头示)

B. 胫骨平台后外侧骨挫伤 (箭头示)

图 4-24 同一病例胫骨平台后外侧骨挫伤合并 ACL 损伤

3. “对吻性”骨挫伤 又称股骨髁及胫骨平台缘骨挫伤 (图 4-25、图 4-26)。

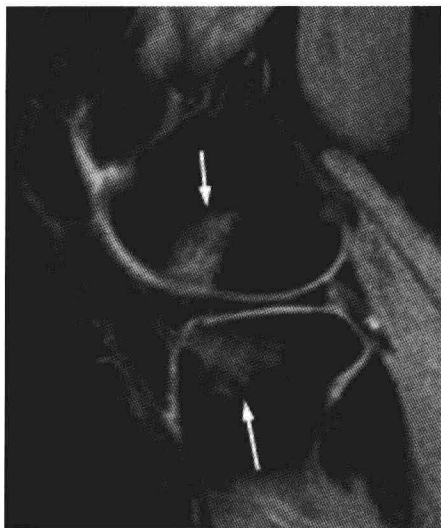

图 4-25 矢状位 T₂WI 脂肪抑制像示“对吻性”骨挫伤 (箭头示)

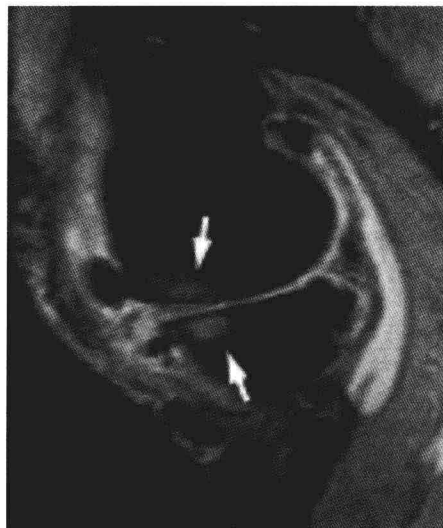

图 4-26 矢状位 T₂WI 脂肪抑制像示股骨内髁与胫骨内侧平台“对吻性”骨挫伤 (箭头示)

4. 股骨外侧髁凹陷征 又称 Notch 征 (图 4-27)。

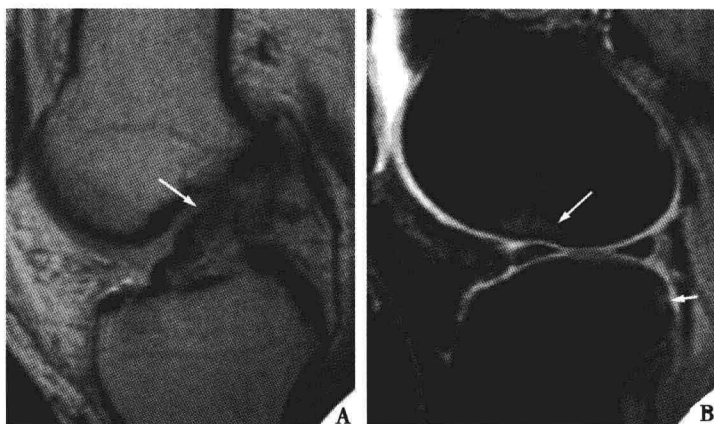


图 4-27 同一病例 Notch 征

图 A: ACL 完全断裂, 呈螺旋样变 (箭头示); 图 B: Notch 征 (长箭头示), 合并胫骨平台小片挫伤 (短箭头示)

5. 胫骨前移位 如图 4-28~图 4-30 所示。

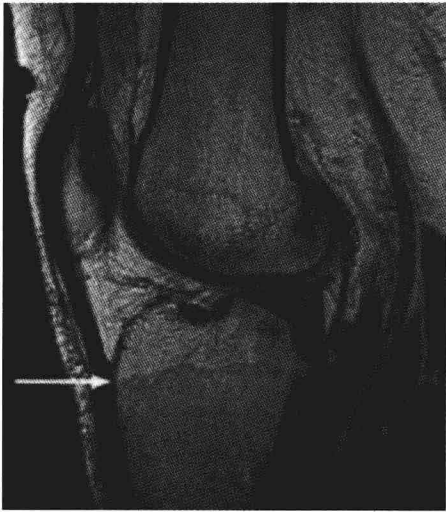


图 4-28 矢状位质子像示 ACL 陈旧性完全断裂，胫骨明显前移（箭头示）

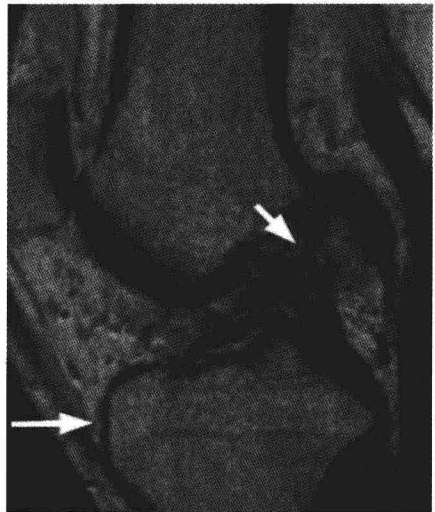
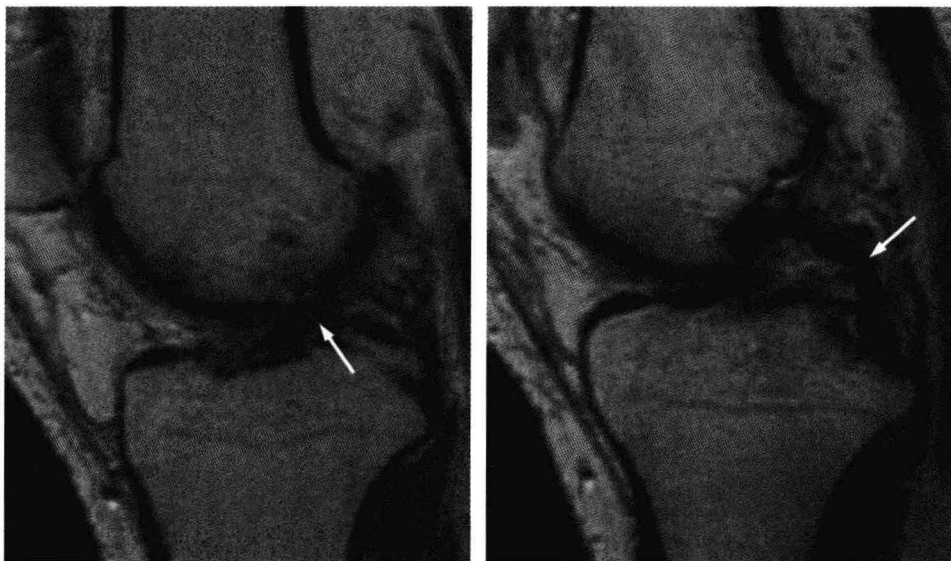


图 4-29 ACL 陈旧性断裂、溶解，呈少量不成形纤维（短箭头示）；胫骨前移（长箭头示）

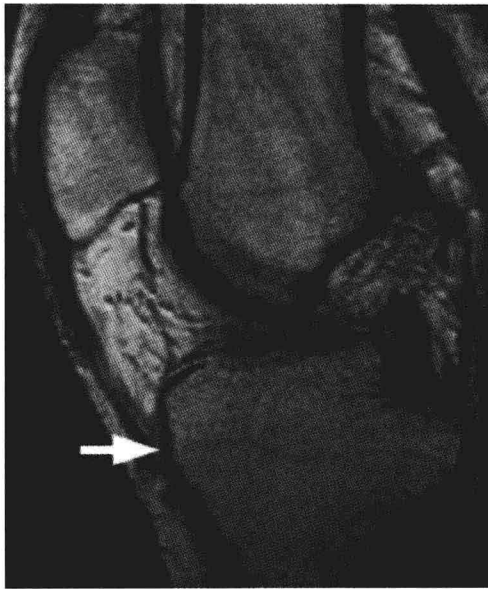

图 4-30 ACL 陈旧性完全断裂，局部空虚，胫骨明显前移（箭头示）

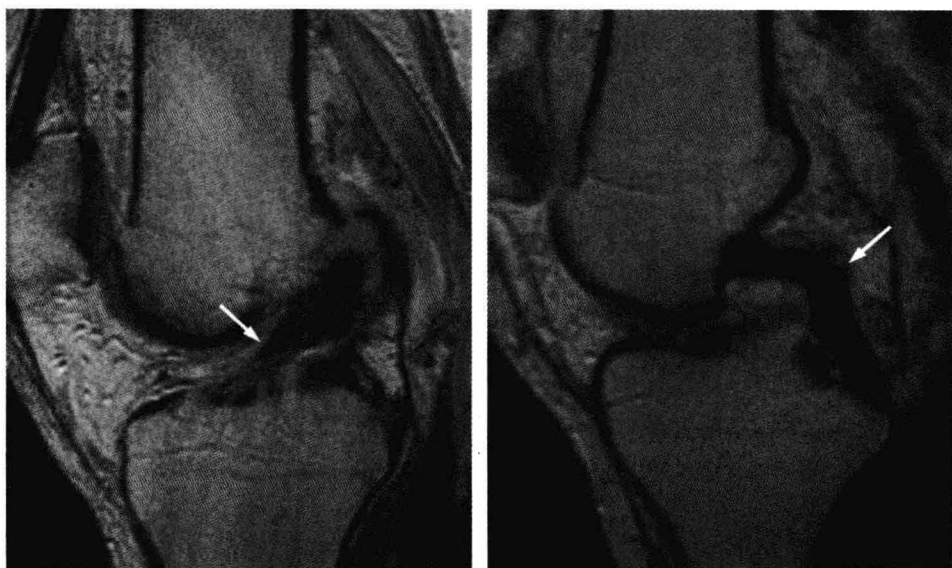
6. 后交叉韧带弓形变 如图 4-31、图 4-32 所示。



A. ACL 断裂 (箭头示)

B. PCL 弓形变 (箭头示)

图 4-31 同一病例后交叉韧带弓形变



A. ACL II 级损伤 (箭头示)

B. 损伤并 PCL 弓形变 (箭头示)

图 4-32 同一病例后交叉韧带弓形变

7. 后 PCL 线 矢状面上 PCL 下部后缘的延长线不与远端股骨骨髓腔相交 (图 4-33)。

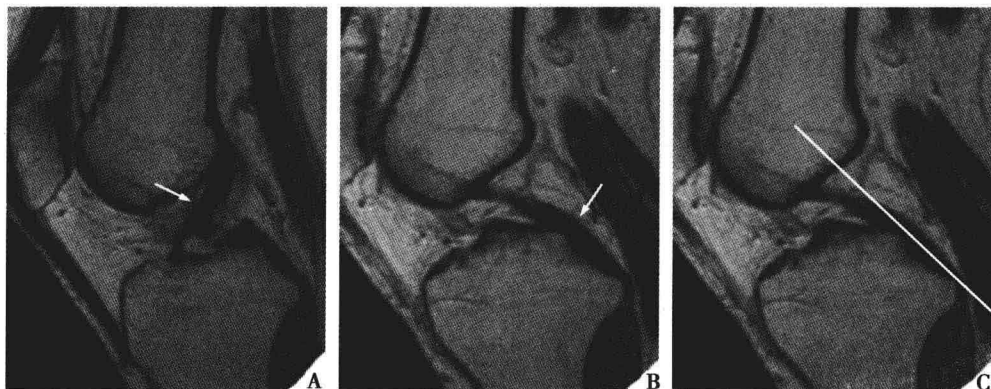


图 4-33 同一病例示后 PCL 线

图 A: ACL II 级损伤 (箭头示); 图 B: 后 PCL 下部后缘延长线不与远端股骨骨髓腔相交 (箭头示); 图 C: 与图 B 为同一帧 MRI 图像, 后 PCL 示意图 (白线示)

8. ACL 胫骨附着点撕脱骨折 此时韧带自身的损伤一般不严重 (图 4-34~图 3-36)。

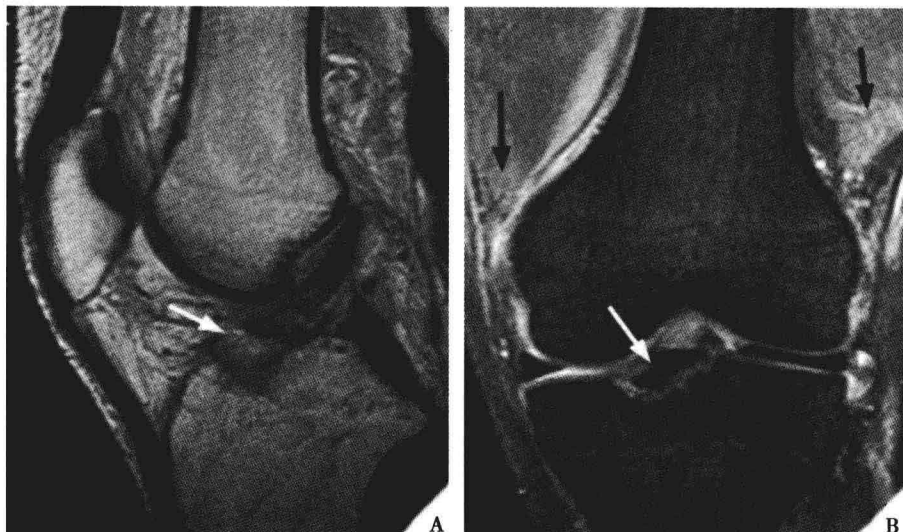


图 4-34 同一病例髁间嵴撕脱骨折

撕脱之骨片清晰可见, 周边见骨折线包绕 (白箭头示), 及与之相连的 ACL 呈 II 级损伤 (图 A 箭头示), 并见股内侧肌、股外侧肌及肌腱损伤 (图 B 黑箭头示)

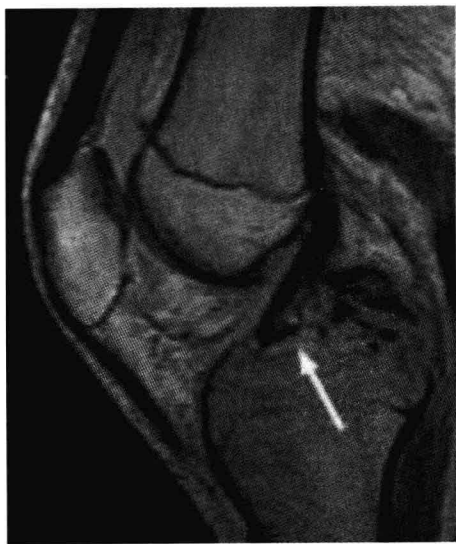


图 4-35 髁间嵴撕脱骨折 (箭头示)
ACL 未见中断, 与撕脱之骨片相连

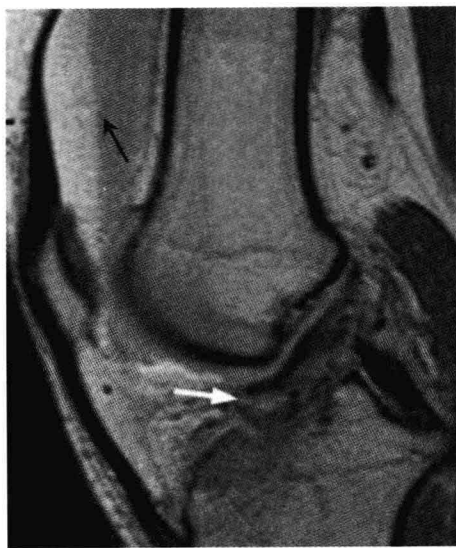

图 4-36 髁间嵴撕脱骨折 (白箭头示)
ACL II 级损伤, 完全中断; 关节囊大量积血, 见液-液分层 (黑箭头示)

9. Blumen Sacla 角 取平行于股骨髁间沟顶的线与 ACL 远段部分延长线所形成的角, 正常时为负值, 其顶点位于后上方。若为正值, 顶点位于前下方, 则考虑 ACL 断裂。(图 4-37)

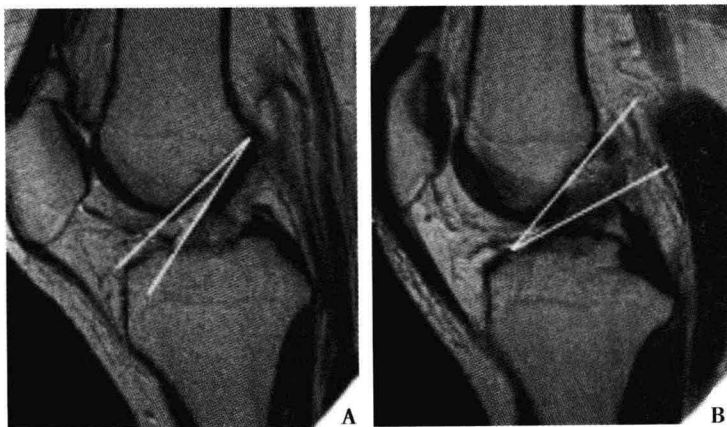


图 4-37 Blumen Sacla 角

图 A: 示正常 Blumen Sacla 角, 交角位于后上方; 图 B: 示 ACL 断裂, Blumen Sacla 交角位于前下方

(三) ACL 重建术后 MRI 表现 (图 4-38~图 4-40)

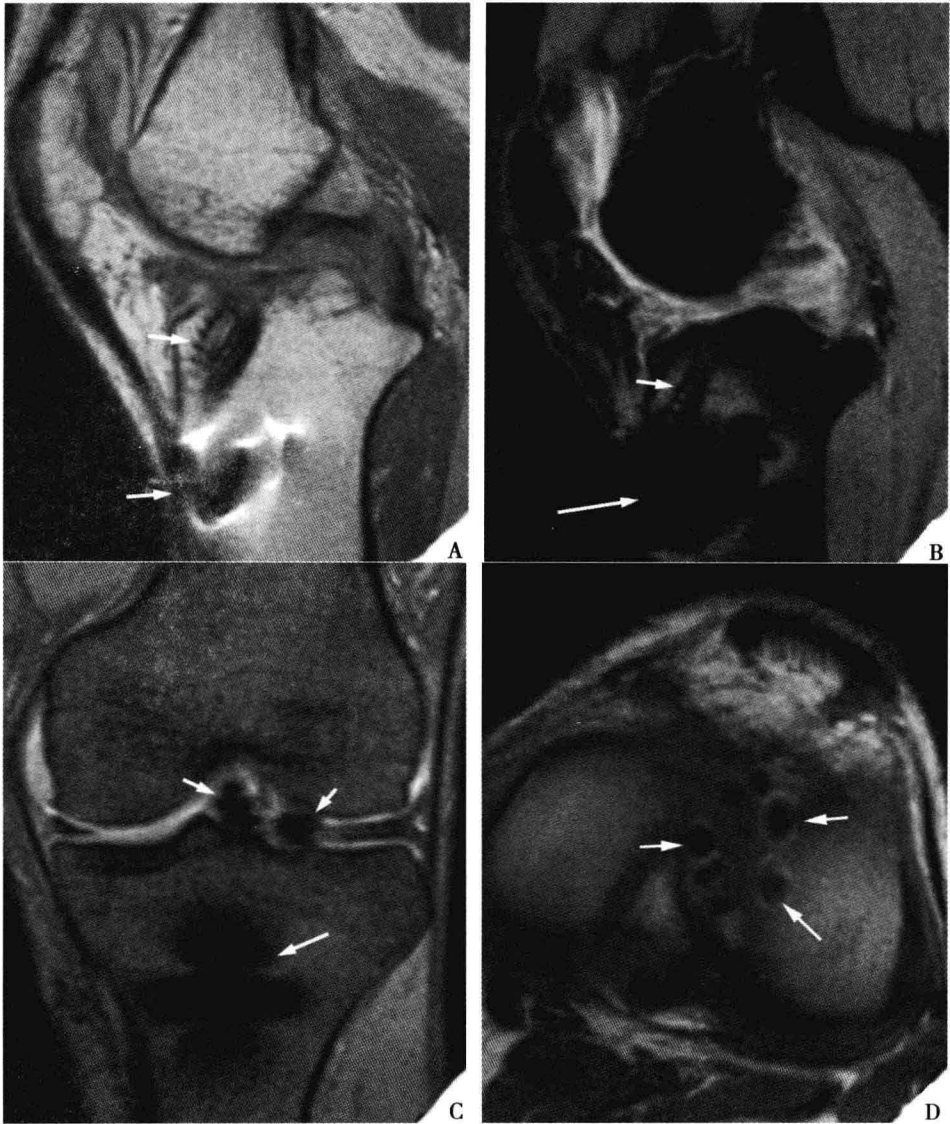


图 4-38 同一病例 ACL 重建术后表现

图 A、图 B: 骨道及金属伪影 (箭头示); 图 C: 双束重建之 ACL (短箭头示), 胫骨处见金属伪影 (长箭头示); 图 D: ACL 重建后胫骨侧沿原位足迹分布之缝线伪影 (箭头示)

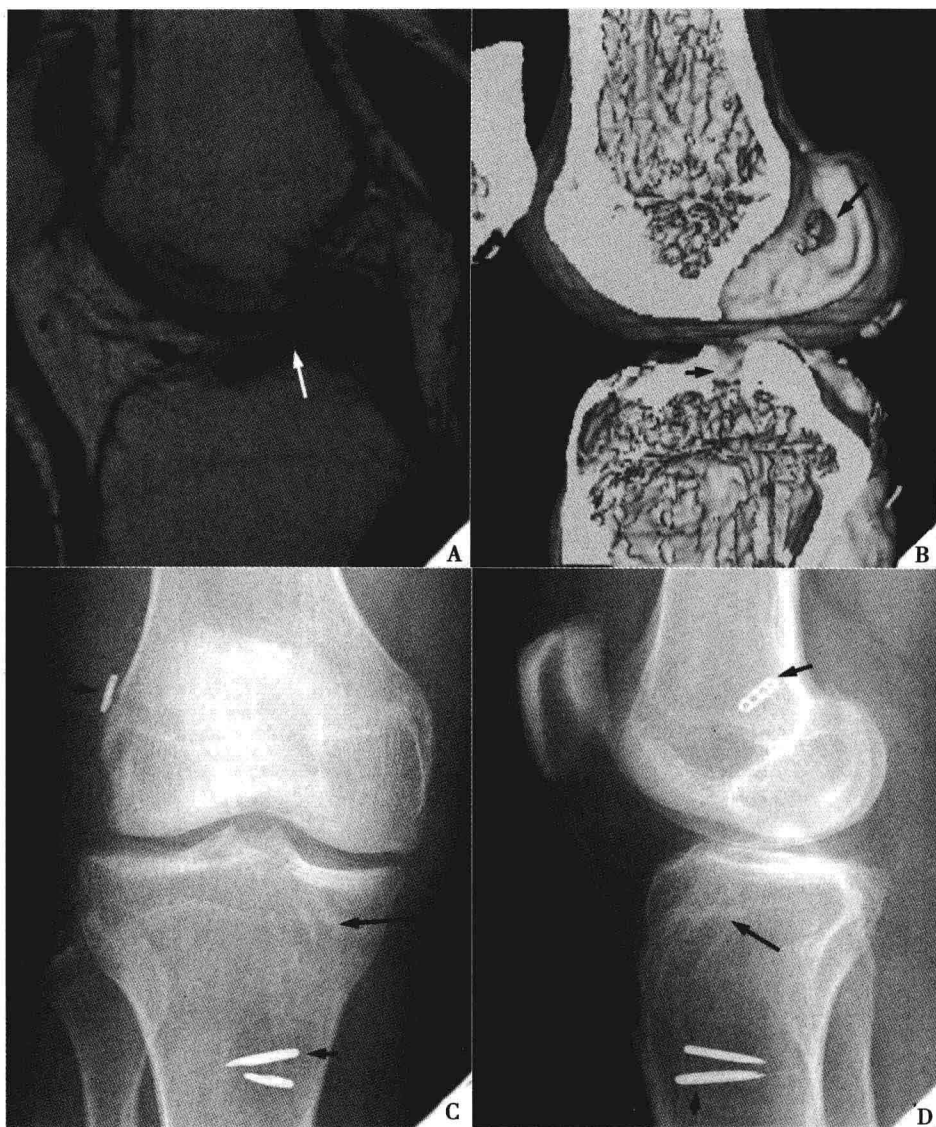


图 4-39 同一病例 ACL 单束重建术后表现

图 A: 断裂之 ACL (白箭头示); 图 B: CT、SSD 术中住院医师嵴钻制点 (黑箭头示); 图 C、图 D: 示 X 线可见骨道 (长黑箭头示)

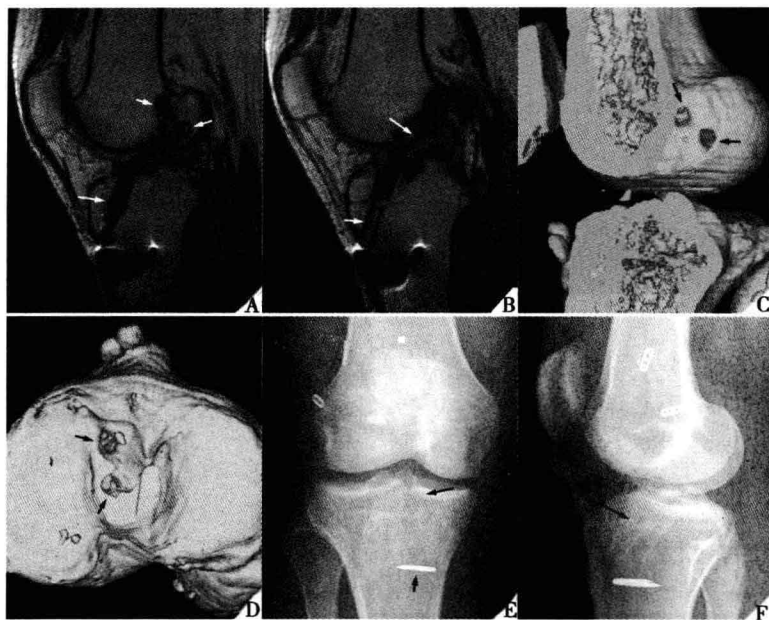


图 4-40 同一病例 ACL 双束重建术后表现

图 A: MRI 提示住院医师嵴钻制之 2 个止点骨道开口 (短白箭头示) 及胫骨骨道走向 (长白箭头示); 图 B: 重建之 ACL (白箭头示); 图 C: CT SSD 图像矢状位, 住院医师嵴骨道开口 (黑箭头示); 图 D: CT SSD 胫骨髁间嵴 2 个骨道开口 (黑箭头示); 图 E、图 F: X 线检查正、侧位片, 示骨道 (黑箭头示)

(四) ACL 囊肿

ACL 囊肿发生于关节内者少见, 发生于关节内韧带更是罕见, 且多与韧带损伤有关 (图 4-41、图 4-42)。

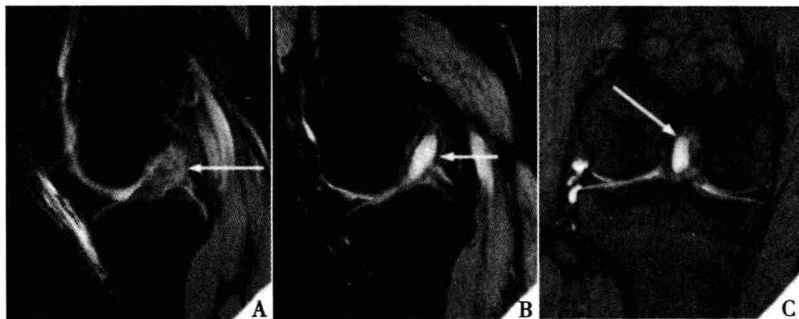
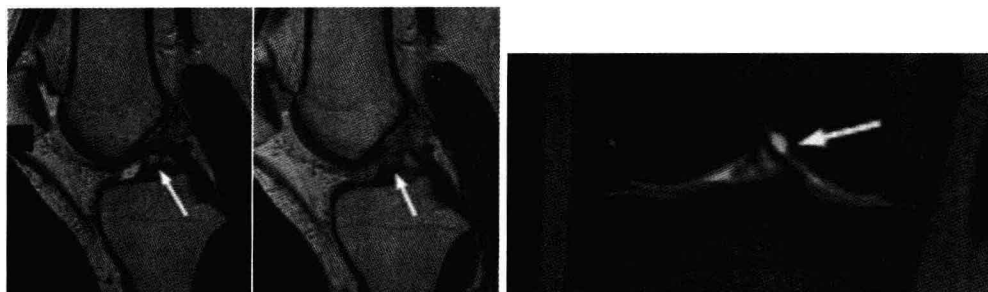


图 4-41 同一病例 MRI 示 ACL 损伤后囊肿形成

图 A: 损伤之 ACL (箭头示); 图 B (矢状位)、图 C (冠状位): 囊肿 (箭头示)



A. T₂WI 像

B. 质子像

C. 冠状位 T₂WI 像

图 4-42 ACL 囊肿 (箭头示)

第二节 后交叉韧带损伤



一、概 述

后交叉韧带 (posterior cruciate ligament, PCL) 起于胫骨平台髁间区后部近胫骨嵴线处, 其向内、上、前方延伸, 止于股骨内髁外侧骨面前部。与 ACL 相似, 其走行过程中亦有一定程度的扭转: 位于胫骨附着点后部的纤维在股骨附着点处转为外侧纤维。PCL 随着膝关节的屈曲而逐渐紧张, 有利于防止股骨向前脱位、胫骨向后脱位以及膝关节的过度屈曲。其长度与 ACL 类似, 宽约 13 mm, 是膝关节内最强大的韧带结构; 比 ACL 大、短、直, 更坚强, 后部宽大呈扇形。

二、影像学特点

(一) 完全撕裂 (Ⅲ级)

1. PCL 连续性中断, 残端退缩而扭曲 (图 4-43、图 4-44)。
2. PCL 未见显示, 常因慢性损伤而溶解吸收 (图 4-45、图 4-46)。

3. PCL 异常增粗、信号异常，其内无连续的纤维索条（图 4-47）。

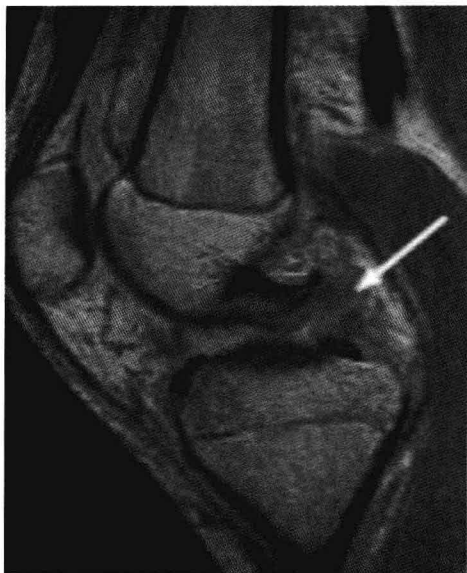

图 4-43 质子像示 PCL 完全撕裂
(箭头示)

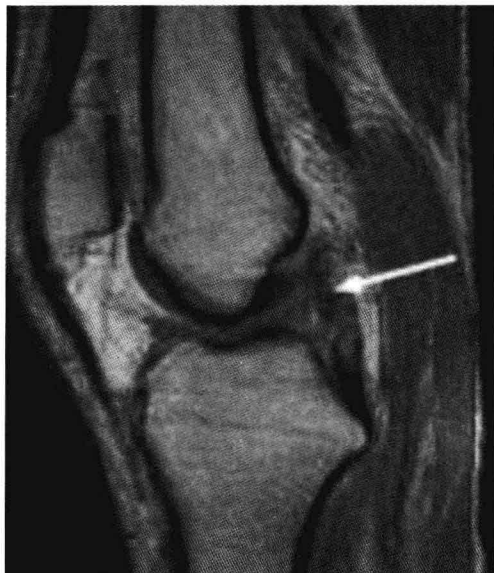


图 4-44 MRI 示 PCL 断裂、卷曲
(箭头示)

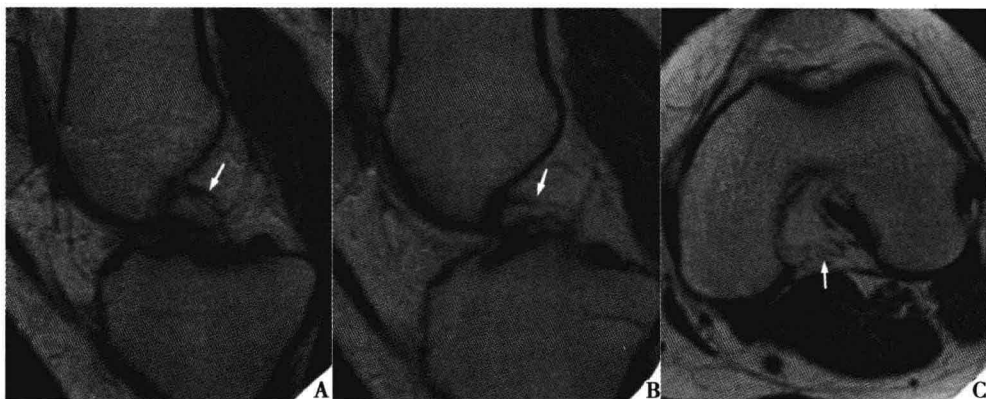


图 4-45 同一病例 PCL 陈旧性断裂

图 A、图 B：质子像矢状位；图 C：T₁WI 横轴位示，PCL 陈旧性断裂，游离韧带溶解，见少量不连续之残余结构（箭头示）

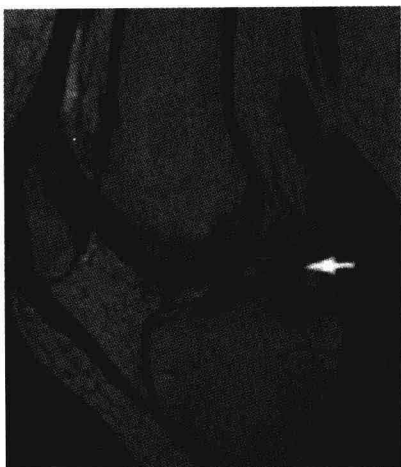

图 4-46 T₂WI 示 PCL 陈旧性断裂，游离韧带溶解，见残余结构（箭头示）

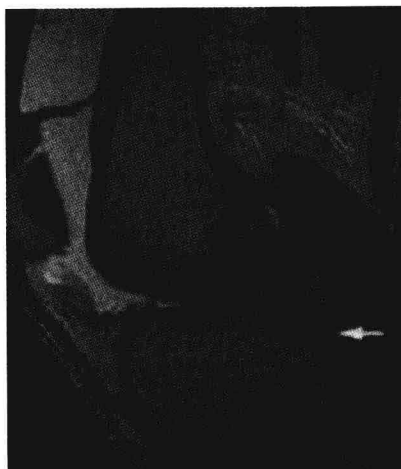

图 4-47 T₂WI 示 PCL 胫骨起点完全断裂（箭头示）

（二）部分撕裂（Ⅱ级）

1. PCL 部分纤维连续性中断但尚有部分纤维相连，伴信号异常（图 4-48、图 4-49），与完全撕裂有时较难鉴别。

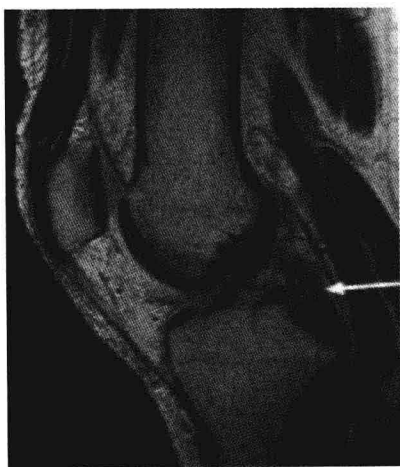

图 4-48 矢状位质子像
PCL Ⅱ级损伤，肿胀明显，信号增高，部分撕裂（箭头示）

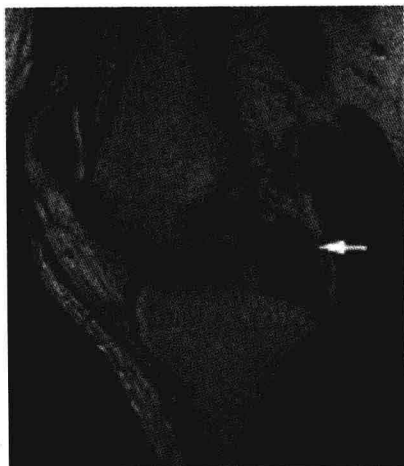

图 4-49 矢状位 T₂WI 像
PCL Ⅱ级损伤，部分断裂，局部肿胀明显，信号增高（箭头示）

2. PCL 胫骨附着点撕脱骨折、局部骨挫伤，而韧带本身损伤不很严重（图 4-50~图 4-53）。

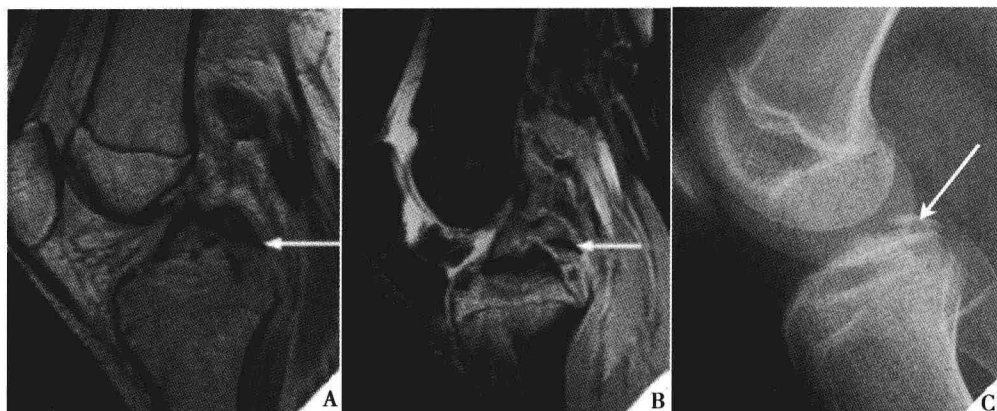


图 4-50 同一病例 PCL 胫骨端起点撕脱骨折
MRI (图 A、图 B)、X 线片 (图 C) 显示撕脱之骨片 (箭头示)，韧带为 II 级损伤

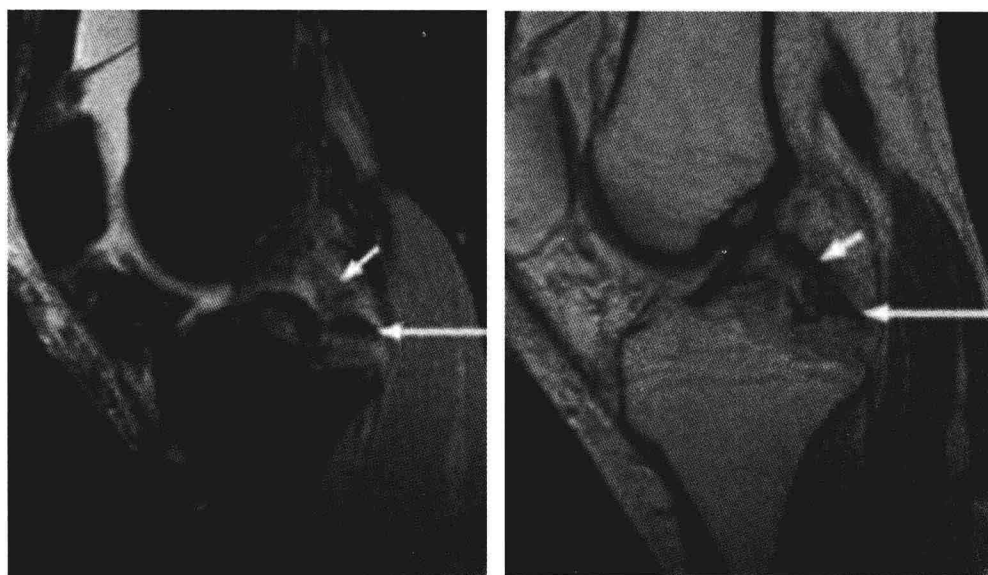


图 4-51 同一病例 PCL 胫骨端起点撕脱骨折之骨片及骨挫伤 (长箭头示)
伴韧带不全撕裂 (短箭头示)

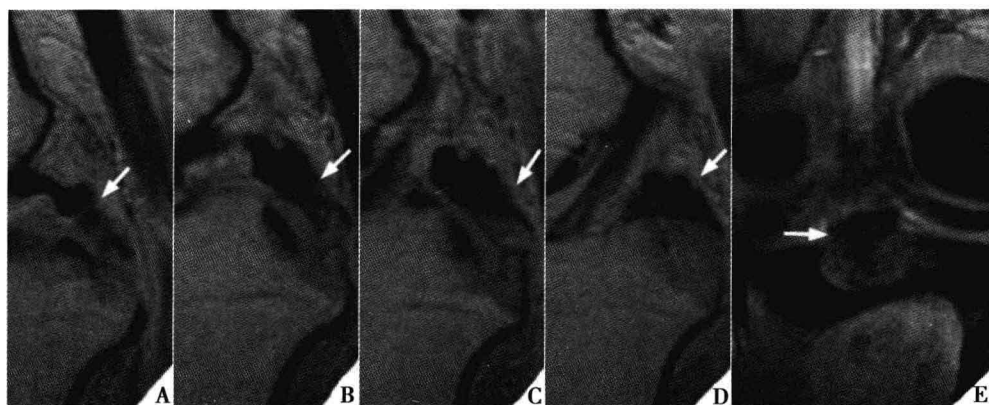


图 4-52 同一病例 PCL 胫骨端起止点撕脱
PCL 呈螺旋状屈曲 (图 A~图 D 箭头示), 见撕脱之骨片 (图 E 箭头示)

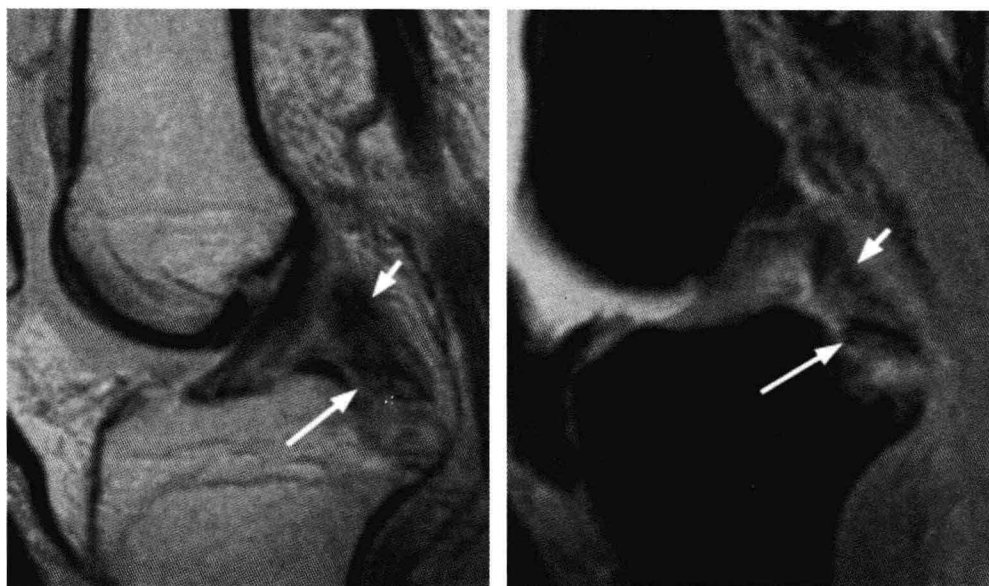


图 4-53 同一病例 PCL 胫骨端起止点撕脱骨折之骨片及骨挫伤 (长箭头示), 伴韧带不全撕裂 (短箭头示)

(三) I 级损伤 (图 4-54~图 4-60)

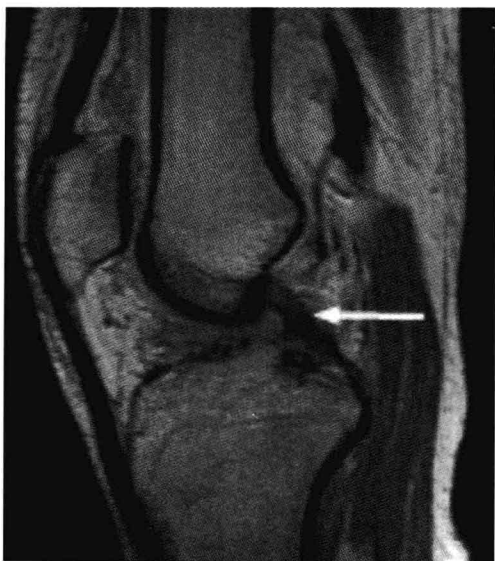


图 4-54 矢状位质子像
PCL 胫骨起点撕脱骨折伴 PCL I 级
损伤，未见中断（箭头示）

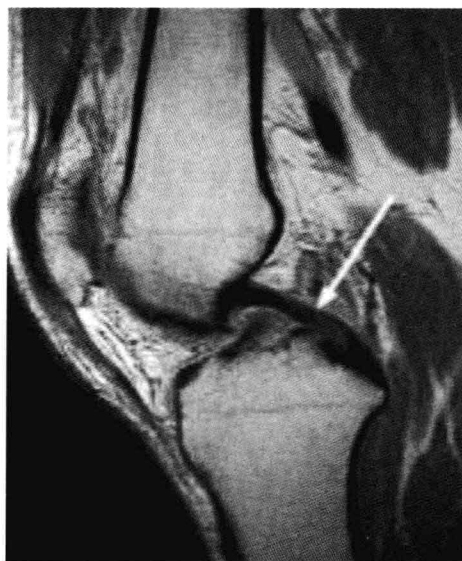


图 4-55 矢状位示 PCL I 级损伤
质子信号增高，韧带连续性尚好
（箭头示）

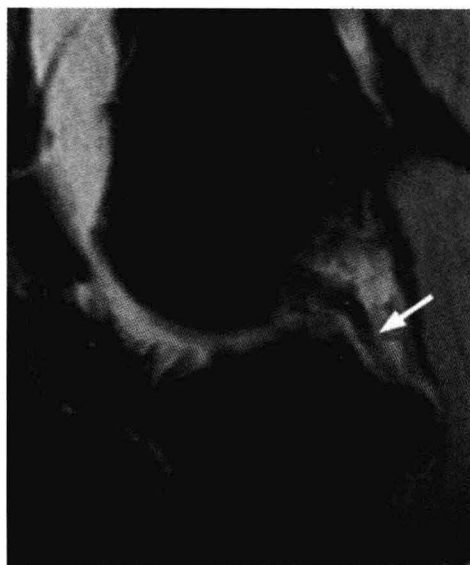
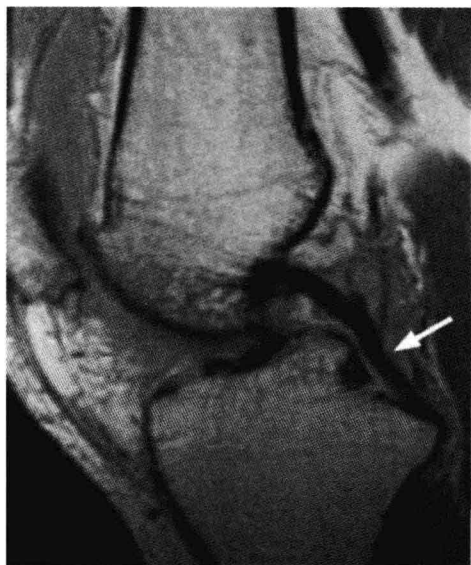
图 4-56 矢状位示 PCL I 级损伤
质子信号不均匀增高，韧带连续性尚好（箭头示）

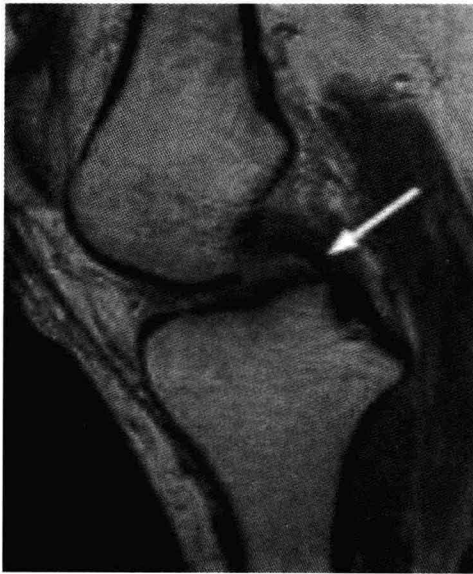

图 4-57 矢状位示 PCL I 级损伤
质子信号增高，表面水肿模糊，韧带
连续性尚好（箭头示）

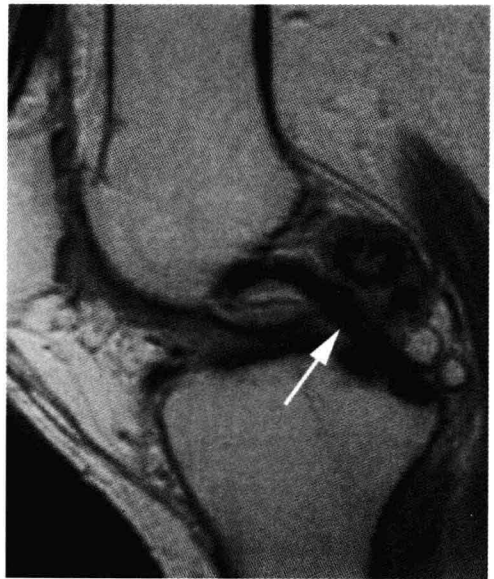


图 4-58 PCL I 级损伤，肿胀、屈
曲，质子信号增高，韧带
连续性尚好（箭头示）

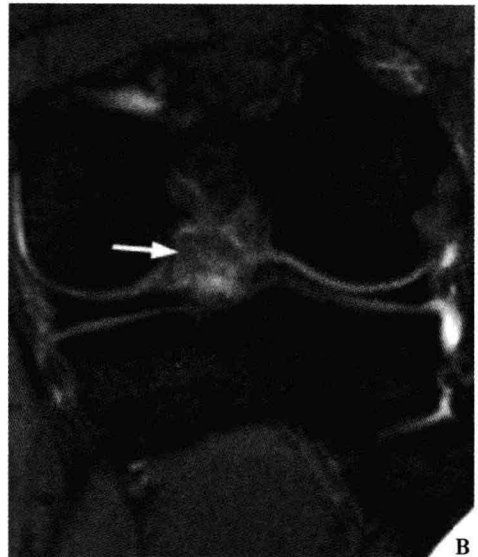
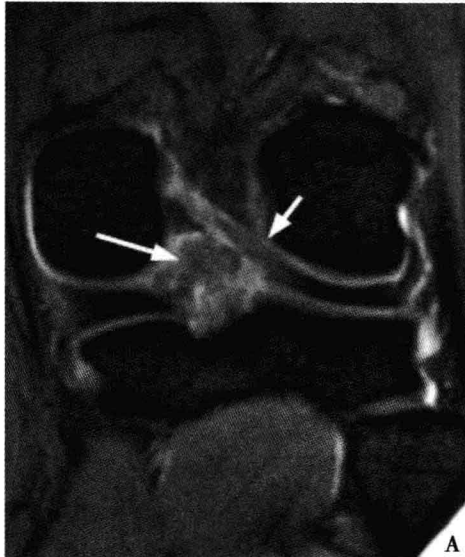


图 4-59 PCL 损伤冠状位截面图

肿胀、屈曲， T_2WI 信号增高（图 A 长箭头、图 B 箭头示）；伴板股后韧带损伤
（图 A 短箭头示）

第三节 后外侧结构损伤



一、概 述

后外侧结构 (posterolateral structure, PLS) 又称后外侧角 (posterolateral corner, PLC)。膝关节后外侧区域存在一个较小且相对隐蔽的复合结构, 即后外侧结构复合体 (posterolateral complex)。其结构对膝关节稳定具有重要意义。临床膝关节交叉韧带或侧副韧带受损时, 大多不同程度伴随 PLC 部分或全部损伤, 外科修复时较为复杂。

目前, PLC 复合体组成尚无统一标准。国外解剖发现 PLC 主要有腓侧副韧带、肌腱、腓韧带、半月板纤维、肌鞘膜纤维、腓肠豆及弓状韧带组成; 复旦大学运动医学中心解剖后将 PLC 结构大致分为 3 层: 即浅层、中层和深层。浅层包括膝腓侧副韧带、豆腓韧带、弓状韧带 (arcuate ligament); 中层由腓腓韧带和腓肌腱组成; 深层主要是关节囊及其增厚部分 (图 4-60)。

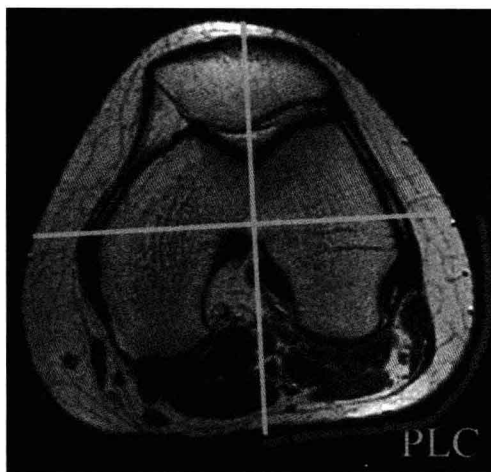


图 4-60 正常左膝 PLC 示意图

PLC 结构位于膝关节后外侧区域, 上界为股骨外上髁平面, 下界约相当于腓骨颈平面; 内侧为膝关节纵向中轴线, 外侧是髌胫束下方的后内缘。腓侧副韧带自股骨外上髁向下纵向走行, 止于腓骨小头的前上方; 腓骨小头后方有 2 个韧带附着, 偏前方有豆腓韧带, 自腓骨小头向上止于小豆骨, 小豆骨位于股骨外髁后

外侧的关节囊浅层；偏后方为弓状韧带，向上方呈扇形止于膝后关节囊的中部。在浅、中层之间有膝外下动脉走行。腓韧带作为膝关节后外侧部的一条小韧带，其与腓肌腱协同对抗胫骨后移、内翻和外旋中发挥着非常重要的作用。但在以往的文献和教科书中很少提到这条韧带，人们对其形态和功能知之甚少，更无从谈及对其损伤后的修复，从而影响了膝关节的稳定。近年来，国外学者逐渐认识到这条韧带的重要性，对其的形态和功能的研究也不断增多。

膝关节后外侧结构损伤是一种严重的损伤，常并发 ACL、PCL 等其他韧带结构损伤，造成明显的膝后向不稳定和外旋不稳定。作为交叉韧带修复重建的保证，PLC 损伤的及早诊断和修复重建是膝关节整体功能恢复的必需。如忽视或延误其损伤治疗将导致膝关节不稳，甚至其他重建手术失败。

二、影像学特点

(一) 正常 PLC 特点 (图 4-61)

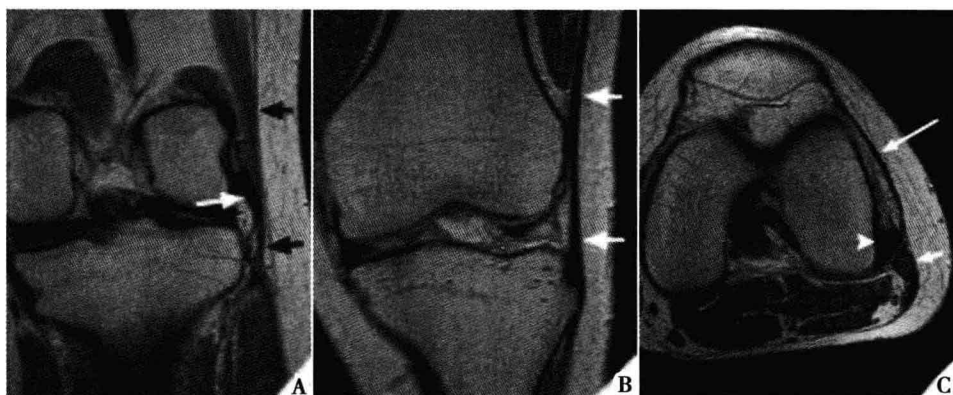


图 4-61 同一病例左侧正常膝关节 PLC

图 A：冠状位，股二头肌腱（黑箭头示），腓侧副韧带（白箭头示），二者止于腓骨小头；图 B：冠状位，髂胫束（箭头示）；图 C：腓侧副韧带（粗箭头示）、股二头肌（短箭头示）和髂胫束（长箭头示）

(二) PLC 损伤影像学特点

MRI 是显示 PLC 损伤的最佳手段。由于 PLC 较为复杂，孤立的损伤

相对较少，其损伤常常多并发韧带、滑膜以及其他骨组织和软组织损伤，包括腓侧副韧带损伤、腘肌腱损伤、股二头肌腱损伤、髌胫束、腓骨头及茎突、胫骨平台、股骨外侧髁等，还可合并半月板损伤（图 4-62~图 4-65）。

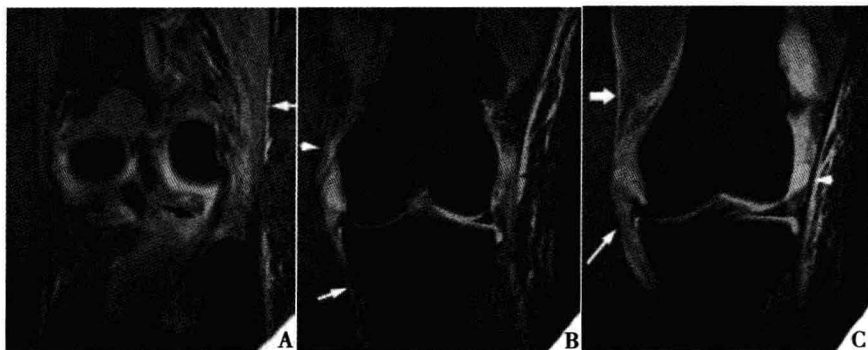


图 4-62 左侧膝关节 PLC 损伤

图 A：冠状位，腘肌腱损伤（黑箭头示）及股二头肌及肌腱损伤（白箭头示）；图 B：髌胫束和股外侧肌肌腱损伤（黑箭头示）和伴发胫侧副韧带损伤（白箭头示）；图 C：胫侧副韧带损伤（长箭头示），股内侧肌及肌腱损伤，表面较多渗出；关节囊积液，半月板损伤外移；髌胫束损伤（粗箭头示）

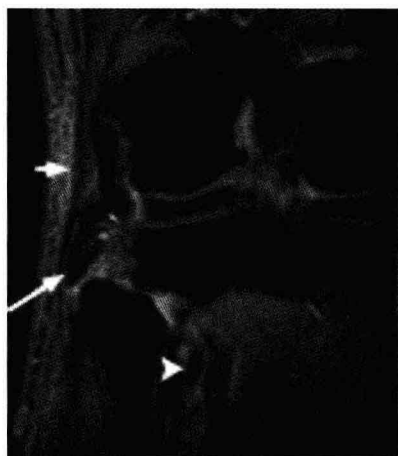

图 4-63 右侧膝关节 PLC 损伤(冠状位)

腓骨小头撕脱骨折，与之相连之腓侧副韧带（长箭头示）损伤，股二头肌腱损伤（短箭头示），腘肌损伤（粗箭头示）

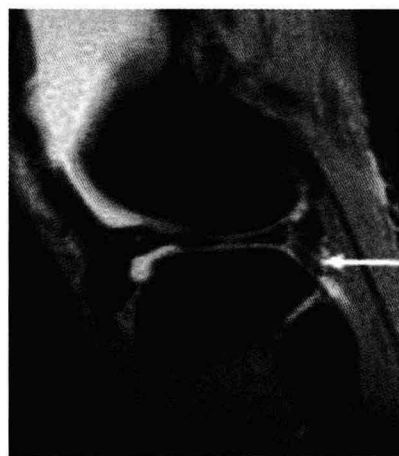

图 4-64 腘肌腱损伤异常 T₂ 高信号

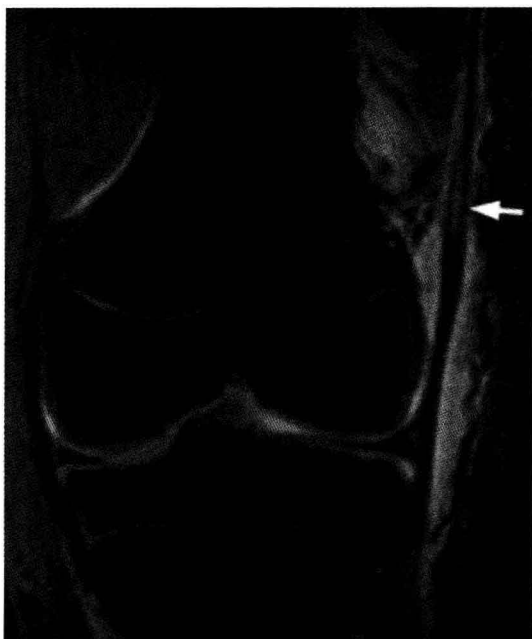

图 4-65 左膝关节髌胫束、股外侧肌急性损伤，韧带肿胀、 T_2WI 异常信号增高（箭头示），腱周膜渗出明显增多

临床上这些创伤常进一步分为Ⅲ级：Ⅰ级仅为少量纤维断裂；Ⅱ级为韧带纤维的50%断裂；Ⅲ级为韧带完全断裂。其中Ⅲ级损伤 PLC 需要及时修复或重建，但在 MRI 图像中难以显示相对应的上述分级，但可以分为部分撕裂（Ⅰ～Ⅱ级）和完全撕裂（Ⅲ级）。

PLC 急性撕裂引起肌腱韧带不同程度的水肿、出血、渗液等，MR 成像上直接表现为形态和信号的改变；部分撕裂表现为 MRI 上肌腱或正常低信号的韧带内出现散在的高信号，外形局部增粗或变细，韧带的走行无改变。肌腱韧带与邻近脂肪（或积液）的容积效应会出现信号升高并略有增粗，易误为部分撕裂。完全撕裂表现为撕裂部位的信号增高和连续性的中断，且常有断端回缩、挛缩，裂隙处 T_2WI 表现为高信号。若裂口太小，MRI 难以显示裂隙，易误为部分撕裂。腓肌腱后方只有脂肪组织，这一部位的高信号可能与充满液体的腓肌滑囊相混淆。

第四节 后内侧结构损伤



一、概 述

后内侧结构 (posteromedial structure, PMS) 又称后内侧角 (posteromedial corner, PMC)。膝关节后内侧的稳定结构包括静力性稳定结构和动力性稳定结构。静力性稳定结构主要包括胫侧副韧带、后斜韧带和后内侧的关节囊；动力性稳定结构包括鹅足三肌、腓肠肌内侧头和半膜肌 (图 4-66)。

在静力性稳定结构中, MCL 是最重要的组成部分, 分为浅束和深束。MCL 的主要功能是阻止膝关节外翻。研究表明, 在屈膝 25° 时, MCL 对膝关节外翻提供 78% 的阻滞力; 在屈膝 5° 时, MCL 对膝关节外翻提供 57% 的阻滞力。MCL 前侧部分纤维在屈膝位紧张, 后侧部分纤维在伸膝位紧张。

后斜韧带 (posterior oblique ligament, POL) 是关节囊在后内侧的增厚部分, 位于膝关节后内侧层状纤维结构的第 3 层。POL 近端附着于股骨内收肌结节或股骨内侧髁与内收肌结节之间, 向远后侧呈扇形展开, 远端附着于胫骨和关节囊后方。远侧止点由 3 束组成: ①中央束或胫骨束, 附于胫骨近端后内侧近关节面部位、半膜肌腱上缘; ②上束或关节囊束, 与后关节囊和腓斜韧带的

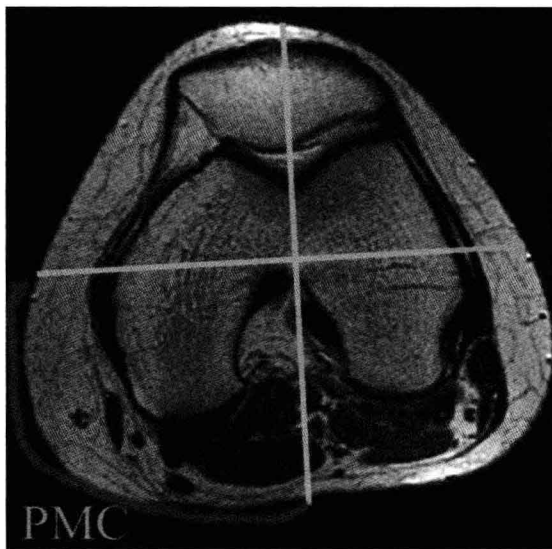


图 4-66 正常左膝 PMC 示意图

近侧部分相延续；③下束或远束，边界不清，远端附着于半膜肌腱鞘直头的胫骨止点上。一般认为以走向胫骨平台后内侧角的中央束作用为主，在接近伸膝位防治膝关节外翻并限制胫骨内侧平台的前后移位。

膝关节后内侧的关节囊因为与后斜韧带、半膜肌附着点的连接组成了一个较为复杂的结构，对阻止伸膝位膝关节内翻以及胫骨内侧平台的前后移位发挥作用。

在动力性结构中，鹅足三肌（缝匠肌、半腱肌、股薄肌）和腓肠肌内侧头的主要功能为屈曲膝关节。该功能与膝关节的稳定性关系不大，但在完全伸膝位，这两组结构作为紧贴膝关节后内侧走行的组织对膝关节后内侧的稳定性有一定帮助。半膜肌主要附着于胫骨近端后内侧，其主动收缩时造成的后内侧关节囊紧张以及在伸膝位的被动牵伸都有助于维持膝关节后内侧的稳定性。

二、正常 PMC 影像学特点

正常 PMC 影像学特点如图 4-67、图 4-68 所示。

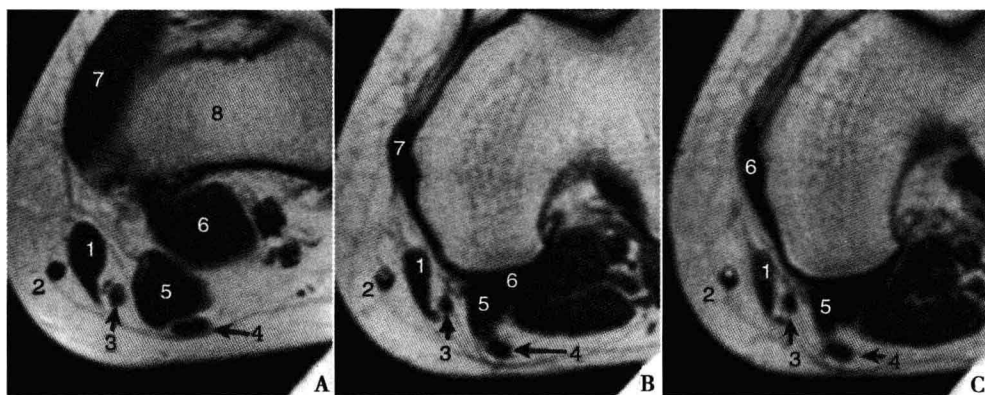


图 4-67 PMC 正常结构图

图 A: 1. 缝匠肌; 2. 大隐静脉; 3. 股薄肌腱; 4. 半腱肌腱; 5. 半膜肌; 6. 腓肠肌内侧头; 7. 股内侧肌; 8. 股骨下端。图 B: 1. 缝匠肌; 2. 大隐静脉; 3. 股薄肌腱; 4. 半腱肌腱; 5. 半膜肌腱; 6. 胭后斜韧带; 7. 胫侧副韧带。图 C: 1. 缝匠肌; 2. 大隐静脉; 3. 股薄肌腱; 4. 半腱肌腱; 5. 半膜肌腱; 6. 胫侧副韧带

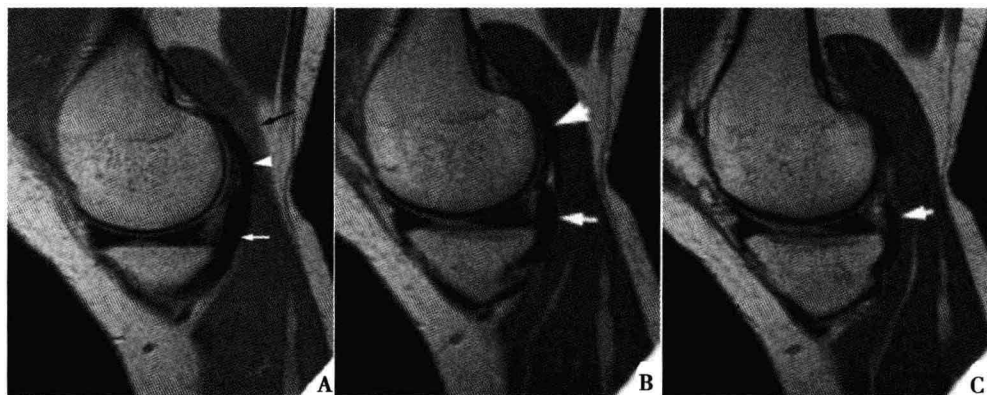
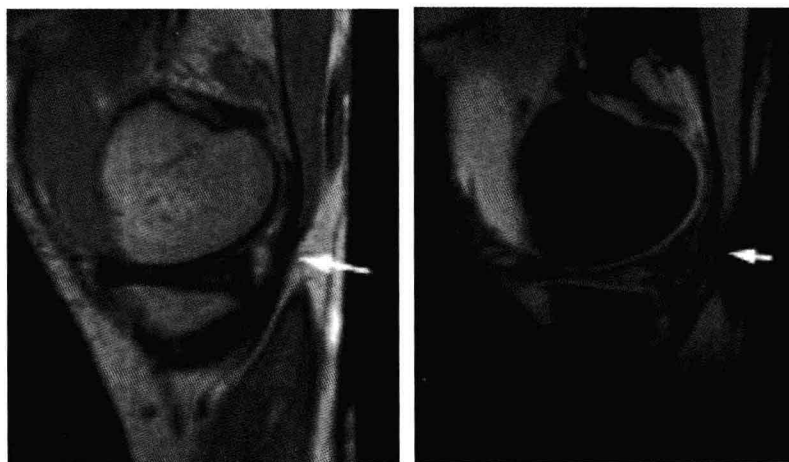


图 4-68 矢状位示正常后斜韧带与半膜肌腱编织点

图 A: 后斜韧带与半膜肌腱融合点 (白箭头示), 局部增厚, 为关节囊之构成; 腓肠肌内侧头部分肌腱 (粗箭头示) 在其后方, 及腓肠肌 (黑箭头示)。图 B: 后斜韧带与半膜肌腱融合点 (白箭头示); 腓肠肌内侧头部分肌腱 (粗箭头示)。图 C: 后斜韧带 (箭头示)

三、PMC 损伤影像学特点

PMC 损伤的 MRI 表现与 PLC 类似, 较少为单一结构的损伤, 绝大多数表现为多项组织的复杂损伤 (图 4-69~图 4-75)。



A. 质子像

B. T₂WI 脂肪抑制像

图 4-69 同一病例半膜肌腱断裂 (箭头示)

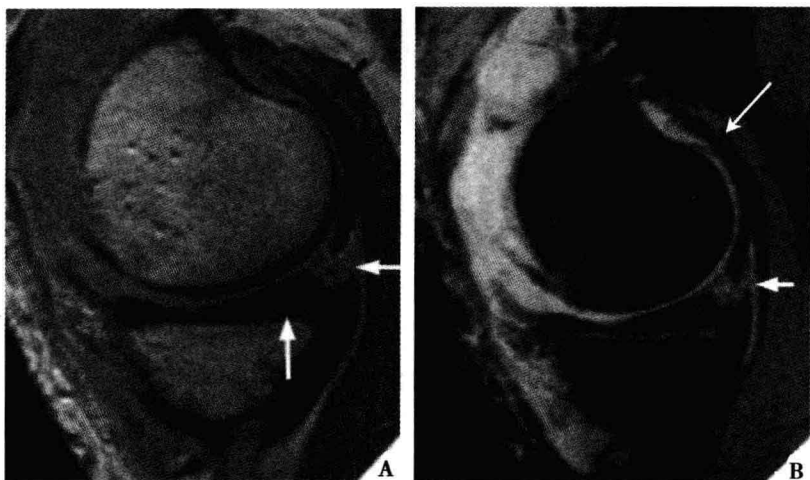


图 4-70 同一病例后斜韧带断裂

图 A: 断端挛缩 (短箭头示), 内侧半月板急性挫伤、撕裂 (长箭头示); 图 B: 腓肠肌内侧头肌腱轻度损伤 (长箭头示), 合并股骨内侧髁骨挫伤、关节囊内积血 (短箭头示)

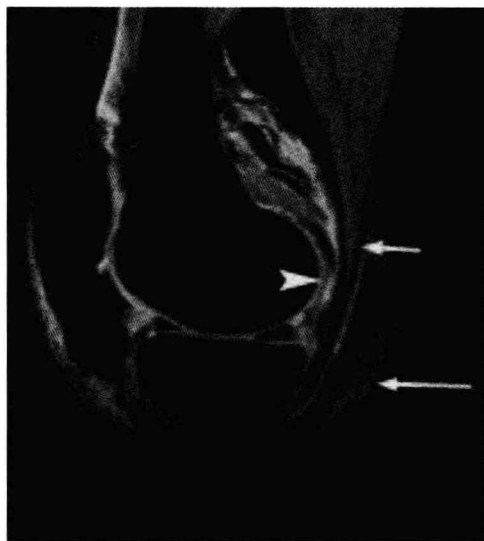


图 4-71 PMC 严重复合损伤

半腱半膜肌腱损伤 (短箭头示)、腓肠肌内侧头 (长箭头示) 及关节囊 (后斜韧带) 撕裂

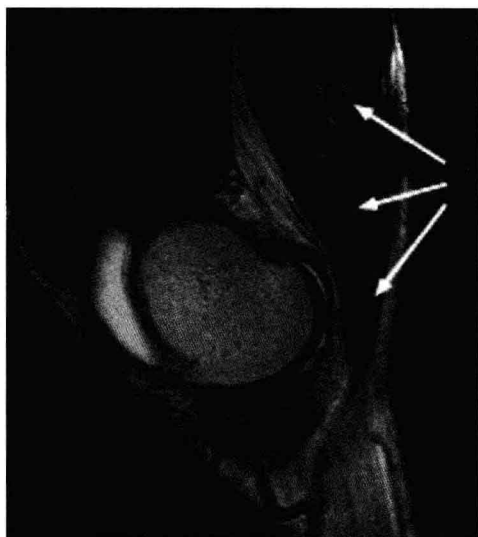

图 4-72 半膜肌损伤 T₂ 高信号 (箭头示)

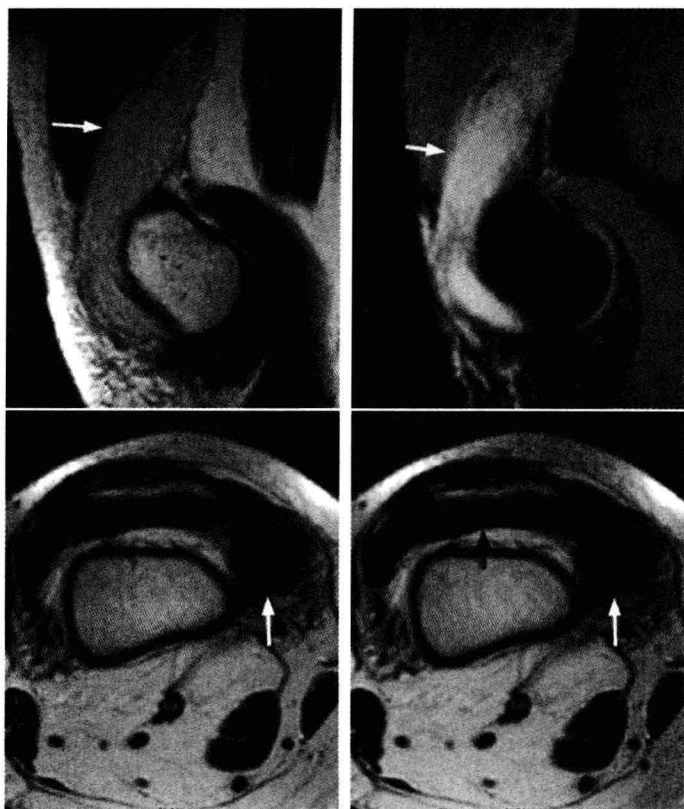


图 4-73 股内侧肌大片拉伤、表面积血（白箭头示），髌上囊积液（黑箭头示）

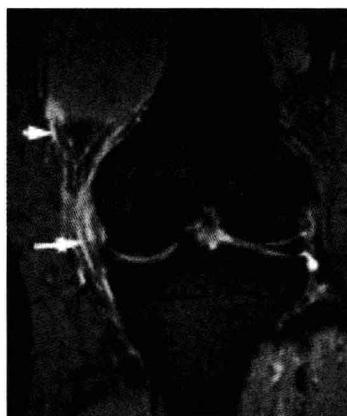


图 4-74 左膝关节 PMC 损伤，胫侧副韧带撕裂（长箭头示），股内侧肌损伤（短箭头示），表面渗出增多

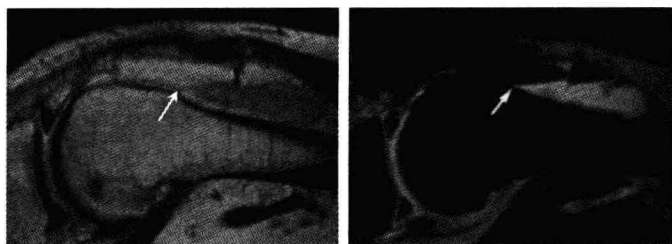


图 4-75 同一病例左膝关节 PMC 损伤合并关节囊积血，见液-液分层平面（箭头示）

单独胫侧副韧带损伤发生率较高，而膝关节 PMC 损伤发生率较低。从概念上看膝关节 PMC 损伤与 PLC 损伤相对应，指的是包括胫侧副韧带、后斜韧带和后内侧关节囊韧带等静力性稳定结构在内的损伤。临床体格检查会发现完全伸膝位外翻不稳。由于这 3 组静力性稳定结构多呈较宽的膜状结构，接触面广，损伤后愈合的潜能较高，因此在急性期可行保守治疗。但因 PMC 损伤往往合并较为严重的 ACL、PCL 损伤，如果只做 ACL、PCL 重建而未顾及外翻不稳，外翻不稳同样可使交叉韧带移植植物上承受过度张力而造成重建失败。因此，合并交叉韧带损伤急性期 PMC 损伤应考虑积极治疗，以保证交叉韧带重建效果。陈旧性 PMC 损伤如果愈合效果不佳会造成不稳定，应考虑进行治疗。PMC 损伤无论是急性期还是陈旧性损伤，进行直接修补时会发现损伤结构无明确的损伤界面，修补时非常尴尬而困难。勉强进行的修补只是在损伤的结构部位增加了几个线节，修补结果难以预料。

第五节 内、外侧副韧带损伤



一、概述

内侧副韧带（medial collateral ligament, MCL）即胫侧副韧带，属关

节外韧带，分为浅层和深层。浅层由前部的平行纤维和后部的斜行纤维组成。它上起股骨内上髁，向下向前止于胫骨内侧，平行纤维宽约 1.5 cm，向后与半膜肌直头交织延伸为 MCL 浅层的斜行纤维。内侧膝关节囊走行于 MCL 浅层深面时增厚成为深层 MCL，并与浅层之间形成滑囊以利于活动。充分伸膝时，MCL 浅层的平行纤维、斜行纤维紧张而利于关节的稳定；屈膝时，浅层的斜行韧带形成一松弛囊带，而平行纤维紧张并在深层韧带，表面向后推移盖过深层韧带从而保持关节的稳定。MCL 还能控制胫骨在股骨上的外旋。

外侧副韧带（lateral collateral ligament, LCL）即腓侧副韧带，亦属关节外韧带，位于膝关节外侧后 1/3，分为长头和短头。长头起自股骨外上髁，短头起自豌豆骨（fabella）；同止于腓骨茎突。充分伸膝时，LCL 绷紧；屈曲时，则有松弛的趋势。在膝关节伸屈活动中，伴随着胫骨旋转而引起的 LCL 松弛主要通过股二头肌环绕于其周围的腱纤维保持连续性张力而维持关节的稳定性。外侧结构的稳定由 LCL、股二头肌、髂胫束共同维持（图 4-76~图 4-78）。

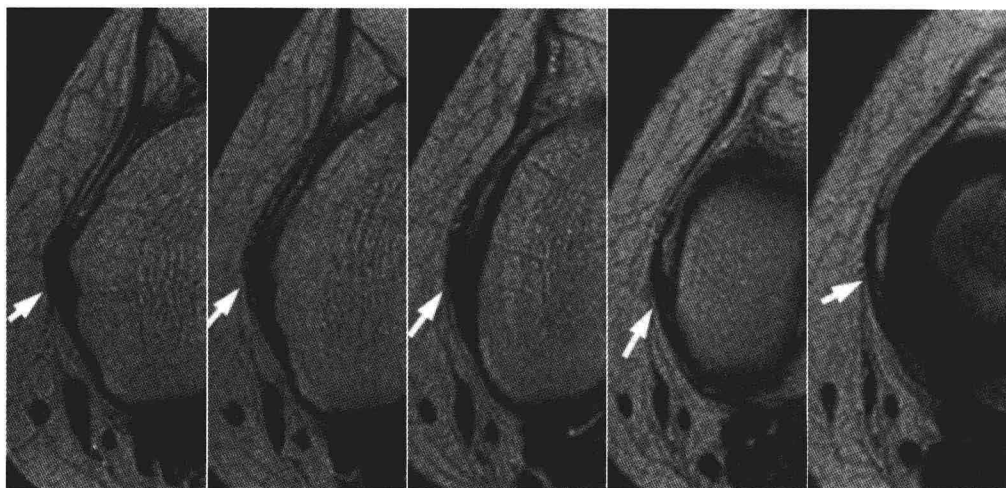


图 4-76 正常左膝 MCL T₂WI 像（自上向下）
韧带信号均匀，表面光滑，紧张度良好（箭头示）

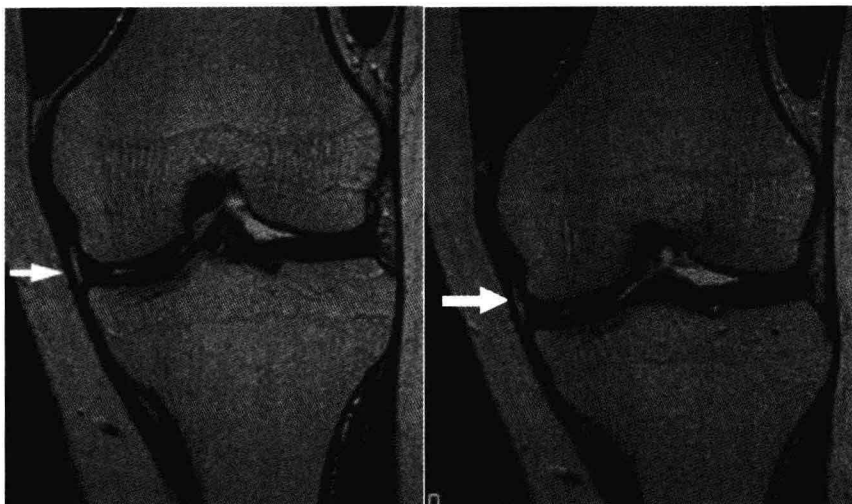


图 4-77 正常左膝 MCL T₂ WI 像
韧带信号均匀，表面光滑，紧张度良好（箭头示）

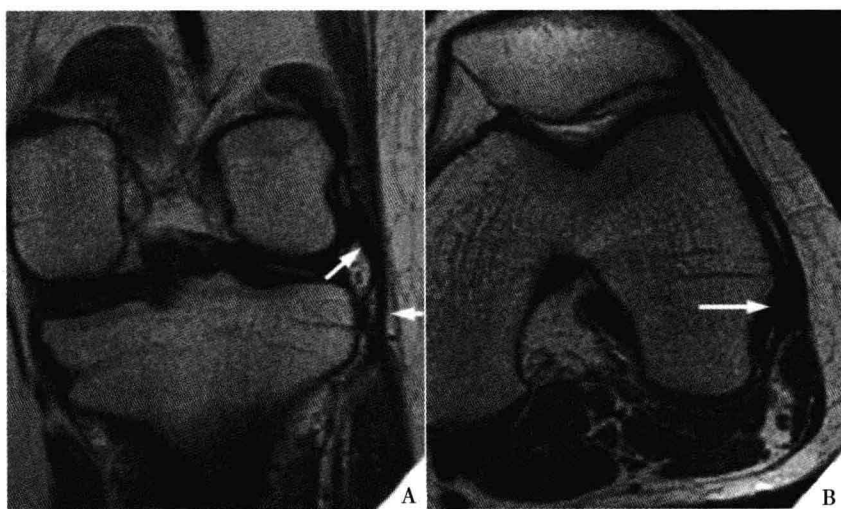


图 4-78 同一病例左膝关节 LCL

图 A：冠状位，LCL（长箭头示），其外侧为股二头肌腱（短箭头示）；图 B：LCL（箭头示）

二、影像学特点

(一) MRI 检查

1. MCL 损伤表现 MCL 在稳定成分的膝关节韧带中 (其他二者为前交叉韧带、LCL) 最易受伤。其深层较薄弱, 易撕裂, 但在 MRI 图像上难以区分深层与浅层。

临床上分为 I 级损伤、II 级损伤和 III 级损伤。

(1) I 级损伤: 很小的撕裂, 膝关节稳定。表现为: 韧带周膜水肿和出血, T_1 加权像表现为低信号, T_2 加权像为高信号 (图 4-79 ~ 图 4-83)。

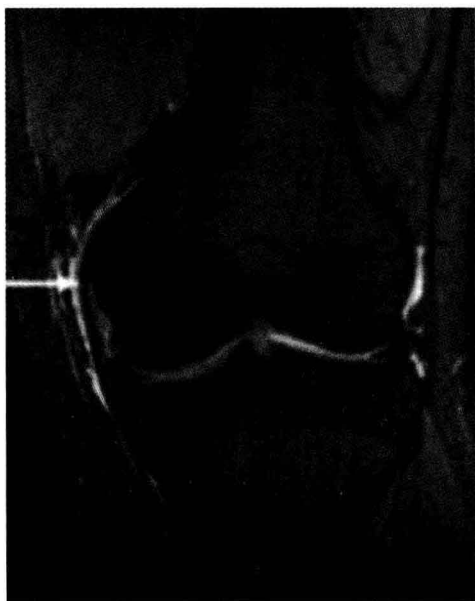

图 4-79 左膝关节 MCL I 级损伤
局部 T_2 WI 异常高信号, 韧带连续性尚好 (箭头示)

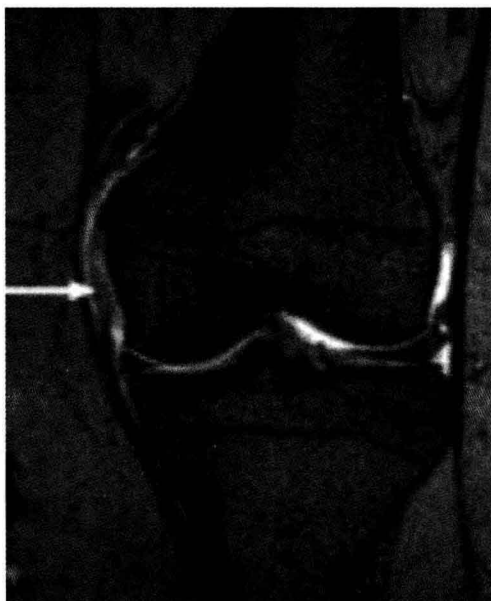

图 4-80 左膝关节 MCL I 级损伤
局部 T_2 WI 异常高信号, 韧带连续性尚可 (箭头示)

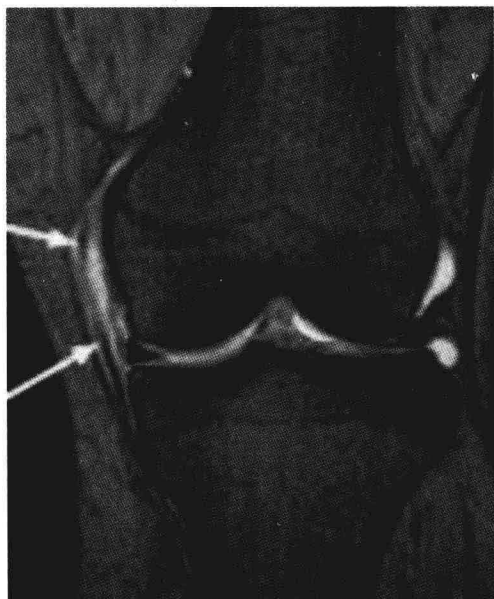

图 4-81 左膝关节 MCL I 级损伤
局部 T₂WI 异常高信号，韧带连续性尚可（箭头示）

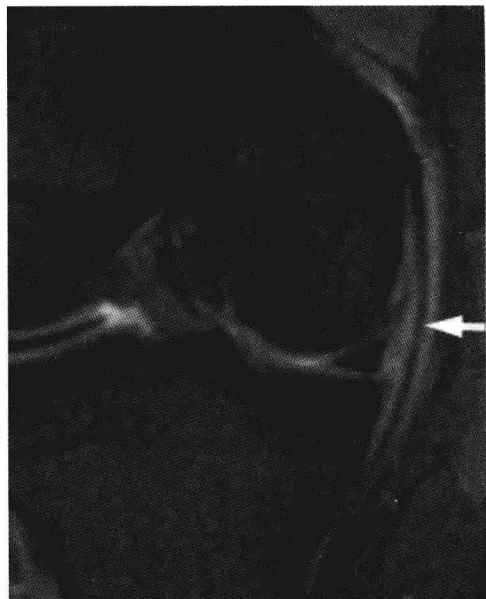

图 4-82 右膝关节 MCL I 级损伤
连续性尚好，韧带周膜广泛水肿，
T₂WI 异常高信号，清晰衬托韧带轮廓
（箭头示）

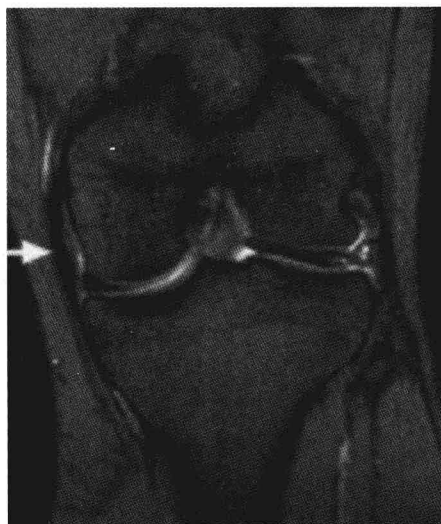

图 4-83 左膝关节 MCL 慢性损伤后增厚，局部 T₂WI 未见
高信号，韧带连续性尚可（箭头示）

(2) II级损伤：部分撕裂，出现膝关节不稳。表现为：部分韧带纤维断裂，伴肿胀增粗，在 T₂WI 像呈高信号；韧带可有移位（图 4-84～图 4-87）。

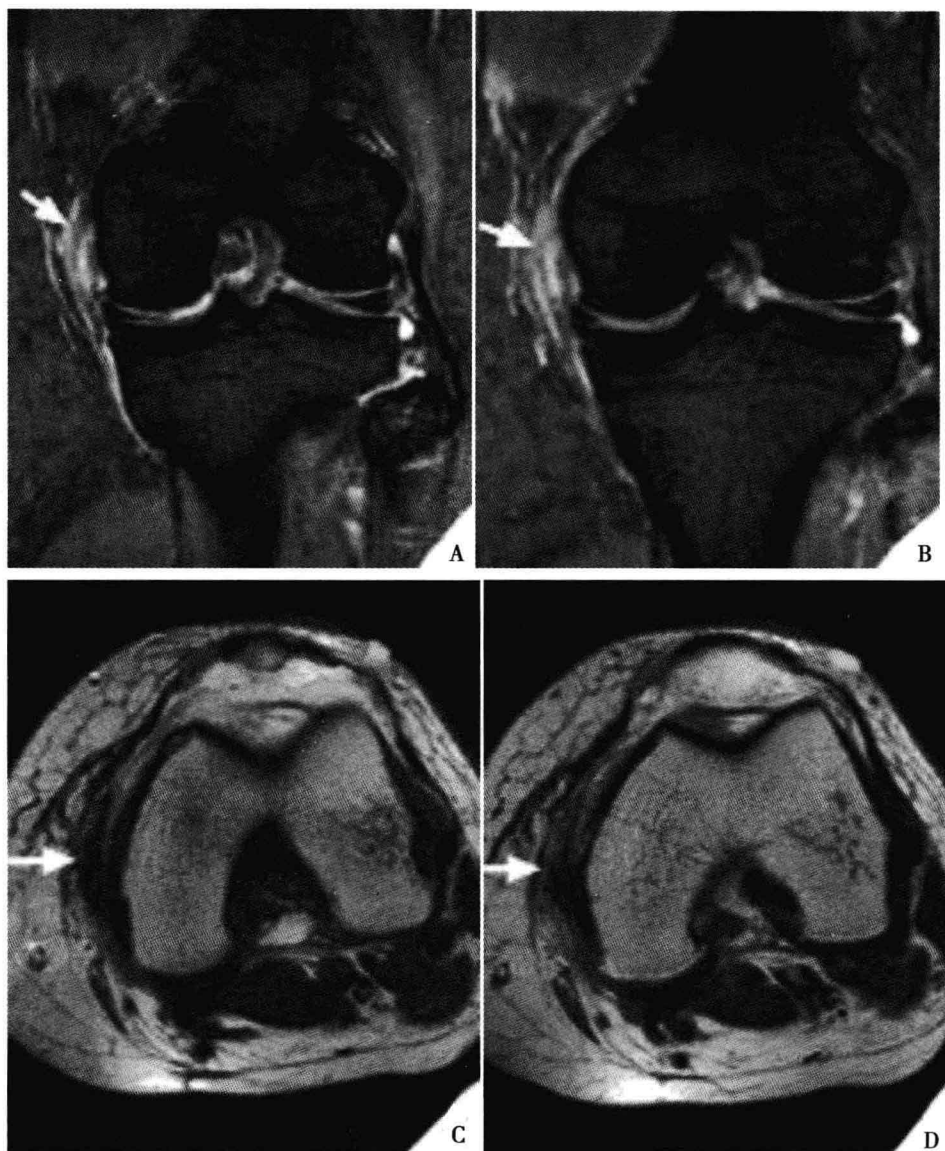


图 4-84 同一病例右膝关节 MCL 部分断裂

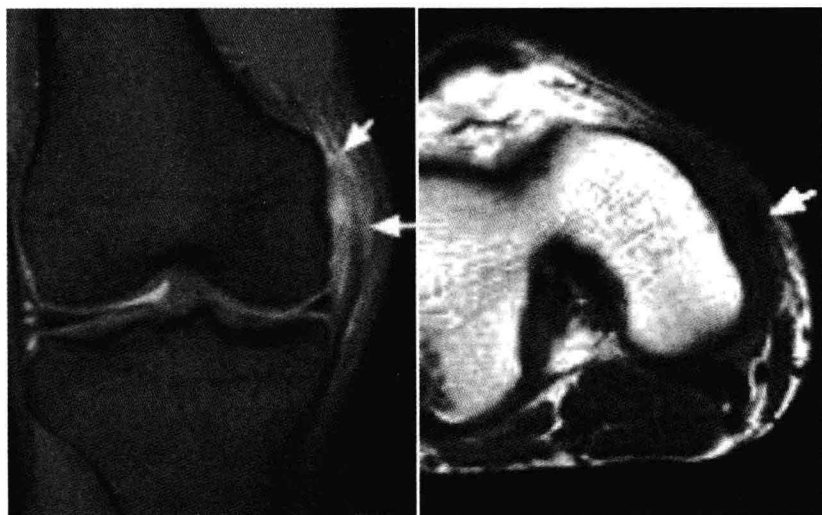
图 A：断裂部分（箭头示）；图 B：残存的相对正常之纤维束（箭头示）；图 C、图 D：横轴位，撕裂之韧带（箭头示）

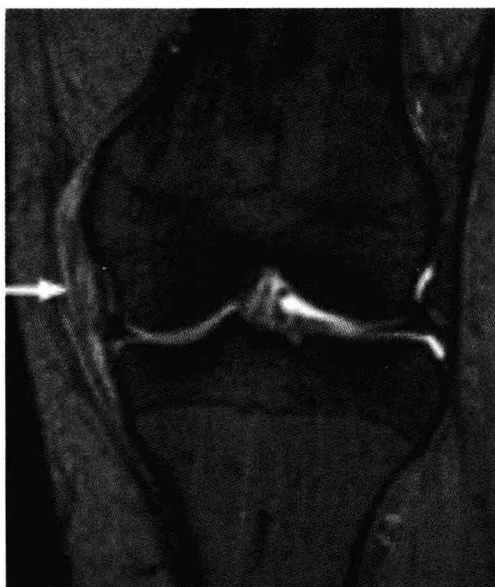

图 4-85 左膝关节 MCL II 级损伤部分断裂，局部 T₂WI 异常高信号，韧带连续性欠佳（箭头示）

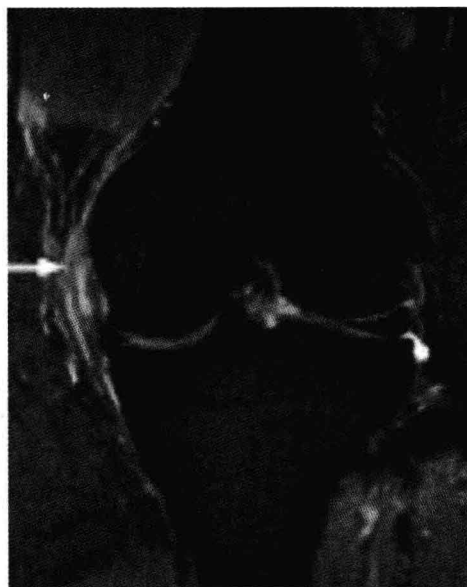

图 4-86 右膝关节 MCL II 级损伤部分断裂（箭头示），合并同侧 PMC 损伤



A. 断裂部分（箭头示） B. 残存的相对正常之纤维束（箭头示）

图 4-87 同一病例右膝关节 MCL 部分断裂

(3) Ⅲ级损伤：即完全撕裂。表现为：膝关节显著不稳；韧带的连续性中断（图4-88）。

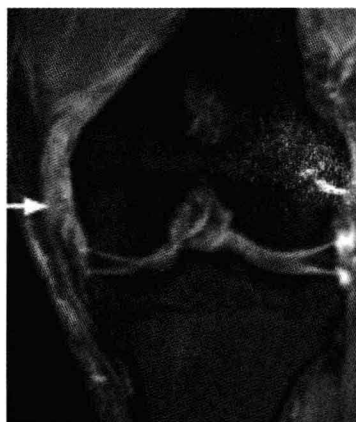

图4-88 左膝关节MCL断裂（箭头示），游离韧带松弛呈波浪状

2. LCL损伤表现 LCL损伤MRI表现与MCL类似。

(1) Ⅰ级损伤：很小的撕裂。表现为：韧带周膜水肿和出血（图4-89~图4-92）。

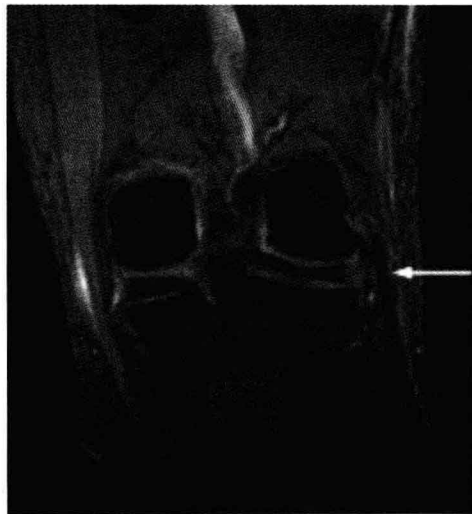

图4-89 左膝关节LCLⅠ级损伤、增粗，张力尚好，未见断裂，表面渗出稍增多（箭头示）

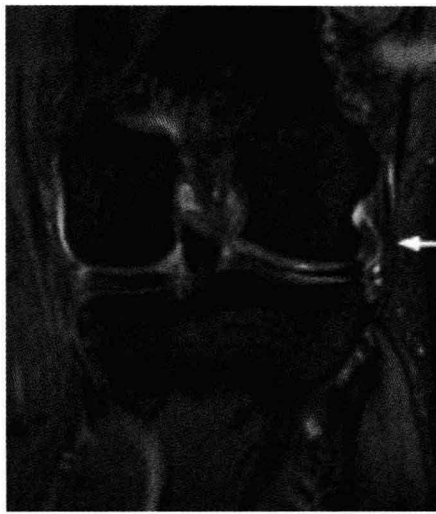

图4-90 左膝关节LCLⅠ级损伤，轮廓不规则（箭头示）

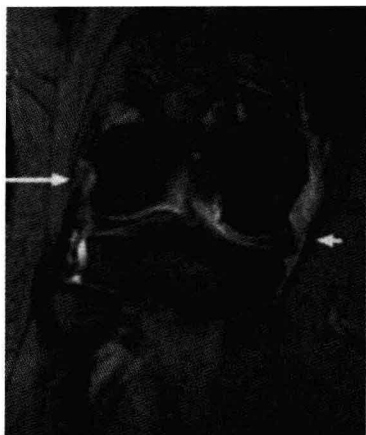

图 4-91 右膝关节 LCL 股骨髁止点处 I 级损伤，信号增高，未见断裂，表面渗出稍增多（长箭头示），MCL 轻度损伤（短箭头示）

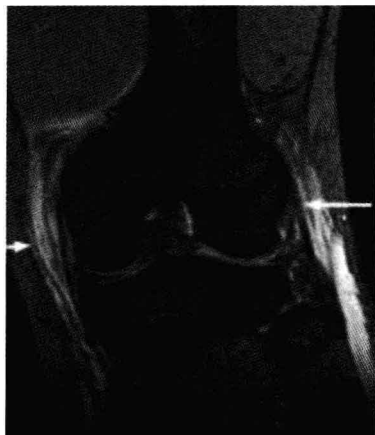


图 4-92 左膝关节后 LCL I 级损伤（长箭头示）和内侧复合体损伤（短箭头示）

(2) II 级损伤：部分撕裂。表现为：韧带增粗、出血，伴肿胀增粗，在 T₂WI 像呈高信号（图 4-93、图 4-94）。

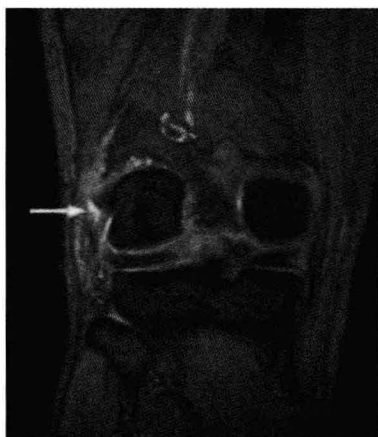

图 4-93 右膝关节 LCL 股骨髁止点处不全撕裂、连续性尚可（箭头示），伴同侧股二头肌腱和半月板损伤，局部肿胀明显

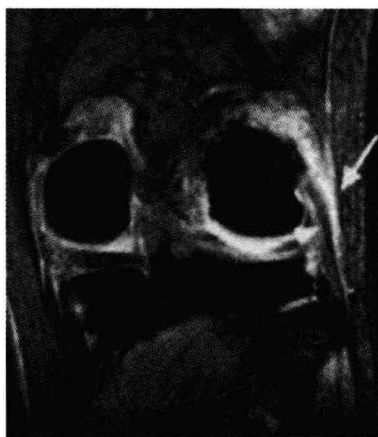

图 4-94 左膝关节 LCL 股骨髁止点处不全撕裂、连续性不佳，韧带稍松弛（短箭头示），伴同侧髂胫束损伤（长箭头示）

(3) III级损伤：即完全撕裂。表现为：韧带的连续性中断，单纯发生的LCL断裂较少见，多为复杂损伤伴有PLC损伤如髌胫束、股二头肌腱或骨质挫伤等（图4-95~图4-97）。

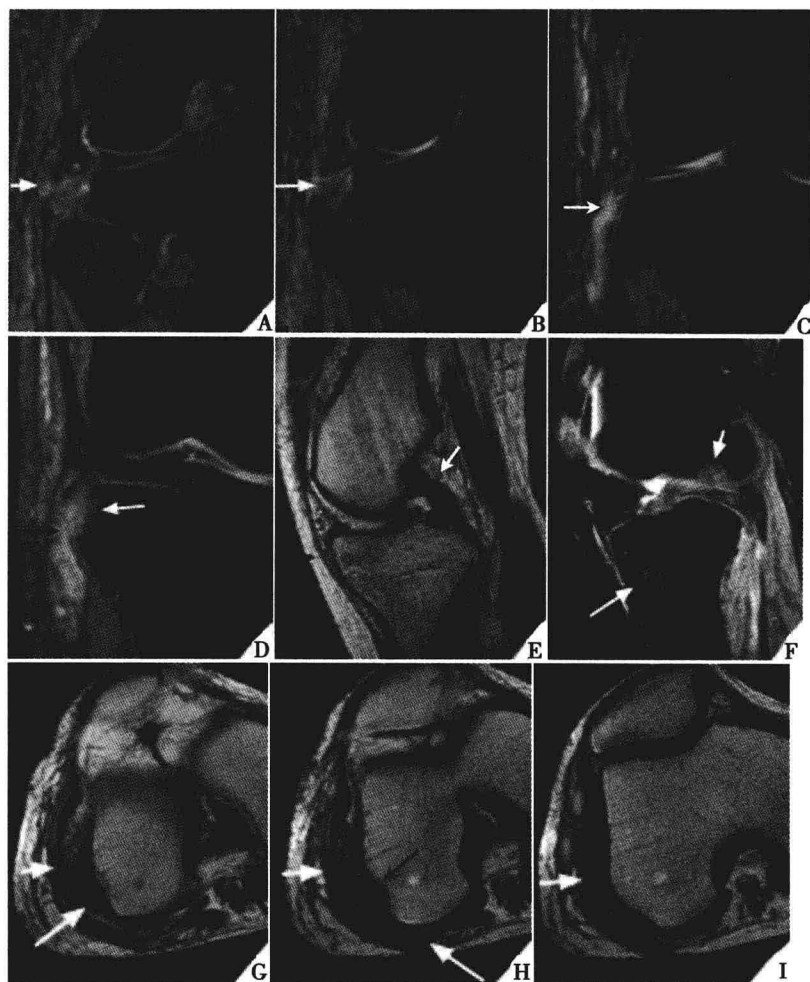


图4-95 同一病例右膝关节PLC复杂损伤

图A、图B：股二头肌腱断裂（箭头示）；图C：LCL断裂，局部肿胀、渗出明显（箭头示）；图D：髌胫束断裂（黑箭头示），胫骨平台外缘挫伤（白箭头示）；图E：后交叉韧带损伤（箭头示）；图F：股骨外髁、胫骨结节骨质挫伤（短、长箭头示）；图G：横轴位，髌胫束后份断裂（短箭头示）、LCL撕裂（长箭头示）；图H：横轴位，LCL断裂点（黑箭头示），髌胫束撕裂点（短白箭头示），腓肌腱损伤（长白箭头示）；图I：横轴位，髌胫束撕裂点（箭头示）

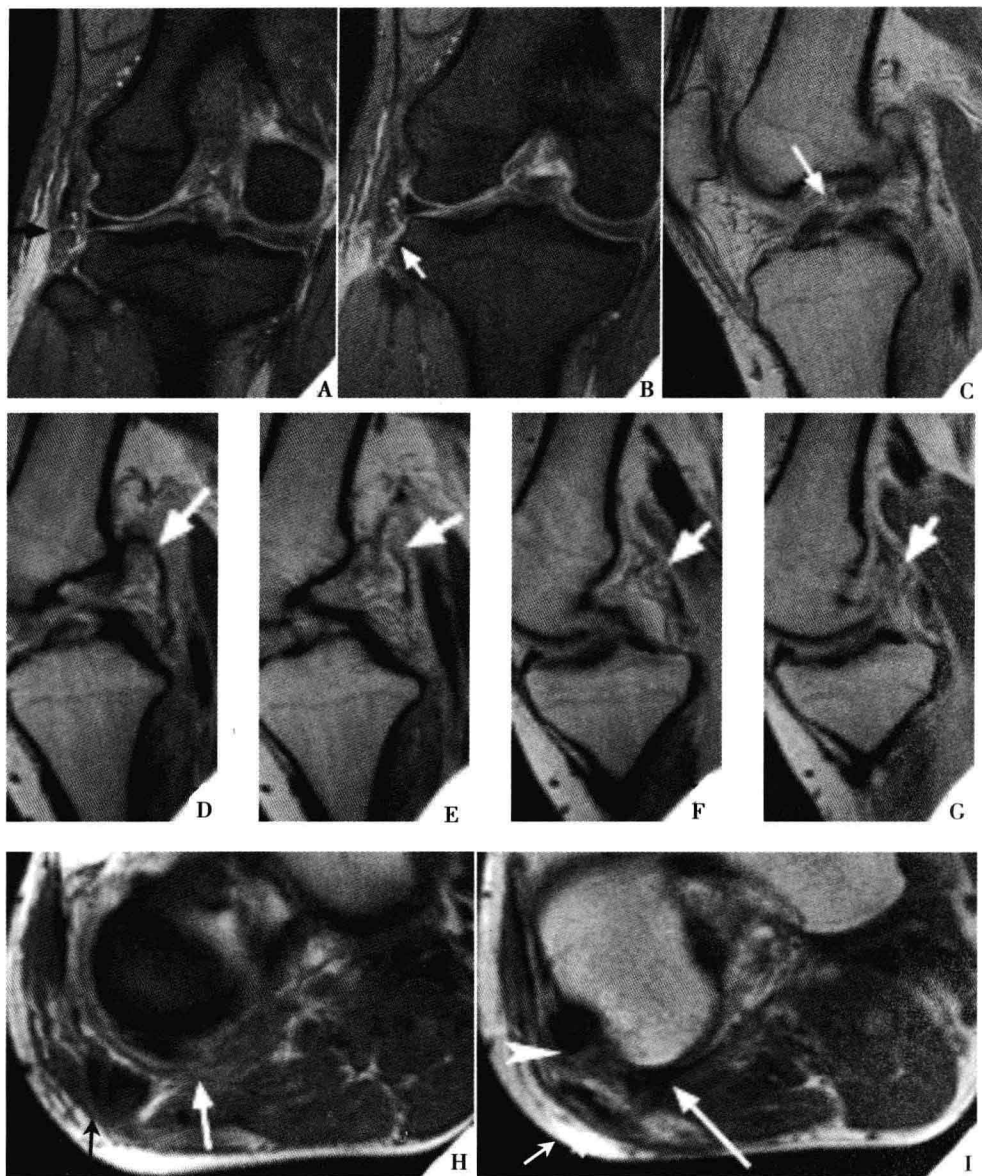


图 4-96 同一病例右膝关节 PLC 复杂损伤

图 A、图 B: LCL、股二头肌腱断裂, 韧带呈波浪状松弛 (箭头示); 图 C: ACL 断裂 (箭头示); 图 D、图 G: 关节囊、腓斜韧带撕裂、移位 (箭头示); 图 H: 横轴位, 股二头肌损伤 (黑箭头示), 腓肌腱损伤 (白箭头示); 图 I: 横轴位, LCL 断裂点 (粗箭头示), 股二头肌腱损伤 (短箭头示), 关节囊、腓肌腱损伤 (长箭头示)

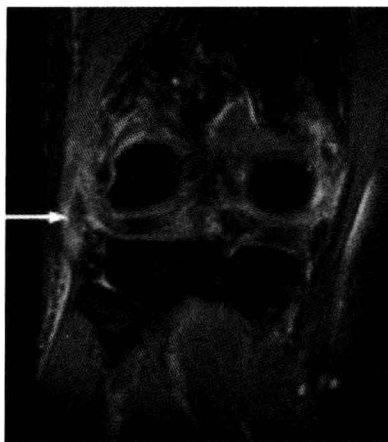


图 4-97 右膝关节 LCL 股骨髁止点处Ⅲ级损伤，断裂，表面及周围组织渗出明显增多（箭头示）

（二）超声检查

MCL 损伤以撕裂为主，可部分撕裂和完全撕裂。因与内侧半月板紧密相连，多合并有内侧半月板损伤。超声显示：韧带肿胀、增厚，内回声减低，有不规则低无回声区（图 4-98）；如有完全撕裂，则可出现连续性中断，断端有积液或血肿形成；慢性损伤可见韧带内不规则片状强回声，后伴浅声影（图 4-99）。

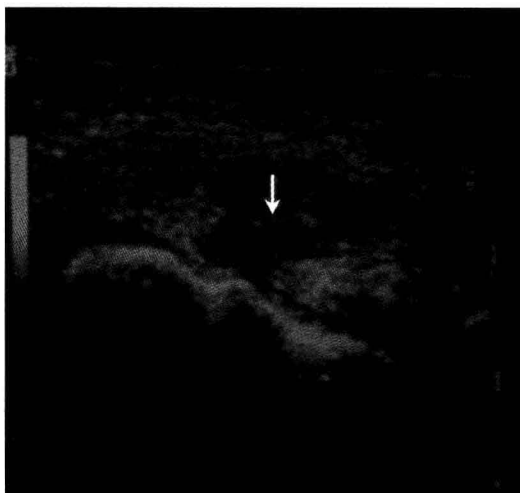


图 4-98 左膝关节 MCL 纵向间撕裂，可出现不规则低无回声区（箭头示）

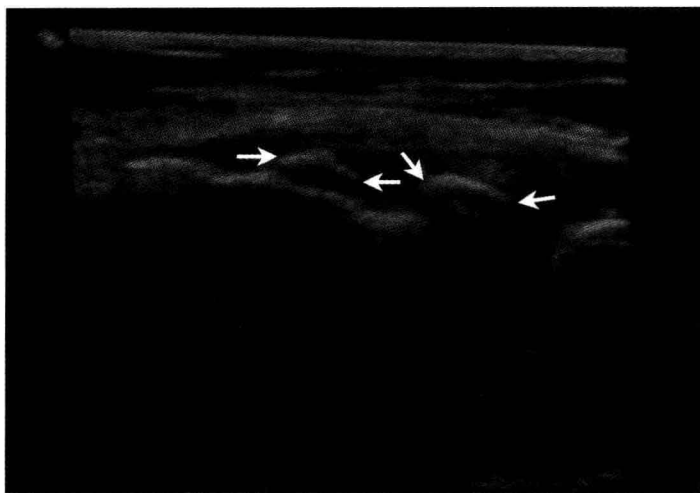


图 4-99 左膝关节 MCL 内可出现片状强回声，呈慢性炎症改变（箭头示）

第六节 髌韧带损伤



一、概 述

髌韧带厚而坚韧，呈纵向走行，表浅，直接覆盖在膝关节囊前方，上端起自髌骨下缘（是股四头肌腱的直接延续），向下走行止于股骨粗隆处。

髌韧带断裂（patellar ligament rupture）常由直接暴力所致，常发生于需要反复跳跃的运动员（如篮球、排球运动员），故又称跳跃者膝（jumper's knee）（图 4-100）。断裂位置常位于髌骨下极附着处，可分为完全断裂和不完全断裂。完全断裂临床上表现为髌骨上移，股四头肌肌力减弱。

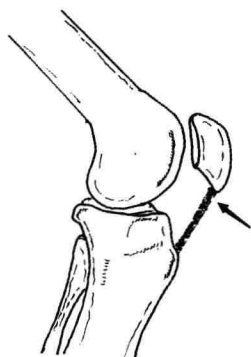
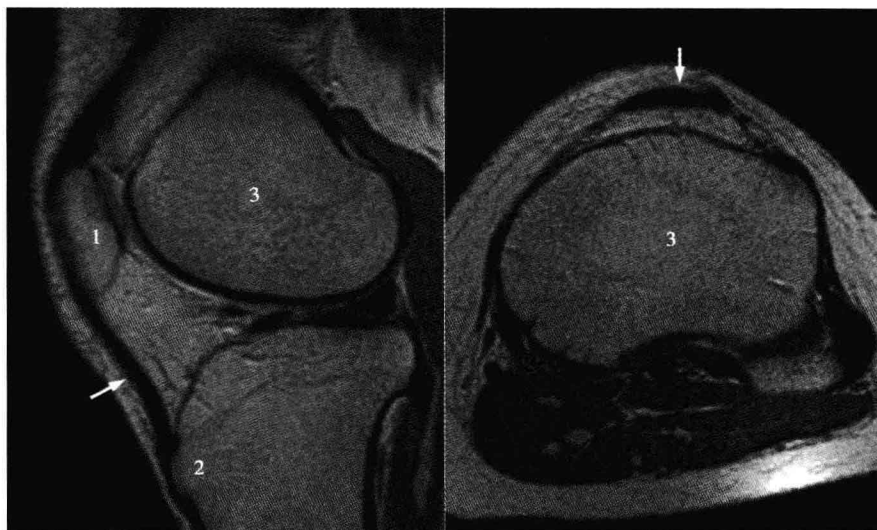


图 4-100 急性髌韧带损伤部位 (箭头示)

二、影像学特点

(一) MRI 检查

MRI 检查是最理想检查方法, 除显示韧带本身情况外还可显示韧带两端的起止点骨质情况 (图 4-101)。



A. 矢状位

B. 横轴位

图 4-101 正常髌韧带 (箭头示)

1. 髌骨; 2. 胫骨大结节; 3. 股骨髁

MRI矢状位和横轴位 T_1 WI 和 T_2 WI 扫描对显示髌韧带损伤较好：急性损伤时，韧带部分撕裂表现为信号增高而纤维的连续性未见中断，或者部分纤维连续性中断而部分未中断；完全撕裂时纤维的连续性中断，断端信号异常增高，并可见髌骨抬高，髌韧带松弛呈波浪状；髌韧带损伤附着点骨质撕脱时，可见损伤的韧带与骨片相连，撕脱处骨质呈水肿信号，即 T_1 WI 信号减低， T_2 WI 信号增高（图 4-102、图 4-103）。

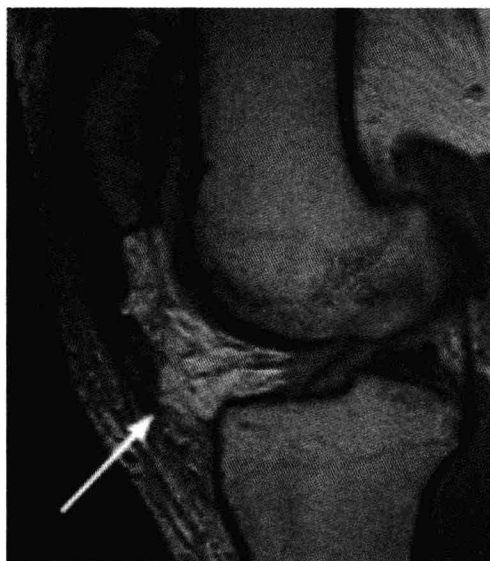


图 4-102 MRI 矢状位质子像
髌韧带断裂，与胫骨结节完全分离，游离段挛缩，呈异常高信号（箭头示）

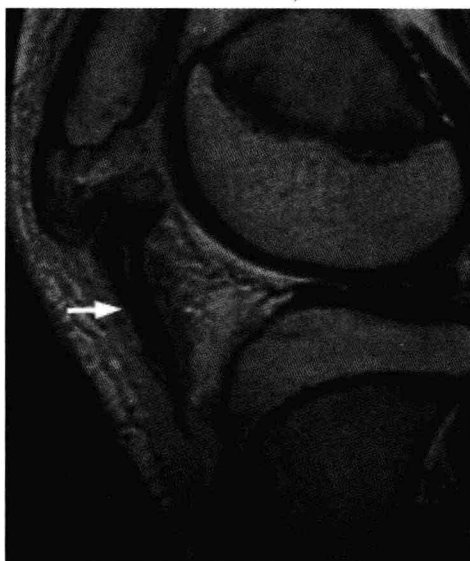


图 4-103 急性髌腱断裂，断端挛缩、屈曲、游离（箭头示）


（二）超声检查

髌韧带损伤包括撕裂和断裂。

髌韧带撕裂时，超声显示：韧带肿胀、增厚，内部呈纵向分离，夹有不规则低无回声区。如发生断裂，超声则显示：2 个分离的断端，断端间有软组织充填或积液、血肿形成。

第五章

软骨疾病



PART 5

第一节 软骨软化症



一、概 述

膝关节的骨软骨包括髌股关节面软骨、股骨胫骨关节面软骨等。骨软骨软化的常见原因有外伤、退行性变、髌骨排列不齐及高位髌骨等。软骨磨损的发病机制包括直接损伤、营养不良、细胞变性、免疫反应、滑膜直接侵蚀等。其病理改变过程按照其先后顺序表现为局部质地变软并有水泡样改变、纤毛样变、继而出现深浅不一的溃疡，溃疡累及全层可使软骨下骨质裸露，软骨下骨质硬化。软骨病变部位更易发生在摩擦大的部位如髌骨、股骨滑车。

软骨软化症发生后，软骨表面不规则，病变局部变薄、缺损或断裂，软骨下骨挫伤出现概率为 100%。急性关节软骨损伤在 MRI 表现上不仅导致软骨信号的改变，更常见的是其形态学的各种变化。其形态学异常改变可归纳为以下类型：①软骨局限性变薄，软骨下方低信号带轮廓正常，无变形、移位；②软骨凹陷或压迹，软骨下低信号的钙化带轮廓不规则，可见内凹或下陷；③软骨表面局部不光滑、凹凸不平；④软骨连续性中断，呈裂隙状或见斜行骨折线与软骨下应力性骨折线相连；⑤软骨缺损，可伴关节内游离体。

二、影像学特点

（一）X 线检查与 CT 检查

X 线检查与 CT 检查不能显示软骨本身解剖或损伤，但可显示软骨损伤后的后续表现（如软骨下骨质硬化损伤、骨质增生等），可显示因软骨损伤后的关节间隙变窄。

(二) MRI 检查

MRI 能发现 X 线无法观察到的关节软骨损伤、骨挫伤、隐匿性骨折等改变，而 X 线仅能发现明显的骨折病变。关节软骨缺损 MRI 表现分 4 级：0 级阴性；I 级仅见表面毛糙；II 级见软骨变薄但未累及全层，软骨信号减低；III 级全层缺损，信号缺失。(图 5-1~图 5-9)

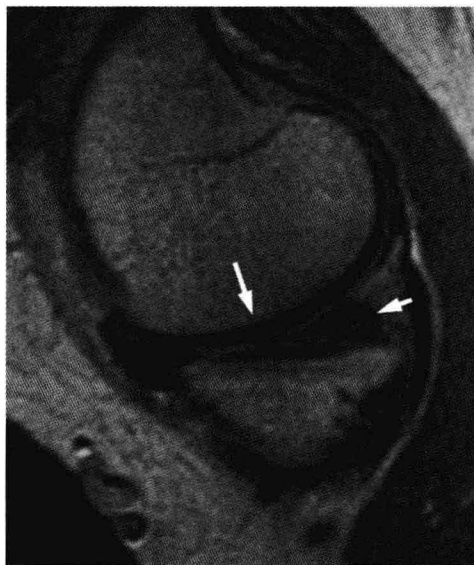

图 5-1 I 级软骨损伤

股骨内髁承重面关节软骨变薄、模糊，未累及全层，软骨下骨质基本正常，未见明确硬化带及灶性水肿（长箭头示）；半月板后角撕裂（短箭头示）

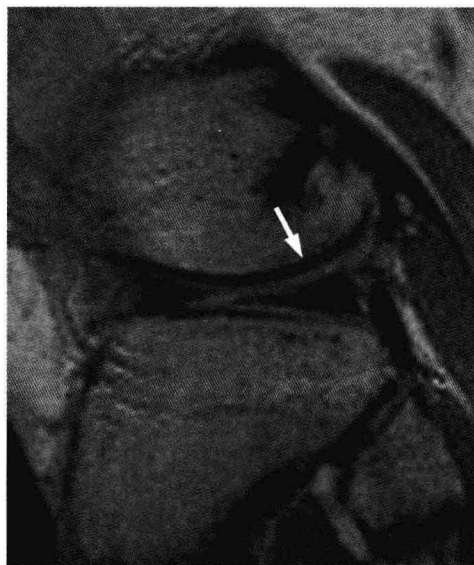


图 5-2 I 级软骨损伤

股骨外髁关节软骨厚薄不均匀、轮廓模糊，软骨下骨质未见明确异常（箭头示）

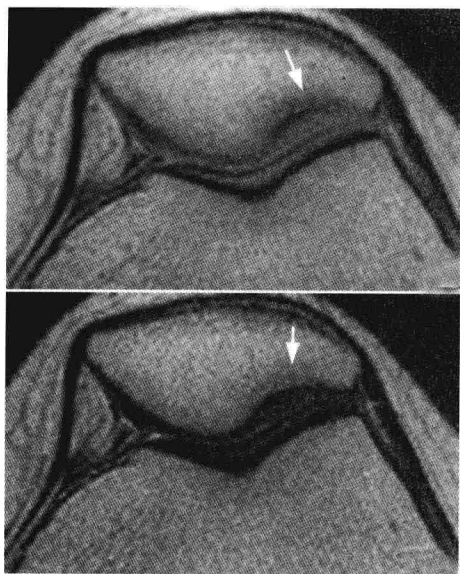


图 5-3 同一病例 I~II 级软骨损伤
髌骨软骨变薄、模糊，未累及全层，
软骨下骨质带状硬化（箭头示）

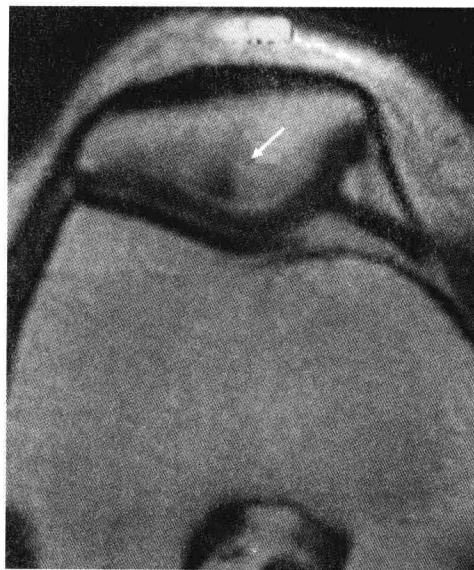

图 5-4 II 级软骨损伤
髌骨软骨变薄，损伤未累及全层，
软骨下骨质出现硬化带及灶性水肿（箭
头示）

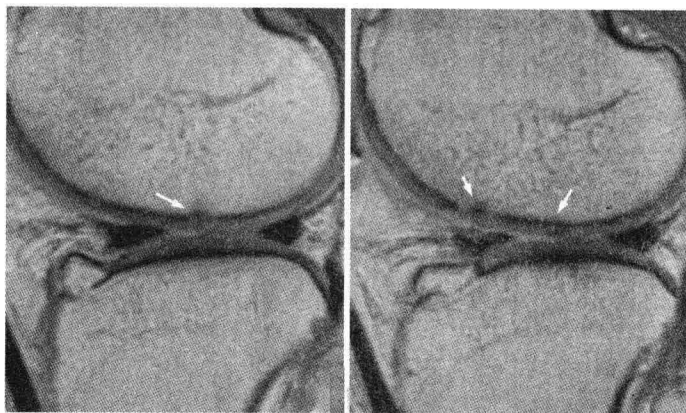


图 5-5 同一病例 II 级软骨损伤
股骨外髌多个灶性软骨变薄、模糊，损伤未累及全层，软骨下骨质轻度小片灶性硬化
（箭头示）

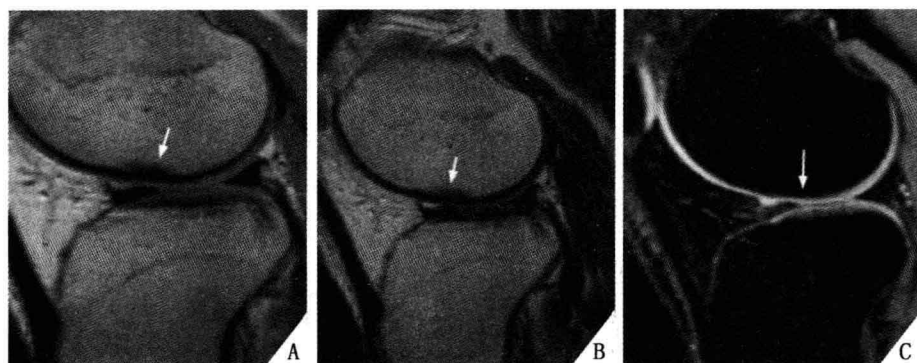


图 5-6 同一病例Ⅱ级软骨损伤

图 A、图 B: 股骨外髁软骨变薄、模糊, 损伤未累及全层, 软骨下骨质轻度小片灶性硬化 (箭头示); 图 C: 未出现水肿 (箭头示)

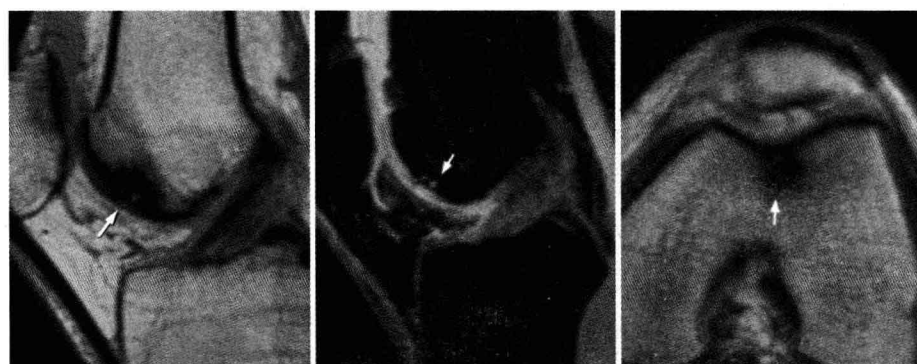


图 5-7 同一病例Ⅱ级软骨损伤

股骨滑车软骨变薄、模糊, 损伤未累及全层, 关节液渗透至软骨下骨质, 出现灶性水肿 (箭头示)

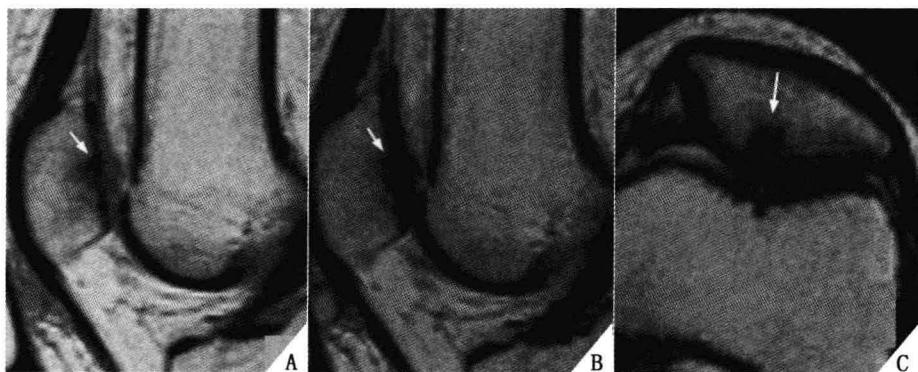


图 5-8 同一病例髌骨Ⅱ～Ⅲ级软骨损伤、骨质硬化

图 A、图 B: 分别为 T_1WI 、 T_2WI 像, 软骨及软骨下骨质损伤 (箭头示); 图 C: 横轴位质子像, 软骨变薄、模糊 (箭头示), 髌骨骨质硬化

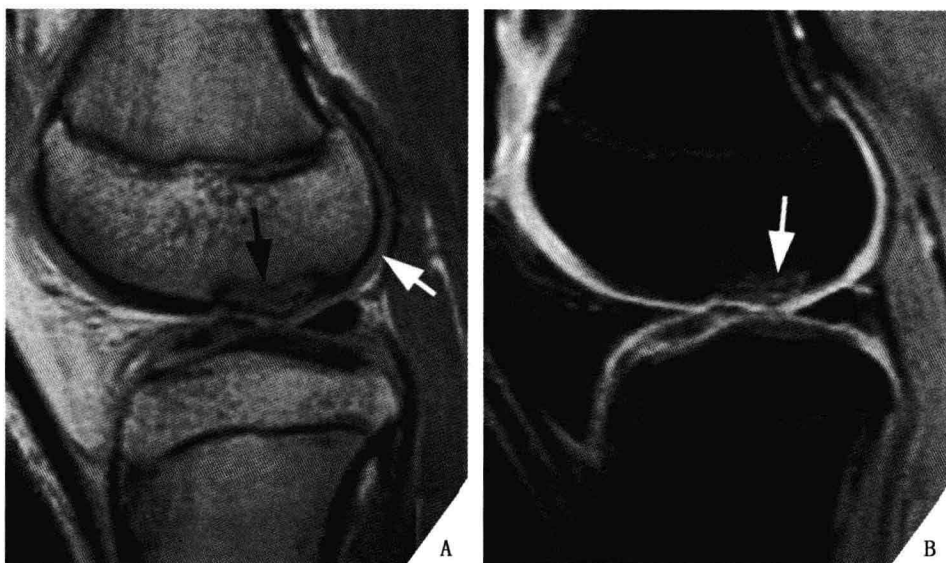


图 5-9 同一病例Ⅲ级软骨损伤

图 A: 股骨外髌关节面软骨及软骨下骨质损伤 (黑箭头示), 软骨丧失; 周边相对正常之软骨呈中等信号, 轮廓光滑 (白箭头示)。图 B: T_2WI 像, 损伤部位高信号软骨消失 (箭头示), 周边骨质大片水肿

第二节 膝关节退行性关节炎



一、概 述

膝关节是退行性骨关节炎最好发的关节，临床上分原发性与继发性两种类型。原发性膝关节退行性关节炎发病原因尚未明确，好发于中老年人，呈多关节同时受累，女性多于男性，尤其是中老年女性肥胖者。继发性膝关节退行性关节炎患者常见原因为关节内、外的创伤，另外一些原因包括感染、游离体、血友病等。病理及临床表现主要为关节软骨、软骨下骨质及滑膜的一系列改变。关节软骨的改变同骨软骨的损伤变化相同。软骨下骨质的改变主要是骨质增生、骨质吸收、骨髓水肿、囊变和缺血坏死等，增殖（及骨质增生）的部位在关节软骨边缘处形成骨赘新生物，以及在关节软骨下骨髓内骨质增生。软骨下骨内的囊变常为多发性，大小为3~18 mm，囊腔可为黏液性或脂质样物质，周围被纤维组织或骨质包绕。囊肿不一定都与关节腔相通。滑膜的改变一般不明显：早期有滑膜充血，淋巴细胞和浆细胞浸润；后期由于软骨及骨质病变严重，滑膜表面绒毛肥厚，滑膜长入、肉芽增生等，其内可有破碎的软骨或骨质碎块。最初的临床症状可不明显，大多会出现运动后疼痛。随后疼痛和僵直（可发生在长时间休息后，夜间更甚）；大多数病程进展缓慢，可长达数年到数十年不等；关节积液常见，无特殊性。

二、影像学特点

（一）X线检查

骨关节炎的临床表现和X线多不一致，即有的患者虽已出现了明显的骨质增生但从无局部不适；有的患者关节疼痛，不能持重，下楼梯比

上楼梯时更为明显。临床上提示膝关节骨关节炎，而 X 线检查可显示膝关节正常或有轻微增生。临床可分为无症状性骨关节炎和有症状性骨关节炎，X 线检查有助于诊断。膝关节是骨关节炎最常受累关节之一，X 线检查可发现骨质增生、关节间隙变窄、关节腔内出现游离体、韧带钙化，一般无关节破坏（图 5-10~图 5-17）。但出现上述变化一般均属晚期改变，对于早期关节软骨改变及半月板、韧带等改变则需要 MRI 检查明确。

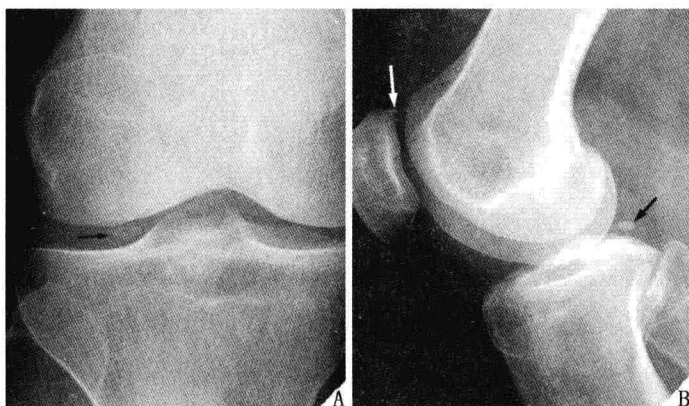


图 5-10 同一病例关节游离体

图 A: 正位片, 关节游离体 (箭头示); 图 B: 侧位片, 游离体位于髌囊内 (黑箭头示), 另见髌骨上缘骨刺 (白箭头示)

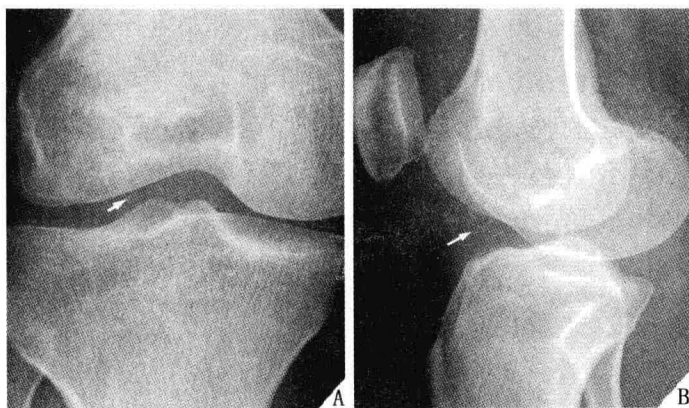


图 5-11 同一病例关节游离体

图 A: 正位片, 关节游离体 (箭头示); 图 B: 侧位片, 游离体位于髌下囊内 (箭头示)

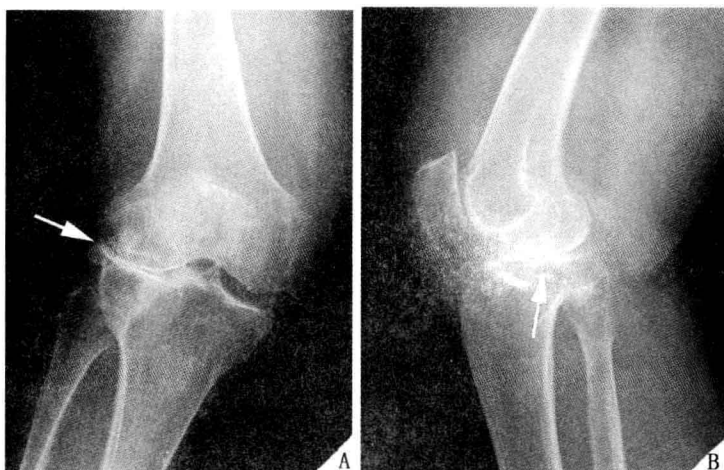

图 5-12 同一病例示重度骨关节炎

图 A: 正位片, 外侧髌-平台骨质增生硬化、骨赘形成, 关节间隙明显狭窄, 关节外翻 (箭头示); 图 B: 侧位片, 关节面骨质增生硬化, 关节间隙几乎消失 (箭头示)

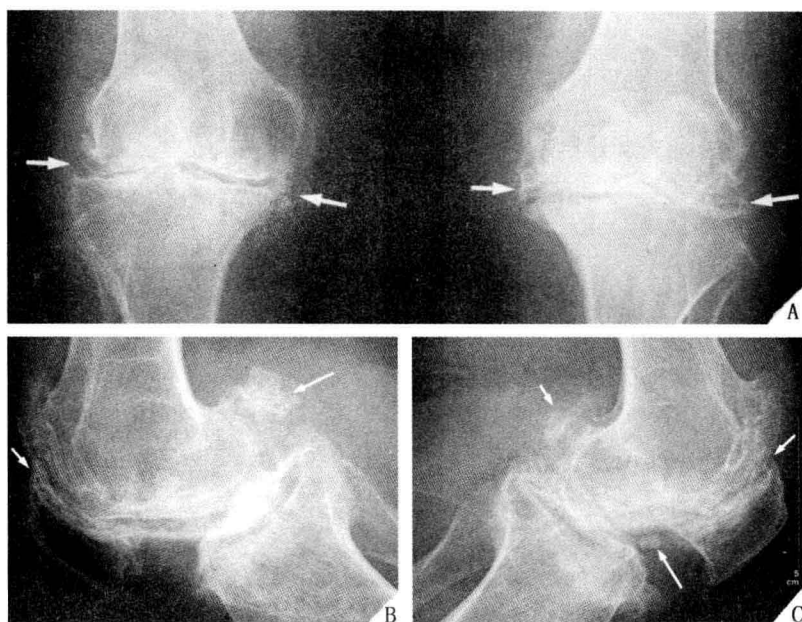


图 5-13 同一病例重度骨关节炎

图 A: 正位片, 双侧膝关节广泛骨质增生硬化、骨赘形成, 关节间隙明显狭窄 (箭头示); 图 B: 右膝侧位片, 广泛骨赘形成, 髌股关节间隙几近消失 (箭头示); 图 C: 左膝侧位片, 广泛骨质硬化、骨赘形成 (短箭头示), 并见关节鼠 (长箭头示)

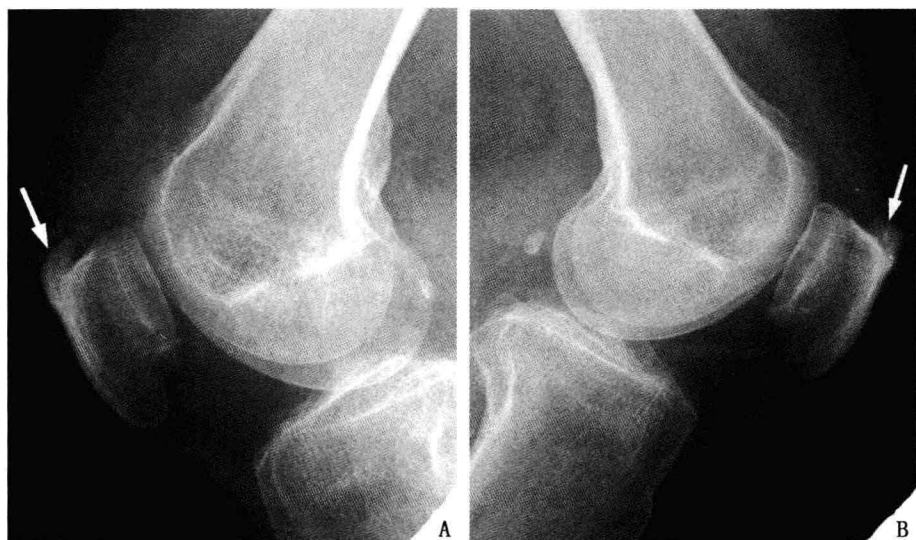
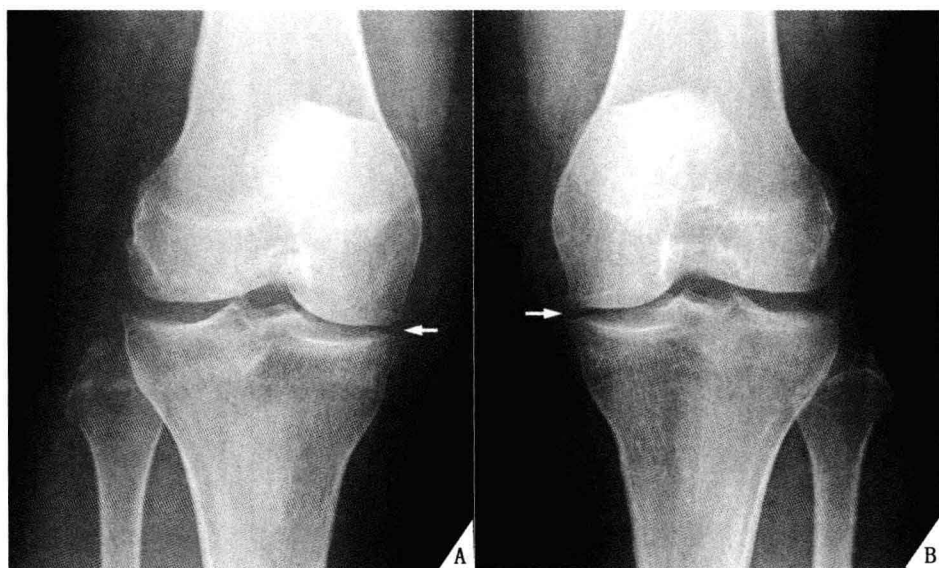

图 5-14 同一病例双侧股四头肌腱止点钙化、髌骨骨质增生硬化 (箭头示)



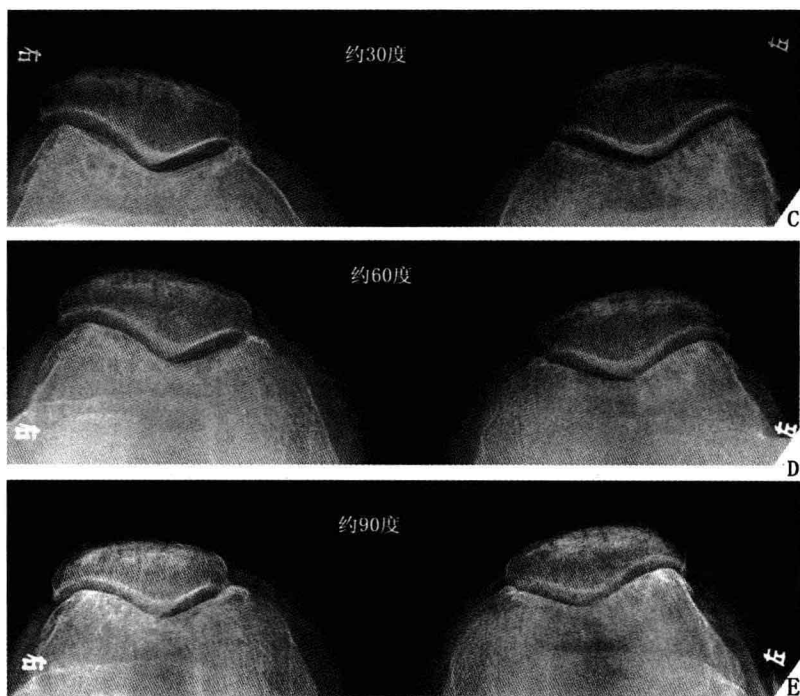


图 5-15 同一病例右膝关节退行性骨关节炎

图 A、图 B: 单膝负重双侧膝关节片; 图 C、图 D、图 E: 双侧髌骨 30°、60°和 90°轴位片

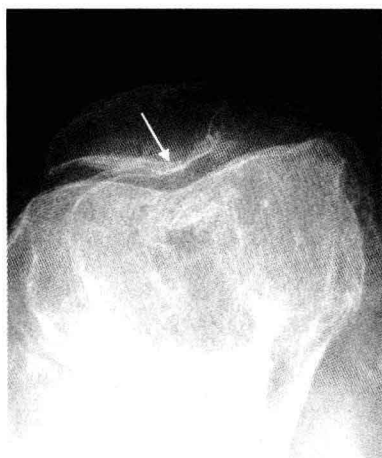

图 5-16 X 线轴位片
髌骨骨质疏松、关节面硬化 (箭头示)

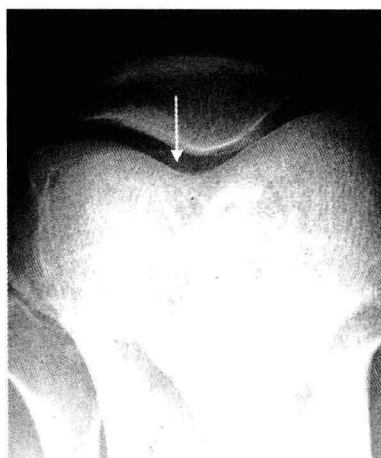

图 5-17 X 线轴位片
髌骨关节面硬化 (箭头示)

(二) CT 检查

CT 检查可清晰显示不同程度的膝关节骨质增生、关节内的钙化和游离体，有时也可显示半月板情况（图 5-18~图 5-21）。

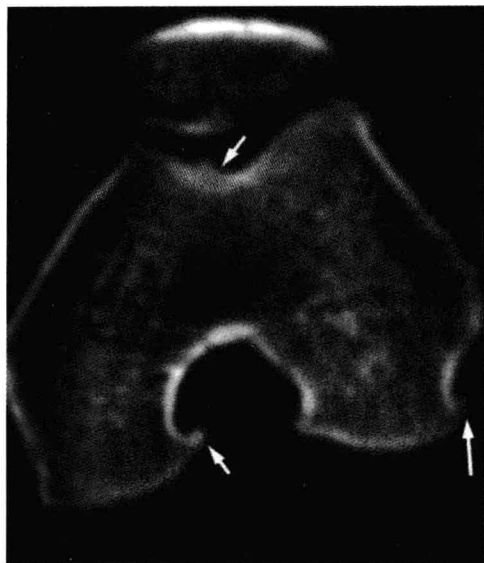


图 5-18 股骨髁多发骨刺、骨质硬化改变（箭头示）

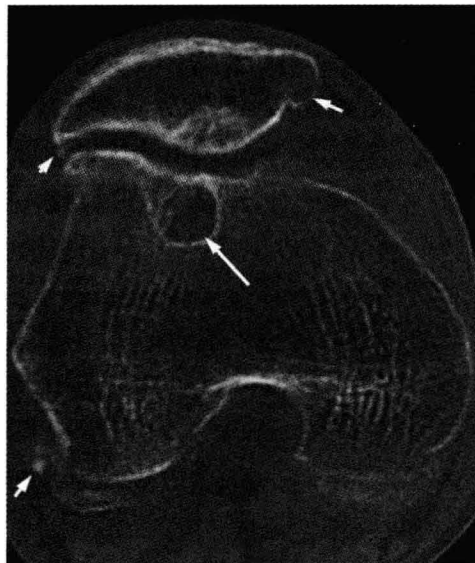

图 5-19 膝关节退行性变，股骨、髌骨多发骨刺、骨质硬化改变（短箭头示），股骨滑车较大关节下囊变（长箭头示）

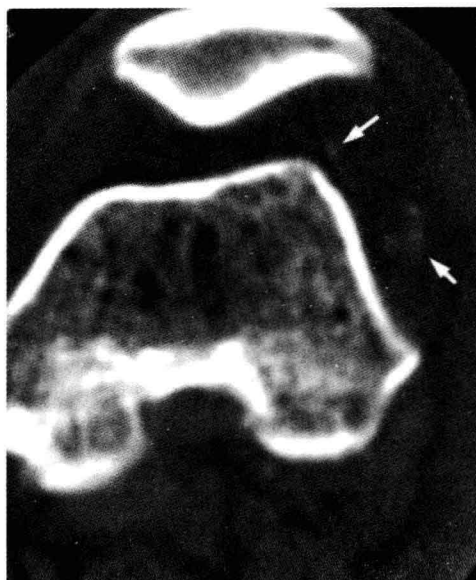

图 5-20 关节囊内多发游离体 (箭头示)

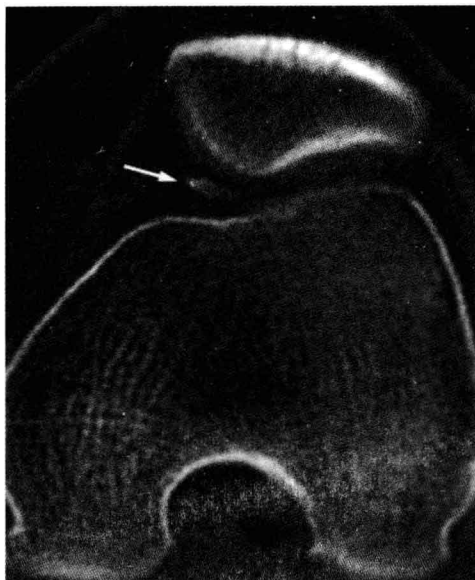


图 5-21 关节囊内游离体 (箭头示)

(三) MRI 检查

膝关节退行性骨关节炎主要表现为滑膜肥厚、关节积液、半月板退行性变、骨质异常、软骨下骨的异常。软骨表现同关节软骨损伤，半月板退行性变同半月板损伤。骨与软骨下骨的病变主要是纤维组织代替了骨髓的脂肪性组织，同时骨小梁增厚。

MRI 表现分为 4 级：0 级阴性；I 级 T_1WI 及 T_2WI 信号降低；II 级见局部骨结构异常呈 T_1WI 及 T_2WI 高信号改变；III 级伴有骨质缺损。

软骨下骨的囊变信号多样，中央部位主要是水样信号，即 T_1WI 低、 T_2WI 高信号，周边为硬化的窄带，呈环形低信号，与关节腔通或不通；其他伴发的异常可有股骨髁边缘和平台边缘骨赘形成、股骨髁变扁、平台塌陷、关节囊囊肿等。(图 5-22~图 5-24)

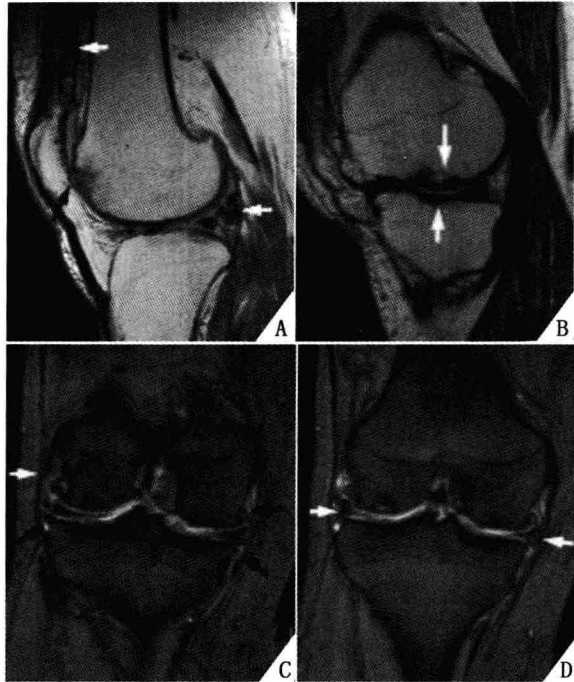


图 5-22 同一病例右膝退行性骨关节炎

图 A: 关节囊内多发游离体 (白箭头示), 髌骨软化、髌股关节软骨磨损、软骨下骨质缺损、囊变 (黑箭头示); 图 B: 内髌-平台关节软骨磨损、软骨下骨质缺损、囊变 (白箭头示), 内侧半月板前角前移; 图 C: 关节边缘多发骨赘形成 (黑箭头示), 腓侧副韧带、股二头肌腱增厚、表面不光滑 (白箭头示), 股骨内外髌软骨下骨质囊变; 图 D: 内外侧半月板碎裂、向外移位 (箭头示)

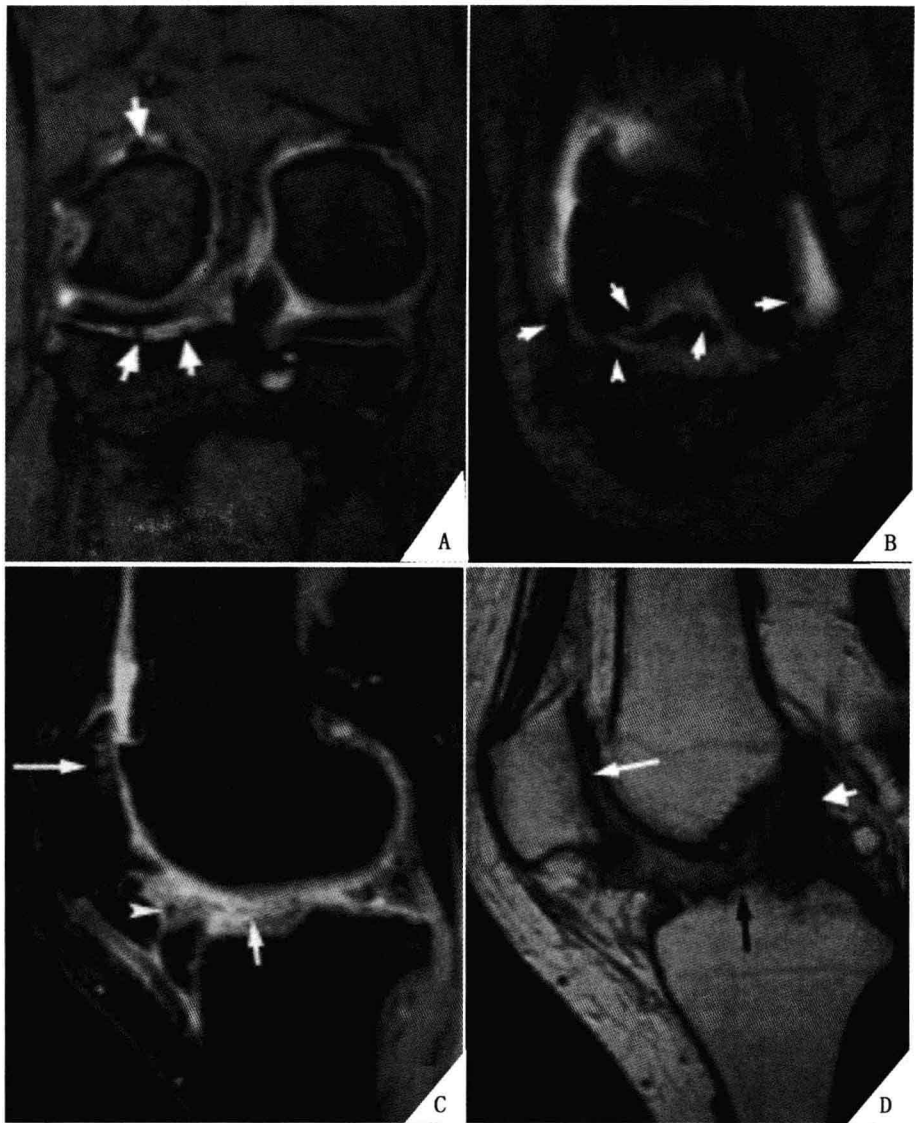


图 5-23 同一病例重度骨关节炎

图 A、图 B：关节囊内多发游离体（箭头示）；图 C：髌骨软化（长箭头示），髌骨上下缘骨刺；半月板前角碎裂（短箭头示），以及游离体（箭头示）图 D：髌骨关节软骨磨损，软骨下骨质硬化、囊变（长箭头示），ACL 慢性损伤、增厚（短箭头示），胫骨平台骨质粗糙、囊变（黑箭头示）

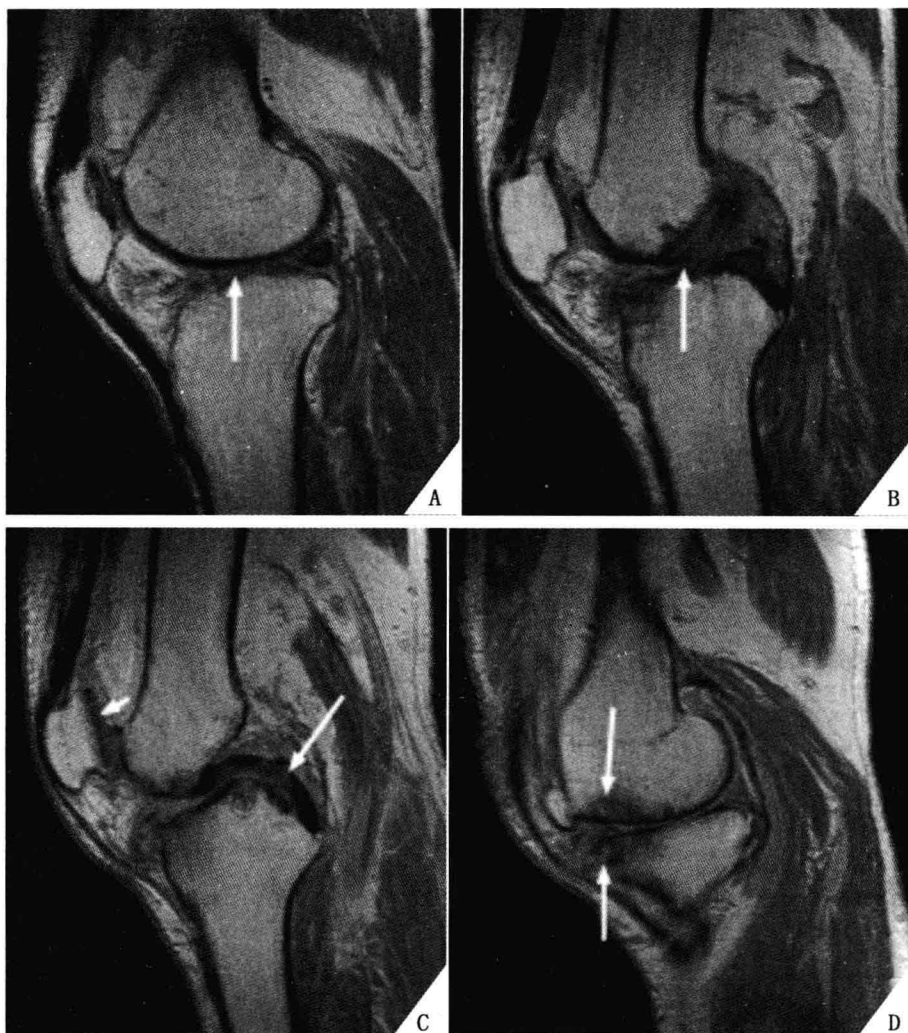


图 5-24 同一病例 MRI 矢状位示膝重度骨关节炎，关节紊乱；外侧半月板前角消失；关节软骨磨损，部分消失（图 A），软骨下骨质硬化、囊变（图 A~图 D 均有显示）；关节囊多发游离体；ACL 断裂溶解（图 B），PCL 损伤（图 C）

（四）超声检查

骨赘又称骨质增生，是软骨被破坏后软骨膜过度增生而产生的新骨经骨化后形成。这是骨性关节炎病理过程中的一种代偿反应。超声表现为骨表面伴有不规则的强回声隆起，后有声影（图 5-25）。

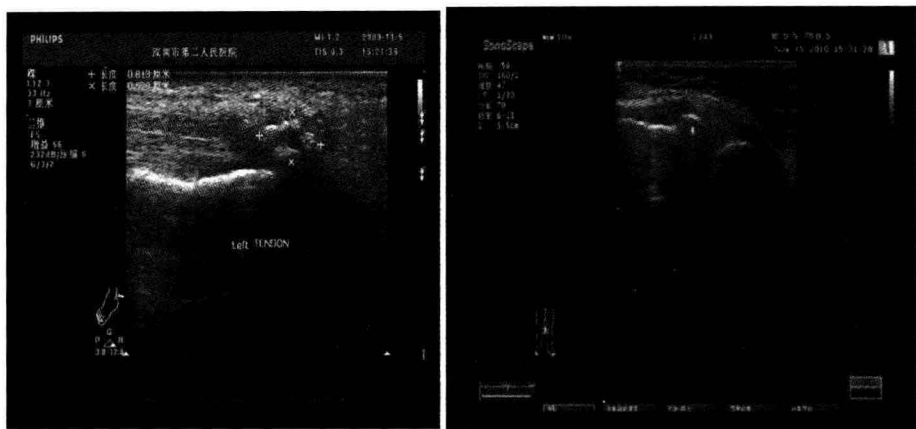


图 5-25 膝关节内外侧髌骨面凹凸不平，可出现不规则片状强声

第三节 剥脱性骨软骨炎



一、概 述

剥脱性骨软骨炎 (osteochondritis dissecans, OCD) 病因尚未明确，大致可分为外伤性学说和非外伤性学说。也有人认为，遗传或先天性因素为其重要病因。此外，还有骨骺动脉栓塞、低毒感染等学说。

剥脱性骨软骨炎常发生在膝关节易受损的股骨髌部，所占比例不同。内髌占 85% (典型 69%，延伸的典型 6%，下中心型 10%)，外髌占 15% (下中心型 13%，前侧型 2%)。

二、影像学特点

(一) X 线检查

OCD 典型损伤表现为轮廓清晰的局限性软骨下骨骨质硬化，与周围

正常骨质分离、完全剥脱，并移位，于股骨髁可见透亮缺损区关节腔内出现游离体。X线检查对OCD的诊断价值有很大限度：早期，无明显变化或有软骨下骨质线样吸收变化；晚期，可见股骨髁有明显的骨质吸收坏死或骨缺损影像。X线检查不能直接显示软骨，也常遗漏骨内小病灶或尚未剥离的骨性病灶，既不能早期发现病灶也不利于病灶的分期。

OCD表现为从关节面剥离的小骨片，密度较高，边缘锐利；周围环绕透亮线，其下为容纳骨片的骨窝。完全剥脱并移位者，于股骨髁可见到透亮缺损区，关节腔内可见游离体。X线检查对OCD的诊断价值有很大限度，有相当多的隐匿性病灶不能被发现和确诊。原因可能为骨软骨块较小，交界面接触紧密，骨软骨块与股骨髁在平片上的自然对比差所致。(图5-26)

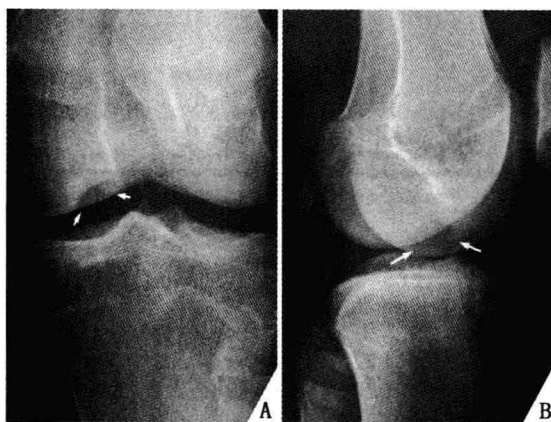


图5-26 同一病例剥脱性骨软骨炎

图A：股骨内髁关节面软骨及软骨下骨质缺损区（箭头示），周边骨质硬化；图B：X线侧位片，不能显示软骨情况

(二) CT 检查

CT检查表现同X线平片，但显示病灶更清晰。病灶位于关节软骨下，呈圆形、卵圆形高密度或正常密度骨块，长径数毫米到数厘米，周围骨密度下降。随着病灶进展，骨块周围形成环形软组织密度透光带，并可向所包绕的高密度或正常密度骨块不均匀渗透形成混杂密度，透光带外周骨质亦可发生硬化，其下为容纳骨片的骨床。当骨块脱落形成关

节内游离体时，原骨块所在处可留有局限性软组织或液性密度凹陷缺损，周边骨质呈高密度硬化。

(三) MRI 检查

关节镜术作为一种较小创伤的手术方法一直被认为是评价关节软骨的“金标准”。但是，关节镜不能检测出未发生大体形态变化的早期骨软骨病变，从而引起 MRI 与关节镜认识上的差异，这在 I 型 OCD 病变中表现尤为突出。另外，MRI 能反映软骨表面轮廓及厚度，这对关节镜的“金标准”地位提出了挑战。

1. OCD 的 MRI 表现及病理基础 如图 5-27~图 5-29 所示。

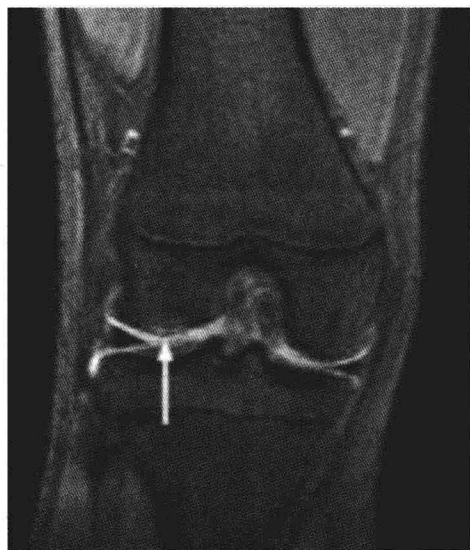

图 5-27 剥脱性骨软骨炎冠状位 T₂WI 像

软骨磨损并软骨下骨质缺损（箭头示）

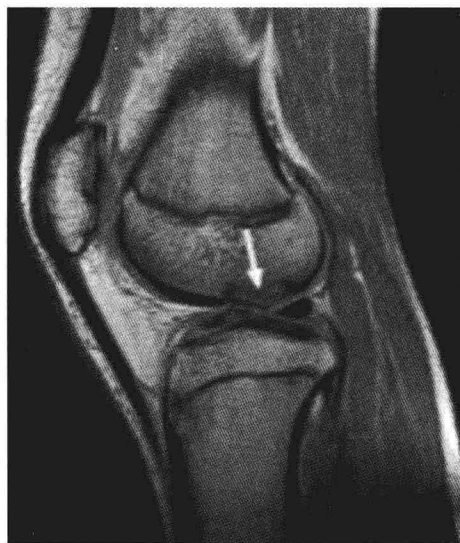

图 5-28 剥脱性骨软骨炎矢状位质子像

软骨磨损并软骨下骨质缺损（箭头示）

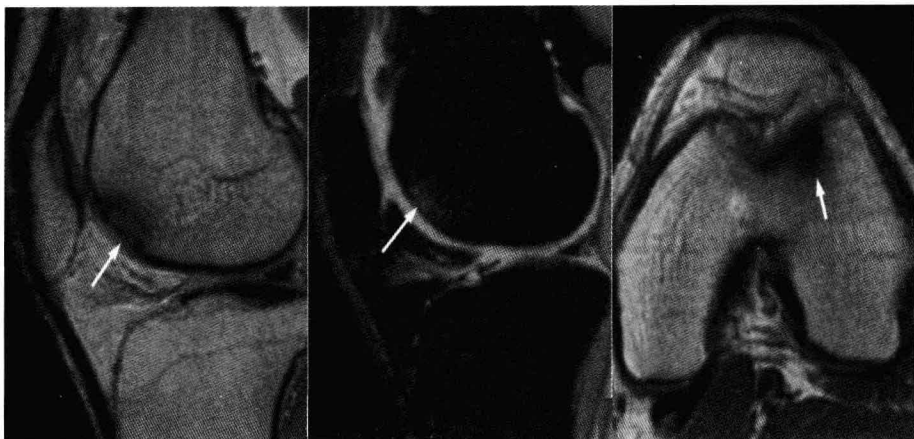

图 5-29 剥脱性骨软骨炎火山口样变 (箭头示)

(1) 病变的部位、形态、大小：膝关节 OCD 主要累及股骨内侧髁的非持重面。本组的测量及统计结果表明：病变形态在矢状面较为恒定，长轴与病变部位关节面一致，短轴呈与关节面垂直的半月形，在冠状面呈楔形短条形。骨软骨碎片体积一般不大。

(2) 软骨下骨信号的改变：MRI 可直接显示剥脱的骨软骨片，在 T_1 WI 上呈强度不同的低信号，少数呈等信号，其余序列可呈高、中、低 3 种信号。软骨下骨在 T_1 WI 出现低信号可能与骨折、硬化炎症、坏死等有关。

(3) 关节覆盖软骨的改变：OCD 累及关节软骨时，MRI 可良好地显示软骨的断裂及缺损（特别是在软骨全层受累或断端交错移位时）。虽然 MRI 对软骨表面或软骨整体的显示不如关节镜，且当切层方向与软骨裂隙方向不合适时也难以显示；但关节镜对软骨下骨的病变显示欠佳，特别是在软骨表面病变不明显时。

(4) 软骨下低信号带的改变：软骨与骨髓信号之间在 MRI 各序列中均可见条状较窄的低信号带，与股骨皮质相延续。虽然在不同序列厚度略有差别，但厚薄较均匀；此线状低信号带常常称为“皮质”。但有人认为此低信号带主要由化学位移和边缘伪影造成，在诊断中价值不大。Bohndo 认为，软骨下虽没有皮质但的确有一层软骨下骨板，其厚度仅为 0.1~0.3 mm；这一低信号带形状、厚度及信号强度的改变对关节表面

损伤的诊断具有重要的作用。

(5) 病变与邻近股骨髁交界面信号的异常：人们常把交界面在 T_2WI 的信号强度作为判断骨软骨碎片稳定与否最可靠的指标之一。完整的高信号带表明碎片不稳：若信号很高，等于水的信号强度，则表明剥脱的骨软骨碎片与股骨髁之间被水充填；若呈高信号而信号强度低于水，其病理基础是纤维肉芽组织；若二者之间信号不高，即代表碎片稳定或已愈合。

(6) 关节积液：尽管所有膝关节中有积液，但不一定是 OCD 造成的（因伴有半月板损伤、软组织挫伤、韧带损伤等异常）。

2. OCD 的分期


(1) I 期：软骨下骨质坏死，之后继发累及到软骨，关节软骨的表现稍变软、失去光泽。

(2) II 期：关节面的一部分连同软骨下的一小片骨松质逐渐因缺血而发生坏死，并与周围正常组织分离。

(3) III 期：再进展软骨脱落，剥脱处骨质凹陷下去，底部附有纤维组织，边缘不整，呈火山口样变。

第六章

髋股关节疾病



PART 6

第一节 急性髌骨脱位



一、概 述

急性髌骨脱位 (acute dislocation of patella) 是指髌骨移动或滑动使其脱离正常的解剖位置, 包括外伤性脱位和习惯性脱位两种。外伤性脱位通常为急性, 常见于外力直接作用于髌骨上的结果, 如踢足球与橄榄球比赛 (特别是弯道、转体时)。外伤性脱位分为向上脱位和向外脱位。外伤性脱位髌骨向上脱位的病理变化主要是髌韧带完全断裂; 髌骨向外脱位的病理变化是膝关节囊从髌骨内缘附着处撕脱, 软组织损伤范围广; 少数可有股四头肌腱膜扩张部的内侧部分和股内侧肌附着处撕脱, 有时还有骨与软骨碎屑掉落在膝关节腔内形成游离体, 也可伴有半月板和 MCL 损伤。

二、影像学特点

(一) X 线检查

常规膝关节 X 线正侧位片十分必要。

1. 髌骨向上脱位 正位片可显示髌骨脱离了股骨髁间凹, 侧位片则显示髌骨的长度与髌韧带的长度不等。在正常情况下, 胫骨结节与髌骨下缘的距离和髌骨的长度一致, 如该距离明显大于髌骨长度, 则提示有髌骨向上脱位。

2. 髌骨向外脱位 常规 X 线检查难以察觉, 宜在屈曲 $20^{\circ} \sim 30^{\circ}$ 下摄髌骨轴位片, 可发现髌骨有无半脱位。拍摄屈膝 30° 或 45° 髌骨轴位片 (Merchant 位), 可发现髌骨外半脱位。(图 6-1~图 6-4)

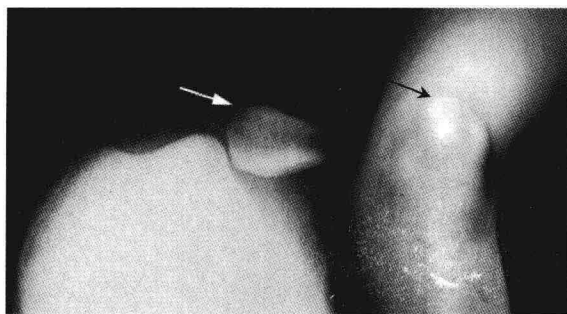


图 6-1 同一病例髌骨 Merchant 位髌骨脱位（白箭头示）、左髌骨外脱位特征（黑箭头示）

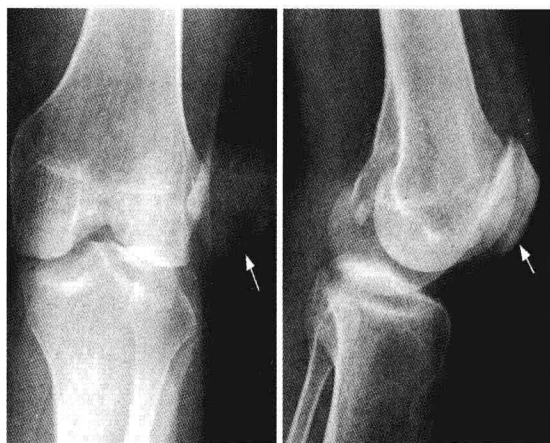

图 6-2 X 线正、侧位片示同一病例髌骨完全外侧脱位未见骨折征（箭头示）

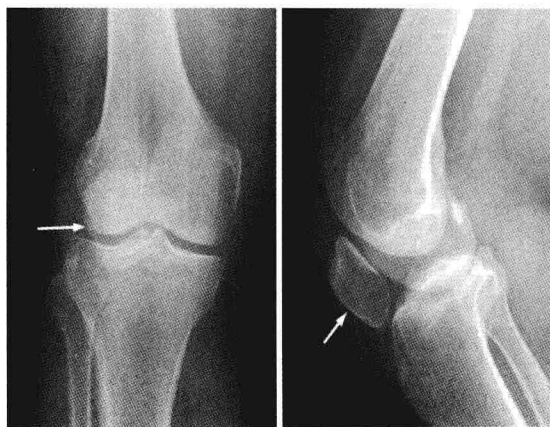


图 6-3 X 线正、侧位片示同一病例髌骨向下脱位未见骨折征（箭头示）

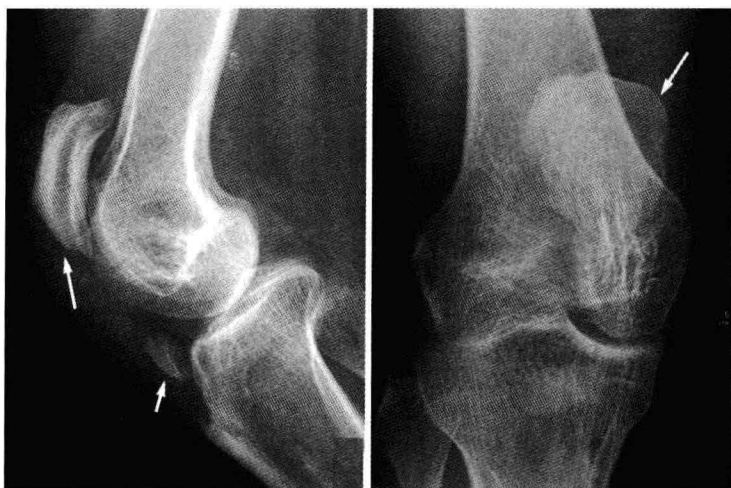

图 6-4 X 线正、侧位片示同一病例髌腱胫骨结节止点撕脱骨折并髌骨上移位 (箭头示)

(二) CT 检查

CT 轴位扫描为常规体位，薄层扫描后表面重建图像，其结果与 X 线摄片相仿。CT 检查对怀疑伴有髌骨微小骨折、半脱位等病变意义重大，有时 X 线检查难以发现 (图 6-5、图 6-6)。

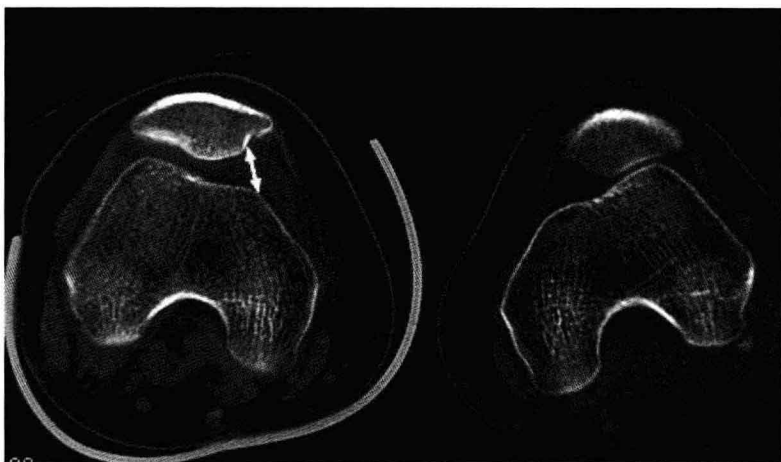


图 6-5 髌骨脱位

右侧髌骨半脱位 (箭头示)，对比左侧正常髌股关节

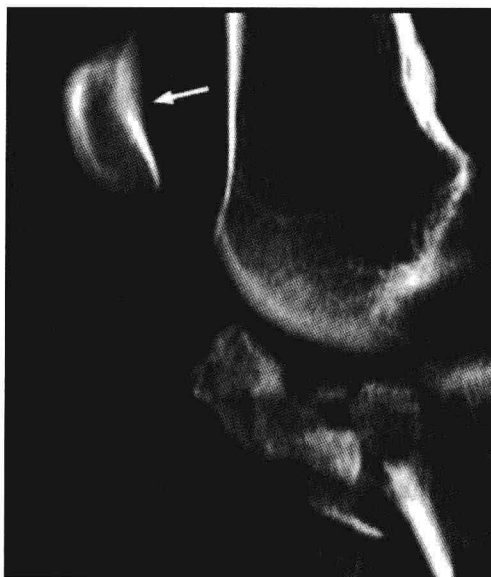


图 6-6 CT 矢状位重建像示髌骨脱位 (箭头示), 胫骨平台粉碎性骨折

(三) MRI 检查

MRI 检查是最理想的检查方法, 可清晰显示髌股关节半脱位、膝关节积液, 同时还能判断有无伴随的股骨髁软骨损伤或其他关节内结构损伤。

第二节 复发性髌骨脱位



一、概 述

复发性髌骨脱位 (recurrent dislocation of the patella) 是儿童常见的膝关节疾病, 是造成儿童特别是女孩慢性膝关节疼痛的常见原因。本病可造成长期的诸如膝关节疼痛、不稳定、绞锁、脱位感和肿胀等症状; 中、

晚期可导致髌骨外侧支持带挛缩、膝外翻畸形及膝反屈畸形等，晚期可并发骨关节炎，严重影响儿童的日常活动及膝关节的正常发育。往往保守治疗效果不佳，多需要手术治疗。

本病涉及许多病理和解剖上的因素，包括外侧支持带紧张、内侧支持带松弛、髌骨及股骨外髌发育异常等。其手术方式包括外侧支持带松解、内侧支持带紧缩（已被广为使用，但有较高的复发率）。

二、影像学特点

髌骨脱位的诊断可借助 Q 角测量（图 6-7）、Insall 指数（图 6-8）、髌骨 Merchant 位片、30°CT 等评估髌骨不稳的原因。CT 检查可测量 TTTG 的距离。由于髌股关节运动不协调，反复的脱位易导致髌骨、股骨外髌的骨质增生硬化，髌骨外侧支持带的挛缩、增厚。

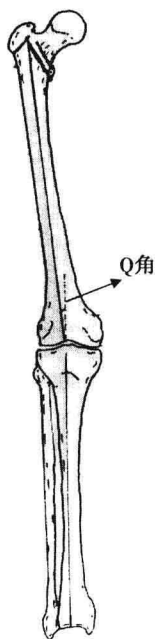


图 6-7 Q 角测量

Q角是指从股四头肌的轴心线与髌骨中心点到髌韧带中线相交形成的夹角

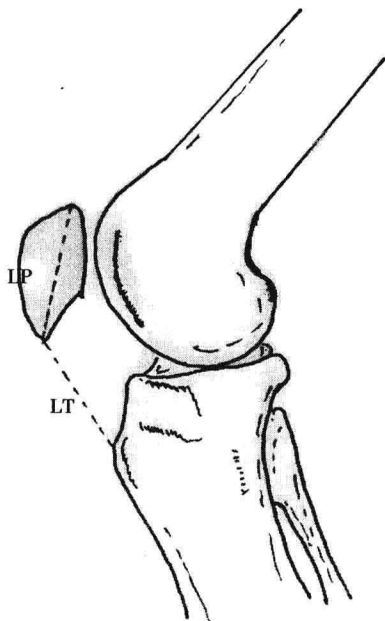


图 6-8 Insall 指数 (Salvati 法)

在屈膝 30°侧位片上，髌骨下缘至胫骨结节的连线 LT 与髌骨最大纵径 LP 的比值

(一) X线检查与 CT 检查

X线检查和 CT 检查可显示髌骨或股骨外髁的发育情况、关节骨质损伤情况，还可显示髌骨股骨关系，有助于诊断；下肢全长 X 线片可供测量 Q 角（图 6-9~图 6-11）。

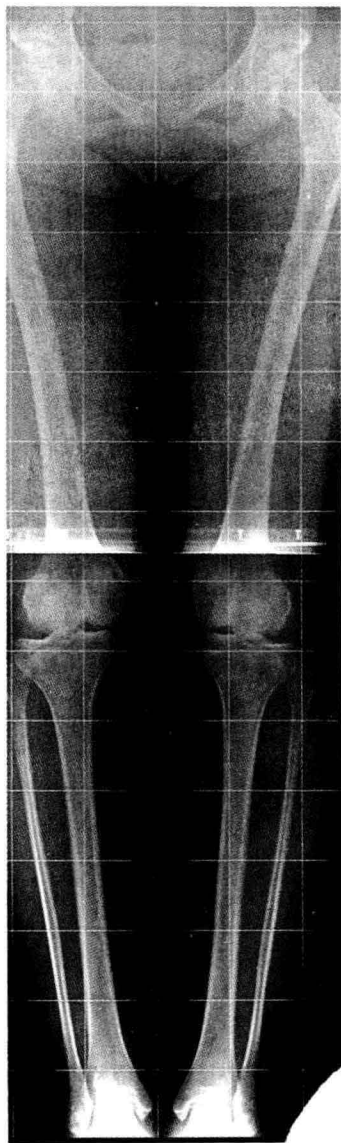

图 6-9 双侧下肢全长位，双侧 Q 角增大（左侧为甚）

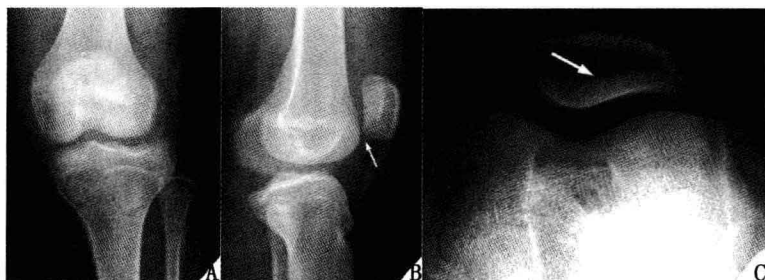

图 6-10 同一病例双侧髌骨复发性脱位 X 线检查

图 A: 膝关节轻度外翻; 图 B: 髌股关节不协调 (箭头示); 图 C: 髌骨 Merchant 位 30°, 髌股关节面骨质增生硬化 (箭头示)

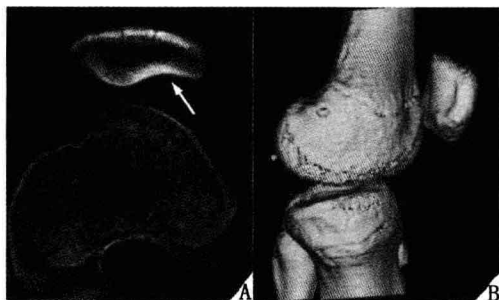

图 6-11 同一病例 CT 检查

图 A: 髌骨 Wiberg III 型, 半脱位状态, 关节面骨质硬化 (箭头示); 图 B: CT-SSD 像, 髌股关节半脱位

(二) MRI 检查

MRI 检查除显示骨质情况外, 尚可显示韧带、软骨等情况 (图 6-12)。

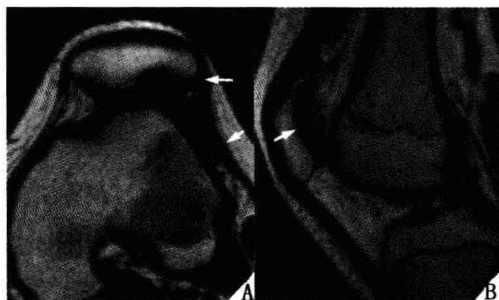


图 6-12 同一病例 MRI 检查

图 A: 髌骨 Wiberg III 型, 骑跨股骨外髁 (长箭头示), 外侧支持带增厚 (短箭头示); 图 B: 髌骨高位, 髌股关节半脱位, 骨质硬化 (箭头示)

第三节 髌股关节紊乱症



一、概 述

髌骨是伸膝装置中的重要结构，对增加股四头肌的力臂和做功具有重要意义。由于股四头肌的力线与髌腱纵轴线之间存在一个外翻角度即股四头肌角（Q角），因而髌骨存在着向外移位的倾向。

髌股关节是参与膝关节伸屈运动的重要结构，在膝关节活动中有着特殊的意义。髌骨除了传递股四头肌的拉力和承受髌韧带的张力以外，其关节面本身在膝关节屈曲运动时承受的应力和关节面上的应力分布是髌股关节生物力学研究的重点。髌骨的外侧倾斜和外侧移位是髌股对合异常的主要存在形式，其原因可能包括股骨髁发育异常、髌骨发育异常、高位髌骨、膝外翻，以及Q角异常增大、内侧支持带松弛、外侧支持带挛缩等多种因素。

髌骨外位实际上是程度不同的髌骨半脱位，在伸直位时，髌骨很容易向外推动，在屈膝 20° 时，可发现髌骨中央嵴与滑车凹的最低点不呈对应关系而向外移位，其移位的程度对评价髌骨半脱位很有意义。因此在屈膝 $20^{\circ}\sim 30^{\circ}$ 时，对髌股对合关系的评价是关节检查中对髌股异常对合诊断的关键。研究表明，髌股异常对合的直接结果是导致关节面应力或称髌股接触压（patellofemoral contact force, PFCF）的分布异常。一方面，关节面局部的应力集中可致关节软骨的病损；另一方面，关节面的接触压降低和失去接触也可导致软骨的退变。由于软骨面的退行性变导致软骨厚度的丧失可致正常软骨面的应力重新分布，导致整个软骨病损的扩展。因此，可以认为髌股对合异常所致PFCF的分布不均是导致软骨病变的潜在病因；同样，髌股对合异常也是导致TKA术后髌骨并发症的主要原因。

髌骨关节面上的应力分布不均是产生髌股关节面软骨退变的直接原因。在正常的生理情况下，膝关节由伸而屈至 90° 的运动过程中髌股接触压逐渐加大，而超过 90° 后又逐渐减小。

由于正常髌股关节的接触面随 PFCF 的增加而增大，作用于髌股关节面的应力得以分散，其压强的变化不大。在膝关节置换时，髌骨与股骨滑车在不同位相上的匹配度是假体设计上的重要指标。通过合理的假体设计、髌骨内置和股骨假体的外旋位安装，可使髌骨假体更容易与滑车相匹配。

二、影像学特点

(一) X线检查

X线检查除可显示髌骨软骨软化的改变外，还可显示髌股对线异常、髌骨运动轨迹异常，以诊断髌股关节负荷加大、应力分布异常。这既是关节退行性变的原因，也是关节退变的结果，同时也是关节痛的重要原因。Merchant 位 X 线片对诊断髌股关节疾病、选择手术病例及术式、评价手术成败原因等具有重要意义，是不可缺少的手段。(图 6-13、图 6-14)

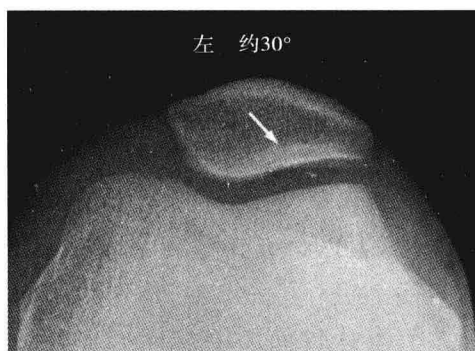


图 6-13 Merchant 位 30° ，Wiberg III 型髌骨，髌股关节面骨质增生硬化（箭头示）

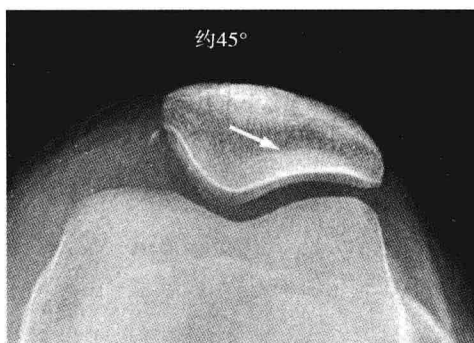

图 6-14 Merchant 位 45° ，Wiberg III 型髌骨，髌骨外翻、骑跨，骨质增生硬化（箭头示）

(二) CT 检查

CT 检查可显示髌骨分型、骨质增生以及髌股关节关系 (图 6-15)。

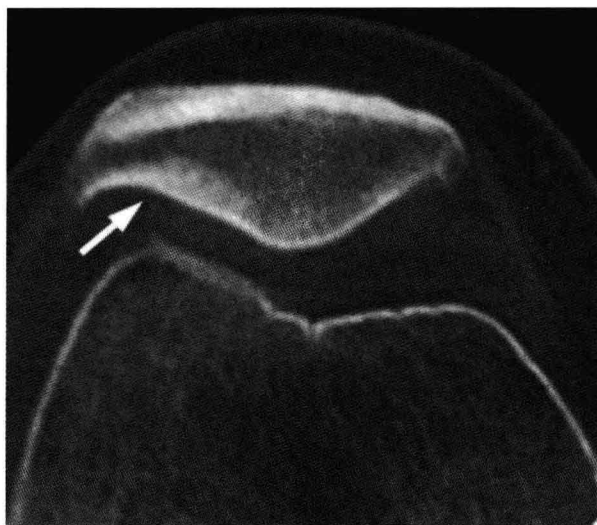

图 6-15 30°扫描 Wiberg I 型髌骨, 髌骨协调角为正值且角度较大, 外侧缘骑跨、骨质增生硬化 (箭头示)

(三) MRI 检查

髌股关节紊乱症的病理改变主要是髌骨倾斜挤压综合征、髌股关节半脱位和髌骨高位等 (图 6-16~图 6-22)。

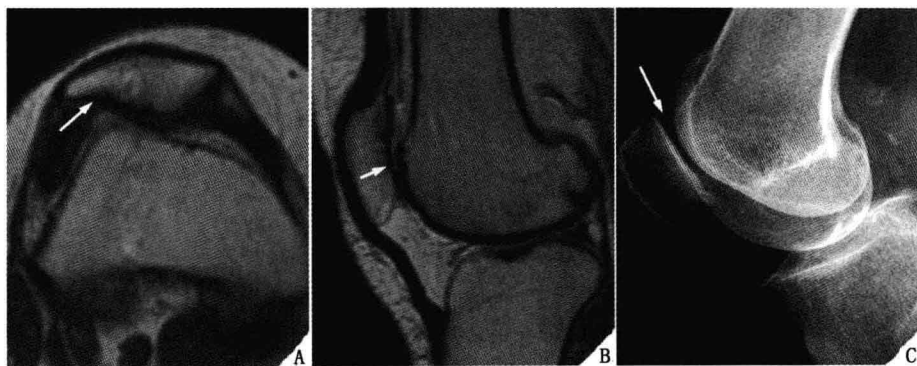


图 6-16 同一病例右侧髌骨骑跨在股骨外髁上 (图 A 箭头示), 髌股关节面骨软骨损伤、增生 (图 A~图 C 箭头示)

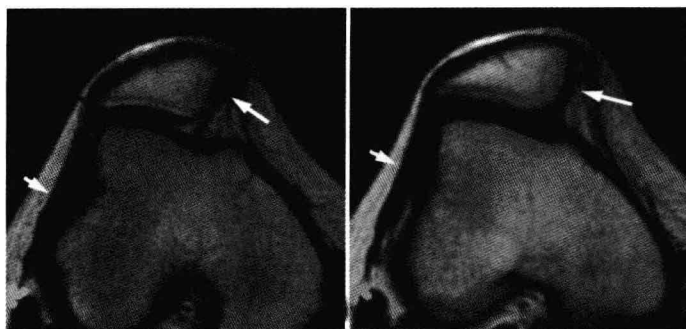


图 6-17 同一病例 Wiberger III 型髌骨

右侧髌骨外翻，外缘骑跨在股骨外髁上（长箭头示），膝关节外侧支持带慢性损伤增厚、相邻骨质水肿（短箭头示）

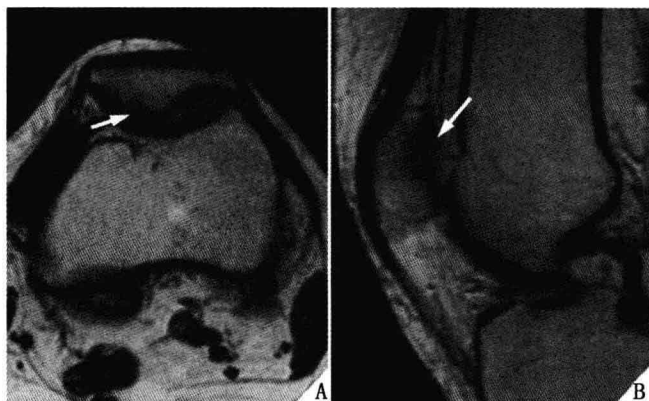

图 6-18 同一病例 Wiberger II 型髌骨

图 A：髌骨内侧面骨质硬化、磨损（箭头示），外侧支持带增厚；图 B：矢状位

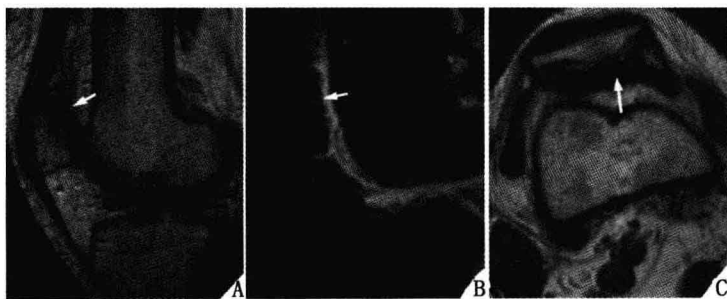


图 6-19 同一病例 Wiberger III 型髌骨

图 A、图 B：髌骨内侧面软骨磨损消失，骨质囊变（箭头示）；图 C：横轴位

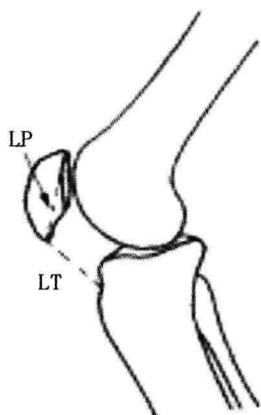


图 6-20 髌骨高位之测量示意图

LT: 髌腱长度; LP: 髌骨上下长径

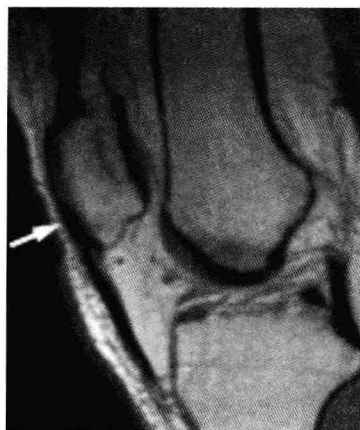

图 6-21 髌骨高位 (箭头示)

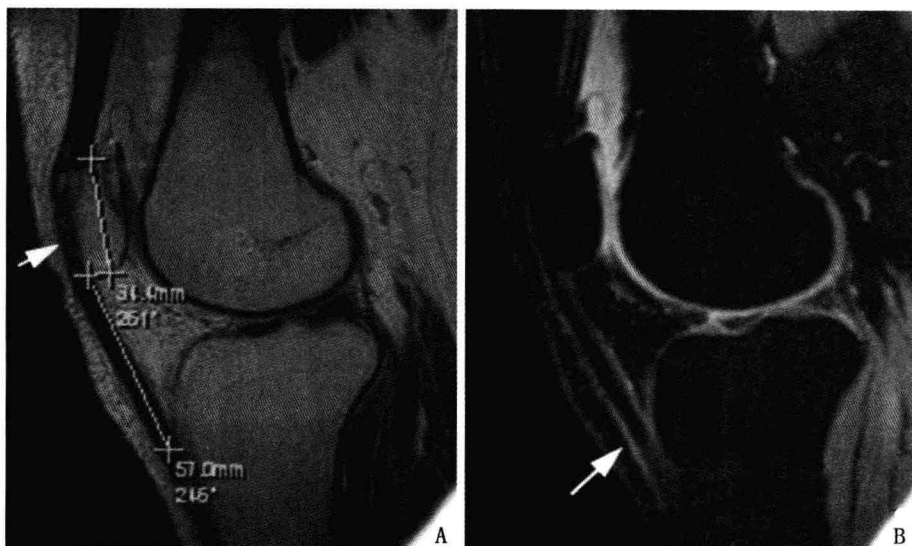


图 6-22 同一病例高位髌骨

图 A: 髌韧带长度与髌骨长径比值为 1.66 (箭头示); 图 B: 髌韧带胫骨结节附着点损伤 (箭头示)

第四节 二分髌骨



一、概述

二分髌骨 (patella bipartite) 较罕见, 系因青春期 2 个或多个髌骨骨化中心未融合而形成, 属发育过程中所遗留的一种畸形, 临床误诊为骨折的屡有报道。Saupe 根据副髌骨部位的不同将其分为 3 型: ① I 型, 骨化核位于髌骨下极; ② II 型, 骨化核位于髌骨外侧; ③ III 型, 骨化核位于髌骨外上角。其中 III 型最为多见, 一般常无症状。

二、影像学特点

(一) 二分髌骨的影像学表现

影像学检查是本病诊断、鉴别诊断的主要依据。MRI 除了能显示髌骨不连外, 还能对两骨片的骨质作出评价。二分髌骨 MRI 上无骨质挫伤水肿, 与髌骨骨折完全不同, 后者绝大多数除骨折线外, MRI 还可发现伴有不同程度的骨挫伤以及周边韧带、软组织挫伤。二分髌骨的影像学特点有:

1. 右膝髌骨多见, 可单侧也可为双侧。
2. 常位于髌骨外上角。
3. 游离骨片影边缘光滑整齐, 骨皮质连续; MRI 显示髌骨及游离骨片呈正常骨结构信号, 无挫伤水肿。
4. 透亮线边缘略显宽而不锐利、不移位, 侧位见透光线影位于髌骨后缘 (一般骨折多在前缘)。
5. 局部软组织无明显肿痛。(图 6-23、图 6-24)

(二) 二分髌骨与髌骨骨折的鉴别诊断

1. 二分髌骨临床上多无症状, 无明显外伤史, 局部无明显压痛, 局

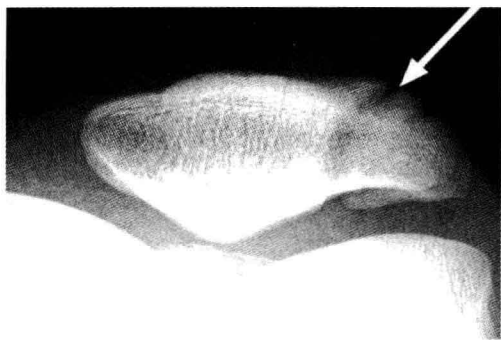


图 6-23 X 线髌骨轴位片示二分髌骨 (箭头示), 边缘光滑

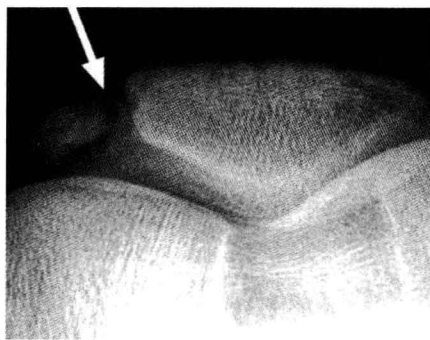


图 6-24 X 线髌骨轴位片示二分髌骨 (箭头示), 边缘光滑

部软组织无肿胀; 而髌骨骨折有明显外伤史, 肢体肿胀、疼痛及功能障碍多较明显, 甚至可触到游离骨块。

2. 二分髌骨发生的部位多位于髌骨的外上角; 而髌骨骨折常见类型为横断、粉碎、下极撕脱骨折, 很少单独发生在外上角, 骨折端多毛糙不整齐。(图 6-25)

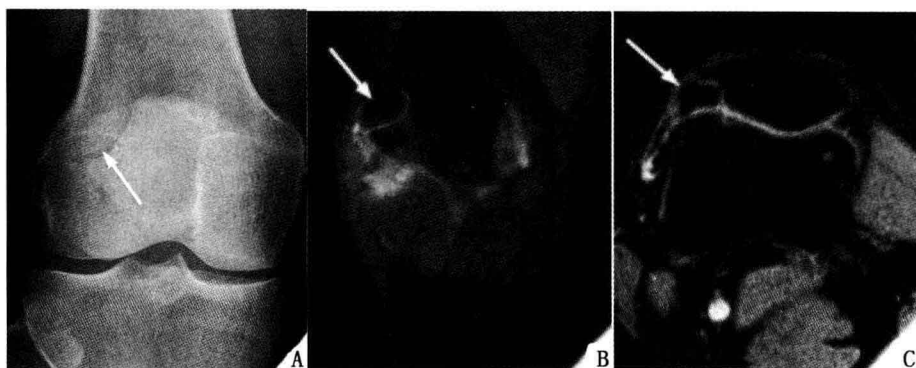



图 6-25 同一病例右侧二分髌骨

图 A: X 线正位片, 骨化核边缘光滑锐利 (箭头示); 图 B、图 C: MRI 冠状位、横轴位脂肪抑制像, 骨化核分离, 边界锐利, 临近骨质无挫伤之异常高信号 (箭头示)

第七章

膝关节构成骨
骨折



PART 7

第一节 髌骨骨折



一、概述

髌骨骨折 (fracture of patella) 为直接暴力和间接暴力所致。直接暴力多因外力直接打击在髌骨上 (如撞伤、踢伤等), 多为粉碎性骨折, 其髌前腱膜及髌两侧腱膜和关节囊多保持完好; 亦可为横断型骨折。间接暴力, 多由于股四头肌猛力收缩所形成的牵拉性损伤。如突然滑倒时, 膝关节半屈曲位, 股四头肌骤然收缩, 牵拉髌骨向上, 髌韧带固定髌骨下部, 而造成髌骨骨折。间接暴力为横行骨折, 移位大, 髌前筋膜及两侧扩张部撕裂严重。

二、影像学特点

(一) X线检查

膝关节常规的 X 线正、侧位片可显示横行骨折与粉碎性骨折以及对位对线情况, 髌骨内可见横断或星形的 X 线透亮的骨折线。由于股四头肌腱和髌腱的牵扯, 骨折块分离多较明显, 骨折上段向上移位, 而下段无移位。如股四头肌腱没有完全断裂, 骨折移位较少见。(图 7-1、图 7-2)

(二) CT 检查

CT 轴位扫描为常规体位, 薄层扫描后表面重建图像, 其结果与 X 线摄片相仿。CT 检查对怀疑伴有髌骨微小骨折、有无伴发髌骨脱位意义重大, 细小骨折 X 线检查有时难以发现。(图 7-3~图 7-6)

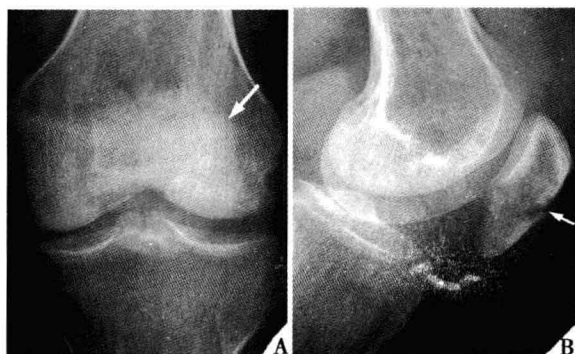


图 7-1 同一病例髌骨骨折 X 线片

图 A: 正位片, 几乎看不到骨折; 图 B: 侧位片, 清晰显示骨折线 (箭头示)

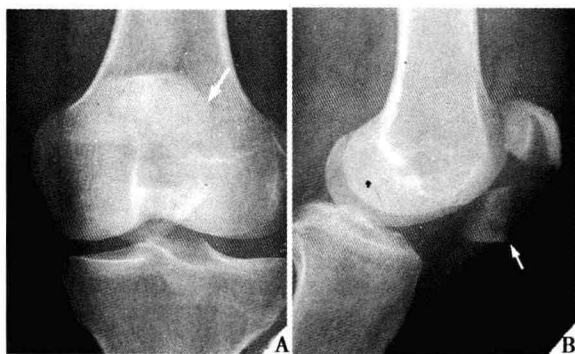


图 7-2 同一病例髌骨骨折 X 线片

图 A: 正位片, 骨质重叠太多, 中间隐约可见骨折端 (箭头示); 图 B: 侧位片, 清晰显示骨折情况, 两骨折端分离移位 (箭头示)

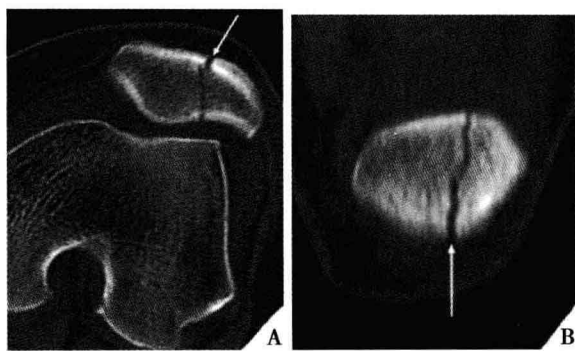


图 7-3 同一病例髌骨骨折 CT 检查

图 A: 髌骨纵行骨折线 (箭头示); 图 B: 冠状位重建图像 (箭头示)

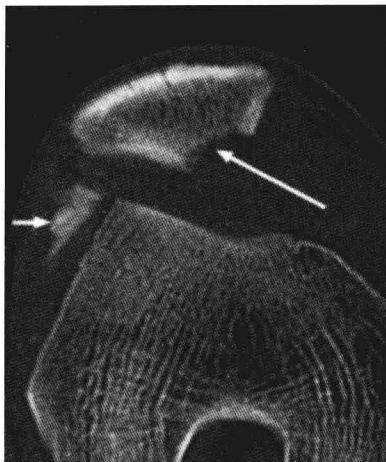


图 7-4 髌骨骨折并脱位 CT 检查
骨折片 (短箭头示) 及撕脱部位脱位 (长箭头示), 另见髌骨脱位

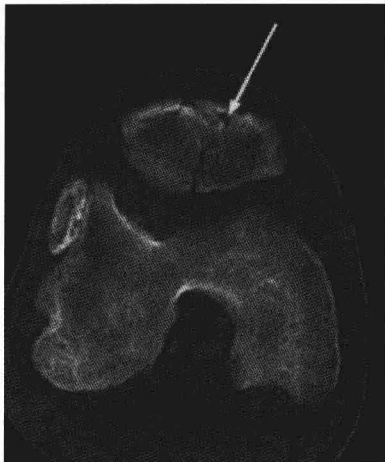

图 7-5 髌骨粉碎性骨折 CT 检查
(箭头示)

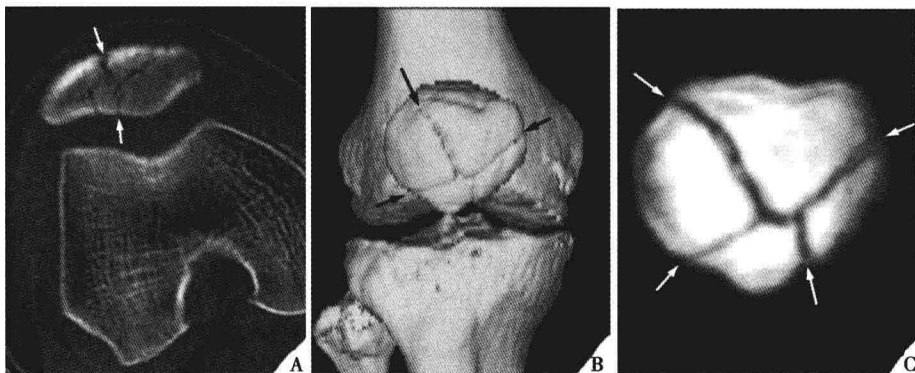


图 7-6 同一病例髌骨骨折 CT 检查

图 A: 横轴位薄层扫描; 图 B、图 C: SSD 图像, 髌骨星芒状骨折线 (箭头示)

(三) MRI 检查

MRI 检查为最理想的检查方法, 可清晰显示髌骨骨折及周边骨质情况及有无伴发髌股关节半脱位、膝关节积液等, 同时还能判断有无伴发的髌骨、股骨髌软骨损伤或其他关节内结构损伤。骨质的挫伤表现为水肿信号, 是 MRI 检查的绝对优势, X 线、CT 检查均不能发现。临床上骨

挫伤的意义相当于骨折。(图 7-7~图 7-10)

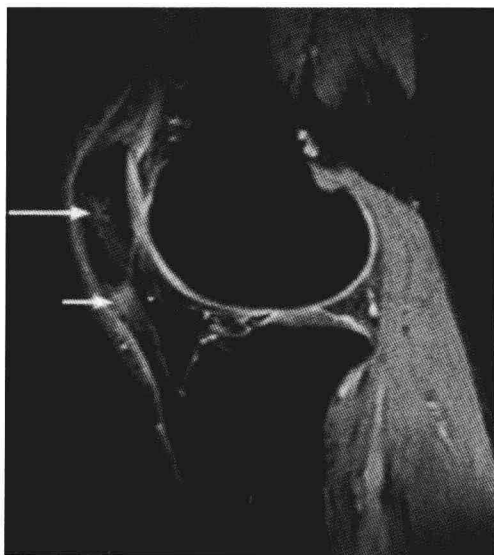

图 7-7 MRI 矢状位脂肪抑制示髌骨挫伤 (长箭头示) 伴髌韧带附着点损伤 (短箭头示)

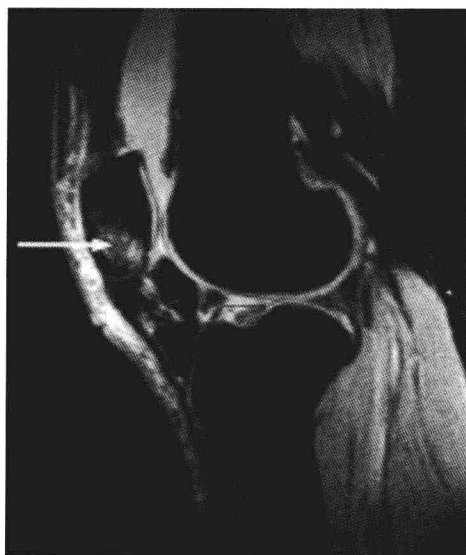

图 7-8 MRI 矢状位脂肪抑制示髌骨挫伤 (箭头示)

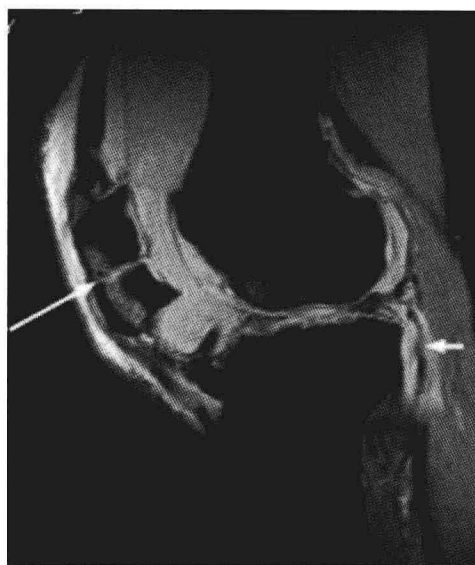

图 7-9 MRI 矢状位脂肪抑制示髌骨横行骨折线伴挫伤(箭头示)

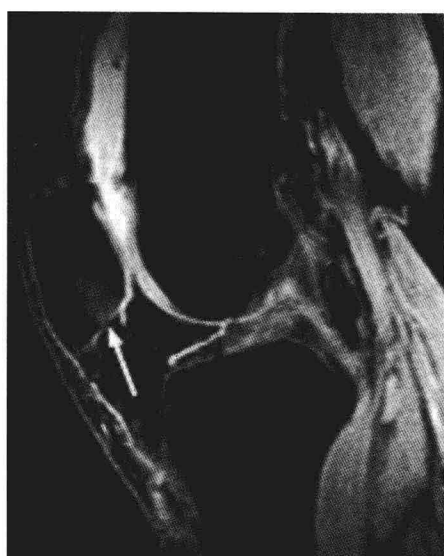

图 7-10 矢状位脂肪抑制示髌骨下份挫伤 (箭头示)

第二节 胫骨平台骨折



一、概 述

胫骨平台骨折 (fracture of tibial plateau) 是膝关节创伤中最常见的骨折之一。膝关节遭受内或外翻暴力的撞击, 或坠落造成的压缩暴力等均可导致胫骨髁骨折。胫骨平台骨折是典型的关节内骨折, 其处理与预后将对膝关节功能产生很大的影响。同时, 胫骨平台骨折常常伴有关节软骨、膝关节韧带 (或半月板) 损伤, 遗漏诊断和处理不当均可造成膝关节畸形、力线或稳定问题, 导致关节功能障碍。因而, 对于胫骨平台骨折的诊断与处理是膝关节创伤外科中的重要课题。

Schatzker 将胫骨平台骨折分为 6 型。① I 型: 外侧平台的单纯楔形骨折或劈裂骨折; ② II 型: 外侧平台的劈裂压缩性骨折; ③ III 型: 外侧平台单纯压缩性骨折; ④ IV 型: 内侧平台骨折, 可以是劈裂性或劈裂压缩性; ⑤ V 型: 包括内侧平台与外侧平台劈裂的双髁骨折; ⑥ VI 型: 同时有关节面骨折和干骺端骨折、胫骨髁部与骨干分离, 即所谓的骨干-干骺端分离, 通常患者有相当严重的关节破坏、粉碎、压缩及髁移位。

二、影像学特点

诊断一般均无困难, 关键是对本病的认识。X 线检查易忽视已存在的骨折线或平台被压缩征; 对断定不清者, 可行 CT 检查; 疑伴有韧带损伤者, 可选用 MRI 检查。

(一) X 线检查

胫骨平台骨折的 X 线特点如图 7-11 所示。

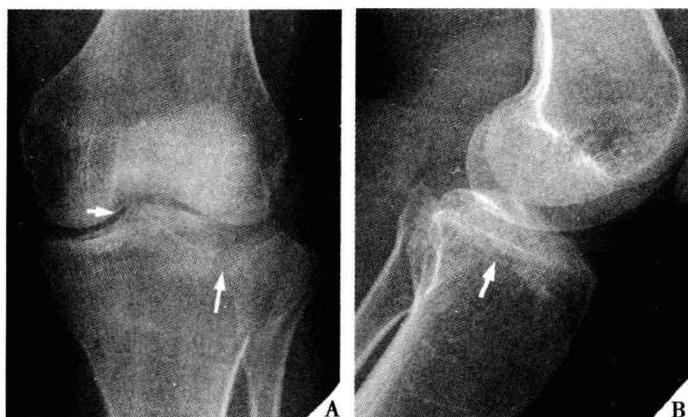


图 7-11 同一病例 X 线片

图 A: 正位片, 外侧平台塌陷征, 皮质中断 (箭头示); 图 B: 侧位片, 除平台骨小梁排列紊乱、密度增高外, 其他表现不明显 (箭头示)

(二) CT 检查

CT 检查显示平台骨折线精确细致 (图 7-12、图 7-13)。

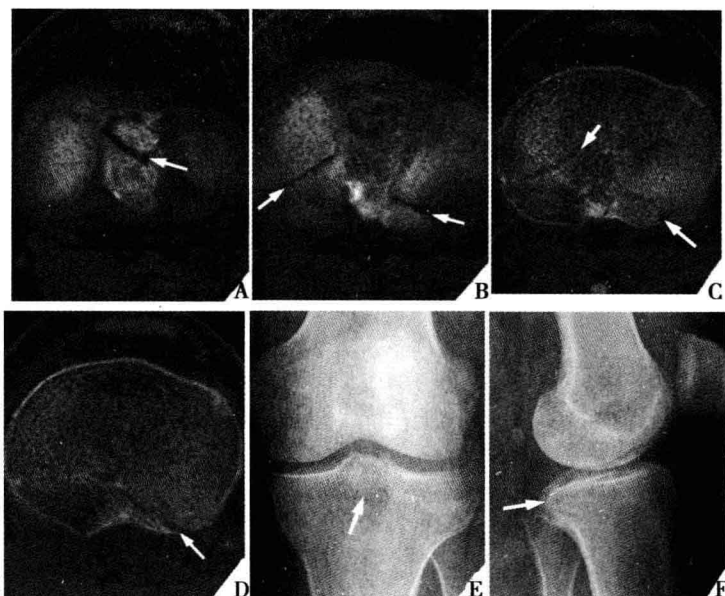


图 7-12 同一病例胫骨平台骨折

图 A~图 D: CT 横轴位, 髁间棘的平台中后份线性骨折, 显示清晰, 皮质中断 (箭头示)。图 E、图 F: 为 X 线正、侧位片, 除局部密度不均匀、小梁纹理欠清晰外, 几无异常发现 (箭头示)

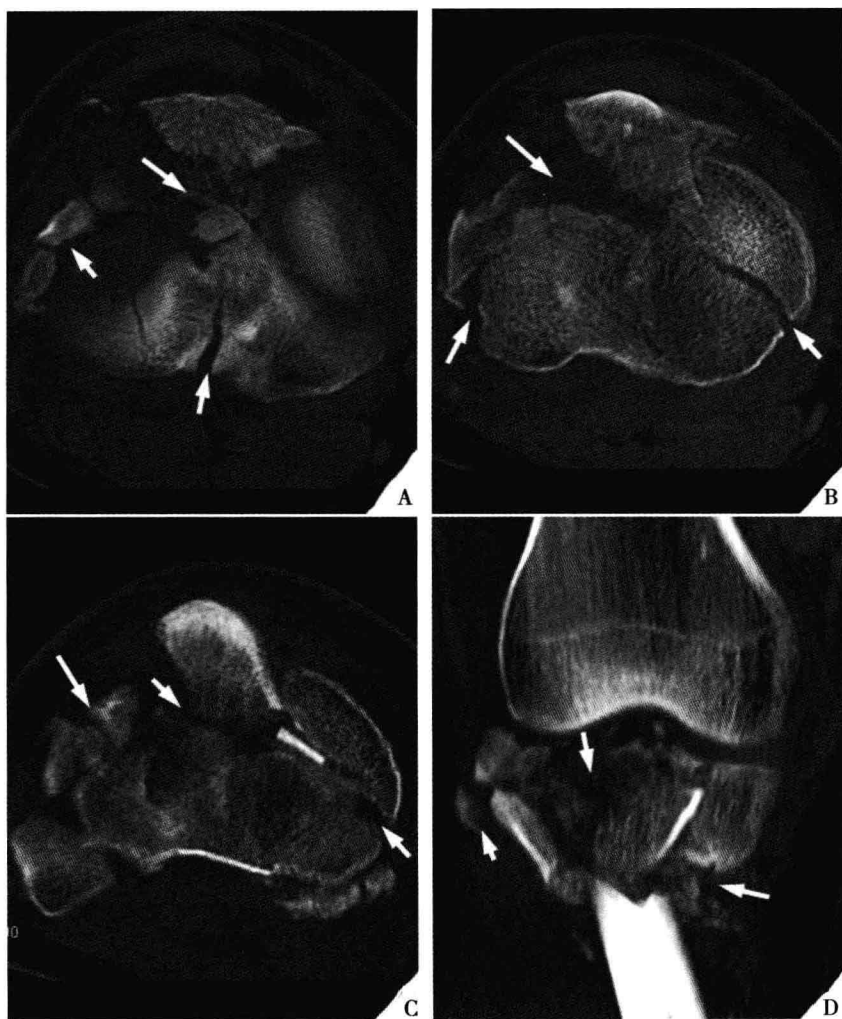


图 7-13 同一病例股骨平台粉碎性骨折

图 A~图 C: 横轴位, 清楚显示平台粉碎性骨折细节, 骨折片移位 (箭头示); 图 D: MPR 重建图像 (箭头示)

(三) MRI 检查

MRI 检查是最理想的检查方法, 显示骨折线不是其主要目的, 对 X 线阴性的骨折、X 线及 CT 检查不能显示的骨挫伤、关节囊、韧带及肌腱损伤意义重大 (图 7-14~图 7-17)。

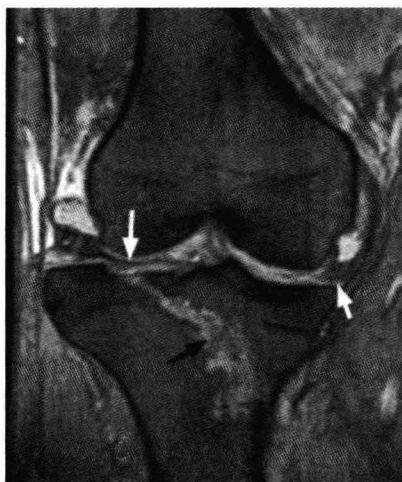


图 7-14 膝关节急性严重复杂外伤
胫骨平台纵行斜行骨折、累及关节面（黑箭头示）；外侧半月板撕裂并移位，形态僵直呈多角形（白长箭头示），内侧半月板撕裂、移位（白短箭头示），并见严重后内侧角、后外侧角损伤

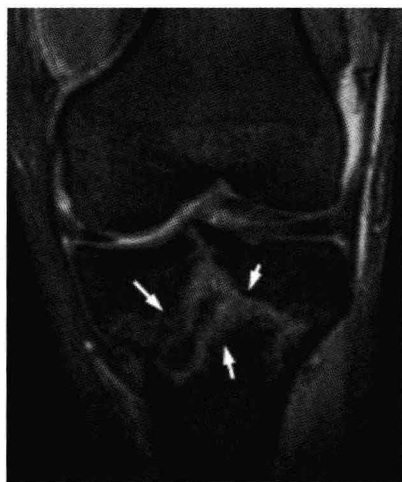

图 7-15 胫骨平台星芒状骨折线
平台未见塌陷（箭头示），伴髂胫束、股外侧肌、股内侧肌损伤

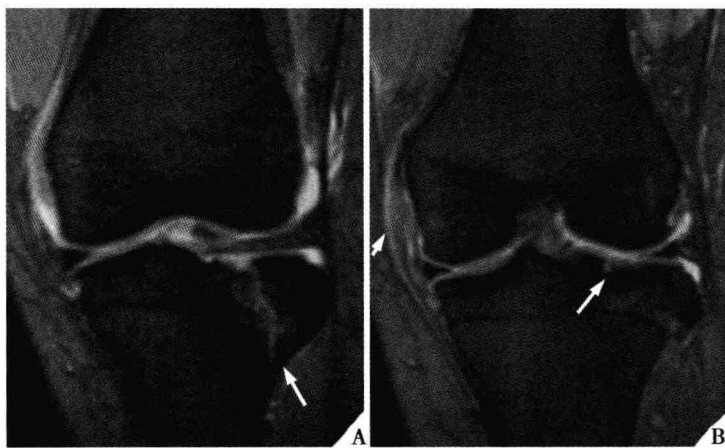


图 7-16 同一病例外侧平台纵向骨折

图 A：骨折线走向，累及关节腔（箭头示）；图 B：骨折线累及关节腔（长箭头示），MCL 扭伤（短箭头示）

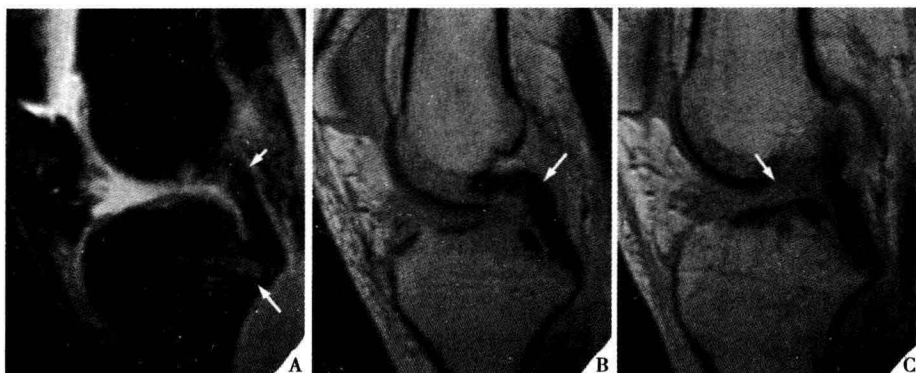


图 7-17 同一病例股骨平台挫伤伴韧带损伤

图 A: 股骨平台挫伤 (长箭头示)、PCL 损伤 (短箭头示); 图 B: PCL 损伤 (箭头示); 图 C: ACL 完全断裂 (箭头示)

第三节 胫骨髁间嵴撕脱骨折



一、概 述

髁间嵴是平台的重要结构,分为外侧髁间嵴与内侧髁间嵴。ACL 起于髁间前区内侧部分 (图 7-18), PCL 起于髁间后区的最后方部分。胫骨髁间嵴的骨折多以撕脱骨折的形式出现,可伴发胫骨平台骨折,其处理与预后将对膝关节功能产生很大的影响。

二、影像学特点

胫骨髁间嵴撕脱骨折伴发的韧带损伤,多在 II 级以下,少有完全断裂者 (图 7-19~图 7-25)。

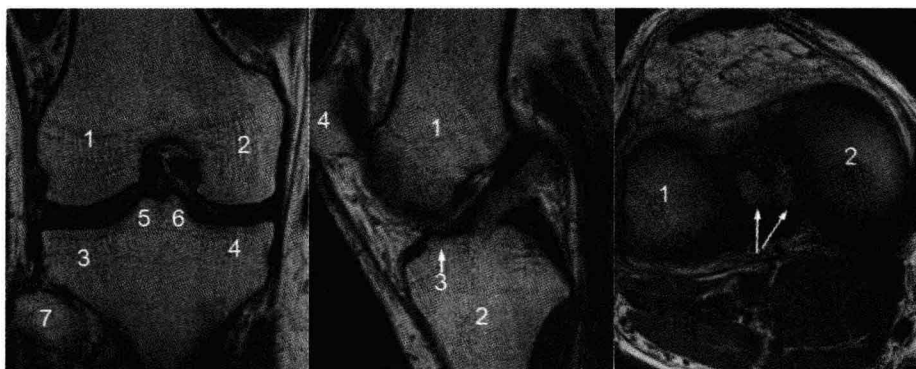

图 7-18 髁间嵴正常解剖图

1. 股骨外髁；2. 股骨内髁；3. 胫骨内侧平台；4. 胫骨外侧平台；5. 外侧髁间嵴；
6. 内侧髁间嵴；7. 腓骨小头

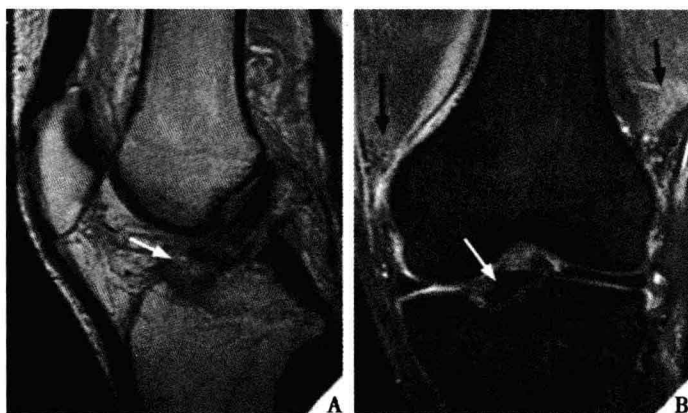


图 7-19 同一病例髁间嵴撕脱骨折

撕脱之骨片清晰可见，周边见骨折线包绕（箭头示）及与之相连的 ACL 呈 II 级损伤（图 A），并见股内侧肌、股外侧肌及肌腱损伤（图 B 黑箭头示）

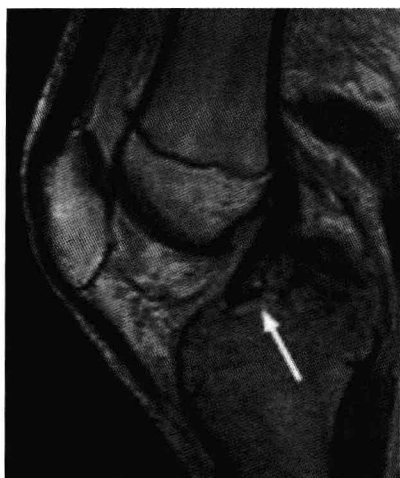


图 7-20 髁间嵴撕脱骨折
ACL 未见中断，与撕脱之骨片
相连（箭头示）

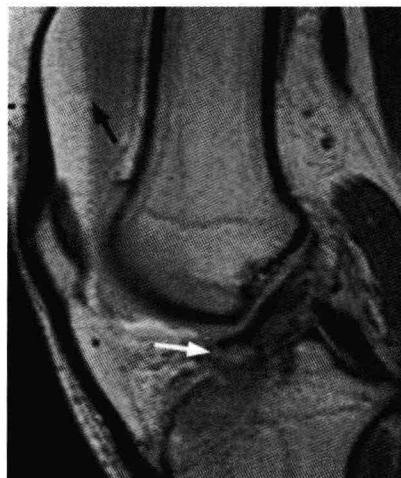

图 7-21 髁间嵴撕脱骨折
ACL II 级损伤，完全中断（白箭头示）；
关节囊大量积血，见液-液分层（黑箭头示）

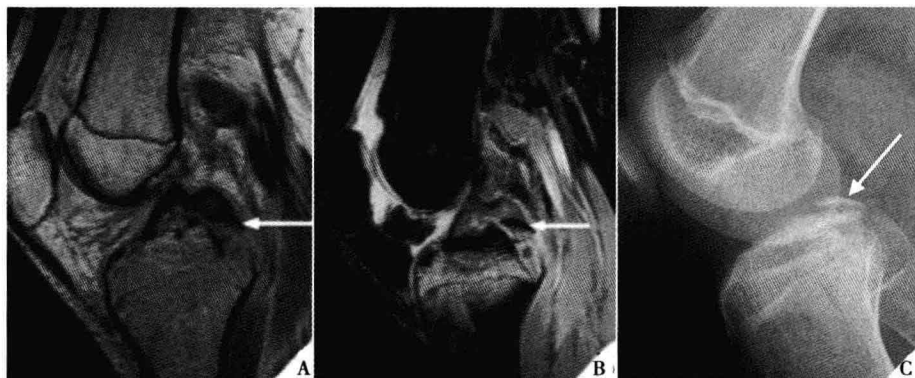


图 7-22 同一病例 PCL 胫骨端止点-髁间嵴后方撕脱骨折
MRI (图 A、图 B)、X 线 (图 C) 显示撕脱之骨片 (箭头示)

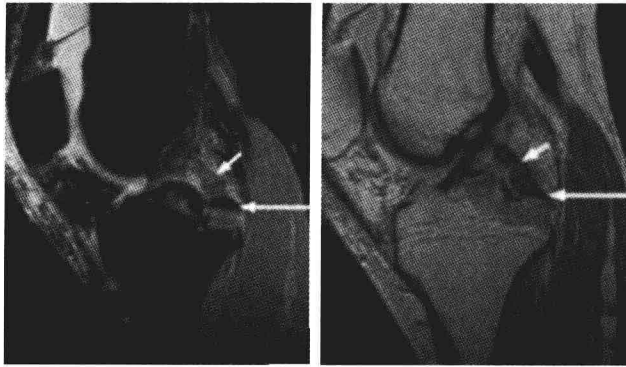


图 7-23 同一病例 PCL 胫骨端止点撕脱骨折之骨片及骨挫伤（长箭头示），伴韧带不全撕裂（短箭头示）

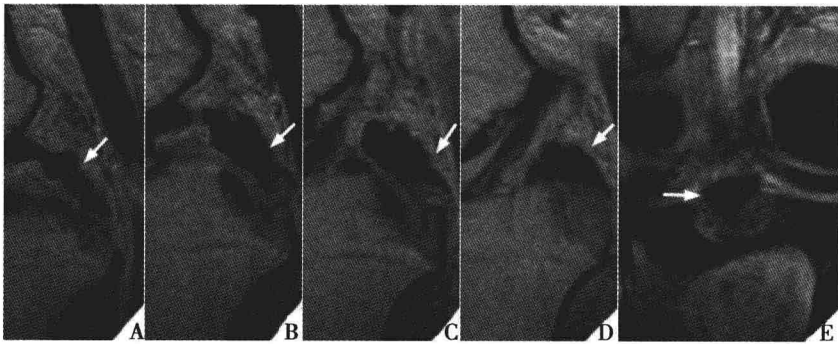


图 7-24 同一病例 PCL

图 A~图 D：胫骨端止点撕脱、PCL 呈螺旋状屈曲（箭头示）；图 E：撕脱之骨片（箭头示）

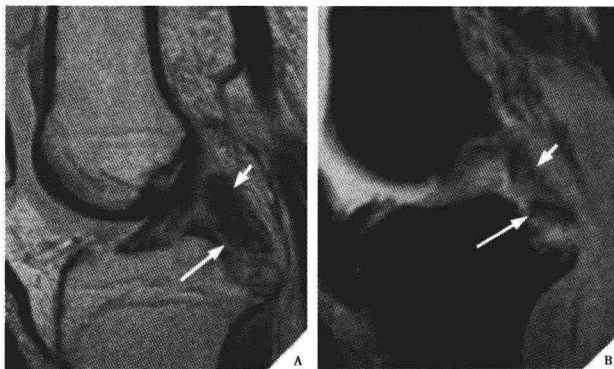



图 7-25 同一病例 PCL 胫骨端髁间嵴后方止点撕脱骨折之骨片及骨挫伤（长箭头示），伴韧带不全撕裂（短箭头示）

第八章

膝关节软组织
疾病



PART 8

第一节 股四头肌腱损伤



一、概述

股四头肌腱 (tendon of biceps femoris) 为人体最大、最强有力的肌腱。股四头肌腱如果完全撕裂，膝关节即丧失伸膝功能；撕裂部位多见于髌骨上极附着处。

二、影像学特点

(一) MRI 检查

股四头肌腱急性损伤时，部分撕裂在 T_1 WI 像上呈中等信号，在 T_2 WI 像上呈中高信号，纤维连续未见中断或部分纤维连续性中断；完全撕裂时，纤维连续性中断，韧带挛缩呈波浪状，髌骨下移；当髌骨上极撕脱时，可见骨片与韧带相连 (图 8-1~图 8-6)。

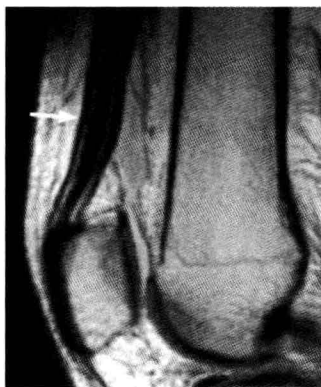

图 8-1 正常四头肌腱

呈最为常见之 5 层“夹板”状结构 (箭头示)，层次光滑、清晰

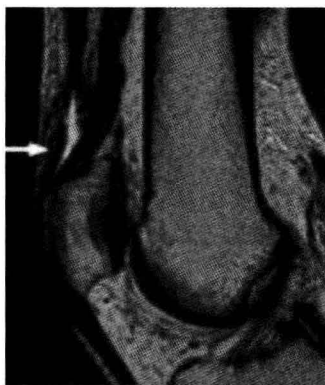

图 8-2 股四头肌腱慢性损伤

韧带松弛，局部积液 (箭头示)

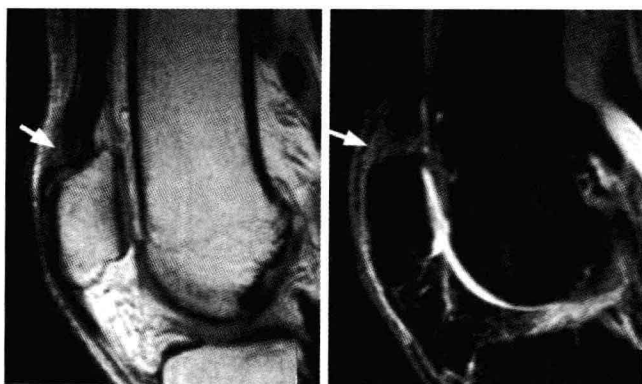


图 8-3 同一病例股四头肌腱髌骨止点急性损伤、少量纤维断裂 (箭头示)

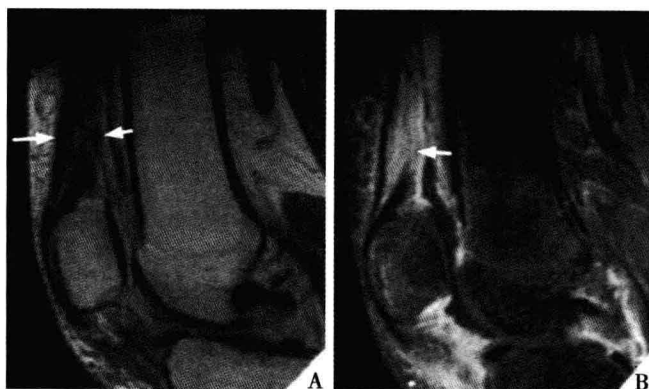


图 8-4 同一病例股四头肌腱急性损伤、部分断裂

图 A: 质子像平扫, 部分中断之韧带纤维 (箭头示); 图 B: 增强 T_1 WI 像, 损伤部位有明显异常强化 (箭头示)

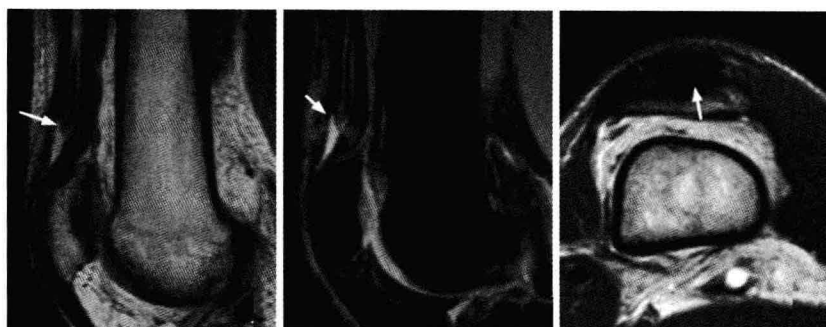
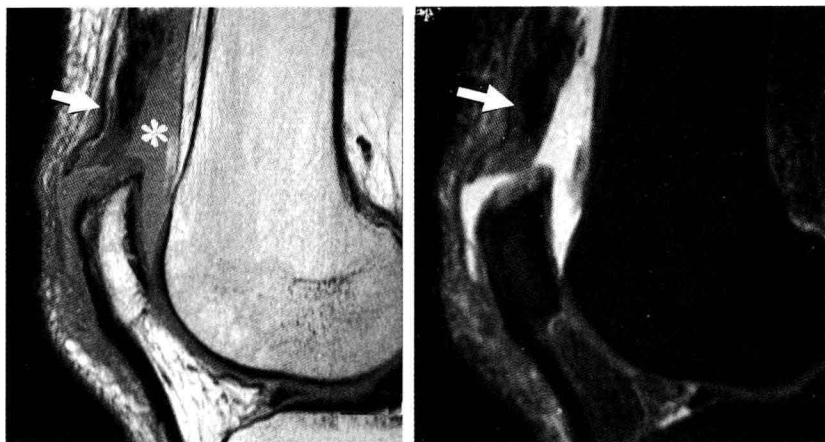


图 8-5 同一病例股四头肌腱急性损伤、部分断裂, 见中断之韧带纤维并局部积血 (箭头示)



A. 矢状位质子像

B. T₂WI 像

图 8-6 同一病例 MRI 检查

股四头肌腱完全断裂 (箭头示), 合并髌上囊积血 (* 示)

(二) 超声检查

1. 股四头肌腱钙化性肌腱炎 系股四头肌的慢性肌腱炎症, 钙盐沉积于肌腱中所致。超声图像表现为远端肌腱内可出现斑片状强回声, 后方伴淡声影 (图 8-7)。

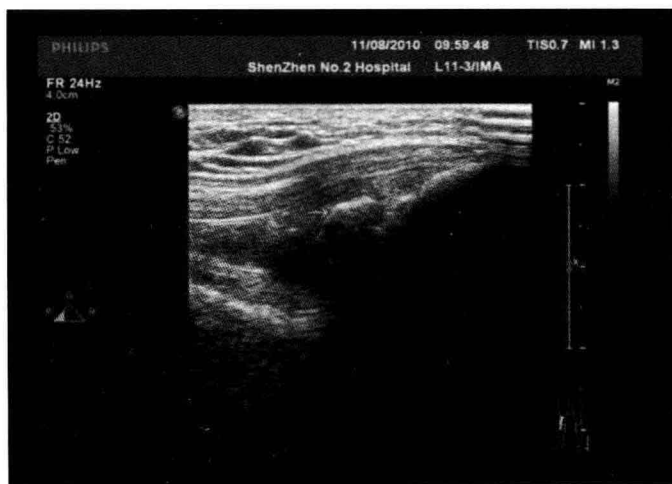


图 8-7 股四头肌腱钙化性肌腱炎

股四头肌腱附着处斑片状强回声, 后方伴淡声影

2. 股四头肌下端近膝关节巨大血肿 如图 8-8 所示。

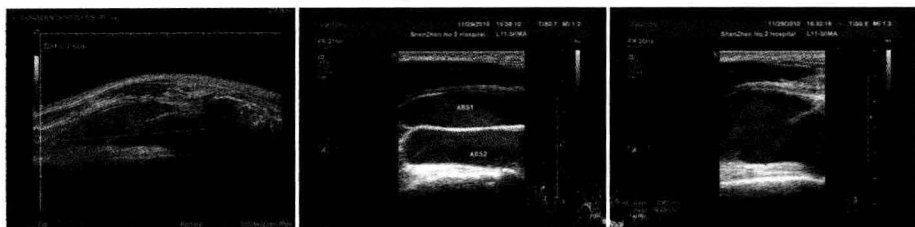


图 8-8 股四头肌下端近膝关节巨大血肿

在股四头肌与膝关节间可出现大片积液回声，其内可见密集的漂浮光点回声

第二节 网球腿



一、概 述

跖肌腱断裂和小腿三头肌损伤是一种常见的运动创伤。跖肌腱断裂多见于网球运动员，又称网球腿。临床发现腓肠肌内侧头断裂与单纯跖肌腱断裂症状近似，临床治疗、训练安排也类似，所以临床上将这类伤病归类于网球腿。近年来发现，本病在不经常参加运动的人群中也呈上升趋势，甚至不运动的人群也有发生。其可能与长期运动不足或因病引起的肌肉、肌腱功能退化有关。

(一) 受伤机制

网球腿多发于球类（尤其网球）、赛跑、跳高、跳远等项目运动员，多由于膝关节伸直时突然蹬地提踵起跳时受伤（网球运动中接高球时需要这个动作）。此动作中，该肌已充分收缩，又强加了一个很大的力，所以此时极易拉伤或断裂。另外，在膝关节伸直位时突然一个严重的外翻或内翻扭伤，也可使腓肠肌内侧头或外侧头拉伤。足球运动中的直接踢或撞击，也会使该肌部分损伤或断裂。

还有一个不容忽视的因素是，小腿三头肌长期过度紧张疲劳致使该肌僵硬、弹性明显下降，在突然外力的情况下更易引起该肌拉伤或断裂。尤其过于肥胖或者患有某些消耗性疾病的人群，也易发生此伤。临床中很多病例就是发生在正常走路时只是做了一个突然加速的动作，就引起该肌群的拉伤或断裂。

（二）症状

1. 棒击感 这是发生跖肌腱和小腿三头肌断裂时的第一感觉，也就是伤者突然感觉有人在身后朝向自己的小腿“猛击一棒”或“猛踢了一脚”。

2. 剧痛 “棒击感”后，随即感觉小腿像“中弹”一样非常疼痛，多被迫停止运动或中止比赛，不能做跳、跑等动作。个别患者感觉小腿响了一声后常开始疼痛，做提踵动作时疼痛加剧。

3. 跛行 由于提踵时疼痛加重，患者会采取自我保护性的走路姿势——“跛行”。

4. 早期局部表现 刚受伤时，小腿外形上多无改变，稍晚可出现肿胀、变形及皮下出血。这时顺着跖肌腱走向可发现敏锐的压痛点。如果腓肠肌完全断裂，会发现有一明显的凹陷，皮下有瘀斑。

5. 陈旧性伤的局部表现 局部可以触摸到较硬的瘢痕结构（由于断裂处与周围组织粘连造成），踝背伸活动时可感觉小腿后痛，背伸受限，形成点足。长此以往，腓肠肌会出现失用性萎缩。

二、影像学特点

网球腿的影像学特点主要表现在超声影像上。

小腿三头肌由腓肠肌内、外侧头和位于二者深面的比目鱼肌组成，具有强大的屈膝功能。按损伤程度其超声表现各有不同，包括小腿三头肌局部肿胀伴压痛；腓肠肌内撕裂（图8-9），腓肠肌内侧头远端局部肌纤维撕裂、中断（图8-10）；肌肉完全断裂；腓肠肌与比目鱼肌间积血（图8-11、图8-12）。

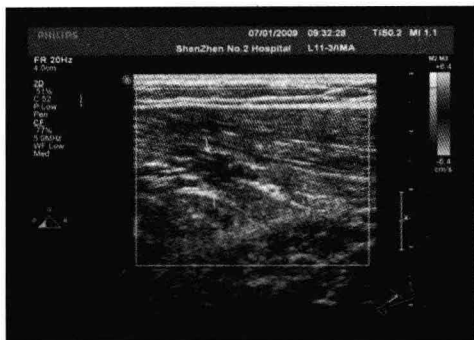

图 8-9 腓肠肌腹内小的肌纤维撕裂箭头示

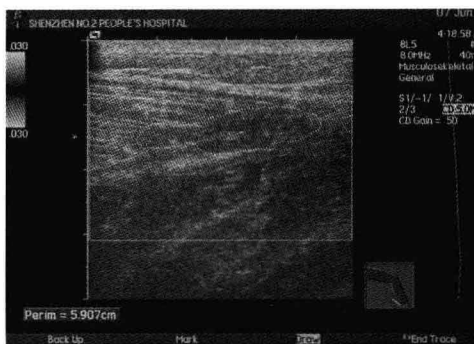


图 8-10 腓肠肌内侧头远端局部肌纤维撕裂、中断（虚线包绕示）

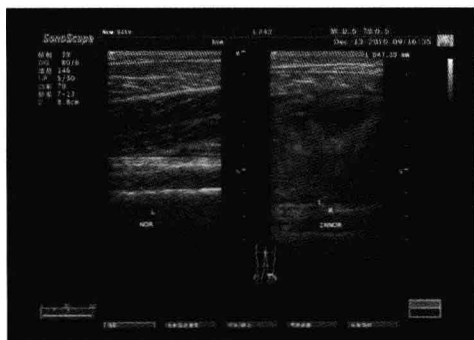


图 8-11 双侧腓肠肌横向对比，右侧显示肌内巨大血肿形成

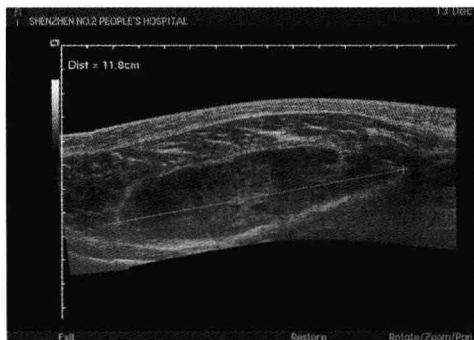

图 8-12 宽景成像显示腓肠肌肌内巨大血肿形成

三、治疗原则

临床总结发现，除了腓肠肌和比目鱼肌发生大的断裂需要手术外，单纯的跖肌腱断裂和小的腓肠肌、比目鱼肌的拉伤，可行保守治疗康复。

首先可局部冰敷止血，之后加压包扎，24 小时后可以辅助理疗等。在可以忍受的情况下尽早下地活动，踝关节要保持正常站立的角度，不得伸展或弯曲，以避免撕裂部位的伤势加重和减轻提踵痛，防止局部癍

痕形成。临床发现，早期锻炼对防止粘连的发生十分重要，应尽量不限制日常活动为宜。

第三节 髌腱末端病



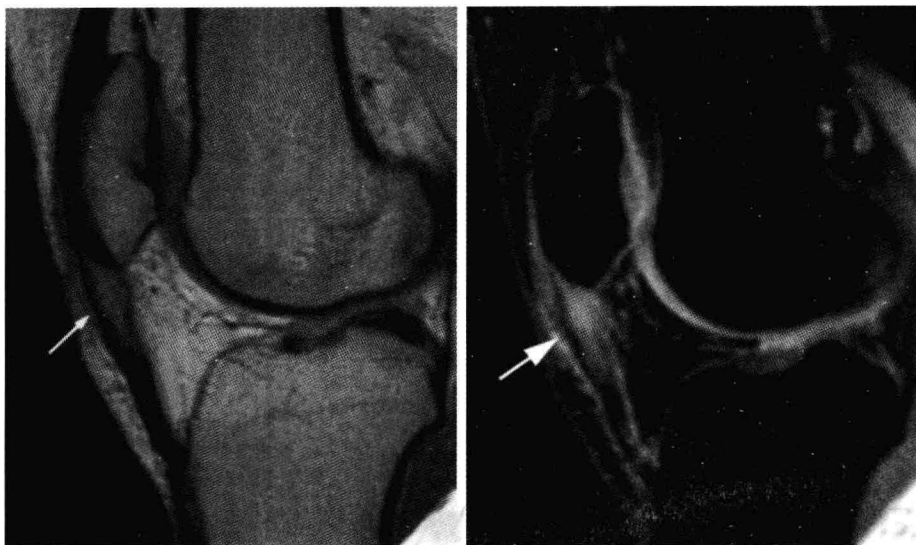
一、概述

髌腱末端病又称髌腱炎、跳跃者膝 (jumper's knee)。髌腱是连接髌骨到小腿胫骨的肌腱结构，与股四头肌、髌骨共同构成“伸膝装置”。跳跃者膝是由于“伸膝装置”反复过度载荷而造成髌腱的微损伤。很多跑跳运动项目均可发生跳跃者膝（如篮球、排球、足球等），是由于跳跃后“落地”时股四头肌的收缩而在髌腱处产生“离心性载荷”。

二、影像学特点

（一）MRI 检查

髌腱损伤在 MRI 图像上表现为韧带轮增粗、轮廓模糊，信号异常，韧带周围膜水肿、渗出；韧带连续性存在。慢性损伤可仅仅表现为韧带增粗。（图 8-13~图 8-17）

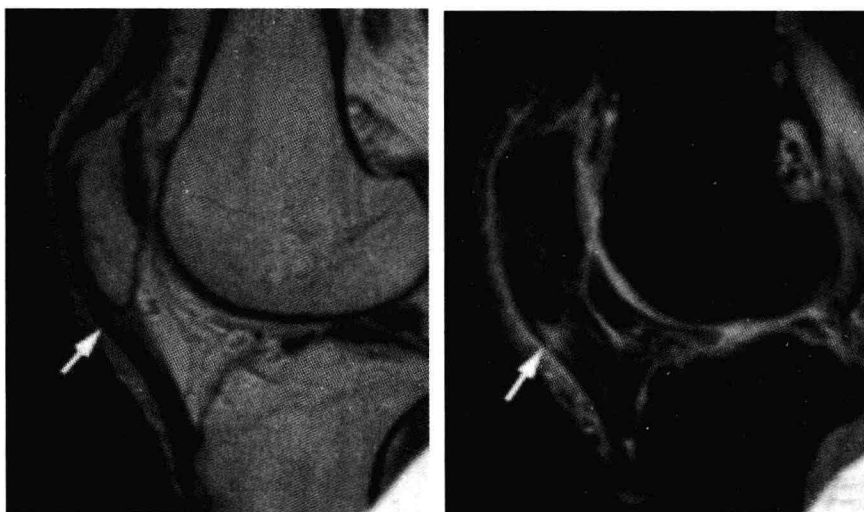


A. 矢状位质子像

B. T₂WI 脂肪抑制像

图 8-13 同一病例髌腱末端病 MRI 检查

髌韧带髌骨附着点损伤、水肿，不全断裂（箭头示）；髌骨无损伤挫伤



A. 矢状位质子像

B. T₂WI 脂肪抑制像

图 8-14 同一病例髌腱末端病 MRI 检查

髌韧带髌骨附着点损伤、水肿（箭头示）；髌骨挫伤

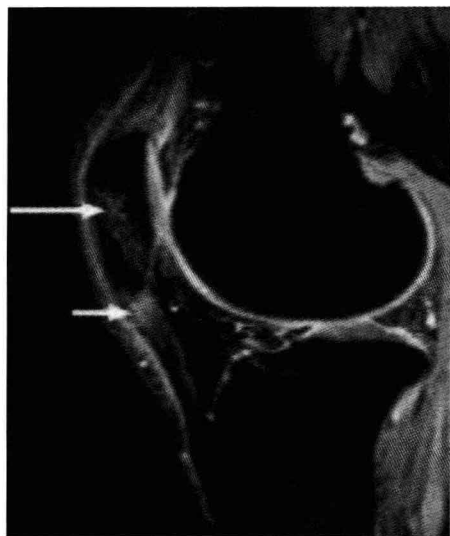

图 8-15 髌韧带附着点损伤、水肿（短箭头示），髌骨挫伤（长箭头示）

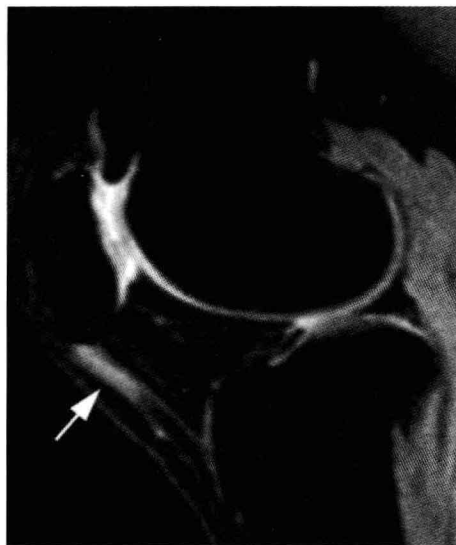

图 8-16 髌腱末端病 T₂WI 脂肪抑制像（MRI 矢状位）
髌韧带附着点单纯损伤，局部呈 T₂WI 异常高信号（箭头示），周边软组织及髌骨未见异常

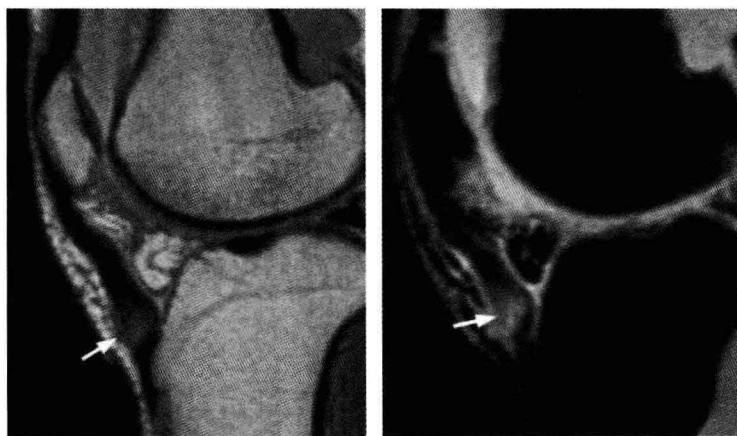


图 8-17 同一病例髌韧带胫骨结节附着点急性损伤、水肿，未见断裂（箭头示）

（二）超声检查

髌腱末端病通常由于长期及过度关节运动所致，常见于职业运动员。全身性疾病如风湿病、代谢疾病也是导致膝部肌腱退行性变的重要原因。髌腱末端病超声表现：为髌腱末端局部肿胀增厚，回声减低（图 8-18）；如出现断裂，则超声显示为髌腱连续性中断，可见两个分离的断端，其间夹有积液或软组织充填。

髌韧带损伤常见有 Sinding-Larsen 髌腱近端病变伴髌骨软骨炎、Osgood-Schlatter 髌腱远端病变伴胫骨结节软骨炎、Jumper's Knee 髌腱腱周炎伴髌腱末端病。

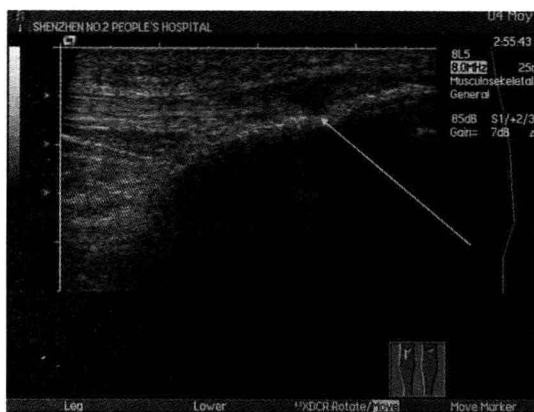


图 8-18 髌腱末端病超声表现为髌腱末端局部肿胀增厚，回声减低

第四节 髂胫束弹响综合征



一、概述

髂胫束 (iliotibial tract) 起自髂嵴，下端附着于胫骨外侧髁、腓骨头和膝关节囊。在髂胫束与股骨外上髁之间有一滑囊，用以润滑髂胫束的

滑动，减少其与股骨的摩擦。髂胫束与股骨外上髁的过度摩擦，导致韧带或滑囊炎症的发生，当屈曲约 $20^{\circ} \sim 30^{\circ}$ 时对髂胫束的摩擦最大，称为髂胫束弹响综合征 (iliotibial tract snapping syndrome)，又称跑步者膝 (runner's knee)，从而引起膝关节外侧疼痛 (图 8-19)。多见于自行车、长跑和竞走运动员。髂胫束可发生急性损伤。

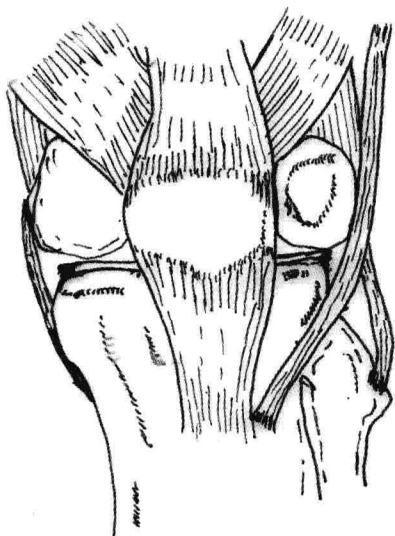


图 8-19 髂胫束弹响综合征示意图

二、影像学特点

(一) MRI 检查

髂胫束损伤的 MRI 表现如图 8-20 所示。

(二) 超声检查

髂胫束与股骨外侧髁反复摩擦，易导致局部炎症反应或髂胫束滑囊积液。常见于某些专业运动员如职业自行车运动员等。超声图像表现为股骨外侧髁处髂胫束肿胀、增厚，回声减低，内部可出现不规则低无回声，同时可伴有髂胫束滑囊积液、囊壁增厚等 (图 8-21)。

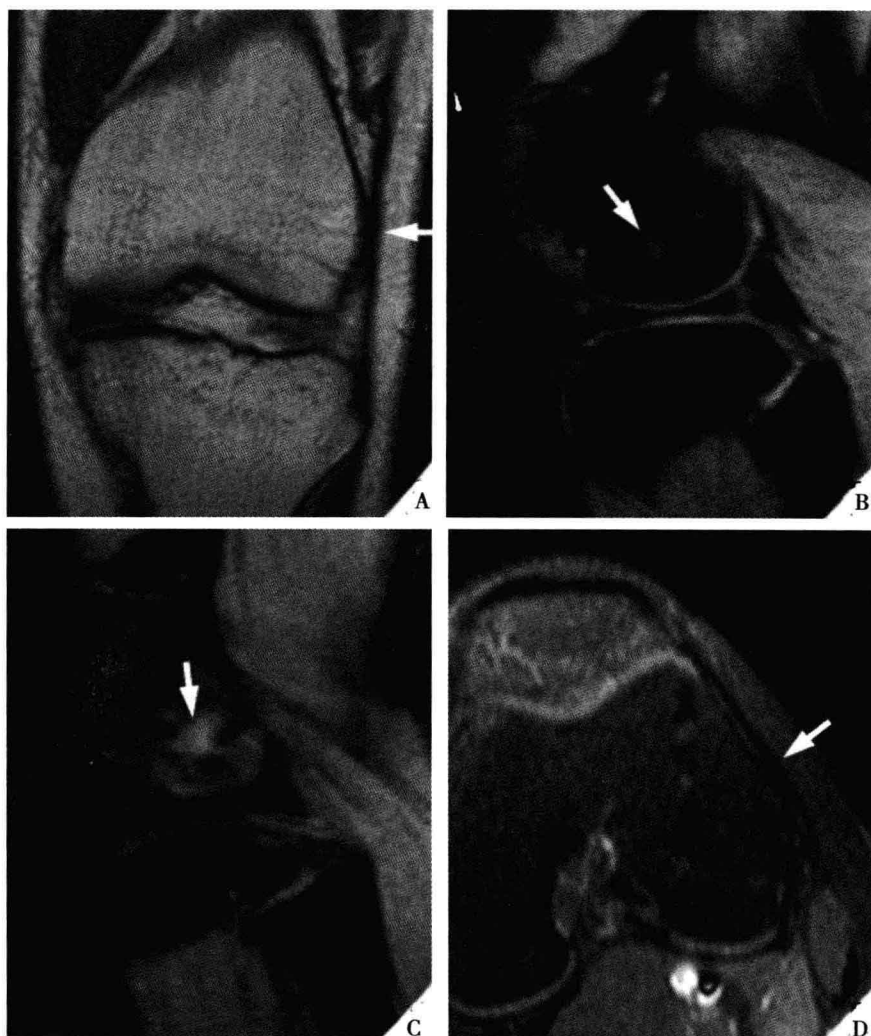


图 8-20 髌胫束弹响综合征

图 A: 左膝髌胫束增厚不规则, 股骨外髌骨质轻度硬化 (箭头示); 图 B、图 C: 外髌矢状位脂肪抑制 T_2 WI 像, 外髌骨质轻度水肿 (箭头示); 图 D: 横轴位脂肪抑制质子像, 轻度增厚之髌胫束, 轮廓轻度毛糙 (箭头示)

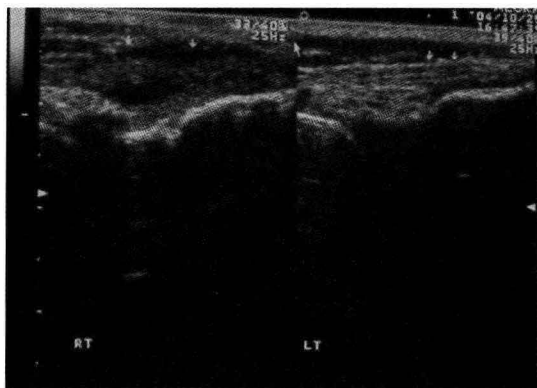


图 8-21 在髌韧带与股骨外上髁接触处亦可见髌韧带发生肿胀、增厚的超声表现

第五节 髌骨前囊肿



一、概 述

髌骨前囊肿 (antero-patellar synovial cyst) 即髌前滑囊积液增多所致, 类似腘窝囊肿。髌骨滑囊是膝关节滑囊的一部分, 为相对封闭的滑膜结构, 内有滑液 (图 8-22)。髌前滑囊位于皮肤与髌骨及髌韧带之间, 覆盖于髌骨下半部和髌韧带的上半部。髌前滑囊由于创伤或感染而引起的滑膜充血、水肿、滑液增多、滑囊肿大者, 称为髌前滑囊炎 (pre-patellar bursitis), 又称女佣膝 (housemaid's knee)。这是因为以前常发生于经常需要进行跪地劳动的女仆的膝盖上。

髌骨前囊肿好发于髌前皮下囊 (在皮下与深筋膜之间)、髌前筋膜下囊 (在筋膜与股四头肌腱之间)、髌前腱下囊 (在股四头肌腱与髌骨骨质之间)。

滑囊的主要作用是减轻肌腱之间、肌腱与骨骼之间的摩擦, 散发热量等。若因创伤或感染而引起滑囊滑膜渗出液增多、滑囊肿大者, 称为急

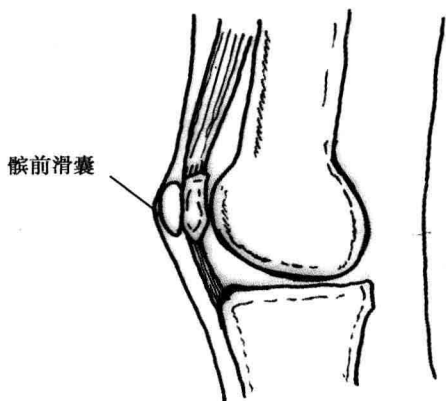


图 8-22 髌前滑囊

性滑囊炎；因膝关节剧烈运动、摩擦或压迫刺激而引起滑囊肿大疼痛者，称为慢性滑囊炎。

二、影像学特点

(一) MRI 检查

髌骨前囊肿主要依靠 MRI 检查，能清晰显示其解剖位置，与周边骨质、软组织的关系。特定的解剖位置使得诊断较为容易（图 8-23）。

(二) 超声检查

髌骨前囊肿是由于膝关节反复摩擦、挤压、碰撞等机械因素引起，也常因急性损伤如膝前部受到撞击而发病。主要表现为：髌前局限性肿胀，触之有波动感，柔软，界限清楚；有轻度疼痛或无痛，膝关节活动不受限。超声图像显示髌骨前方与皮下之间有一局限性液性暗区，边缘清晰，不与其他部分相连（图 8-24）。

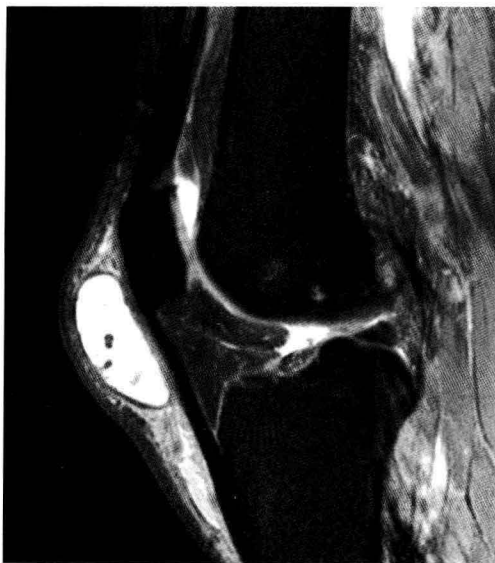

图 8-23 髌骨前皮下囊肿 MRI 检查
皮下与深筋膜之间见囊性积液 (箭头示)

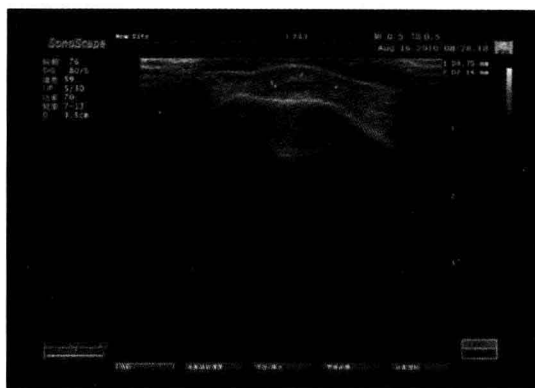


图 8-24 髌骨前皮下囊肿超声检查
在髌骨浅方皮下见一局限性液性暗区，壁稍厚

第六节

髌下脂肪垫肥大综合征



髌下脂肪垫肥大综合征又称 Hoffa 综合征、髌骨后脂肪垫综合征。髌骨后脂肪垫由于慢性劳损等原因出现局部组织肥厚，使膝关节在伸直时肥厚的脂肪垫与髌间滑膜皱襞接触摩擦而出现疼痛。由于脂肪垫肥厚，关节可有轻度肿胀，关节腔稍有积液；深部触诊髌骨时，可有压痛；强直性伸直膝关节时，也可诱发疼痛（图 8-25~图 8-27）。

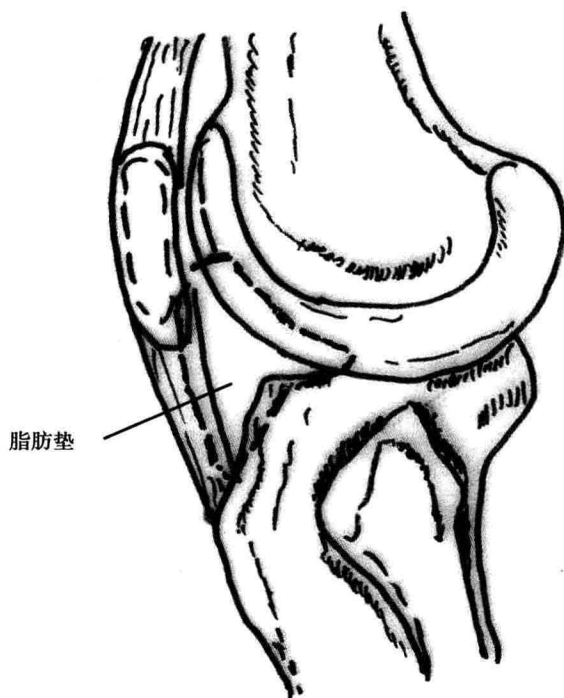


图 8-25 髌下脂肪垫肥大综合征

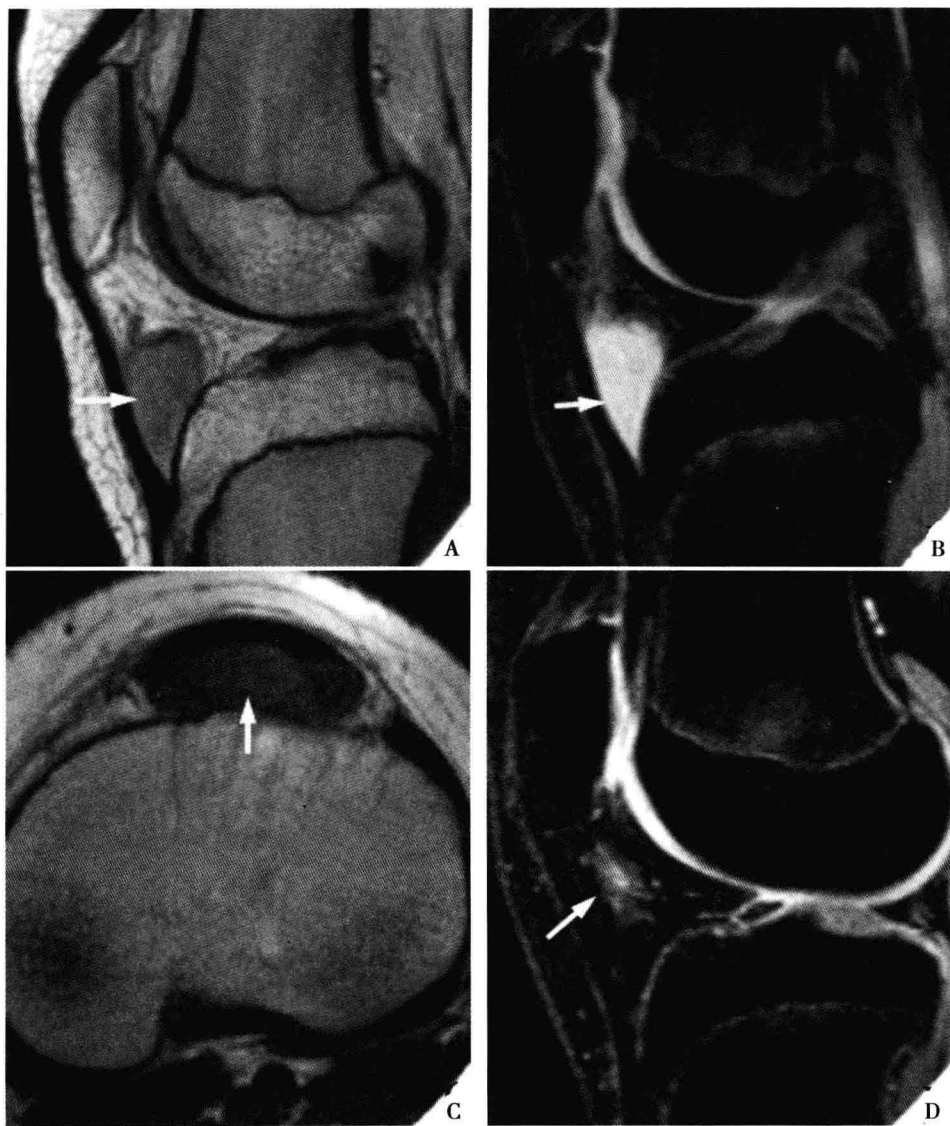

图 8-26 同一病例双膝 Hoffa 脂肪垫损伤

图 A~图 C: 为左膝关节, 显示 Hoffa 脂肪垫损伤、水肿, 并在底部呈慢性积液 (箭头示); 图 D: 为右侧膝关节, 见 Hoffa 脂肪垫受损, 程度较左侧轻, 未见积液 (箭头示)

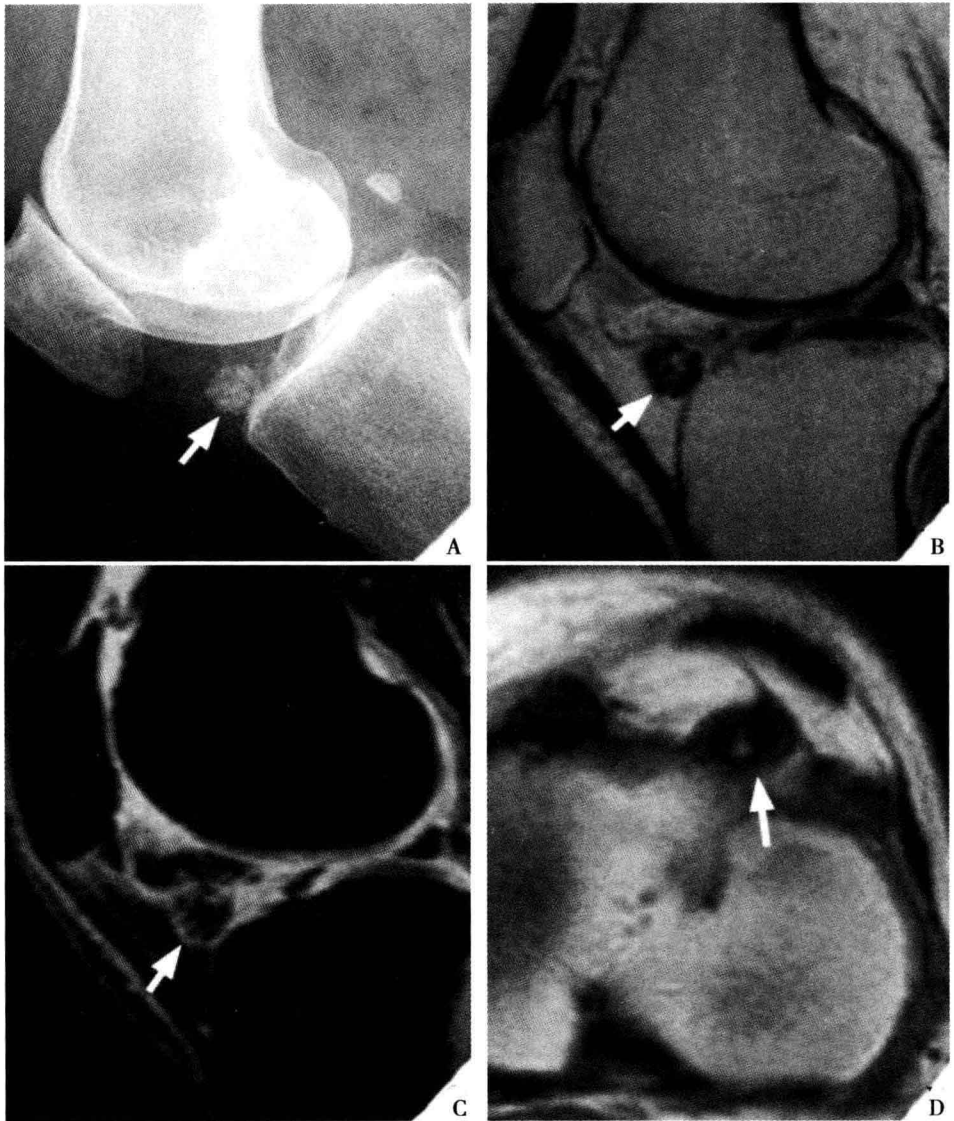



图 8-27 同一病例左膝 Hoffa 脂肪垫陈旧损伤后钙化

图 A: X线片, 钙化呈高密度, 基本与骨质密度相当 (箭头示); 图 B、图 C: MRI 矢状位像, 示钙化灶大部呈低信号 (箭头示); 图 D: MRI 横轴位, 示钙化灶不在关节囊内 (箭头示)

第九章

膝关节滑膜病变



PART 9

第一节 滑膜软骨瘤病



一、概述

滑膜软骨瘤病又称滑膜骨软骨瘤病、滑膜化生不良、关节外生软骨病、滑膜软骨病、腱鞘滑膜(骨)软骨瘤病或滑膜良性肿瘤等,是一种罕见的关节滑膜自限性良性关节疾病。本病由滑膜结缔组织化生而来,可分为原发型和继发型,原发型是指起源于关节滑膜的软骨样化生并关节内多发软骨体形成;继发型是指继发于关节异常而引起的关节内软骨体。

本病病因尚未明确。目前认为,与外伤、滑膜化生、畸形等因素有关。病理分期为3期:Ⅰ期,滑膜内病变期;Ⅱ期,游离体形成期;Ⅲ期,继发关节退行性变期。病理改变主要是关节的骨膜或滑膜囊、腱鞘内所发生的软骨性、纤维软骨性或骨软骨性小体(图9-1)。临床以关节疼痛、肿胀、关节交锁或出现捻发音为主要表现。本病特征为周身大关节易受累,以膝关节为著。受累大关节的滑膜表现增生,形成多数带蒂的突起,游离端的细胞化生为软骨小体,这些小体与滑膜相连(但以后可随时脱落),形成关节腔内游离体。手术时亦可见关节囊内带蒂小骨块:数个至数十个大小不等、灰白色、质硬;滑膜表面可见许多大小不等的黄色结节,坚硬透明;关节腔内可见中等量微黄色积液;关节囊外生长带蒂骨块少见。

二、影像学特点

(一) X线检查

滑膜软骨瘤早期由于软骨结节未发生钙化或骨化,X线检查诊断困

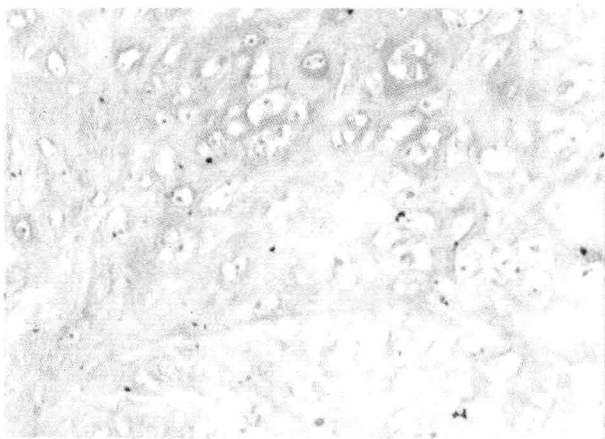


图 9-1 滑膜软骨瘤病病理切片 (HE ×100)

见软骨组织、骨组织及纤维结缔组织，部分软骨组织及纤维结缔组织变性

难。病程逐渐地发展，游离体钙化。其 X 线表现为关节腔滑膜囊内及腱鞘处散在钙化或骨化小结节影，可分布于全关节 (图 9-2)。

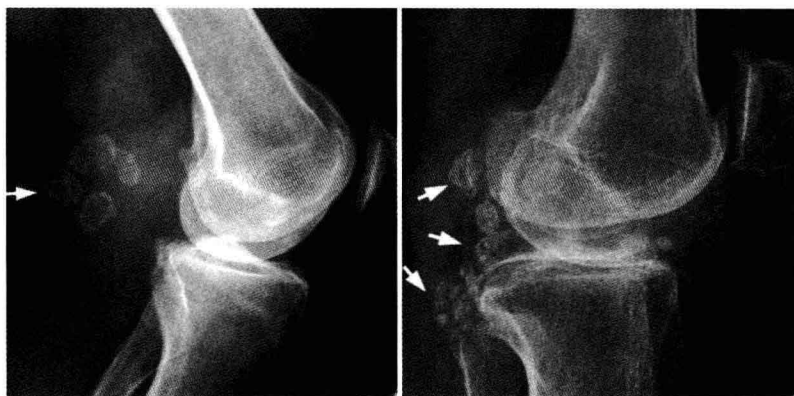

图 9-2 滑膜软骨瘤病 X 线片

箭头示多发钙化骨化结节

(二) CT 检查与 MRI 检查

CT、MRI 表现均与 X 线平片相符合，还能发现 X 线平片不能发现的滑膜增厚、外源性骨侵蚀、关节积液及较小的游离体与悬垂体 (图 9-3~图 9-5)，对早期滑膜软骨瘤病的诊断具有重要的临床意义。MRI 增强扫描可显示软骨类肿瘤的典型特征，即环形、分隔样特征，信号多样。

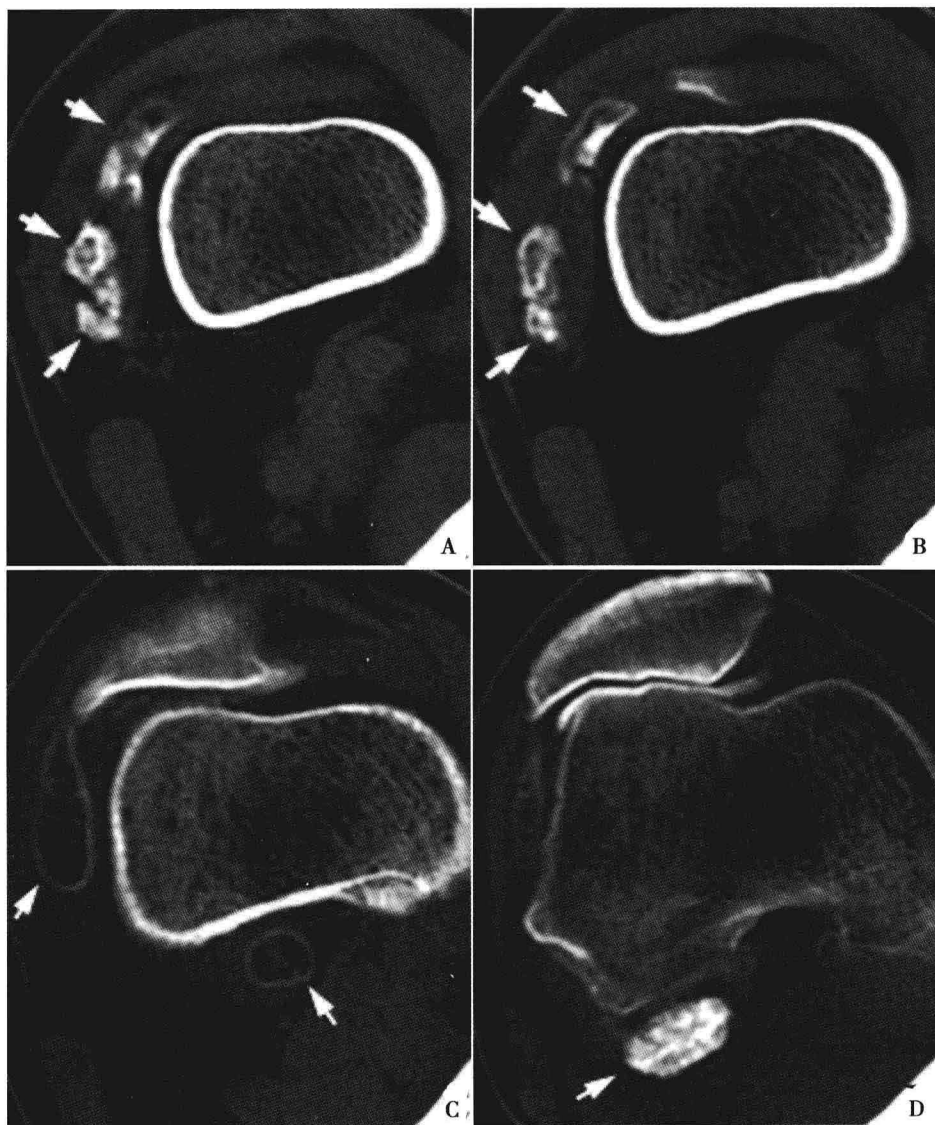


图 9-3 同一病例滑膜软骨瘤病 CT 检查

图 A、图 B、图 D：病程较长之钙化骨化关节囊内多发游离体（箭头示）；图 C：较新形成之游离体，钙化骨化起至边缘部分（箭头示）

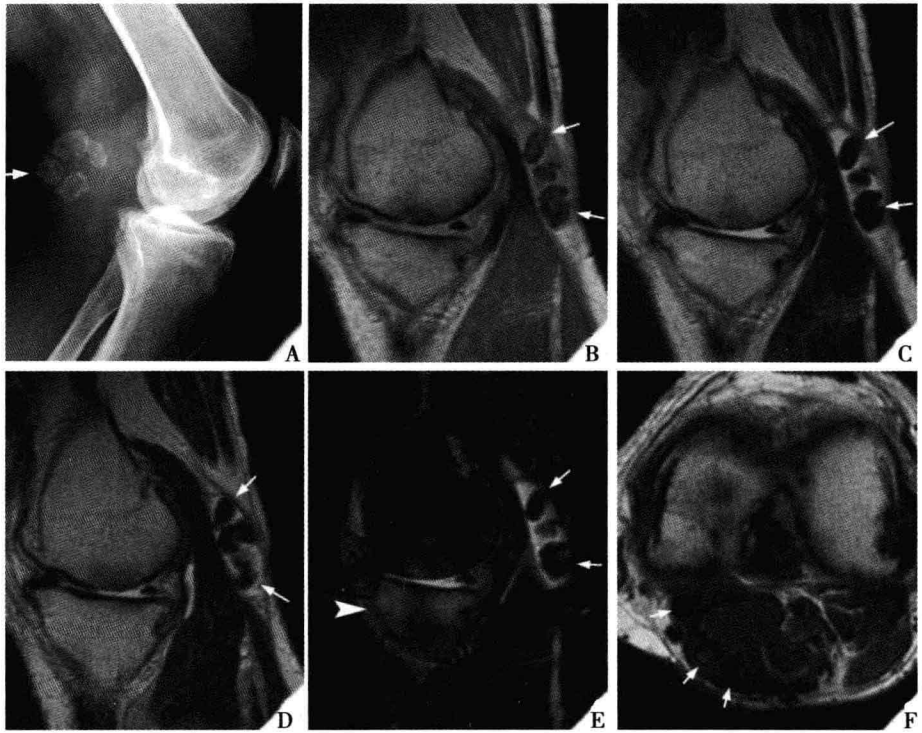


图 9-4 同一病例滑膜软骨瘤病，腘囊积液并见其内多发钙化骨化之游离体

图 A 为 X 线平片，图 B~图 F 为 MRI 图像；游离体呈质子像低信号（图 B、图 F 箭头示），T₂WI 像呈低信号（图 C、图 D 箭头示）；图 E 为脂肪抑制 T₂WI 像，箭头示胫骨平台、股骨内髁骨质水肿

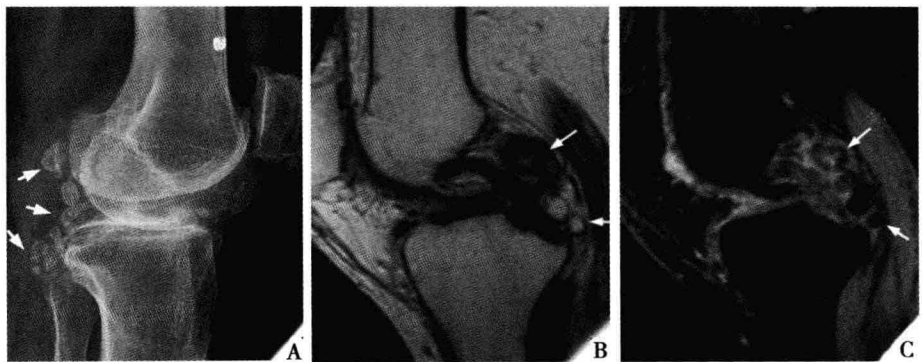


图 9-5 同一病例滑膜软骨瘤病，腘囊见多发不同病程之钙化骨化游离体

图 A 为 X 线平片，图 B、图 C 为 MRI 图像；游离体呈质子像中等及低信号（图 B 箭头示），T₂WI 像呈高或低信号（图 C 箭头示）

第二节 色素沉着绒毛结节性滑膜炎



一、概 述

色素沉着绒毛结节性滑膜炎 (pigmented villonodular synovitis) 以滑膜呈绒毛结节状增生、伴有含铁血黄素沉着为特点, 常发生于单个关节 (也可累及多个关节), 以膝关节最为常见。本病可分为局限性和弥漫性两类。局限性色素沉着绒毛结节性滑膜炎, 仅有单个或数个黄色或棕色类息肉状团块附着于滑膜上; 弥漫性色素沉着绒毛结节性滑膜炎, 表现为滑膜增厚, 整个滑膜面由绒毛状或结节状增生的团块状物所覆盖而呈苔藓状。绒毛结节大小不等, 质地坚韧; 绒毛中心有高度扩张的毛细血管和少量纤维组织; 含铁血黄素沉着于其间, 如量大则呈棕黄色或暗红色。绒毛进犯关节软骨时, 常在关节边缘处开始逐渐形成血管翳团块侵蚀关节软骨及骨组织, 形成骨缺损; 增生的滑膜绒毛结节可突破关节囊而长入关节周围软组织或脱落钙化, 形成关节游离体。病变晚期可破坏交叉韧带, 最后形成继发性退行性骨关节病改变。(图 9-6)

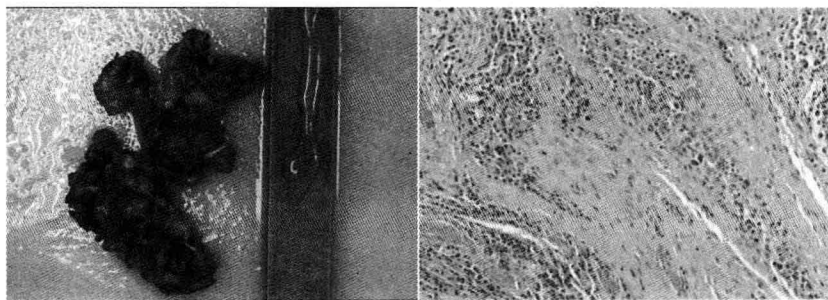


图 9-6 色素沉着绒毛结节性滑膜炎滑膜大体及病理切片 (HE ×100)

组织为增生、增厚, 部分变性的纤维结缔组织, 表面衬上皮细胞, 其下充血, 部分水肿, 多量浆细胞浸润, 部分伴含铁血黄素沉着

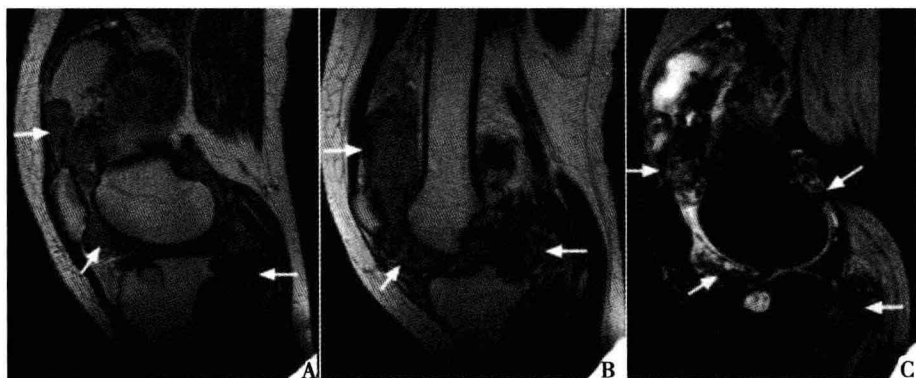
临床多起病缓慢，好发于 30~50 岁青壮年，一般不伴有全身症状。受累关节呈弥漫性肿胀，有时可触及结节状团块。

二、影像学特点

1. 早期仅有关节滑膜增厚，有时可见结节状或分叶状软组织密度增高影，但无钙化。

2. 骨组织侵犯时可出现囊状不规则骨质缺损，边缘光滑、分界清楚；继而发生退行性变，不伴骨质疏松。

其主要表现在 MRI 影像：关节两端的骨侵蚀表现为骨内有硬化带的低密度病灶，有时类似软骨下囊肿病变。MRI 检查为最佳检查，可显示病变的组织成分，包括含铁血黄素、脂肪、炎症及纤维化等。由于含铁血黄素沉着而使 MRI 表现具有特异性。MRI 检查可见增厚的滑膜，在 T_1 WI 及 T_2 WI 像上还可见到多个圆形低信号的结节。这是由于含铁血黄素的顺磁效应（失相位）而引起的 T_1 与 T_2 弛豫时间均缩短（信号减低），这一现象亦可见于血友病及类风湿关节炎。（图 9-7）



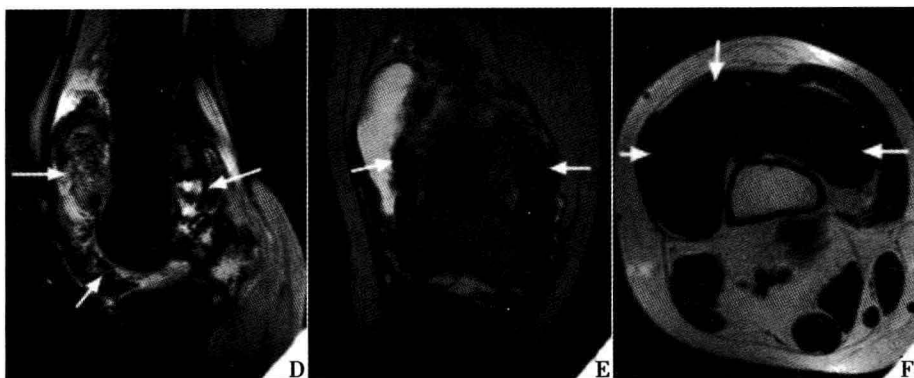


图 9-7 同一病例弥漫性色素沉着绒毛结节性滑膜炎

滑膜增厚，整个滑膜面由结节状增殖、融合成团块状物所覆盖，填充关节囊，在 T_1WI 及 T_2WI 像上呈低信号（箭头示）；胫骨软骨及软骨下骨之侵犯（图 A、图 C 箭头示）