

秦登友 王震寰 赵 莉 © 编著

陈国朝 © 摄影

实用

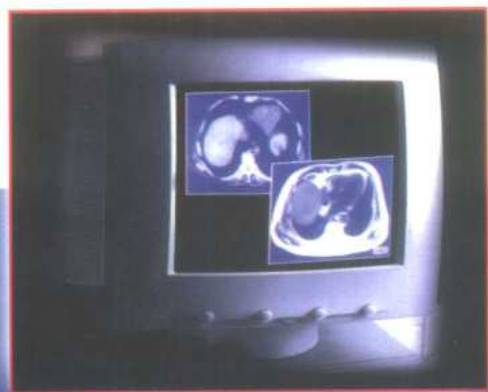
S H I Y O N G D U A N C E N G

断层

Y I N X I A N G

影像解剖学

J I E P O U X U E

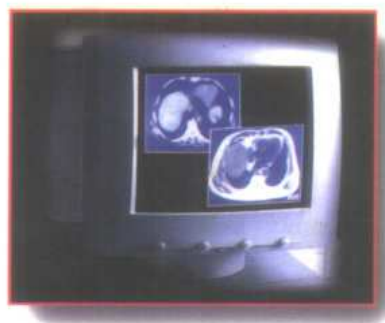


人民军医出版社

实用断层影像解剖学

责任编辑◎ 姚 磊

封面设计◎ 张宇澜



ISBN 7-80157-140-1



9 787801 571403 >

ISBN 7-80157-140-1/R · 140

定价: 35.00元

实用断层影像解剖学

SHIYONG DUANCENG YINGXIANG JIEPOUXUE

秦登友 王震寰 赵 莉 编 著
陈国朝 摄 影

人 民 军 医 出 版 社
北 京

33333

图书在版编目(CIP)数据

实用断层影像解剖学/秦登友,王震寰,赵莉编著.北京:人民军医出版社,2001.2
ISBN 7-80157-140-1

I. 实… II. ①秦… ②王… ③赵… III. 影像-断面解剖学 IV. R322

中国版本图书馆 CIP 数据核字(2000)第 35748 号

人民军医出版社出版

(北京市复兴路 22 号甲 3 号)

(邮政编码:100842 电话:68222916)

人民军医出版社激光照排中心排版

北京京海印刷厂印刷

桃园装订厂装订

新华书店总店北京发行所发行

*

开本:787×1092mm 1/16·印张:15.5·彩页 2 个 字数:379 千字

2001 年 2 月第 1 版 2001 年 2 月(北京)第 1 次印刷

印数:0001~4000 定价:35.00 元

(购买本社图书,凡有缺、倒、脱页者,本社负责调换)

内 容 提 要

本书是针对迅速发展的现代影像学(如超声、CT、MRI等)的需求而编著的人体断层影像解剖学参考书。全书按人体部位共分8章,每章中介绍应用解剖、断层解剖和影像解剖学,并使这三项内容有机结合。书中采用图解的形式,把同一断面的断层解剖标本的线条图、CT、MRI影像片排在同一页上,互相对照,并解说图中关键结构、重要意义及病理改变。本书内容新颖,实用直观,配有400多幅线条图和影像照片,适用于医学影像学的基础教育和继续教育,是医学生、研究生和临床医务人员有益的参考书。

责任编辑 姚 磊

7/10/13/14

前 言

超声、X线计算机断层扫描(CT)、磁共振成像(MRI)和介入放射学等现代医学影像技术已广泛应用于临床诊断和治疗,但作为医学影像学的基础知识——断层影像解剖学的教育与普及却远远滞后。因此,编著一部实用性和普及型的断层影像解剖学参考书势在必行。历经近两年的精心筹划、准备和编写,融注着编著者多年教研成果、智慧与理想的《实用断层影像解剖学》终于与广大读者见面了。

该书分为头部、颈部、胸部、腹部、盆部与会阴、脊柱区、上肢和下肢八章。每章中包括应用解剖、断层解剖与影像解剖学,以达到使这三者逐渐过渡和紧密结合。除脊柱区外,每章的第三节采用图解的形式编写,把同一断面的断层解剖线条图、CT、MRI影像图三合一,作为一幅对照图排在同一版面上。图下配有简短说明文,突出关键结构的识别、解剖结构的配布规律及其影像学意义,旨在培养学习者逐渐从断层解剖学知识过渡到对影像片的理解与识别的能力。从实用性观点出发,该书除头部一章选择了主要冠矢状断层外,其余部分主要论述横断层影像解剖。由于该书具有实用、直观等特点,因而该书可作为医学生、研究生以及临床医务人员的参考书,适用于医学影像学基础教育和继续教育。

该书共有线条图 254 幅,均由笔者本人绘制。其中断层解剖图主要根据蚌埠医学院解剖学教研室所藏标本与照片绘制。绘制时,尊重了原标本的形态、位置和性状,因而具有真实感。书后尚配有断层标本彩照 16 幅。编著者尚制作、收集和精选了螺旋 CT、MRI 影像图 166 张作为对照。

该书在编写过程中得到人民军医出版社、蚌埠医学院各级领导的支持,蚌埠医学院附属医院、教学医院影像科以及教研室同志的帮助,在此一并致谢。

由于我们水平有限,书中难免有不妥或错误之处,敬请读者和同行专家提出宝贵意见,以便再版时改正。

秦登友
2000 年 10 月

目 录

第一章 头部 (1)

第一节 概述 (1)

一、境界与分区 (2)

二、体表标志 (2)

第二节 影像应用解剖 (3)

一、脑 (3)

(一)端脑 (3)

(二)间脑 (9)

(三)脑干 (11)

二、脑的被膜 (13)

(一)硬脑膜 (13)

(二)脑蛛网膜 (16)

(三)软脑膜 (18)

三、脑血管 (18)

(一)脑的动脉 (18)

(二)脑的静脉 (25)

四、颌面部 (28)

(一)眶与视器 (28)

(二)鼻腔与鼻窦 (30)

(三)面部筋膜间隙 (30)

第三节 横断层影像解剖 (32)

一、经中央沟上端层面 (33)

二、经中央旁小叶上部层面 (34)

三、经中央旁小叶中部层面 (35)

四、经中央旁小叶下部层面 (36)

五、经半卵圆中心中部层面 (37)

六、经半卵圆中心下部层面 (38)

七、经胼胝体干层面 (39)

八、经侧脑室中央部层面 (40)

九、经中间帆腔层面 (41)

十、经第三脑室上部层面 (42)

十一、经松果体层面 (43)

十二、经前连合层面 (44)

十三、经第三脑室下部层面 (45)

十四、经鞍上池与视交叉层面 (46)

十五、经垂体与海绵窦层面 (47)

十六、经蝶窦上部层面 (48)

十七、经颈动脉管层面 (49)

十八、经颅底层面(毗耳线层面) (50)

十九、经枕骨大孔层面 (51)

二十、经寰枕关节层面 (52)

二十一、经寰椎后弓层面 (53)

二十二、经寰枢关节上部层面 (54)

二十三、经腭下部层面 (55)

二十四、经上颌窦底层面 (56)

二十五、经腭扁桃体层面 (57)

第四节 冠、矢状断层影像解剖 (58)

一、冠状断层影像解剖 (58)

(一)经胼胝体膝与前床突层面 (59)

(二)经胼胝体嘴与内囊前肢层面 (60)

(三)经视交叉与垂体层面 (61)

(四)经乳头体与后床突层面 (62)

(五)经内囊后肢与颞下颌关节层面 (63)

(六)经大脑大静脉池与第四脑室层面 (64)

(七)经小脑扁桃体与枕骨大孔层面 (65)

(八)经大脑镰与小脑镰层面 (66)

二、矢状断层影像解剖 (67)

(一)正中矢状断层 (67)

(二)经内囊与钩层面 (69)

(三)经豆状核壳与海马层面 (70)

第二章 颈部 (71)

第一节 概述 (71)

一、境界与分区 (71)

二、体表标志 (71)

第二节 影像应用解剖 (72)

一、颈部筋膜与筋膜间隙 (72)

(一)颈部筋膜 (72)

(二)颈部筋膜间隙 (72)

二、颈部主要脏器和血管神经 (72)

(一)喉与气管颈段 (74)

2 实用断层影像解剖学

(二) 甲状腺与甲状旁腺	(74)	八、经下肺静脉层面	(114)
(三) 咽与食管颈段	(75)	九、经四腔心下部层面	(115)
(四) 颈部重要的血管和神经	(75)	十、经冠状窦口层面	(116)
(五) 颈部淋巴结	(76)	十一、经膈腔静脉孔层面	(117)
三、颈根部的主要结构	(77)	第四章 腹部	(119)
(一) 斜角肌间隙及内容	(77)	第一节 概述	(119)
(二) 锁骨下静脉与胸导管颈段	(77)	一、境界与分区	(119)
(三) 胸膜顶与肺尖	(77)	二、体表标志	(120)
(四) 椎动脉三角及内容	(77)	三、腹膜腔和腹腔脏器	(120)
第三节 横断层影像解剖	(78)	第二节 影像应用解剖	(120)
一、经第4颈椎层面	(79)	一、胃肠道	(120)
二、经舌骨层面	(80)	(一) 胃	(120)
三、经喉前庭层面	(81)	(二) 十二指肠	(120)
四、经喉中间腔层面	(82)	(三) 空肠与回肠	(121)
五、经环状软骨层面	(83)	(四) 盲肠与阑尾	(121)
六、经甲状腺峡部层面	(84)	(五) 结肠	(121)
七、经甲状腺下极层面	(85)	二、肝	(122)
第三章 胸部	(87)	(一) 肝的外形及变异	(122)
第一节 概述	(87)	(二) 肝内管道及肝段的划分	(125)
一、境界与分区	(87)	三、肝外胆道	(130)
二、体表标志	(87)	四、胰	(130)
第二节 影像应用解剖	(87)	(一) 胰的形态与变异	(130)
一、胸膜与胸膜腔	(87)	(二) 胰各部的毗邻及横断面上的	
(一) 胸膜	(87)	识别标志	(131)
(二) 胸膜腔	(88)	五、脾	(132)
二、肺	(88)	六、膈下间隙	(132)
(一) 肺门与肺根	(89)	(一) 肝周间隙	(133)
(二) 支气管肺段	(91)	(二) 脾周间隙	(134)
三、纵隔	(93)	七、腹膜后隙	(134)
(一) 纵隔的分区	(93)	(一) 腹膜后隙的分区	(134)
(二) 纵隔结构的配布	(96)	(二) 腹膜后隙的脏器与结构	(134)
(三) 纵隔间隙	(99)	(三) 腹膜后隙的交通	(139)
(四) 纵隔淋巴结	(101)	第三节 横断层影像解剖	(141)
第三节 横断层影像解剖	(106)	一、经膈穹层面	(142)
一、经肺尖层面	(107)	二、经第二肝门层面	(143)
二、经头臂静脉汇合处层面	(108)	三、经食管腹段层面	(144)
三、经主动脉弓层面	(109)	四、经肝门静脉左支矢状部层面	(145)
四、经气管杈层面	(110)	五、经肝门层面	(146)
五、经肺动脉分叉处层面	(111)	六、经幽门窦层面	(147)
六、经左上肺静脉层面	(112)	七、经肾上部层面	(148)
七、经右上肺静脉层面	(113)	八、经十二指肠上曲层面	(149)

九、经膈主动脉裂孔处层面	(150)	九、经子宫颈阴道上部层面	(180)
十、经右肾静脉层面	(151)	十、经子宫颈阴道下部层面	(181)
十一、经肾门中部层面	(152)	十一、经阴道上段层面	(182)
十二、经十二指肠大乳头层面	(153)	十二、经阴道中段层面	(183)
十三、经肾下部层面	(154)	十三、经阴道下段层面	(184)
十四、经十二指肠水平部层面	(155)	十四、经大阴唇上份层面	(185)
十五、经腰 2~3 椎间盘层面	(156)	十五、经大阴唇中份层面	(186)
十六、经第 3 腰椎层面	(157)	十六、经大阴唇下份层面	(187)
十七、经第 4 腰椎上份层面	(158)	十七、经唇后连合层面	(188)
十八、经第 4 腰椎下份层面	(159)	第四节 男性盆部与会阴横断层影像	
十九、经腰 4~5 椎间盘层面	(160)	解剖	(189)
二十、经第 5 腰椎层面	(161)	一、经膀胱上部层面	(190)
第五章 盆部与会阴	(162)	二、经膀胱中部层面	(191)
第一节 概述	(162)	三、经精囊腺层面	(192)
一、境界与分区	(162)	四、经膀胱下部层面	(193)
二、体表标志	(162)	五、经前列腺层面	(194)
第二节 影像应用解剖	(162)	六、经耻骨弓上部层面	(195)
一、盆壁	(162)	七、经耻骨弓下部层面	(196)
二、盆腔脏器	(165)	八、经睾丸上部层面	(197)
(一)膀胱	(165)	九、经睾丸中部层面	(198)
(二)输尿管盆段	(165)	十、经睾丸下部层面	(199)
(三)前列腺	(165)	十一、经阴囊下方层面	(200)
(四)输精管盆部及射精管	(166)	第六章 脊柱区	(201)
(五)精囊	(166)	第一节 概述	(201)
(六)卵巢	(167)	一、境界与分区	(201)
(七)输卵管	(167)	二、体表标志	(201)
(八)子宫	(167)	第二节 影像应用解剖	(202)
(九)阴道	(168)	一、椎骨及其连结	(202)
(十)直肠	(168)	(一)椎骨	(202)
三、盆腔的血管、神经及淋巴结	(169)	(二)椎骨的连结	(203)
四、会阴	(170)	二、椎管及其内容物	(205)
第三节 女性盆部与会阴横断层影像		(一)椎管	(205)
解剖	(171)	(二)脊髓	(205)
一、经腰 5~骶 1 椎间盘层面	(172)	(三)脊髓的血管与被膜	(206)
二、经第 1 骶椎层面	(173)	(四)椎管内脂肪组织与椎静脉系	(207)
三、经第 2 骶椎层面	(174)	(五)脊神经根与椎间孔	(208)
四、经卵巢中部层面	(175)	三、椎旁软组织	(211)
五、经子宫底层面	(176)	(一)颈深肌群	(211)
六、经子宫体上部层面	(177)	(二)背肌群	(211)
七、经子宫体中部层面	(178)	(三)椎侧肌群	(211)
八、经子宫峡层面	(179)	(四)胸腰筋膜	(211)

第七章 上肢 (212)	
第一节 概述 (212)	
一、境界与分区..... (212)	
二、体表标志..... (212)	
第二节 影像应用解剖 (212)	
一、肩部..... (212)	
(一)肩关节..... (212)	
(二)肩关节周围肌..... (212)	
(三)腋窝..... (212)	
二、臂部..... (213)	
三、肘部..... (213)	
四、前臂部..... (214)	
五、手部..... (214)	
(一)腕关节..... (214)	
(二)腕骨间关节和腕掌关节..... (215)	
(三)腕管..... (215)	
(四)手掌骨筋膜鞘..... (215)	
第三节 横断层影像解剖 (216)	
一、经肩关节上部层面..... (216)	
二、经肩关节下部层面..... (217)	
三、经臂中部层面..... (218)	
四、经桡骨头层面..... (219)	
五、经前臂中部层面..... (220)	
六、经前臂下部层面..... (221)	
七、经近侧列腕骨层面..... (222)	
八、经掌骨中部层面..... (223)	
第八章 下肢 (224)	
第一节 概述 (224)	
一、境界与分区..... (224)	
二、体表标志..... (224)	
第二节 影像应用解剖 (224)	
一、髋部..... (224)	
(一)髋关节..... (224)	
(二)髋关节周围肌..... (224)	
二、股部..... (225)	
三、膝部..... (225)	
(一)膝关节..... (225)	
(二)胭窝..... (225)	
四、小腿..... (226)	
五、足部..... (226)	
(一)踝关节..... (226)	
(二)跗骨间关节..... (227)	
(三)踝管..... (227)	
第三节 横断层影像解剖 (228)	
一、经髋关节中部层面..... (228)	
二、经髋关节下部层面..... (229)	
三、经股中部层面..... (230)	
四、经髌骨中部层面..... (231)	
五、经股骨内侧髁与胫骨外侧髁层面..... (232)	
六、经小腿中部层面..... (233)	
七、经踝关节中部层面..... (234)	
八、经跟骰关节层面..... (235)	
参考文献 (236)	
附 主要断层层面标本彩照 (239)	

第一章 头 部

第一节 概 述

头部包括颅与面两部分。颅部由脑颅骨作支架围成颅腔(图 1-1~3), 颅外覆盖软组织, 颅内容纳脑、脑神经、脑被膜及脑血管。脑神经分别从颅底孔裂中穿行(图 1-3)。面部由面颅骨构成骨性支架, 主要有眶与视器、鼻与鼻旁窦、颞骨与耳及口腔等结构(图 1-1, 2)。

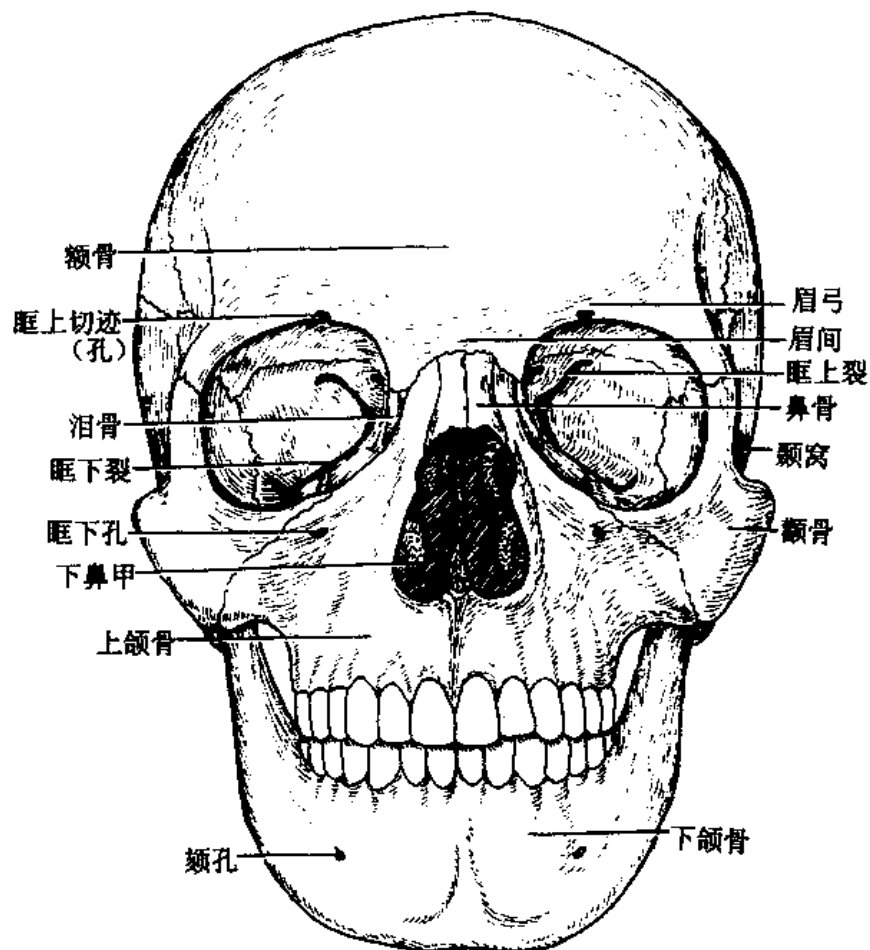


图 1-1 颅的前面观

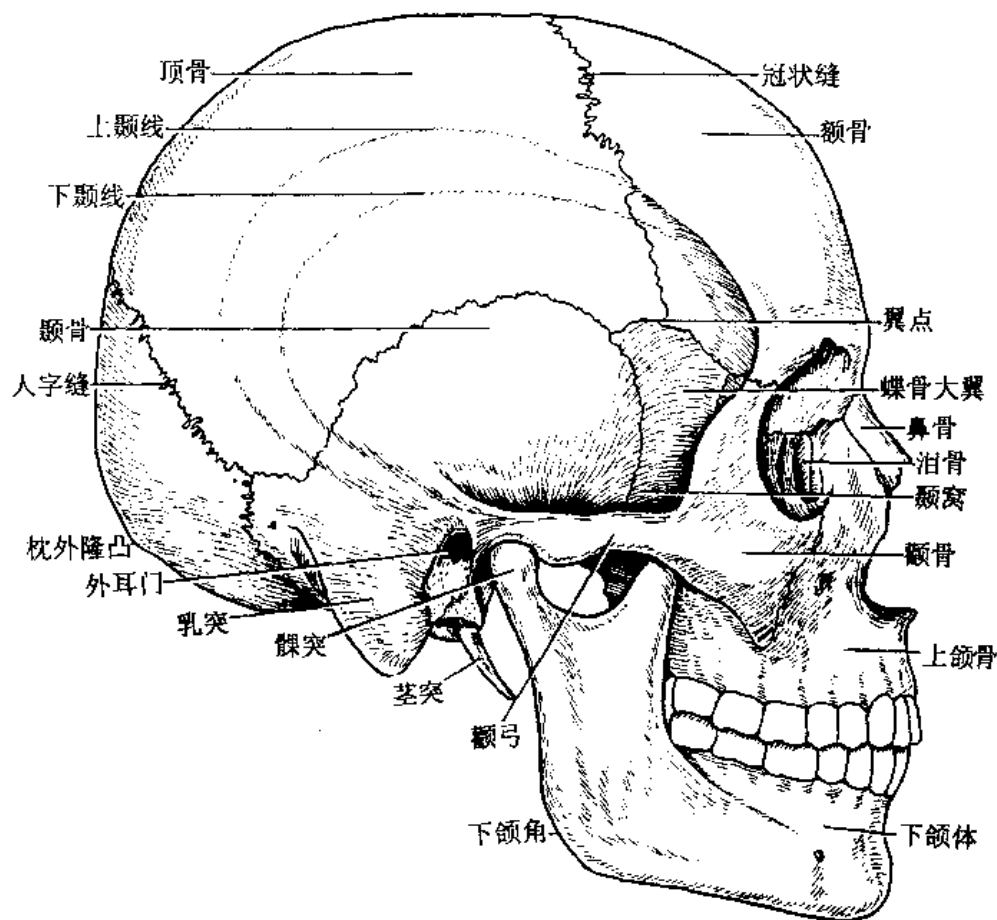


图 1-2 颅的侧面观

一、境界与分区

头部以下颌骨下缘、下颌角、乳突尖端、上项线和枕外隆凸的连线与颈部分界。眶上缘、颞弓、外耳门上缘和乳突的连线，将头部分为后上方的颅部和前下方的面部(图 1-1,2)。

二、体表标志

头部有下述主要体表标志(图 1-1,2)：

1. 眉弓 为眶上缘上方的弓形隆起,男性显著;恰对大脑额叶下缘,其内侧份深面有颞窝。
2. 额结节 为眉弓上方约 5cm 处的最突出部,其深面正对额中回。
3. 顶结节 为耳廓尖上方 5cm 处顶骨外面最突出处,其下方 2cm 的深部对大脑外侧沟后升支的末端。
4. 颞弓 位于耳屏至眶下缘连线上,全长可触及;其上缘相当于大脑额叶前端的下缘。
5. 乳突 为颞骨后下方的突起,位于耳廓后方;其根部前内侧有茎乳孔,内有面神经穿出;其后部内面有乙状窝。
6. 枕外隆凸 位于头后正中,内面适对窦汇;其向前至鼻额点连线的深面为大脑镰和上

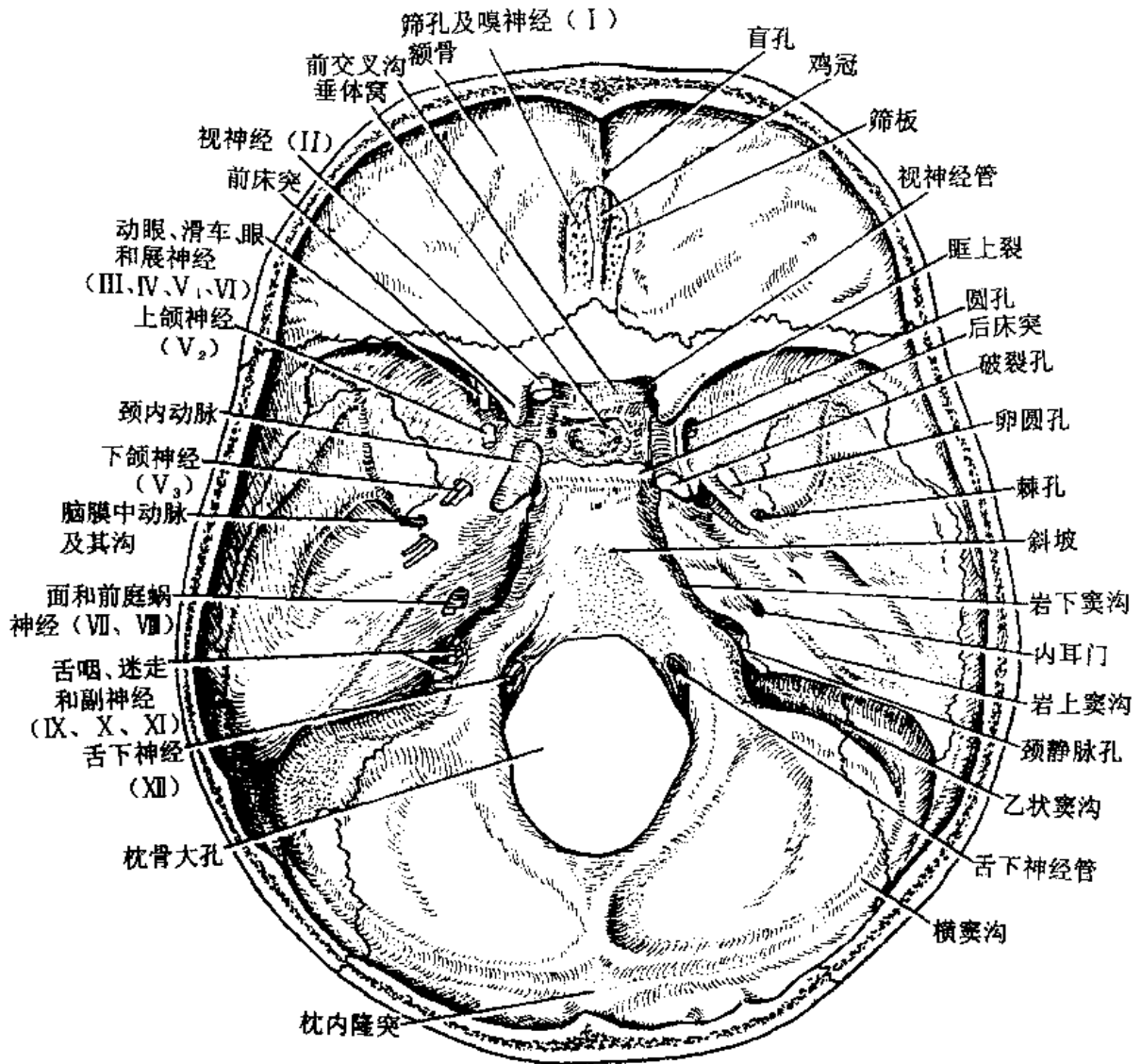


图 1-3 颅底内面观

矢状窦所在。

7. 上项线 位于枕外隆突的两侧,其内面平对横窦。

第二节 影像应用解剖

一、脑

脑位于颅腔内,包括端脑、间脑、脑干和小脑四部分;其中,脑干由上向下分为中脑、脑桥和延髓(图 1-4)。

(一)端脑

端脑又称大脑,由左、右两侧大脑半球构成。

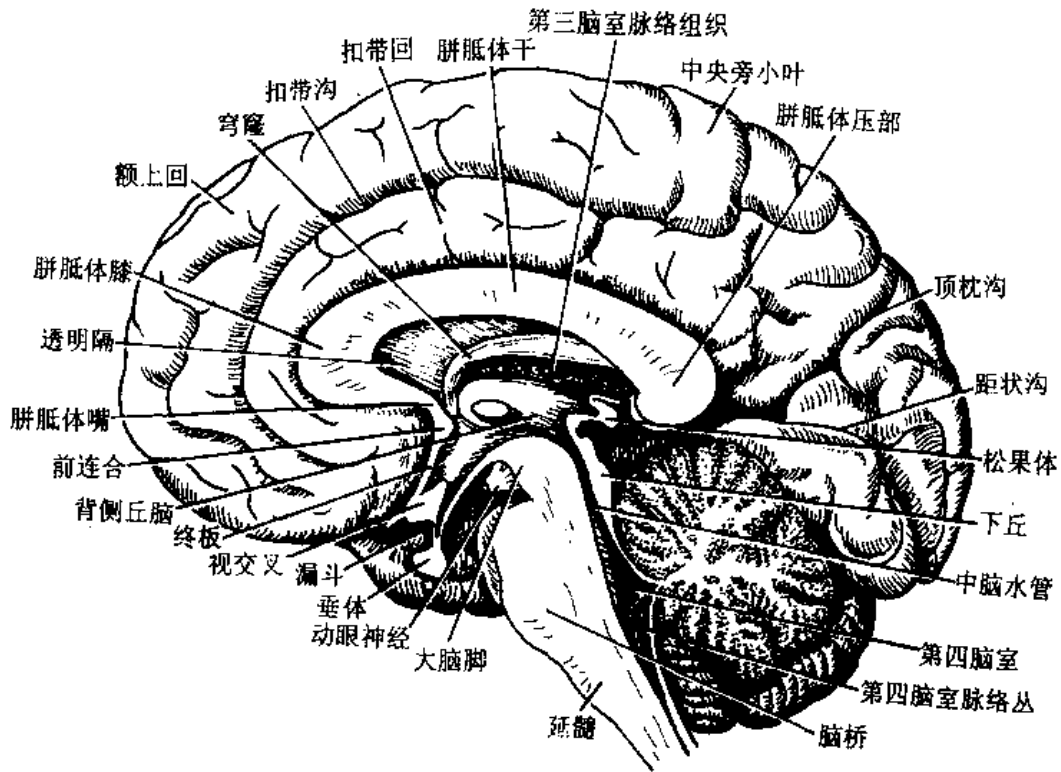


图 1-4 脑的正中矢状面

1. 外形 大脑纵裂分开两侧大脑半球, 大脑横裂将大脑与小脑隔开。大脑半球各部皮质发育的不平衡使半球表面出现许多隆起的脑回和深陷的脑沟, 它们是分叶和定位的重要标志。每侧半球依其表面三条深而恒定的沟分为额叶、顶叶、枕叶、颞叶和岛叶五个叶。在大脑半球外侧面上, 外侧沟由前下斜向后上方, 中央沟自半球上缘中点稍后方斜向前下方; 顶枕沟在大脑半球内侧面后部, 它自胼胝体压部后方斜向后上, 并转至半球外侧面(图 1-5, 6)。额叶位于外侧沟上方、中央沟之前; 顶叶在外侧沟上方, 中央沟与顶枕沟之间; 颞叶居外侧沟下方; 岛叶位于外侧沟底部, 被额、顶、颞叶形成的岛盖所覆盖(图 1-7); 枕叶为半球后部, 顶枕沟以后的部分。三条沟在断面上易识别(图 1-8)。在半球内侧面, 胼胝体和侧脑室下角底壁的外周, 隔区(胼胝体下区和终板旁回)、扣带回、海马旁回、海马和齿状回等形成一弧形结构, 称边缘叶。大脑半球表面尚有其它重要的沟、回(图 1-5, 6)。

2. 内部结构 包括灰质、白质和侧脑室三部分。

(1) 灰质: 分布于脑表面的称大脑皮质, 居近脑底白质中的灰质团块称基底核。

大脑皮质由神经元、神经胶质和穿行其间的神经纤维构成, 为机体活动的最高中枢。躯体运动中枢, 位于中央前回和中旁小叶前部; 躯体感觉中枢, 位于中央后回和中央旁小叶后部; 视觉中枢, 位于枕叶距状沟周围; 颞横回为听觉中枢; 边缘叶是内脏活动中枢。在优势半球(常为左侧半球)尚有语言中枢, 额下回后部(Broca 区)为运动性语言中枢(说话中枢), 额中回后部为书写中枢, 额上回后部为听觉性语言中枢, 角回是阅读中枢(图 1-5~7)。

基底核包括尾状核、豆状核、屏状核和杏仁体(图 1-9)。前两者合称纹状体。尾状核呈蹄铁形环绕于背侧丘脑稍外侧, 全长伴随侧脑室并形成其下外侧壁, 尾部伸入颞叶连于杏仁体。

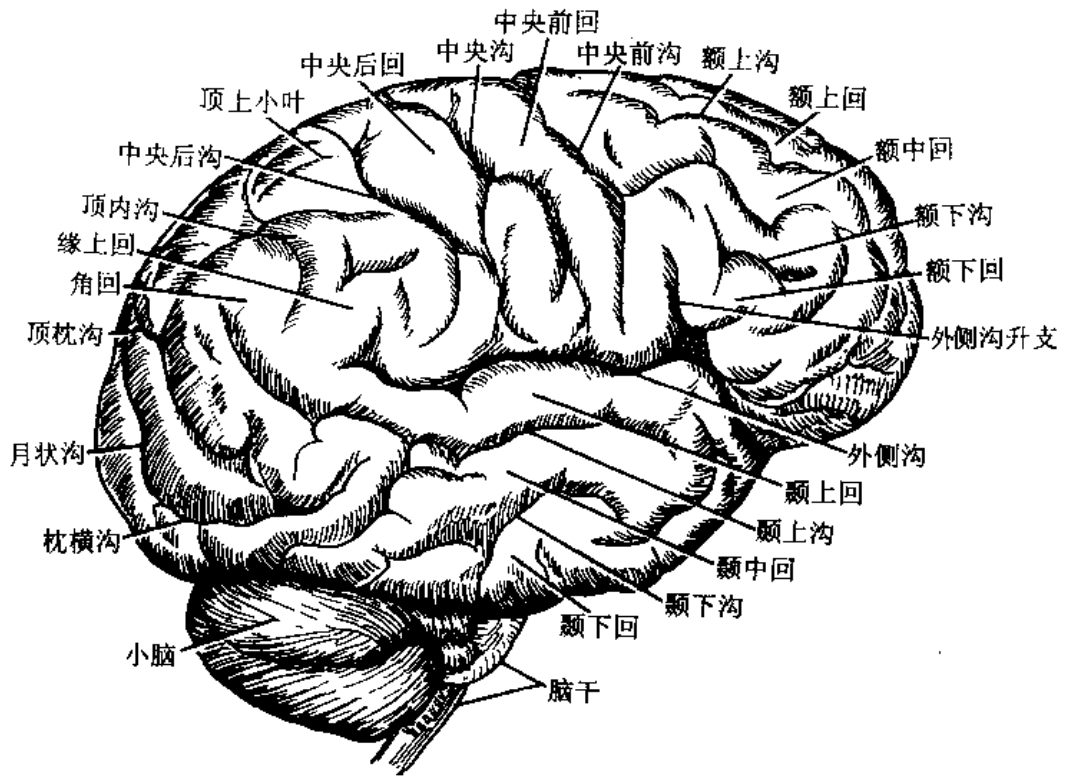


图 1-5 大脑半球外侧面

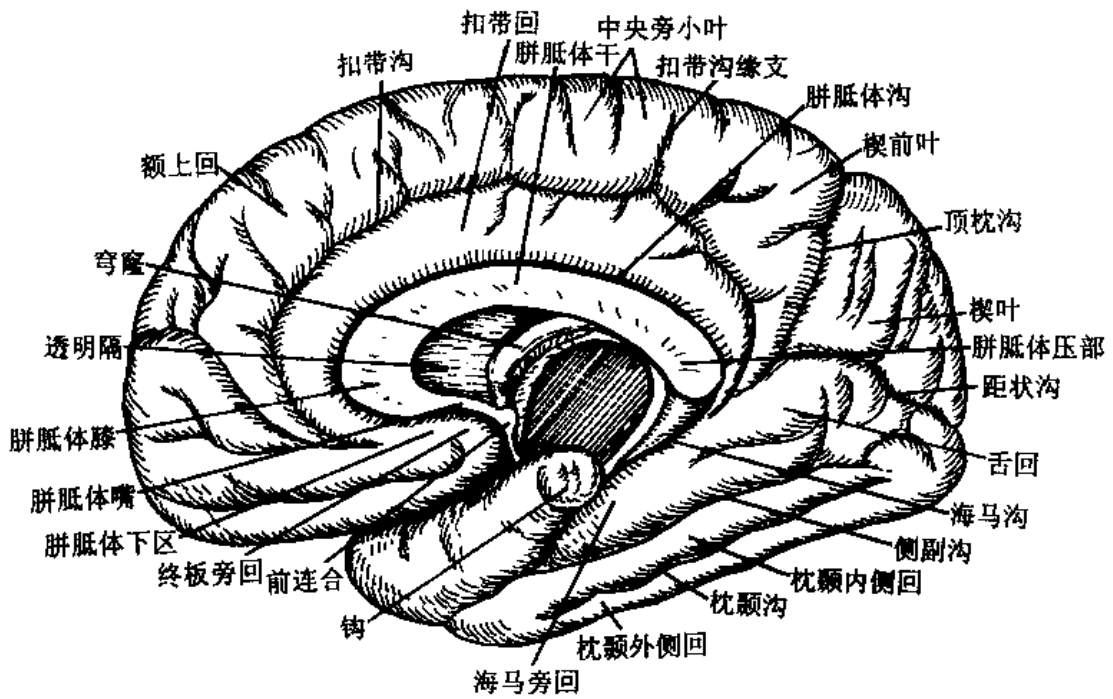


图 1-6 大脑半球内侧面

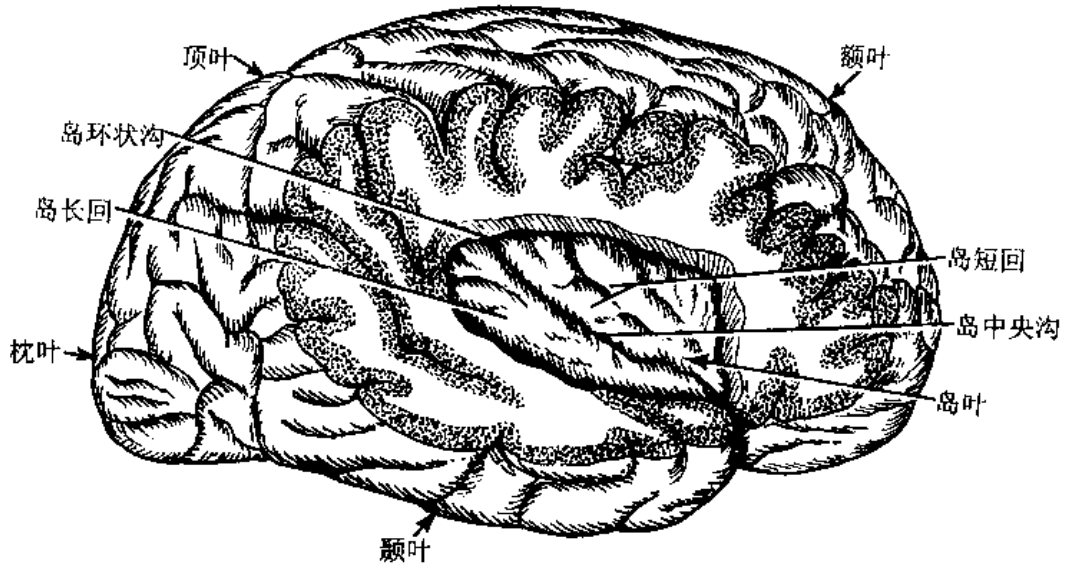


图 1-7 岛叶

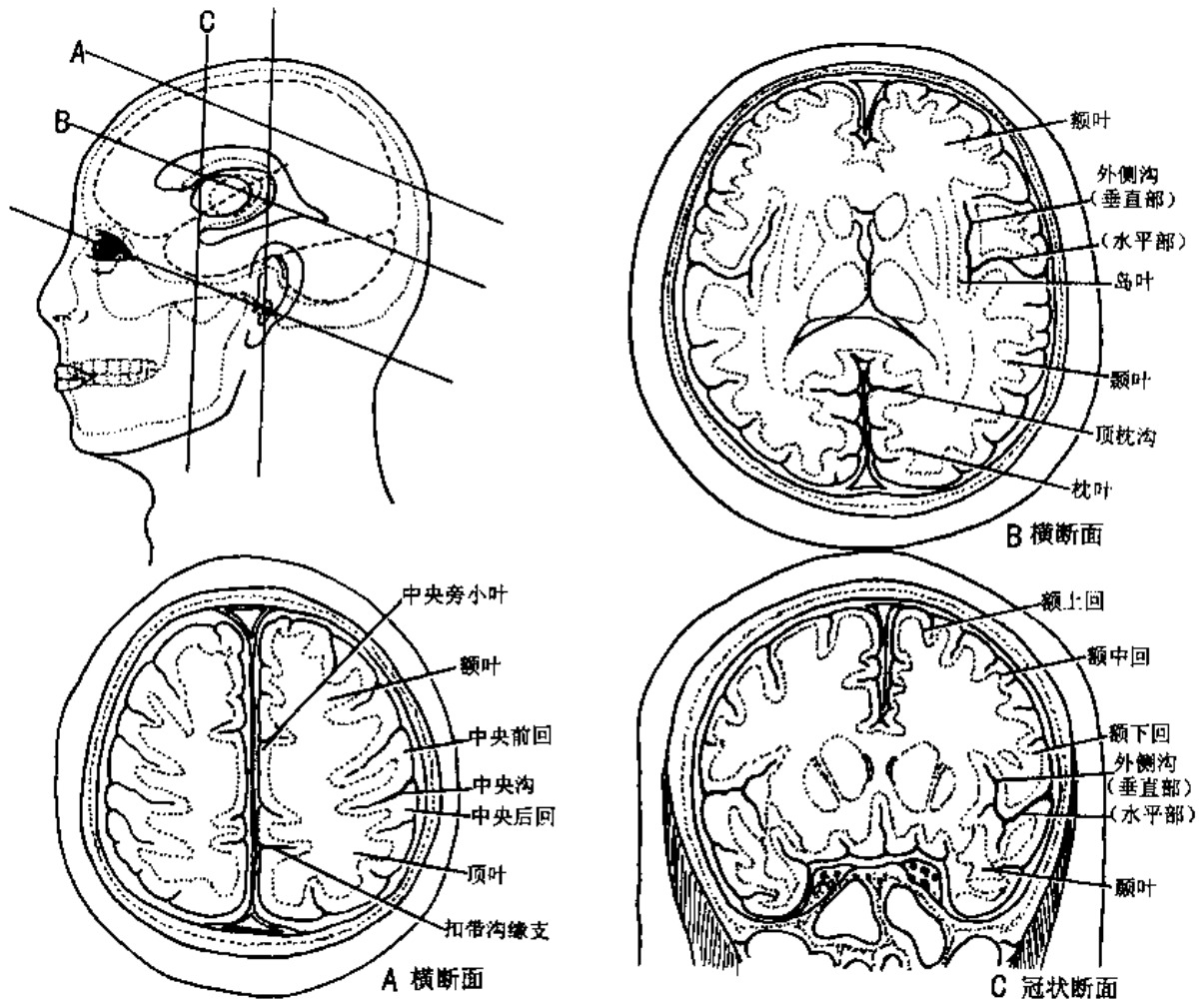


图 1-8 端脑主要沟的断面表现

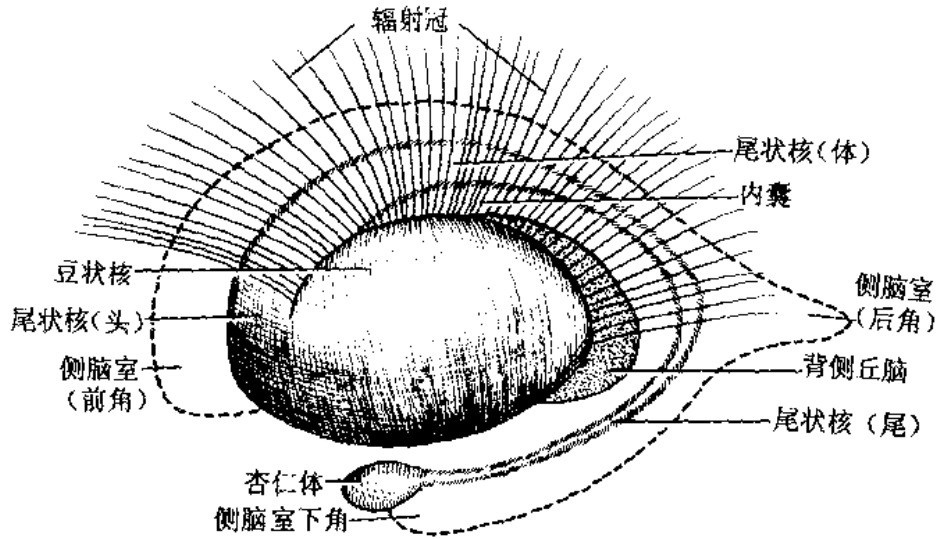


图 1-9 基底核与侧脑室内囊、背侧丘脑示意图

豆状核位于背侧丘脑的外侧,其外侧部为壳,内侧部是苍白球。屏状核居豆状核与岛叶皮质之间,为一菲薄的灰质板(图 1-49~52)。杏仁体居颞叶钩的深面,侧脑室下角前端的前方。

(2)白质:包括联络纤维、连合纤维和投射纤维三类。

联络纤维联系同侧半球的叶和回。

连合纤维联系两侧大脑半球,包括胼胝体、前连合和穹窿(图 1-10)。胼胝体为半球纵裂底部的弓状白质带,在大脑正中矢状面上,从前向后分为嘴、膝、干和压部四部分。膝部纤维联系两侧额叶,称前钳或额钳;压部纤维联系两侧枕叶,称后钳或枕钳;干部纤维进入额、顶、颞叶。前连合为穹窿前方横行纤维束,连接两侧嗅球及颞叶。穹窿为海马至乳头体的弓状纤维束,两侧穹窿在胼胝体下方靠拢前行,部分越过中线连接对侧海马,称穹窿连合。

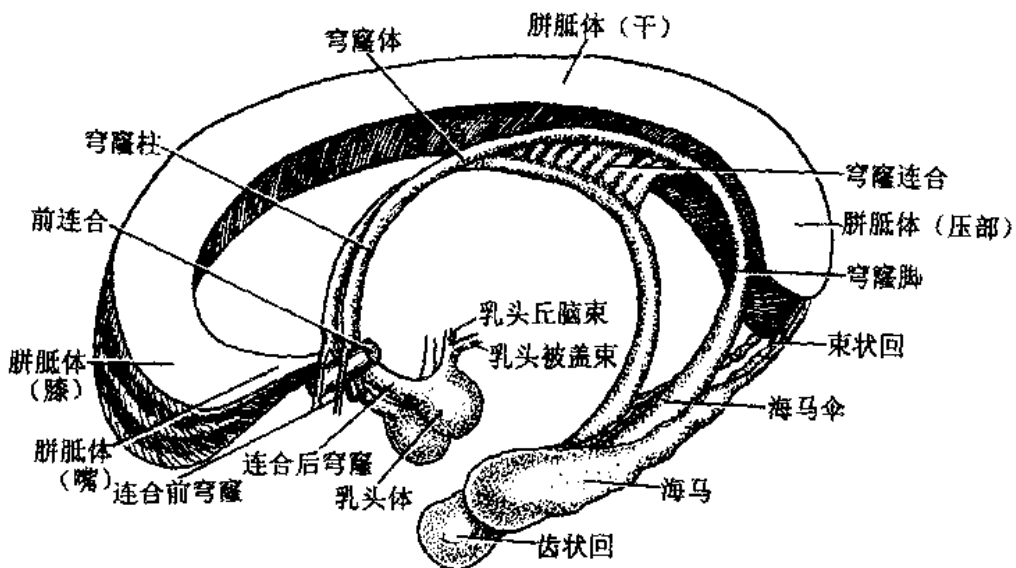


图 1-10 胼胝体、前连合及穹窿

投射纤维是联系大脑皮质与皮质下中枢的上、下行纤维,包括内囊、外囊和最外囊。投射纤维大部分穿经内囊(图 1-11),小部分经外囊和最外囊。内囊位于尾状核、背侧丘脑与豆状核之间,分为前肢、膝和后肢三部分。外囊位于豆状核与屏状核之间。最外囊居屏状核与岛叶皮质之间(图 1-49~52)。

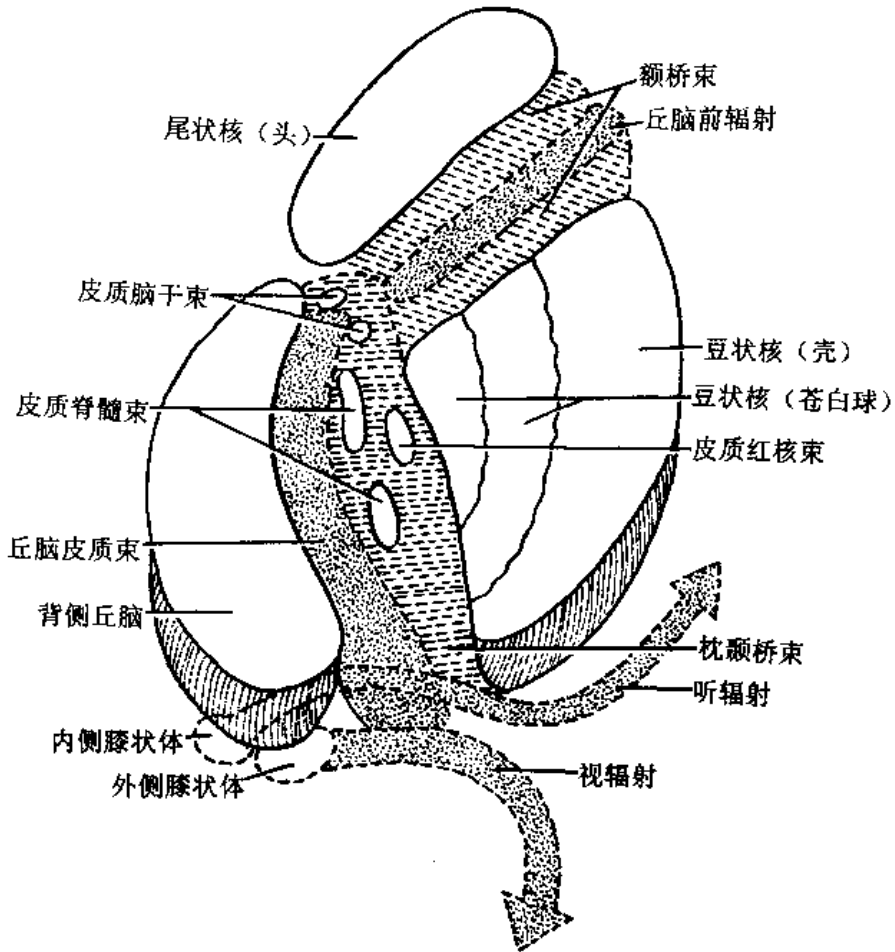


图 1-11 内囊模式图

(3)侧脑室:位于大脑半球内,借室间孔与第三脑室相通。侧脑室围绕尾状核,弯曲呈弧形,从前向后下分为前角、中央部、后角和下角(图 1-12)。前角自室间孔向前伸入额叶,冠状切面呈三角形,顶为胼胝体,内侧为透明隔前部,底为尾状核头,前端达胼胝体膝后面,距额极 3~4cm;中央部为自室间孔向后延伸至胼胝体压部的水平裂隙,顶为胼胝体,内侧为透明隔后部,底为穹窿、背侧丘脑上面和尾状核等;后角伸入枕叶,向后逐渐变细,其长度变异较大,顶和处侧壁为胼胝体,内侧壁上上部是胼胝体枕钳形成的后角球,下部为距状沟内陷形成的禽距;下角最长,在背侧丘脑后下方弯向前下进入颞叶,其外侧壁为胼胝体,顶由胼胝体、尾状核尾和杏仁体等构成,底为海马、海马伞和侧副隆起等。下角后部与后角结合处呈三角形,称侧脑室三角区。侧脑室脉络丛位于中央部、下角和三角区,经室间孔与第三脑室脉络丛相连,是产生脑脊液的主要部位。

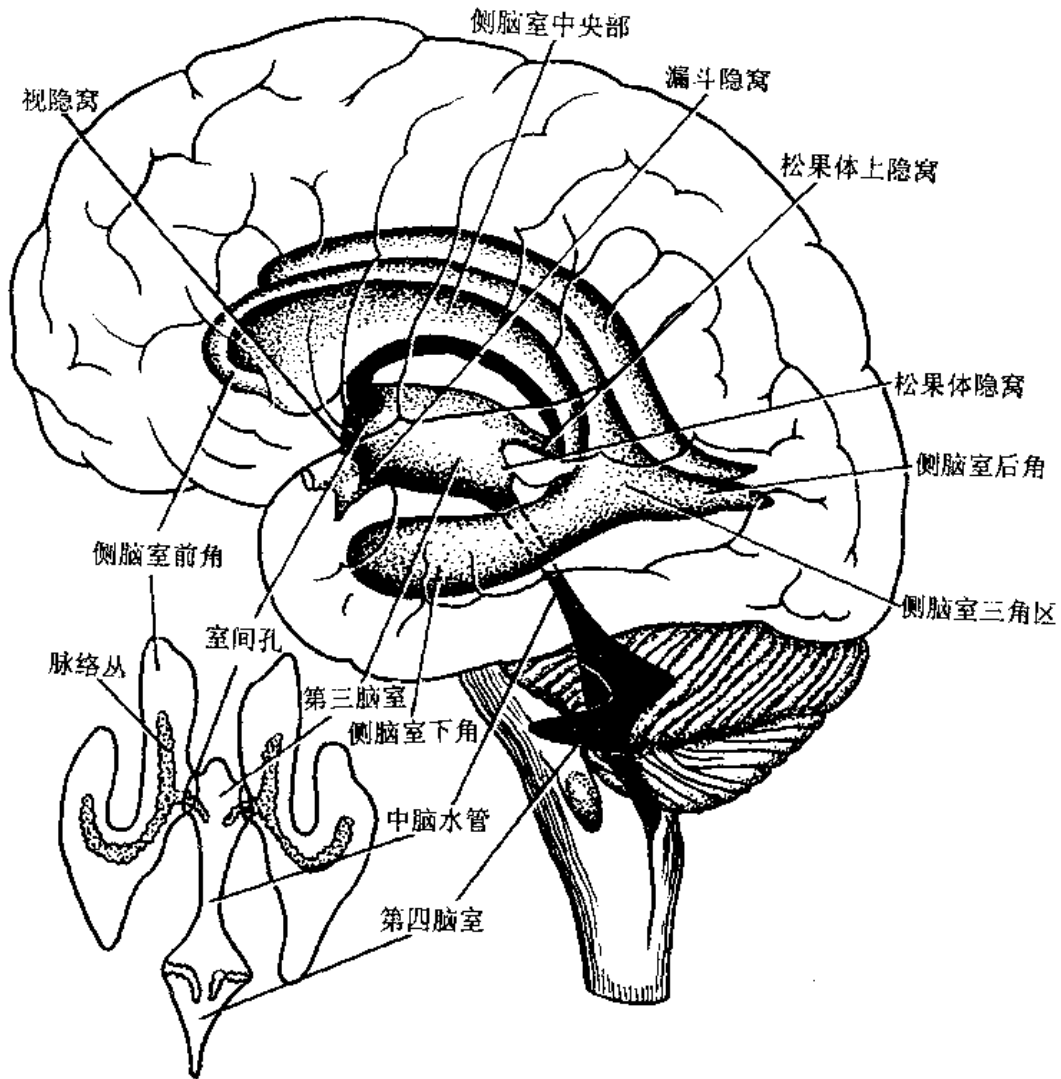


图 1-12 脑室系统投影图

(二) 间脑

间脑位于中脑上方, 两侧大脑半球之间, 包括背侧丘脑、上丘脑、下丘脑、底丘脑和后丘脑五个部分; 间脑内腔为第三脑室(图 1-4、13)。

1. 背侧丘脑 由两个卵圆形的灰质团块借丘脑间粘合连接而成。其向下借底丘脑与中脑相接, 上方有侧脑室脉络丛附着及穹窿弯过, 外侧邻内囊膝和后肢, 内侧构成第三脑室侧壁。

2. 上丘脑 位于第三脑室后上方, 由丘脑髓纹、缰三角、缰连合及松果体构成(图 1-13)。正常成人松果体常见钙化, CT 扫描时, 表现为第三脑顶后方的高密度影。

3. 后丘脑与底丘脑 后丘脑位于丘脑枕外下方, 包括内侧膝状体和外侧膝状体。底丘脑位于间脑和中脑被盖的过渡区, 内含底丘脑核和部分红核、黑质。

4. 下丘脑 包括垂体与漏斗、视交叉与视束、灰结节与乳头体等。

垂体 垂体位于垂体窝内, 借垂体柄经膈孔与第三脑室底的灰结节连接。垂体的上方隔鞍膈与视神经、视交叉相邻(图 1-4), 若垂体肿大向上可压迫视神经, 出现视觉障碍。垂体的

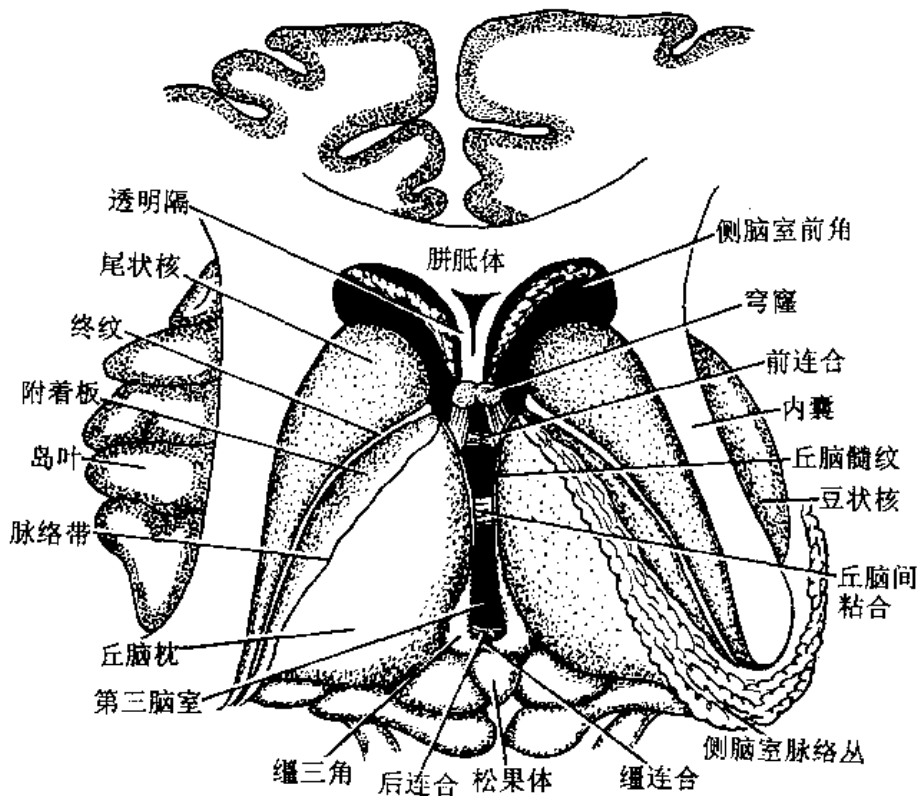


图 1-13 间脑背侧面

下面隔鞍底与蝶窦相邻,如垂体病变侵蚀鞍底,骨质破坏被吸收可累及蝶窦。垂体的两侧与海绵窦相邻,垂体瘤向外扩展可使窦内的颈内动脉受压移位,若累及由此通过的脑神经,可出现相应的神经损伤症状。

垂体一般为椭圆形或圆形,其上面多凹陷或平坦,前者的出现率可随年龄的增长而增高;下面为近半圆形,与鞍底的形状一致。垂体的大小(长×宽×高)为 $9.9\text{mm} \times 13.9\text{mm} \times 5.5\text{mm}$,其高度一般为女性>男性。女性垂体的高度可因月经周期和卵巢功能状态的不同而有变化,而男性一般变化不大。临床影像检查常把测量垂体高度作为诊断垂体瘤的主要方法。男性垂体高度 $>6.5\text{mm}$ 为可疑,超过 7.7mm 为异常;女性按“垂体高度+年龄 $\times 1/20$ ”的公式计算,结果若 $>9\text{mm}$ 为可疑,超过 10mm 为异常。

垂体的血供十分丰富。垂体前、后叶分别由垂体上、下动脉供血,垂体柄几乎全由上动脉供应,但其下部受双重供应。由于垂体下动脉起自颈内动脉主干的后端,而上动脉则来自其远端,故后叶比前叶先接受血供。因此,MRI钆快速增强扫描时,垂体增强顺序依次为:后叶、垂体柄、前叶(近垂体柄处)、前叶远侧部和外侧部(图 1-14)。此点有助于对局部缺血造成的垂体机能减退提供诊断依据。

视交叉与蝶鞍及垂体的关系并不十分恒定,其中以视交叉位于鞍膈和垂体上方者居多数,占 87.0% (正常型),少数位于鞍结节的前上方(前置型)和鞍背或其后方上方(后置型),后两者出现率分别为 3.0% 和 10.0% (图 1-15)。

由于视交叉的位置不同,垂体瘤所引起的视觉障碍也不同,如前置型者,肿瘤可先压迫视交叉后部,导致黄斑视力受损。由于视交叉与蝶鞍之间有一定距离($1\sim 10\text{mm}$),故垂体瘤不

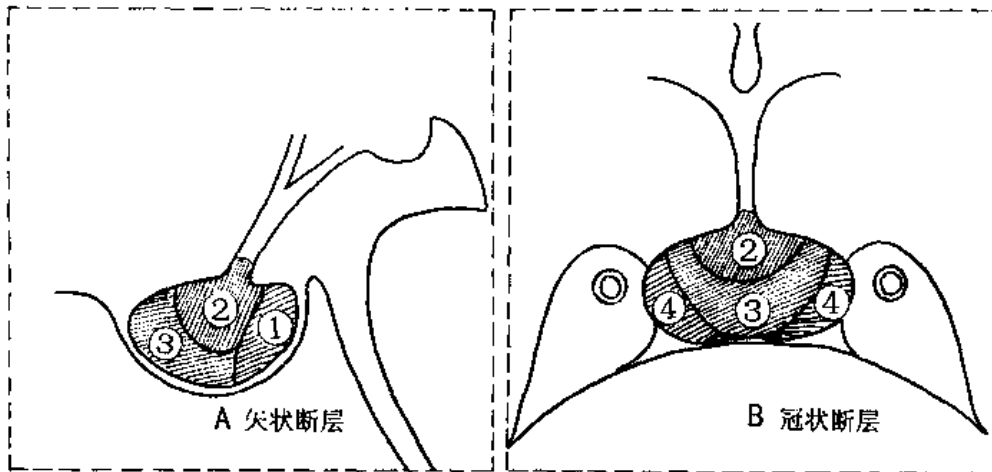


图 1-14 垂体强化顺序

1. 后叶 2. 垂体前叶与漏斗连接部 3. 前叶远侧部 4. 垂体外侧部

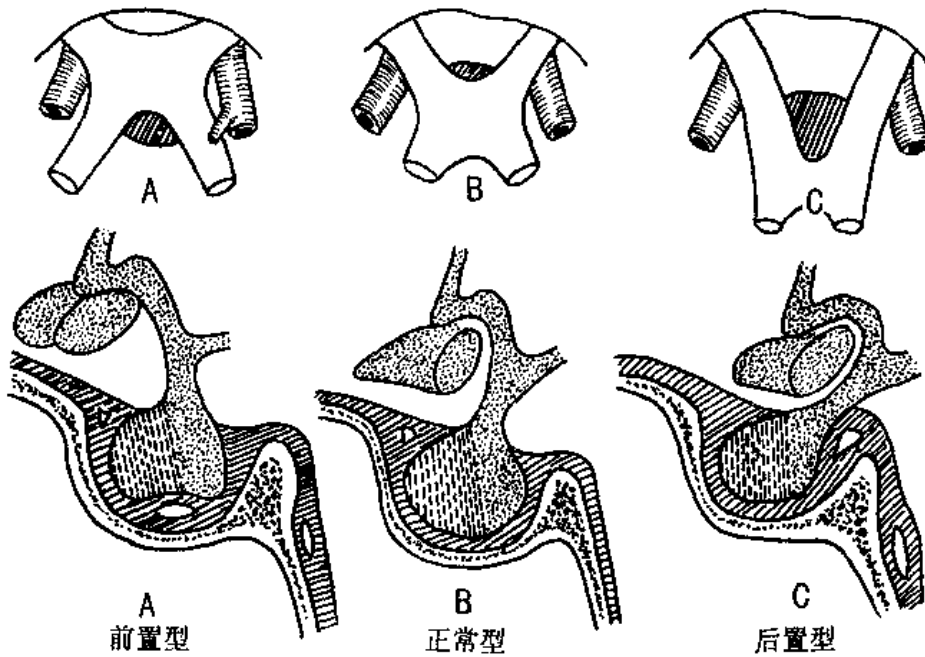


图 1-15 视交叉与蝶鞍的位置关系

大时,一般不会出现视交叉受压表现。

灰结节与乳头体依次位于视交叉后方。

5. 第三脑室 是位于间脑中呈矢状位的狭窄腔隙。其顶为脉络组织;底为下丘脑(由前向后依次为视交叉、灰结节、漏斗和乳头体);前壁为前连合和终板;后壁为缢连合、松果体和后连合;侧壁为背侧丘脑和下丘脑。第三脑室伸入终板与视交叉之间形成视陷窝,伸入漏斗形成漏斗隐窝,伸入松果体柄上、下板之间形成松果体陷窝,伸入松果体上方形成松果体上隐窝。第三脑室向前上借室间孔与侧脑室相通,向后下经中脑水管通第四脑室(图 1-12)。

(三) 脑干

脑干自下而上由延髓、脑桥、中脑三部分组成(图 1-16)。

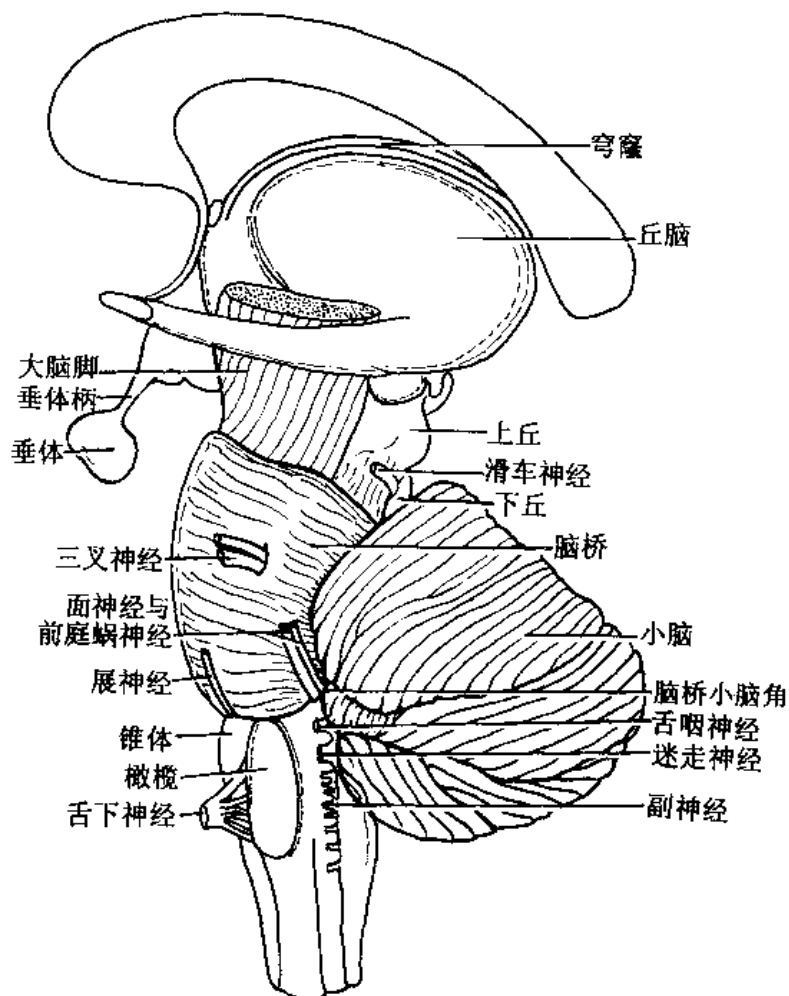


图 1-16 脑干外形

1. 延髓 腹侧面正中有前正中裂,裂的下部有锥体交叉,裂的两侧从前向后依次为锥体、橄榄、小脑下脚、楔束结节和薄束结节。橄榄前沟有舌下神经的根丝附着,橄榄后沟自上而下有副神经、迷走神经和舌咽神经的根丝附着。

2. 脑桥 居脑干中部,腹侧面的中线上有纵行的基底沟,容纳基底动脉。腹侧面下缘与延髓之间的沟里自内向外有展神经、面神经、前庭蜗神经附着;腹侧面向两侧逐渐变窄,移行为小脑中脚,移行处有三叉神经附着。

3. 中脑 腹侧面为一对大脑脚,两脚之间的凹陷为脚间窝,内有动眼神经穿出;背侧面为四叠体,滑车神经从下丘下方穿出。大脑脚和四叠体均是中脑断层解剖的特征结构。中脑水管是位于中脑背侧面的细长管道,上连第三脑室,下通第四脑室;其中部宽,上、下两端窄,呈略向后的弧形。

4. 第四脑室 第四脑室是位于延髓、脑桥与小脑之间的室腔,形似帐篷(图 1-4)。其底为菱形窝;顶的前部为小脑上脚和前髓帆,后部为后髓帆和第四脑室脉络组织。第四脑室的上角借中脑水管通第三脑室,下角连脊髓中央管,两个外侧角突向脑干与小脑之间形成小脑外侧隐窝,其末端的开口称外侧孔。第四脑室借两个外侧孔和一个正中孔通蛛网膜下腔。

(四)小脑

小脑位于颅后窝,借上、中、下三对脚与脑干相连。小脑的中间部缩窄、卷曲,称小脑蚓;两侧部膨大为小脑半球。小脑表面的沟裂可作为识别小脑叶的标志,MRI扫描可清晰显示。原裂位于小脑上面的前部,自小脑蚓斜向前外,此裂以前为小脑前叶,以后为后叶。水平裂位于小脑上面的后部,呈水平走向;此裂以前为上半月叶,后下为下半月叶。蚓垂两旁的小脑半球向下伸出舌状突起,称小脑扁桃体,邻近枕骨大孔。当颅脑外伤或颅内肿瘤等疾病导致颅内压增高时,小脑扁桃体可嵌入枕骨大孔,形成小脑扁桃体疝,压迫延髓危及生命。

二、脑的被膜

脑的表面包裹有三层被膜,由外向内依次为硬脑膜、脑蛛网膜和软脑膜,它们形成颅内诸多重要结构。

(一)硬脑膜

硬脑膜坚韧有光泽,由内、外两层构成,内层坚厚,外层即颅骨外膜;它与颅底结合紧密,故颅底骨折常致其撕裂。在某些部位,硬脑膜两层之间形成静脉窦。硬脑膜尚形成一些板状突起,伸入脑各部之间。

1. 大脑镰 呈镰刀形伸入大脑纵裂内,分隔两侧大脑半球。其前端附于鸡冠,后端在中线上连于小脑幕上面,下缘于胼胝体上方游离(图 1-17)。

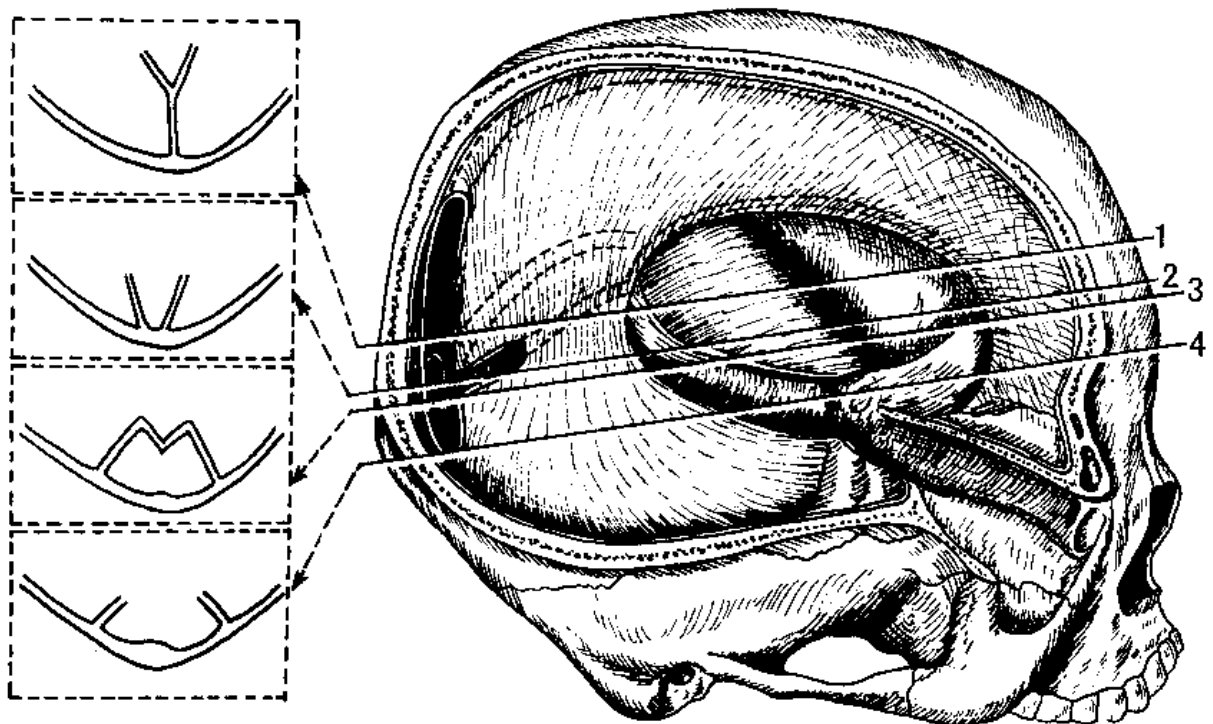


图 1-17 大脑镰、小脑幕及其断面形态

1. 经窦汇上方层面 小脑幕与大脑镰相连呈“Y”形
2. 经窦汇层面 小脑幕呈“V”形
3. 经窦汇下方层面 小脑幕呈“M”形
4. 经窦汇下方层面 小脑幕呈“八”形

2. 小脑幕 又称天幕,形似帐篷,伸入小脑与大脑半球颞、枕叶之间(图 1-17)。其内侧部较陡直,构成幕顶;外侧部较水平,覆盖小脑半球的上方。小脑幕前外侧缘附着于颞骨岩部上缘和前床突,后外侧缘附着于横窦沟;前内侧缘游离凹陷呈“U”形,其两侧向前附着于后床突,称幕切迹(Pachioni 孔),内有中脑通过(图 1-18)。幕切迹与中脑周围之间的空隙称小脑幕间隙,内有脑池环绕。小脑幕间隙的前部位于鞍背和大脑脚之间,容纳脚间池、动眼神经和基底动脉;间隙的后部位于四叠体至切迹凹缘,容纳四叠体池、大脑大静脉和小脑半球的前叶;间隙的两侧部位于中脑外侧面与幕切迹内侧缘之间,容纳环池、大脑后动脉和滑车神经等;间隙的上方毗邻海马旁回及钩。当幕上病变引起颅内压增高时,海马旁回及钩可被挤入幕切迹,形成小脑幕切迹疝,压迫动眼神经和大脑脚。小脑幕在轴位 CT 扫描时表现为多种形态(图 1-17)。

3. 小脑镰 居正中矢状位,为伸入小脑两半球后部之间的镰状隔膜。

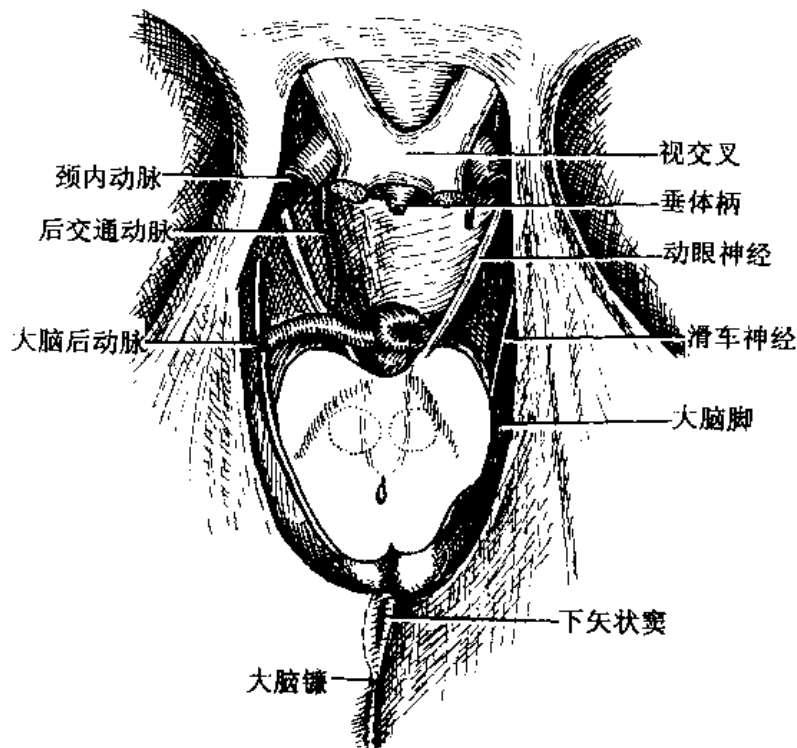


图 1-18 小脑幕切迹及其邻近结构

4. 鞍膈 为颅底的硬脑膜覆盖在垂体窝上方的隔膜状结构,分隔蝶鞍与颅腔(图 1-20)。鞍膈中央有一小孔,称膈孔,有垂体柄通过。正常鞍膈下凹或平直,若上凸可能为垂体病变扩张所致。有部分人鞍膈不完整,若蛛网膜下腔异常扩张并突入鞍内,使鞍内充满脑脊液,则垂体被压于鞍底,CT、MRI 图像上出现空蝶鞍。

5. 硬脑膜窦(图 1-19) 由分开的两层硬脑膜内衬内皮细胞形成,损伤时止血困难,易形成血肿。

上矢状窦:位于大脑镰上缘,前起自盲孔,向后注入枕内隆凸内面的窦汇。

下矢状窦:位于大脑镰下缘,行径与上矢状窦一致,向后续于直窦。

直窦:在小脑幕与大脑镰连接处,由大脑大静脉与下矢状窦汇合而成,向后通入窦汇。

横窦:左右各一,位于枕骨的横窦沟内,是小脑幕外侧缘附着处。其内侧连窦汇,外侧续

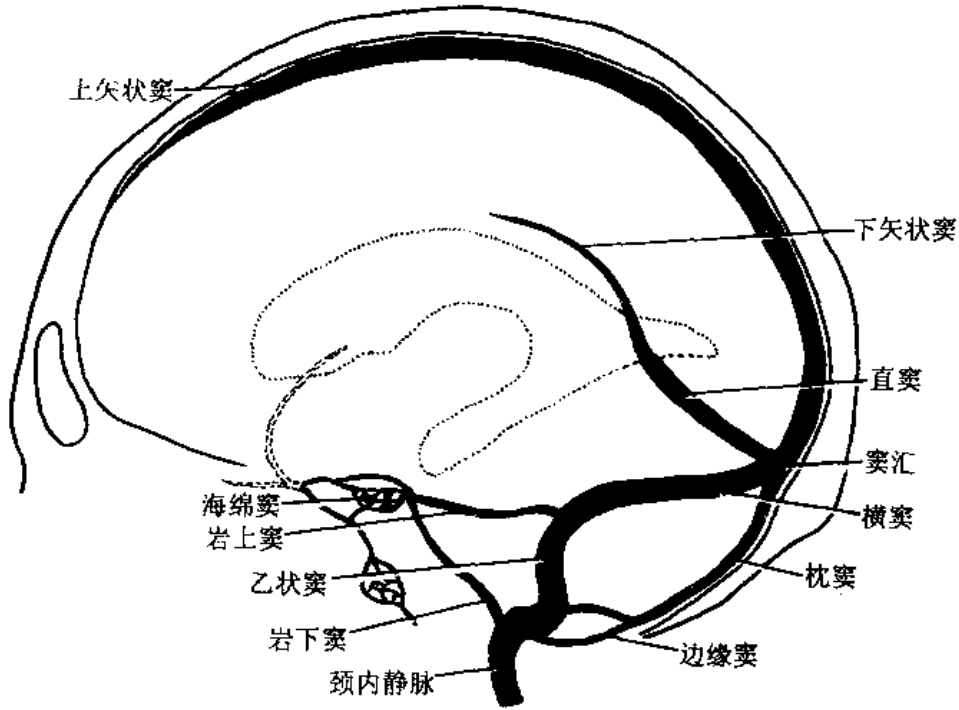


图 1-19 硬脑膜窦

乙状窦。

乙状窦:左、右各一,居乙状沟内,内侧连横窦,向前内侧在颅底颈静脉孔处续于颈内静脉。

海绵窦:为硬脑膜两层间不规则的腔隙,位于蝶鞍两侧,向前达眶上裂的内侧部,向后至颞骨岩部的尖端。两侧海绵窦经前、后海绵间窦相连通。

海绵窦上壁与额叶邻接,下壁毗邻蝶窦,内侧壁紧靠蝶鞍,外侧壁与颞叶相邻。动眼神经、滑车神经、三叉神经的眼神经与上颌神经、展神经及颈内动脉穿经海绵窦(图 1-20)。

在颅底尚有岩上窦、岩下窦、枕窦和边缘窦等(图 1-19)。

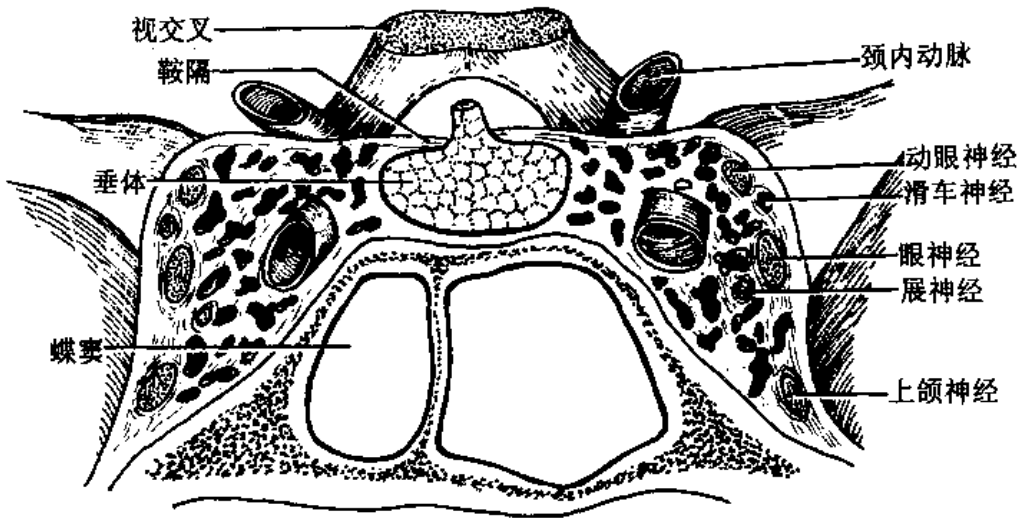


图 1-20 海绵窦(冠状断面)

(二) 脑蛛网膜

脑蛛网膜薄而透明,无血管、神经,它与硬脑膜之间的腔隙称硬膜下隙,与软脑膜之间有蛛网膜下隙。蛛网膜下隙在某些部位扩大,称蛛网膜下池,临床亦称脑池。蛛网膜下池数目不定,命名不一,彼此交通,无明显界限,且个体差异较大。重要的蛛网膜下池分述如下(图 1-21)。

1. 延髓池 位于斜坡下部与延髓腹侧面之间。池内有基底动脉起始部,舌咽、迷走、副神

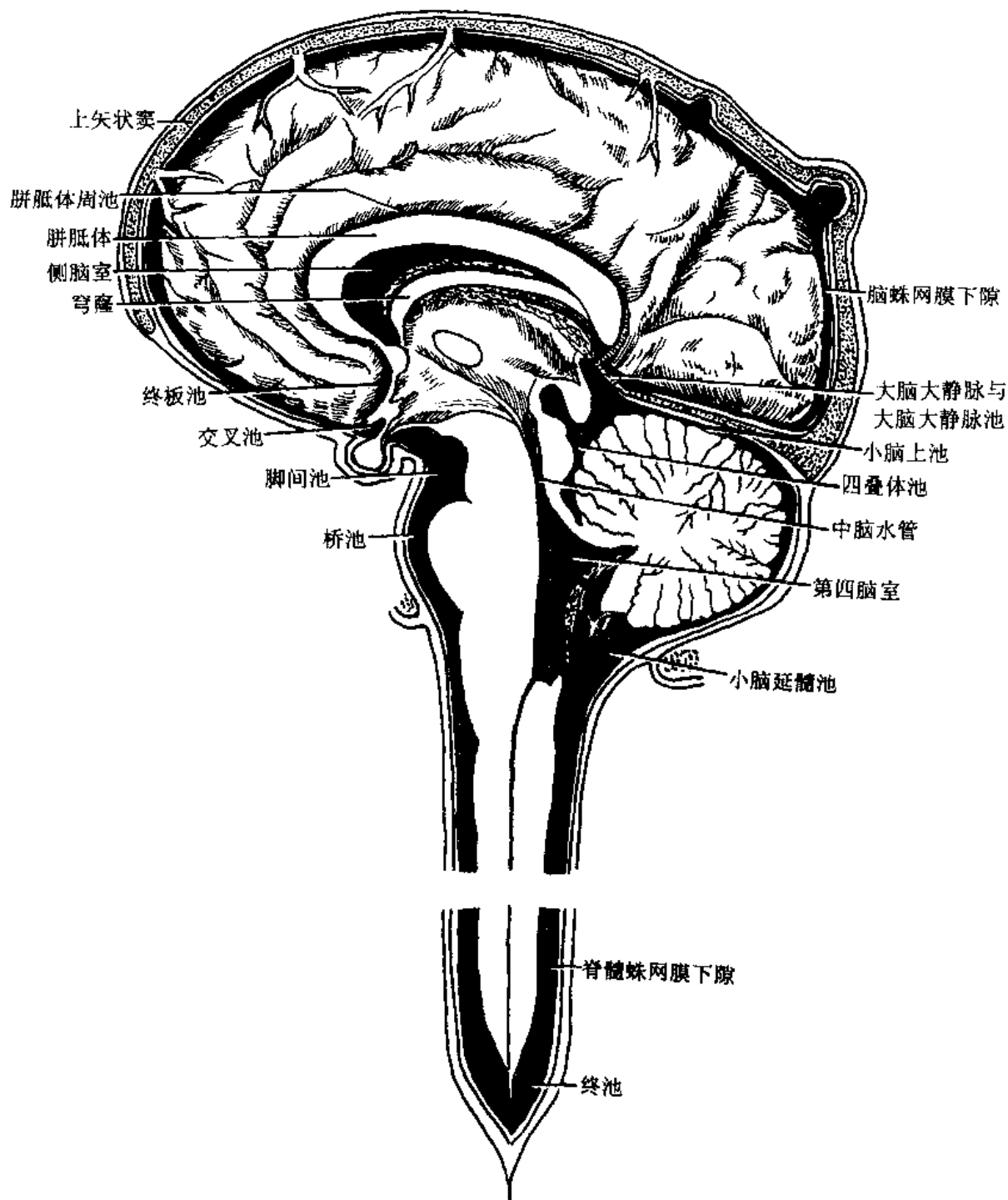


图 1-21 脑室与蛛网膜下池

经及舌下神经等。

2. 小脑延髓池 位于颅后窝的后下部,影像解剖学称其为枕大池。其上界为小脑下面,前界为延髓背侧面,后界为枕鳞的下部。此池高度平均为 28(15~60)mm,在枕骨大孔附近深度平均为 6(2~10)mm。当此池极度扩大时称“大池”(出现率为 0.4%)。此池向前经小脑溪通第四脑室,向两侧经延髓侧面通延髓池。

3. 小脑溪 位于小脑蚓部的下方,两侧小脑扁桃体之间,为一狭窄的裂隙。它向后通小脑延髓池,向前通第四脑室。

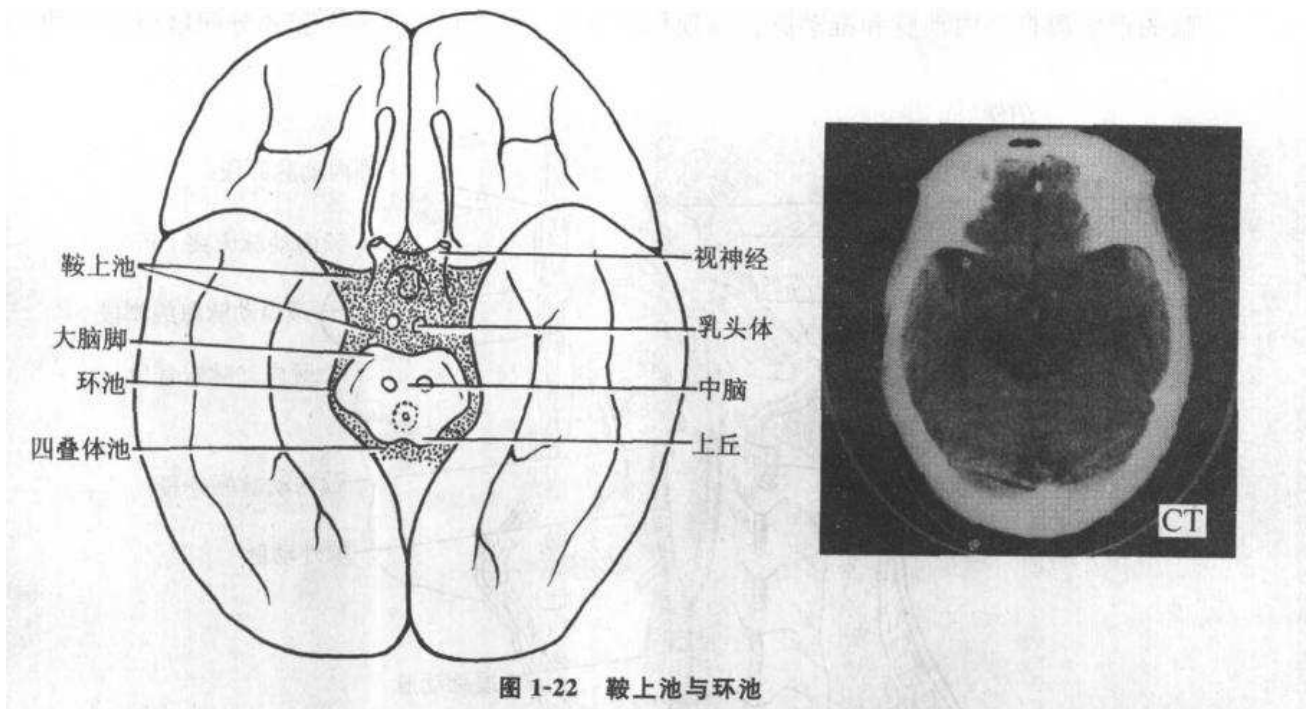
4. 脑桥小脑角池 前外侧界为颞骨岩部内侧部,后界为小脑中脚和小脑半球,内侧界为脑桥基底部下部和延髓上外侧部,池内有面神经和前庭蜗神经。此池向前内侧通桥池。

5. 桥池 位于脑桥腹侧面与枕骨斜坡之间,扁而宽阔,池内中线上有基底动脉通过。此池向两侧通脑桥小脑角池。

6. 脚间池 位于鞍背与中脑脚间窝底之间,池内有动眼神经和大脑后动脉环内段通过。此池向后下通桥池,向前上通交叉池。

7. 交叉池 位于蝶鞍上方,环绕视交叉周围,池内有视交叉。此池向后通脚间池,向前上通终板池。

8. 鞍上池 蝶鞍上方的交叉池、脚间池和桥池前部在轴位横断扫描时的共同显影,影像学称之为鞍上池。池内有基底动脉环、鞍背、垂体柄与漏斗、视交叉与视束等结构(图 1-22)。



9. 终板池 位于终板前方,胼胝体嘴的下方,是一条纵行的狭长裂隙。此池向后下通交叉池。

10. 大脑脚池 位于两侧大脑脚底的前外侧,此池向外侧通环池。大脑后动脉在池内环绕大脑脚底。

11. 环池 围绕中脑两侧大脑脚的外侧面,向前通脚间池,向后通四叠体池。

12. 四叠体池 位于中脑四叠体背面与小脑上蚓部前缘之间。此池向上延伸续于大脑大

静脉池。

13. 中间帆腔 又称第三脑室上池。位于第三脑室顶的上面,海马连合的下方。它是一个尖端朝前的三角区,此腔向后下经胼胝体压部的下方通大脑大静脉池。

14. 大脑大静脉池 位于第三脑室后方,上抵胼胝体压部下缘。池内前部有松果体,后上部有大脑大静脉。此池向前上方通中间帆腔,向下连四叠体池。

15. 小脑上池 位于小脑上蚓部与小脑幕顶之间,宽而扁。此池向前与四叠体池相续。

16. 胼胝体周池 围绕胼胝体外周,池内有大脑前动脉主干。此池向前与终板池相连,向后与四叠体池相续。

17. 大脑纵裂池 位于两侧大脑半球之间,大脑镰的两侧,内有大脑前、后动脉。

18. 大脑外侧窝池 位于额叶眶回与颞极之间的外侧沟前端,内含大脑中动脉。

(三)软脑膜

软脑膜薄而富含血管,紧贴脑表面并深入至沟、裂内,起着营养脑的重要作用。在脑室的一些部位,软脑膜夹带着血管及脑室壁的室管膜上皮形成脉络组织,脉络组织中的血管反复分支成丛,连同其表面的软脑膜和室管膜上皮突入脑室,形成脉络丛。

三、脑 血 管

(一)脑的动脉

脑的动脉源自颈内动脉和椎动脉。以顶枕沟为界,大脑半球前 2/3 和部分间脑由颈内动

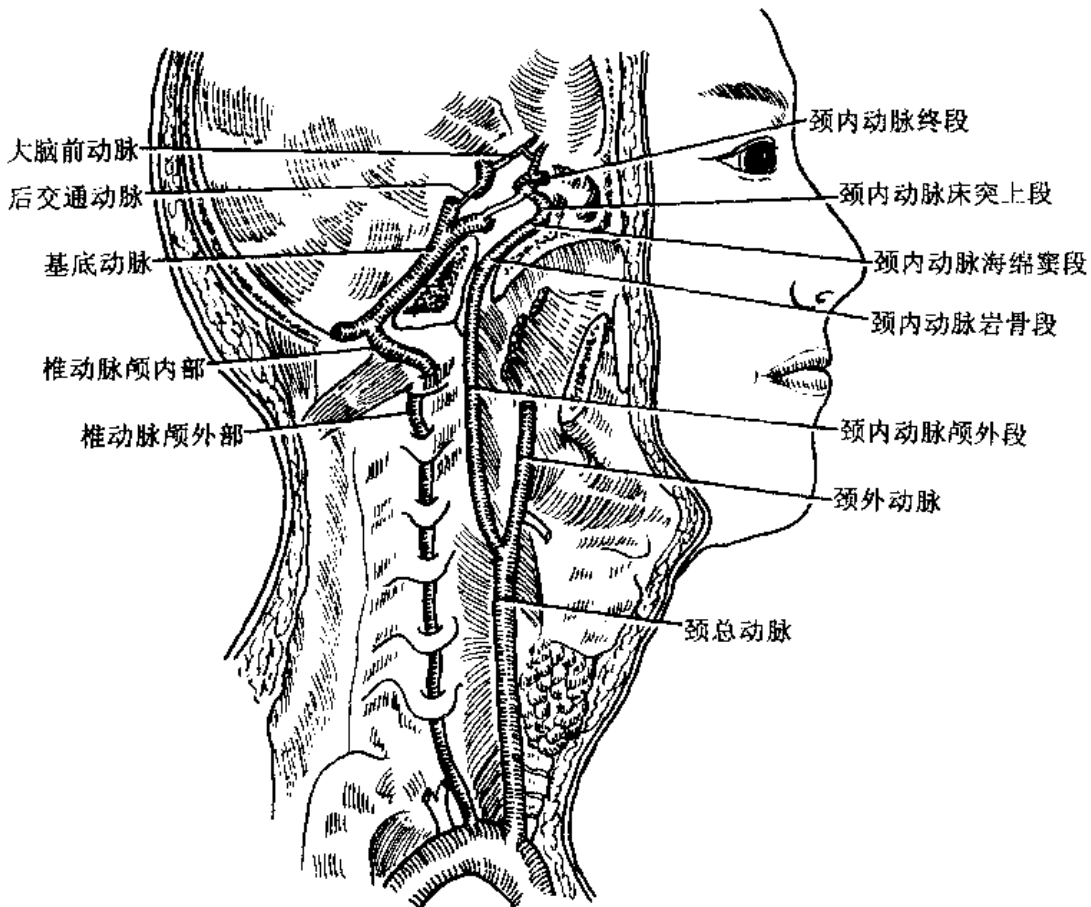


图 1-23 颈内动脉与椎动脉的行程

脉供应;大脑半球后 1/3、部分间脑、脑干和小脑由椎动脉供应。故临床上常把脑的动脉分归两个系统,即颈内动脉系和椎-基底动脉系,它们在脑底面以 Willis 环构通(图 1-23,24)。

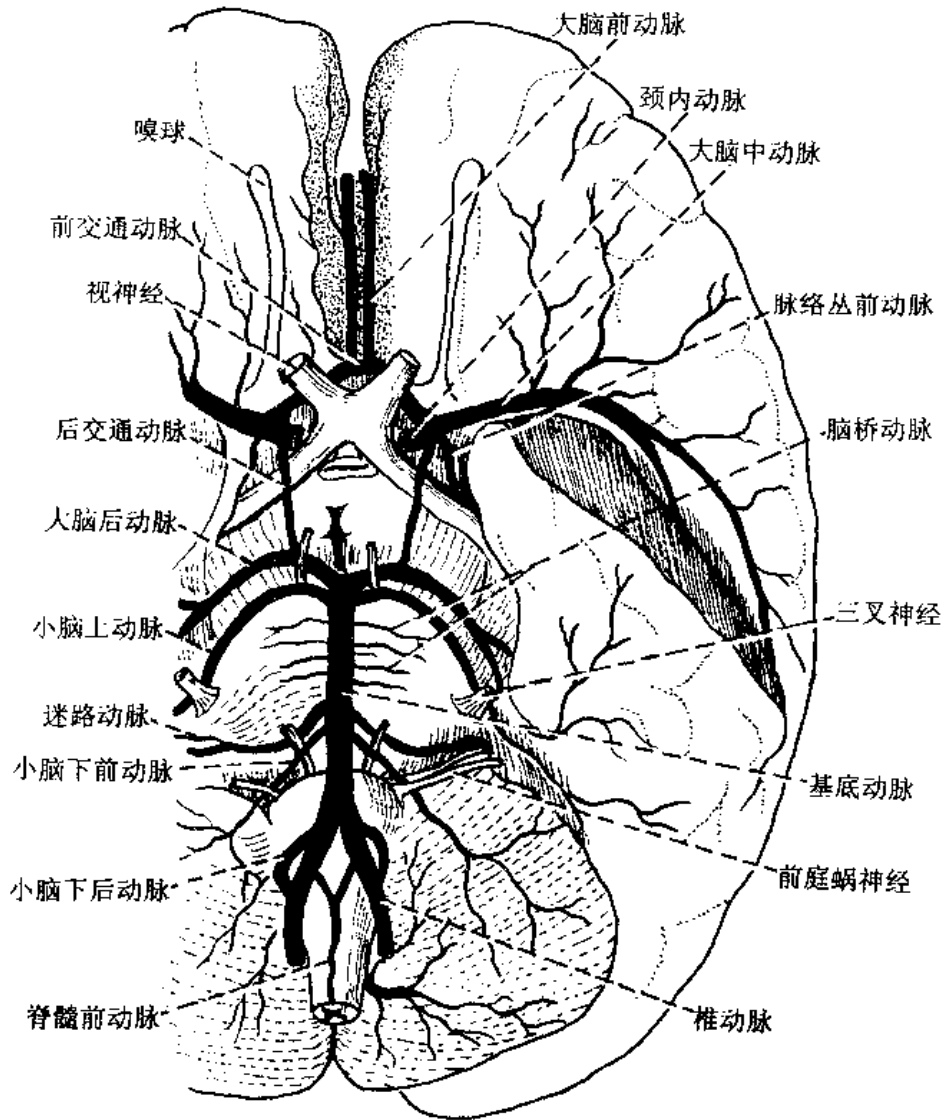


图 1-24 脑底面的动脉

1. 颈内动脉系

(1) 颈内动脉的行径和分段:颈内动脉起自颈总动脉,分为颅外段和颅内段(图 1-23)。颅内段行径弯曲,毗邻复杂,分支多;依其行径可分为岩骨段、海绵窦段、膝段、床突上段和终末段等五段,X 线造影时分别称 C_5 、 C_4 、 C_3 、 C_2 、 C_1 (图 1-23,25)。

岩骨段(C_5):为颈内动脉从颈动脉管外口至入海绵窦之前止,大部分居颞骨岩部的颈动脉管内;在岩尖处穿颈动脉管内口入颅中窝,至破裂孔上方贴三叉神经节内侧穿硬脑膜续为海绵窦段。

海绵窦段(C_4):位于海绵窦内,行径曲折,与蝶窦侧壁和动眼神经、滑车神经、三叉神经的眼神经及展神经关系密切(见图 1-20)。

膝段(C_3):又称虹吸弯,位于前床突附近,为海绵窦段和床突上段之间的转折部分,呈“C”

形弯曲。此段向前发出眼动脉。

床突上段(C₂):位于前、后床突连线的稍上方,为膝段向后外侧的延续。此段行于交叉池内,又称“池段”。

终末段(C₁),为颈内动脉参与构成 Willis 环的部分。此段甚短,为床突上段向上方弯曲形成,故又称后膝段。

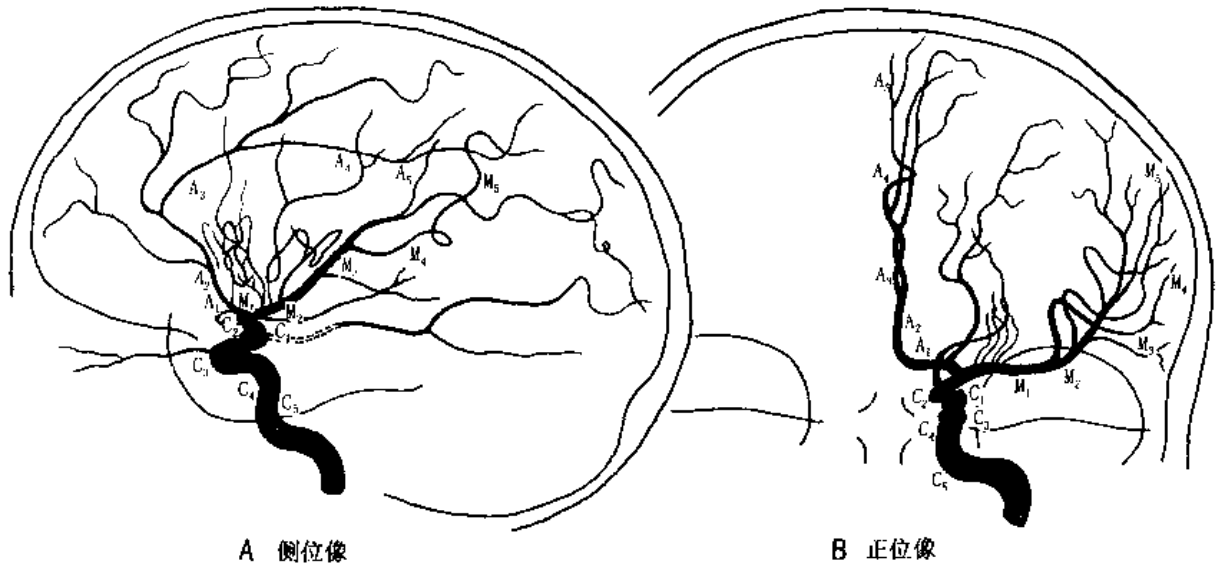


图 1-25 正常颈内动脉系造影

颈内动脉虹吸部,为海绵窦段、膝段和床突上段的合称,其形态多为“U”型和“V”型,少数为“C”型和“S”型(图 1-26)。颈内动脉虹吸部的形态通常随年龄的增长而发生变化,年龄越大,其迂曲度也越大。

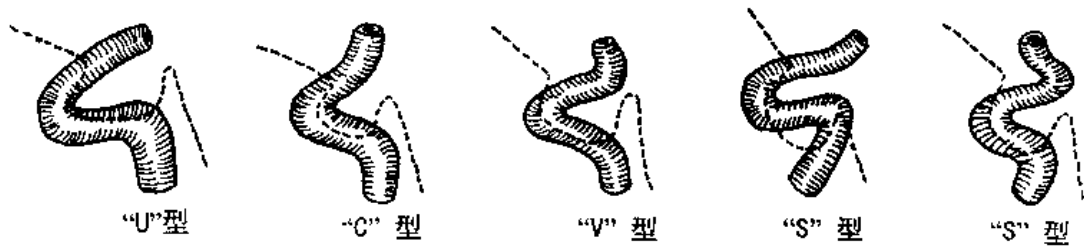


图 1-26 颈内动脉虹吸部形态

(2)颈内动脉的分支:颈内动脉颅内段主要发出眼动脉、后交通动脉、脉络丛前动脉、大脑前动脉和大脑中动脉等五大分支(见图 1-24,25)。

后交通动脉,起自颈内动脉的终末段或终末段与前床突上段的交界处,沿视束下面后行与大脑后动脉吻合;为颈内动脉系与椎-基底动脉系的重要吻合支,此动脉变异较多,有时缺如。

大脑前动脉,起于颈内动脉终末段,行向前内侧,在视交叉前方或上方借前交通动脉与对侧大脑前动脉相连;继而,主干转向后上潜入大脑纵裂池。大脑前动脉按其走行可分为五段,即水平段、上行段、膝段、胼周段和终末段(图 1-24)。X 线造影时分别称 A₁、A₂、A₃、A₄和 A₅(图 1-25)。

水平段(A₁) 为大脑前动脉起始处至前交通动脉处的一段。

上行段(A₂) 为前交通动脉处到胼胝体膝部下方的一段。

膝 段(A₃) 为“C”形环绕胼胝体膝走行的一段。

胼周段(A₄) 在胼胝体沟内从前向后走行, 此段发出的分支称胼缘动脉。

终末段(A₅) 是胼周段在胼胝体压部向后移行的终末部分, 即楔前动脉。

大脑前动脉的皮质支包括眶额动脉、额极动脉、胼周动脉、胼缘动脉、楔前动脉和胼胝体动脉(见图 1-27), 分布于顶枕沟以前的大脑半球内侧面、额叶底面的一部分和额顶叶上外侧面的上部。

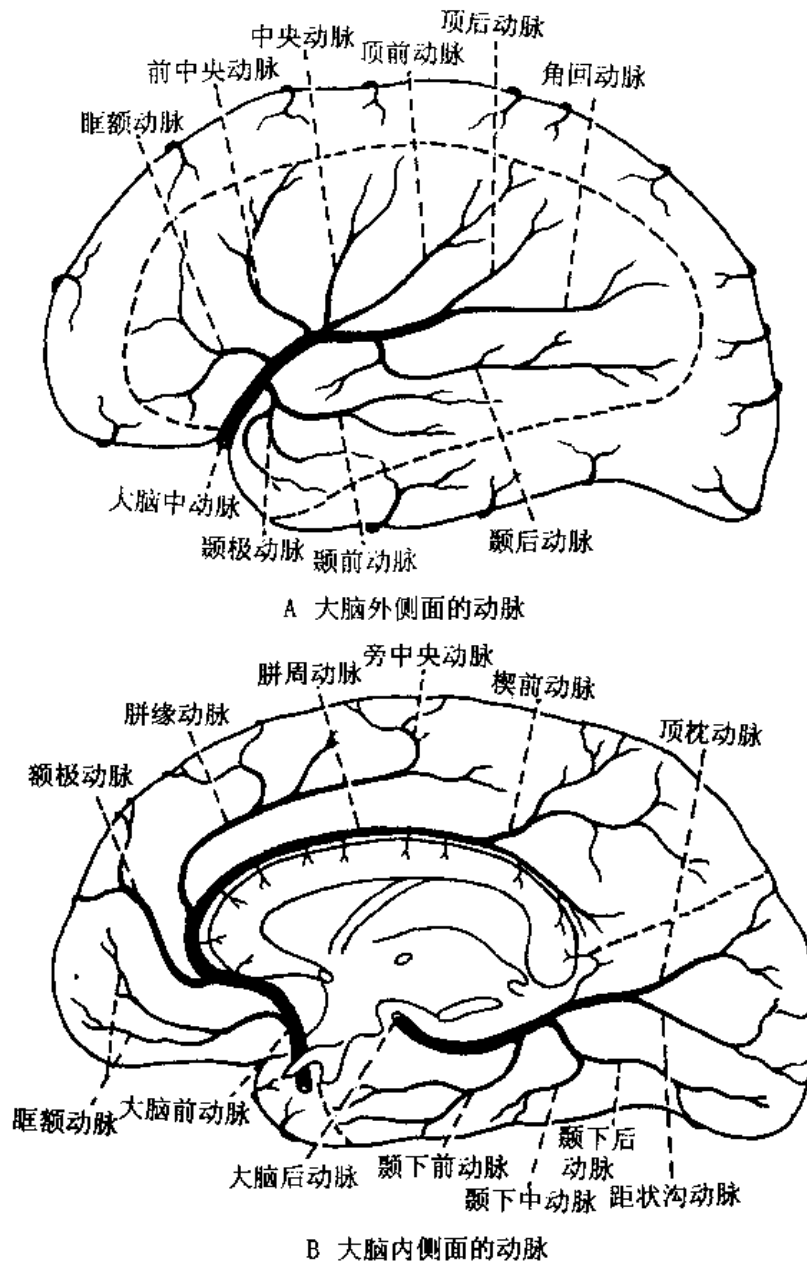
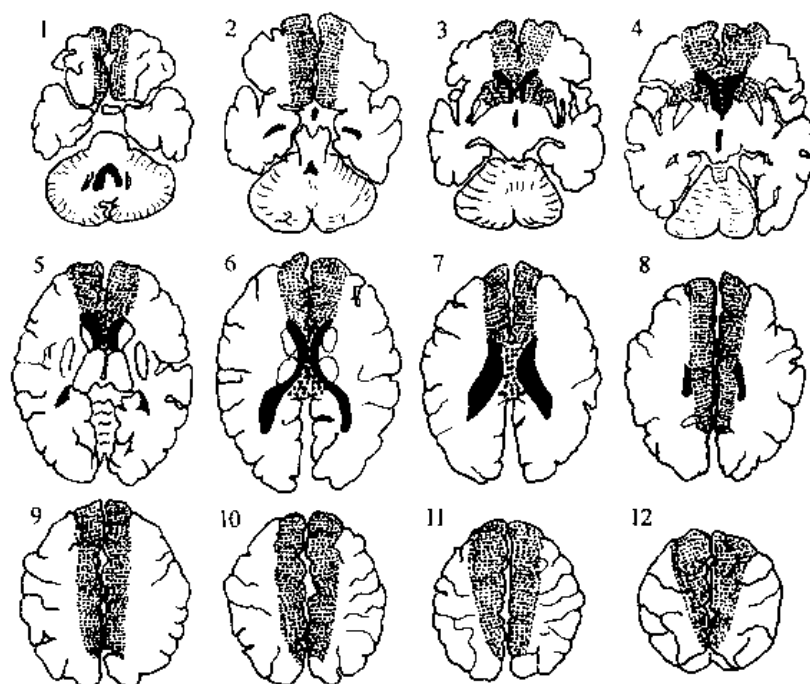
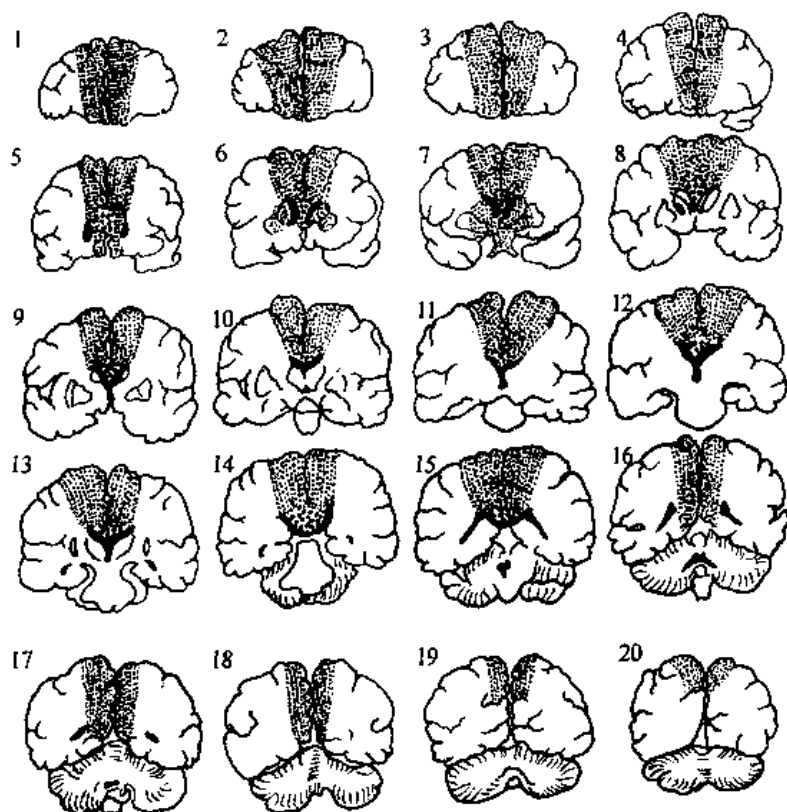


图 1-27 大脑前、中、后动脉的分支分布

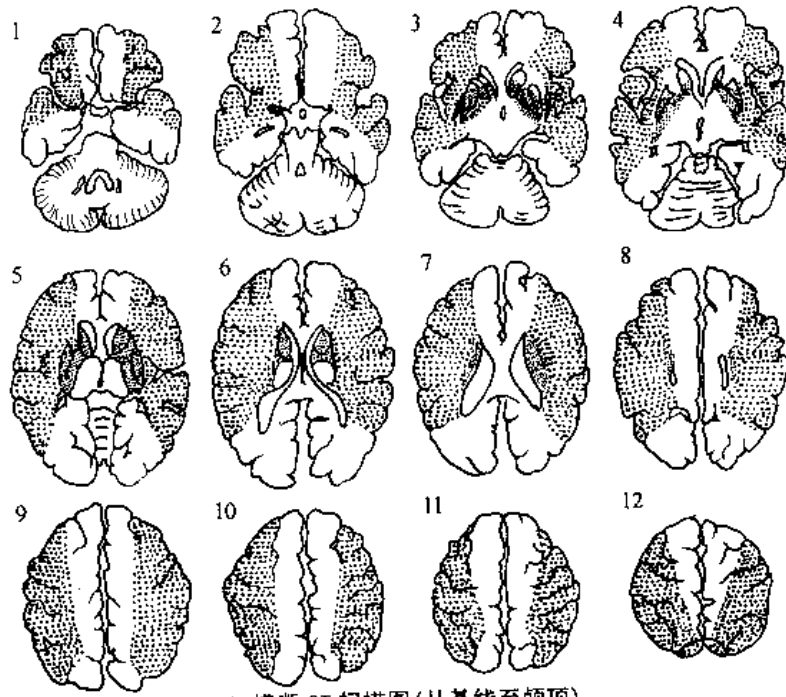


A. 横断 CT 扫描图(从基线至颅顶)

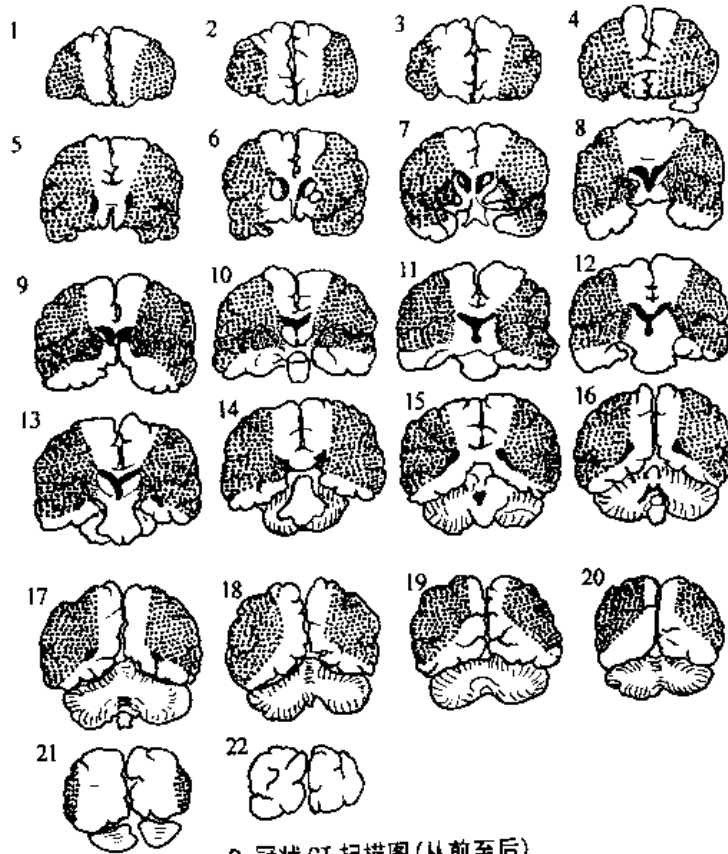


B. 冠状 CT 扫描图(从前至后)

图 1-28 大脑前动脉供血区的断层表现
粗点示内侧豆纹动脉区, 黑斑示胼胝体旁支区, 细点示半球支区



A. 横断 CT 扫描图(从基线至颅顶)



B. 冠状 CT 扫描图(从前至后)

图 1-29 大脑中动脉供血区的断层表现
细点示外侧豆纹动脉区,粗点示半球支区

大脑前动脉发出的中央支即前内侧中央动脉,供应豆状核前外侧部、尾状核前部、内囊前肢和外囊。

了解大脑前动脉供血范围的断层表现有助于脑梗死的定位诊断(图 1-27)。

大脑中动脉:为颈内动脉的直接延续,是颈内动脉分支中最粗大的一支。此动脉在视交叉外下方始于颈内动脉终末段,横过前穿质进入大脑外侧沟。大脑中动脉依其行径可分为五段:即水平段、回转段、侧裂段、分叉段和终末段;X线造影时,分别称 M₁、M₂、M₃、M₄和 M₅(图 1-25)。

水平段(M₁)为大脑中动脉起始处至入外侧沟以前的部分,此段发出前内侧中央动脉。

回转段(M₂)在外侧沟外方,弧形环绕岛叶前端进入外侧沟,续为侧裂段。

侧裂段(M₃)藏于大脑外侧沟内,又称侧裂动脉。此动脉多为 1~3 条干,个别可有 4 条干,故 CT、MRI 扫描时可显示 1~4 个不等的动脉断面。

分叉段(M₄)为大脑中动脉主干从外侧沟上端浅出处至分叉为角回动脉和颞后动脉的一段。

终末段(M₅)即大脑中动脉的终末支——角回动脉。

大脑中动脉的皮质支有眶额动脉、前中央动脉、中央动脉、顶前动脉、顶后动脉、角回动脉、

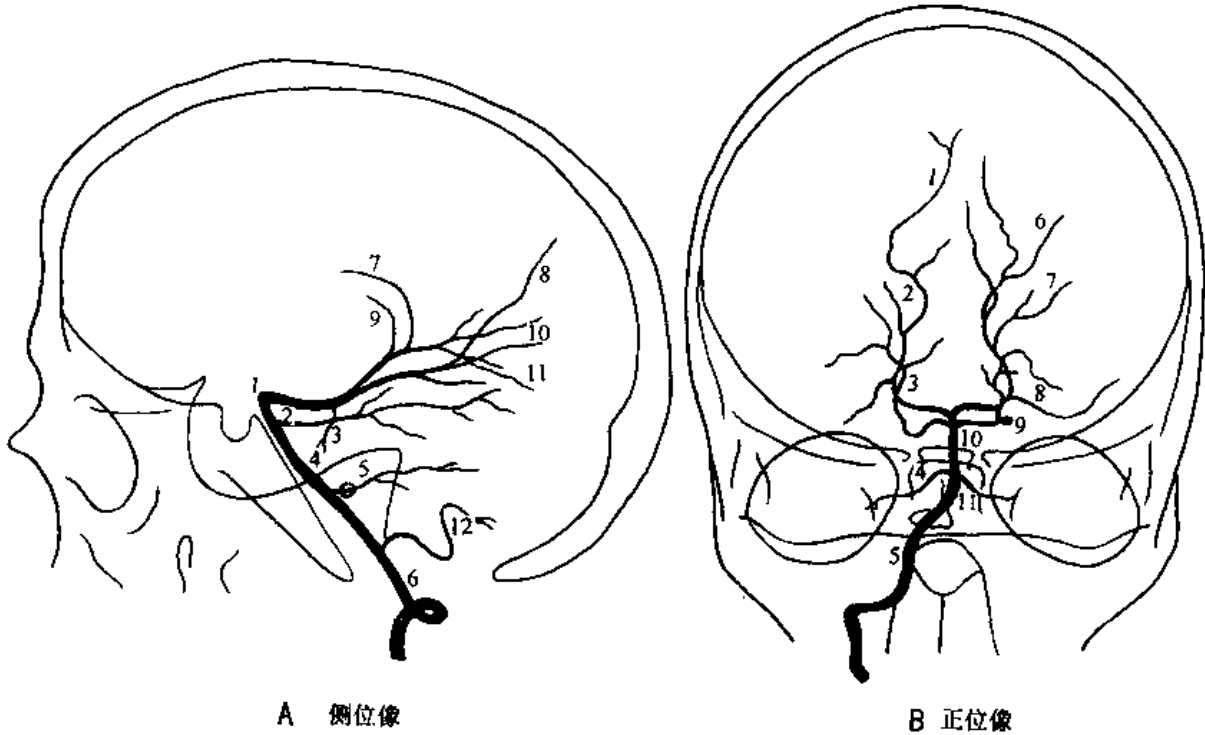


图 1-30 椎-基底动脉系造影像

A. 侧位像

1. 大脑后动脉 2. 小脑上动脉 3. 颞下前动脉 4. 基底动脉 5. 小脑下前动脉 6. 椎动脉 7. 脉络丛后外侧支 8. 项枕动脉 9. 脉络丛后内侧支 10. 距状沟动脉 11. 大脑后动脉后颞支 12. 小脑下后动脉

B. 正位像

1. 距状沟动脉 2. 脉络丛后外侧支 3. 大脑后动脉 4. 小脑前动脉 5. 椎动脉 6. 顶枕动脉 7. 大脑后动脉后颞支 8. 颞下前动脉 9. 小脑上动脉 10. 基底动脉 11. 小脑下后动脉

颞极动脉、颞前动脉和颞后动脉,分布于大脑半球外侧面的大部分和岛叶(图 1-28)。

大脑中动脉的中央支即前外侧中央动脉,主要营养尾状核体、豆状核及内囊上 3/5 的神经纤维(内囊前肢、膝的背外侧和后肢的背侧区域)。

大脑中动脉供血区的断层表现见图 1-29。

2. 椎-基底动脉系

(1)椎-基底动脉系的组成:椎动脉起源于锁骨下动脉,向上穿第 6~1 颈椎横突孔、寰枕后膜和枕骨大孔入颅,至脑桥腹侧面下缘与对侧同名动脉合成基底动脉(见图 1-24)。

(2)椎基底动脉系的分支:椎动脉的分支,包括脑膜支、脊髓前动脉、脊髓后动脉、延髓动脉和小脑下后动脉,主要分布于脊髓、延髓和小脑后下面。基底动脉的分支,包括脑桥动脉、迷路动脉、小脑下前动脉、小脑上动脉和大脑后动脉(见图 1-24),主要分布于脑桥、位听器、小脑大部、大脑枕叶及颞叶底面和第三脑室等区域。

椎动脉造影时可清晰显示椎-基底动脉系的分支和行径(图 1-30)。

大脑后动脉是基底动脉的终末支,经脚间池绕大脑脚后行,越海马钩向后至胼胝体压部后下方,再贴小脑幕上面后行,分为内侧的枕支和外侧的颞支两主支,终于颞、枕叶内侧面(见图 24,28)。

大脑后动脉分为三段(图 1-31): P_1 段为自大脑后动脉起点至连接后交通动脉处的一段,又称“环内段”,居鞍上池内; P_2 段为从后交通动脉连接处至大脑脚后缘的一段,居大脑脚池和环池内,又称“池段”; P_3 段为自大脑脚后缘至大脑后动脉分为距状裂动脉和顶枕动脉两终支处的一段。

大脑后动脉的皮质支包括颞下前动脉、颞下中动脉、颞下后动脉、顶枕动脉和距状裂动脉(图 1-28),分布于大脑半球底面和内侧面的后下部。中央支营养中脑、背侧丘脑、下丘脑和外侧膝状体等结构。

大脑后动脉供血区的断层表现见图 1-32。

3. 大脑动脉环

大脑动脉环又称 Willis 环,位于脑底面下方,蝶鞍上方,视交叉、灰结节和乳头体周围。Willis 环由前交通动脉、两侧大脑前动脉、两侧颈内动脉末端、两侧后交通动脉和两侧大脑后动脉共同组成(图 1-24)。以种系发生为基础,可将 Willis 环分为五型(图 1-33),中国人多为近代型,约占 64.68%。CT 增强扫描可较好地显示 Willis 环,MRA 显示此环更佳(图 1-34)。

(二) 脑的静脉

脑的静脉可分为浅、深两组。

1. 大脑浅静脉 大脑的浅静脉分布于大脑半球的表面,主要收集大脑皮质和皮质下髓质的血液,注入各硬脑膜窦。大脑半球背外侧面的浅静脉最丰富,大脑外侧沟附近的称大脑中静

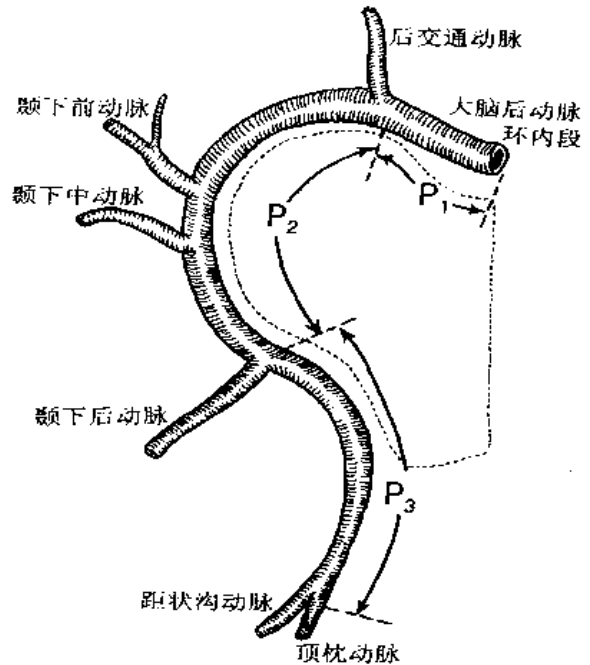
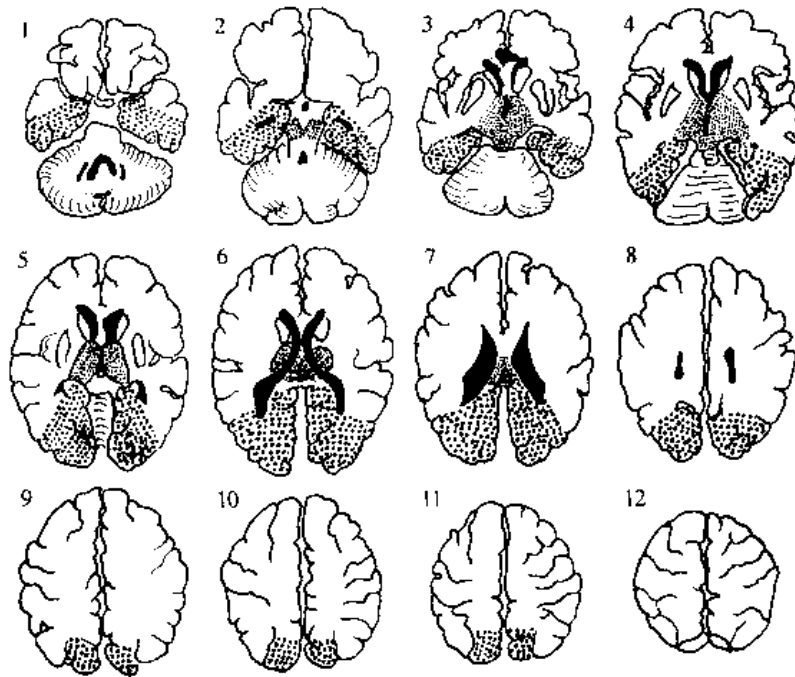
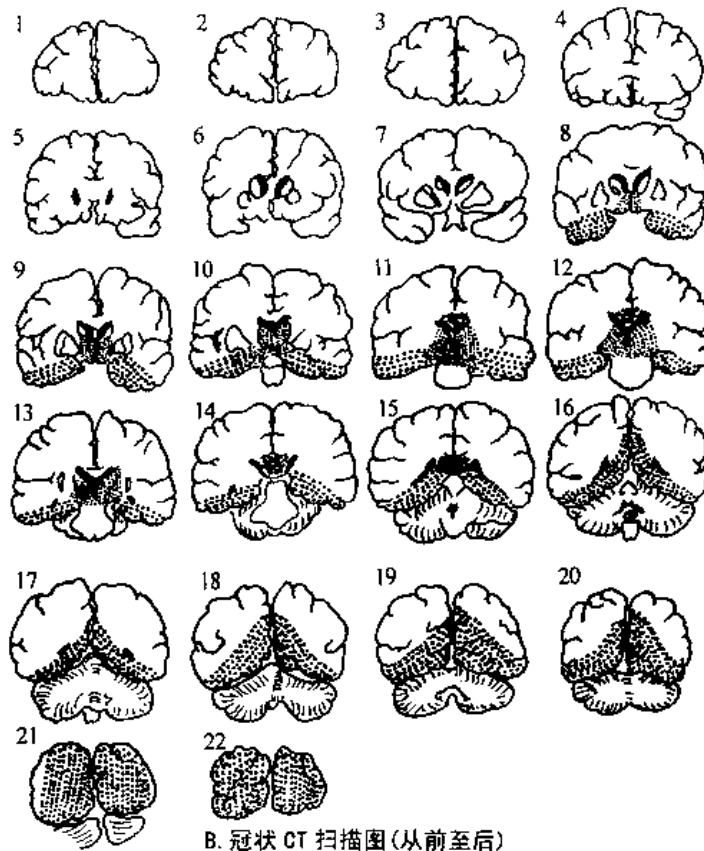


图 1-31 大脑后动脉的分段



A. 横断 CT 扫描图 (从基线至颅顶)



B. 冠状 CT 扫描图 (从前至后)

图 1-32 大脑后动脉供血区的断层表现

细点示穿动脉区, 黑斑示胼胝体压支区, 粗点示半球支区

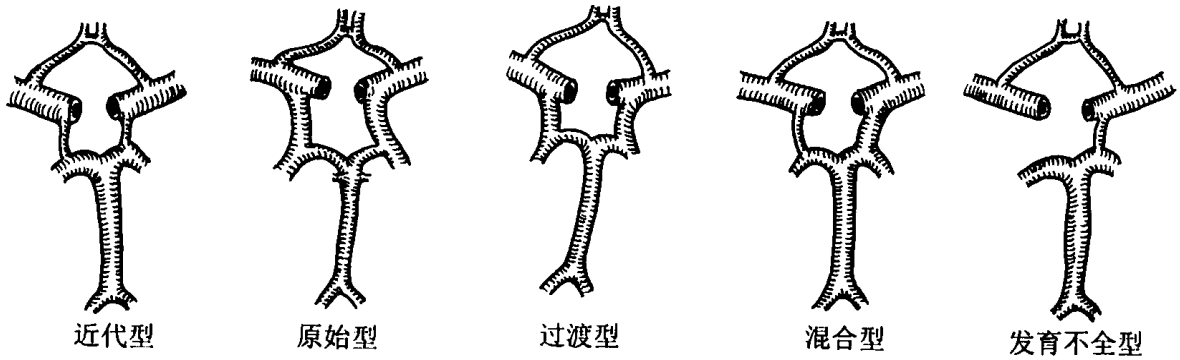


图 1-33 大脑动脉环的类型

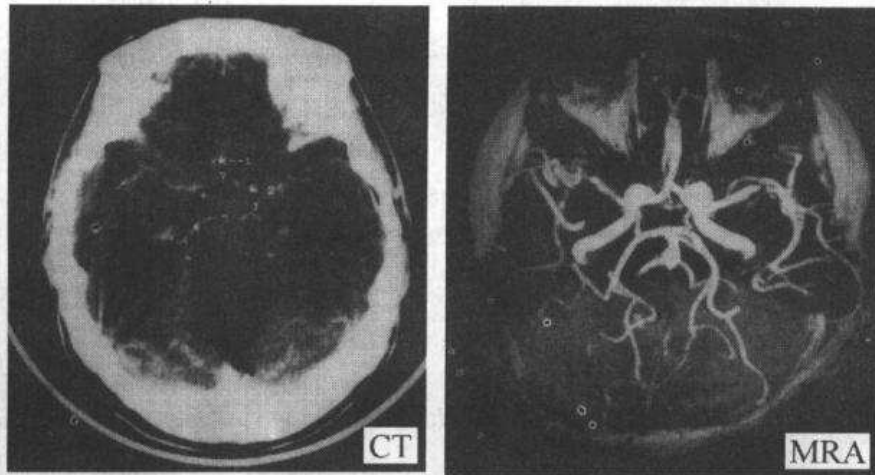

图 1-34 大脑动脉环的 CT 与 MRA

1. 大脑前动脉
2. 大脑中动脉
3. 后交通动脉
4. 大脑后动脉
5. 基底动脉
6. 颈内动脉
7. 前交通动脉

脉,外侧沟上方的称大脑上静脉,下方的称大脑下静脉(图 1-35)。它们均为许多支静脉的总称。三组静脉间有广泛的吻合。

2. 大脑深静脉 大脑深静脉位于大脑深部,主要收集大脑半球髓质、基底核、间脑及脑室脉络丛等处的血液,最终合成一条大脑大静脉(Galen 静脉)。大脑大静脉由左、右大脑内静脉合并形成(图 1-36),在胼胝体压部的后下方尚接受基底静脉(Rosenthal 静脉)。大脑大静脉向后注入直窦。

3. 基底静脉环 又称 Rosenthal 环,位于脑底下方,比 Willis 环偏后,位置深且范围大。

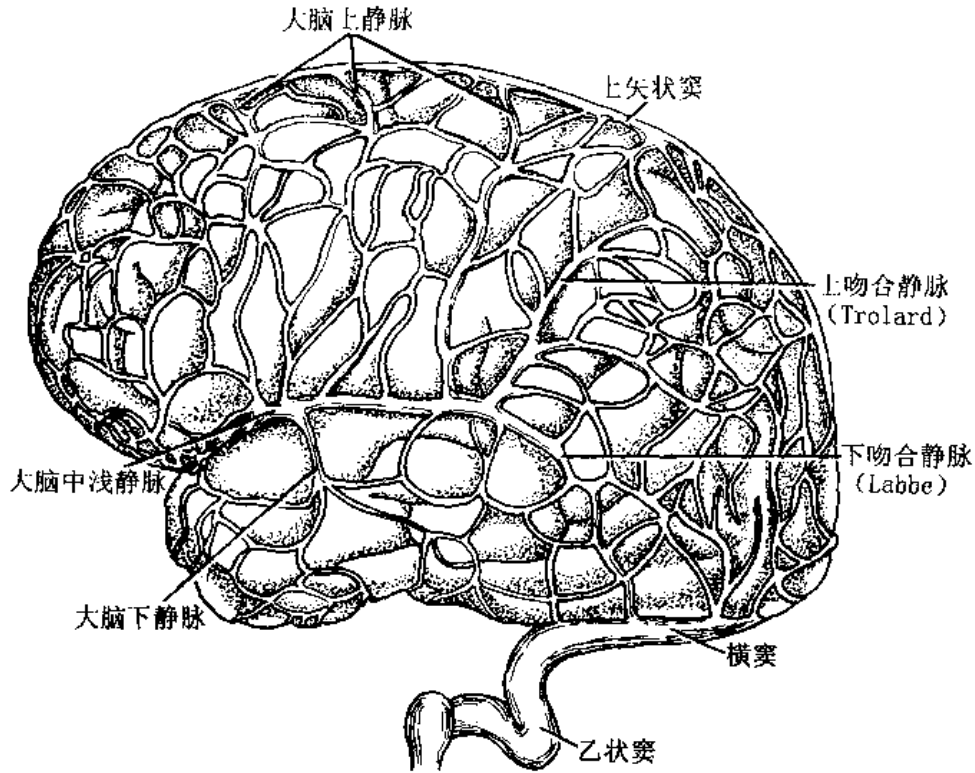


图 1-35 大脑浅静脉

它由前交通静脉、大脑前静脉、后交通静脉、大脑脚静脉及基底静脉共同连接而成。

四、颌面部

(一) 眶与视器

1. 眶 为四棱椎体形的腔隙，容纳眼球和眼副器(见图 1-1)。眶尖朝向后内，经视神经管通颅中窝；眶底朝向前外为眶缘；上壁主要为额骨眶部，其上方为颅前窝；下壁主要为上颌骨眶面，其下方为上颌窦；内侧壁主要为筛骨的眶板，其内侧为筛窦和鼻腔；外侧壁主要为颧骨和蝶骨大翼，其外侧为颧窝。在眶上壁与外侧壁交界处的后部有眶上裂通颅中窝，下壁与外侧壁交界处的后部有眶下裂，此裂向后通颧下窝和翼腭窝，向前通眶下沟、管、孔。

2. 视器 由眼球及眼副器两部分组成(图 1-37)。

眼球位于眼眶的前部，借筋膜与眶壁相连，其前面有睑保护，后面借视神经连于间脑。眼球由眼球壁及其内容物组成。眼球壁由外向内依次为外膜(纤维膜)、中膜(血管膜)和内膜(视网膜)，内容物包括房水、晶状体和玻璃体。眼副器包括睑、结膜、泪器、眼外肌及筋膜和眶脂体

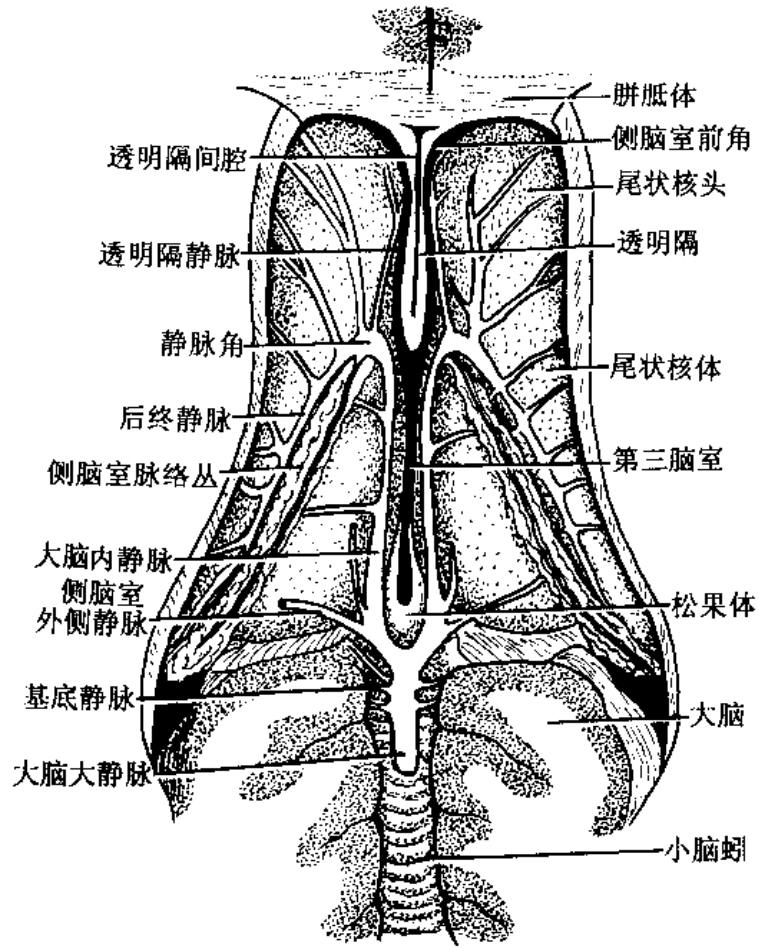


图 1-36 大脑深静脉

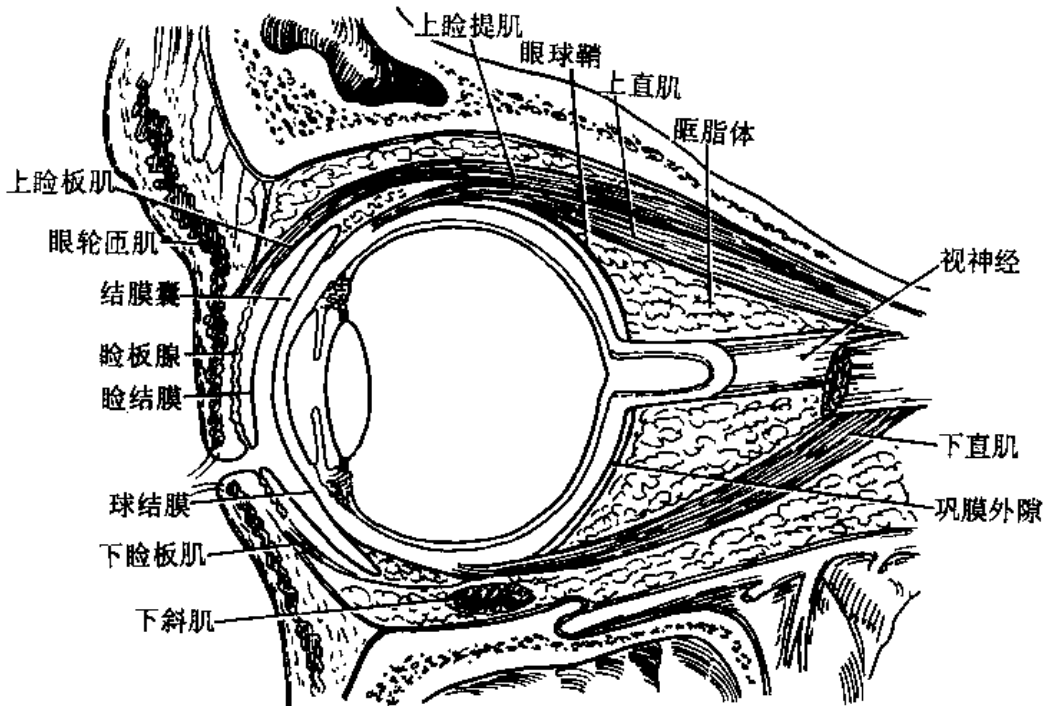


图 1-37 眼与视器(矢状断面)

等。

眼球与眼副器主要由眼动脉供血,借眼上、下静脉回流入海绵窦。眶内除视神经经视神经管通颅中窝外,还有动眼神经、滑车神经和三叉神经的眼神经经眶上裂入眶,上颌神经经眶下裂入眶,向前入眶下管,再出眶下孔延为眶下神经。

(二)鼻腔与鼻窦

1. 鼻腔 位于面部中央,介于两眶和上颌窦之间,并由鼻中隔分为左右两部分。鼻腔向上借筛骨筛板与颅前窝相隔,向下借骨腭与口腔相隔。其外侧壁上附有上、中、下三对鼻甲,各鼻甲的下方分别为相应的鼻道,上鼻甲的后方为蝶筛隐窝。

2. 鼻窦 共有 4 对(图 1-38)。上颌窦位于上颌骨体内,其内侧壁即鼻腔外侧壁,有窦口通入中鼻道;额窦位于眉弓深面,窦口向后下通入中鼻道;筛窦为位于筛骨迷路内的蜂窝状小房的总称,其前、中两群通中鼻道,后群通上鼻道;蝶窦位于蝶骨体内,向前下开口于蝶筛隐窝。

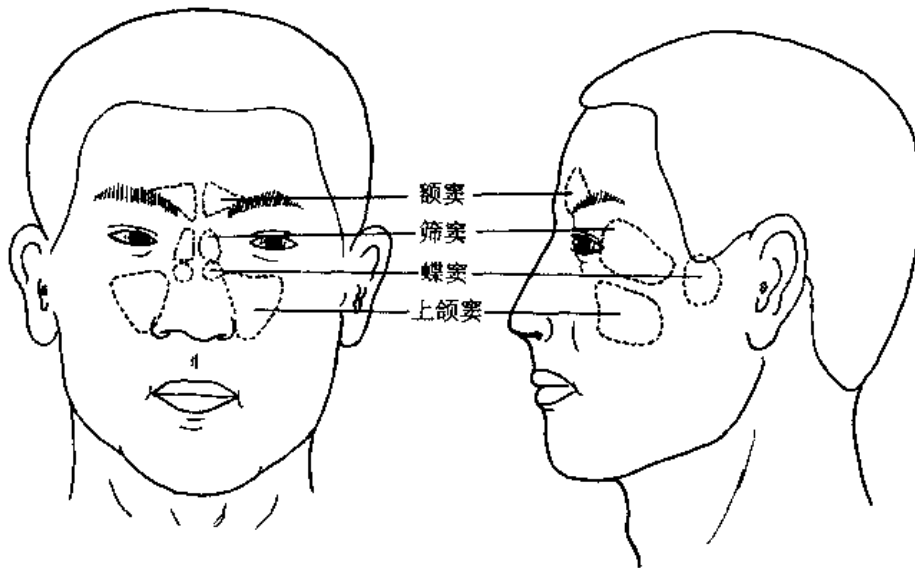


图 1-38 鼻窦的体表投影

(三)面部筋膜间隙

面部筋膜间隙是位于皮下、筋膜间、筋膜与肌及骨膜间、以及骨膜间的潜在间隙。相邻的间隙彼此通连(图 1-39)。间隙内有疏松结缔组织填充,神经、血管穿行其中。感染和肿瘤可沿间隙扩散。

1. 颞间隙 位于颞区,包括颞筋膜与颞肌之间的颞浅间隙,颞筋膜下部两层之间的颞筋

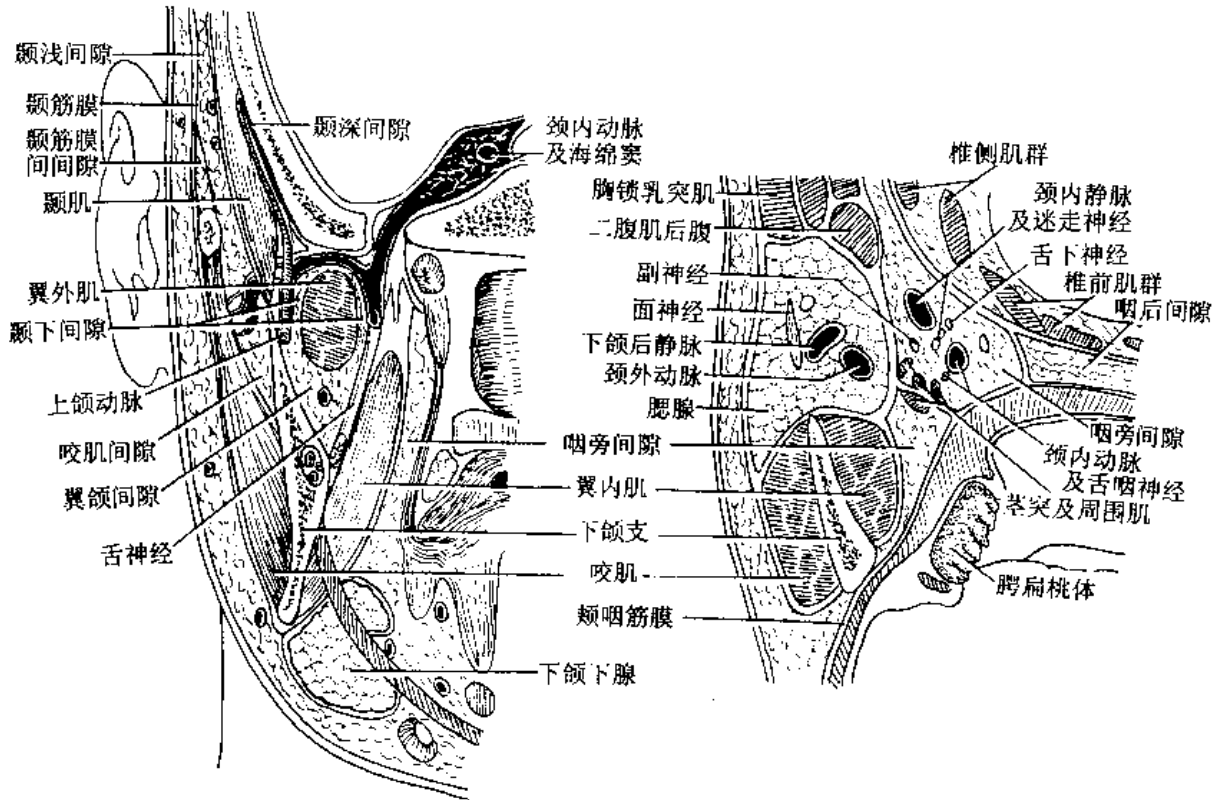


图 1-39 面侧区的间隙(右侧)

膜间隙,颞肌(筋膜)与骨膜之间的颞深间隙。

2. 颞下间隙 位于颞下窝内,居蝶骨大翼下方、翼外肌与蝶骨翼突外侧板之间。
3. 翼颌间隙 位于翼外肌下方,翼内肌与下颌支上部之间。
4. 翼腭间隙 又称翼腭窝,位于颞下窝深面,蝶骨大翼下方,上颌骨后面与蝶骨翼突之间。
5. 咬肌间隙 位于咬肌与下颌支之间。
6. 颌下间隙 位于下颌体与二腹肌前、后腹之间,内有下颌下腺及下颌下淋巴结等。
7. 舌下间隙 位于舌肌与下颌舌骨肌之间。
8. 咽外侧间隙 位于翼内肌、腮腺深叶与咽侧壁之间。
9. 咽后间隙 位于咽后壁后方的颊咽筋膜与椎前筋膜之间。

第三节 横断层影像解剖

头部横断层解剖常用基线包括:上眶耳线(supraorbitomeatal line, SML)为眶上缘中点至外耳道中点的连线。经该线层面约平颅底平面,CT扫描时有利于减少骨伪影,更好地显示颅后窝结构。眦耳线(canthomeatal line, CML)或眶耳线(orbitomeatal line, OML)为外眦与外耳道中点的连线,颅脑横断层CT、MRI扫描多采用此基线。Reid基线(Reid's base line, RBL)为眶下缘至外耳道中点的连线。连合间线(intercommissural line)为前连合(anterior commissure)后缘中点至后连合(posterior commissure)前缘中点的连线,又称AC-PC线,人脑立体定位解剖学及临床脑立体定向手术、X-刀、 γ -刀治疗以此线为基线。

头部连续横断层标本是以CT、MRI扫描常用的眦耳线层面为基线层面,分别向上和向下锯切制成,层厚为5mm(图1-40)。采用下面观,对照横断层标本绘成头部连续横断层图,并与层厚、层距均为5mm的CT、MRI图像对照。基线层面以上主要显示颅脑结构,基线层面以下主要显示颅底与颌面部结构。

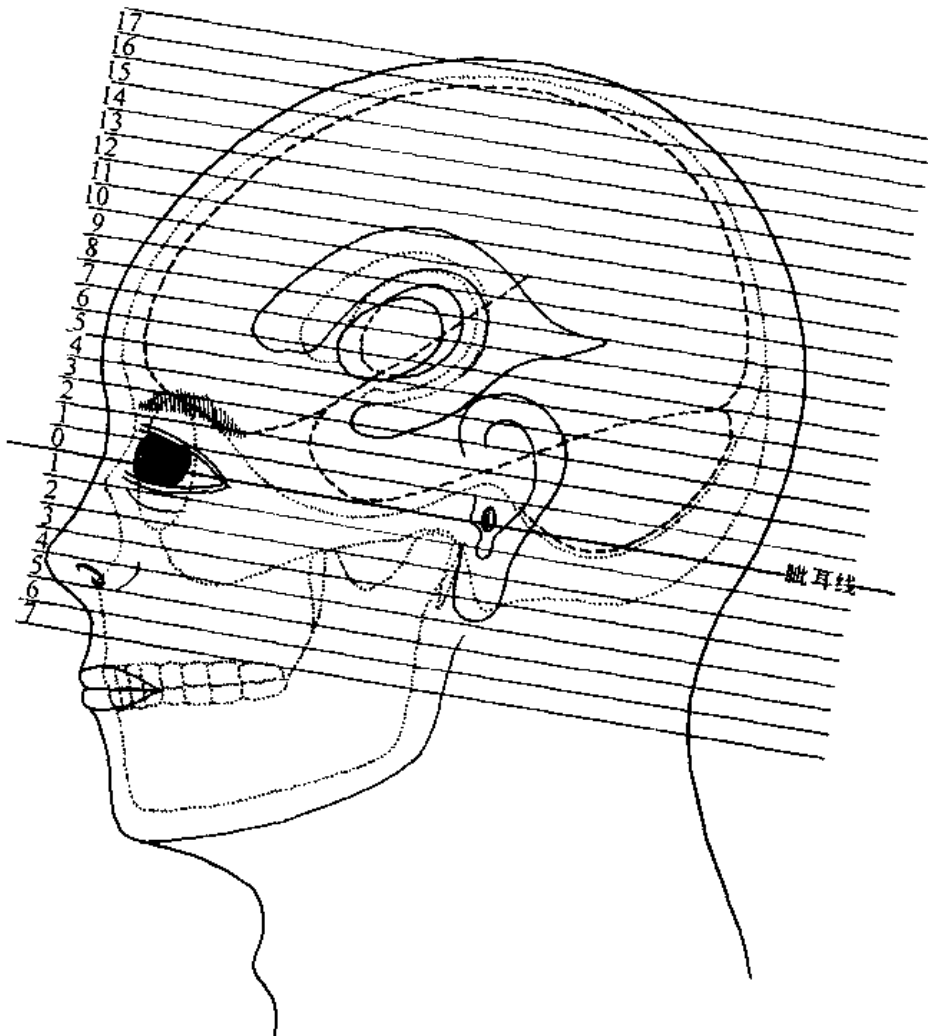


图 1-40 头部横断层示意图

一、经中央沟上端层面

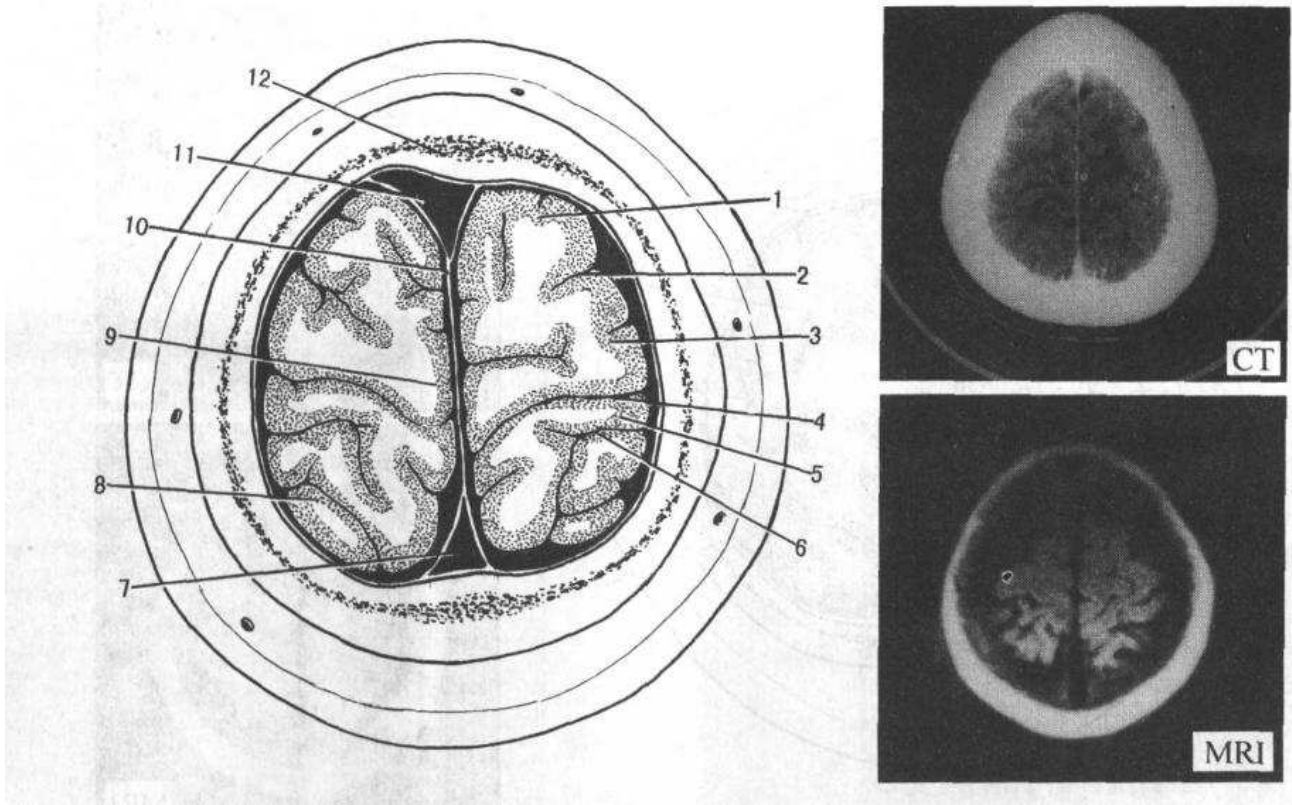


图 1-41 经中央沟上端层面

1. 额上回 2. 中央前沟 3. 中央前回 4. 中央沟 5. 中央后回 6. 中央后沟 7. 上矢状窦后部 8. 顶上中叶 9. 中央旁小叶 10. 大脑镰 11. 上矢状窦前部 12. 额骨

关键结构: 大脑镰, 上矢状窦, 中央沟, 额叶, 顶叶。

此断层为 OM 线上方第 17 层面, 经额、顶骨和中央沟上端, 主要显示额、顶叶上部皮质。大脑镰和纵裂池为该层面中线结构, 大脑镰前、后端所接的三角形腔隙为上矢状窦断面。两侧大脑半球额、顶叶上部分列于大脑镰两侧。中央沟为该层面最深的脑沟, 常抵半球内侧面, 其前方为额叶, 后方是顶叶。中央前、后沟几乎与中央沟平行排列, 中央前、后回分别紧贴中央沟的前、后方。

二、经中央旁小叶上部层面

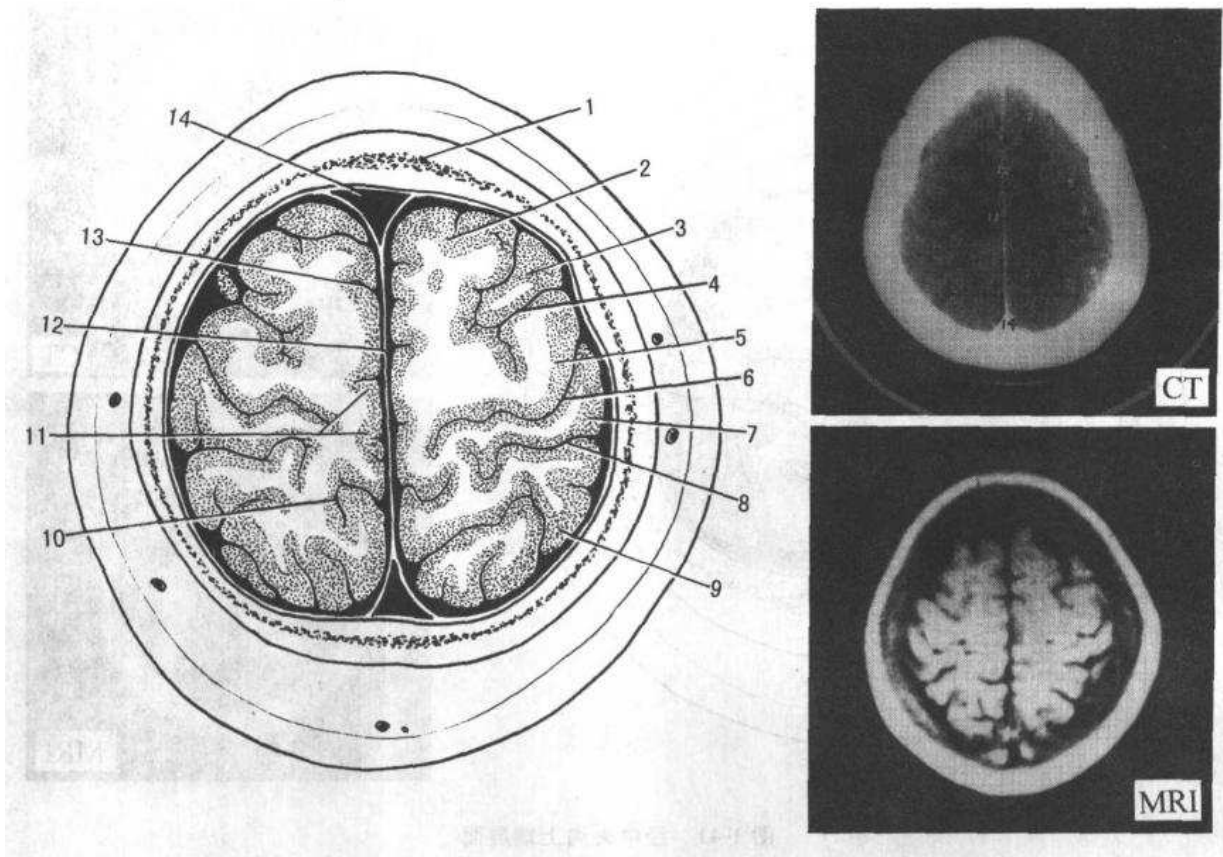


图 1-42 经中央旁小叶上部层面

1. 额骨 2. 额上回 3. 额中回 4. 中央前沟 5. 中央前回 6. 中央沟 7. 中央后回 8. 中央后沟
9. 顶上中叶 10. 扣带沟缘支 11. 中央旁小叶 12. 大脑镰 13. 扣带沟 14. 上矢状窦

关键结构:大脑镰,上矢状窦,中央沟,中央旁小叶。

此断层为 OM 线上方第 16 层面,经中央旁小叶上部,主要显示额、顶叶上部皮质。中线结构为大脑镰及两侧的纵裂池。大脑镰前、后端接三角形的上矢状窦断面,造影增强时上矢状窦若不强化,则提示上矢状窦血栓形成。中央沟约从半球外侧面中点稍向后横行,几乎达半球内侧面。中央旁小叶居半球内侧面中部,包绕中央沟内侧端周围。中央前、后回分列于中央沟前、后方。中央前回厚度大于中央后回。中央后回后方的顶上小叶断面增大。

三、经中央旁小叶中部层面

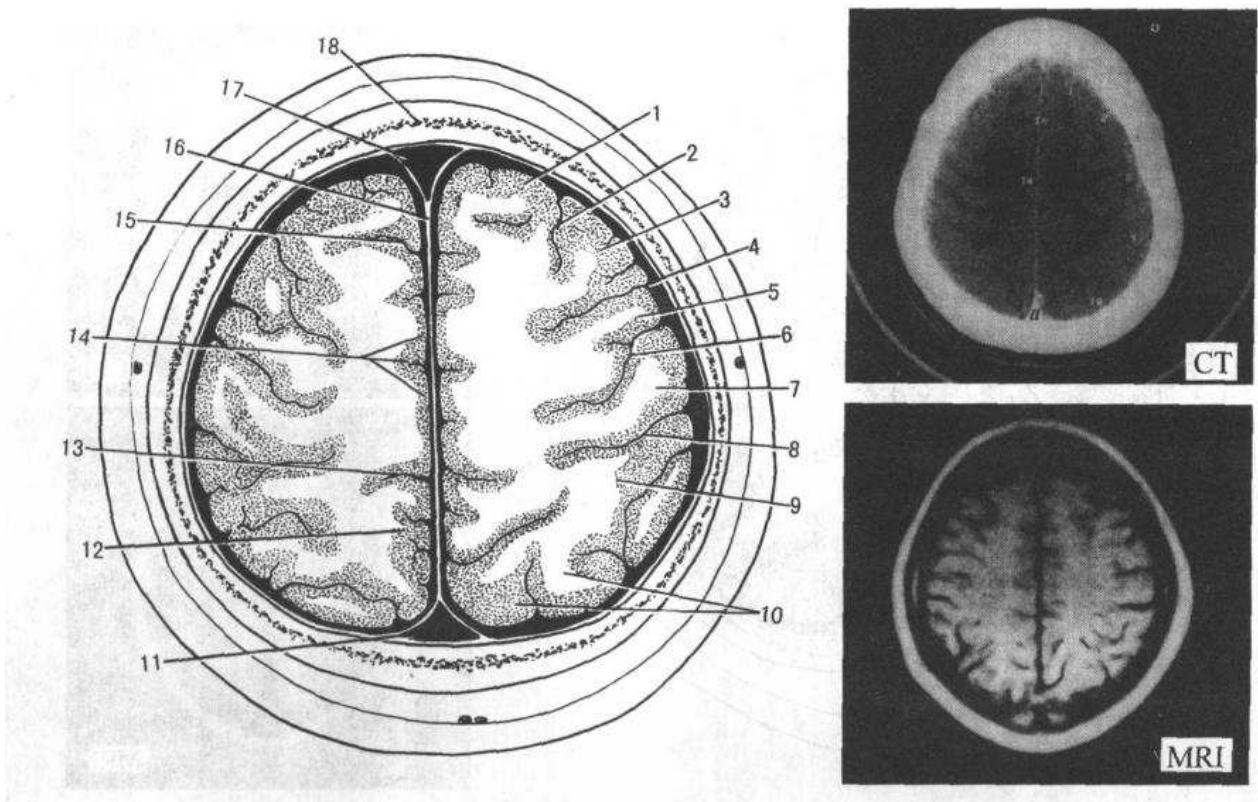


图 1-43 经中央旁小叶中部层面

1. 额上回 2. 额上沟 3. 额中回 4. 中央前沟 5. 中央前回 6. 中央沟 7. 中央后回 8. 中央后沟 9. 顶下小叶 10. 顶上中叶 11. 上矢状窦后部 12. 楔前叶 13. 扣带沟缘支 14. 中央旁小叶 15. 扣带沟 16. 大脑镰 17. 上矢状窦前部 18. 额骨

关键结构: 大脑镰, 上矢状窦, 中央沟, 中央旁小叶。

此断层为 OM 线上方第 15 层面, 经中央旁小叶中部, 主要显示额、顶叶上部结构。中线结构同上一层面, 左、右侧半球以大脑镰为中线呈镜像对称。中央沟自半球外侧缘中点稍前方向向后内侧, 分开前方的额叶与后方的顶叶。在脑上部横断层面上, 中央沟具有以下特征: ① 常为最深的沟, 多不中断; ② 由脑外侧缘中份稍向后内侧行走; ③ 中央前、后沟几乎与其平行伴行, 且中央前回厚度常大于中央后回; ④ 中央旁小叶位置和大脑髓质突起类型有助于中央沟的识别。在半球外侧面, 从前向后, 额叶内有额上回、额中回和中央前回, 顶叶内为中央后回、顶下小叶和顶上小叶。在半球内侧面, 中部是中央旁小叶, 后部为楔前叶。

四、经中央旁小叶下部层面

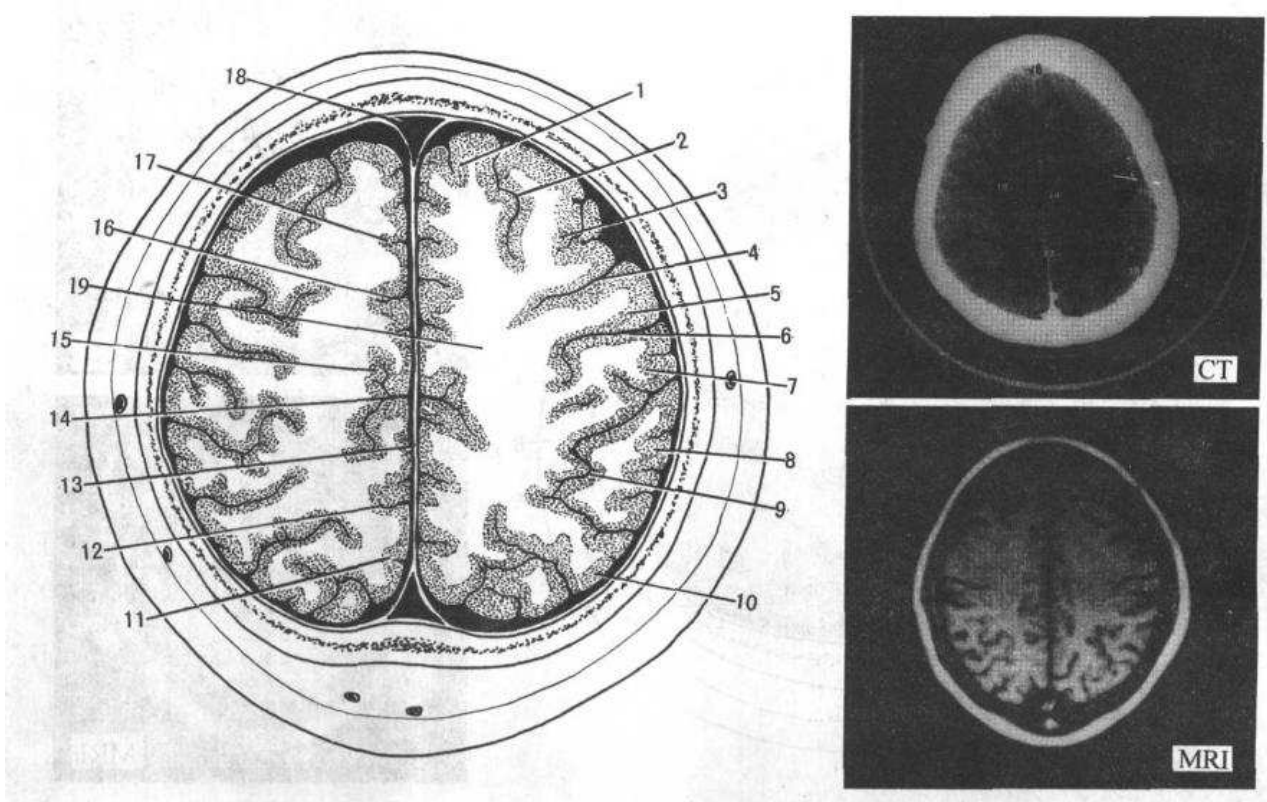


图 1-44 经中央旁小叶下部层面

1. 额上回 2. 额上沟 3. 额中回 4. 中央前沟 5. 中央前回 6. 中央沟 7. 中央后回 8. 顶下小叶 9. 顶内沟 10. 顶上小叶 11. 楔前叶 12. 扣带沟缘支 13. 大脑镰 14. 中央旁沟 15. 中央旁小叶 16. 扣带沟 17. 额内侧回 18. 上矢状窦 19. 半卵圆中心

关键结构:大脑镰,上矢状窦,中央沟,中央旁小叶,楔前叶。

此断层为 OM 线上方第 14 层面,经中央旁小叶下部和半卵圆中心上部,主要显示额、顶叶皮质和髓质。中线结构同上一层面。在大脑半球外侧面,中央沟前方的额叶与后方的顶叶内的沟、回排列同上一层面,但顶叶内出现深而清晰的顶内沟,其前外侧是顶下小叶,后内侧为顶上小叶。中央旁小叶仍居半球内侧面中部,其前方有额内侧回和扣带回前部,后方为楔前叶。大脑半球深部髓质略呈半卵圆形,为半卵圆中心上部。

五、经半卵圆中心中部层面

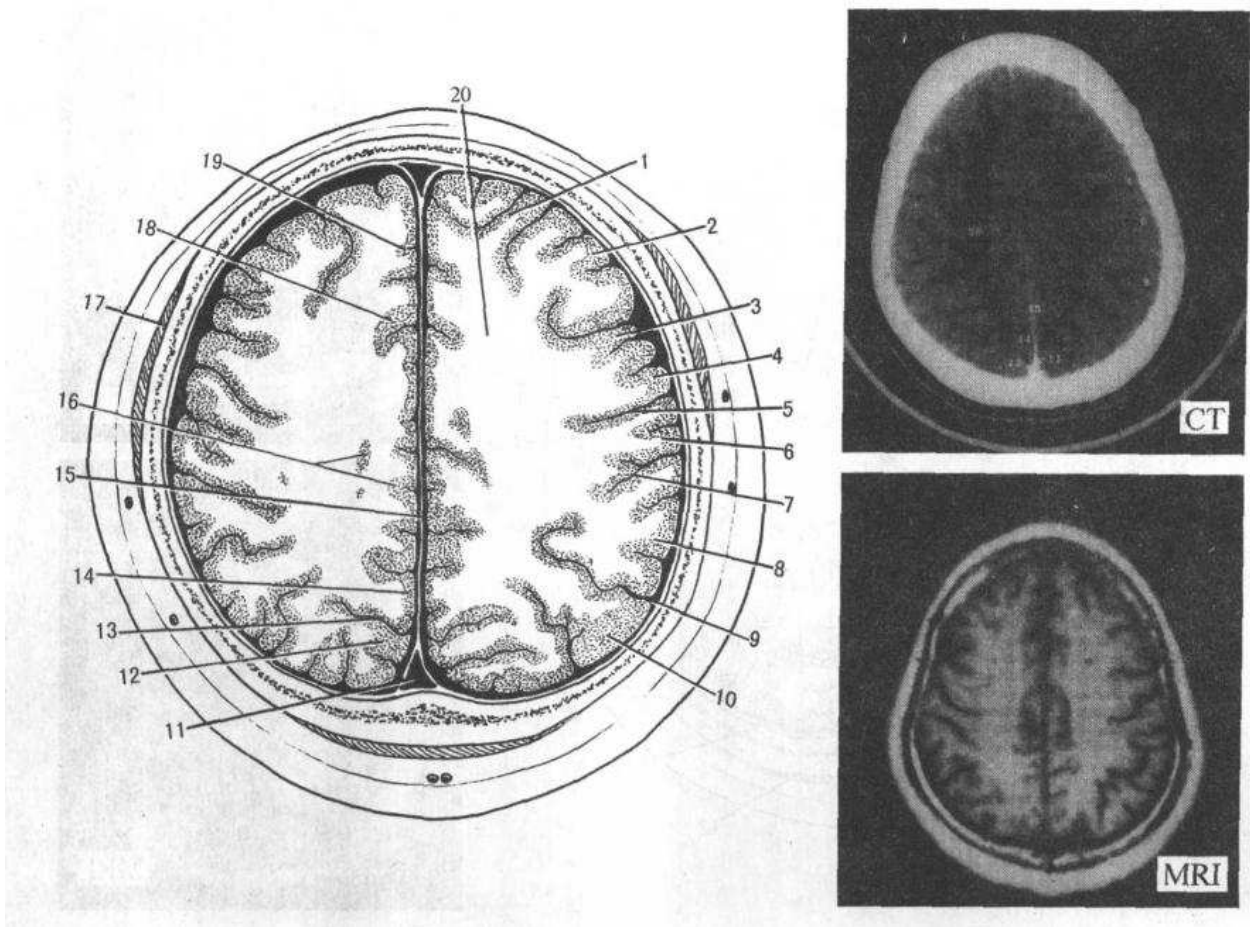


图 1-45 经半卵圆中心中部层面

1. 额上回 2. 额中回 3. 额下回 4. 中央前回 5. 中央沟 6. 中央后回 7. 中央后沟 8. 顶下小叶 9. 顶内沟 10. 顶上小叶 11. 上矢状窦 12. 楔叶 13. 顶枕沟 14. 楔前叶 15. 大脑镰 16. 扣带回 17. 颞肌 18. 扣带沟 19. 额内侧回 20. 半卵圆中心

关键结构:大脑镰,上矢状窦,中央沟,扣带回,顶枕沟,楔叶。

此断层为 OM 线上方第 13 层面,经半卵圆中心中部,主要显示额、顶、枕叶结构。中线结构同上一层面。大脑半球外侧面与上一层面相比,出现两个变化:①在额叶内,中央前回前方出现额下回;②顶叶后方出现枕叶上部。大脑半球内侧面后部出现水平走行的顶枕沟,它分开前方的楔前叶和后方的楔叶,大脑半球内侧面中部为扣带回,前部是额内侧回。

大脑半球的白质形成半卵圆形,称半卵圆中心,它由投射纤维、联络纤维和连合纤维共同组成。半卵圆中心主要为有髓纤维,故在 MRI T₁加权像上呈高信号区,在 CT 图像上为稍低密度区。

六、经半卵圆中心下部层面

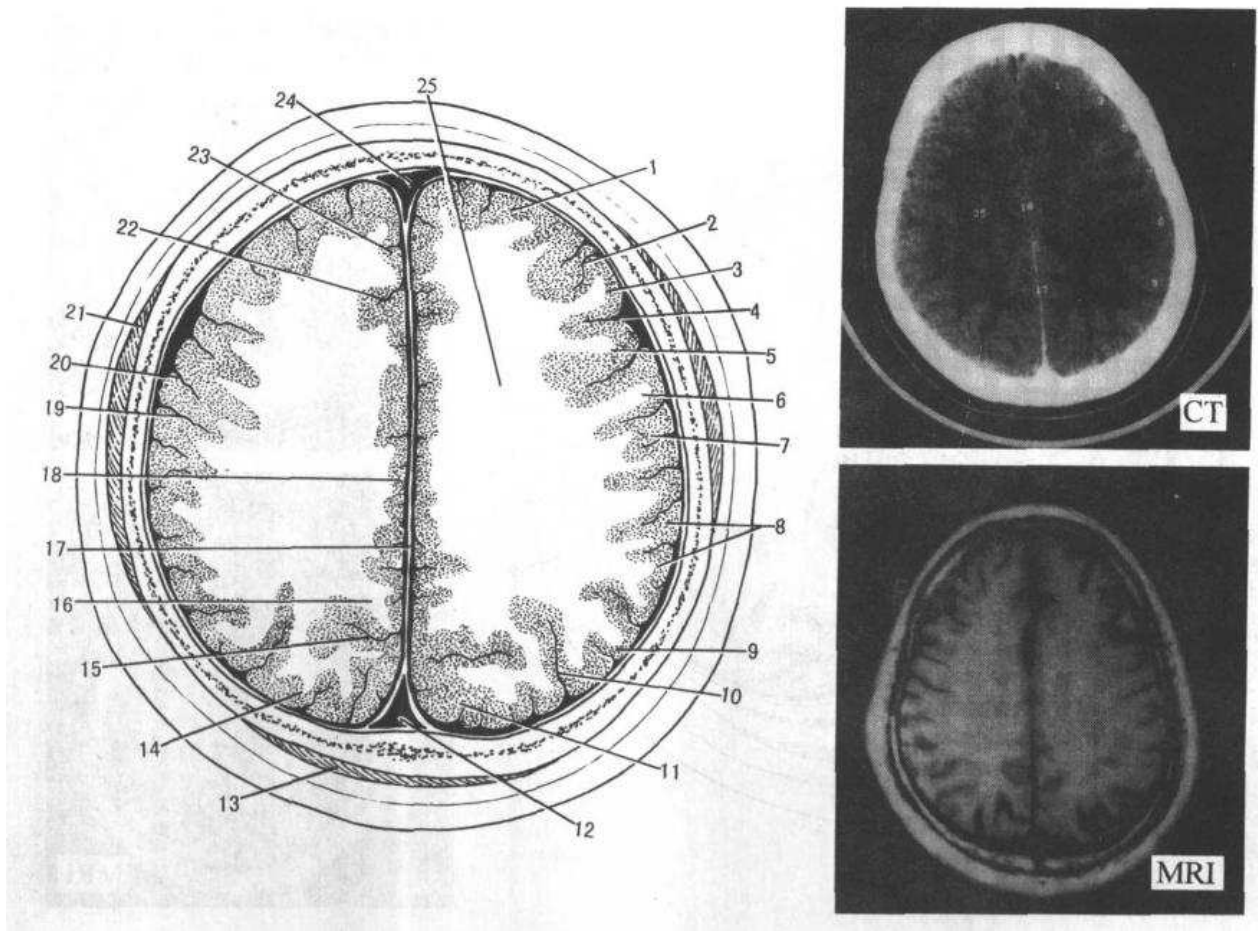


图 1-46 经半卵圆中心下部层面

1. 额上回 2. 额上沟 3. 额中回 4. 额下沟 5. 额下回 6. 中央前回 7. 中央后回 8. 缘上回
9. 角回 10. 顶枕沟 11. 楔叶 12. 上矢状窦后部 13. 枕额肌枕腹 14. 顶上小叶 15. 顶枕沟 16. 楔前叶 17. 大脑镰 18. 扣带回 19. 中央沟 20. 中央前沟 21. 颞肌 22. 扣带沟 23. 额内侧回 24. 上矢状窦前部 25. 半卵圆中心

关键结构:半卵圆中心, 大脑镰, 顶枕沟, 楔叶。

此断层为 OM 线上方第 12 层面, 位于胼胝体干稍上方, 经半卵圆中心下部, 主要显示额、顶、枕叶皮质及深部半卵圆形髓质。中线结构同上一层面。中央沟居大脑半球外侧面中份的前部, 沟较上几个层面明显变浅; 如借助额上、中、下回髓突仍可间接确认中央前回和中央沟。顶枕沟是此层面上最深的脑沟, 在大脑半球外侧面后部, 此沟由后外向前内侧伸向半卵圆中心, 它分开前方的顶叶与后方的枕叶。顶叶内叶由前向后依次为中央后回、缘上回和角回。

在大脑半球内侧面, 后部横行的深沟为顶枕沟, 其前方是楔前叶, 后方为楔叶; 中部为扣带回; 前部是额内侧回。大脑深部髓质更似半卵圆形, 脑内脱髓鞘病变常于该区域出现单发或多发病灶。

七、经胼胝体干层面

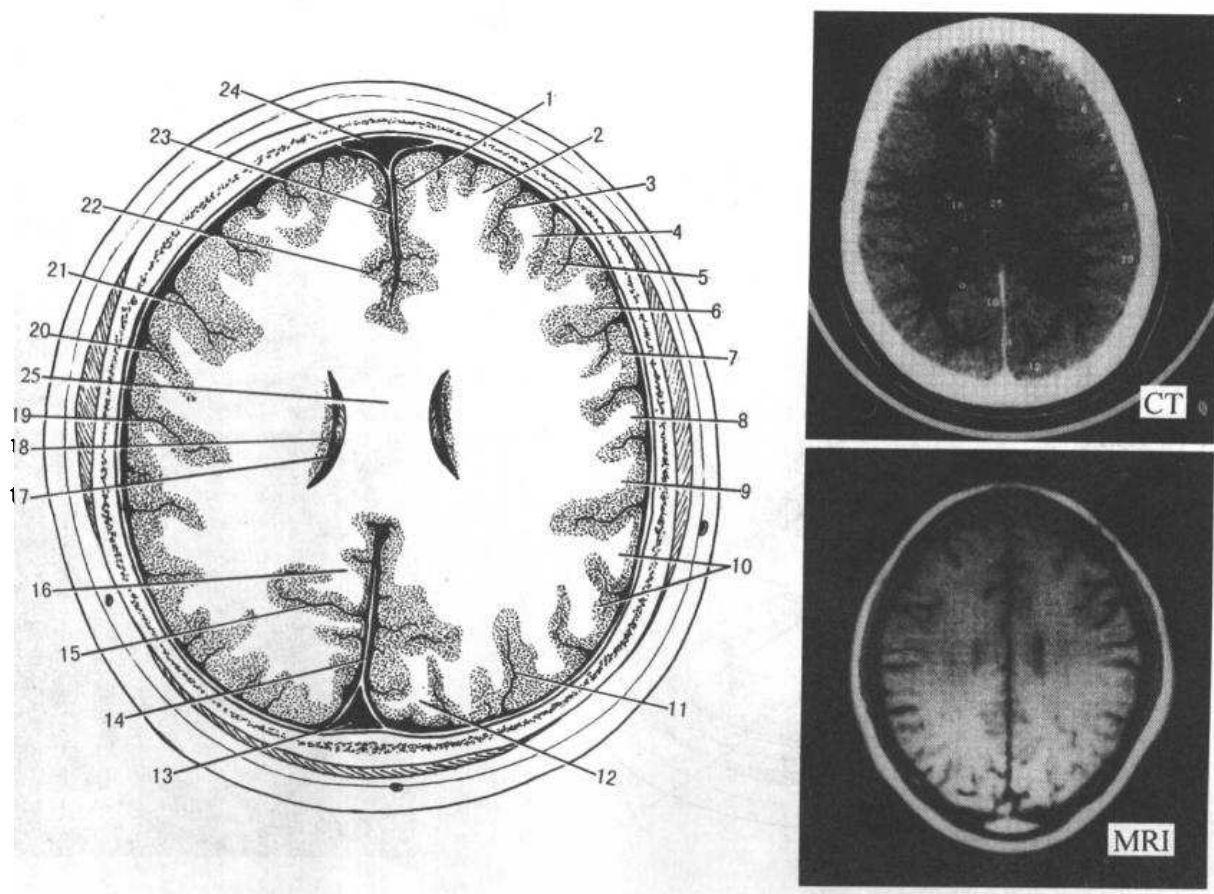


图 1-47 经胼胝体干层面

1. 额内侧回 2. 额上回 3. 额上沟 4. 额中回 5. 额下沟 6. 额下回 7. 中央前回 8. 中央后回
9. 缘上回 10. 角回 11. 顶枕沟 12. 楔叶 13. 上矢状窦 14. 大脑镰后部 15. 顶枕沟 16. 楔前叶
17. 侧脑室中央部 18. 尾状核 19. 中央后沟 20. 中央沟 21. 中央前沟 22. 扣带沟 23. 大脑镰前部
24. 上矢状窦 25. 胼胝体干

关键结构：胼胝体干，侧脑室，尾状核。

此断层为 OM 线上方第 11 层面，恰经胼胝体干。主要显示胼胝体干，侧脑室，尾状核及额、顶、枕叶。胼胝体干居断面中部，与大脑镰同为中线结构。月芽形的侧脑室中央部呈“八”字型列于中线两侧，其上内侧壁为胼胝体干，下外侧壁是尾状核体。从前向后，大脑半球外侧面脑回依次为：额上回、额中回、额下回、中央前回、中央后回、缘上回、角回、楔叶。大脑半球内侧面被胼胝体干分为前、后两部分，从前向后，前部有额内侧回和扣带回，后部为扣带回、楔前叶和楔叶。

八、经侧脑室中央部层面

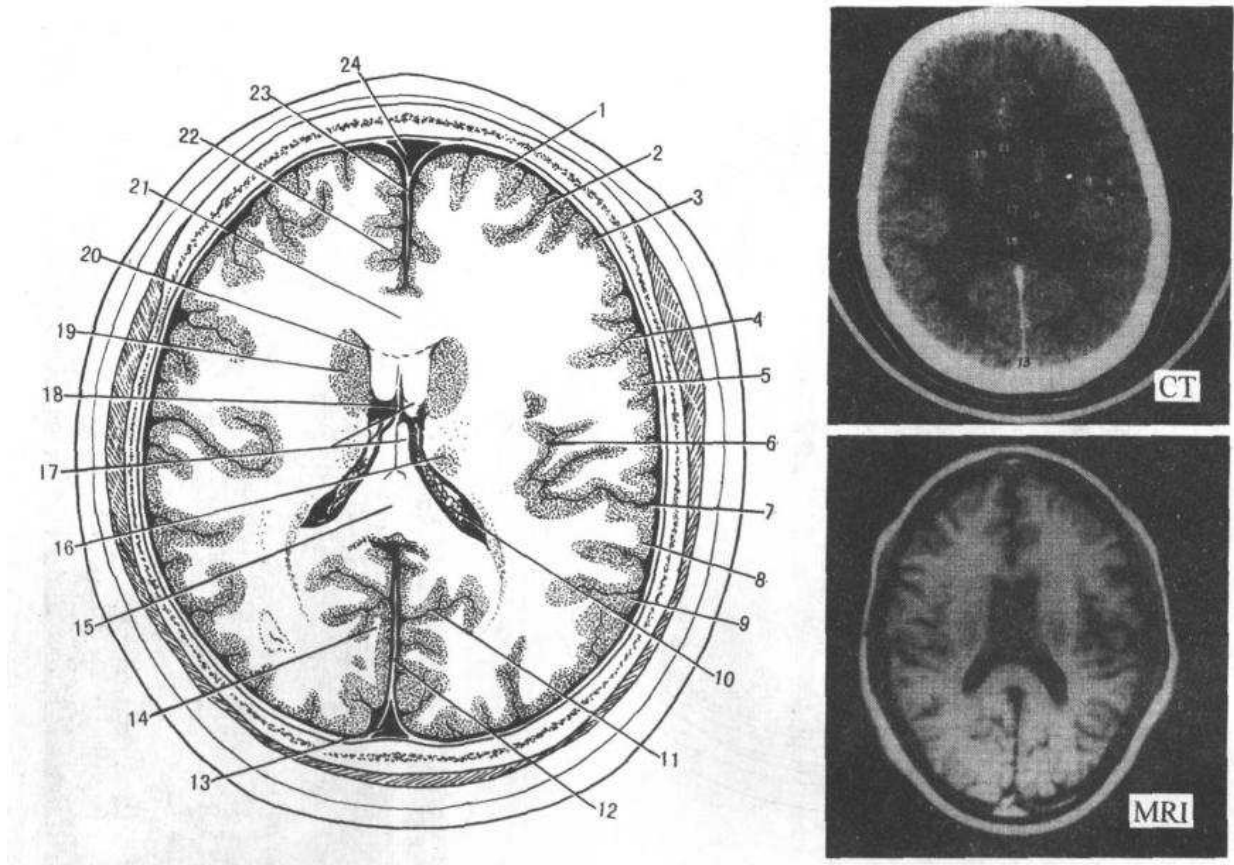


图 1-48 经侧脑室中央部层面

1. 额上回 2. 额上沟 3. 额中回 4. 额下沟 5. 额下回 6. 岛叶 7. 外侧沟 8. 缘上回 9. 角回
10. 侧脑室脉络丛 11. 顶枕沟 12. 大脑镰 13. 上矢状窦 14. 楔叶 15. 胼胝体压部 16. 背侧丘脑
17. 穹窿 18. 透明隔 19. 尾状核头 20. 侧脑室前角 21. 胶乳头膝 22. 扣带回 23. 大脑镰 24. 上矢状窦

关键结构:侧脑室,穹窿,内囊,外侧沟,岛叶。

此断层为 OM 线上方第 10 层面,恰经侧脑室中央部和穹窿体,主要显示侧脑室、穹窿、内囊及额、顶、枕、岛四叶。侧脑室呈现出前角、中央部和后角,呈“X”形列于中线两侧。两侧穹窿脚向前渐近,部分纤维越中线形成穹窿连合,构成侧脑室中央部的外侧壁。豆状核尚未出现,尾状核头与背侧丘脑之间为内囊膝,尾状核头和背侧丘脑外侧的白质分属内囊前、后肢。

大脑半球外侧面中部出现“L”形的外侧沟,此沟内侧为岛叶。岛盖由额下回、中央前回、中央后回及缘上回构成;其前部额下回为 Broca 区,属运动性语言中枢;中部的中央前、后回分别为躯体运动和感觉中枢;后部的缘上回是听觉性语言中枢。缘上回后方的角回为视觉性语言中枢。

九、经中间帆腔层面

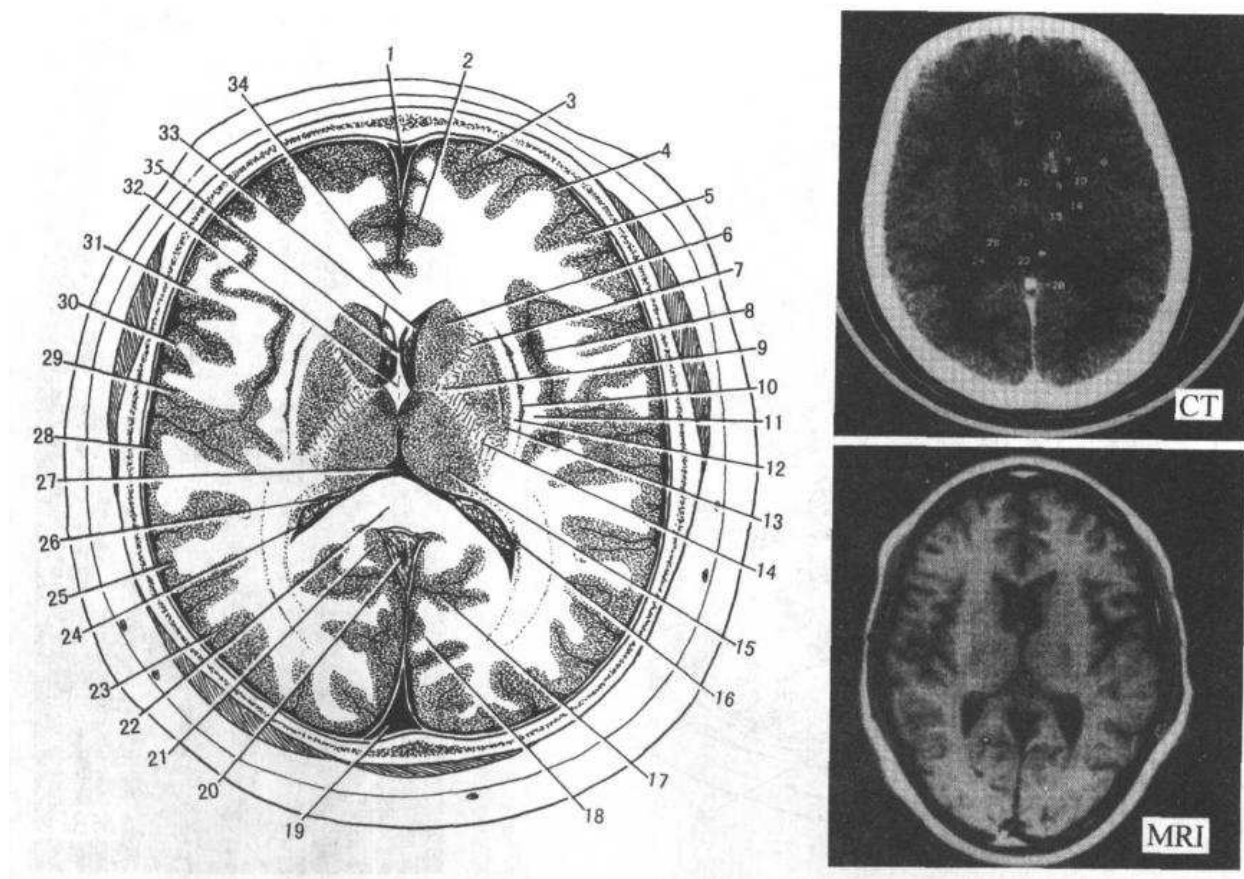


图 1-49 经中间帆腔层面

1. 上矢状窦 2. 扣带回 3. 额上回 4. 额中回 5. 额下回 6. 尾状核头 7. 内囊前脚 8. 岛叶 9. 内囊膝 10. 屏状核 11. 最外囊 12. 外囊 13. 豆状核壳 14. 内囊后脚 15. 背侧丘脑 16. 尾状核尾 17. 顶枕沟 18. 楔叶 19. 上矢状窦 20. 大脑大静脉 21. 扣带回 22. 胼胝体压部 23. 颞下回 24. 侧脑室后角 25. 颞中回 26. 穹窿 27. 中间帆腔 28. 颞上回 29. 缘上回 30. 中央后回 31. 中央前回 32. 穹窿 33. 侧脑室前角 34. 胼胝体膝 35. 透明隔

关键结构: 大脑半球, 基底核区, 侧脑室, 中间帆腔, 透明隔, 穹窿, 外侧沟。

此断层为 OM 线上方第 9 层面, 恰经中间帆腔, 主要显示中间帆腔、基底核、内囊、外囊、最外囊及侧脑室等。中间帆腔居两背侧丘脑上部之间, 呈尖向前的三角形, 应注意与第三脑室相鉴别; 它与穹窿、透明隔共同构成两侧基底核区的中线。内囊位于豆状核与尾状核头和背侧丘脑之间, 呈向外开放的“<”形。豆状核壳与岛叶皮质之间的白质被非薄的屏状核分为内囊的外囊和外侧的最外囊, 此二囊及屏状核在 CT、MRI 图像上不易区分。豆纹动脉出血常损伤内囊, 范围较大时可波及外囊和最外囊。

大脑的额、顶、颞、枕、岛五叶均显示, 外侧沟呈横置的“T”形, 它是界定脑叶的重要结构。从前向后, 岛盖由额下回、中央前回、中央后回、缘上回和颞上回构成。胼胝体压部后方出现大脑静脉池与大脑大静脉。大脑半球内侧面结构配布基本同上一层面。

十、经第三脑室上部层面

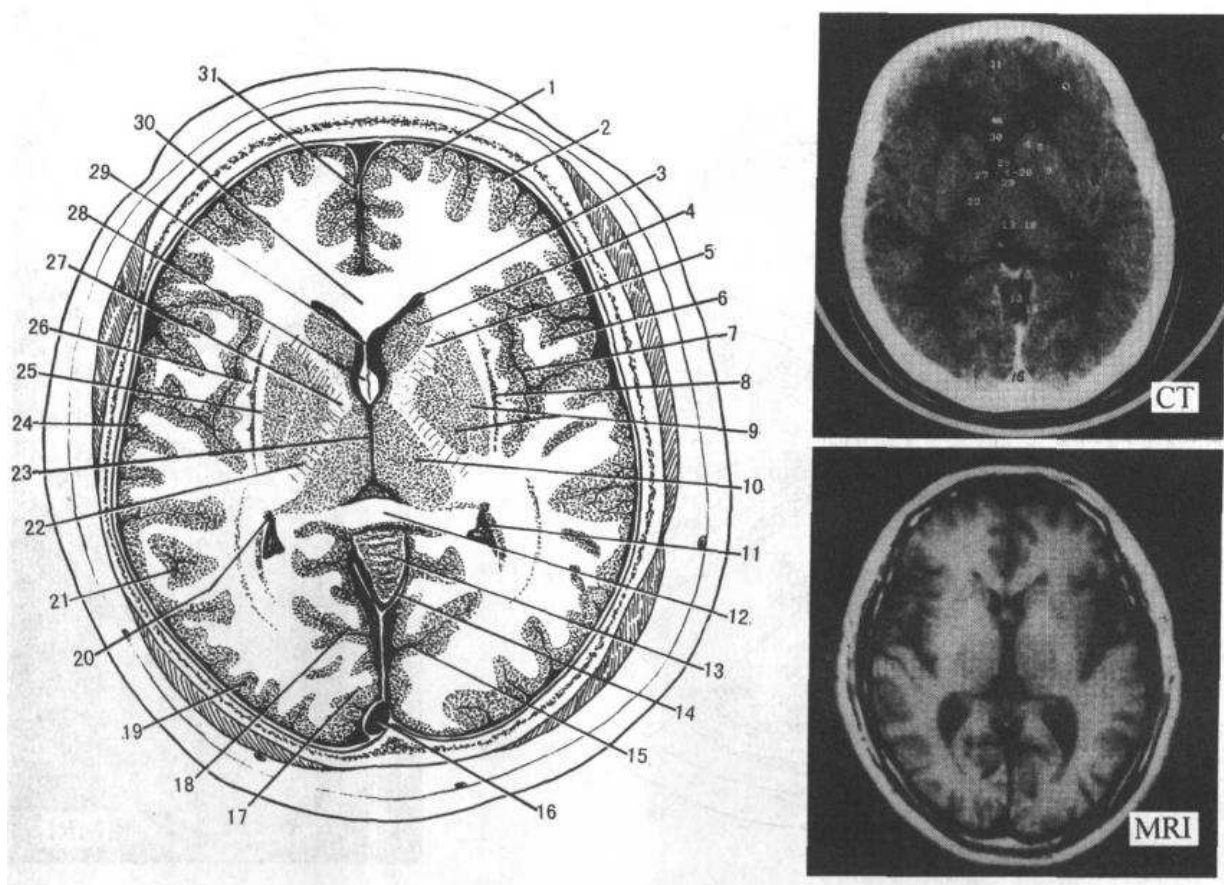


图 1-50 经第三脑室上部层面

1. 额上回 2. 额中回 3. 侧脑室前角 4. 尾状核头 5. 内囊前脚 6. 额下回 7. 大脑外侧窝池与岛叶 8. 屏状核 9. 豆状核壳及苍白球 10. 背侧丘脑 11. 侧脑室三角区 12. 胼胝体压部 13. 小脑蚓 14. 小脑幕 15. 侧副沟 16. 上矢状窦 17. 枕颞内侧回 18. 舌回 19. 颞下回 20. 尾状核尾 21. 颞中回 22. 内囊后脚 23. 第三脑室 24. 颞上回 25. 外囊 26. 最外囊 27. 内囊膝 28. 穹窿 29. 透明隔 30. 胼胝体膝 31. 大脑镰

关键结构:第三脑室,基底核,内囊,小脑幕,侧脑室三角区。

此断层为 OM 线上方第 8 层面,经第三脑室上部和小脑幕上部,主要显示第三脑室与室间孔、基底核与内囊、小脑幕与小脑蚓等。第三脑室是两侧背侧丘脑之间的矢状位裂隙,它与前方的穹窿和透明隔构成该断面中部的中线。室间孔居穹窿与背侧丘脑前缘之间,连接侧脑室与第三脑室;CT 增强扫描时,可见侧脑室与第三脑室脉络丛经此孔相连。基底核区结构配布同上一层面,由中线向外侧依次是:侧脑室、尾状核头与背侧丘脑、内囊、豆状核、外囊、屏状核、最外囊及岛叶皮质。侧裂池界定岛叶皮质与岛盖,内有大脑中动脉及其分支;岛盖由额下回和颞上回构成。

胼胝体压部两侧可见三角形的侧脑室三角区,内富含脉络丛。胼胝体压部后方出现长“Y”形小脑幕和幕下的小脑上蚓部。

十一、经松果体层面

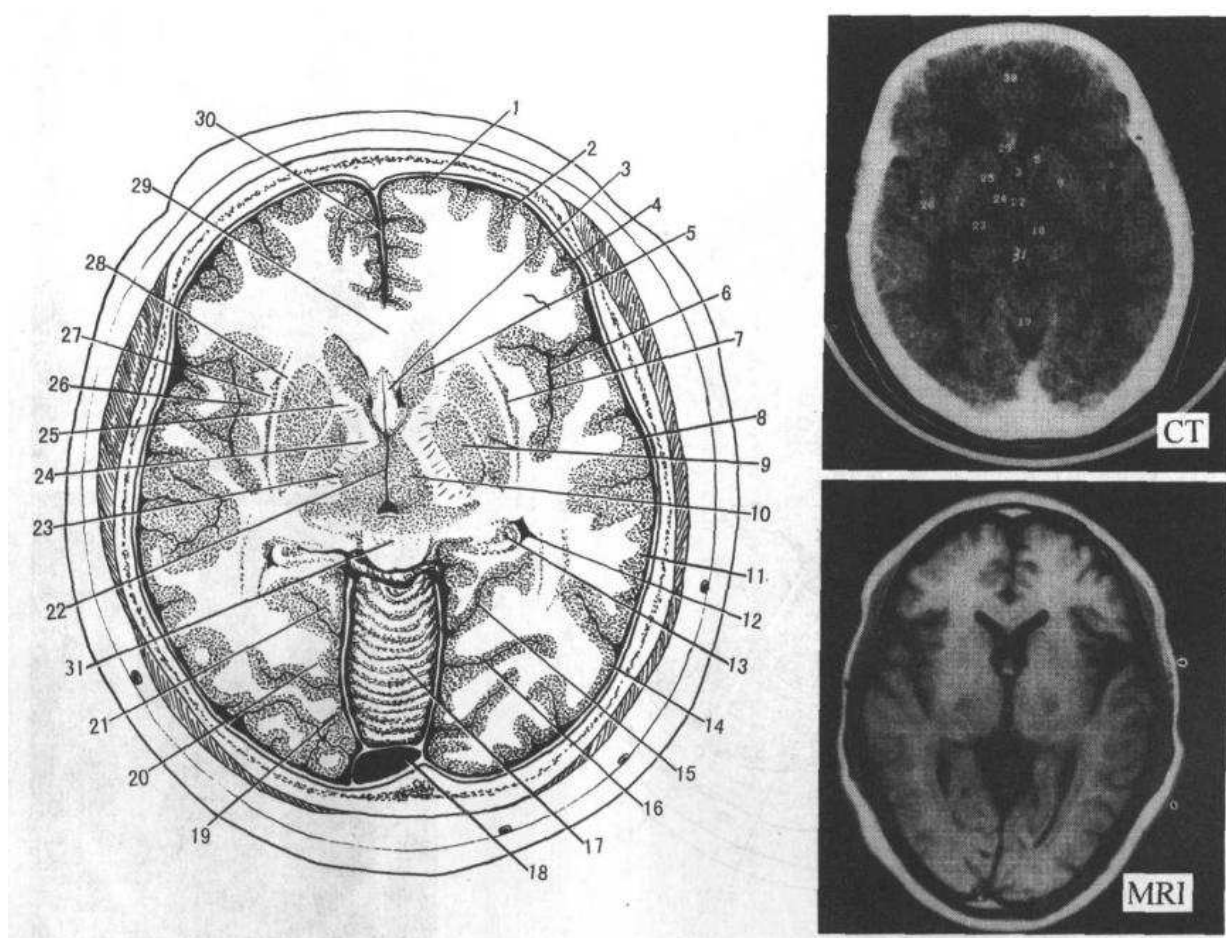


图 1-51 经松果体层面

1. 额上回 2. 额中回 3. 穹隆 4. 额下回 5. 尾状核头 6. 大脑外侧窝池 7. 屏状核 8. 颞上回 9. 壳及苍白球 10. 背侧丘脑 11. 颞中回 12. 侧脑室下角 13. 海马 14. 颞下回 15. 侧副沟 16. 枕颞沟 17. 小脑蚓 18. 窦汇 19. 枕颞外侧回 20. 枕颞内侧回 21. 舌回 22. 第三脑室 23. 内囊后脚 24. 内囊膝 25. 内囊前脚 26. 岛叶 27. 最外囊 28. 外囊 29. 胼胝体膝 30. 大脑镰 31. 松果体

关键结构:基底核,内囊,松果体,小脑幕。

此断层为 OM 线上方第 7 层面,恰经松果体,主要显示基底核区、松果体区及小脑幕。基底核区结构配布基本同上一层面,但豆状核略前移,内囊前肢变窄。侧脑室前角居尾状核与胼胝体膝之间,因接近其下缘而更窄细。背侧丘脑断面变小,其间第三脑室的后部出现圆形的松果体。在 CT 图像上,松果体常因钙化而表现为高密度的亮点。松果体与缰及周围血管构成松果体区,该区的后上方有胼胝体压部下缘,后方为小脑幕及小脑蚓等结构,手术时应注意避免损伤。

小脑幕呈“V”形向后附于窦汇,其间为小脑蚓。大脑半球外侧面从前向后依次可见额上回、额中回、额下回、颞上回、颞中回、颞下回及枕叶,其中,额下回与颞上回组成岛盖。

十二、经前连合层面

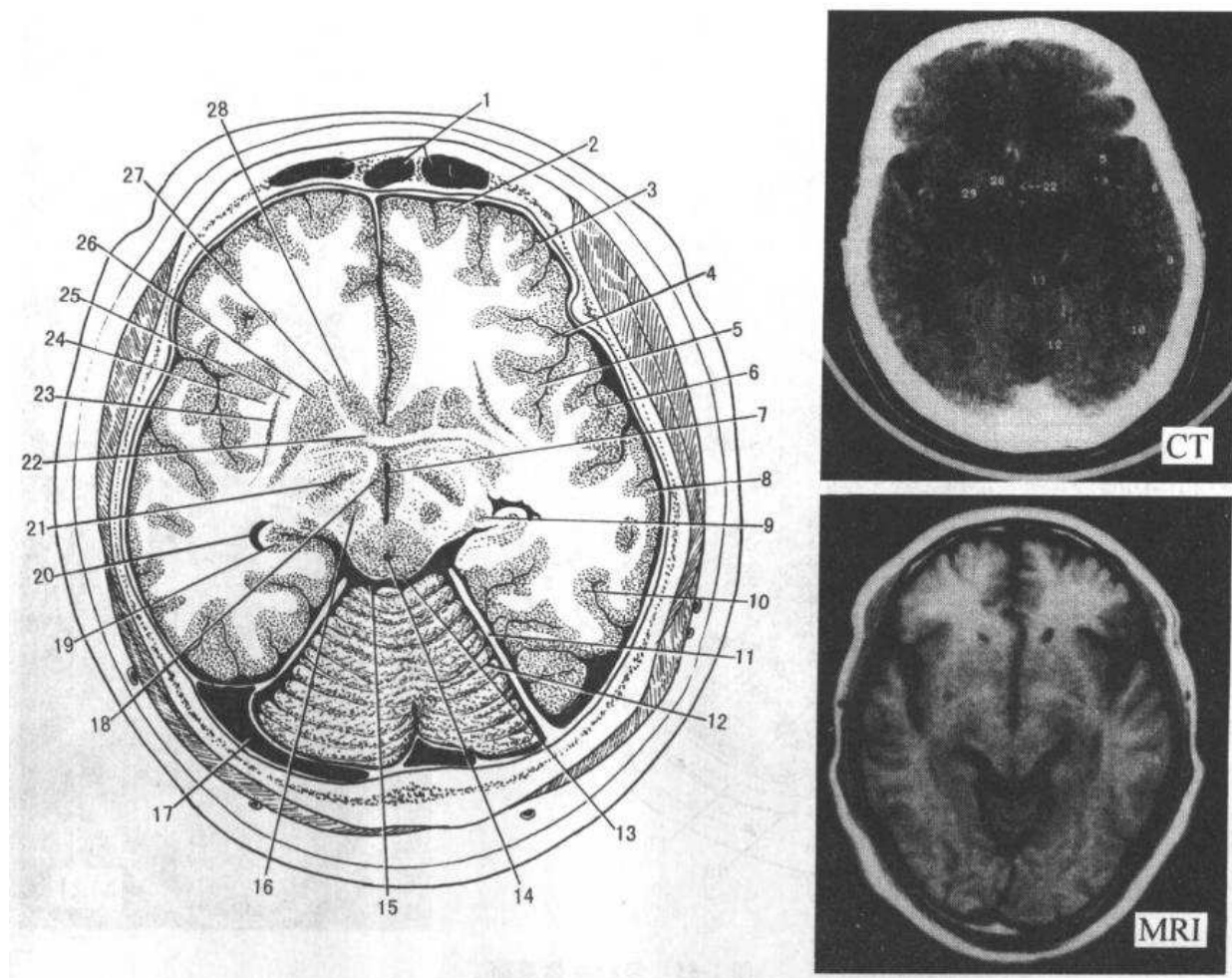


图 1-52 经前连合层面

1. 额窦 2. 额上回 3. 额中回 4. 额下回 5. 岛叶 6. 颞上回 7. 第三脑室 8. 颞中回 9. 外侧膝状体 10. 颞下回 11. 小脑幕 12. 小脑半球 13. 上丘 14. 中脑水管 15. 四叠体池 16. 红核 17. 横窦 18. 背侧丘脑 19. 海马 20. 侧脑室下角 21. 黑质 22. 前连合 23. 屏状核 24. 最外囊 25. 外囊 26. 豆状核 27. 内囊前脚 28. 尾状核

关键结构:基底核,前连合,海马,小脑幕,中脑。

此断层为 OM 线上方第 6 层面,恰经前连合,主要显示基底核区、前连合、中脑、侧脑室下角、海马、小脑幕和小脑等。前连合在断面中部横行越过中线,将前方的大脑纵裂池与后方的第三脑室下部隔开;它形似自行车把,是 MRI 和立体定向神经外科中重要的定位标志。尾状核头、豆状核和屏状核从内向外依次列于前连合前方,内囊仅剩位于尾状核与豆状核之间的前肢。侧脑室下角居颞叶内,呈弧形裂隙,海马形成其后内侧壁。大脑仅见额、颞、岛叶。

中脑居该层面中央,大脑脚底可见黑质与红核。中脑水管下行于顶盖部,其后方为上丘。在上丘前外侧,近侧脑室下角处的圆形隆起是外侧膝状体。小脑幕呈“八”字形向后附于横窦。四叠体池呈倒置“M”形隔于上丘和小脑之间。

十三、经第三脑室下部层面

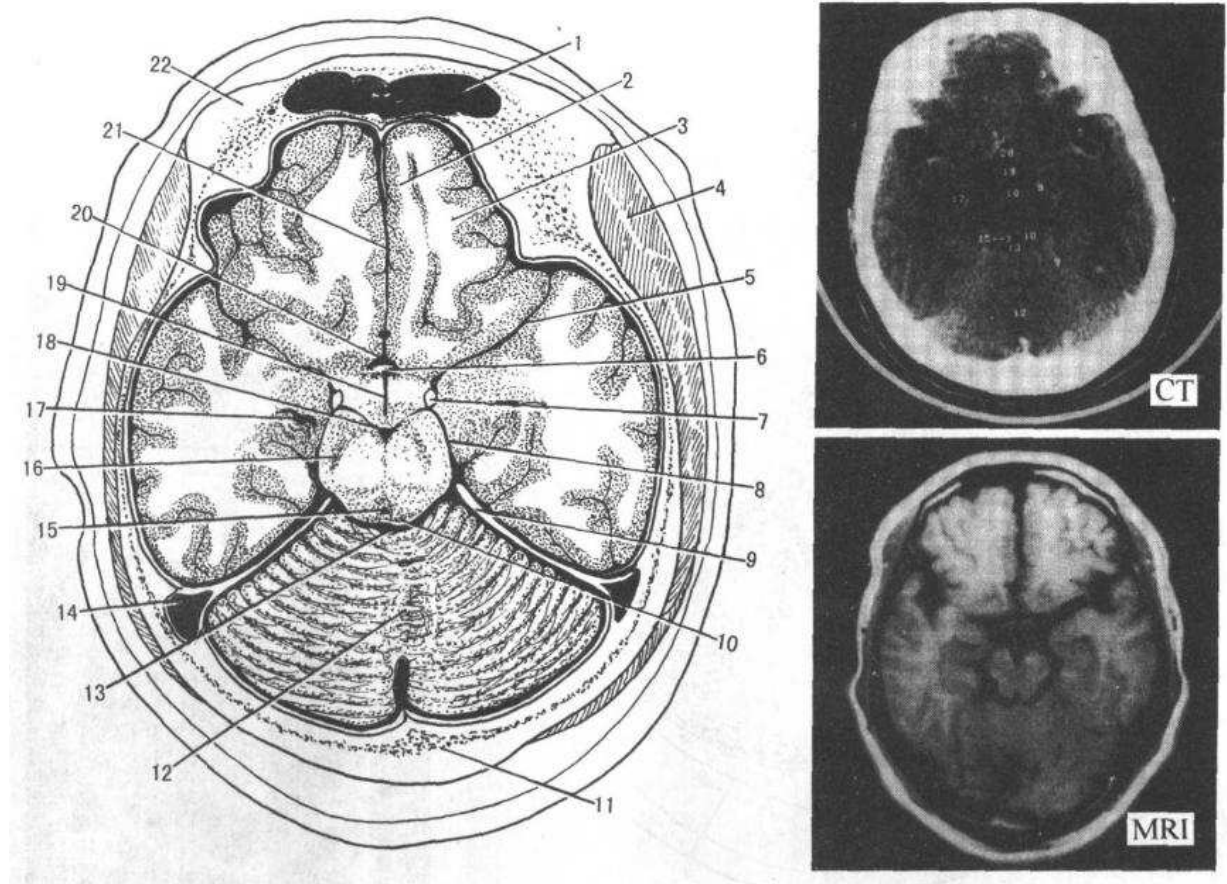


图 1-53 经第三脑室下部层面

1. 额窦 2. 直回 3. 眶回 4. 颞肌 5. 外侧沟 6. 终板 7. 视束 8. 环池 9. 小脑幕 10. 下丘 11. 枕骨 12. 小脑蚓 13. 四叠体池 14. 乙状窦 15. 中脑水管 16. 黑质 17. 侧脑室下角 18. 脚间池 19. 第三脑室 20. 终板池 21. 大脑纵裂池 22. 眶板

关键结构:下丘脑,第三脑室,中脑,小脑幕,鞍上池。

此断层为 OM 线上方第 5 层面,经下丘脑与第三脑室下部,主要显示下丘脑、中脑、鞍上池、小脑幕等。中脑居断面中央,其前外侧是大脑脚,后部为下丘;脚间池、大脑脚池、环池和四叠体池环绕中脑周围。下丘脑居中脑前方,其中央的第三脑室与终板池被横行的终板隔开,CT 上难以显示菲薄的终板。下丘脑外侧的圆形纤维束为视束。此层面 CT、MRI 扫描时,鞍上池呈六角星形,环绕下丘脑周围;其前角伸入纵裂池,两前外侧角伸入侧裂池,后角为脚间池,两后外侧角伸入大脑脚池。

大脑仅见额叶和颞叶。小脑幕呈“八”字形向后附于乙状窦,小脑蚓与枕骨间可见枕大池。

十四、经鞍上池与视交叉层面

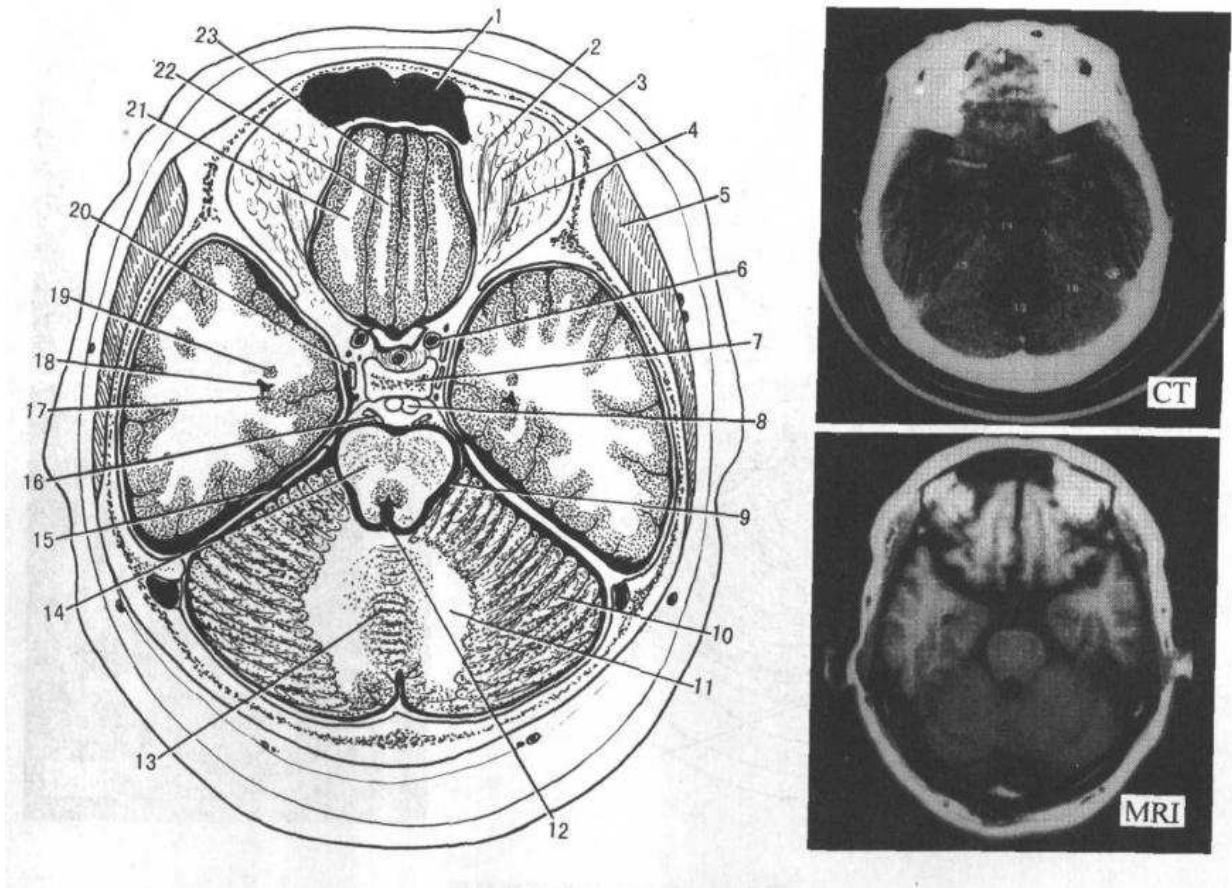


图 1-54 经鞍上池与视交叉层面

1. 额窦 2. 上斜肌 3. 上睑提肌 4. 上直肌 5. 颞肌 6. 颈内动脉 7. 鞍背 8. 乳头体 9. 环池 10. 小脑半球 11. 小脑髓质 12. 第四脑室 13. 小脑蚓 14. 脑桥 15. 小脑幕 16. 动眼神经 17. 海马 18. 侧脑室下角 19. 杏仁体 20. 视神经 21. 眶回 22. 直回 23. 大脑纵裂池

关键结构:鞍上池,鞍背,视交叉,颈内动脉,小脑幕。

此断层为 OM 线上方第 4 层面,恰经视交叉,主要显示鞍上池、鞍背、视交叉、颈内动脉、小脑幕等。鞍背居断面中央,其前方有漏斗和视交叉。视交叉外侧为颈内动脉,它发出大脑前动脉、大脑中动脉,并经后交通动脉与基底动脉发出的大脑后动脉吻合形成 Willis 环。因 Willis 为非平面结构,故 CT、MRI 扫描时常难在一个层面内显示其全貌。鞍上池环绕在上述结构周围。

小脑幕呈“八”字形向后张开,分隔颅中窝与颅后窝。脑桥后部可见向后开放的第四脑室上部。颞叶居小脑幕前外侧的颅中窝内。颅前窝内仅见额叶底面的直回和眶回。两侧眶上部结构出现。

十五、经垂体与海绵窦层面

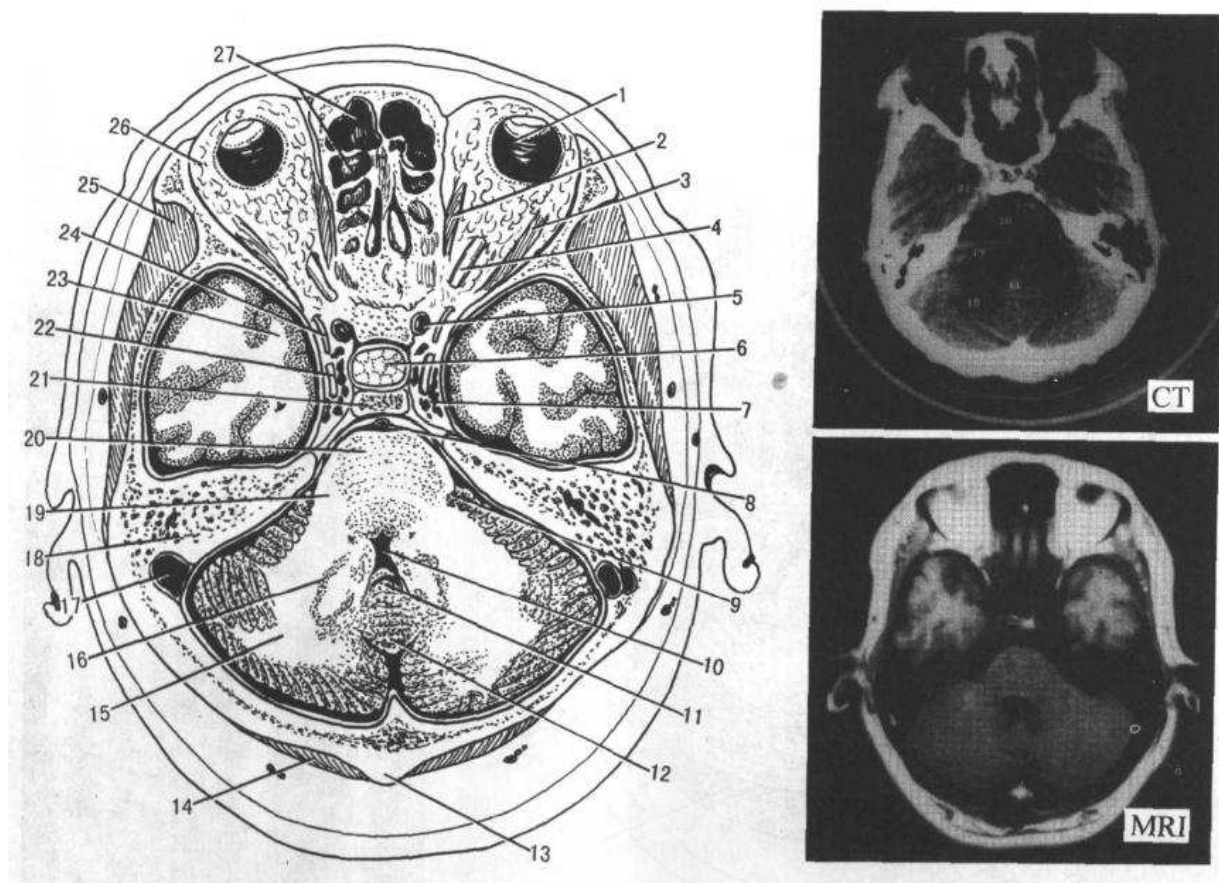


图 1-55 经垂体与海绵窦层面

1. 眼球 2. 内直肌 3. 外直肌 4. 视神经 5. 颈内动脉 6. 垂体 7. 海绵窦 8. 桥池及基底动脉 9. 绒球 10. 第四脑室 11. 小结 12. 蚓锥体 13. 枕外隆凸 14. 头半棘肌 15. 小脑髓质 16. 齿状核 17. 乙状窦 18. 颞骨岩部 19. 小脑中脚 20. 脑桥 21. 鞍背 22. 眼神经 23. 枕颞内侧回 24. 展神经 25. 颞肌 26. 眶脂体 27. 筛窦

关键结构:蝶鞍, 垂体, 海绵窦, 筛骨, 眶, 颞骨, 脑桥, 小脑, 第四脑室。

此断层为 OM 线上方第 3 层面, 恰经垂体与海绵窦, 主要显示鞍区、眶及颅后窝结构。蝶鞍居断面中央, 垂体窝容纳椭圆形的垂体, 两侧为海绵窦及穿行其间的颈内动脉和脑神经。蝶鞍前方为筛骨迷路; 眶呈喇叭形列于筛骨两侧, 其内可见眼球、内直肌、外直肌、视神经和眶脂体。

颞骨岩部分开颅中窝与颅后窝, 颅中窝内容纳颞叶下部。在颅后窝内, 脑桥腹侧面的前方, 可见基底动脉行于桥池中, 脑桥以粗大的小脑中脚连于小脑。小脑中脚、绒球与颞骨岩部之间为脑桥小脑脚池, 内有面神经和前庭蜗神经穿行, 听神经瘤表现为该池内的占位。第四脑室位于脑桥与小脑之间, 呈五角星形。小脑髓质内可见袋状的齿状核。

十六、经蝶窦上部层面

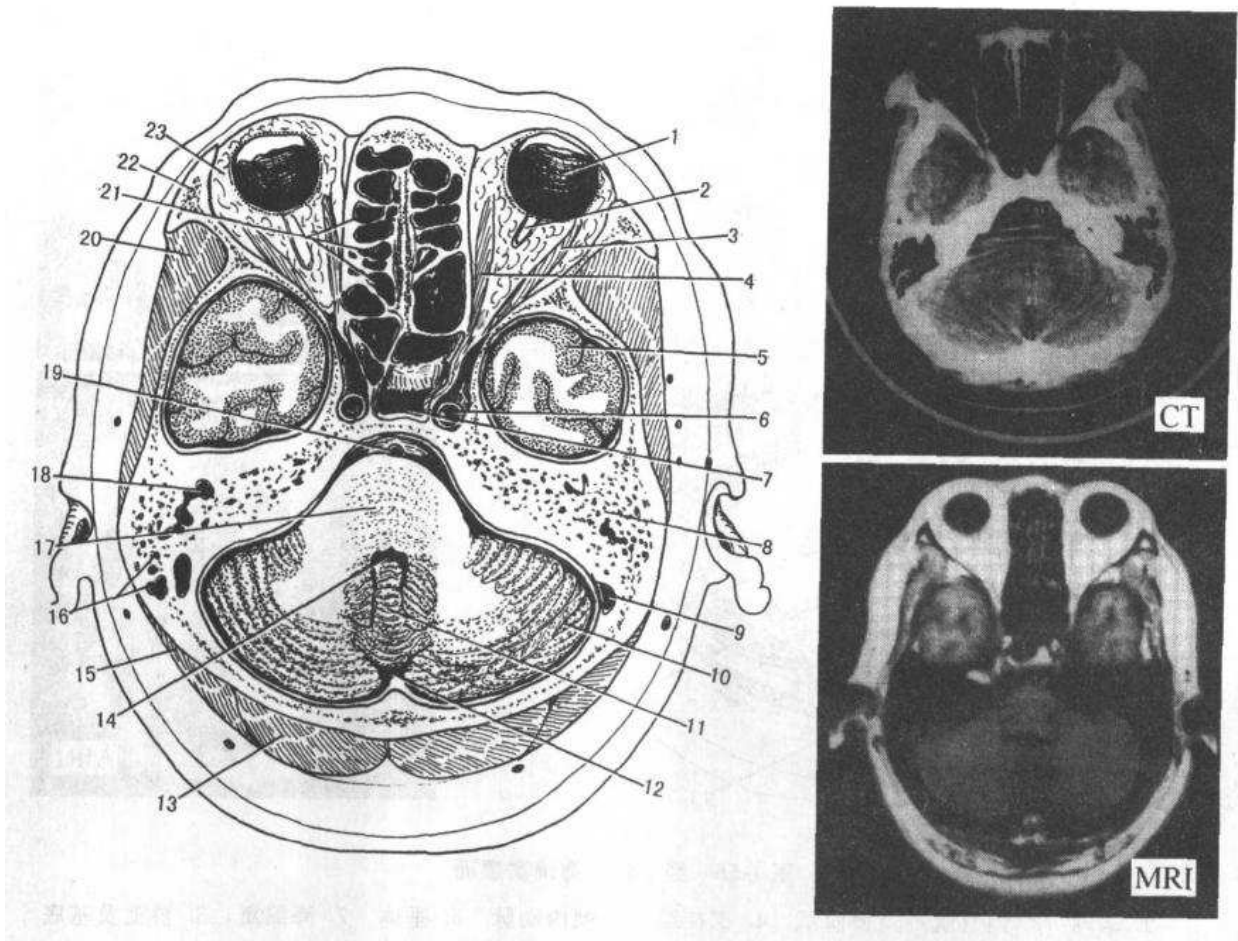


图 1-56 经蝶窦上部层面

1. 眼球 2. 视神经 3. 外直肌 4. 内直肌 5. 枕颞内侧回 6. 颈内动脉 7. 蝶窦 8. 颞骨岩部 9. 乙状窦 10. 小脑半球 11. 蚓垂 12. 小脑延髓池 13. 头半棘肌 14. 第四脑室 15. 头夹肌 16. 乳突小房 17. 脑桥 18. 鼓室 19. 桥池及基底动脉 20. 颞肌 21. 筛窦 22. 颞骨 23. 眶脂体

关键结构:蝶骨,筛骨,颈内动脉,眶,脑桥,小脑。

此断层为 OM 线上方第 2 层面,经蝶窦上部,主要显示蝶窦、筛窦、眶、脑桥及小脑等。蝶骨体位于断面中央,其内的含气空腔为蝶窦,颈内动脉于蝶骨两侧出颈动脉管内口入海绵窦。筛骨迷路位于蝶窦前方,眶呈喇叭口形列于筛骨两侧。颅中窝内颞叶已接近颞极下部,颞骨岩部位于断面的后外侧,其后部有蜂窝状的乳突小房,鼓室居乳突小房前方。脑桥位于颅后窝前部,它与斜坡之间的弧形间隙为桥池,内有基底动脉通过。小脑以粗大的小脑中脚连于脑桥。第四脑室略呈马鞍形,脑桥背侧面、小脑中脚及小脑蚓前端构成其边界。

十七、经颈动脉管层面

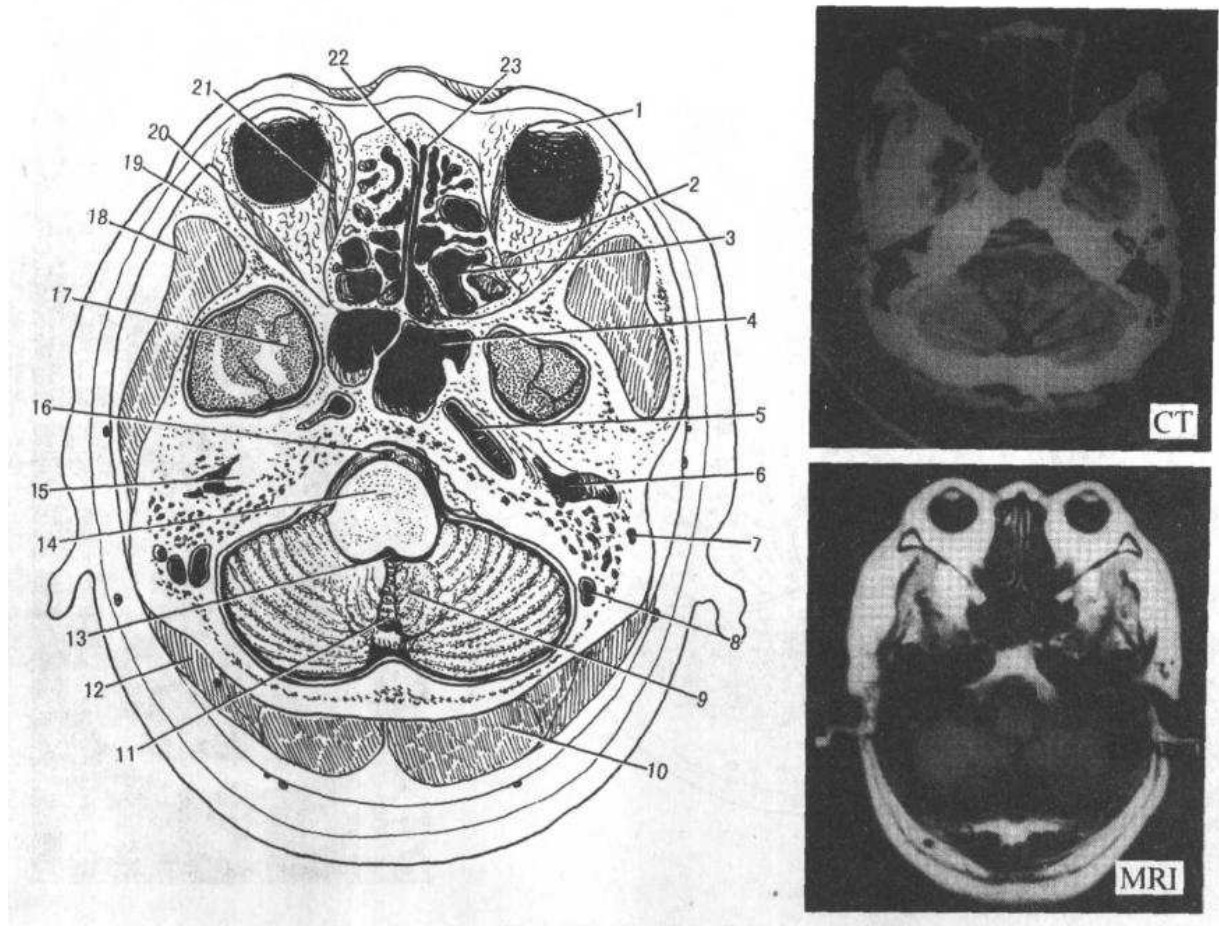


图 1-57 经颈动脉管层面

1. 晶状体 2. 下直肌 3. 筛窦 4. 蝶窦 5. 颈内动脉 6. 鼓室 7. 乳突小房 8. 乙状窦 9. 小脑扁桃体 10. 头半棘肌 11. 蚓垂 12. 头夹肌 13. 第四脑室 14. 脑桥 15. 岬 16. 桥池及基底动脉 17. 枕颞内侧回 18. 颞肌 19. 颞骨 20. 外直肌 21. 内直肌 22. 鼻中隔 23. 鼻腔

关键结构:蝶骨,筛骨,颞骨,颈动脉管,第四脑室。

此断层为 OM 线上方第 1 层面,恰经颞骨岩部内的颈动脉管,主要显示:蝶窦、筛窦、眶、颞骨、颅后窝等。蝶窦居断面中央,筛骨垂直板伸入鼻腔构成鼻中隔上部,狭窄的鼻腔上部分开两侧筛骨迷路。筛窦仅以菲薄的骨板——纸样板与眶腔毗邻,鼻窦内窥镜手术时应避免损伤此骨板。颞骨岩部的前份内可见颈动脉管呈“八”字形列于中线两侧;中份内有鼓室,其内侧壁有隆起的岬;后份中可见蜂窝状的乳突小房。颅后窝内有脑桥的下部,第四脑室呈扁窄的菱形。

十八、经颅底层面(眦耳线层面)

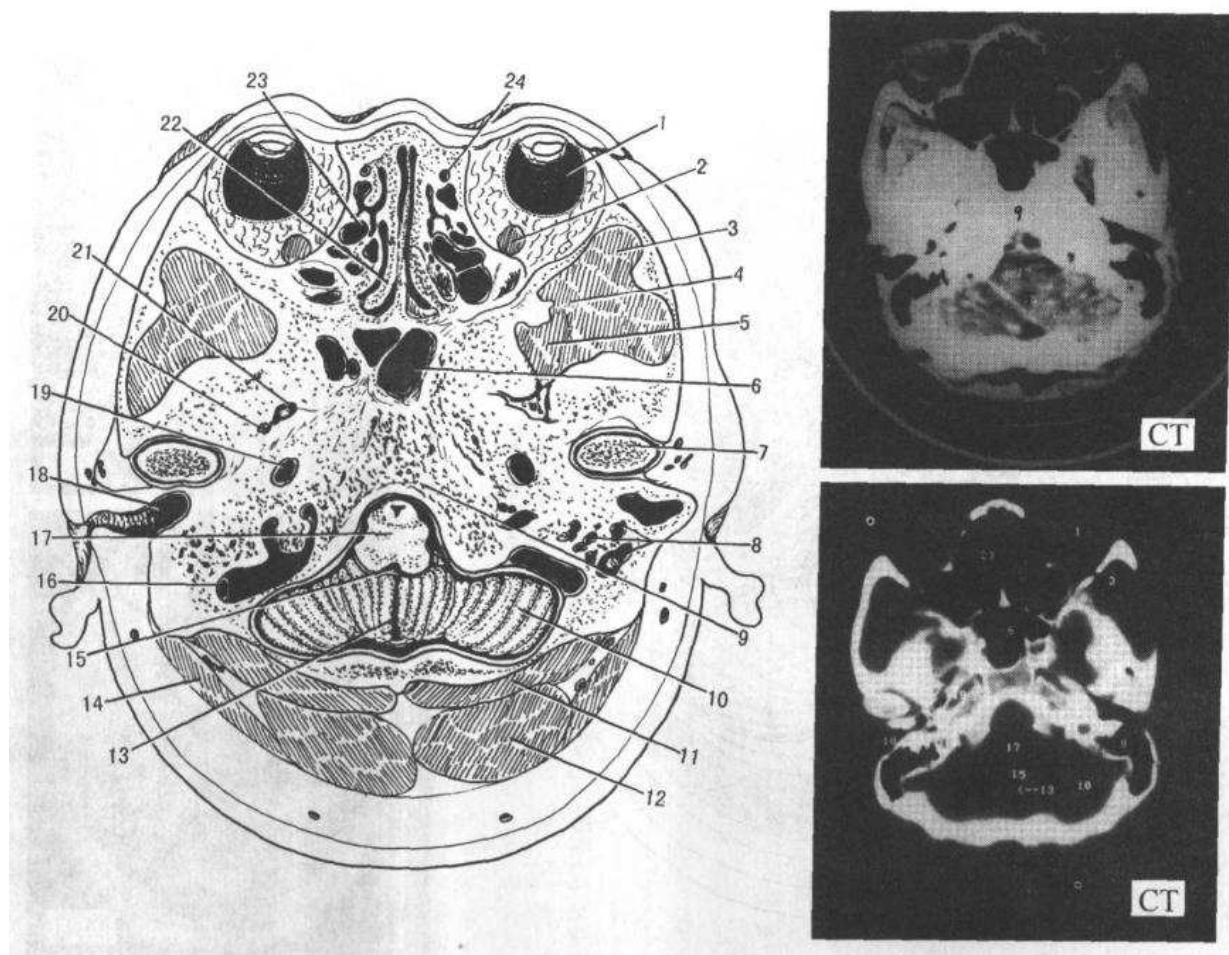


图 1-58 经颅底层面

1. 眼球 2. 下直肌 3. 颞肌 4. 翼外肌 5. 翼内肌 6. 蝶窦 7. 下颌头 8. 乳突小房 9. 枕骨底部 10. 小脑半球 11. 头后小直肌 12. 头半棘肌 13. 小脑溪 14. 头夹肌 15. 第四脑室 16. 颈内静脉 17. 延髓 18. 外耳道 19. 颈内动脉 20. 棘孔及脑膜中动脉 21. 卵圆孔及下颌神经 22. 上鼻甲 23. 筛窦 24. 鼻泪管

关键结构: 颅底, 眶, 颞下颌关节, 延髓, 小脑扁桃体, 小脑溪。

此断层为 OM 线层面, 经颅底和颞下颌关节, 主要显示颅底、眶、颅后窝等。蝶骨体占据断面中央, 内有蝶窦, 其后外侧的蝶骨大翼上由前向后依次有圆孔与上颌神经、卵圆孔与下颌神经、棘孔与脑膜中动脉; 前方的筛骨垂直板构成鼻中隔上部, 鼻腔内出现上鼻甲。筛骨迷路前方可见圆形的鼻泪管断面, 眶及其内容物列于筛骨两侧。颞骨岩部内可见前部的颈动脉管与颈内动脉, 后部的颈静脉孔与颈内静脉, 舌咽、迷走和副神经伴颈内静脉穿颈静脉孔出颅。椭圆形的下颌头与颞骨的下颌窝构成颞下颌关节。颅后窝似三叶草形, 延髓在前, 小脑居后。小脑扁桃体之间的纵行裂隙为小脑溪, 它向前经正中孔通第四脑室, 向后连枕大池。

十九、经枕骨大孔层面

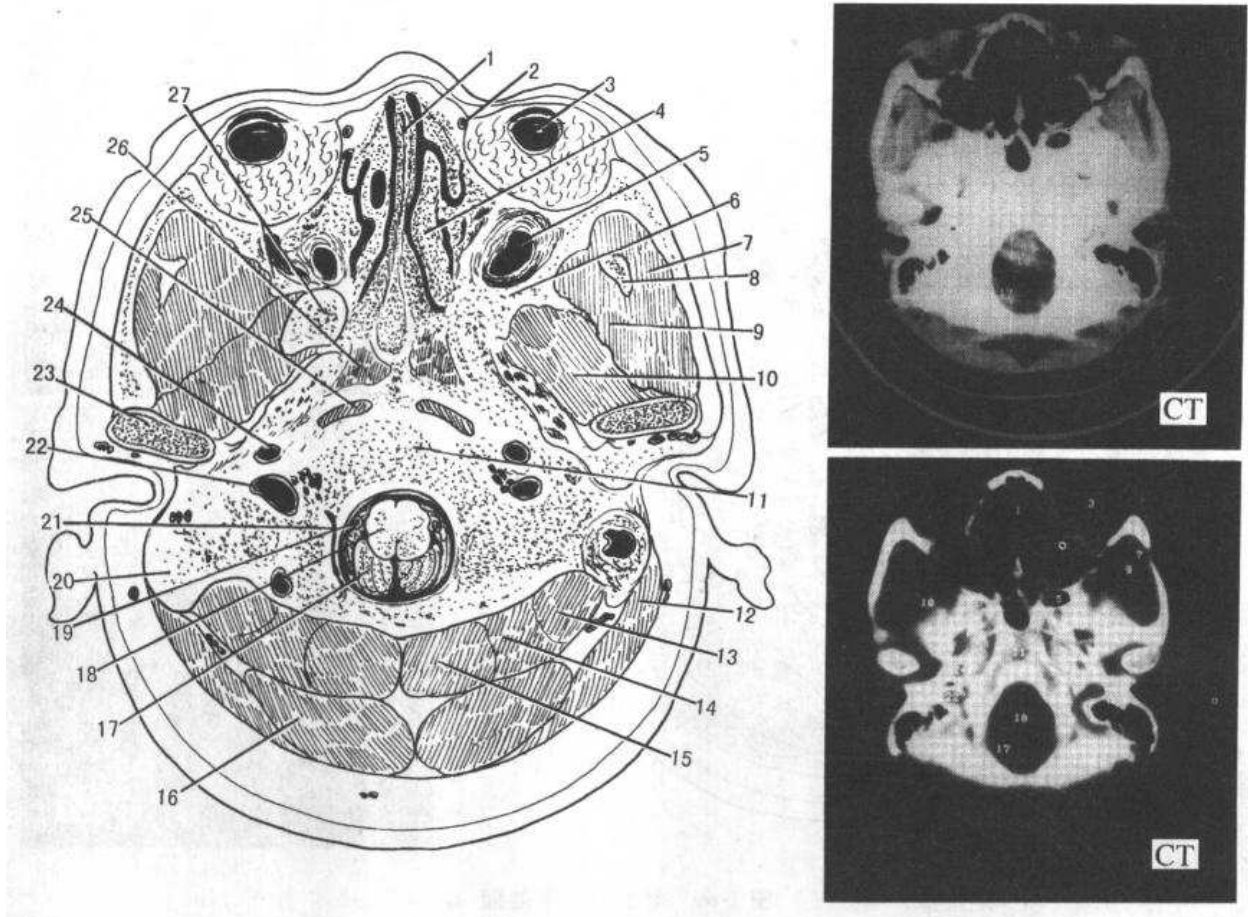


图 1-59 经枕骨大孔层面

1. 鼻中隔 2. 鼻泪管 3. 眼球 4. 中鼻甲 5. 上颌窦 6. 翼腭窝 7. 颞肌 8. 下颌支 9. 翼外肌 10. 翼内肌 11. 枕骨底部 12. 头夹肌 13. 头上斜肌 14. 头后大直肌 15. 头后小直肌 16. 头半棘肌 17. 小脑扁桃体 18. 延髓 19. 椎静脉 20. 乳突 21. 环枕关节 22. 颈内静脉 23. 下颌颈 24. 颈内动脉 25. 头长肌 26. 腭帆提肌 27. 翼突内、外侧板

关键结构: 枕骨大孔, 小脑扁桃体, 颈静脉孔, 颞下窝。

此断层为 OM 线下方第 1 层面, 恰经枕骨大孔, 主要显示枕骨大孔区、颈静脉孔区及颞下间隙等。断面前部为鼻、眶占据。鼻腔居中央, 两侧为眶及内容物, 眶内侧壁处可见鼻泪管下行, 眶后方出现上颌窦顶。断面中部的的外侧为颞下窝, 翼内、外肌占据窝内侧份, 其后方是下颌颈。枕骨大孔位于断面后部的中央, 可见延髓、小脑扁桃体和椎动、静脉。MRI 研究表明, 小脑扁桃体伸至枕骨大孔平面以下 3mm 范围内属正常, 故小脑延髓池穿刺时应保持正中进针, 以免伤及小脑扁桃体。颈静脉孔位于枕骨大孔前外侧, 舌咽神经、迷走神经、副神经和颈内静脉穿行其中; 它与邻近的颈内动脉, 舌下神经及颈交感干等结构一起并称颈静脉孔区; 此区病变可伤及脑神经和交感神经, 称颈静脉孔综合征。

二十、经寰枕关节层面

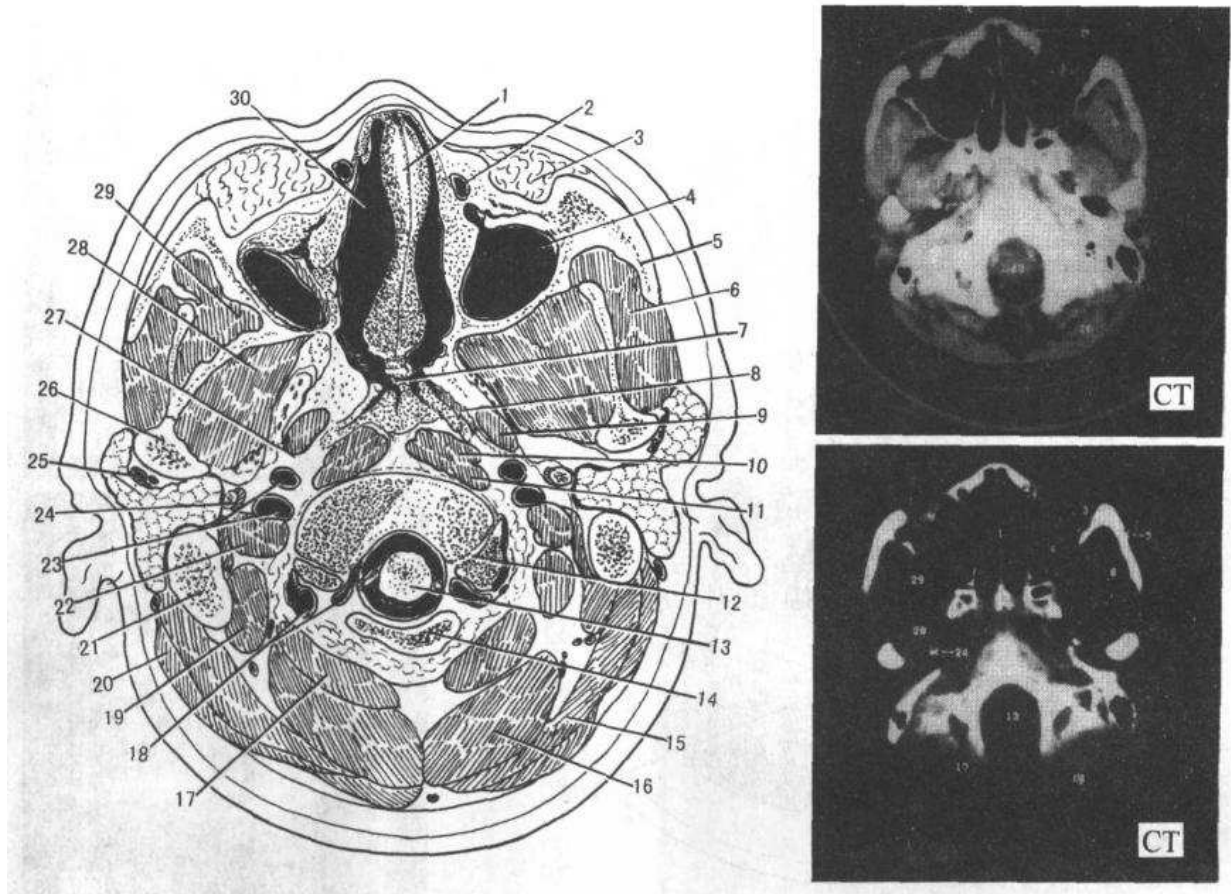


图 1-60 经寰枕关节层面

1. 鼻中隔 2. 鼻泪管 3. 眶脂体 4. 上颌窦 5. 颧弓 6. 咬肌 7. 鼻咽部 8. 咽鼓管 9. 腭帆张肌 10. 腭帆提肌 11. 头长肌 12. 寰枕关节 13. 脊髓 14. 寰椎后弓 15. 头夹肌 16. 头半棘肌 17. 头后大直肌 18. 椎动、静脉 19. 头最长肌 20. 胸锁乳突肌 21. 乳突 22. 二腹肌后腹 23. 颈内动静脉 24. 茎突及周围肌 25. 腮腺及下颌后静脉 26. 下颌支 27. 咽外侧间隙 28. 翼内肌 29. 翼外肌 30. 鼻腔

关键结构:寰枕关节,鼻咽,腮腺,颞下窝。

此断层为 OM 线下方第 2 层面,经寰枕关节,主要显示颌面部结构。鼻咽居断面中央,其向后外侧延伸形成咽隐窝,为鼻咽癌好发部位。鼻咽向前经鼻后孔通鼻腔,鼻腔外侧可见眶下部和上颌窦断面。下颌支深面为颞下窝,有翼内、外肌及上颌血管等,浅面为咬肌。腮腺呈楔形,其深部伸入下颌支与乳突之间,向内侧抵达茎突;颈外动脉、下颌后静脉、耳颞神经和面神经穿行于腮腺中。咽外侧间隙位于咽隐窝后外侧,内有颈内动、静脉和舌咽神经、迷走神经、副神经、舌下神经及颈交感干。寰枕关节呈倒“八”字形列于颈椎管最上段的两侧,脊髓颈段(C₁节段)居椎管中央。

二十一、经寰椎后弓层面

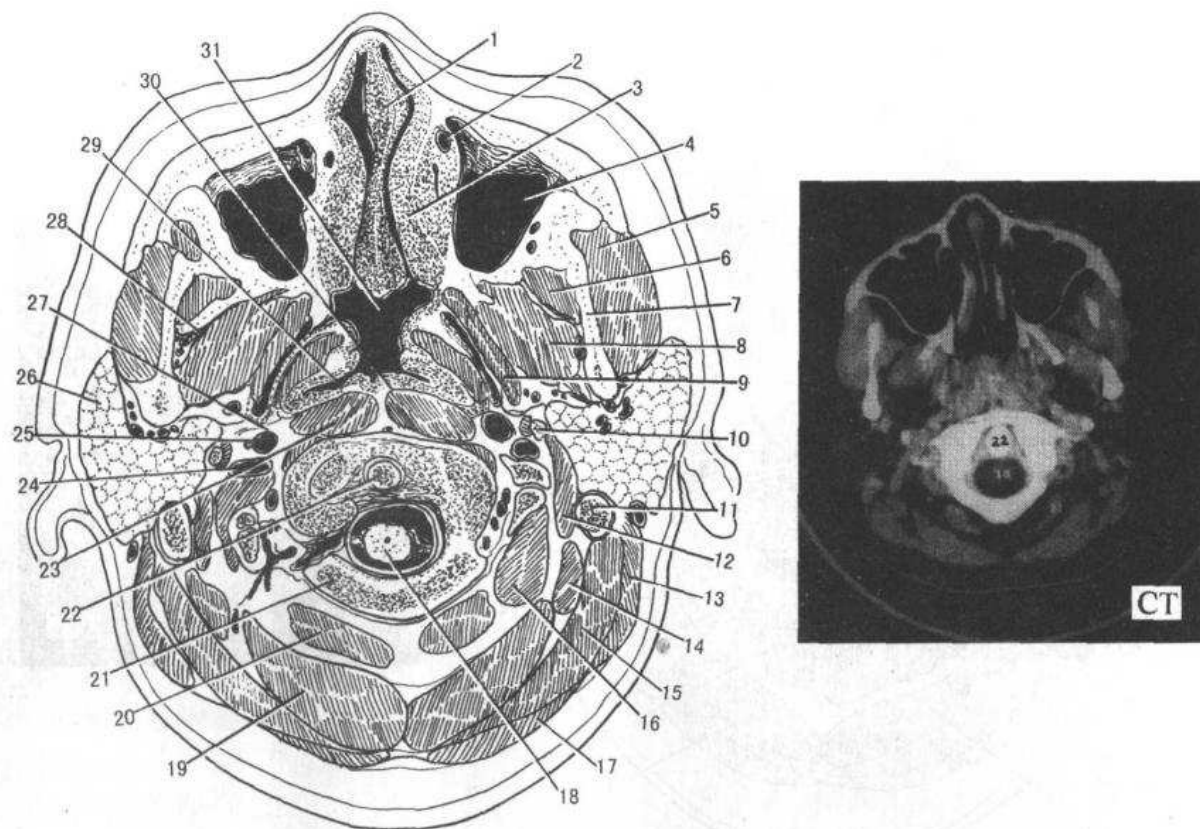


图 1-61 经寰椎后弓层面

1. 鼻中隔 2. 鼻泪管 3. 下鼻甲 4. 上颌窦 5. 咬肌 6. 颞肌 7. 下颌支 8. 翼外肌 9. 翼内肌 10. 茎突 11. 乳突 12. 二腹肌后腹 13. 胸锁乳突肌 14. 头最长肌 15. 头夹肌 16. 头下斜肌 17. 斜方肌 18. 脊髓 19. 头半棘肌 20. 头后大直肌 21. 寰椎后弓 22. 枢椎齿突 23. 头长肌及颈长肌 24. 颈内静脉 25. 颈内静脉及迷走神经 26. 腮腺 27. 咽旁间隙 28. 颞下间隙 29. 咽隐窝 30. 咽后间隔 31. 鼻咽部

关键结构：颞下间隙，咽外侧间隙，咽后间隙，腮腺。

此断层为 OM 线下方第 3 层面，经寰椎后弓和枢椎齿突上端，主要显示颌面部筋膜间隙。断面前部显示鼻及上颌窦，眶已消失。鼻咽占据断面中央，咽后壁后方为咽后间隙，它上起自颅底外面，下达气管杈平面，是口、咽、喉感染向纵隔蔓延的途径。咽后间隙向外侧通咽外侧间隙。咽外侧间隙上至颅底下达下颌下腺囊，在横断面上略呈尖朝前的三角形；其外侧界翼内肌和腮腺，内侧界为咽侧壁，后界为椎前筋膜；茎突及周围肌分咽外侧间隙为茎突前、后间隙。茎突前间隙较小，内含疏松结缔组织和淋巴结；茎突后间隙较大，内有颈内动、静脉，第 9~12 对脑神经和颈交感干等。此区域肿块可致神经受压和颈动脉稍移位，有时难与腮腺深部占位相鉴别。咽外侧间隙向前通颞下间隙。

二十二、经寰枢关节上部层面

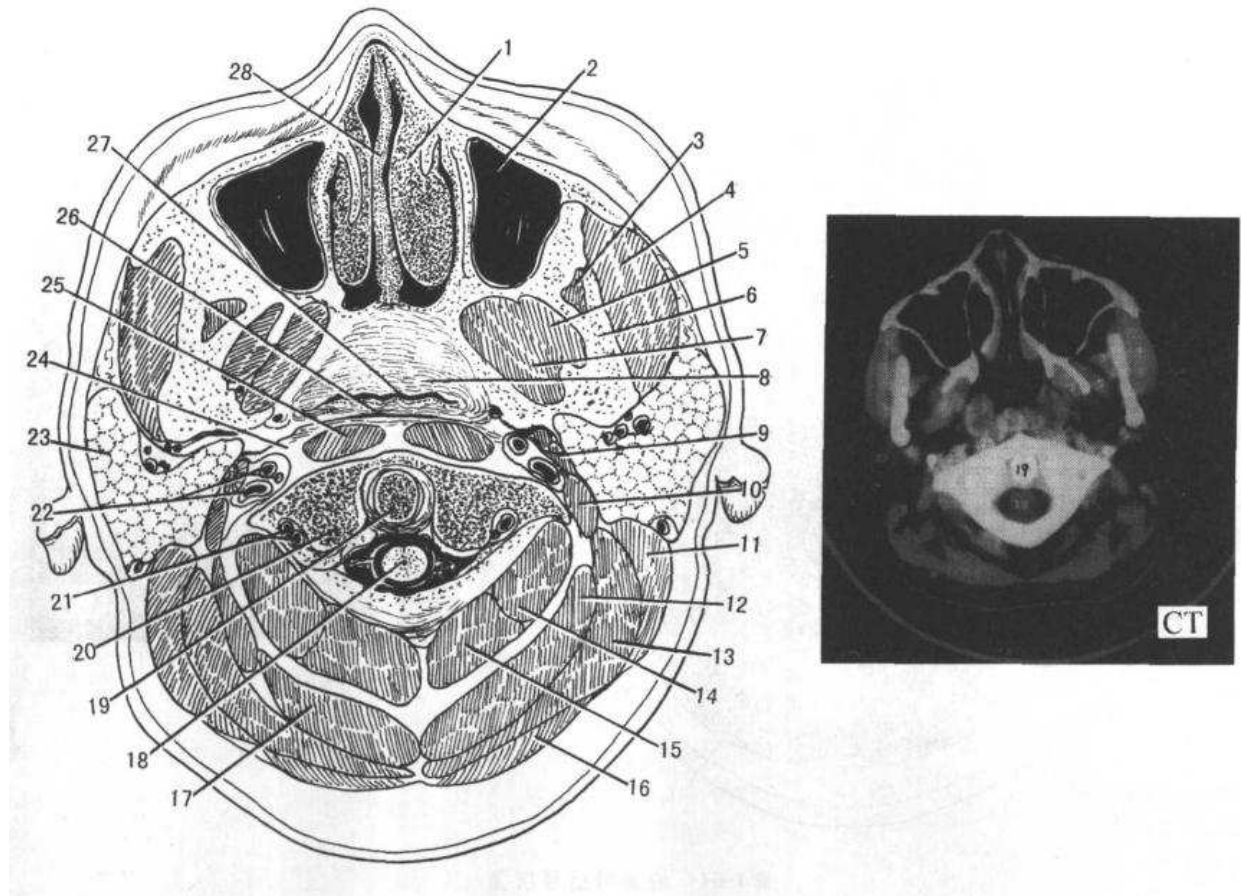


图 1-62 经寰枢关节上部层面

1. 下鼻甲及下鼻道 2. 上颌窦 3. 颞肌 4. 咬肌 5. 翼外肌 6. 下颌支 7. 翼内肌 8. 软腭
 9. 茎突咽肌与茎突舌肌 10. 二腹肌后腹 11. 胸锁乳突肌 12. 头最长肌 13. 头夹肌 14. 头下斜肌
 15. 斜方肌 16. 头后大直肌 17. 头半棘肌 18. 脊髓 19. 枢椎齿突 20. 寰椎 21. 椎动静脉
 22. 颈内动、静脉及迷走神经 23. 腮腺 24. 咽旁间隙 25. 头长肌及颈长肌 26. 咽后间隙
 27. 咽腔鼻部 28. 鼻中隔

关键结构:寰枢关节, 颞下间隙, 咽外侧间隙, 腮腺。

此断层为 OM 线下方第 4 层面, 经寰枢关节, 主要显示寰枢关节及颌面部结构。软腭的出现使鼻咽下部呈横置裂隙居断面中央。鼻腔内可见下鼻甲和下鼻道, 三角形的上颌窦列于鼻腔两侧。咽后间隙和咽外侧间隙的位置、形态和内容基本同上一层面。颞下间隙位于上颌骨后外侧面, 下颌支和颞肌内侧面, 茎突及周围肌与咽侧壁之间, 内含疏松结缔组织、上颌血管与神经、翼丛等。此间隙居面部中央, 向后通咽外侧间隙, 向下在翼外肌下缘处通翼颌间隙, 一旦感染可向周围各间隙蔓延。寰椎侧块间可见枢椎齿突及寰枢关节腔, 脊髓居椎管中央。腮腺同上一层面。

二十三、经腭下部层面

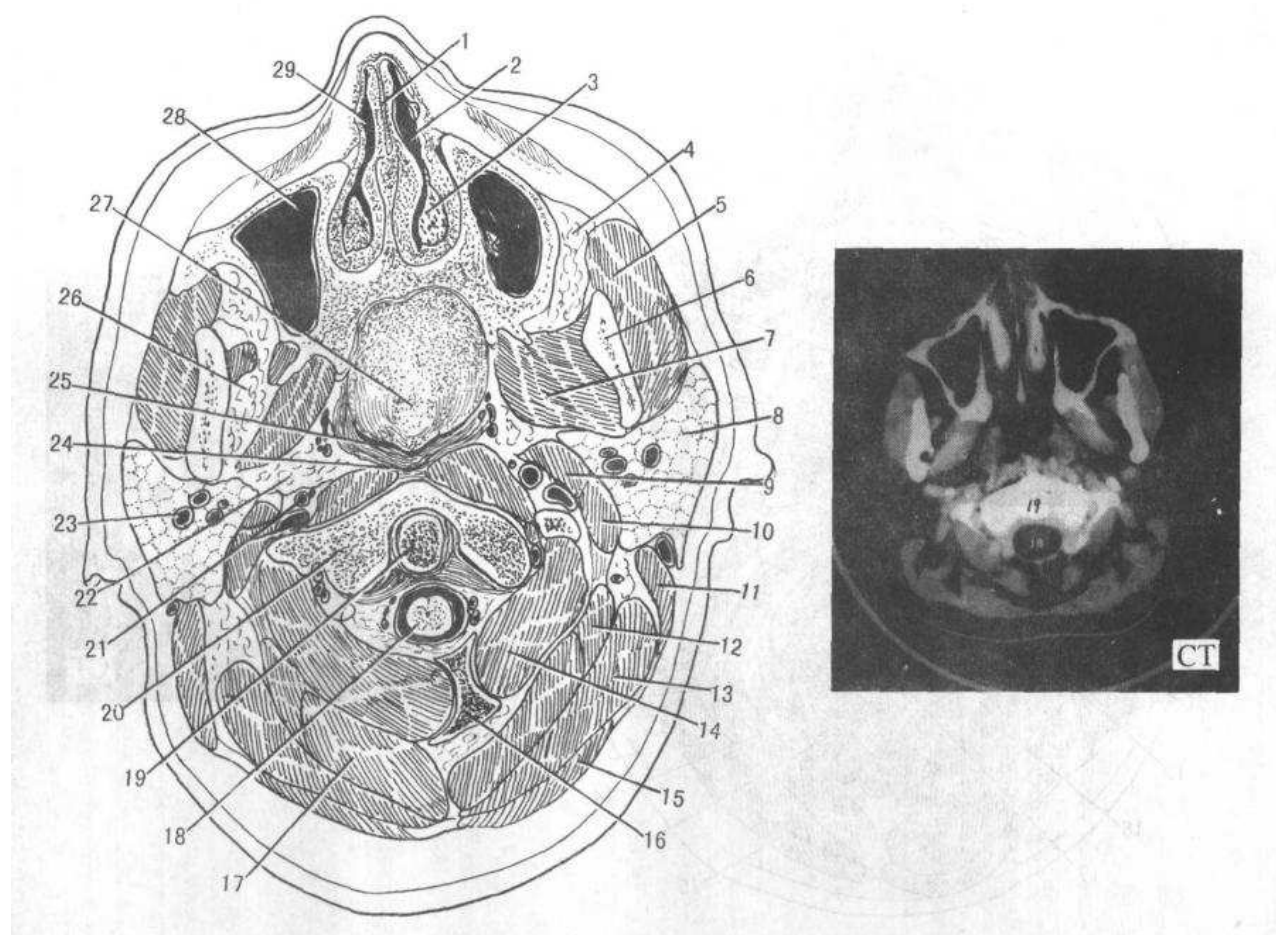


图 1-63 经腭下部层面

1. 鼻中隔 2. 鼻腔 3. 下鼻甲 4. 眶外脂肪 5. 咬肌 6. 下颌支 7. 翼内肌 8. 腮腺 9. 茎突咽肌与茎突舌肌 10. 二腹肌后腹 11. 胸锁乳突肌 12. 头最长肌 13. 头夹肌 14. 头后大直肌及头下斜肌 15. 斜方肌 16. 枢椎棘突 17. 头半棘肌 18. 脊髓 19. 枢椎齿突 20. 寰椎侧块 21. 颈内动、静脉 22. 咽旁间隙 23. 下颌后静脉 24. 咽后间隙 25. 咽腔鼻部 26. 翼颌间隙 27. 软腭 28. 上颌窦 29. 鼻腔

关键结构: 腭, 翼颌间隙, 咽外侧间隙, 腮腺。

此断层为 OM 线下方第 5 层面, 经腭和寰枢关节下部, 主要显示颌面部结构。腭占据断面中前部, 后方有“V”字形鼻咽下缘, 前方为鼻腔和上颌窦下部。翼颌间隙位于上颌窦后外侧, 下颌支内侧面与翼内肌之间; 其前界为颊肌和颊咽筋膜, 后界是腮腺深部前缘; 内含下牙槽血管、神经及舌神经等。翼颌间隙向内侧在翼外肌下缘通颞下间隙。咬肌间隙居下颌支与咬肌之间, 前界为咬肌前缘, 后界是腮腺; 该间隙潜在、封闭, 感染时不易扩散。咽后间隙和咽外侧间隙同上一层面。腮腺居下颌后窝内, 颈外动脉、下颌后静脉和面神经等穿行其中, CT、MRI 扫描时, 前两者易显示。寰枢关节及周围结构配布基本同上一层面。

二十四、经上颌窦底层面

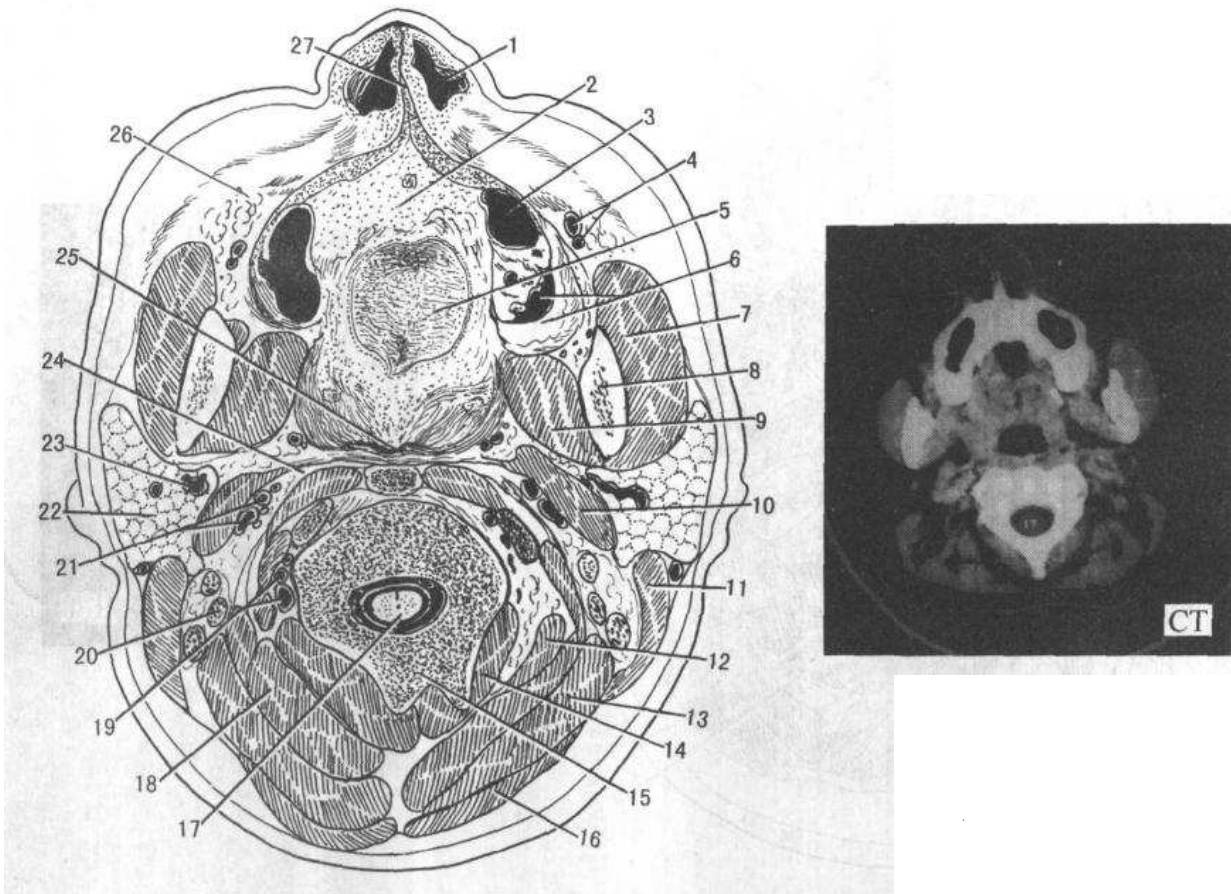


图 1-64 经上颌窦底层面

1. 鼻前庭 2. 硬腭 3. 上颌窦 4. 面动、静脉 5. 舌 6. 上颌骨及牙槽 7. 咬肌 8. 下颌支
 9. 翼内肌 10. 二腹肌后腹 11. 胸锁乳突肌 12. 头最长肌 13. 头夹肌 14. 头下斜肌 15. 枢椎
 16. 斜方肌 17. 脊髓 18. 头半棘肌 19. 椎动、静脉 20. 颈深淋巴结 21. 颈内动、静脉 22. 腮腺
 23. 颈外动脉 24. 咽旁间隙 25. 咽腔口部 26. 颊脂体 27. 鼻中隔

关键结构：上颌窦，口咽，椎前间隙，咽外侧间隙。

此断层为 OM 线下方第 6 层面，经上颌窦底和枢椎，主要显示口、咽、面部结构。口咽居断面中央，其前方的口腔内可见舌、上牙槽及其前方的上颌窦底。颊脂体内有面动、静脉。咽外侧间隙向内通咽后间隙，向前通颞下间隙。枢椎体与椎前筋膜之间为椎前间隙，颈椎结核形成的冷脓肿可沿此间隙向下流入后纵隔内。胸锁乳突肌前缘界定腮腺后界，其深面可见数个颈深淋巴结，浅面有颈外静脉。断面后部被枢椎及其周围肌占据。

二十五、经腭扁桃体层面

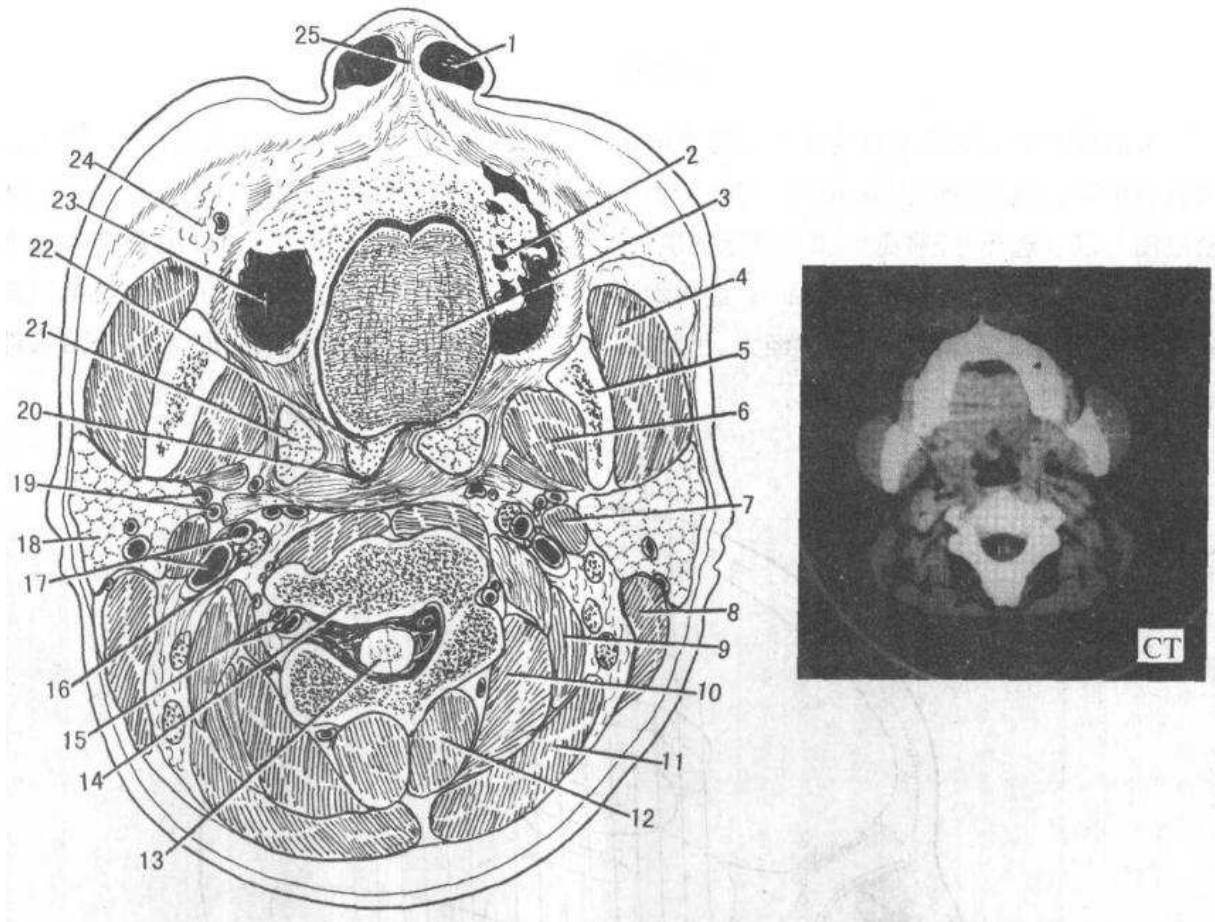


图 1-65 经腭扁桃体层面

1. 鼻前庭 2. 上颌牙槽 3. 舌 4. 咬肌 5. 下颌支 6. 翼内肌 7. 二腹肌后腹 8. 胸锁乳突肌 9. 头夹肌 10. 头半棘肌 11. 斜方肌 12. 头下斜肌 13. 脊髓 14. 第三颈椎 15. 椎动、静脉 16. 颈深淋巴结 17. 颈内动、静脉 18. 腮腺 19. 颈外动脉 20. 咽腔口部 21. 腭扁桃体 22. 腭垂 23. 上颌窦 24. 颊脂体 25. 鼻中隔

关键结构：口，口咽，腭扁桃体，咽外侧间隙。

此断层为 OM 线下方第 7 层面，恰经腭扁桃体，主要显示口、口咽、咽外侧间隙等。口咽占据断面中央，呈横置哑铃形，其两侧扩大为腭扁桃体窝，内有腭扁桃体。腭扁桃体向后、外侧分别与咽后间隙、咽外侧间隙相邻，扁桃体感染可扩散至上述间隙。咽外侧间隙后部有颈动脉鞘及颈深淋巴结。腮腺已接近其下缘。第 3 颈椎横突孔内有椎动、静脉穿行。其余基本同上一层面。

第四节 冠、矢状断层影像解剖

一、冠状断层影像解剖

头部冠状断层标本是以与毗耳线垂直的两侧外耳道中点连线层面为基线层面,分别向前和向后锯切制成,层厚为 5mm(图 1-66)。采用前面观,对照冠状断层标本绘成头部连续冠状断层图。以下选择“经胼胝体膝与前床突层面”、“经前连合与内囊前肢层面”、“经视交叉与垂体层面”、“经乳头体与后床突层面”、“经内囊后肢与大脑脚层面”、“经大脑大静脉池与第四脑室层面”、“经小脑扁桃体层面”、“经大、小脑镰层面”等重要层面,并与 CT、MRI 对照介绍头部冠状断层解剖。

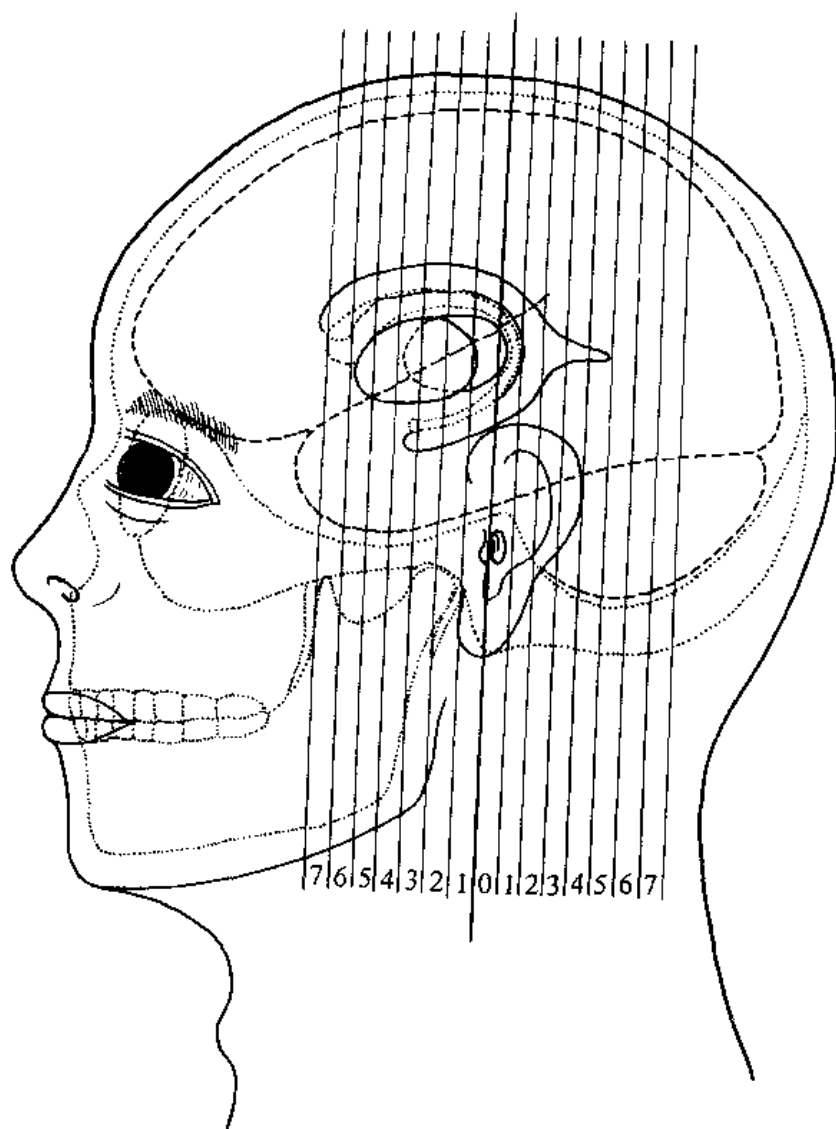


图 1-66 头部冠状断层示意图

(一) 经胼胝体膝与前床突层面

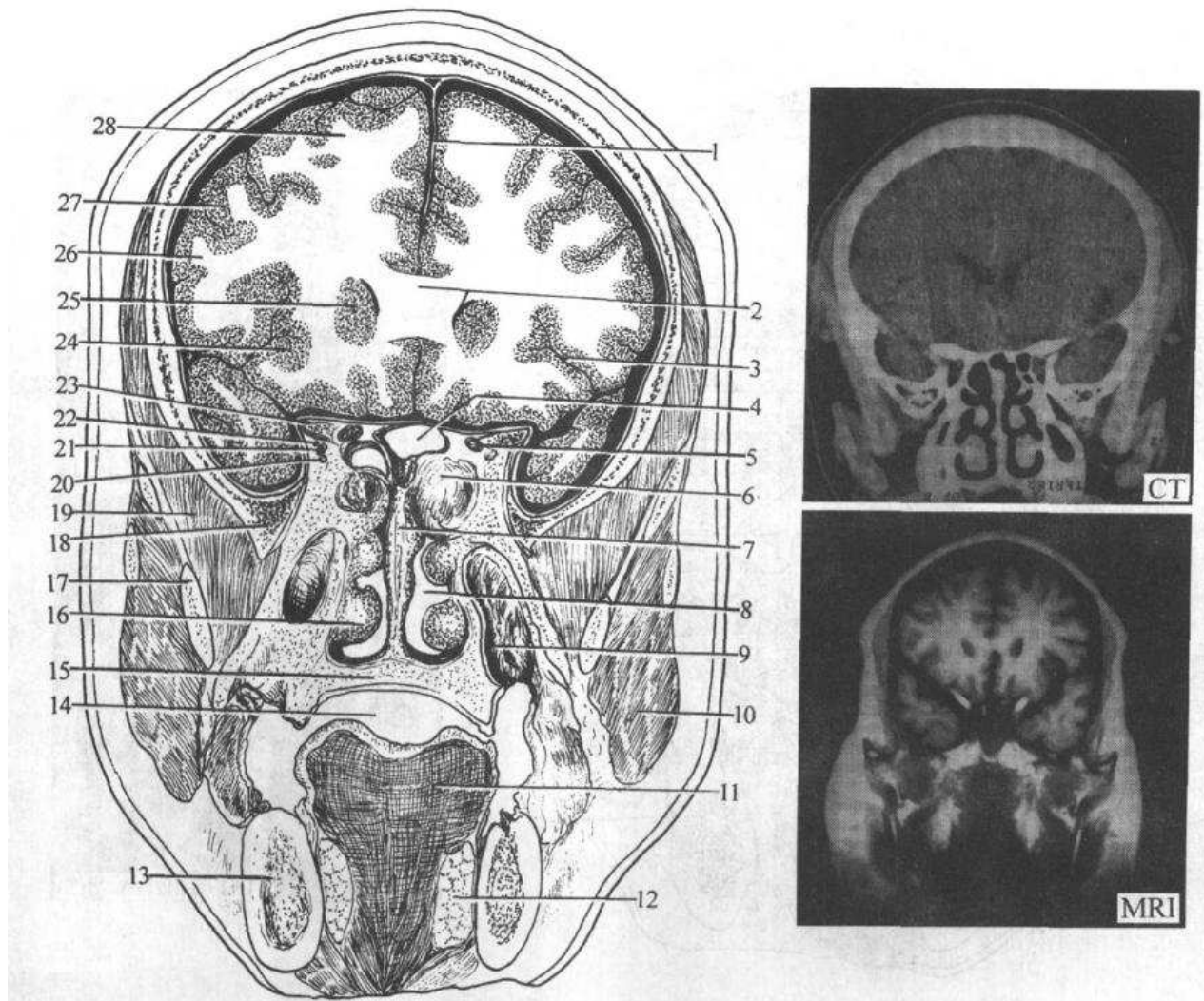


图 1-67 经胼胝体膝与前床突层面

1. 大脑纵裂池及大脑镰 2. 胼胝体膝与侧脑室前角 3. 大脑外侧沟 4. 蝶窦 5. 视神经 6. 蝶骨体 7. 鼻中隔 8. 鼻腔 9. 上颌窦 10. 咬肌 11. 舌 12. 舌下腺 13. 下颌体 14. 口腔 15. 骨腭 16. 下鼻甲 17. 冠突 18. 蝶骨大翼 19. 颞肌 20. 眼神经 21. 动眼神经 22. 滑车神经 23. 前床突 24. 岛叶 25. 尾状核头 26. 额下回 27. 额中回 28. 额上回

关键结构: 大脑半球, 胼胝体, 基底核, 前床突, 鼻腔, 口腔。

此断层为基线前方第 7 层面, 经胼胝体膝和前床突, 主要显示大脑半球前部、胼胝体膝、基底核及口、鼻腔。蝶骨体居断面中央, 上方为端脑, 下方为颌面部结构。蝶窦位于蝶骨体中央, 其外侧可见视神经管与视神经及前床突, 前床突下方有即将向前穿入眶上裂的眼神经、动眼神经和滑车神经。大脑镰与胼胝体膝形成颅内中线结构。胼胝体膝与尾状核头之间为侧脑室前角。外侧沟界定额、颞、岛叶。额叶外侧面由上向下可见额上回、额中回和额下回; 额叶下面的内侧部为直回, 外侧部是眶回。鼻腔内可见鼻中隔居中, 侧壁上有中、下鼻甲及相应鼻道。上颌窦后部居鼻腔两侧。口腔内的舌与下颌骨之间为舌下腺。

(二)经胼胝体嘴与内囊前肢层面

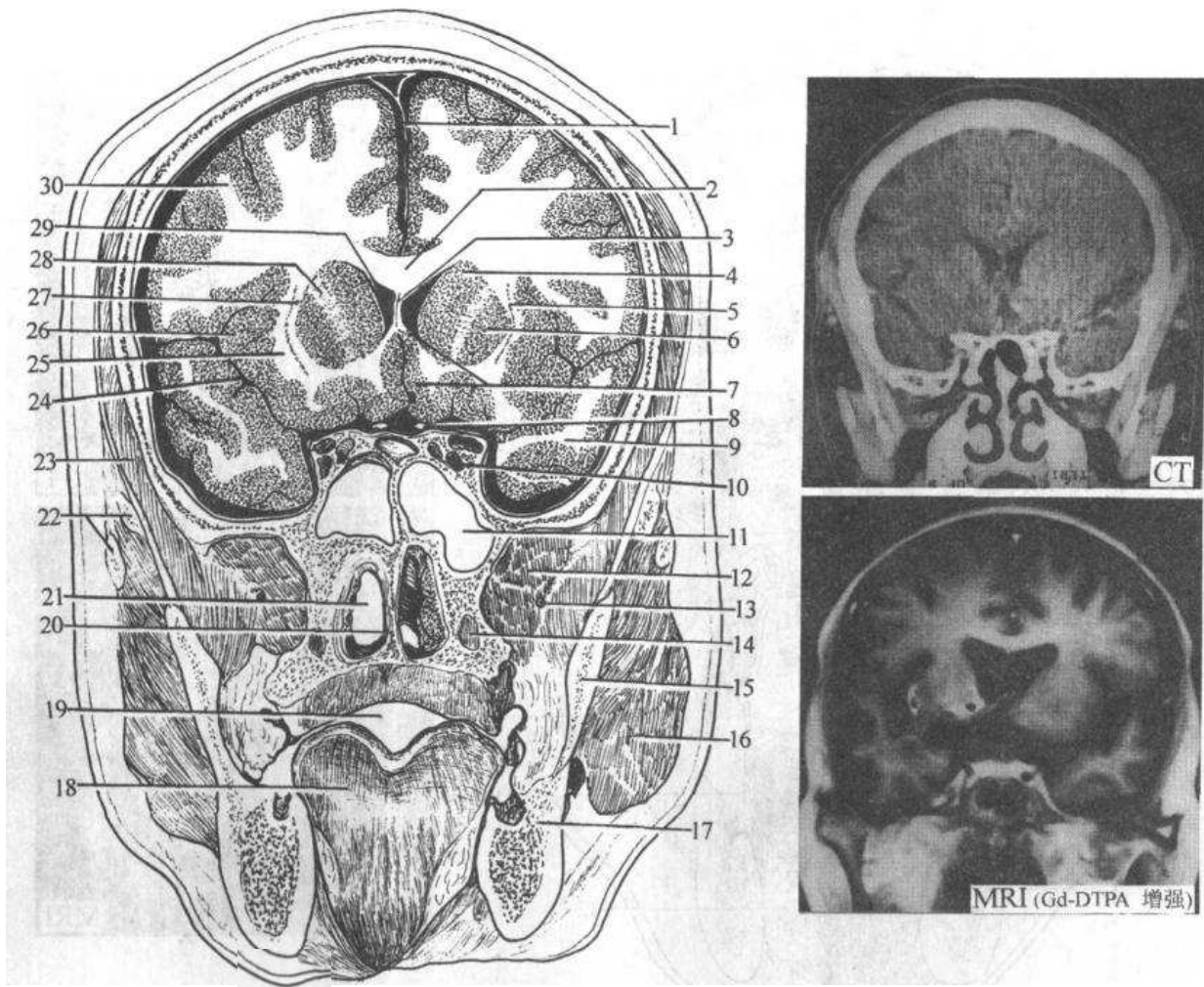


图 1-68 经胼胝体嘴与内囊前肢层面

1. 大脑纵裂池及大脑镰 2. 胼胝体干 3. 透明隔 4. 尾状核头 5. 屏状核 6. 豆状核 7. 胼胝体嘴与胼胝体下区 8. 视神经 9. 颞叶 10. 颈内动脉 11. 蝶窦 12. 翼外肌 13. 上颌动脉 14. 翼内肌 15. 下颌支 16. 咬肌 17. 下颌体 18. 舌 19. 口腔 20. 鼻中隔 21. 鼻后孔 22. 颞弓 23. 颞肌 24. 大脑外侧沟 25. 最外囊 26. 岛叶皮质 27. 外囊 28. 内囊 29. 侧脑室前角 30. 额叶 * 病灶

关键结构:大脑半球,胼胝体,基底核区,蝶鞍区。

此断层为基线前方第 6 层面,恰经胼胝体嘴,主要显示胼胝体、基底核区、蝶鞍区和口腔。蝶骨体占据断面中央,其两侧为海绵窦,内有颈内动脉海绵窦段及眼神经、动眼神经、滑车神经穿行。大脑镰、胼胝体干、透明隔、胼胝体嘴和额叶底面中缝组成大脑中线结构。侧脑室前角的外侧是基底核区,由内侧向外侧依次为:尾状核头、内囊前肢、豆状核、外囊、屏状核、最外囊及岛叶皮质。外侧沟分开额、颞、岛叶,各叶的沟、回基本同前一层面。在胼胝体嘴下方,中缝两侧可见胼胝体下区,它与终板旁回称隔区,与海马间有密切的纤维联系,属边缘叶;此区损伤后表现为性行为、摄食及情绪活动异常。视神经终末段居直回下方。蝶窦下方为鼻后孔。下颌体和下颌支呈倒“八”字形,构成口腔外侧壁。

(三) 经视交叉与垂体层面

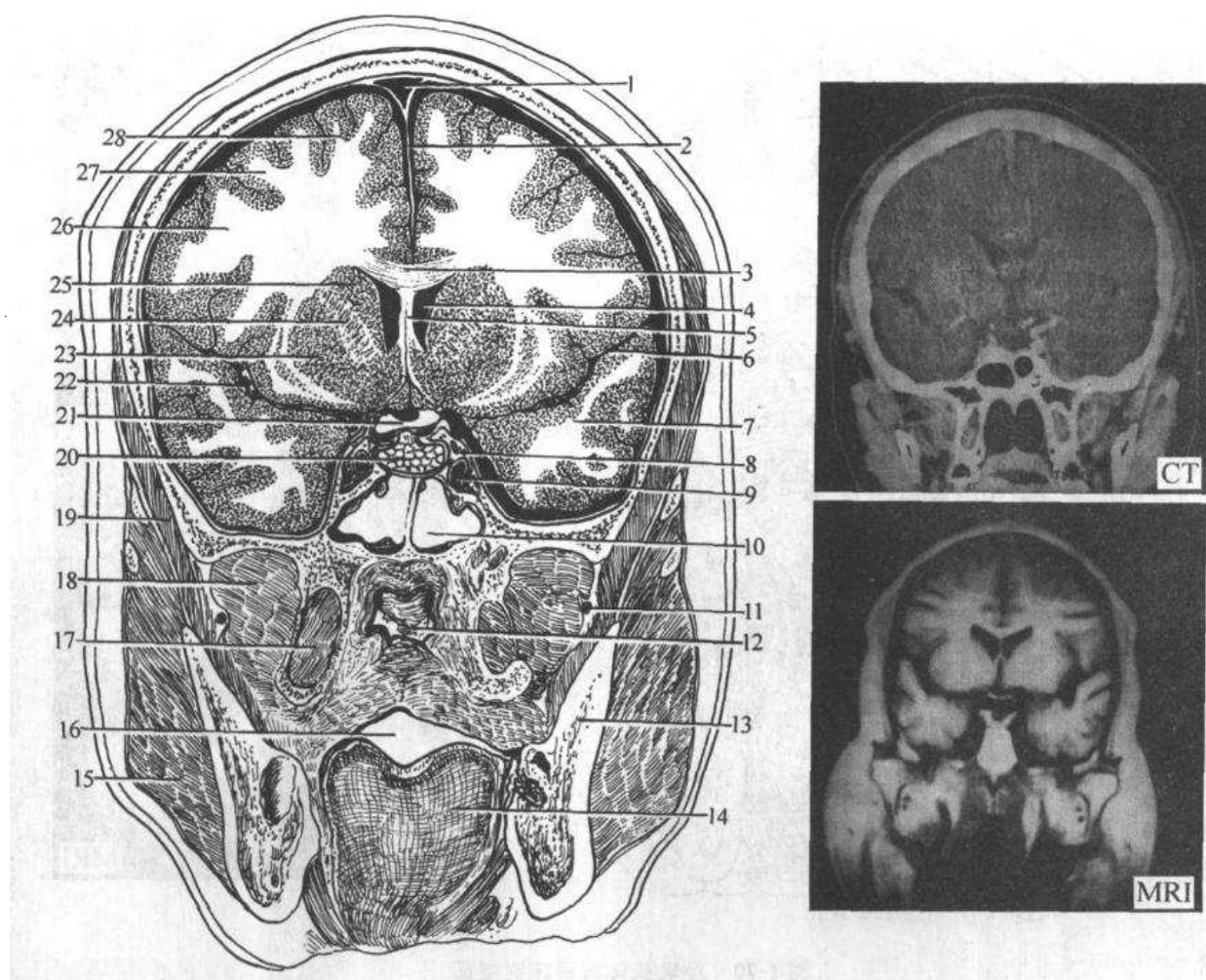


图 1-69 经视交叉与垂体层面

1. 上矢状窦 2. 大脑镰 3. 胼胝体干 4. 侧脑室前角 5. 透明隔 6. 大脑外侧沟 7. 颞叶
8. 海绵窦 9. 颈内动脉 10. 蝶窦 11. 上颌动脉 12. 鼻咽 13. 下颌支 14. 舌 15. 咬肌 16.
口腔 17. 翼内肌 18. 翼外肌 19. 颞肌 20. 垂体 21. 视交叉 22. 大脑中动脉 23. 豆状核
24. 内囊 25. 尾状核头 26. 额下回 27. 额中回 28. 额上回

关键结构: 大脑半球, 基底核区, 蝶鞍区, 口腔。

此断层为基线前方第 5 层面, 恰经视交叉与垂体, 主要显示大脑半球、蝶鞍区和颌面部结构。蝶骨占据断面中央, 垂体居垂体窝内, 上方的交叉池内有视交叉, 两侧海绵窦中有颈内动脉海绵窦段及伴行的脑神经穿行。垂体肿瘤向上生长可压迫视交叉, 引起视野缺损; 蛛网膜下腔异常扩张至鞍内时, 可将垂体挤压至鞍底而形成“空蝶鞍”。大脑中线结构包括大脑镰、胼胝体干和透明隔。基底核区及大脑表面沟、回的配布基本同前一层面。侧裂池内可见大脑中动脉及其分支。鼻咽和口腔依次居蝶窦下方。鼻咽两侧为颞下窝, 窝内可见翼内、外肌分别附于蝶骨翼突内、外侧板。下颌骨的外侧为咬肌。

(四) 经乳头体与后床突层面

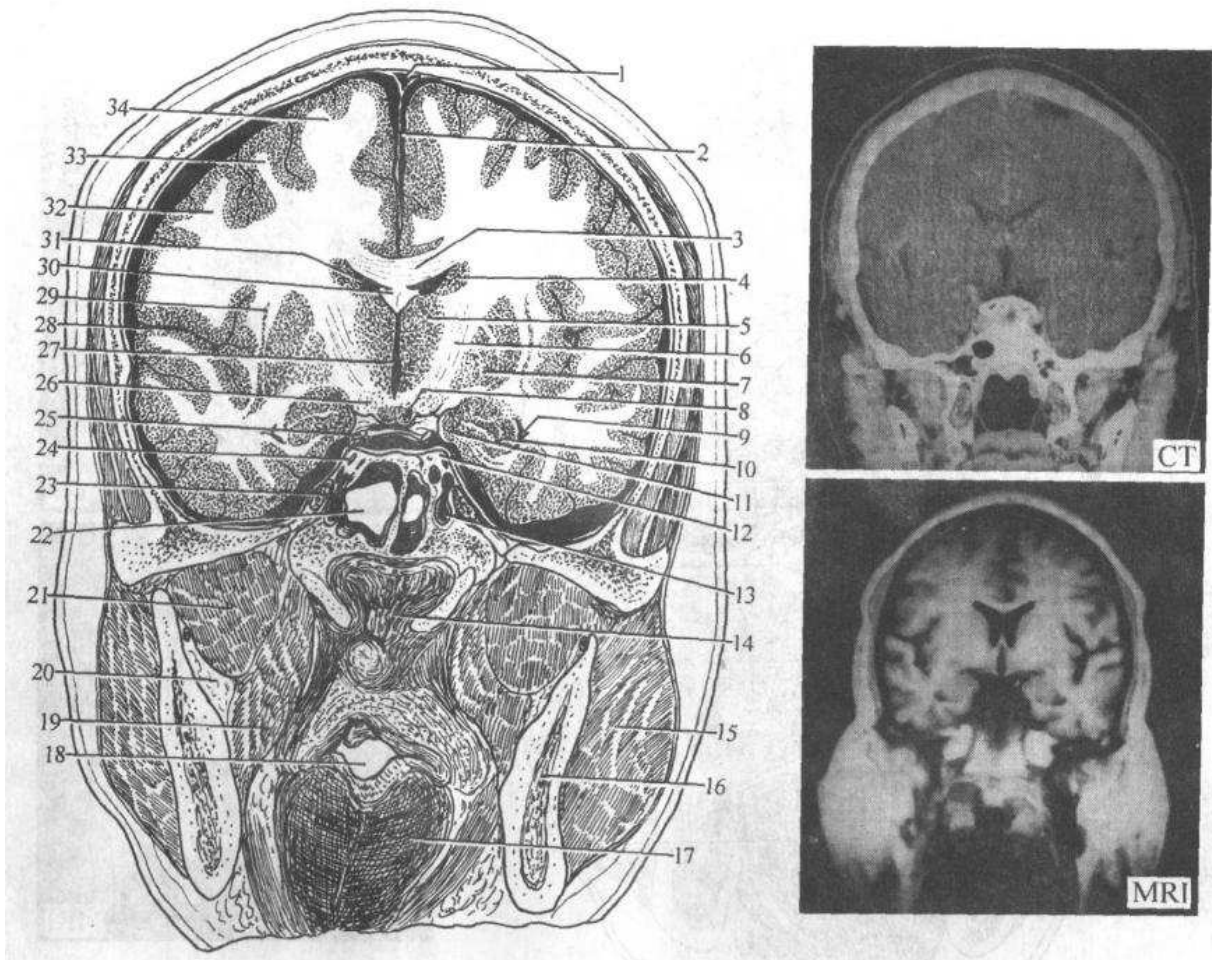


图 1-70 经乳头体与后床突层面

1. 上矢状窦 2. 大脑镰 3. 胼胝体干 4. 尾状核 5. 背侧丘脑 6. 内囊前肢 7. 豆状核 8. 乳头体 9. 侧脑室下角 10. 海马 11. 海马旁回 12. 后床突 13. 颈内动脉 14. 鼻咽 15. 咬肌 16. 下颌支 17. 舌 18. 口腔 19. 翼内肌 20. 翼颌间隙 21. 翼外肌 22. 蝶窦 23. 眼神经 24. 滑车神经 25. 动眼神经 26. 视束 27. 第三脑室 28. 大脑外侧沟 29. 屏状核 30. 穹隆 31. 侧脑室前角 32. 额下回 33. 额中回 34. 额上回

关键结构: 基底核区, 蝶鞍区, 脑室, 海马。

此断层为基线前方第 4 层面, 恰经乳头体与后床突, 主要显示大脑半球、蝶鞍区、基底核区及脑室。背侧丘脑和第三脑室前部出现在脑断面中央, 中线结构从上向下为: 大脑镰、胼胝体干、穹隆和第三脑室。第三脑室经室间孔通侧脑室前角, 其下方可见下丘脑的乳头体和视束。基底核区由内侧向外侧依次为: 尾状核与背侧丘脑、内囊后肢、豆状核、外囊、屏状核、最外囊及岛叶皮质。侧裂池内可见大脑中动脉。颞叶内可见三角形的侧脑室下角, 其内侧为海马及海马旁回。蝶鞍上方有动眼神经将穿入海绵窦, 两侧为海绵窦及其中穿行结构。颌面部结构基本同前一层面, 下颌支内面出现翼颌间隙及上颌动脉。

(五) 经内囊后肢与颞下颌关节层面

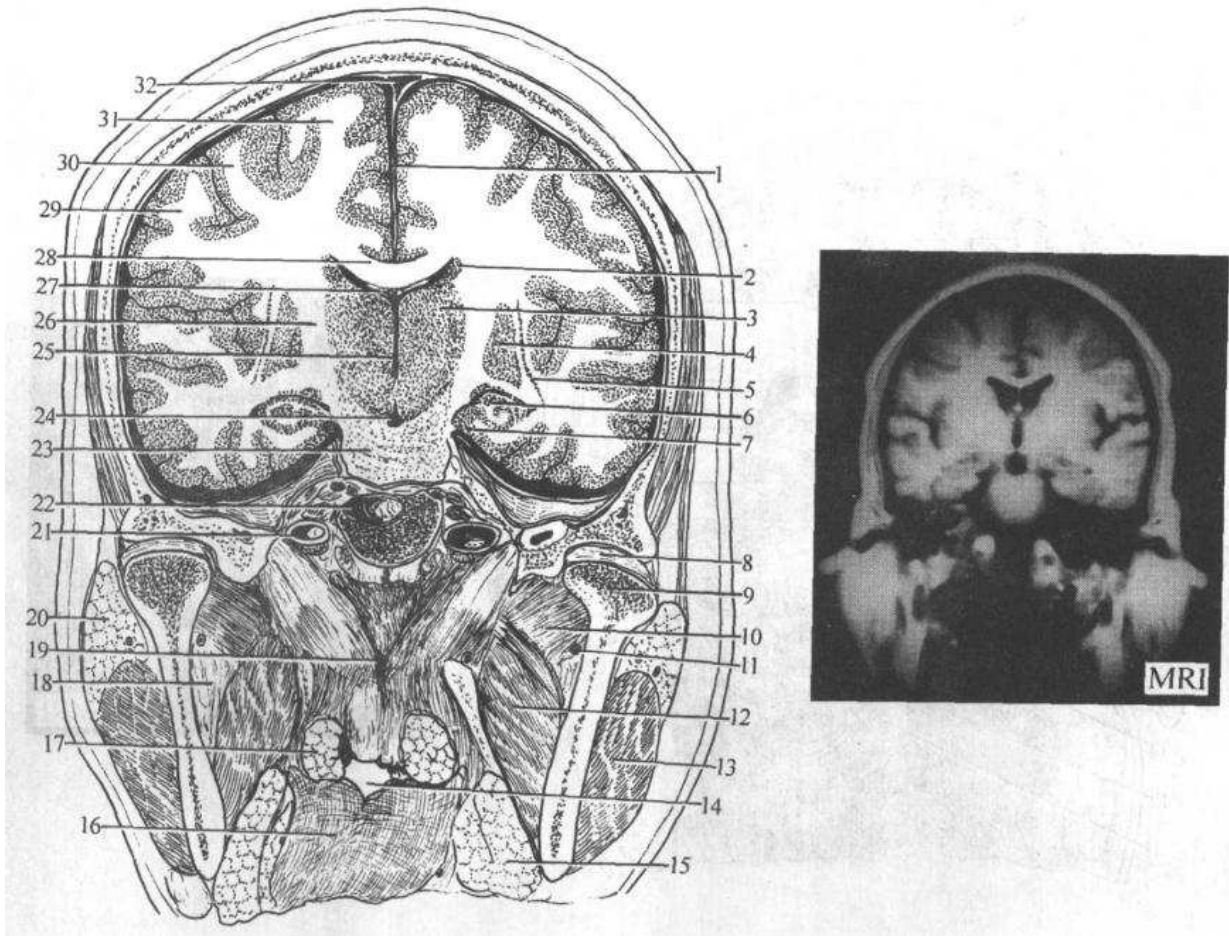


图 1-71 经内囊后肢与颞下颌关节层面

1. 大脑纵裂池及大脑镰 2. 尾状核体 3. 背侧丘脑 4. 豆状核 5. 屏状核 6. 海马 7. 海马旁回 8. 下颌关节盘 9. 下颌头 10. 翼外肌 11. 上颌动脉 12. 翼内肌 13. 咬肌 14. 口咽
15. 下颌下腺 16. 舌 17. 腭扁桃体 18. 翼颌间隙 19. 鼻咽 20. 腮腺 21. 颈内动脉 22. 蝶鞍
23. 大脑脚 24. 脚间窝 25. 第三脑室 26. 内囊后肢 27. 穹窿 28. 胼胝体干 29. 额下回
30. 额中回 31. 额上回 32. 上矢状窦

关键结构: 大脑半球, 基底核区, 室间孔, 大脑脚, 鞍区, 咽, 颞下颌关节。

此断层为基线前方第 2 层面, 经内囊后肢和颞下颌关节, 主要显示大脑半球额、颞、岛叶、基底核区、蝶鞍区和颌面部结构。脑的中线结构从上向下依次为: 大脑镰、胼胝体干、第三脑室、脚间窝。第三脑室、室间孔及侧脑室前角连成“Y”形。两侧穹窿在此层面分离, 并向后延续穹窿脚。基底核区由外侧向内侧依次为: 尾状核体与背侧丘脑、内囊后肢、豆状核、外囊、屏状核、最外囊和岛叶皮质。背侧丘脑下方出现大脑脚, 其投射纤维延入内囊后肢。大脑脚之间的三角形腔隙为脚间窝。大脑仍显示额、颞、岛叶, 其外侧面由上向下依次可见额上、中、下回和颞上、中、下回; 颞叶内侧面仍可见海马及其内侧的侧脑室下角。蝶骨即将消失, 其外侧的海绵窦内有粗大的颈内动脉。鼻咽下方为口咽, 内有腭扁桃体。下颌下腺居下颌体内面的下颌下腺窝内。下颌头与颞骨下颌窝构成颞下颌关节, 内见月芽形关节盘, 关节外侧为腮腺。翼颌间隙位于下颌支内侧。

(六) 经大脑大静脉池与第四脑室层面

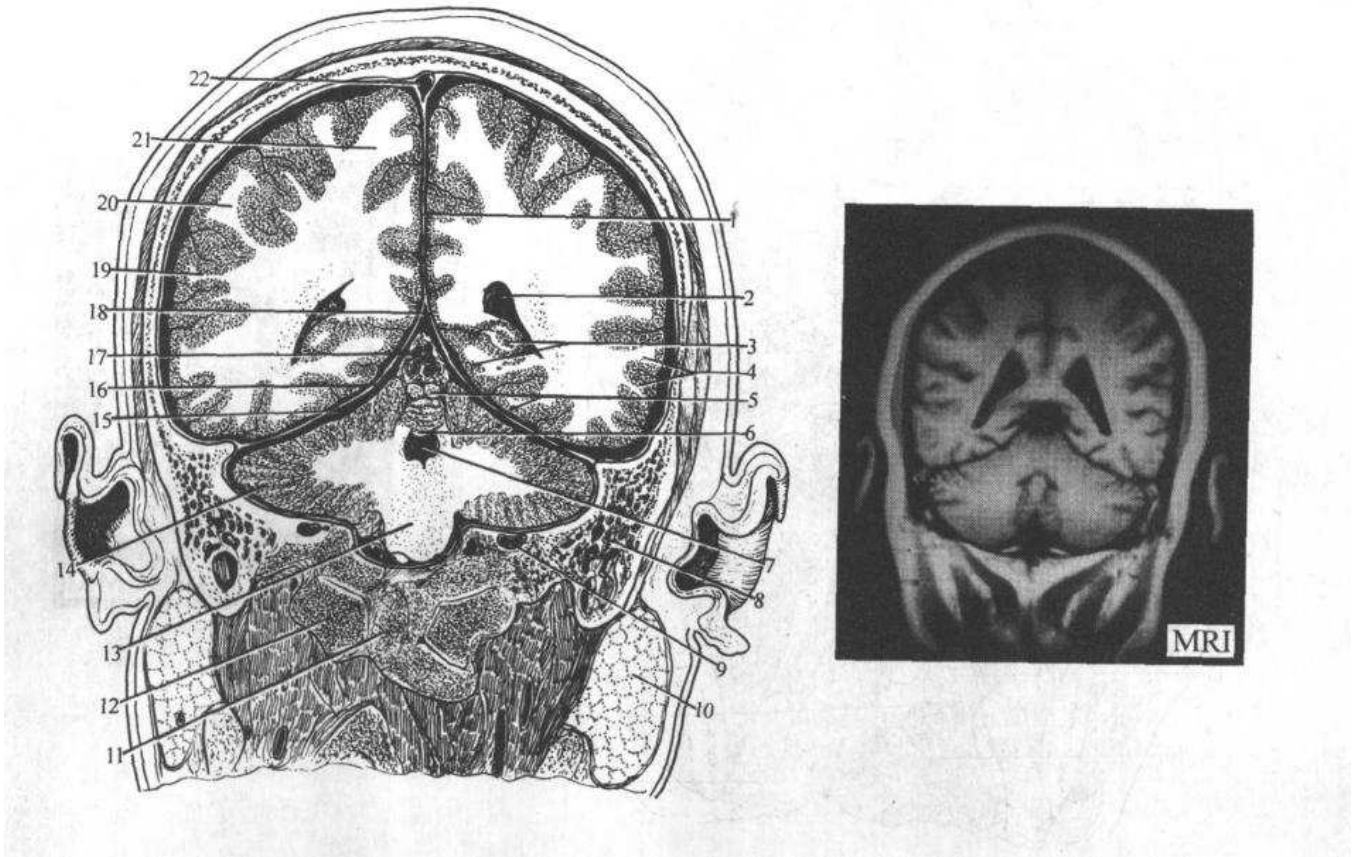


图 1-72 经大脑大静脉池与第四脑室层面

1. 大脑镰及大脑纵裂池 2. 侧脑室三角区 3. 海马及海马旁回 4. 颞上回与颞中回 5. 下丘与舌回 6. 前髓帆 7. 第四脑室 8. 乳突小房 9. 乙状窦 10. 腮腺 11. 枢椎齿突 12. 寰椎侧块 13. 延髓 14. 小脑半球 15. 小脑上池 16. 小脑幕 17. 大脑大静脉池 18. 直窦 19. 角回 20. 缘上回 21. 中央后回 22. 上矢状窦

关键结构: 大脑镰, 小脑幕, 大脑大静脉池, 侧脑室下角, 第四脑室, 寰枕关节, 寰枢关节。

此断层为基线后方第 2 层面, 经大脑大静脉池和第四脑室, 主要显示大脑、小脑和寰枢关节等。大脑镰和小脑幕连成“人”字形, 分隔两侧大脑半球及下方的脑干和小脑。大脑显示顶、颞叶。大脑内侧面为楔前叶, 外侧面从上向下依次有: 顶叶的中央后回、缘上回、角回及颞叶的颞上、中、下回; 颞叶下面由外侧向内侧依次是: 枕颞回、舌回和海马旁回。海马旁回向深部卷曲为海马, 其外侧的侧脑室下角向上连于侧脑室三角区。颅后窝中线上自上向下依次可见: 大脑大静脉池、上丘、小脑蚓、第四脑室和延髓; 小脑半球呈三角形居颅后窝外侧区。颞骨内可见: 乙状窦和乳突小房。乳突外下方有腮腺。寰椎侧块向上与枕骨髁形成寰枕关节, 向内侧与枢椎齿突构成寰枢关节。

(七)经小脑扁桃体与枕骨大孔层面

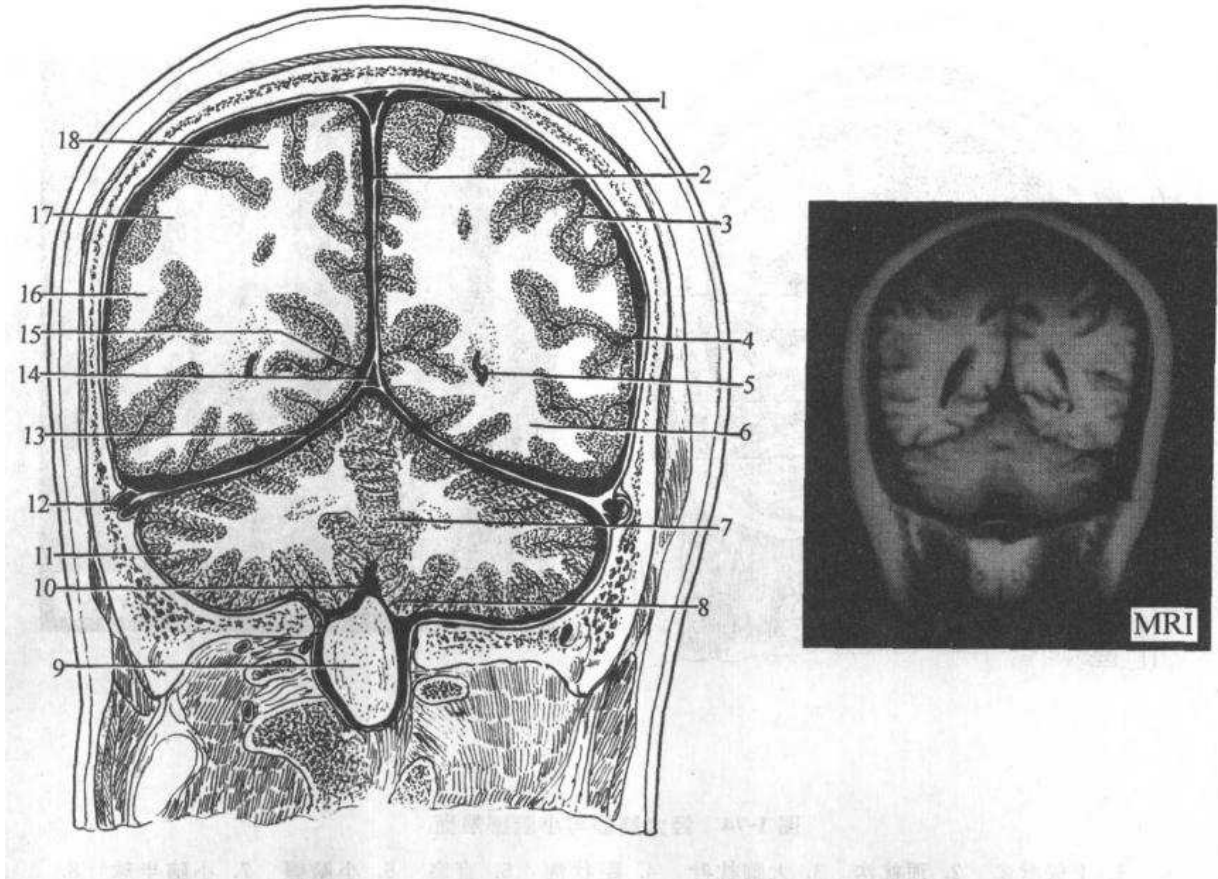


图 1-73 经小脑扁桃体与枕骨大孔层面

1. 上矢状窦 2. 大脑镰及大脑纵裂池 3. 顶内沟 4. 大脑外侧沟 5. 侧脑室下角 6. 大脑颞叶 7. 小脑蚓 8. 小脑扁桃体 9. 脊髓颈段 10. 小脑溪 11. 小脑半球 12. 横窦 13. 小脑幕 14. 直窦 15. 距状沟 16. 角回 17. 缘上回 18. 顶上小叶

关键结构:大脑镰,小脑幕,大脑,小脑,枕骨大孔。

此断层为基线后方第4层面,经小脑扁桃体和枕骨大孔,主要显示大脑镰与大脑、小脑幕与小脑、硬脑膜窦及枕骨大孔。大脑镰与小脑幕连成“人”字形将颅腔分为三部分,分别容纳左、右大脑半球和小脑。大脑镰上、下端分别可见三角形的上矢状窦和直窦,小脑幕外侧端为乙状窦。大脑半球内侧面上部为楔前叶,下部的楔叶内可见横行的距状沟及周围的视皮质;外侧面中部有深在的外侧沟,其上方为顶叶,下方为颞叶;侧脑室后角伸入枕叶内。小脑蚓居颅后窝中线上,小脑半球列其两侧。小脑扁桃体在中线两侧延入枕骨大孔,其间裂隙为小脑溪。小脑髓质内可见袋状的齿状核。枕骨大孔和颈段椎管内可见延髓下部和颈髓上段。

(八)经大脑镰与小脑镰层面

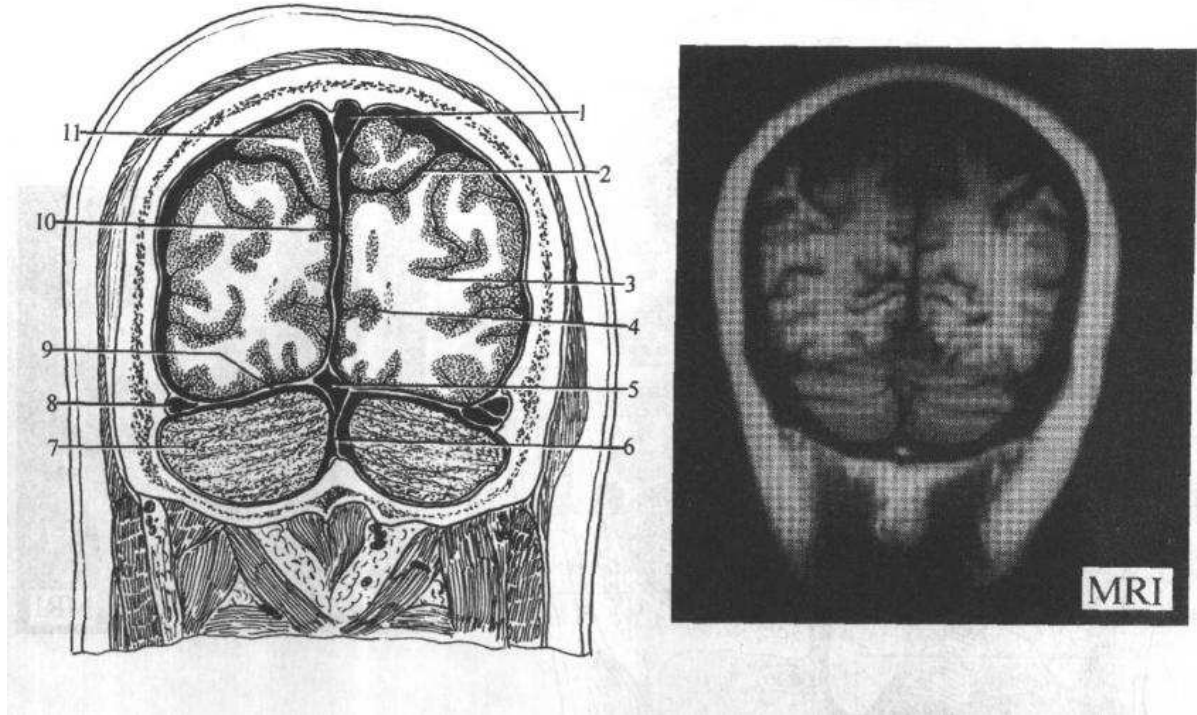


图 1-74 经大脑镰与小脑镰层面

1. 上矢状窦 2. 顶枕沟 3. 大脑枕叶 4. 距状沟 5. 直窦 6. 小脑镰 7. 小脑半球 8. 横窦 9. 小脑幕 10. 大脑镰 11. 顶上小叶

关键结构:大脑镰,小脑镰,小脑幕,枕叶,小脑。

此断层为基线后方第7层面,经大、小脑镰和小脑幕,主要显示大、小脑镰,大脑枕叶和小脑半球。中线结构为大、小脑镰。大脑镰上端为上矢状窦,下端与小脑镰相接处是直窦。小脑镰向后附于枕内隆突。小脑幕自直窦向外侧横行至乙状窦。大、小脑镰与小脑幕呈“十”字交叉,将颅腔分为四部分,小脑幕上方容纳两侧大脑半球后部,下方容纳两侧小脑半球后部。大脑半球内侧面中、上1/3交界处见顶枕沟延伸至外侧面,沟的上方为顶叶之顶上小叶,下方是枕叶;中、下1/3交界处有横行的距状沟,其周围皮质为视觉中枢,沟上方是楔叶。

二、矢状断层影像解剖

头部矢状断层标本以正中矢状断面为基线层面,分别向左、右锯切制成,层厚为 5mm(图 1-75)。采用内侧面观,对照矢状断层标本绘成头部连续矢状断层图。以下选择“正中矢状断层”、“经内囊与钩层面”和“经豆状核壳与海马层面”与 MRI 对照介绍头部矢状断层解剖。

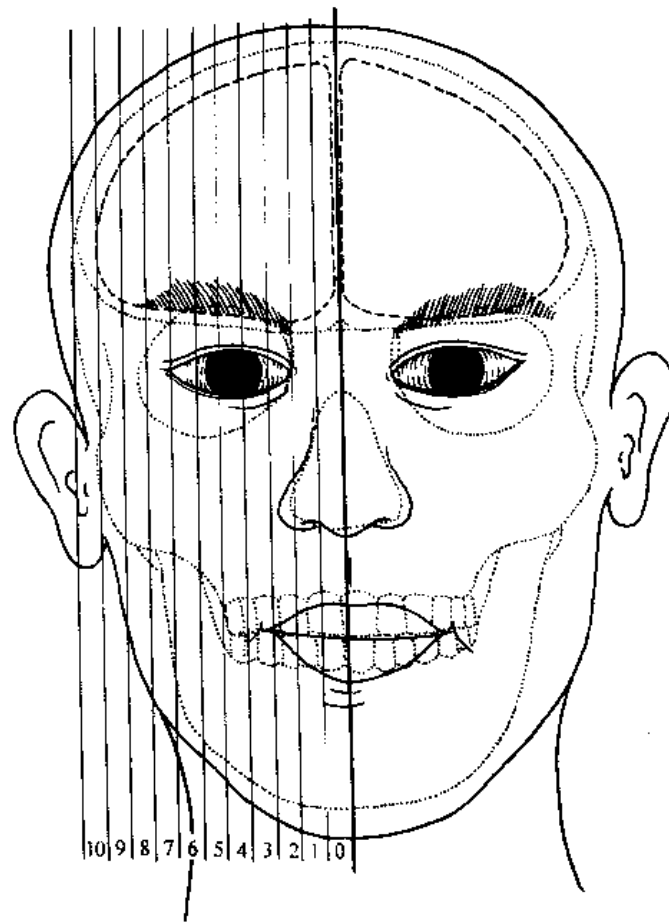


图 1-75 头部矢状断层示意图

(一)正中矢状断层

关键结构:大脑,胼胝体,下丘脑,小脑幕,小脑,脑干,脑池。

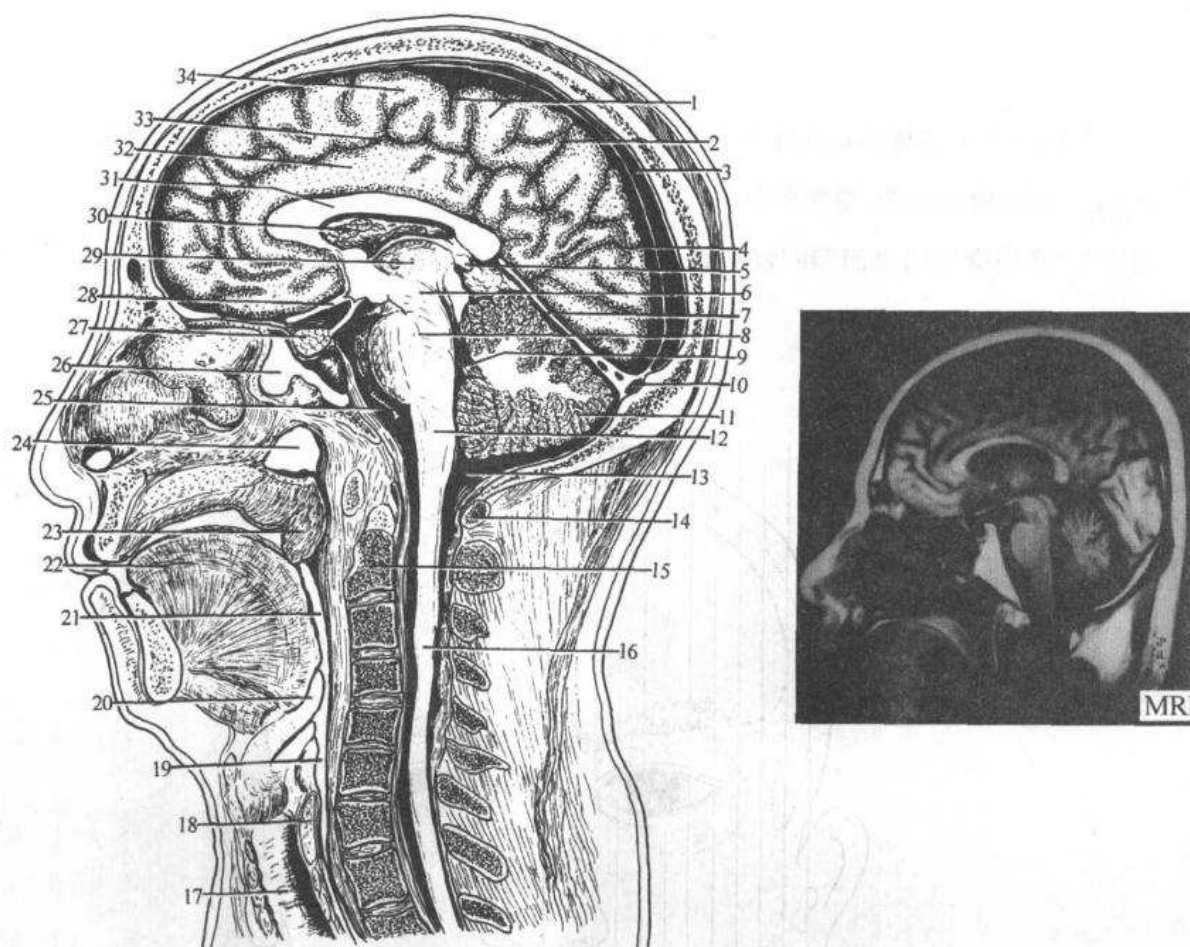


图 1-76 正中矢状断面

1. 中央沟及中央旁小叶后部 2. 扣带沟缘支 3. 上矢状窦 4. 顶枕沟 5. 松果体及大脑大静脉池 6. 大脑脚 7. 小脑幕 8. 脑桥 9. 第四脑室 10. 窦汇 11. 小脑 12. 延髓 13. 小脑延髓池 14. 寰椎后弓 15. 枢椎体 16. 脊髓颈段 17. 气管 18. 环状软骨 19. 咽喉腔 20. 会厌 21. 口咽腔 22. 舌 23. 腭垂 24. 鼻咽腔 25. 基底动脉 26. 蝶窦 27. 垂体 28. 视交叉及视束 29. 第三脑室 30. 侧脑室及脉络丛 31. 胼胝体 32. 扣带回 33. 扣带沟 34. 中央旁小叶

此断层为正中矢状断面,是右侧大脑半球的内侧面观,主要显示大脑半球内侧面、胼胝体、下丘脑、小脑幕、小脑、脑干及脑池等。胼胝体呈现嘴、膝、干和压四部分,扣带回弓形绕于胼胝体上方,扣带沟后部向顶叶上缘分出扣带沟缘支。大脑半球中部和后部分别可见较深且恒定的中央旁沟和顶枕沟,它们将额叶、顶叶和枕叶分开,是 MRI 定位诊断的主要标志。紧贴中央旁沟前、后方的是中央旁小叶前、后部。楔前叶位于扣带沟缘支与顶枕沟之间,顶枕沟下方的楔叶内可见距状沟和视皮质。小脑幕居枕叶与小脑之间,向后下连窦汇,向前至中脑后方游离,称“小脑幕切迹”。蝶鞍内可见垂体借垂体柄向上连于丘脑下部,其上方有视交叉和视束。此层面上脑池显示良好,由上向下,脑干腹侧可见交叉池、脚间池、桥池和延髓池;脑干背侧有大脑大静脉池、四叠体池和小脑延髓池;小脑上池居小脑幕与小脑上面之间。第三脑室显示其外侧壁——背侧丘脑内侧面,第三脑室向下经中脑水管通第四脑室。颌面区结构配布为,鼻在上、口居中、喉在下;它们后方为扁平的咽。

(二) 经内囊与钩层面

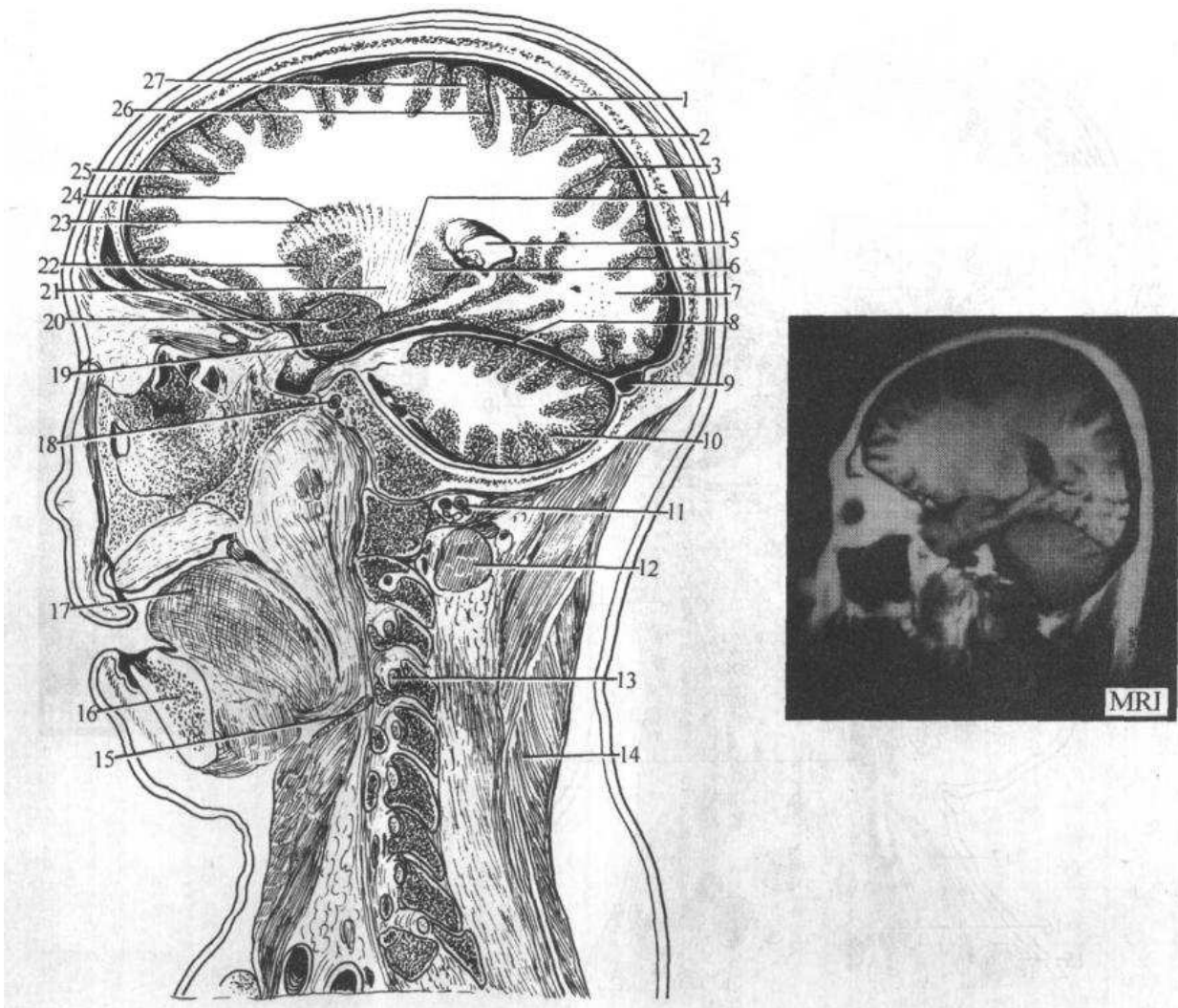


图 1-77 经内囊与钩层面

1. 中央后回 2. 楔前叶 3. 顶枕沟 4. 内囊膝 5. 侧脑室 6. 背侧丘脑 7. 楔叶 8. 小脑幕
 9. 横窦 10. 小脑 11. 椎动、静脉 12. 头下斜肌 13. 颈神经 14. 斜方肌 15. 舌骨 16. 下颌体
 17. 舌 18. 颈内动脉 19. 海马旁回 20. 钩 21. 内囊后肢 22. 豆状核 23. 内囊前肢 24. 尾状核
 25. 额叶 26. 中央沟 27. 中央前回

关键结构: 大脑半球, 基底核区, 小脑幕, 小脑。

此断层为基线层面右侧第 3 层面, 经内囊与钩; 主要显示大脑半球、基底核区和小脑等。小脑幕横行向后附于横窦, 它分开大、小脑。基底核区占据大脑半球中下部, 尾状核与豆状核呈上下关系, 其间有内囊前肢; 豆状核与背侧丘脑为前后关系, 其间有内囊后肢, 内囊前、后肢转折处为内囊膝。背侧丘脑后上方可见侧脑室及脉络丛。中央沟和顶枕沟为大脑半球上缘中、后部最深的沟, 它们分开额、顶、枕叶。大脑外侧面脑回的配布基本同前一层面。海马旁回居内囊后肢和背侧丘脑下方, 其向前上方卷曲形成钩。颌面部结构由上向下可见眶、鼻和口腔。

(三)经豆状核壳与海马层面

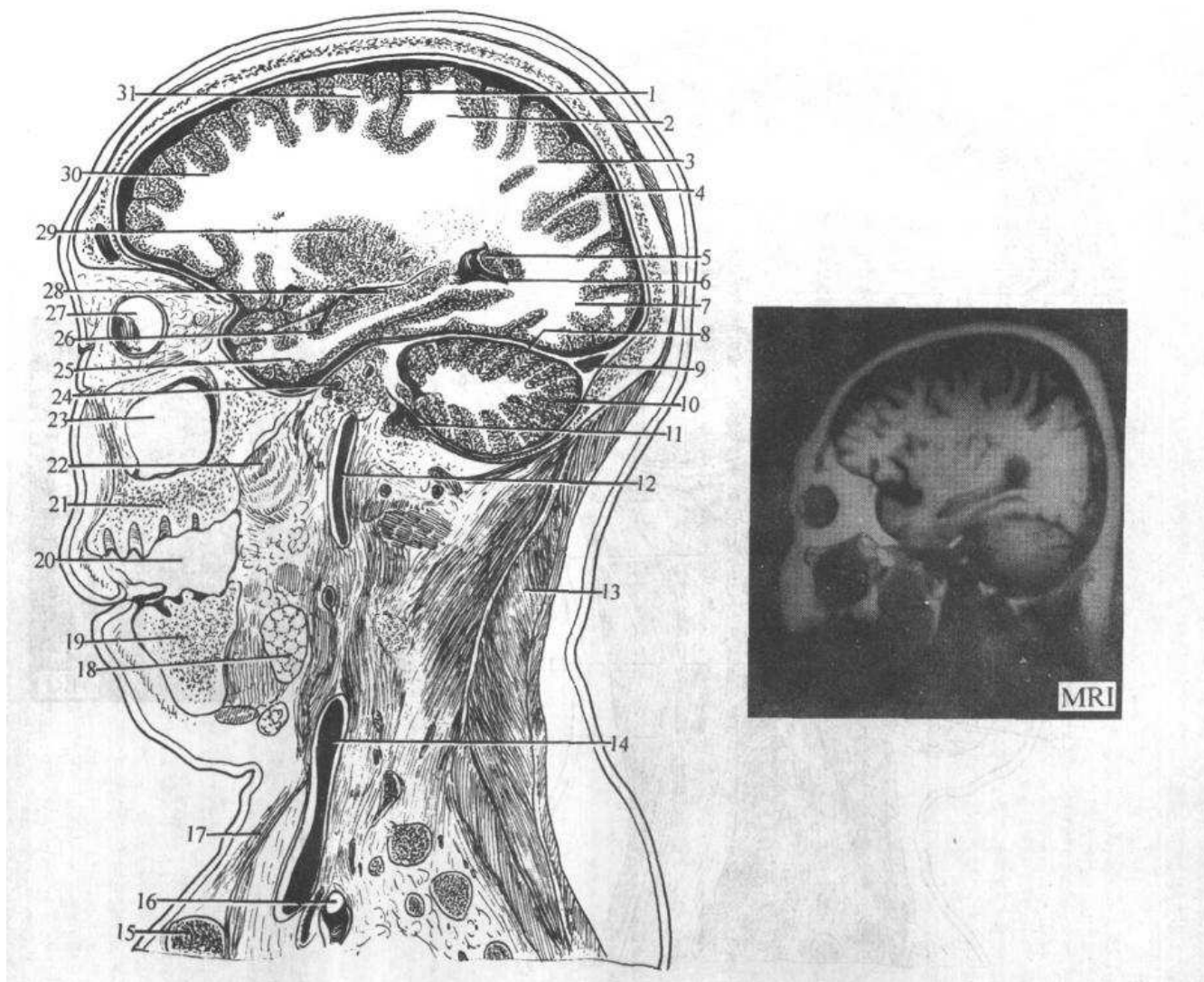


图 1-78 经豆状核壳与海马层面

1. 中央沟 2. 中央后回 3. 顶上小叶 4. 顶枕沟 5. 禽距 6. 侧脑室三角区 7. 枕叶 8. 小脑幕 9. 横窦 10. 小脑 11. 乙状窦 12. 颈内动脉 13. 斜方肌 14. 颈总动脉 15. 锁骨 16. 锁骨下动脉 17. 胸锁乳突肌 18. 下颌下腺 19. 下颌骨 20. 口腔 21. 上颌骨 22. 翼内肌 23. 上颌窦 24. 颈内动脉 25. 海马旁回 26. 侧脑室下角 27. 眼球 28. 海马 29. 豆状核(壳) 30. 额中回 31. 中央前回

关键结构:大脑半球,豆状核壳,海马,侧脑室,小脑。

此断层为基线层面右侧第 4 层面,恰经豆状核壳和海马,主要显示大脑半球、海马、侧脑室和小脑等。小脑幕分开大、小脑,其后方为横窦。豆状核壳占据大脑断面中央,海马居其下方。海马与记忆和衰老关系密切。MRI 测量海马体积对评价和诊断 Alzheimer 病、精神分裂症和颞叶癫痫等有重要价值。海马前方可见狭窄的侧脑室下角和杏仁体。侧脑室三角区位于海马后上方;其后方灰质是禽距,为视皮质前部内陷形成。大脑半球上缘的沟、回配布基本同前一层面。大脑半球前部额叶与颞叶之间可见大脑外侧沟。颌面部结构从上向下依次为眶、上颌窦和口腔,下颌骨后方可见椭圆形的下颌下腺。

(王震寰 秦登友)

第二章 颈 部

第一节 概 述

颈部介于头部与胸部和上肢之间,颈部外形与年龄、性别、体形等有关,一般为前后径稍长的椭圆柱状。颈部后方的支持结构为脊柱颈段,其前方中线上有呼吸道和消化道的颈段,两侧有纵行的大血管和神经等结构。颈根部有胸膜顶、肺尖及大血管和神经。颈部各结构之间填充有结缔组织,并形成筋膜鞘和筋膜间隙。颈部淋巴结主要沿浅静脉和深部血管排列。

一、境界与分区

颈部向上以下颌骨下缘、下颌角、乳突尖、上项线和枕外隆凸的连线与头部分界,向下以胸骨颈静脉切迹、胸锁关节、锁骨、肩峰至第7颈椎棘突的连线与胸部和上肢分界。

颈部以斜方肌前缘为界分为前方的固有颈部和后方的项部,固有颈部又以胸锁乳突肌前、后缘为界分为颈前区、胸锁乳突肌区和颈外侧区。

二、体表标志

1. 舌骨 位于颈前区,约平对颈3~4椎间盘。在此平面,颈外动脉发出舌动脉和甲状腺上动脉(图2-1)。

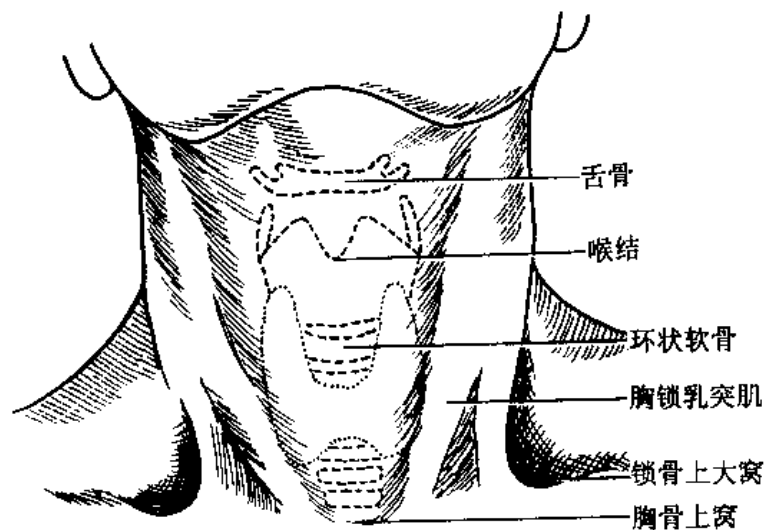


图 2-1 颈部的体表标志

2. 甲状软骨 位于舌骨体下方,其上缘平第4颈椎上缘,相当于颈总动脉分叉处;其前正中线上的突起为喉结。

3. 环状软骨 位于甲状软骨下方,相当于第6颈椎高度。此平面是咽与食管、喉与气管的分界线。

4. 胸锁乳突肌 位置浅表,斜行于颈部的两侧,为颈部分区的重要标志。

5. 锁骨上大窝 为锁骨中段上方的凹陷,窝底深部有锁骨下动脉、臂丛和第1肋。

6. 胸骨上窝 为颈静脉切迹上方的凹陷。

第二节 影像应用解剖

一、颈部筋膜与筋膜间隙

(一)颈部筋膜

颈部筋膜由浅入深分为颈浅筋膜、封套筋膜、气管前筋膜和椎前筋膜四层,后三层合称颈深筋膜。颈深筋膜包绕颈、项部诸肌、器官、血管和神经,形成筋膜鞘及筋膜间隙(图2-2,3)。

1. 浅筋膜 较薄,内含颈阔肌、浅血管、浅淋巴管和皮神经。

2. 封套筋膜 为颈深筋膜浅层,居浅筋膜深面。其上方附于下颌骨下缘、乳突、上项线和枕外隆凸,下方附于胸骨柄上缘、锁骨、肩峰和第7颈椎棘突,包裹于颈深部结构周围。

3. 气管前筋膜 为颈深筋膜中层,位于舌骨下肌群深面,向上附于舌骨、甲状软骨和环状软骨。此层包绕甲状腺,形成甲状腺假被膜;部分筋膜包裹颈部动脉、颈内静脉和迷走神经,形成颈动脉鞘。此筋膜向下经胸骨柄后方与纵隔筋膜相连。

4. 椎前筋膜 为颈深筋膜深层,被覆于椎前肌和斜角肌的表面,上达颅底,向下与胸内筋膜相延续。此筋膜深面有交感干、膈神经和颈丛,浅面有颈部大血管和颈深淋巴结。它向两侧包被锁骨下血管和臂丛根部,入腋窝形成腋鞘。

(二)颈部筋膜间隙

颈部有诸多筋膜间隙,在影像解剖中,气管前间隙、咽后间隙、咽旁间隙和椎前间隙尤为重要(图2-2,3)。颈上部筋膜间隙见第一章的第二、三、四节。

1. 气管前间隙 位于气管前筋膜与气管颈部之间,内有气管前淋巴结、甲状腺血管、头臂干及左、右头臂静脉等。小儿的胸腺上部伸入此间隙。

2. 咽后间隙 位于咽后壁后方的颊咽筋膜与椎前筋膜之间,上至颅底外面,下达气管杈平面,向外侧邻咽旁间隙。内含疏松结缔组织和淋巴结。

3. 咽外侧间隙 居咽侧壁侧方,内有颈动脉鞘、颈交感干、淋巴结和疏松结缔组织。

4. 椎前间隙 位于颈椎和椎前筋膜之间,颈椎结核所致的寒性脓肿可沿间隙向下流入后纵隔,向两侧延至锁骨上大窝,甚至腋窝。

二、颈部主要脏器和血管神经

颈部的主要脏器和血管、神经在配布上有一定的规律性。脊柱颈段位于中轴部位,其前方紧贴咽和食管颈段,喉和气管颈段位于最前方;甲状腺附于喉和气管颈段的前外侧,颈部大血管和神经纵行排列于两侧(图2-2)。

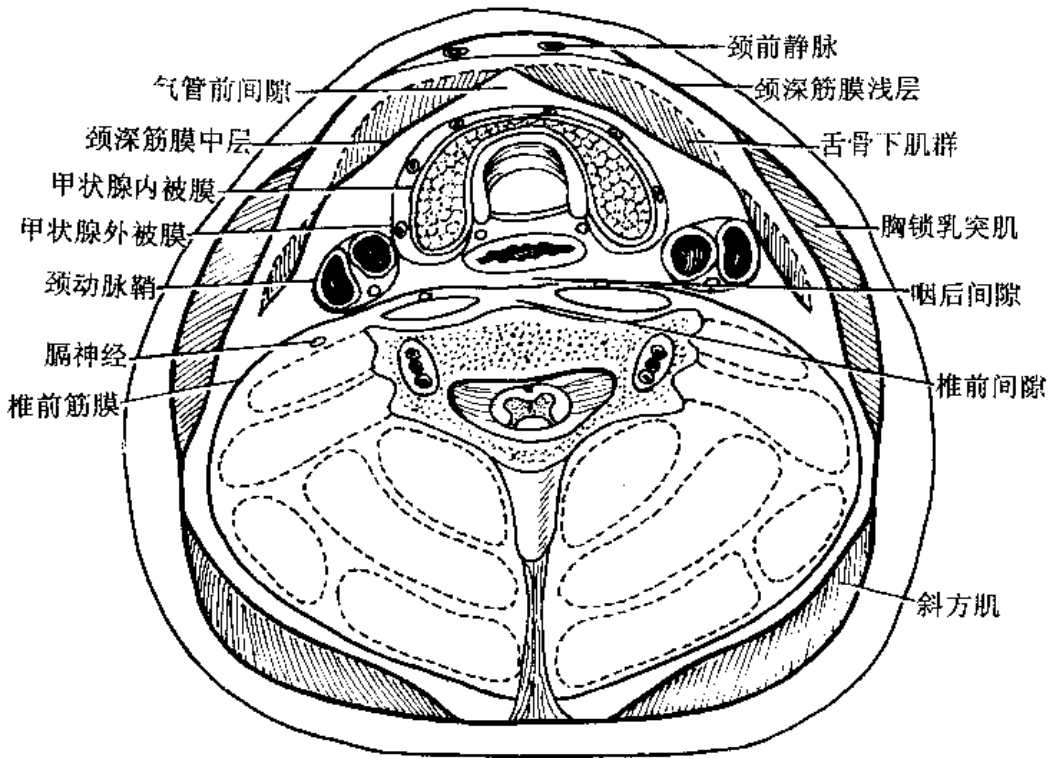


图 2-2 颈部筋膜及筋膜间隙横断面(平第 6 颈椎)

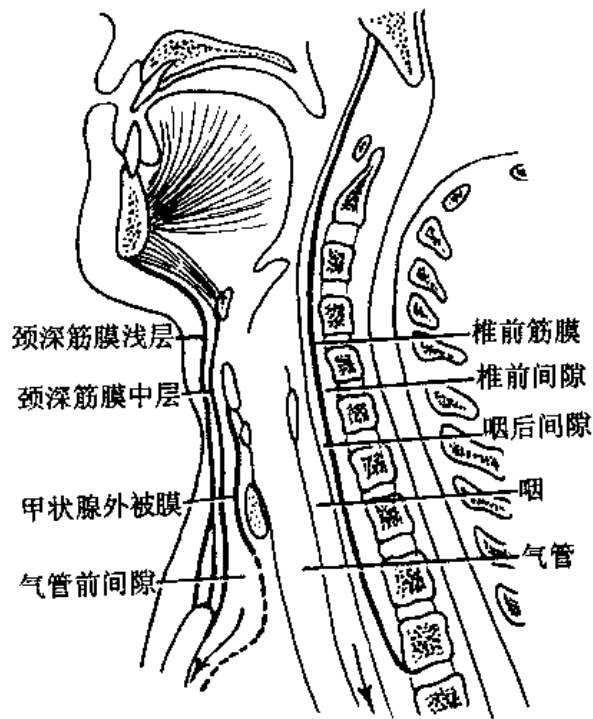


图 2-3 颈部筋膜及筋膜间隙正中矢状断面

(一) 喉与气管颈段

1. 喉 位于颈前部内脏区内(图 2-1)。喉以软骨为支架,通过关节、韧带连结,腔内衬以粘膜而成。成年男性的喉上界平对第 4~5 颈椎之间,下界平第 7 颈椎下缘;女性的较男性高,小儿的较成人高。喉上方借韧带连于舌骨,下方借肌固定于胸骨,故吞咽发音时,喉可上下移动。喉前方被皮肤、颈浅筋膜及舌骨下肌群所覆盖,后壁与咽喉部相邻,两侧有颈部血管、神经及甲状腺侧叶等结构。

2. 气管颈段 上接环状软骨,下平颈静脉切迹续为气管胸段,长约 6.5cm,由 6~8 个气管软骨环组成。气管颈段位于正中线,可因头部的转动或颈部和纵隔内器官病变的牵拉及推移而偏向一侧。气管颈段前方有胸骨甲状肌覆盖,第 2~4 气管软骨环前方尚有甲状腺峡越过。

(二) 甲状腺与甲状旁腺

1. 甲状腺的形态和位置 甲状腺由两侧叶和一峡部组成。甲状腺的外形变化较大,约有 2/3 的人有锥状叶自峡部或侧叶伸出,其长短不一,形态各异(图 2-4)。甲状腺位于颈前区舌骨下肌群深面,喉与气管的前外侧。峡部平对第 2~4 气管软骨环,侧叶上极达甲状软骨中部(约平对颈 5~6 椎间盘),下极至第 5~6 气管软骨环(颈,~胸,椎间盘)。偶见甲状腺位置较低,可伸入胸腔内,应注意与胸腔内占位性病变相鉴别。

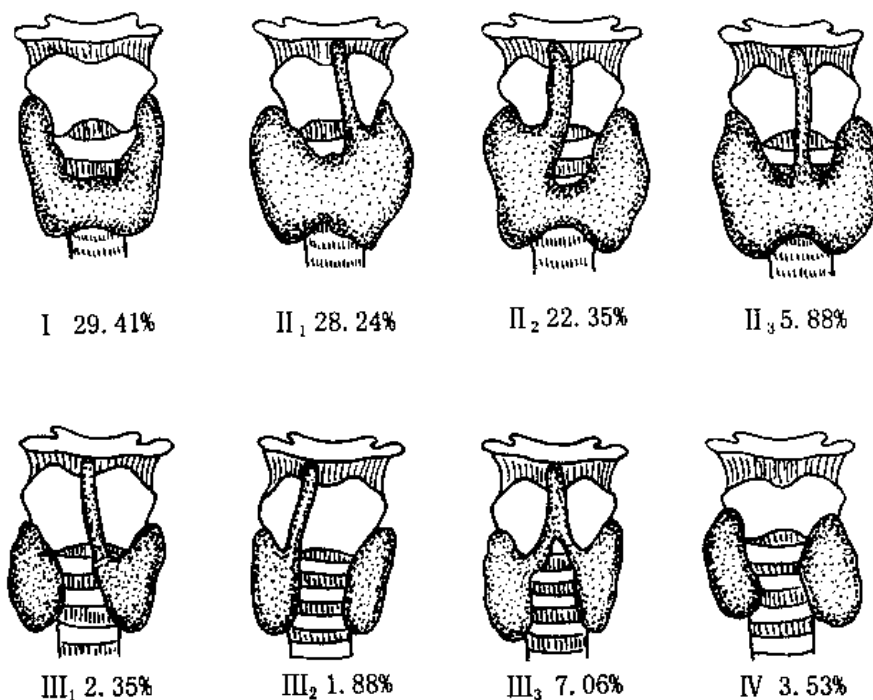


图 2-4 甲状腺的类型

2. 甲状腺的毗邻 甲状腺表面被有两层被膜,内层为纤维膜(真被膜),外层为气管前筋膜的一部分(假被膜)。甲状旁腺位于甲状腺侧叶后面中、下部,真、假被膜之间。甲状腺侧叶的后内侧与喉、气管、咽、食管、喉返神经相邻,后外侧与颈总动脉、颈内静脉、迷走神经和交感干相邻。甲状腺的血供丰富(图 2-5,6)。

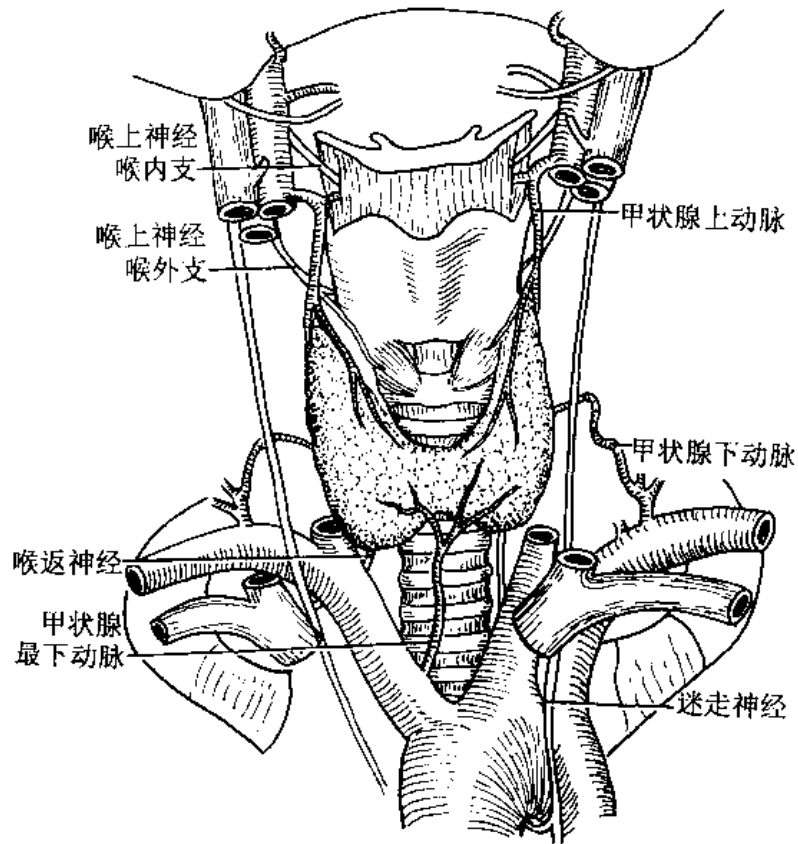


图 2-5 甲状腺的位置和毗邻(前面观)

(三)咽与食管颈段

1. 咽 为一扁肌性管道,上起自颅底,下至第6颈椎下缘续于食管颈段;其前壁不完整,由上向下分别经鼻后孔、咽峡和喉口通鼻腔、口腔和喉腔(图 2-3)。鼻咽、口咽的断层影像解剖见第一章的第三节。

2. 食管颈段 食管颈段上端在第6颈椎下缘处接于咽,下端平颈静脉切迹处续于食管胸段,约为食管全长的 $\frac{1}{5}$ 。食管颈段的前方紧贴气管,后方与脊柱相邻,两侧有喉返神经上行。其位置稍偏左侧。

(四)颈部重要的血管和神经

1. 颈总动脉 位于胸锁乳突肌深面的颈动脉鞘内,约平甲状软骨上缘处分为颈内动脉和颈外动脉。

2. 颈内静脉 位于颈动脉鞘内,颈总(内)动脉的外侧。

3. 迷走神经 位于颈动脉鞘内,颈总(内)动脉与颈内静脉后方所夹的沟内。

4. 颈交感干 由颈上、中、下三对交感神经节连结而成,位于脊柱两侧,被椎前筋膜所覆盖。

5. 颈丛 由第1~4颈神经前支组成,位于胸锁乳突肌上段和中斜角肌、肩胛提肌之间,深支形成颈襻和膈神经,浅支经胸锁乳突肌后缘中点浅出。

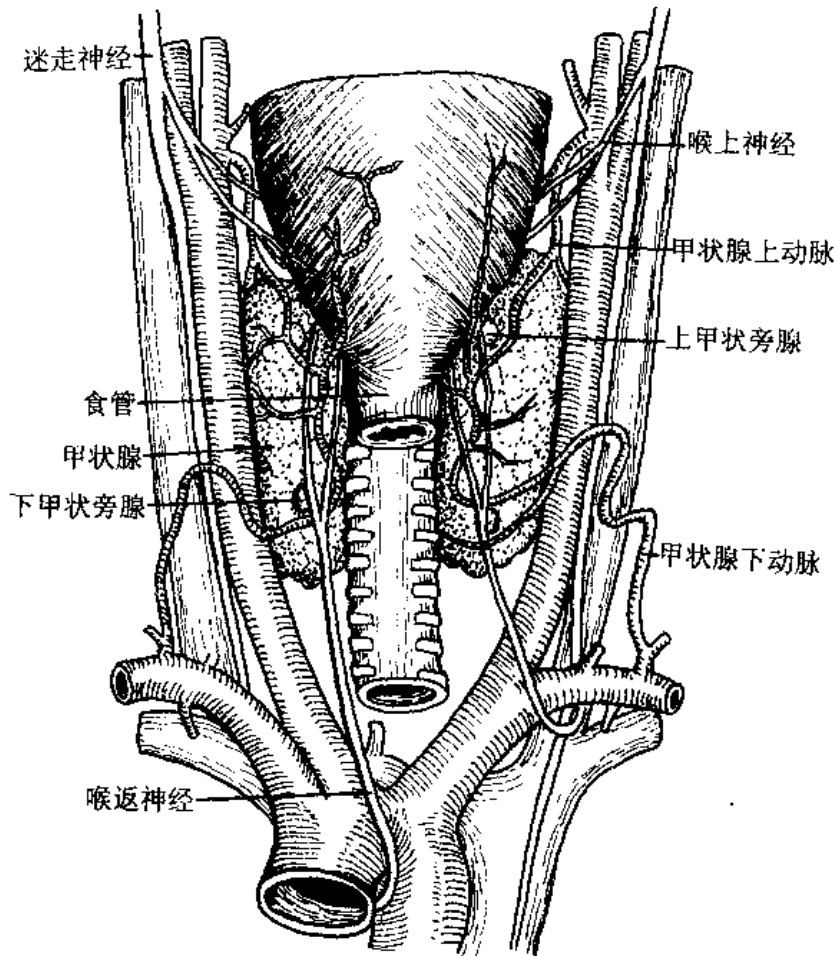


图 2-6 甲状腺的位置和毗邻(后面观)

(五)颈部淋巴结

1. 颌下淋巴结 位于颌下三角内,收纳颊部皮肤及舌尖等处的淋巴,输出管汇入下颌下淋巴结。

2. 下颌下淋巴结 位于颌下三角内,收纳颌下淋巴结及面部中线附近的淋巴。其输出管汇入颈深下淋巴结。

3. 颈前淋巴结 浅群沿颈前静脉排列,收纳颈前部皮肤的淋巴,汇入颈深下淋巴结。深群分布于颈部器官的前面及外侧,收集相应器官的淋巴,汇入颈深下淋巴结。

4. 颈外侧淋巴结 沿颈外静脉排列,收纳外耳、腮腺淋巴结、枕淋巴结的淋巴,输出管汇入颈深淋巴结。

5. 颈深淋巴结 颈深淋巴结位于胸锁乳突肌深面,沿颈内静脉排列。肩胛舌骨肌以上部分为颈深上淋巴结,收纳头面部及颈上部的淋巴;肩胛舌骨肌以下部分为颈深下淋巴结,除收纳头颈部的淋巴外,尚收集胸部和上肢的部分淋巴,输出管汇入胸导管和右淋巴导管。

三、颈根部的主要结构

颈根部为颈部与胸部和腋区之间的过渡区,位于胸锁乳突肌下份的深面,脊柱的前方。此部以前斜角肌为标志,前方有锁骨下静脉和膈神经,后内方有肺尖、胸膜顶、胸导管和交感干,斜角肌间隙内有锁骨下动脉和臂丛穿行(图 2-7)。

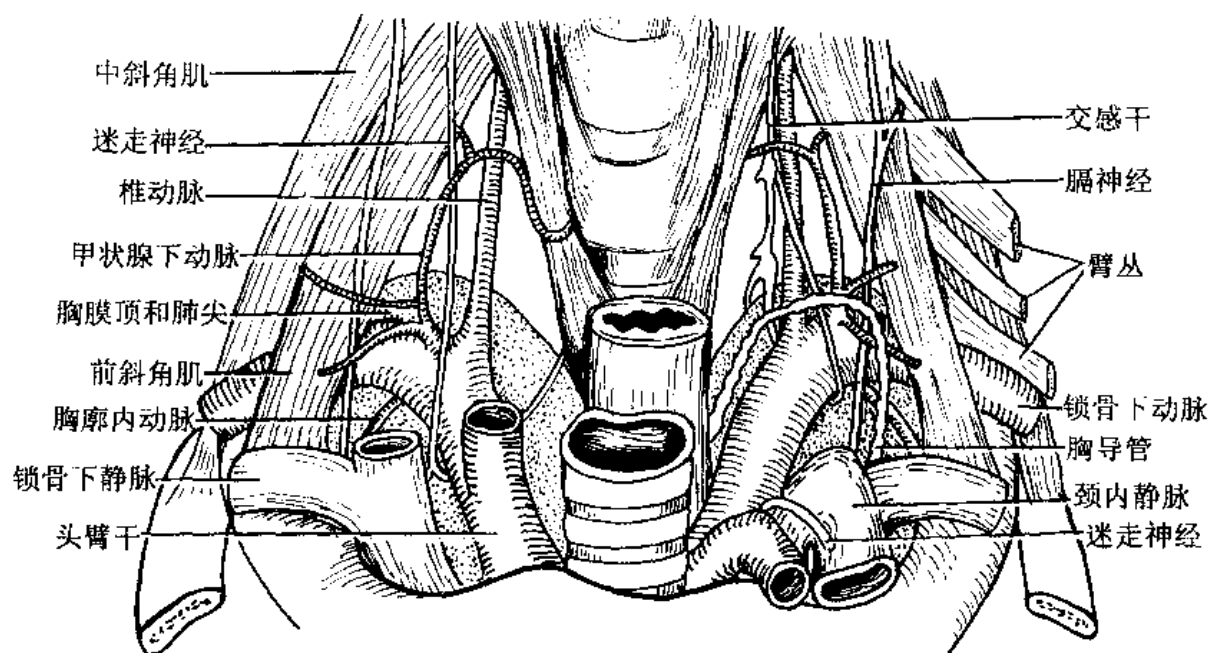


图 2-7 颈根部结构

(一) 斜角肌间隙及内容

斜角肌有前、中、后三块,均位于椎前筋膜深面。前、中斜角肌与第 1 肋共同围成斜角肌间隙。锁骨下动脉弓形跨越胸膜顶和肺尖的前下方,与臂丛伴行穿斜角肌间隙进入腋窝。

(二) 锁骨下静脉与胸导管颈段

锁骨下静脉在前斜角肌前方弓形弯向内侧,与颈内静脉汇合成头臂静脉,汇合的所夹角称静脉角。胸导管颈段自后内向前外侧弓形跨过胸膜顶及锁骨下动脉下方,汇入左静脉角。

(三) 胸膜顶与肺尖

胸膜顶和肺尖位于颈根部的后内侧,高出锁骨内侧 1/3 上方约 2~3cm;前邻锁骨下动脉、锁骨下静脉、膈神经和迷走神经,左侧尚有胸导管越过其前方;后邻颈交感干。

(四) 椎动脉三角及内容

椎动脉三角是由锁骨下动脉第一段、颈长肌外侧缘和前斜角肌内侧缘围成的三角形区域,其尖为颈动脉结节。三角内主要结构有:椎动、静脉,甲状腺下动脉,颈交感干及颈胸神经节等。

第三节 横断层影像解剖

颈部横断层解剖通常以甲状软骨上缘平面(约平第4颈椎)为界,将其分为上颈段和下颈段。在横断层中,上颈段的结构与面部结构重叠,主要有居中线上的舌骨、咽和咽后间隙及两侧的颈动脉鞘等。下颈段结构被颈深筋膜分隔、包裹,大致分为四个区域:支持格居断面后部,内有脊柱颈段及其周围肌;内脏格位断面前部的中央,喉、气管颈段和甲状腺居前,食管颈段在后;血管格左右对称地居于内脏格的两侧,主要有颈动脉鞘及其内容物。

上颈段的横断层解剖已在头部中介绍(见第一章的第三节)。本节从第4颈椎向下,用连续7个横断层标本图(层厚为10mm)与影像对照,介绍下颈部的断层影像解剖。

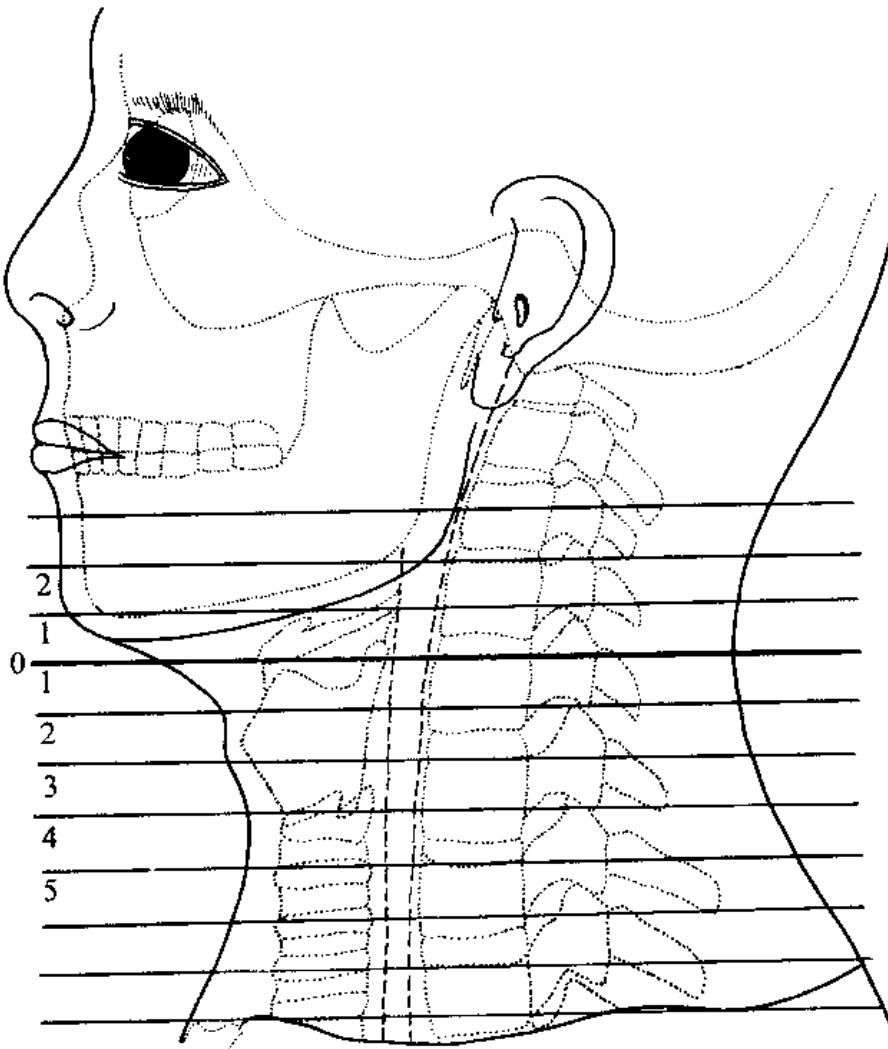


图 2-8 颈部横断层示意图

一、经第4颈椎层面

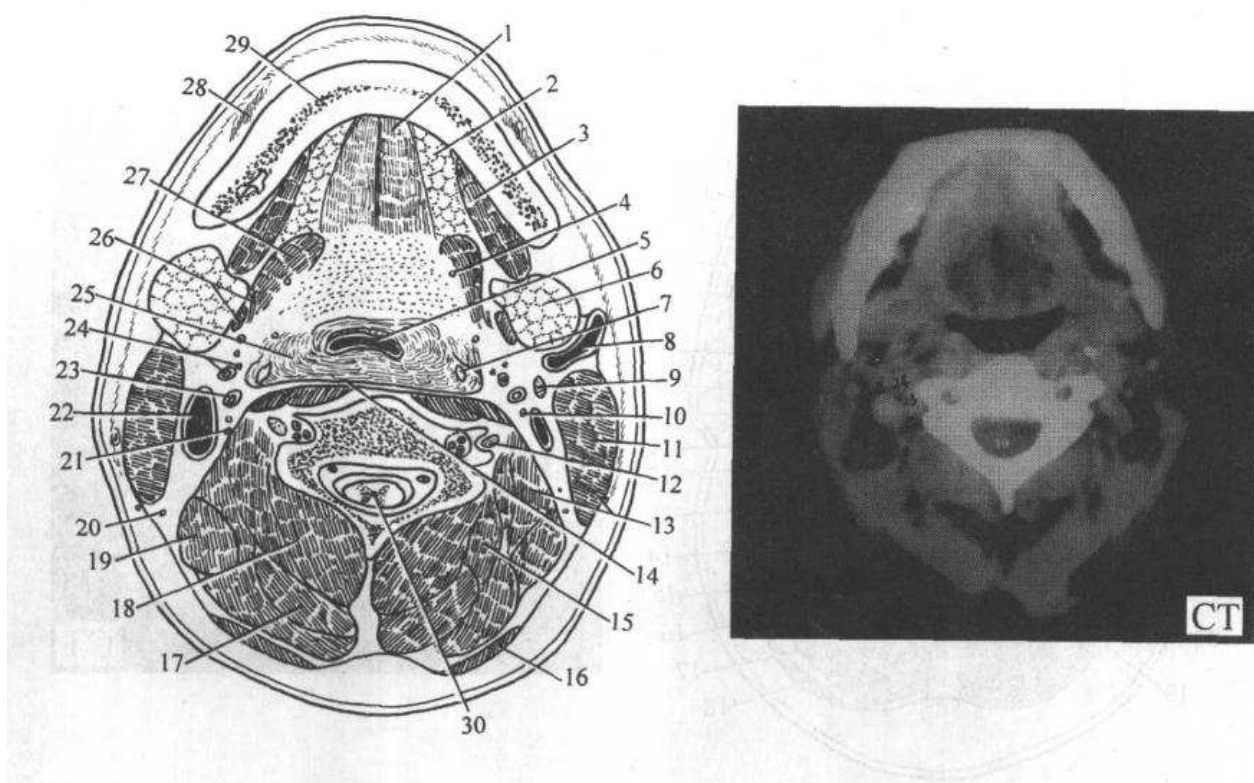


图 2-9 经第4颈椎层面

1. 颞舌肌 2. 舌下腺 3. 下颌舌骨肌 4. 舌动脉 5. 喉咽腔 6. 下颌下腺 7. 舌骨大角 8. 面静脉 9. 颈深淋巴结 10. 迷走神经 11. 胸锁乳突肌 12. C₄神经根 13. 前、中斜角肌 14. 咽后间隙 15. 头最长肌 16. 斜方肌 17. 头半棘肌 18. 颈半棘肌 19. 肩胛提肌 20. 副神经 21. 颈交感干 22. 颈内静脉 23. 颈内动脉 24. 颈外动脉与喉上神经 25. 咽缩肌 26. 舌下神经与二腹肌后腹 27. 舌骨舌肌 28. 降下唇肌 29. 下颌体 30. 脊髓

关键结构:舌下间隙,颌下间隙,颈总动脉。

此断层为基线上方第1层面,经第4颈椎,主要显示口、咽、颈动脉鞘等。断面前部为内脏格,弓形的下颌骨构成口的前界,其后方可见颞舌肌、舌下间隙和舌下腺;下颌骨后端的后方为颌下间隙及其中的下颌下腺。口的后方是喉咽上部,其后壁与椎前筋膜之间为咽后间隙。咽侧壁与胸锁乳突肌之间有颈动脉鞘及其内容物,右侧颈总动脉已分为颈内动脉和颈外动脉,颈总动脉分叉处高度的个体差异和侧差较大。断层后部的支持格内有第4颈椎及周围肌。

二、经舌骨层面

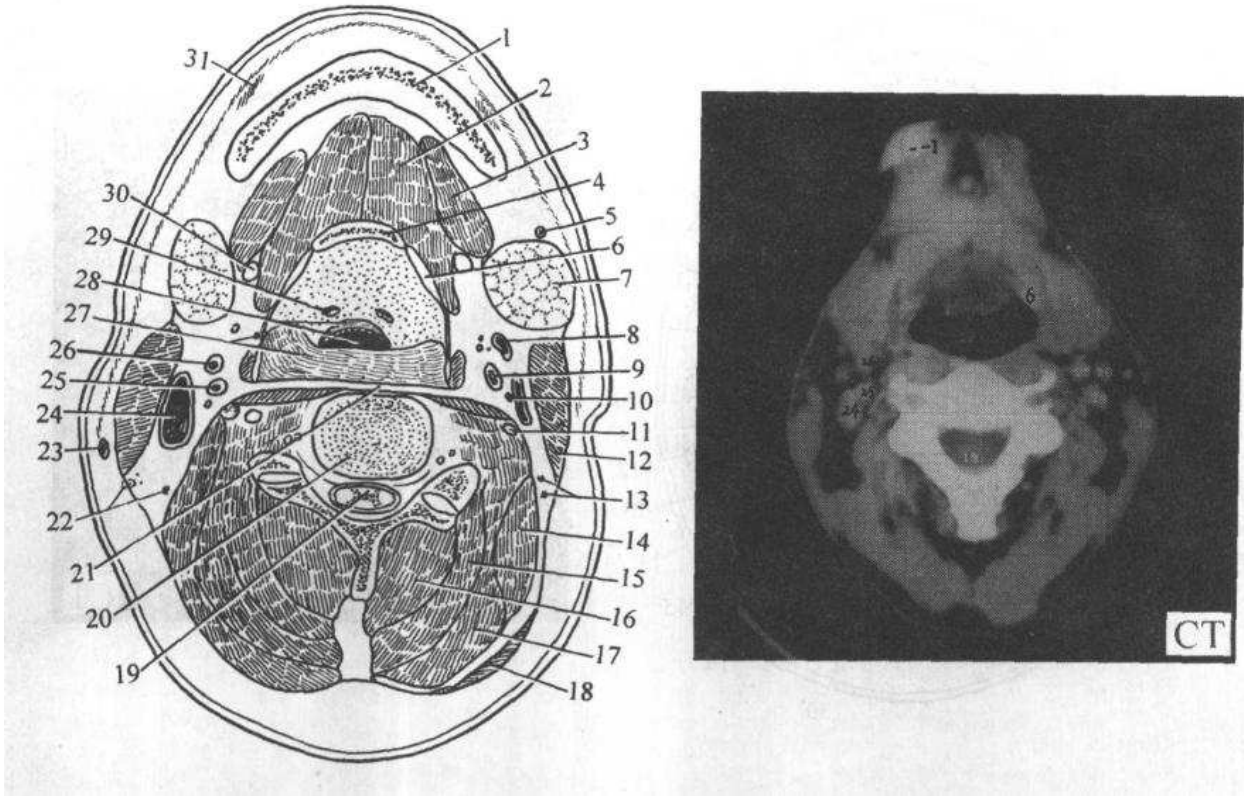


图 2-10 经舌骨层面

1. 下颌骨 2. 颊舌骨肌 3. 下颌舌骨肌 4. 舌骨体 5. 颊下静脉 6. 舌骨大角 7. 下颌下腺
8. 面深静脉 9. 颈总动脉 10. 迷走神经 11. 颈交感干 12. 胸锁乳突肌 13. 副神经与耳大神经
14. 肩胛提肌 15. 头半棘肌 16. 颈半棘肌 17. 头夹肌 18. 斜方肌 19. 脊髓 20. C₄₋₅椎间盘 21.
咽后间隙 22. 副神经与耳大神经 23. 颈外静脉 24. 颈内静脉 25. 颈内动脉 26. 颈外动脉 27.
咽缩肌与喉上神经 28. 喉咽腔与会厌 29. 会厌谷 30. 二腹肌中间腱 31. 降口角肌

关键结构:口底,喉,喉咽,舌骨。

此断层为基线层面,恰经舌骨,约平颈 4~5 椎间盘,主要显示口底、喉、喉咽等。狭窄水平的咽后间隙前方为内脏格,后方是支持格,血管格居其两侧。弓形的舌骨与下颌骨之间有颊舌骨肌和下颌舌骨肌,其后外侧的颌下间隙内可见下颌下腺。会厌上部出现于舌骨后方,两者间连有舌会厌襞,会厌后方为喉咽。咽侧壁后外侧的血管格中有颈动脉鞘及其内容物,其外侧被胸锁乳突肌掩盖。颈 4~5 椎间盘及周围肌居断层后部,为支持格;颈椎横突孔内有椎动、静脉,椎管内可见扁椭圆形的脊髓断面。

三、经喉前庭层面

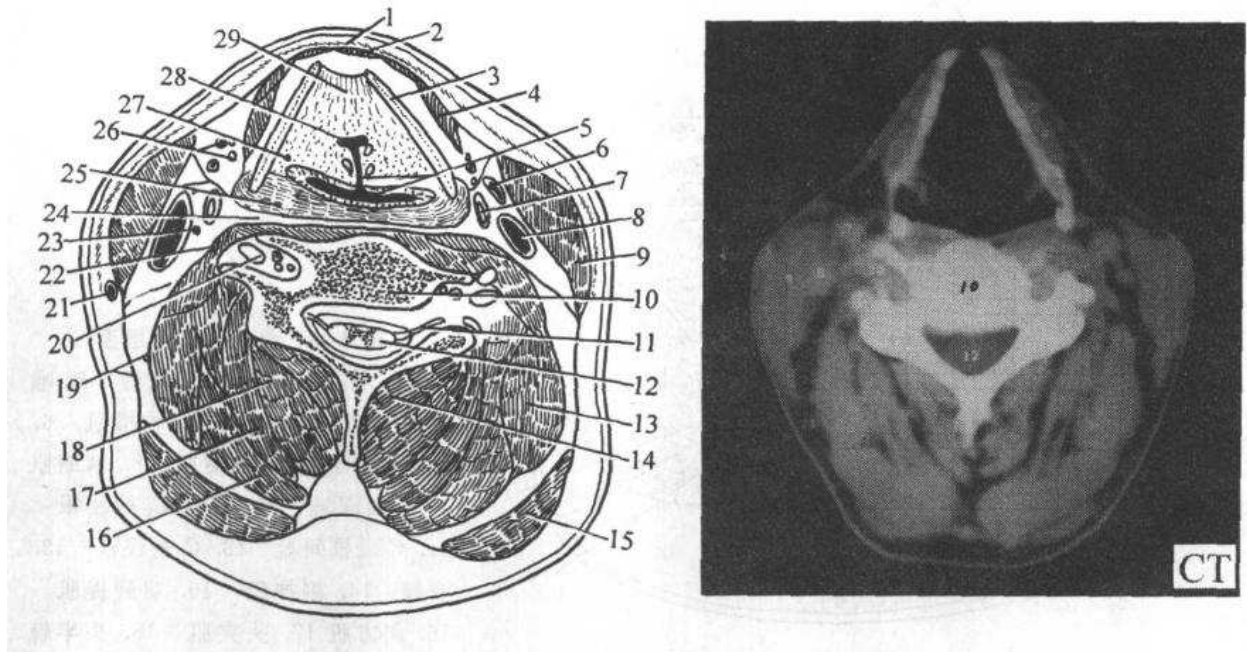


图 2-11 经喉前庭层面

1. 颈阔肌 2. 胸骨舌骨肌 3. 甲状软骨 4. 甲状舌骨肌 5. 喉咽腔 6. 面深静脉 7. 颈总动脉
8. 颈内静脉 9. 胸锁乳突肌 10. C₅椎体 11. C₆神经根 12. 脊髓 13. 肩胛提肌 14. 颈棘肌
15. 斜方肌 16. 头夹肌 17. 头半棘肌 18. 颈半棘肌 19. 封套筋膜与副神经 20. C₃神经根 21. 颈
外静脉 22. 颈交感干与椎前筋膜 23. 迷走神经 24. 咽后间隙 25. 咽缩肌与气管前筋膜 26. 甲状
腺上动、静脉 27. 喉上神经内侧支 28. 喉前庭 29. 甲状舌骨膜

关键结构:喉前庭, 甲状软骨, 颈动脉鞘。

此断层为基线下方第 1 层面, 经甲状软骨上部, 约平第 5 颈椎, 主要显示喉、颈动脉鞘等结构。口底已消失, 断层前部的内脏格被喉和喉咽占据, 甲状软骨呈“八”字形向后张开, 其间可见喉前庭向后与喉咽相通, 甲状软骨为影像中识别喉腔的标志性结构。血管格居断层两侧, 气管前筋膜向两侧包裹颈总动脉、颈内静脉和迷走神经, 形成颈动脉鞘。第 5 颈椎及周围肌形成支持格, 占据断面后部。其余结构基本同上一层面。

四、经喉中间腔层面

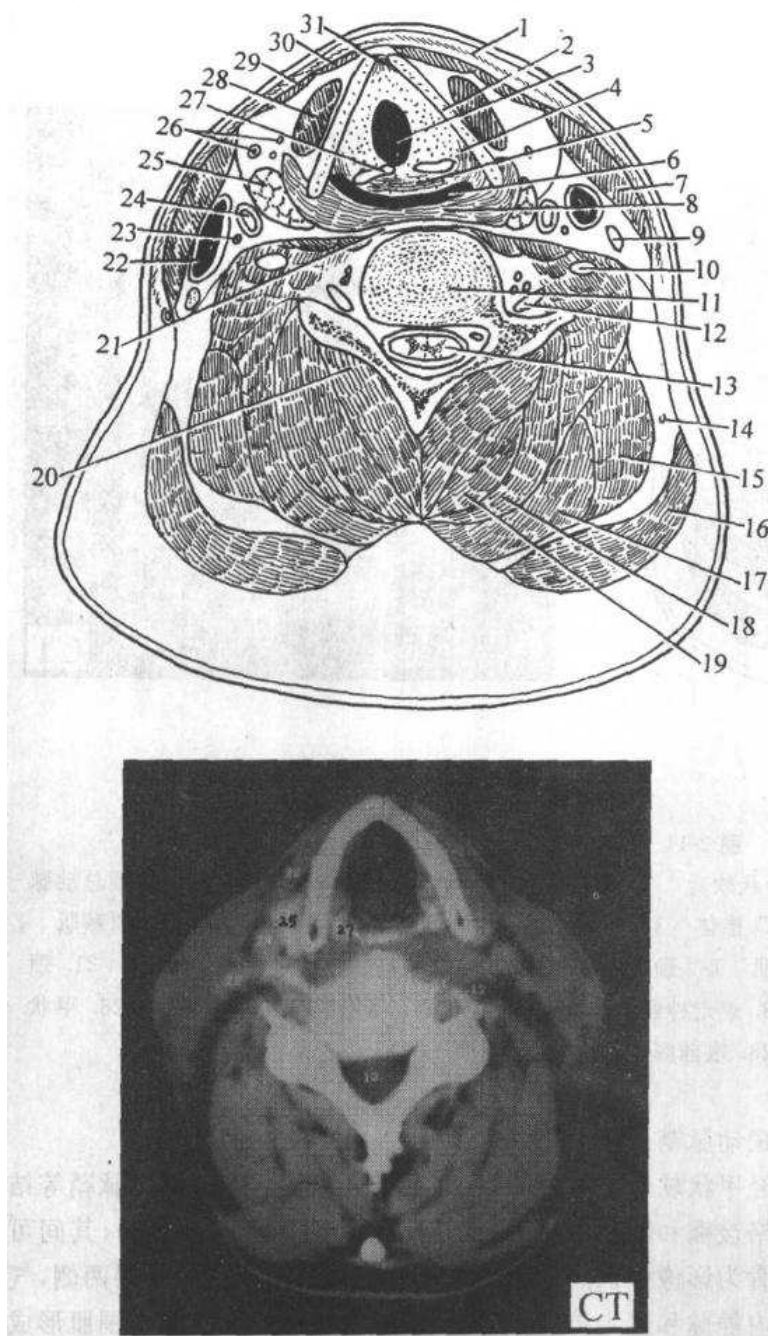


图 2-12 经喉中间腔层面

1. 颈阔肌 2. 甲状软骨 3. 喉中间腔 4. 甲杓肌 5. 杓横肌 6. 喉咽腔 7. 胸锁乳突肌 8. 咽缩肌 9. 颈深淋巴结 10. C₅神经根 11. C₅₋₆椎间盘 12. C₆神经根 13. 脊髓 14. 副神经 15. 肩胛提肌 16. 斜方肌 17. 头夹肌 18. 头半棘肌 19. 颈半棘肌 20. 颈棘肌 21. 咽后间隙 22. 颈内静脉 23. 迷走神经 24. 颈总动脉 25. 甲状腺 26. 甲状腺上动、静脉 27. 杓状软骨 28. 甲状舌骨肌与封套筋膜 29. 肩胛舌骨肌上腹 30. 胸骨舌骨肌 31. 甲状会厌韧带

关键结构：喉，喉咽，甲状腺，颈动脉鞘。

此断层为基线下方第 2 层面，经甲状软骨中部，约平颈 5~6 椎间盘，主要显示喉、喉咽、甲状腺和颈动脉鞘等。喉居断面最前部，甲状软骨略呈倒置的“V”形，其前端为喉结；中央的喉中间腔呈椭圆形，其后外侧可见杓状软骨。喉咽位于喉的后方，呈弧形裂隙状。咽侧壁外侧出现甲状腺上极。封套筋膜包裹胸锁乳突肌和斜方肌，形成其鞘。胸锁乳突肌深面可见颈总动脉、颈内静脉及后方的迷走神经，它们被气管前筋膜包裹形成颈动脉鞘，此鞘上至颅底下达前纵隔，鞘内尚有颈深淋巴结。支持格内结构配布基本同上一层面。

五、经环状软骨层面

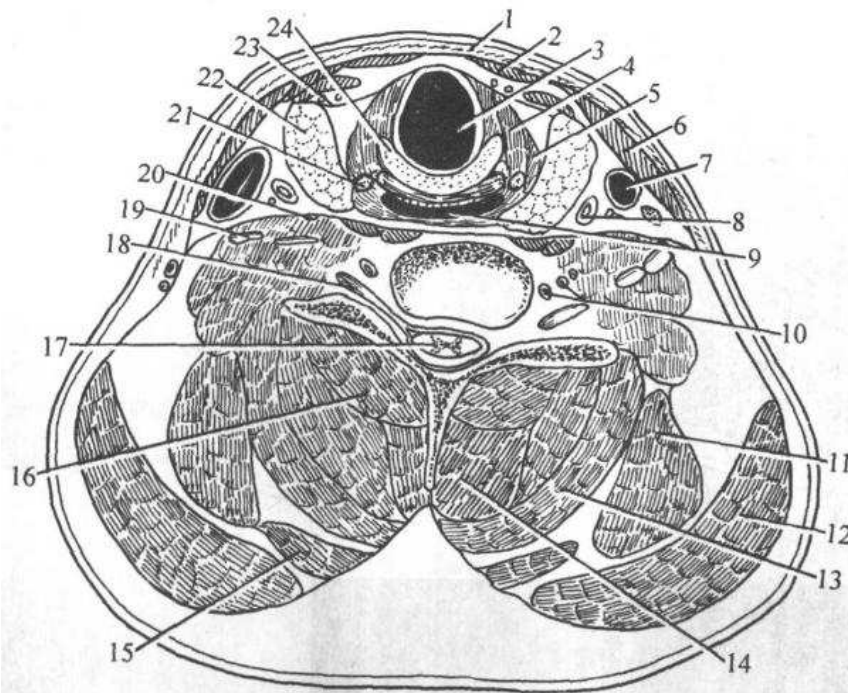
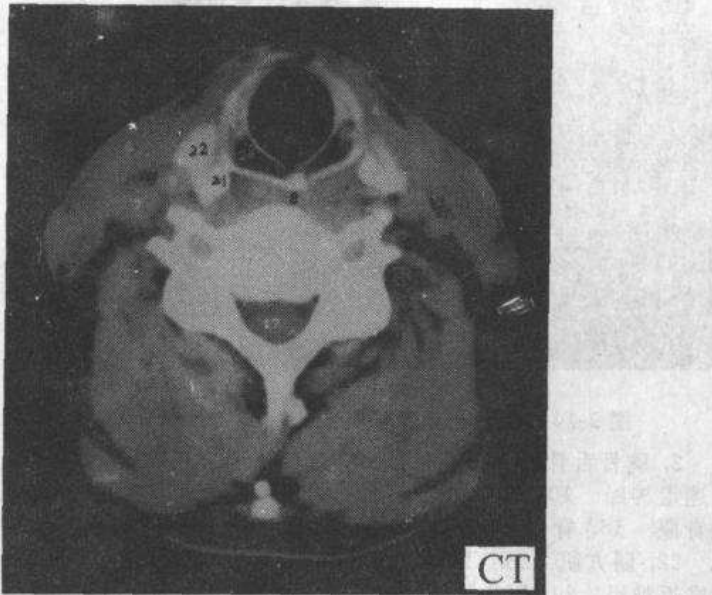

图 2-13 经环状软骨层面

1. 颈阔肌 2. 胸骨舌骨肌 3. 声门下腔 4. 甲杓肌
5. 环甲肌 6. 胸锁乳突肌 7. 颈内静脉 8. 颈总动脉与迷走神经
9. 喉咽腔 10. 椎动、静脉 11. 肩胛提肌 12. 斜方肌 13. 头夹肌 14. 头半棘肌 15. 小菱形肌 16. 颈棘肌 17. 脊髓 18. C₇神经 19. C₅神经 20. 交感干与椎前筋膜 21. 杓状软骨 22. 甲状腺 23. 气管前筋膜 24. 环状软骨板



关键结构：喉，声门下腔，甲状腺，颈动脉鞘。

此断层为基线下方第 3 层面，恰经环状软骨，约平第 6 颈椎，主要显示环状软骨、声门下腔、甲状腺、喉咽和颈动脉鞘等。环状软骨居内脏格中央，其内的腔隙为声门下腔，向下通气管；环甲肌和甲杓肌向后附于杓状软骨。甲状腺仍居喉和喉咽的两侧，断面增大；其外侧邻颈总动脉、颈内静脉和迷走神经，后方邻喉返神经和颈交感干。颈后三角位于胸锁乳突肌和斜方肌之间，内含副神经、臂丛根部、血管及丰富的脂肪组织，此三角是 CT、MRI 图像中确定方位的标志性区域。支持格内结构的配布同上一层面。

六、经甲状腺峡部层面

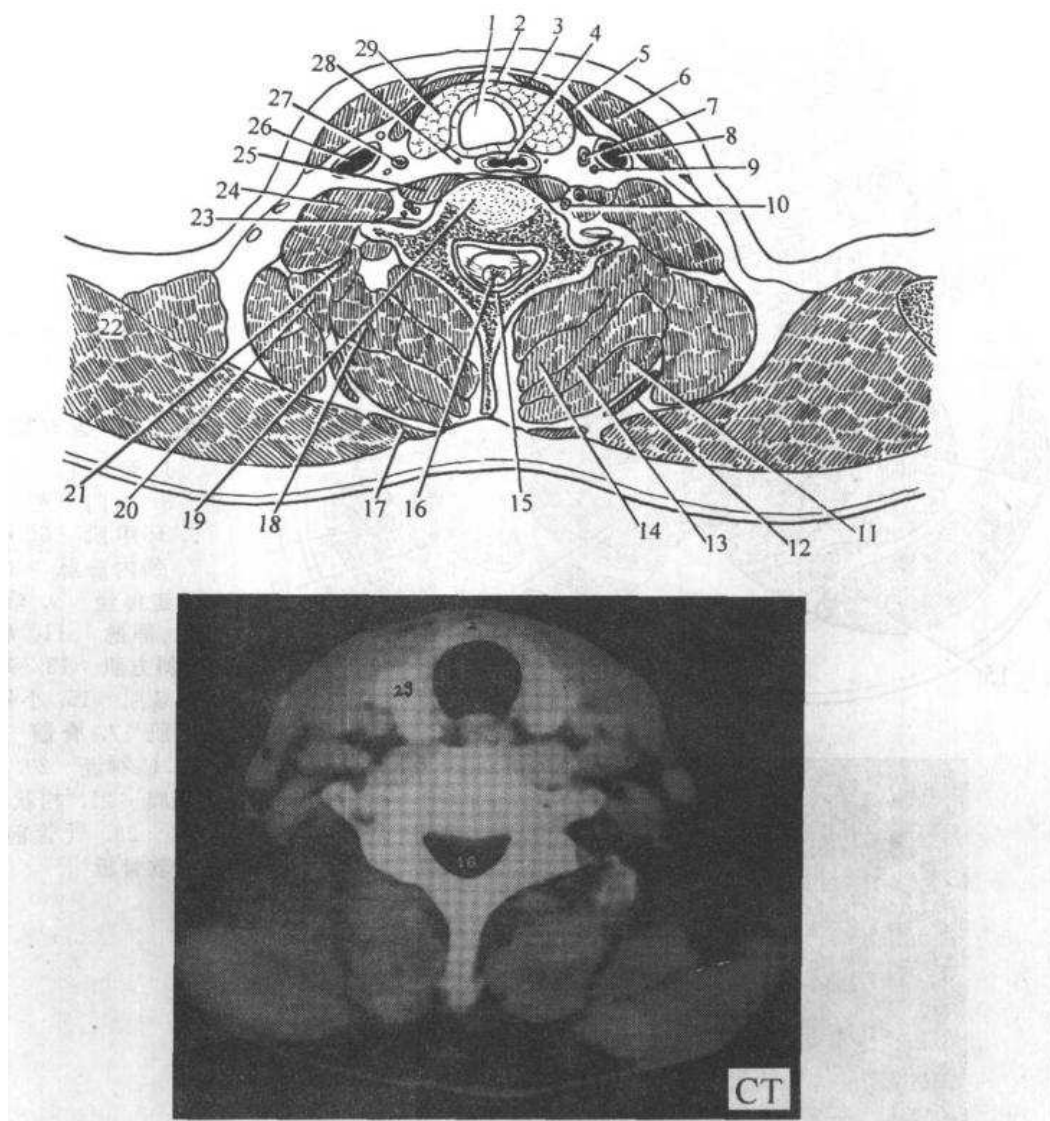


图 2-14 经甲状腺峡部层面

1. 气管 2. 甲状腺峡 3. 胸骨舌骨肌 4. 食管 5. 胸骨甲状肌 6. 胸锁乳突肌 7. 颈总动脉 8. 颈内静脉 9. 迷走神经 10. 椎动、静脉 11. 夹肌 12. 上后锯肌 13. 头半棘肌 14. 颈半棘肌 15. 硬脊膜 16. 脊髓 17. 下后锯肌 18. 最长肌 19. C_{6~7} 椎间盘 20. 肩胛提肌 21. 髂肋肌 22. 斜方肌 23. C₇ 神经 24. 前斜角肌 25. 颈长肌 26. 颈内静脉 27. 颈总动脉 28. 喉返神经 29. 甲状腺侧叶

关键结构:气管,甲状腺,食管,颈动脉鞘,椎动脉三角。

此断层为基线下方第 4 层面,恰经甲状腺峡部,平第 7 颈椎,主要显示气管、甲状腺、食管、颈动脉鞘和椎动脉三角等。内脏格中气管在前,食管位于左后方,气管被甲状腺峡部及其所连接的两侧叶从前外侧包绕。甲状腺侧叶前贴舌骨下肌群,后邻喉返神经,后外侧有颈动脉鞘。第 7 颈椎前方的颈长肌与其外侧的前斜角肌之间的间隙为椎动脉三角上部,内含椎动、静脉和颈交感干。

七、经甲状腺下极层面

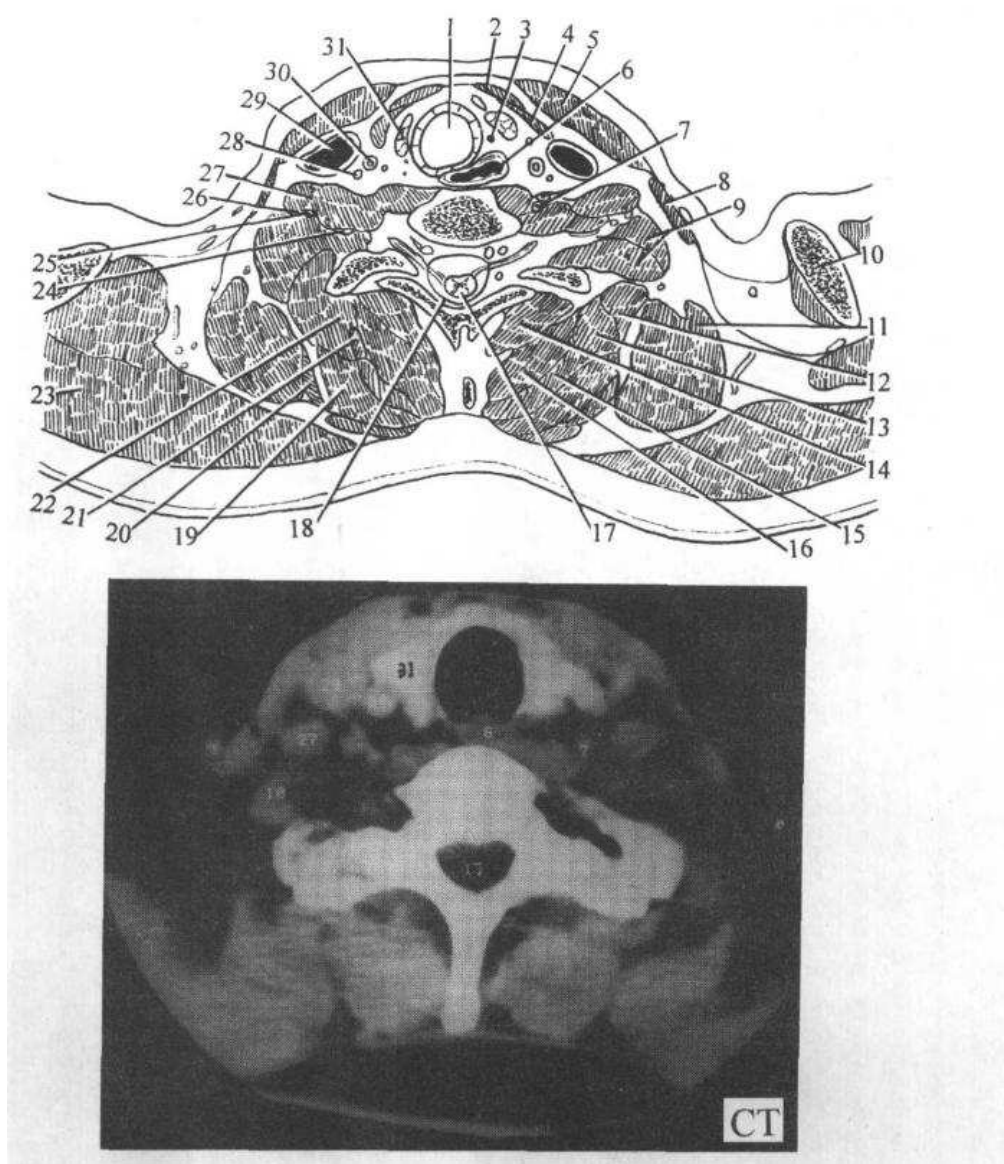


图 2-15 经甲状腺下极层面

1. 气管 2. 胸骨舌骨肌 3. 喉返神经 4. 胸骨甲状肌 5. 胸锁乳突肌 6. 食管 7. 椎动、静脉 8. 肩胛舌骨肌下腹 9. 锁骨 10. 中、后斜角肌 11. 肩胛提肌 12. 髂肋肌 13. 最长肌 14. 多裂肌 15. 头半棘肌 16. 颈半棘肌 17. 脊髓 18. 硬脊膜 19. 夹肌 20. 上后锯肌 21. 颈半棘肌 22. 最长肌 23. 斜方肌 24. C₇神经 25. C₈神经 26. C₅神经 27. 前斜角肌 28. 迷走神经 29. 颈内静脉 30. 颈总动脉 31. 甲状腺

关键结构:气管,甲状腺,食管,颈动脉鞘,斜角肌间隙,臂丛。

此断层为基线下方第5层面,恰经甲状腺下极,约平第1胸椎上部,主要显示气管、食管、颈动脉鞘和斜角肌间隙等。气管居断面前部的中央,其两侧可见甲状腺下极,CT增强扫描时为较高密度的肾形或三角形影。食管仍位于气管左后方,两者间沟内有喉返神经上行。颈动

脉鞘列于内脏格两侧,其中,颈总动脉居内侧,颈内静脉在外侧,迷走神经位于两者后方。椎体前外侧仍见椎动脉三角及其内容物。前、中斜角肌之间为斜角肌间隙的上部,内有臂丛根部的颈5~7神经根穿行。

(王震寰 秦登友)

第三章 胸部

第一节 概述

胸部以胸廓为支架,附软组织构成胸壁,并与膈围成胸腔。胸腔两侧容纳肺和胸膜囊;中部为纵隔,内有心、出入心的大血管、气管、食管和神经等器官和结构。胸部向上借胸廓上口通颈部,向下以膈与腹腔分隔,向上外侧借上肢带与上肢相连。

一、境界与分区

胸部上界以胸骨柄上缘、胸锁关节、锁骨上缘、肩峰及由此向后至第7颈椎棘突的连线与颈部分界;下界以从剑胸结合向两侧沿肋弓、第11肋前端、第12肋下缘至第12胸椎棘突的连线与腹部分界;上部两侧以三角肌前、后缘上份和腋前、后襞下缘中点连线与上肢分界。

胸部可分为胸壁和胸腔两部分。胸壁以胸廓为支架、覆以软组织而构成。胸腔由胸壁和膈围成,其内容可分为中部的纵隔和左、右胸膜囊及其包裹的肺三部分。

二、体表标志

1. 颈静脉切迹 为胸骨柄上缘中部的切迹,平对第2~3胸椎之间。
2. 胸骨角 为胸骨柄与胸骨体连结处形成微向前突的角。两侧与第2肋软骨相接,该角向后平对第4胸椎下缘。此角向后尚平对气管杈、左主支气管与食管交叉处、主动脉弓的起始部和末端、胸导管由右向左移行处及奇静脉弓平面。
3. 剑胸结合 胸骨体与剑突连结处,平对第9胸椎平面,两侧与第7肋软骨相接。
4. 肋弓 肋弓最底点平对第3腰椎。

第二节 影像应用解剖

胸壁由皮肤、浅筋膜、深筋膜、胸上肢肌、胸廓、肋间组织及胸内筋膜等共同构成。胸壁与膈围成胸腔,其内容纳胸腔脏器(图3-1)。

一、胸膜与胸膜腔

(一)胸膜

分为脏胸膜和壁胸膜两部分。脏胸膜被覆于肺表面,并伸入肺裂中。壁胸膜依其配布部位不同,分为肋胸膜、膈胸膜、纵隔胸膜和胸膜顶四部分。胸膜顶在锁骨内1/3处突入颈根部(图3-2)。

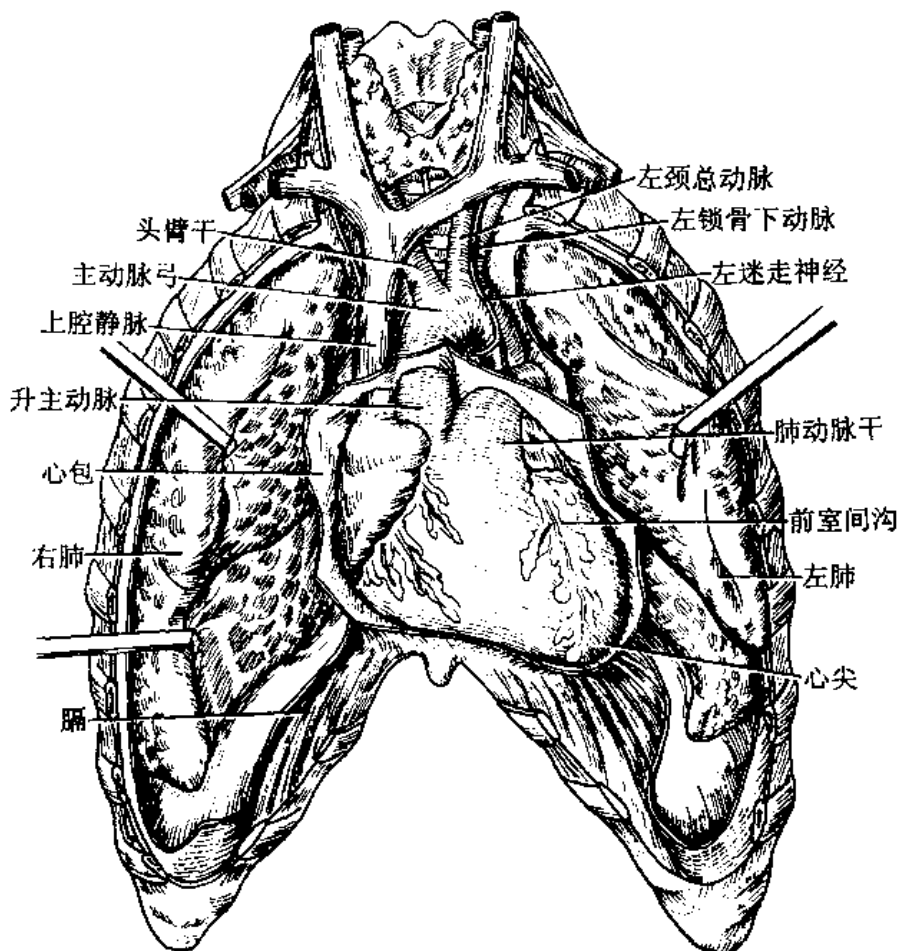


图 3-1 胸腔及胸腔脏器

(二)胸膜腔

为脏、壁胸膜在肺根周围相互移行共同围成,且左、右互不相通的密闭腔隙。壁胸膜各部转折处形成深在的胸膜隐窝,主要有肋膈隐窝和肋纵隔隐窝(图 3-2)。

二、肺

肺居胸腔内,左右各一,借肺根和肺韧带连于纵隔,其内侧面有凹陷的肺门。左肺被斜裂分为上、下两叶,右肺被斜裂和水平裂分为上、中、下三叶(图 3-3)。

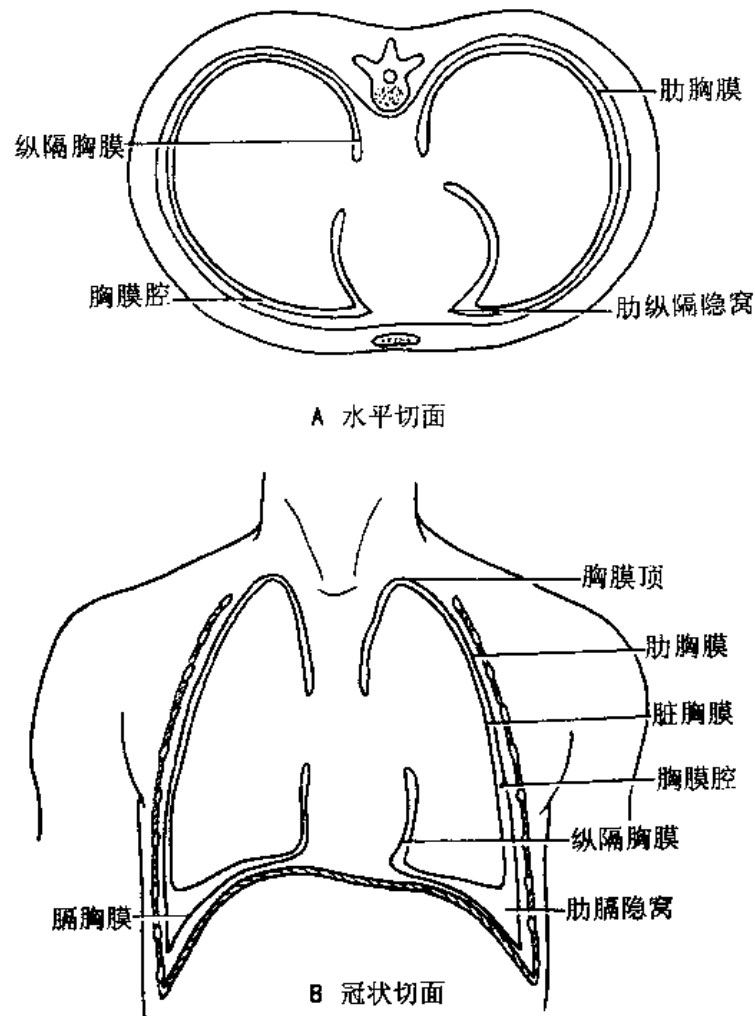


图 3-2 胸膜与胸膜腔示意图

(一)肺门与肺根

1. 肺门 第一肺门为肺内侧面中部凹陷处,有主支气管、肺动脉、肺静脉、支气管的血管、淋巴管和神经进出肺(图 3-2)。第二肺门是各肺叶的叶支气管和血管的分支或属支等结构出入肺叶处。

2. 肺根 为出入肺门各结构被胸膜包裹形成。

肺根内各主要结构的位置排列具有一定的规律性,从前向后依次为肺上静脉、肺动脉、主支气管和肺下静脉;从上向下,左肺根依次为肺动脉、主支气管、肺上静脉和肺下静脉,右肺根依次为上叶支气管、肺动脉、中下叶支气管、肺上静脉和肺下静脉。

左肺根前方为膈神经、心包膈血管,后方有胸主动脉、迷走神经,上方有主动脉弓跨越,下方为肺韧带(图 3-3,4)。

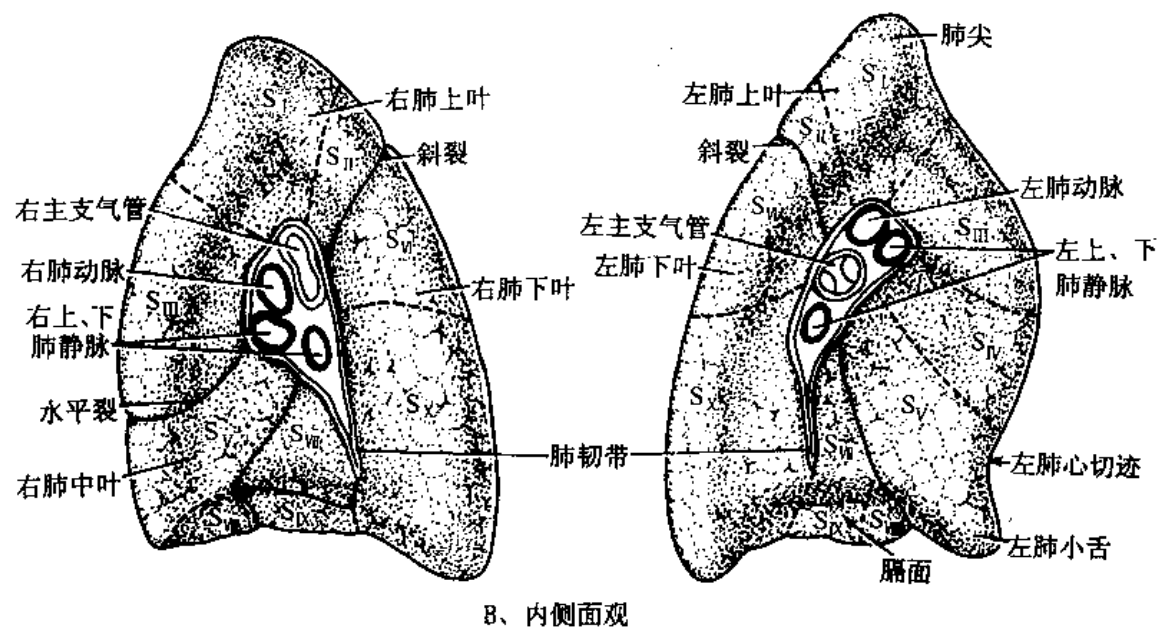
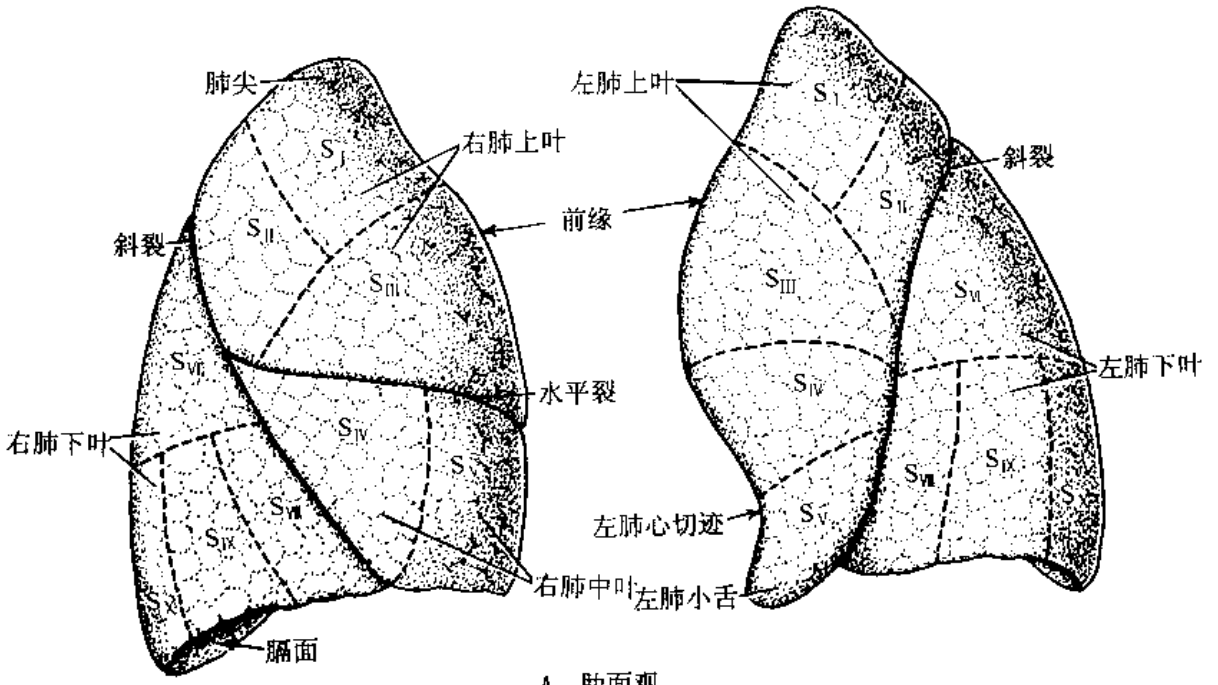


图 3-3 肺的外形及肺段

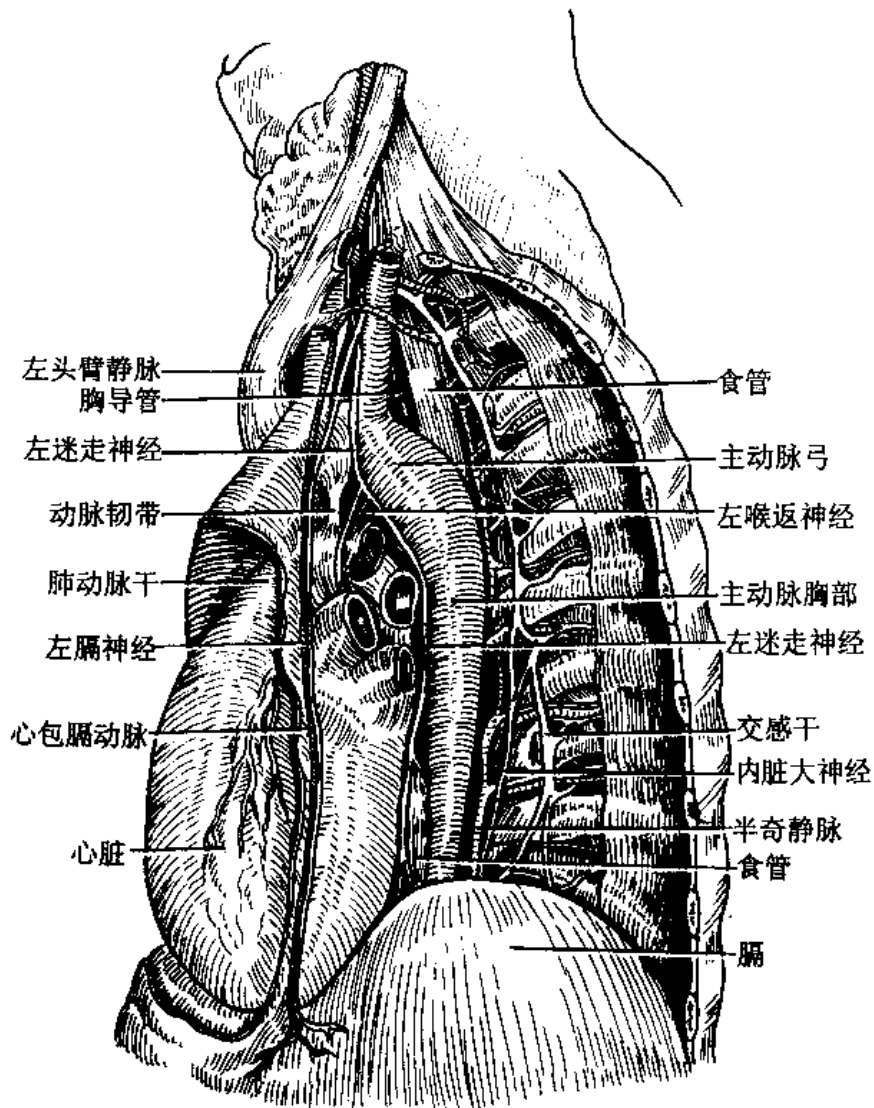


图 3-4 纵隔左侧面观

右肺根前方有膈神经、心包膈血管、上腔静脉、心包、右心房,后方为奇静脉、迷走神经,上方有奇静脉弓跨越,下方为肺韧带(图 3-3,5)。

(二) 支气管肺段

每一肺段支气管(气管的第三级分支)及其所属的肺组织组成一个支气管肺段。肺段为锥形的肺组织,尖指向肺门,底朝向肺表面。肺段内有肺段支气管、肺段动脉、肺段内静脉及支气管血管伴行。肺段间有少量结缔组织及段间静脉通行,后者可为段间裂的解剖标志(图 3-6)。

右肺分为 10 个段,左肺分为 8 个段(或 10 个段);它们有各自的形态、位置及与支气管、肺叶的对应关系(图 3-7,表 3-1)。以下选择 8 个层面显示肺段在横断面上的划分(图 3-8)。

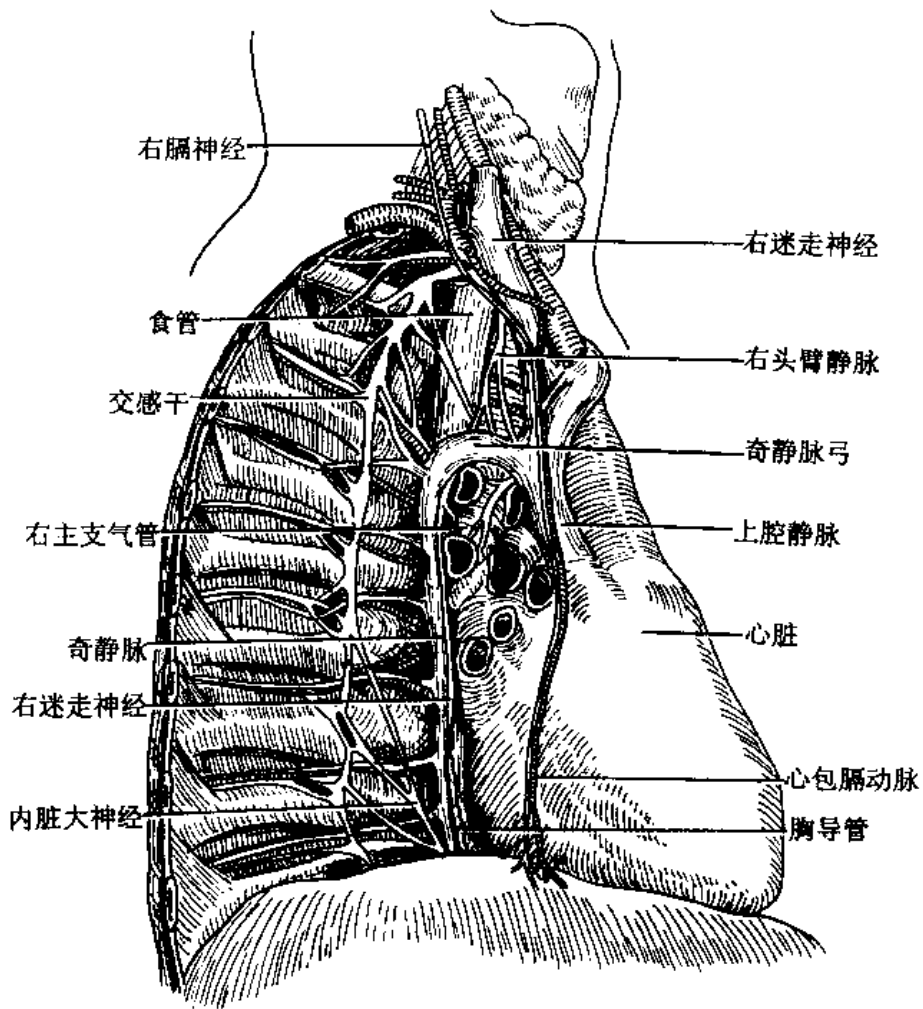


图 3-5 纵隔右侧面观

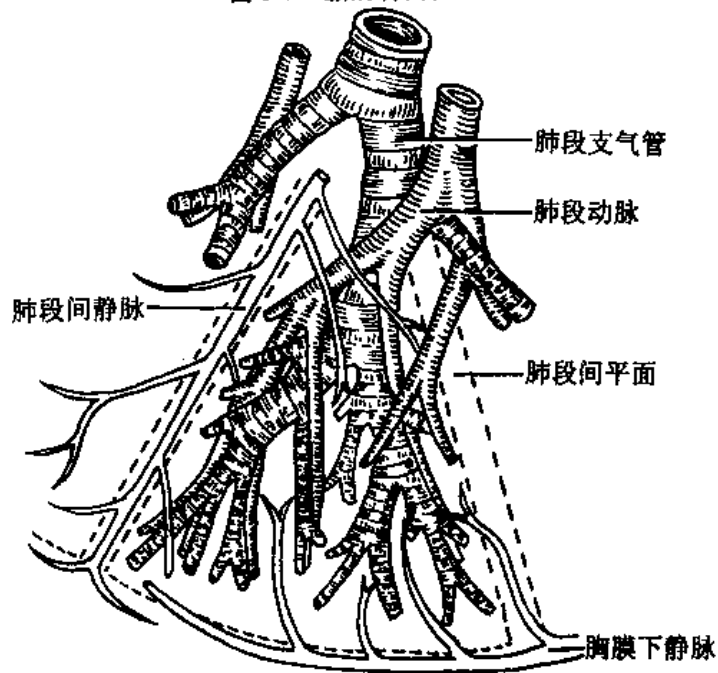


图 3-6 肺段结构模式图

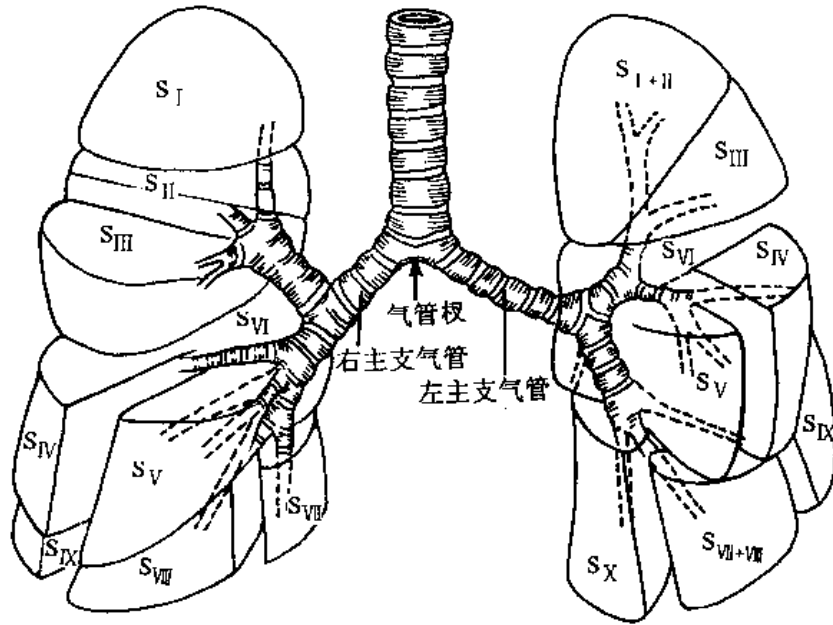


图 3-7 肺段立体模式图

三、纵 隔

纵隔为两侧纵隔胸膜之间所有器官、结构及结缔组织的总称。纵隔位于胸腔正中略偏左侧，是分隔左、右胸膜腔和肺的矢状位间隔。其前界为胸骨和肋软骨内侧部，后界为脊柱胸段，两侧为纵隔胸膜，向上经胸廓上口连颈部，向下借膈与腹腔相邻(图 3-1, 3, 4)。

(一) 纵隔的分区

纵隔的分区法有二分法、三分法、四分法和九分法等。

1. 二分法 是以气管和肺根前面的冠状面将纵隔分为前后二个区域。
2. 三分法 是分别以心和升主动脉前缘、食管前缘为标志，将纵隔划分为前、中、后三区。若在二分法基础上，再以胸骨角平面将前纵隔分为上、下两区，则形成另一种三分法，即前上纵隔、前下纵隔和后纵隔。此种分区法与解剖学分区法较一致，且比放射学分区法更简便、实用。
3. 四分法 是解剖学分区法，即以胸骨角平面将纵隔分为上、下二区，下区又分为前、中、后三区，形成上纵隔、前纵隔、中纵隔和后纵隔四部分。
4. 九分法 临床放射学将纵隔分为九区，此法是在三分法基础上，再以上水平线(胸骨角至第 4 胸椎下缘连线)和下水平线(第 4 肋前部至肺根下缘和第 8 胸椎下缘连线)，将前、中、后纵隔分为前上、前中、前下、中上、中中、中下、后上、后中、后下纵隔等九个区域(图 3-9)；此法对结构定位更准确，但较为繁琐。

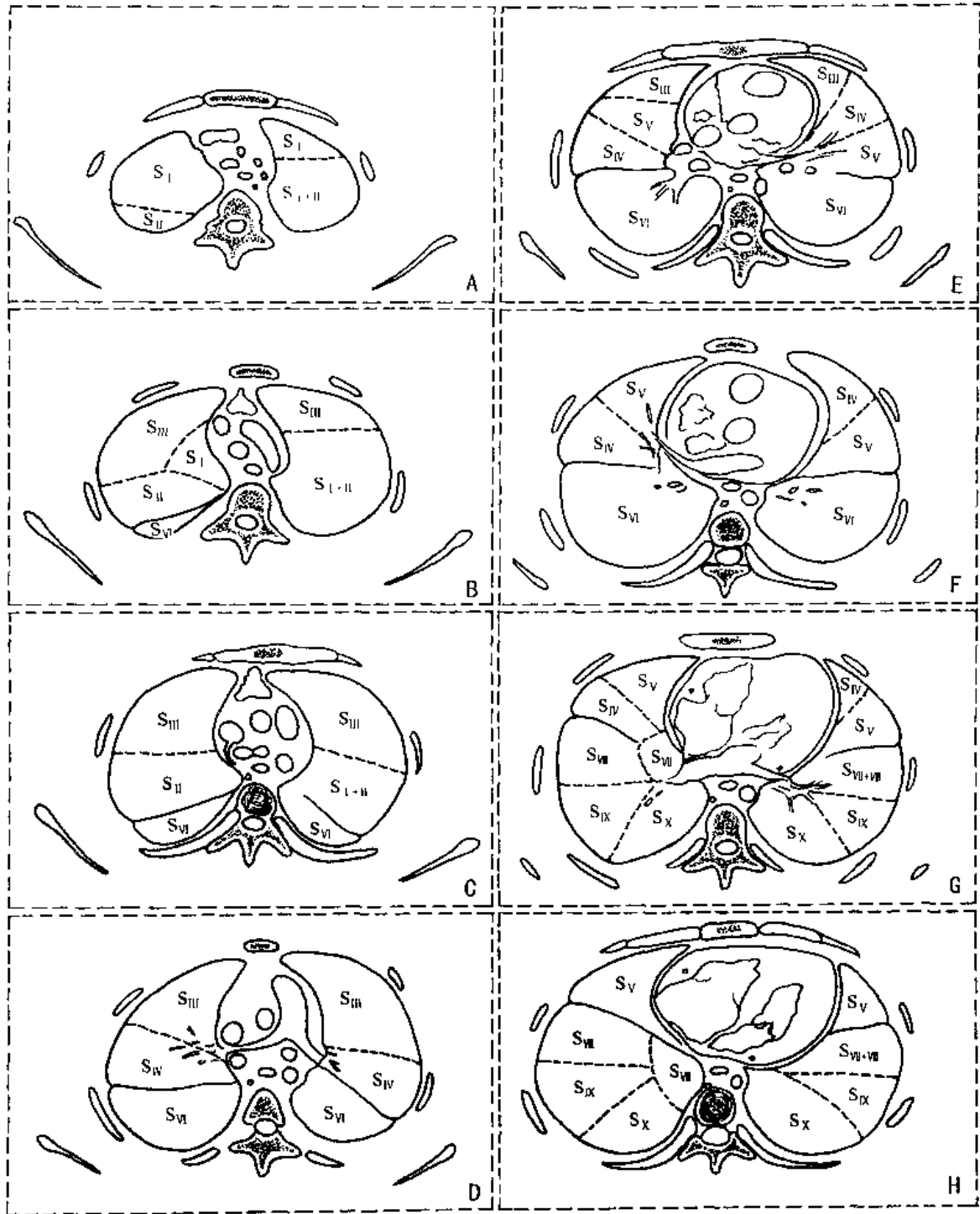


图 3-8 肺段在横断面上的划分

A. 经头臂静脉汇合处层面 B. 经主动脉弓层面 C. 经气管杈层面 D. 经肺动脉分叉层面
 E. 经左上肺静脉层面 F. 经右上肺静脉层面 G. 经下肺静脉层面 H. 经四腔心下部层面

表 3-1 肺段支气管与肺段对应关系

支 气 管		序 号		肺						
主支气管	肺叶支气管	肺段支气管		支气管肺段	肺叶	肺				
左 主 支 气 管	上 叶 支气管	尖后段支气管	B _{I+II}	S _{I+II}	尖后段	上 叶	左			
		前段支气管	B _{III}	S _{III}	前段					
		上舌段支气管	B _{IV}	S _{IV}	上舌段					
		下舌段支气管	B _V	S _V	下舌段					
	下 叶 支气管	上(尖)段支气管	B _{VI}	S _{VI}	上(尖)段	下 叶	肺			
		前内侧基底段支气管	B _{VI+VII}	S _{VI+VII}	前内侧基底段					
		外侧基底段支气管	B _{IX}	S _{IX}	外侧基底段					
		后基底段支气管	B _X	S _X	后基底段					
				B _I	S _I			尖段	上 叶	
				B _{II}	S _{II}			后段		
		B _{III}	S _{III}	前段						
右 主 支 气 管	中 叶 支气管	外侧段支气管	B _{IV}	S _{IV}	外侧段	中 叶	右			
		内侧段支气管	B _V	S _V	内侧段					
	下 叶 支气管	上(尖)段支气管	B _{VI}	S _{VI}	上(尖)段	下 叶	肺			
		内侧基底段支气管	B _{VI}	S _{VI}	内侧基底段					
		前基底段支气管	B _{VII}	S _{VII}	前基底段					
		外侧基底段支气管	B _{IX}	S _{IX}	外侧基底段					
				B _X	S _X			后基底段		

注：B—Bronchi,表示支气管；S—Segment,表示肺段

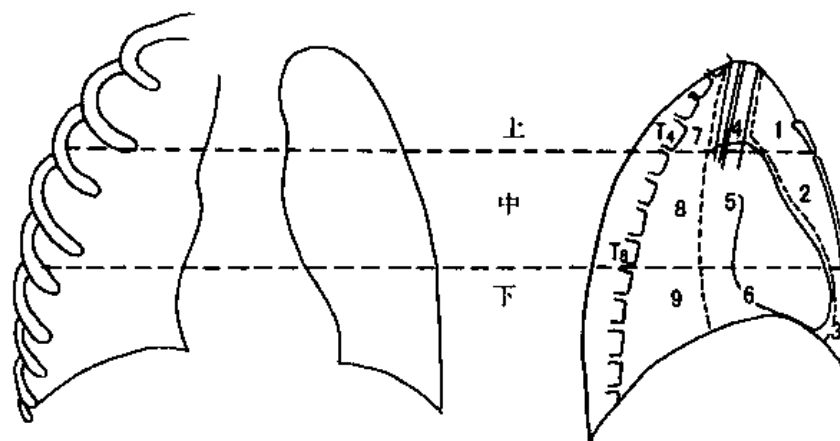


图 3-9 纵膈九分区示意图

T₄(第4胸椎体) T₈(第8胸椎体)

1. 前上纵膈
2. 前中纵膈
3. 前下纵膈
4. 中上纵膈
5. 中中纵膈
6. 中下纵膈
7. 后上纵膈
8. 后中纵膈
9. 后下纵膈

(二)纵隔结构的配布

1. 上纵隔 上纵隔结构较多,由前向后排列成五层。第一层是胸腺,其形态、大小变化较大,上可伸至颈部,下可达心包前面。第二层是头臂静脉及上腔静脉起始部,左、右头臂静脉约在右侧第1胸肋结合处汇合成上腔静脉,上腔静脉沿升主动脉和主动脉弓右前方垂直下行。第三层有主动脉弓及其三大分支、膈神经和迷走神经。第四层为气管及其周围淋巴结,气管及主支气管毗邻较复杂(图 3-10)。第五层有食管、胸导管、左喉返神经及后纵隔淋巴结等(图 3-3,4,图 3-11,12)。

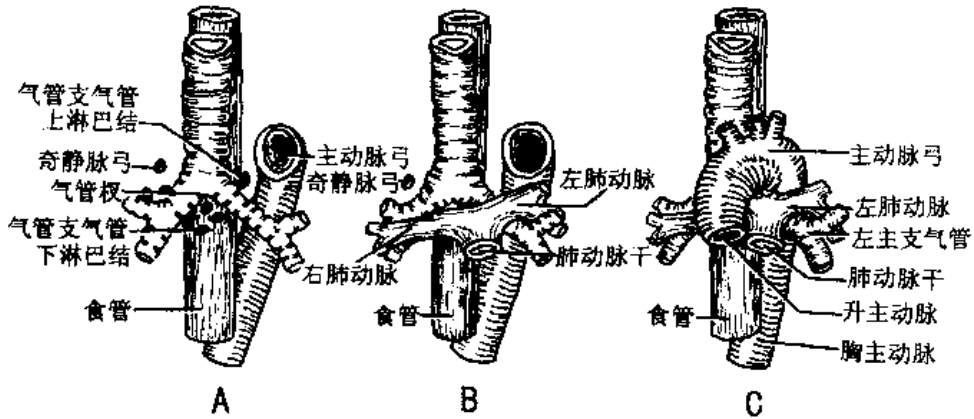


图 3-10 气管及主支气管的毗邻

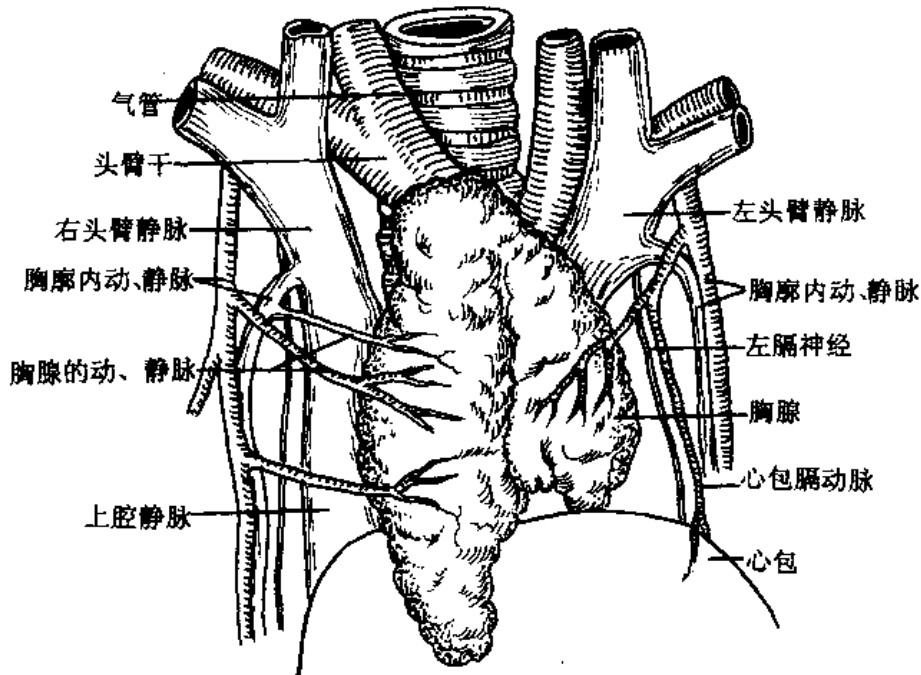


图 3-11 上纵隔器官及毗邻

2. 前纵隔 居胸骨体与心包前壁之间,内有胸膜囊前部、胸腺(或其遗迹)、部分前纵隔淋巴结、疏松结缔组织和胸廓内血管。

3. 中纵隔 居心包前、后壁之间,内含心包、心及出入心底的大血管根部。心包两侧有心包膈血管与膈神经相伴下行(图 3-4,5)。

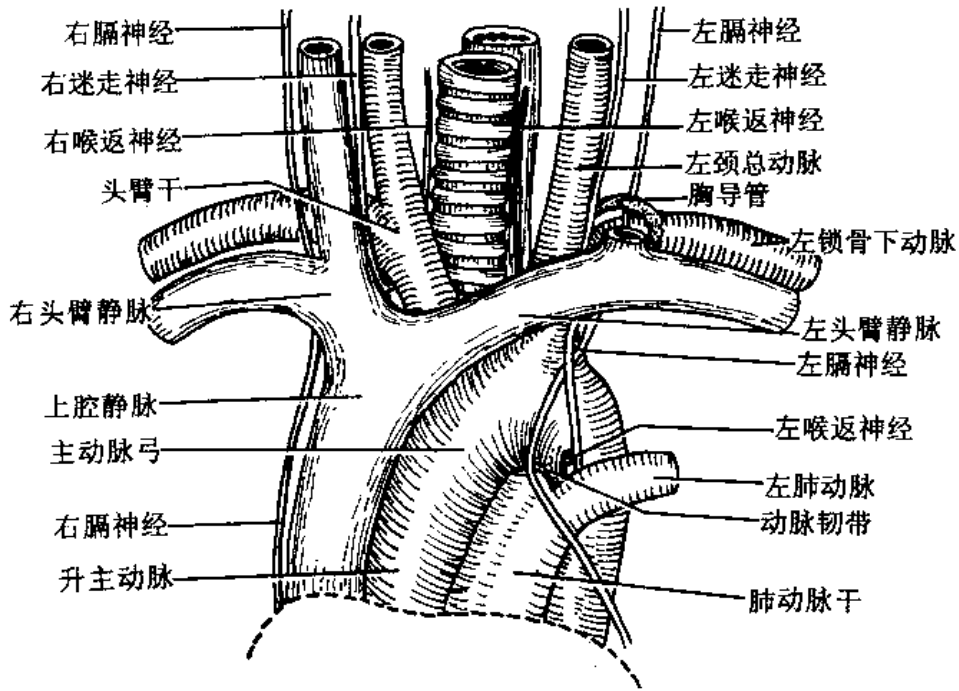


图 3-12 上纵隔血管及神经

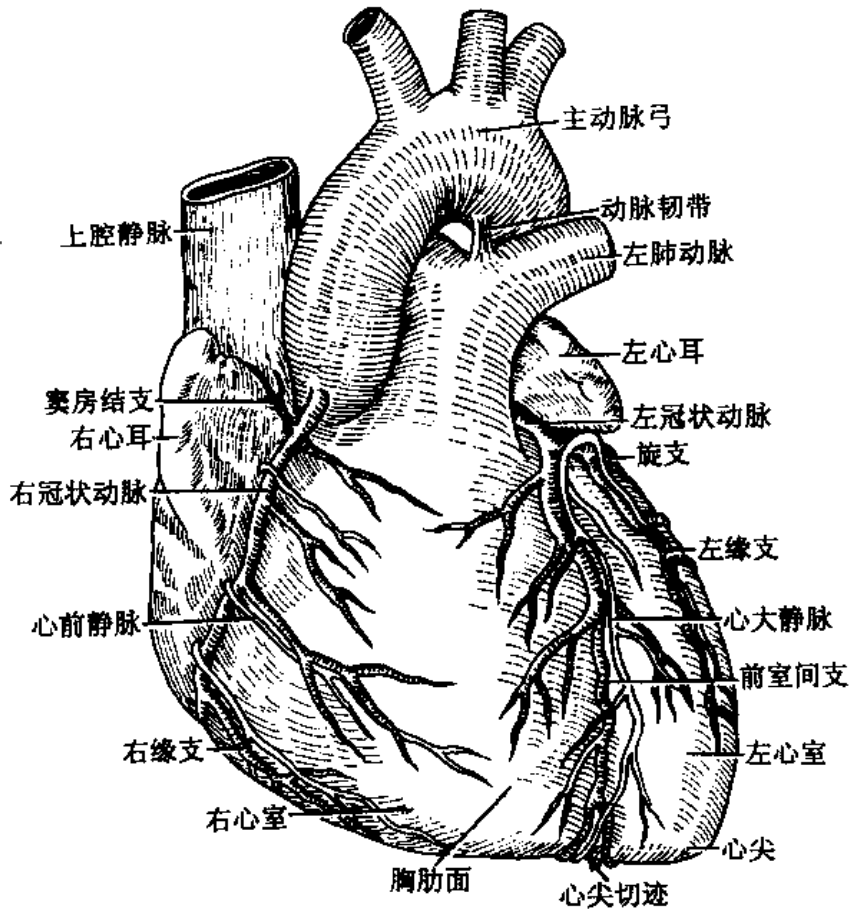


图 3-13 心的外形和血管(前面)

心有一尖、一底、二面和三缘。其表面尚有四条沟,除房间沟外,其余三条沟内均有冠状血管走行。心底有大血管出入(图 3-13,14)。心包腔内形成一些隐窝,称心包窦,主要有心包横窦、心包斜窦和心包前下窦(图 3-15)。

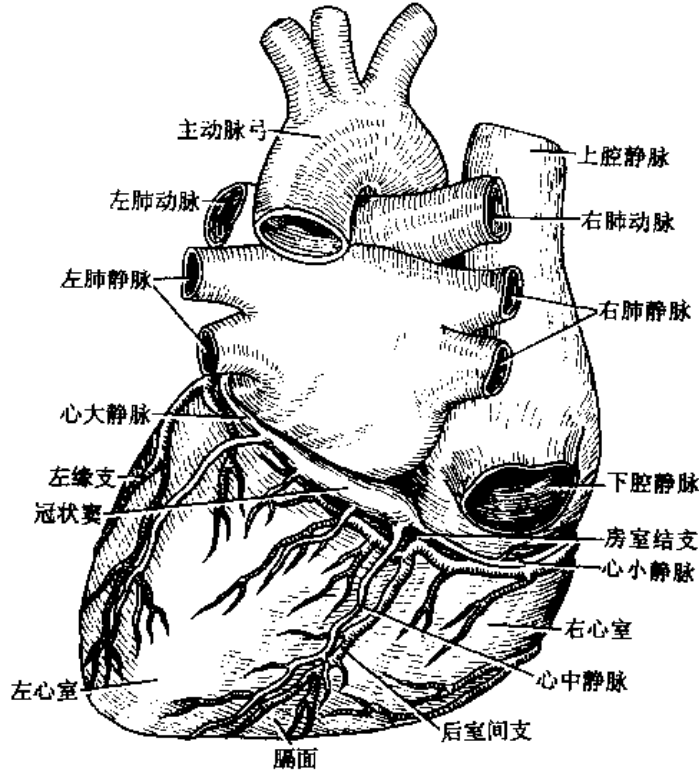


图 3-14 心的外形和血管(后下面)

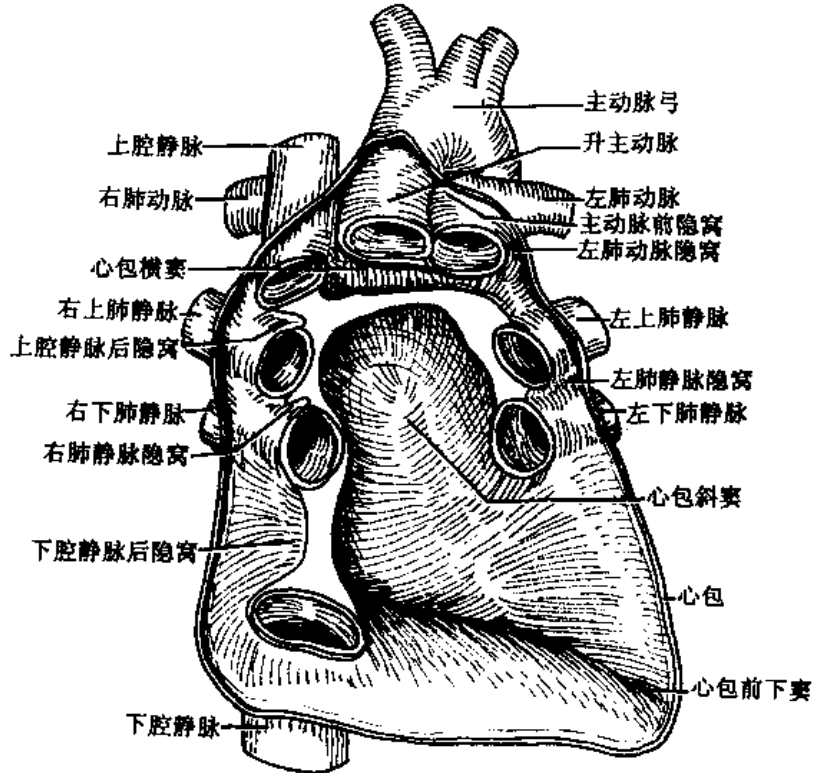


图 3-15 心包及心包窦

4. 后纵隔 位于心包后壁与下部胸椎之间,内有食管、胸主动脉、奇静脉、半奇静脉、副半奇静脉、胸导管、迷走神经、交感干及内脏大、小神经等(图 3-16、17)。

(三)纵隔间隙

纵隔间隙为纵隔器官之间的结缔组织间隙,含疏松结缔组织和淋巴结等,为低 CT 值区。纵隔间隙向上经胸廓上口续于颈部间隙,向下经膈的裂孔与腹膜后间隙相连通。纵隔内若有气体、积血或感染,可沿此间隙向上、下蔓延。

1. 胸骨后间隙(图 3-18A) 位于胸骨后方,前邻胸骨后面,后通血管前间隙,两侧界略超出胸骨外缘,与两侧肺前缘相邻。间隙内有胸廓内动、静脉及沿血管排列的前纵隔淋巴结。此间隙的大小差异较大。

2. 血管前间隙(图 3-18B、C、D) 位于前纵隔内,前方通连胸骨后间隙,后方毗邻升主动脉和主动脉弓,两侧为纵隔胸膜和肺。内有左头臂静脉和胸腺。此间隙可经主动脉弓外侧及

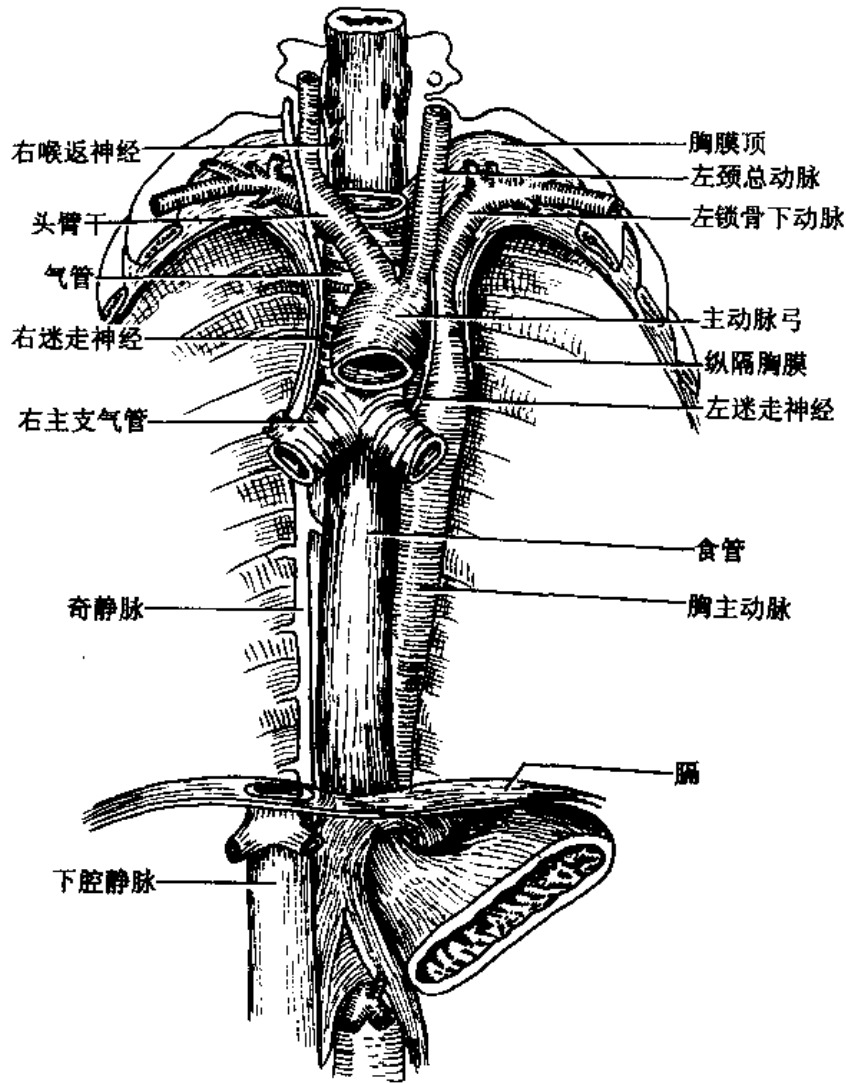


图 3-16 后纵隔的主要器官及其毗邻

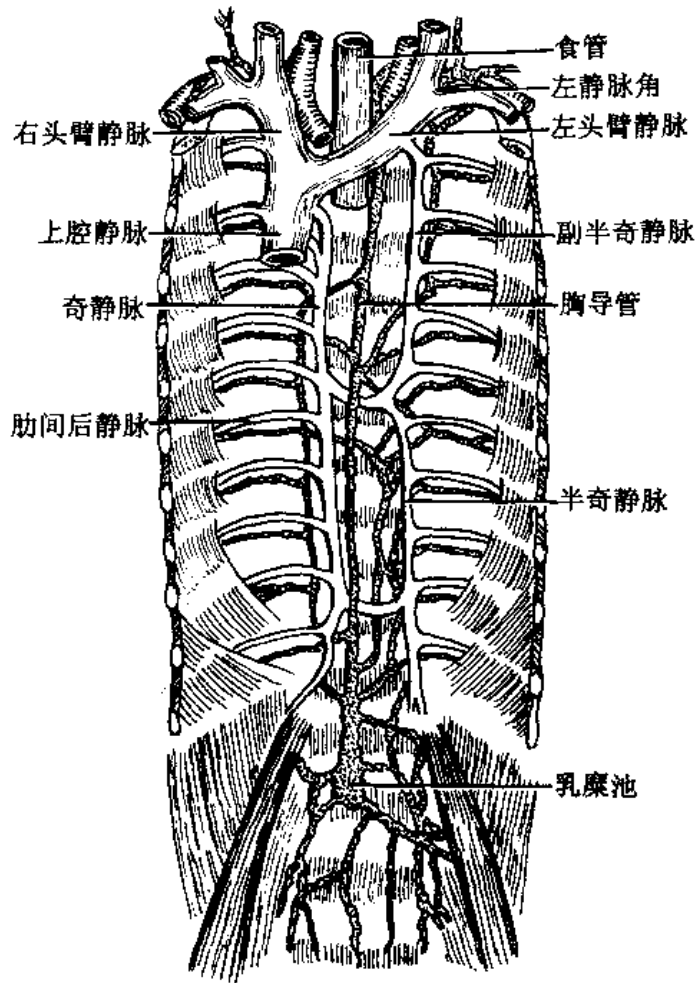


图 3-17 胸导管与奇静脉

升主动脉的左侧与主-肺动脉窗相通。

3. 气管前间隙(图 3-18C) 位于胸廓上口与气管隆嵴之间的气管前方;其向上与颈部的同名间隙相通。气管前间隙的大小因人而异,常随年龄增长、主动脉迂曲、脂肪增多等因素的影响而增大;间隙内除充填脂肪、纤维结缔组织外,气管周围尚有大量的淋巴结。

4. 气管后间隙(图 3-18C) 位于气管与脊柱之间,向下与心包后方的后纵隔相延续。该间隙和后纵隔的形态、大小均可因食管及胸主动脉的位置以及右肺与纵隔所邻接的范围不同而变异较大。

5. 主-肺动脉窗(图 3-18C) 位于主动脉弓与左肺动脉之间,右后内侧邻气管和食管,左前外侧邻左肺。窗内含有动脉韧带、左喉返神经及淋巴结。该窗的内侧与气管前间隙的下部相通,外侧与升主动脉前外方血管的前间隙相通。

6. 隆突下间隙(图 3-18D) 位于气管隆突下方,前为右肺动脉,后为食管与奇静脉,上为气管隆突,下为左心房,两侧为左、右主支气管。此间隙向上与气管前间隙相延续,向后下与后下纵隔相通连,间隙内含有纵隔脂肪和气管支气管淋巴结。

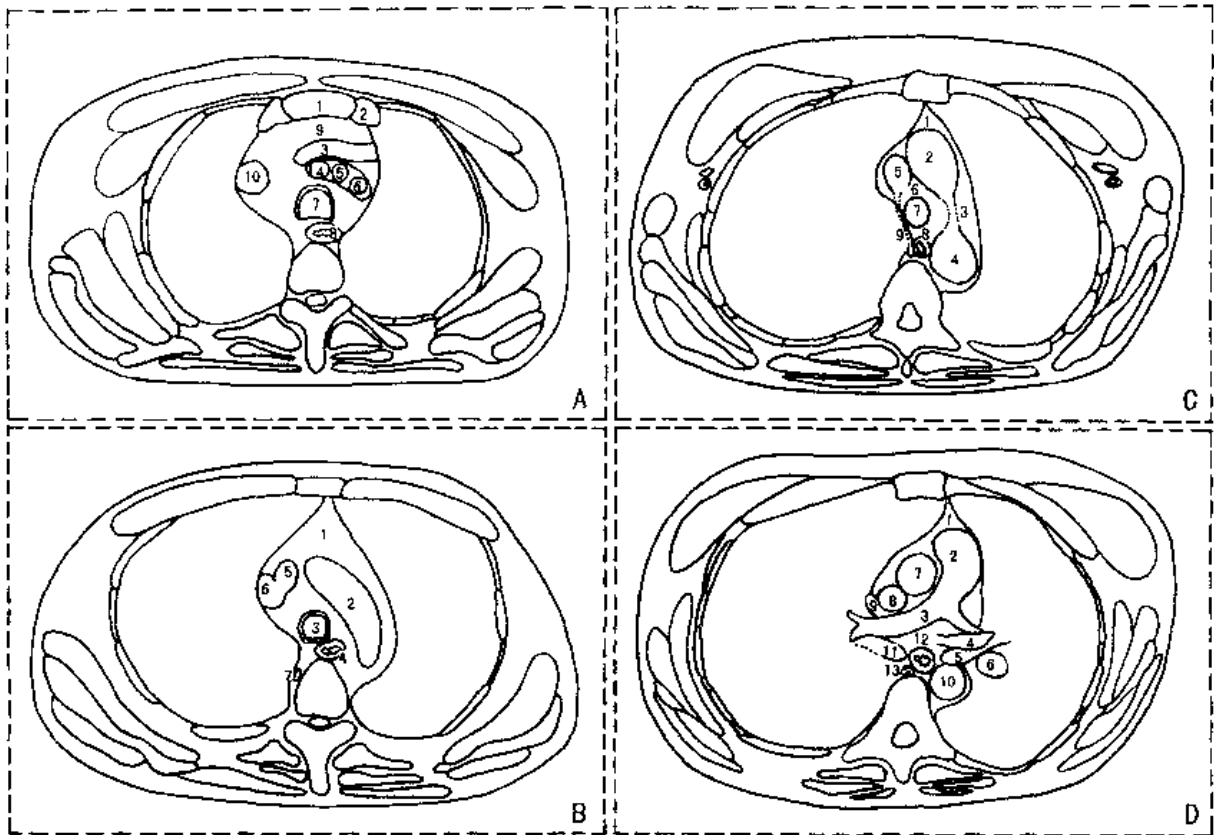


图 3-18 纵隔间隙在横断层面上的显示

A. 胸锁关节层面

1. 胸骨柄 2. 锁骨胸骨端 3. 10. 左、右无名静脉 4. 无名动脉 5. 左颈总动脉 6. 左锁骨下动脉
7. 气管 8. 食管 9. 胸骨后间隙

B. 主动脉弓层面

1. 血管前间隙(前纵隔脂肪) 2. 主动脉弓 3. 气管 4. 食管 5. 6. 左、右无名静脉(上腔静脉起始部) 7. 奇静脉

C. 主-肺动脉窗层面

1. 血管前间隙 2. 升主动脉 3. 主-肺动脉窗 4. 降主动脉 5. 上腔静脉 6. 腔静脉后气管前间隙 7. 气管 8. 气管后间隙 9. 奇静脉及奇静脉弓

D. 右肺动脉层面

1. 血管前间隙 2. 主肺动脉 3. 右肺动脉 4. 左上肺静脉 5. 左主支气管 6. 左肺动脉 7. 升主动脉 8. 上腔静脉 9. 右上肺静脉 10. 腹主动脉 11. 右主支气管 12. 隆突下间隙 13. 奇静脉

(四)纵隔淋巴结

1. 解剖学分区 纵隔淋巴结数目繁多,分布广泛,分区不一。一般解剖学将其分为前、中、后三区,各区内的淋巴结分布及回流具有一定的规律性。前纵隔淋巴结(图 3-19)位于胸骨后方,心包及大血管根部的前方;收纳胸腺、部分心包、心、膈及肝上面的淋巴,其输出管注入支气管纵隔干。中纵隔淋巴结(图 3-20)位于肺门处、气管两侧、气管杈及左、右主支气管周围;收纳气管、支气管和肺的淋巴,其输出管注入支气管纵隔干。后纵隔淋巴结(图 3-21)位于食管和胸主动脉的前方和两侧,收纳食管胸段、心包后部及肝的淋巴,其输出管注入胸导管。

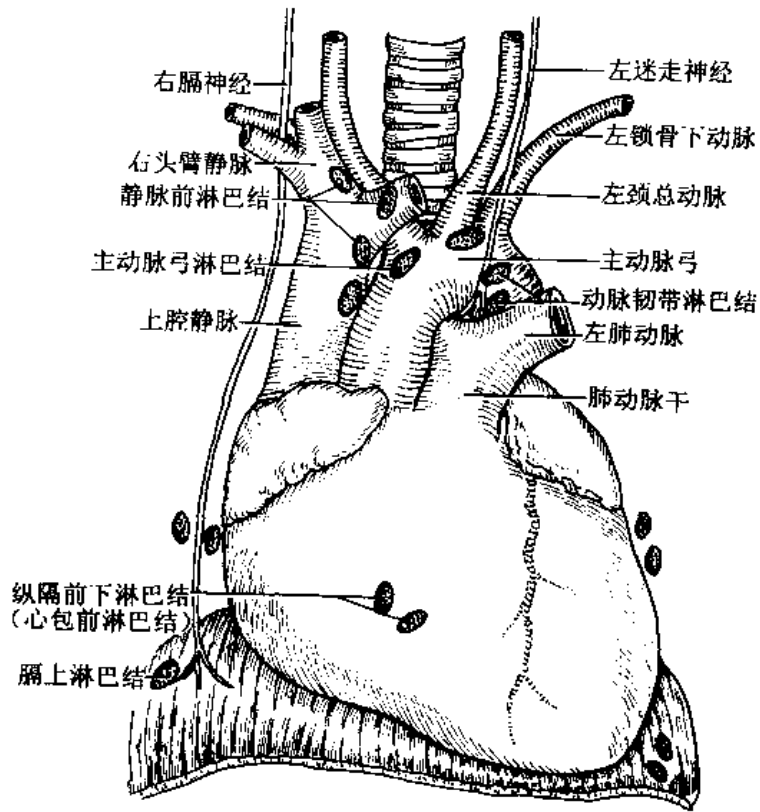


图 3-19 前纵隔淋巴结

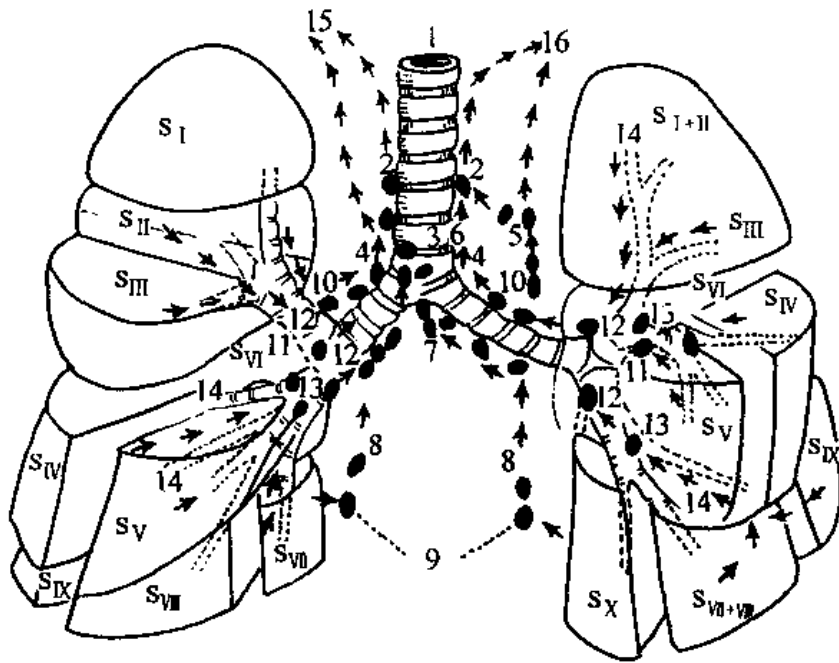


图 3-20 肺和中纵隔淋巴结及其引流模式图

1. 最高纵隔淋巴结 2. 气管旁淋巴结 3. 气管前、后淋巴结 4. 气管支气管上淋巴结 5. 动脉韧带淋巴结 6. 主动脉弓淋巴结 7. 气管支气管下淋巴结 (隆嵴下淋巴结) 8. 食管旁淋巴结 9. 肺韧带淋巴结 10. 肺门淋巴结 11. 叶间淋巴结 12. 肺叶淋巴结 13. 肺段淋巴结 14. 亚肺段淋巴结 15. 右支气管纵隔干 16. 左支气管纵隔干

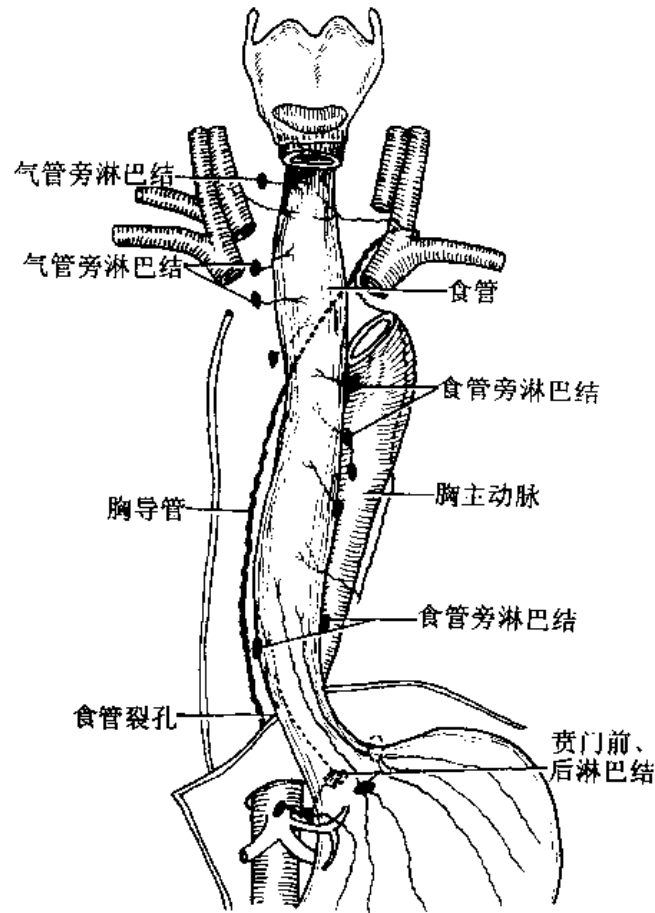


图 3-21 后纵隔淋巴结

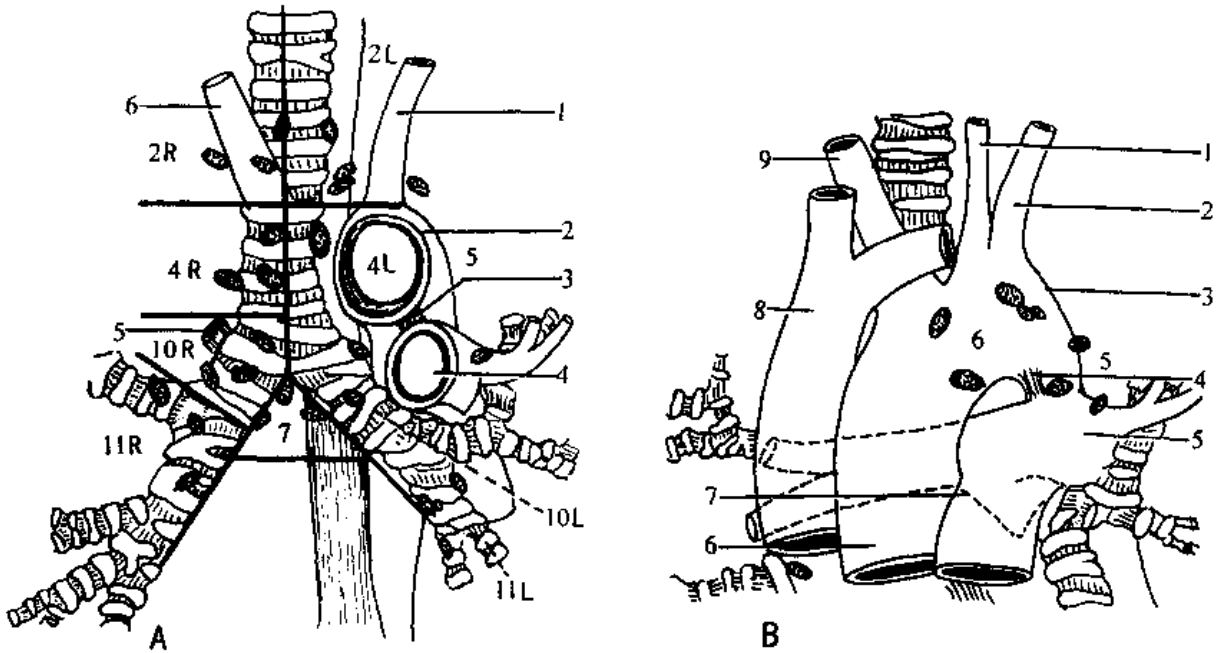


图 3-22 肺局部淋巴结的 ATS 图

- A. 1. 左锁骨下动脉 2. 主动脉弓 3. 动脉韧带 4. 肺动脉 5. 奇静脉弓 6. 头臂干
 B. 1. 左颈总动脉 2. 左锁骨下动脉 3. 主动脉弓 4. 动脉韧带 5. 左肺动脉 6. 升主动脉
 7. 肺动脉干 8. 上腔静脉 9. 头臂干

2. ATS分区图 目前国际上多采用美国胸科学会肺局部淋巴结分区图(American Thoracic Society map of regional pulmonary nodes, ATS图)对纵隔淋巴结进行分区(图 3-22,表 3-2),其在横断层面上有特定的区域划分(图 3-23)。

表 3-2 肺局部淋巴结 ATS 图注解

ATS图区域	淋巴结名称	位 置
X	锁骨上淋巴结	沿锁骨下动脉和臂丛排列
2R	头臂干上淋巴结	居气管中线的右侧,头臂干起部与气管的交叉点和肺尖之间
2L	左气管旁上淋巴结	居气管中线的左侧,主动脉弓的顶和肺尖之间
4R	右气管旁下淋巴结	居气管中线的右侧,位于奇静脉的末端和头臂干起点与气管右缘的交点之间
4L	左气管旁下淋巴结	居气管中线的左侧,位于主动脉弓的顶和气管隆嵴平面之间,动脉韧带的内侧
5	主动脉肺淋巴结	位于动脉韧带或主动脉或左肺动脉的外侧,左肺动脉的第1支近侧(包括主动脉下、主动脉旁淋巴结)。
6	前纵隔淋巴结	升主动脉或头臂干前方
7	隆嵴下淋巴结	居气管隆嵴下方
8	食管旁淋巴结	居气管后壁的后方和食管两侧
9	肺韧带淋巴结	居左、右肺韧带内
10R	右气管支气管淋巴结	居气管中线的右侧,从奇静脉的末端水平至右肺上叶支气管起始处
10L	左支气管旁淋巴结	居气管中线左侧,气管隆嵴和左肺上叶支气管之间,动脉韧带的内侧
11	肺内淋巴结	居左、右肺内

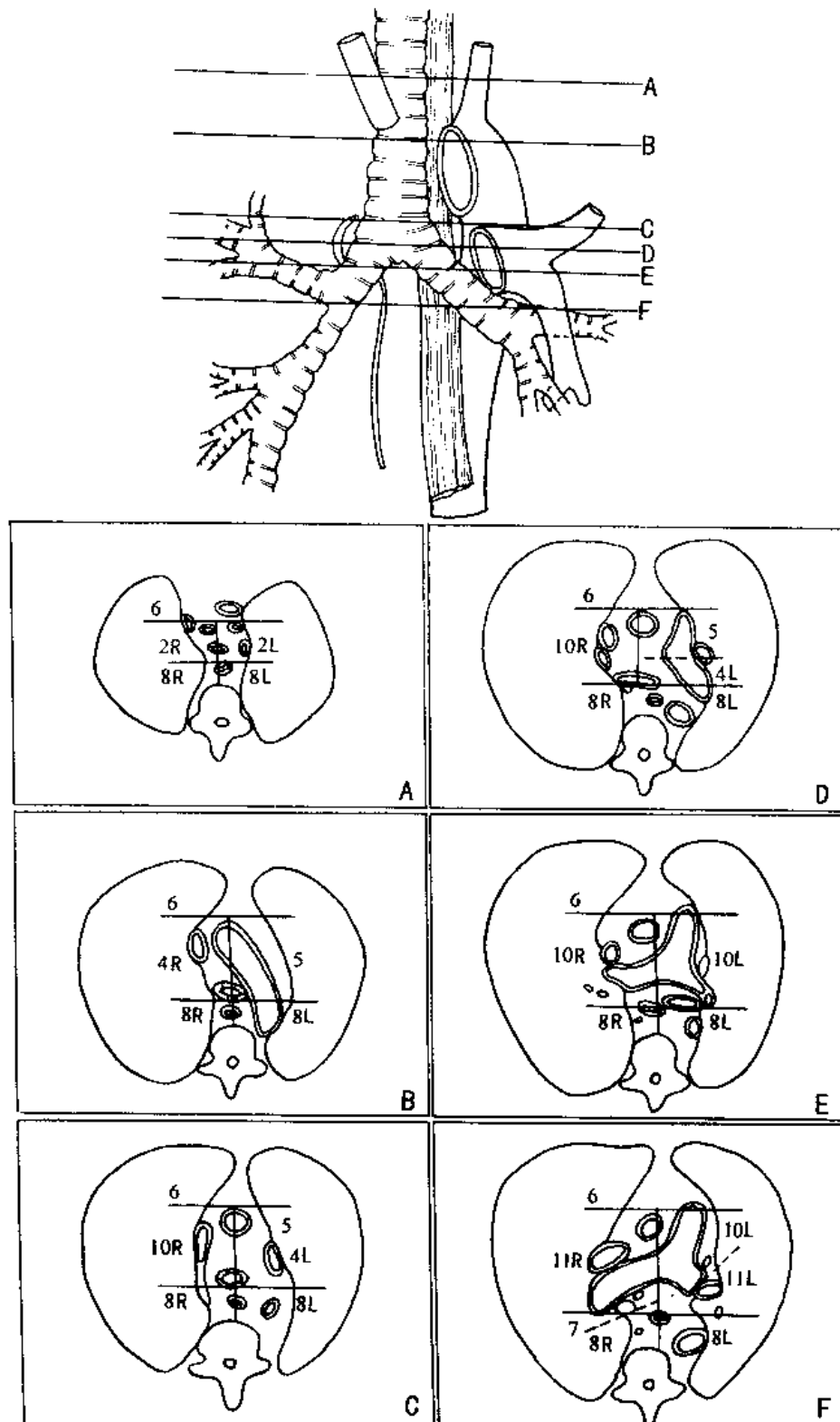


图 3-23 纵隔淋巴结 ATS 图在横断层面上的划分

第三节 横断层影像解剖

胸部 CT、MRI 扫描通常以颈静脉切迹平面作为与颈部的界线,向下以 10mm 层厚作连续扫描至剑胸结合。本节采用的连续横断层标本与临床影像扫描一致,冰冻后锯切制成,对照标本绘成连续断层图。并与影像对照叙述胸部断层影像解剖。胸部主要结构的体表投影及其与各层面有较规律的对应关系(图 3-24)。

在胸部横断层解剖中应重点观察和把握肺门、肺根和纵隔内结构在不同层面中的形态、位置、毗邻及配布规律。

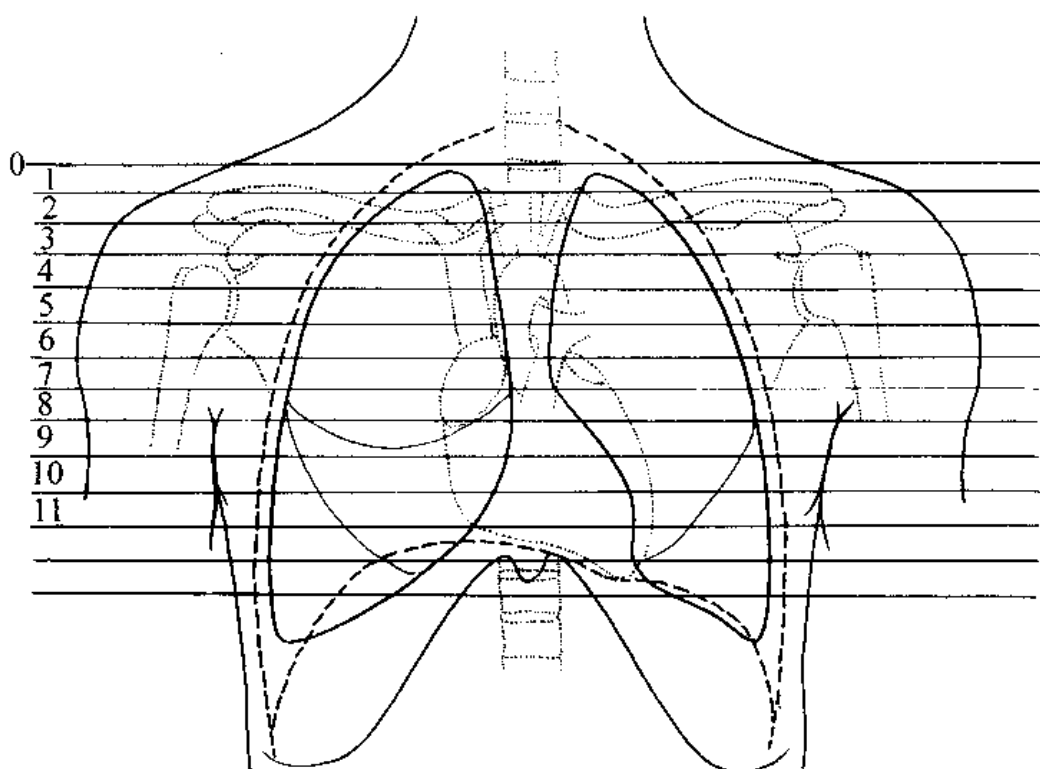


图 3-24 胸部横断层示意图

一、经肺尖层面

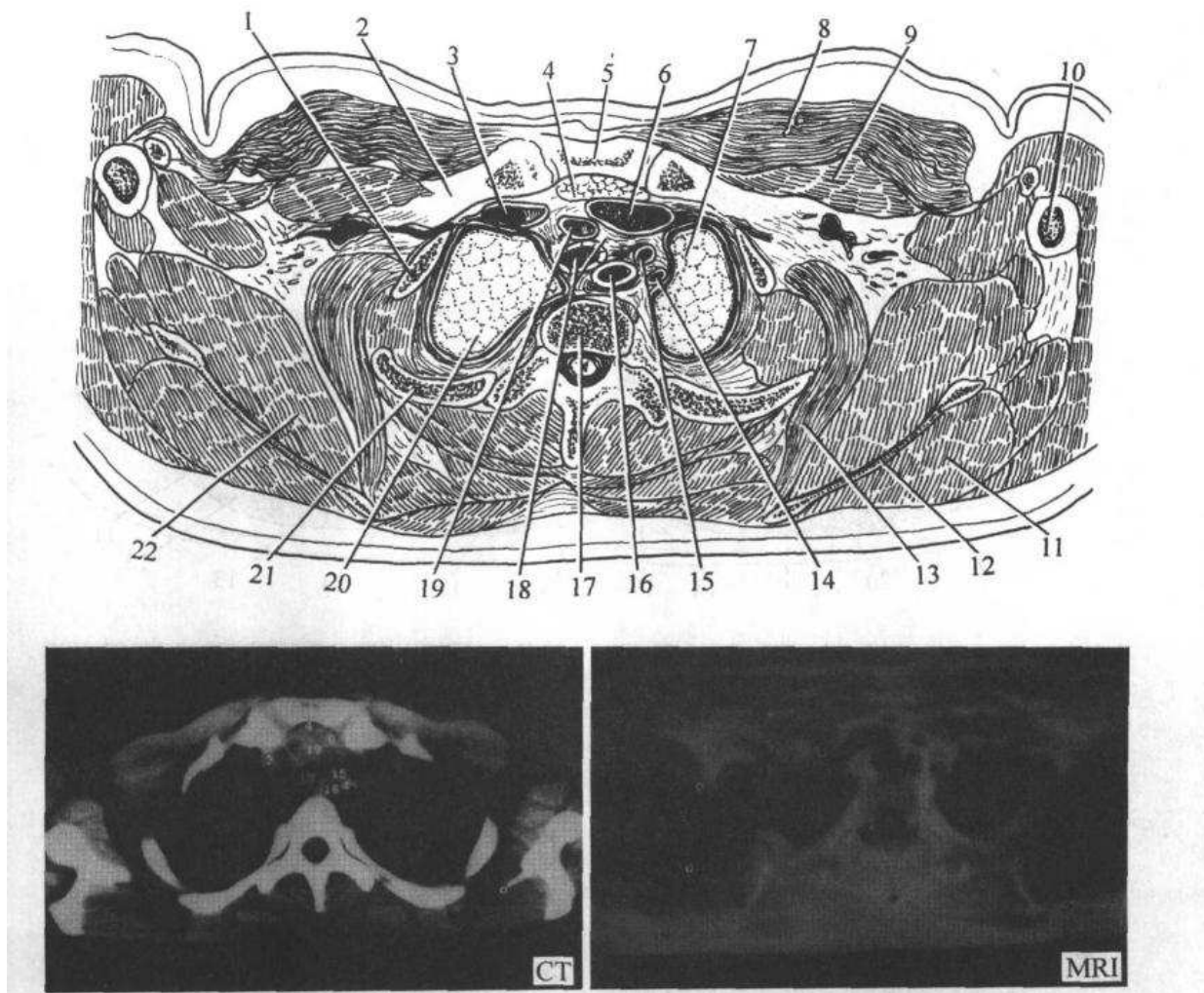


图 3-25 经肺尖层面

1. 第1肋 2. 锁骨 3. 右头臂静脉 4. 胸骨后间隙及胸腺 5. 胸骨柄 6. 左头臂静脉
7. 左肺尖 8. 胸大肌 9. 胸小肌 10. 肱骨 11. 冈下肌 12. 肩胛骨 13. 前锯肌 14.
左锁骨下动脉 15. 左颈总动脉 16. 食管 17. 第2胸椎体 18. 气管及其前后间隙 19. 头
臂干 20. 左肺尖 21. 第2肋 22. 肩胛下肌

关键结构：肺尖，胸腺，头臂静脉，左颈总动脉，左锁骨下动脉，头臂干，气管，食管。

此断层为界面下第1层面，经肺尖，约平第2胸椎，主要显示肺及上纵隔内结构。肺尖居椎骨前外侧，周围有胸膜腔环绕。纵隔位于两肺尖之间，略显倒置梯形，其内结构从前向后可分为5层，即①胸腺；②左、右头臂静脉；③主动脉弓三大弓支（头臂干、左颈总动脉和左锁骨下动脉）自右前向左后排列；④气管居中线或偏右侧，其前、后分别有气管前、后间隙；⑤食管居中线左侧，与气管间的左侧有左喉返神经上行。

二、经头臂静脉汇合处层面

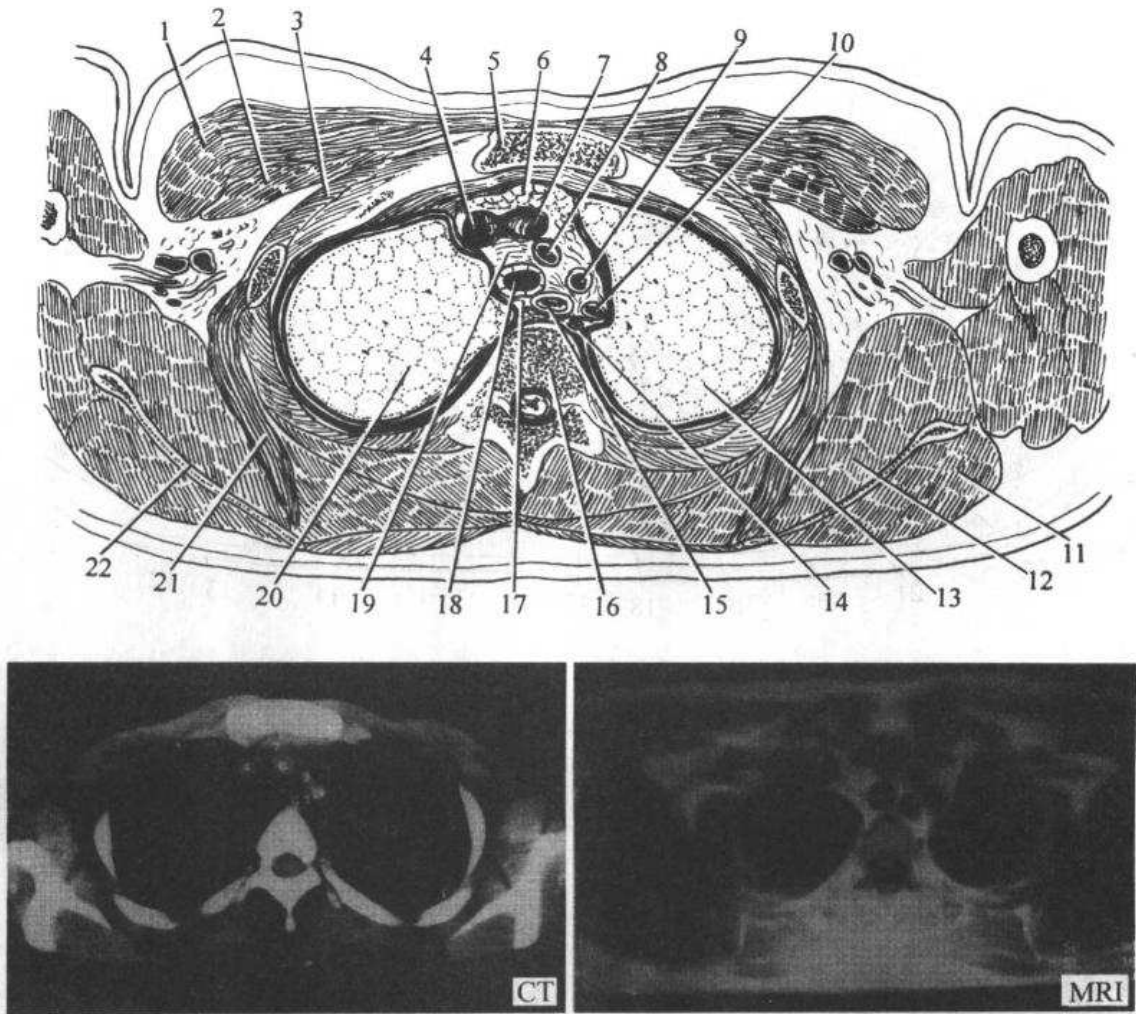


图 3-26 经头臂静脉汇合处层面

1. 胸大肌 2. 胸小肌 3. 肋间肌 4. 右头静脉 5. 胸骨柄 6. 胸骨后间隙及胸腺 7. 左头臂静脉 8. 头臂干 9. 左颈总动脉 10. 左锁骨下动脉 11. 冈下肌 12. 肩胛下肌 13. 左肺上叶 14. 胸导管 15. 食管 16. 第 2 胸椎体 17. 气管后间隙 18. 气管 19. 气管前间隙 20. 右肺上叶 21. 前锯肌 22. 肩胛骨

关键结构:头臂静脉,肺,胸腺,头臂干,左颈总动脉,左锁骨下动脉,气管,食管。

此断层为界面下第 2 层面,恰经左、右头臂静脉汇合处,约平第 3 胸椎,主要显示肺及纵隔结构。两肺居胸腔两侧部,断面增大,仍为左、右肺上叶。纵隔结构配布基本同上一层面,胸腺后方可见左、右头臂静脉在中线右侧汇合,将形成上腔静脉。主动脉弓三大分支因接近起始处,故较上一层面偏右。气管断面多呈马蹄形,亦可为三角形、卵圆形和梨形;其右壁紧贴右侧纵隔胸膜。气管前后径若超过横径一倍以上,称“军刀鞘”气管,常与肺部慢性阻塞性疾病相关。气管前、后间隙分居气管前、后方。食管呈扁椭圆形,其腔内多可见气体,食管壁周围有薄层脂肪与周围结构相隔,食管癌向外浸润可致脂肪消失。胸导管位于食管与左锁骨下动脉之间。此层面肺段的划分见图 3-8A。

三、经主动脉弓层面

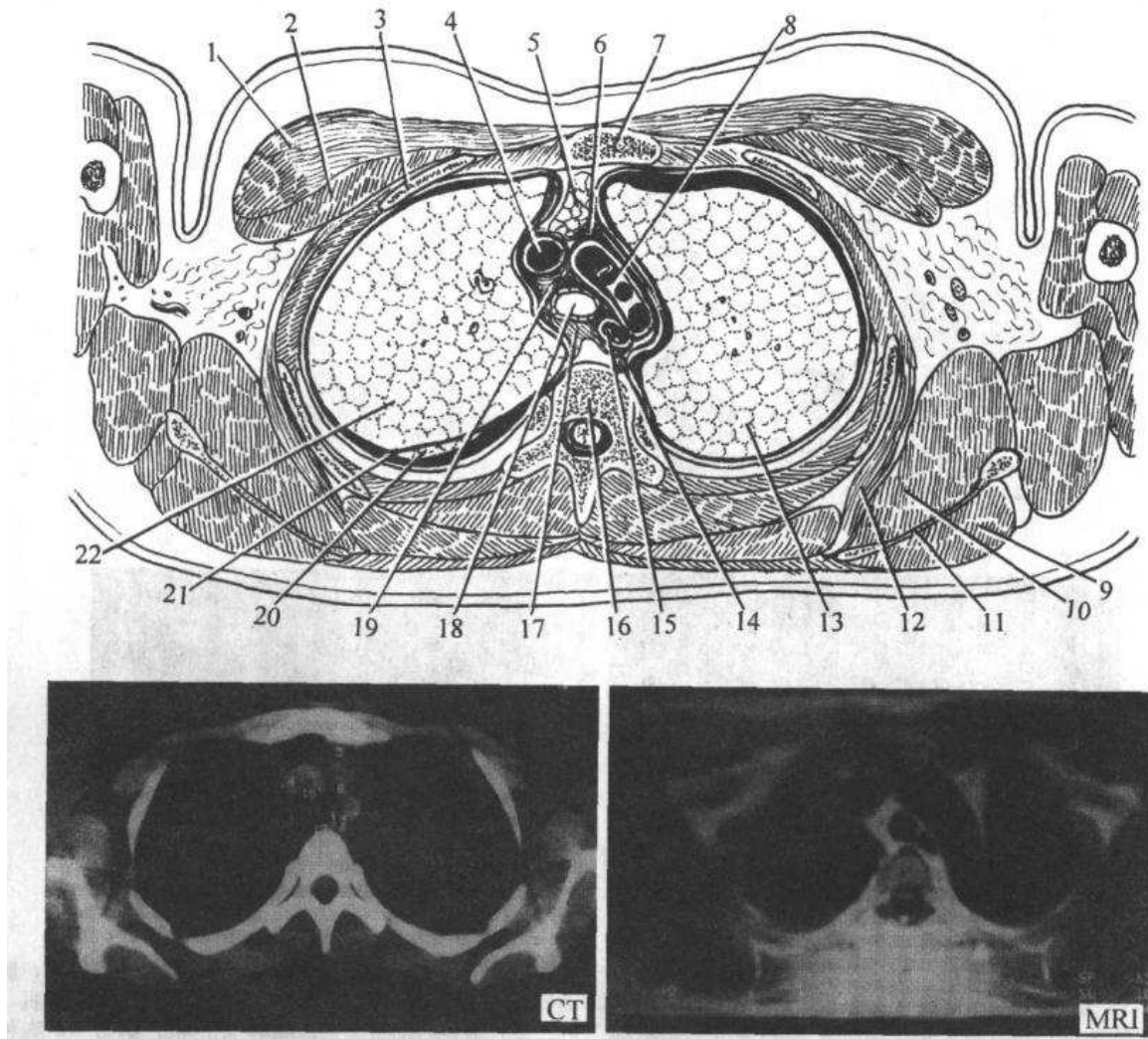


图 3-27 经主动脉弓层面

1. 胸大肌 2. 胸小肌 3. 第 2 肋 4. 上腔静脉 5. 胸骨后间隙及胸腺 6. 血管前间隙
 7. 胸骨柄 8. 主动脉弓及其分支 9. 冈下肌 10. 肩胛下肌 11. 肩胛骨 12. 前锯肌
 13. 左肺上叶 14. 胸导管 15. 食管 16. 第 3 胸椎体 17. 气管后间隙 18. 气管 19. 气管前间隙
 20. 右肺下叶 21. 右肺斜裂 22. 右肺上叶

关键结构:胸腺,主动脉弓,上腔静脉,气管,食管,胸导管,肺。

此断层为界面下第 3 层面,恰经主动脉弓,约平第 4 胸椎,主要显示上纵隔下部结构和肺。胸腺居胸骨后方,略呈梯形。上腔静脉和主动脉弓位于纵隔断面中部,上腔静脉在右侧,主动脉弓自前方行向左后方,依次发出头臂干、左颈总动脉和左锁骨下动脉。在纵隔后部,气管断面居右前方,呈椭圆形,此处已接近气管杈。食管位于气管左后方,胸导管在食管与胸椎体之间上行。胸交感干位于椎体的外侧。右肺斜裂刚出现,它分开右肺上、下叶。此层面上肺段的划分见图 3-8B。

四、经气管杈层面

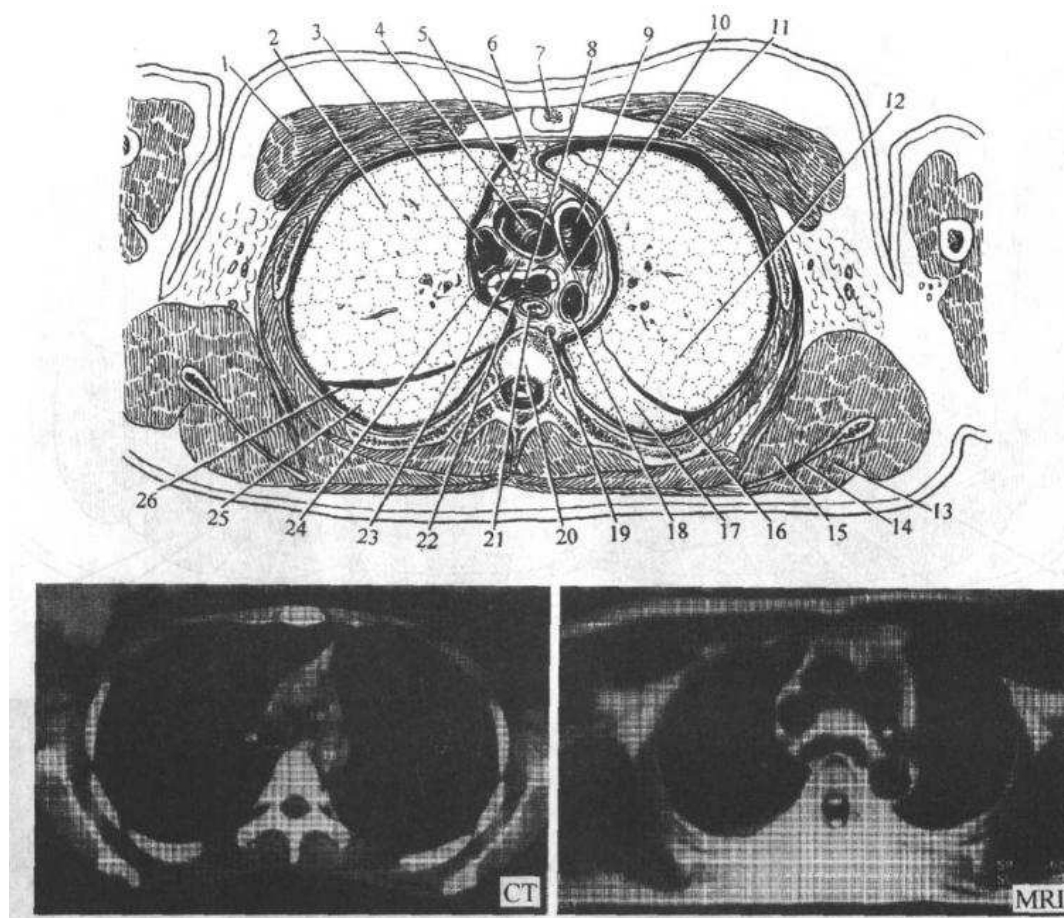


图 3-28 经气管杈层面

1. 胸大肌 2. 右肺上叶 3. 上腔静脉 4. 升主动脉 5. 血管前间隙 6. 胸骨后间隙及胸腺 7. 胸骨角 8. 气管及气管隆嵴 9. 肺动脉干 10. 主-肺动脉窗 11. 第2肋 12. 左肺上叶 13. 冈下肌 14. 肩胛骨 15. 肩胛下肌 16. 左肺斜裂 17. 左肺下叶 18. 胸主动脉 19. 胸导管 20. 第3~4胸椎间盘 21. 食管 22. 气管后间隙 23. 气管前间隙 24. 奇静脉弓 25. 右肺下叶 26. 左肺斜裂 * 左肺动脉

关键结构:胸腺,气管杈,奇静脉弓,升主动脉,降主动脉,肺动脉干,食管。

此断层为界面下第3层面,经气管杈和奇静脉弓,约平胸4~5椎间盘,主要显示肺及下纵隔结构。胸腺居胸骨后方,略呈三角形,属前纵隔器官;其影像表现随年龄改变而有所不同,40岁以后多呈萎缩改变,CT、MRI显示为线状,长椭圆形或圆形影像。胸腺肿瘤可挤压肺及纵隔内其它结构,致其形态、位置异常。胸腺后方有出入心底的大血管,自右向左依次是上腔静脉、升主动脉和肺动脉干上端,其前方为血管前间隙。升主动脉后方依次可见气管和食管。气管呈横置的“8”字形,表明它是气管分出左、右主支气管处——气管杈。气管前、后间隙分别居气管杈前、后方。在气管杈右侧,可见奇静脉弓跨越右肺根上方,向前注入上腔静脉。在肺动脉干后方,主动脉弓后端已移行为胸主动脉,升主动脉与胸主动脉间为主-肺动脉窗,内有动脉韧带、左喉返神经和淋巴结等结构。左肺斜裂出现,它分开左肺上、下叶。肺段的划分与上一层面略有不同(图3-8C)。

五、经肺动脉分叉处层面

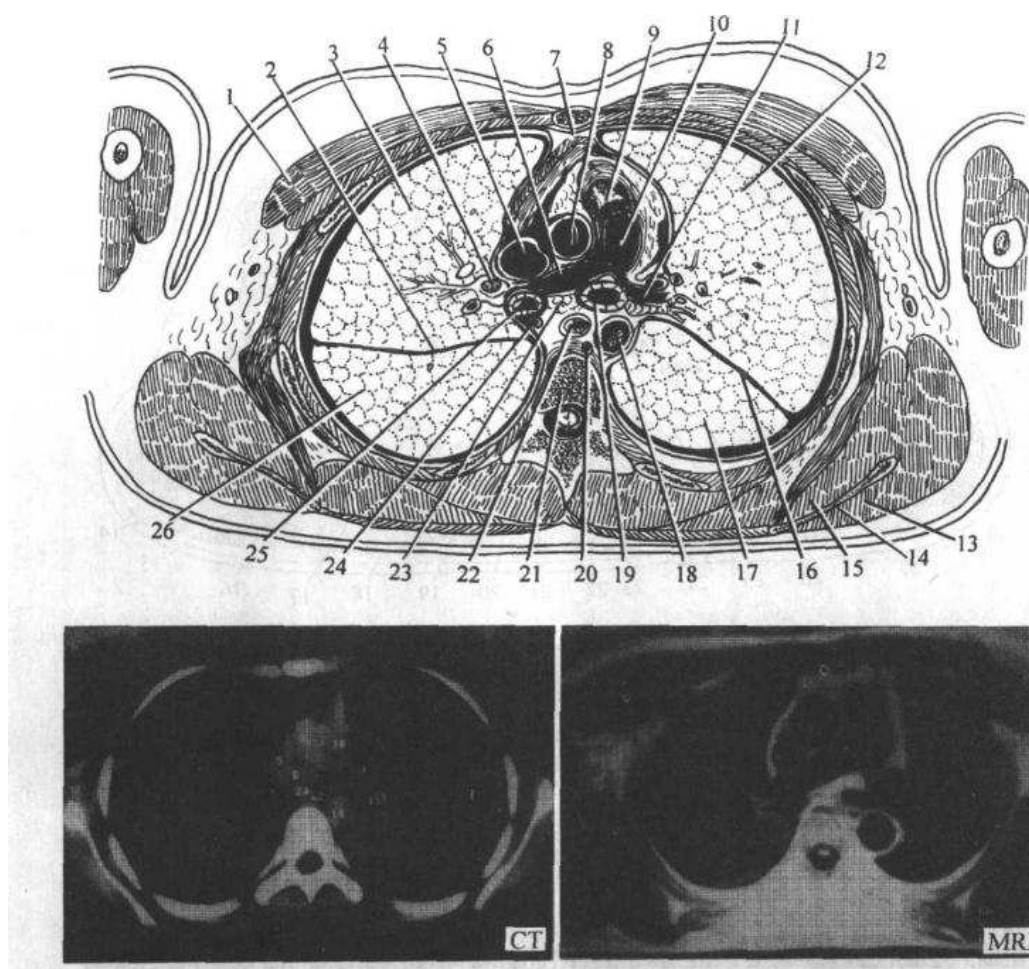


图 3-29 经肺动脉分叉处层面

1. 胸大肌 2. 右肺斜裂 3. 右肺上叶 4. 右气管支气管淋巴结 5. 上腔静脉
6. 右肺动脉 7. 血管前间隙 8. 升主动脉 9. 肺动脉口及瓣 10. 肺动脉干
11. 左肺动脉 12. 左肺上叶 13. 冈下肌 14. 肩胛骨 15. 肩胛下肌 16. 左肺斜裂
17. 左肺下叶 18. 胸主动脉 19. 左主支气管 20. 胸导管 21. 第4胸椎体
22. 食管 23. 隆突下间隙 24. 奇静脉 25. 右主支气管 26. 右肺下叶

关键结构: 主动脉, 肺动脉, 主支气管, 食管, 奇静脉, 胸导管, 肺。

此断层为界面下第4层面, 恰经肺动脉干分为左、右肺动脉处, 约平第5胸椎下份, 主要显示肺及前、中、后纵隔结构。此层面接近心底, 纵隔略呈椭圆形, 两侧肺门开始出现。胸骨与大血管之间属前纵隔, 内含疏松结缔组织和前纵隔淋巴结等结构。肺动脉干分出左、右肺动脉, 并呈“人”字形排列是本层面标志性结构。右肺动脉似界河分开纵隔结构, 其前方从右向左有上腔静脉、升主动脉和肺动脉干。后部结构大致分为两排, 从右向左, 前排依次是: 右主支气管、隆突下间隙和左主支气管, 后排依次为: 奇静脉、食管和胸主动脉。胸导管居食管与胸主动脉的后方。两肺斜裂前移, 肺段划分与上一层面有较大差异(图3-8D)。左肺门区可见左肺上叶动脉和支气管进入左肺上叶, 右肺门区有右肺动脉和右主支气管。

六、经左上肺静脉层面

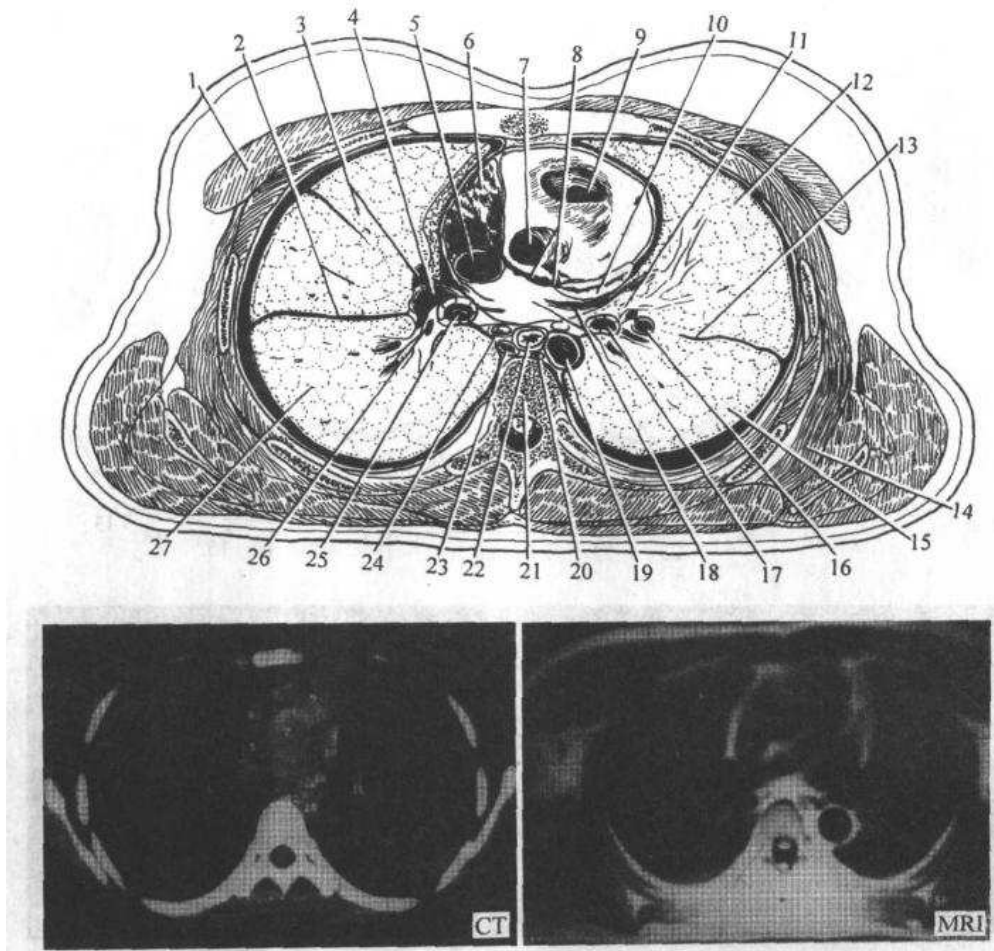


图 3-30 经左上肺静脉层面

1. 胸大肌 2. 右肺斜裂及右肺中叶 3. 右肺上叶及右上肺静脉 4. 右肺动脉 5. 上腔静脉 6. 右心耳 7. 升主动脉 8. 心包横窦 9. 动脉圆锥 10. 左心耳 11. 左肺上叶支气管 12. 左肺上叶 13. 左肺斜裂 14. 前锯肌 15. 左肺下叶 16. 左肺下叶动脉 17. 左主支气管 18. 左上肺静脉及左心房 19. 胸主动脉 20. 胸导管 21. 第4胸椎体 22. 食管 23. 奇静脉 24. 食管旁淋巴结 25. 右中间支气管 26. 右肺下叶动脉 27. 右肺下叶

关键结构:心,上腔静脉,升主动脉,动脉圆锥,右肺动脉,中间支气管,食管,奇静脉,胸导管,肺。

此断层为基线下第6层面,恰经左上肺静脉,约平第6胸椎上份,主要显示肺、肺门及中纵隔结构。两肺斜裂前移,近水平位,右肺水平裂出现。右肺门结构由前向后依次是:右肺上叶静脉、右肺动脉和中间支气管;左肺门结构由前向后为:左上肺静脉、左主支气管和左肺下叶动脉。该层面肺段划分见图3-8 E。中纵隔内为心底及大血管根部占据,升主动脉位居中央,其右侧有上腔静脉和左心耳,左前方为动脉圆锥,左后方有右心耳,后方是心包横窦。食管居后纵隔中央,其右侧是奇静脉,左侧为胸主动脉。从此层面向下,食管均紧贴心包后方,这种毗邻关系是经食管超声心动图检查的解剖学基础。

七、经右上肺静脉层面

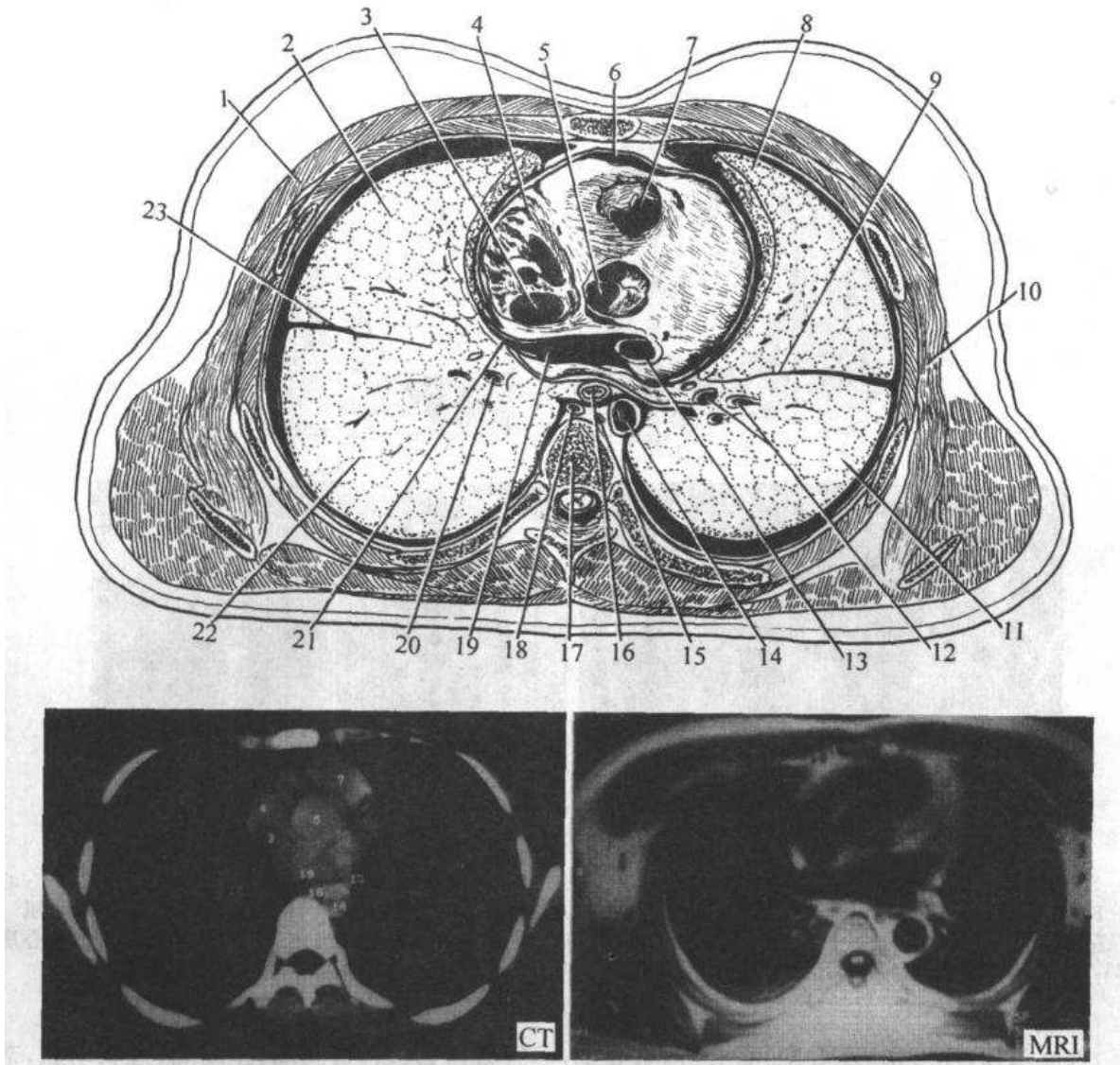


图 3-31 经右上肺静脉层面

1. 胸大肌 2. 右肺中叶 3. 上腔静脉口 4. 右心耳 5. 主动脉口及瓣 6. 心包腔 7. 动脉圆锥 8. 左肺上叶 9. 左肺斜裂 10. 前锯肌 11. 左肺下叶 12. 左肺下叶支气管 13. 左肺静脉 14. 胸主动脉 15. 胸导管 16. 食管 17. 第5胸椎体 18. 奇静脉 19. 左心房 20. 右肺下叶支气管 21. 右上肺静脉 22. 右肺下叶 23. 右肺斜裂

关键结构:右心房,左心房,右上肺静脉,主动脉瓣,动脉圆锥,食管,胸主动脉。

此断层为界面下第7层面,经右上肺静脉,约平第6胸椎下份,主要显示肺及中、后纵隔结构。右肺斜裂分开中、下叶,左肺斜裂分开上、下叶。两肺上叶的前段消失,其余肺段划分(图3-8F)基本同上一层面。中纵隔内显示心底及大血管开口。主动脉口居中央,内有三个半月形主动脉瓣,左、右冠状动脉即起于主动脉左、右窦;其前方为动脉圆锥,右侧是右心房,后方的左心房内右肺上静脉注入其中。此层面显示房间隔呈横位,隔开左、右心房。后纵隔内食管、奇静脉和胸主动脉呈“品”字形列于胸椎前方。

八、经下肺静脉层面

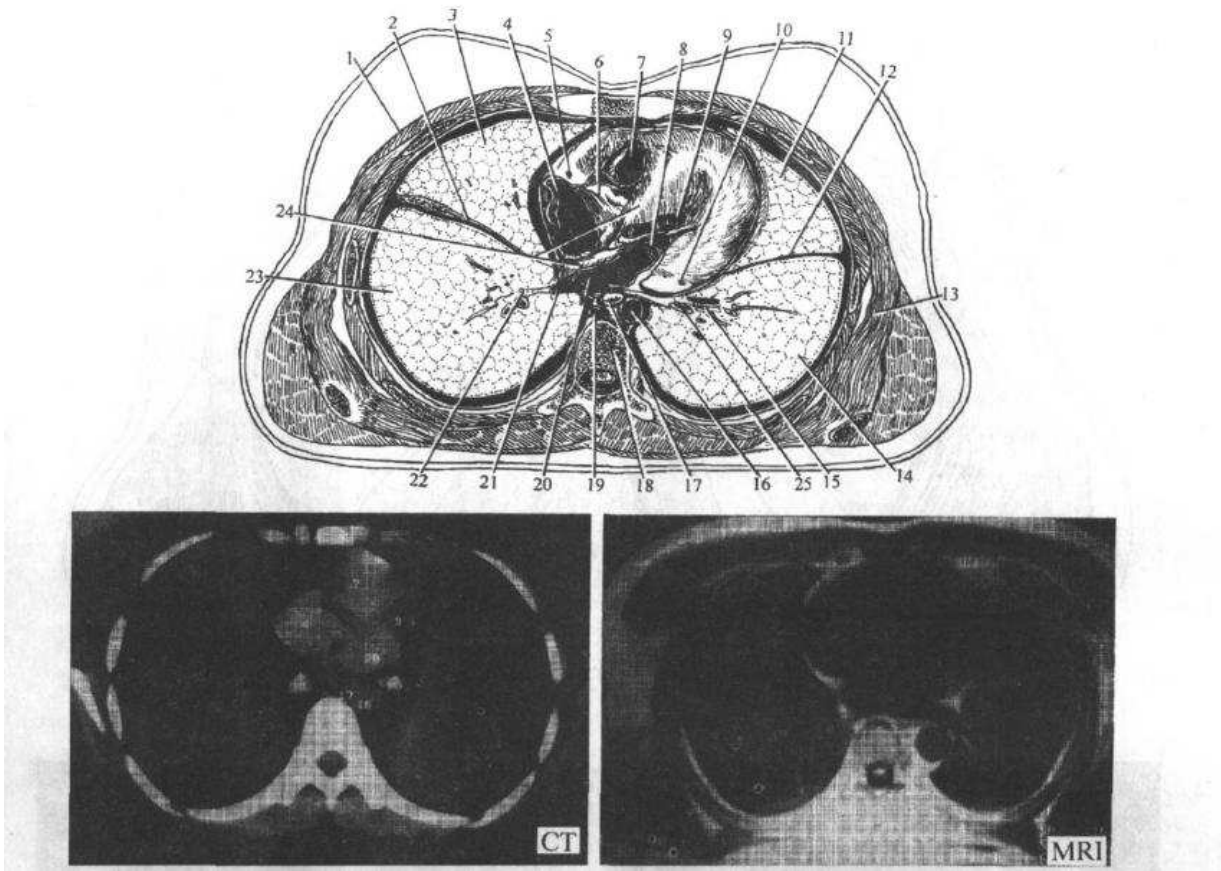


图 3-32 经下肺静脉层面

1. 胸大肌 2. 右肺斜裂 3. 右肺中叶 4. 右心房 5. 右冠状动脉 6. 右房室口及三尖瓣 7. 右心室 8. 右房室口及二尖瓣 9. 左心室 10. 左冠状动脉旋支 11. 左肺上叶 12. 左肺斜裂 13. 前锯肌 14. 左肺下叶 15. 左肺下叶支气管 16. 胸主动脉 17. 食管 18. 第6胸椎体 19. 奇静脉 20. 左心房 21. 右下肺静脉 22. 右肺下叶支气管 23. 左肺下叶 24. 房间隔及室间隔 25. 左下肺静脉

关键结构:左心房,左心室,右心房,右心室,二尖瓣,三尖瓣,房间隔,室间隔,冠状动脉,奇静脉,食管,主动脉,肺。

此断面为界面下第8层面,通过4个心腔,恰经右肺下静脉,约平第7胸椎,主要显示心,后纵隔及肺。纵隔前界为胸骨体,后界为第7胸椎,两侧界是肺内侧面的胸膜。前纵隔内仅含疏松结缔组织和淋巴结。中纵隔被心及心包占据,心内结构显示良好。右半心居右前方,左半心在左后方。左、右心房和左、右心室同时出现,心室位于心房的前方。房间隔与室间隔基本在同一轴线上,分别隔开左、右心房和左、右心室。房间隔中部较薄,略突向左心房。右房室口附有三尖瓣。左房室口的二尖瓣以腱索连到左心室壁上的乳头肌。冠状沟表现为前、后两部分,内有脂肪组织填充;其前部居右房、室壁交界处,内有右冠状动脉;后部位于左房、室壁交界处,内有左冠状动脉旋支。右下肺静脉自右肺门注入左心房,肺门即将消失。后纵隔自右向左依次为奇静脉、食管、胸导管、迷走神经和胸主动脉。右肺斜裂分开中、下叶,中叶为外侧段(S_W)和内侧段(S_V);左肺上叶为上舌段(S_W)下舌段(S_V)下部;两肺下叶的基底段全部出现(图 3-8 G)。

九、经四腔心下部层面

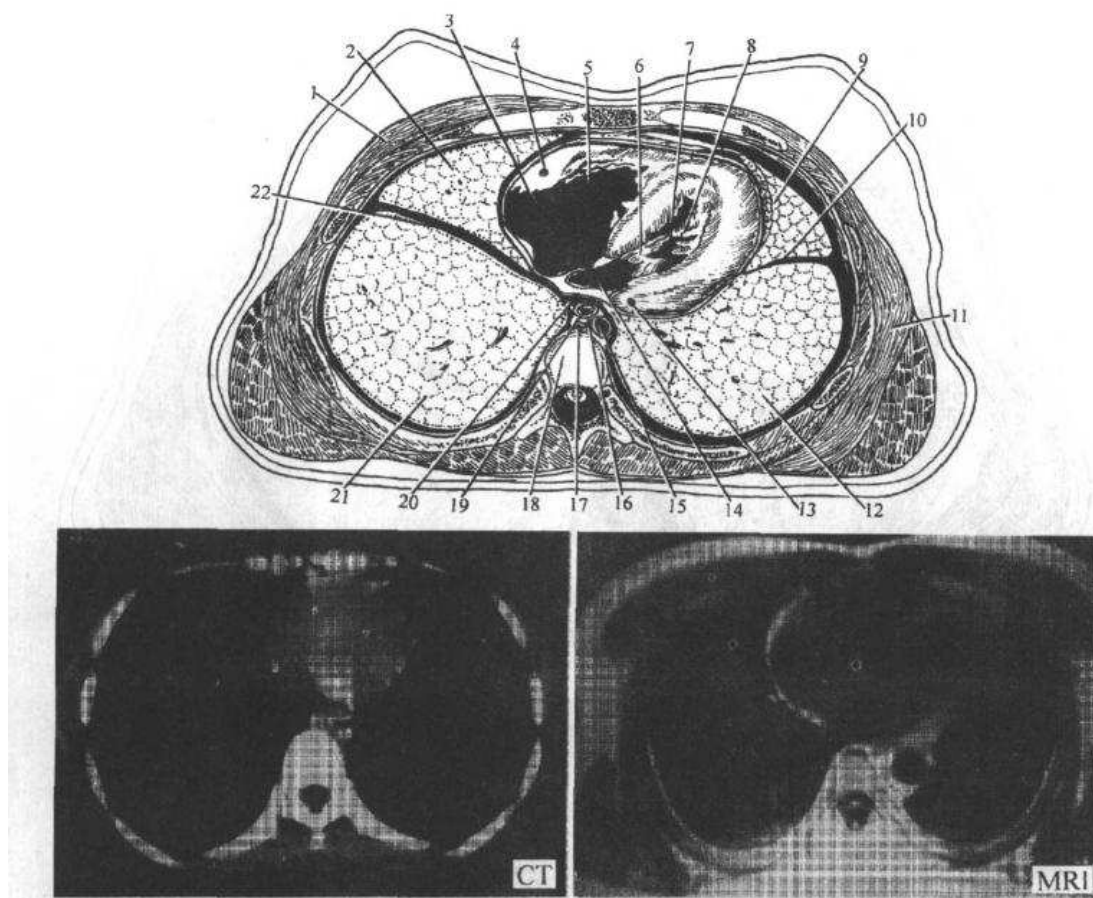


图 3-33 经四腔心下部层面

1. 胸大肌 2. 右肺中叶 3. 右心房 4. 右冠状动脉 5. 右心室 6. 右房室口及二尖瓣 7. 左心室
8. 前乳头肌 9. 左肺上叶 10. 左肺斜裂 11. 前锯肌 12. 左肺下叶 13. 冠状窦 14. 左心房 15.
胸主动脉 16. 胸导管 17. 奇静脉 18. 第6~7胸椎间盘 19. 食管 20. 心包斜裂 21. 右肺下叶 22.
右肺斜裂

关键结构:左心房,左心室,右心房,右心室,冠状动脉,食管,胸主动脉,肺。

此断层为界面下第9层面,经四个心腔的下部,约平胸7~8椎间盘,主要显示肺和纵隔内结构。中纵隔内仍显示四腔心,但左心房较上一层面的缩小。左心房向左前方借左房室口通左心室,二尖瓣瓣索连于室壁上的乳头肌。房间隔与室间隔自右后方向左前方,隔开左、右侧心腔。右心房居右半心后部,经右房室口通前方的右心室。右室前壁与右房侧壁交界处有冠状沟右侧部,内含右冠状动脉和脂肪;左房、室壁交界处有冠状沟左后部,内含左冠状动脉。纵隔内结构的配布同上一层面。

两肺斜裂前移,自肺门伸向前外侧,略呈倒“八”字形伸入肺内,右肺斜裂分开中、下叶。大多数肺主裂可在CT图像上显示,其表现有三种类型,即透亮带、线状影或暗带。两肺斜裂在横断面上的走行方向具有下述规律:①上胸部层面,由后外至前内;②中胸部层面,由外向内,几乎呈冠状位;③下胸部层面,由前外至后内。识别肺主裂的位置,有助于肺内疾病的定位诊断及对侵犯情况的评价。右肺中叶仅剩内侧段(S_V),左肺上叶只剩下舌段(S_V);两肺下叶各基底段面积增大(图3-8H)。

十、经冠状窦口层面

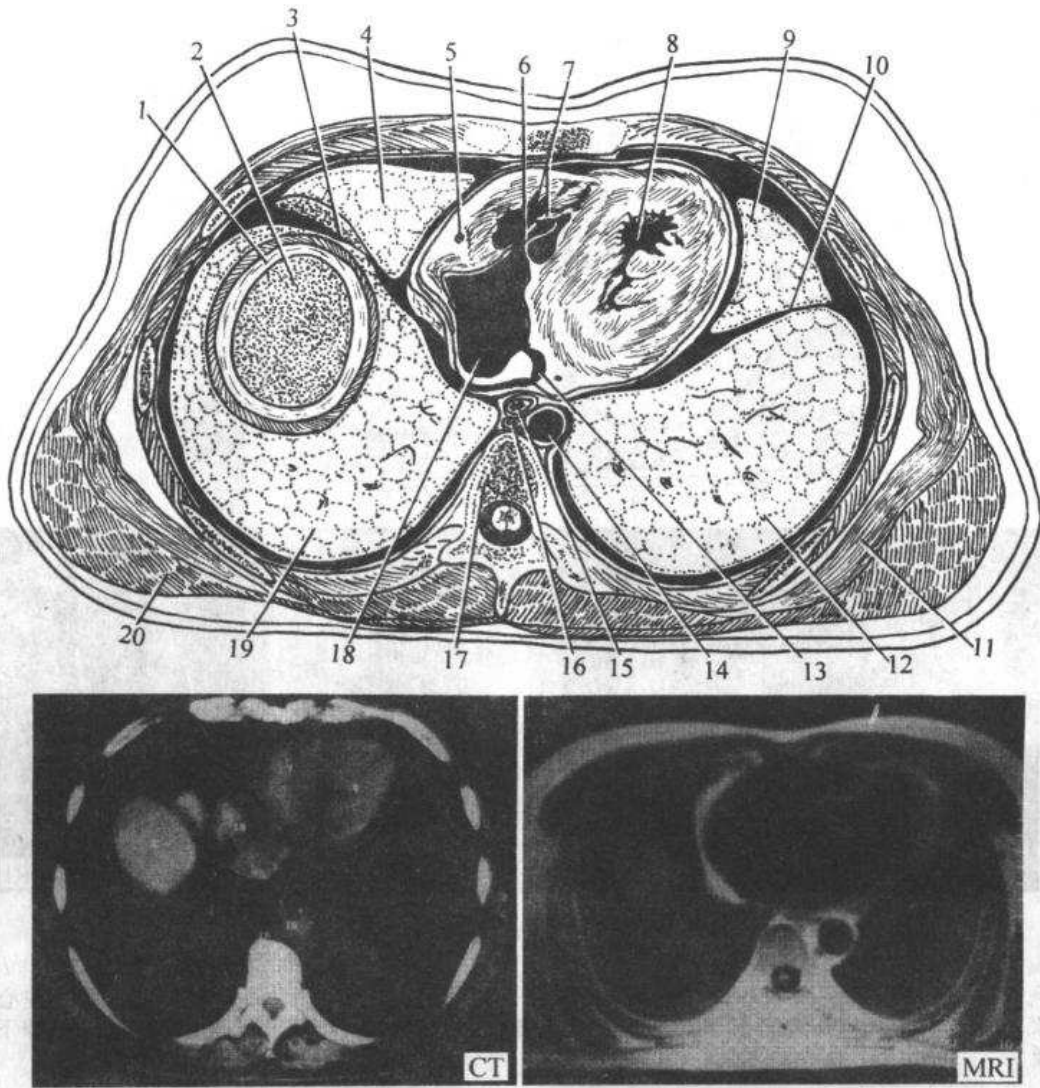


图 3-34 经冠状窦口层面

1. 膈 2. 肝右叶 3. 右肺斜裂 4. 右肺中叶 5. 右冠状动脉 6. 右房室口及三尖瓣 7. 右心室及前乳头肌 8. 左心室 9. 左肺上叶 10. 左肺斜裂 11. 前锯肌 12. 左肺下叶 13. 冠状窦 14. 胸主动脉 15. 食管 16. 奇静脉 17. 第7胸椎体 18. 右心房 19. 右肺下叶 20. 背阔肌

关键结构:左心室,右心室,右心房,冠状窦,食管,胸主动脉,奇静脉,肺,膈。

此断层为界面下第 10 层面,恰经冠状窦开口于右心房处,约平第 8 胸椎,主要显示肺及中、后纵隔结构。因左心房消失,中纵隔内的心脏表现为“三腔心”。左室腔面积缩小,内可见乳头肌。右心房向前通右心室,其后壁与食管相贴。冠状沟后部可见冠状窦向右前方注入右心房。在后纵隔内,食管、奇静脉及胸主动脉仍排列成“品”字形。两肺斜裂前移,呈倒“八”字形列于中线两侧,肺段的划分基本同上一层面(图 3-8 H)。在斜裂前方,右肺为其中叶的内侧段(S_v),左肺为其上叶的下舌段(S_v);在斜裂后方,两肺均为各自的基底段(S_{v-x})。右侧膈顶和肝右叶上部出现,表明胸、腹部结构重叠区出现。

十一、经膈腔静脉孔层面

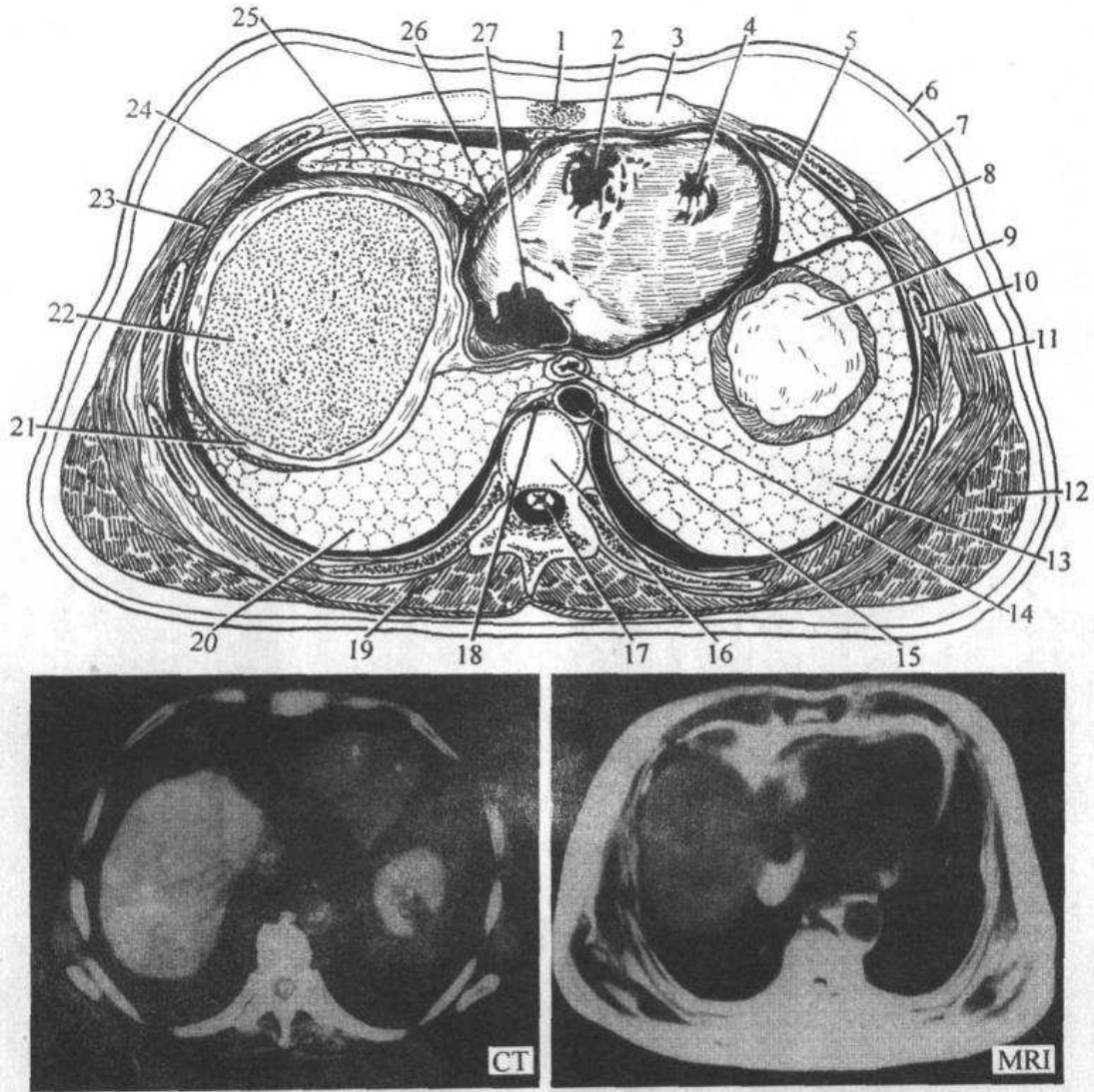


图 3-35 经膈腔静脉孔层面

1. 胸骨 2. 右心室 3. 肋软骨 4. 左心室 5. 左肺上叶 6. 皮肤 7. 浅筋膜
 8. 左肺斜裂 9. 膈 10. 肋骨 11. 前锯肌 12. 背阔肌 13. 左肺下叶 14. 食管
 15. 胸主动脉 16. 第7~8胸椎间盘 17. 脊髓 18. 奇静脉 19. 竖脊肌 20. 右肺下叶
 21. 膈 22. 肝右叶 23. 肋间肌 24. 胸膜腔 25. 右肺中叶 26. 心包 27. 下腔静脉口

关键结构:左心室,右心室,下腔静脉,食管,奇静脉,胸主动脉,奇静脉食管隐窝,膈。

此断层为界面下第11层面,恰经膈的腔静脉孔,约平胸₇~₈椎间盘,主要显示肺及中、后纵隔结构。因已接近心下部,心表现为两腔心,左、右心室被肥厚的室间隔下部分开。下腔静脉正穿过膈的腔静脉孔。后纵隔结构配布同上一层面,但因接近膈的食管裂孔,故食管位置左移。在食管与奇静脉之间有部分胸膜伸入,形成“奇静脉食管隐窝”,临床简称“奇食窝”;此隐窝上起奇静脉弓下方下达膈肌后部,向中线延伸的深度个体差异较大,老年人深,年轻人浅;隐窝凸面向左,若CT表现为凸向右,应考虑与肿瘤或食管旁淋巴结肿大相关。两肺斜裂进一步

前移,肺段划分基本同上一层面,但左膈穹和肝右叶分别掩盖了左、右肺下叶的前基底段($S_{\text{前}}$)和外侧基底段($S_{\text{外}}$)的大部分。

(王震寰)

第四章 腹 部

第一节 概 述

腹部位于胸部与盆部之间,包括腹壁、腹腔和腹腔脏器。腹壁可分为腹前外侧壁和腹后壁,前者含有腹直肌,腹外、内斜肌和腹横肌;后者含腰方肌和腰大肌。腹壁与膈围成腹腔,内有消化、泌尿、淋巴和内分泌等重要器官,并有血管。腹部 CT 和磁共振扫描时能清晰显示腹壁及腹腔内脏器的断面形态和结构。

一、境界与分区

腹壁上界为剑胸结合、肋弓、第 11 肋前端、第 12 肋下缘至第 12 胸椎棘突的连线;下界为耻骨联合上缘、耻骨嵴、耻骨结节、腹股沟、髂嵴至第 5 腰椎棘突的连线。

腹部通常以上、下两条水平线分为腹上、中、下三部。通过两条垂线又将每个部分分成三个区,即腹上部的左、右季肋区和腹上部区;腹中部的左、右外侧区和脐区;腹下部的左、右腹股沟区和腹下部区,各分区及其所含的主要脏器见图 4-1。

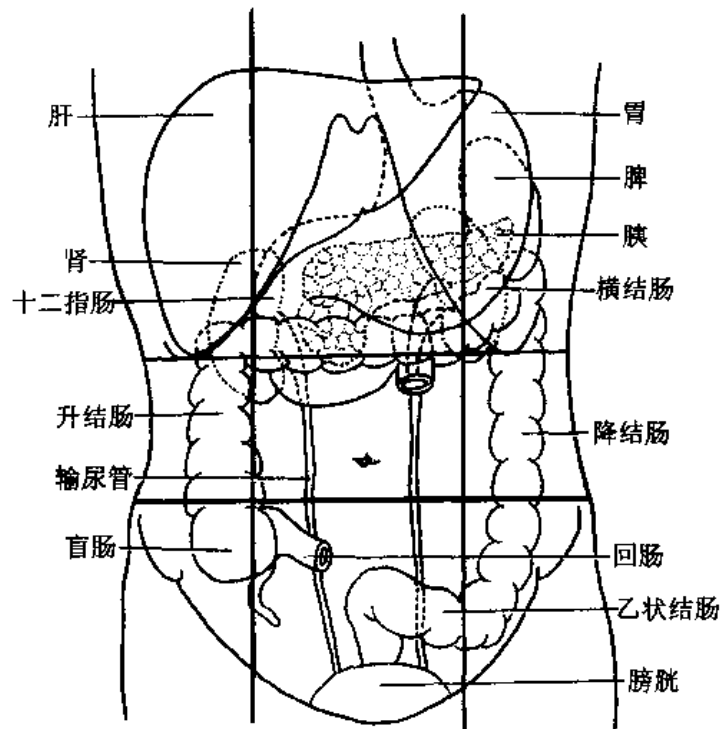


图 4-1 腹部分区及主要脏器的体表投影

二、体表标志

1. 剑突 位于胸骨下端,其后方约平对第9胸椎。剑突上接胸骨体,经两者结合处横断层面称剑胸结合平面,膈穹居此平面。

2. 幽门平面 又称 Addison 平面,经剑胸结合至脐连线的中点平面,该平面约平第1腰椎。位于此平面的结构有幽门,幽门的右侧有胆囊、肝门静脉;左后方有胰、肾门及肠系膜上动脉起点。

3. 肋弓 为第8~10肋软骨前端依次连于上位肋软骨形成的弓。通过其最低点的水平面称肋下平面,约平第3腰椎,为十二指肠水平部的标志平面。

4. 髂嵴 髂骨翼的弓形上缘。经两侧髂嵴最高点的横断层面,称髂间平面,约平第4腰椎棘突,为腹主动脉分叉的标志平面。

5. 髂结节 自髂前上棘向后,髂嵴上一个向外的突起。经两侧髂结节的水平面称结节间平面,约平第3腰椎棘突,回盲瓣位于此平面。

三、腹膜腔和腹腔脏器

腹膜是一层浆膜,分脏、壁两层。脏腹膜覆盖于腹、盆腔器官的表面,壁腹膜衬于腹盆壁的内面,两层相互移行形成一个不规则的潜在的间隙,称腹膜腔。腹膜腔被横结肠及其系膜分为结肠上区和结肠下区。结肠上区介于膈与横结肠及其系膜之间,此区内除有膈下间隙外,尚有胃、十二指肠、肝、肝外胆道、胰、脾等器官。结肠下区介于横结肠及其系膜与小骨盆上口之间,此区内有空肠、回肠、盲肠、阑尾、升结肠、横结肠、降结肠、乙状结肠。空、回肠借小肠系膜连于腹后壁,小肠系膜根将横结肠及其系膜与升降结肠之间的区域分为左、右肠系膜窦(图4-2),右肠系膜窦呈封闭的三角形,窦内感染积脓时不易扩散。左肠系膜窦呈不规则的四边形,其下部与盆腔相通,窦内感染时脓液易蔓延入盆腔。在升、降结肠的外侧分别有右结肠旁沟和左结肠旁沟。

第二节 影像应用解剖

一、胃 肠 道

(一)胃

大部分位于左季肋区,小部分位于腹上区。其前壁右侧半被左半肝所盖,中间贴腹前壁,左侧与膈相邻;后壁邻胰、横结肠、左肾、左肾上腺及脾(图4-2)。因此,上述脏器及胃部肿瘤占位可相互推压和侵犯。胃可分为胃底、体、贲门和幽门四部。CT扫描时,充盈的胃腔胃壁厚约2~5mm,一般不超过10mm,如充盈不佳,尤其是贲门部和幽门部,可出现假肿瘤表现。

(二)十二指肠

大部分位于第1~3腰椎的右侧。呈“C”形包绕胰头,可分为上、降、水平和升部四部。降部的内侧有下行的胆总管,CT扫描时此部充有阳性造影剂的憩室与相邻胆管内结石均为高密度,故两者易混淆。水平部横过第3腰椎,其前方有肠系膜上动、静脉越过,后方自右向左邻右输尿管、下腔静脉、腹主动脉。

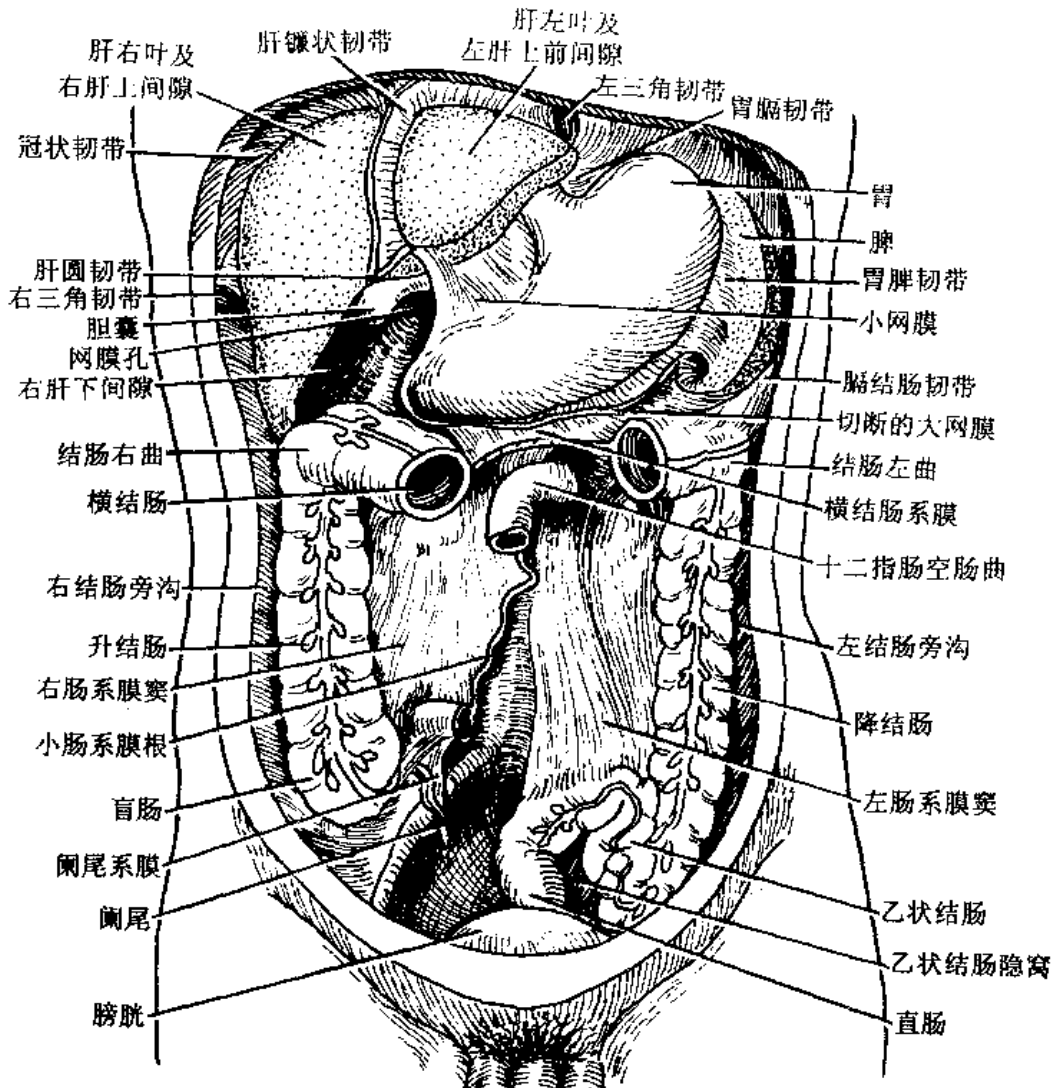


图 4-2 腹膜形成的结构

(三) 空肠与回肠

占据结肠下区大部分,空肠盘曲在该区的左上部,回肠位于右下部。在 CT 扫描图像上,充盈良好的小肠壁厚不超过 3mm,腔内直径不超过 3cm,如超过这些参数,视为异常。

(四) 盲肠与阑尾

二者位于右髂窝内,高位盲肠可居髂窝上方,甚至达肝下,低位盲肠可入小骨盆腔,因此阑尾的位置亦可随之改变。

(五) 结肠

排列似“M”形,将小肠包围在内,按其位置可分为升结肠、横结肠、降结肠和乙状结肠(图 4-2)。

升结肠 大部分位于右外侧区,其后方上部与右肾相邻,下部与腰大肌相贴,内侧与十二指肠降部和回肠袢相邻,外侧为结肠旁沟。升结肠转弯移行为横结肠处称结肠肝曲,该曲前上方为肝右叶,后方为右肾,内侧邻十二指肠降部。

横结肠 以系膜连于腹后壁,其后方自右向左与十二指肠降部、胰、十二指肠空肠曲、小肠袢相邻。横结肠转弯移行为降结肠处,称结肠脾曲。该曲右上方与胰尾和脾,后内侧与左肾相邻。

降结肠 大部分位于左外侧区,其内后方与左肾、腰大肌和腰方肌相邻,外侧为左结肠旁沟(图 4-2)。

乙状结肠 以系膜固定于左髂窝内。

结肠的肠腔内存有液体、气体或粪便,肠外脂肪也较厚,CT 扫描时即使不服造影剂也能清晰显示。充分扩张的结肠壁厚一般小于 5mm,超过此数值为可疑增厚,超过 10mm 为异常增厚。

二、肝

肝大部分位于右季肋区和腹上区,小部分位于左季肋区。肝的上面邻膈,右半肝的下面与结肠右曲、右肾、右肾上腺和十二指肠上部相邻;左半肝下面邻接胃幽门和贲门(图 4-1)。

(一)肝的外形及变异

1. **肝叶** 肝大致呈楔形,分隔、脏两面。膈面上有镰状韧带,借此将肝分为左、右两叶。脏面上有呈“H”形的沟,将肝分为左叶、右叶、方叶和尾状叶(图 4-3,4)。

肝右叶一般大于左叶,两者之比为 6:1。肝的某一叶可增大或缩小,则引起其它叶的缩小或增大(图 4-5)。肝左叶较小,甚至缺如;亦有肝左叶过长达脾(图 4-6B)。

方叶的脏面上常有“C”字形裂隙,致该处肝组织向左侧突出,称方叶小舌。经此处的矢状断面上可见方叶分离现象(图 4-6E)。

尾状叶变化较大,其组织可以伸向下腔静脉的后方,部分或全部包绕下腔静脉,称腔静脉后突(图 4-7B,C)。如突起过长,于矢状断面上可出现下腔静脉后尾状叶(图 4-6D)。55% 人尾状叶上有弓状切迹,此切迹将尾状叶分为左前方呈圆丘隆起的乳头突和右前方与肝右叶相延续的尾状突(图 4-7D)。如切迹过深,乳头突和尾状突较明显,在 CT、MRI 横断扫描图像上两者不相连,乳头突则表现为孤立的小圆形软组织影,易被误诊为是胰头或肿大的淋巴结,而

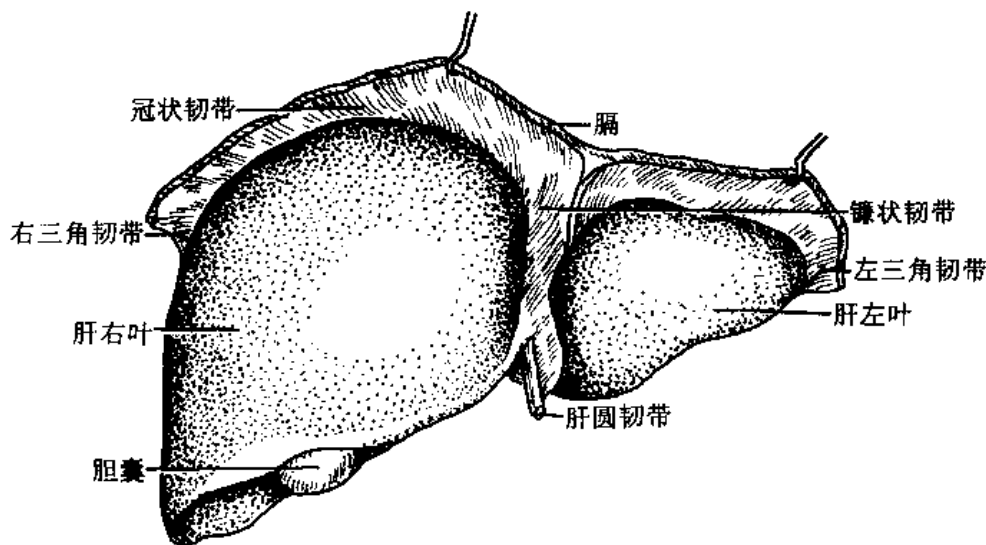


图 4-3 肝的膈面

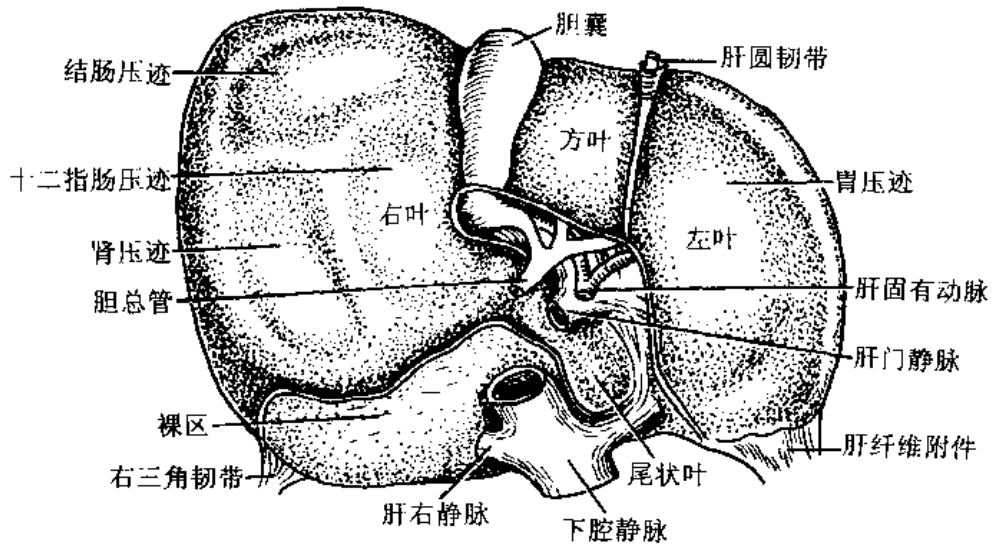


图 4-4 肝的脏面

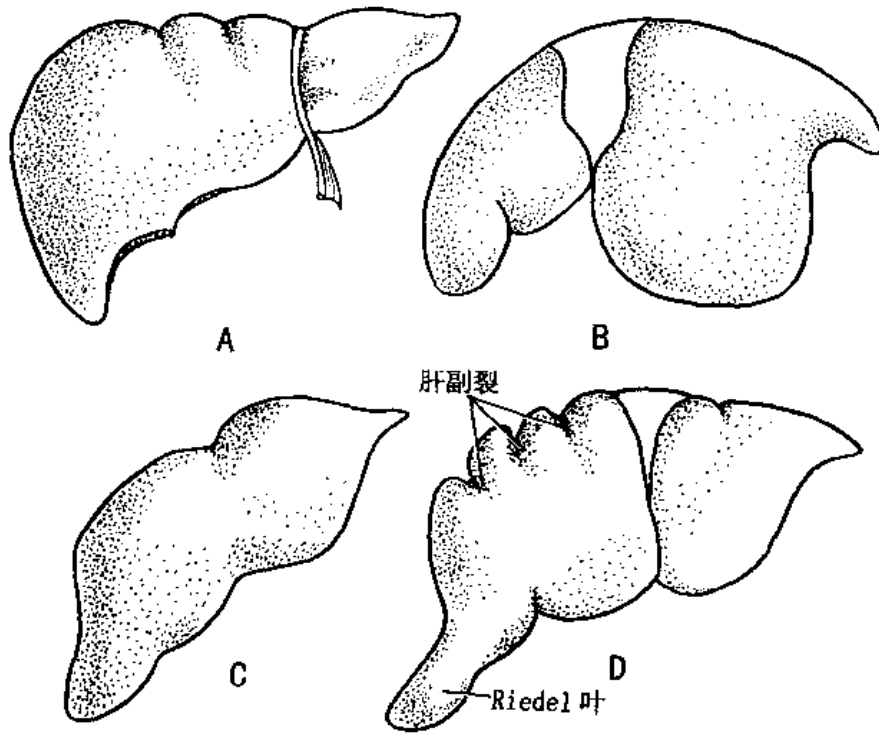


图 4-5 肝的异常外形

于矢状断面上可见乳头突和尾状突呈分叉状(图 4-6F)。

肝副叶 常出现在肝右叶后下部。其中呈舌状突出,并与右叶分界明显的,称 Riedel 叶(图 4-5 D)。连续横断层面上则表现为肝右叶下端逐渐变小后又突然出现膨大的圆隆形肝断面。

肝副裂 为长期咳嗽或束腰等导致膈肌勒压右叶膈面形成的裂痕,该肝称咳纹肝(图 4-5A)。横断层面上,单一的肝副裂且较深者应与主裂相区别;多个肝副裂者,应与肝硬化的病理结节相鉴别。

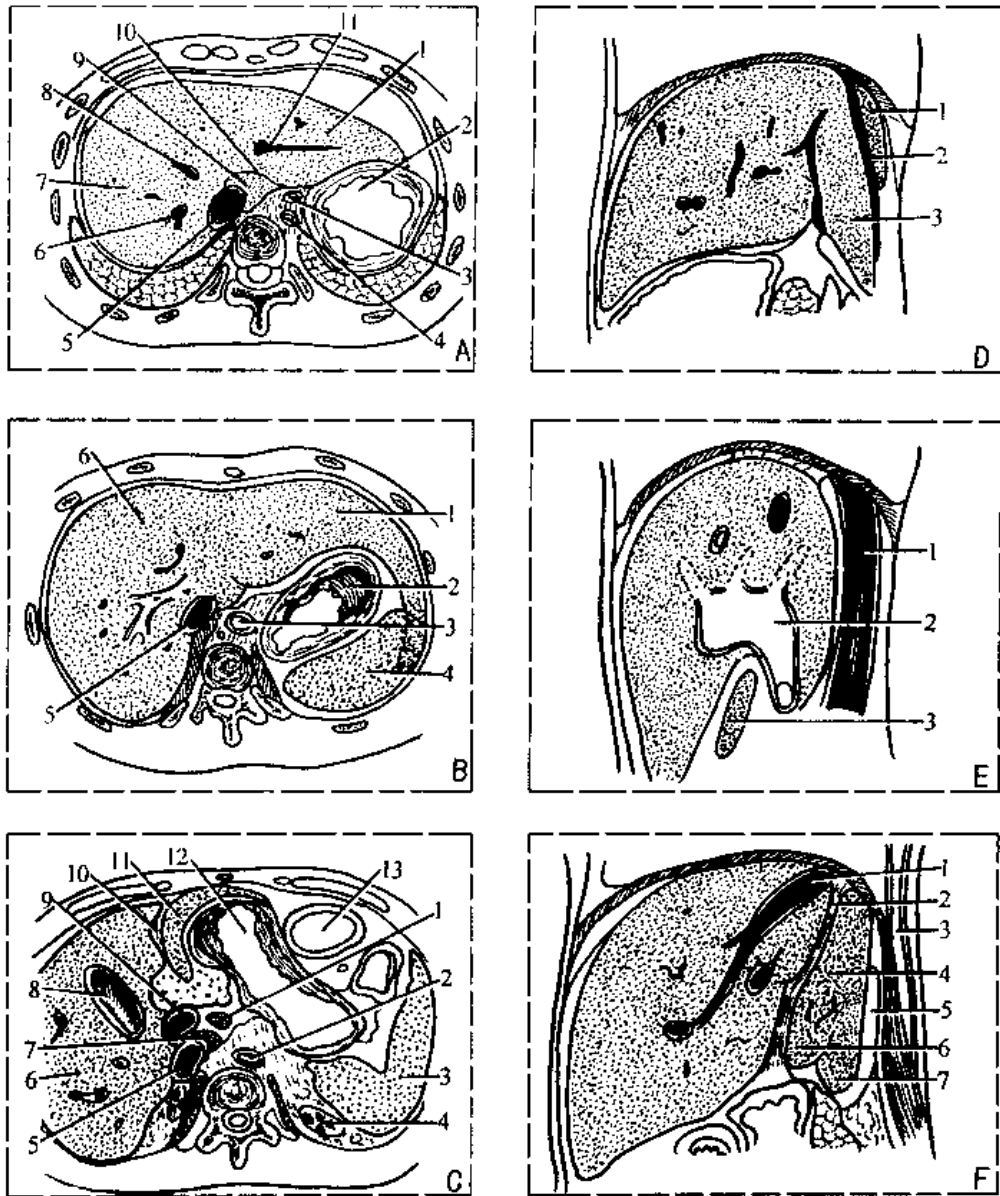


图 4-6 肝形态在断面上的显示

A. 常见外形(横断面)

1. 肝左叶 2. 胃 3. 食管 4. 主动脉 5. 下腔静脉 6. 肝右静脉 7. 肝右叶 8. 肝中静脉 9. 尾状叶 10. 静脉韧带裂 11. 肝左静脉

B. 肝左叶过长(横断面)

1. 肝左叶 2. 胃 3. 主动脉 4. 脾 5. 下腔静脉 6. 肝右叶

C. 乳头突、尾状突分离(横断面)

1. 乳头突 2. 腹主动脉 3. 脾 4. 左肾 5. 下腔静脉 6. 肝右叶 7. 尾状突 8. 胆囊 9. 肝门静脉 10. 肝圆韧带裂 11. 肝左叶 12. 胃 13. 结肠左曲

D. 下腔静脉后尾状叶(矢状断面)

1. 尾状叶腔静脉后突 2. 下腔静脉 3. 尾状叶

E. 方叶小舌分离(矢状断面)

1. 下腔静脉 2. 肝门静脉 3. 方叶小舌

F. 尾状叶分叉(矢状断面)

1. 肝左静脉 2. 静脉韧带 3. 腹主动脉 4. 尾状叶 5. 网膜囊上隐窝 6. 乳头突 7. 尾状突

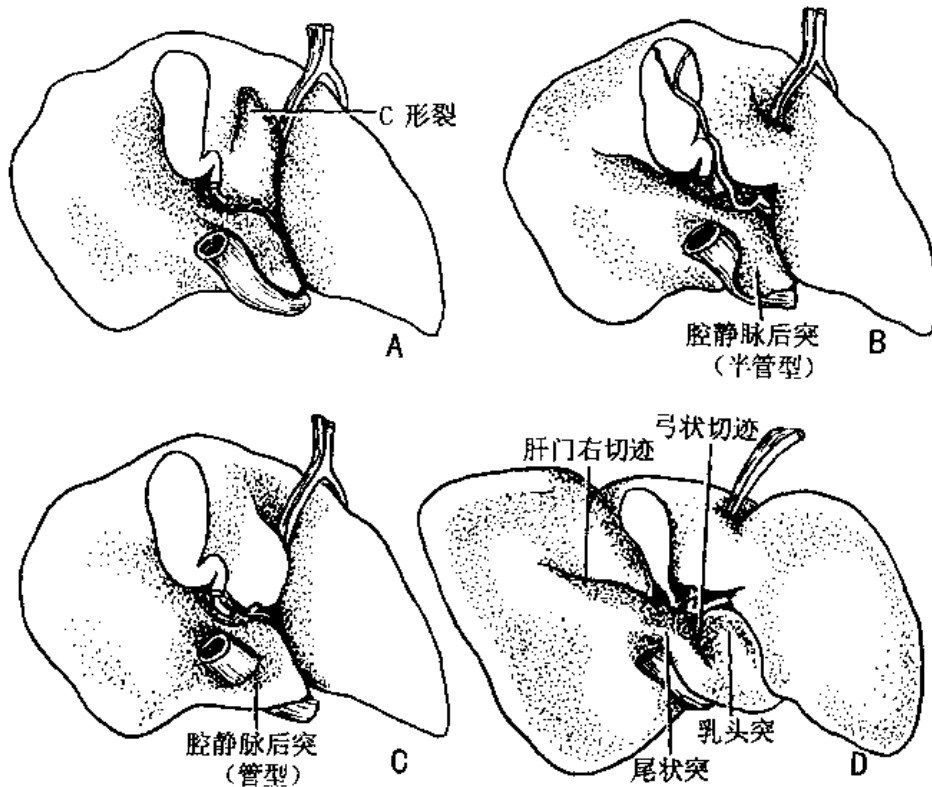


图 4-7 肝方叶、尾状叶及沟裂的变异

肝的沟裂 肝的脏面上有左、右两条纵沟和一条横沟。左纵沟前份为肝圆韧带裂，内有肝圆韧带。该裂呈裂隙者为 74%，呈隧道者为 26% (图 4-7A, B)。裂内有脂肪，故 CT 扫描图像能清楚显示。左纵沟后份为静脉韧带裂，内有静脉韧带，也是小网膜的起始处。右纵沟前份为胆囊窝，后份为腔静脉沟。根据腔静脉沟侧的肝组织向下腔静脉后面伸展覆盖程度，可分为沟型 (86%)、半管型 (8%) 及管型 (6%) (图 4-7A, B, C)。若肝组织肥厚致下腔静脉狭窄，静脉回流不畅，产生一系列临床症状，称 Budd-Chiari 综合征。横沟为第一肝门，为左、右肝管，肝固有动脉的左、右支，肝门静脉的左、右支等结构出入肝的部位。脏面所见的横沟可向肝右叶深面延伸，形成裂隙称肝门右切迹，此切迹是肝段划分的重要标志 (图 4-7D)。

(二) 肝内管道及肝段的划分

1. **肝内管道** 肝内管道可分为 Glisson 系统和肝静脉系统。Glisson 系统包括肝门静脉、肝动脉和肝管。它们被结缔组织包在一起，在肝内的分支与分布基本一致 (图 4-8)。肝静脉系统包括肝左、中、右静脉，肝右后静脉和尾状叶静脉。它们行于肝段间。

(1) **肝门静脉**：入肝门后，即分出较粗短的右支和细长的左支 (图 4-9)。左支依其走行可分为横部、角部、矢状部和囊部。矢状部和囊部与肝圆韧带裂在同一矢状面上。肝门静脉左支在行程中发出左外上支、左外下支、左内支 (2~5 支)。肝门静脉右支向右行走，常见分为右前支、右后上支和右后下支或分为右前、后两支。这些分支行于肝段内。

(2) **肝静脉**：经腔静脉沟出肝注入下腔静脉。肝左、中、右静脉出肝处位于腔静脉沟上部，

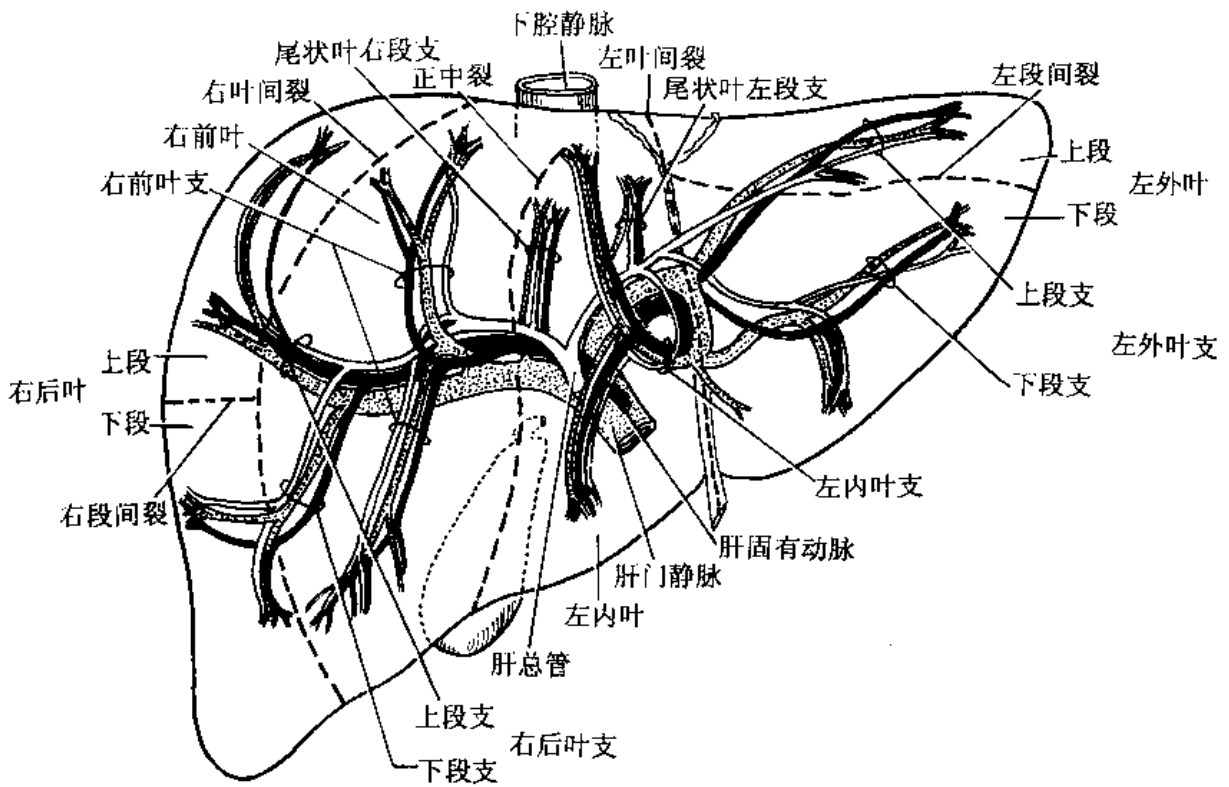


图 4-8 Glisson 系统在肝内的分布

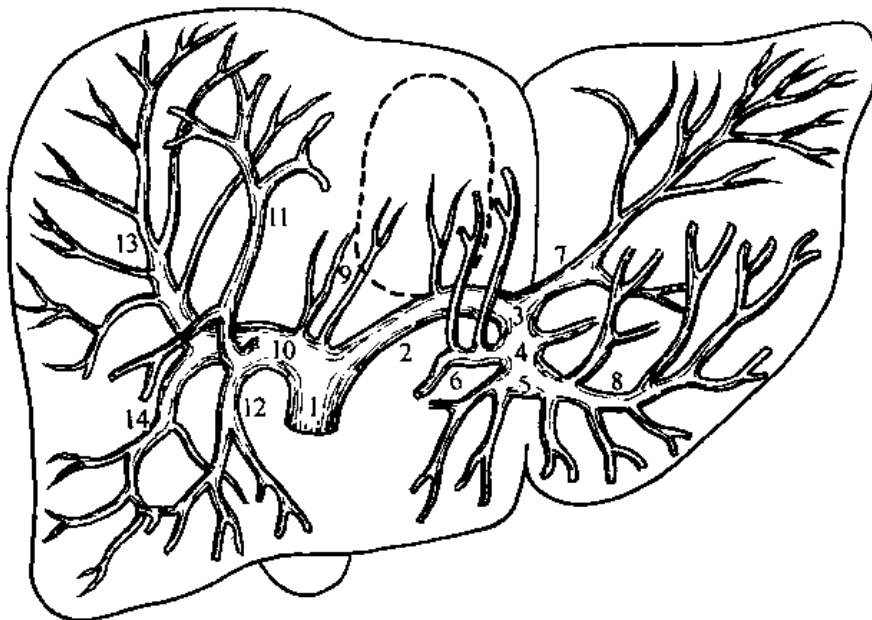


图 4-9 肝门静脉的分支

1. 肝门静脉 2. 左支横部 3. 左支角部 4. 左支矢状部 5. 左支囊部 6. 左内支 7. 左外上支 8. 左外下支 9. 尾状叶支 10. 右支 11. 右前上支 12. 右前下支 13. 右后上支 14. 右后下支

称第二肝门；肝右后下静脉和尾状叶静脉出肝处在腔静脉沟下部，称第三肝门。肝左静脉行于左叶间裂中，收集左外叶全部及左内叶小部分的静脉血。肝中静脉行于肝正中裂内，收集左内叶大部分和右前叶左侧半的静脉血。肝右静脉行于右叶间裂内，收集右前叶右侧半和右后叶大部分静脉血(图 4-10)。

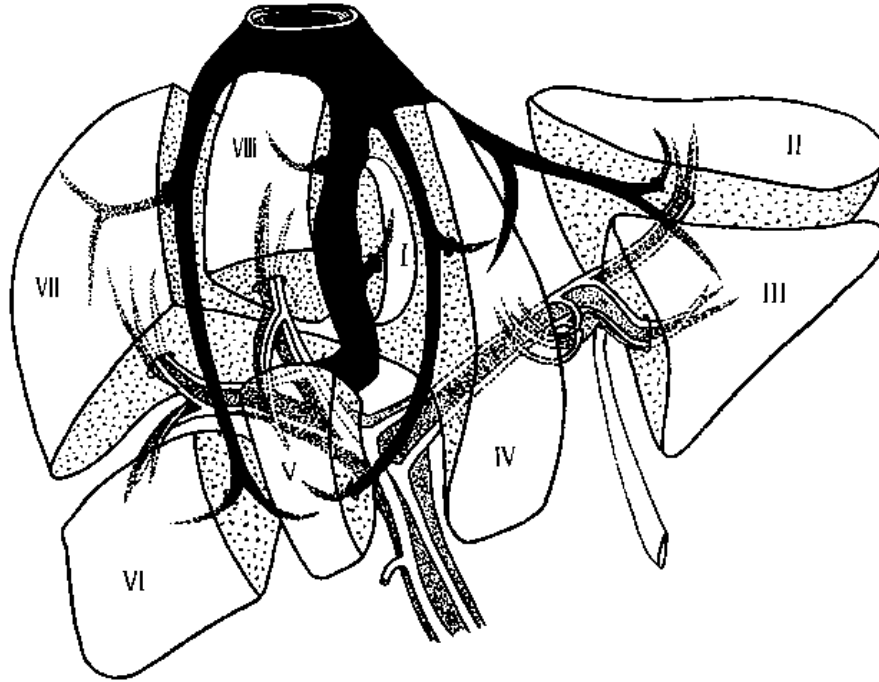


图 4-10 Glisson 系统、肝静脉系统在肝内的分布及肝段

2. 肝段的划分 肝外形的分叶与肝内管道的分布并不完全一致，必须依肝内管道系统的分布来划分肝叶和肝段。在肝的管道腐蚀标本上，可见叶与叶、段与段之间有明显的裂隙存在，这些裂隙称肝裂，是肝叶、肝段间的分界线。目前国际上多采用 Couinaud 的肝段划分法，将肝分为左、右半肝，五叶和八段(图 4-11A、B)。

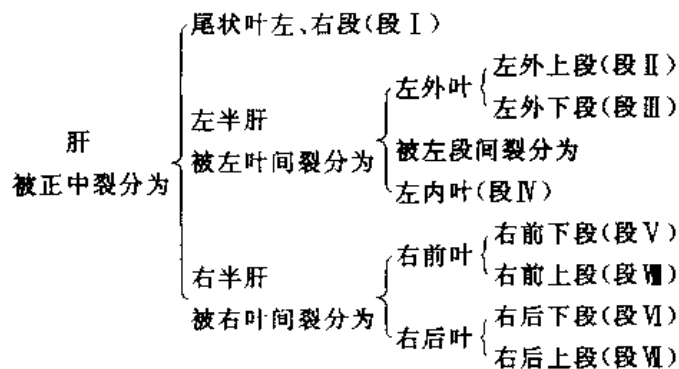


图 4-11A Couinaud 肝段

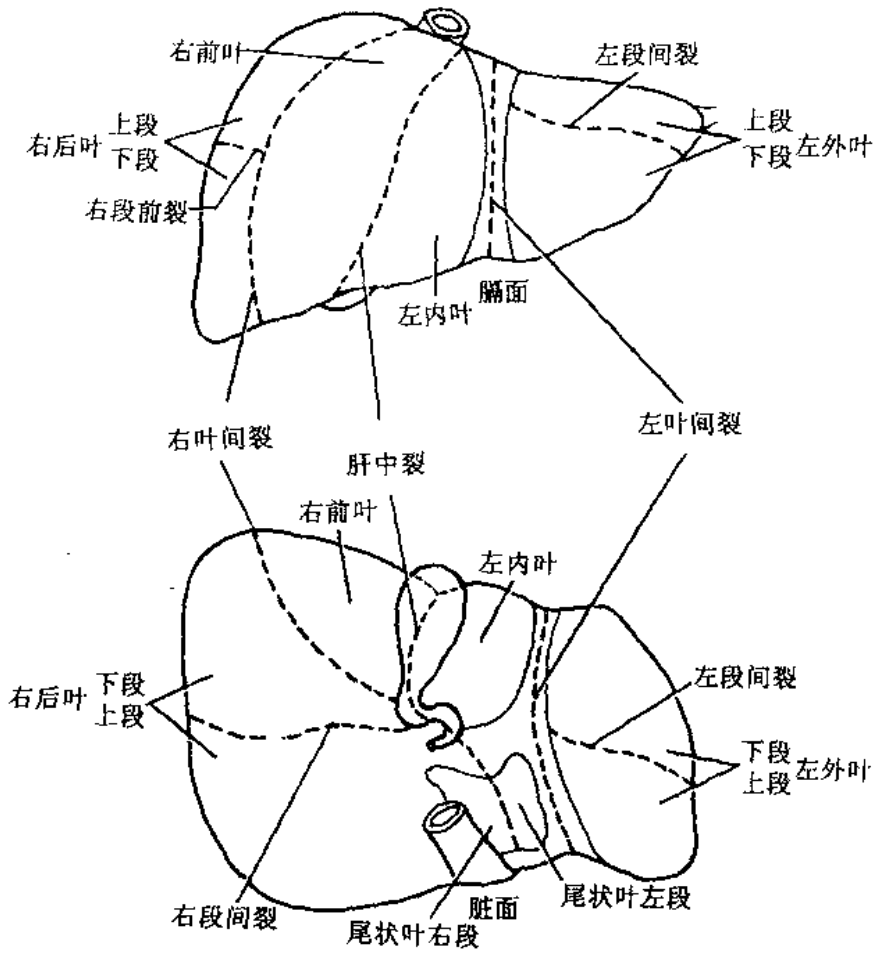


图 4-11B 肝的分叶与分段

3. 肝静脉与肝门静脉在肝横断面上的区分 肝门静脉分支行于肝段内,而肝静脉及其属支行于肝叶间和段间,在肝的断面上常以肝静脉及其属支来划分肝段。B超、增强 CT 和 MRI 虽能较好的显示这两组血管,但两者区分较困难,以下方法有助于在断面上鉴别它们(表 4-1)。

表 4-1 肝门静脉在肝断面上与肝静脉的区别

	肝静脉	肝门静脉
口径	越近肝膈面,口径愈大	越近肝门口径愈大
走行	行于肝叶间或段间	行于肝叶内或段内
断面显示	呈长条形时 呈圆管形时	则呈圆管形 则呈长条形
属支或分支的形态	多且较直	多且弯曲或具有多种形状
超声	看不到管壁回声	管壁回声强

4. 肝段在横断面上的划分 肝段在横断面上的划分仍依据肝裂。

(1) 正中裂: 在肝上部分开段Ⅳ与段Ⅷ, 下部分开Ⅳ与段Ⅴ(图 4-12A, B, C, D)。在肝的上部, 该裂相当于肝中静脉长轴与下腔静脉左前壁的连线; 下部为胆囊窝中点与下腔静脉左前壁的连线。

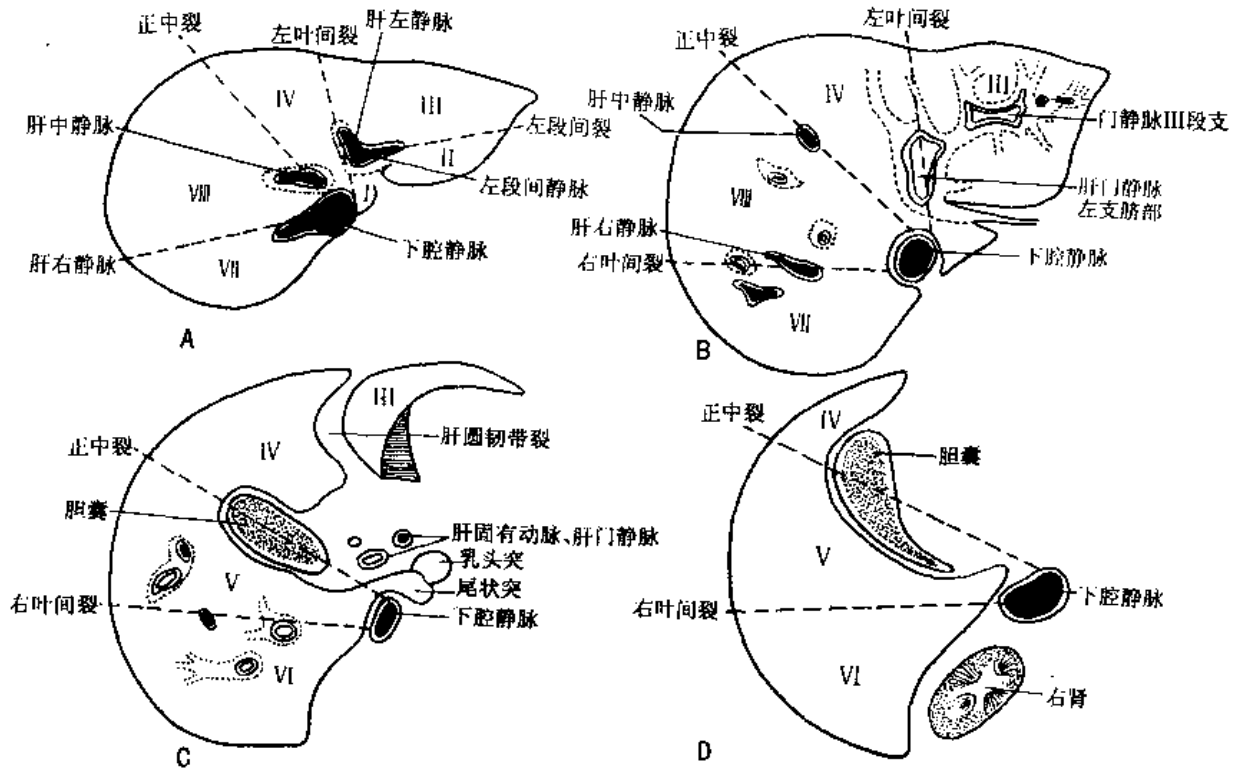


图 4-12 肝段在横断面上的划分

A. 经第二肝门断面 B. 经肝门静脉左支脐部断面 C. 经第一肝门胆囊窝出现断面 D. 肝圆韧带消失断面

(2) 左叶间裂: 分开段Ⅳ与Ⅲ、Ⅱ(4-12 A, B, C)。在肝上部, 此裂相当于镰状韧带附着缘左侧约 1cm 或左叶间静脉长轴至下腔静脉左前壁的连线; 中部相当于肝门静脉左支矢状部的长轴的延长线; 下部相当于肝圆韧带裂。

(3) 左段间裂: 分开段Ⅱ、Ⅲ(图 4-12A)。该裂仅在肝上部断面内出现, 相当于肝左静脉长轴的走行线。

(4) 右叶间裂: 相当于肝右静脉长轴或中点至下腔静脉右前壁的连线, 该裂在肝上部分开段Ⅷ、Ⅷ; 下部分开段Ⅴ与段Ⅵ(图 4-12A, B, C)。

(5) 右段间裂: 以肝门静脉右支来确定此裂。在肝门静脉右支出现及其以上平面, 右半肝被分为Ⅷ、Ⅷ, 而以下层面被分为段Ⅵ、Ⅴ。

(6) 背裂: 划出段Ⅰ。在肝的上部为肝左、中静脉汇入下腔静脉处与静脉韧带裂右端的连线, 中部为下腔静脉右前壁至静脉韧带裂右端的弧形线; 下部为下腔静脉右壁至肝门静脉分叉处或肝门静脉中点的连线(图 4-12A, B, C, D)。

三、肝外胆道

肝外胆道由肝左、右管,肝总管,胆囊,胆囊管和胆总管组成(图 4-13)。

胆囊位于胆囊窝内,呈梨形,长 5~12cm,可分底、体、颈三部。胆囊颈细而弯曲,急转向后下续为胆囊管,该管长 3~4cm,直径约 0.3cm,内有螺旋襻,胆囊结石常嵌顿于此处。胆囊壁厚 1~2mm,超过 3.5mm,考虑为异常。偶有双胆囊、胆囊中隔、肝内胆囊等变异。

肝管左、右各有一条,肝右管较粗短,与肝总管夹角大,肝左管则相反。肝左、右管在肝门处汇成肝总管,该管直径 3.5mm,CT 扫描图像上一般不显影。肝总管下端与胆囊管汇合成胆总管。胆总管直径 0.6~0.8cm,长 7~8cm,30%者 CT 扫描可显影。根据走行,胆总管可分为四段,十二指肠上段、十二指肠后段、胰腺段、十二指肠壁段。后一段斜穿十二指肠降部后内侧壁,与胰管汇合,形成膨大的肝胰壶腹(Vater 壶腹)。壶腹周围及其附近有括约肌包绕,其表面粘膜向肠腔内突出,形成十二指肠大乳头,且有肝胰壶腹的开口。

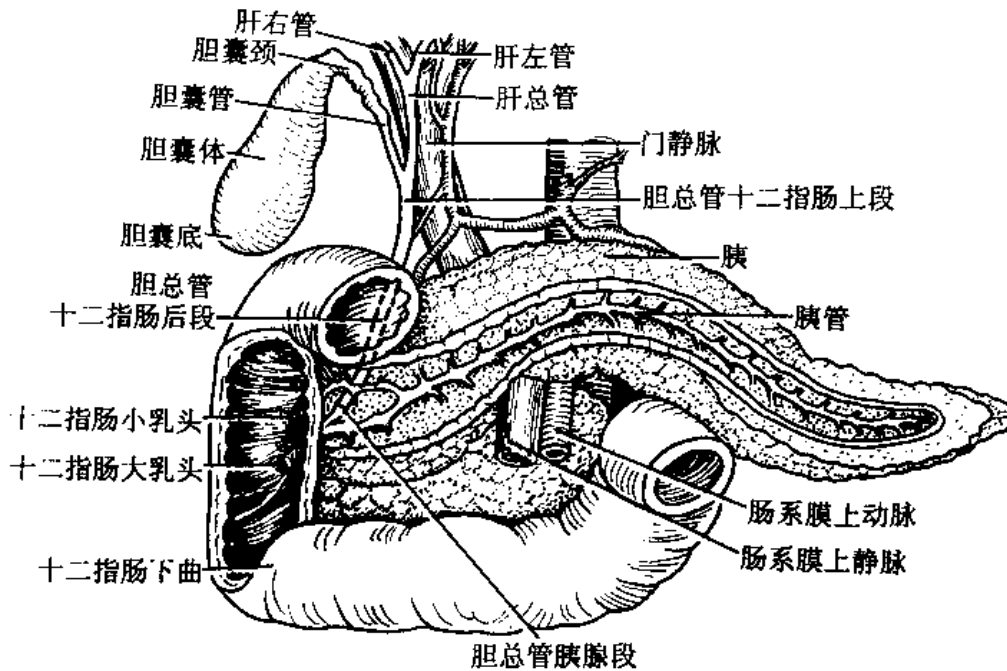


图 4-13 肝外胆道及肝门静脉

四、胰

(一)胰的形态与变异

胰大部分居腹膜后,横过第 1~2 腰椎的前方。胰呈灰红色,质地柔软,全长 14~20cm,可分为胰头、颈、体、尾四部。胰多数(74%)是头低尾高位(图 4-14),在经胰连续横断层面上每个层面可见一个胰块;少数(26%)胰头、颈、体、尾高低顺序不一,此种情况每个层面可见两个以上胰块(图 4-14);个别胰头呈环形,不同程度的环绕十二指肠降部,称环形胰(图 4-15),在横断面上表现为十二指肠降部周围环绕有胰组织;极个别胰完全位于主动脉左侧,称左侧胰。

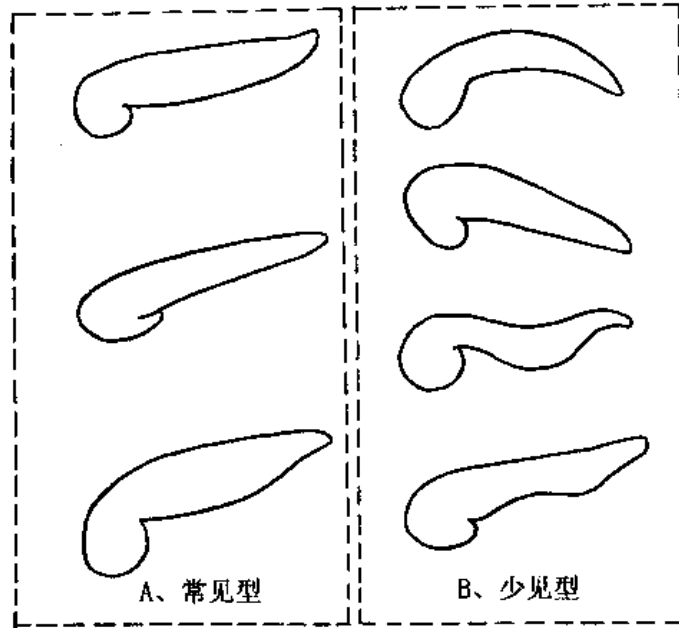


图 4-14 胰的形态与变异

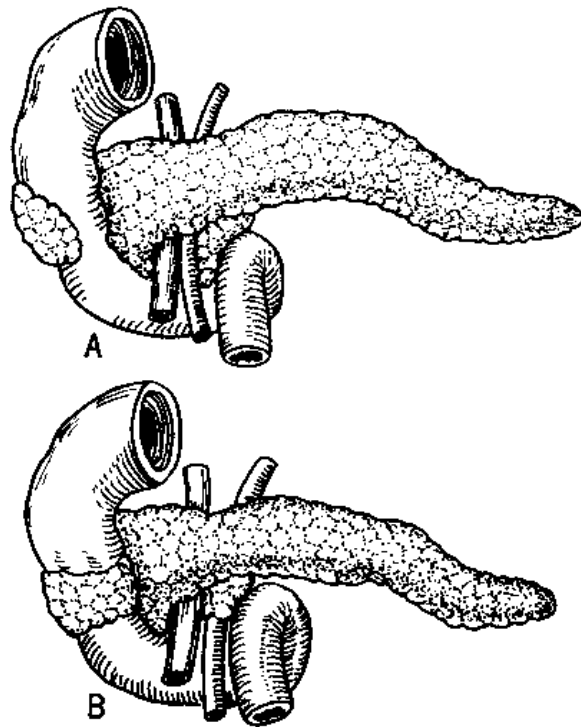


图 4-15 胰头的形态与变异

A. 胰头呈“C”型 B. 胰头呈环型

(二) 胰各部的毗邻及横断层面的识别标志

胰头被十二指肠包绕,其下部有一向左后方的突起称钩突。胰头右侧为十二指肠降部,后方是下腔静脉;其右后方与十二指肠降部间有胆总管的胰腺段穿行。横断层面上,十二指肠与

下腔静脉是确定胰头的重要标志。钩突是胰头的最低处,其前方有肠系膜上动、静脉通过,后方邻下腔静脉,在断面上依靠这些血管可以找到钩突(4-16)。

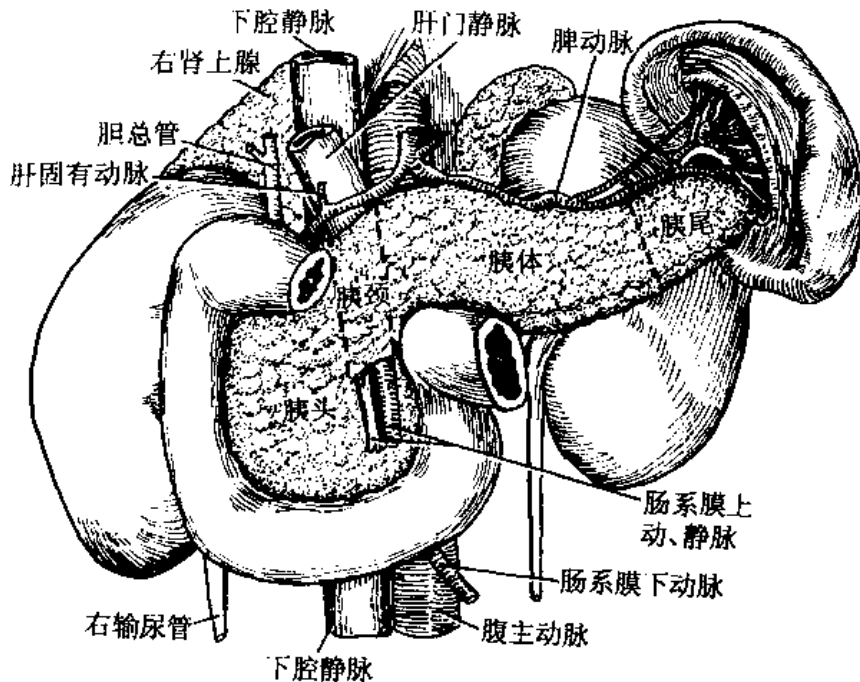


图 4-16 胰的分部和毗邻

胰颈是胰头、体间较狭窄部分,约长 2cm。胰颈后方邻肠系膜上静脉或肝门静脉起始部,故肠系膜上静脉或肝门静脉右壁是区分胰头与胰颈的标志,左壁是区分胰颈与胰体的标志。

胰体细长,其前面隔网膜囊与胃后壁相邻;后方自右向左横过下腔静脉、腹主动脉、左肾上腺、左肾蒂及脾静脉,断层影像上脾静脉是识别胰体的标记。

胰尾伸向脾门,与胰体之间无明显分界,横断层面上左肾常位于胰尾的后方。

胰管行于胰腺实质内,在胰尾处居中心,向左行于胰体的前上部,达胰颈时又居中,继之入胰头的后下部。胰管的 B 超显示率为 80%,一般认为,其内径 $>2\text{mm}$ 视为异常。急、慢性胰腺炎、胰腺肿瘤病人多见胰管扩张。

五、脾

脾为椭圆形的淋巴器官,可分脏、隔两面,前、后两端,上、下两缘。上缘锐利,有 2~3 个脾切迹。切迹过深时,同一横断层面上可见有几个脾块;若切迹深得超过一定范围,则形成脾裂。脾裂停止发育,则将脾分隔成叶,有 2 个叶以上者,即为多脾征。患者多伴心脏畸型等。脾的膈面隆凸,脏面凹陷,近中央处为脾门。脾脏面的前上份与胃底相邻;后下份与左肾上腺及左肾相邻,故中份隆起凸出,于横断面上可见突入胃、肾之间的局部突。在脾门附近、脾蒂、大网膜等处有时可见副脾存在(15%~40%),这些变异常在影像上易引起误诊,应于注意。

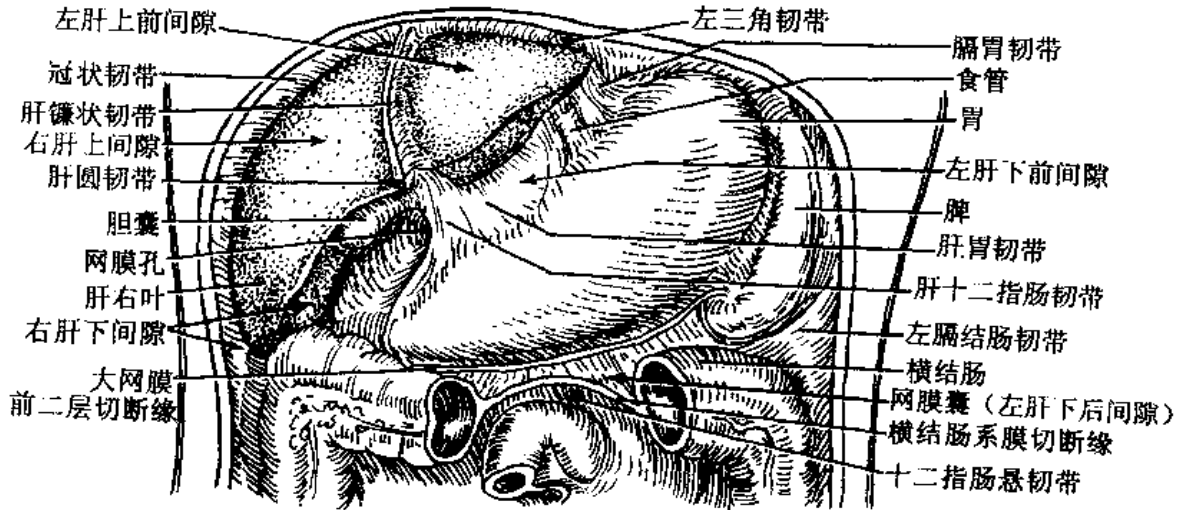
六、膈下间隙

膈下间隙是指膈与横结肠及其系膜之间的区域,可分为右侧较大的肝周间隙及左侧较小

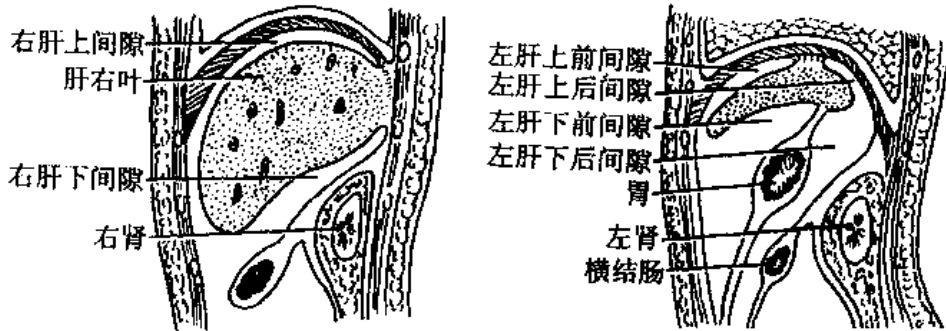
的脾周间隙。

(一)肝周间隙

1. 肝周间隙的划分 膈下间隙被肝分为肝上、下间隙。肝上间隙借镰韧带分为左、右肝上间隙。左肝上间隙被左三角韧带分为左肝上前、后间隙。肝下间隙被肝圆韧带分为左、右肝下间隙。左肝下间隙又被小网膜和胃分为左肝下前、后间隙。另外,冠状韧带两层间的肝裸区与膈之间称膈下腹膜外间隙(图 4-17)。



A. 整体观



B. 经左、右肾矢状断面

图 4-17 膈下间隙

2. 肝周各间隙的位置及交通 右肝上间隙位于膈、冠状韧带、肝镰状韧带与肝右叶膈面之间(图 4-17),该间隙与右结肠旁沟相通。左肝上前间隙位于膈、左三角韧带、肝镰状韧带与肝左叶膈面前部之间(图 4-17),经左三角韧带游离缘与左肝上后间隙相通。左肝上后间隙在左三角韧带、膈、肝左叶膈面后部之间,向后下与胃脾隐窝和脾肾隐窝相通。右肝下间隙位于肝右叶脏面与横结肠及其系膜、肝圆韧带之间。此间隙的后上部为肝肾隐窝,此隐窝向后下与右结肠旁沟相通。左肝下前间隙位于肝圆韧带以左,肝左叶脏面与胃及小网膜之间,该间隙向右通右肝下间隙。左肝下后间隙(网膜囊)位于小网膜和胃的后方(图 4-18),经网膜孔与腹膜

腔的其它部分相通。网膜囊可分为前庭、上隐窝、下隐窝、脾隐窝四部。近网膜孔处为网膜囊前庭；位于小网膜与膈之间的部分称网膜囊上隐窝，内有肝尾状叶；下隐窝居胃、胰之间，儿童尚伸入大网膜前、后两层间；沿胰尾达脾门处的部分称脾隐窝。膈下腹膜外间隙位于冠状韧带前、后两层、肝裸区与膈之间，向下可与右肾周间隙相通。

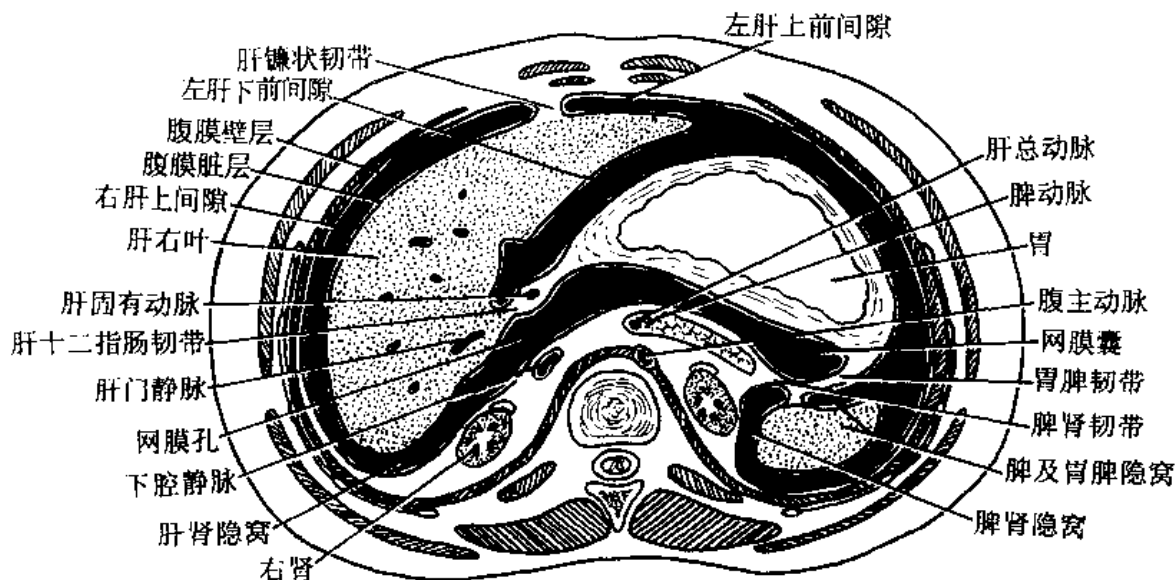


图 4-18 腹膜腔上部平网膜孔横断面

(二) 脾周间隙

脾周间隙是位于脾与胃、肾和结肠之间的腹膜间隙。胃脾隐窝位于脾的胃面与胃、胃脾韧带之间(图 4-18)。脾肾隐窝位于脾与脾肾韧带、肾上腺的上极之间(图 4-18)。这两个隐窝向上与左肝上后间隙相交通。网膜囊脾隐窝分别借胃脾韧带、脾肾韧带与胃脾隐窝和脾肾隐窝相邻。脾结肠隐窝位于脾、脾结肠韧带后层、结肠左曲和降结肠之间。

七、腹膜后隙

(一) 腹膜后隙的分区

腹膜后隙是腹后壁的壁腹膜与腹内筋膜之间的区域。它上达膈，经腰肋三角与后纵隔相通，下至盆腔，与盆腹膜后隙相通。两侧与腹膜下筋膜相延续。以肾筋膜为界，腹膜后隙可分为三个间隙，肾旁前间隙、肾周间隙和肾旁后间隙(图 4-19)。

1. 肾旁前间隙 位于腹后壁的壁腹膜与肾前筋膜和侧锥筋膜之间，内有胰、十二指肠、升、降结肠等器官。

2. 肾周间隙 由肾前、后筋膜围成，内有肾、肾上腺、脂肪囊及输尿管。

3. 肾旁后间隙 位于肾后筋膜，侧锥筋膜与腹横筋膜之间，仅含有肾旁脂体。

(二) 腹膜后隙的脏器与结构

1. 肾

(1) 肾的位置及毗邻：肾位于脊柱两侧，呈“八”字形贴腹后壁(图 4-20)，右肾常低于左肾，亦有右肾高于左肾或左右等高的情况，因此经肾横断层面上，左、右肾先后出现的次序不恒定。

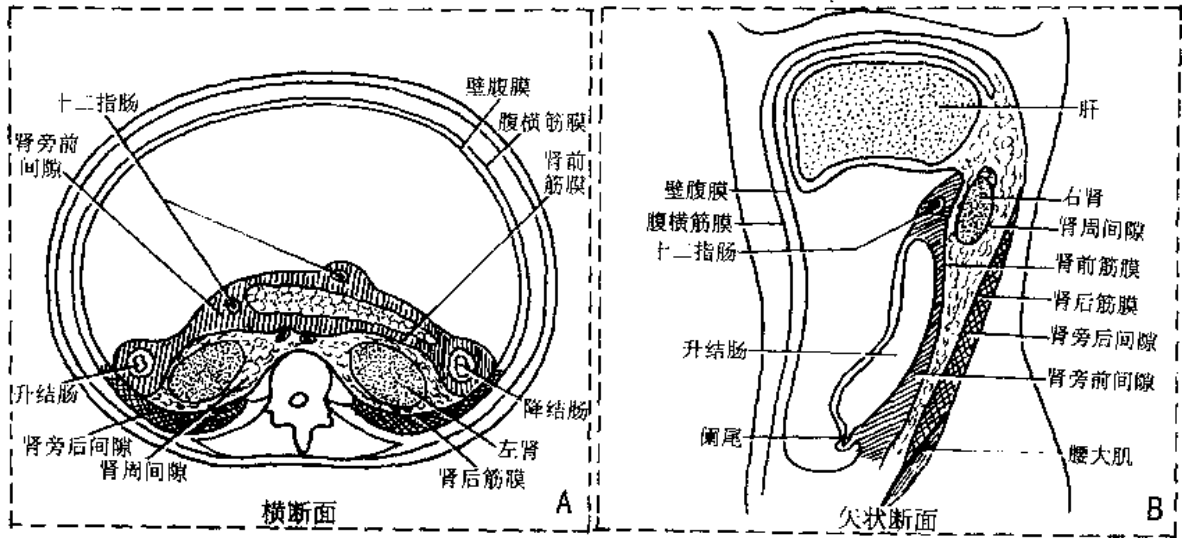


图 4-19 腹膜后隙的分区

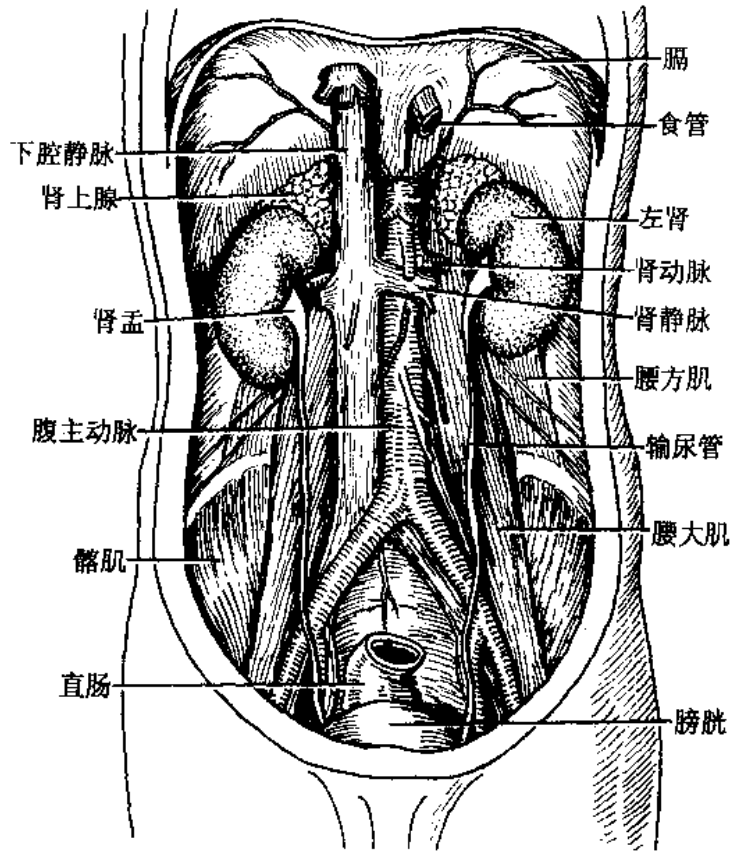


图 4-20 腹膜后隙的主要结构

肾的上内前方为肾上腺,内下方为肾盂和输尿管的上端。左肾内侧有腹主动脉,而右肾为下腔静脉。左、右肾前方的毗邻,见图 4-21。

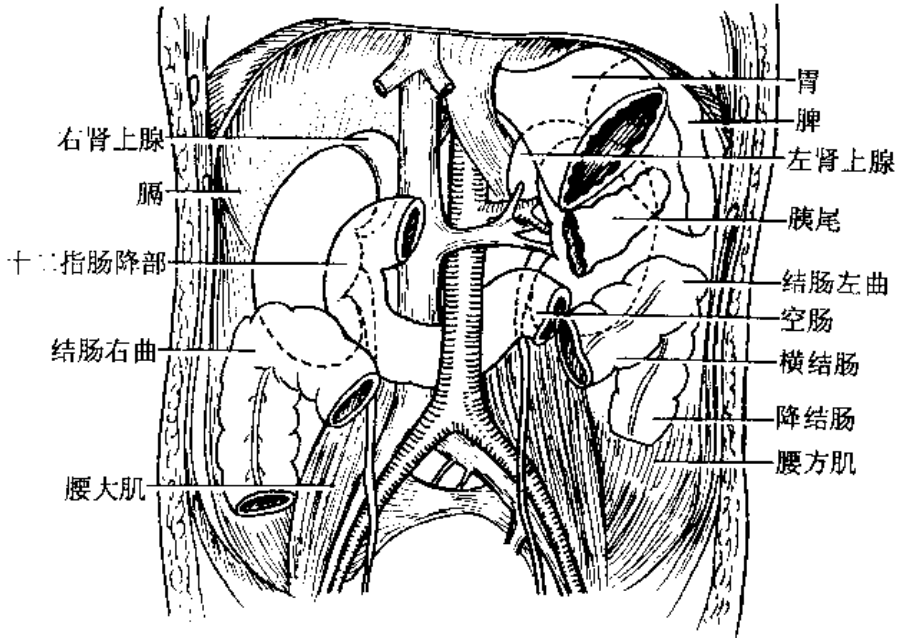


图 4-21 肾前面的毗邻

(2)肾门、肾蒂和肾窦:肾内侧缘中部凹陷处称肾门,约平对第 1 腰椎高度。出入肾门的有肾动脉、肾静脉、肾盂、淋巴管和神经等,这些结构由结缔组织包裹在一起构成肾蒂。肾门向肾内续于一个较大的腔,称肾窦。左肾静脉较长,在胰头或钩突水平,由左肾门经主动脉前方注入下腔静脉;右肾静脉较短,直接注入下腔静脉。CT 扫描图像上肾静脉显示率达 100%,而肾动脉仅为 80%。

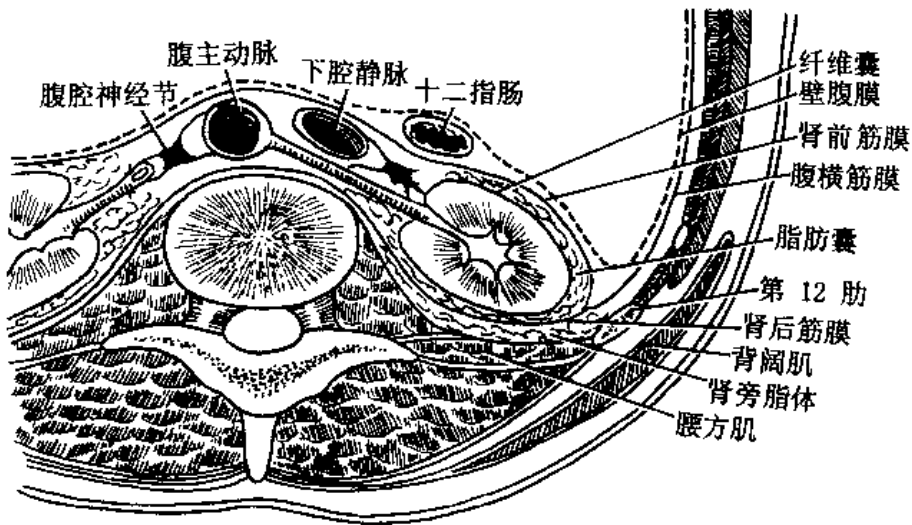


图 4-22 肾的被膜(横断面)

(3)肾的被膜:有三层,由外向内依次为肾筋膜、脂肪囊和纤维膜(图 4-22)。肾筋膜又称 Gerota 筋膜,分前、后两层:即肾前筋膜和肾后筋膜。两层筋膜从前、后方包绕肾和肾上腺。在肾的外侧前后两层融合成侧锥筋膜,向外与腹横筋膜相延续。脂肪囊又称肾床,该层脂肪组织发达,CT 扫描可清晰衬出肾的轮廓,对肾的疾病诊断有帮助。纤维膜覆盖于肾表面,有保护肾的作用。

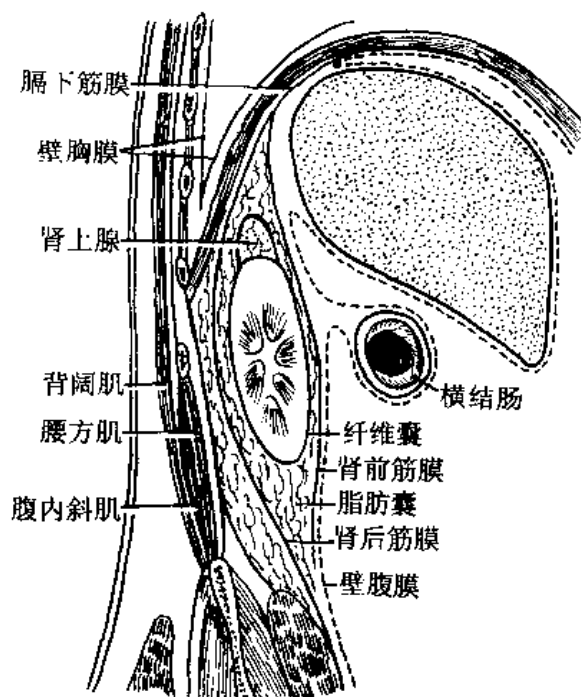


图 4-23 肾的被膜(矢状面)

(4)肾的畸形:常见马蹄肾,左右两肾下端互相连接形成马蹄铁形;多囊肾,为胚胎时期肾小管与集合管没有连通,肾小管膨大成囊;双肾盂及双输尿管;单肾,一侧肾缺如或发育不全;低位肾,肾位于髂窝或骨盆腔内。

2. 输尿管腹部 起自肾盂,然后沿腰大肌前面斜向内下,最后跨髂血管续为输尿管盆部(图 4-20)。

3. 肾上腺 肾上腺附着于肾上端的内前方,与肾一起被包在肾筋膜和脂肪囊内。左肾上腺呈半月形,其前面上部与胃后壁相隔,下部与胰尾、脾血管相邻,内侧有腹主动脉。右肾上腺为三角形,前面是肝,内侧紧贴下腔静脉。两肾上腺的后方均为膈。在 CT、MRI 扫描图像上,上述相邻结构可作为寻找肾上腺的标志性结构。

4. 腹膜后隙的血管、神经 腹膜后隙的血管主要有腹主动脉和下腔静脉。腹主动脉为胸主动脉的延续,从膈的主动脉裂孔起,沿脊柱的左前方下行,至第 4 腰椎下缘水平分为左、右髂总动脉。腹主动脉发出壁支及脏支,分布于腹腔脏器及腹壁。成对的脏支有肾上腺中动脉、肾

动脉、睾丸(或卵巢)动脉;不成对的脏支有三大支,即腹腔干、肠系膜上动脉、肠系膜下动脉(图4-20)。

下腔静脉由左、右髂总静脉在第4~5腰椎前方汇合而成。它沿腹主动脉右侧上行,经肝的腔静脉沟,穿膈的腔静脉孔入胸腔,最后注入右心房。

下腔静脉的常见变异有下腔静脉异位、双下腔静脉、环绕主动脉的下腔静脉。肾静脉的变异常见于左侧,多见为环绕主动脉后的左肾静脉。在CT、MRI扫描时,要注意这些变异引起的断面变化(图4-24)。

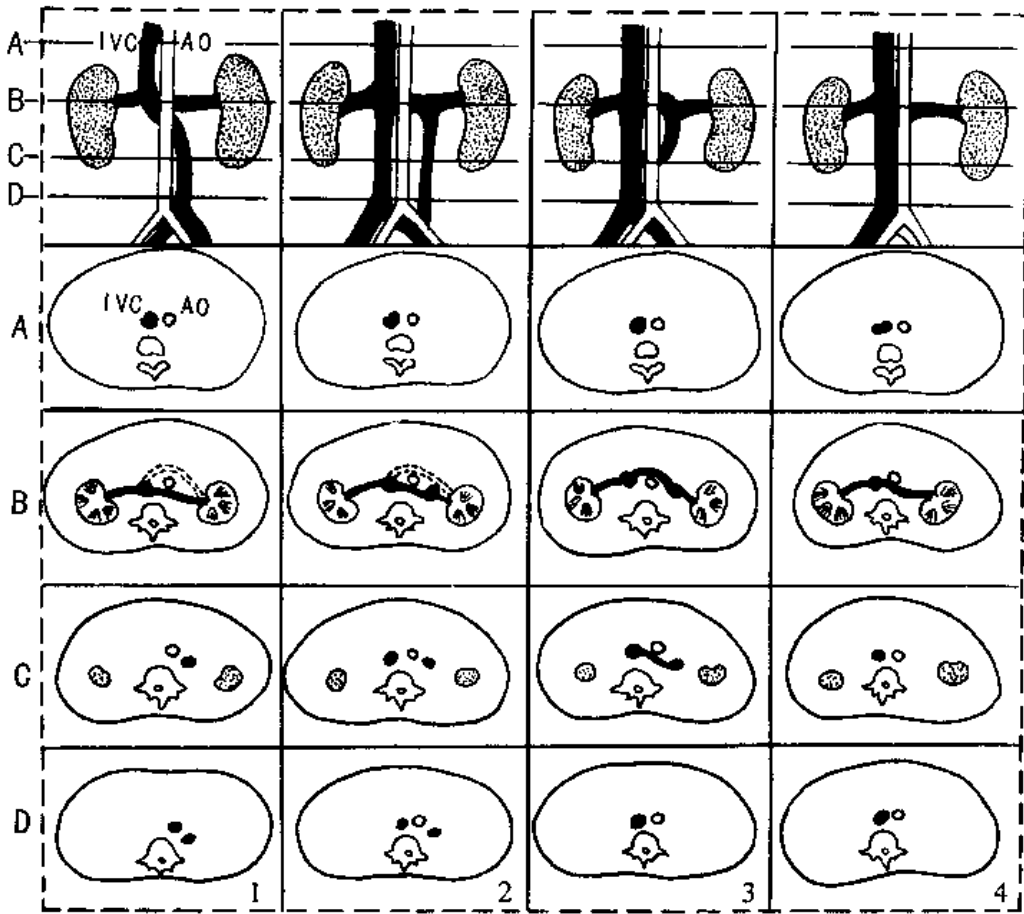


图4-24 下腔静脉和左肾静脉的变异(CT示意图)

1. 腔静脉异位 2. 双下腔静脉 3. 左肾静脉环绕主动脉 4. 左肾静脉位于主动脉后方

腹膜后隙含有腰交感干及内脏神经丛,其中最大的神经丛为腹腔丛。该丛位于腹腔动脉和肠系膜上动脉根部的周围,主要由腹腔神经节、肠系膜上神经节等以及来自胸交感干的内脏大、小神经和迷走神经发出的腹腔支共同构成。晚期上腹部癌肿引起的剧痛,可采用CT引导

经皮腹腔丛阻滞来缓解疼痛。

(三) 腹膜后隙的交通

腹膜后三个间隙延伸的范围与肾筋膜的愈合和附着有很大的关系。

1. 腹膜后隙的外侧延伸 与肾筋膜的外侧附着有关。其附着形式有以下四种类型(图 4-25)：

I 型, 肾前、后筋膜在肾外侧融合成侧锥筋膜, 后者向前外侧延伸附着于结肠旁沟附近的腹膜。此种类型的附着导致肾周间隙在外侧封闭, 肾旁前、后间隙互不相通, 而肾旁后间隙与腹膜下筋膜通连。

II 型, 肾后筋膜的外侧份分为前、后二层, 前层与肾前筋膜融合, 后层向外续为侧锥筋膜。此种类型的肾旁前间隙可绕至肾后方。

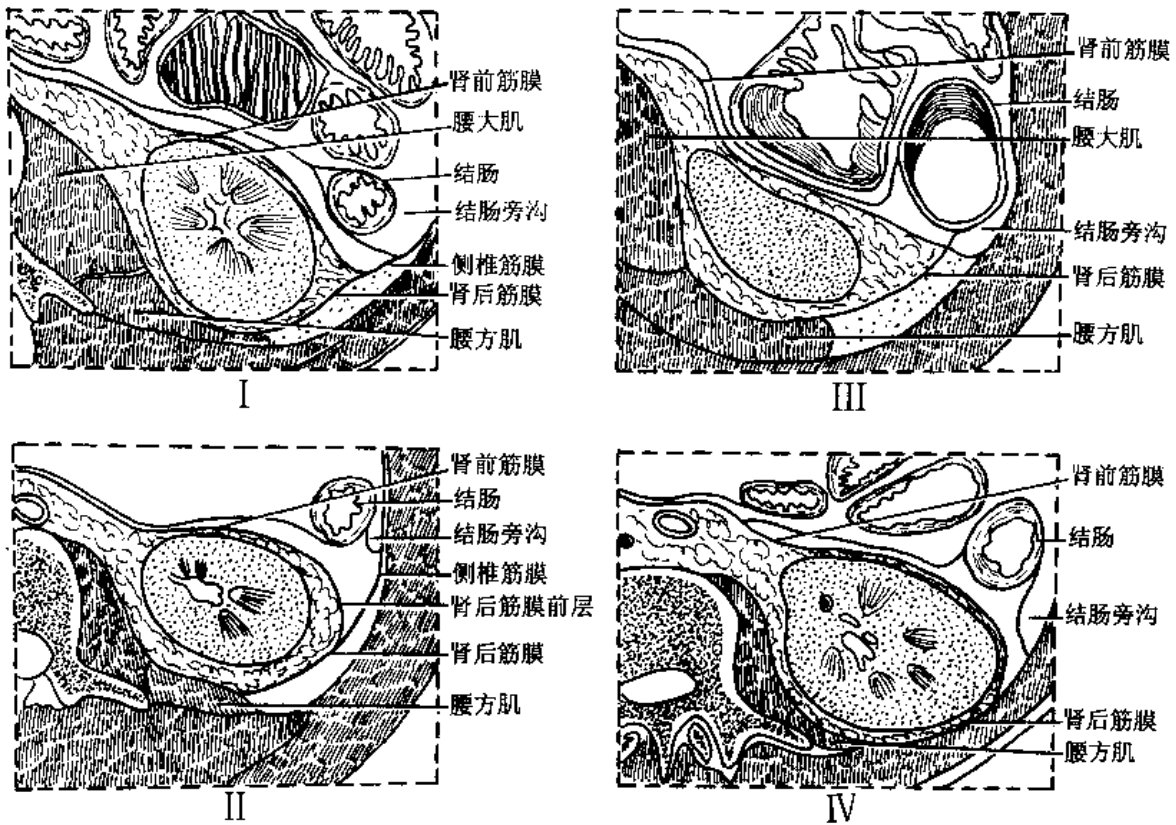


图 4-25 肾筋膜的配布及类型

III 型, 肾前、后筋膜向外侧伸展, 一起附着或分别附着于结肠旁沟附近的腹膜。此种筋膜配布, 使肾周间隙向外侧伸展达结肠旁沟。

IV 型, 肾前、后筋膜在肾外侧融合, 无侧锥筋膜。此种类型, 肾旁前间隙与肾旁后间隙相通。

Ⅱ型、Ⅳ型的肾旁前间隙的积液常达肾后,在影像诊断上应注意与肾周间隙的后部积液、肾旁后间隙本身的积液及腹膜后隐窝伸向肾后的积液相鉴别。

2. 腹膜后隙的内侧延伸 肾旁后间隙内侧的延伸程度与肾后筋膜附着腰大肌筋膜的部位有密切关系。在肾下极平面,肾后筋膜多数附着于腰大肌后外侧缘,故肾旁后间隙仅伸到此处为止。

肾周间隙向内的延伸程度取决于肾前筋膜的内侧附着,可见有二种类型:①两侧肾前筋膜越肾血管及腹部大血管前面相互融合,两侧肾周间隙在肾门平面相通连;②肾前筋膜向内侧与腹部大血管及其周围结缔组织紧密相连,两侧肾周间隙不相通。

肾旁前间隙内含胰,由于胰的横跨,两侧肾旁前间隙相通,故一侧积液可以扩散到对侧。胰平面以下两侧间隙互不相通。

3. 腹膜后间隙的上下延伸 右、左肾前筋膜向上分别与肝肾隐窝和脾肾隐窝处的腹膜愈合(图4-26),向下分别附着于肠系膜根及回盲部处的腹膜、乙状结肠系膜根处的腹膜。因此,肾旁前间隙向上、下延伸仅至肾前筋膜的愈合处。

左、右肾后筋膜向上均与膈下筋膜相愈合,向下内侧份与腰大肌筋膜愈合,外侧份跨髂嵴,随髂肌向下达腹股沟深面。因此,肾旁后间隙向上达肾后筋膜与膈下筋膜愈合处,向下伸入髂窝。肾周间隙向上,右侧与肝裸区相通,左侧伸至食管和胃的裸区;向下开放,可续为小骨盆的腹膜外间隙、腹股沟的深面及腹前外侧壁。

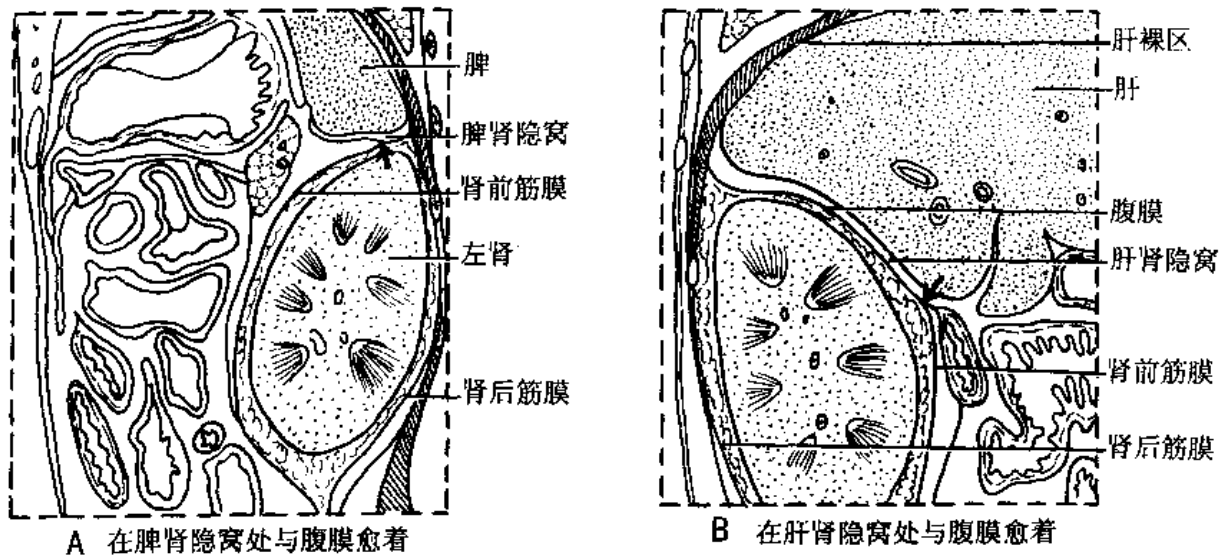


图 4-26 肾前筋膜的向上愈着(箭头示意着处)

第三节 横断层影像解剖

腹部横断层影像解剖通常自膈穹平面向下至第5腰椎椎间盘平面,约20~22层面(层厚1cm)。上腹部层面,主要显示肝、胆、胰、脾、胃、十二指肠、肾上腺、肾;下腹部层面,主要显示肠管(空肠、回肠、升结肠、降结肠)及腹后壁大血管(图4-27)。由于腹腔远较腹壁范围大,故在部分横断层面上腹部结构与胸、盆部结构互有重叠和延续。

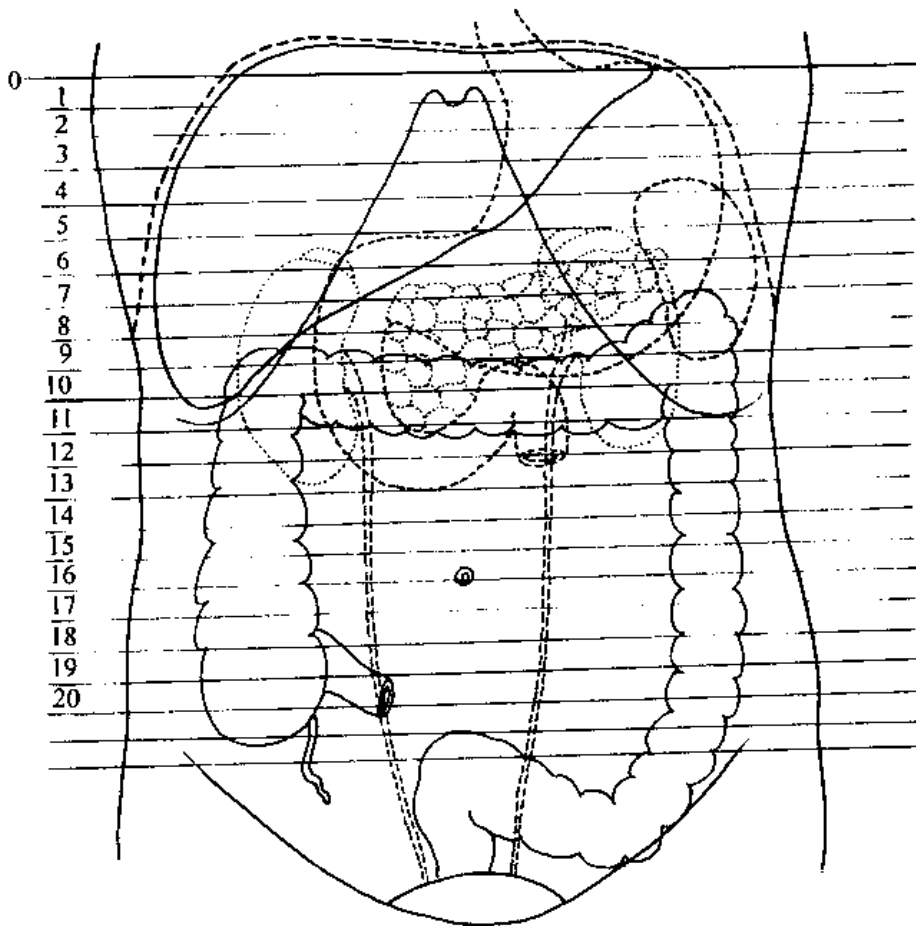


图 4-27 腹部横断层示意图

一、经膈穹层面

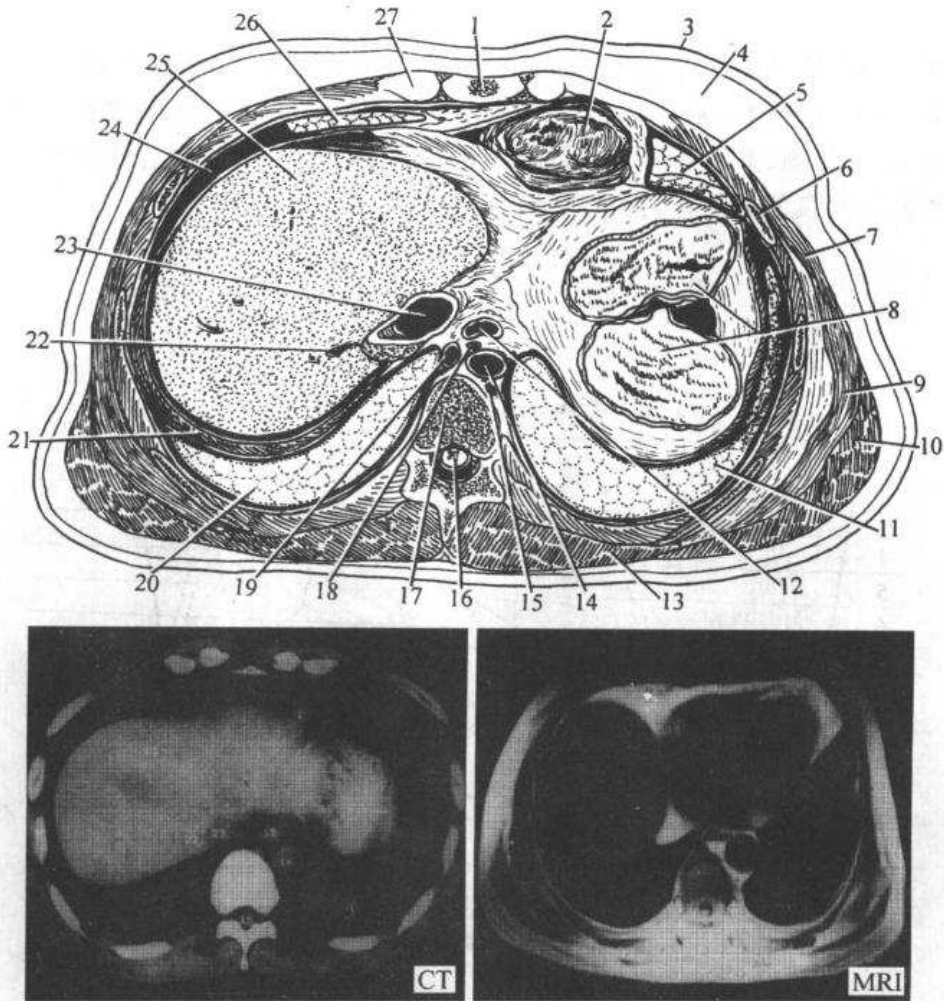


图 4-28 经膈穹层面

1. 胸骨 2. 左心室 3. 皮肤 4. 浅筋膜 5. 左肺上叶 6. 肋骨 7. 左腹外斜肌 8. 胃 9. 左前锯肌 10. 左背阔肌 11. 左肺下叶 12. 食管 13. 左竖脊肌 14. 胸主动脉 15. 半奇静脉 16. 胸髓 17. 胸椎体 18. 胸导管 19. 奇静脉 20. 右肺下叶 21. 膈 22. 肝右静脉 23. 下腔静脉 24. 胸膜腔 25. 肝右叶 26. 右肺中叶 27. 肋软骨

关键结构:肝,下腔静脉,膈穹,胃底。

此层面为界面下第 1 层面,约平第 8 胸椎,恰通过膈穹。该层面胸、腹腔结构同时出现。膈呈两个半环形包绕腹腔内的肝及胃底,其外周为胸腔结构。

胸腔内左心室居前正中,其左、右侧分别为左肺上叶及右肺中叶的断面。胸腔的后部,左、右肺下叶呈月牙形,其周围的间隙是胸膜腔。CT 扫描时,胸膜腔呈弧形的低密度区,故与腹腔结构呈良好的对比。椎体的前方自右向左有奇静脉、胸导管、腹主动脉。腹主动脉左前方为食管。食管与奇静脉的右侧有奇静脉食管隐窝。此隐窝 CT 扫描为一低密度区,其纵隔面形态常内凹或平直;若隐窝外凸,多为肿瘤或食管旁淋巴结肿大所致。

腹腔内,肝位于右侧区,断面形态呈卵圆形,其后缘中部有下腔静脉。胃底位于左侧区。

二、经第二肝门层面

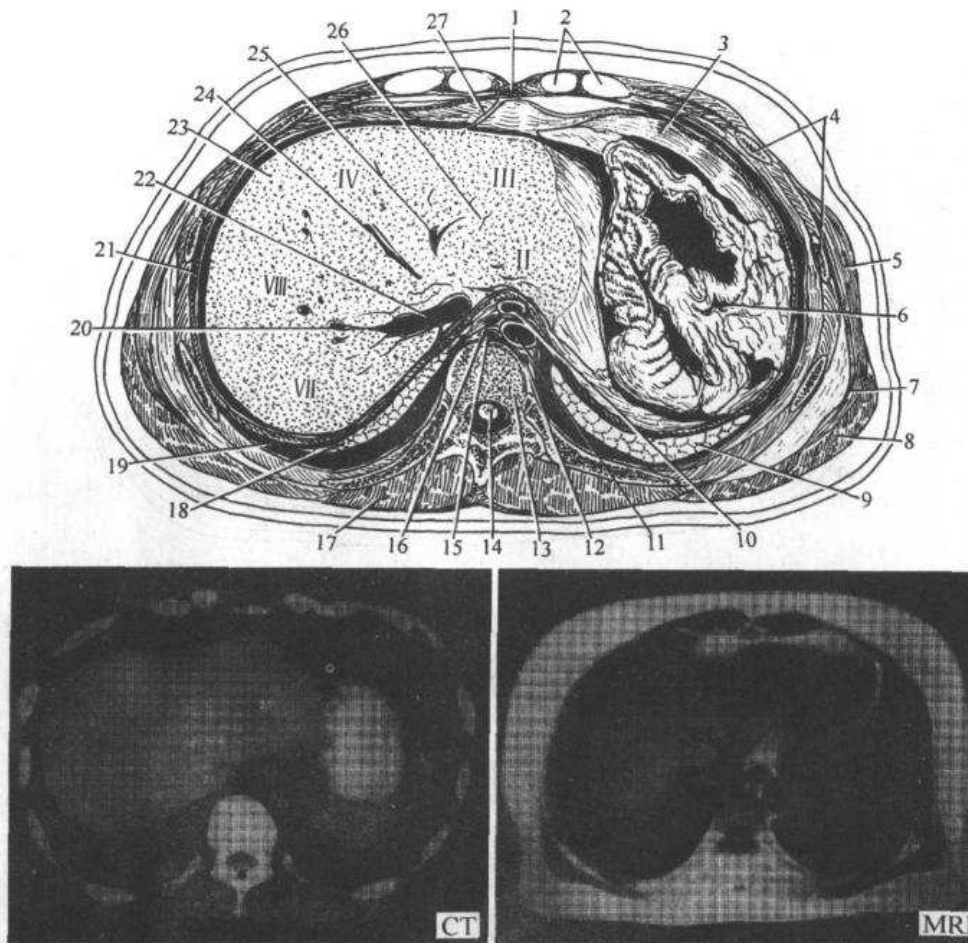


图 4-29 经第二肝门层面

1. 剑突 2. 肋软骨 3. 膈 4. 肋骨 5. 左腹外斜肌 6. 胃 7. 左前锯肌 8. 左背阔肌 9. 左肺下叶 10. 食管 11. 胸主动脉 12. 半奇静脉 13. 胸椎体 14. 脊髓 15. 奇静脉 16. 胸导管 17. 右竖脊肌 18. 右肺下叶 19. 胸膜腔 20. 肝右静脉 21. 膈 22. 下腔静脉 23. 肝右叶 24. 肝中静脉 25. 肝左静脉 26. 肝左叶 27. 肝镰状韧带

关键结构:肝左、中、右静脉,下腔静脉,胃底,食管。

此层面为界面下第 2 层面,约平第 9 胸椎,通过第二肝门,恰经肝右静脉注入下腔静脉处。膈呈“八”字形,列于脊柱的两侧,其前方为腹腔脏器,后方是胸腔脏器与结构。食管位于胸主动脉前方,正穿过食管裂孔移行为食管腹段。

腹腔内,胃位于左侧区,肝位于右侧区,并越过中线伸向左侧。肝前缘中部有镰状韧带连至腹前壁。肝后缘中部有下腔静脉,其左前方狭窄区为肝尾状叶的上部。肝内,肝左、中、右静脉均呈长条形,它们出肝注入下腔静脉,此处称第二肝门。这三大肝静脉在增强的 CT 及 MRI 扫描时显示较好,可作为肝上部确定肝裂及划分肝段的标志。

在此层面上,正中裂将肝分为左、右两半。左半肝内,左叶间裂将左内叶(段 IV)与左外叶分开。左外叶内,前方较大的是左外叶下段(段 III)及后方较小的是左外叶上段(段 II)。右半肝内,前部为右前叶上半(段 VIII),后部为右后叶上段(段 VII)。

三、经食管腹段层面

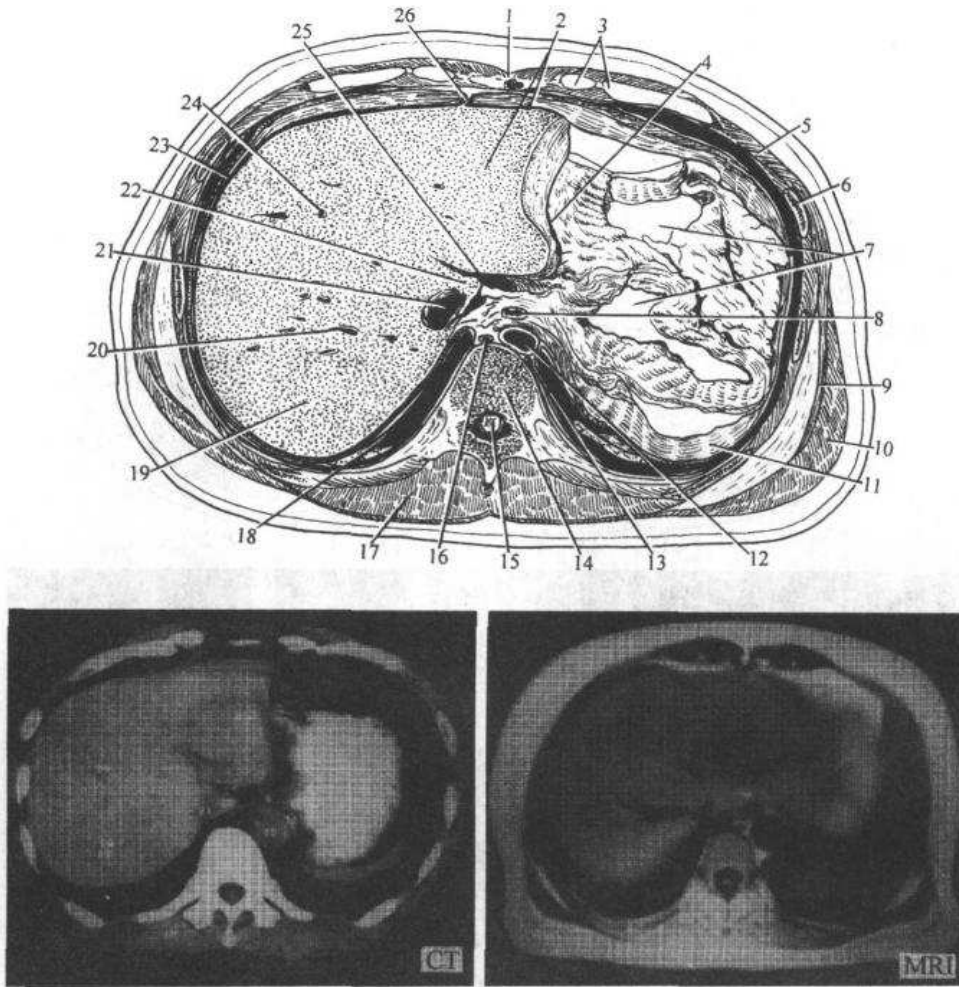


图 4-30 经食管腹段层面

1. 腹白线 2. 左肝上前间隙及肝左外叶 3. 肋软骨 4. 左肝下前间隙 5. 腹外斜肌 6. 肋骨
 7. 胃 8. 食管 9. 左前锯肌 10. 左背阔肌 11. 膈 12. 胸主动脉 13. 半奇静脉 14. 胸椎体
 15. 胸髓 16. 奇静脉 17. 右竖脊肌 18. 胸膜腔 19. 肝右叶 20. 肝右静脉 21. 下腔静脉 22.
 肝尾状叶 23. 右肝上间隙 24. 肝中静脉 25. 静脉韧带裂 26. 肝镰状韧带

关键结构:肝左、中、右静脉,肝裸区,胃,食管。

此层面为界面下第3层面,约平第10胸椎,经食管腹段。胸腔内,膈后方的肺下缘已消失,呈现的间隙为肋膈隐窝。腹腔内,膈前方的肝居右侧区。肝右、中、左静脉行于离下腔静脉较远的肝实质内。肝门静脉的分支已能辨认。静脉韧带及静脉韧带裂首次出现,该裂呈横行,它与下腔静脉之间的肝组织是肝尾状叶。镰状韧带附于肝的前缘。冠状韧带从肝的表面移行于膈,有部分肝组织表面无腹膜覆盖,直接与膈邻接为肝的裸区。肝周间隙,以肝镰状韧带为界分为左肝上前间隙和右肝上间隙。在断层影像上,右肝上间隙的积液应与右肋膈隐窝的积液相鉴别。由于右肋膈隐窝向左越过肝裸区后方,延伸至脊柱右前方,故液体超过肝裸区达脊柱前方的为胸腔积液,反之为腹腔积液。腹腔内,胃居左侧区。胃与肝之间的间隙为左肝下前间隙。胃的左侧连大网膜。

四、经肝门静脉左支矢状部层面

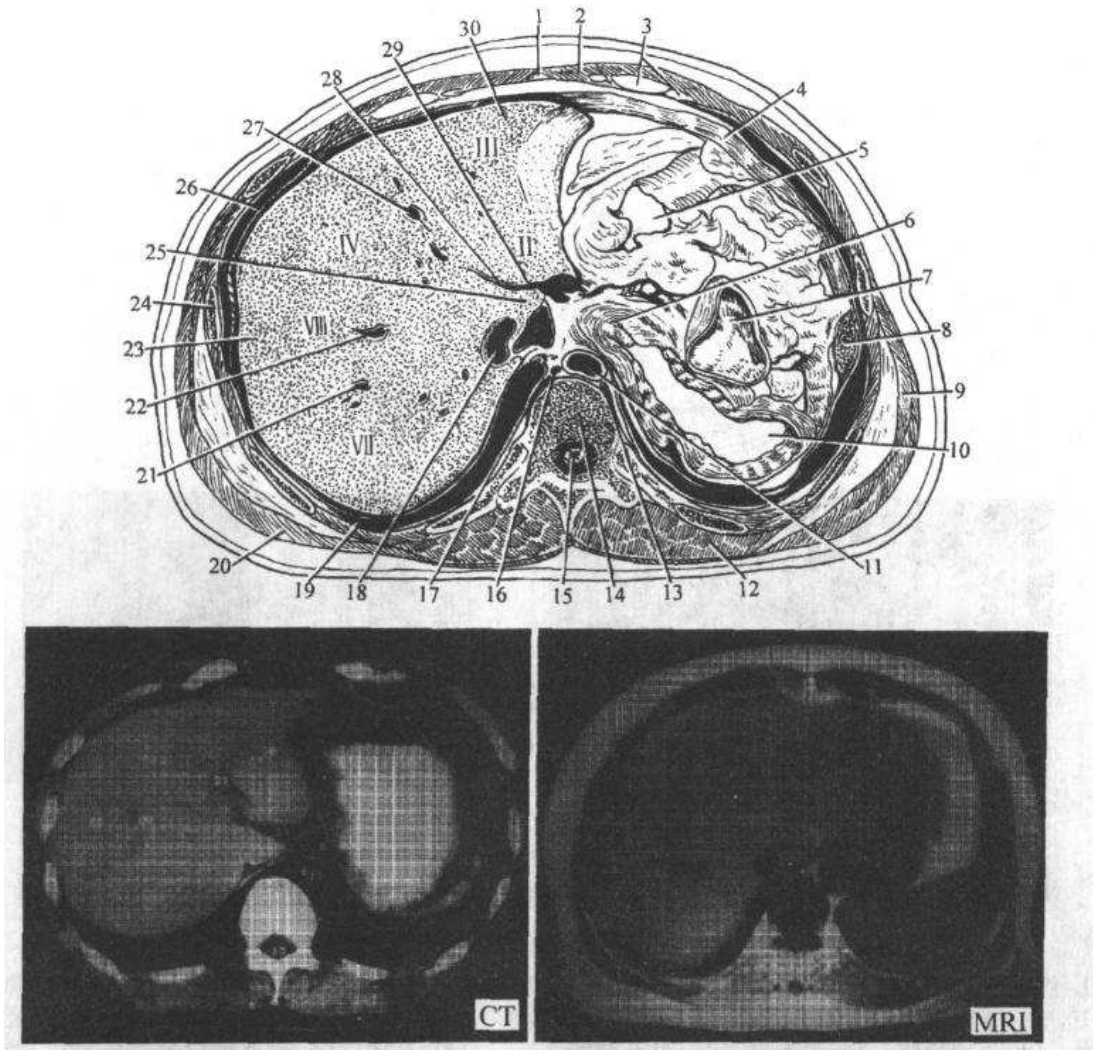


图 4-31 经肝门静脉左支矢状部层面

1. 腹白线 2. 右腹直肌 3. 肋软骨 4. 膈 5. 横结肠 6. 胃贲门 7. 结肠左曲 8. 脾 9. 腹外斜肌 10. 胃 11. 腹主动脉 12. 左竖脊肌 13. 肋间静脉及半奇静脉 14. 胸椎体 15. 胸髓 16. 胸导管 17. 肋间静脉及奇静脉 18. 下腔静脉 19. 胸膜腔 20. 右背阔肌 21. 肝右静脉 22. 门静脉右支分支 23. 肝右叶 24. 肋骨 25. 肝尾状叶 26. 膈 27. 肝门静脉左支矢状部 28. 静脉韧带 29. 静脉韧带裂 30. 肝右叶

关键结构:肝,肝门静脉左支矢状部,胃,脾。

此层面为界面下第 4 层面,约平第 10 胸椎下份,恰经肝门静脉左支矢状部。膈后方的间隙仍为肋膈隐窝,膈的前方为腹腔。腹腔右侧部被肝占据。肝内,肝门静脉左支矢状部(脐部)呈前后方向,行于左叶间裂内;MRI 扫描时其显示率可达 93%。由于左叶间裂分开了左内叶与左外叶,肝门静脉左支矢状部可作为划分肝段的重要标志之一。此外,肝门静脉左支矢状部的出现,标志着下一层面肝左外叶上段(段 II)消失,提示肝门已经出现或在下一个层面出现及肝圆韧带裂的出现。食管腹段已消失,取而代之是贲门。胃居腹腔左侧区,其前方可见横结肠及结肠左曲。脾首次出现。

五、经肝门层面

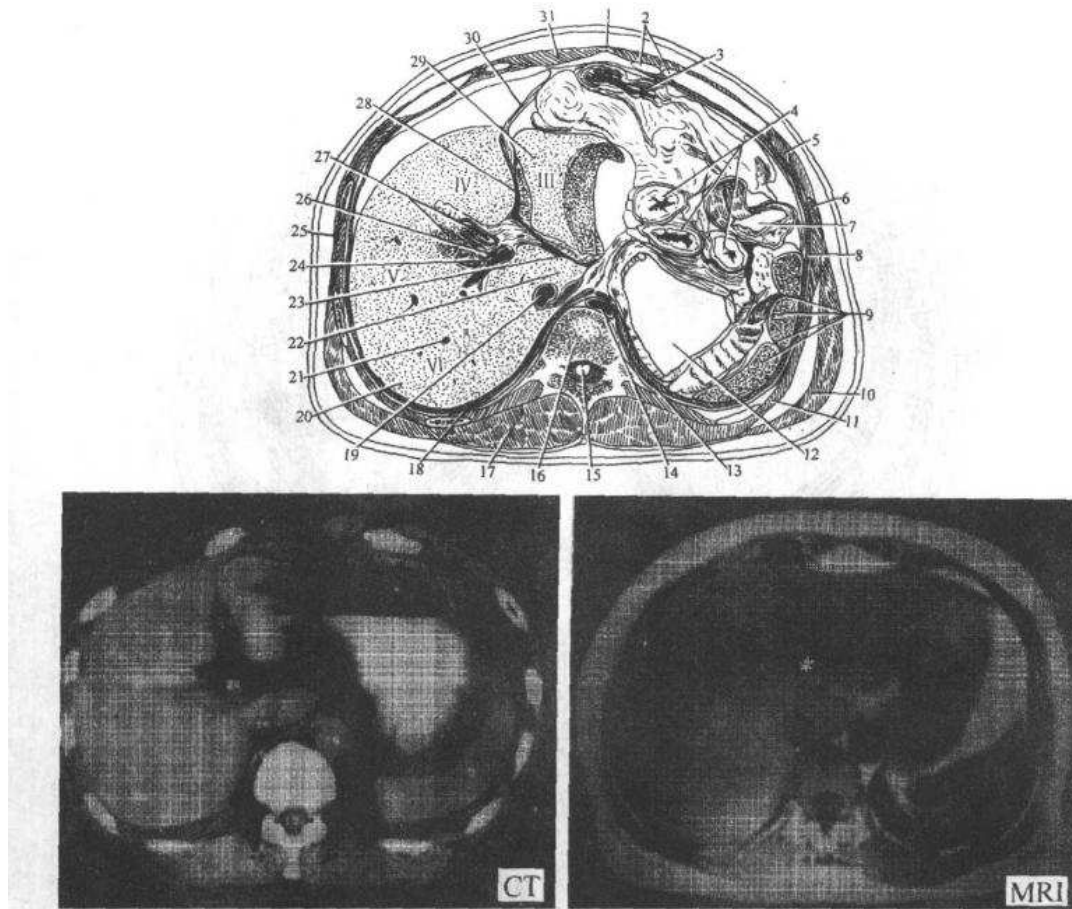


图 4-32 经肝门层面

1. 腹白线 2. 肋软骨 3. 横结肠 4. 空肠 5. 肋间肌 6. 肋骨 7. 结肠左曲 8. 膈 9. 脾及脾切迹 10. 左背阔肌 11. 肋间肌 12. 胃 13. 膈 14. 胸主动脉 15. 胸髓 16. 胸椎体 17. 右竖脊肌 18. 膈 19. 下腔静脉 20. 肝右叶 21. 肝右静脉支 22. 肝尾状叶 23. 静脉韧带裂 24. 肝门静脉及其右支 25. 右腹外斜肌 26. 肝管 27. 胆囊壁 28. 肝圆韧带裂 29. 肝左叶 30. 肝镰状韧带 31. 右腹直肌 * 肝门静脉分叉处

关键结构:肝,肝门静脉右支,肝总管,胆囊,胃,脾。

此层面为界面下第 5 层面,约平胸 10~11 椎间盘,恰经肝门。整个断面大致分成左、右两个区域,右侧区由肝及肝周围的间隙占据,左侧区从前向后有横结肠、空肠、胃及脾。

肝的断面近似楔形,内有“H”形的沟。左纵沟前份的肝圆韧带裂内有脂肪,CT 扫描图像上常能清楚显示。肝门静脉高压时肝圆韧带内有血液流入脐,在“B”超图像上,表现为高回声中出现圆形暗区,直径 3~7mm,状若牛眼,称牛眼征。右纵沟前份为胆囊窝,内有胆囊。CT 图像上胆囊为椭圆形或圆形均匀低密度影。横沟即肝门,内有肝门静脉。肝门静脉发出右支。右支行向右,又分成前、后两支,分别进入右前叶和右后叶。肝门静脉及其右支是此层面的特征,它是肝门出现的标志。肝门静脉的前方有肝总管,左前方是肝动脉。以“H”形的沟,可将肝分为左、右、方和尾状叶四叶。CT 扫描时,此层面是判断肝叶大小比例是否失调的最佳层面。脾居腹腔的左后部,因脾切迹被分隔成三个脾块,在影像学上注意与占位性病变相区别。

六、经幽门窦层面

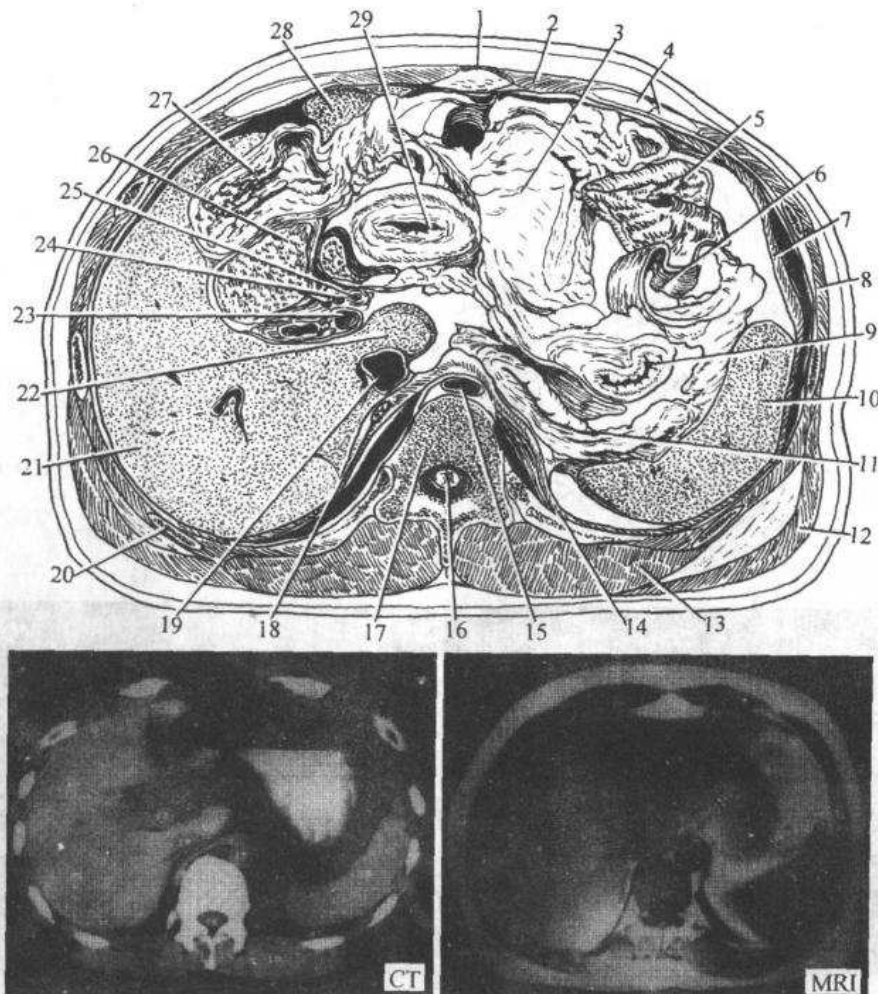


图 4-33 经幽门窦层面

1. 腹白线 2. 左腹直肌 3. 肠系膜 4. 肋软骨 5. 空肠 6. 横结肠 7. 膈 8. 左腹外斜肌 9. 降结肠 10. 脾 11. 胃 12. 左背阔肌 13. 左竖脊肌 14. 膈 15. 胸主动脉 16. 胸髓 17. 胸椎体 18. 右肾上腺及膈脚 19. 下腔静脉 20. 肋骨 21. 肝右叶 22. 肝尾状叶 23. 肝门静脉 24. 左、右肝管 25. 肝固有动脉 26. 胆囊 27. 结肠右曲 28. 肝左叶 29. 胃幽门窦部

关键结构:肝,胆囊,幽门窦,脾,右肾上腺。

此层面为界面下第6层面,约平第11胸椎,恰经幽门窦。整个断面可分成三个区,右侧区有肝、胆囊;中间区由胃及肠管占据;左侧区为脾及其周围间隙。肝断面渐小,下腔静脉与肝门静脉之间为肝尾状叶的尾状突,它向左伸出的圆形突起为乳头突。如尾状叶上的弓状切迹较深,可造成尾状突与乳头突不相连而分开,CT扫描时应与肿大的淋巴结或转移癌相区别。环绕乳头突周围的“V”字形间隙是网膜囊上隐窝。胆囊居胆囊窝内,其后方的膜性结构是肝十二指肠韧带,内有肝固有动脉、肝总管和肝门静脉。幽门窦居此层面的中央。胃被横结肠及小肠推向腹腔的左后部。胃的左后方是脾,两脏器靠胃脾韧带相连。在下腔静脉、右膈脚与肝后缘围成的间隙内有长条形的右肾上腺。

七、经肾上部层面

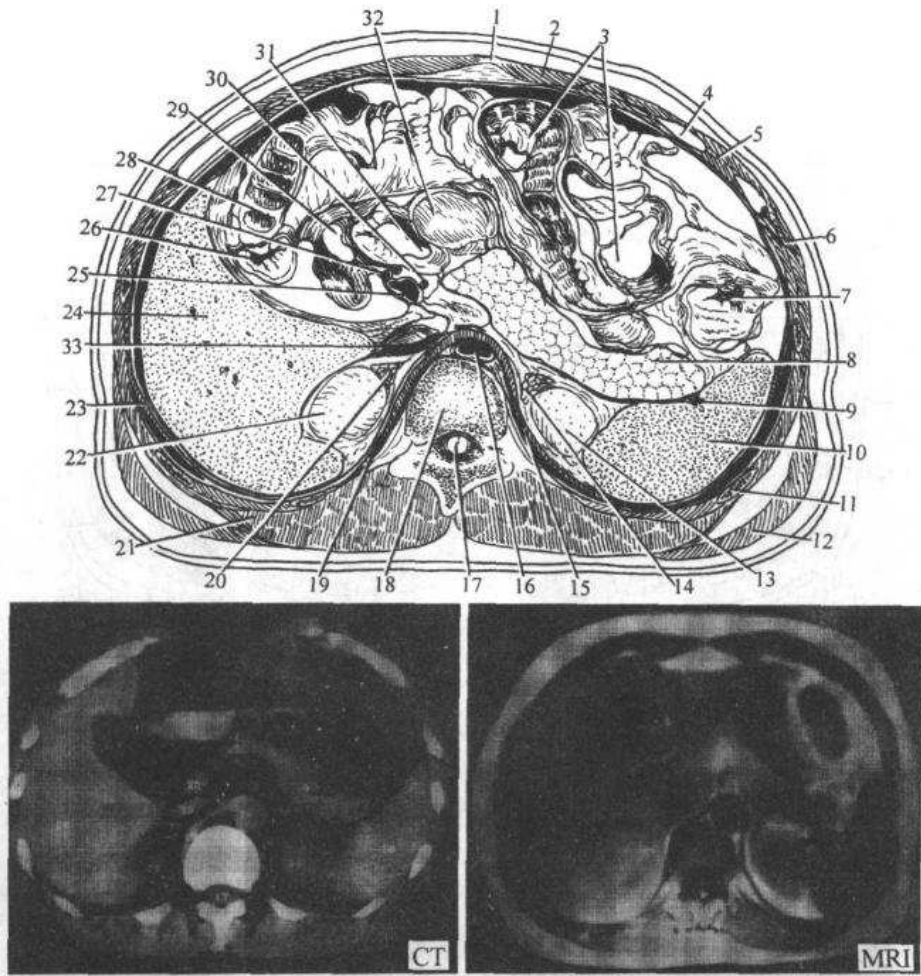


图 4-34 经肾上部层面

1. 腹白线 2. 左腹直肌 3. 胃 4. 肋软骨 5. 肋间肌 6. 左腹外斜肌 7. 结肠左曲 8. 胰
 9. 脾门 10. 脾 11. 肋骨 12. 左背阔肌 13. 左肾 14. 左肾上腺 15. 左膈脚 16. 胸主动脉
 17. 胸髓 18. 胸椎体 19. 左膈脚 20. 右肾上腺 21. 右竖脊肌 22. 右肾 23. 膈 24. 肝右叶
 25. 肝门静脉 26. 升结肠 27. 胆总管及胆囊管 28. 回肠 29. 胆囊 30. 肝固有动脉 31. 十二指
 肠上部 32. 幽门 33. 下腔静脉 * 胆囊

关键结构:肝,胃,十二指肠上部,脾,胰,肾,肾上腺。

此层面为界面下第7层面,约平胸11~12椎间盘,恰经两肾上部。此层面大致分为左、右、前、后四个区,肝居右侧区,脾居左侧区,前区是胃和肠管,后区为腹膜后隙结构(胰、肾上腺、肾及大血管)。肝断面明显变小,近似菱形,其前部为肝右前叶下段(段V);后部为右后叶下段(段VI)。脾呈豆形,其内侧缘中份凹陷为脾门。胃的右侧是幽门,可见肥厚的幽门括约肌。幽门向右接十二指肠上部。腹膜后隙内,胰体向左伸向脾门,移为胰尾。脊柱的前方有主动脉及下腔静脉。下腔静脉的前方为肝门静脉,两者之间的间隙称门腔间隙。该间隙上达肝门静脉分叉处,下至合成处。位于此间隙的结构自上而下依次是肝尾状叶、网膜孔、门腔淋巴结、胰钩突等。CT、MRI扫描时,应注意将它们加以区别。肾位于脊柱的两侧,其前内侧为肾上腺。右肾与肝之间的间隙称肝肾隐窝,左肾与脾之间的间隙为脾肾隐窝。

八、经十二指肠上曲层面

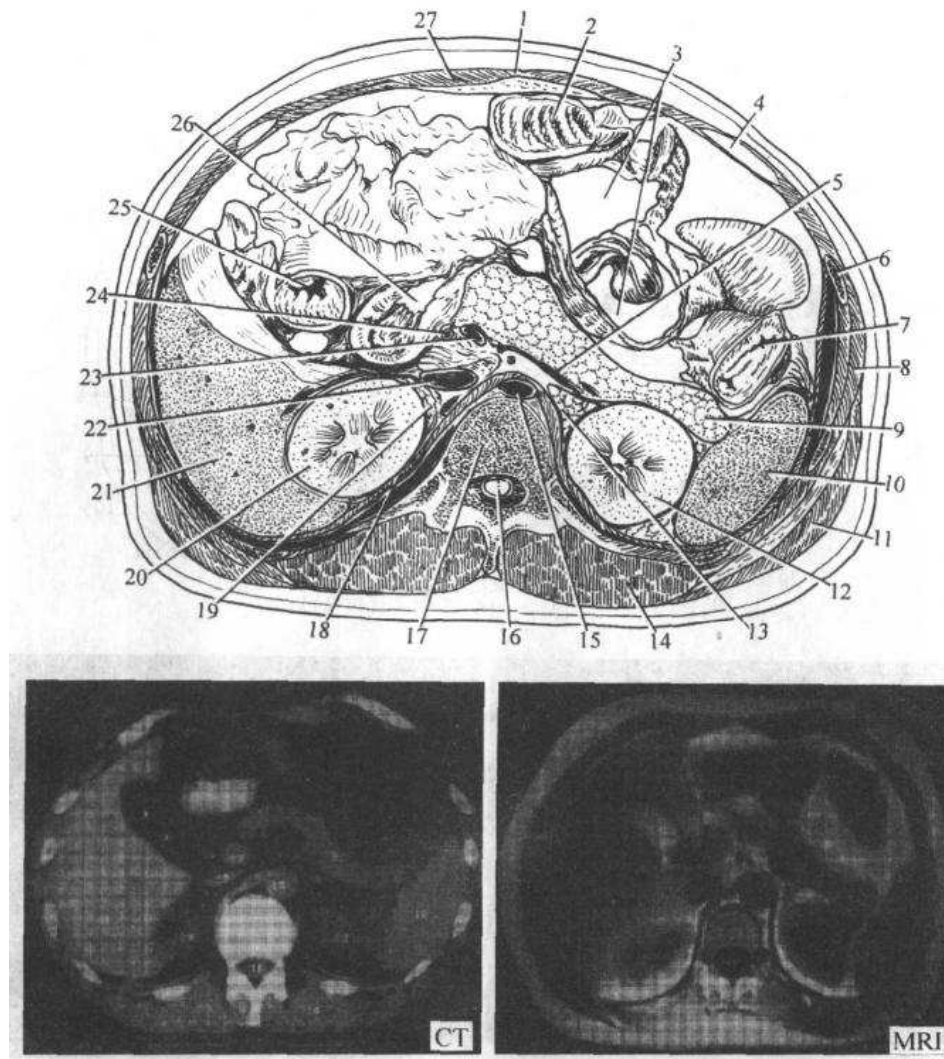


图 4-35 经十二指肠上曲层面

1. 腹白线 2. 空肠 3. 胃 4. 肋软骨 5. 脾静脉 6. 肋骨 7. 降结肠 8. 左腹外斜肌 9. 胰腺 10. 脾 11. 左背阔肌 12. 左肾 13. 左肾上腺 14. 左竖脊肌 15. 胸主动脉 16. 胸髓 17. 胸椎体 18. 右膈脚 19. 右肾上腺 20. 右肾 21. 肝右叶 22. 下腔静脉 23. 肝门静脉 24. 胆总管 25. 升结肠 26. 十二指肠降部 27. 右腹直肌 * 胆囊

关键结构:肝,脾,胃,十二指肠,胰,肾及肾上腺。

此层面为界面下第 8 层面,约平第 12 胸椎,恰经十二指肠上曲。肝、脾断面明显变小。胃居腹腔的左前部,其后方为胰。胰的后方,从右向左有胆总管、肝门静脉、脾静脉;肝门静脉前方的胰组织为胰颈,而脾静脉的前方则为胰体;超声、CT、MRI 扫描时,这些管道常作为识别胰各部的标志。胃的右侧可见十二指肠上部转弯向下移为十二指肠降部。升、降结肠分别与肝、脾相邻。左、右肾与肾上腺列于脊柱两侧。右肾上腺位于下腔静脉、右膈脚与右肾围起的三角区域内。左肾上腺位于左膈脚、胰体后缘与左肾围成的三角区域内,上述毗邻结构是识别肾上腺的标志。肾上腺断面形态变化很大,右肾上腺常为倒置的“Y”形和线条形;而左肾上腺常为人字形、小三角形及“V”形。CT、MRI 扫描时,一旦出现圆形或椭圆形的肾上腺,视为异常。

九、经膈主动脉裂孔处层面

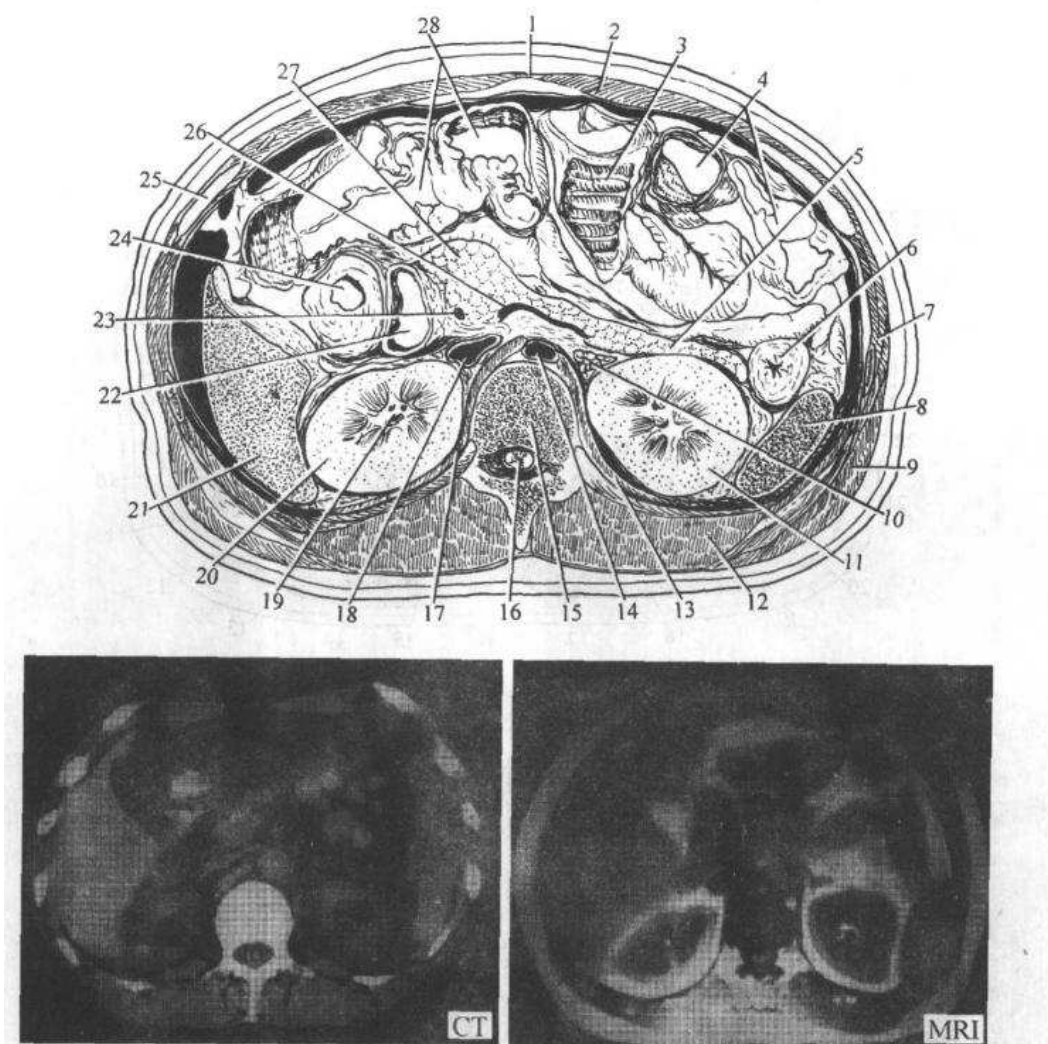


图 4-36 经膈主动脉裂孔处层面

1. 腹白线 2. 左腹直肌 3. 空肠 4. 横结肠 5. 胰腺 6. 降结肠 7. 左腹外斜肌 8. 脾
9. 左背阔肌 10. 左肾上腺 11. 左肾 12. 左竖脊肌 13. 左膈脚 14. 胸主动脉 15. 胸椎体
16. 腰髓 17. 右膈脚 18. 下腔静脉 19. 左肾盂 20. 右肾 21. 肝右叶 22. 十二指肠降部
23. 胆总管 24. 升结肠 25. 肋软骨 26. 脾静脉 27. 胰头 28. 横结肠

关键结构:肝,脾,十二指肠降部,胰,肾,肾上腺,升、降结肠。

此层面为界面下第9层面,约平第十二胸椎下份,恰经胰的全长。左右膈脚在脊柱前方分开,胸主动脉正穿膈的主动脉裂孔移行为腹主动脉。肝、脾因达其下部,断面更小。腹腔的前部被小肠及横结肠占据。腹膜后隙内,胰呈长条形,可分胰头、颈、体、尾四部。胰头位于十二指肠降部的左侧,下腔静脉的前方,内有胆总管穿过。若层面稍高,胰头与肝尾状叶的乳头突和肝门静脉相邻。在CT扫描时,上述管道如无造影剂充盈,可能出现胰头增大的假象。胰头断面形态多呈圆形,其次为椭圆形,三角形少见,其前、后最大径约为3cm。升、降结肠分别列于胰两侧,与肝、脾相邻。左、右肾贴腹后壁。右肾上腺已消失,左肾上腺呈小三角形,居左肾前内侧。

十、经右肾静脉层面

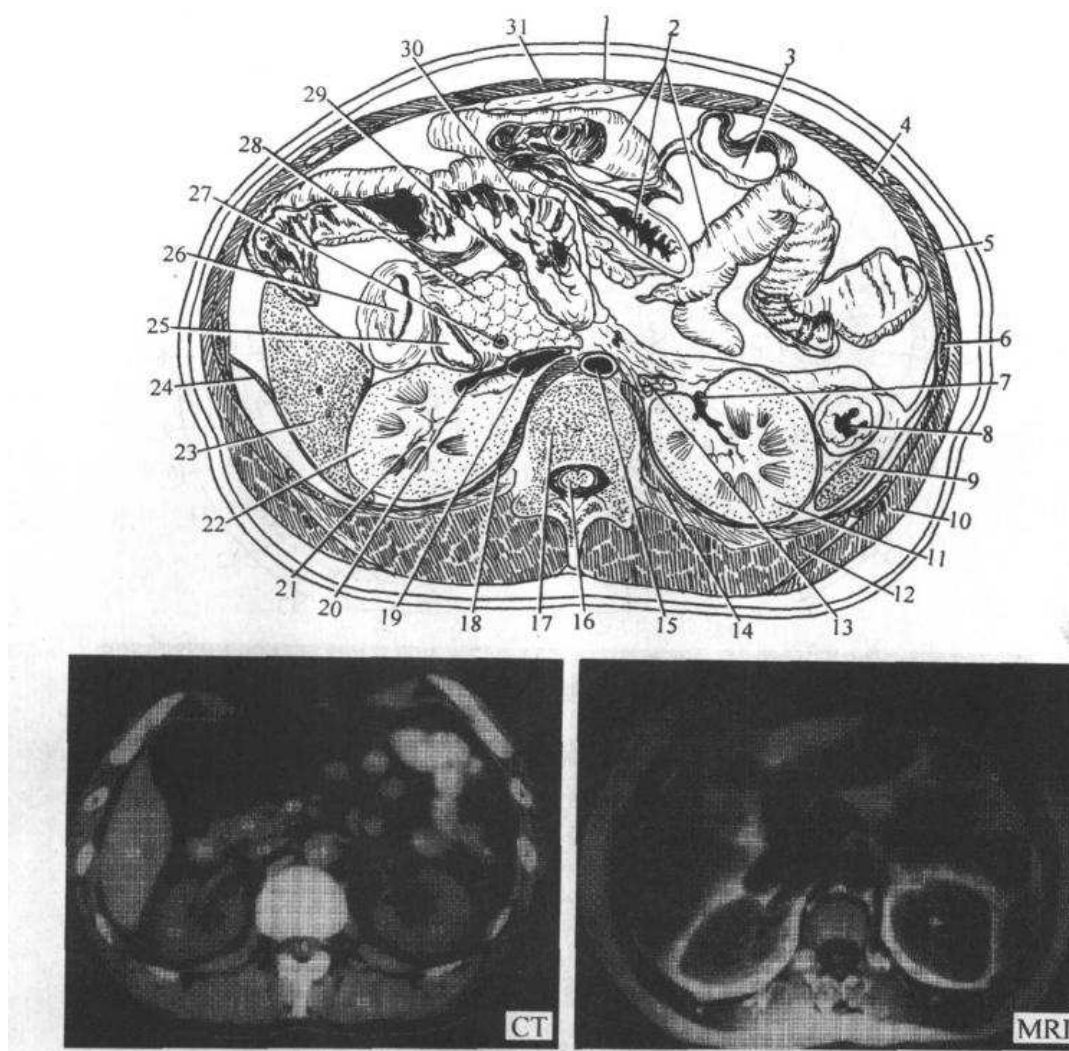


图 4-37 经右肾静脉层面

1. 腹白线 2. 空肠 3. 横结肠 4. 肋软骨 5. 腹外斜肌 6. 肋骨 7. 左肾静脉 8. 降结肠 9. 脾
10. 左背阔肌 11. 左肾 12. 左竖脊肌 13. 左肾上腺 14. 左膈脚 15. 腹主动脉 16. 腰髓 17. 腰椎
18. 右膈脚 19. 下腔静脉 20. 右肾静脉 21. 右肾盂 22. 右肾 23. 肝右叶 24. 膈 25. 十二指肠
降部 26. 升结肠 27. 胆总管 28. 胰头 29. 肠系膜上静脉 30. 回肠 31. 右腹直肌

关键结构:胰头,胆总管,十二指肠降部,肝,脾,胃。

此层面为界面下第 10 层面,约平第 1 腰椎高度,经胰头及右肾静脉。空、回肠居断面前部。胰头居中部,其右缘邻十二指肠降部的内侧壁,前缘贴肠系膜上动、静脉,后方邻下腔静脉。肠系膜上血管与下腔静脉之间的胰组织称钩突。在 CT 增强扫描时,上述相邻结构与胰头形成良好对比,是识别胰头及钩突的标志性结构。胰钩突的断面形态多呈钩形、其次为三角形或楔形。钩突边缘平直,向左不超过肠系膜上动脉横径的 $1/2$,且与动脉之间有脂肪相隔。如影像上钩突的边缘从平直变为隆起或凸出,脂肪线消失或向左伸出越过动脉,则疑有占位病变。肾呈卵圆形,其内侧缘凹陷为肾门。右肾静脉出肾门注入下腔静脉,该静脉几乎与胰钩突同时出现(80%)。左肾前方尚有左肾上腺下部。两肾的前外侧可见升、降结肠。

十一、经肾门中部层面

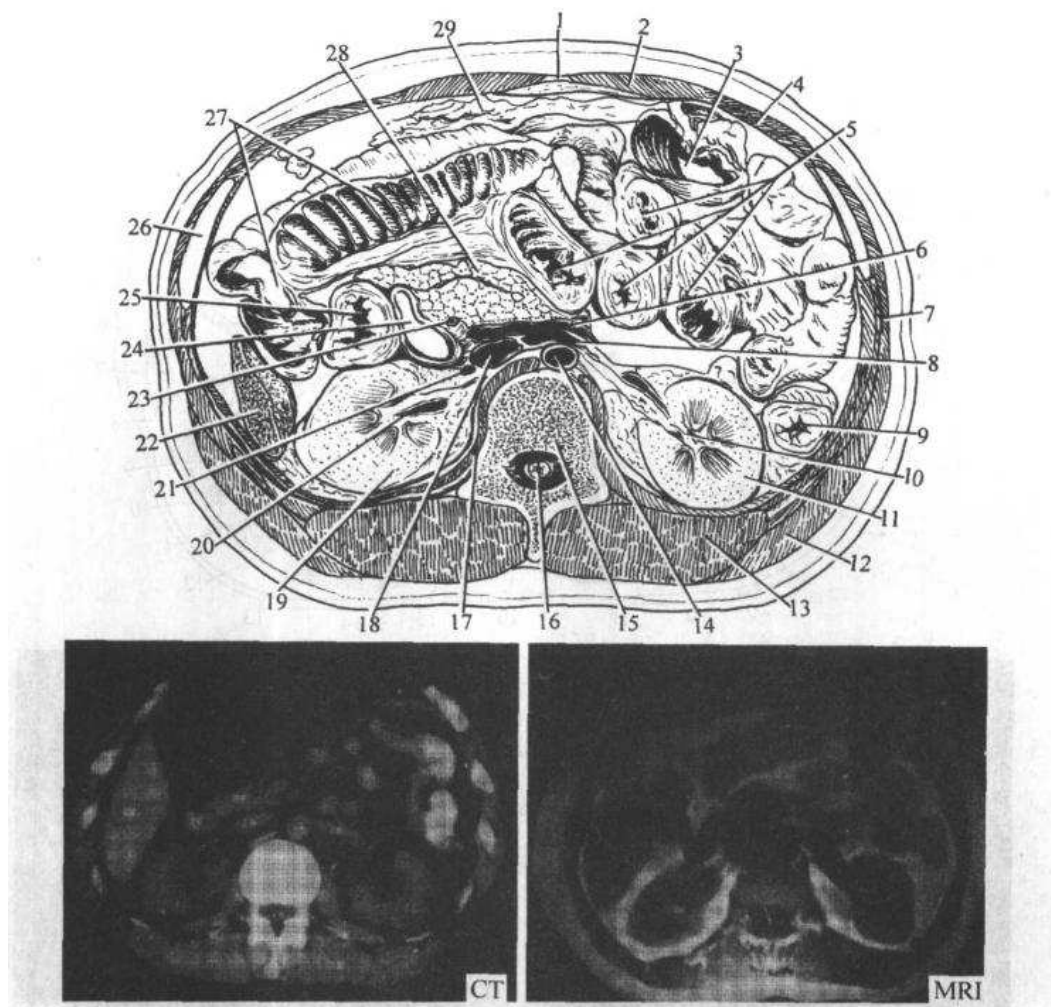


图 4-38 经肾门中部层面

1. 腹白线 2. 右腹直肌 3. 横结肠 4. 左腹内斜肌及腹横肌 5. 空肠 6. 脾静脉 7. 左腹外斜肌 8. 左肾静脉 9. 降结肠 10. 左肾盂 11. 左肾 12. 左背阔肌 13. 左竖脊肌 14. 腹主动脉 15. 右膈脚 16. 腰椎 17. 右膈脚 18. 下腔静脉 19. 右肾 20. 右肾盂 21. 右肾静脉 22. 肝右叶 23. 胆总管 24. 十二指肠降部 25. 升结肠 26. 肋软骨 27. 回肠 28. 胰头 29. 大网膜

关键结构：胰头，胆总管，十二指肠降部，肾，升、降结肠。

此层面为界面下第 11 层面，约平第 1 腰椎下份，恰经肾门中部。脾消失，肝已接近下端，其断面更小。小肠及横结肠仍居断面的前部区域内。胰头居断面中央，胆总管穿胰头逐渐移向十二指肠。肾居脊柱的两侧，其前内缘凹陷区为肾门，可见肾动脉、静脉、肾盂。左肾静脉越主动脉前方，向右注入下腔静脉。CT 扫描，肾静脉显示率为 100%，而动脉仅为 80%。肾门向肾内延续的腔称肾窦，窦内充满脂肪，肾血管断面布于其中。由于肾周及肾窦内有丰富的脂肪，CT 扫描能清晰显示肾轮廓。肾实质分为皮质和髓质二部分，MRI 扫描图像上，皮质与髓质信号强弱不同，呈分离现象。肾表面可见三层被膜，由外向内为肾筋膜、肾脂肪囊和肾纤维膜。肾筋膜分前后两层，它们在肾的外侧融合成侧锥筋膜，附着于结肠旁沟附近的腹膜。腹膜后隙以肾为中心可分为三个间隙：肾旁前间隙、肾周间隙和肾旁后间隙。

十二、经十二指肠大乳头层面

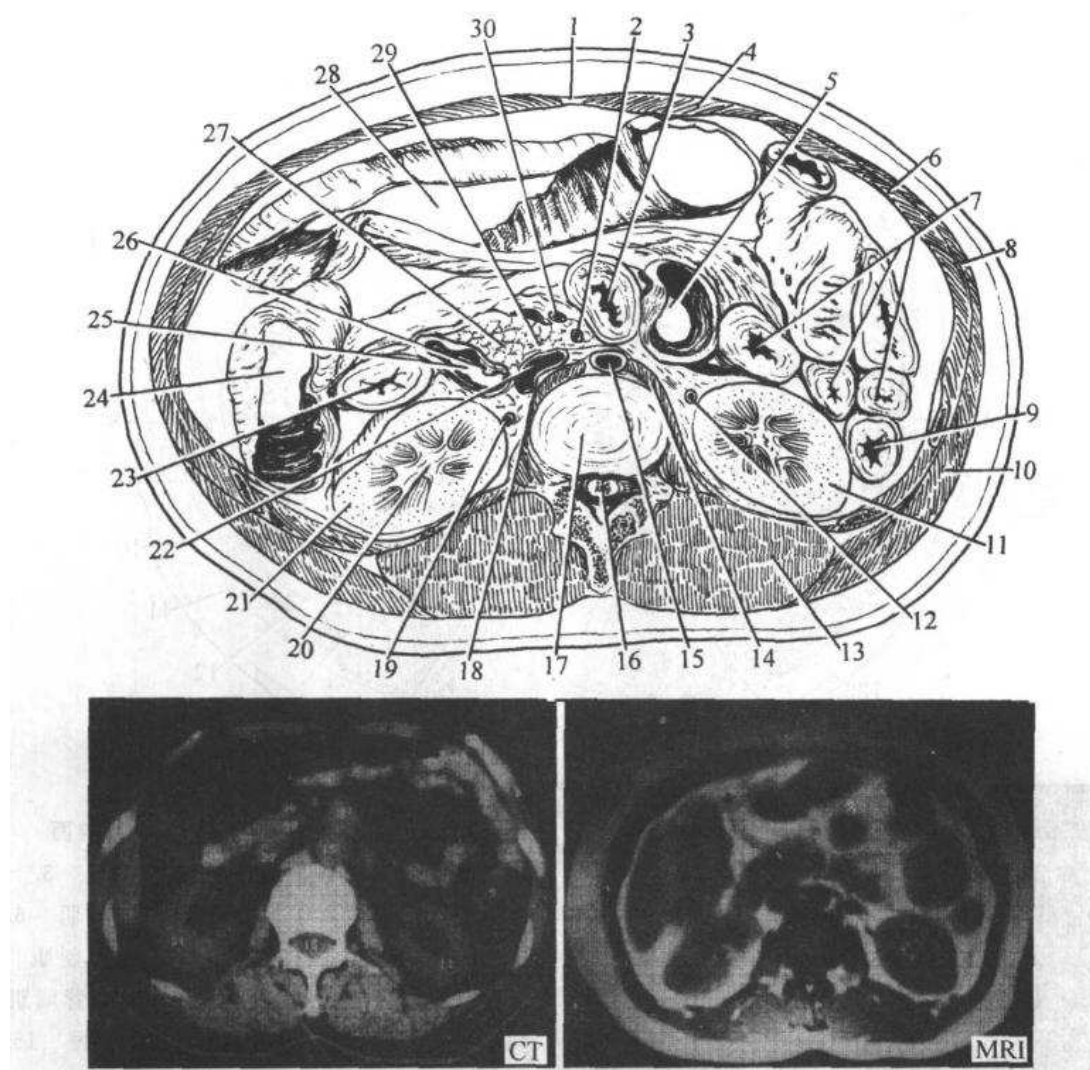


图 4-39 经十二指肠大乳头层面

1. 腹白线 2. 肠系膜上动脉 3. 十二指肠升部 4. 左腹直肌 5. 回肠 6. 左腹内斜肌、腹横肌 7. 空肠 8. 左腹外斜肌 9. 降结肠 10. 左背阔肌 11. 左肾 12. 左输尿管 13. 左竖脊肌 14. 左膈脚 15. 腹主动脉 16. 腰椎 17. 腰椎间盘 18. 右膈脚 19. 右输尿管 20. 右肾盂 21. 右肾 22. 下腔静脉 23. 升结肠 24. 回肠 25. 十二指肠降部 26. 十二指肠大乳头 27. 胰 28. 横结肠 29. 钩突 30. 肠系膜上静脉

关键结构：胰头，十二指肠，肾，输尿管。

此层面为界面下第 12 层面，约平腰 1~2 椎间盘，恰经十二指肠大乳头。该层面大致可分为前、后二个区域，前区含有小肠及其系膜、横结肠和供应肠的血管；后区为腹膜后隙结构。胰头仍居断面中央，其右侧是十二指肠降部，左侧为升部。胆总管穿十二指肠降部内后壁，开口于十二指肠大乳头。脊柱的前方有腹主动脉，右前方是下腔静脉，两侧是左、右肾。肾前方的小圆形断面是输尿管，正常输尿管在 CT 平扫描图像上与血管影难以区别，注射造影剂后可显示。升、降结肠与肾相邻。

十三、经肾下部层面

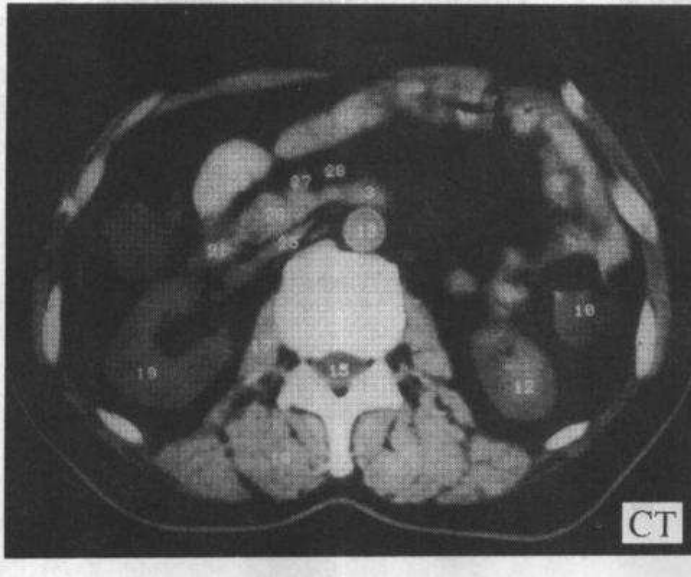
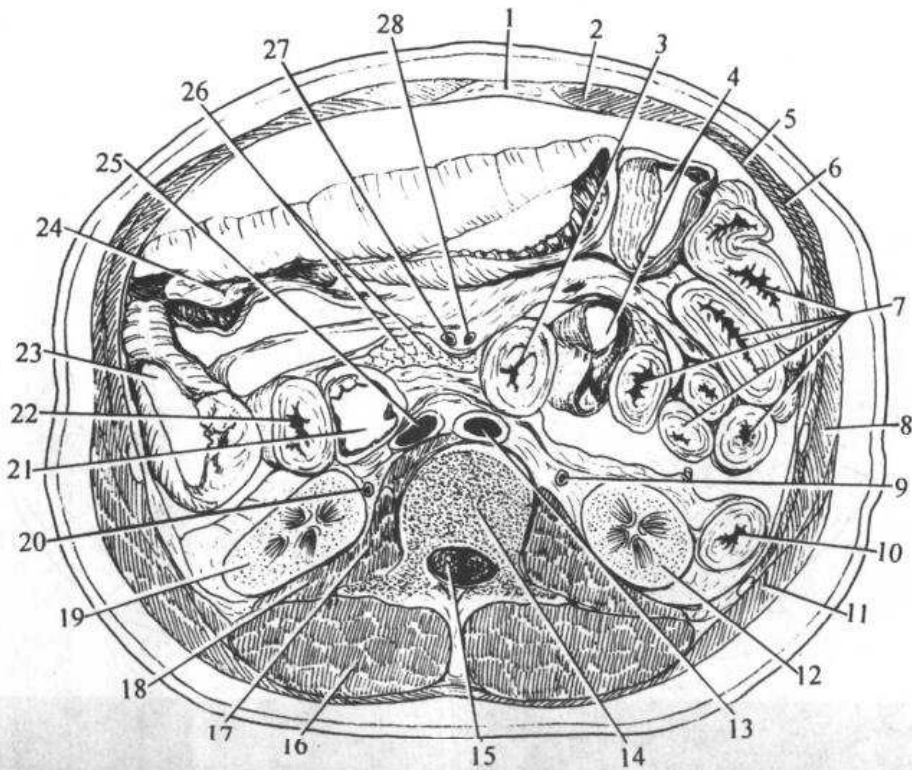


图 4-40 经肾下部层面

1. 腹白线 2. 左腹直肌 3. 十二指肠升部 4. 回肠 5. 左腹横肌 6. 左腹内斜肌 7. 空肠 8. 左腹外斜肌 9. 左输尿管 10. 降结肠 11. 左背阔肌 12. 左肾 13. 腹主动脉 14. 腰椎 15. 马尾 16. 右竖脊肌 17. 右腰大肌 18. 右腰方肌 19. 右肾 20. 右输尿管 21. 十二指肠降部 22. 升结肠 23. 回肠 24. 横结肠 25. 下腔静脉 26. 胰及钩突 27. 肠系膜上静脉 28. 肠系膜上动脉

关键结构:肾,输尿管,胰头,十二指肠。

此层面为界面下第 13 层面,约平第 2 腰椎,经肾下部。腹腔前部由肠管占据,右前方是横结肠,左前方是空肠,两者之间有回肠。腹膜后隙内胰头已接近下缘,其左、右侧分别为十二指肠升部和降部断面。两肾呈“八”字列于脊柱两侧,因接近下端,断面较上一层面小。肾前内方的输尿管向腰大肌表面移行。左肾外侧有降结肠,右肾前方有升结肠。腹壁肌肉清晰可见,腹前外侧壁中线两侧有腹直肌,其外侧由内向外依次是腹横肌、腹内斜肌、腹外斜肌。腹外斜肌的背外侧由背阔肌覆盖。腹后壁有起自腰椎侧面的腰大肌、腰方肌。棘突的两侧是竖脊肌。

十四、经十二指肠水平部层面

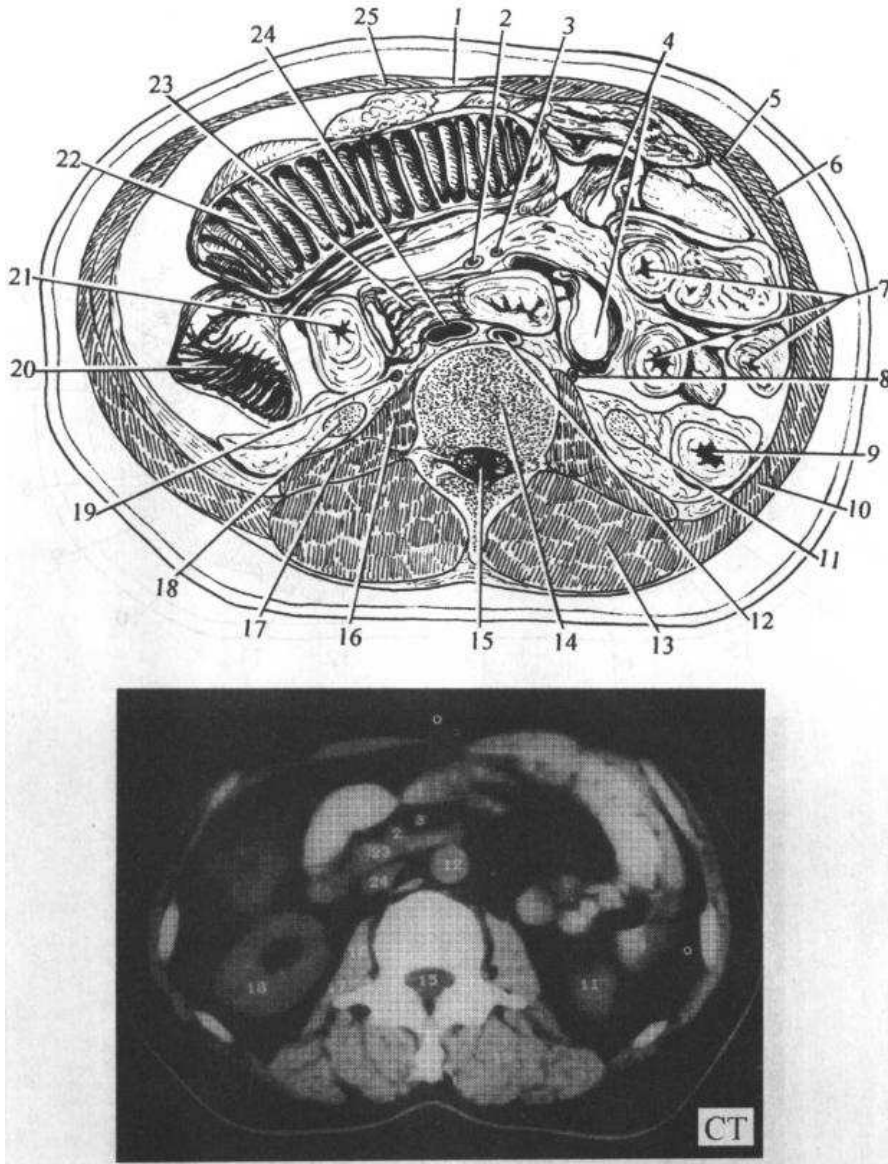


图 4-41 经十二指肠水平部层面

1. 腹白线 2. 肠系膜上静脉 3. 肠系膜上动脉 4. 回肠 5. 左腹横、腹内斜肌 6. 左腹外斜肌 7. 空肠 8. 左输尿管 9. 降结肠 10. 左背阔肌 11. 左肾 12. 腹主动脉 13. 左竖脊肌 14. 腰椎体 15. 椎管及马尾 16. 右腰大肌 17. 右腰方肌 18. 右肾 19. 右输尿管 20. 回肠 21. 升结肠 22. 回肠 23. 十二指肠水平部 24. 下腔静脉 25. 右腹直肌

关键结构：十二指肠，肾，输尿管，升、降结肠。

此层面为界面下第 14 层面，约平第 2 腰椎体下份，恰经十二指肠水平部。十二指肠水平部居断面的中央，其右侧邻升结肠，左侧是许多空肠肠管断面，前方为进入肠系膜根部的肠系膜上动、静脉、横结肠和回肠，后方邻腹主动脉及下腔静脉。肾已达下极，断面甚小。左肾外侧与降结肠相邻。两输尿管沿腰大肌前面下行。

十五、经腰2~3椎间盘层面

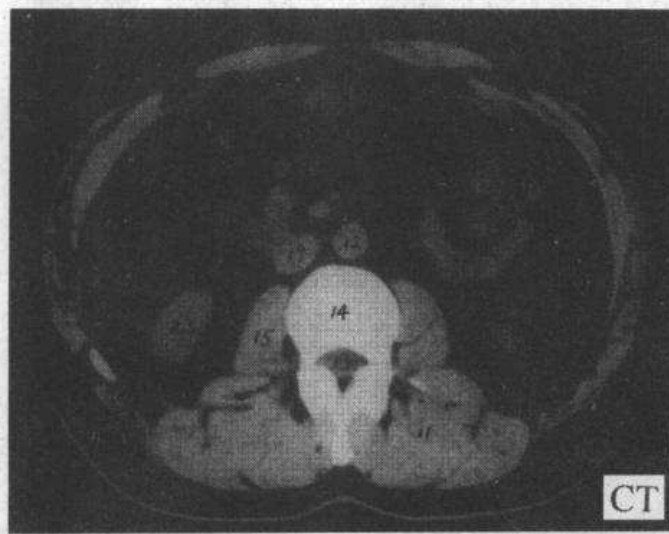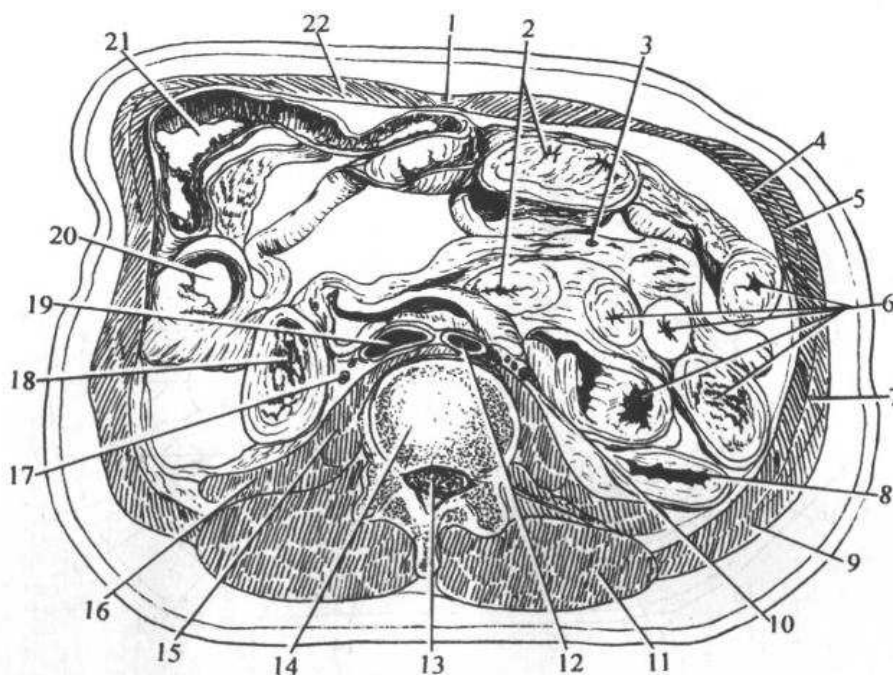


图 4-42 经腰2~3椎间盘层面

1. 腹白线 2. 回肠 3. 肠系膜上动脉支 4. 左腹横肌 5. 左腹内斜肌 6. 空肠 7. 左腹外斜肌 8. 降结肠 9. 左背阔肌 10. 左输尿管 11. 左竖脊肌 12. 腹主动脉 13. 椎管及马尾 14. 腰椎体 15. 右腰大肌 16. 右腰方肌 17. 右输尿管 18. 升结肠 19. 下腔静脉 20. 回肠 21. 回肠 22. 右腹直肌 23. 右肾

关键结构:升、降结肠,输尿管,腹主动脉。

此层面为界面下第15层面,经腰2~3椎间盘。整个腹腔由肠管占据。升、降结肠贴腹后壁。脊柱的前方从右向左是下腔静脉、腹主动脉。左、右输尿管分别与同侧的睾丸动、静脉相伴,行于腰大肌的前方。

十六、经第3腰椎层面

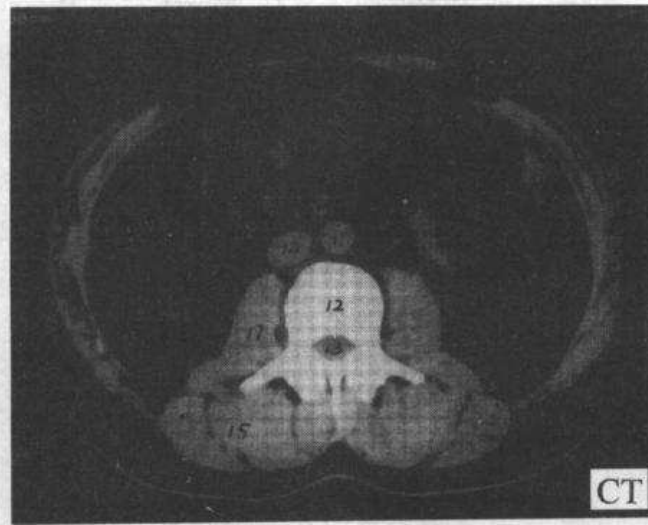
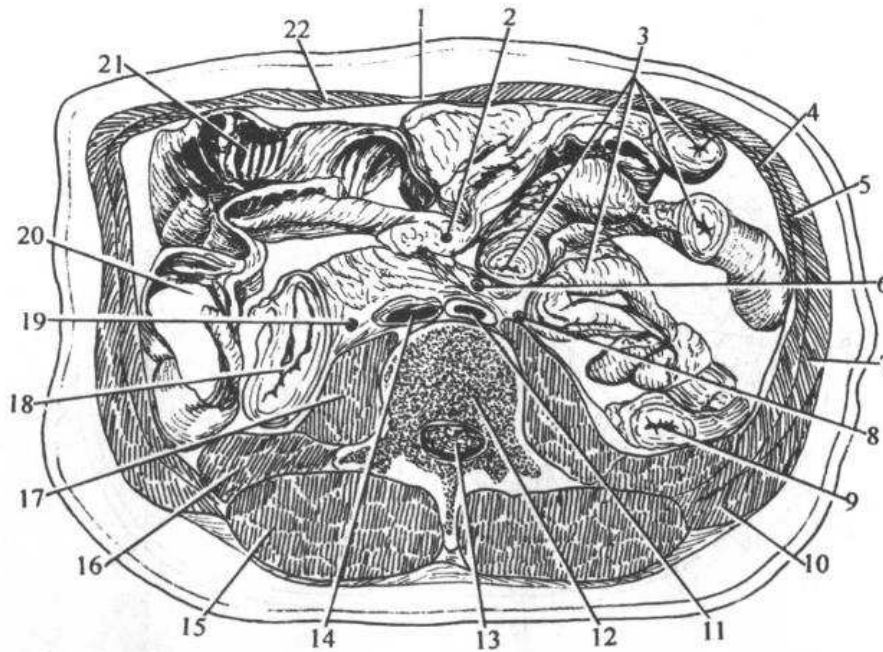


图 4-43 经第3腰椎层面

1. 腹白线 2. 肠系膜上动脉 3. 空肠 4. 左腹横肌 5. 左腹内斜肌
 6. 肠系膜下动脉 7. 左腹外斜肌 8. 左输尿管 9. 降结肠 10. 左背阔肌
 11. 腹主动脉 12. 腰椎体 13. 椎管及马尾 14. 下腔静脉
 15. 右竖脊肌 16. 右腰方肌 17. 右腰大肌 18. 升结肠 19. 右输尿管
 20. 回肠 21. 回肠 22. 右腹直肌

关键结构:升、降结肠,输尿管,腹主动脉,肠系膜下动脉。

此层面为界面下第16层面,平第3腰椎高度,恰经腹主动脉发出肠系膜下动脉处。此层面腹腔内肠管的配布大致同上一层面。脊柱前方的腹主动脉发出肠系膜下动脉,分布于降结肠、乙状结肠及直肠上段。腹主动脉右侧为下腔静脉。输尿管仍沿腰大肌表面下行。

十七、经第4腰椎上份层面

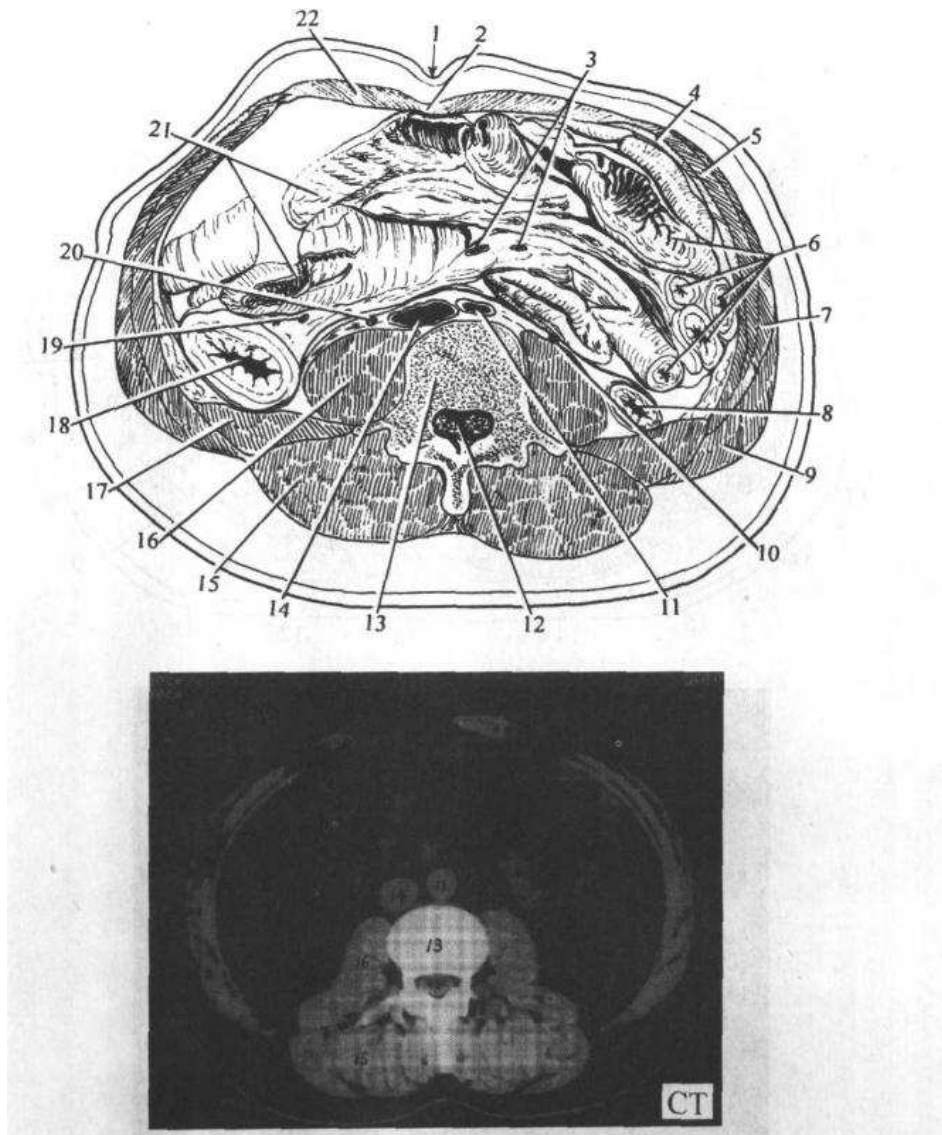


图 4-44 经第4腰椎上份层面

1. 脐 2. 腹白线 3. 肠系膜上动静脉支 4. 左腹横肌 5. 左腹内斜肌 6. 空肠 7. 左腹外斜肌 8. 降结肠 9. 左背阔肌 10. 左输尿管
11. 腹主动脉 12. 椎管及马尾 13. 腰椎体 14. 下腔静脉 15. 右竖脊肌 16. 右腰大肌 17. 右腰方肌 18. 升结肠 19. 肠系膜上动、静脉支
20. 右输尿管 21. 回肠 22. 右腹直肌

关键结构:升、降结肠,肠系膜根,输尿管。

此层面为界面下第17层面,平第4腰椎上份,恰经脐。升结肠居腹腔的右侧,贴腹后壁。它与腹外侧壁间形成右结肠旁沟,该沟上通肝肾隐窝,下连髂窝、盆腔。降结肠居腹腔的左侧。它与腹外侧壁间形成左结肠旁沟,该沟向下通盆腔。小肠系膜根居脊柱前方,内含肠系膜上动、静脉。肠系膜根与升结肠之间的区域称右肠系膜窦,与降结肠之间的区域称左肠系膜窦,向下通入盆腔。输尿管位于腰大肌的前方。

十八、经第4腰椎下份层面

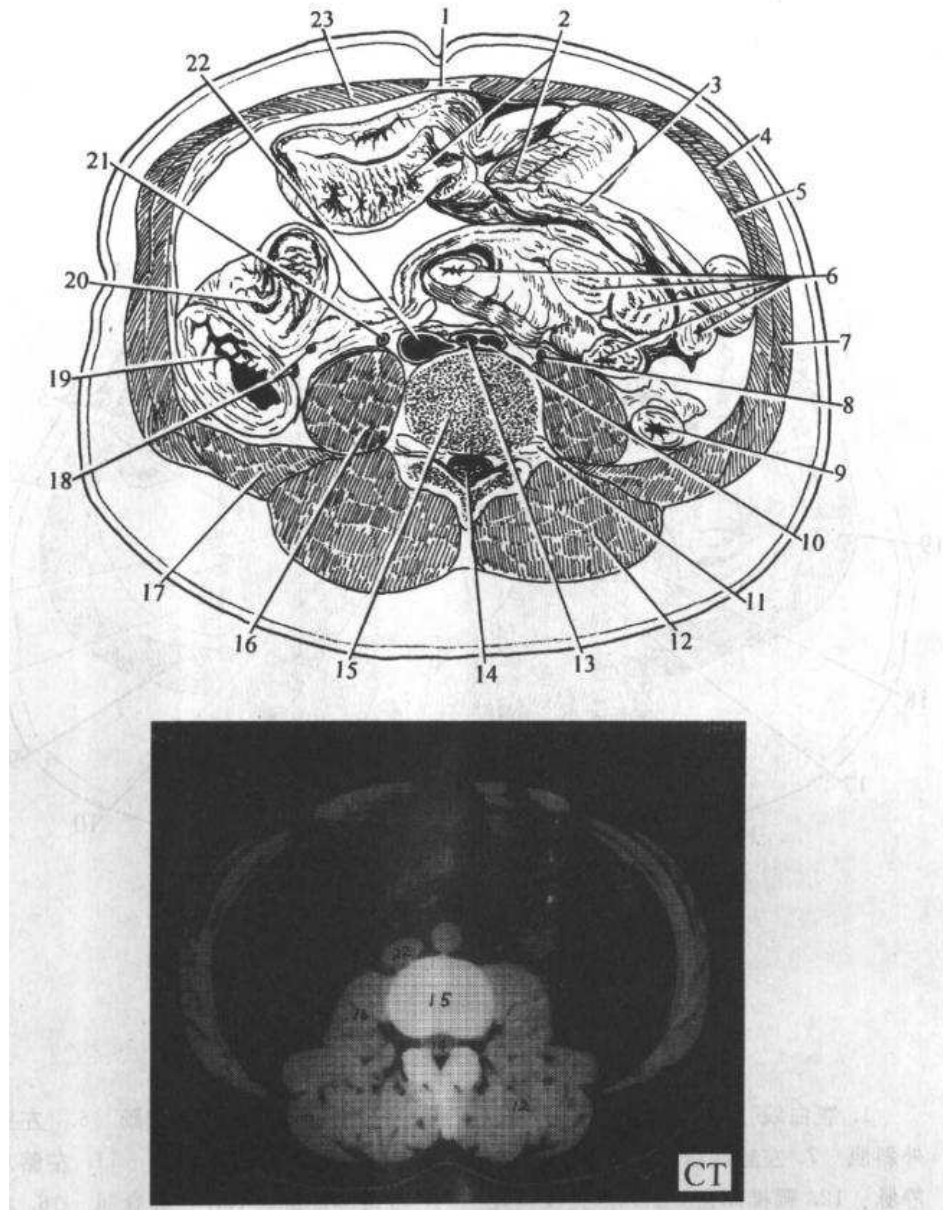


图 4-45 经第4腰椎下份层面

1. 腹白线 2. 回肠 3. 小肠系膜 4. 左腹内斜肌 5. 左腹横肌
 6. 空肠 7. 左腹外斜肌 8. 左输尿管 9. 降结肠 10. 左髂总动脉
 11. 脊神经节 12. 左竖脊肌 13. 右髂总动脉 14. 椎管及马尾 15.
 腰椎体 16. 右腰大肌 17. 右腰方肌 18. 肠系膜上动、静脉支 19.
 升结肠 20. 盲肠 21. 右输尿管 22. 下腔静脉 23. 右腹直肌

关键结构:盲肠,升、降结肠,下腔静脉,髂总动脉。

此层面为界面下第18层面,平第4腰椎下份,恰经腹主动脉分叉处。腹腔的前部区域由空、回肠占据,升、降结肠分别位于它们的后外侧。脊柱的前方,腹主动脉已分为左、右髂总动脉。在右髂总动脉右侧为下腔静脉。输尿管仍沿腰大肌表面下行。

十九、经腰4~5椎间盘层面

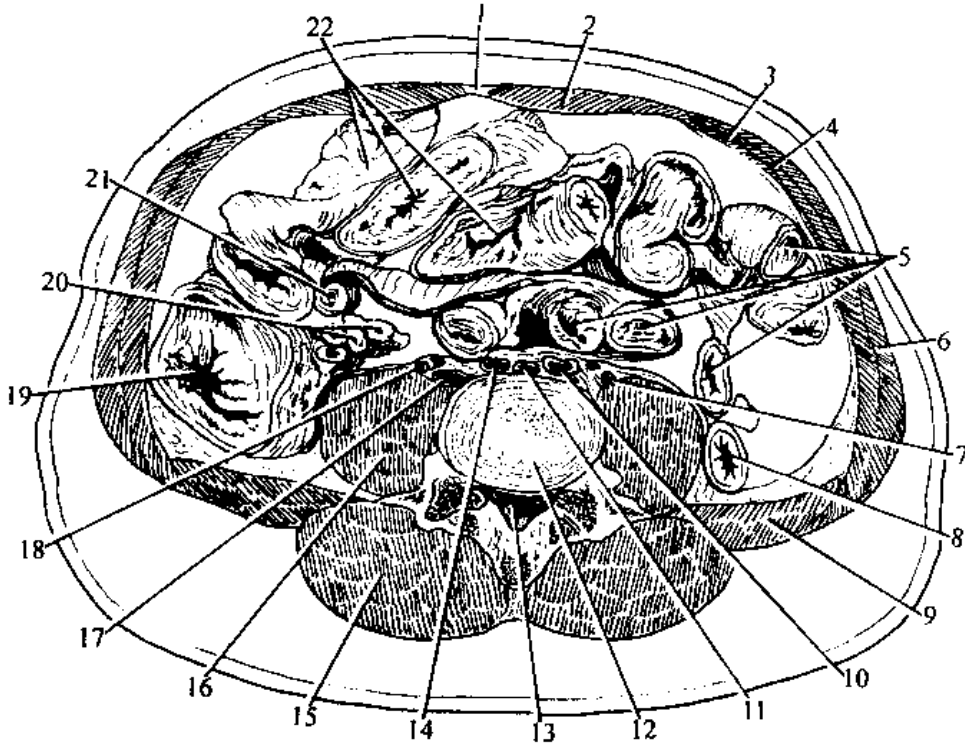


图 4-46 经腰4~5椎间盘层面

1. 腹白线 2. 左腹直肌 3. 左腹横肌 4. 左腹内斜肌 5. 空肠 6. 左腹外斜肌 7. 左输尿管 8. 降结肠 9. 左腰方肌 10. 左髂总动脉 11. 左髂总静脉 12. 腰椎间盘 13. 椎管及马尾 14. 右髂总动脉 15. 右竖脊肌 16. 右腰大肌 17. 右髂总静脉 18. 右输尿管 19. 盲肠 20. 阑尾 21. 肠系膜 22. 回肠

关键结构:盲肠,阑尾,降结肠,髂总动脉、髂总静脉。

此层面为界面下第19层面,约平第4~5腰椎椎间盘。盲肠位于右髂窝内,其内侧是阑尾。脊柱的前方从右向左为右髂总静脉、动脉,左髂总静脉、动脉。输尿管已从腰大肌的前方移向内侧靠近髂总血管。

二十、经第5腰椎层面

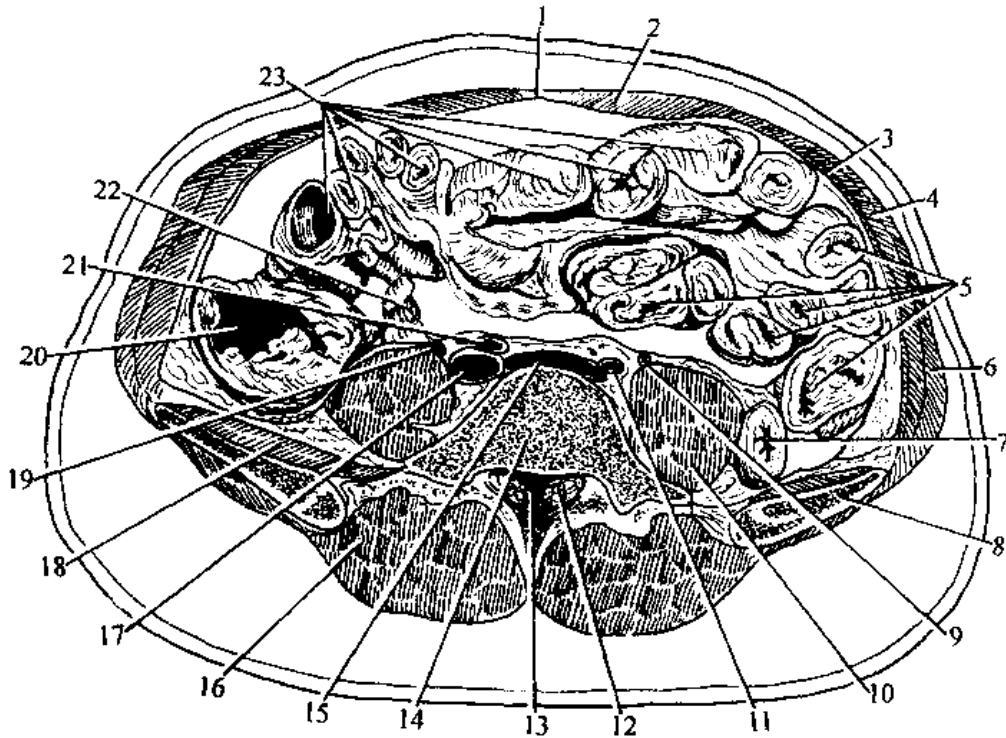


图 4-47 经第5腰椎层面

1. 腹白线 2. 左腹直肌 3. 左腹横肌 4. 左腹内斜肌 5. 空肠 6. 左腹外斜肌 7. 降结肠 8. 左髂骨翼 9. 左输尿管 10. 左腰大肌 11. 左髂总动脉 12. 神经根 13. 椎管 14. 腰椎体 15. 左髂总静脉 16. 右竖脊肌 17. 右髂总静脉 18. 右髂肌 19. 右输尿管 20. 盲肠 21. 右髂总动脉 22. 阑尾 23. 回肠

关键结构:盲肠,乙状结肠,髂总血管,输尿管。

此层面为界面下第20层面,平第5腰椎,经髂骨翼上份。肠管占据中央,右前方是回肠,左后方是空肠。盲肠居右髂窝内,降结肠向下移行为乙状结肠。脊柱的前方左、右髂总动脉分别行位于左、右髂总静脉的前方。

(赵莉 王震寰 秦登友)

第五章 盆部与会阴

第一节 概 述

盆部和会阴位于躯干的下部。盆部包括盆壁、盆腔和盆腔内脏器。盆腔由骨盆及覆盖其内面的肌肉和筋膜围成,内有泌尿、生殖等重要器官及血管。会阴是指盆膈以下封闭骨盆出口的所有软组织。

一、境界与分区

盆部的前面以耻骨联合上缘、耻骨结节、腹股沟和髂嵴前份的连线与腹部分开;后面以髂嵴后份至尾骨尖的连线与腰、骶部分界。会阴呈菱形,其前方为耻骨联合下缘,后方为尾骨尖,两侧界为耻骨下支、坐骨支、坐骨结节和骶结节韧带。通过两侧坐骨结节的连线可将会阴分为前后两部,前部为尿生殖三角,后部为肛三角。

二、体表标志

1. **髂嵴** 髂骨的上缘,其两侧最高点的连线经第4腰椎棘突,经此所作的横断层面称嵴间平面,为主动脉分叉的标志平面。
2. **髂前、后上棘** 为髂嵴前、后端的突起。经两髂后上棘的连线平对第2骶椎中部。
3. **耻骨联合上缘** 位于前正中线的下端,耻骨联合上方,经此横断层面为显示精囊的最佳平面。
4. **坐骨结节** 是坐骨最低部的粗糙隆起。

第二节 影像应用解剖

一、盆 壁

盆壁以骨盆为支架,辅以盆壁肌、盆底肌及其筋膜。

骨盆由左、右髋骨与骶、尾骨及其连结而成,呈盆形或漏斗形。构成骨盆的各骨在CT扫描图像上表现为高密度影,它们与周围中等密度的肌肉可形成明显对比。骨盆以界线为界,分为上方的大骨盆和下方的小骨盆。

盆壁肌为覆盖于盆侧壁内的肌肉,主要有闭孔内肌和梨状肌。闭孔内肌起自小骨盆腔前内侧壁,覆盖闭孔后肌束向后集中成腱,出坐骨小孔,止于转子窝(图5-1)。梨状肌起自骶前孔的外侧和骶结节韧带,肌束穿坐骨大孔,止于转子窝。

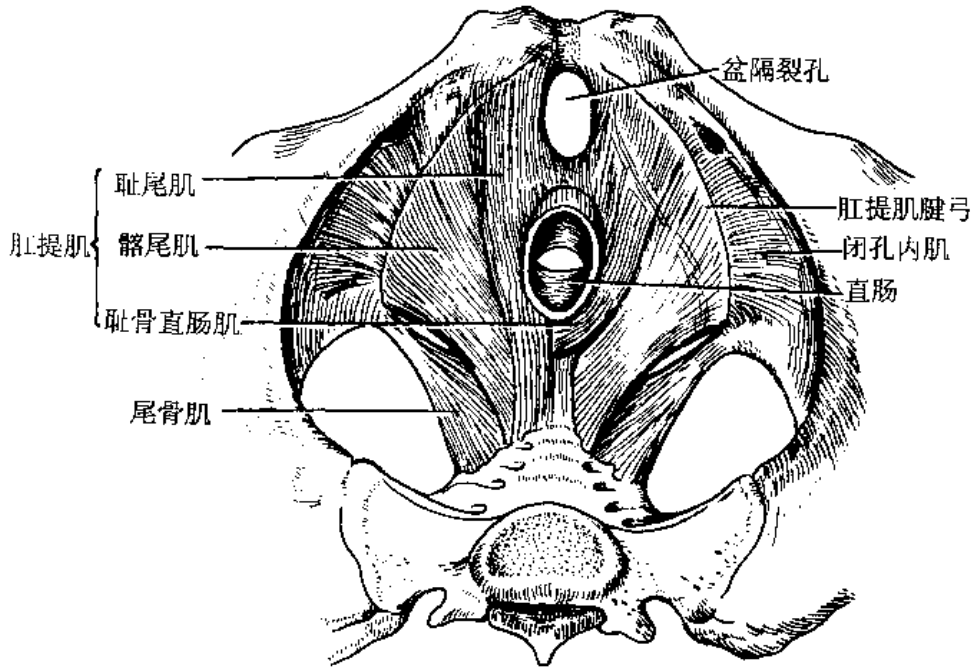


图 5-1 盆膈肌(上面观)

盆底肌包括肛提肌和尾骨肌(图 5-1)。肛提肌扁而薄,呈漏斗状,起自耻骨后面及坐骨内侧面,止于尾骨及尾骨前间隙。尾骨肌位于肛提肌的后方,起自坐骨棘,止于尾骨及骶骨下部的侧缘。盆壁肌与盆底肌的周围间隙内含有少量的脂肪组织,故 CT、MRI 扫描时每块肌肉可清晰显示。正常两侧肌肉对称,若扫描时两侧形态、大小不对称,密度或信号不等,则表示异常。

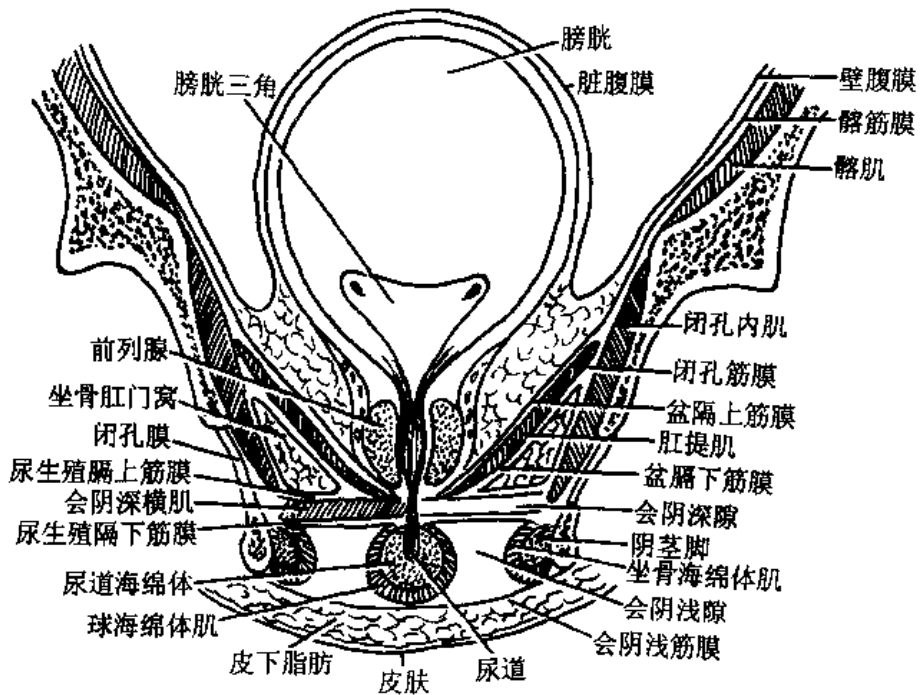


图 5-2 盆筋膜(男性盆腔额状断面)

盆筋膜为腹内筋膜的直接延续,衬于盆壁内面的为盆壁筋膜(图 5-2,3),覆盖盆内脏器表面的为盆脏筋膜。盆脏筋膜形成与脏器形态相似的筋膜鞘及具有固定作用的韧带,另外还形成分隔相邻器官的筋膜隔(图 5-4)。盆壁筋膜与盆脏筋膜之间的间隙为盆筋膜间隙,主要有耻骨后间隙、直肠后间隙(骶前间隙)。直肠后间隙内含有大量脂肪、疏松结缔组织和静脉丛,该间隙向上与腹膜后隙相通,因此腹膜后充气造影可以经此注入气体。

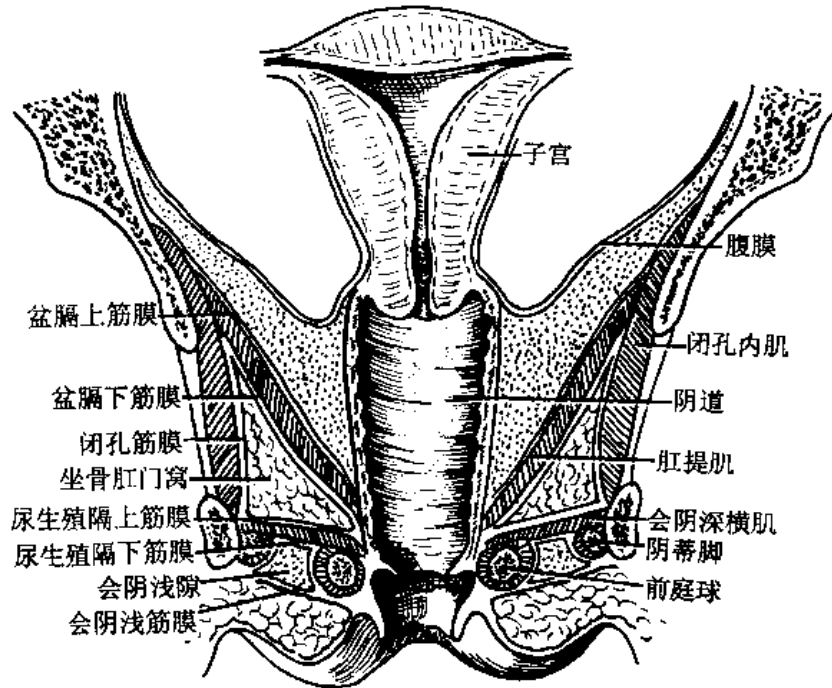


图 5-3 女性盆腔冠状断面模式图(通过阴道)

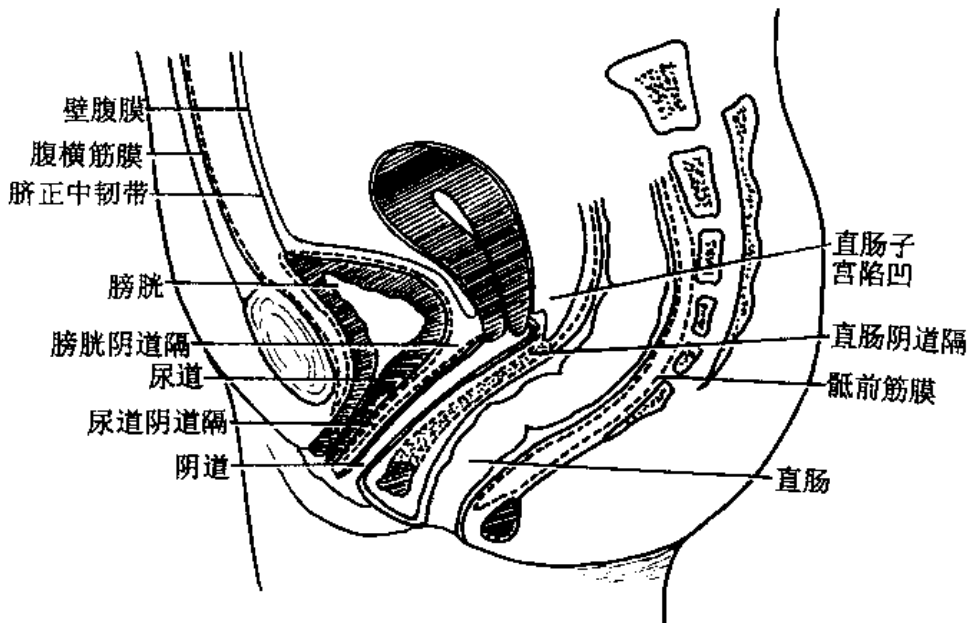


图 5-4 女盆部正中矢状切面(示盆筋膜)

二、盆腔脏器

(一)膀胱

膀胱位于小骨盆腔的前部(图 5-5),在男性前方为耻骨联合,后方为精囊腺、输精管壶腹和直肠,下方为前列腺;女性膀胱的后方有子宫和阴道。膀胱可分尖、体、底、颈四部。膀胱壁由粘膜、粘膜下组织、肌层和外膜构成。粘膜则形成许多皱襞,膀胱膨胀时皱襞消失。膀胱底内面两侧输尿管开口与尿道内口之间的膀胱三角,缺乏粘膜下组织,无论膀胱充盈和收缩都保持平滑状态。在 CT、MRI 扫描图像上,正常状态下适度扩张的膀胱壁总是光滑、均匀一致,其厚度一般不超过 2~3mm,如出现局部性增厚,视为异常。

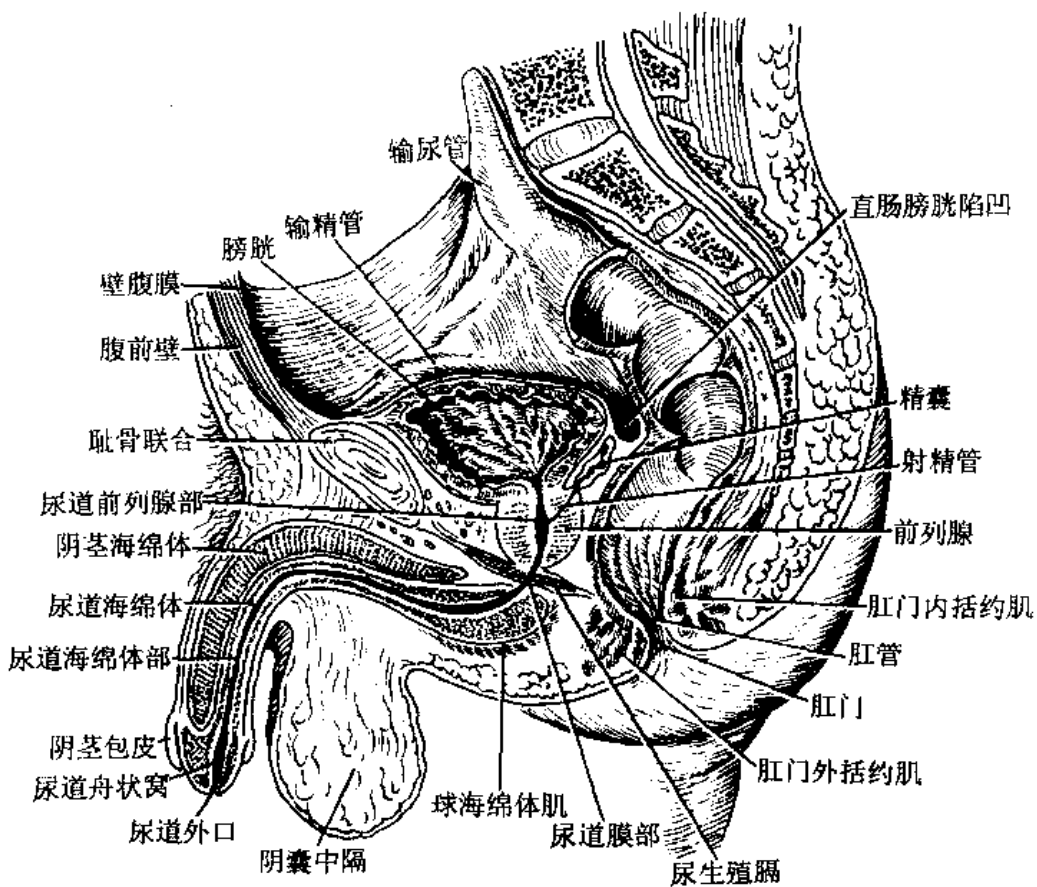


图 5-5 男性盆腔正中矢状面

(二)输尿管盆段

输尿管入盆腔后先沿盆侧壁行向下后,越过盆壁血管、神经的表面,约在坐骨棘水平转向前内,穿入膀胱组织中。在女性,输尿管末端行至子宫颈外侧 1.5~2.0cm 处时,有子宫动脉横过其前上方;在男性,其末端经输精管壶腹与精囊之间至膀胱底。

(三)前列腺

前列腺位于膀胱与尿生殖膈之间。其前方为耻骨联合,后借直肠膀胱膈与直肠壶腹相邻

(图 5-5)。前列腺呈前、后稍扁的栗子形。正常 30 岁以下男性,其上下径约 30mm,前后径 23mm,左右径 31mm,60~70 岁各径分别增至 50mm、43mm、48mm。

传统的前列腺分区方法将前列腺分为五叶(图 5-6),此种分叶缺乏组织学依据,故 Franks 根据前列腺腺体的位置及胚胎发育来源,将前列腺分为内、外两层,内层称为内腺,外层称为外腺或固有腺。

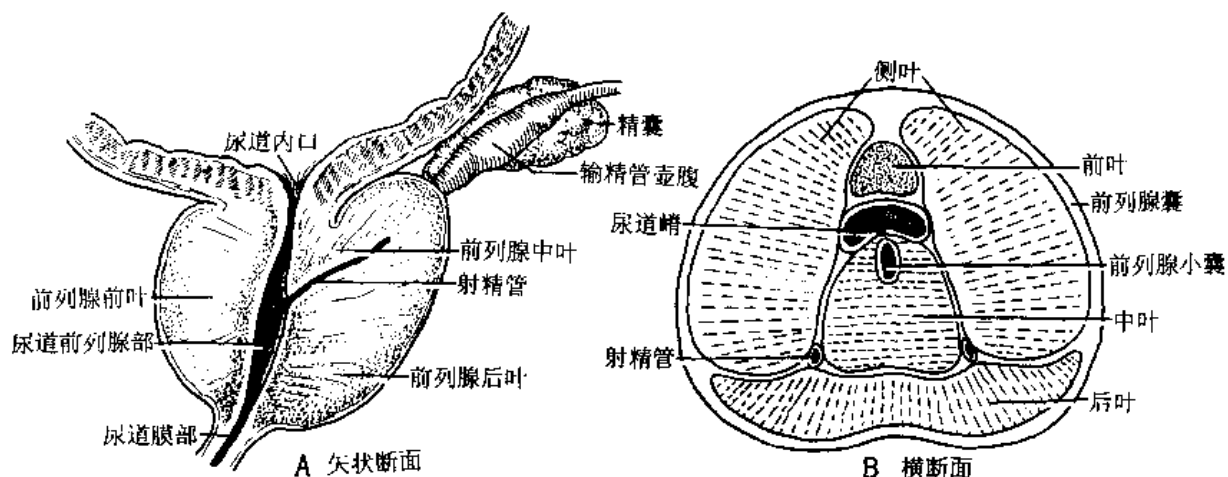


图 5-6 前列腺的分叶

20 世纪 60 年代末,McNeal 提出前列腺分区的现代概念,将前列腺分为前区、中央区、周缘区、前纤维肌肉基质区(图 5-7)。前区包括尿道周围组织和移行区(在近端尿道组织两旁)。此区腺体体积小,约占前列腺腺组织的 5%,相当于内腺,是良性前列腺增生的好发部位。声像图上前区表现为低平回声。

中央区位于前列腺基底部,呈锥形,其尖抵达精阜。此区腺体较大,约占前列腺腺组织的 25%。此区很少引起原发性病变,当前列腺增生时可出现萎缩。声像图上呈强回声。

周缘区主要位于前列腺后方,左右两侧及其尖,该区包绕中央区、移行区和尿道前列腺部远段。此区腺体较中央区小,约占前列腺腺组织的 70%。声像图上回声比移行区强,比中央区稍弱。周缘区,是前列腺癌和炎症的好发部位。

前纤维肌肉基质区位于腺体之前,该区原发病变少见。声像图上回声较弱。

(四) 输精管盆部及射精管

输精管盆部入盆腔后沿盆侧壁行向后下,在膀胱外侧越输尿管末端的前方至膀胱底的后方,在此处两侧输精管逐渐靠近并扩大成输精管壶腹,然后逐渐变细与精囊的排泄管汇合成射精管。射精管长约 2cm,斜穿前列腺实质,开口于尿道的前列腺部(图 5-6)。

(五) 精囊

为长椭圆形的囊状器官,位于膀胱底的后方,与膀胱后下壁间有脂肪组织间隔。仰卧位横断层面上膀胱与精囊之间有 30°左右的角度,称膀胱精囊角。俯卧位时,由于精囊前移贴近膀胱,此角消失。因而在判断膀胱或前列腺肿瘤是否侵及精囊时,须采取仰卧位。

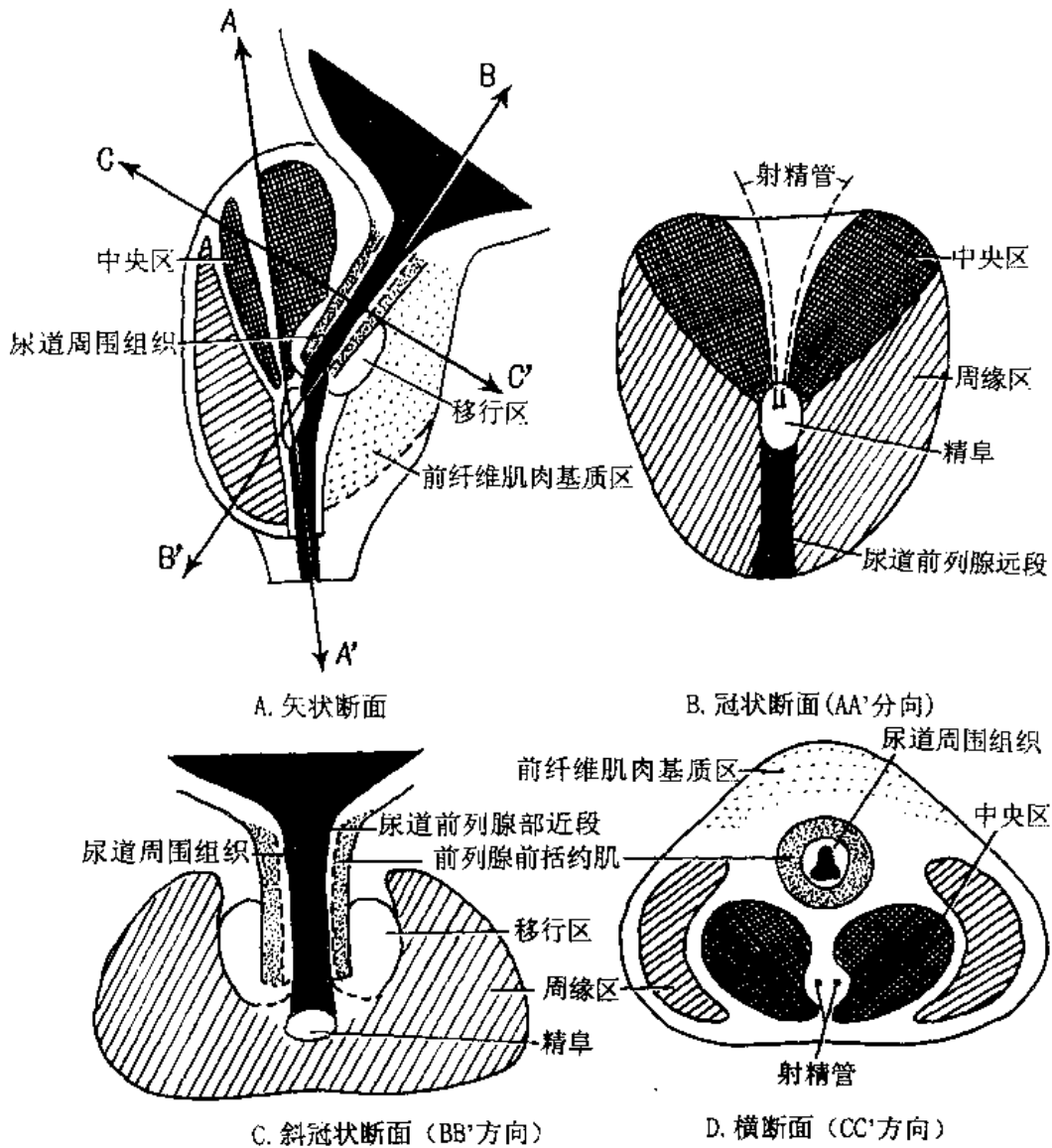


图 5-7 前列腺基本断面示意图

(六) 卵巢

卵巢位于盆腔侧壁的卵巢窝内,其位置可随子宫位置变化而改变。卵巢呈扁的卵圆形,成人长 2~3cm,宽 1~2cm,厚约 0.5~1cm;CT 扫描图像上表现为位于子宫两侧的圆形或椭圆形软组织密度影。

(七) 输卵管

输卵管位于阔韧带的上缘内,为连于子宫底两侧与卵巢上端之间的肌性管道。输卵管较细,CT、MR 扫描均不显示。

(八) 子宫

位于小骨盆中央,膀胱之后,直肠之前(图 5-8)。子宫与上述两脏器之间分别隔有膀胱

子宫陷凹和直肠子宫陷凹。子宫正常姿势是轻度的前倾前屈位。成人子宫长约7~8cm,宽4~5cm,厚2~3cm;分底、体、颈三部。子宫的内腔较狭窄,可分为两部:上部在子宫体内,呈前后扁的三角形,称子宫腔;下部位于子宫颈内,呈梭形,称子宫颈管。

子宫壁由粘膜、肌层和浆膜构成。肌层又可分为内、中、外三层。MRIT₂加权图像上,处于生育期女性子宫表现三种不同信号区,粘膜及腔内分泌液为高信号,内层肌为低信号,而中、外二层肌为中等信号。

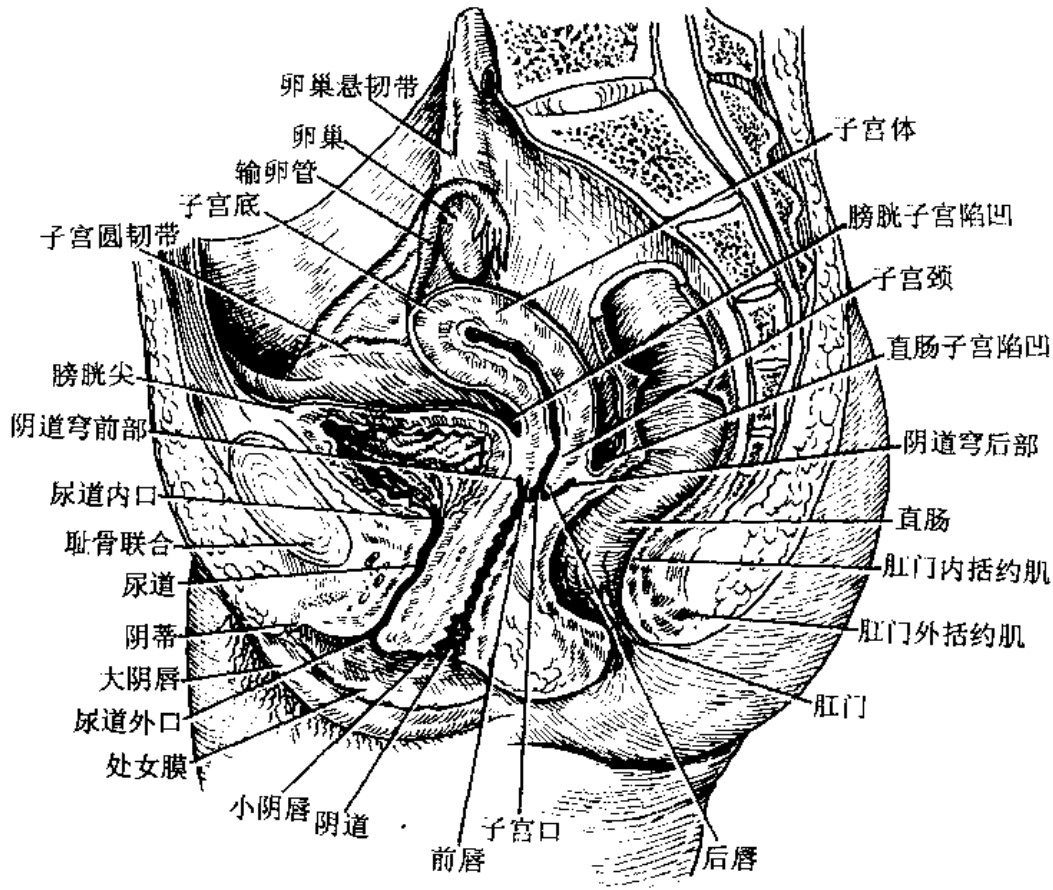


图 5-8 女性盆腔正中矢状面

(九) 阴道

阴道是由粘膜、肌层和外膜构成的肌性管道。阴道上端包绕子宫颈的阴道部,两者之间形成环形凹陷为阴道穹。阴道穹可分为前穹、后穹及两个侧穹;后穹比前穹深,与直肠子宫陷凹相邻。阴道下端开口于阴道前庭(图 5-8)。MRIT₂加权图像,阴道粘膜及粘液表现为高信号,肌层及外膜为低信号。

(十) 直肠

直肠位于盆腔后部(图 5-8),后面借骶前间隙与骶、尾骨相邻;在男性直肠的前面与膀胱底上部、精囊、输精管壶腹及前列腺为邻;在女性与子宫及阴道相邻。直肠的周围间隙内有大量脂肪存在,因此 CT、MRI 扫描时,直肠断面形态可清楚显示。直肠并不直,在矢状面上有两

个弯曲,即骶曲和会阴曲;在冠状面上也有向左、右方向凸出的弯曲;故在盆部横断层面上,有时一个层面可出现两个直肠断面。

三、盆腔的血管、神经及淋巴结

盆部动脉主要为髂内动脉及其分支。髂内动脉于骶髂关节高度起自髂总动脉,然后沿盆腔侧壁下行,至梨状肌上缘分为前后两干。前干发出分支多至盆腔脏器,后干发出分支营养盆壁(图 5-9)。

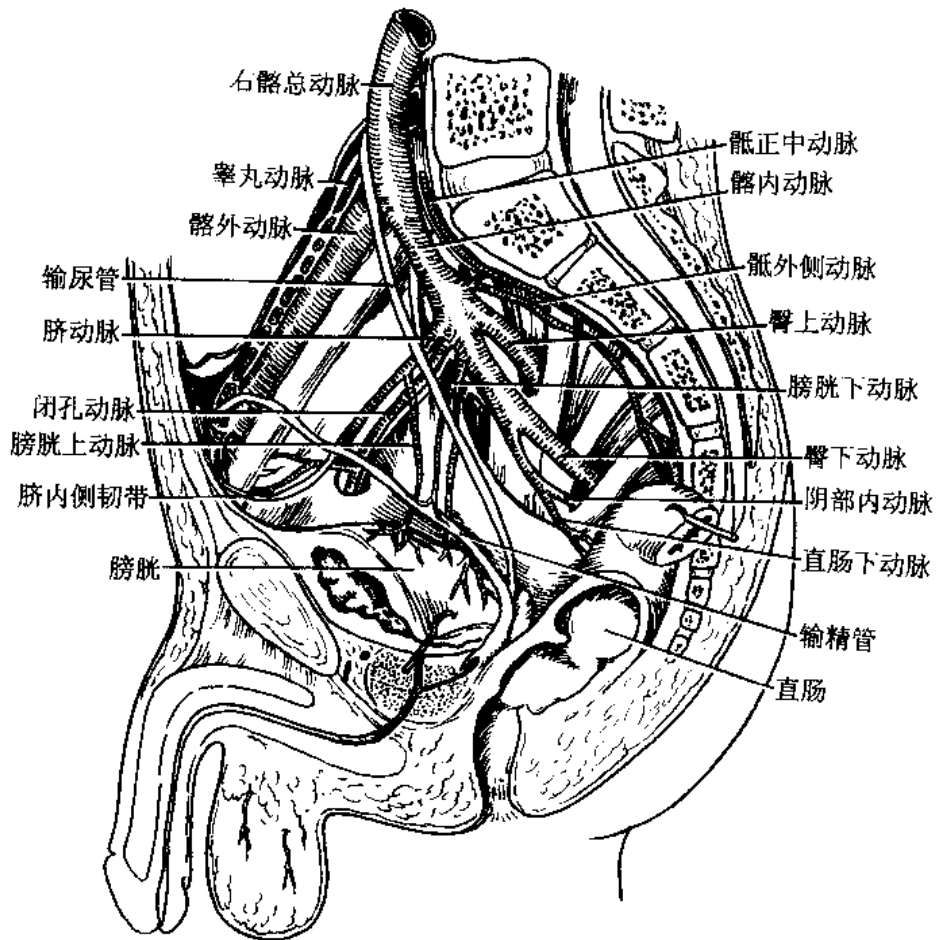


图 5-9 男性盆腔的血管和神经(右侧)

盆部静脉多与同名动脉伴行,其属支环绕器官周围形成静脉丛,如膀胱静脉丛、直肠静脉丛、子宫阴道静脉丛等。静脉丛之间有吻合,最后汇入髂内静脉。

盆部神经来自腰、骶神经丛,部分来自内脏神经。骶丛位于梨状肌前面,其主要分支经梨状肌上、下孔穿出,分布于臀部、会阴和下肢。内脏神经在盆内形成盆丛,其纤维随髂内动脉分布于盆腔内各脏器。

盆部的淋巴结一般沿血管排列,引流盆壁及盆腔脏器的淋巴,其输出管注入髂内、外淋巴

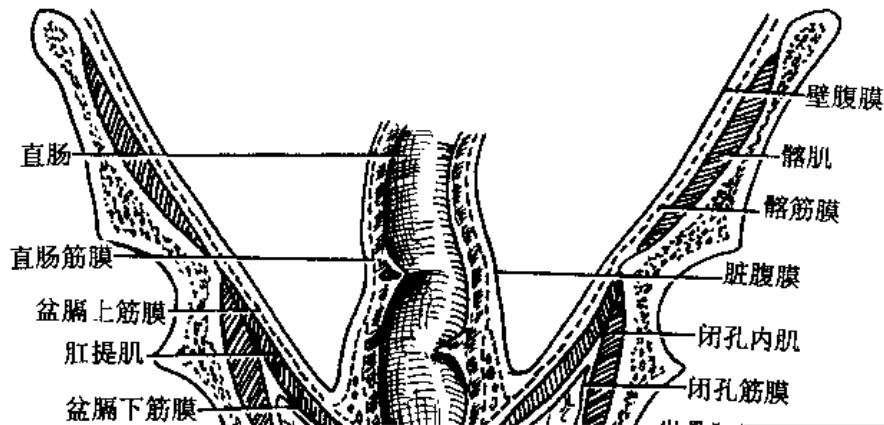
结。

四、会 阴

会阴可分为前部的尿生殖三角和后部的肛三角。

尿生殖三角,在男性有尿道通过,在女性有尿道、阴道通过。尿生殖三角主要由浅筋膜、深筋膜及其间隙构成。浅、深筋膜又分为浅深二层。浅筋膜浅层为脂肪组织,深层为浅会阴筋膜;深筋膜浅、深二层分别称为尿生殖膈上筋膜、尿生殖膈下筋膜。浅会阴筋膜与尿生殖膈下筋膜之间的间隙称会阴浅隙,内有会阴浅层肌,男性尚有阴茎脚、尿道球及尿道球部;女性有阴道下部、阴蒂脚、前庭球及前庭大腺。尿生殖膈上、下筋膜之间的间隙称会阴深隙,内有会阴深层肌,男性有尿道膜部,女性有尿道及阴道下部通过(图 5-2,3)。

肛三角,内有肛管及坐骨肛门窝。肛管长约 4cm,上续直肠,下止肛门,其周围有肛门内、外括约肌环绕。内括约肌为直肠壁环形肌增厚形成,无括约肛门的功能。外括约肌为横纹肌,有括约肛门的作用,按其纤维位置可分为皮下部、浅部和深部。坐骨肛门窝位于肛管两侧,为尖朝上,底向下的锥形腔隙(图 5-10)。窝的前壁为会阴浅横肌和尿生殖膈的后缘,后壁为骶结节韧带和臀大肌,内侧壁有肛提肌、盆膈下筋膜和肛门外括约肌,外侧壁为坐骨结节、闭孔内肌及其筋膜。坐骨肛门窝内填充大量脂肪,CT 扫描时,为低密度区。在坐骨结节内上方 2~4 cm 处有一由筋膜包裹而成的阴部管,管内有阴部血管神经。



第三节 女性盆部与会阴横断层影像解剖

女性盆部与会阴的横断层影像解剖自第5腰椎与第1骶椎椎间盘平面向下至女阴消失平面,约有16~20个层面(层厚1cm),由上向下大致可分为5段:第一段,从第5腰椎与第1骶椎椎间盘至第3骶椎平面,主要显示下腹部的肠管;第二段,从第3骶椎至髌臼上缘平面,该段腹、盆腔结构重叠,腹部的肠管(回肠、乙状结肠等)居各层面的前部,盆腔脏器(卵巢、子宫、直肠)居后部;第三段,从髌臼上缘至耻骨联合上缘平面,主要显示盆腔结构(膀胱、子宫、阴道和直肠);第四段,自耻骨联合上缘至耻骨弓平面,主要显示尿道、阴道和肛管;第五段,耻骨弓以下,主要显示女阴(图5-11)。

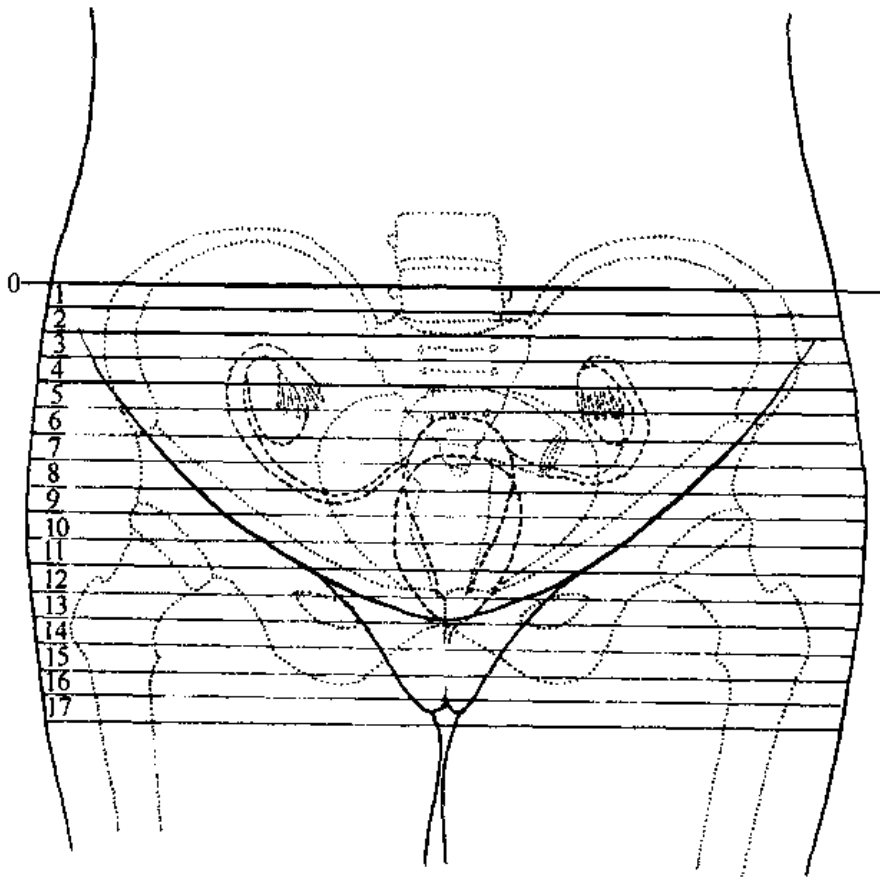


图 5-11 女性盆部横断层示意图

一、经腰5~骶1椎间盘层面

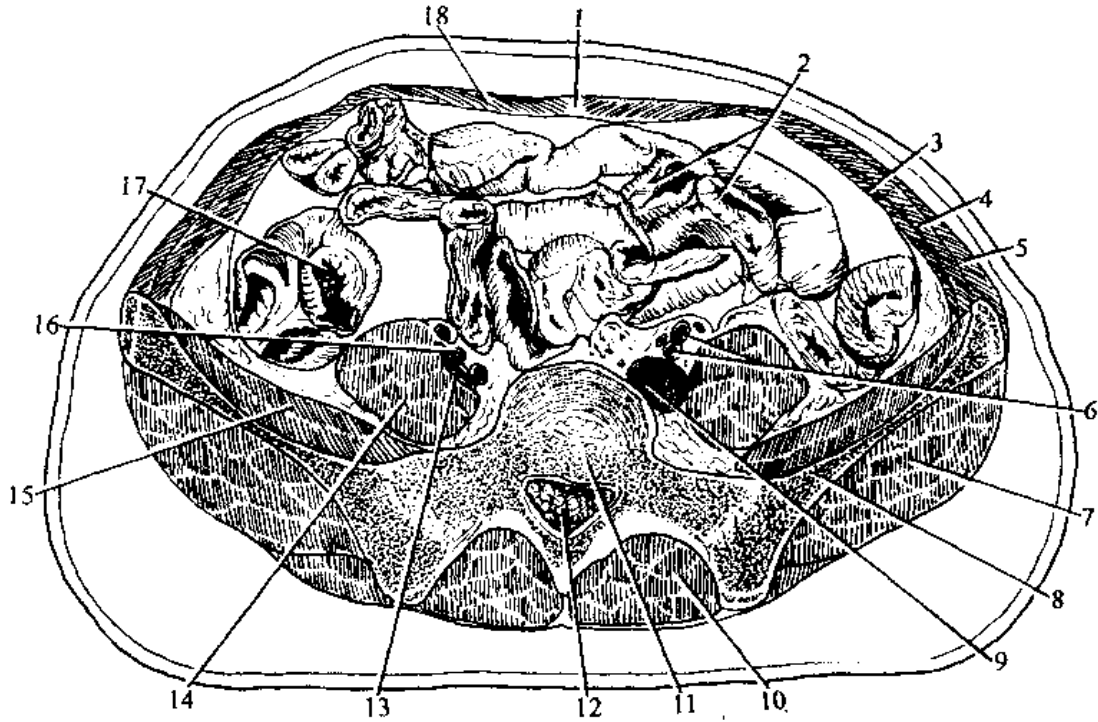


图 5-12 经腰5~骶1椎间盘层面

1. 腹白线 2. 回肠 3. 腹横肌 4. 腹内斜肌 5. 腹外斜肌 6. 髂内、外动脉 7. 臀中肌 8. 髂骨翼 9. 髂总静脉 10. 竖脊肌 11. 骶骨 12. 骶管 13. 髂总静脉 14. 腰大肌 15. 髂肌 16. 输尿管 17. 盲肠 18. 腹直肌

关键结构:盲肠,乙状结肠,输尿管,骶髂关节。

此层面为界面下第1层面,平腰5~骶1椎间盘,恰经髂总动脉分叉处。整个断面大致可分成前、后二个区域:前区为大骨盆,内含下腹部的肠管,后区为腰骶部及臀部结构。大骨盆由腹前外侧壁下部、髂骨翼和骶骨围成。盆腔内回肠居中央,盲肠和乙状结肠分别位于右、左髂窝内。后区骶骨居中,其前外侧有腰大肌,背面附有竖脊肌。髂骨翼呈倒“八”字形,列于骶骨的两侧。髂骨翼内面的髂窝内,容纳髂肌,其背面附有臀中肌。腹直肌居腹白线两侧,其外侧由浅入深是腹外斜肌、腹内斜肌及腹横肌。在此层面,髂总动脉分成髂内、外动脉,前者继续下行入小骨盆腔,后者沿腰大肌内侧缘下行,穿血管腔隙至股部。髂总静脉位于动脉后方,紧贴腰大肌,左输尿管已移至左髂内动脉的前方,右输尿管位于右髂内、外动脉之间。

二、经第1骶椎层面

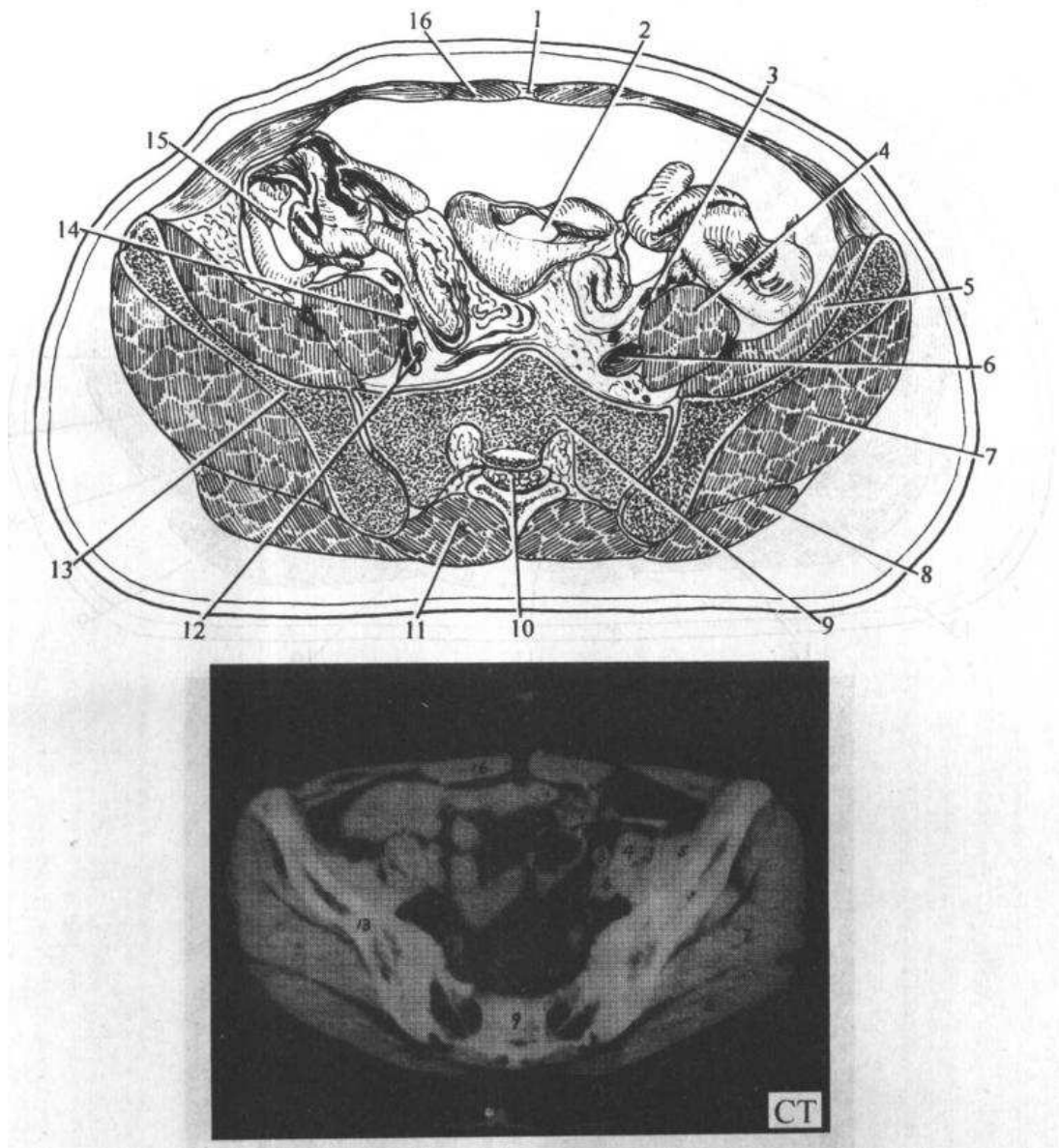


图 5-13 经第1骶椎层面

1. 腹白线 2. 回肠 3. 髂外动脉 4. 腰大肌 5. 髂肌 6. 髂总静脉 7. 臀中肌
8. 臀大肌 9. 骶骨 10. 骶管 11. 竖脊肌 12. 髂内动、静脉 13. 髂骨翼 14. 输尿管
15. 盲肠 16. 腹直肌

关键结构:盲肠,乙状结肠,输尿管,髂髌关节,骶岬。

此层面为界面下第2层面,平第1骶椎高度,恰经骶岬。断面的前区结构同上一层面,仍由下腹部肠管占据。断面的后区,骶骨居中,其中部前缘向前突出为骶岬。骶骨侧面的耳状面与髌骨的耳状面构成髂髌关节。髂肌位于髌窝内,其内侧邻腰大肌,两肌之间夹有股神经。Sener 将腹股沟韧带以上的这段股神经称为腹膜后段,在超声图像上此神经可清晰显示。髌骨翼进一步增大,其背面附有臀中肌和臀大肌。

三、经第2骶椎层面

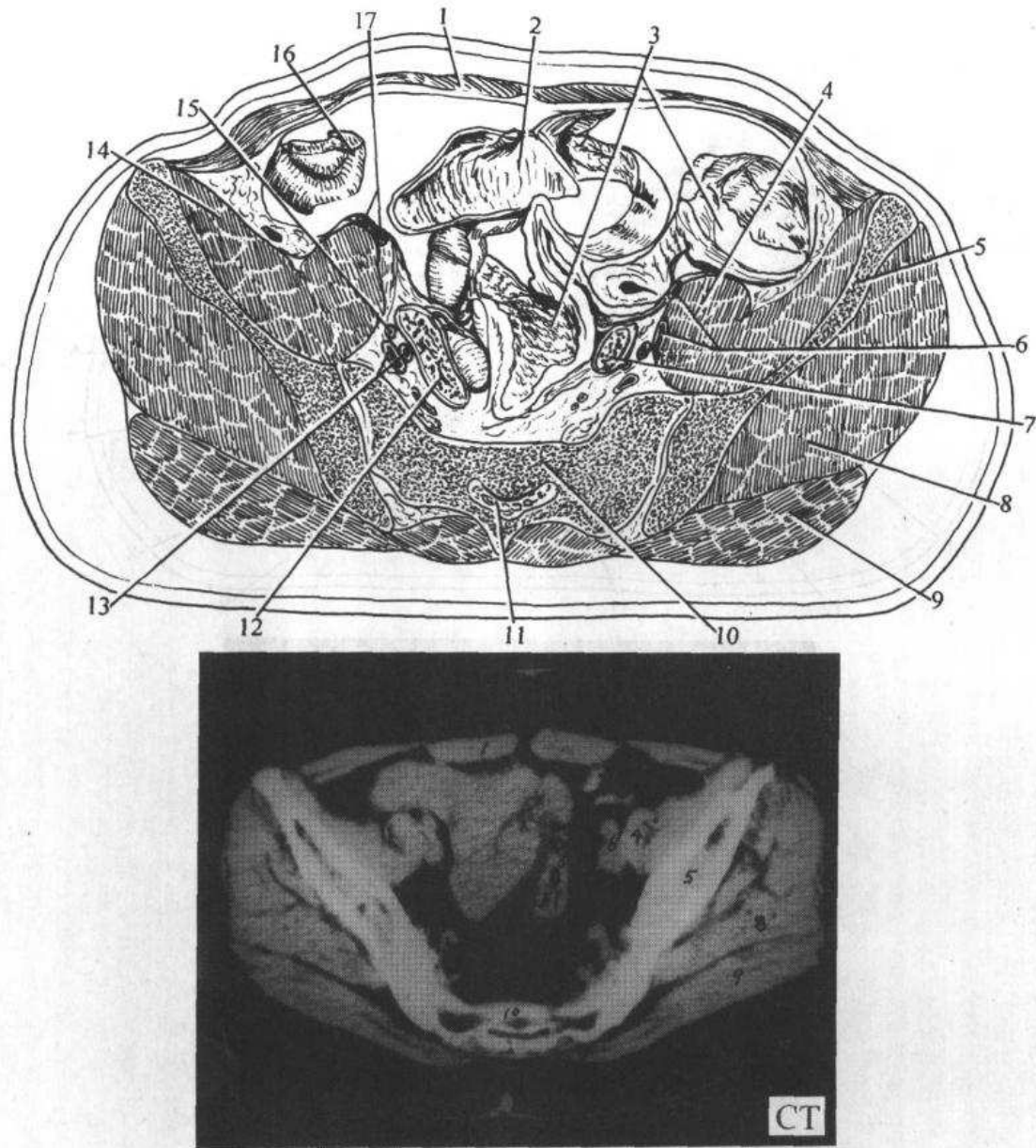


图 5-14 经第2骶椎层面

- 1.腹直肌 2.回肠 3.乙状结肠 4.腰大肌 5.髂骨翼 6.髂外动、静脉 7.卵巢 8.臀中肌 9.臀大肌 10.骶骨 11.骶管 12.卵巢 13.右髂内动、静脉 14.髂肌 15.输尿管 16.盲肠 17.右髂外动、静脉

关键结构:盲肠,乙状结肠,输尿管,卵巢,骶髂关节。

此层面为界面下第3层面,平第2骶椎,恰经卵巢上端。盆腔近似倒梯形,腔内回肠居前部、乙状结肠已从左髂窝移向骶骨前方。卵巢贴骨盆侧壁,断面形态为卵圆形。髂外动、静脉位于腰大肌的前内侧,而髂内血管移至骶骨前外侧。

四、经卵巢中部层面

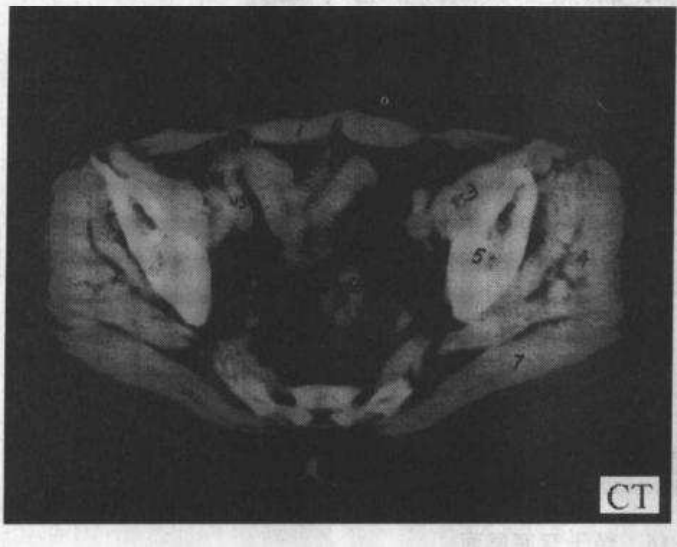
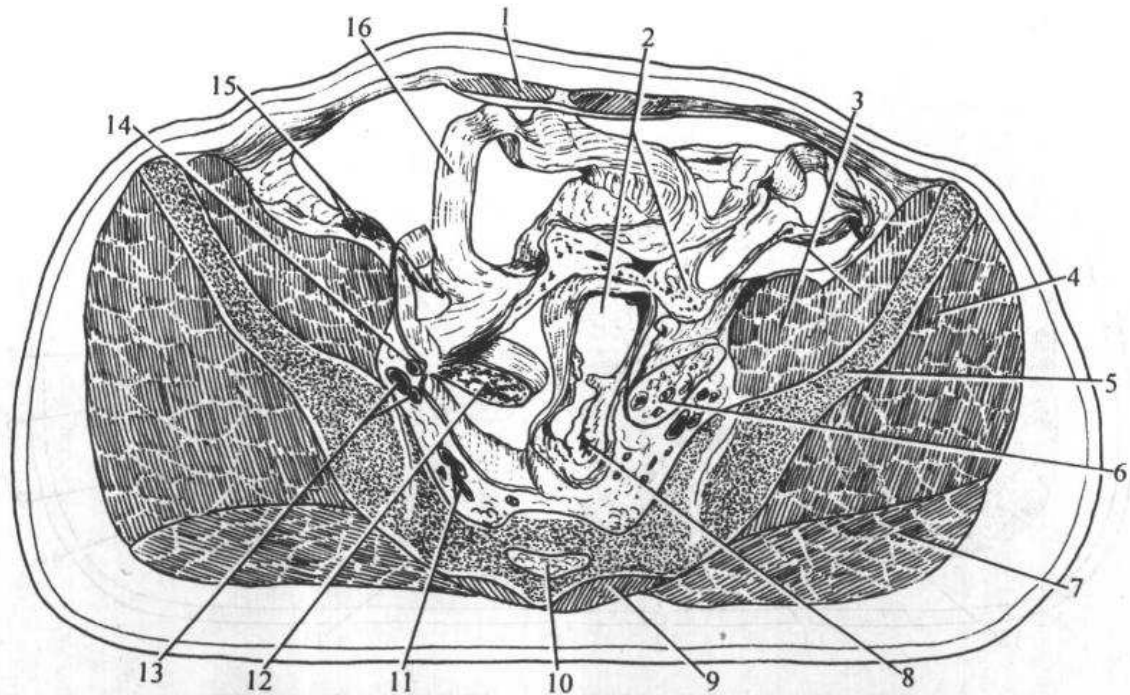


图 5-15 经卵巢中部层面

1. 腹直肌 2. 乙状结肠 3. 髂腰肌
4. 臀中肌 5. 髂骨翼 6. 卵巢 7. 臀大肌
8. 直肠 9. 竖脊肌 10. 骶管 11. 盆腔
静脉丛 12. 卵巢 13. 髂内动、静脉 14.
输尿管 15. 髂外动、静脉 16. 回肠

关键结构:乙状结肠,直肠,输卵管,卵巢,骶髂关节。

此层面为界面下第 4 层面,约平第 3 骶椎高度,恰经卵巢中部。该层面下腹部及盆腔器官同时出现,回肠及乙状结肠居盆腔前部,直肠、输尿管盆段及卵巢位于盆腔后部。卵巢断面形态为圆形或椭圆形,其大小与位置可随年龄和功能状态不同而异。CT 扫描并非常规可见卵巢,但 MRI 薄层扫描大多数育龄妇女均能见到。正常卵巢 T_1 加权图像表现为低或中等强度信号,易与邻近肠袢相混淆; T_2 加权像与脂肪信号相似,易与脂肪相混淆,但卵巢周围有许多血管断面,由于流空效应则呈黑色小点,可作为识别卵巢的标志。

五、经子宫底层面

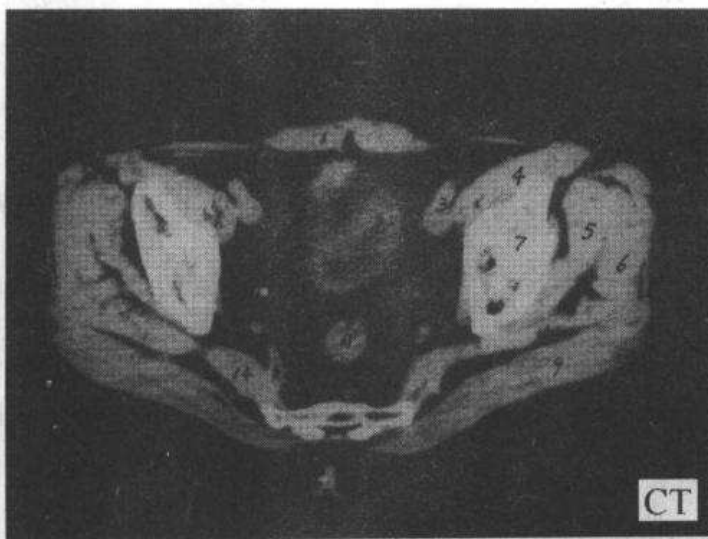
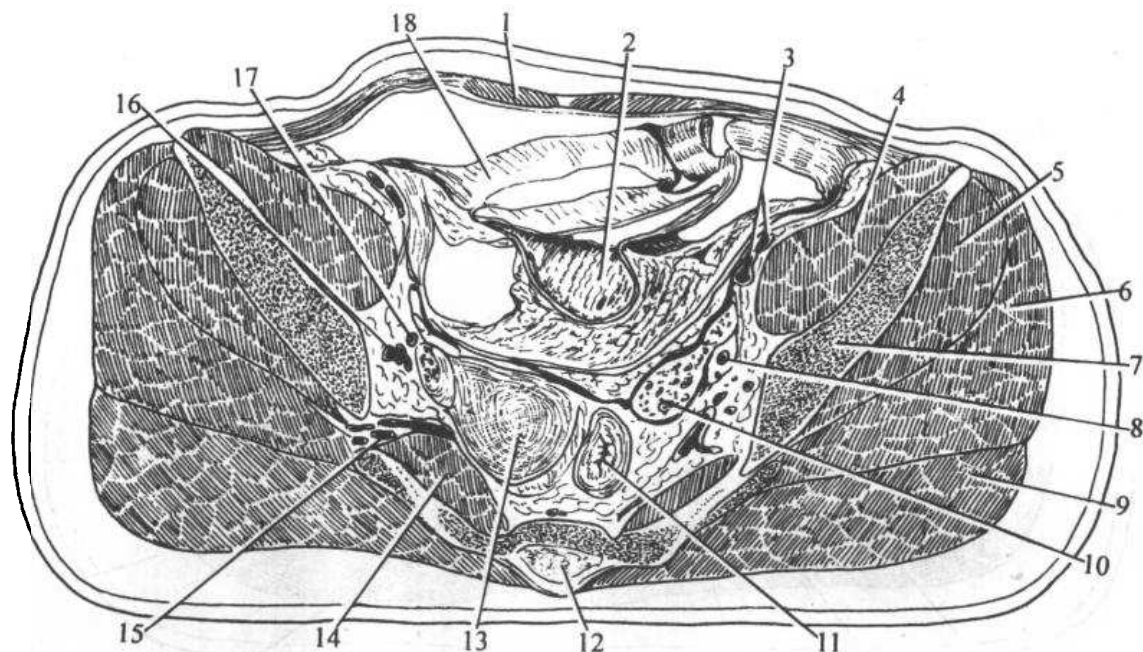


图 5-16 经子宫底层面

1. 腹直肌 2. 乙状结肠 3. 髂外动、静脉 4. 髂腰肌 5. 臀小肌 6. 臀中肌 7. 髂骨翼
8. 输尿管 9. 臀大肌 10. 卵巢 11. 直肠 12. 输卵管 13. 子宫底 14. 梨状肌 15. 臀上血管
16. 髂内血管 17. 右输尿管 18. 回肠

关键结构: 卵巢, 子宫, 直肠, 梨状肌。

此层面为界面下第 5 层面, 平第 3~4 骶椎之间, 恰经子宫底。该层面大致可分成中央区和两个外侧区: 中央区为盆腔结构, 外侧区为臀部结构。盆腔近似三角区, 其前为腹前外侧壁下部, 后为骶骨, 两侧是髂骨及髂腰肌、梨状肌。盆腔内由前向后依次为回肠、乙状结肠、卵巢、子宫底及直肠。断面两侧的臀肌呈对称分布, 臀小肌附在髂骨翼的背面, 臀中肌、臀大肌覆盖它。臀上血管穿梨状肌上孔出盆腔。

六、经子宫体上部层面

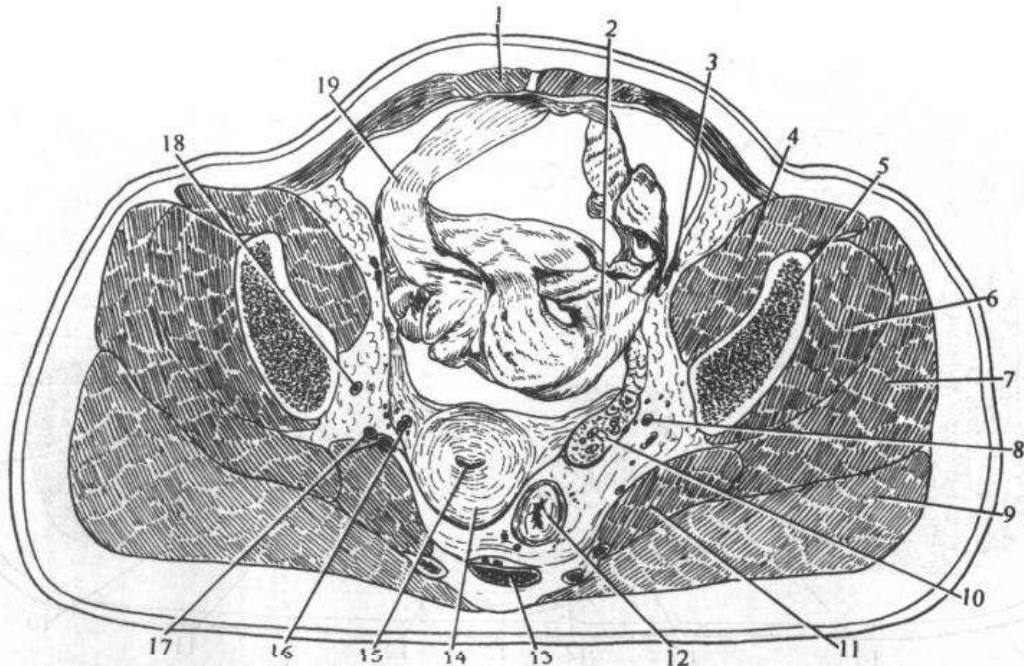
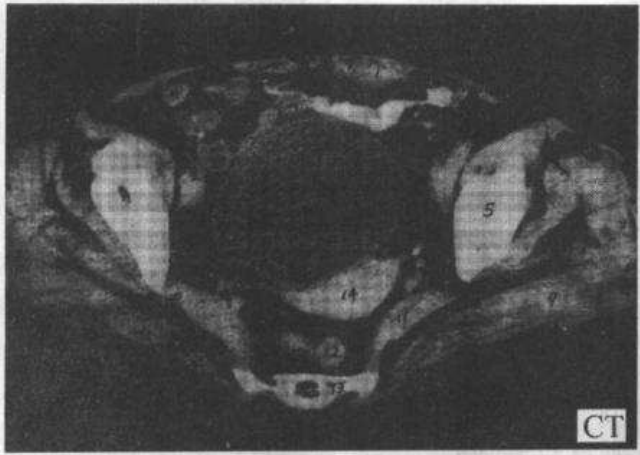

图 5-17 经子宫体上部层面

1. 腹直肌 2. 乙状结肠 3. 髂外动、静脉
4. 髂腰肌 5. 髂骨体 6. 臀小肌 7. 臀中肌
8. 输尿管 9. 臀大肌 10. 卵巢 11. 梨状肌
12. 直肠 13. 骶骨 14. 子宫体 15. 子宫腔
16. 子宫动、静脉 17. 阴部内血管
18. 髂内血管 19. 回肠



关键结构:卵巢,子宫,直肠,梨状肌。

此层面为界面下第6层面,约平第4骶椎高度,恰经子宫体上部。髂骨、骶骨断面较小,两者之间的间隙为坐骨大孔,内有梨状肌穿过。梨状肌前面可见骶丛及髂内血管的断面。

盆腔的前部被肠管占据,右前方是回肠,左后方为乙状结肠。子宫体居盆腔中央,断面形态多为椭圆形或三角形,腔呈横行的裂隙;CT扫描显示,子宫壁呈中等密度,而子宫腔为低密度区,为子宫内膜及腔内分泌液所致。MRI T₂加权图像,处于生育期妇女子宫呈现三种不同信号,中央部为高信号,相当于子宫内膜及腔内分泌液;其外面的肌层为中等信号;两者之间为低信号区,由含血流丰富的基底层所致。子宫两侧双层腹膜结构为子宫阔韧带,内含子宫动脉。左侧卵巢通过子宫阔韧带连于子宫。子宫的后方为直肠,两者之间的间隙称直肠子宫陷凹,为女性腹膜腔最低处。

七、经子宫体中部层面

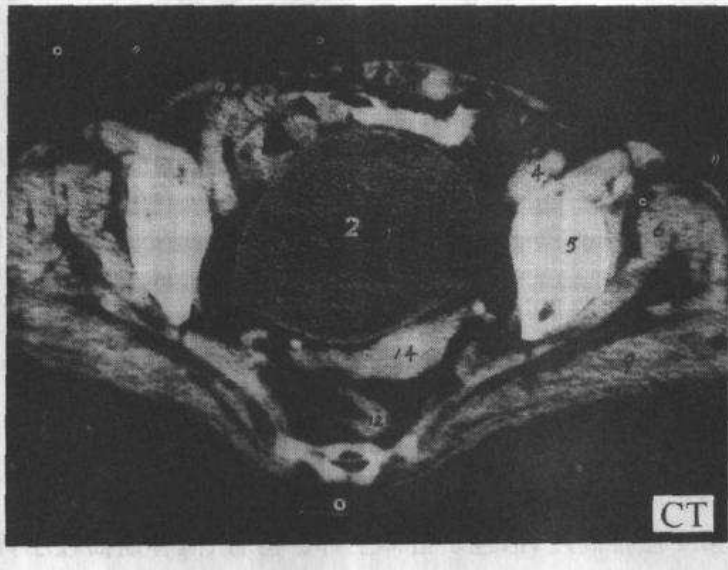
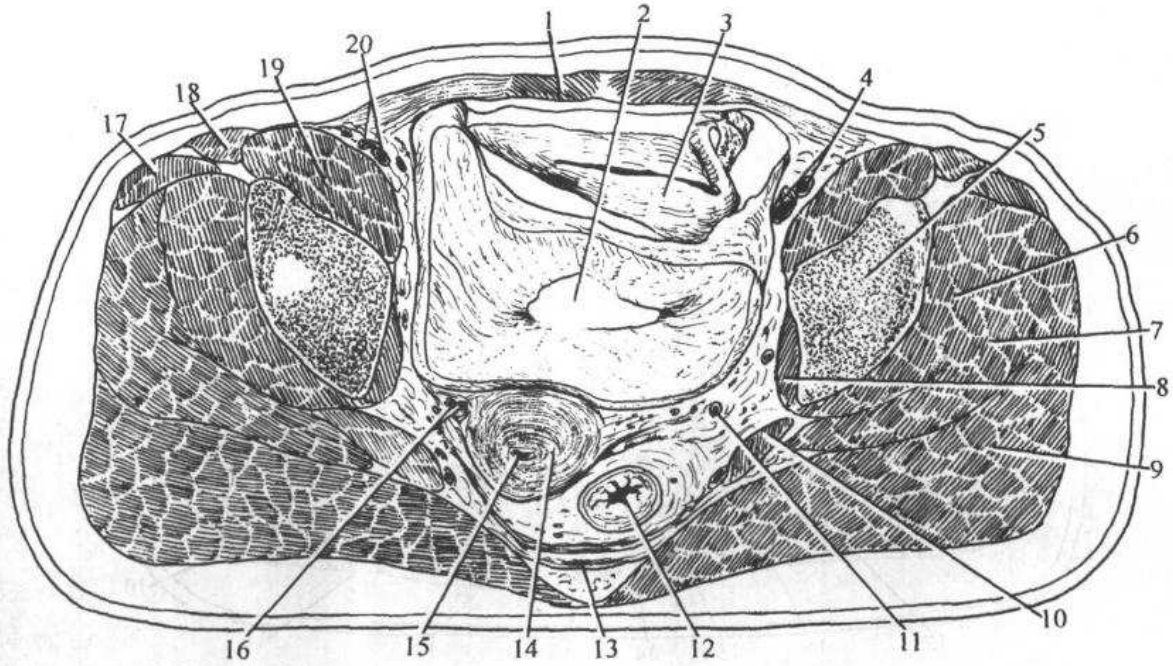


图 5-18 经子宫体中部层面

1. 腹直肌 2. 膀胱 3. 乙状结肠
 4. 髂外动、静脉 5. 髂骨体 6. 臀小肌
 7. 臀中肌 8. 闭孔内肌 9. 臀大肌
 10. 梨状肌 11. 输尿管 12. 直肠
 13. 骶骨 14. 子宫体 15. 子宫腔
 16. 子宫动、静脉 17. 阔筋膜张肌
 18. 缝匠肌 19. 髂腰肌 20. 髂外动、静脉

关键结构:膀胱,子宫,直肠,输尿管。

此层面为界面下第 7 层面,相当于第 5 骶椎高度,恰经子宫体中部。髂骨断面呈菱形,为髂骨体。髂骨体的内面附有闭孔内肌,背外侧面从前向后依次是臀小、中、大肌,前面有髂腰肌。髂腰肌的前内侧有髂外动、静脉及股神经。骶骨居断面背侧正中,其两侧附有骶结节韧带。骶骨、骶结节韧带与髂骨之间为坐骨大孔,内有梨状肌。梨状肌内侧有坐骨神经及臀下血管神经。骨盆内从前向后依次是乙状结肠、膀胱、子宫和直肠。膀胱与子宫之间的间隙为膀胱子宫陷凹。右输尿管已移至子宫外侧 1cm 处。CT 平扫,输尿管呈低密度的圆点,直径约 4mm 左右,增强后呈明显的高密度影。

八、经子宫峡层面

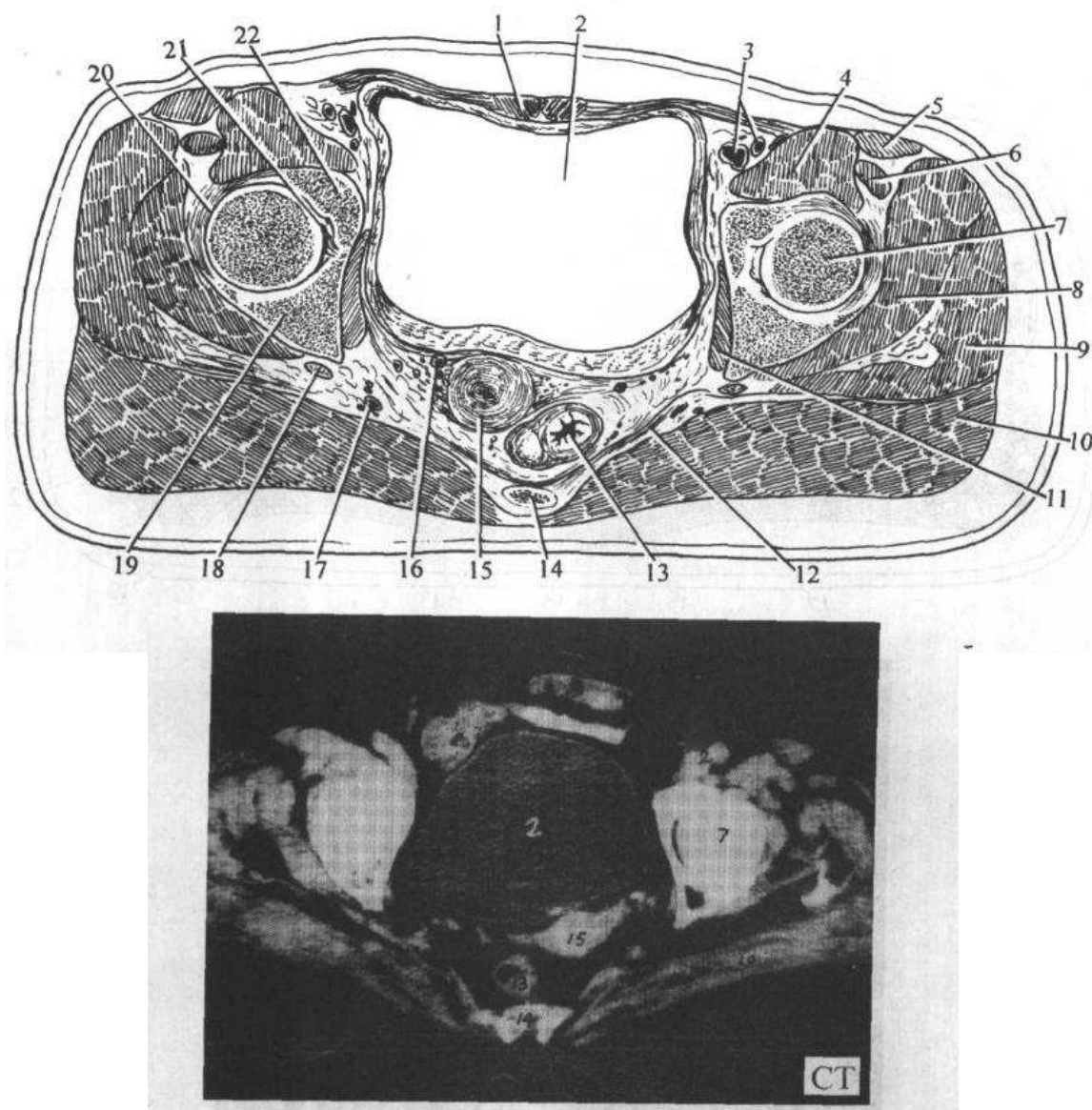


图 5-19 经子宫峡层面

1. 锥状肌 2. 膀胱 3. 股动、静脉 4. 髂腰肌 5. 缝匠肌 6. 股直肌 7. 股骨头 8. 臀小肌 9. 臀中肌 10. 臀大肌 11. 闭孔内肌 12. 尾骨肌 13. 直肠 14. 尾骨 15. 子宫颈 16. 输尿管 17. 臀下血管、神经 18. 坐骨神经 19. 坐骨体 20. 关节囊 21. 股骨头韧带 22. 耻骨体

关键结构:膀胱, 子宫峡, 直肠, 髌臼, 股骨头。

此层面为界面下第 8 层面, 约平尾骨上部, 恰经子宫峡部。盆腔呈倒锥形, 前部由膀胱占据。膀胱的后方是子宫峡, 其两侧区域众多的血管断面为子宫阴道丛。子宫的左后方为直肠。右输尿管已移向膀胱。断面两侧区域是髋关节及其周围肌。髋关节由髌臼与股骨头组成, 髌臼成半环形, 前份为耻骨, 后份是坐骨, 内纳股骨头。坐骨与髌结节韧带和髌骨之间是梨状肌下孔, 坐骨神经、臀下血管神经、阴部内血管及阴部神经穿此孔出盆腔。

九、经子宫颈阴道上部层面

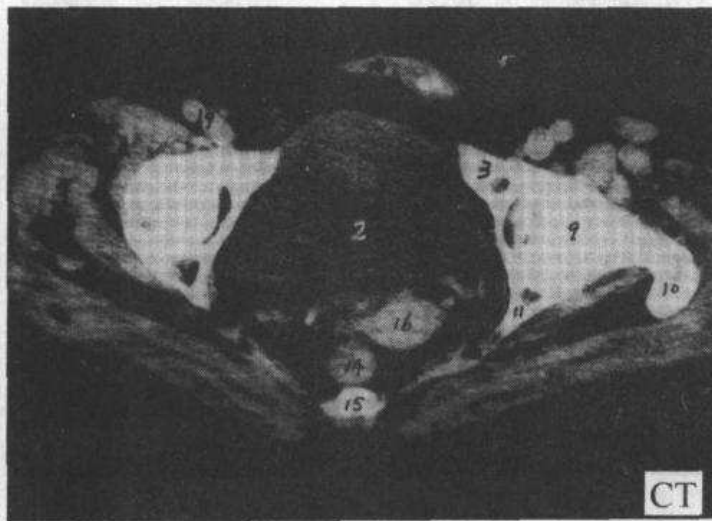
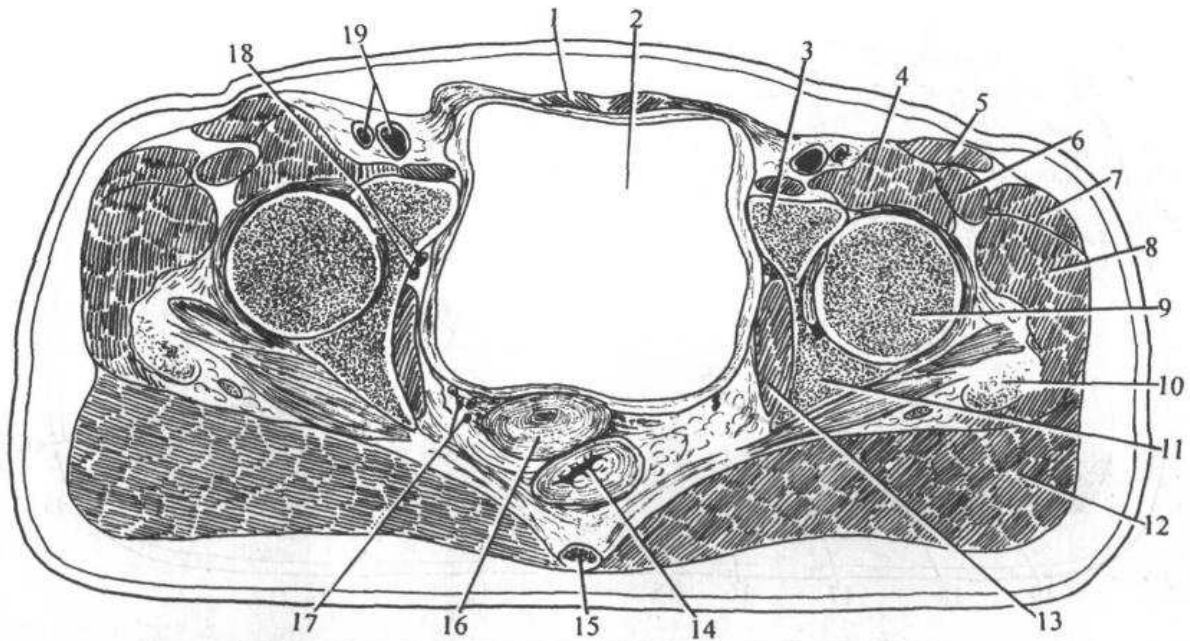


图 5-20 经子宫颈阴道上部层面

1. 锥状肌 2. 膀胱 3. 耻骨体 4. 髂腰肌 5. 缝匠肌 6. 股直肌 7. 阔筋膜张肌 8. 臀中肌 9. 股骨头 10. 股骨大转子 11. 坐骨体 12. 臀大肌 13. 闭孔内肌 14. 直肠 15. 尾骨 16. 子宫颈 17. 子宫动、静脉 18. 闭孔血管、神经 19. 股动、静脉

关键结构:膀胱,子宫颈,直肠,髋关节。

此层面为界面下第 9 层面,约平尾骨中部,恰经股骨头中份及子宫颈阴道上部。髋臼及股骨头居断面的两侧区中央,其前方为髋肌前群(髂腰肌、阔筋膜张肌)和大腿前群肌;后方有髋肌后群(臀中、大肌);内侧是起自闭孔周围的闭孔内肌及穿闭孔的血管和神经。盆腔内,膀胱居前部。膀胱后方为子宫颈的阴道上部,其中央圆形管道为子宫颈管。直肠位于子宫颈的后方。

十、经子宫颈阴道下部层面

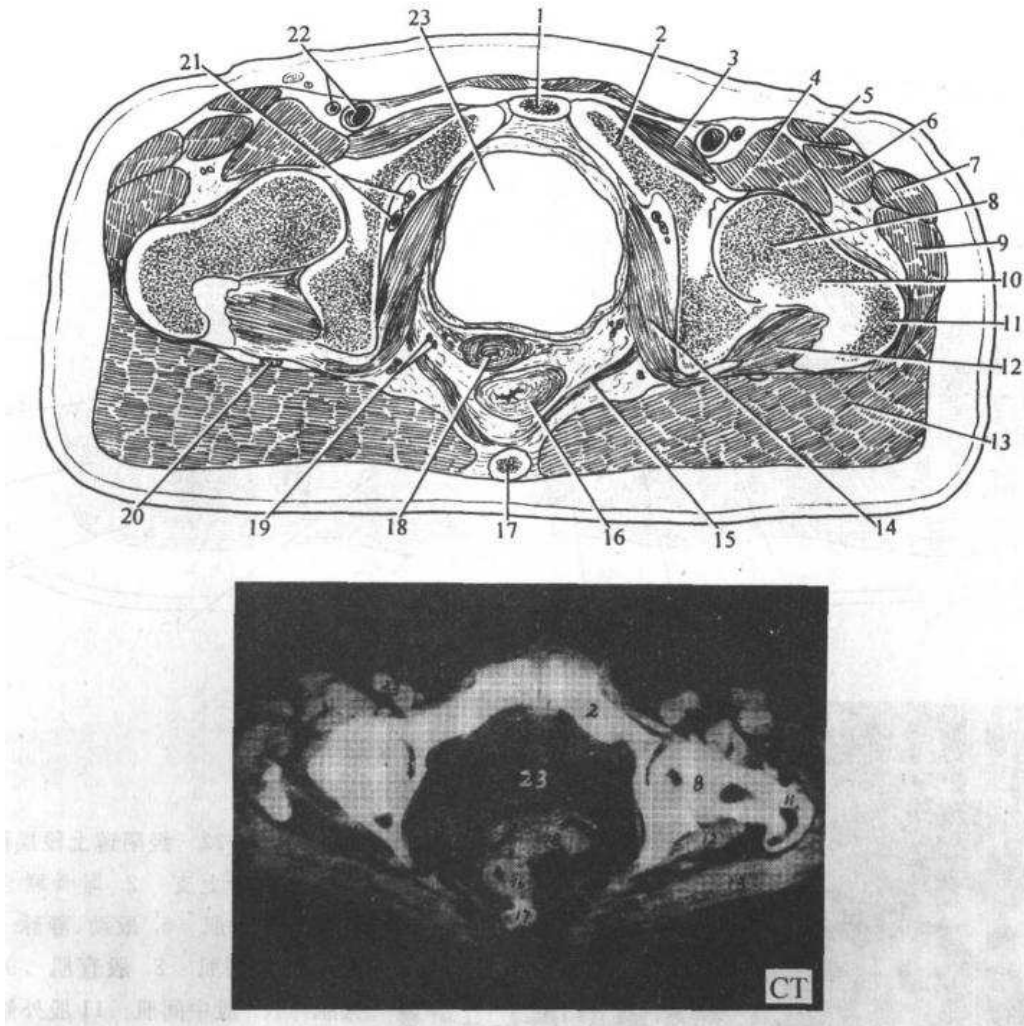


图 5-21 经子宫颈阴道下部层面

1. 耻骨联合 2. 耻骨上支 3. 耻骨肌 4. 髂腰肌 5. 缝匠肌 6. 股直肌 7. 阔筋膜张肌 8. 股骨头 9. 臀中肌 10. 股骨颈 11. 股骨大转子 12. 股方肌 13. 臀大肌 14. 闭孔内肌 15. 肛提肌 16. 肛管 17. 尾骨 18. 子宫颈 19. 子宫阴道静脉丛 20. 坐骨神经 21. 闭孔血管与神经 22. 股动、静脉 23. 膀胱

关键结构:膀胱,子宫颈,阴道穹,直肠。

此层面为界面下第 10 层面,约平尾骨下部,恰经子宫颈阴道下部。断面中央是盆腔结构,盆腔近似菱形,前界为耻骨联合,后界是尾骨,两侧界是闭孔内肌和肛提肌。盆腔内膀胱仍居前部。膀胱后方是子宫颈阴道下部,其断面形态为椭圆形,它的后方及两侧的裂隙为阴道后穹及侧穹。当阴道内含液体或气体时,CT 扫描可显示子宫颈。正常子宫颈外缘光滑,直径小于 30mm,如增大,软组织向周围蔓延,视为异常。

断面的两侧区域,髌骨呈纵置的“M”形,其内侧面闭孔内肌向后经坐骨小孔转折呈“L”形出盆腔。闭孔内肌前部的外侧面,可见行于闭膜管内的闭孔动、静脉及神经。髌骨的外侧面凹陷为髌臼。股骨头向后外侧缩细成股骨颈,颈的后外方的凸起为大转子。

十一、经阴道上段层面

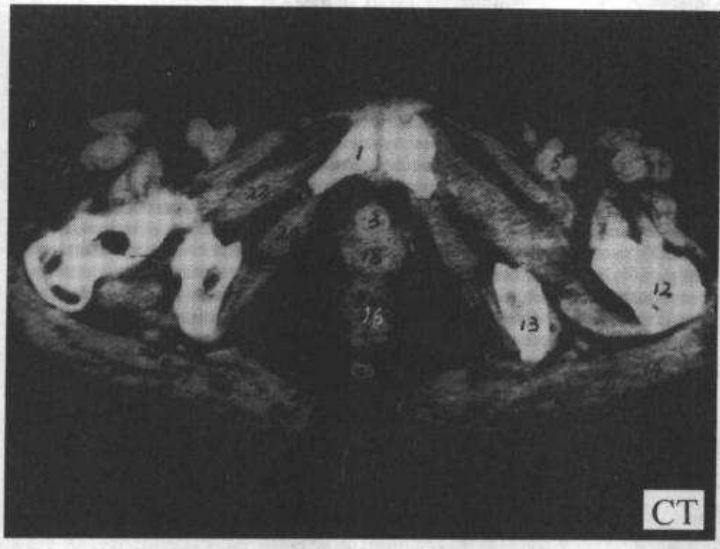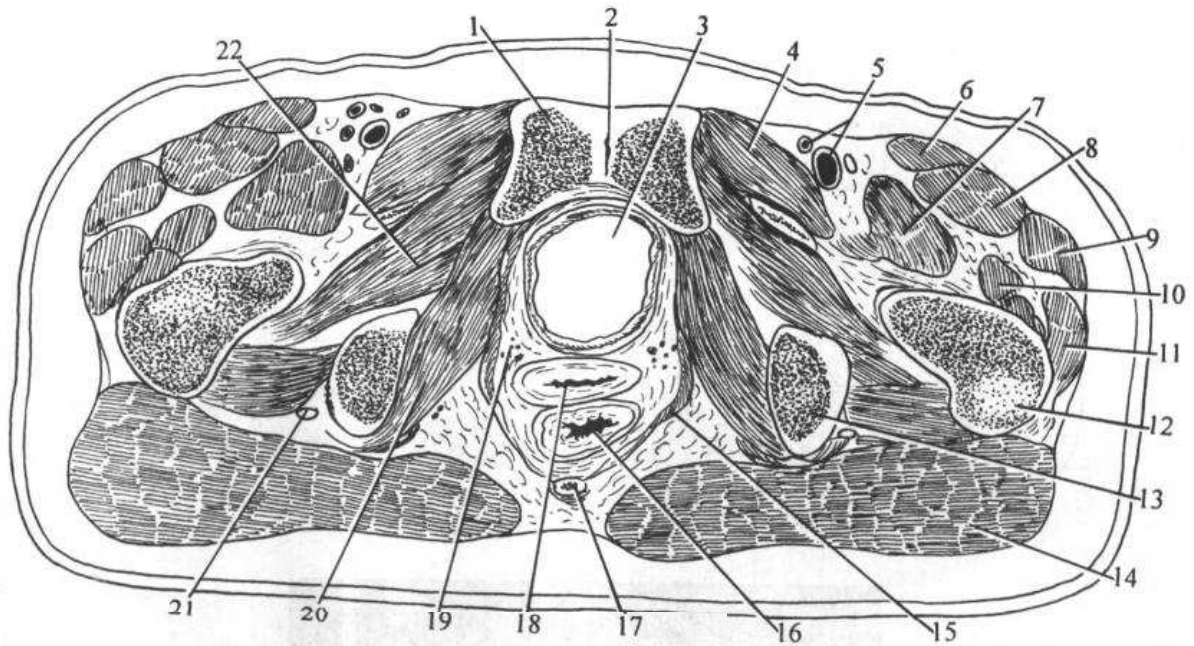


图 5-22 经阴道上段层面

1. 耻骨上支 2. 耻骨联合 3. 膀胱
4. 耻骨肌 5. 股动、静脉 6. 缝匠肌
7. 髂腰肌 8. 股直肌 9. 阔筋膜张肌
10. 股中间肌 11. 股外侧肌 12. 股骨大转子
13. 坐骨结节 14. 臀大肌
15. 肛提肌 16. 肛管 17. 尾骨尖
18. 阴道 19. 阴道膀胱静脉丛 20. 闭孔内肌
21. 坐骨神经 22. 闭孔外肌

关键结构:膀胱,阴道,直肠,闭孔内肌,肛提肌。

此层面为界面下第 11 层面,约平耻骨联合中部,恰经阴道上段。耻骨联合及尾骨尖分别居此层面前、后部中线上,两坐骨结节列于它们的两侧。闭孔内肌呈“八”字形封闭闭孔内面,它与后方“V”形的肛提肌共同包围盆腔内结构。两股骨大转子位于坐骨结节外侧,其前方从内向外有大腿内侧肌群、股血管神经及大腿前群肌。大转子与坐骨结节之间有股方肌,它的后方是臀大肌,两肌之间夹有坐骨神经。

盆腔内,从前向后依次为膀胱、阴道和直肠。阴道两侧是阴道静脉丛。CT 图像上难以区分阴道腔与壁,但在 MRI T₂ 加权像上,阴道壁呈低信号,而含有粘液的阴道腔、阴道周围的脂肪组织则呈高信号,故易衬出阴道壁。

十二、经阴道中段层面

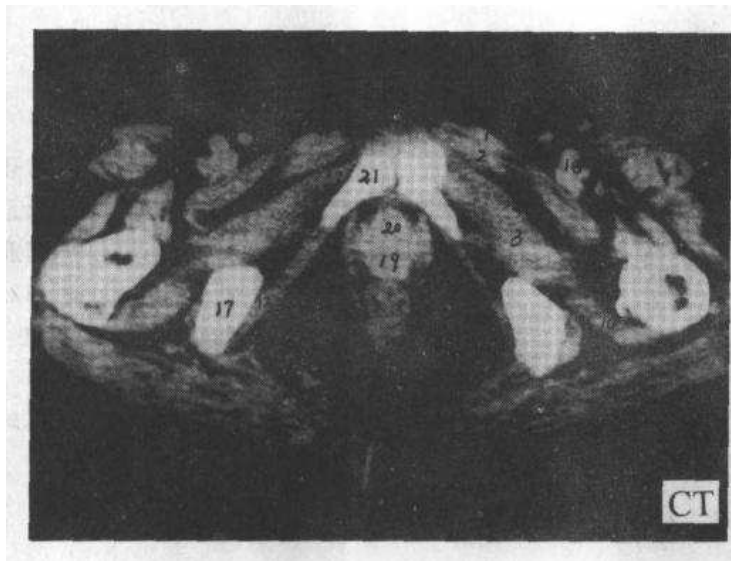
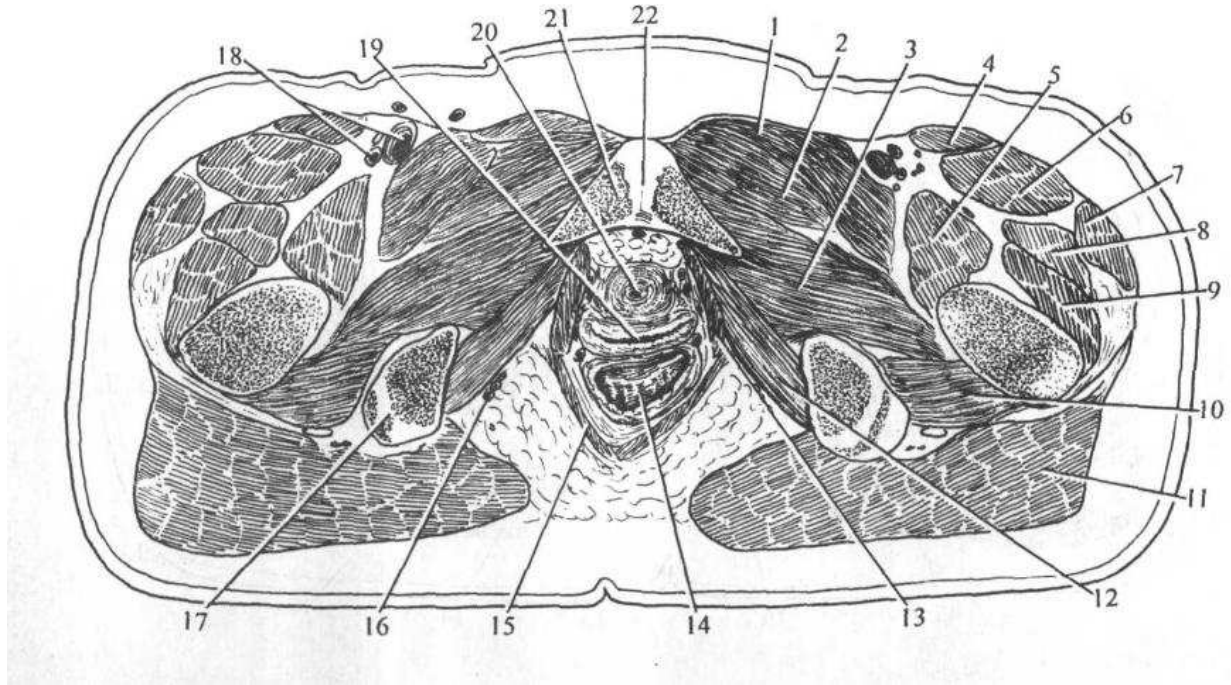


图 5-23 经阴道中段层面

1. 耻骨肌 2. 短收肌 3. 闭孔外肌 4. 缝匠肌 5. 髂腰肌 6. 股直肌 7. 阔筋膜张肌 8. 股中间肌 9. 股外侧肌 10. 股方肌 11. 臀大肌 12. 闭孔内肌 13. 坐骨海绵体肌 14. 肛管 15. 肛提肌 16. 阴部内血管与阴部神经 17. 坐骨结节 18. 股动、静脉 19. 阴道 20. 尿道 21. 耻骨上支 22. 耻骨联合

关键结构:尿道,阴道,肛管。

此层面为界面下第 12 层面,约平耻骨联合下部,恰经阴道中段,尿道上段。

耻骨联合的后方由前向后依次排列着尿道、阴道和肛管。尿道前后径为 1~1.5cm,横径稍大,其周围有括约肌环绕。经尿道起点的横断超声图像上,若尿道呈卵圆形,突向膀胱常被误诊为膀胱肿瘤。阴道断面形态呈“一”字形,其周围诸多血管断面为阴道静脉丛及阴部静脉丛。肛管呈卵圆形,肛提肌呈条带状围绕其周围。肛提肌、闭孔内肌与后方的臀大肌围成的三角区为坐骨肛门窝,其内充满脂肪组织,CT、MRI 扫描可清晰显示窝的范围。

十三、经阴道下段层面

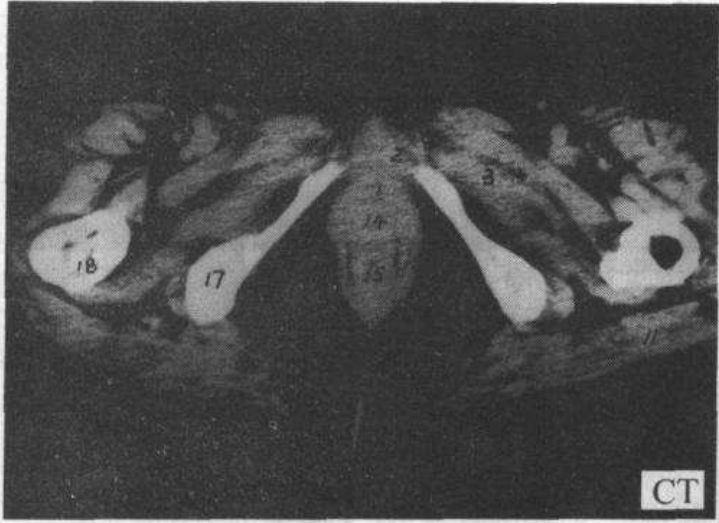
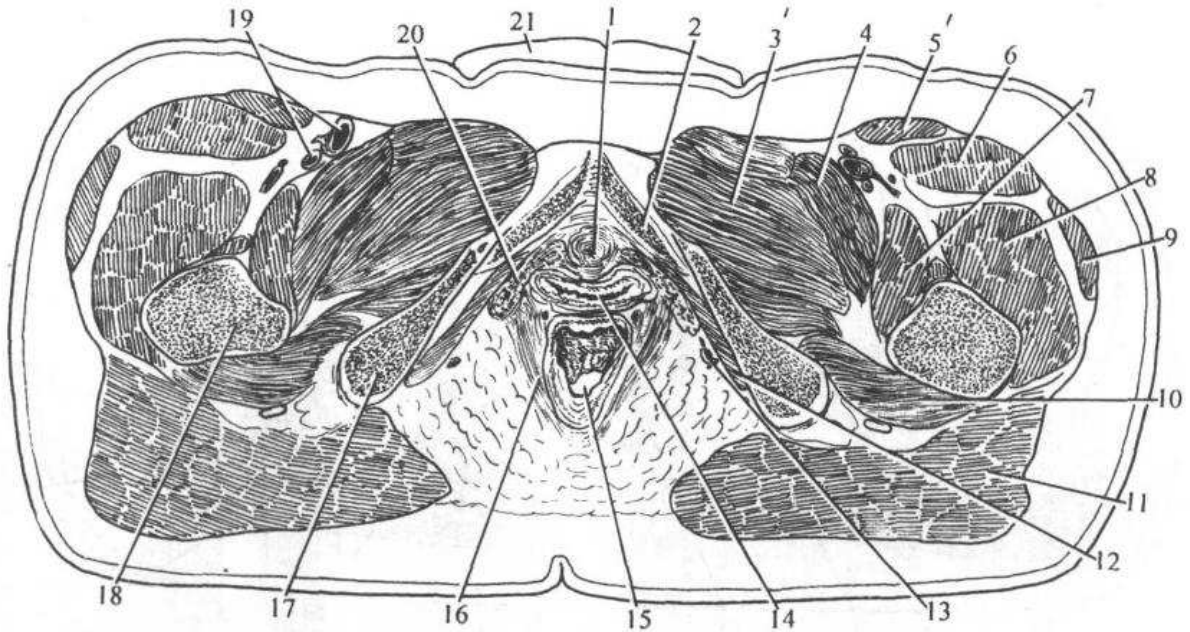


图 5-24 经阴道下段层面

1. 尿道 2. 阴蒂海绵体 3. 闭孔外肌 4. 耻骨肌 5. 缝匠肌 6. 股直肌 7. 髂腰肌 8. 股外侧肌 9. 阔筋膜张肌 10. 股方肌 11. 臀大肌 12. 闭孔内肌 13. 阴道静脉丛 14. 阴道 15. 肛管 16. 肛提肌 17. 坐骨结节 18. 股骨 19. 股动、静脉 20. 前庭球 21. 大阴唇

关键结构:尿道,阴道,肛管。

此层面为界面下第 13 层面,恰经阴道下段、耻骨下支及阴蒂海绵体。该层面中央是呈菱形的会阴区,其前部为尿生殖三角,后部为肛三角。尿生殖三角内有尿道、阴道通过。前庭球呈蹄铁形列于它们的两侧。前庭球的前方,阴蒂海绵体呈“八”字形以阴蒂脚附着于耻骨下支。肛三角内有肛管通过,其后外侧壁被“V”形肛提肌包绕。肛提肌与坐骨结节之间是坐骨肛门窝。

十四、经大阴唇上份层面

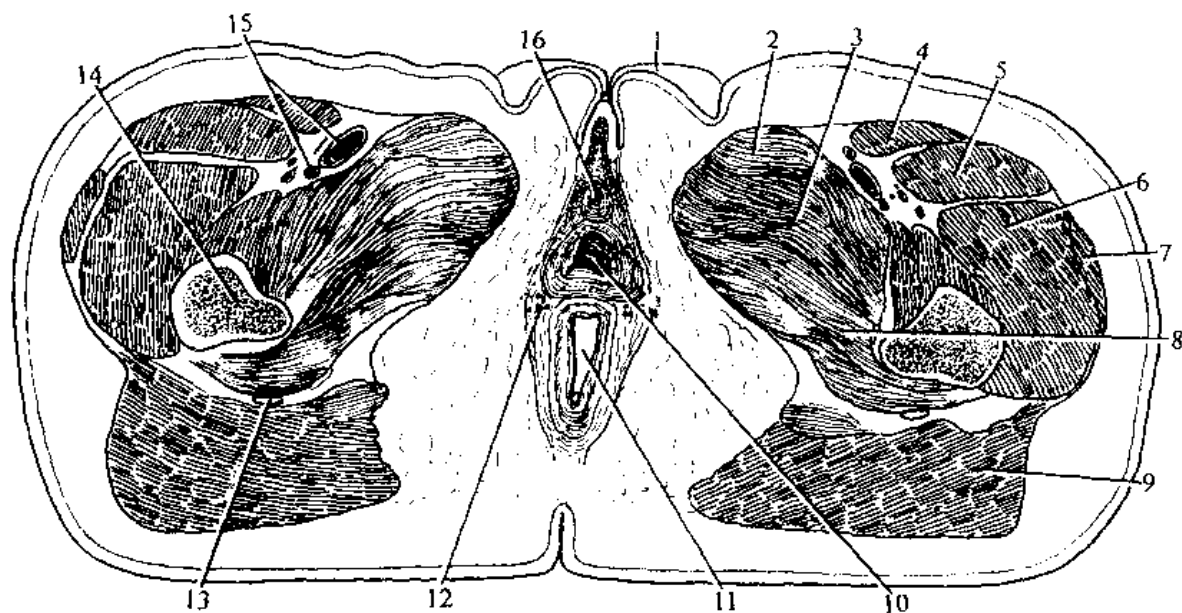


图 5-25 经大阴唇上份层面

1. 大阴唇 2. 长收肌 3. 短收肌 4. 缝匠肌 5. 股直肌 6. 股外侧肌 7. 阔筋膜张肌 8. 大收肌 9. 臀大肌 10. 阴道 11. 肛管 12. 阴道静脉丛 13. 坐骨神经 14. 股骨 15. 股动、静脉 16. 尿道

关键结构:尿道,阴道,肛管,大阴唇。

此层面为界面下第 14 层面,约平耻骨弓下方,恰经大阴唇上份。整个断面大致分为三部分,两侧为股部结构,中间为会阴区。会阴区从前向后有大阴唇和阴蒂、阴道前庭、位于前庭内的尿道和阴道口及肛管。肛管周围由肛门括约肌环绕。股骨居两侧区中央,其前内侧是长收肌、短收肌和大收肌,前外侧为肌四头肌、缝匠肌和阔筋膜张肌,后方是臀大肌。在内侧群与前群肌之间有股动、静脉。

十五、经大阴唇中份层面

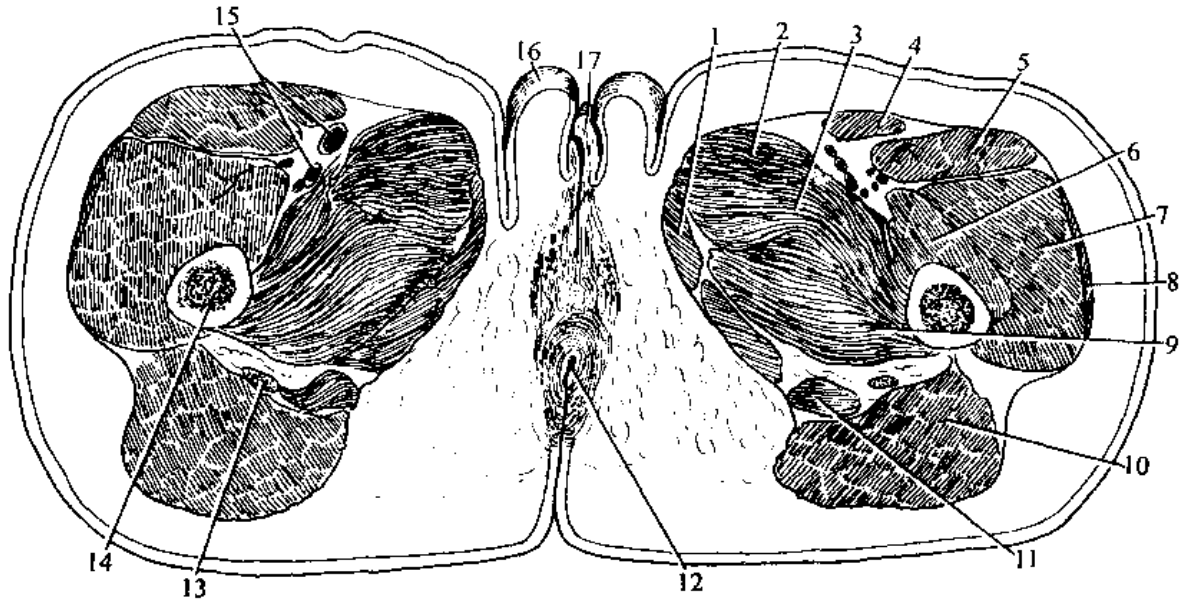


图 5-26 经大阴唇中份层面

1. 股薄肌 2. 长收肌 3. 短收肌 4. 缝匠肌 5. 股直肌 6. 股中间肌 7. 股外侧肌 8. 阔筋膜张肌 9. 大收肌 10. 臀大肌 11. 半腱肌 12. 肛门 13. 坐骨神经 14. 股骨 15. 股动、静脉 16. 大阴唇 17. 阴蒂

关键结构:大、小阴唇,阴道前庭,肛门。

此层面为界面下第 15 层面,经大阴唇中份。两侧大阴唇居断面中部前份,其内侧一对皱襞为小阴唇。两个小阴唇之间的裂隙为阴道前庭。肛门居断面中央,由括约肌环绕。

十六、经大阴唇下份层面

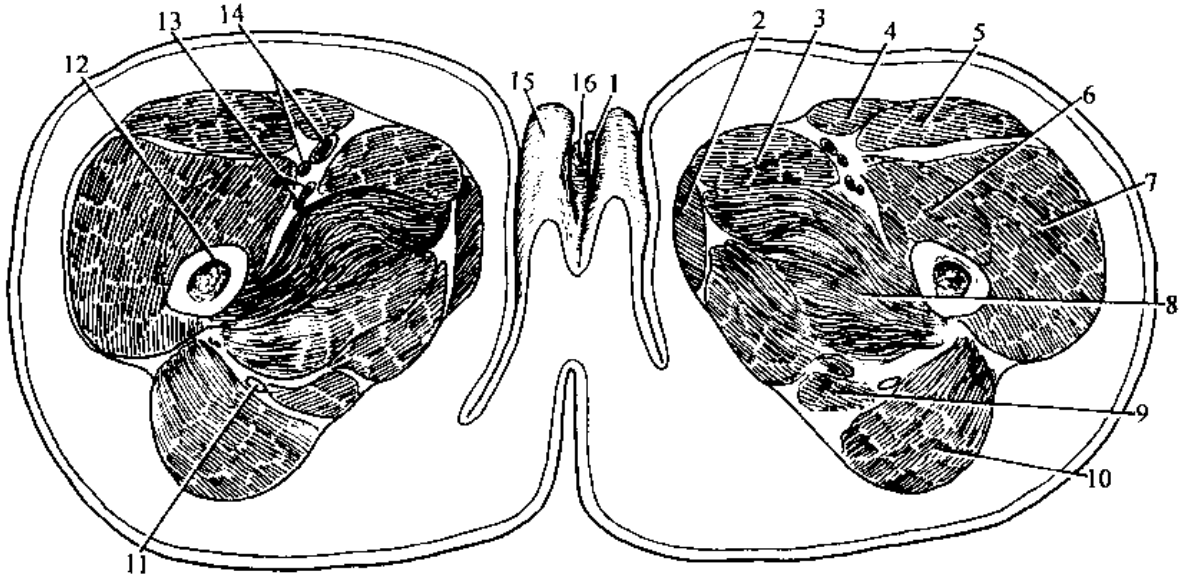


图 5-27 经大阴唇下份层面

1. 小阴唇 2. 股薄肌 3. 长收肌 4. 缝匠肌 5. 股直肌 6. 股中间肌 7. 股外侧肌 8. 大收肌 9. 半腱肌 10. 臀大肌 11. 坐骨神经 12. 股骨 13. 股深动、静脉 14. 股动、静脉 15. 大阴唇 16. 阴蒂

关键结构:大阴唇,小阴唇。

此层面为界面下第 16 层面,断面中部区域为会阴结构,有大、小阴唇;两侧区域为股部结构。此层面影像学意义不大。

十七、经唇后连合层面

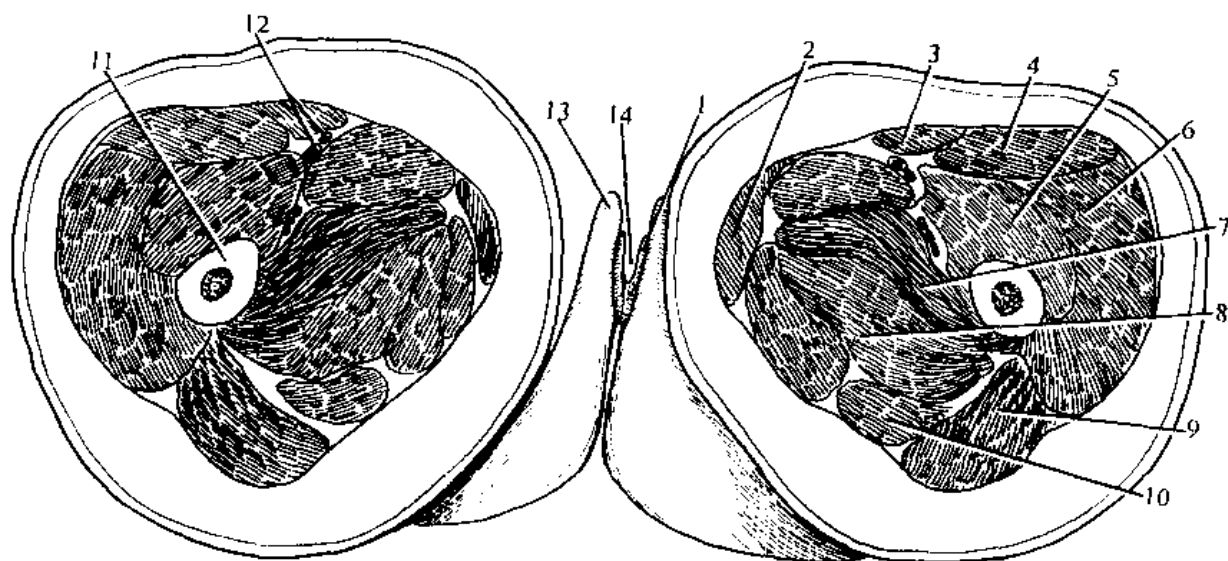


图 5-28 经唇后连合层面

1. 小阴唇 2. 股薄肌 3. 缝匠肌 4. 股直肌 5. 股中间肌 6. 股外侧肌 7. 短收肌 8. 大收肌 9. 臀大肌 10. 半腱肌 11. 股骨 12. 股动、静脉 13. 大阴唇 14. 阴道前庭

关键结构:大阴唇,小阴唇。

此层面为界面下第 17 层面,恰经唇后连合。两侧大阴唇后端汇合,称唇后连合。大阴唇内侧皱襞为小阴唇。此层面影像学意义不大。

第四节 男性盆部与会阴横断层影像解剖

男性盆部与会阴的横断层影像解剖,自第5腰椎间盘平面向下至阴囊消失平面,约有18~20层面(层厚1cm)。由上向下大致可分成3段:第一段,从第5腰椎与第1骶椎椎间盘至髂白上缘平面,内含下腹部结构,主要显示腹膜腔下份、下腹部的肠管、输尿管、髂血管、腰丛、骶丛、盆壁及其周围肌;第二段,从髂白上缘至耻骨联合上缘,主要显示盆腔结构,含泌尿生殖器官、直肠、髌关节、盆壁及其周围肌;第三段,耻骨联合以下,主要显示男性会阴结构:阴茎、阴囊、睾丸、精索、尿道、肛管等(图5-29)。

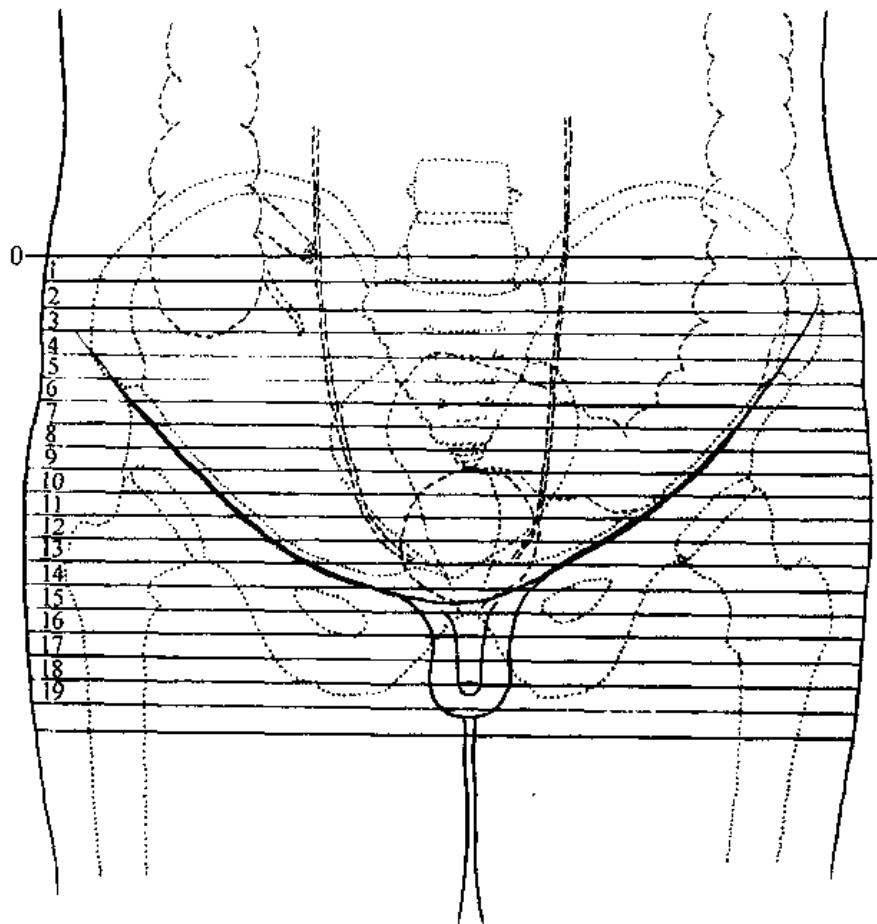


图 5-29 男性盆部横断层示意图

一、经膀胱上部层面

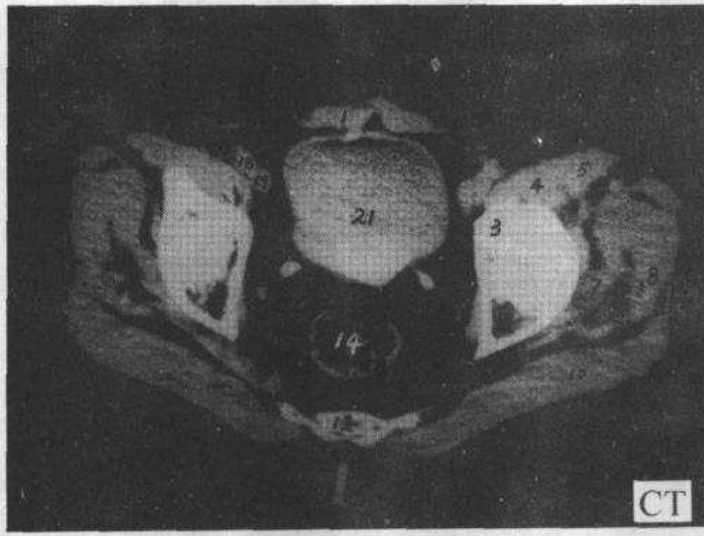
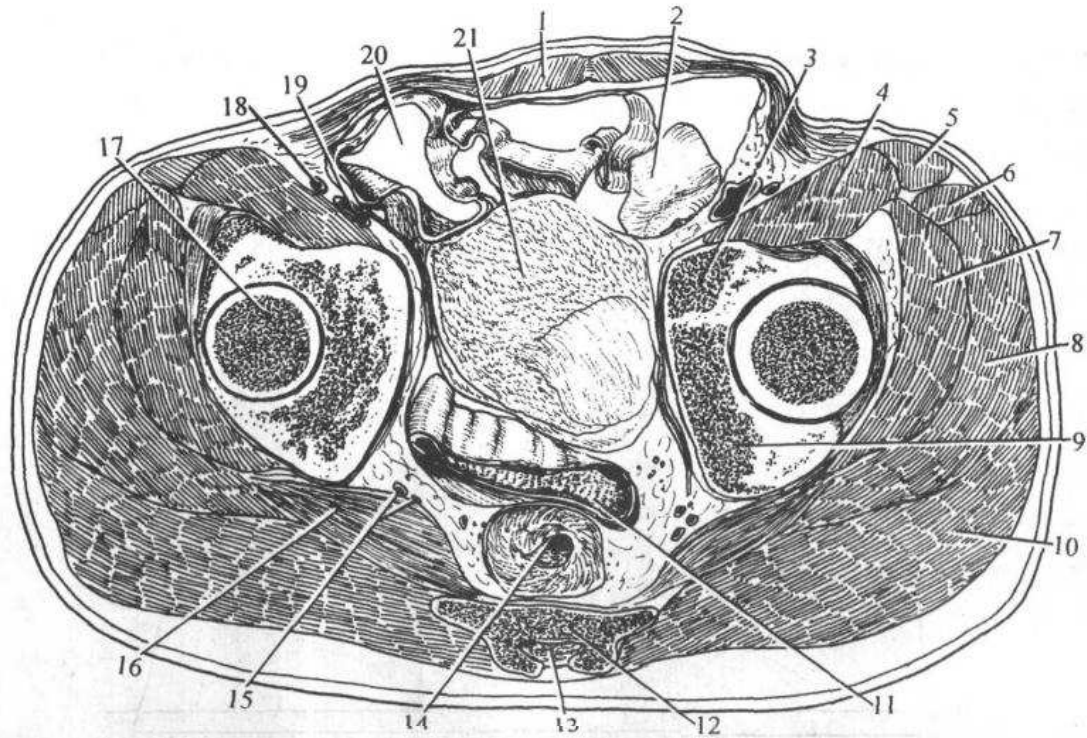


图 5-30 经膀胱上部层面

1. 腹直肌 2. 回肠 3. 耻骨体
4. 髂腰肌 5. 缝匠肌 6. 股直肌 7. 臀小肌 8. 臀中肌 9. 坐骨体 10. 臀大肌 11. 回肠 12. 骶骨 13. 骶管
14. 直肠 15. 臀下动、静脉 16. 梨状肌 17. 股骨头 18. 髂外动脉 19. 髂外静脉 20. 回肠 21. 膀胱

关键结构:膀胱,直肠,髌臼,股骨头。

此层面为界面下第 9 层面,约平第 4~5 骶椎之间,恰经膀胱上部。整个层面可分成三个区域,即中央区和两个外侧区。中央区为盆腔内结构。盆腔近似长方形,膀胱位于其前部,直肠居后部,两脏器之间为膀胱直肠陷凹(腹膜腔最低处),可见回肠伸入其内。两外侧区,髌关节及周围肌呈镜像对称分布。髌臼呈半环形,其前份由耻骨体,后份由坐骨体构成,容纳股骨头。髌臼与股骨头构成髌关节。髌关节的前方有髂腰肌,后外侧有臀大肌、臀中肌、臀小肌。坐骨后端与骶骨之间为坐骨大孔,内有梨状肌、臀下血管、阴部内血管、坐骨神经等穿过。

二、经膀胱中部层面

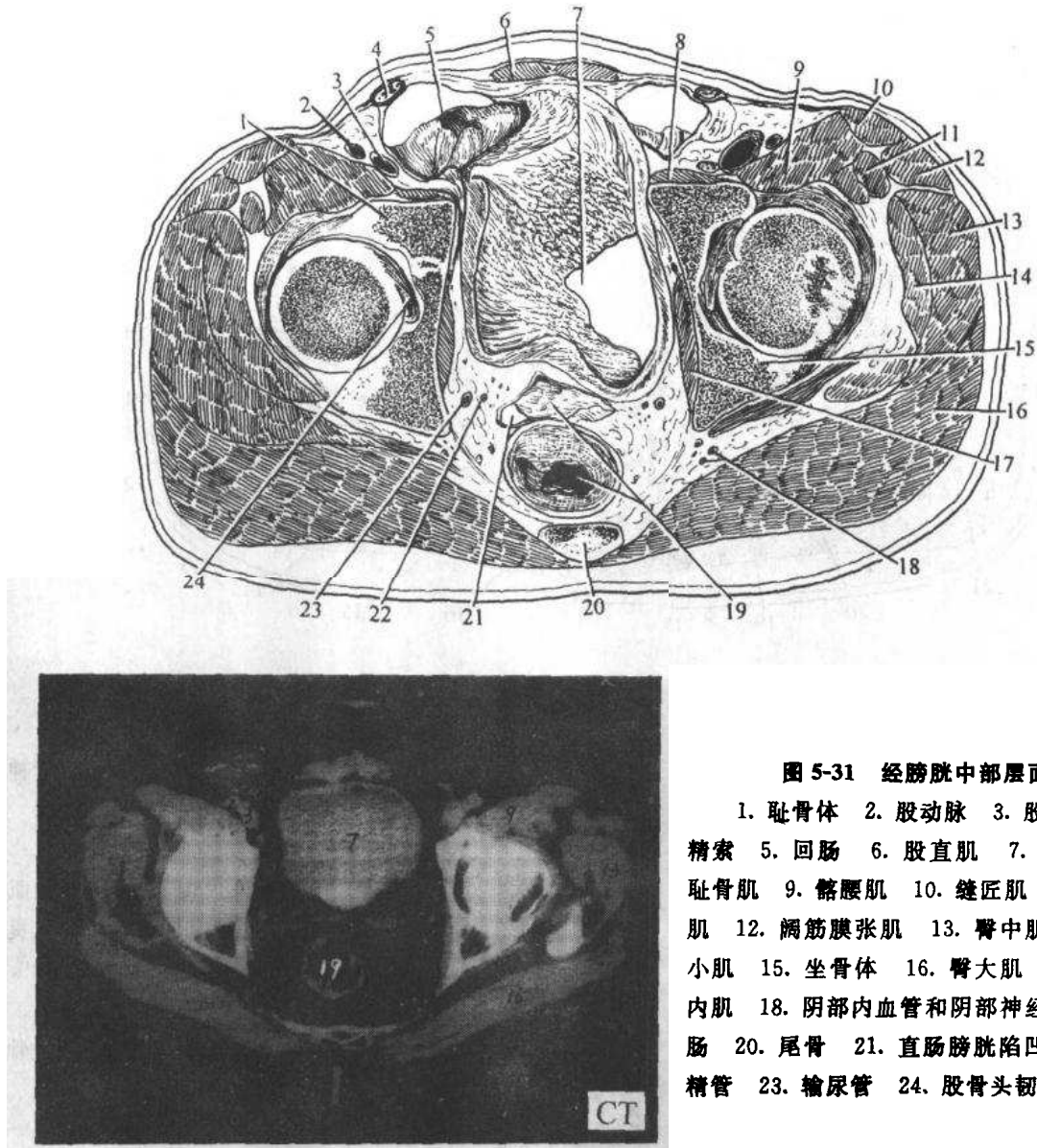


图 5-31 经膀胱中部层面

1. 耻骨体 2. 股动脉 3. 股静脉 4. 精索 5. 回肠 6. 股直肌 7. 膀胱 8. 耻骨肌 9. 髂腰肌 10. 缝匠肌 11. 股直肌 12. 阔筋膜张肌 13. 臀中肌 14. 臀小肌 15. 坐骨体 16. 臀大肌 17. 闭孔内肌 18. 阴部内血管和阴部神经 19. 直肠 20. 尾骨 21. 直肠膀胱陷凹 22. 输精管 23. 输尿管 24. 股骨头韧带

关键结构：膀胱，直肠，输尿管，输精管，精索。

此层面为界面下第 10 层面，约平髌 5~尾骨之间，恰经膀胱中部。膀胱占据盆腔的前部，其形态、大小及壁厚与充盈程度有关。正常适度扩张的膀胱壁厚在 2cm 以内，若局部性增厚，应视为异常。MRI T_1 加权图像上，膀胱壁与尿液均为低信号，两者难以区分；而 T_2 图像上，壁为低信号，尿液及膀胱周围脂肪为高信号，故可明显衬托出膀胱壁。膀胱的后外方有输精管、输尿管及诸多小血管断面，MRI 能显示它们，但以冠状位短 TR/TE 序列图像显示这些结构最佳。膀胱后方是直肠，由于直肠有弯曲，在同一横断层面上可出现二个直肠断面。在两个外侧区，髂肌从髋关节的前，后外侧包绕它。

腹壁中线两侧是腹直肌，其外侧是腹股沟管，内有精索穿行。MRI 图像上可区分精索内的输精管与睾丸动、静脉，前者呈中等强度信号，而后者呈低强度信号。

三、经精囊腺层面

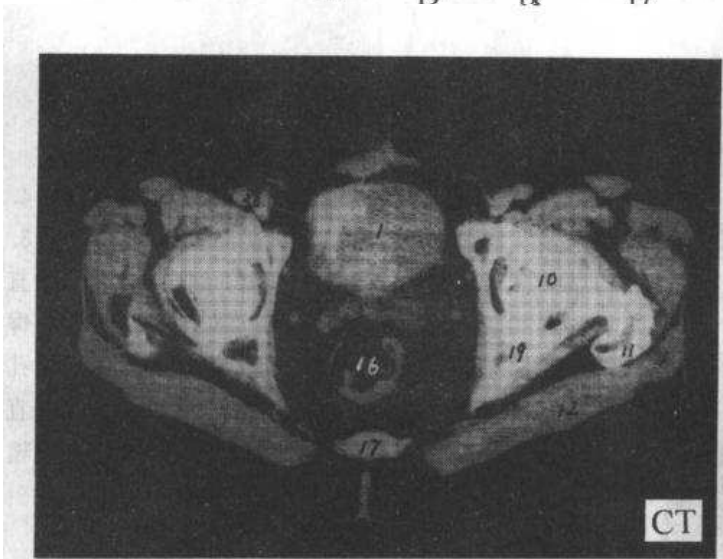
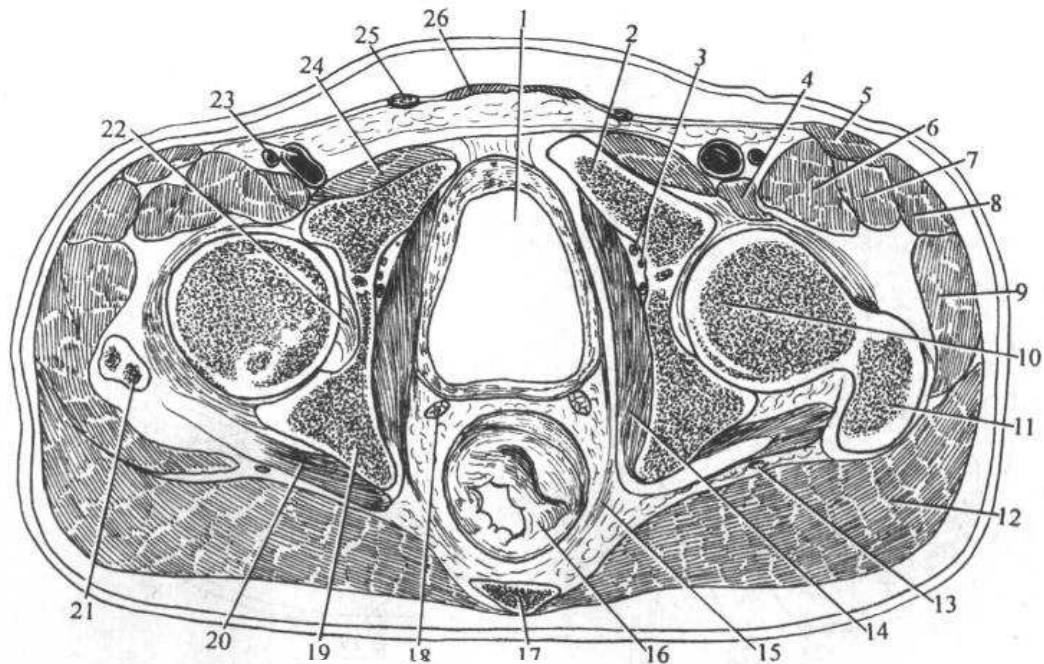


图 5-32 经精囊腺层面

1. 膀胱 2. 耻骨下支 3. 闭孔血管神经
4. 闭孔外肌 5. 缝匠肌 6. 髂腰肌
7. 股直肌 8. 阔筋膜张肌 9. 臀中肌
10. 股骨头 11. 股骨大转子 12. 臀大肌
13. 坐骨神经 14. 闭孔内肌 15. 肛提肌
16. 直肠 17. 尾骨 18. 精囊腺 19. 坐骨体
20. 梨状肌 21. 股骨大转子
22. 股骨头韧带 23. 股动、静脉 24. 耻骨肌
25. 精索 26. 锥状肌

关键结构:膀胱,精囊,直肠,精索。

此层面为界面下第 11 层面,约平尾骨上部及耻骨联合上缘,恰经精囊。盆腔位于断面的中央,呈前后较长的椭圆形。盆腔内由前向后依次为膀胱、精囊、输精管壶腹及直肠。膀胱后壁与精囊之间有一充满脂肪的三角区,称膀胱精囊角,通常为锐角,约 28.8° 。在膀胱癌患者,若此角减小或消失,提示癌肿已向外扩散。在横断层面上,精囊多呈卵圆形(70%),其次为管形(20%)和圆形(10%),左右两侧对称。超声图像上,精囊呈哑铃形低回声影;MRI T_1 加权像表现为中低信号区,而 T_2 加权像则为高信号区。

断面两外侧区,髌骨呈纵置的“M”形,其外侧面凹陷为髌臼,内容有股骨头,两骨之间的关节间隙内可见股骨头韧带。髌骨内面与闭孔内肌的前份形成闭膜管,内有闭孔动脉、静脉、神经通过。

四、经膀胱下部层面

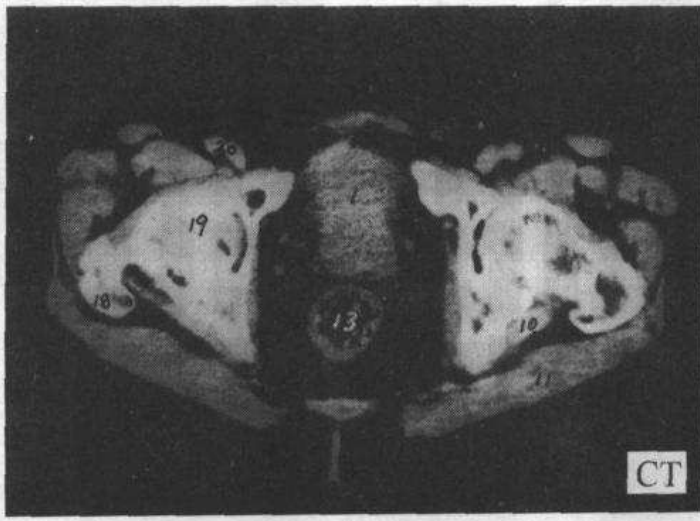
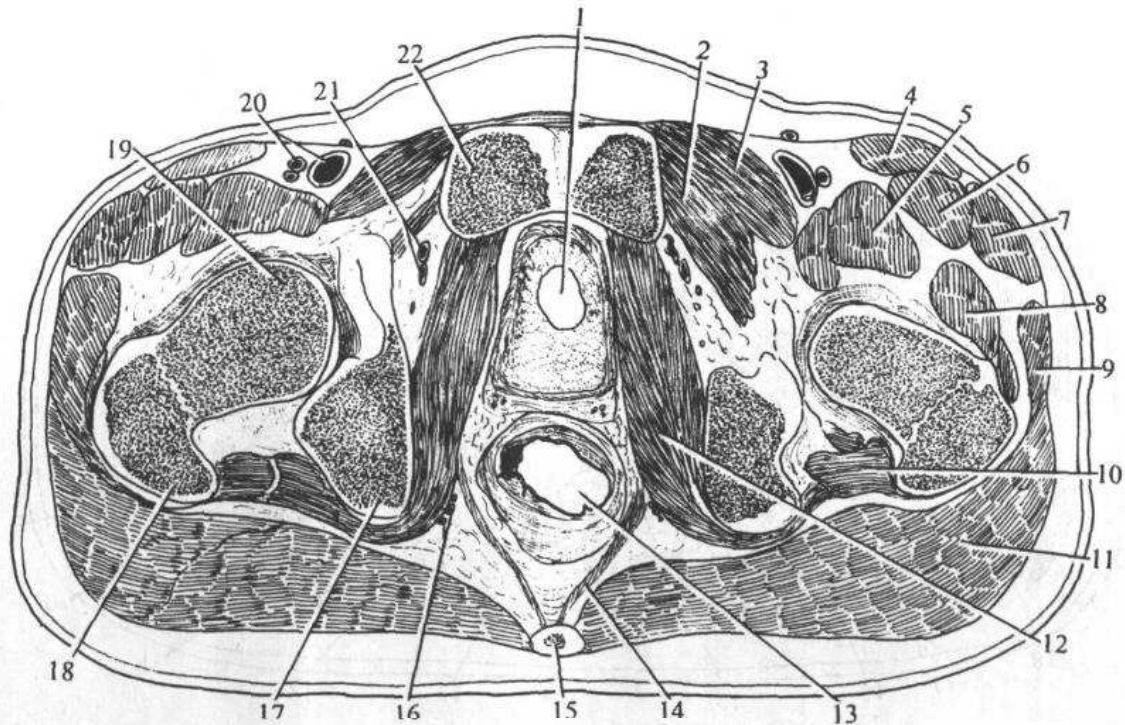


图 5-33 经膀胱下部层面

1. 膀胱颈 2. 闭孔外肌 3. 耻骨肌
4. 缝匠肌 5. 髂腰肌 6. 股直肌 7.
- 阔筋膜张肌 8. 股外侧肌 9. 臀中肌
10. 股方肌 11. 臀大肌 12. 闭孔内肌
13. 直肠 14. 肛提肌 15. 尾骨 16.
- 阴部内血管和阴部神经 17. 坐骨结节
18. 股骨大转子 19. 股骨头 20. 股动、
- 静脉 21. 闭孔血管神经 22. 耻骨上支

关键结构:膀胱,输精管壶腹,直肠,精索。

此层面为界面下第 12 层面,约平尾骨中部,恰经膀胱下部。盆腔变窄,其前界为耻骨联合,后界是尾骨,两侧界为闭孔内肌及肛提肌。盆腔内,膀胱已接近颈部,其后方一对管腔断面为输精管。直肠居盆腔后部。MRIT₁、T₂加权图像上,直肠内因存气体呈黑色影像,其周围脂肪呈白色影像,故能衬托出直肠壁。正常直肠壁厚小于 1cm,直肠肿瘤时,可见壁有局部性增厚。耻骨与坐骨之间为闭孔,闭孔内、外肌分别从内、外面封闭此孔,闭孔神经、血管穿闭膜管出骨盆。断面两侧区域的中央可见股骨头及大转子,其前方有大腿内侧群和前群肌及股血管,后方有坐骨神经及臀大肌。

五、经前列腺层面

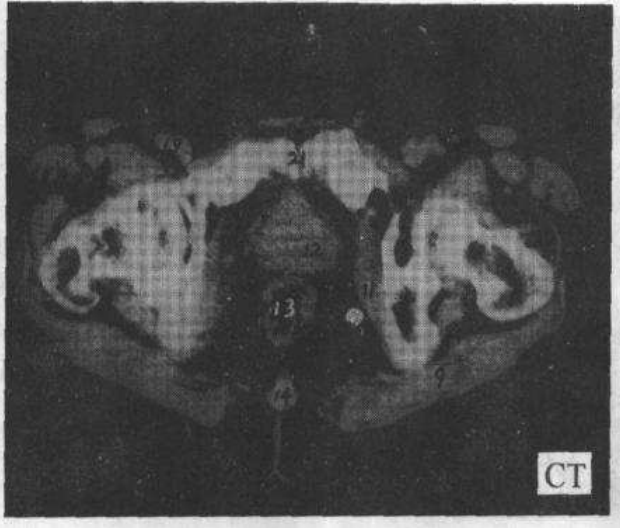
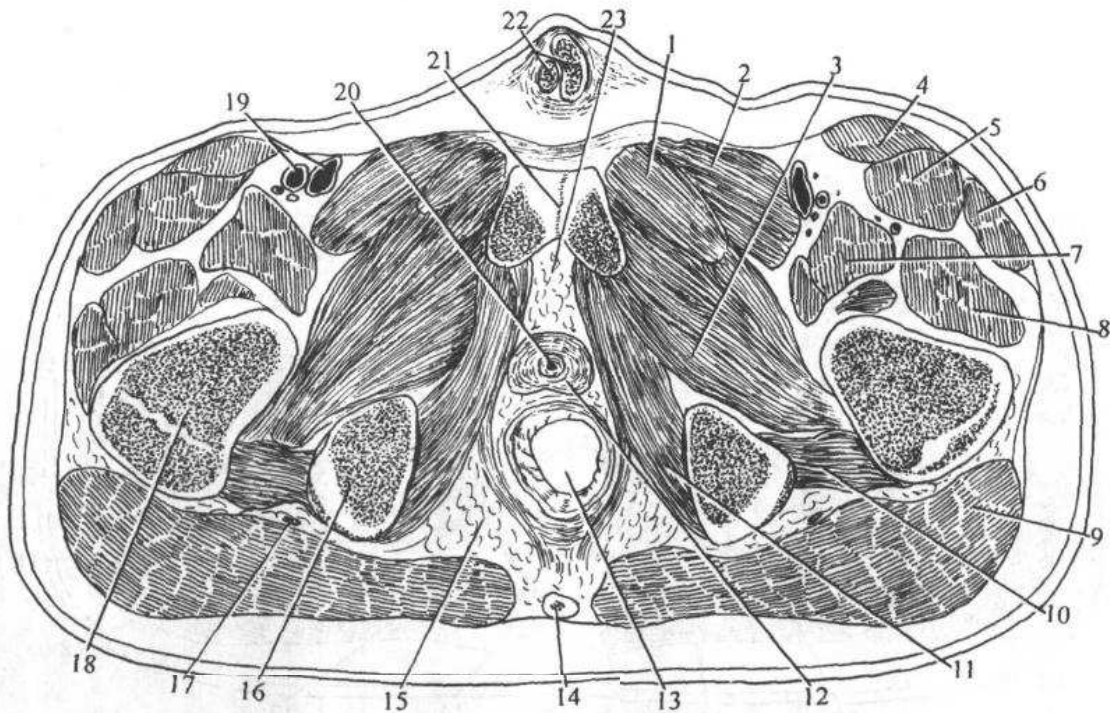


图 5-34 经前列腺层面

1. 短收肌 2. 耻骨肌 3. 闭孔外肌 4. 缝匠肌 5. 股直肌 6. 阔筋膜张肌 7. 髂腰肌 8. 股外侧肌 9. 臀大肌 10. 股方肌 11. 闭孔内肌 12. 前列腺 13. 直肠 14. 尾骨尖 15. 坐骨肛门窝 16. 坐骨结节 17. 坐骨神经 18. 股骨大转子 19. 股动、静脉 20. 尿道 21. 耻骨联合 22. 阴茎海绵体 23. 耻骨后间隙

关键结构:前列腺,肛管,坐骨肛门窝。

此层面为界面下第 13 层面,约平尾骨尖,恰经前列腺。两侧耻骨借耻骨间盘构成耻骨联合,其后方依次为耻骨后间隙、前列腺、直肠、肛提肌、坐骨直肠窝。前列腺呈卵圆形,其后面凹陷处为前列腺沟,前列腺增生时此沟可消失。前列腺的中央有尿道穿过。前列腺周围含有脂肪组织,故 CT 扫描能清楚显示其外形和轮廓。MRI 横断面 T₂ 加权图像上,前列腺中央区呈低信号,外周区则呈高信号。

六、经耻骨弓上部层面

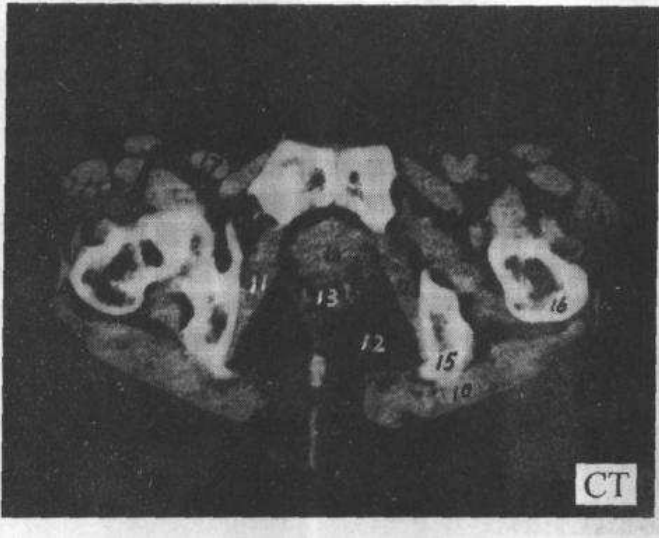
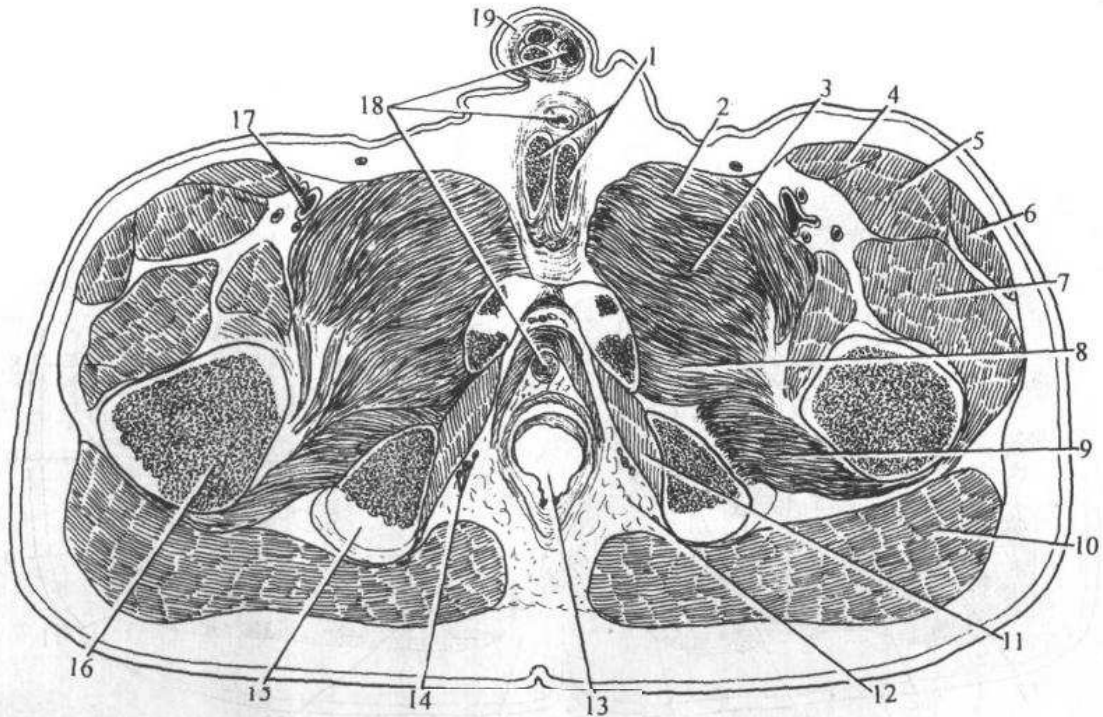


图 5-35 经耻骨弓上部层面

1. 阴茎海绵体 2. 长收肌 3. 短收肌
4. 缝匠肌 5. 股直肌 6. 阔筋膜张肌 7. 股中间肌和股外侧肌 8. 大收肌 9. 股方肌 10. 臀大肌 11. 闭孔内肌 12. 坐骨肛门窝 13. 肛管 14. 阴部内血管和阴部神经 15. 坐骨结节 16. 股骨大转子 17. 股动、静脉 18. 尿道 19. 阴茎

关键结构:尿道,直肠,坐骨肛门窝,阴茎。

此层面为界面下第 14 层面,约平耻骨弓上部。该层面中央为会阴区,两侧为股部结构及部分髋肌。会阴区可分为前部的尿生殖三角和后部的肛三角,前者有尿道穿过,后者有肛管和坐骨肛门窝。坐骨肛门窝断面形态呈三角形,其内侧界为肛提肌,外侧界为闭孔内肌、坐骨结节内侧面,后界为臀大肌。CT 扫描图像上,坐骨肛门窝呈低密度区,窝的外侧壁有阴部内动脉、静脉和阴部神经。耻骨的前方,可见阴茎的断面。

七、经耻骨弓下部层面

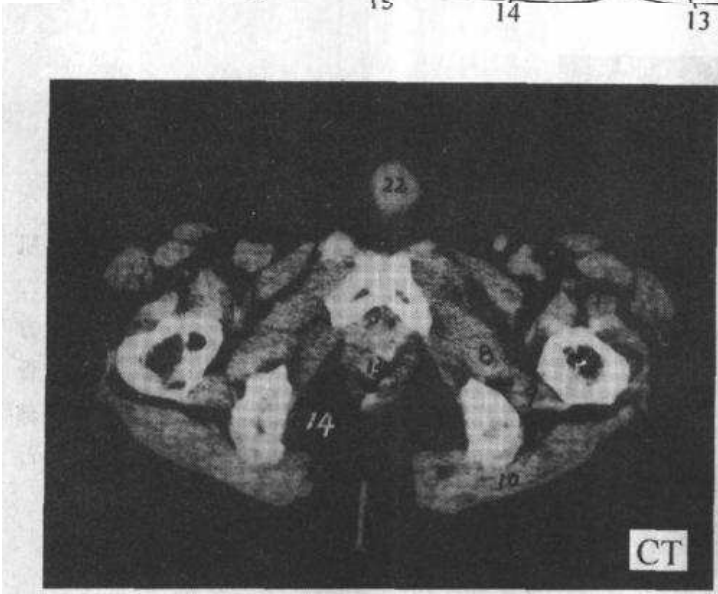
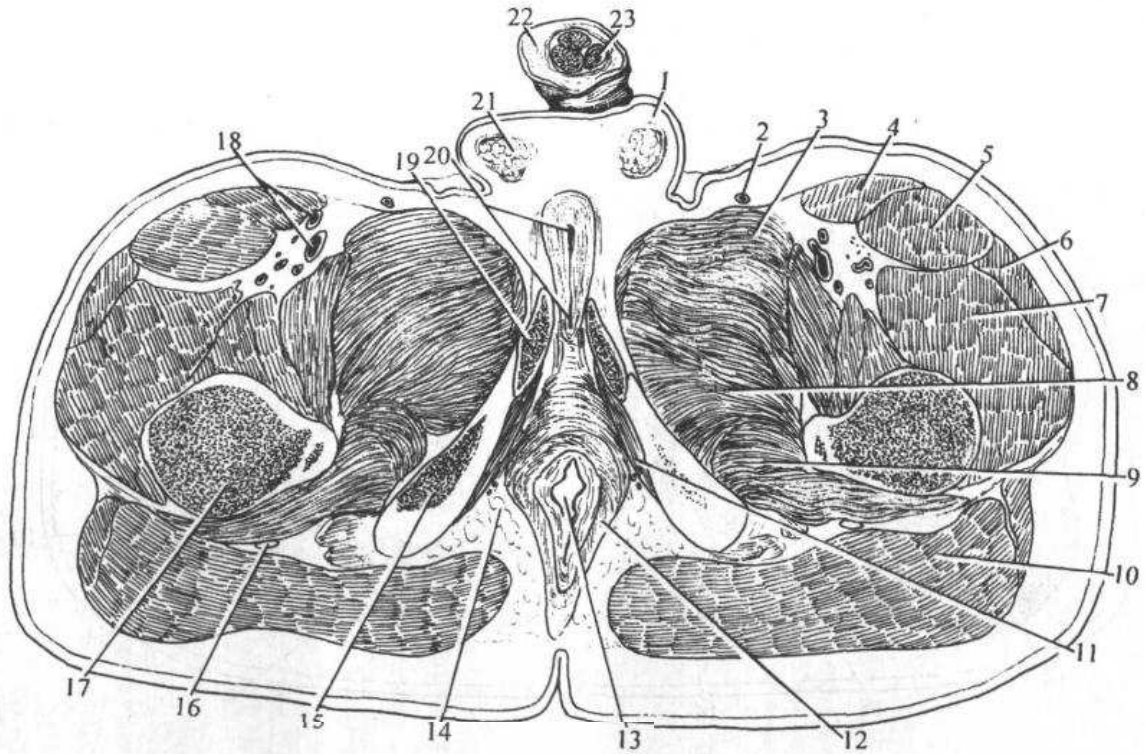


图 5-36 经耻骨弓下部层面

1. 阴囊 2. 大隐静脉 3. 长收肌 4. 缝匠肌 5. 股直肌 6. 阔筋膜张肌 7. 股中间肌和股外侧肌 8. 短收肌和大收肌 9. 股方肌 10. 臀大肌 11. 坐骨海绵体肌 12. 肛门外括约肌 13. 肛管 14. 坐骨肛门窝 15. 坐骨支 16. 坐骨神经 17. 股骨大转子 18. 股动、静脉 19. 阴茎海绵体及阴茎脚 20. 尿道 21. 附睾及精索 22. 阴茎 23. 尿道

关键结构:精索,阴茎,尿道,肛管。

此层面为界面下第 15 层面,约平耻骨弓下部。断面中部由前向后依次为阴茎、精索、尿道、肛管。阴茎由两个阴茎海绵体和一个尿道海绵体外包筋膜及皮肤构成。阴茎后外侧的索状结构为精索。尿道穿尿道海绵体。两阴茎海绵体呈“八”字形以阴茎脚分别附着于两侧的耻骨下支上。坐骨海绵体肌起自坐骨结节,止于阴茎脚的表面。肛管断面呈椭圆形,周围有肛门外括约肌环绕。

八、经睾丸上部层面

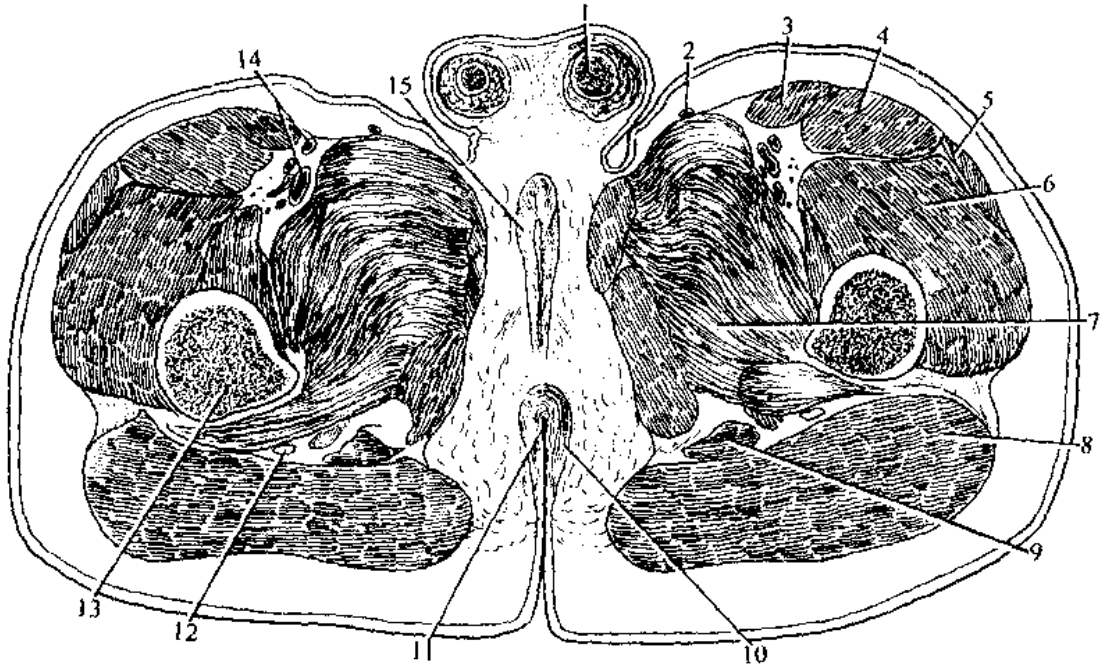


图 5-37 经睾丸上部层面

1. 睾丸 2. 大隐静脉 3. 缝匠肌 4. 股直肌 5. 阔筋膜张肌 6. 股中间肌和股外侧肌
7. 大收肌 8. 臀大肌 9. 半腱肌 10. 肛门外括约肌 11. 肛门 12. 坐骨神经 13. 股骨
14. 股动、静脉 15. 球海绵体肌

关键结构：睾丸，尿道，肛门，肛门外括约肌。

此层面为界面下第 16 层面，恰经睾丸上部。断面的中央区域由前向后为阴囊、尿道、肛门。阴囊为皱缩的皮肤囊袋，容纳睾丸与附睾。阴囊后方是呈矢状裂隙的尿道。尿道被球海绵体肌包绕。肛门位于后部，由肛门外括约肌环绕。在断面的两侧部，股骨位于中央，其前内侧是大腿内侧肌群，前外侧是大腿前群肌，后方是后群肌、坐骨神经及臀大肌。

九、经睾丸中部层面

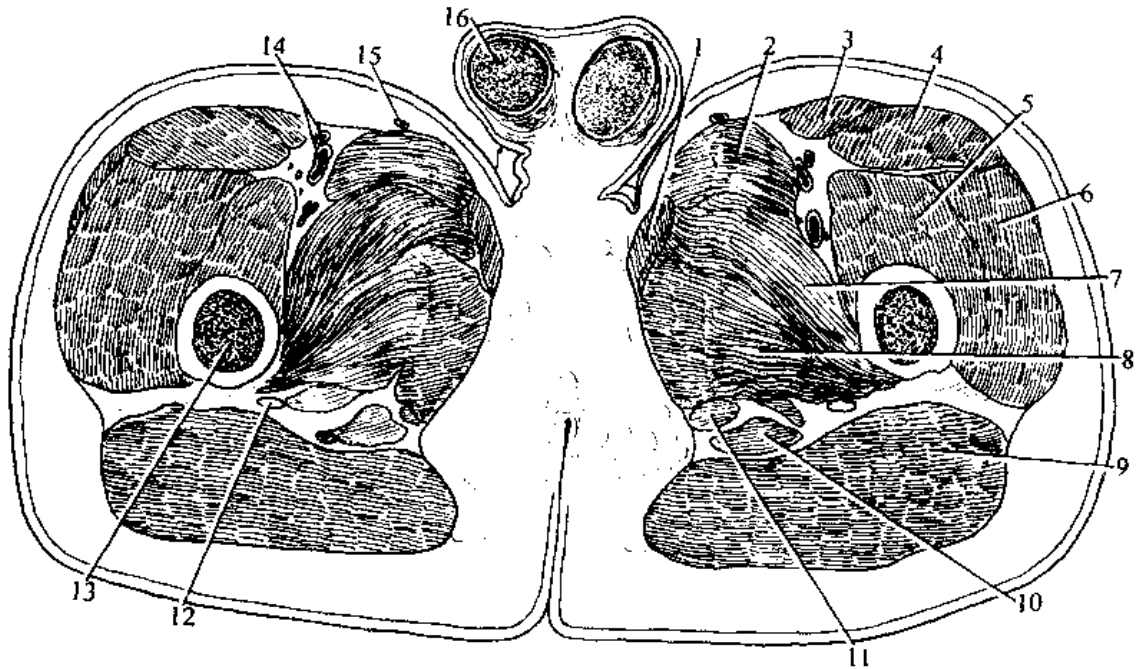


图 5-38 经睾丸中部层面

1. 股薄肌 2. 长收肌 3. 缝匠肌 4. 股直肌 5. 股中间肌 6. 股外侧肌 7. 短收肌
8. 大收肌 9. 臀大肌 10. 半腱肌 11. 半膜肌 12. 坐骨神经 13. 股骨 14. 股动、静脉
15. 大隐静脉 16. 睾丸

关键结构：阴囊，睾丸，附睾。

此层面为界面下第 17 层面，经睾丸中部。两股部之间夹有阴囊及睾丸。睾丸位于阴囊内，是产生生殖细胞的场所，由于精细胞易被 X 线杀伤，故一般不用 CT 扫描外生殖器官；目前认为，MRI 对人体无损害，故常用在对外生殖器疾病的诊断上。睾丸在 T_1 加权像上呈均匀的低信号区，而 T_2 加权像上则呈与脂肪相似的高信号区。附睾位于睾丸背侧，MRI 扫描呈“逗号”状，由含液体的管道及脂肪的间隙组成，其信号强弱取决于两者含量的不同。

十、经睾丸下部层面

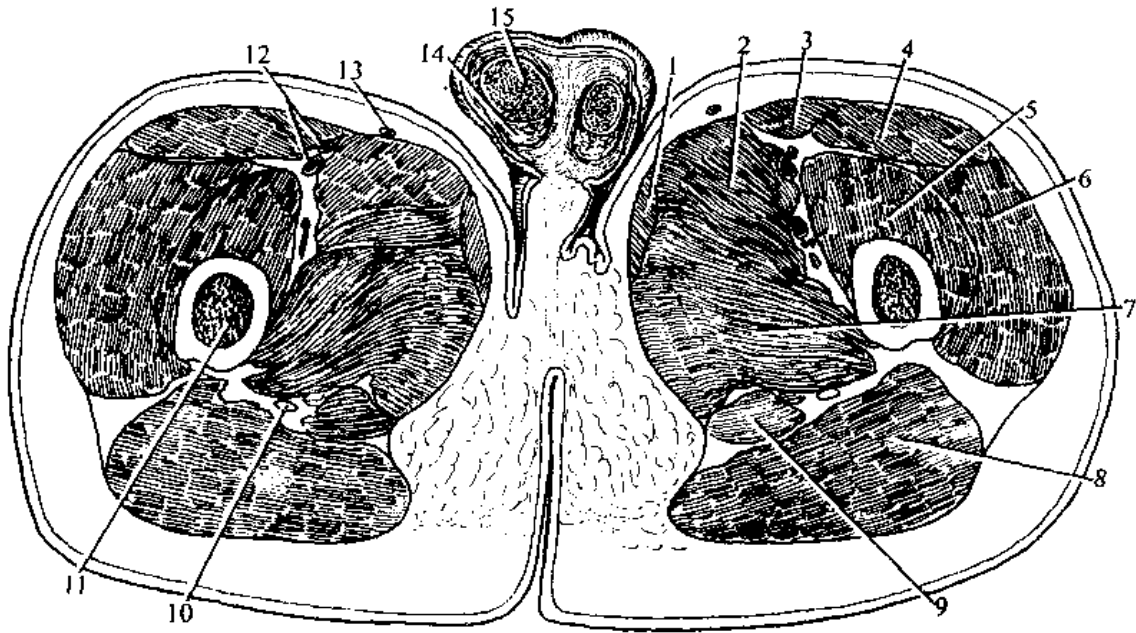


图 5-39 经睾丸下部层面

1. 股薄肌 2. 长收肌 3. 缝匠肌 4. 股直肌 5. 股中间肌 6. 股外侧肌 7. 短收肌和大收肌 8. 臀大肌 9. 半腱肌和半膜肌 10. 坐骨神经 11. 股骨 12. 股动、静脉 13. 大隐静脉 14. 附睾 15. 睾丸

关键结构：阴囊，睾丸，附睾。

此层面为界面下第十八层面，恰经睾丸下部。阴囊、睾丸居断面的前部，其两侧为股部结构。

十一、经阴囊下方层面

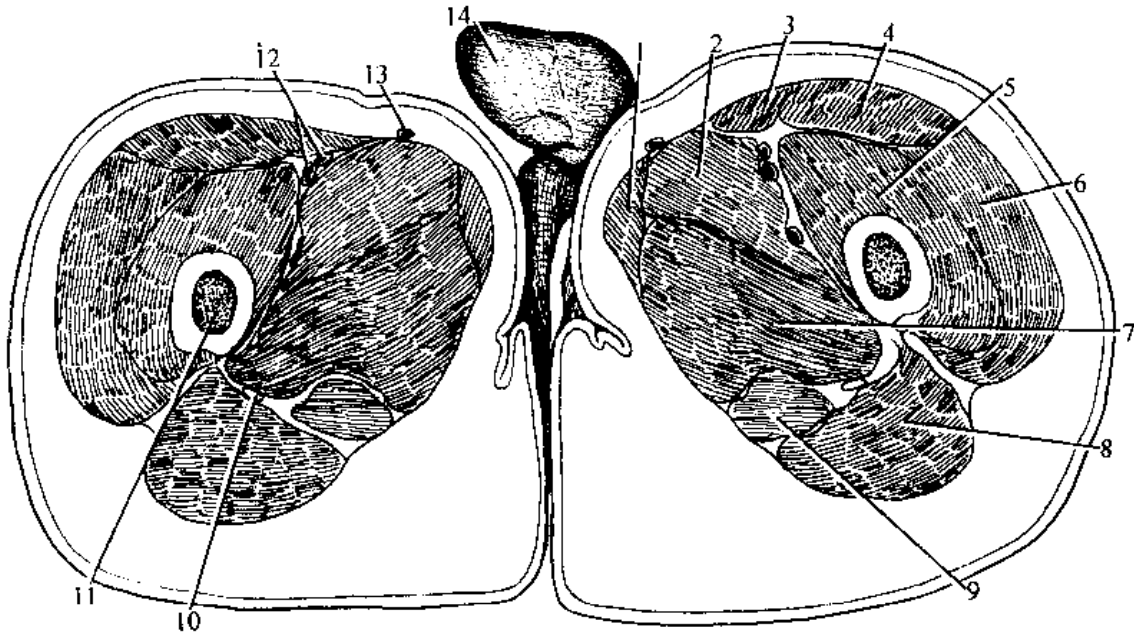


图 5-40 经阴囊下方层面

1. 股薄肌 2. 长收肌 3. 缝匠肌 4. 股直肌 5. 股中间肌 6. 股外侧肌 7. 短收肌和大收肌 8. 臀大肌 9. 半腱肌 10. 坐骨神经 11. 股骨 12. 股动、静脉 13. 大隐静脉 14. 阴囊

关键结构：阴囊。

此层面为界面下第十九层面，恰经阴囊下方。此层面影像学意义不大。

(赵 莉 王震寰 秦登友)

第六章 脊柱区

第一节 概 述

一、境界与分区

脊柱区是指脊柱及其后方和两侧软组织所配布的区域。脊柱区上自枕外隆凸和上项线,下至尾骨尖,两侧界为斜方肌前缘、三角肌后缘上份、腋后襞、腋后线、髂嵴后份及髂后上棘至尾骨尖的连线。该区被第7颈椎棘突与肩峰的连线、第12胸椎棘突与第11、12肋骨前份的连线、第5腰椎棘突与髂嵴后份的连线,分为项区、背区、腰区和骶尾区(图6-1)。

二、体表标志

1. 棘突 位于后正中线上,大多数棘突可在体表触及。颈椎棘突较长,常作为辨认椎骨序数的标志;胸椎棘突斜向后下;腰椎棘突呈水平位;骶椎棘突退化成骶正中嵴。

2. 肩胛冈 为肩胛骨背面高耸的骨嵴。两侧肩胛冈内侧端的连线平第3胸椎棘突,外侧端为肩峰,是肩部最高点。

3. 髂嵴与髂后上棘 髂嵴是髂骨翼的上缘,两侧髂嵴最高点的连线平对第4腰椎棘突。髂后上棘为髂嵴后端的突起,两侧髂后上棘的连线平第2骶椎棘突。

4. 骶管裂孔与骶角 第4、5骶椎背面的切迹与尾骨围成的孔为骶管裂孔,是椎管的下口,裂孔两侧向下的骨突起为骶角,易于触及。

5. 竖脊肌 位于棘突两侧,体表可触及。该肌外侧缘与第12肋下缘的交角,称脊肋角。

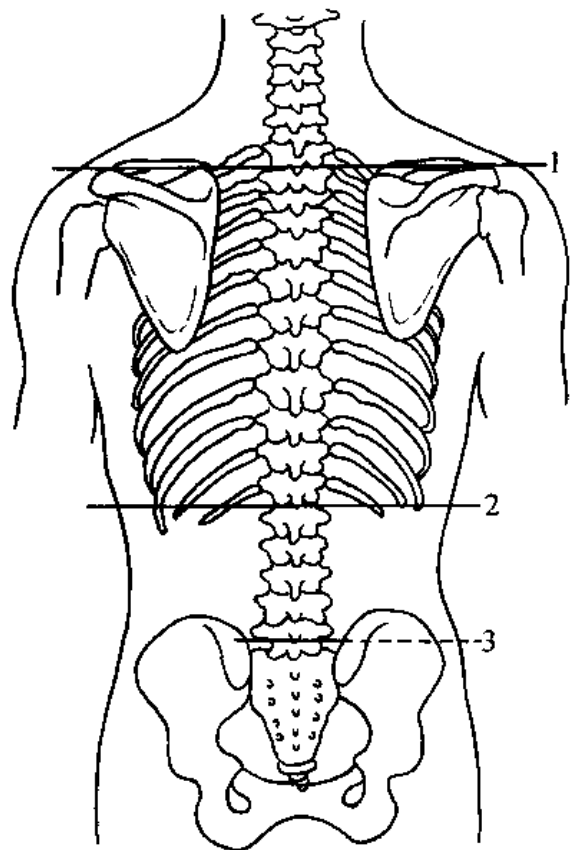


图6-1 脊柱区的划分

1. 第7颈椎棘突与肩峰的连线 2. 第12胸椎棘突与11\12肋前份的连线 3. 第5胸椎棘突与髂嵴后份的连线

第二节 影像应用解剖

一、椎骨及其连结

(一) 椎骨

椎骨包括颈椎 7 个、胸椎 12 个、腰椎 5 个、骶椎 5 个和尾椎 4~5 个。典型的椎骨由椎体、椎弓和突起组成。椎体与椎弓之间围成椎孔,相邻椎弓根的上、下切迹围成椎间孔。

1. 颈椎 除寰椎无椎体和枢椎有齿突外,颈椎的形态相似,具有横突孔,棘突末端分叉等特点。第 3~7 颈椎椎体上面侧缘各有一向上呈嵴状的突起,称钩突;下面侧缘的相对应部位有斜坡样的唇缘;相邻椎骨的两者组成钩椎关节,也称 Luschka 关节。随年龄的增长,椎体钩骨质如向后外侧增生,可使位于其后外方的椎间孔变窄,压迫脊神经根;若骨质向外侧增生,可累及行于外侧横突孔内的椎动脉,导致椎动脉供血不足。颈椎的关节突关节面倾斜走行,接近水平位,与冠状面大致呈 45° 角(图 6-2)。

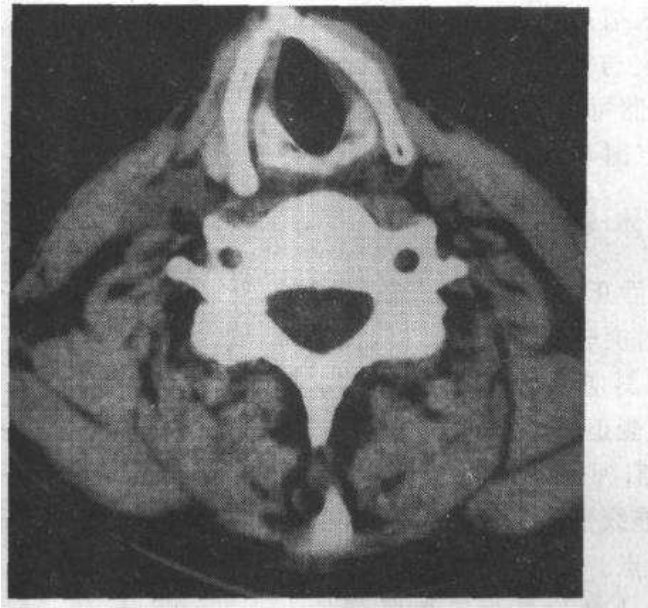


图 6-2 颈椎 CT 图像

2. 胸椎 椎体自上而下逐渐增大,呈心形,矢径较横径大。胸椎上、下关节突的关节面近似冠状位,棘突较长几乎垂直向下,呈叠瓦状排列。

3. 腰椎 椎体大,呈肾形,横径大于矢径($1:0.67\sim0.77$)。腰椎椎弓较厚,并略向后下倾斜。上位腰椎的关节突关节面呈矢状位,而下位呈冠状位,特别是第 5 腰椎(图 6-3)。腰椎关节突的关节面倾斜度变化较大,两侧常不对称。第 5 腰椎上关节突的关节面多为凹面型,少数呈平面型;下关节突的关节面变化较大,以凸面型和平面型为主,其次为凹面型和波浪型(S)型。关节突关节面上覆盖着一层软骨,20 岁以前关节面软骨较厚,随年龄的增长,软骨变薄,关节面下的骨质亦变得不规则,增厚和硬化。

4. 骶骨 5 块骶椎融合成一块骶骨,其椎孔连成骶管。骶管扁平,上续于腰部椎管,下部

开口于骶管裂孔,前、后借 4 对骶前、后孔通外界。骶管常有变异,多数完整(53.2%),少数不完整(43.2%),极少数缺如(3.6%)。

(二)椎骨的连结

1. 椎间盘 椎间盘连结相邻椎体,由髓核、纤维环、软骨板和 Sharpey 纤维组成。髓核位于椎间盘中心的稍后方,呈半透明、凝胶状外观。纤维环是一系列围绕髓核呈同心圆排列的纤维板层结构,为椎间盘负重的主要结构。软骨板即椎体的上、下软骨面,构成髓核的上、下界,与相邻椎体分开。Sharpey 纤维围绕于椎间盘的最外层,主要由胶原纤维组成,无软骨基质。CT 图像上,髓核密度略低,MRI T_1 加权像上,外纤维环与 Sharpey 纤维呈低信号的黑色影像(图 6-4,5),髓核和内纤维环为稍高信号的灰色影像,而在 T_2 加权像上,髓核呈明显的高信号。

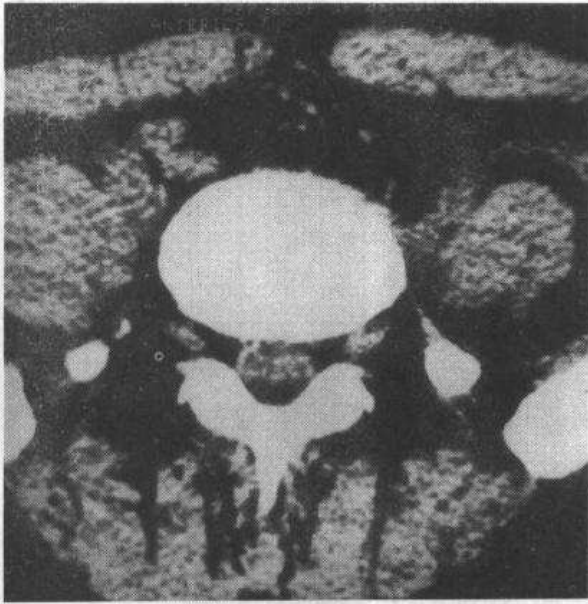


图 6-3 腰椎 CT 图像

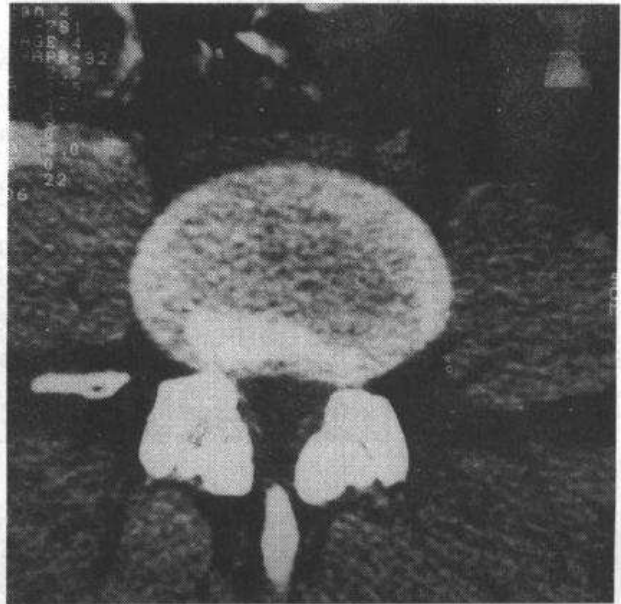


图 6-4 椎间盘 CT 图像

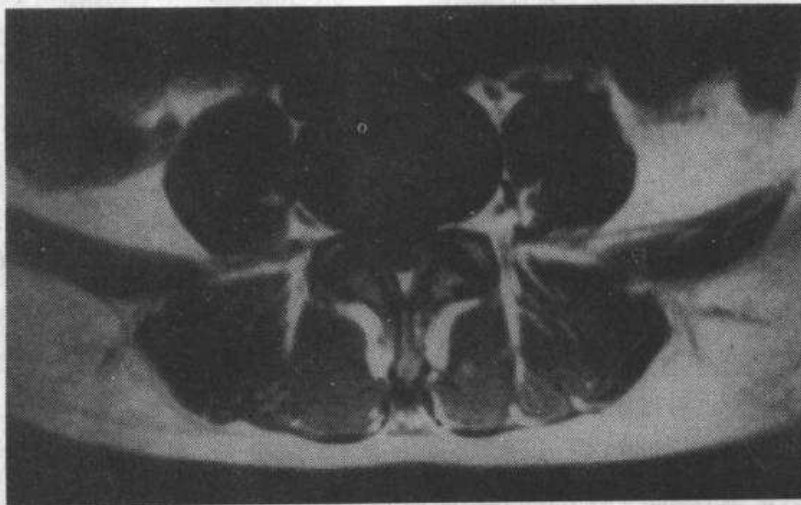


图 6-5 椎间盘 MRI 图像

(1)颈椎间盘:见于下6个颈椎体之间,其断面比胸、腰段的小,厚度介于胸段与腰段之间。其前部较厚,前缘的高度约为后缘的2~3倍。颈椎椎间盘的高度与相邻椎体高度的比约为1:2~1:4(图6-6)。颈椎间盘脱出多发生在颈6~7或颈5~6。

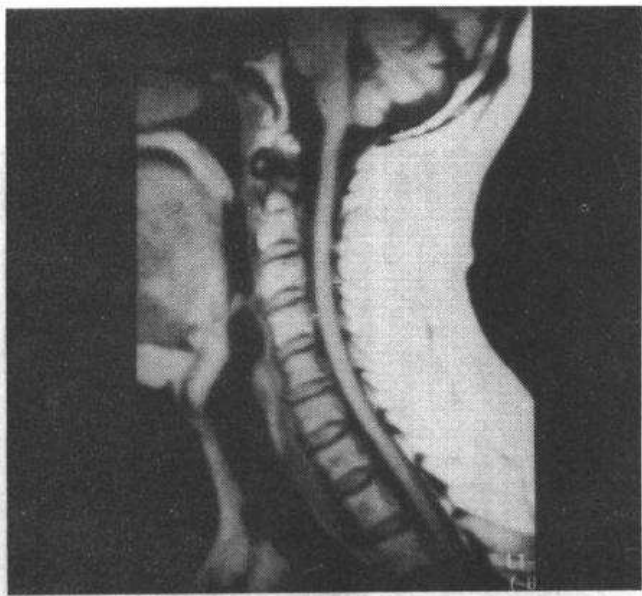


图 6-6 颈段脊柱 MRI(正中矢状面)

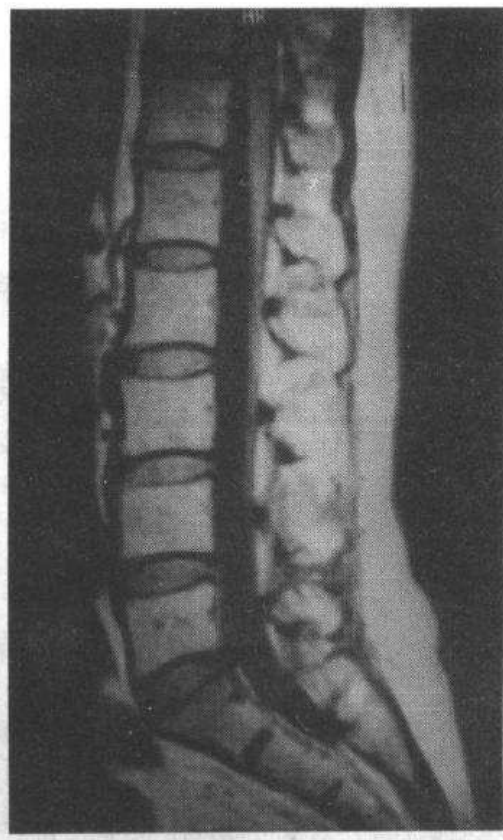


图 6-7 腰骶段脊柱正中矢状 MRI 图像

(2)胸椎间盘:最薄,故 CT、MRI 扫描需用薄层。前纵韧带和后纵韧带牢固地约束着椎间盘,故胸段较少发生髓核脱出。因肋骨头平对胸椎椎间盘,故可作为显示胸椎椎间盘的重要标志。

(3)腰椎间盘:横断面呈肾形。在 MRI 图像上,正常成人腰椎椎间盘的高度为 8~15mm,直径为 30~50mm;椎间盘与相邻腰椎体高度的比值,在成人为 0.3~0.6。在矢状面上,腰椎间盘中部膨大,近前后两端稍缩窄;整个椎间盘犹如横置的花瓶,其中部如瓶肚,两侧如瓶口、瓶底及其颈部(图 6-7)。由于腰部椎间盘向上、下椎体表面突出,故在经腰椎椎体的上、下表面作横切面时,可能在椎体后份出现两个圆形的椎间盘,Ramirez 称此现象为“猫头鹰眼征”。腰椎椎间盘后缘轻度内凹,但随着年龄的增加,可变平直,或稍后凸,可能与椎间盘的轻度变性有关(图 6-4)。90%腰椎间盘脱出发生在腰 4~5 和腰 5~骶 1。

2. 韧带 主要有前纵韧带,后纵韧带、黄韧带、棘间韧带、棘上韧带和横突间韧带(图 6-8)。黄韧带呈节段性连于椎弓板之间,呈叠瓦状,其正常厚度为 2~4mm,腰部稍厚为 3~5mm。在 MRI 图像上,黄韧带呈较低信号,与周围高信号的脂肪易于区分(图 6-5)。前纵韧带强于后纵韧带,二者均附着于椎体,但不附着于椎间盘。正常的前、后纵韧带在 CT 图像上

不显影。后纵韧带骨化,黄韧带肥厚均可致椎管狭窄。

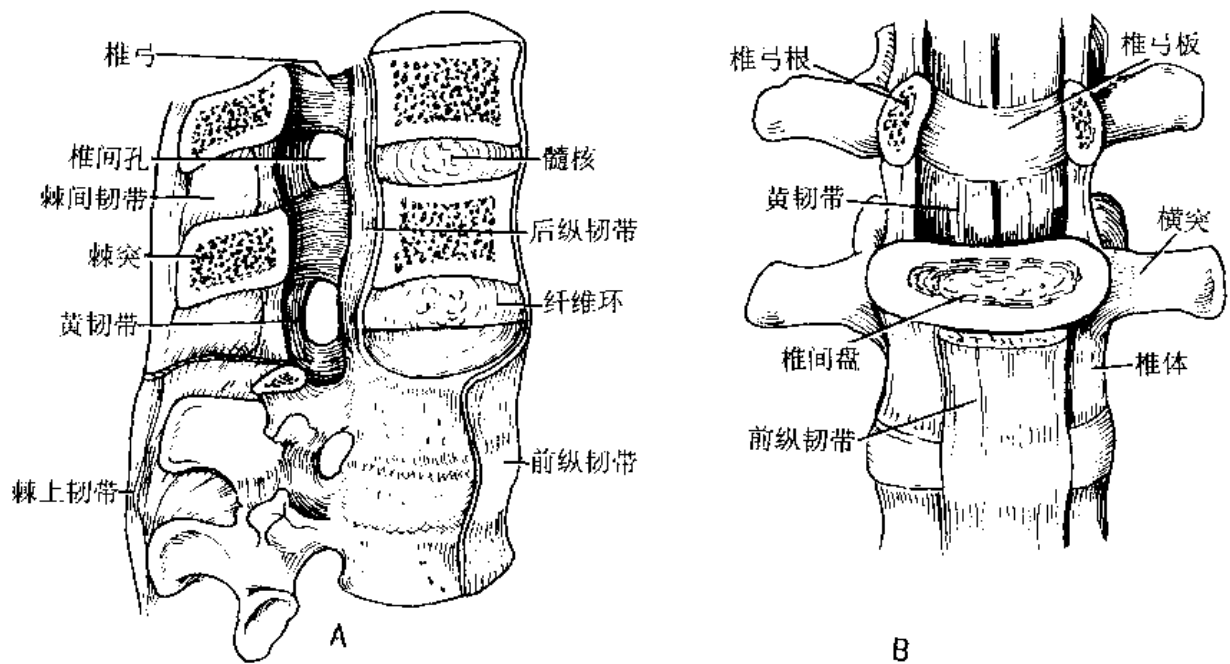


图 6-8 椎骨的连结

3. 关节突关节 由相邻椎骨的上、下关节突构成。各部椎骨关节突关节面的位置和形态见本节之“椎骨”。

二、椎管及其内容物

(一) 椎管

由所有椎骨的椎孔连成。椎管的前壁为椎体、椎间盘和后纵韧带;后壁为椎弓板及黄韧带;侧壁为椎弓根、椎间孔及其后外侧的椎间关节。椎管向上经枕骨大孔通颅腔,向下止于骶管裂孔。椎管的中央部为硬膜囊占据;外侧部有脊神经根和血管穿行,称侧隐窝(图 6-9,10)。侧隐窝前壁为椎体后外侧缘,后壁为上关节突和黄韧带,外侧界是椎弓根;其向外下续于椎间孔。腰椎侧隐窝较狭窄,尤以第 5 腰椎为甚。腰椎侧隐窝正常的前后径为 3~5mm,若小于 3mm 则为侧隐窝狭窄,大于 5mm 则肯定不狭窄;前后径越小,则左右径越大,表示侧隐窝越窄越深。

1. 颈段椎管 近似三角形,矢径短,横径长。前后径的正常范围在第 1 颈椎是 16~27mm,第 2 颈椎以下是 12~21mm,小于 12mm 考虑椎管狭窄症。

2. 胸段椎管 大致呈圆形,其前后径除胸 12 稍大外,其余约为 14~15mm。

3. 腰段椎管 形状各异,腰 1~2 多呈卵圆形,腰 3~4 多呈三角形,腰 5 多呈三叶草形(图 6-11)。CT 测量其前后径的正常范围是 15~25mm。

4. 骶管 在发生上常有变异,骶管后壁完整者占 53.2%,后壁完全开放者占 3.6%,后壁部分开放或具有裂口者占 43.2%。

(二) 脊髓

脊髓下端的位置变动在第 12 胸椎至第 3 腰椎之间,中国成人以平对腰 1 中下 1/3 部者居

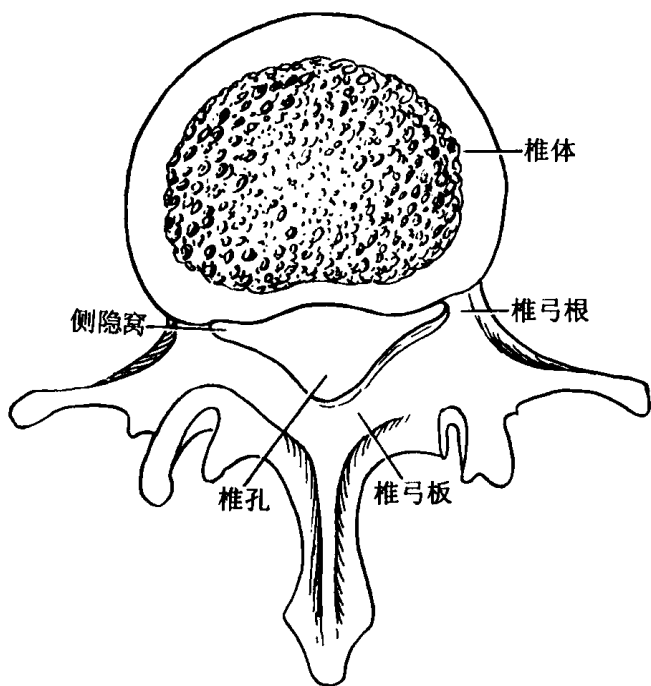


图 6-9 腰椎的侧隐窝

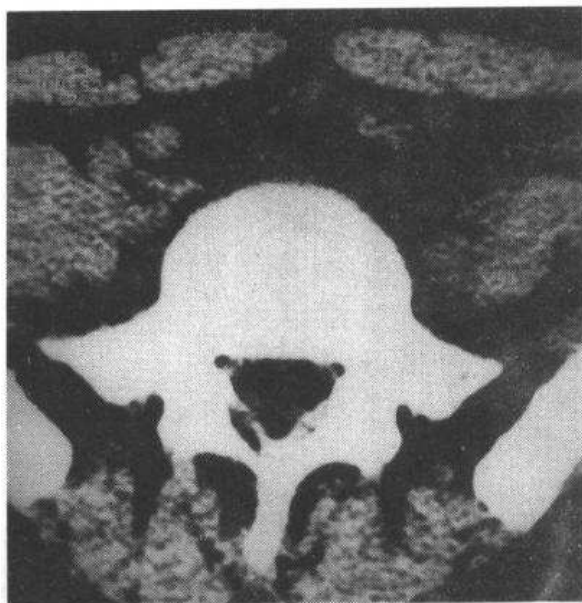


图 6-10 经第 5 腰椎的 CT 图像

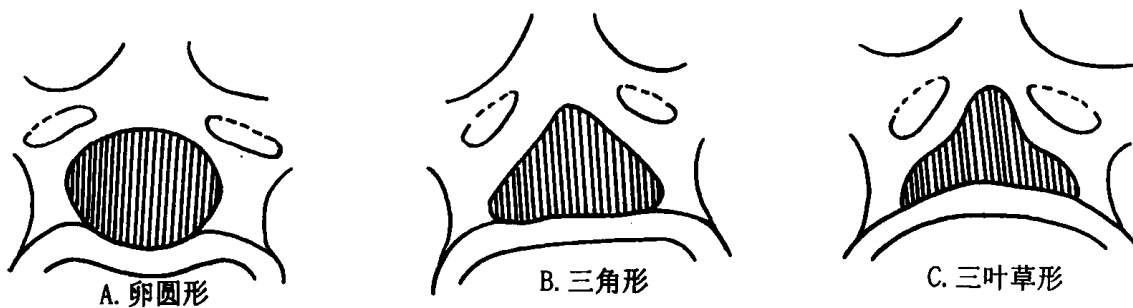


图 6-11 腰段椎管的横断面形态

多。据标本测量,成年男性脊髓的冠状径和矢状径平均值,在颈膨大最粗部各为 13.3mm 和 8.2mm,胸髓最细部为 7.8mm 和 6.5mm,腰骶膨大最粗部为 10.3mm 和 8.3mm。据 CT 测量,脊髓圆锥的横径(冠状径)为 8~11mm,前后径(矢状径)为 5~8mm。

在横断面上,各段脊髓的外形及内部结构有明显的差异(表 6-1)。

(三) 脊髓的血管与被膜

1. 脊髓的血管 脊髓表面有三条纵行动脉,脊髓前动脉沿前正中裂走行,两条脊髓后动脉行于后外侧沟内,它们与节段性动脉的脊髓支相吻合。脊髓的静脉有 6 条,其中 3 条脊髓前静脉分别行于前正中裂和前外侧沟内,3 条脊髓后静脉分别行于后正中沟和后外侧沟内;它们收纳脊髓的静脉血,并通过交通支相连,注入椎内静脉丛。

表 6-1 横断面上各段脊髓的比较

节段	外形	后角	前角	侧角	白质
颈 1—4	圆形	细长	中等大	无	最多
颈 5—8	横卵圆形	相对较细	宽大	无	多
胸 1—12	卵圆→圆形	细长	细小	有	较多
腰 1—5	圆形	短、粗	粗大	有(L ₁ ~L ₃)	少
骶 1—5	圆形→四边形	粗	粗圆	无	明显减少
尾	圆形,小	很短	很短	无	最少

2. 脊髓的被膜 脊髓表面被覆三层膜,由内向外依次为软脊膜,脊髓蛛网膜及硬脊膜;加之椎管内面的骨膜形成了蛛网膜下隙、硬膜下隙和硬膜外隙;蛛网膜下隙内充满脑脊液,硬膜外隙内含脊神经根、脂肪组织和椎内静脉丛等(图 6-12)。

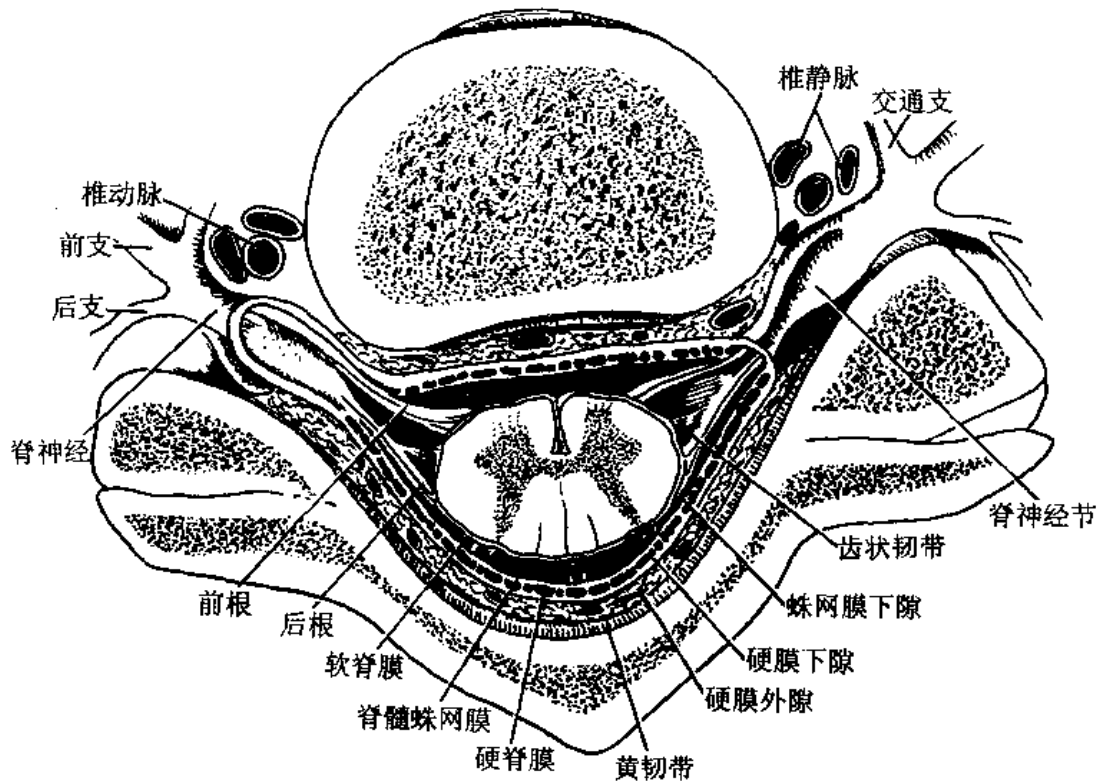


图 6-12 脊髓的被膜(经颈椎横断面)

(四) 椎管内脂肪组织与椎静脉系

1. 椎管内脂肪组织 椎管内脂肪组织居硬膜外隙中,各段椎管内的脂肪组织多寡不一,以腰段含量最多。椎管内脂肪可见于:硬膜外隙前部和两侧部前方、后部和两侧部后方及侧隐窝。脂肪厚度可达 3~4mm,为 CT 扫描提供一环形中低密度带,MRI 则表现为高信号带,使硬膜囊得以良好显示。

2. 椎静脉系 椎静脉系包括椎内静脉丛、椎外静脉丛和椎体静脉(图 6-13)。

(1) 椎内静脉丛:椎内静脉丛居硬膜外隙中,上经枕骨大孔与颅内的基底静脉丛相连直至

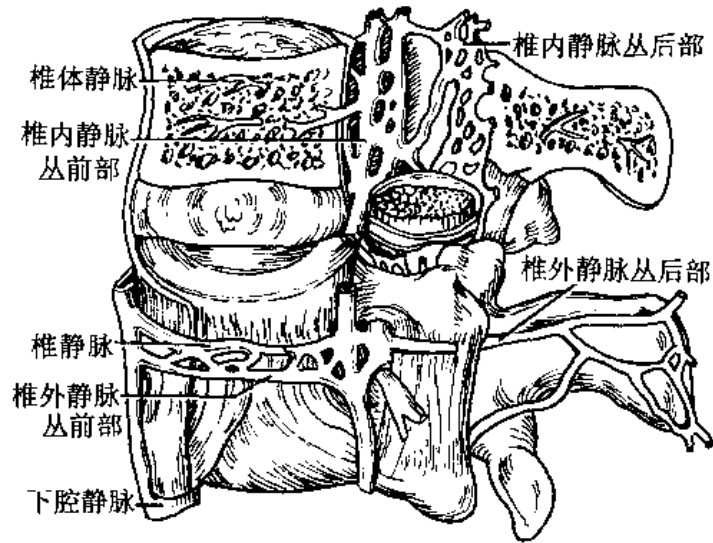


图 6-13 椎静脉系

海绵窦,下达骶管下端,其间具有丰富的交通支;主要收纳脊髓和椎骨的静脉血。椎内静脉丛分前、后两部。前部贴椎管前壁,由四条纵行静脉干(前纵硬膜外静脉)及其间的吻合支(椎体后静脉)组成;后部位于椎弓和黄韧带的前面,由两条纵行静脉及其间吻合支构成。

(2)椎外静脉丛:椎外静脉丛位于脊柱外面,收纳椎体及其邻近肌肉的静脉血,分为前、后两部分。前部居椎体前方,呈稀疏的网状;后部位于椎弓、横突、棘突及邻近韧带的背侧面,寰椎后部尤为丰富。椎内、外静脉丛经椎间孔和椎体形成广泛的吻合,它们是沟通上、下腔静脉的重要途径。

CT平扫时,椎内静脉丛前部可显影,以腰骶部常见,因其与椎间盘密度近似,故应与椎间盘脱出相区别。在MRI图像上,椎内静脉丛恒定可见,表现为高信号的纵行管道,椎间盘突出可使其扭曲、移位。

(3)椎体静脉:椎体静脉位于椎骨体的骨松质内,放射学上称之为椎静脉管。它可贮血,并将血液从透明软骨终板的毛细血管网和骨松质的狭窄间隙内运送至椎静脉丛。在高分辨率CT扫描中,椎体中份(尤其是腰椎)常可见椎静脉管;其形态不一,但以长裂、树状及“Y”形常见;因其密度较低,故应注意与骨折、骨质疏松等相鉴别。

(五)脊神经根与椎间孔

脊神经前、后根离开脊髓后,在蛛网膜下隙内横行或斜行,至相应椎骨平面,再穿出蛛网膜囊和硬脊膜囊,行于硬膜外隙中。脊神经前、后根通常在相应椎间孔处合成脊神经,穿出椎间孔(图6-12)。脊神经根行于硬膜、蛛网膜囊内的一段,称蛛网膜下隙段;行于硬膜外隙的一段,称硬膜外段。脊神经根离开脊髓时即包上一层软膜,当穿出蛛网膜、硬膜囊时,又带出蛛网膜和硬脊膜形成一个鞘。脊神经根的硬膜外段较短直,硬膜鞘紧密连于椎间孔周围固定硬脊膜囊,保护鞘内的神经根不受牵拉,此段在椎间孔处最易受压。

椎间孔(又称椎间管)是一条短管。其上、下界为椎弓根切迹,前界是椎间盘及其相邻椎体后外侧面,后界为关节突关节。椎间孔(管)上下径长、前后径短,仅比脊神经根稍大(图6-14)。因此,椎间孔周围结构病变时易压迫脊神经根。

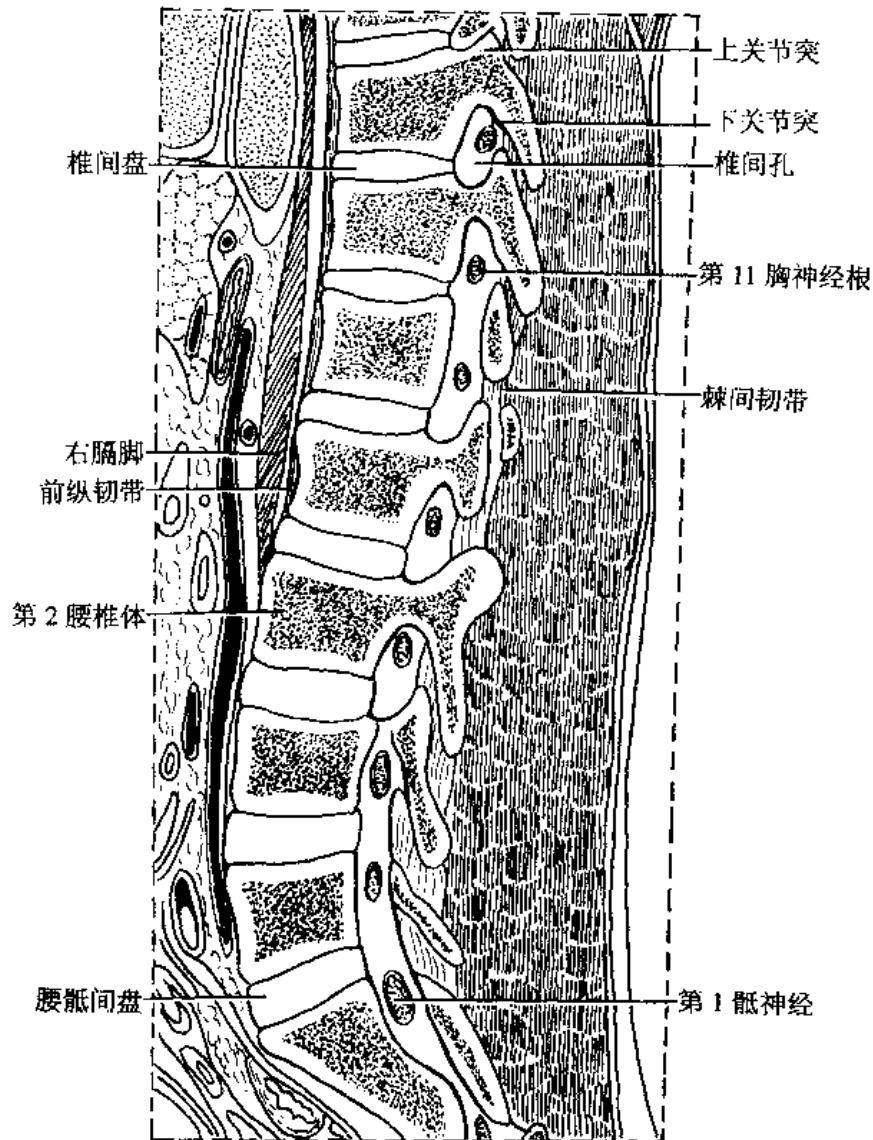


图 6-14 经椎间孔矢状断面(腰段)

1. 颈神经通道 颈段椎间孔(管)是一长4~5mm的骨性管道,其前内壁为钩突的后面、椎间盘和椎体的下部,后外壁为椎间关节的内侧部。颈椎钩突、横突和关节突全体构成一个复合体,简称UTAC,颈神经根和椎动脉穿行其中,脊髓亦相距较近。因此,UTAC任何部分病变均可引起较严重的神经、血管压迫症。

椎间孔的矢状断面呈卵圆形,其横径与纵径之比约为1:1.2。国人颈椎椎间孔平均值:矢径为6.7mm,纵径为7.9mm;其最小值,矢径:男5.7mm,女5.8mm,纵径:男7.5mm,女6.0mm,如小于此数值,有可能发生椎间孔狭窄。

在断层解剖上,通常将颈椎椎间孔分成上、下两格。上格含有静脉和硬膜外脂肪;下格容纳脊神经根,后根在上,前根在下,常低于椎间盘。神经根与椎间孔大小之比为1:2~1:8。

2. 腰神经通道 腰神经根自离开硬膜囊后,直至从椎间孔(管)外口穿出,经过一条较窄

的骨纤维性管道,统称为腰神经通道(图 6-15)。此通道的任何一部分出现病变,均可压迫神经根而导致腰腿痛。此通道可分为两段,第一段称神经根管,从硬膜囊穿出点至椎间管(孔)内口,第二段为椎间管(孔)。

(1)神经根管:虽然不长,但有几个狭窄的间隙,即盘黄间隙(椎间盘与黄韧带之间)、侧隐窝、上关节突旁沟和椎弓根下沟(图 6-15)。

①盘黄间隙:即椎间盘与黄韧带之间的间隙,测量数值如下,腰 1 为 4.7mm,腰 2 为 3.4mm,腰 3 为 2.5mm,腰 4 为 1.9mm,腰 5 为 2.5mm。

盘黄间隙在椎间管内口处较小,在下位腰椎尤为显著,几乎将内口下部封闭。椎间盘有退行性变时,椎间盘自椎体后方向四周膨出,若同时有黄韧带增厚,将使盘黄间隙更为狭窄。

②上关节突旁沟:腰神经向外经上关节突小面内缘所形成的沟。上关节突小面如呈球形增大,并有内聚,其与椎体后面之间的距离变窄,可使神经根遭受压迫。

③椎弓根下沟:椎间盘明显退变缩窄时,可使上一椎体连同椎弓根下降,后者与椎间盘向侧方膨出,可使通过此沟的神经根发生扭曲。椎间盘退变萎陷致两侧不对称时,更易发生神经根受压。

(2)椎间管(孔):前为椎体后面及椎间盘,后为黄韧带及关节突关节,上、下分别为椎弓根上、下切迹(图 6-16、17)。腰神经根通过椎间管时,由内口斜向外口,愈向下愈倾斜。因此,腰神经根在椎间管内的长度比椎间管要长。椎间管内常有一条连接椎间盘纤维环与椎间关节的纤维隔,因此,腰段椎间管可分为上下两部。上部通过腰神经根及腰动脉的管内支、椎间静脉上支;下部通行椎间静脉下支,故椎间管下半狭窄并不压迫腰神经。

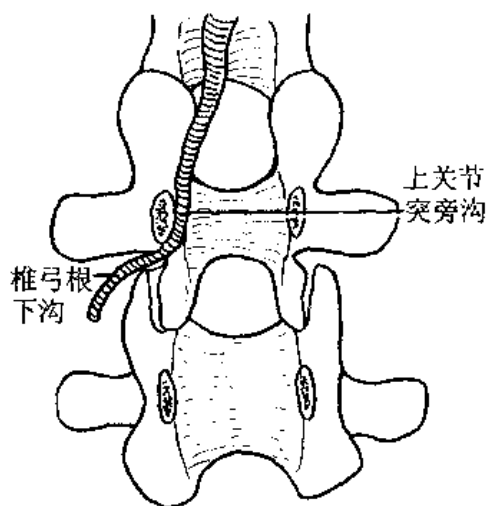


图 6-15 上关节突旁沟与椎弓根下沟

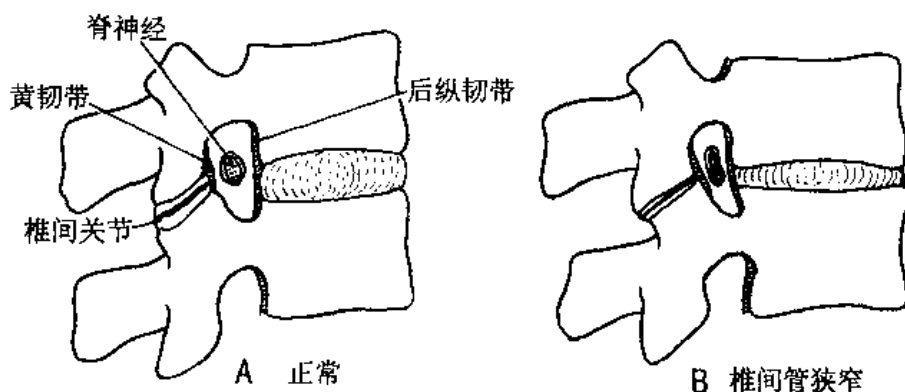


图 6-16 椎间管(孔)

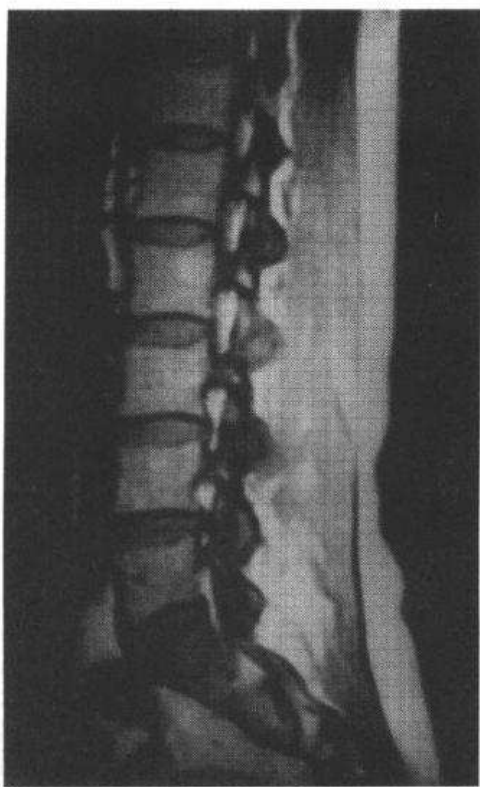

图 6-17 经椎间孔的矢状 MRI 图像

三、椎旁软组织

脊柱旁软组织主要包括颈深肌群、背部肌群、椎侧肌群及其血管、神经,其它还有胸、腹肌和胸腰筋膜。

(一) 颈深肌群

1. 内侧群(椎前肌)包括颈长肌、头长肌、头前直肌、头侧直肌。
2. 外侧群(斜角肌)包括前斜角肌、中斜角肌、后斜角肌。

(二) 背肌群

1. 背浅层肌包括斜方肌、背阔肌、肩胛提肌、菱形肌。
2. 背中层肌包括上后锯肌、下后锯肌。
3. 背深层肌包括夹肌(头夹肌、颈夹肌)、竖脊肌(髂肋肌、最长肌、棘肌)、横突棘肌(半棘肌:头半棘肌、项半棘肌、背半棘肌,多裂肌,回旋肌:项回旋肌、背回旋肌、腰回旋肌)、椎枕肌(头后大直肌、头后小直肌、头上斜肌、头下斜肌)、横突间肌、棘间肌及肋提肌。

(三) 椎侧肌群

腰大肌和腰方肌。

(四) 胸腰筋膜

分为二层包裹竖脊肌形成肌鞘。上附于 12 肋下缘及腰肋韧带,下附于髂嵴及髂腰韧带,内侧附于腰椎棘突及棘上韧带(浅层)、横突与横突间韧带(深层),向外侧于竖脊肌外缘处前、后两层合并移行为腹横肌与腹内斜肌的起始腱膜。背阔肌亦起始于胸腰筋膜浅层。

(王震寰)

第七章 上肢

第一节 概述

一、境界与分区

上肢向上以锁骨上缘外 1/3 至肩峰、第 7 颈椎棘突连线的外 1/3 与颈部分界；向内侧以三角肌前、后缘上份和腋前、后襞下缘中点的连线与胸部分界。上肢可分为肩、臂、肘、前臂和手部。

二、体表标志

1. 肩峰 是肩部最高的骨性突起，其向后内侧沿于肩胛冈，向前内侧连结锁骨。
2. 喙突 居锁骨外 1/3 段下方的锁骨下窝内，其下方有腋血管和臂丛通过。
3. 鹰嘴 为尺骨上端的骨性突起，居肘关节后部。它与肱骨内、外上髁的连线，在伸时时呈一直线；屈肘至 90° 时，呈一等腰三角形，称肘后三角。
4. 尺、桡骨茎突 分别为尺、桡骨下端较细的骨性突起，位于腕的尺、桡侧。尺骨茎突约高桡骨茎突 1cm。

第二节 影像应用解剖

一、肩 部

(一) 肩关节

肩关节由肱骨头与肩胛骨关节盂构成，关节盂周缘有纤维软骨形成的孟唇(图 7-1)。关节囊薄而松弛，附着于关节盂周缘和肱骨解剖颈；其上部增厚形成喙肱韧带，前部增厚形成孟肱韧带。

(二) 肩关节周围肌

在肩关节周围，三角肌从前、外、后三面包绕肩关节。冈上肌、冈下肌、小圆肌和肩胛下肌的肌腱共同连成腱板，围绕肩关节的上、后和前方，并与肩关节囊愈着，称为肌腱袖(肩袖)。

(三) 腋窝

腋窝位于肩关节下方，被肩关节周围肌包绕。该腔前壁由胸大、小肌，锁骨下肌及其筋膜构成；后壁由肩胛下肌、大圆肌、背阔肌与肩胛骨构成；外侧壁为肱骨结节间沟，其前内侧有肱二头肌和喙肱肌的腱；内侧壁由前锯肌及其深面的上 4 个肋间隙构成。腋腔的顶由锁骨中

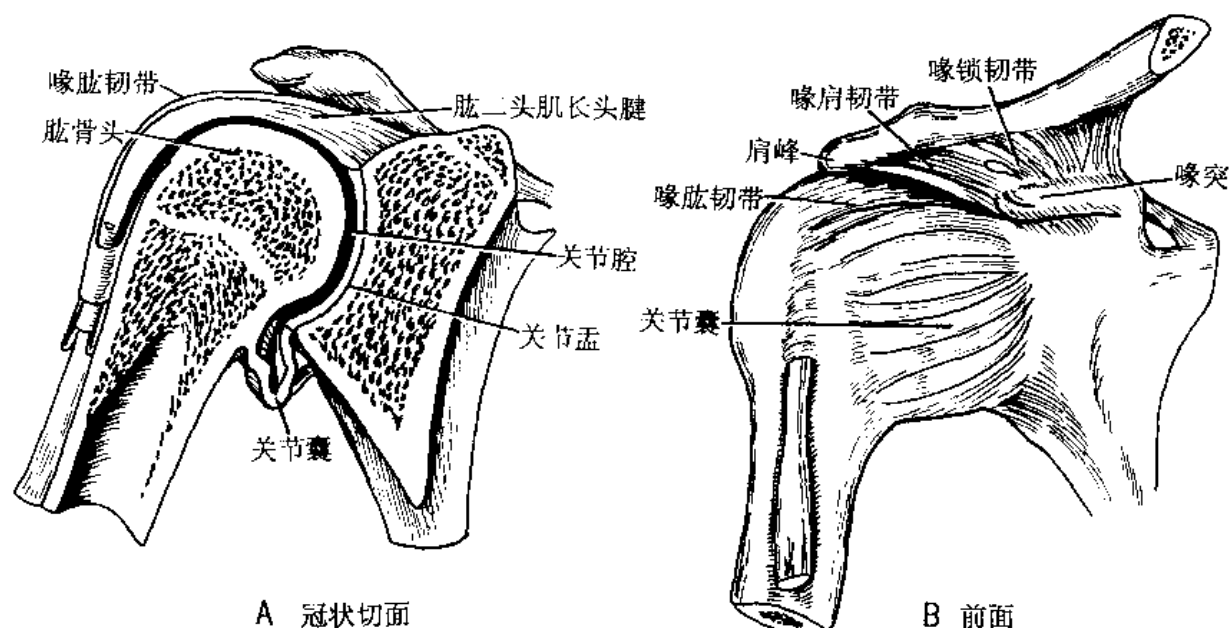


图 7-1 肩关节构造

1/3、第 1 肋外缘和肩胛骨上缘围成,底由浅入深为皮肤、浅筋膜及腋筋膜。腋腔内容有腋动脉及其分支、腋静脉及其属支、臂丛及其分支、腋淋巴结和脂肪组织等。

二、臂 部

臂前区深筋膜较薄,在臂两侧发出臂内、外侧肌间隔,分别从臂内、外侧伸入到臂肌前、后群之间,附着于肱骨干和内、外上髁。臂前区深筋膜与内、外侧肌间隔及肱骨骨膜共同围成臂前区骨筋膜鞘。鞘内有肱二头肌、喙肱肌和肱肌、肱动脉及同名静脉,正中神经、尺神经沿肱二头肌内侧沟下行。肌皮神经穿喙肱肌,下行于肱二头肌与肱肌之间,于肱二头肌腱外侧穿出深筋膜。

臂后区的深筋膜较前区厚而坚韧,与内、外侧肌间隔及肱骨骨膜共同围成臂后区骨筋膜鞘,包绕肱三头肌、桡神经和肱深动脉。该肌的内侧头、外侧头、长头与肱骨桡神经沟共同形成一个自内上向外下旋绕肱骨干中份后面的管道,称肱骨肌管;管内有桡神经及伴行的肱深血管通过,故又称桡神经管。

三、肘 部

肘关节由肱骨下端与尺、桡骨上端构成,属复关节。肘关节包括三个关节(图 7-2):肱尺关节,由肱骨滑车和尺骨滑车切迹构成;肱桡关节,由肱骨小头和桡骨头关节凹构成;桡尺近侧关节,由桡骨环状关节面和尺骨桡切迹构成。肘关节囊前、后壁薄而松弛,两侧有韧带加强。主要的韧带有:桡侧副韧带,由肱骨外上髁连于桡骨环状韧带;尺侧副韧带,由肱骨外上髁连于桡骨,呈扇形扩展,止于尺骨滑车切迹内侧缘;桡骨环状韧带,位于桡骨环状关节面的周围,两端附着于尺骨桡切迹的前、后缘。

肘前区的三角形浅窝为肘窝,上界为肱骨内、外上髁的连线,下外侧界为肱桡肌,下内侧界为旋前圆肌。肘窝顶为肘深筋膜及肱二头肌腱膜;窝底由肱肌与旋后肌组成,再后方为肘关节

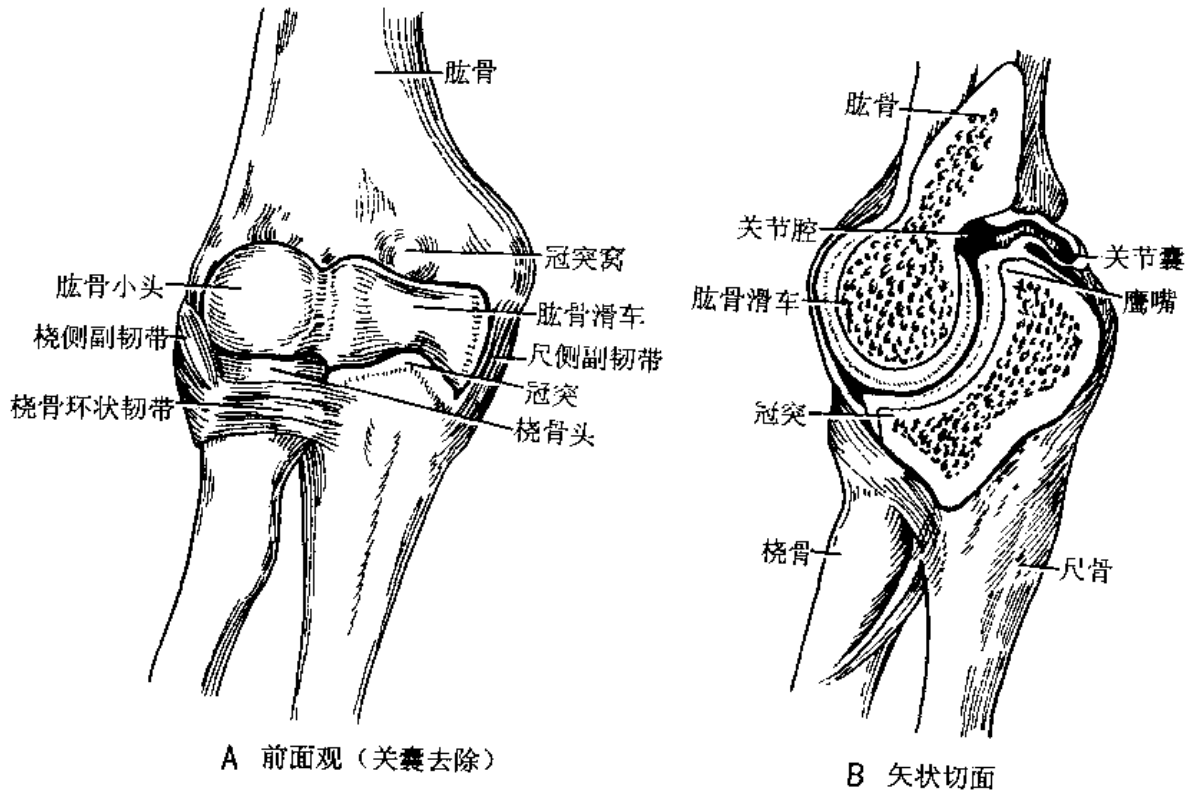


图 7-2 肘关节构造

囊。肘窝内容：肱二头肌腱位于外侧，内侧为肱动脉及桡、尺动脉和伴行静脉，再内侧为正中神经。桡神经位于肘窝外侧的肱桡肌与肱肌之间。在肱动脉分叉处有肘深淋巴结。

四、前 臂 部

在前臂前区的浅筋膜中，尺侧有贵要静脉及其属支，桡侧为头静脉及其属支。前臂深筋膜向深部发出肌间隔，介于屈、伸肌群之间，分别连于尺、桡骨的骨膜，它与两骨和前臂骨间膜共同围成前臂前骨筋膜鞘。前臂后区深筋膜与尺、桡骨骨膜、前臂骨间膜共同围成前臂后骨筋膜鞘。前后两骨筋膜鞘分别容纳前臂前群肌和前臂后群肌。

前臂前群肌共有 9 块，浅层：从桡侧到尺侧，依次为肱桡肌、旋前圆肌、桡侧腕屈肌、掌长肌及尺侧腕屈肌，其深面为指浅屈肌；深层：桡侧为拇长屈肌，尺侧为指深屈肌，两肌远侧的深面为旋前方肌。在前臂远端 1/4 段的掌侧，指深屈肌腱和拇长屈肌腱与旋前方肌之间，有一个潜在的疏松结缔组织间隙，称前臂屈肌后间隙。此间隙向远侧经腕管与手掌的掌中间隙相交通。

五、手 部

(一) 腕关节

腕关节，又称桡腕关节，是典型的椭圆关节，由桡骨的腕关节面和尺骨头下方的关节盘作成关节窝，与手舟骨、月骨和三角骨的近侧关节面构成的关节头共同组成(图 7-3)。

腕关节囊松弛，关节腔宽大，关节的前、后和两侧均有韧带加强，其中掌侧韧带较坚韧，它们是桡舟头韧带、桡月韧带、桡舟月韧带、尺月韧带和尺三角韧带；背侧韧带为桡三角韧带和桡

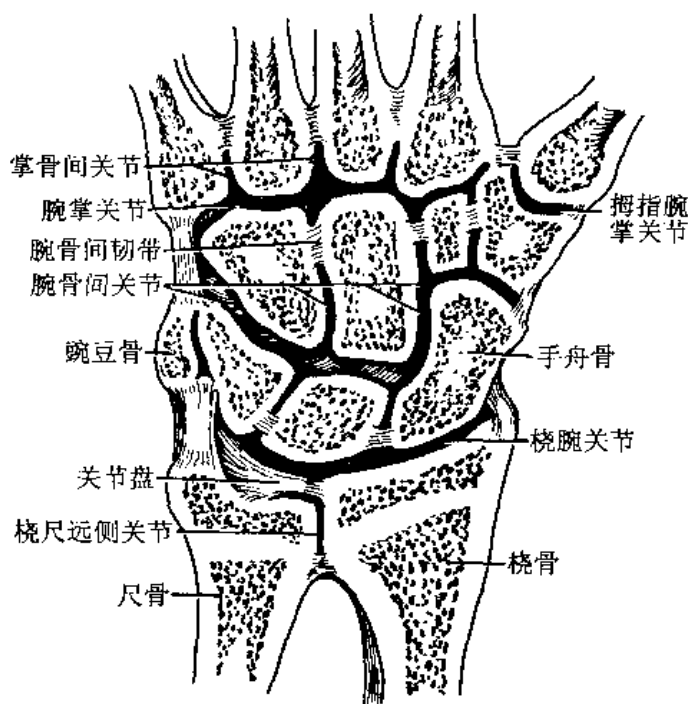


图 7-3 手关节

尺三角韧带；两侧分别有桡、尺侧副韧带。

(二) 腕骨间关节和腕掌关节

腕骨间关节位于相邻腕骨之间(图 7-3)。包括近侧列腕骨间关节、远侧列腕骨间关节和位于近、远侧列腕骨间的腕横关节。

腕掌关节由远侧列腕骨与 5 个掌骨底构成。拇指腕掌关节由大多角骨与第 1 掌骨底构成,是典型的鞍状关节,其关节囊松弛,可作屈、伸、收、展、环转和对掌运动。

(三) 腕管

在腕前区,深筋膜增厚形成屈肌支持带,又称腕横韧带,长和宽约 2.5cm,厚 0.1~0.2cm。其桡侧端分为两层,附着于舟骨结节及大多角骨结节,构成腕桡侧管,有桡侧腕屈肌腱通过。屈肌支持带的尺侧端附着于豌豆骨及钩骨钩形成腕尺侧管,有尺神经和动脉穿行。屈肌支持带与腕骨沟之间共同构成一管,称腕管,管内有指浅、深屈肌腱和拇长屈肌腱及其腱鞘、正中神经等通过。

(四) 手掌骨筋膜鞘

手掌的骨筋膜鞘由深筋膜浅、深层和内、外侧肌间隔围成,分为内侧、外侧和中间鞘。内侧鞘由小鱼际筋膜、内侧肌间隔和第 5 掌骨围成,容纳小鱼际肌。外侧鞘由鱼际筋膜、外侧肌间隔和第 1 掌骨围成,容纳鱼际肌。中间鞘位于掌腱膜、内外侧肌间隔、骨间掌侧筋膜之间;其内容主要有指浅、深屈肌的 8 条肌腱、4 块蚓状肌和屈肌总腱鞘以及掌浅弓、指血管和神经等。

第三节 横断层影像解剖

一、经肩关节上部层面

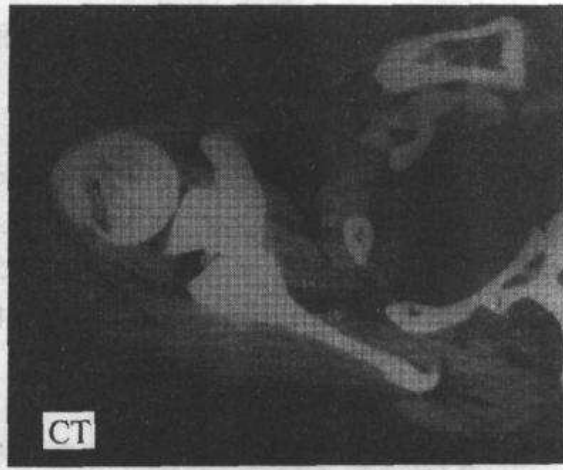
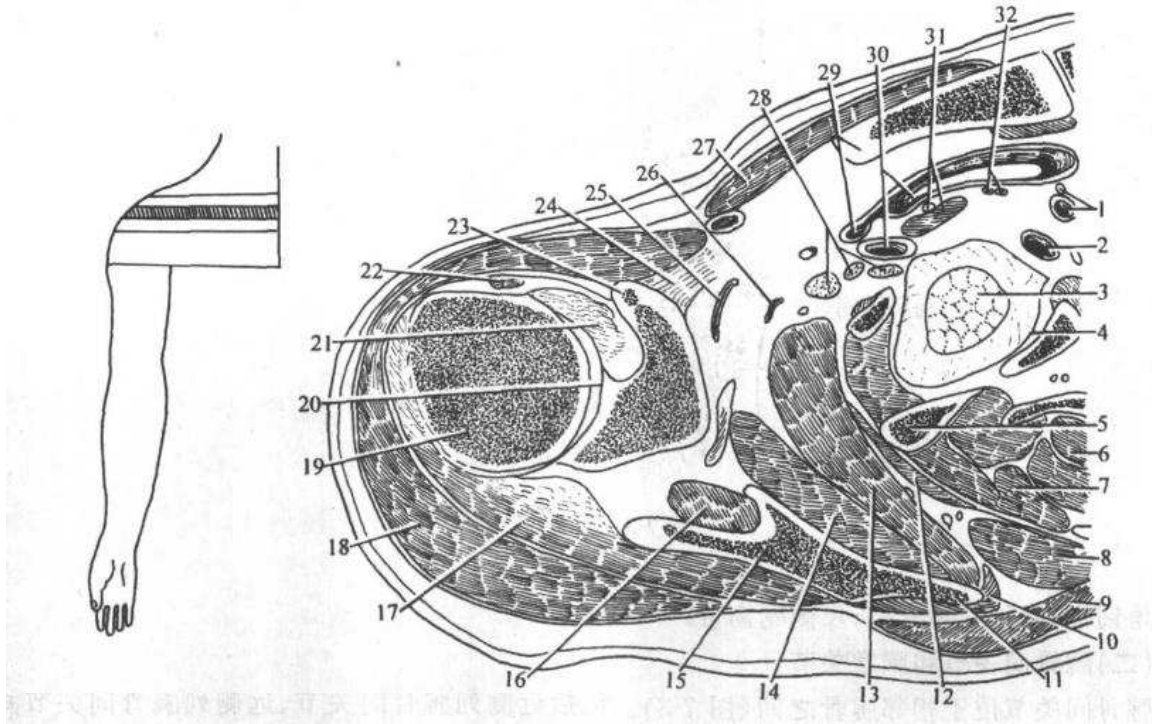


图 7-4 经肩关节上部层面

1. 迷走神经、颈总动脉 2. 锁骨下动脉 3. 右肺尖 4. 壁胸膜 5. 第二肋骨 6. 横突棘肌
7. 竖脊肌 8. 大菱形肌 9. 斜方肌 10. 小菱形肌 11. 肩胛骨 12. 上后锯肌 13. 前锯肌
14. 肩胛下肌 15. 肩胛冈 16. 冈上肌 17. 冈下肌 18. 三角肌 19. 肱骨头 20. 肩胛骨关节盂 21. 肩胛下肌腱 22. 肱二头肌长头腱
23. 喙突 24. 喙锁韧带 25. 肩胛上静脉 26. 肩胛上动脉 27. 胸大肌 28. 臂丛股 29. 颈外静脉与锁骨 30. 锁骨下动、静脉 31. 膈神经与前斜角肌 32. 胸廓内动、静脉

关键结构: 肱骨头, 关节盂, 肩胛冈, 喙突, 锁骨下动、静脉, 臂丛。

此层面经过肩关节上部, 主要显示肩关节及周围肌、锁骨下血管和臂丛。肱骨头与肩胛骨关节盂构成肩关节, 关节间隙呈月芽形。喙突内侧为喙锁韧带, 外侧有肩胛下肌腱。三角肌呈“C”形环绕肩关节。肩胛骨呈横置“Y”形, 居肩关节后内侧, 肩胛冈前外侧有冈上肌, 后方是冈下肌, 肩胛下肌和前锯肌依次列于肩胛骨前方。锁骨与胸膜顶之间, 可见锁骨下动脉与臂丛穿入斜角肌间隙, 锁骨下静脉越前斜角肌前方入胸腔。

二、经肩关节下部层面

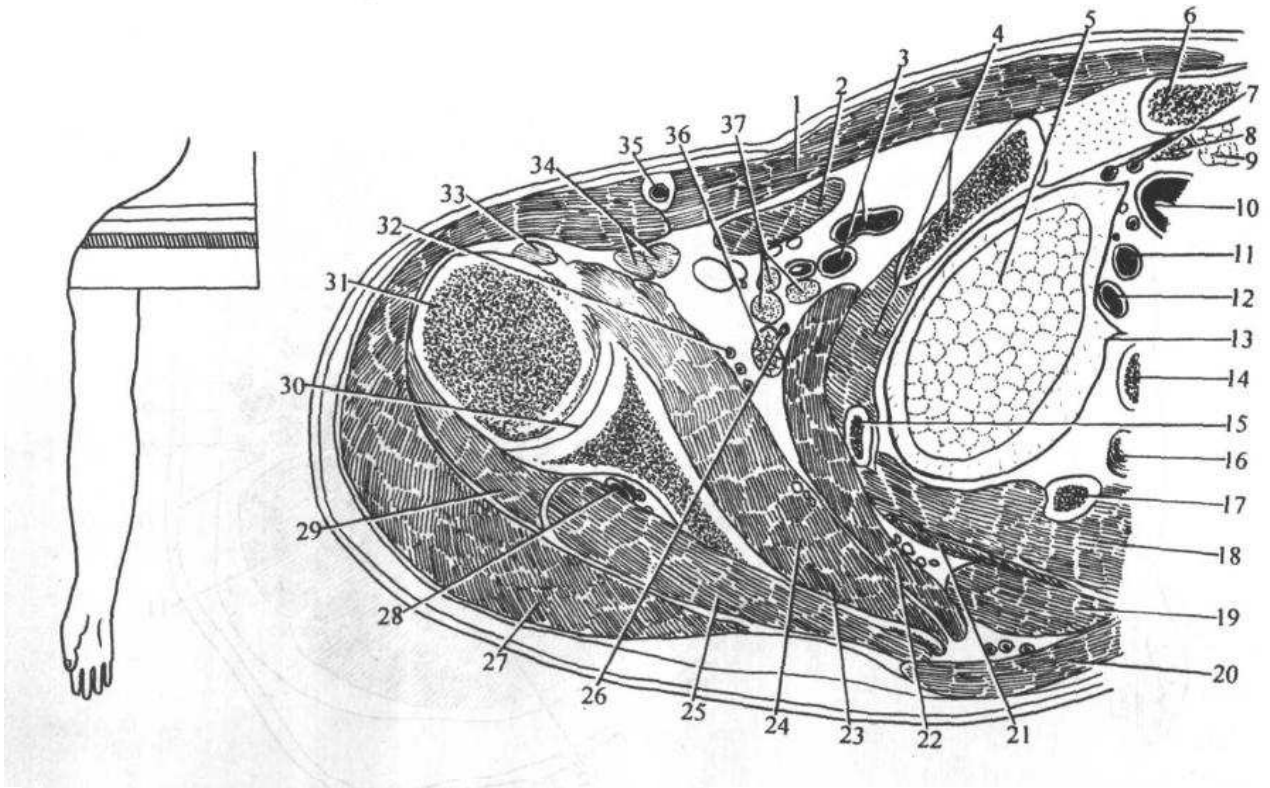
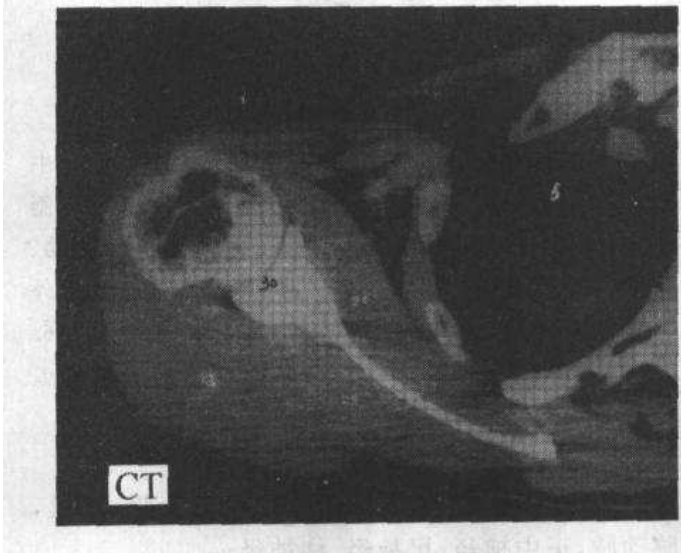

图 7-5 经肩关节下部层面

1. 胸大肌 2. 胸小肌 3. 腋动、静脉 4. 第1肋骨、肋间肌 5. 右肺上叶 6. 胸骨柄
7. 胸廓内动、静脉 8. 胸骨旁淋巴结 9. 胸腺
10. 头臂静脉 11. 颈总动脉 12. 锁骨下动脉
13. 壁内胸膜 14. 第二胸椎体 15. 第二肋骨
16. 关节突关节 17. 肋骨 18. 竖脊肌
19. 大菱形肌 20. 斜方肌 21. 上后锯肌
22. 前锯肌 23. 肩胛骨 24. 肩胛下肌 25. 冈下肌
26. 胸长神经 27. 三角肌 28. 肩胛上动、静脉
29. 小圆肌 30. 肩胛关节孟 31. 肱骨头
32. 胸背神经 33. 肱二头肌长头腱
34. 喙肱肌、肱二头肌短头 35. 头静脉 36. 腋淋巴结
37. 臂丛各束



关键结构: 肱骨头, 关节孟, 肩关节周围肌, 腋血管, 腋淋巴结, 臂丛。

此层面经过肩关节下部, 主要显示肩关节及周围肌和腋腔及内容物。肱骨头与其后内侧的关节孟构成肩关节, 关节间隙呈弧形向前外侧张开。三角肌断面呈“C”形环绕肩关节外侧。腋腔借肩胛下肌与外侧的肩关节相邻, 断面近似三角形, 内含腋血管、腋淋巴结和臂丛。

三、经臂中部层面

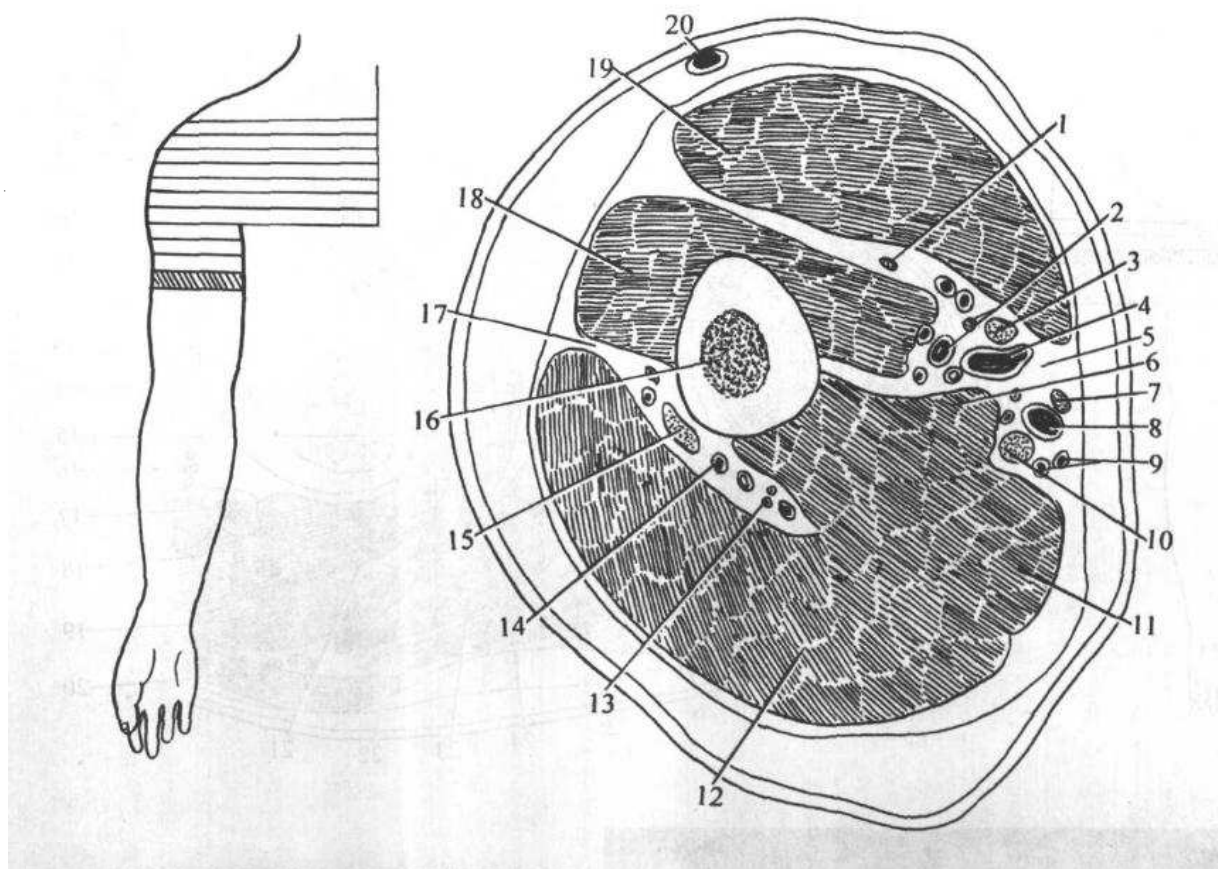
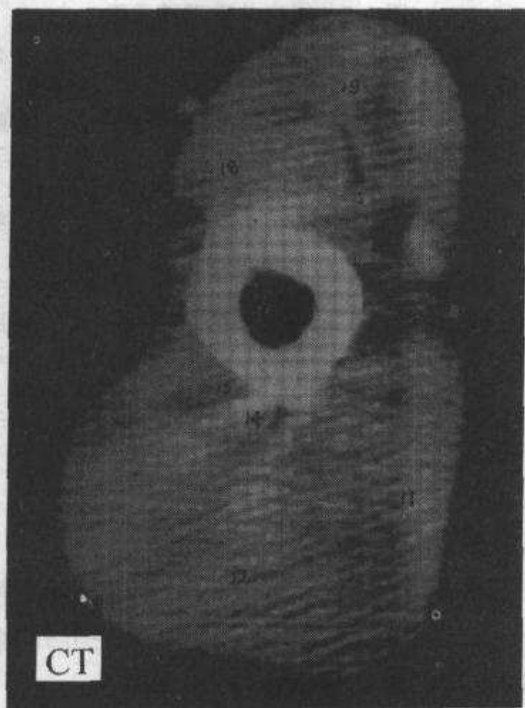


图 7-6 经臂中部层面

1. 前臂外侧皮神经 2. 肱动脉、肌皮神经 3. 正中神经 4. 腋静脉 5. 臂内侧肌间隔 6. 肱三头肌内侧头 7. 前臂内侧皮神经 8. 贵要静脉 9. 尺侧上副动脉、静脉 10. 尺神经 11. 肱三头肌长头 12. 肱三头肌外侧头 13. 中副动脉 14. 桡侧副动脉 15. 桡神经 16. 肱骨 17. 臂外侧肌间隔 18. 肱肌 19. 肱二头肌 20. 头静脉

关键结构: 肱骨, 肱三头肌, 肱二头肌, 肱肌, 肱动脉, 正中神经, 尺神经, 桡神经。

本断面显示, 臂内、外侧肌间隔与肱骨共同将臂前、后群肌分开。前骨筋膜鞘内有肱二头肌、肱肌及其内侧的肱动、静脉和正中神经、贵要静脉和尺神经等结构。后骨筋膜鞘内含肱三头肌和其前外侧的桡神经与桡侧副动脉。



四、经桡骨头层面

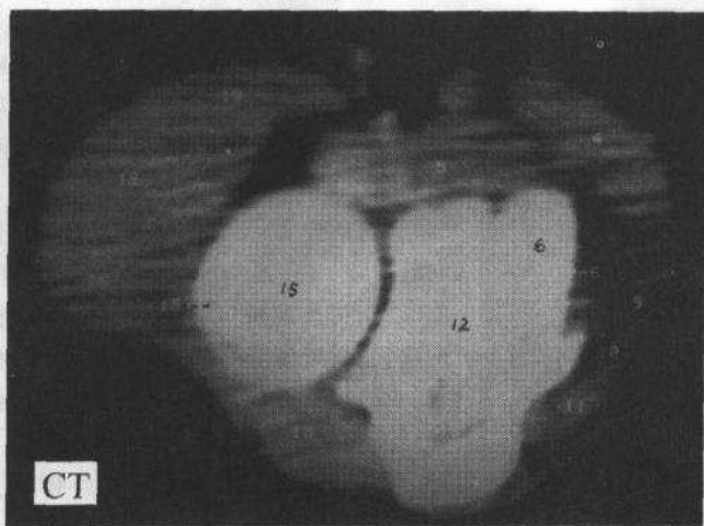
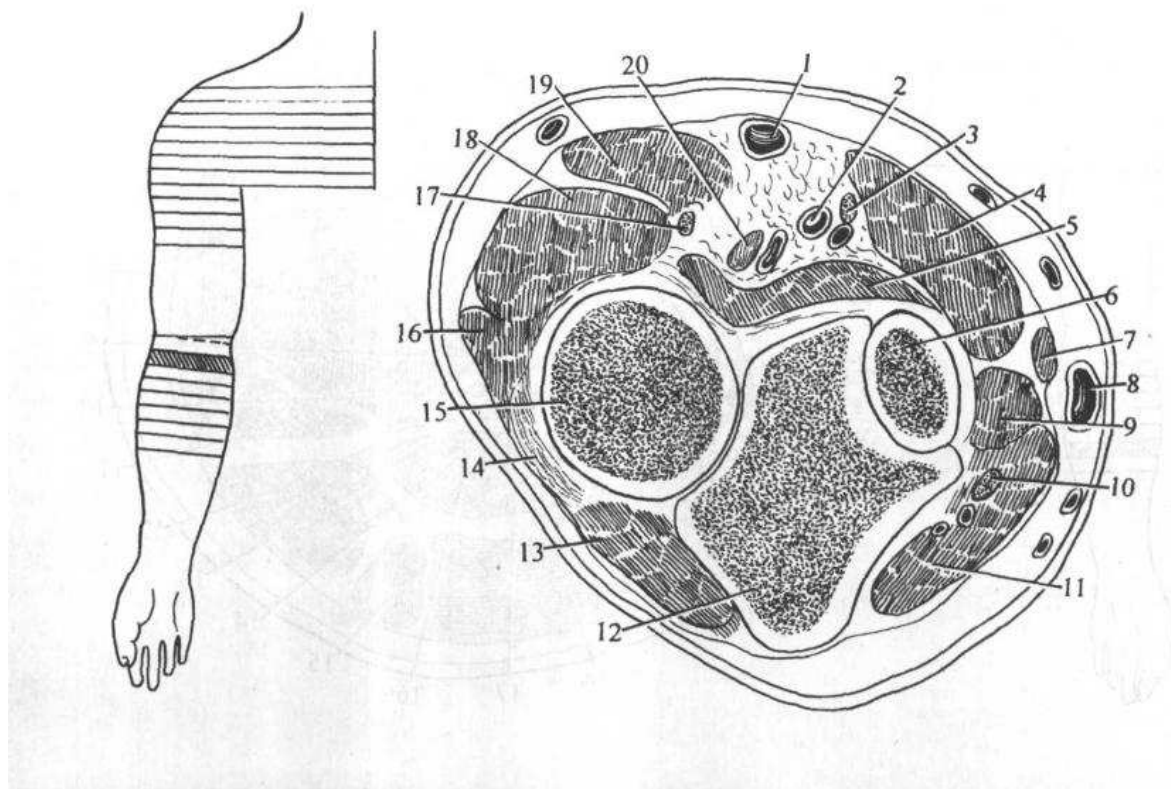


图 7-7 经桡骨头层面

1. 肘正中静脉 2. 肱动脉 3. 正中神经
4. 旋前圆肌及桡侧腕屈肌 5. 肱肌
6. 肱骨内侧髁 7. 掌长肌 8. 贵要静脉
9. 指浅屈肌 10. 尺神经 11. 尺侧腕屈肌
12. 尺骨鹰嘴 13. 肘肌
14. 桡骨头环韧带 15. 桡骨头 16. 指伸肌
17. 桡神经深支 18. 桡侧腕长、短伸肌
19. 肱桡肌 20. 肱二头肌腱

关键结构:桡骨头,尺骨鹰嘴,肱肌,前臂伸、屈肌群,肱动脉,正中神经,尺神经,桡神经深支。

本层面经桡尺近侧关节。肱肌断面居关节前方,呈弯曲的条状,其前方为肘窝。肘窝的内侧可见肱血管和正中神经,外侧有桡神经,中央为肘正中静脉和肱二头肌腱。尺神经位于尺骨鹰嘴内侧,指浅、深屈肌之间。前臂屈肌居尺骨断面的前方和内侧,伸肌位于桡骨头的前外侧和后方。

五、经前臂中部层面

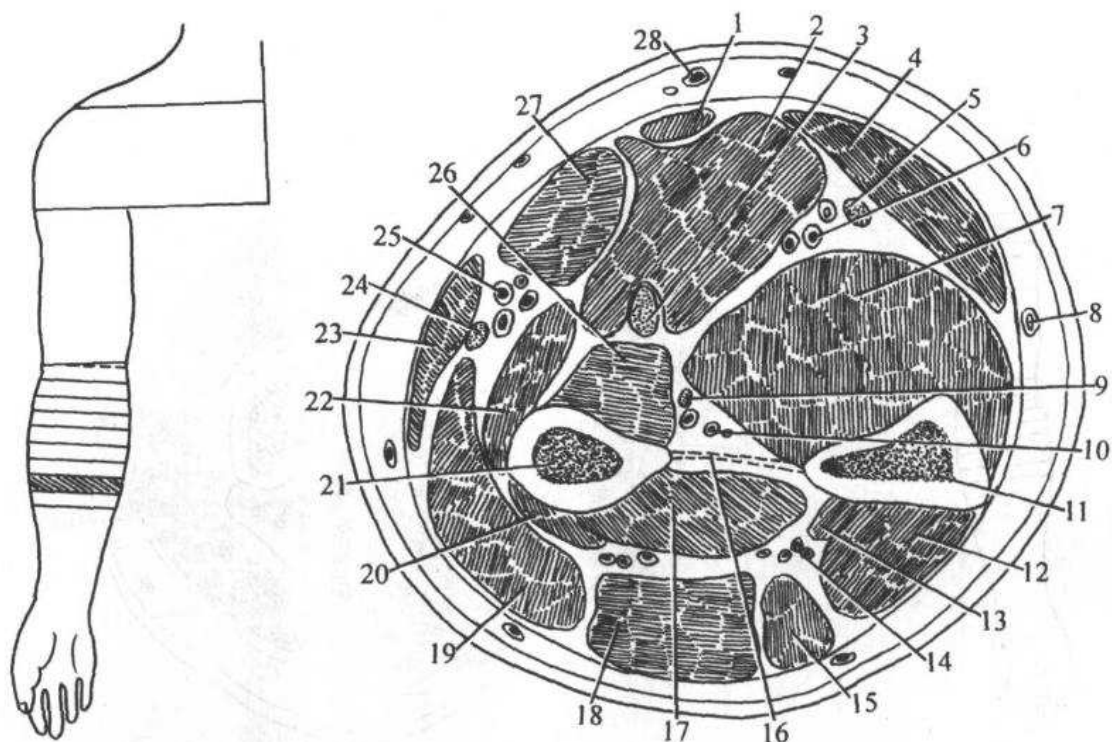
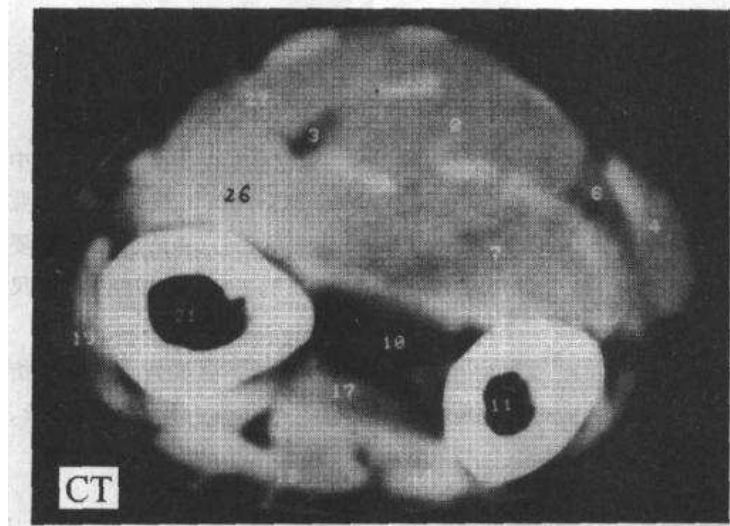


图 7-8 经前臂中部层面

1. 掌长肌 2. 指浅屈肌 3. 正中神经
4. 尺侧腕屈肌 5. 尺神经 6. 尺动脉
7. 指深屈肌 8. 贵要静脉 9. 骨间前神经
10. 骨间前动脉 11. 尺骨
12. 尺侧腕伸肌 13. 拇长伸肌 14. 骨间后动脉
15. 小指伸肌 16. 前臂骨间膜
17. 拇长展肌 18. 指伸肌 19. 桡侧腕长、腕短伸肌
20. 旋后肌 21. 桡骨
22. 旋前圆肌 23. 肱桡肌 24. 桡神经浅支
25. 桡动脉 26. 拇长屈肌
27. 桡侧腕屈肌 28. 前臂正中静脉



关键结构:尺骨,桡骨,前臂屈肌群,桡血管,桡神经浅支,前臂伸肌群,正中神经,尺神经,尺血管。

本层面中尺骨和桡骨呈内外侧排列,其骨间缘相对,并以前臂骨间膜相连。尺、桡骨及骨间膜前方为前臂屈肌群及其间的神经血管束,后方是伸肌群。正中神经居指浅屈肌与拇长屈肌之间;尺神经在指浅、深屈肌与尺侧腕屈肌之间;骨间前神经血管束位于前臂骨间膜前方,指深屈肌与拇长屈肌之间;桡神经血管束位于肱桡肌、桡侧腕屈肌与旋前圆肌之间。

六、经前臂下部层面

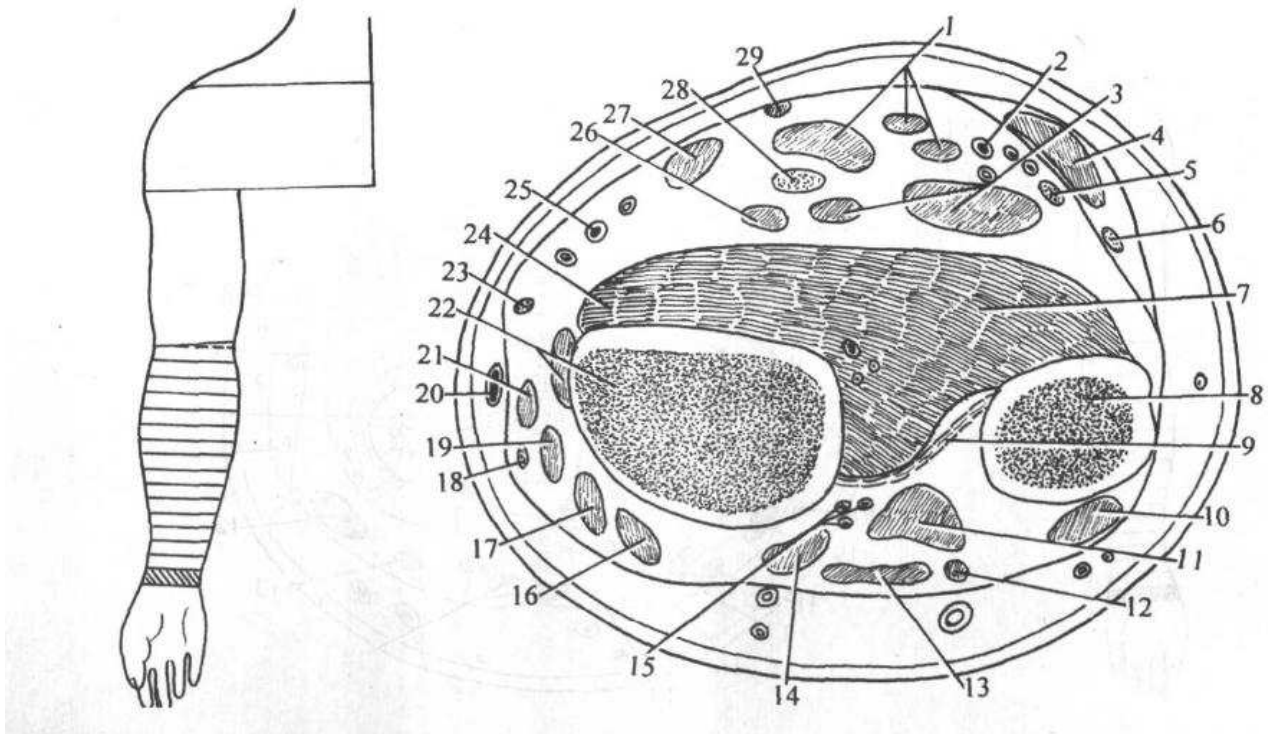
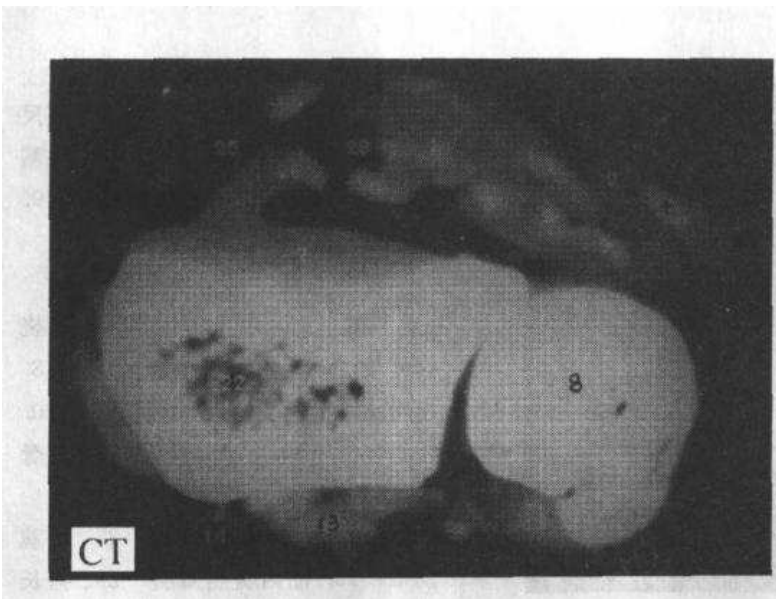


图 7-9 经前臂下部层面

- 1. 指浅屈肌腱 2. 尺动脉 3. 指深屈肌腱 4. 尺侧腕屈肌 5. 尺神经
- 6. 尺神经手背支 7. 旋前方肌 8. 尺骨 9. 前臂骨间膜 10. 尺侧腕伸肌
- 11. 示指伸肌 12. 小指伸肌腱 13. 指伸肌腱 14. 拇长伸肌腱 15. 骨间后神经、血管
- 16. 桡侧腕短伸肌腱 17. 桡侧腕长伸肌腱 18. 桡神经手背支 19. 拇短伸肌腱 20. 头静脉 21. 拇长展肌腱 22. 肱桡肌腱与桡骨茎突
- 23. 桡神经浅支 24. 旋前方肌 25. 桡动脉 26. 拇长屈肌腱 27. 桡侧腕屈肌腱 28. 正中神经 29. 掌长肌腱



关键结构:尺骨, 桡骨, 前臂屈肌腱, 正中神经, 尺神经、血管, 前臂伸肌腱。

本层面显示尺、桡骨下端及其前、后方的肌、血管和神经。前骨筋膜鞘内的屈肌腱大致分成三排, 浅层: 桡、尺侧腕屈肌和掌长肌腱; 中层: 指浅屈肌腱; 深层: 指深屈肌和拇长屈肌腱。尺侧腕屈肌深面有尺动、静脉和尺神经, 正中神经居指浅、深屈肌之间。后骨筋膜鞘内可见前臂伸肌腱, 骨间后血管、神经位于示指伸肌和拇长伸肌腱深面。

七、经近侧列腕骨层面

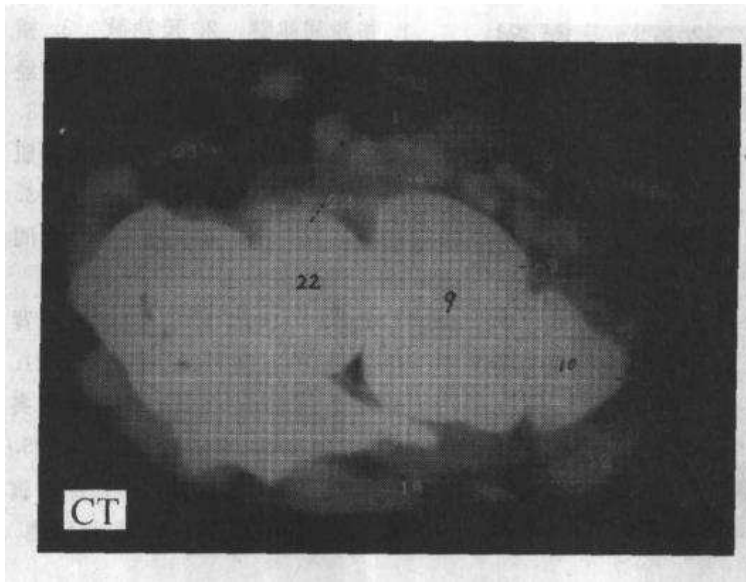
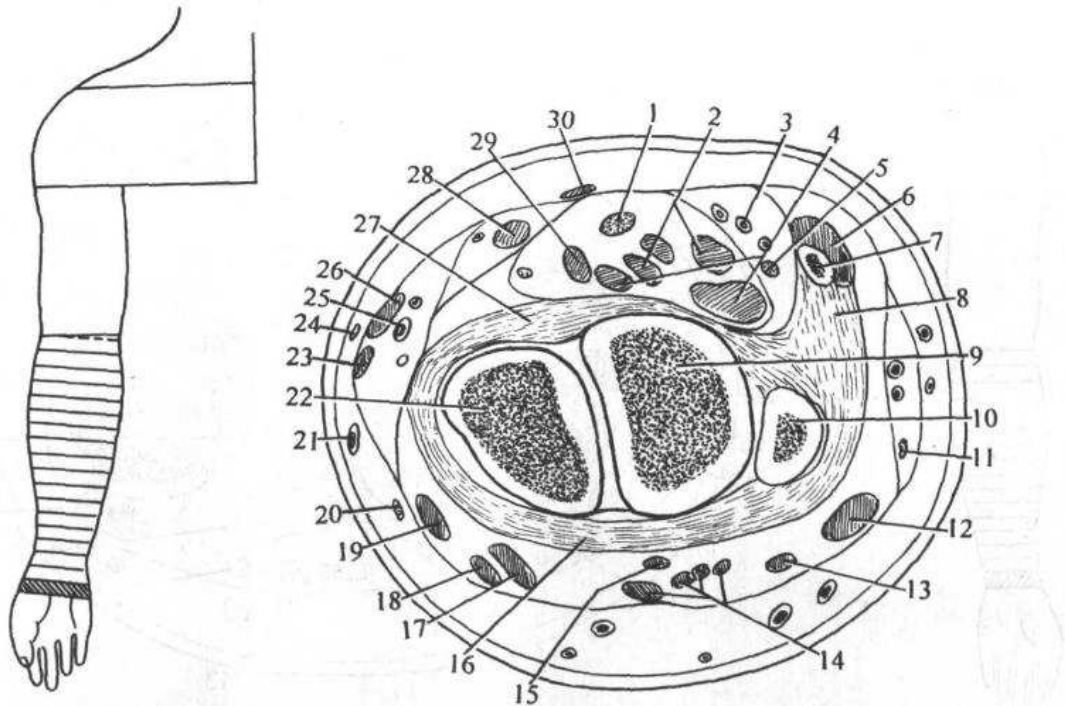


图 7-10 经近侧列腕骨层面

1. 正中神经 2. 指浅屈肌腱 3. 尺动脉 4. 指深肌腱 5. 尺神经 6. 尺侧腕屈肌腱 7. 豌豆骨 8. 豆钩韧带 9. 月骨 10. 三角骨 11. 尺神经手背支 12. 尺侧腕伸肌腱 13. 小指伸肌腱 14. 指伸肌腱 15. 示指伸肌腱 16. 桡腕背侧韧带 17. 桡侧腕短伸肌腱 18. 拇长伸肌腱 19. 桡侧腕长伸肌腱 20. 桡神经手背支 21. 头静脉 22. 手舟骨 23. 拇短伸肌腱 24. 桡神经浅支 25. 桡动脉 26. 拇长展肌腱 27. 桡腕掌侧韧带 28. 桡侧腕屈肌腱 29. 拇长屈肌腱 30. 掌长肌腱

关键结构: 腕骨, 腕管, 正中神经, 指深、浅屈肌腱, 桡动脉, 尺动脉, 尺神经。

本层面显示近侧列腕骨, 其前方为腕管, 内含指浅、深屈肌和拇长屈肌九条肌腱, 以及正中神经。腕管与豌豆骨之间可见尺神经、血管束。在手舟骨的前外侧, 拇长展肌腱和拇短伸肌腱的深面有桡血管和桡神经浅支。腕骨后方有前臂伸肌腱和尺神经手背支。

八、经掌骨中部层面

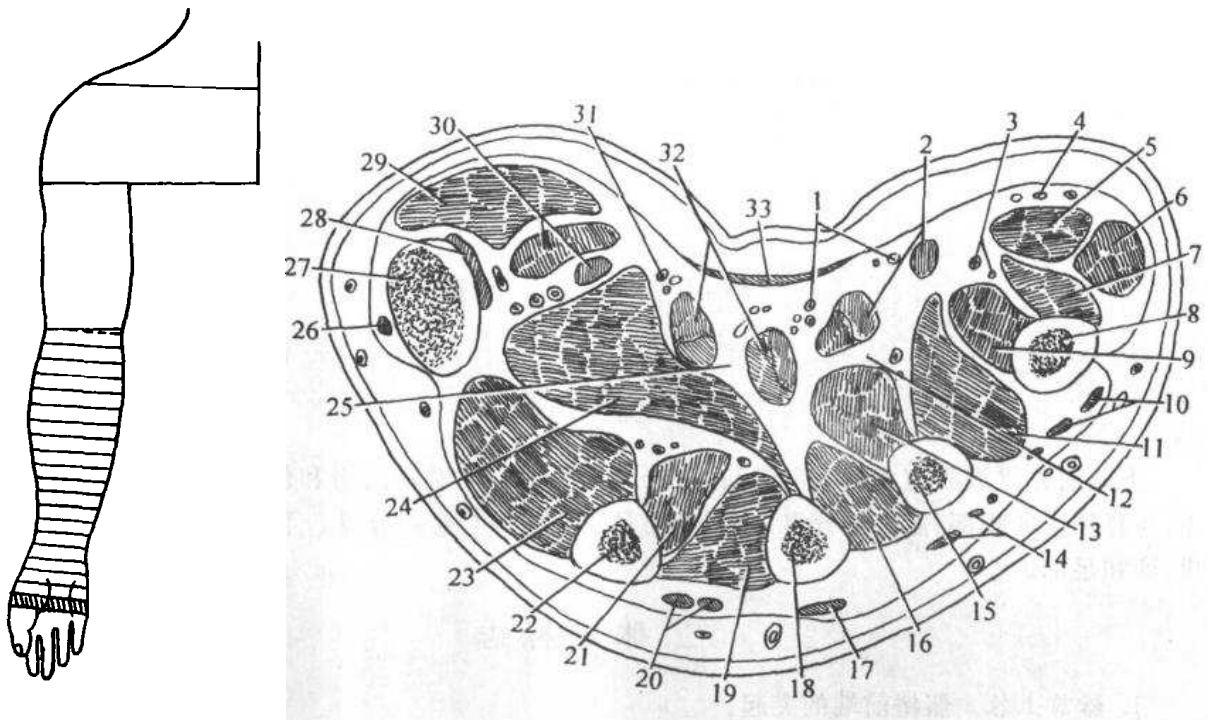



图 7-11 经掌骨中部层面

1. 指掌侧总血管、神经
2. 屈指肌腱、蚓状肌
3. 掌心动、静脉
4. 小指掌侧固有神经、血管
5. 小指短屈肌
6. 小指展肌
7. 小指对掌肌
8. 第五掌骨
9. 骨间掌侧肌
10. 小指伸肌腱
11. 骨间背侧肌
12. 掌中间隙
13. 骨间掌侧肌
14. 指伸肌腱
15. 第四掌骨
16. 骨间背侧肌
17. 指伸肌腱
18. 第三掌骨
19. 骨间背侧肌
20. 指伸肌腱
21. 骨间掌侧肌
22. 第二掌骨
23. 第一骨间背侧肌
24. 拇收肌
25. 鱼际间隙
26. 拇长伸肌腱
27. 第一掌骨
28. 拇对掌肌
29. 拇短展肌
30. 拇长屈肌腱、拇短屈肌
31. 指掌侧总血管、神经
32. 屈指肌腱、蚓状肌
33. 掌腱膜



关键结构: 掌骨, 骨间肌, 蚓状肌, 鱼际肌, 小鱼际肌, 指掌侧总血管、神经。

本层面经掌骨中部, 第 1~5 掌骨断面从外侧向内侧依次排列, 其间有骨间肌相连。第 1 掌骨前内侧为鱼际肌断面, 第 5 掌骨前方有小鱼际断面。掌腱膜深面可见各指掌侧总血管、神经的断面, 其深面有屈指肌腱和蚓状肌。

(王震寰 秦登友)

第八章 下 肢

第一节 概 述

一、境界与分区

下肢前方以腹股沟和髂嵴前份与腹部分界；后外方以髂嵴后份和髂后上棘至尾骨尖的连线，与脊柱区的腰部、骶尾部分界；内侧主要是以阴股沟与会阴分界。下肢可分为髋、股、膝、小腿、踝和足部。

二、体表标志

1. 髂前上棘 髂嵴前端的突起。
2. 髂结节 髂前上棘后上方5~7cm处的骨性突起。
3. 坐骨结节 坐骨体下端与坐骨支移行处的粗壮隆起，屈髋时可在臀大肌下缘触及。
4. 耻骨结节 耻骨梳前内端的突起，位于腹股沟的内侧端。
5. 股骨大转子 股骨近端颈、干连接处，向后外上方的骨性隆起，相当于一侧髂前上棘与坐骨结节连线之中点。
6. 股骨髁 为股骨下端的膨大部，外侧髁较内侧髁明显。
7. 胫骨内、外侧髁 为胫骨上端的膨大部分。
8. 胫骨粗隆 为胫骨上端向前的突起，在髌骨下方三横指处。
9. 内踝和外踝 为胫骨和腓骨下端的膨大部分，分别位于踝关节内侧和外侧。

第二节 影像应用解剖

一、髋 部

(一)髋关节

髋关节由股骨头和髋臼构成(图8-1)。关节囊紧张而坚韧，股骨颈前面和后面内侧的2/3包在关节囊内。髋臼周缘附有髌臼唇。髋臼内除月状面被覆软骨外，其余部分被脂肪充填。

关节囊内有股骨头韧带和髋臼横韧带，囊外有强大的韧带加固，前方为髂股韧带，内上方为耻股韧带，后上方有坐股韧带。

(二)髋关节周围肌

髋肌布于髋关节的前、后方，分为前、后两群。前群：髂腰肌和阔筋膜张肌；后群：浅层为臀

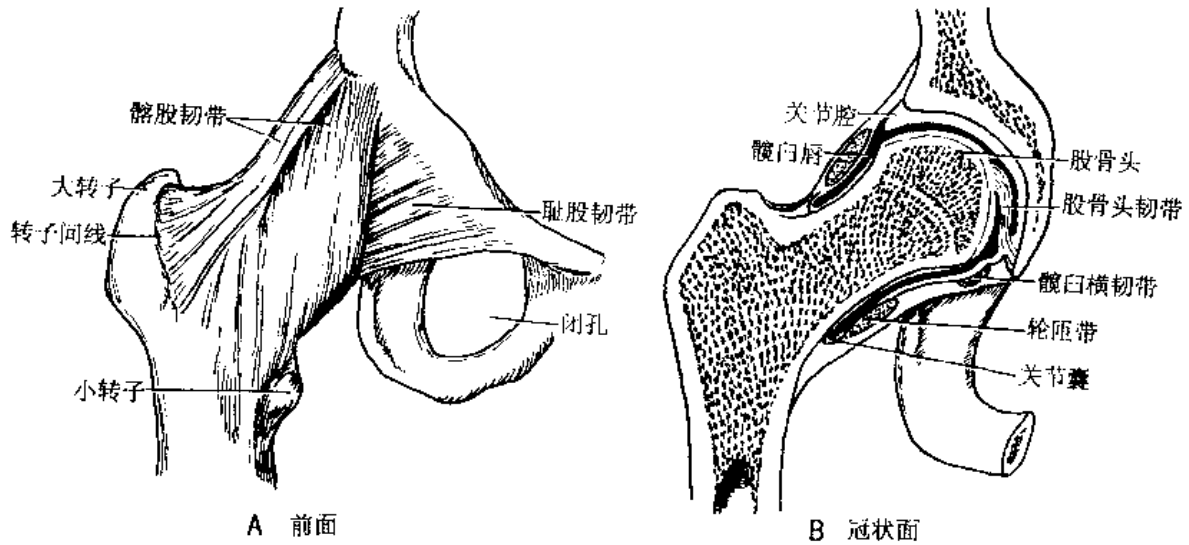


图 8-1 髋关节

大肌,中层有臀中肌、梨状肌、闭孔内肌、股方肌,深层有臀小肌和闭孔外肌。

髋关节的动脉主要来自旋股内、外侧动脉,闭孔动脉髋臼支,臀上动脉深支和臀下动脉。其神经主要来自股神经、闭孔神经及坐骨神经。

二、股 部

大腿深筋膜致密而坚韧,又称阔筋膜。其外侧份的纵行纤维显著增厚呈带状,称髂胫束。阔筋膜向深面分别发出股内、外侧及股后三个肌间隔,伸入肌群间,附着于股骨粗线,并与股骨共同形成三个骨筋膜鞘,即前、内侧和后骨筋膜鞘,分别容纳大腿前、内侧和后群肌及血管、神经等。前骨筋膜鞘的内容有股前群肌,股动、静脉,股神经及腹股沟深淋巴结等;内侧骨筋膜鞘的内容有股内侧群肌,闭孔动、静脉及闭孔神经等;后骨筋膜鞘的内容有股后群肌和坐骨神经等。

三、膝 部

(一) 膝关节

膝关节由股骨内、外侧髁与胫骨内、外侧髁及髌骨共同构成,是人体中最大、最复杂的关节(图 8-2)。膝关节囊薄而松弛,其四面分别被髌韧带、胫侧副韧带、腓侧副韧带和腓斜韧带所加强。关节囊内有交叉韧带加固。前交叉韧带起于胫骨髁间隆起的前方,斜向后外上方,附于股骨内侧髁的外侧面;后交叉韧带起自胫骨髁间隆起的后方,斜向前内上方,附于股骨内侧髁的外侧面。在股骨内、外侧髁与胫骨内、外侧髁之间,垫有两块纤维软骨构成的半月板。内侧半月板较大,呈“C”形;外侧半月板较小,呈“O”形。膝关节囊的滑膜层宽阔,向上突出形成髌上囊;在髌骨下方,滑膜被覆脂肪突入关节腔,形成翼状皱。

(二) 腘窝

腘窝位于膝关节后方,呈菱形;其上外侧壁为股二头肌,上内侧壁为半腱肌和半膜肌,下内侧壁为腓肠肌内侧头,下外侧壁为腓肠肌外侧头和不恒定的跖肌;顶为腘筋膜;窝底的上份为

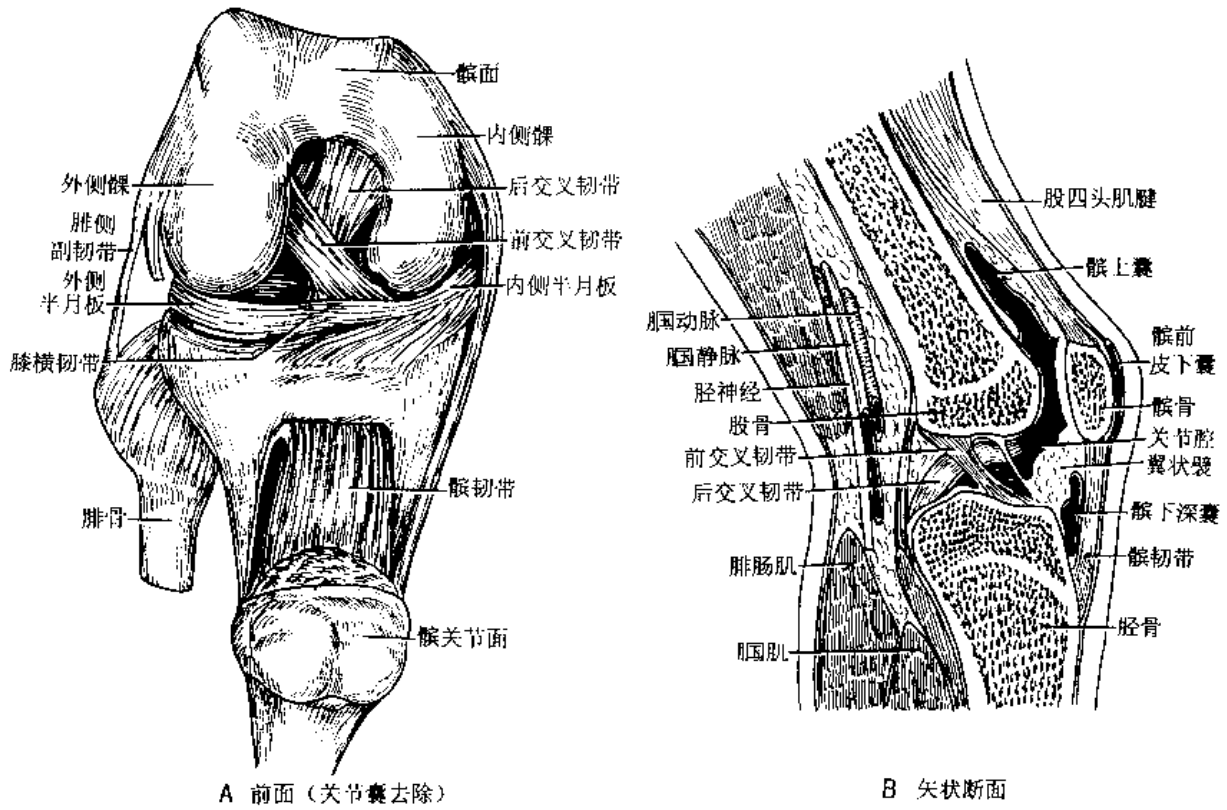


图 8-2 膝关节

股骨胫面,中份为膝关节囊后部及膕斜韧带,下份为膕肌及其筋膜。膕窝内容:由浅入深为胫神经、膕静脉、膕动脉以及窝上外侧的腓总神经,因膕动脉自内上斜向下外走行,故胫神经上段位于膕动脉的外侧,中段在膕动脉浅面,下段则位于膕动脉内侧,血管周围有膕深淋巴结。窝内充满疏松结缔组织。

四、小 腿

小腿深筋膜较致密。在胫侧,它与胫骨内侧面的骨膜相融合;在腓侧,深筋膜发出前、后肌间隔,分别附着于腓骨前、后缘的骨膜。小腿前、后肌间隔和胫、腓骨及其间的骨间膜与小腿前区的深筋膜共同围成外侧骨筋膜鞘和前骨筋膜鞘。小腿后区的深筋膜与小腿后肌间隔、骨间膜及胫、腓骨,共同围成后骨筋膜鞘。外侧骨筋膜鞘内主要有小腿外侧群肌和腓浅神经等;前骨筋膜鞘内主要有小腿前群肌、胫前动、静脉及腓深神经等;后骨筋膜鞘内主要有小腿后群肌,胫后动、静脉及胫神经等。

五、足 部

(一)踝关节

踝关节,亦称距小腿关节,由胫、腓骨的下端与距骨滑车构成(图 8-3)。关节囊前、后壁薄而松弛,两侧有副韧带加强。内侧为内侧韧带,又名三角韧带,起自内踝尖,呈扇形,向下止于足舟骨、距骨和跟骨。外侧有三条独立的韧带,由前至后分别是距腓前韧带、跟腓韧带和距腓

后韧带。

(二) 跗骨间关节

诸跗骨之间的关节主要有：距跟关节、距跟舟关节、跟骰关节、楔舟关节、楔骰关节和楔间关节(图 8-3)。跟骰关节和距跟舟关节联合构成跗横关节，其关节线横过跗骨中份，呈横位的“S”形，内侧部凸向前，外侧部凸向后，临床上常沿此线进行足离断术。跗骨间的主要韧带有关跟舟足底韧带，分歧韧带、足底长韧带和跟骰足底韧带。

(三) 踝管

踝管位于内踝后下方，由屈肌支持带与内踝和跟骨内侧面共同围成。管内结构由前向后依次为：①胫骨后肌腱，②趾长屈肌腱，③胫后动、静脉及胫神经，④拇长屈肌腱。上述结构经踝管延入足底。

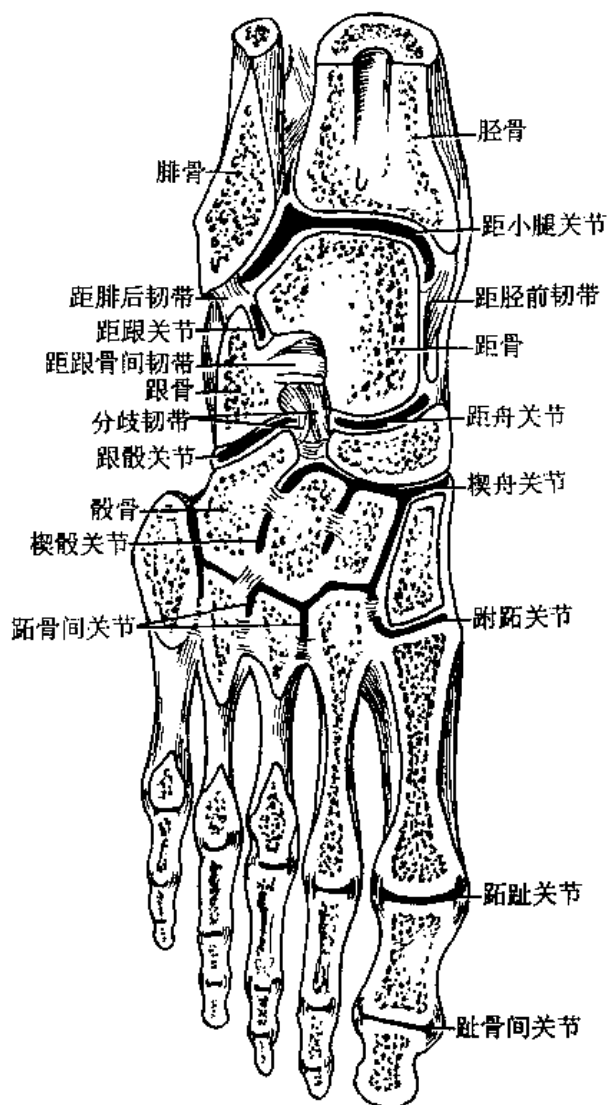


图 8-3 足关节水平切面

第三节 横断层影像解剖

一、经髋关节中部层面

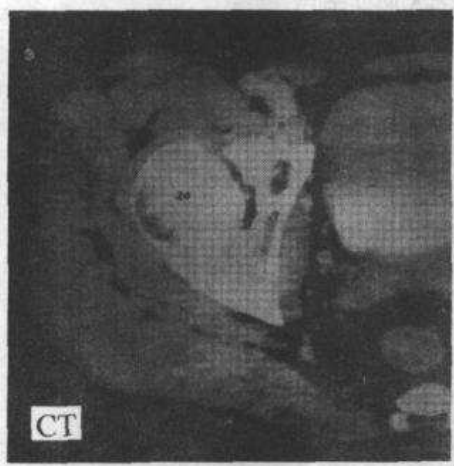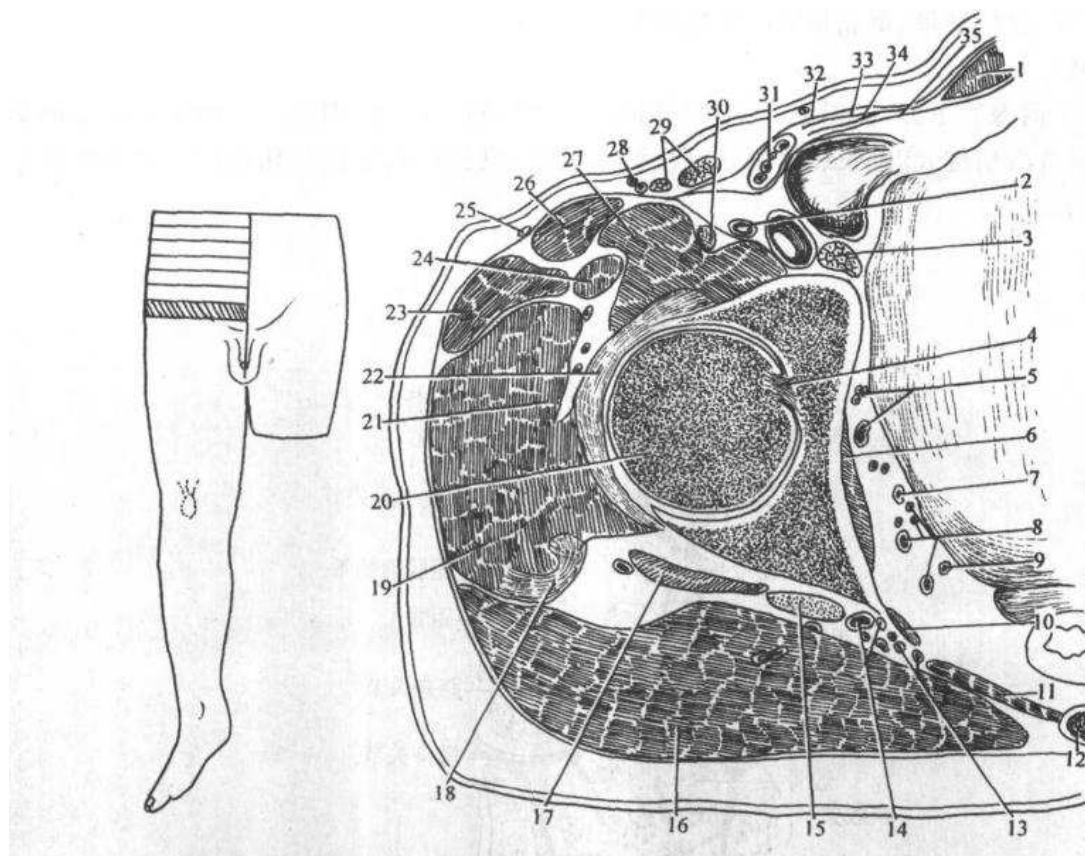


图 8-4 经髋关节中部层面

1. 腹直肌 2. 股动、静脉 3. 淋巴结 4. 股骨头韧带
5. 闭孔神经、血管 6. 闭孔内肌 7. 输尿管 8. 膀胱静脉丛
9. 输精管 10. 髂棘韧带 11. 髂结节韧带
12. 尾骨 13. 阴部神经, 阴部内动、静脉 14. 臀下神经, 臀下动、静脉
15. 坐骨神经 16. 臀大肌 17. 上肌 18. 梨状肌腱
19. 臀中肌 20. 股骨头 21. 臀小肌 22. 髂股韧带
23. 阔筋膜张肌 24. 股直肌 25. 股外侧皮神经
26. 缝匠肌 27. 髂腰肌 28. 旋髂浅动、静脉
29. 淋巴结 30. 股神经 31. 精索 32. 腹外斜肌腱膜
33. 腹内斜肌腱膜 34. 腹横肌腱膜 35. 腹横筋膜

关键结构: 髋臼, 股骨头, 股骨头韧带, 髂股韧带, 髋肌, 股血管神经束, 坐骨神经。

本层面经过髋关节中份。股骨头断面呈圆形, 与内侧的髋臼构成髋关节, 股骨头韧带连于两者之间。髂股韧带呈半环形包绕于髋臼外侧。在髋臼后方, 可见坐骨神经及臀下血管、神经穿出梨状肌下孔至臀大肌深面。髋关节前方为髂腰肌, 股血管神经束紧贴该肌前面。

二、经髋关节下部层面

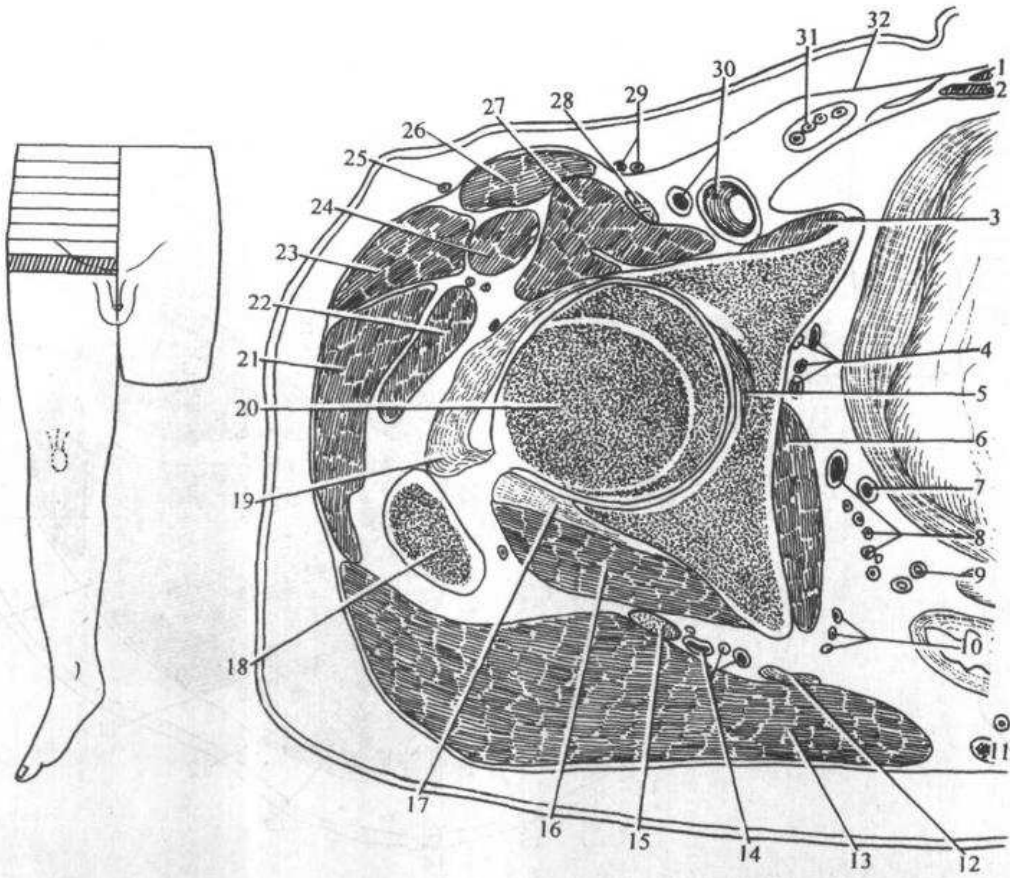
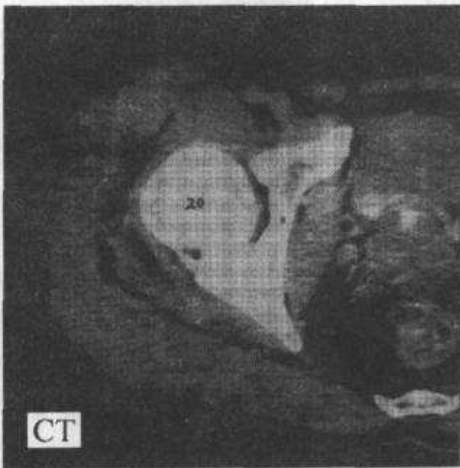


图 8-5 经髋关节下部层面

1. 锥状肌 2. 腹直肌 3. 耻骨肌 4. 闭孔神经、血管
5. 股骨头韧带 6. 闭孔内肌 7. 输尿管 8. 膀胱静脉丛
9. 输精管、精囊腺 10. 阴部神经、阴部内血管 11. 尾骨
12. 髂结节韧带 13. 臀大肌 14. 臀下神经血管
15. 坐骨神经 16. 下肌 17. 坐股韧带 18. 大转子
19. 髂股韧带 20. 股骨头 21. 臀中肌 22. 臀小肌 23. 阔筋膜张肌
24. 股直肌 25. 股外侧皮神经 26. 缝匠肌
27. 髂腰肌 28. 股神经 29. 旋髂浅血管 30. 股动、静脉
31. 精索 32. 腹外斜肌腱膜



关键结构:髌臼, 股骨头, 髂股韧带, 坐股韧带, 股血管神经束, 坐骨神经。

本层面经过髋关节下部。髌臼由耻骨和坐骨构成, 股骨头容纳其中, 股骨头韧带连与股骨头凹与髌臼横韧带之间。关节囊呈半环形绕于股骨头的前、后和外侧, 囊壁前外侧有髂股韧带, 后方有坐股韧带加固。关节的前外侧有股前群肌。髂腰肌的前内侧可见股神经、股动脉和股静脉由外向内依次排列。关节后方有髋肌后群, 臀大肌深面可见坐骨神经和臀下血管神经束。

三、经股中部层面

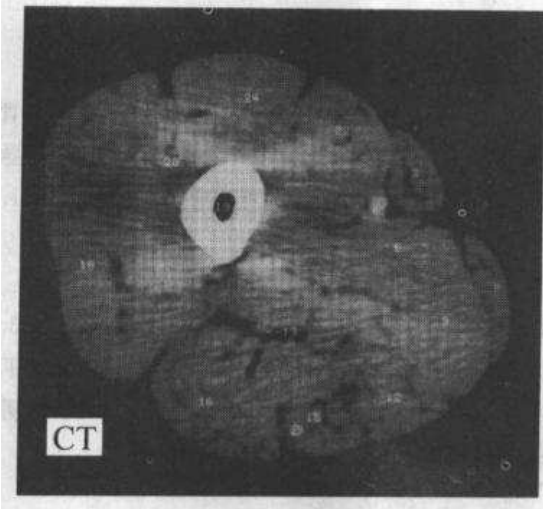
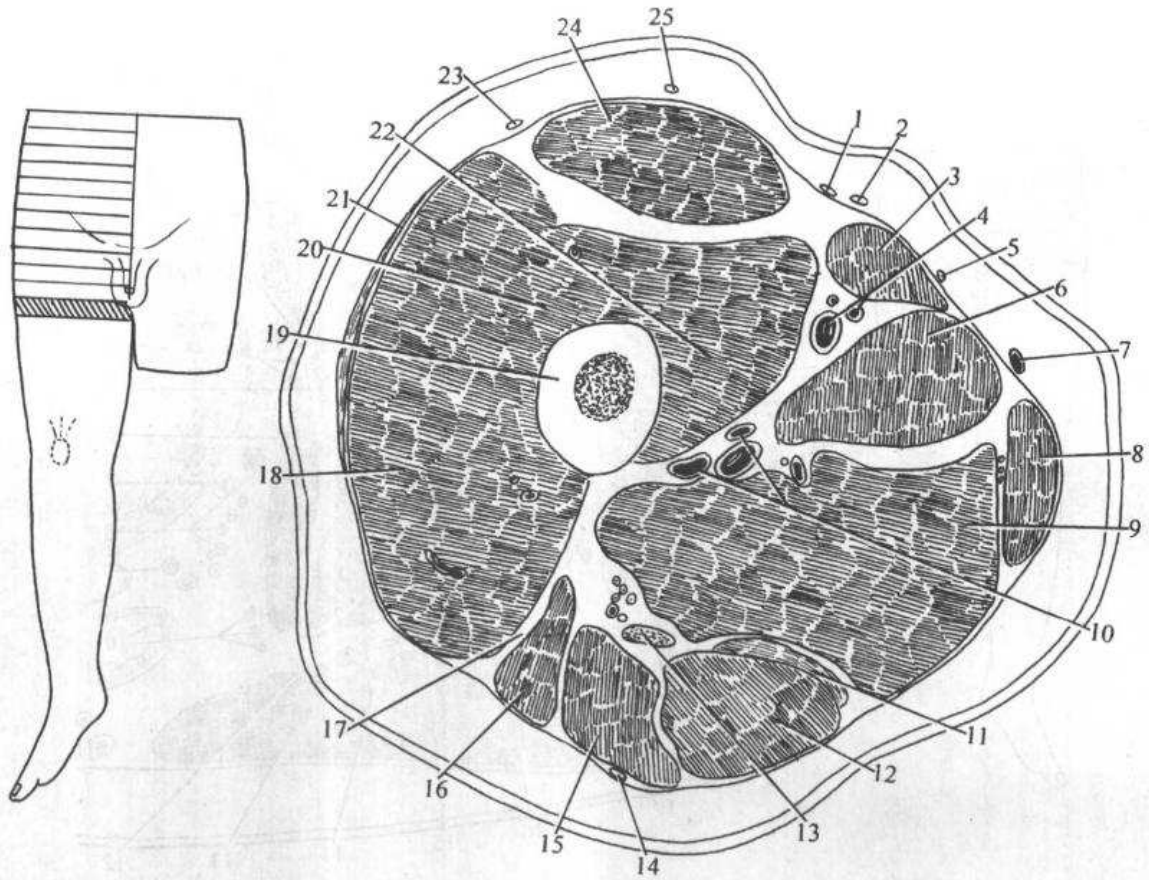


图 8-6 经股中部层面

1. 股神经前皮支
2. 隐神经
3. 缝匠肌
4. 股动、静脉
5. 股神经前皮支
6. 长收肌
7. 大隐静脉
8. 股薄肌
9. 大收肌
10. 股深动、静脉
11. 半膜肌
12. 半腱肌
13. 坐骨神经
14. 股后皮神经
15. 股二头肌长头
16. 臀大肌
17. 股外侧肌间隔
18. 股外侧肌
19. 股骨
20. 股中间肌
21. 髂胫束
22. 股内侧肌
23. 股外侧皮神经
24. 股直肌
25. 股神经前皮支

关键结构:股骨,大腿前群肌,大腿内侧群肌,股动、静脉,隐神经,股深动、静脉,股后群肌,坐骨神经。

本层面平股骨中份,肌间隔伸入肌群之间形成前、后、内侧骨筋膜鞘,分别容纳大腿前、后和内侧群肌及血管、神经。在股内侧肌、缝匠肌、长收肌围成的三角区内,可见隐神经及其后方的股动、静脉。股内侧肌、大收肌、长收肌围成的三角区内有股深动、静脉。坐骨神经居股二头肌长头与大收肌之间。

四、经髌骨中部层面

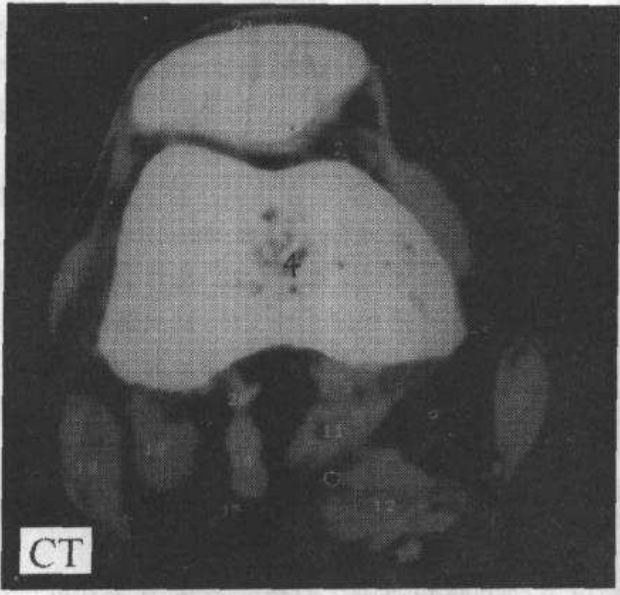
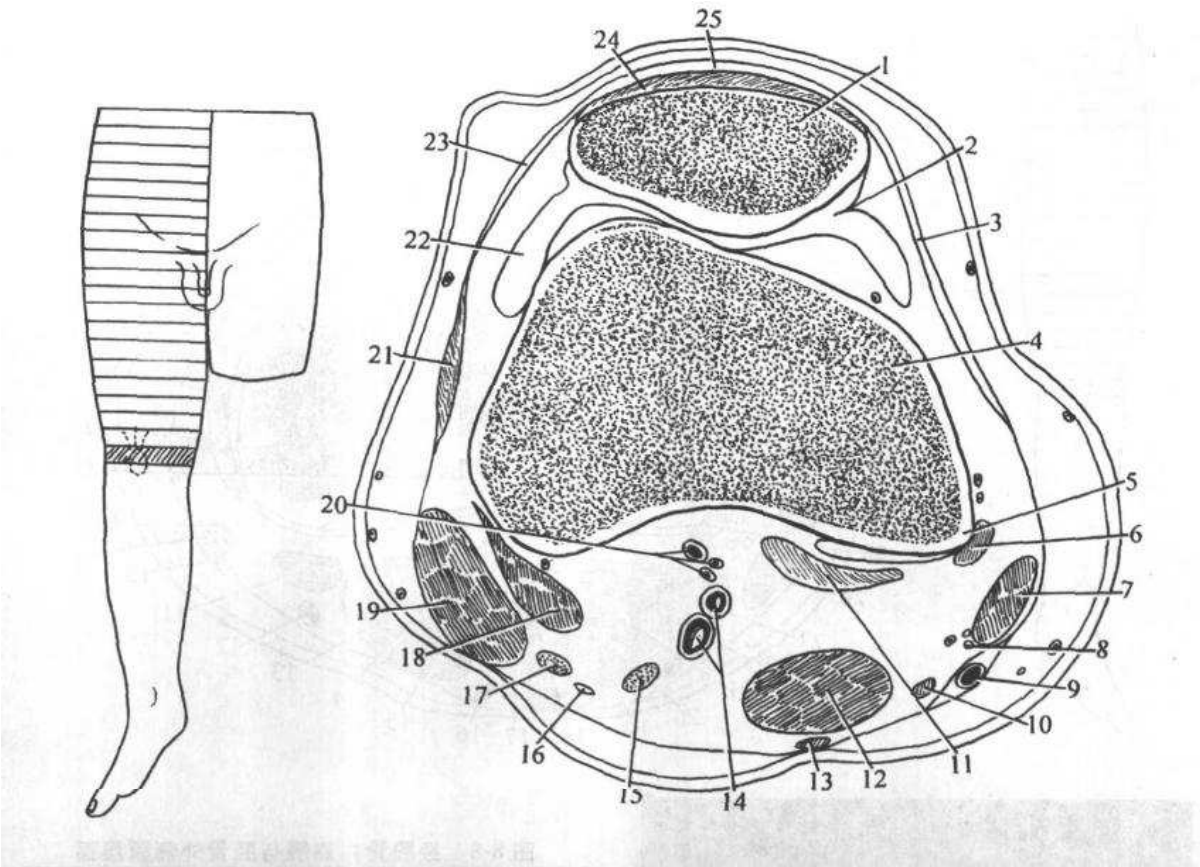


图 8-7 经髌骨中部层面

- 1. 髌骨 2. 翼状襞 3. 髌内侧支持带 4. 股骨 5. 收肌结节 6. 大收肌腱 7. 缝匠肌
- 8. 隐神经 9. 大隐静脉 10. 股薄肌腱 11. 腓肠肌内侧头腱 12. 半膜肌 13. 半腱肌腱
- 14. 胭动、静脉 15. 胫神经 16. 腓肠外侧皮神经 17. 腓总神经 18. 腓肠肌外侧头 19. 股二头肌
- 20. 膝中动、静脉 21. 髂胫束 22. 膝关节腔 23. 髌外侧支持带 24. 股四头肌腱 25. 髌前皮下囊

关键结构:股骨, 髌骨, 翼状襞, 胭动脉, 胭静脉, 胫神经, 腓总神经。

此层面经过髌骨中部。髌骨断面居本层面前部, 呈卵圆形; 其后方为宽大的股骨下端, 已接近内、外侧髌。关节腔断面呈马鞍形列于髌骨和股骨之间, 囊壁两侧向内突入部分为翼状襞。胭窝中份居股骨后方, 其内结构由浅入深依次为胫神经、胭静脉、胭动脉和膝中血管。腓总神经位于股二头肌和腓肠肌外侧头的内侧。

五、经股骨内侧髁与胫骨外侧髁层面

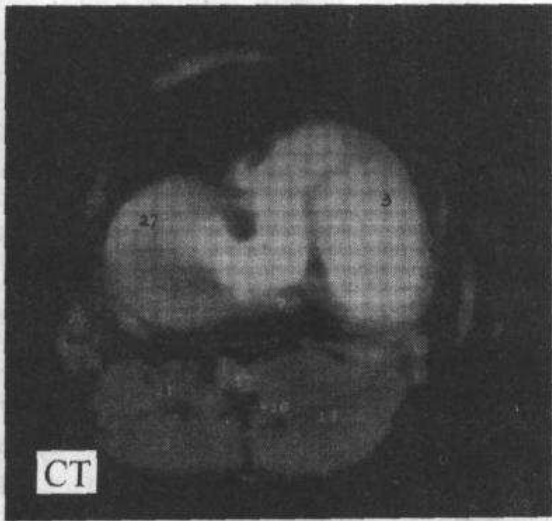
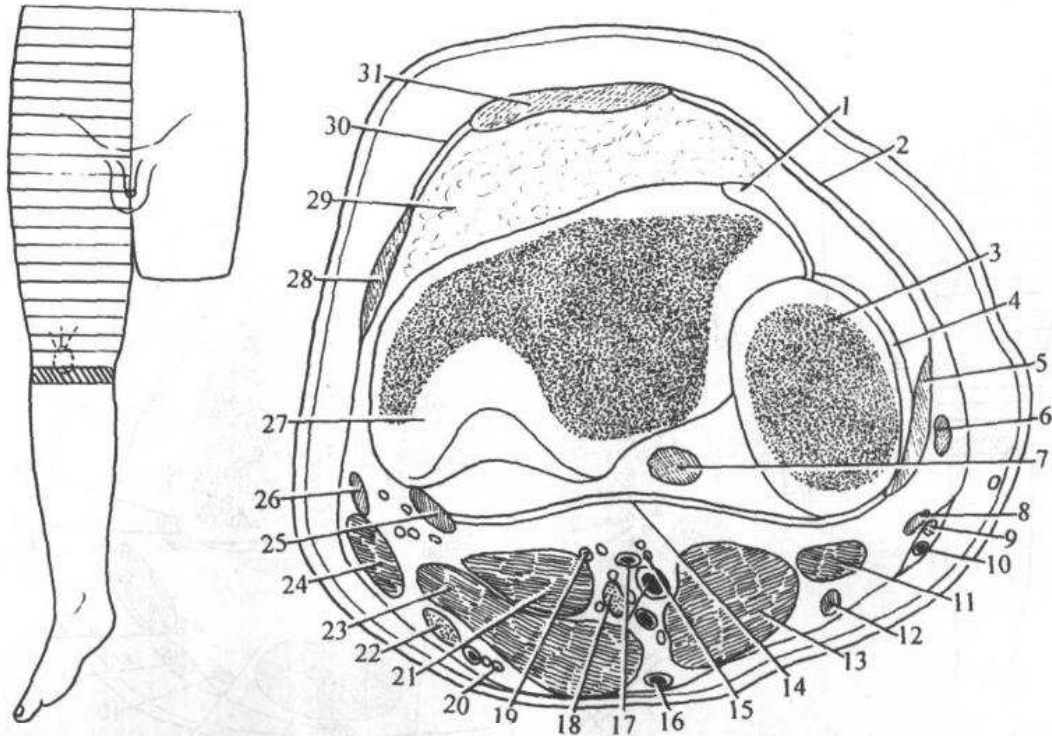


图 8-8 经股骨内侧髁与胫骨外侧髁层面

- 1. 膝关节腔 2. 膝内侧支持带 3. 股骨内侧髁
- 4. 内侧半月板 5. 胫侧副韧带 6. 缝匠肌 7. 后交叉韧带
- 8. 股薄肌腱 9. 隐神经 10. 大隐静脉
- 11. 半膜肌 12. 半腱肌腱 13. 腓肠肌内侧头
- 14. 膝关节囊 15. 膝中、下内侧动脉 16. 小隐静脉
- 17. 动、静脉 18. 胫神经 19. 膝下外侧动脉 20. 腓肠外侧皮神经
- 21. 跖肌 22. 腓总神经 23. 腓肠肌外侧头
- 24. 股二头肌 25. 腓肌腱 26. 腓侧副韧带
- 27. 胫骨外侧髁 28. 髁胫束 29. 膝下脂肪体
- 30. 膝外侧支持带 31. 髌韧带

关键结构: 胫骨外侧髁, 股骨内侧髁, 胫侧副韧带, 后交叉韧带, 内侧半月板, 腓动、静脉, 胫神经。

本层面经膝关节下部, 主要显示胫骨上端、股骨内侧髁和内侧半月板。膝关节前方可见粗大的髌韧带, 其深面有丰富的膝下脂肪。断面中央被胫骨内、外侧髁占据, 其内侧的股骨内侧髁呈卵圆形。内侧半月板断面呈弧形环绕股骨内侧髁的内侧。后交叉韧带居胫骨和股骨的后方。关节囊后方的腓窝内有胫神经和腓血管。小隐静脉已穿入腓筋膜。腓肠肌外侧头的浅面可见腓总神经。大隐静脉和隐神经行于膝内侧的深筋膜中。

六、经小腿中部层面

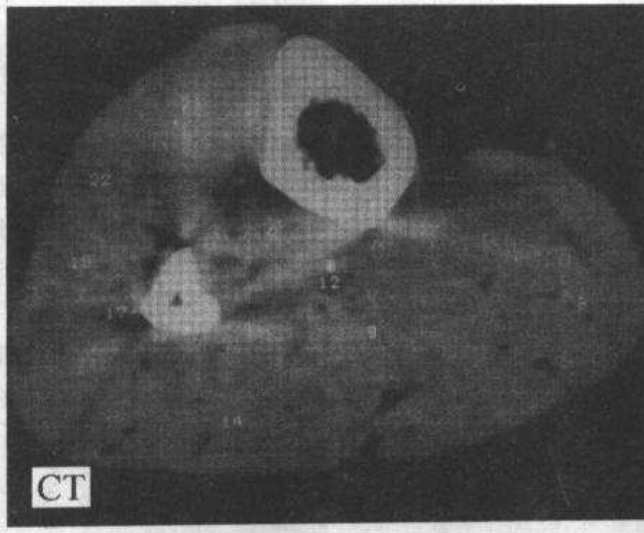
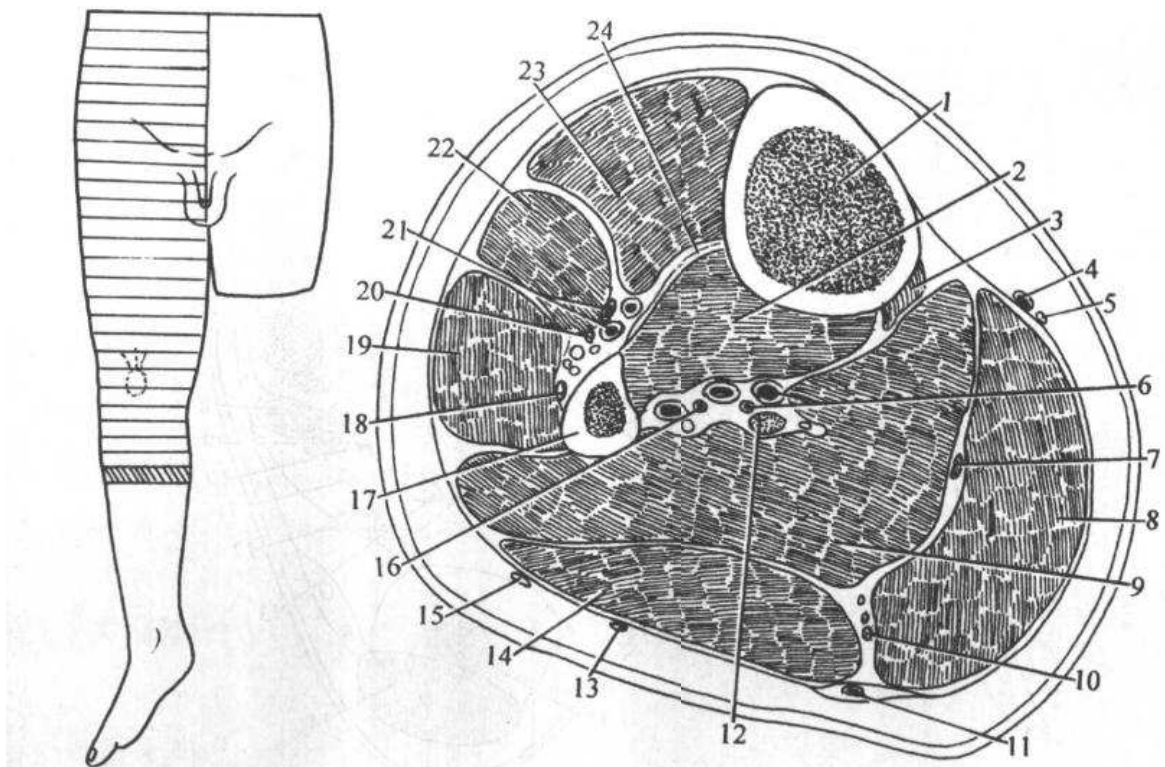


图 8-9 经小腿中部层面

1. 胫骨 2. 胫骨后肌 3. 腓肌 4. 大隐静脉 5. 隐神经 6. 胫后动、静脉 7. 跖肌腱 8. 腓肠肌内侧头 9. 比目鱼肌 10. 腓肠内侧皮神经 11. 小隐静脉 12. 胫神经 13. 腓神经交通支 14. 腓肠肌外侧头 15. 腓肠外侧皮神经 16. 腓动、静脉 17. 腓骨 18. 腓浅神经 19. 腓骨长、短肌 20. 腓深神经 21. 胫前动、静脉 22. 趾长伸肌 23. 胫骨前肌 24. 小腿骨间膜

关键结构:胫骨,腓骨,小腿前、外侧群肌,胫前动、静脉,腓深神经,小腿后群肌,胫后动、静脉,腓动、静脉。

此层面经小腿中部,胫、腓骨及骨间膜与小腿深筋膜围成前、后和外侧三个骨筋膜鞘。前骨筋膜鞘容纳小腿前群肌和胫前血管神经束,胫前动、静脉及腓深神经居趾长伸肌深面。外侧骨筋膜鞘内有腓骨长、短肌和腓浅神经。后骨筋膜鞘内含有小腿后群肌、胫后血管、胫神经,腓动脉位于小腿三头肌与胫骨后肌之间。

七、经踝关节中部层面

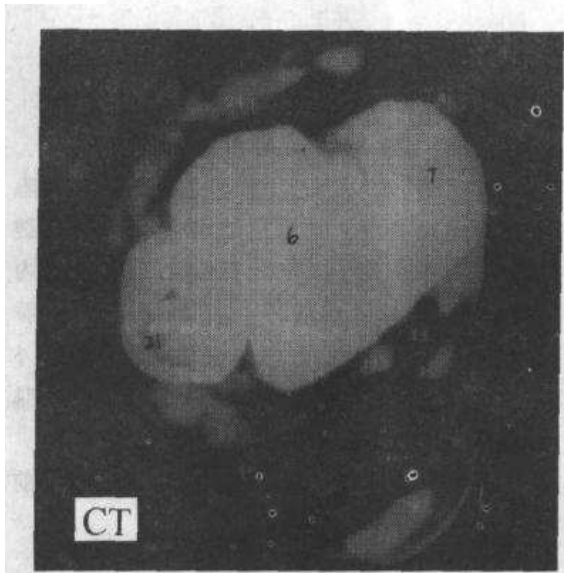
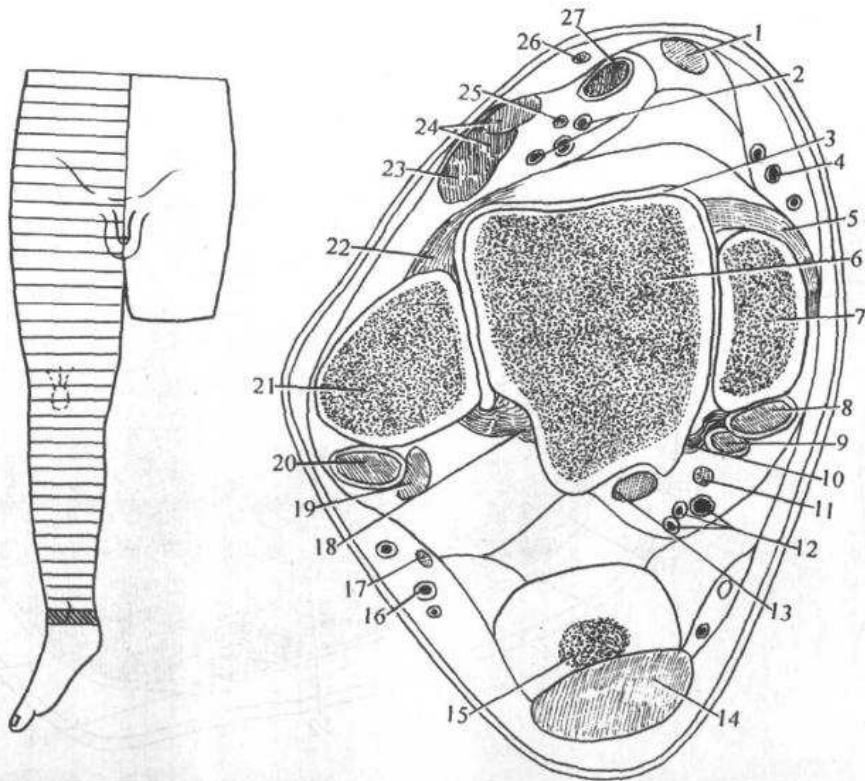


图 8-10 经踝关节中部层面

1. 胫骨前肌腱 2. 胫前动、静脉 3. 距小腿关节腔
4. 大隐静脉 5. 内侧韧带 6. 距骨 7. 内踝 8. 胫骨后肌腱 9. 趾长屈肌腱 10. 内侧韧带 11. 胫神经
12. 胫后动、静脉 13. 踇长屈肌腱 14. 跟腱 15. 跟骨
16. 小隐静脉 17. 腓肠神经 18. 距腓后韧带
19. 腓骨短肌腱 20. 腓骨长肌腱 21. 外踝 22. 距腓前韧带
23. 第三腓骨肌 24. 趾长伸肌 25. 腓深神经
26. 足背内侧皮神经 27. 长伸肌腱

关键结构:距骨,内踝,外踝,小腿前群肌,胫前血管,腓深神经,内侧韧带,距腓前、后韧带,踝管,跟腱。

本层面经过踝关节中部,显示距骨与内、外踝构成的踝关节。关节前方有小腿前群肌肌腱和第三腓骨肌,踇长、趾长伸肌腱深面可见腓深神经和胫前血管断面。距骨和内踝后方为踝管,内含小腿后群肌肌腱、胫神经和胫后血管。跟腱附着于跟骨后方。关节囊前内侧有内侧韧带加强,前外侧和后外侧分别有距腓前、后韧带加固。

八、经跟骰关节层面

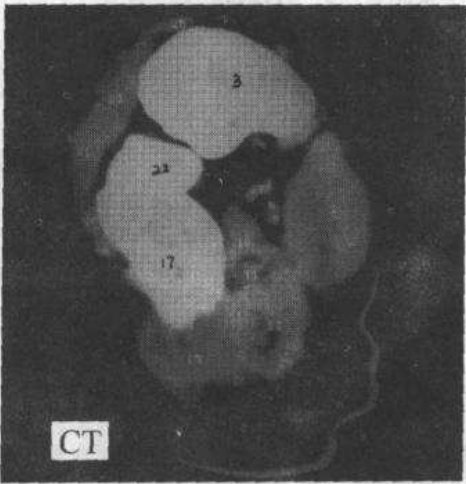
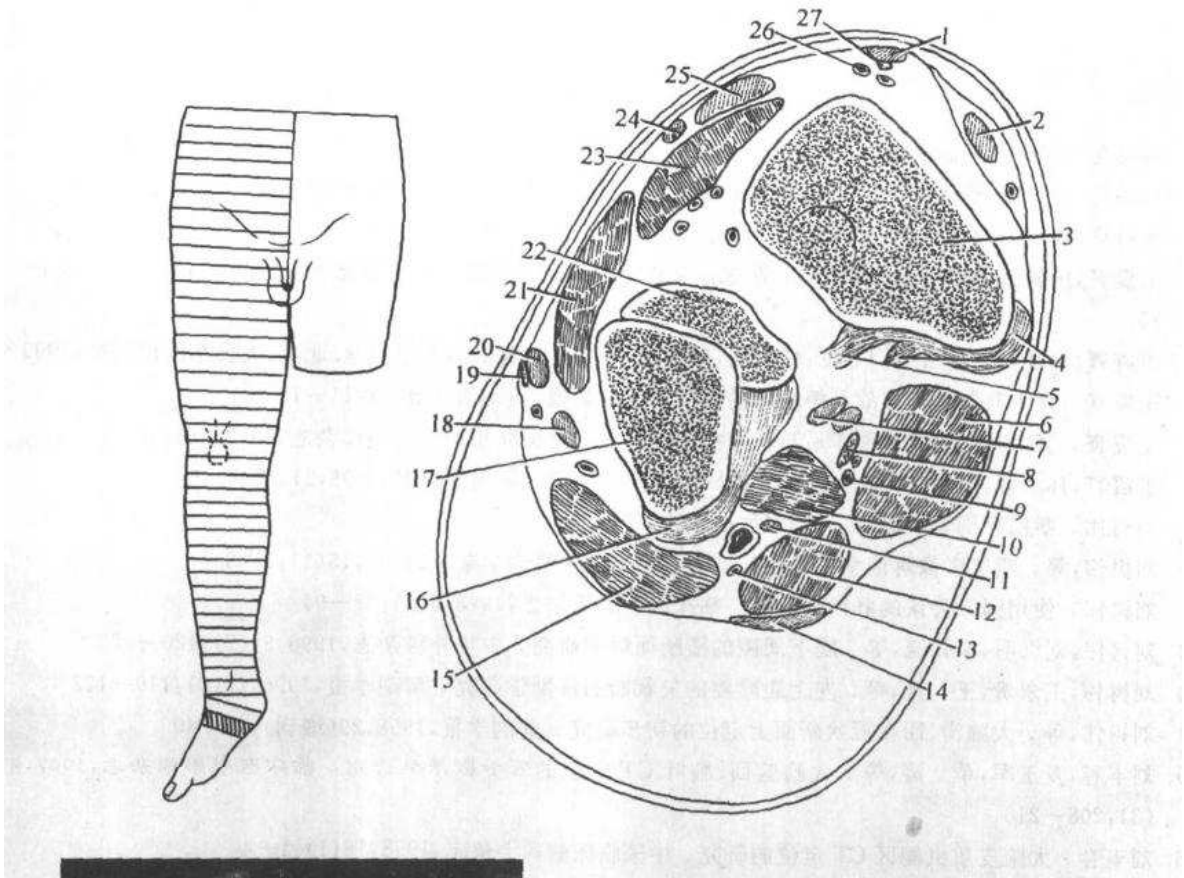


图 8-11 经跟骰关节层面

- 1. 踇长伸肌腱 2. 胫骨前肌腱 3. 足舟骨 4. 胫骨后肌腱 5. 跟舟足底韧带 6. 踇展肌 7. 踇长屈肌腱、趾长屈肌腱 8. 足底内侧神经 9. 足底内侧动脉 10. 足底方肌 11. 足底外侧神经 12. 趾短屈肌 13. 足底外侧动脉 14. 跟腱 15. 小趾展肌 16. 足底长韧带 17. 跟骨 18. 腓骨长肌腱 19. 腓肠神经 20. 腓骨短肌腱 21. 趾短伸肌 22. 骰骨 23. 短伸肌 24. 第三腓骨肌 25. 趾长伸肌腱 26. 足背动脉 27. 腓深神经

关键结构:跟骨, 骰骨, 足舟骨, 跟舟足底韧带, 足底长韧带, 足底内、外侧血管神经束, 腓深神经, 足背动脉。

本层面经过跟骰关节, 显示该关节和其前方的足舟骨。小腿前群肌肌腱和第三腓骨肌横列于足舟骨前方, 踇长伸肌腱深面可见腓深神经和足背血管。跟舟足底韧带和胫骨后肌腱附着于足舟骨后方, 足底长韧带呈“C”形环绕在跟骨和骰骨的内后方。足底内、外侧血管神经束断面分别位于足底方肌的前内侧和后外侧。

(王震寰 秦登友)

参 考 文 献

- 1 马兆龙,王唯析,董志宏,等. 膝关节的断层影像解剖学研究. 解剖学报,1998,29(增刊):126~129
- 2 马兆龙,李月英,杨广夫,等. 小腿横断层影像解剖学研究. 中国断层影像解剖学杂志,3(1):49-51
- 3 王启华,孙 博. 临床解剖学丛书. 四肢分册. 北京:人民卫生出版社,1991
- 4 王震寰,杨其云,秦登友,等. Guyou 管综合征的应用解剖学研究. 中国矫形外科杂志,1996,3(2):154-155
- 5 王震寰,秦登友. 断层解剖. 见:杨文亮,秦登友,韩东日主编. 局部解剖学. 北京:人民军医出版社,1999
- 6 王震寰. 介入放射学的挑战及解剖学的对策. 解剖学报,1998,29(增刊):11-13
- 7 王震寰. 努力拓展血管成形术后再狭窄机制的研究. 中国断层影像解剖学杂志,1999,3(1):3-4
- 8 王震寰,孙 静,秦登友,等. 心 MRI 横断层解剖学研究. 解剖学杂志,1998,21(增刊):63
- 9 刘树伟. 断层解剖学. 北京:人民卫生出版社,1998
- 10 刘树伟,等. 断层影像解剖学的现状与未来. 中国临床解剖学杂志,1997,15(1):1-3
- 11 刘树伟. 使用国际公认的肝段划分法. 临床医学影像杂志,1995,6(2):92-94
- 12 刘树伟,刘汉明,栾铭箴,等. 膈下间隙的横断面解剖研究. 中华外科杂志,1996,34(2):120-122
- 13 刘树伟,王永贵,王 凡,等. 左上腹腹腔的矢状断面解剖学研究. 解剖学报,1996,27(2):119-122
- 14 刘树伟,等. 大脑沟、回在冠状断面上定位的初步研究. 解剖学报,1998,29(增刊):46-49
- 15 刘丰春,夏玉军,单 涛,等. 大脑脑回、脑叶 CT 定位的医学影像学. 临床医学影像杂志,1997,8(3):208-210
- 16 刘丰春. 大脑皮质机能区 CT 定位的研究. 中国临床解剖学杂志,1998,16(1):1-4
- 17 刘丰春. 端脑髓突的断面解剖学观测. 解剖学杂志,1998,21(3):189-191
- 18 刘正津,陈尔瑜. 临床解剖学丛书. 胸部和脊柱分册. 北京:人民卫生出版社,1989
- 19 江家元. 肺的临床解剖学. 上海:上海科技出版社,1988:79-169
- 20 张为龙,钟世镇. 临床解剖学丛书. 头颈部分册. 北京:人民卫生出版社,1988
- 21 张绍祥,刘正津. 人体颅底部薄层断面、MRI、CT 对照图谱. 成都:四川科技出版社,1996
- 22 李果珍. 临床体部 CT 诊断学. 北京:中国科技出版社,1994
- 23 吴德昌. 人体断层解剖学(横断断层). 北京:科学出版社,1988
- 24 吴德昌. 人体断层解剖学(矢冠斜断断层). 北京:科学出版社,1994
- 25 吴恩惠. 头部 CT 诊断学,第 2 版. 北京:人民卫生出版社,1995
- 26 沈宗文. 实用人体断层解剖学. 上海:上海医科大学出版社,1997
- 27 沈宗文,林祥通,刘永昌,等. 脑矢状位 SPECT 图像与脑矢状位断面标本对照观察. 临床医学影像杂志,1997,8(2):116-118
- 28 沈宗文,林祥通,刘永昌,等. 脑冠状位 SPECT 图像的皮质机能定位和大脑动脉的血液配布. 临床医学影像学杂志,1995,6(3):149-154
- 29 周康荣. 胸部颈面部 CT. 上海:上海医科大学出版社,1996
- 30 苗 华,魏锡云. 人体断层解剖学. 北京:人民卫生出版社,1997
- 31 陈星荣,等. 全身 CT 和 MRI. 上海:上海医科大学出版社,1994
- 32 姜均本. 人体断面解剖学彩色图谱与 CT、MRI 应用. 北京:科学出版社,1997
- 33 姜树学,马述盛. 断面解剖与 MRI、CT、ECT 对照图谱. 沈阳:辽宁科学技术出版社,1998

- 34 姜苏明,高贤华. 腹膜后间隙的应用解剖学进展. 中国临床解剖学杂志,1990,8(3):179—183
- 35 栾宝庆,等. 正常胰腺的 CT 表现研究. 中华放射学杂志,1991,25(6):352—356
- 36 徐 峰. 人体断面解剖学图谱. 北京:人民卫生出版社,1989
- 37 高元柱,蔡幼铨,蔡祖龙. 磁共振成像诊断学. 北京:人民军医出版社,1993
- 38 韩永坚,刘牧之. 临床解剖学丛书. 腹盆部分册. 北京:人民卫生出版社,1992
- 39 韩 洵,刘丰春. 颅脑五官 CT 解剖学. 青岛:青岛海洋大学出版社,1993
- 40 隋邦森,吴恩惠,陈雁冰. 磁共振诊断学. 北京:人民卫生出版社,1995
- 41 Baron RL. Computer tomography of the normal thymus. *Radiology*,1982,142:121—125
- 42 Bahn MM, Lin W, Silbergeld DL, et al. Localization of language cortices by functional MR imaging compared with intracarotid amobarbital hemispheric sedation. *AJR*,1997,169:575—579
- 43 Bo WJ, Meschan I, Krueger WA. *Basic Atlas of Cross-sectional Anatomy*. Philadelphia; W. B. Saunders Company,1980
- 44 Chiles C. CT of the Pulmonary hilum. *Radiol Clin Nor Am*,1990,28(3):539—553
- 45 Clemente CD. *Gray's Anatomy*, 30th Am ed. Philadelphia; Lea & Febiger,1985
- 46 Coffey CG, Wilkinson WE, Parnshos LA, et al. Quantitative cerebral anatomy of the aging human brain: a cross-sectional study using magnetic resonance imaging. *Neurology*,1992,42:527—536
- 47 Coumas JM, et al. CT and MR evaluation of the labral capsular ligamentous complex of the shoulder. *AJR*, 1992,158: 591—597
- 48 Davis WL, Harnsberger HR, Smoker WR, et al. Retropharyngeal space: evaluation of Normal Anatomy and Diseases with CT and MR Imaging. *Radiology*,1990,174:59—64
- 49 Dodd III GD. An Americans guide to Couinaud's numbering system. *AJR*,1993,161:574—575
- 50 Dorwart RH, Genant HK. Anatomy of lumbosacral spine. *RCNA*,1983,21(2):201—220
- 51 Ebeling U, Steinmelz H. Anatomy of the parietal lobe; mapping the individual pattern. *Acta Neurochir Wien*,1995,136:8—11
- 52 Fitzgerald DB, Cosgrove GR, Ronner S, et al. Location of language in the cortex; a comparison between functional MR imaging and electrocortical stimulation. *AJNR*,1997,18:1529—1539
- 53 Flannigan BD, et al. MR imaging of the cervical spine; neurovascular anatomy. *ASR*,1987,148:785—790
- 54 Glazer GM, et al. Normal mediastinal lymph nodes; number and size according to American Thoracic Society Mapping. *AJR*,1985,144:261—265
- 55 Glazer HS, Aronberg DJ, Sagel SS, et al. CT demonstration of calcified mediastinal lymph nodes; a guide to the new ATS classification. *AJR*,1986,147:17
- 56 Healy JC, Renek RH. The peritoneum, mesenteries and omenta; normal anatomy and pathological processes. *Eur Radiol*,1998,8(6):886—990
- 57 Heimer L. *The Human Brain and Spinal Cord*. New york; Springer-Verlag,1983
- 58 Ho PSP, et al. Ligamentum flavum; appearance on sagittal and coronal MR images. *Radiology*,1988, 168:467—472
- 59 Hricak H. MRI of the female pelvis; a review. *AJR*,1986,146:1115—1122
- 60 Hussain SM, et al. Anal Sphincter complex; endoanal MR imaging of normal anatomy. *Radiology*,1995, 197:671—677
- 61 Iwasaki S, Nakagawa H, Fukusumi A. Identification of pre- and postcentral gyri on CT and MR images on the basis of the medullary pattern of cerebral white matter. *Radiology*,1991,179:207—213
- 62 Jardin M, Remy J. Segmental broncho-vascular anatomy of the lower lobes; CT analysis. *ASR*,1986,147:

457—468

- 63 Kapouleas J, Alavi A, Alves WM. Registration of three-dimensional MR and PET images of the human brain without markers. *Radiology*,1991,179:207 - 213
- 64 Kiyono K, et al . The number and size of normal mediastinal lymph nodes: a postmortem study. *AJR*, 1988,150:771—776
- 65 Koritke JG, Sick H. *Atlas of Sectional Human Anatomy*. Baltimore: Urban,1983
- 66 Laforture M,et al . Segmental anatomy of the liver: a sonographic approach to the Couinaud nomenclature. *Radiology*,1991,181:443--448
- 67 Ledley RS, Huang HK, Mazziotta JC. *Cross-Sectional Anatomy-an atlas for computerized tomography*. Baltimore: williams & wilkins company,1977
- 68 Lee JKT, Rholl KS. MRI of the bladder and prostate. *AJR*,1986,147:732—736
- 69 Lee KS, Bae WK, Lee BH, et al. Bronchovascular anatomy of the upper lobe: evaluation with thin-section CT. *Radiology*,1991,181(3):765—772
- 70 Lufkin RB, Hanafee WN. Application of surface coils to MR anatomy of the larynx. *AJR*,1985,145:483—489
- 71 Maciejewski R. The venous drainage of the apical segment of the right lower pulmonary lobe. *Acta Anat*, 1994,150:217—221
- 72 Mackenzie R, et al. Direct anatomical-MRI correlation; the knee. *Surg Radiol Anat*,1994,16:183—192
- 73 Martin DF. Computed tomography of the normal pancreatic uncinata. *Clinical Radiology*,1988,39:195—196
- 74 Murata K, et al. Perbronchovascular interstitium of the pulmonary hilum: normal and abnormal findings on thin-section electron-beam CT. *AJR*,1996,156:309—312
- 75 Naidich DP, et al. Basilar segmental bronchi: thin-section CT evaluation. *Radiology*,1988,169:11—16
- 76 Naidich TP, Valavanis AG, Kubik S. Anatomic relationships along the low-middle convexity: part I-normal specimens and magnetic resonance imaging. *Neurosurgery*,1995,36(3):517 --532
- 77 Parker GP, Harnsberer HR. Radiologic evaluation of the normal and diseased posterior cervical space. *AJR*,1991,157:161—165
- 78 Posniak HV, Olson MC, Dndiak CM, et al . MR imaging of the brachial plexus. *AJR*,1993,161:373—377
- 79 Reicher MA, et al. High-resolution magnetic resonance imaging of the knee joint; normal anatomy. *AJR*, 1985,145:895—902
- 80 Sakamoto Y, et al. Normal and abnormal pituitary glands: gadopentetate dimeglumine-enhanced MR imaging. *Radiology*,1991,178:441—445
- 81 Sartoris DJ, Resnick D, Guerra, Jr. J, et al. Vertebral venous channels: CT appearance and differential considerations. *Radiology*,1985,155:745—749
- 82 Soyer P. Segmental anatomy of the liver; utility of a nomenclature accepted worldwide. *AJR*,1993,161: 572—573
- 83 Takasugi JE, Godwin JD. CT appearance of the retroaortic anastomoses of the azygos system. *AJR*,1990, 154:41—44
- 84 Vesely TM, Cahij J. Cross-sectional anatomy of the pericardial sinuses, recesses and adjacent structures. *Surg Radiol Anat*,1986,8:221—227
- 85 Yousry TA, Schmid UD, Jassoy AG, et al. Topography of the cortical motor hand area: prospective study with functional MR imaging and direct motor mapping at surgery. *Radiology*,1995,195:23—29

附 主要断层标本彩照

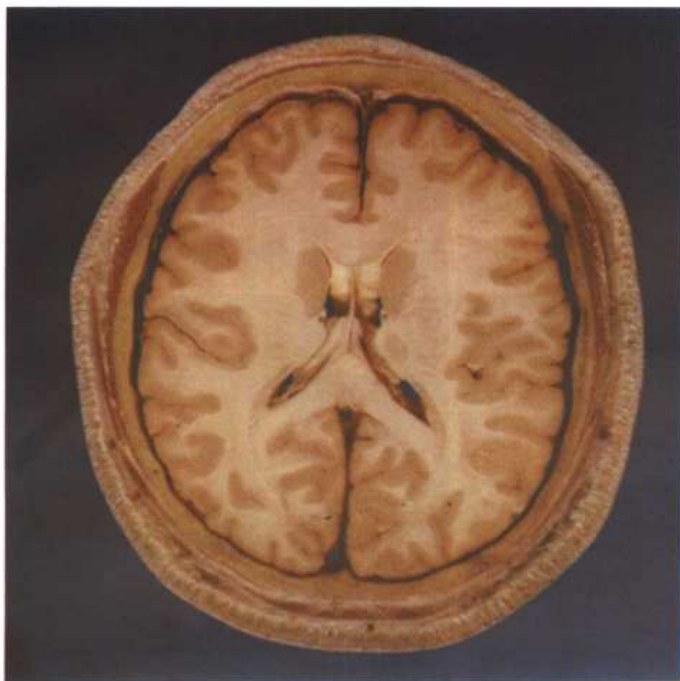

图1-48 经侧脑室中央部层面

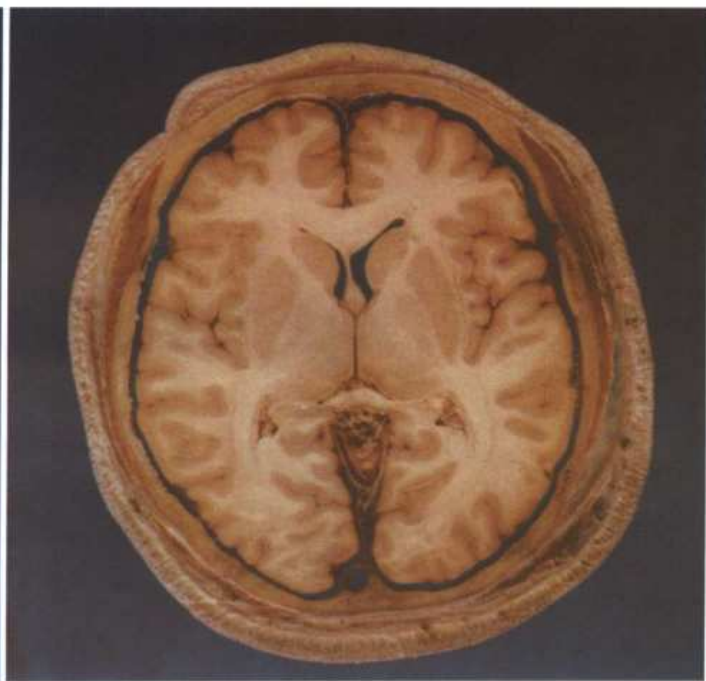


图1-50 经第三脑室上部层面

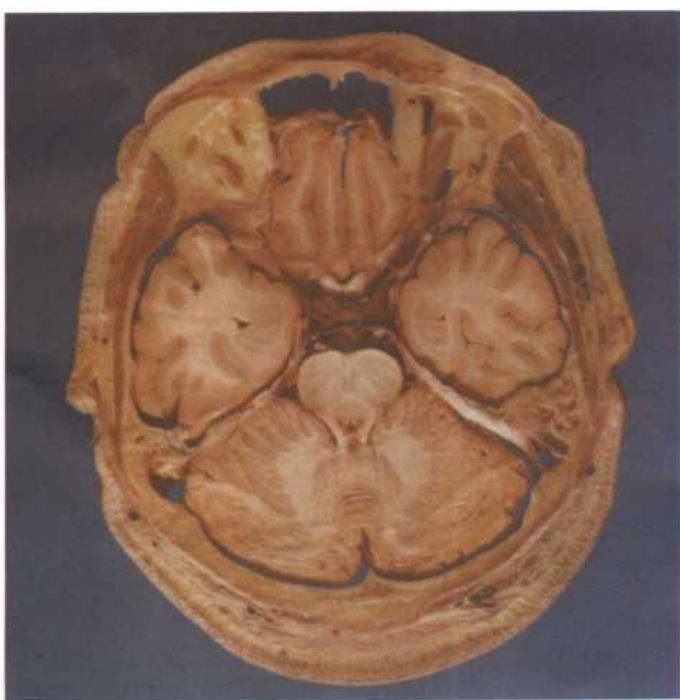

图1-54 经鞍上池与视交叉层面

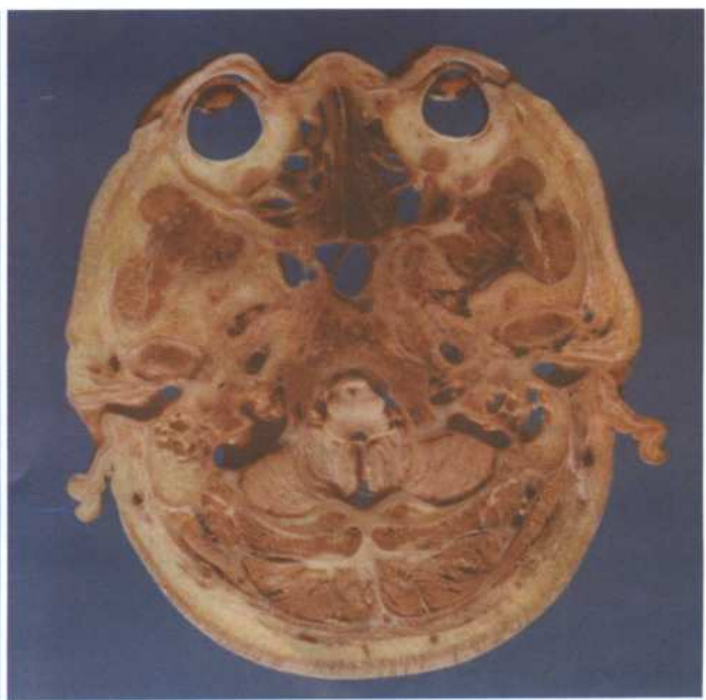


图1-58 经颅低层面(眦耳线层面)

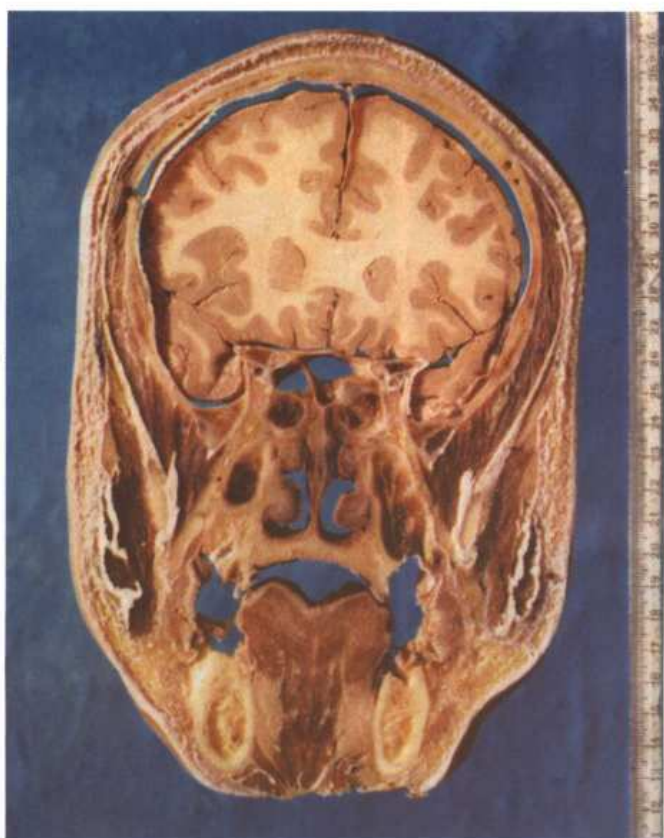


图 1-67 经胼胝体膝与前床突层面

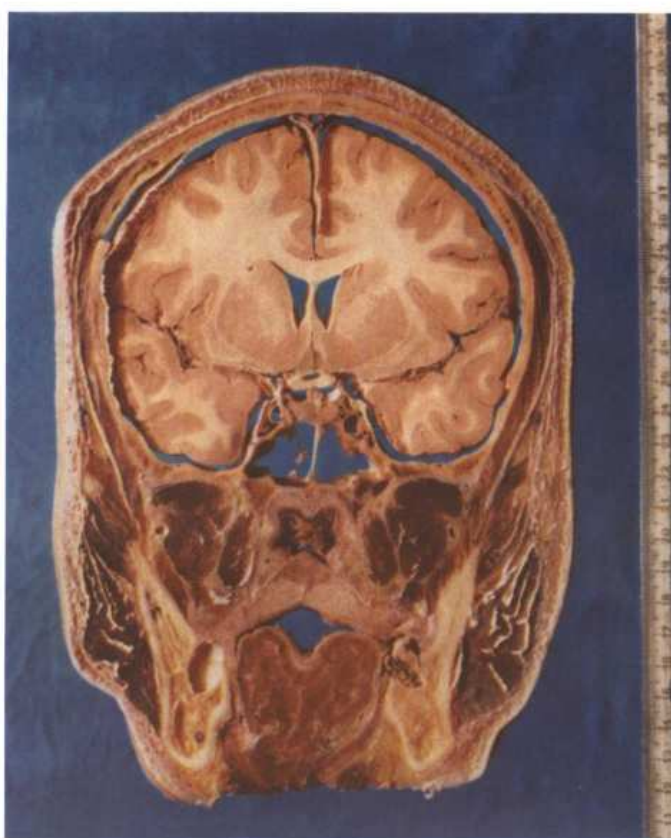

图 1-69 经视交叉与垂体层面

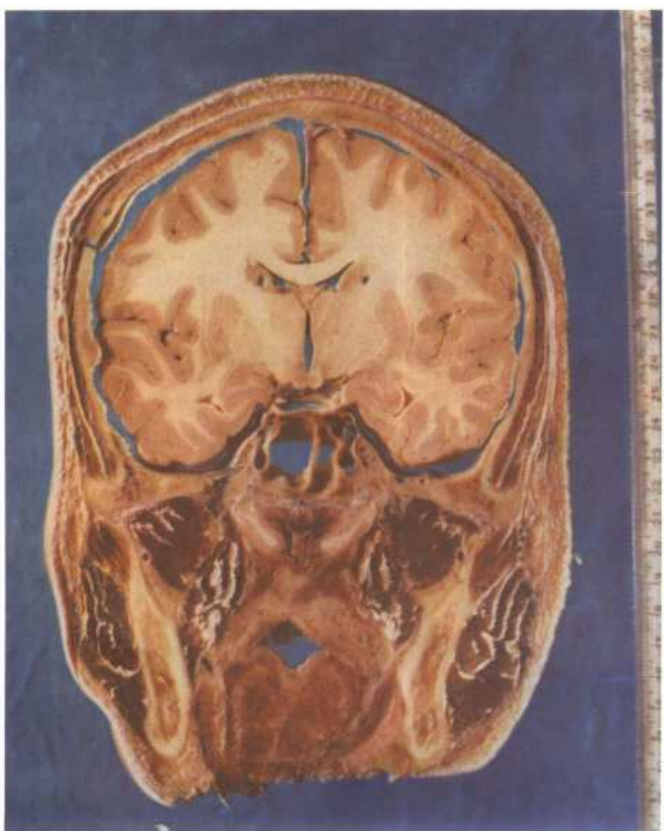


图 1-70 经乳头体与后床突层面

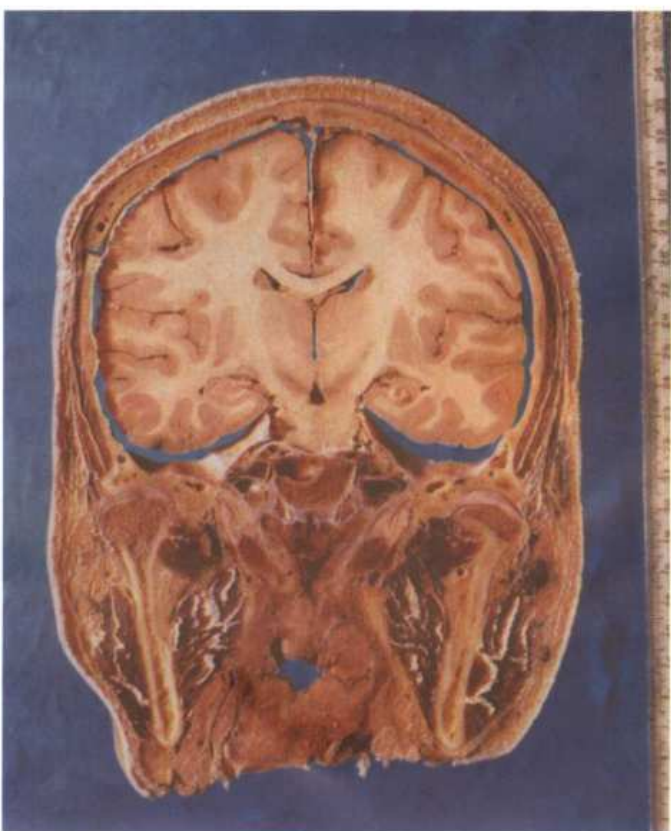

图 1-71 经内囊后肢与颞下颌关节层面

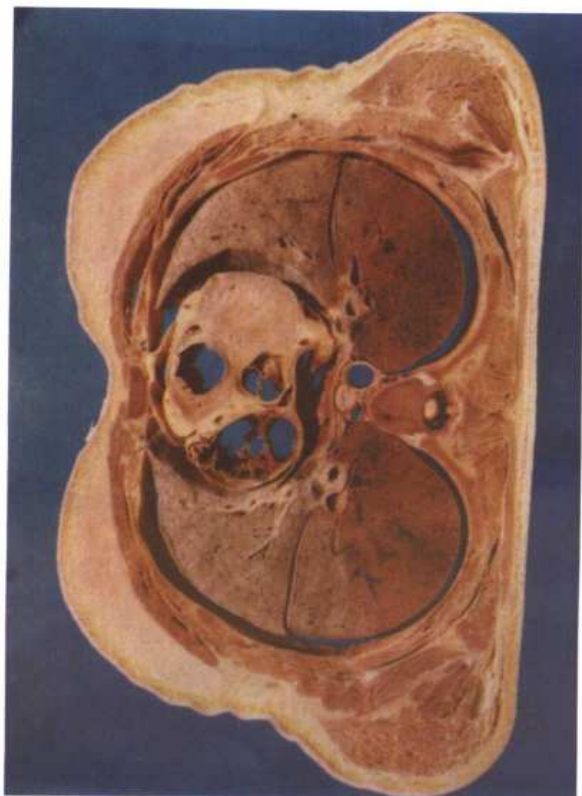


图 3-31 经右上肺静脉层面

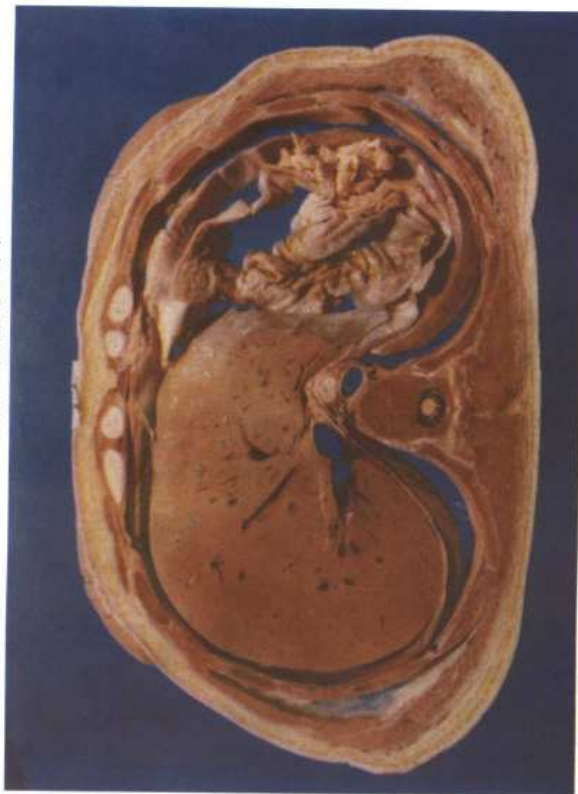

图 4-29 经第二肝门层面

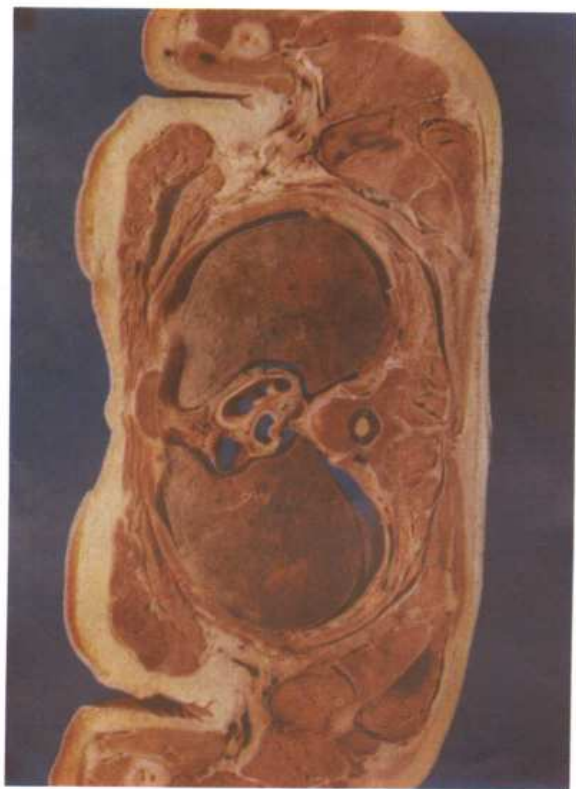

图 3-27 经主动脉弓层面

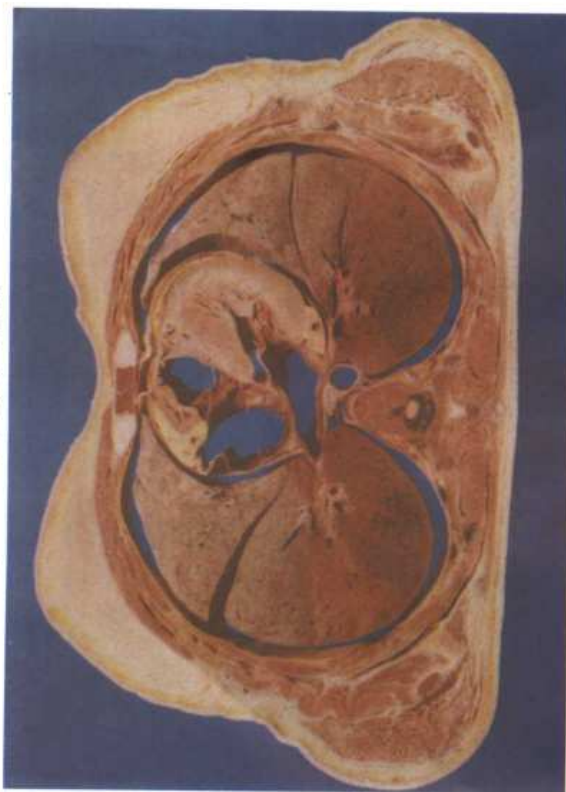

图 3-32 经下肺静脉层面

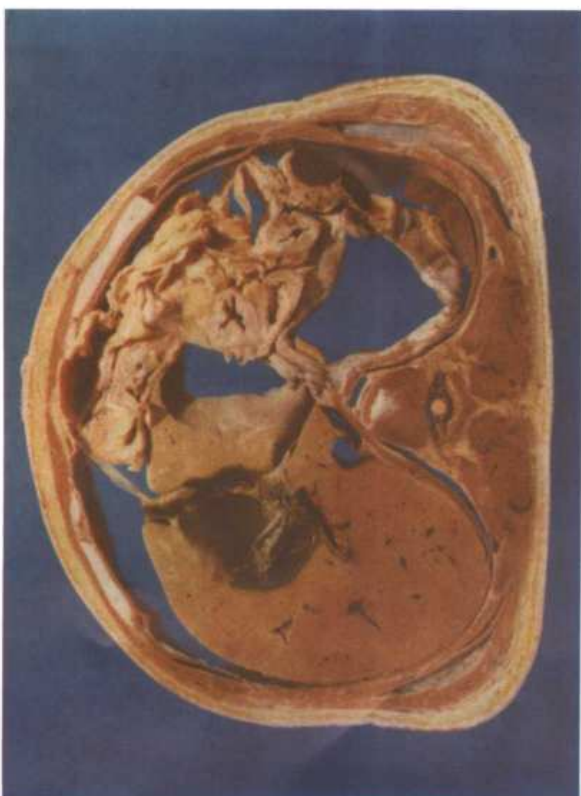

图 4-32 经肝门层面

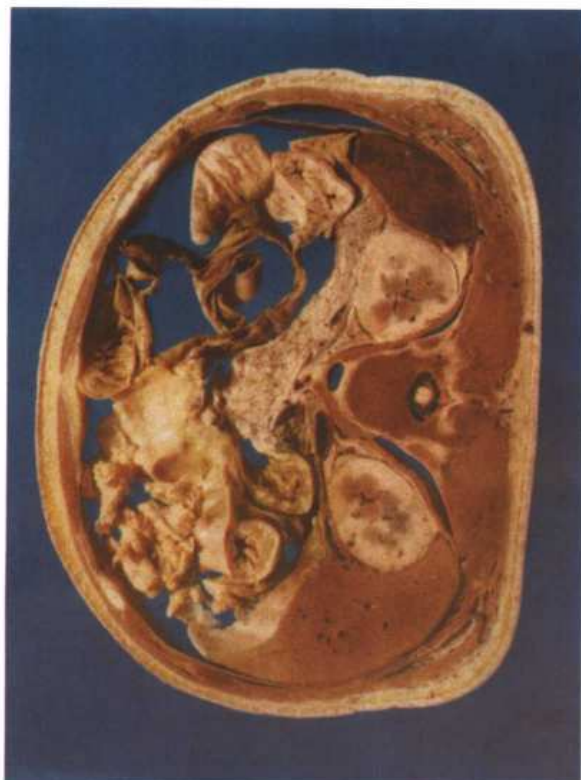

图 4-35 经十二指肠上曲层面

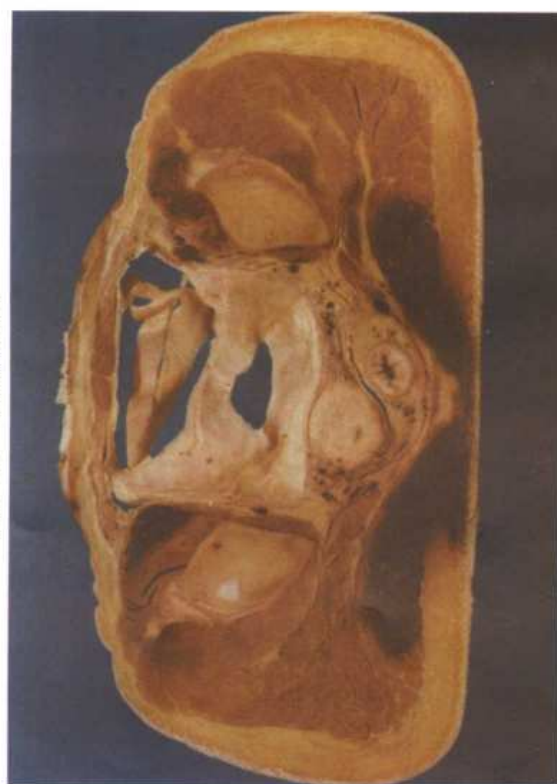

图 5-18 经子宫体中部层面

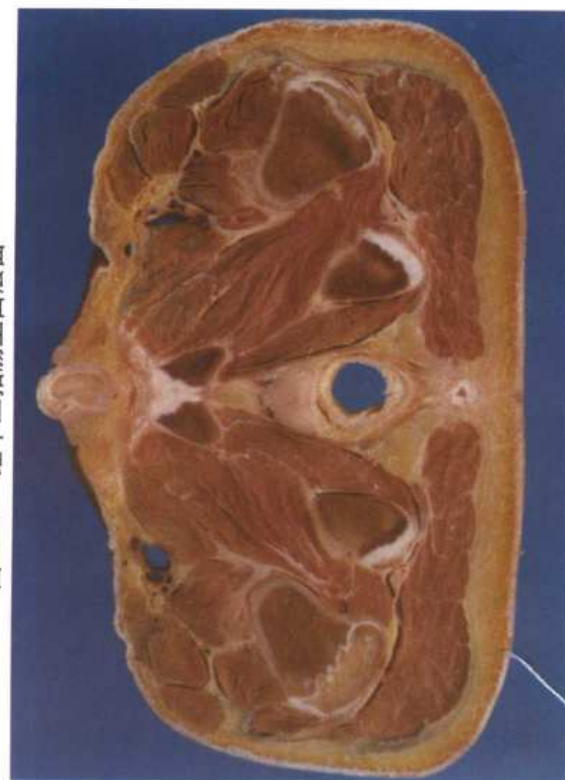


图 5-34 经前列腺层面



图 4-32 经肝门层面



图 4-35 经十二指肠上曲层面



图 5-18 经子宫体中部层面

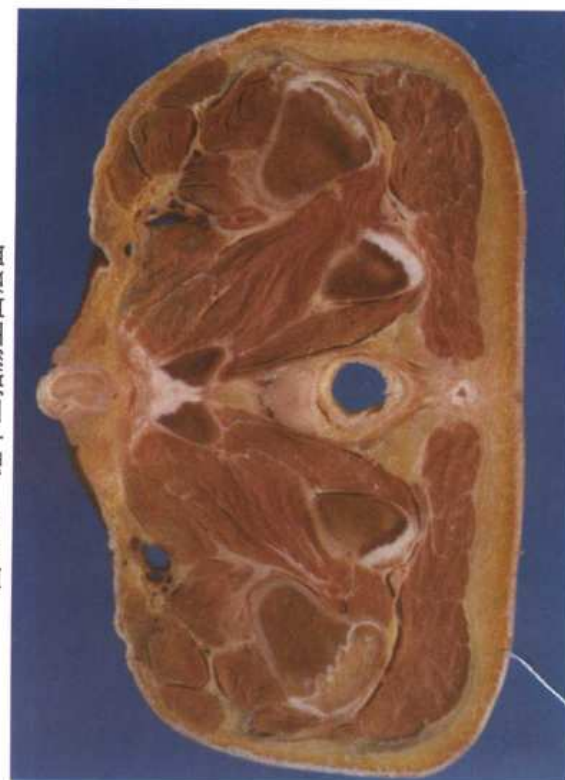


图 5-34 经前列腺层面