

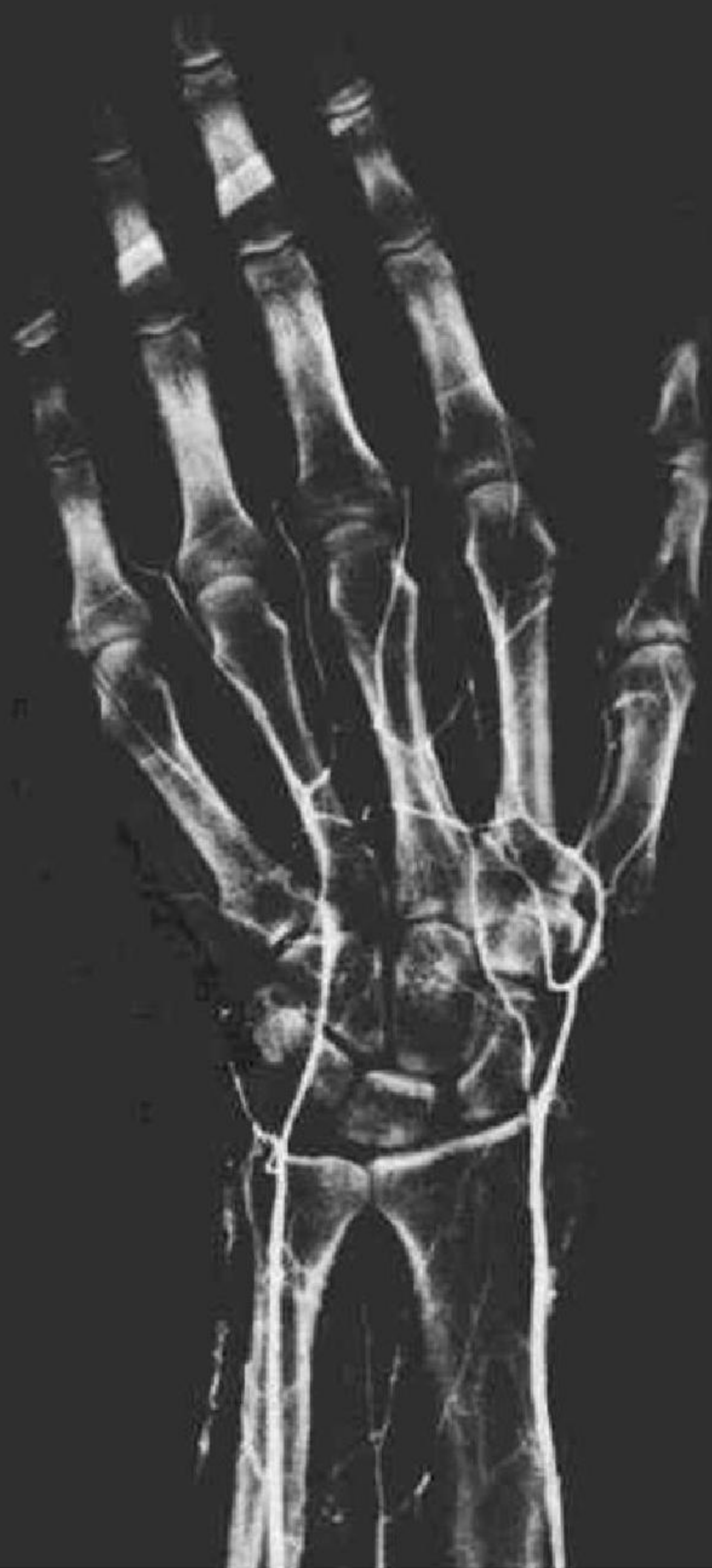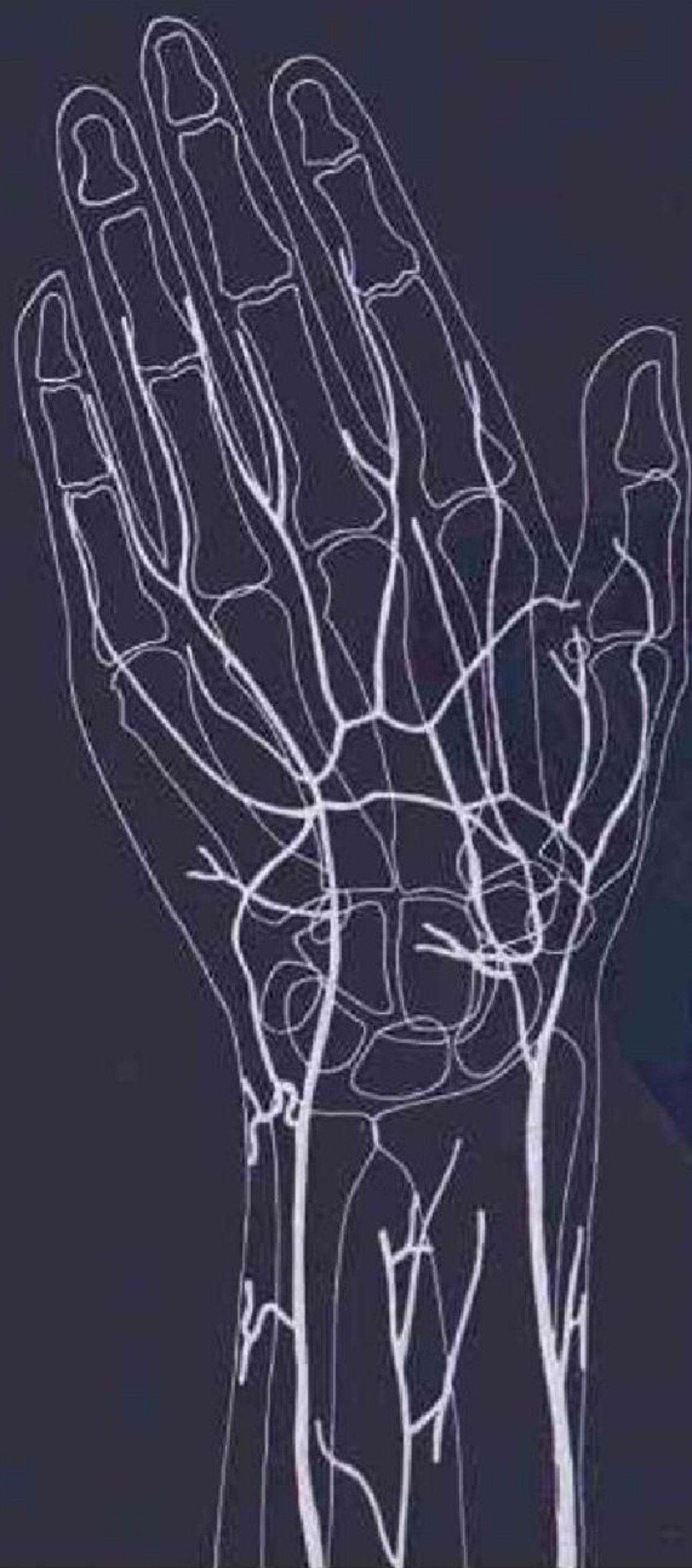
影像解剖 标准比照图谱

第七版

Atlas der Röntgenanatomie

主 编 Lothar Wicke [德]
主 译 胡道予

凤凰出版传媒集团
江苏科学技术出版社





责任编辑 徐祝平
装帧设计 王 素

面对影像学读片，再也不会束手无策了！


本书包涵了人体从头到脚的各部位各种不同影像学检查技术

- 容易理解：每幅插图都有相应的解剖线条图作为对照，并有标记和说明
- 图像新颖：插图都是采用最新的检查技术获得（三维重建、螺旋CT等）
- 内容丰富：包括人体各部位约250幅正常影像图像
- 本次再版又增加许多新的图像

针对前几版的评论

Essen大学（埃森大学）医学杂志KOMA：“……关于本书，对于那些有志于从事影像诊断的读者，我们只想说两个字——推荐！……”

www.amazon.de/www.literaturtest.de：“这是一本很重要的书，它能迅速消除读者对阅读影像图片的畏惧心理，并为疾病诊断打下良好的基础。”



主编医学影像学教授Lothar Wicke博士

- 维也纳学习医学并获得博士学位
- 解剖学研究所工作7年
- 维也纳大学继续学习后成为医学影像学专科医师
- 先后前往德国、瑞士和美国留学
- 曾担任维也纳鲁道尔菲纳豪斯医院（Rudolfinerhaus）医学影像诊断中心主任
- 维也纳第一区拥有自己的X线诊断中心（Bellaria X线诊断中心）和CT诊断中心（City-CT）
- 维也纳医科大学解剖与细胞生物学中心系统解剖学部从事教学工作（影像解剖）

本书译自Atlas der
Röntgenanatomie, 7/E,
并由Elsevier授权出版



ISBN 978-7-5345-6348-5



9 787534 563485 >

定价：99.00元（精）

影像解剖 标准比照图谱

第七版

主 编 Lothar Wicke
副主编 Wilhelm Firbas Christian Herold Wolfgang Schima
主 译 胡道予
译 者 徐安辉 李 震 胡学梅 郑楠楠

供 图 Andreas Bach Heinrich Brenner kinga Chalubinski等
绘 图 Gabriela Bauer



凤凰出版传媒集团
江苏科学技术出版社

图书在版编目(CIP)数据

影像解剖标准比照图谱:第7版/(德)韦克主编;胡道予等译. —南京:江苏科学技术出版社,2009.2
ISBN 978-7-5345-6348-5

I. 影… II. ①韦…②胡… III. 影像诊断—图谱
IV. R445-64

中国版本图书馆 CIP 数据核字(2008)第 178633 号

Atlas der Röntgenanatomie, 7. Auflage

Lothar Wicke

ISBN-13: 978-3-437-42371-0

ISBN-10: 3-437-42371-1

Copyright © 2005 by Elsevier. All rights reserved.

Authorized Simplified Chinese translation from German language edition published by the Proprietor.

ISBN-13: 978-981-272-270-6

ISBN-10: 981-272-270-X

Copyright © 2009 by Elsevier (Singapore) Pte Ltd. All rights reserved.

Elsevier (Singapore) Pte Ltd.

3 Killiney Road

#08-01 Winsland House I

Singapore 239519

Tel: (65) 6349-0200

Fax: (65) 6733-1817

First Published 2009

2009 年初版

Printed in China by Jiangsu Science and Technology Publishing House under special arrangement with Elsevier (Singapore) Pte Ltd. This edition is authorized for sale in China only, excluding Hong Kong SAR and Taiwan. Unauthorized export of this edition is a violation of the Copyright Act. Violation of this Law is subject to Civil and Criminal Penalties.

本书简体中文版由江苏科学技术出版社与 Elsevier (Singapore) Pte Ltd. 在中国大陆境内合作出版。本版仅限在中国境内(不包括香港特别行政区及台湾)出版及标价销售。未经许可之出口,视为违反著作权法,将受法律之制裁。

影像解剖标准比照图谱(第7版)

主 译	胡道予
责任编辑	徐祝平
责任校对	郝慧华
责任监制	张瑞云

出版发行	江苏科学技术出版社(南京市湖南路47号,邮编:210009)
网 址	http://www.pspress.cn
集团地址	凤凰出版传媒集团(南京市中央路165号,邮编:210009)
集团网址	凤凰出版传媒网 http://www.ppm.cn
经 销	江苏省新华发行集团有限公司
印 刷	南京通达彩印有限公司

开 本	850 mm×1 168 mm 1/16
印 张	21.5
字 数	620 000
插 页	16
版 次	2009年2月第7版
印 次	2009年2月第1次印刷

标准书号	ISBN 978-7-5345-6348-5
定 价	99.00元(精)

图书如有印装质量问题,可随时向我社出版科调换。

第 7 版前言

这一次我们比以往更快地意识到要对这本《影像解剖标准比照图谱》进行修订和再版了。

一方面是由于读者的需求,对此我们深表感谢;另一方面是由于影像诊断的飞速发展,在多层螺旋 CT 领域已经达到 64 层 CT 的临床应用,基础解剖知识,尤其是在三维(3D)重建方面变得更加重要。

MRI 的应用领域也变得更广阔,除了形态学方面的应用之外,更向功能性诊断方向发展。通过不同的检查方法可以得到更多层面重建以及 3D 和彩色重建图像。本书中部分图像使用了彩色印刷,对此我们对出版社表示感谢。

许多新的作者参与了进来,提供了大量重要的图片,我们在此表示特别感谢。

Gabriela Bauer 女士对书中的线条图也做了修订,在此再次表示感谢。

对 Elsevier 出版集团的出版人员致以特别的谢意。

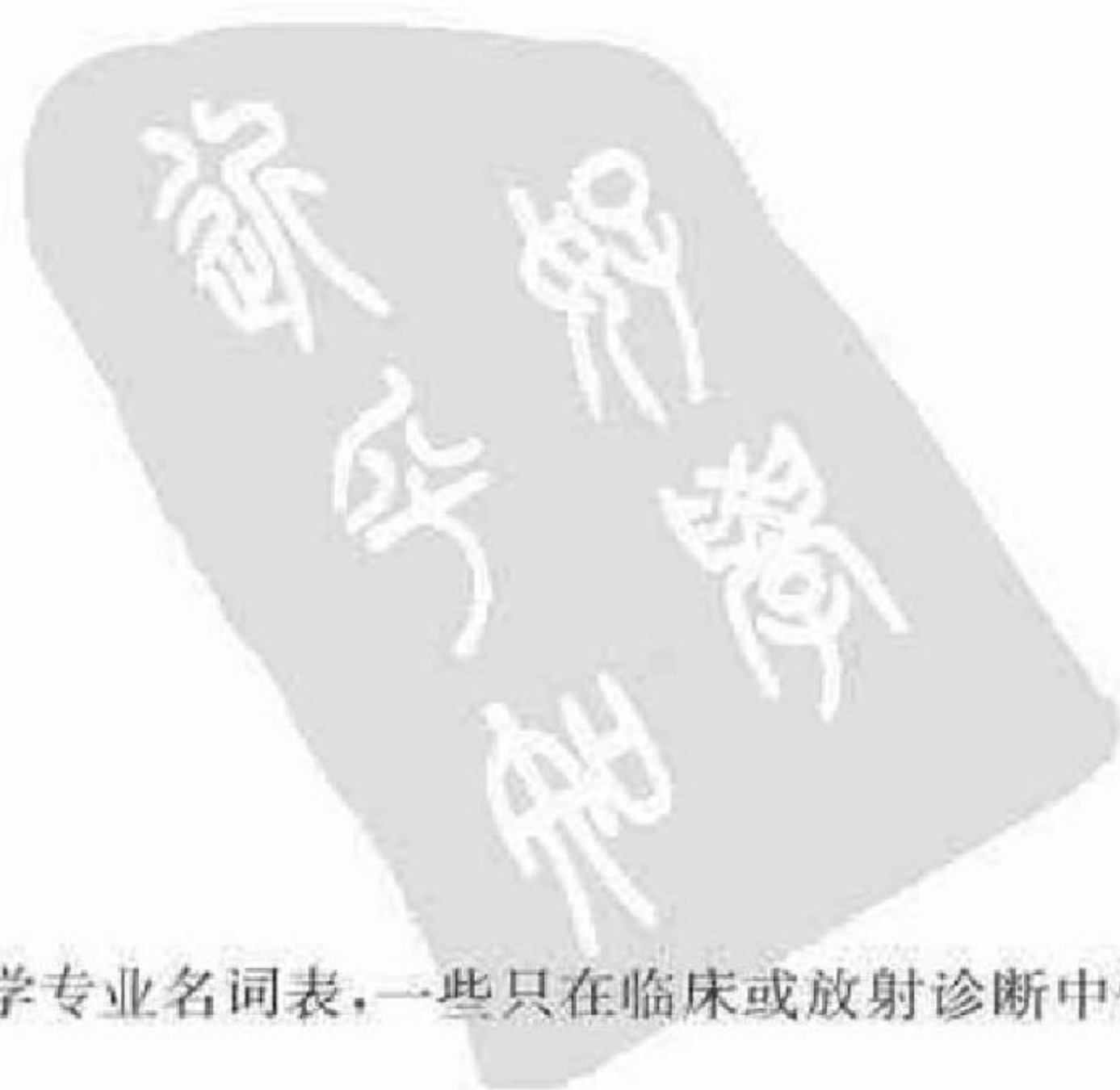这本书可以作为医学生和对影像学感兴趣的临床医生的教材使用,将学过的解剖知识以影像诊断的形式再予以分析。

对于读者们的建议我们将永存感激之心。

Lothar Wicke 等

特别说明:

本书部分线条图中的解剖名词参阅了 1998 年版解剖学专业名词表,一些只在临床或放射诊断中使用的特殊解剖名称在书中以 * 标出。



第 1 版前言

在临床医学教育甚至解剖学的课堂上都越来越多地涉及影像诊断的内容,由此我们选择编写一本这种形式的书籍,通过线条图与相应影像图像的比较可以让年轻医生、医学生更好地了解影像解剖细节,并在图像中对各种解剖结构进行验证。

我们在为本书选取图像时有一个标准,即尽可能是影像解剖中最常见的,尽可能符合基础学习的要求。那些我们认为最常见的、学生和培训期间的医生都经常碰到的检查形式在书中会反复提及。而很多特殊检查方法在本书中被我们有意识地忽略掉了,因为它们超出了本书的范畴,对它们感兴趣的读者完全可以到其他相应的参考书籍中去做进一步的了解。为了保持本书作为图谱的特点,我们在书中的文字部分都尽可能地简短。其中大部分关于造影剂、插图和技术性线条图资料都交由先灵公司和西门子公司友情制作。其他更为详细的技术细节和检查方法介绍则不再列出,因为这已经过于专业,而我们要介绍的影像解剖属于临床影像诊断的基础部分。

我们的解剖老师 Krause 教授对书中全部插图的文字说明均做了严谨无私的审阅,对此我们深表感激。

我们还要感谢出版社,在印刷中对所有影像图片和线条图实现了如此完美的还原。为了最大限度地体现图像的本来细节,我们对本书中所使用的图片均进行了翻转,以正片的形式进行印刷。尽管实际工作中放射诊断医生阅读的并非正片而是负片,但我们认为这样做可以尽可能地提高图片质量,所以还是值得的。部分线条图中的解剖名词参阅了 1965 年版威斯巴登专业名词表,一些只在临床或放射诊断中使用的特殊解剖名称在书中以 * 标出。

我们衷心地希望,通过对本书的阅读,可以让感兴趣者获得与临床放射诊断相关的基础知识,使进一步的学习成为可能。

Lothar Wicke 等
维也纳 1976 年 12 月



导论

一、历史

在阴极射线发现 36 年、阴极射线管出现 2 年之后,1895 年 11 月 8 日,威尔姆·康拉德·伦琴发现了“一种新的射线”,他将这种射线称为 X 线。之后不久,伦琴自己于 12 月 22 日完成了第一次医学 X 线图片拍摄,这张 X 线片就是伦琴夫人的手骨照片。12 月 28 日,伦琴将发现 X 线的论文和他夫人的手部 X 线图片一同发表,这立即引起了医学界的轰动:德国医师协会为此专门举办了一次学术研讨会。其中一个演讲题目为:“伦琴的阴极射线实验及其诊断价值”。文中提到:“这个发现对医学来说是一个显而易见的大事件。今后,外科医生将可以自如地获得人体骨骼的图像,对骨折、脱臼、膨大、异物等的诊断也将变得更加容易。如果注意到手指关节的精细轮廓,我们将来还可能可以直接观察到关节结构。此外,只要射线能穿过一定的厚度,我们甚至可以观察到身体内部的一些疾病变化。例如一些密度比较高的肿瘤,由于被 X 线穿透得较少而可以被观察到;再比如肠梗阻时,肉眼即可观察到大便淤滞的地方,从而判断肠梗阻的部位。”

最先意识到这项发现具有重要意义的是奥地利《新闻报》,随后《法兰克福报》和柏林《福斯报》也相继报道了 X 线的发现。1896 年 1 月 13 日,《柏林临床医学周刊》成为首次刊登类似消息的医学杂志。从此,X 线诊断领域的研究在全世界范围内开展起来(图 1)。仅在 1896 年就有 1000 多篇关于 X 线的论文发表,并且出现了一批以《X 线存储》(《临床 X 线照相存储》)、《美国 X 线杂志》、《X 线进展》等为代表的杂志;在汉堡、柏林、伦敦、波士顿和纽约等地建立起了 X 线研究所。以下列出的为其中的部分先驱者——他们中的很多人本身也是这种先驱事业的受害者: Albers-Schönberg(1919 年成为德国第一位放射学教授),Levy-Dorn(1897 年发明立体 X 线照相术),Zuppinger(首次发现骨骼系统变化),Gocht(首次使用 X 线图片追踪手术效果),Grashey(1904 年在手术台上使用了一台 X 线设备),Köhler(1905 年发表《正常 X 线图像与初期病变征象鉴别》),Rieder(1904 年在胃肠道检查中引入造影剂),Holzknecht(1901 年对肺、膈等进行研究,1906 年进行胃部肿瘤的相关研究),Haudek(1910 年提出龛影的征象),Chaoul 和 dall'Acqua(首次揭示消化系统正常与病理解剖),Åkerlund(首次进行十二指肠

溃疡和裂孔疝的诊断),Béclère(首次进行结核病检查),Pancoast 和 Pendergrass(首次了解尘肺的肺部改变),Stewart, Sicart, Forestier(首次进行支气管造影术),Bocage 和 Vallebona(1922 年或 1930 年提出 X 线断层摄影方法),Janker(发明 X 线电影照相术),还有 Forßmann, Voelker 和 Lichtenberg, Roseno 和 Swick, Graham 和 Cole, Heuser, Dandy, dos Santos, Hoffa, Lorey, Ruiz-Rivas 等。

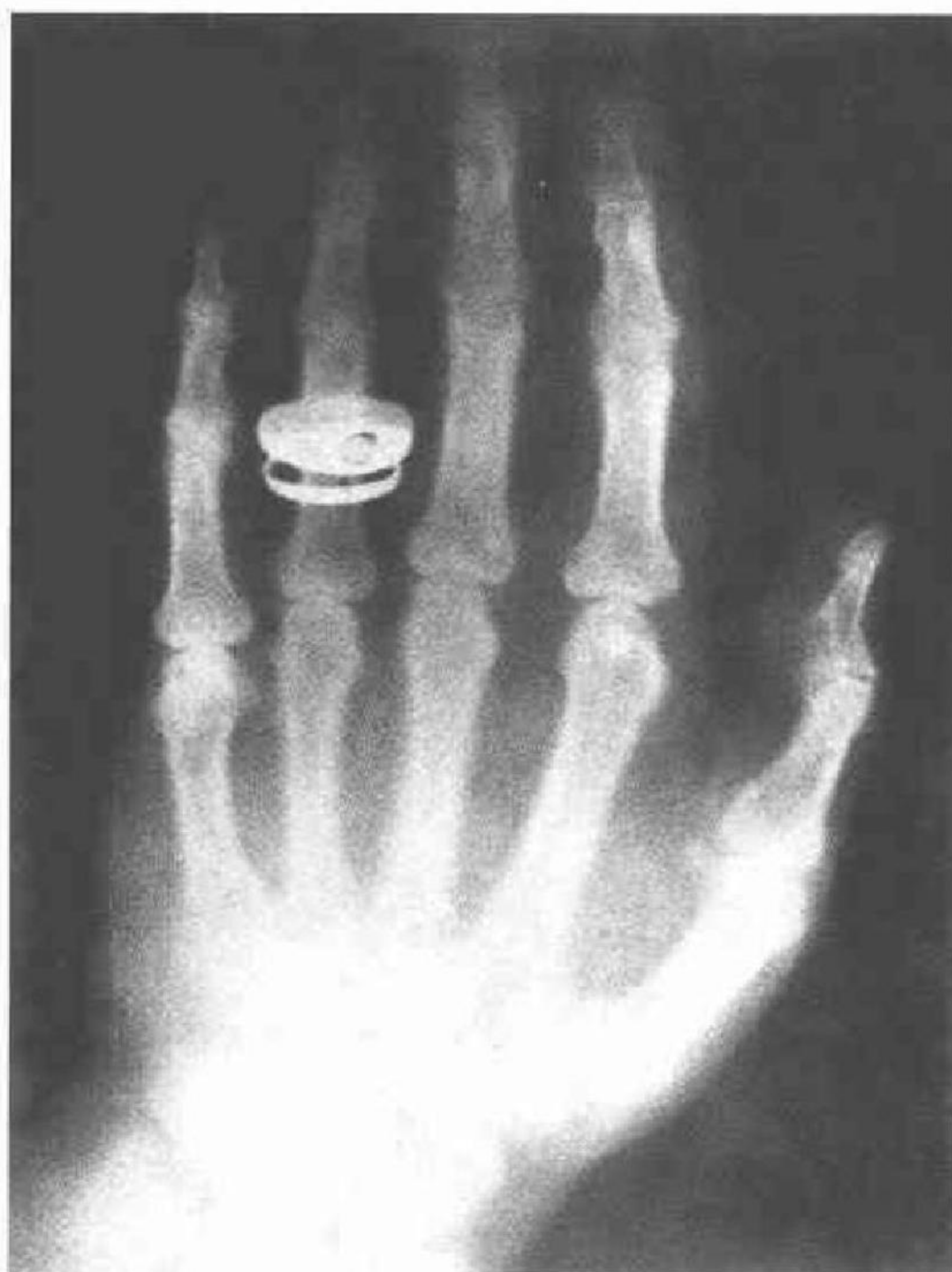

图 1 解剖学家 Kölliker 的手部 X 线片(由伦琴于 1896 年 1 月 23 日拍摄)

几乎是在诊断研究的同时,X 线用于治疗领域的研究也迅速开展起来(Freund 在维也纳对毛痣进行了放射治疗,并于 1899 年首次成功地对皮肤癌进行了治疗)。1901 年,伦琴因为发现 X 线而成为第一位诺贝尔物理学奖获得者。时至今日,X 线仍然在医学诊断与治疗中发挥着不可或缺的重要作用。

在维也纳,除了 Holzknecht 等人奠定的传统 X 线诊断基础以外,还由 Goldhamer 建立起了 X 线解剖的基石。X 线解剖完美地实现了医学基础学科与临床学科之间的衔接。它致力于让学生通过已有的系统的、形态解剖学的知识来学习二维的 X 线图像。学生们在解剖课上看到的都是三维的大体解剖

结构或模型,并且各种组织与结构大多数都已经用不同的颜色标记出来,而 X 线解剖学必须教会学生在二维图像上以各种不同的灰度值来分辨组织结构。在 X 线解剖中,人体仿佛成为了一个透明的“玻璃人”,如何领会各组织器官的空间毗邻情况也成为一个新的学习要点。

二、影像诊断中的物理学单位

1969 年的“测量与质量大会”上确定了七个国际标准单位(SI):米(m)、千克(kg)、秒(s)、安培(A)、开尔文(K)、摩尔(mol)、流明(cd)。其他单位都必须在此基础上以十进制乘法或除法产生或作为衍生单位存在。

在影像学中也只使用国际单位(SI)。

(一)能量单位

1eV(电子伏特):代表一个电子(e)经过 1 伏特(V)的电场加速后所获得的能量。

1keV(千电子伏特) $=10^3$ eV

1MeV(兆电子伏特) $=10^6$ eV

(二)辐射剂量

单位质量(kg)的物质经过辐射后产生的电荷总量(C)称为辐射剂量。

SI:库/千克(C/kg)

曾用单位为伦琴(R), $1R=2.58\times 10^{-4}$ C/kg

(三)能量吸收剂量

能量吸收剂量是指每个计量单位所吸收的能量(以焦耳/千克测量),单位为戈瑞(Gy)。

SI:焦耳/千克(J/kg)

1Gy=1J/kg

曾用单位雷得(rad),1rad 等于 0.01Gy。

三、设备

X 线是一种电磁波,可以穿透一定厚度的物体,可以使胶片变黑、荧光物质发亮。X 线在穿透物质时会使自己与物质都发生一些变化:经典散射、康普顿效应、成像效应和吸收。这些特性分别被应用到 X 线诊断中(拍片和透视)。

(一)拍片设备

如今最常用的 X 线机器是一种六脉冲整流器(图 2),通过这一设备可以获得几乎恒定的输出电流。只有在一些特殊检查,比如心血管造影时才需要用到具有更高输出能量的十二脉冲整流器。旋转阳极管的焦点大小多设置为 $0.3\text{mm}\times 0.3\text{mm}$,只有在一些特殊要求,例如骨骼拍片或减影检查时,为了

获取更大的图片,将焦点设置为 $0.1\text{mm}\times 0.1\text{mm}$ 。从理论上讲,为了提高图像质量,X 线穿透的物质体积应该越小越好。通过铅遮线器可以优化照射野,从而减少照射剂量。




图 2 控制台(Polydoros)

由于 X 线从球管射出后并不是平行行走,而是呈散射状,所以为了使图像质量更清晰、图像大小更接近真实,必须尽可能减小被检物体与胶片之间的距离,适当增加物-焦或片-焦之间的距离。

为了使胶片不仅仅经过 X 线的照射才曝光,通常要使用到胶片夹。胶片夹内镀有两层增感屏,X 线胶片位于增感屏之间。这样 X 线照射可以使增感屏上的荧光激发,增加胶片感光。增感屏可厚可薄,当然如果太厚会降低图像的清晰度。

此外,如果将增感层替换为具有数字存储功能的设备,那么经 X 线感光的数据可以由计算机读取。随后,这些数据经过转化后可以直接在电脑屏幕上阅片并做出诊断。如果需要,也可以用硬拷贝的形式打印输出。这种方法的另一个特点就是可以实现图片的数字化存储与传输,临床科室可以方便地接收到放射科传送的图像。

在一些特殊要求下,或者被检部位较薄时,比如牙齿、手、脚等,常使用不含增感屏的片夹。这种检查的优点是图像清晰度更高,不足的是射线量相对要提高一些。

如果被检部位较厚(例如胸部、腹部、骨盆等),为了避免干扰射线使胶片感光,常用到一种很精细的片式光栅。片式光栅可以处于片夹内,成像时介于被检物与前增感屏之间(目前较少使用),也可以位于壁架内(图 3),作为可移动式光栅,介于片夹与被检物之间(图 4)。光栅上的裂缝集中于球管方向,射线经过被检部位后产生很多散射线,光栅则只

允许直线方向的射线到达增感屏和胶片,其余大部分都被吸收。

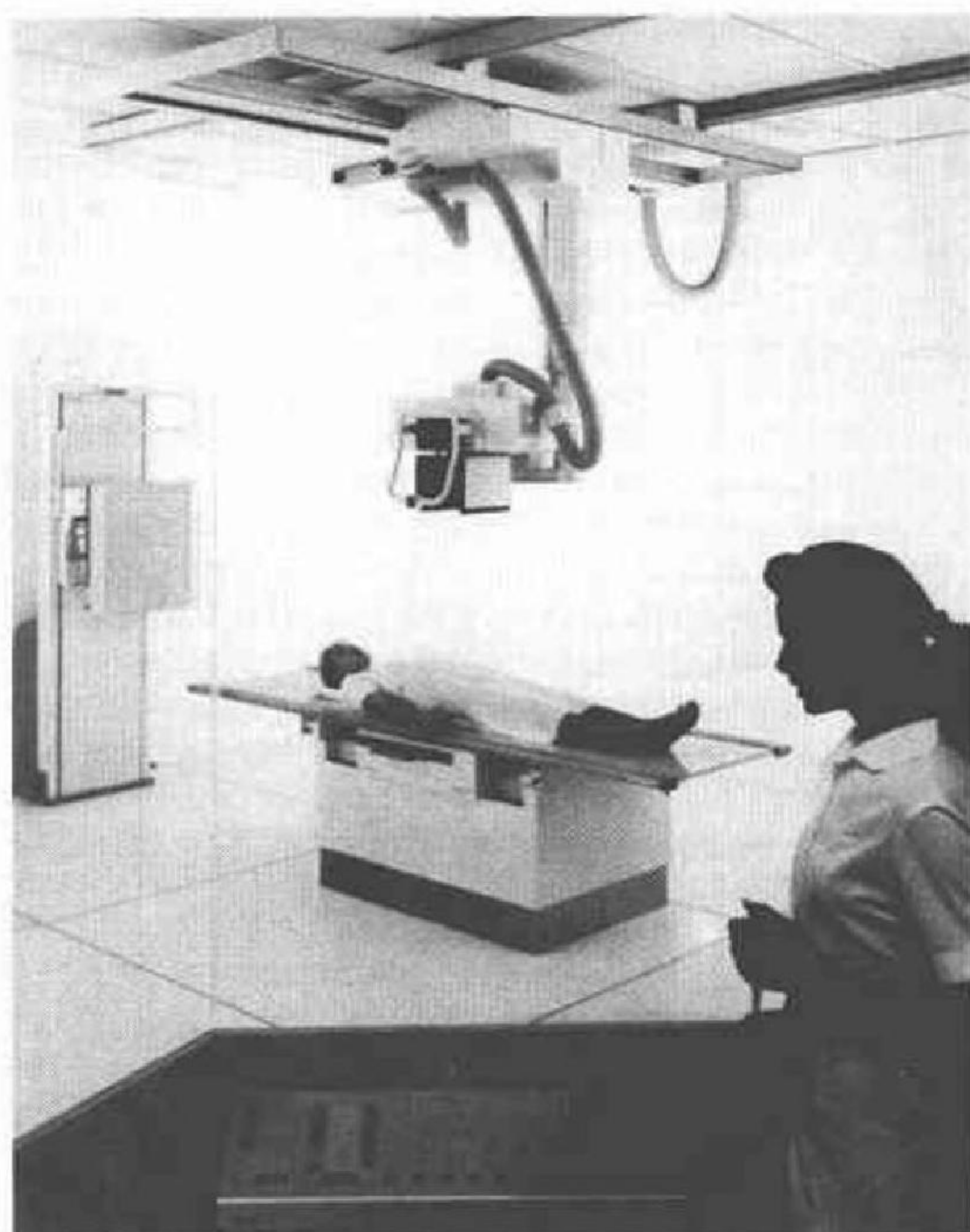


图3 检查床、壁立架(左侧)和控制台(Polydoros)

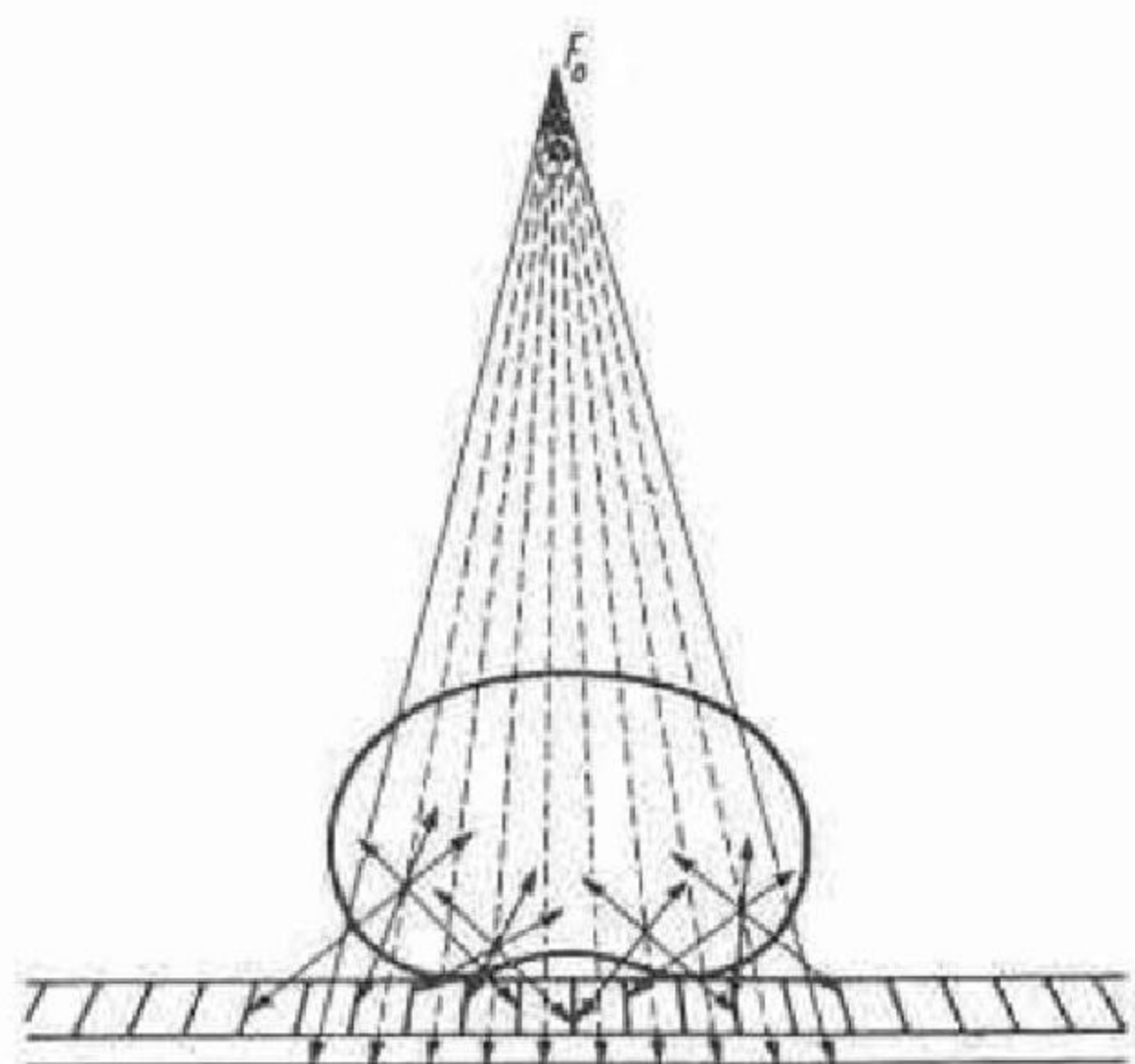


图4 光栅示意图

X线断层检查中则有意识地利用了成像过程中的运动模糊原理。在做断层检查时,球管与片夹在一条直线上做相对圆形、椭圆形运动,或以位于身体某一特定层面的轴心做钟摆运动(图5)。大多数情况下都是通过升高或降低检查床来改变轴心(层面),从而完成不同层面检查。通过球管与片夹的“钟摆运动”,使得图片上仅有轴心所在层面的结构

可以清晰显示,其上方及下方层面的结构都被模糊掉了(图6)。根据运动方式的不同,断层图像的层厚可以选择为数毫米至1cm不等。如果钟摆的幅度较小,可以显示较厚的层厚组织(数厘米),这就是所谓的厚层断层摄影法(适用于胆囊、胆管、肾脏等)。球管固定,患者和片夹一起沿特定轴线运动而实现的横断面断层摄影如今只剩下历史意义,因为计算机断层摄影(CT)已经取代了这一陈旧的检查方法。CT装置中与球管相对的地方安装有很多集电器,检查时,患者躺在检查床上,球管与集电器一起围绕患者做180°旋转,球管发射出的射线经过不同衰减后再被集电器一一接收,通过记录不同角度的射线衰减后,数据进入计算机,将患者不同部位对射线的吸收以对应的灰度图像(图7)表现在显示屏上。这些单个的层面图像也可以进行后期处理,并且常以多格图像的方式经相机打印出来。

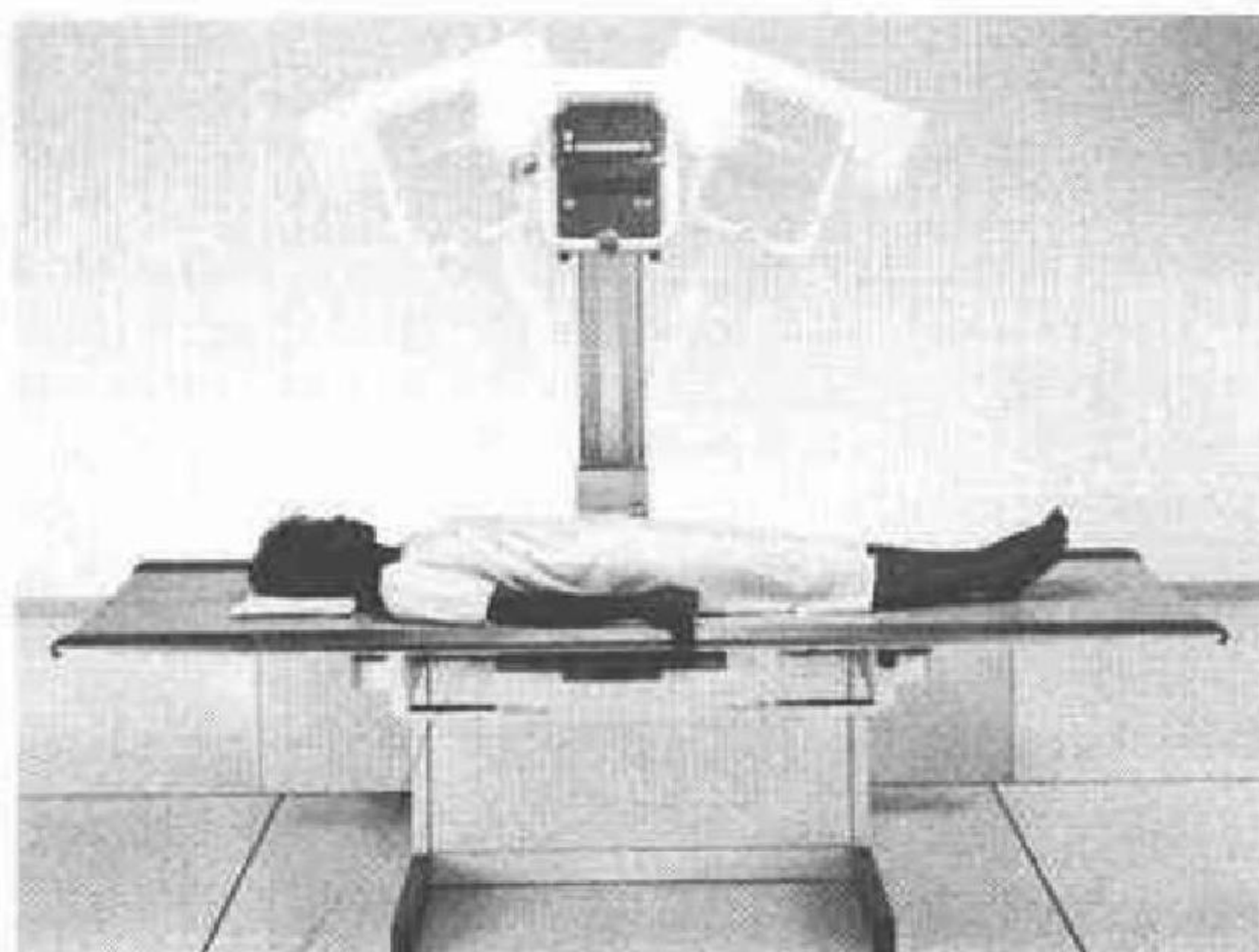


图5 带有可平移式检查床的断层扫描仪

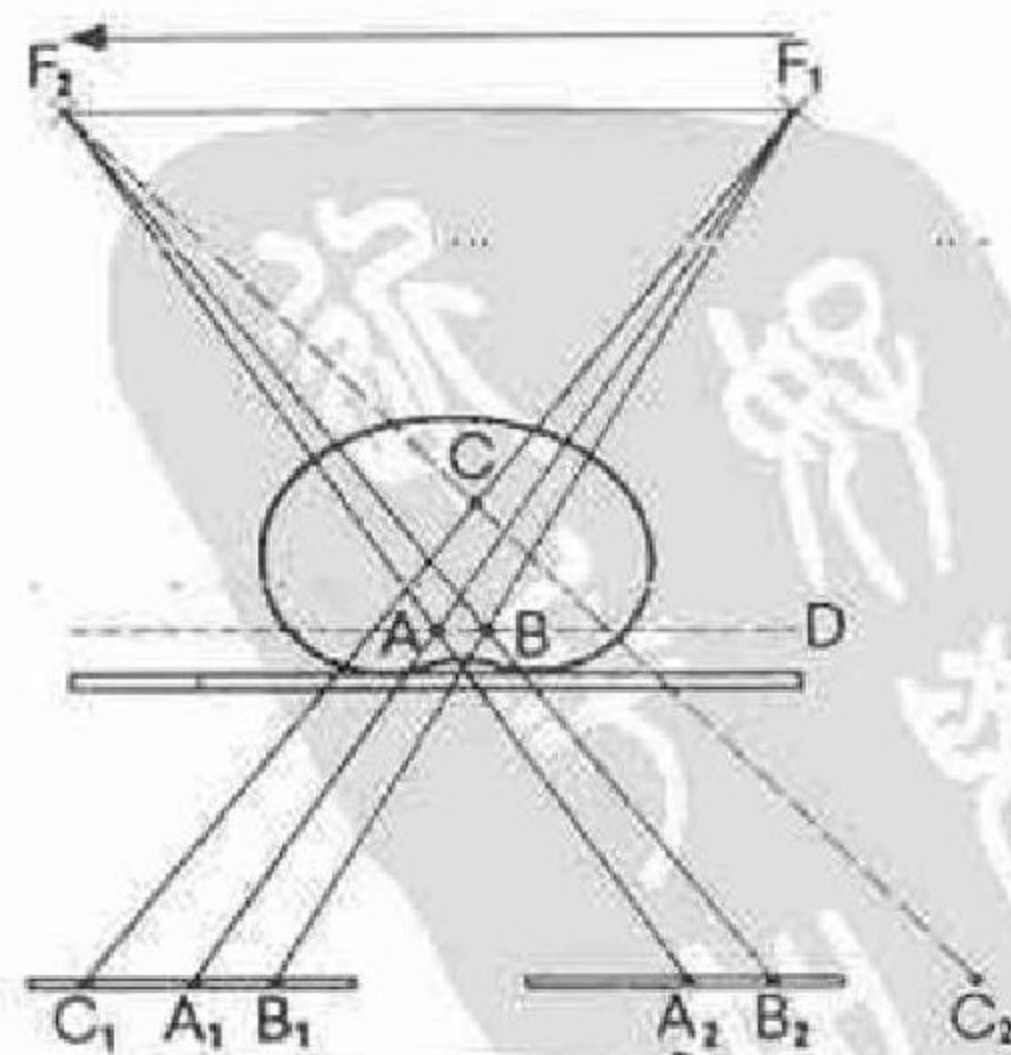


图6 断层成像示意图

在增强检查中如果想拍下心脏或血管的完整充

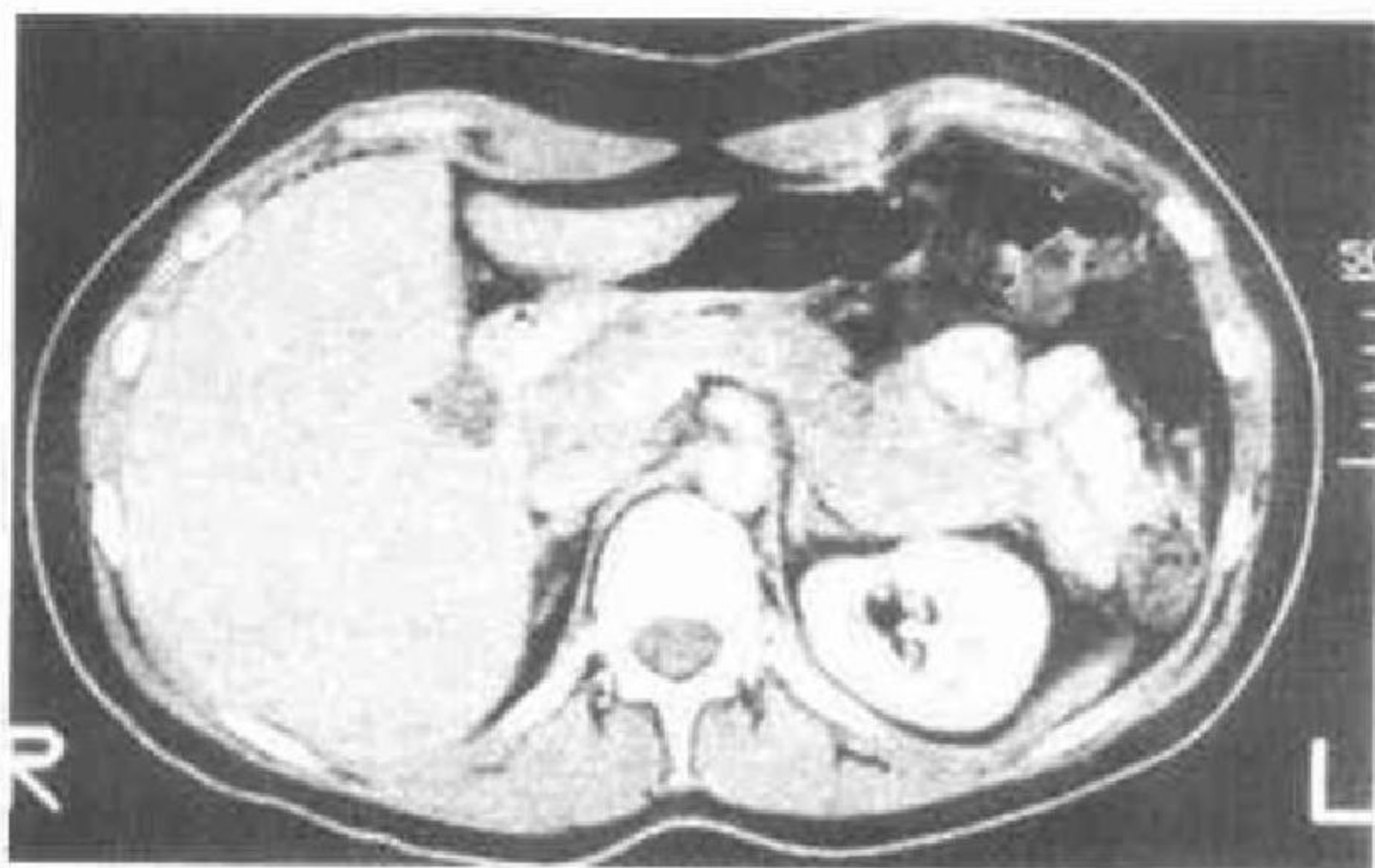

图7 上腹部 CT 轴位图像(肝、肾、胰腺、主动脉和膈)

盈时相,可以直接使用叶片交换器(X线连续照相大张胶片换片器),或间接使用小格式图片(35mm、70mm、100mm),不过这种图像在经过影像增强器后有所减弱。

对于所有的特殊检查,目前也开发出了一些特别的仪器设备,例如用于断层和平片的多平面成像,用于乳腺检查的 Mammomat 乳腺仪,用于骨骼矫正后扫描的 Orbix 仪等。

(二)透视设备

有时候临床医师需要了解人体某些器官的运动情况(例如心脏、横膈、胃肠道等),透视检查可以实现这个目的。透视中以往使用的是由硫化锌镉为主的荧光屏,按照射线穿过人体后经各部位不同吸收,再到达荧光屏显影。现在任何一位负责的放射科医师都会尽可能使用影像增强屏系统来检查。所谓增强屏系统,是指射线经球管发出、穿透人体后首先进入一个影像增强器,经过输入感光屏在光电阴极形成电子图像,光电子在增强管内经过加速、集束后再穿过一个电子镜头到达输出感光屏,得到一幅比输入屏增亮数万倍、缩小数万倍的图像(图8)。这个图像可以直接观察(很少用)或再通过电视相机及增强器后将图像传输到显示器上观察。同旧式的方法比较起来,这种增强屏系统最大的优势是可以显著降低患者、医师和工作人员的受辐射量,而图像质量却提高很多。如果该系统还配有自动调节射线量的装置,则这种优势更加明显(图9)。目前放射科内使用的透视机都可以将重要的图像再通过胶片打印出来(大小与片夹规格相当,70mm×100mm),也可以通过连接使用数字化存储设备保存,动态图像可以通过电影采集或磁带存储的方式保存。采用增强屏系统透视比传统的荧光透视射线负荷减少了将近一半,而使用增感

屏系统拍片(70mm 和 100mm)比传统片夹式拍片的射线负荷约降低 90%。此外,对于一些有特殊要求的检查(例如神经外科、泌尿科)也有相应的一些特殊透视设备可用。

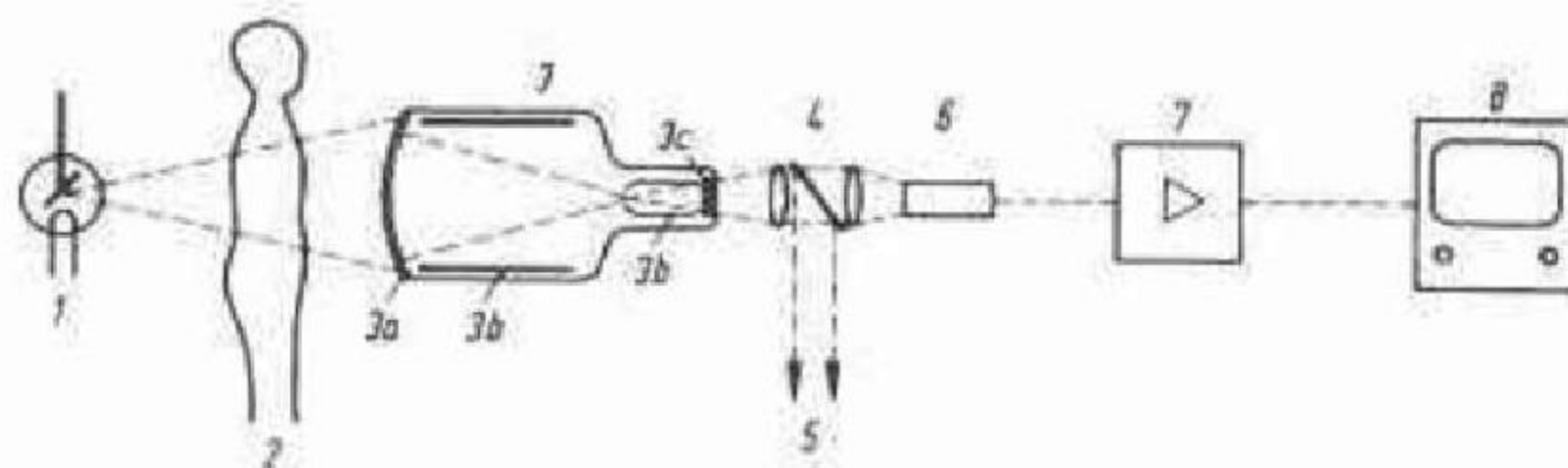


图8 影像增强屏系统

1. X线球管 2. 患者 3. 影像增强器 3a. 光电阴极
3b. 电子镜头的电极 4. 串联镜头(具有透反镜)
5. 通往动态照相机 6. 电视照相机 7. 增强器 8. 监视器




图9 具有影像增强器系统的透视机(Pantoskop 3,可选 35mm 照相机)

(三)设备摘要

1. X线平片

(1)直接的

1) 不使用增感层拍片(胶片采用防光照包装)

2) 使用片夹拍片(胶片装在铝制片夹或塑料片

夹中,两边有增感层)

3) 数字存储增感层 ①不带光栅;②带光栅。

4) 叶片交换器(血管造影中的交换器)

(2)间接的

1) 使用增强器拍片 ①单张图片(70mm、100mm);②电影照相术(35mm)。

2) 电视拍片 ①使用荧光屏内的特殊相机(很少用);②磁带存储(MAZ)。

2. X线透视

(1) 荧光屏(几乎已经淘汰)

(2)影像增强电视透视系统

3. 其他方法

(1)超声

(2)CT

(3)磁共振成像

四、检查方式

(一)自然对比图像

自然对比图像是指没有使用任何阳性或阴性造影剂,仅仅通过组织器官对 X 线的吸收不同而产生的图像。组织对 X 线的吸收率与组织密度(g/cm^3)有关。其中骨骼的密度约为 $1.9\text{g}/\text{cm}^3$,在射线谱中表现为“骨样”阴影,反映在透视图像中为暗色区域,在自然对比平片(负片)中为浅色区域。软组织(肌肉、软骨、脂肪、血液等)的密度都约等于 $1\text{g}/\text{cm}^3$,对 X 线的吸收率大致相同,在透视和自然对比平片中都表现为“软组织样”灰色区域。空气的密度很低,只有 $0.0013\text{g}/\text{cm}^3$,因此在荧光屏上为亮色,而在平片上为完全黑色(在 X 线术语中称为透亮区;例如肺、气管、鼻窦和肠气等,如图 10)。

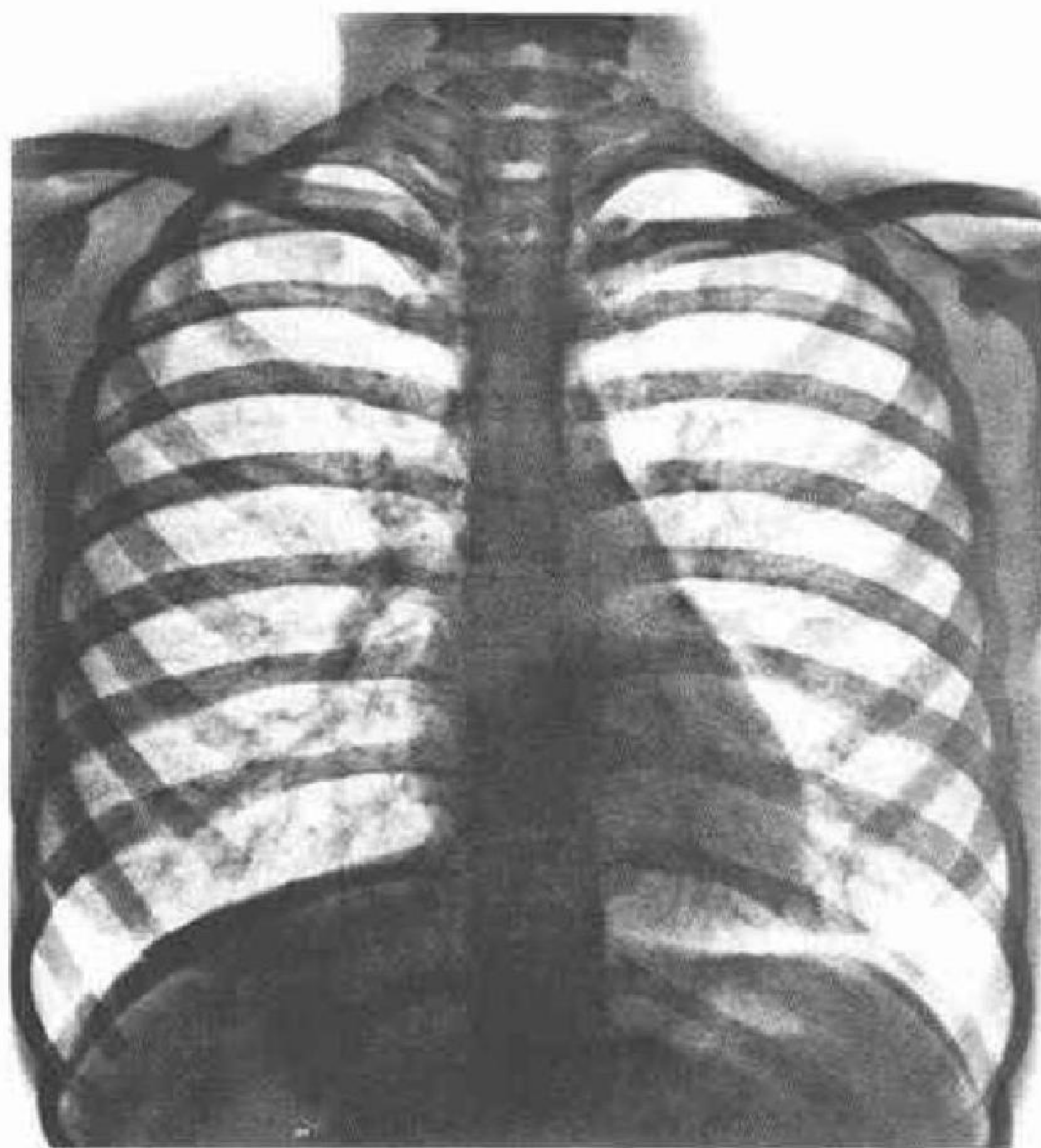


图 10a 透视胸片(或正片)

X 线能够穿过的区域为明亮区(肺、气管、胃底等),X 线被吸收的区域表现为阴影区(骨骼、心脏)

此外,由于散射线存在,对原始射线会有一定削弱,导致最终产生图像的是穿透人体射线与散射

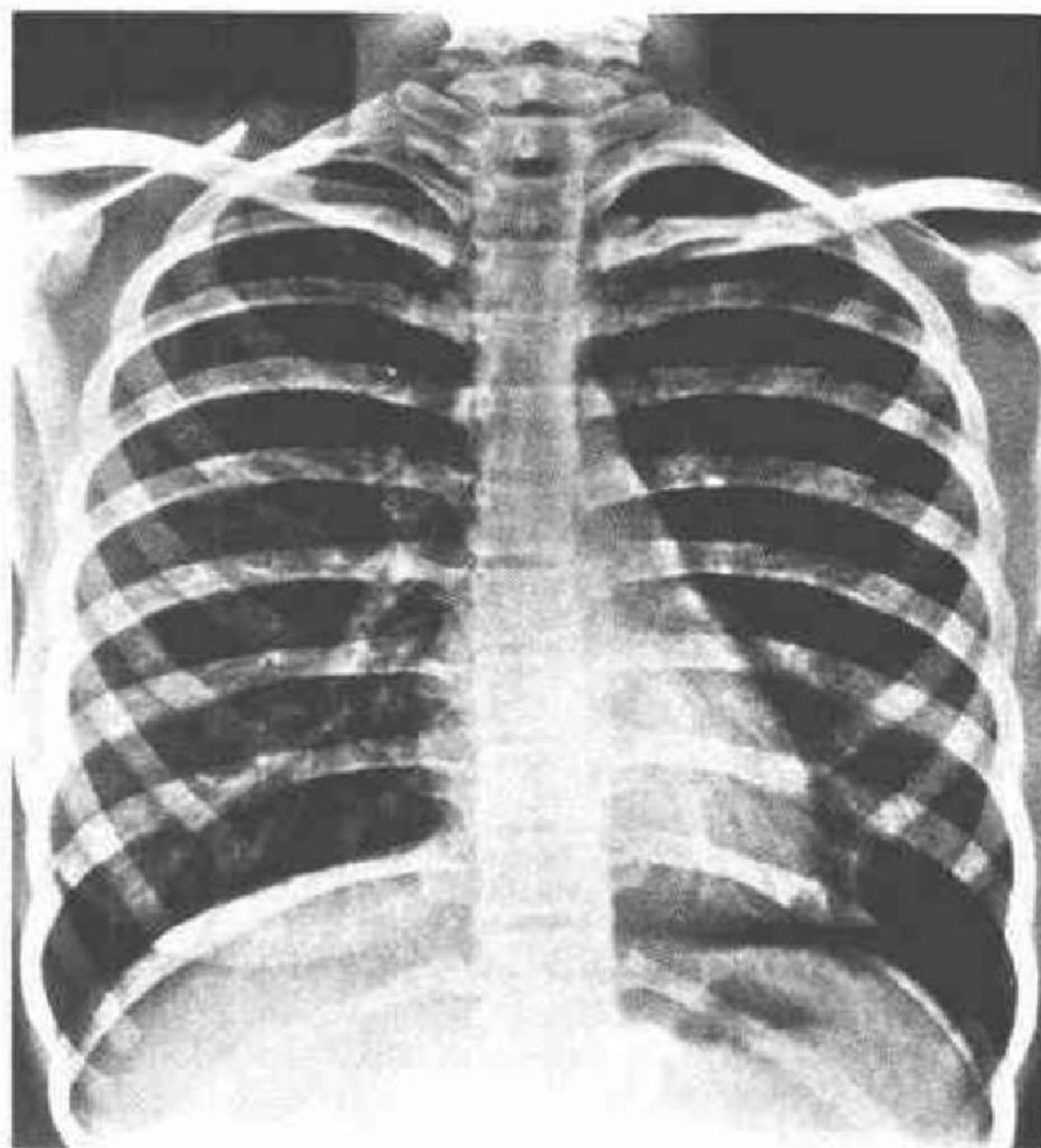


图 10b 按相同灰度值重建的原始 X 线片(摄影学上的负片)

图 10a 中的明亮区域在这里表现为阴影区(表示 X 线穿透肺、气管、胃底等),图 10a 中的阴影区域在这里表现为白色或灰色区(骨骼、心脏、软组织)

线综合的结果。

我们将平片中各种组织经照射后 X 线的减弱情况(包括吸收与散射)作以下分类:①透亮区(轻微减弱);②软组织密度(中度减弱);③骨样密度(重度减弱)。

如果有补牙史,或者之前做过增强检查,则有可能在平片中看到“金属样密度、对比剂样密度影”等。

对于缺乏自然对比的软组织结构(胆囊、肾脏、肝脏、血管等)则需要另外使用不同的对比剂。

(二)阴性对比剂

阴性对比剂多为气体,通过引入软组织内以降低其强度。以往常用于颅腔充气造影术、腹膜后充气造影术和纵隔造影术,如今已经基本不再使用。现在常常是将阴性对比剂(空气、氧气、二氧化碳,甲基纤维素水溶液等)与阳性对比剂联合使用,称为双对比成像。这种方法用于胃肠道检查时可以获得最佳的黏膜图像,用于关节造影时可以观察到极小的解剖细节(在胃肠检查中与硫酸钡联用)。

(三)阳性对比剂

阳性对比剂对 X 线的吸收率高于软组织和骨组织。由于钡和碘具有较高的密度和良好的化学属

性,因此最常选用这两种物质的化合物作为 X 线检查中的阳性对比剂。

(四)非水溶性对比剂

硫酸钡常与水按不同比例调成不同稠度使用,是良好的胃肠道对比剂。目前市场上中有很多不错的产品,除了口感更好之外,对黏膜的黏附也更好(例如 Prontobario、Prontobario HD、Micropaque 等)。

(五)油脂类对比剂

以前油脂类对比剂常用于脊髓造影、脑室造影和淋巴管造影中,现在这些检查要么已经采用新的对比剂,要么已经有了新的检查方法,而很少再使用油脂类对比剂。这类对比剂中最常见的是碘化油。

(六)水溶性对比剂

早期使用的都是三碘苯甲酸的盐类(主要是钠和葡甲胺盐)或肥酸。现在使用的多为非离子型对比剂,它们具有更好的兼容性、更高的浓聚度,副作用更少(如 Jopamiro)。

经静脉引入离子型造影剂(如 Biligram 和 Biliscopin)的做法,目前差不多仅用于胆道检查(胆管造影术),或胆道与胆囊的一同检查(胆囊胆管造影术)。并且目前检查胆囊最常用的方法是超声。

脊髓造影始终是使用非离子型造影剂,不过自从有了 CT、特别是有了 MRI 以后,脊髓造影的适应证已经非常严格。

水溶性、非离子型造影剂的另外一个广泛应用的领域是血管造影、心血管造影(冠状动脉造影)和子宫输卵管造影。

为了显示静脉(静脉造影),可以经静脉注射入

对比剂,然后在特定的时间段拍片。

如果想显示动脉(动脉造影),可以经动脉穿刺,直接注入对比剂;或者经预先置入的导管注入造影剂(Seldinger 技术等)。以腹部为例,在路径图的指引下可以实现选择性甚至超选择性插管,以了解靶血管情况。血管的充盈全过程(动脉早期、动脉晚期、实质期和静脉期)可以由叶片转换器、跑片器或磁带等直接记录保存,也可以通过间接成像技术保存。目前很多医院都可以实现数字减影血管造影检查。

经静脉尿路造影(可以显示肾脏和尿路系统的检查)时,选取合适的时间点拍片可以显示肾脏尤其是肾盂、肾盏的结构。晚期还可以显示输尿管和膀胱。静脉注射的对比剂(例如 Japamiro 300)经过肺循环和体循环后到达肾脏并经肾脏排泄。超声可以作为一种快速检查方法使用。此外,如果患者不愿接受照片检查也可选择超声。但是当检查不确定或发现有病理改变时还是应该采取经静脉尿路造影或者 CT、核医学检查,必要时甚至需要采取选择性血管造影检查。

CT 检查同样需要用到对比剂。其中,血管和器官的增强主要使用水溶性含碘对比剂;胃肠道则使用稀释的非水溶性对比剂或稀释的水溶性对比剂,少数情况下需要使用阴性对比剂(主要是水)。MRI 检查中使用的则是具有顺磁性的物质作对比剂(主要是钆的化合物),经静脉注射后可以改变局部信号强度,从而达到诊断目的。磁共振成像可以不需要插入导管而实现血管造影成像。

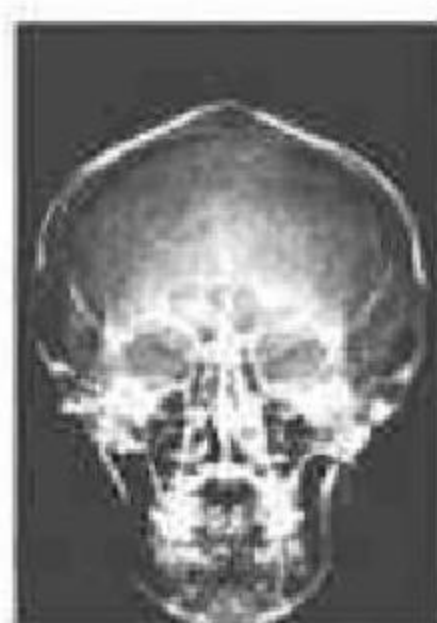

目 录

导论	i
一、历史	i
二、影像诊断中的物理学因素	ii

三、设备	ii
四、检查方式	v

图片部分



X 线平片

头部

颅骨(正位、侧位、轴位)	3
鼻窦(后前位、斜位、轴位)	11
眼眶(后前位)	13
视神经管(Rhese 位)	15
颞骨(半矢状位、Stenvers 位)	15
上颌骨与下颌骨(全景位)	17

脊柱

颈椎(后前位)	19
枢椎齿状突(前后位)	21
颈椎(侧位、功能位、斜位)	23
胸椎(前后位、侧位)	31
腰椎(前后位、侧位、斜位)	33
腰段脊髓造影(后前位、侧位)	39
骶骨与尾骨(侧位)	43

骨盆

骨盆(前后位)	45
---------------	----

下肢

儿童髋关节	47
髋关节(前后位、侧位伸展位、Lauenstein 位)	49
膝关节(前后位、侧位)	53

膝关节造影(前后位、侧位)	57
髌骨(轴位)	59
踝关节(前后位、侧位、斜位)	61
足(背跖位、侧位)	65

上肢

肩关节(前后位、轴位)	69
肘关节(前后位、侧位)	73
手(背掌位、侧位、侧斜位)	75

胸部

胸部(后前位、侧位)	81
肺(断层前后位)	85
右侧支气管造影(前后位、快速侧位)	87
左侧支气管造影(前后位、快速侧位)	91
心脏(后前位)	95
乳腺(头足位、侧位)	97
气管(后前位、侧位)	101

消化道

咽部(后前位、侧位)	105
食管(前斜位、后前位)	109
胃(站立后前位、仰卧后前位、低张)	113
胃底(目标位)	119
胃体(目标位)	121
幽门(目标位)	121
小肠(双重对比)	123
结肠(双重对比)	125

胆道

经静脉胆囊造影	127
经 T 管逆行胰胆管造影	129

泌尿系统

- 静脉尿路造影..... 131
- 膀胱尿道逆行造影(女性、男性)..... 135

血管造影

头部

- 颈部血管造影(侧位、前后位、静脉期)..... 139
- 椎基底血管造影(侧位、前后位、静脉期)..... 147

胸部

- 心血管造影(数字减影血管造影)..... 153
- 主动脉弓造影..... 155
- 冠状动脉造影(右侧、左侧)..... 159

腹部

- 腹腔干造影..... 163
- 经脾门静脉造影..... 165
- 肠系膜上动脉造影..... 167
- 肠系膜下动脉造影..... 169

肾与输尿管

- 腹部动脉造影概貌..... 171
- 选择性左肾动脉造影..... 173

骨盆

- 盆腔动脉造影..... 175

下肢

- 膝关节血管造影..... 177
- 左踝关节血管造影..... 179
- 下肢静脉造影(前后位、侧位)..... 181
- 静脉造影(静脉瓣)..... 183

上肢

- 肘关节血管造影..... 185
- 手部血管造影..... 187

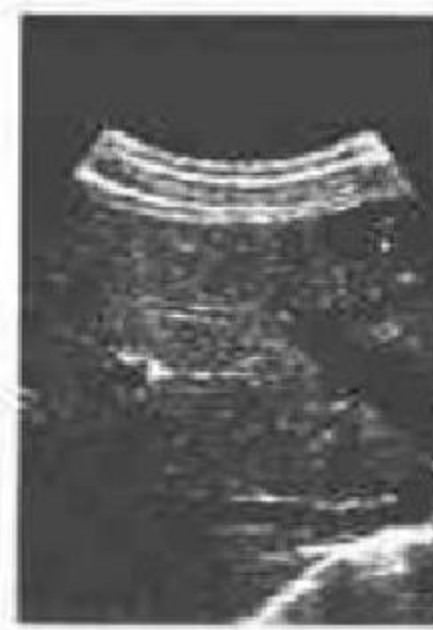淋巴系造影

- 盆腔淋巴造影(前后位、充盈期)..... 189
- 主动脉旁淋巴造影(储存期,前后位)..... 191
- 腹股沟区淋巴造影(充盈期)..... 193

- 腋窝淋巴造影(充盈期)..... 195

妇产科

- 子宫输卵管造影..... 197
- 胎儿造影..... 199



超声

- 肝脏和肝静脉..... 201
- 胆囊和胆囊管..... 201
- 胰腺..... 203
- 腹腔干..... 203
- 脾脏..... 205
- 腹主动脉..... 205
- 下腔静脉..... 207
- 右肾..... 207
- 女性骨盆..... 209
- 妊娠..... 209
- 甲状腺..... 211
- 新生儿髋关节..... 211



CT

头部

- 头部骨窗(轴位)..... 213
- 颞骨..... 217
- 鼻窦..... 223
- 头部软组织窗..... 227

脊柱

- 寰枢关节..... 229
- 腰椎(轴位)..... 231

胸部

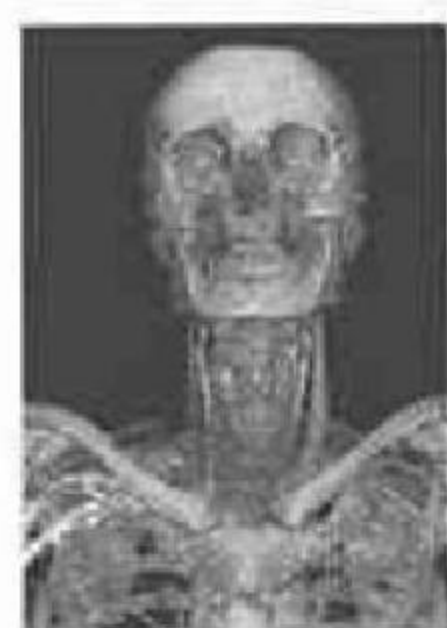纵隔窗	235
肺窗(横断面,冠状面重建)	239
心脏(三维重建)	245

腹部、骨盆

上腹部(平扫与增强)	247
腹部轴位(横截位)	249
腹部、盆腔轴位(横截位)	253

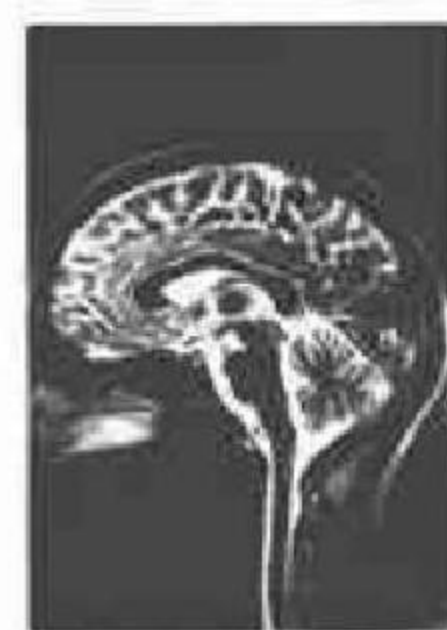螺旋 CT 重建

颈部	257
腹部、盆腔	259



CT 血管造影

脑部	265
颈胸部	267
腹部与盆腔	275
盆腔与下肢	277



MRI

脑

脑正中矢状位(全貌)	279
脑正中矢状位(细节)	281
脑轴位(横断面)	283

桥小脑角轴位(横断面)	293
脑(冠状位)	295

脊柱

全脊柱(正中矢状位)	299
颈椎(正中矢状位)	301
胸椎(正中矢状位)	307
腰椎(正中矢状位、斜矢状位)	309
脊髓(马尾)造影	315
腰椎(轴位)	317
骶椎(矢状位、轴位)	319

关节

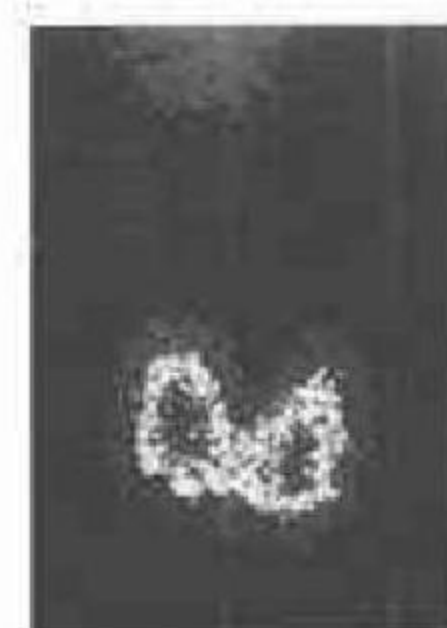髋关节(冠状位)	323
膝关节(矢状位)	325
髌股关节(轴位)	329
足(矢状位)	331
肩关节	333

胸部

心脏(斜位、翻转矢状位、横轴位)	335
------------------	-----

盆腔

女性骨盆	343
男性骨盆	347
胎儿	351



核素扫描

骨扫描	353
甲状腺	357
肝	359
肾	361

图片部分

全书图片部分的插图除了图 15(一个去除了下颌骨的颅底轴位像)以外全部来自原始的 X 线照片。

方向按照放射学常规标记,中心线为射线从球管穿过患者到达片夹或荧光屏的方向。观察 X 线片时,也应该是仿佛患者站立在检查者面前一样。只有少数情况例外(手背掌位和前足背跖位)。

X 线图片中经常使用铅字标记身体的左侧和右侧,其中 R 表示右,L 表示左。

有些检查是在注射药物之后某一时间点拍片(例如尿路造影),图片上有时间标记。为了获得人体内特定部位的图像,除了断层摄影之外,还可以通过变换投照体位来实现。例如头颅平片可以采取后前位与侧位片相结合;胃和心脏,则推荐加用透视和双斜位照片。以下为最重要的方向标记的图解(图 11)。

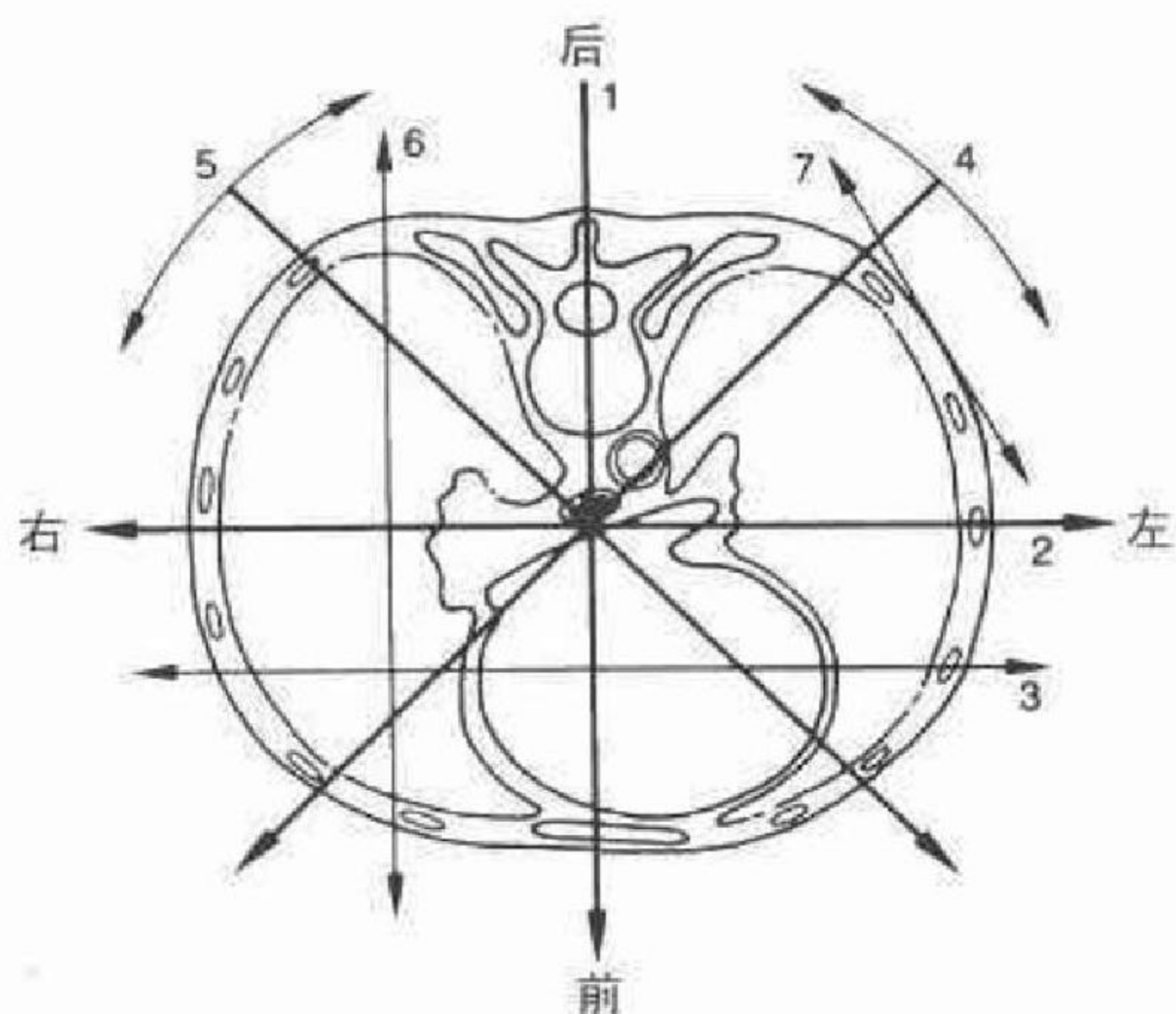


图 11 胸部横断面上的常用方向标记

(1)后前位:从后到前(此处为正矢状平面)。

(2)侧位:从左到右或从右到左。

(3)冠状面:与额面平行。

(4)第一斜径:右前斜位;患者沿轴位旋转,使 X 线从左后方射向右前方。

(5)第二斜径:左前斜位;患者沿轴位旋转,使 X 线从右后方射向左前方。

(6)矢状位:与前后或后前正中平面平行。

(7)切线位:中心线通过一个点与曲面相切。

a. p:前后位;

ds:从右到左;

sd:从左到右;

dv:(手)被掌位:从手背到手掌面;

dp:背跖位:从足背到足掌面;

radio-ulnar:从桡骨到尺骨;

axial:身体直立时的长轴位。

还有其他一些解剖学标记,如:头侧、尾侧、近侧、远侧、腹侧、横断位等。

为了更直观的描述某些 X 线片的投照方法,在这些图中以线条作了注解。

X 线束的中心线及方向以带箭头的线条表示,片夹以一根加粗的线条表示。

头颅平片中涉及德国平面(眼眶下缘至外耳上缘的连线),以线、点、线、点(— · — · —)的方式表示。

在阅读轴位图片或断层图片时(超声、CT 和 MRI)时要注意,此时的图像显示仿佛是从尾侧向头侧观察一位卧位患者,因此图像的下方为背侧,上方为腹侧;图像的左侧实际上是患者的右侧,右边是患者的左侧。

矢状位图像中,上方是头侧,下方是尾侧,左侧为腹侧,右侧为背侧。

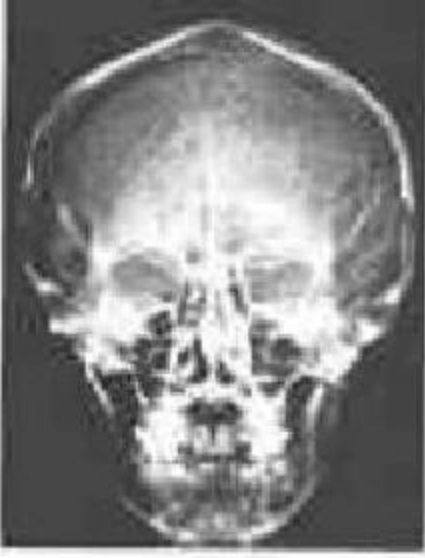冠状位图像中,正确的方位感应该是仿佛患者面朝读片者。

超声矢状位图像上,左侧为头侧,右侧为尾侧,上方为腹侧,下方为背侧。

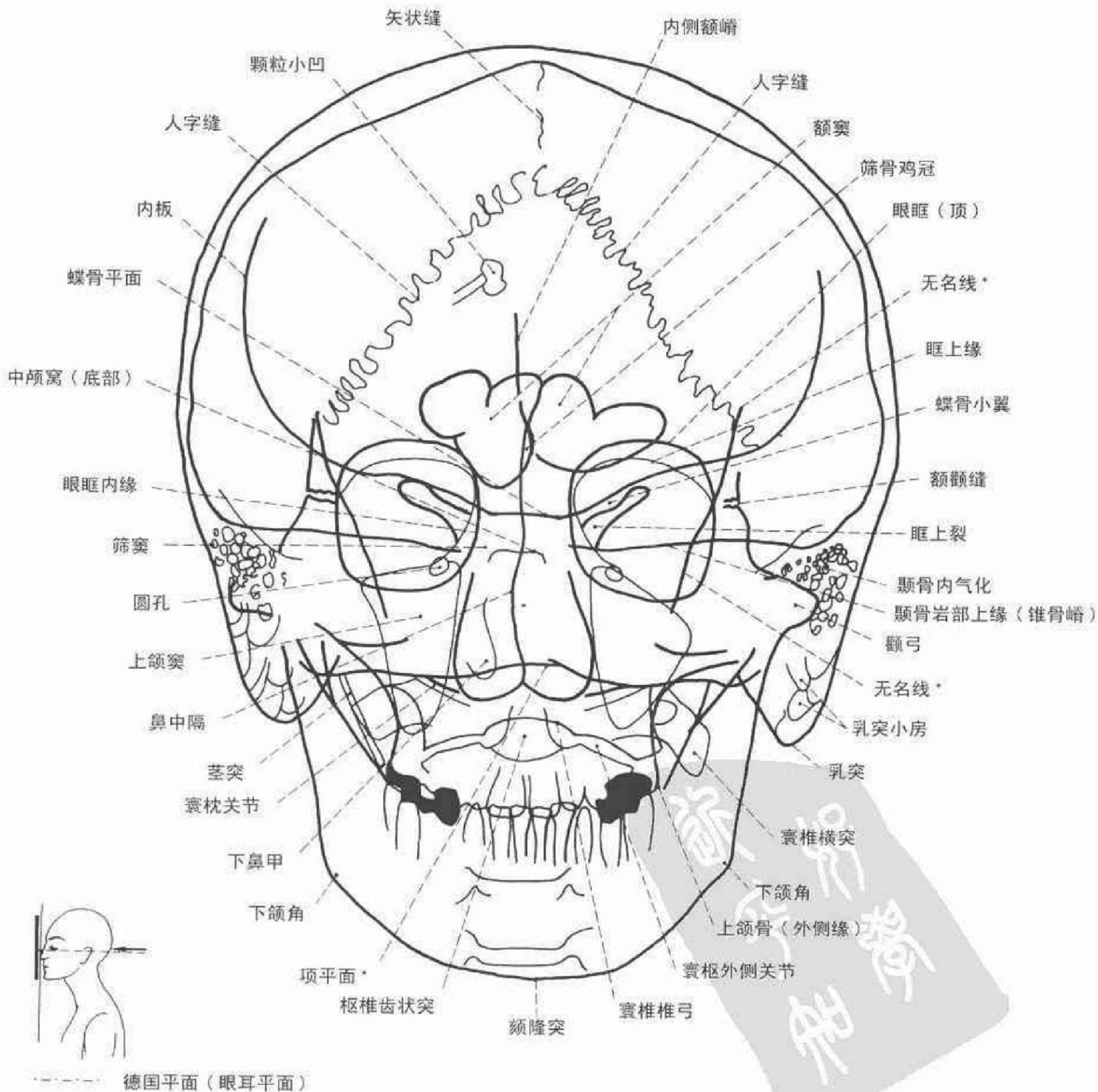
断层图像中的特定部位表示:

超声:①上腹部:肝、胆囊、胆管、胰腺、脾、肝门和部分腹膜后区域;②肾:肾脏、肾上腺和部分腹膜后区域;③骨盆:小骨盆内器官和部分腹膜后区域。

CT 和 MRI:①头颅(脑):颅骨上壁到枕骨大孔;②颈:颅底至上胸廓入口;③胸部:上胸廓入口到肋膈窦;④腹部:肝脏上部至双肾下部;⑤骨盆:骨盆底至腹主动脉分叉。



X线平片



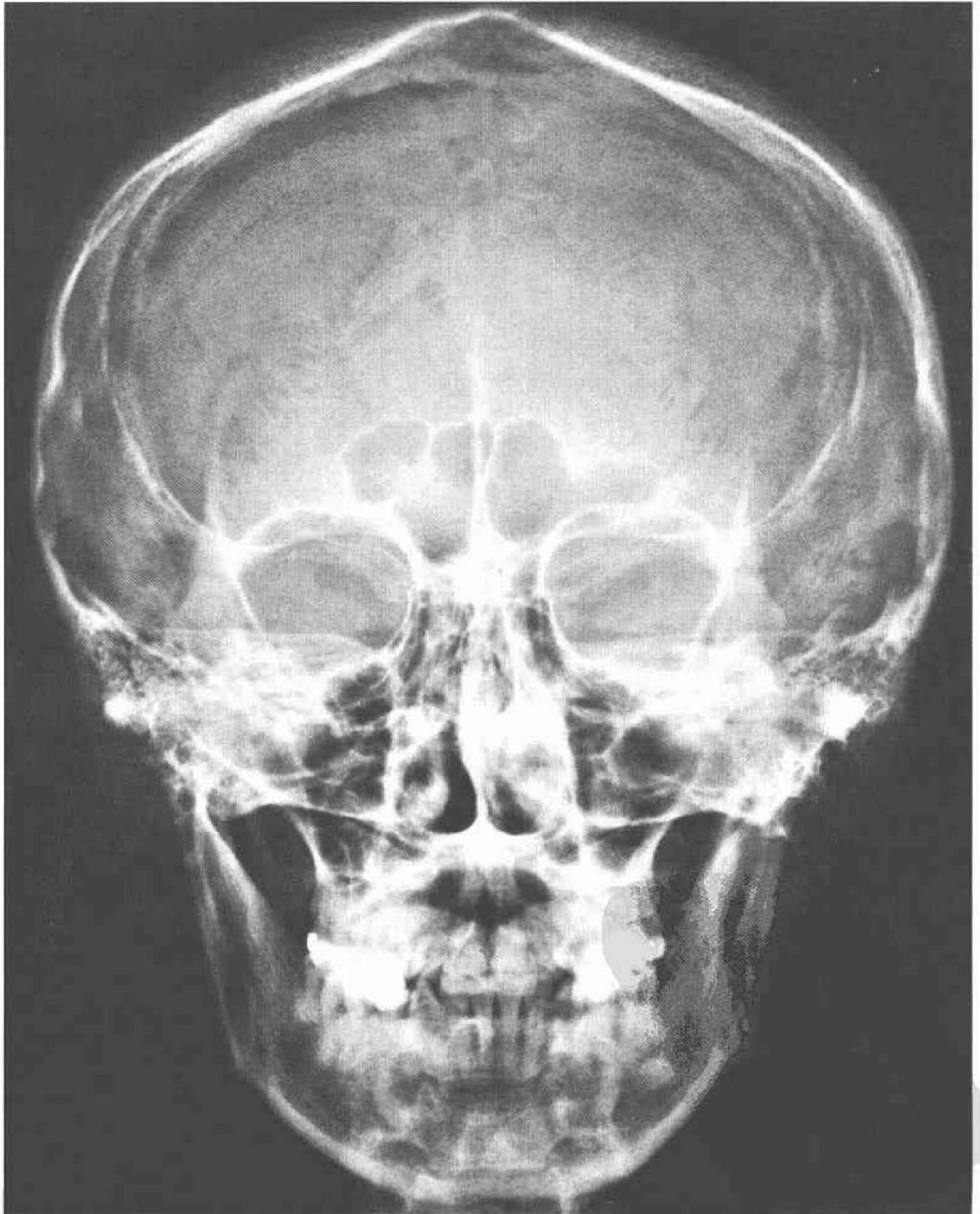
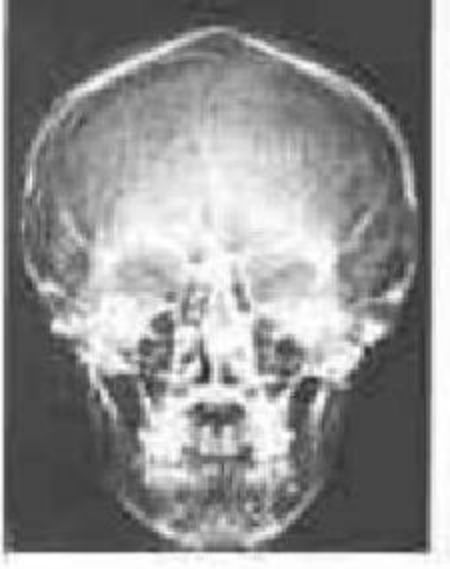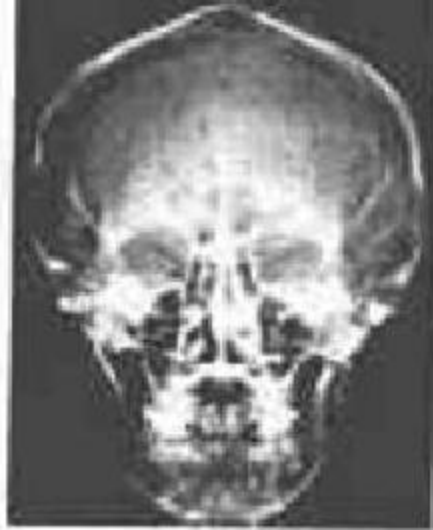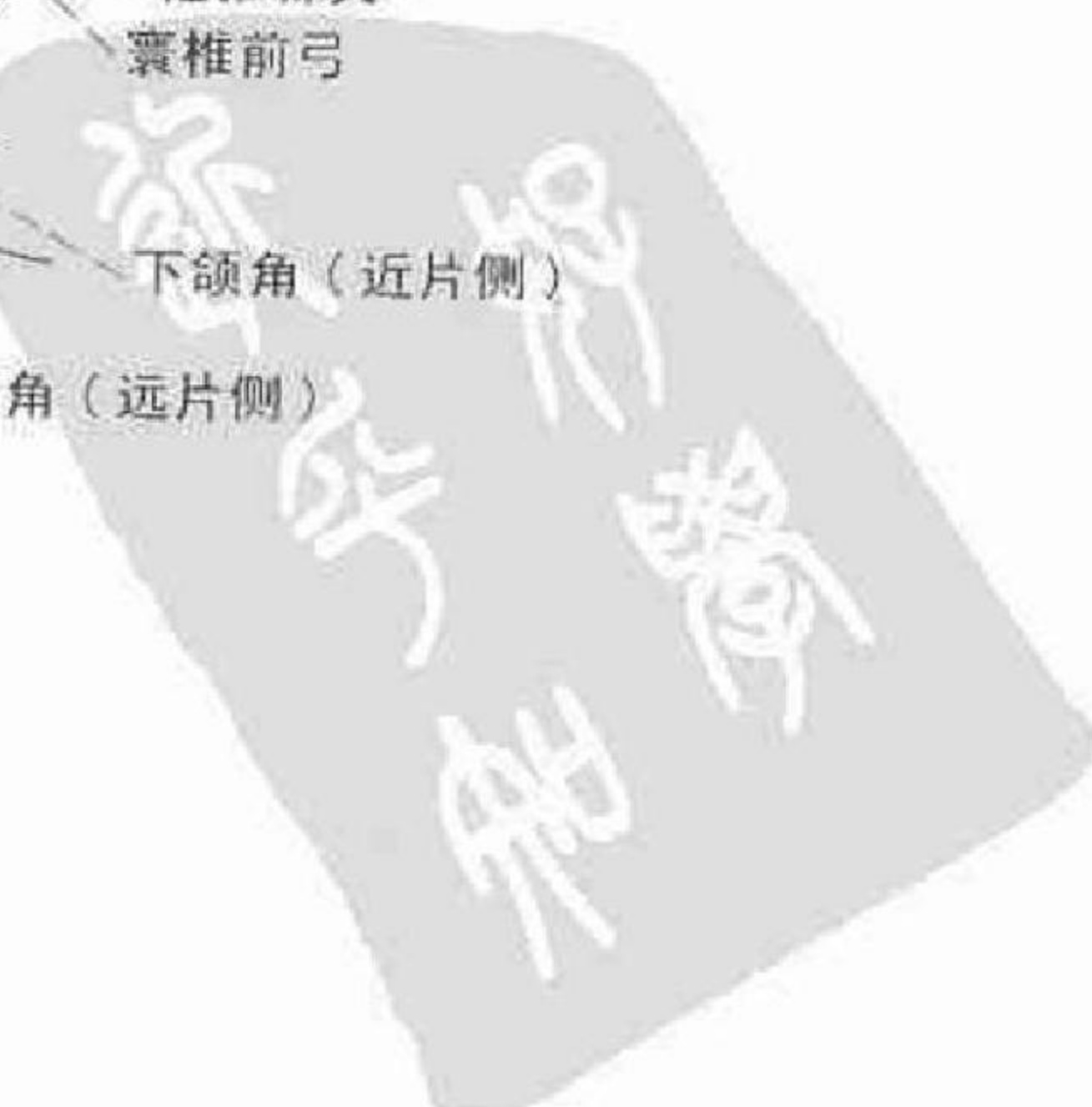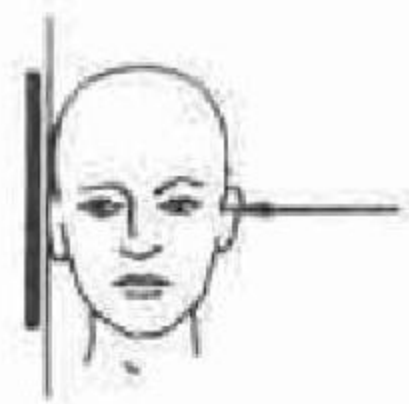
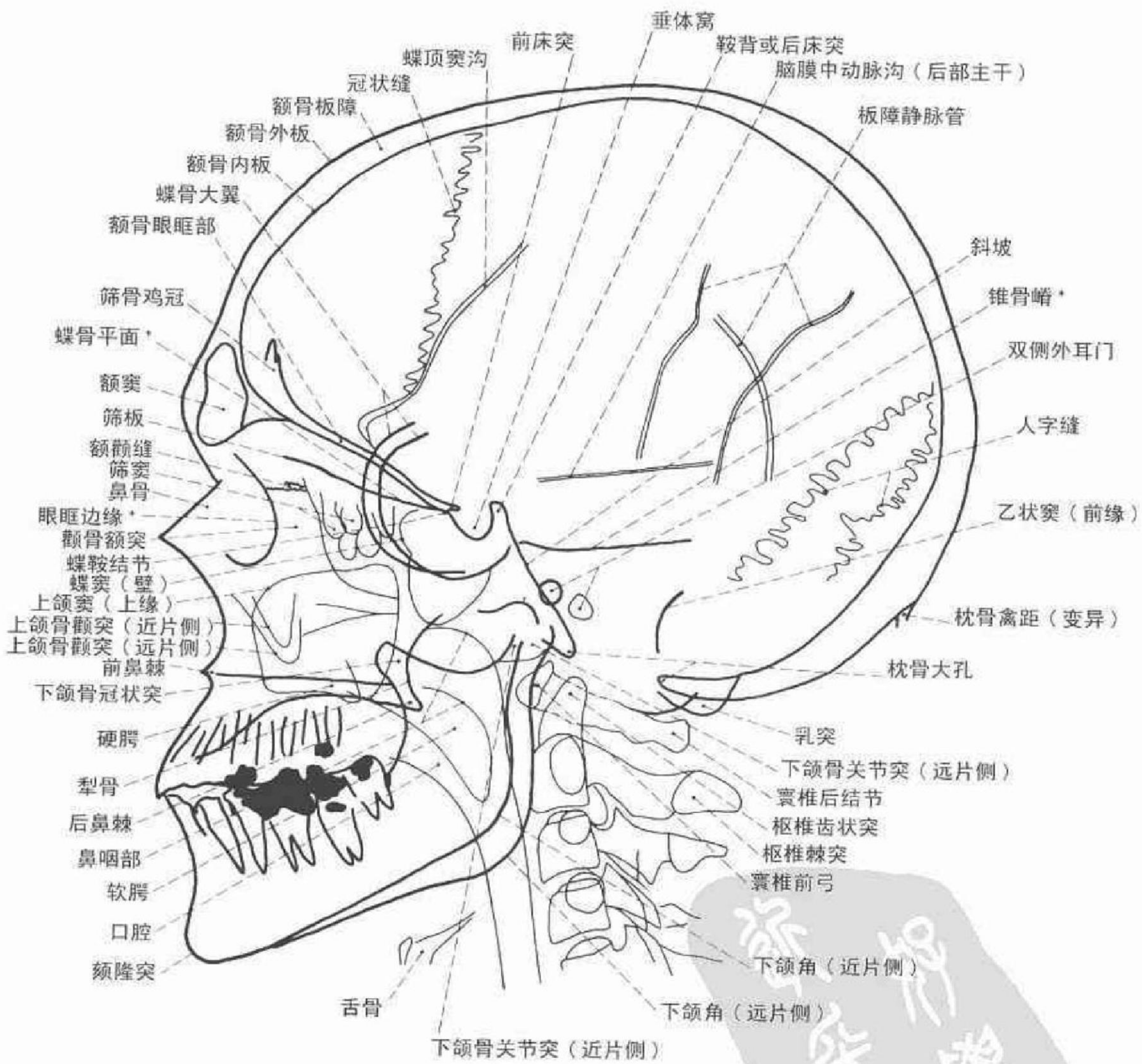


图 12 颅骨 正位



X 线平片



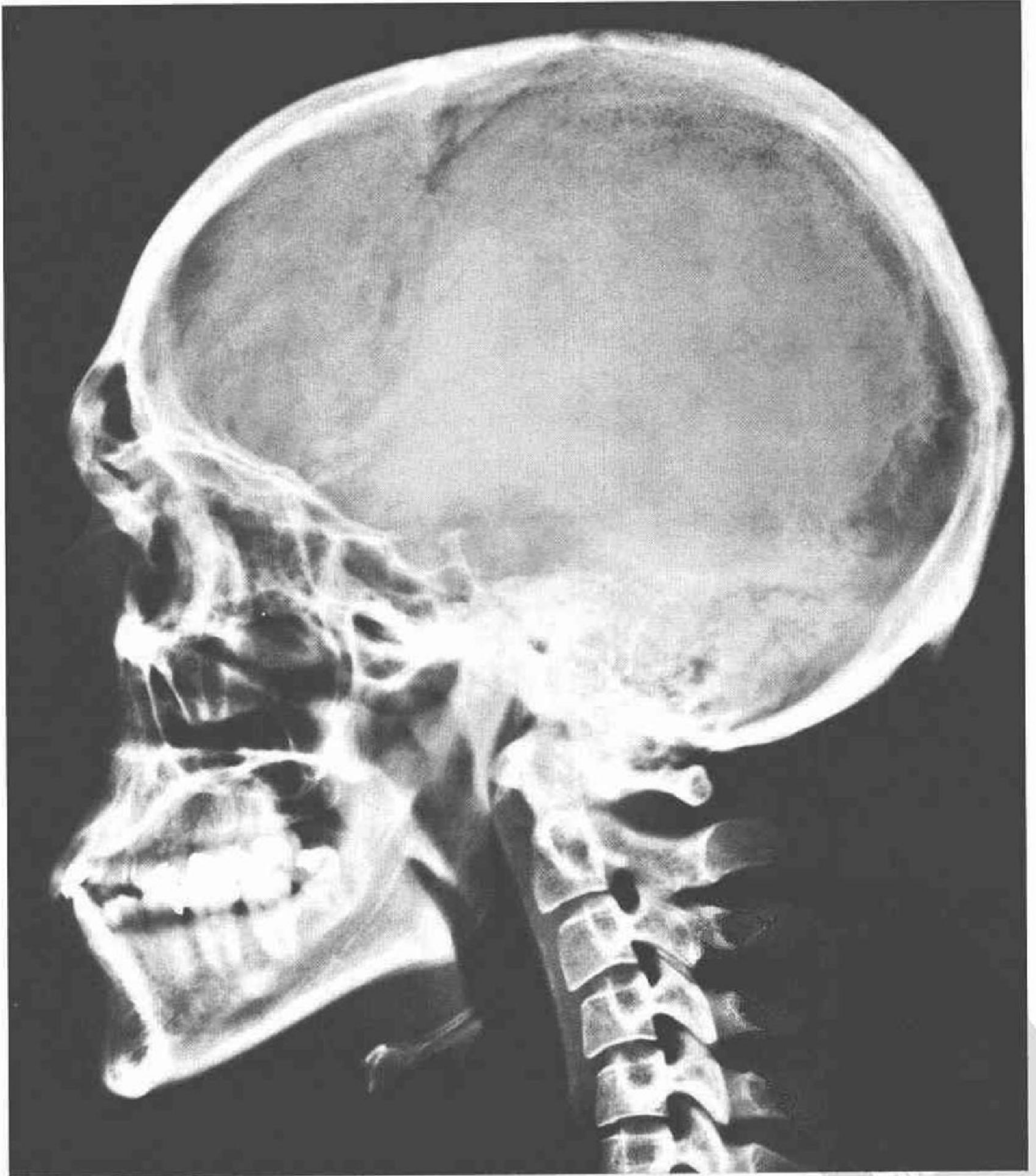
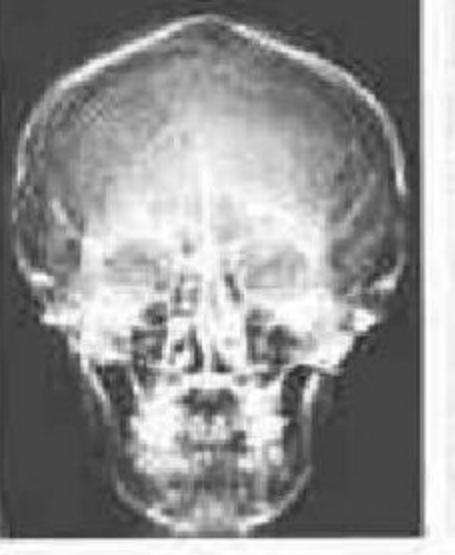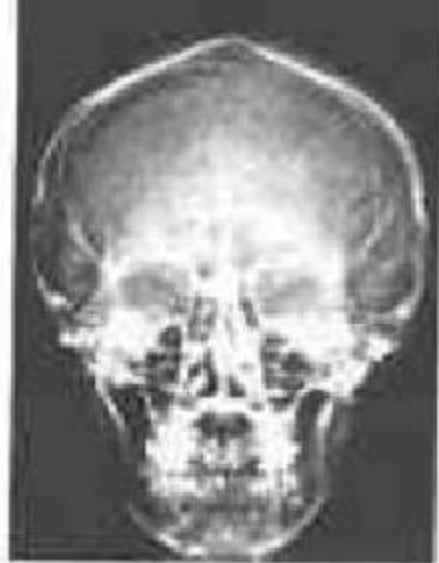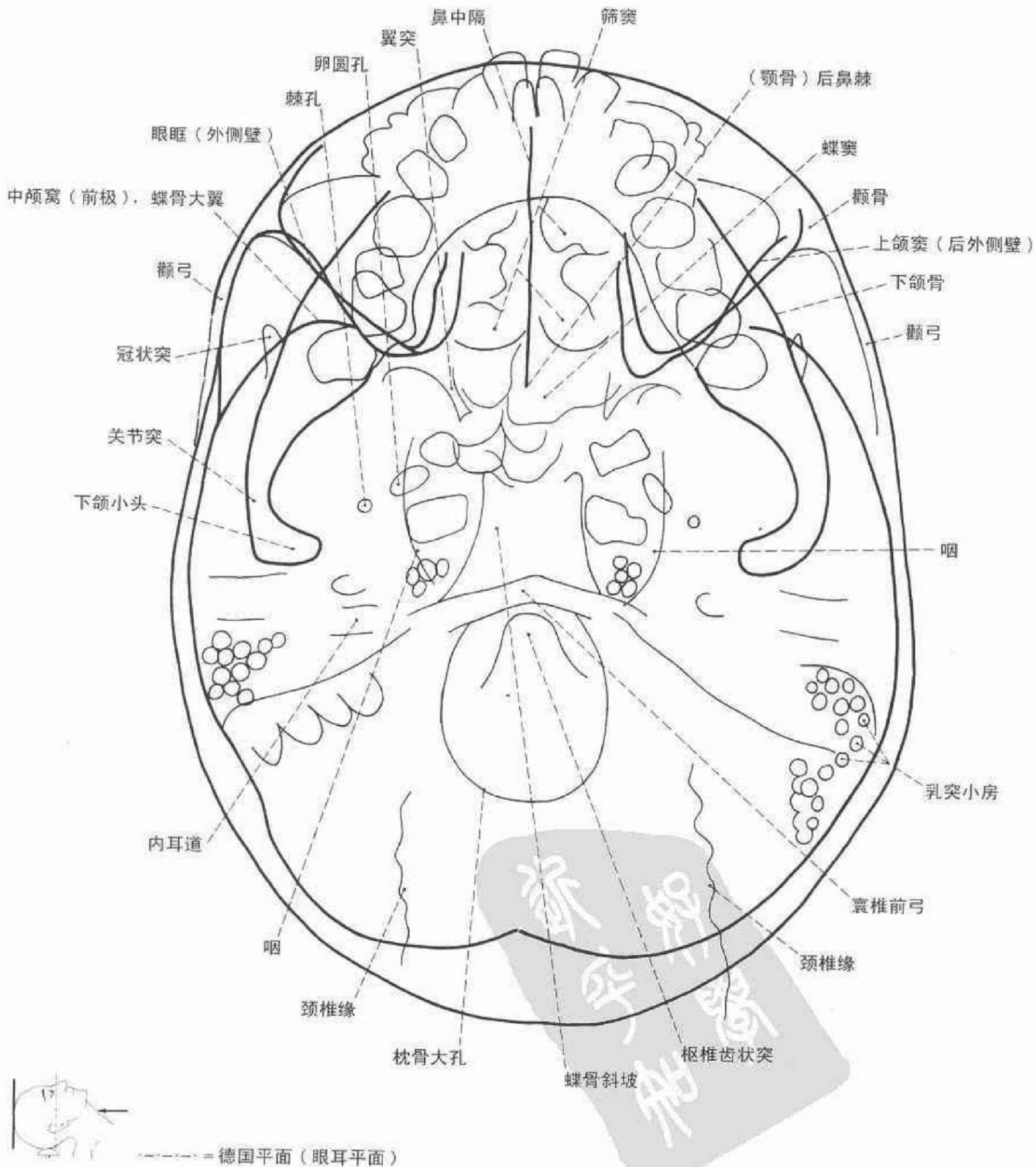


图 13 颅骨 侧位



X线平片



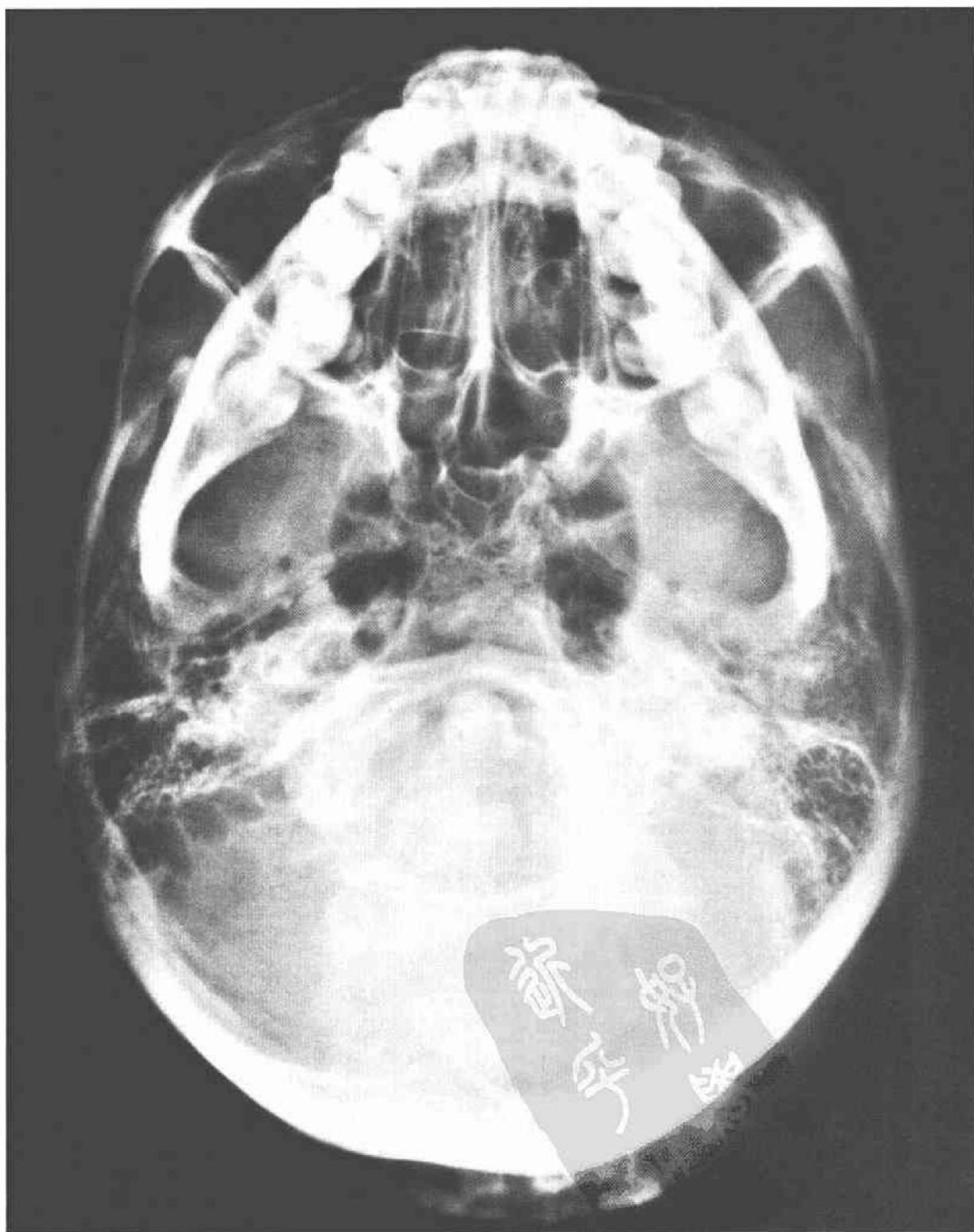
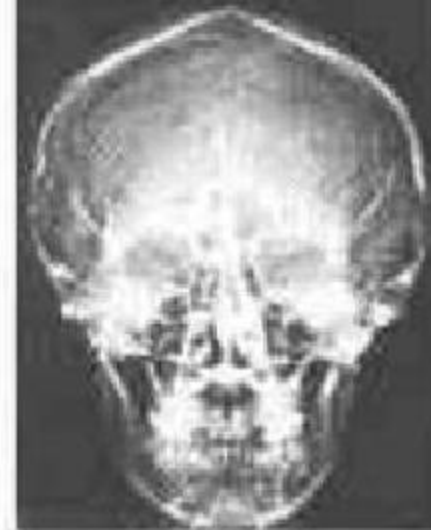
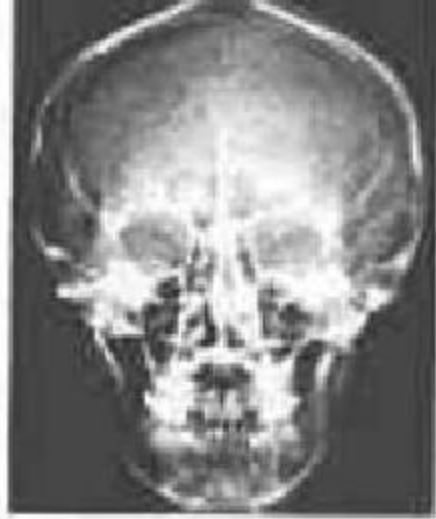
图 14 颅骨 轴位



X 线平片

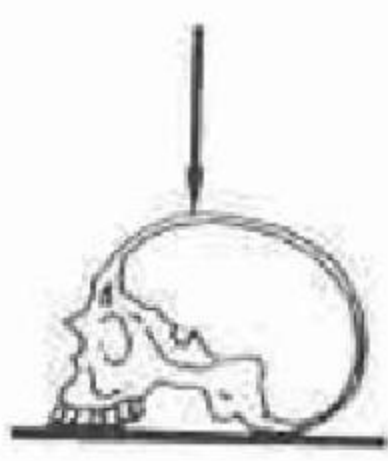
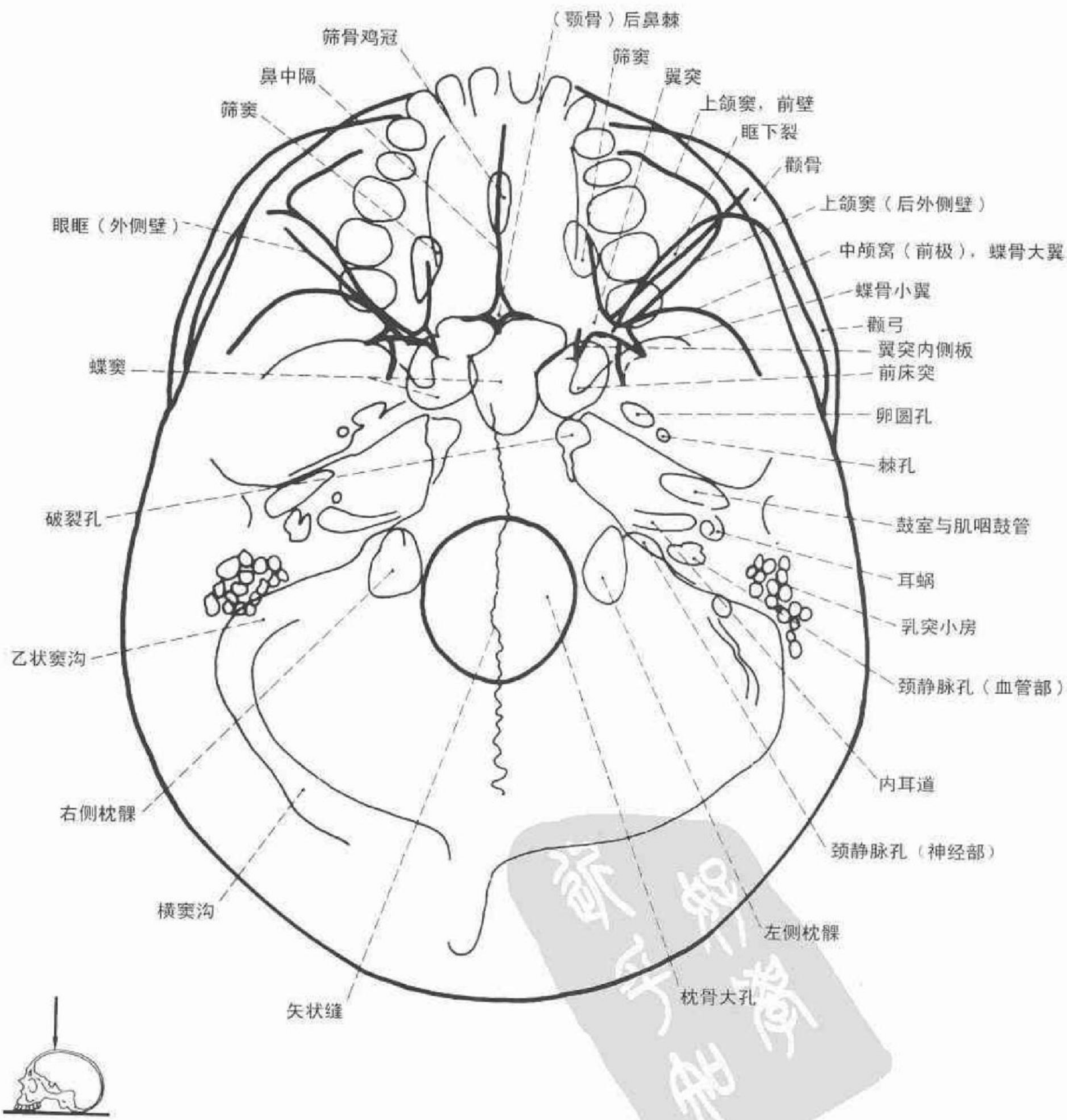
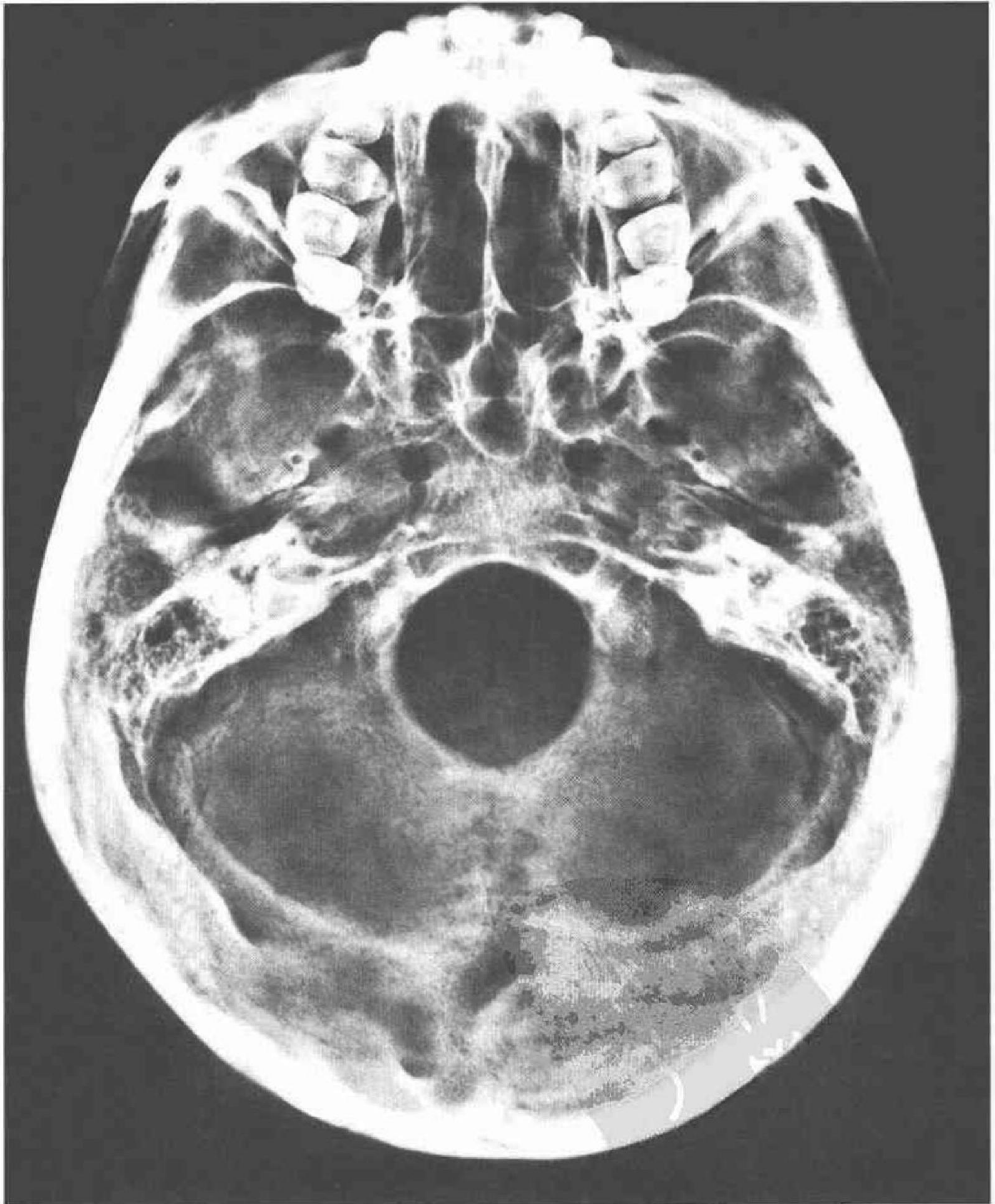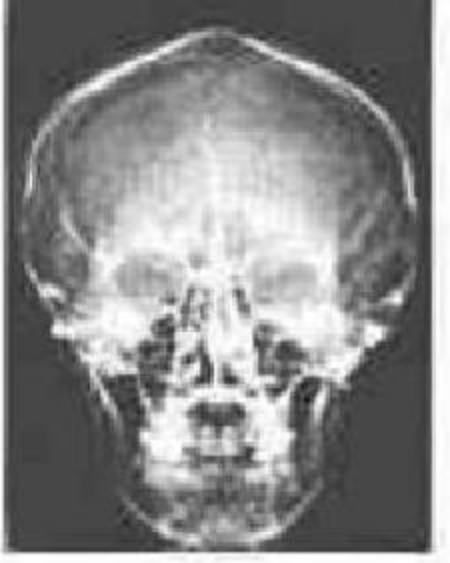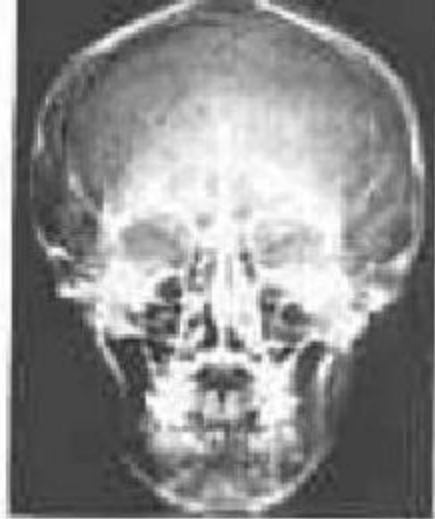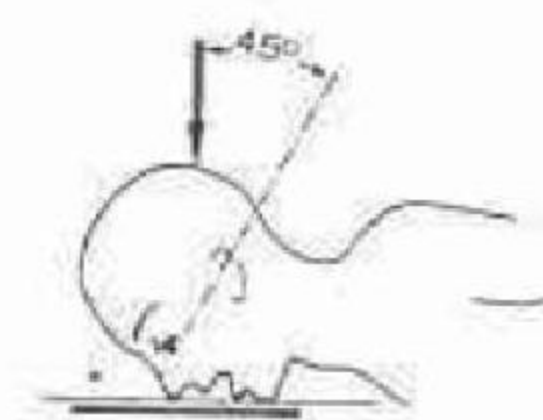
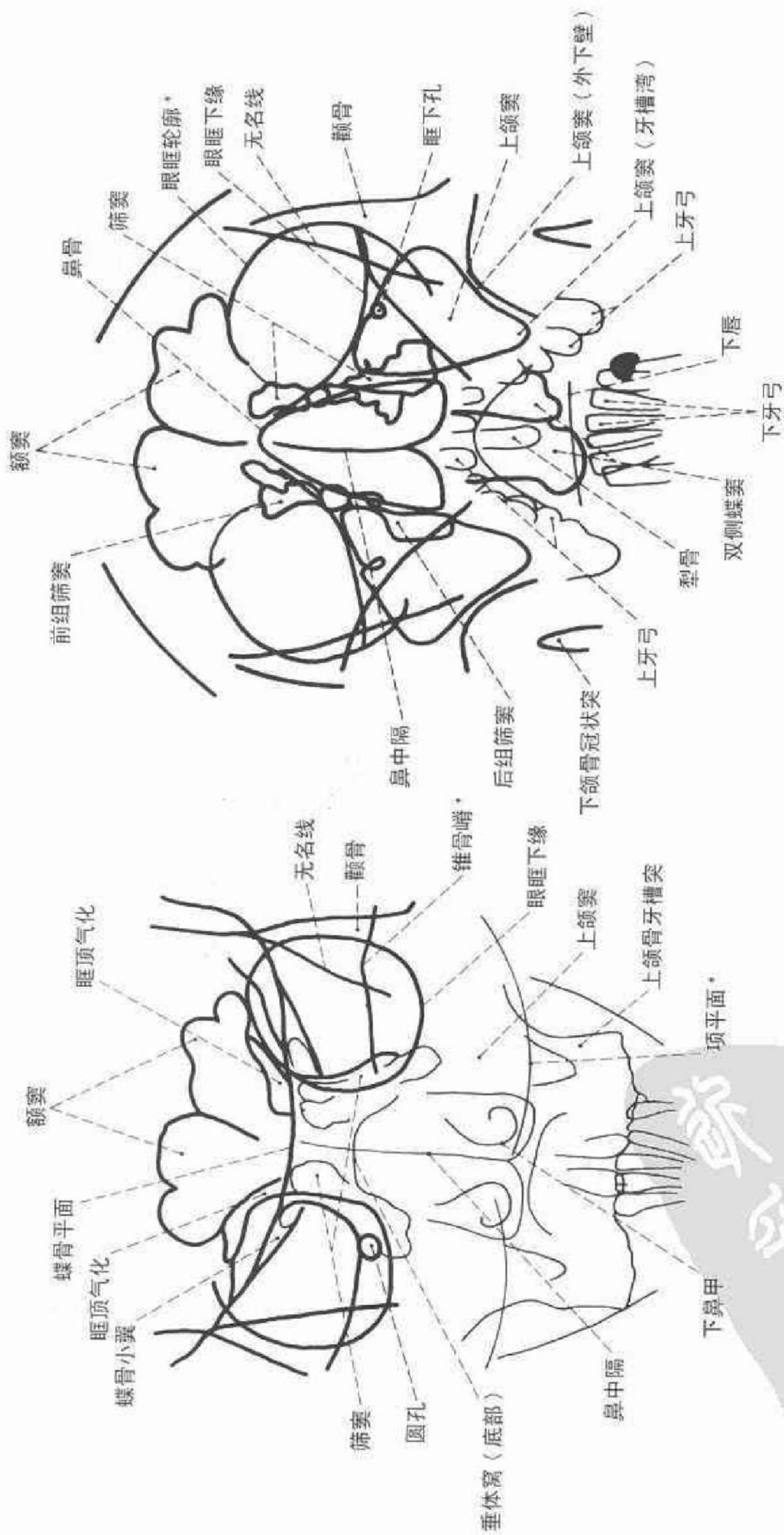




图 15 颅骨 轴位(已去除下颌骨)

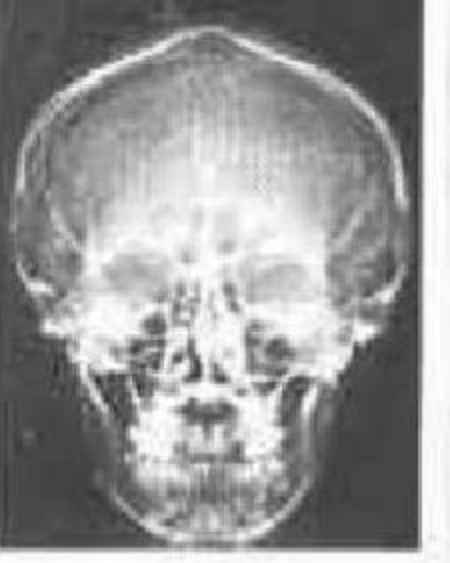

X线平片



----- = 德国平面 (眼耳平面)

----- = 德国平面 (眼耳平面)



鼻窦

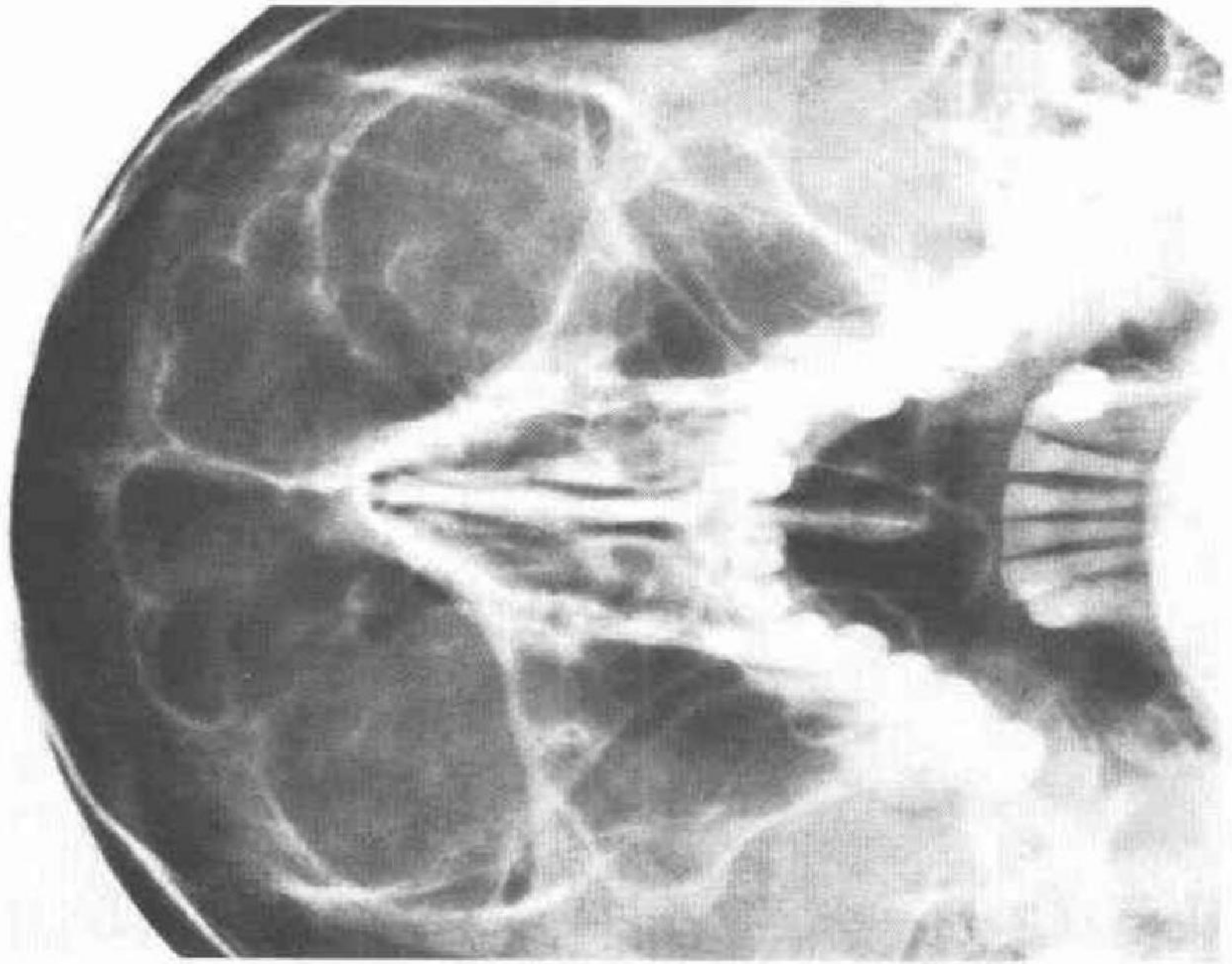


图 16 鼻窦 后前位

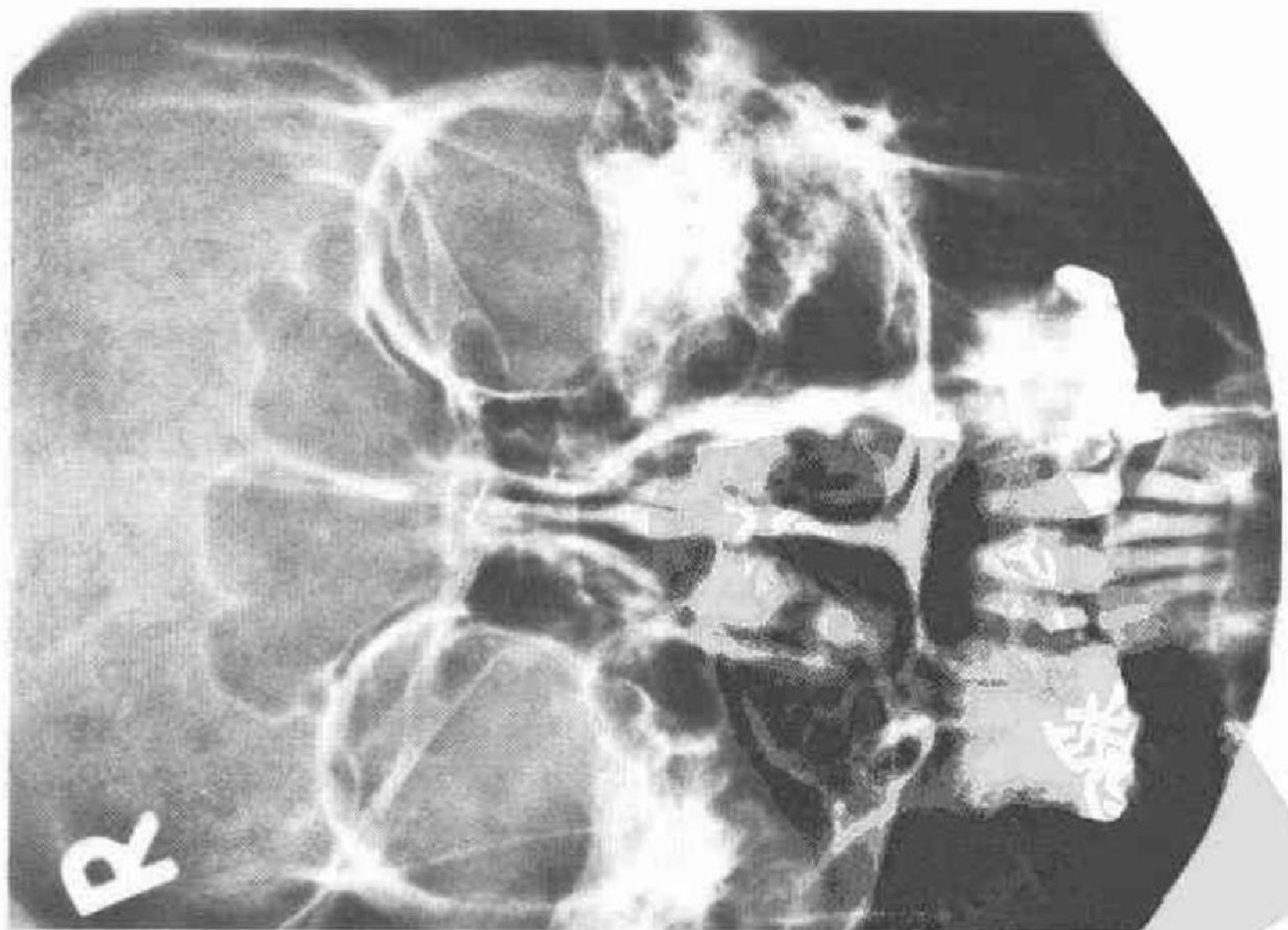
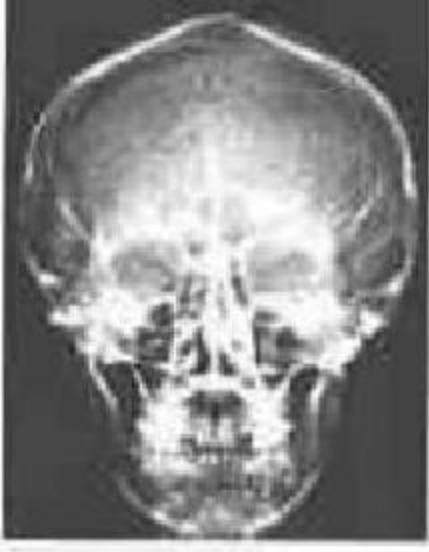
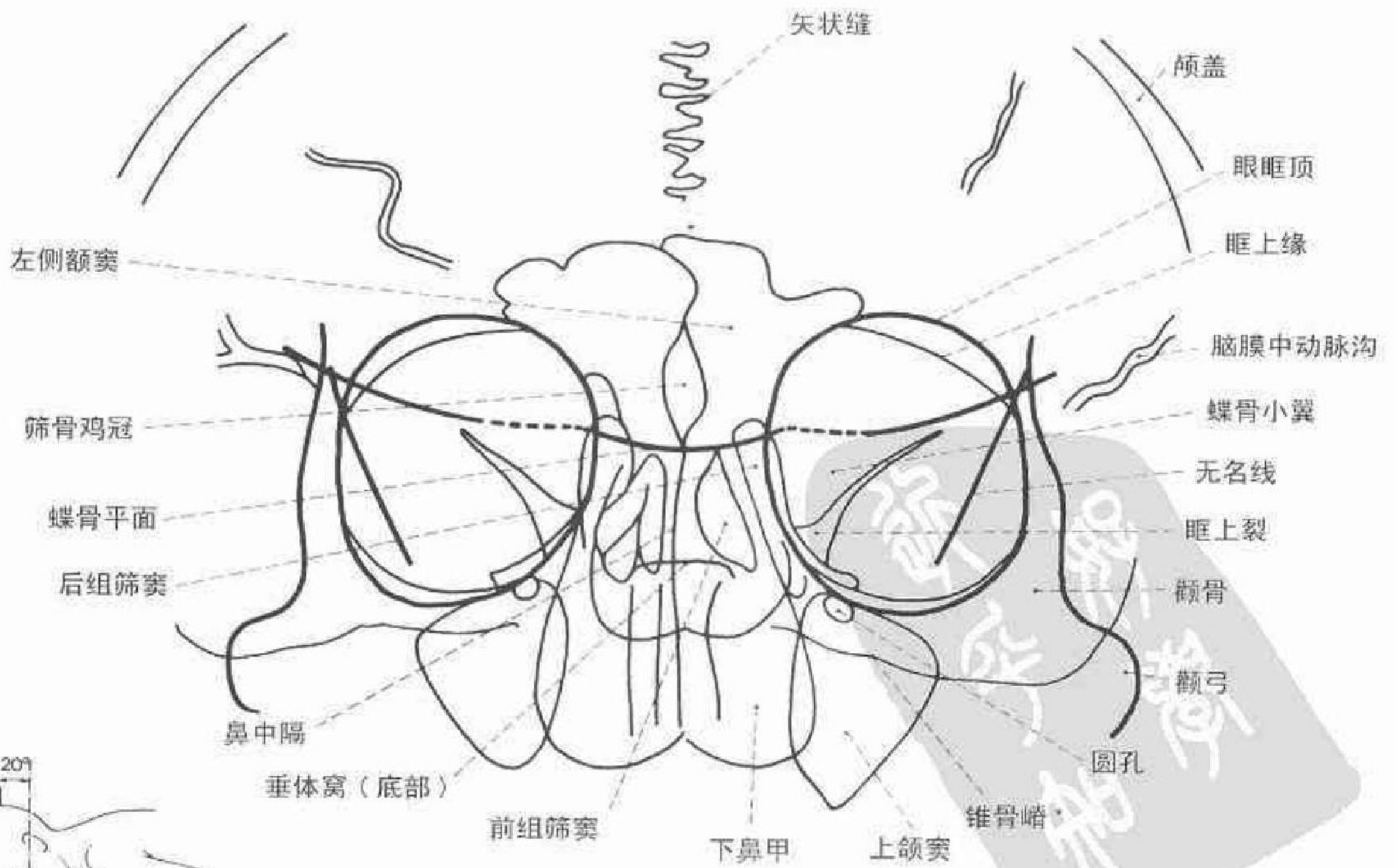
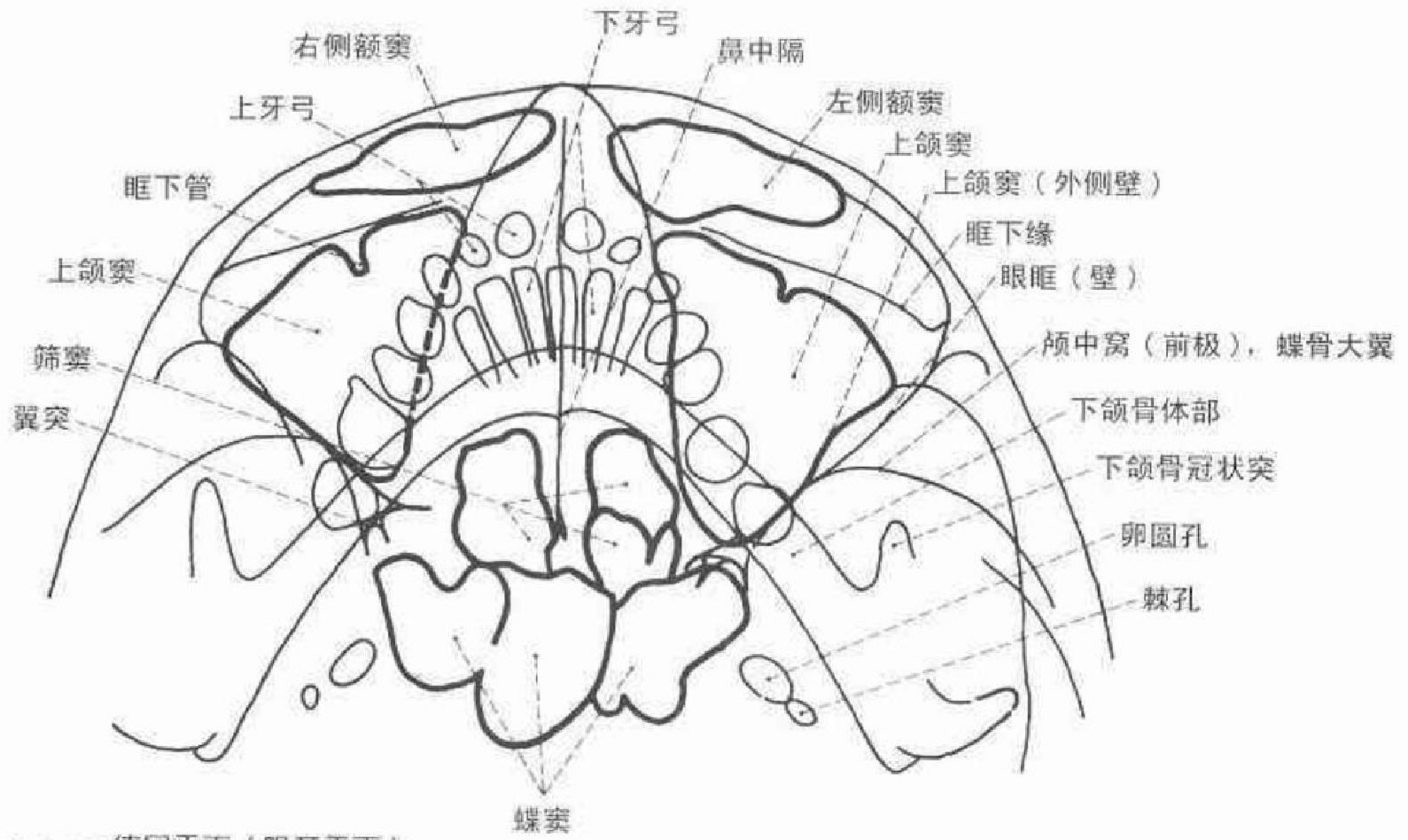


图 17 鼻窦 倾斜位



X线平片



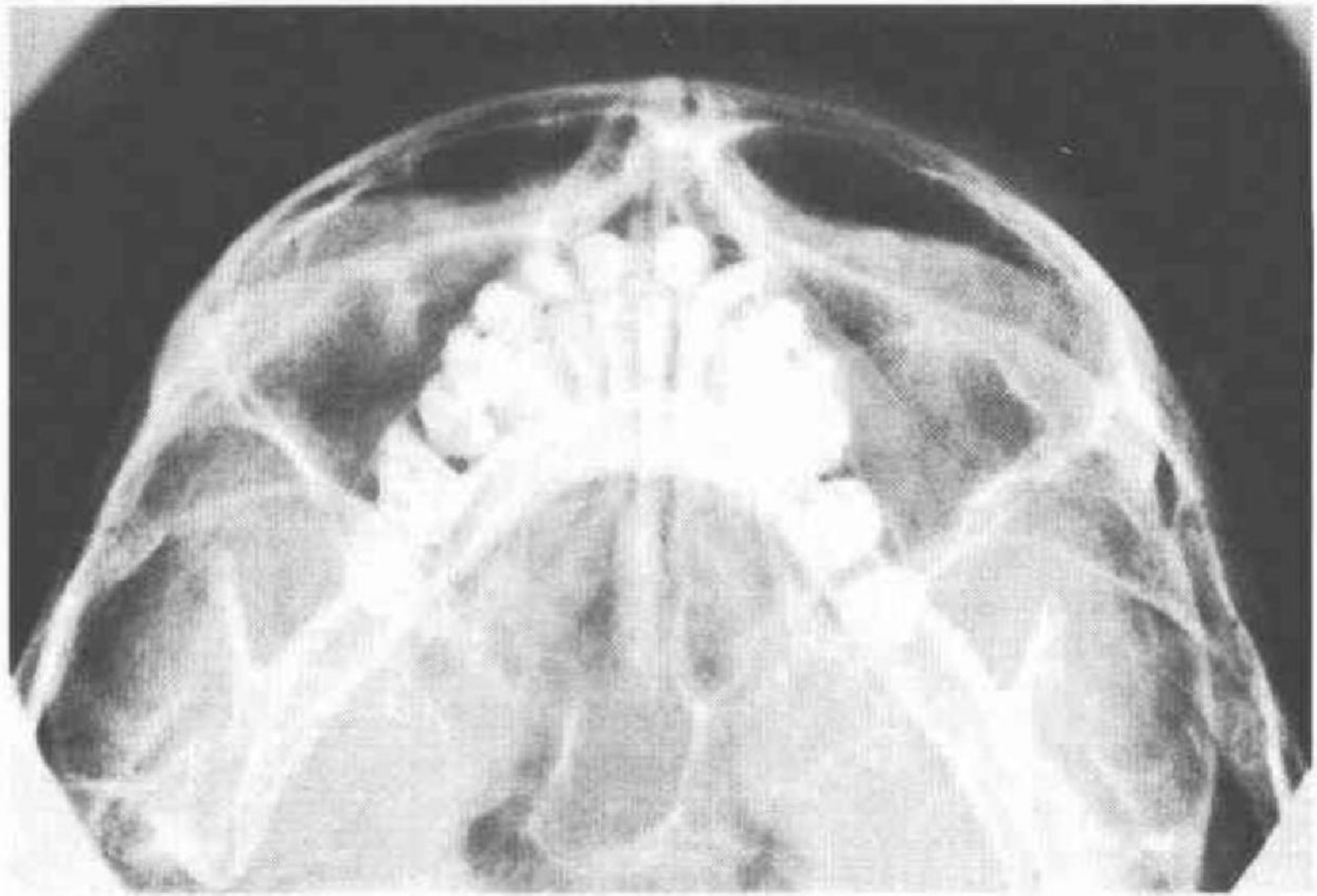
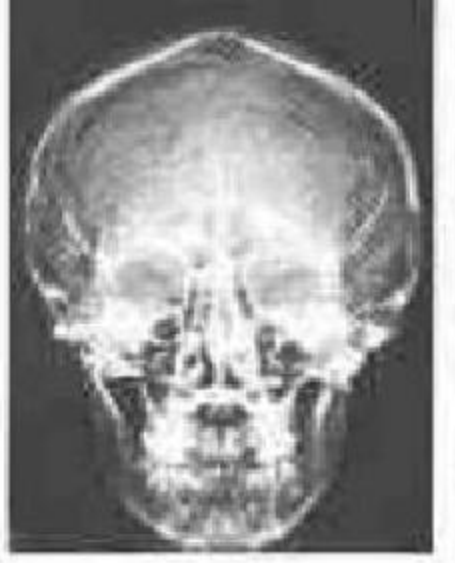

图 18 鼻窦 轴位

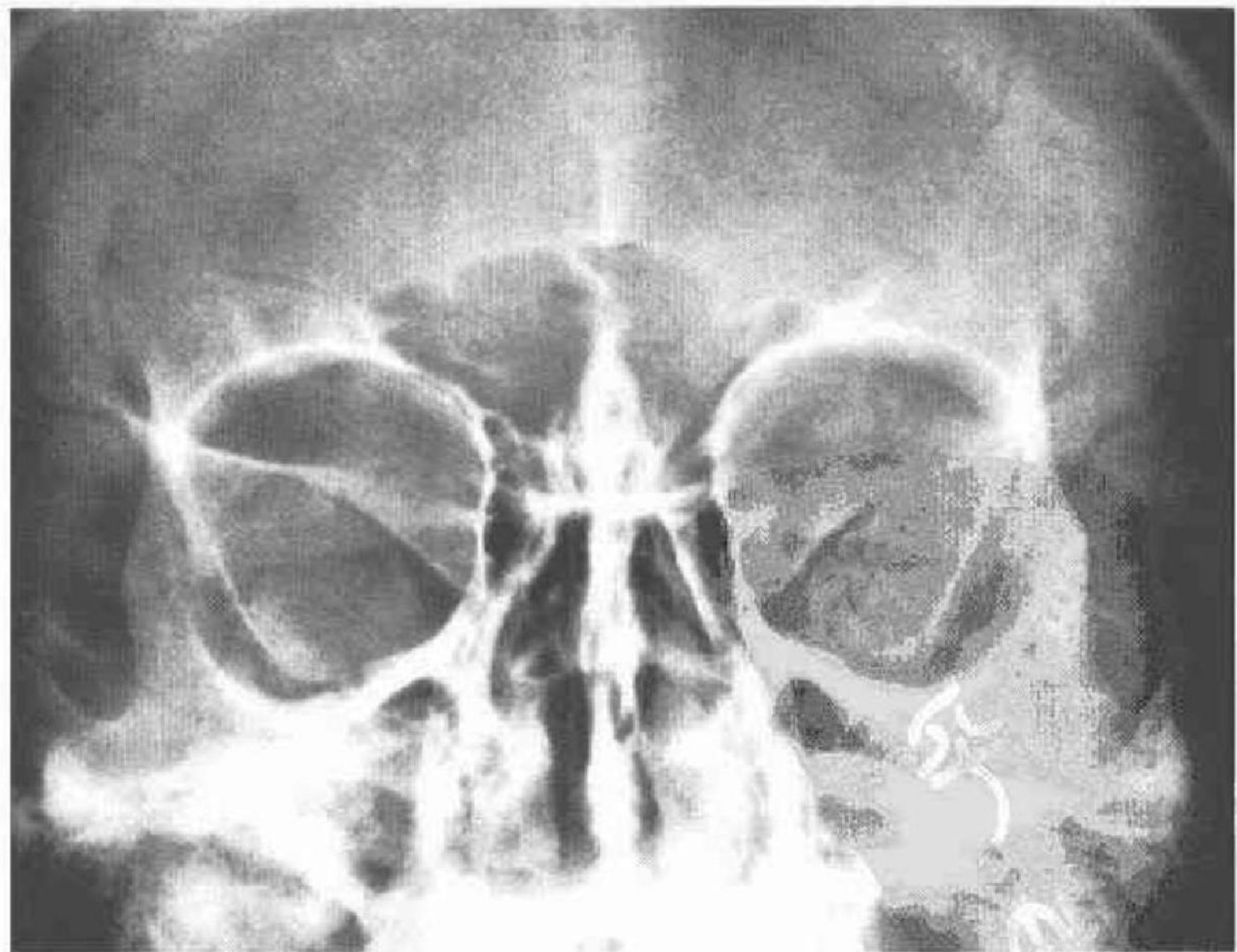
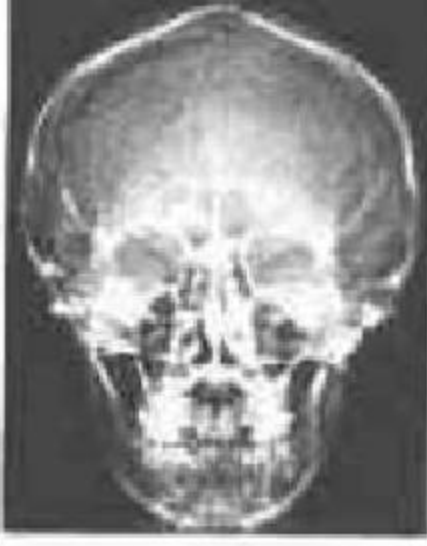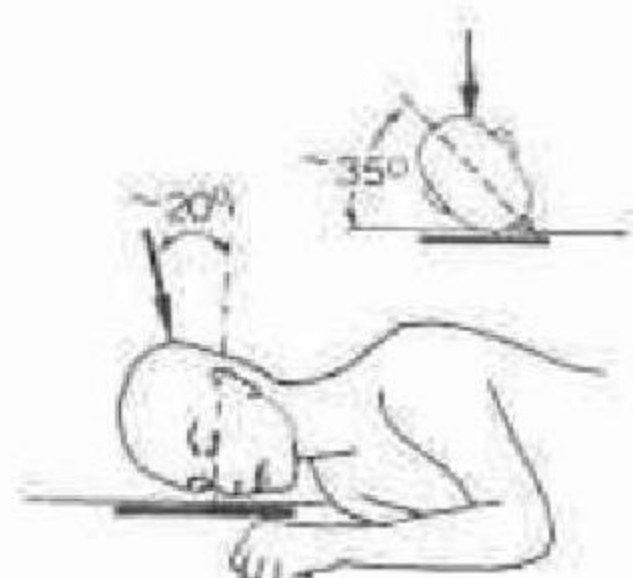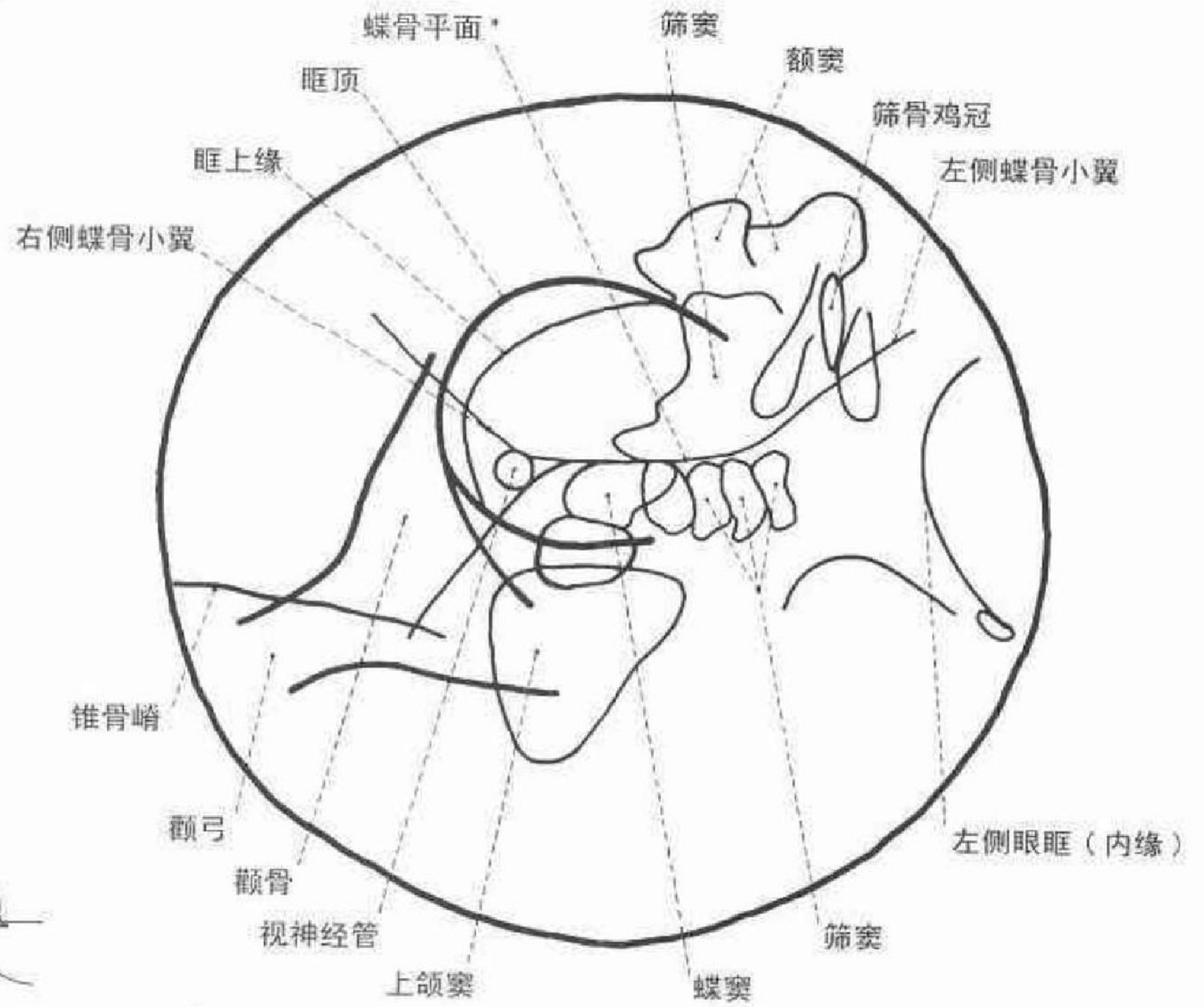


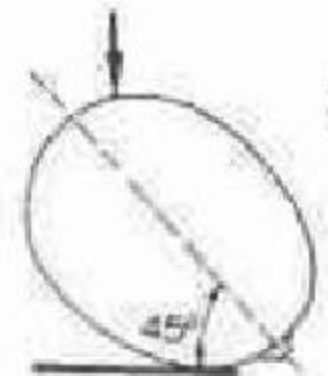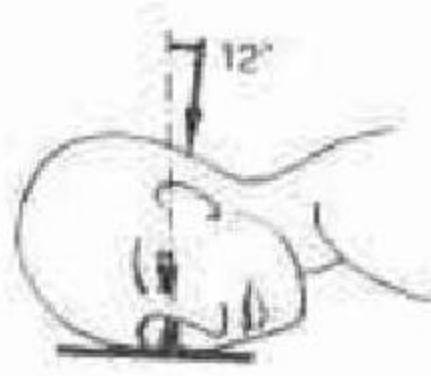
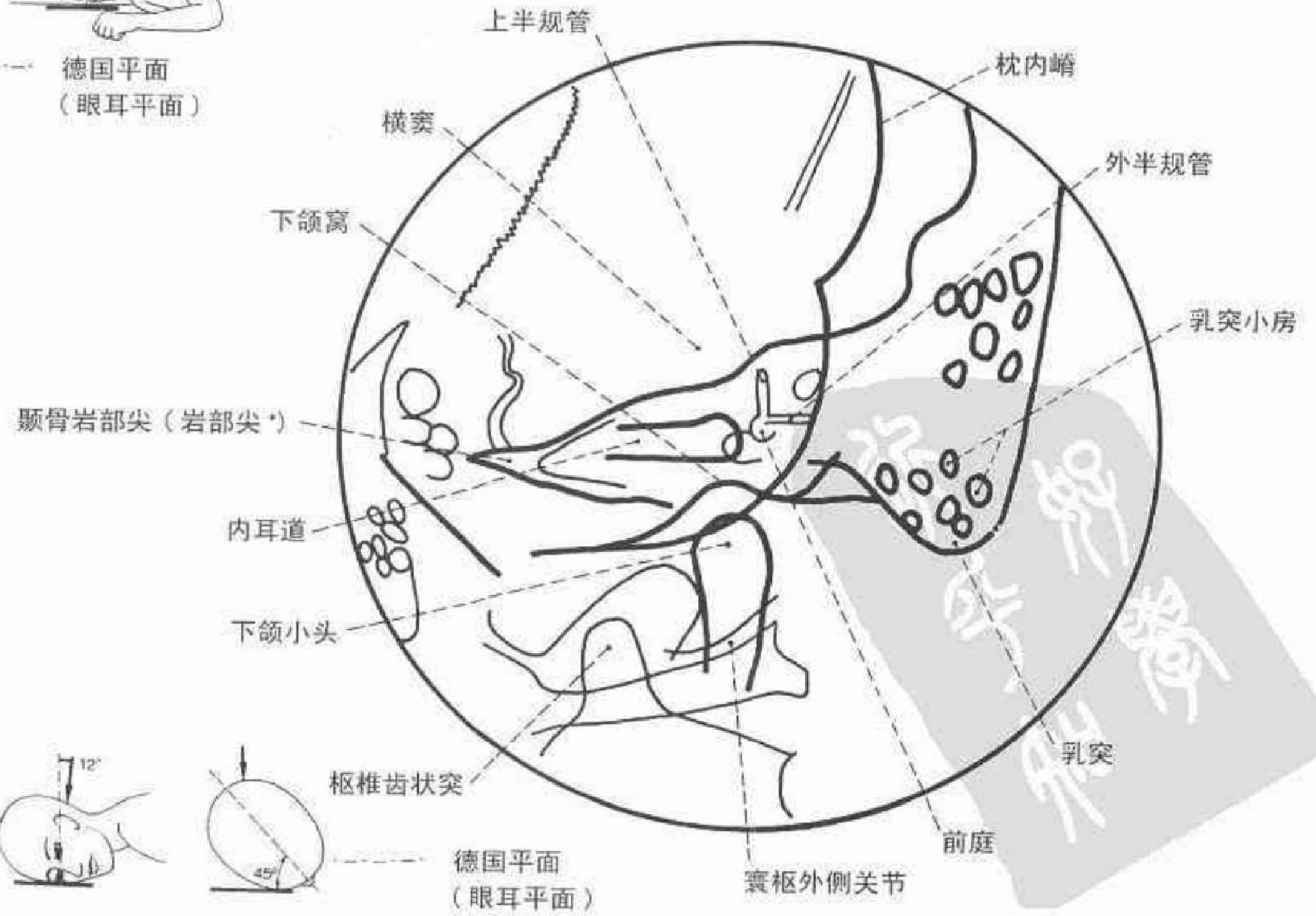
图 19 眼眶 后前位



X线平片



德国平面
(眼耳平面)



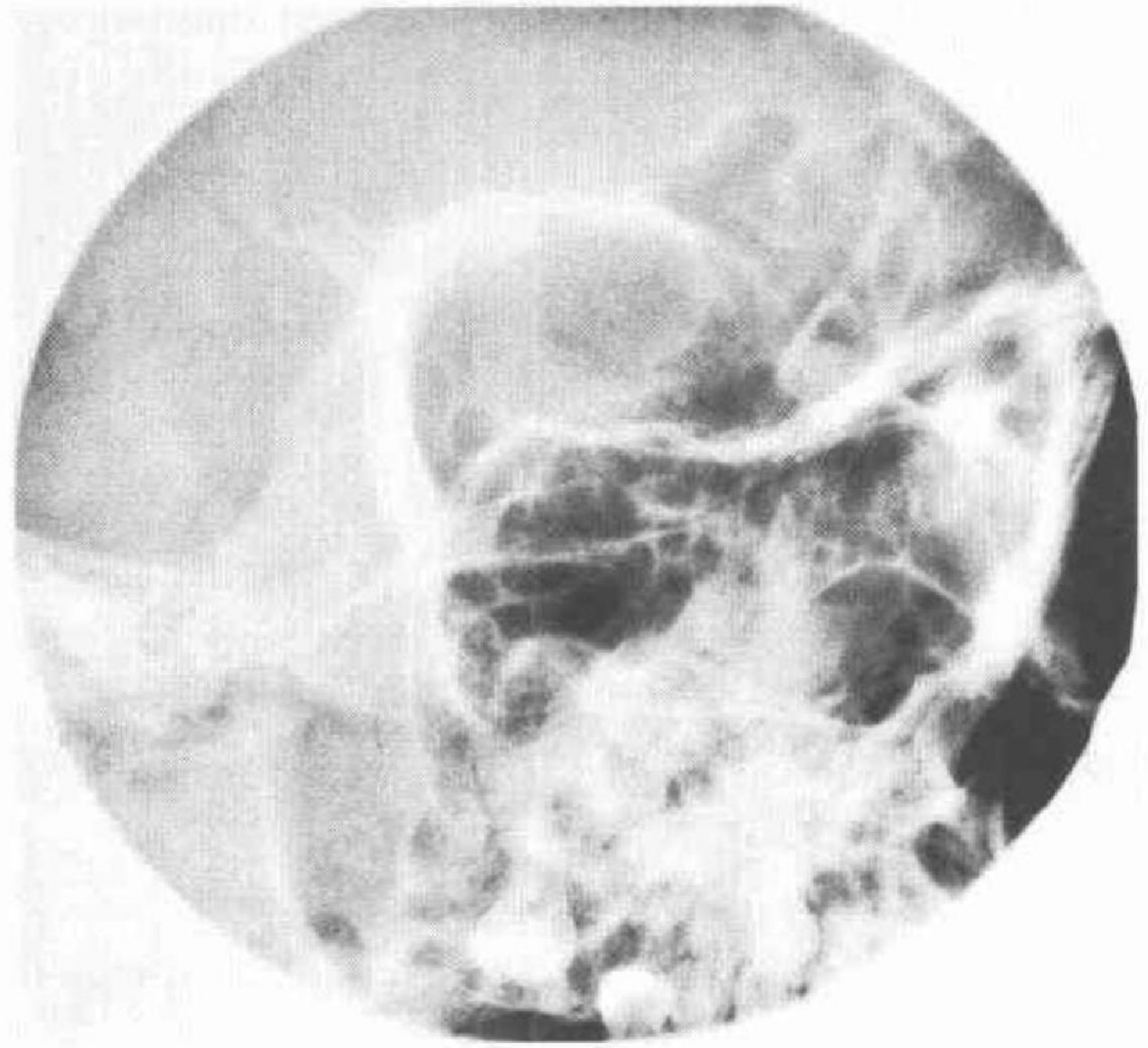
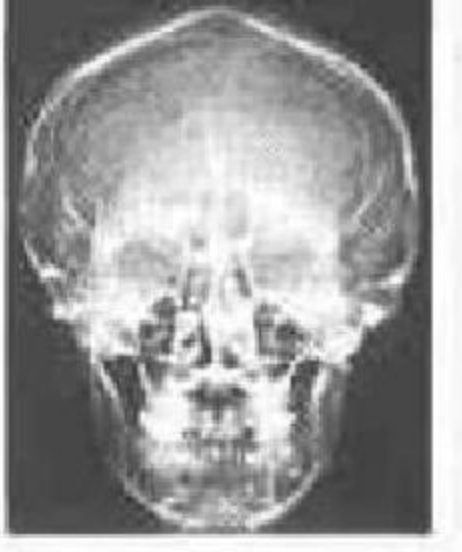

图 20 右侧视神经管平片(Rhese 位)

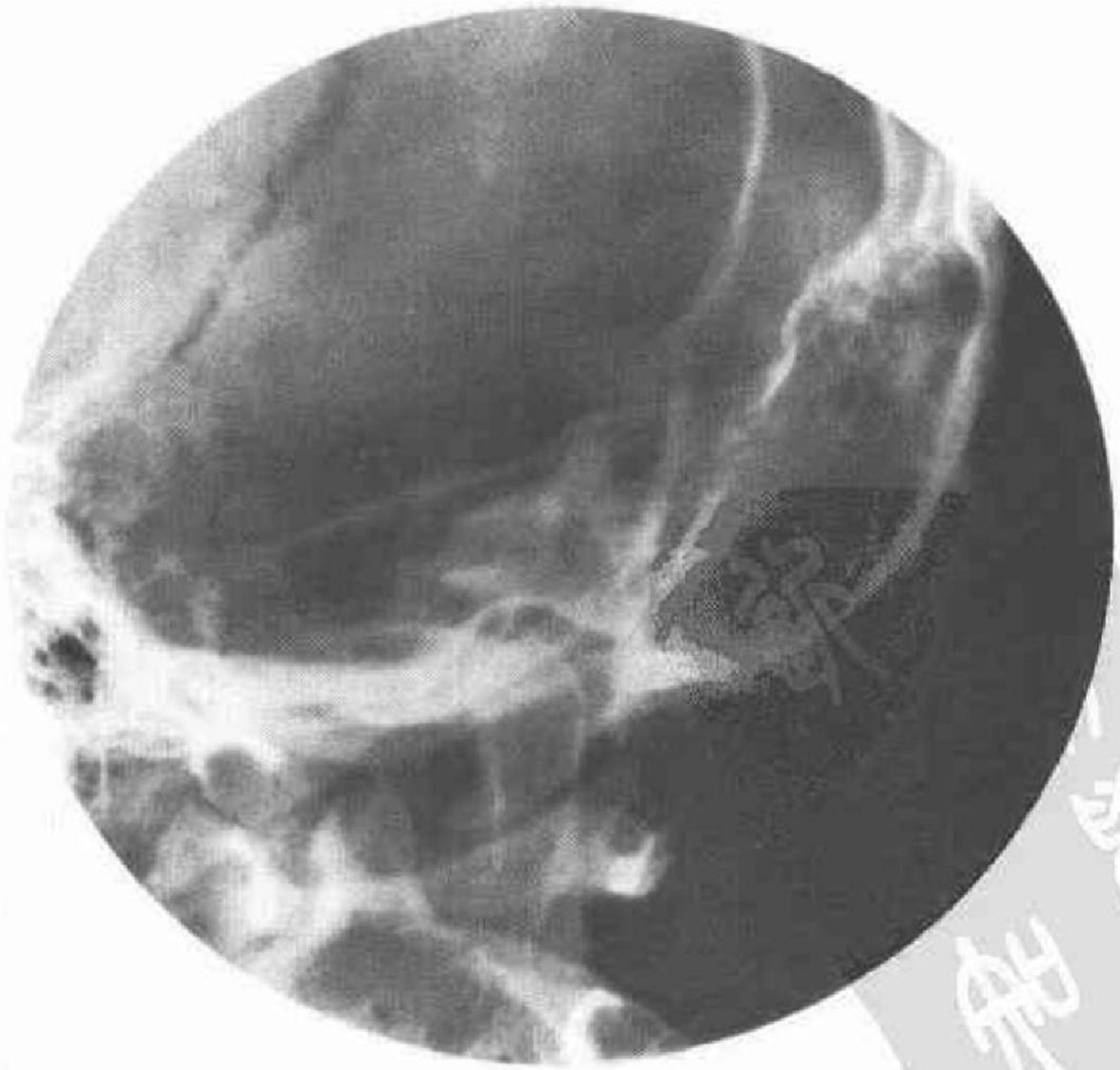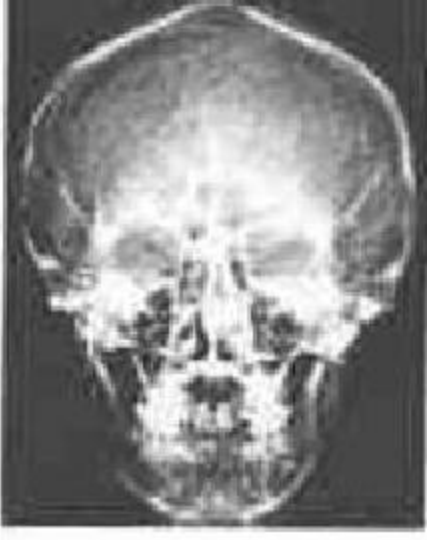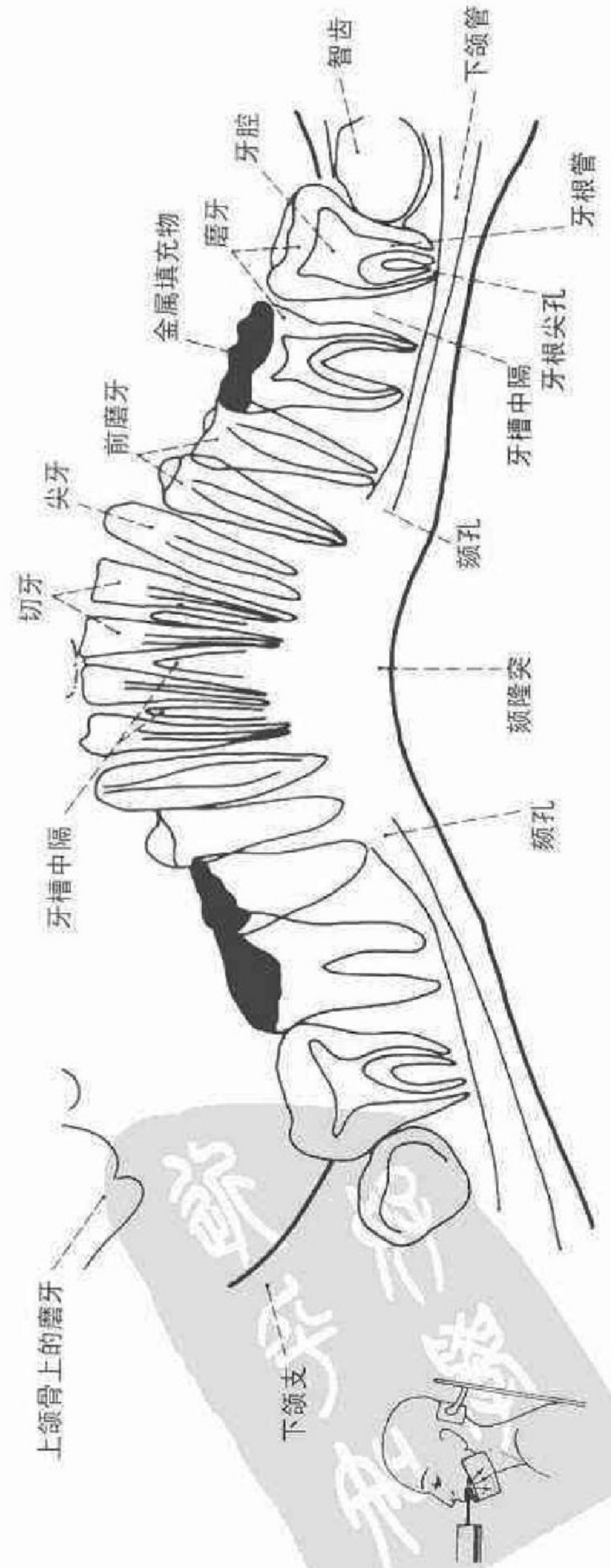
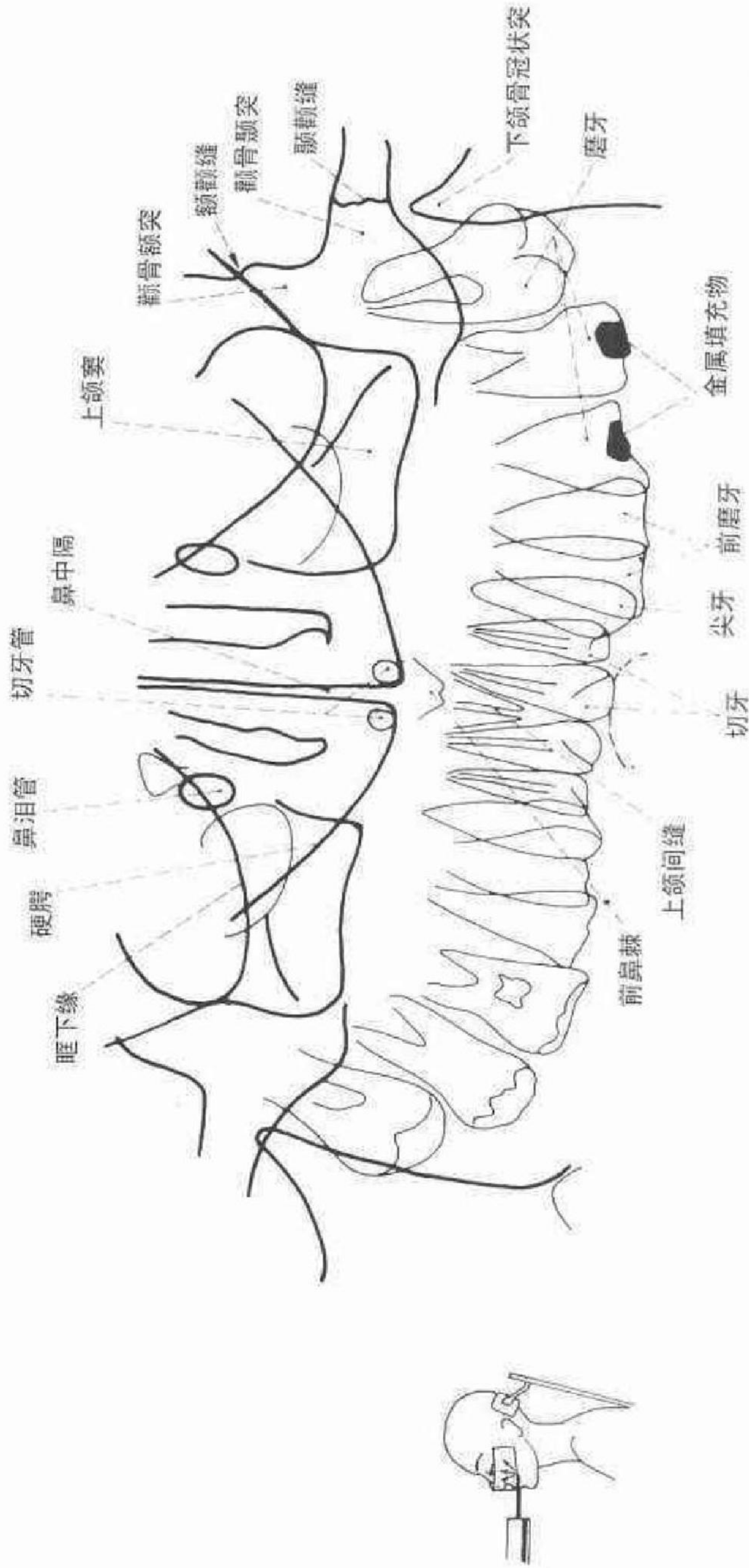


图 21 左侧颞骨半矢状位平片(Stenvers 位)

颞骨



X线平片



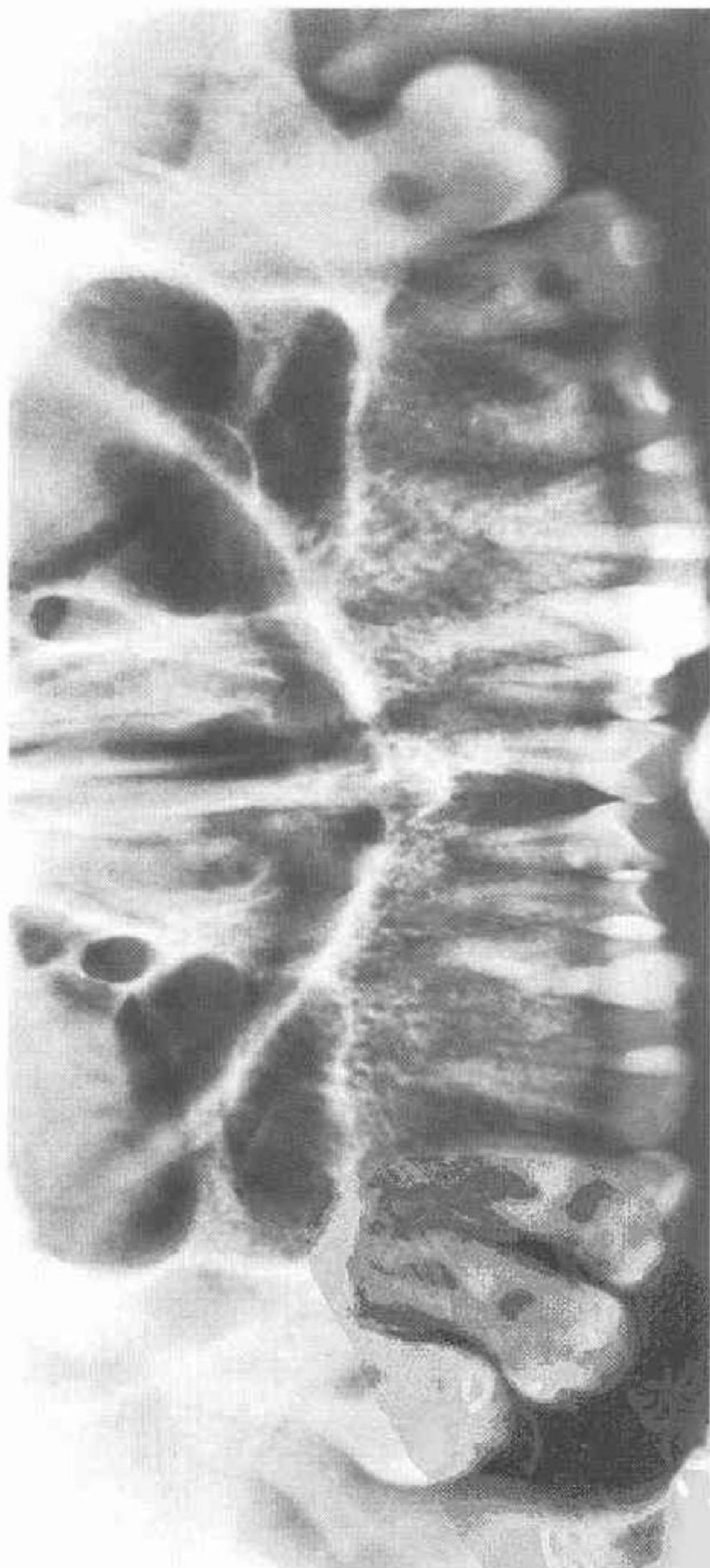
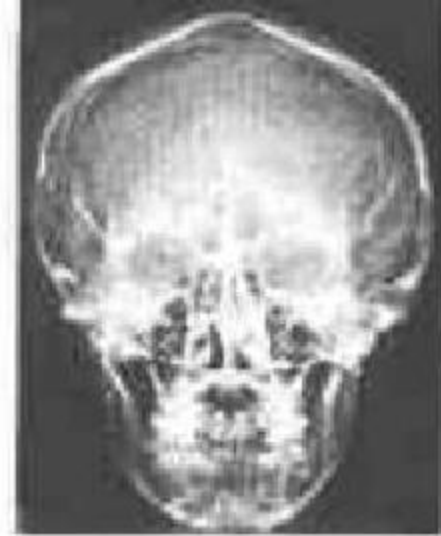

图 22 上颌骨全景位

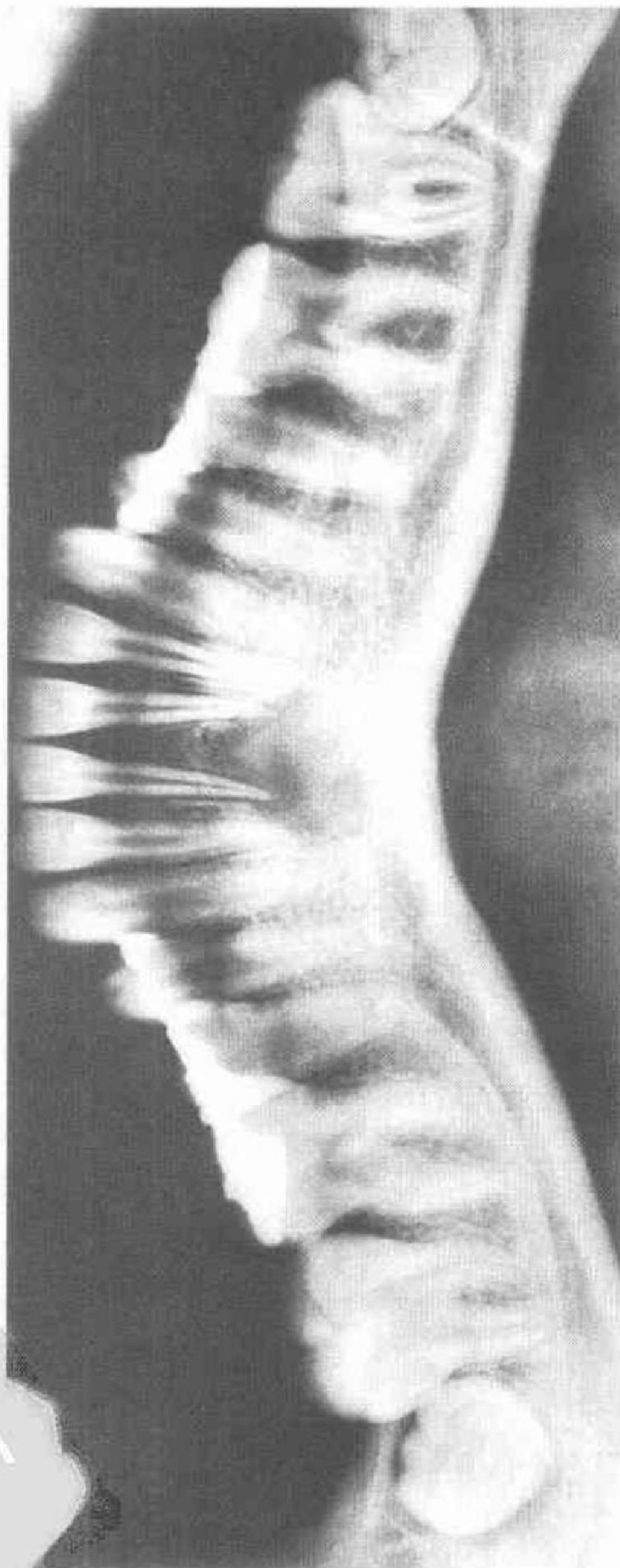
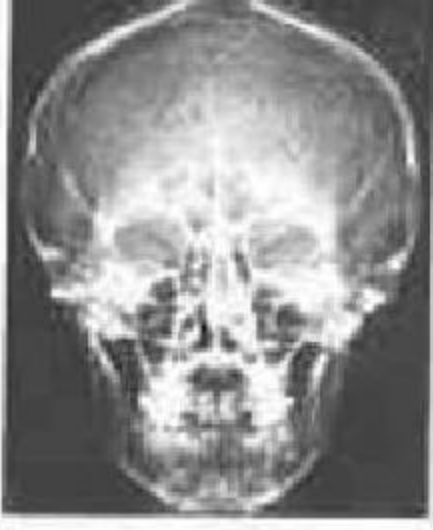

图 23 下颌骨全景位



X 线平片

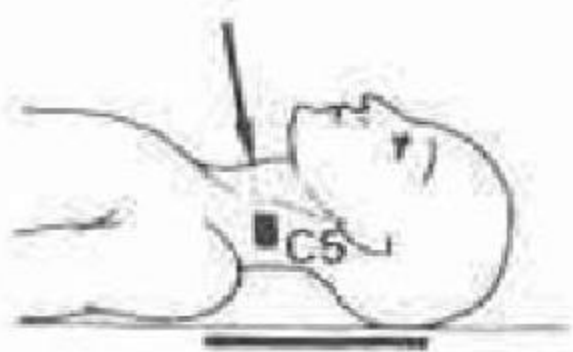
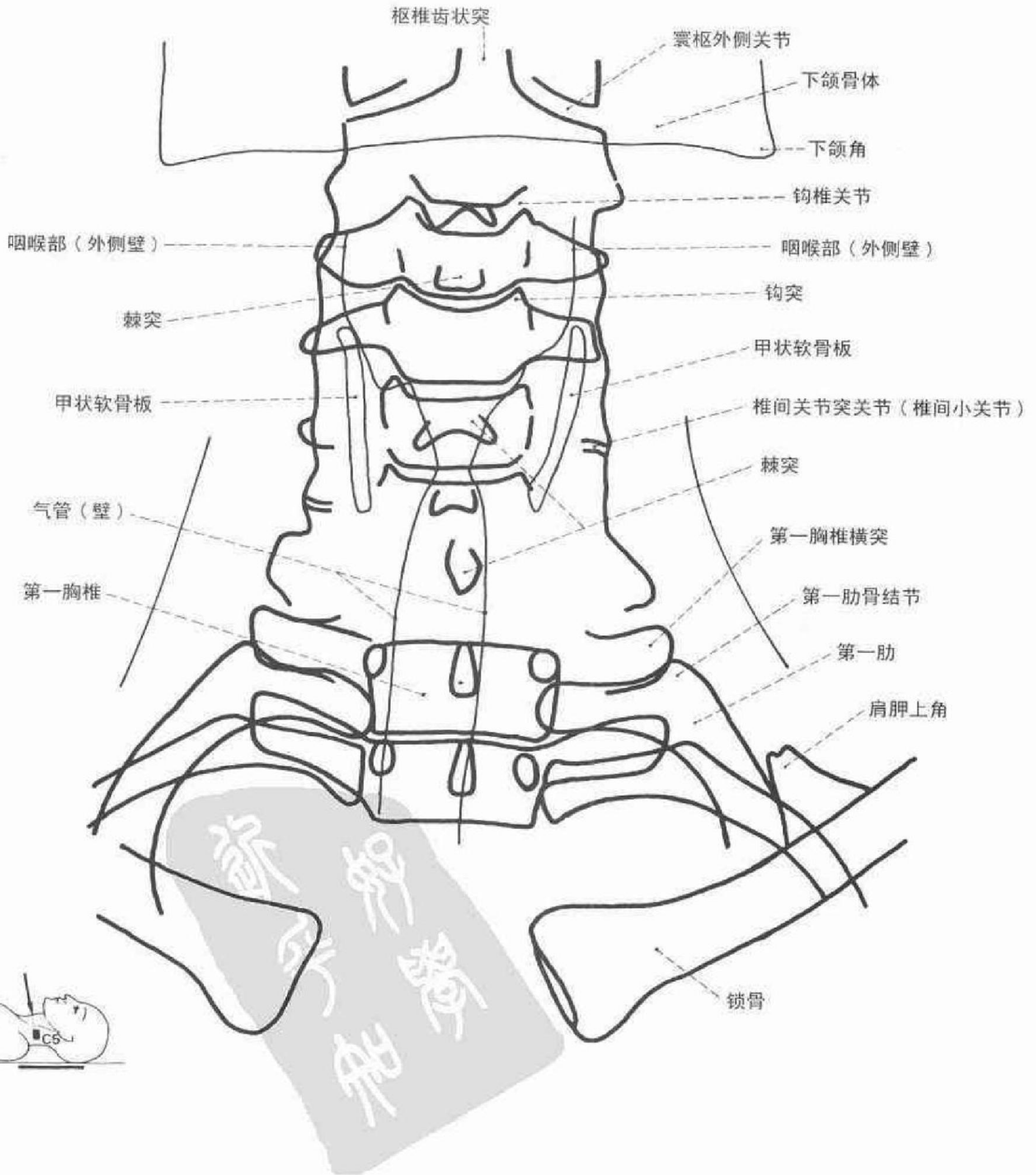
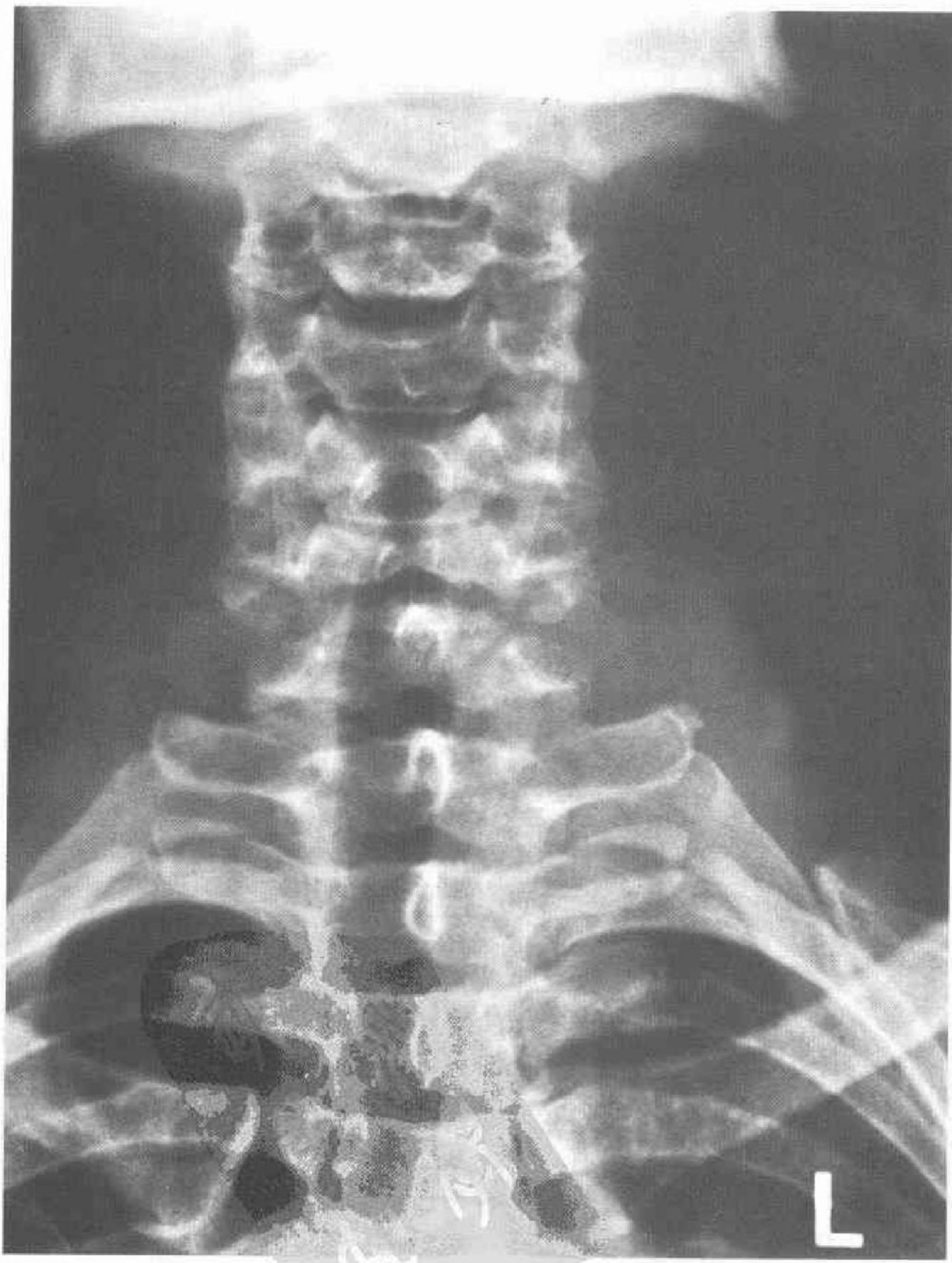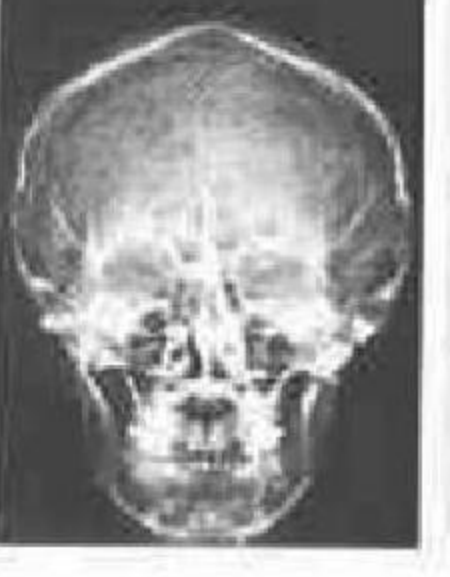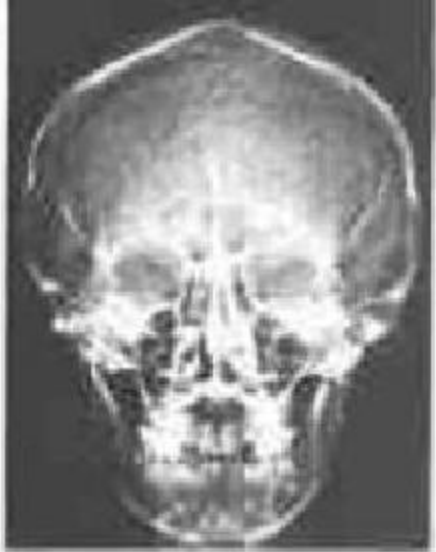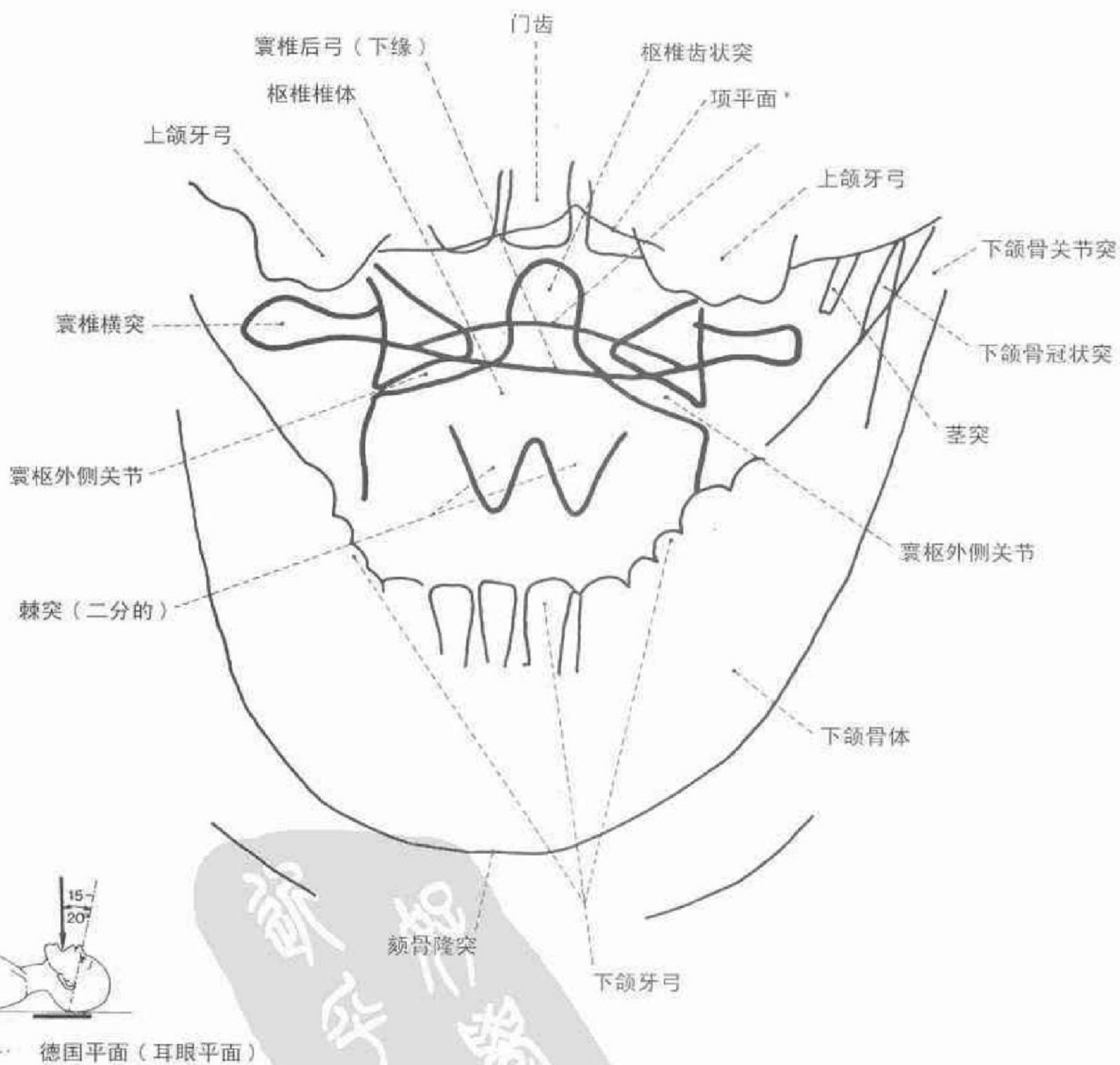




图 24 颈椎 后前位



X 线平片



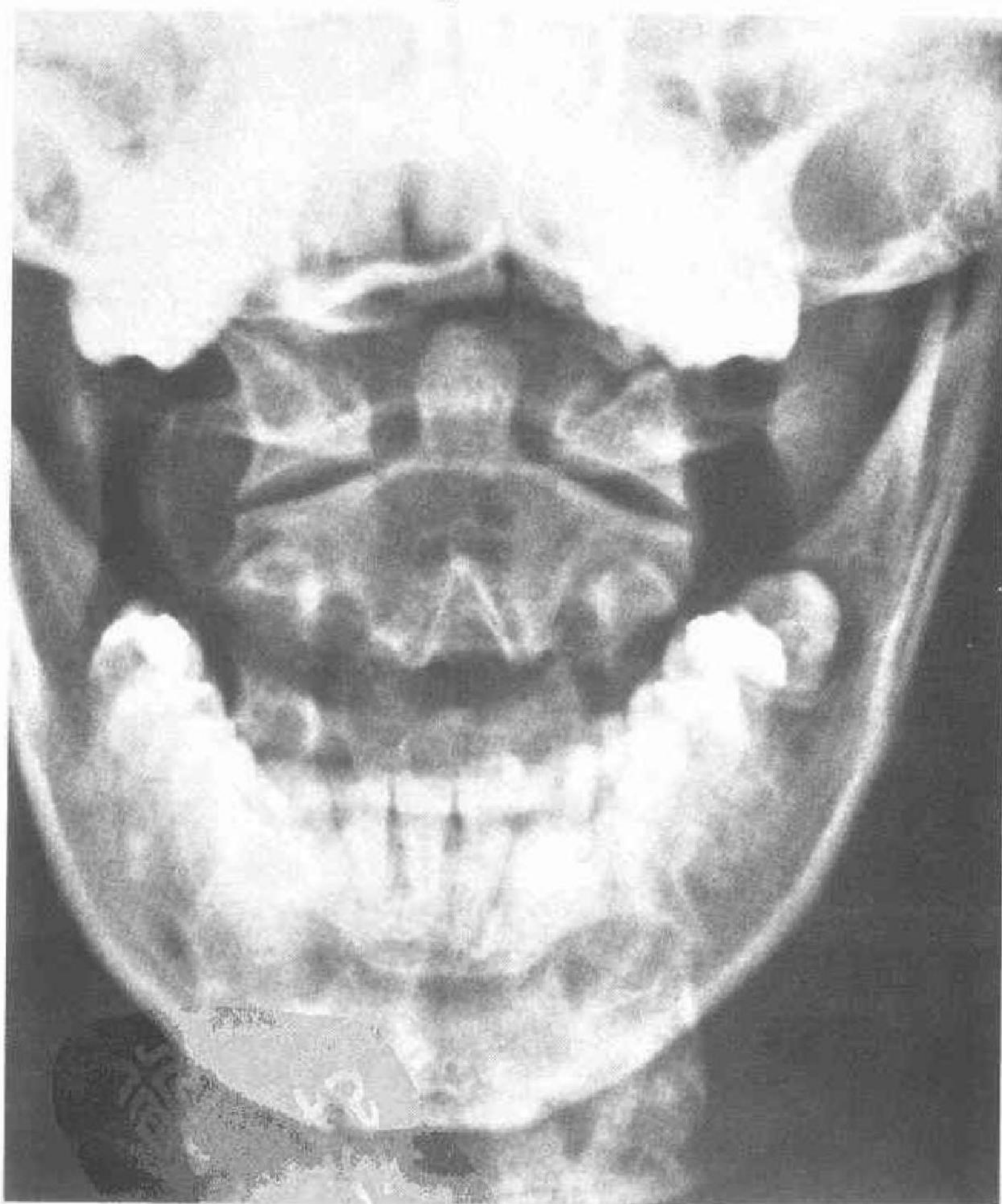
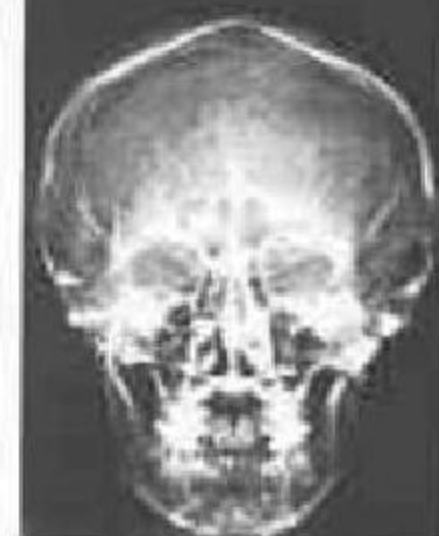
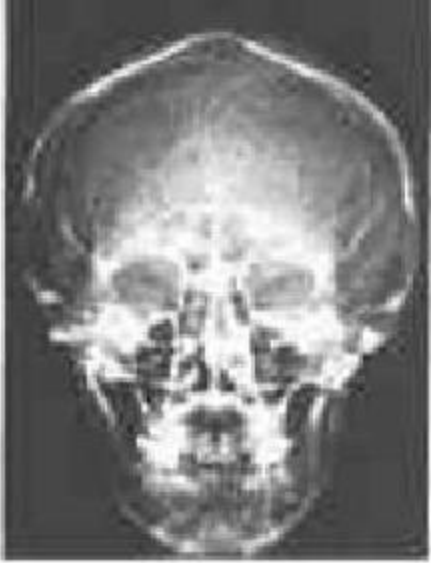
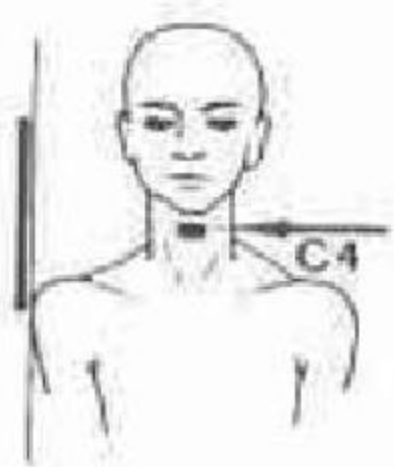图 25 枢椎齿状突 前后位



X 线平片

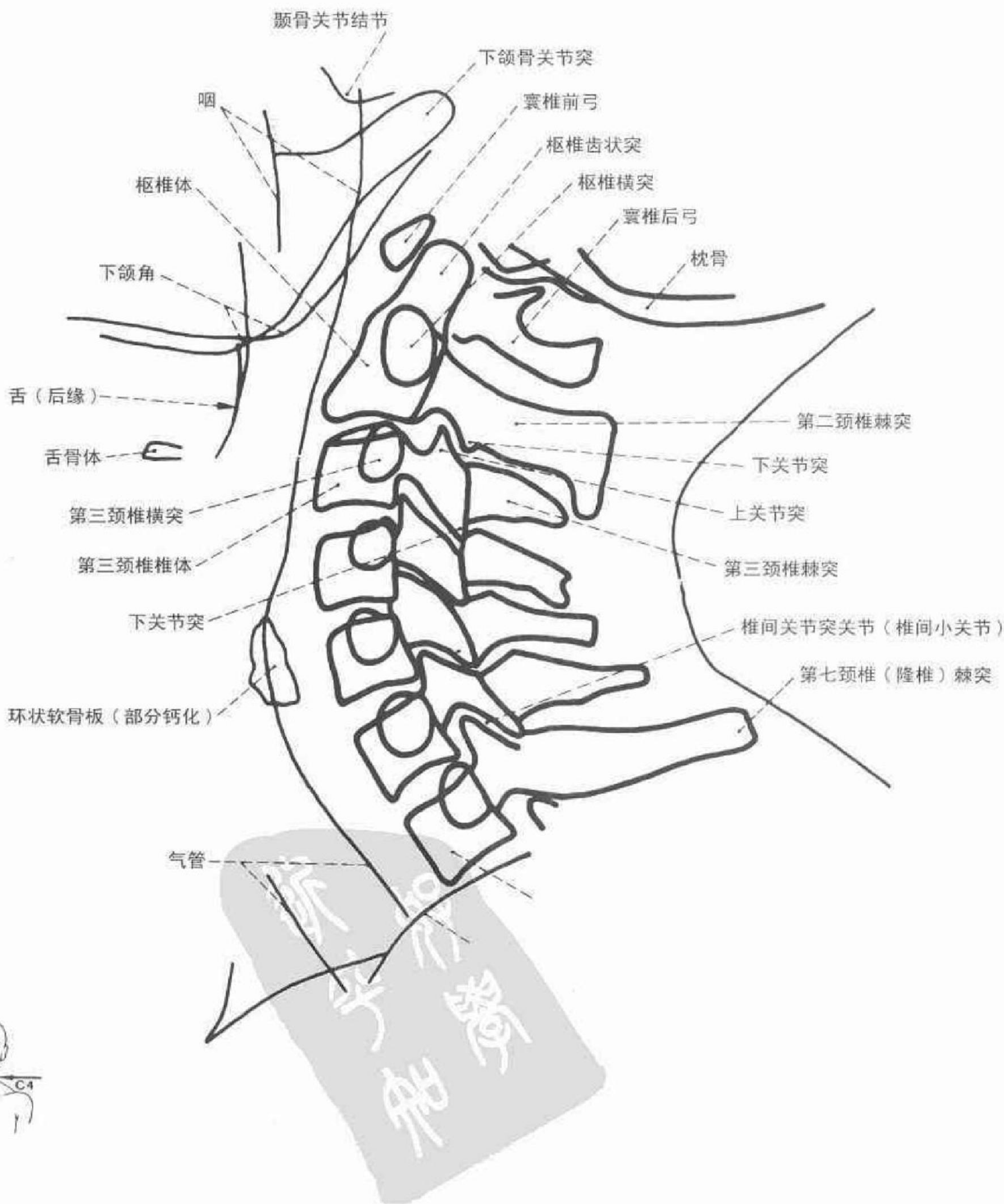
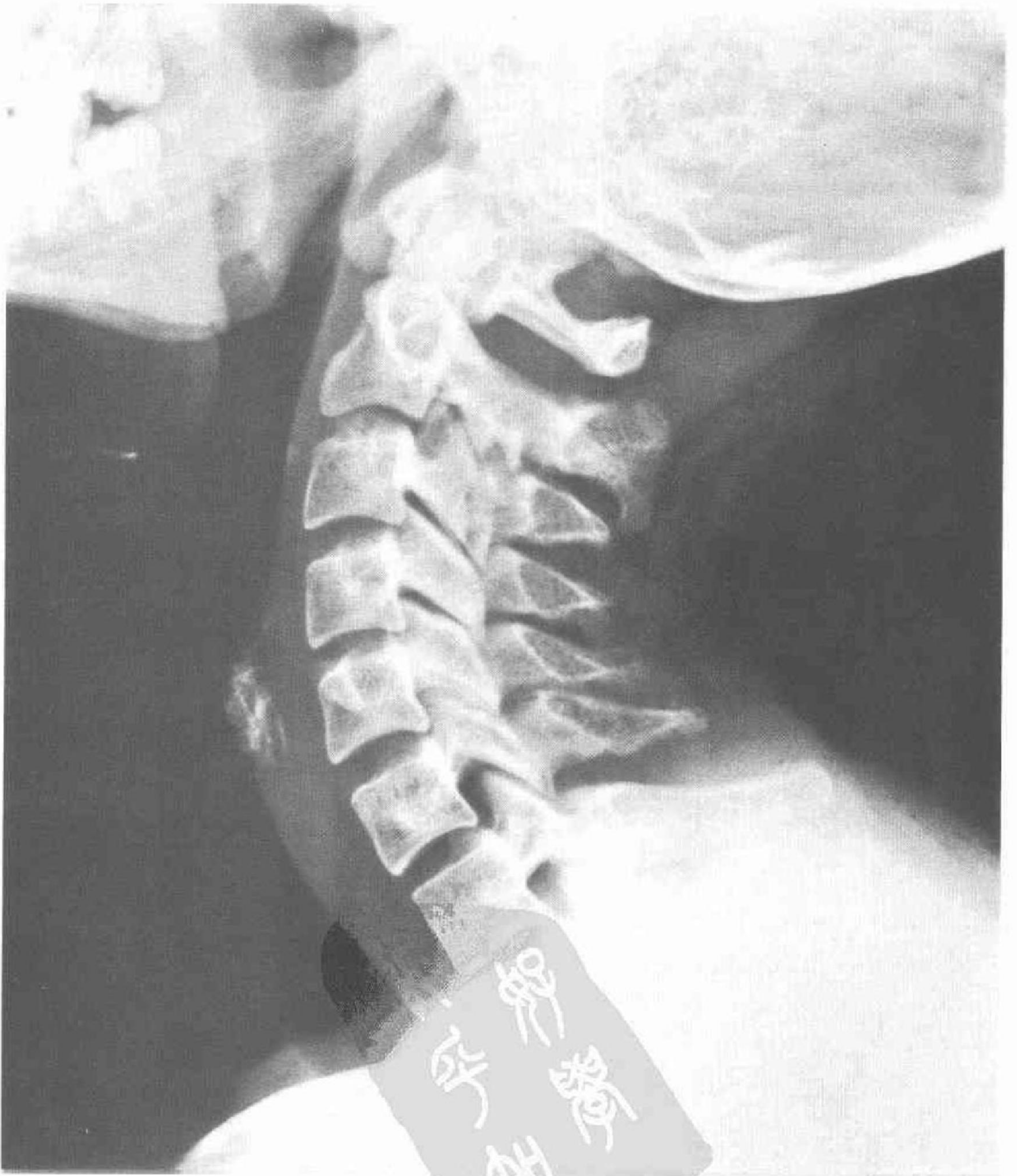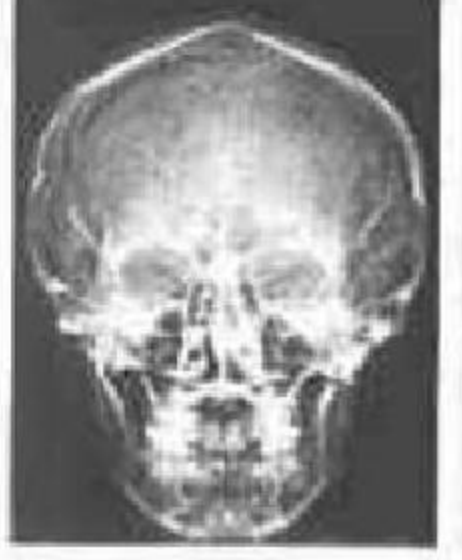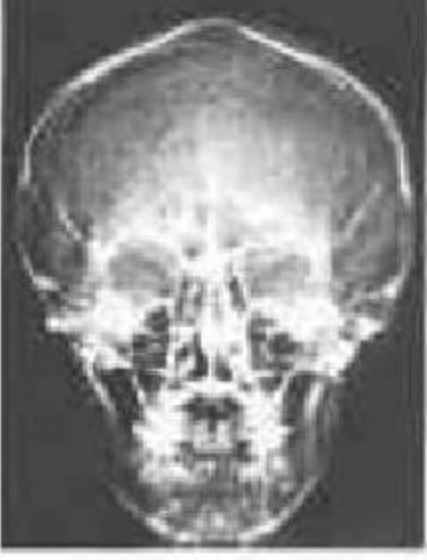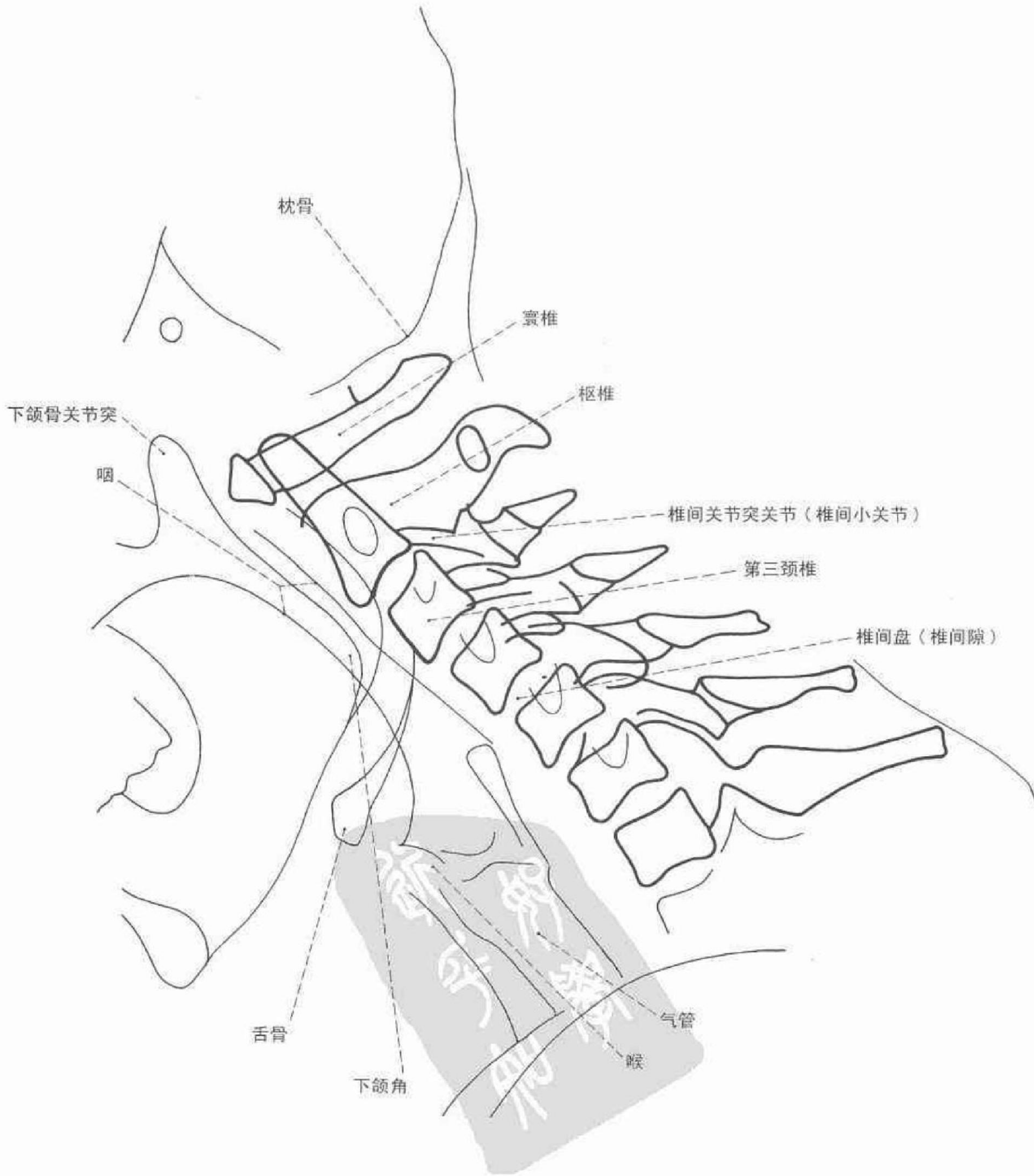




图 26 颈椎 侧位



X 线平片



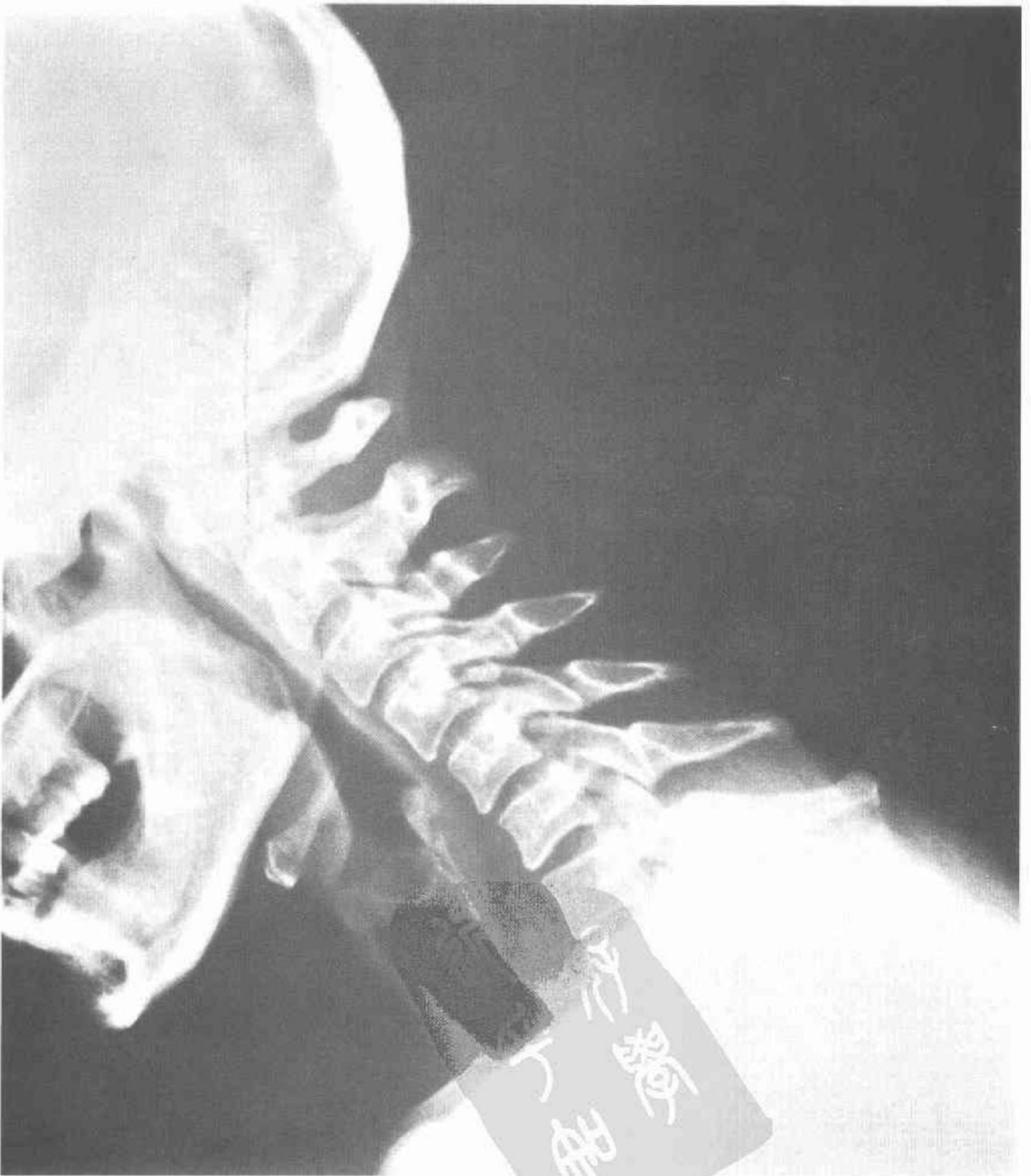
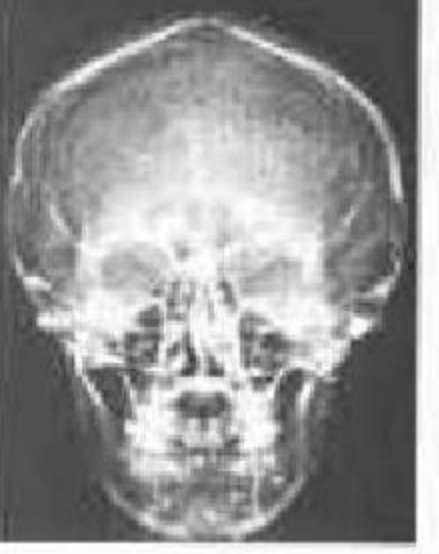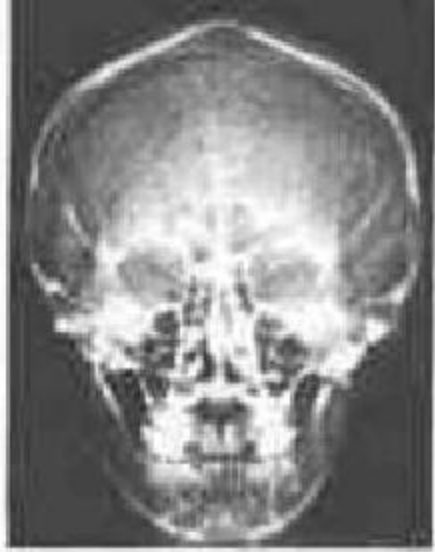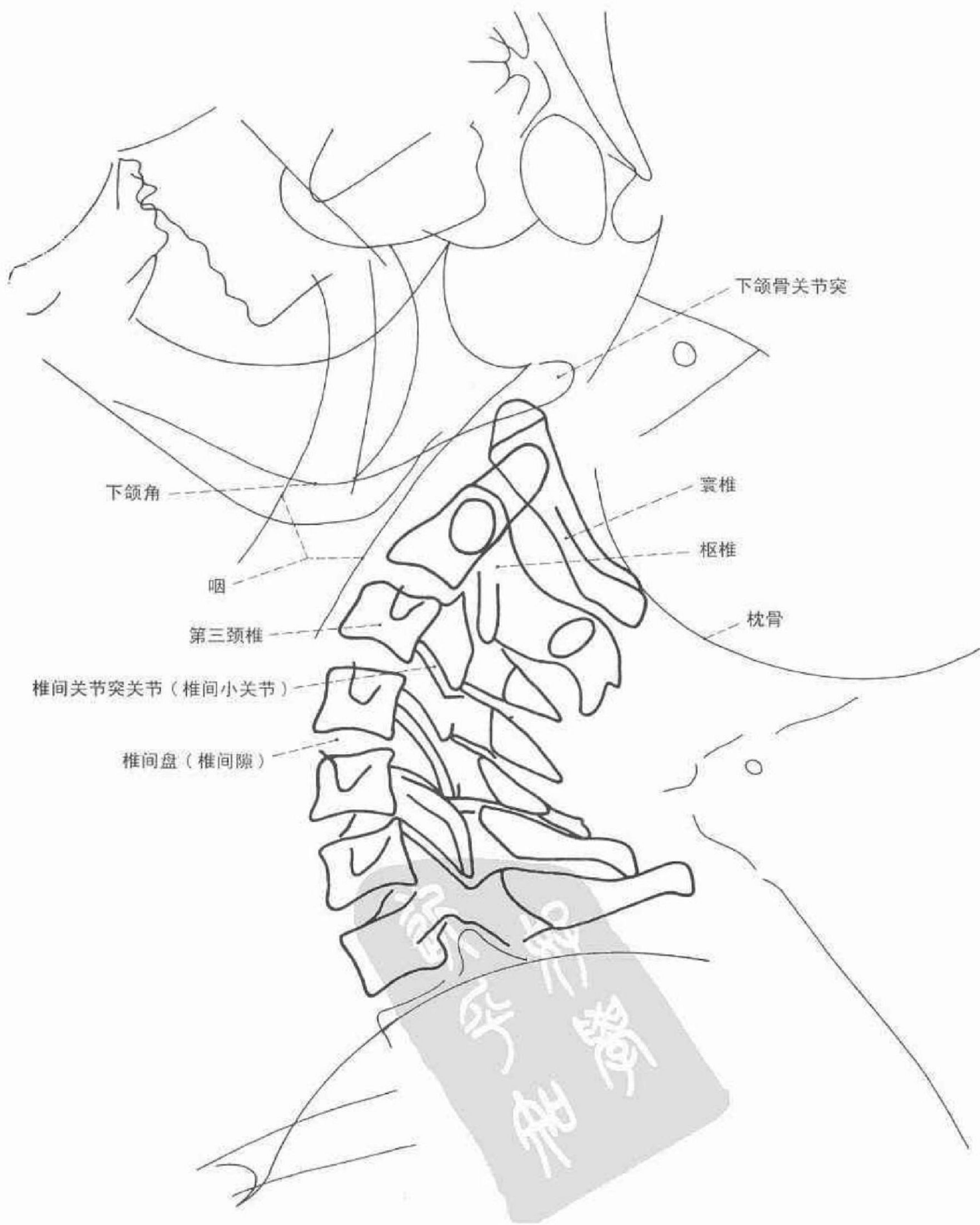


图 27 功能位 颈椎尽量向前屈(前屈位)



X 线平片



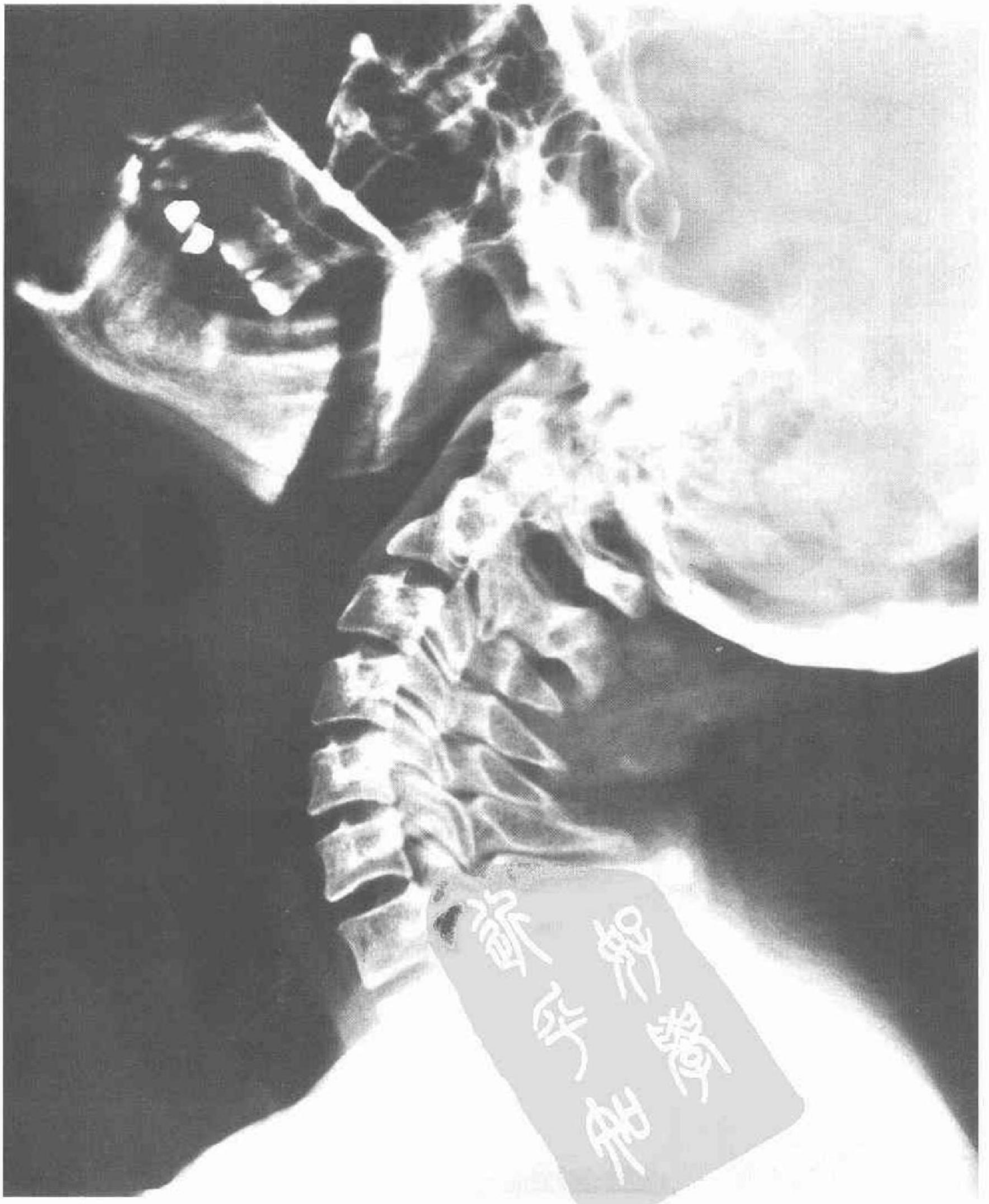
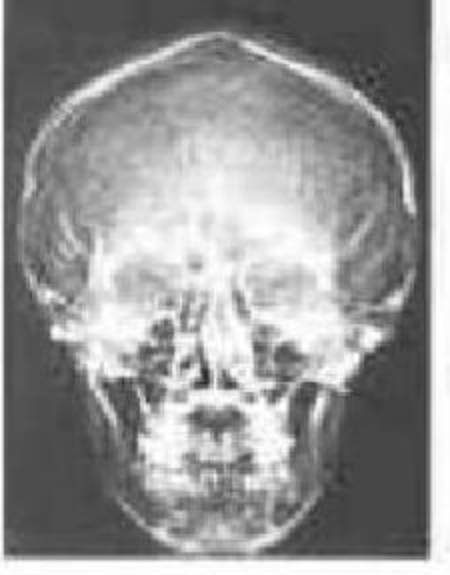
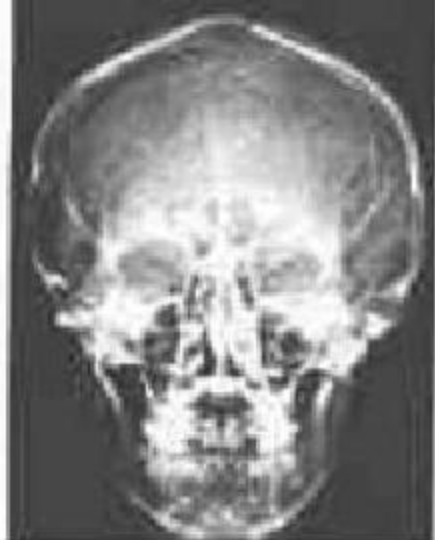
图 28 功能位 颈椎尽量向后仰(后屈位)



X 线平片

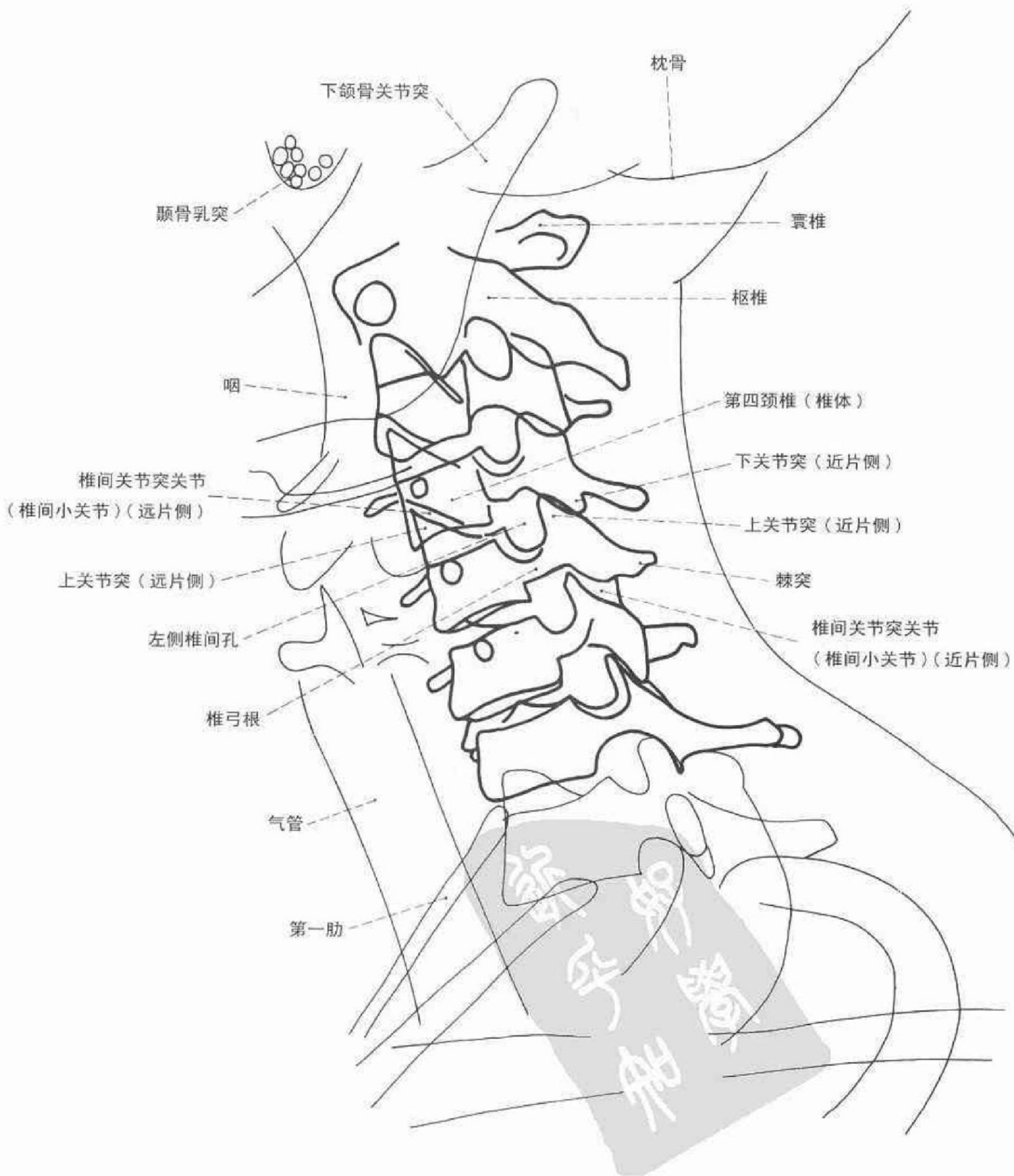
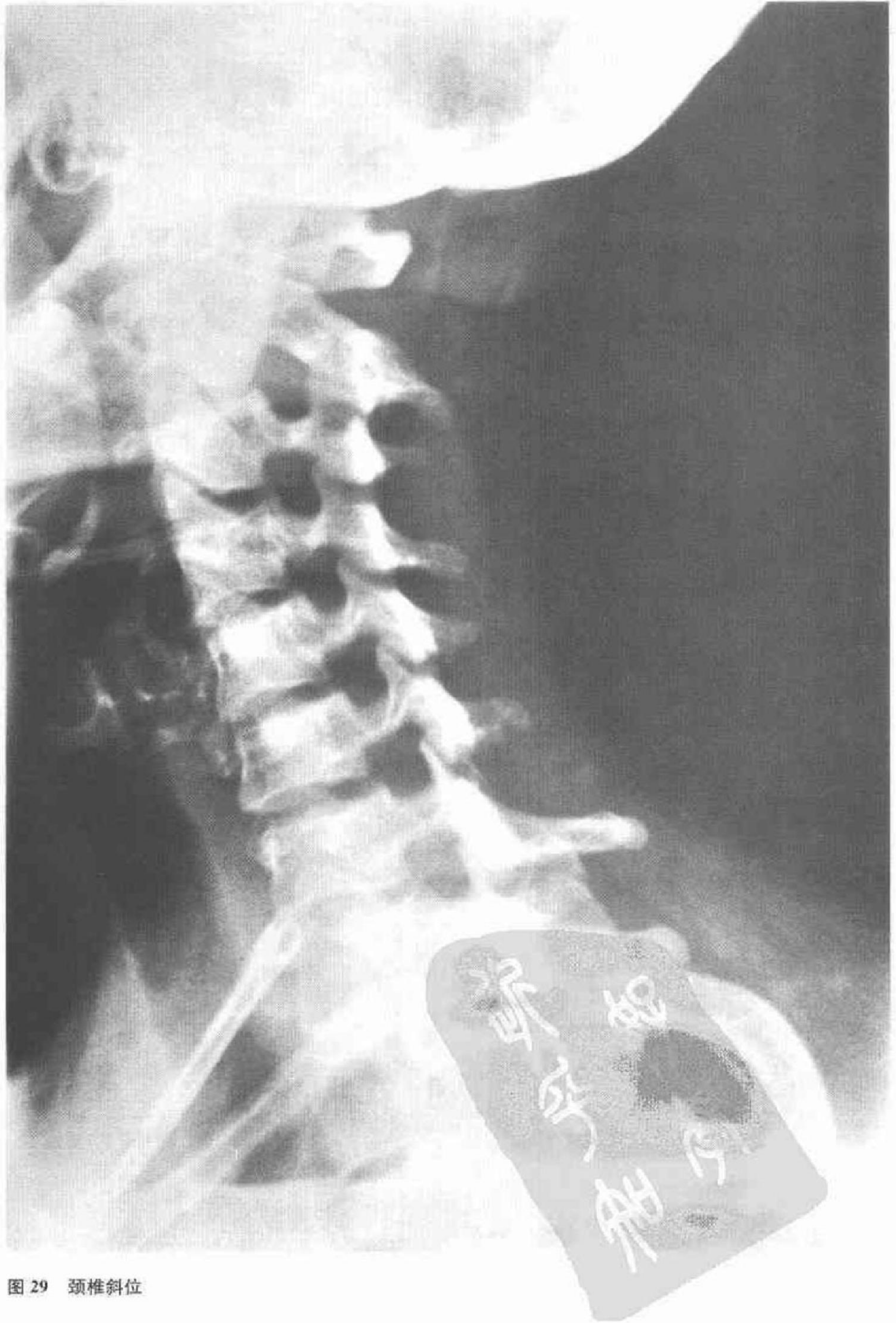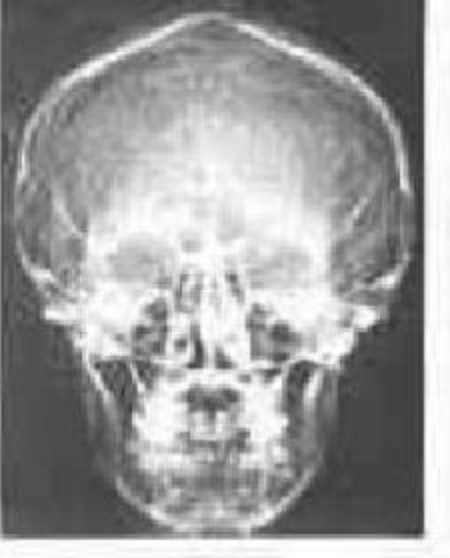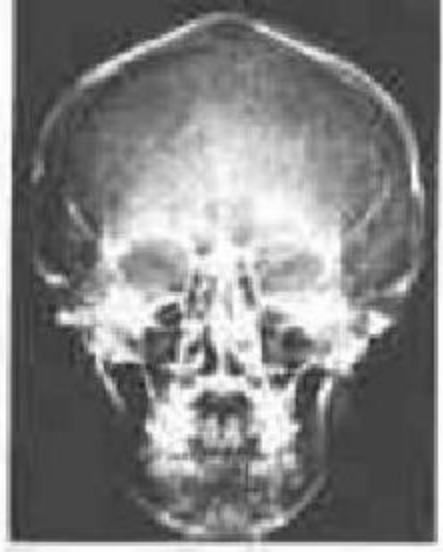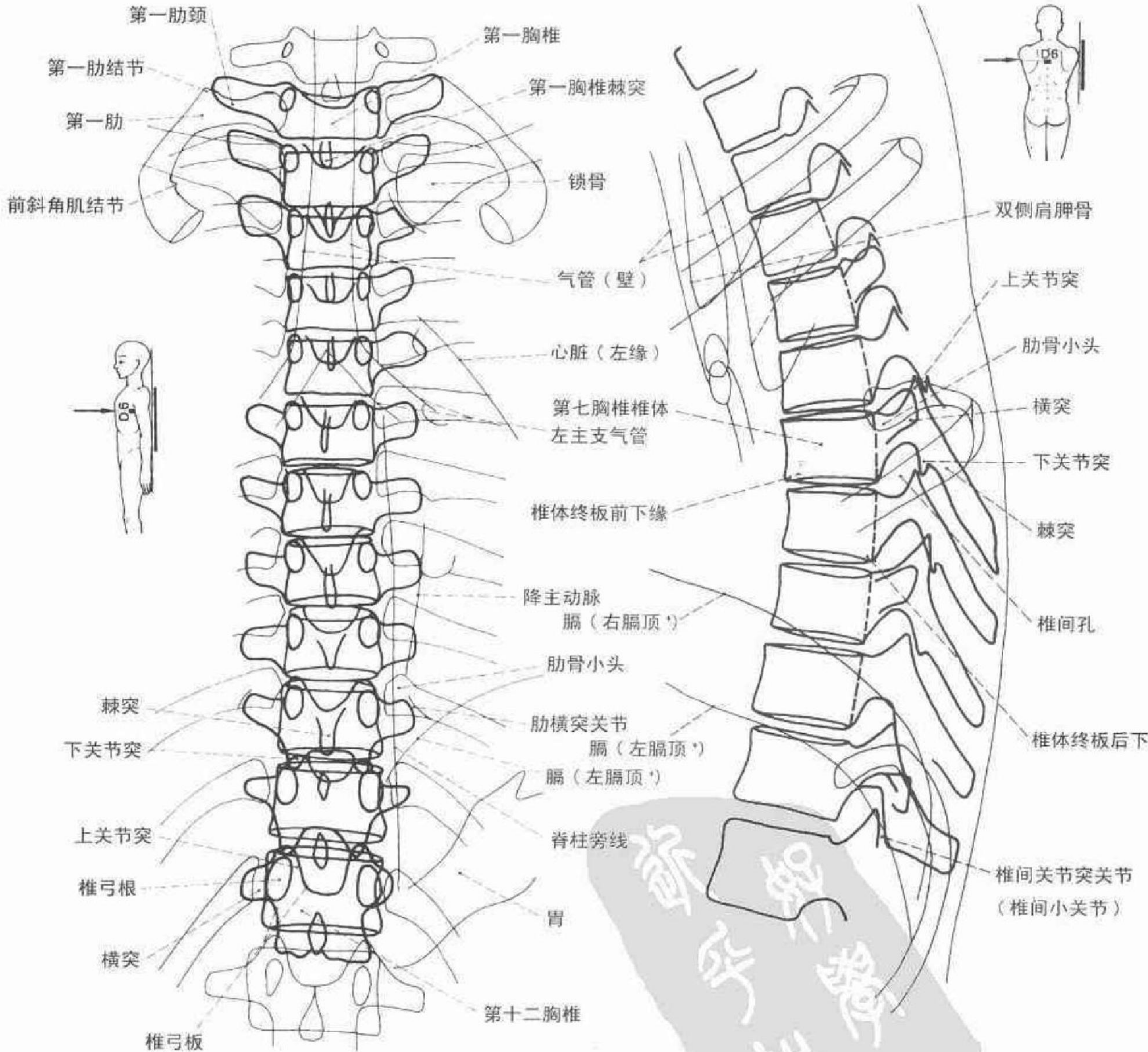




图 29 颈椎斜位



X 线平片



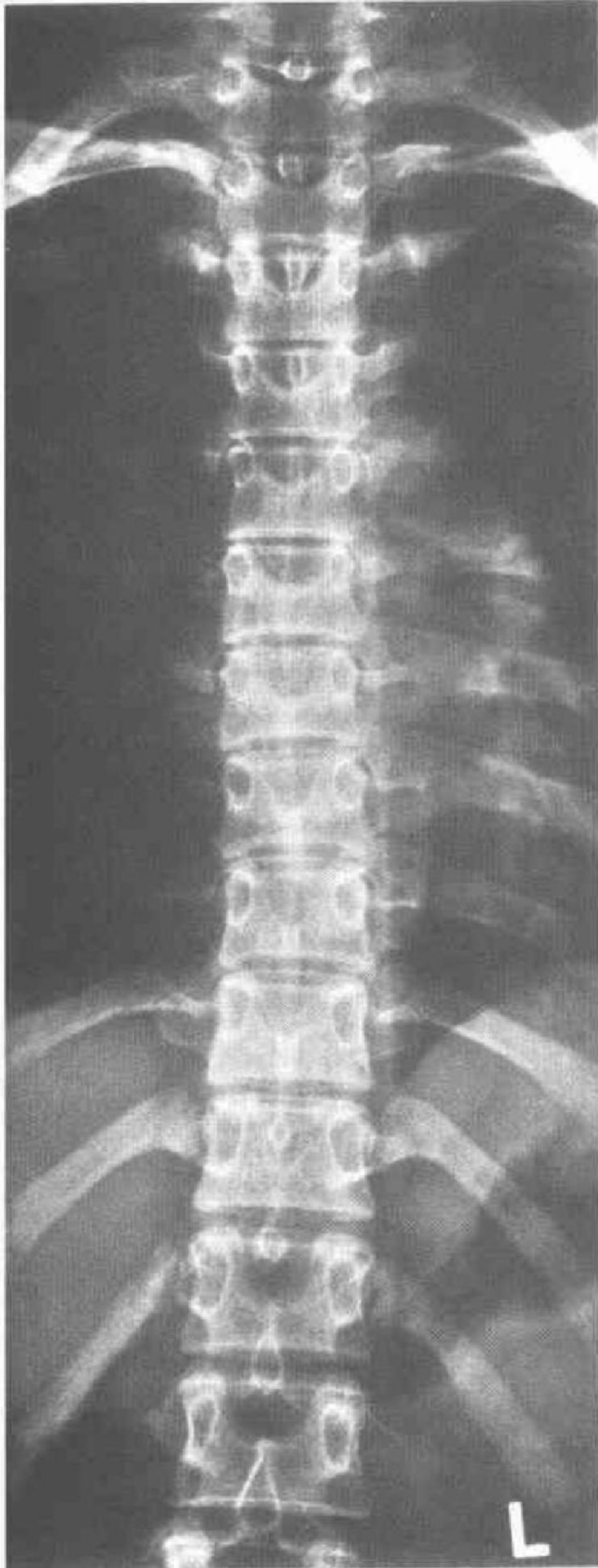
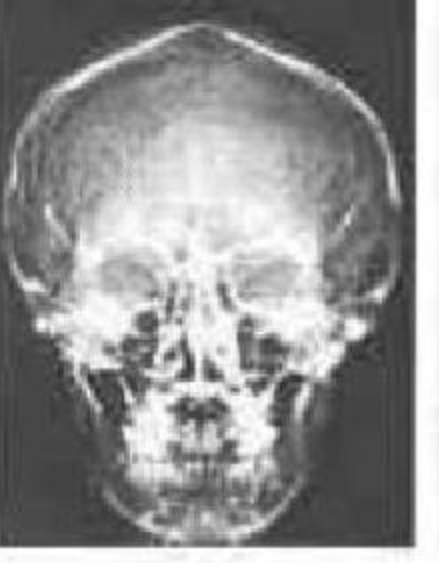

图 30 胸椎 前后位

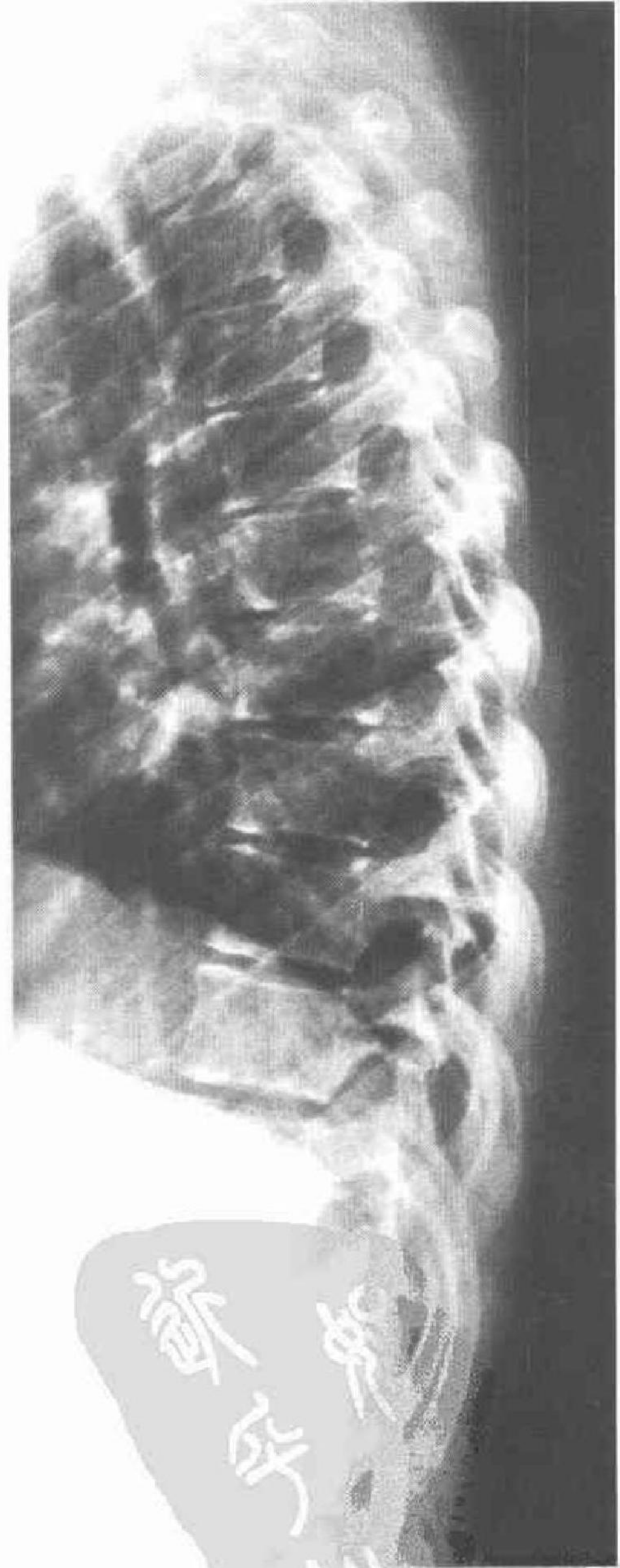
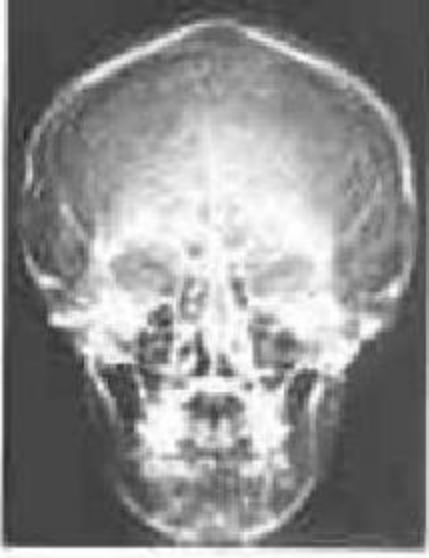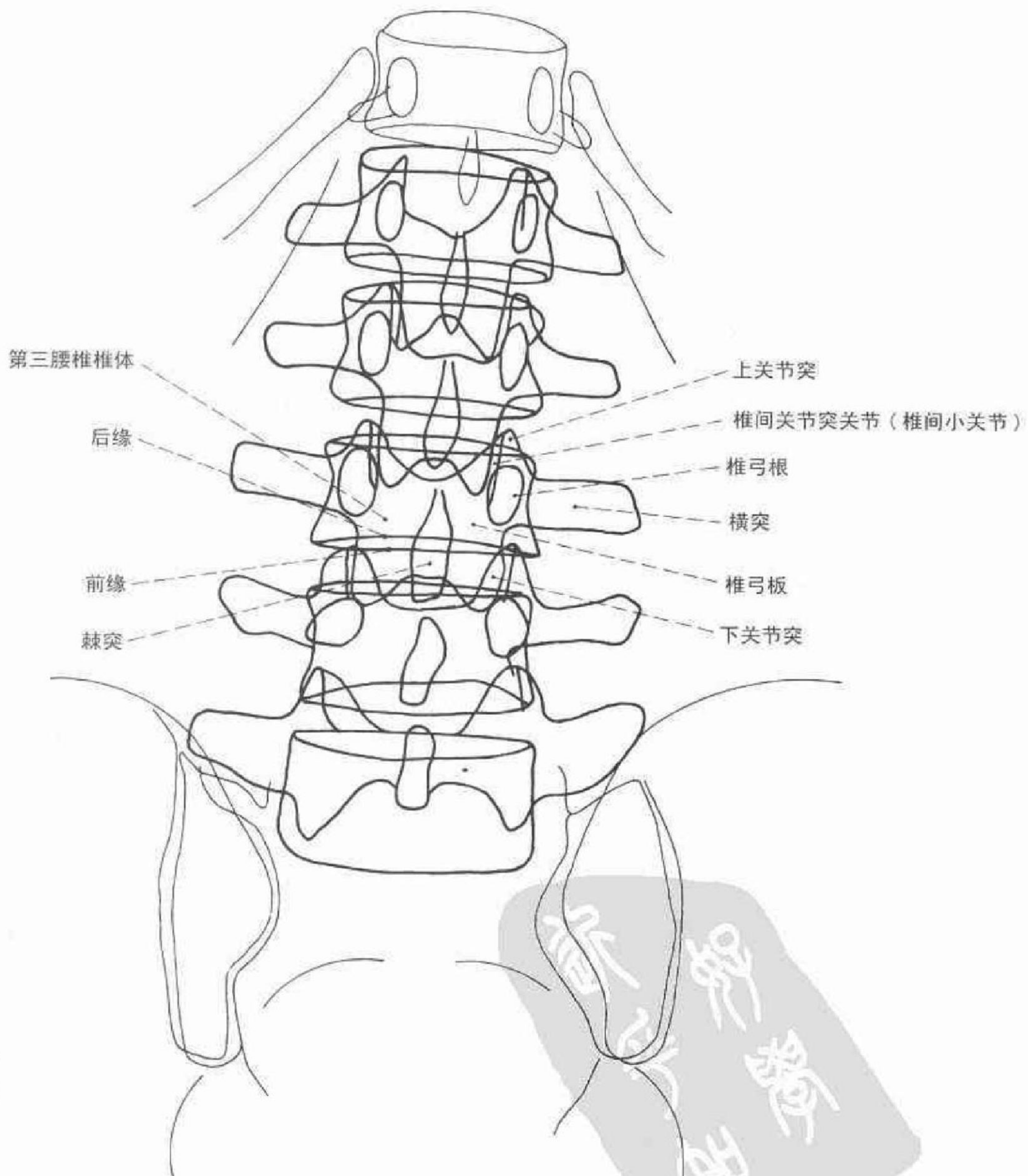


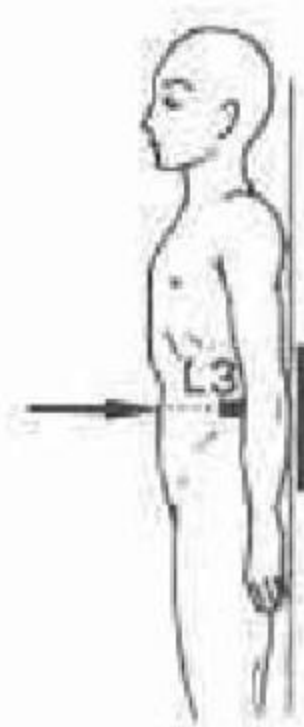图 31 胸椎 侧位



X线平片



(第三腰椎解剖细节)



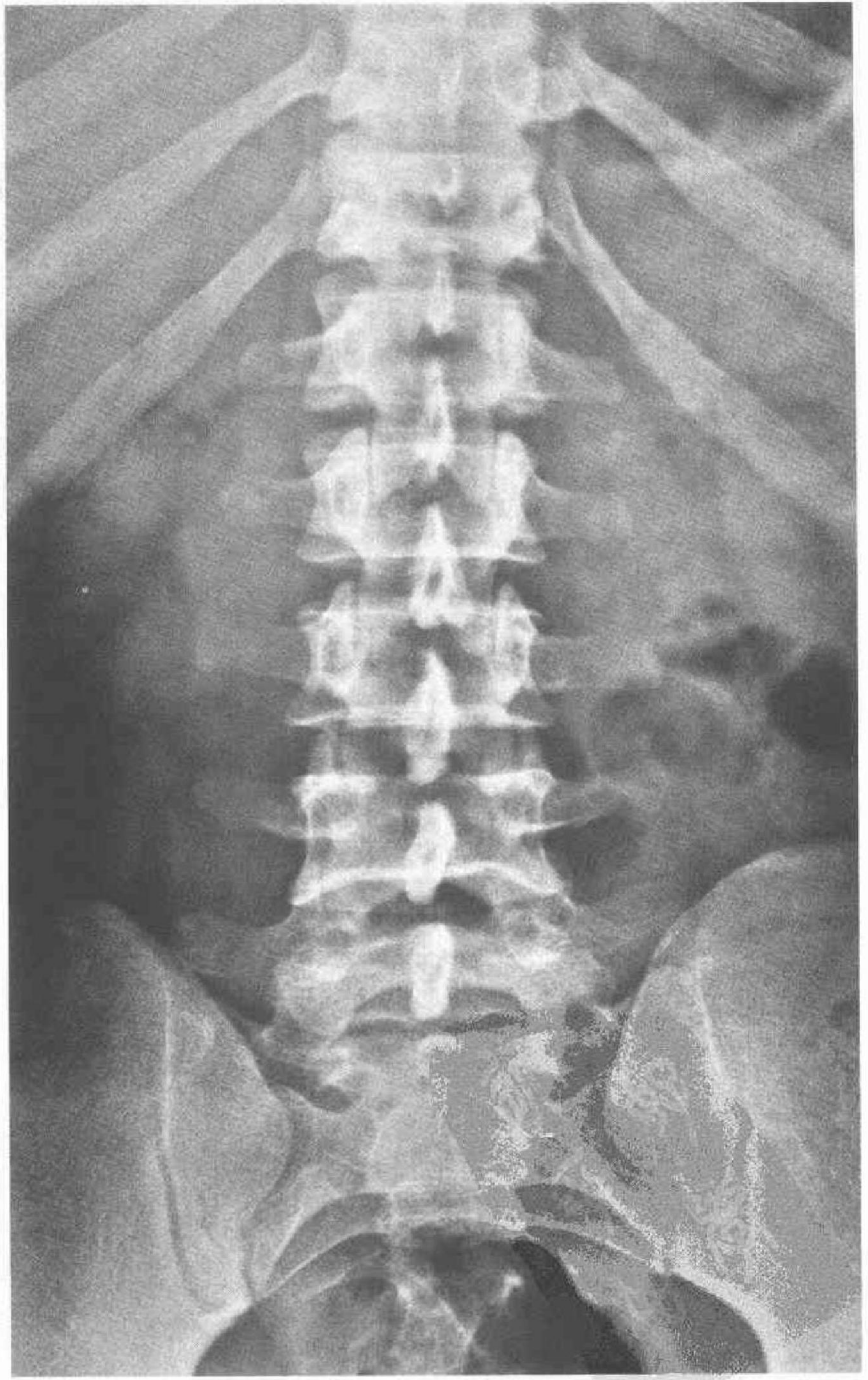
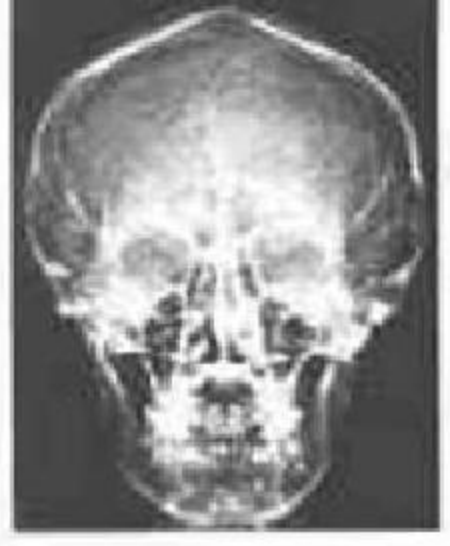
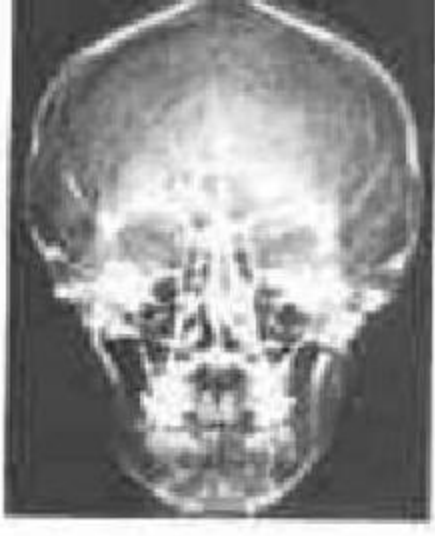
图 32 腰椎 前后位



X 线平片

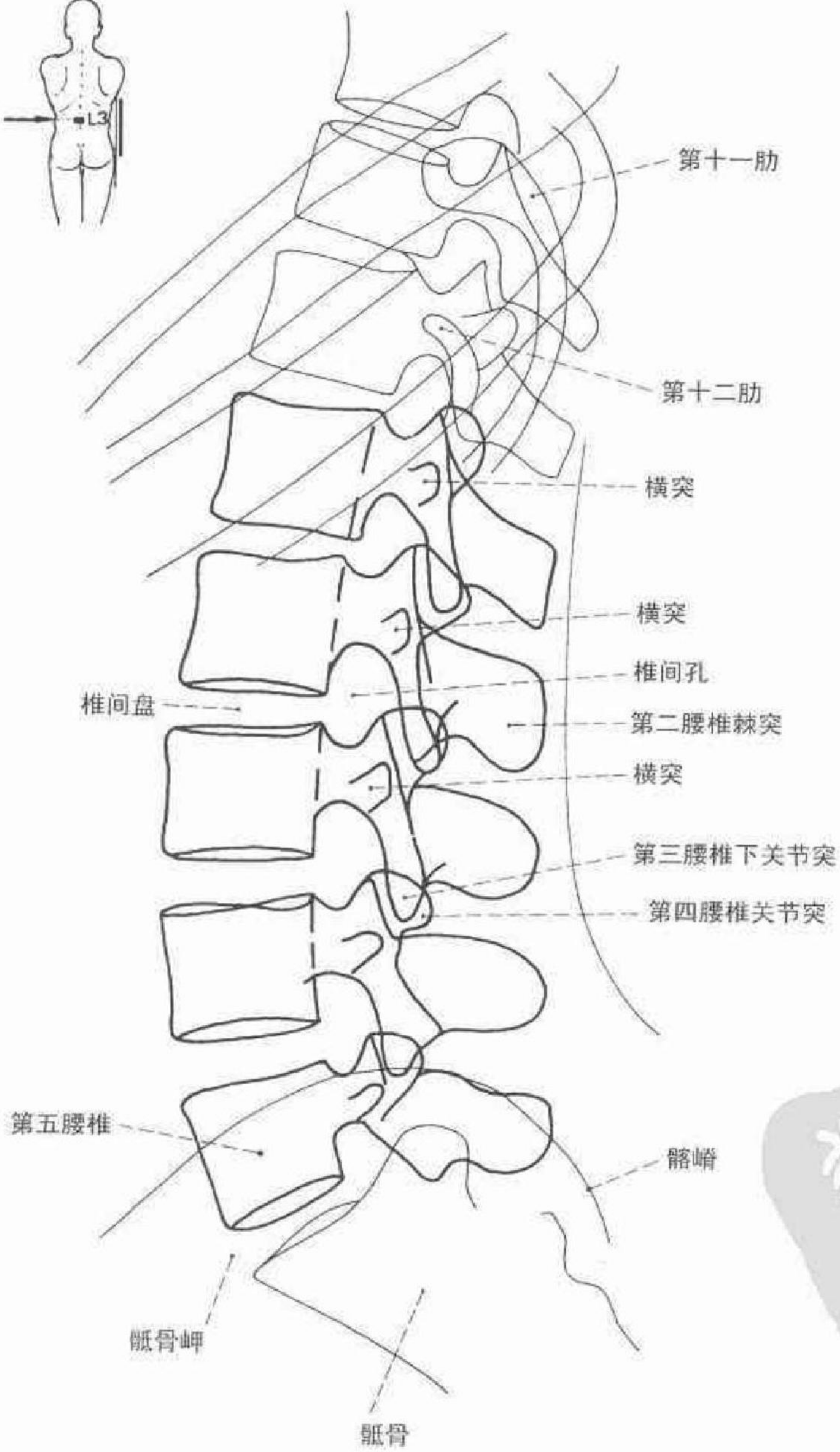
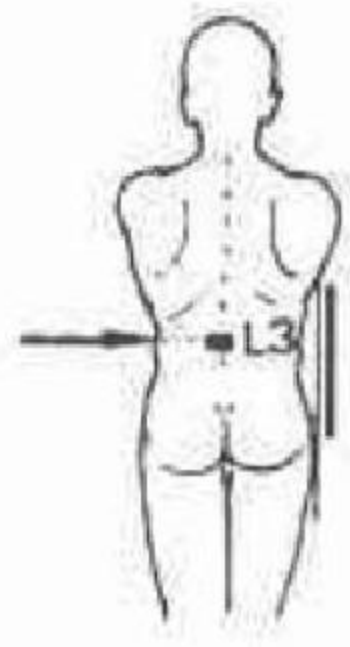
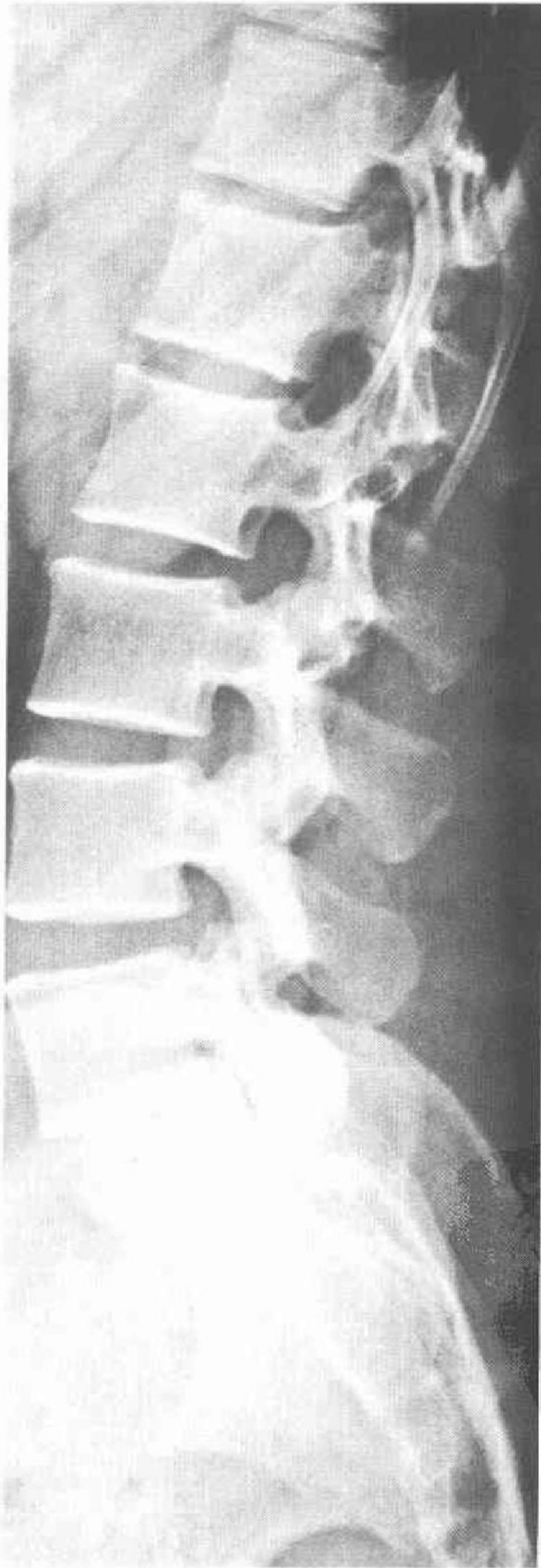
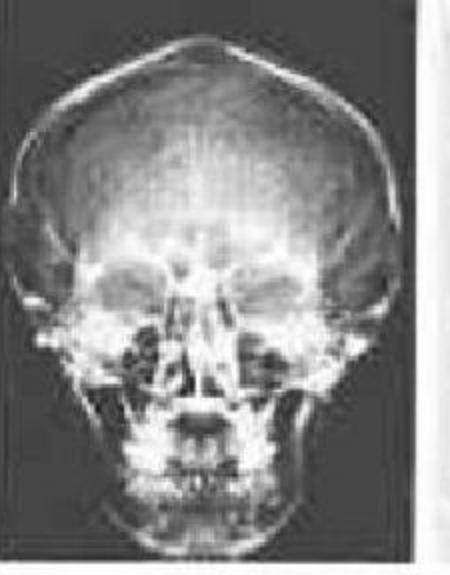
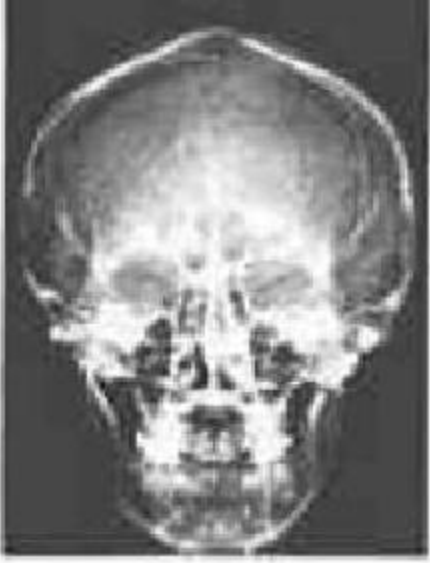
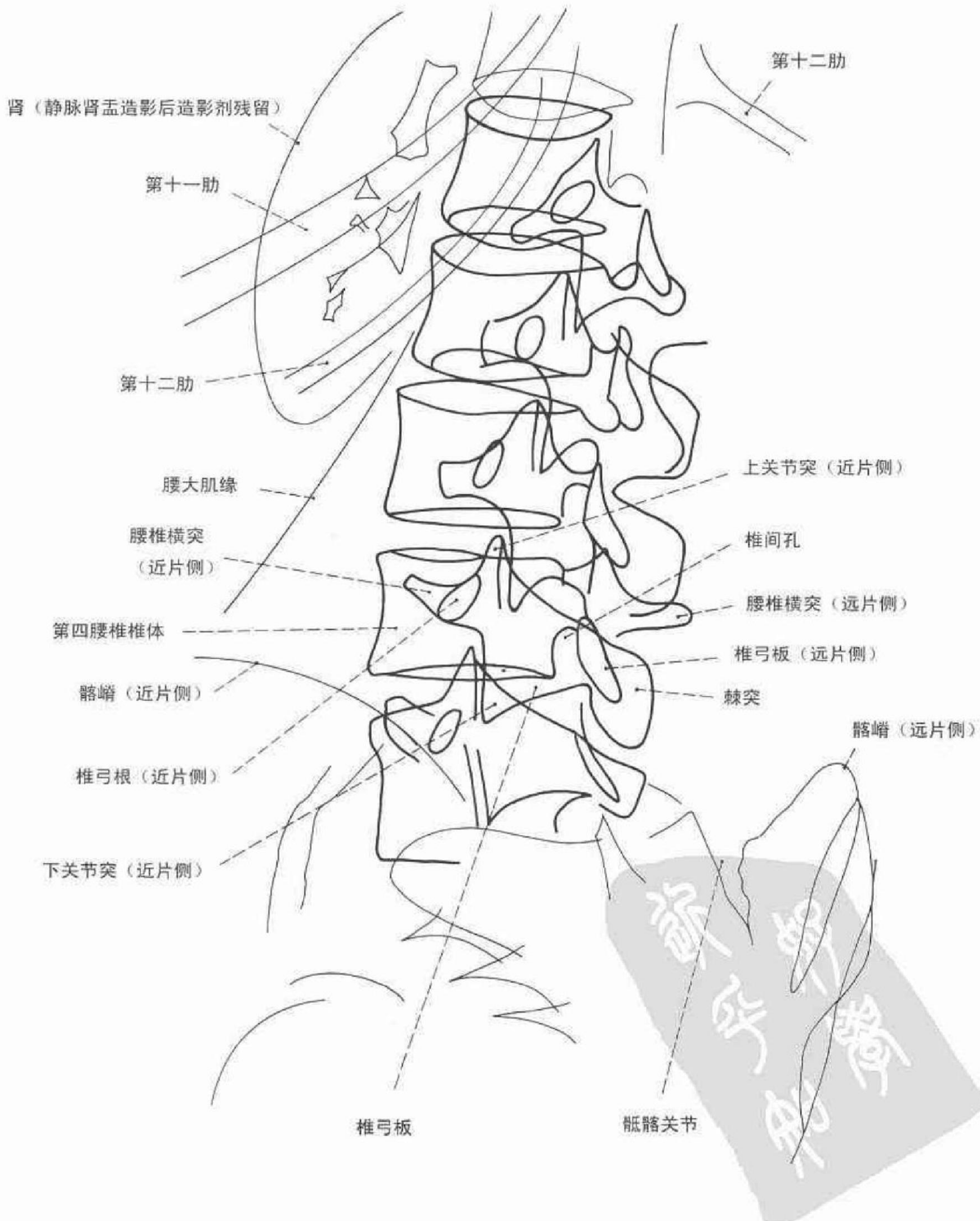
图 33 腰椎 侧位





X线平片



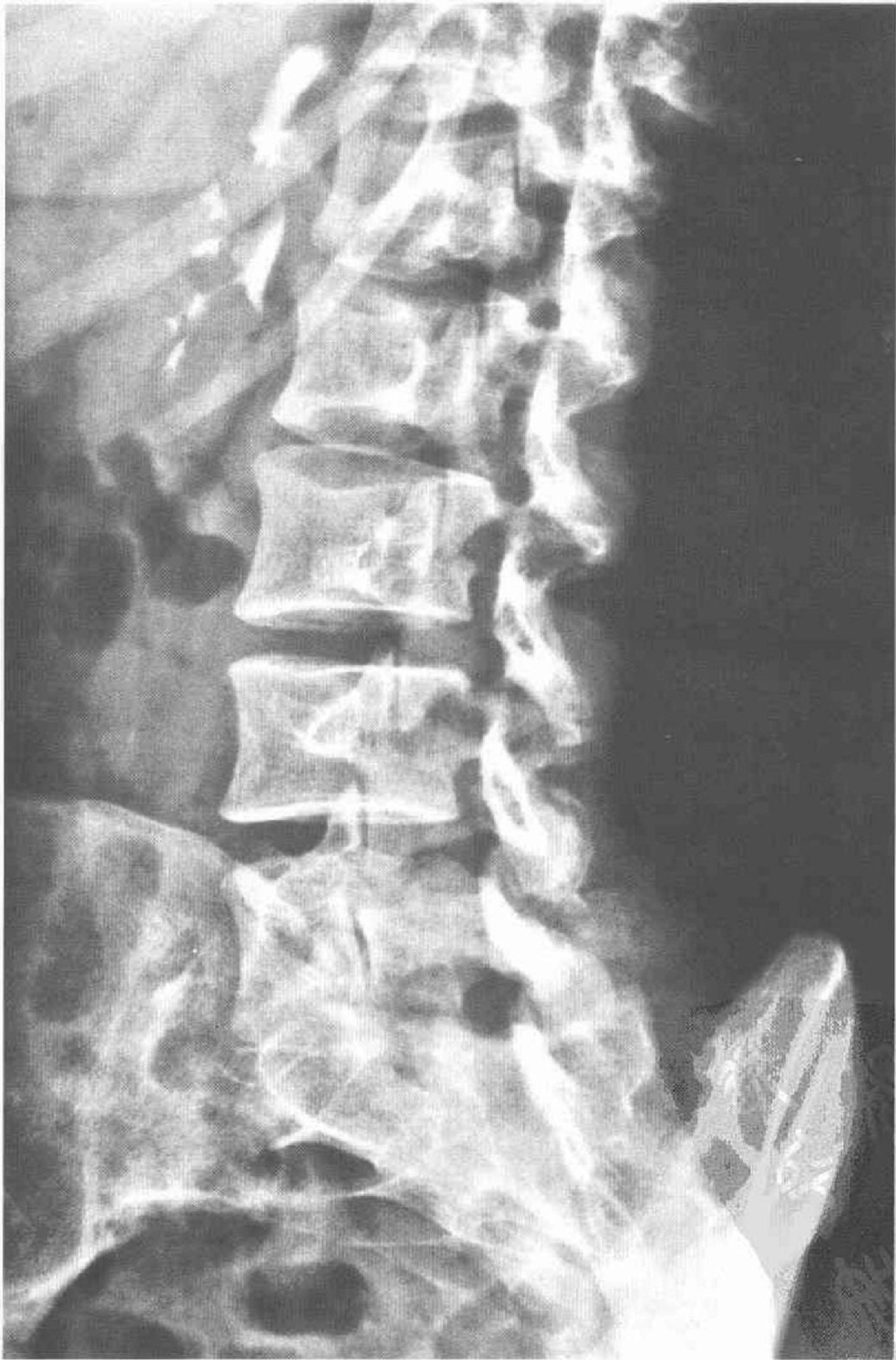
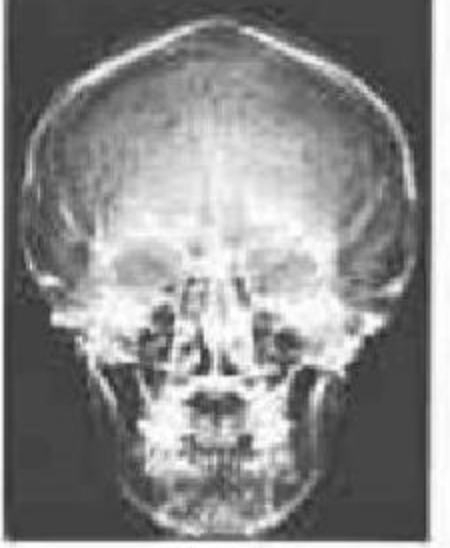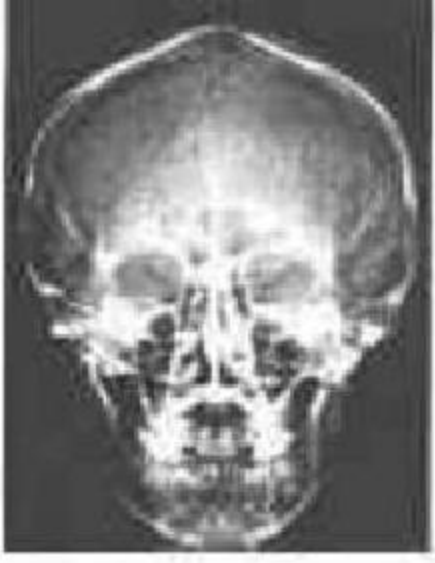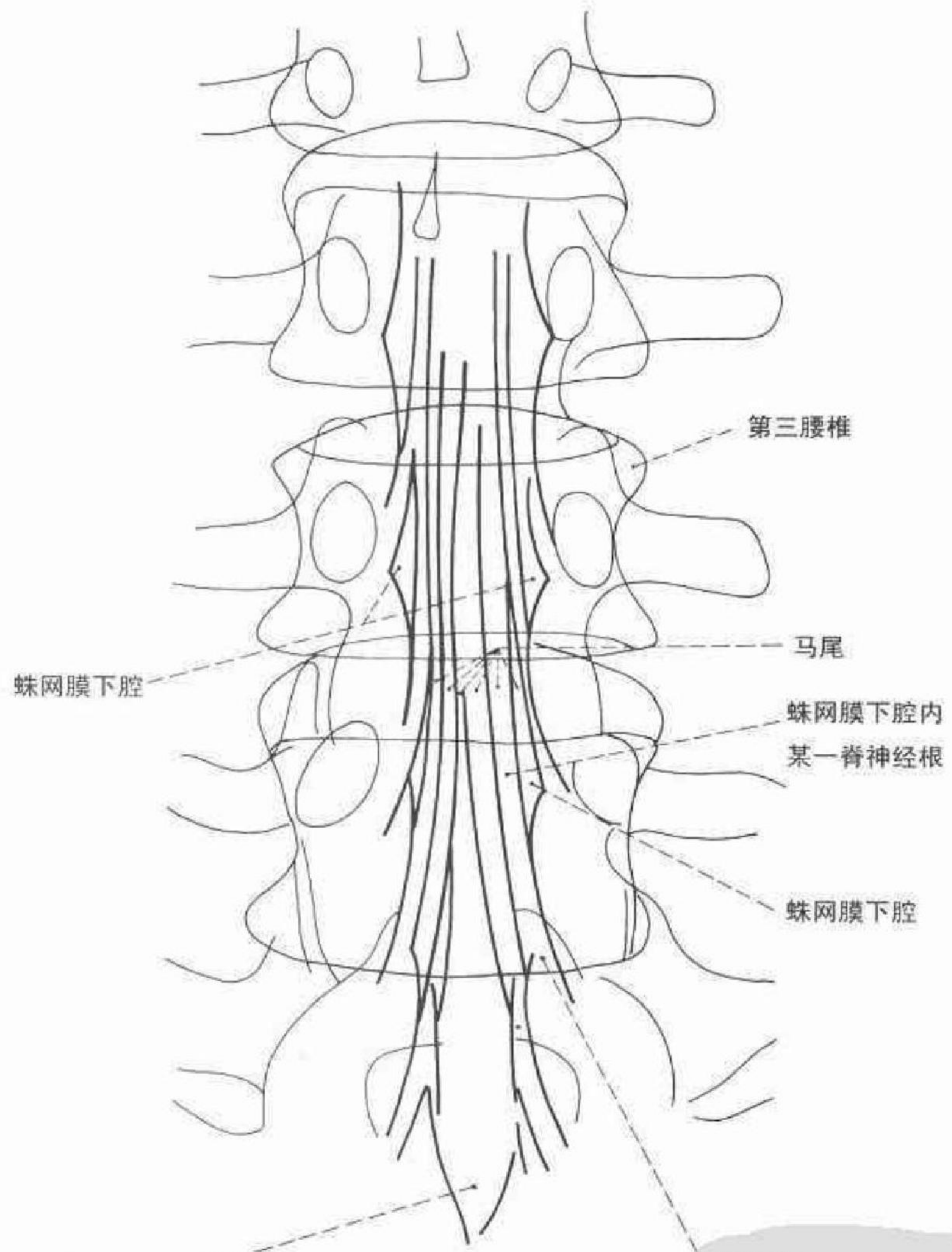


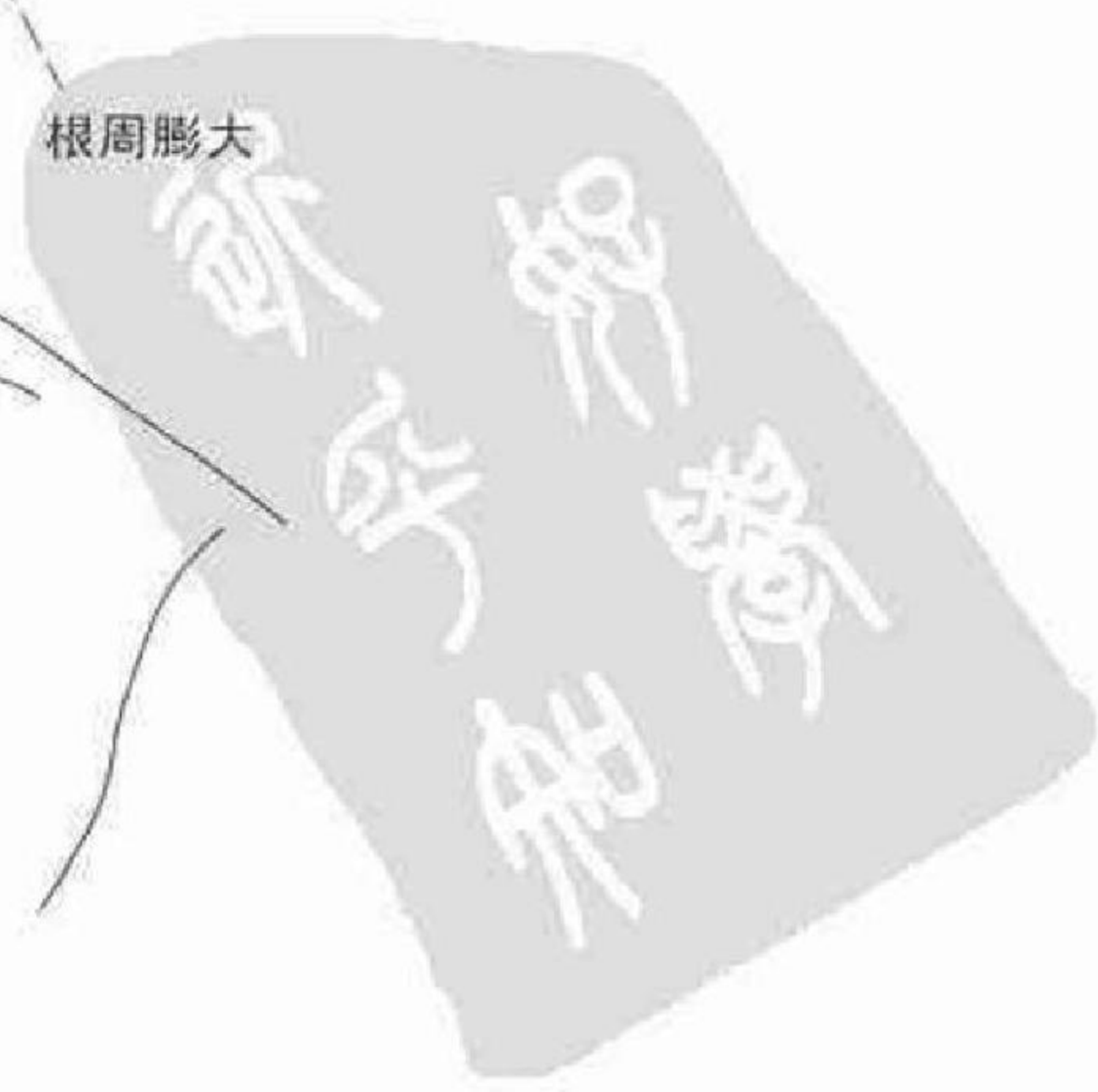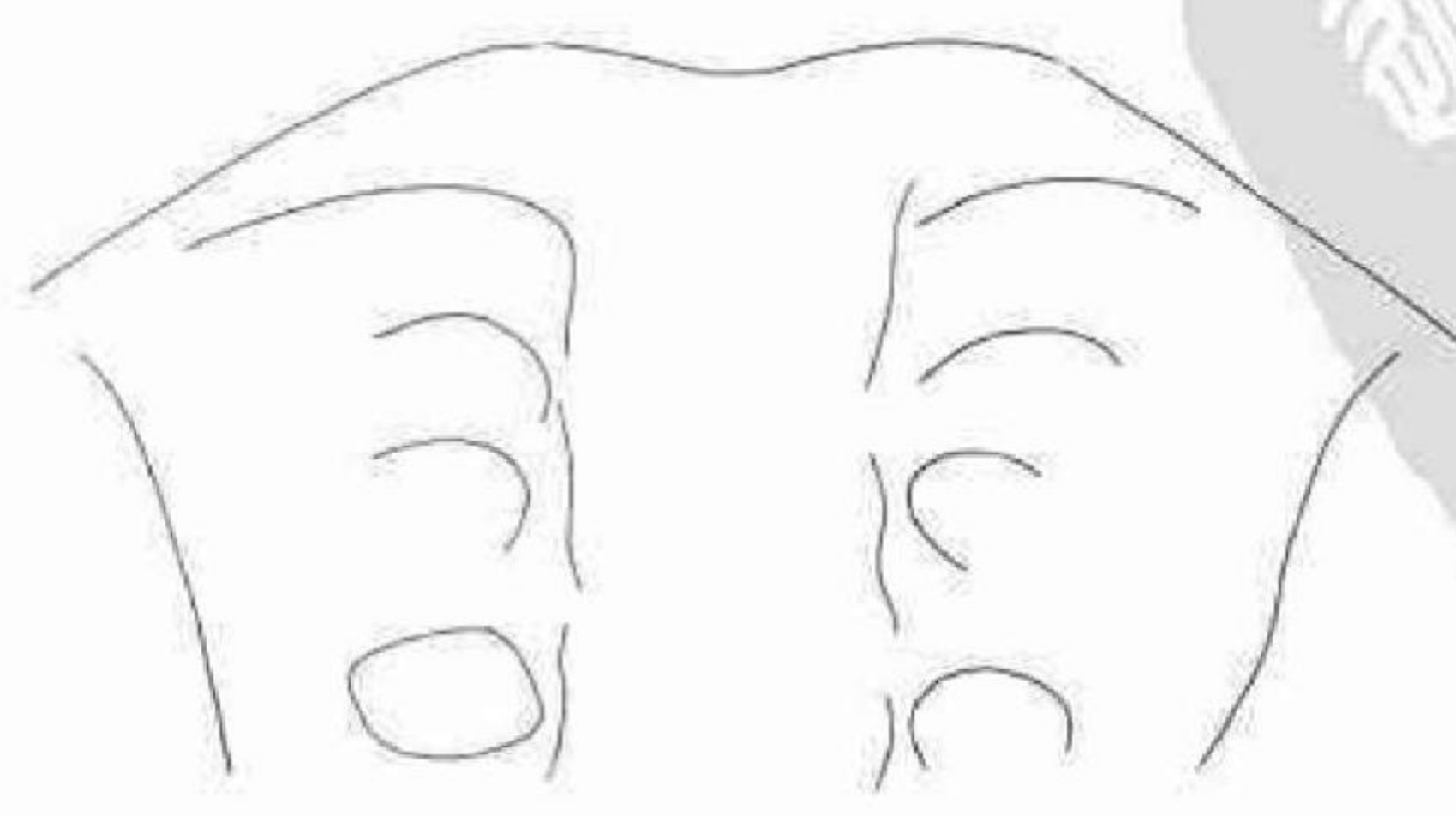
图 34 腰椎斜位片



X 线平片



硬脊膜腔 根周膨大



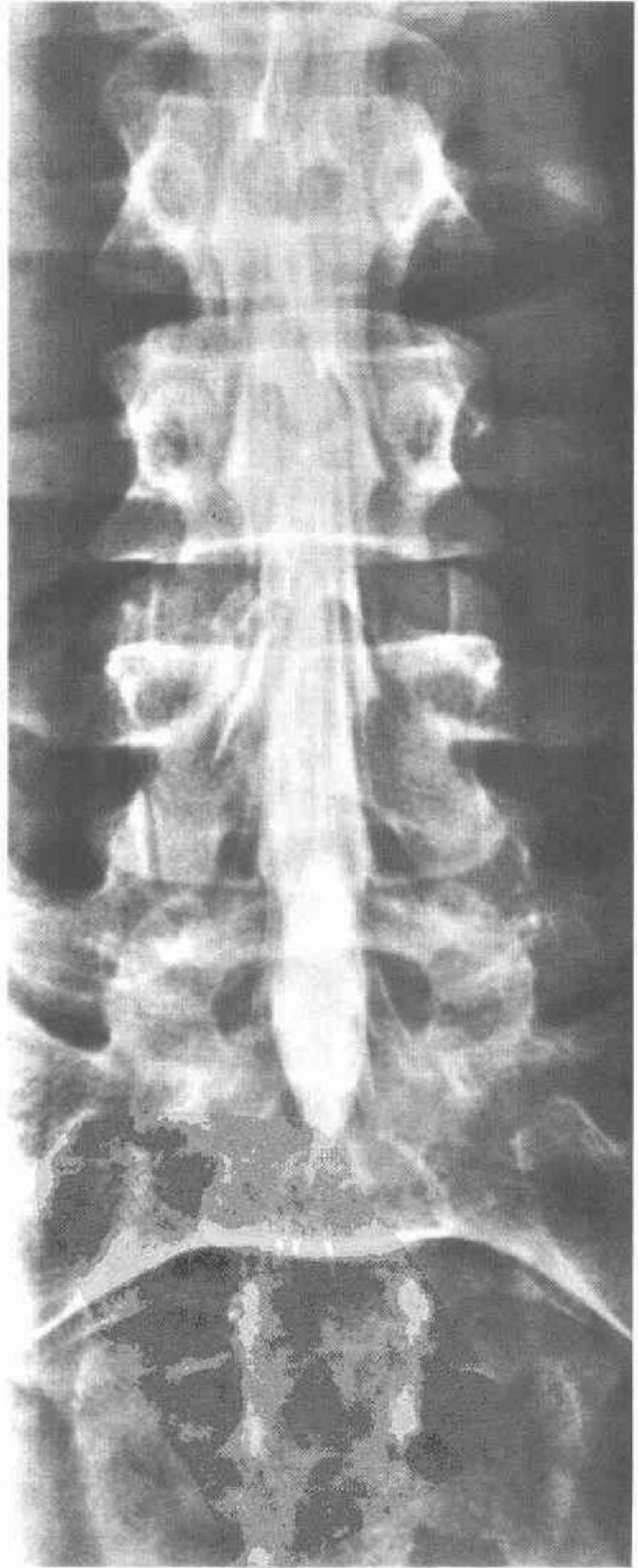
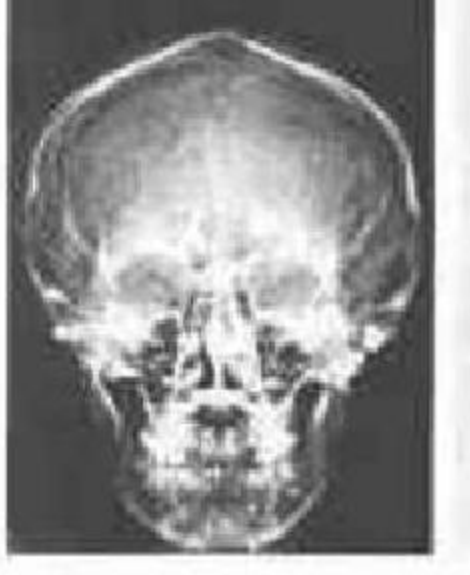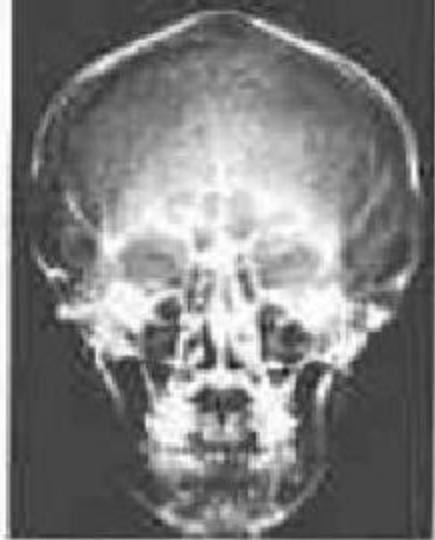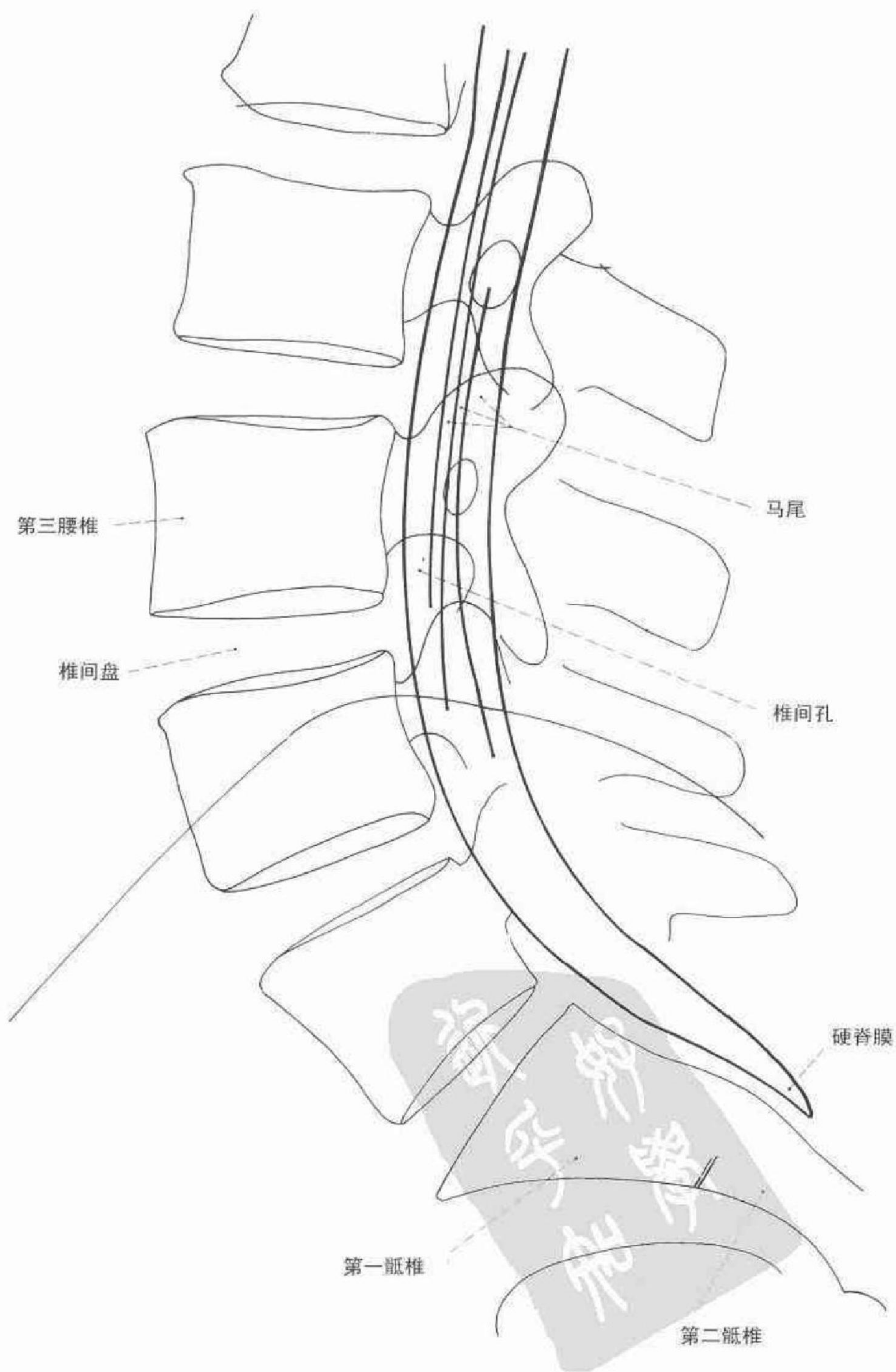


图 35 腰段脊髓造影 后前位



X 线平片



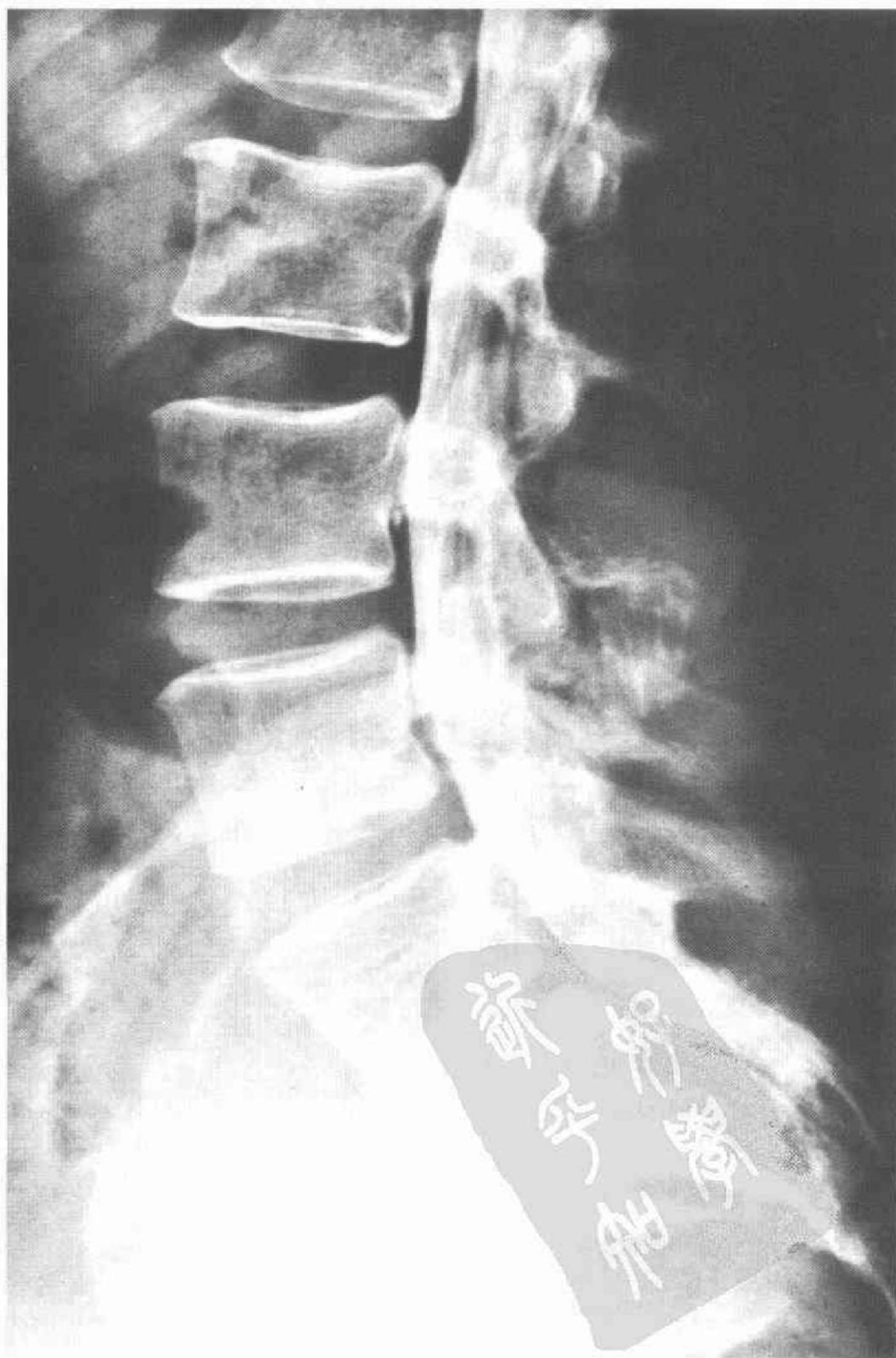
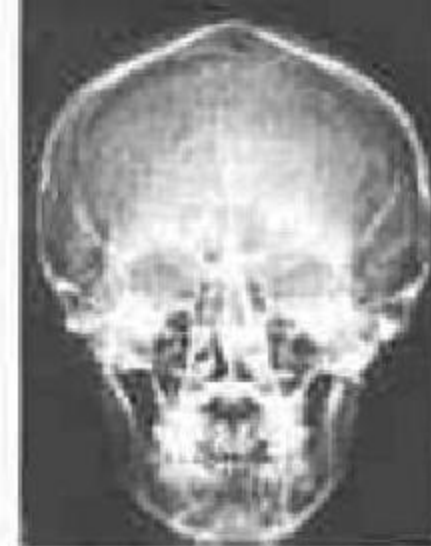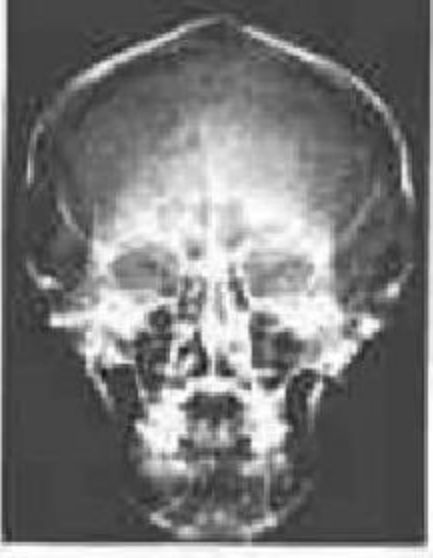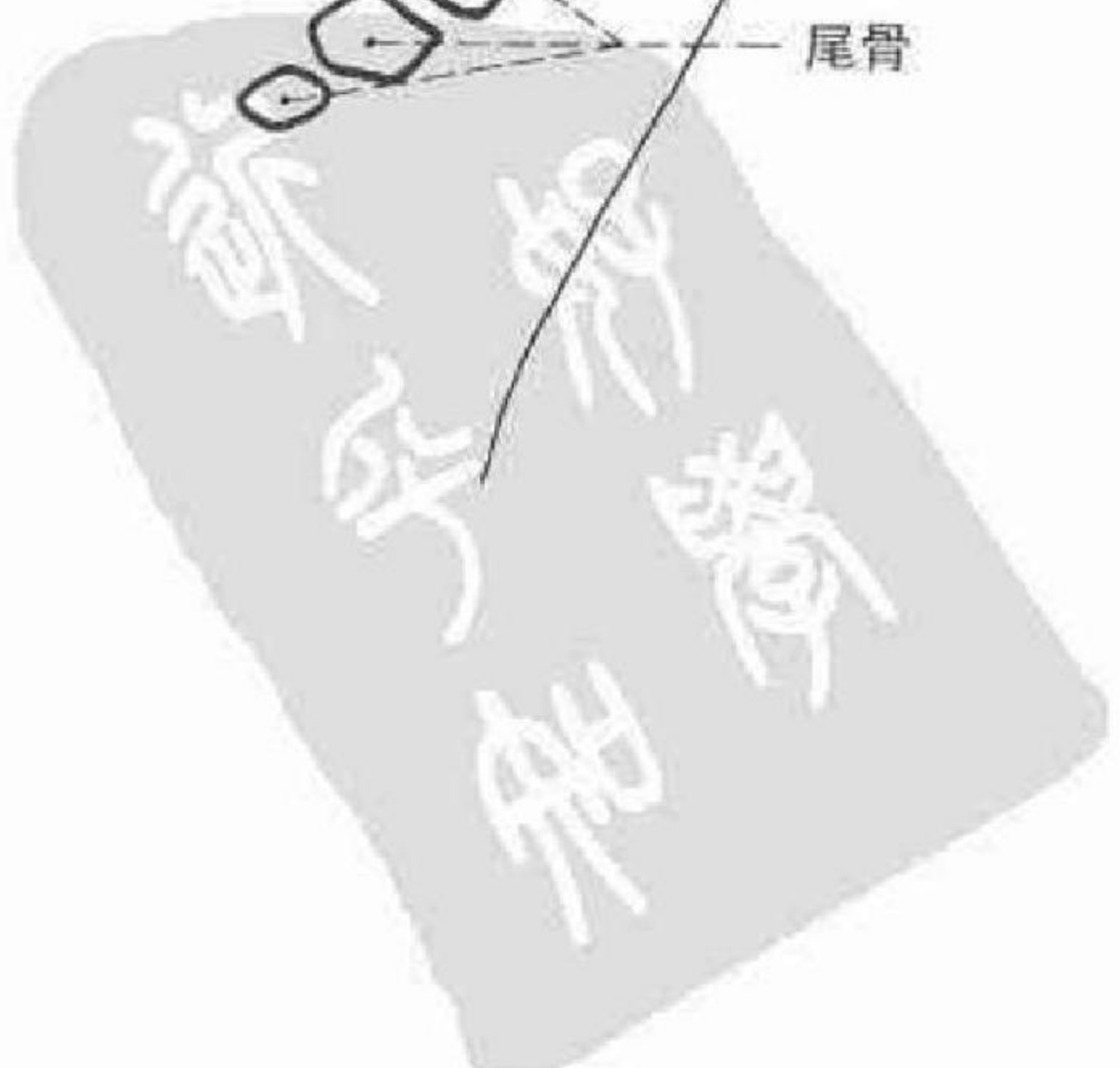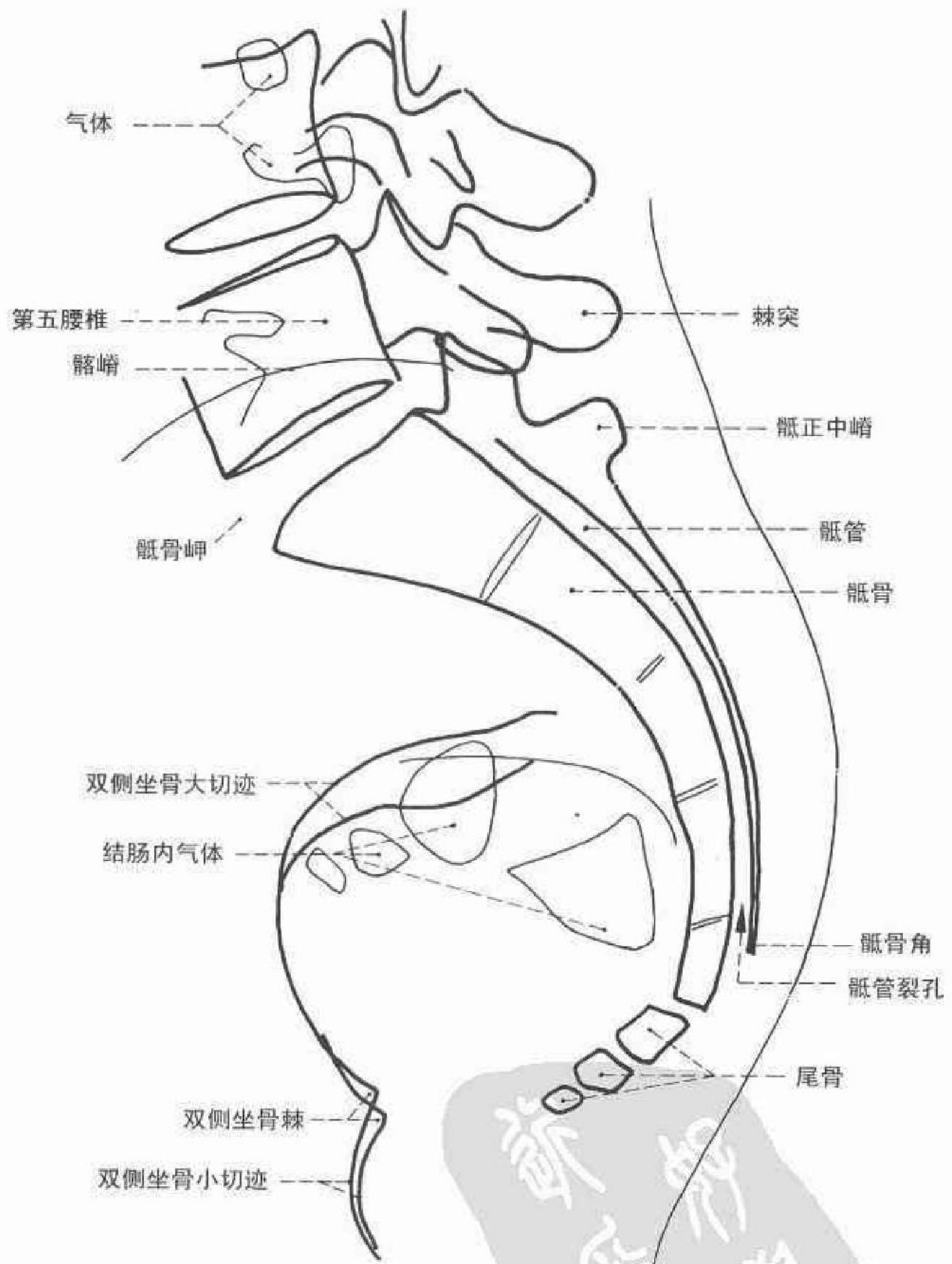


图 36 腰段脊髓造影 侧位



X线平片



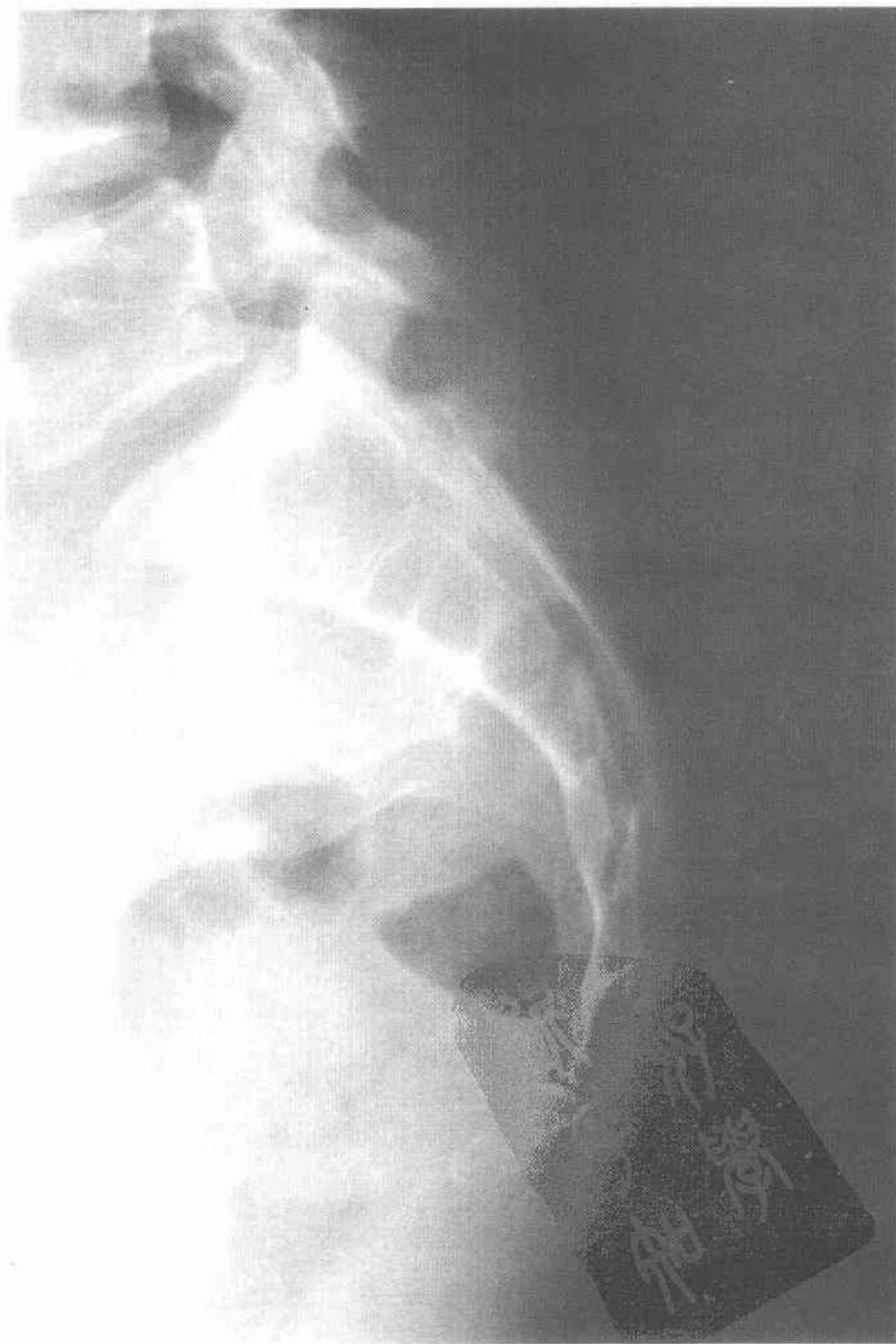
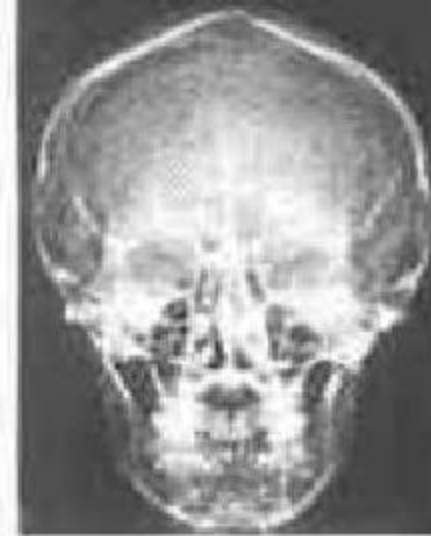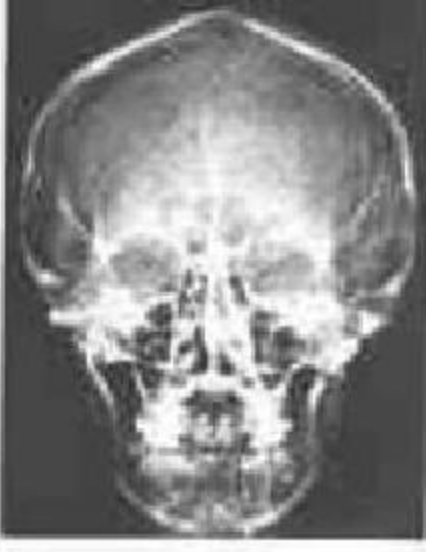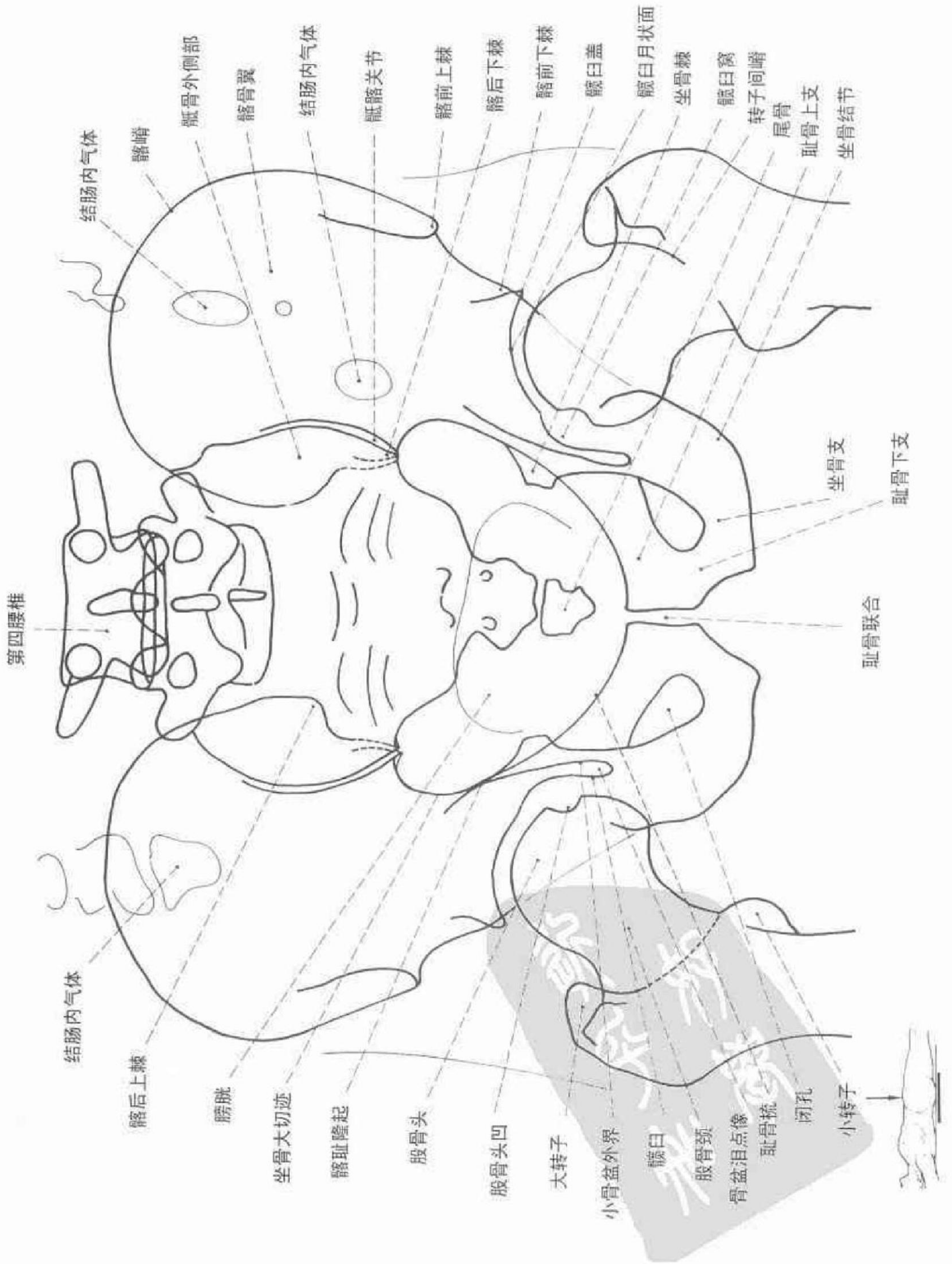


图 37 骶椎与尾椎 侧位



X线平片



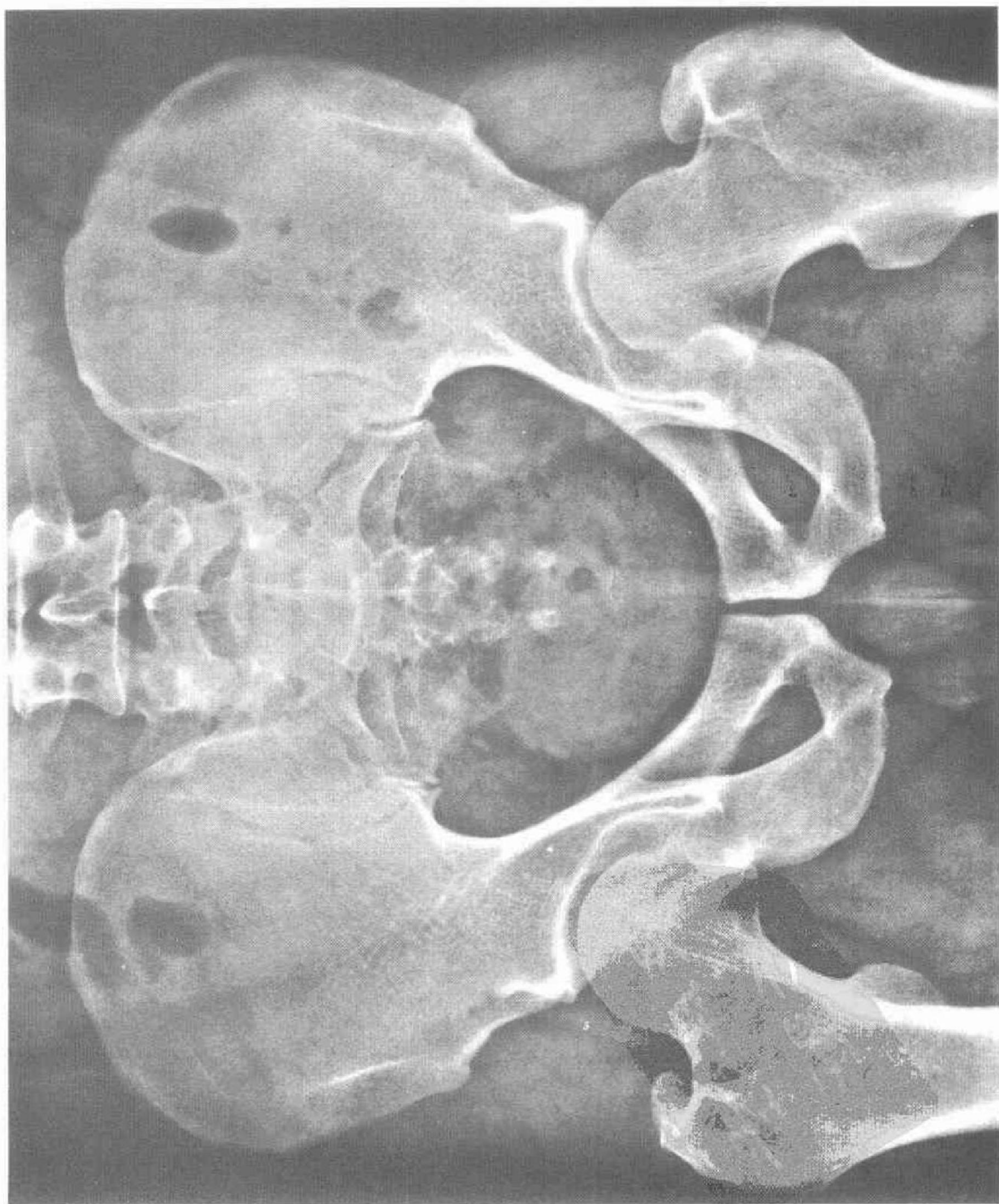
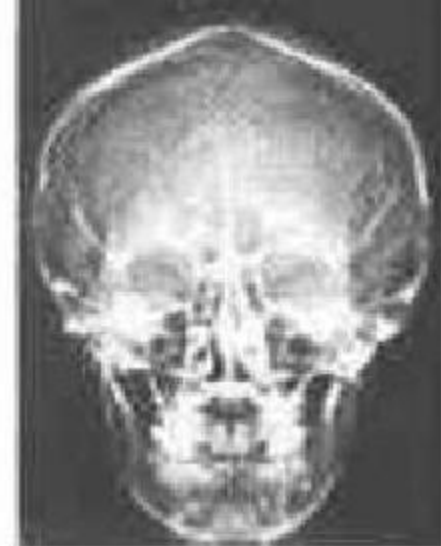
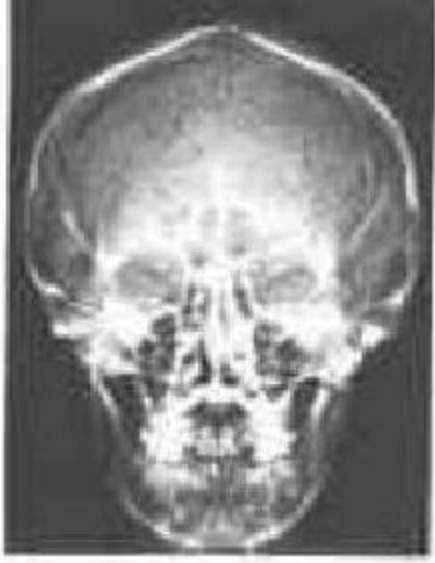
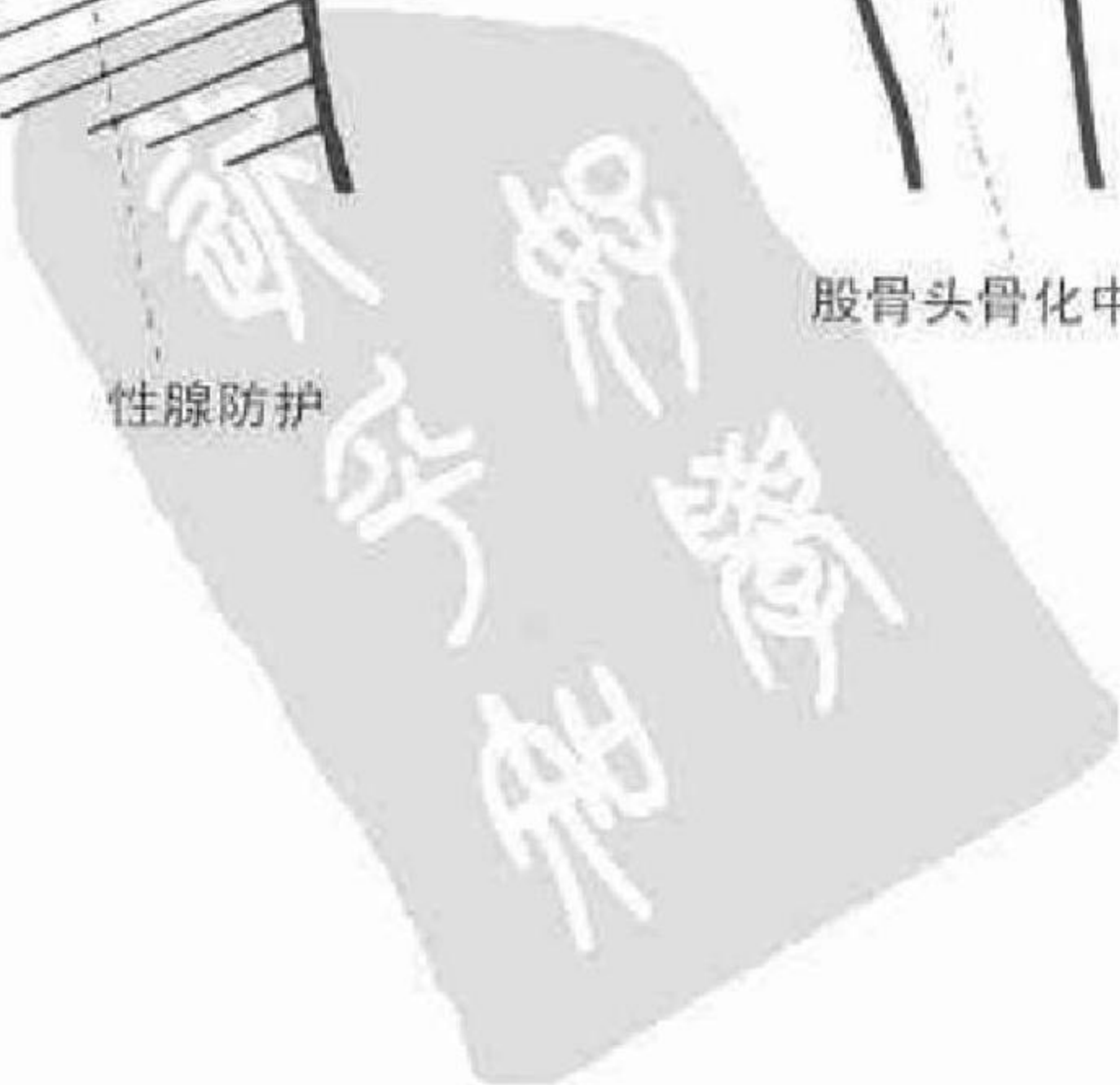图 38 骨盆 前后位



X 线平片

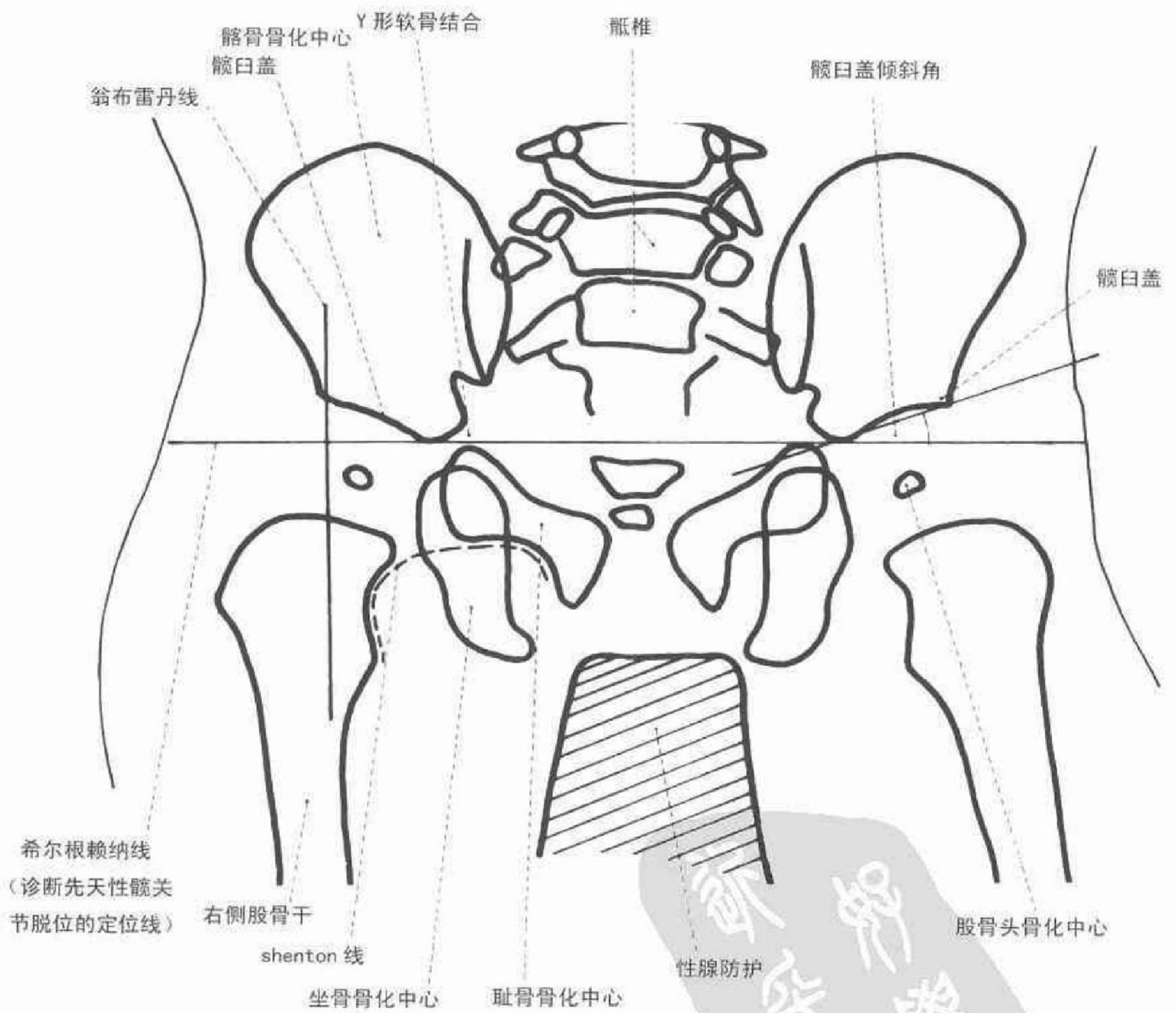

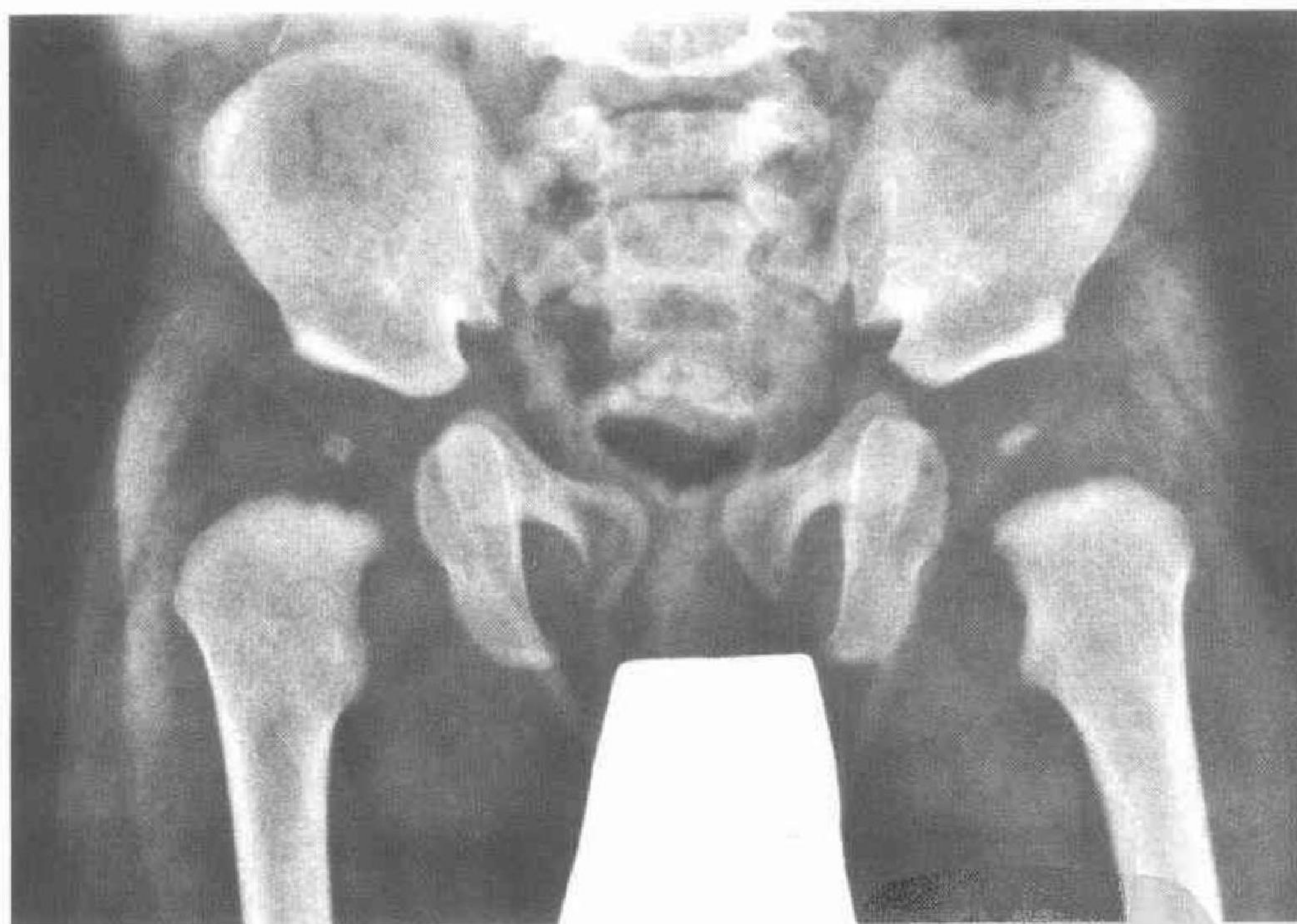
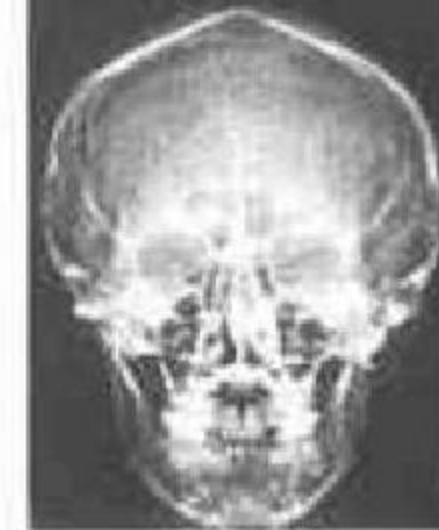
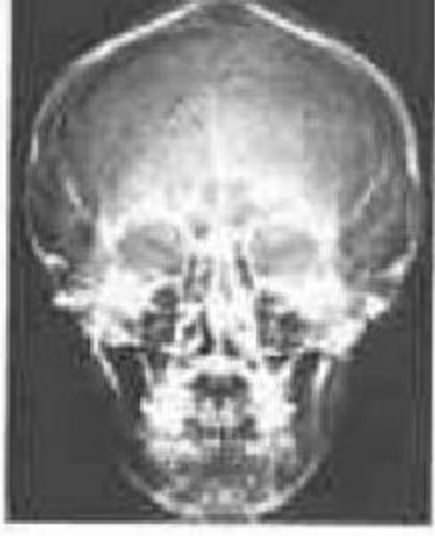
图 39 儿童髋关节

儿童髋关节



X 线平片


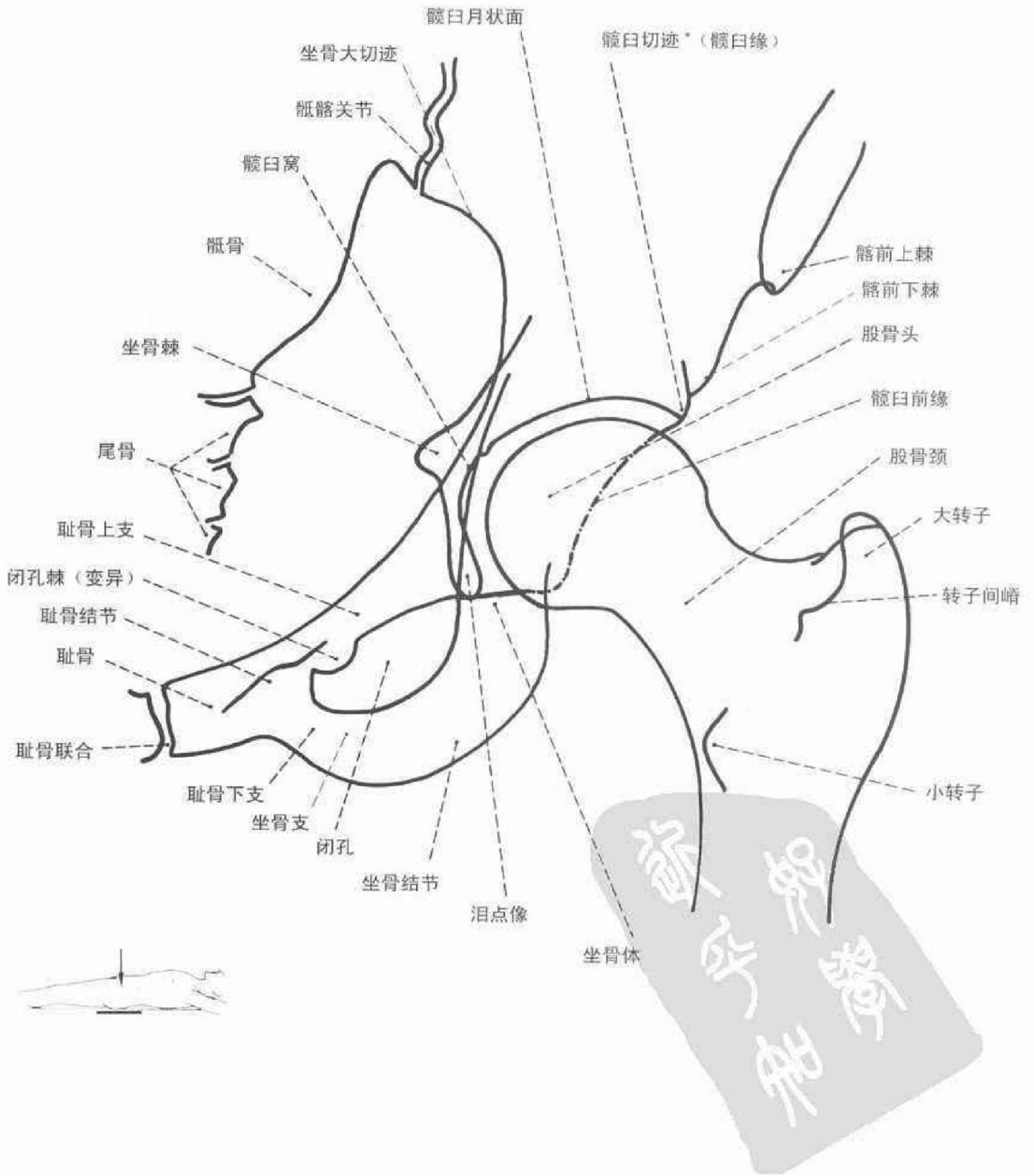
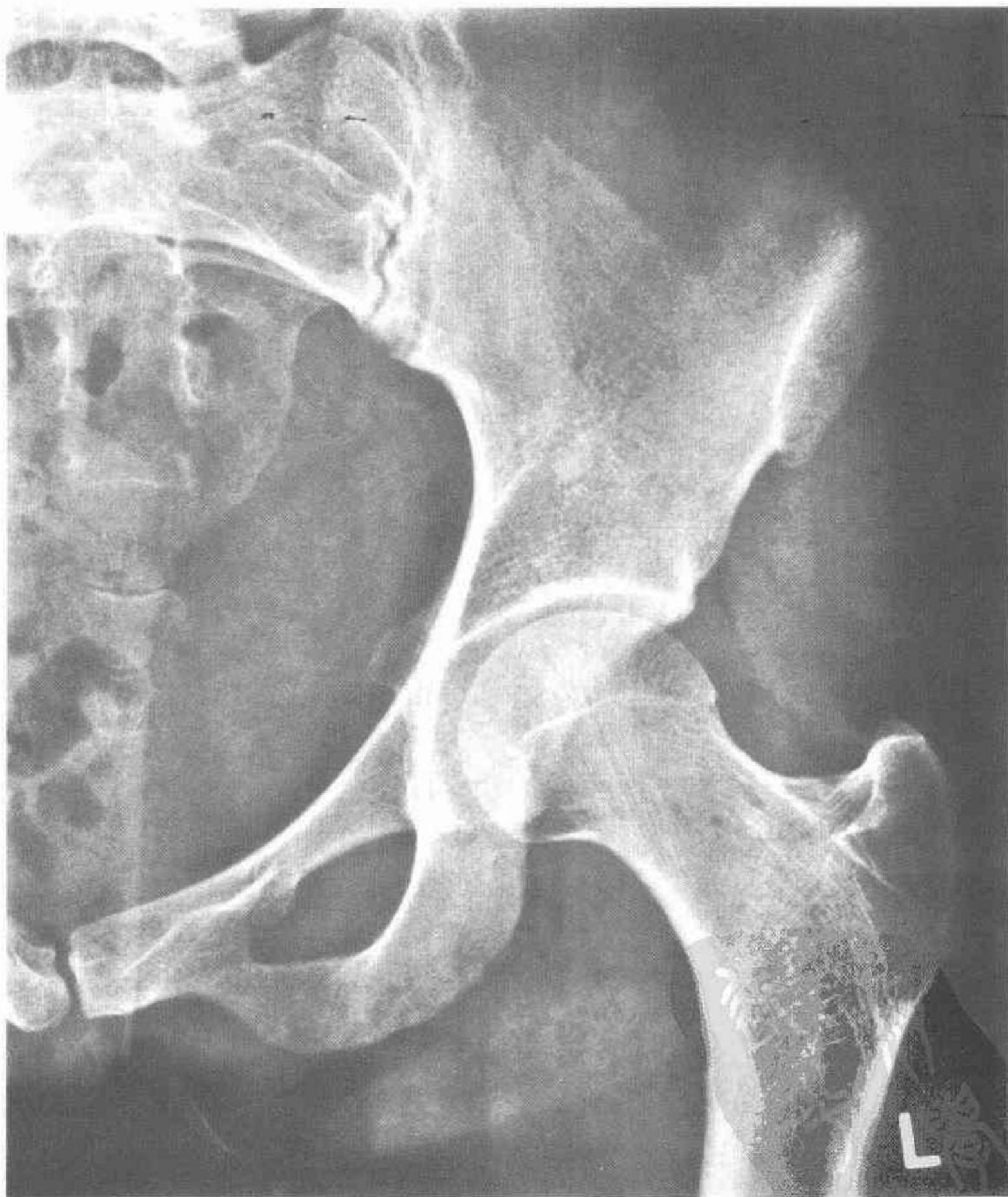
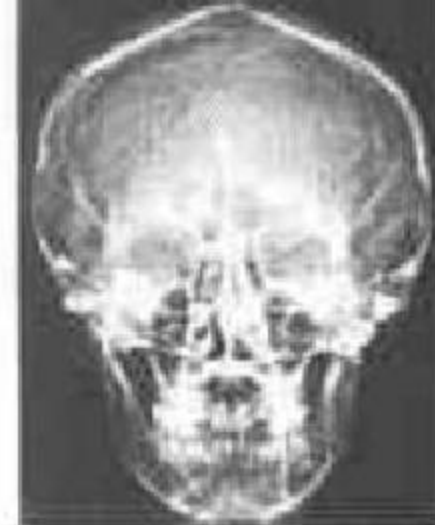
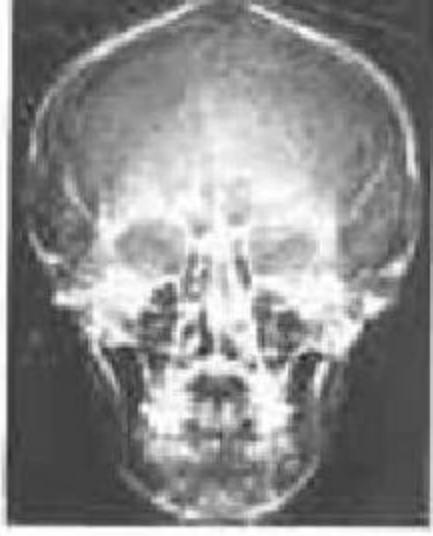

图 40 髌关节 前后位



X 线平片


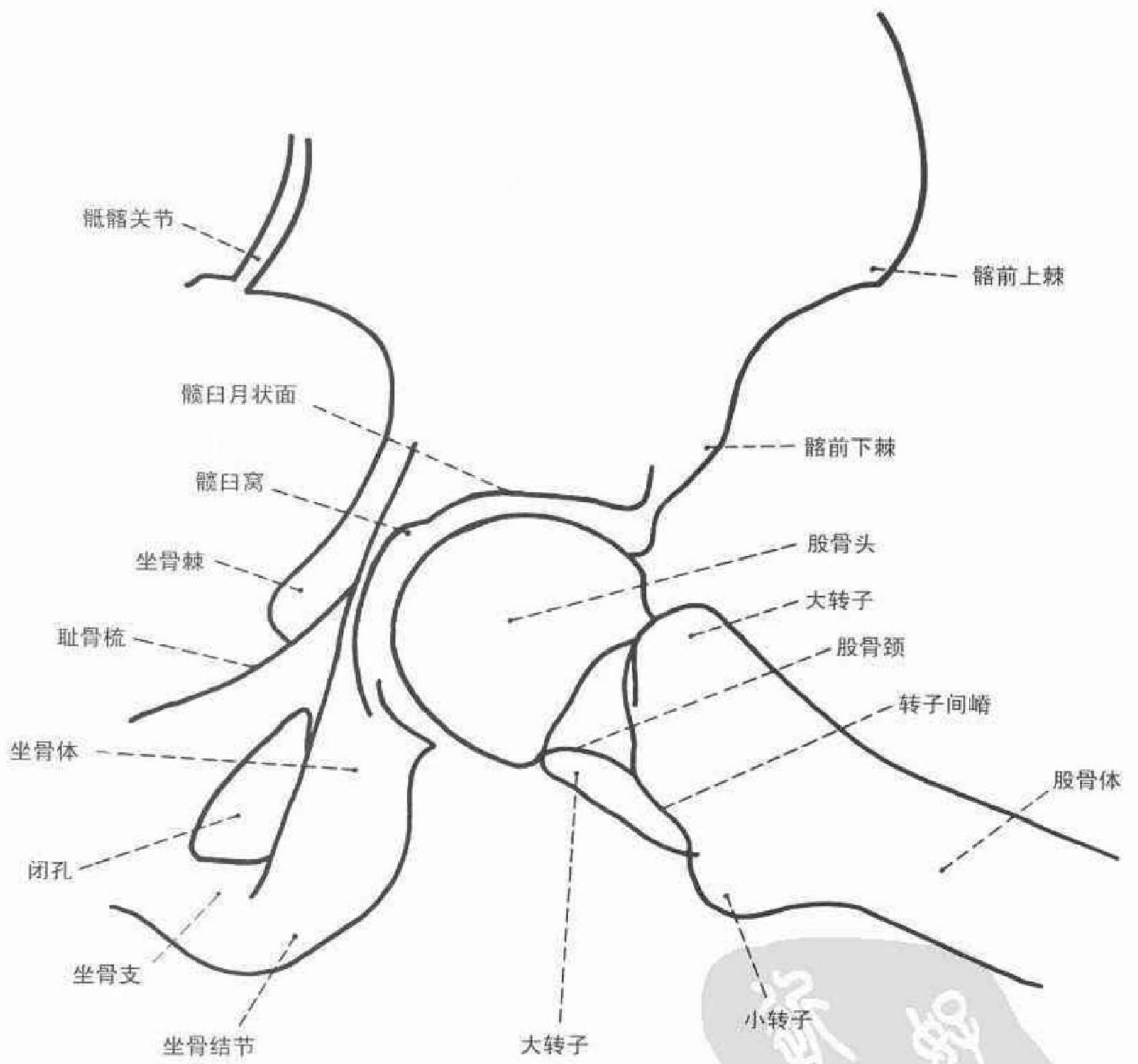
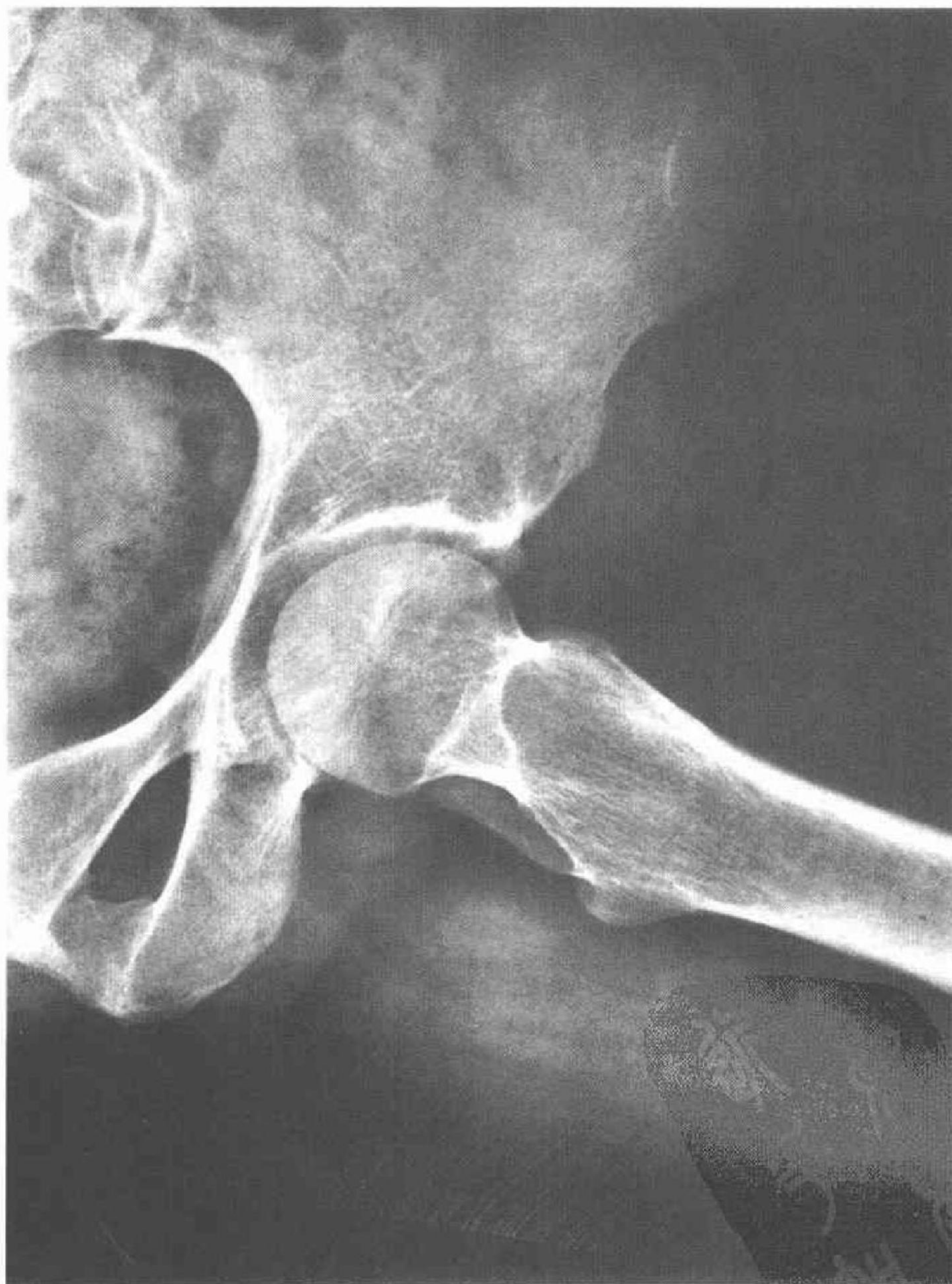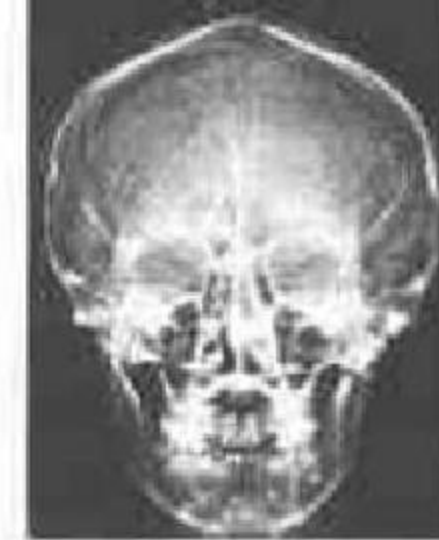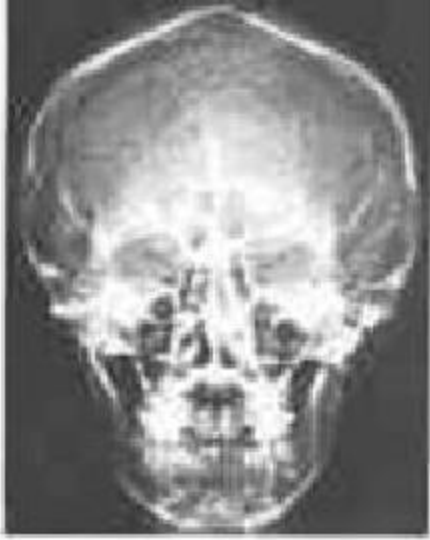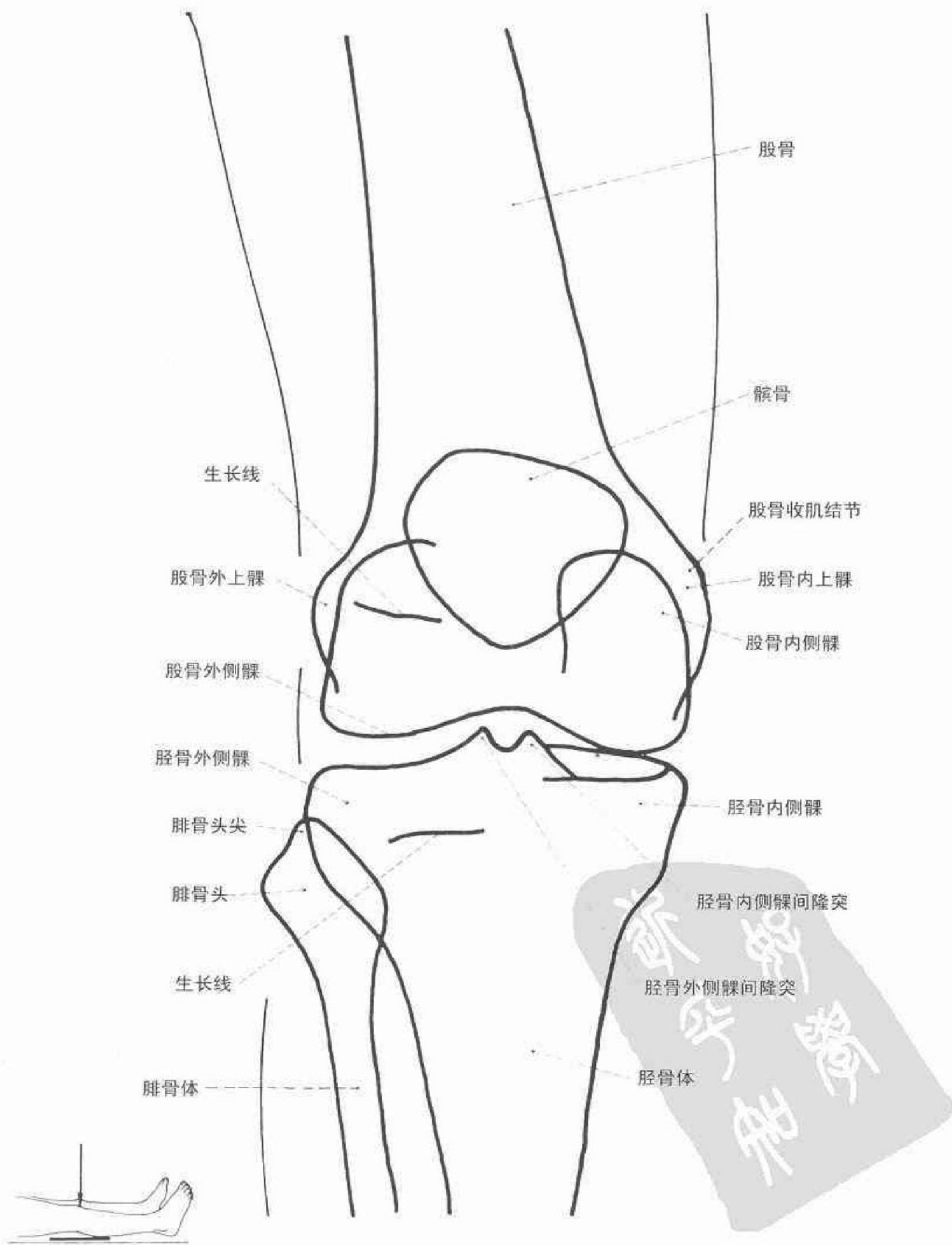




图 41 左侧髋关节外展位(Lauenstein 位)



X 线平片



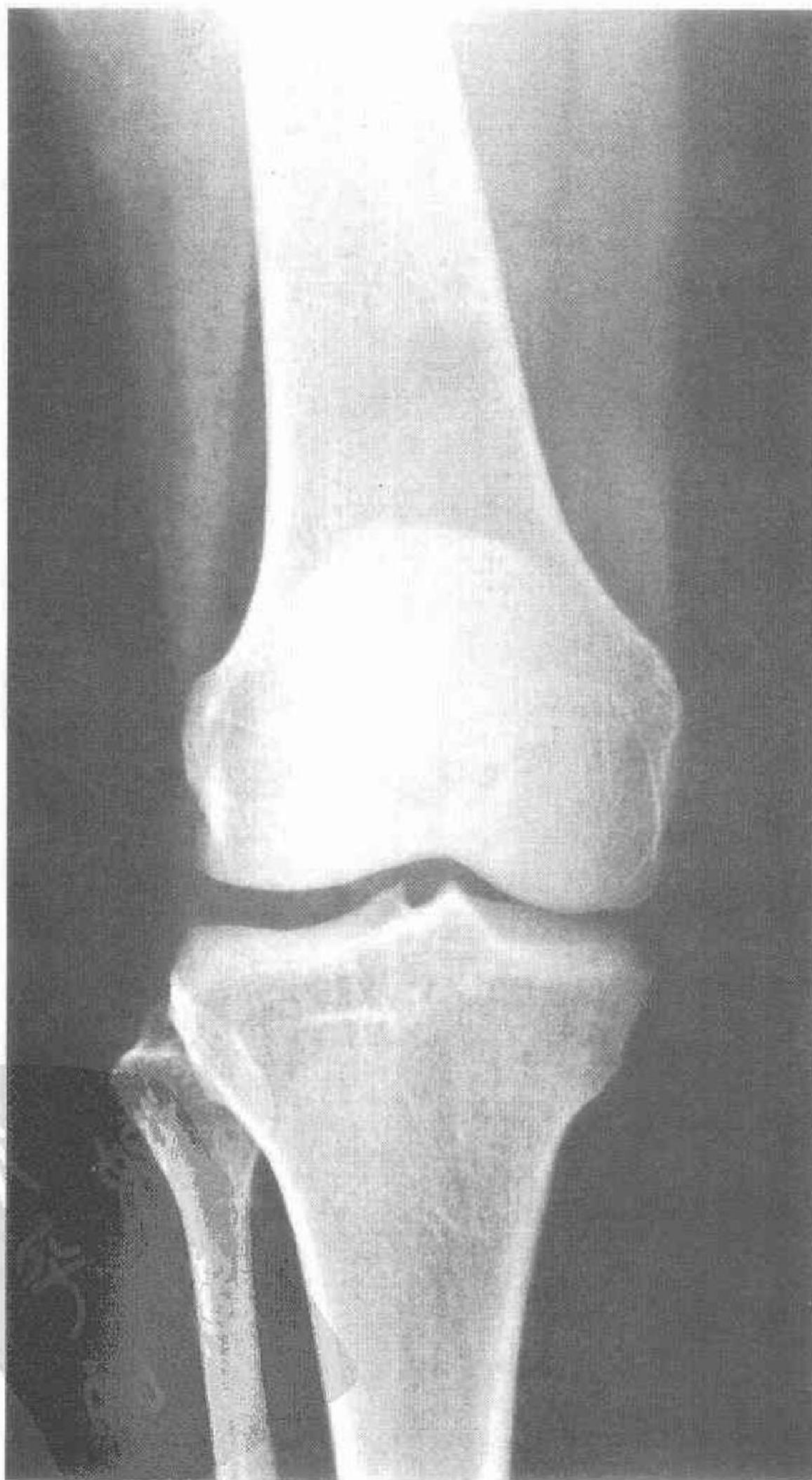
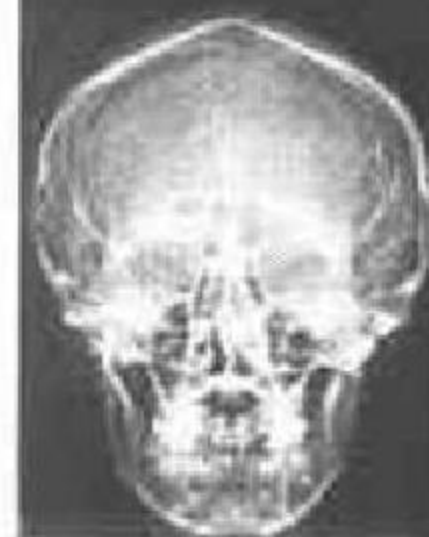
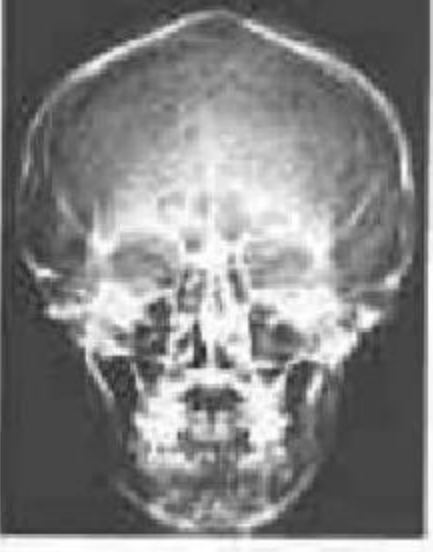
图 42 右膝关节 前后位



X线平片

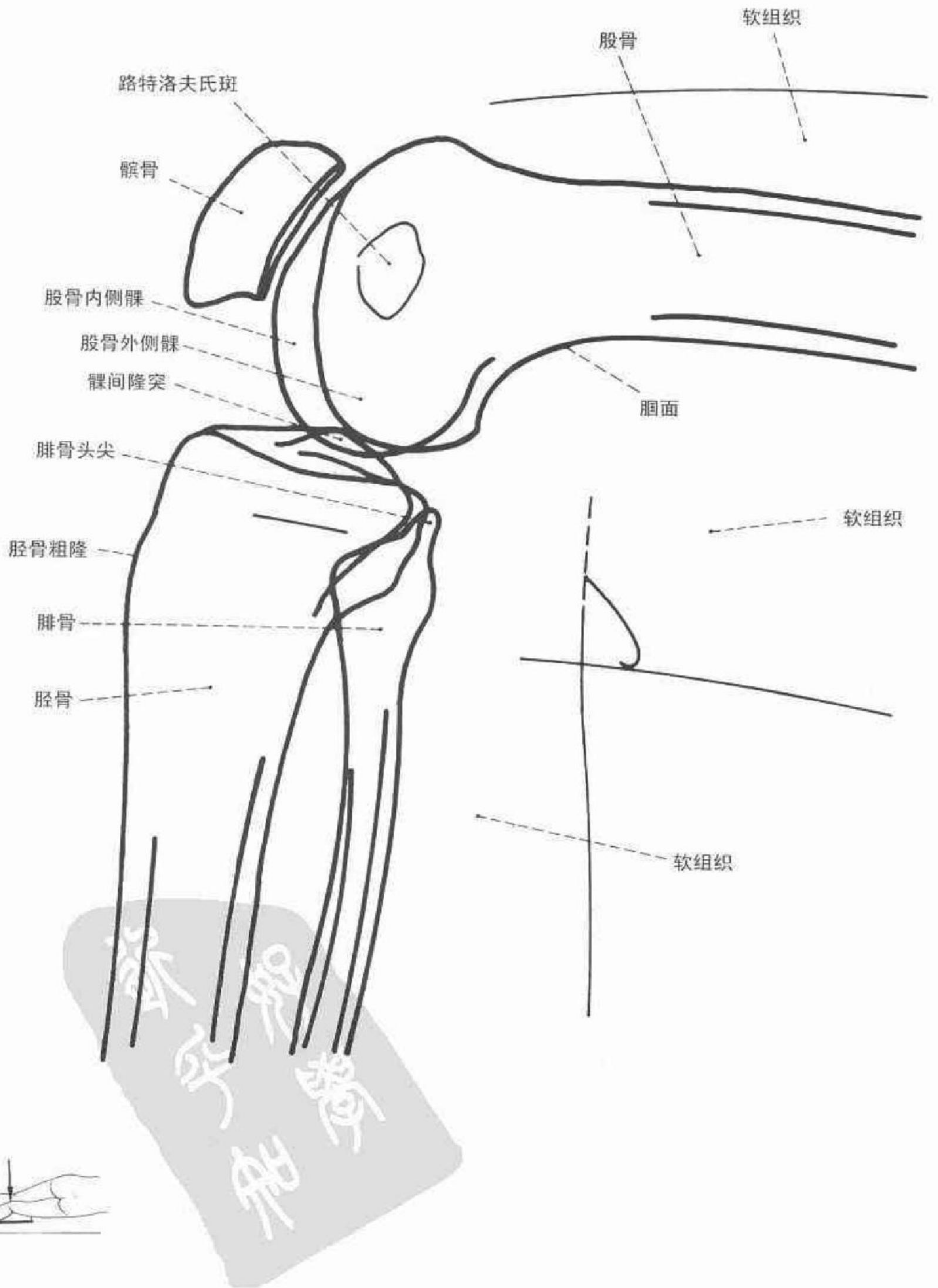
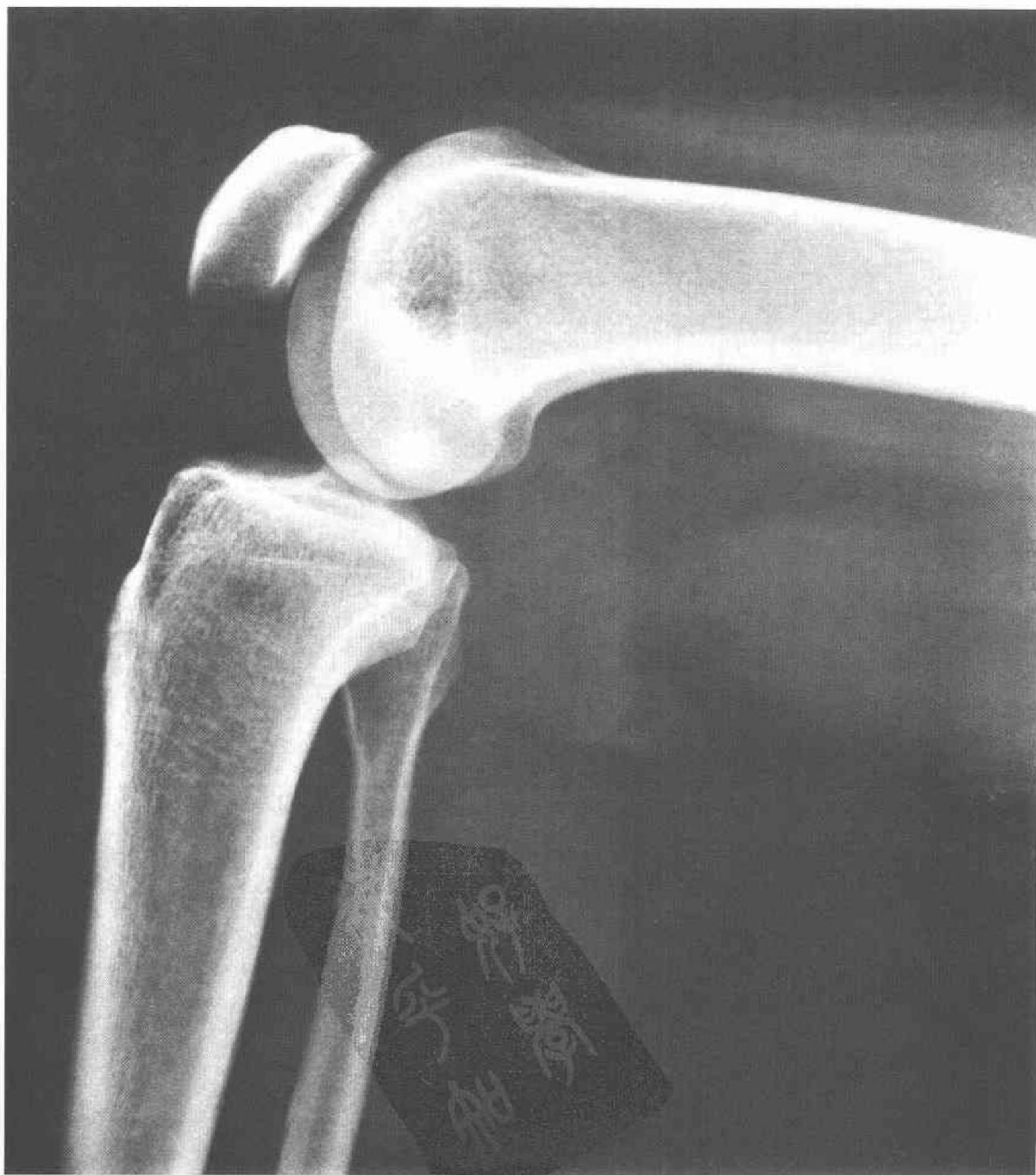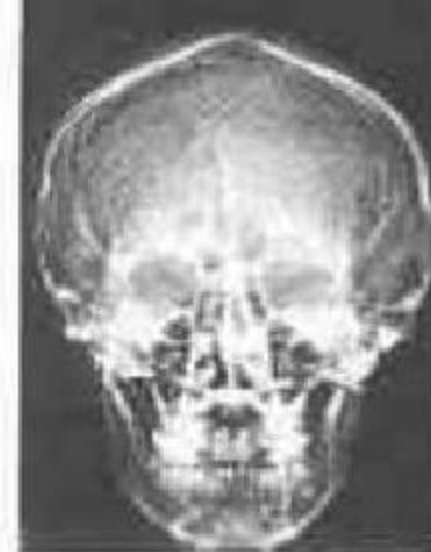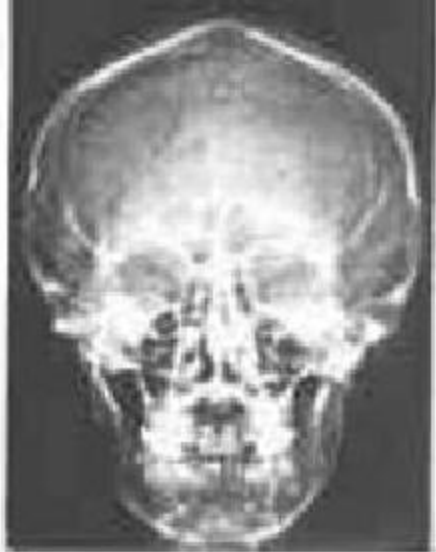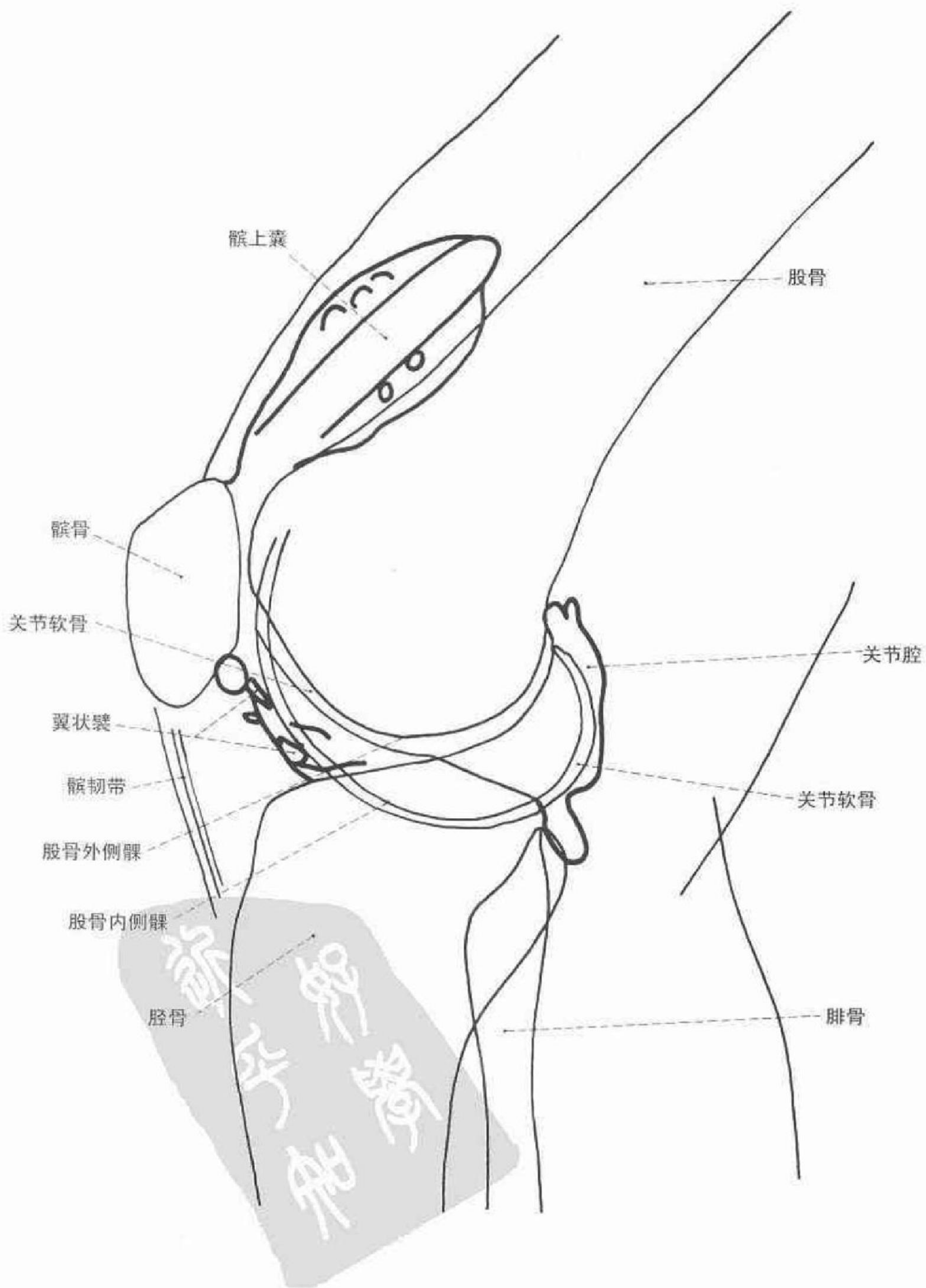




图 43 膝关节 侧位



X线平片



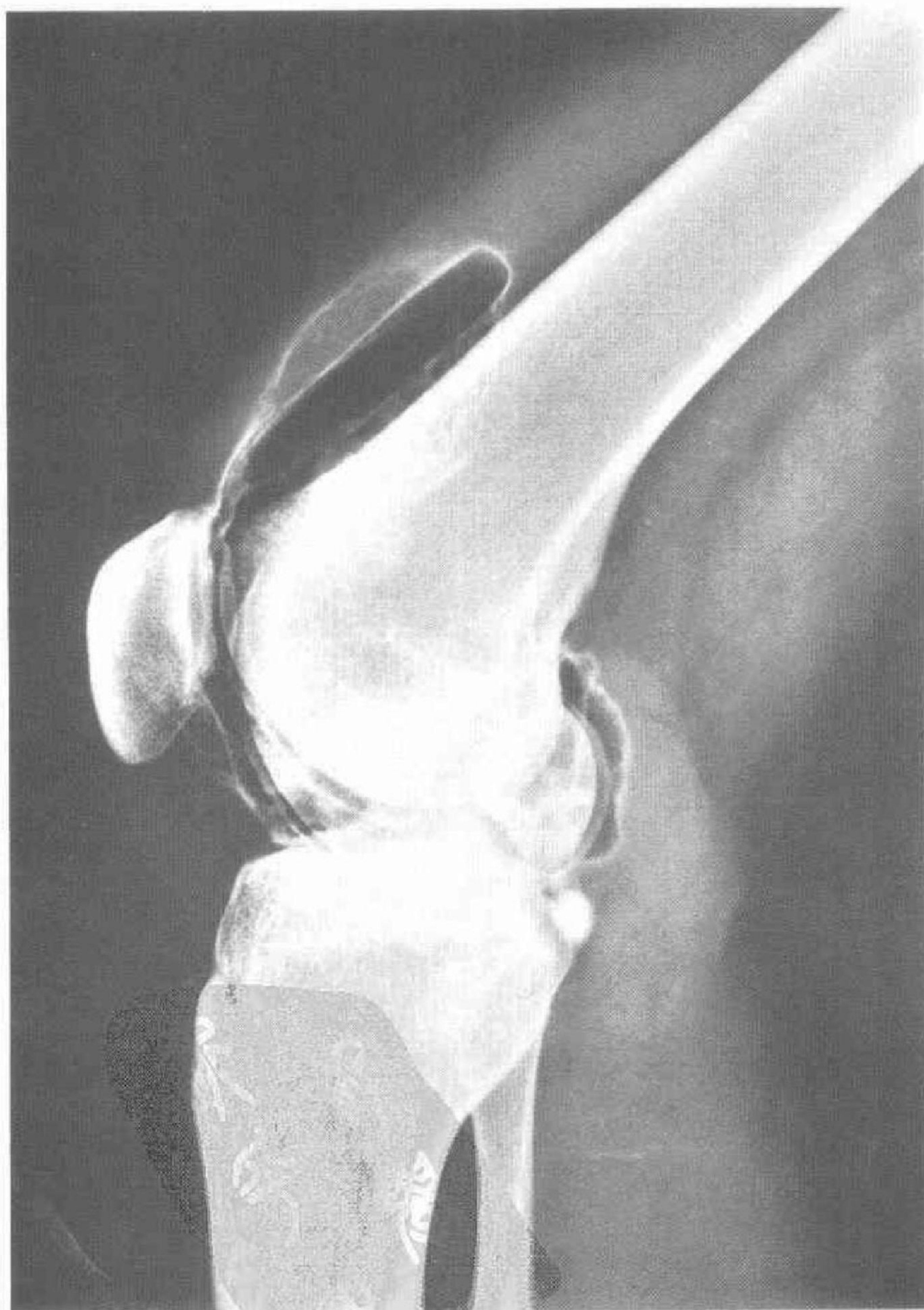
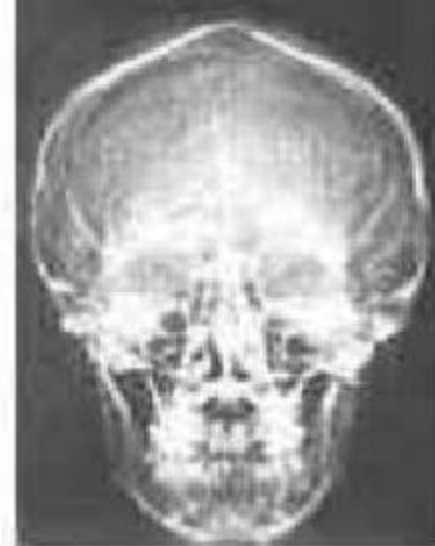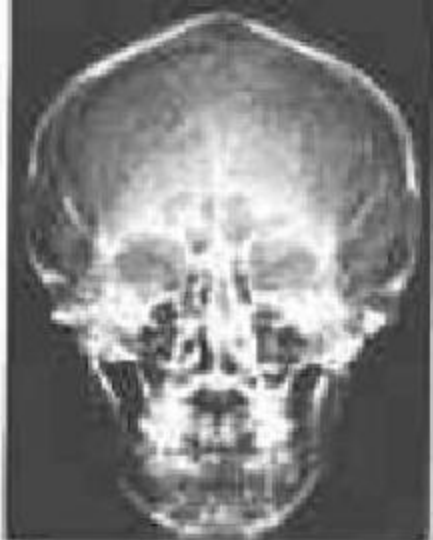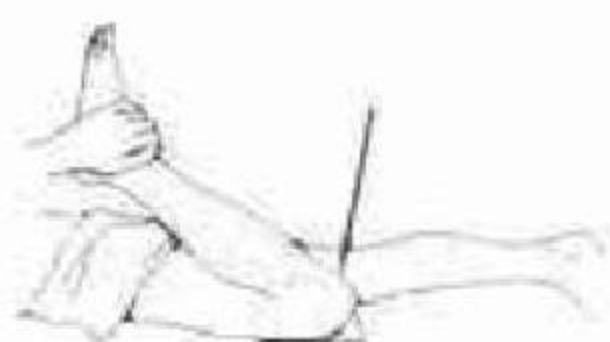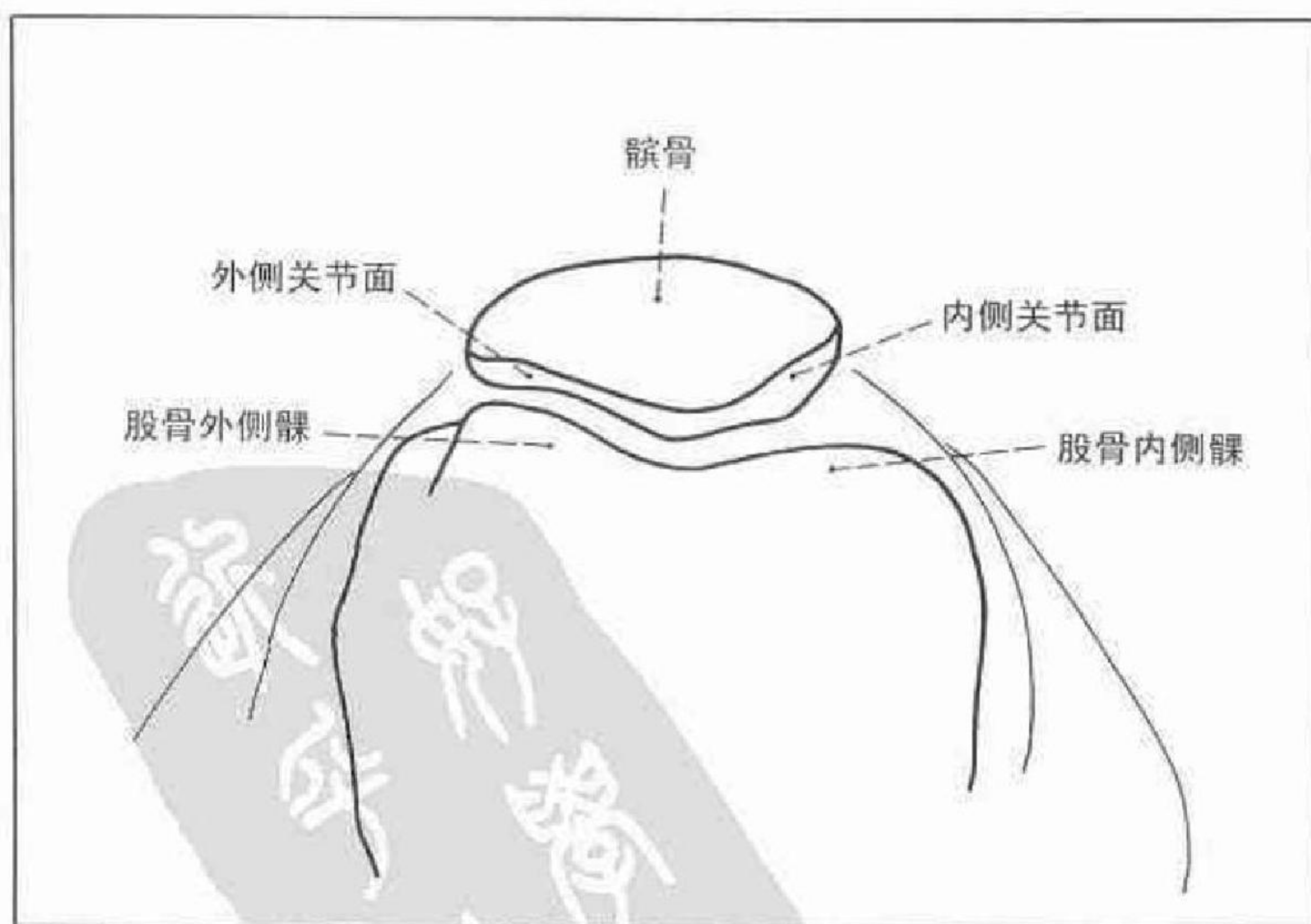
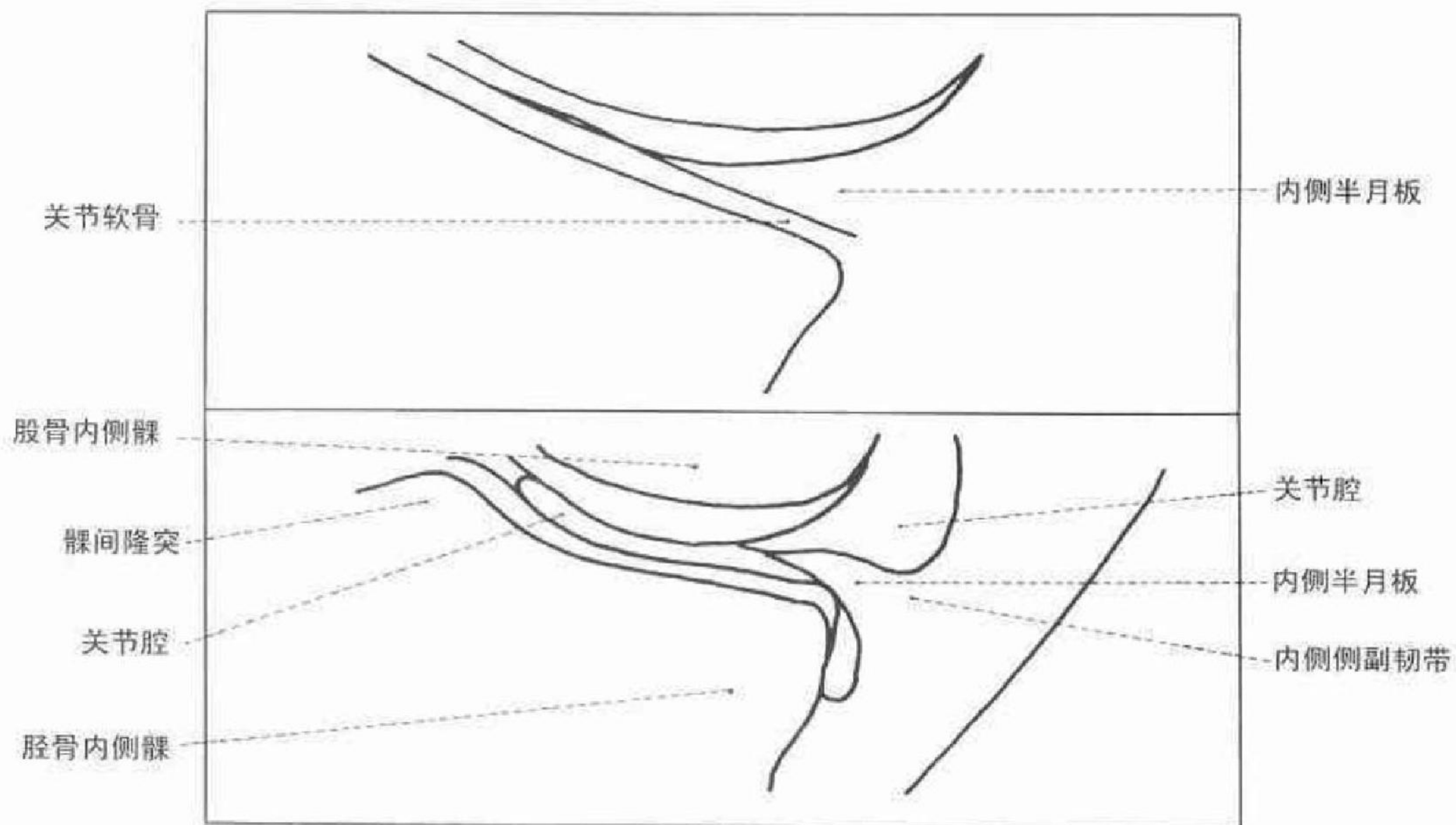


图 44 膝关节造影(侧位)



X 线平片



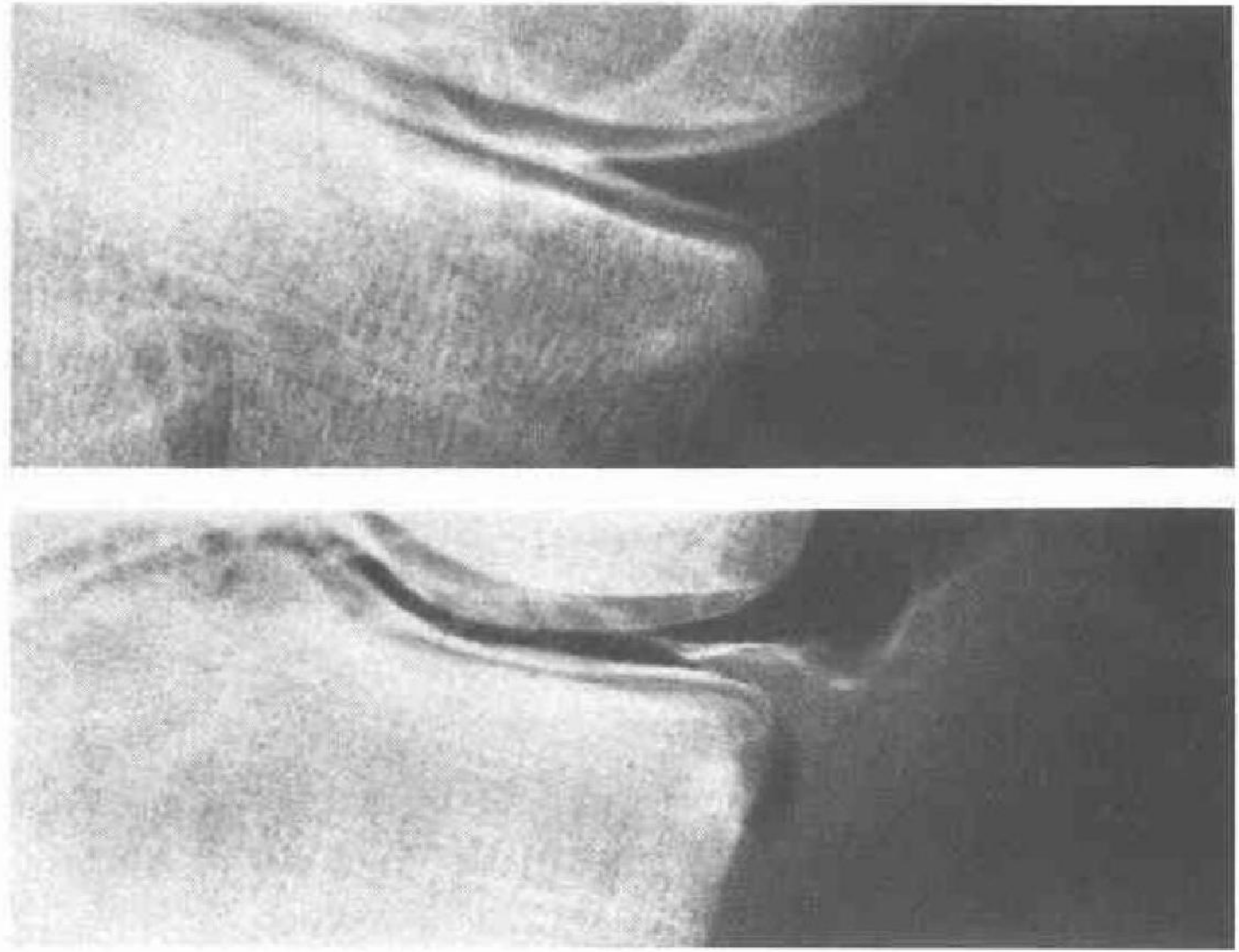
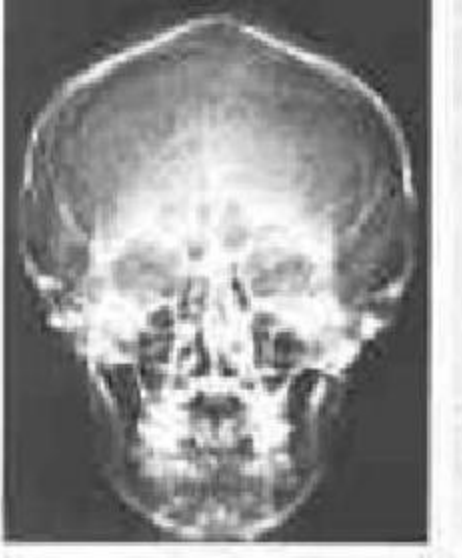

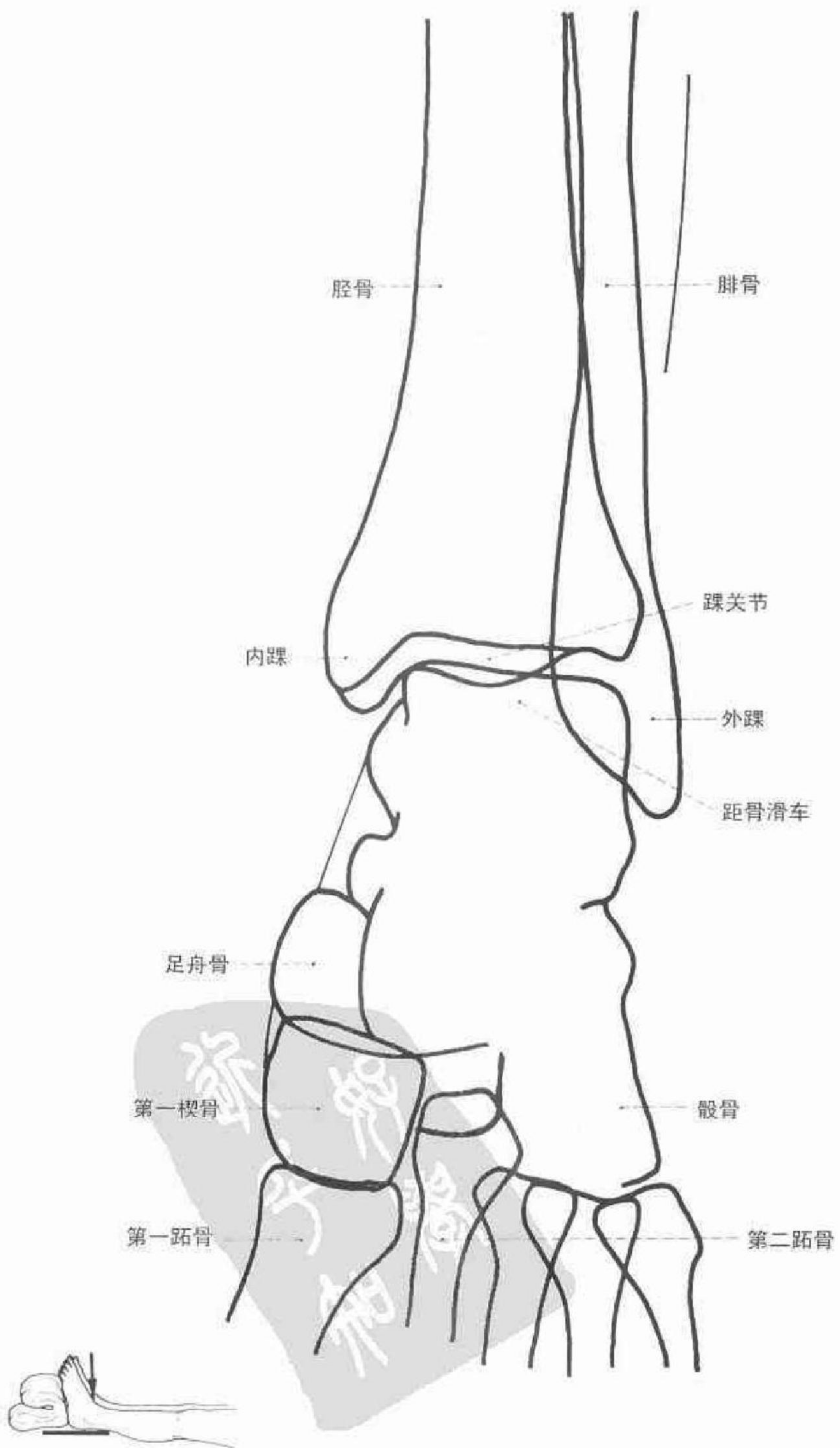
图 45 膝关节造影 前后位(内侧半月板点片)

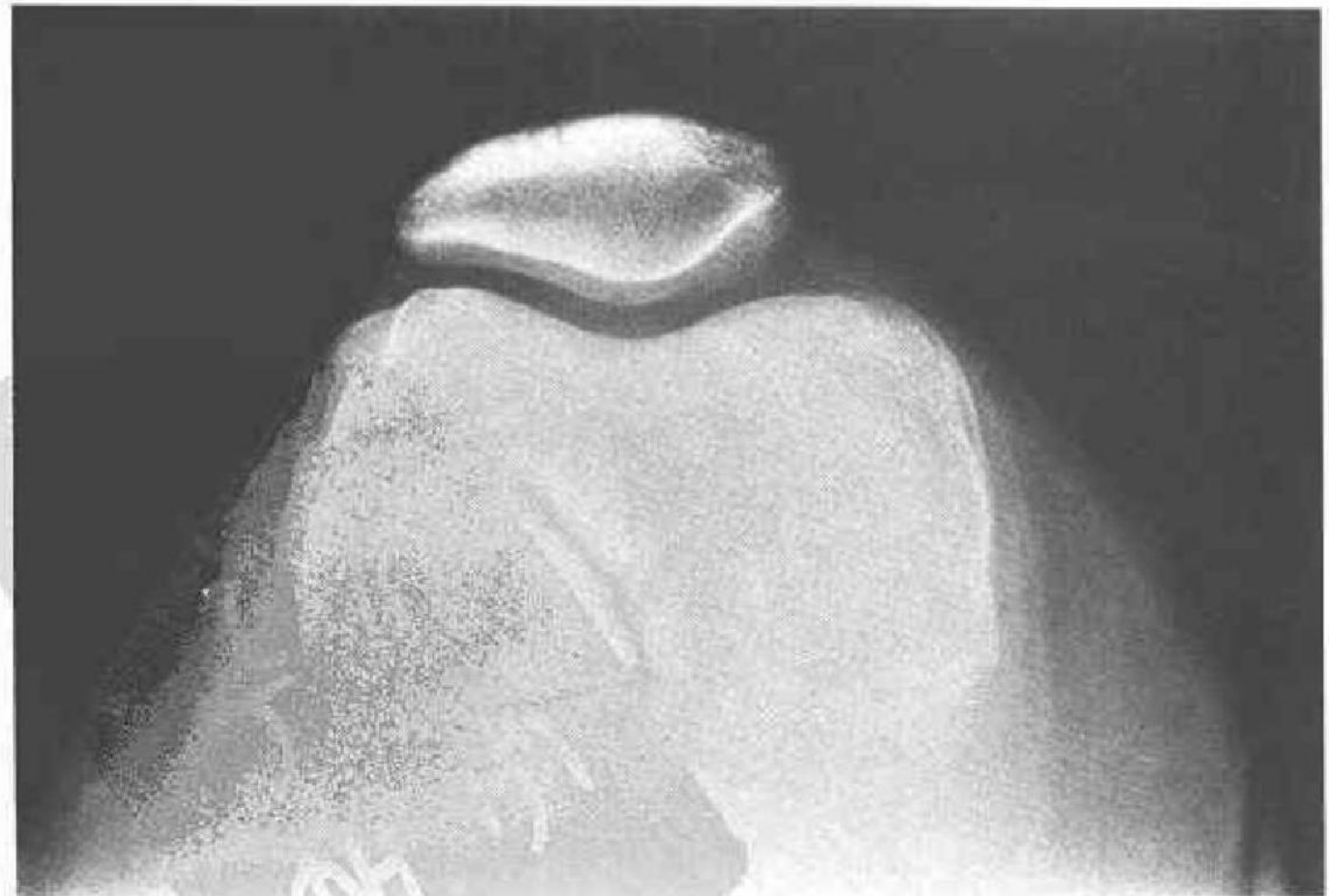
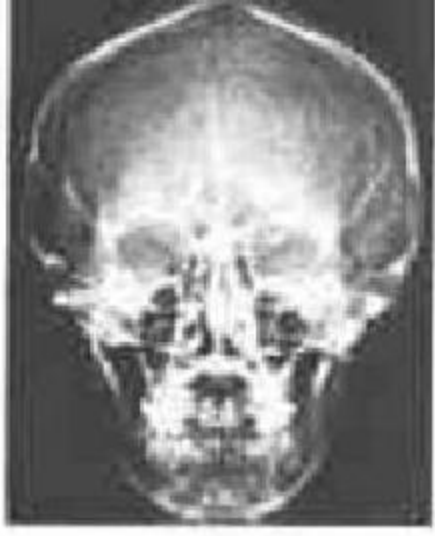
图 46 髌骨 轴位



X 线平片



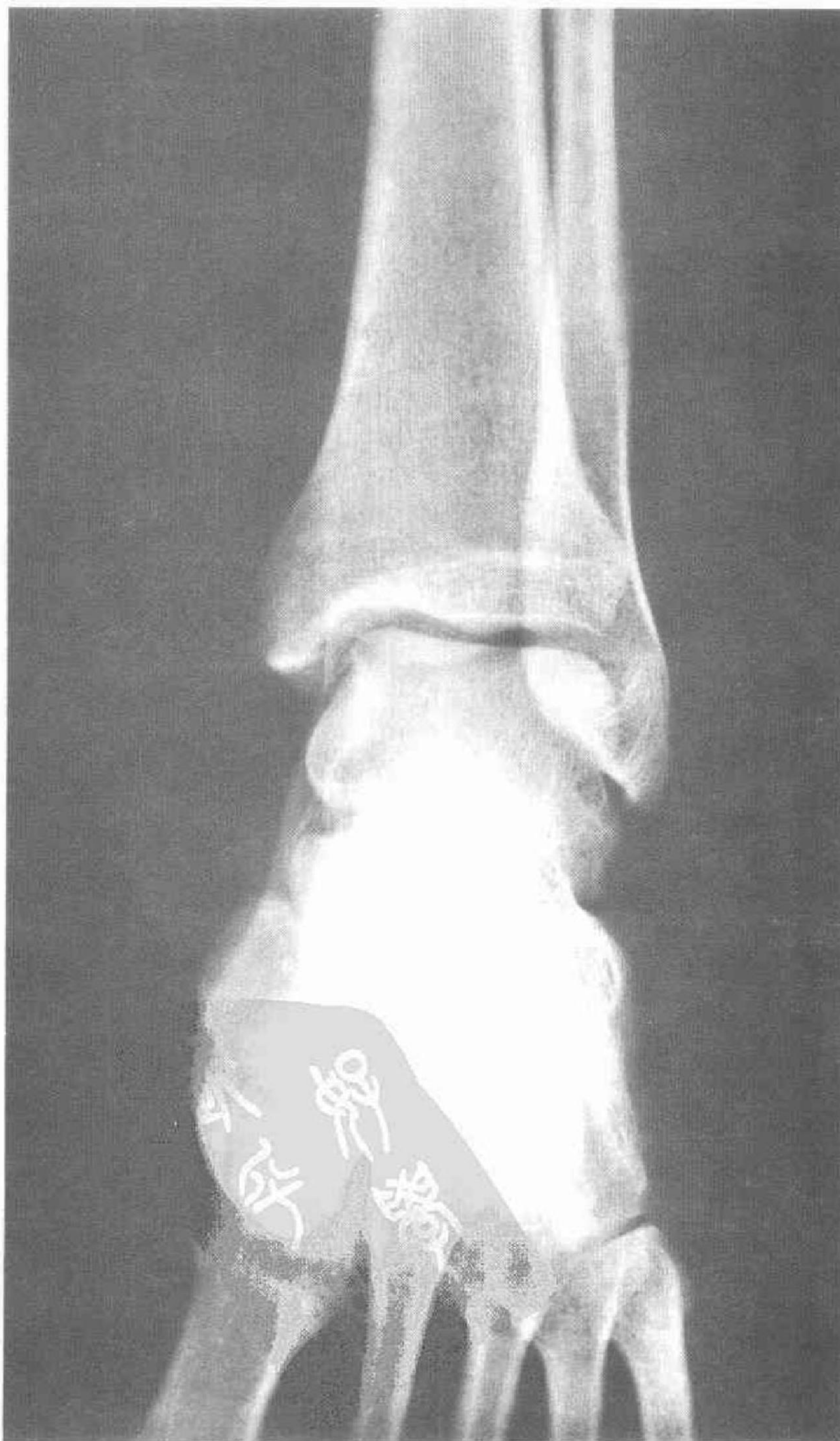
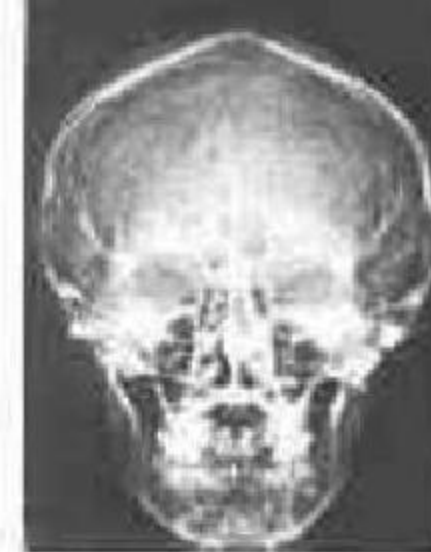
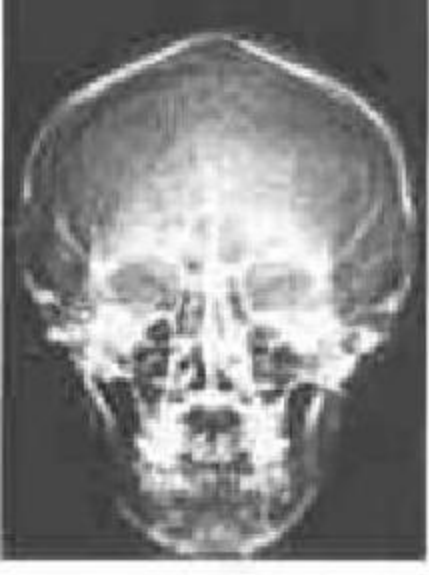
图 47 左侧踝关节 前后位



X 线平片

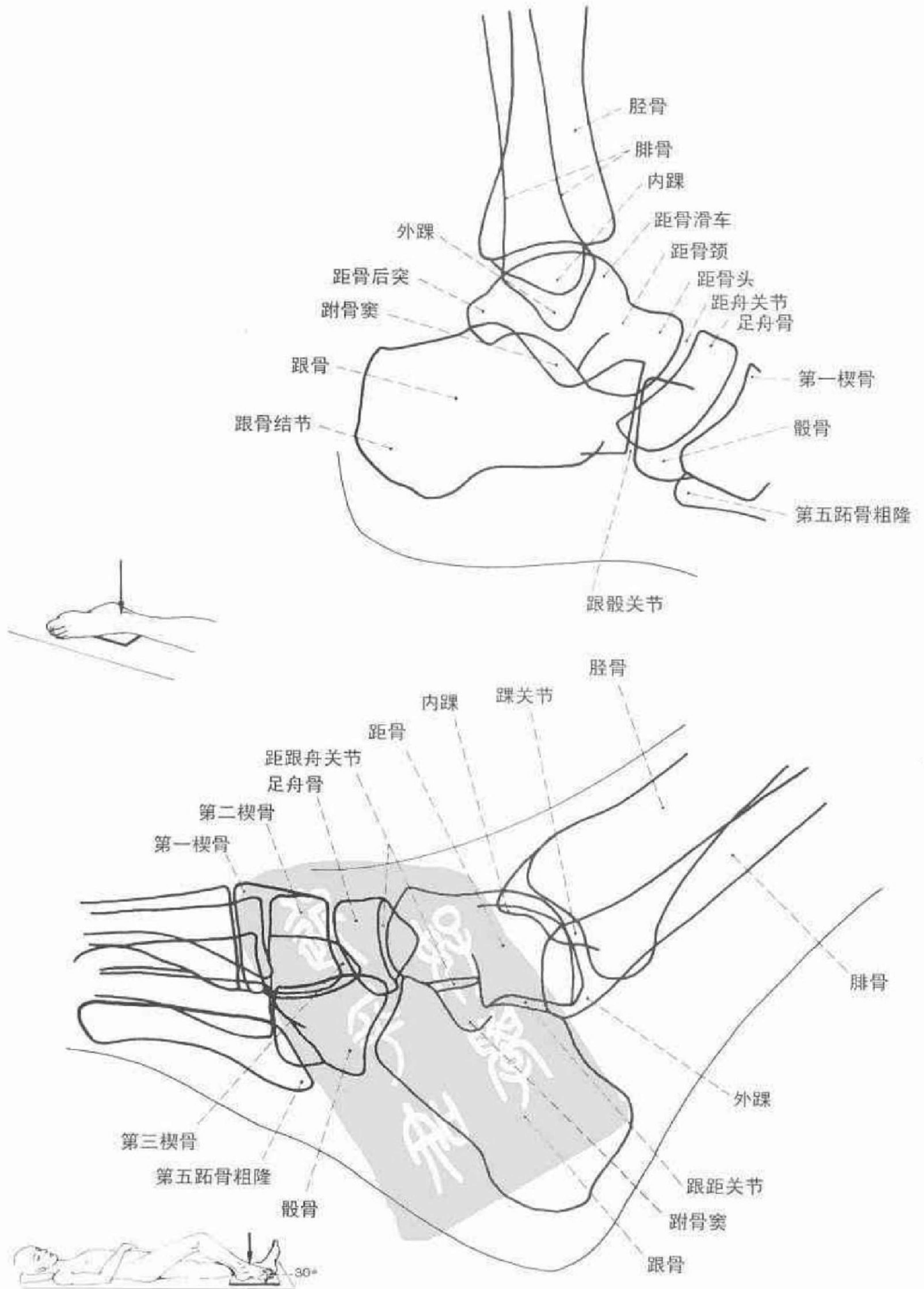

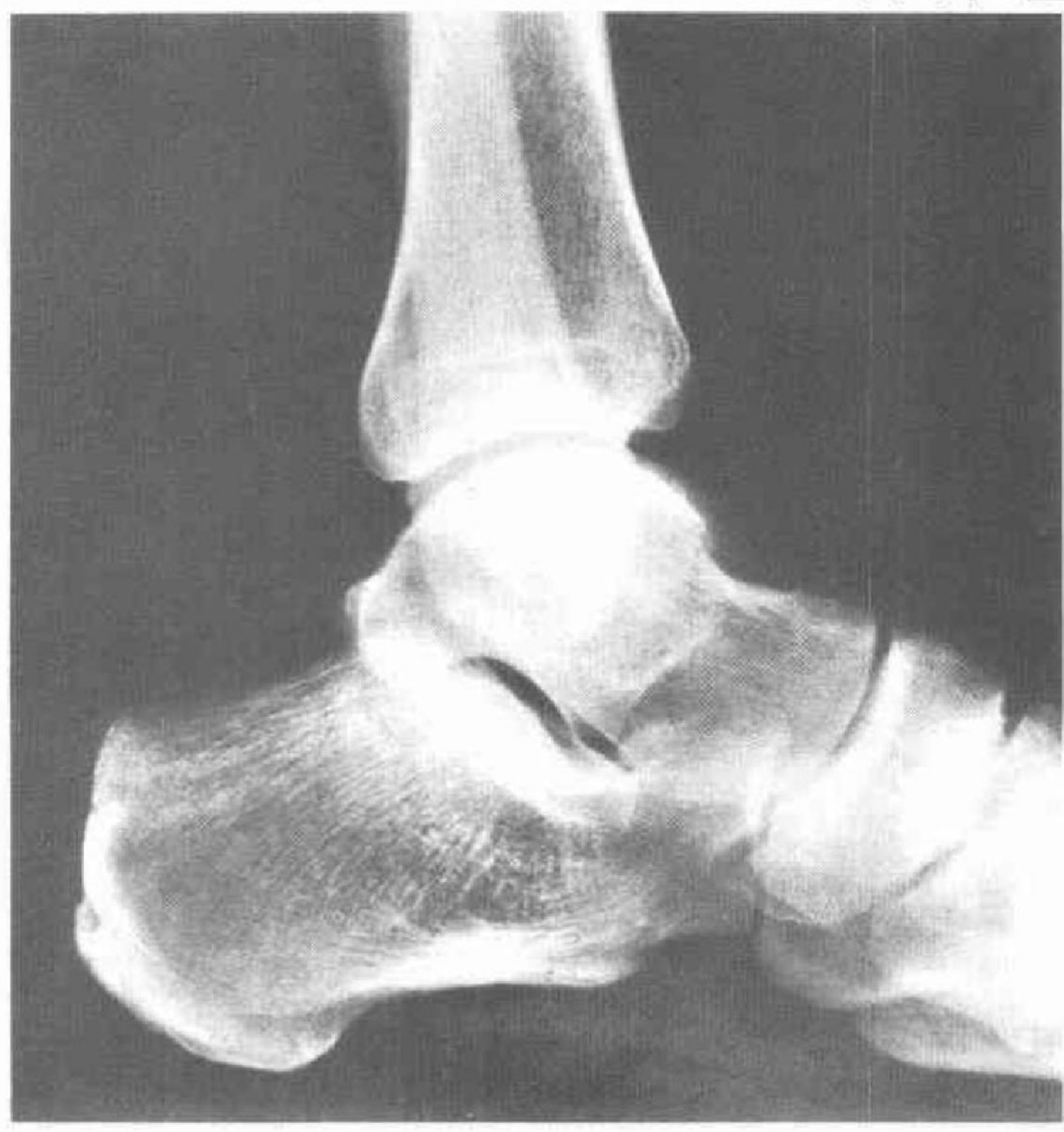
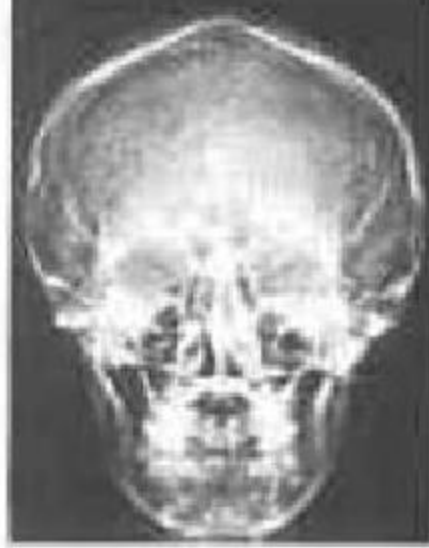

图 48 左踝关节 侧位

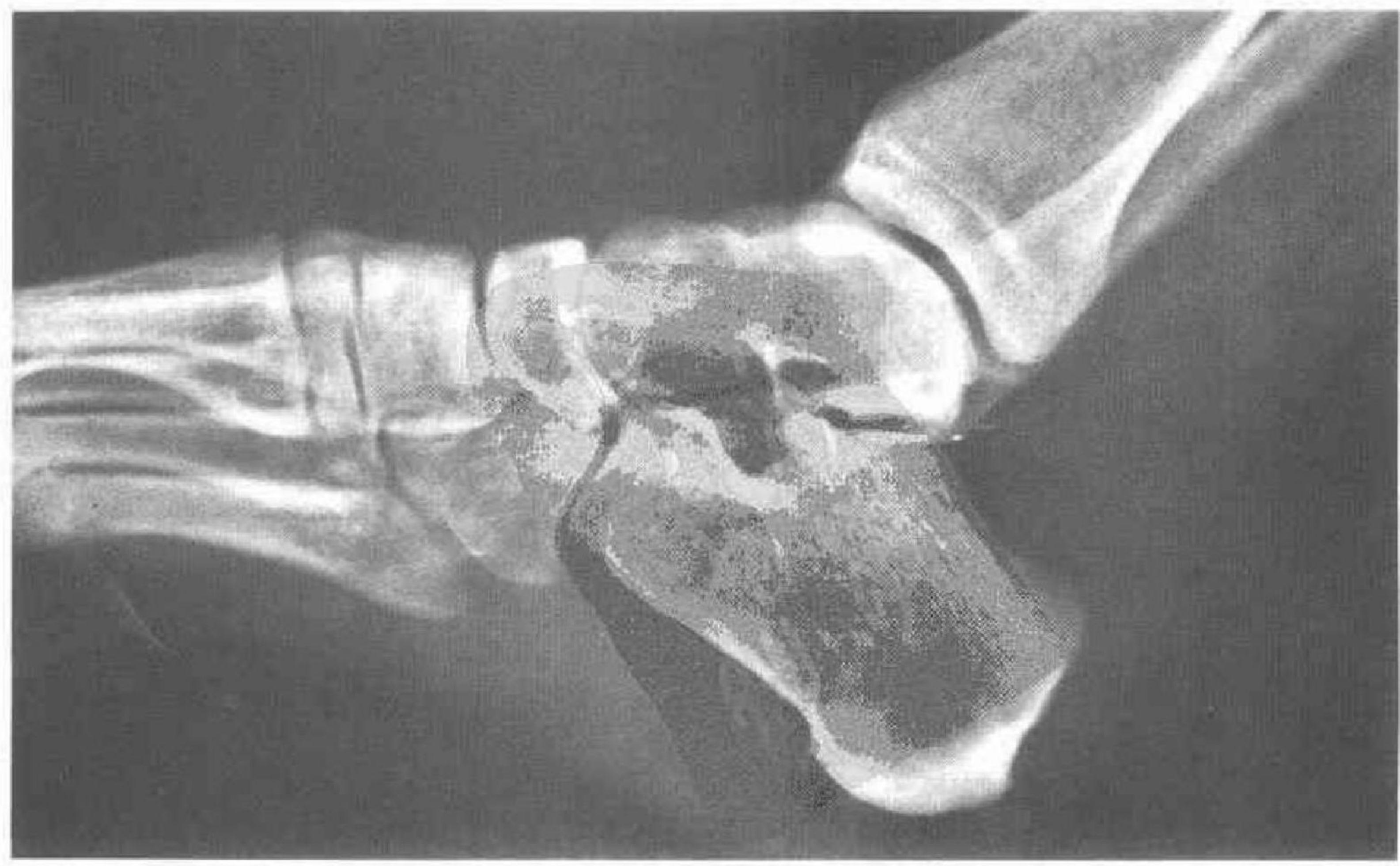
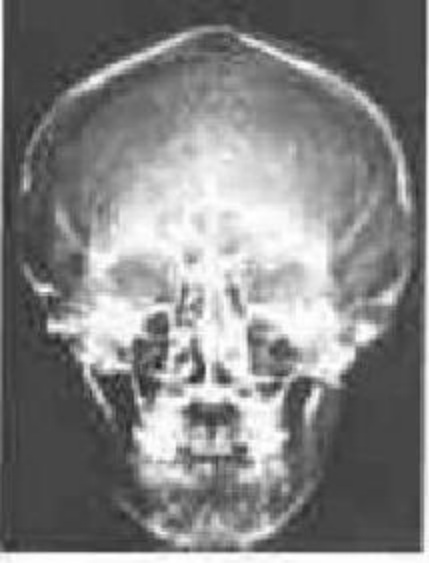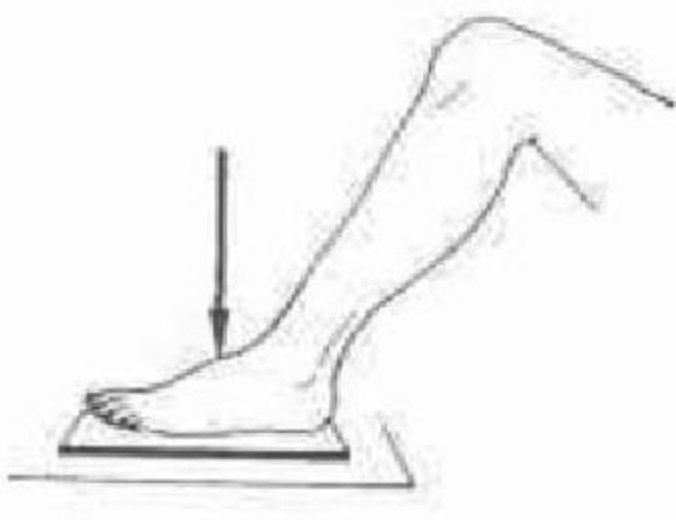
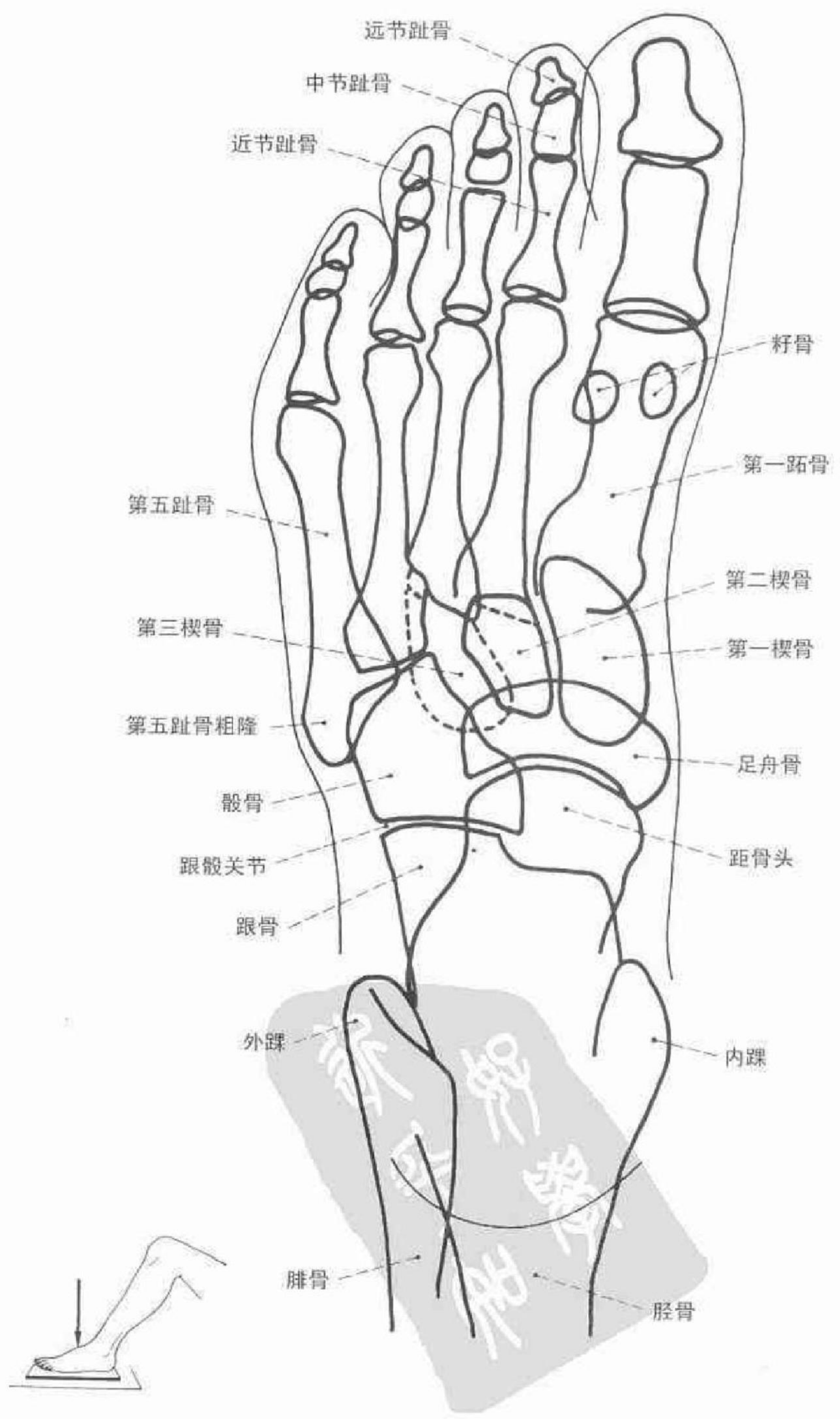

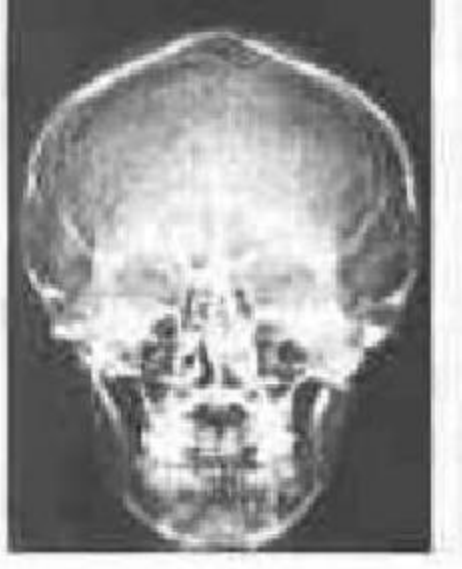
图 49 右踝关节或足跗骨 斜位



X 线平片





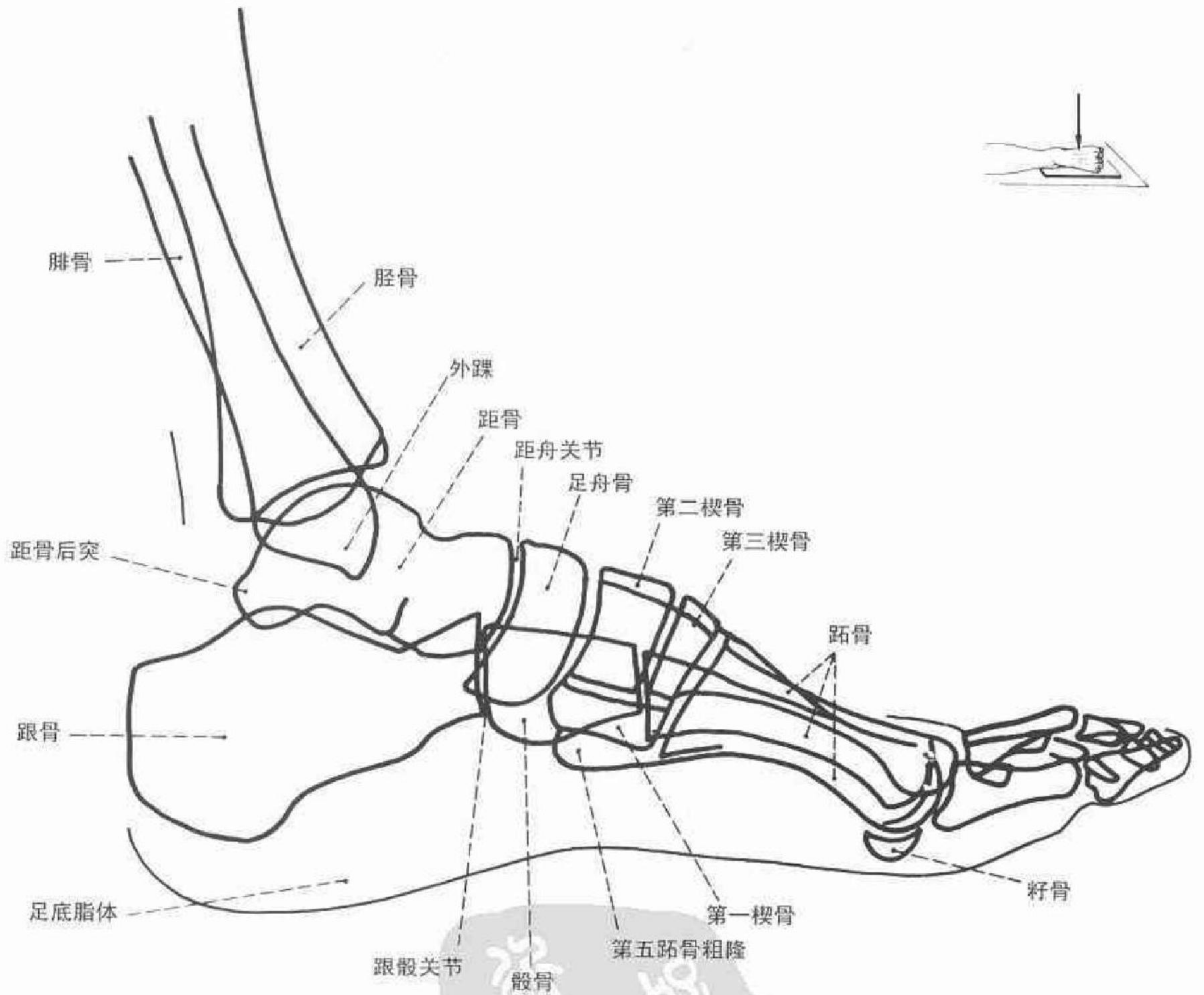
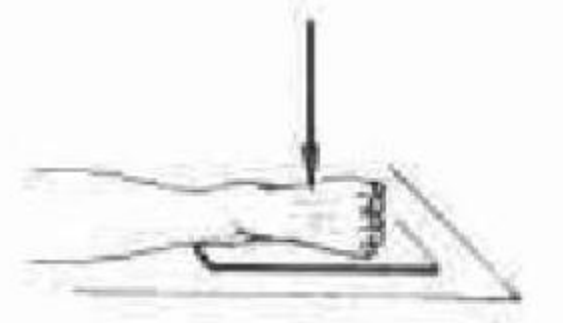
足

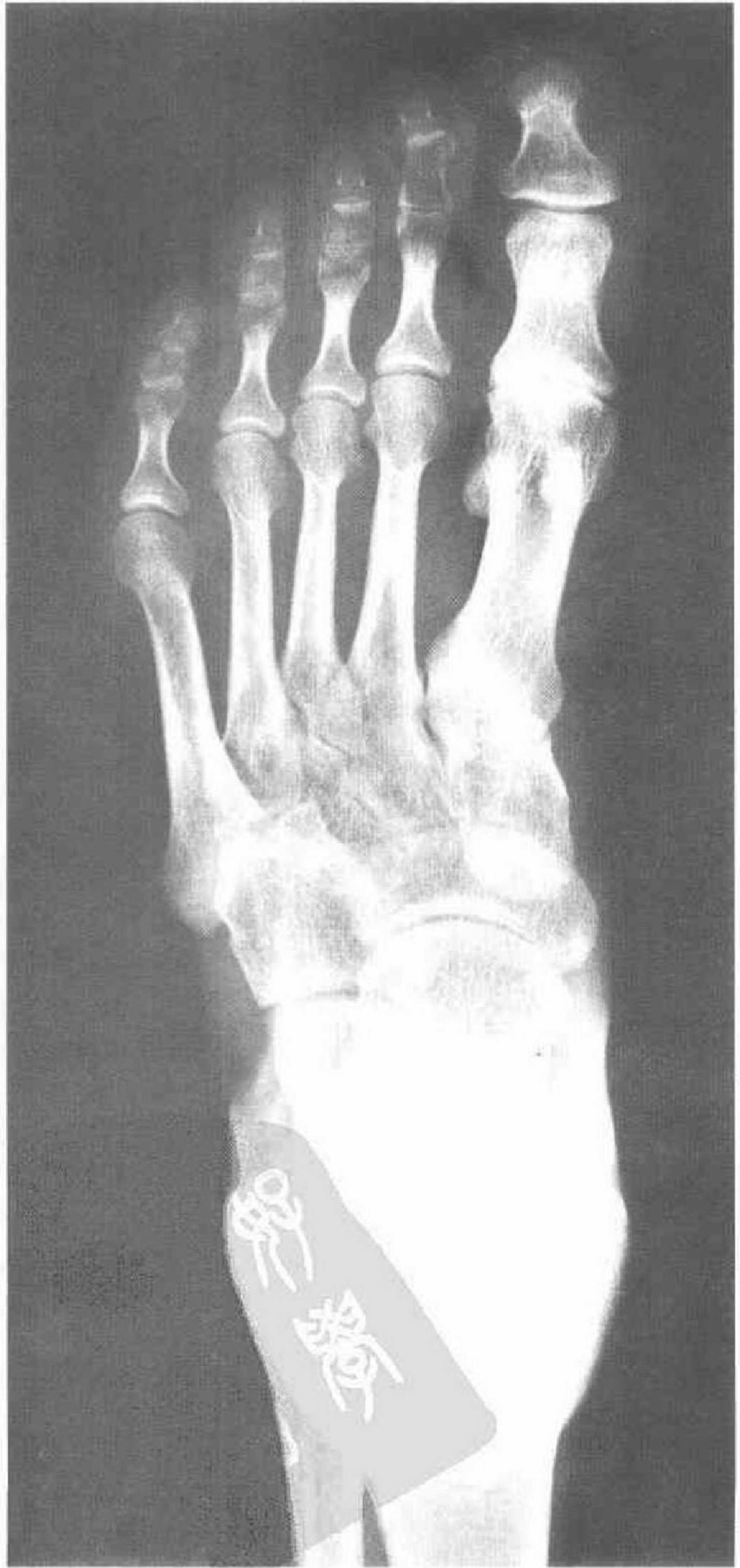
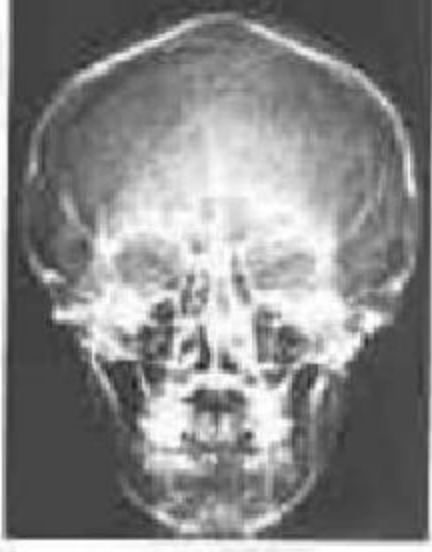
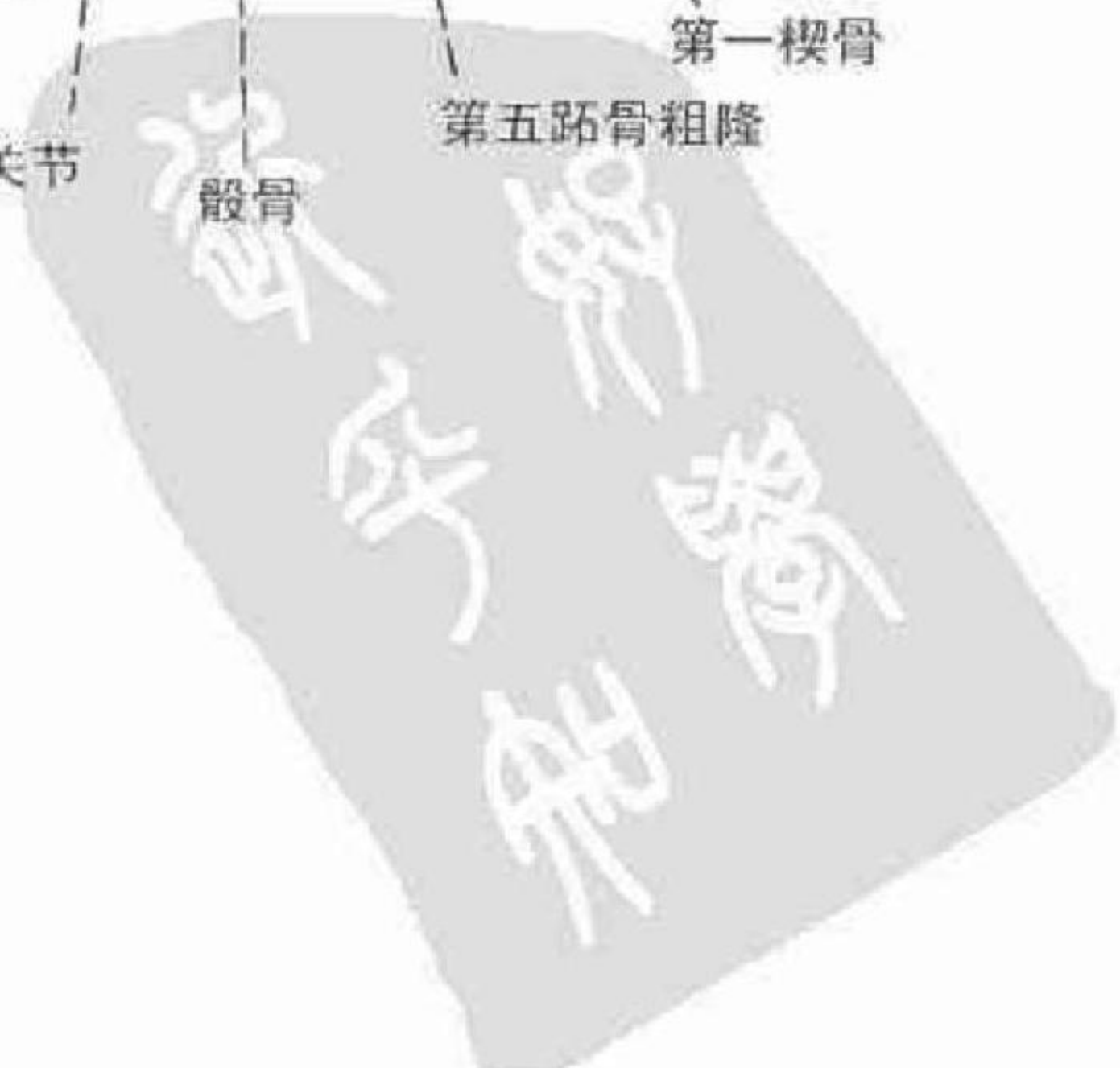图 50 左足 背跖位



X线平片



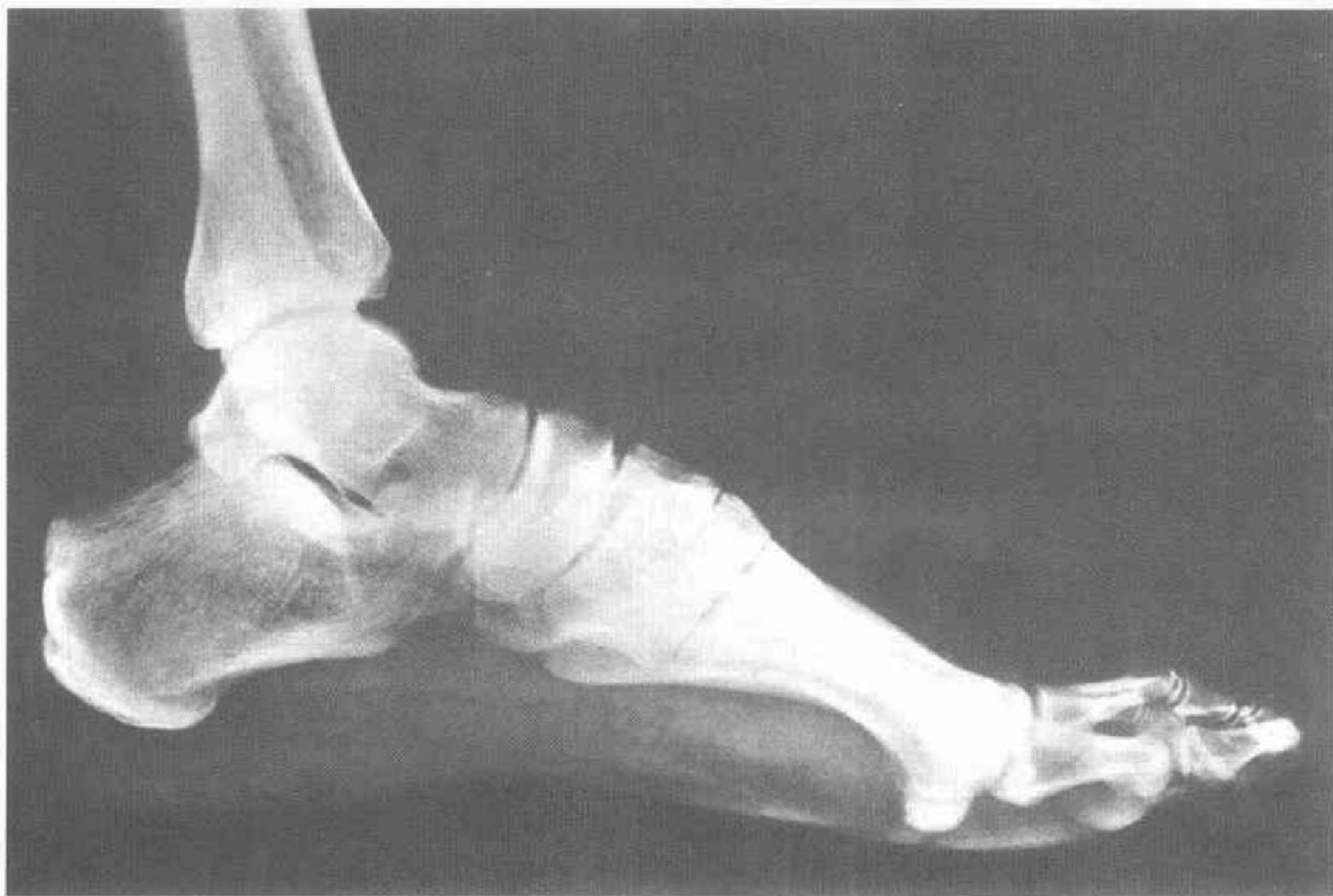
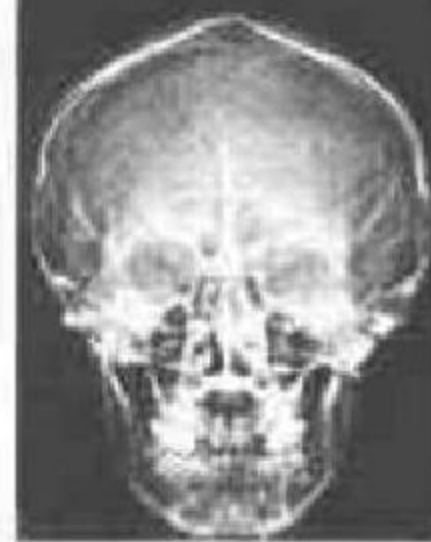
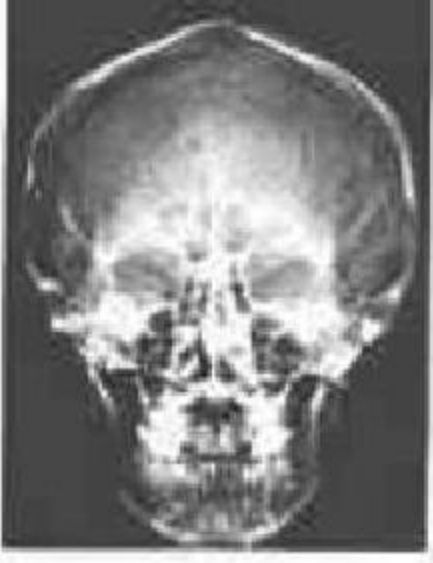

图 51 左足 侧位





X 线平片

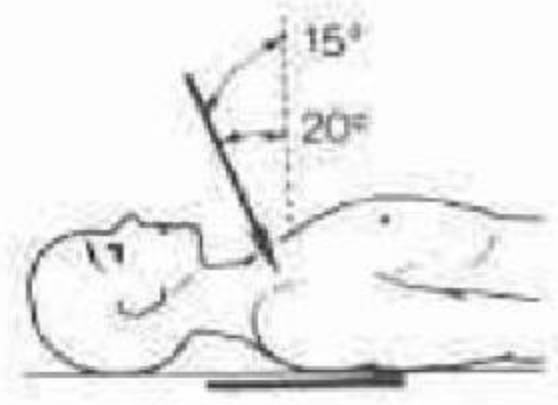
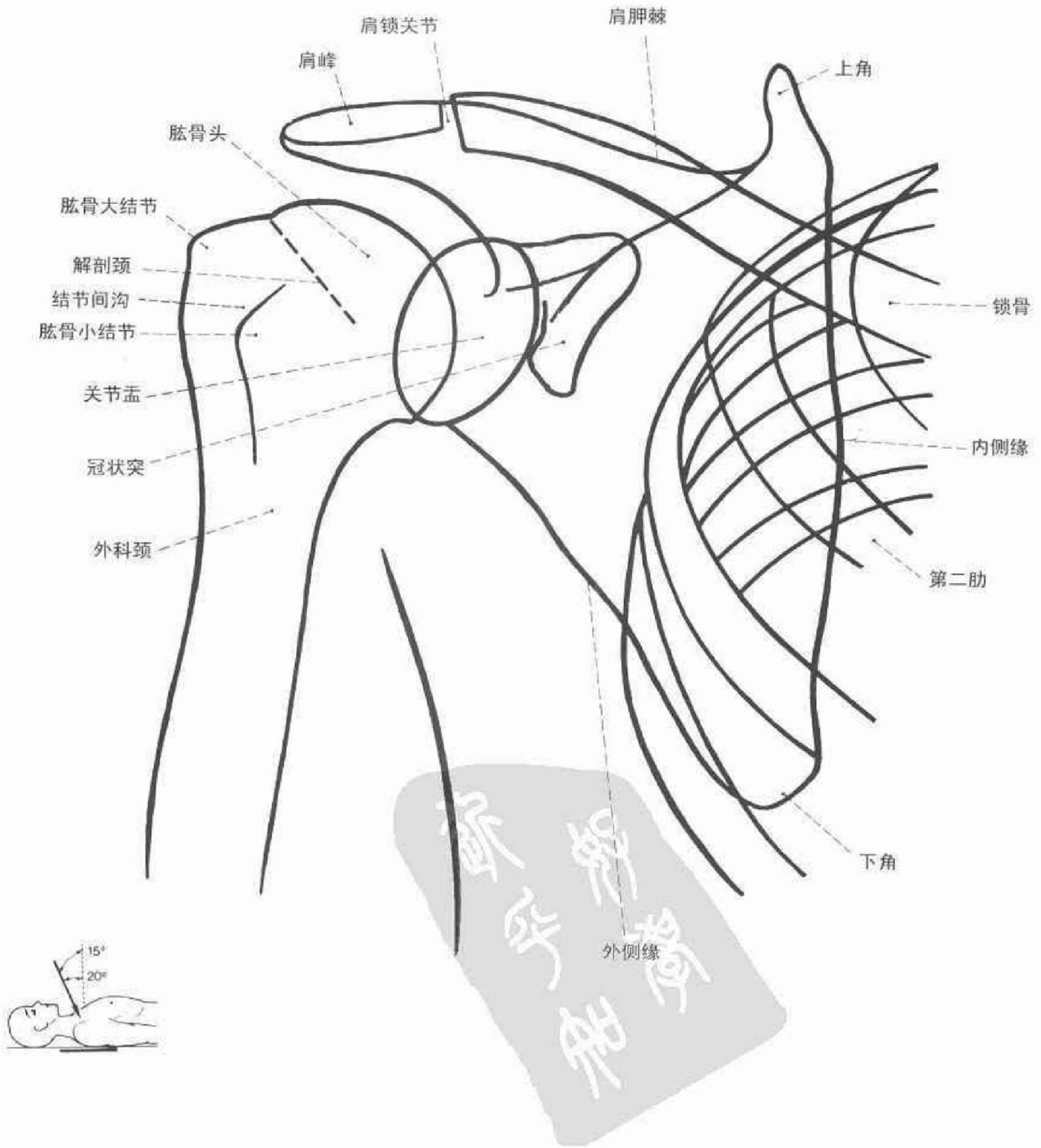
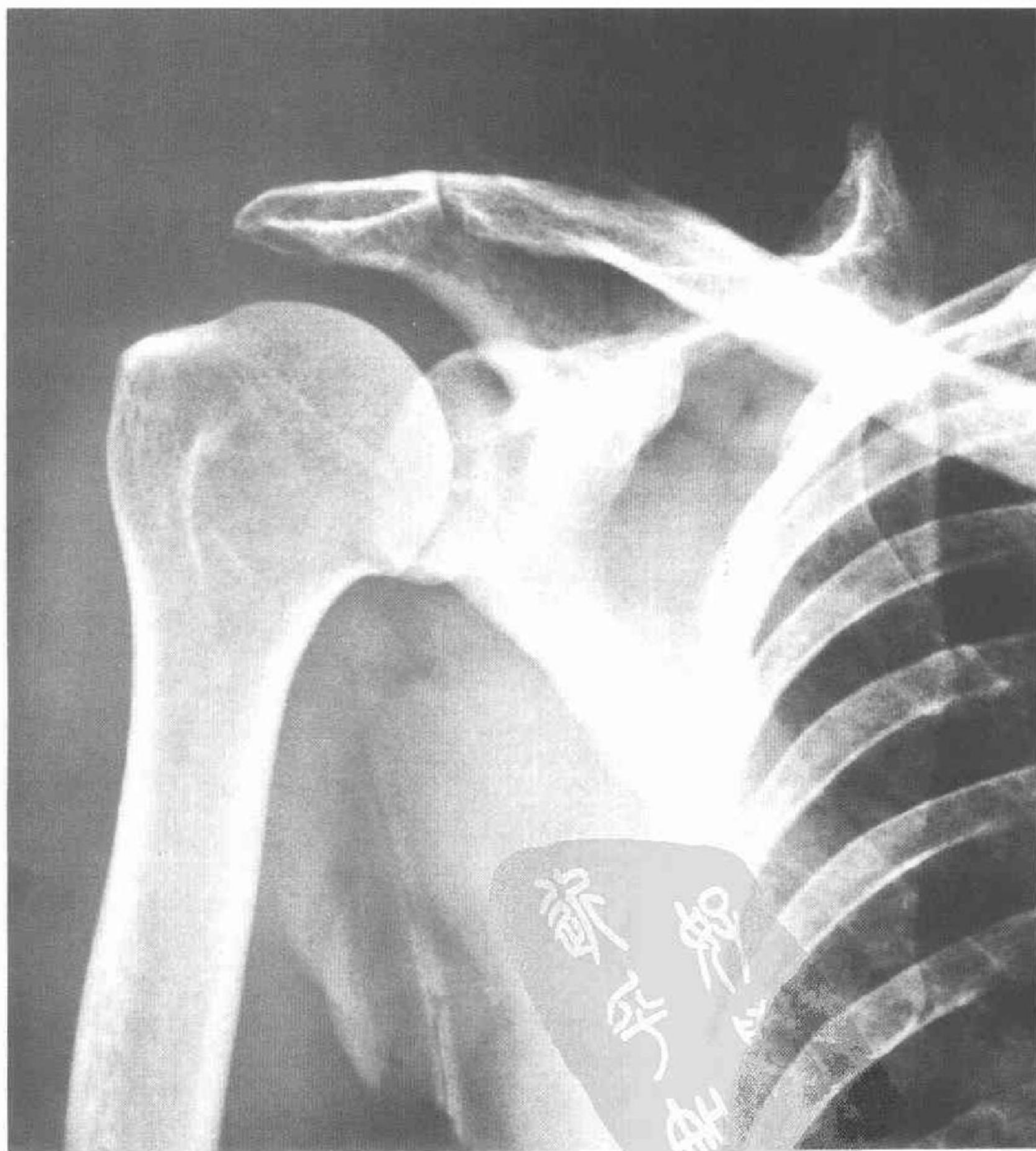
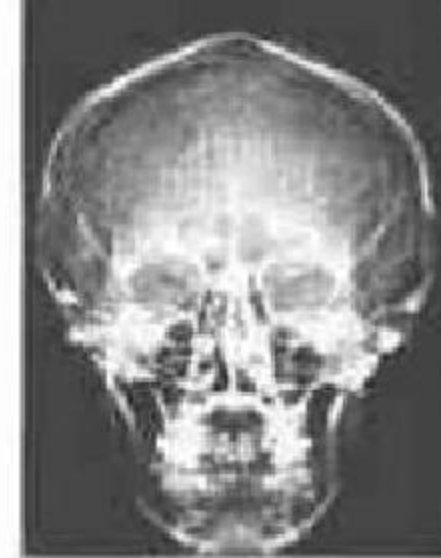
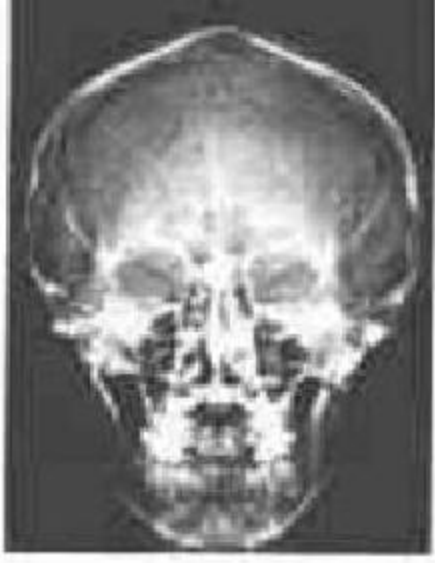

图 52 右肩关节 前后位



X 线平片

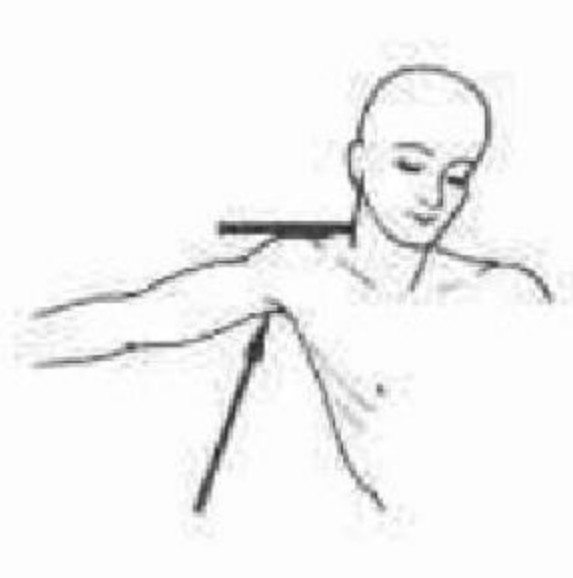
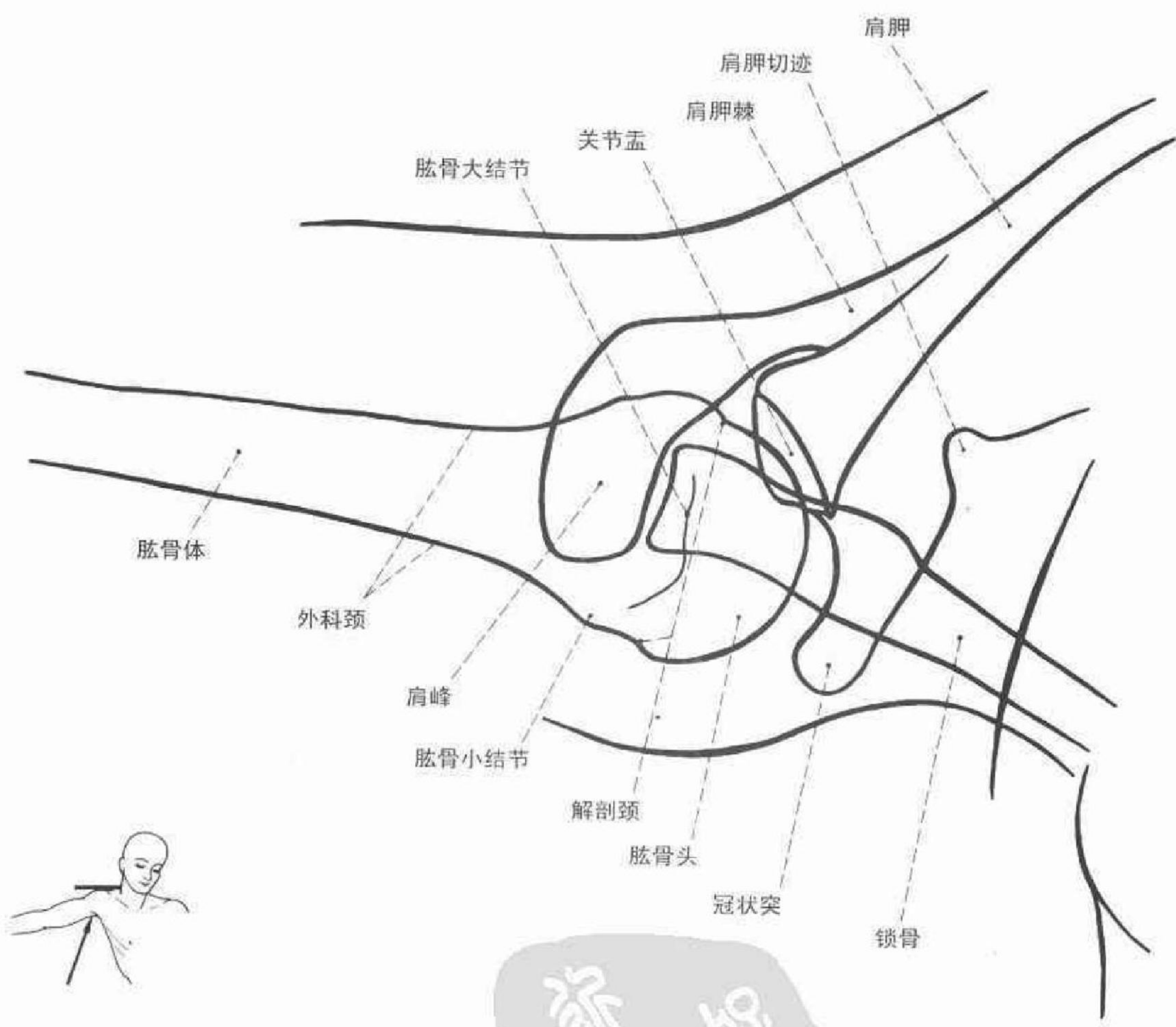
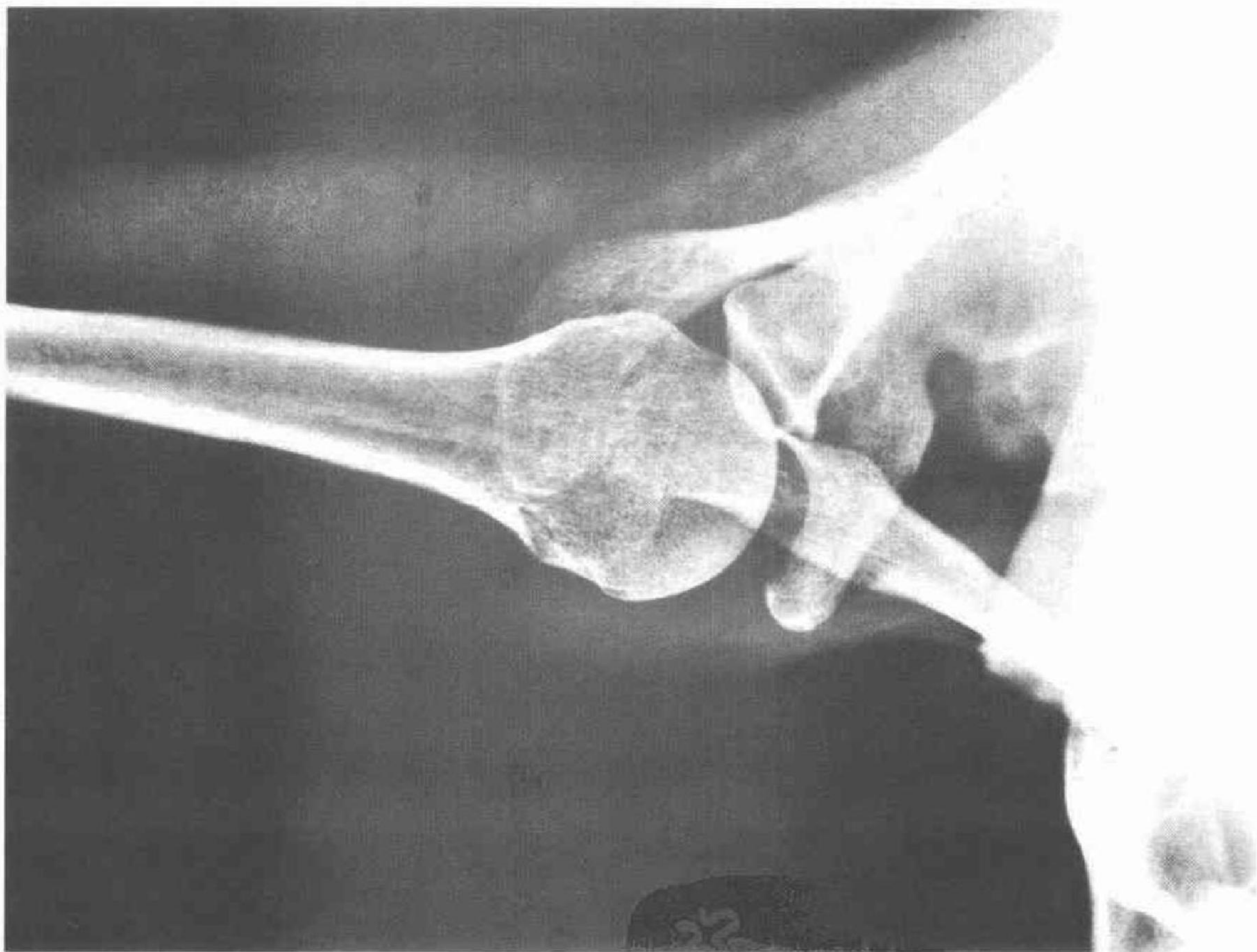
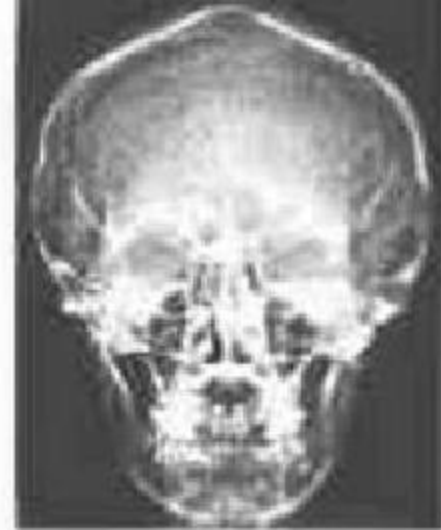
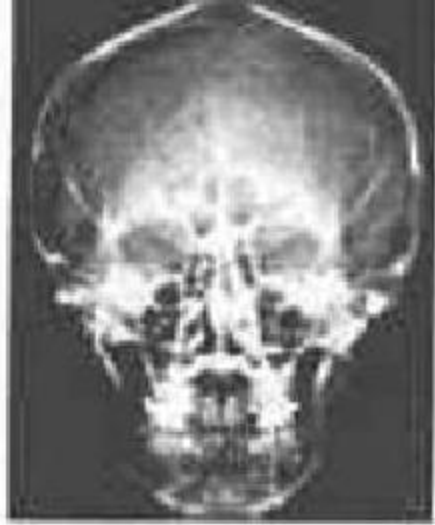

图 53 右肩关节 轴位





X 线平片

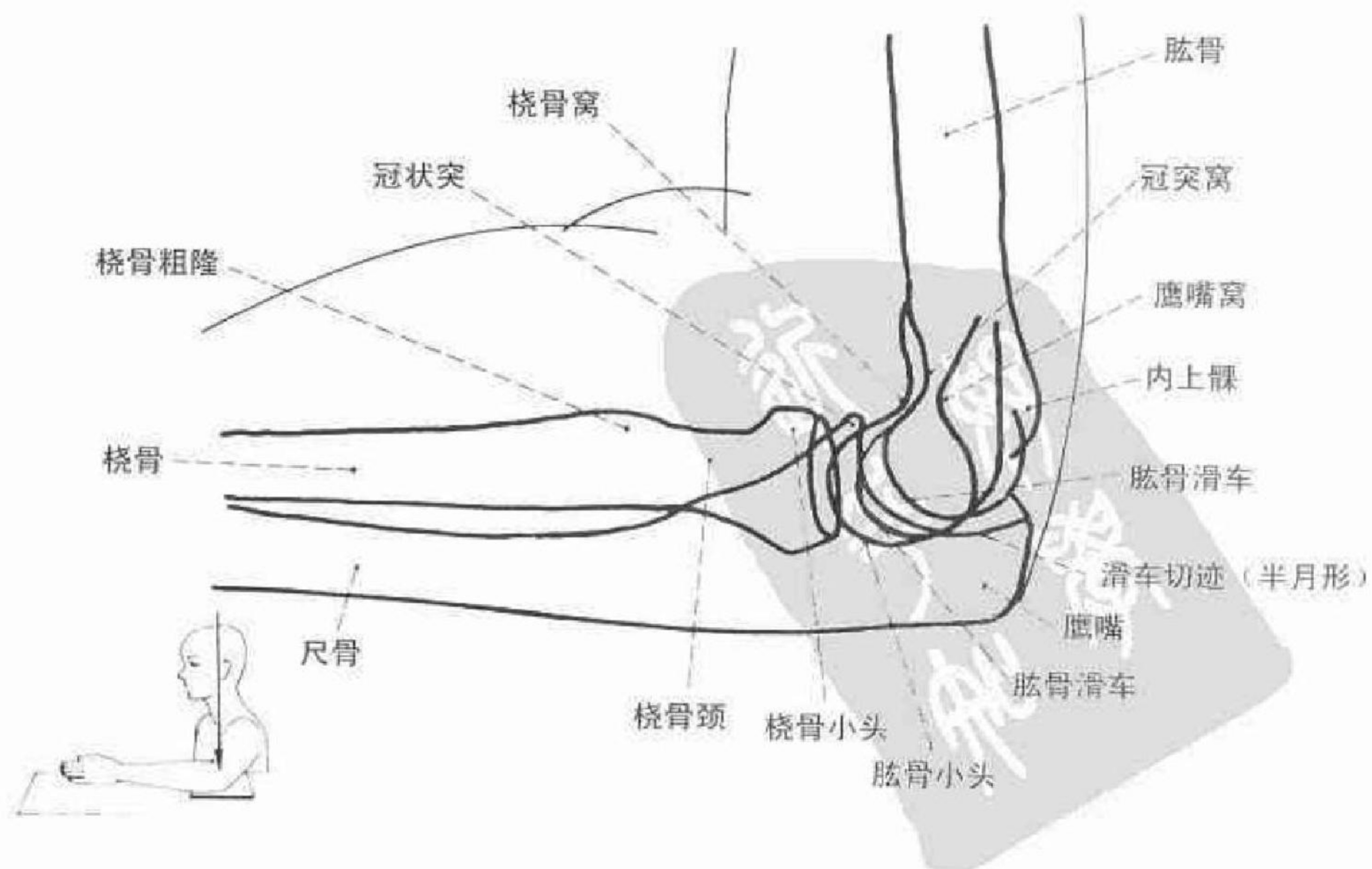
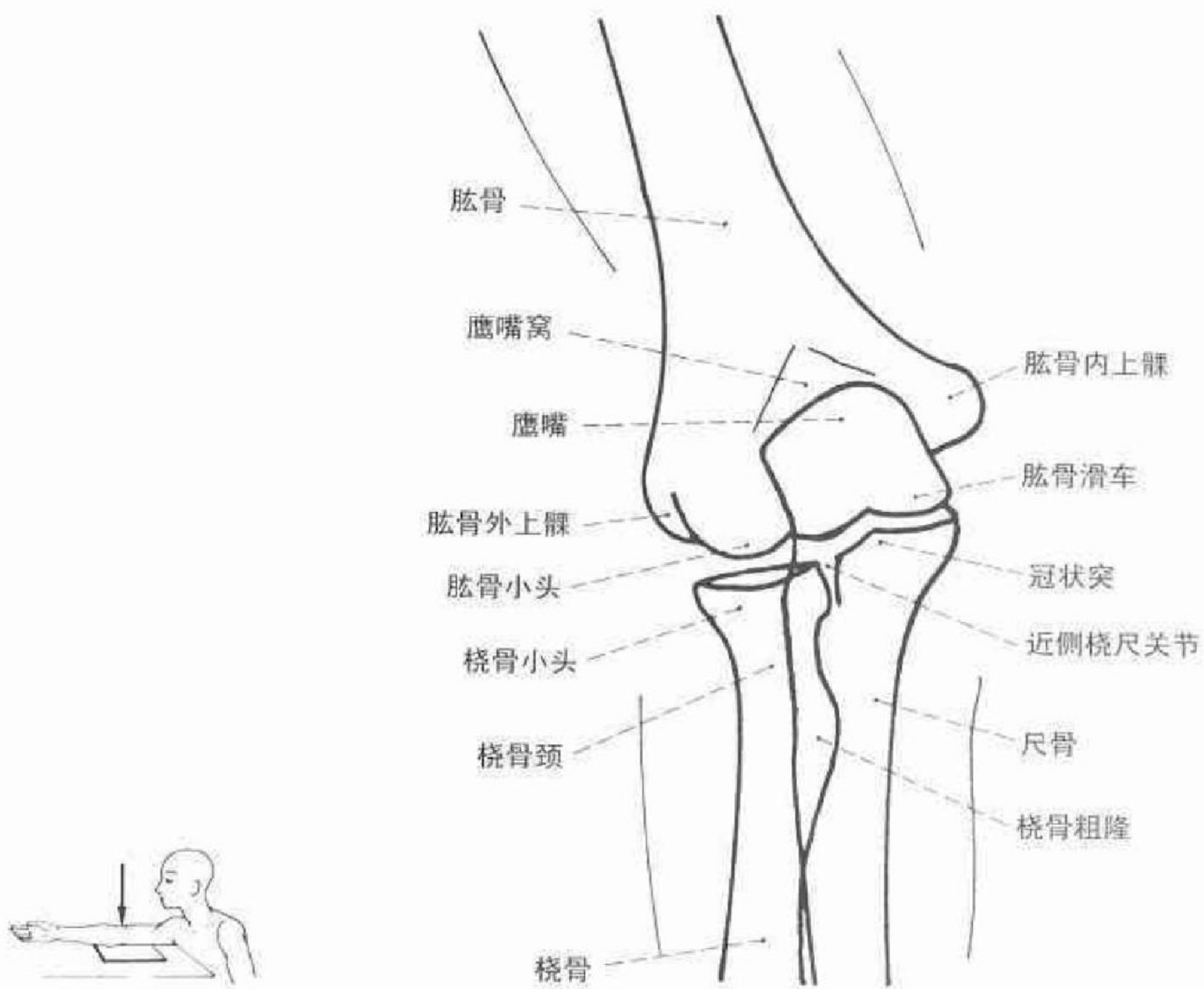
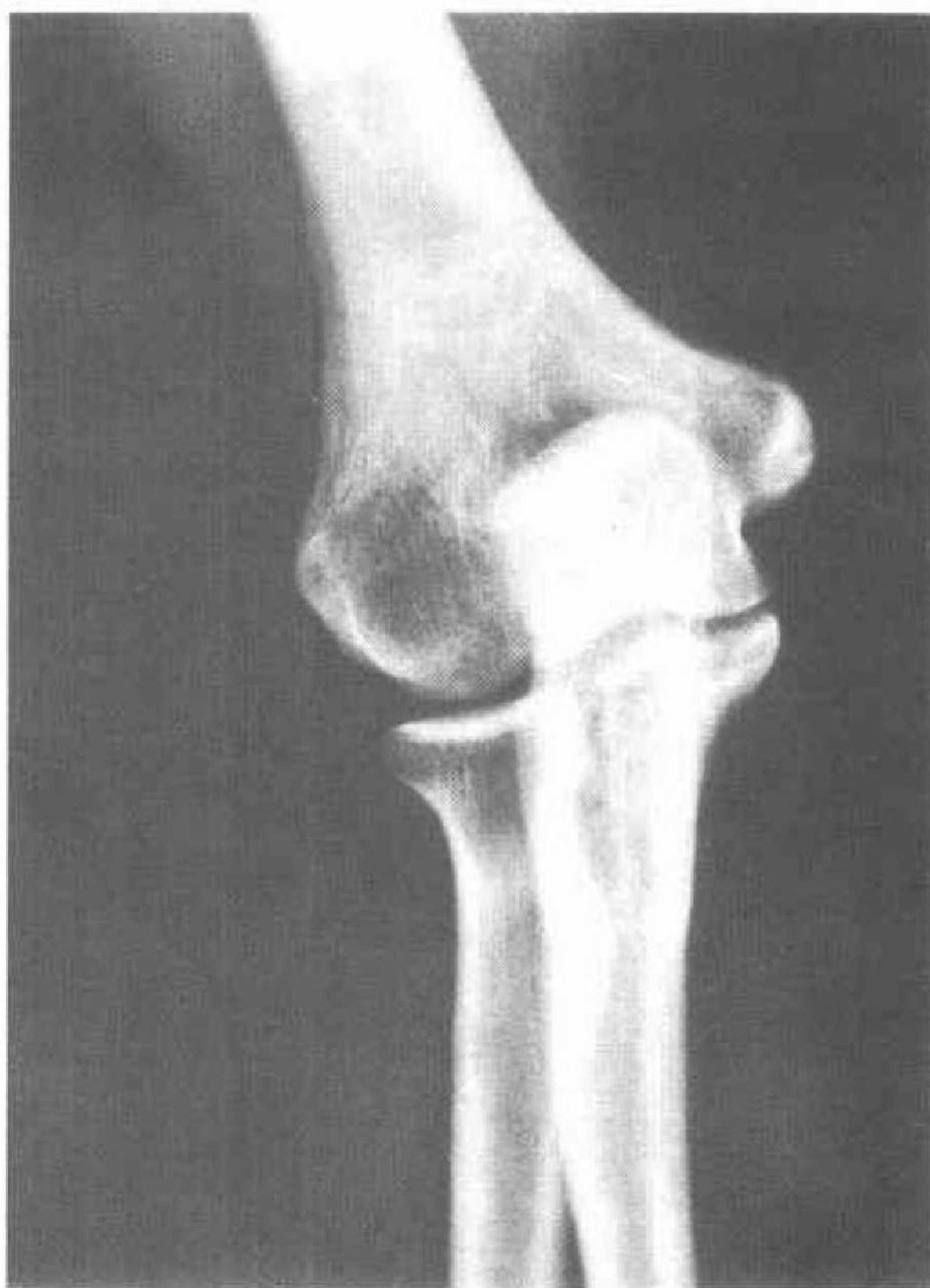
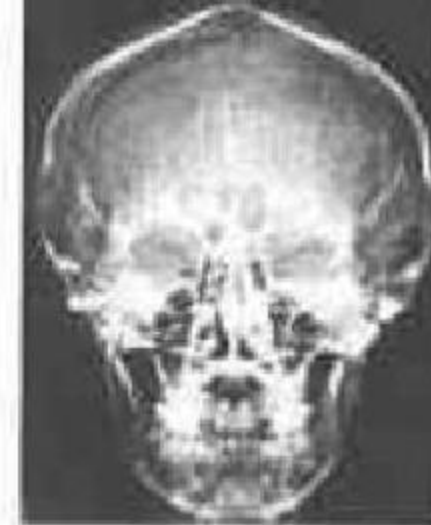


图 54 右肘关节 前后位

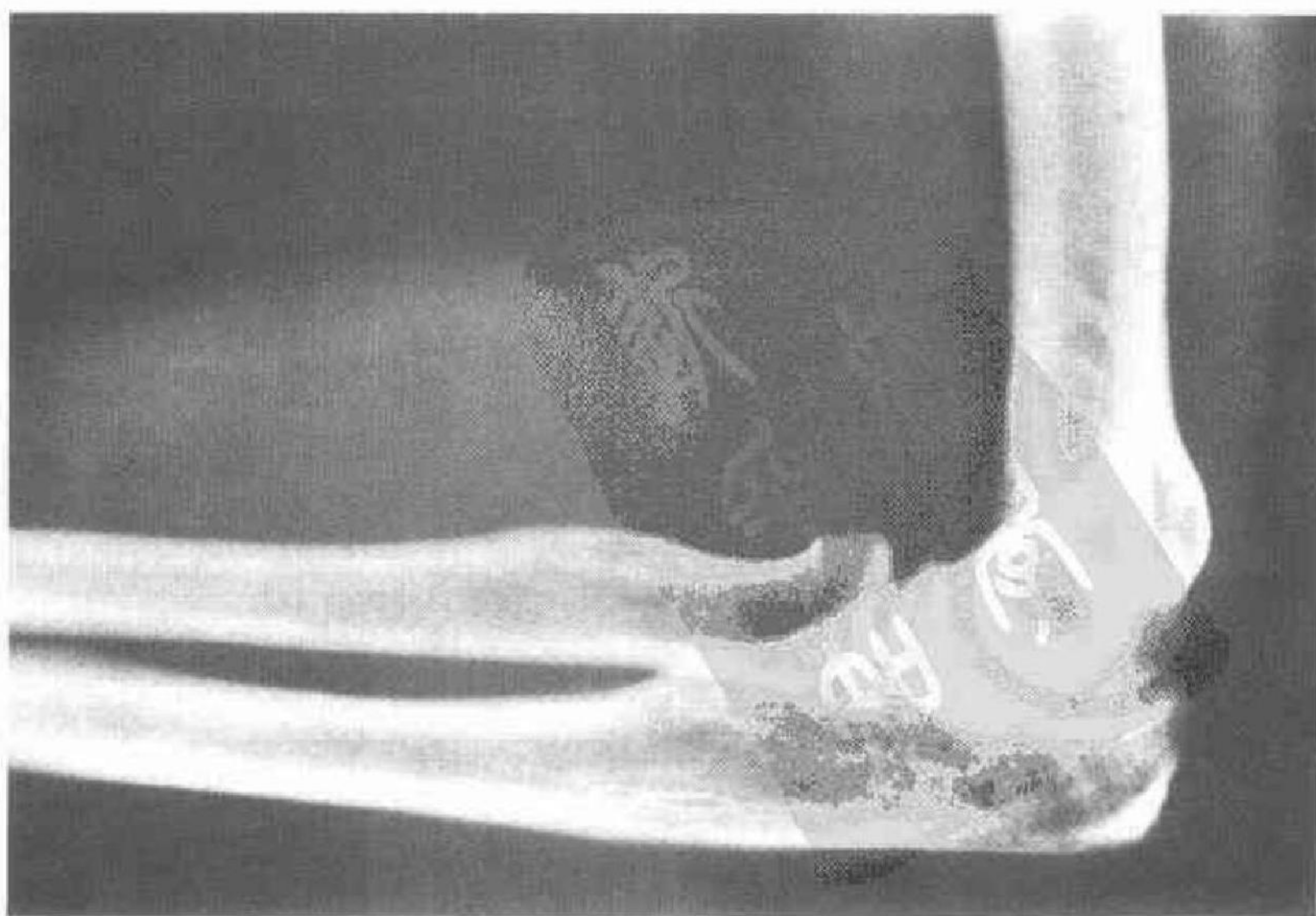
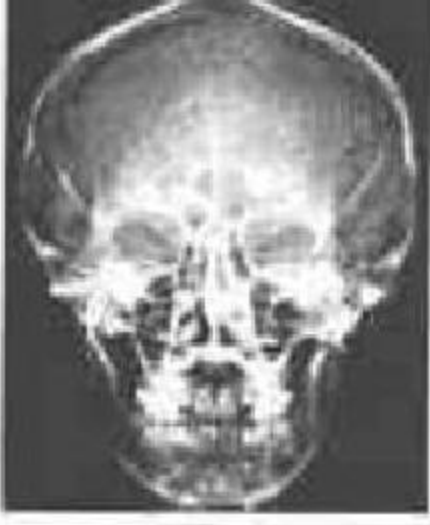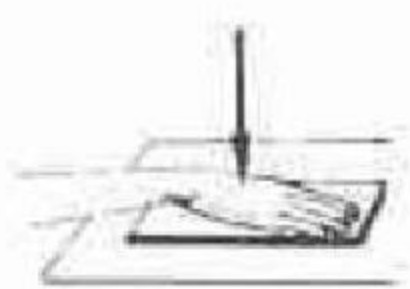
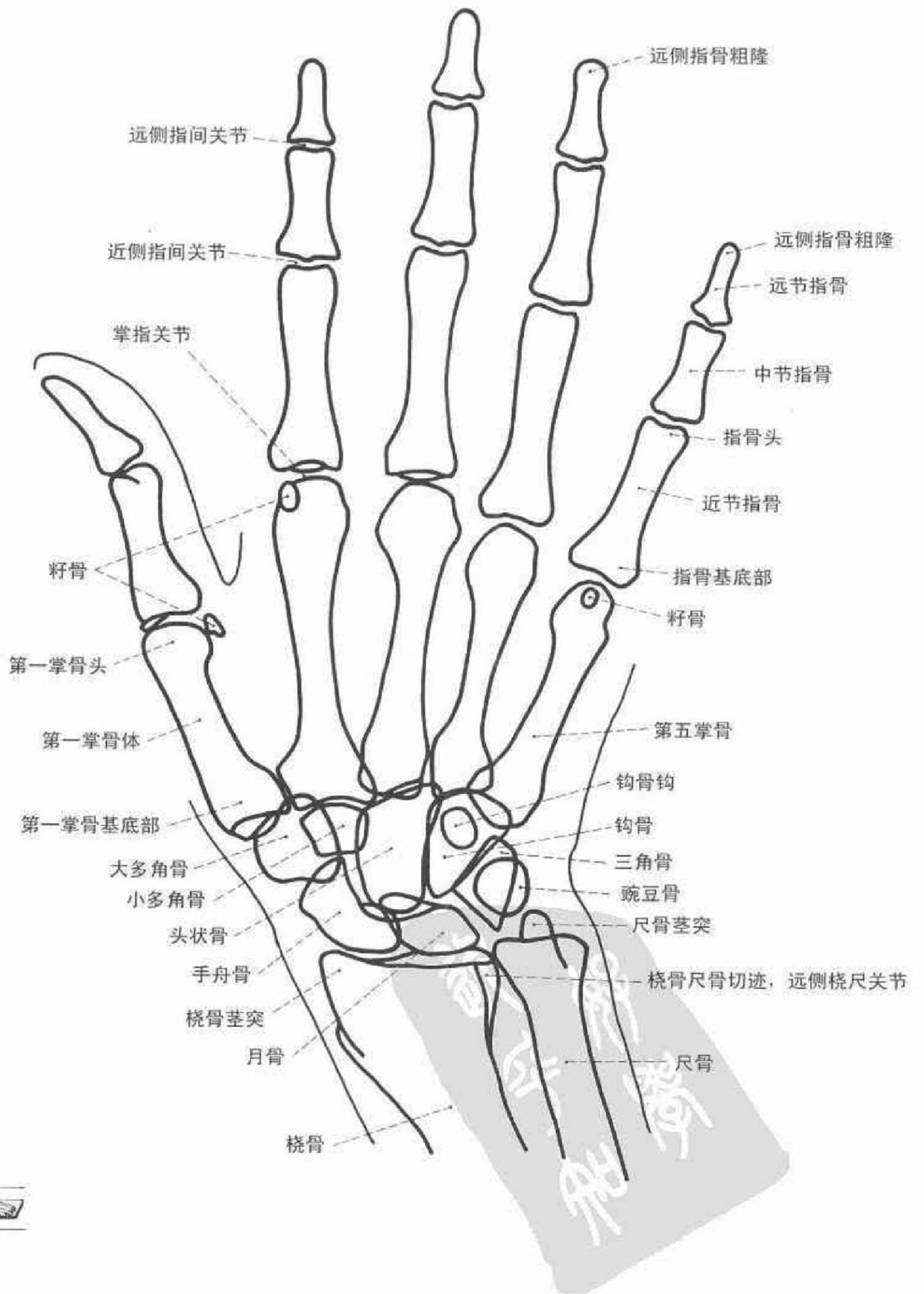


图 55 左肘关节 侧位



X 线平片



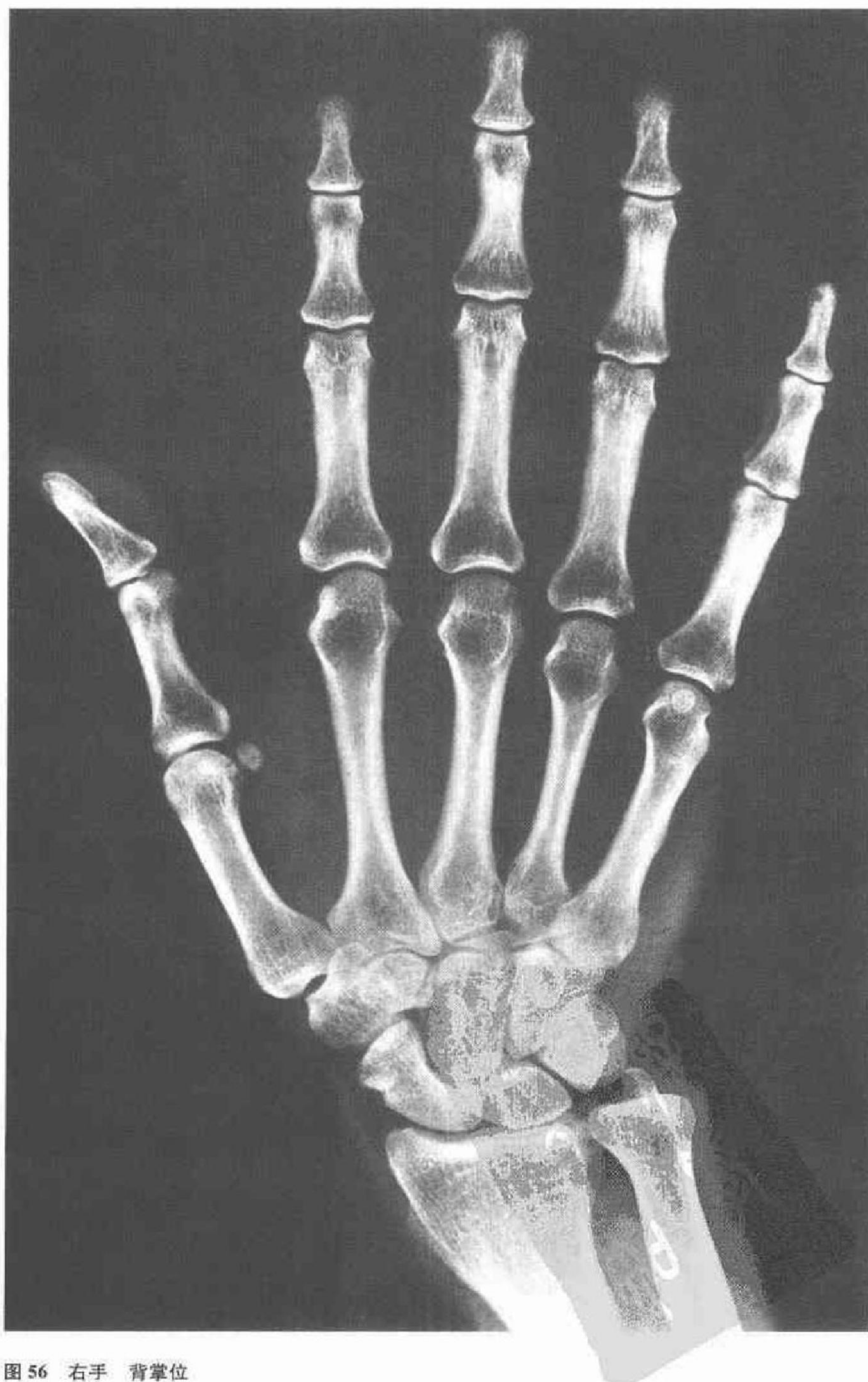
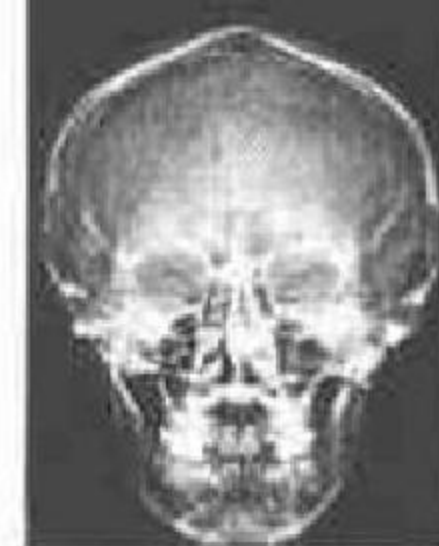
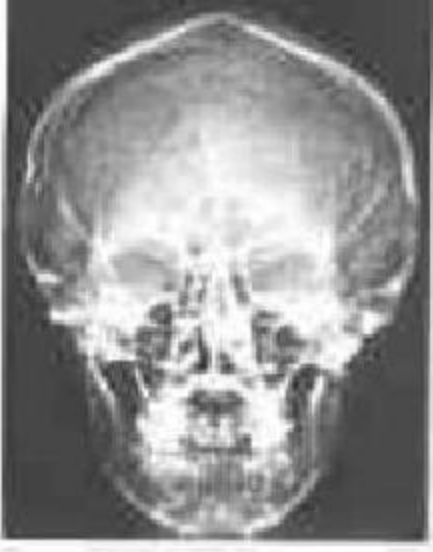
图 56 右手 背掌位



X 线平片

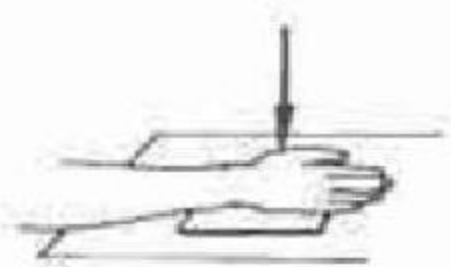
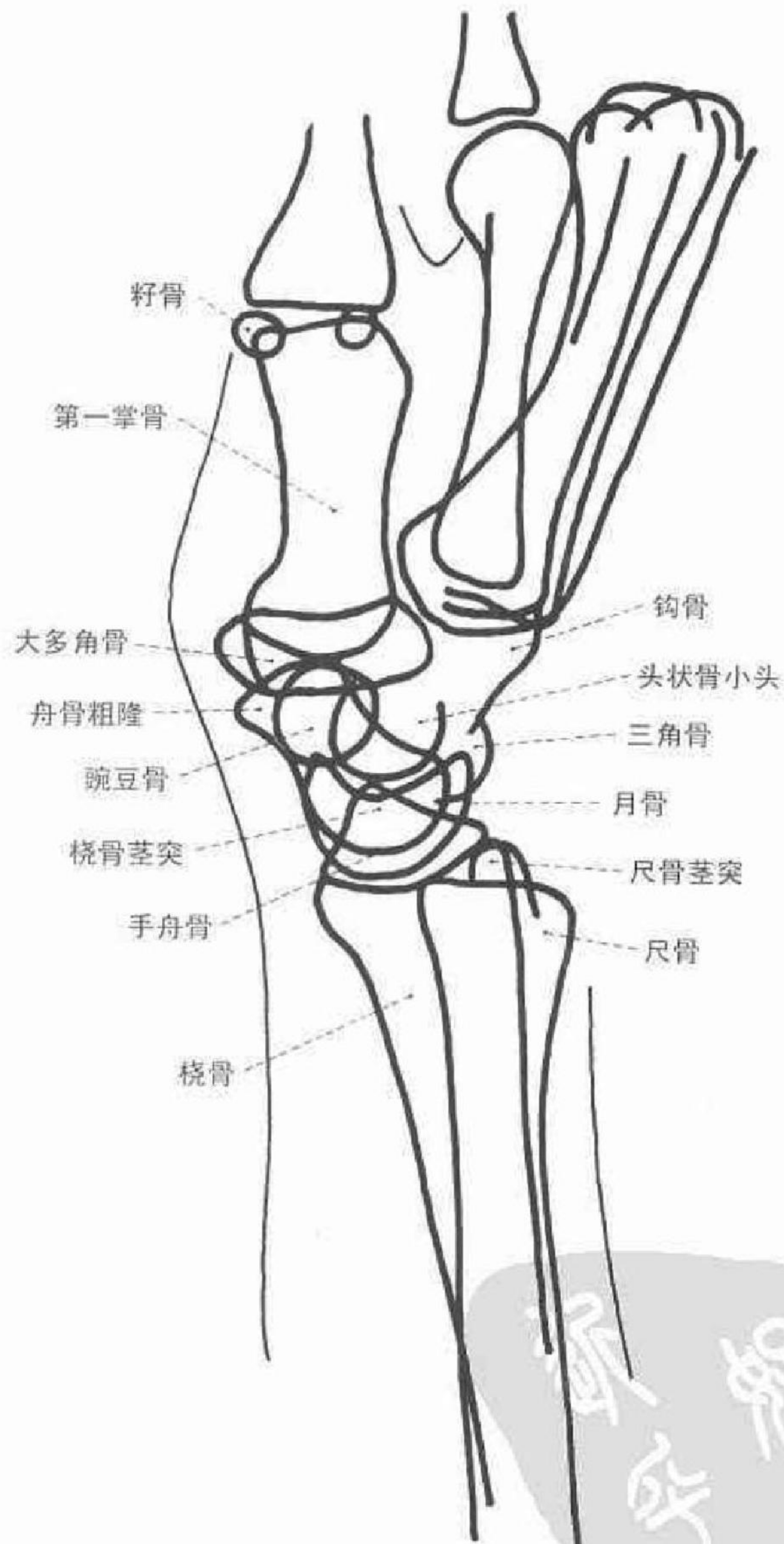
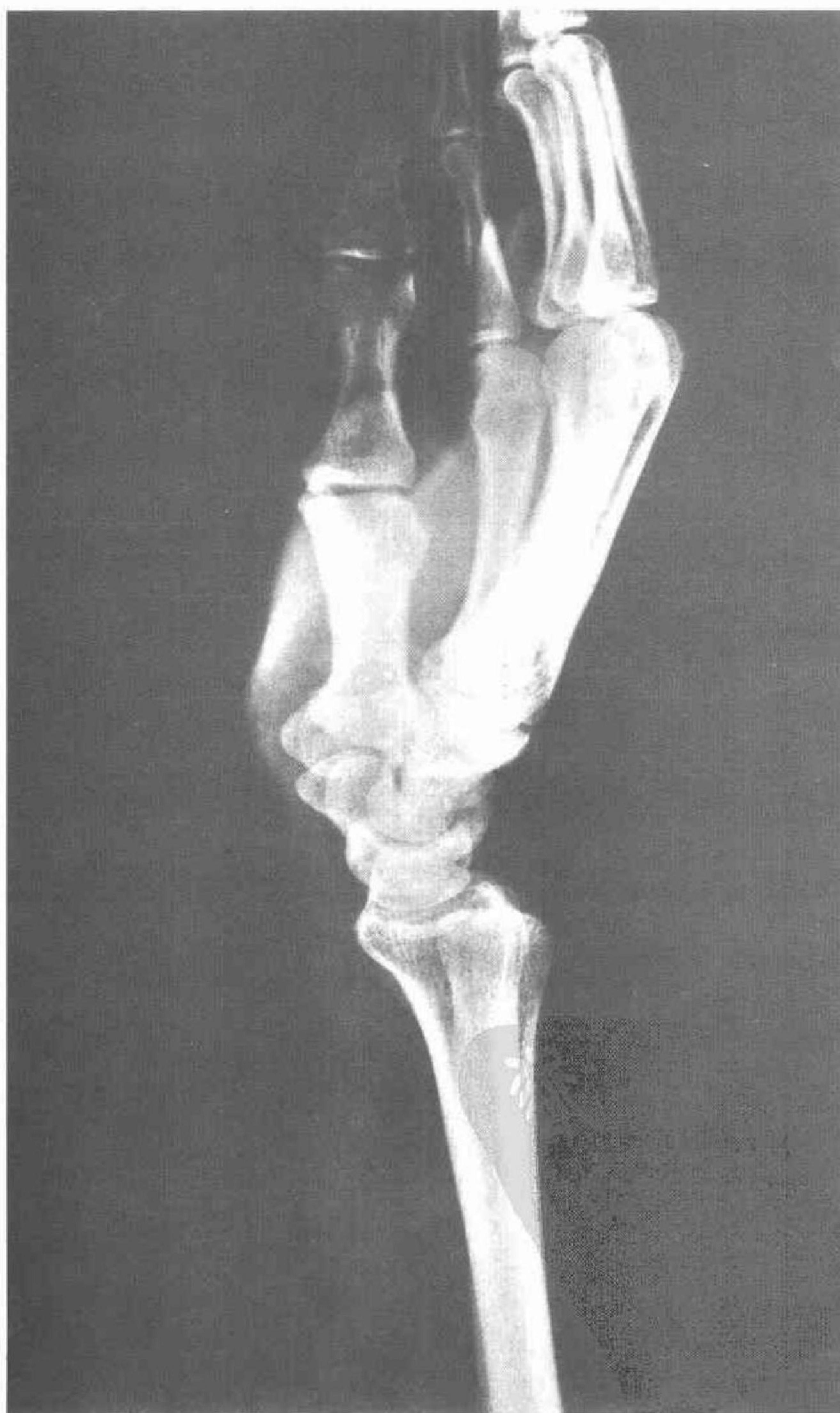
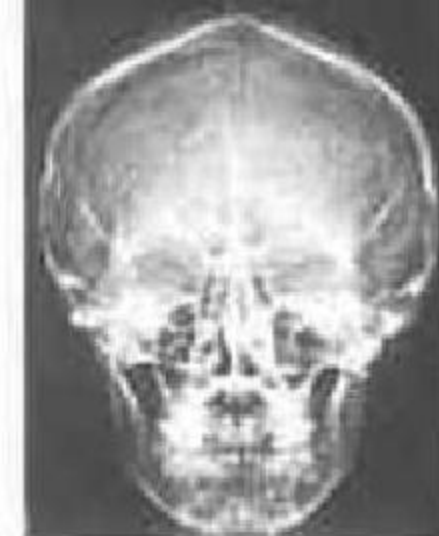
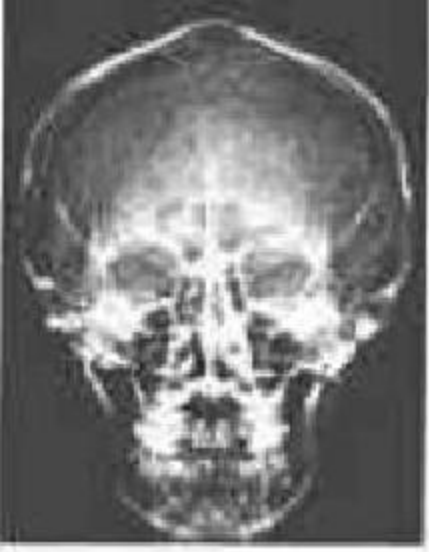

图 57 右手 侧位



X 线平片

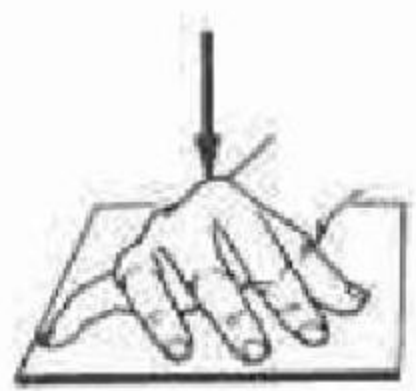
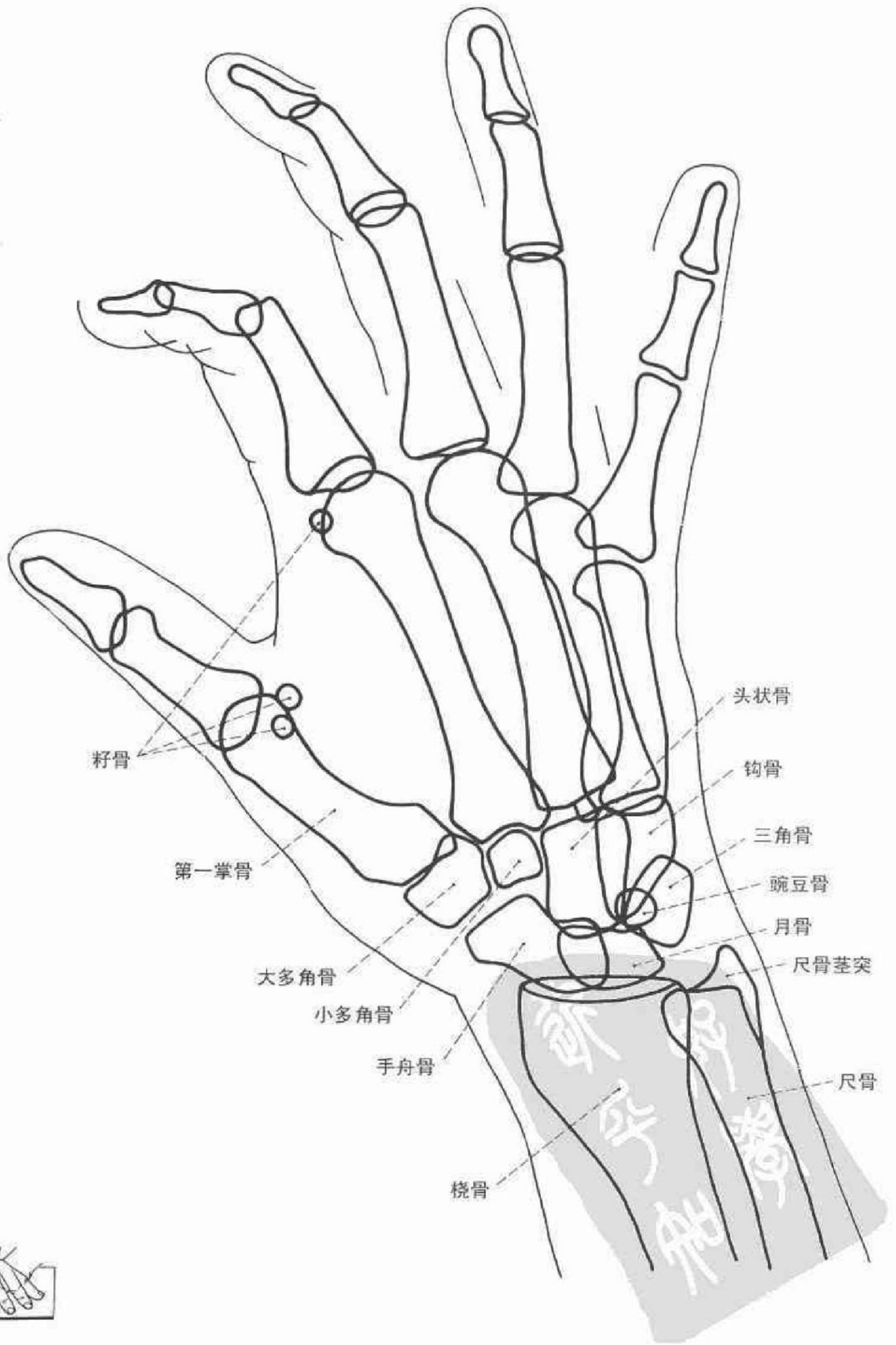
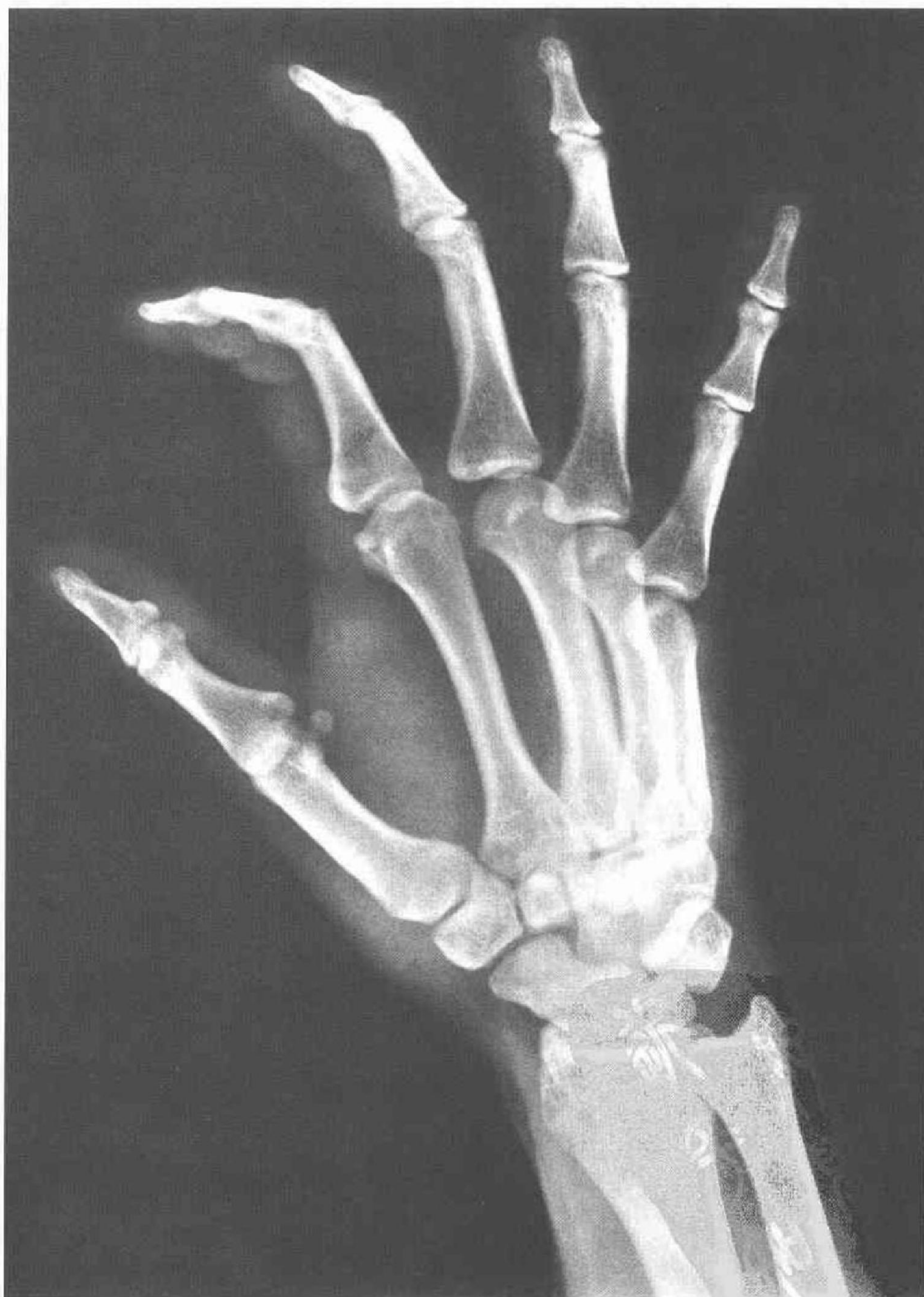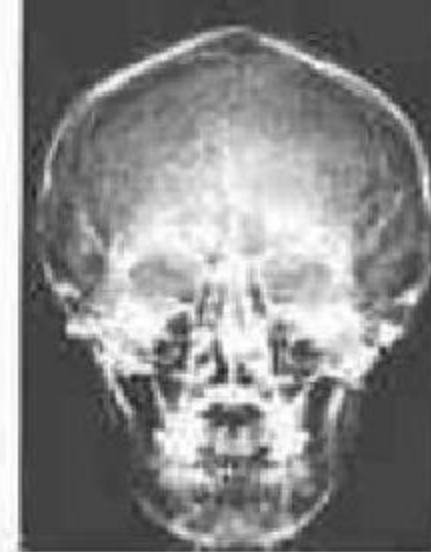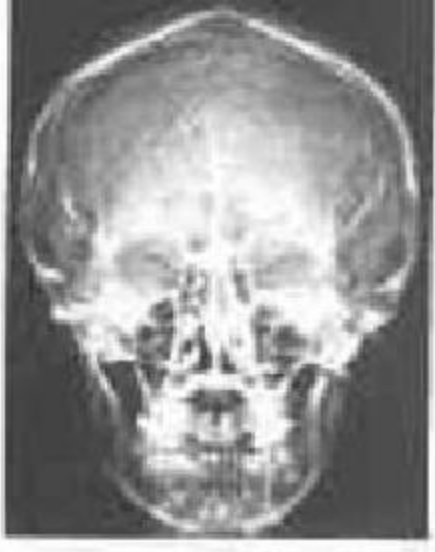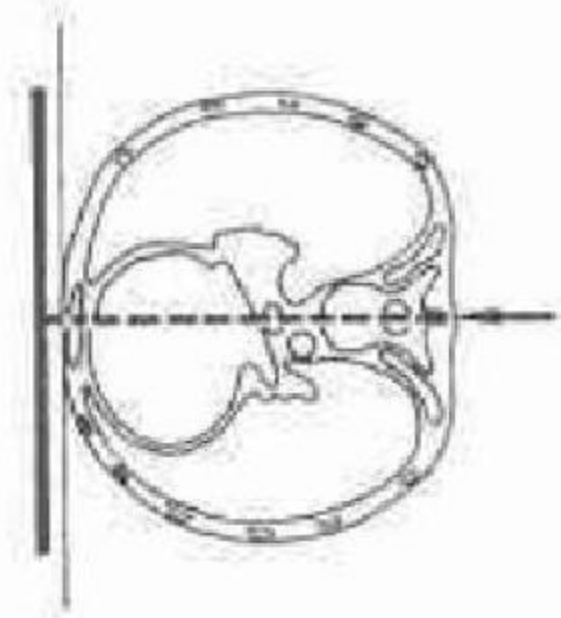
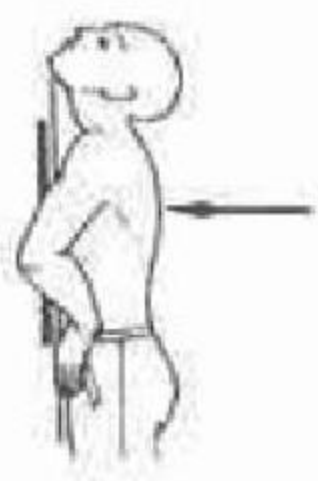
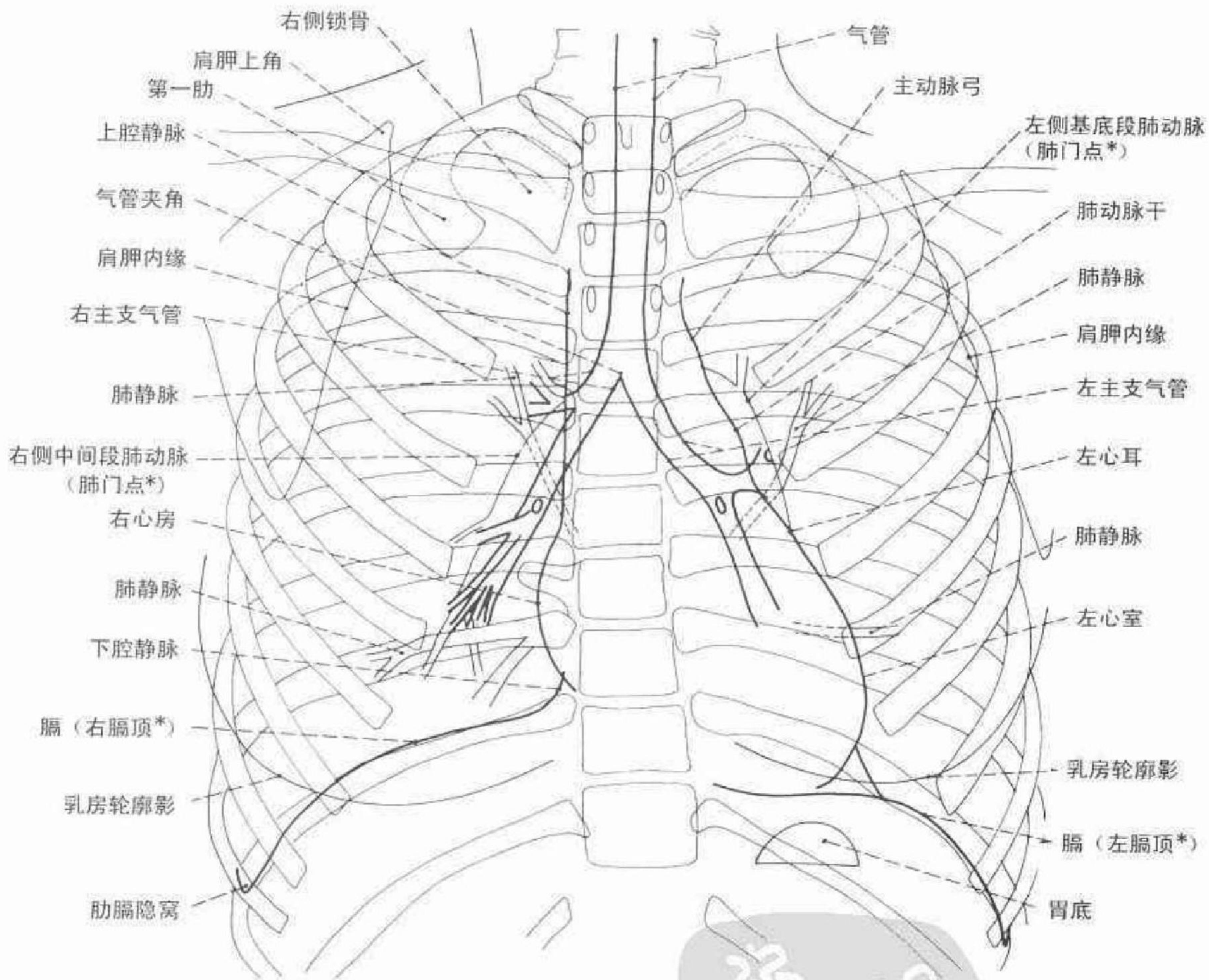




图 58 右手 侧斜位(抚琴位)



X 线平片



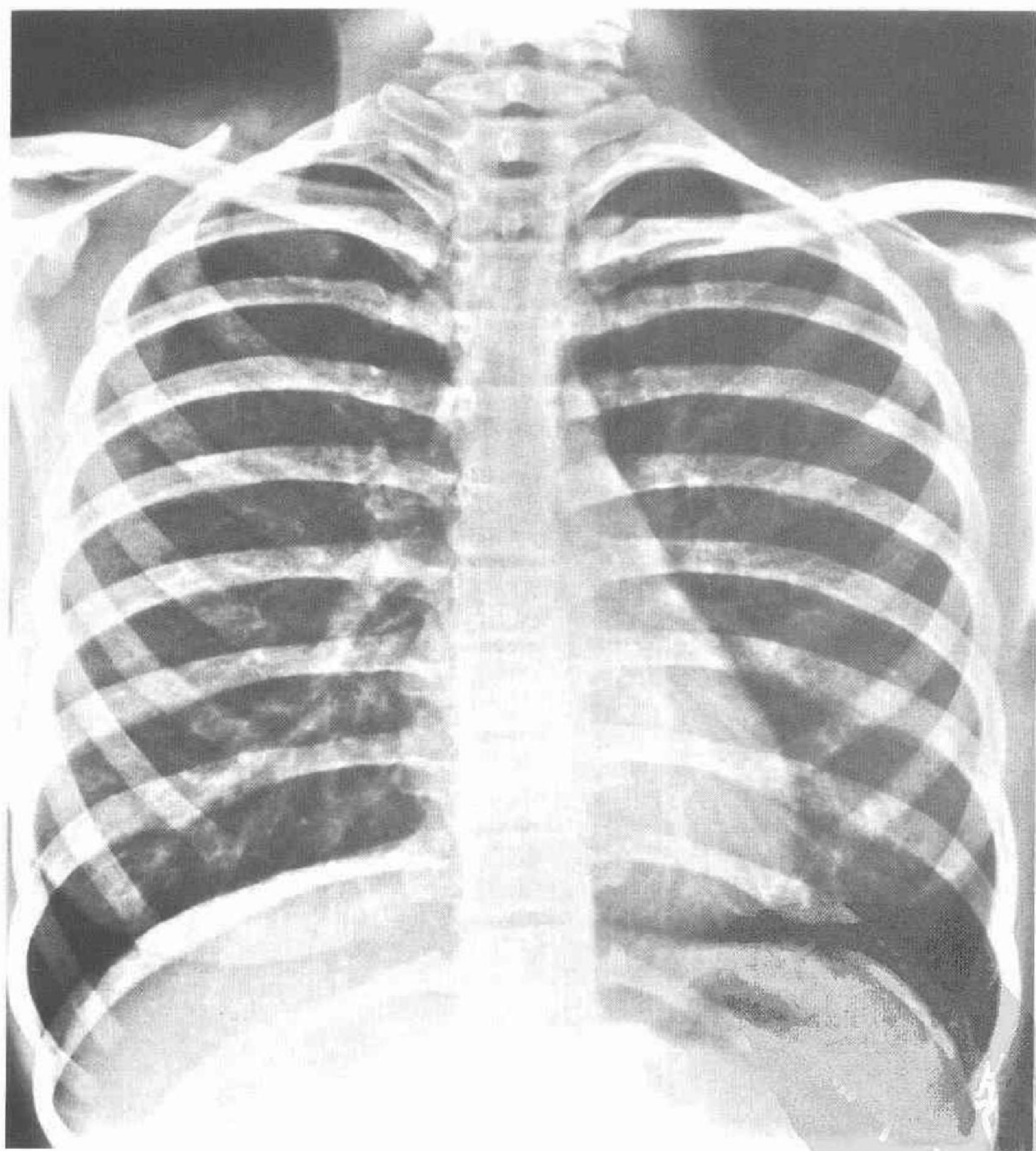
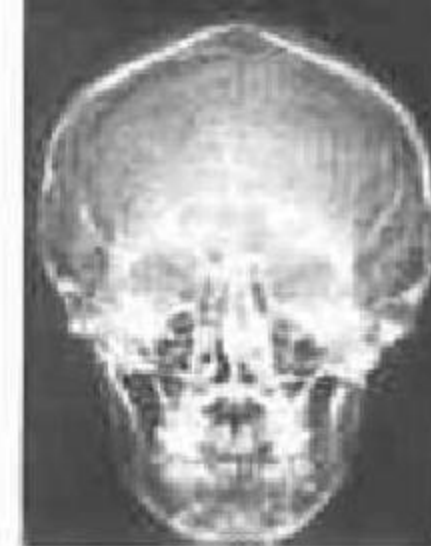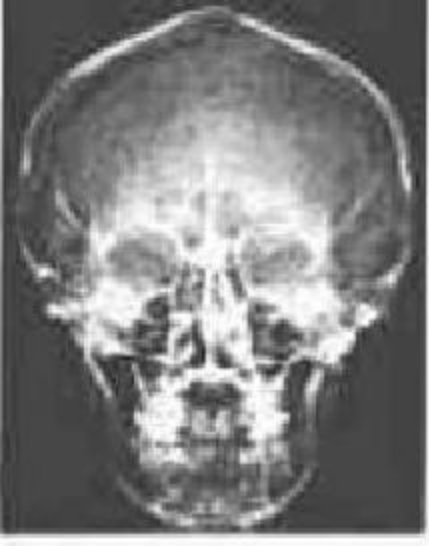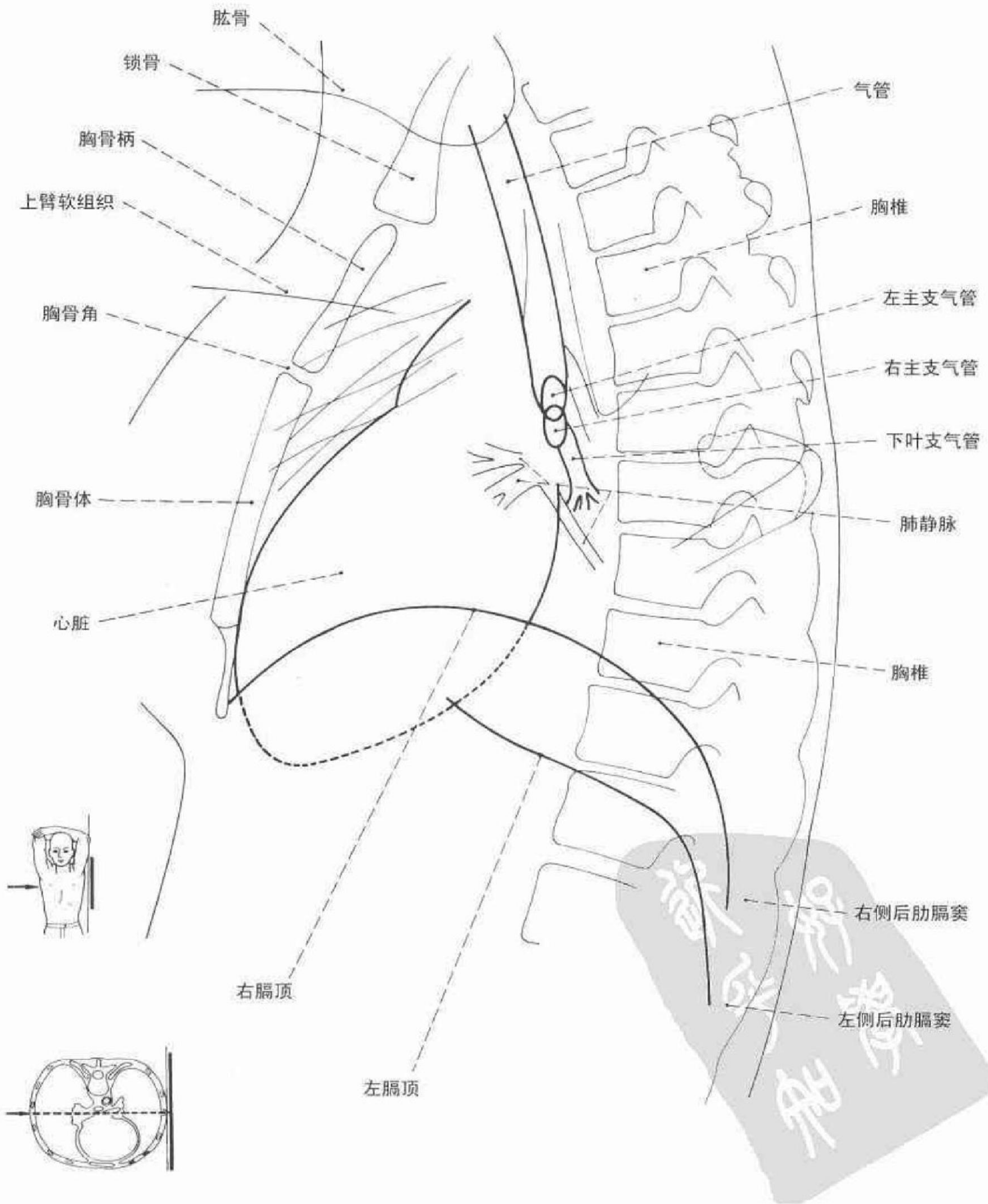


图 59 胸部 后前位



X线平片



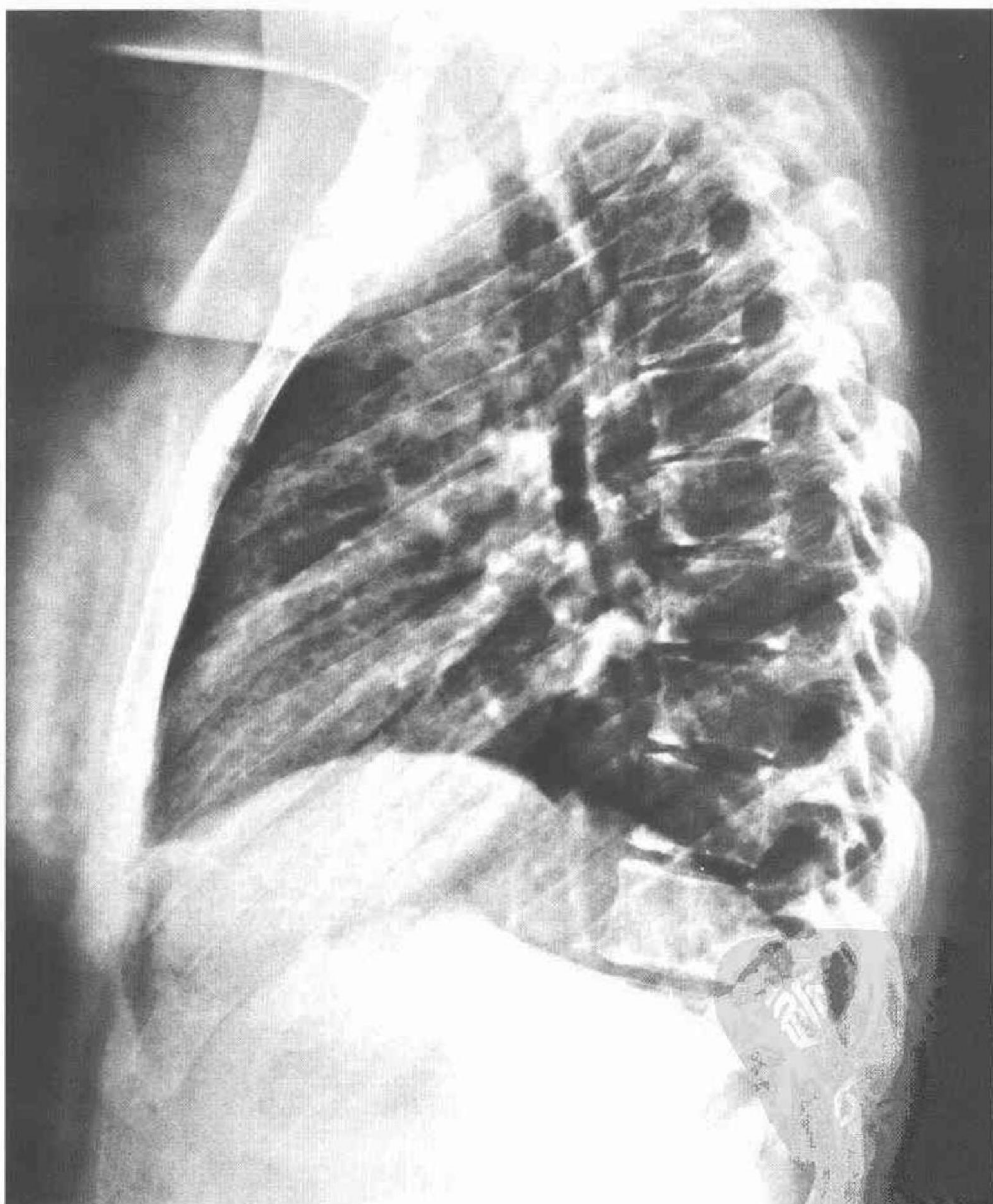
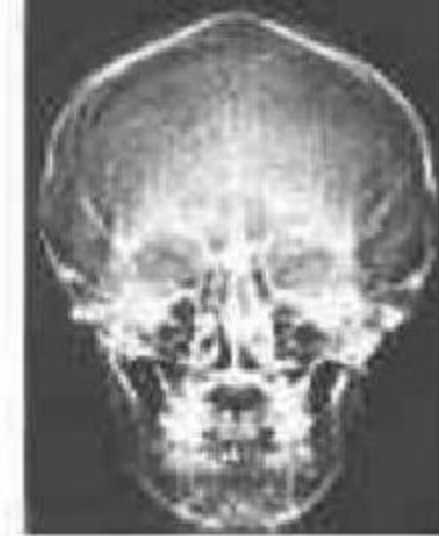
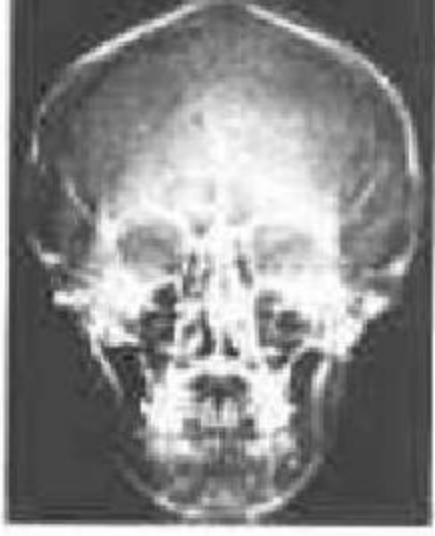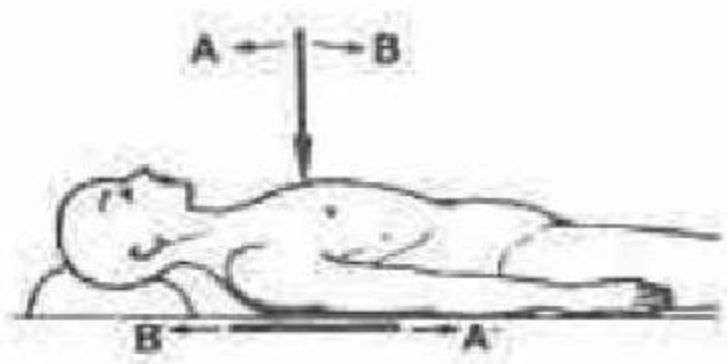
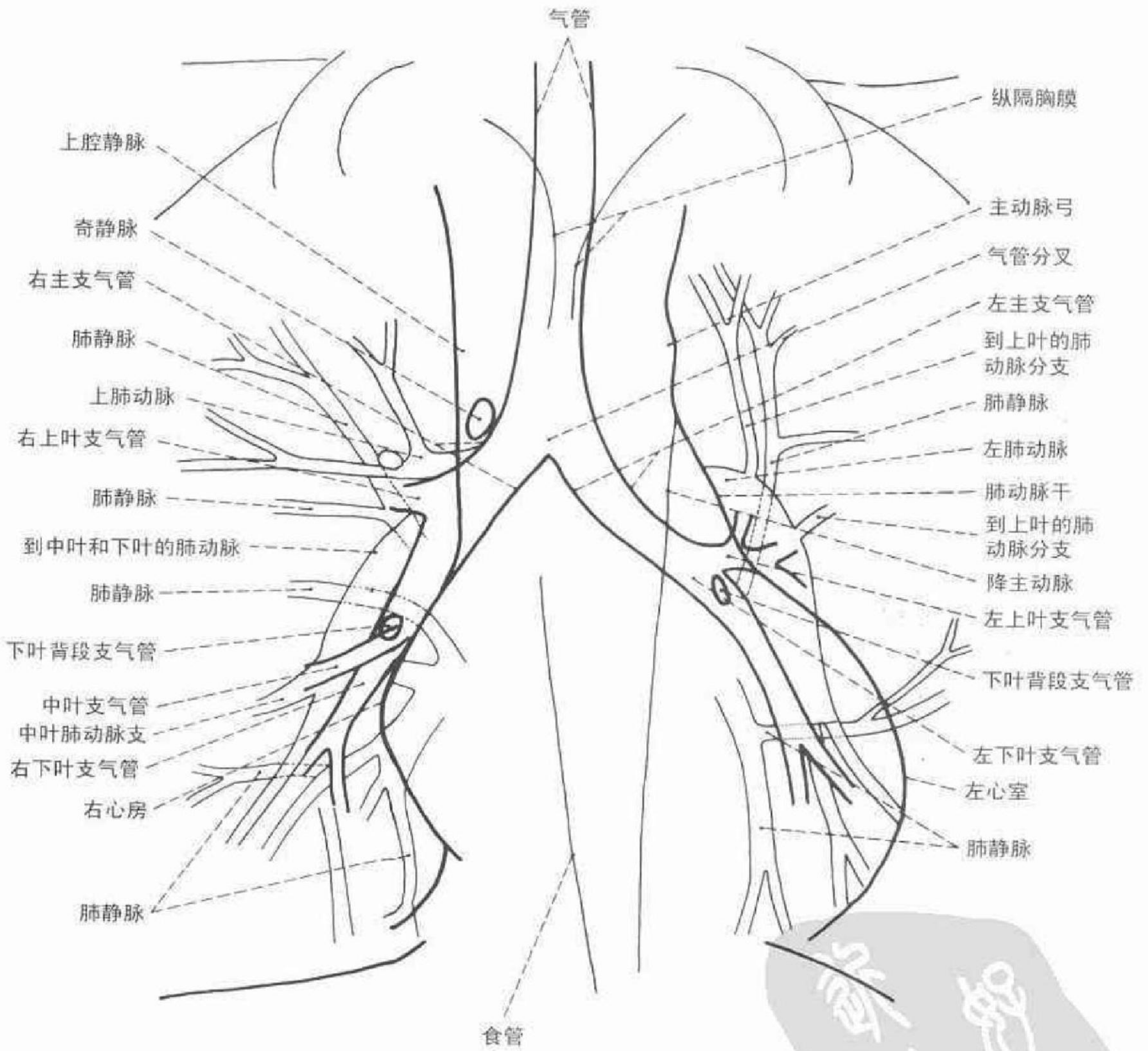


图 60 胸部 侧位



X 线平片



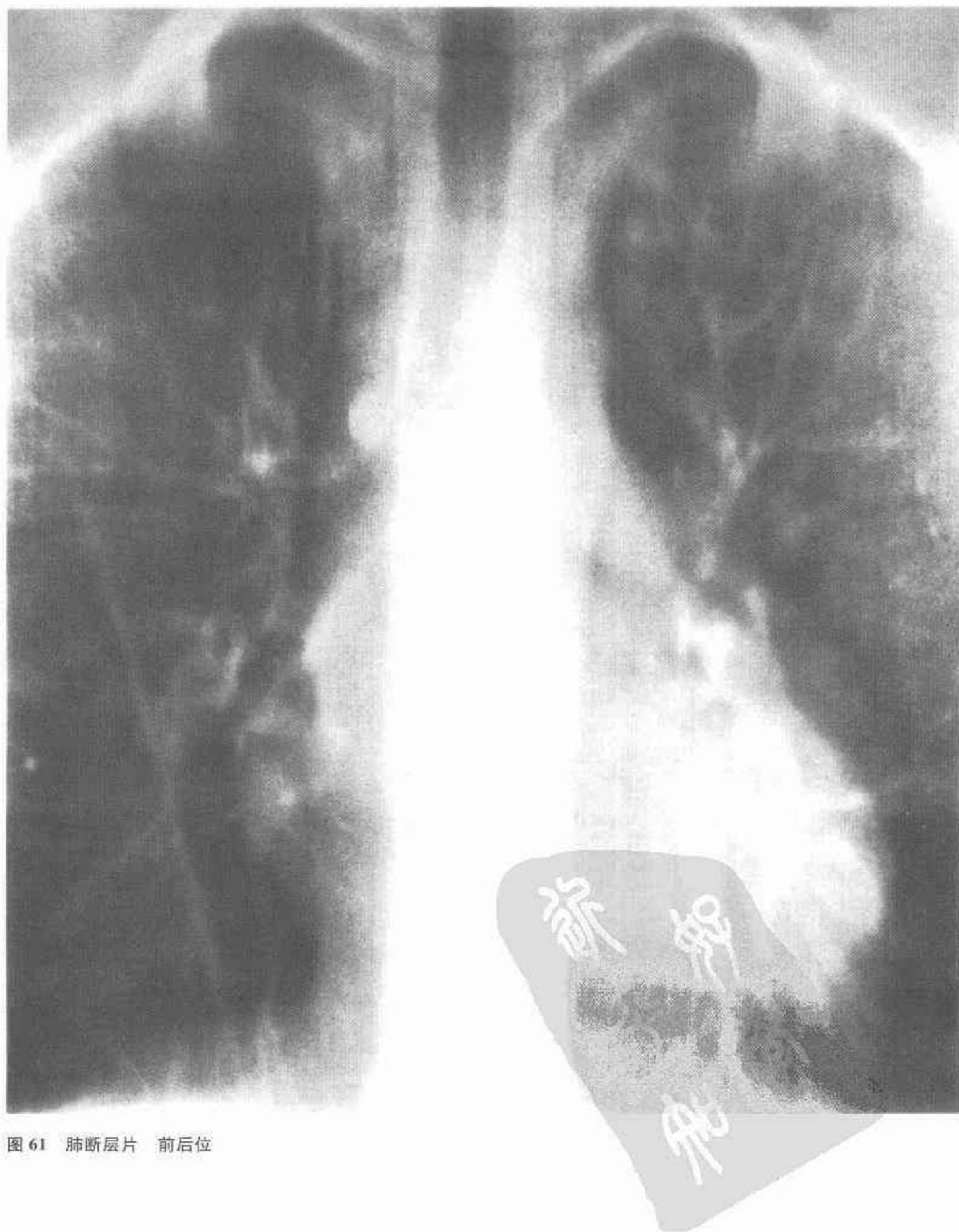
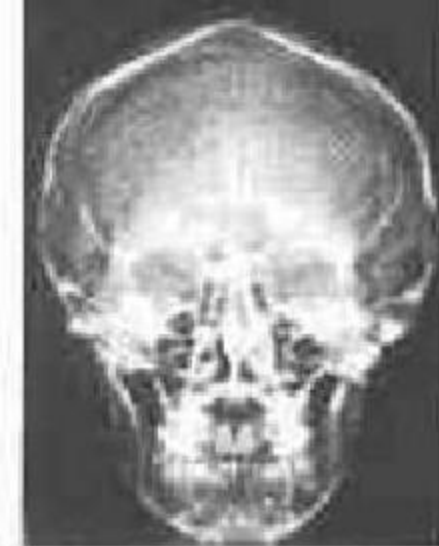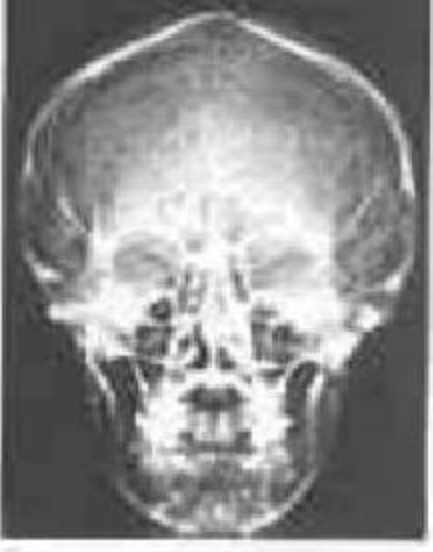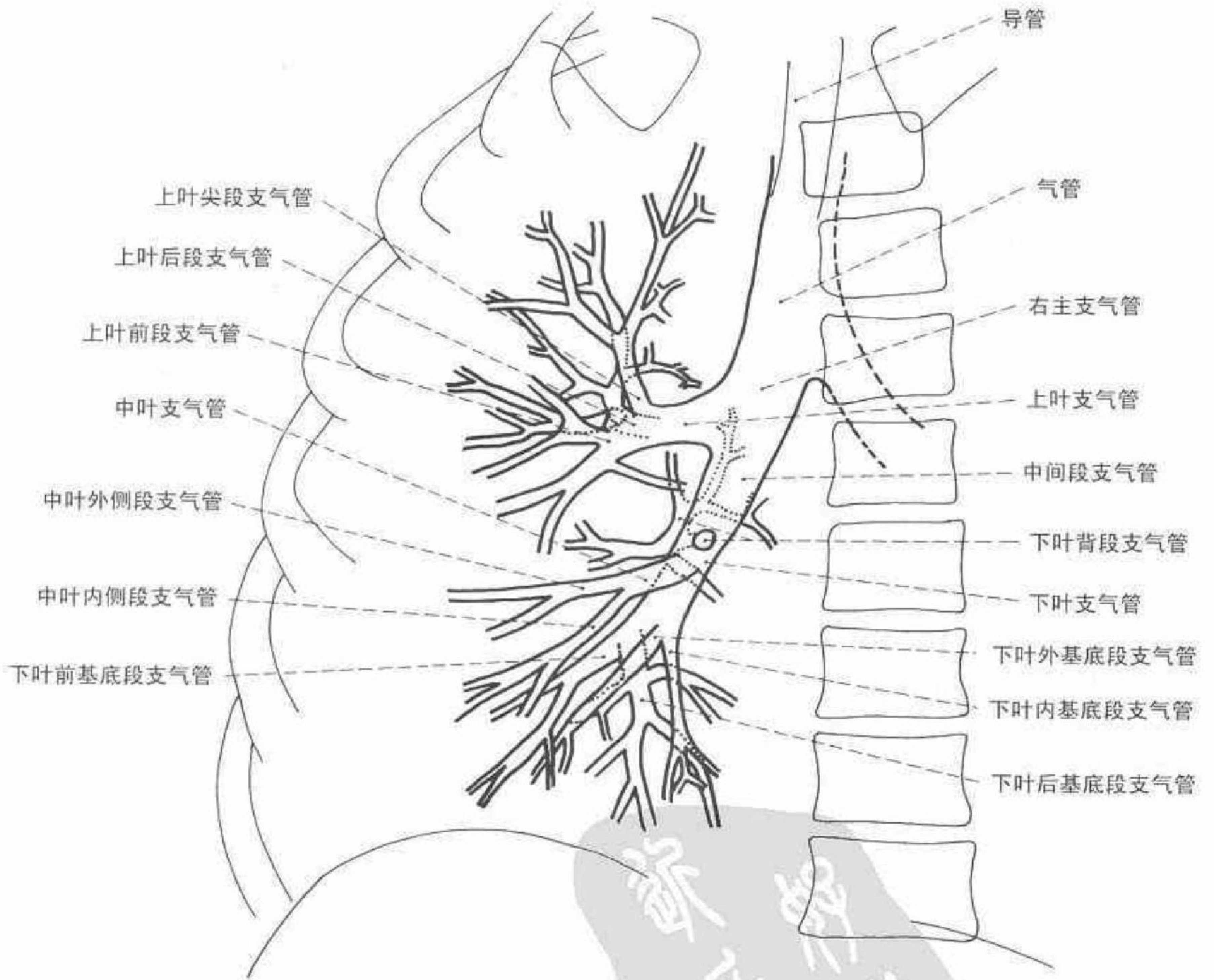


图 61 肺断层片 前后位



X 线平片



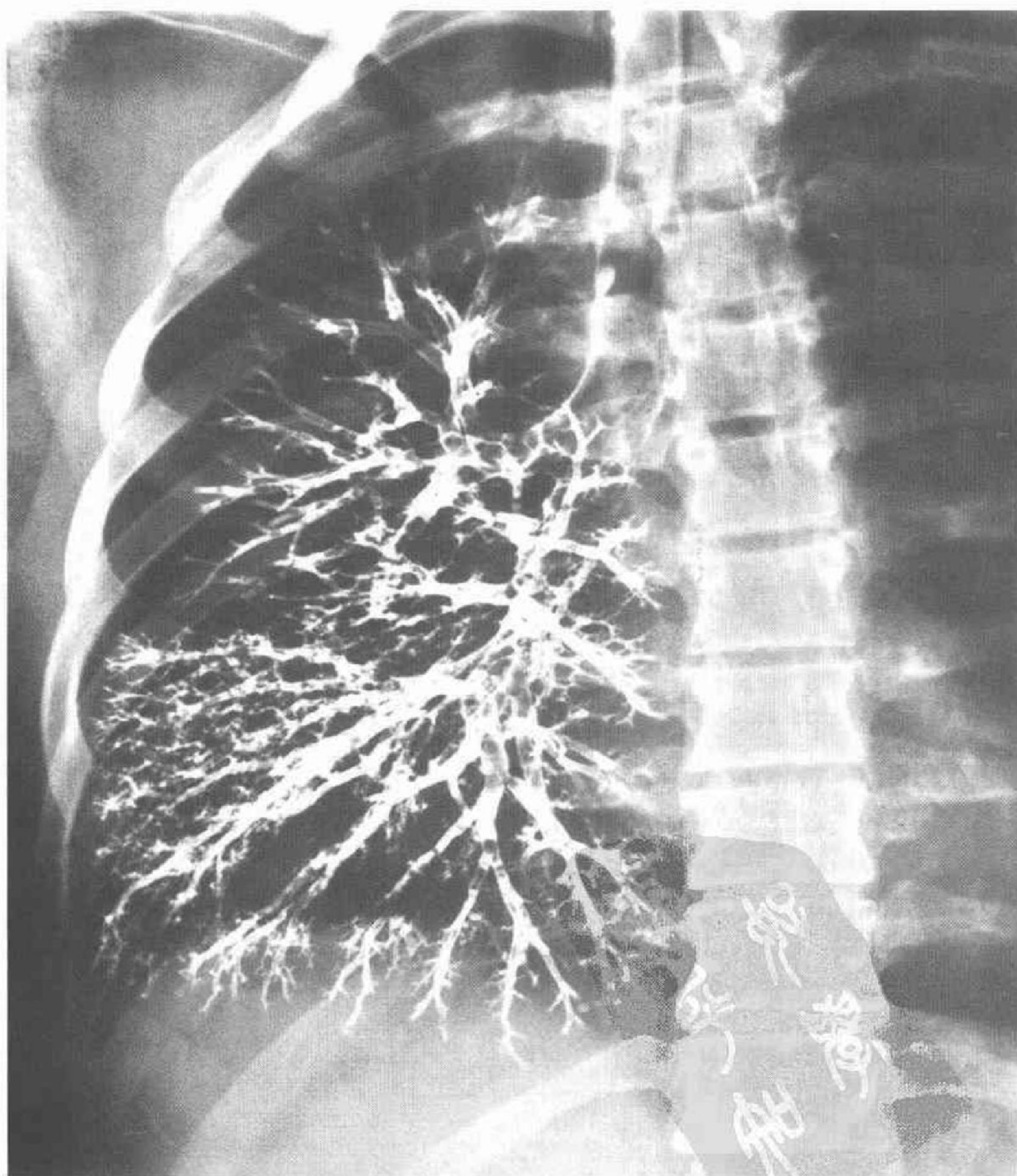
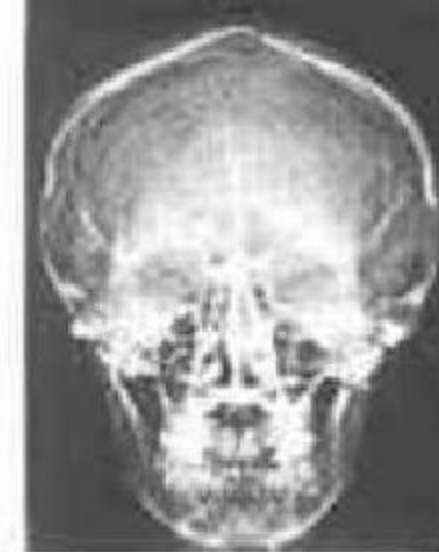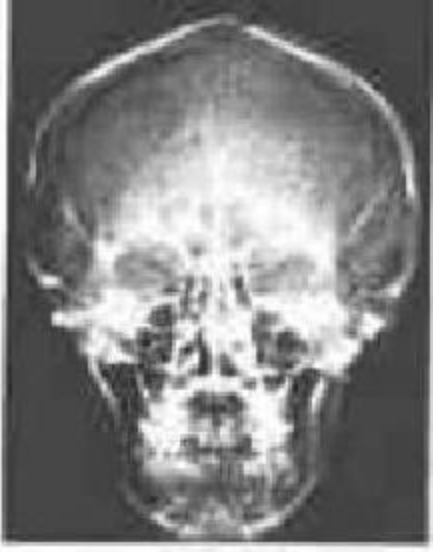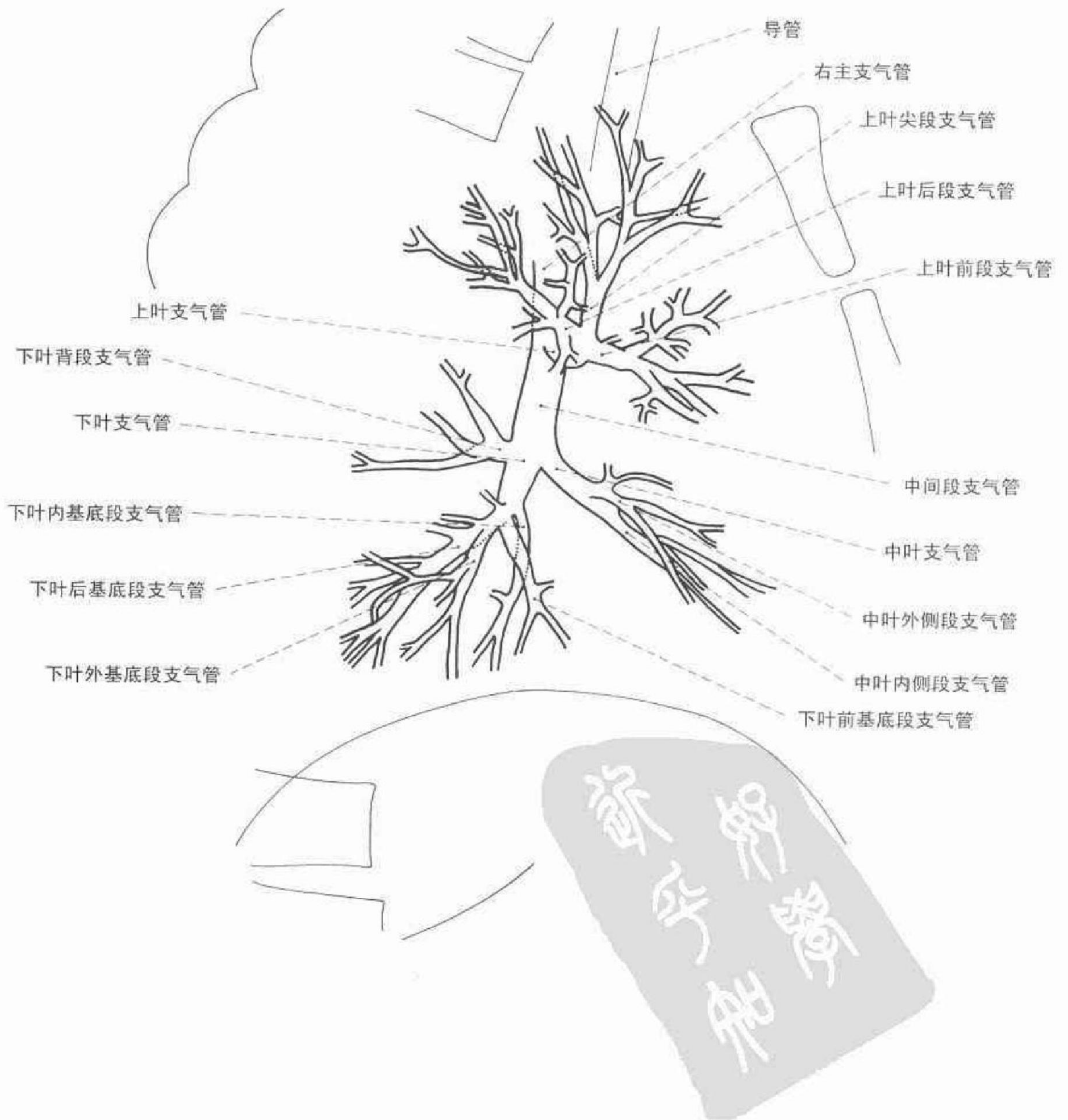


图 62 右侧支气管造影 前后位



X 线平片



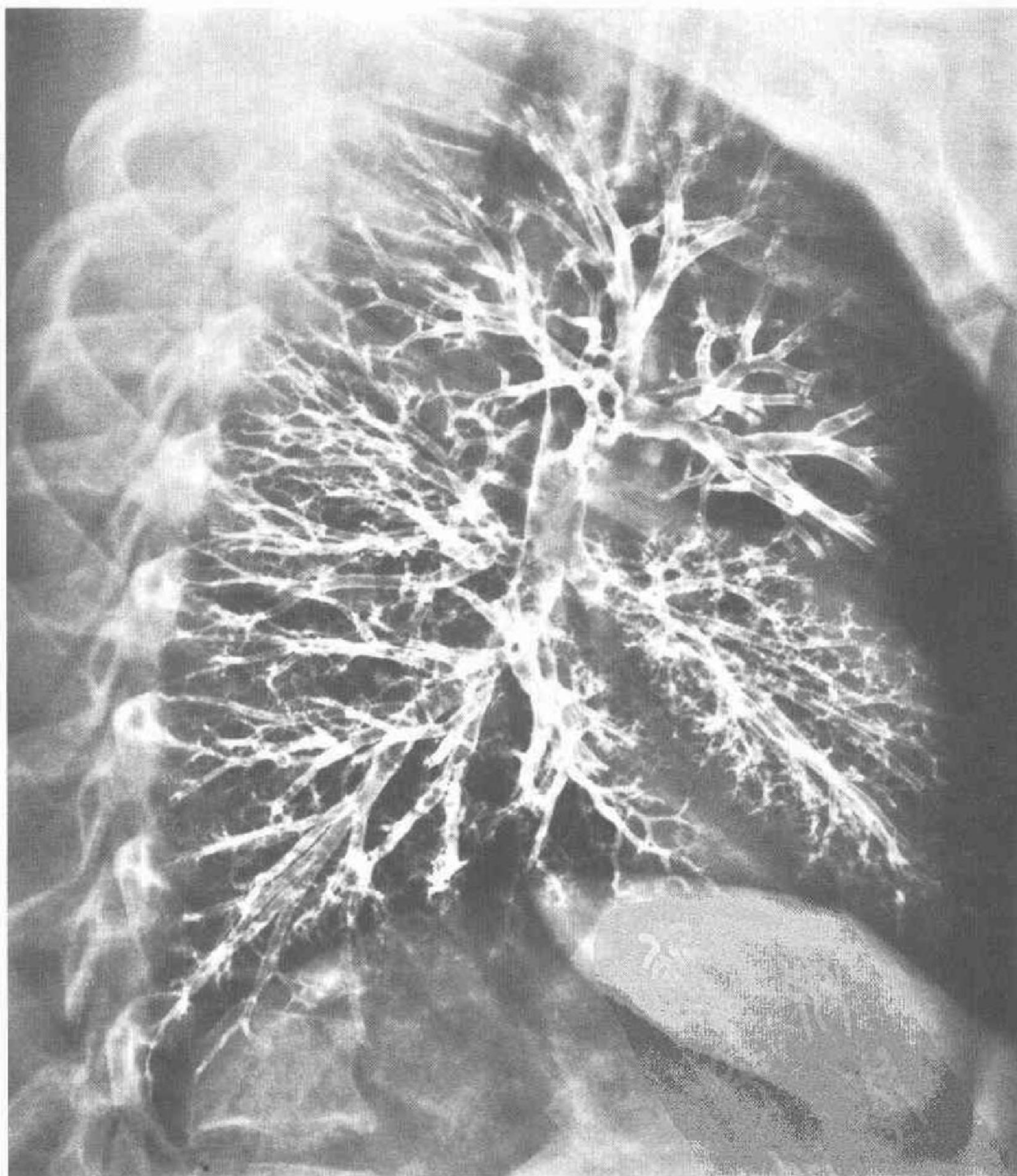
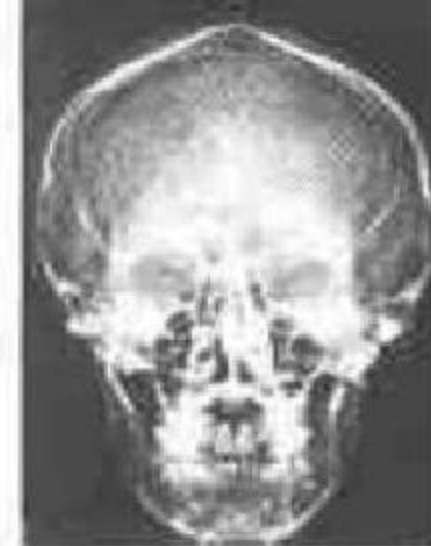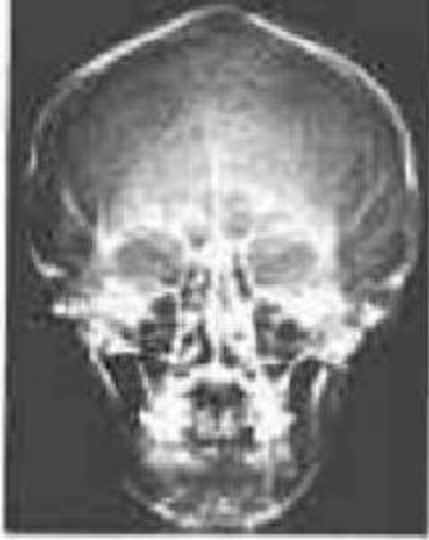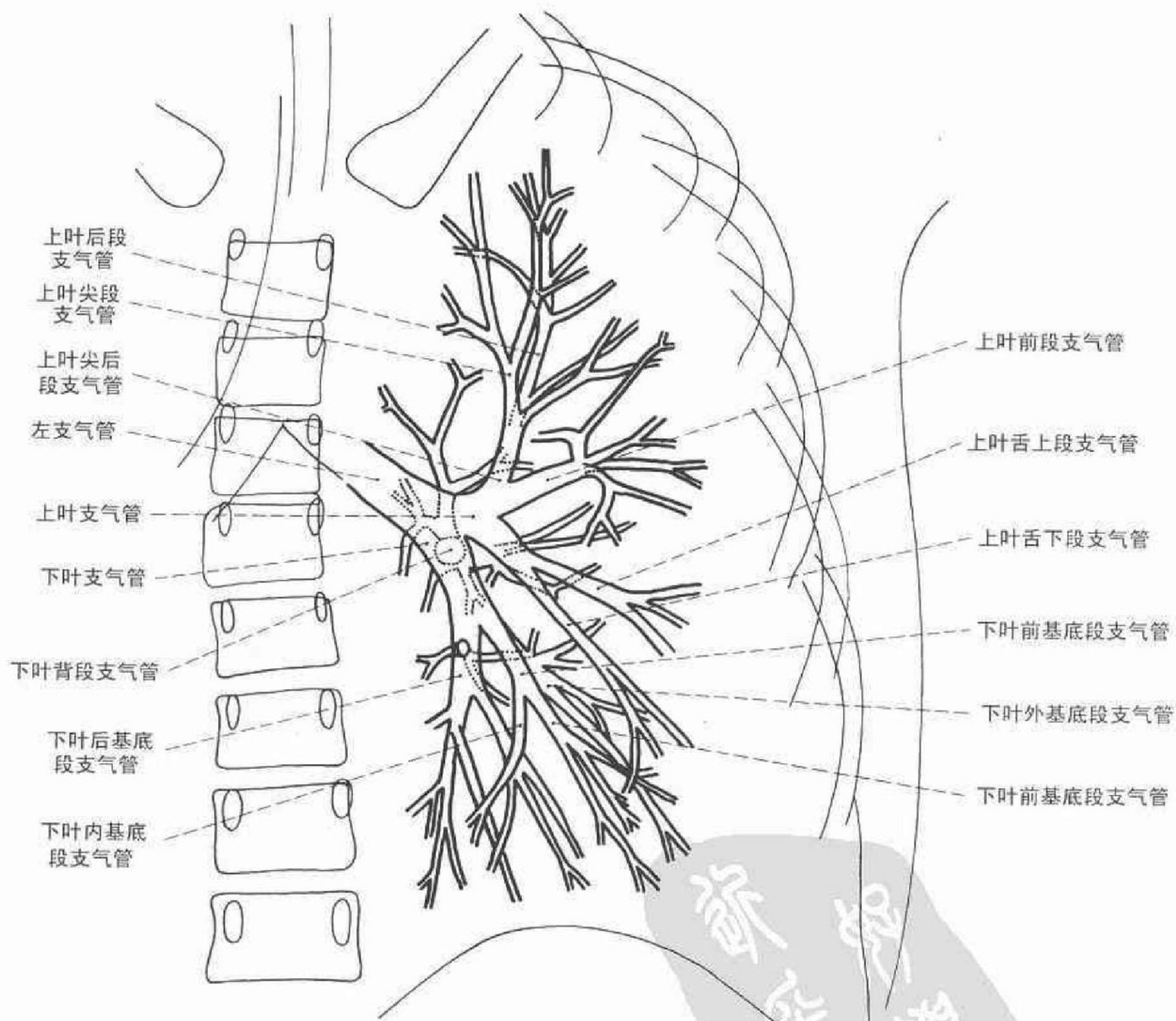


图 63 右侧支气管造影 侧位



X 线平片



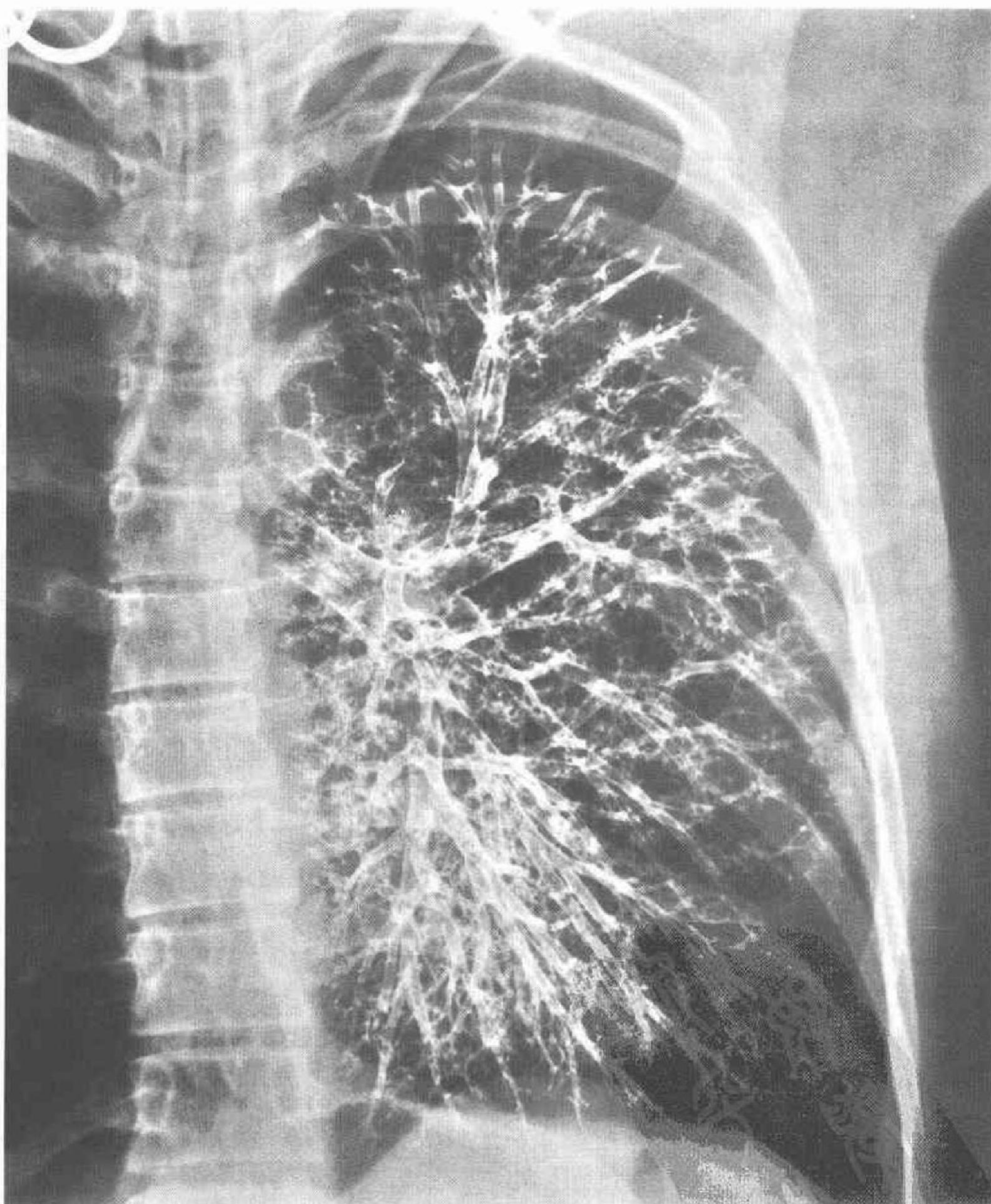
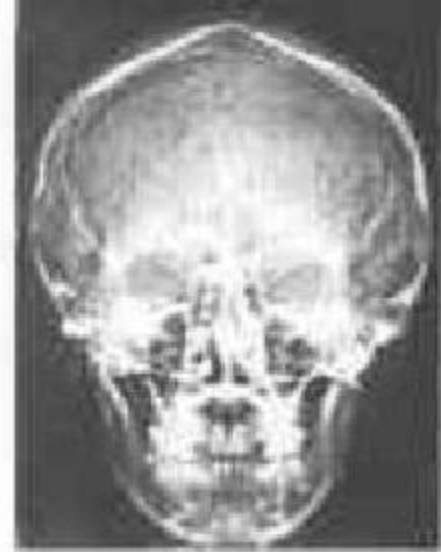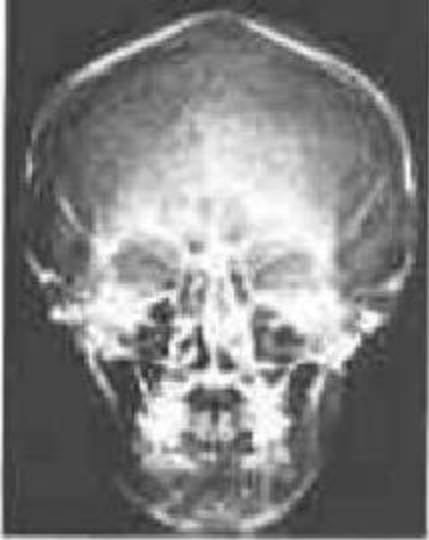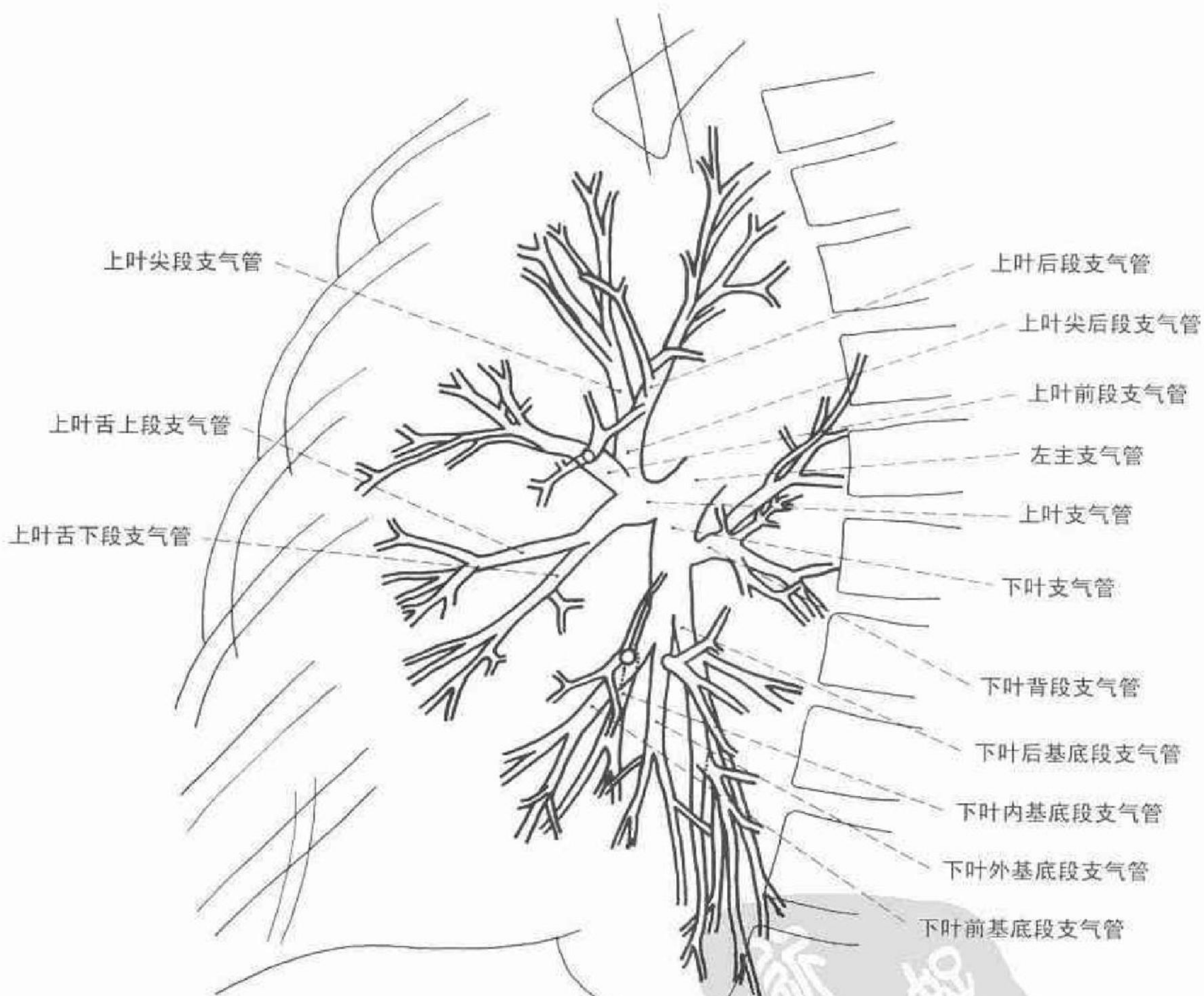


图 64 左侧支气管造影 前后位



X 线平片



第九卷
第 10 章

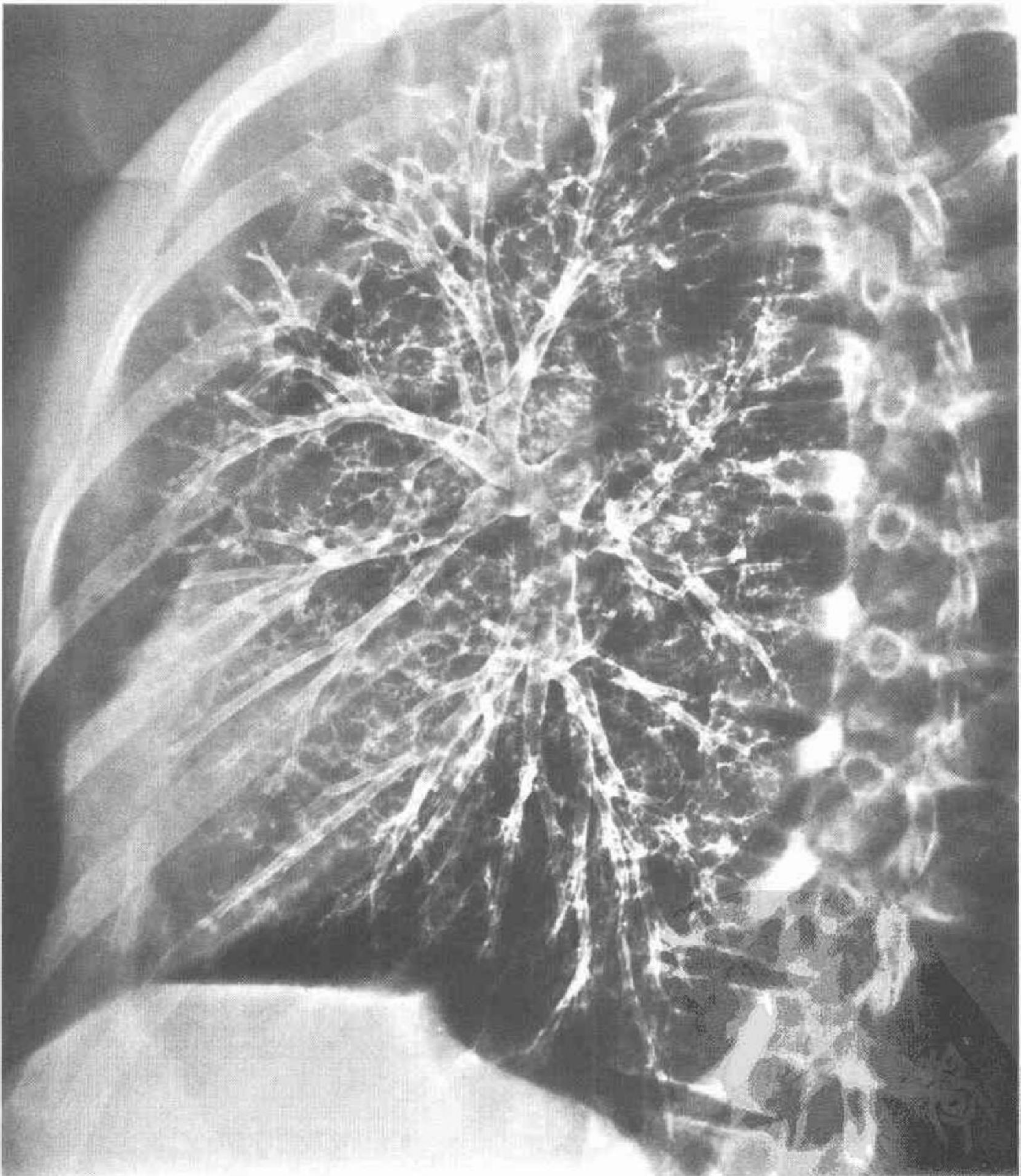
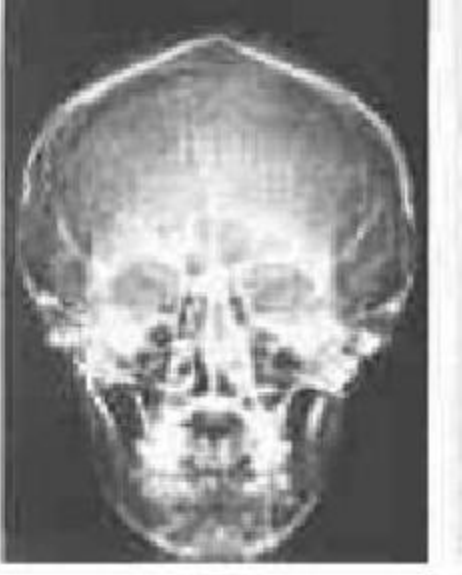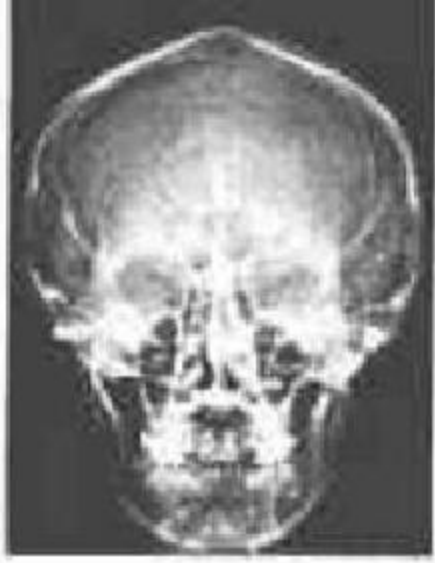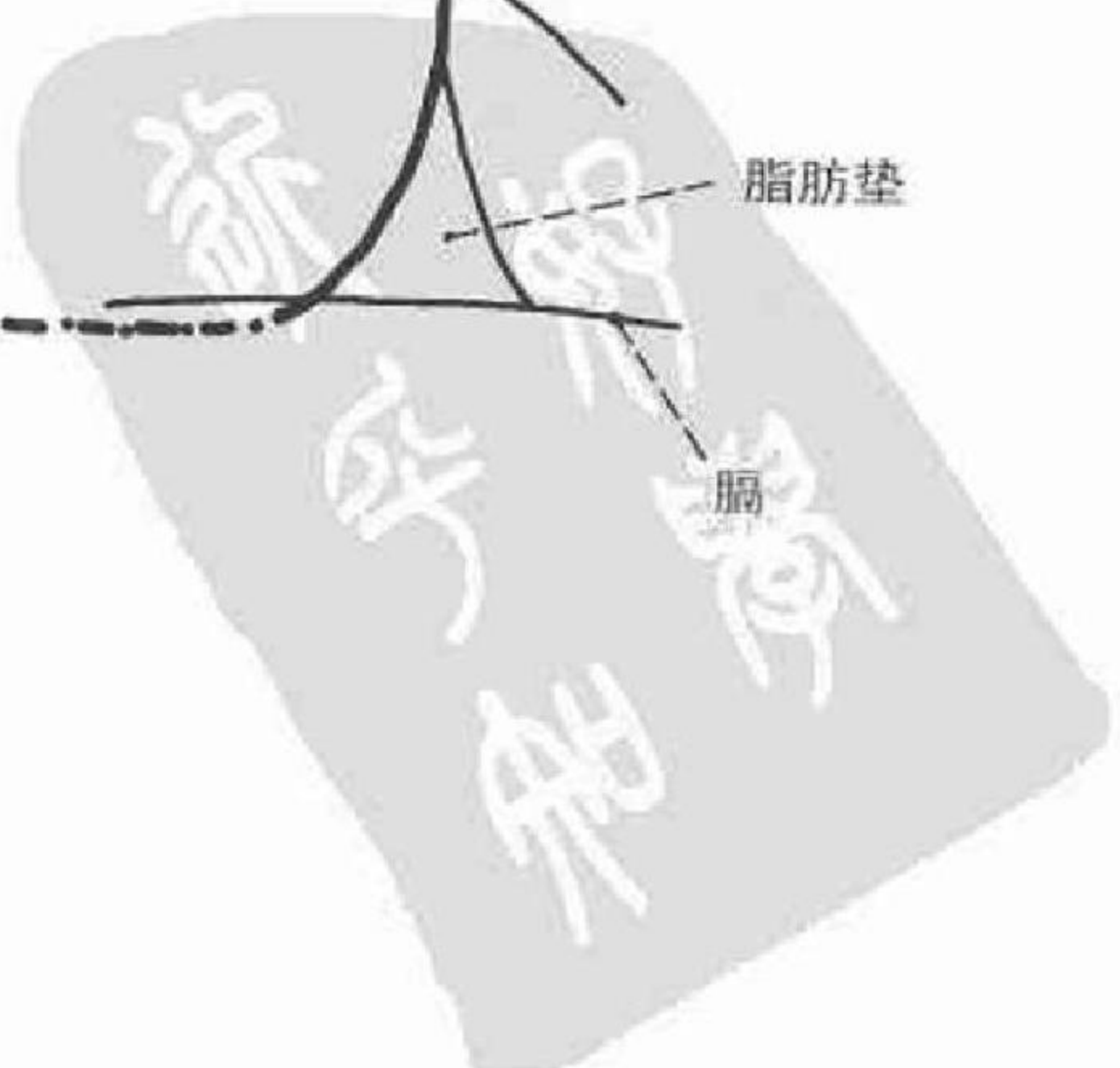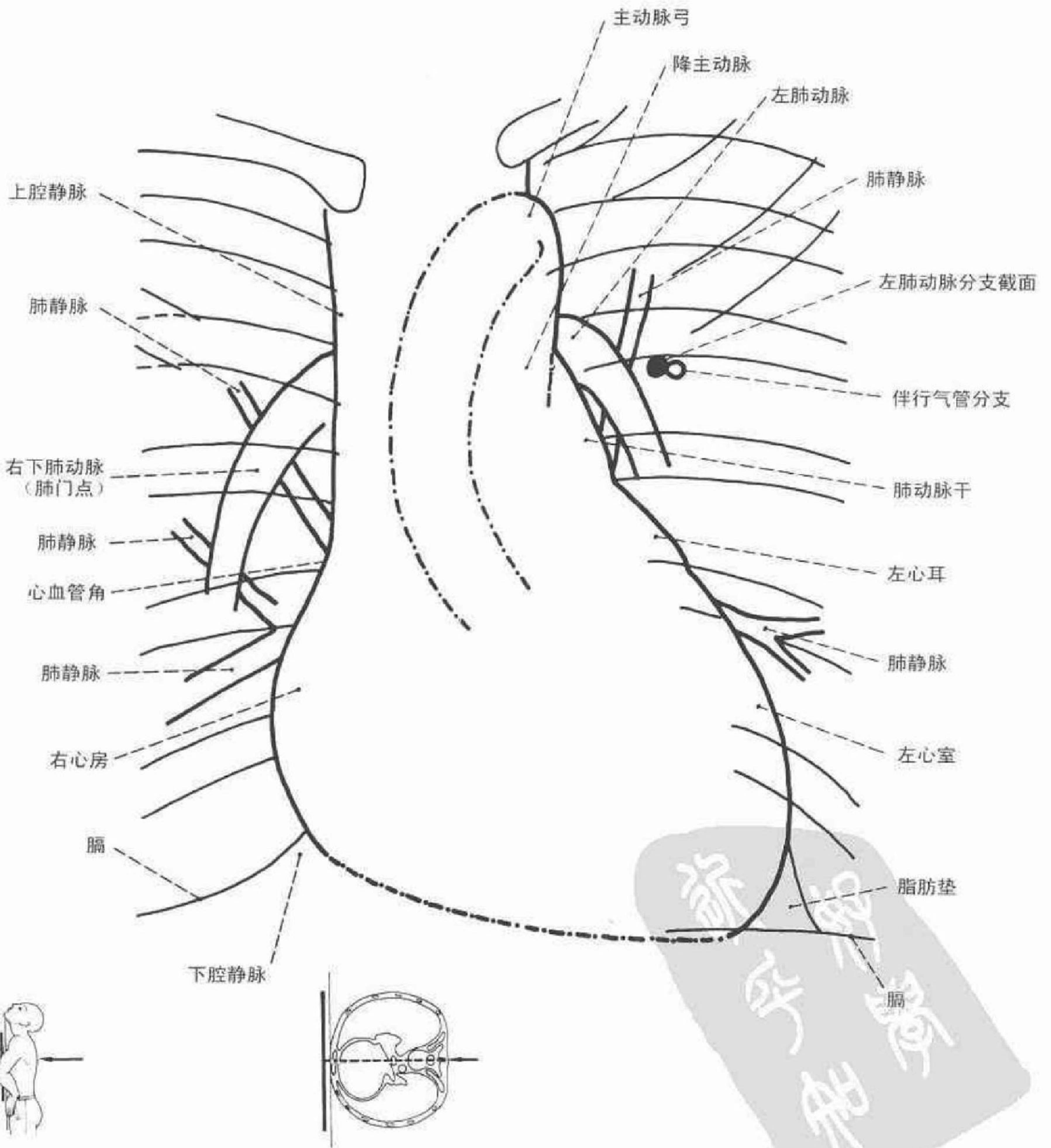


图 65 左侧支气管造影 侧位



X 线平片



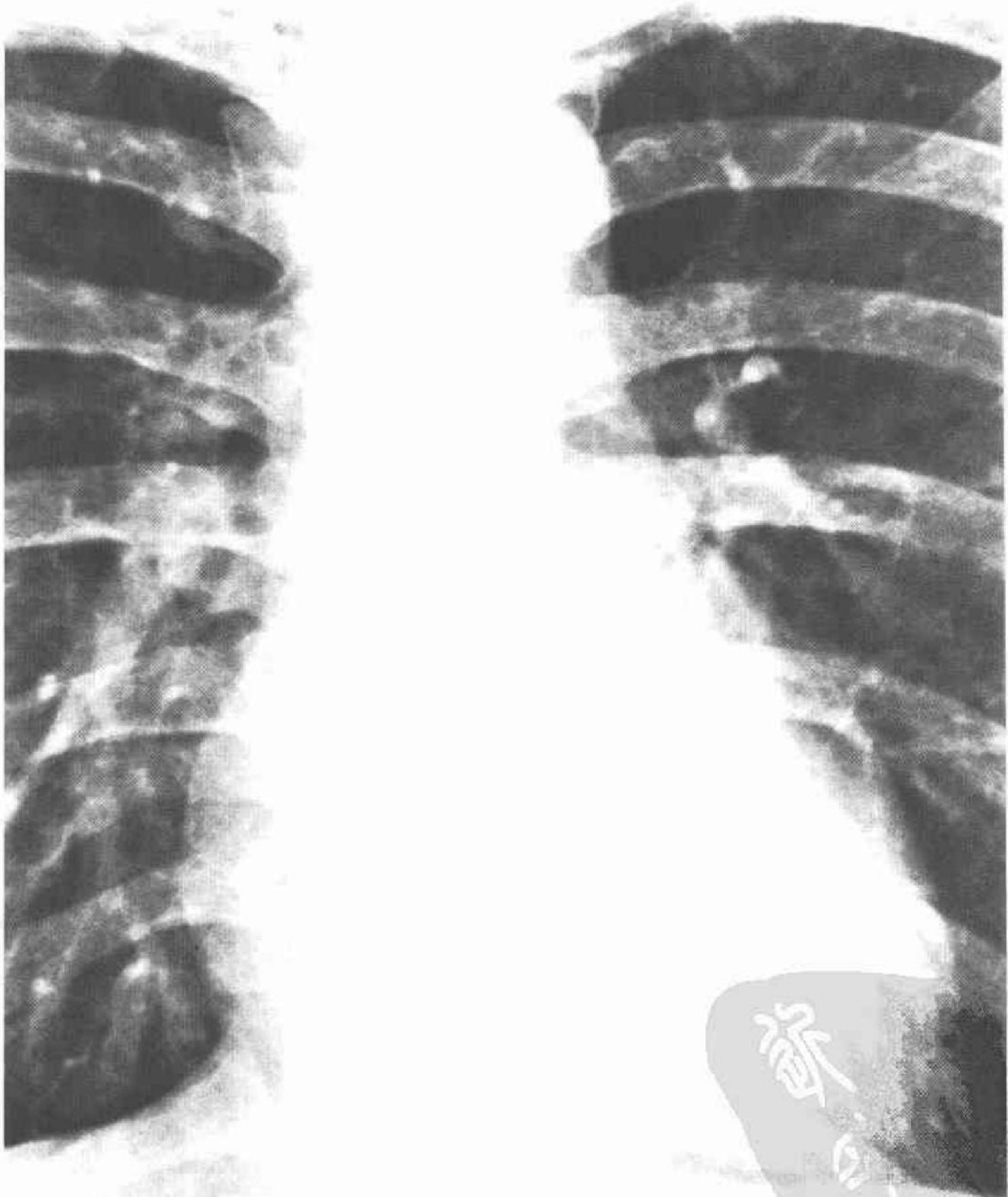
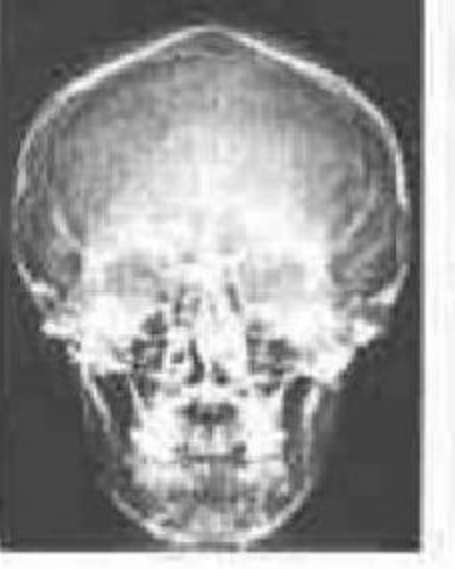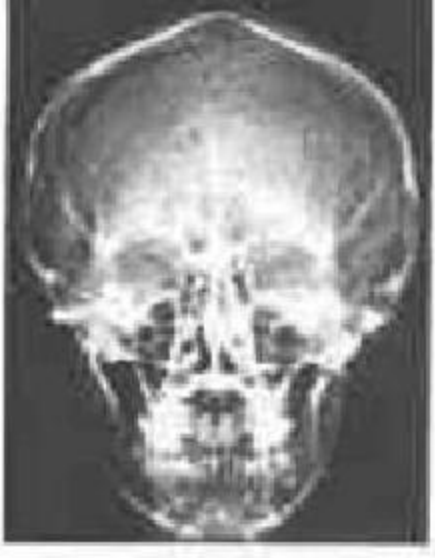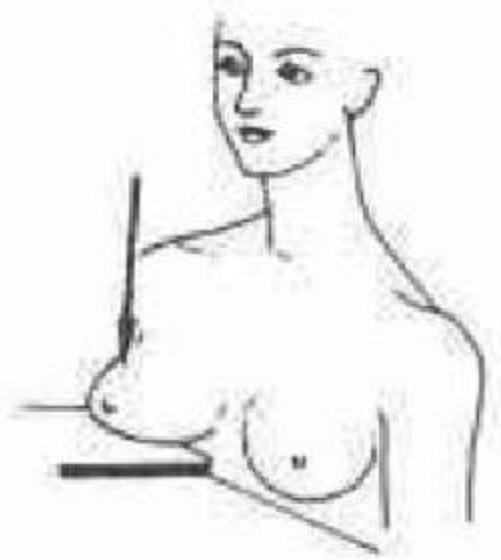
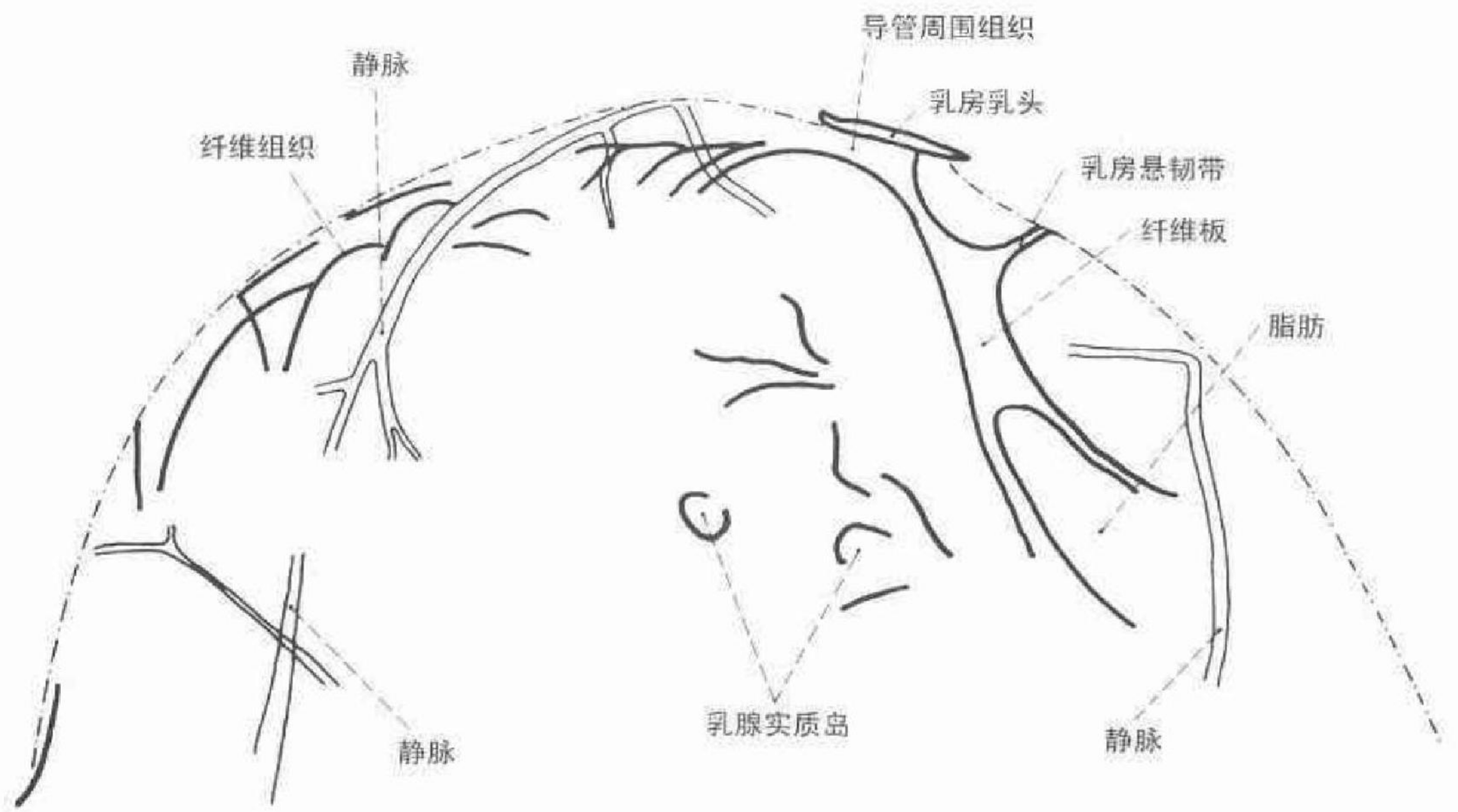


图 66 心脏 后前位





X 线平片



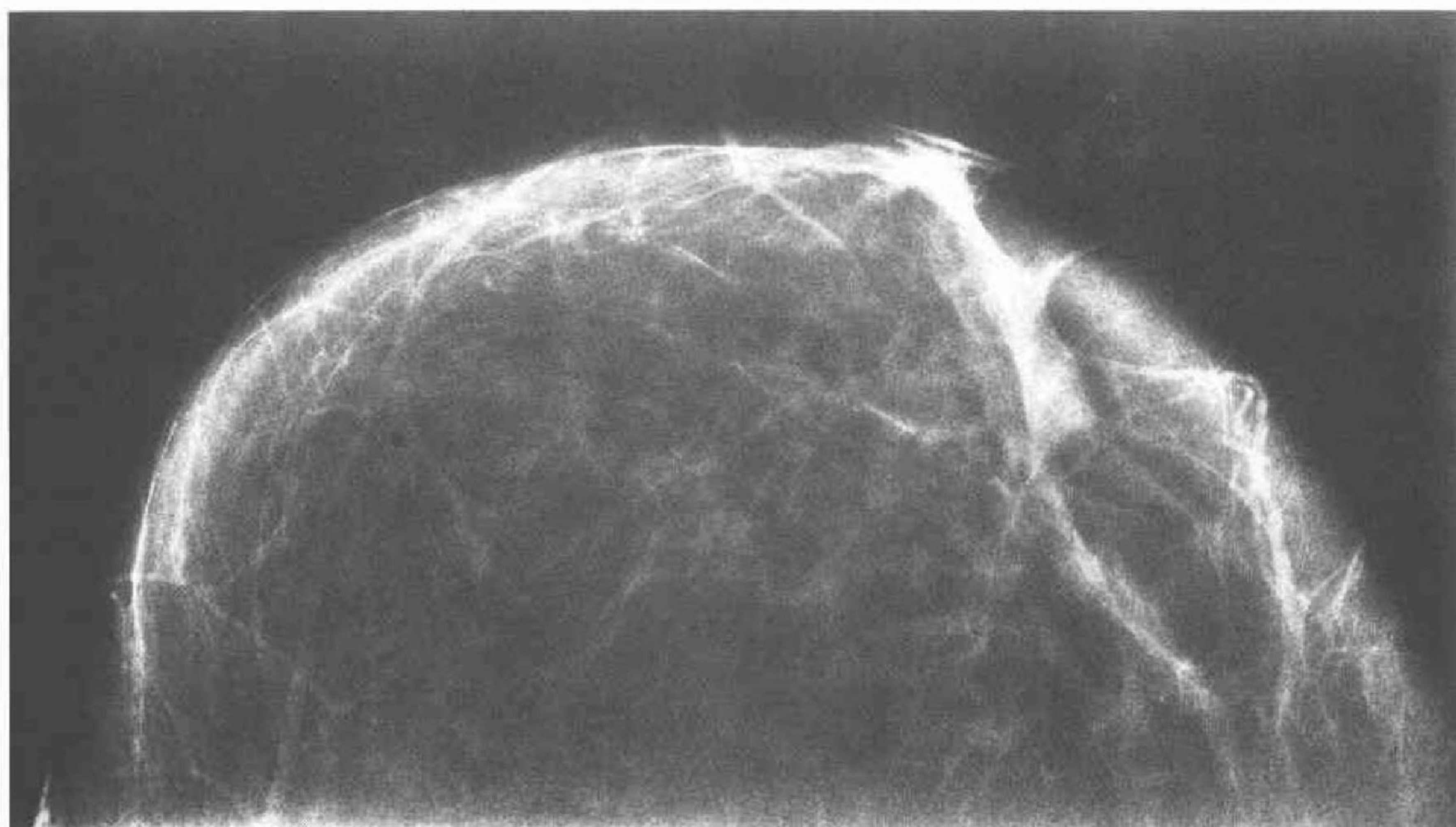
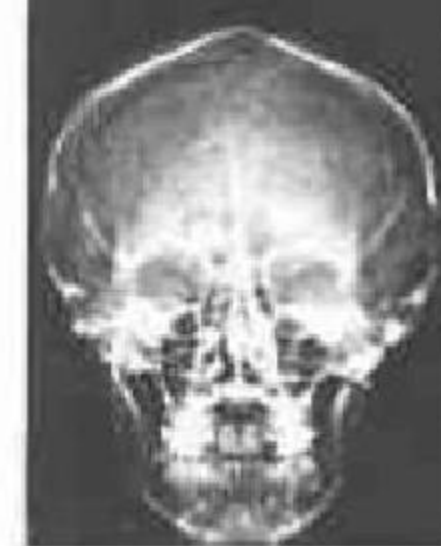
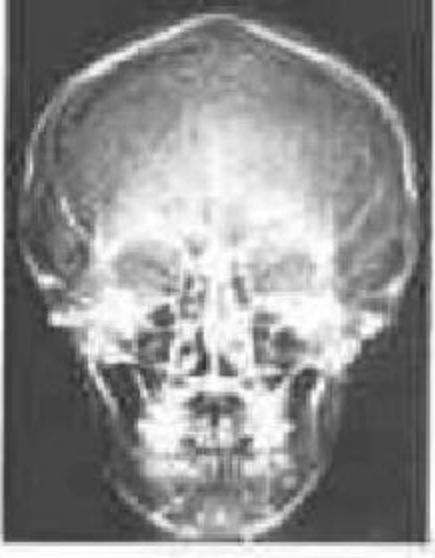
图 67 乳腺平片 从头侧到足侧





X 线平片

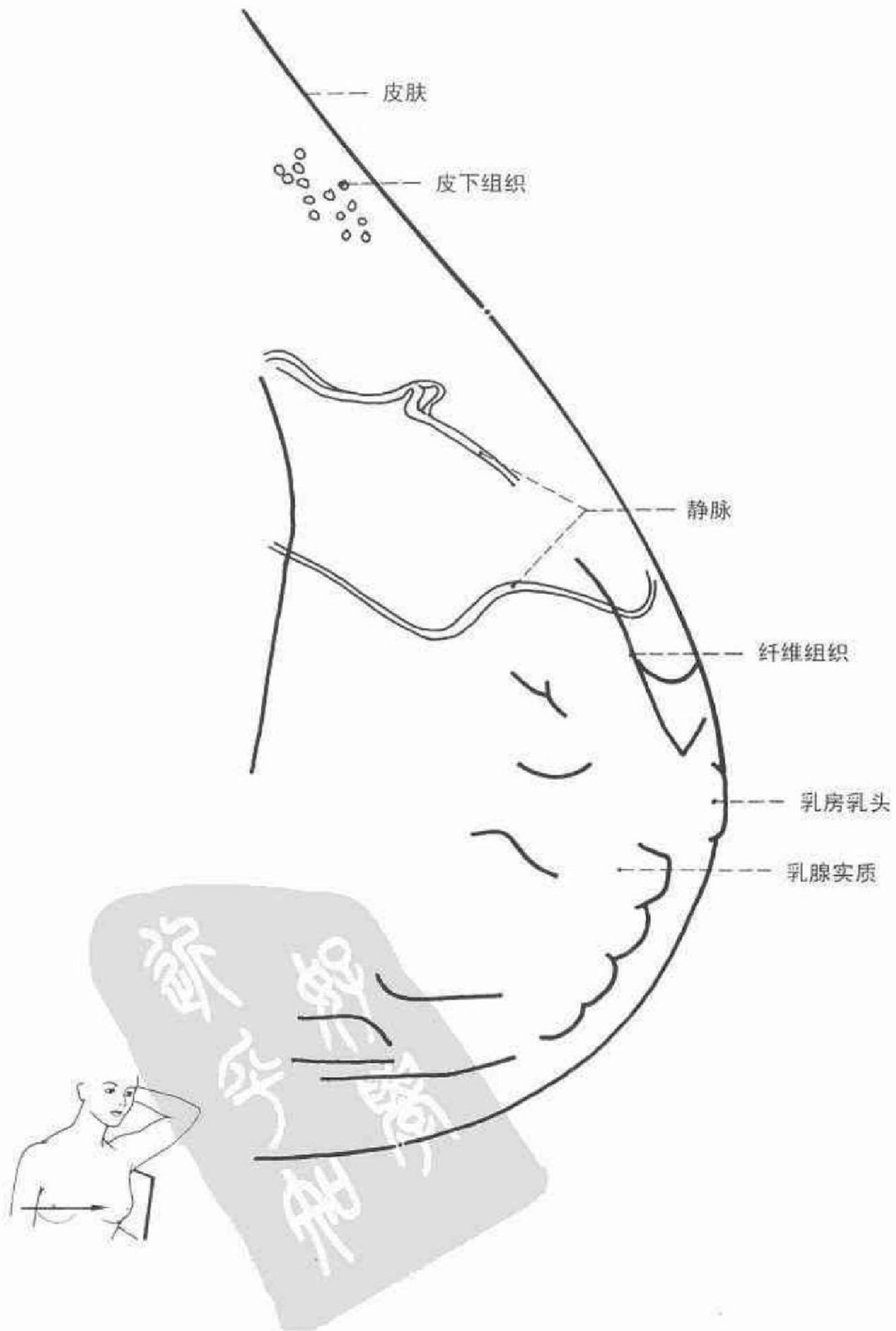
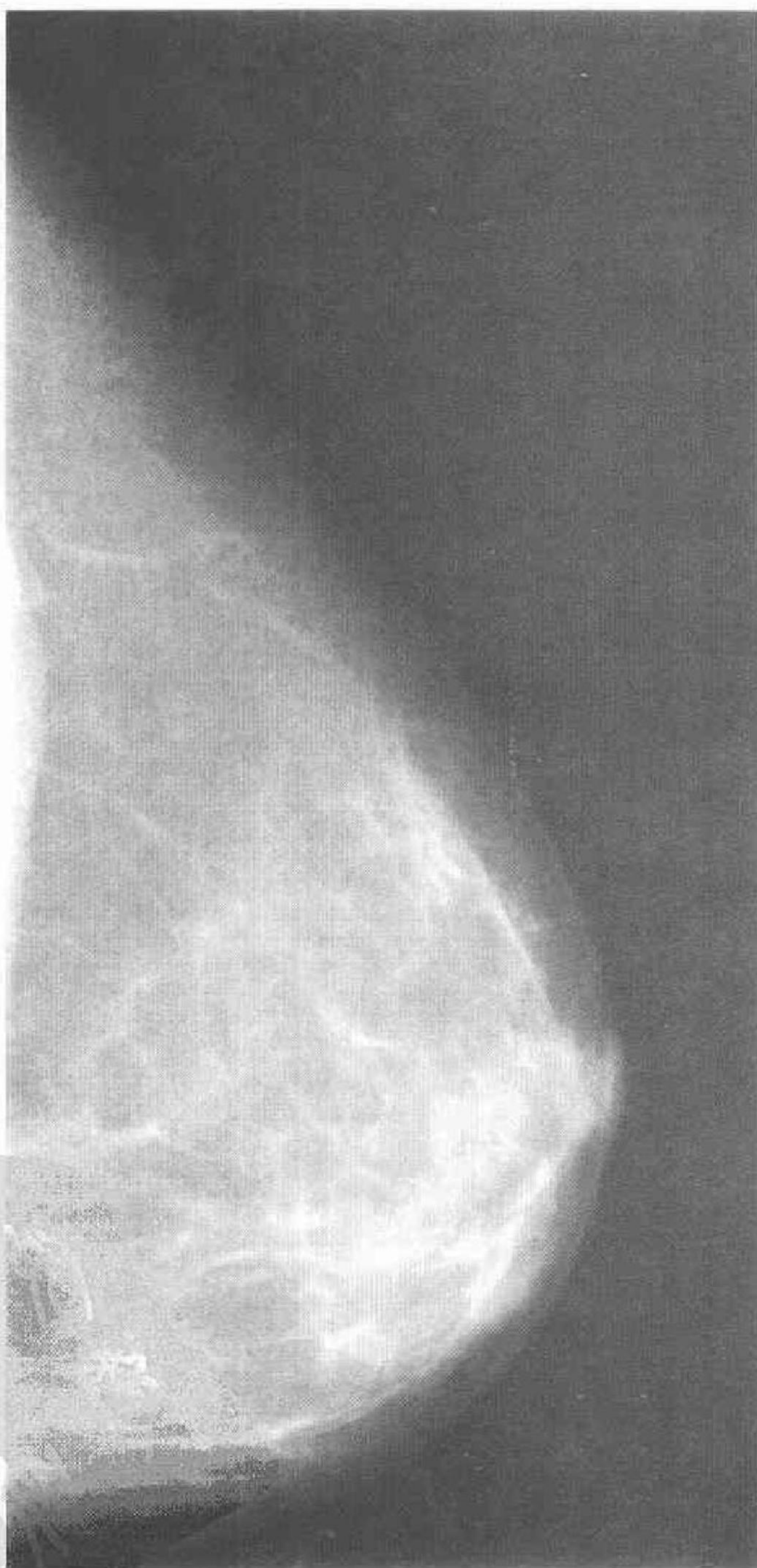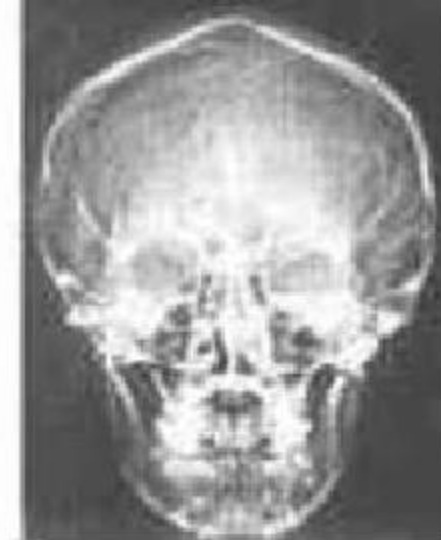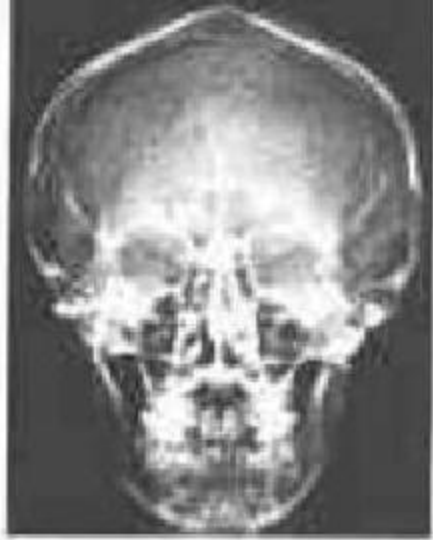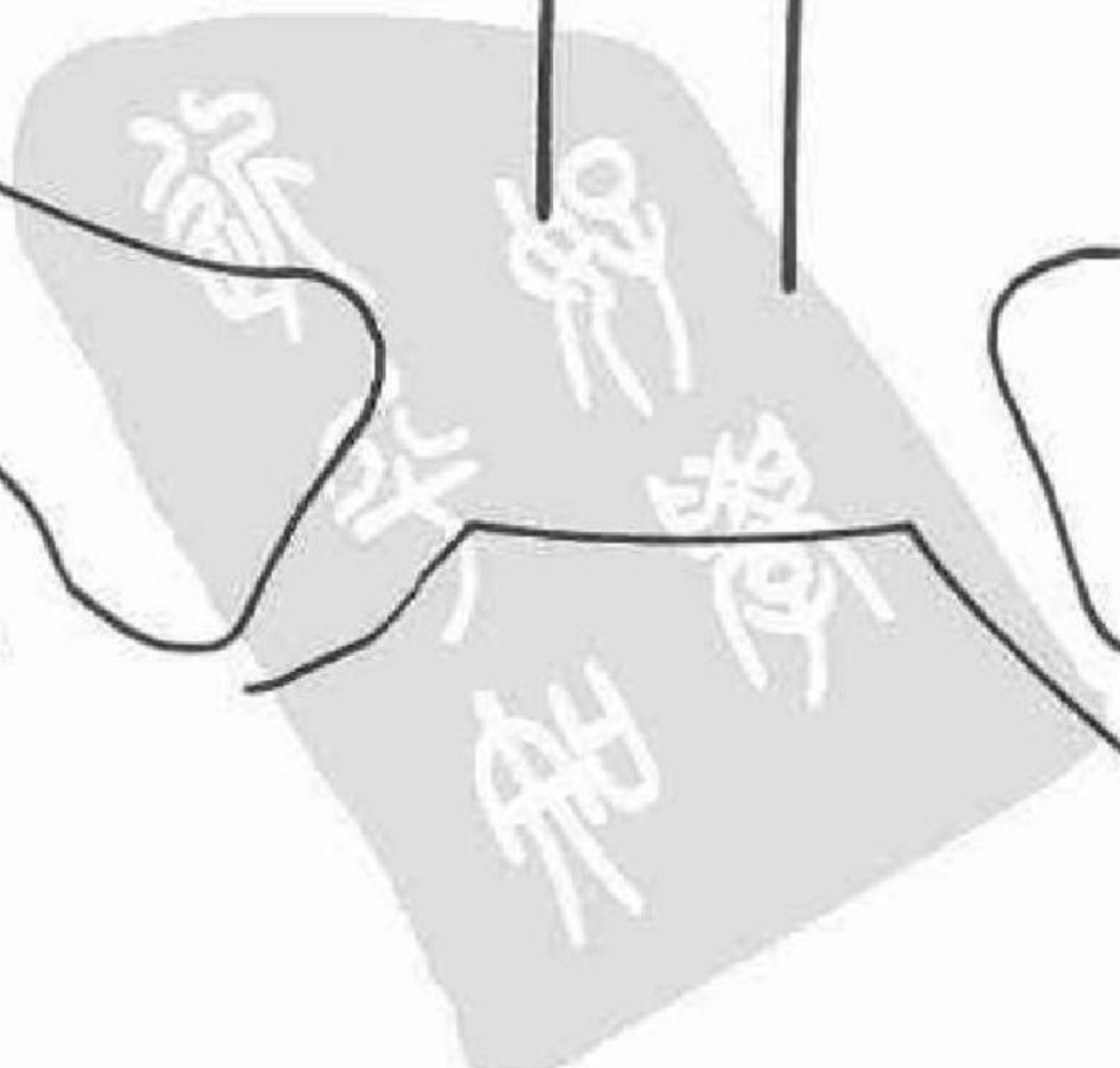
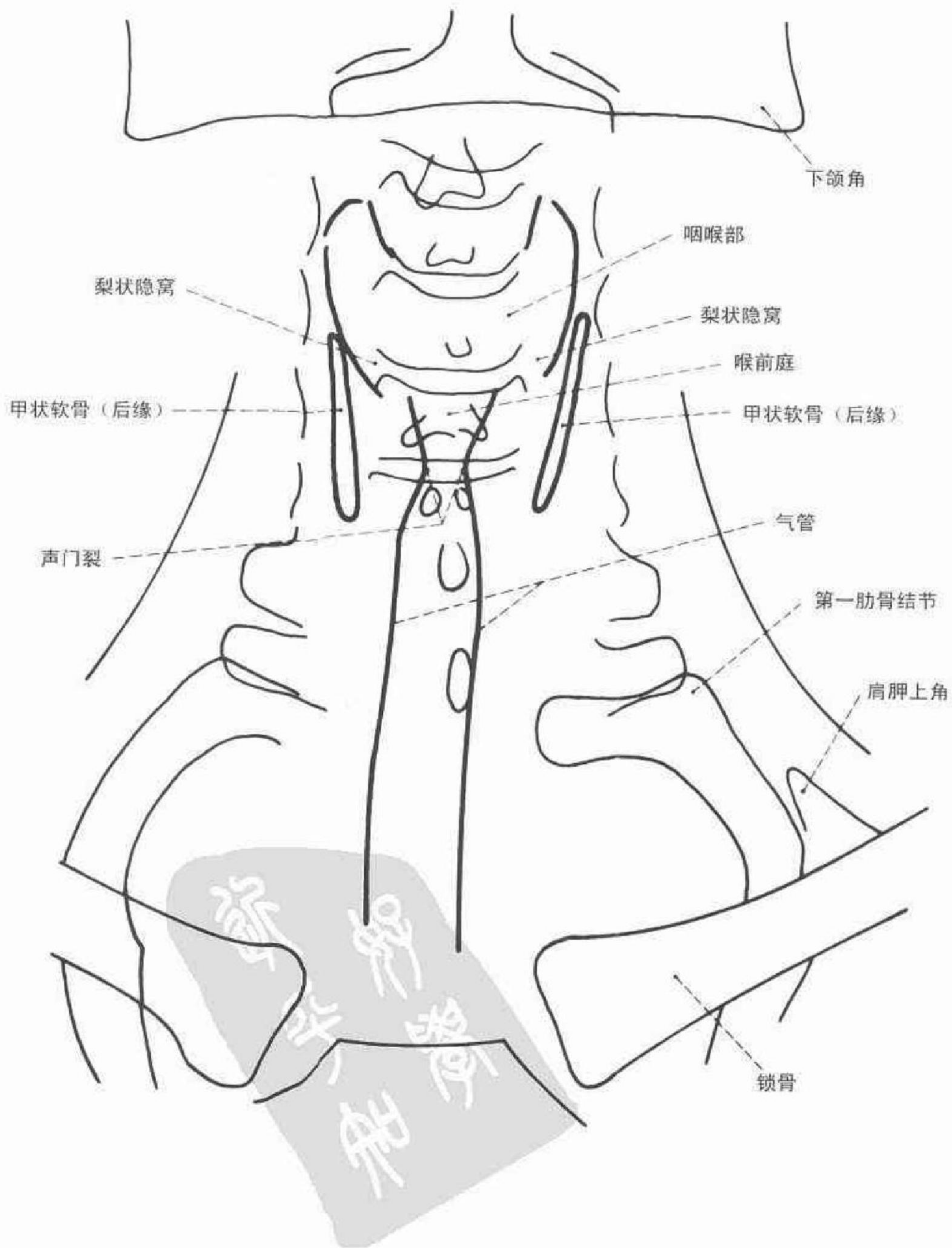




图 68 乳腺平片 侧位



X线平片



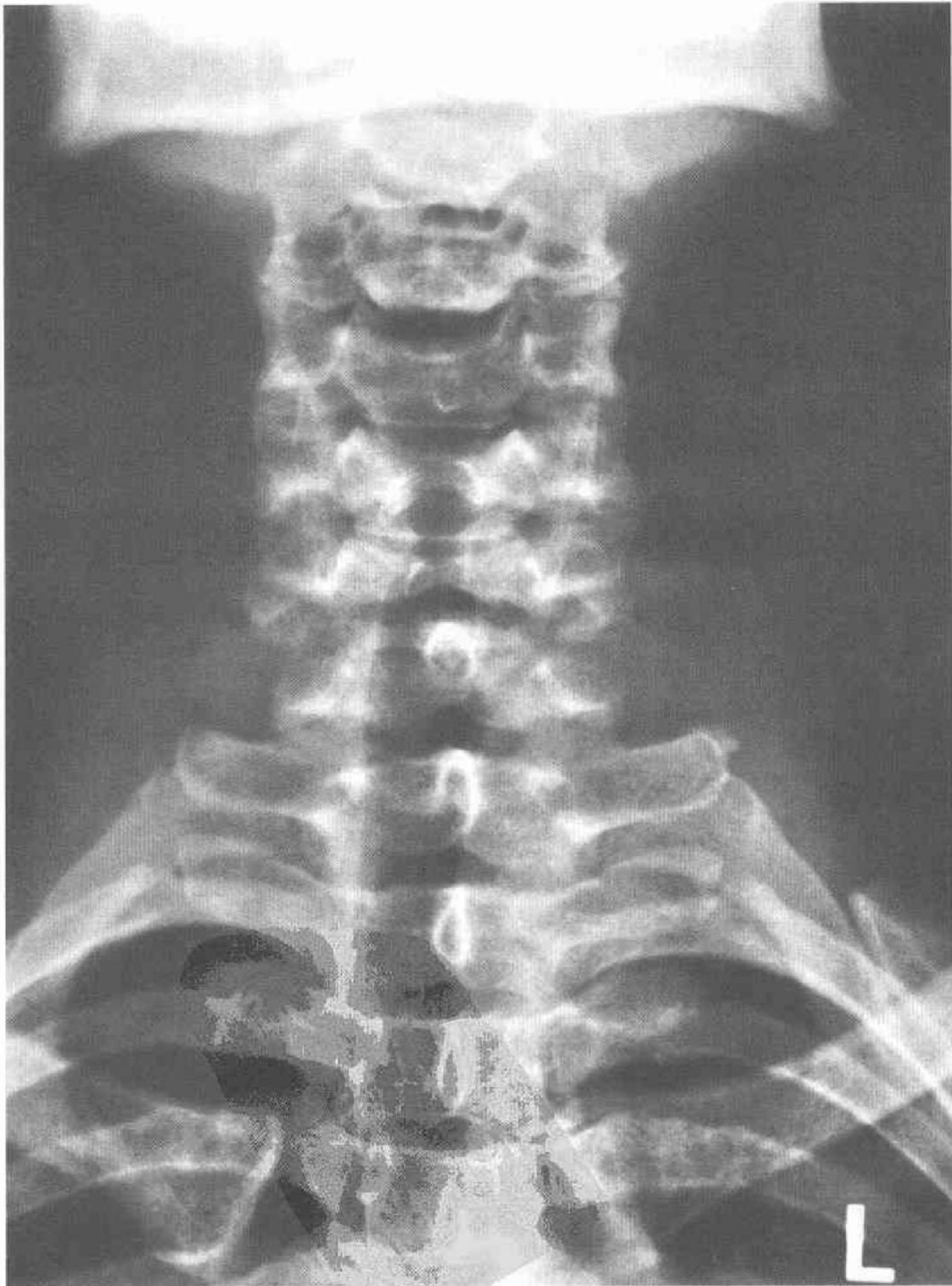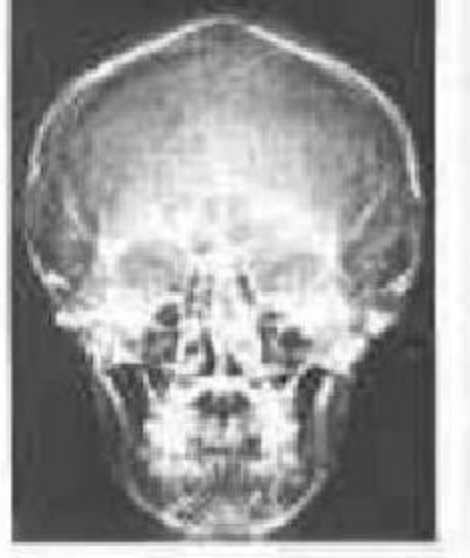

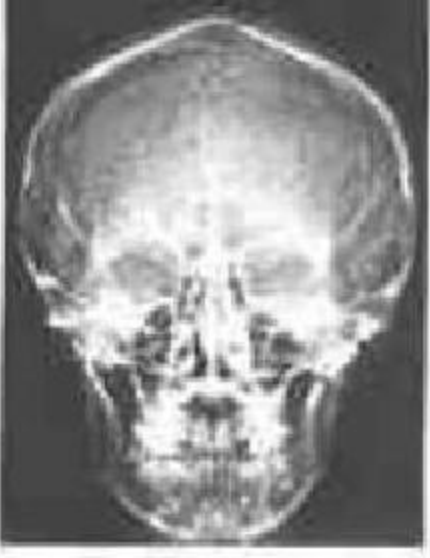
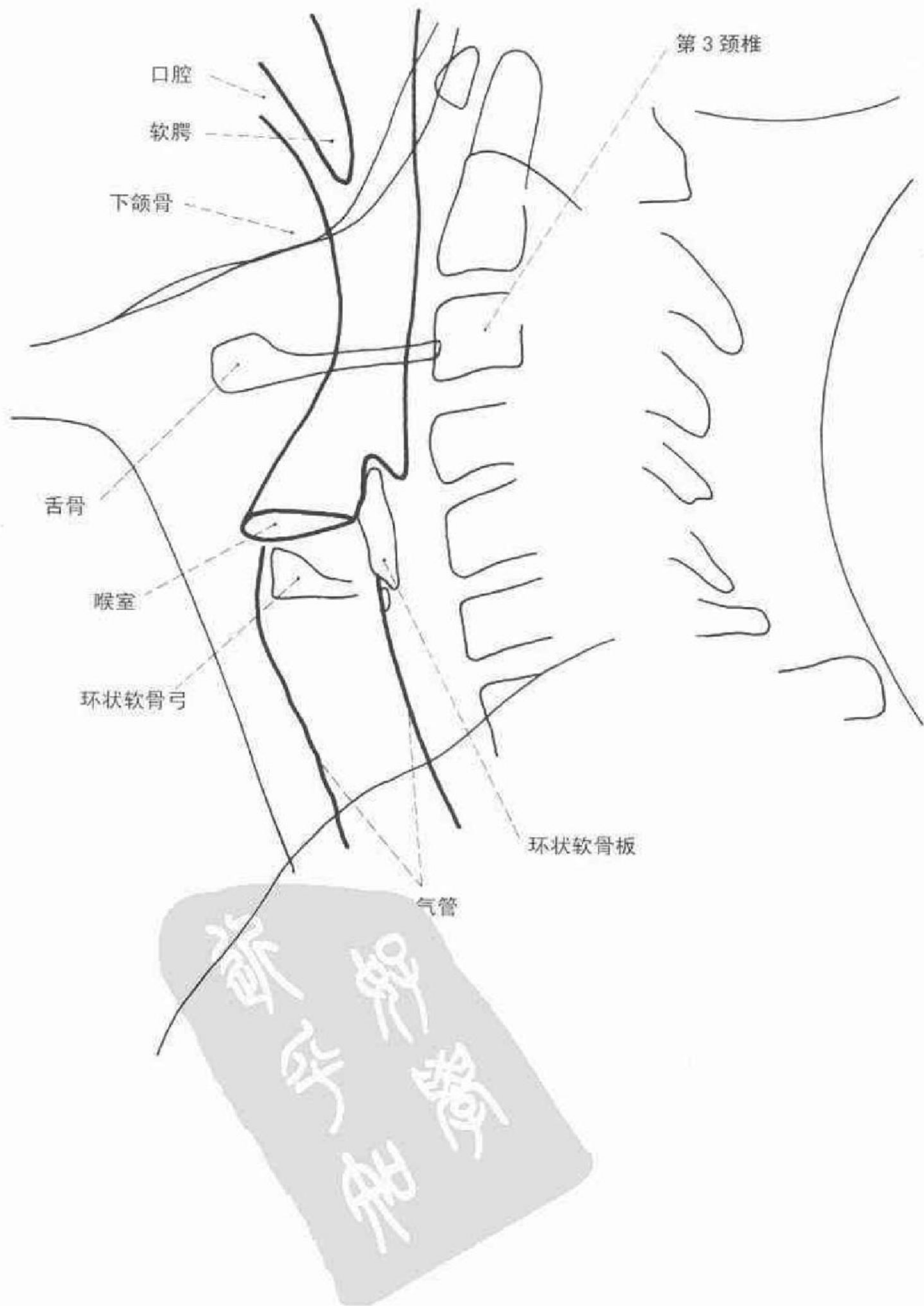图 69 气管 后前位



X 线平片

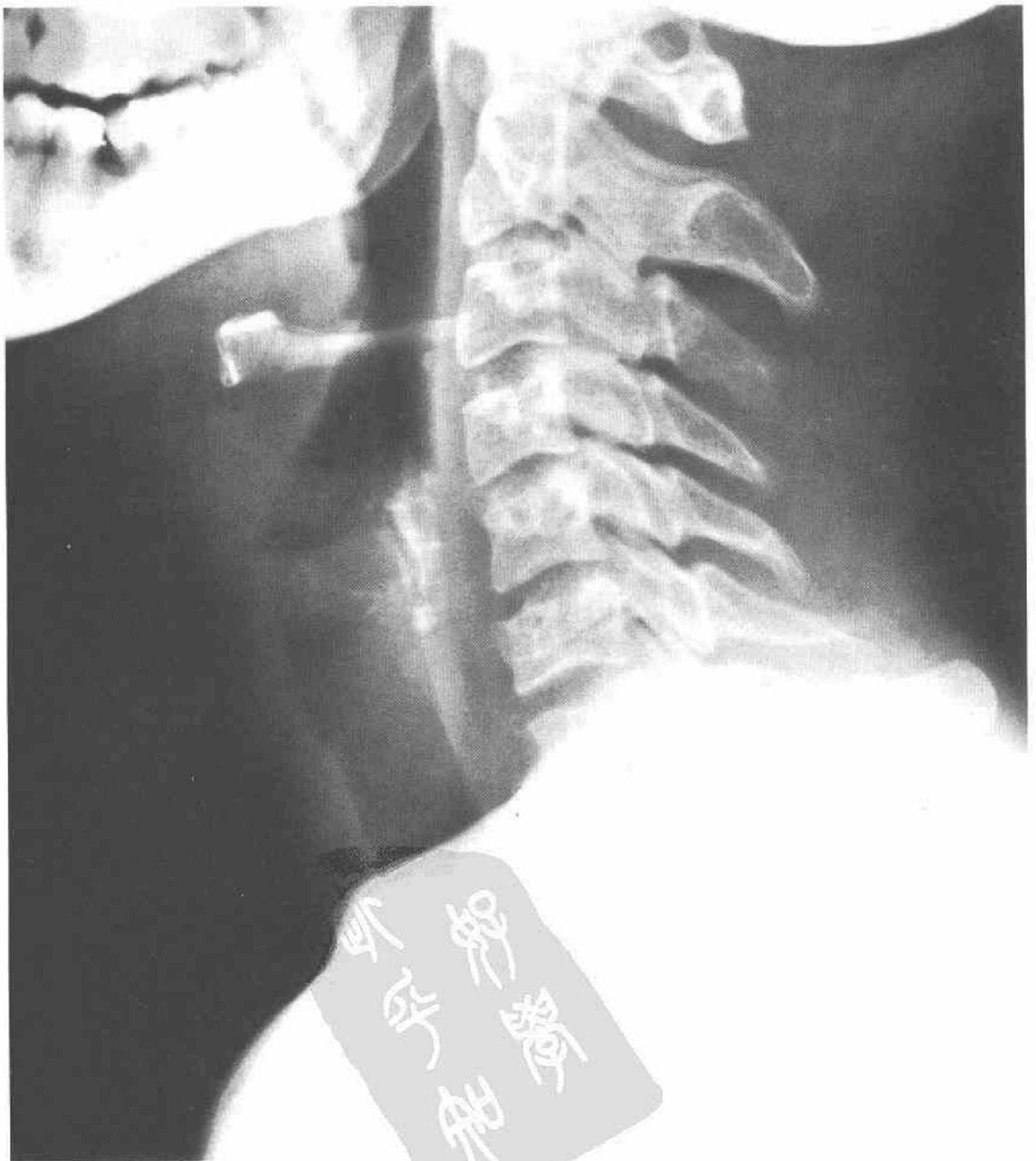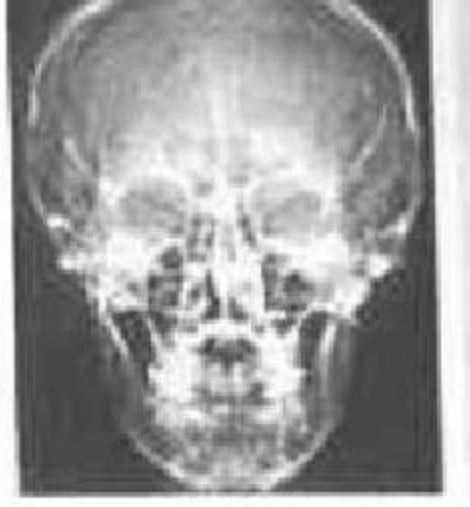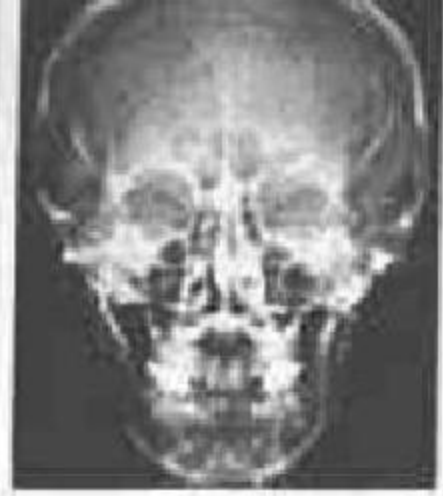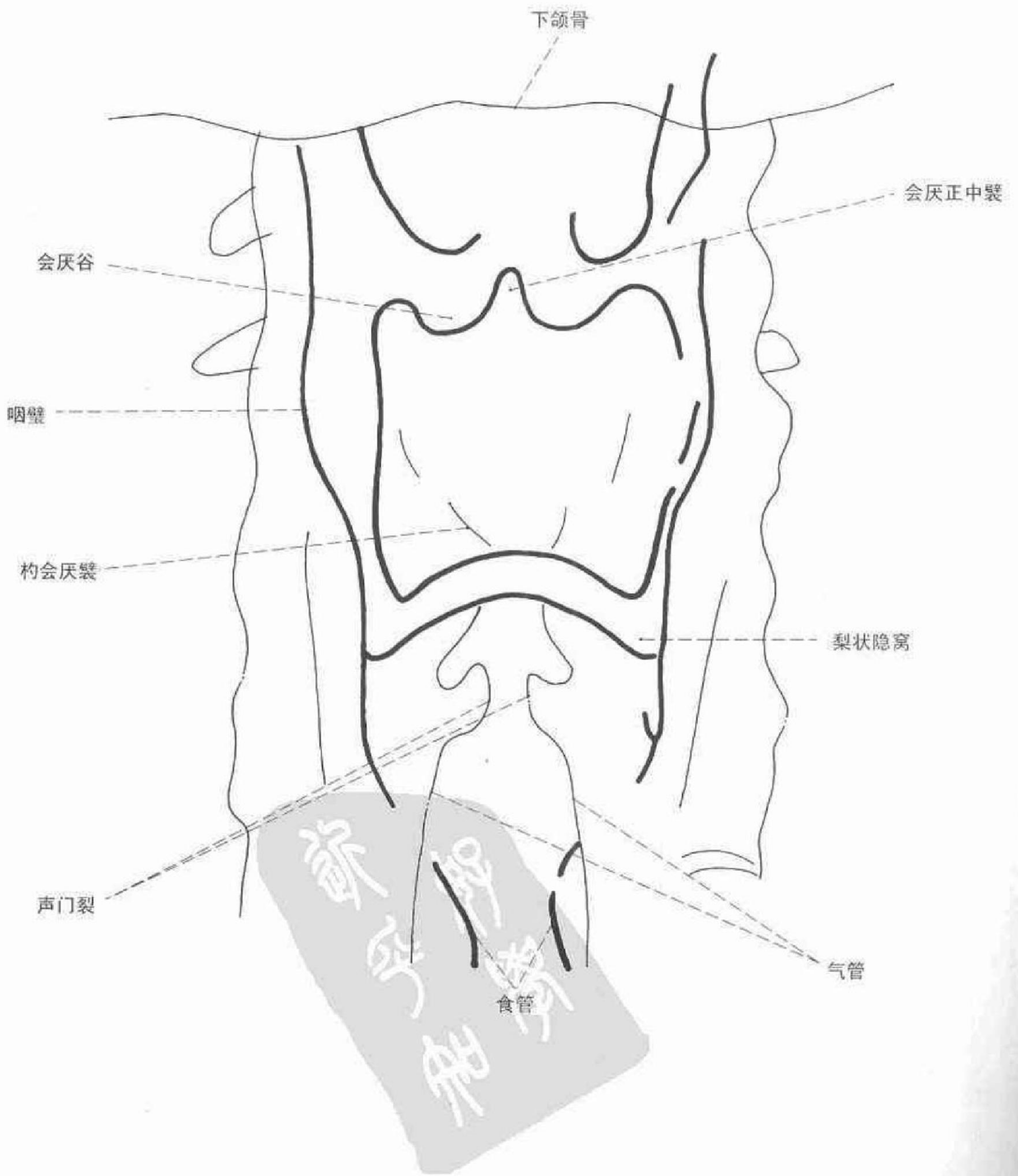




图 70 气管 侧位



X 线平片



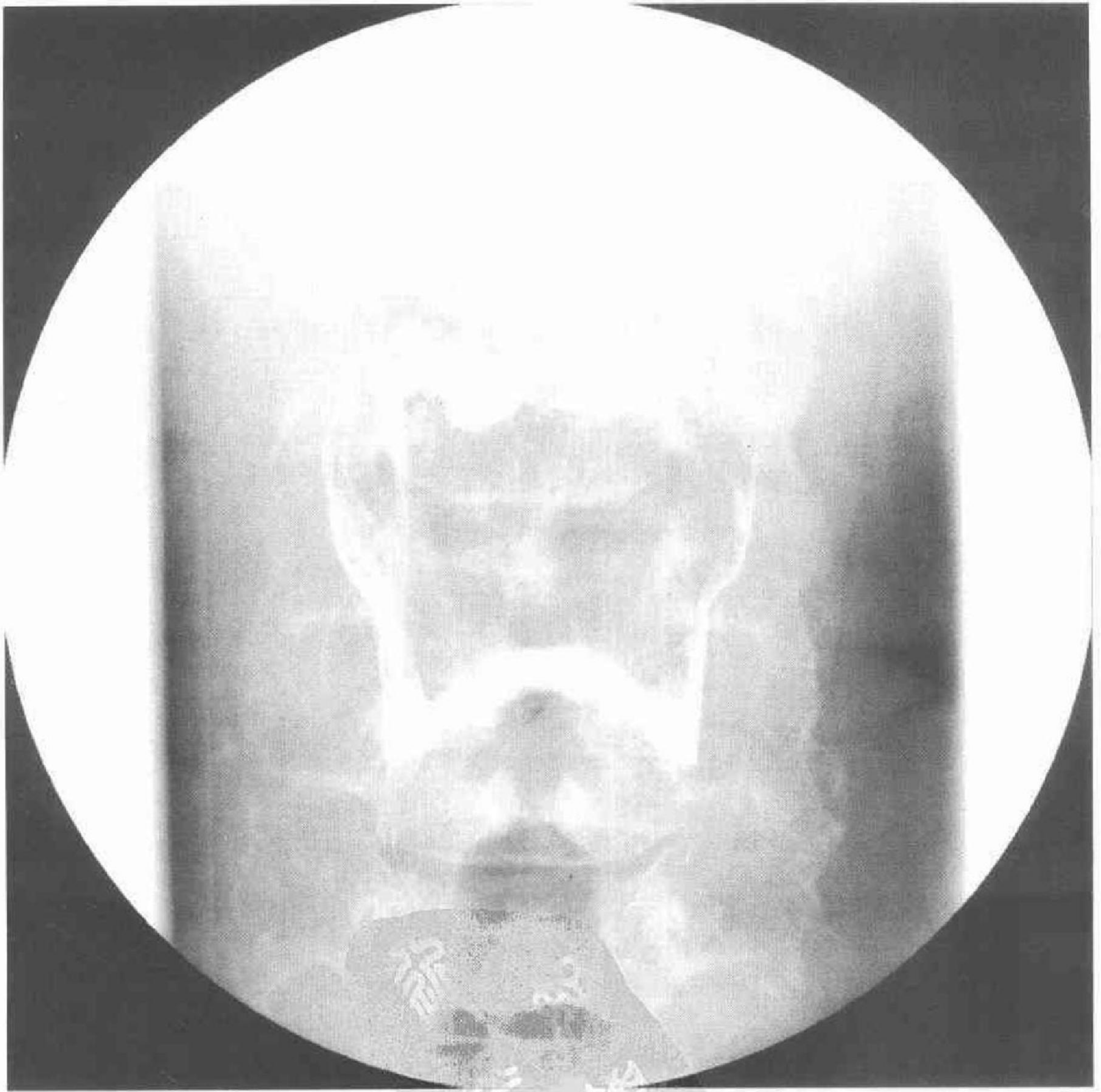
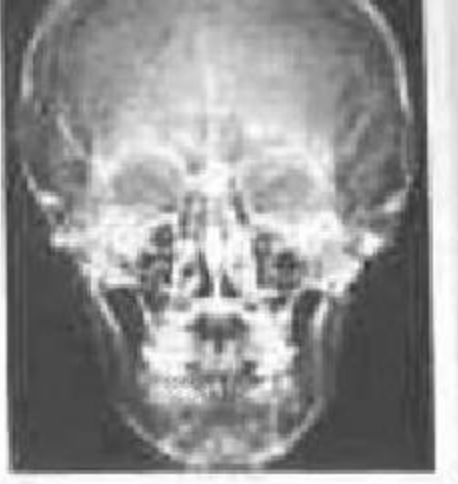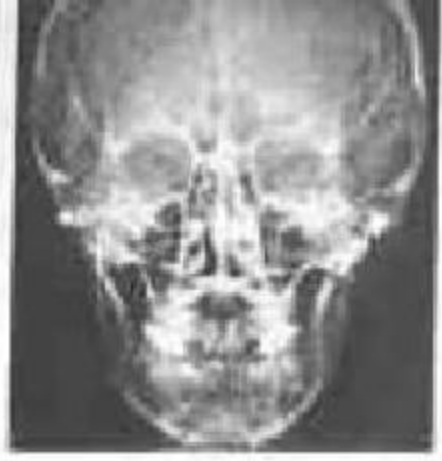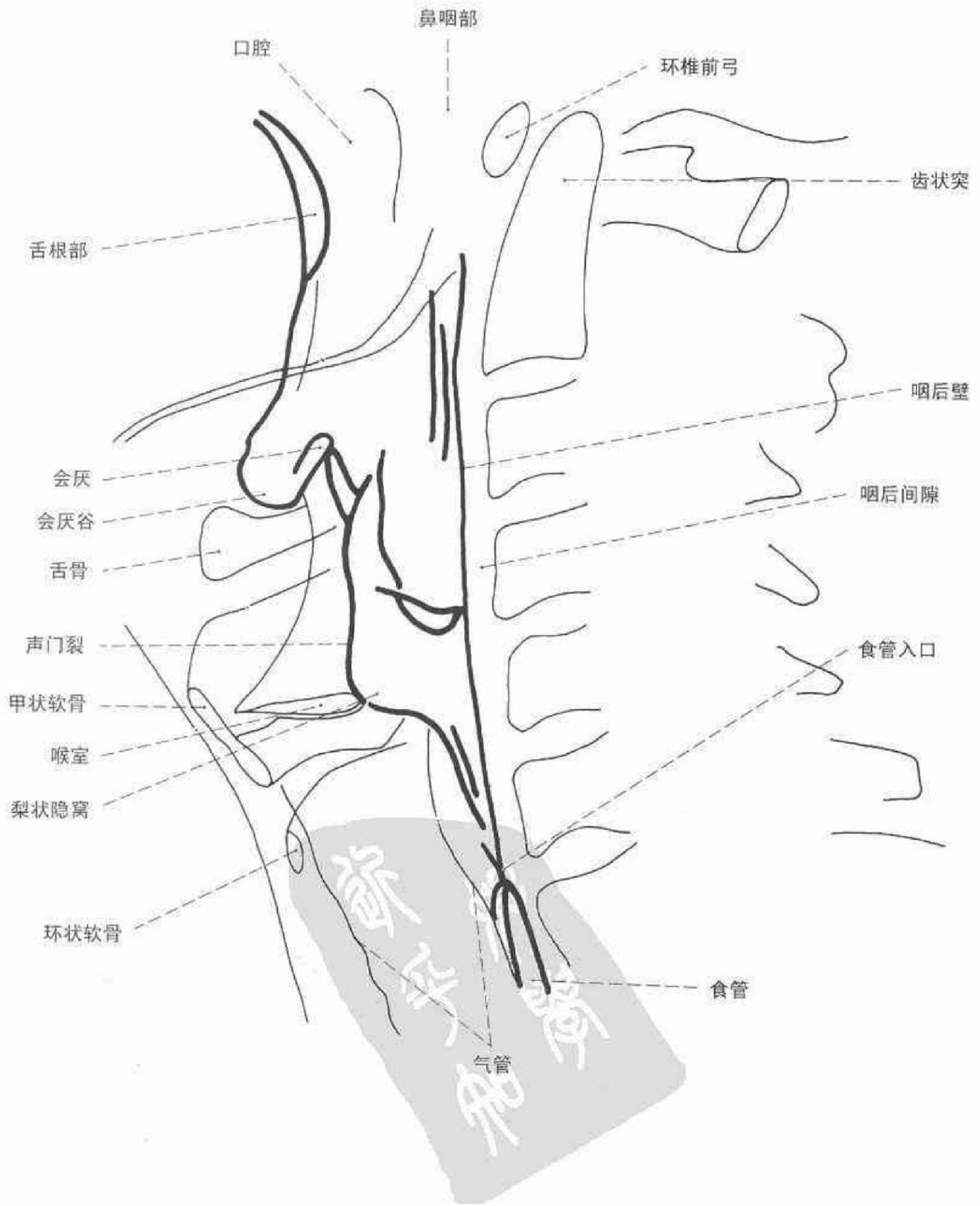


图 71 咽 X 线片 后前位



X线平片



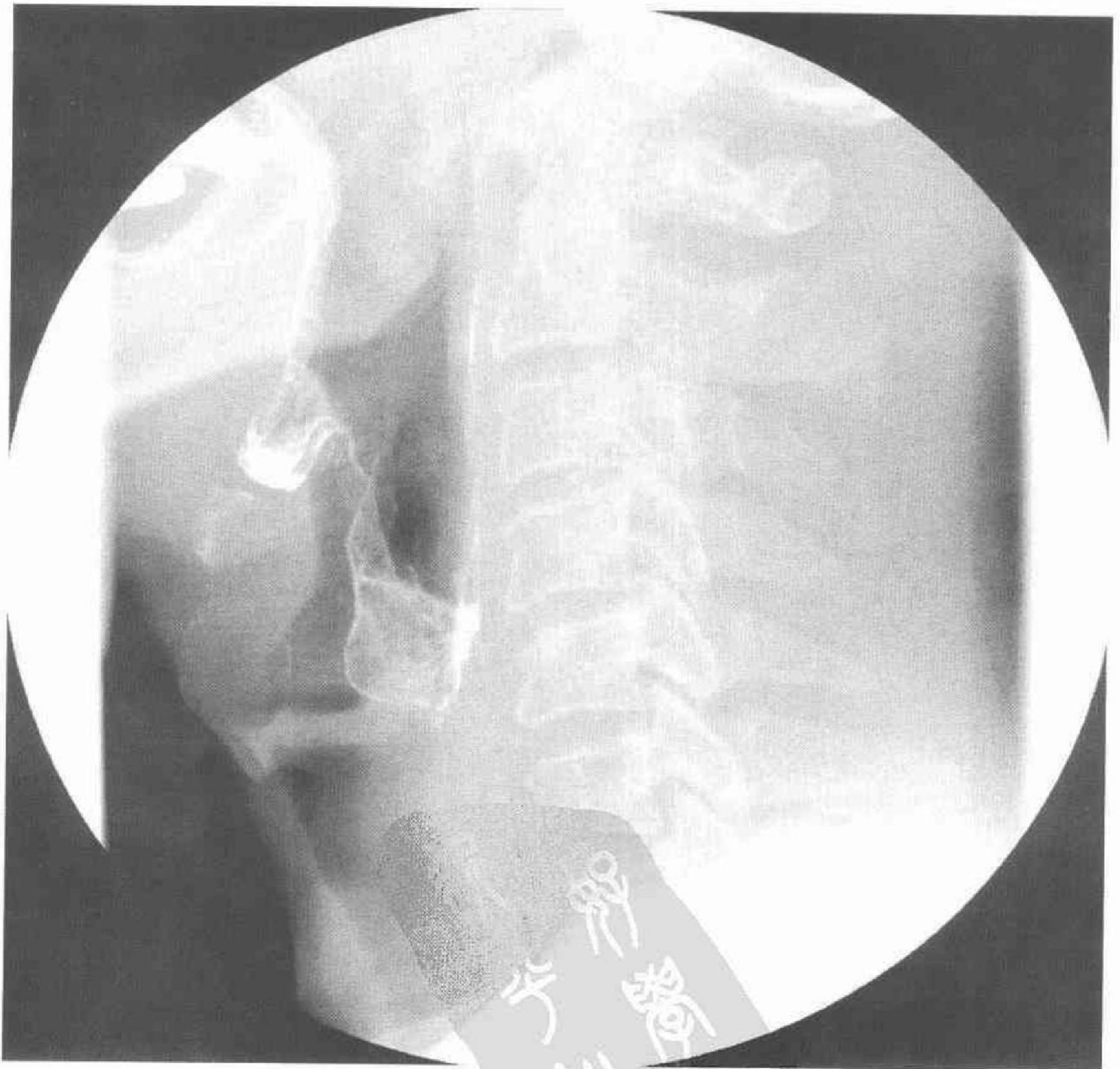
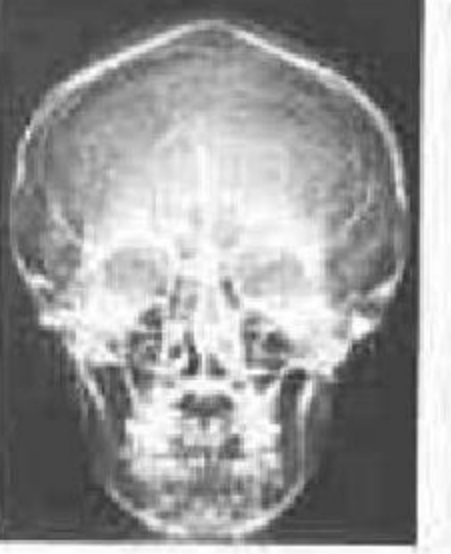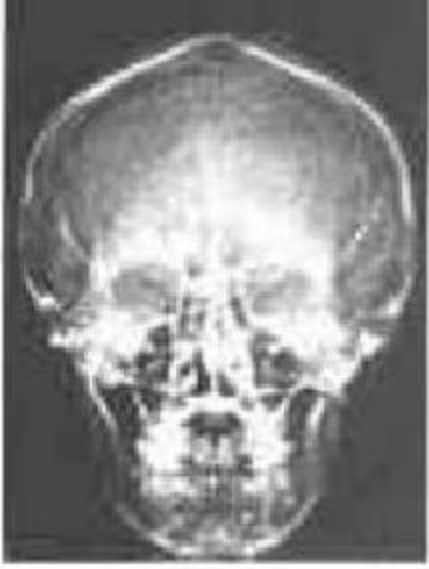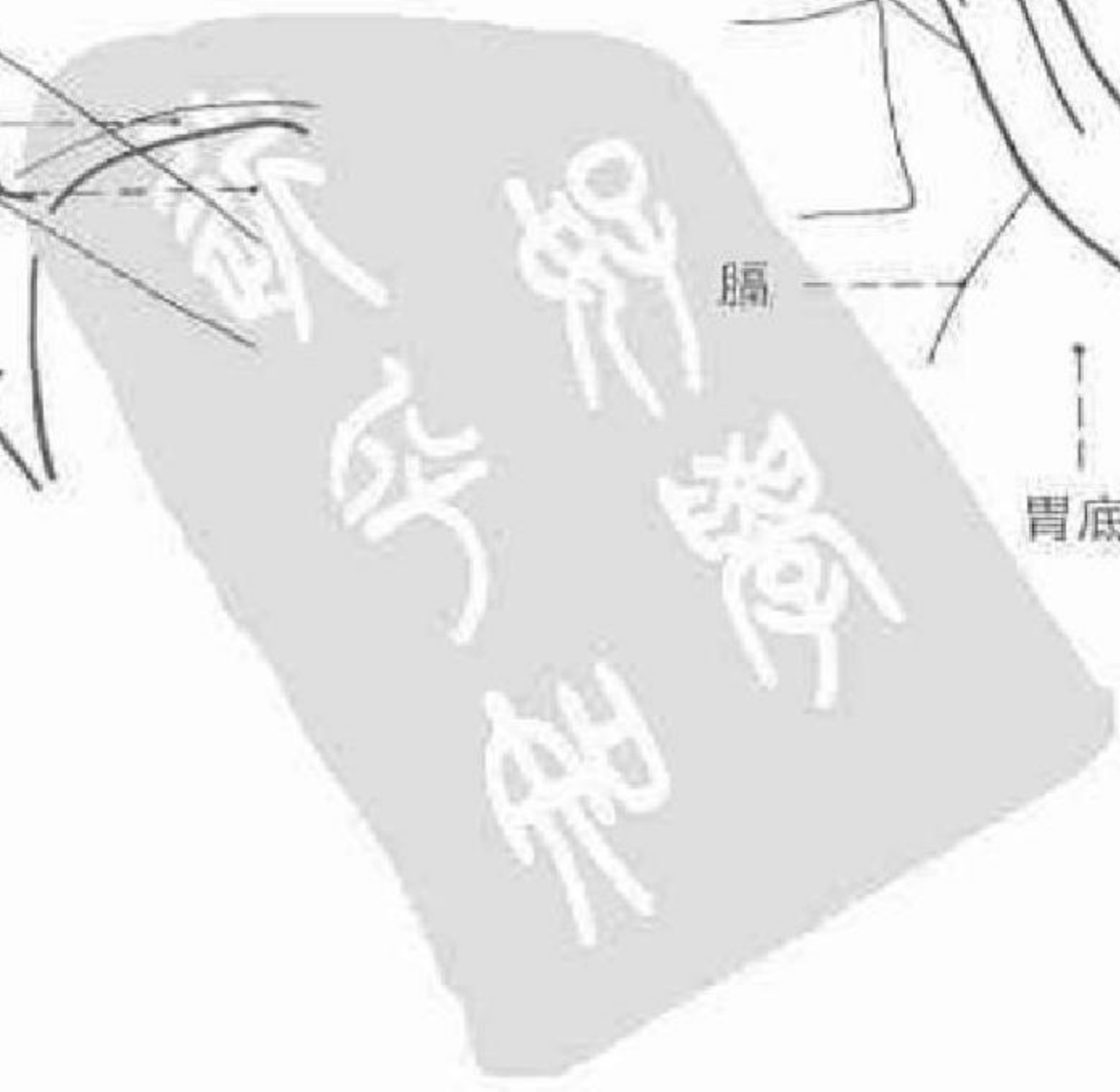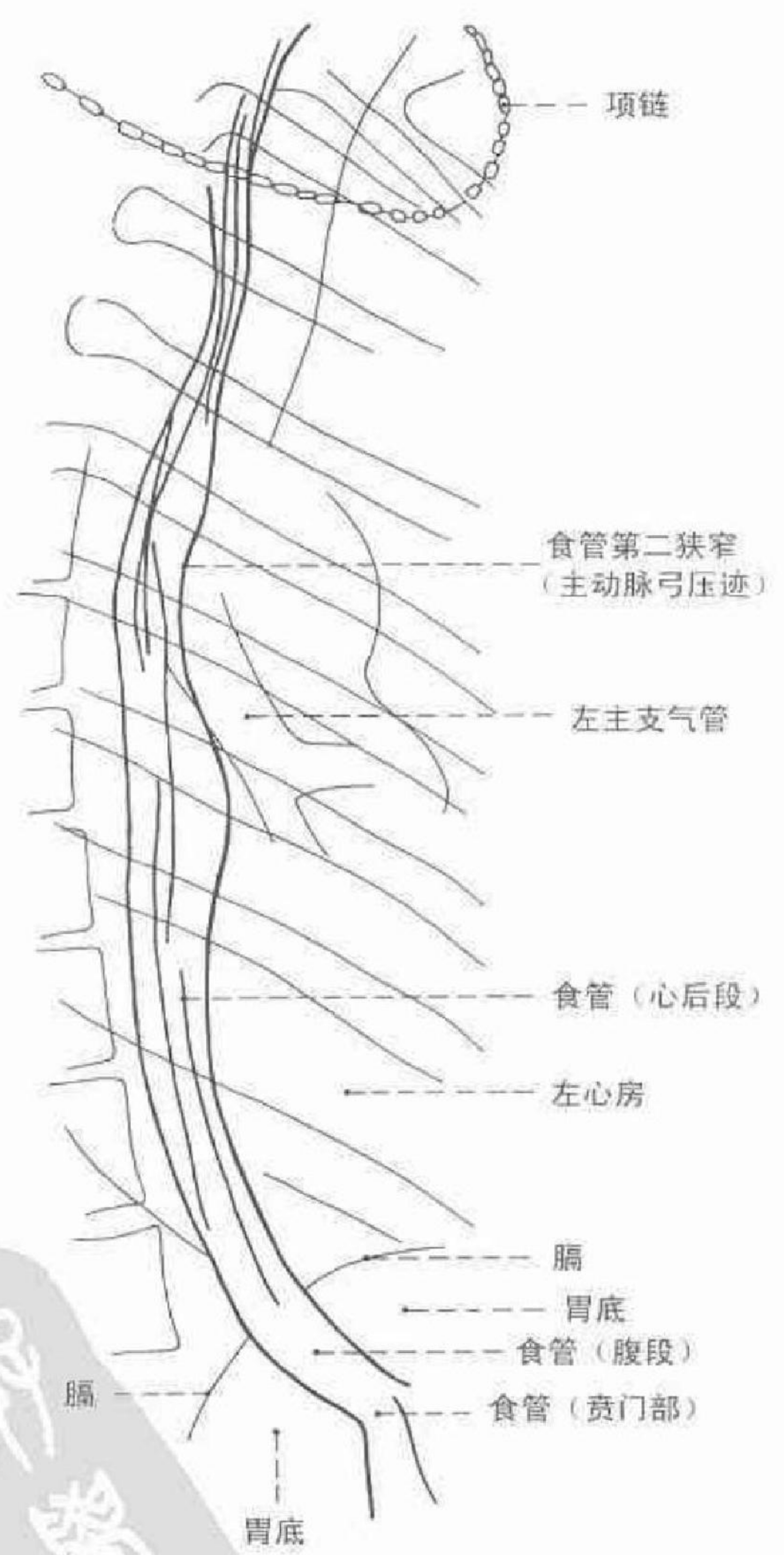
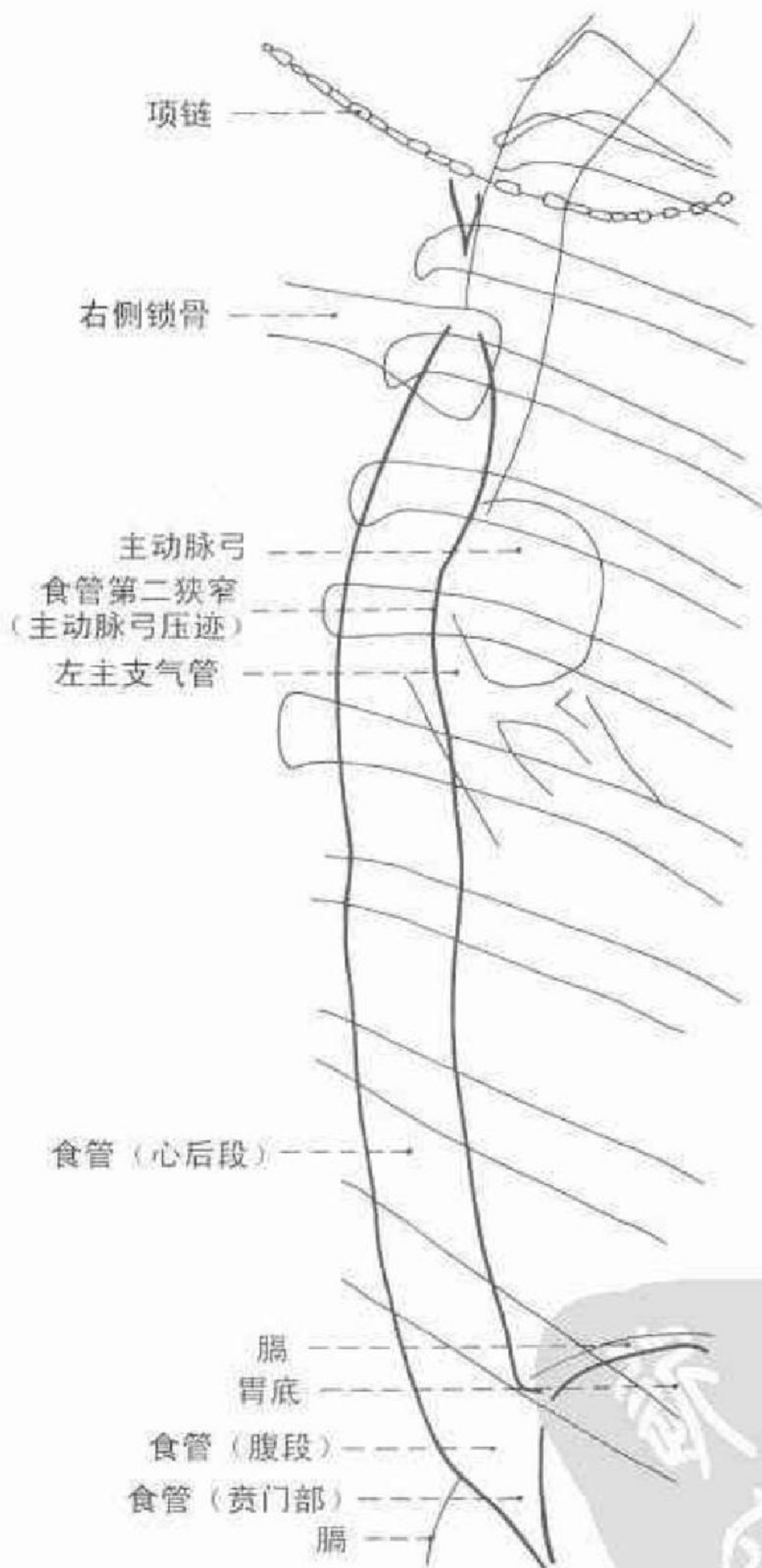


图 72 咽 X 线片 侧位



X 线平片



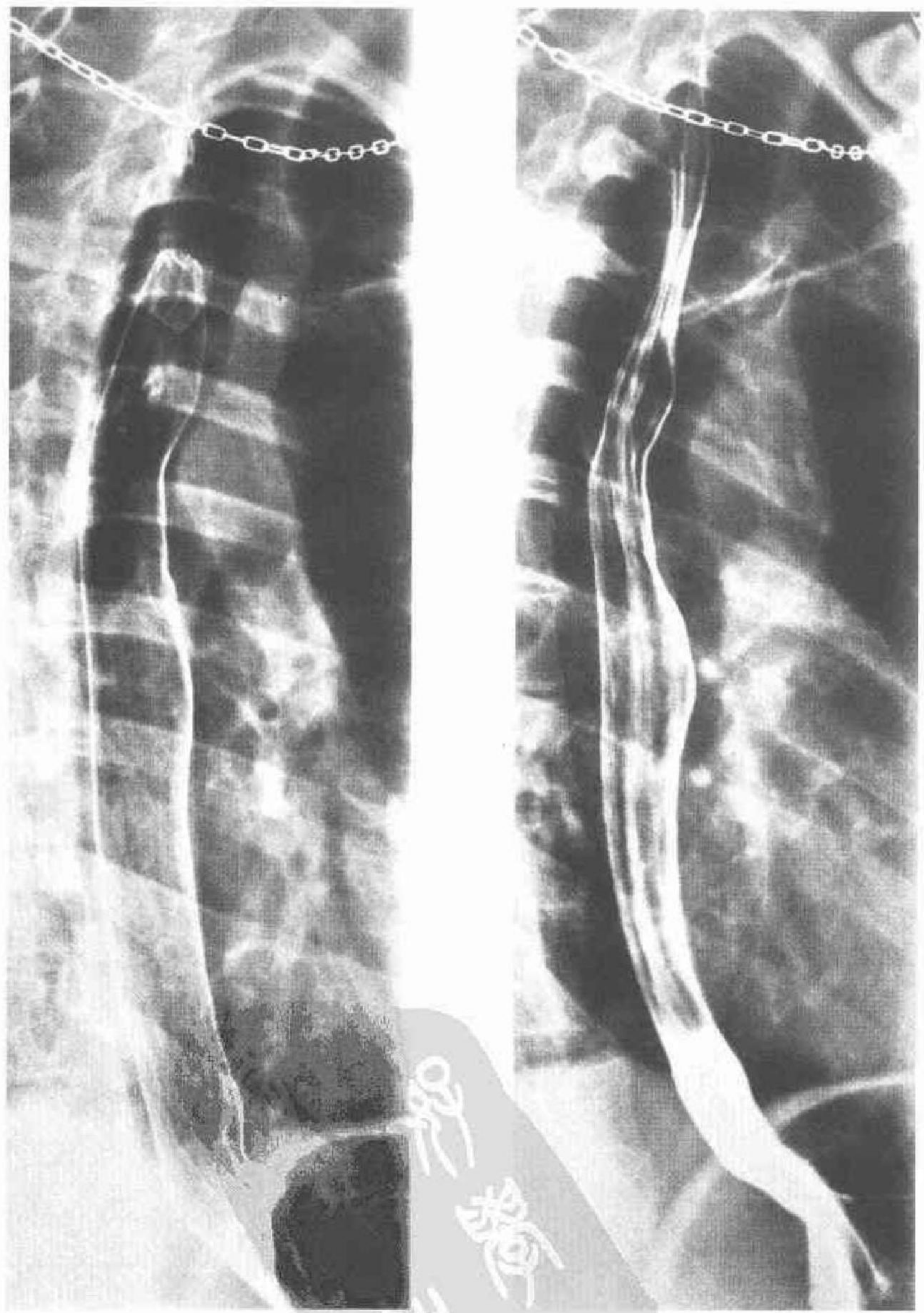
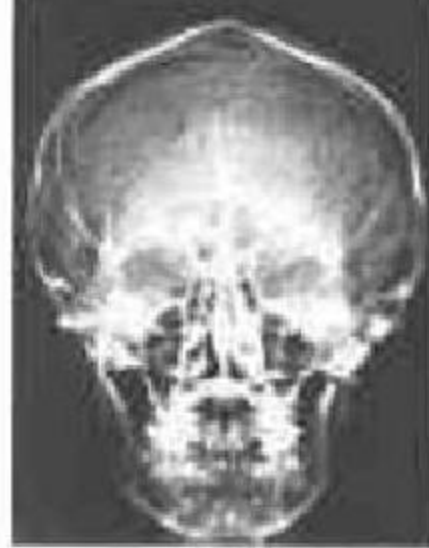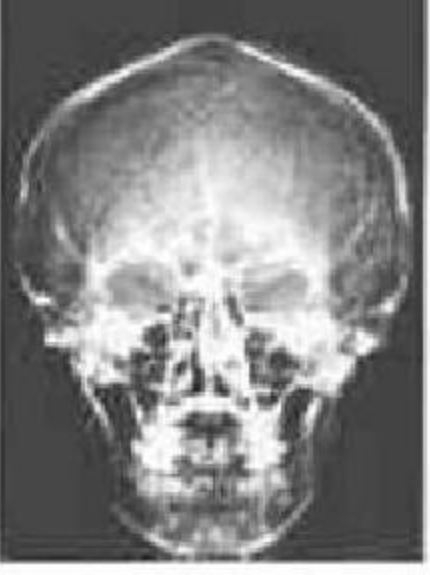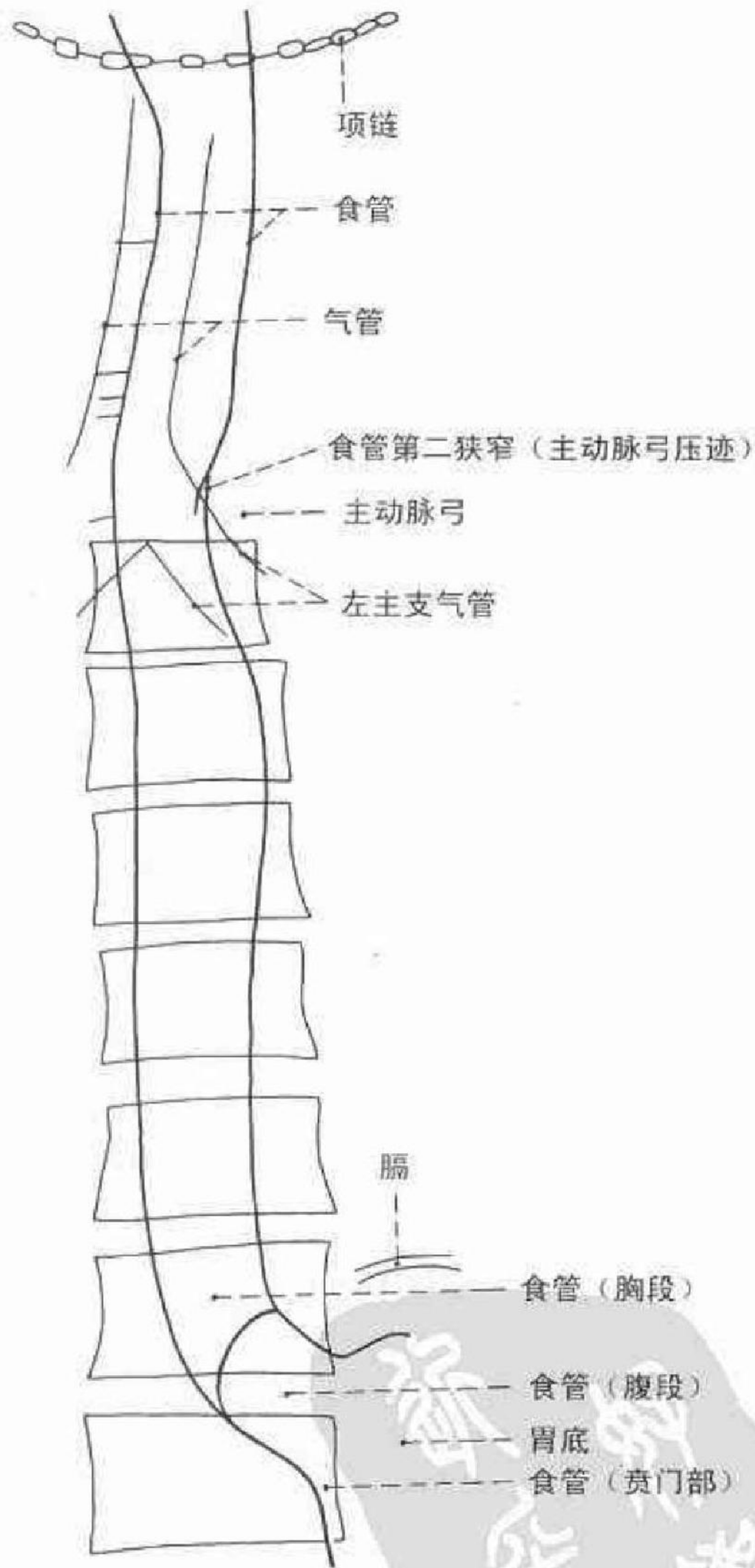


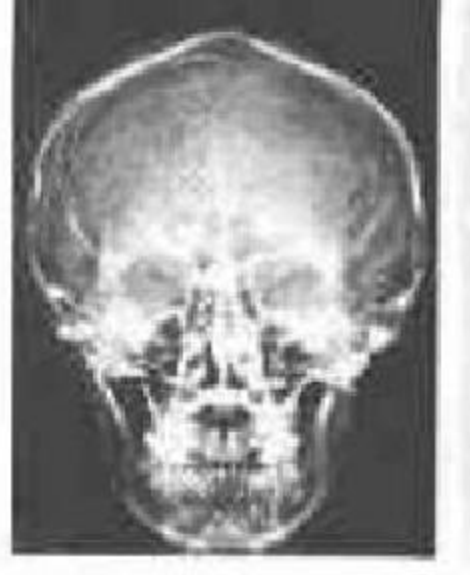图 73 食管 前斜位



X线平片





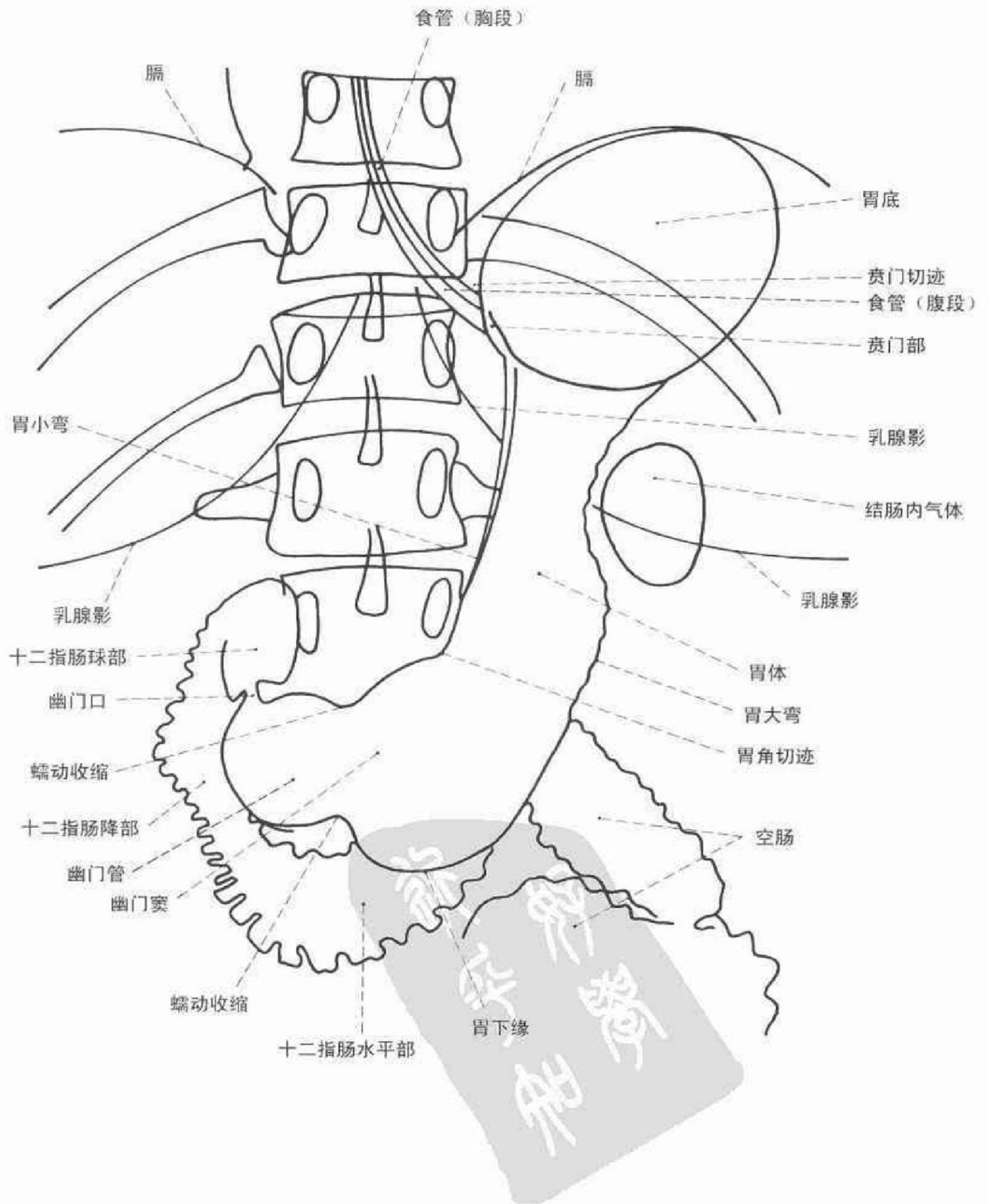
食管

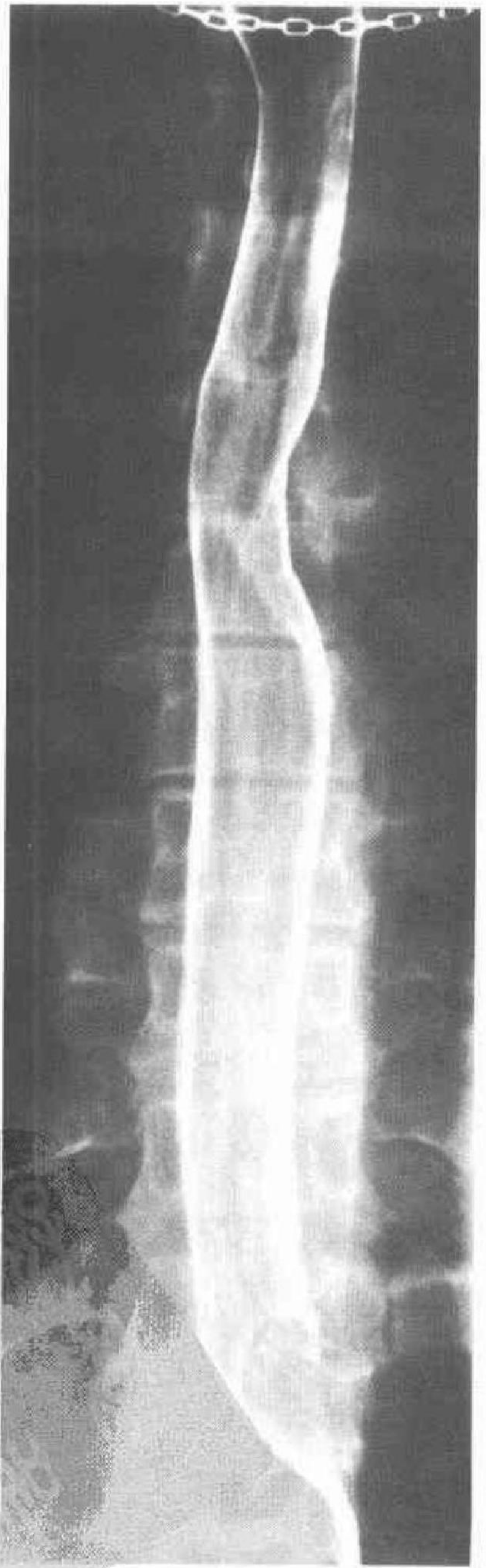
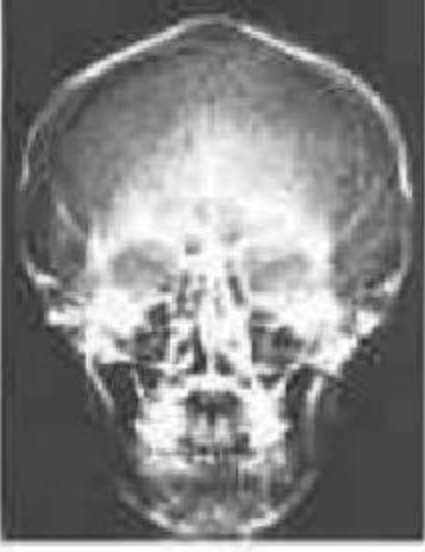
图 74 食管 后前位



X线平片



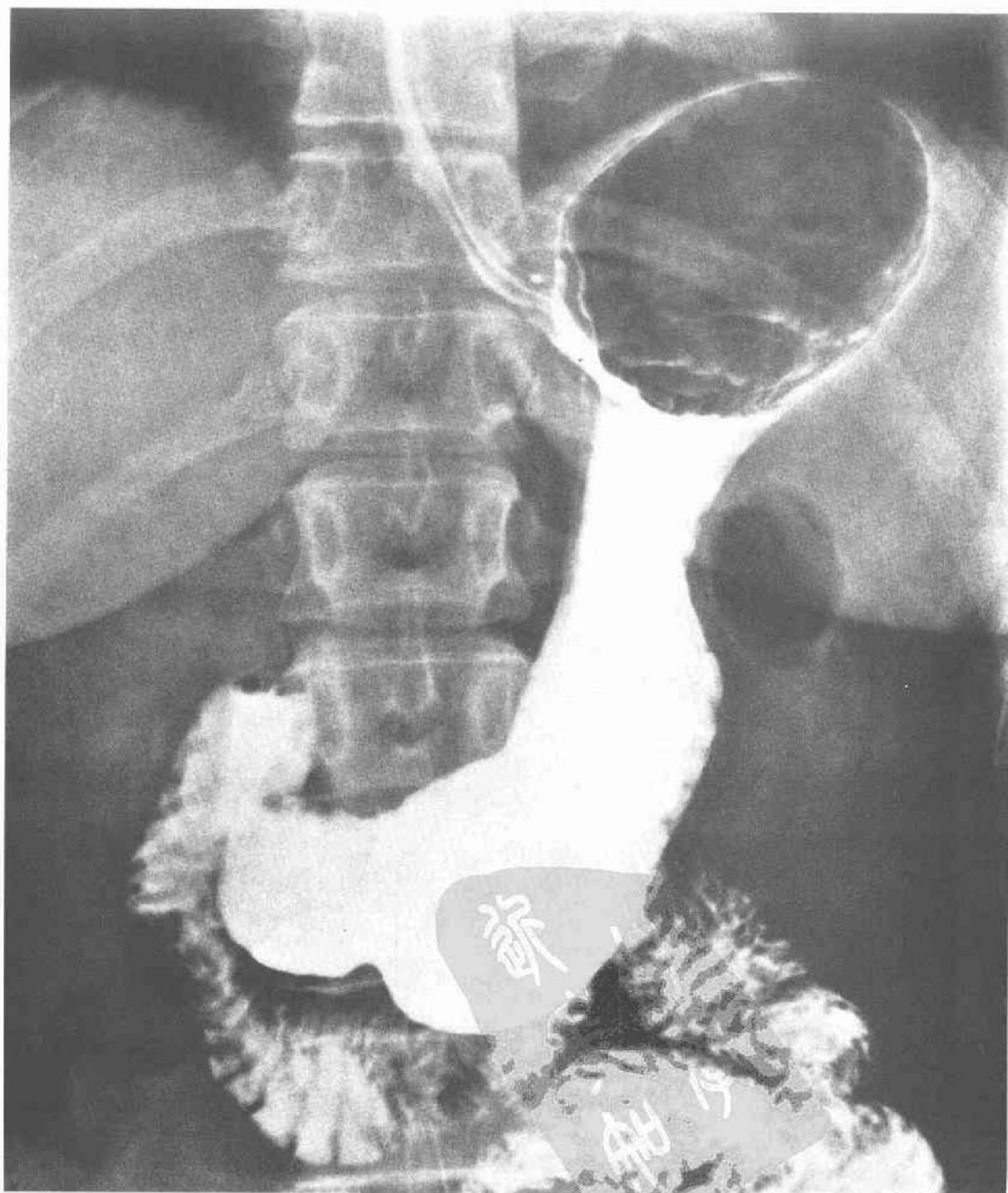
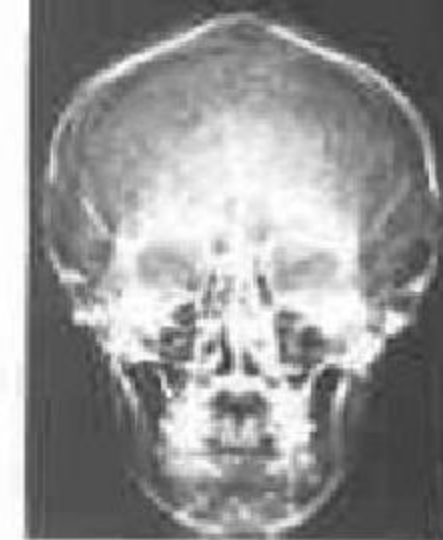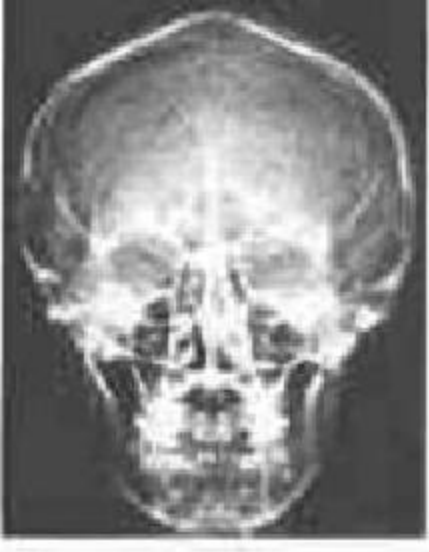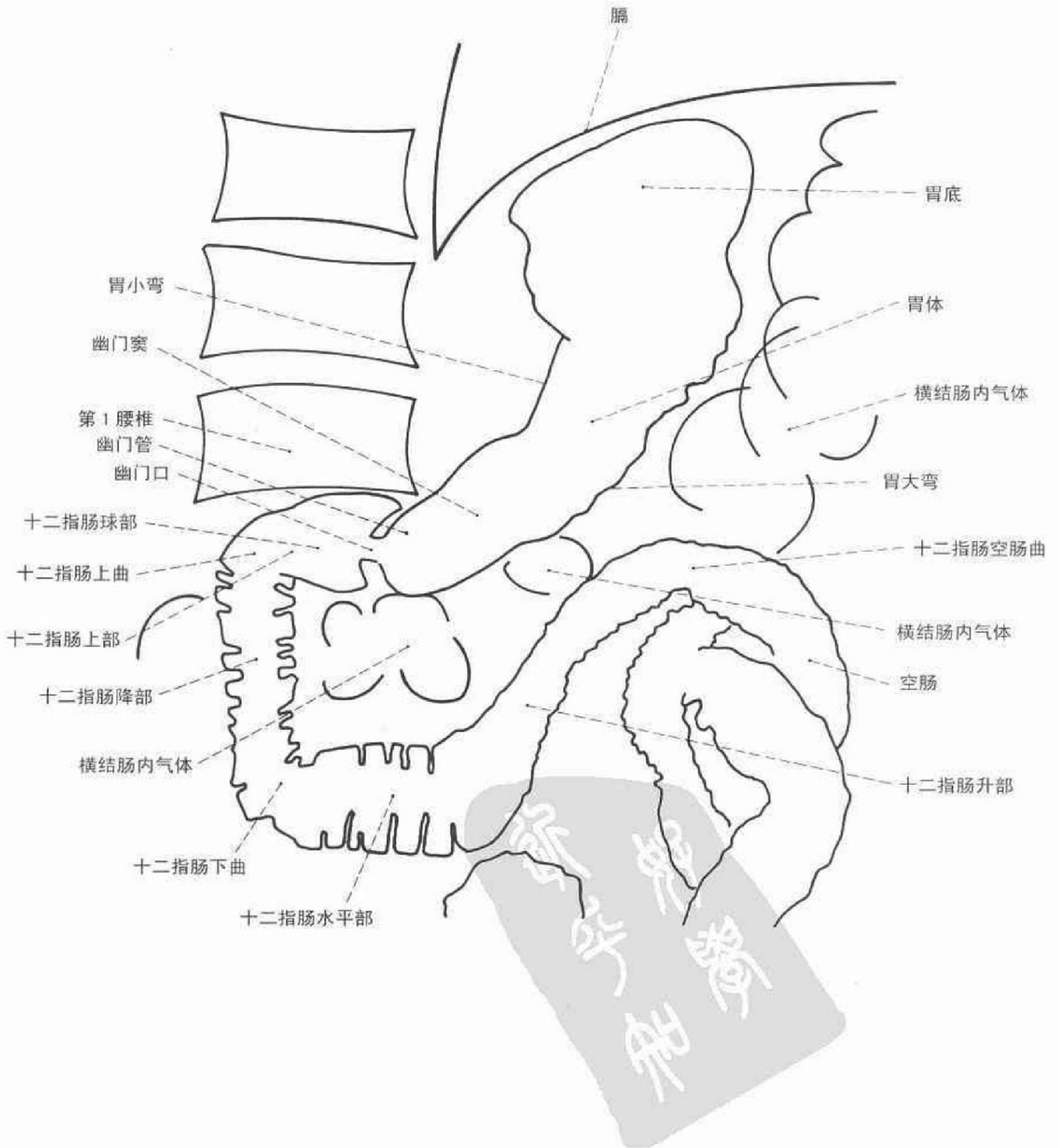


图 75 胃 站立后前位(钩形)



X 线平片



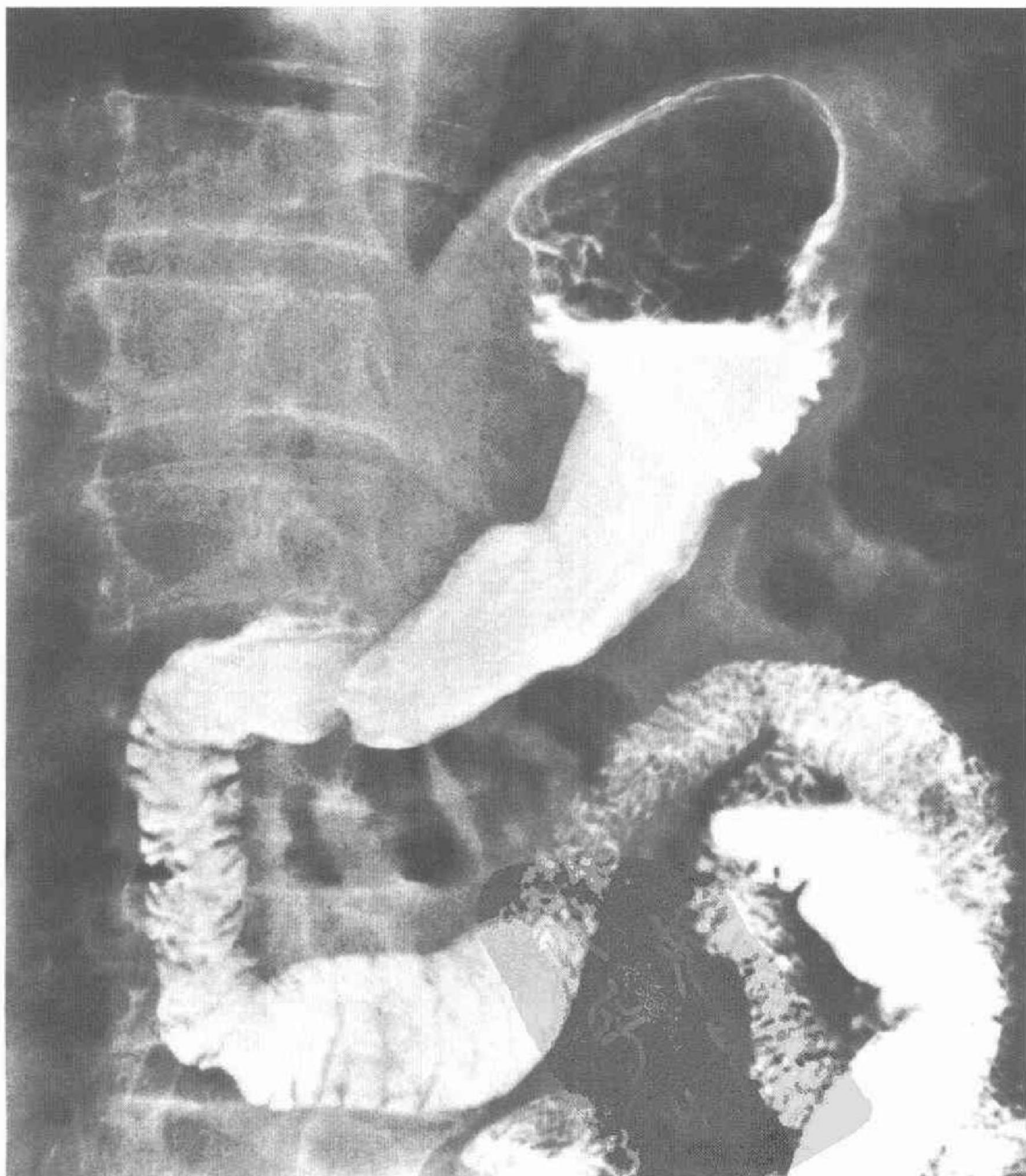
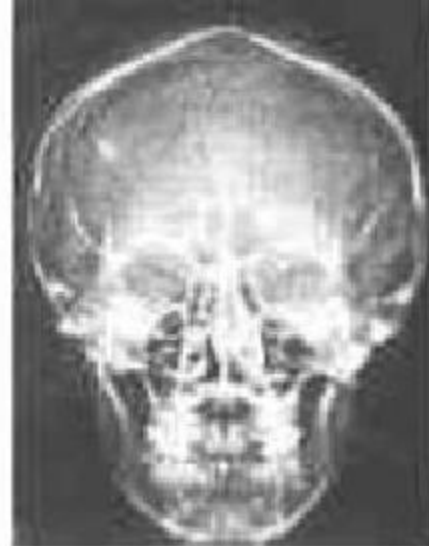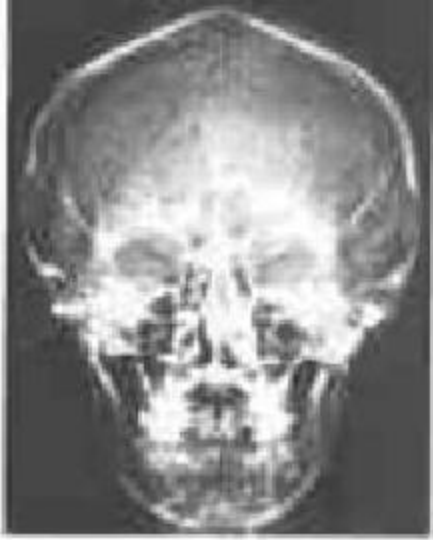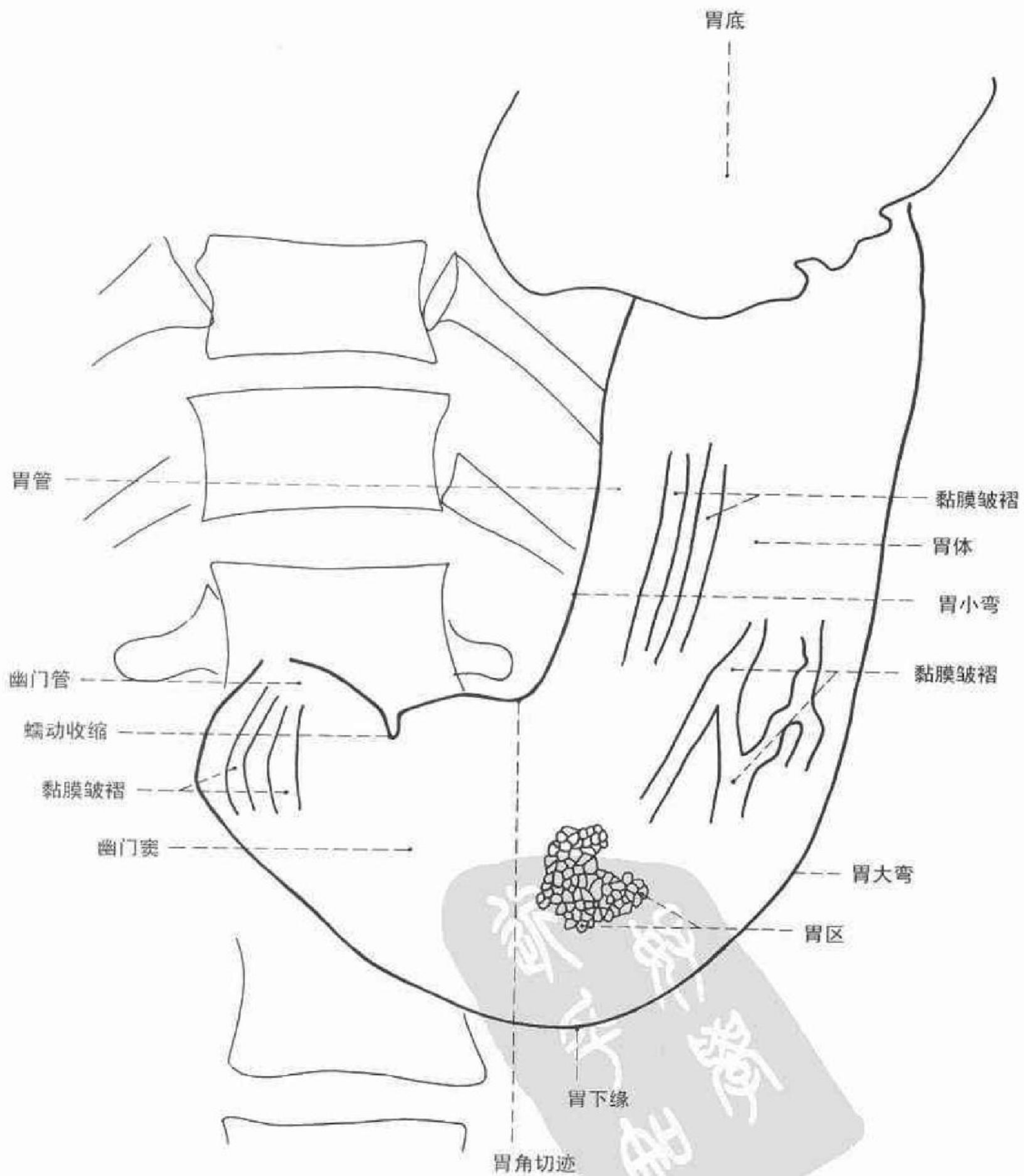


图 76 胃 仰卧后前位(头低脚高)



X 线平片



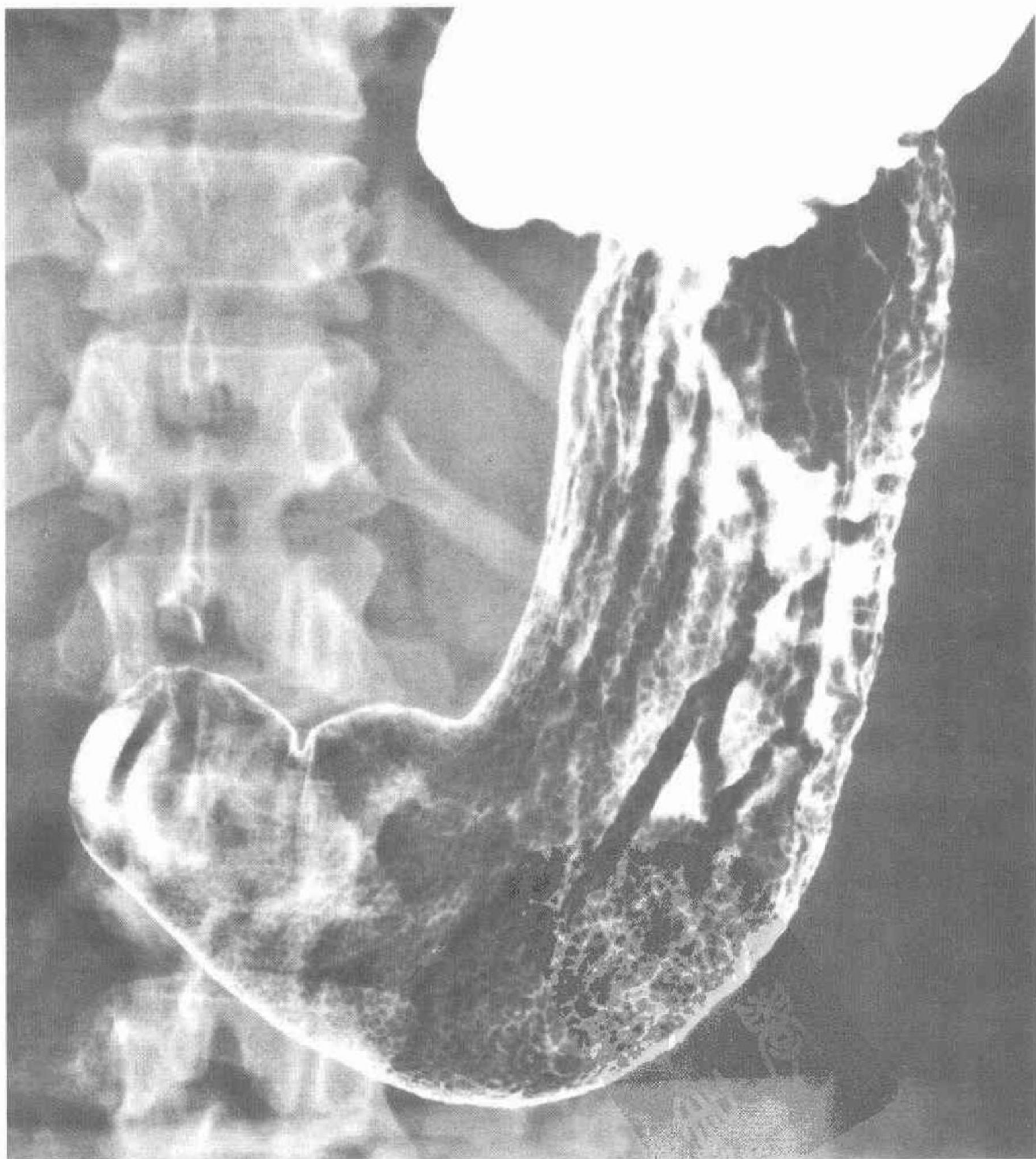
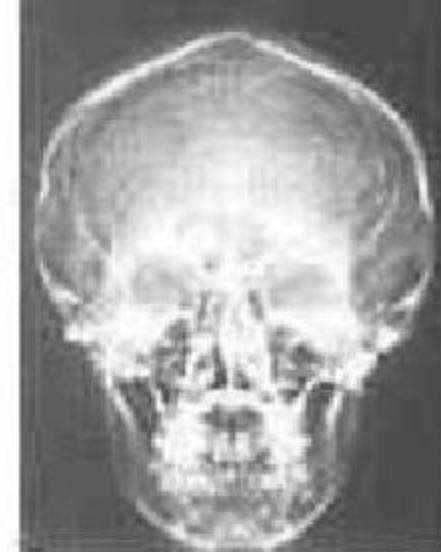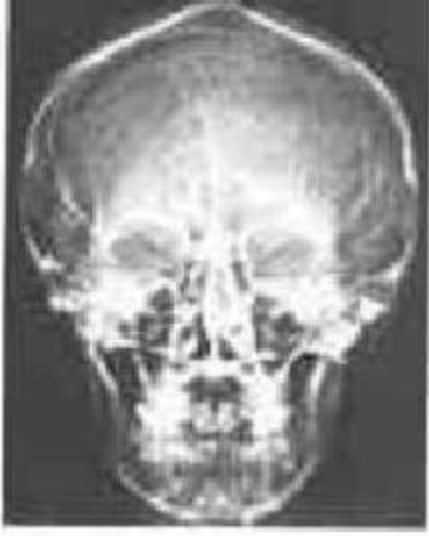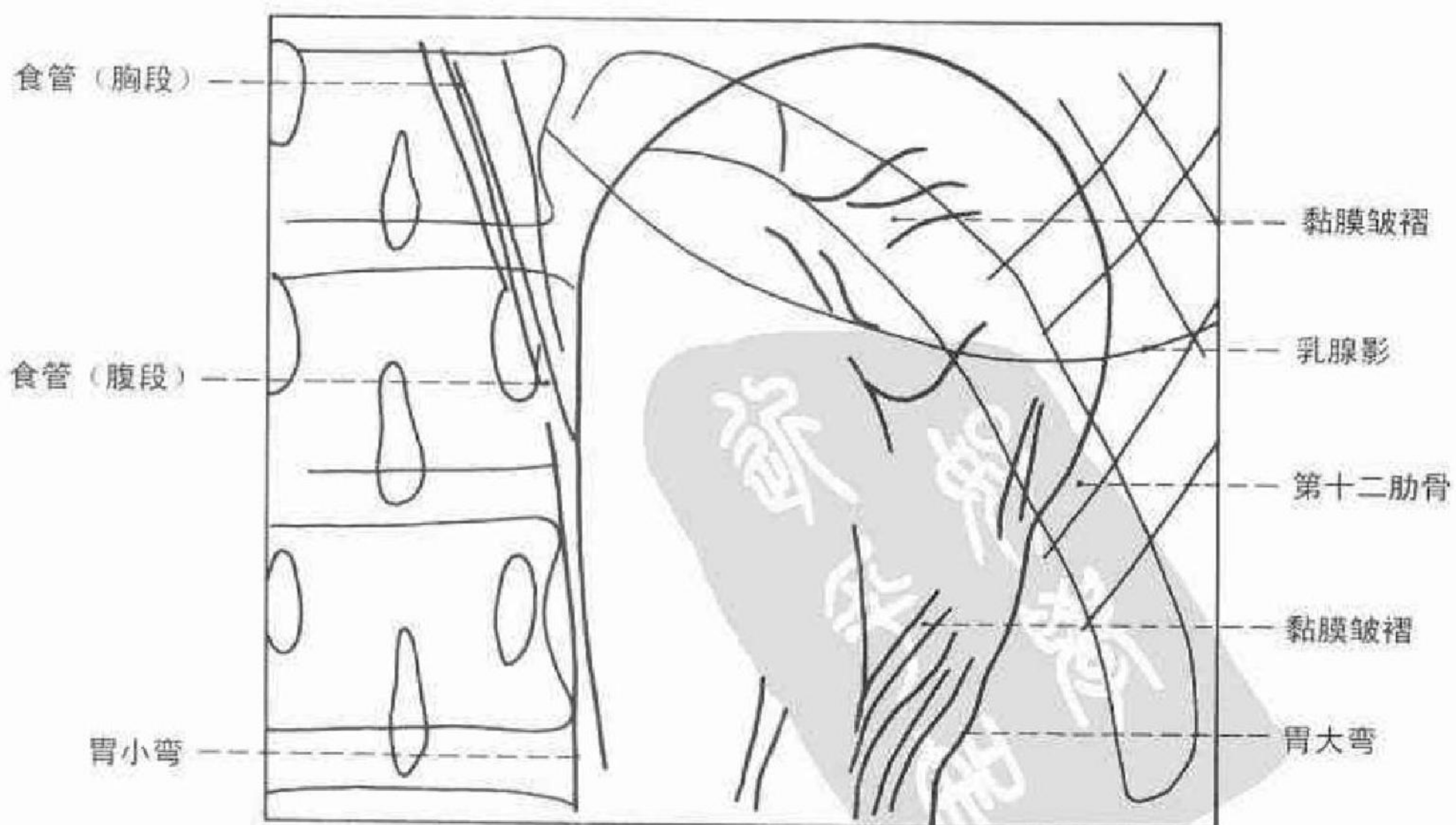


图 77 胃底点片 仰卧后前位(头低脚高)



X 线平片



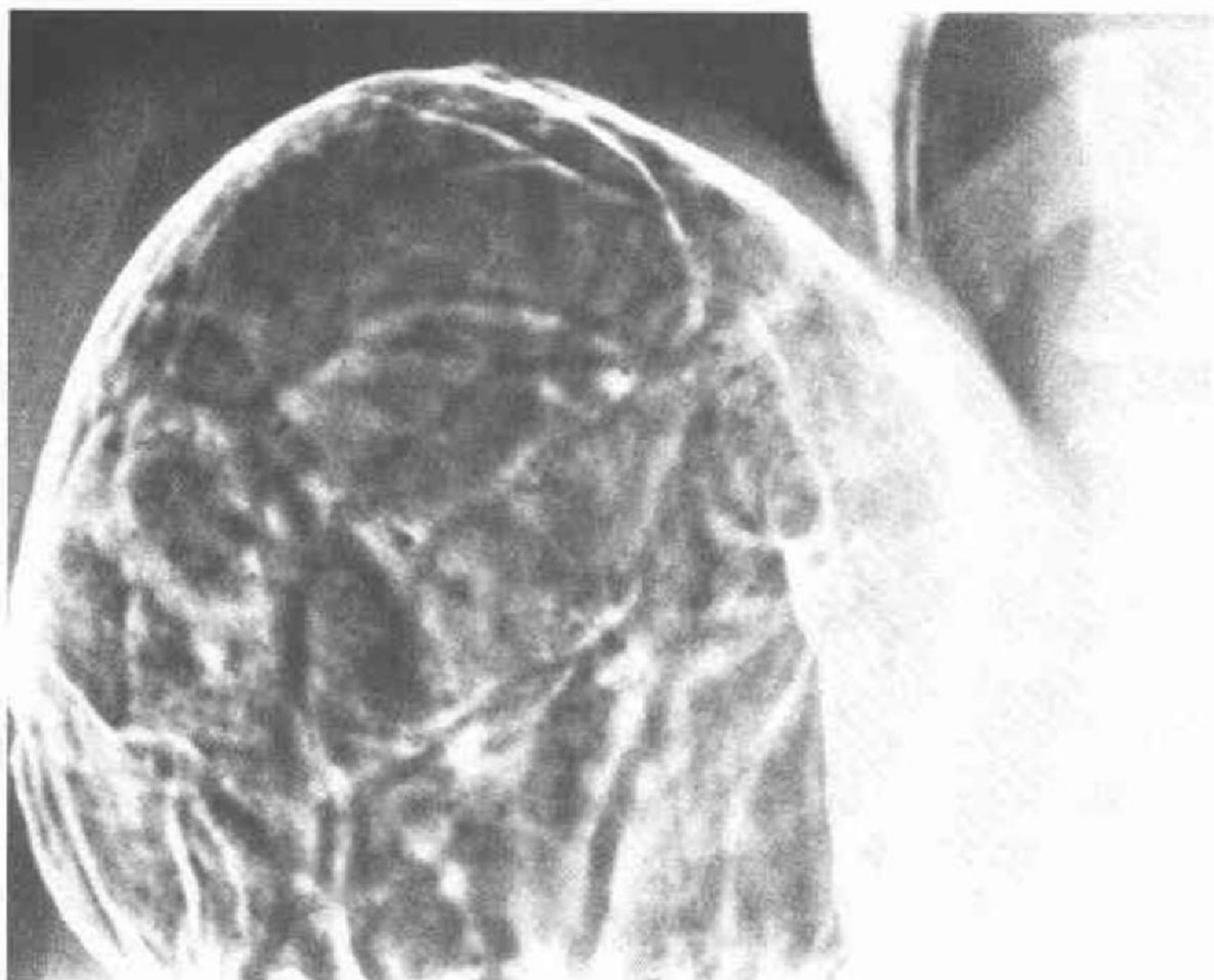
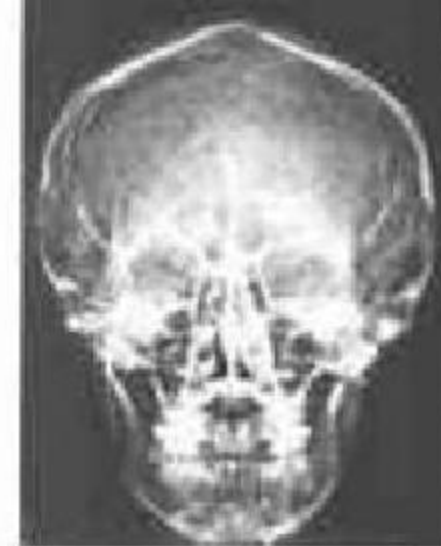

图 78 胃底点片 俯卧前斜位

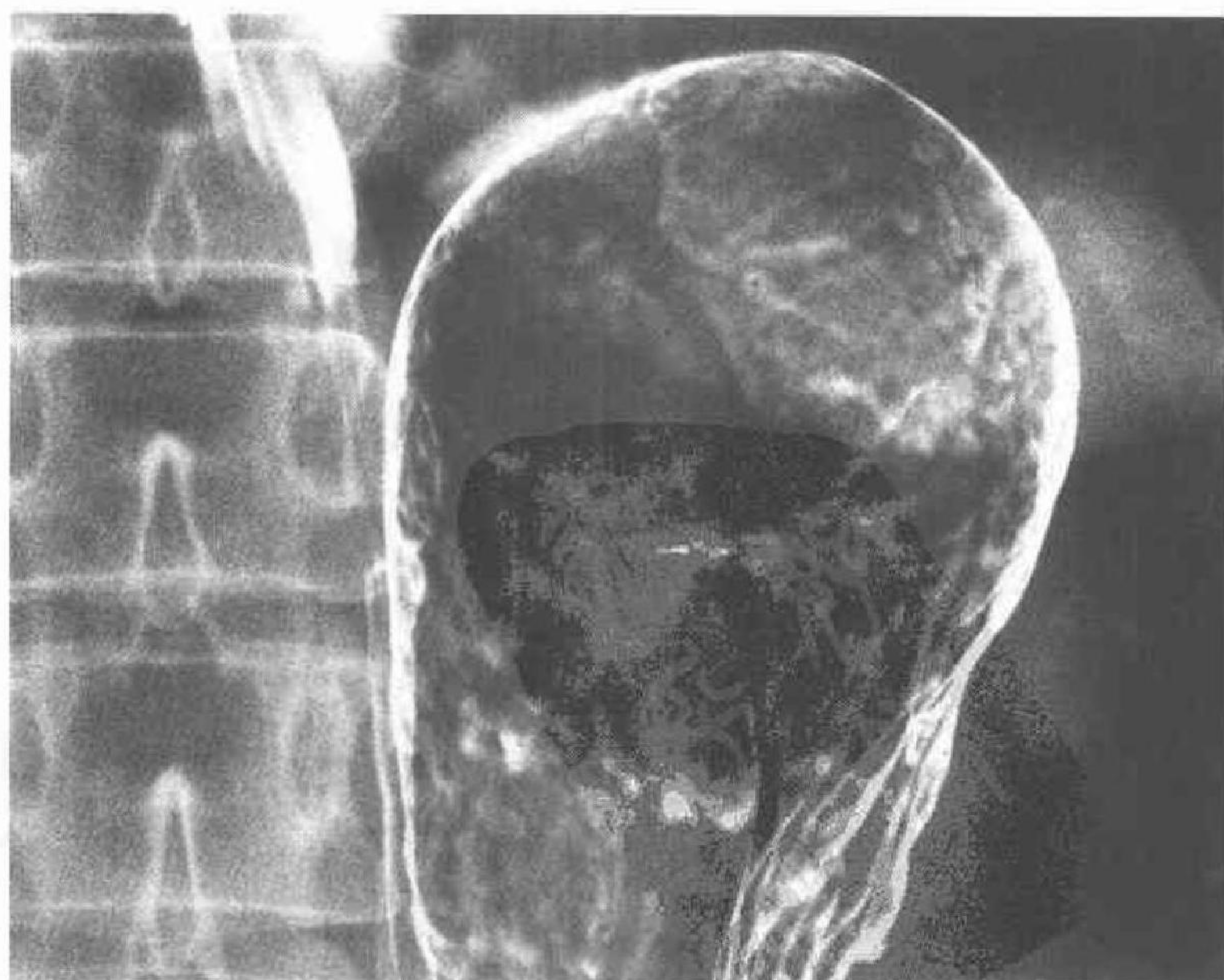
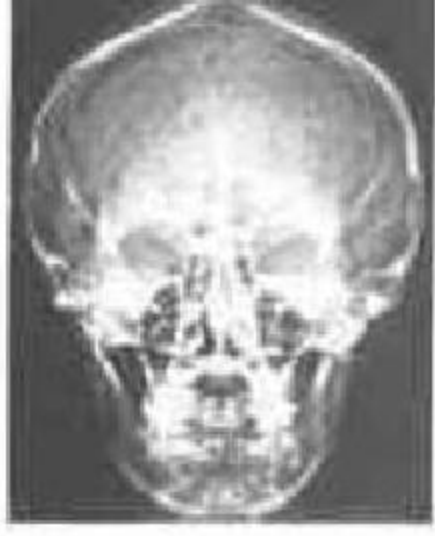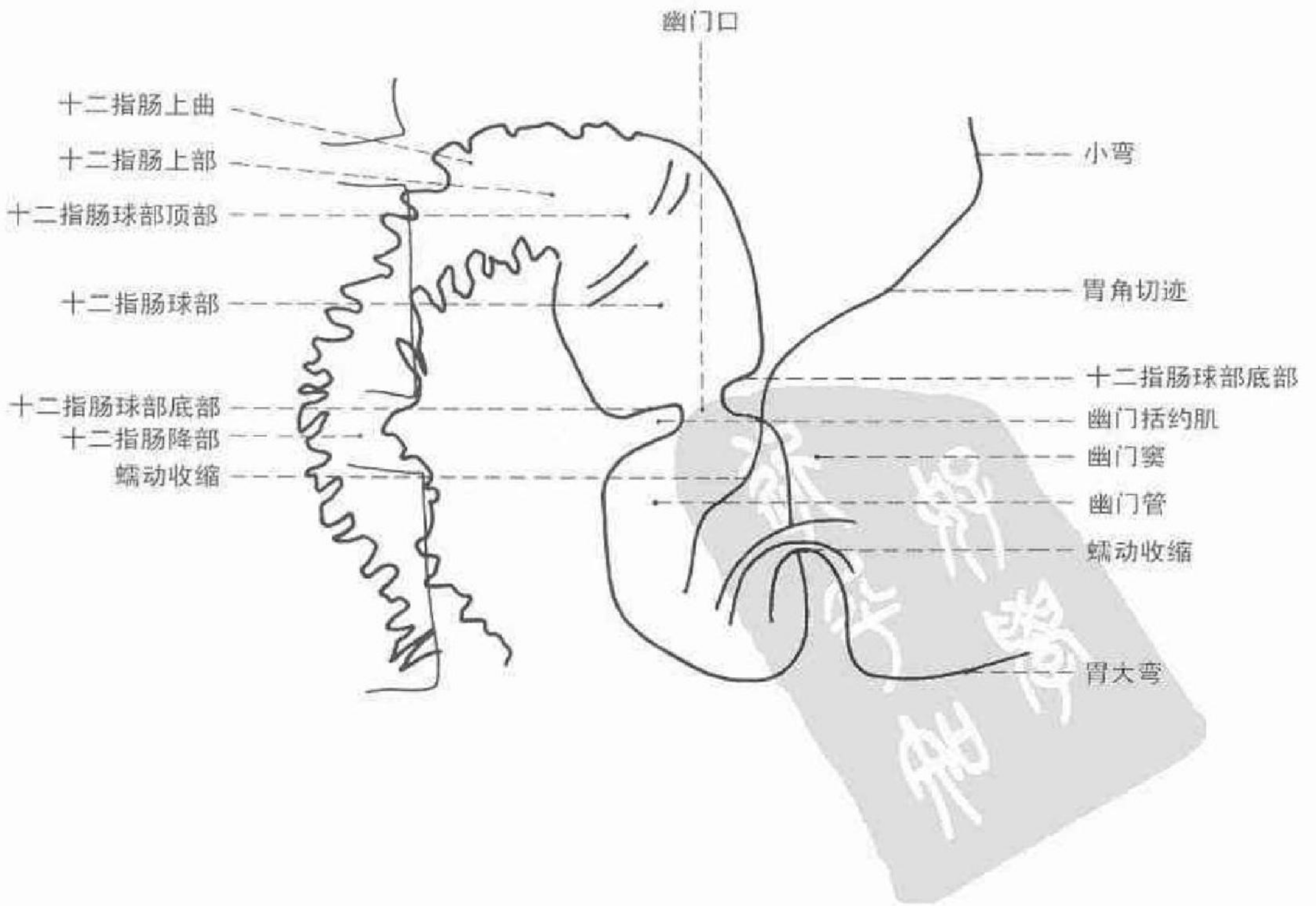
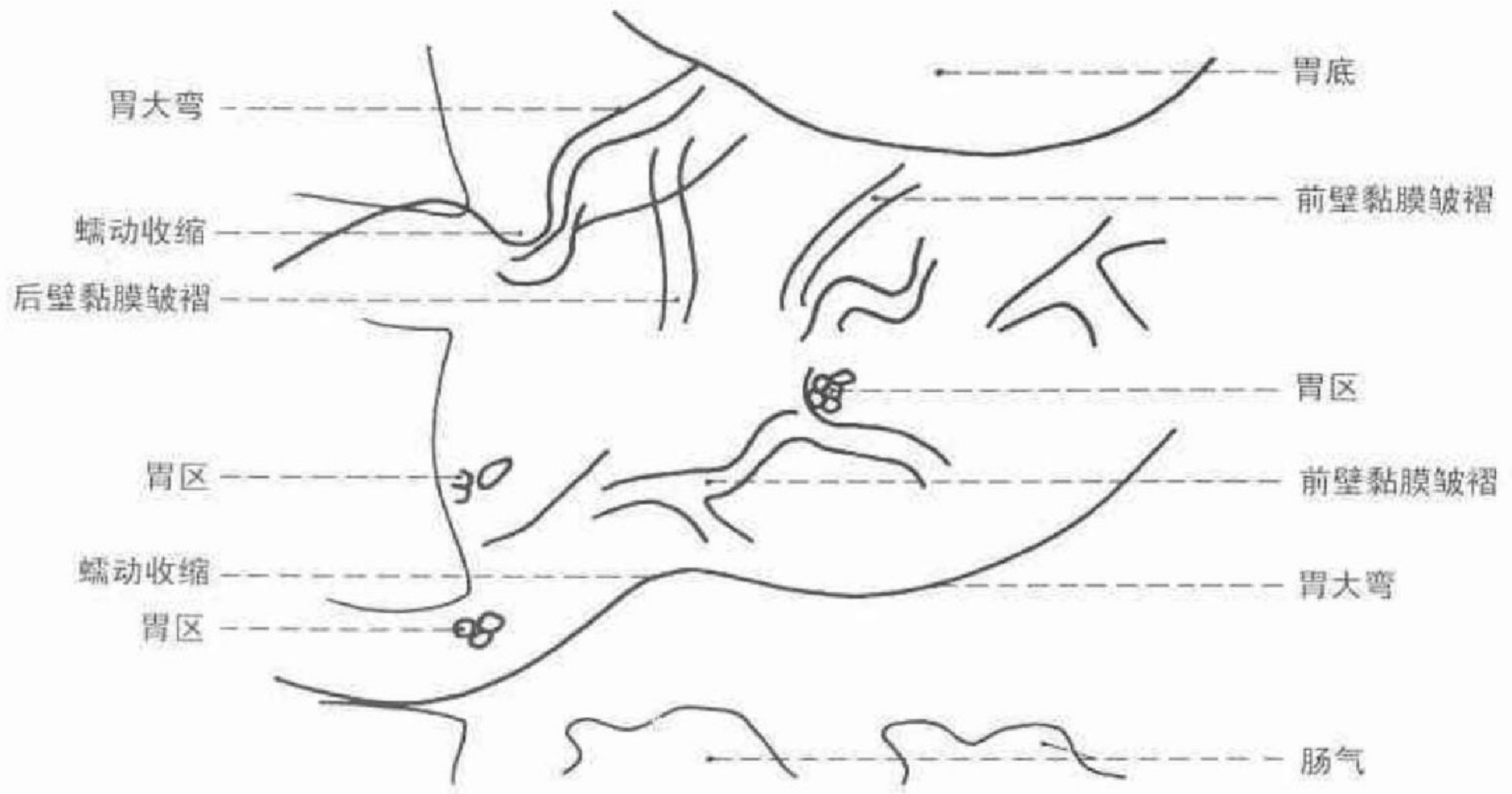


图 79 胃底点片 站立位



X 线平片



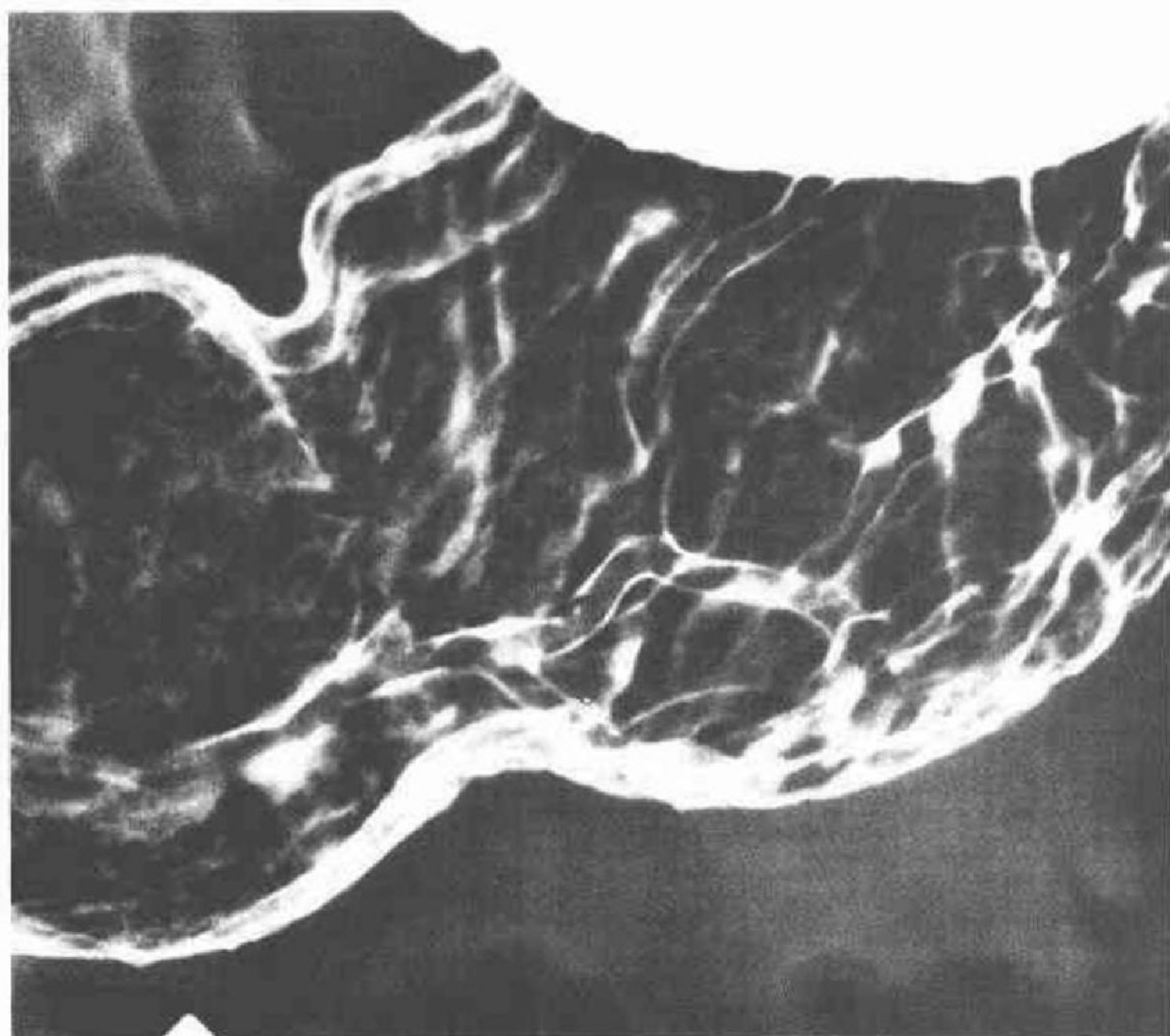
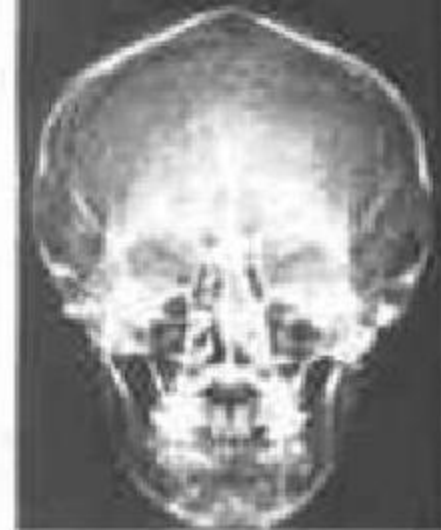

图 80 胃体点片 仰卧前斜位

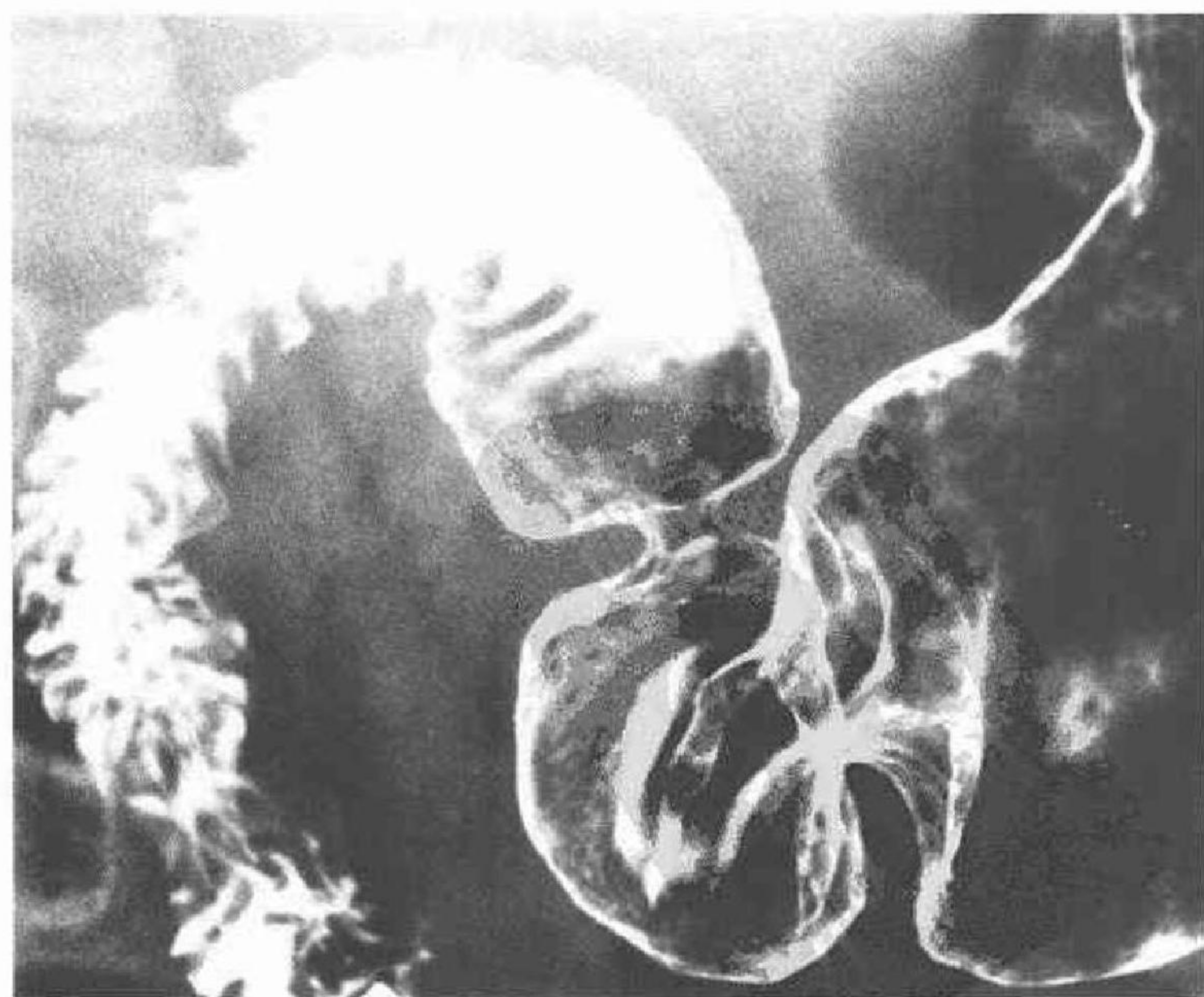
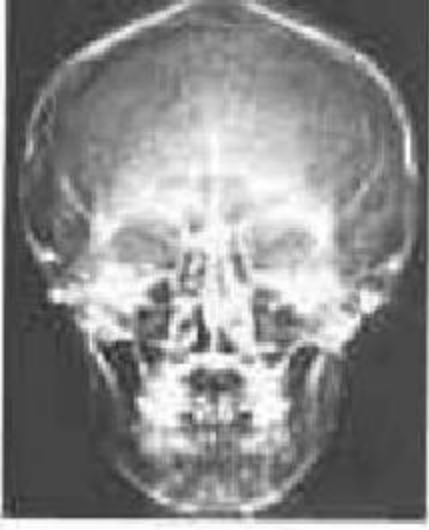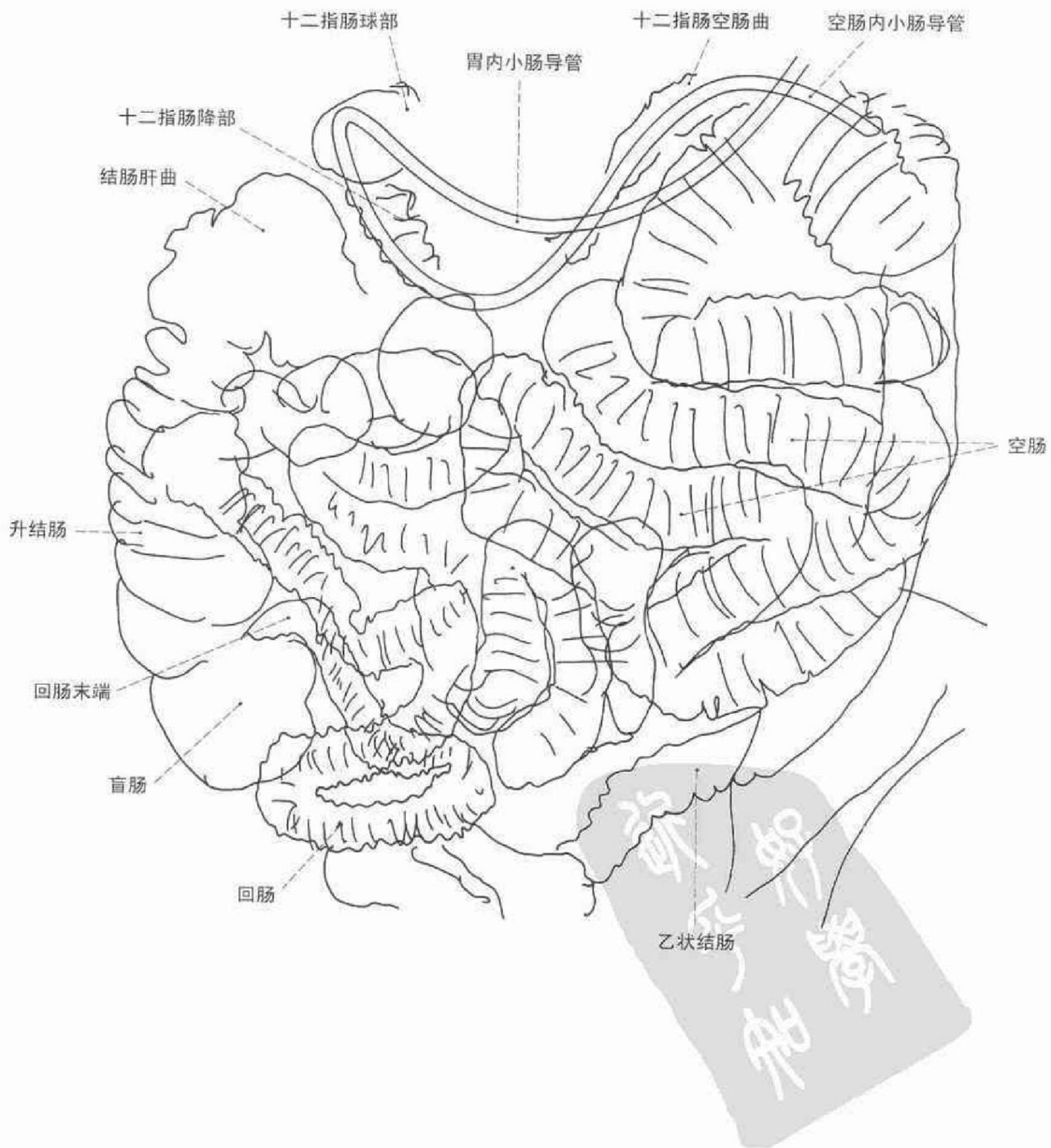


图 81 幽门部和十二指肠球部点片
仰卧后前位(前斜)



X线平片



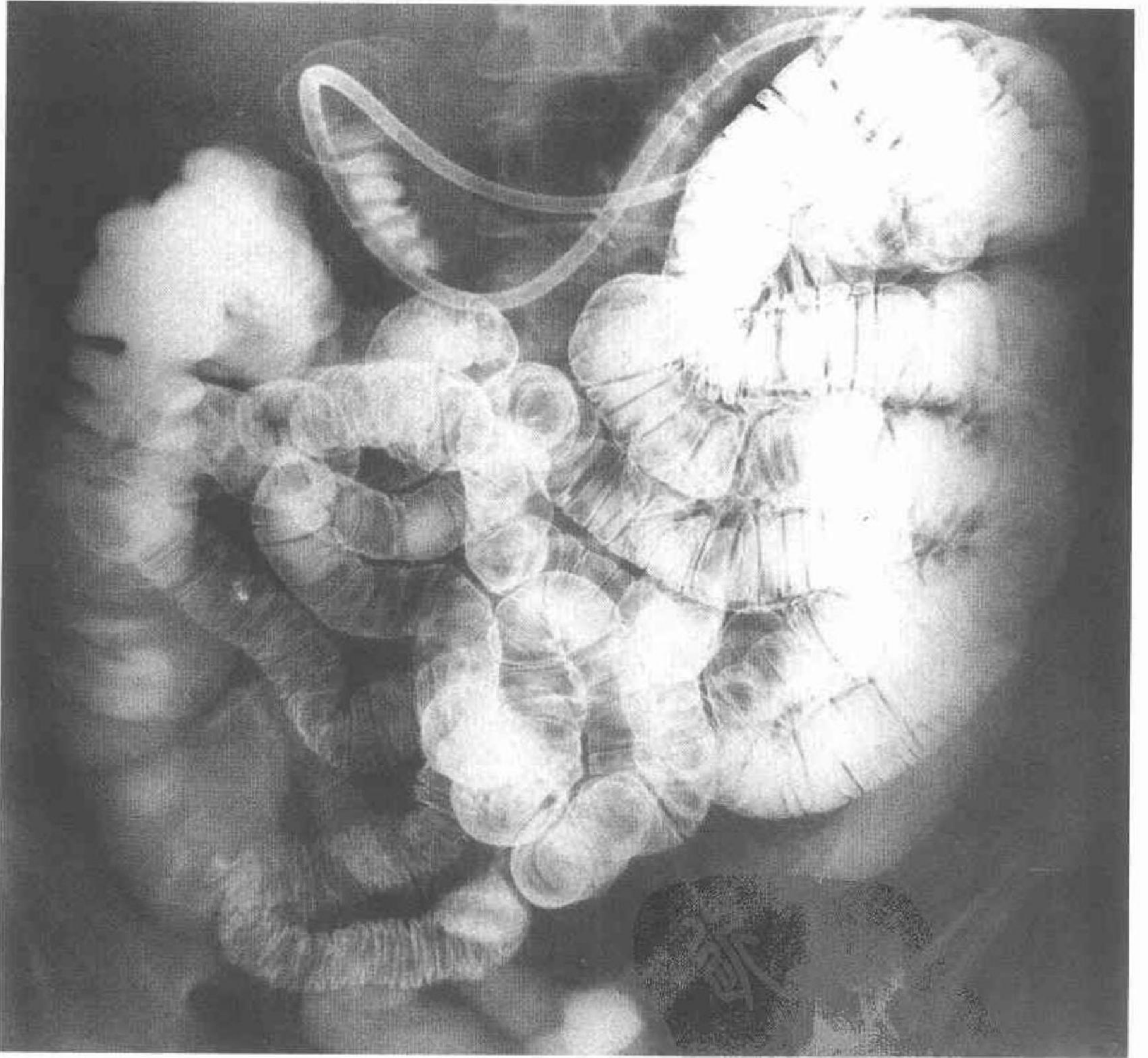
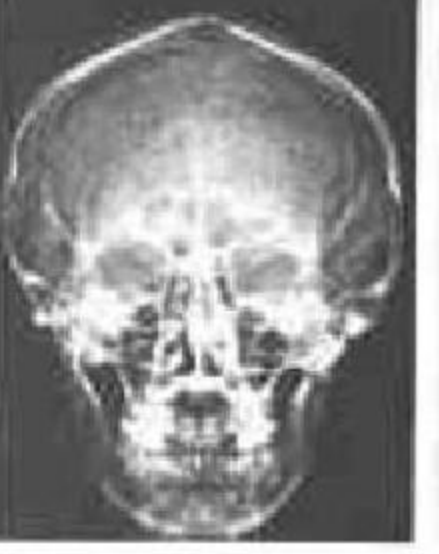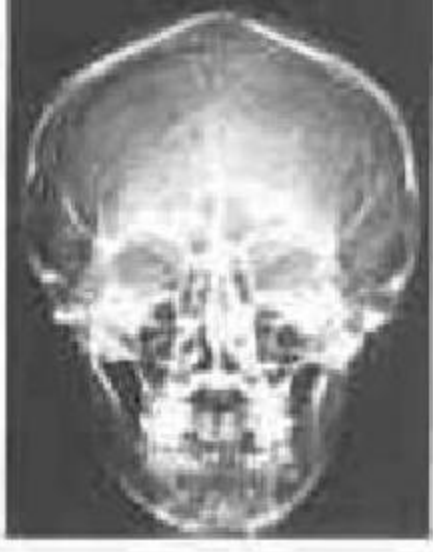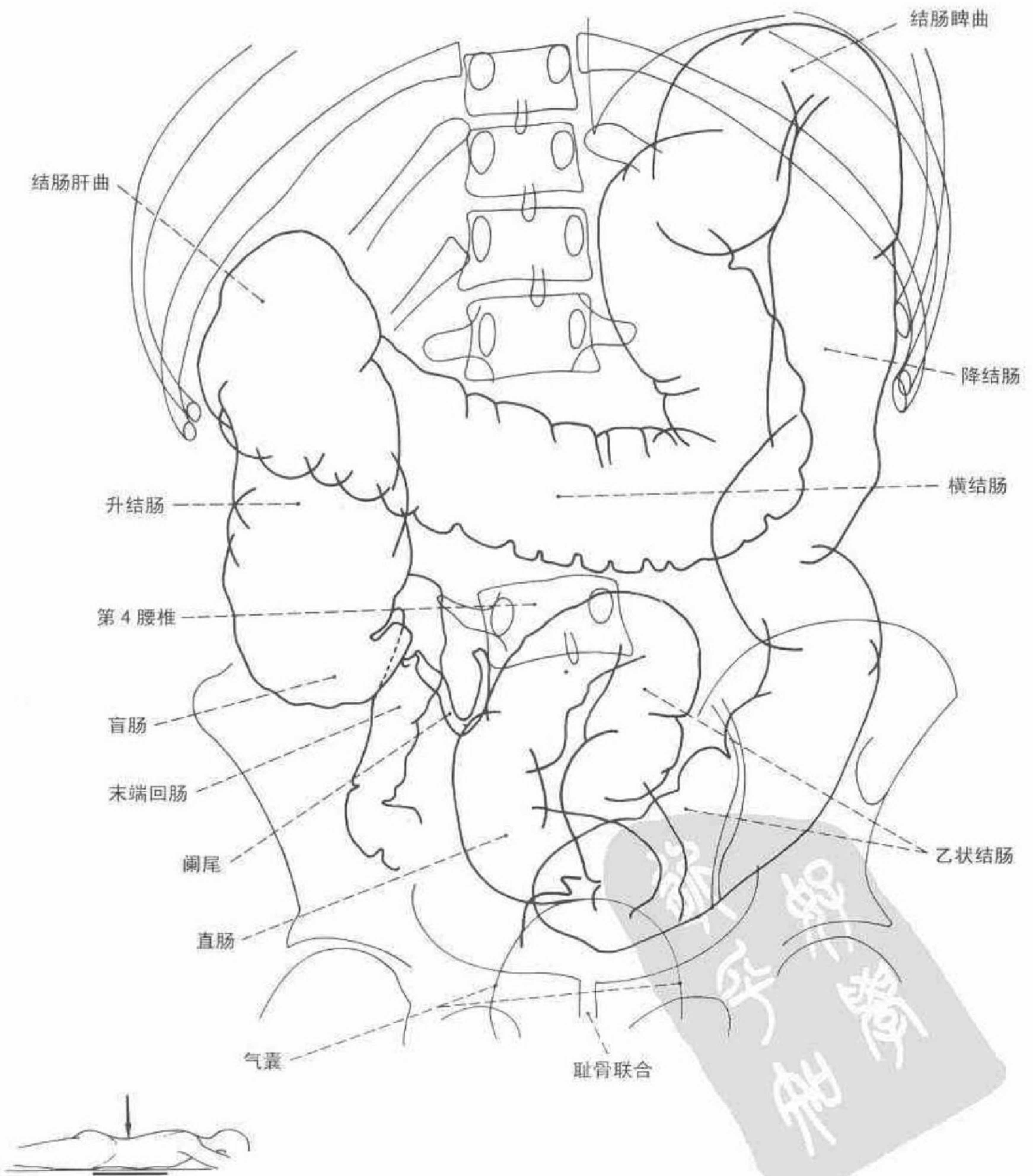


图 82 小肠 双重对比(灌肠)仰卧前后位



X 线平片



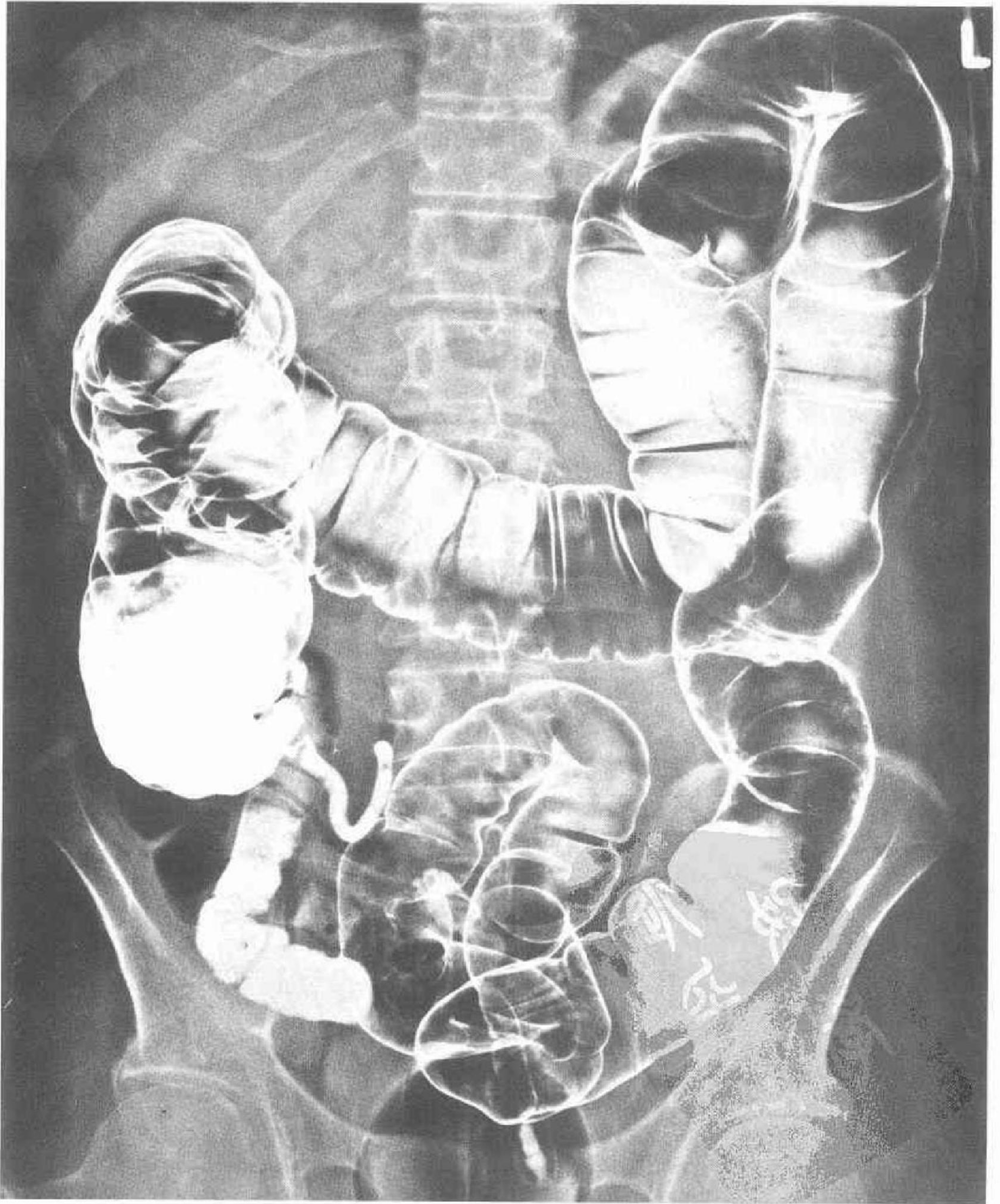
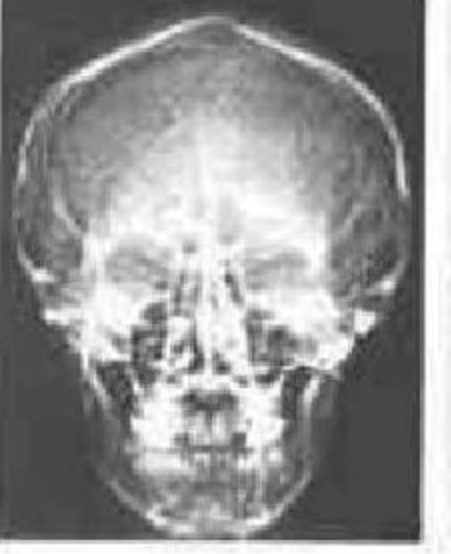
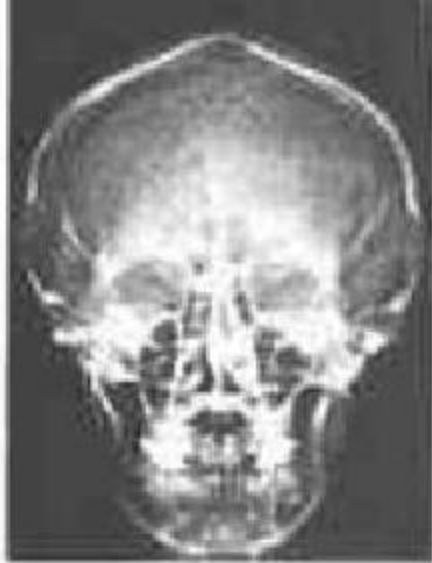
图 83 结肠 双重对比(灌肠)仰卧前后位



X 线平片

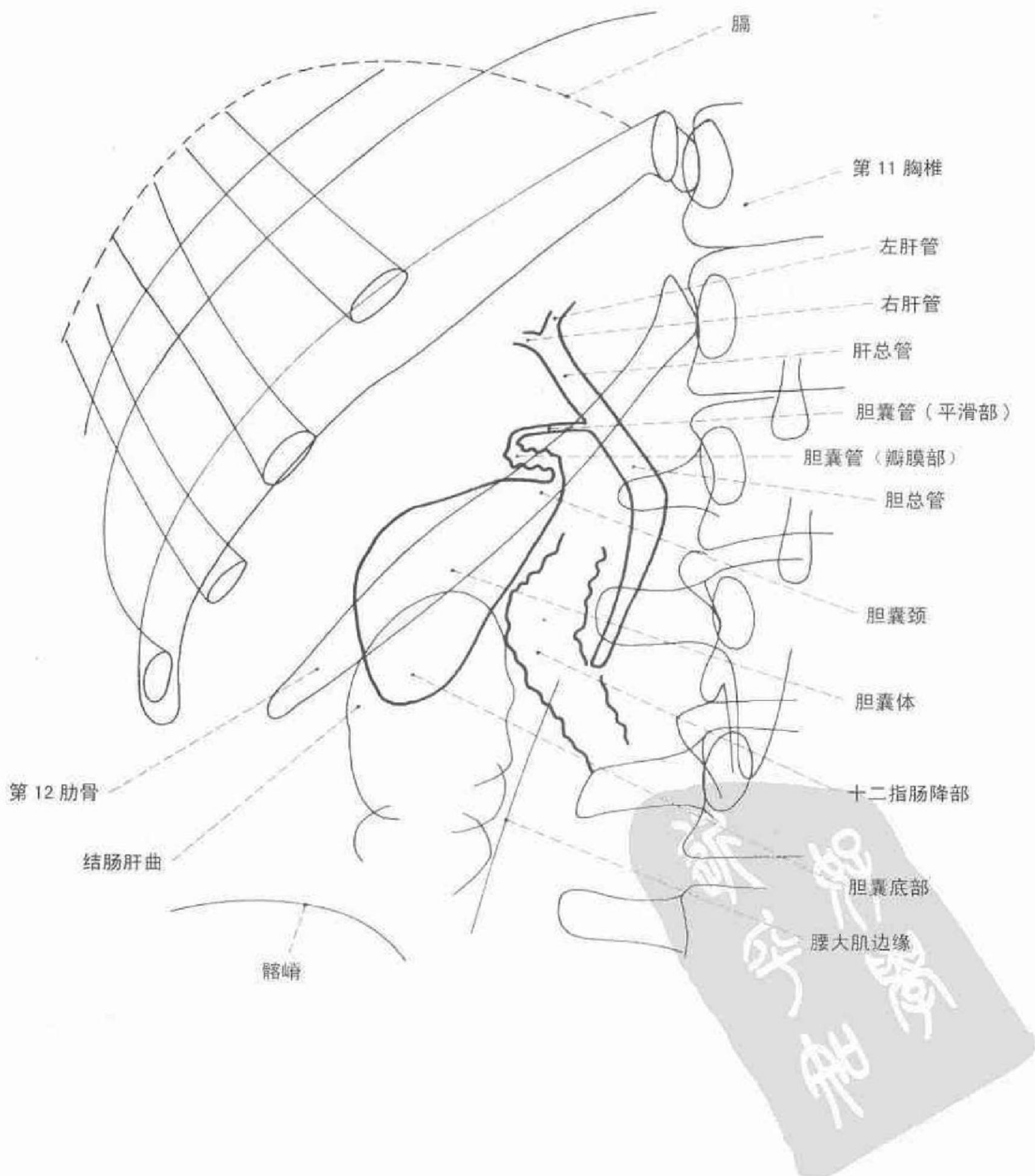
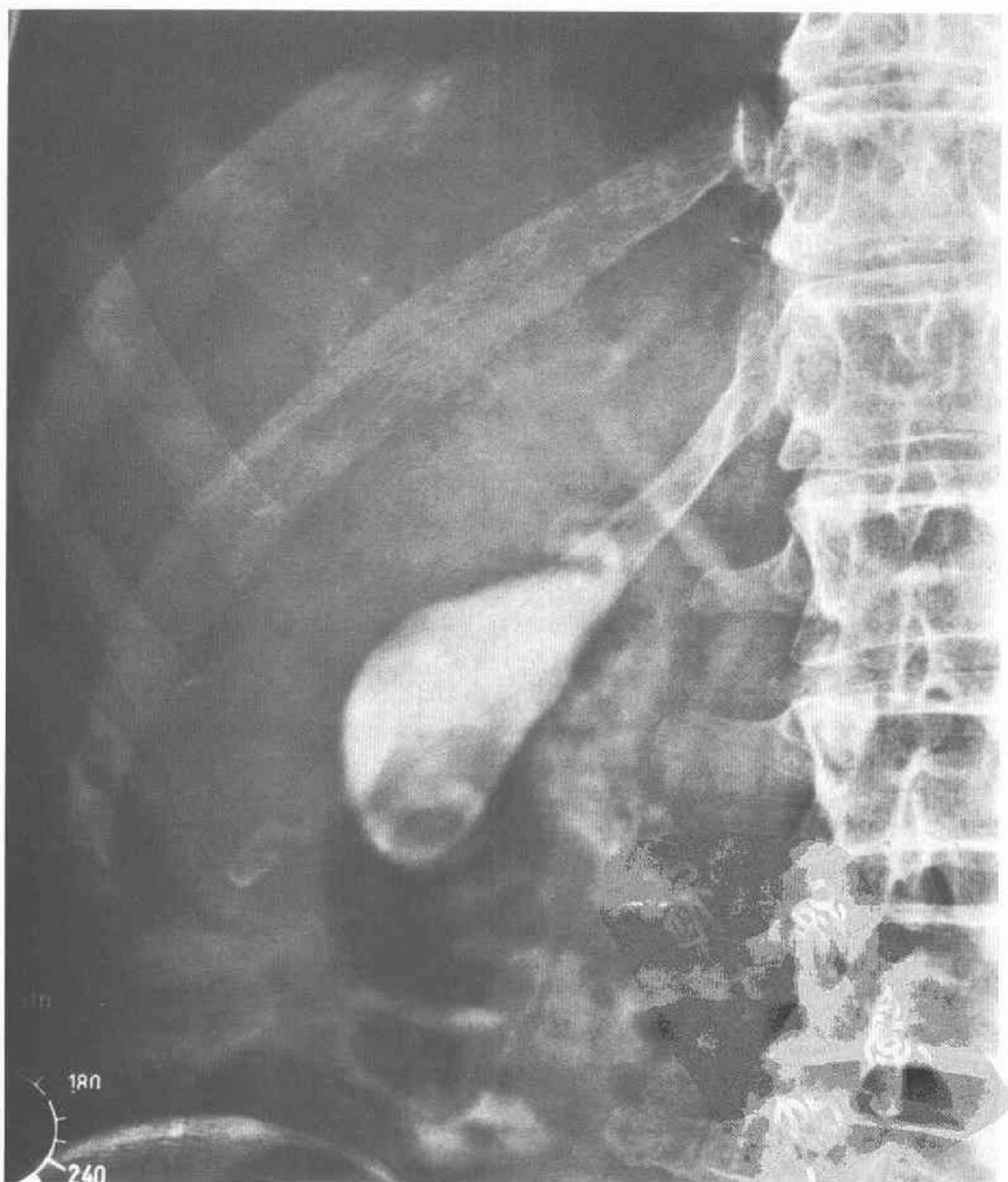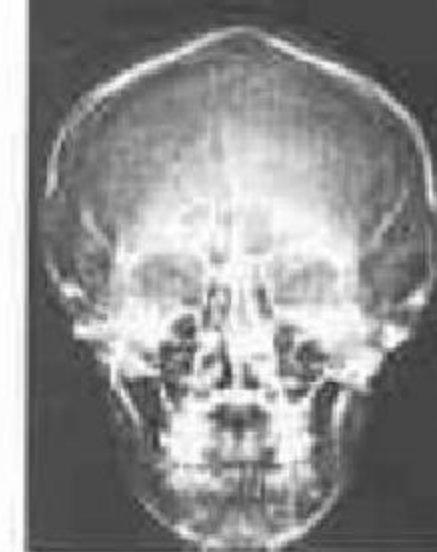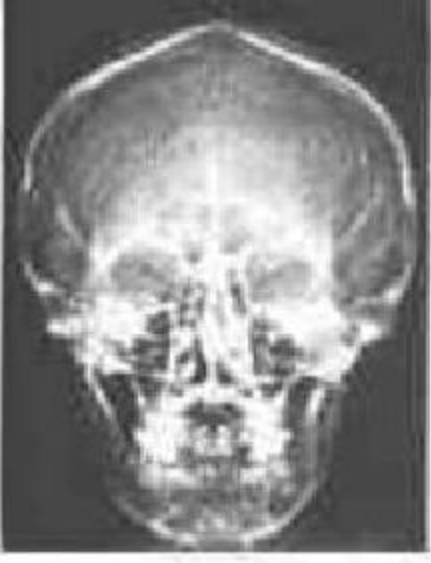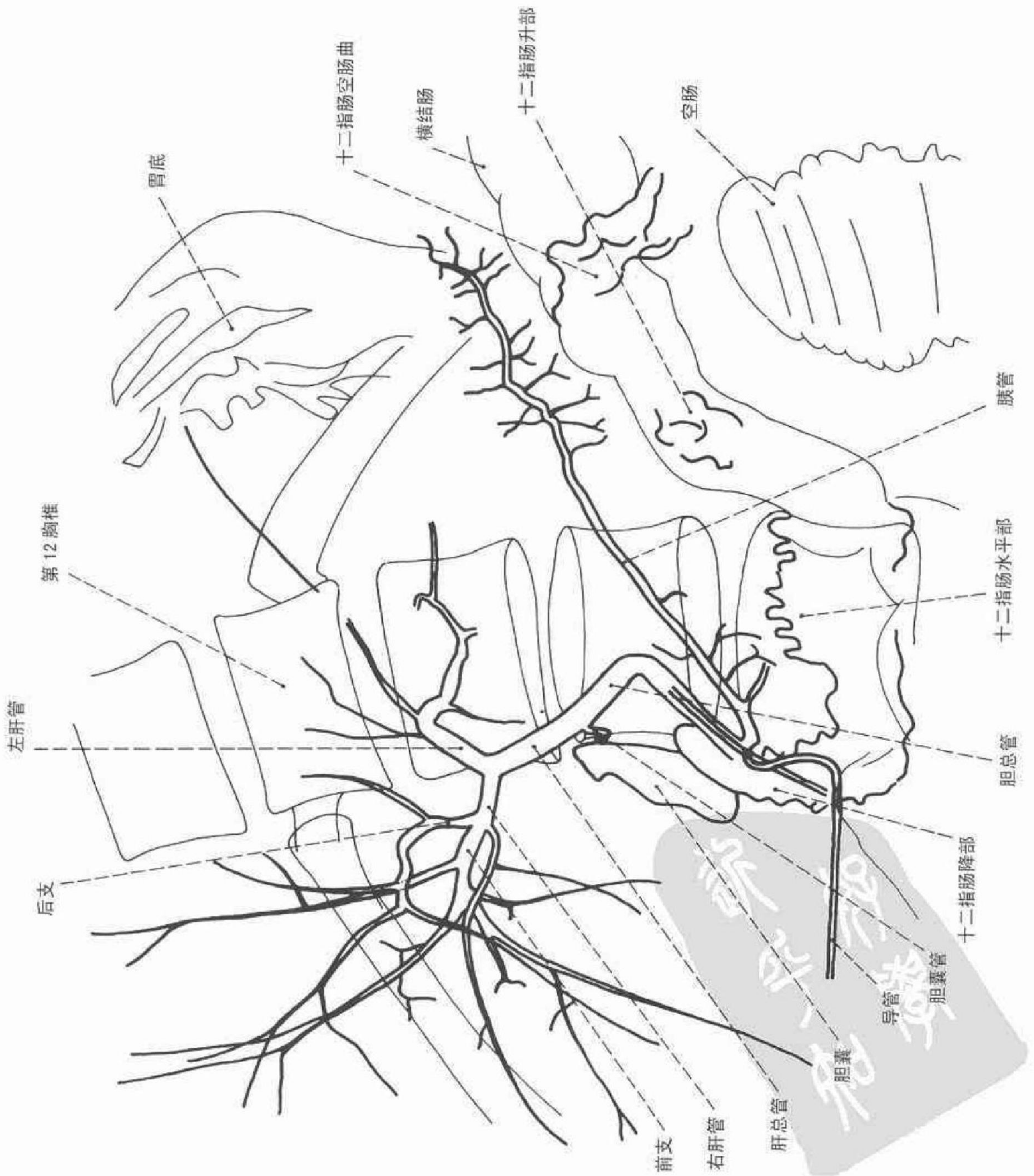




图 84 经静脉胆囊造影



X 线平片



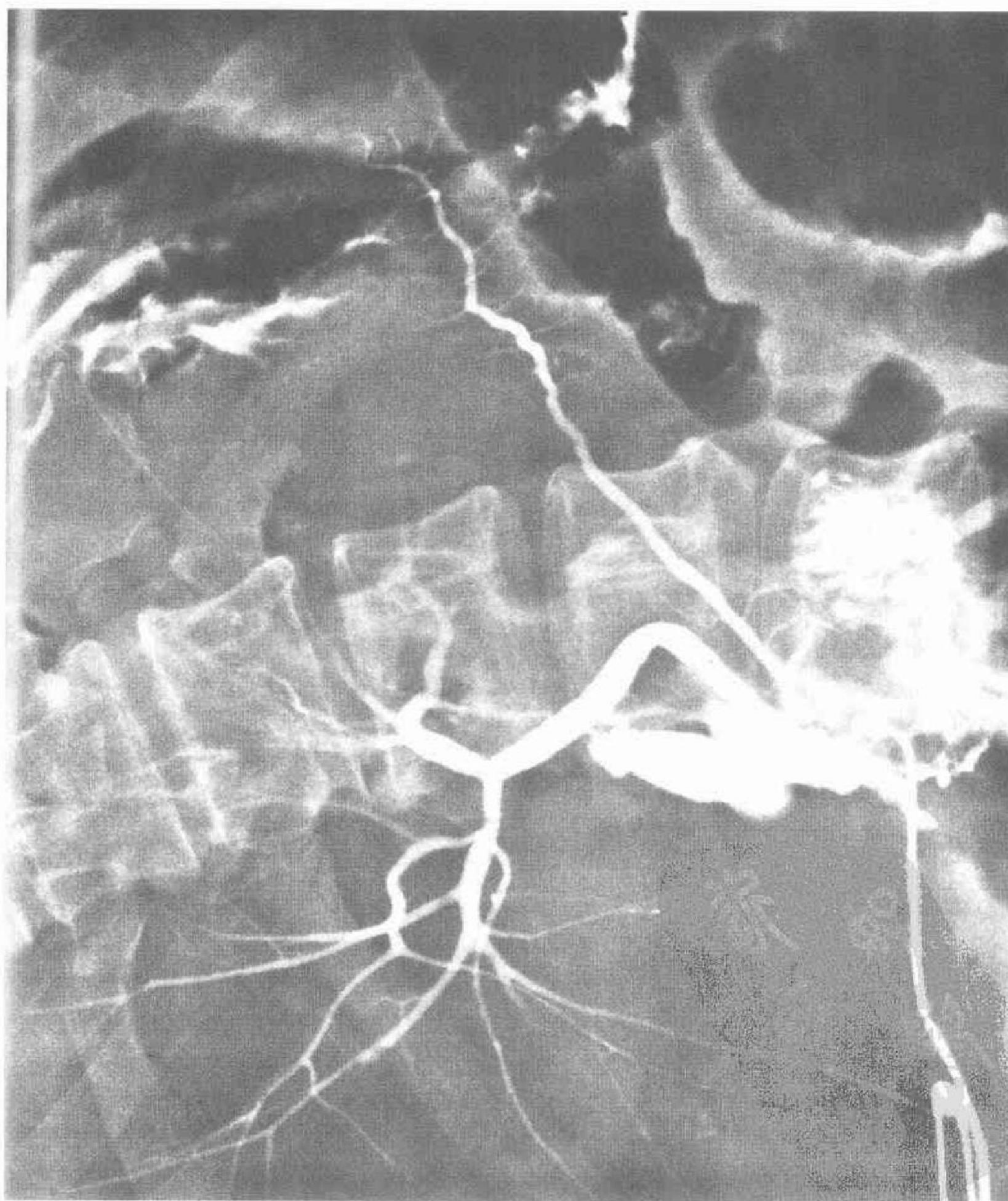
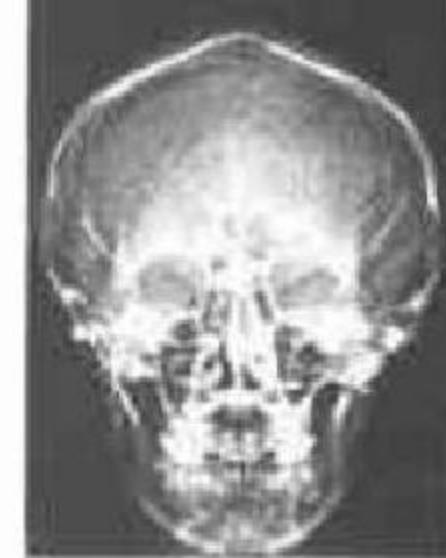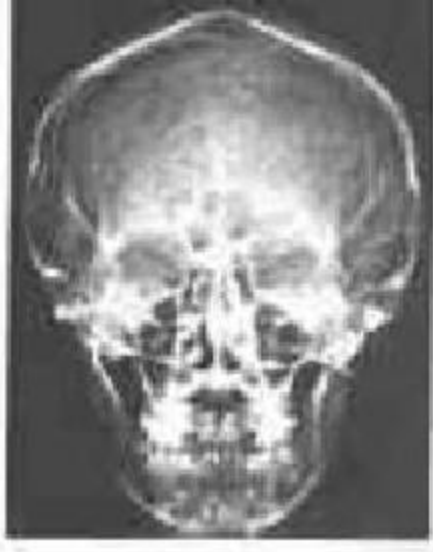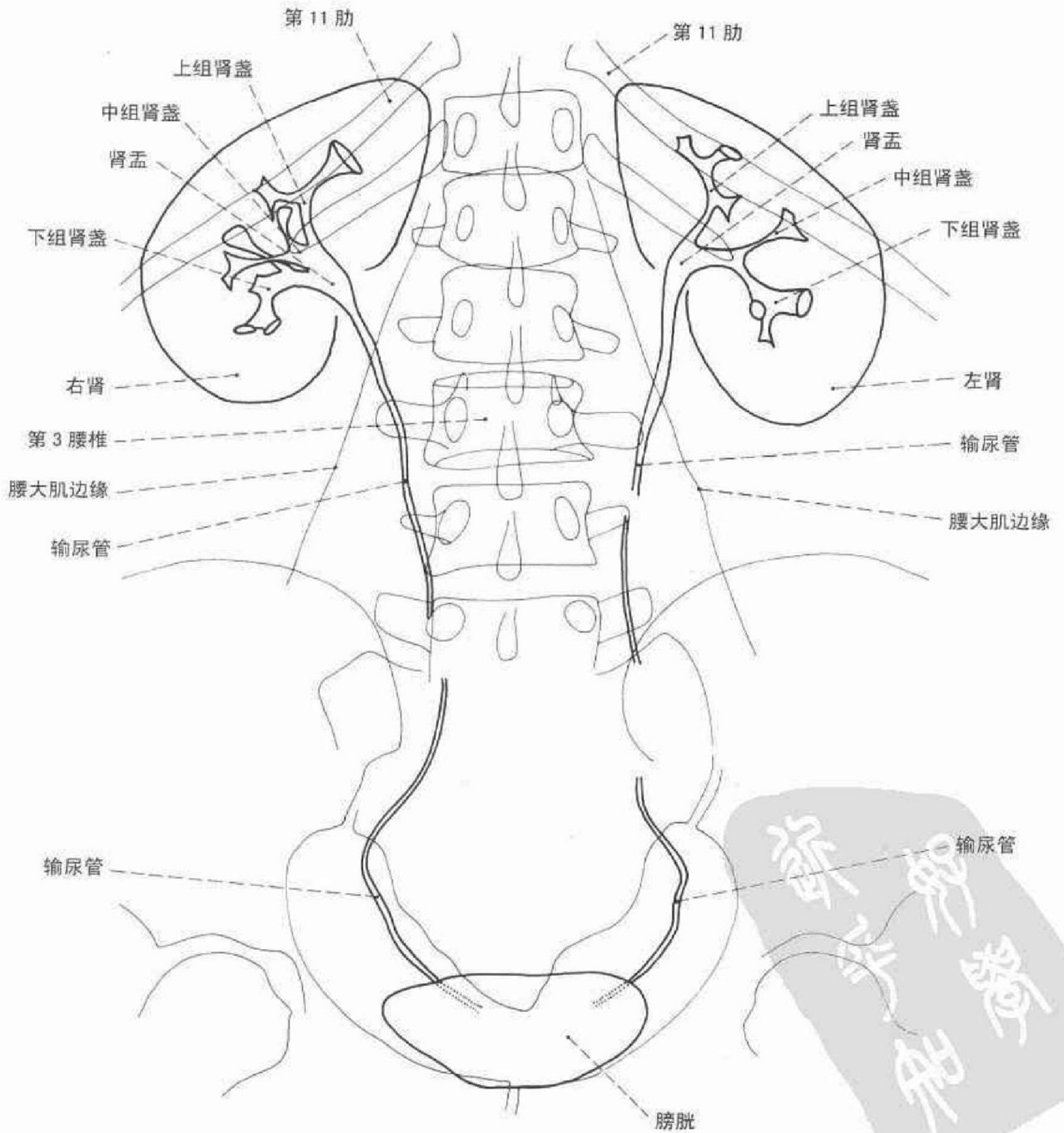


图 85 经 T 管逆行胰胆管造影



X线平片



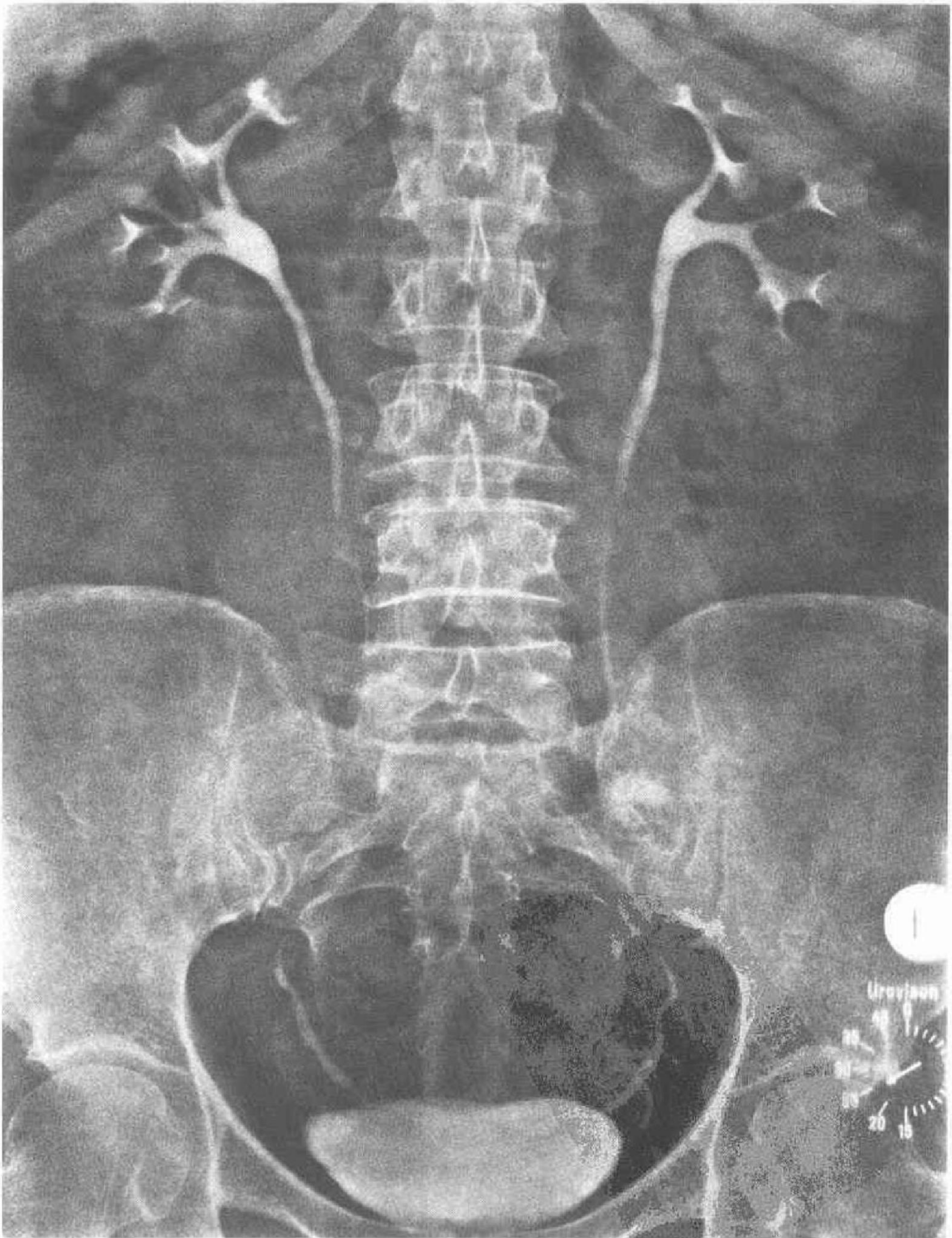
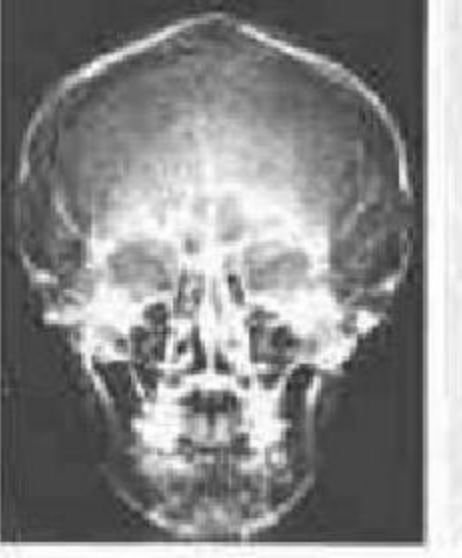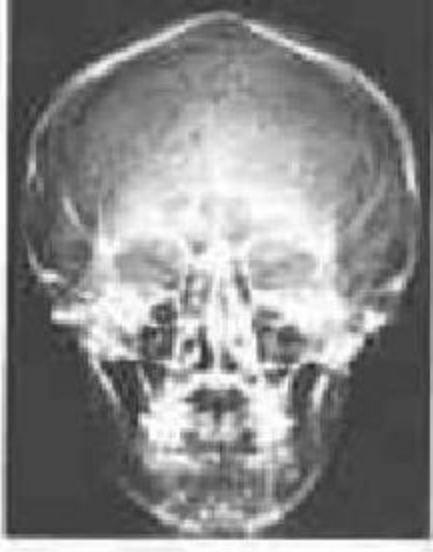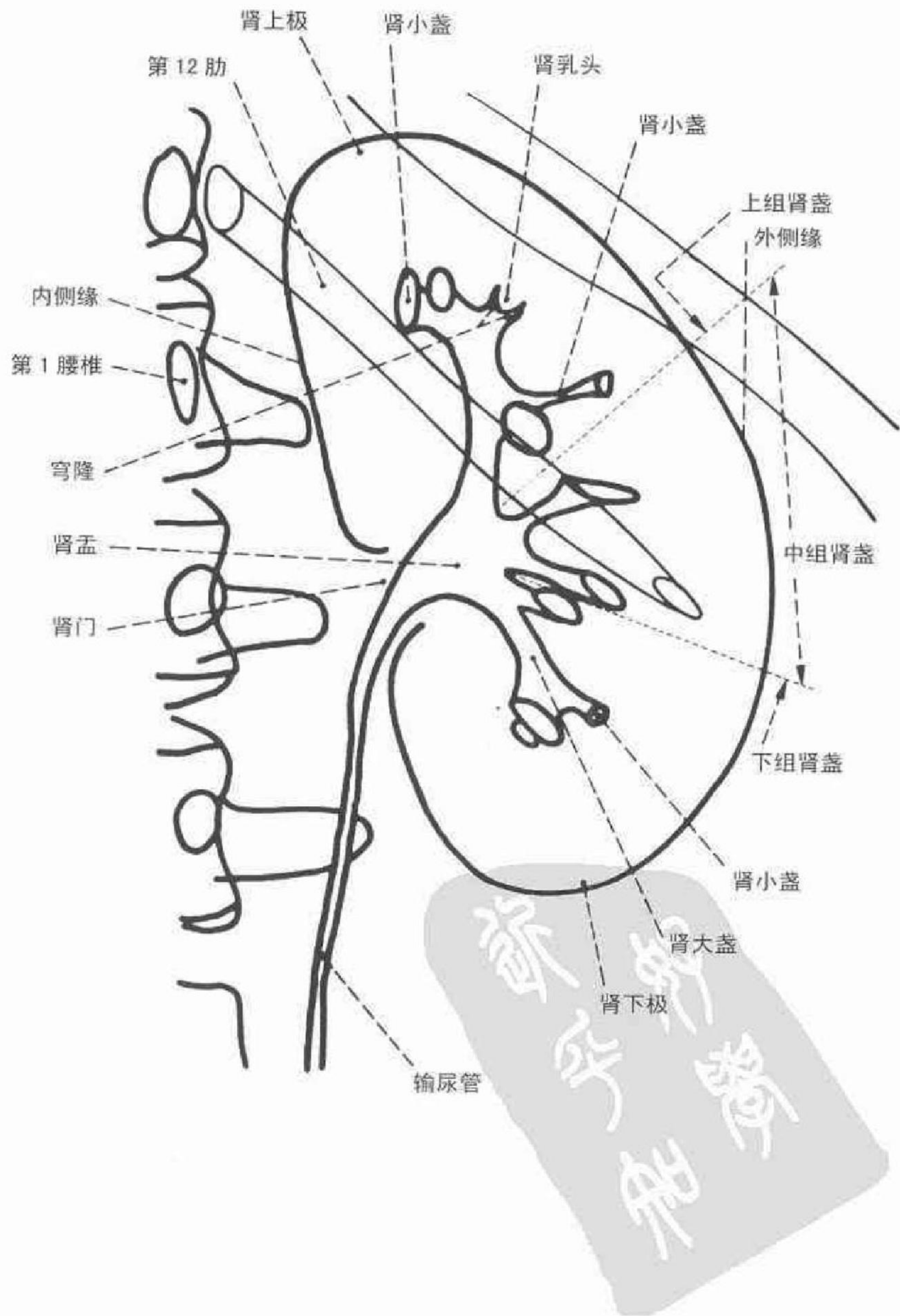


图 86 静脉尿路造影



X 线平片



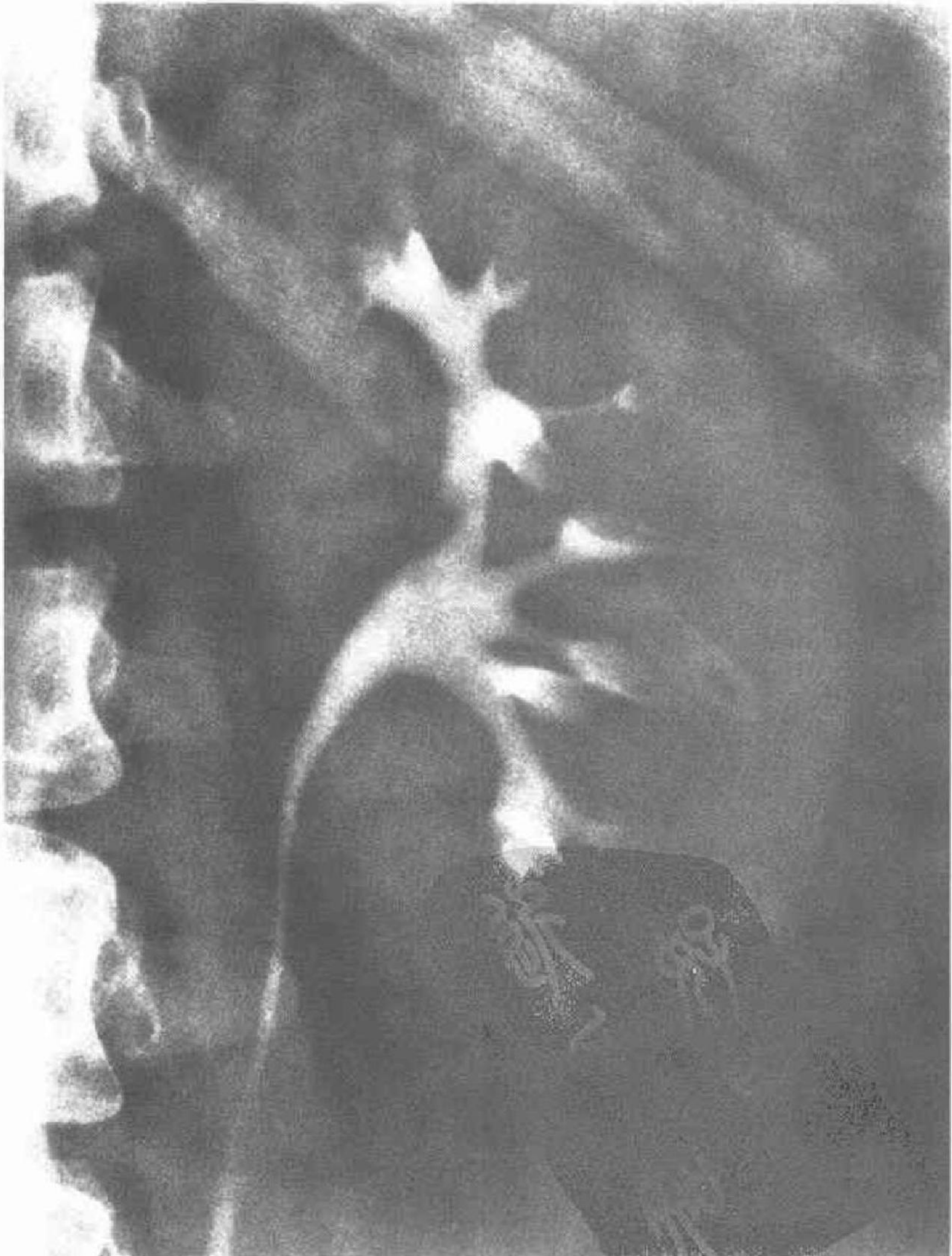
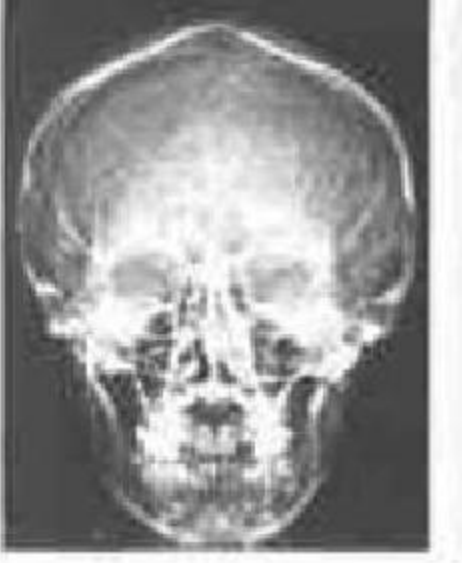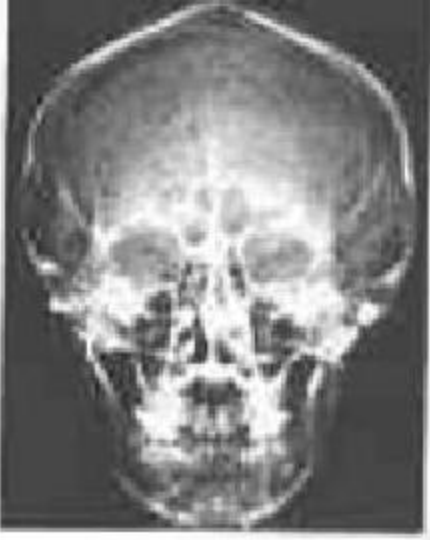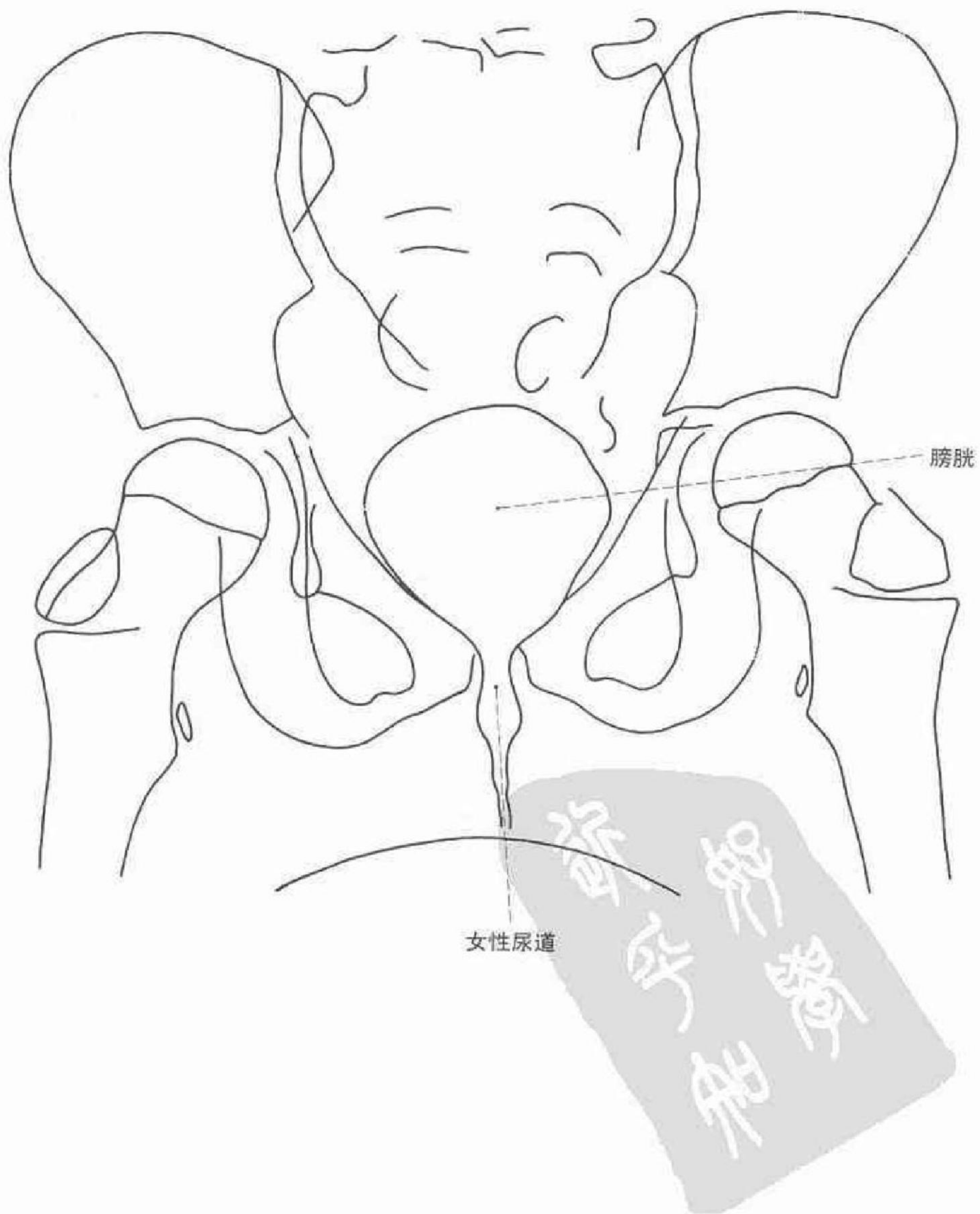


图 87 静脉尿路造影(左肾)



X 线平片



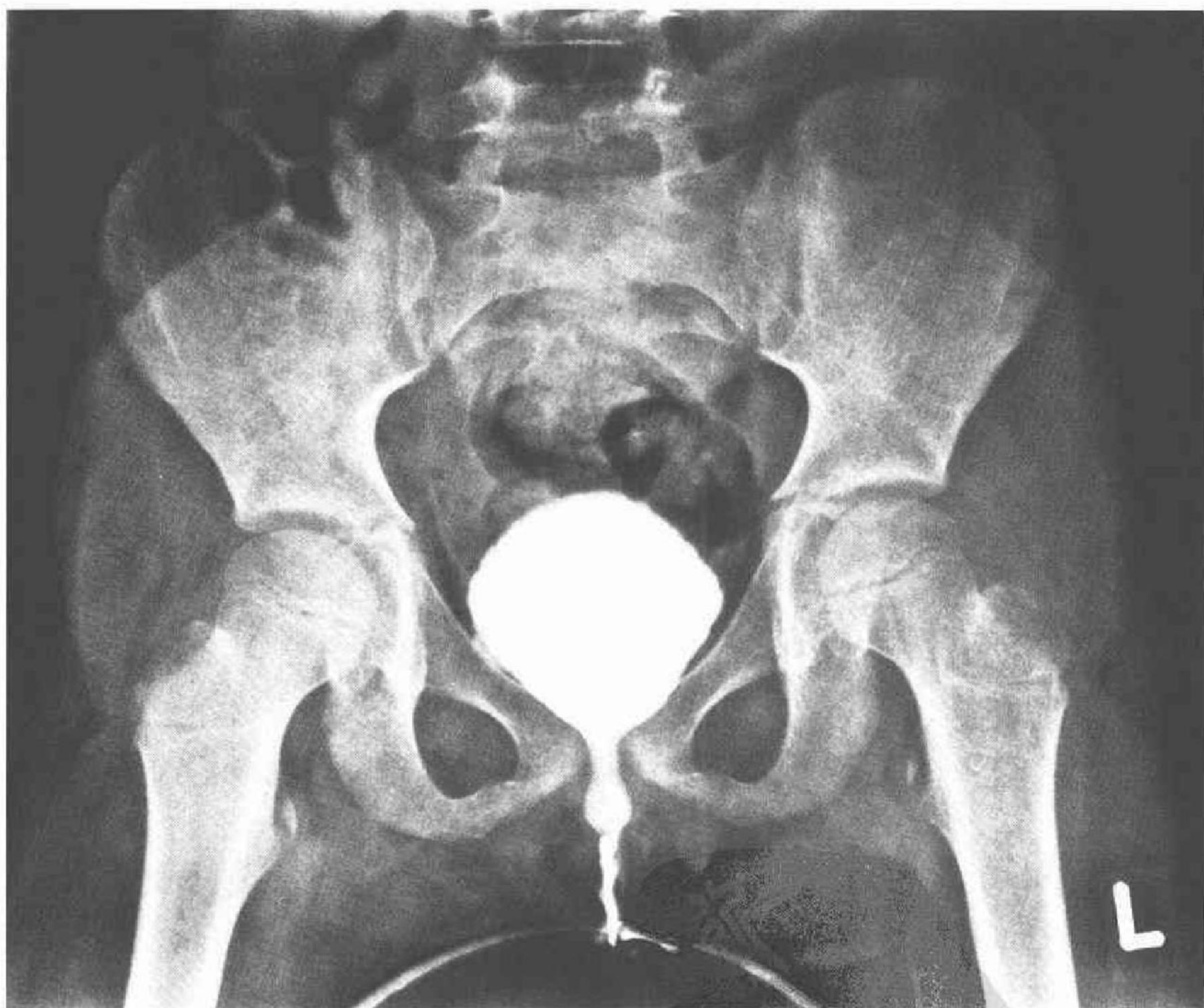
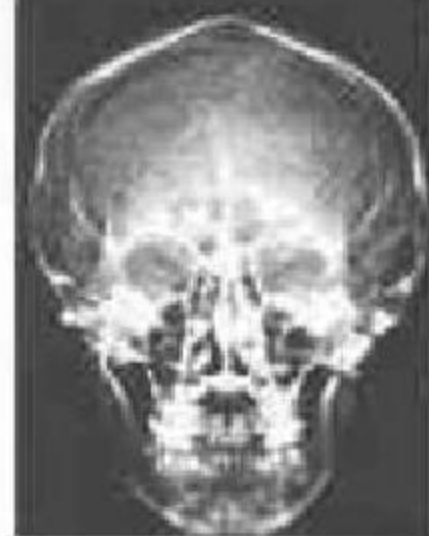
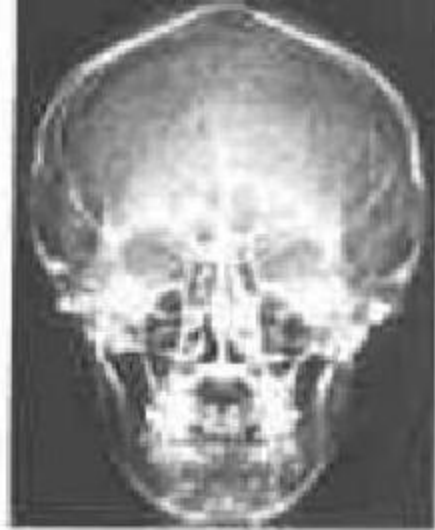
图 88 女性膀胱尿道逆行造影

采
得
醫



X 线平片

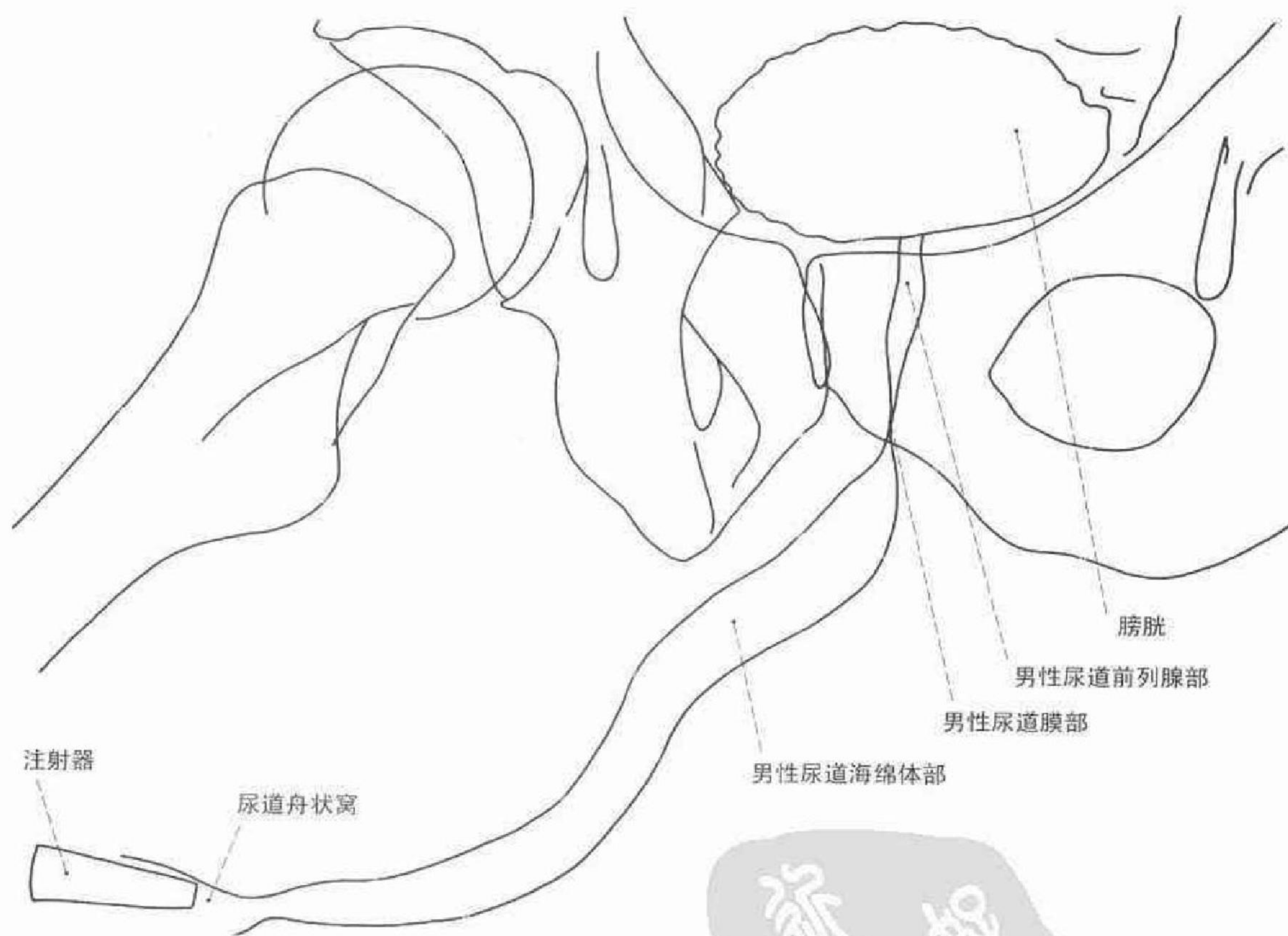
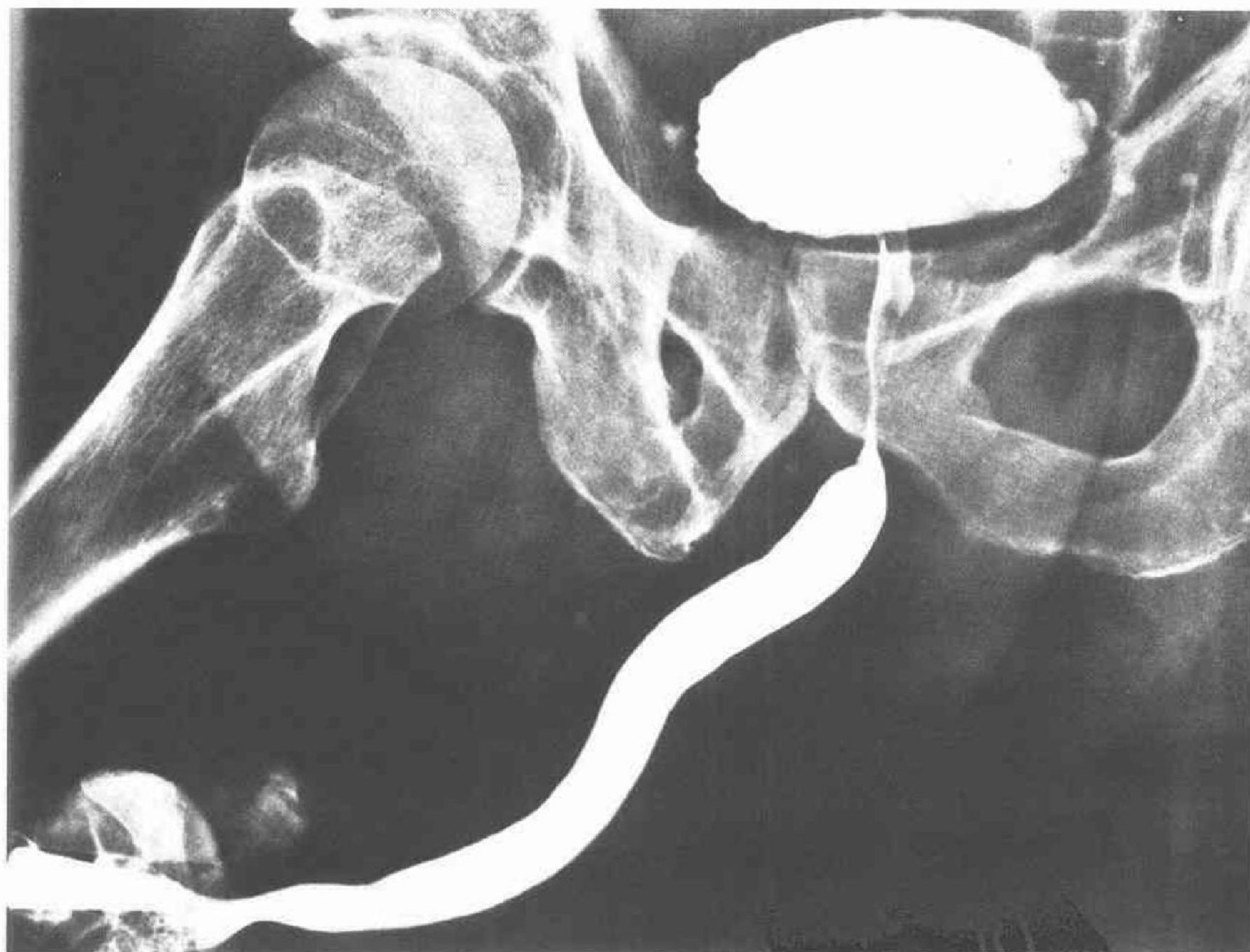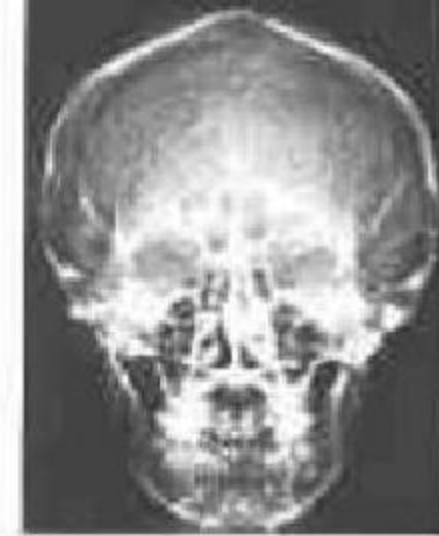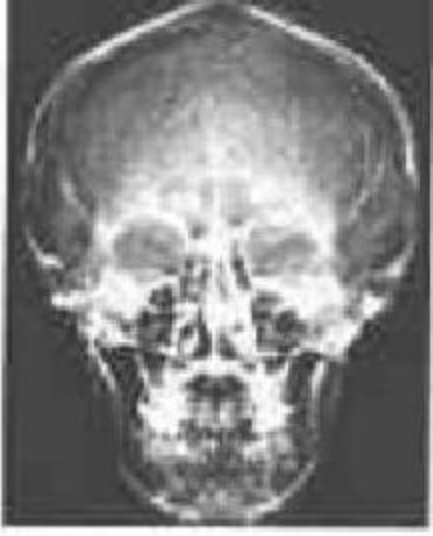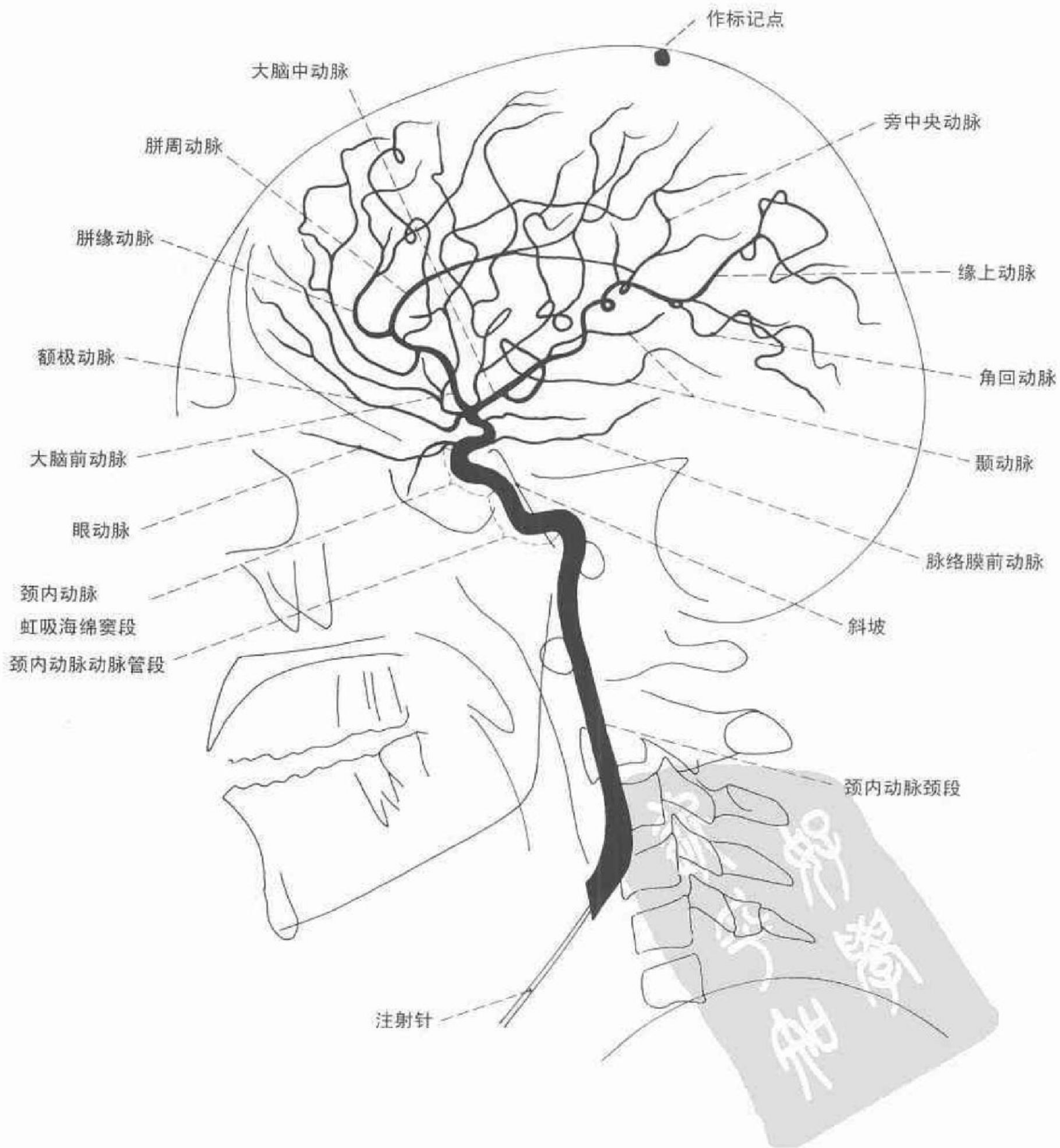




图 89 男性膀胱尿道逆行造影



血管造影



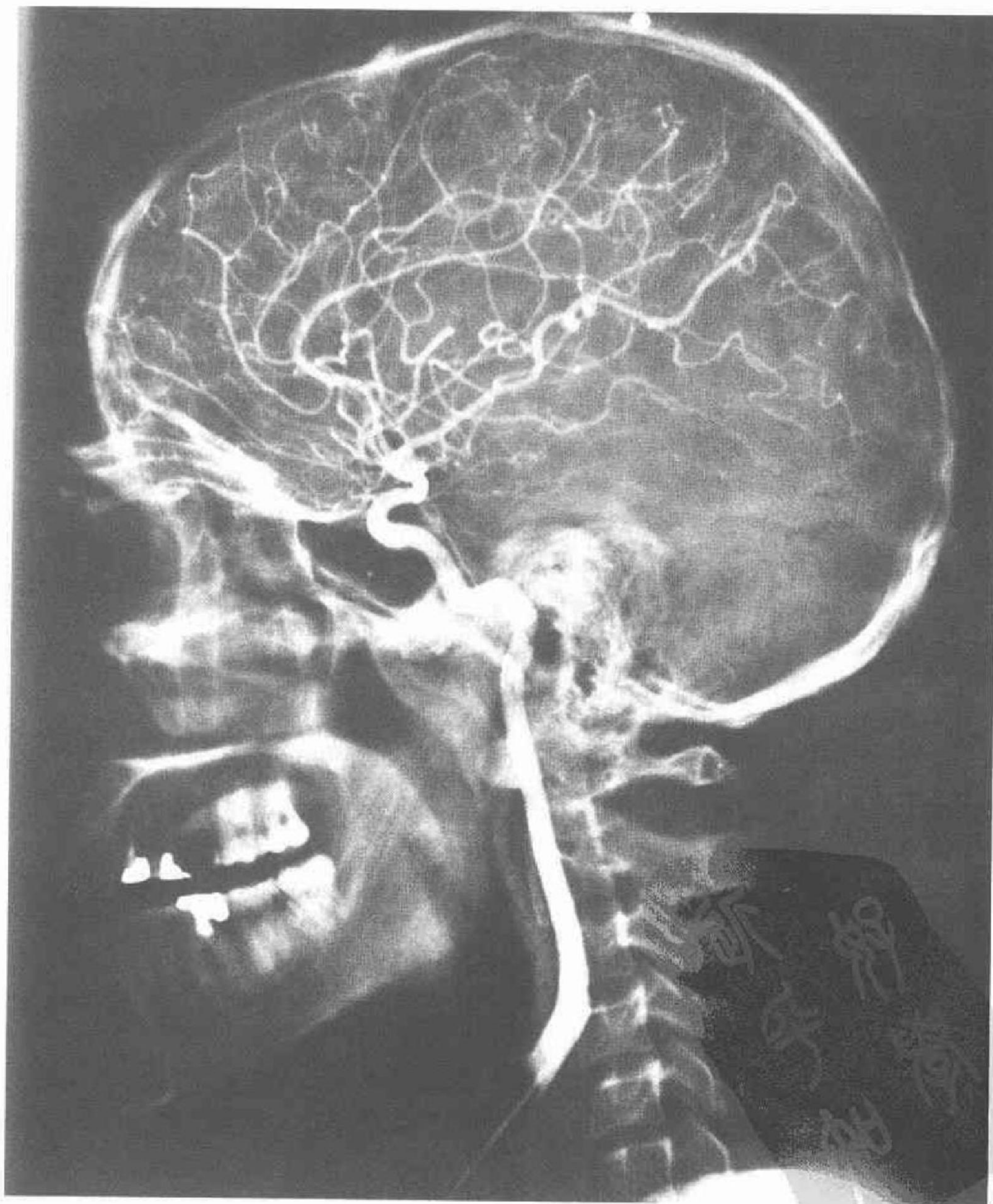
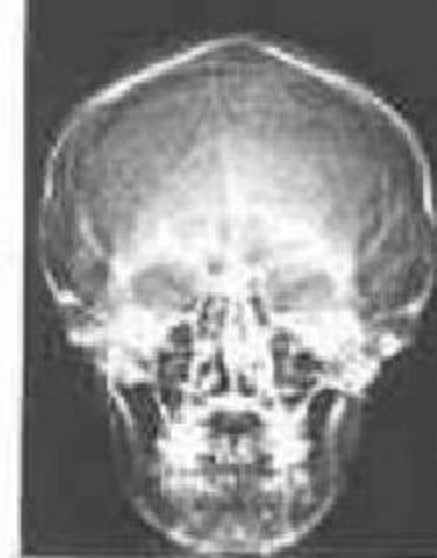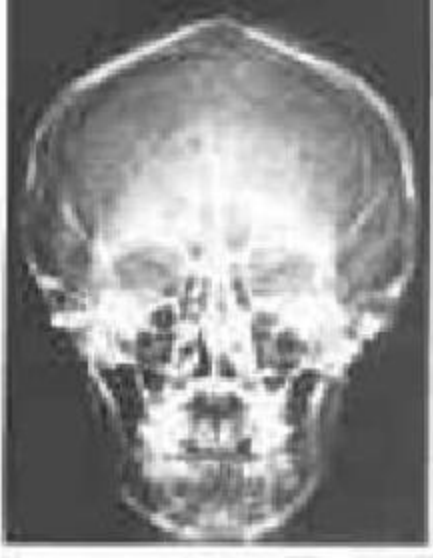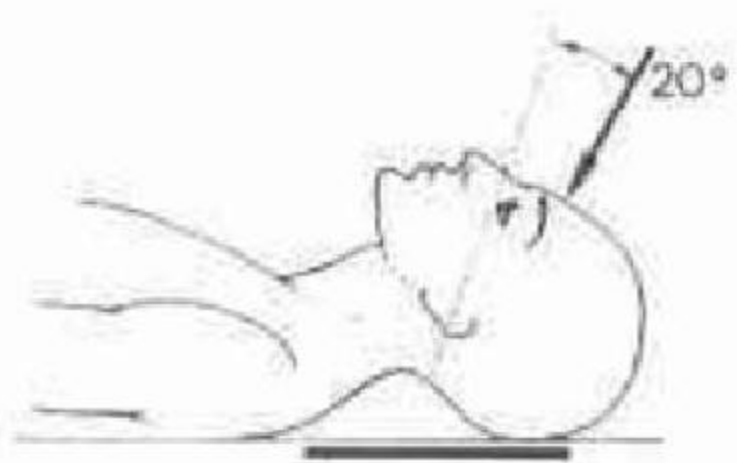
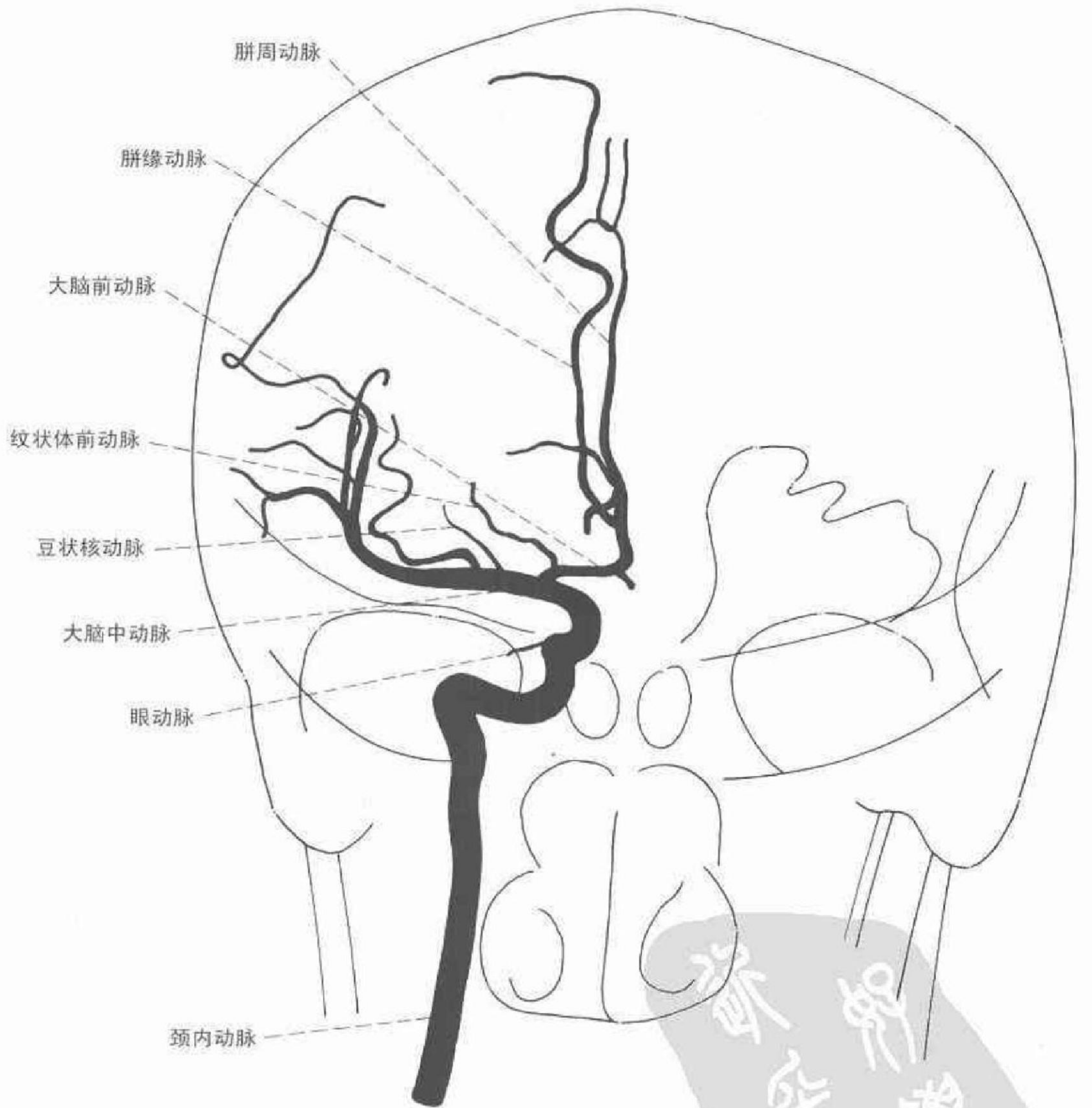


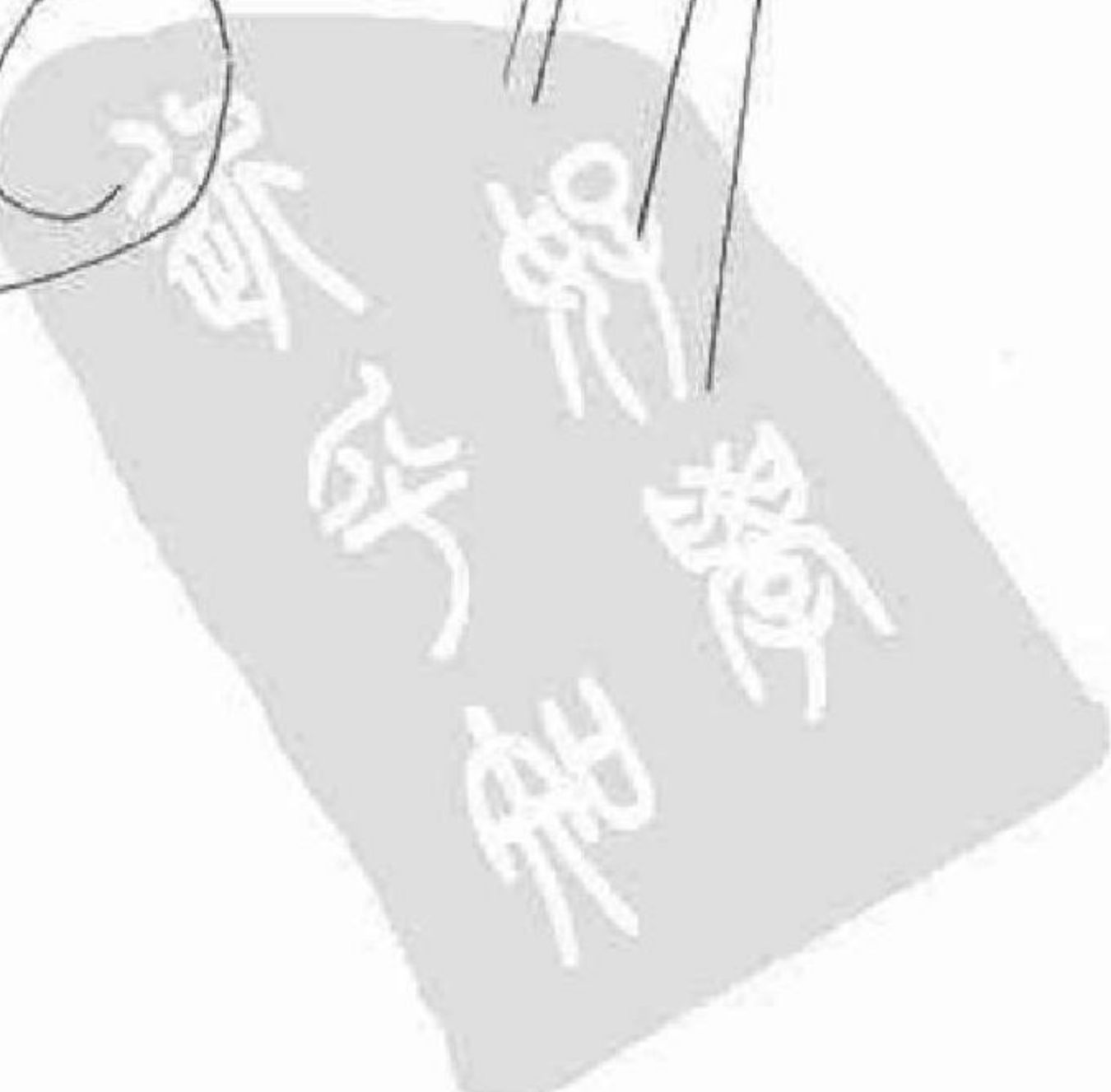
图 90 颈部血管造影 侧位



血管造影



----- = 德国平面 (眼耳平面)



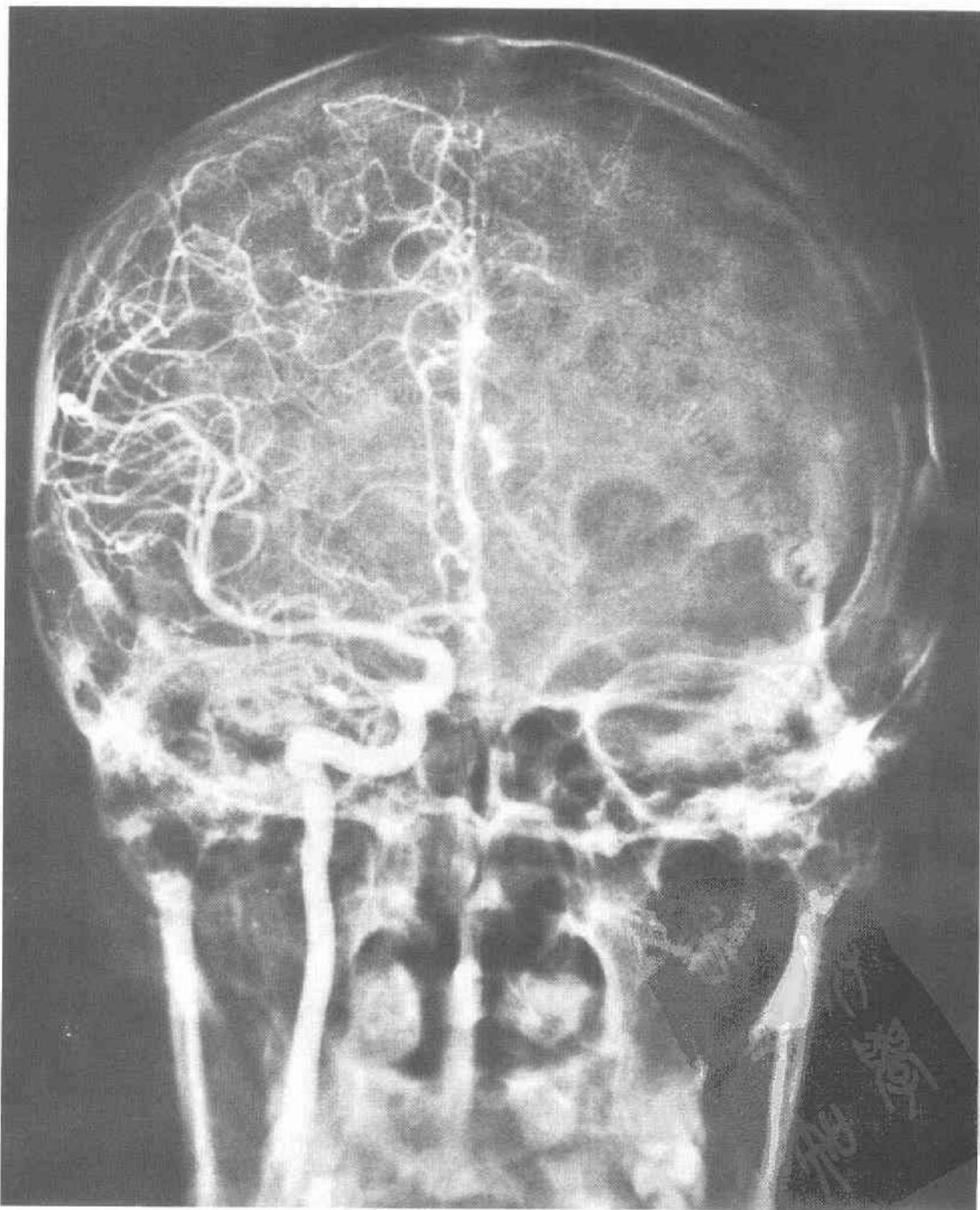
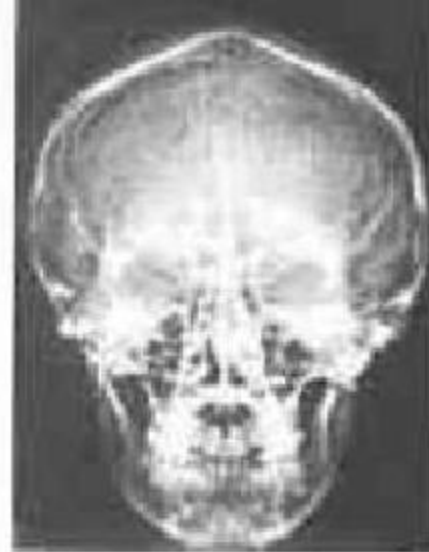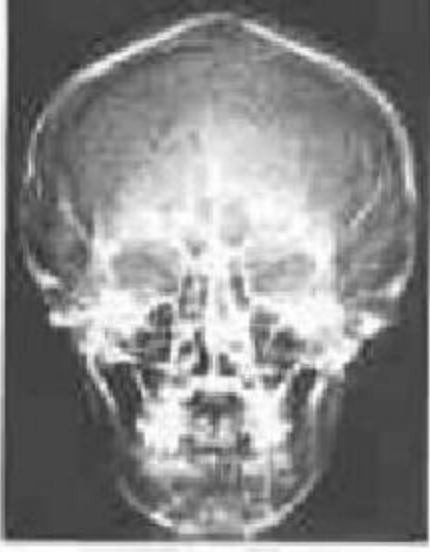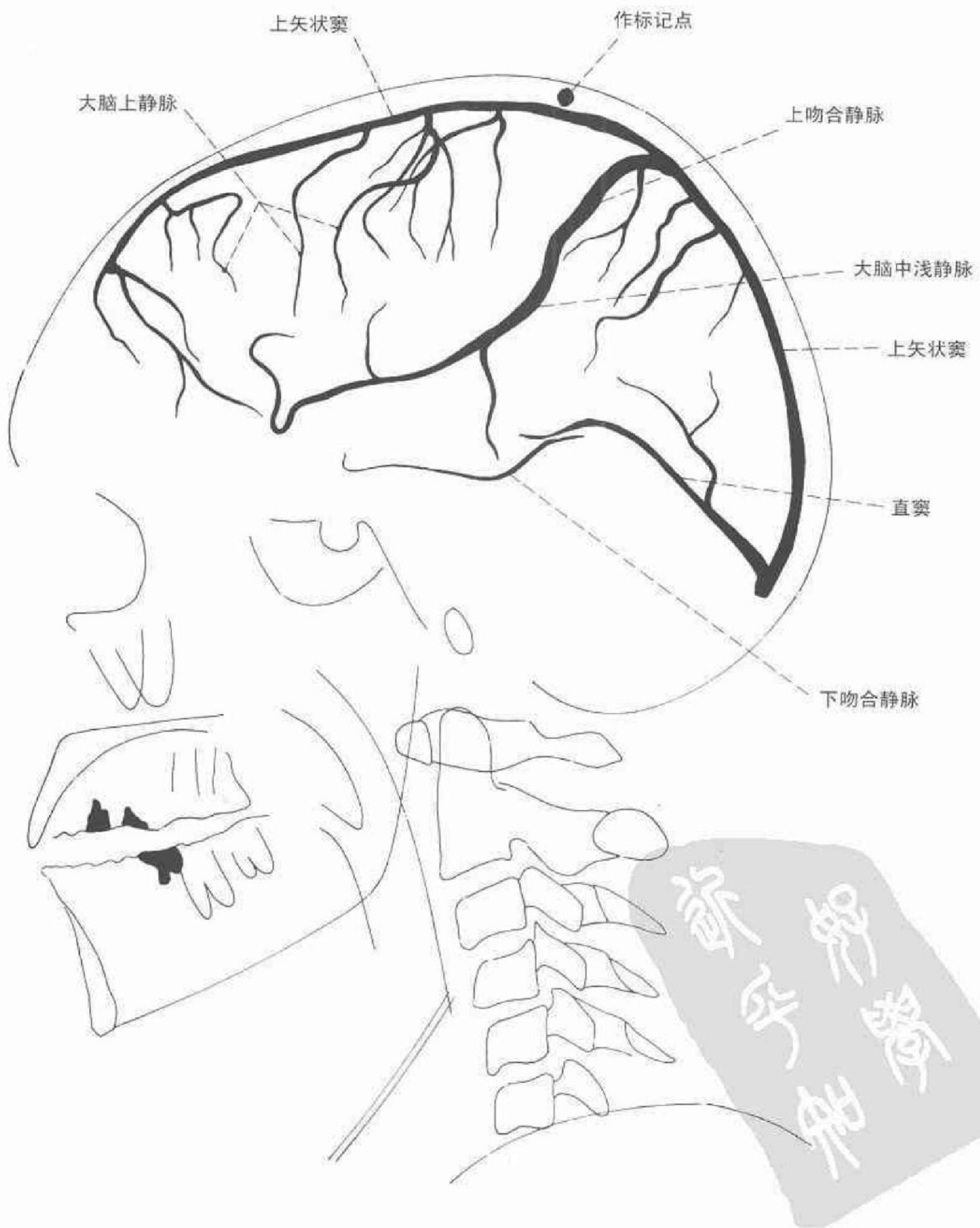


图 91 颈部血管造影 前后位



血管造影



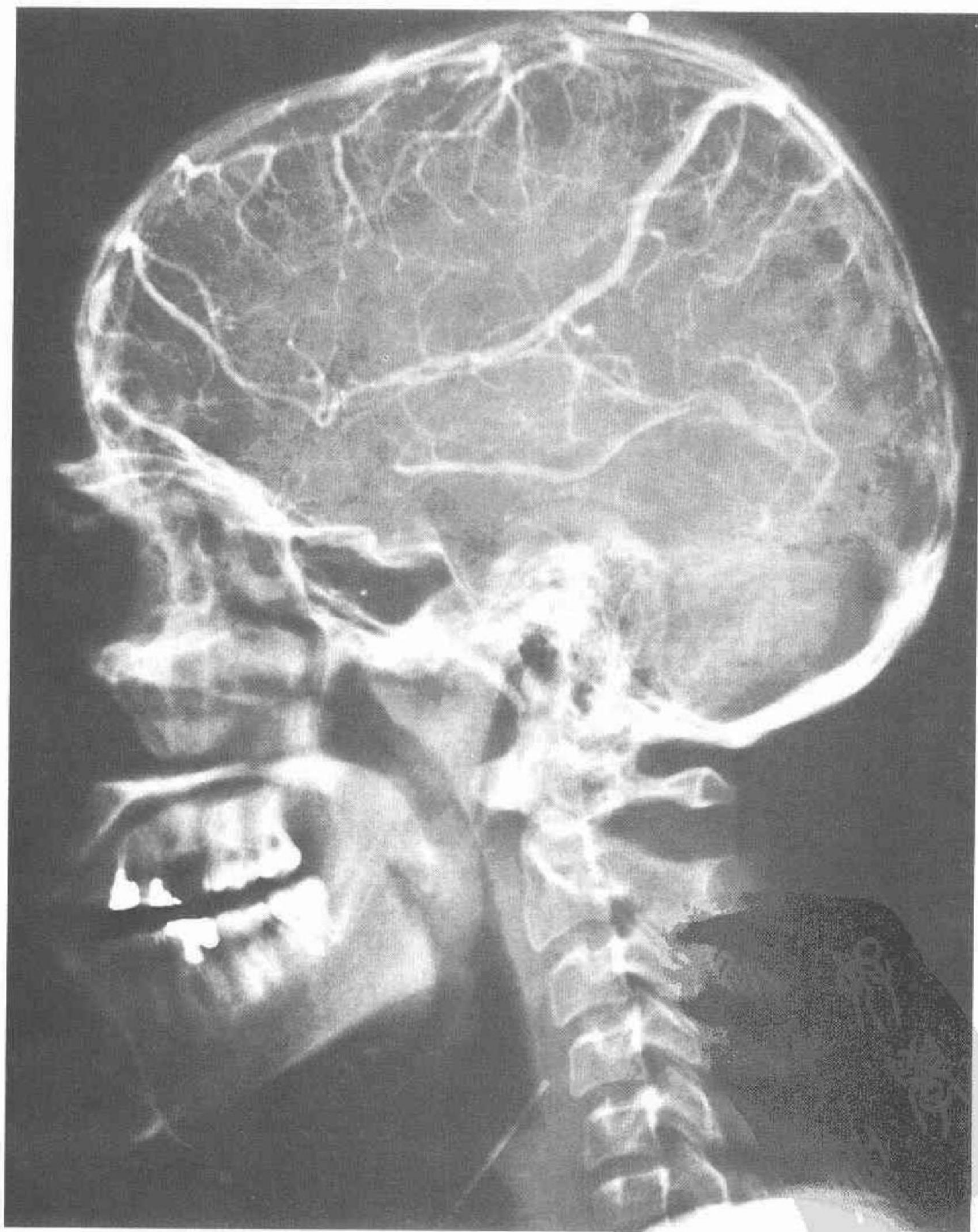
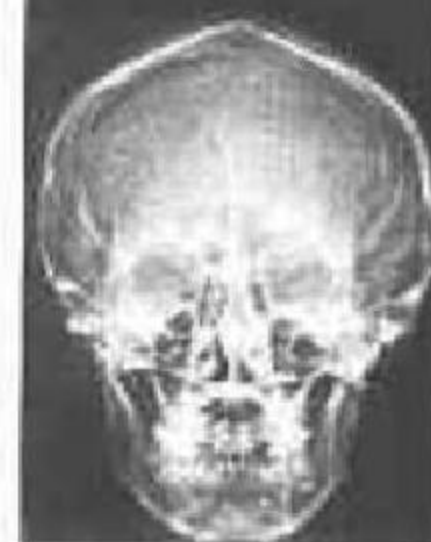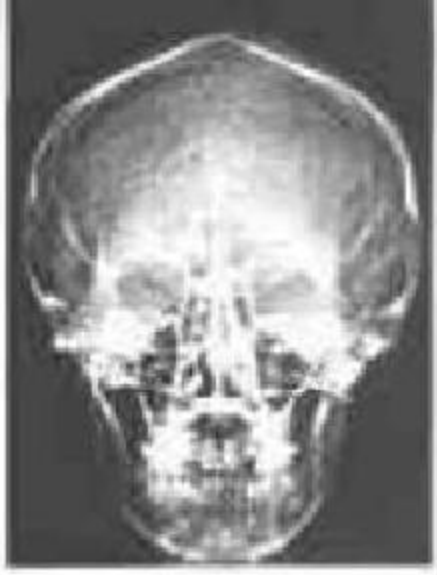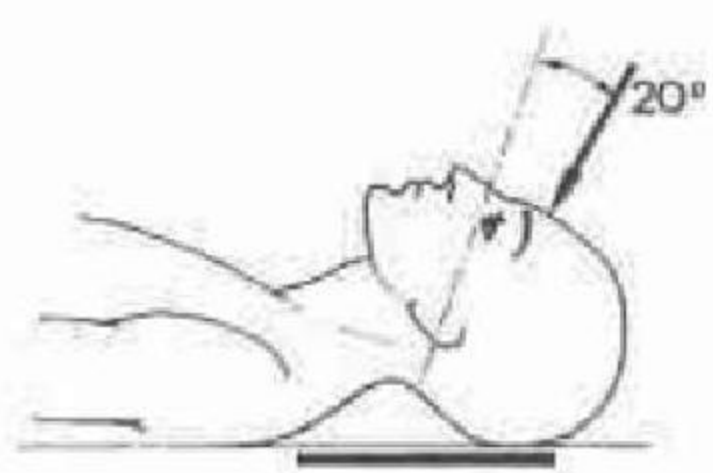
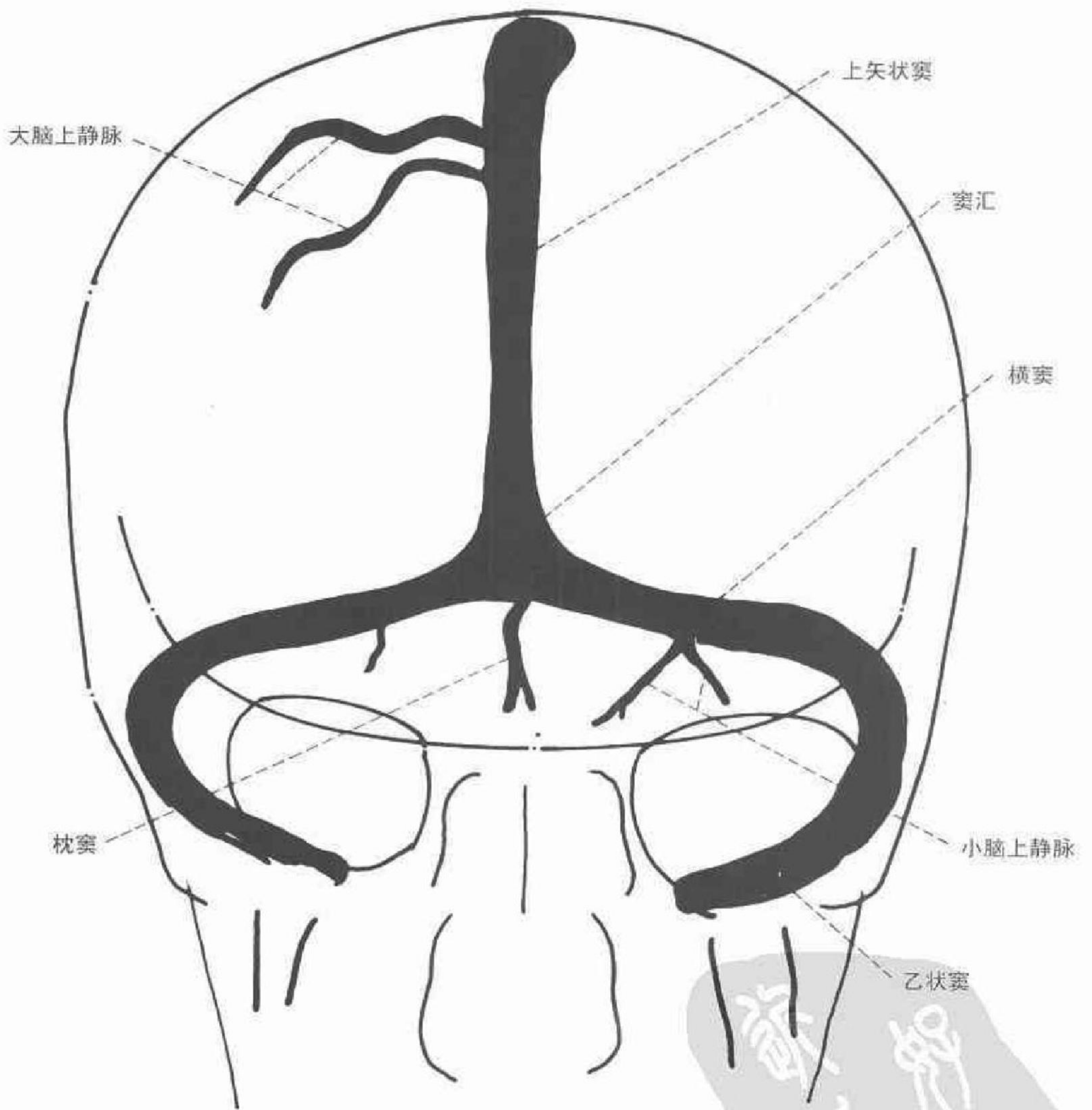


图 92 颈部血管造影 静脉期 侧位



血管造影



..... 德国平面 (眼耳平面)



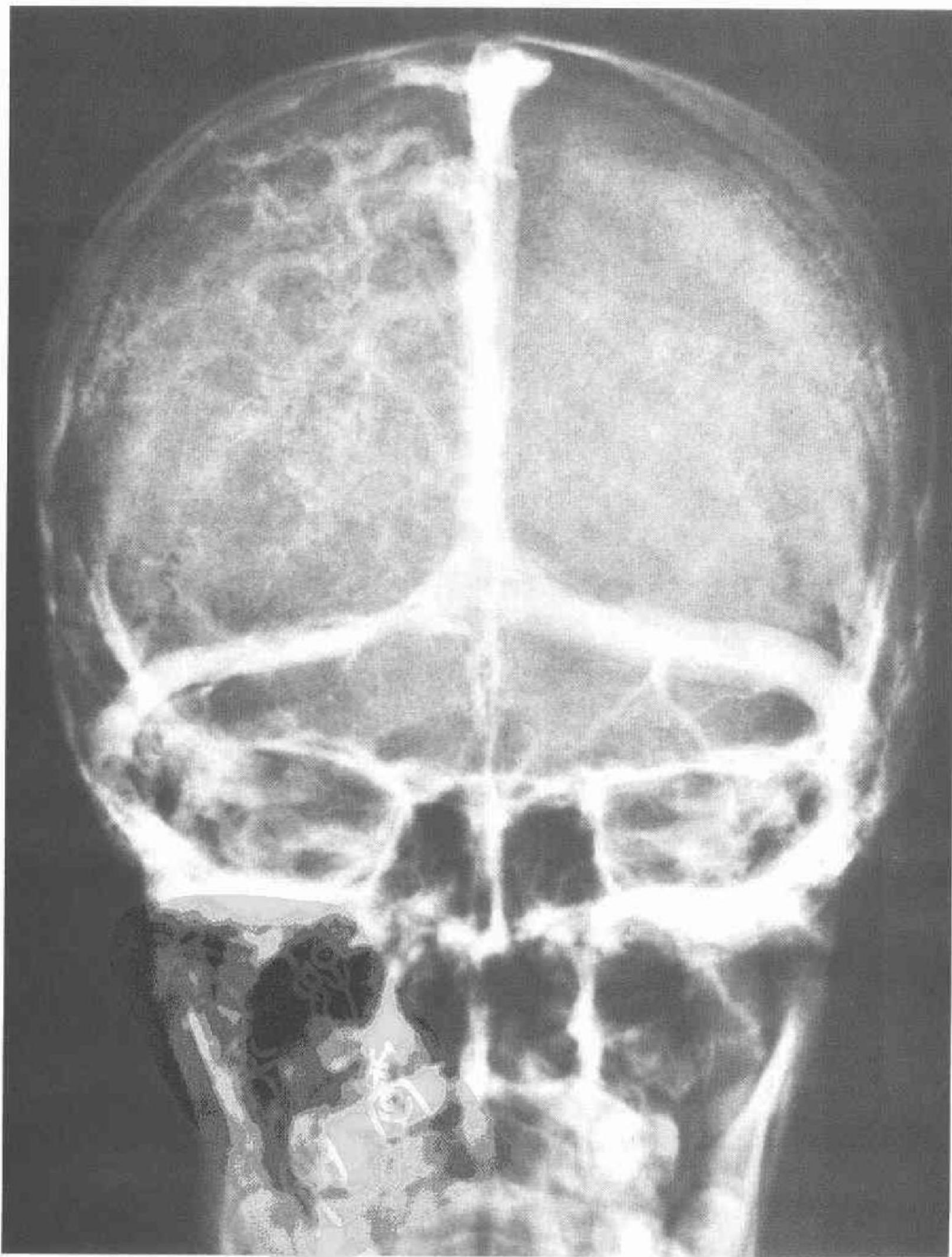
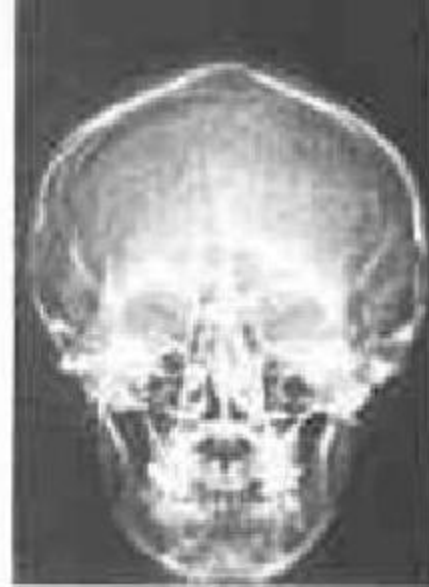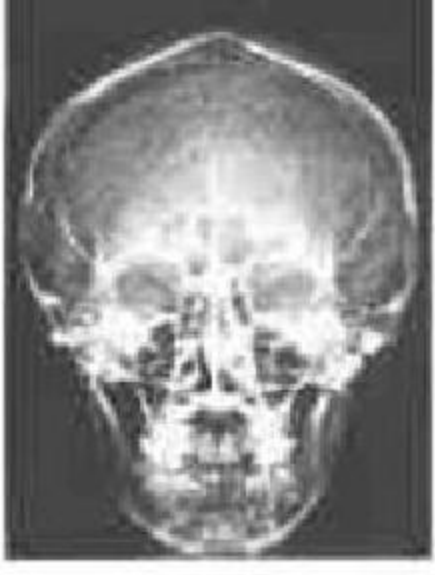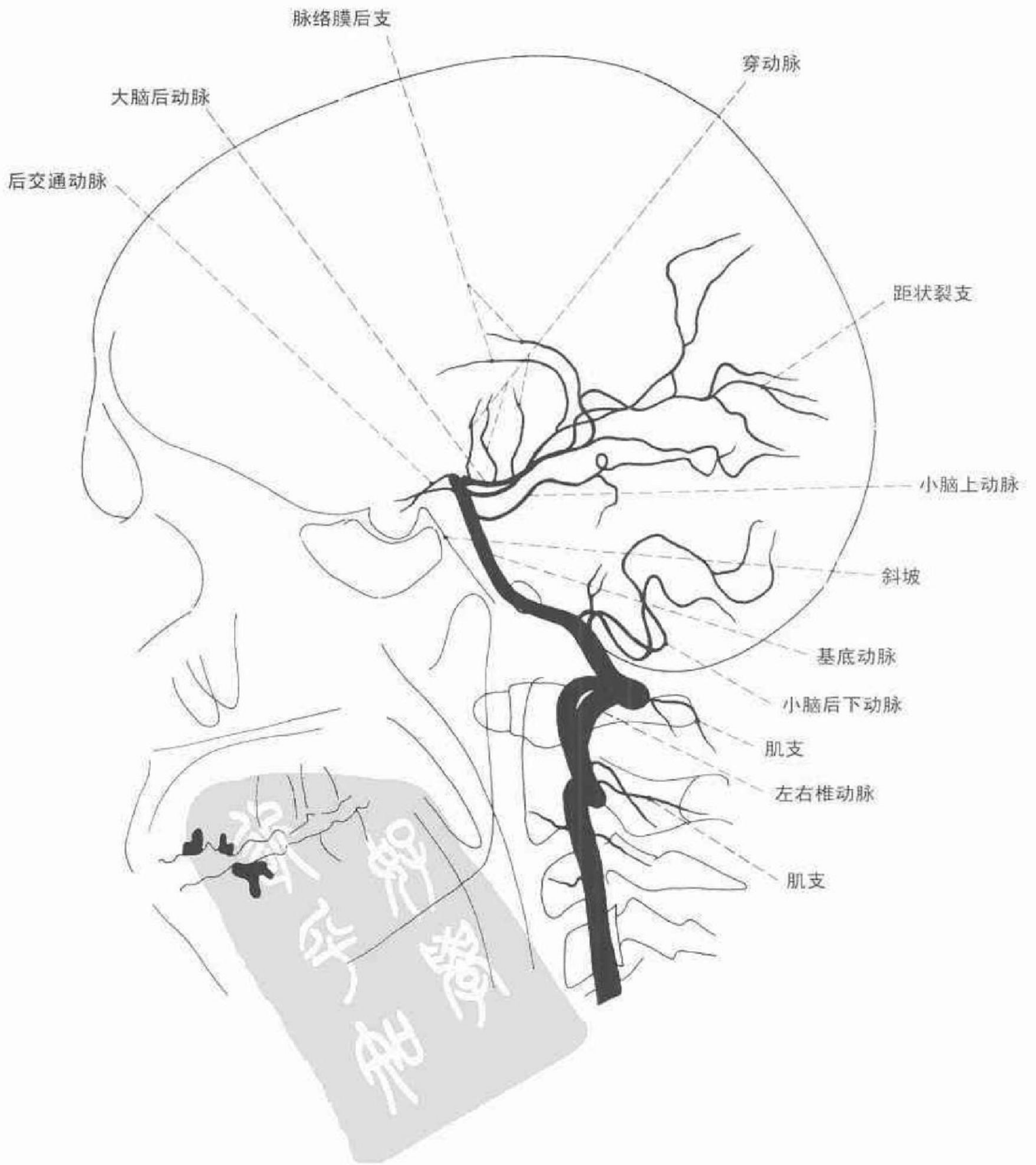


图 93 颈部血管造影 静脉期 前后位



血管造影



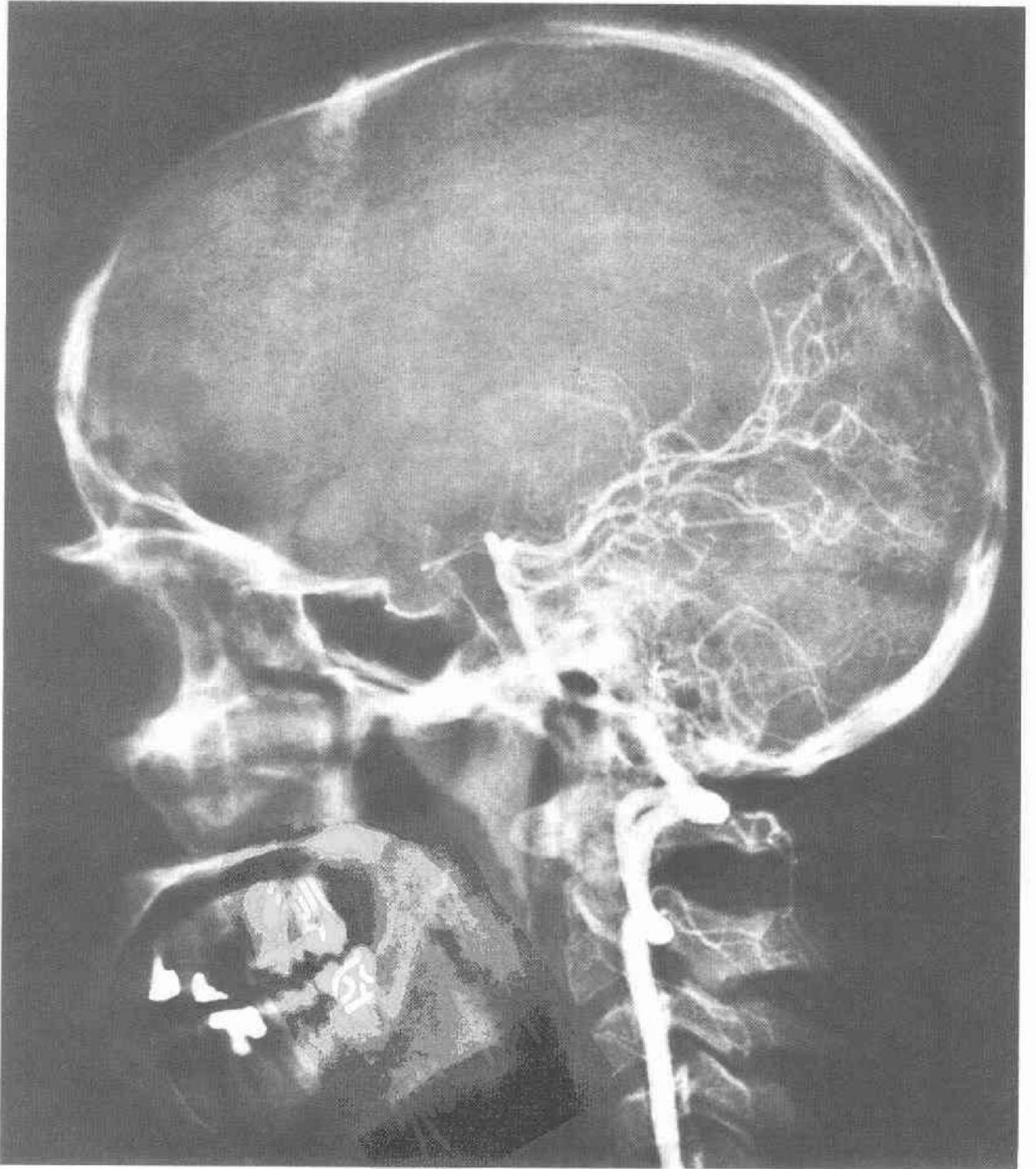
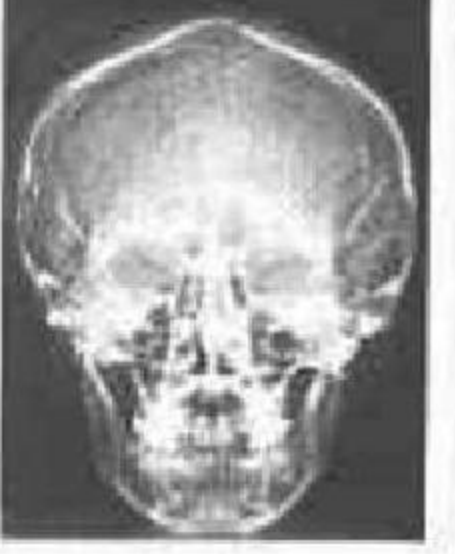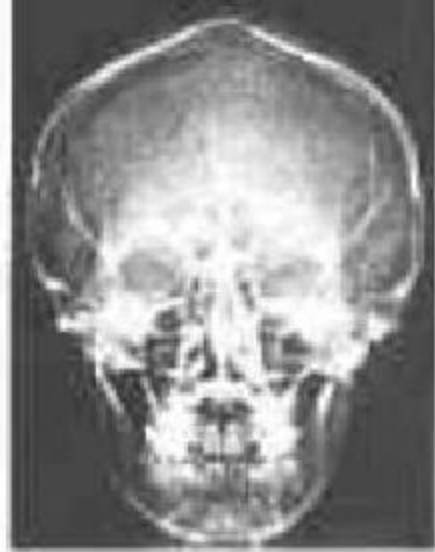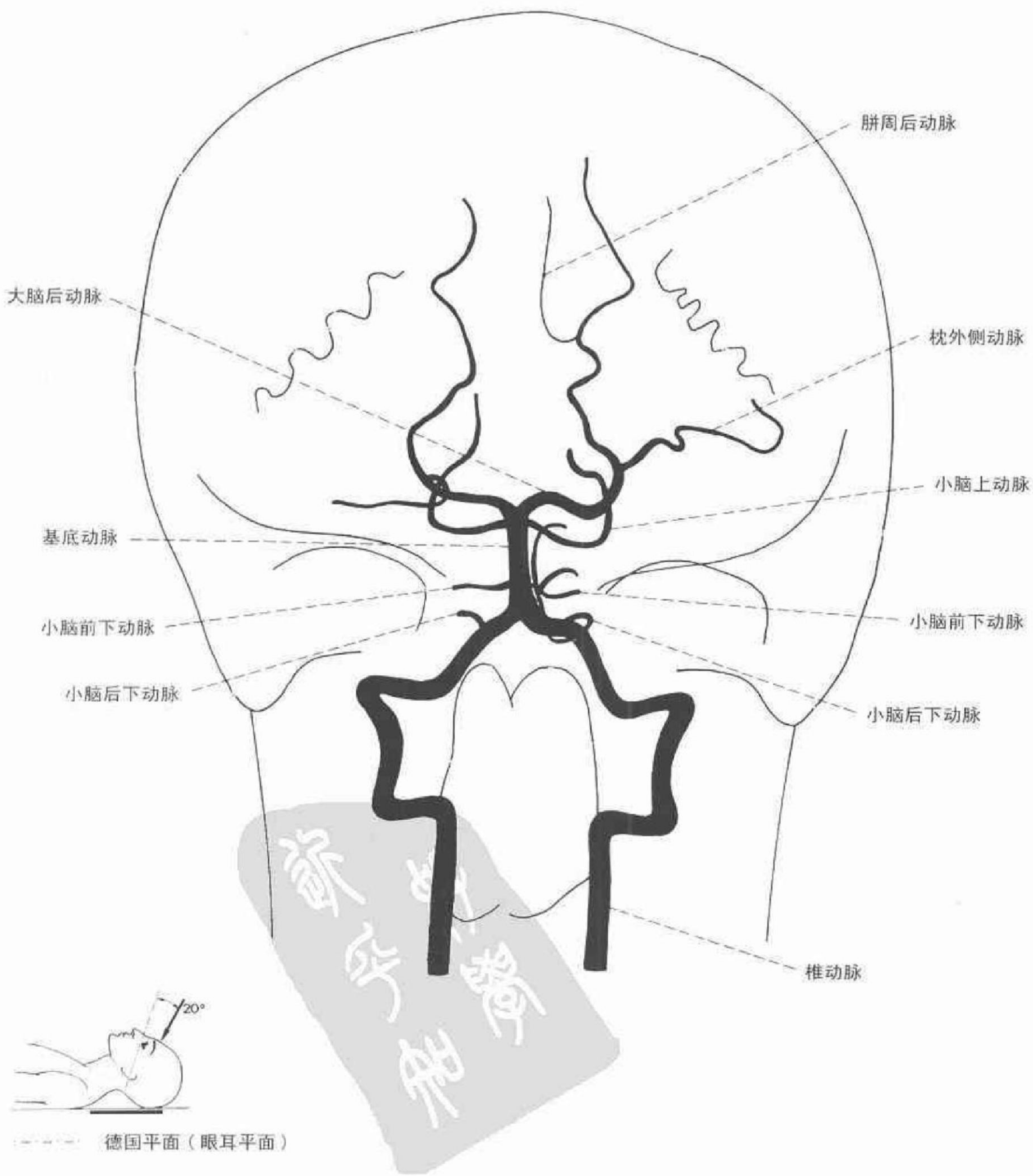


图 94 椎基底血管造影 侧位



血管造影



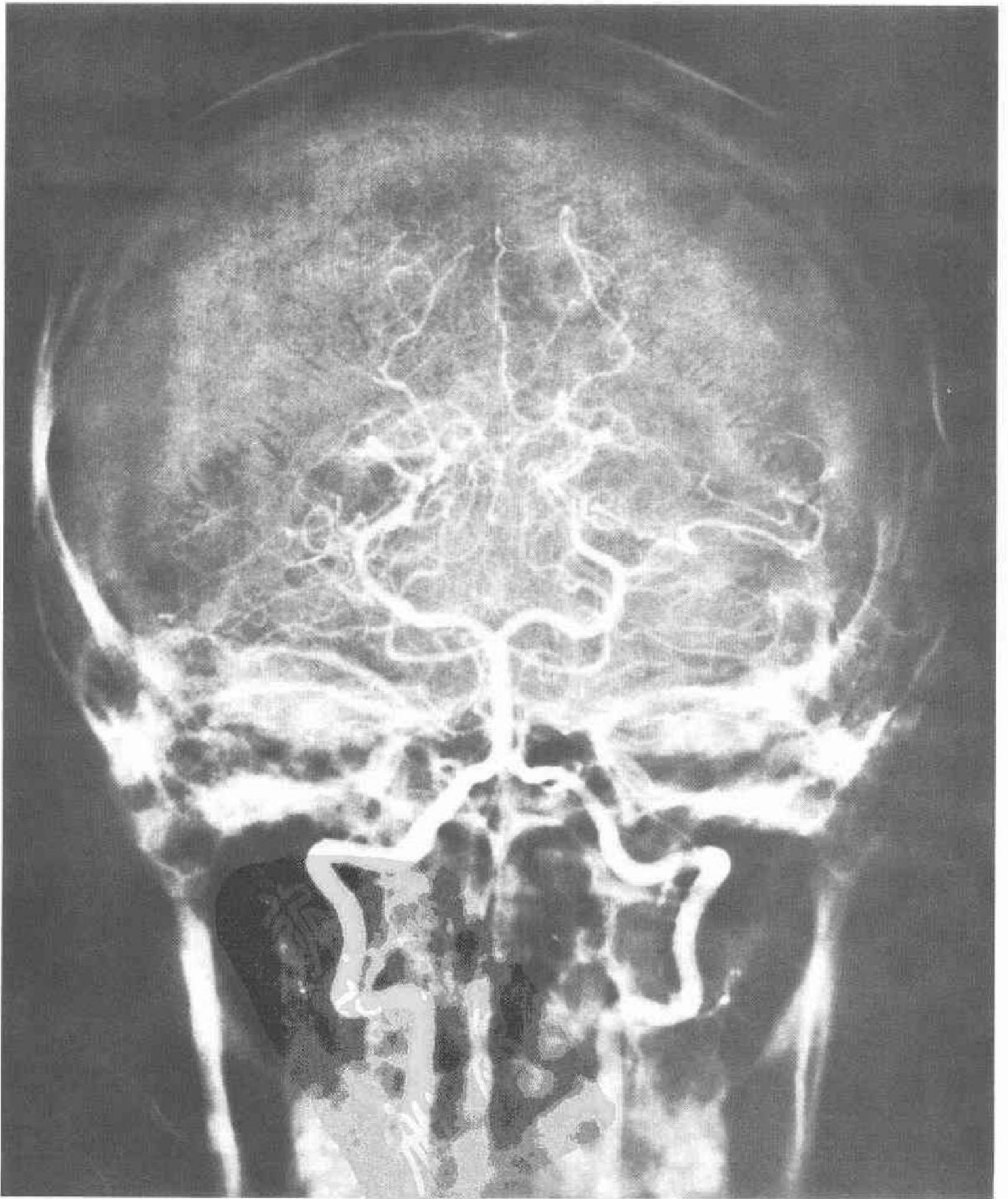
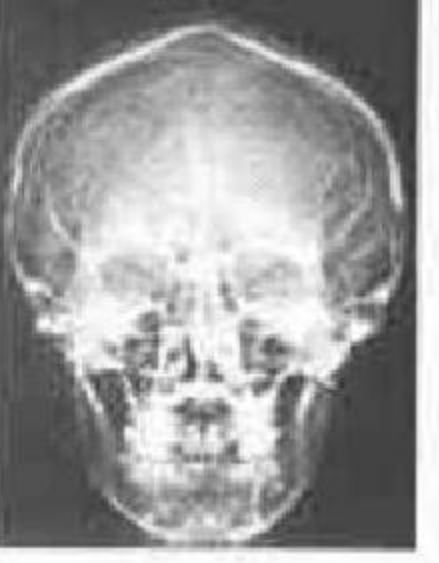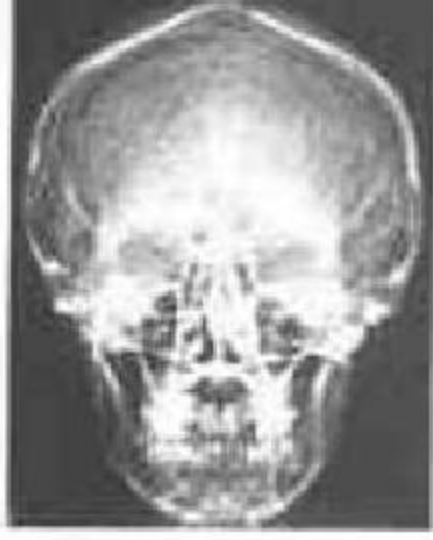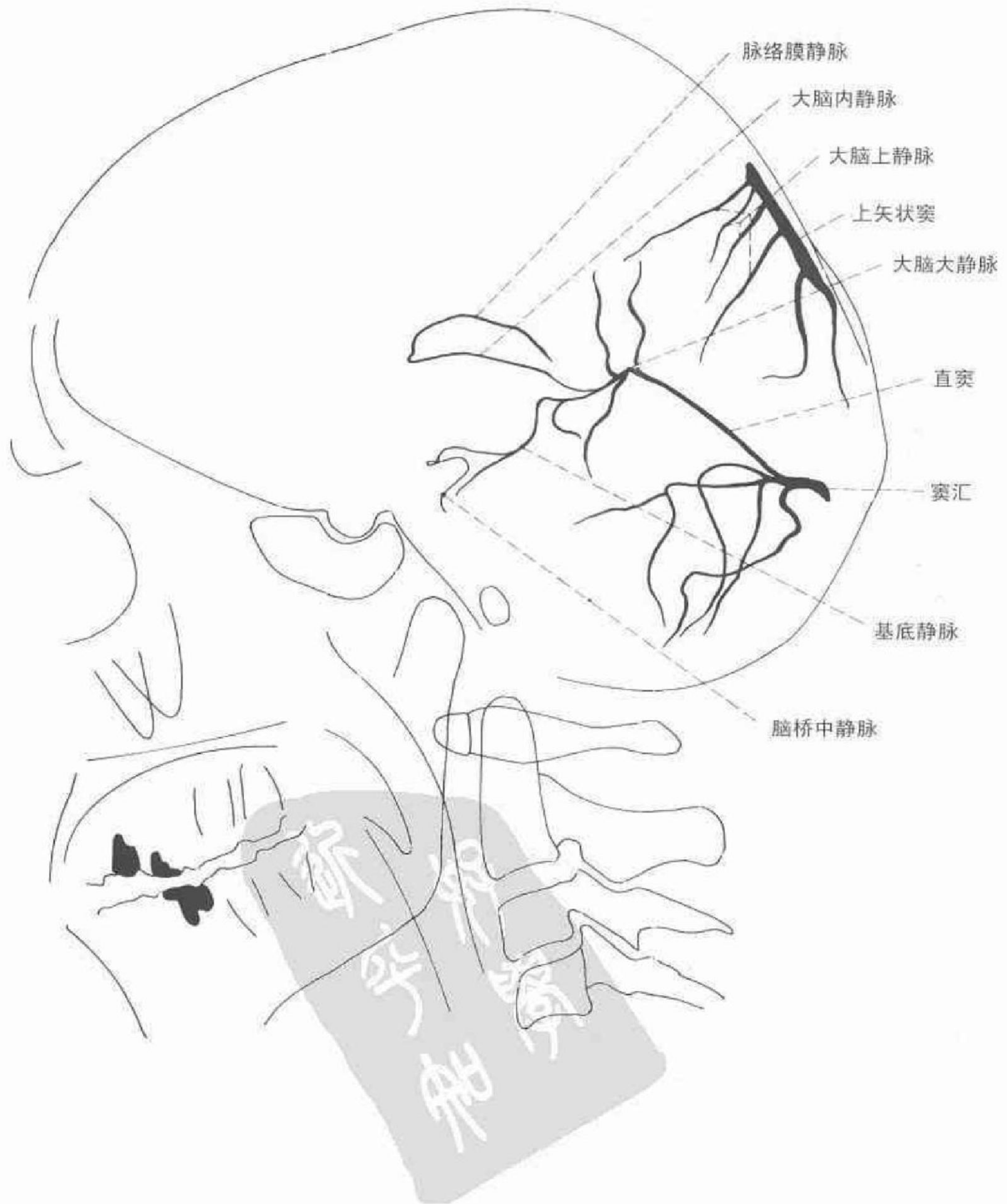


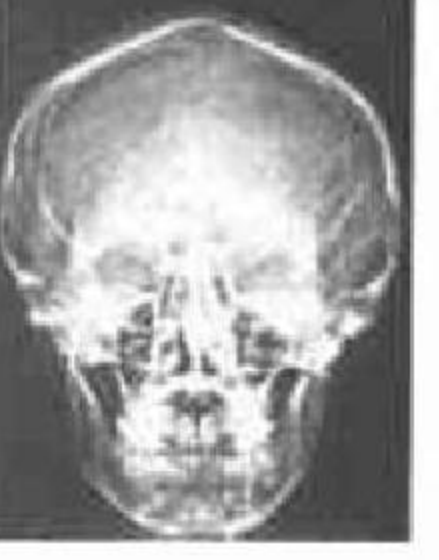图 95 椎基底血管造影 前后位



血管造影





椎基底血管造影

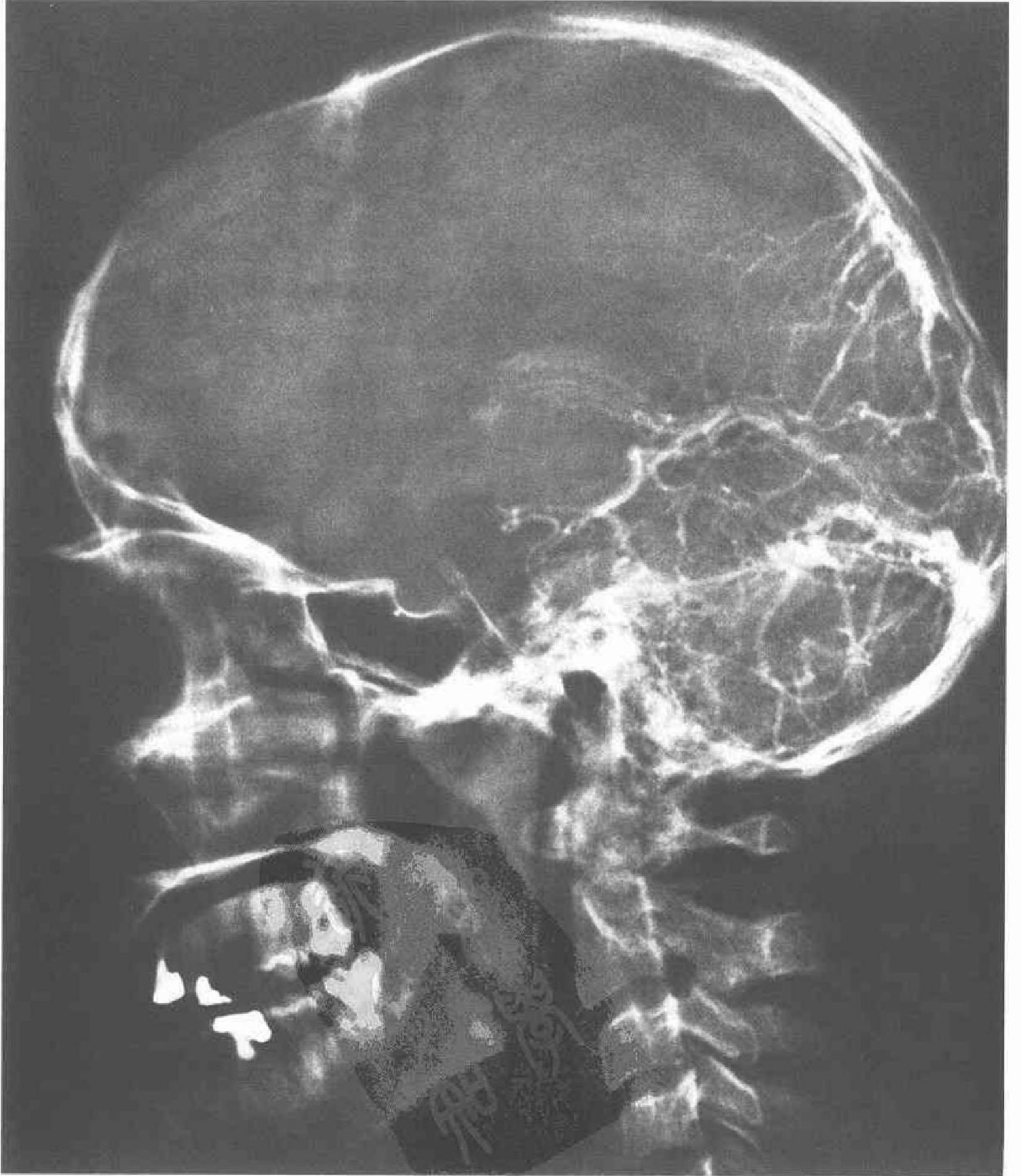
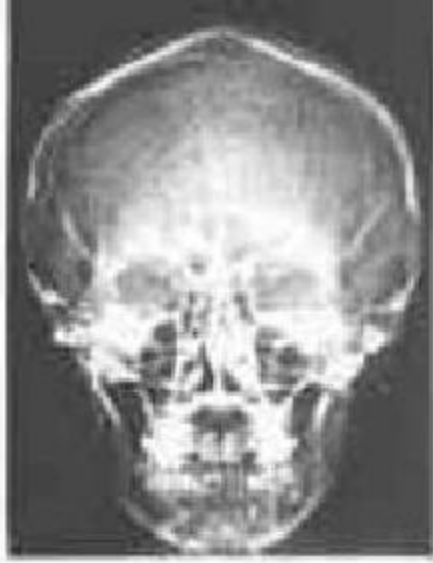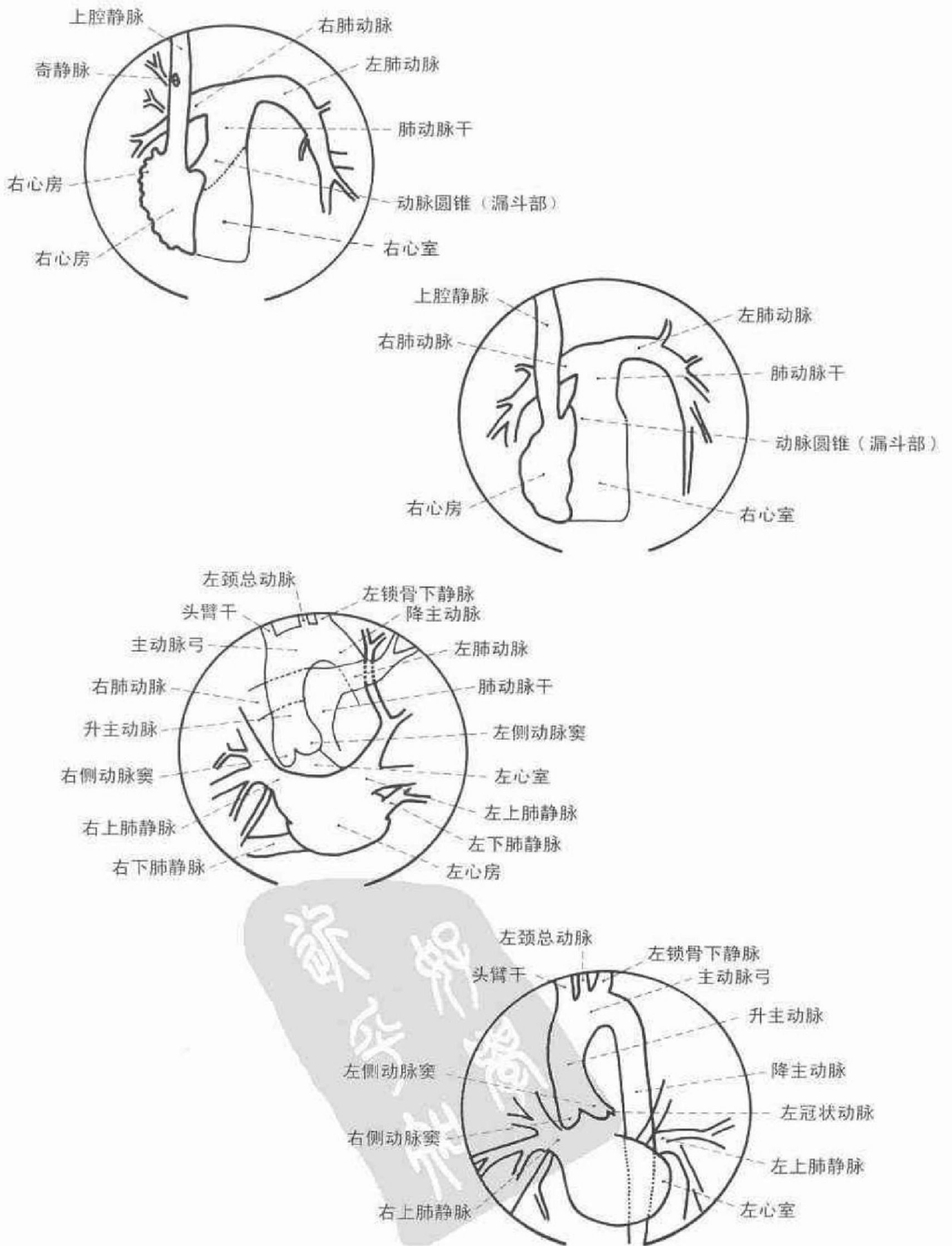


图 96 椎基底血管造影 静脉期 侧位



血管造影



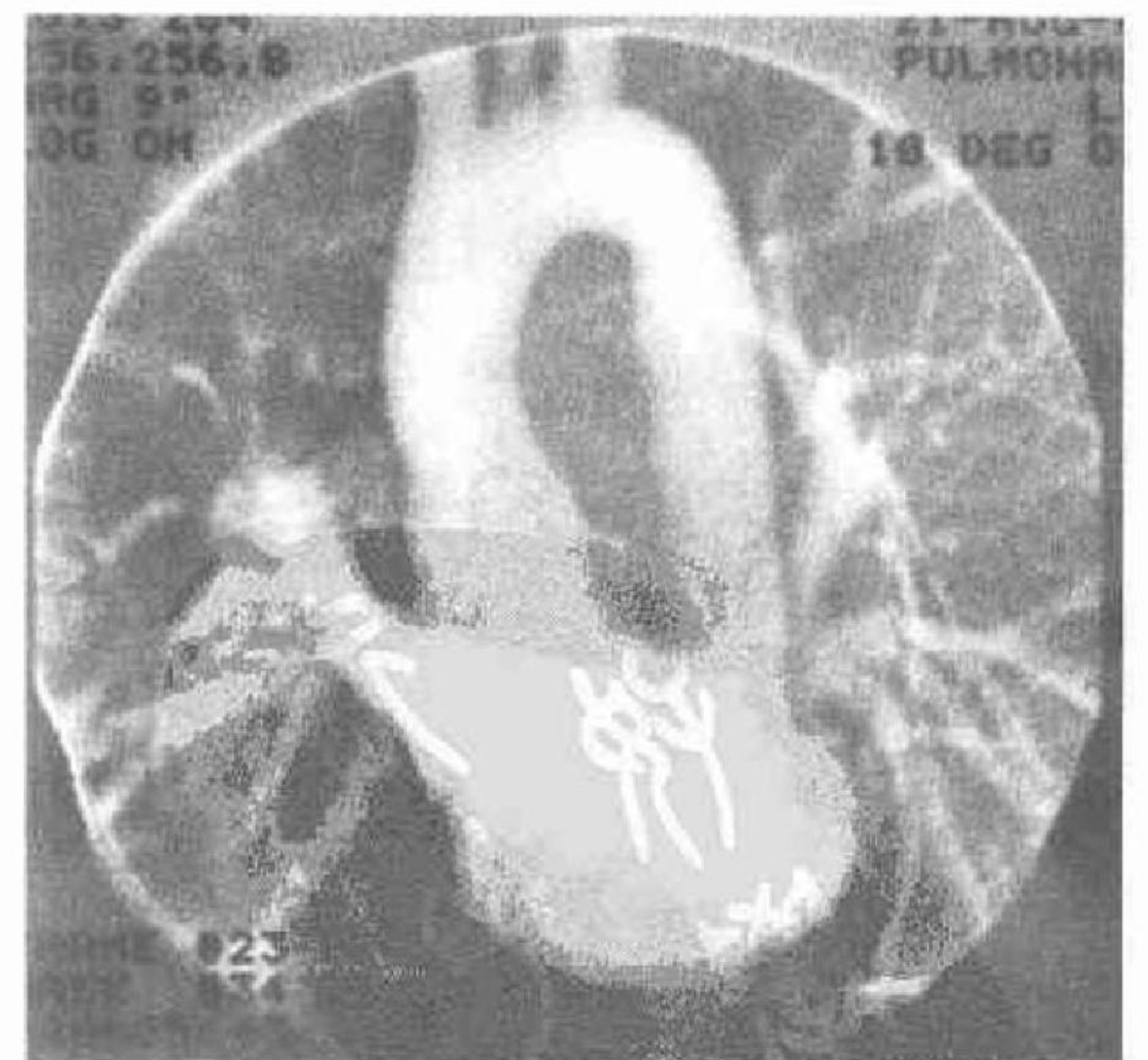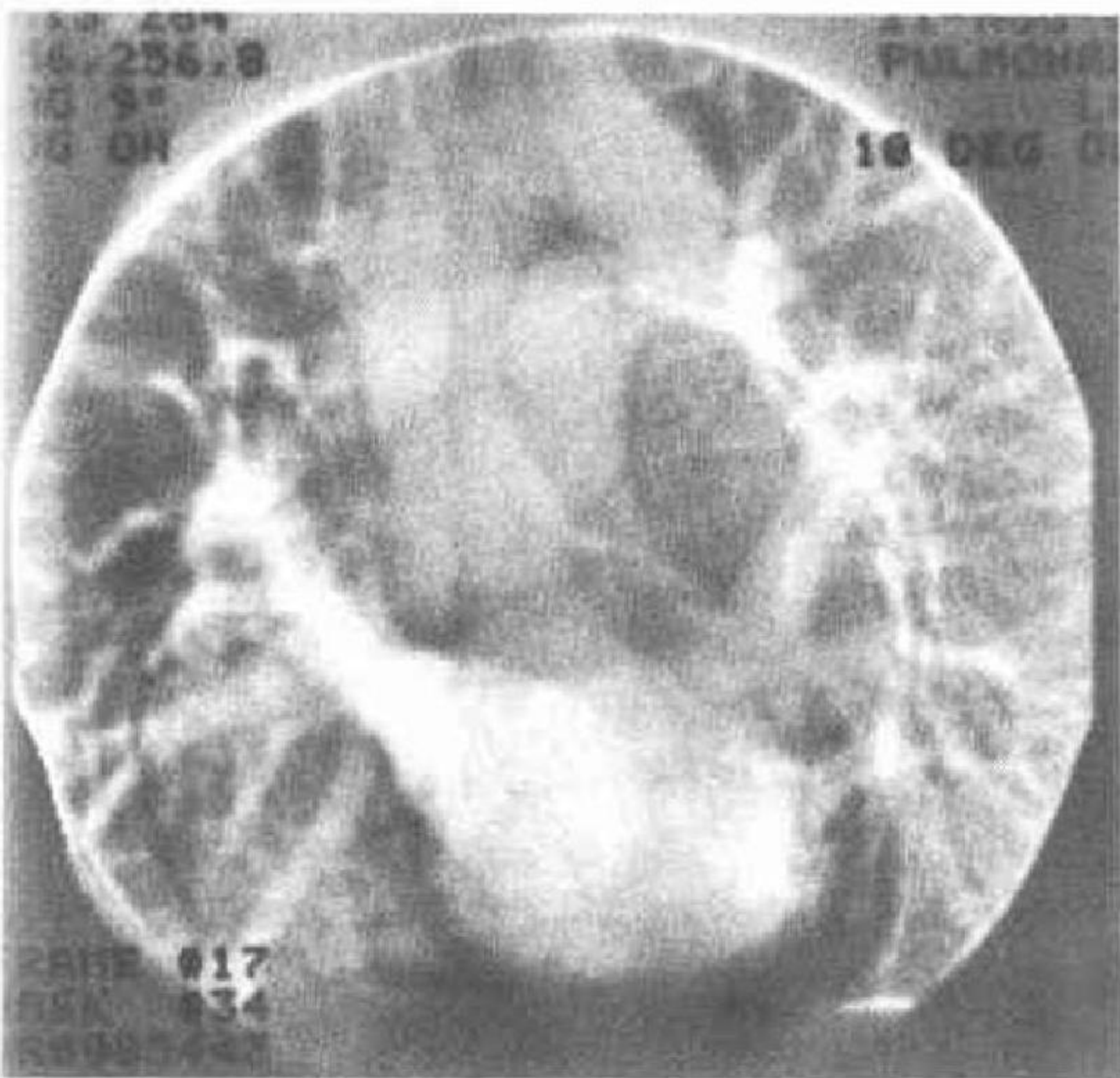
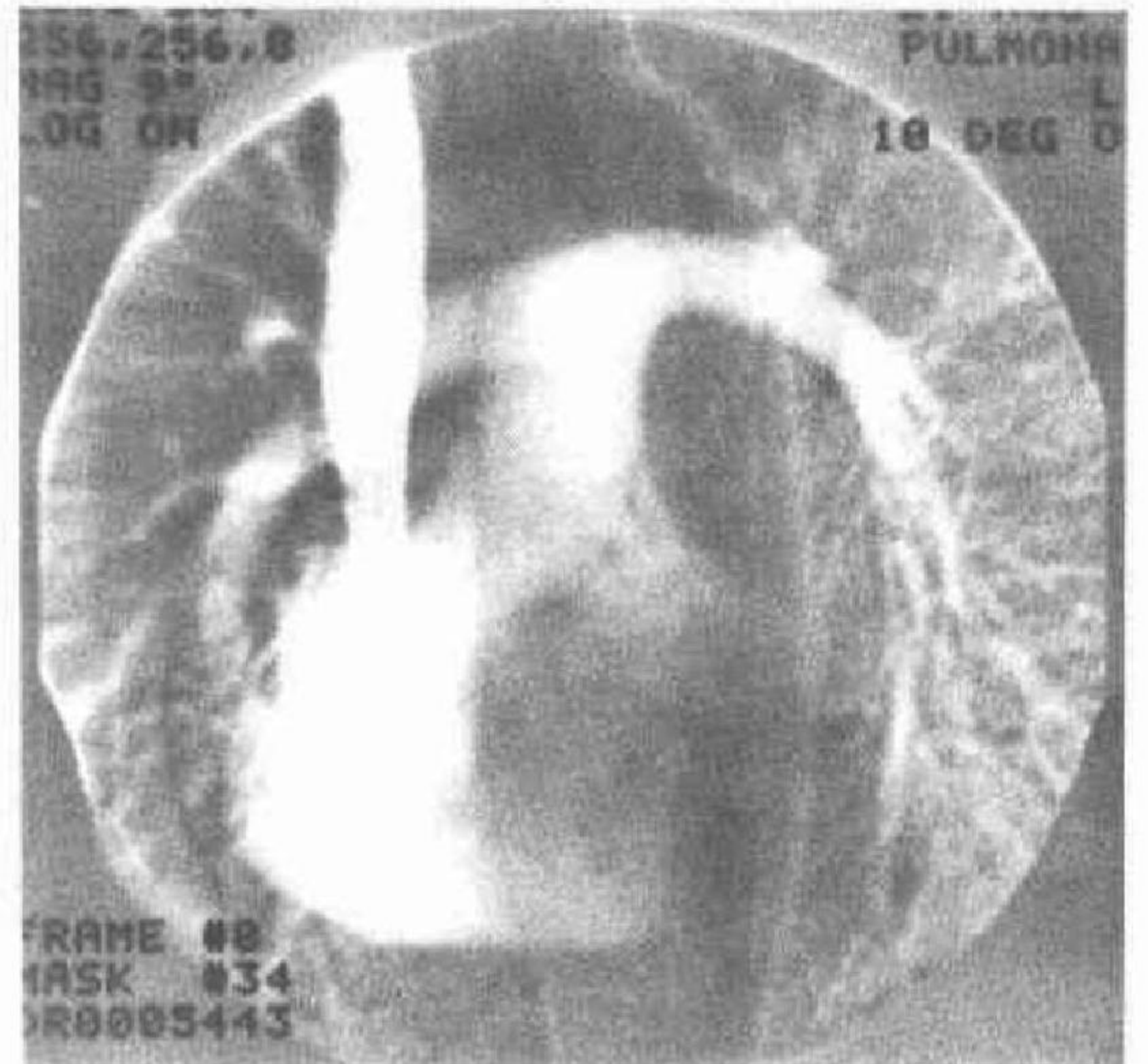
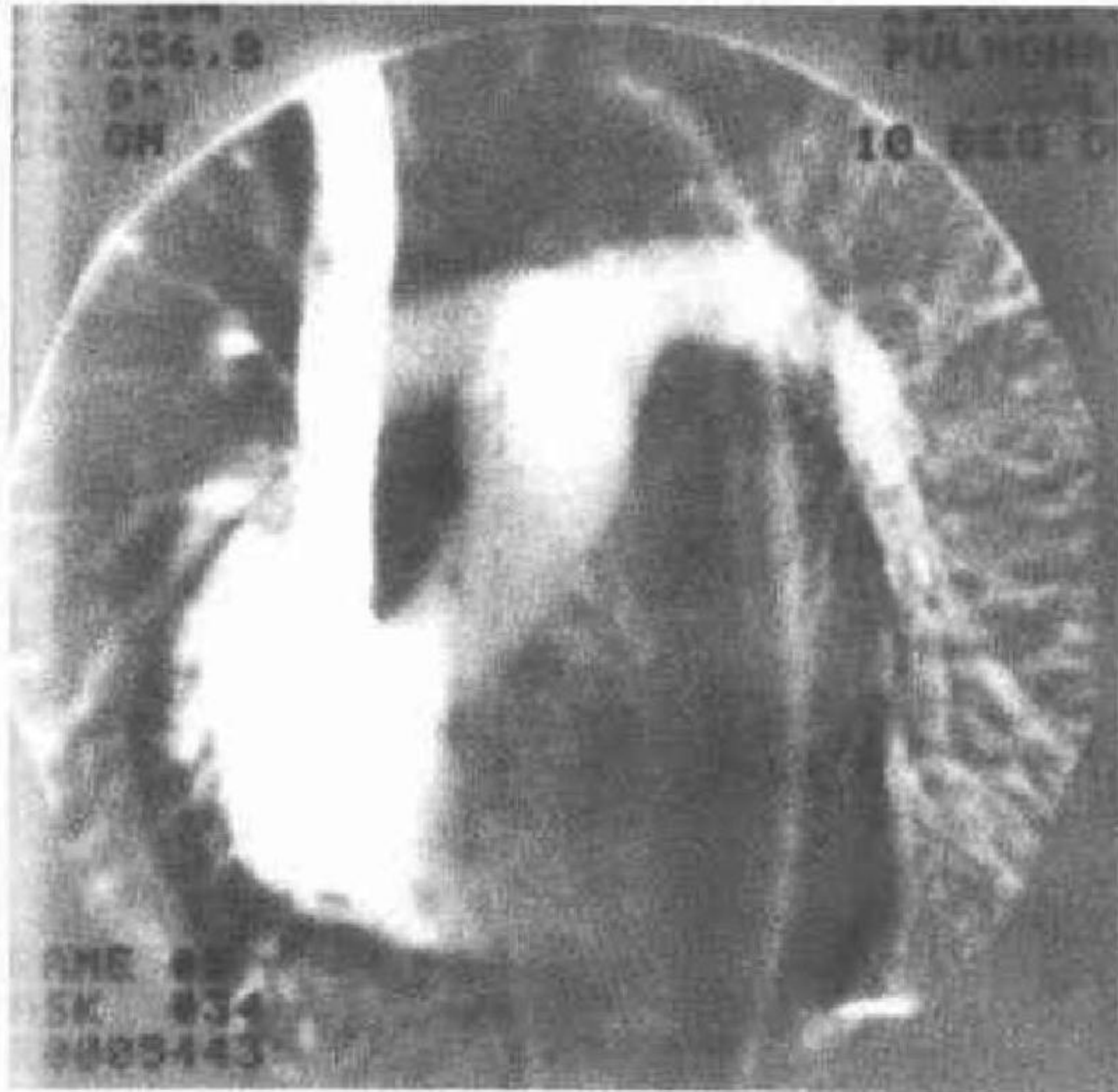
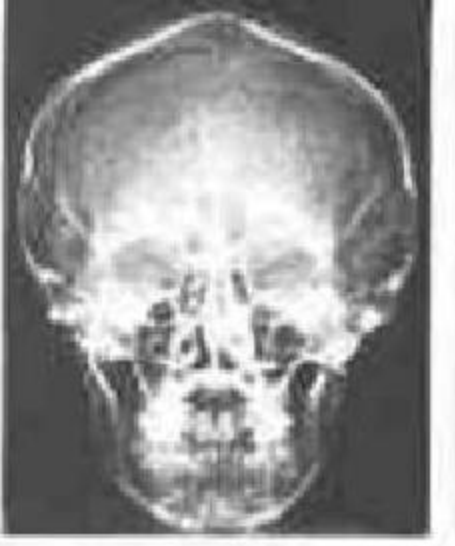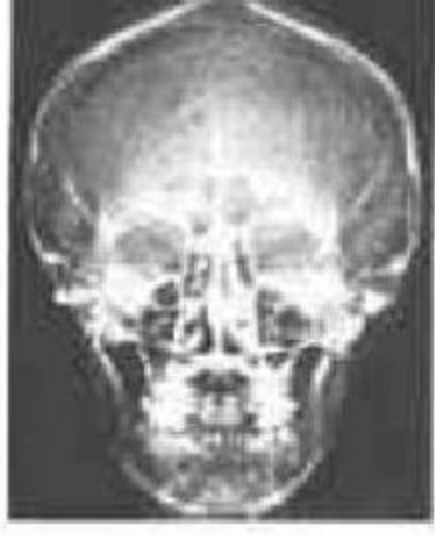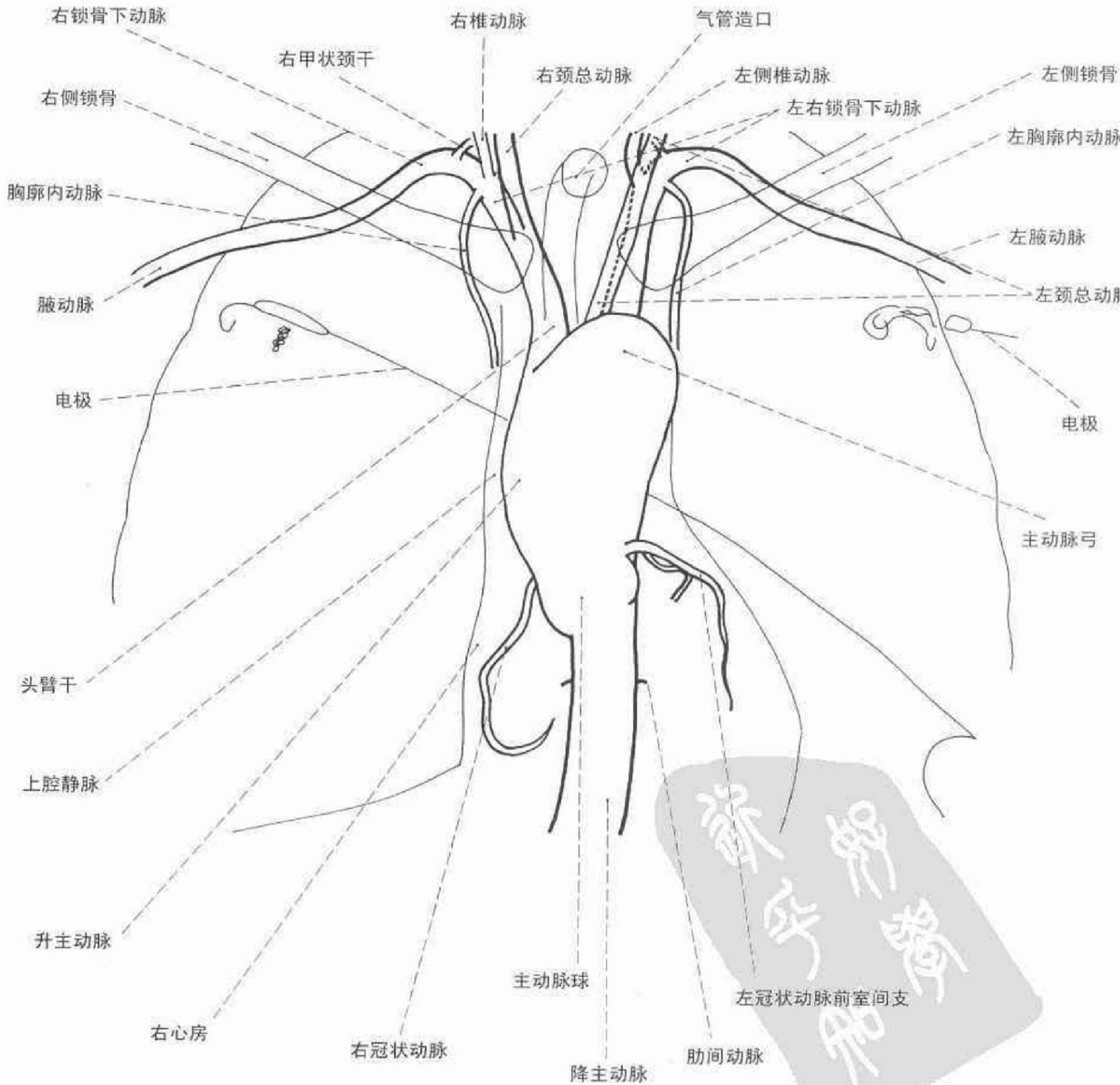


图 97 心脏数字减影血管造影 仰卧位



血管造影



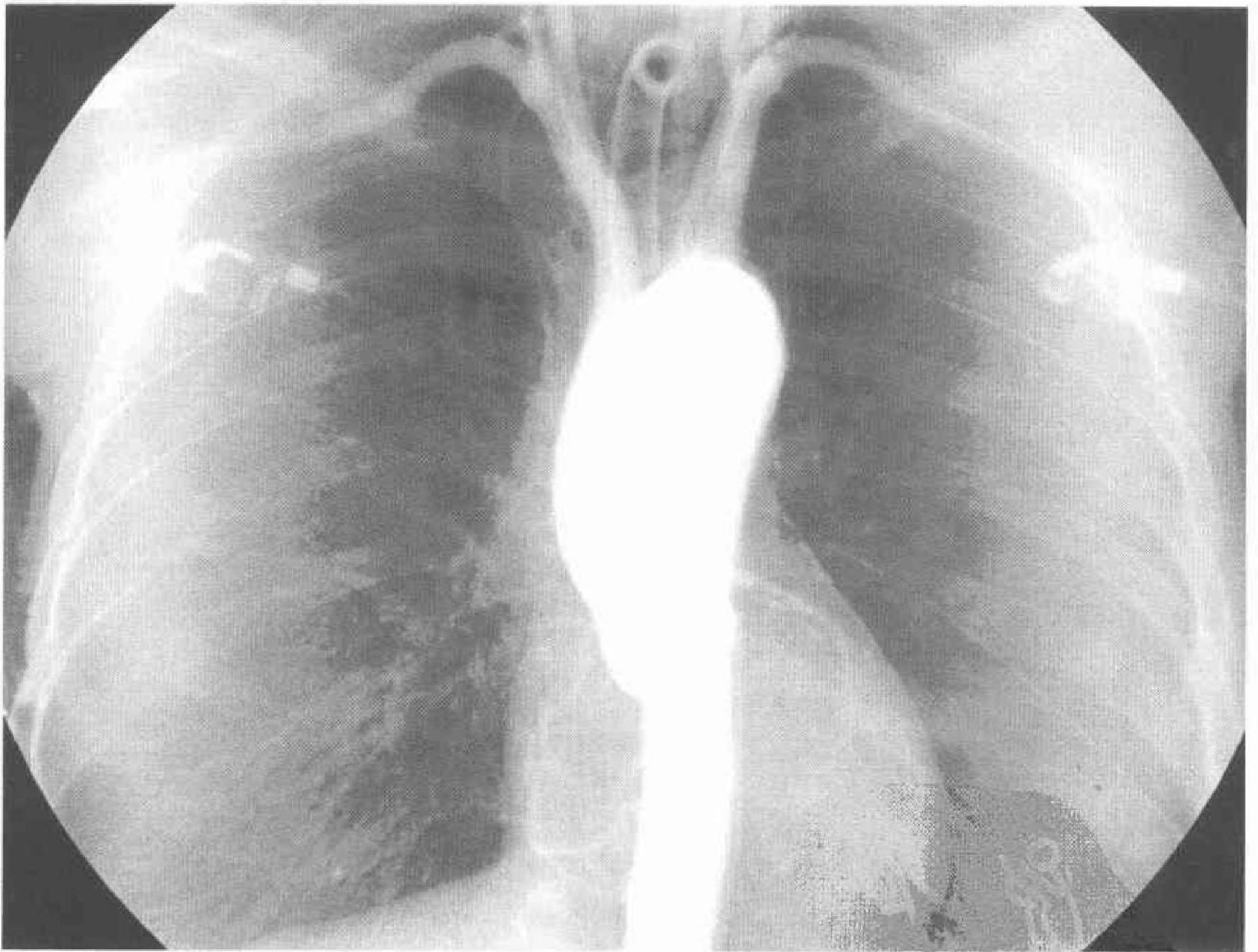
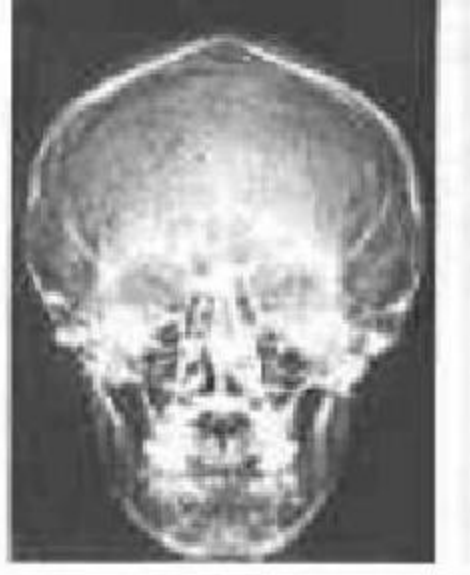
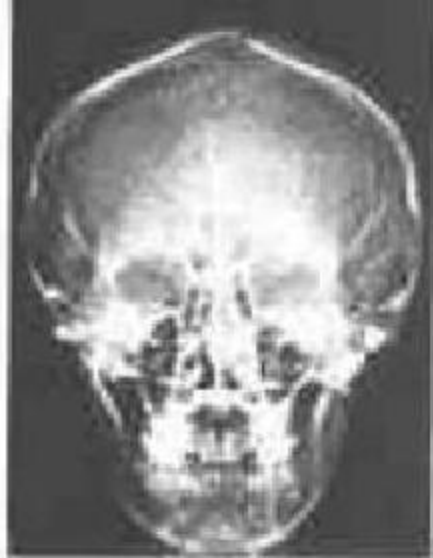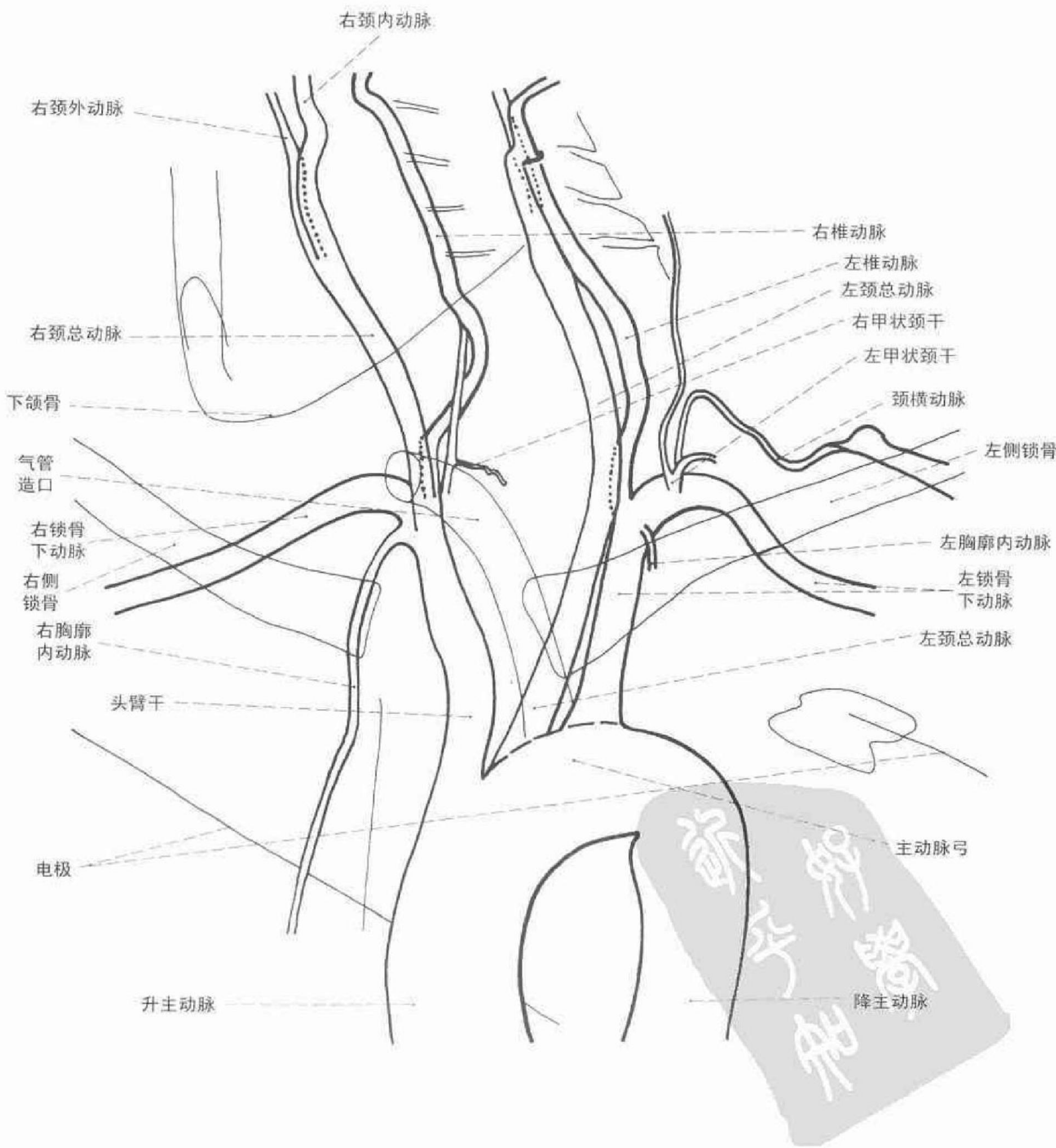


图 98 主动脉弓造影

医学影像学



血管造影



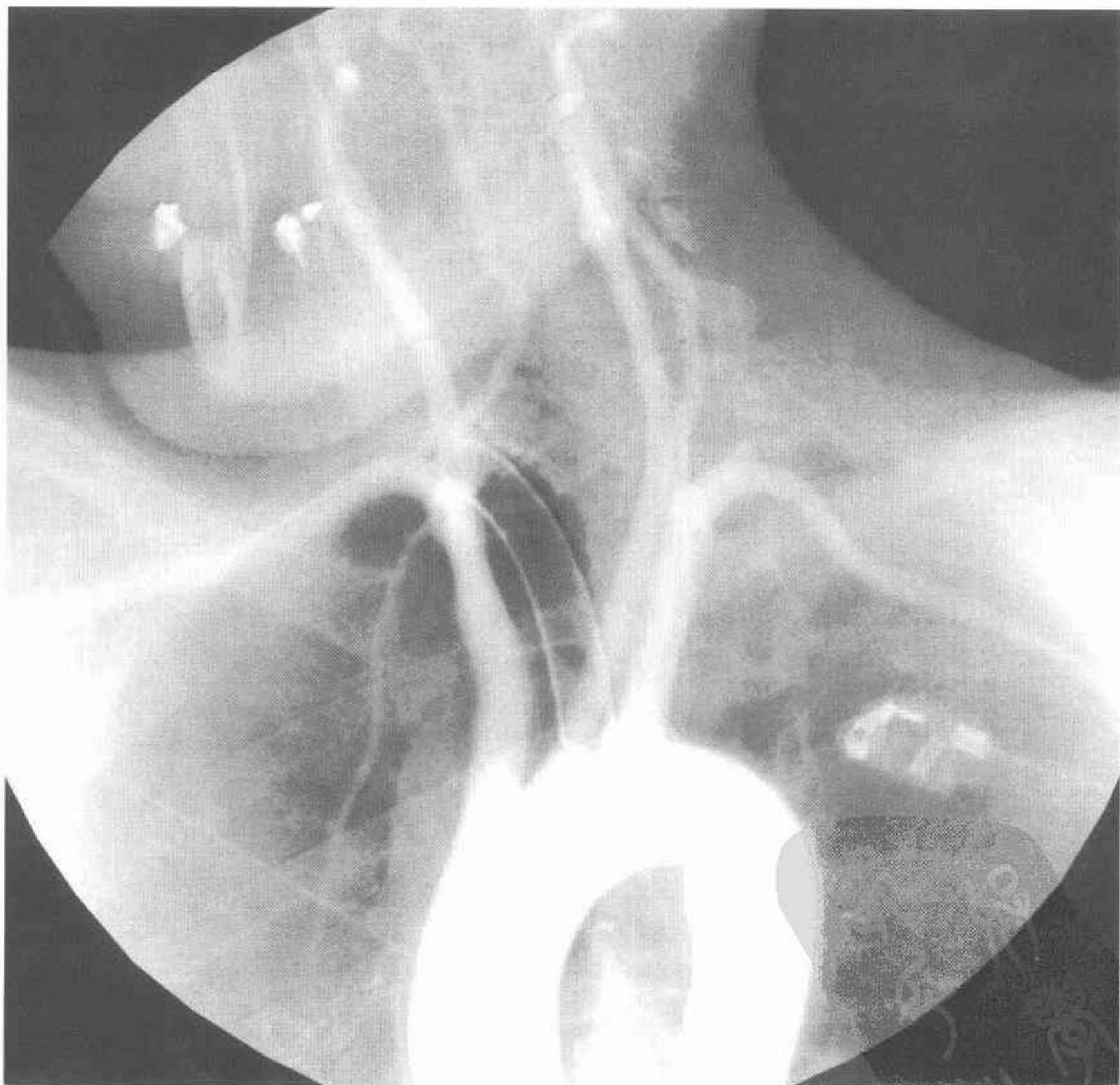
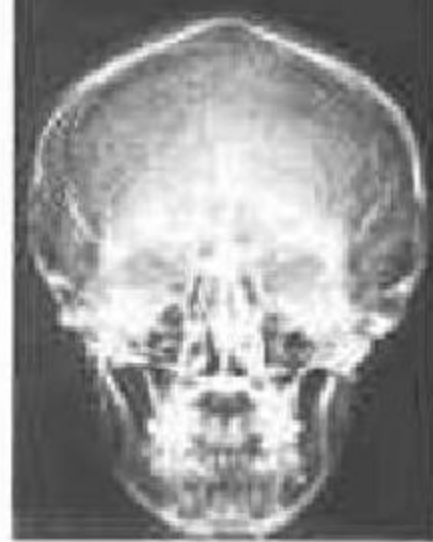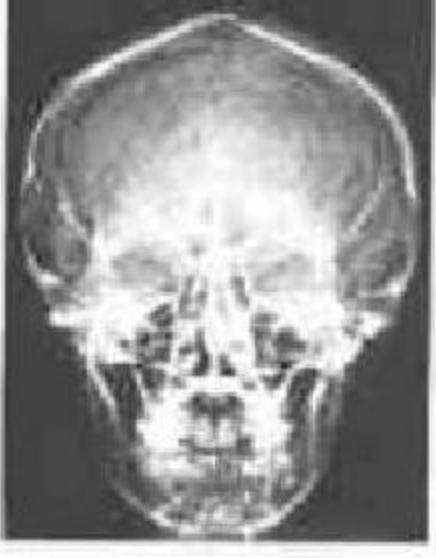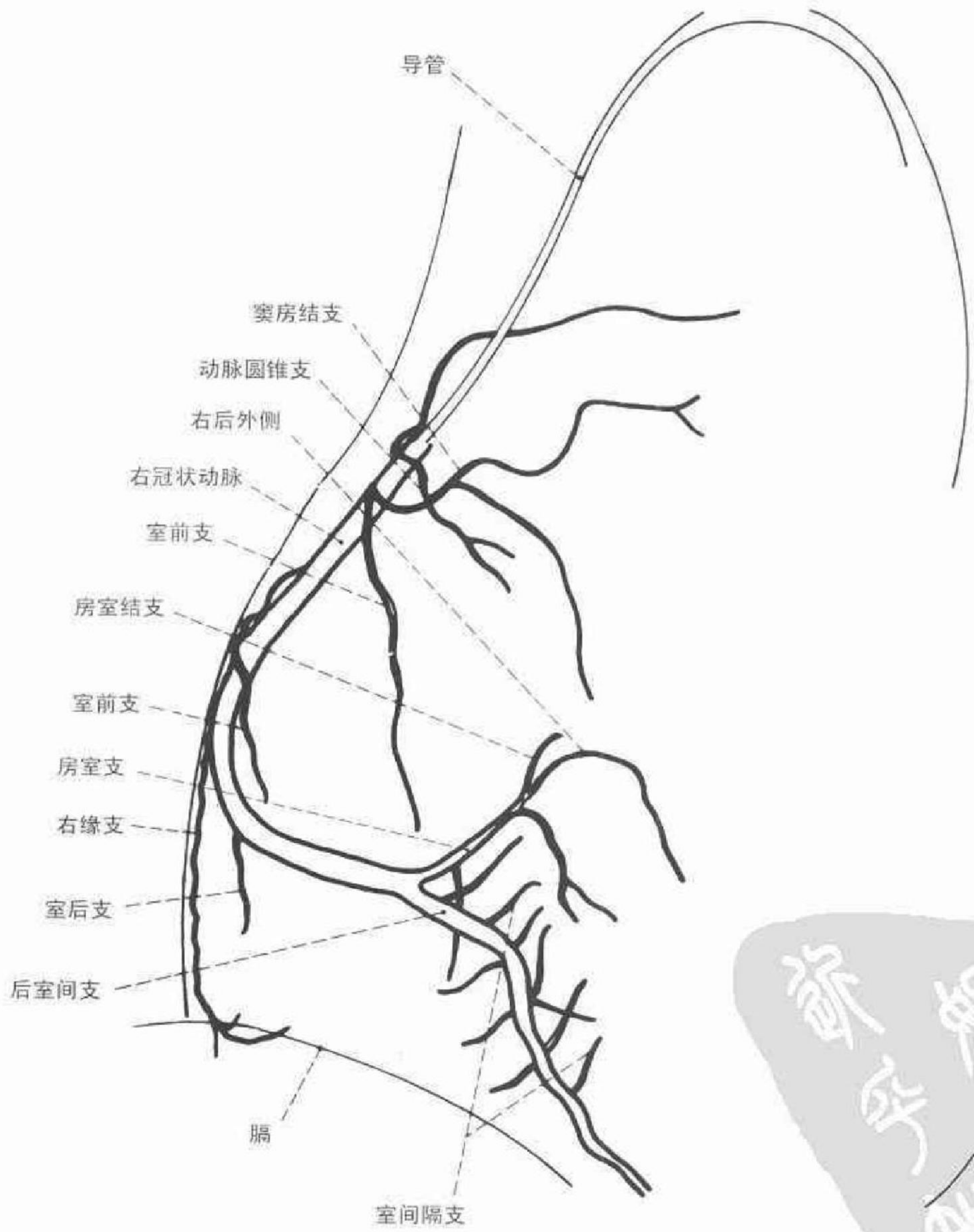


图 99 主动脉弓及其分支造影



血管造影



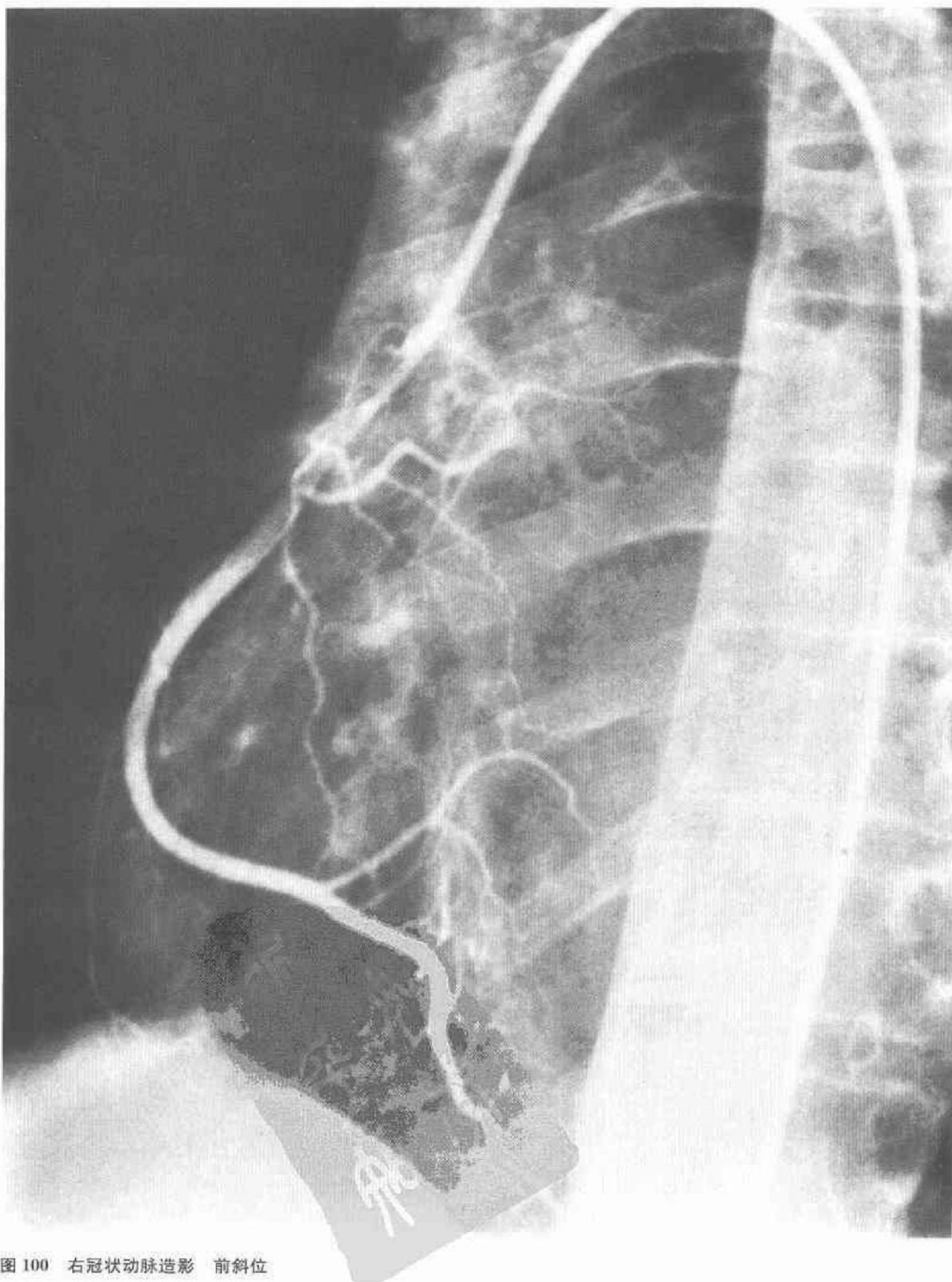
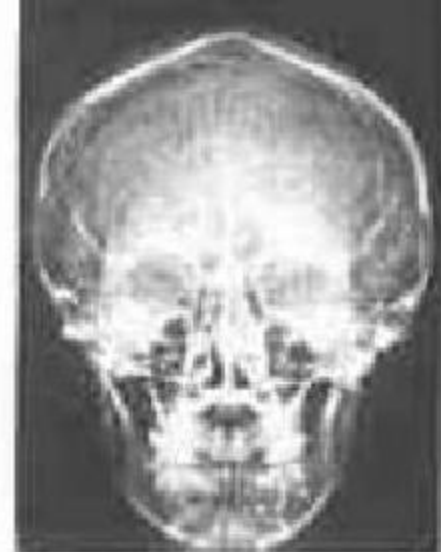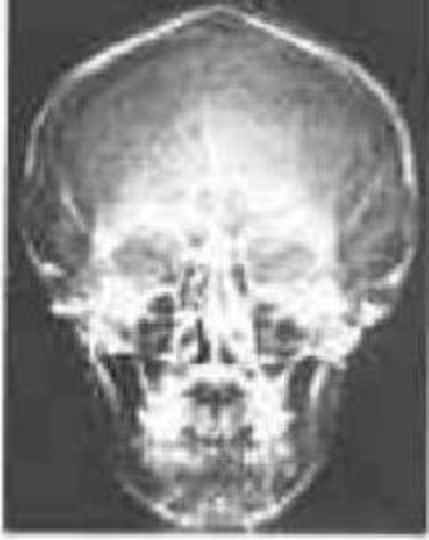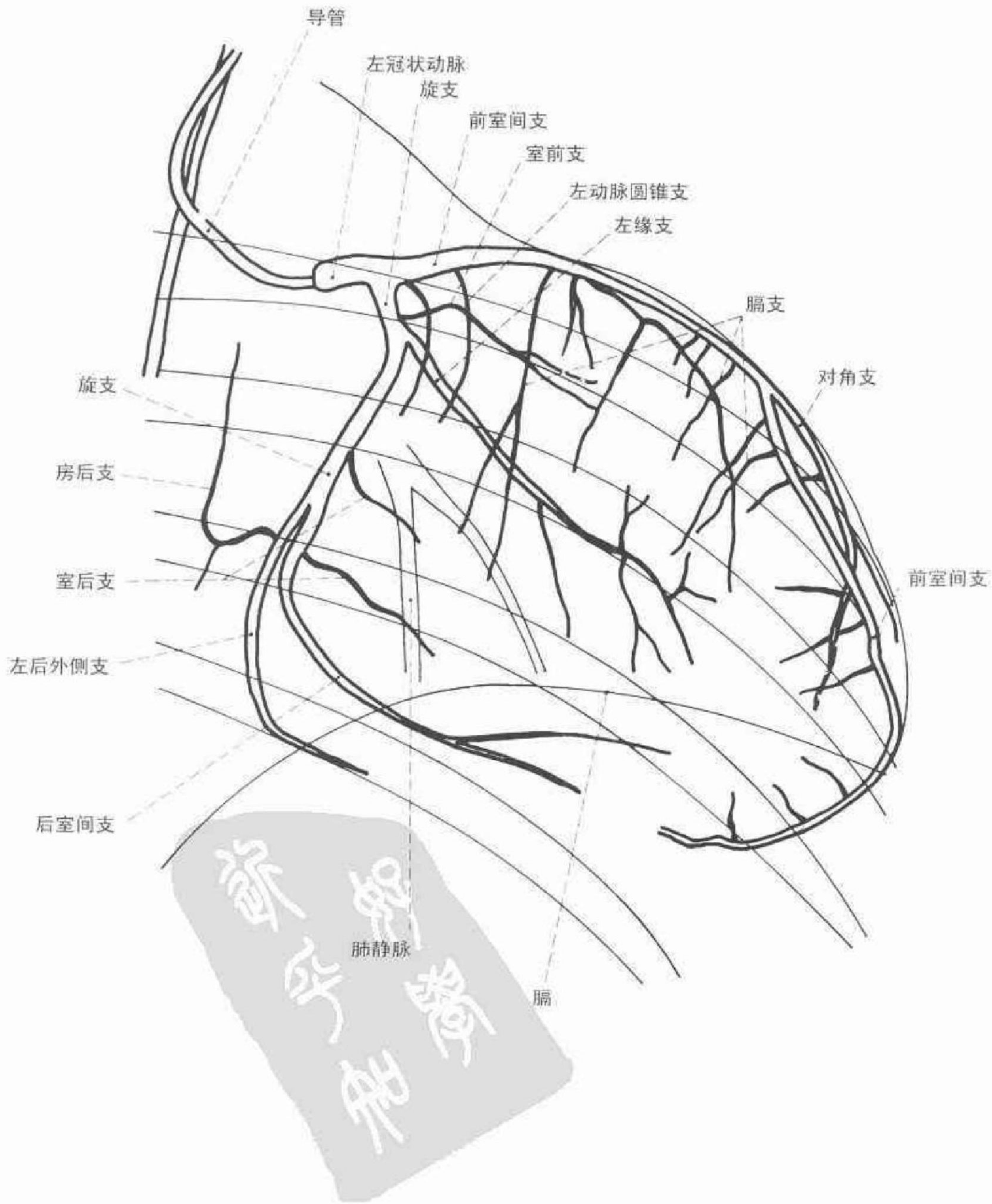


图 100 右冠状动脉造影 前斜位



血管造影



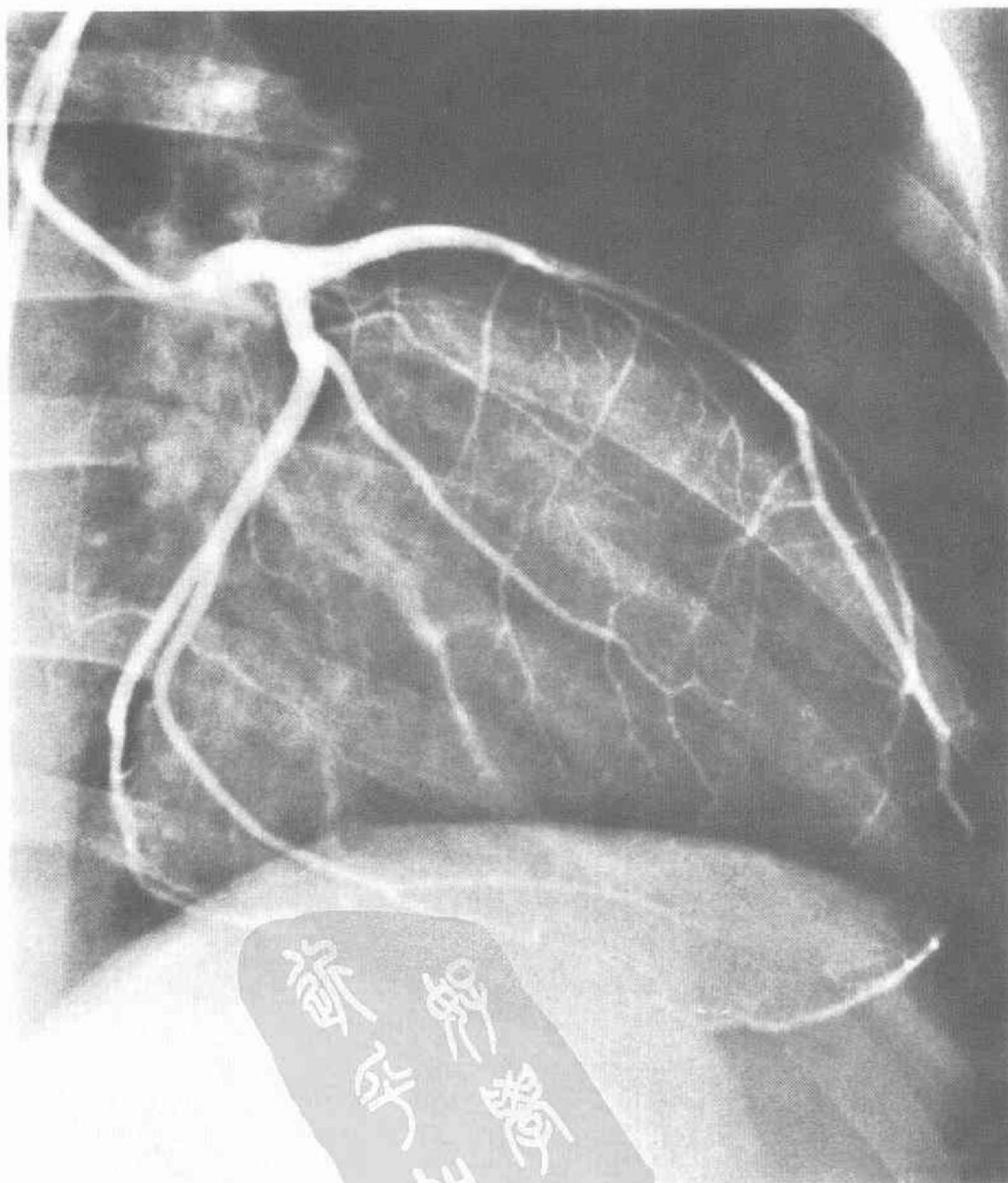
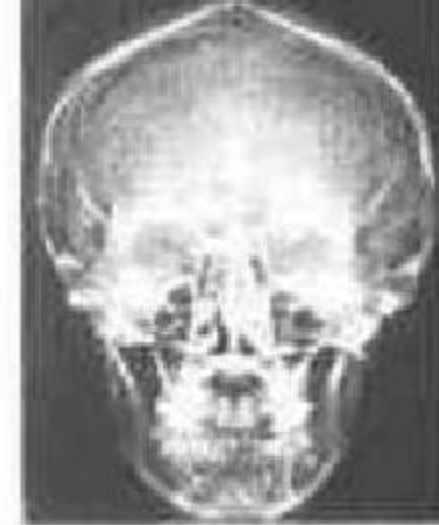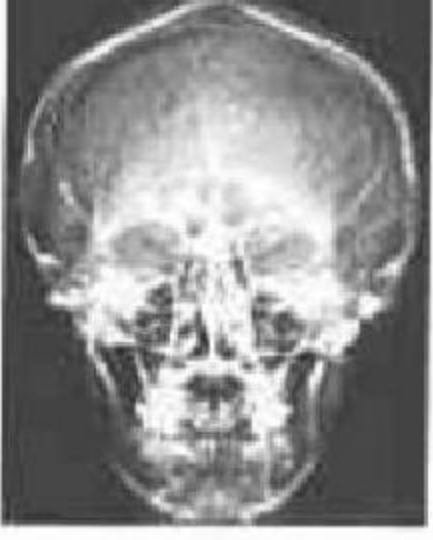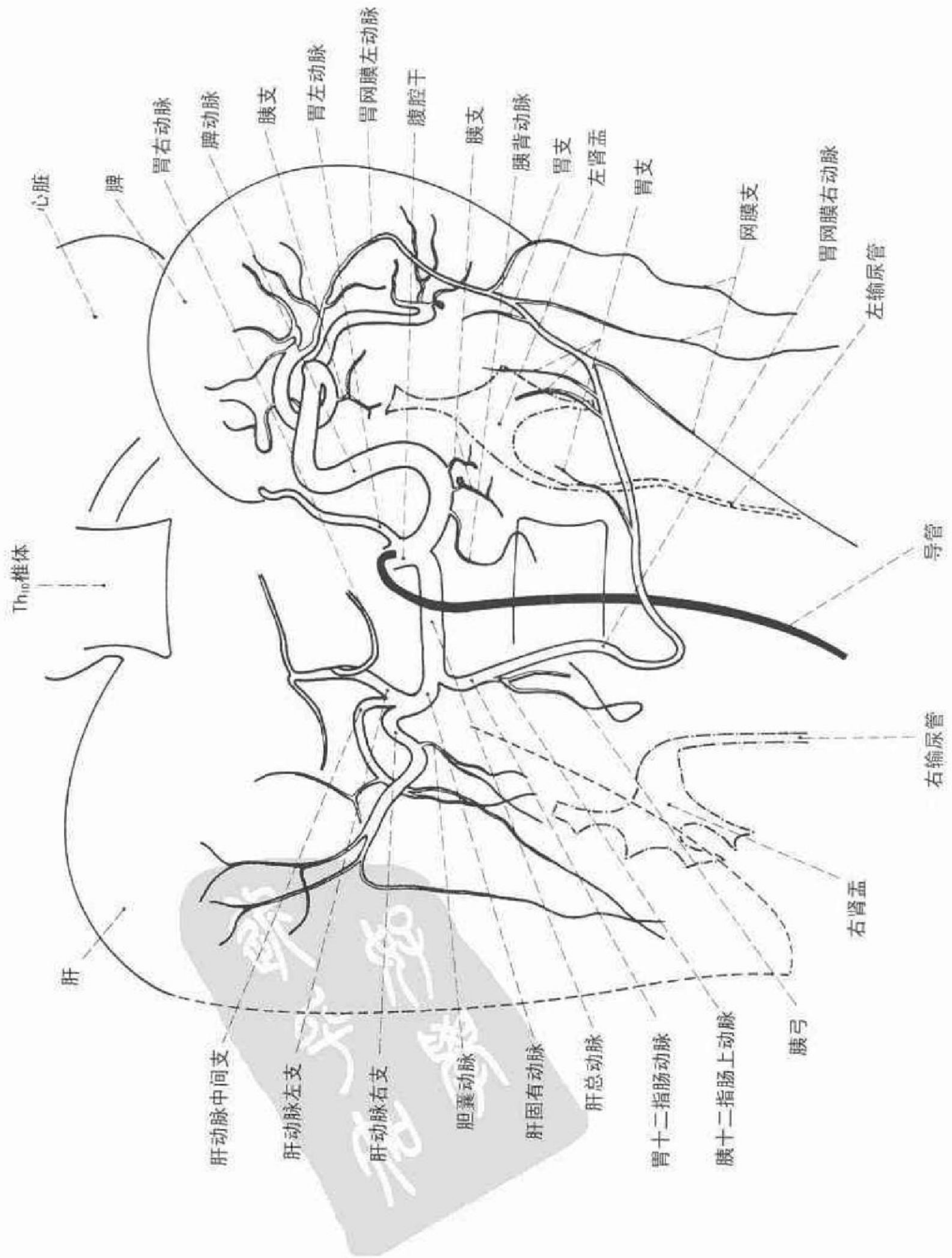


图 101 左冠状动脉造影 前斜位



血管造影



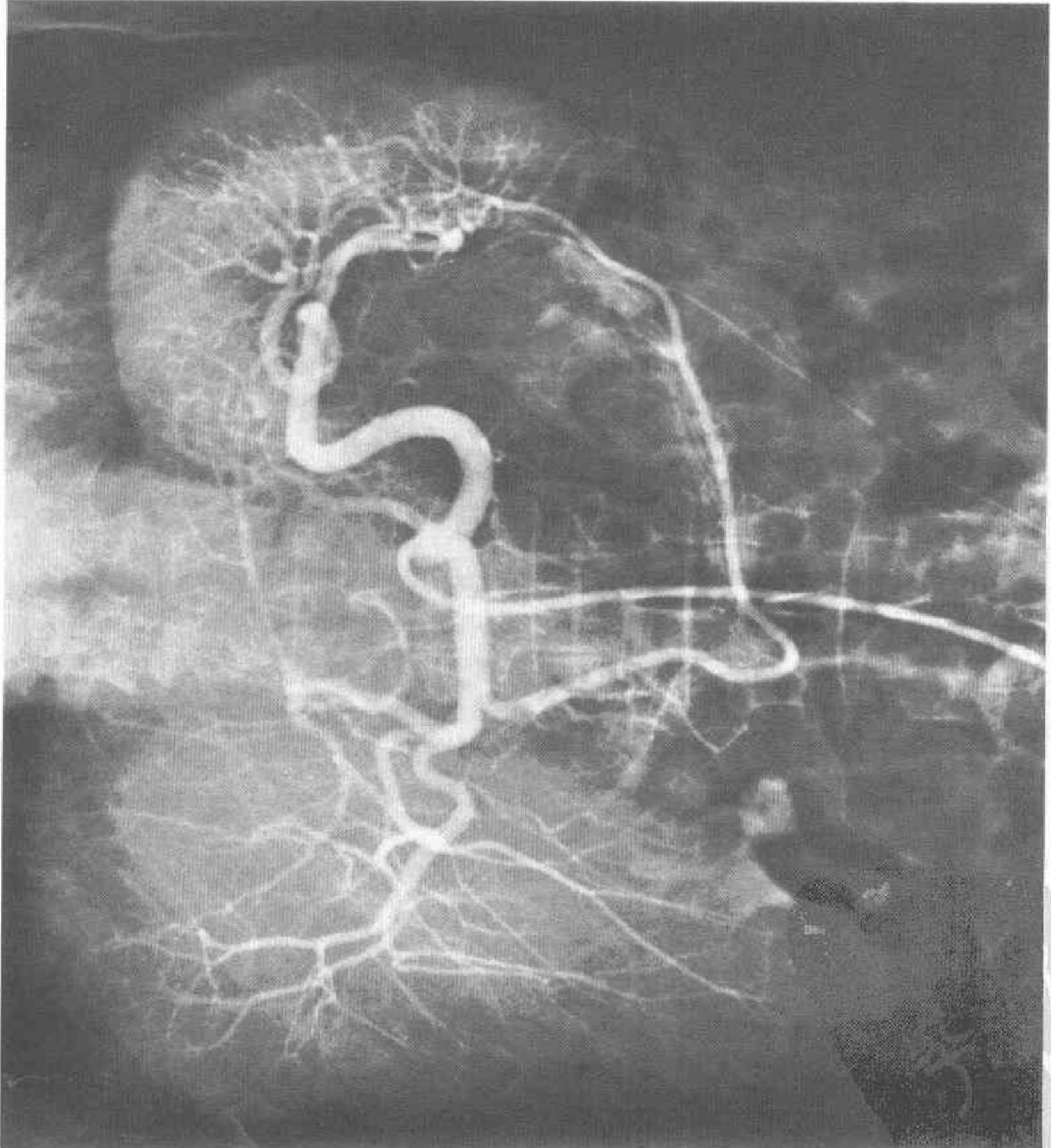
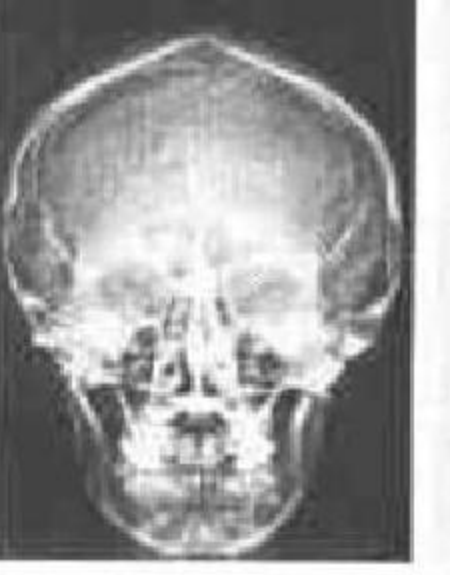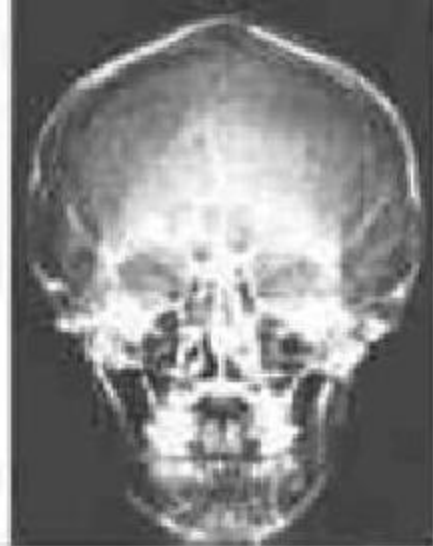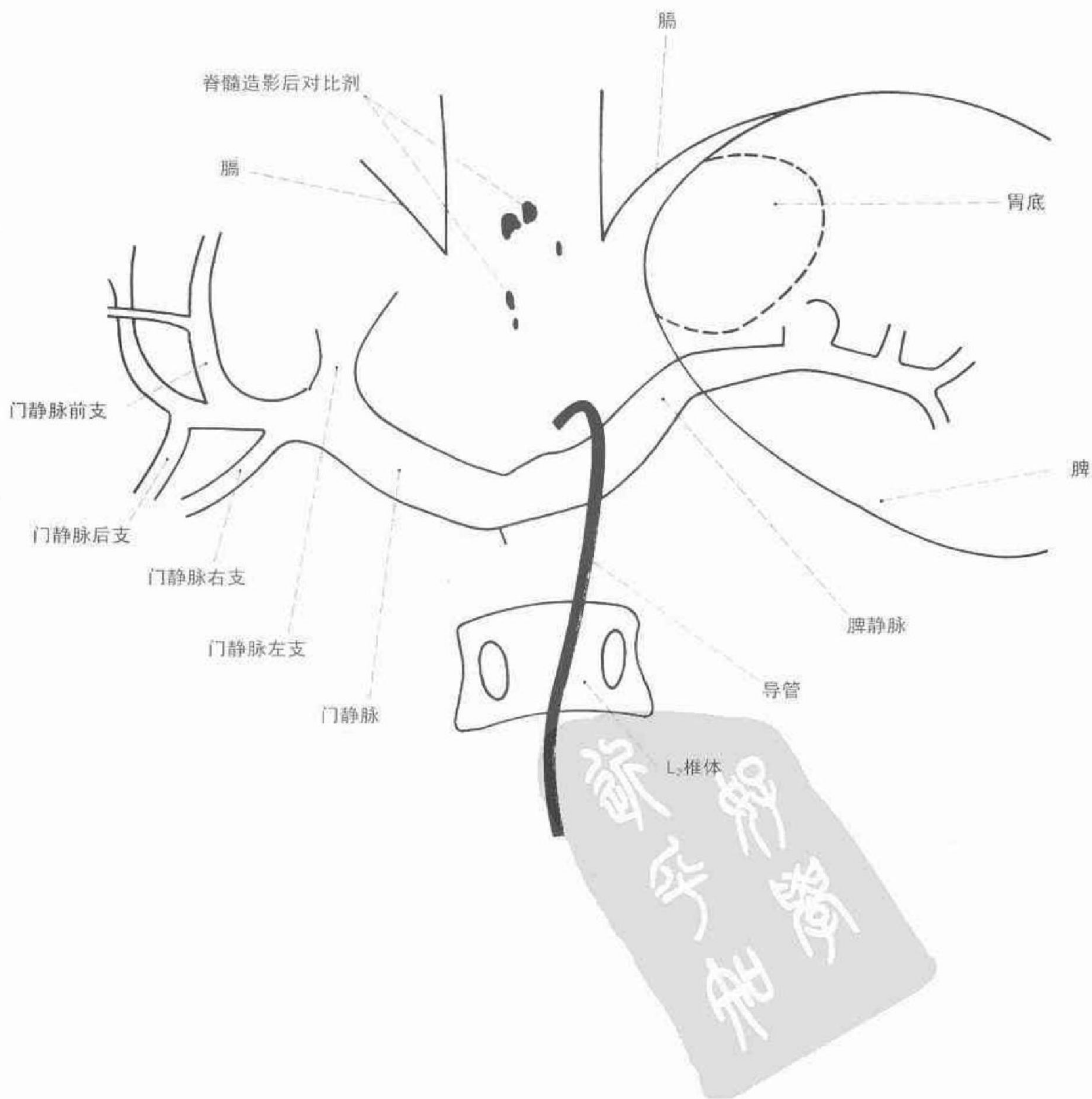


图102 腹腔干造影



血管造影



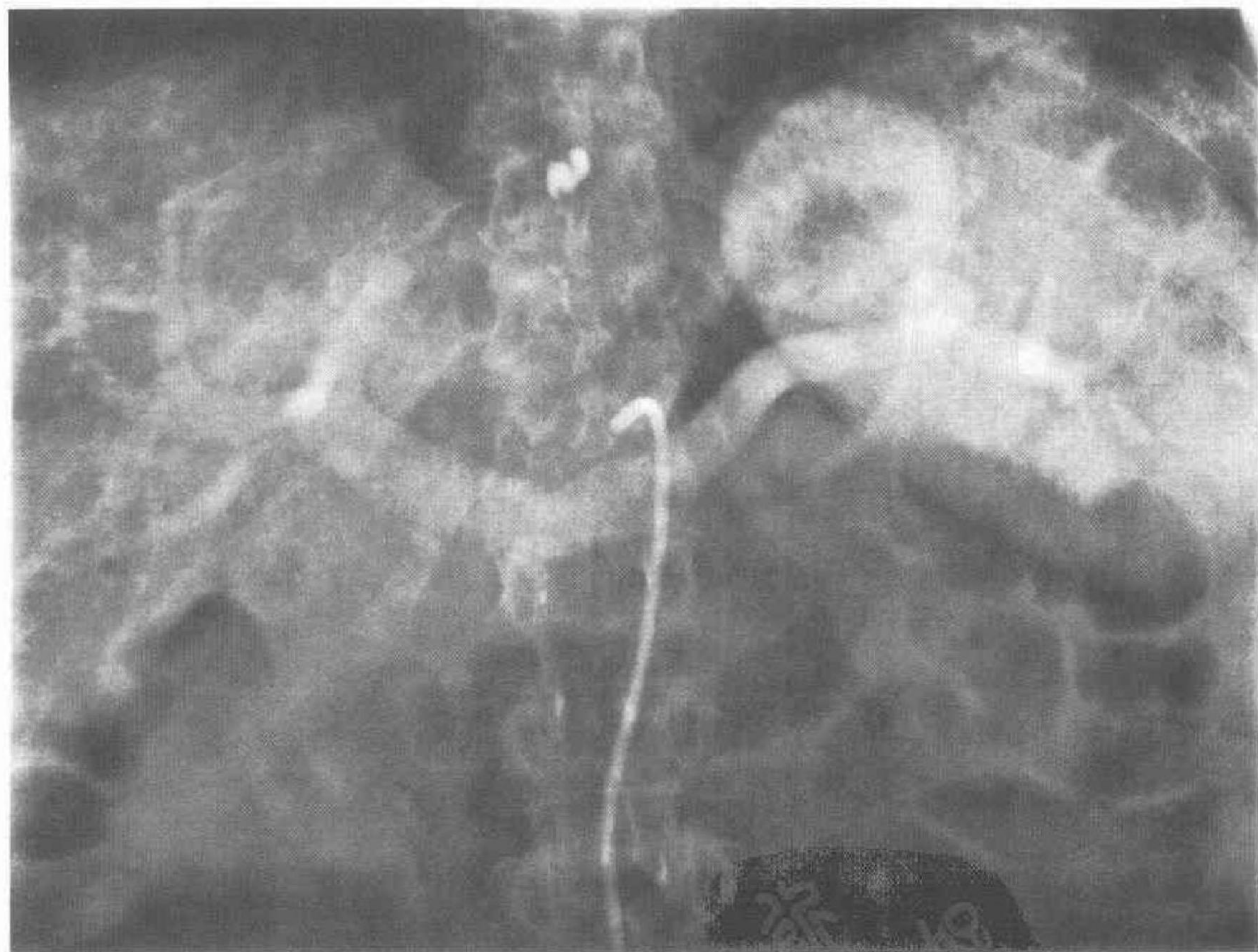
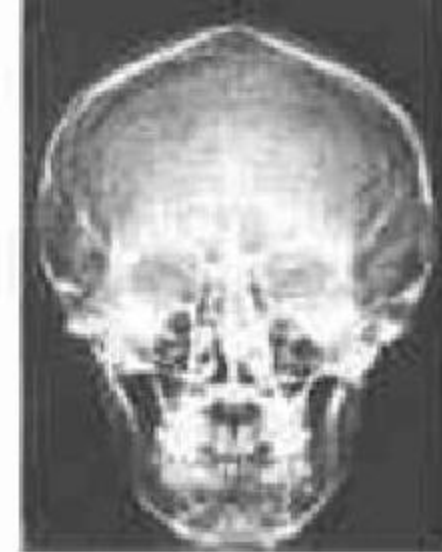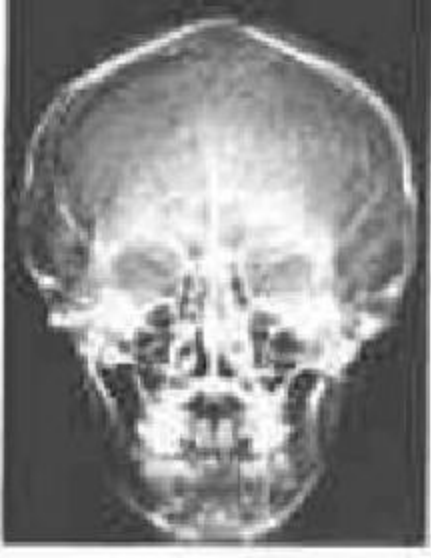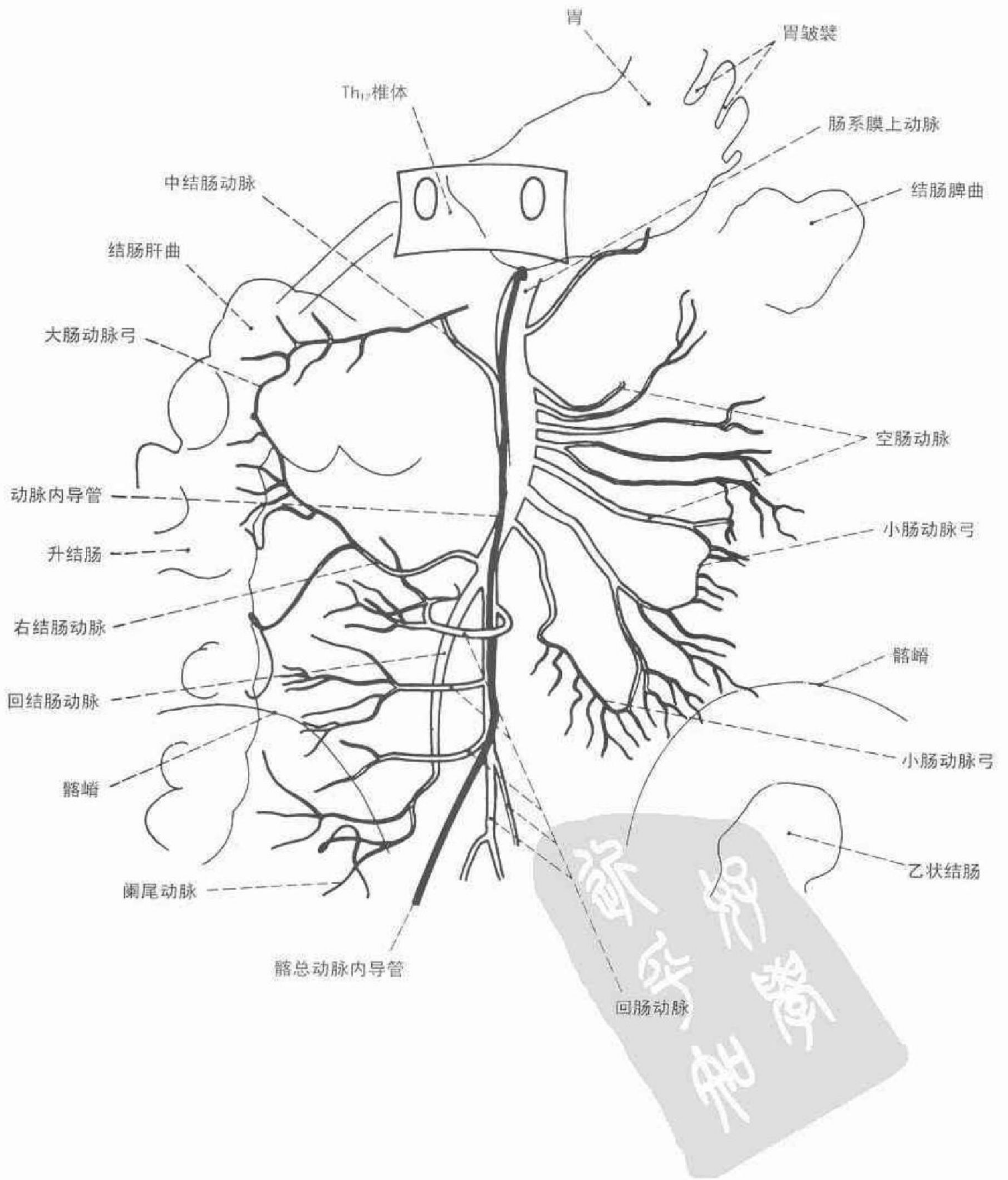


图 103 经脾门静脉造影

经脾门静脉造影



血管造影



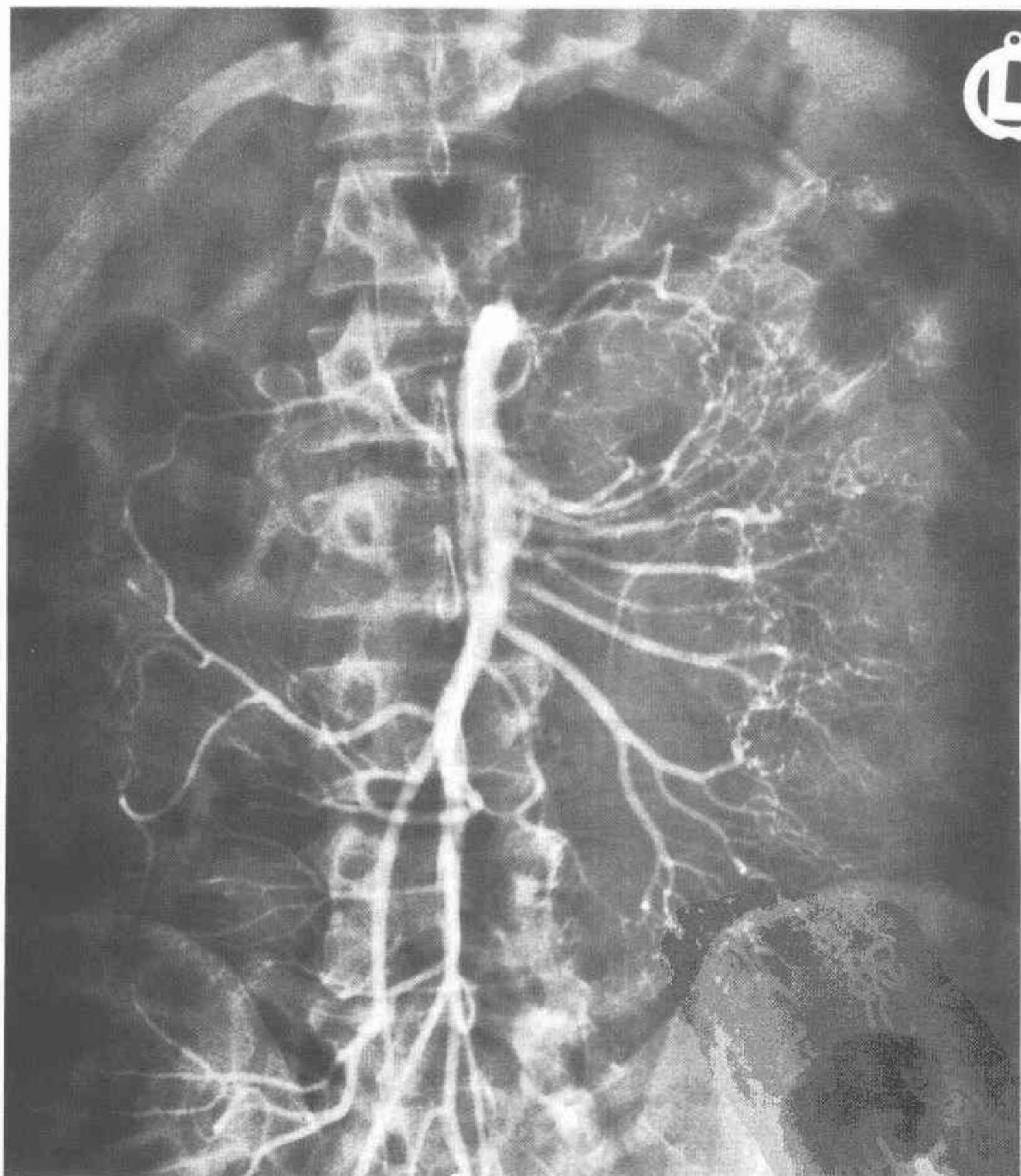
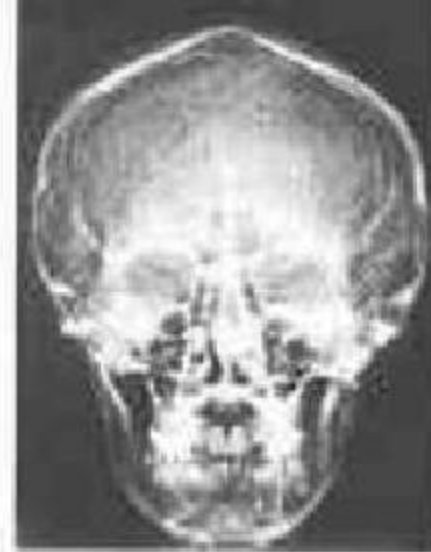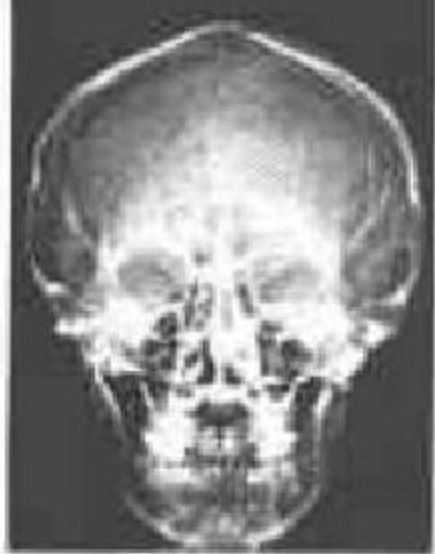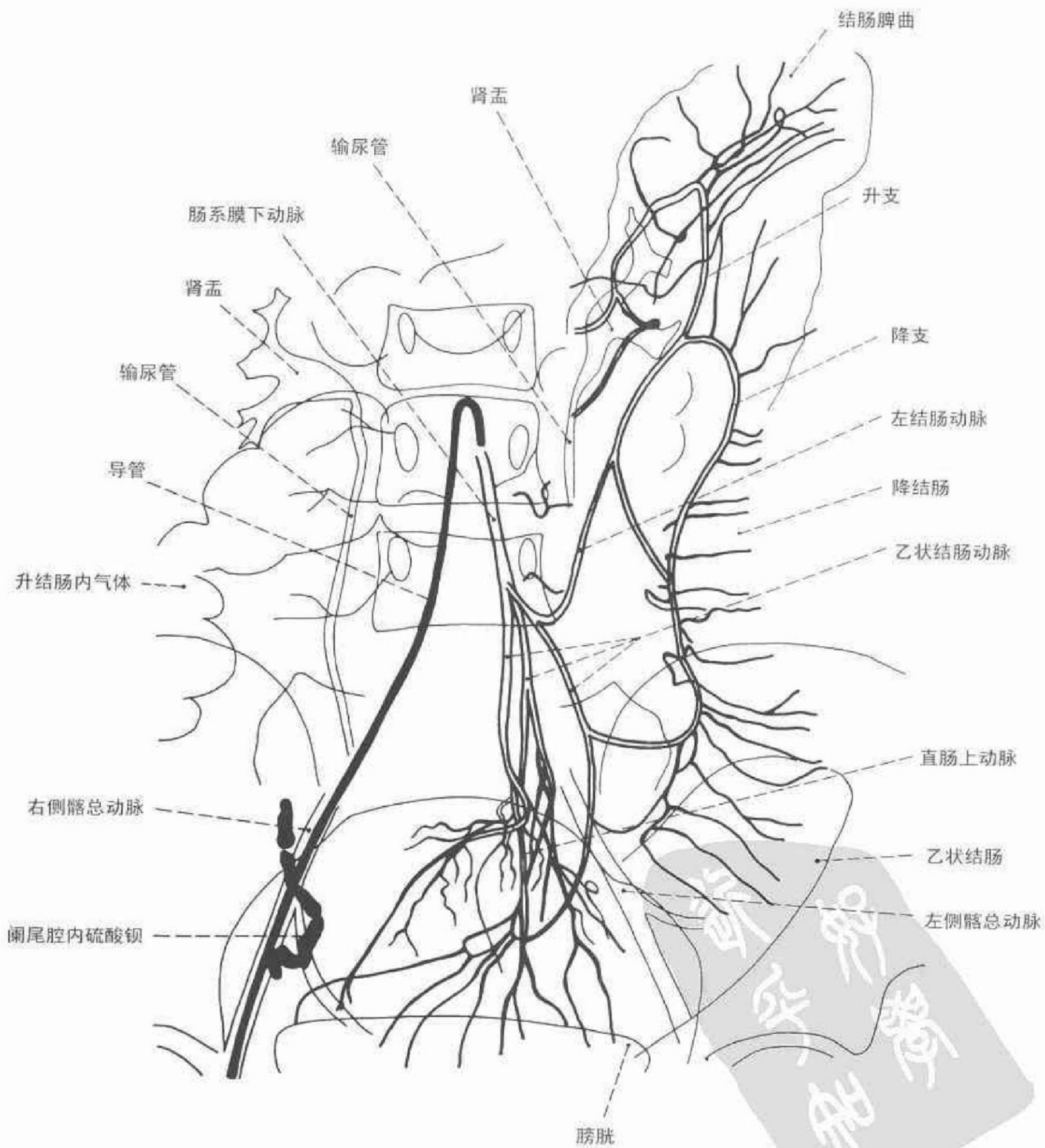


图 104 肠系膜上动脉造影



血管造影



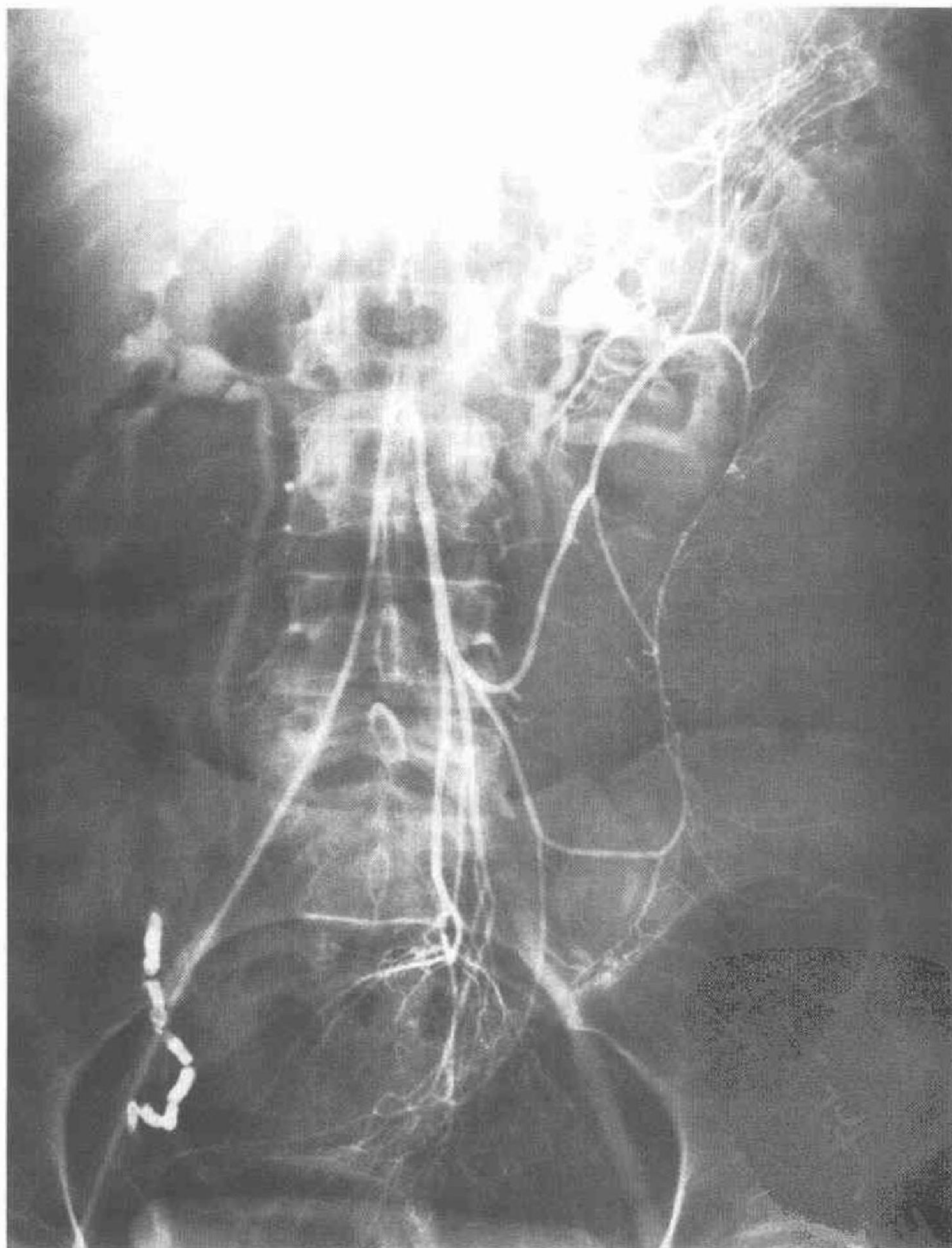
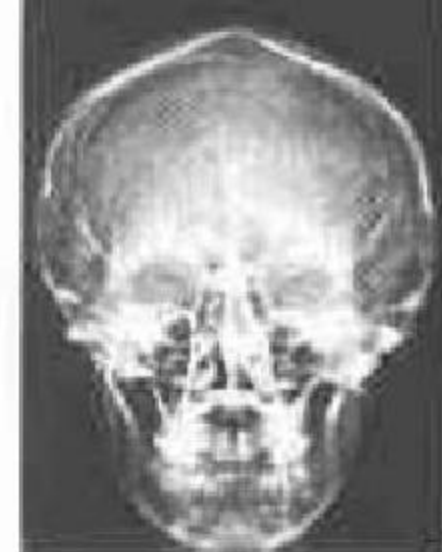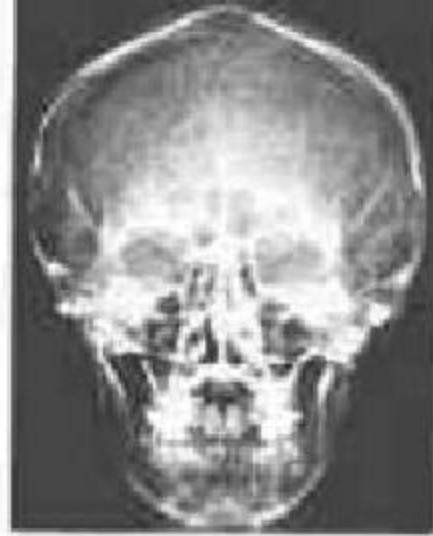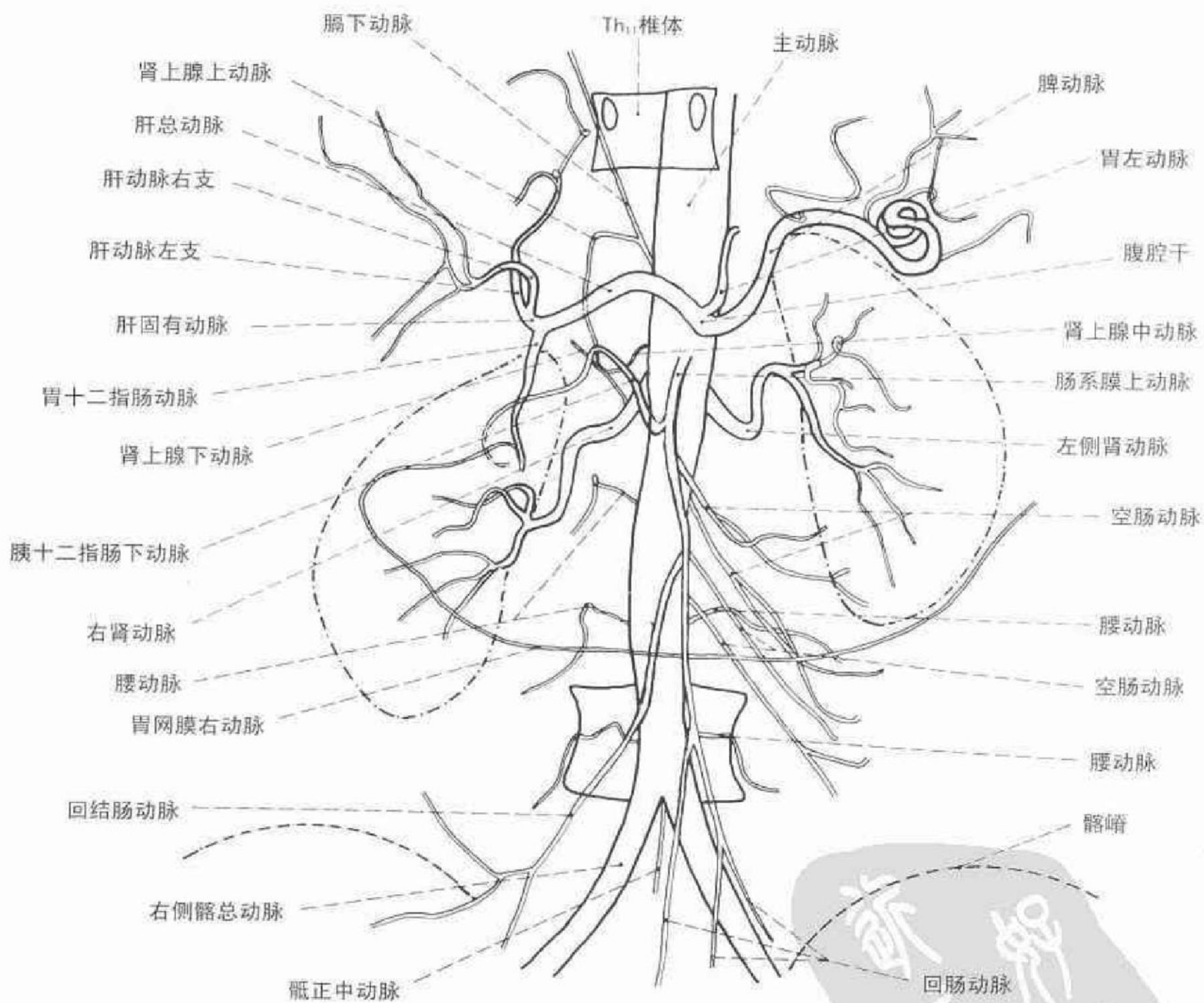


图 105 肠系膜下动脉造影



血管造影



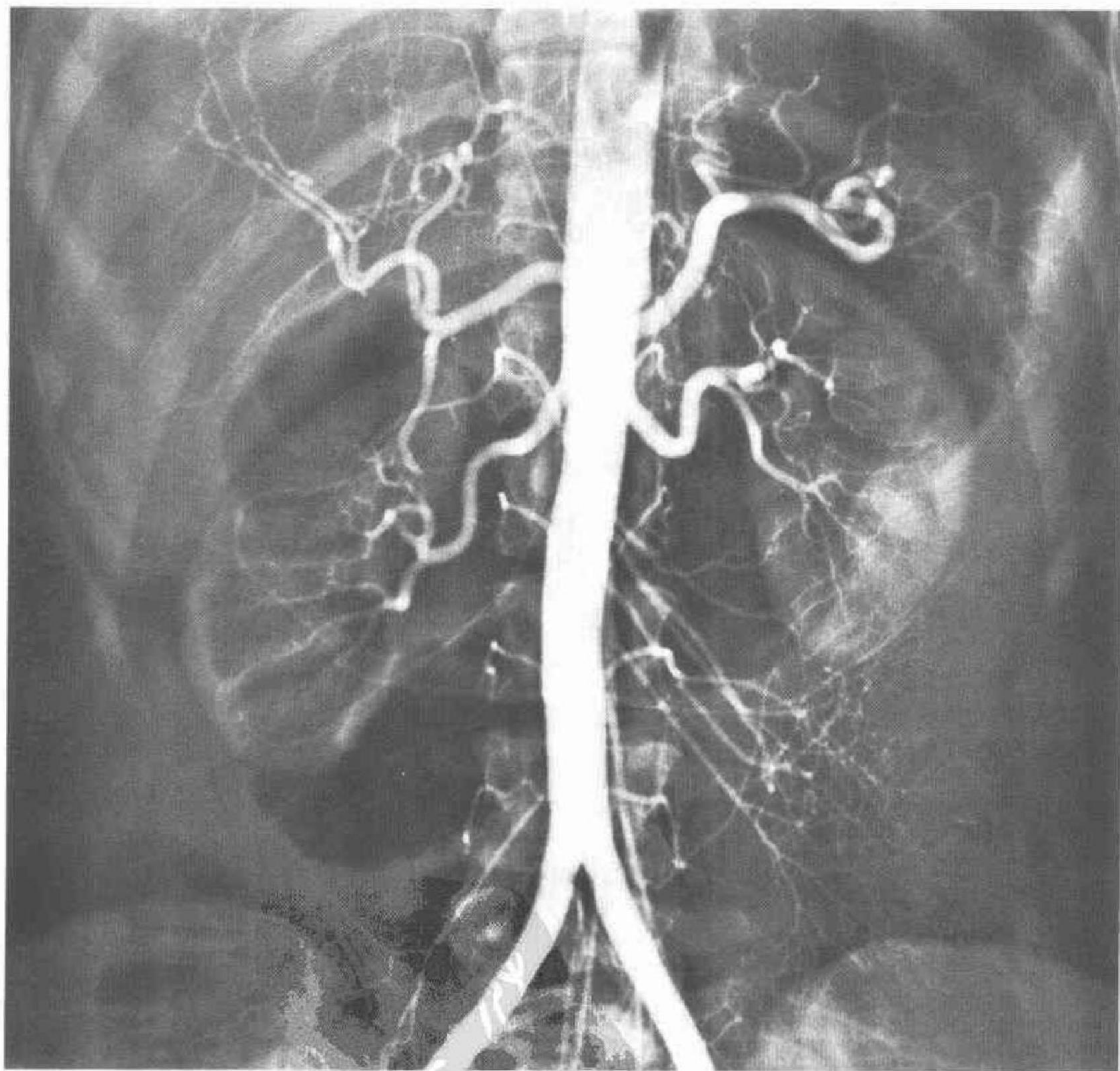
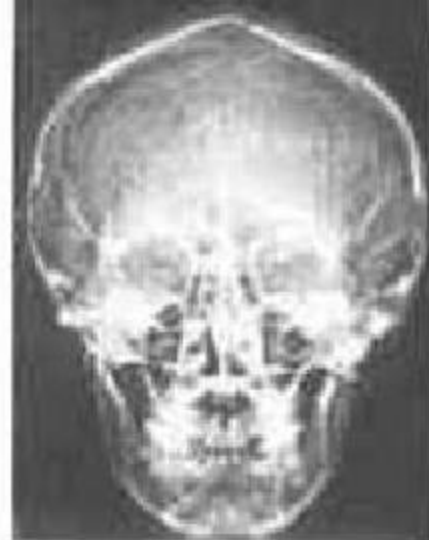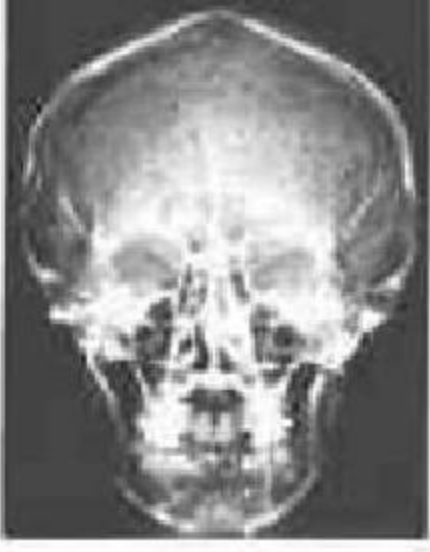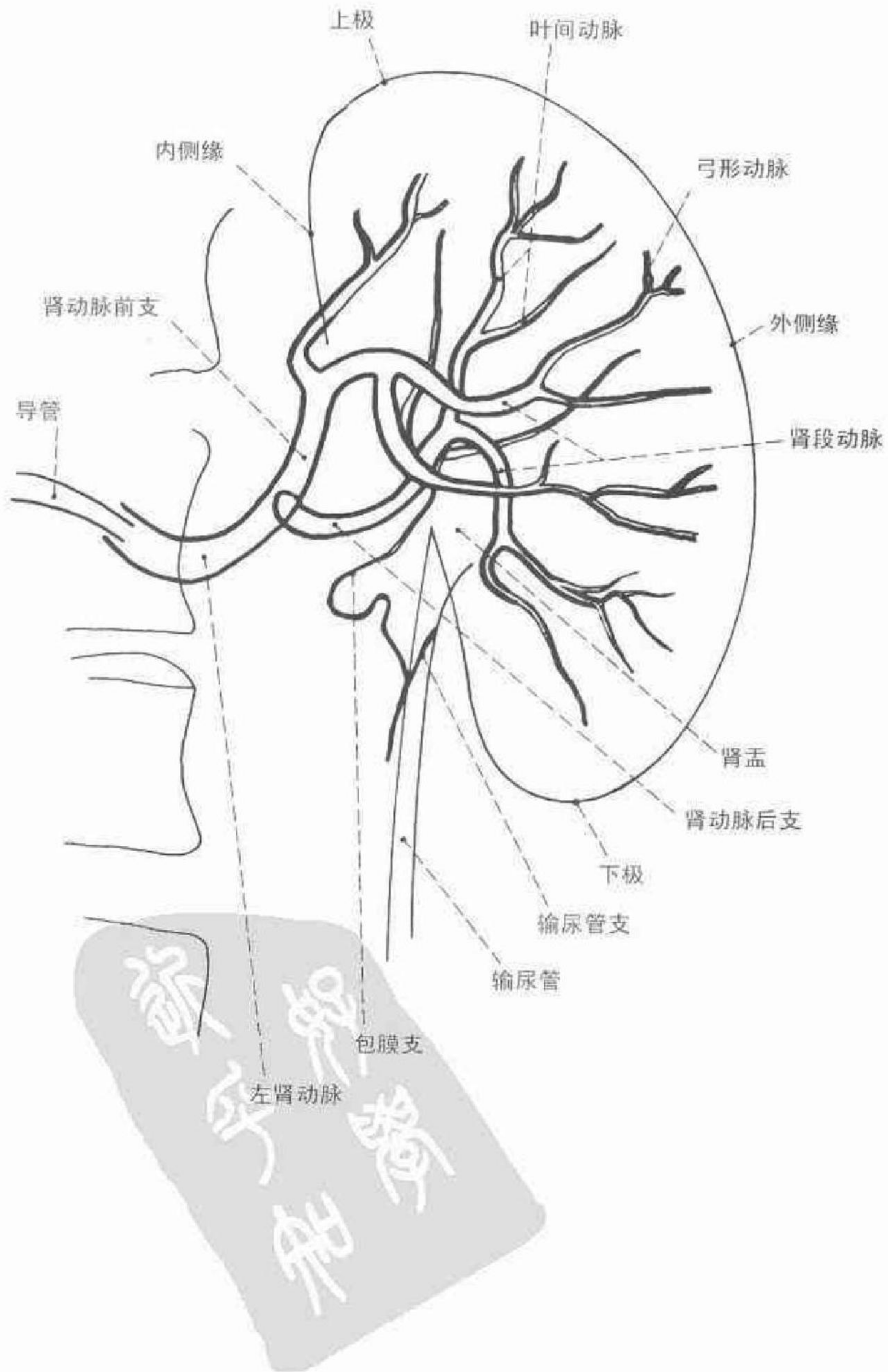


图 106 腹部动脉造影概貌



血管造影



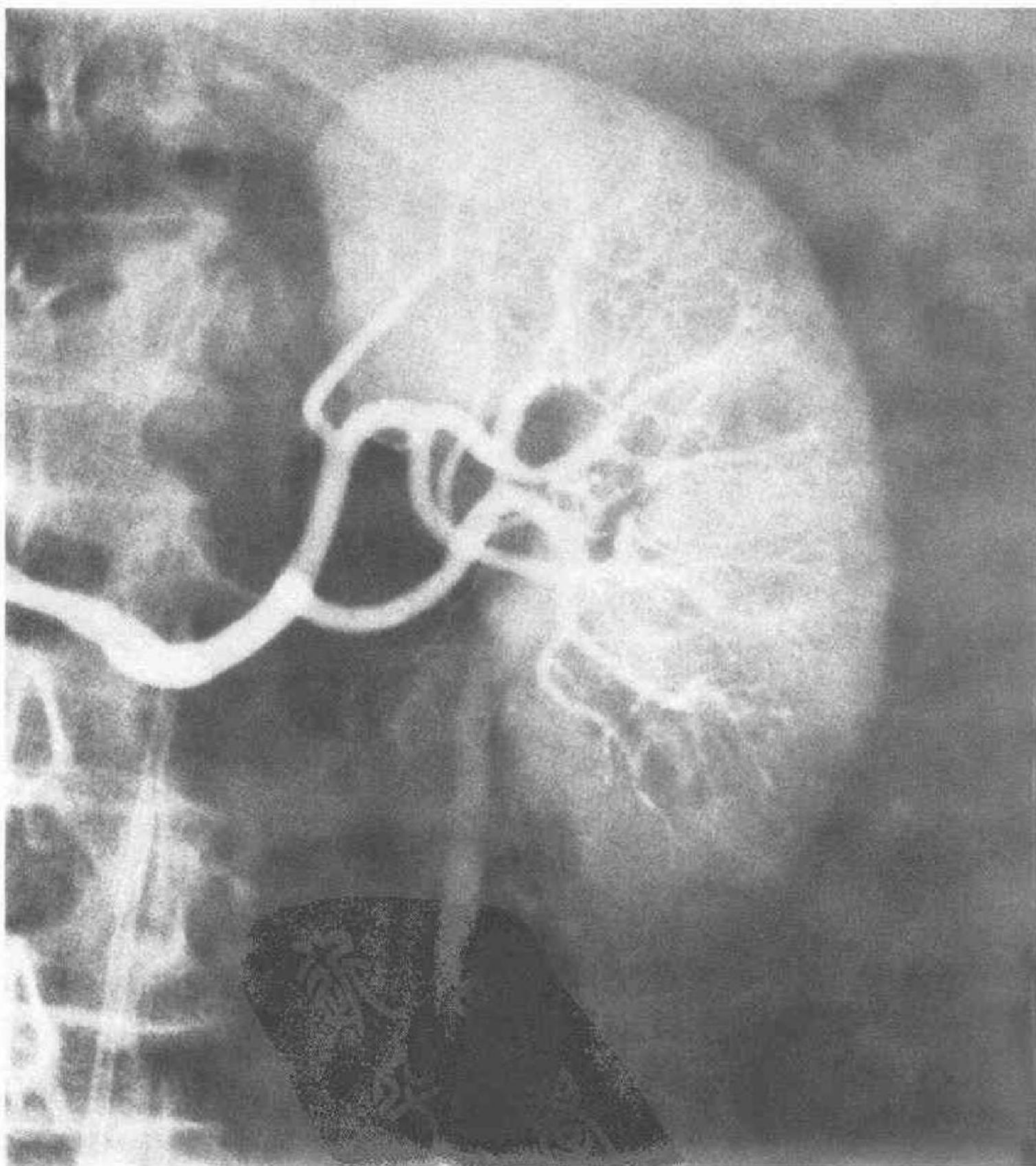
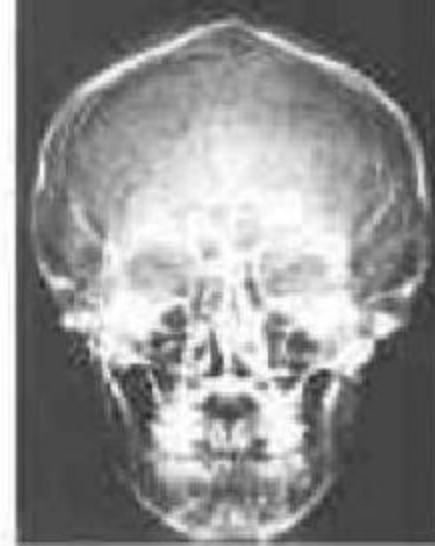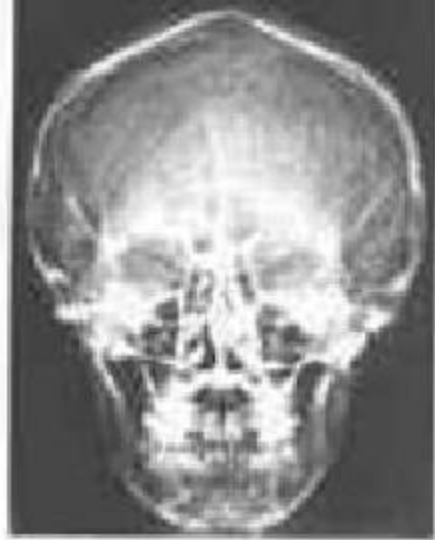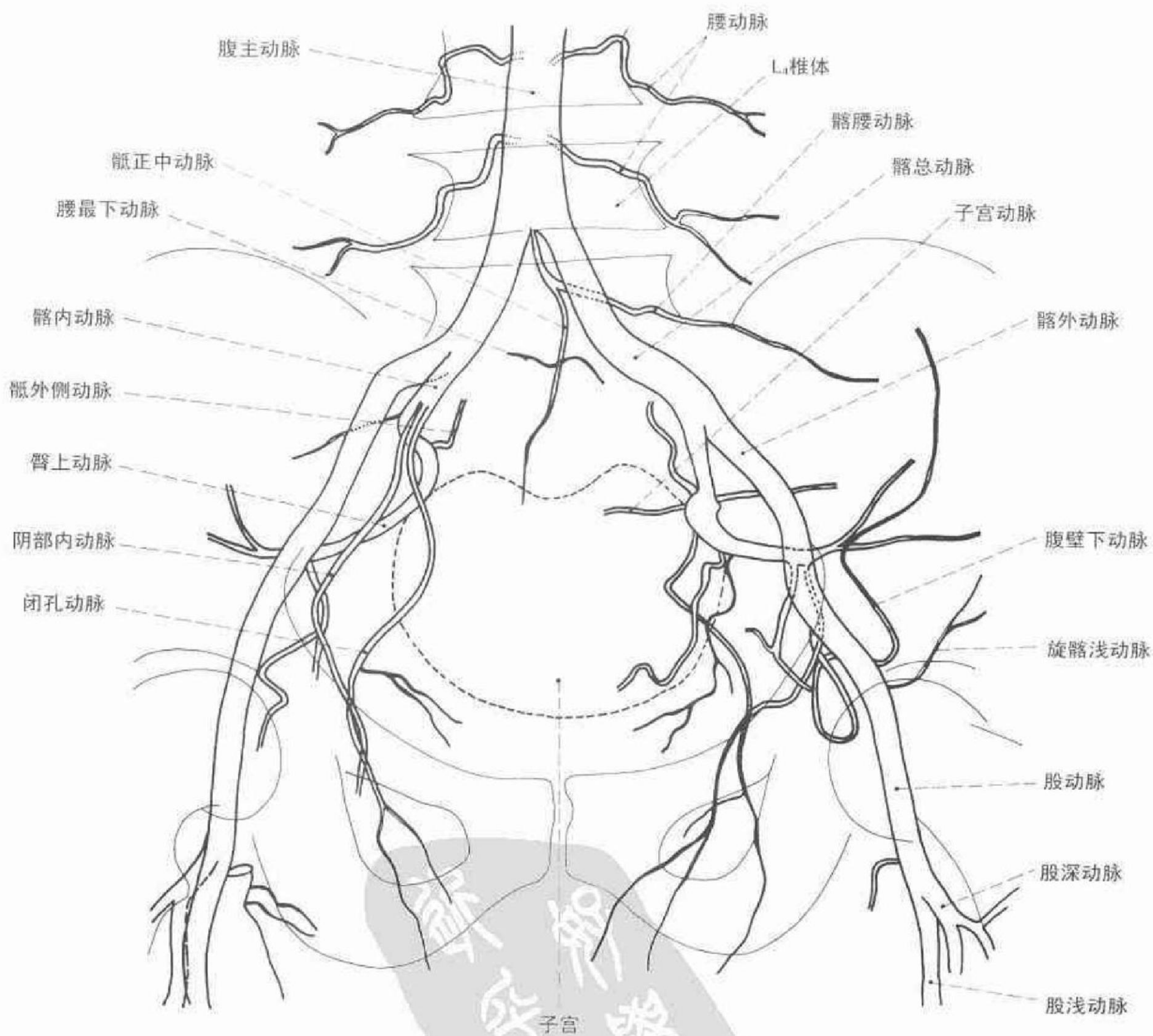


图 107 选择性左肾动脉造影



血管造影



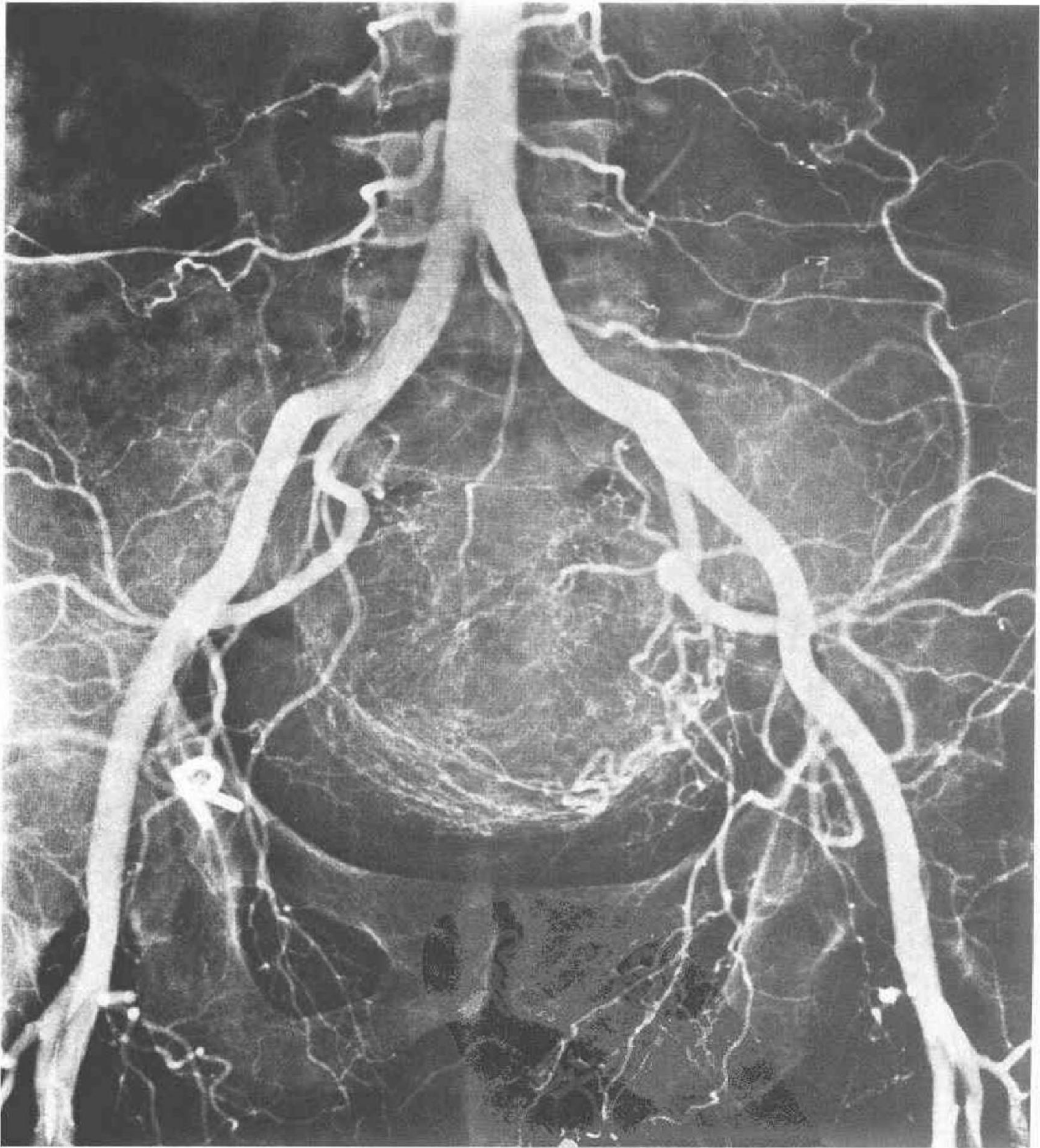
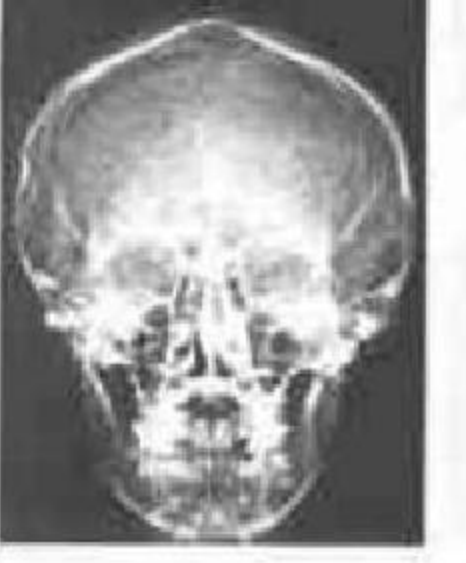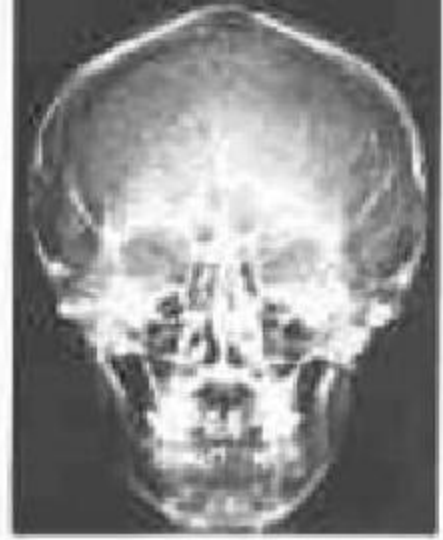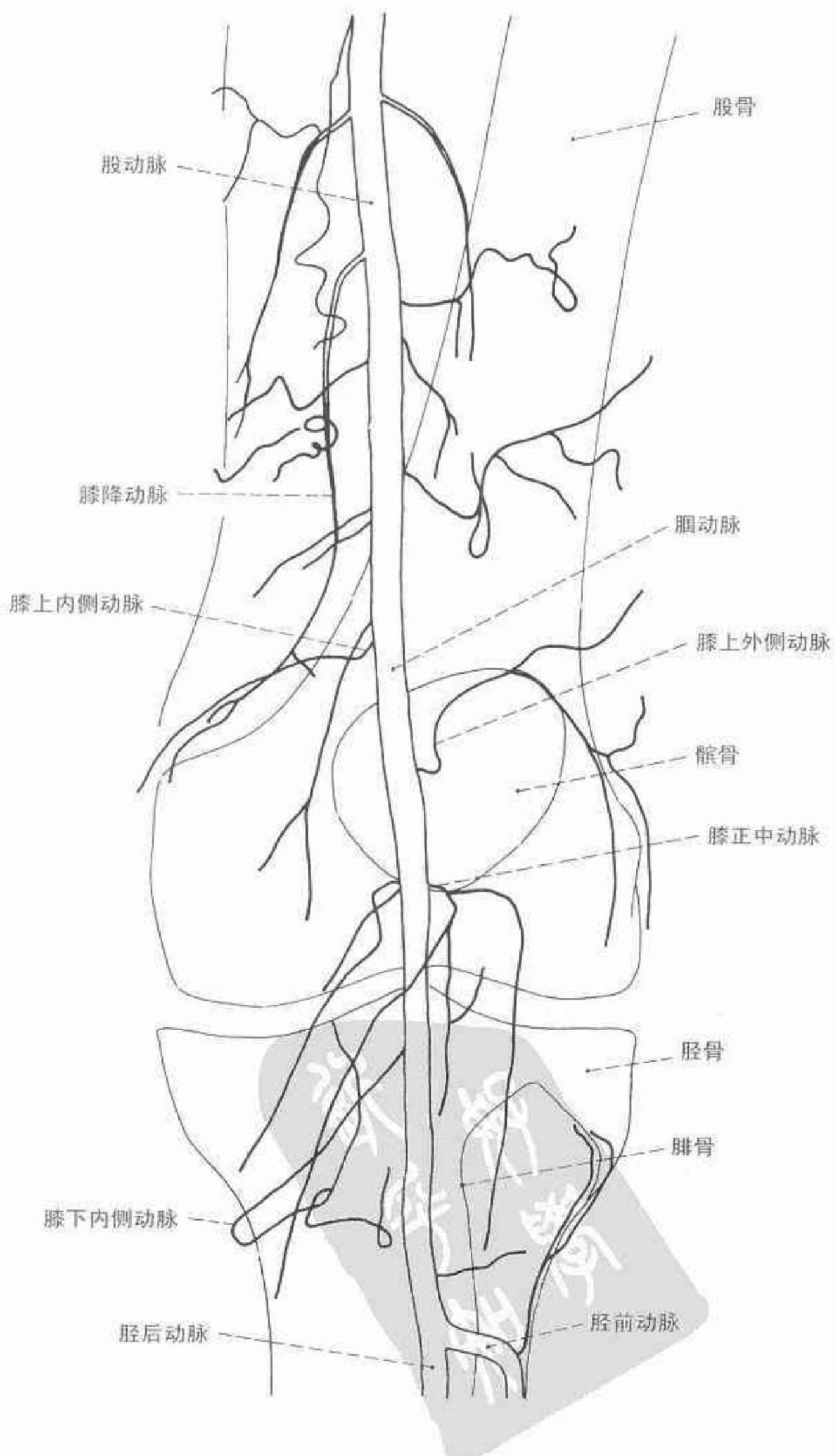


图 108 盆腔动脉造影



血管造影



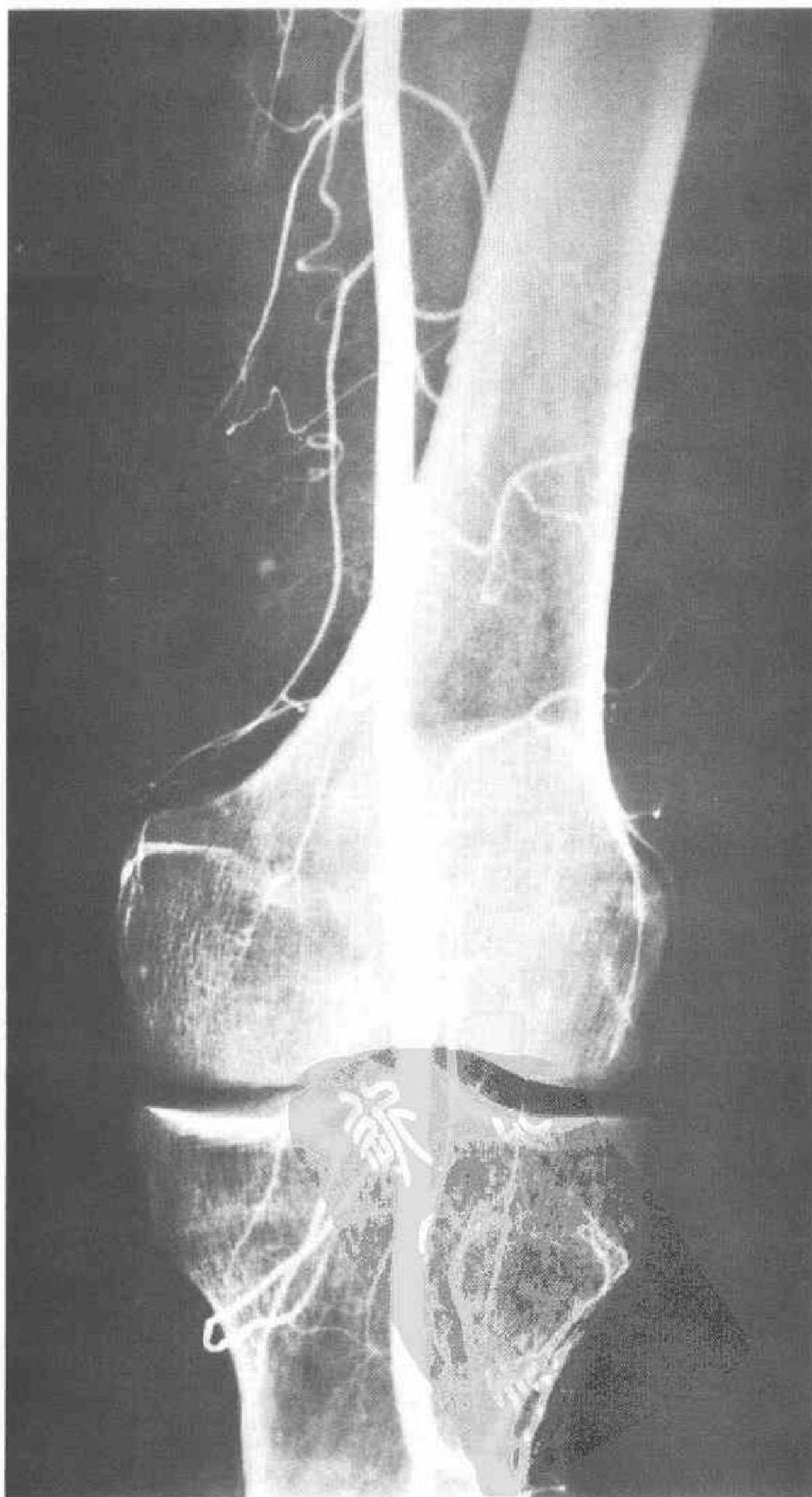
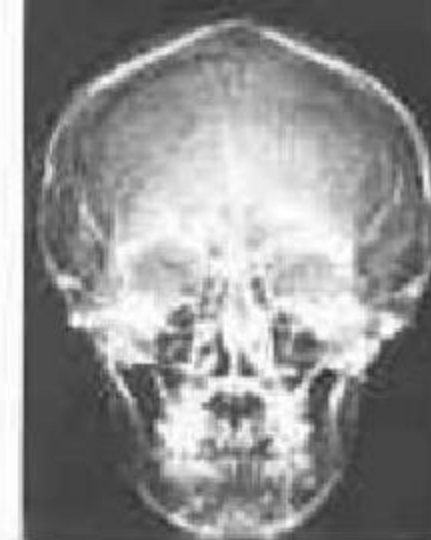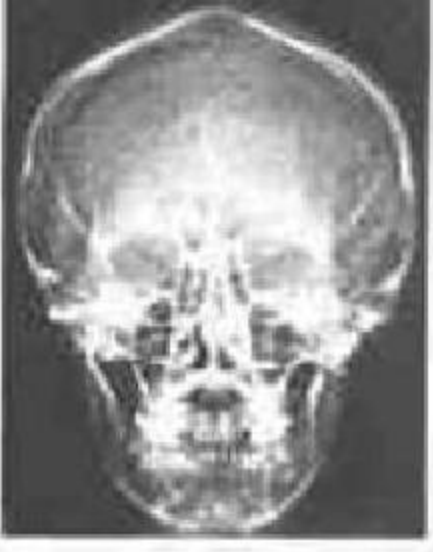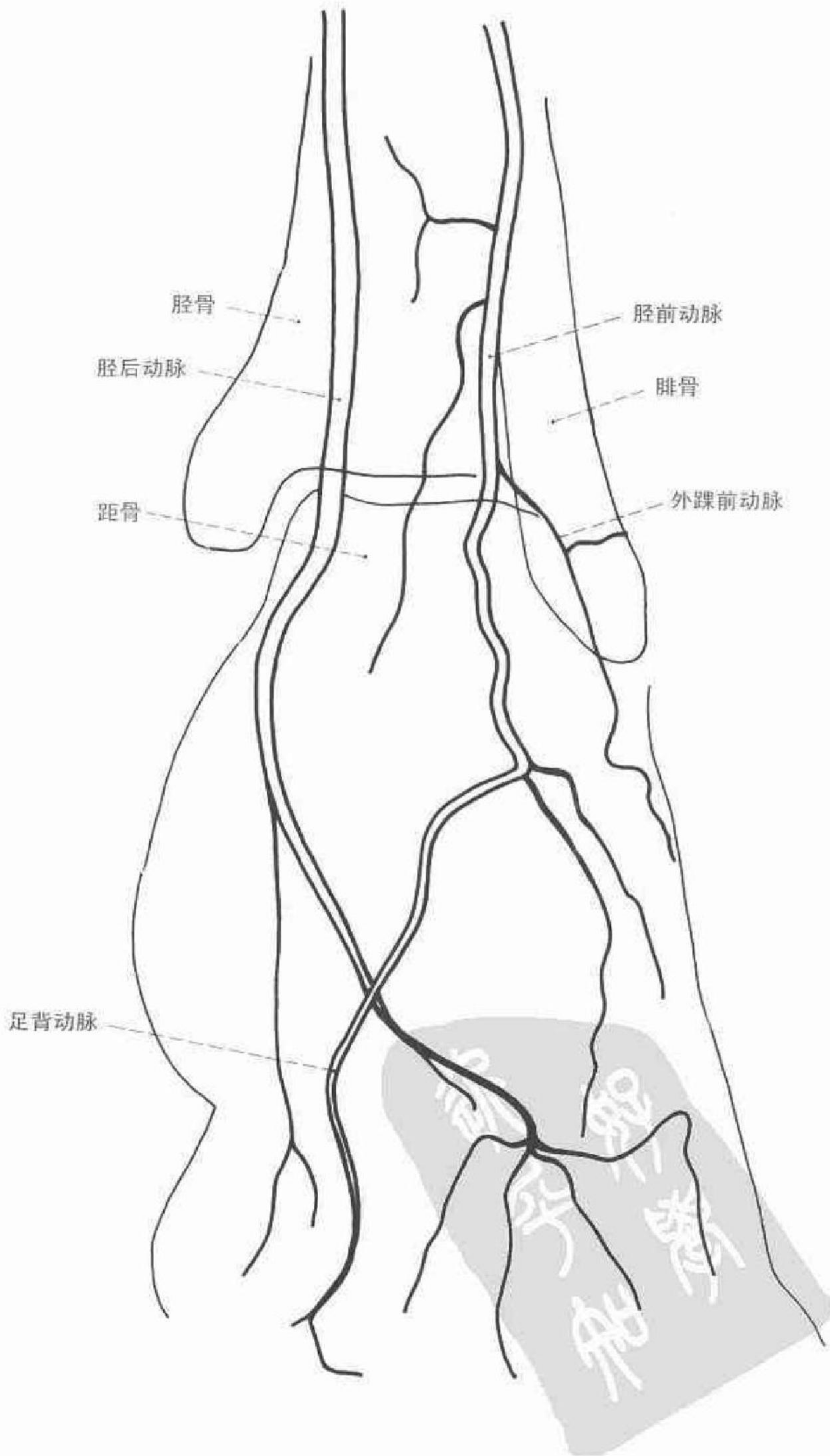


图 109 左膝关节血管造影



血管造影



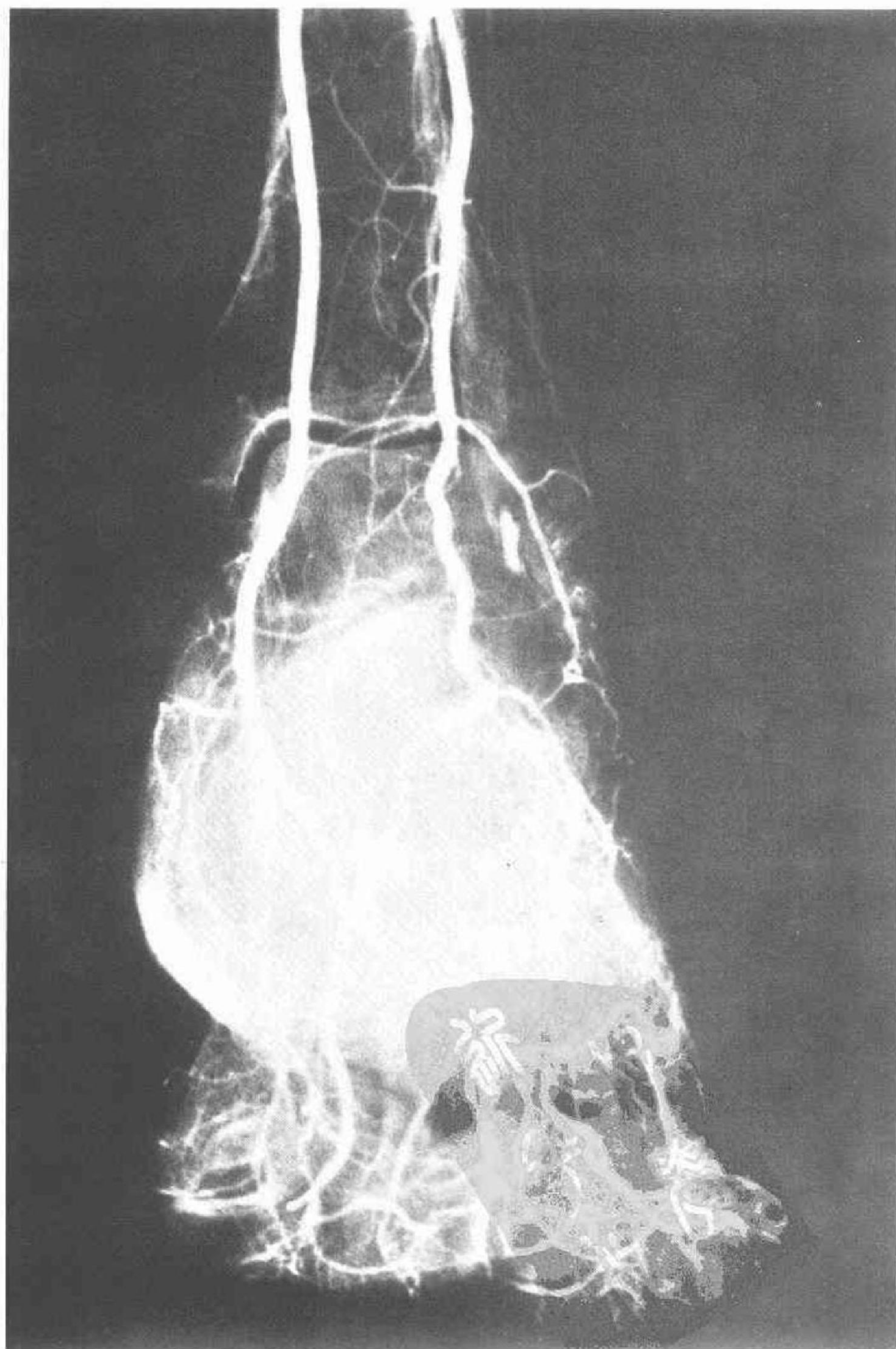
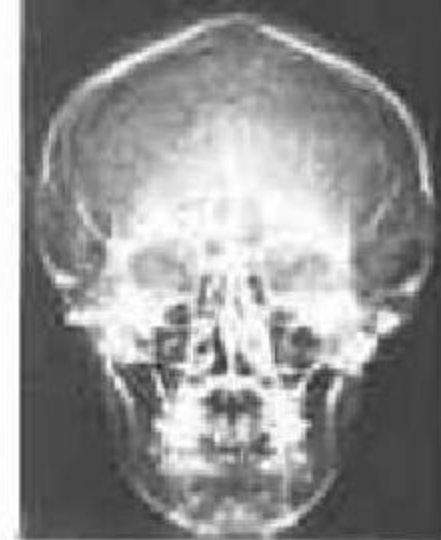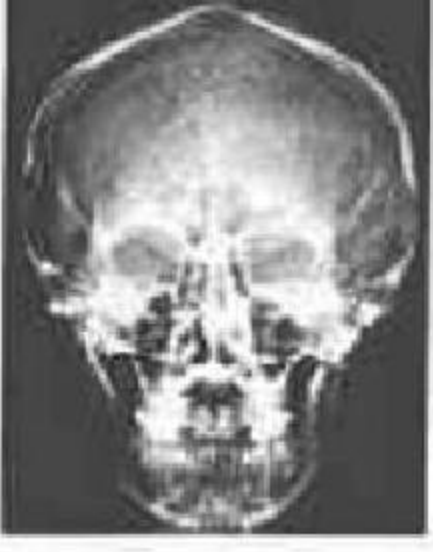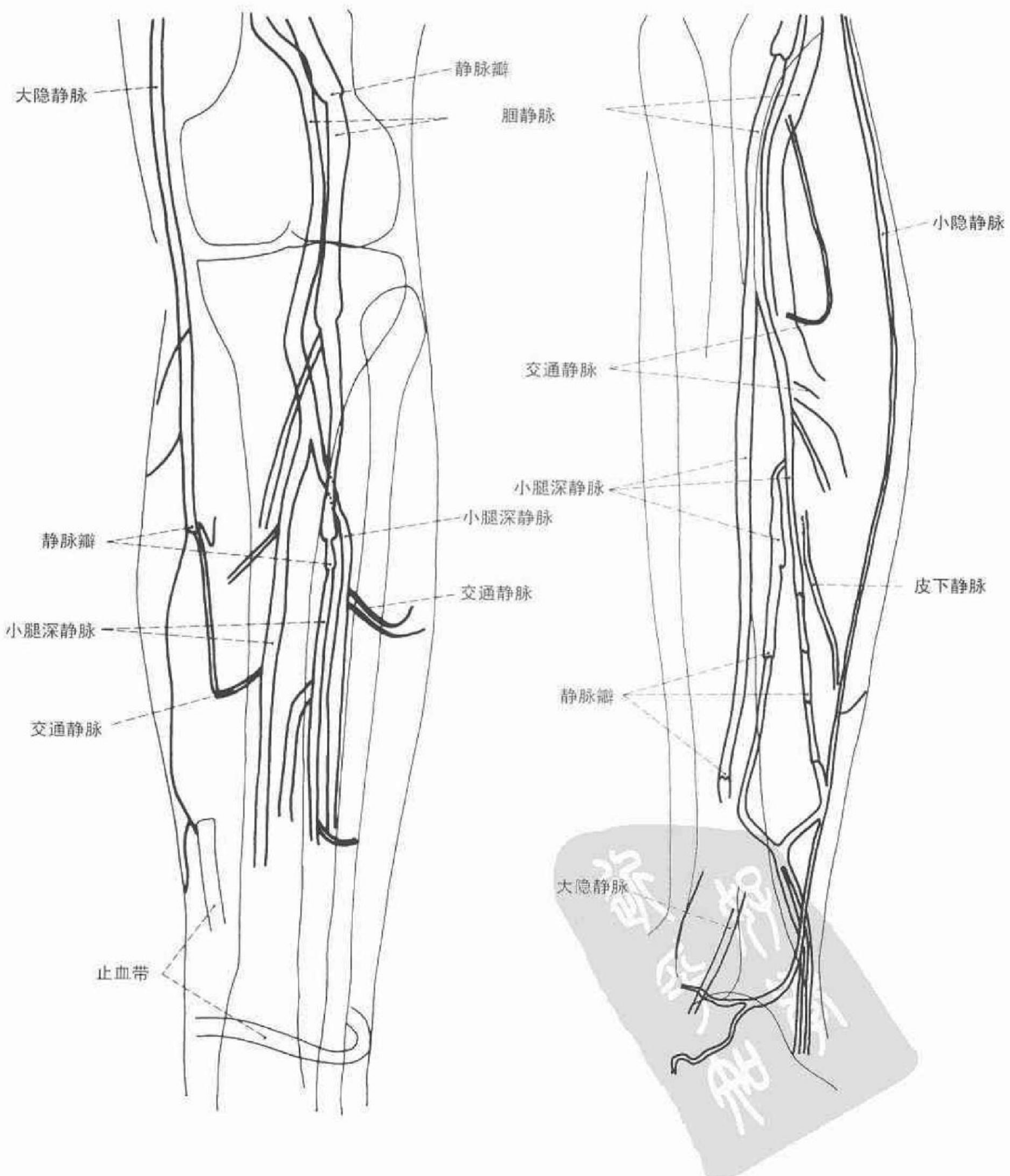


图 110
左踝关节
血管造影



血管造影



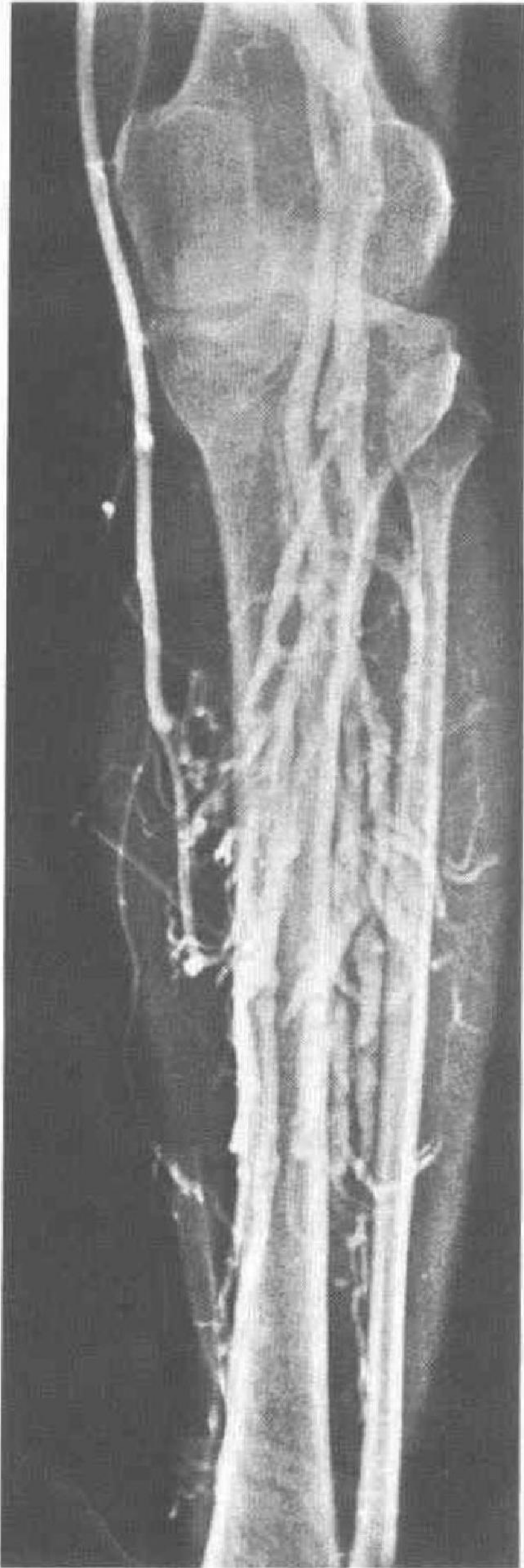
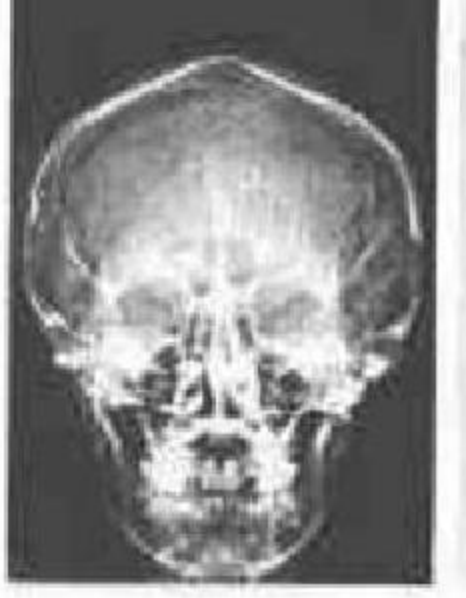

图 111 左小腿静脉造影 前后位

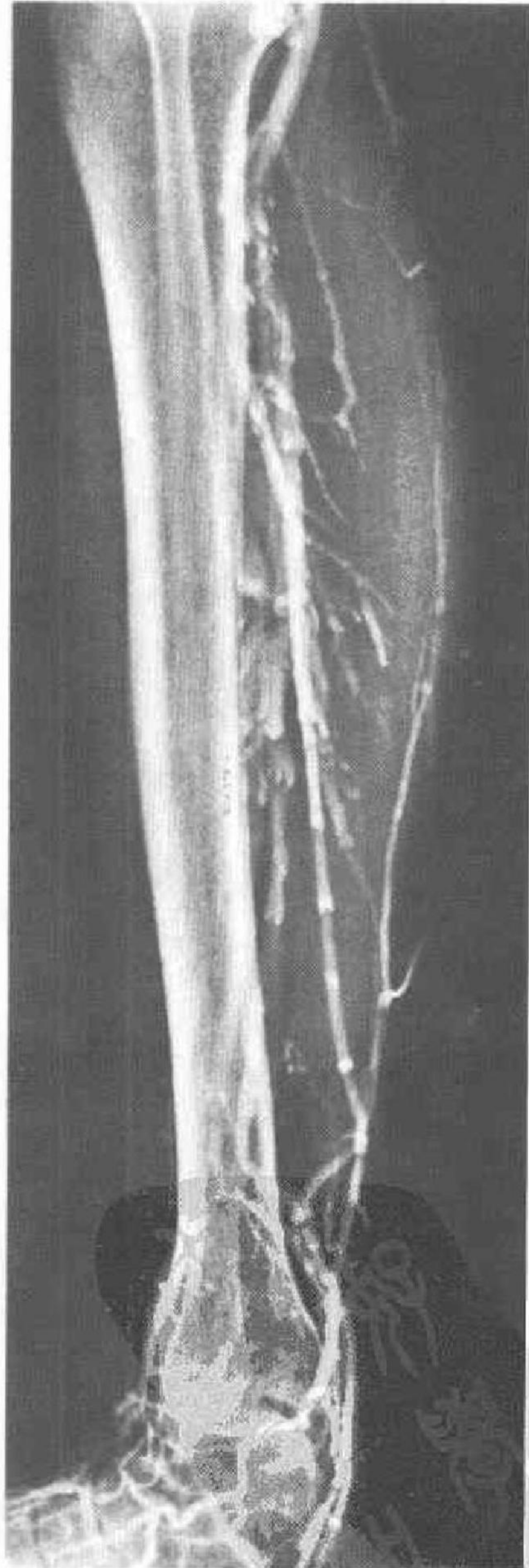


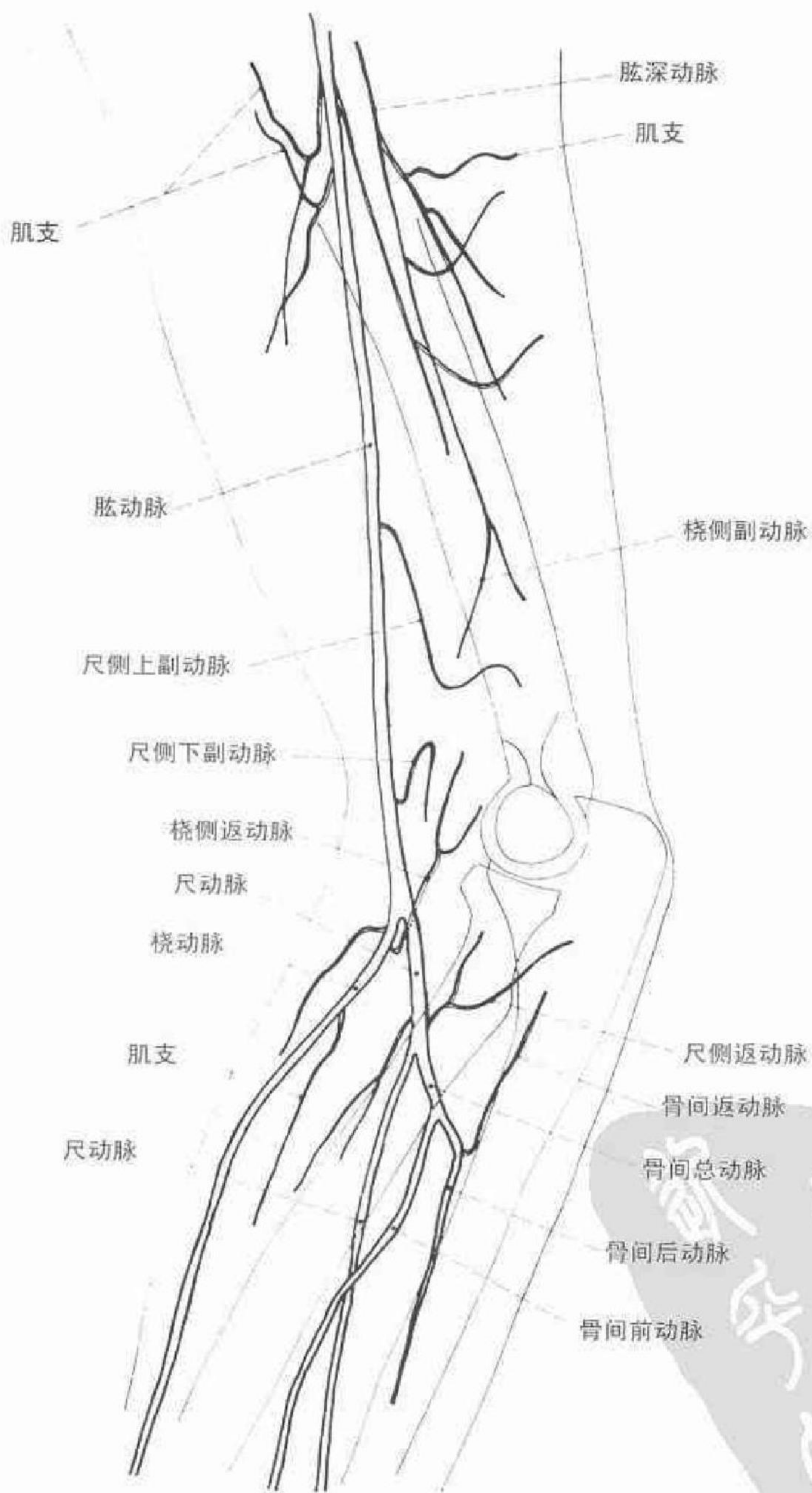
图 112 左小腿静脉造影 侧位

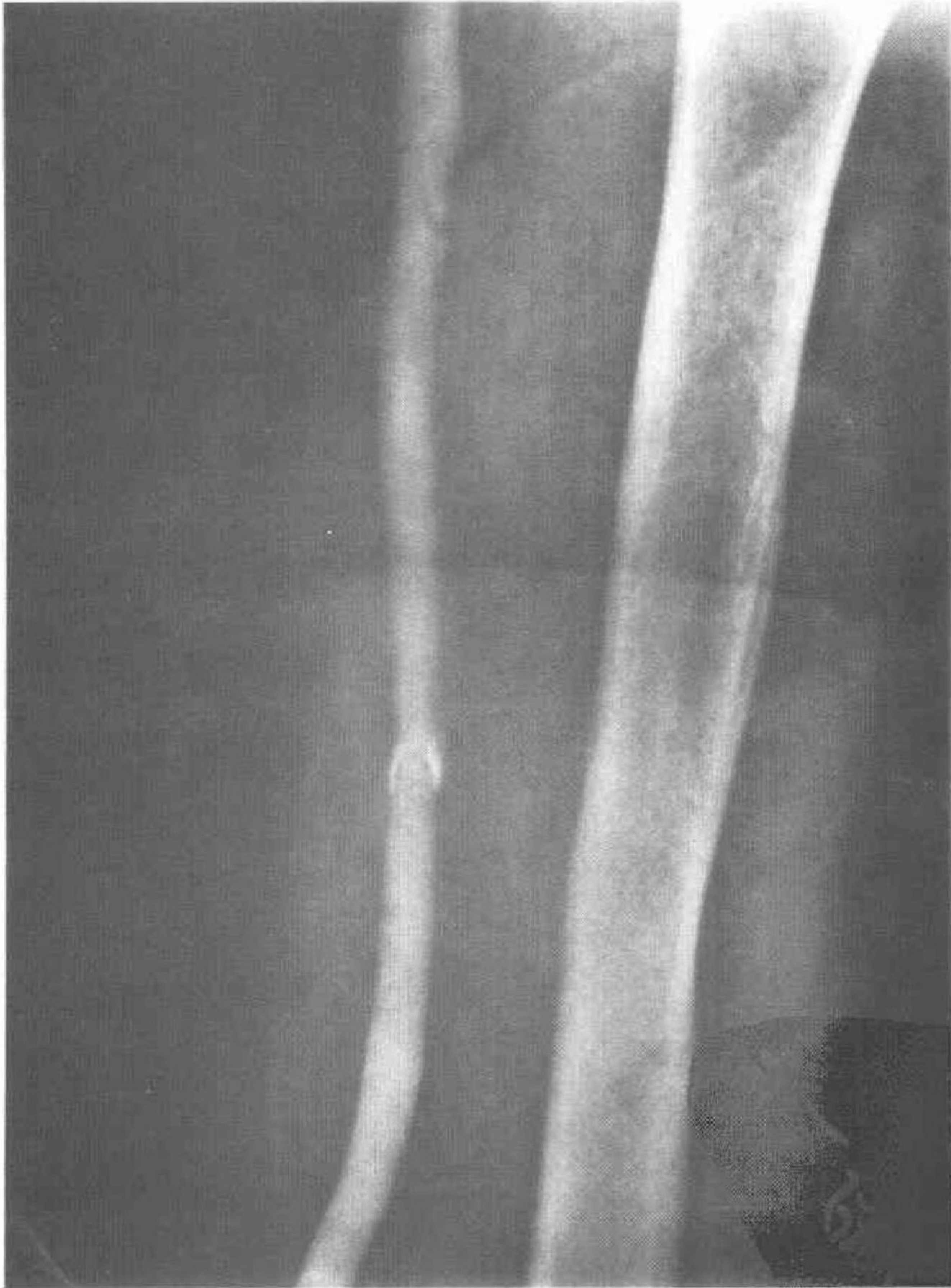
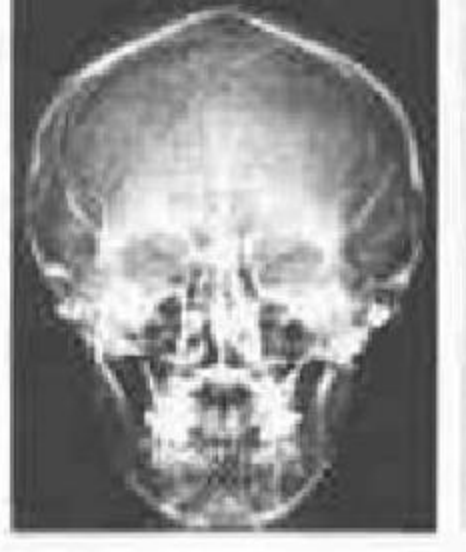
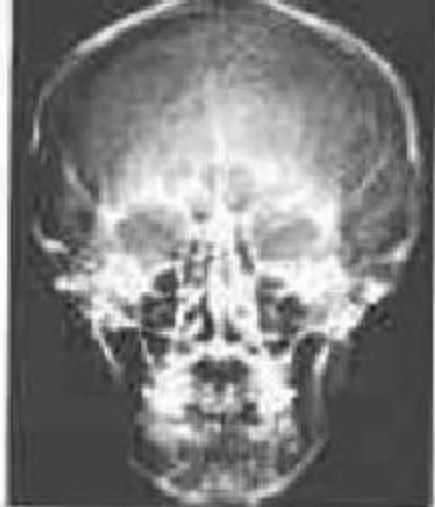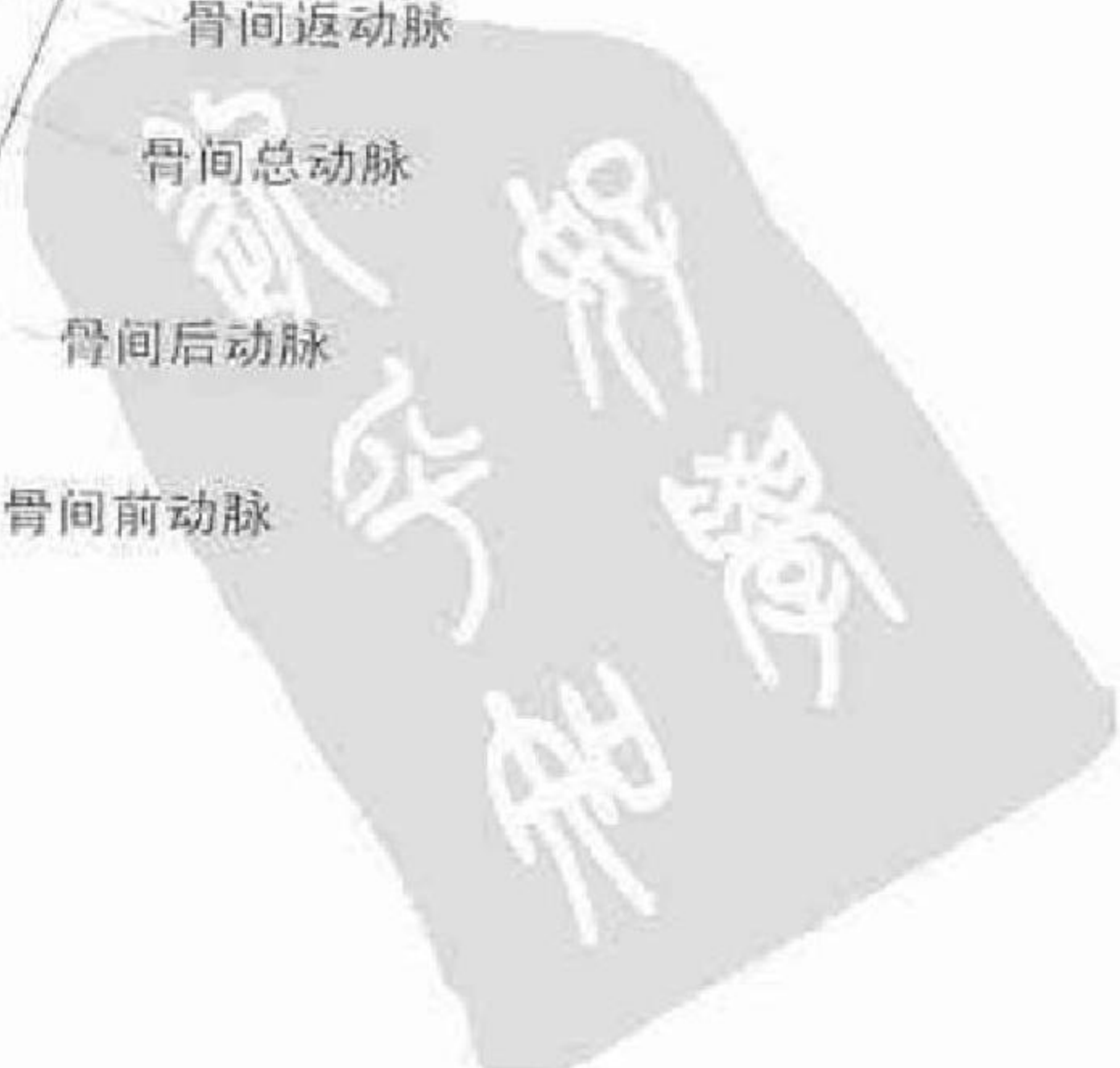图 113 静脉瓣



血管造影



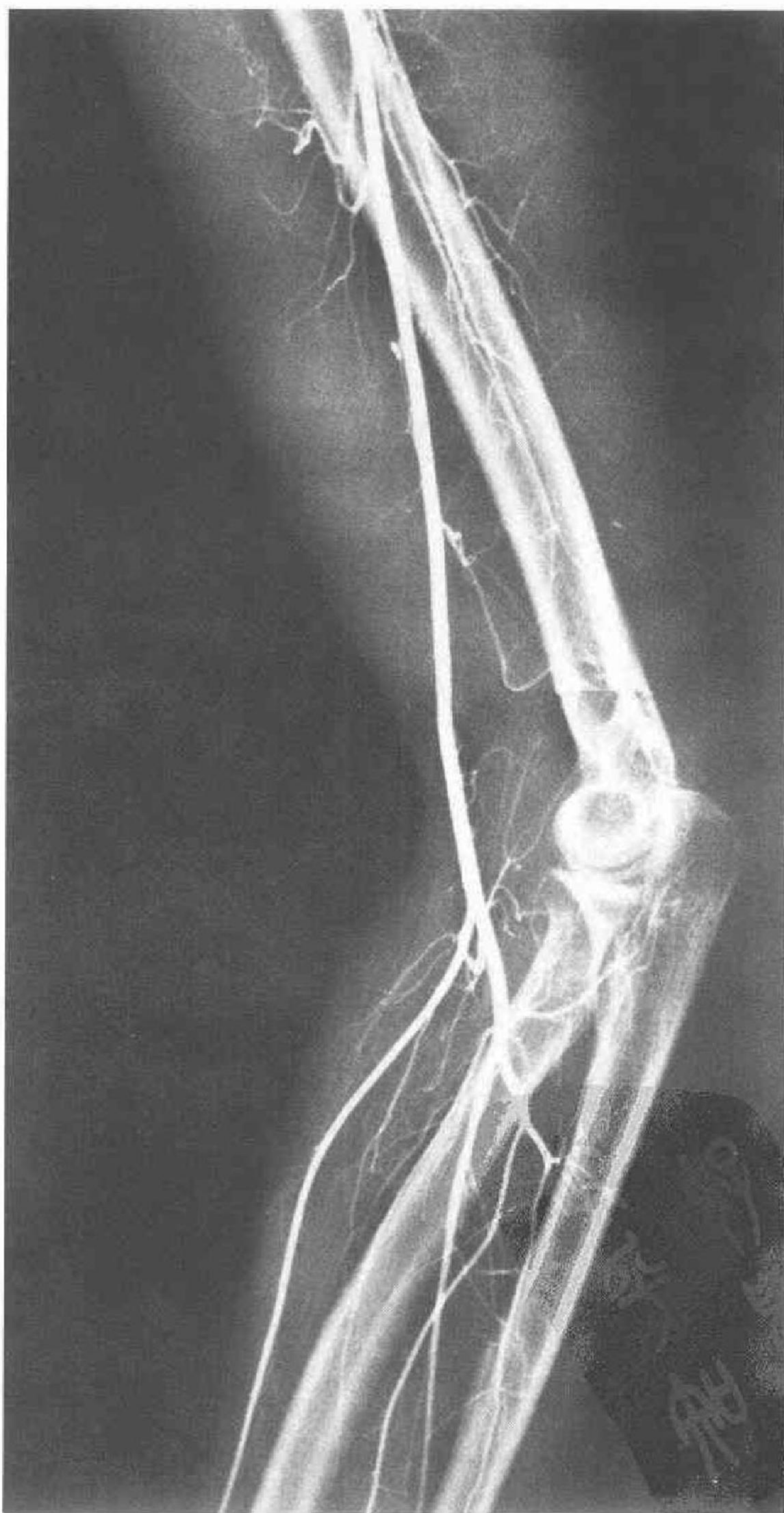
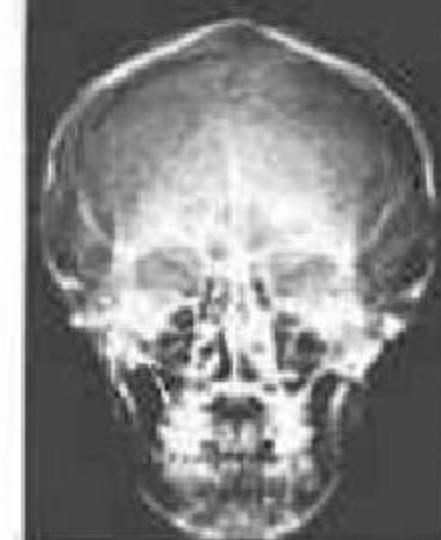
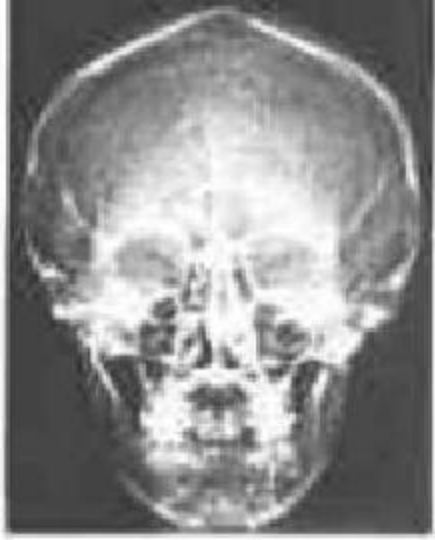
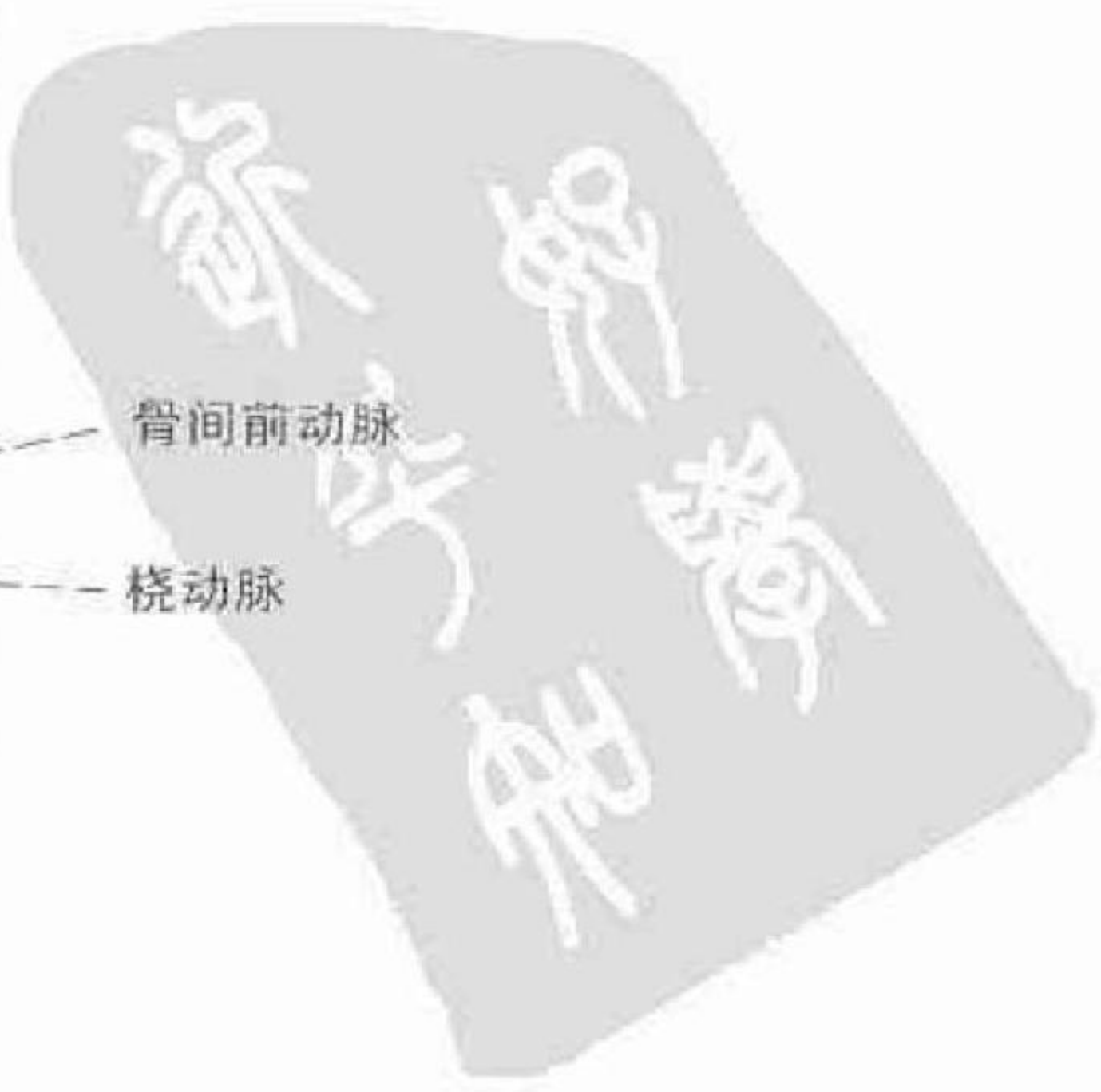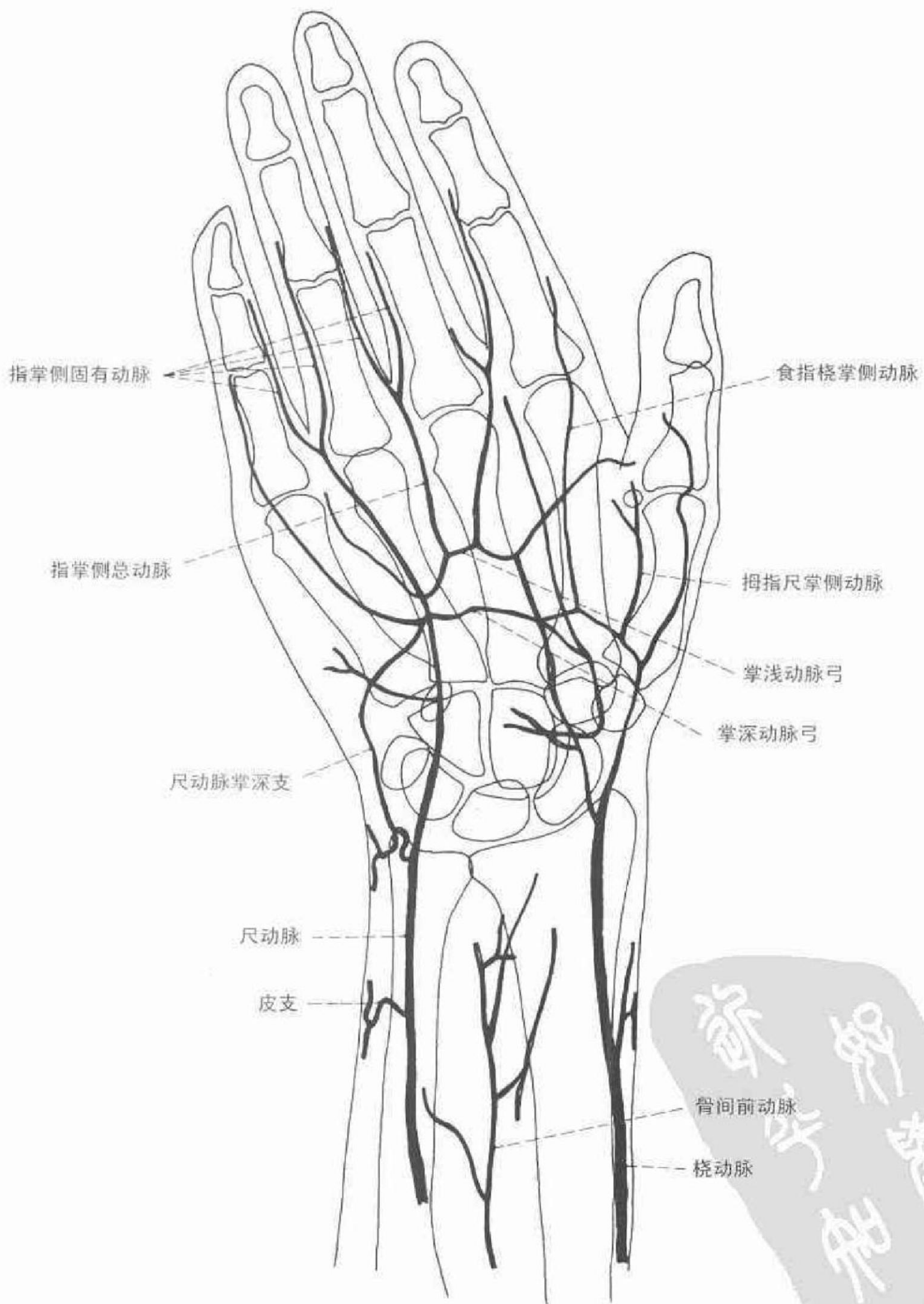图 114 肘关节血管造影



血管造影



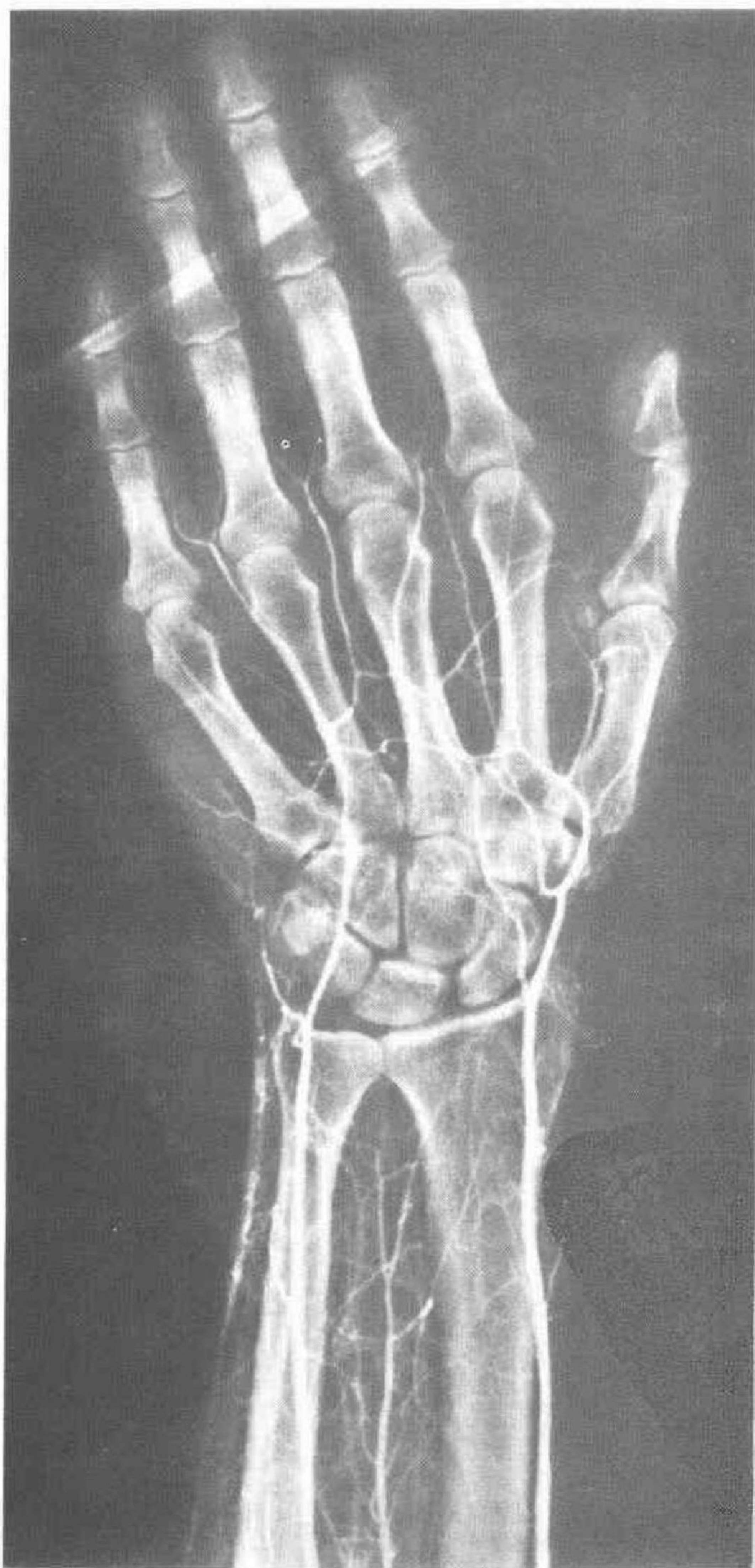
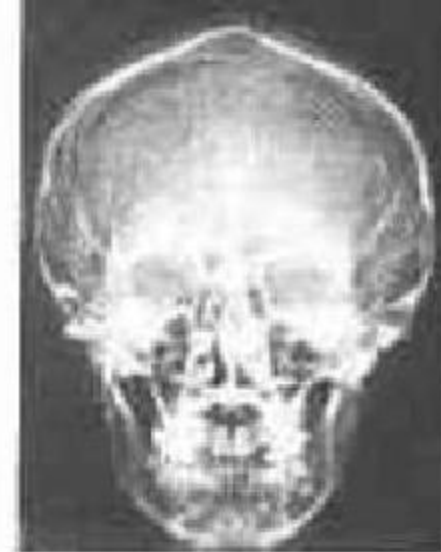
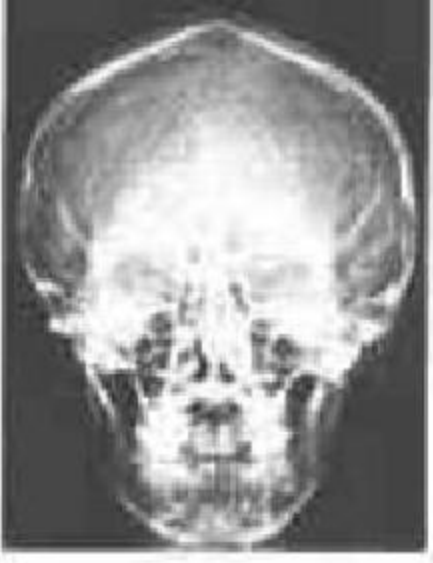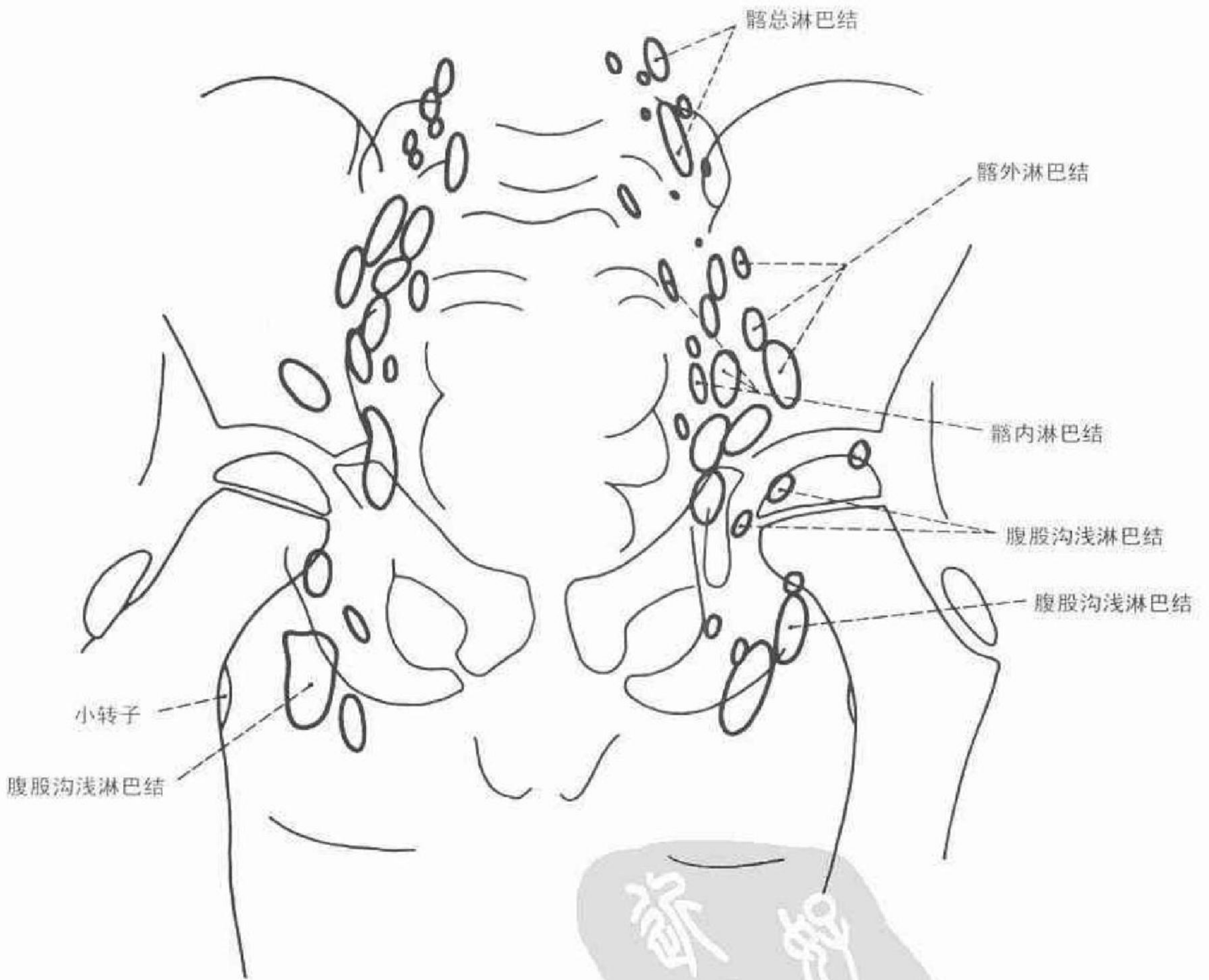图 115 手部血管造影

医学影像



淋巴系造影

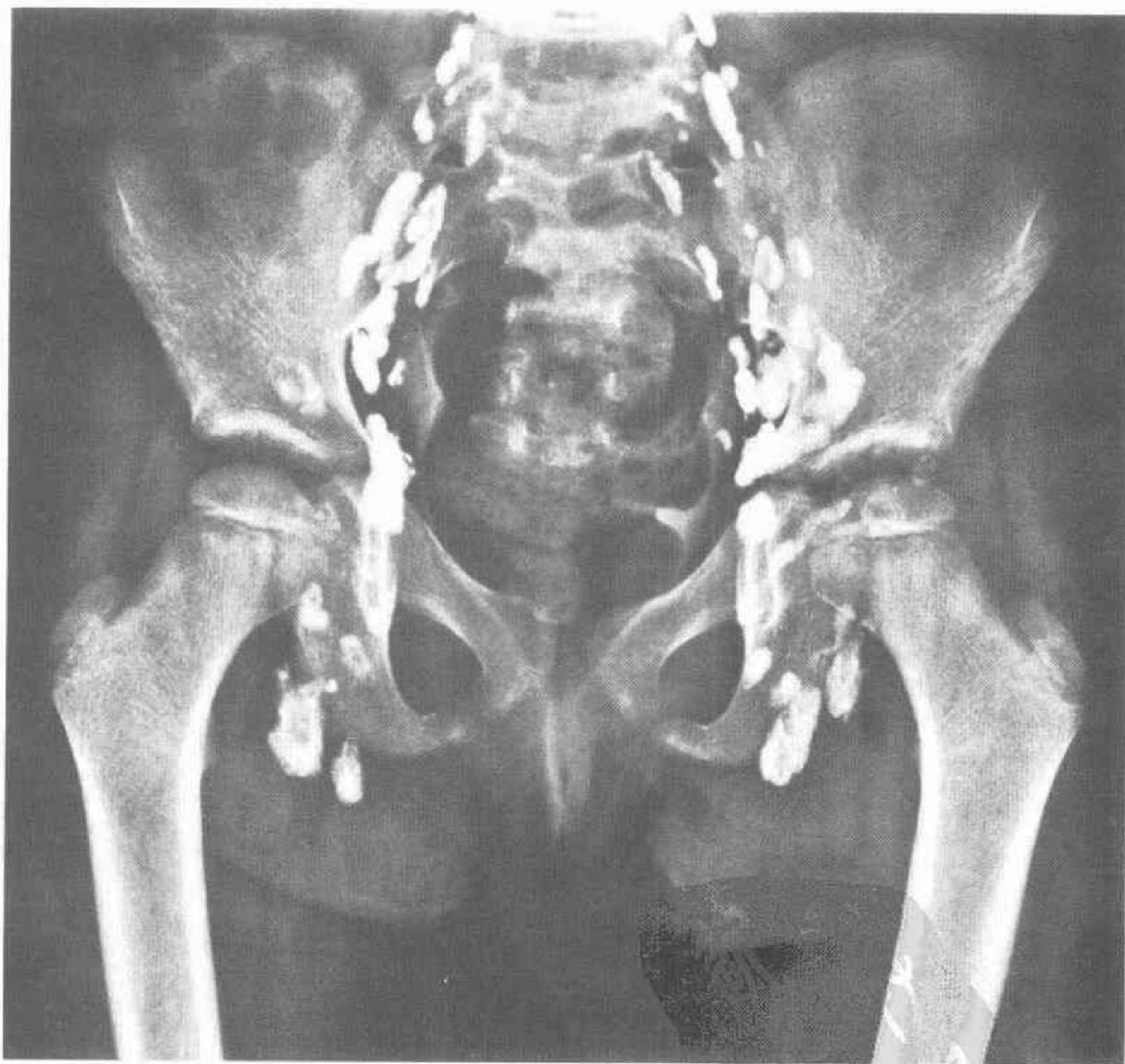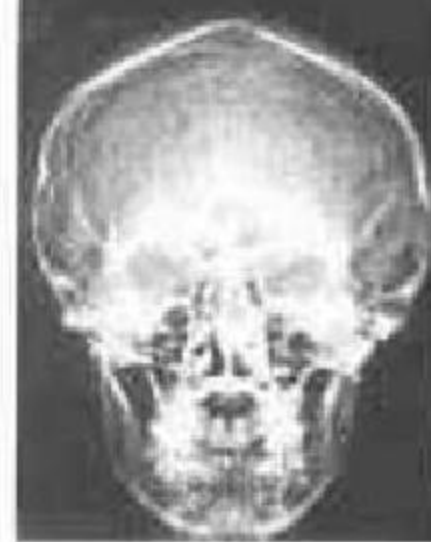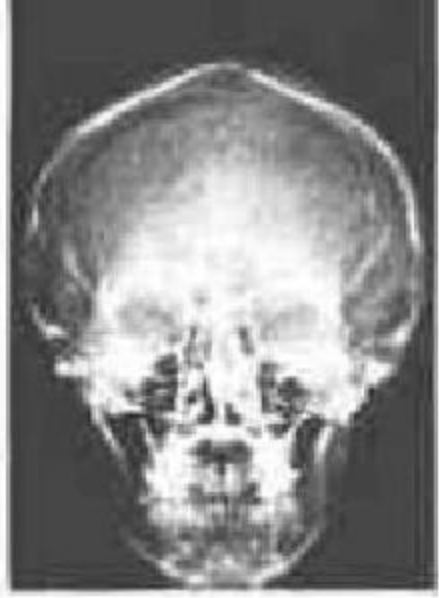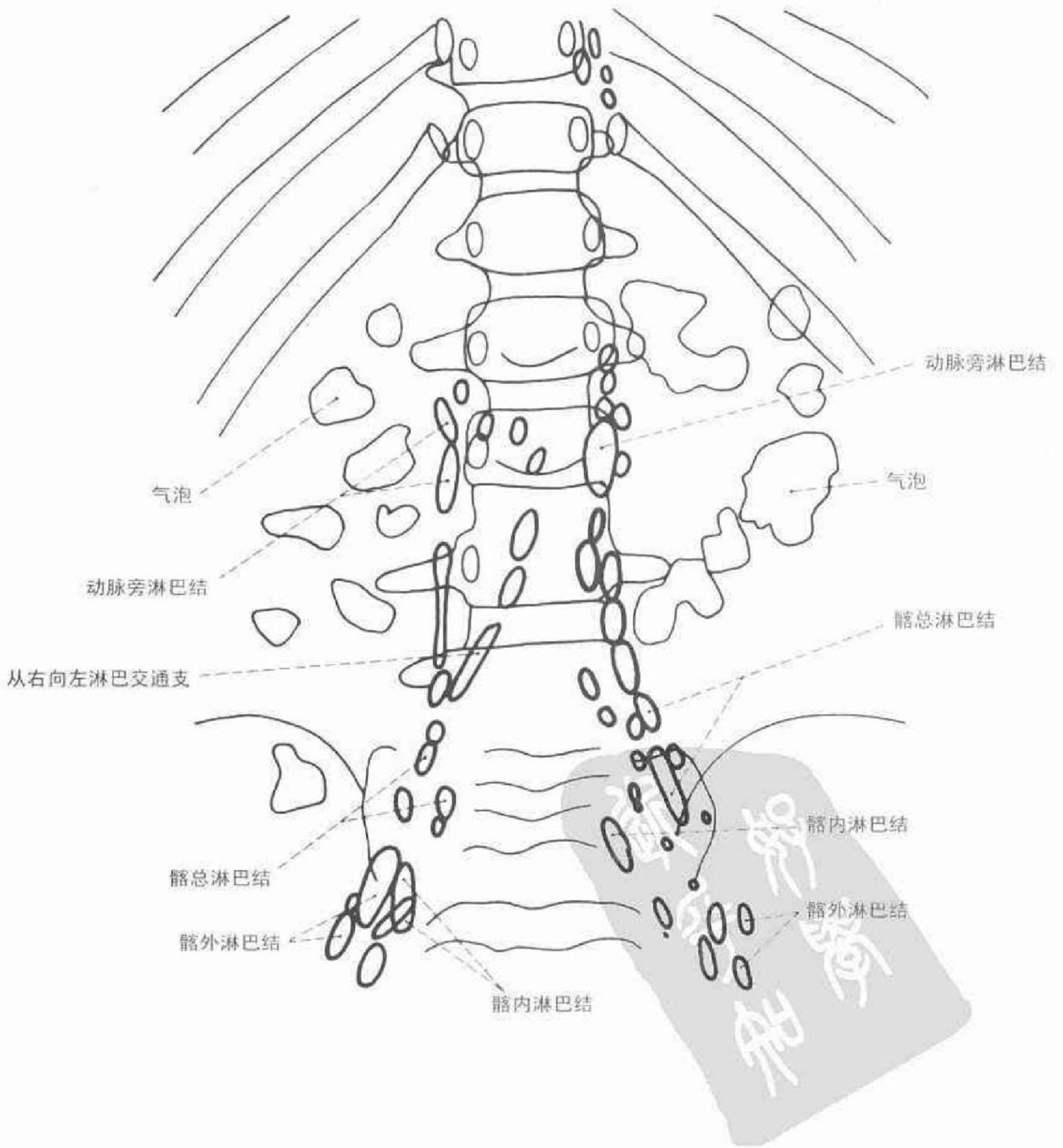




图 116 盆腔淋巴造影(储存期) 前后位



淋巴系造影



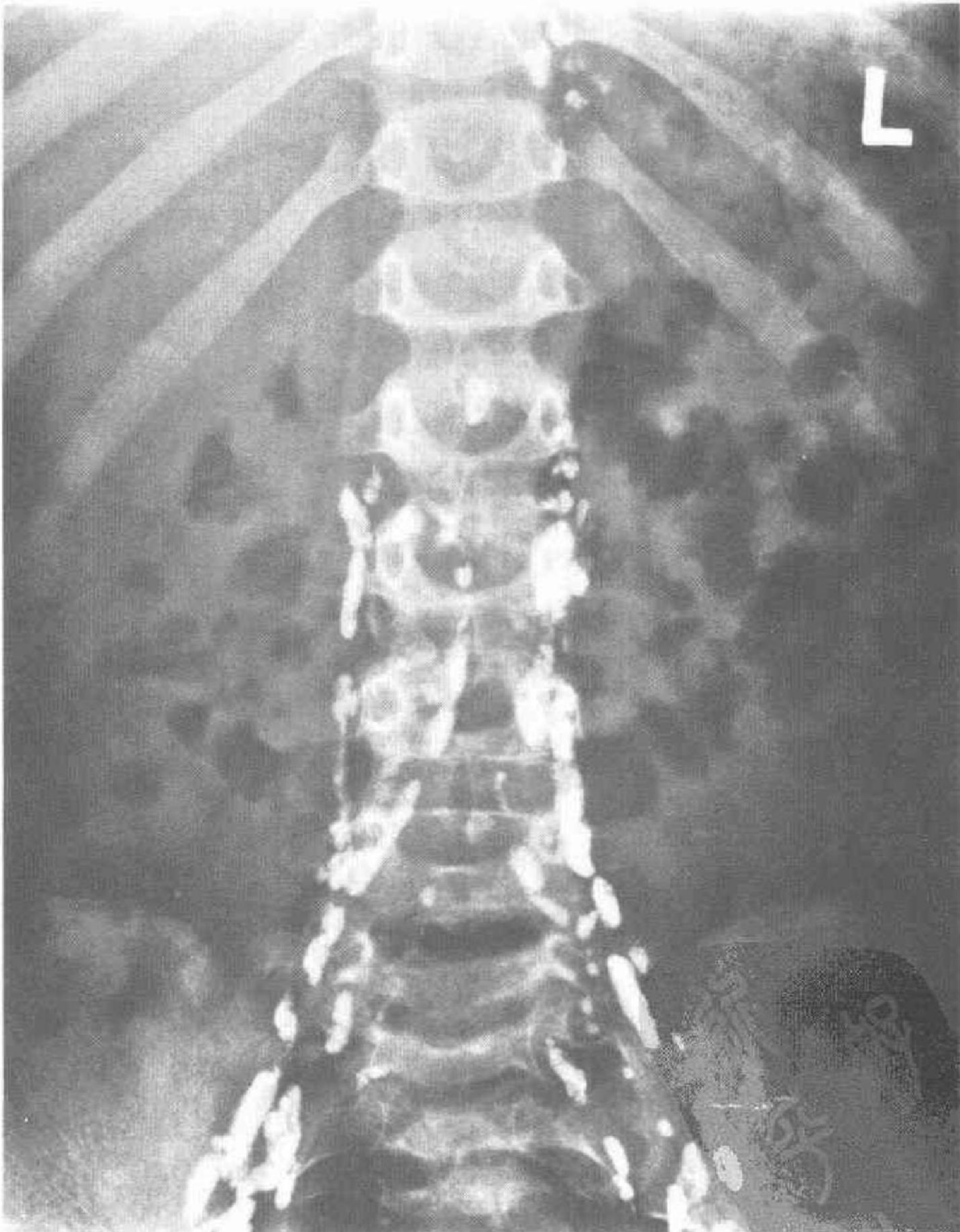
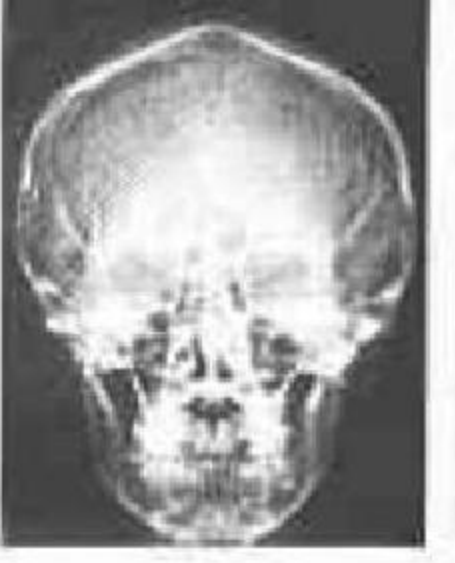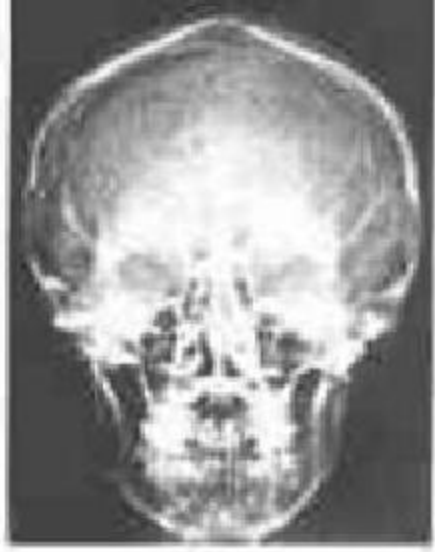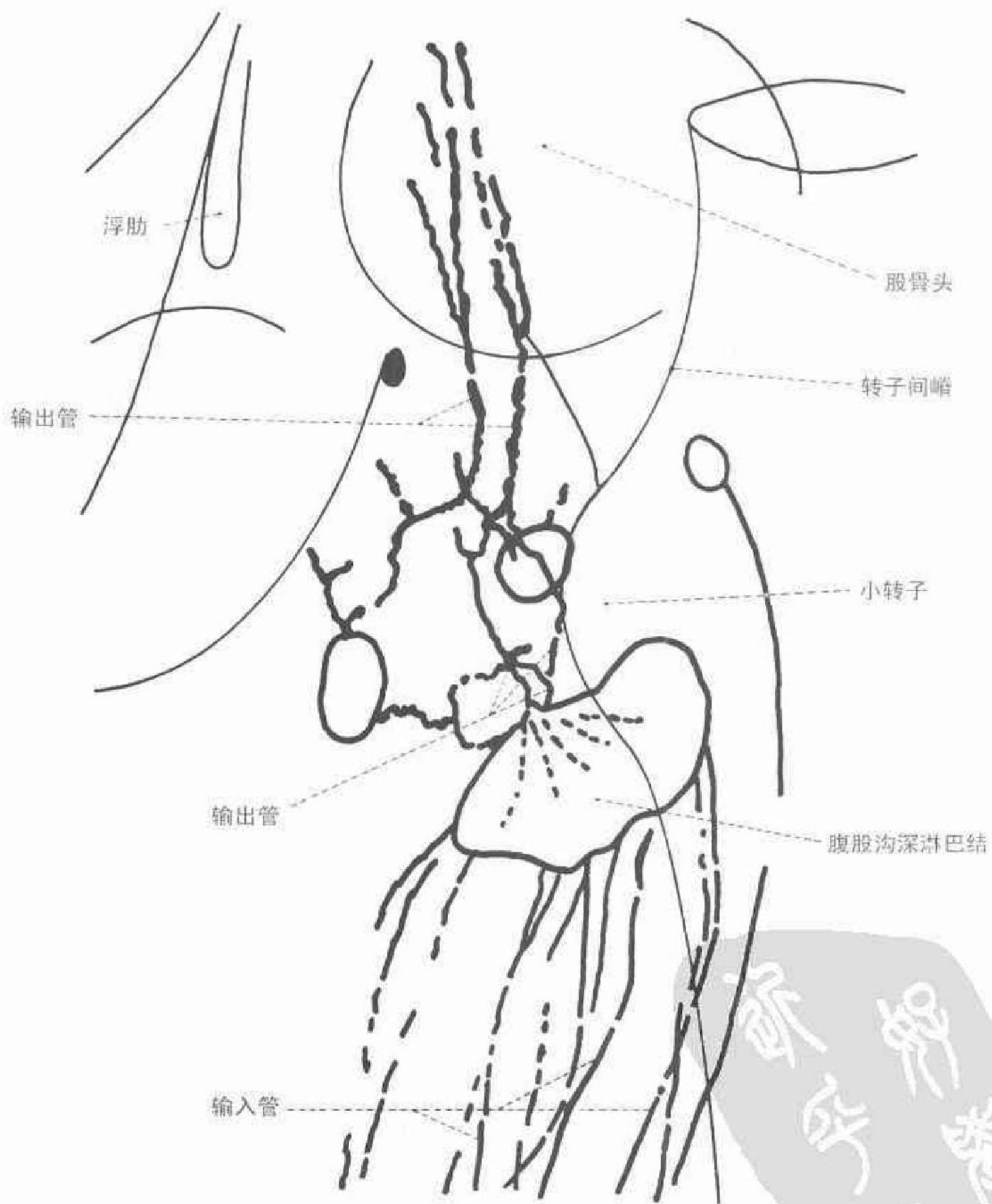


图 117 主动脉旁淋巴造影(储存期) 前后位



淋巴系造影



医学影像学

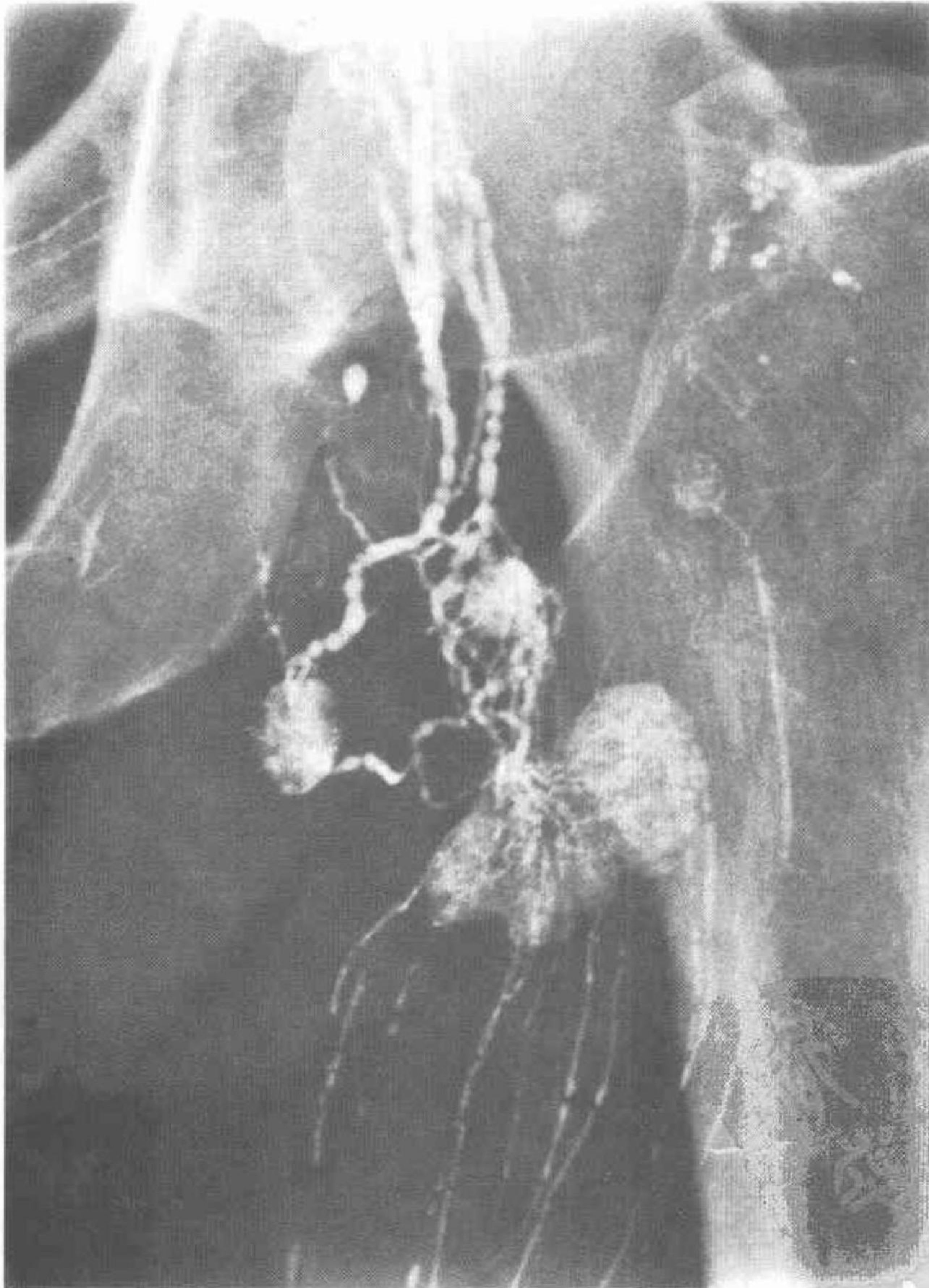
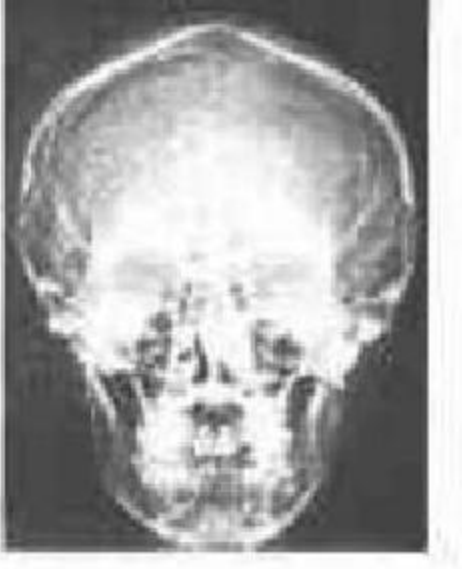
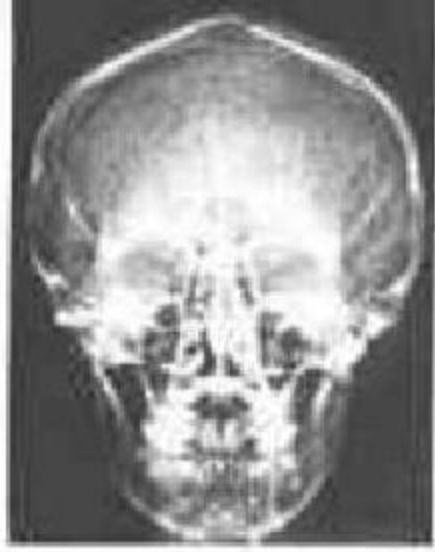

图 118 腹股沟区淋巴造影(充盈期)

医学影像学



淋巴系造影

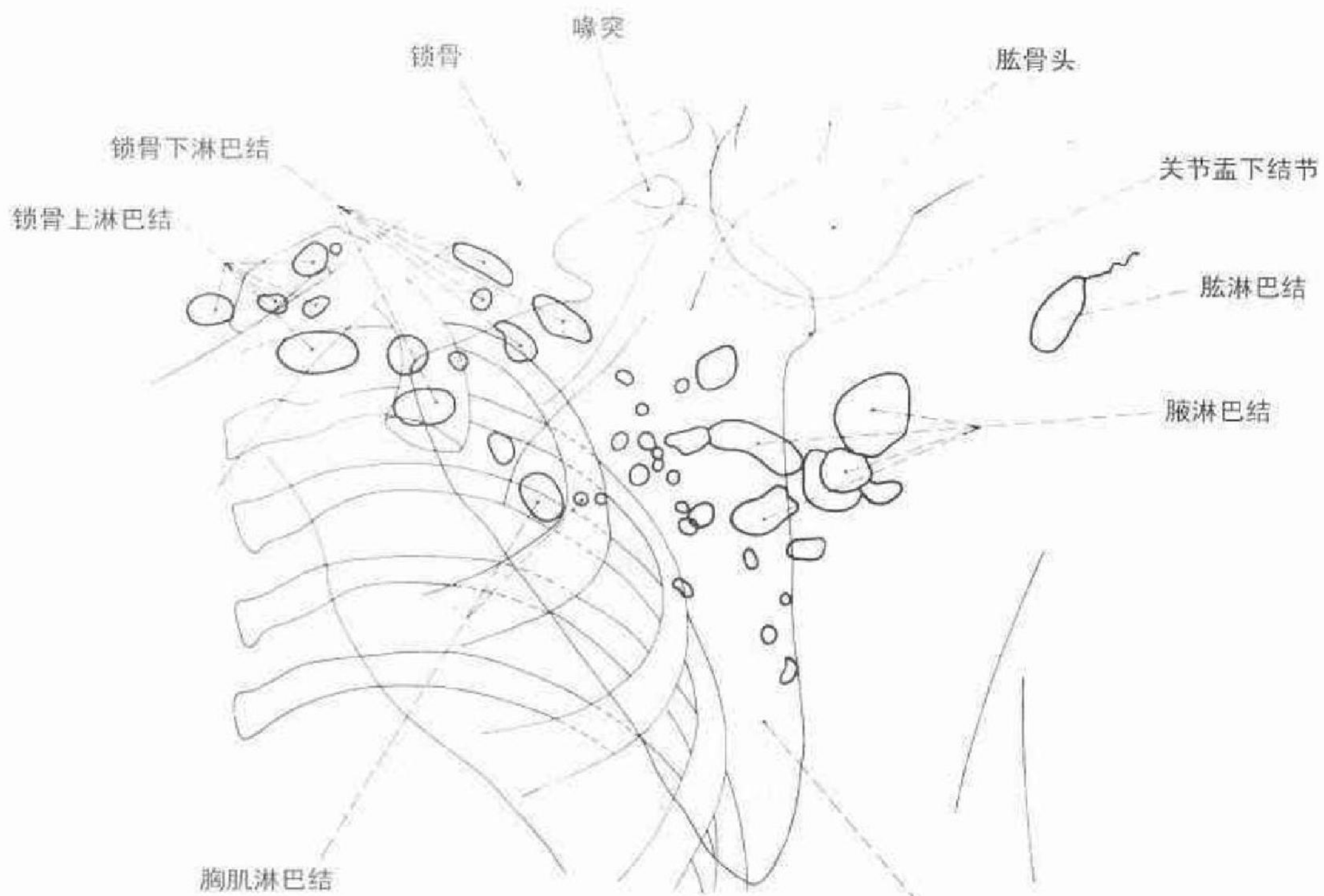

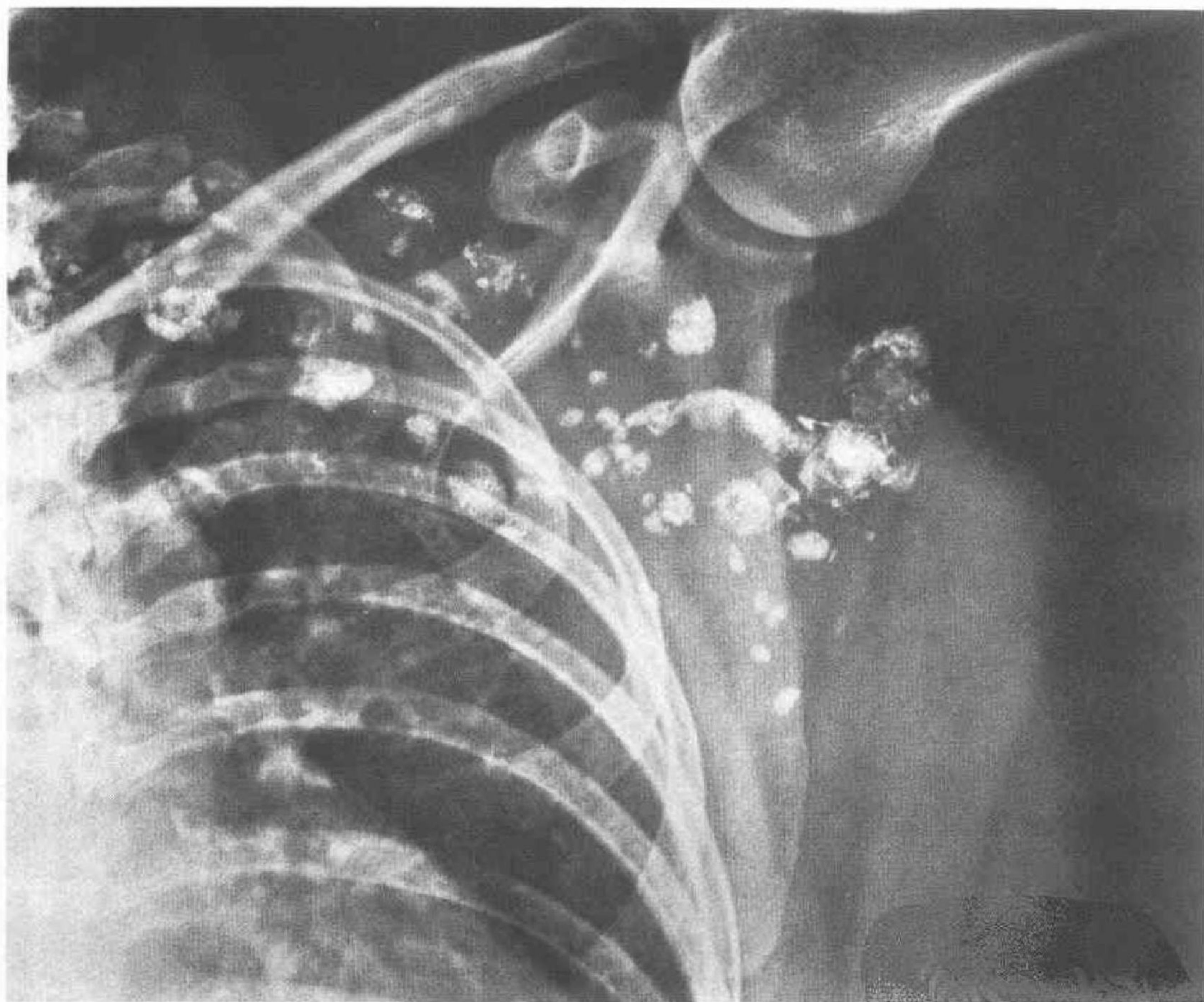
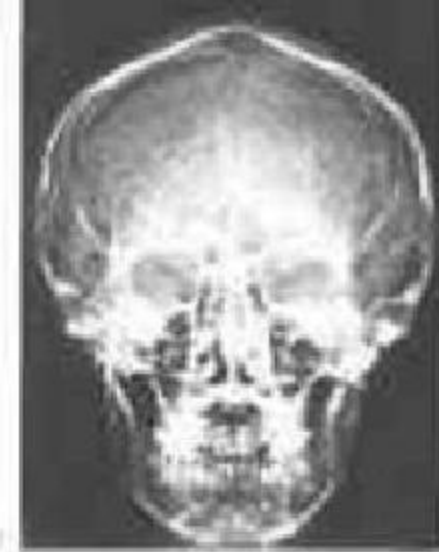
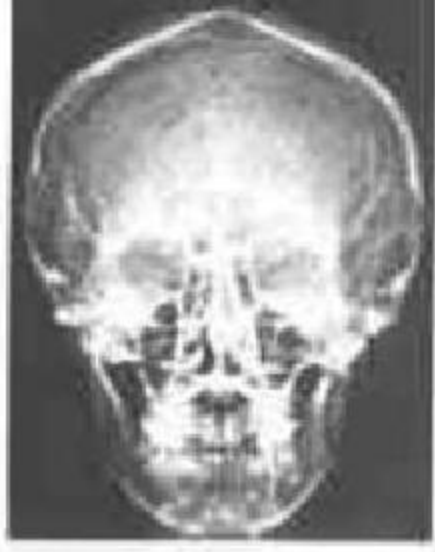
图 119 腋窝淋巴造影(储存期)





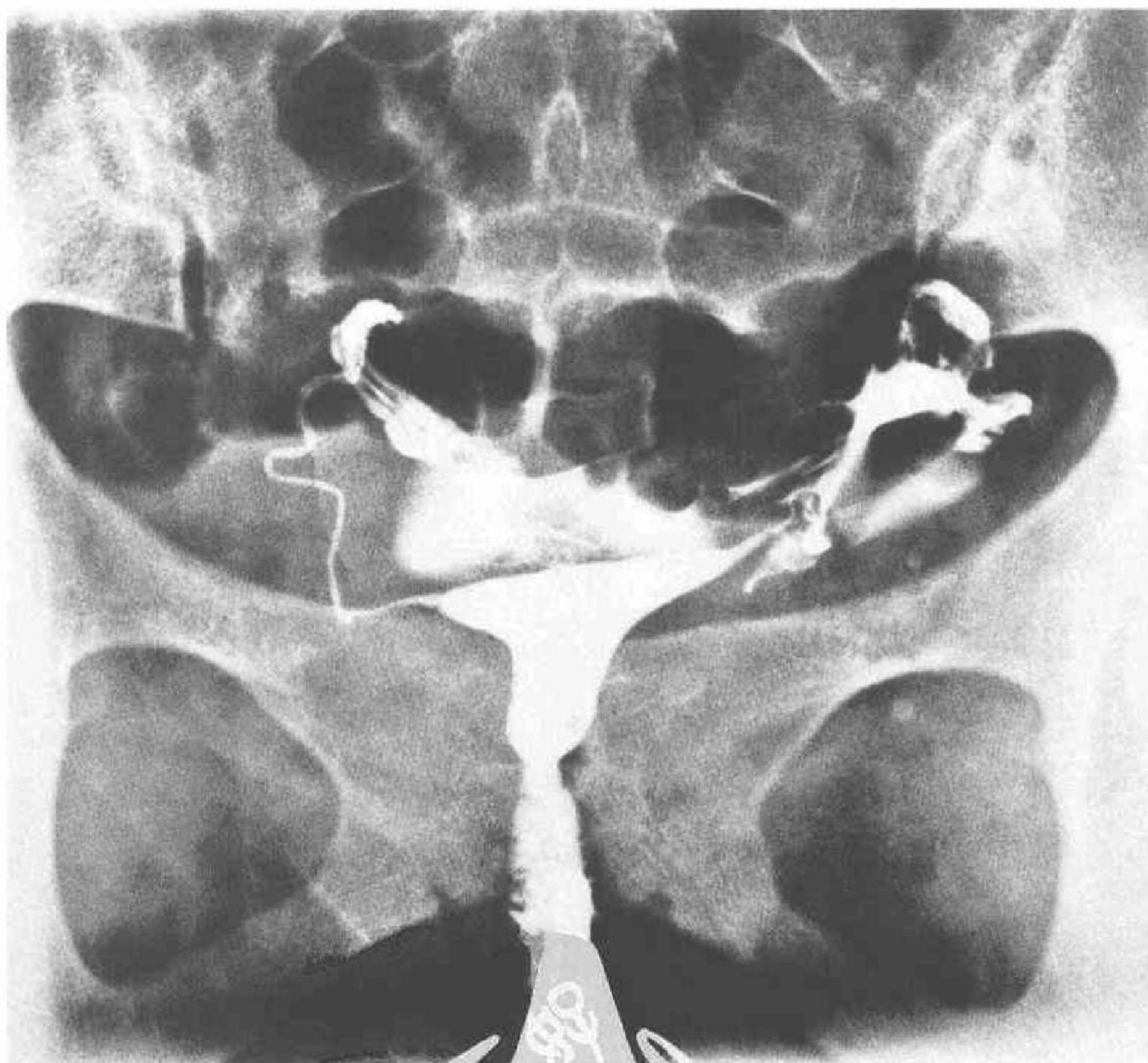
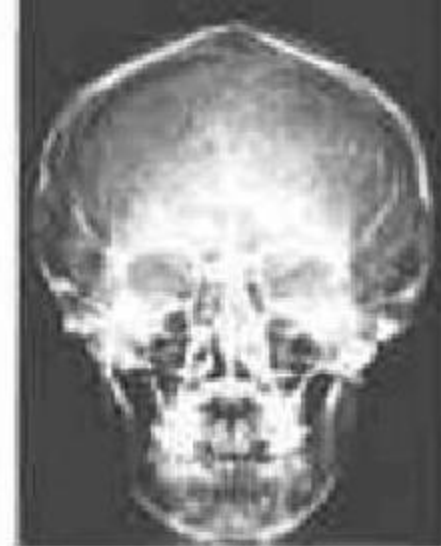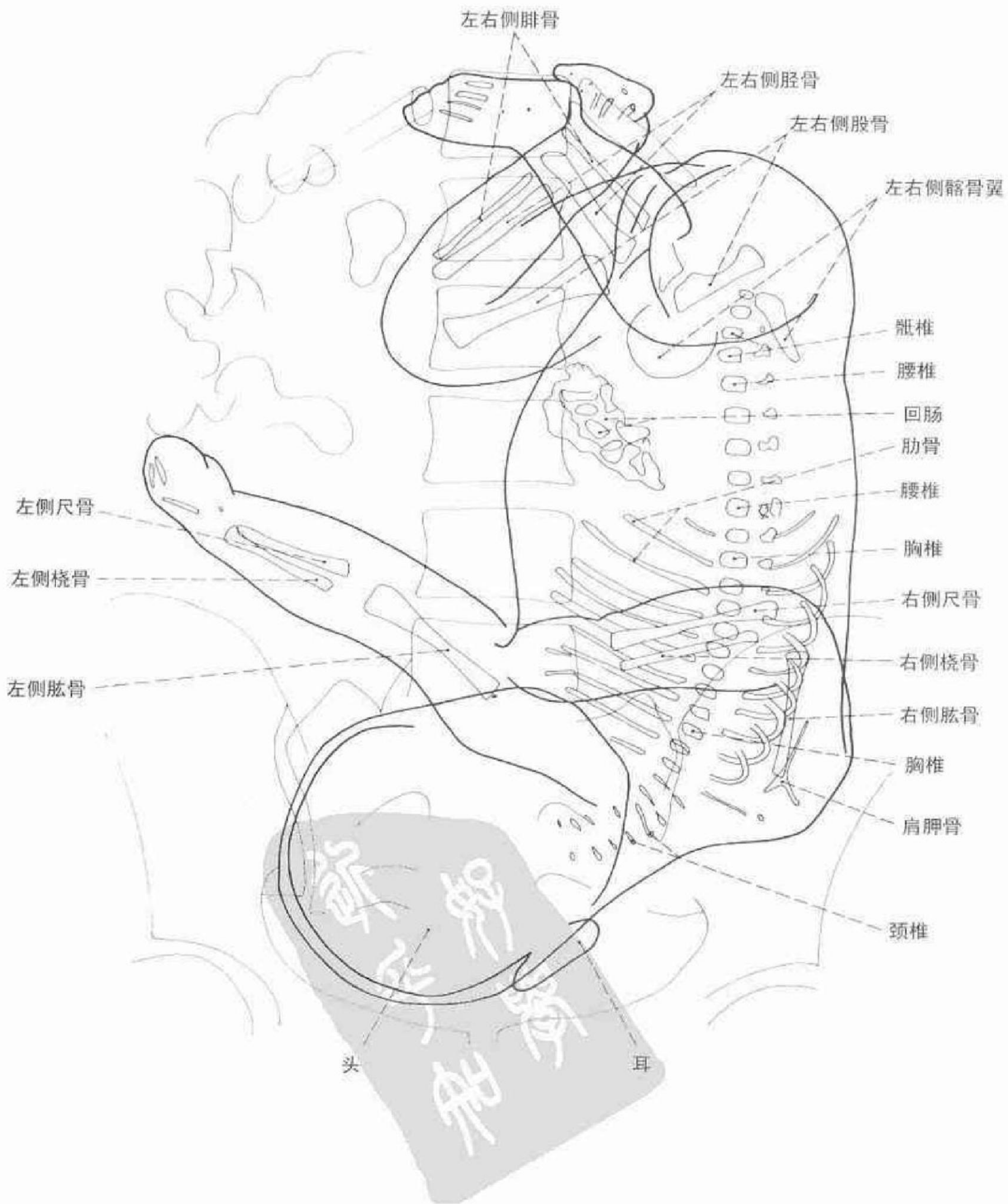

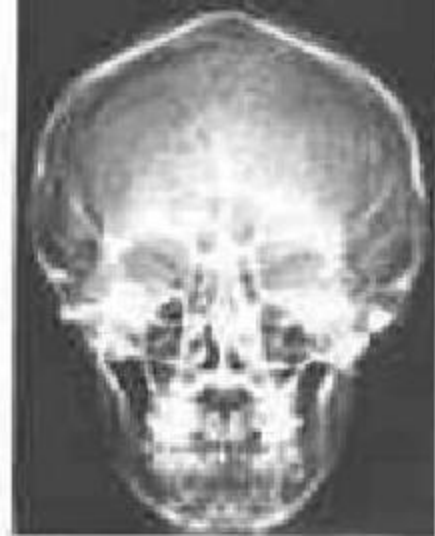
图 120 子宫输卵管造影 仰卧前后位





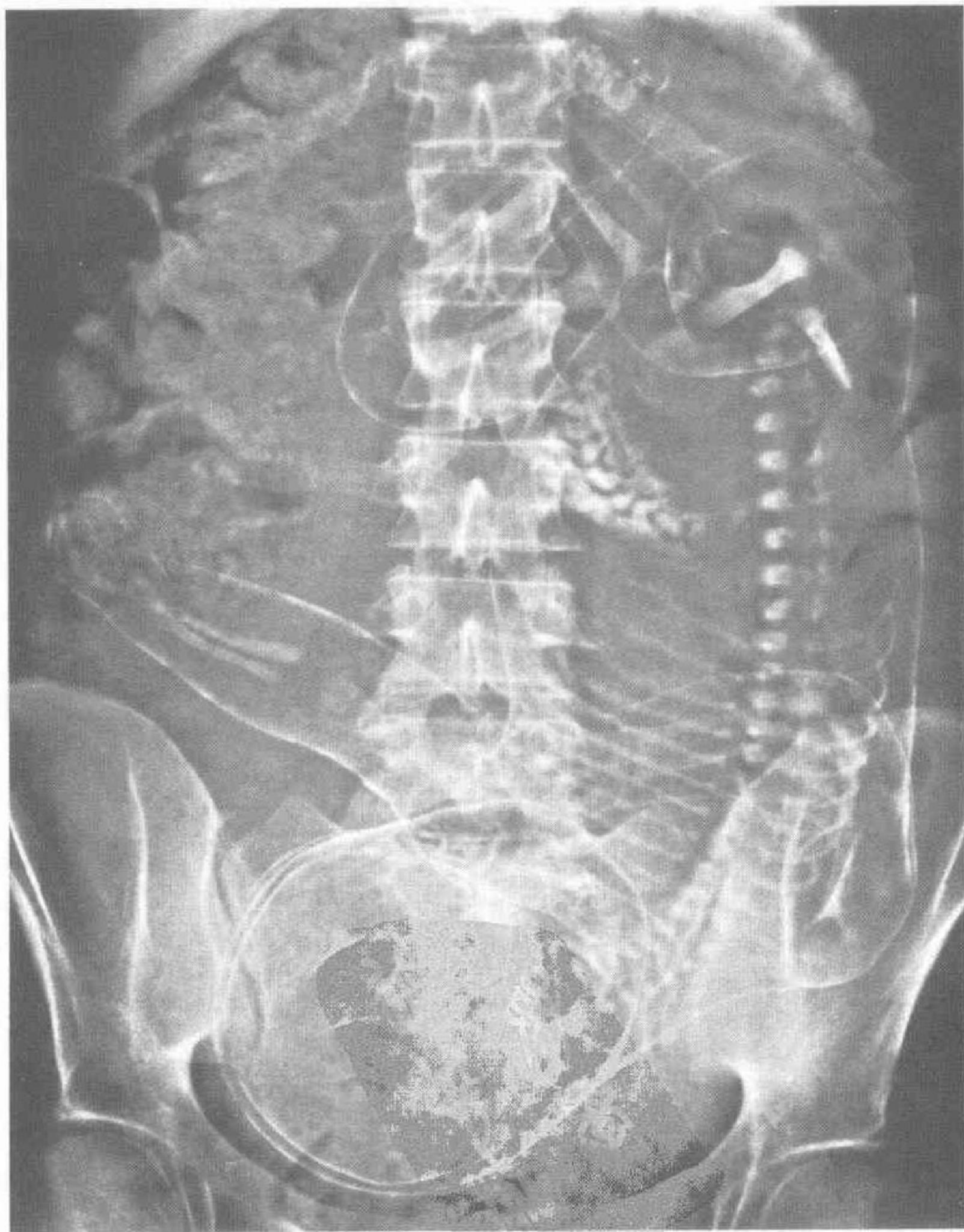
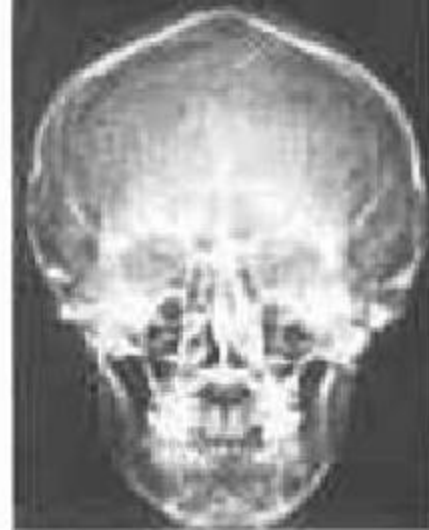
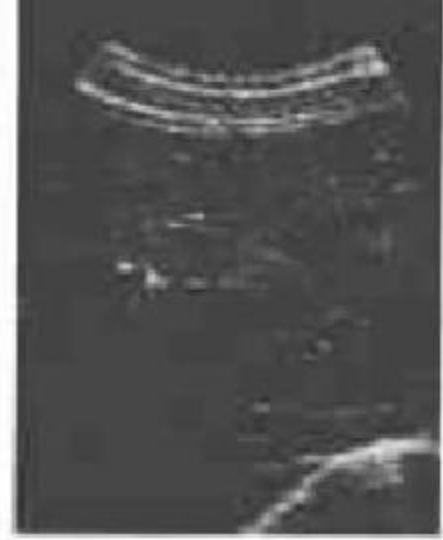
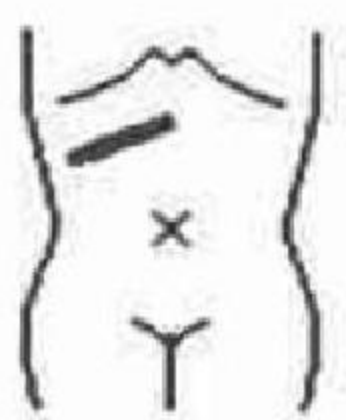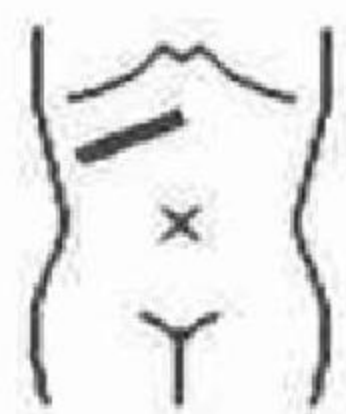图 121 胎儿造影



超声

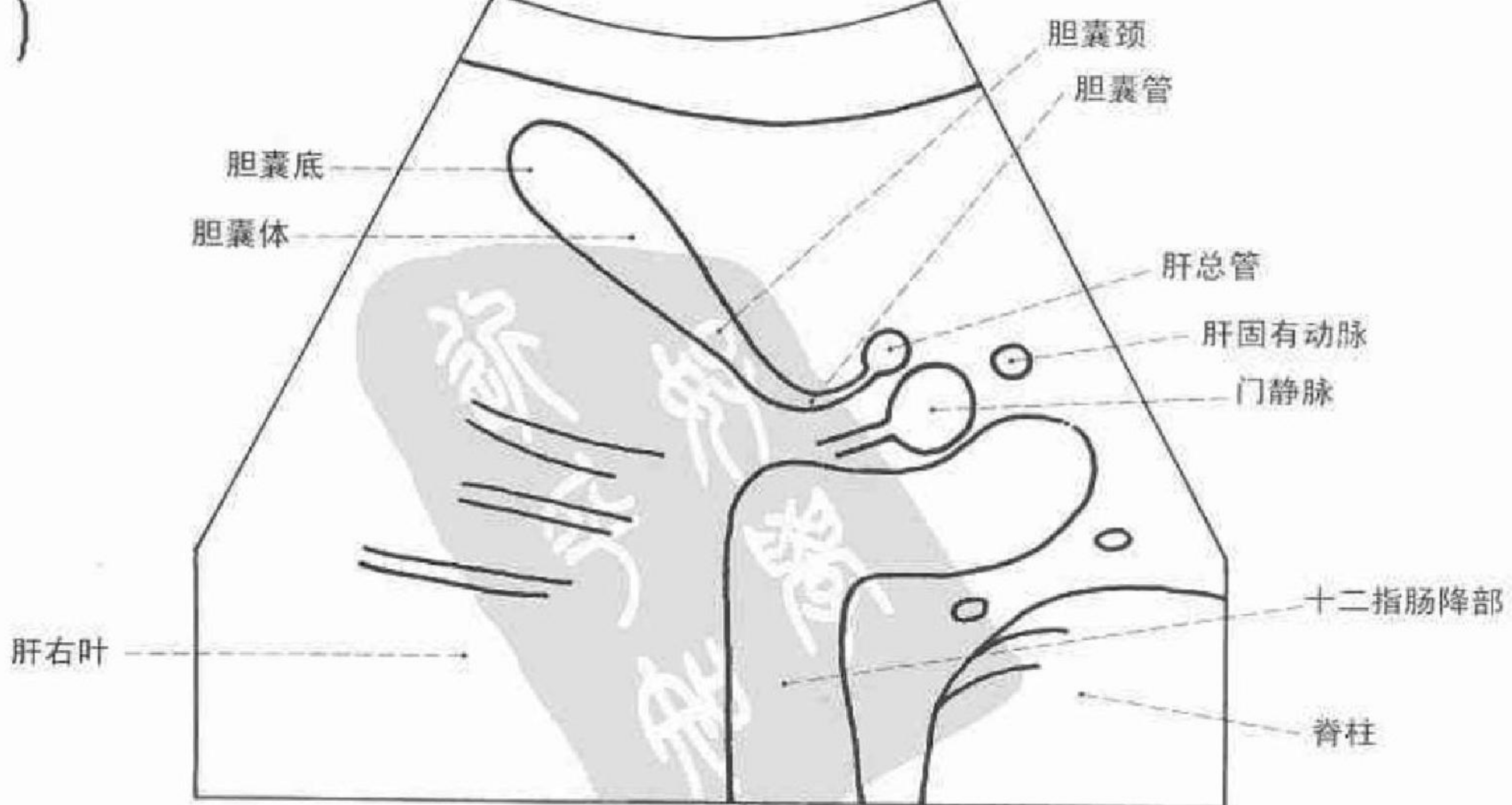
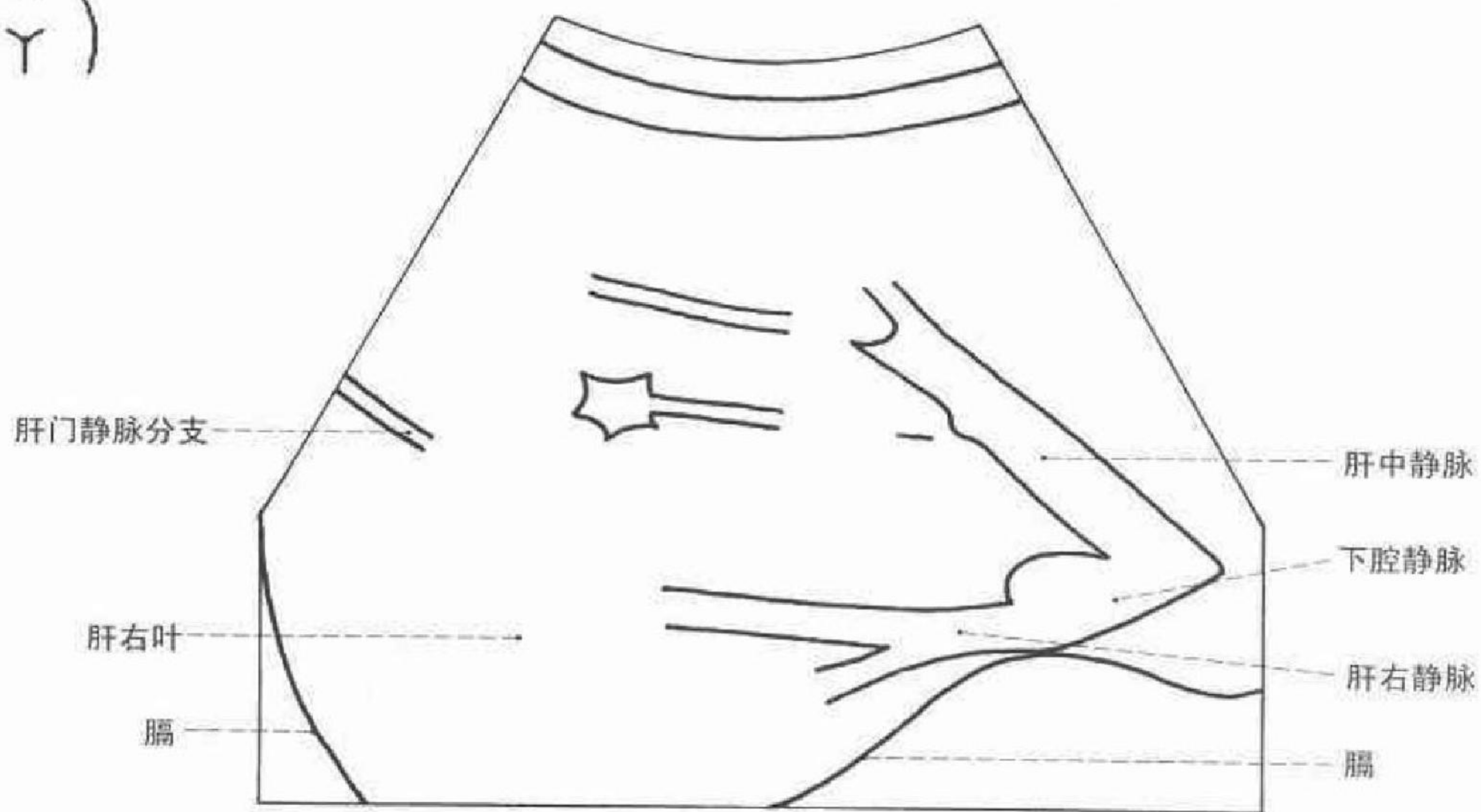
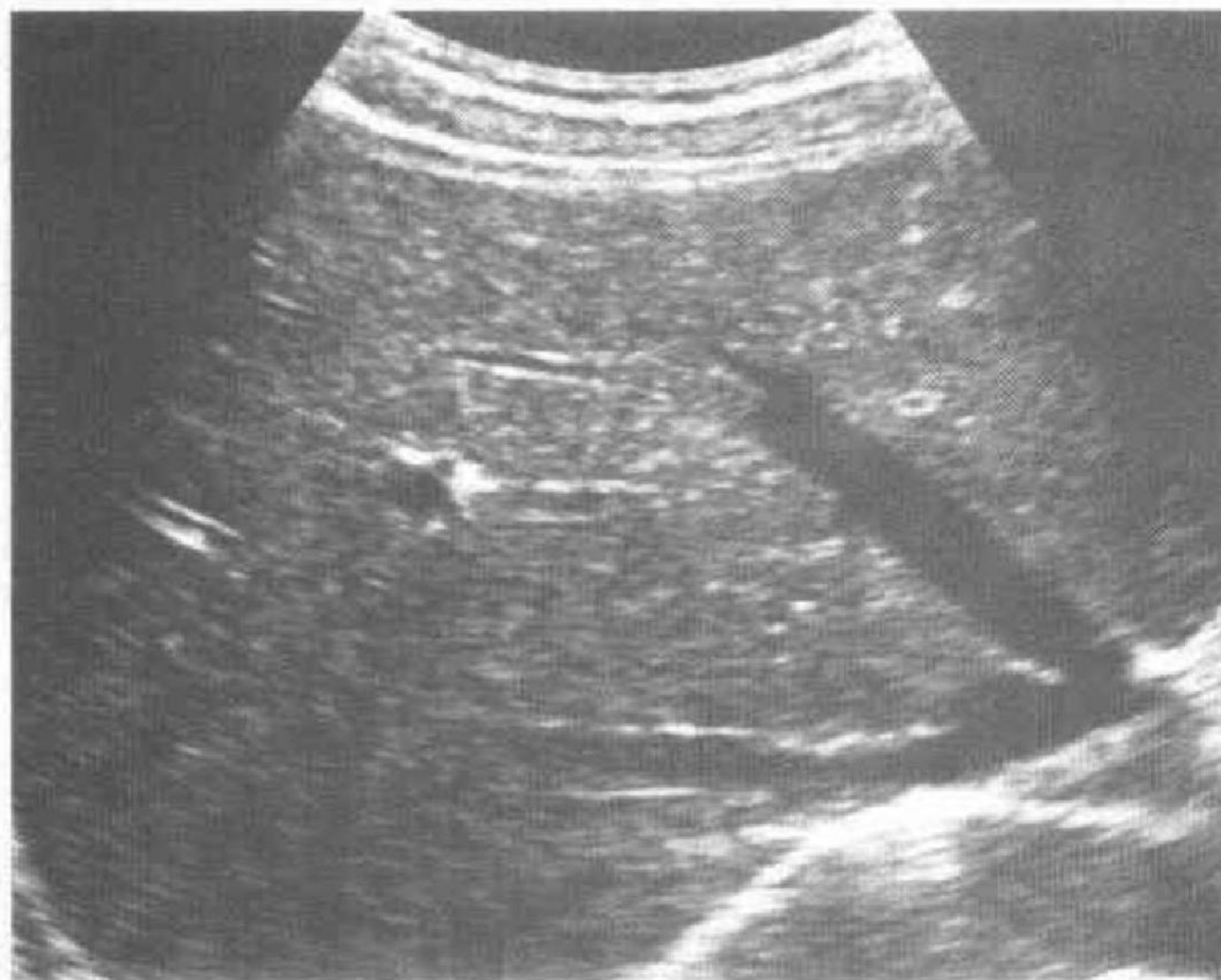
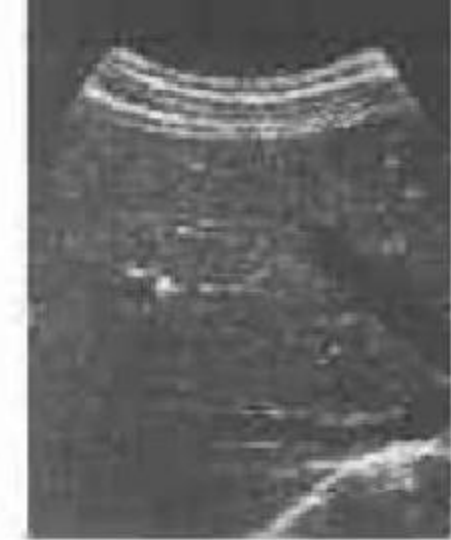


图 122 肝脏和肝静脉超声

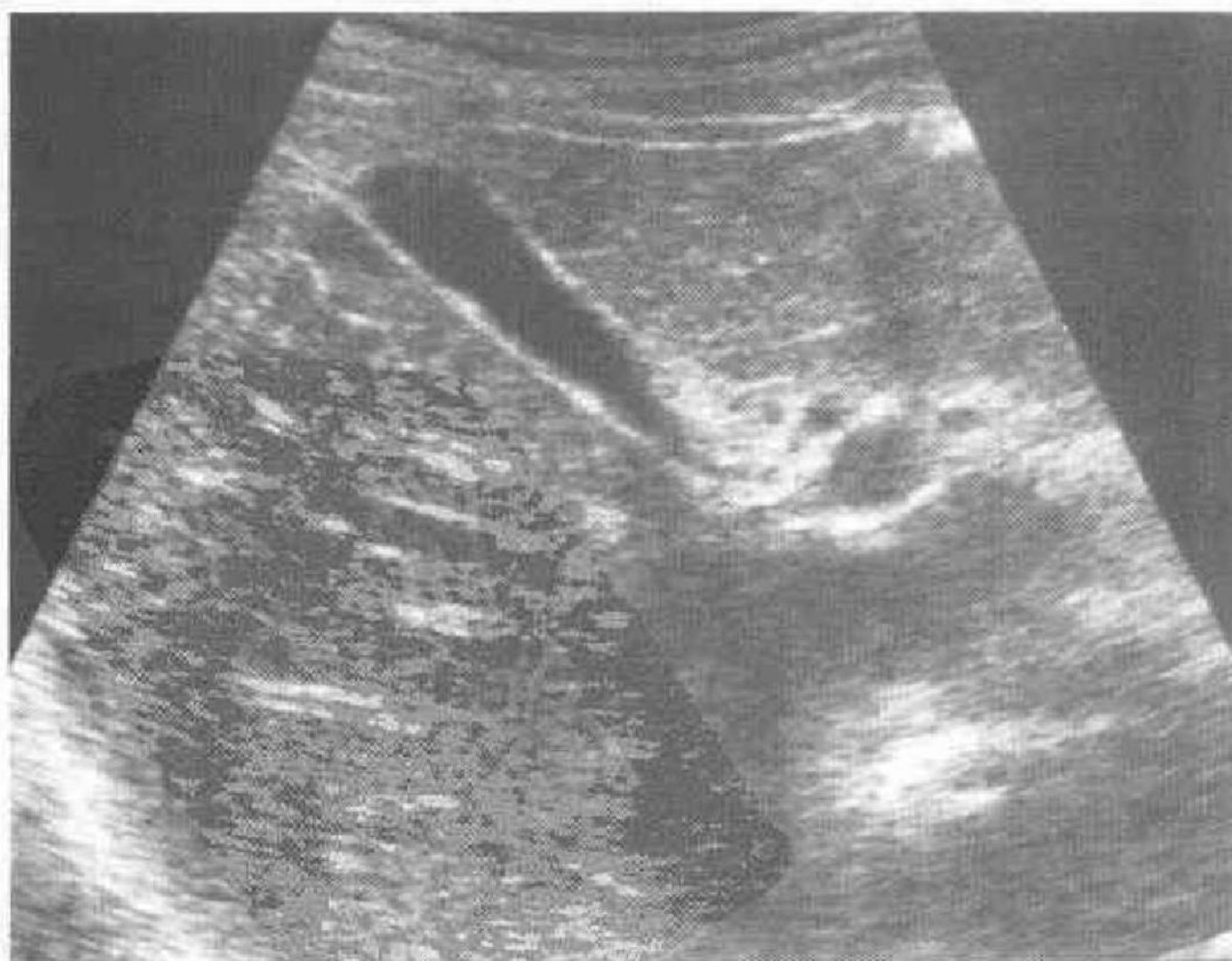
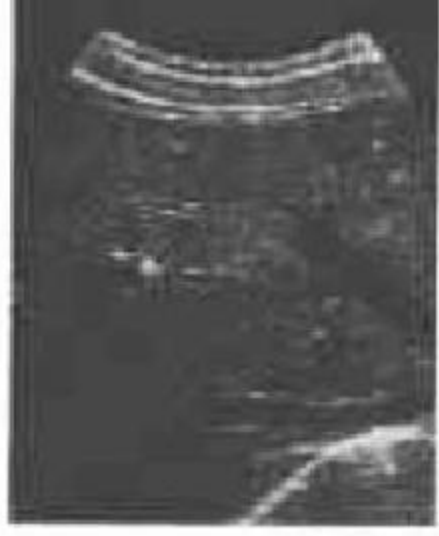

图 123 胆囊与胆囊管超声



超声

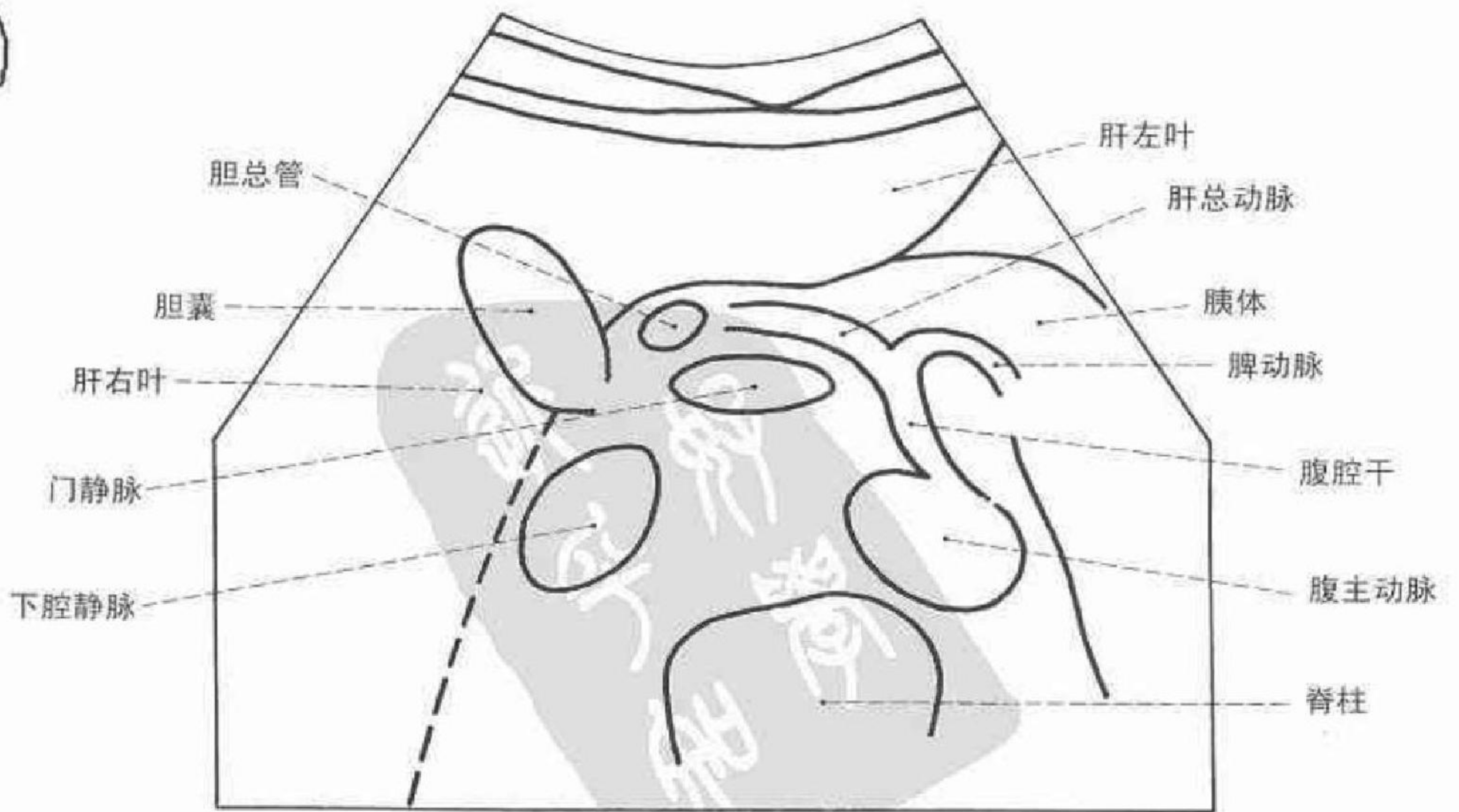
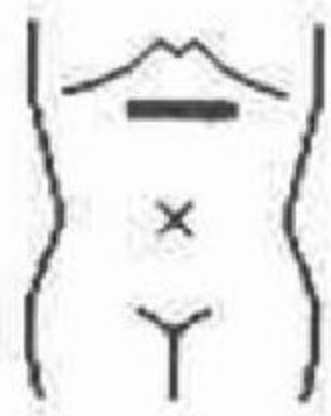
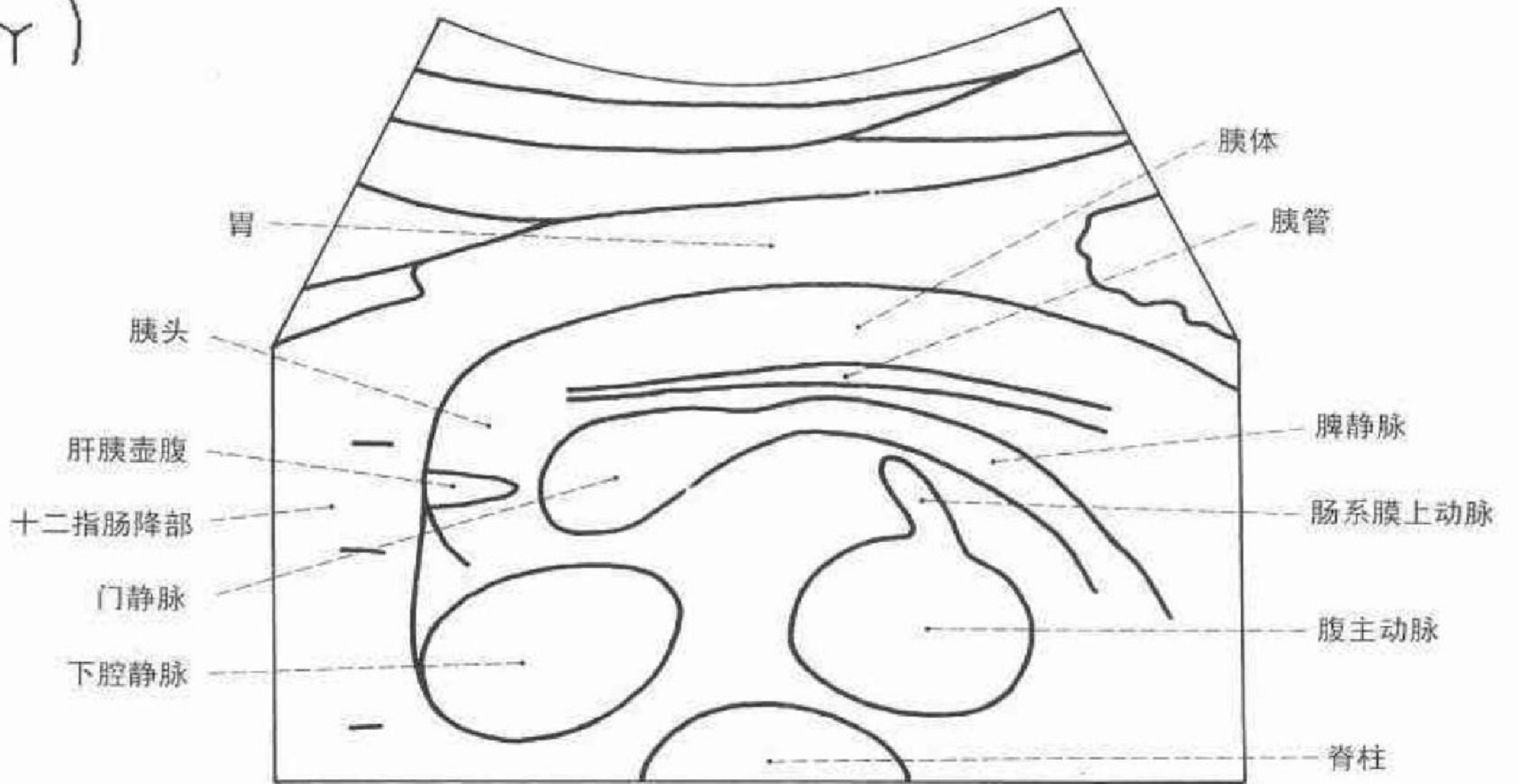
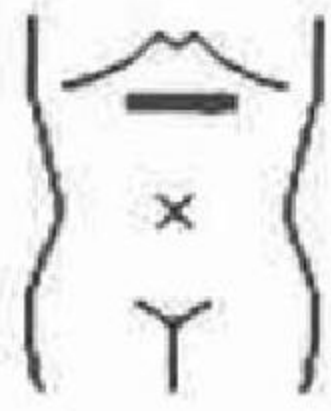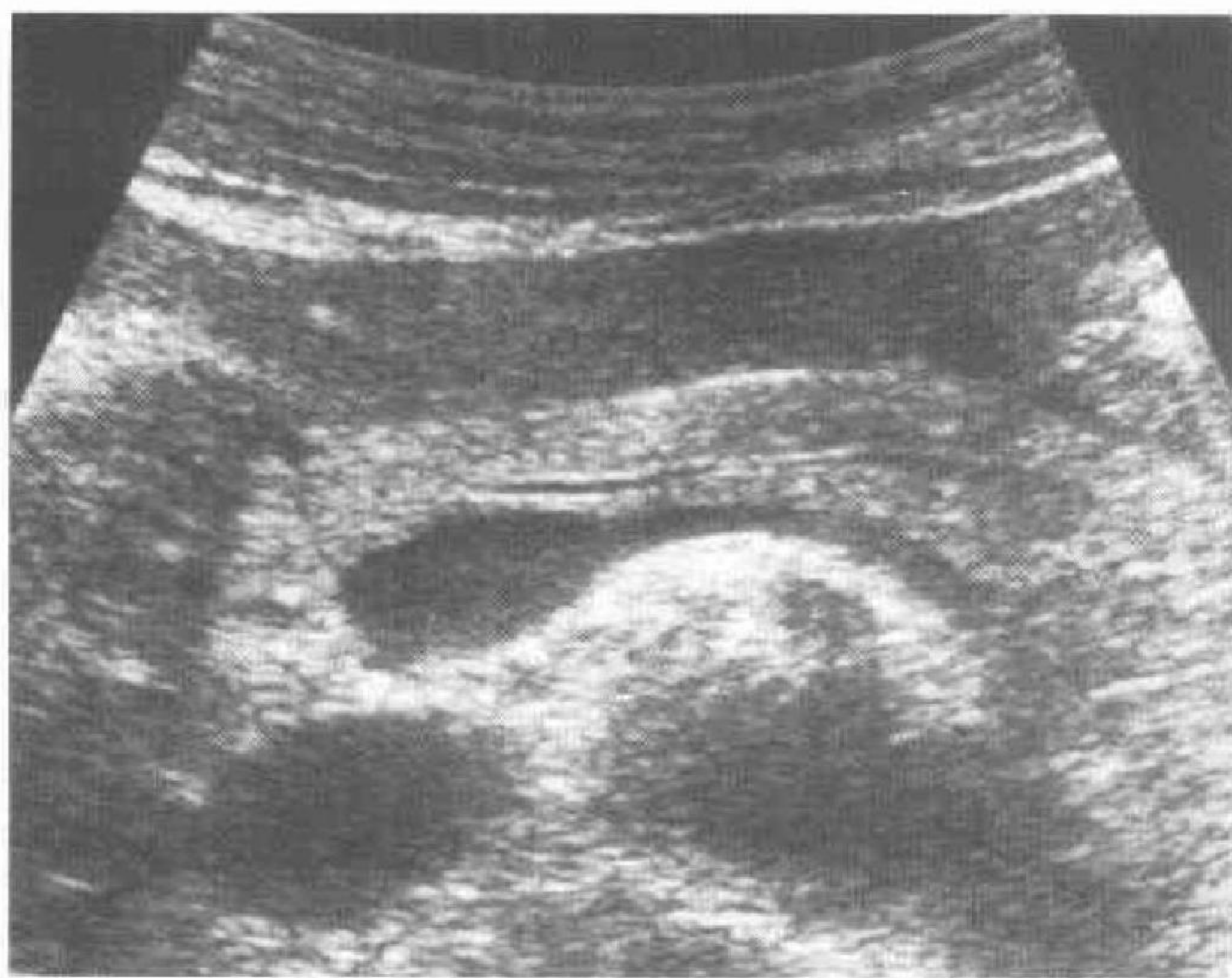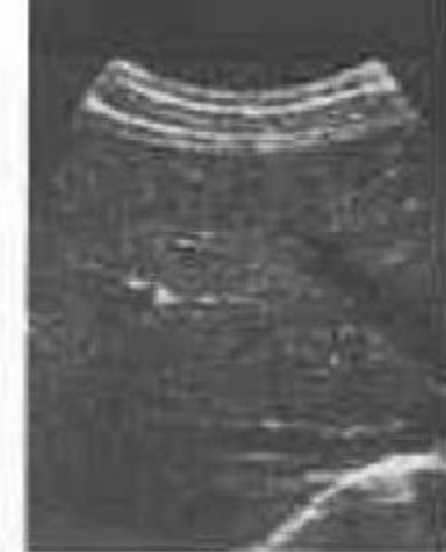




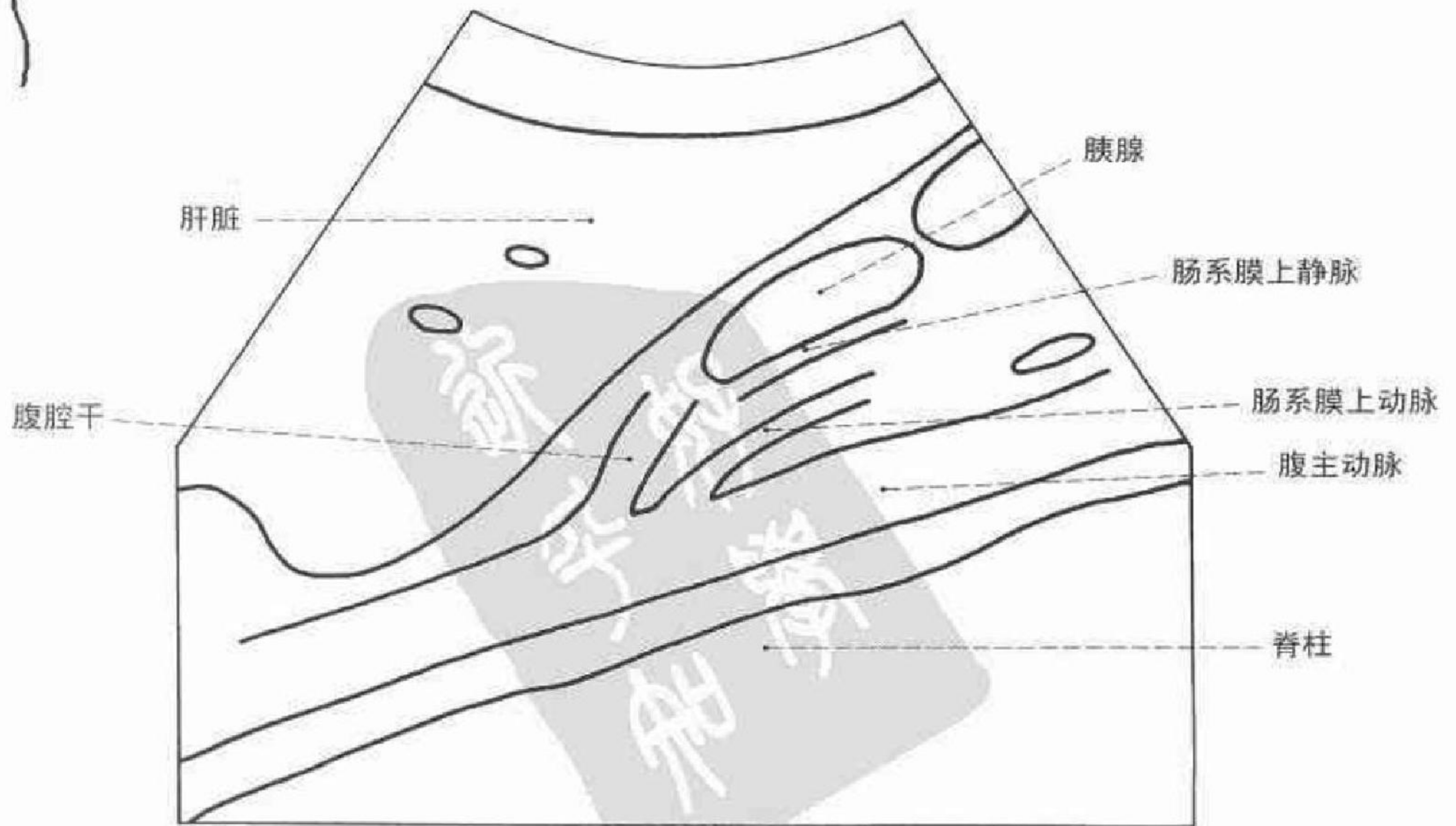
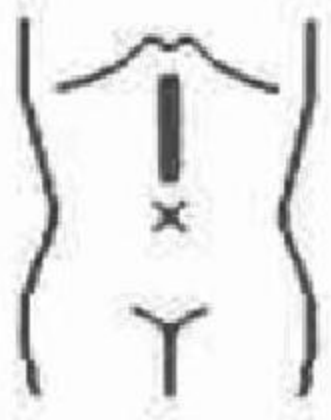
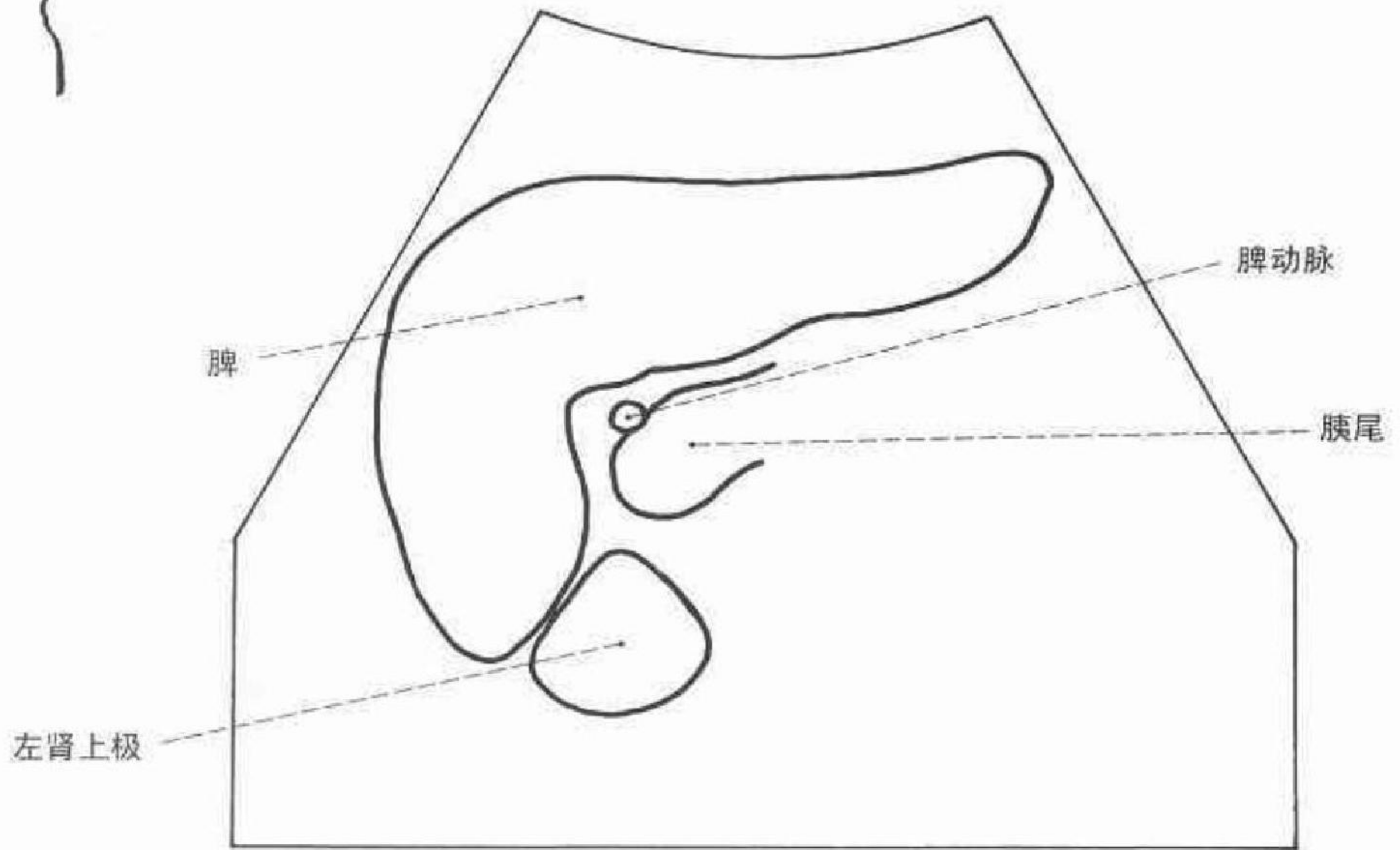
图 124 胰腺超声

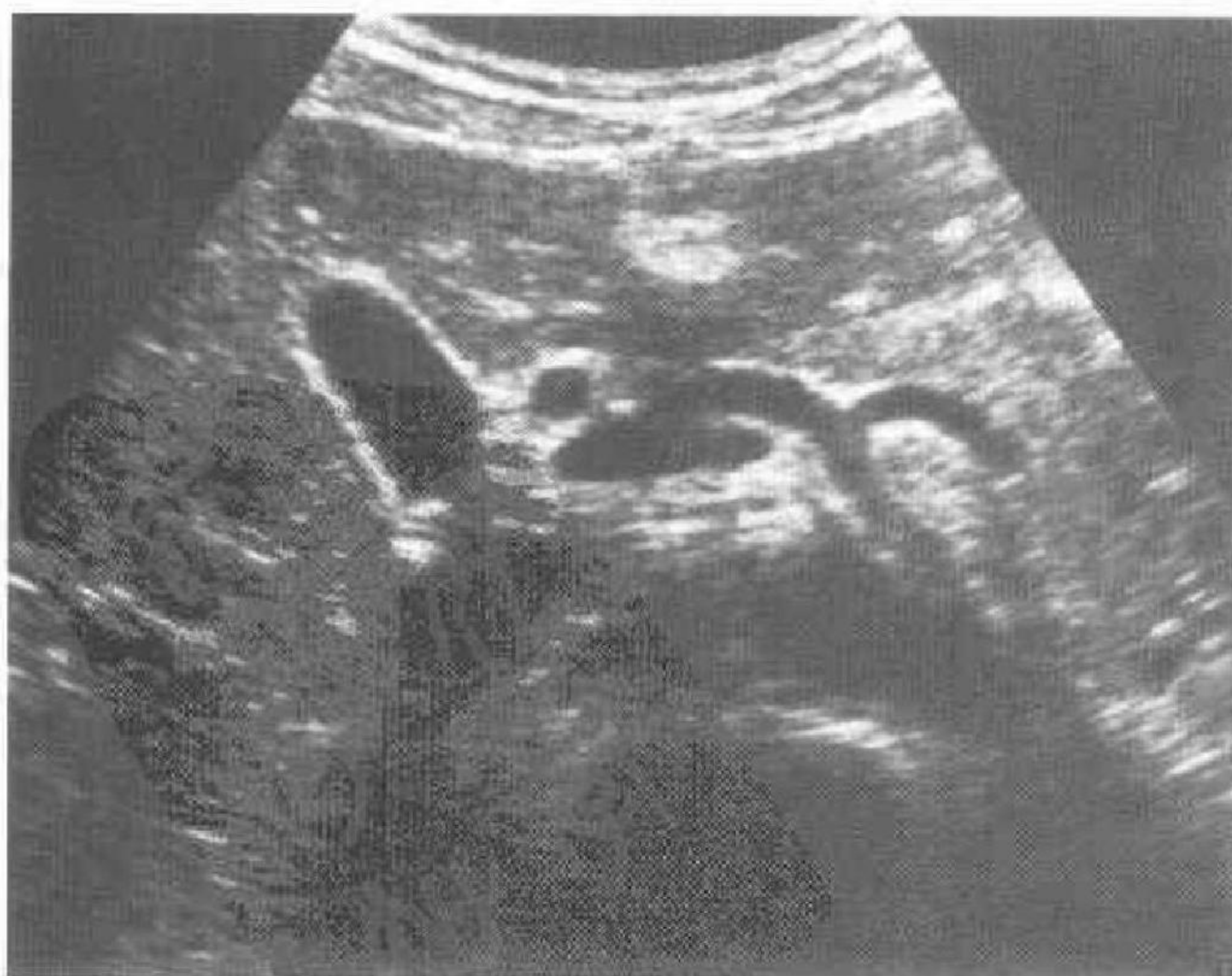
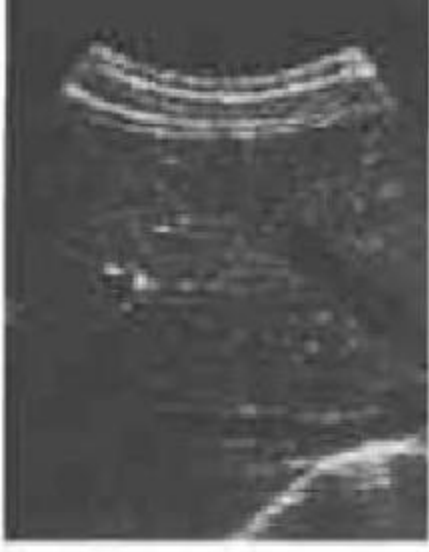
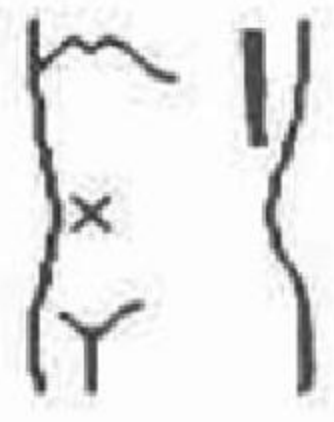图 125 腹腔干超声



超声



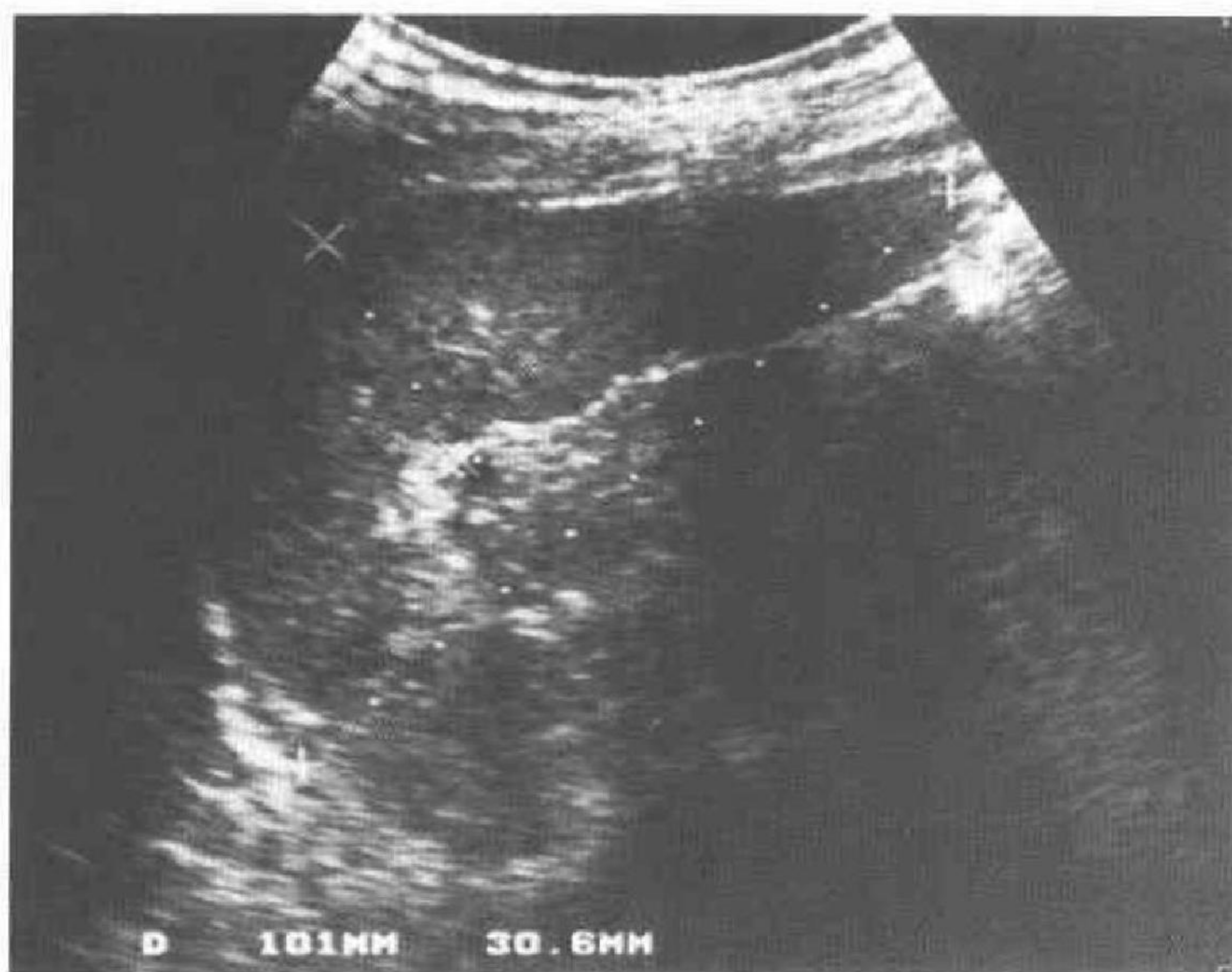
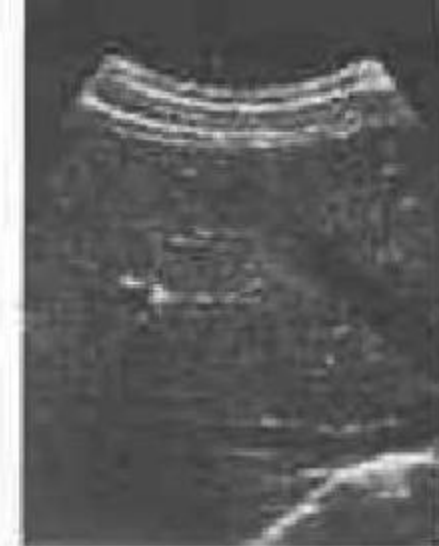

图 126 脾脏超声

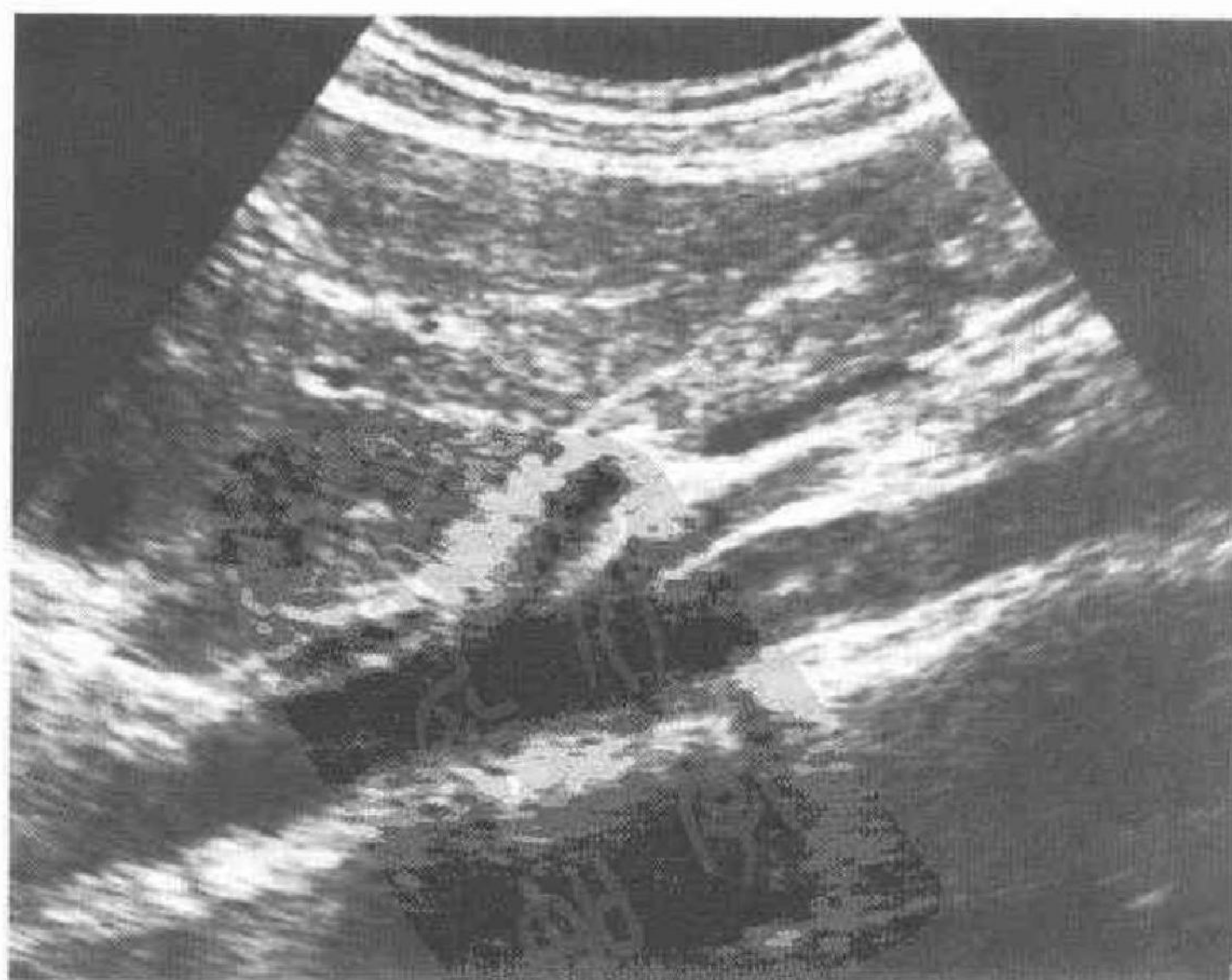
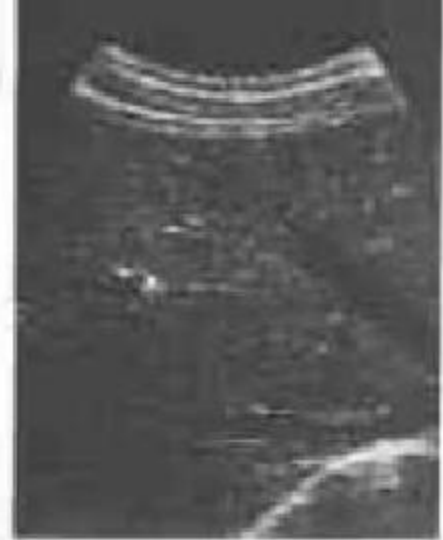
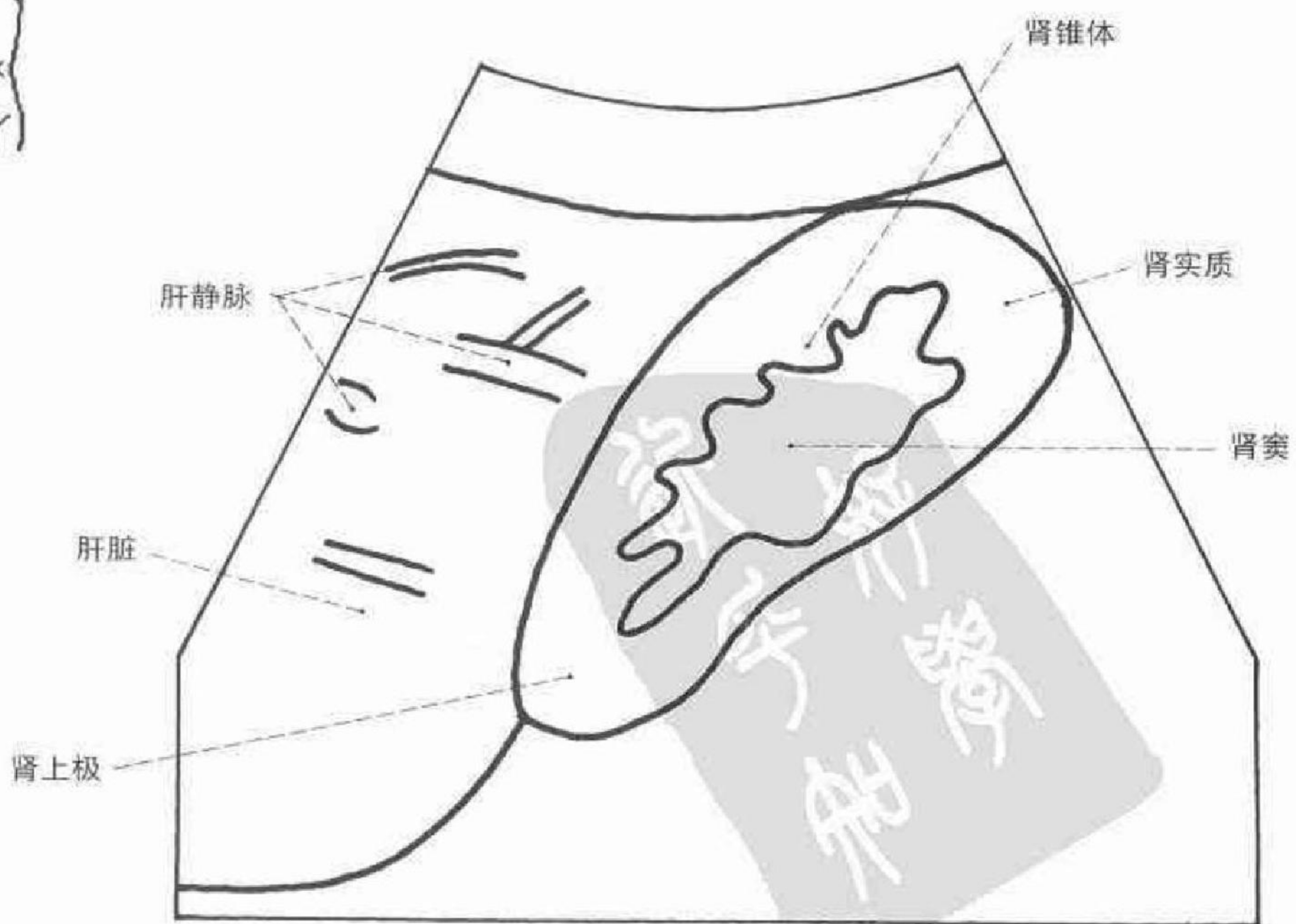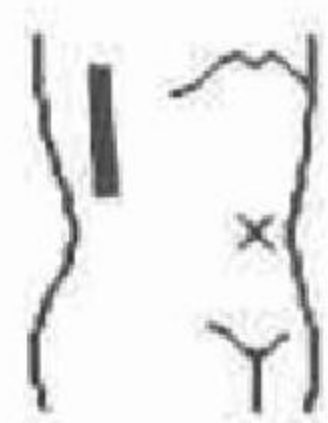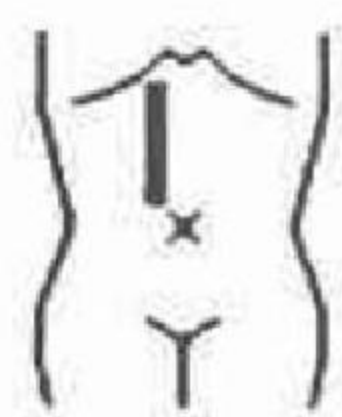图 127 腹主动脉超声



超声

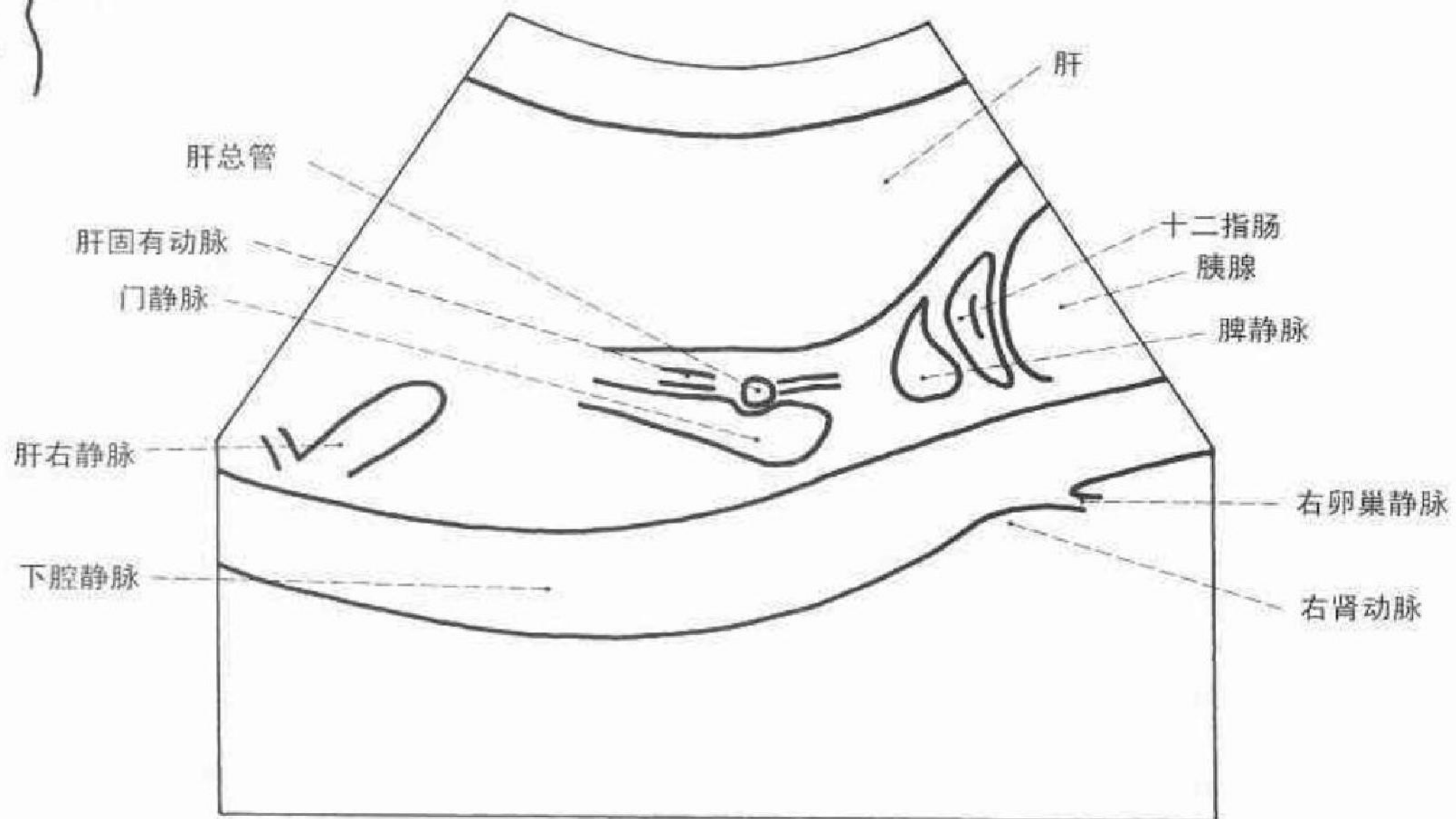

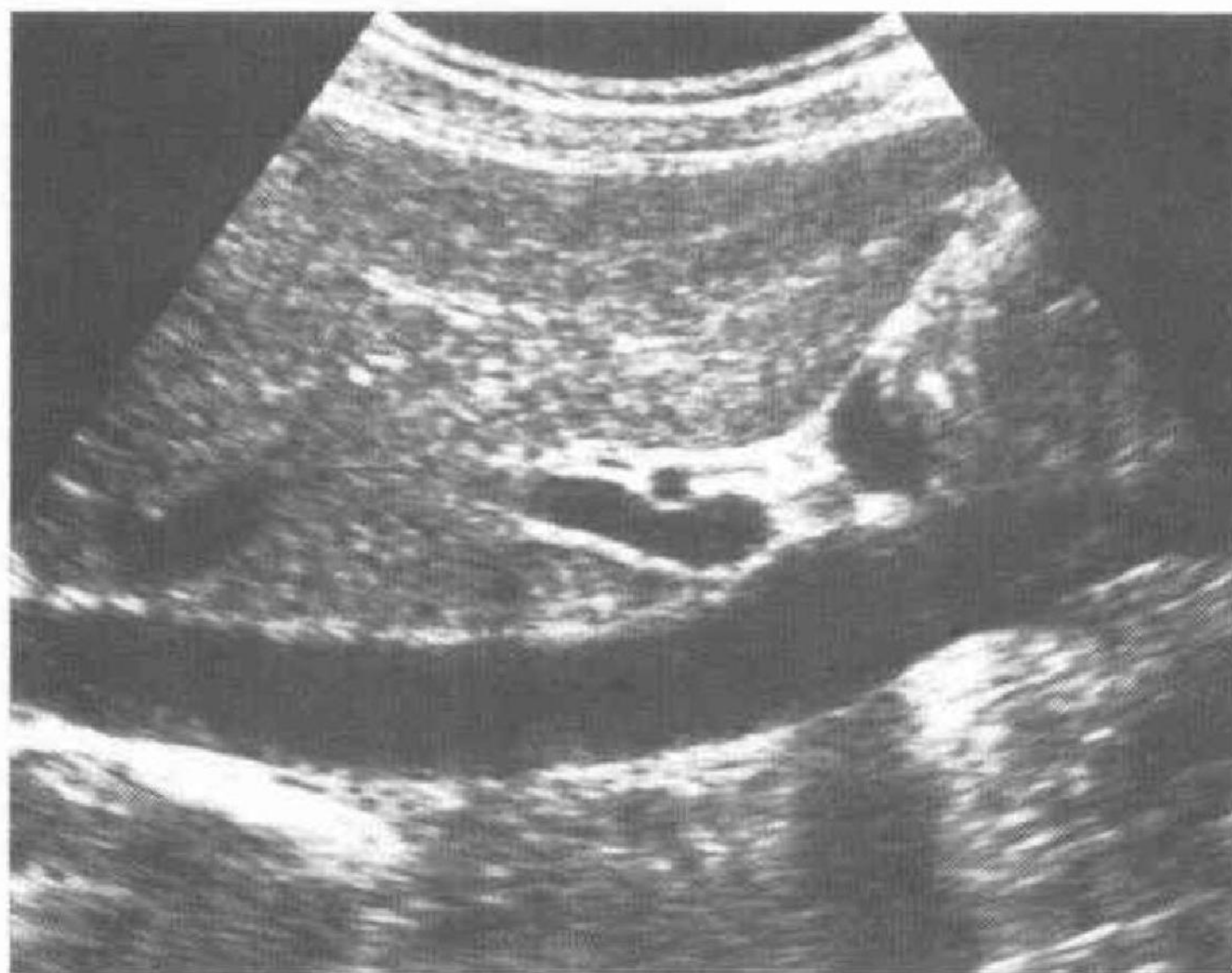
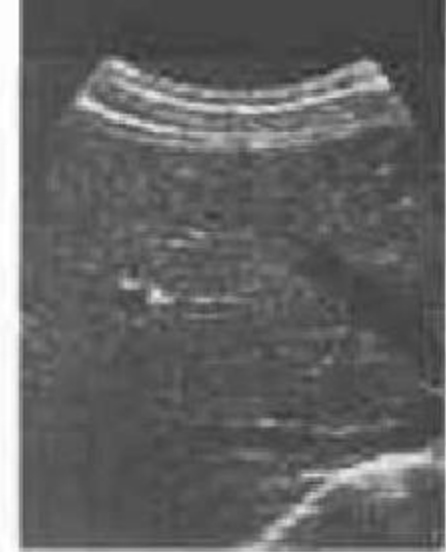

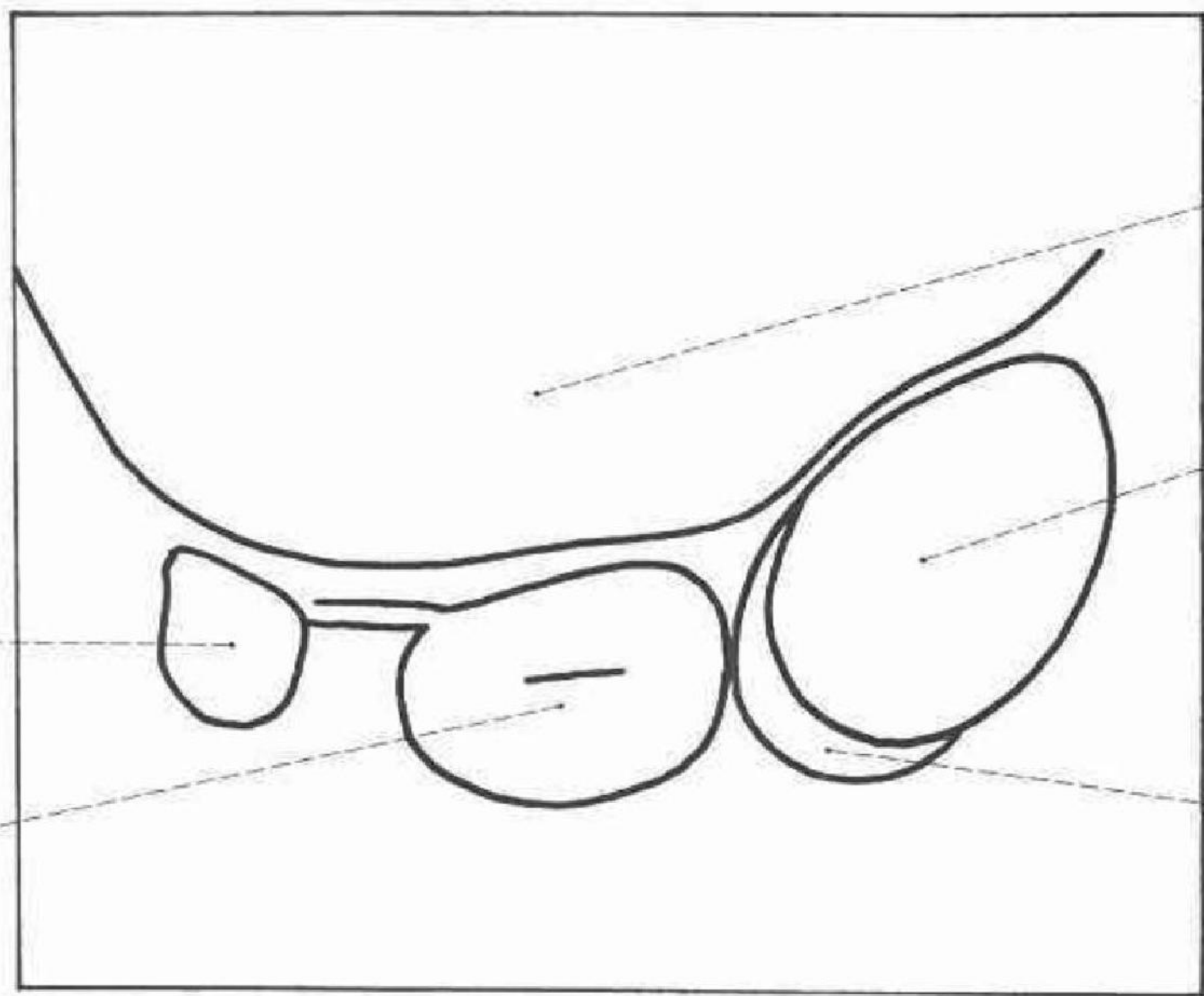
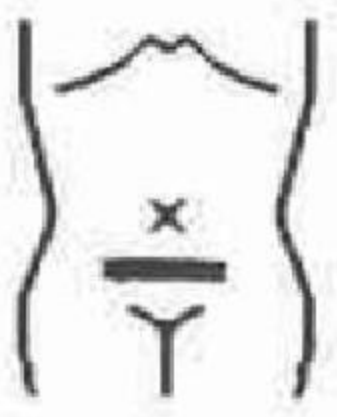
图 128 下腔静脉超声

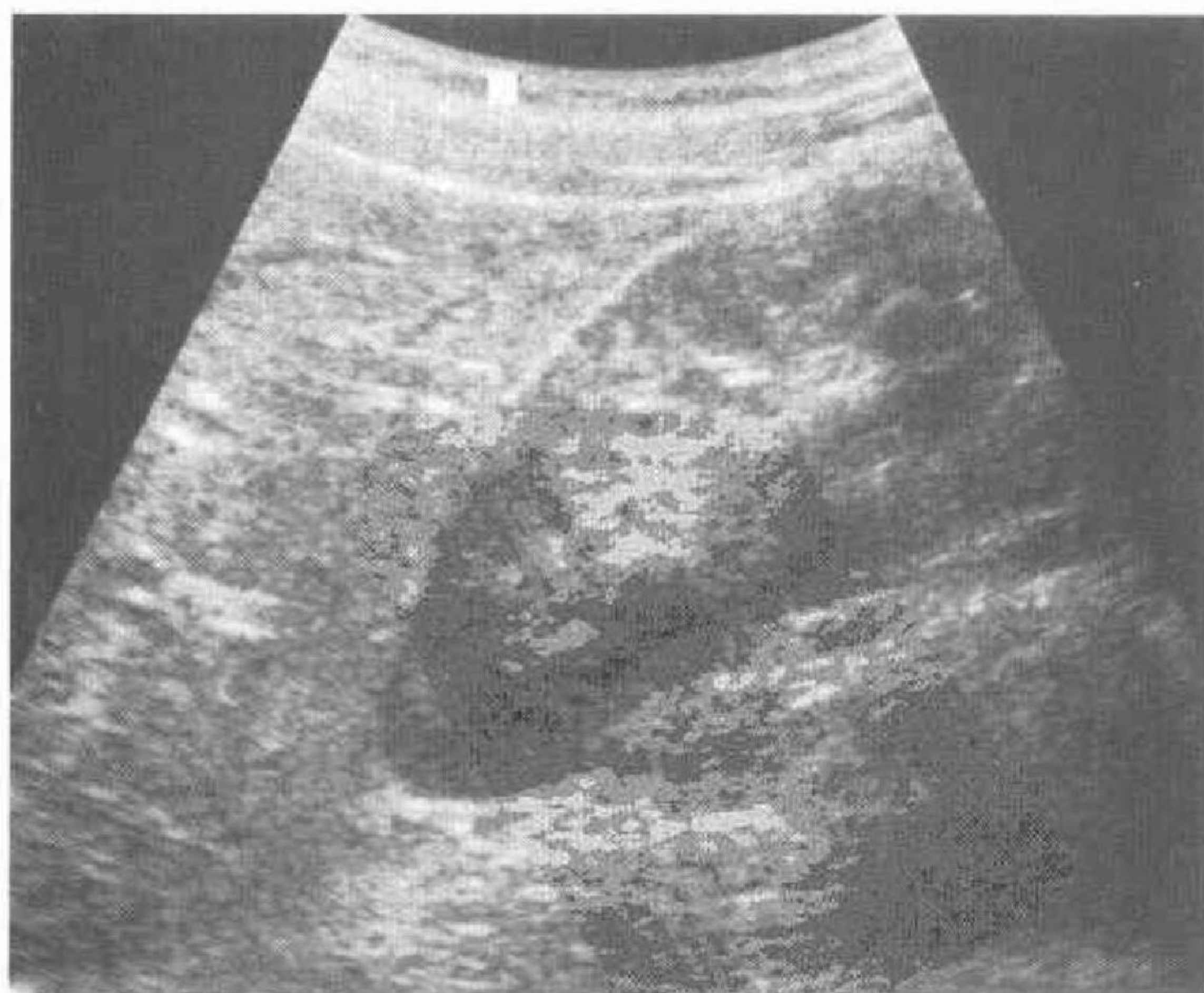
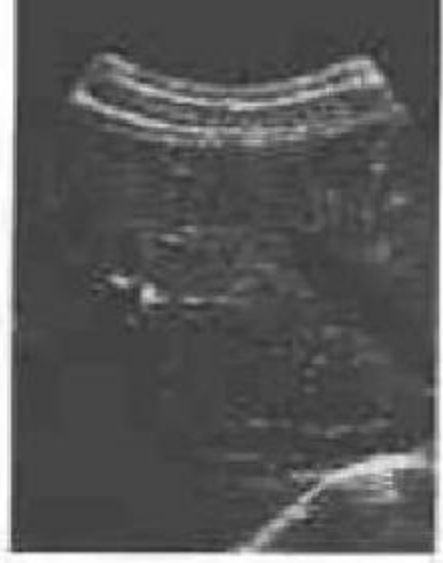
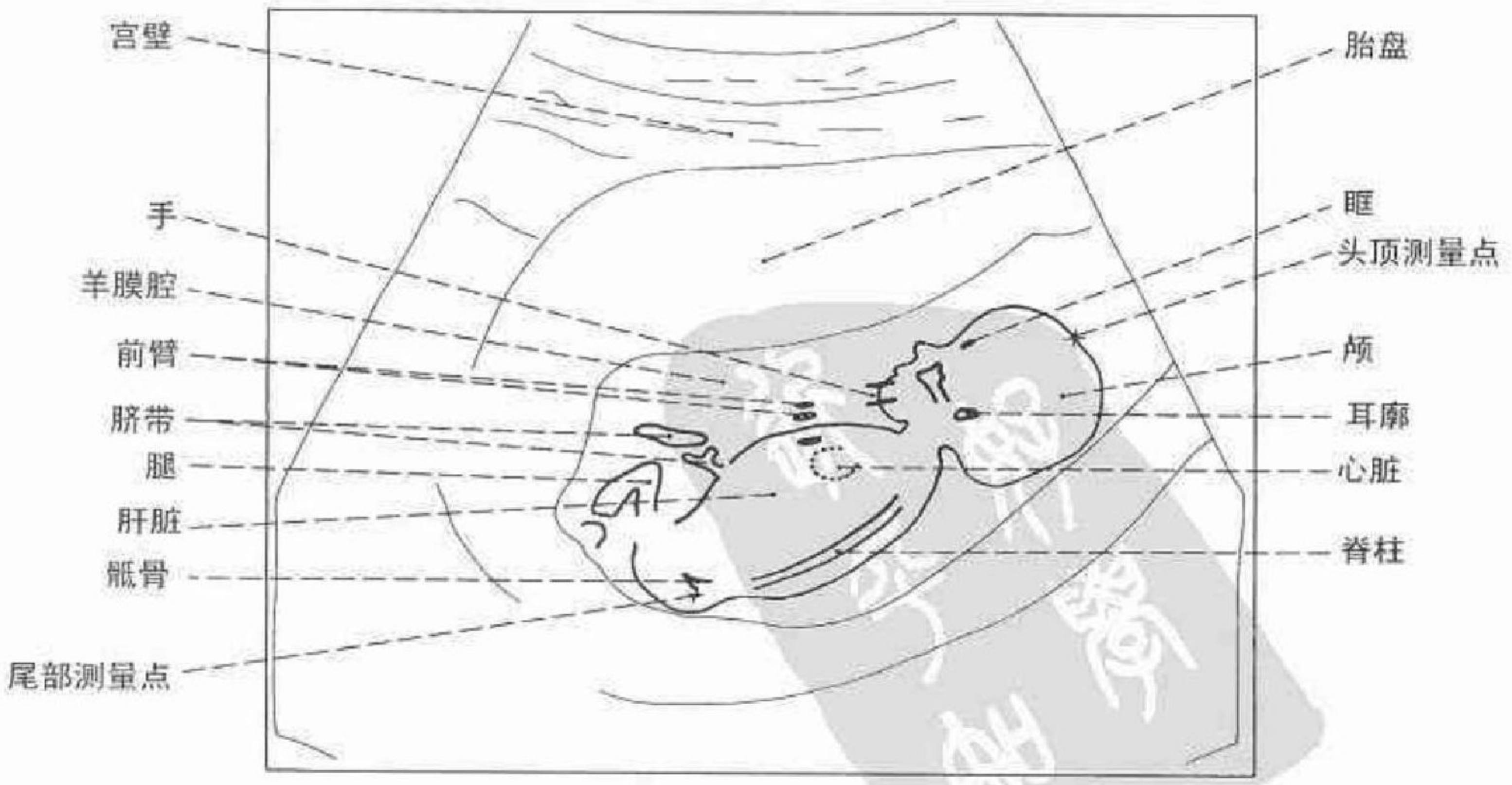
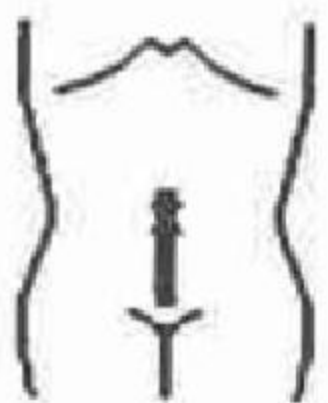
图 129 右肾超声



超声



膀胱
 卵巢囊肿 (病理性)
 左侧卵巢
 子宫
 右侧卵巢



宫壁
 手
 羊膜腔
 前臂
 脐带
 腿
 肝脏
 髌骨
 尾部测量点
 胎盘
 眶
 头顶测量点
 颅
 耳廓
 心脏
 脊柱

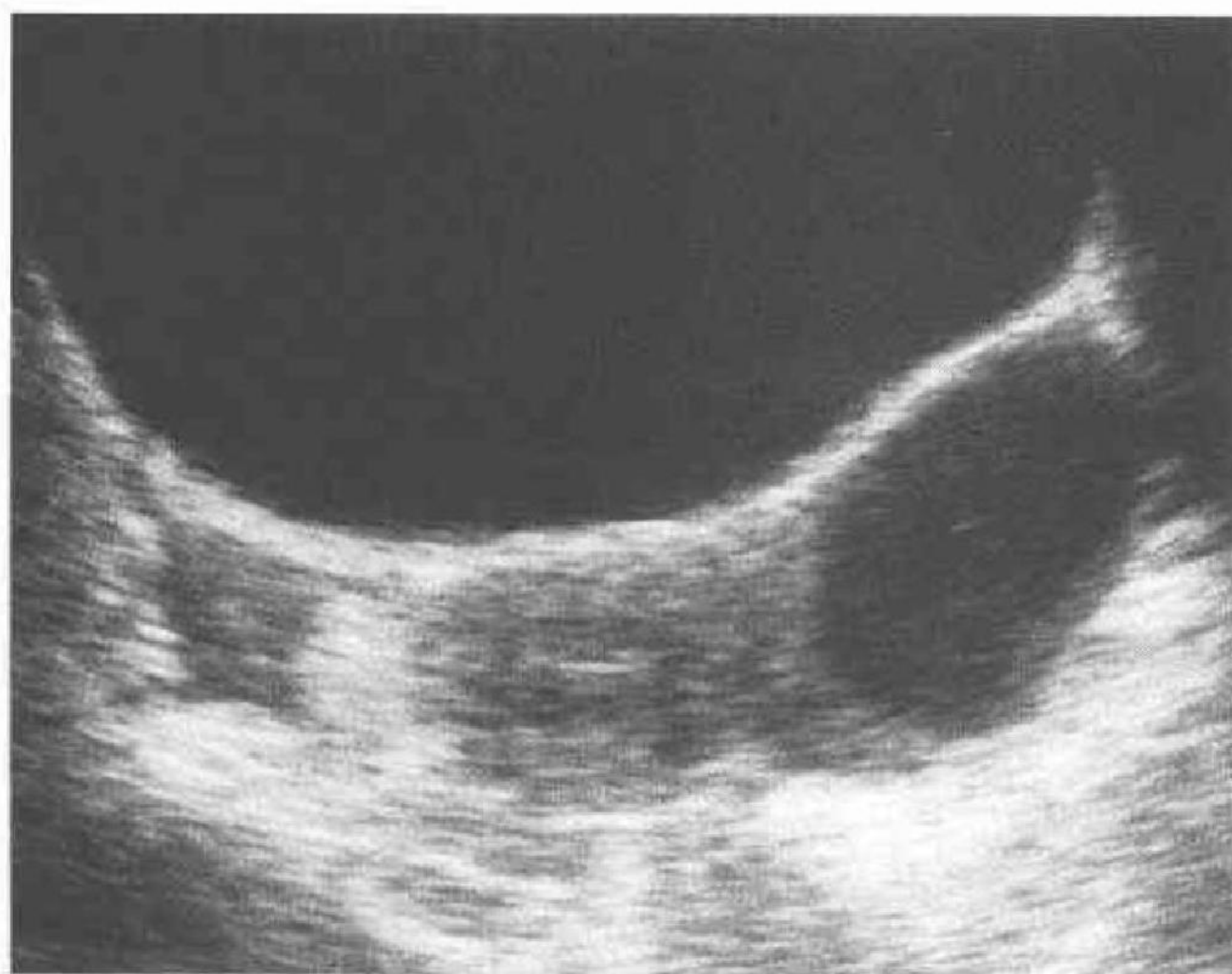
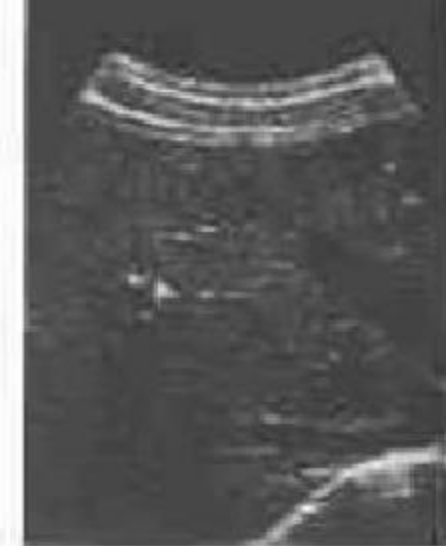
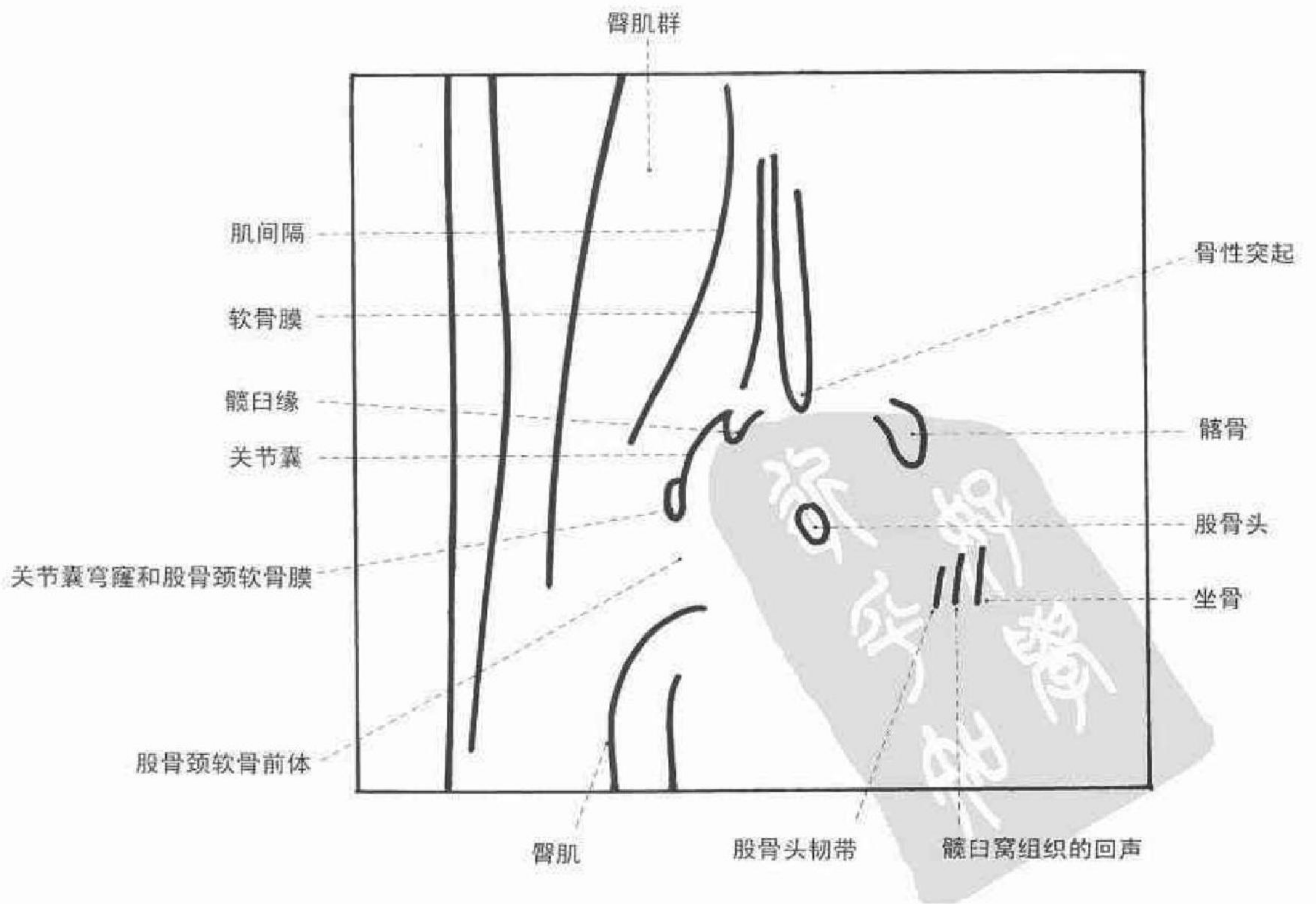
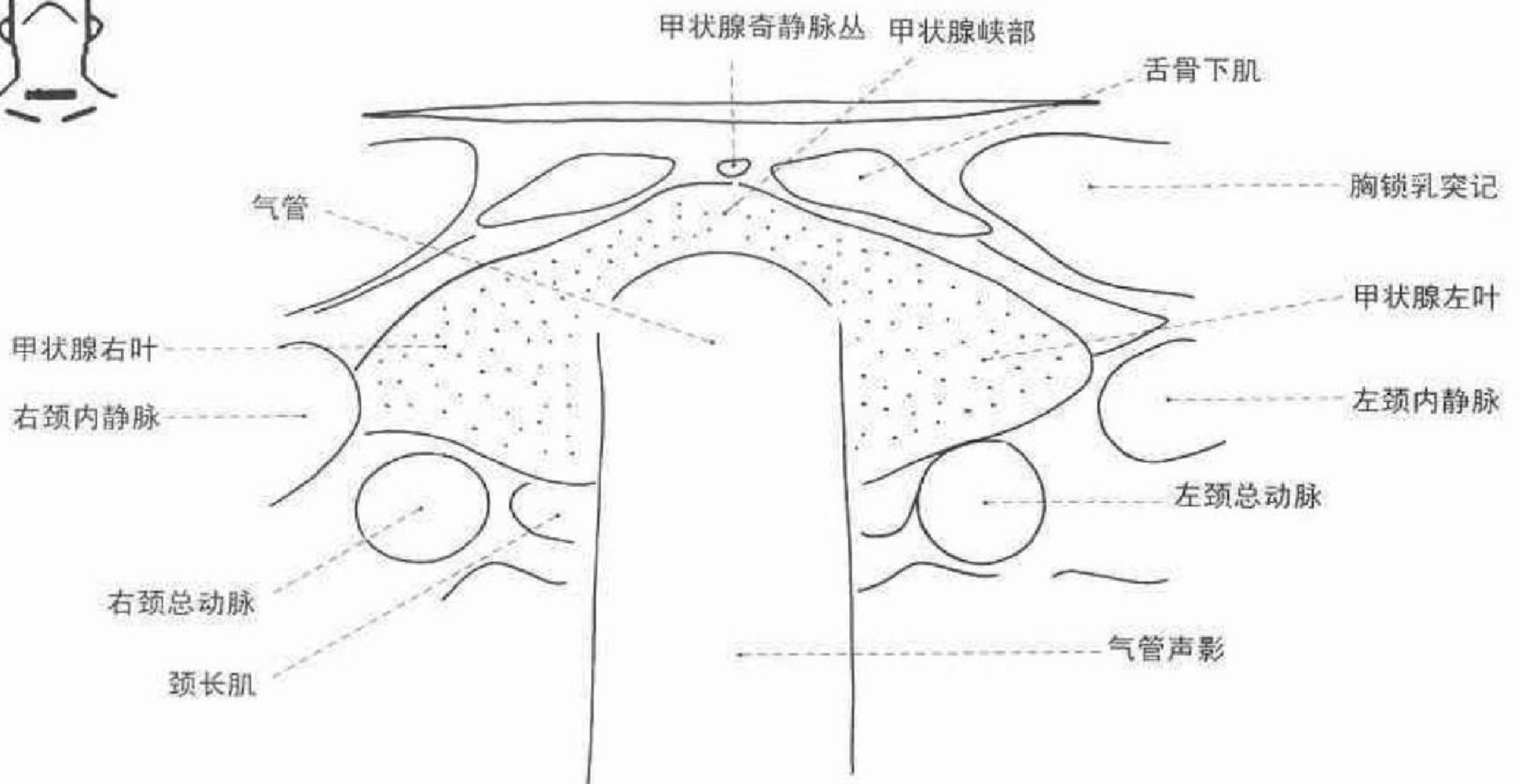
图 130 女性盆腔超声

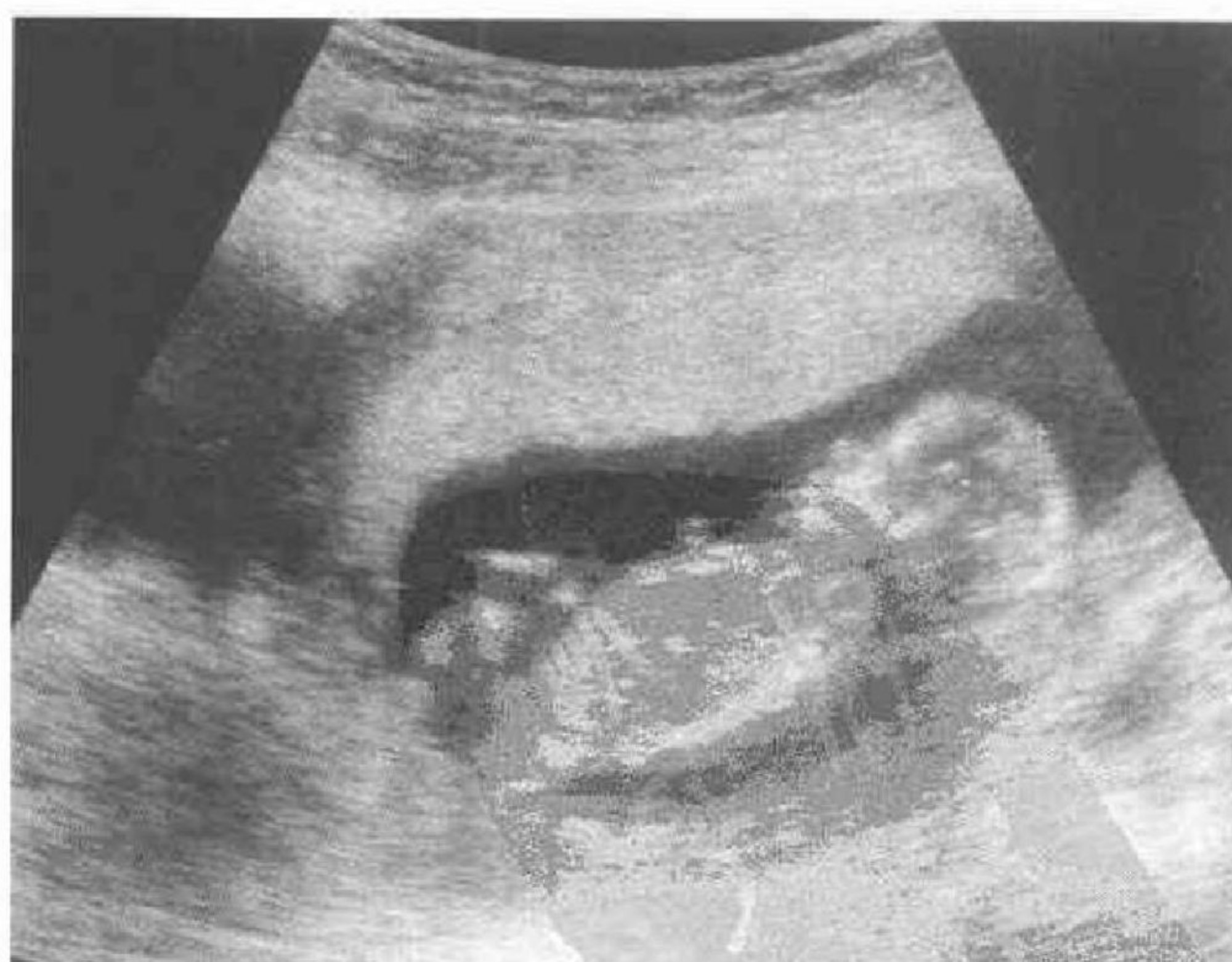
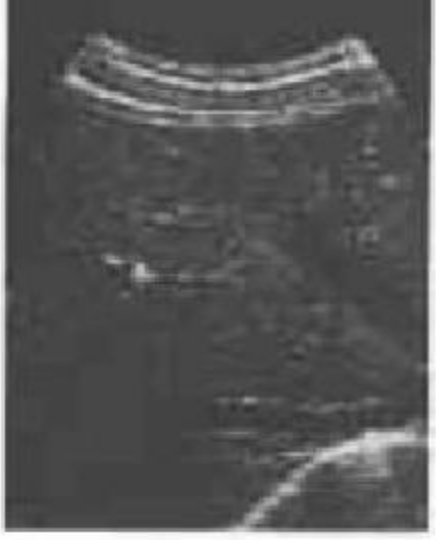
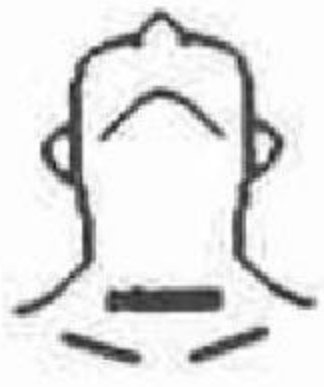图 131 妊娠(孕 13~14 周)超声



超声



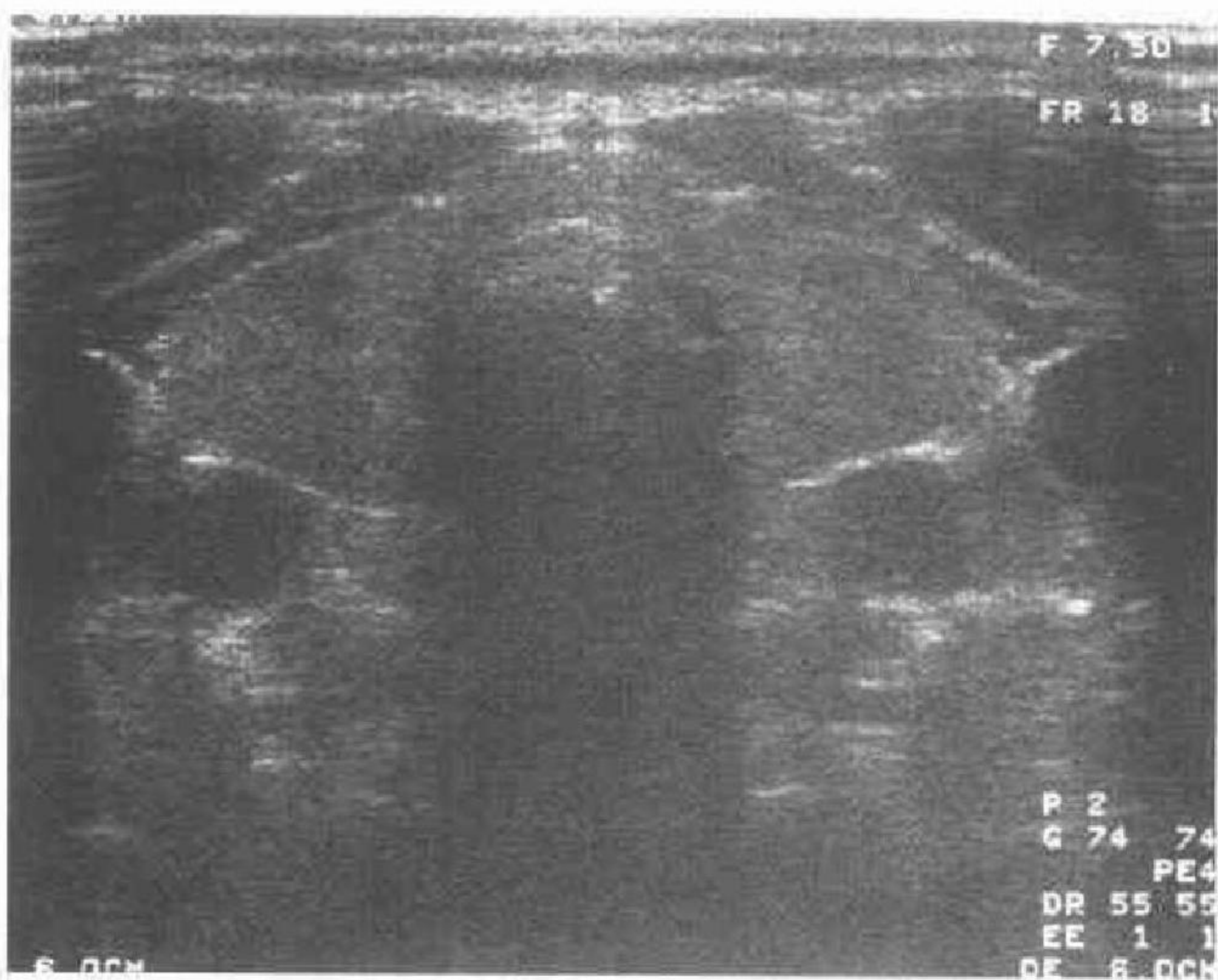
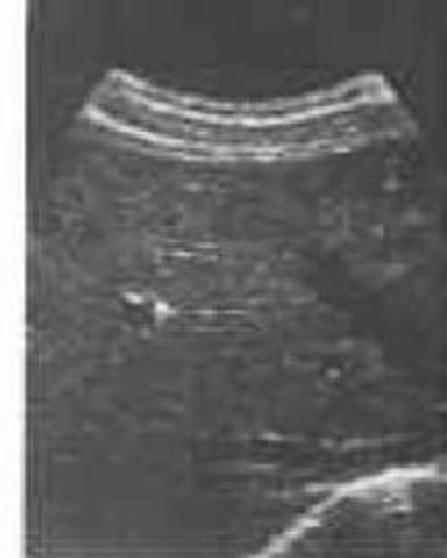

图 132 甲状腺超声

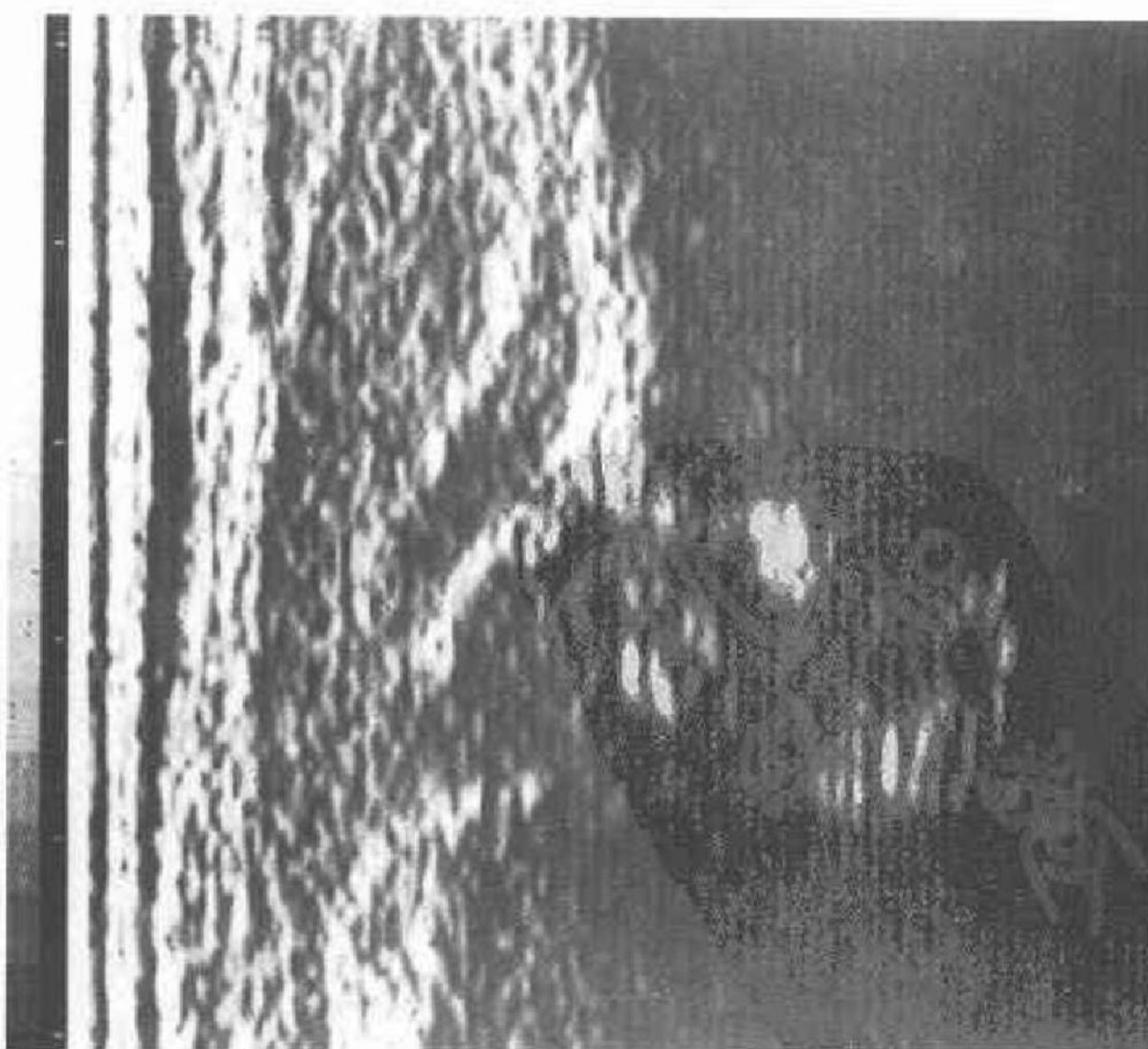
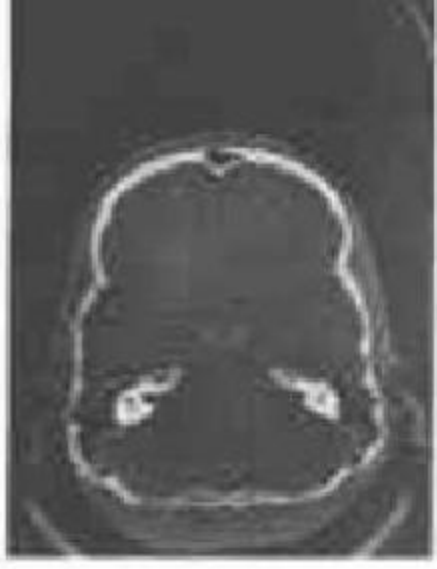
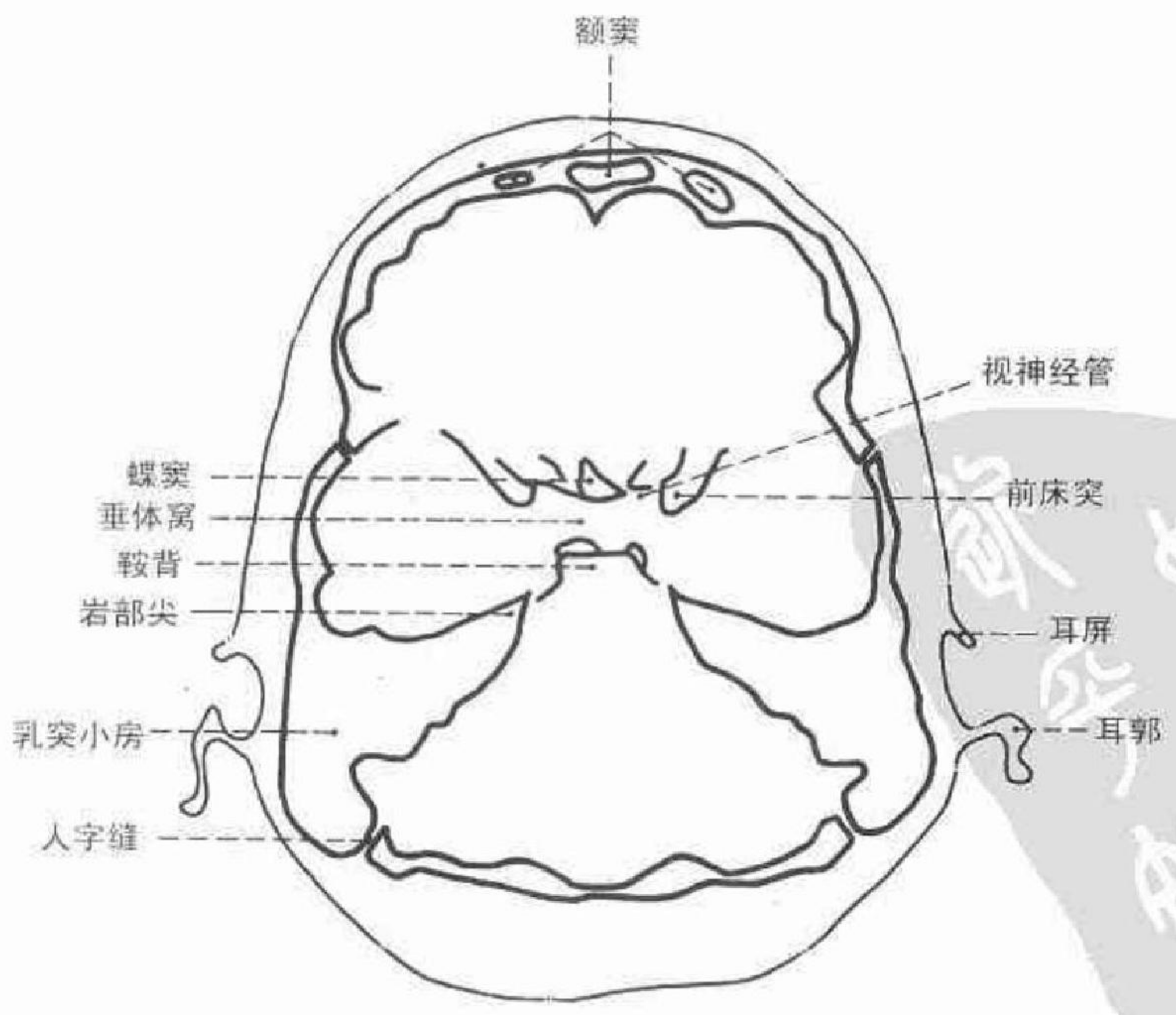
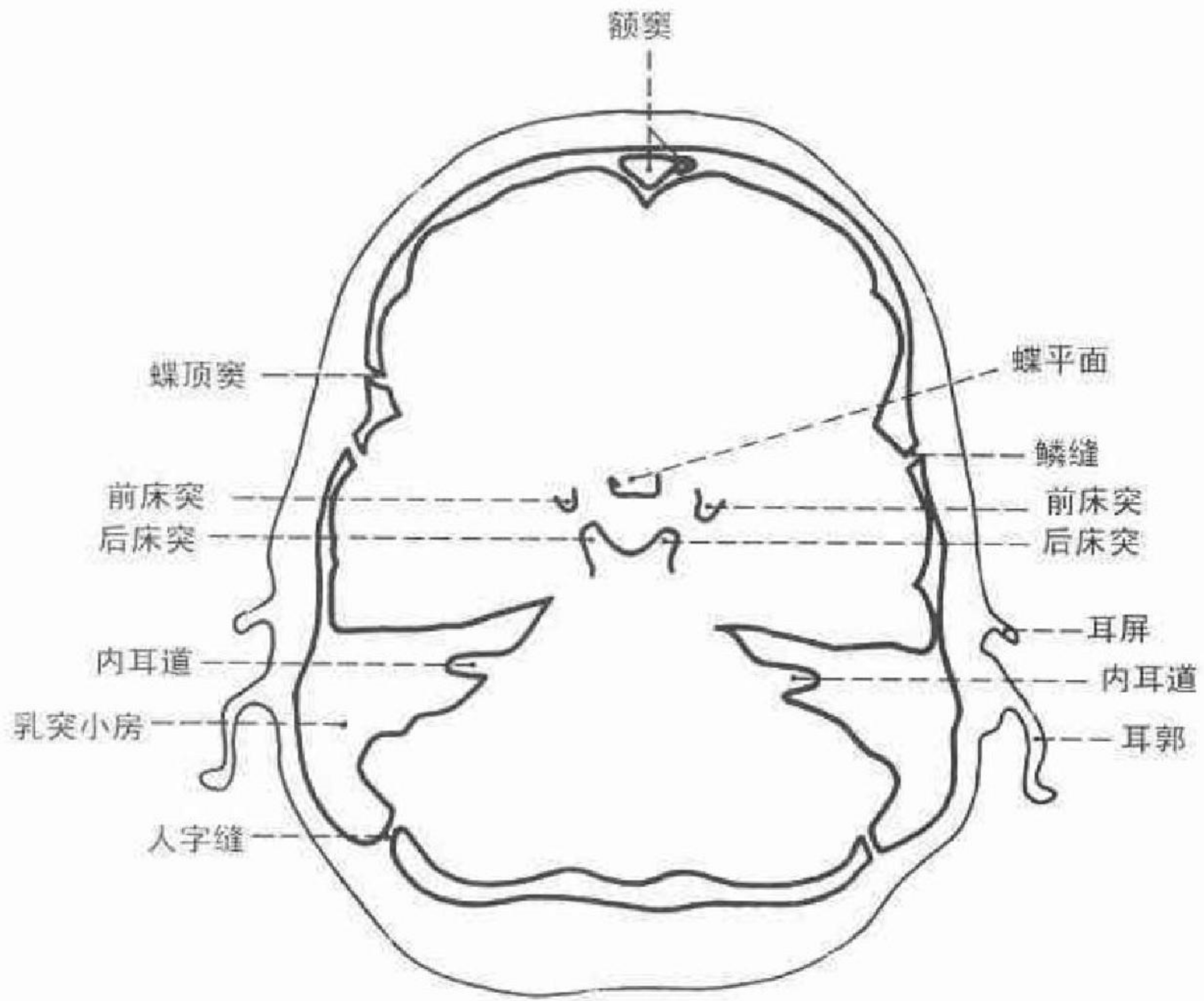


图 133 新生儿髋部超声



CT



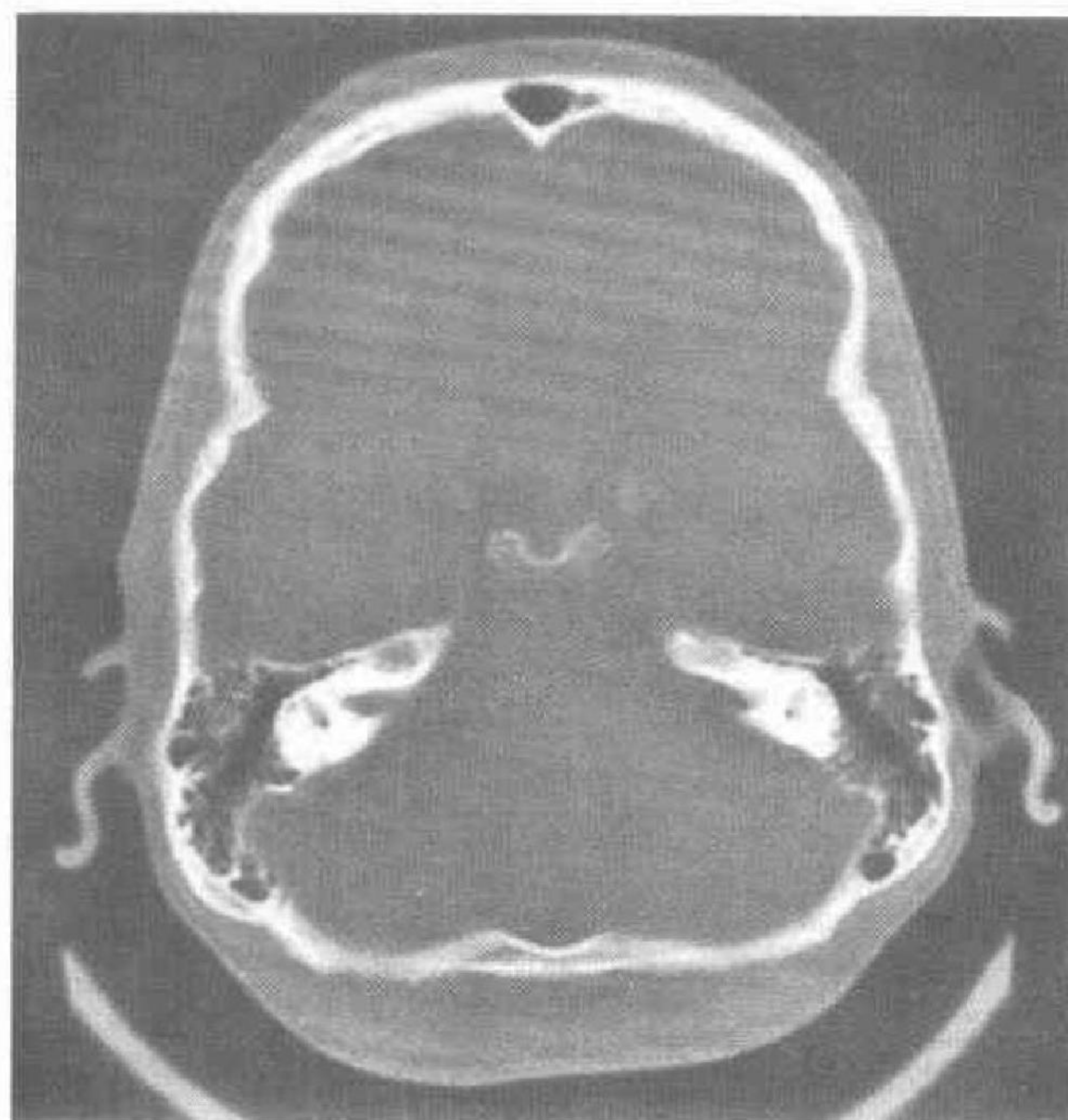
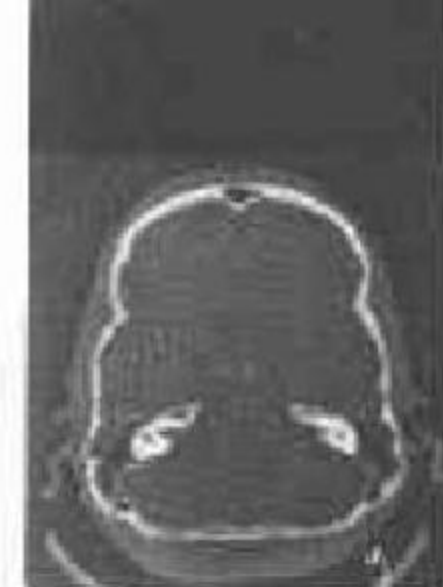

图 134 轴位头部 CT 像 骨窗

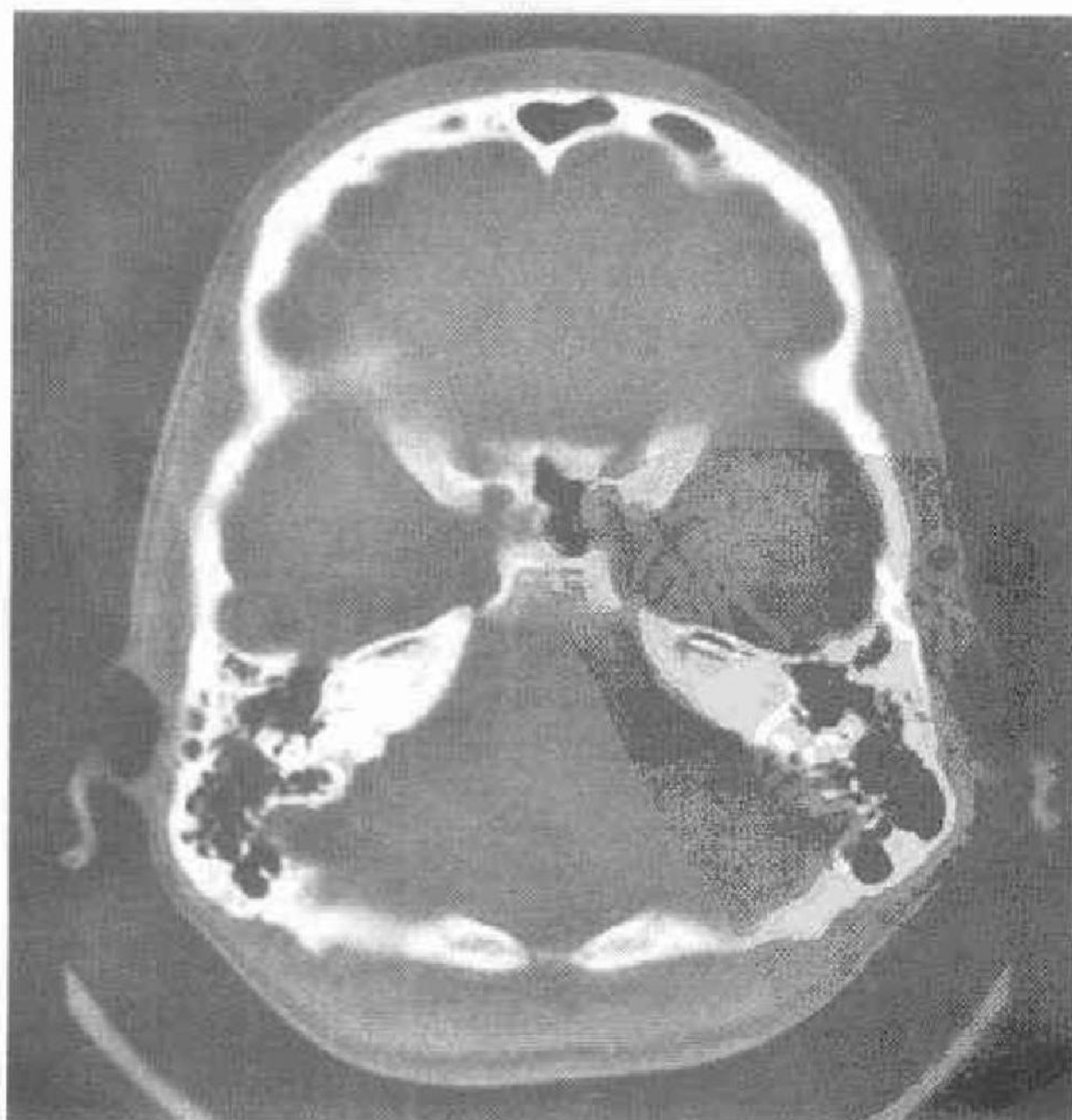
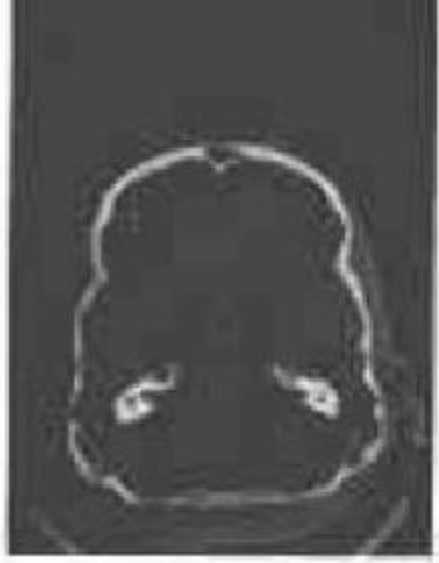
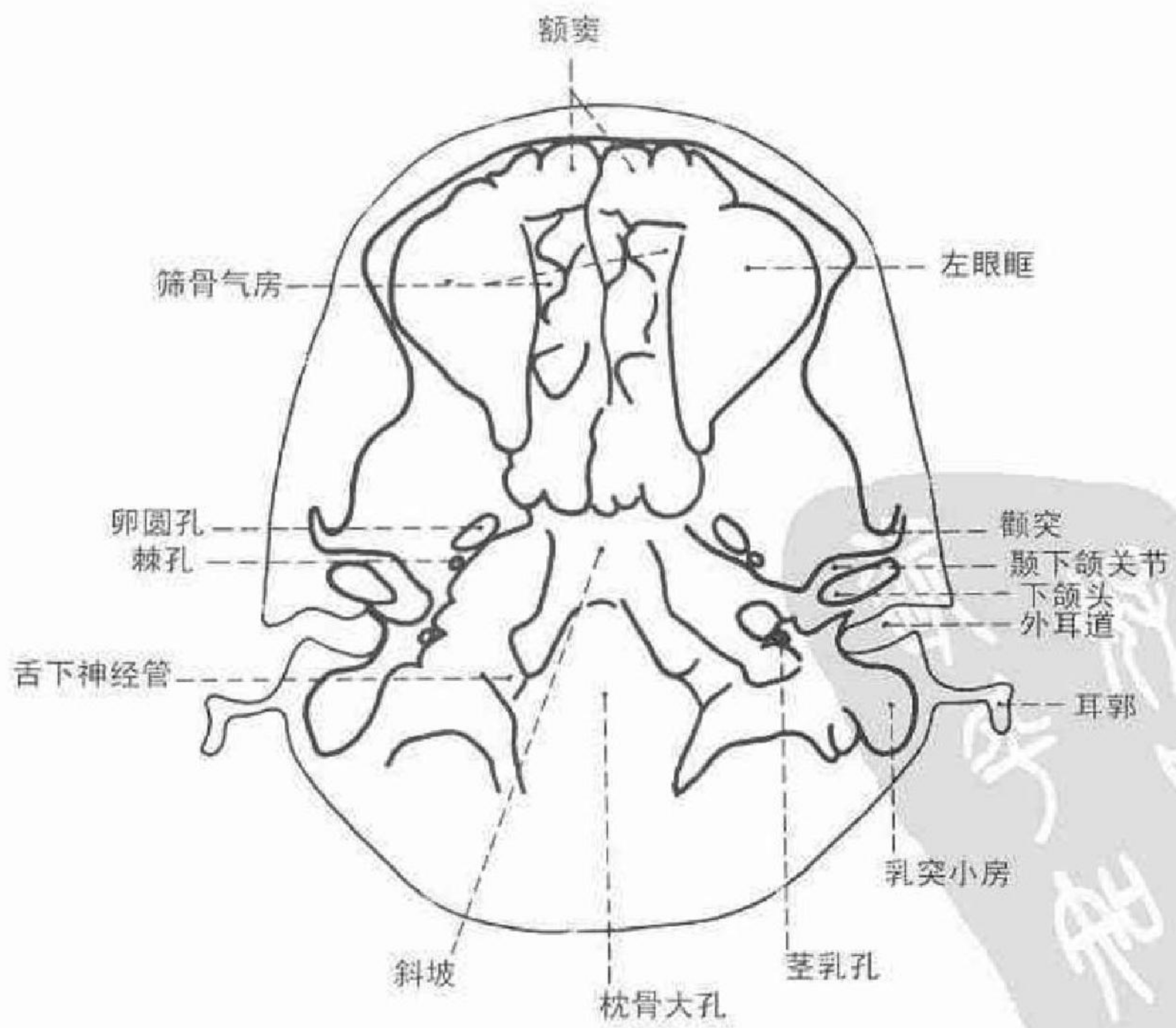
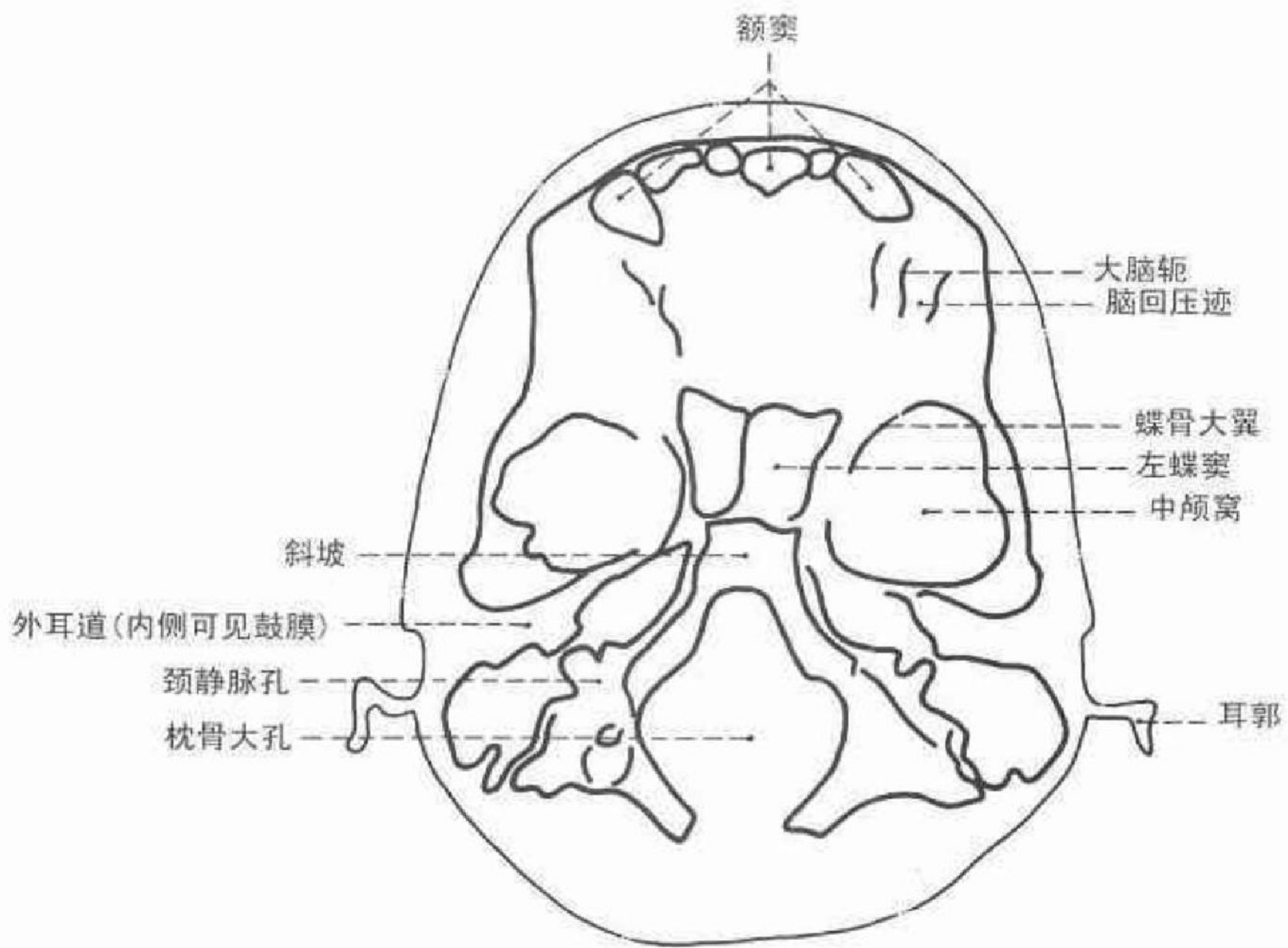


图 135 轴位头部 CT 像 骨窗



CT



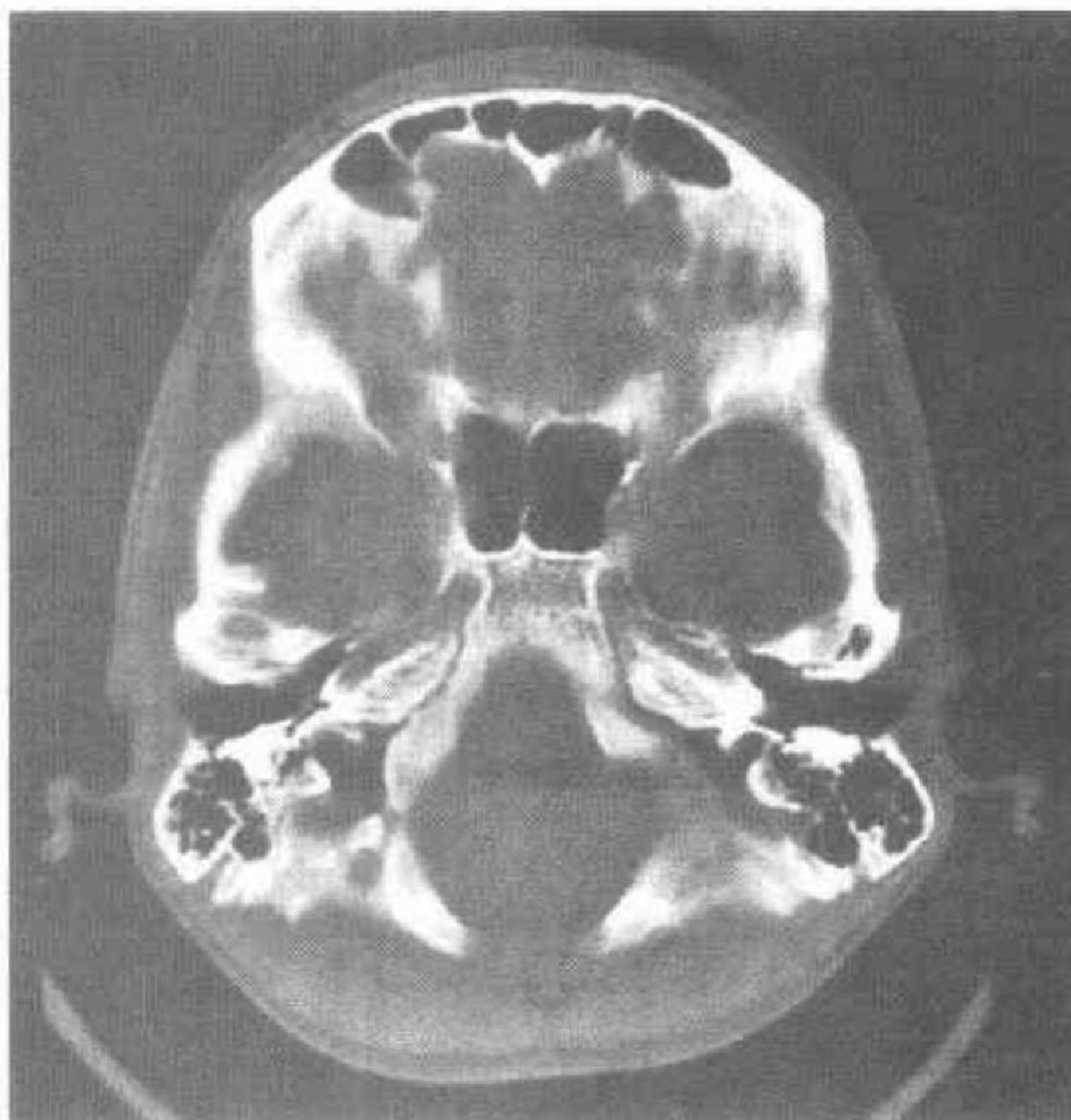
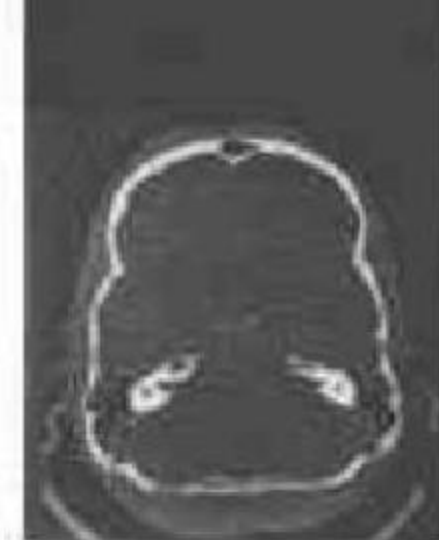

图 136 轴位头部 CT 像 骨窗

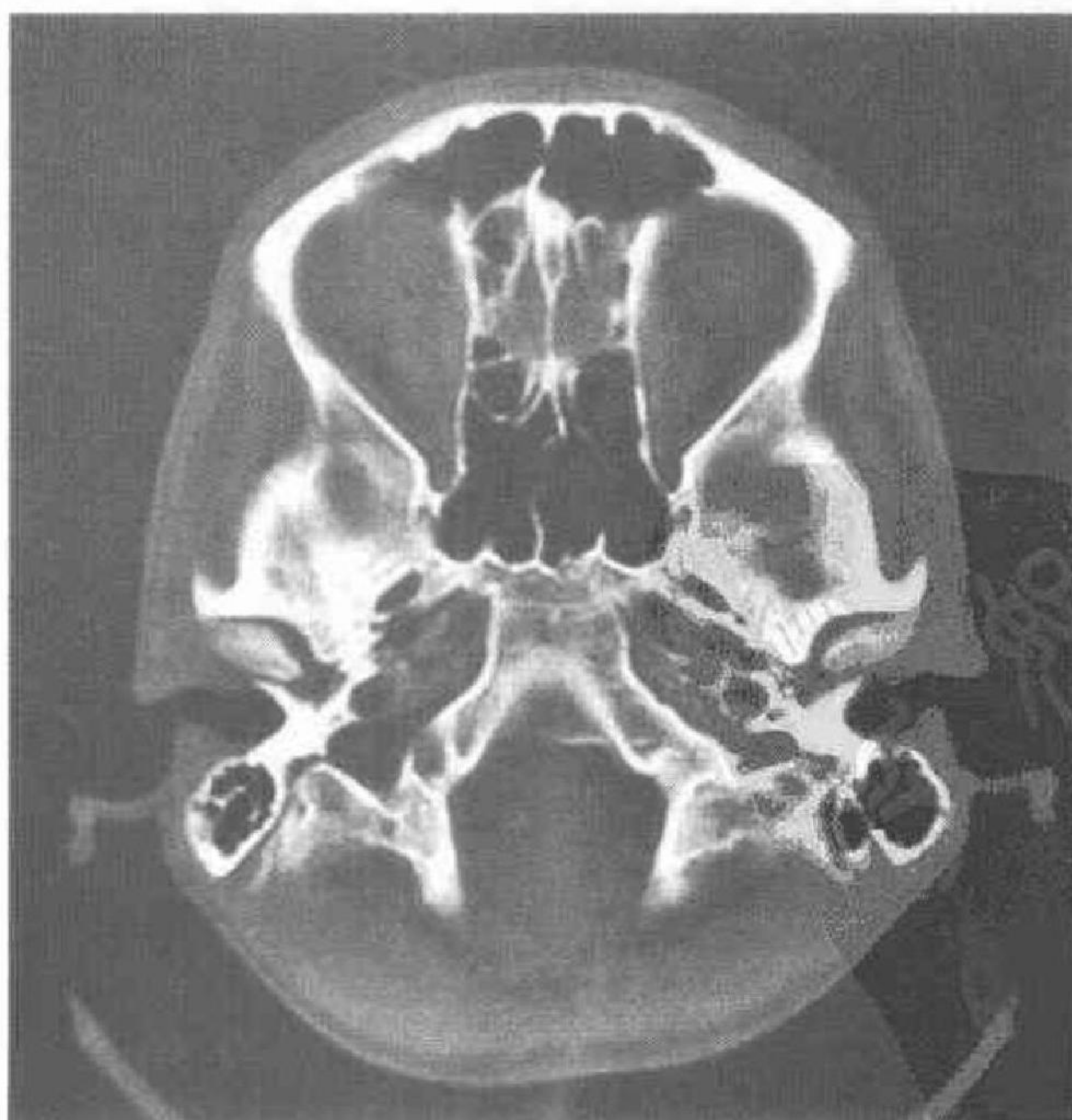
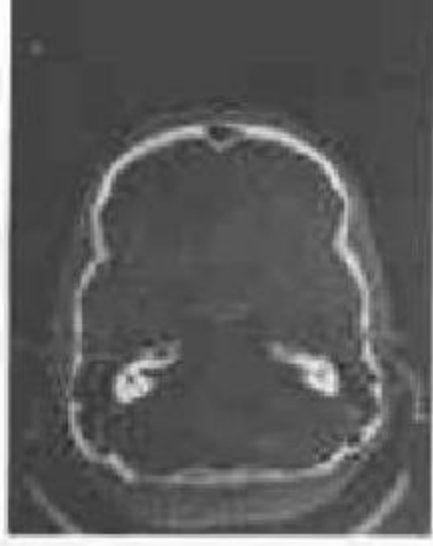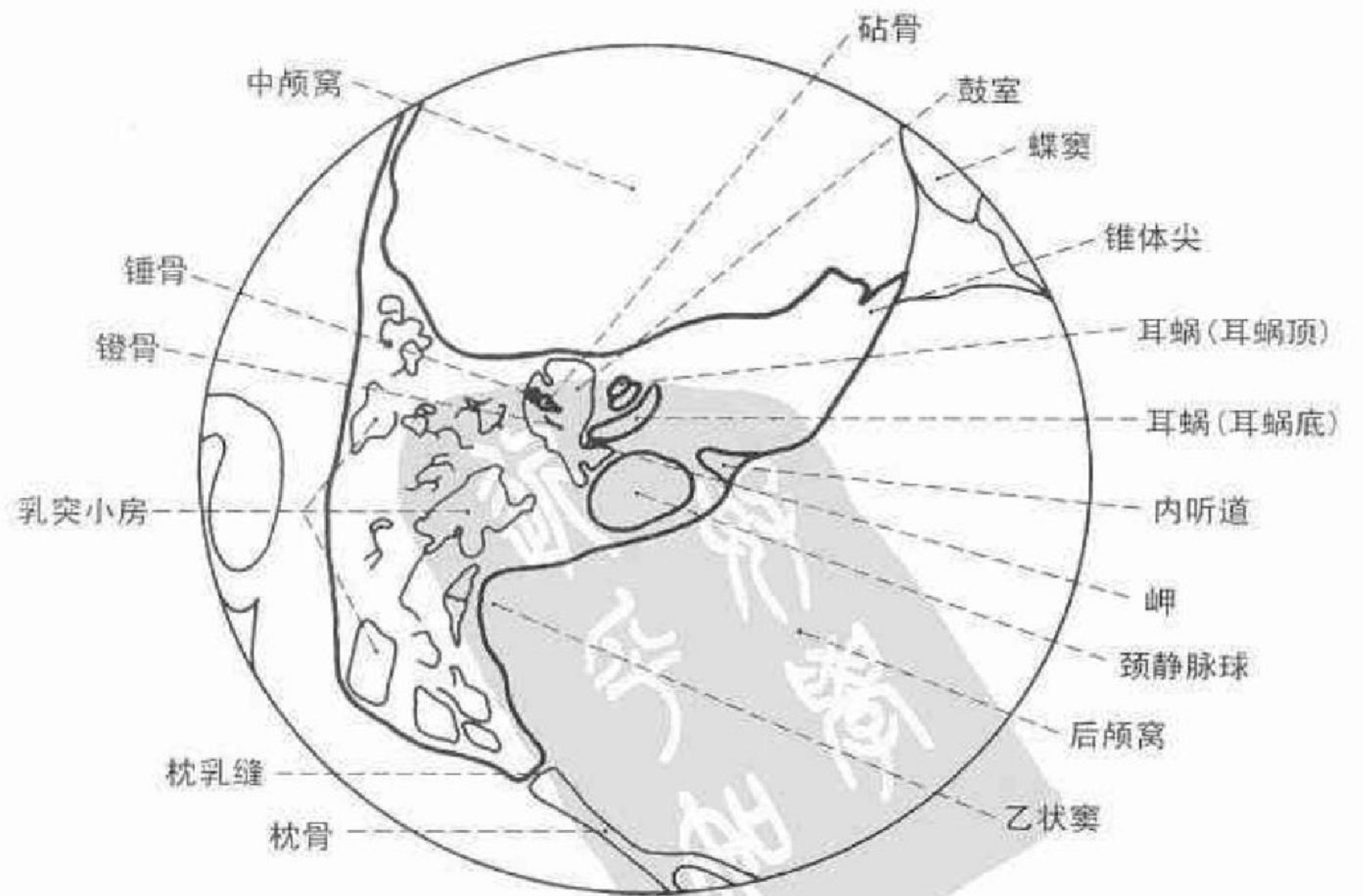
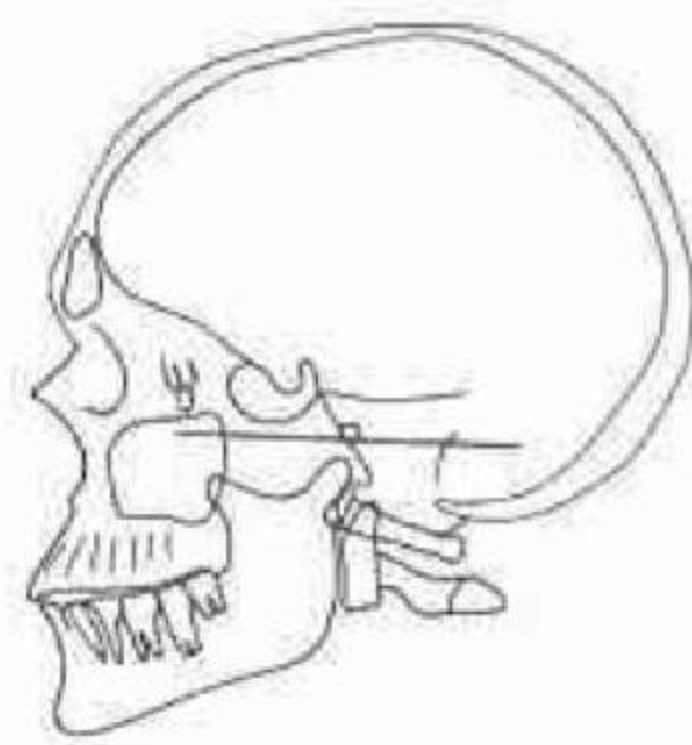
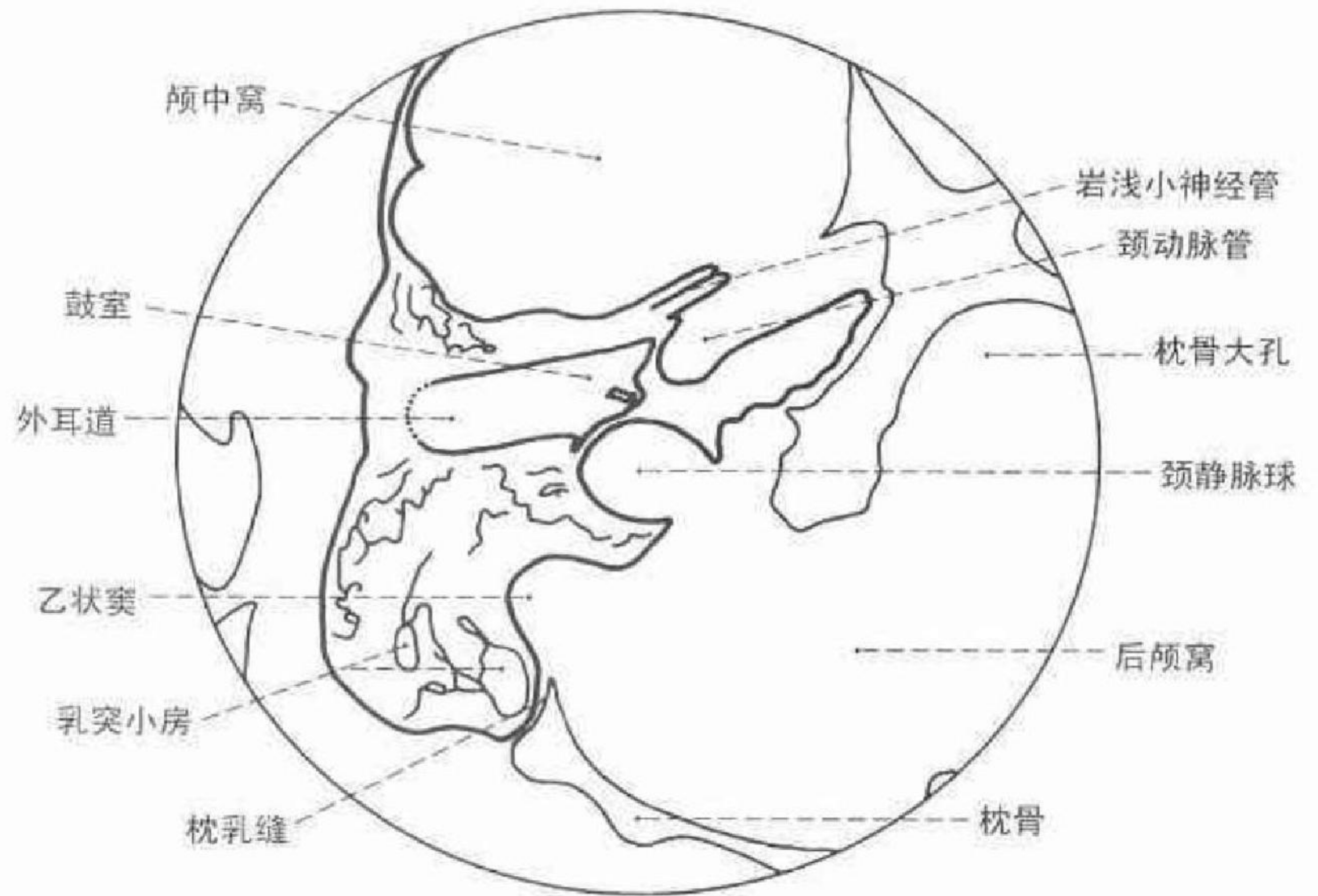
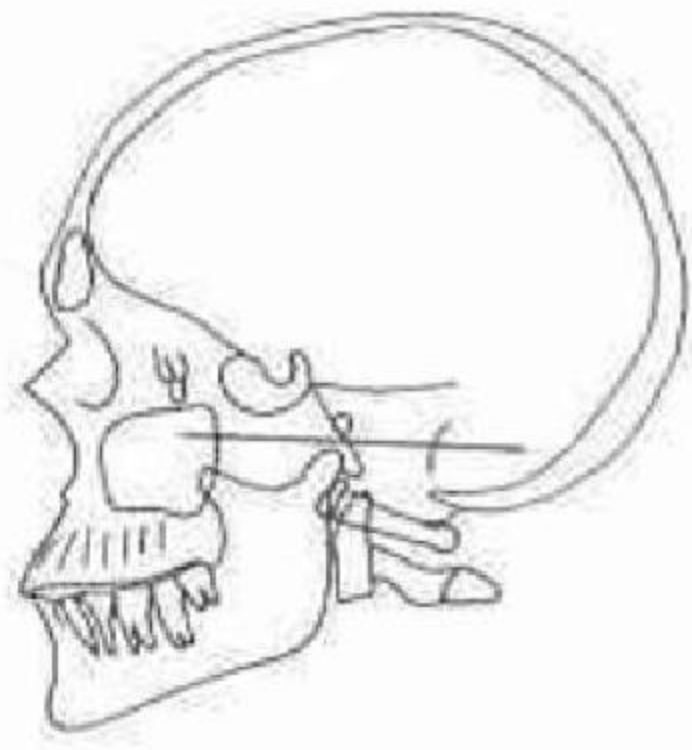


图 137 轴位头部 CT 像 骨窗



CT



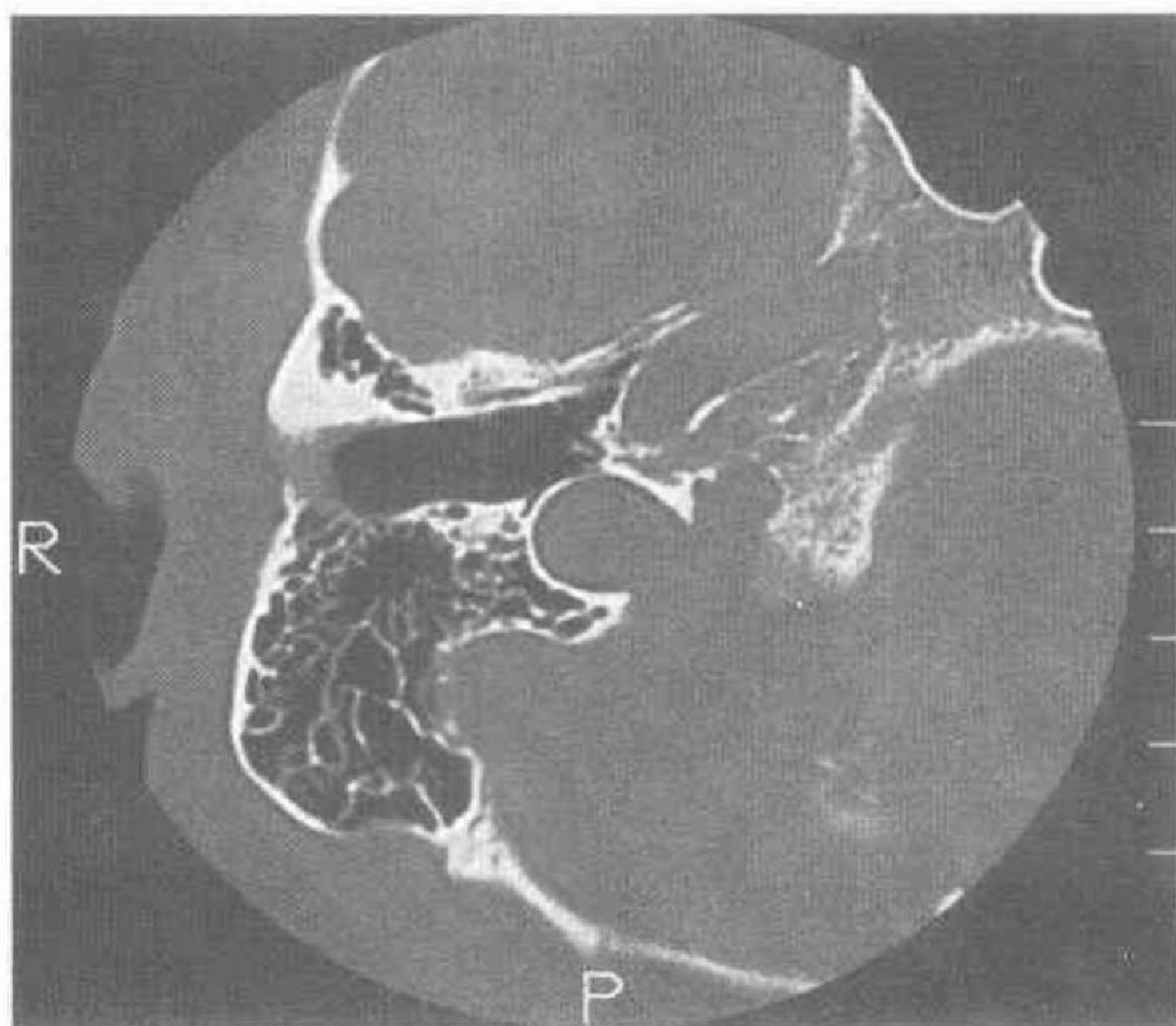
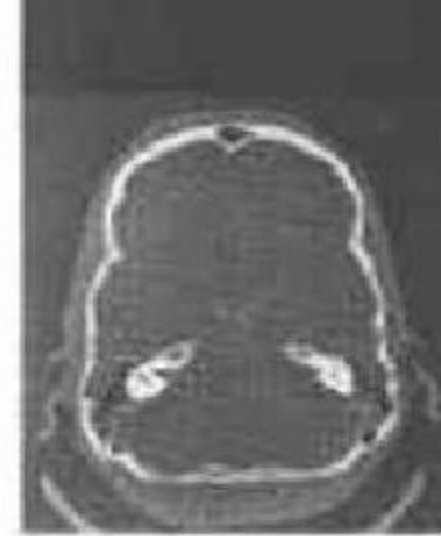

图 138 轴位(横轴)颞骨 CT 像 骨窗

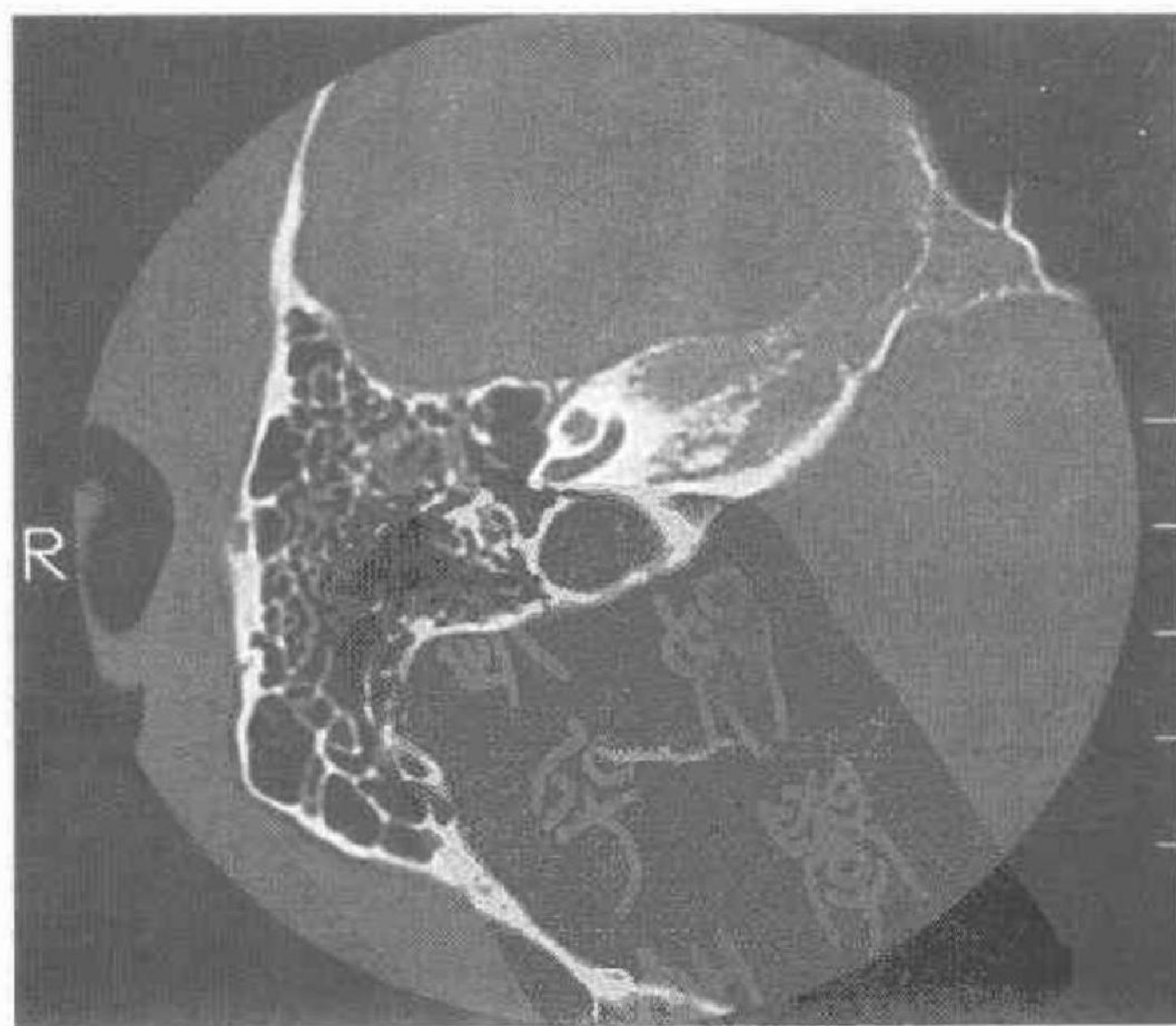
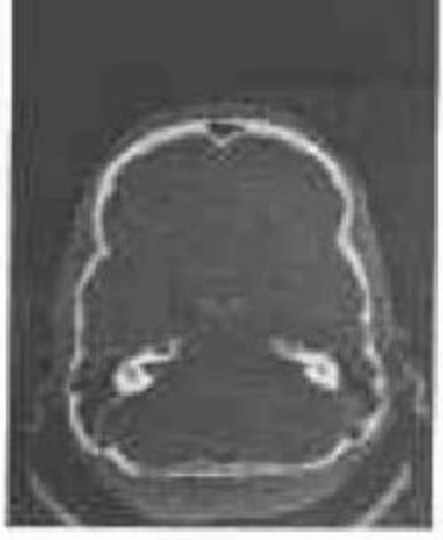
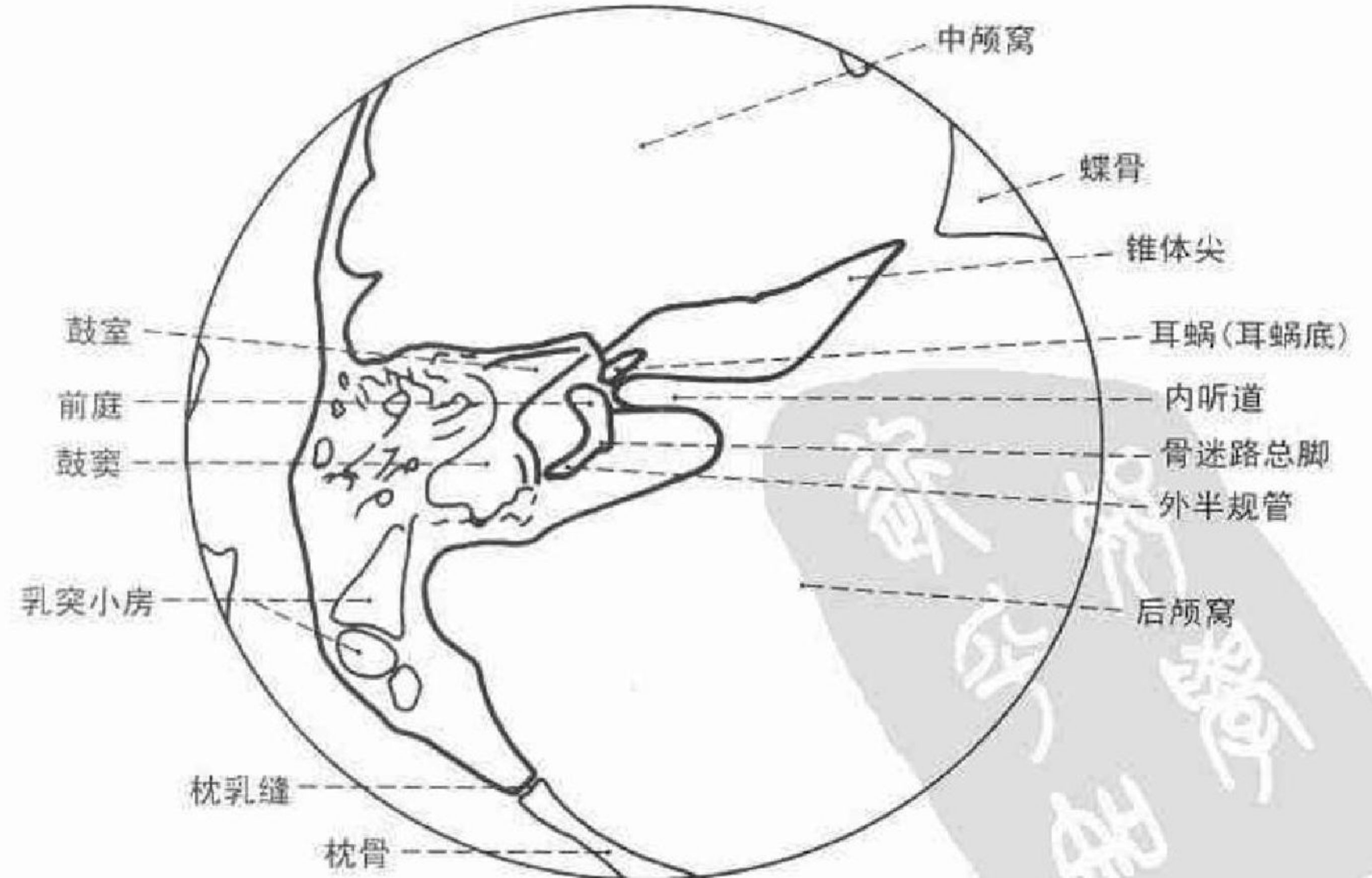
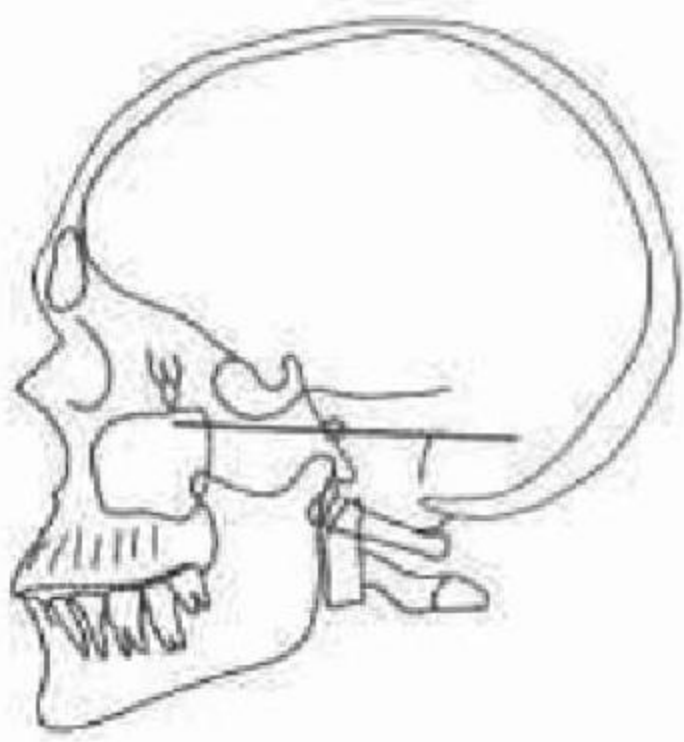
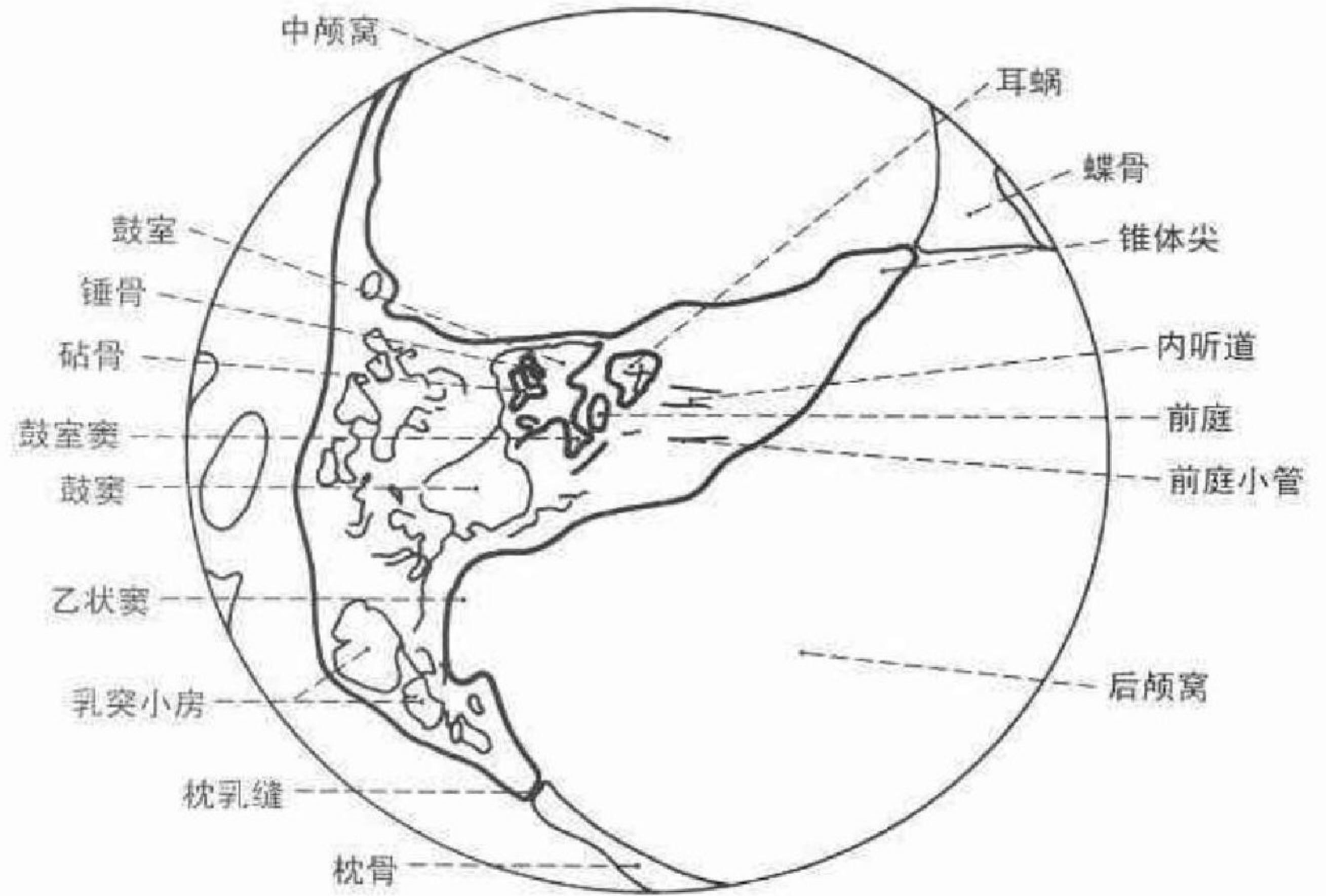
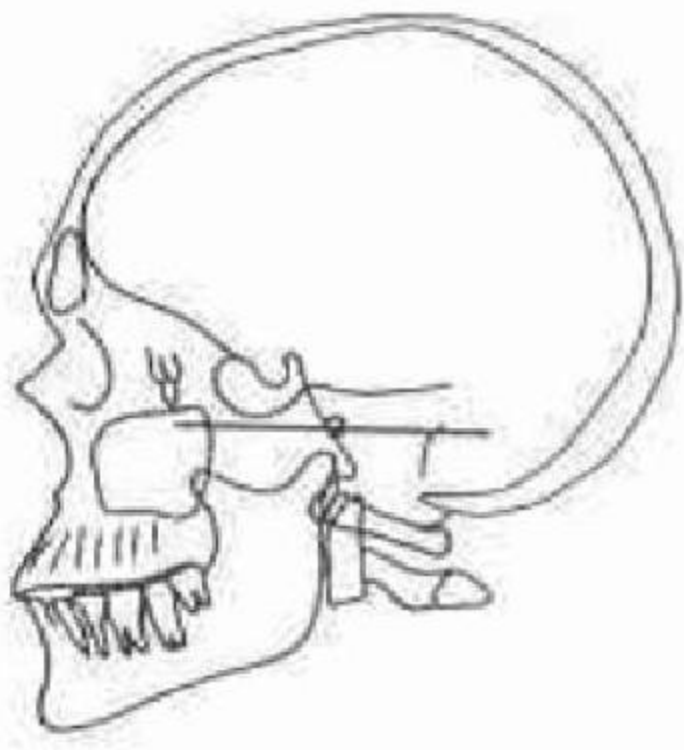


图 139 轴位(横轴)颞骨 CT 像 骨窗



CT



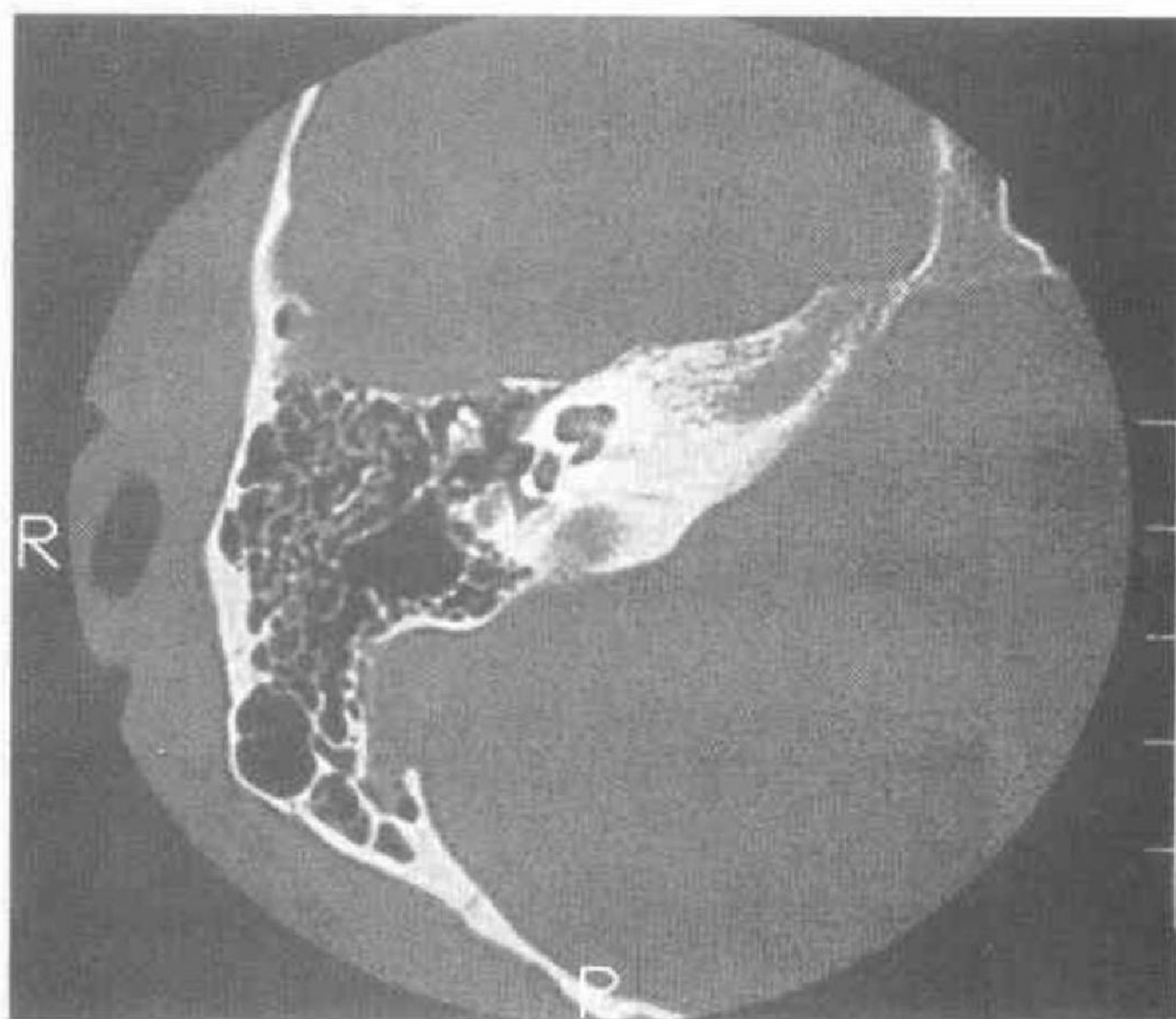
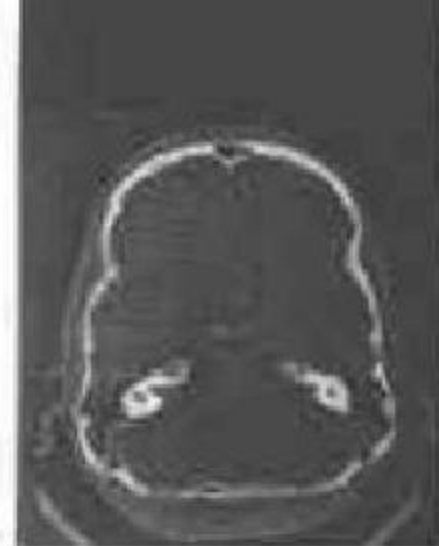

图 140 轴位(横轴)颞骨 CT 像 骨窗

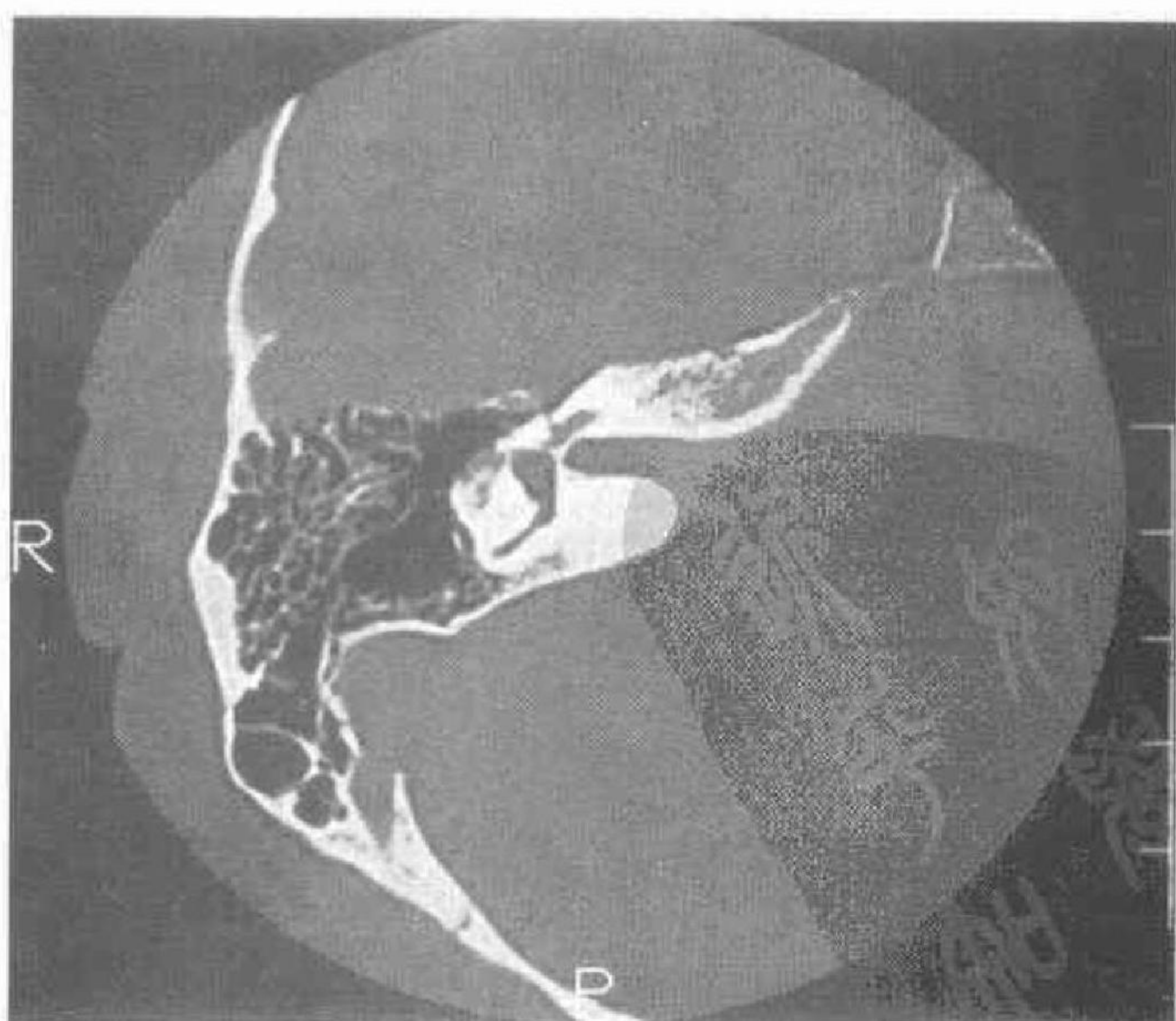
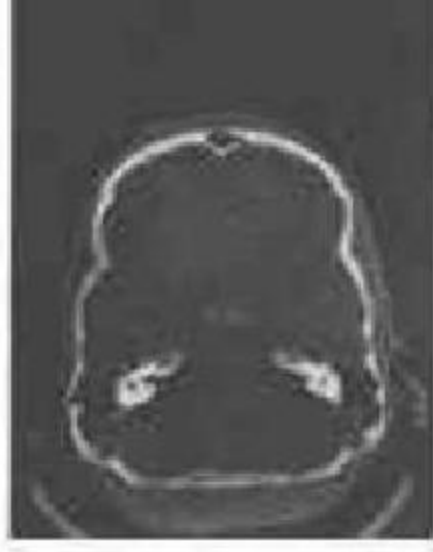
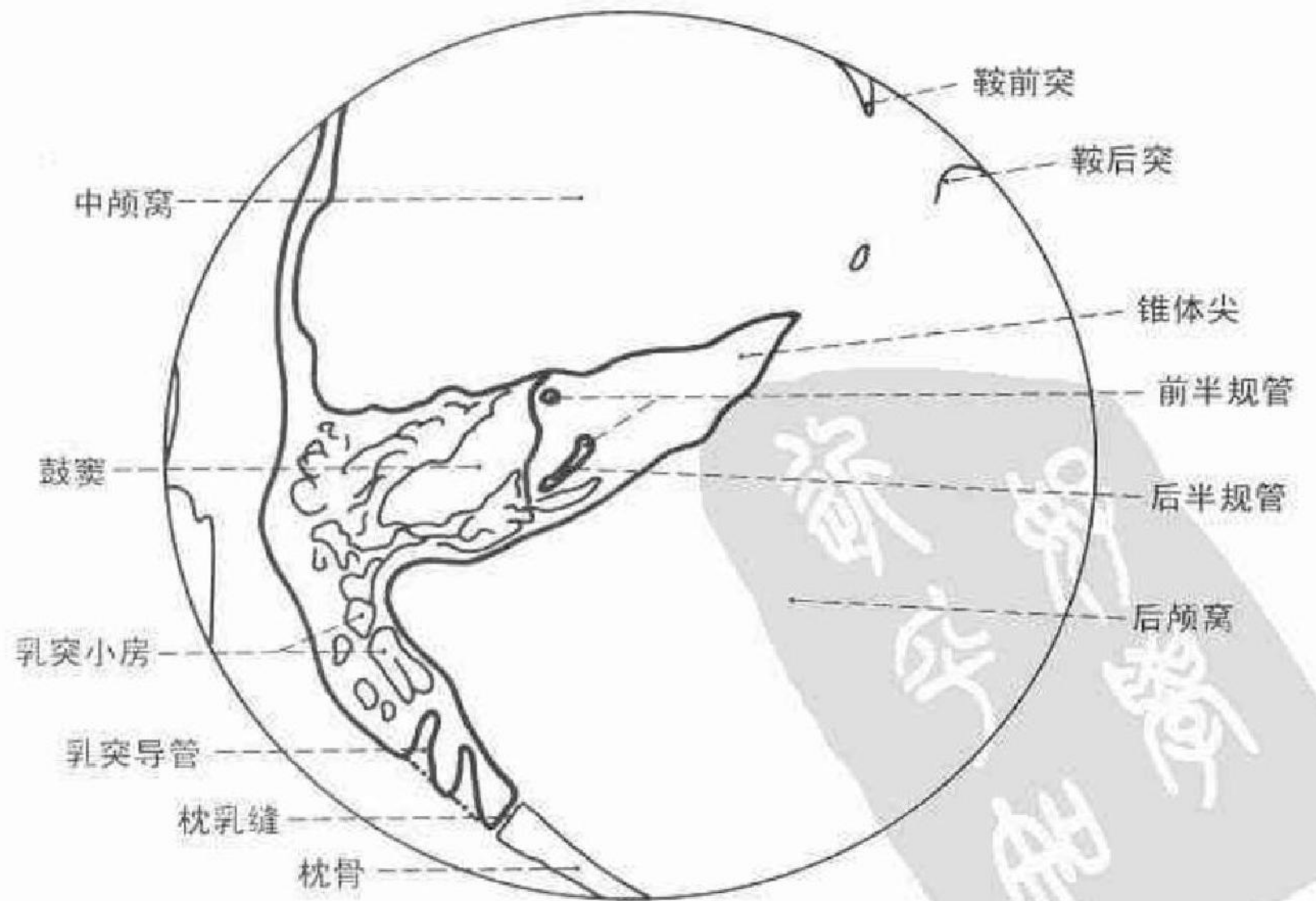
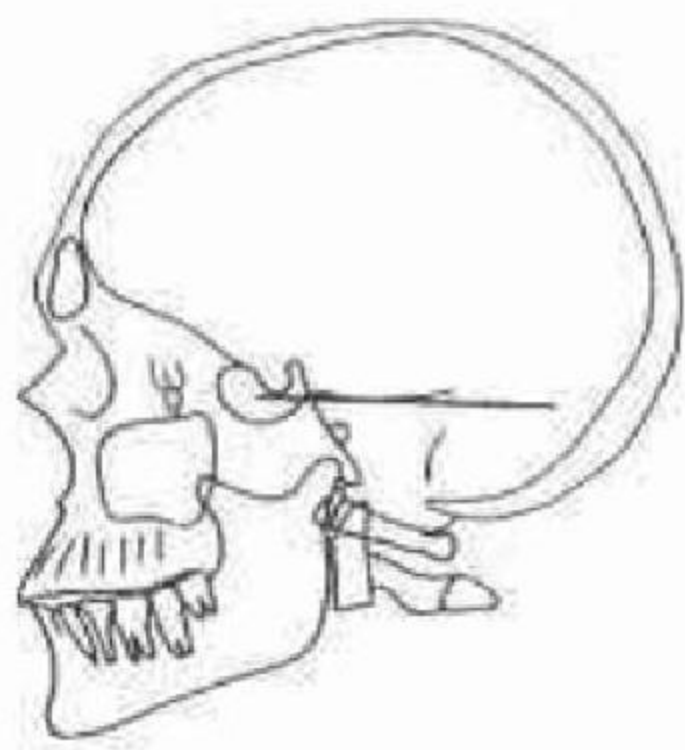
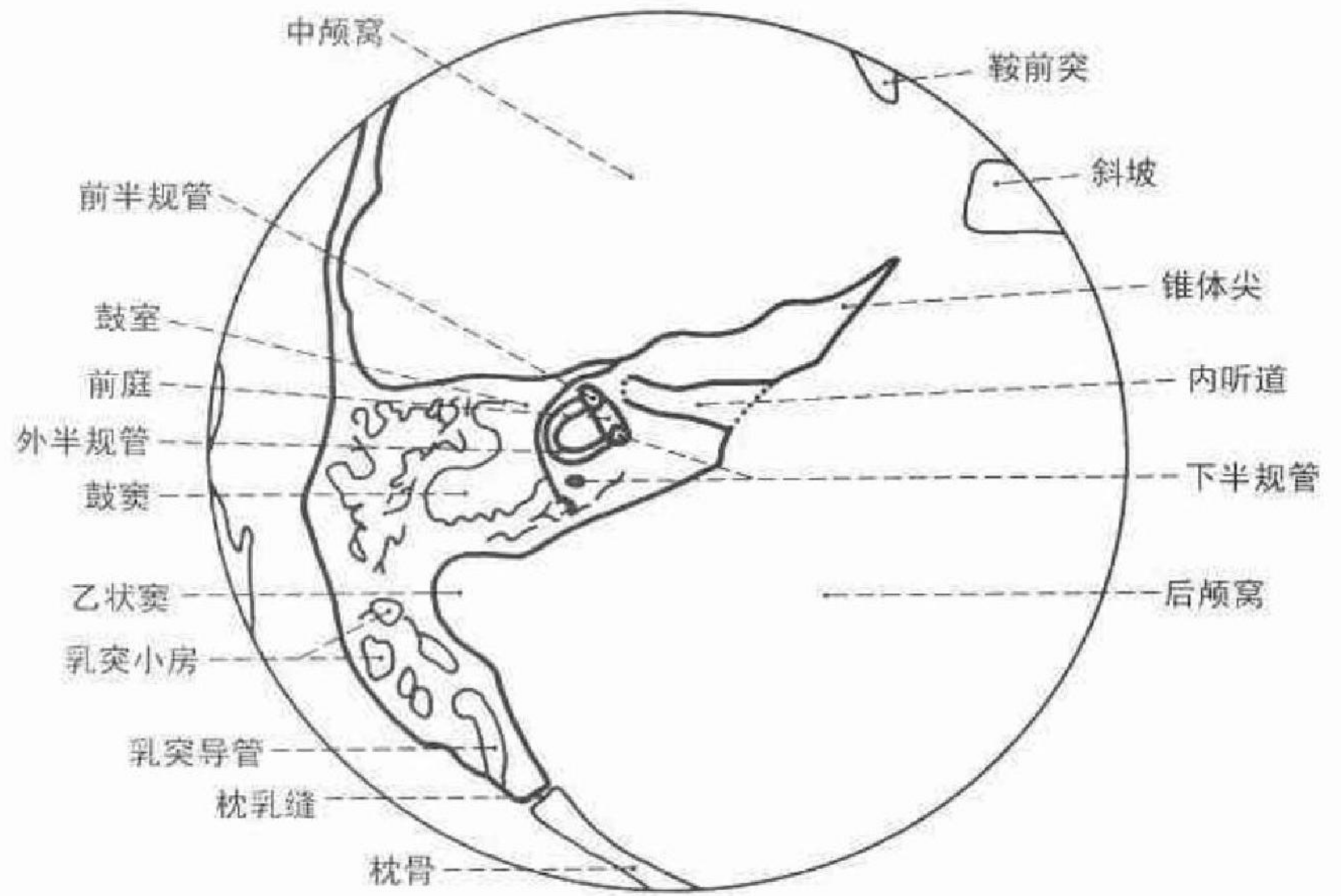
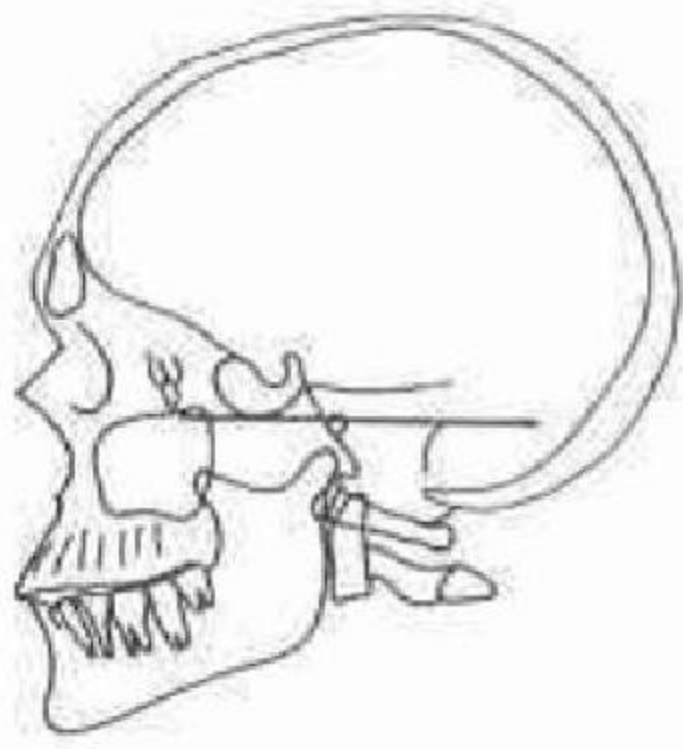


图 141 轴位(横轴)颞骨 CT 像 骨窗



CT



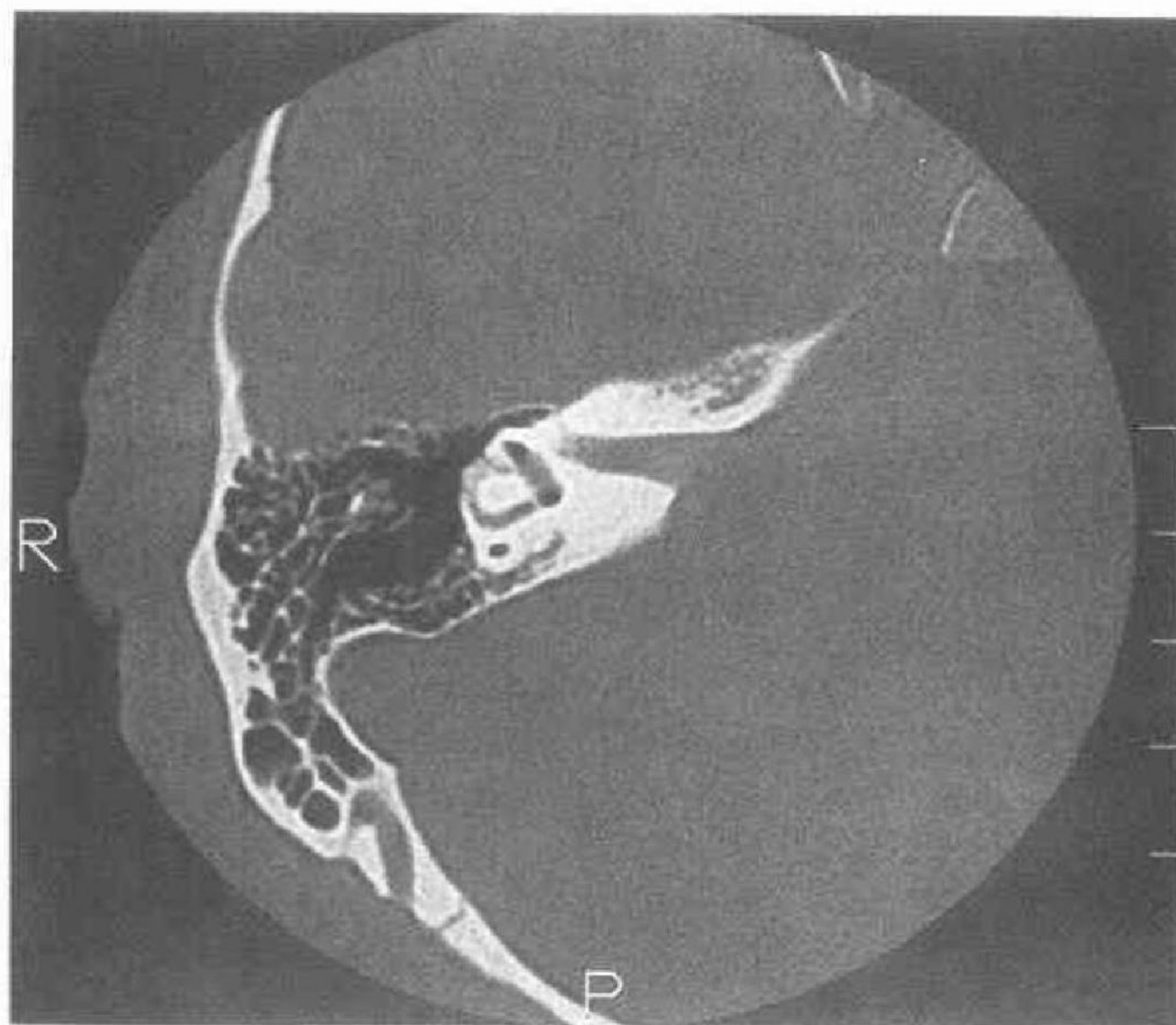
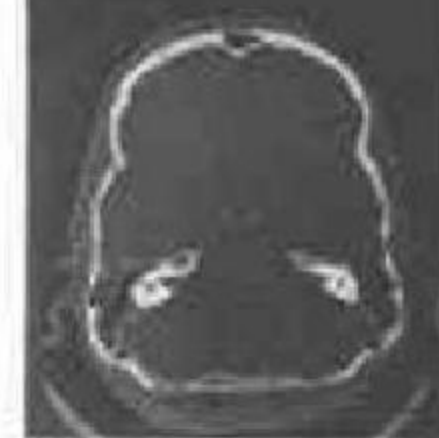

图 142 轴位(横轴)颞骨 CT 像 骨窗

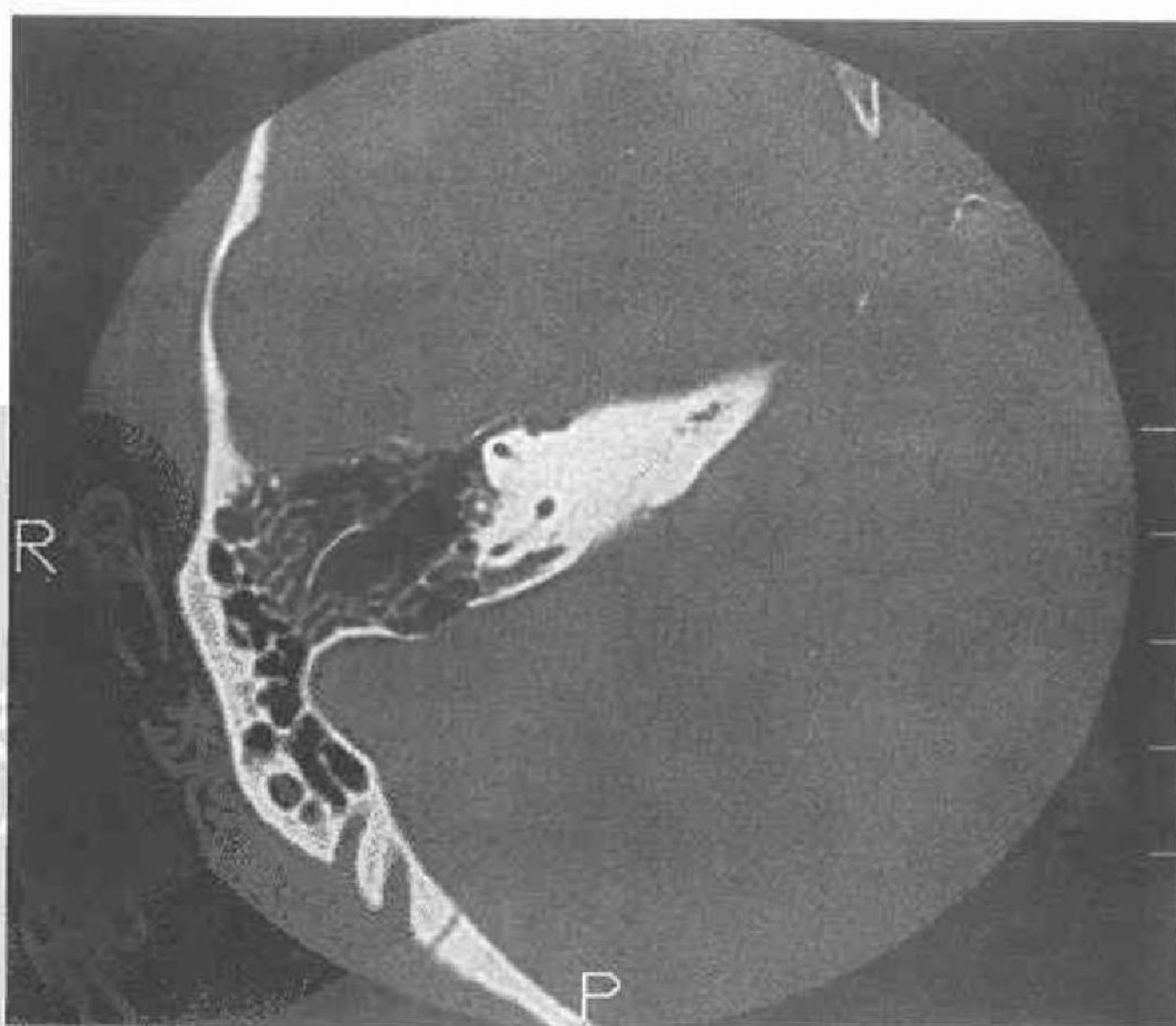
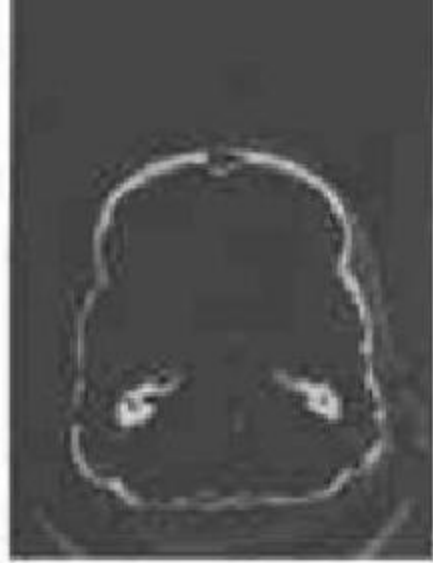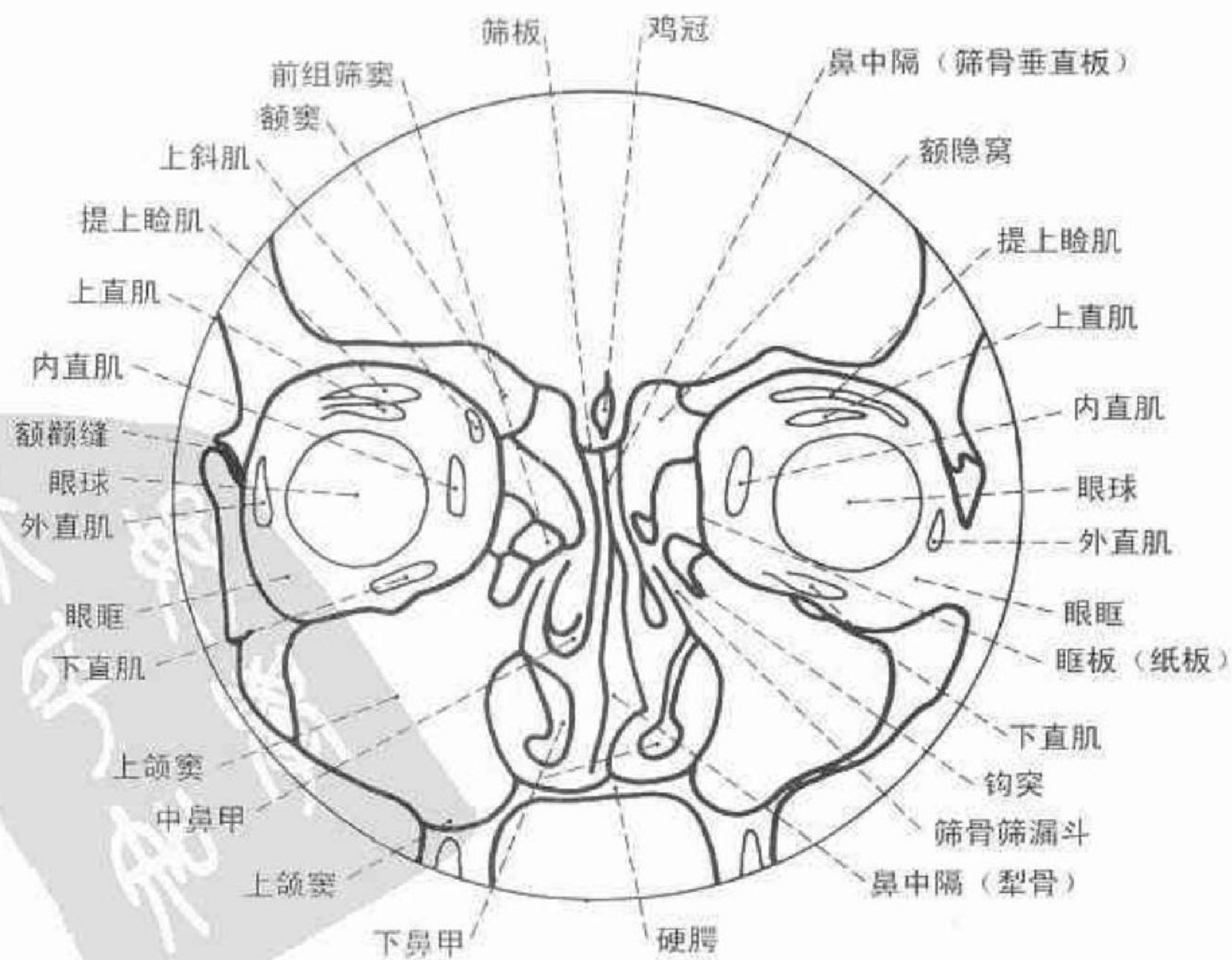
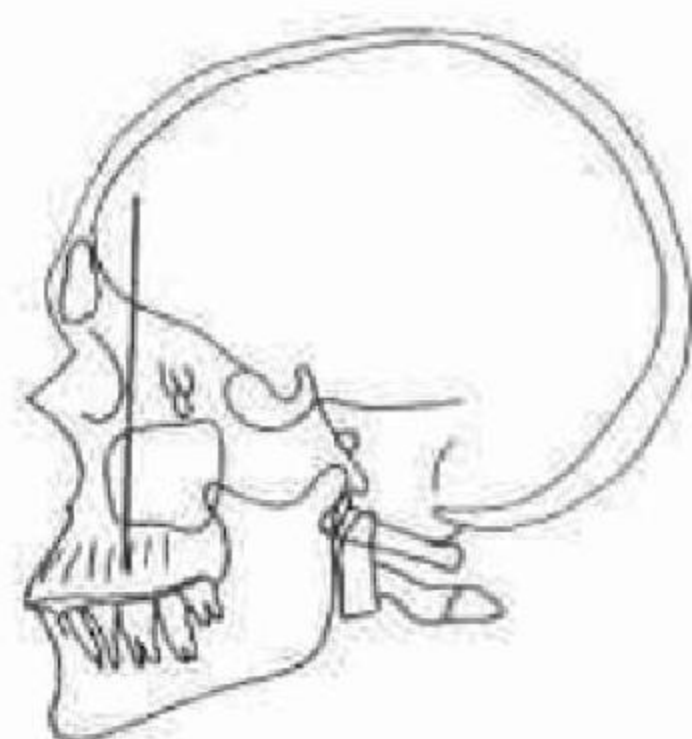
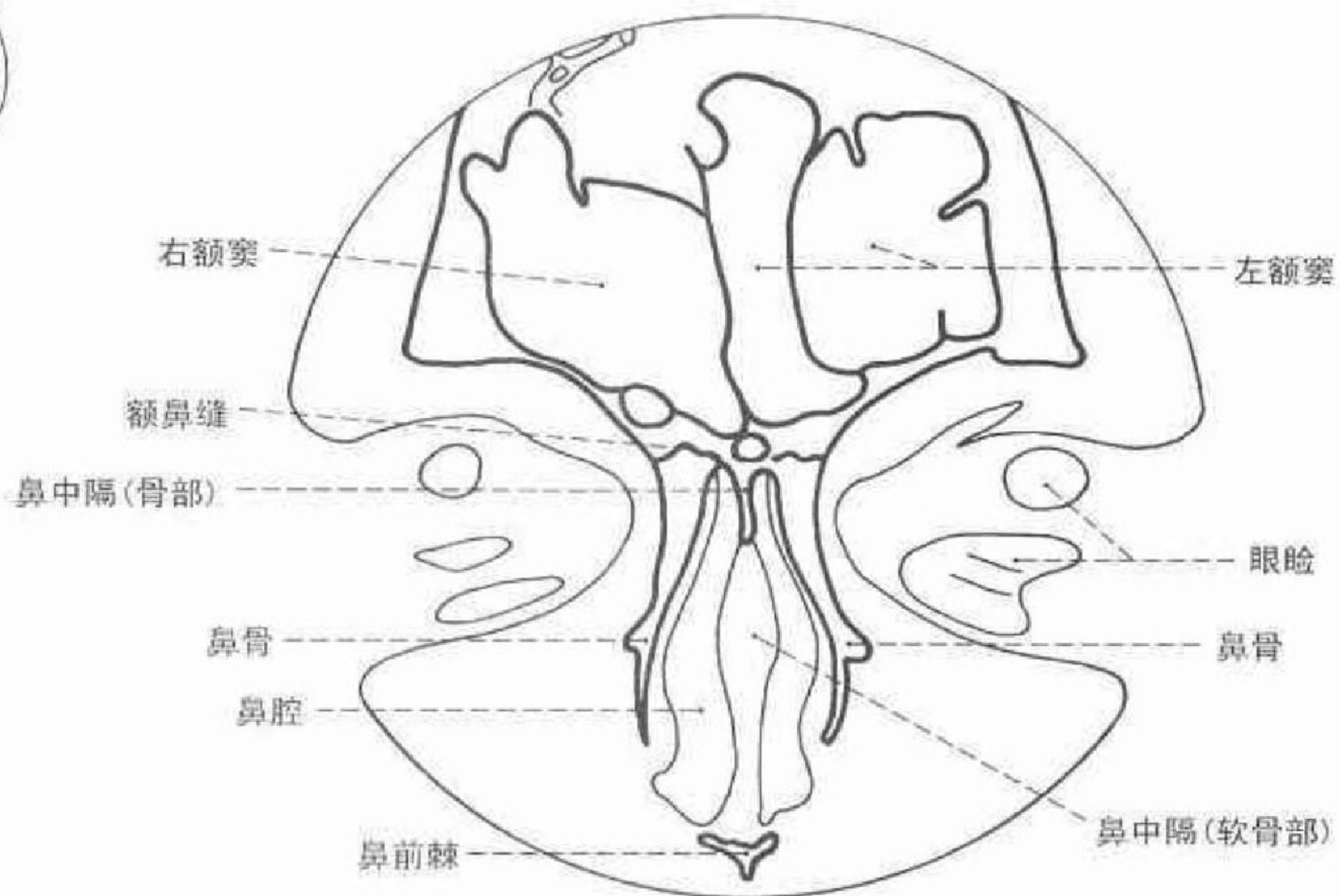
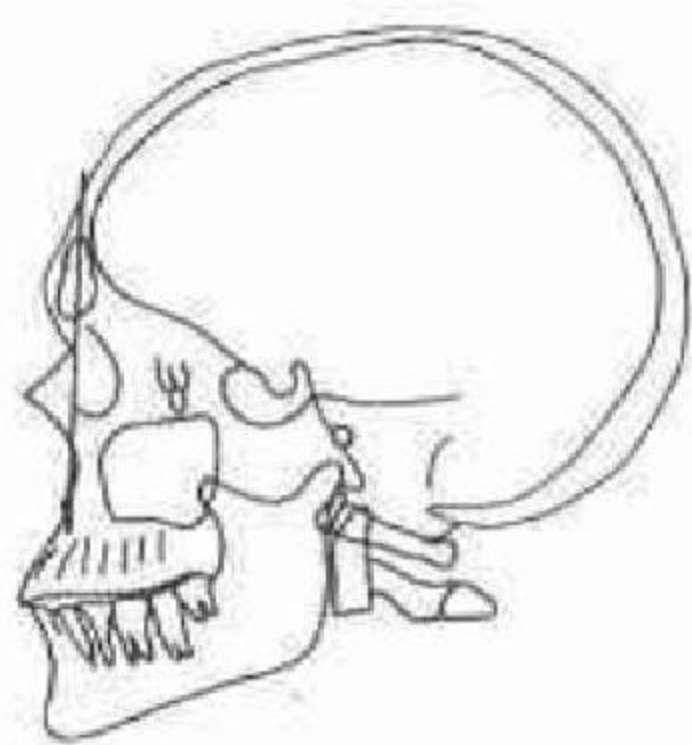


图 143 轴位(横轴)颞骨 CT 像 骨窗



CT



医学知识网

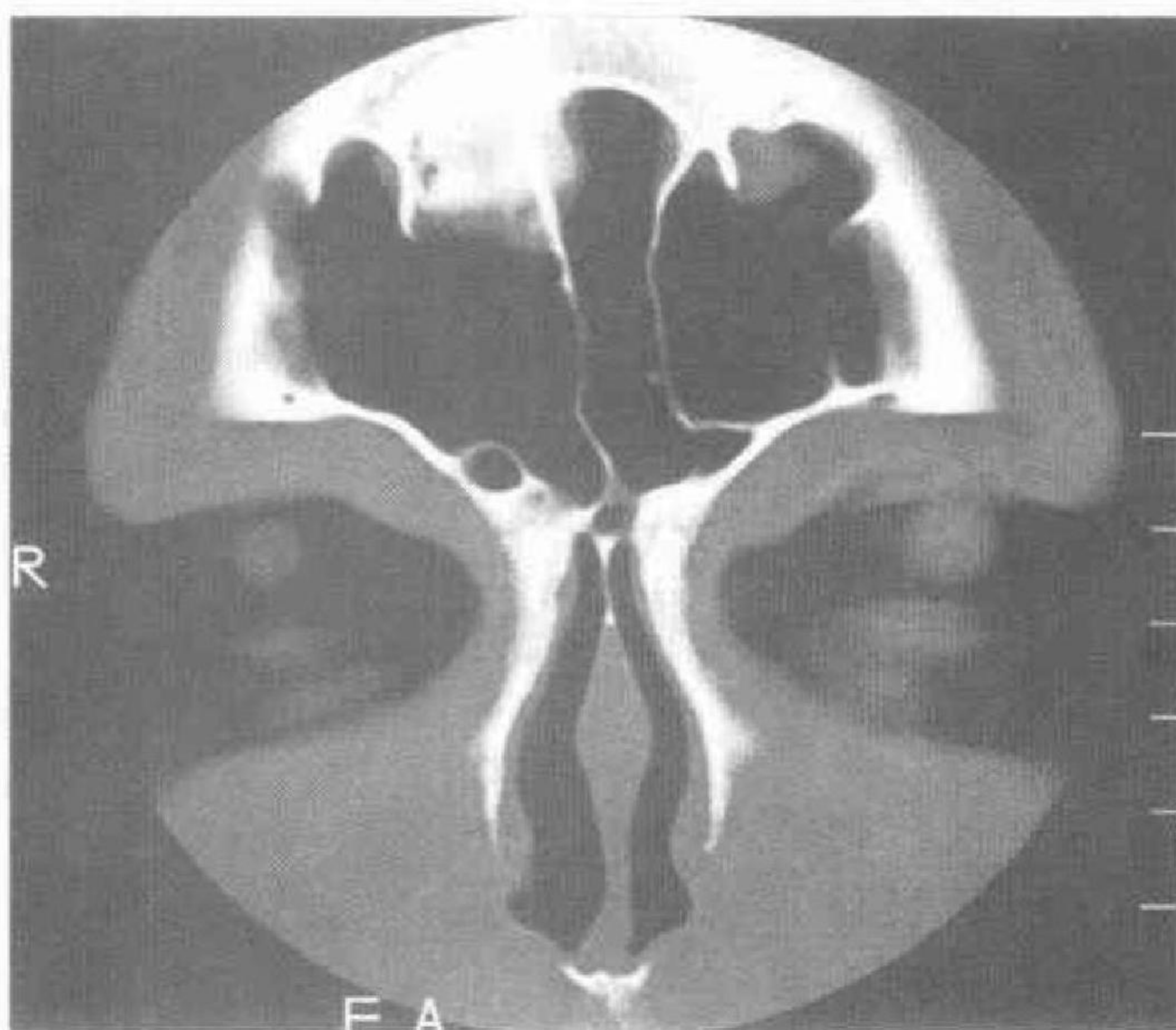
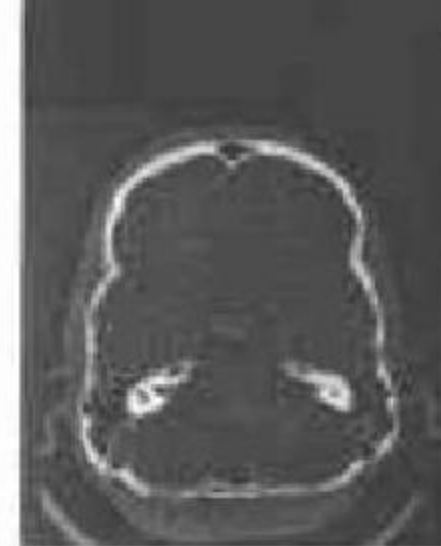

图 144 冠位鼻窦 CT 像

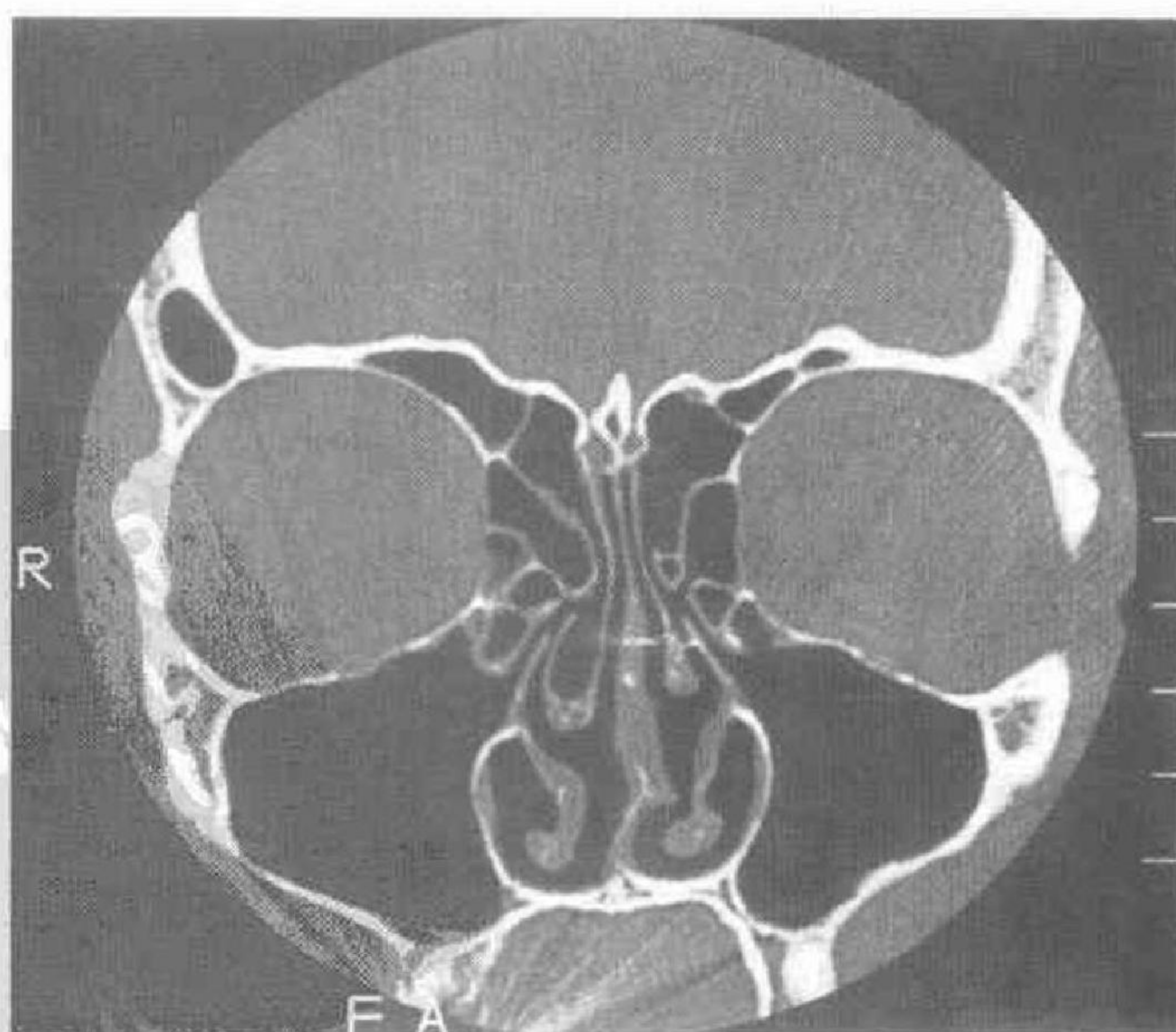
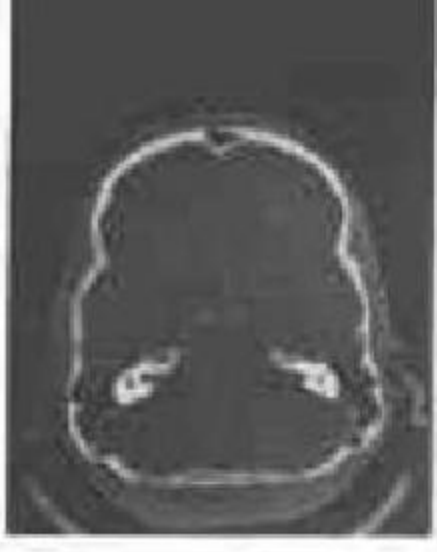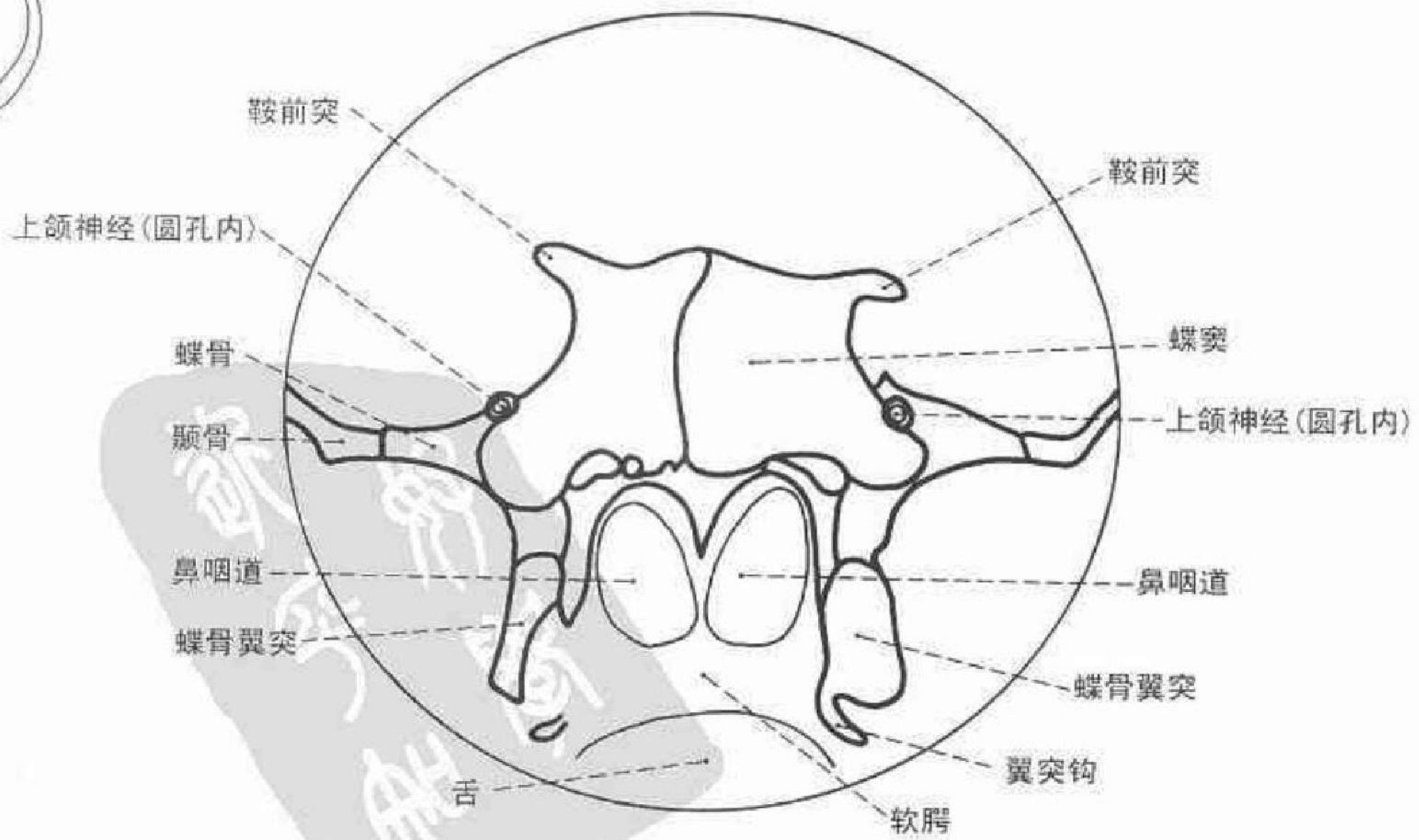
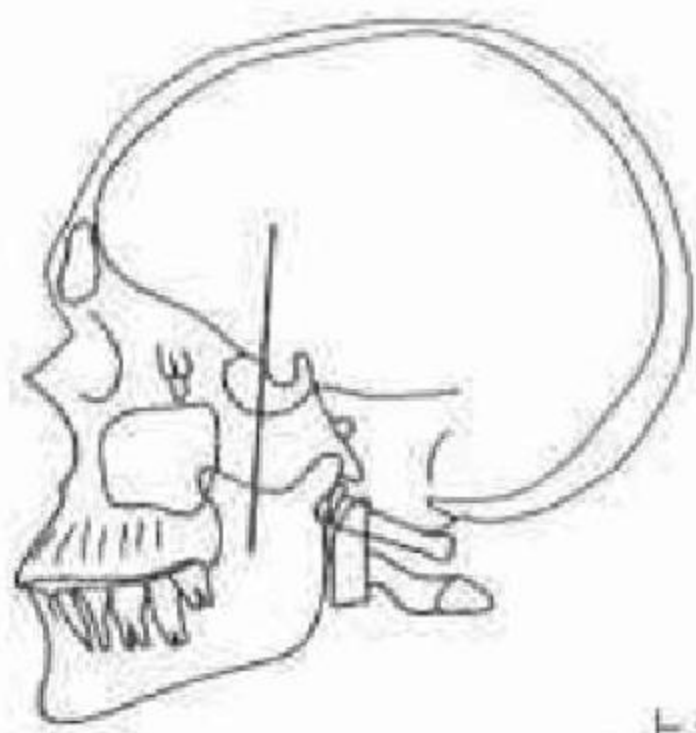
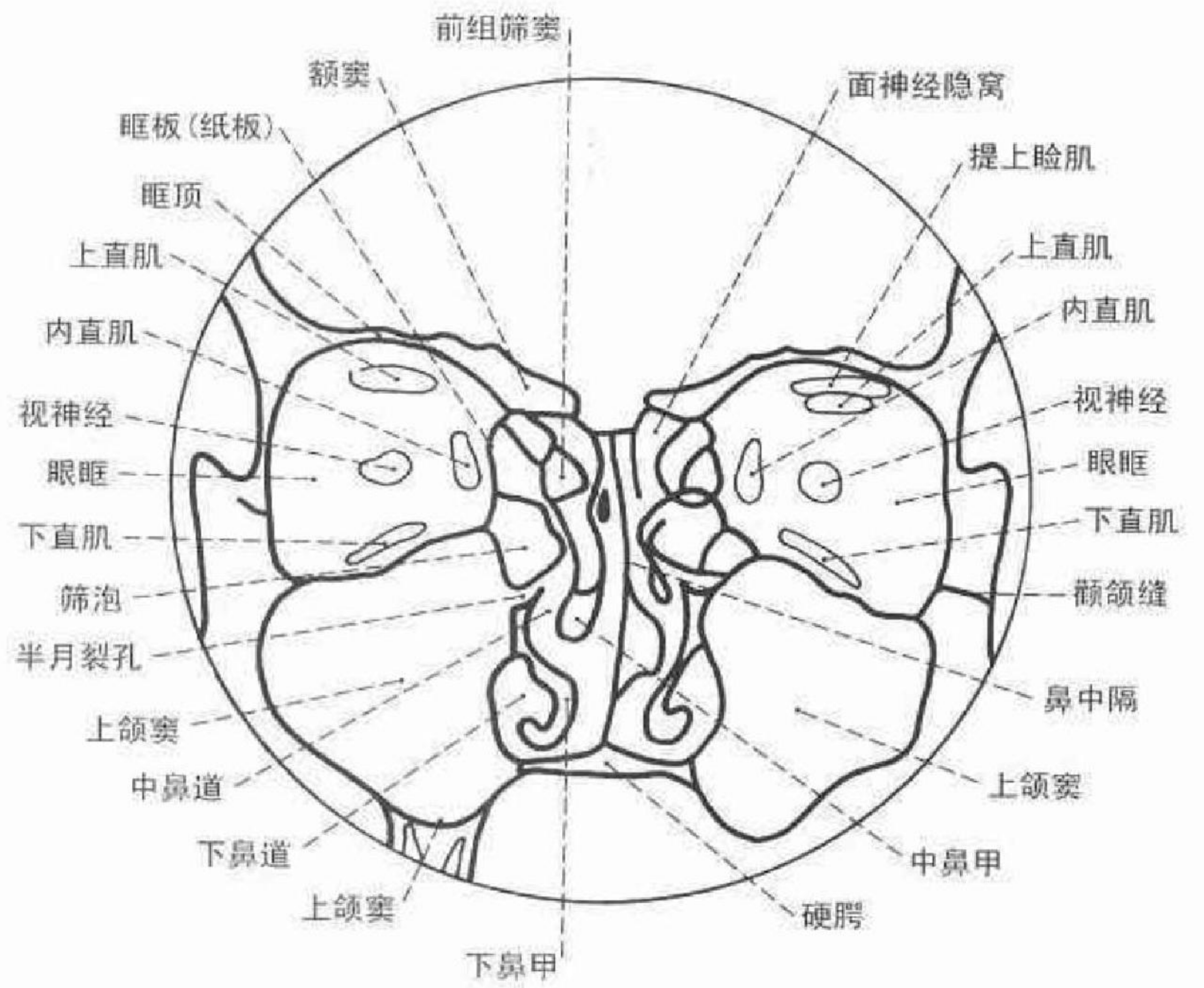
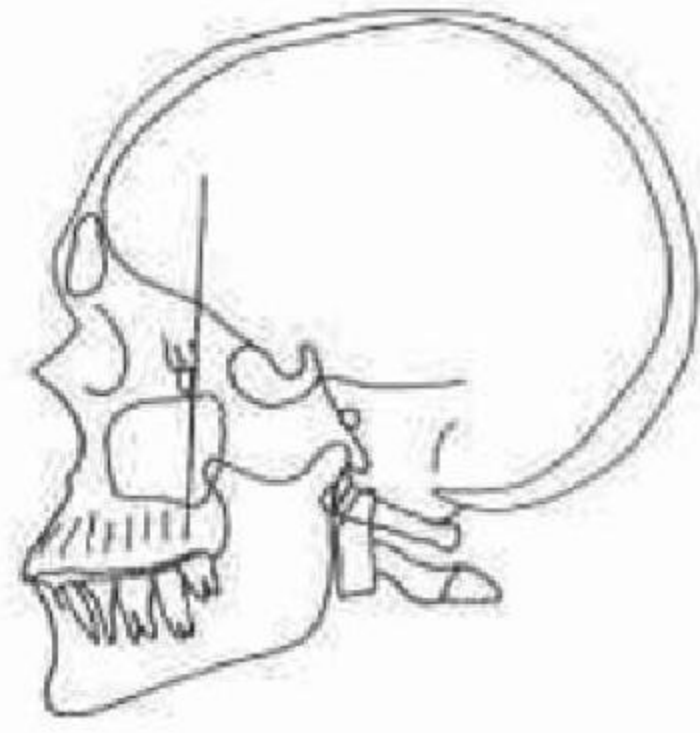


图 145 冠位鼻窦 CT 像



CT



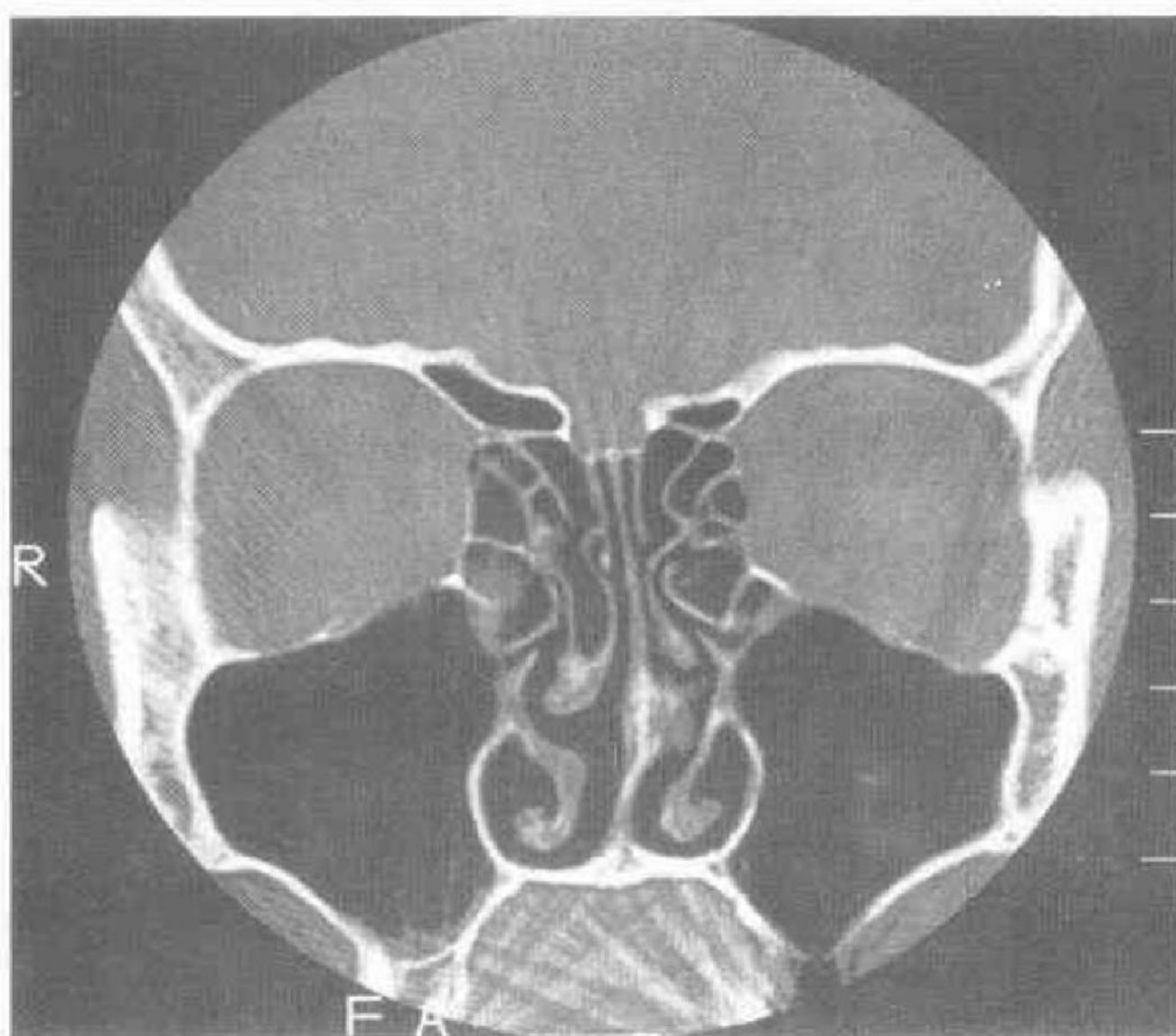
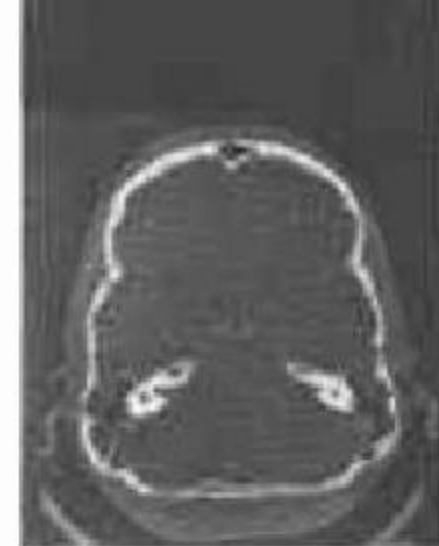

图 146 冠位鼻窦 CT 像

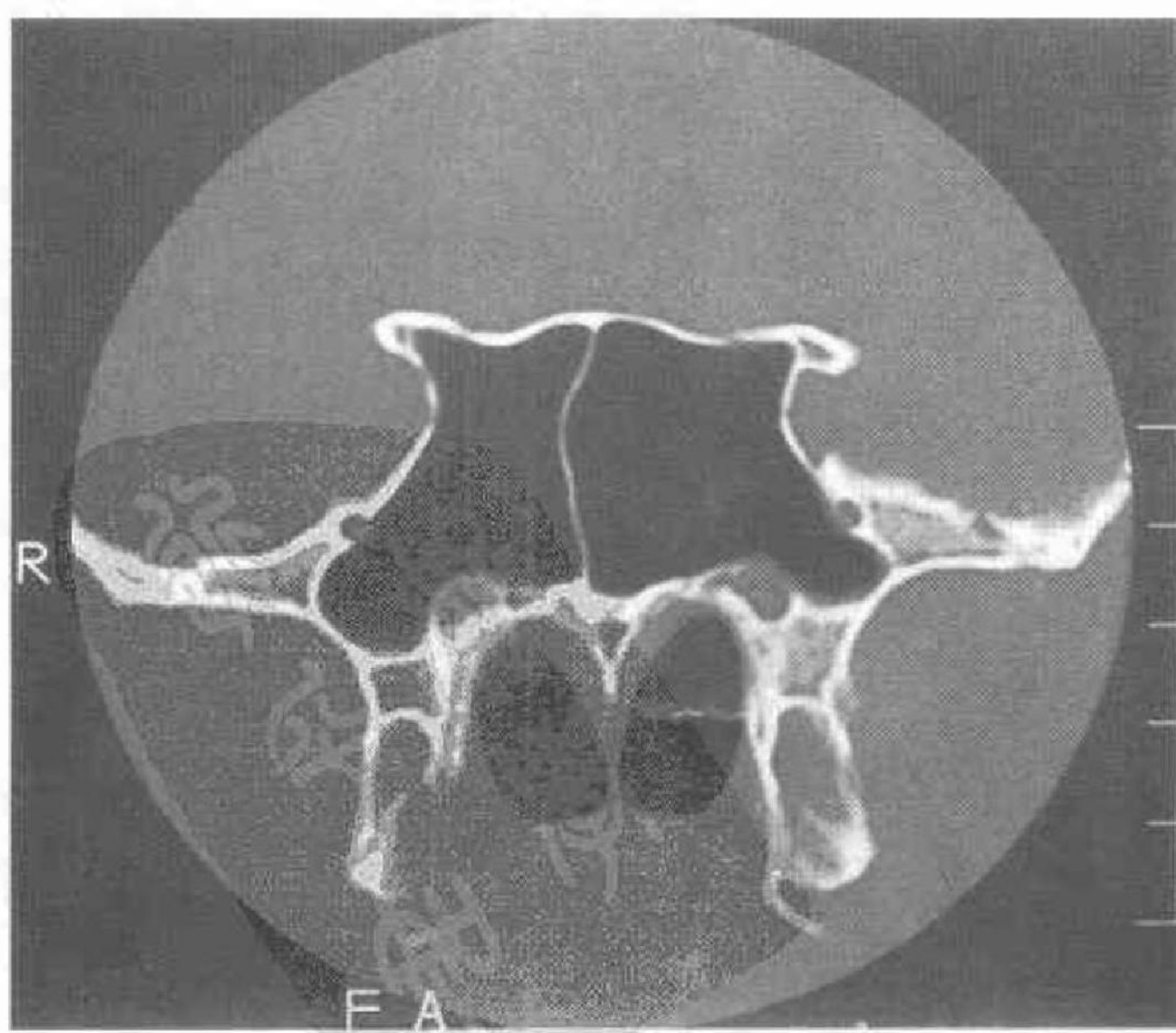
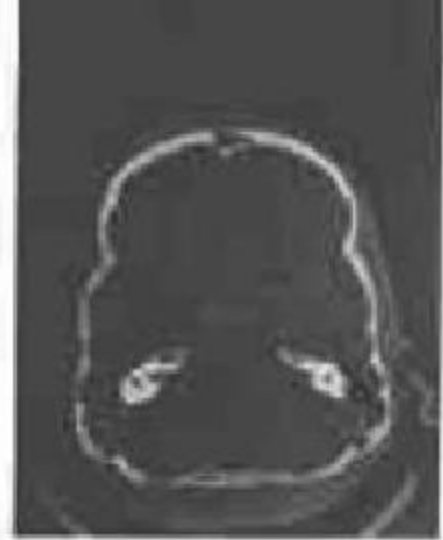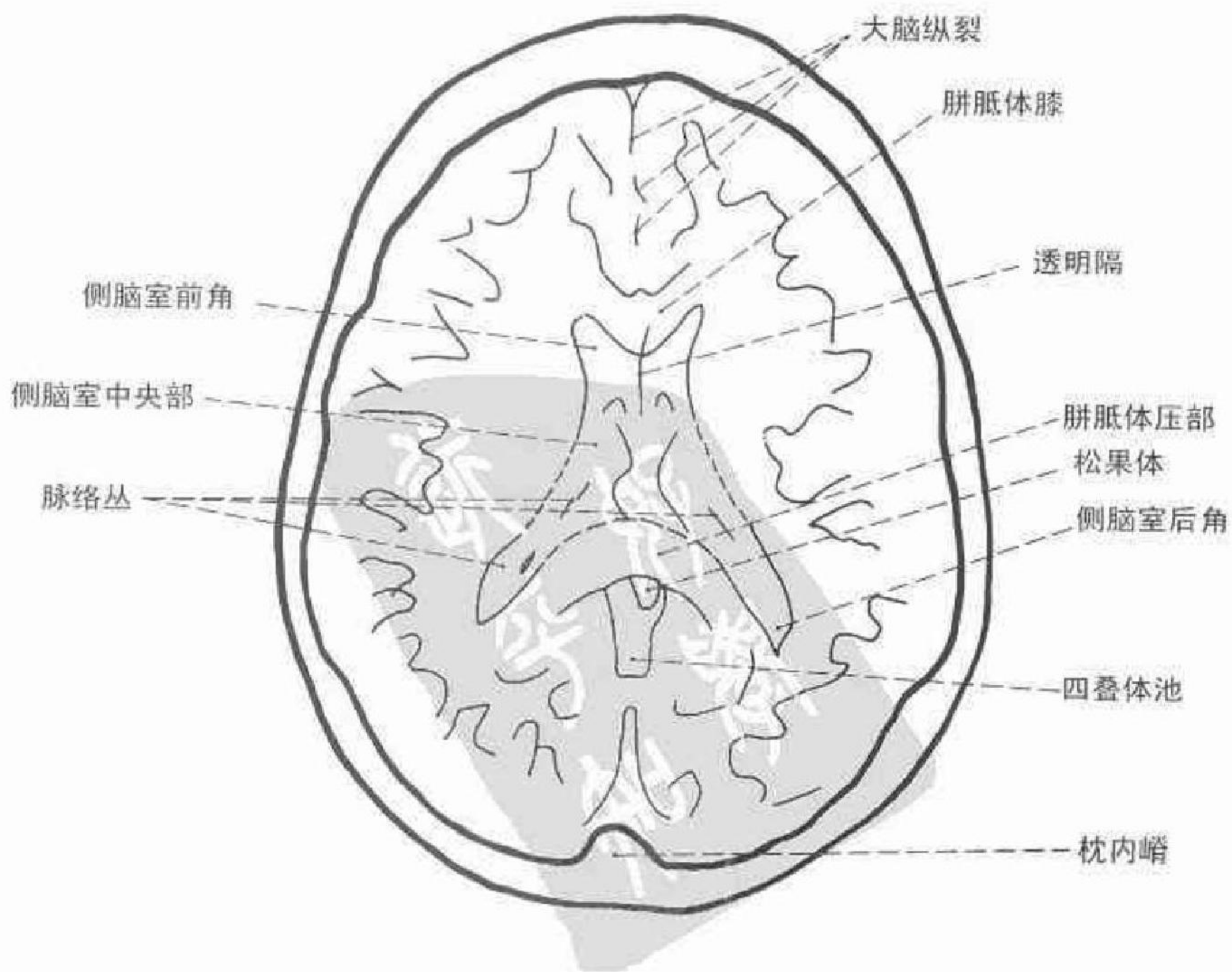
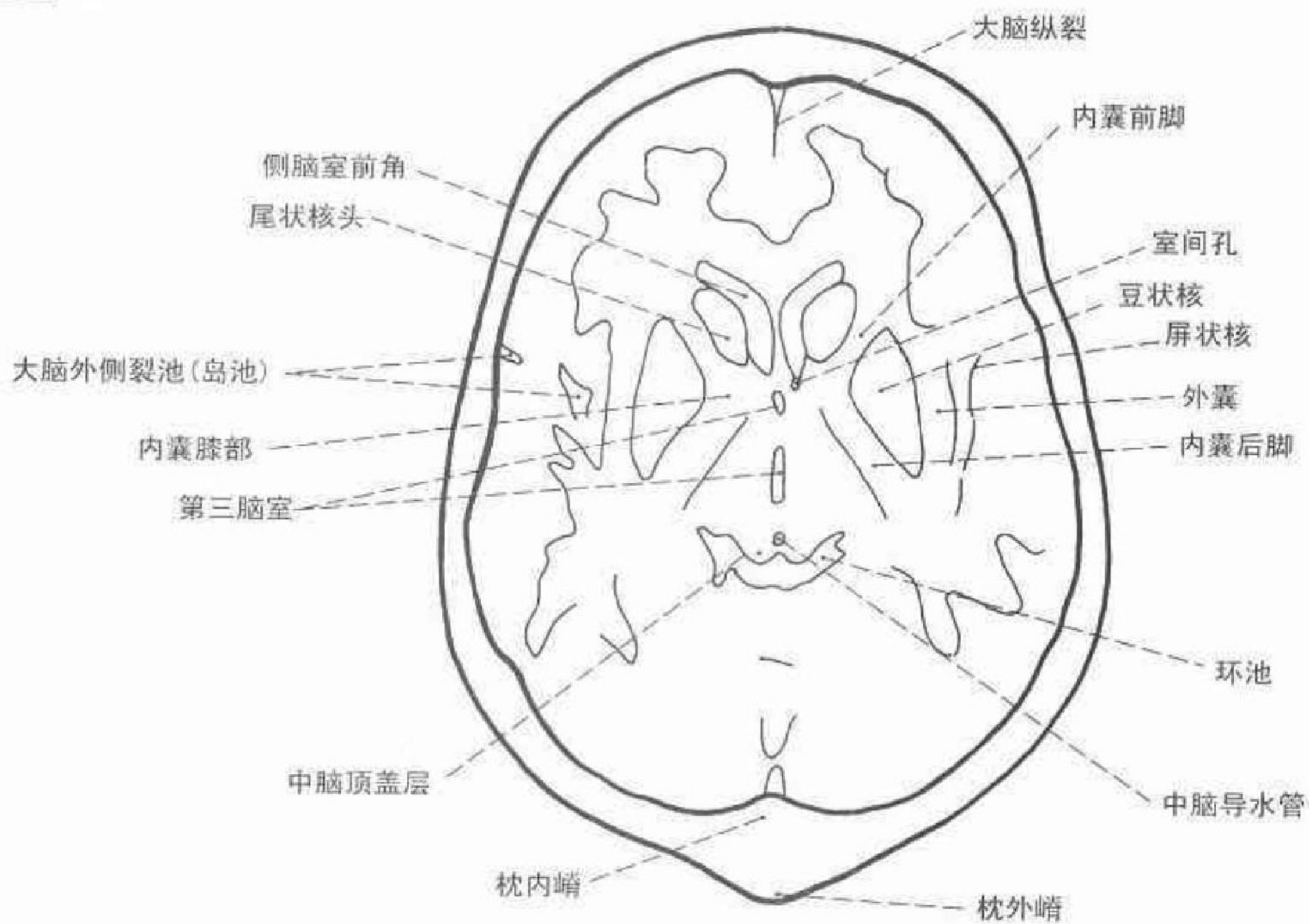


图 147 冠位鼻窦 CT 像



CT



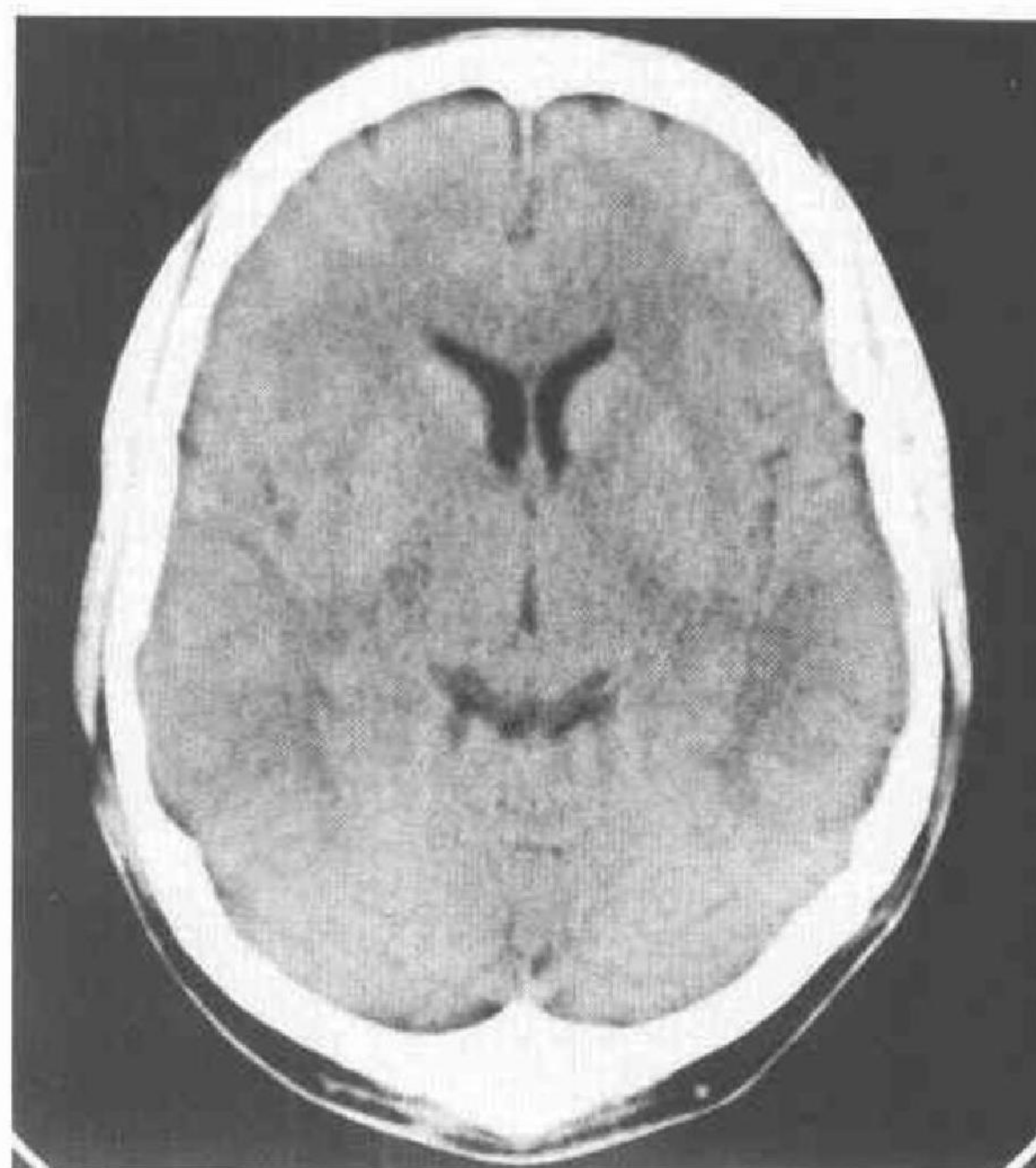
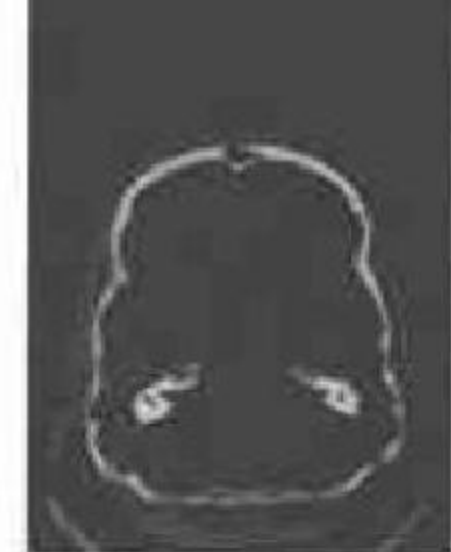

图 148 脑轴位 CT 像

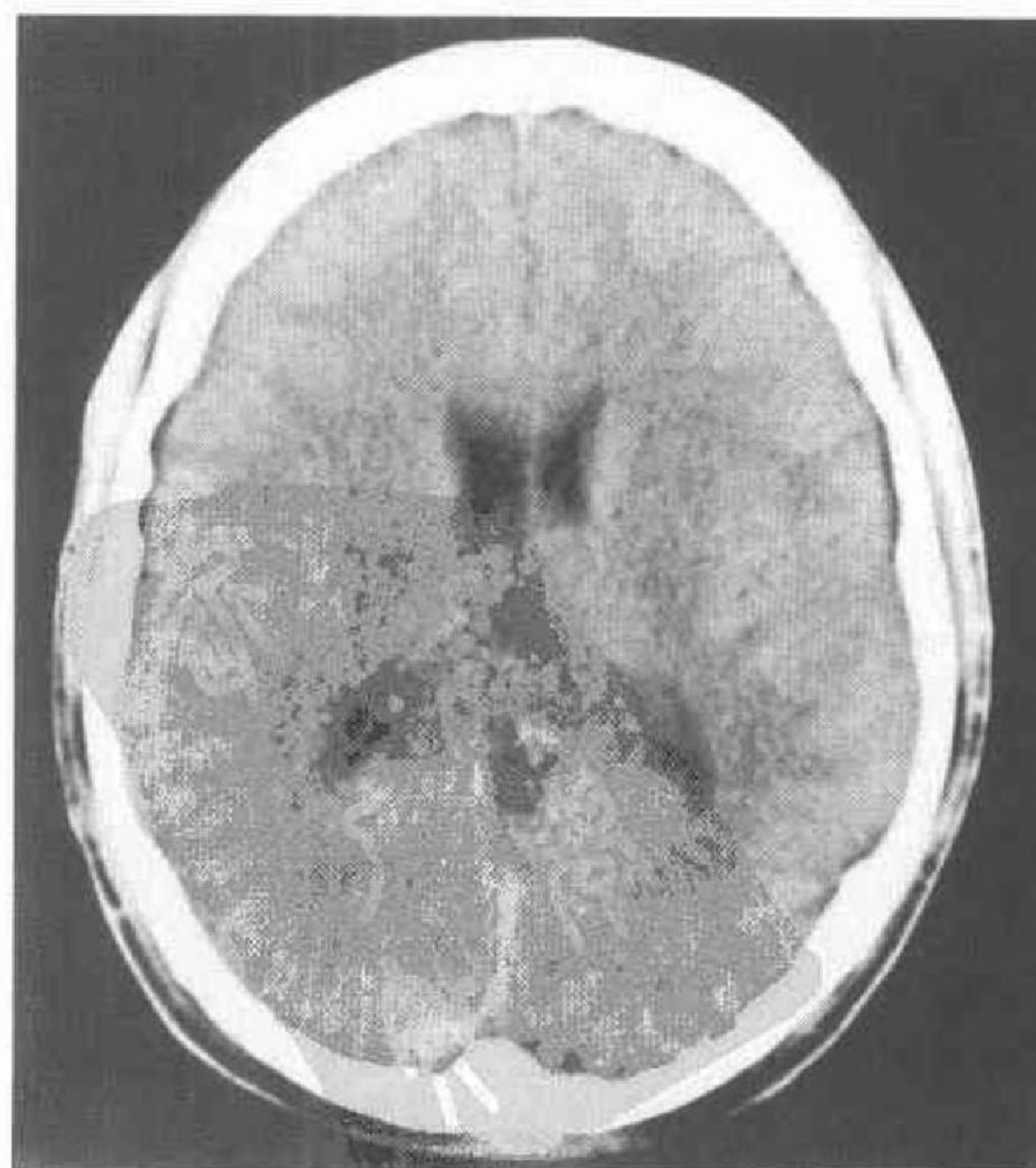
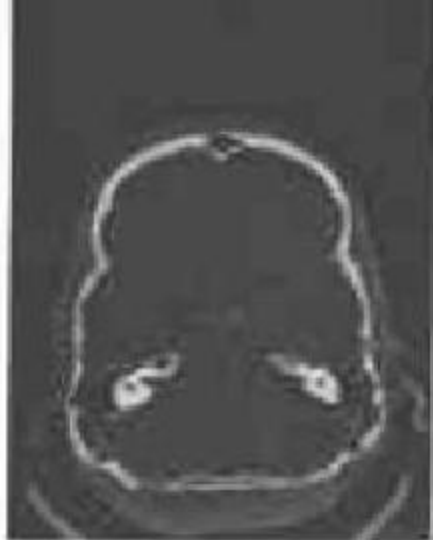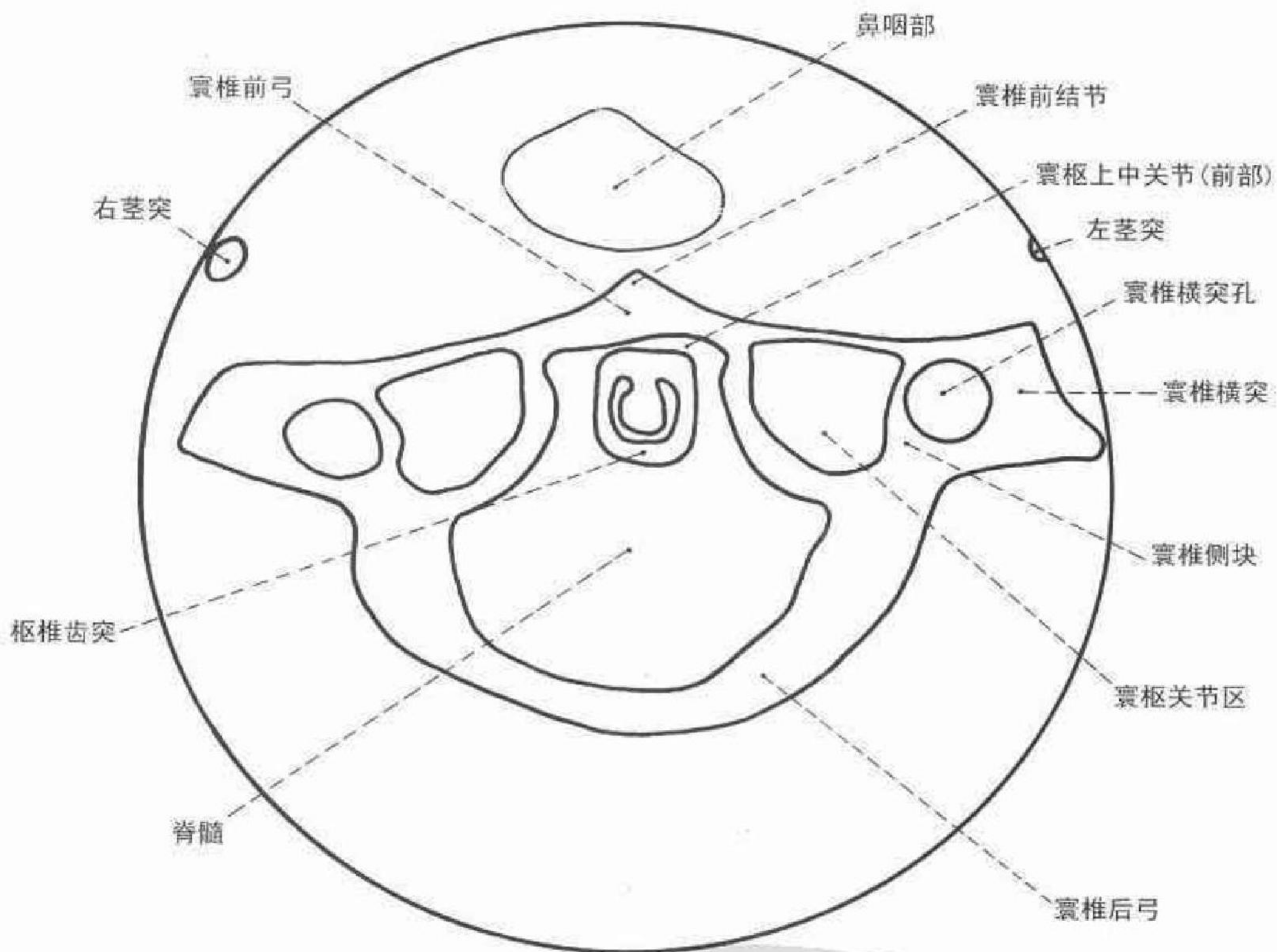


图 149 脑轴位 CT 像



CT



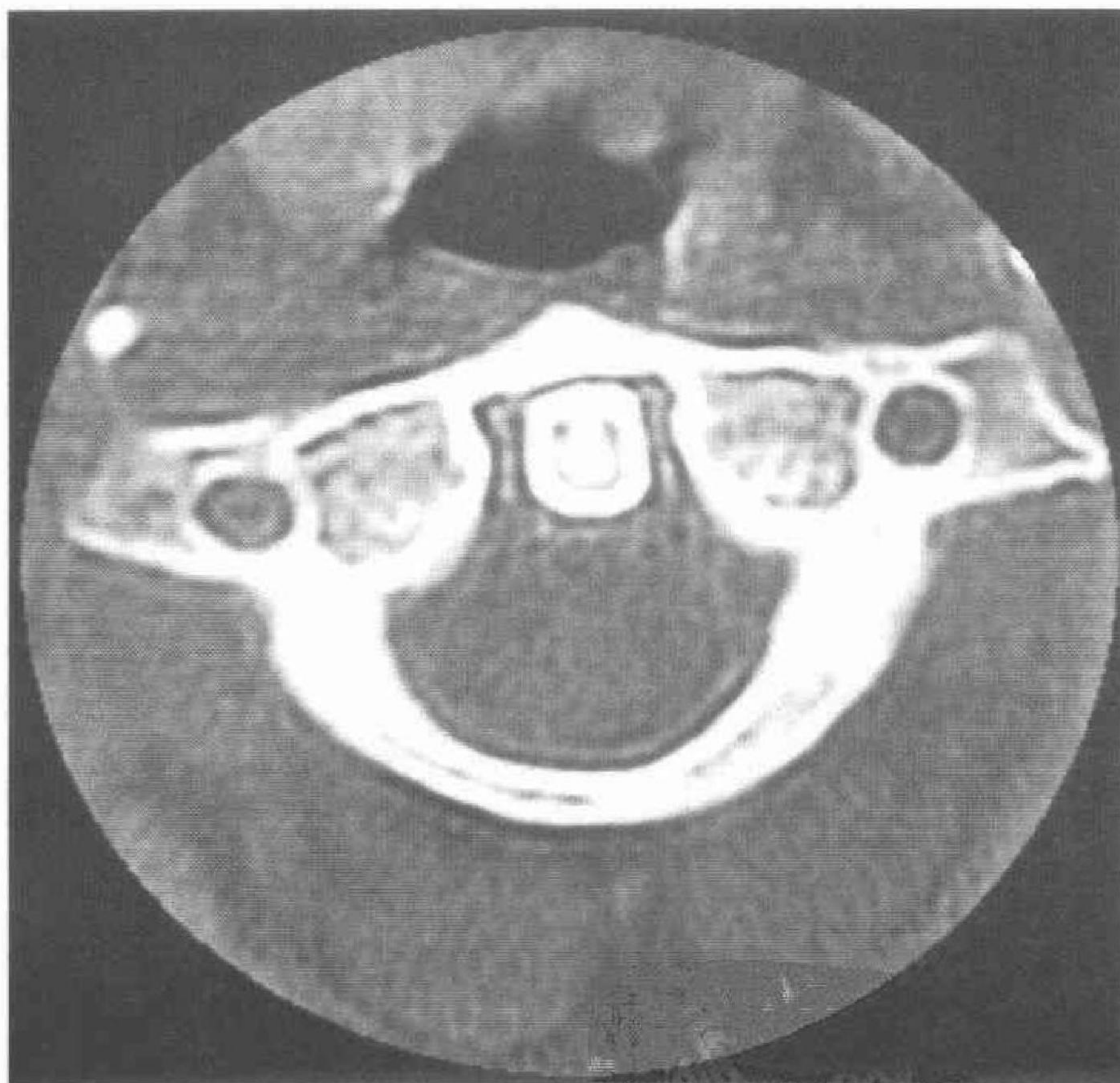
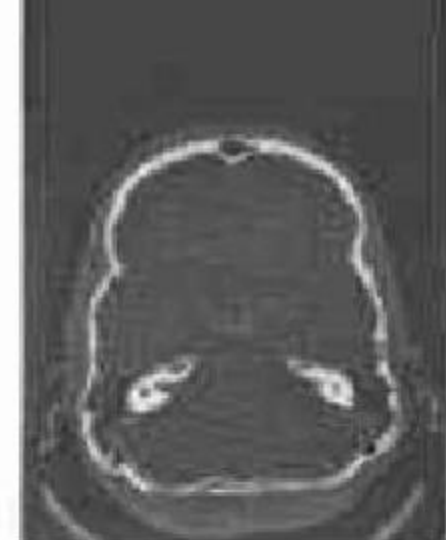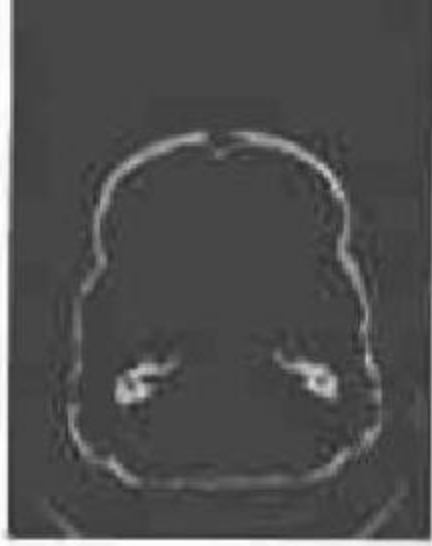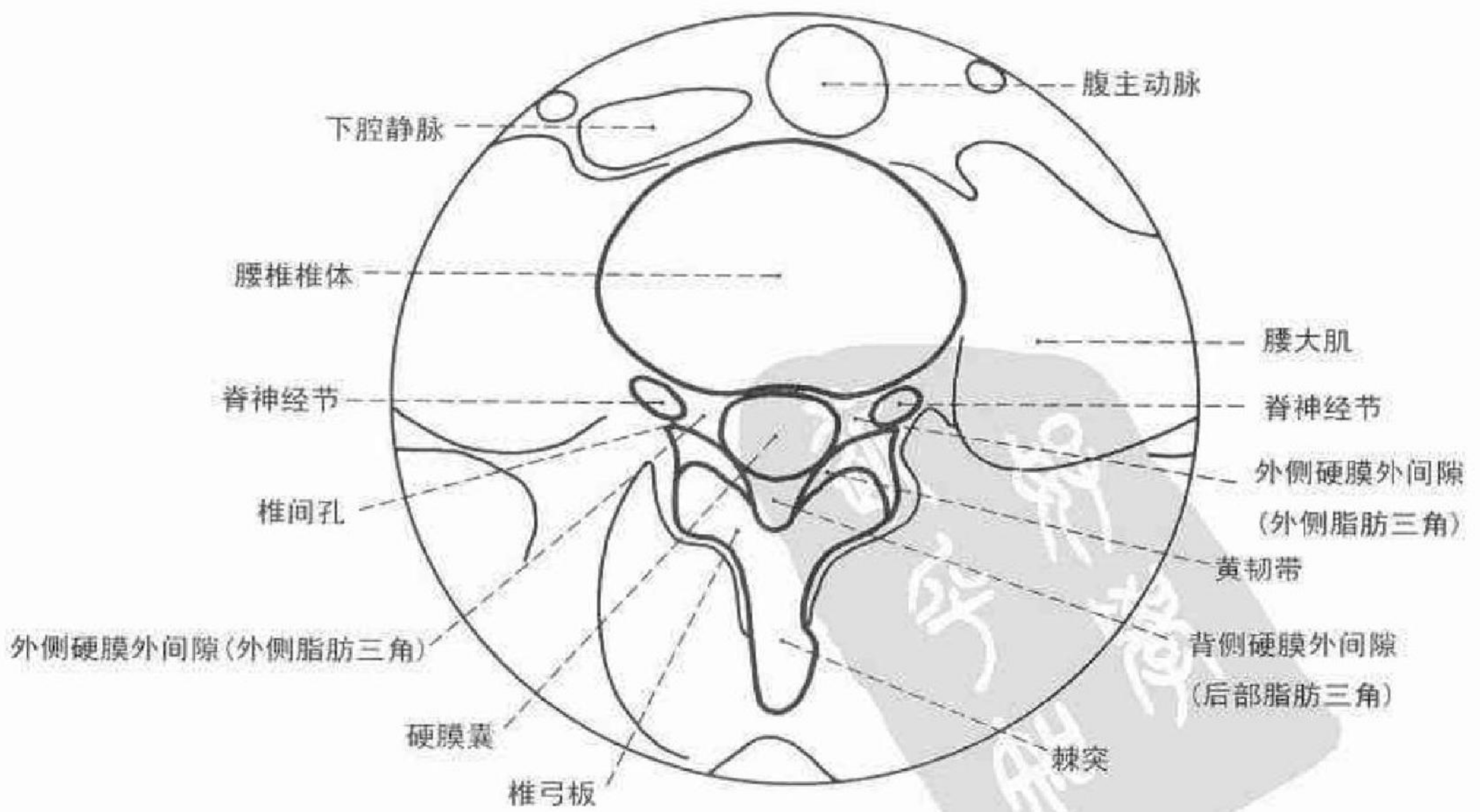
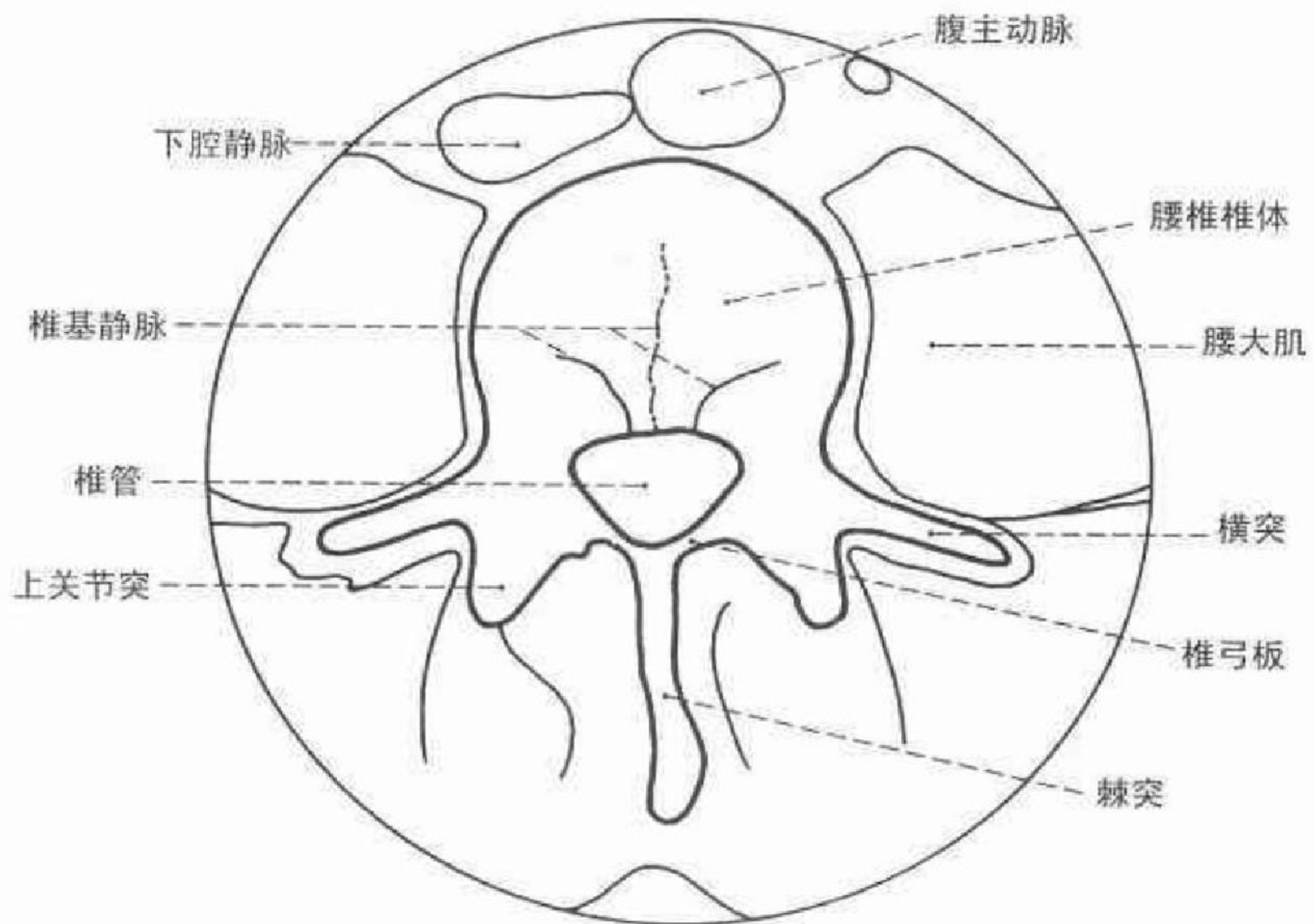


图 150 前部寰椎关节轴位 CT 像



CT



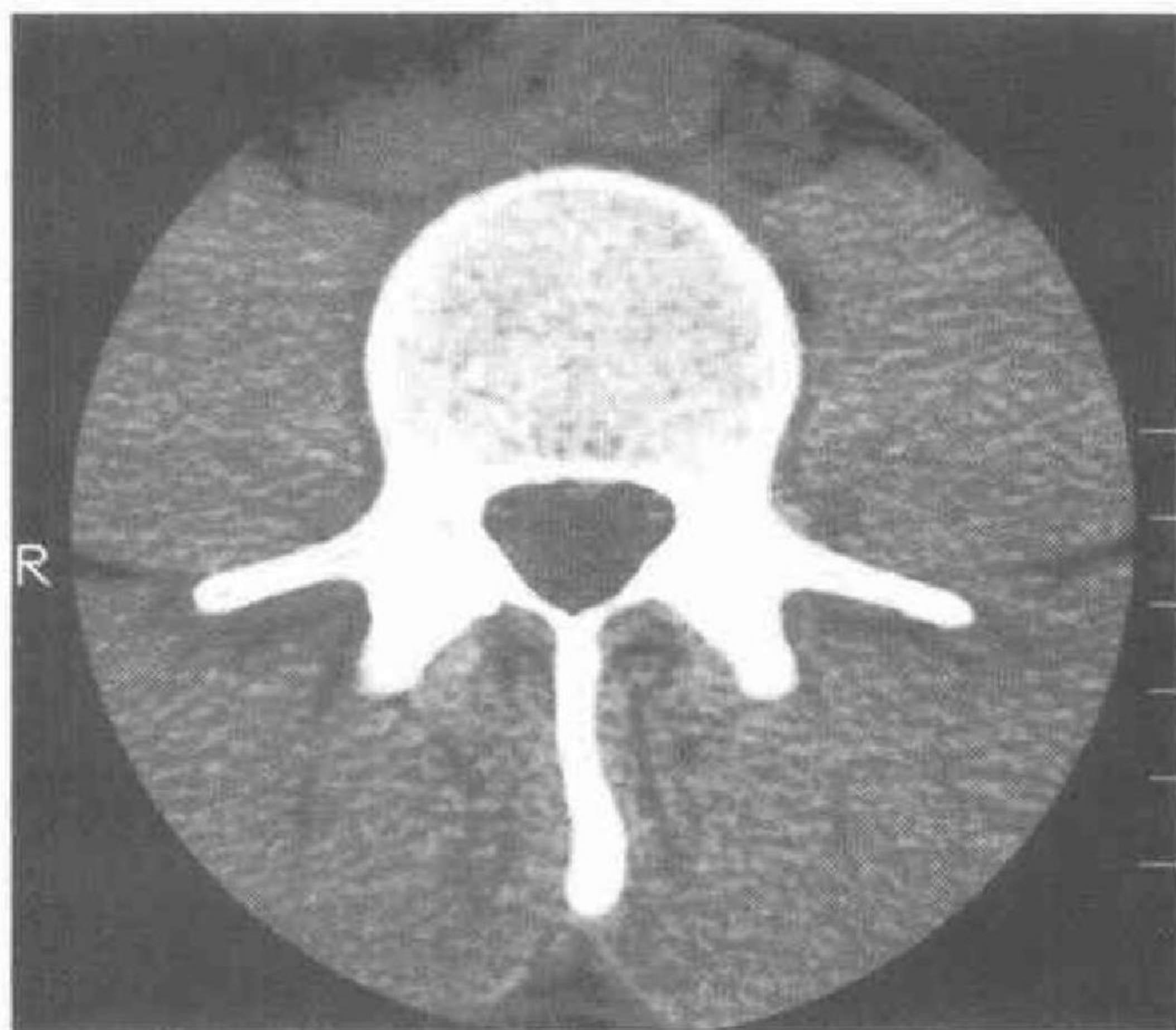
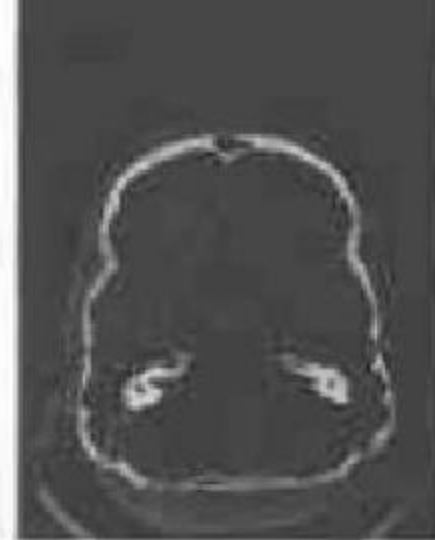

图 151 第四腰椎轴位(横轴位)CT 像

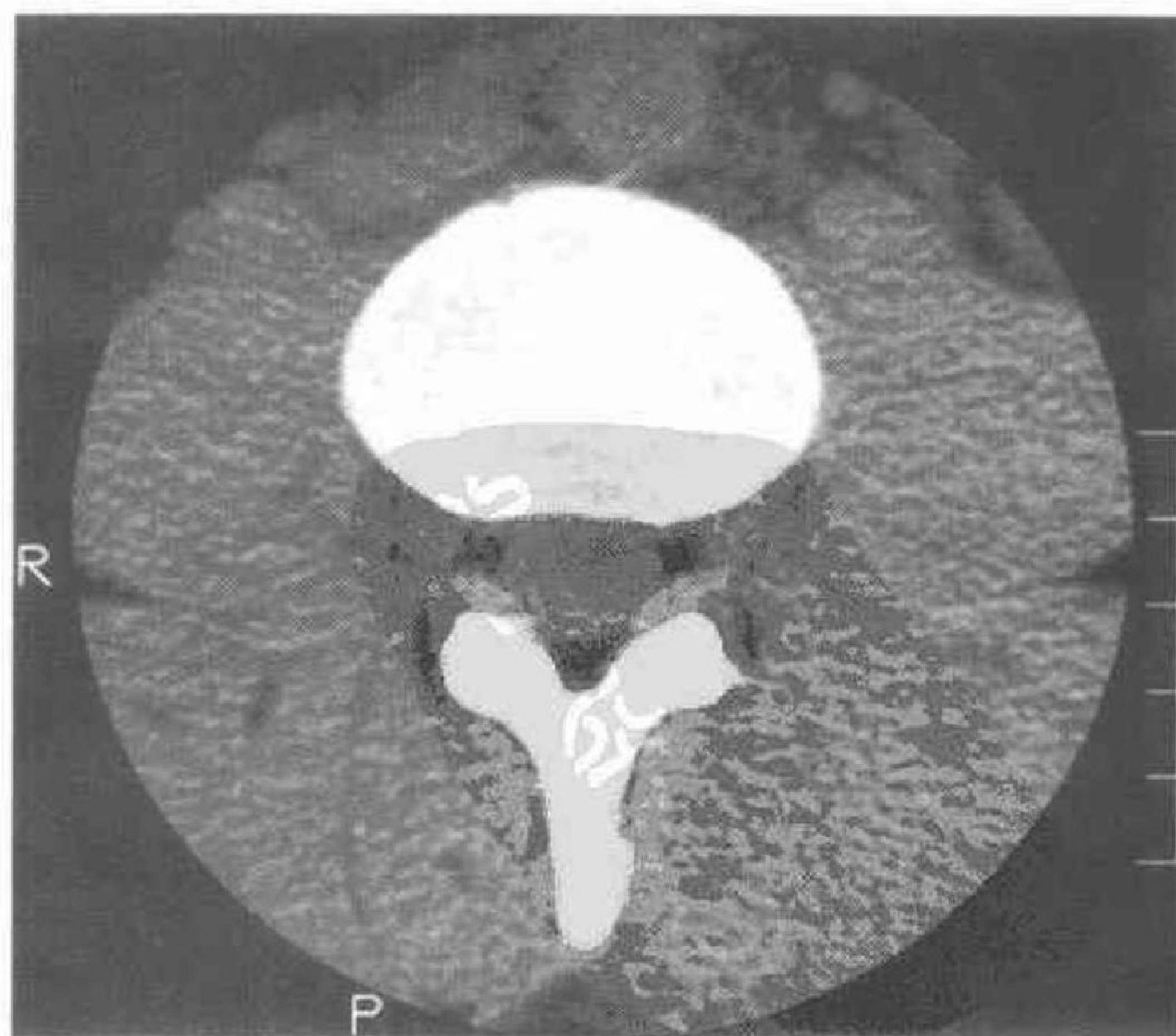
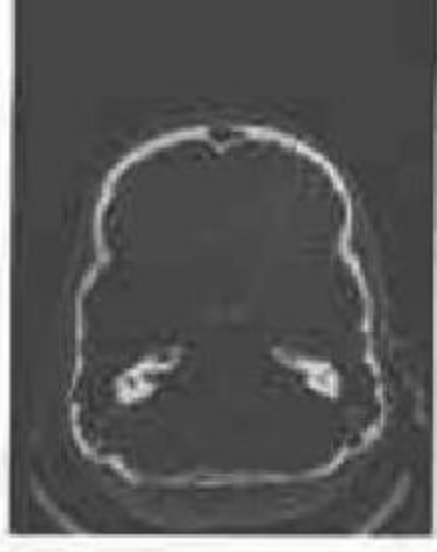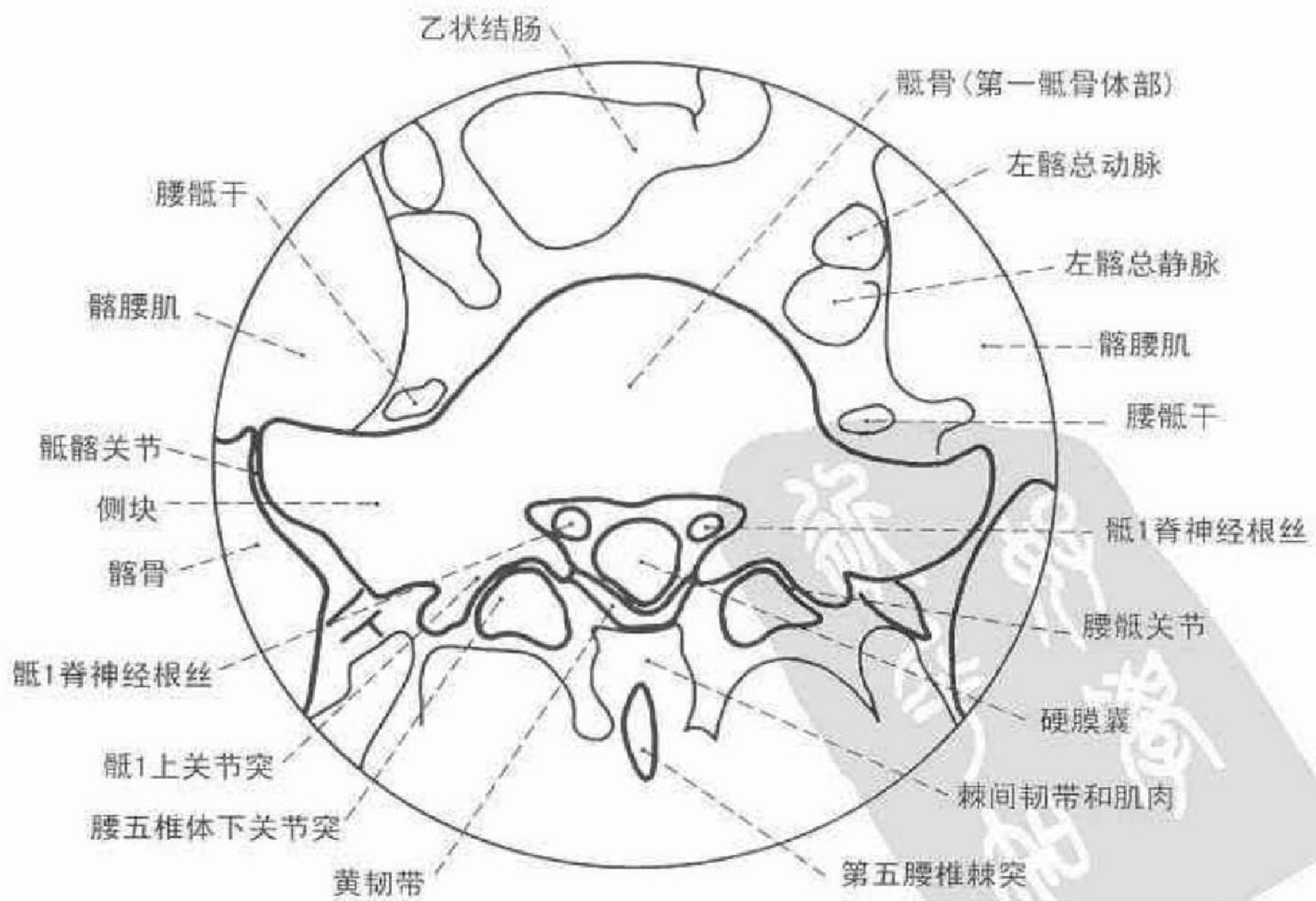
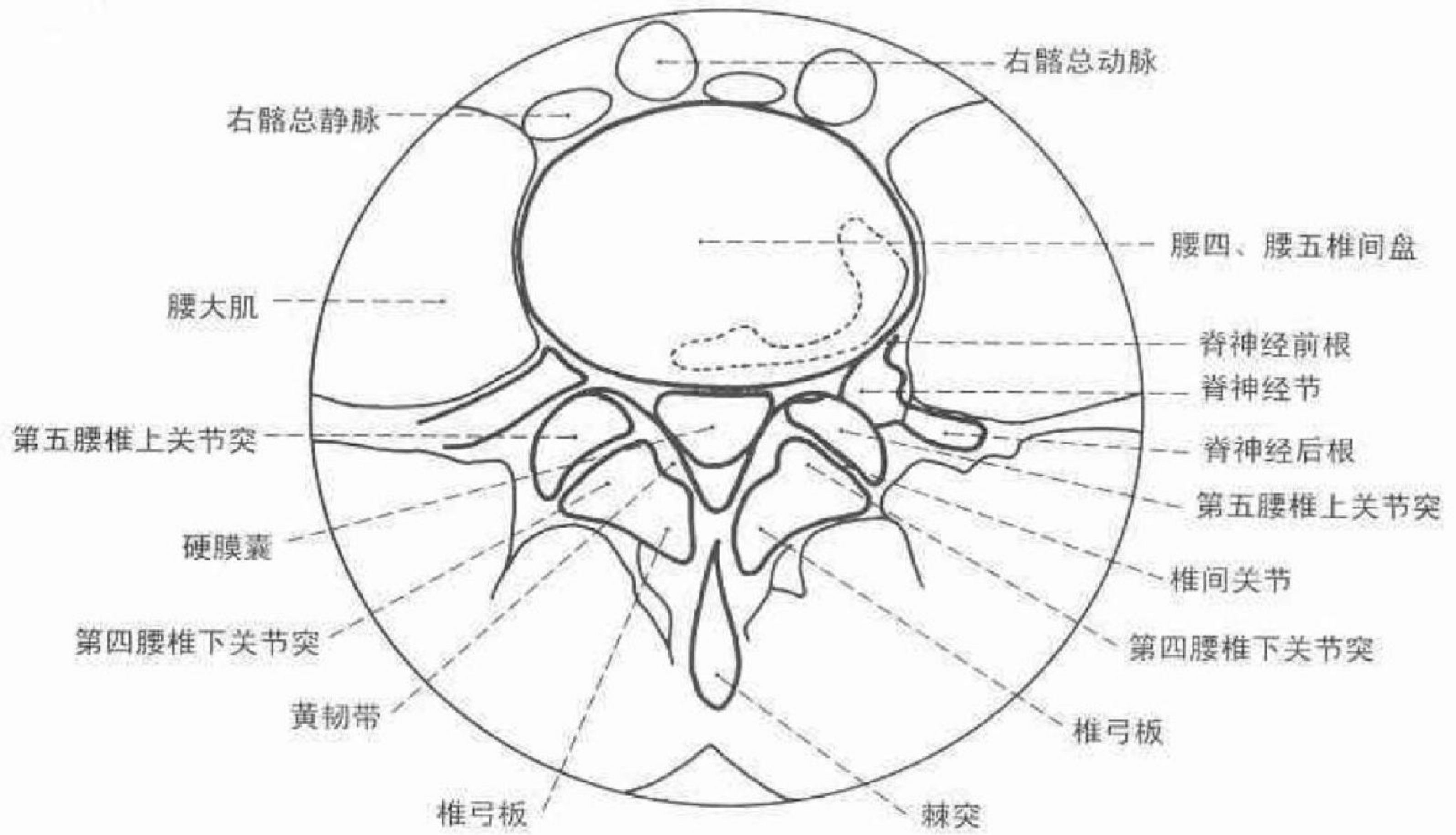


图 152 椎间孔轴位(横轴位)CT 像



CT



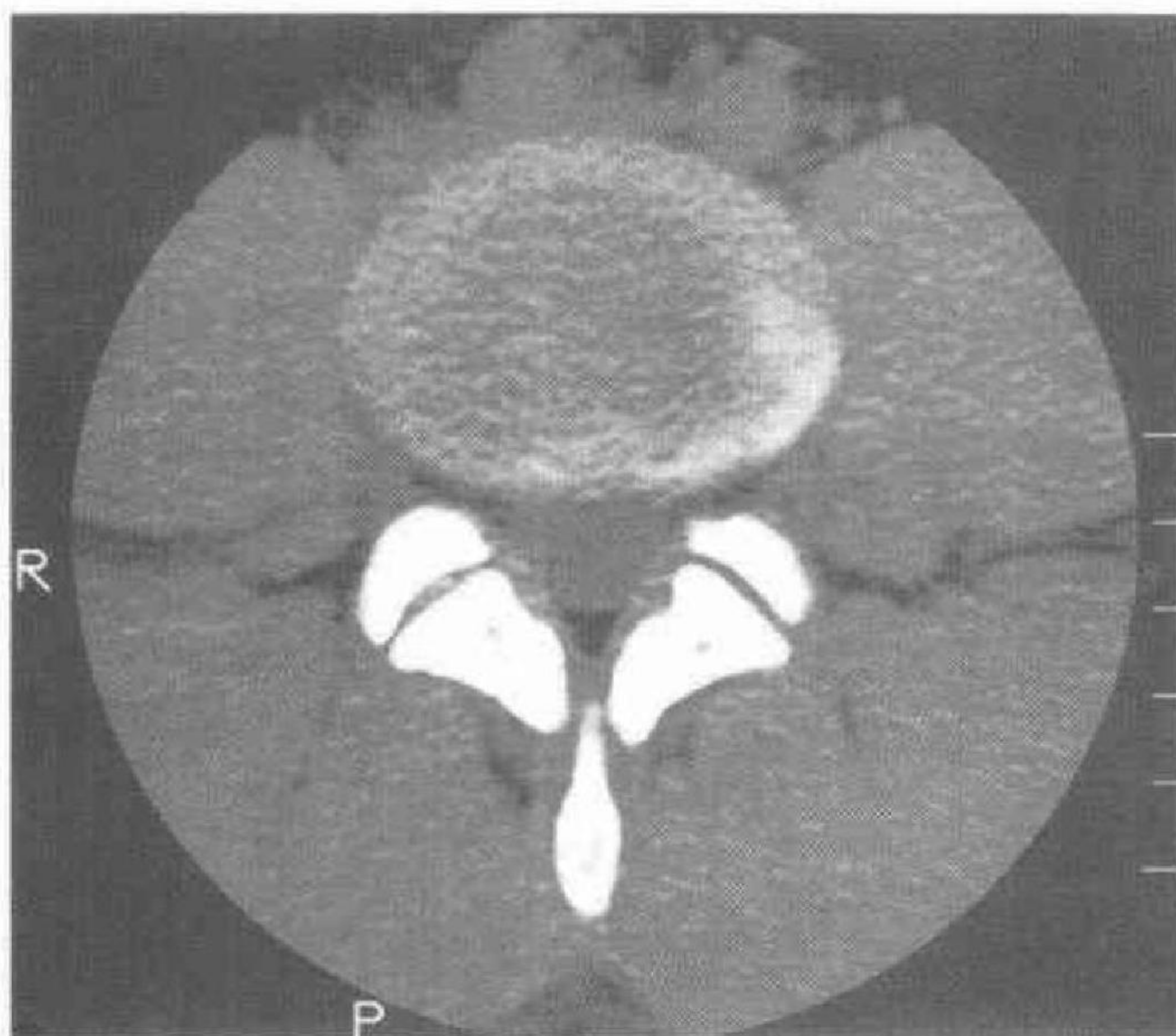
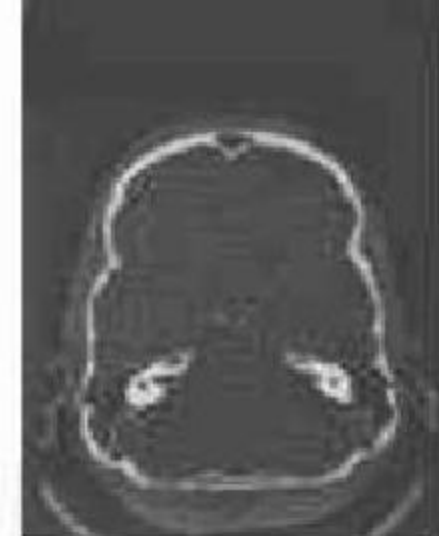

图 153 第四、第五腰椎间盘轴位(横轴位)CT 像

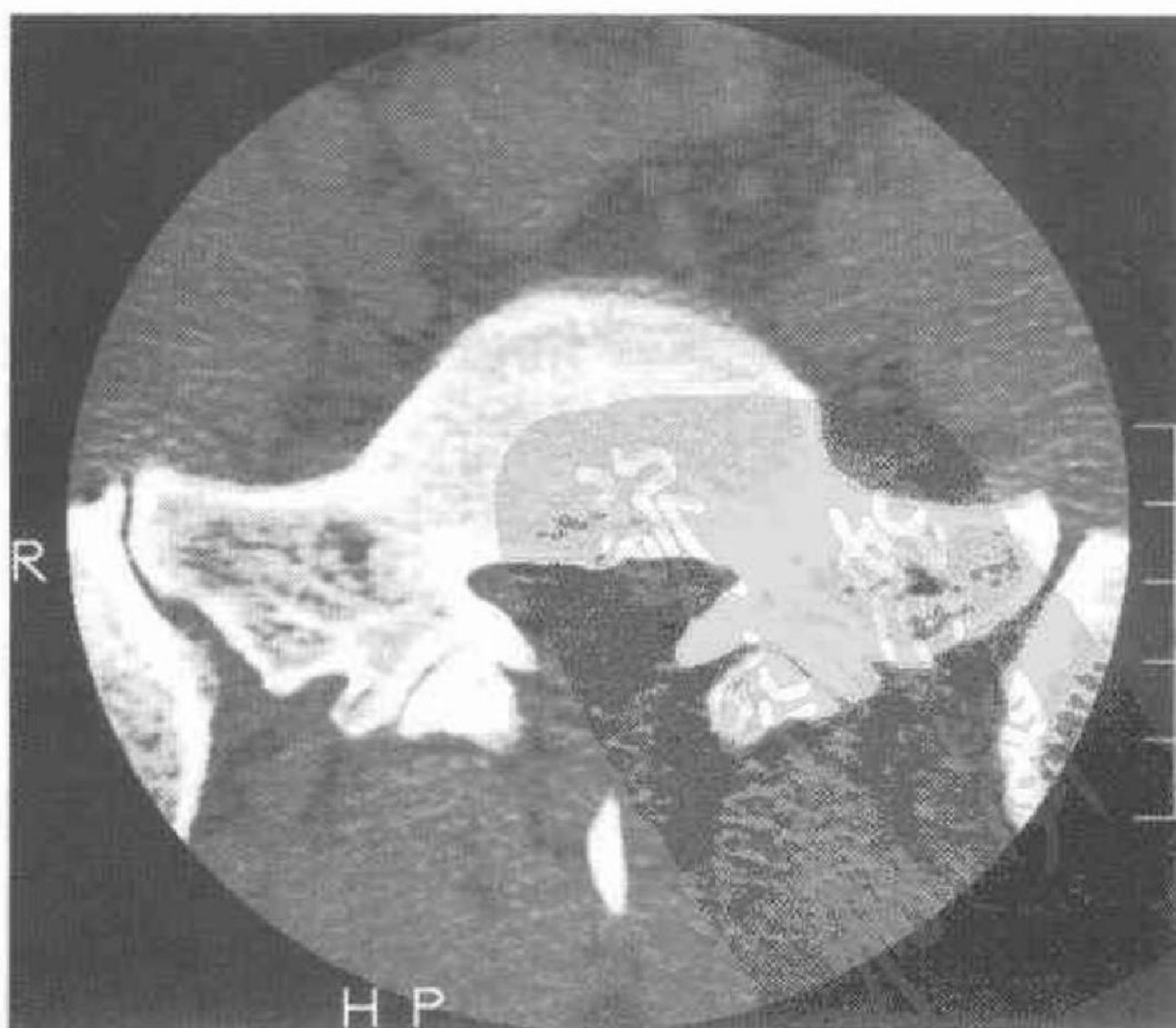
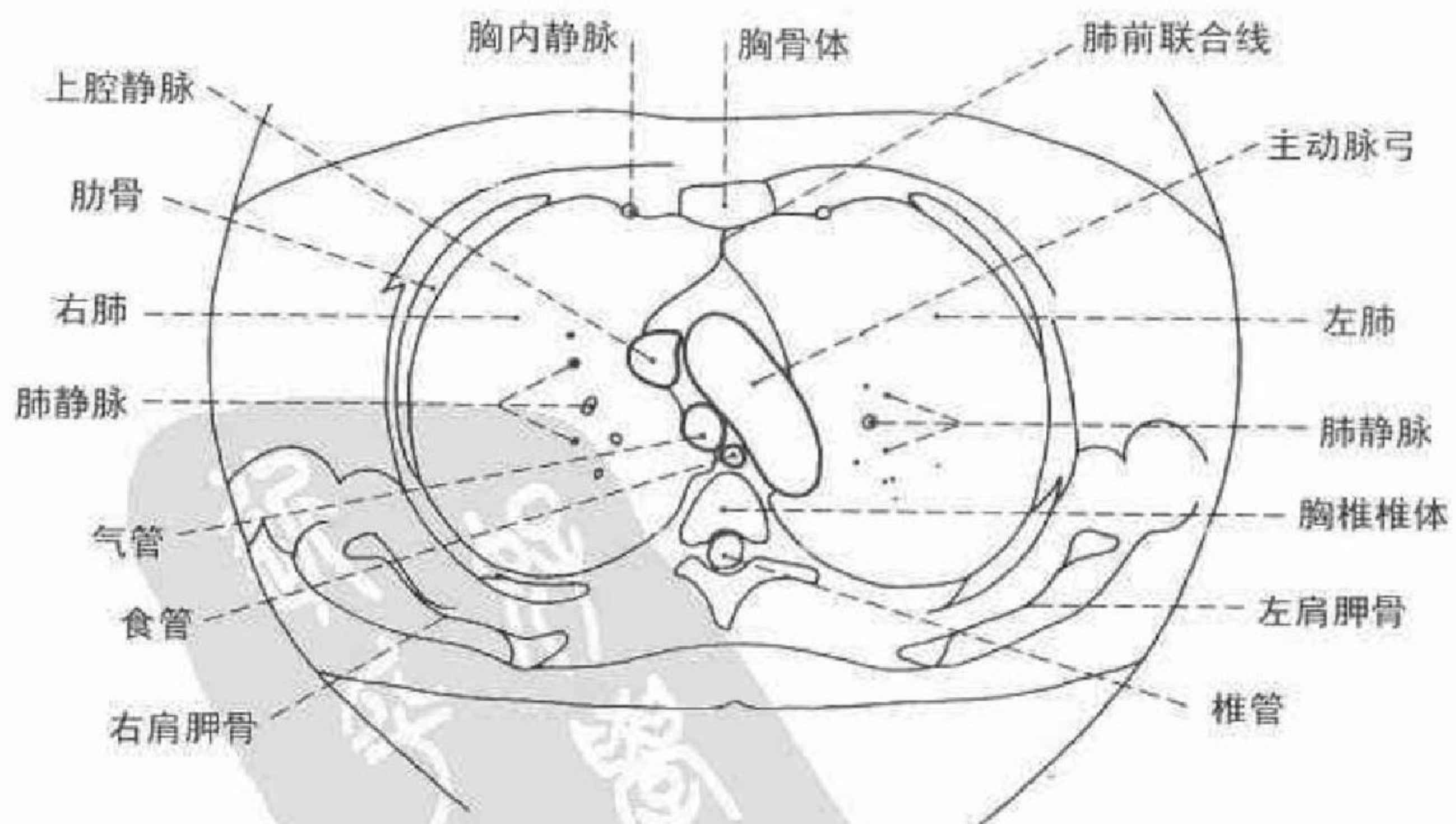
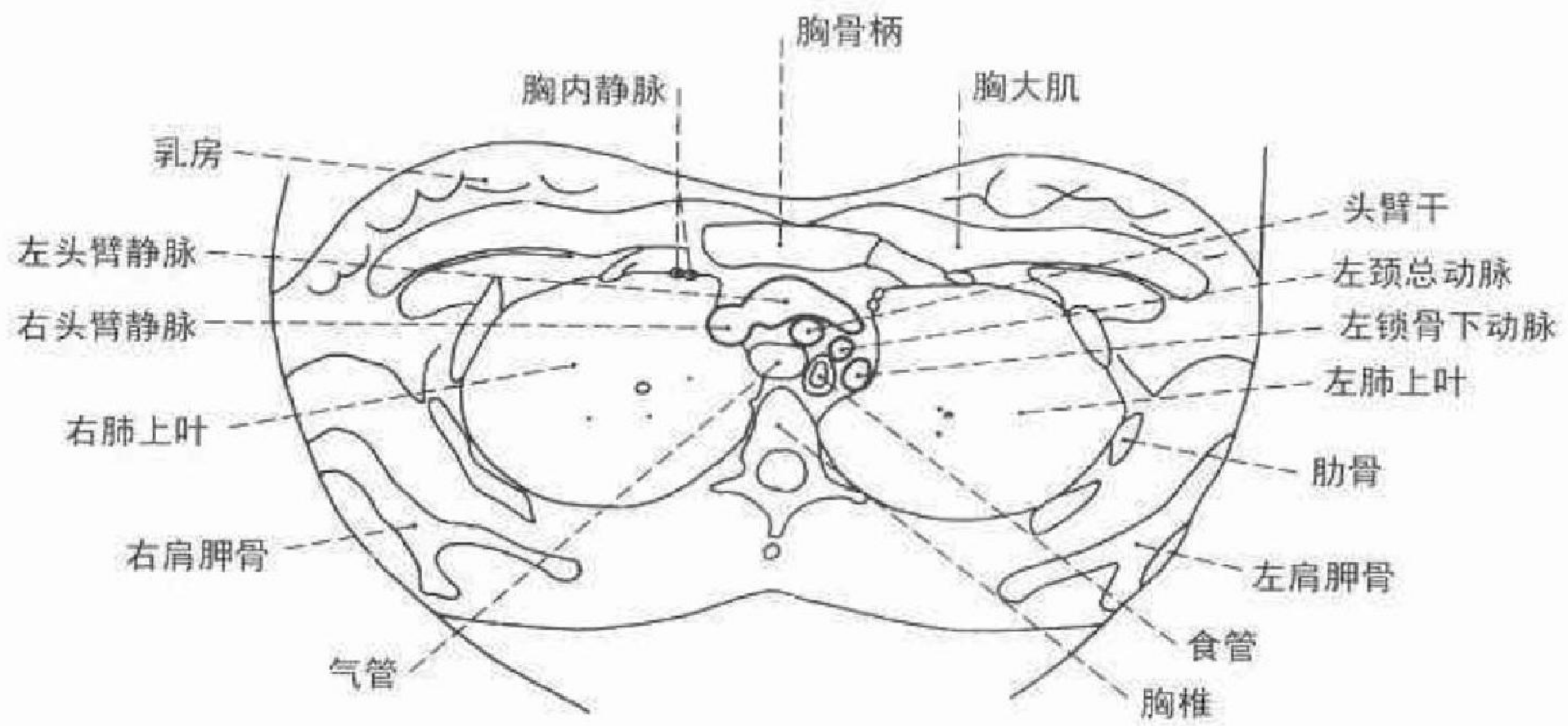


图 154 骶 1 节段轴位(横轴位)CT 像



CT



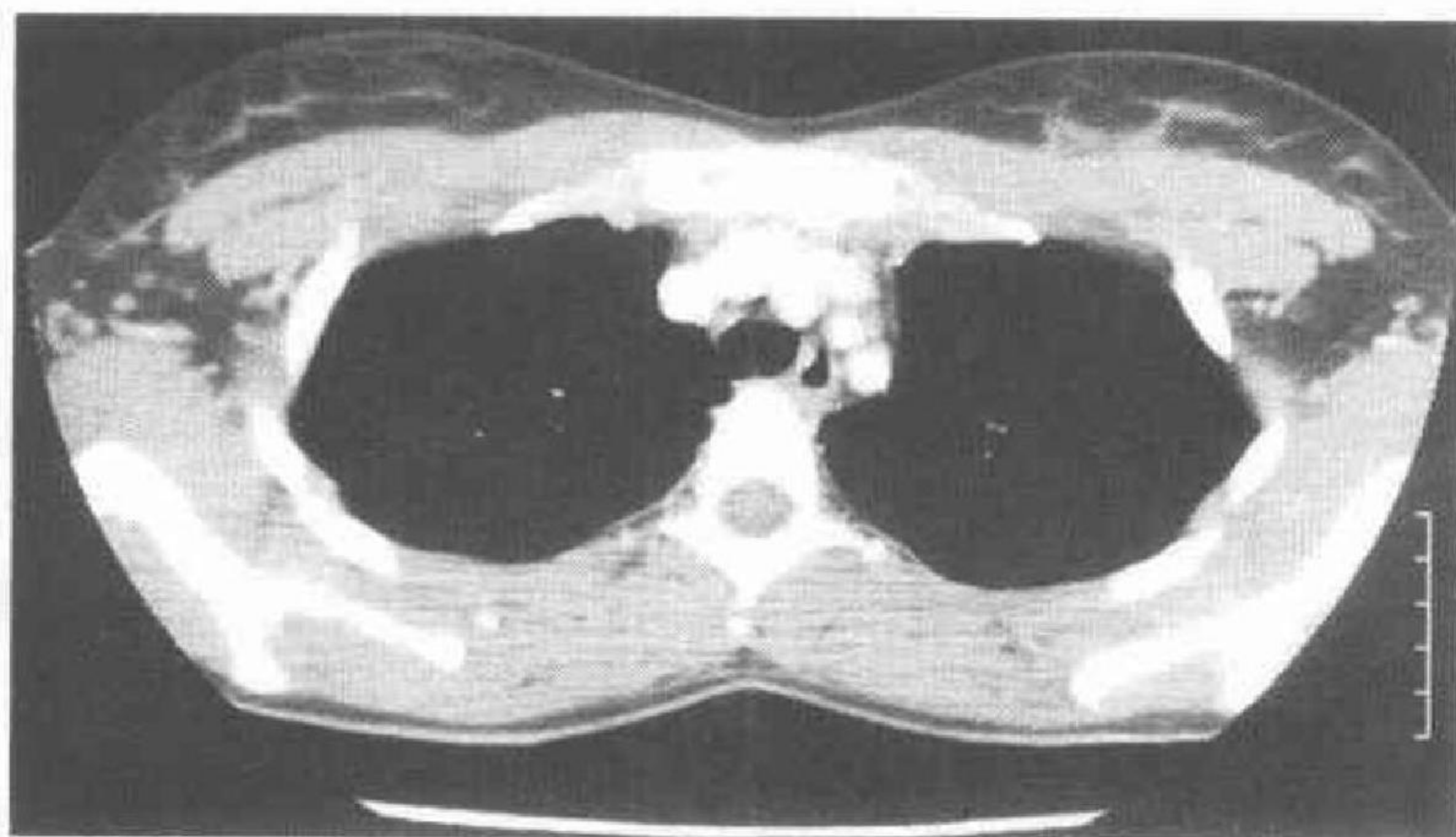
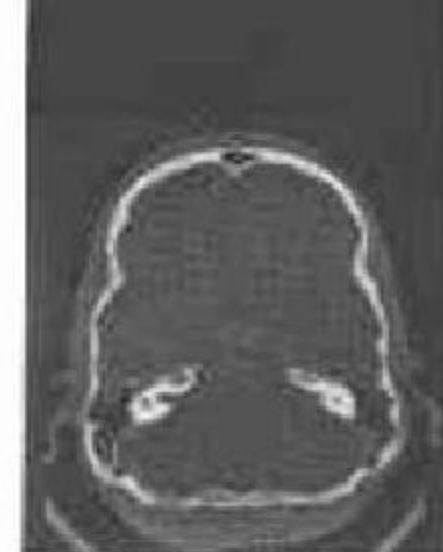

图 155 胸部轴位(横断面),
头臂静脉层面(纵隔窗)

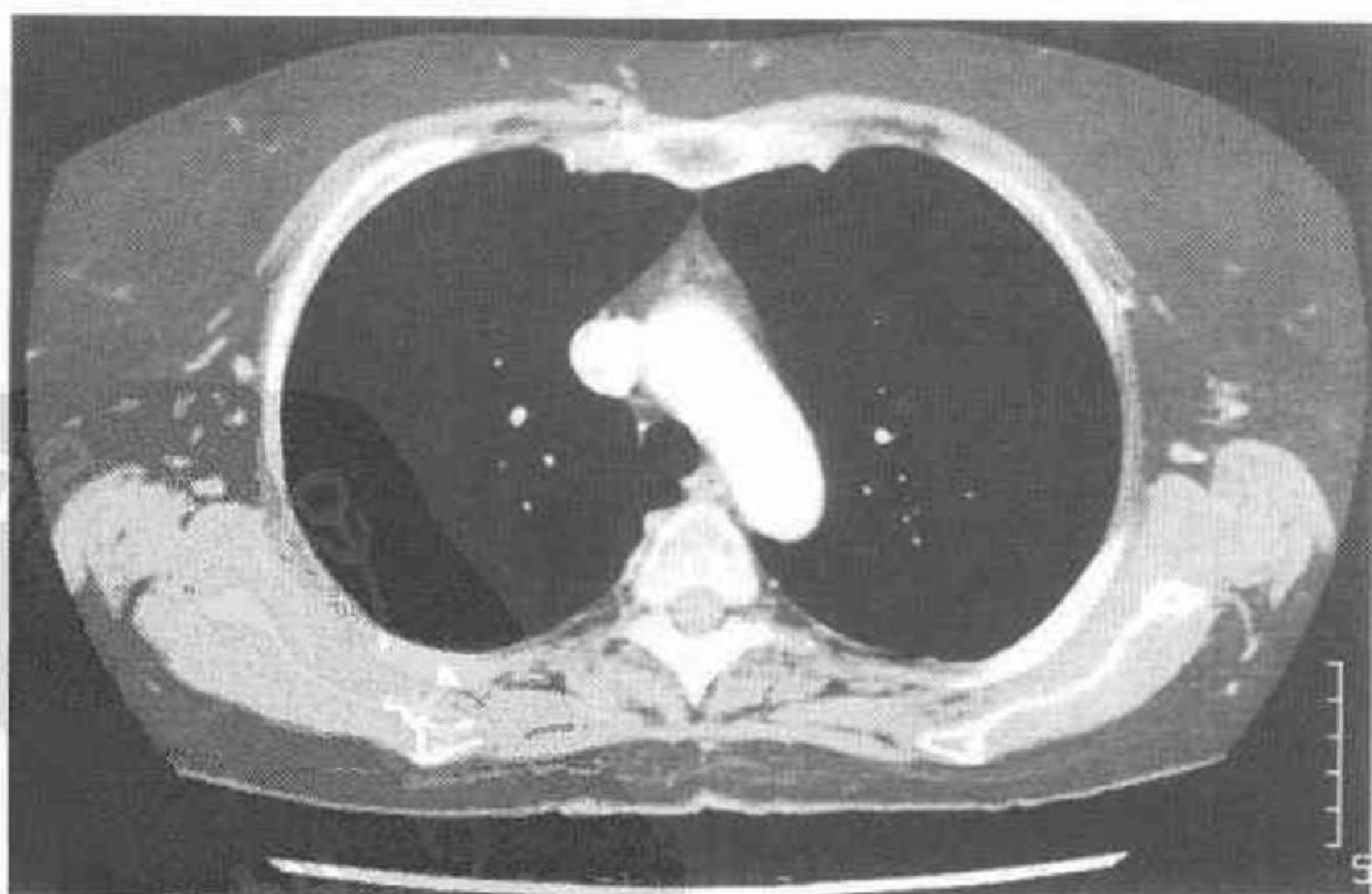
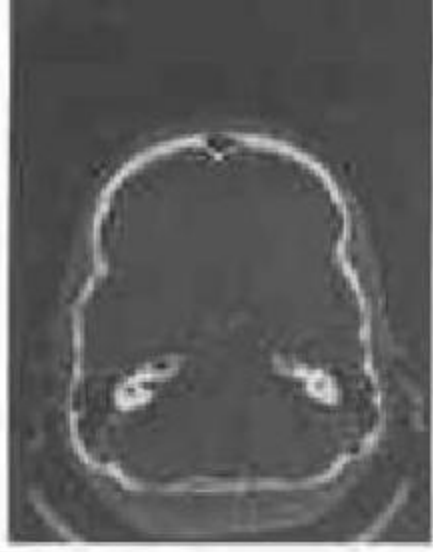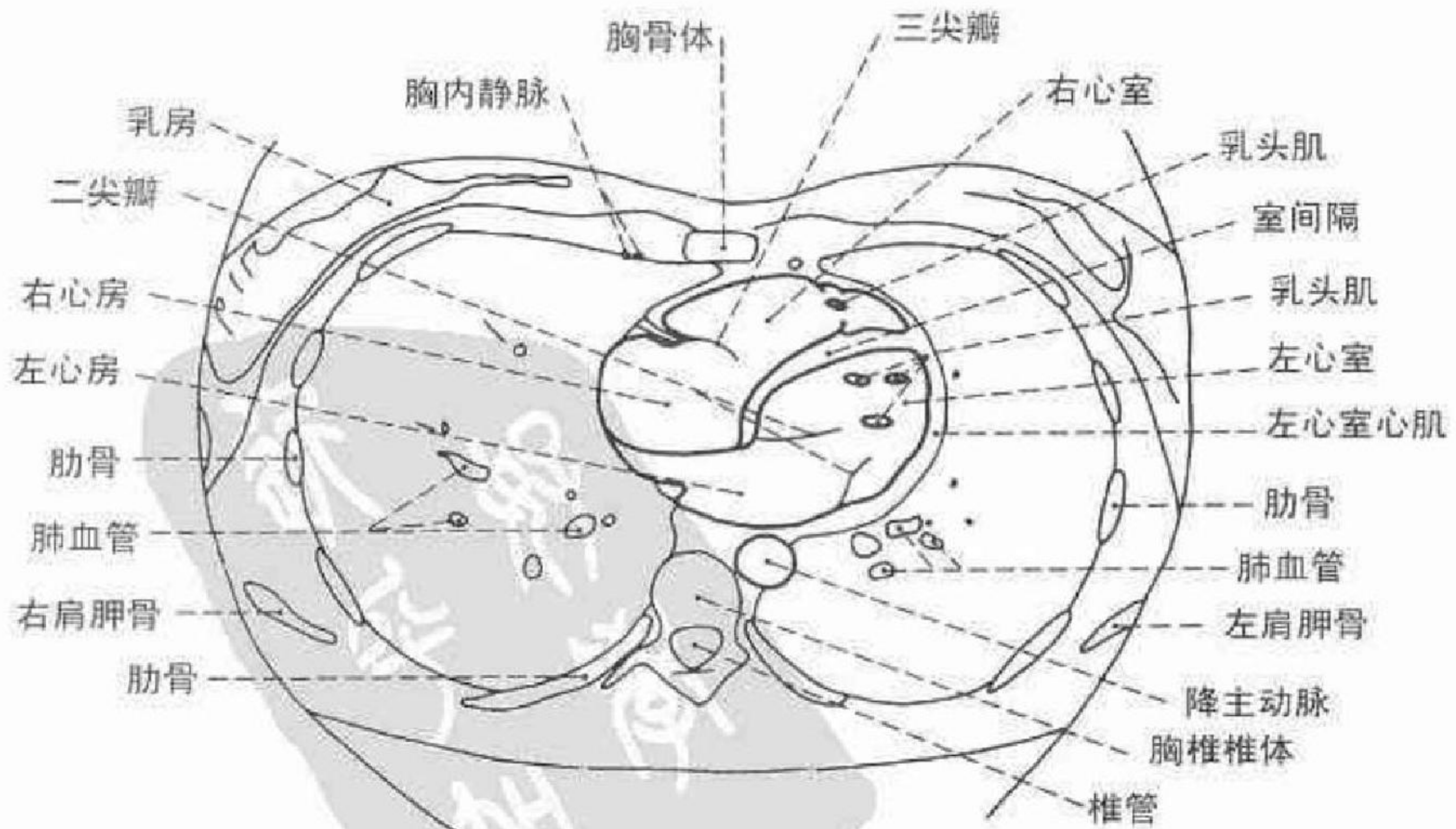
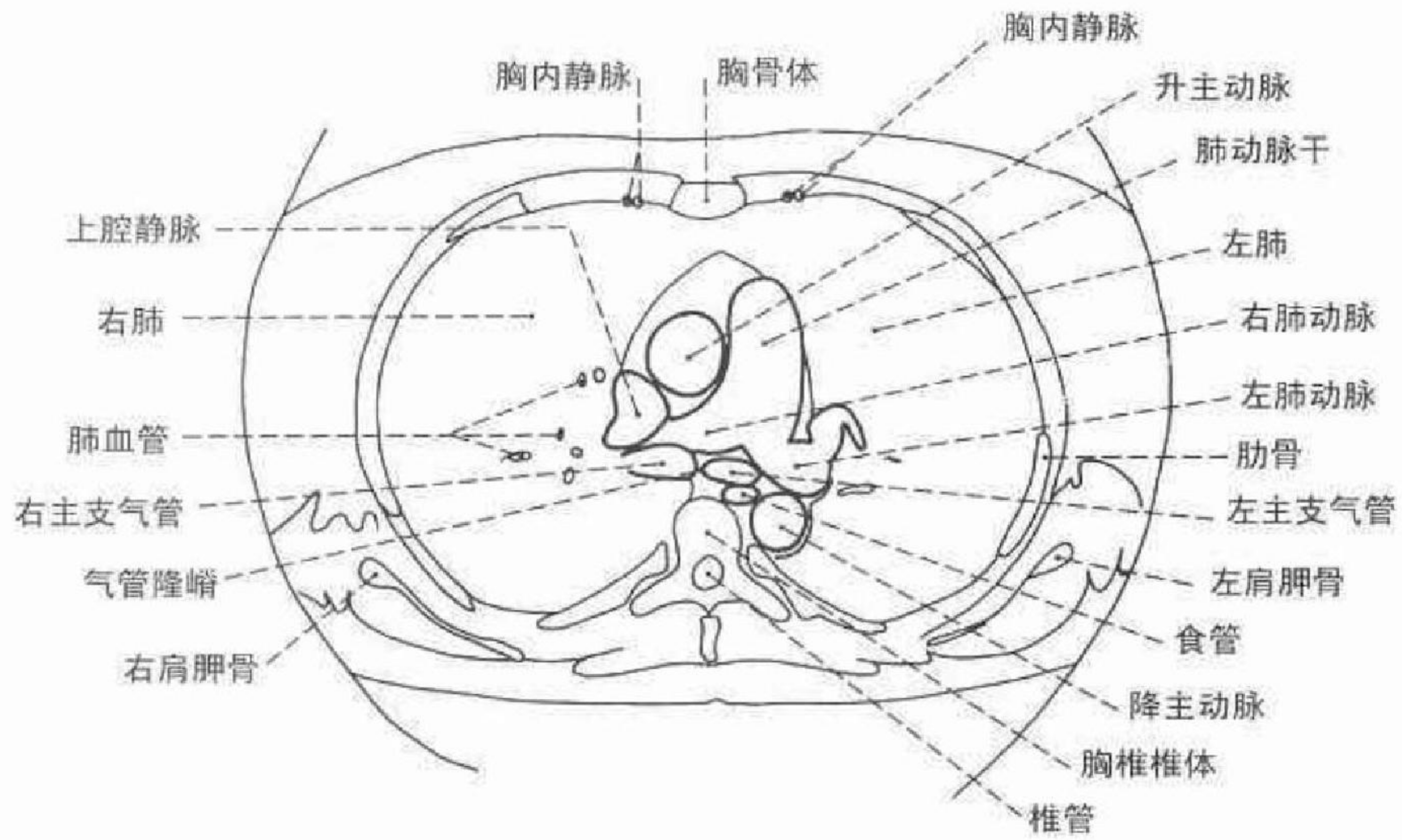


图 156 胸部轴位(横断面),
主动脉弓层面(纵隔窗)



CT



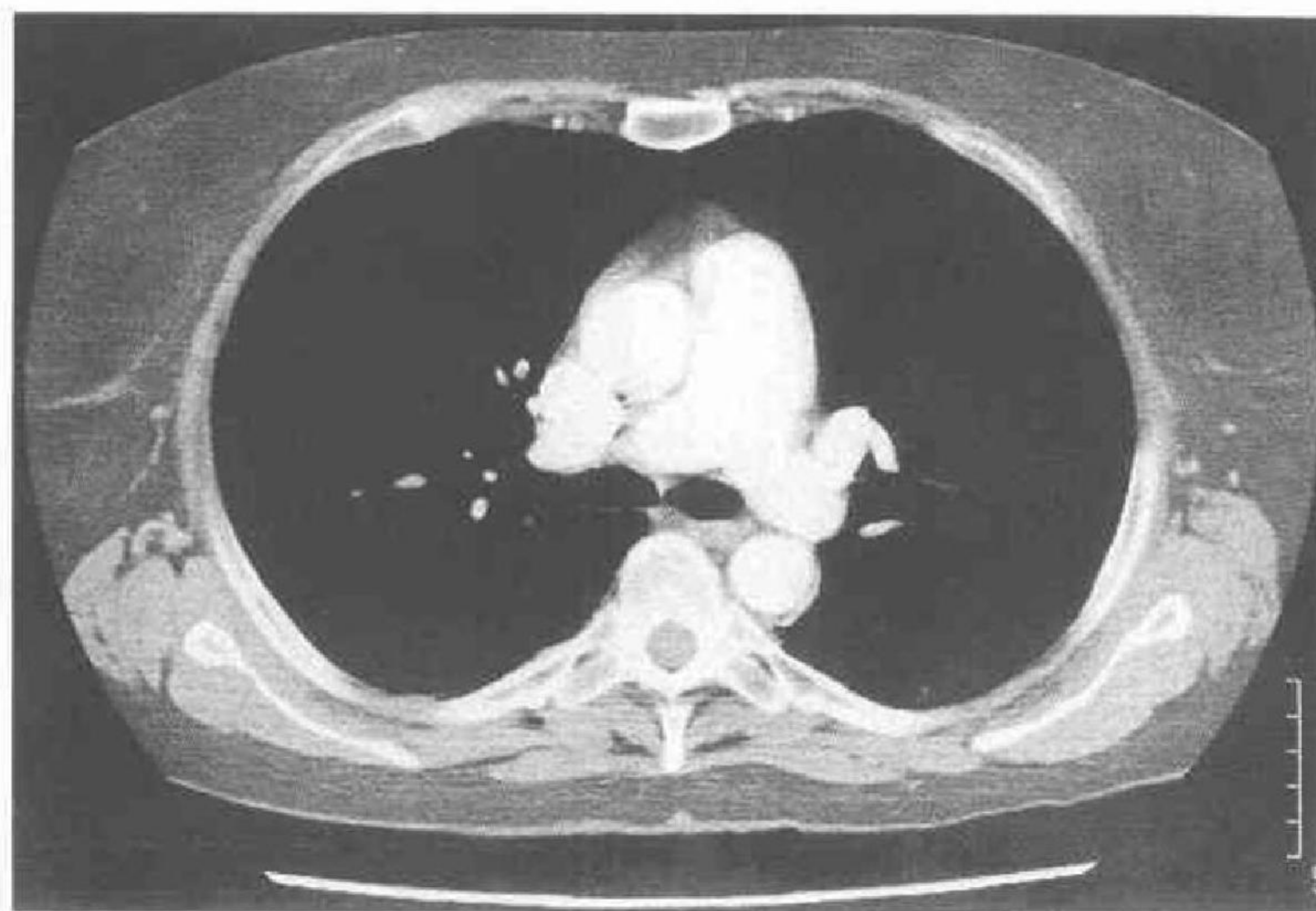
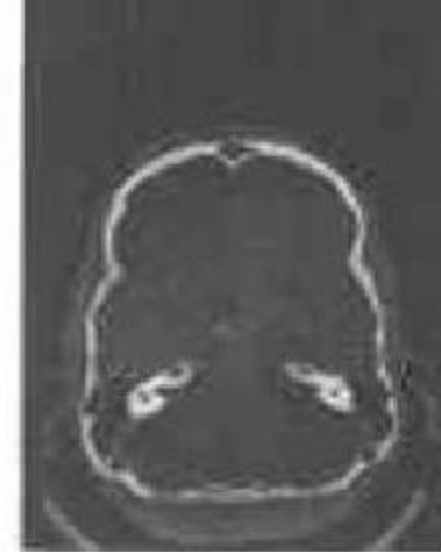

图 157 胸部轴位(横断面),
肺动脉层面(纵隔窗)

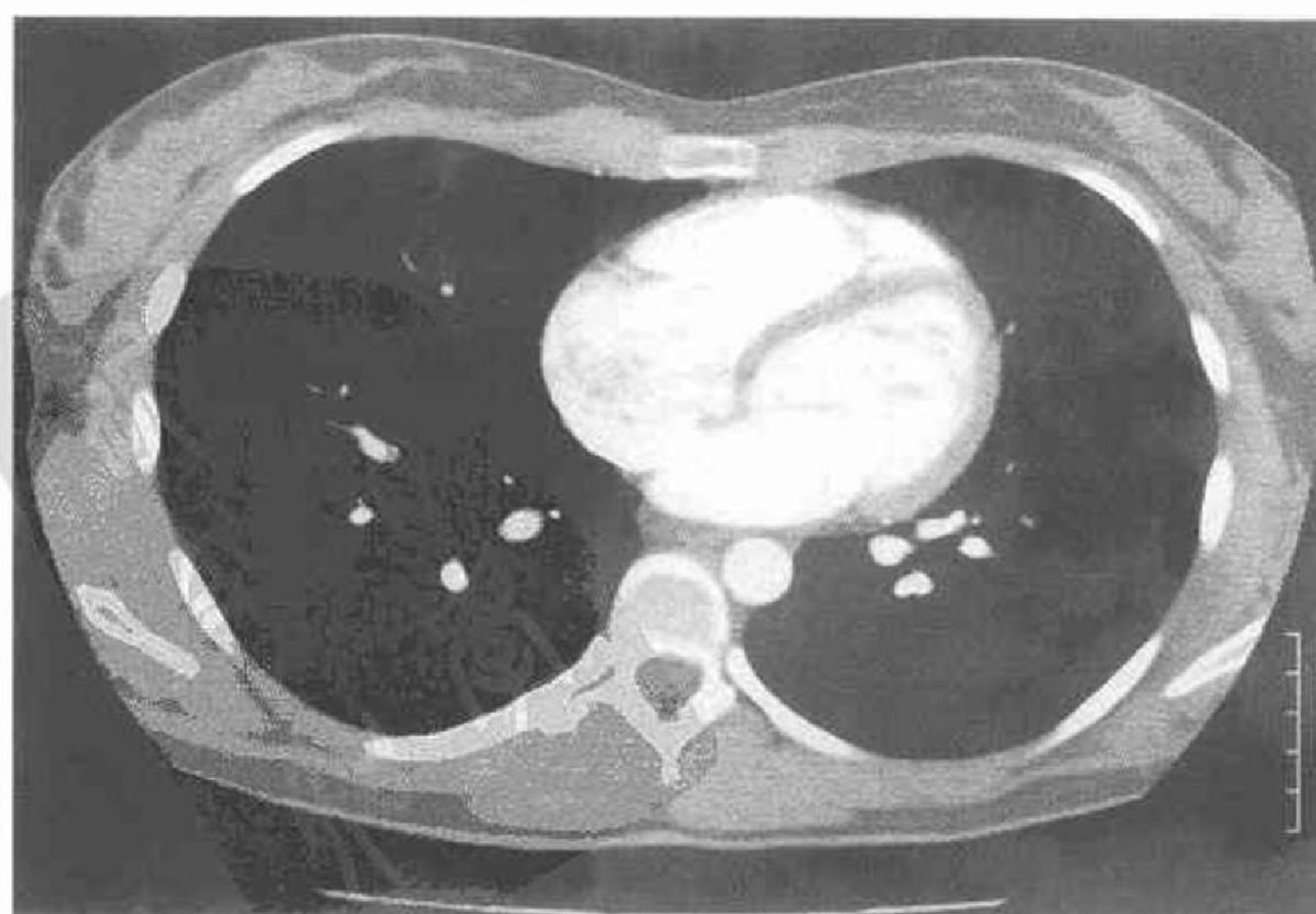
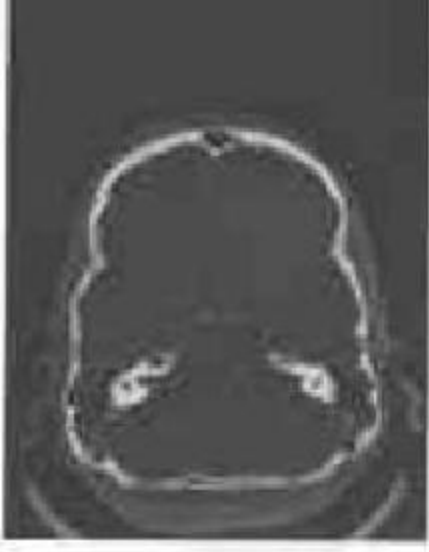
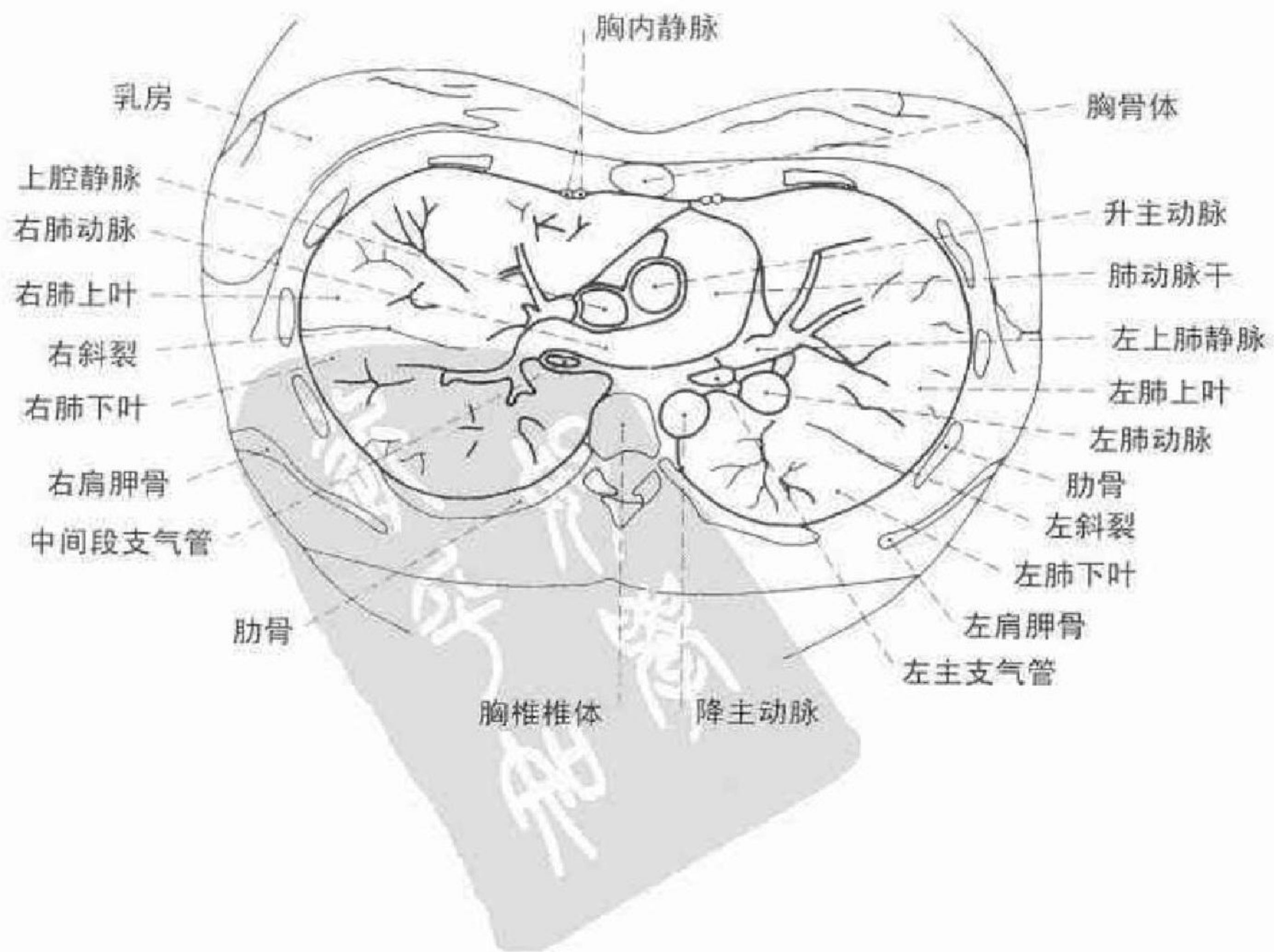
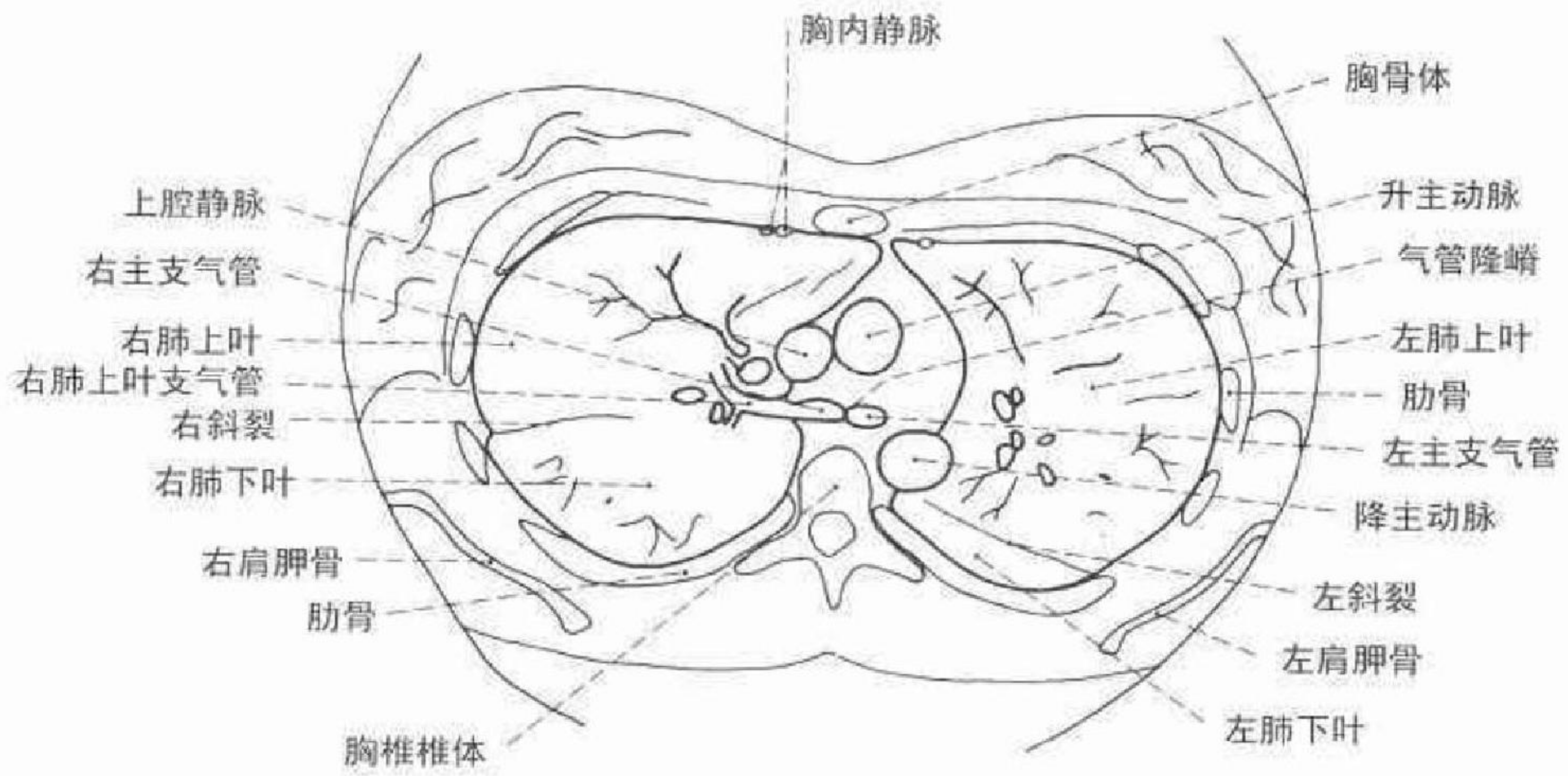


图 158 胸部轴位(横断面),
心室层面(纵隔窗)



CT



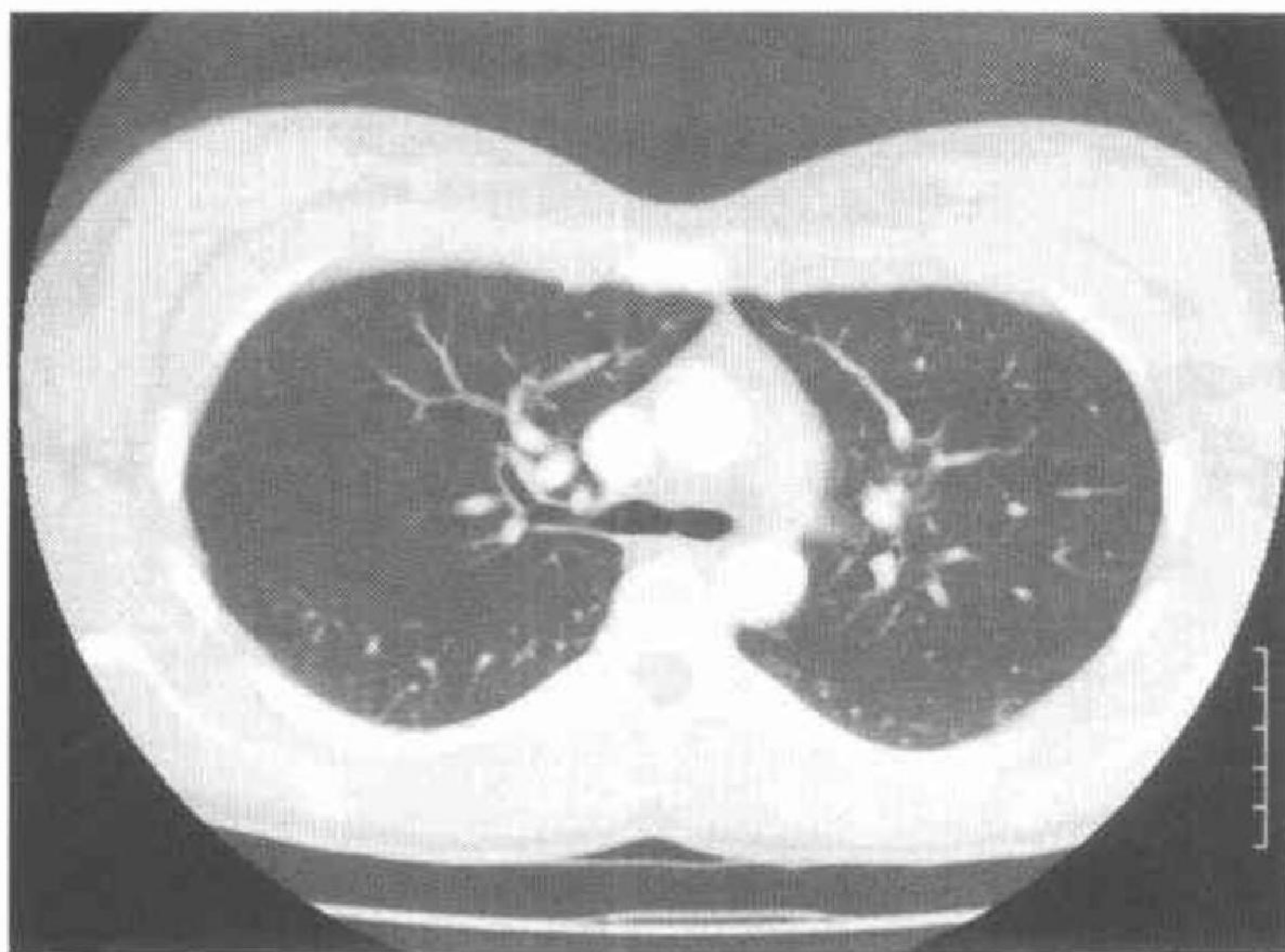
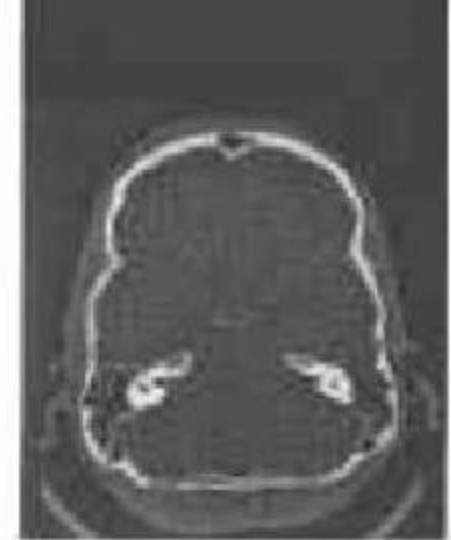

图 159 胸部轴位(横断面),
气管分叉层面(肺窗)

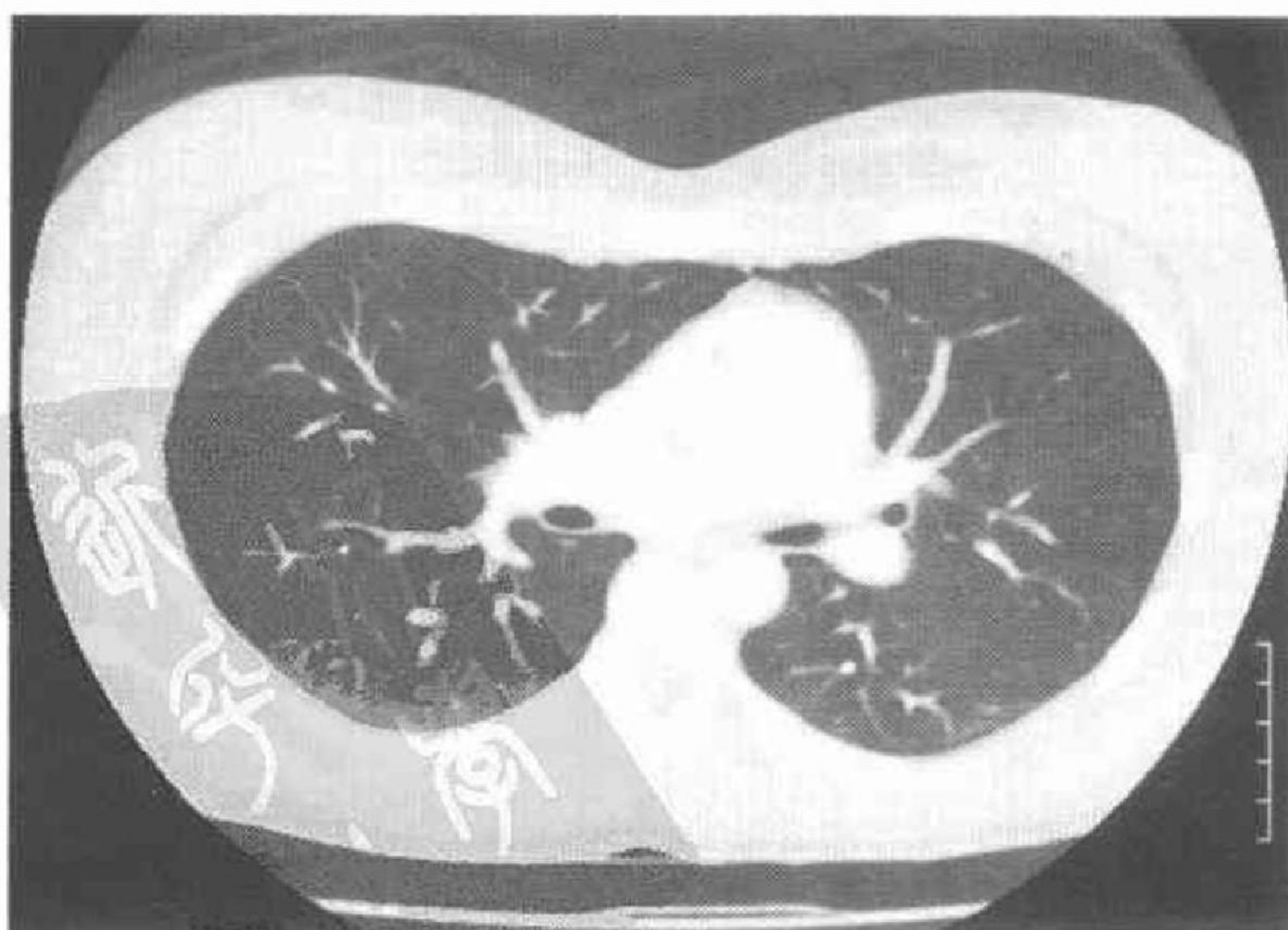
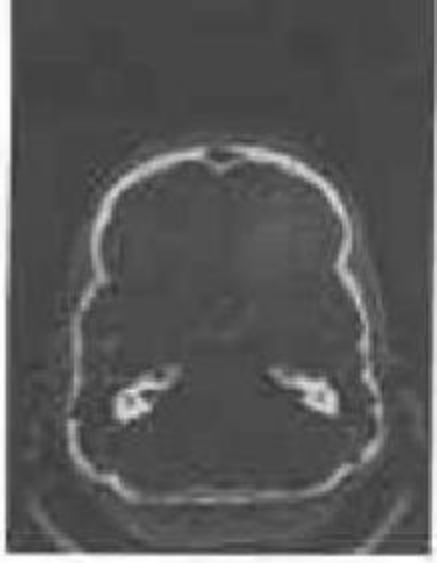
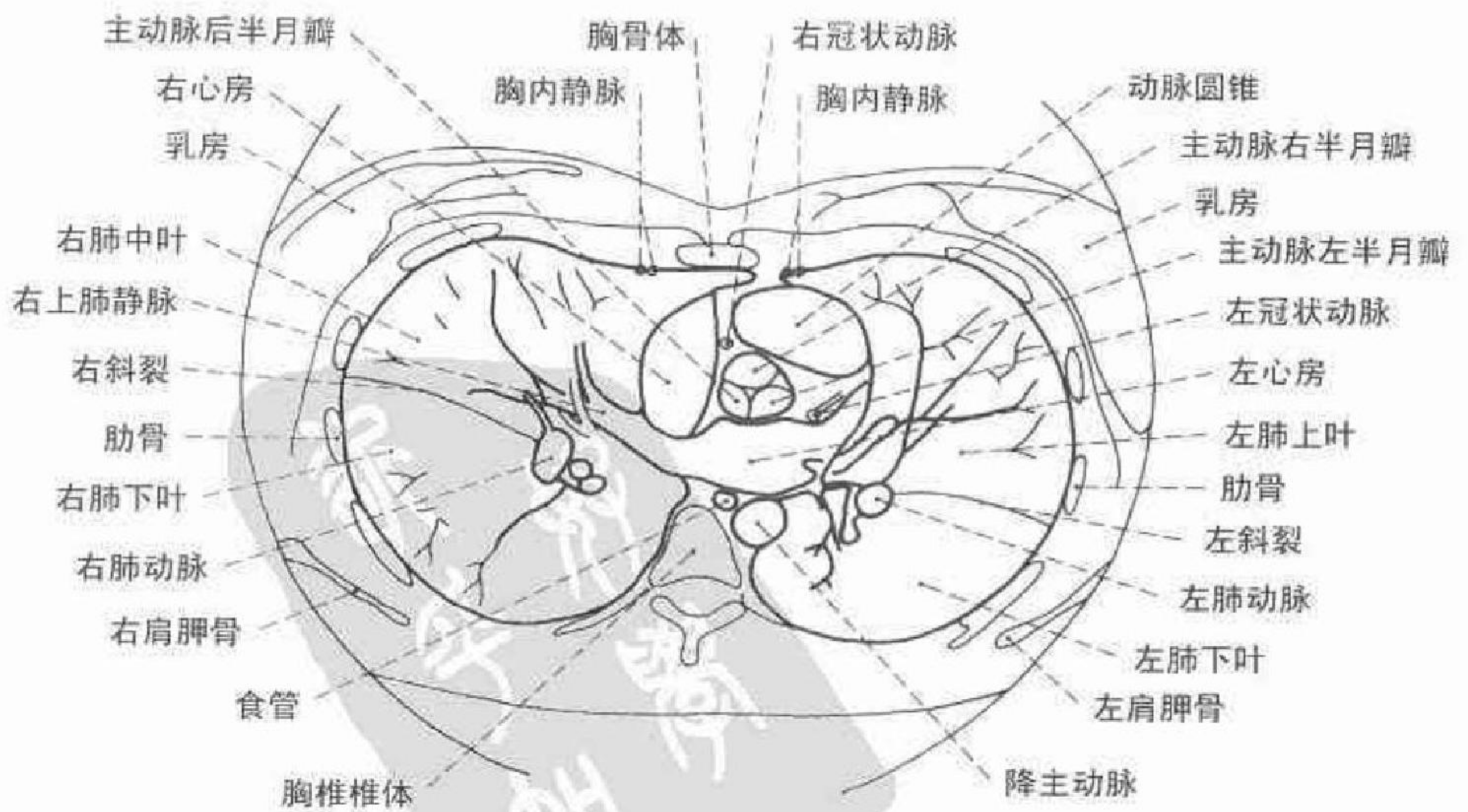
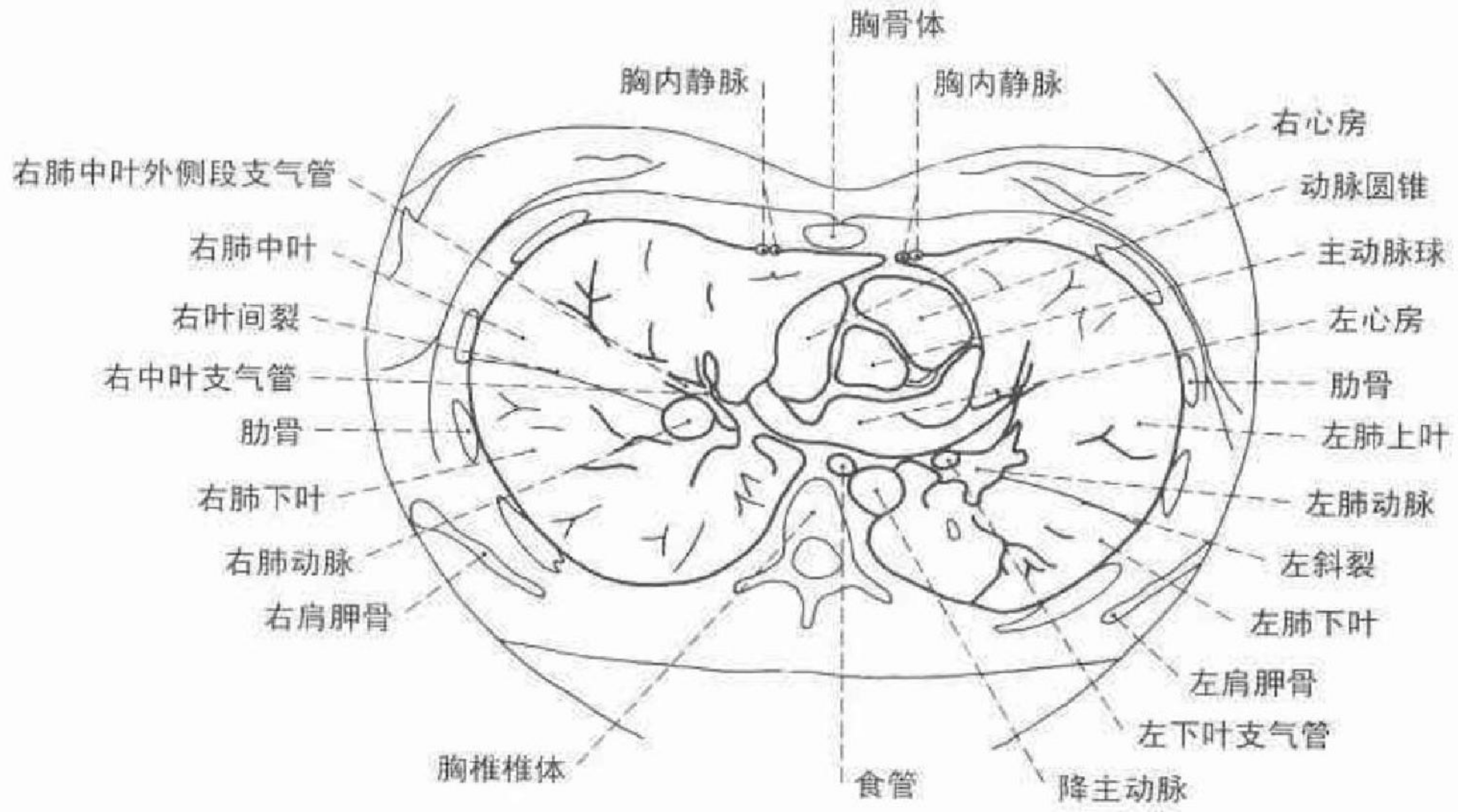


图 160 胸部轴位(横断面),
肺动脉层面(肺窗)



CT



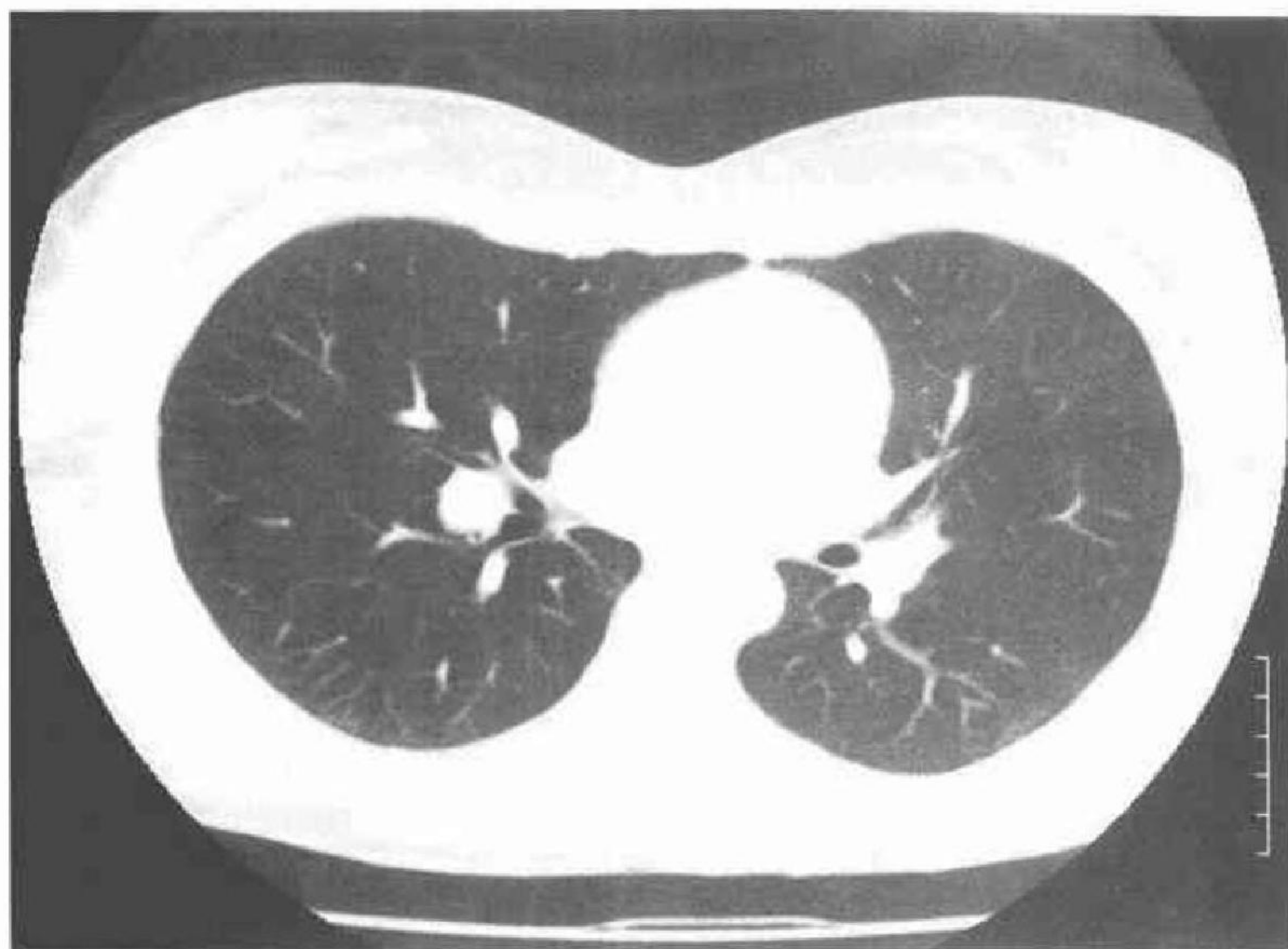
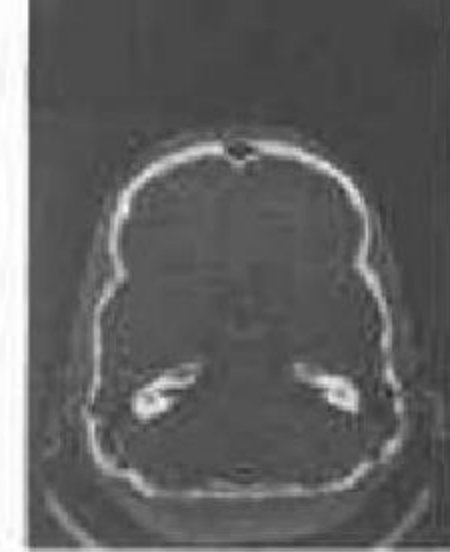

图 161 胸部轴位(横断面),
肺门层面(肺窗)

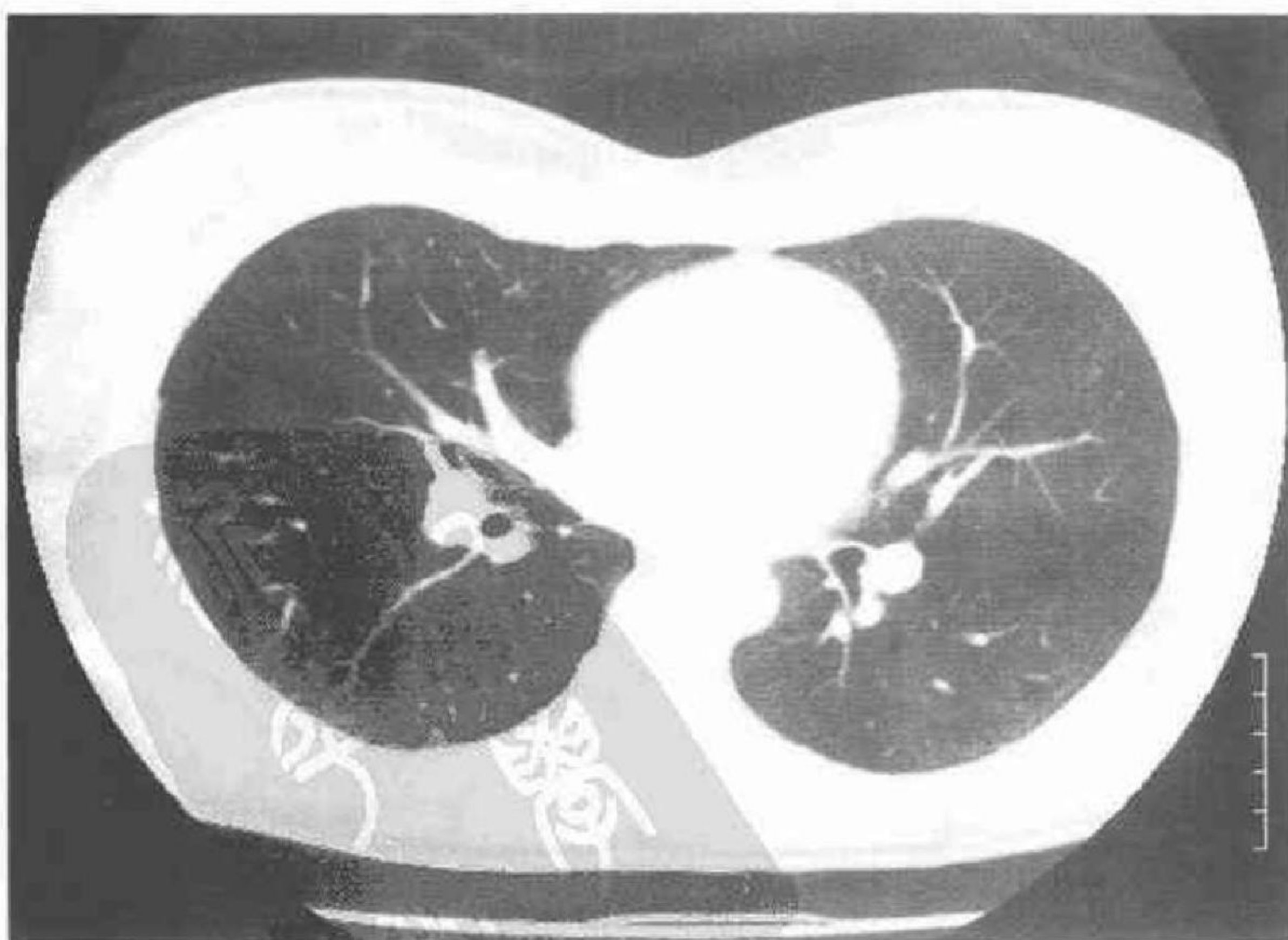
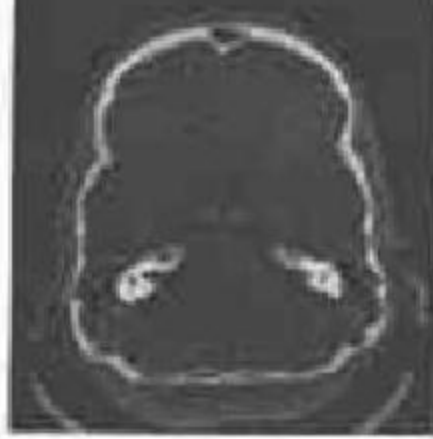
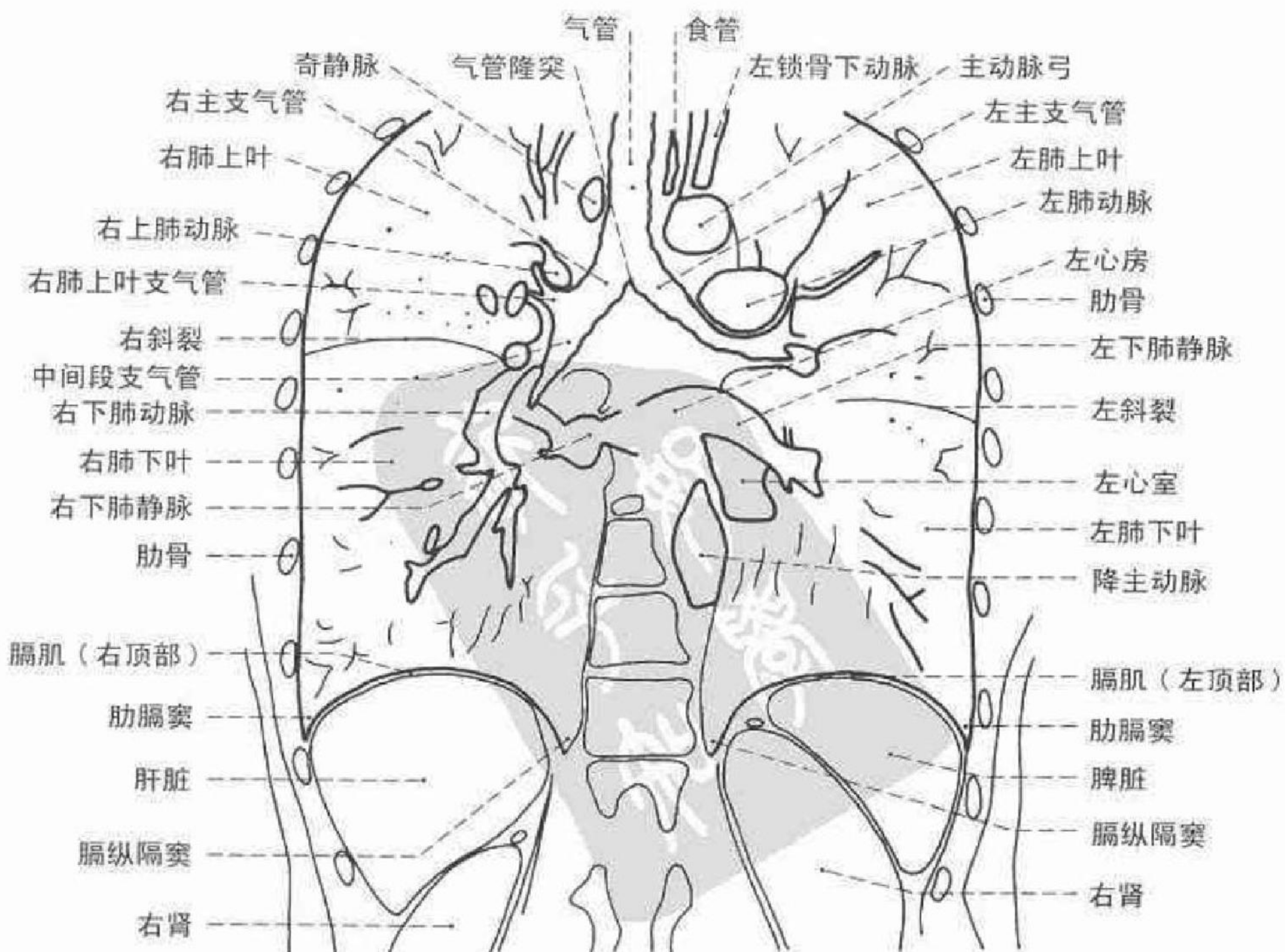
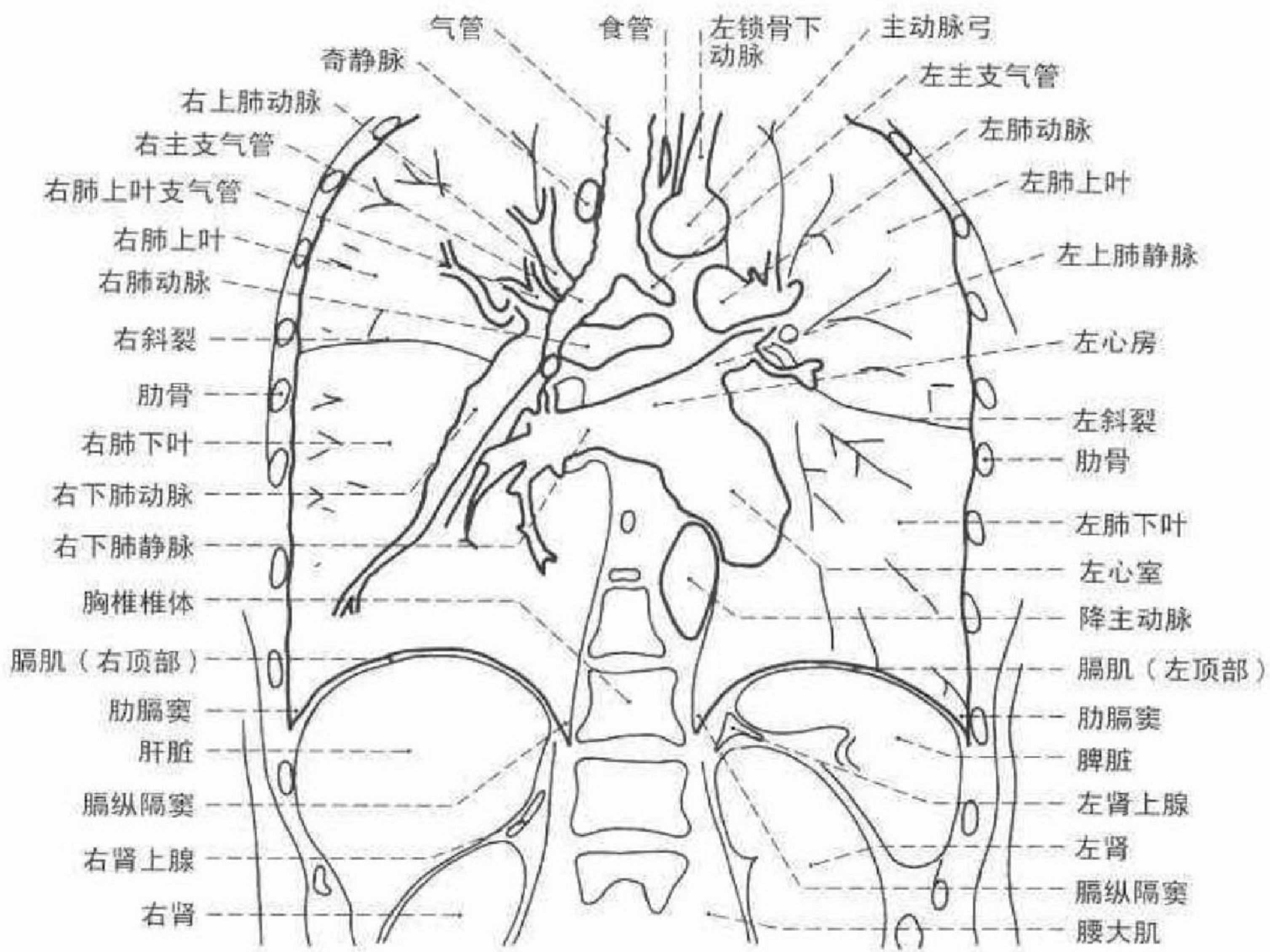


图 162 胸部轴位(横断面),
主动脉瓣层面(肺窗)



CT



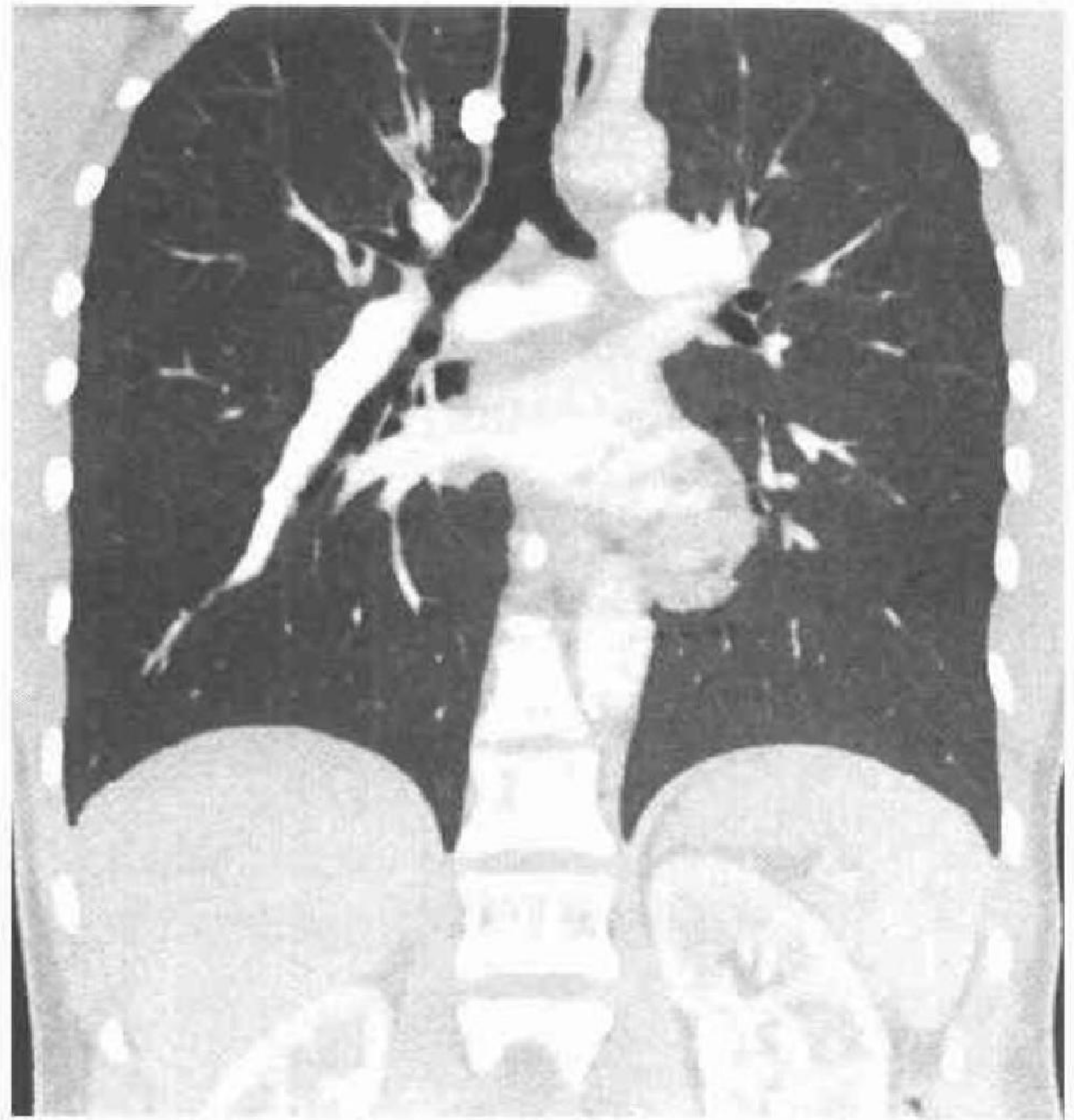
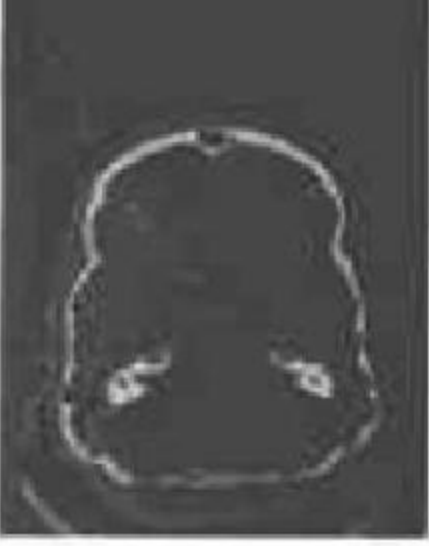

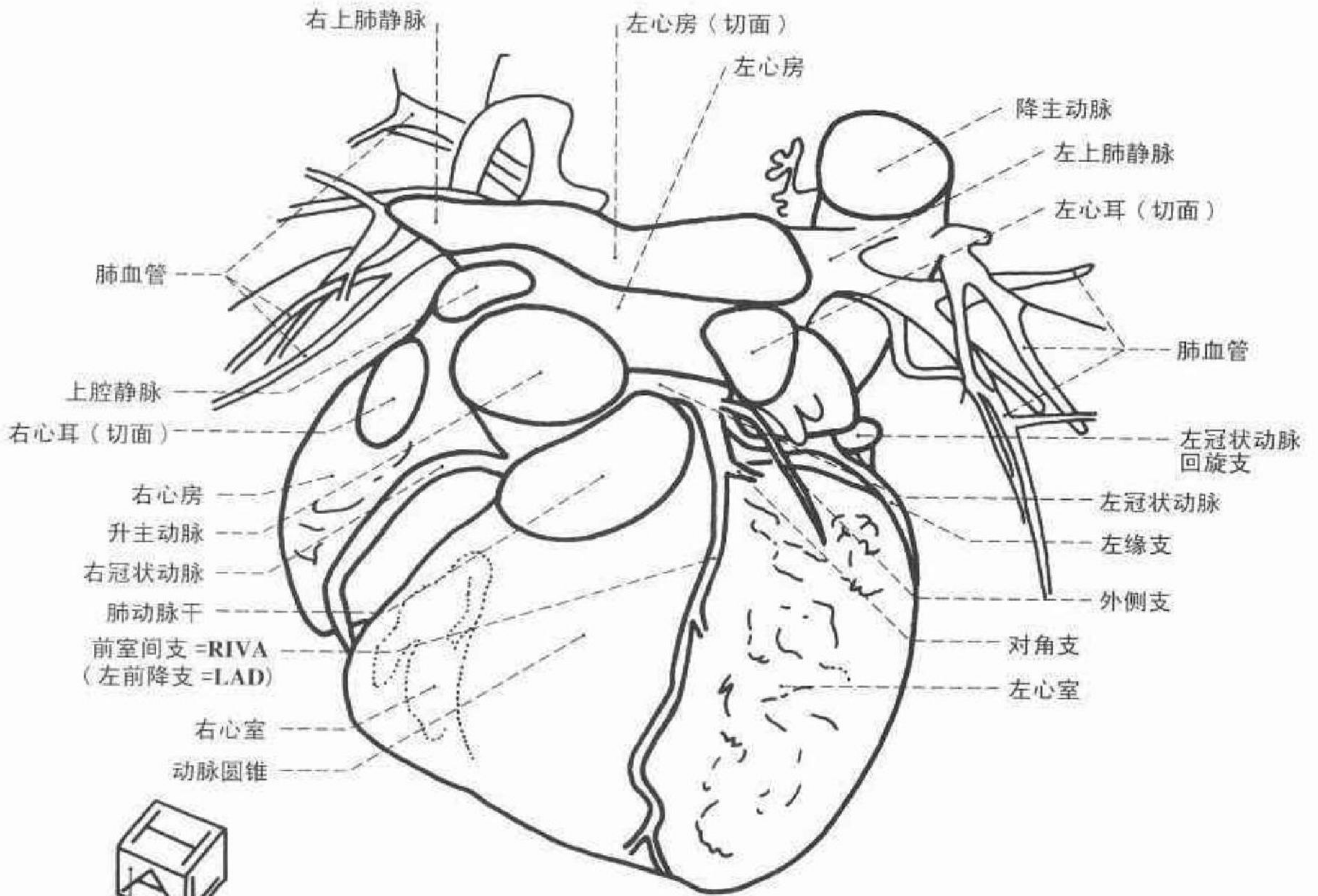
图 163 胸部冠状面(额状面)重建,左心房肺门层面

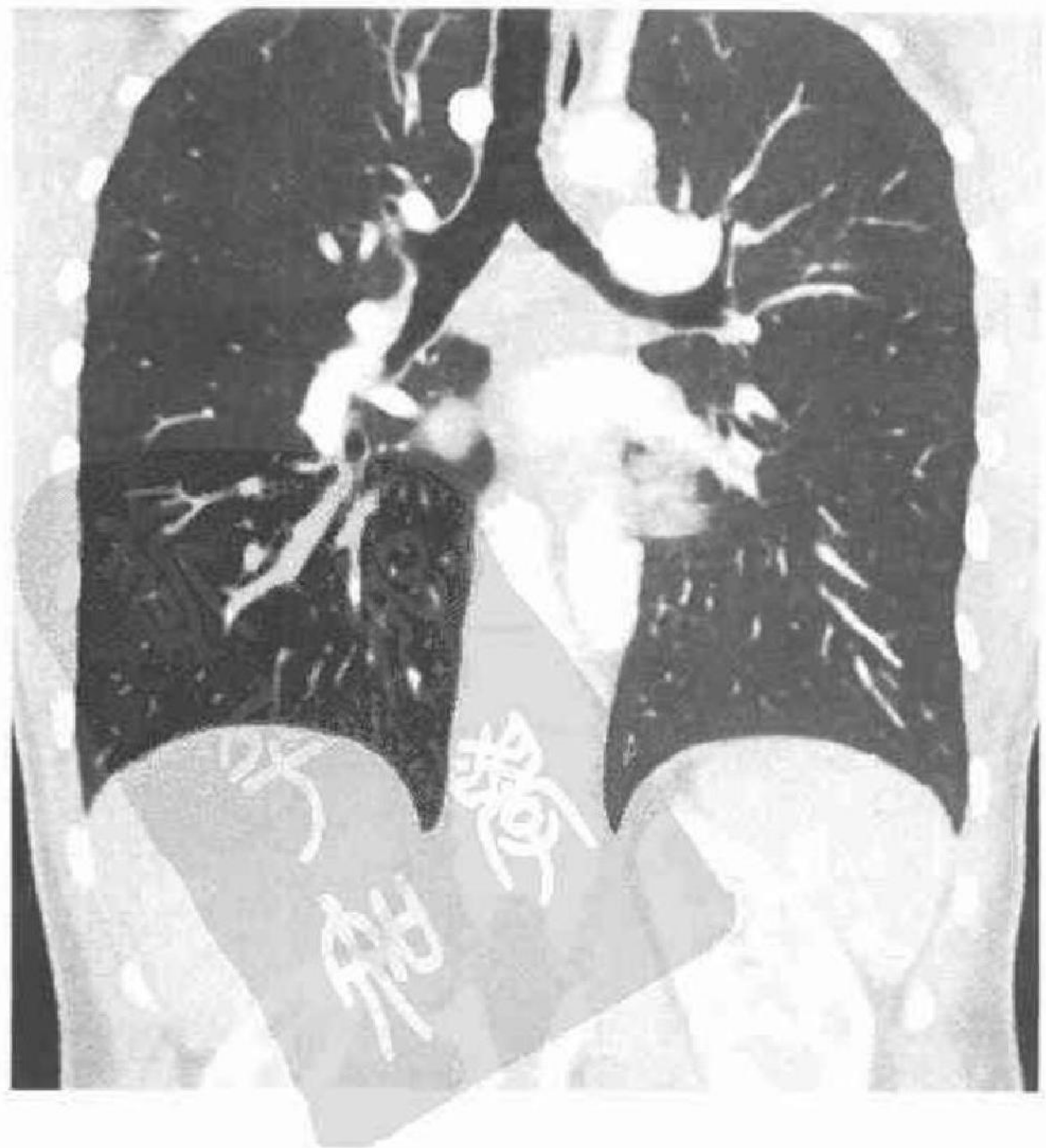
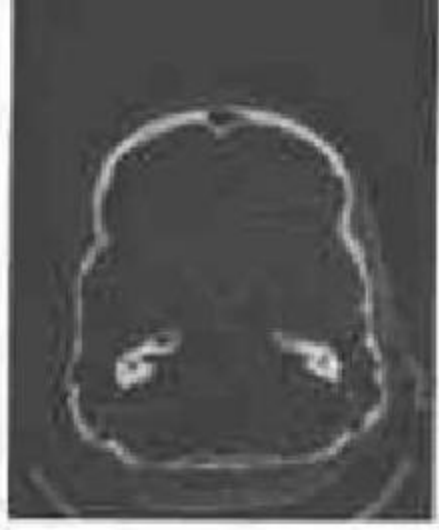
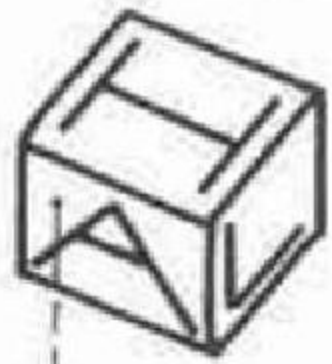图 164 胸部冠状面(额状面)重建,气管分叉层面



CT



方位标示 (A, 前; V, 左; I, 头侧)



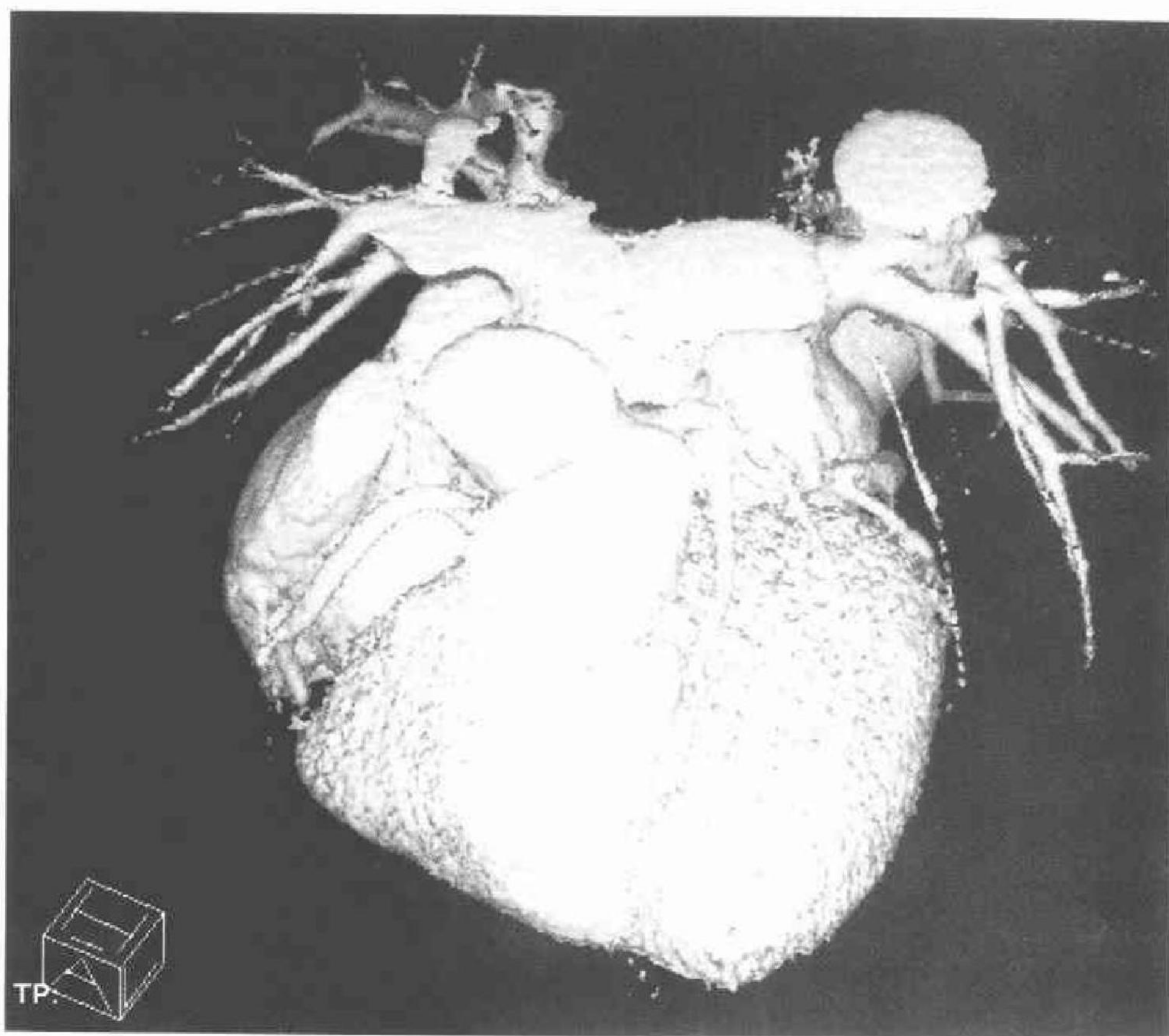
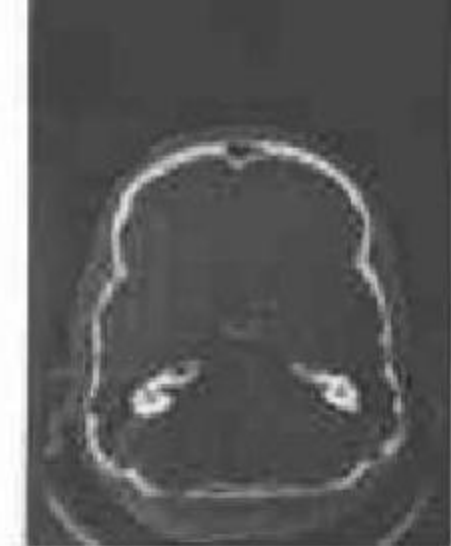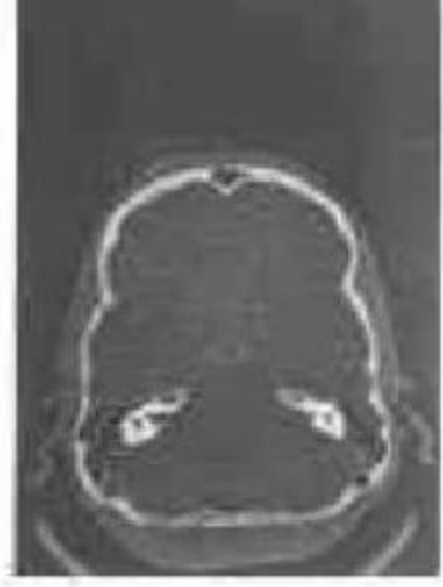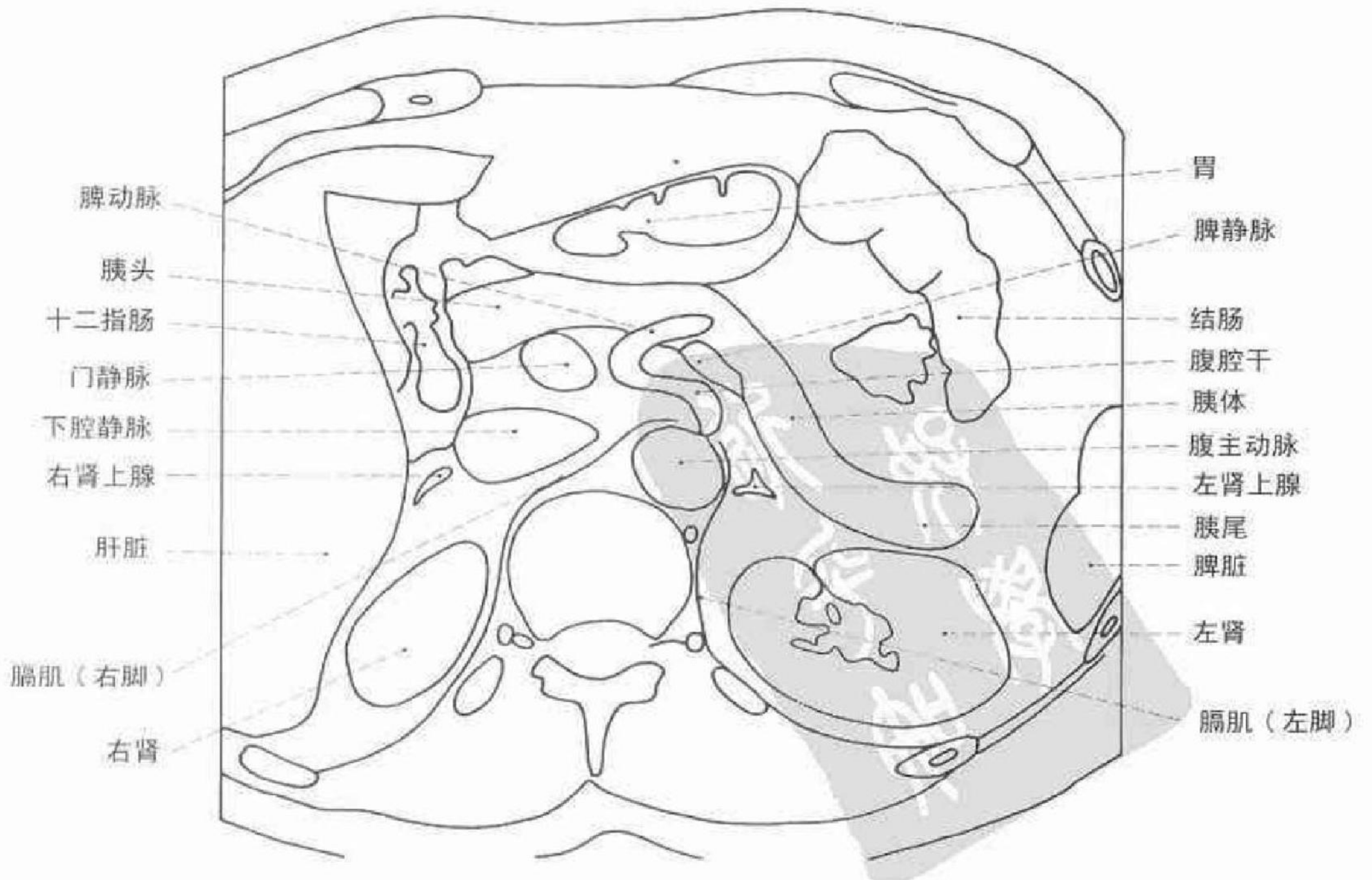
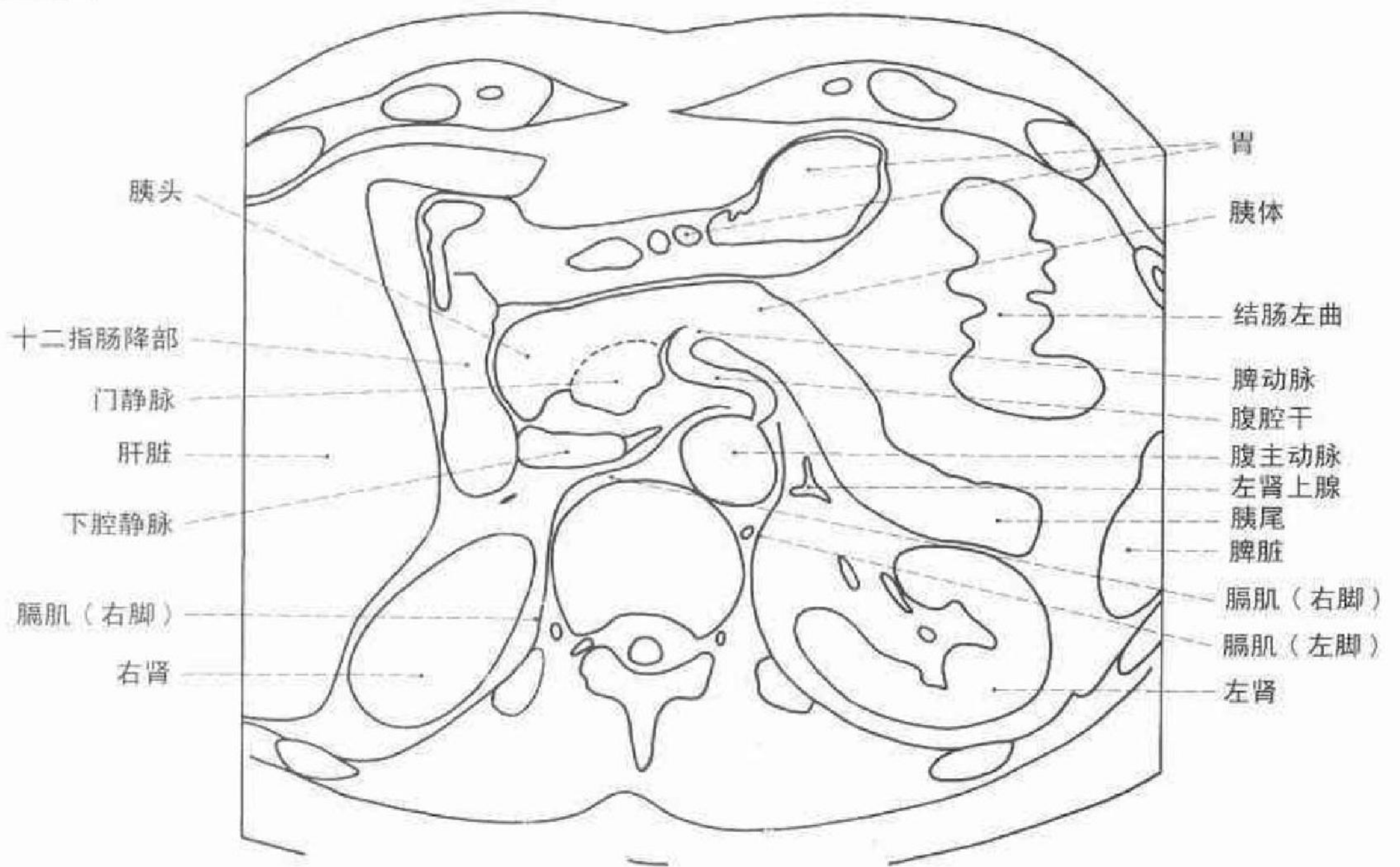


图 165 心脏,超快 CT 造影 3 维重建图(电子束 CT)





CT



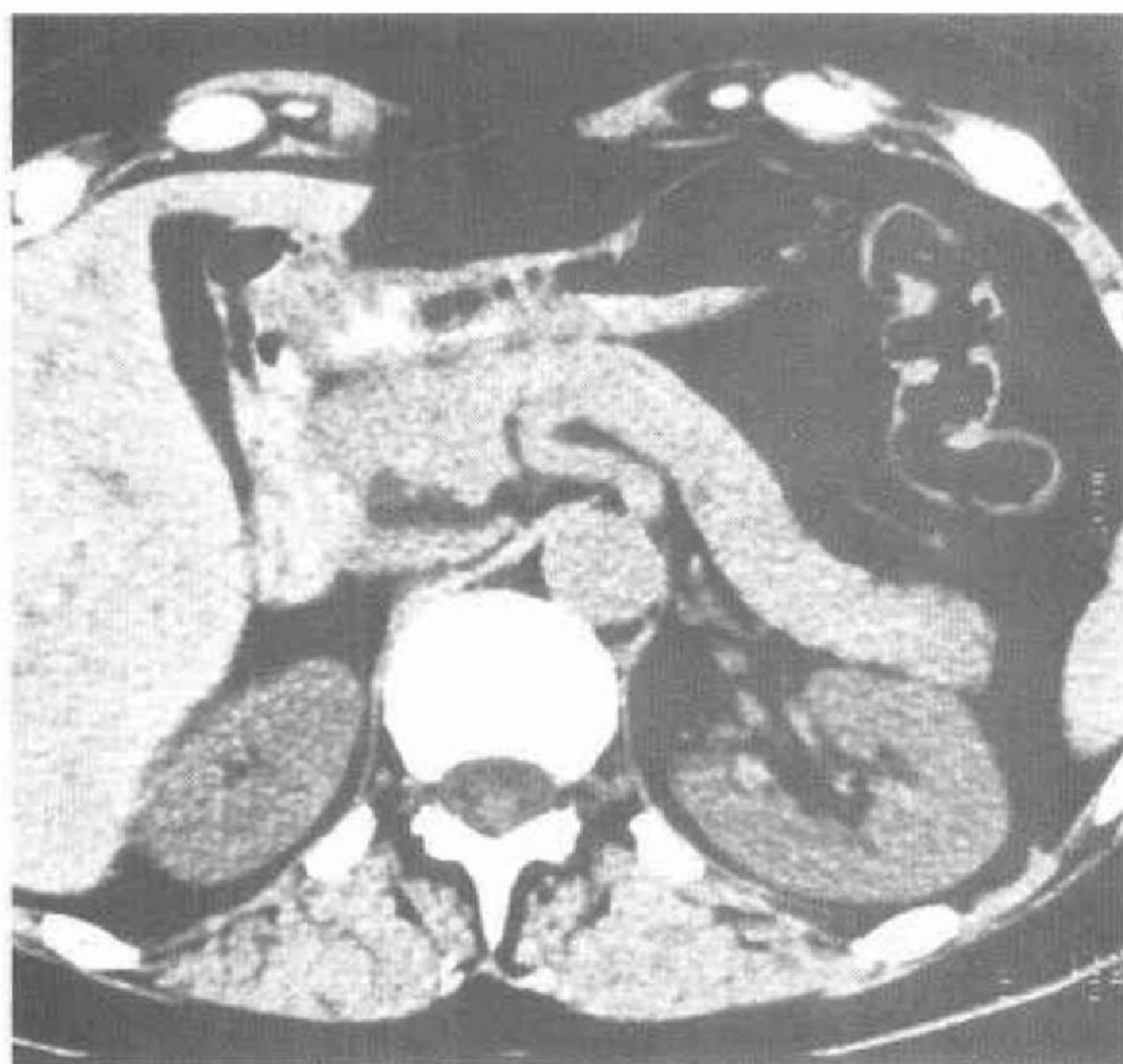
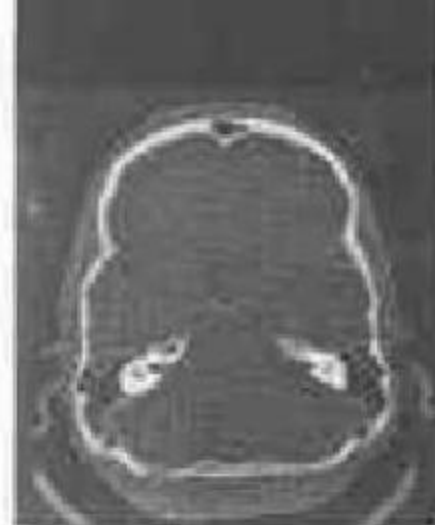

图 166 上腹部 CT 断面(平扫)

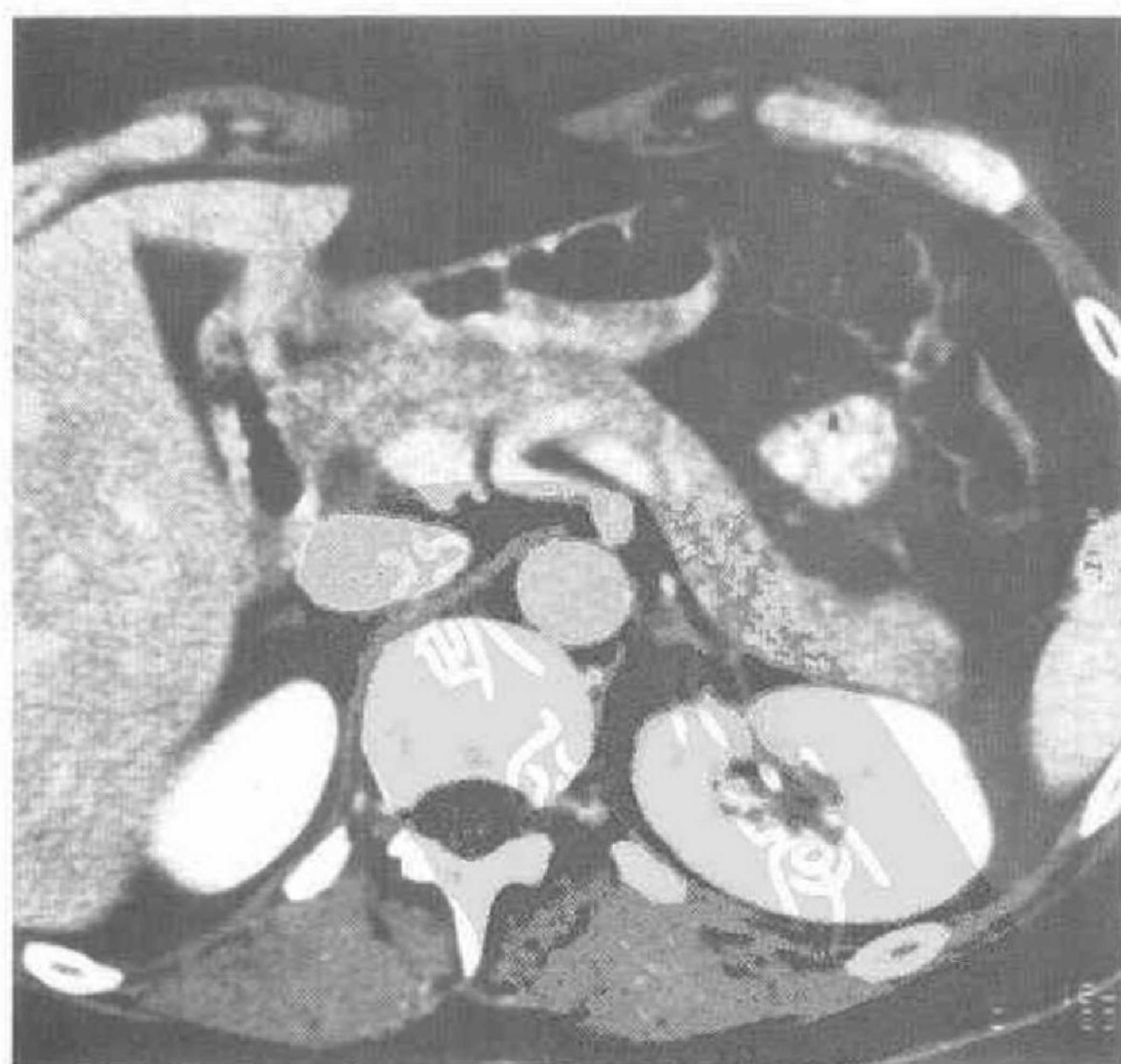
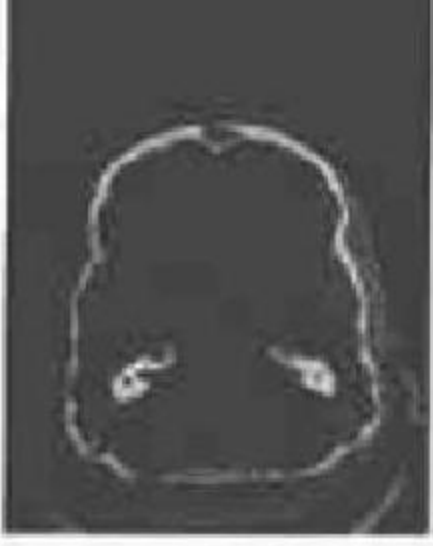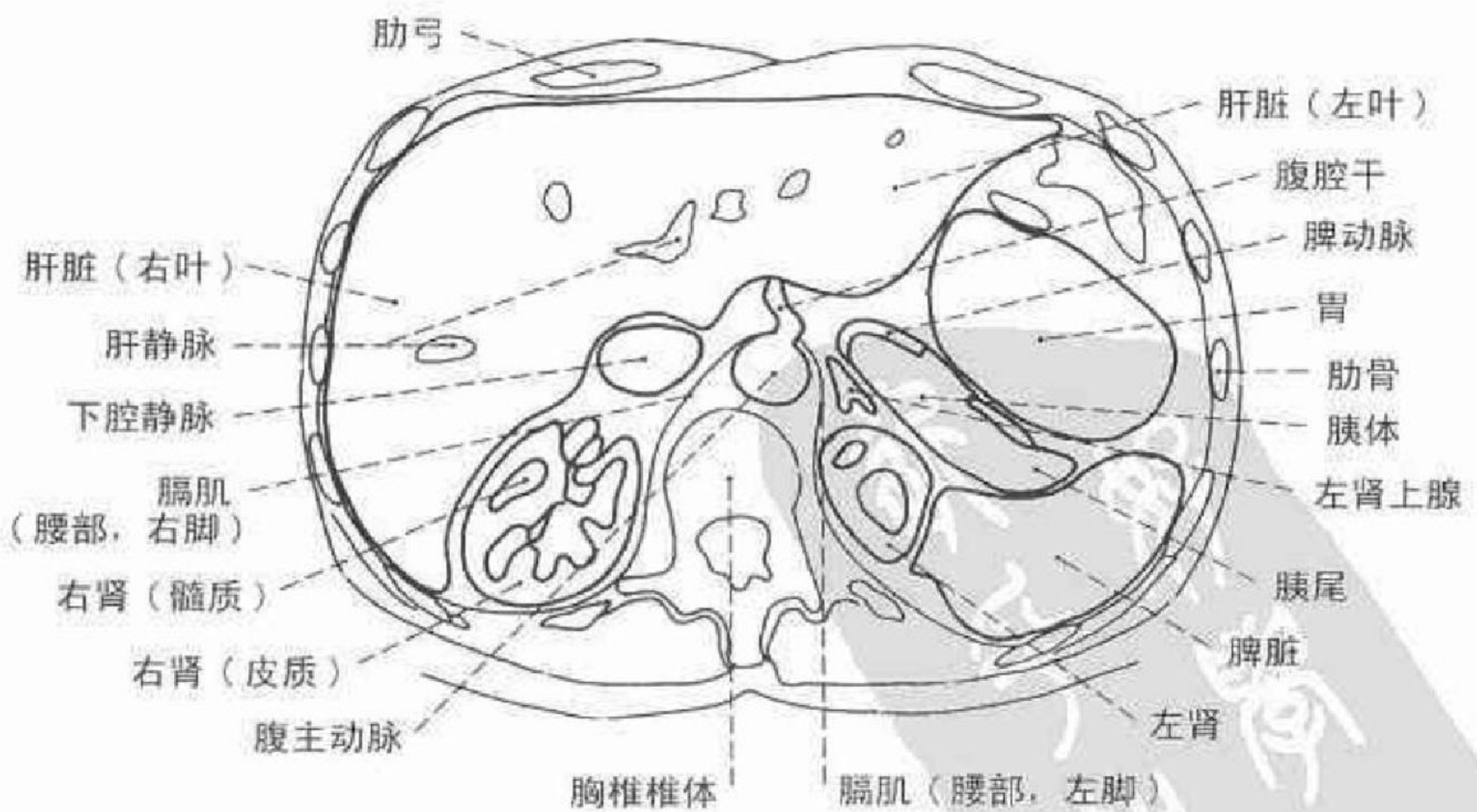
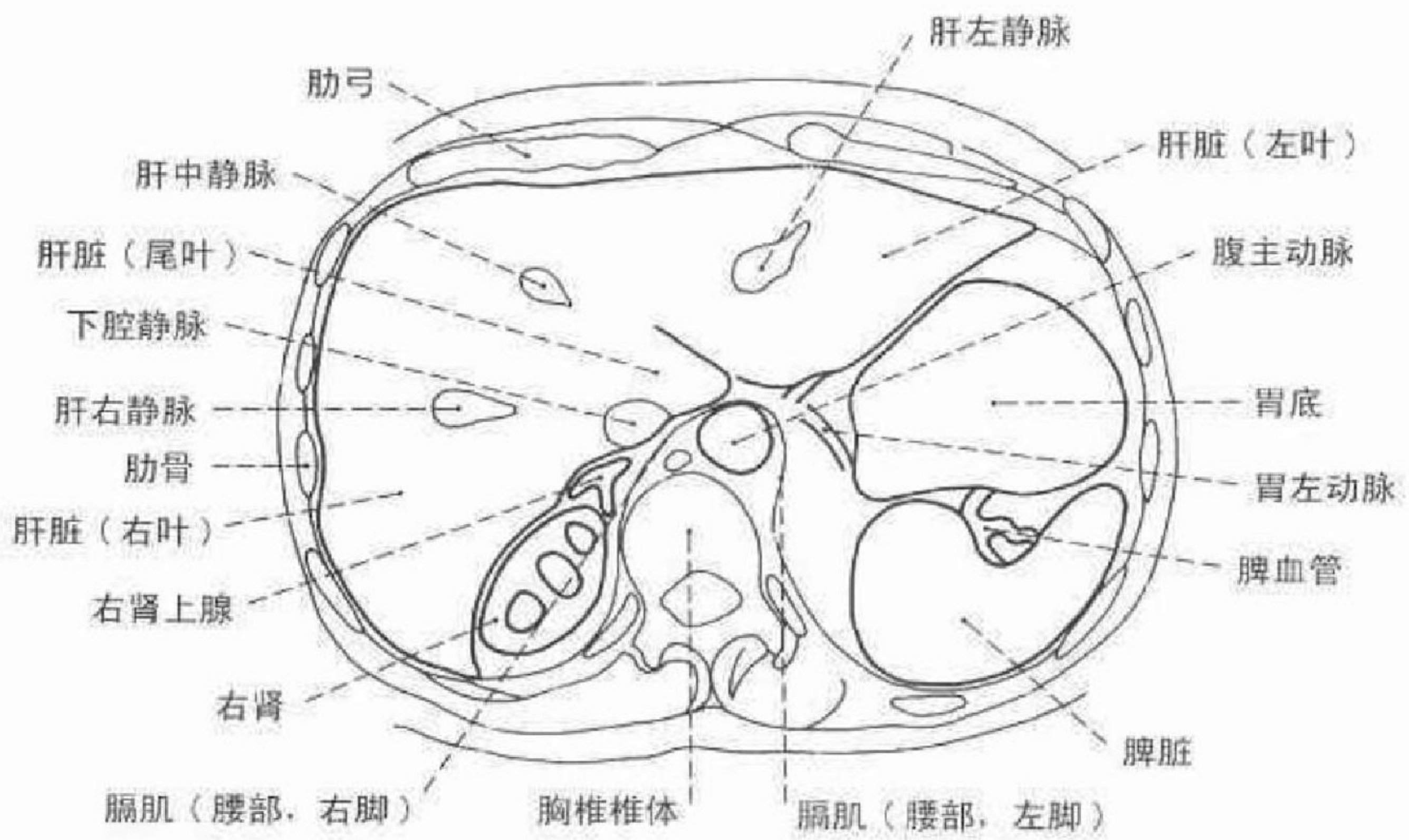


图 167 上腹部 CT 断面(增强)



CT



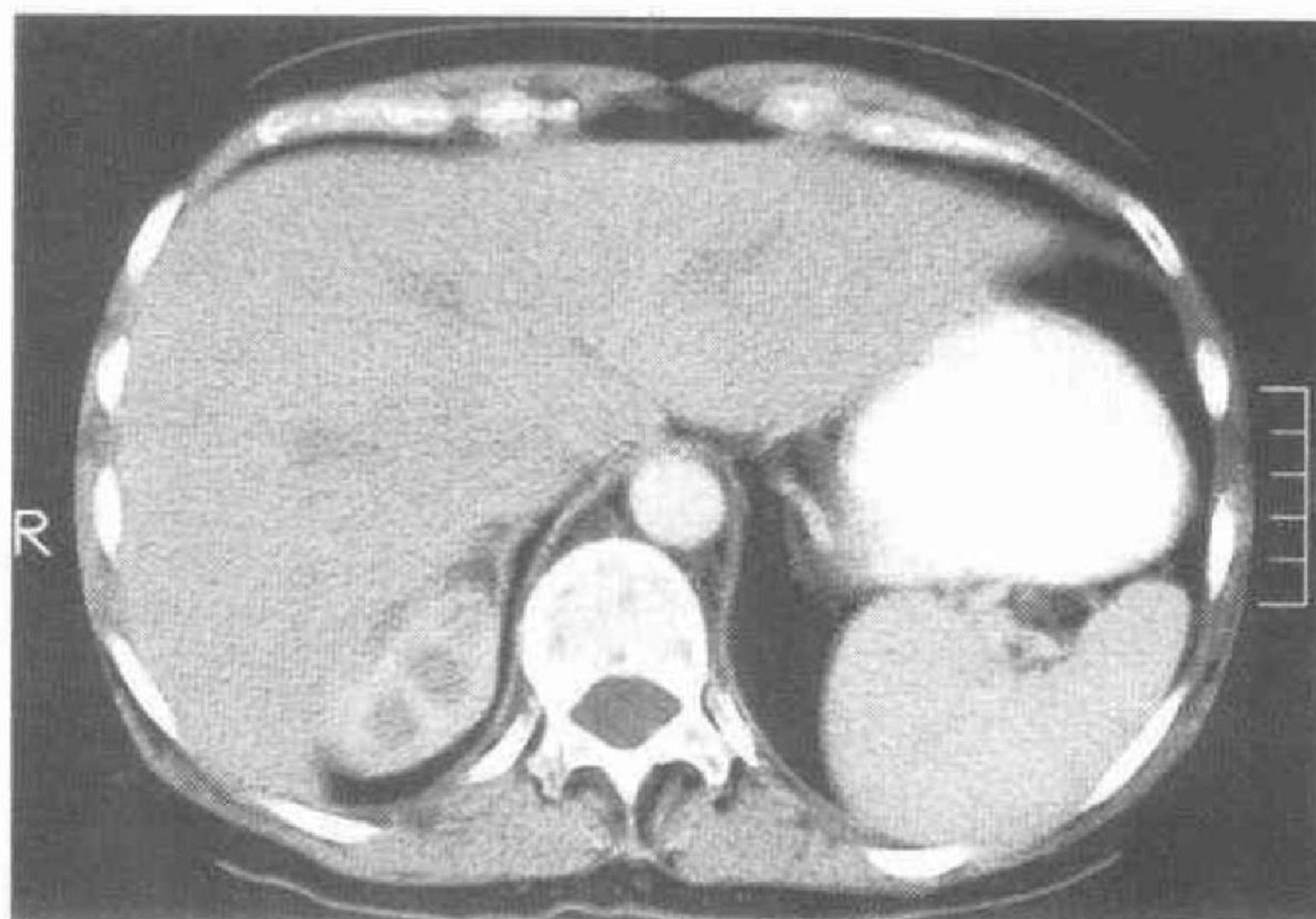
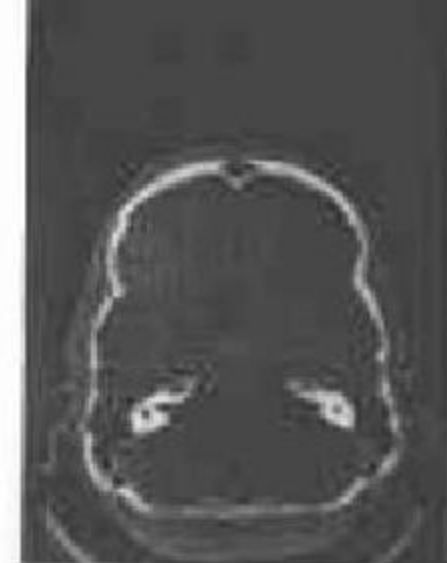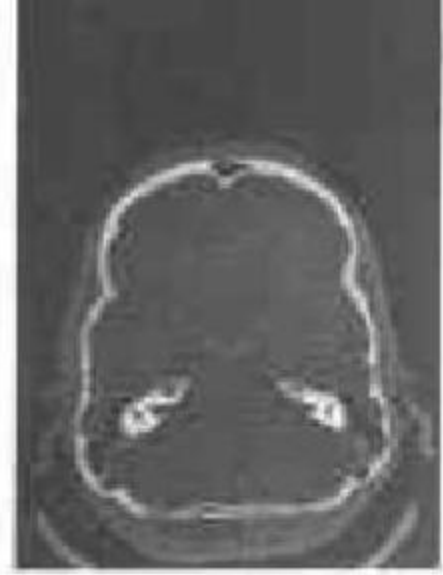


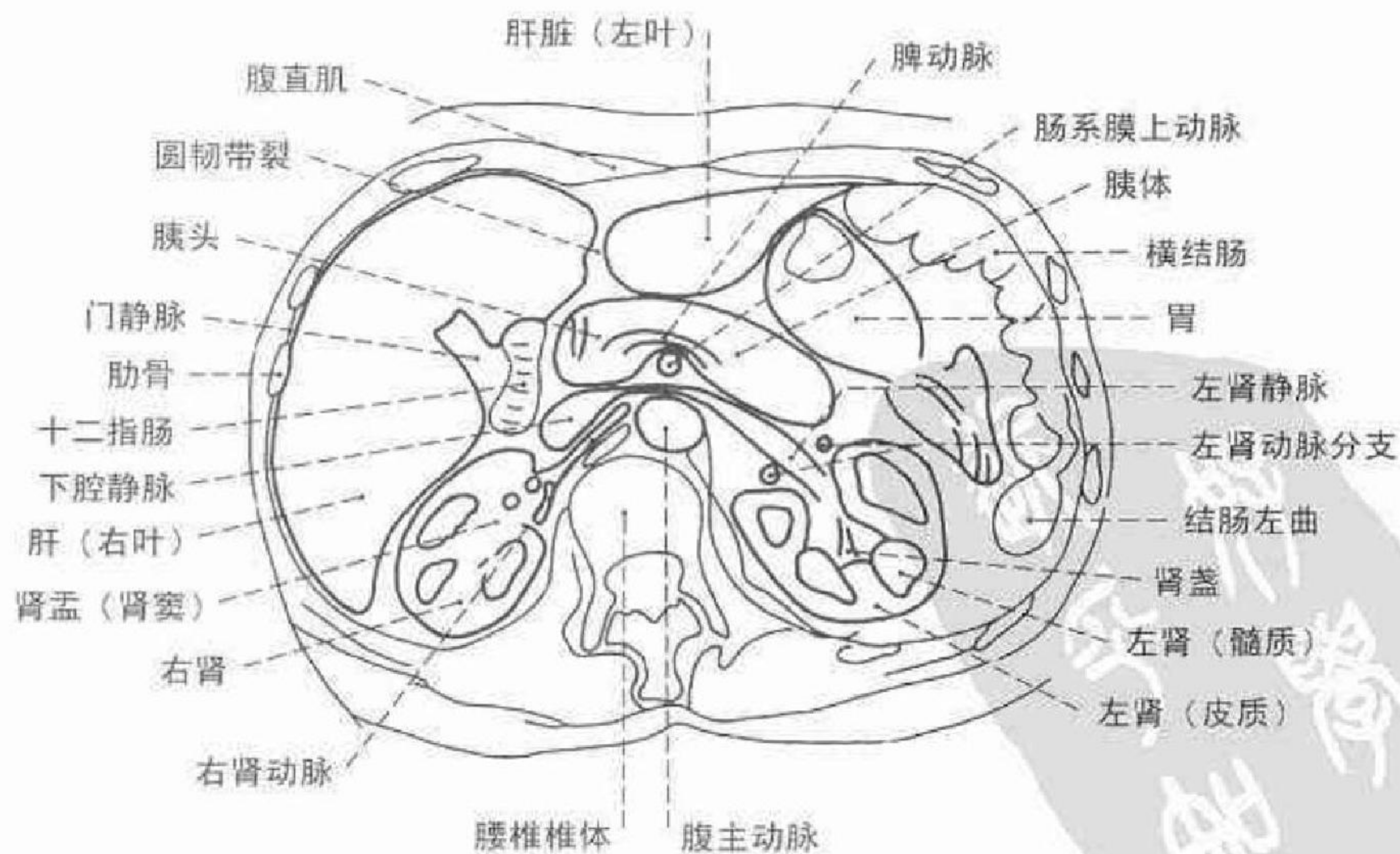
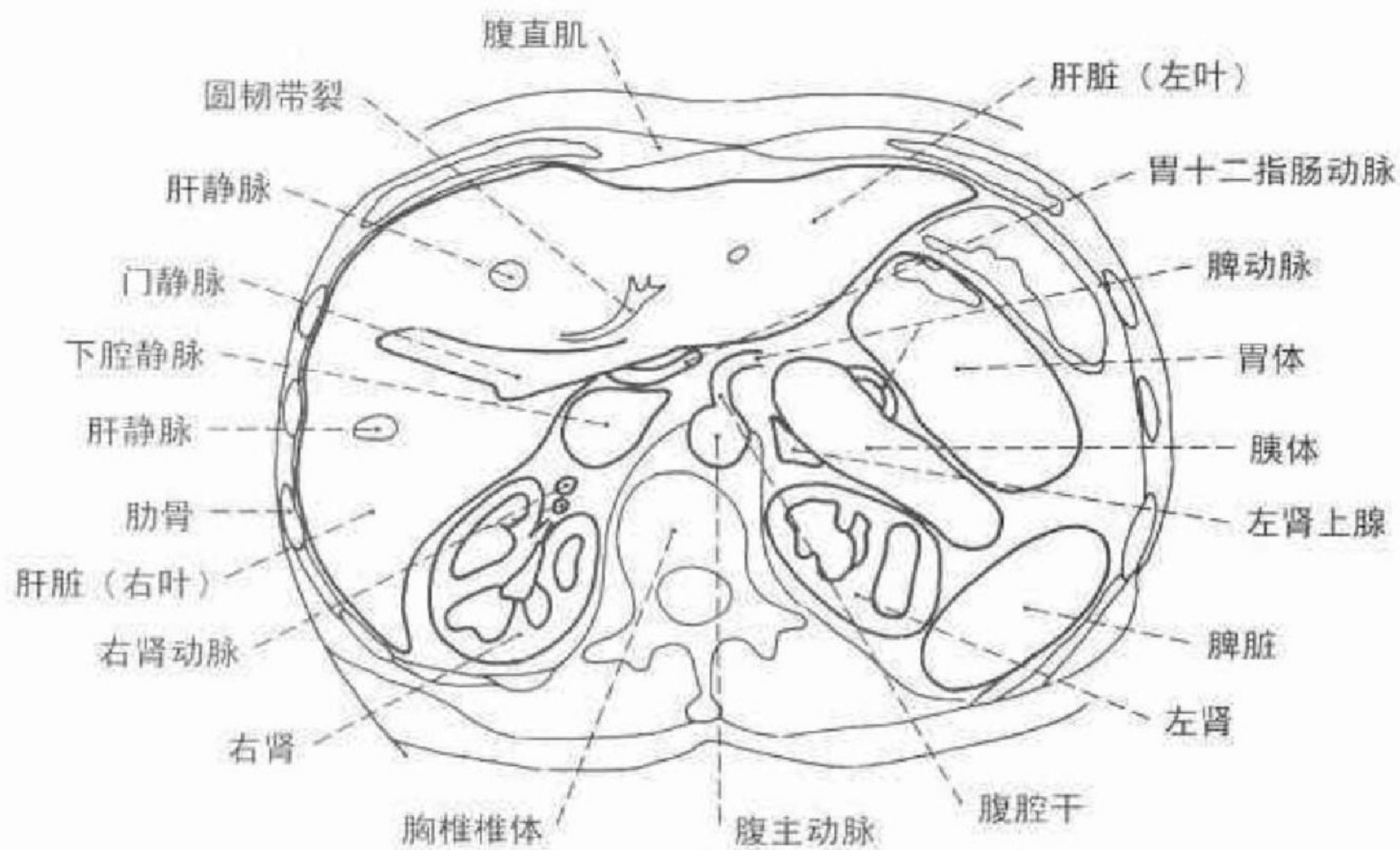
图 168 腹部 CT 轴位像，
右肾层面

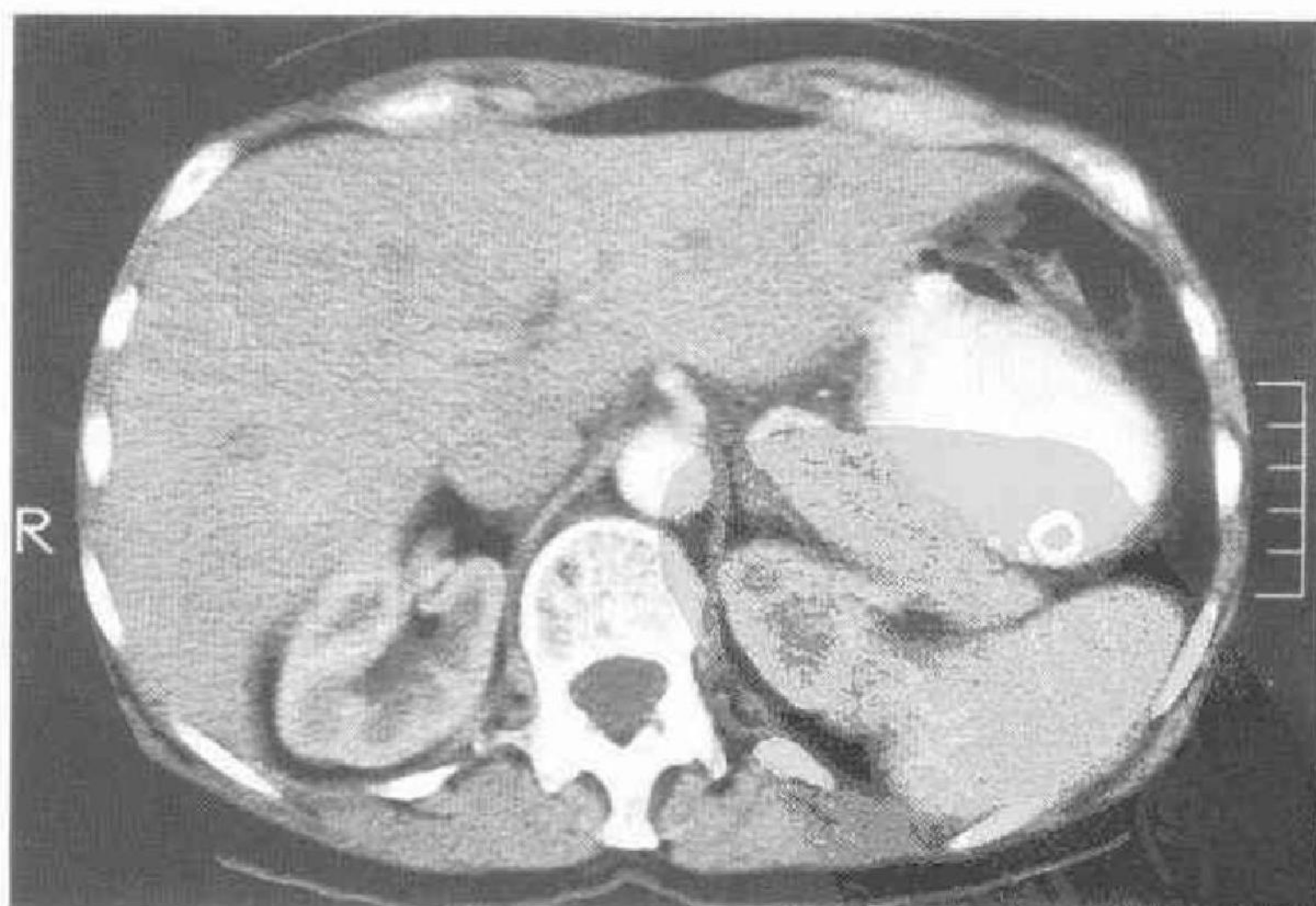

图 169 腹部 CT 轴位像，
腹腔干层面



CT



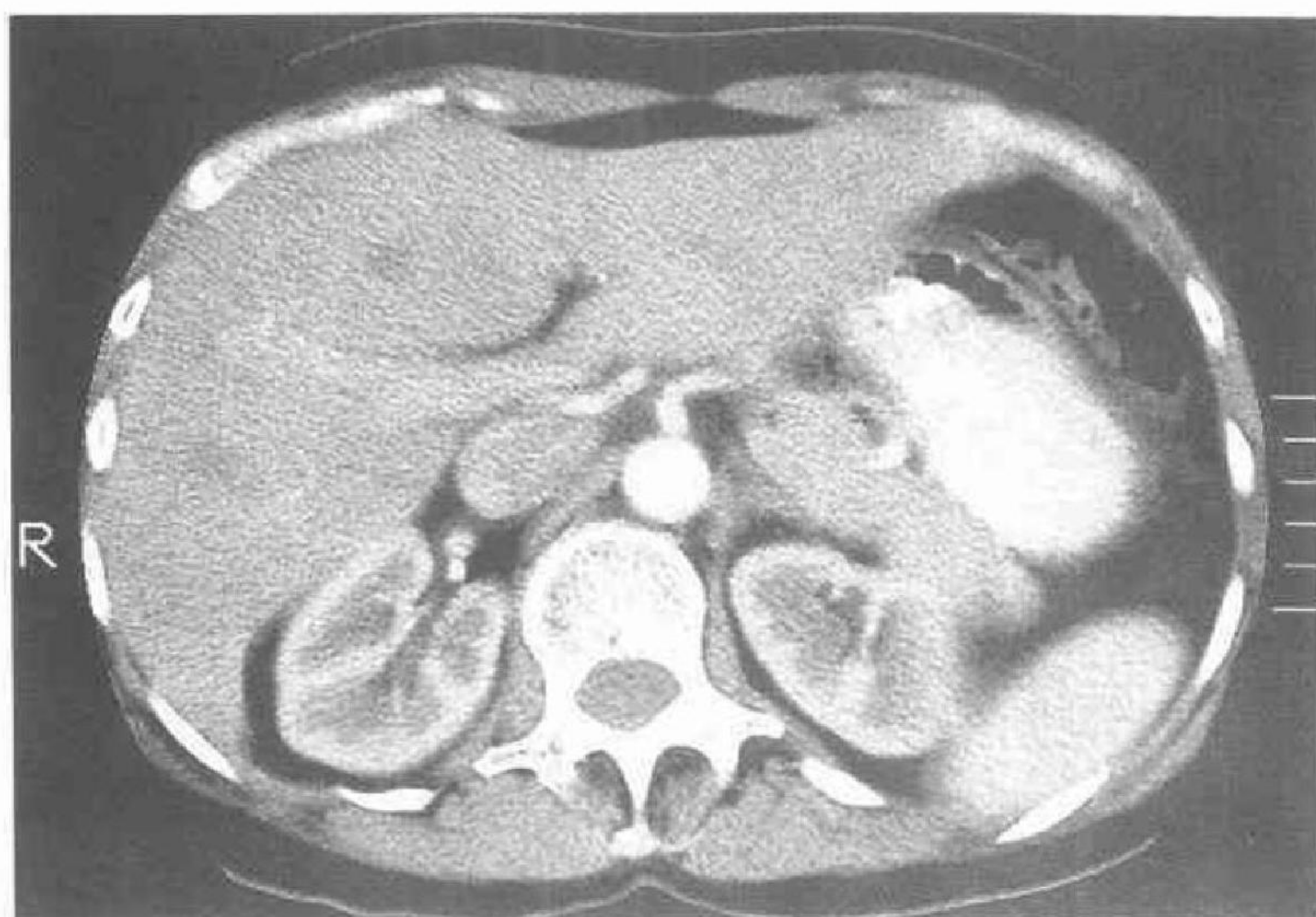
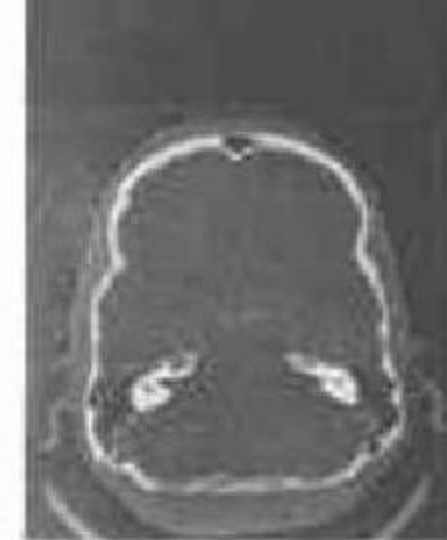

图 170 腹部 CT 轴位像, 肝门层面

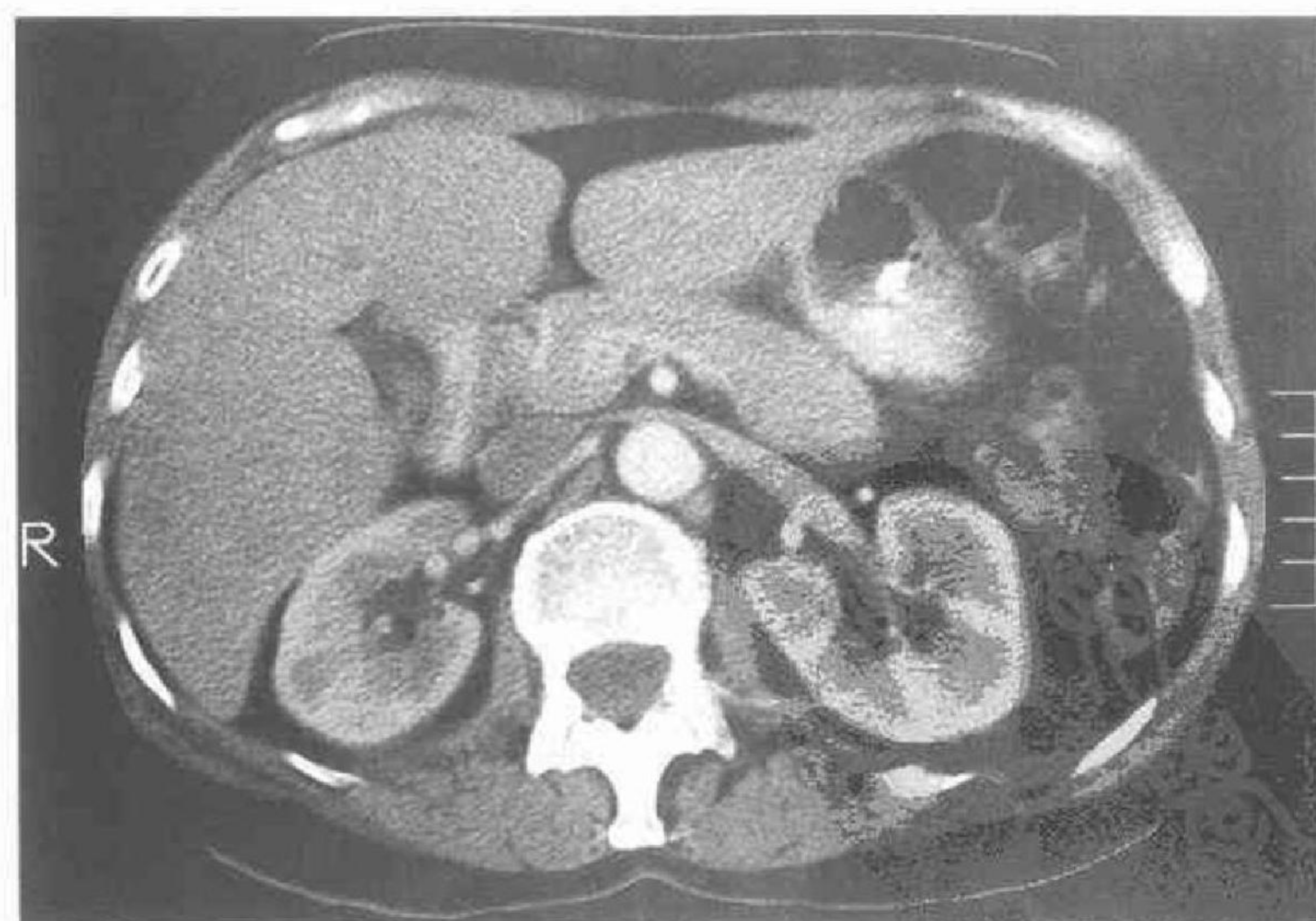
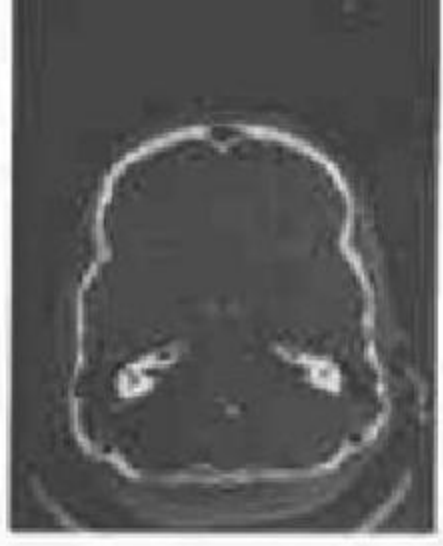
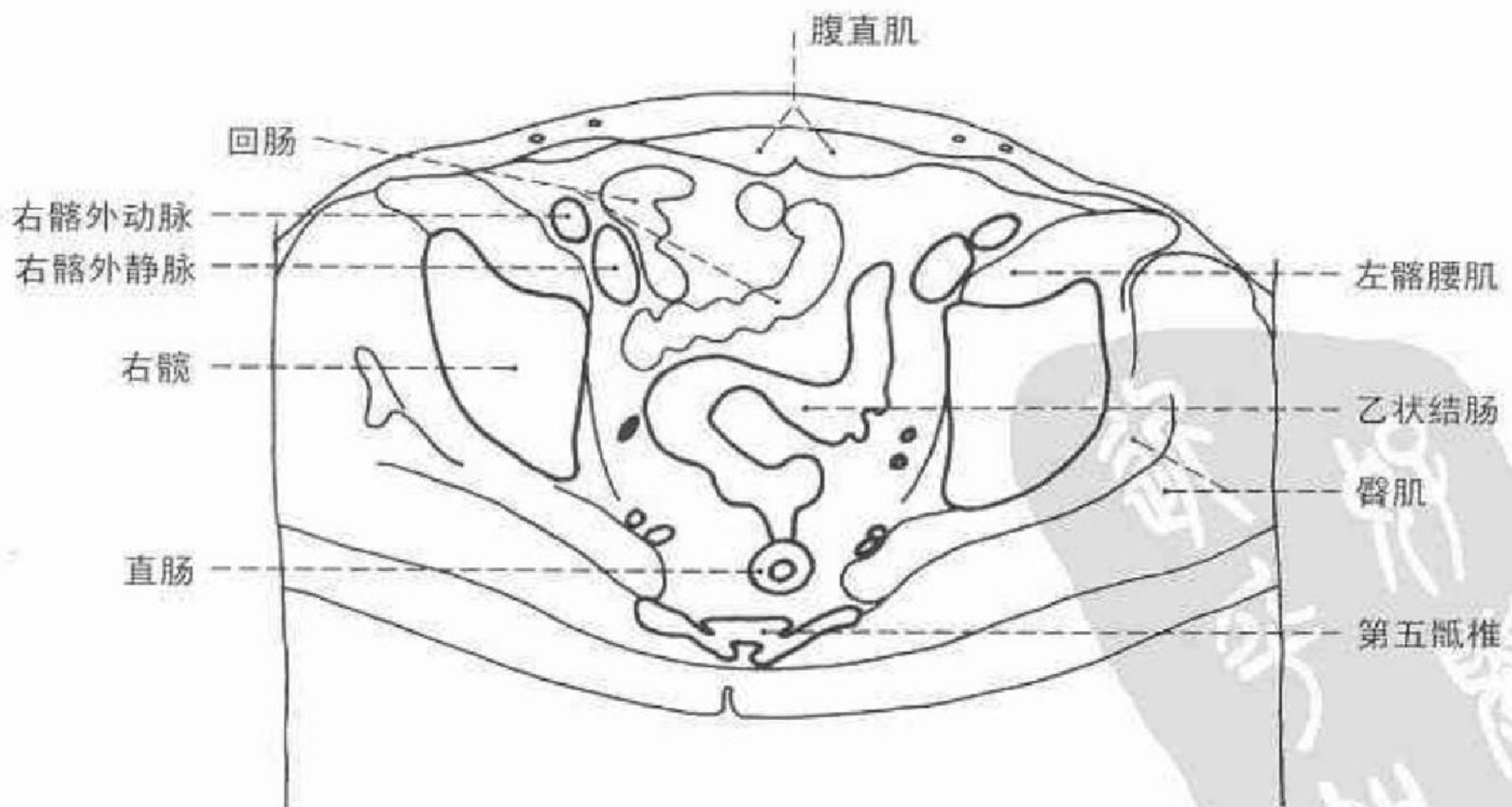
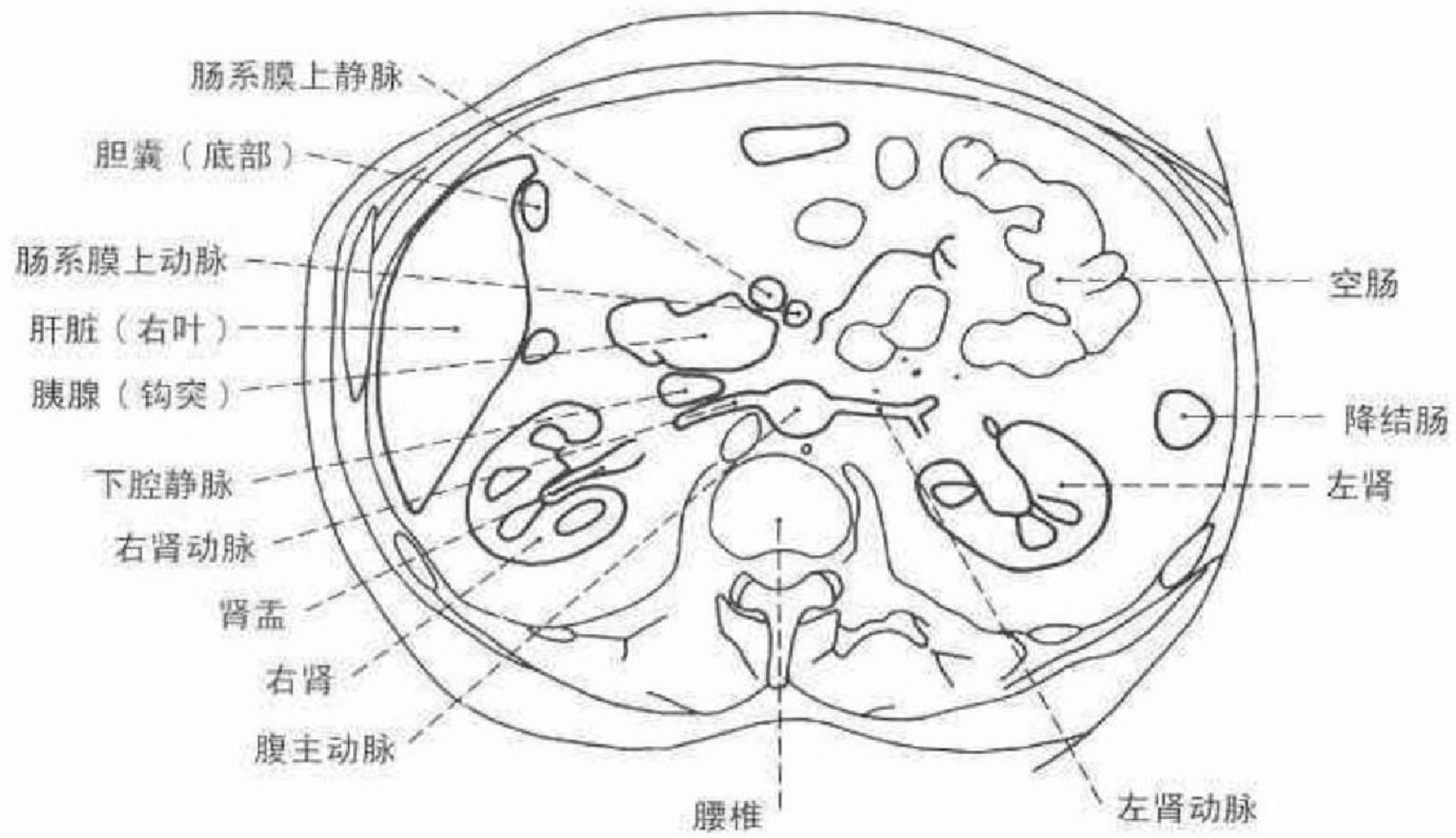


图 171 腹部 CT 轴位像, 胰腺层面



CT



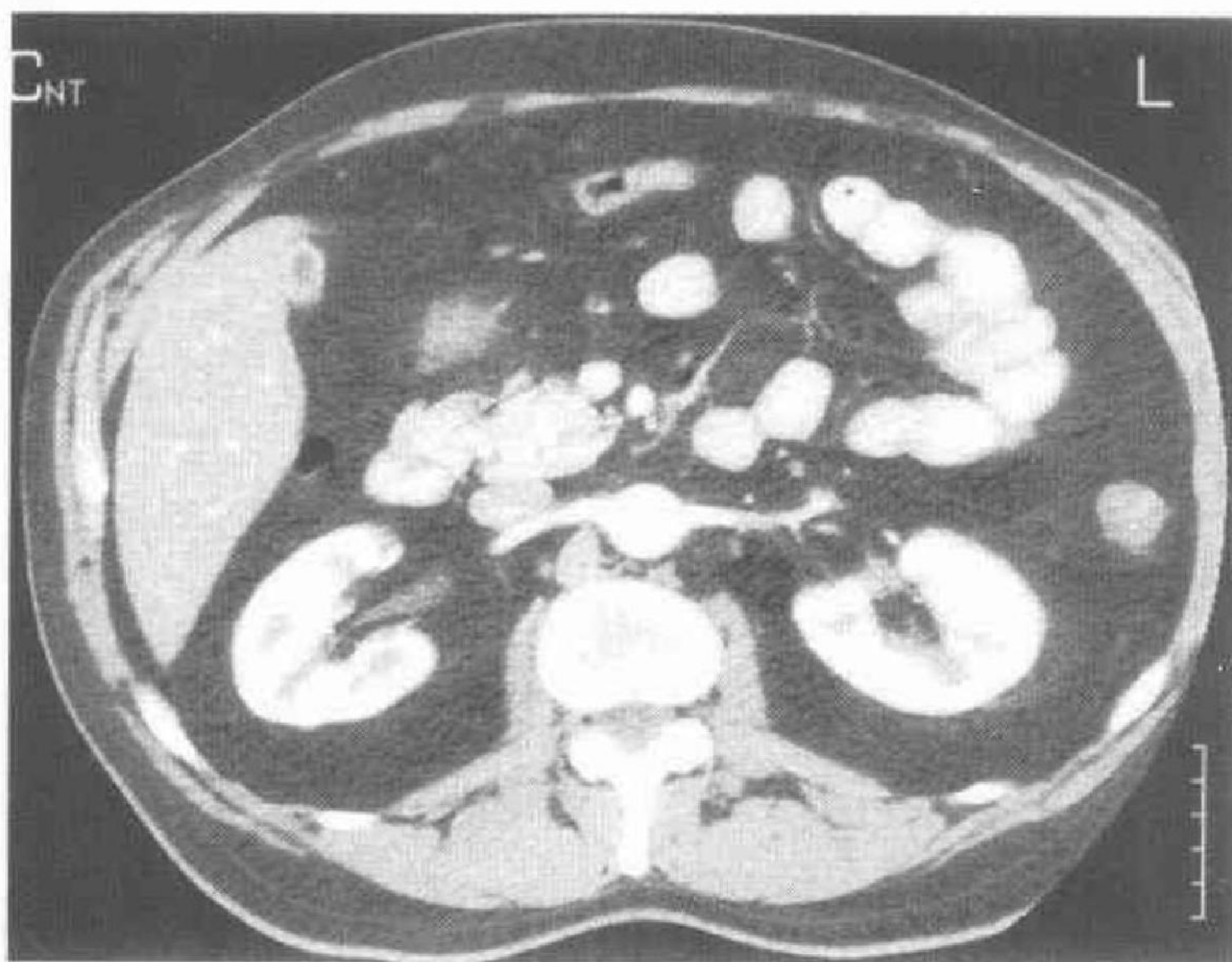
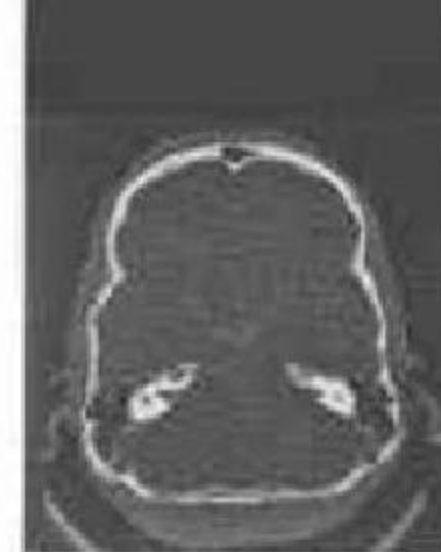

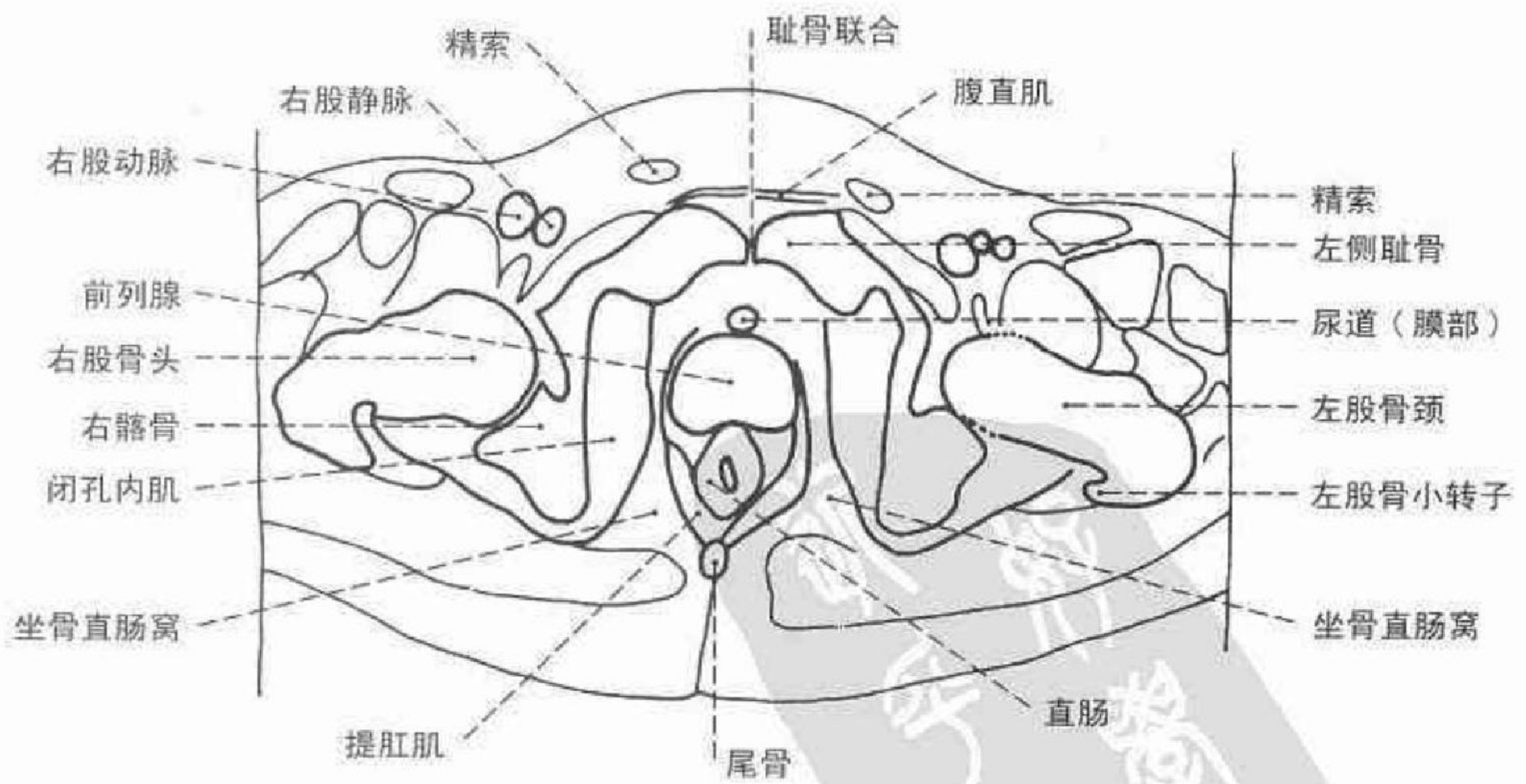
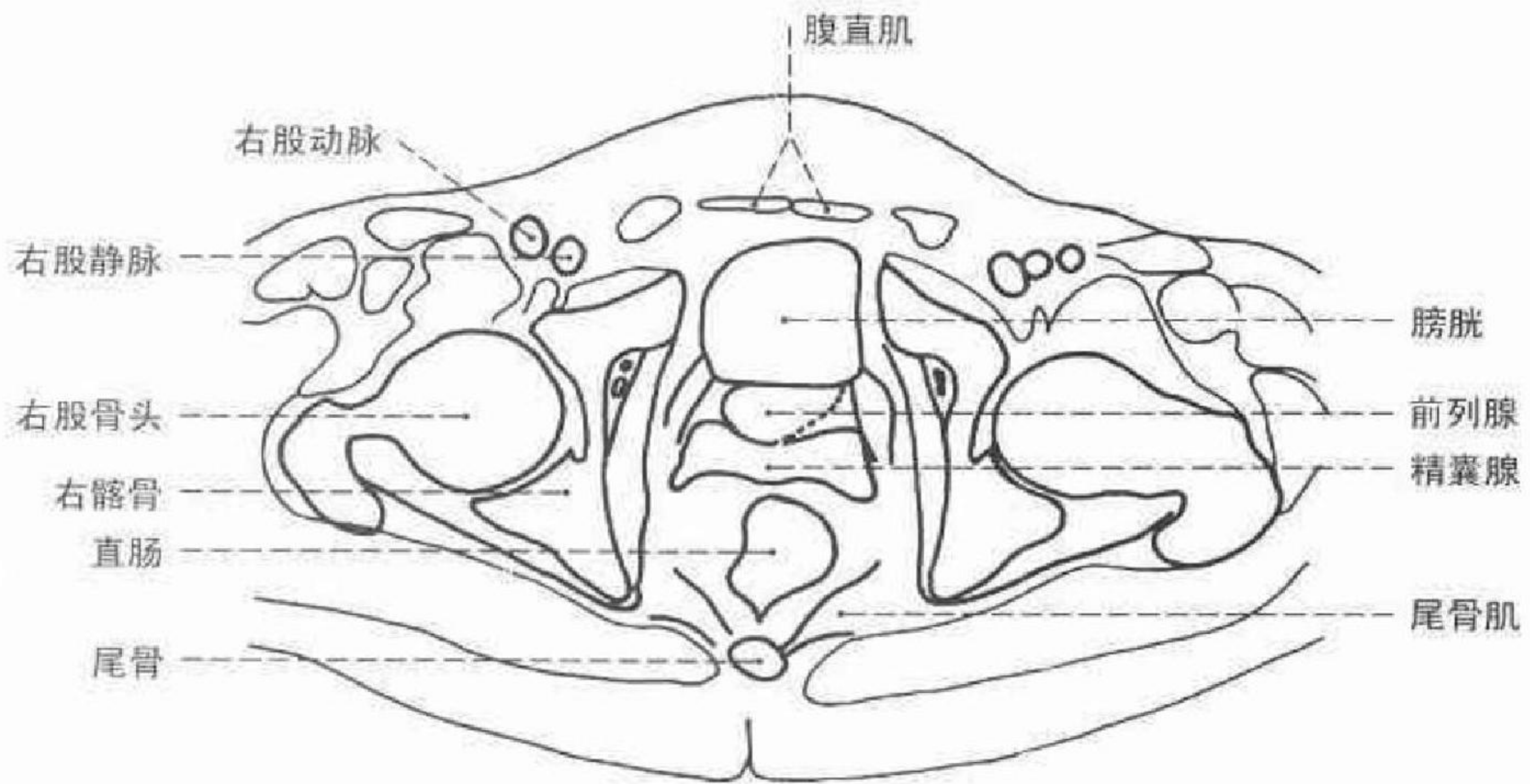
图 172 腹部 CT 轴位像，
肾动脉层面

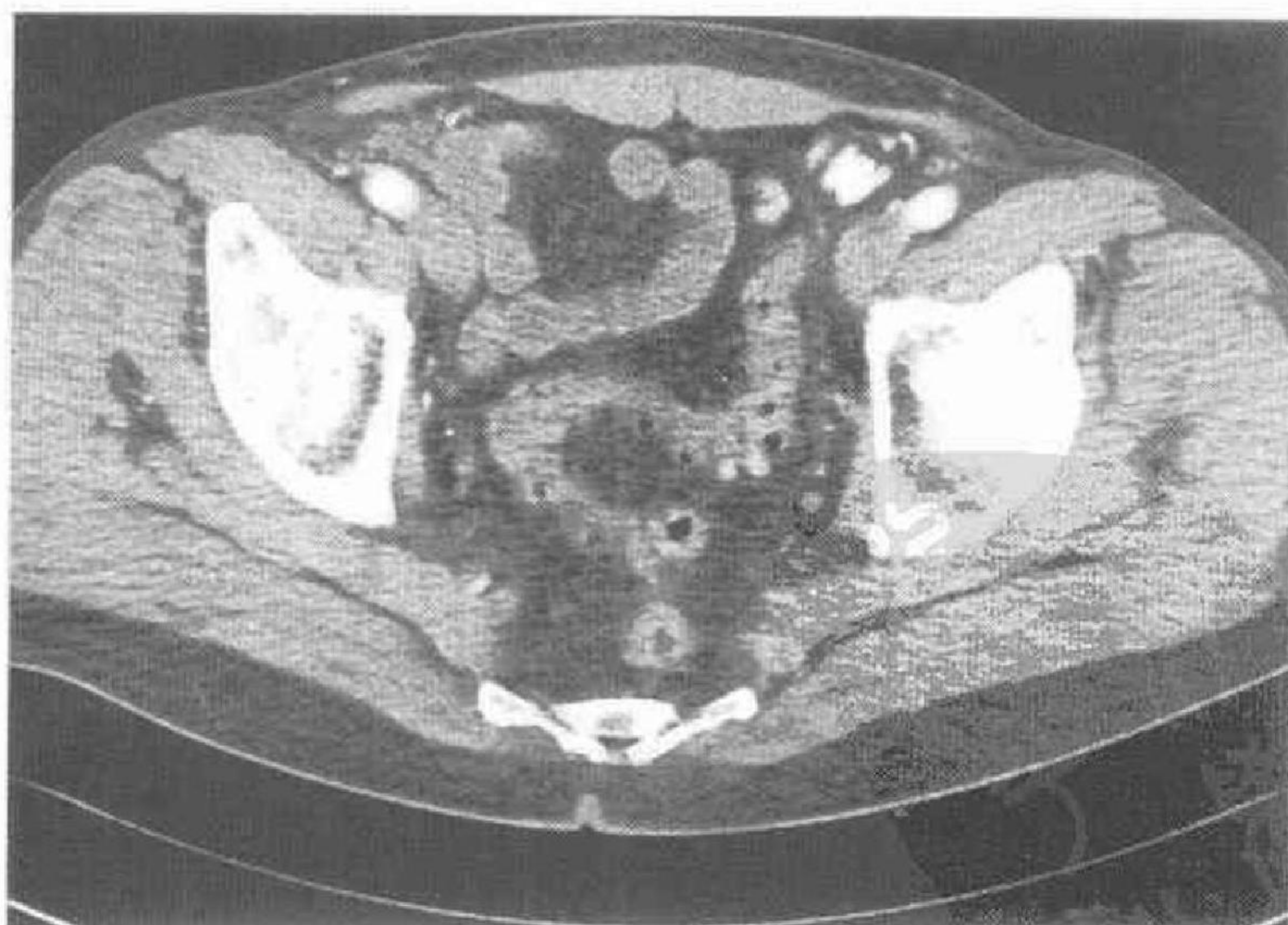
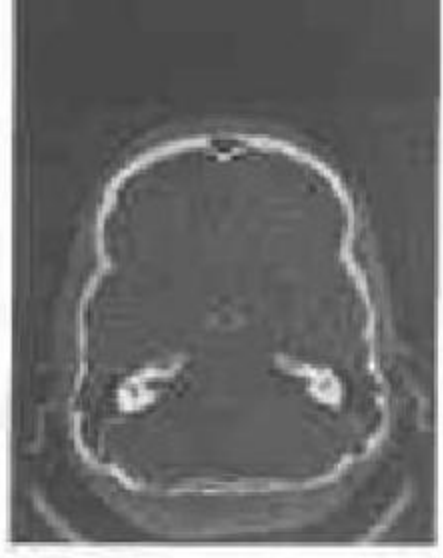
图 173 盆腔 CT 轴位像，
髌臼顶层面



CT



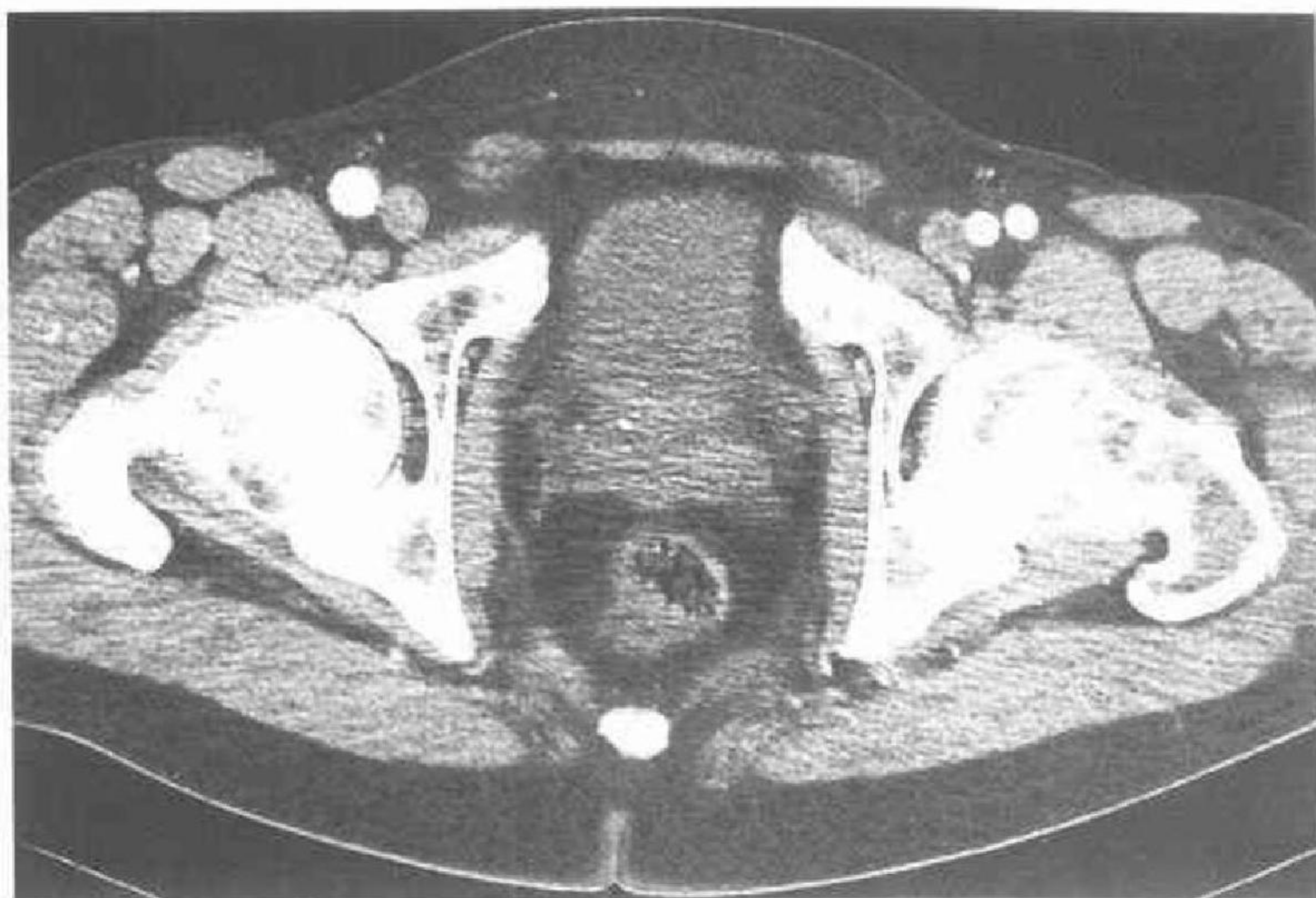
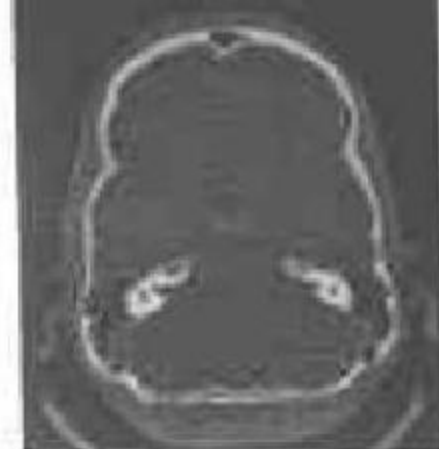

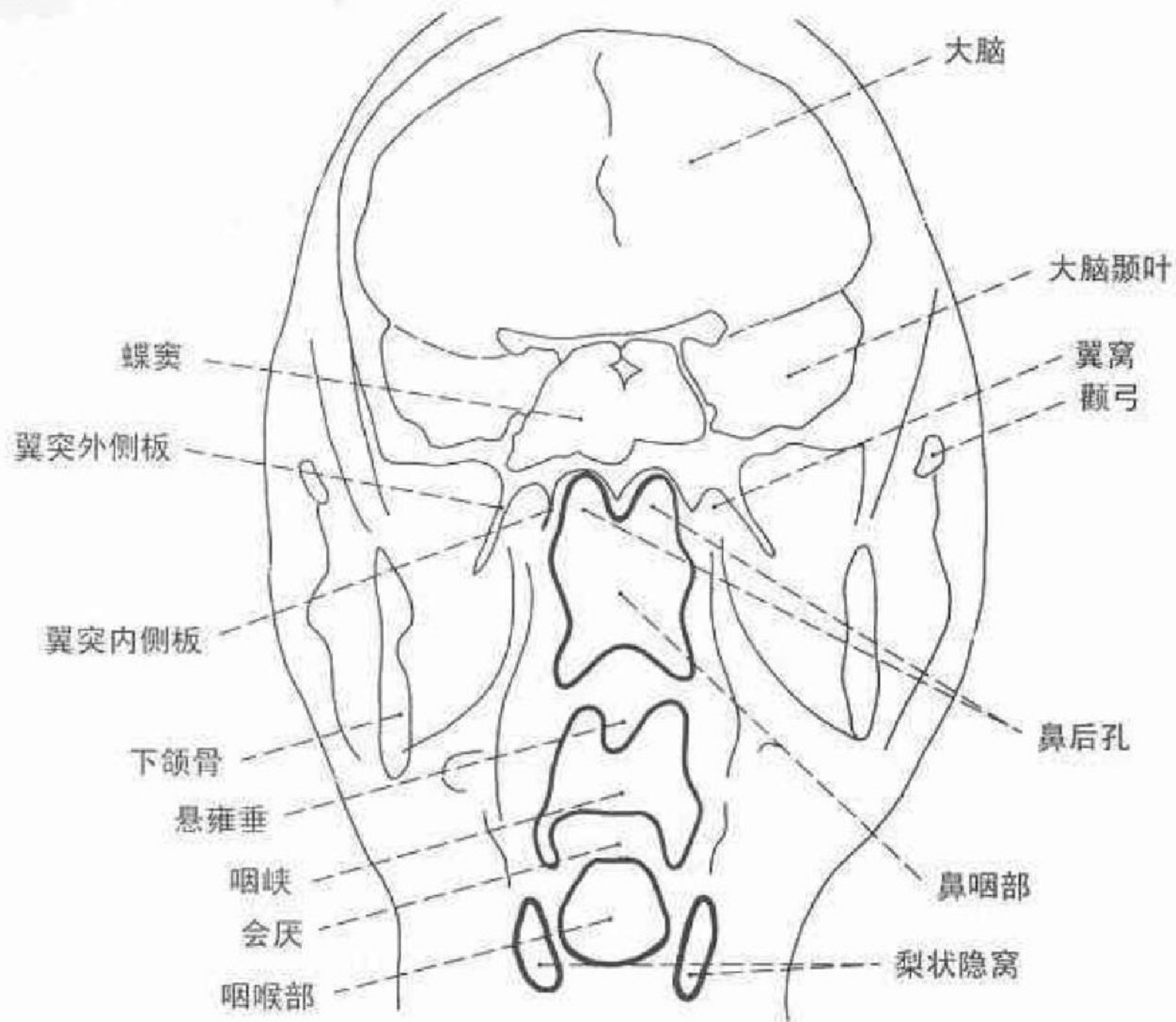
图 174 男性盆腔 CT 轴位像，
精囊腺层面

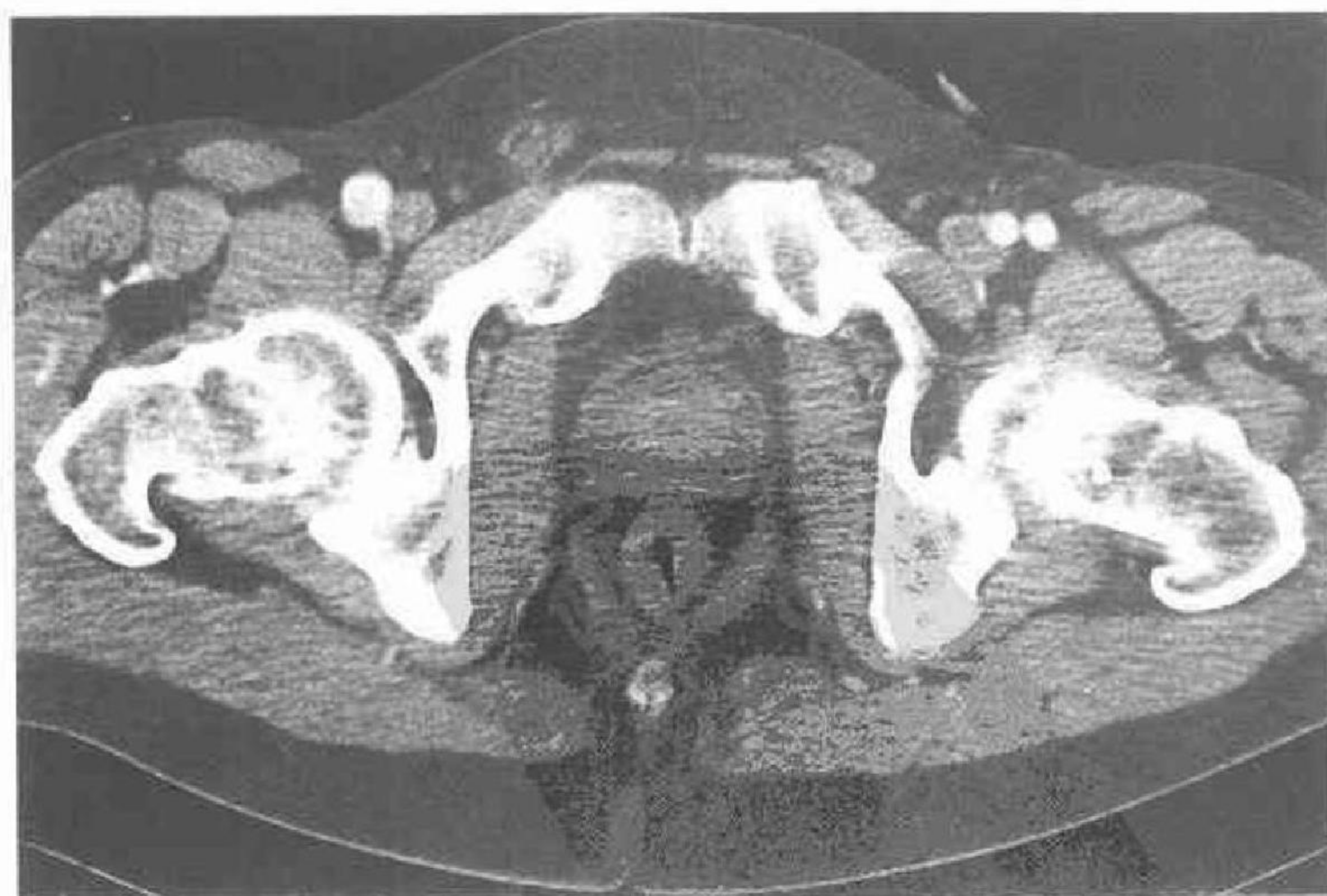
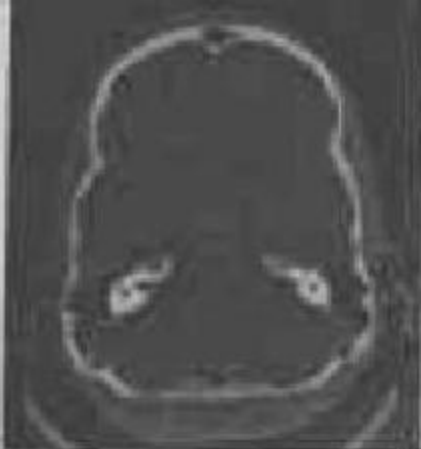
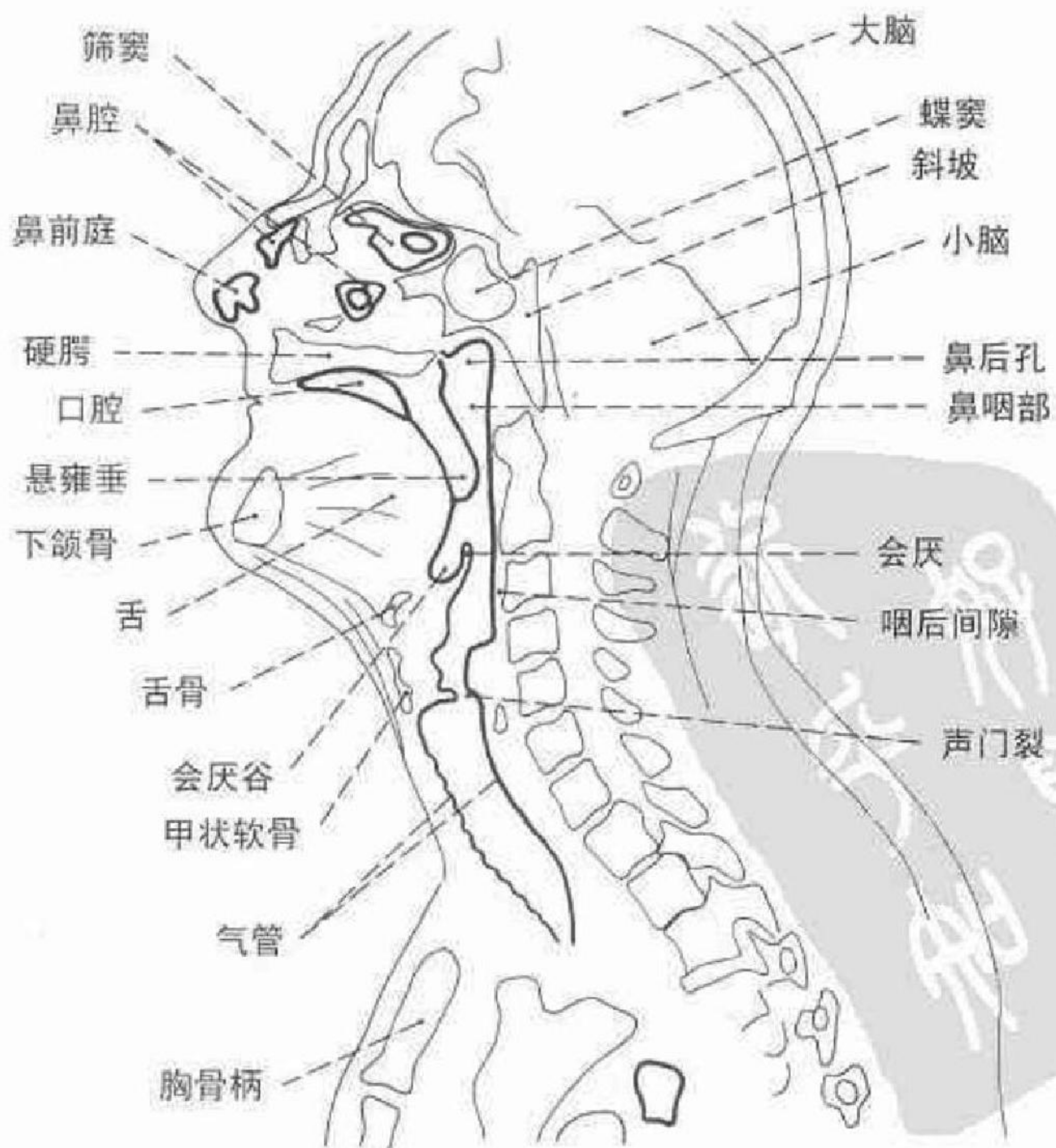图 175 男性盆腔 CT 轴位像，
前列腺层面



CT



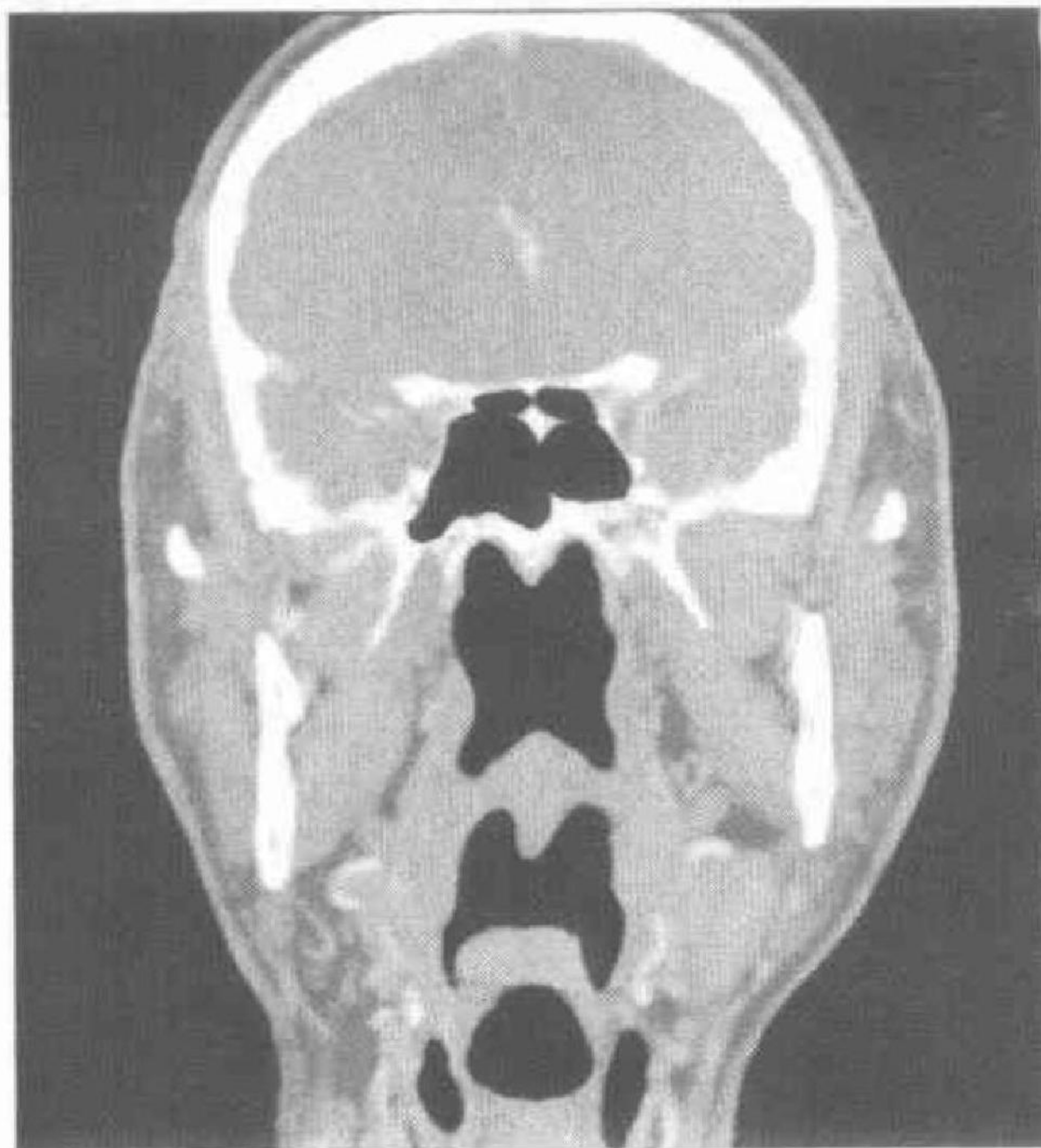
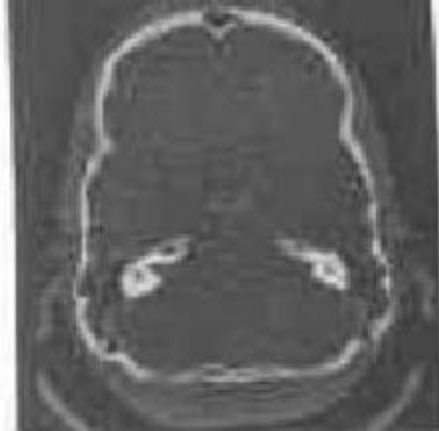

图 176 颈部,冠状面(多排螺旋 CT 重建图)

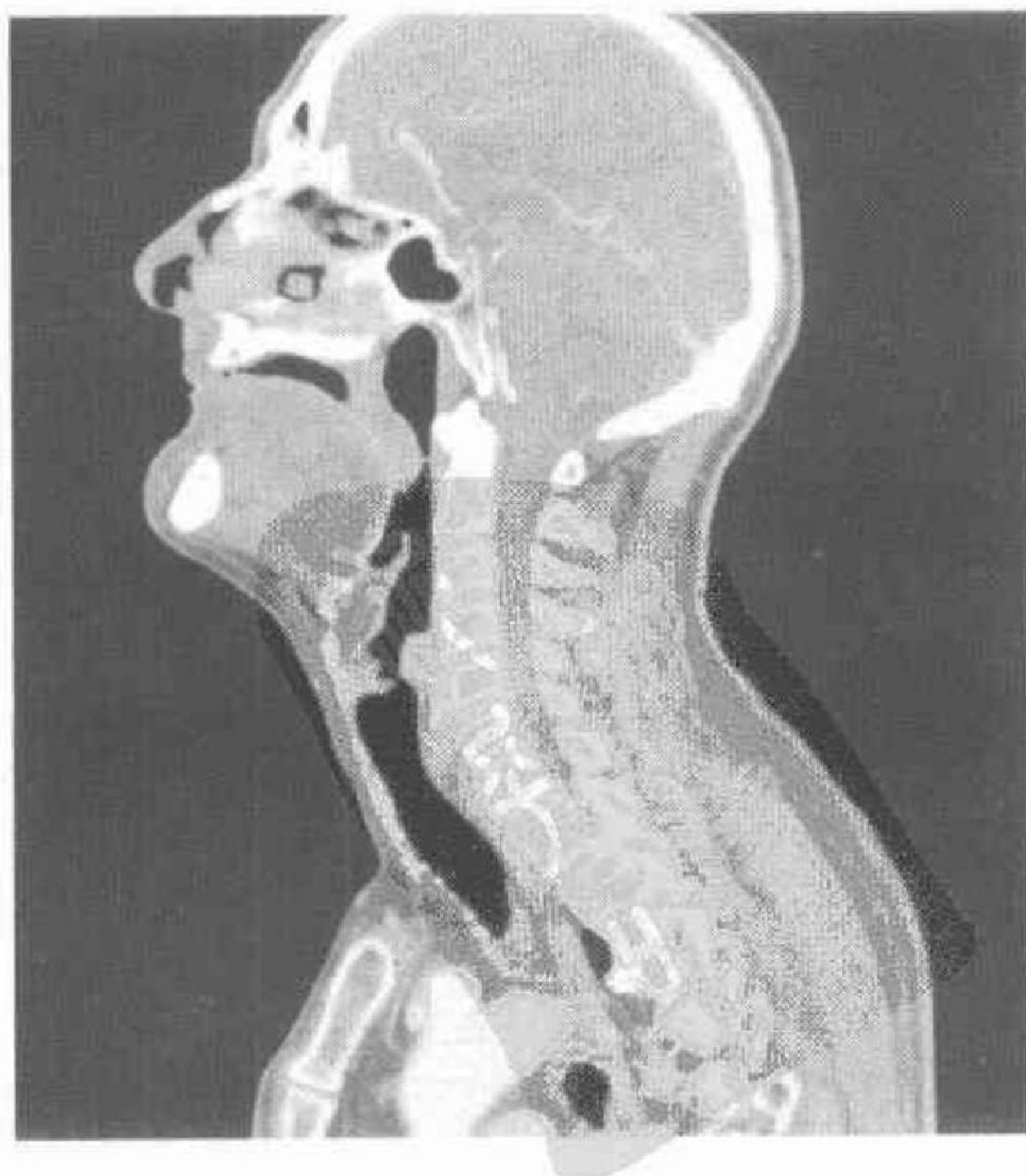
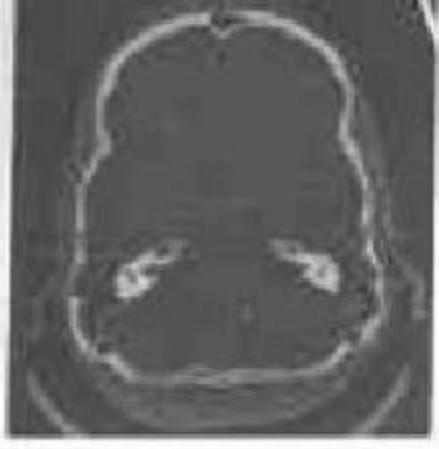
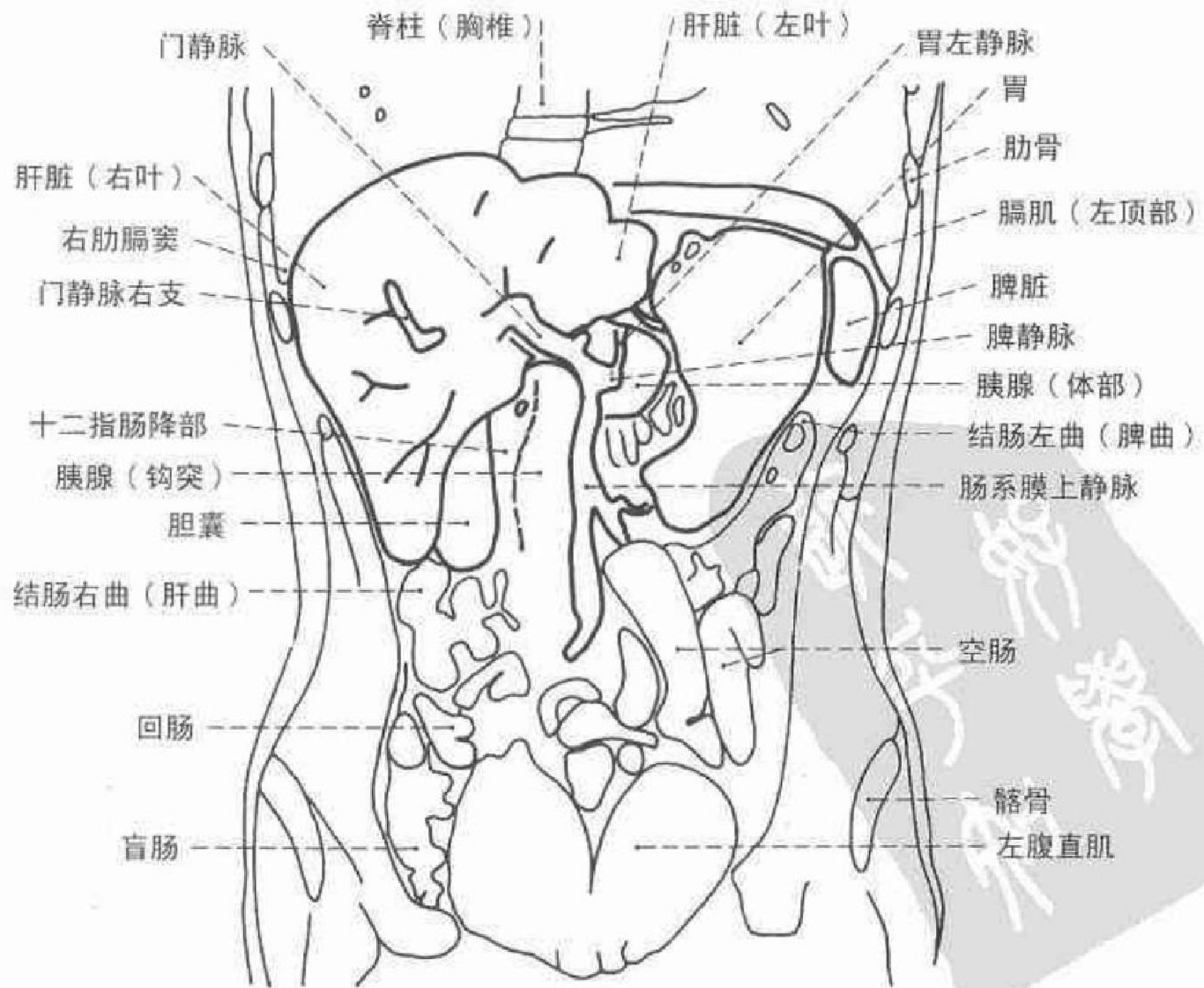
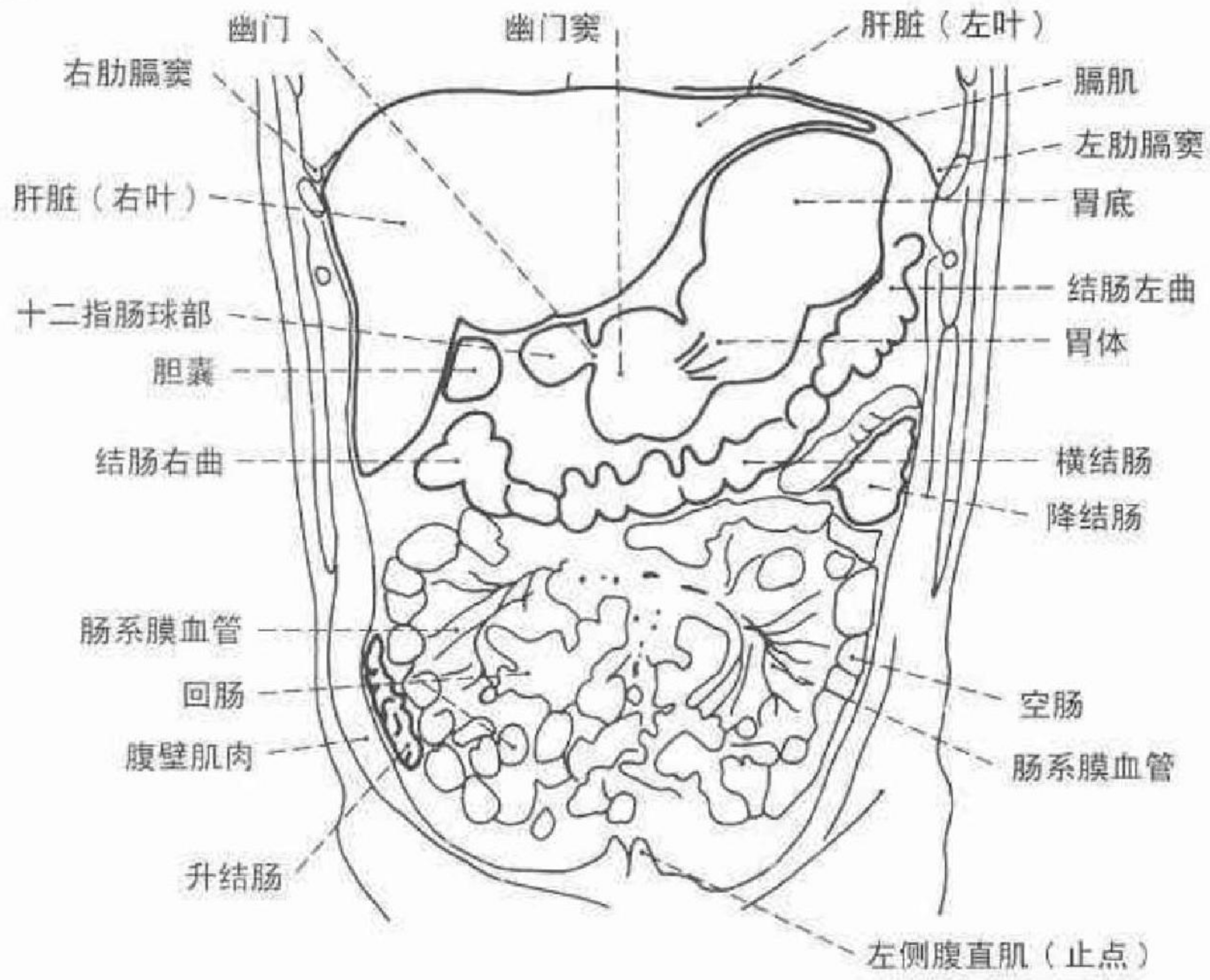


图 177 颈部,正中矢状面(多排螺旋 CT 重建图)



CT



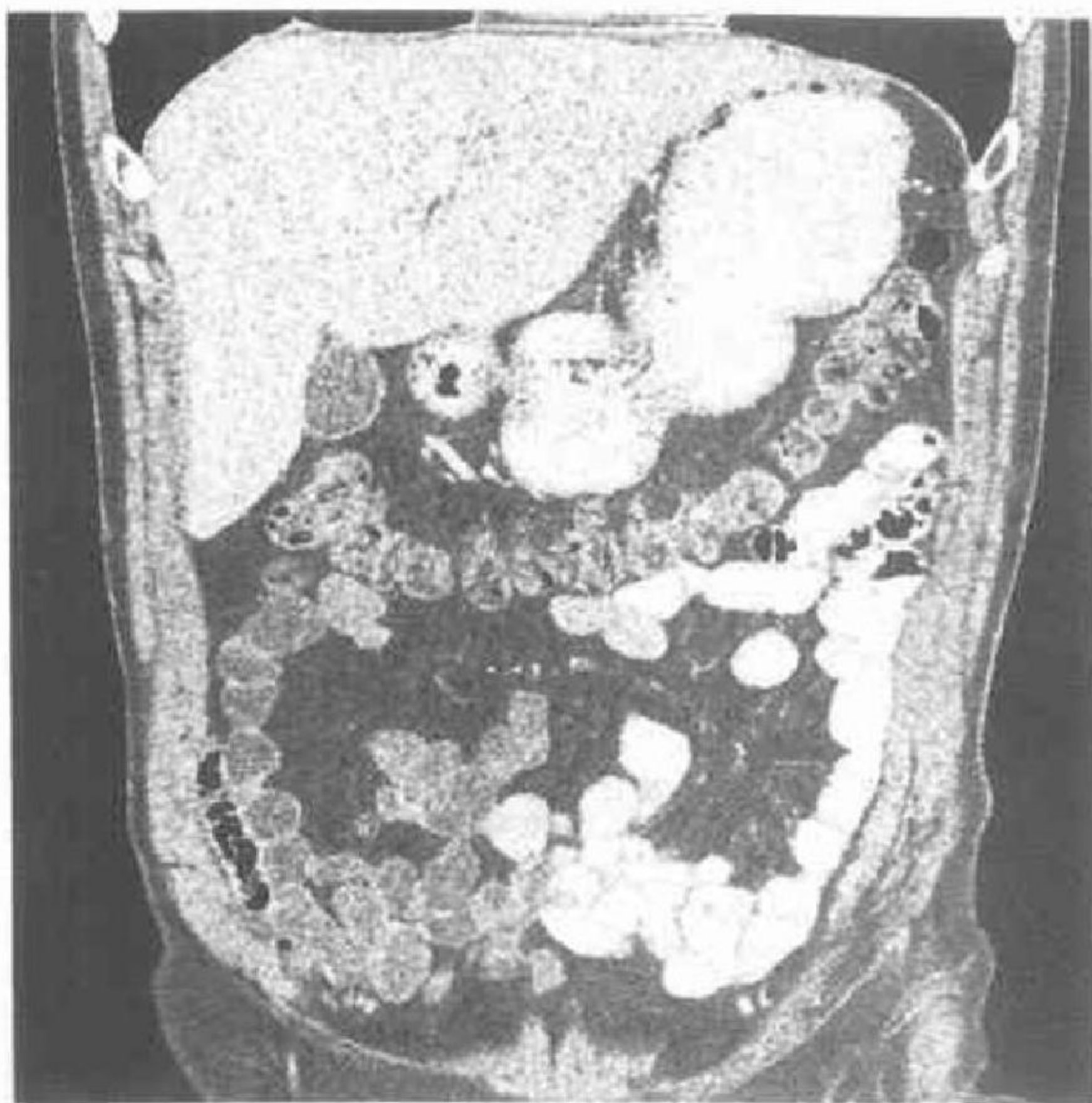
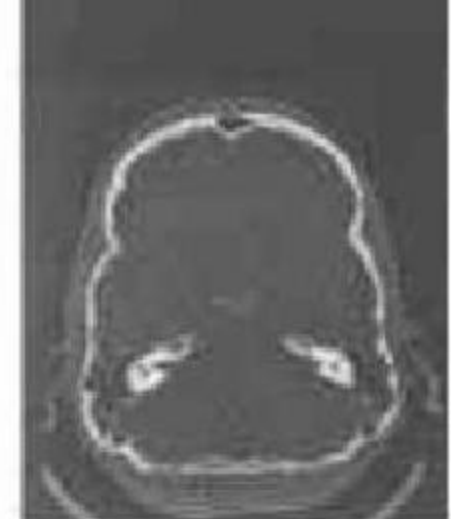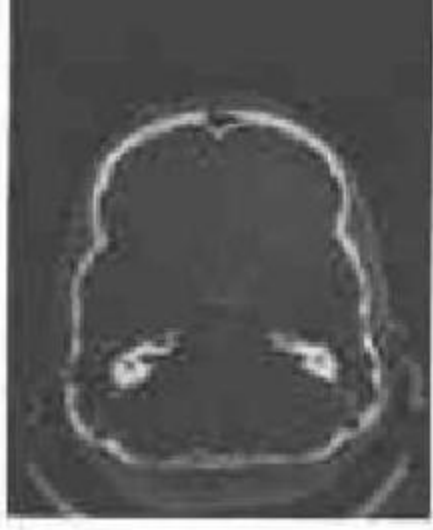


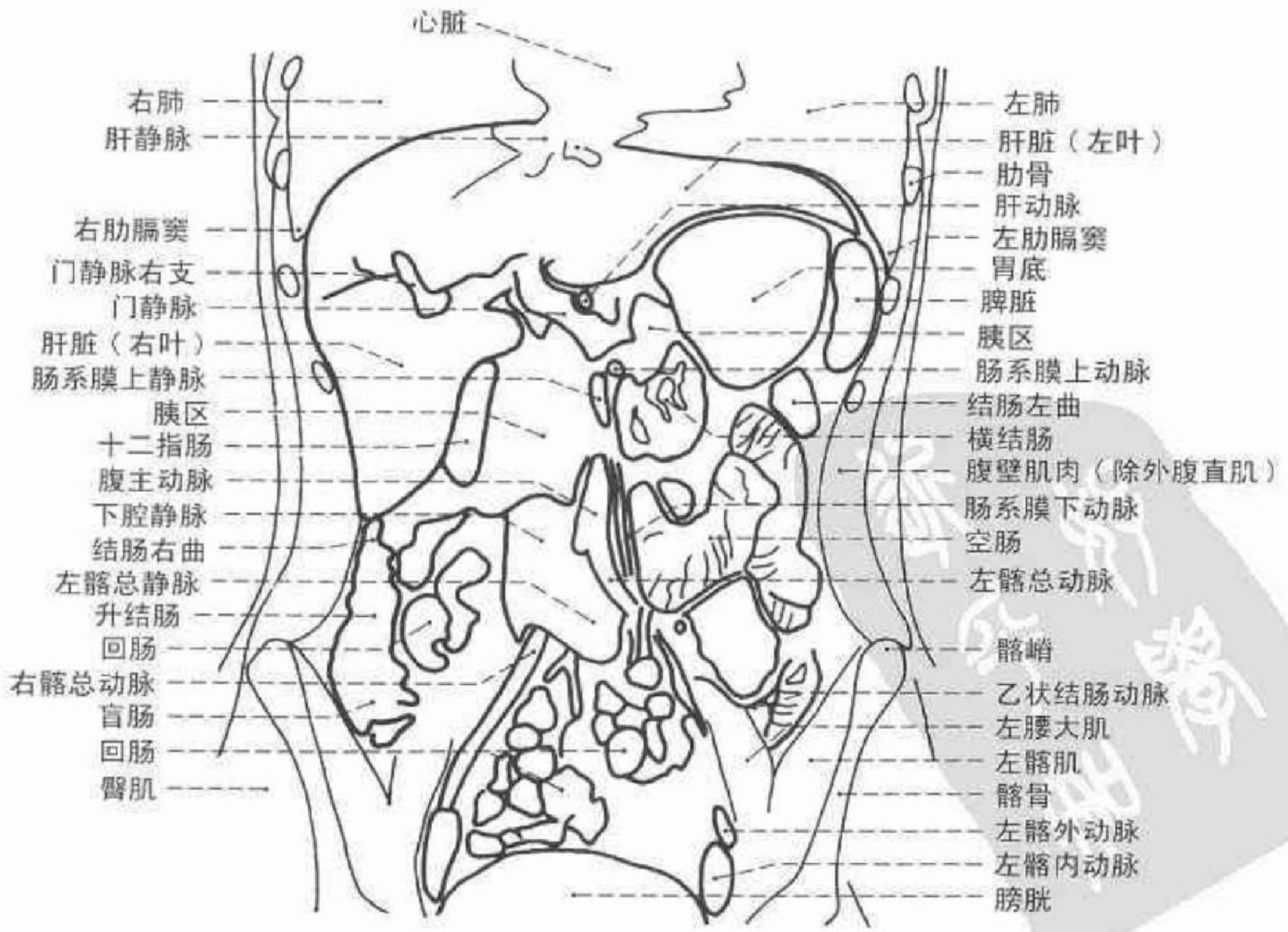
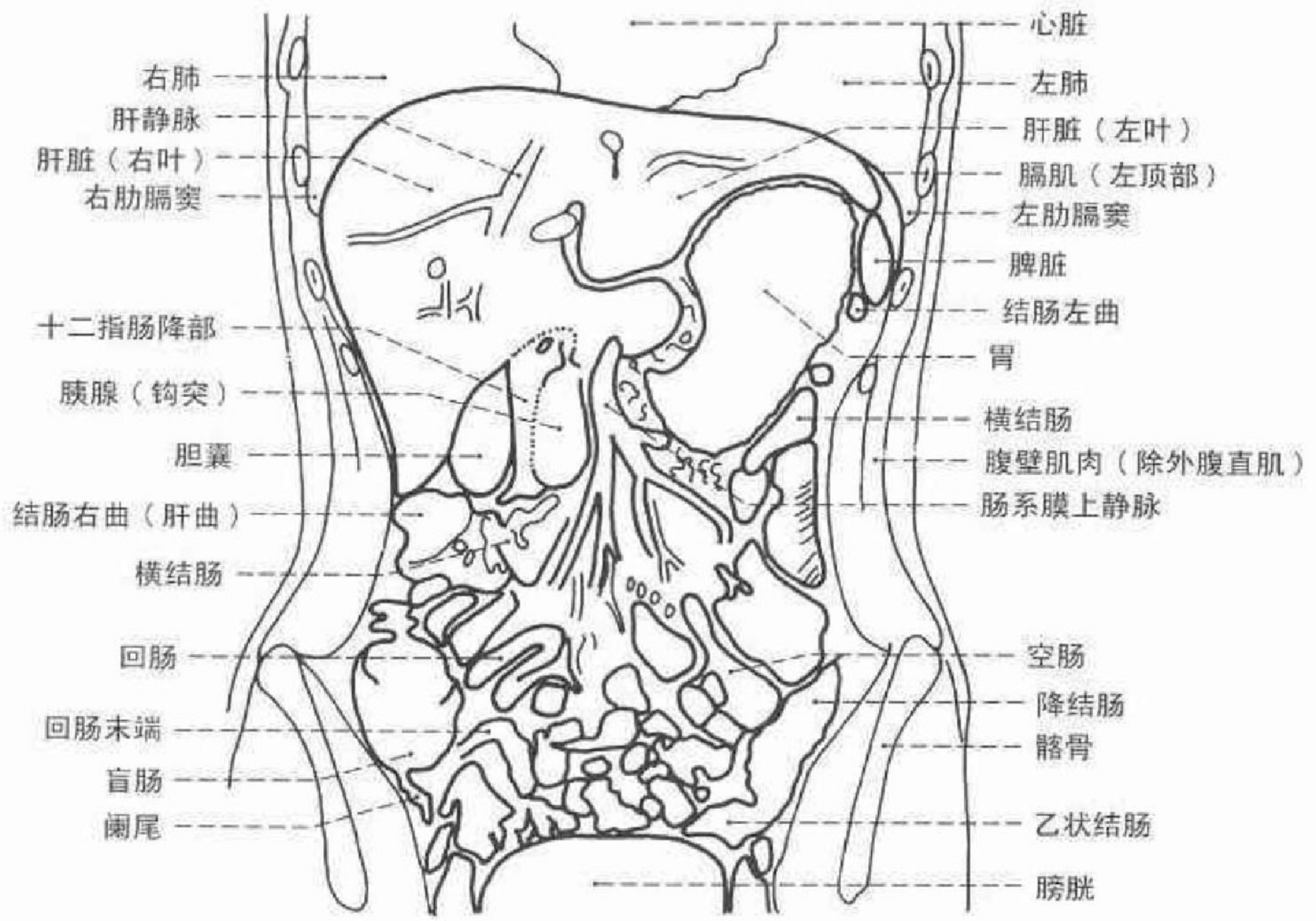
图 178 腹部冠状面(多排螺旋CT重建图),耻骨联合前层面

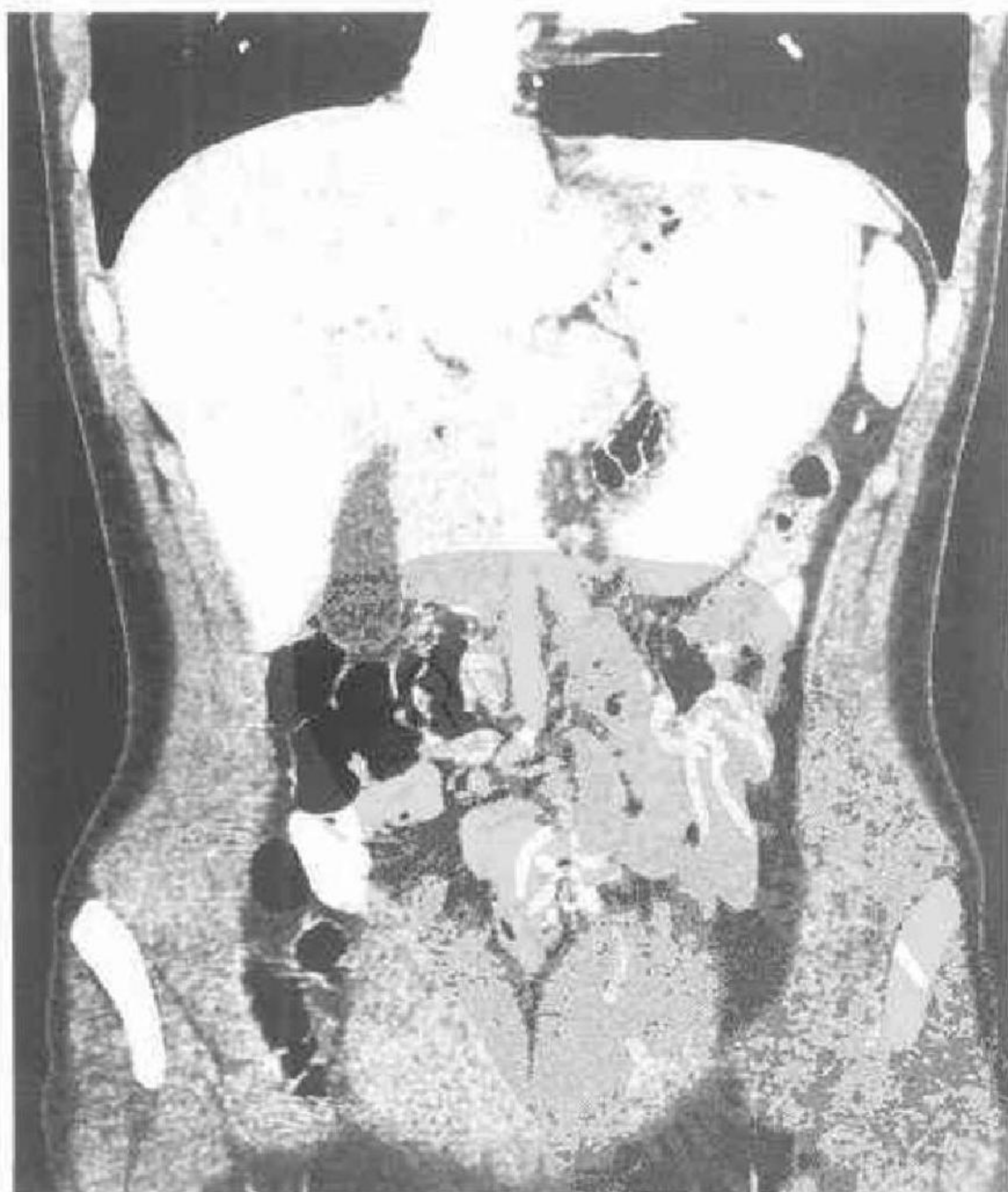

图 179 腹部冠状面(多排螺旋CT重建图),门静脉层面



CT



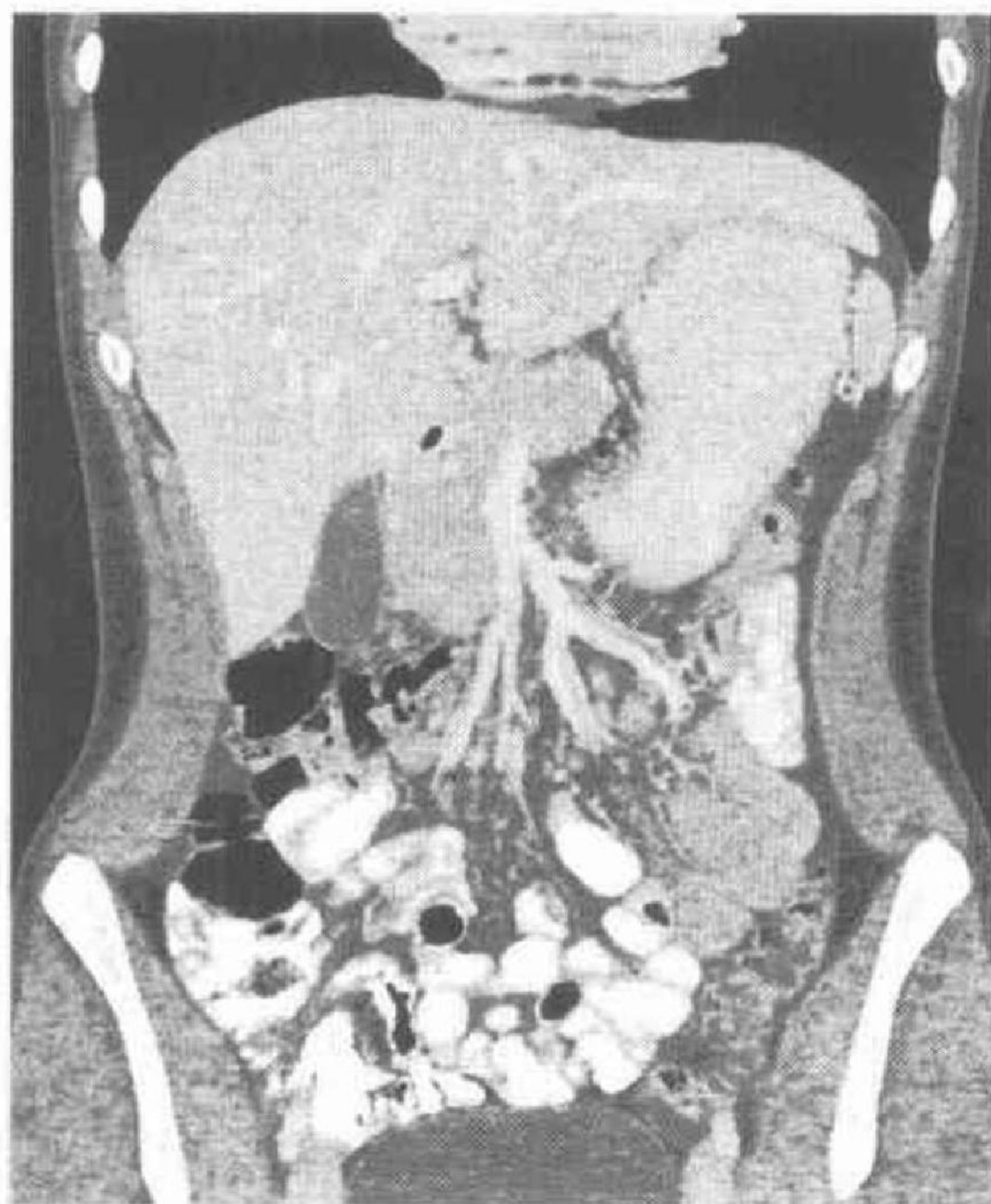
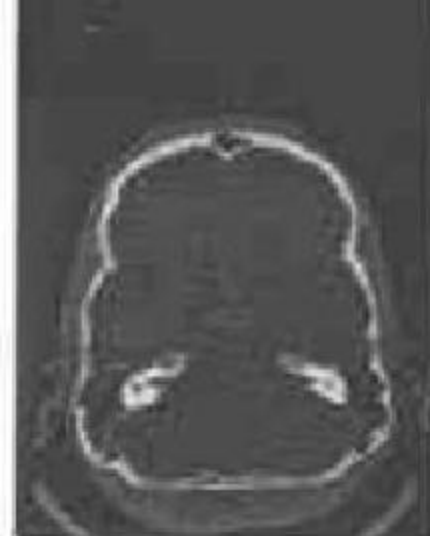

图 180 腹部冠状面(多排螺旋 CT 重建图),
肠系膜上静脉层面

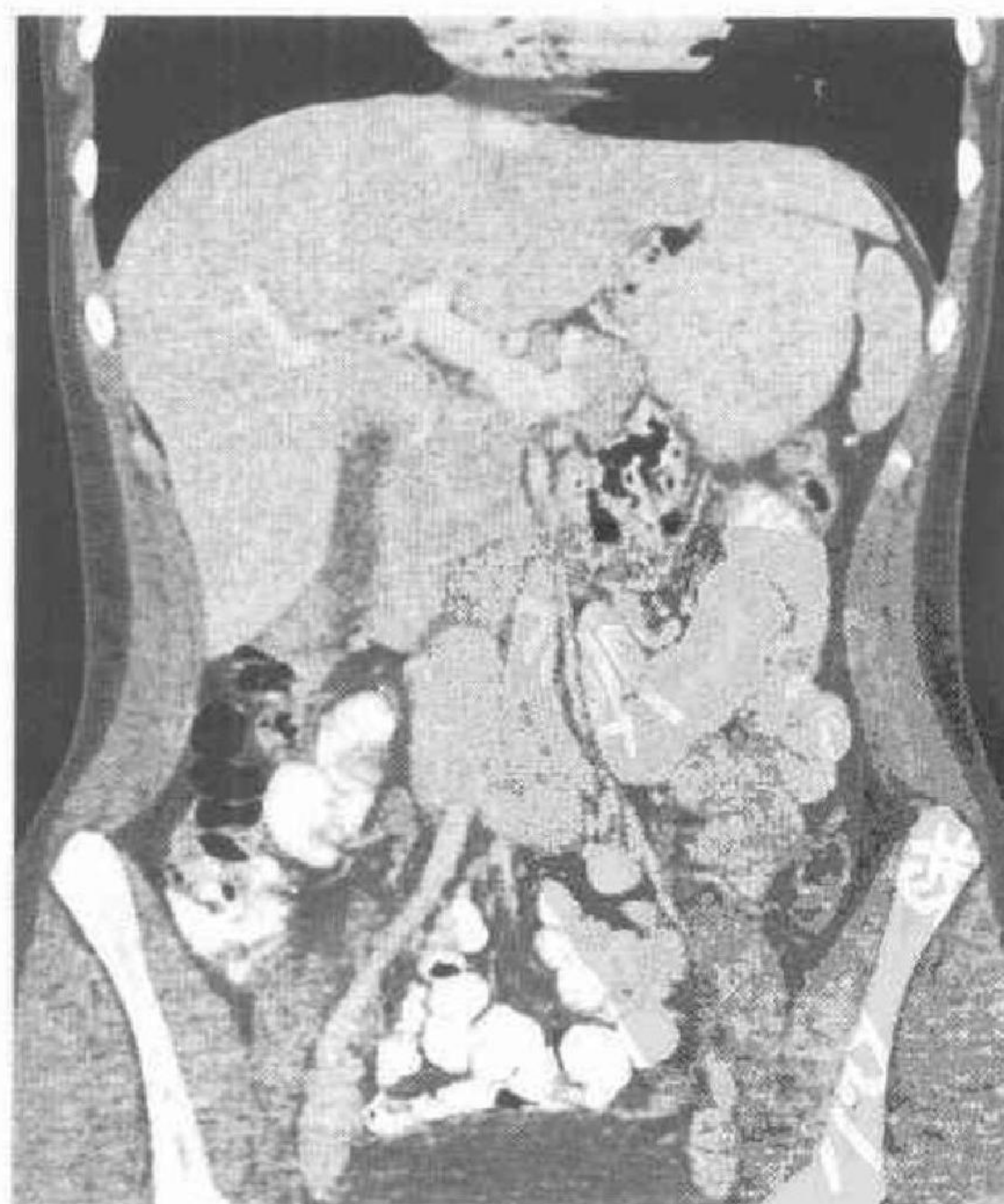
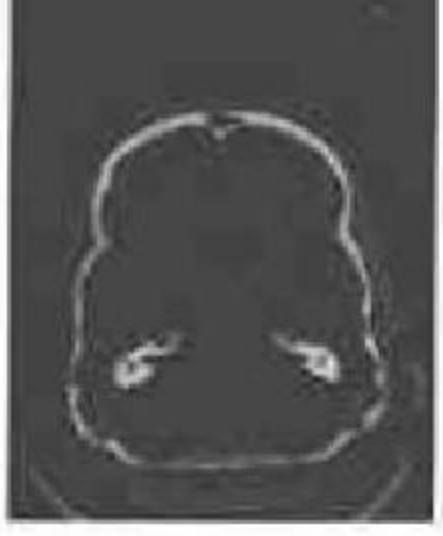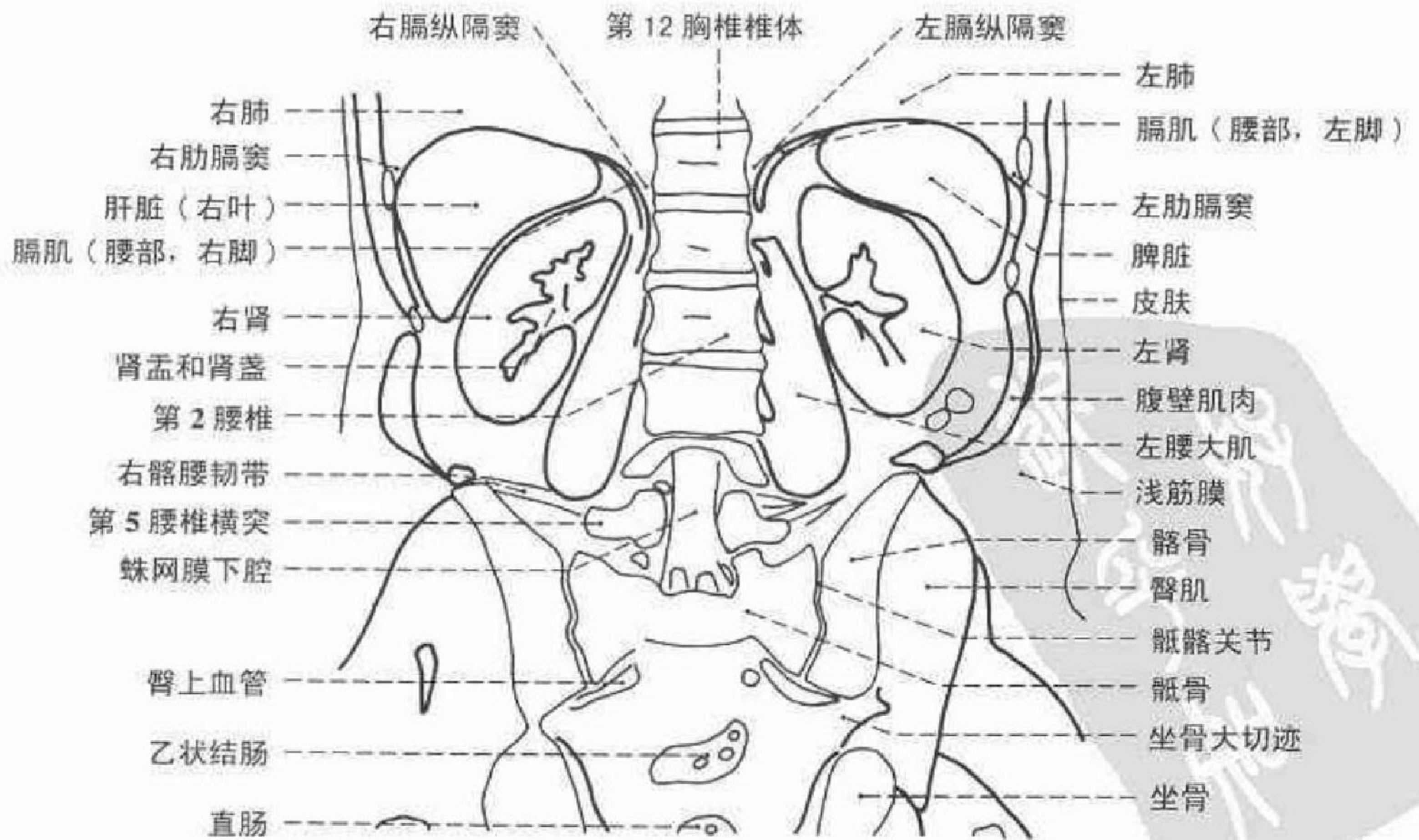
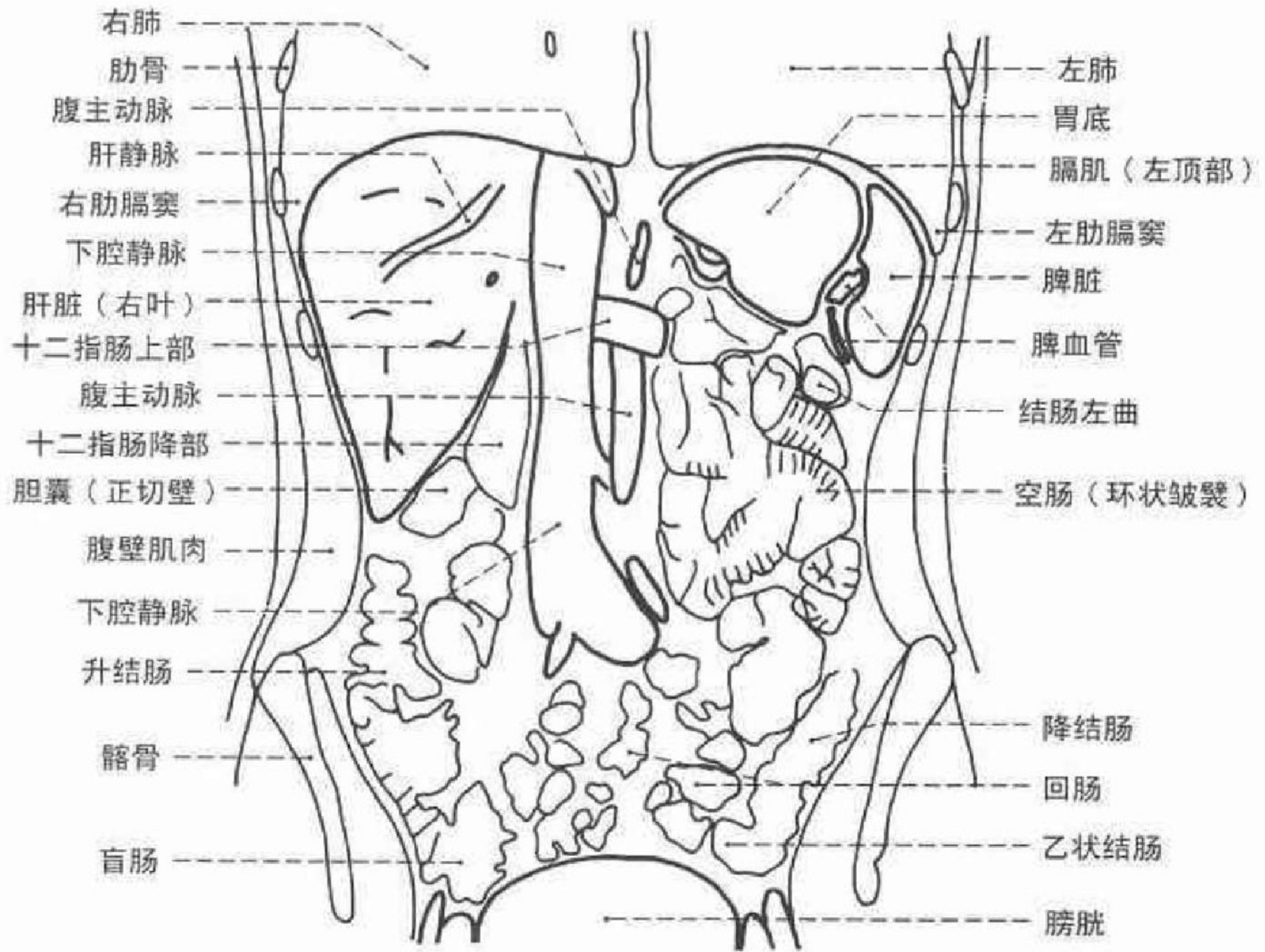


图 181 腹部冠状面(多排螺旋 CT 重建图),
腹主动脉分叉层面



CT



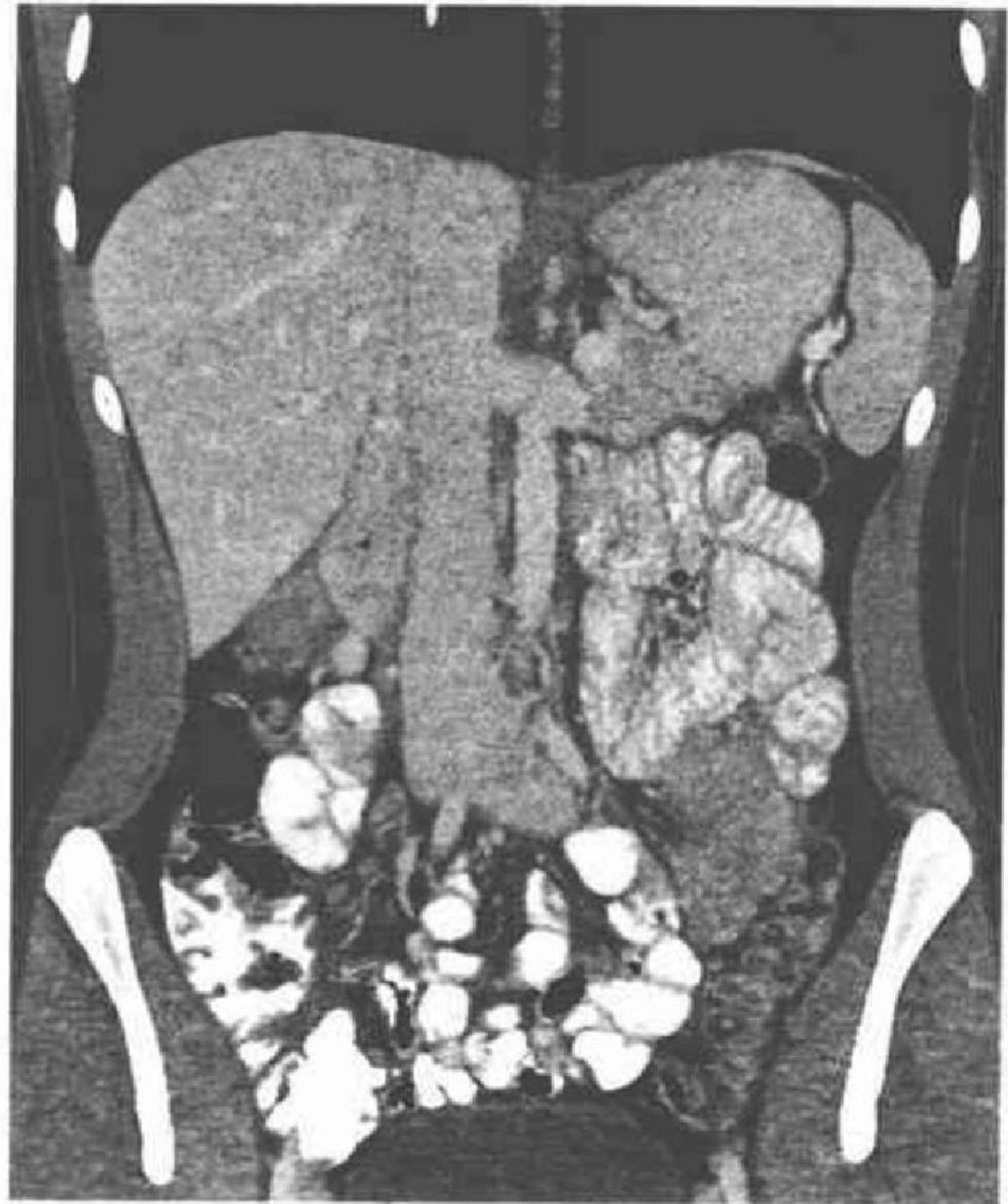


图 182 腹部冠状面(多排螺旋CT重建图),下腔静脉层面

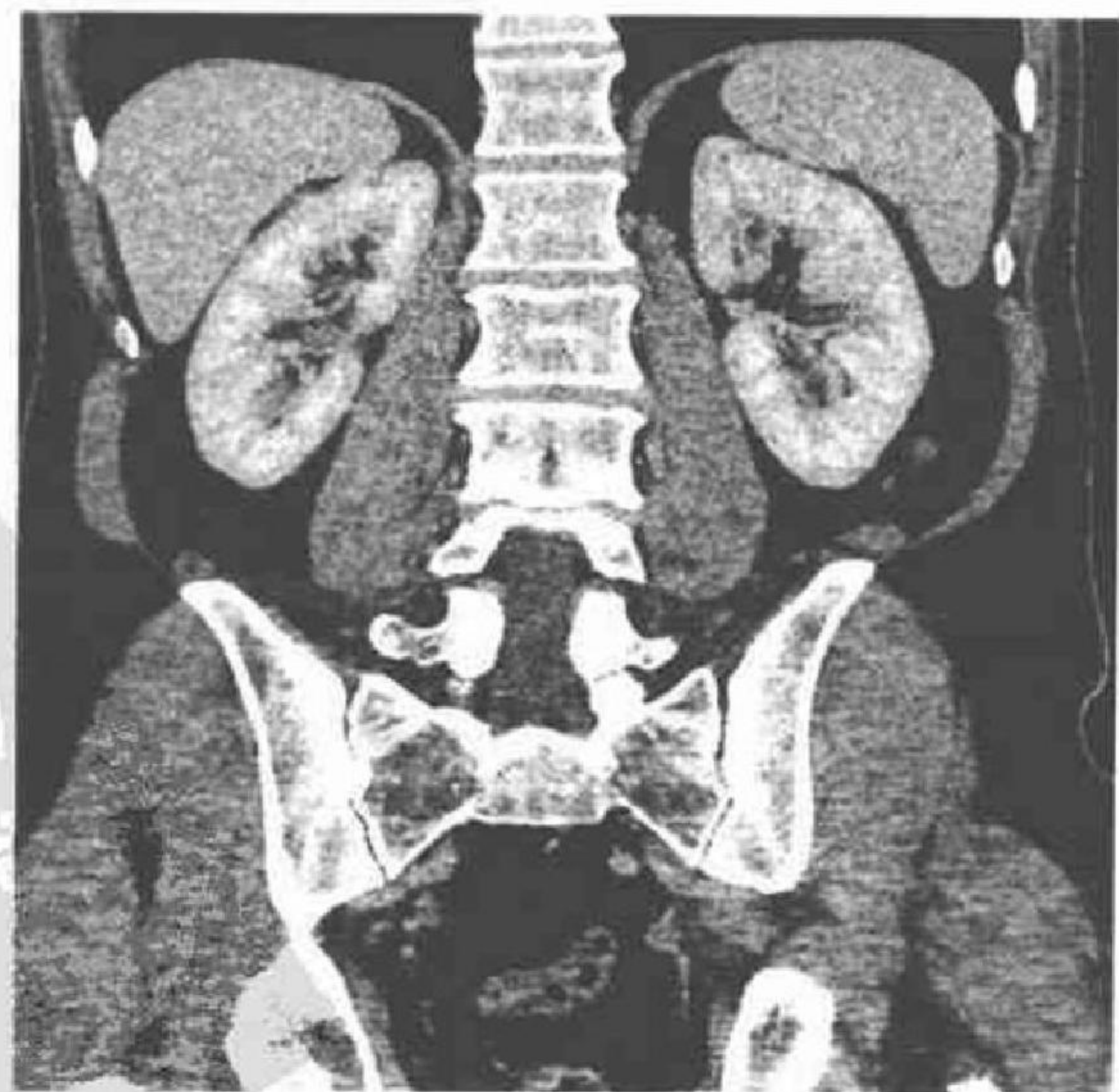
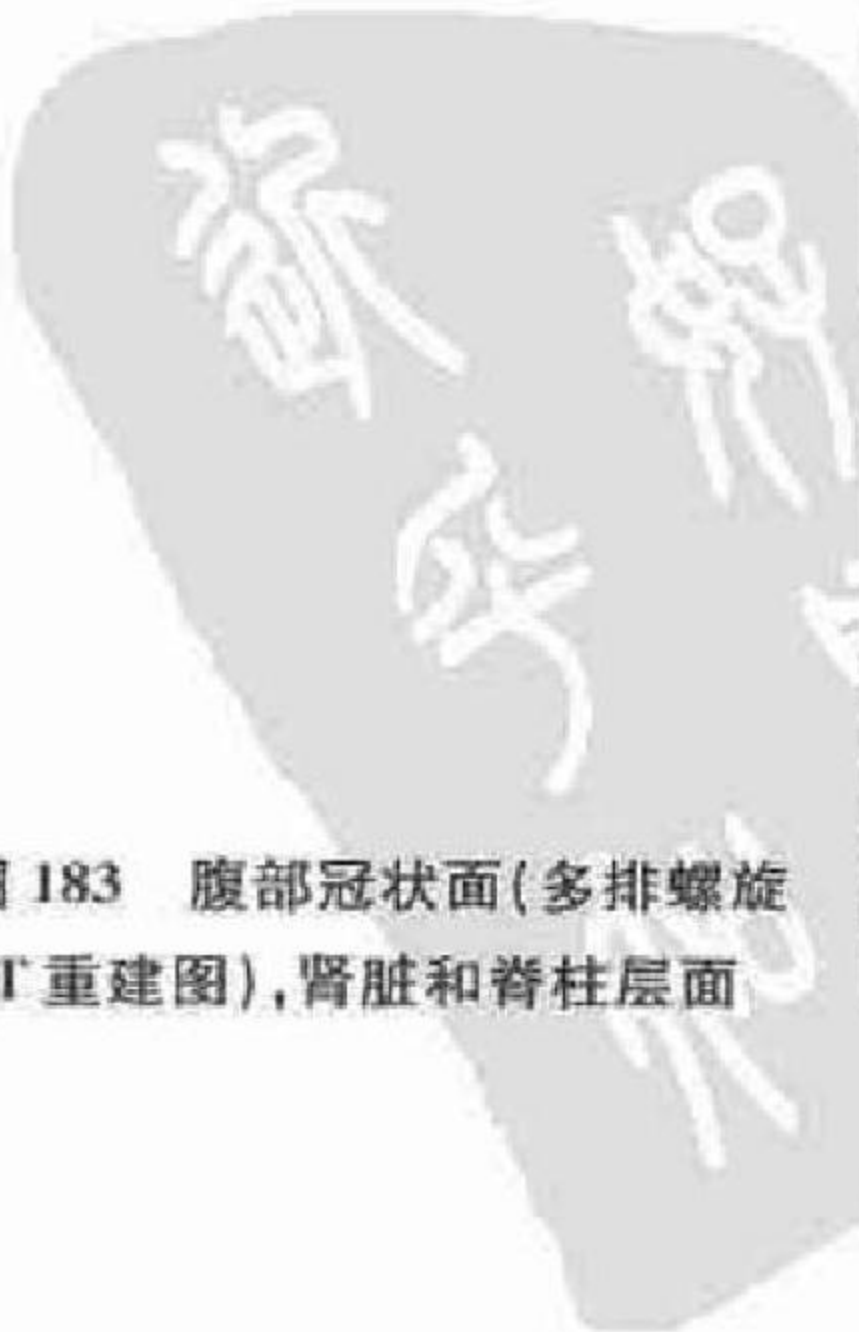
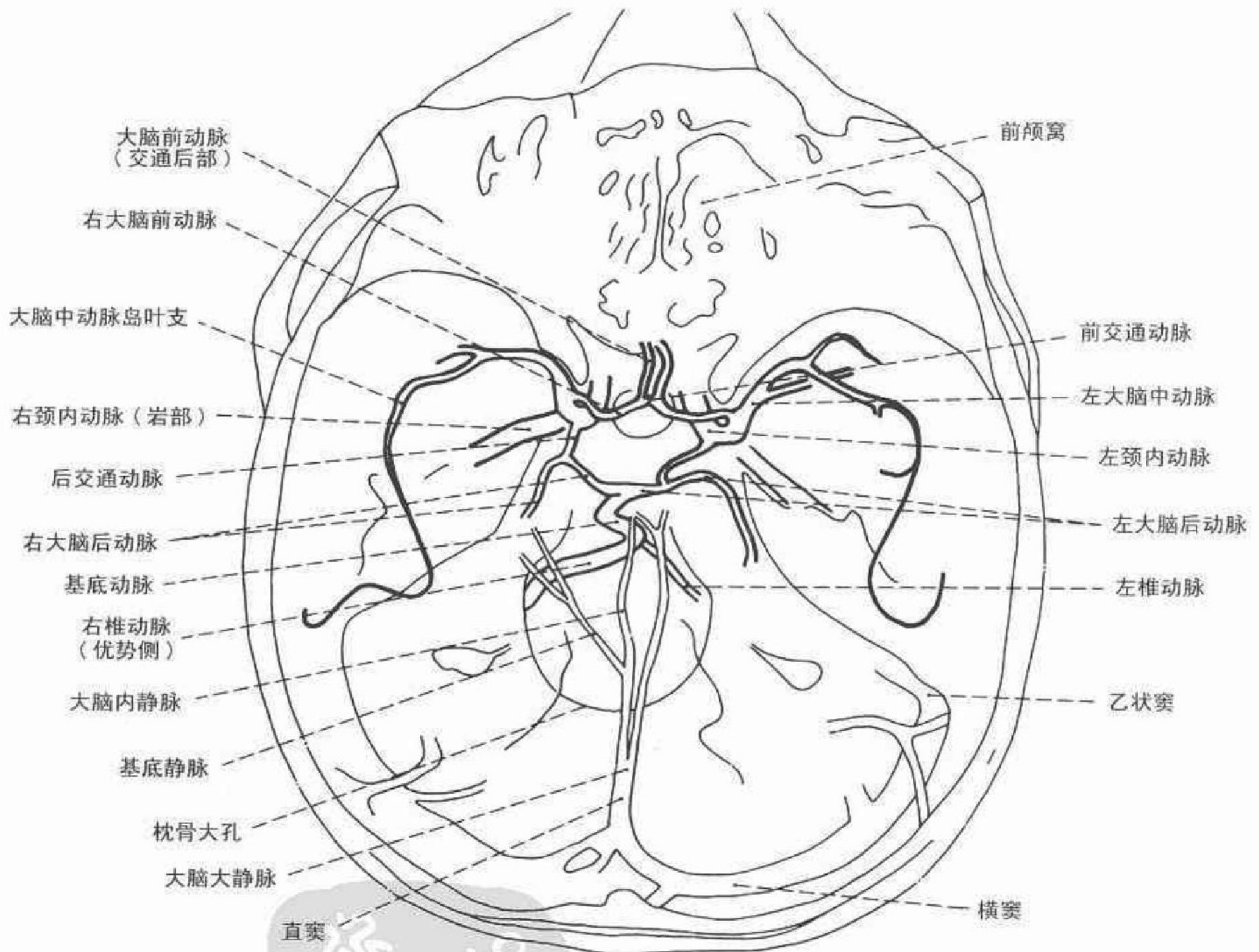


图 183 腹部冠状面(多排螺旋CT重建图),肾脏和脊柱层面



CT 血管造影



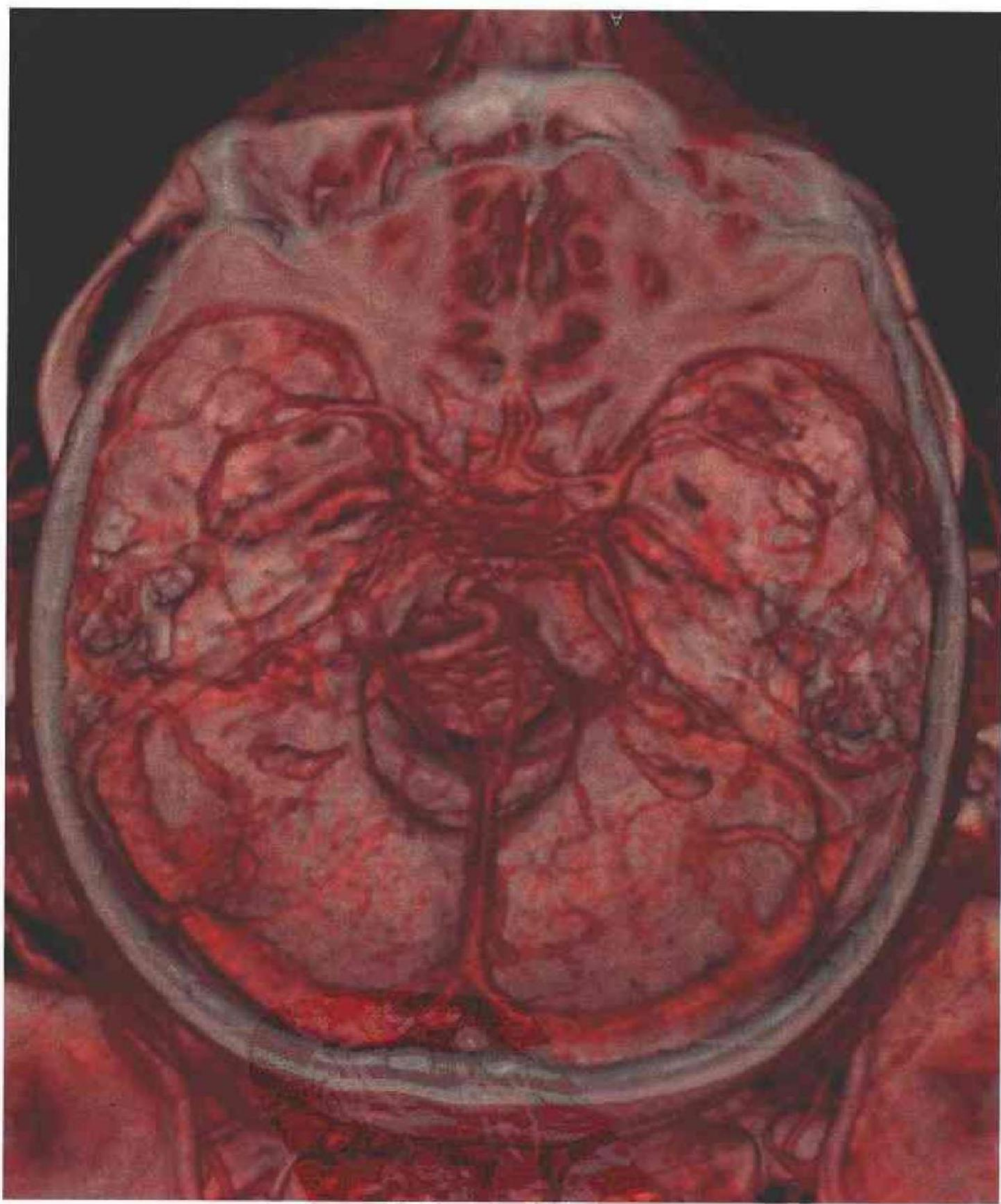
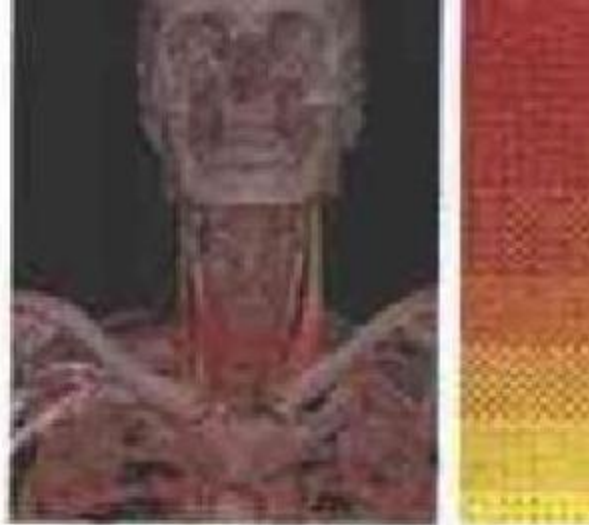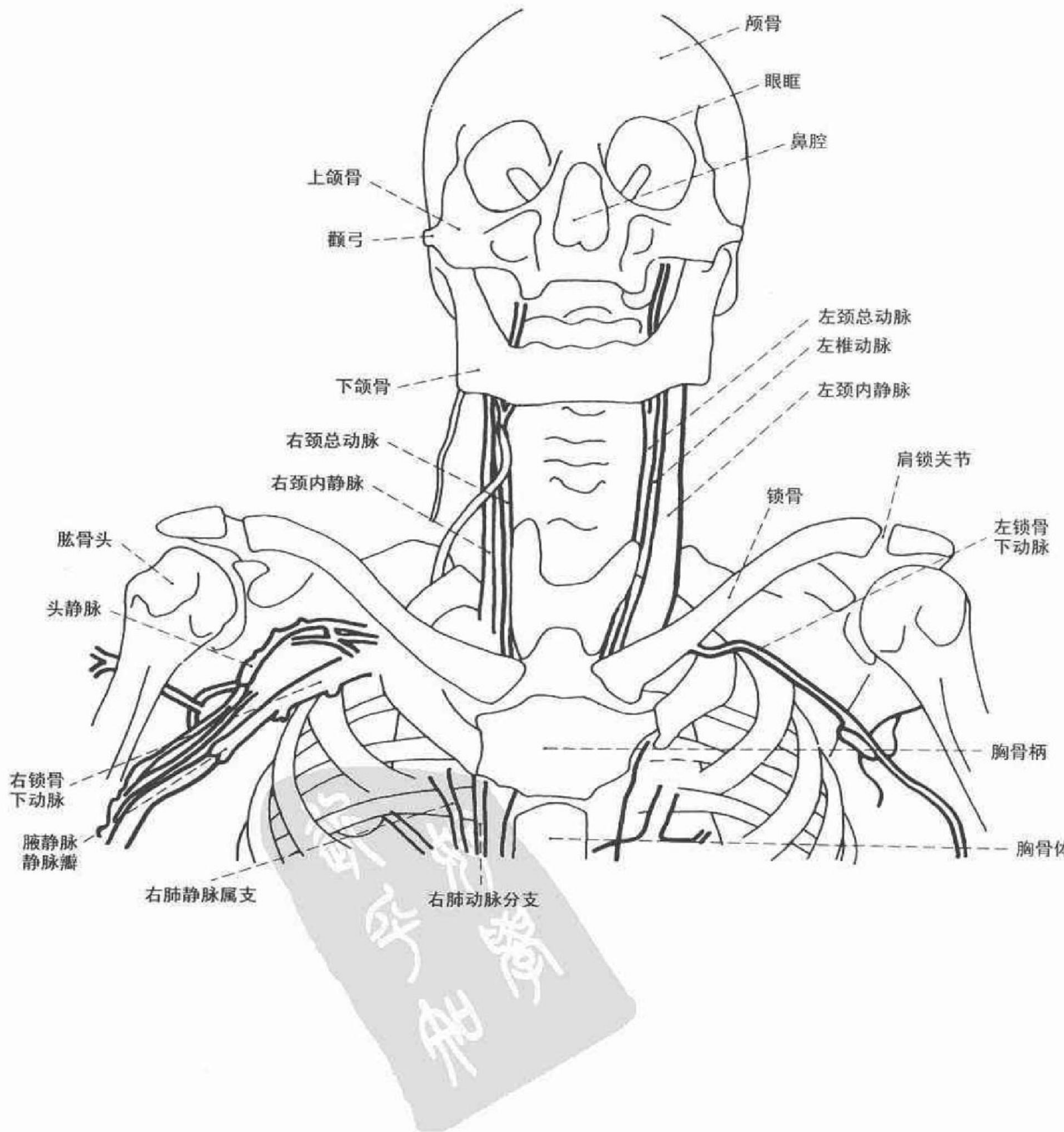


图 184 大脑动脉环(Willisii 环)(多排螺旋 CT 容积再现)

CT 血管造影



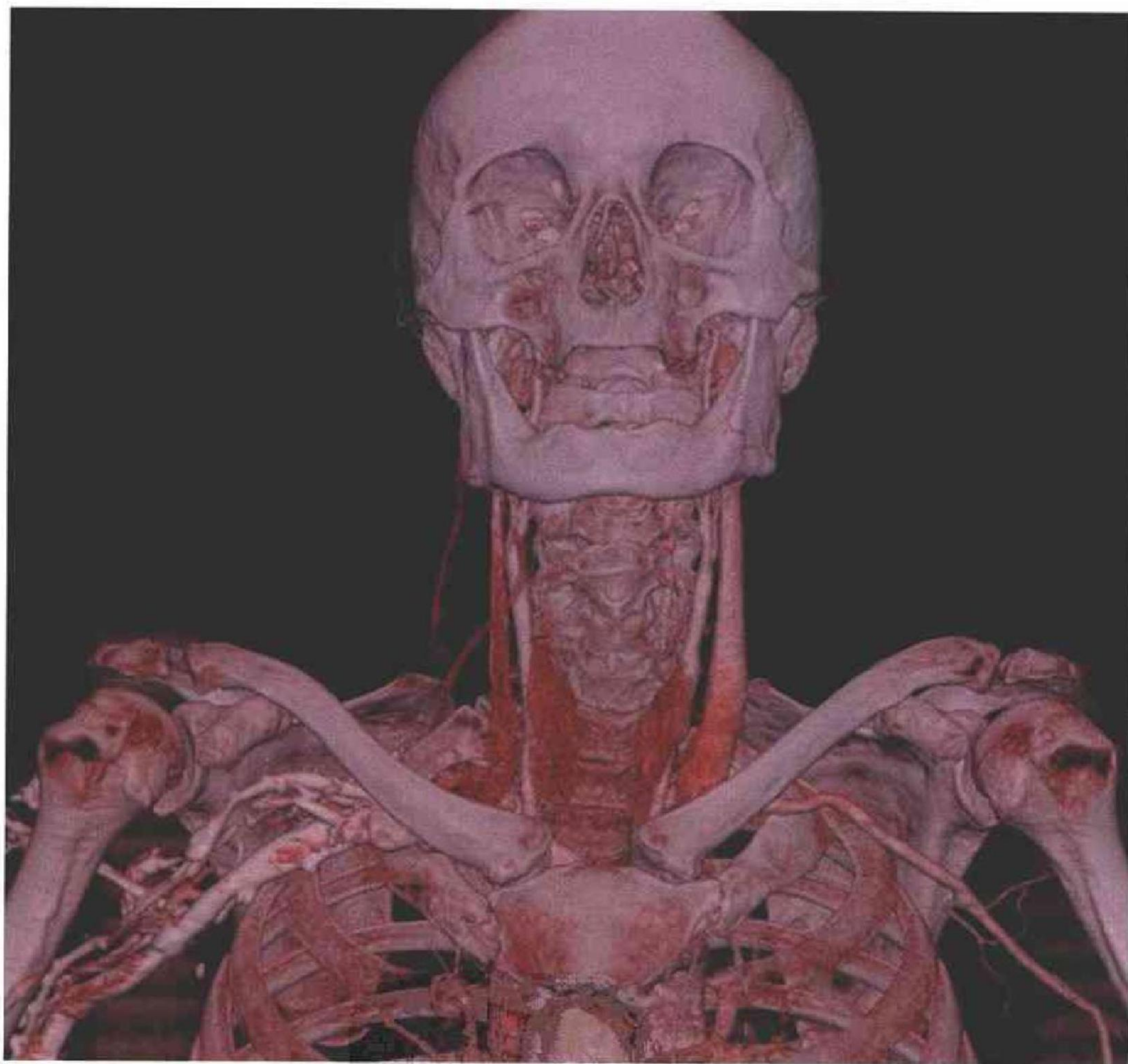
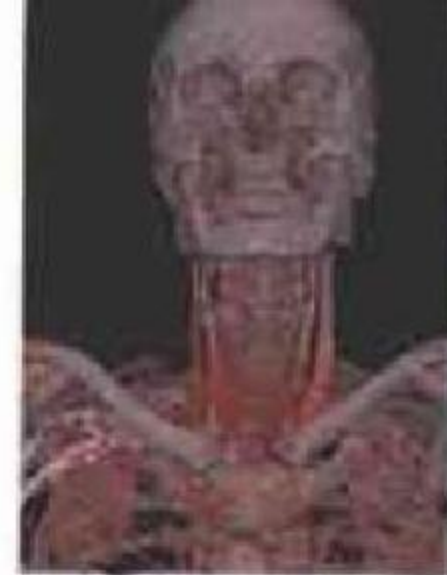

图 185 胸廓入口处血管造影(多排螺旋 CT 容积再现技术)

医学影像

CT 血管造影

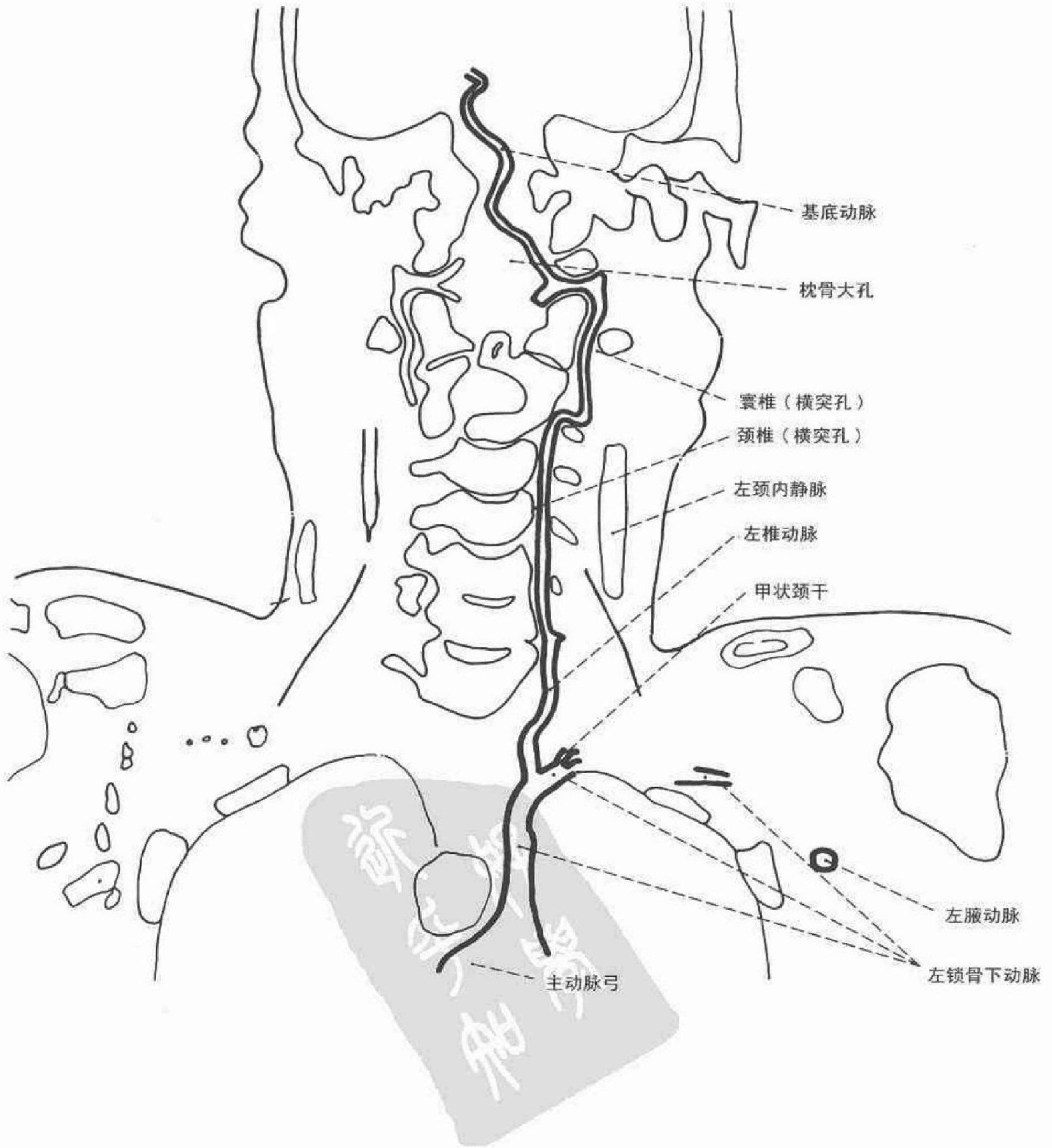
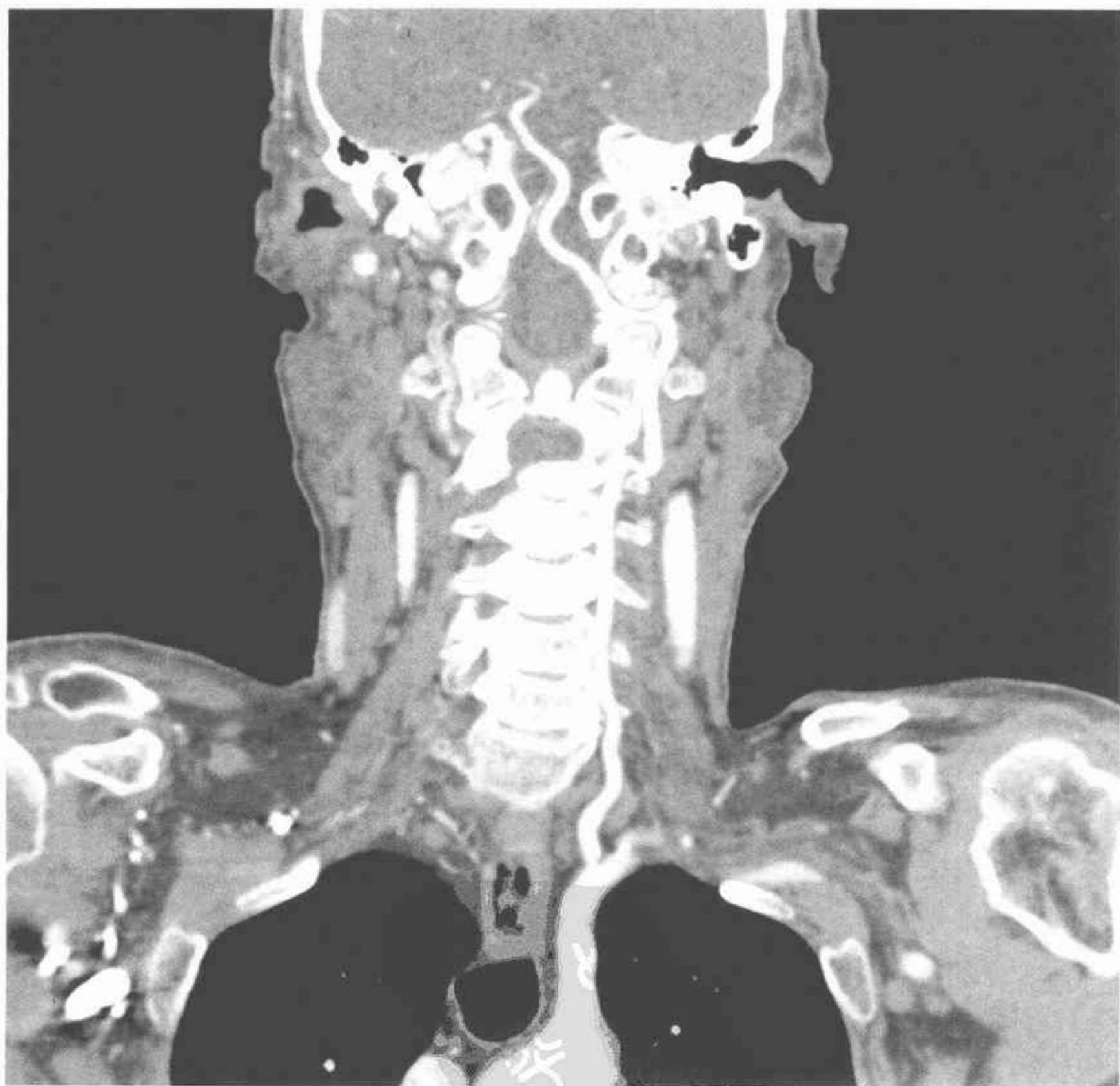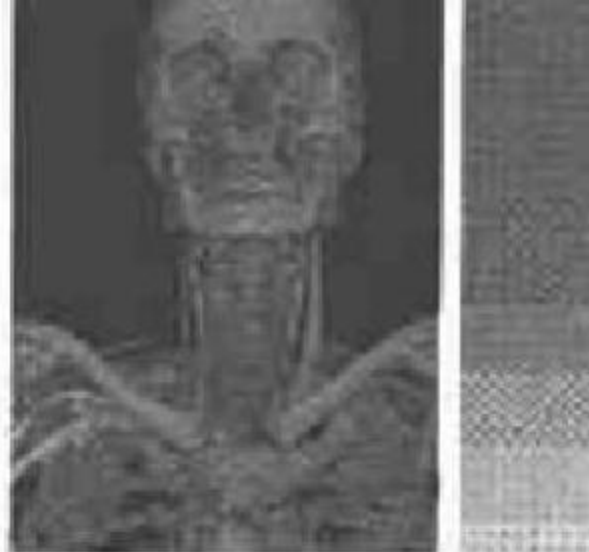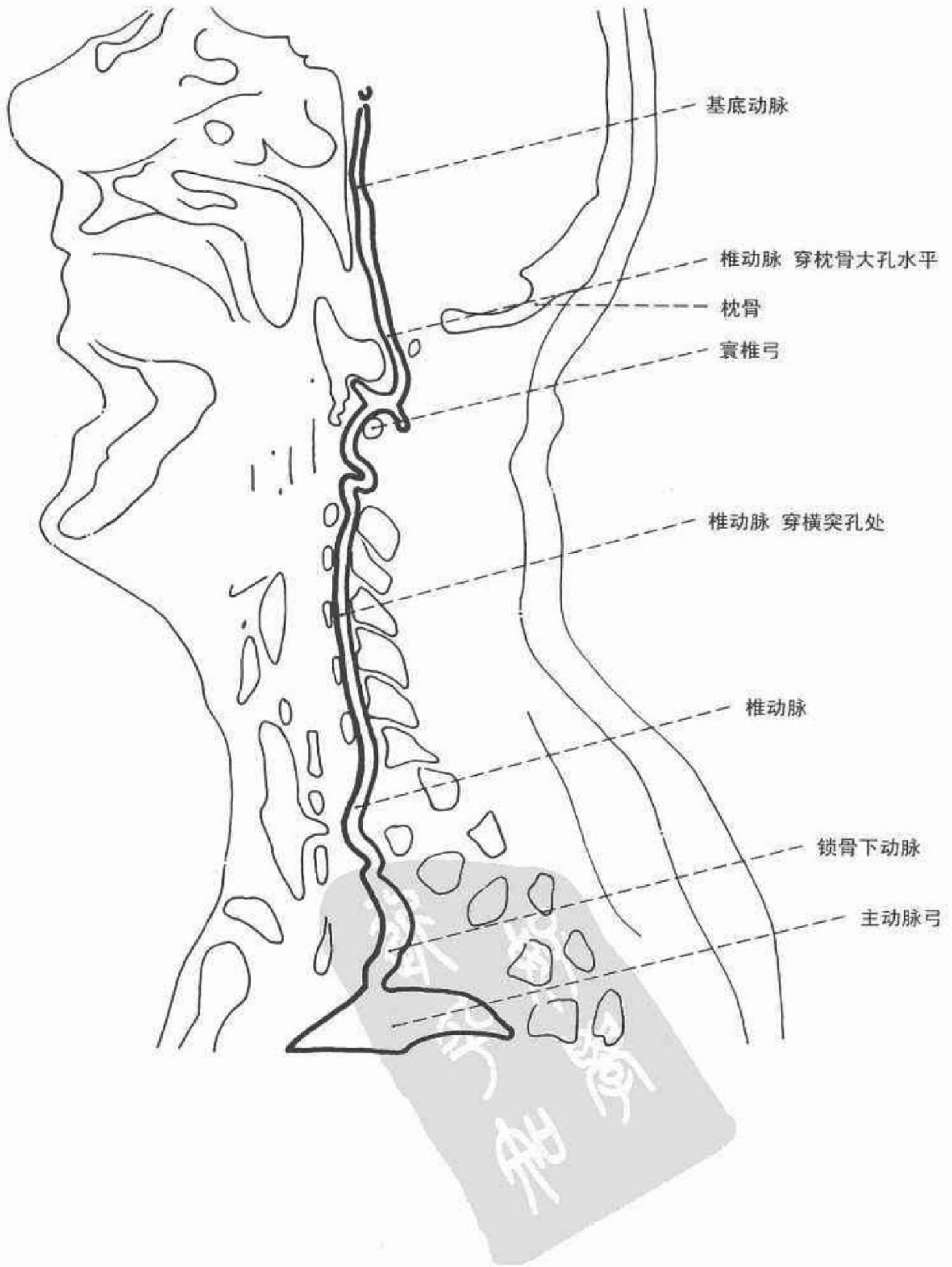




图 186 椎动脉血管造影(多排螺旋 CT 曲面重建技术)

CT 血管造影



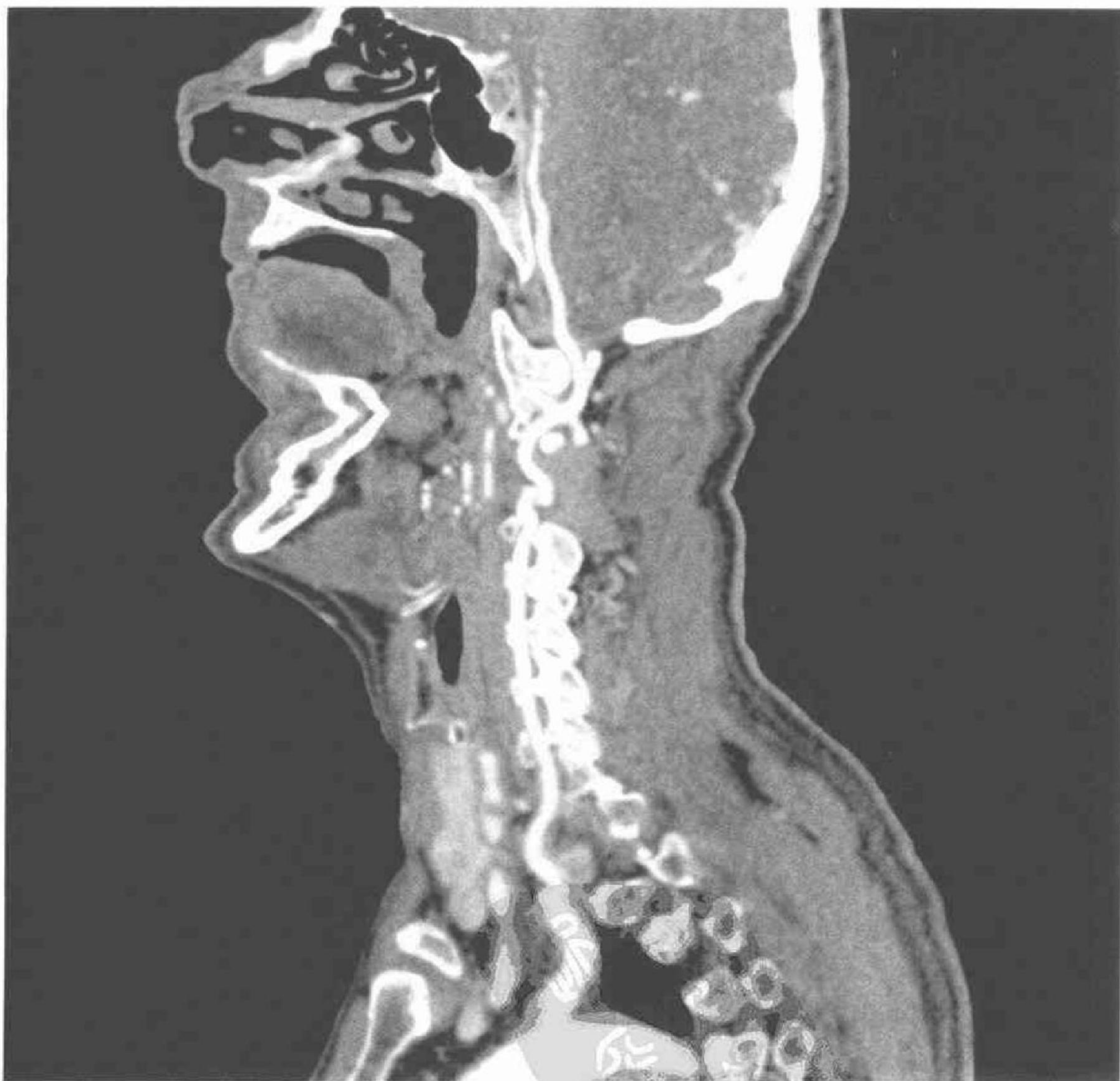
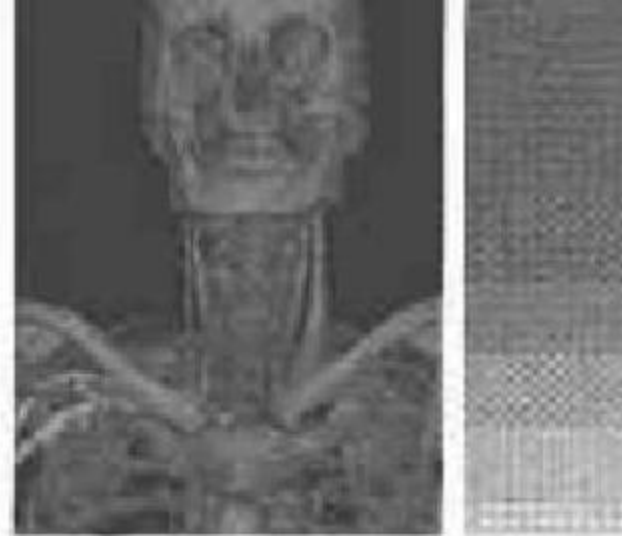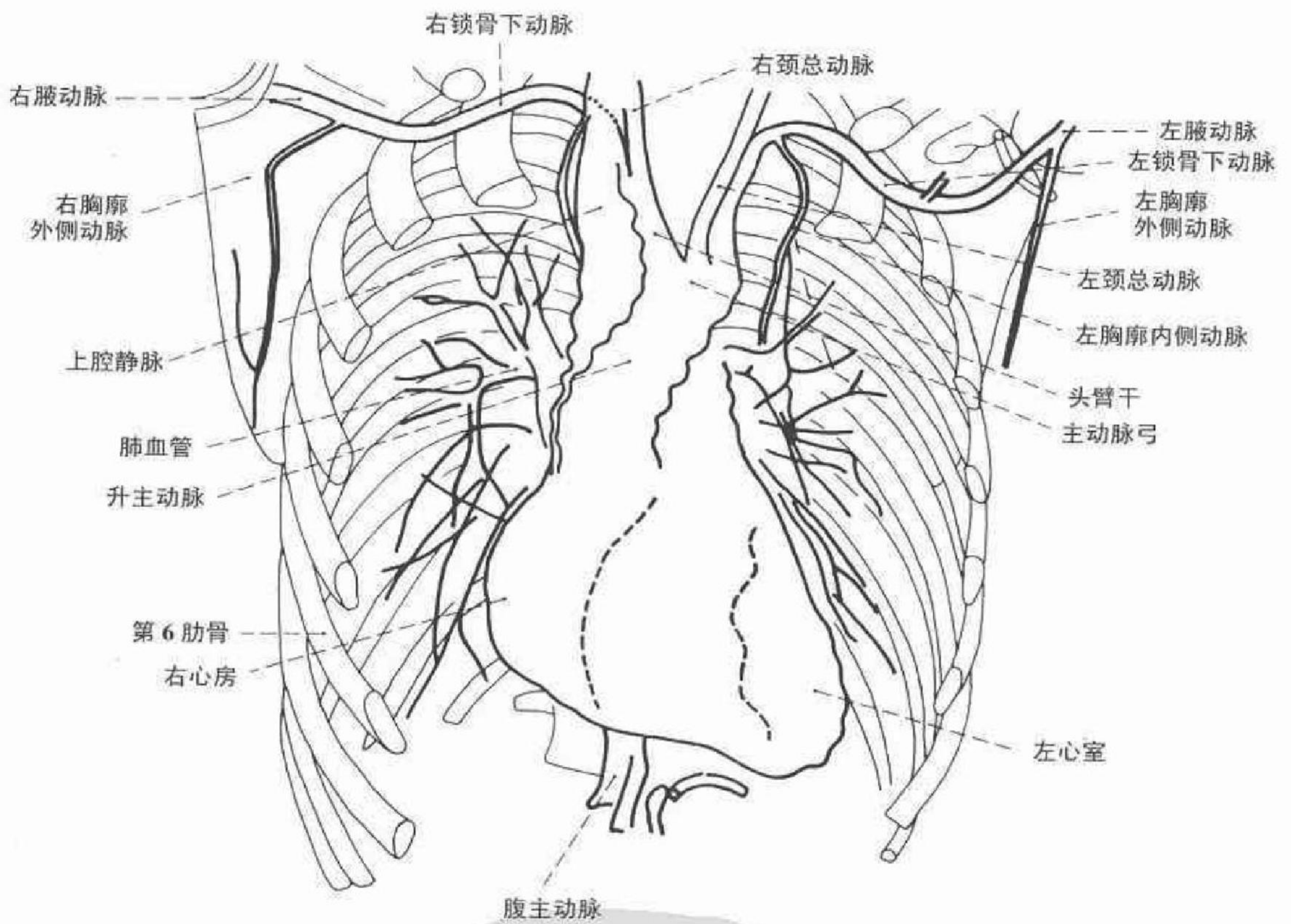


图 187 椎动脉血管造影,侧位(多排螺旋 CT 曲面重建技术)

CT 血管造影



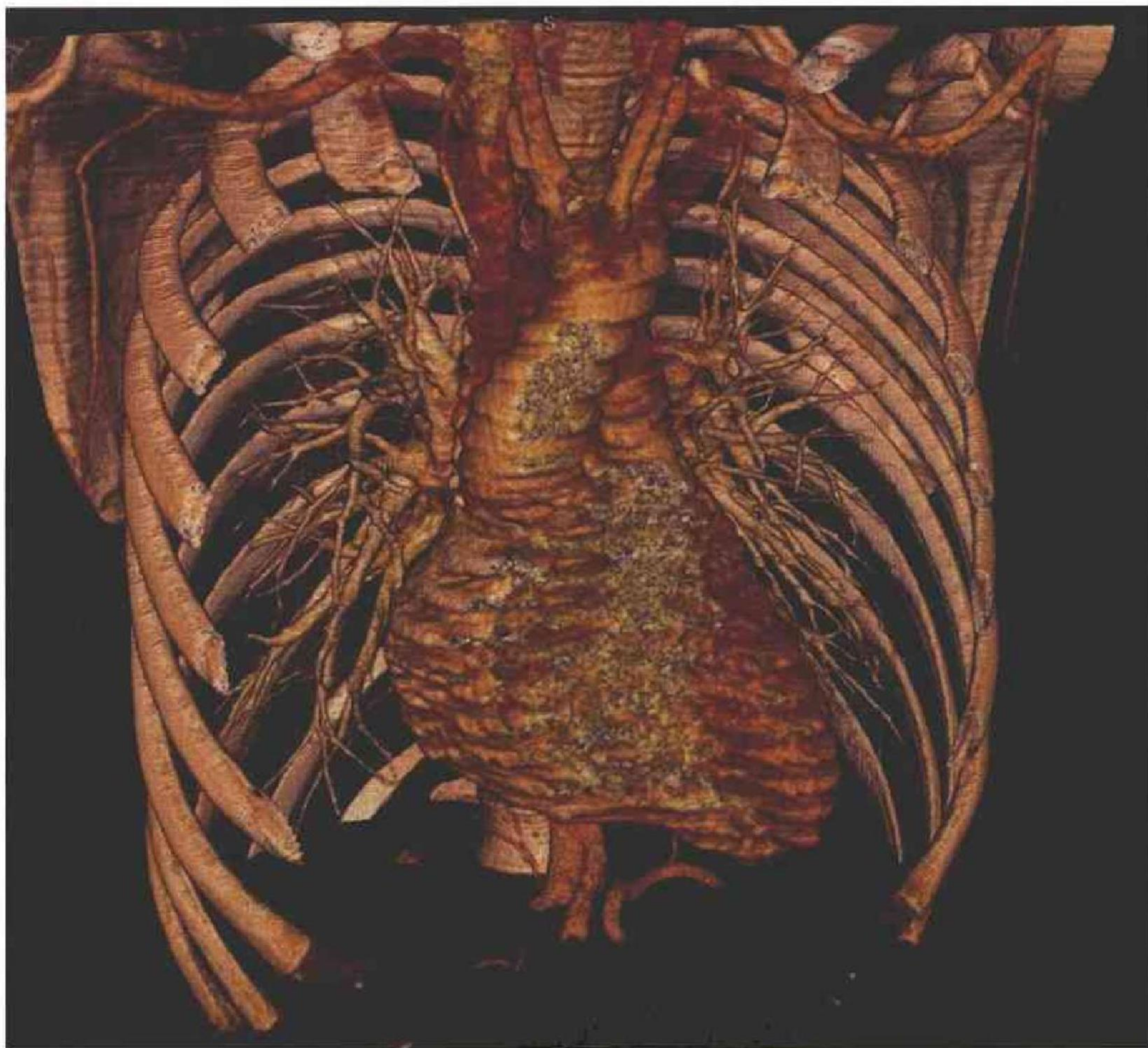
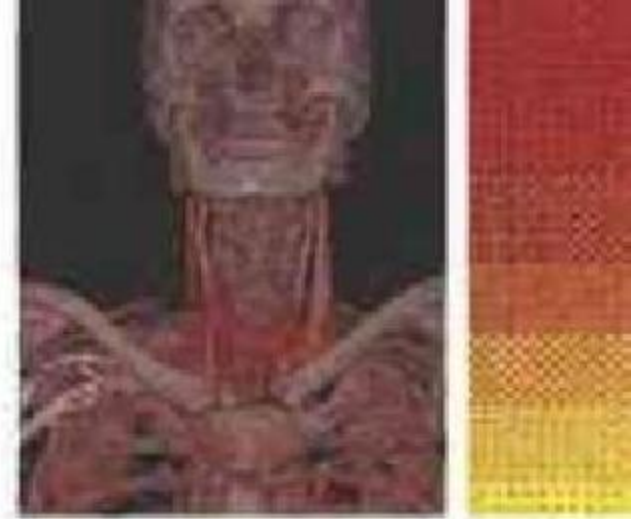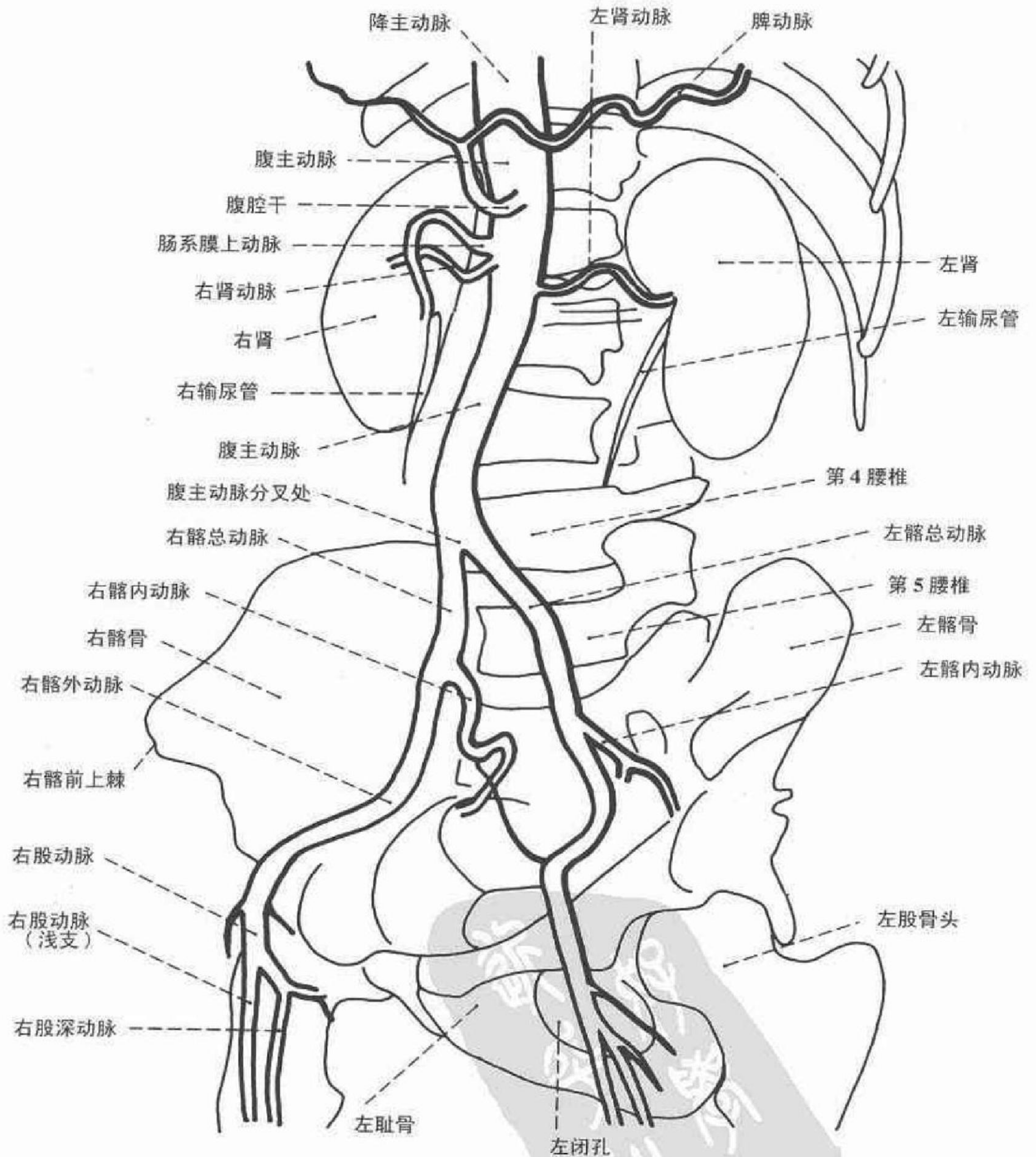


图 188 胸部血管造影(多排螺旋 CT 容积再现技术)

醫學知識

CT 血管造影



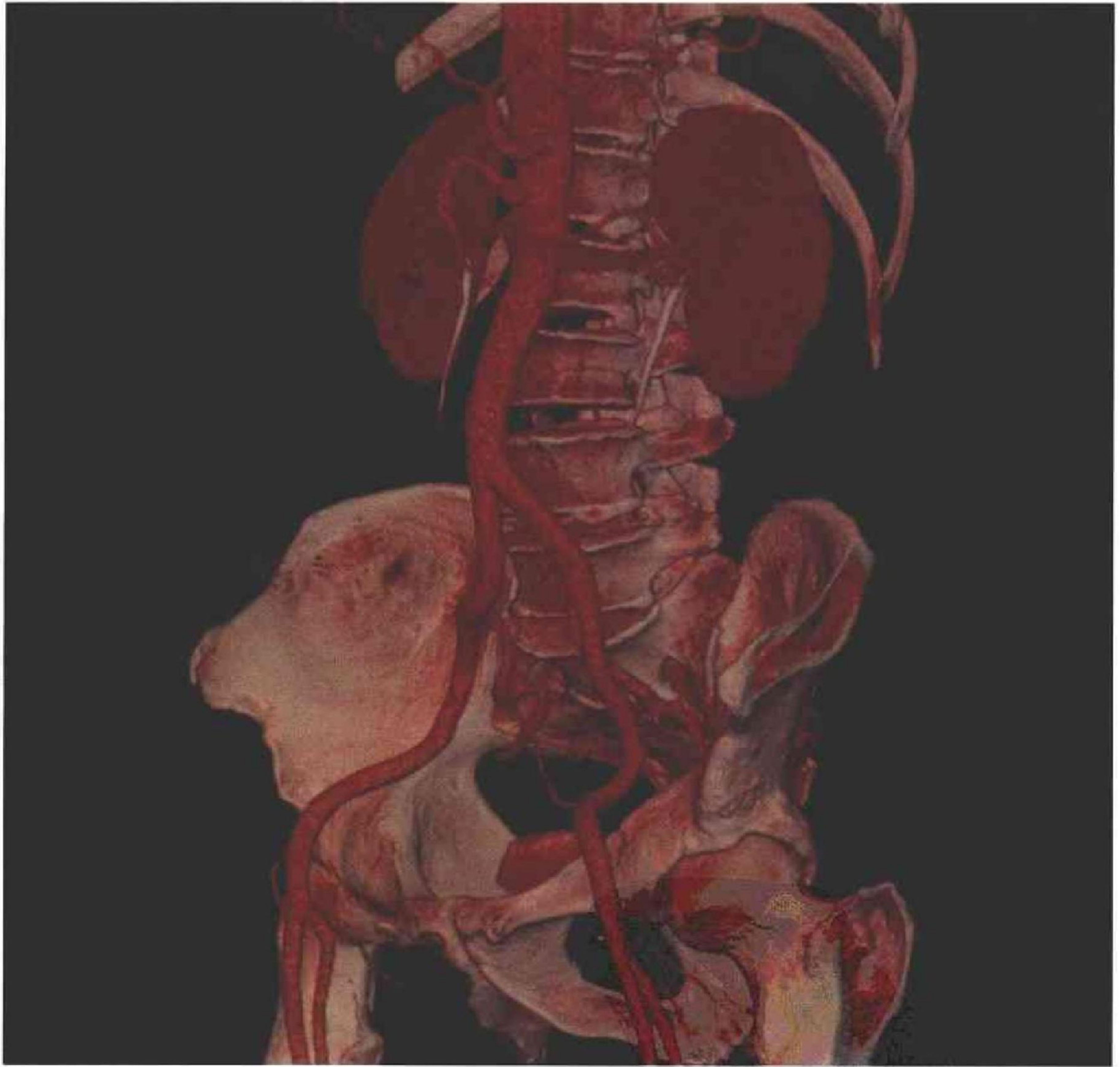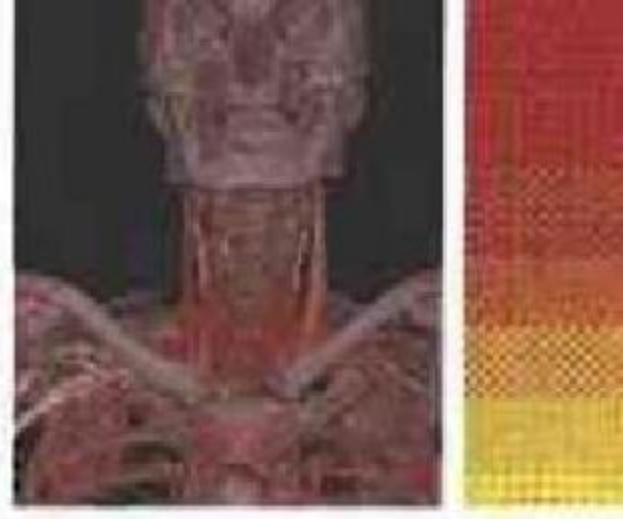


图 189 腹部和盆腔血管造影(多排螺旋 CT 容积再现技术)

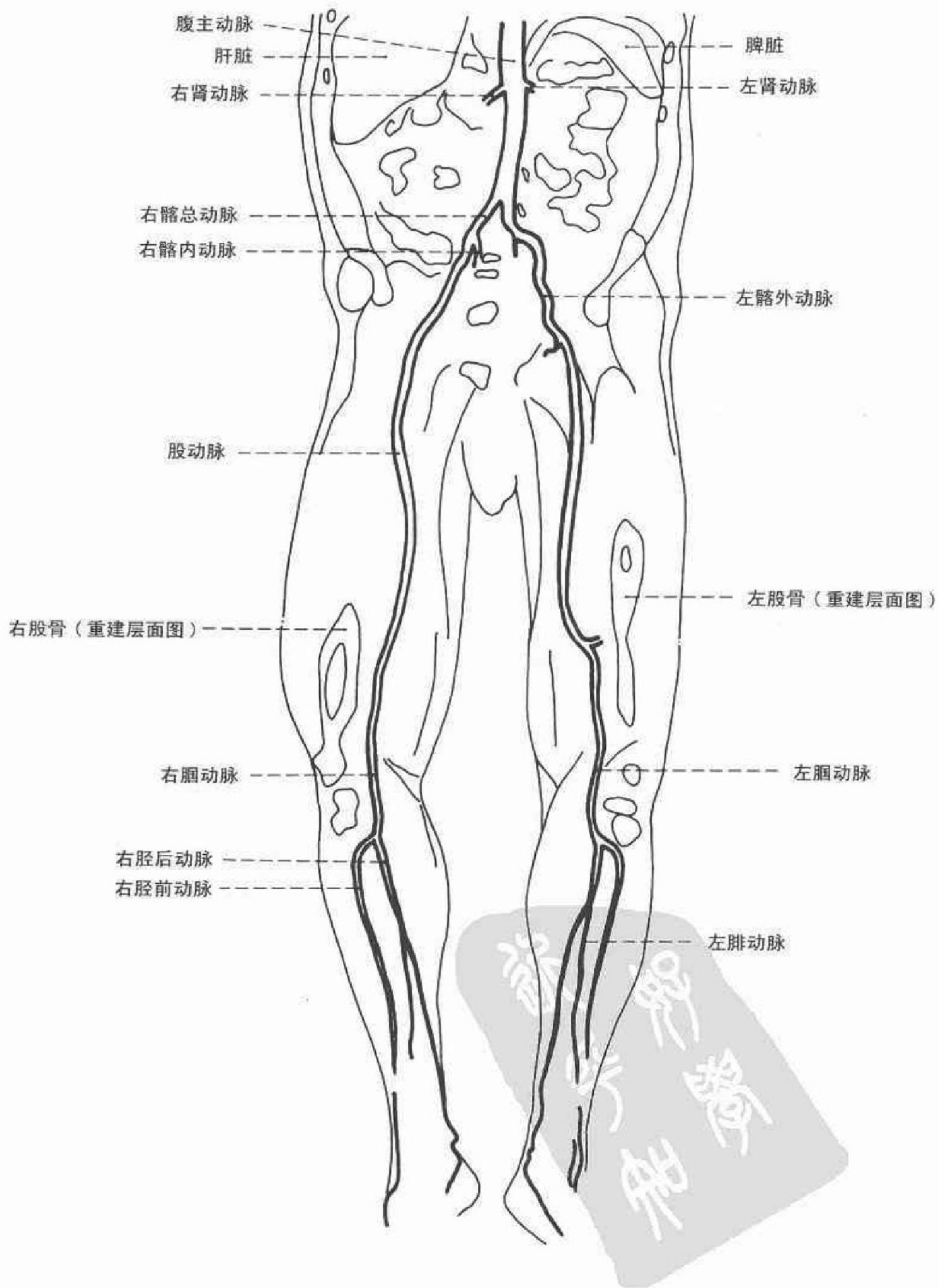
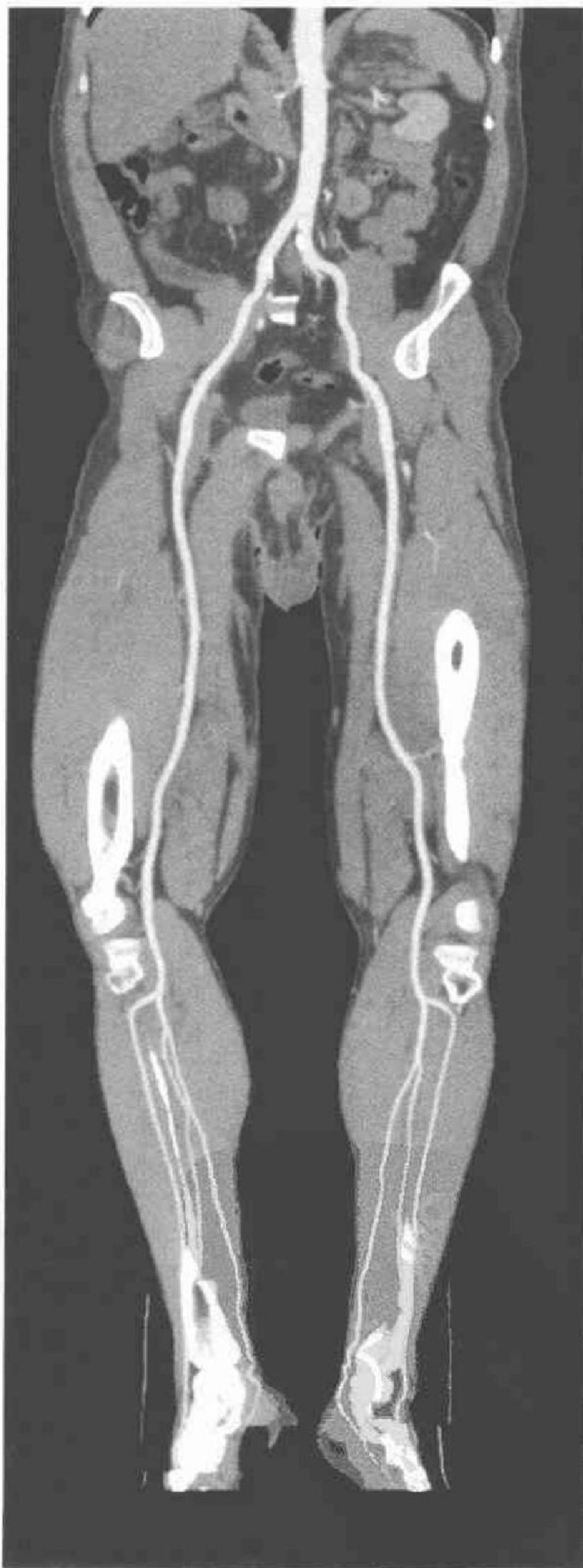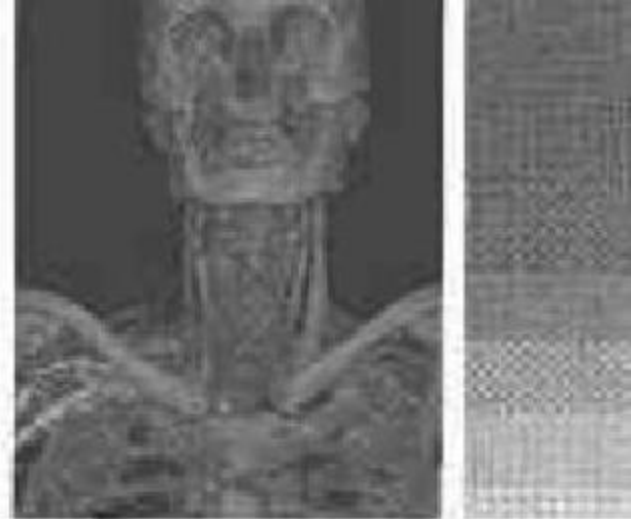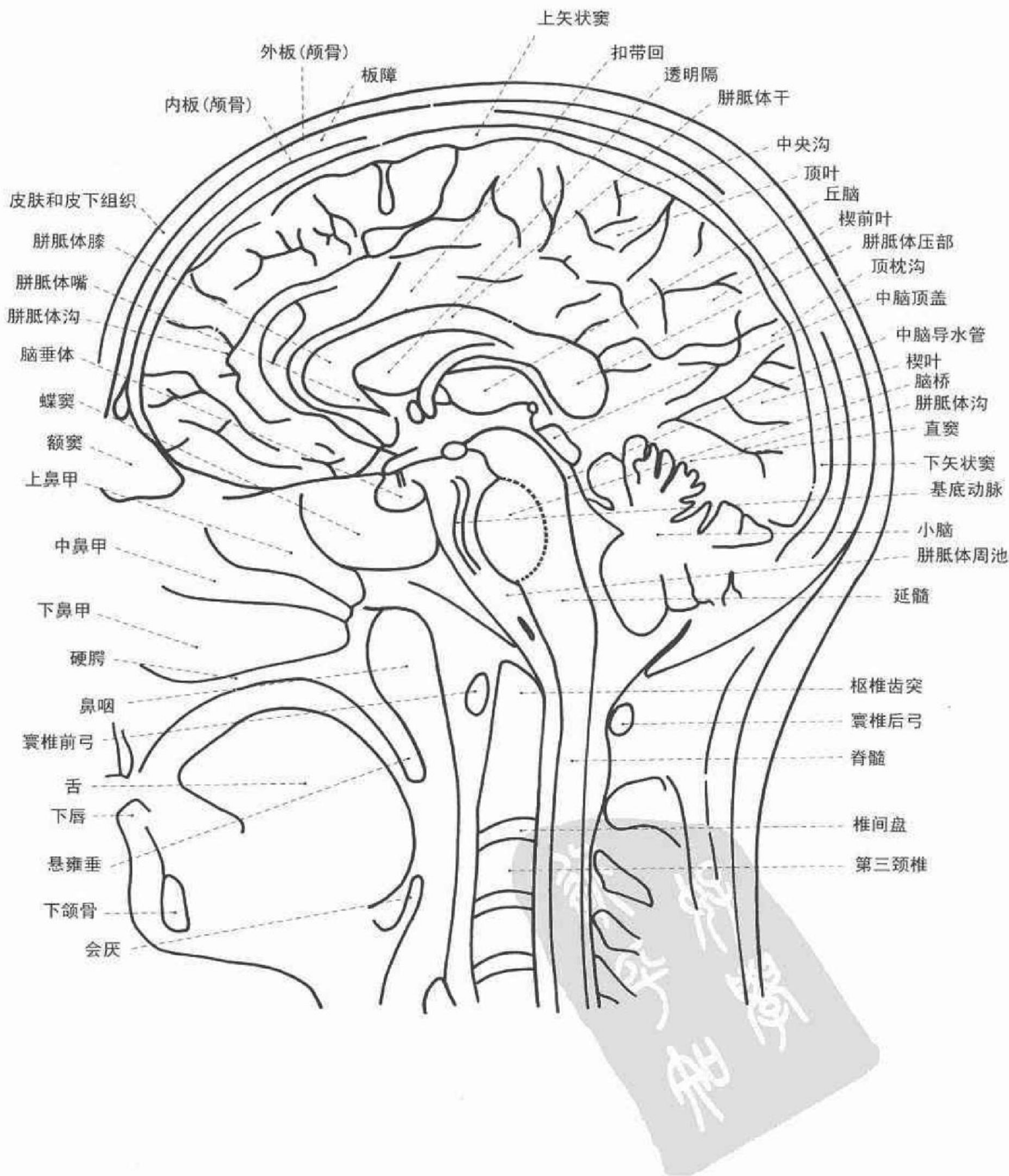



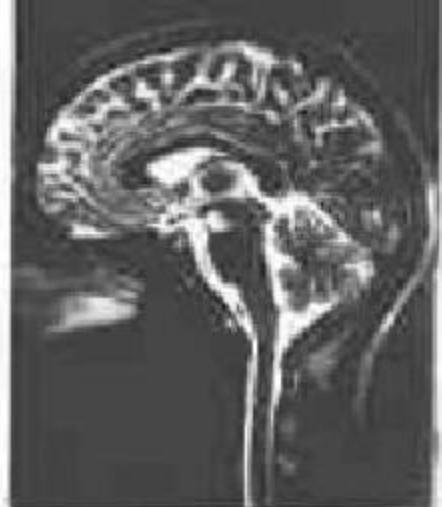
图 190 盆腔与下肢的血管造影
(多排螺旋 CT 曲面重建, CPR)



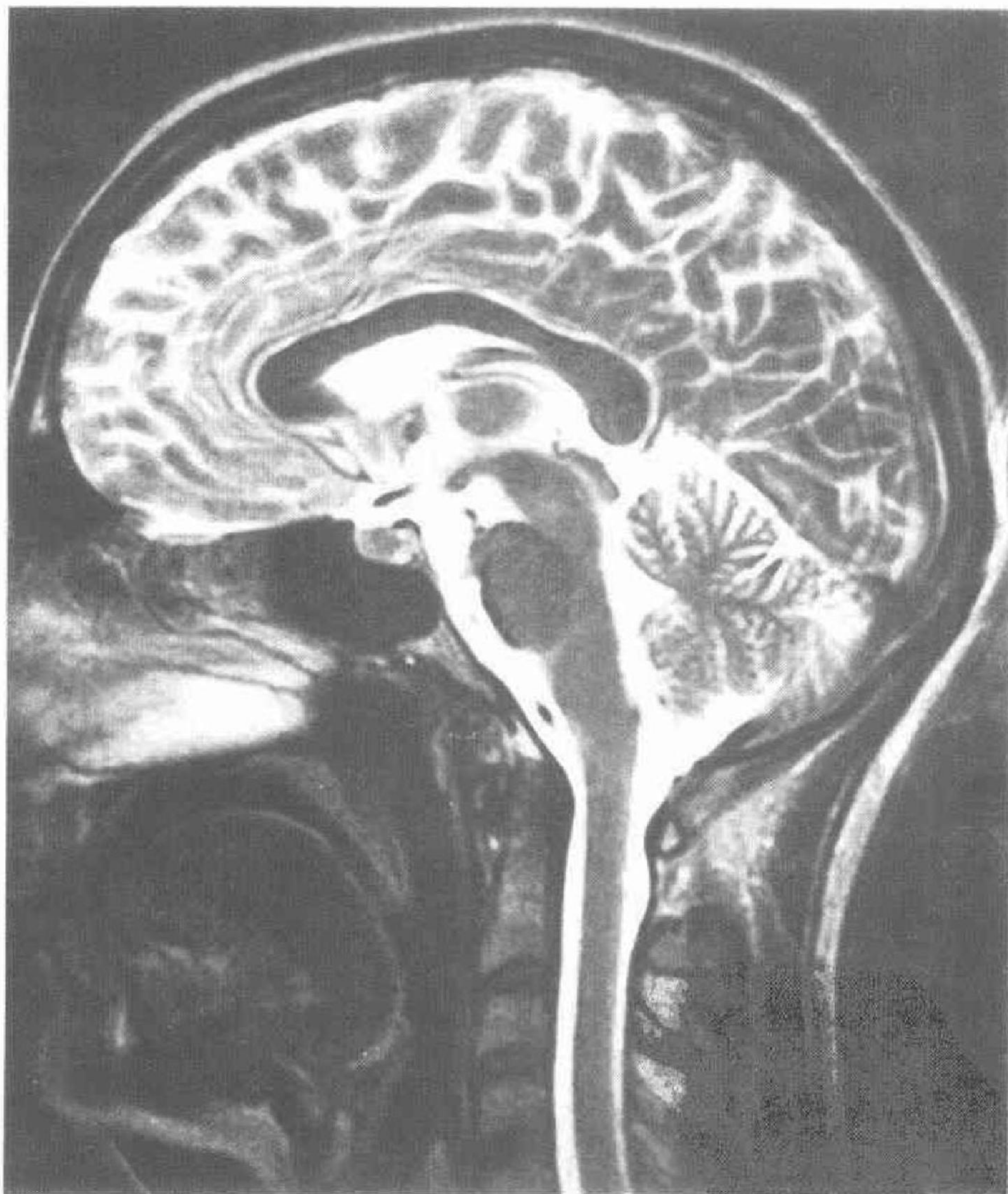
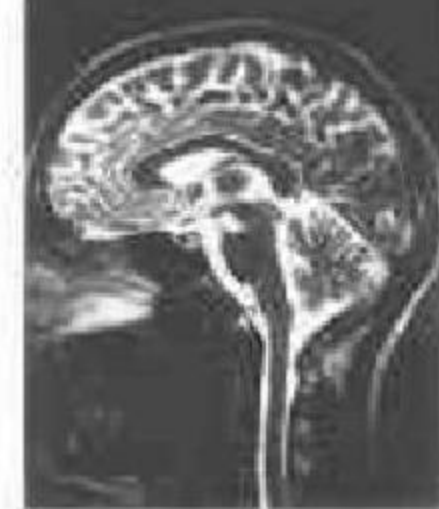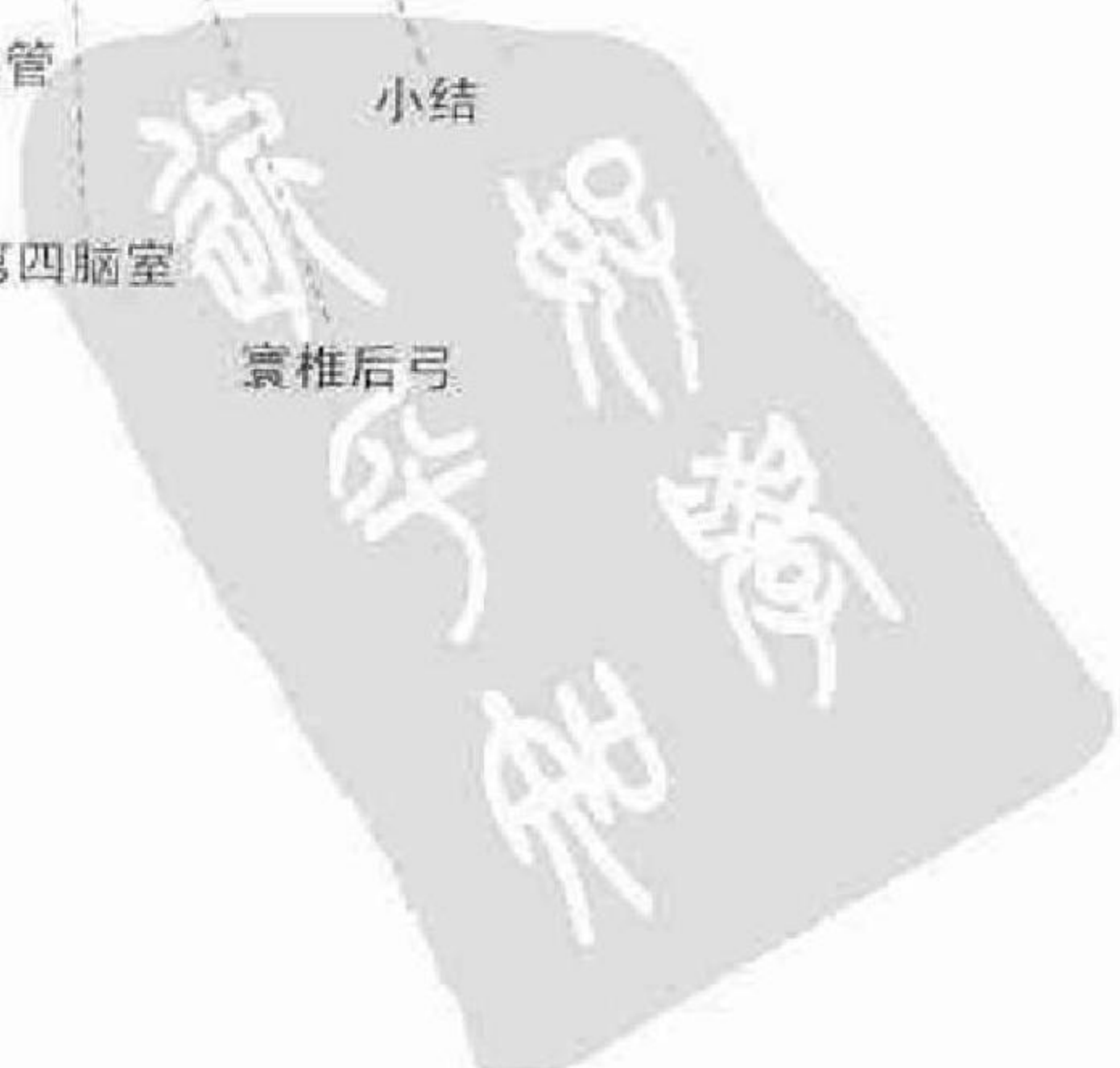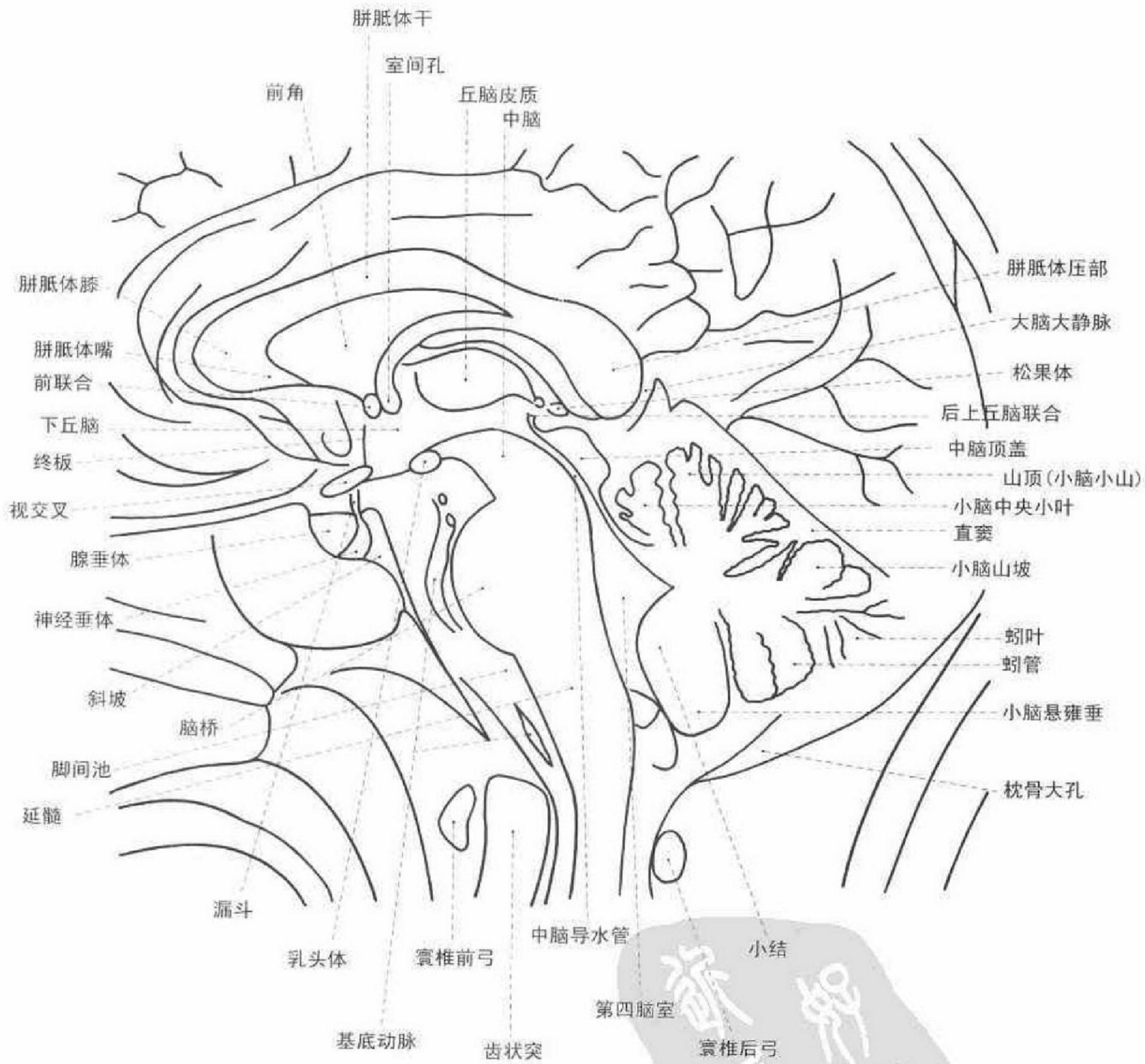


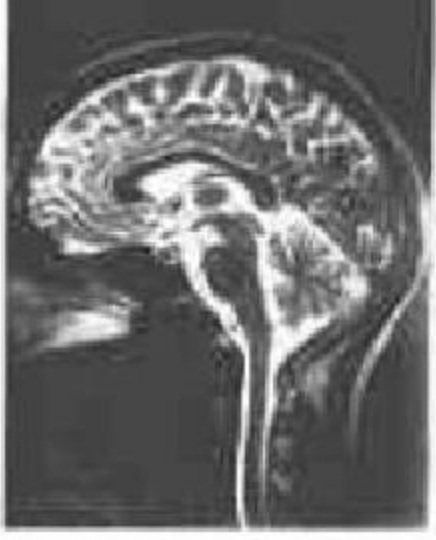图 191 脑磁共振 T₁ 正中矢状图(全貌)



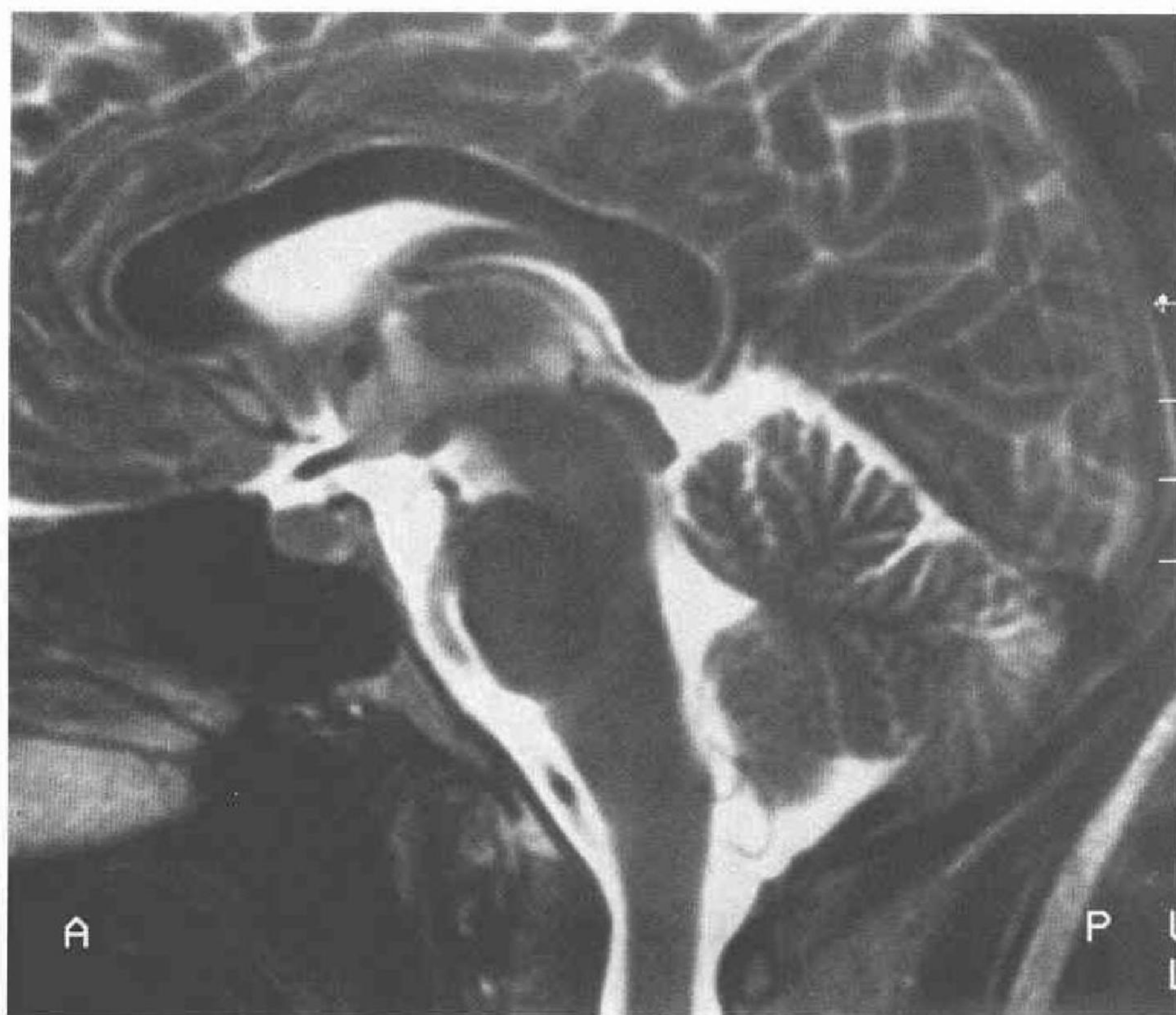
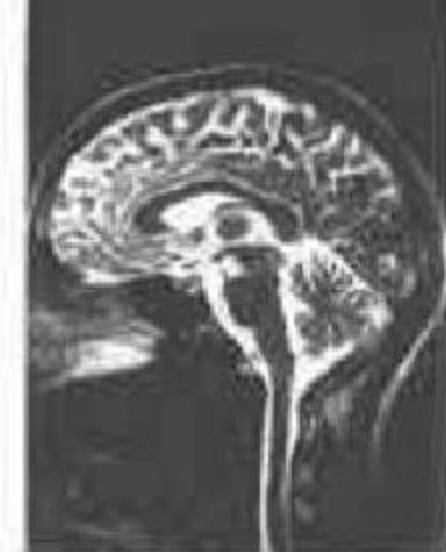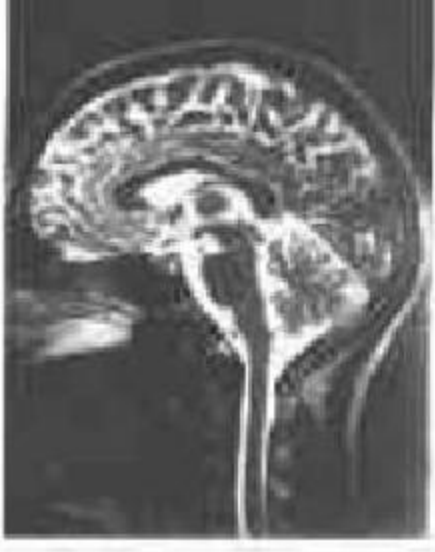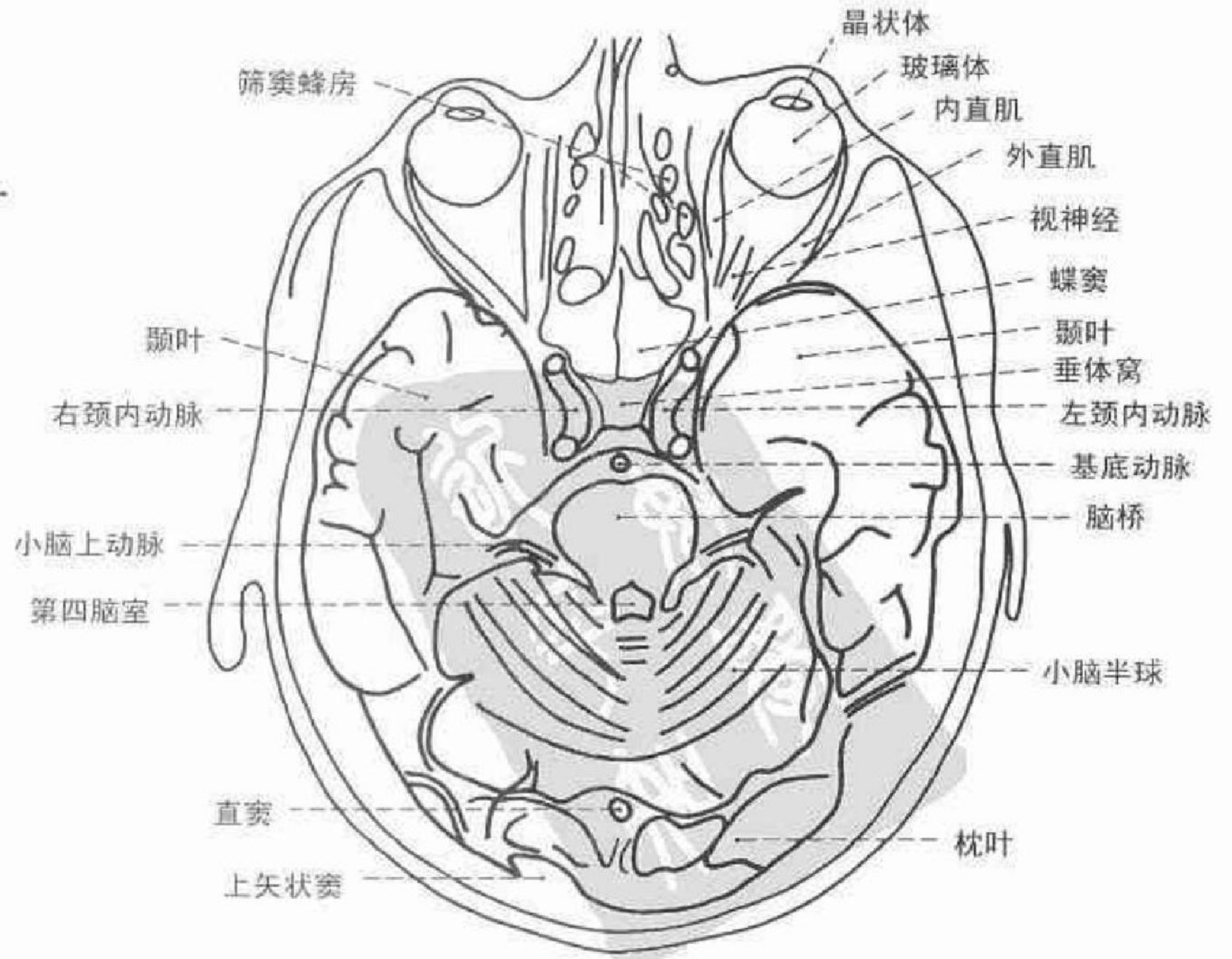
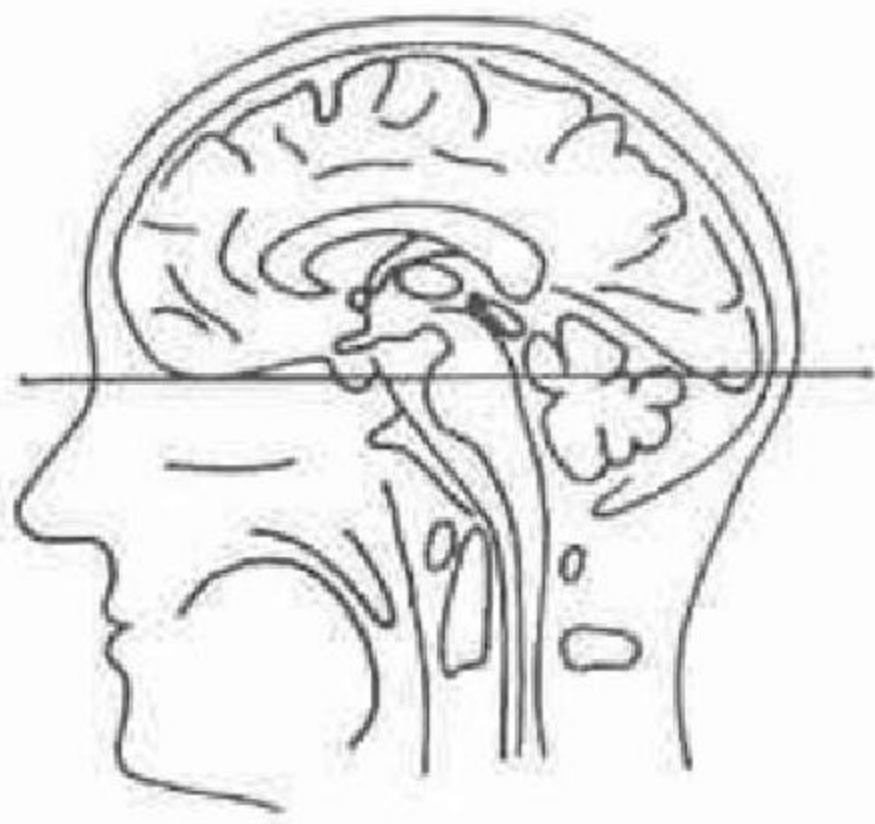
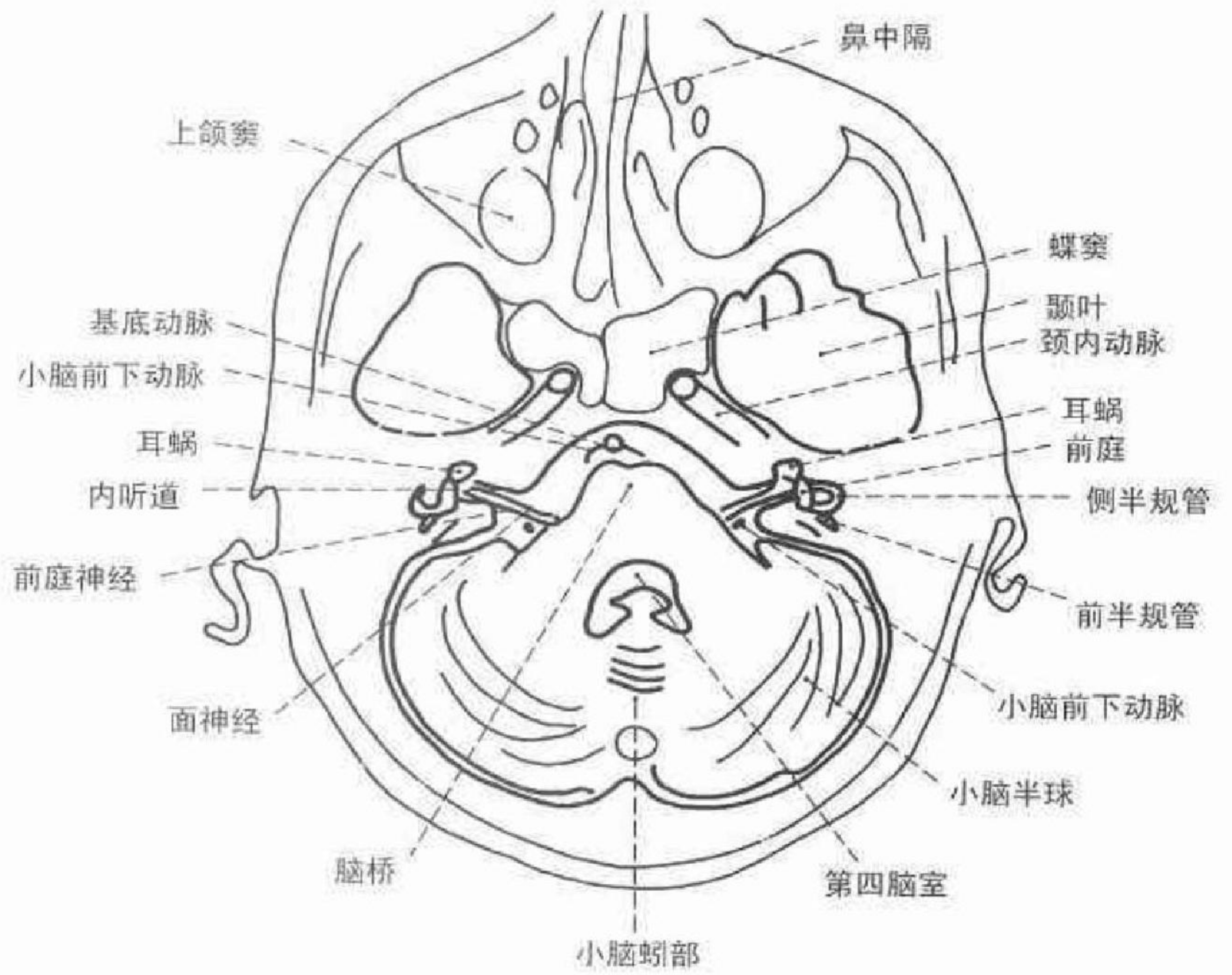
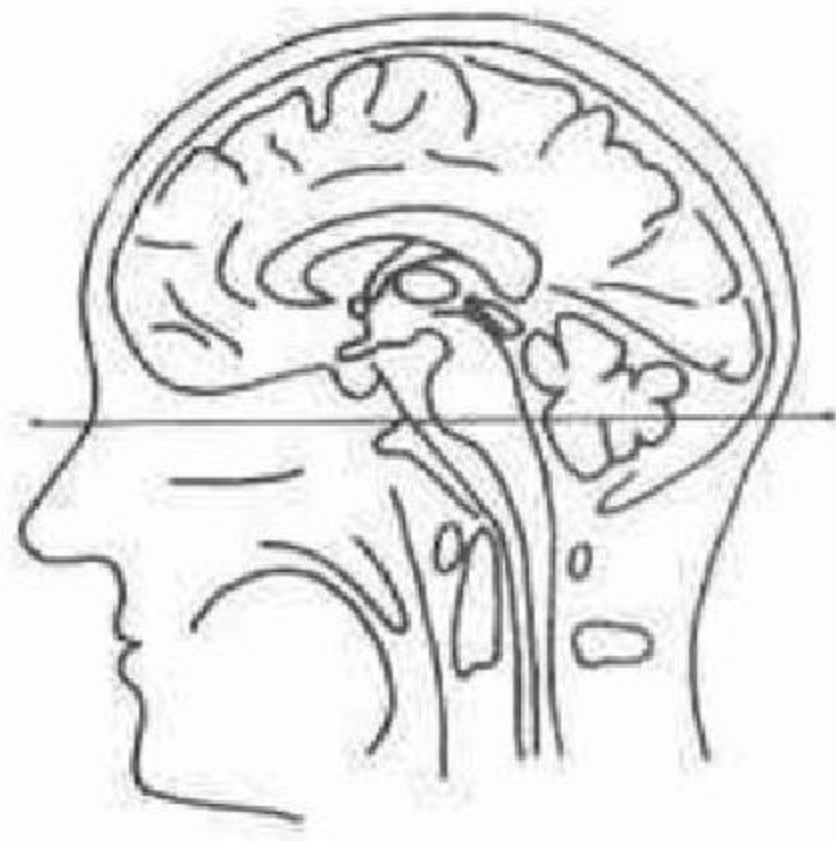


图 192 脑磁共振 T₂ 正中矢状图(细节)





MRI



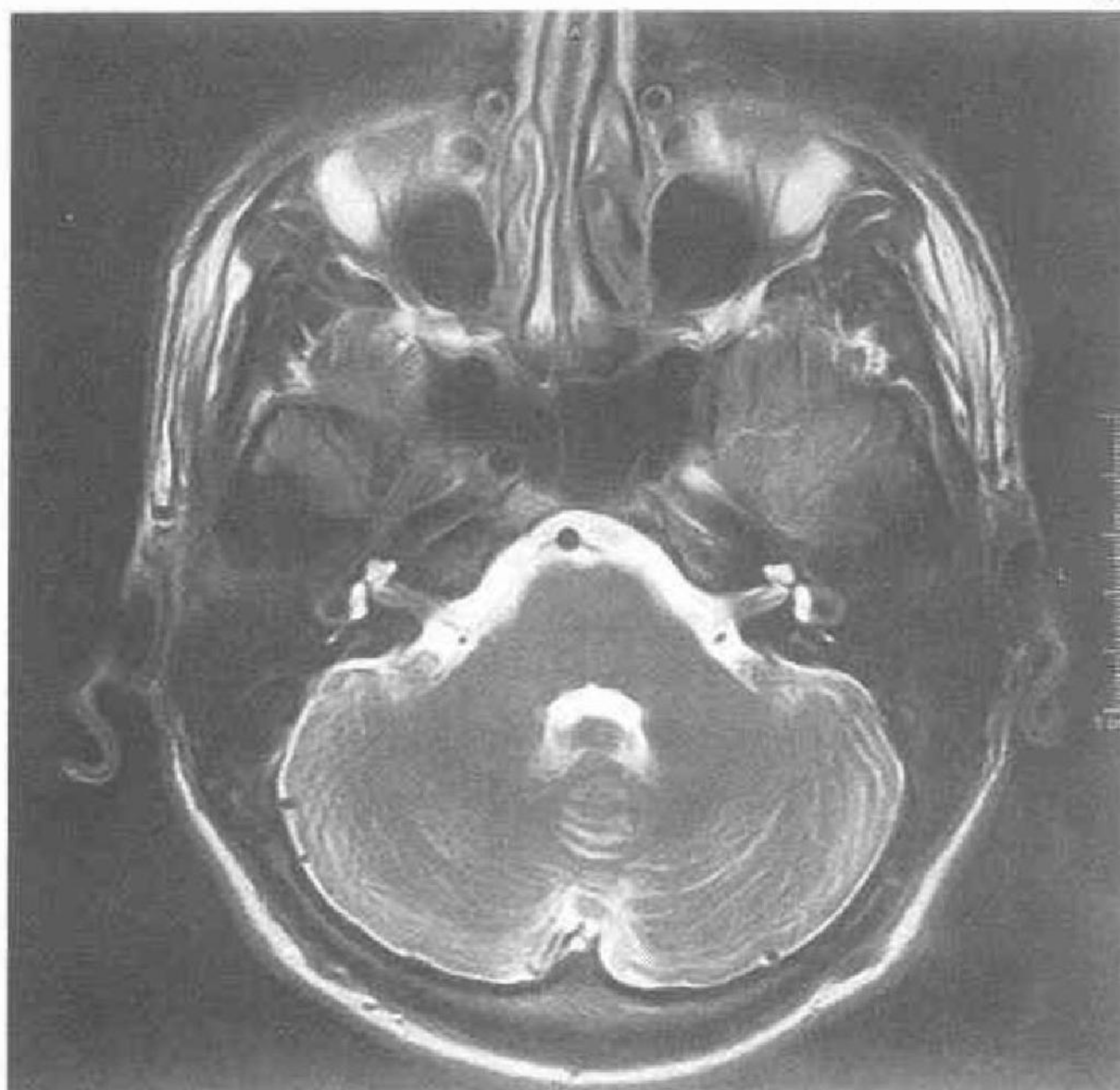
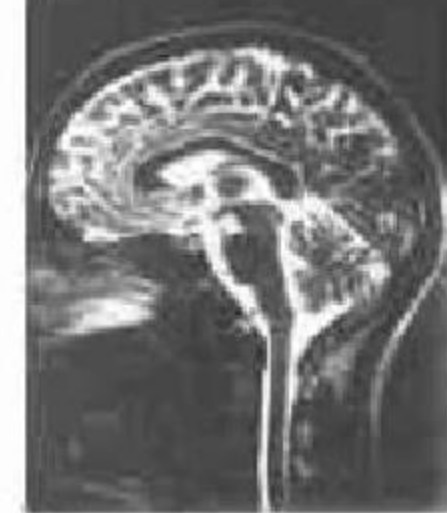

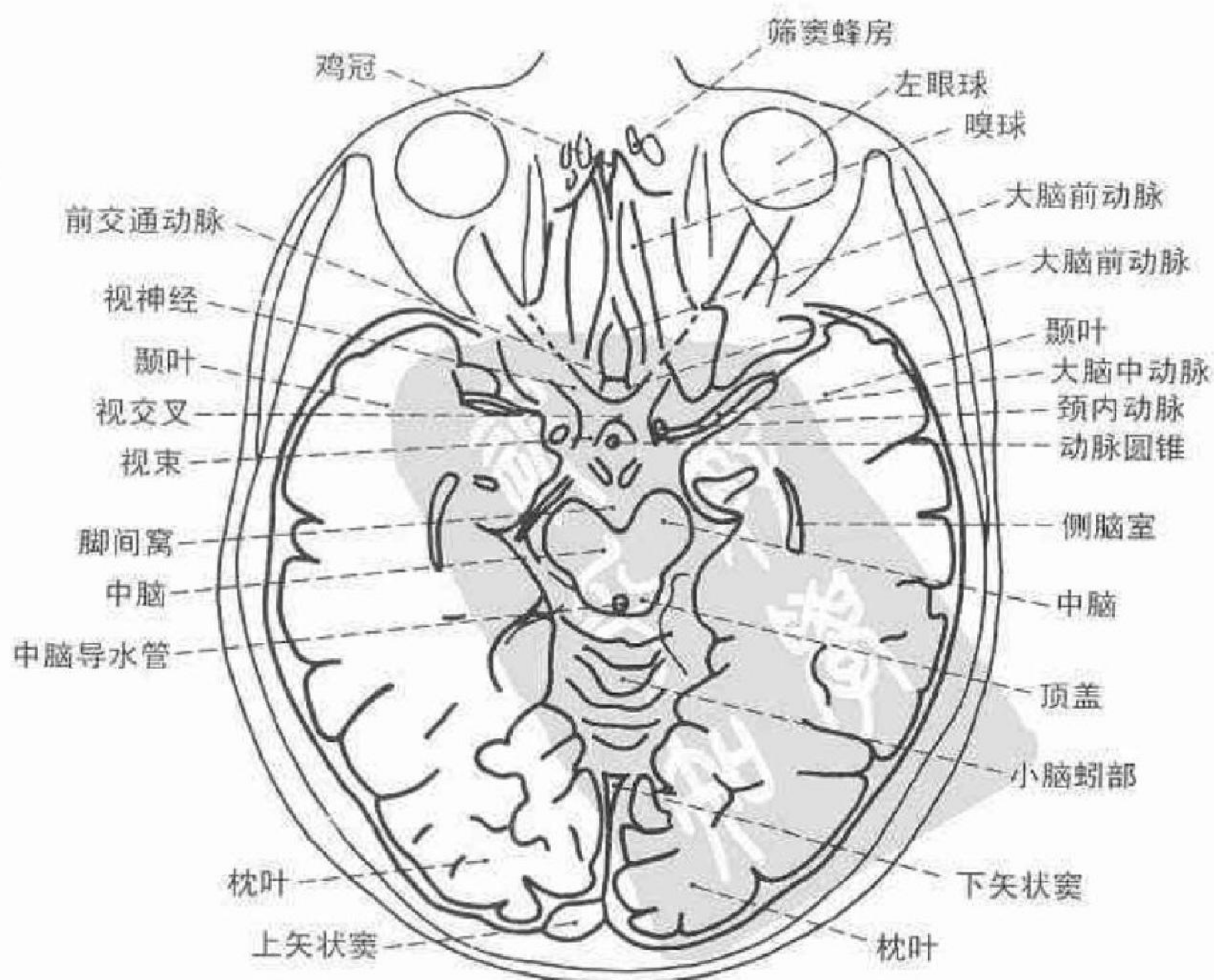
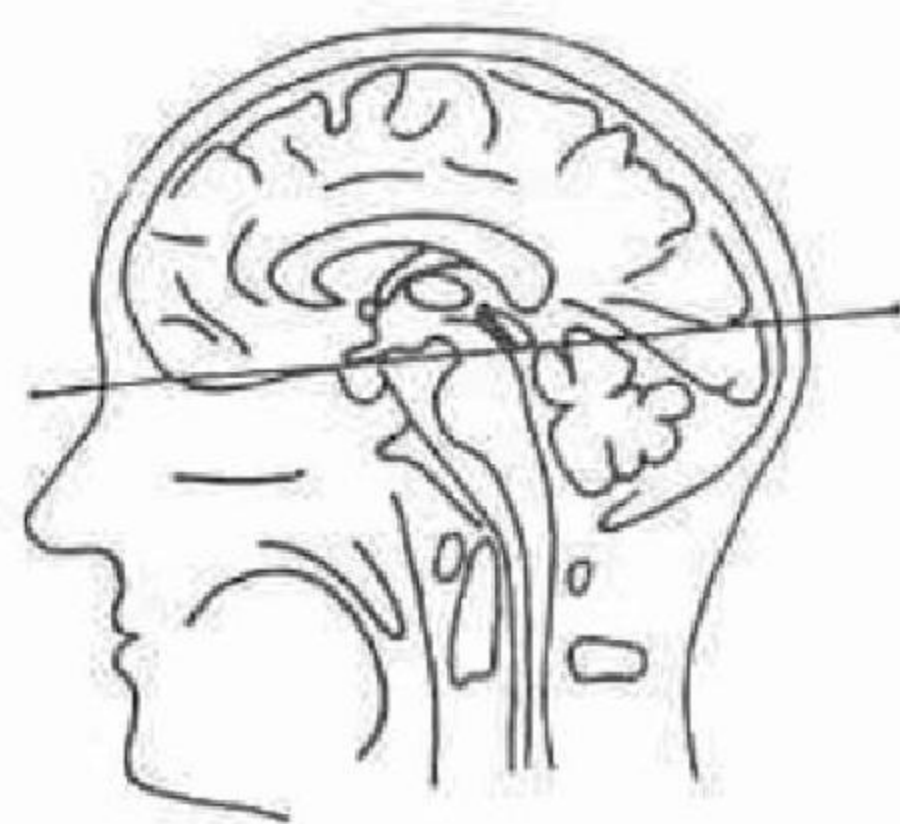
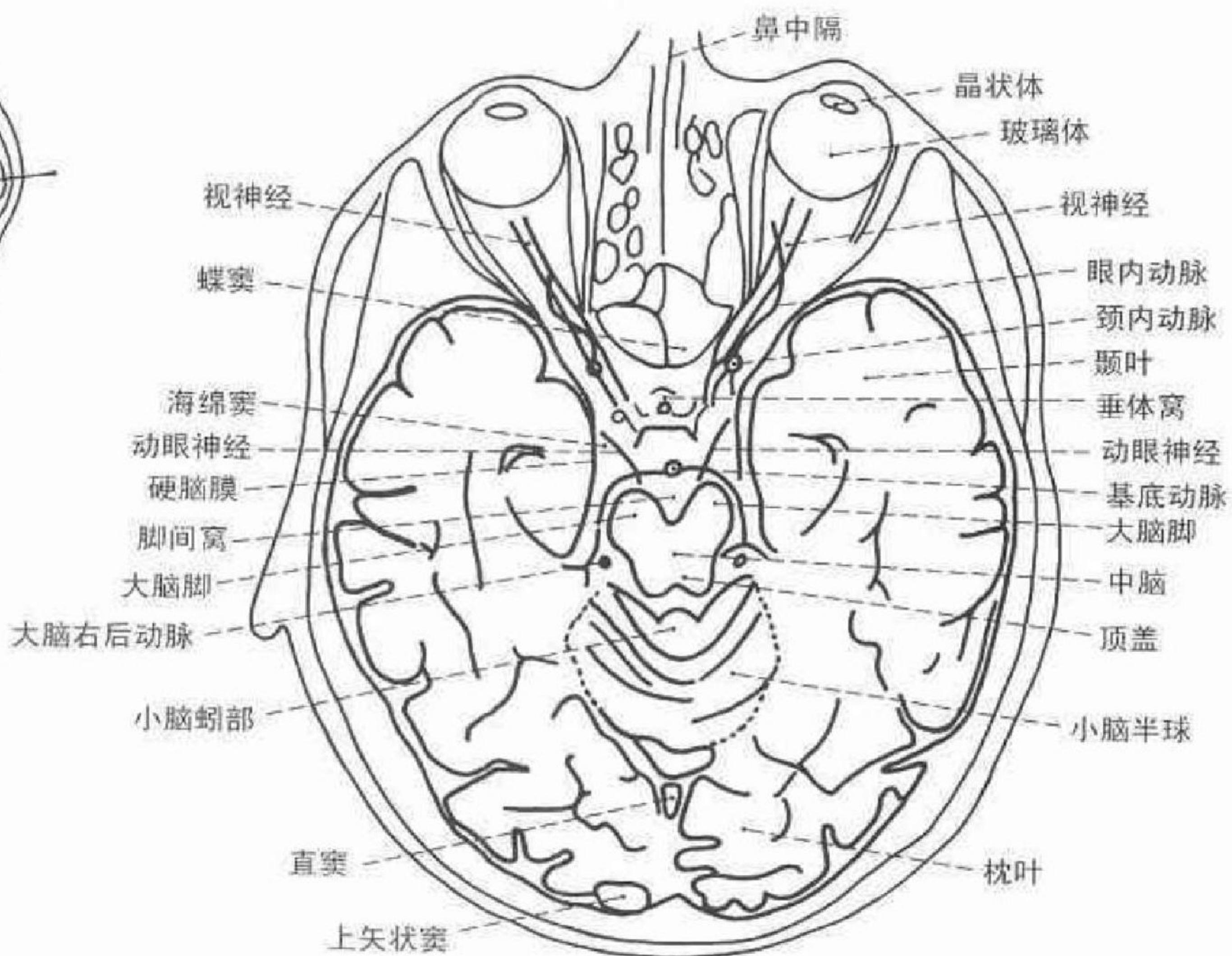
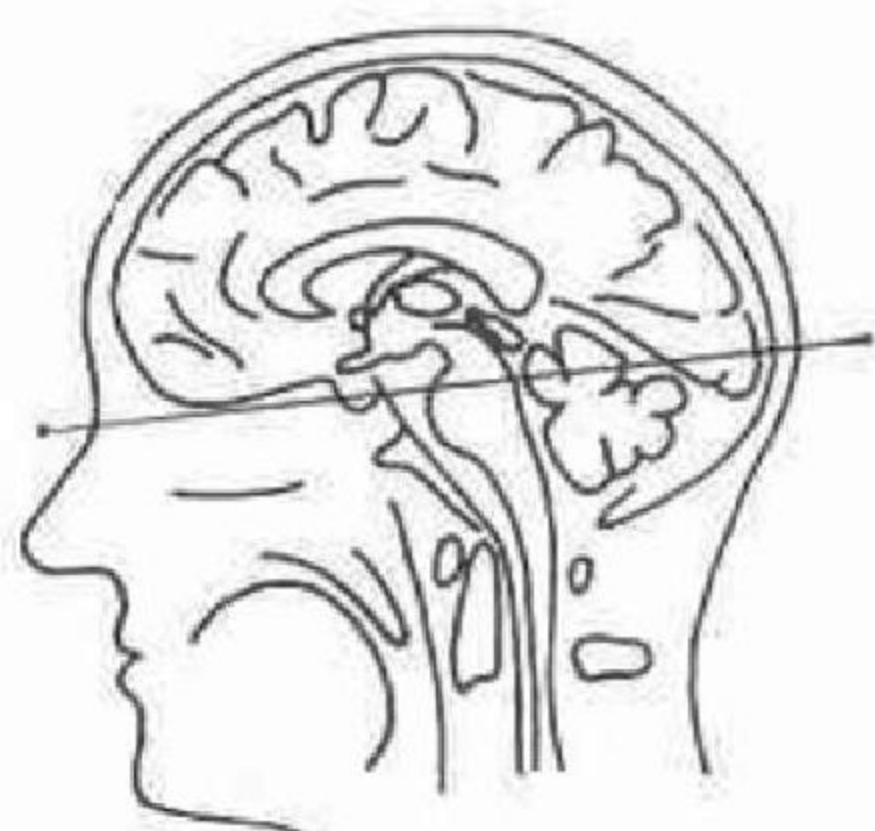
图 193 脑磁共振 T₂ 轴位图(横断面)

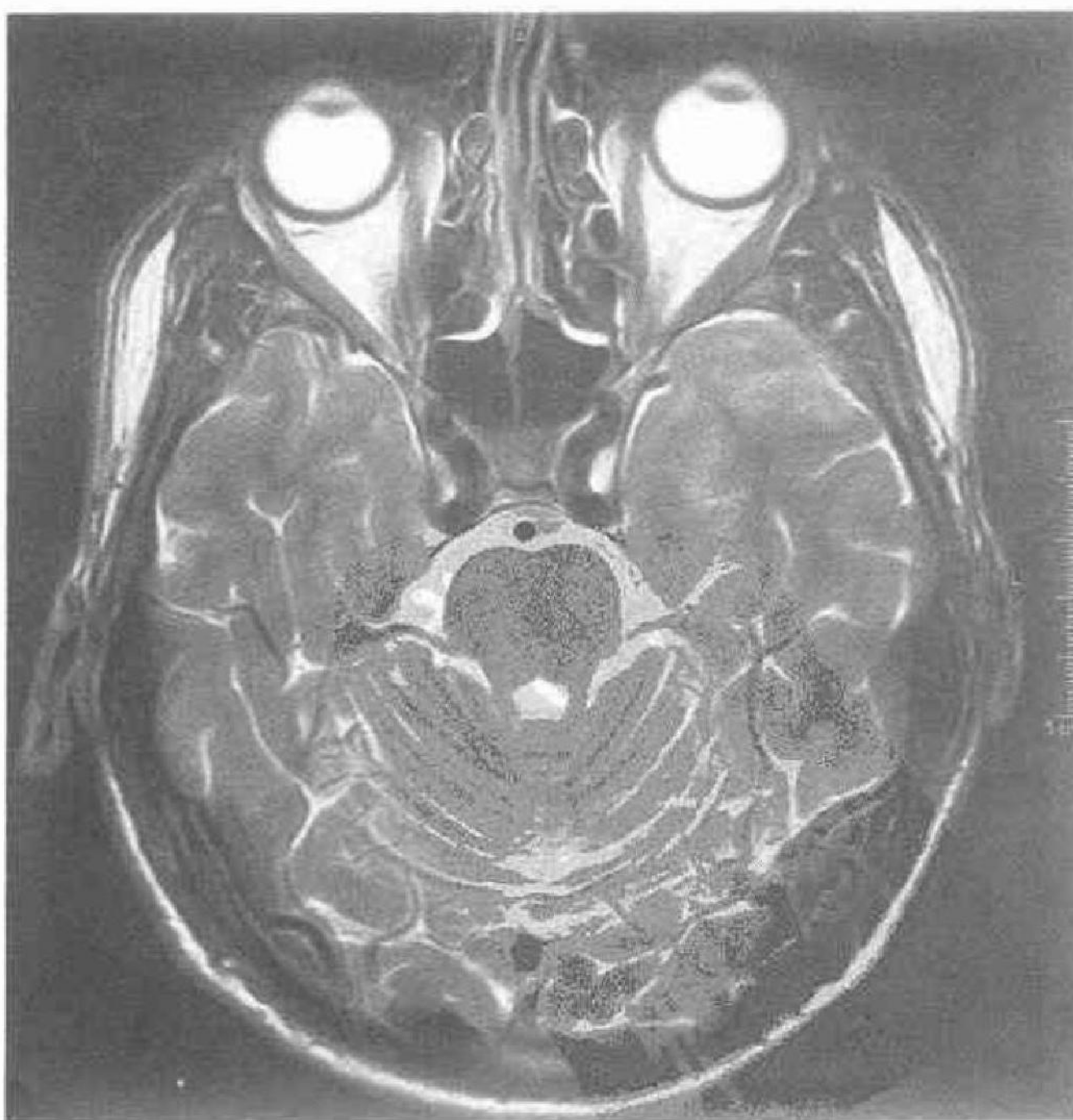
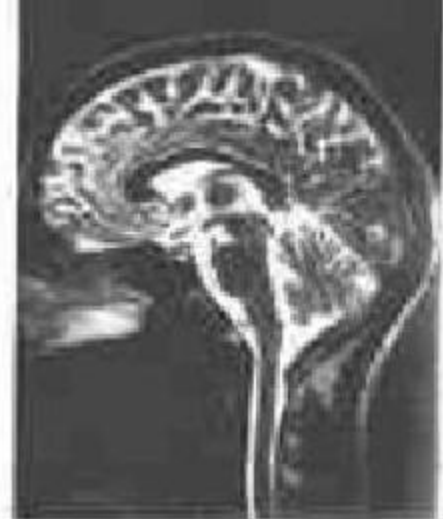
图 194 脑磁共振 T₂ 轴位图(横断面)



MRI



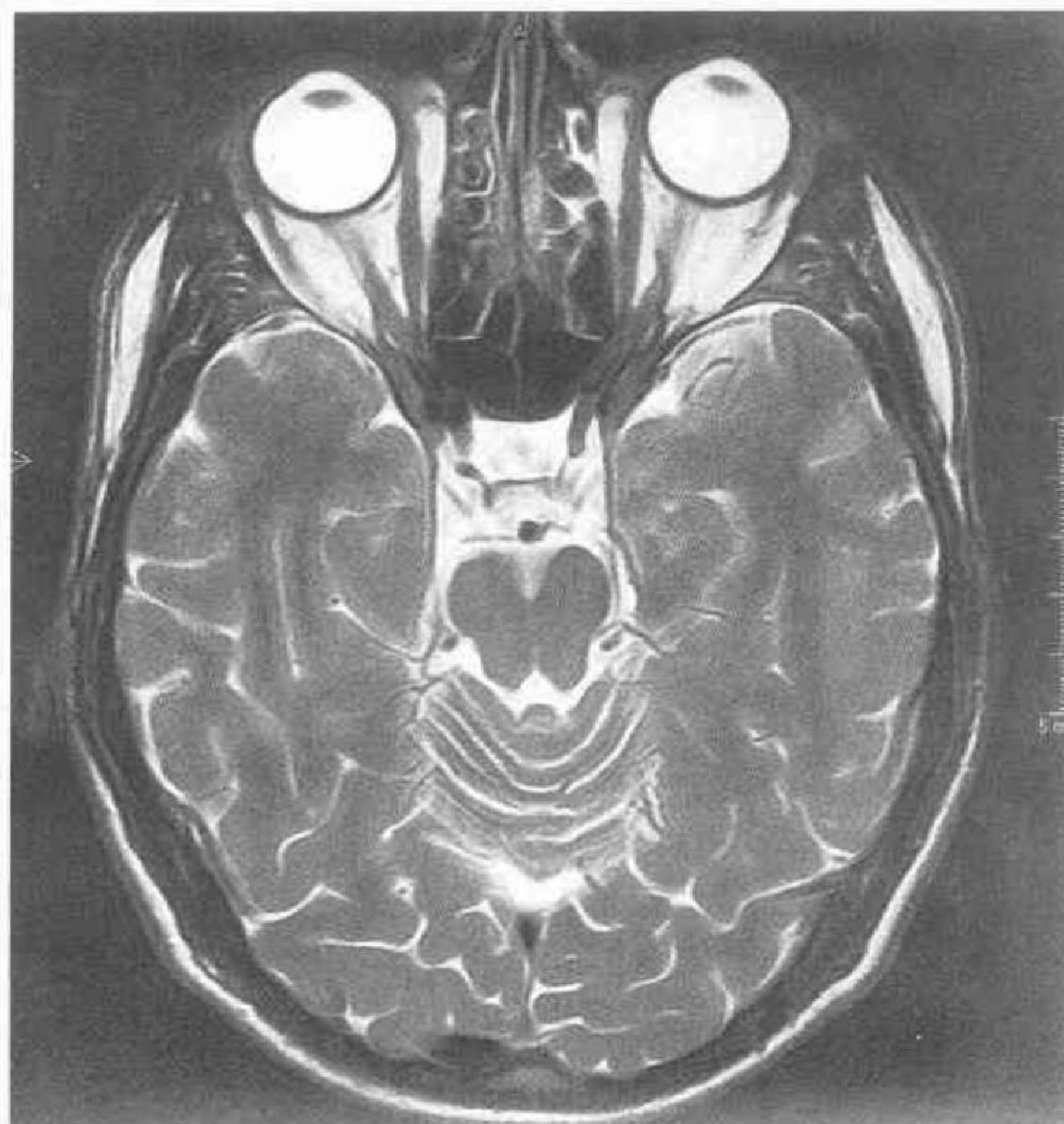
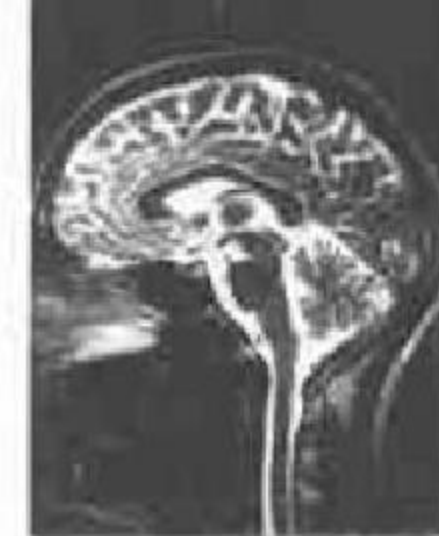

图 195 脑磁共振 T₂ 轴位图(横断面)

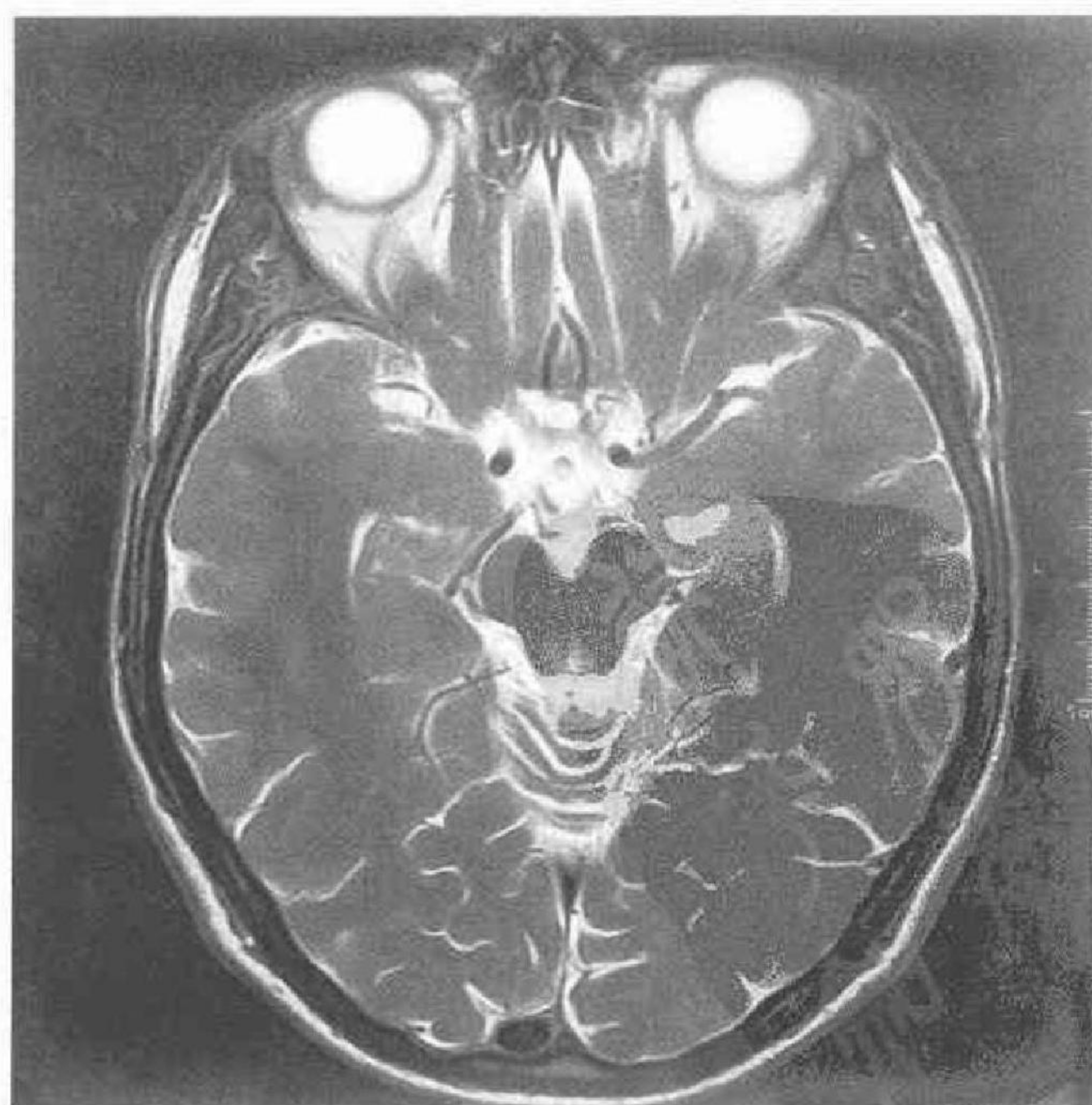
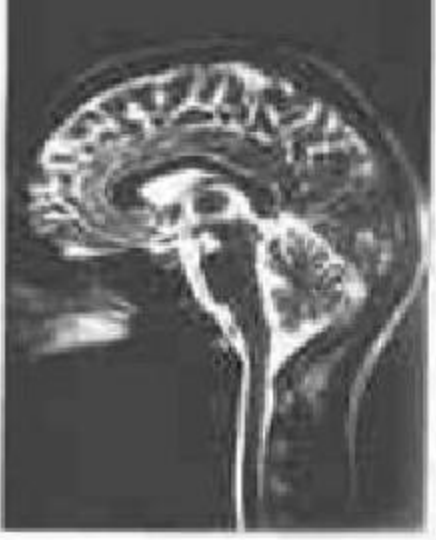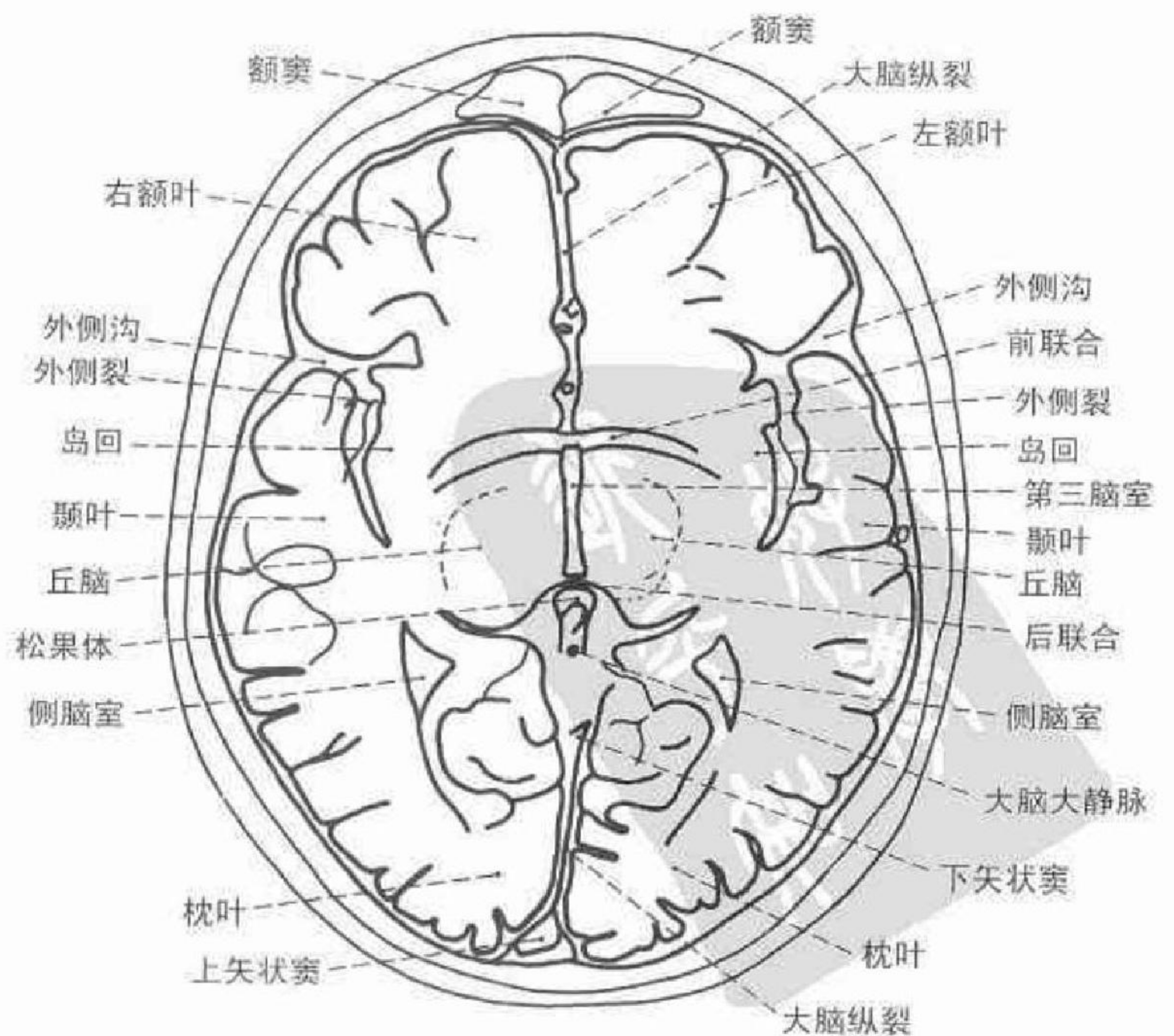
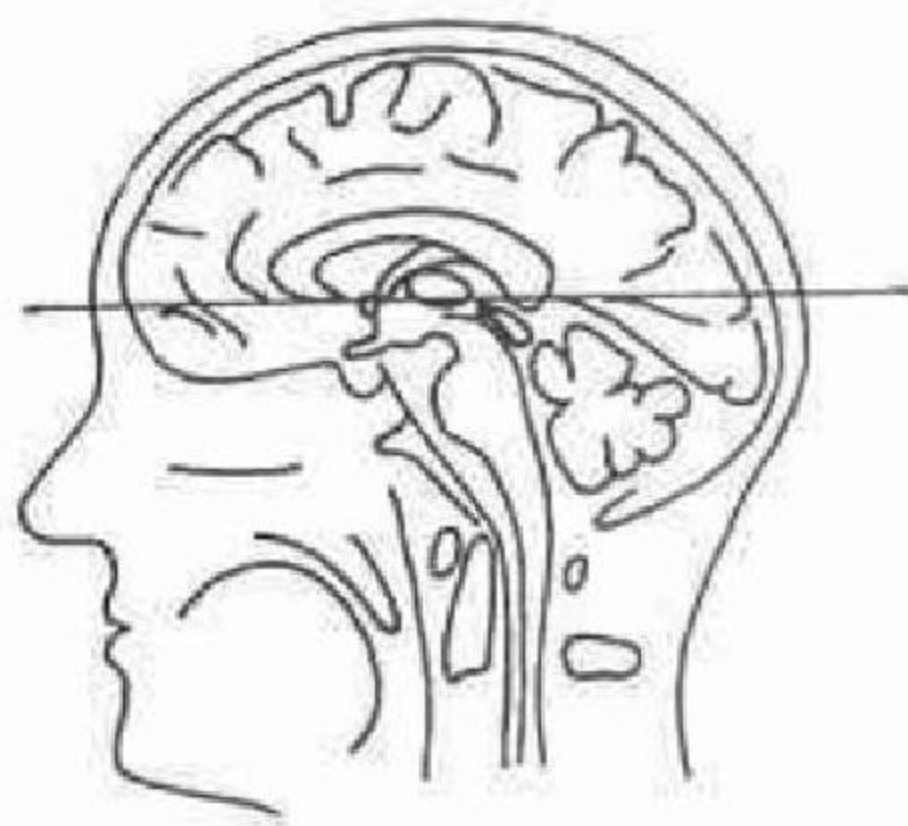
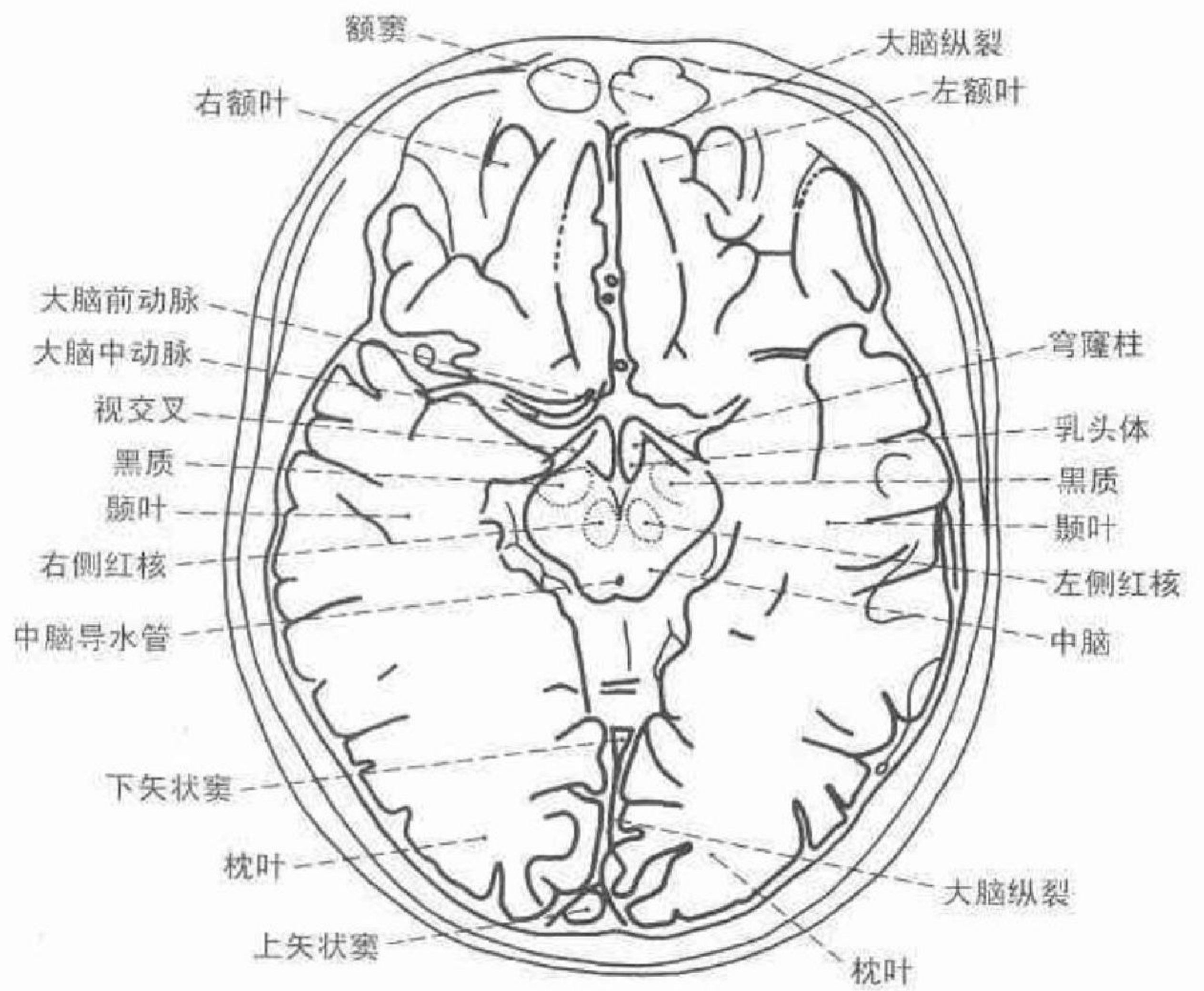
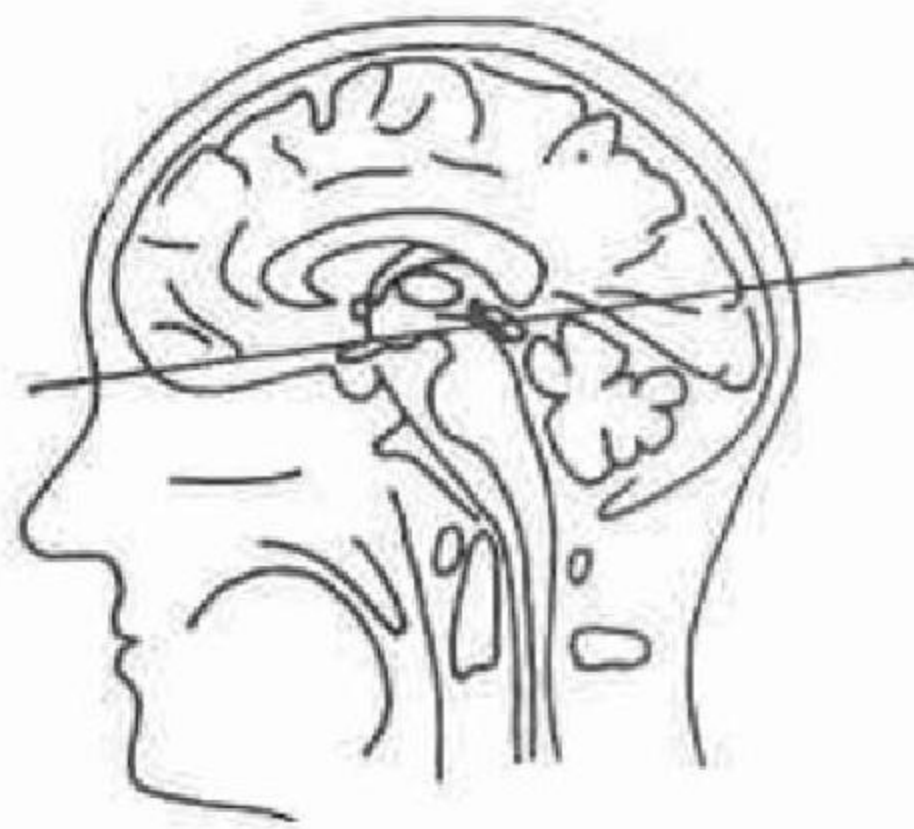


图 196 脑磁共振 T₂ 轴位图(横断面)



MRI



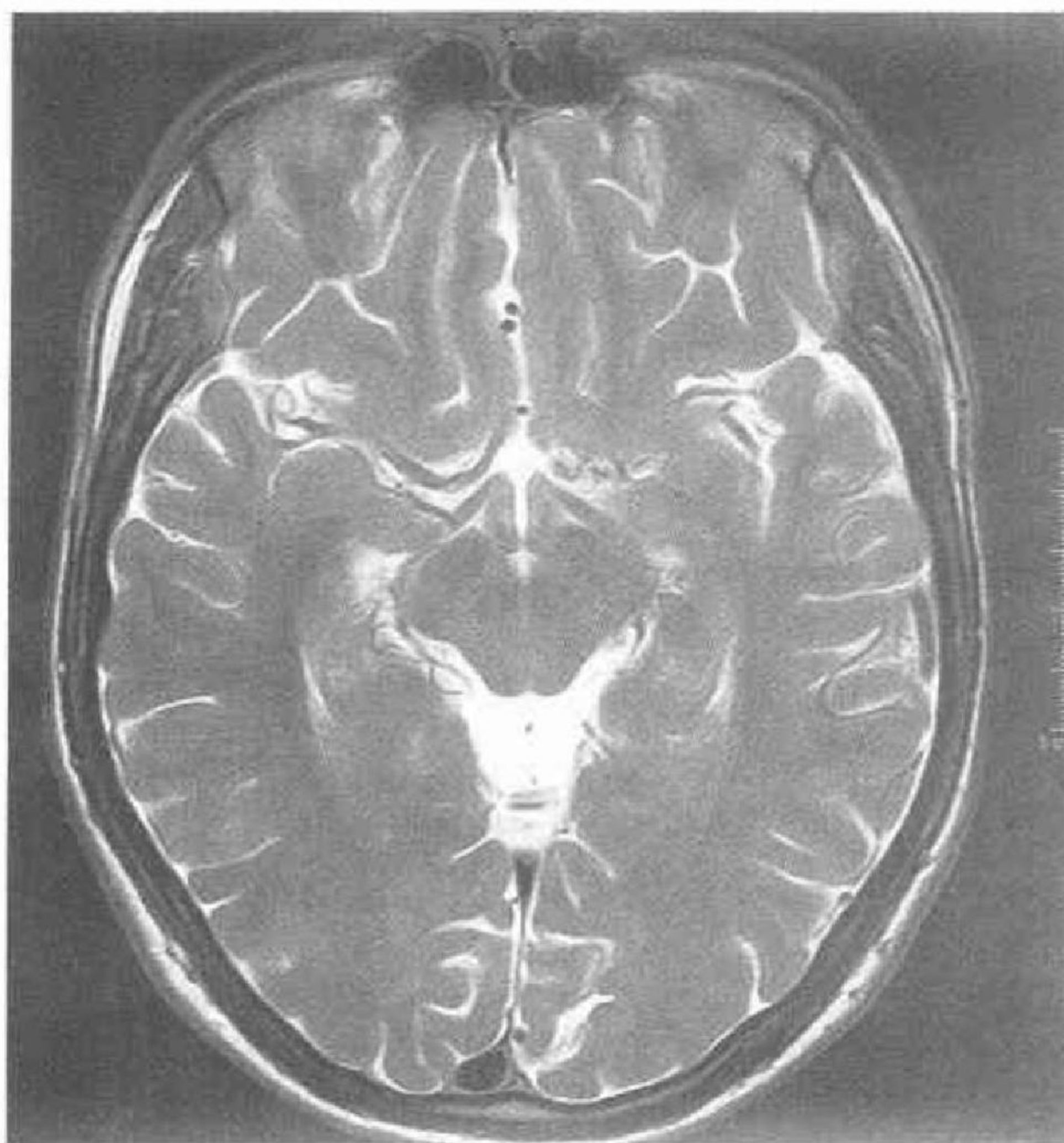
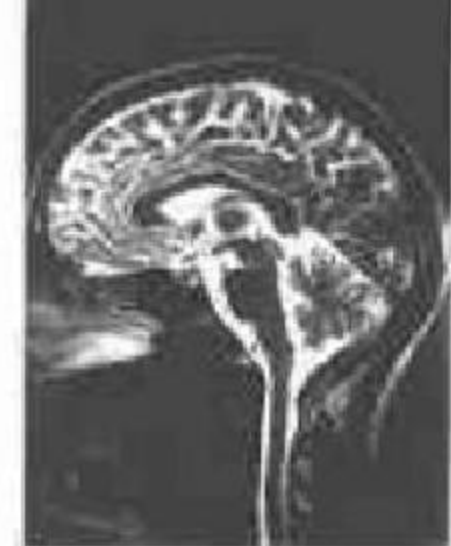

图 197 脑磁共振 T₂ 轴位图(横断面)

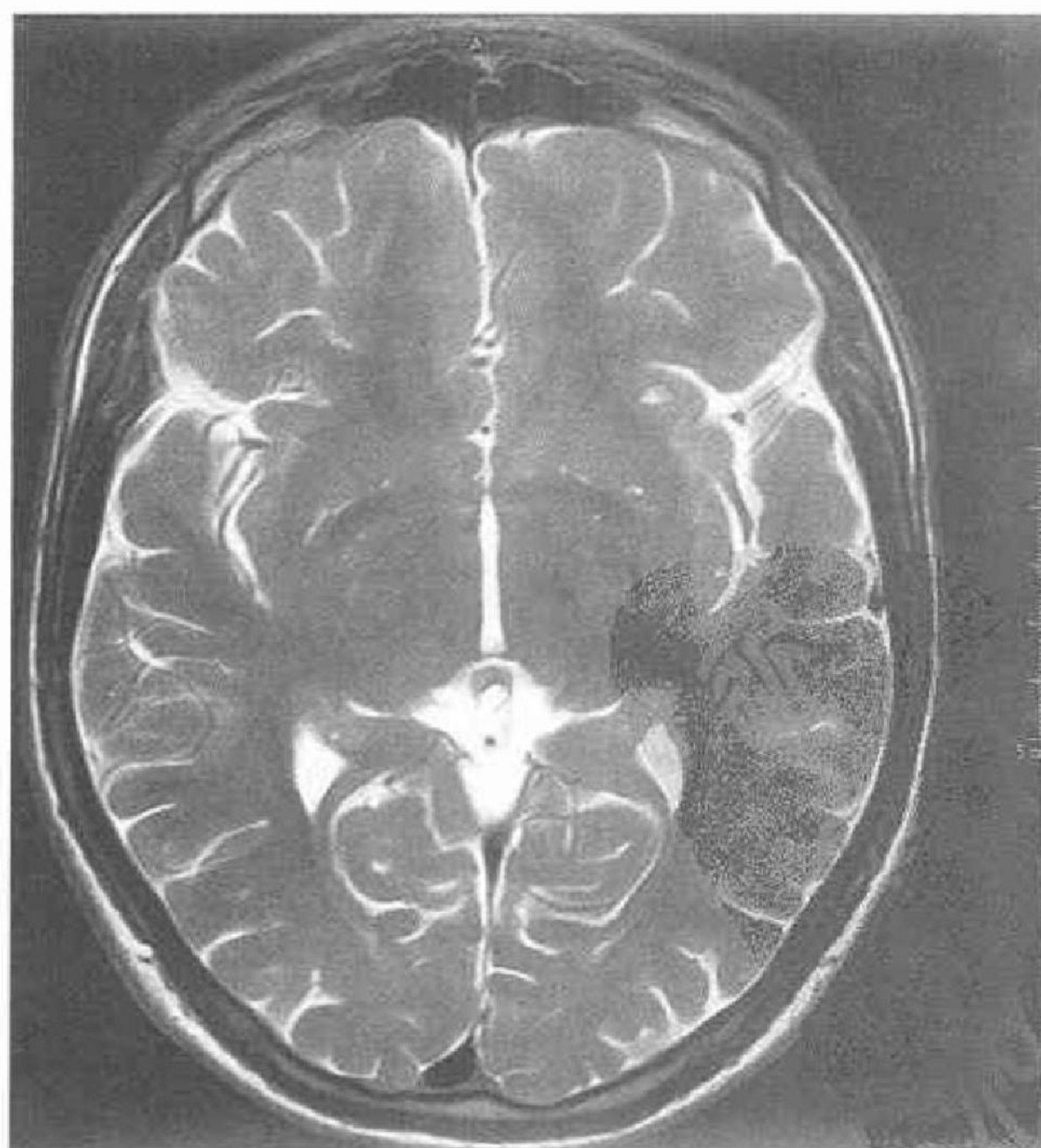
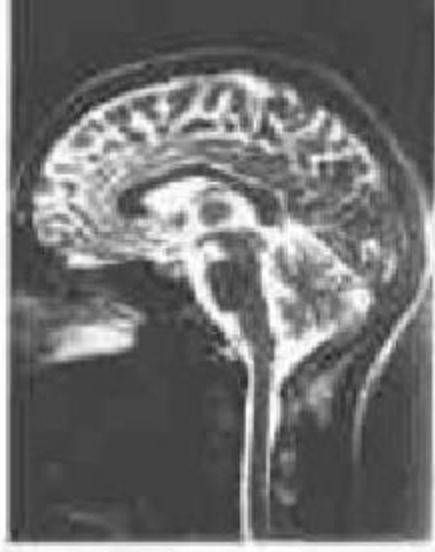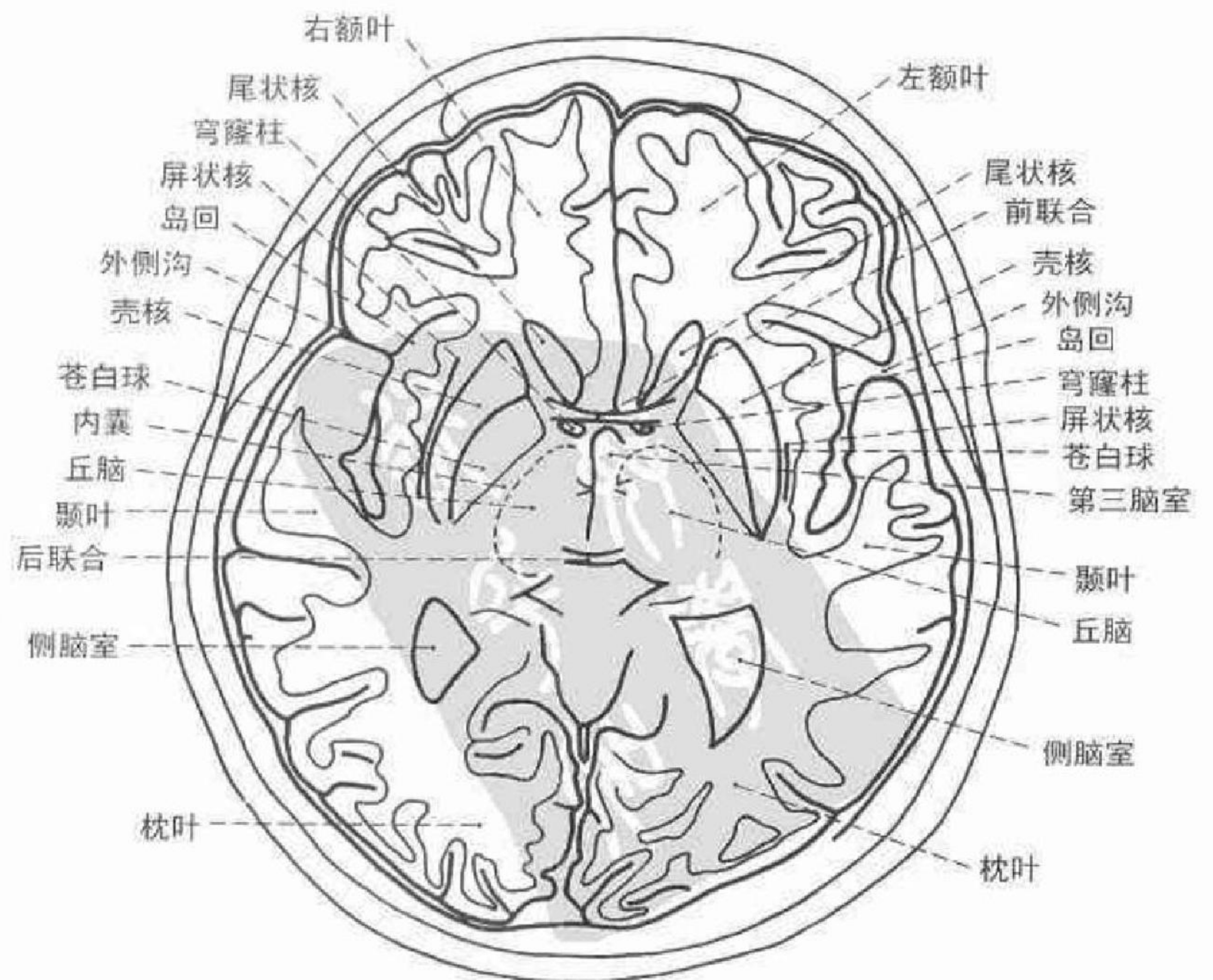
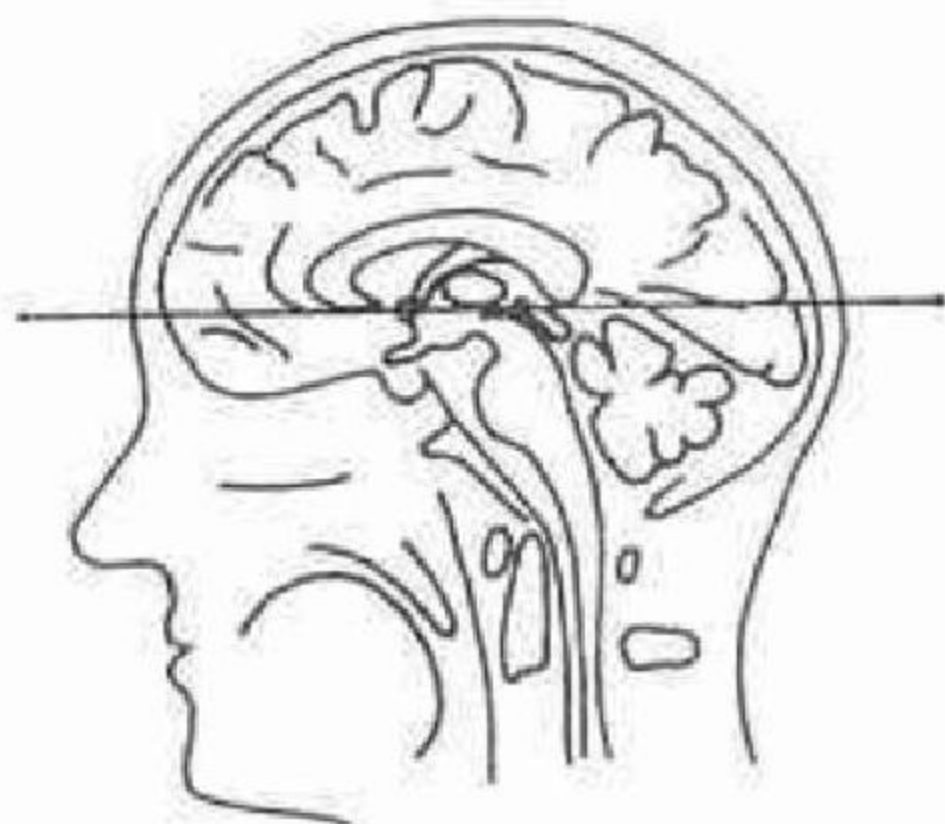
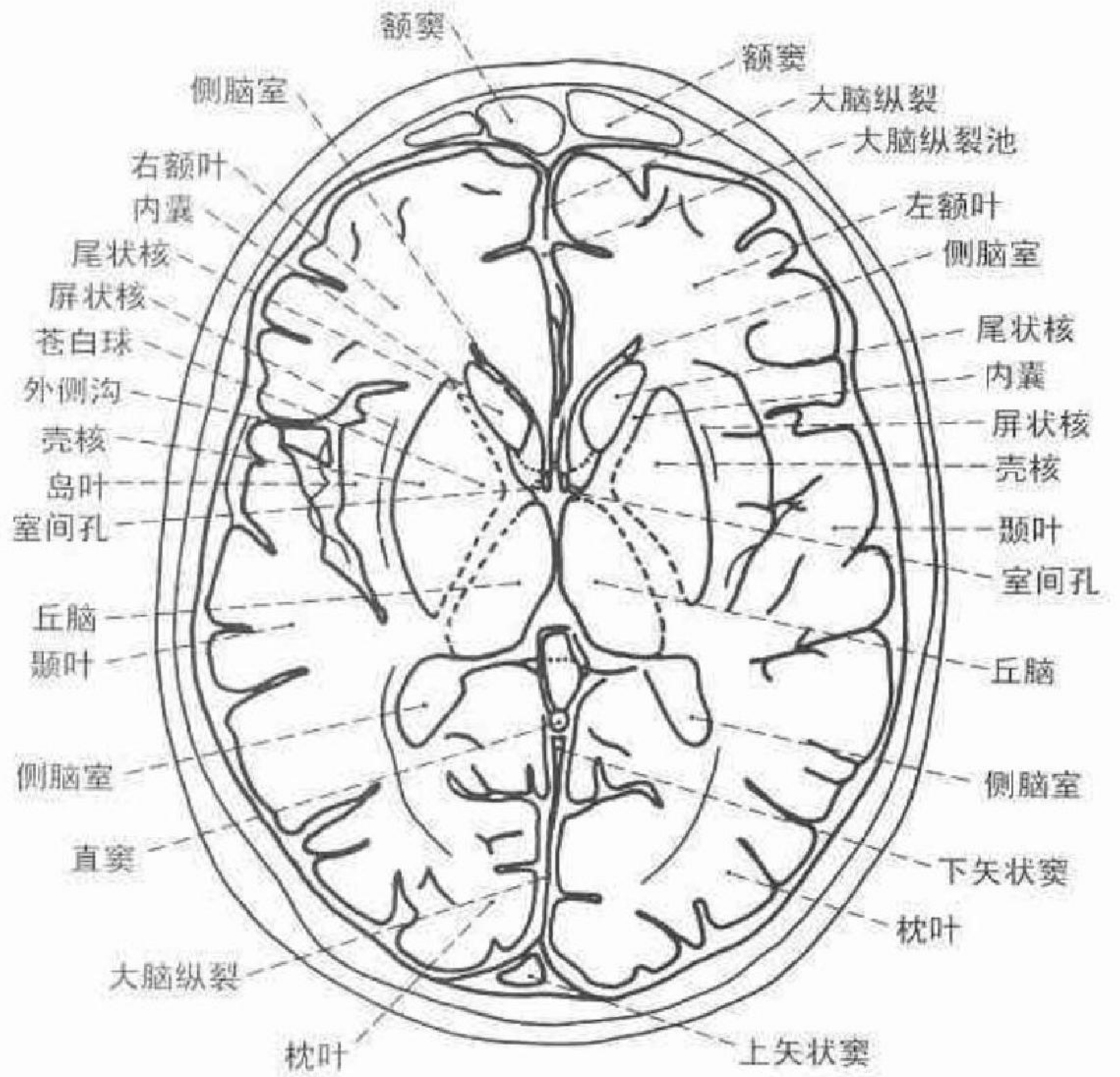
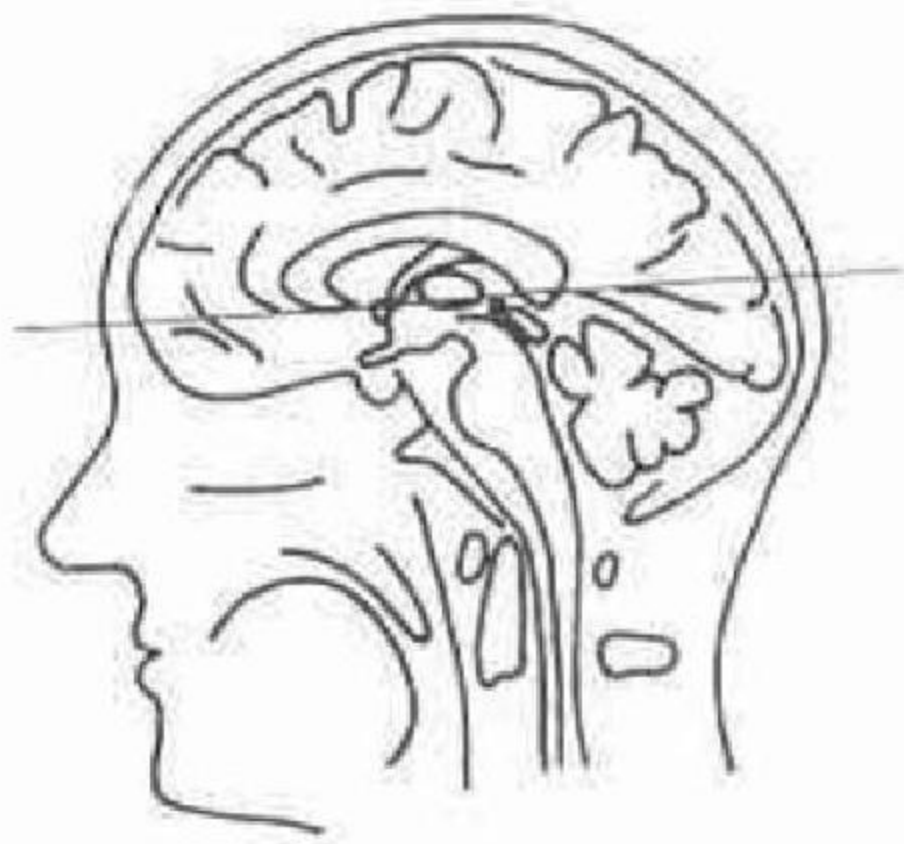


图 198 脑磁共振 T₂ 轴位图(横断面)



MRI



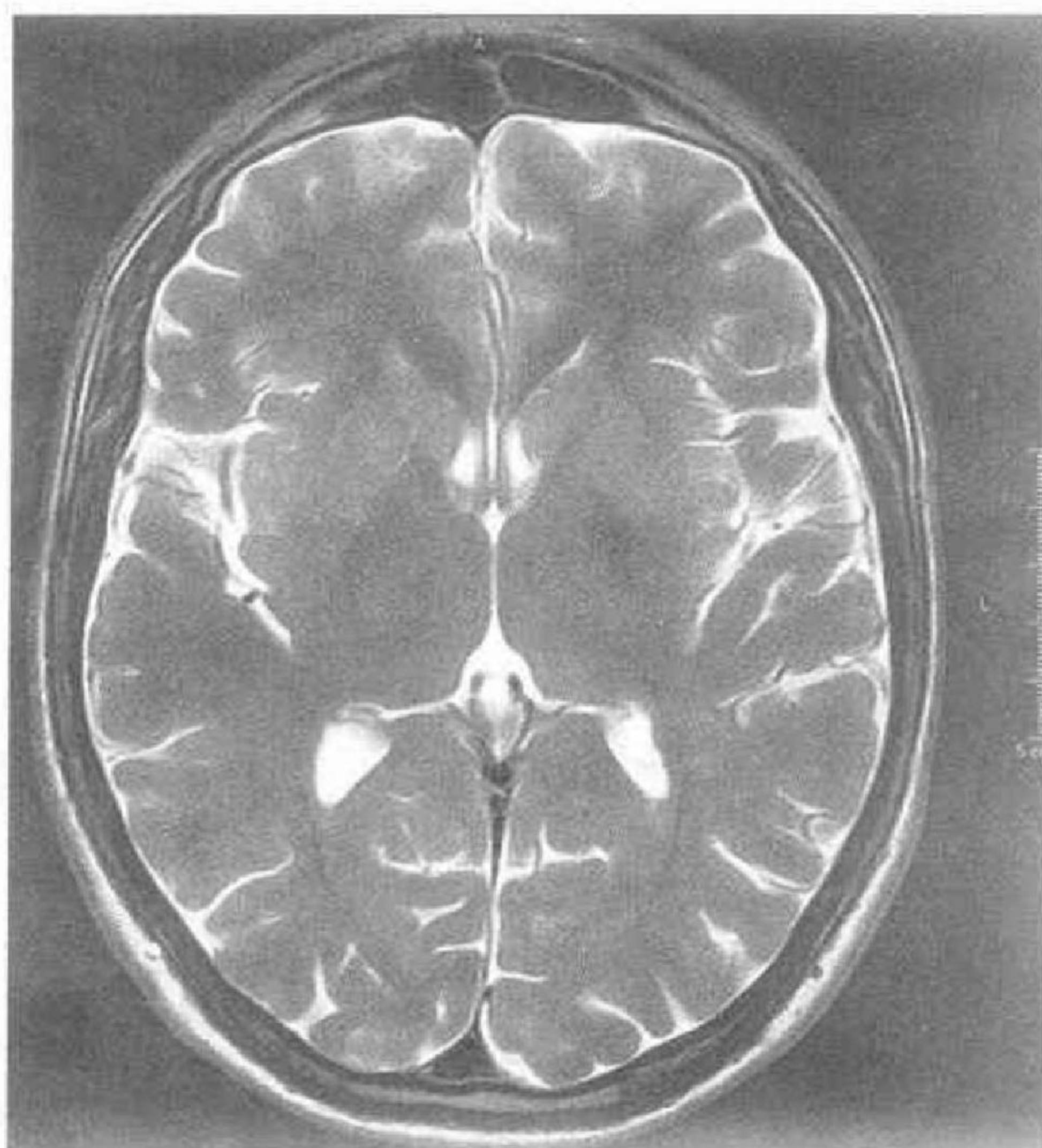
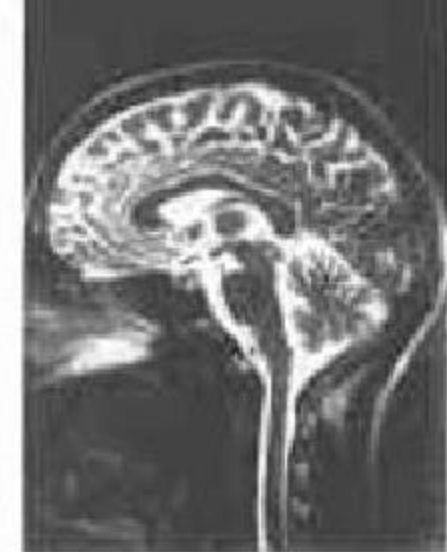

图 199 脑磁共振 T₂ 轴位图(横断面)

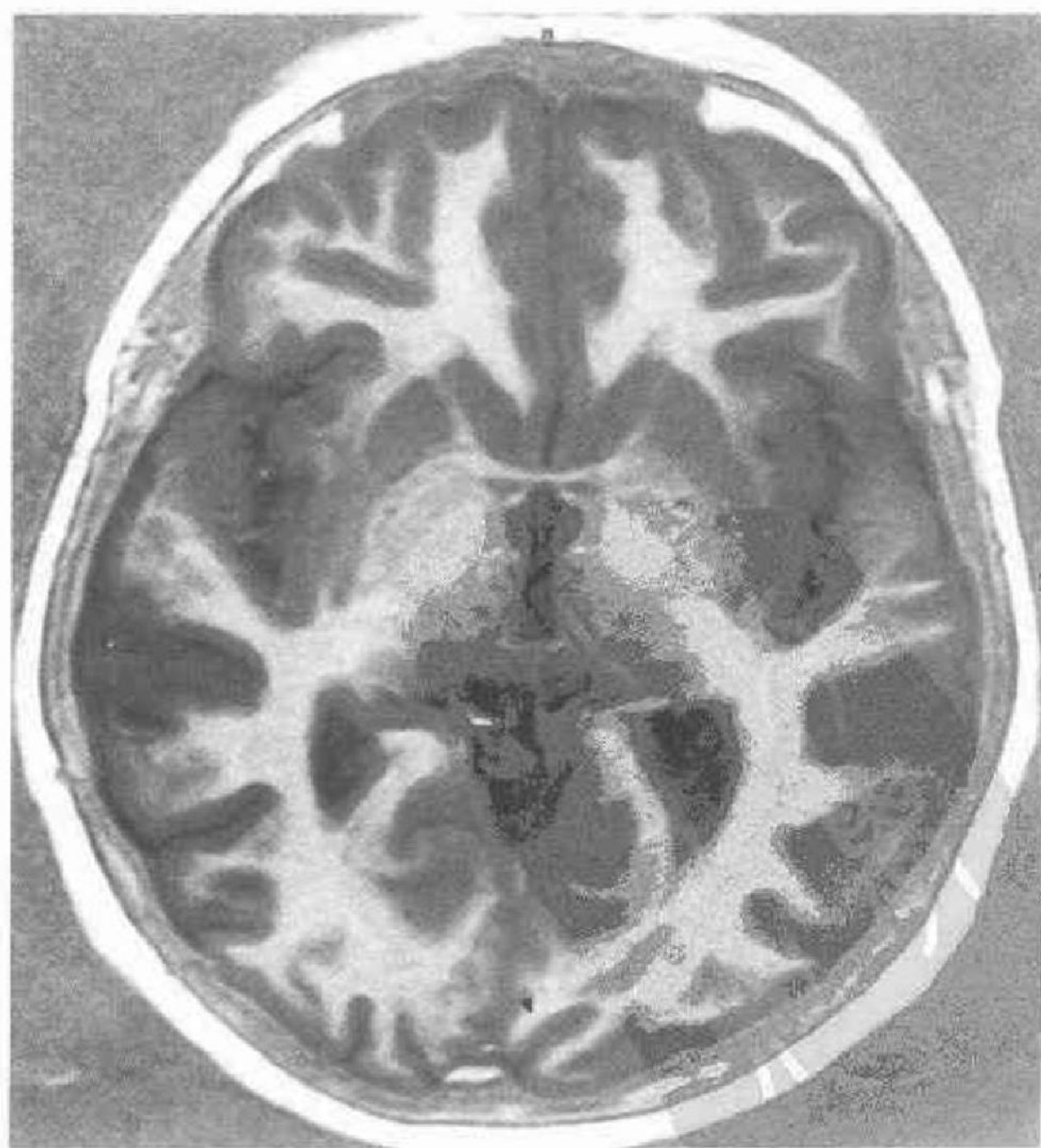
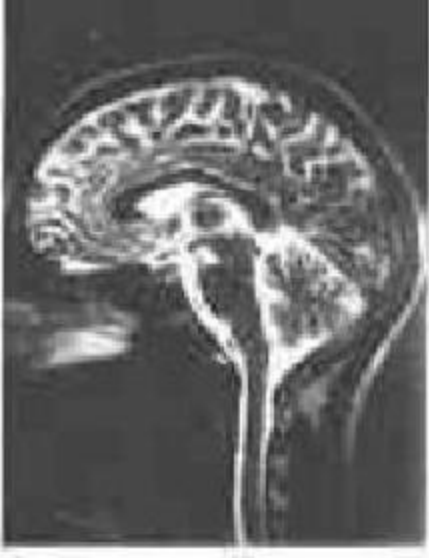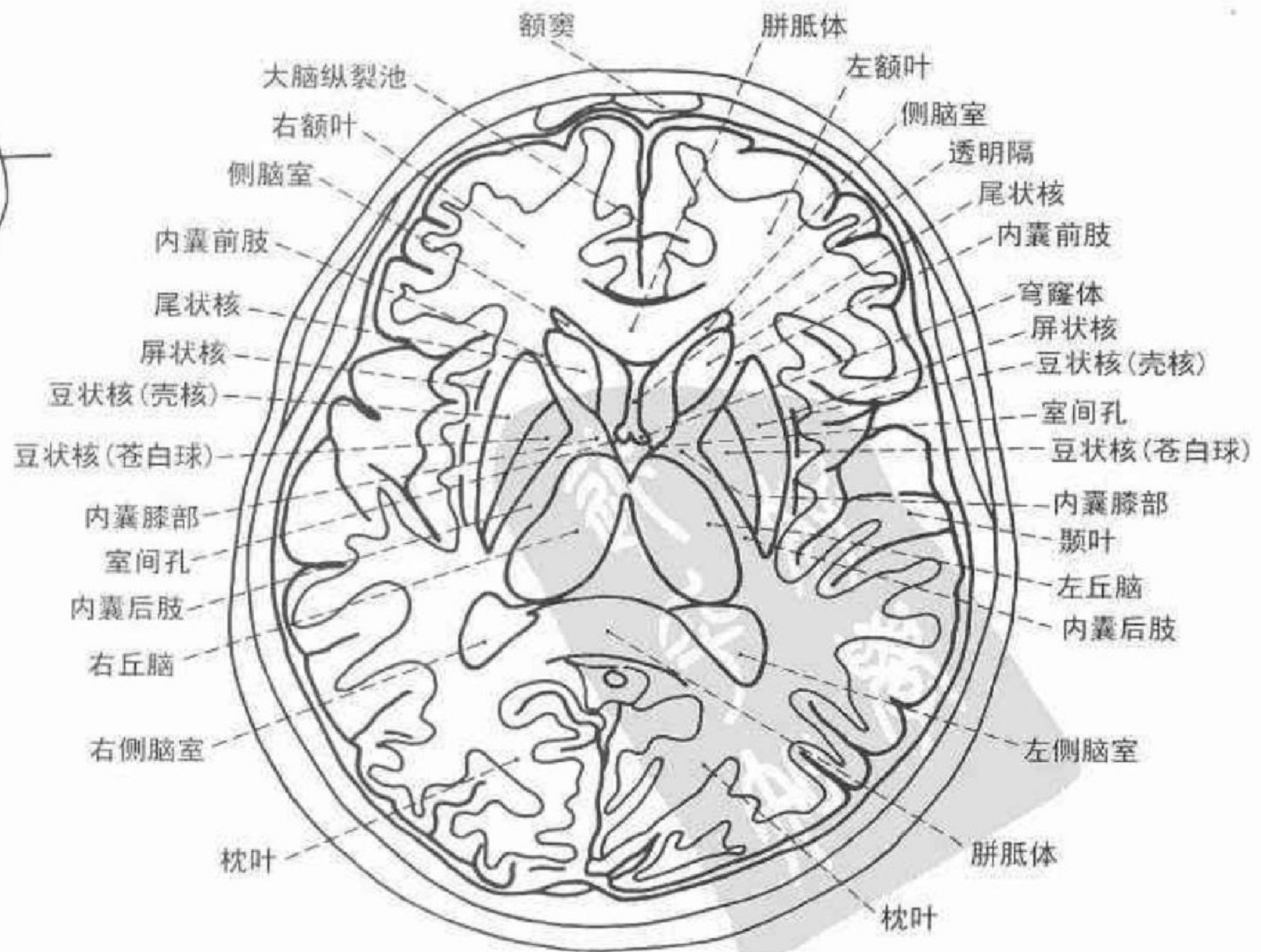
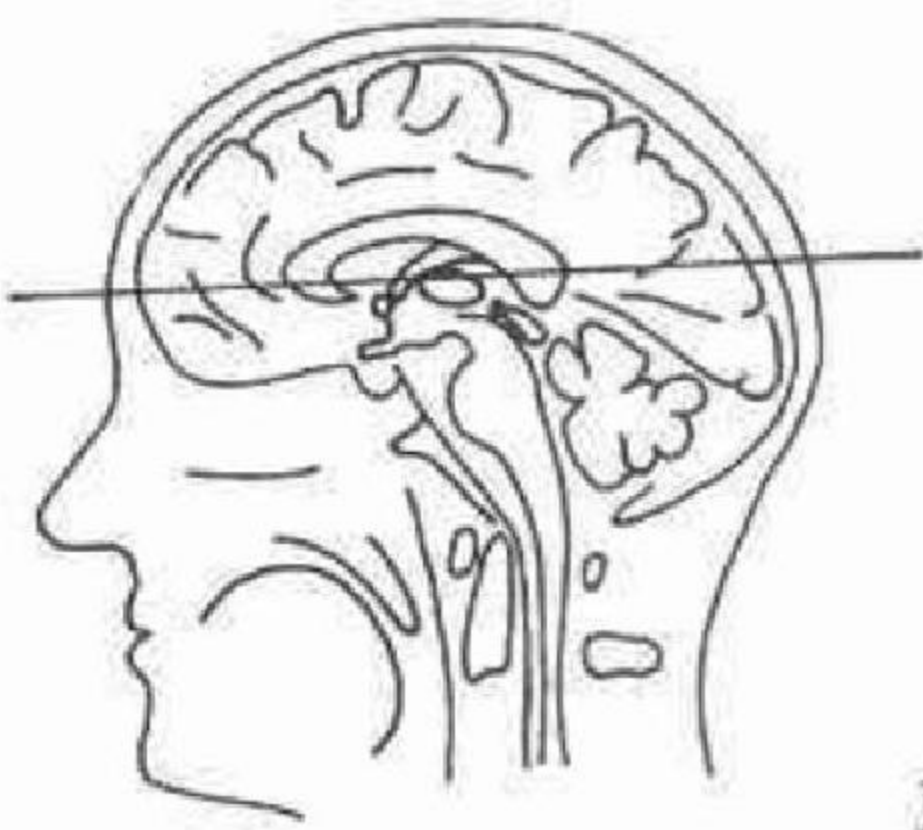
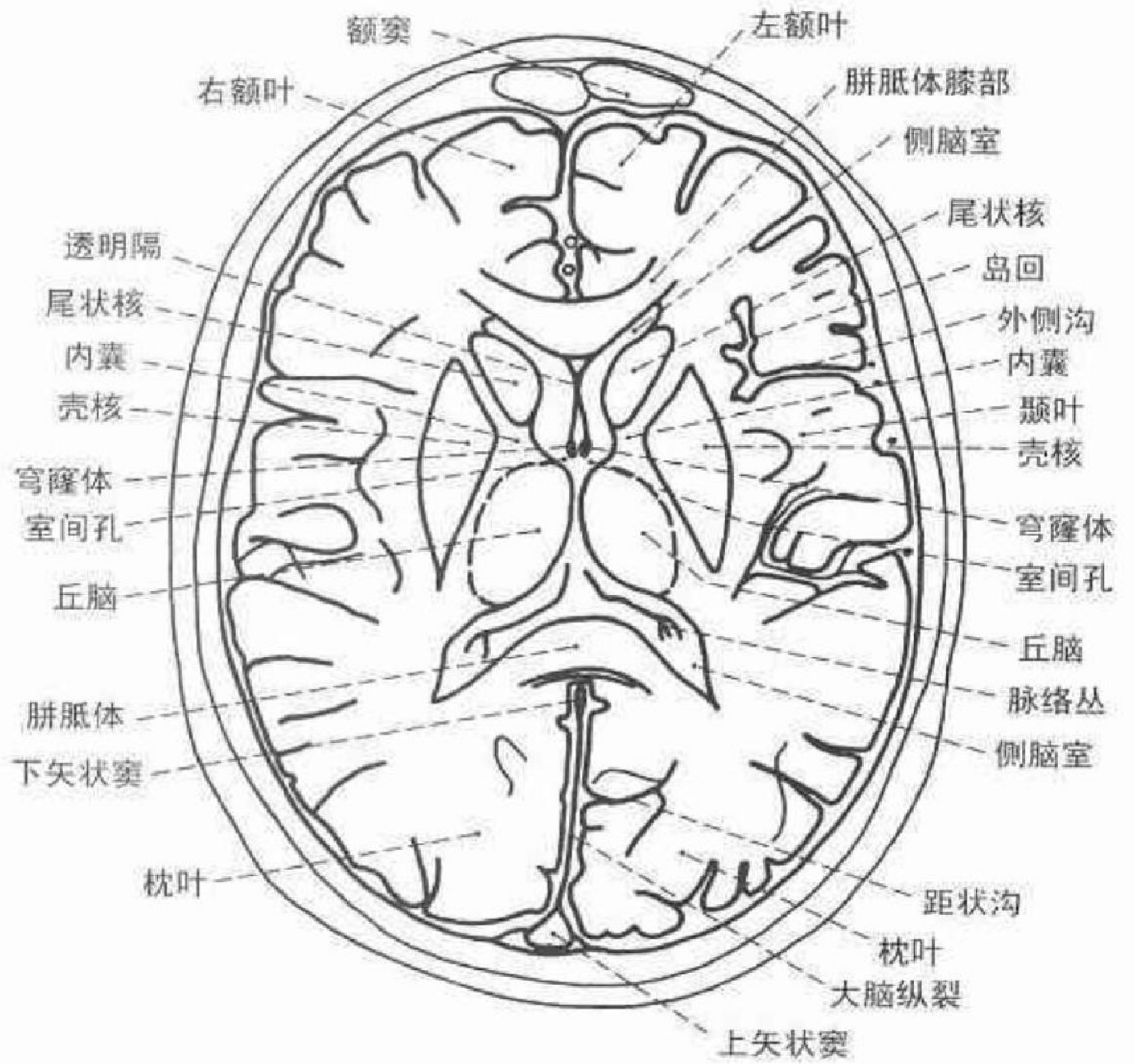
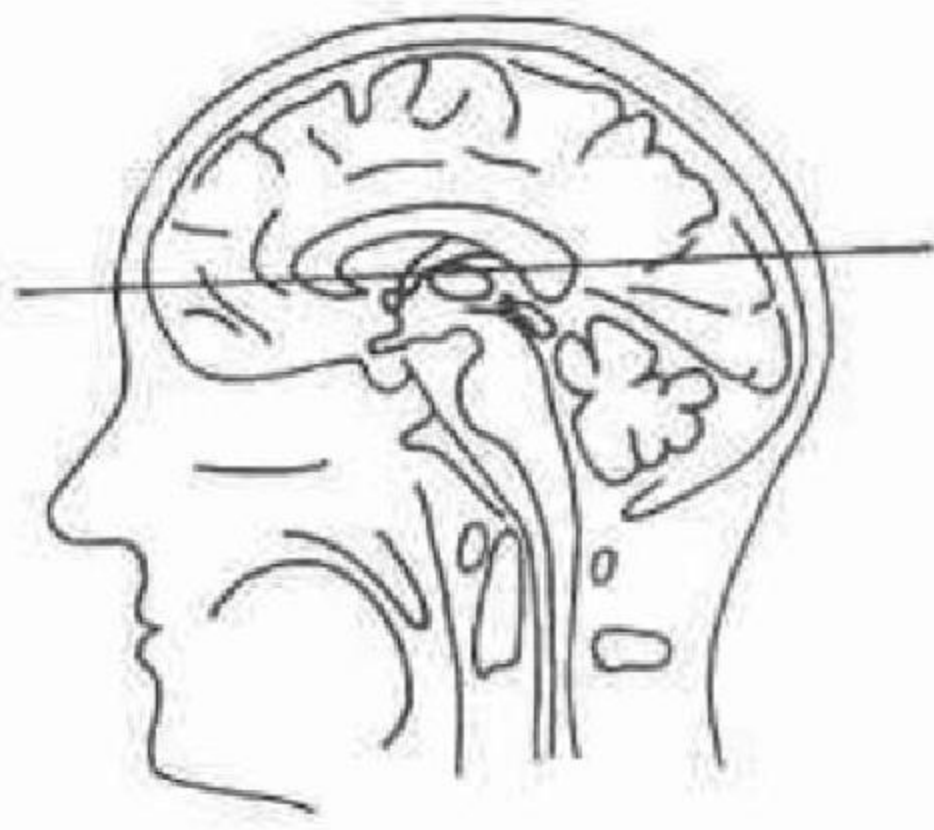


图 200 脑磁共振 T₁ 轴位图(横断面)



MRI



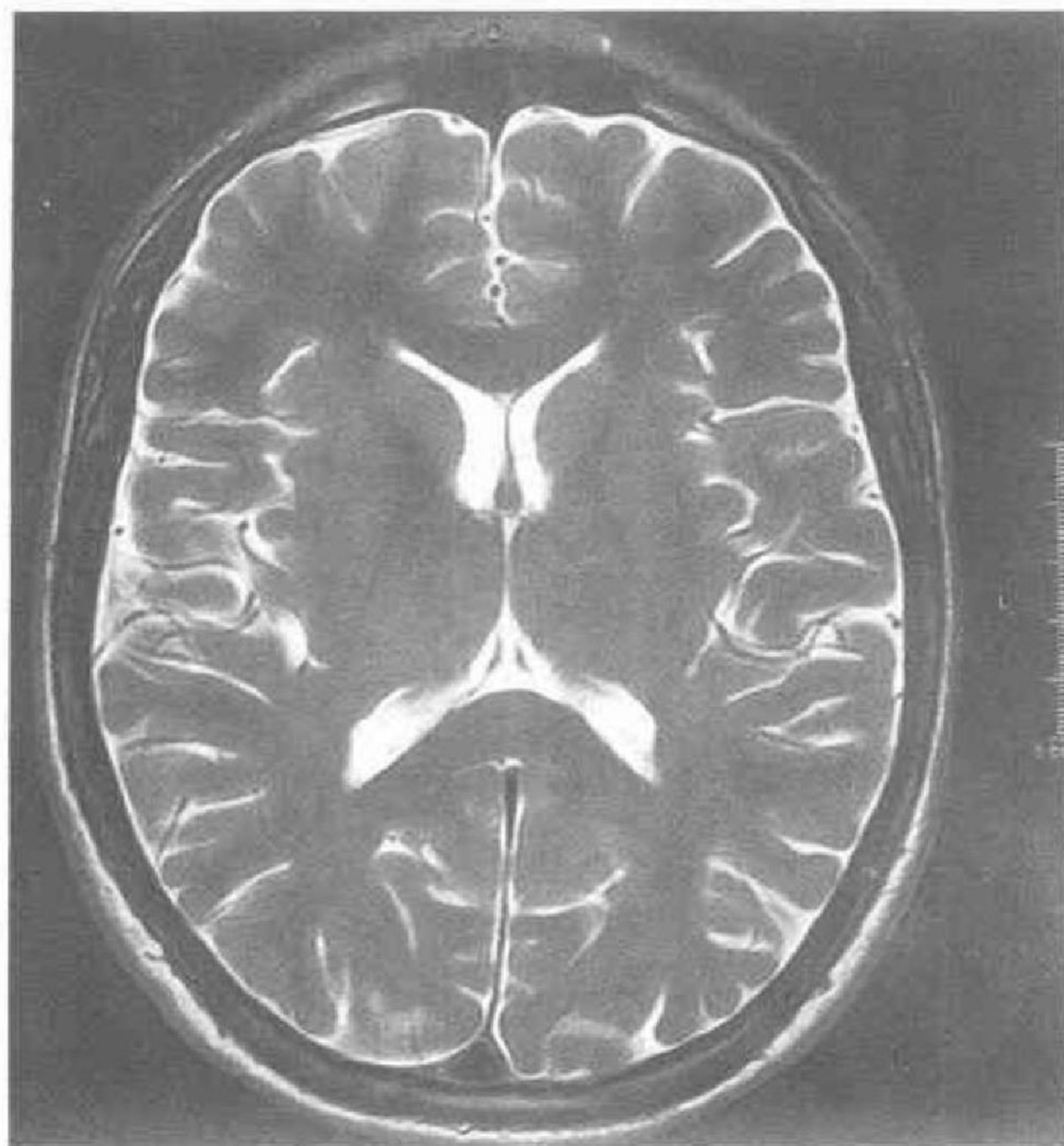
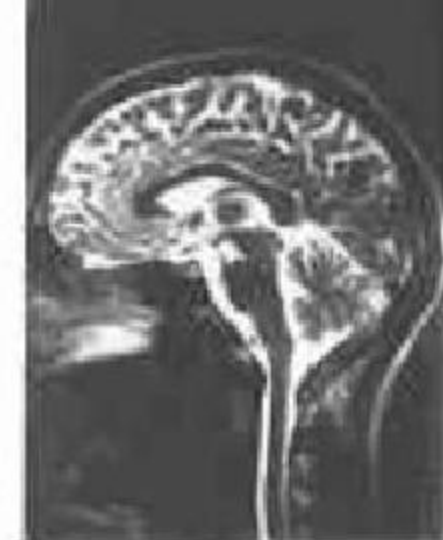

图 201 脑磁共振 T₂ 轴位图(横断面)

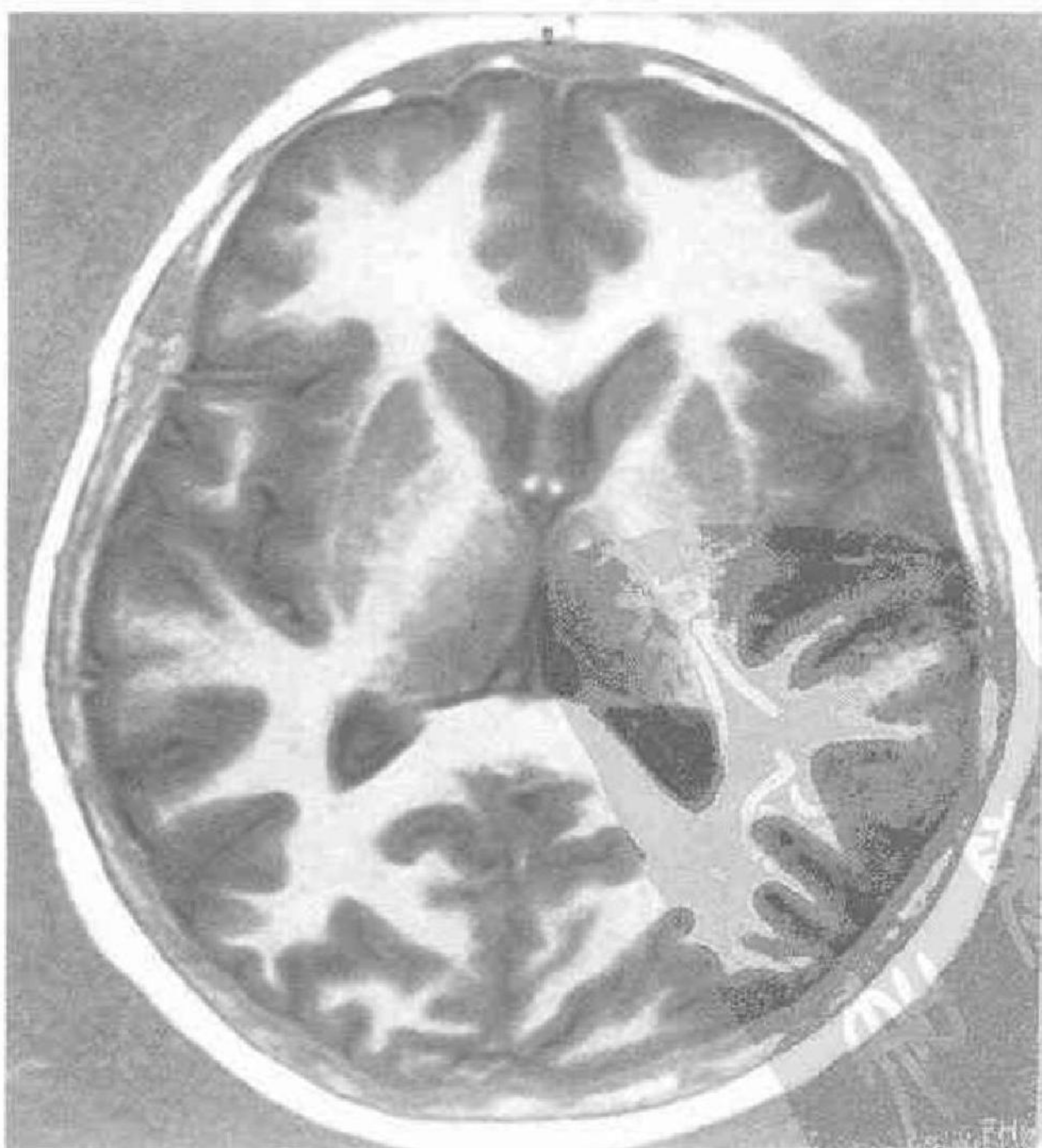
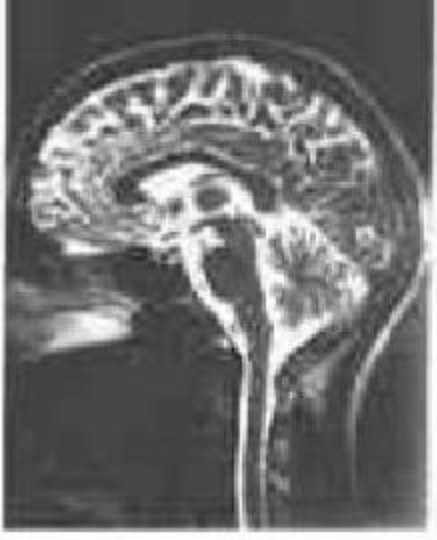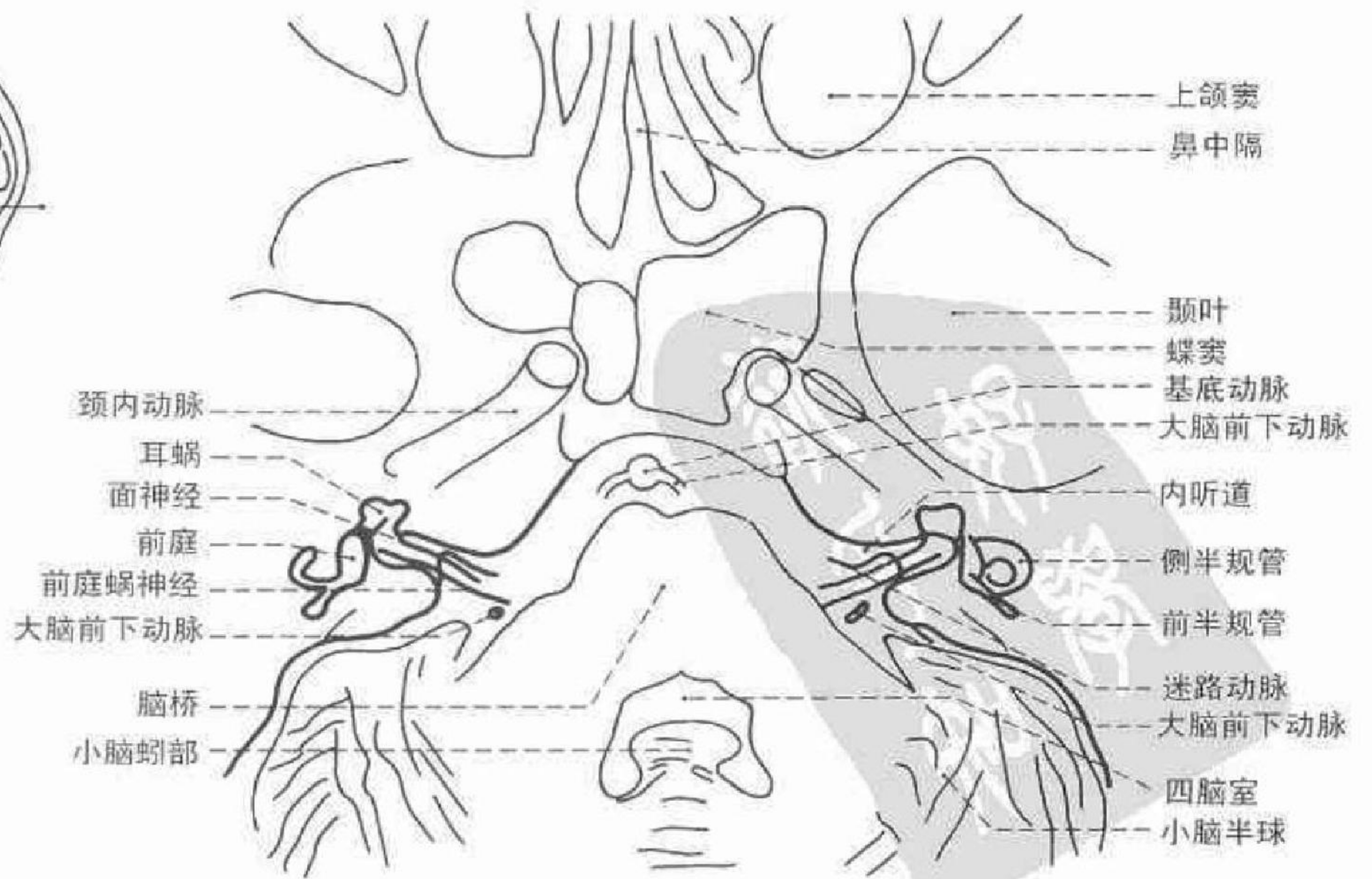
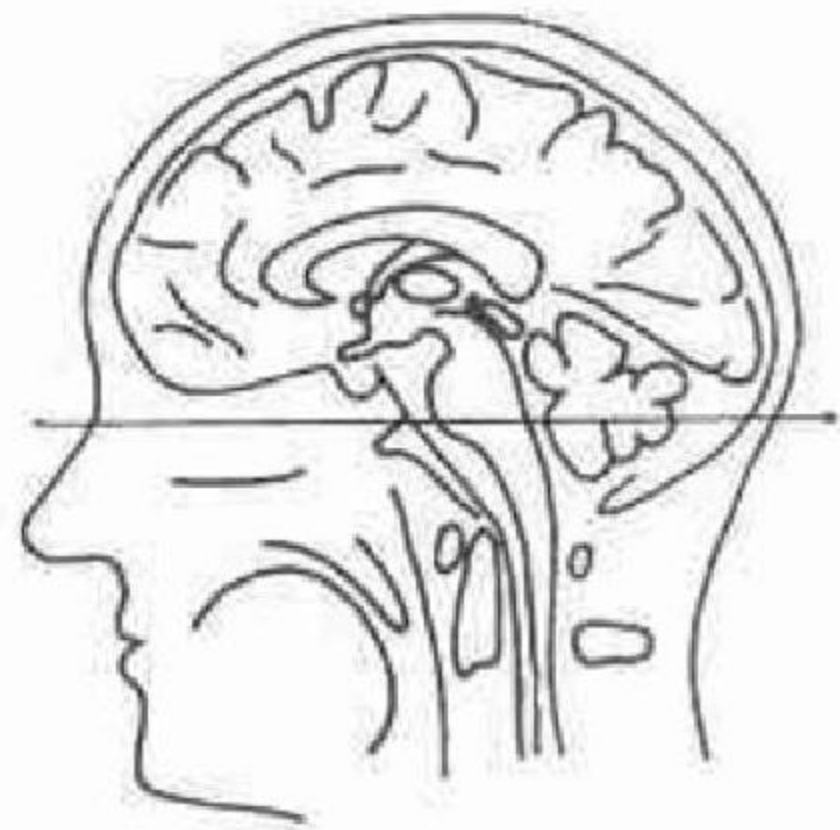
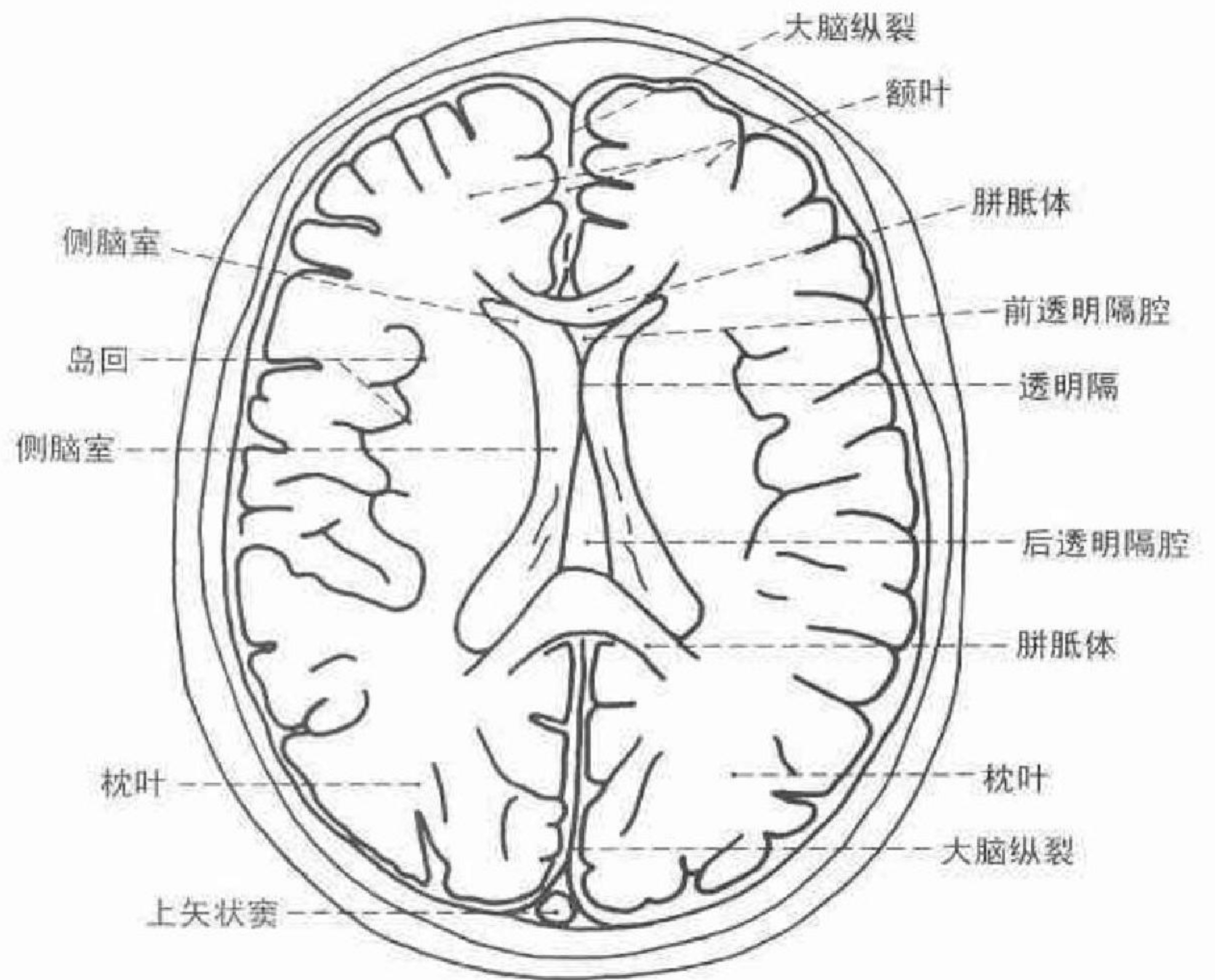
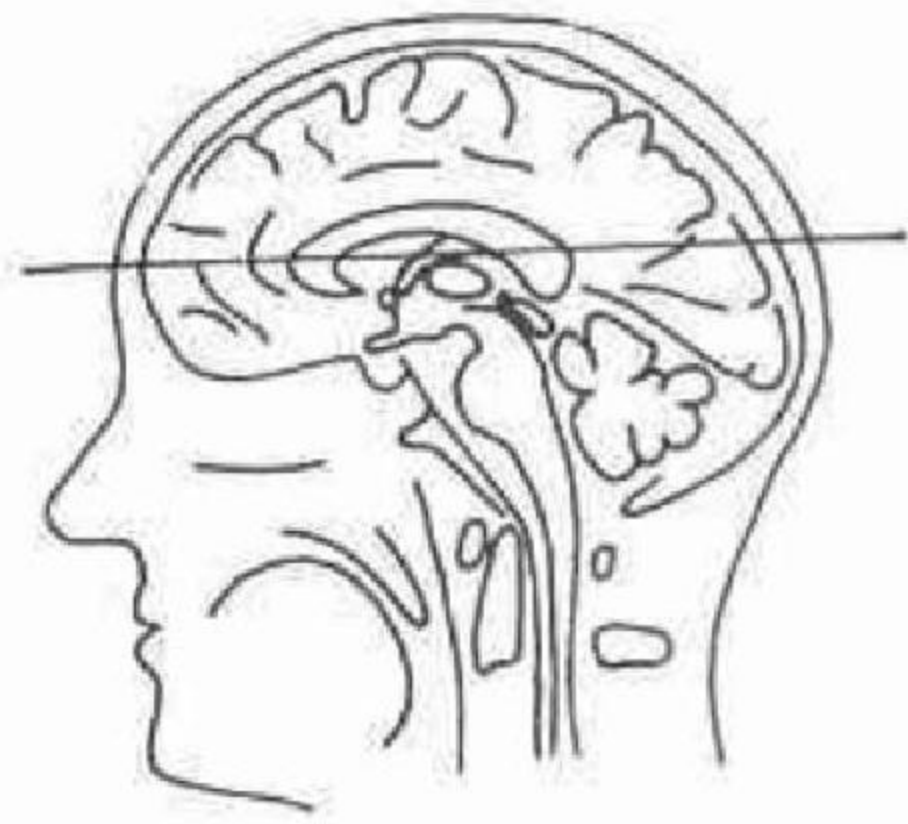


图 202 脑磁共振 T₁ 轴位图(横断面)



MRI



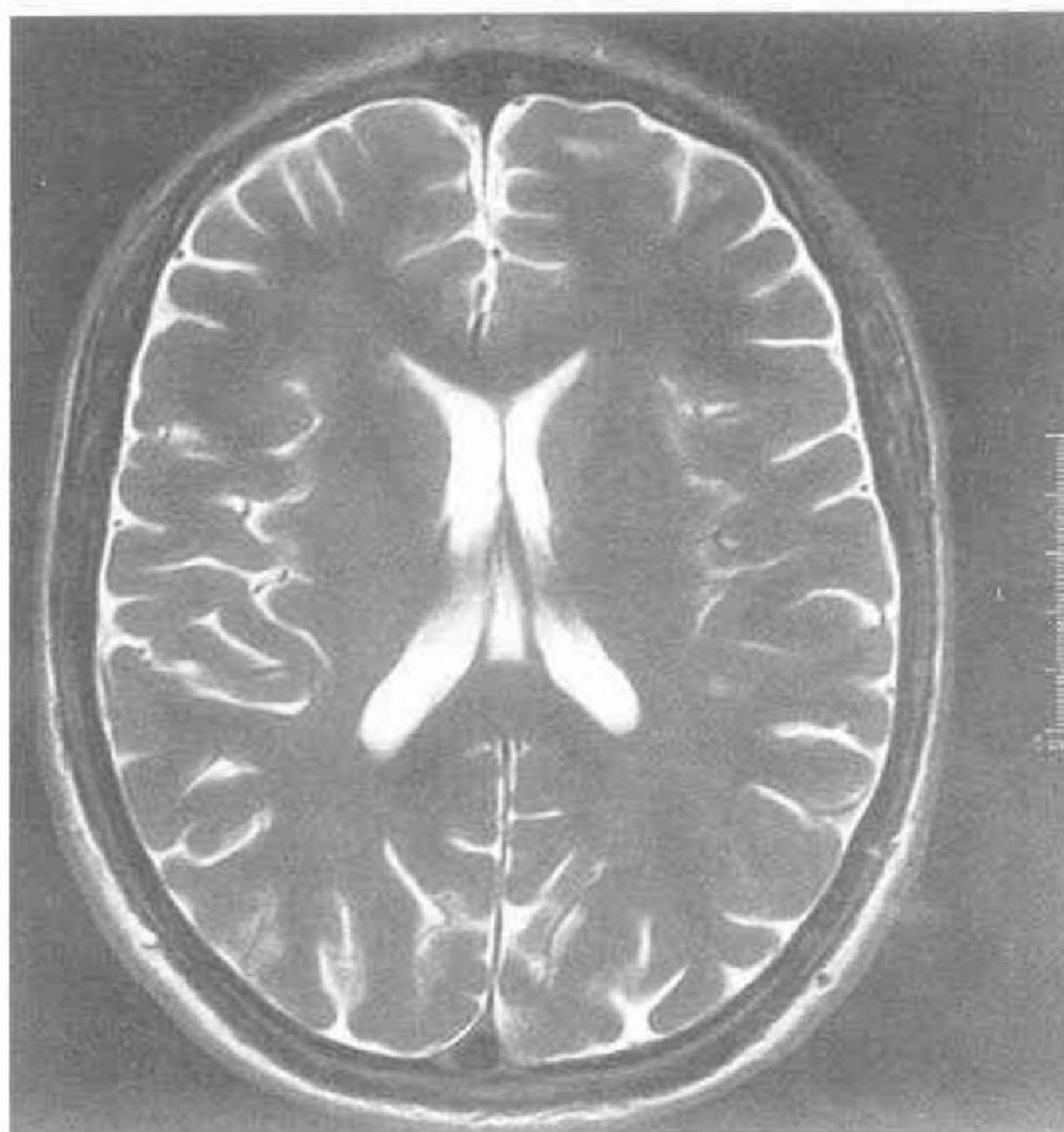
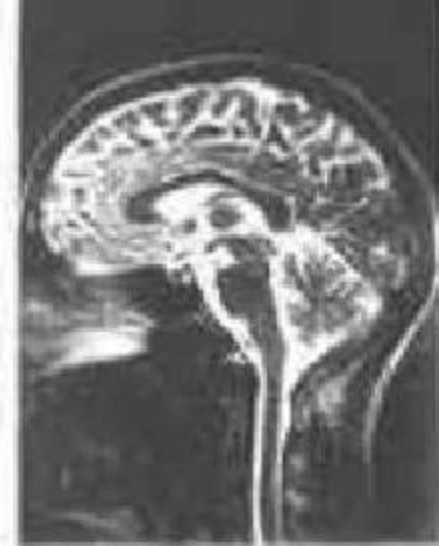

图 203 桥小脑角磁共振 T₂ 轴位图(横断面)

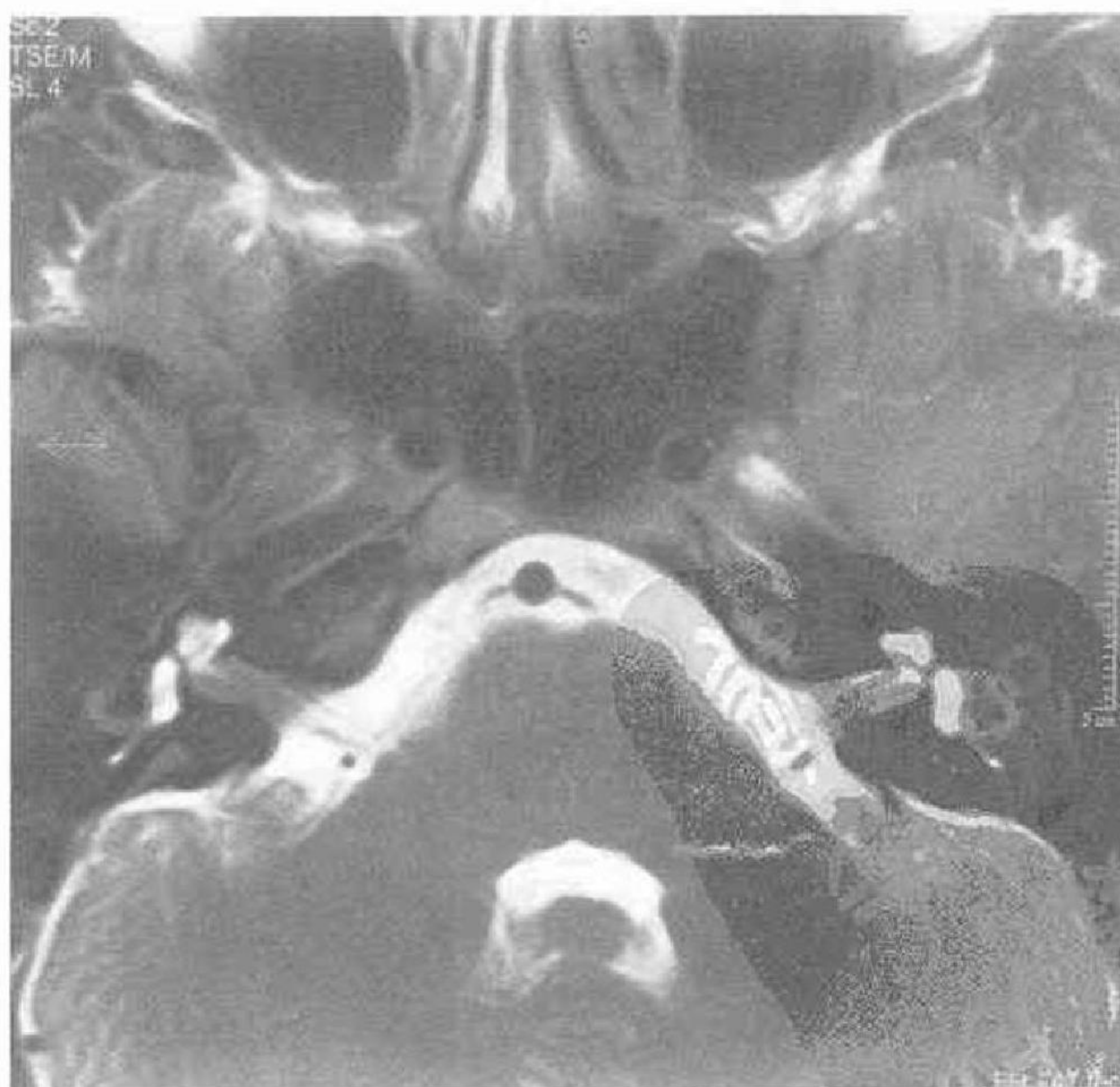
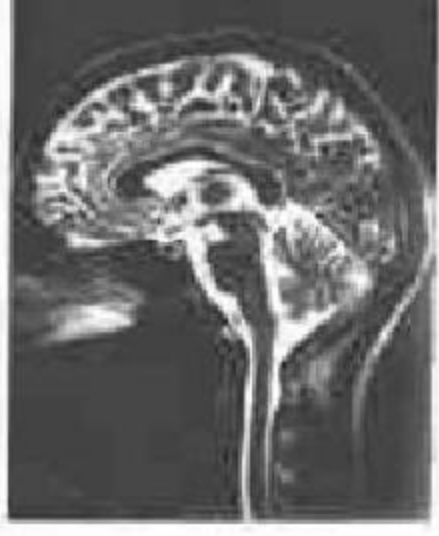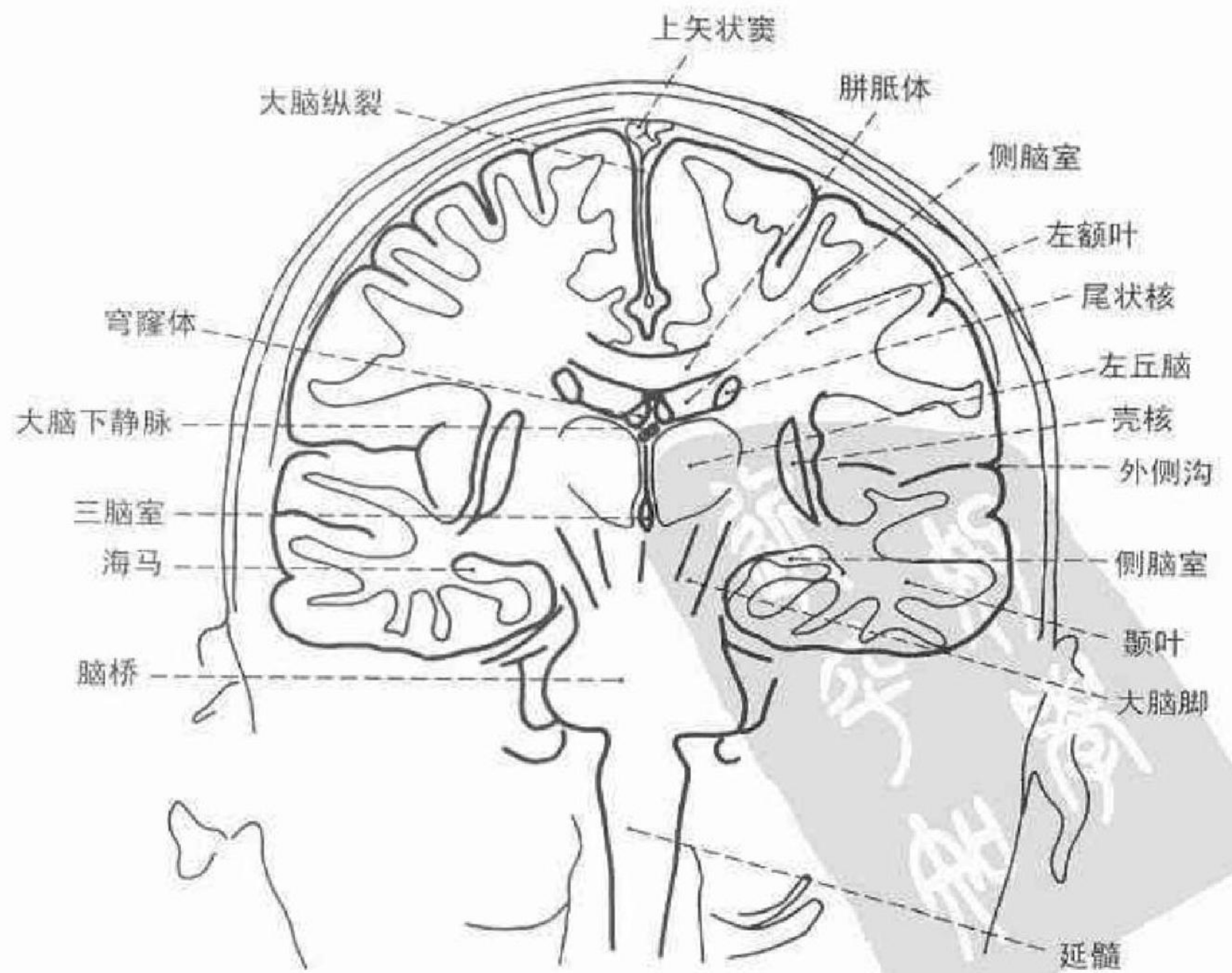
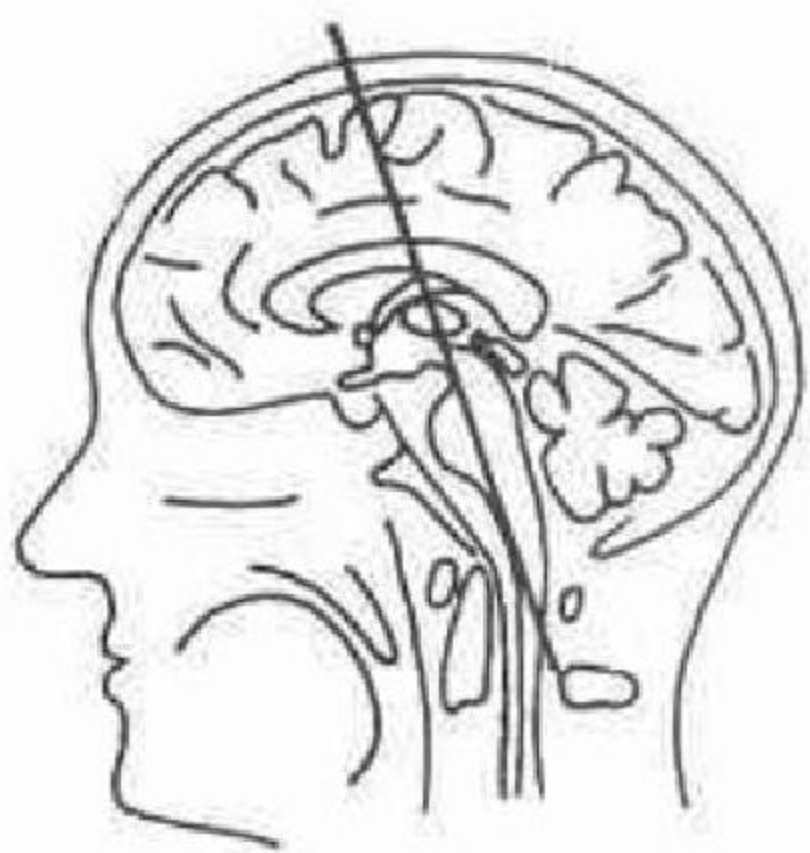
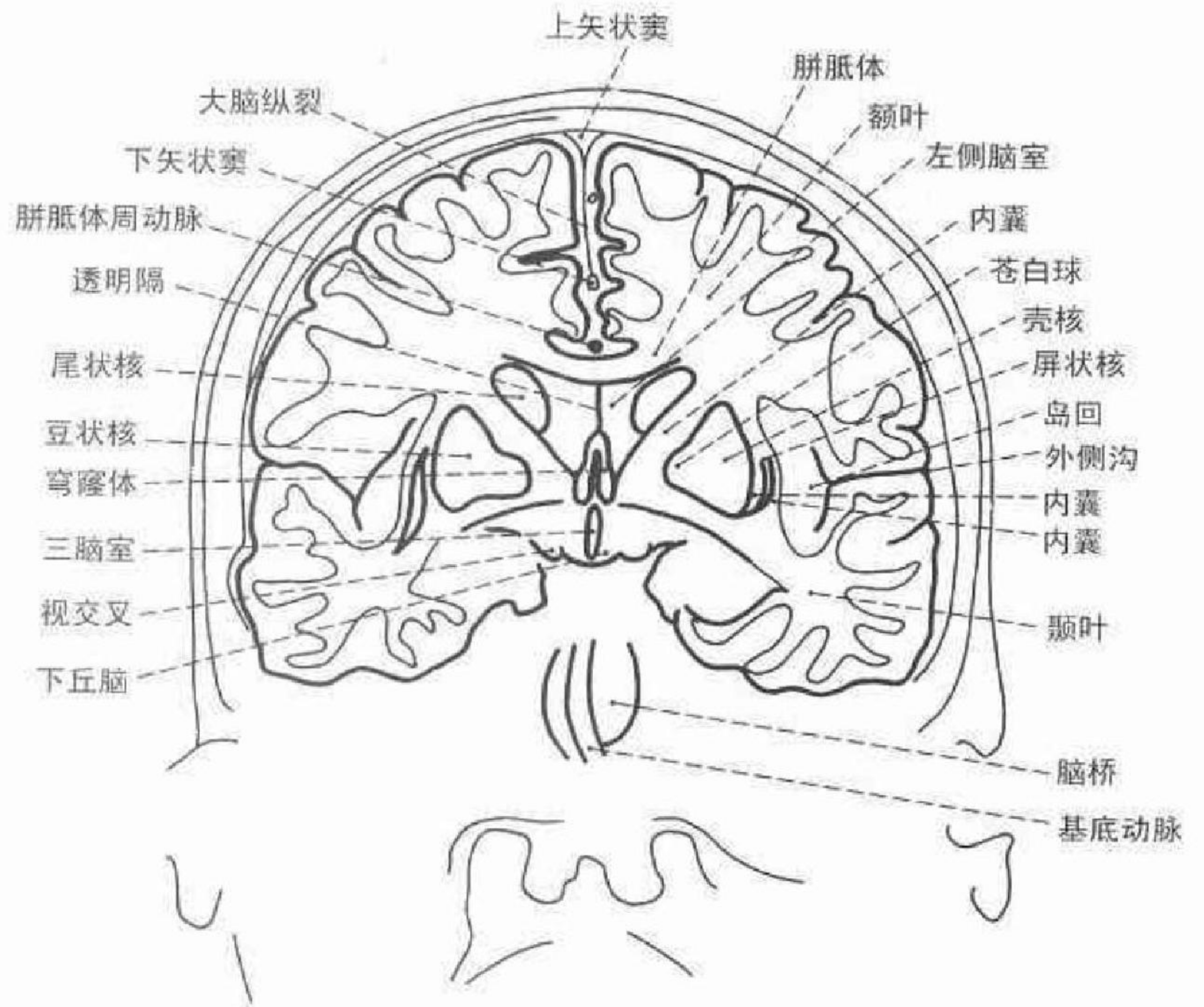
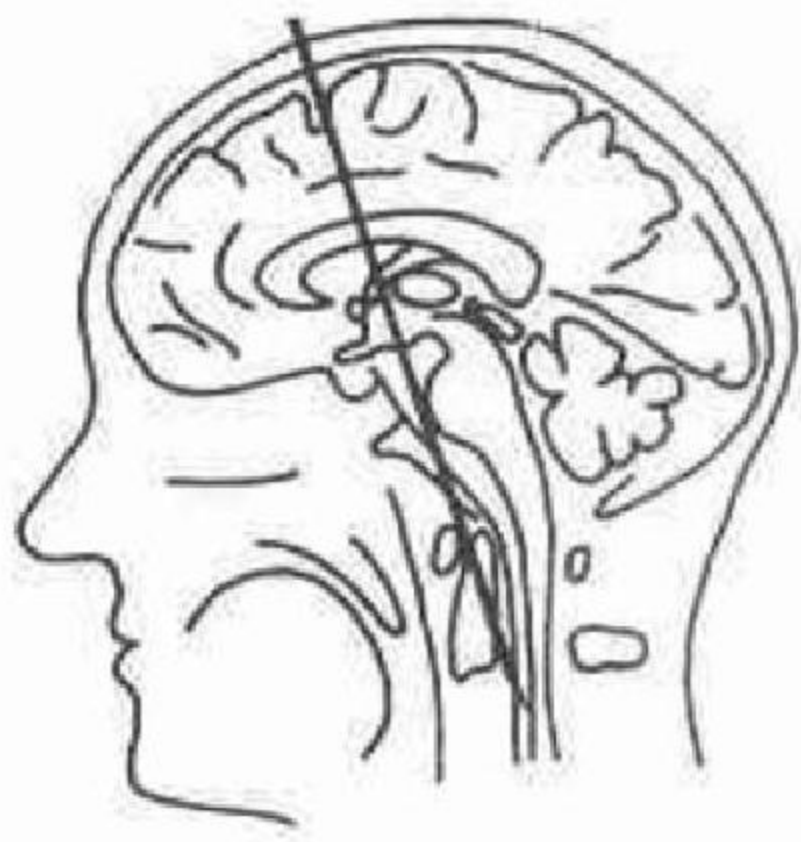


图 204 桥小脑角磁共振 T₂ 轴位图(横断面)



MRI



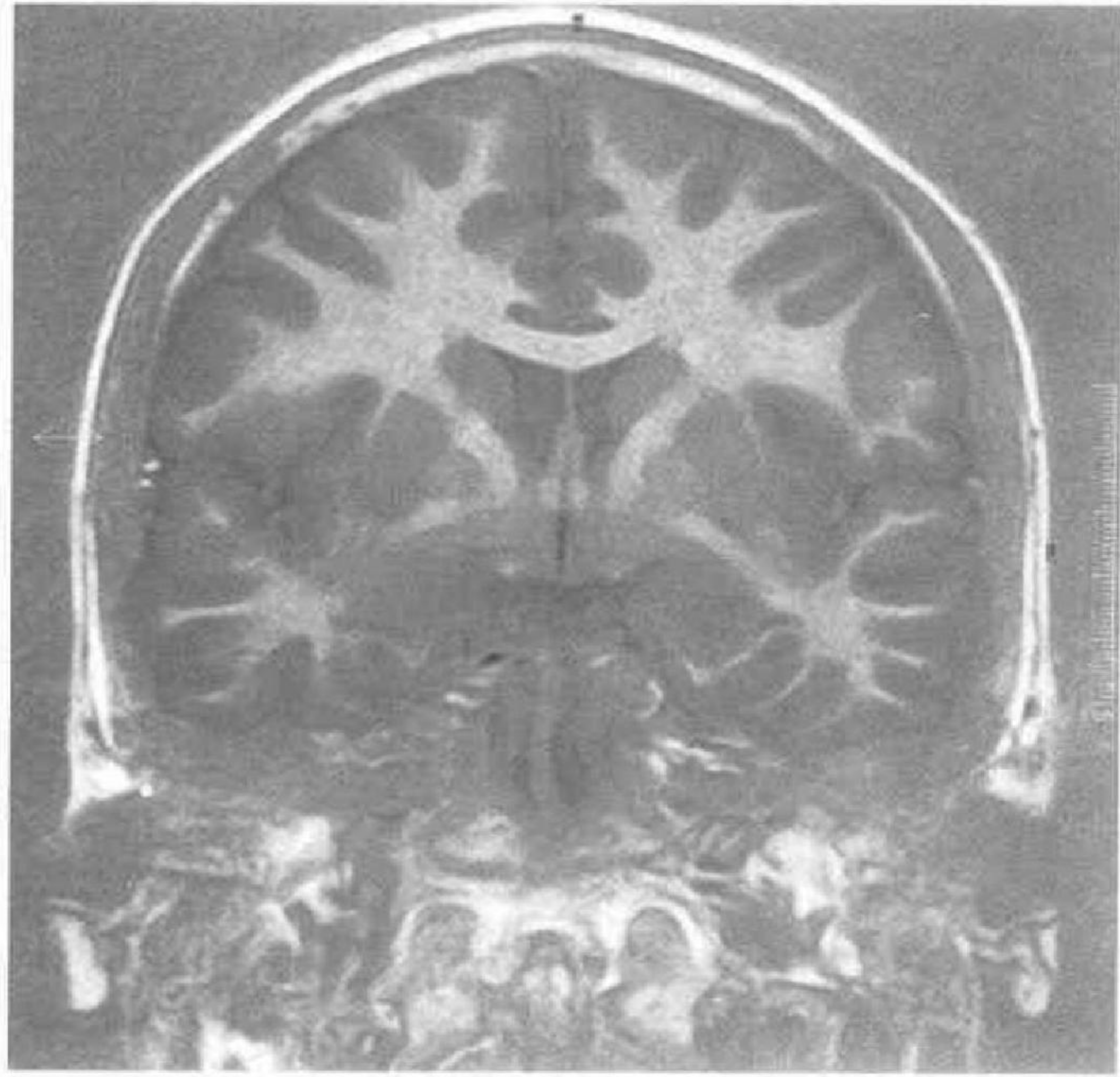
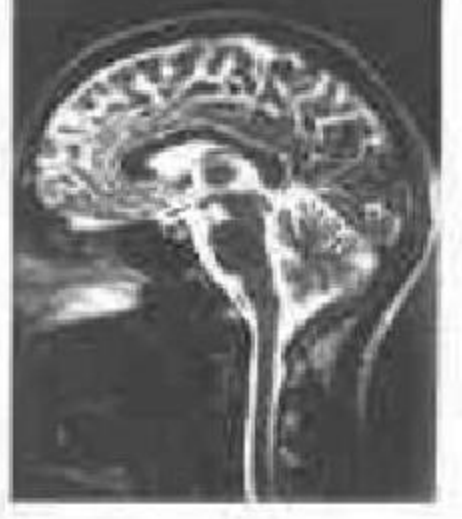

图 205 脑磁共振 T₁ 冠位图

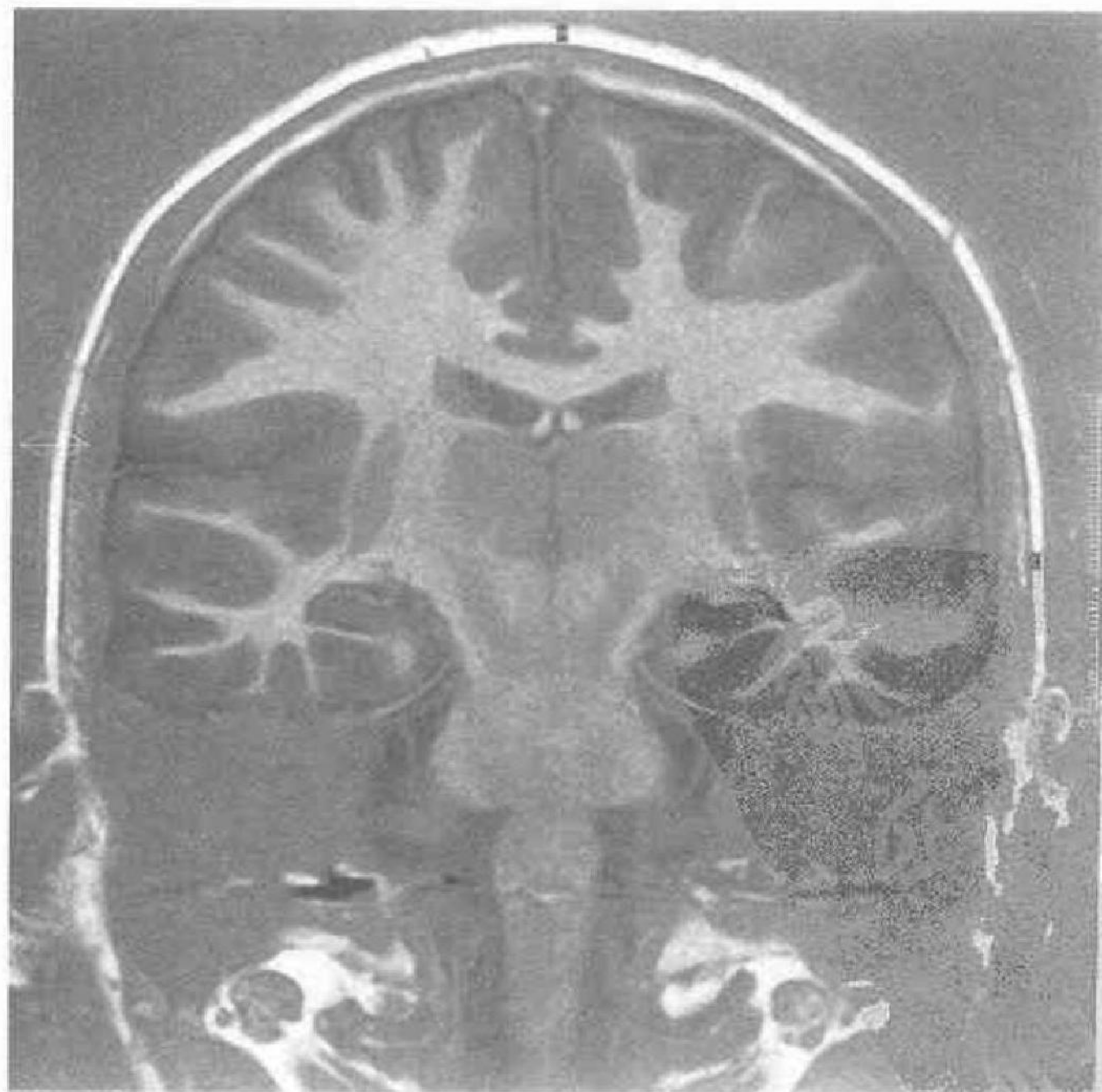
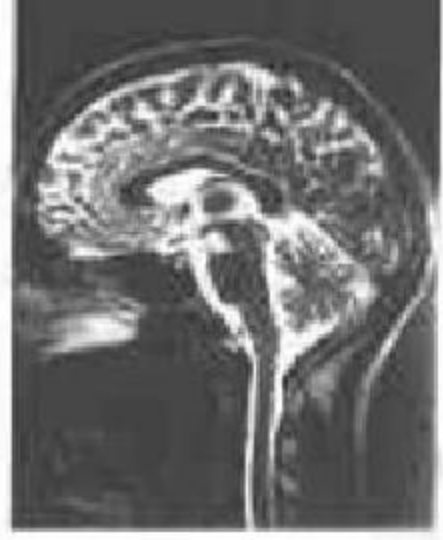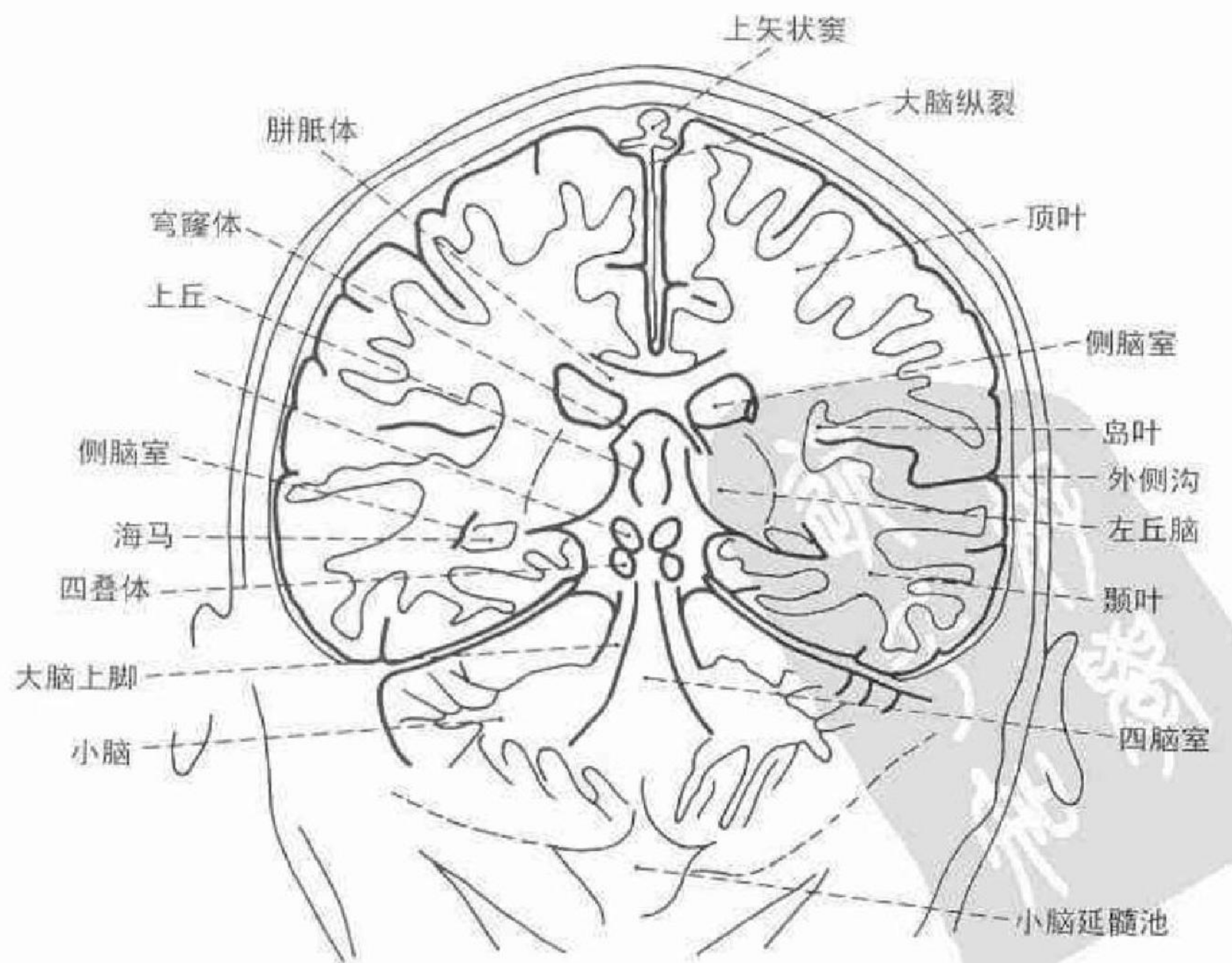
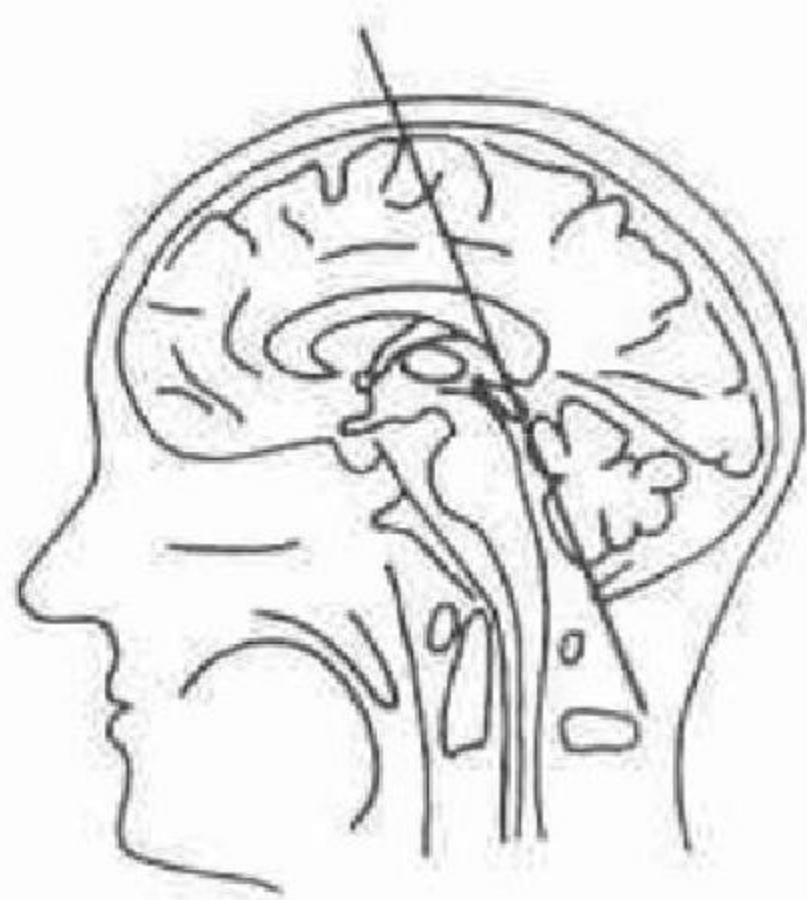
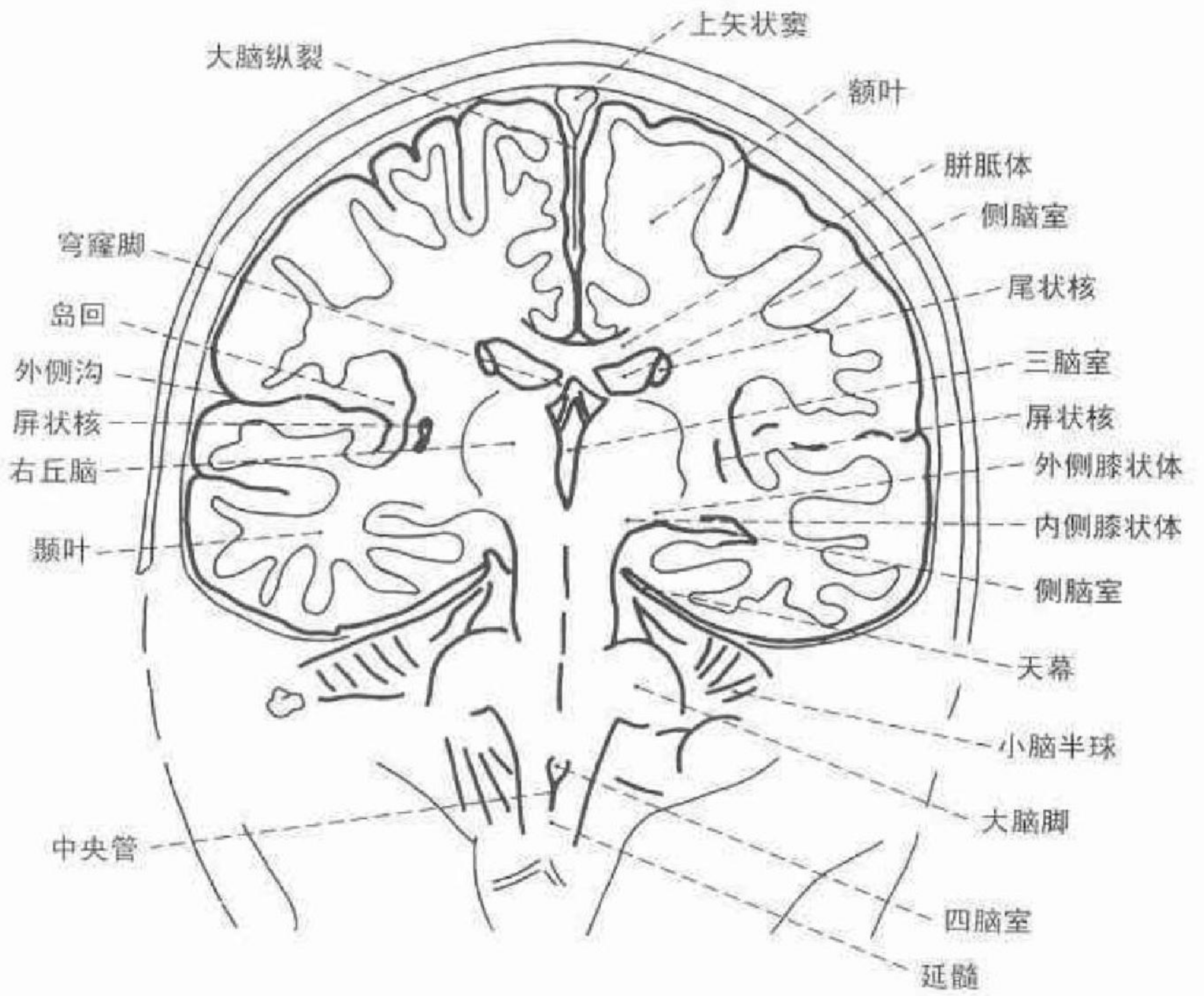
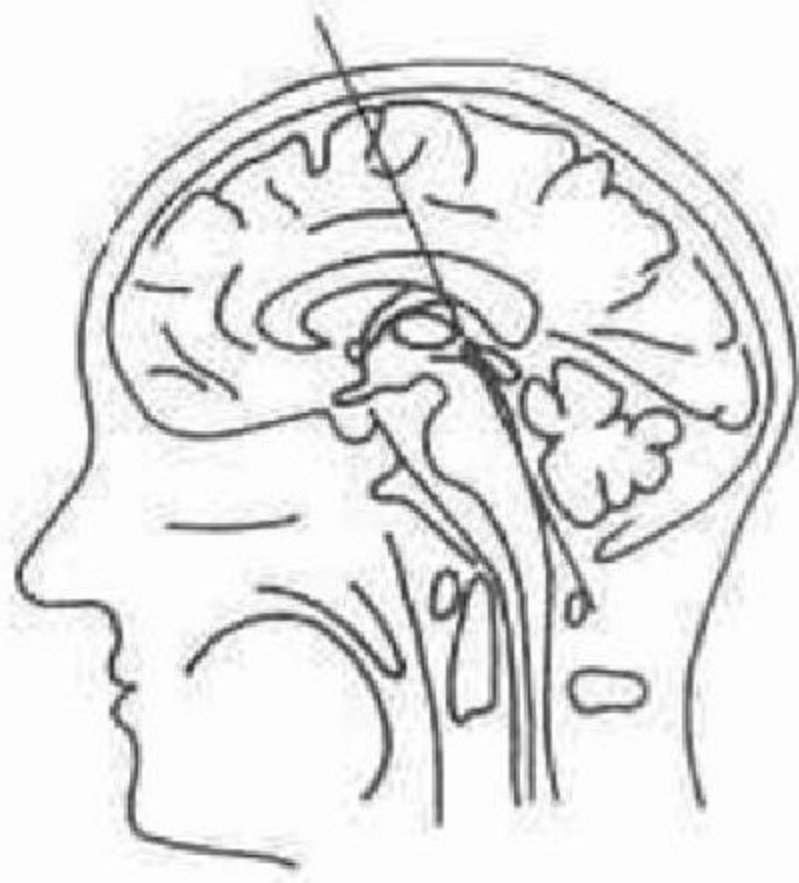


图 206 脑磁共振 T₁ 冠位图



MRI



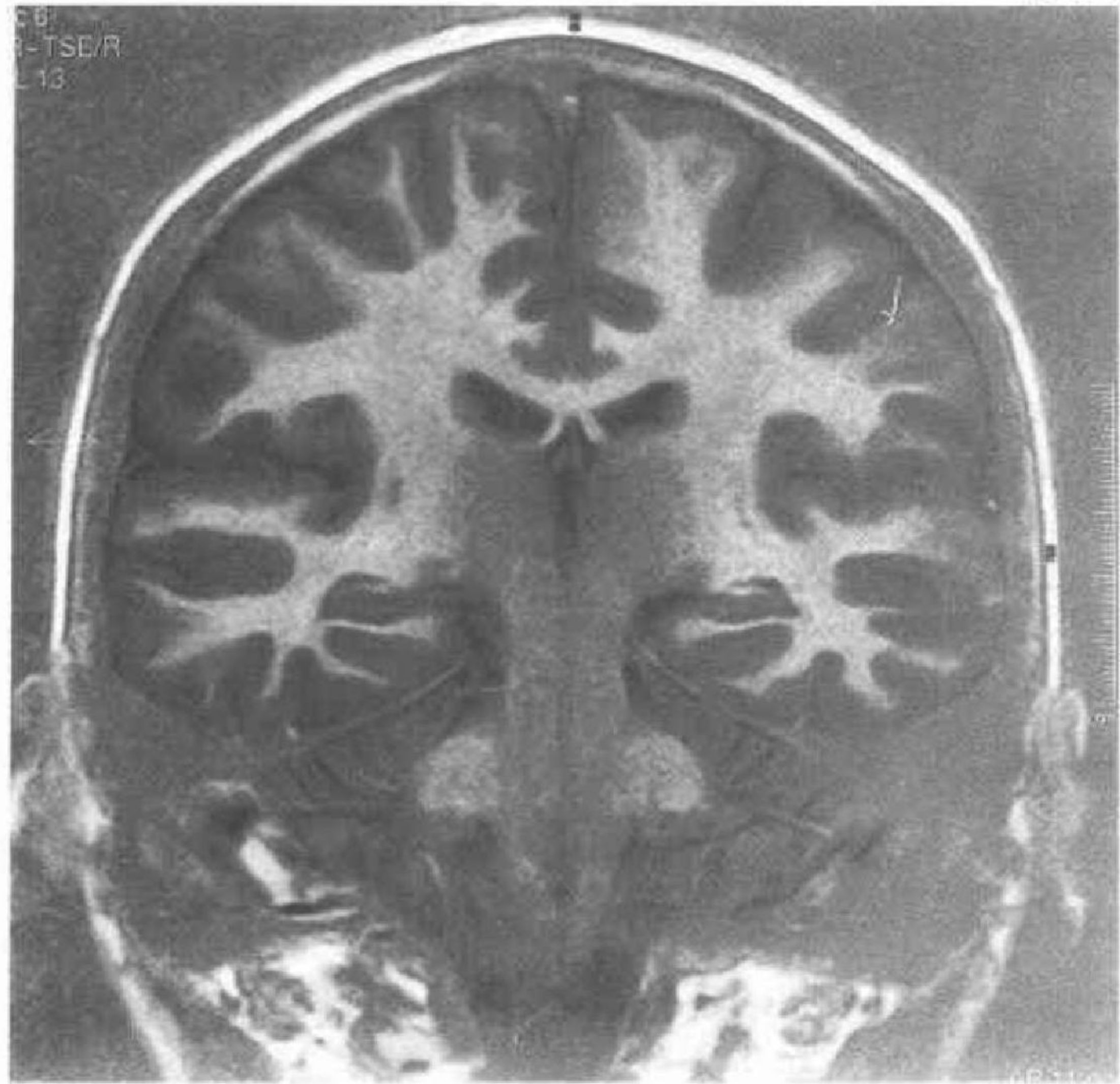
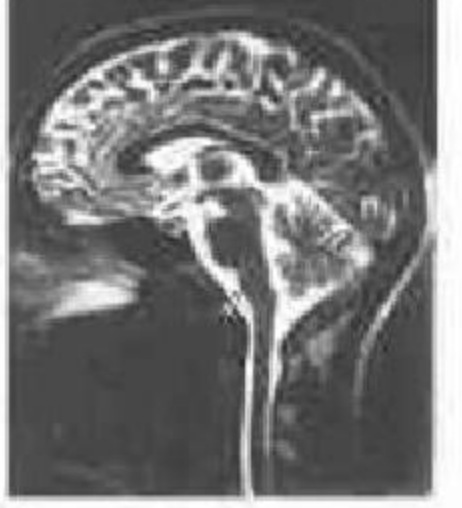

图 207 脑磁共振 T₁ 冠位图

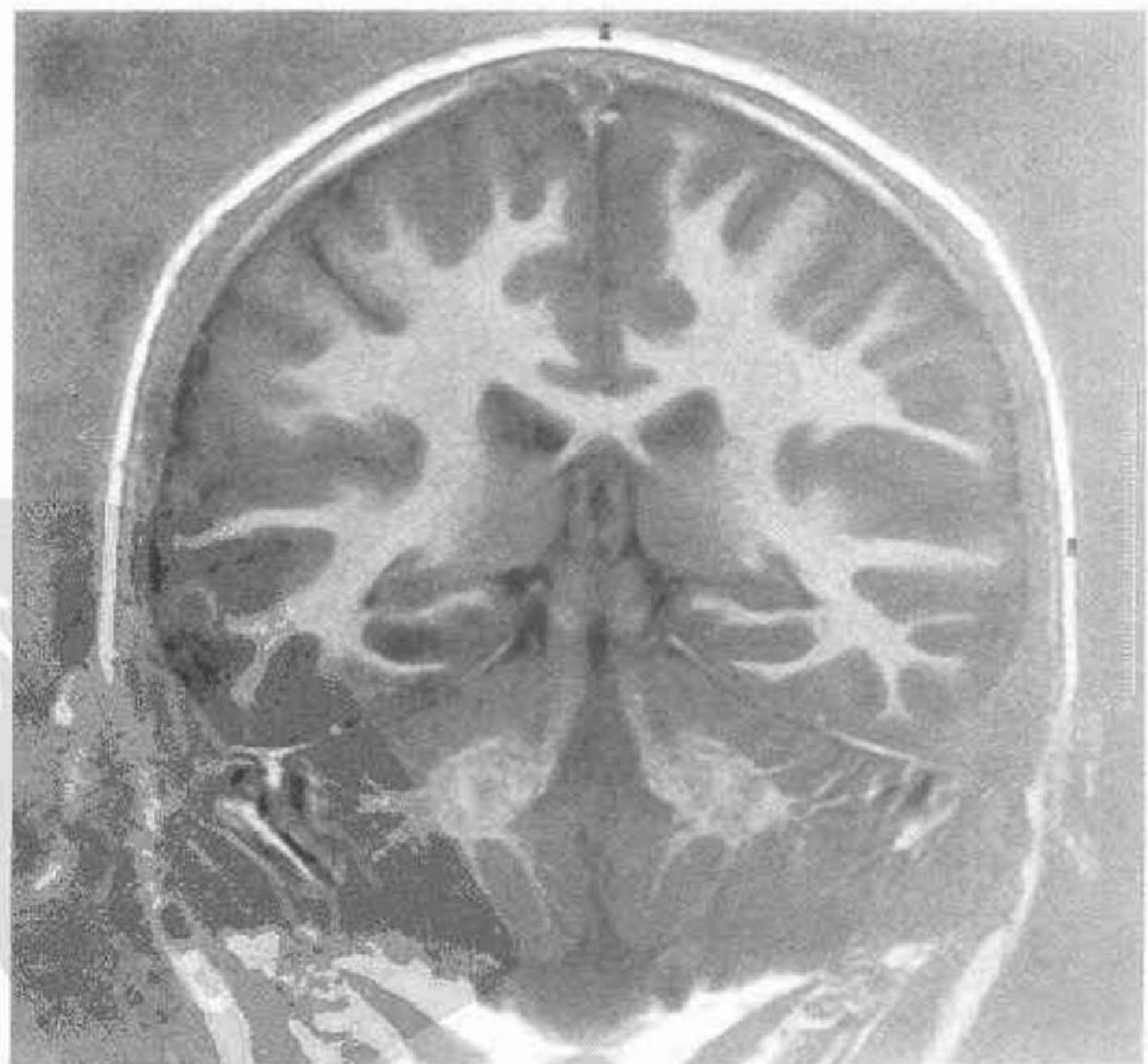
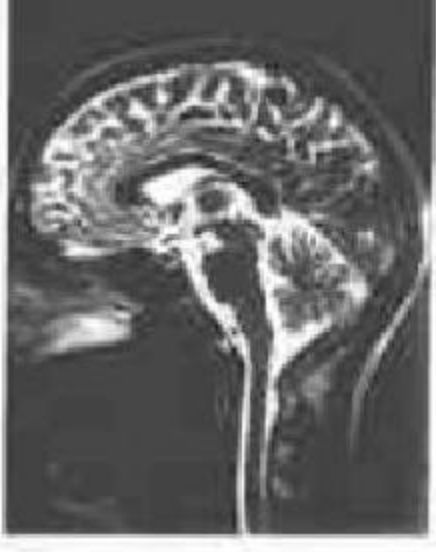

图 208 脑磁共振 T₁ 冠位图



MRI

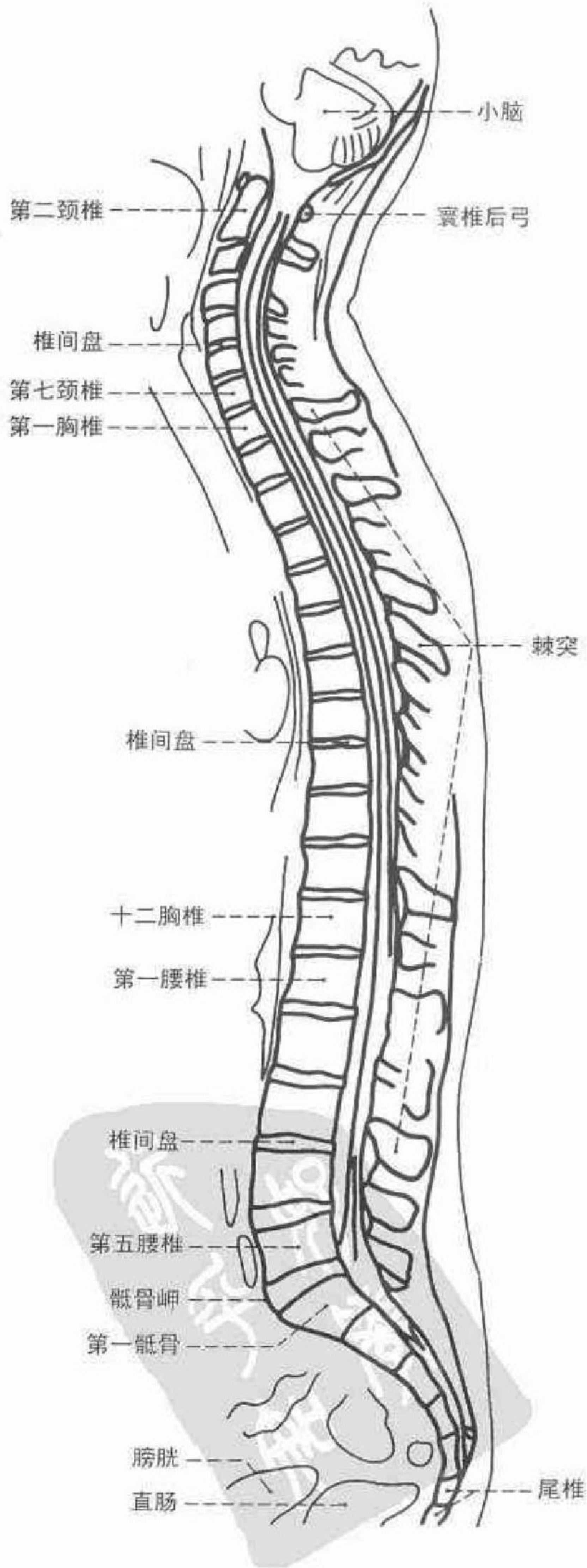

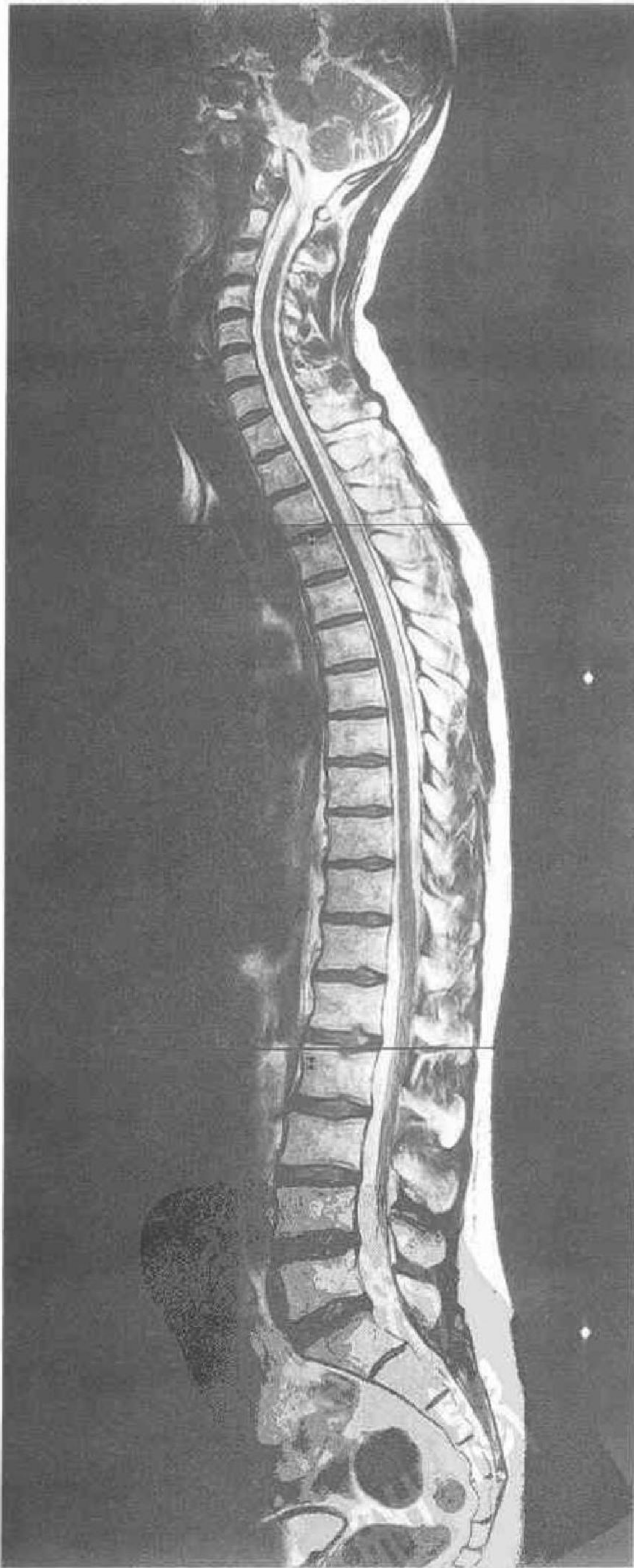
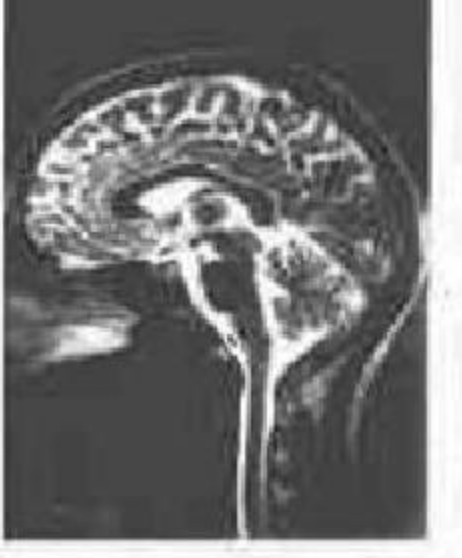
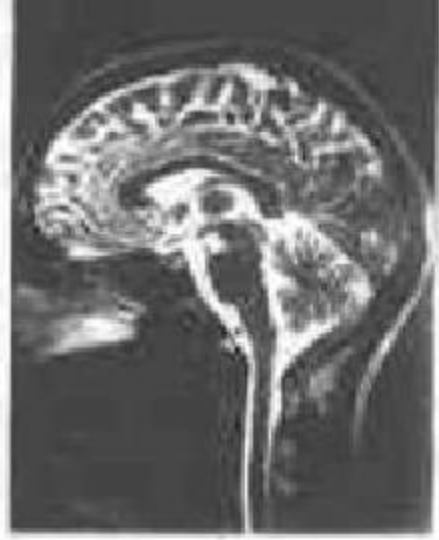
图 209 全脊柱磁共振 T₂ 正中矢状位图



MRI

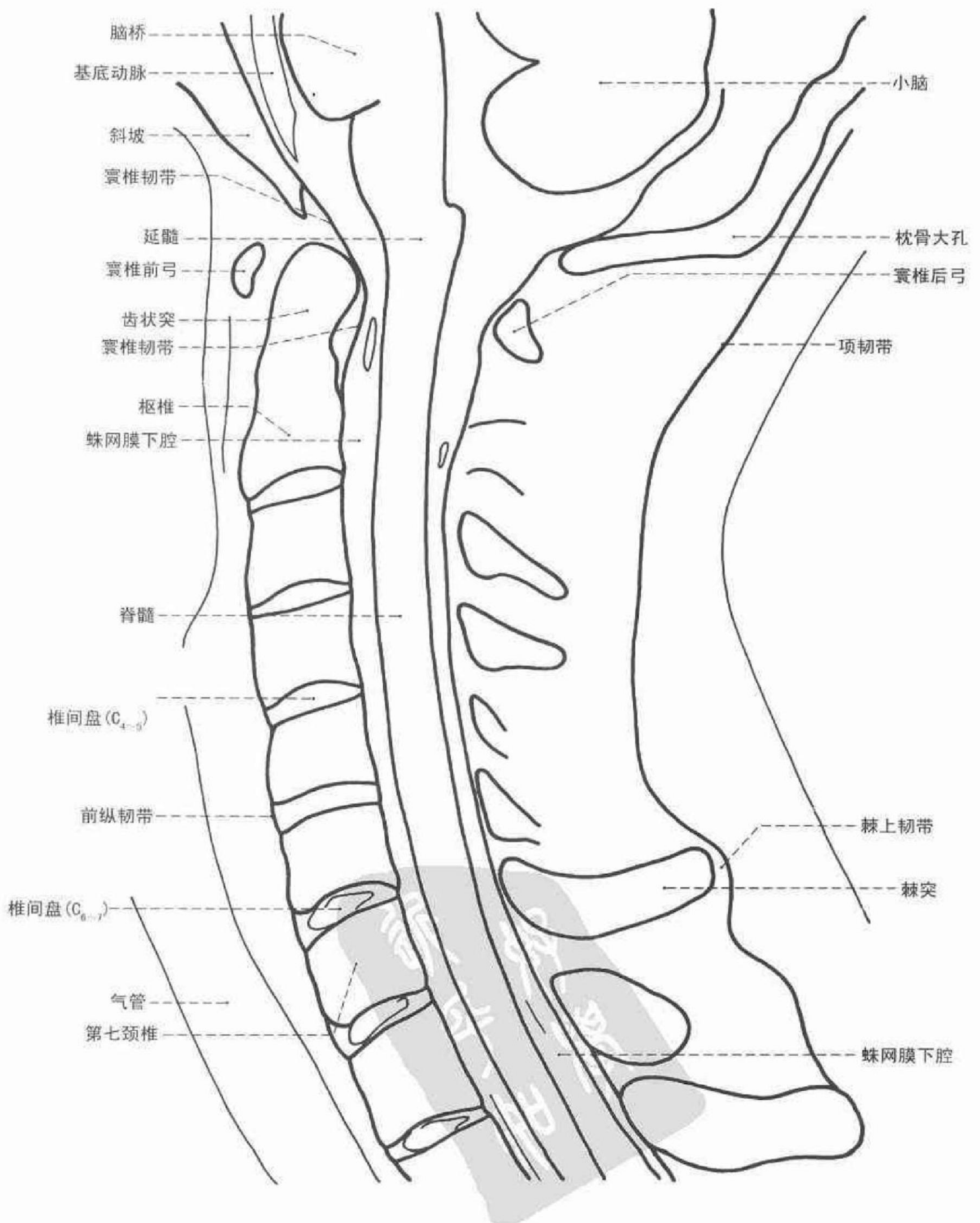

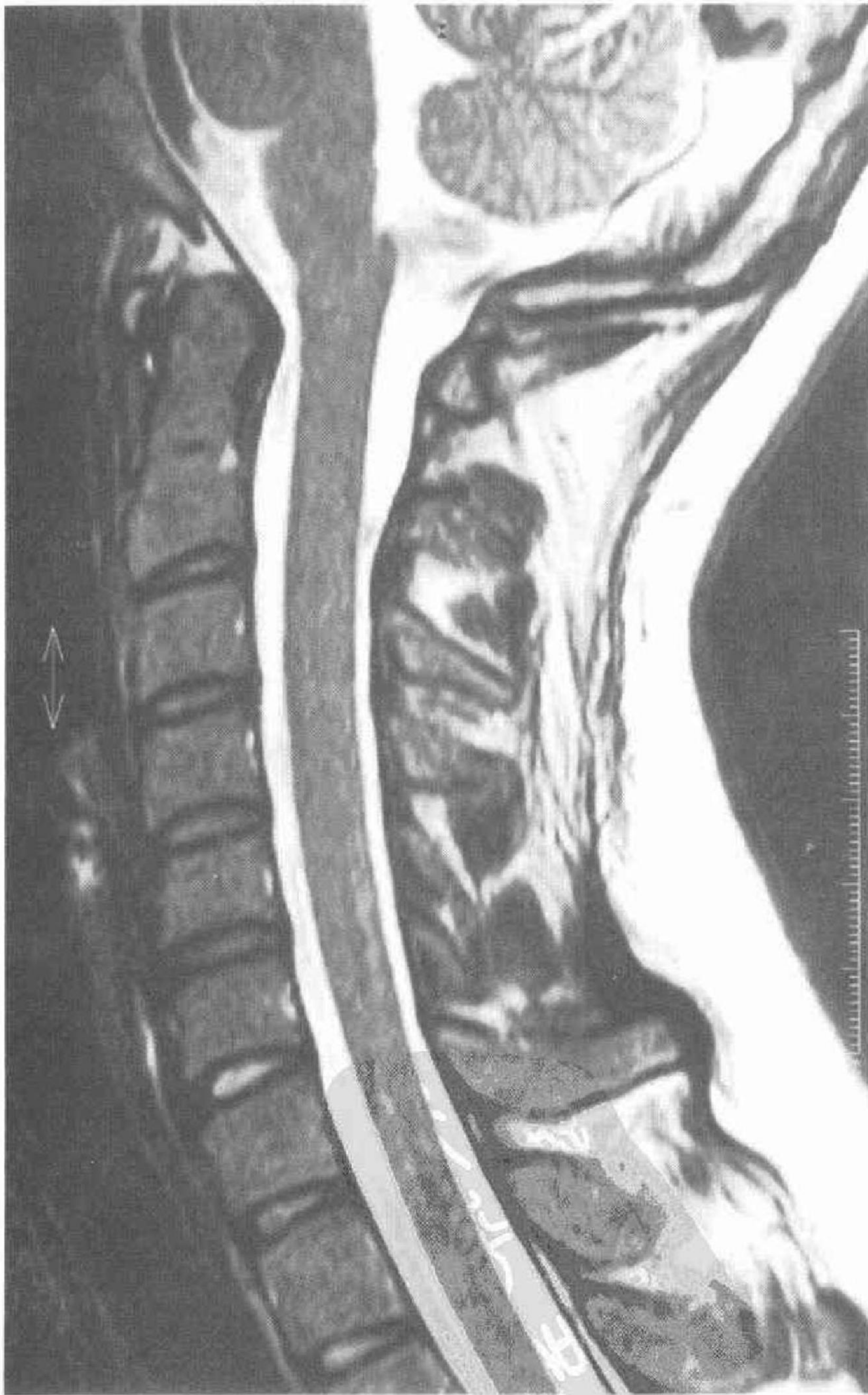
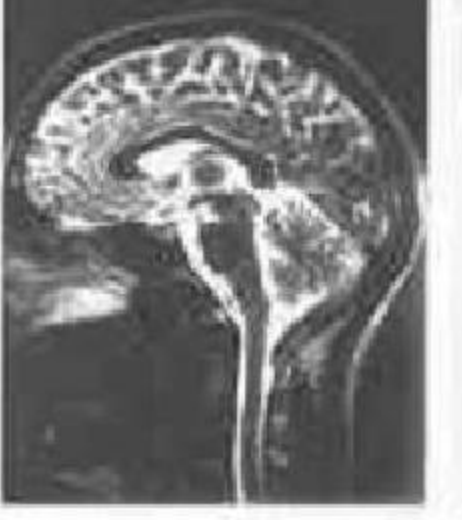
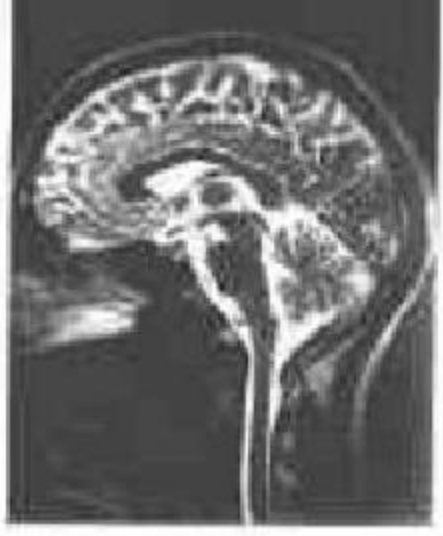
图 210 颈椎磁共振 T₂ 正中矢状位图



MRI

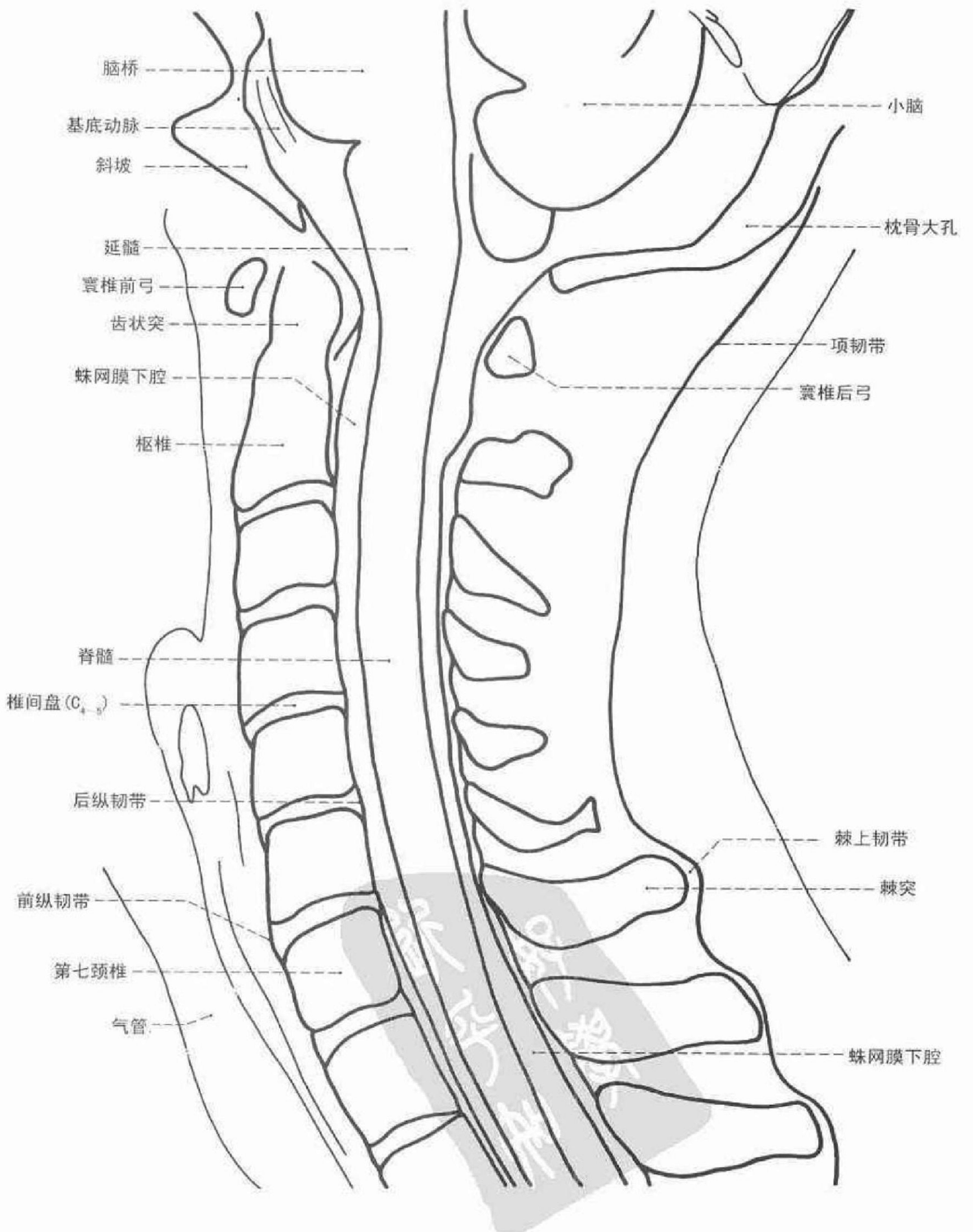

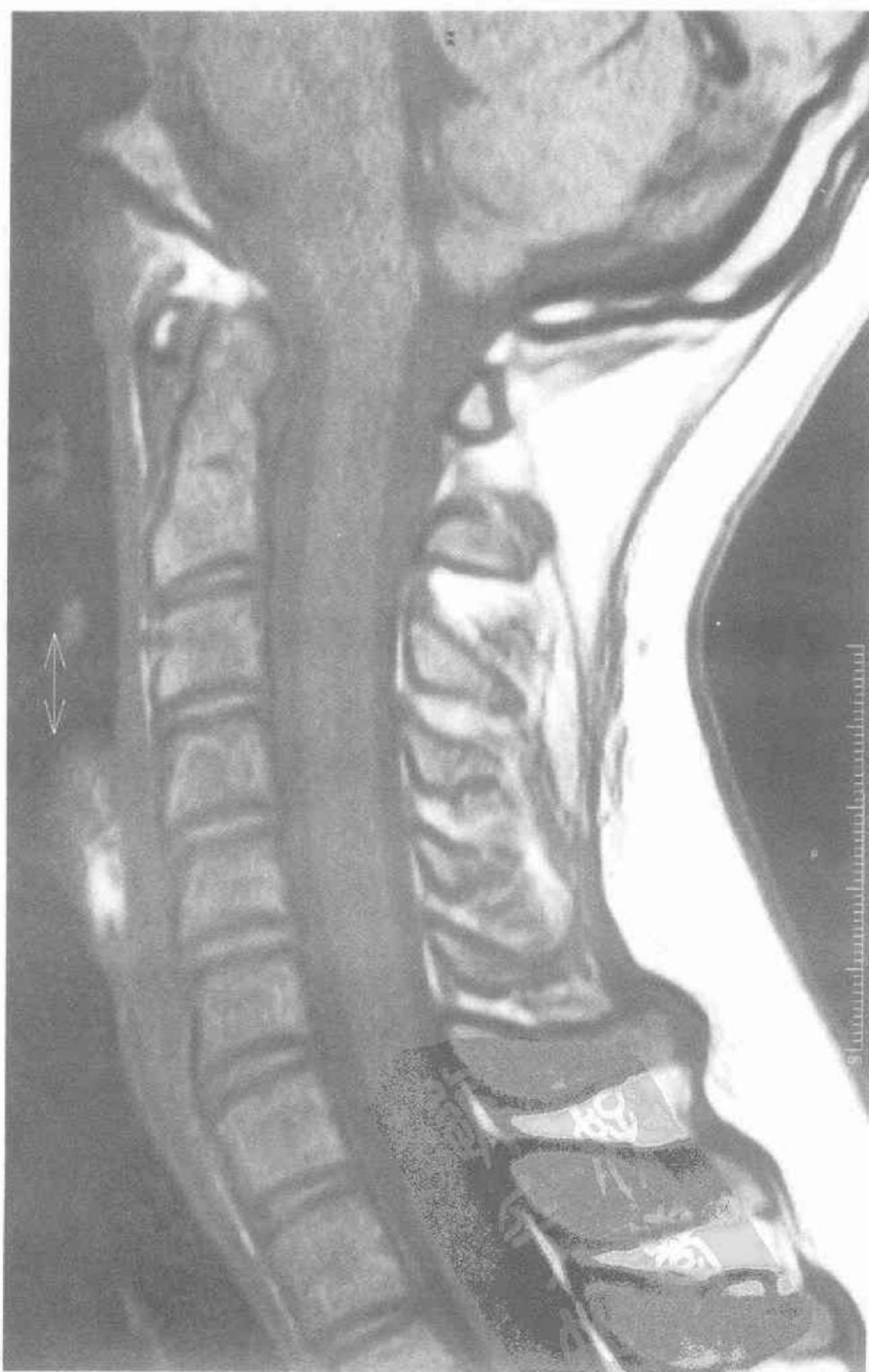
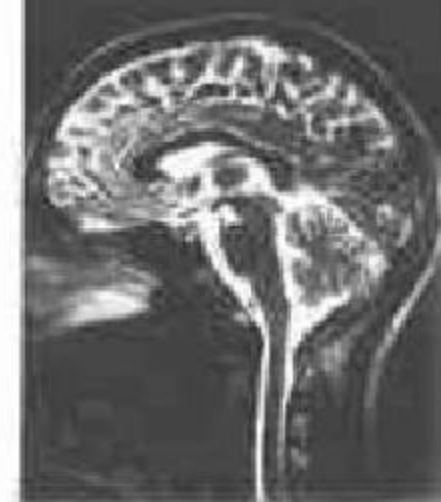
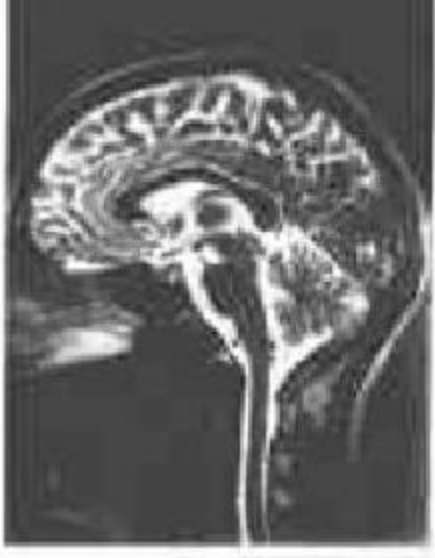
图 211 颈椎磁共振 T₁ 正中矢状位图



MRI

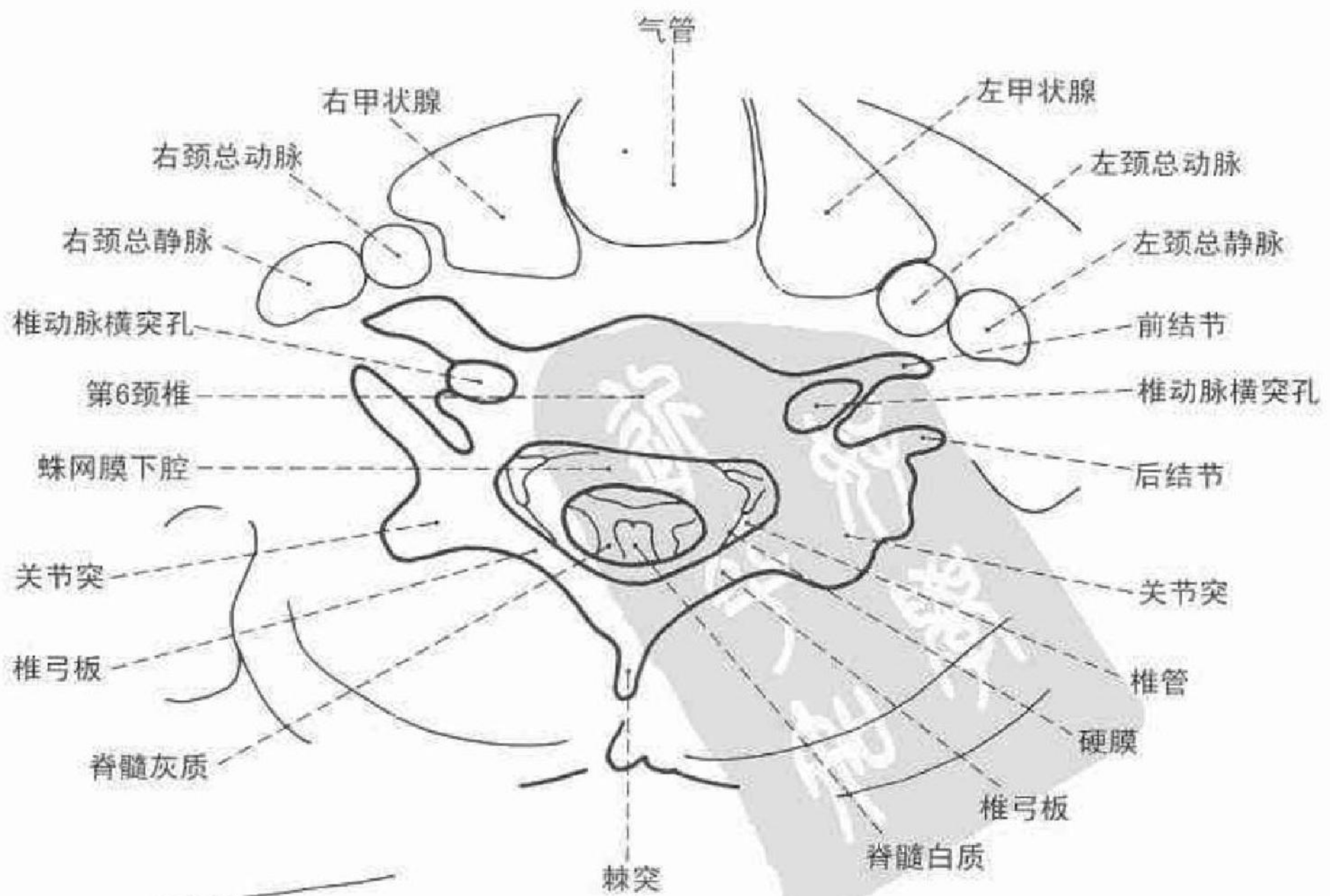
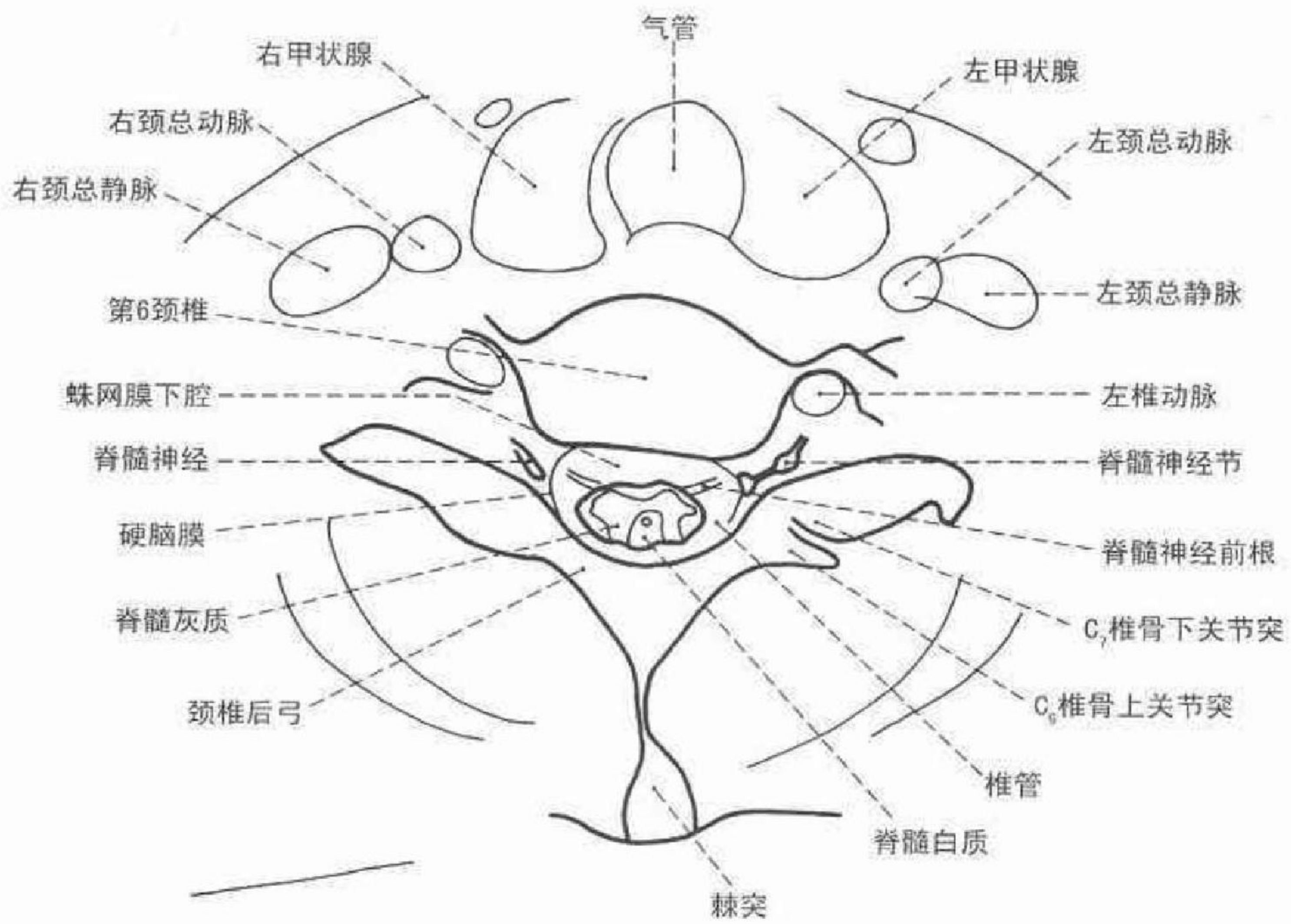
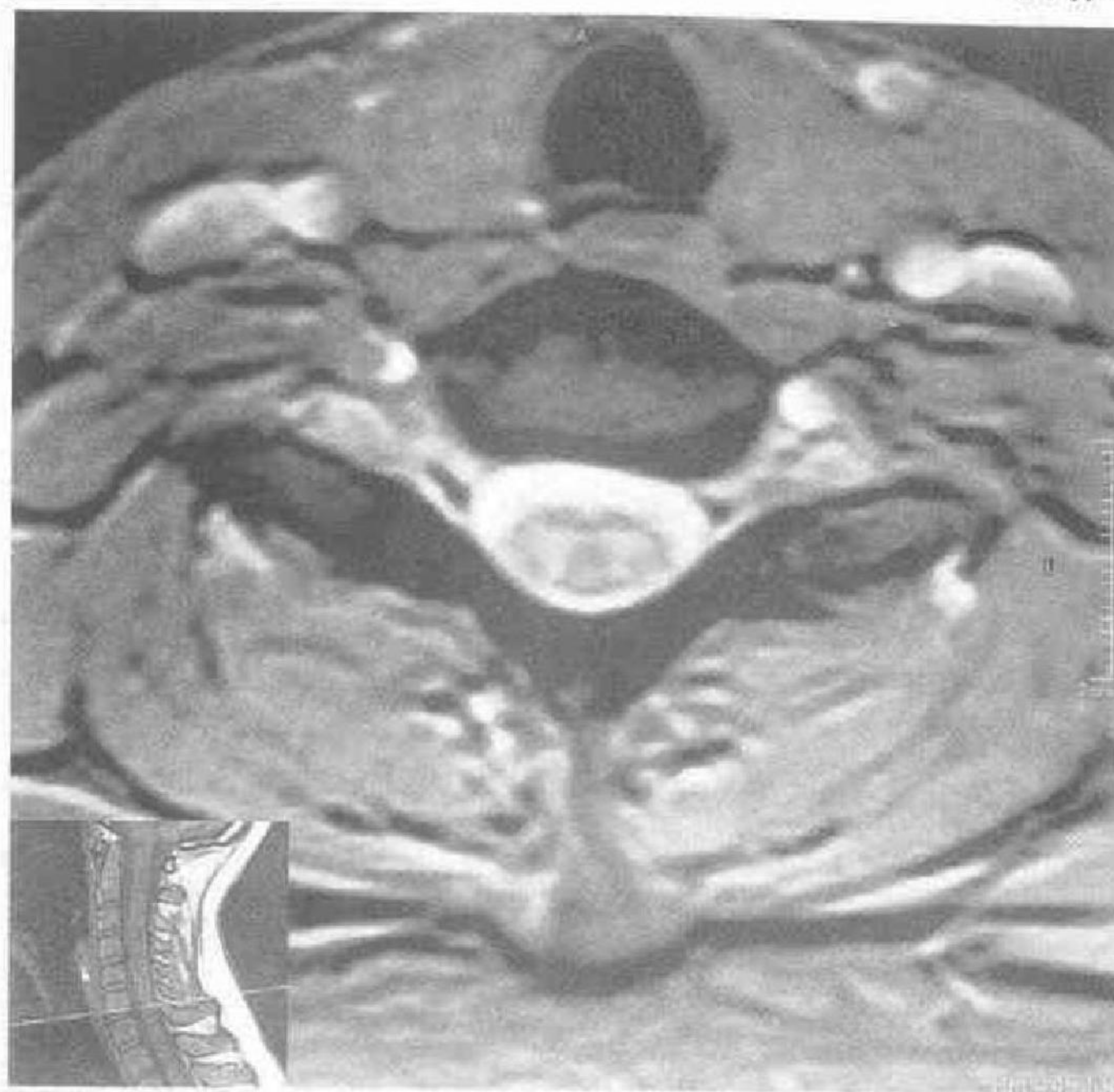
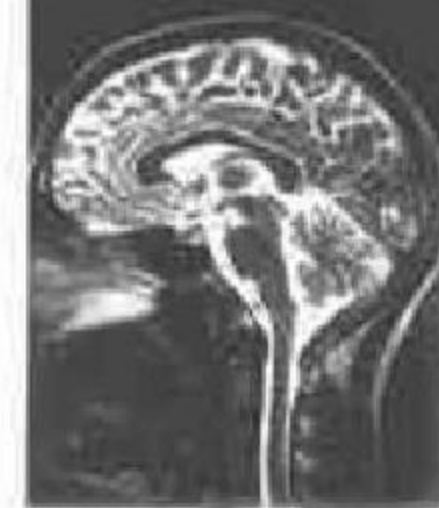


图 212 颈椎磁共振 T₂ 轴位图

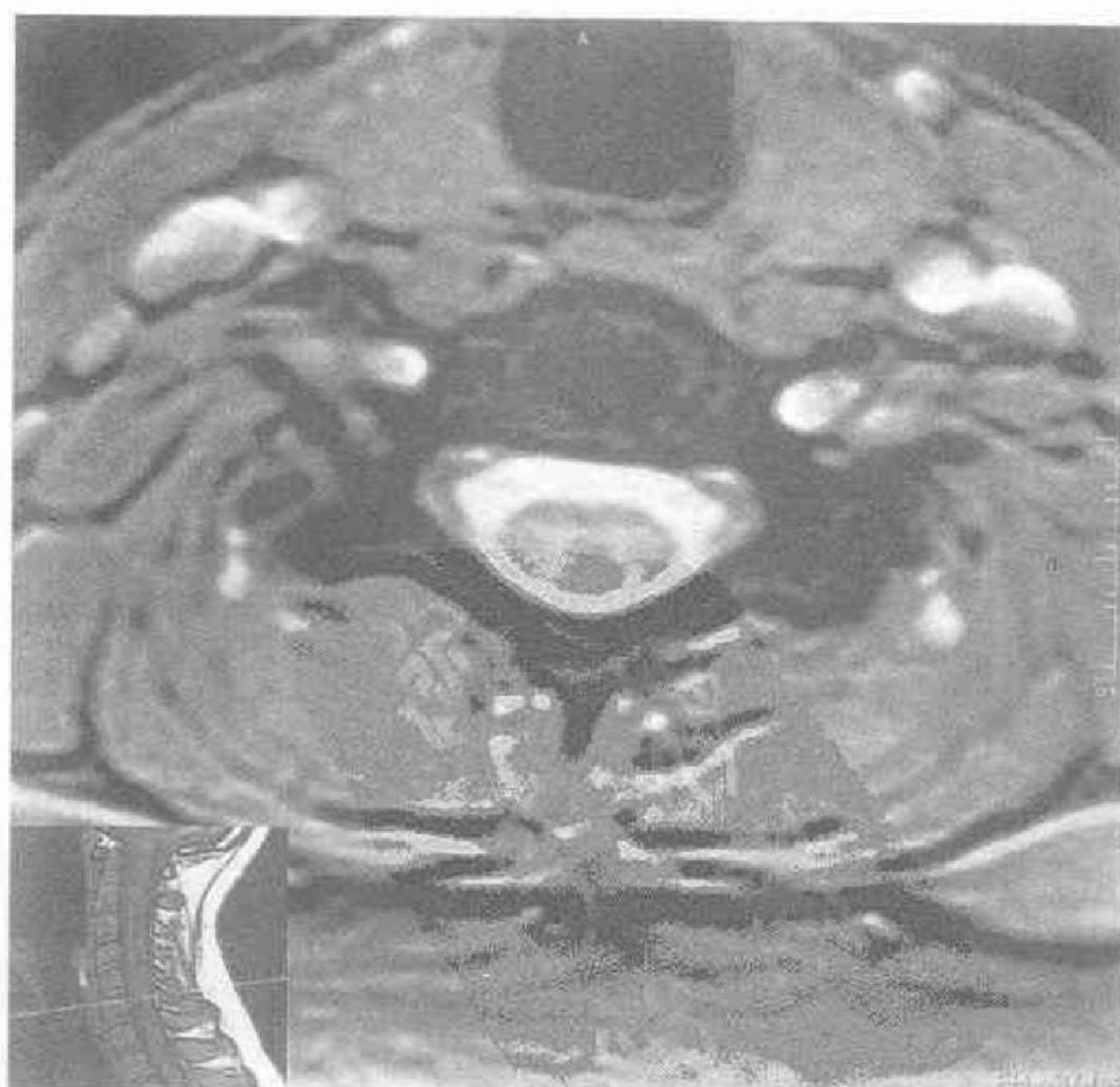
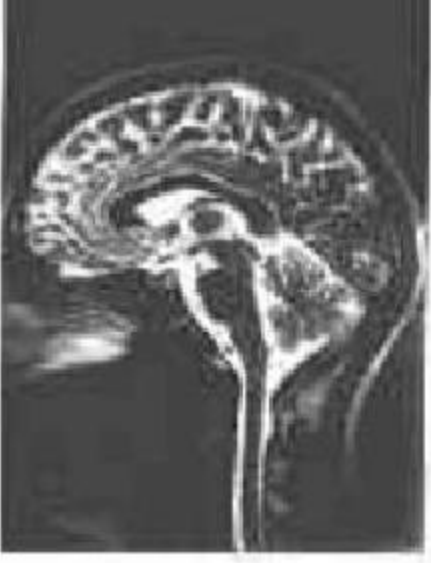

图 213 颈椎磁共振 T₂ 轴位图



MRI

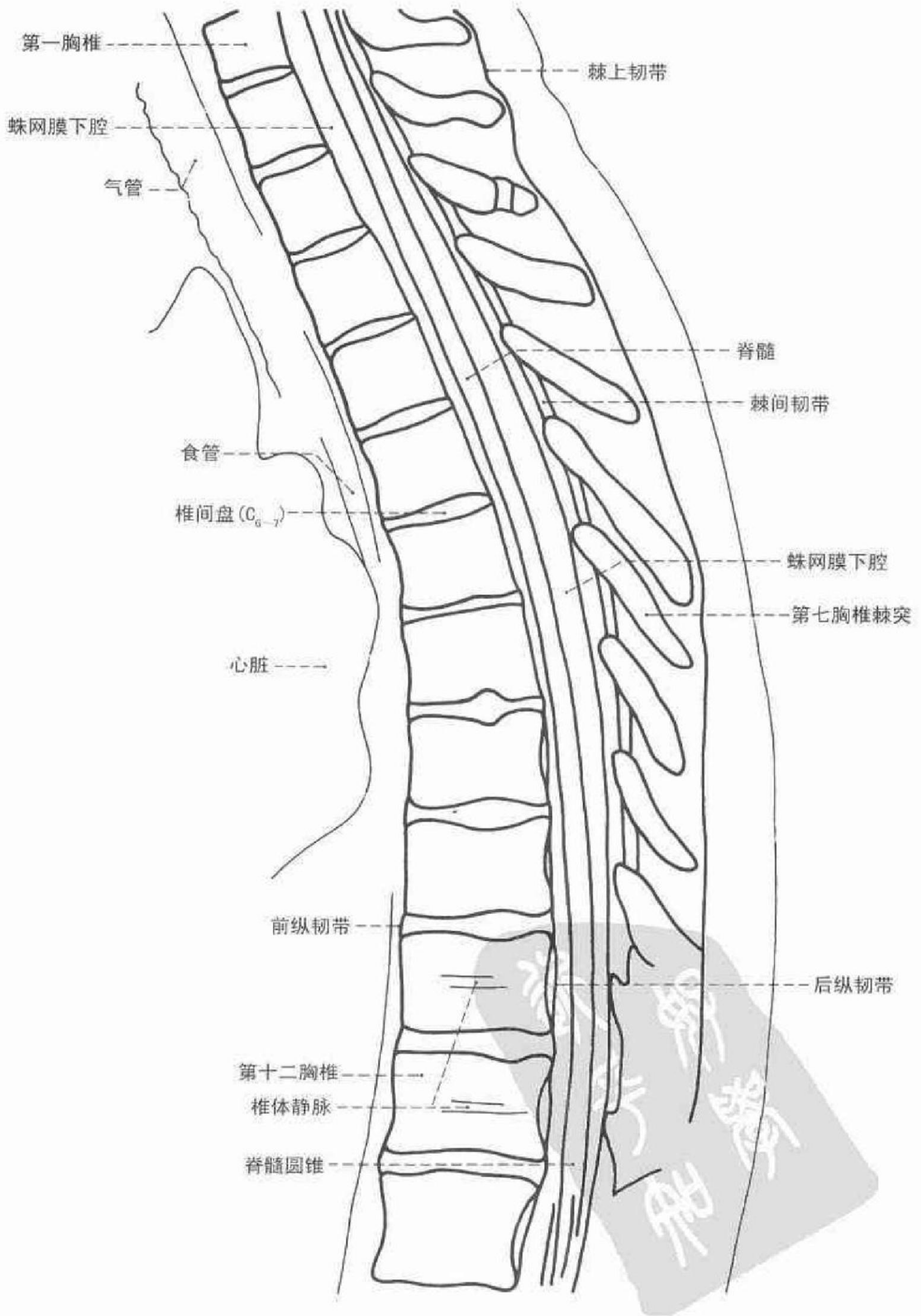
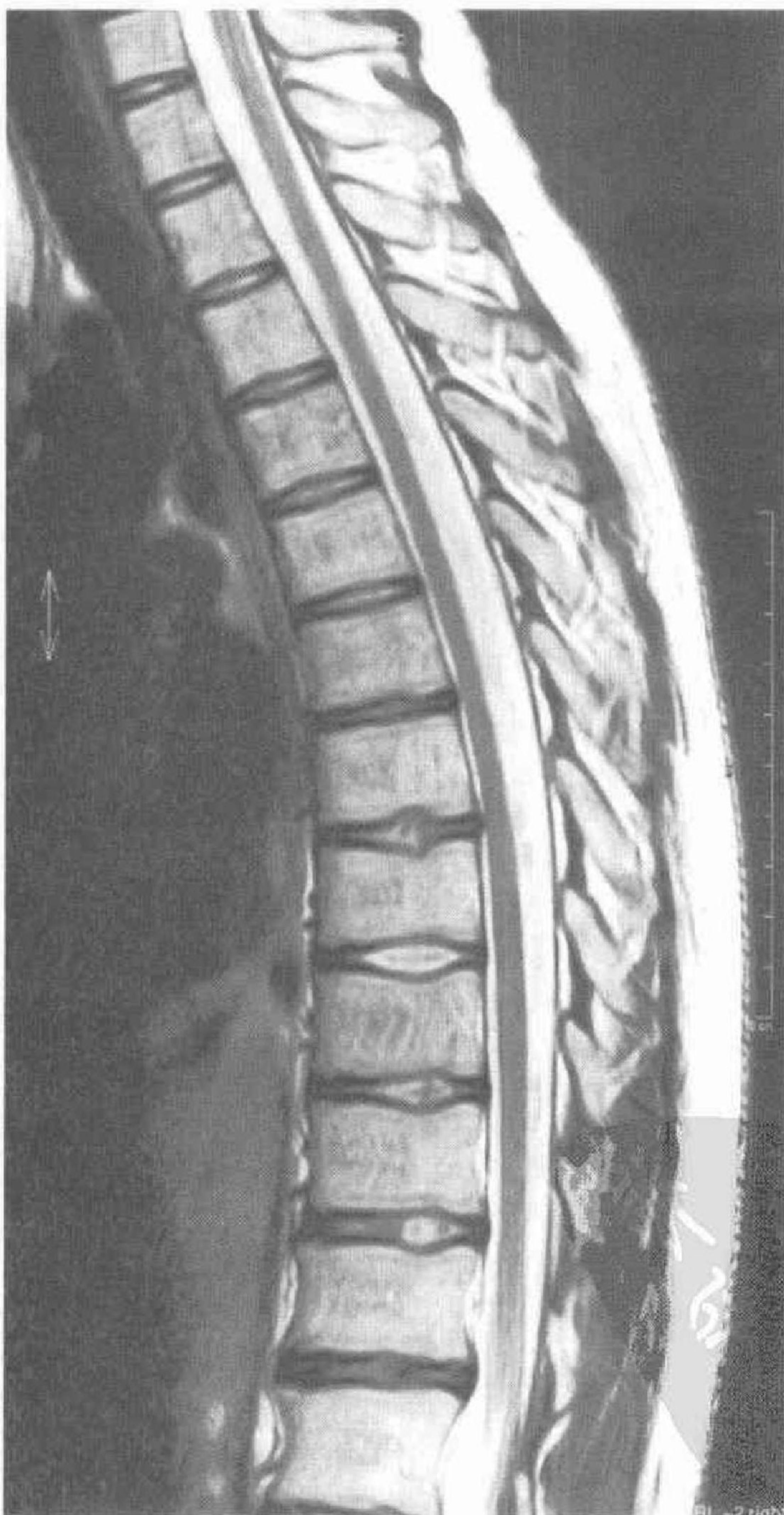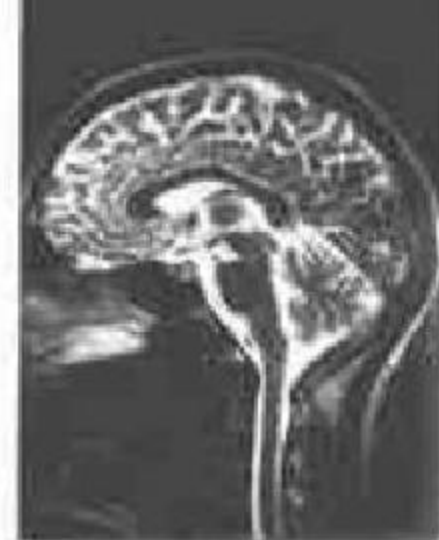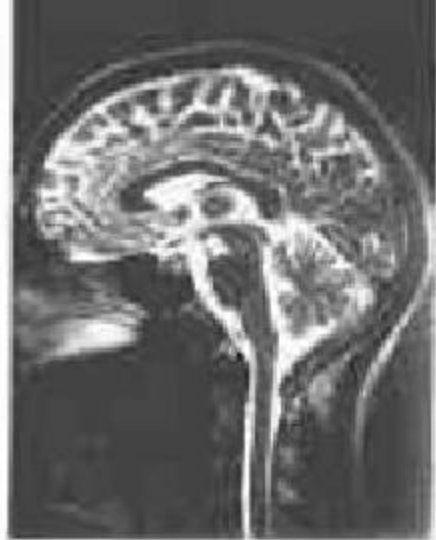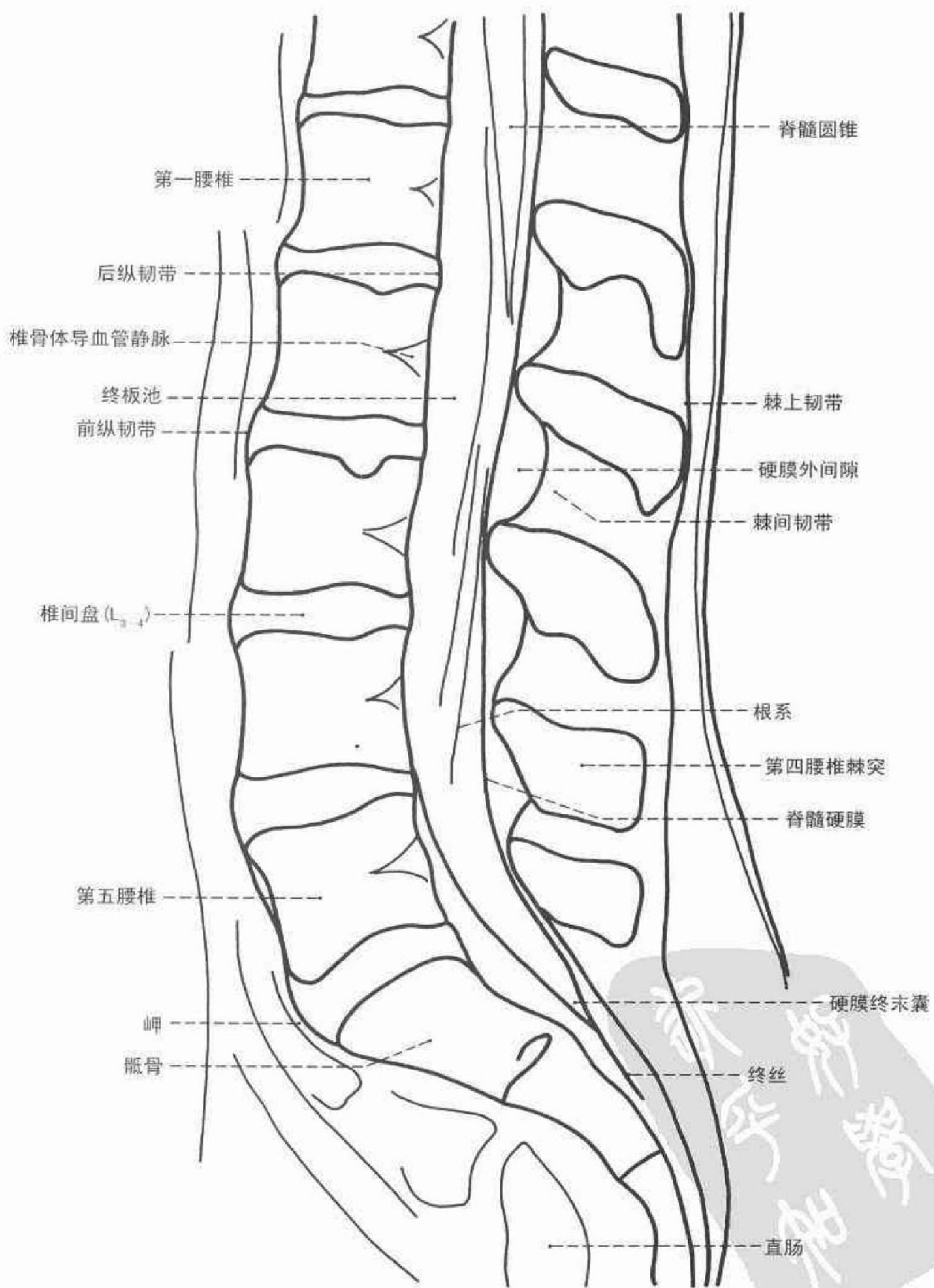




图 214 胸椎磁共振 T₁ 正中矢状位图



MRI



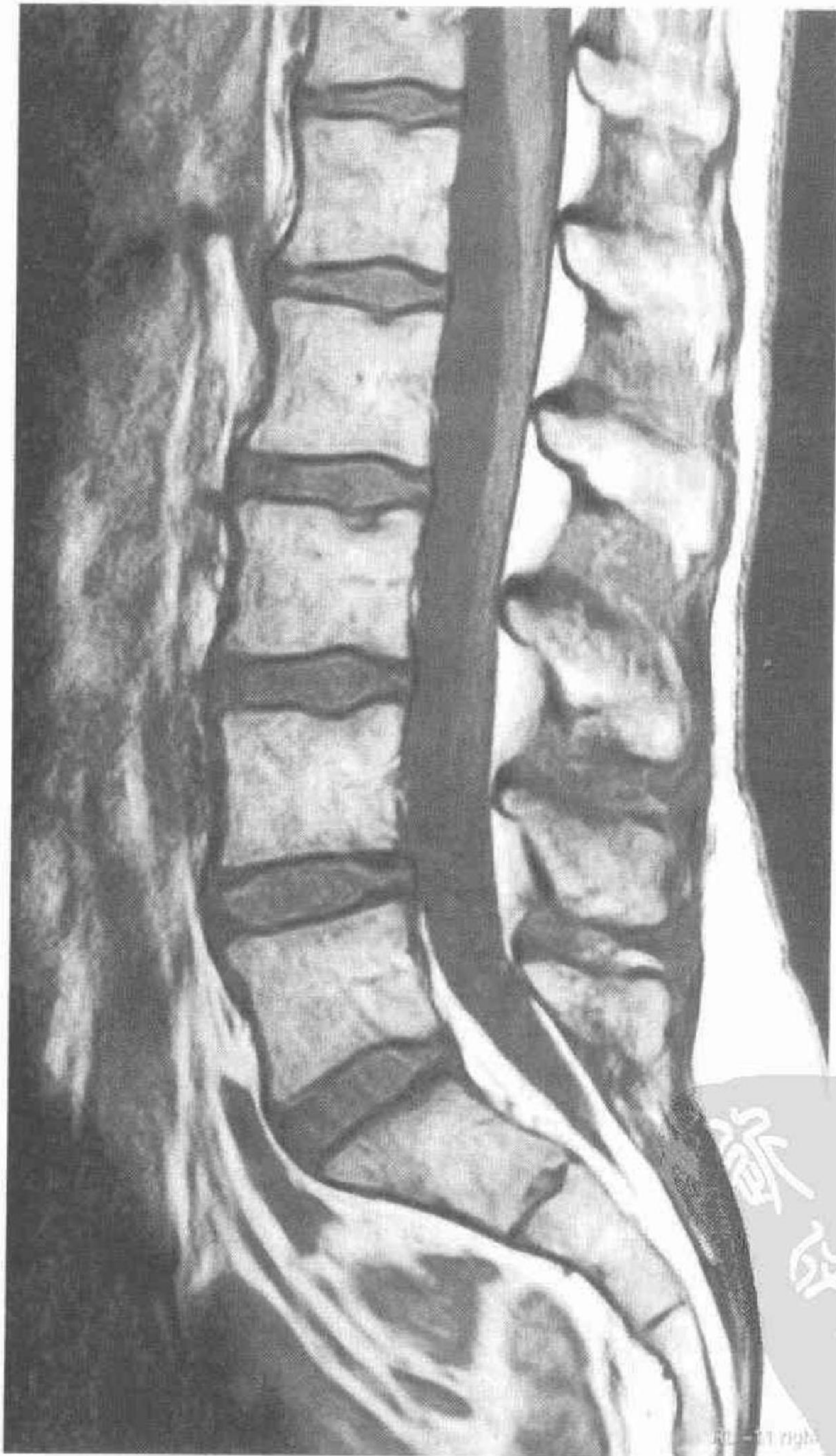
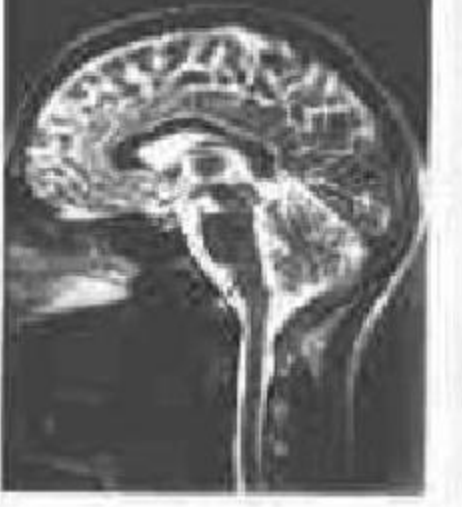
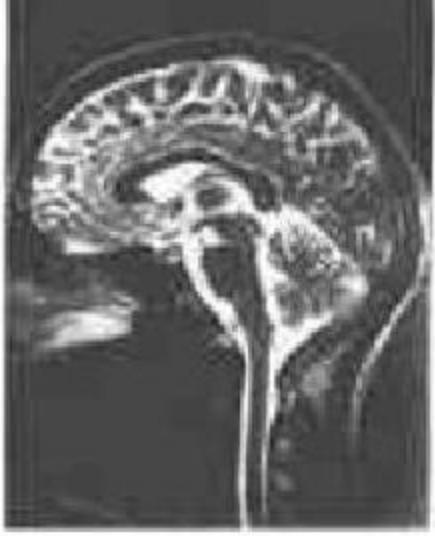
图 215 腰椎磁共振矢状位图

脊
髓
知
道
你
的
磁



MRI

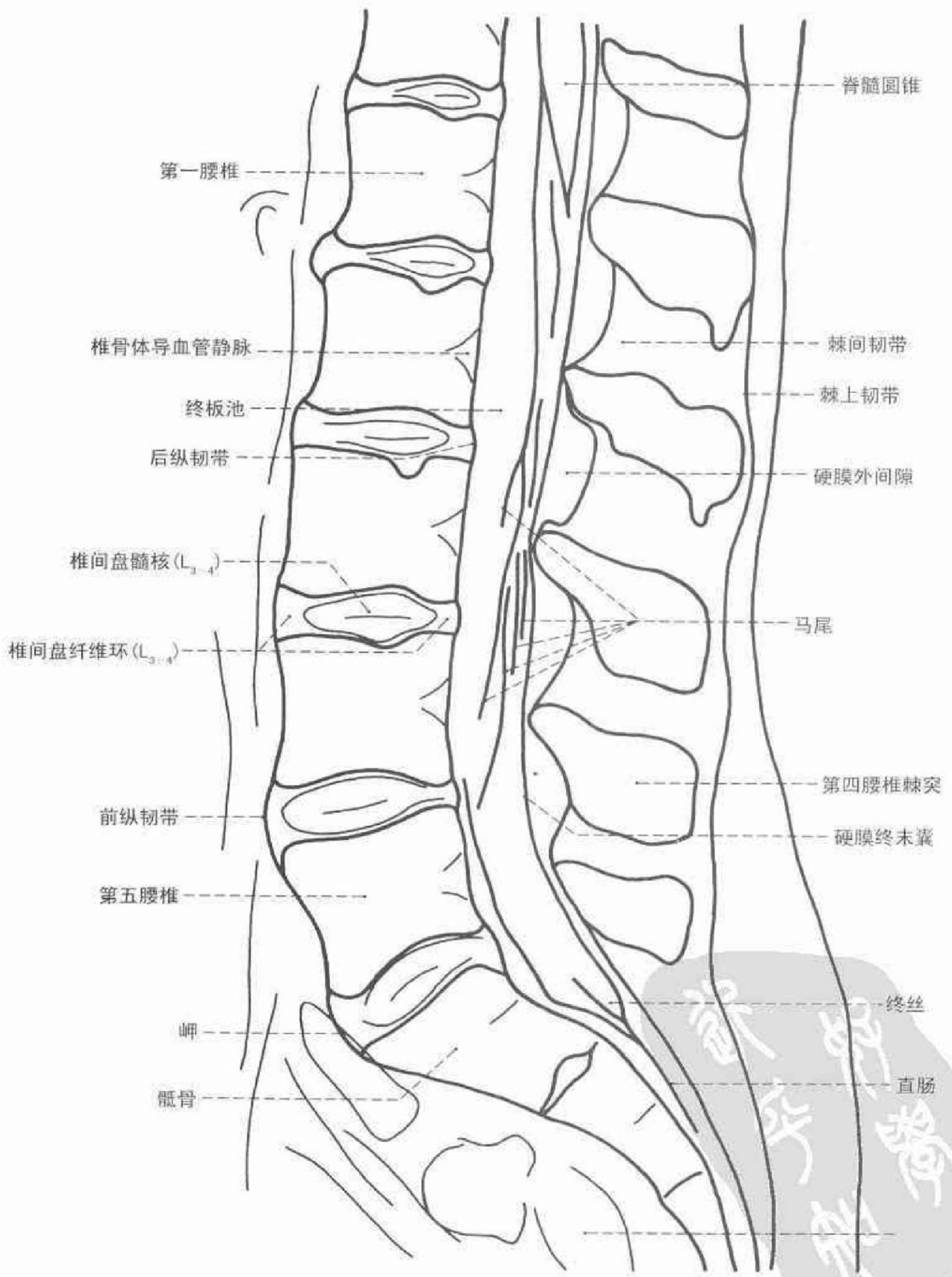

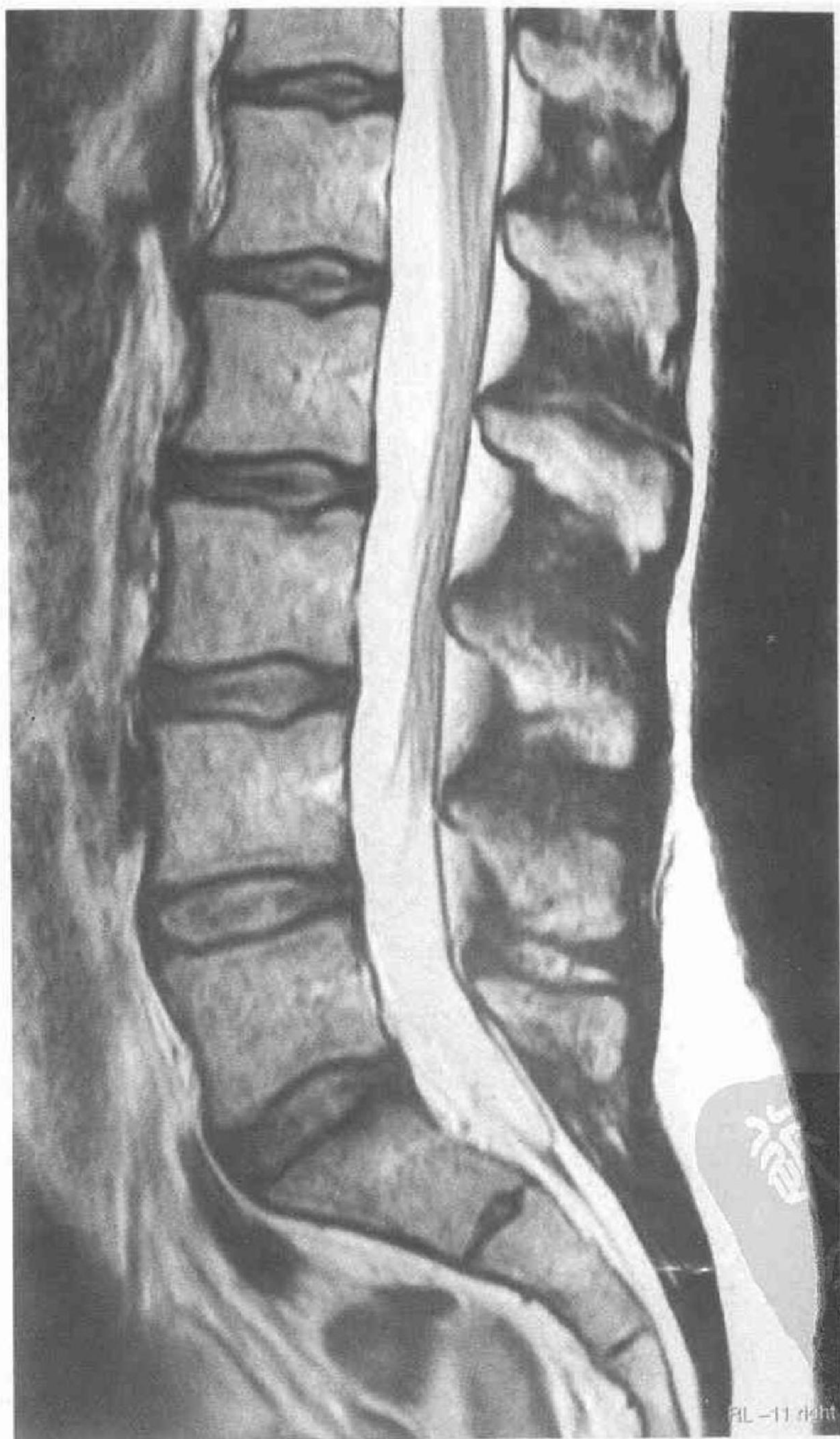
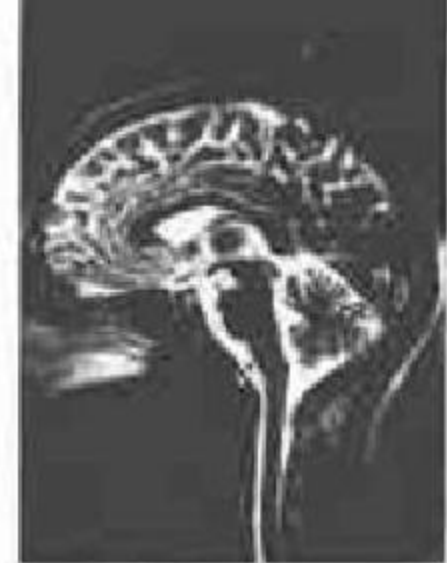
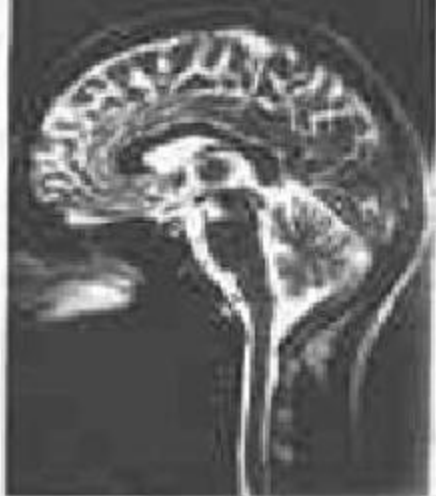
图 216 腰椎磁共振 T₂ 矢状位图





MRI

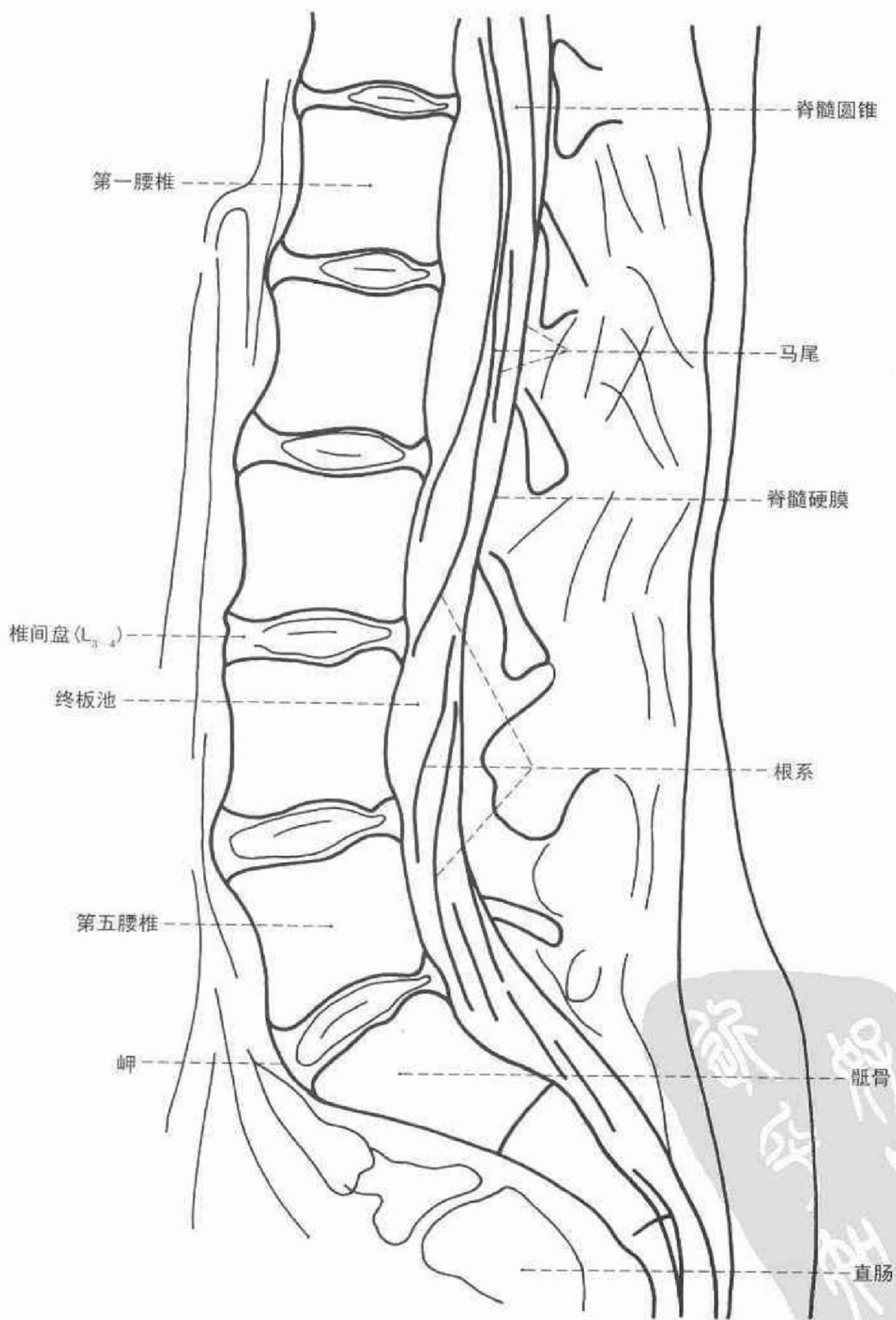
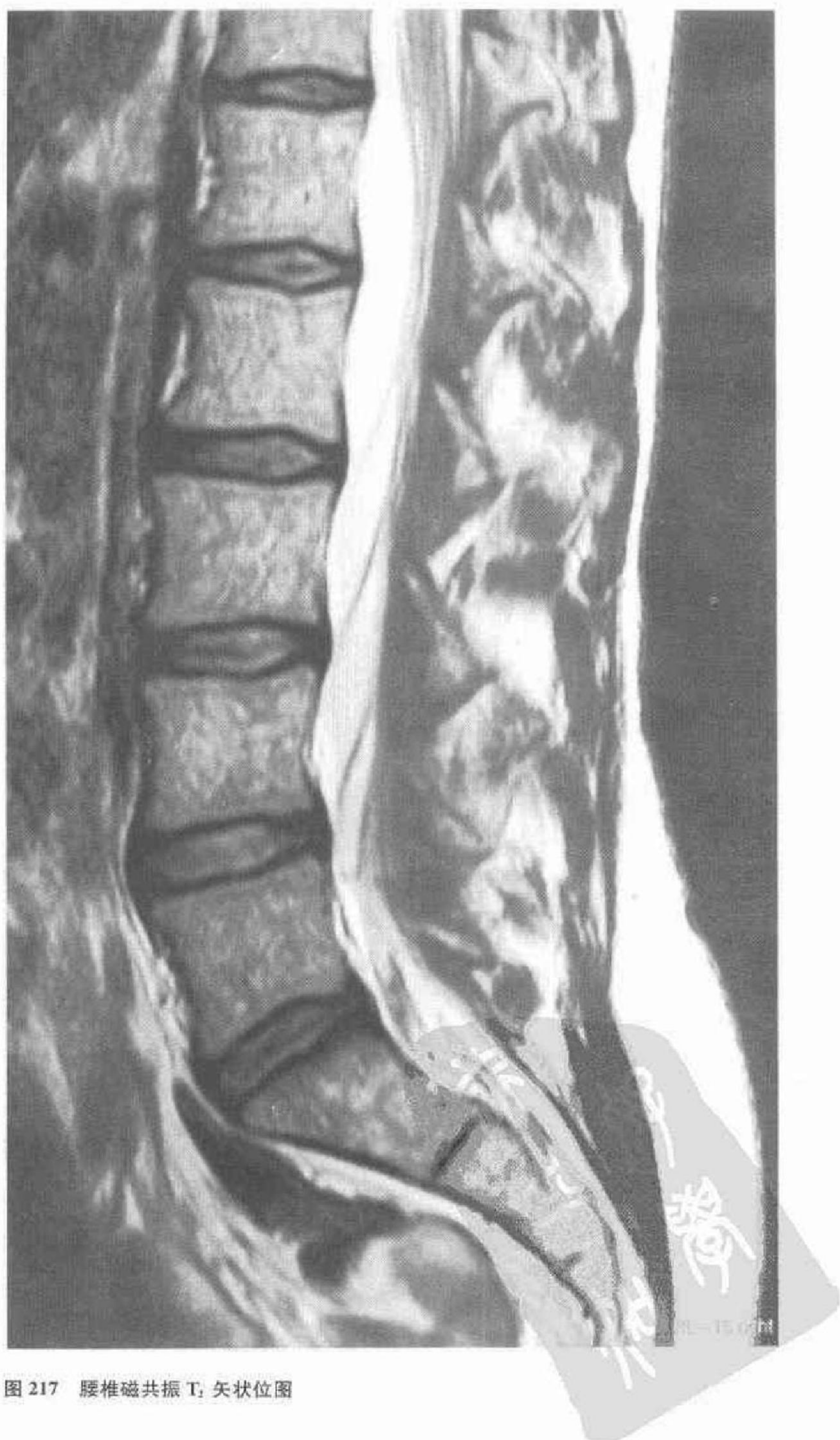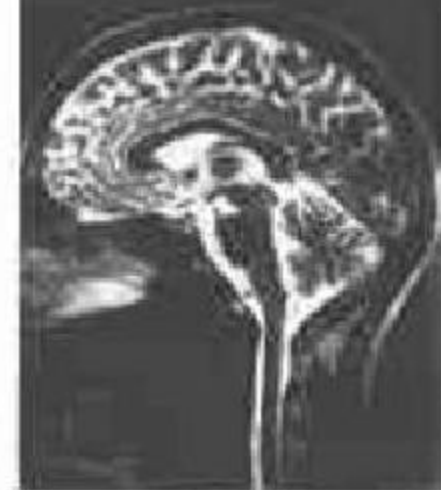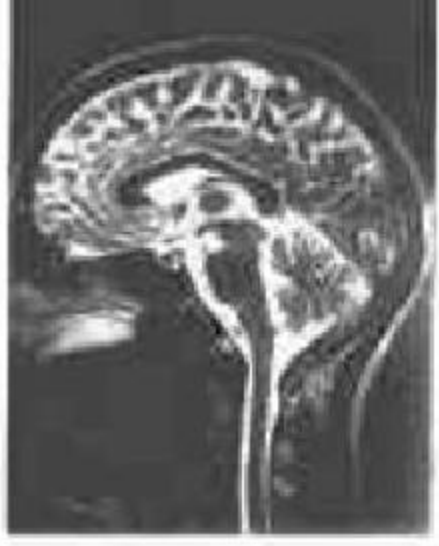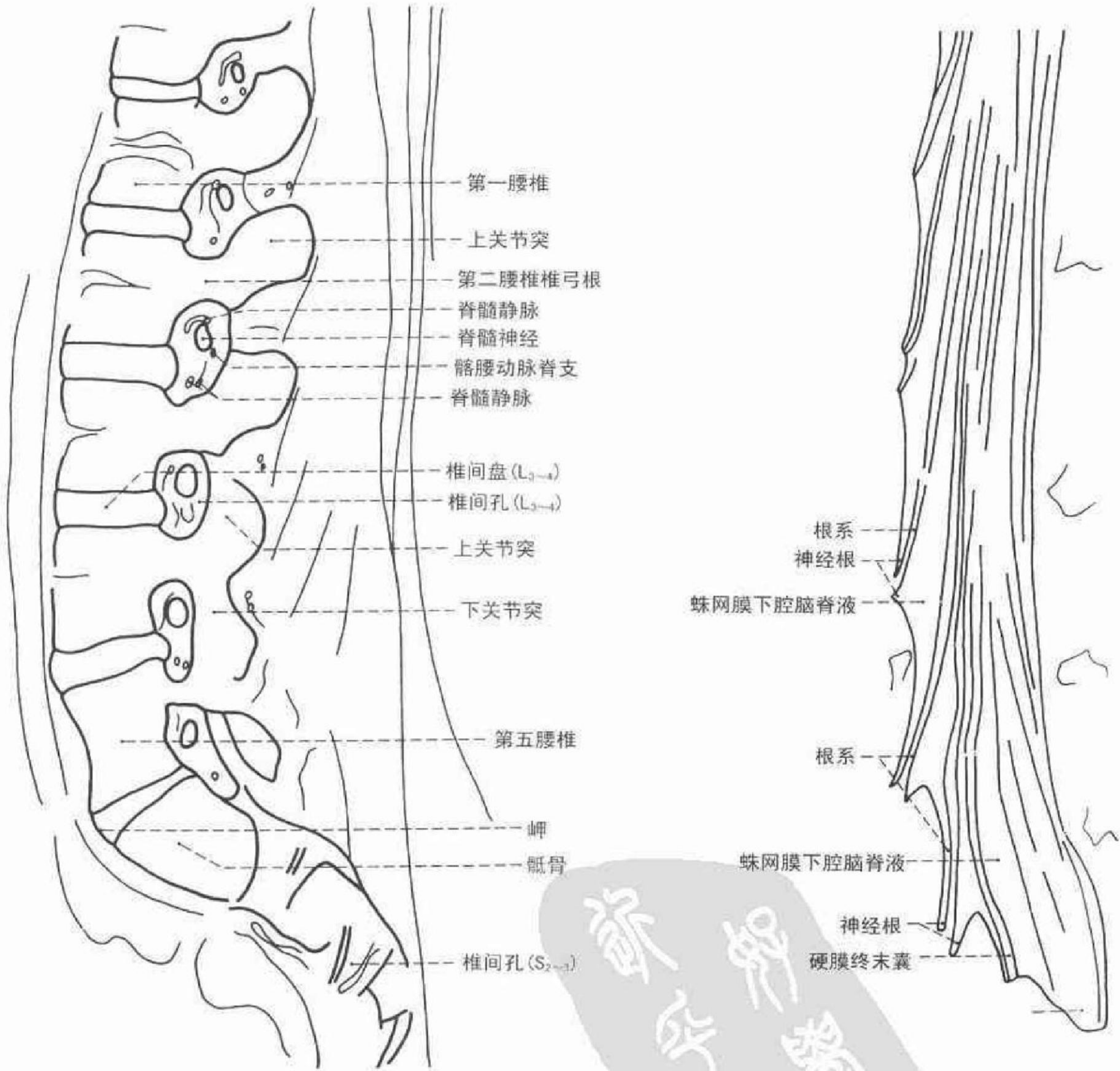




图 217 腰椎磁共振 T₁ 矢状位图



MRI



脊
 髓
 知
 能
 考

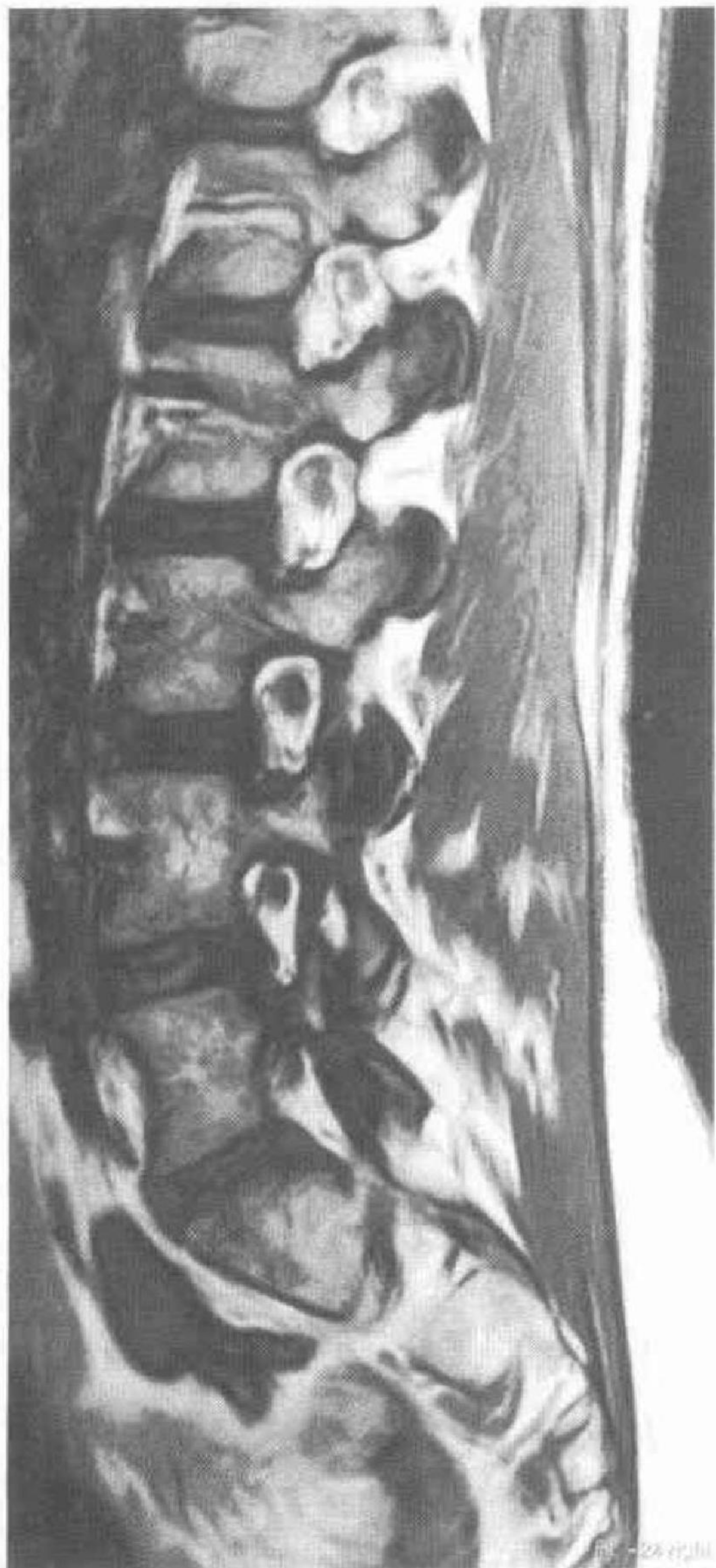
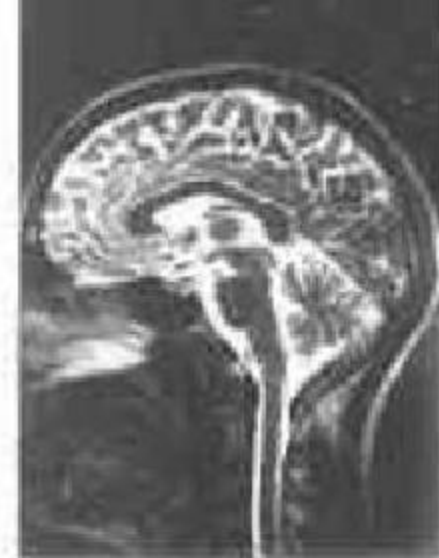

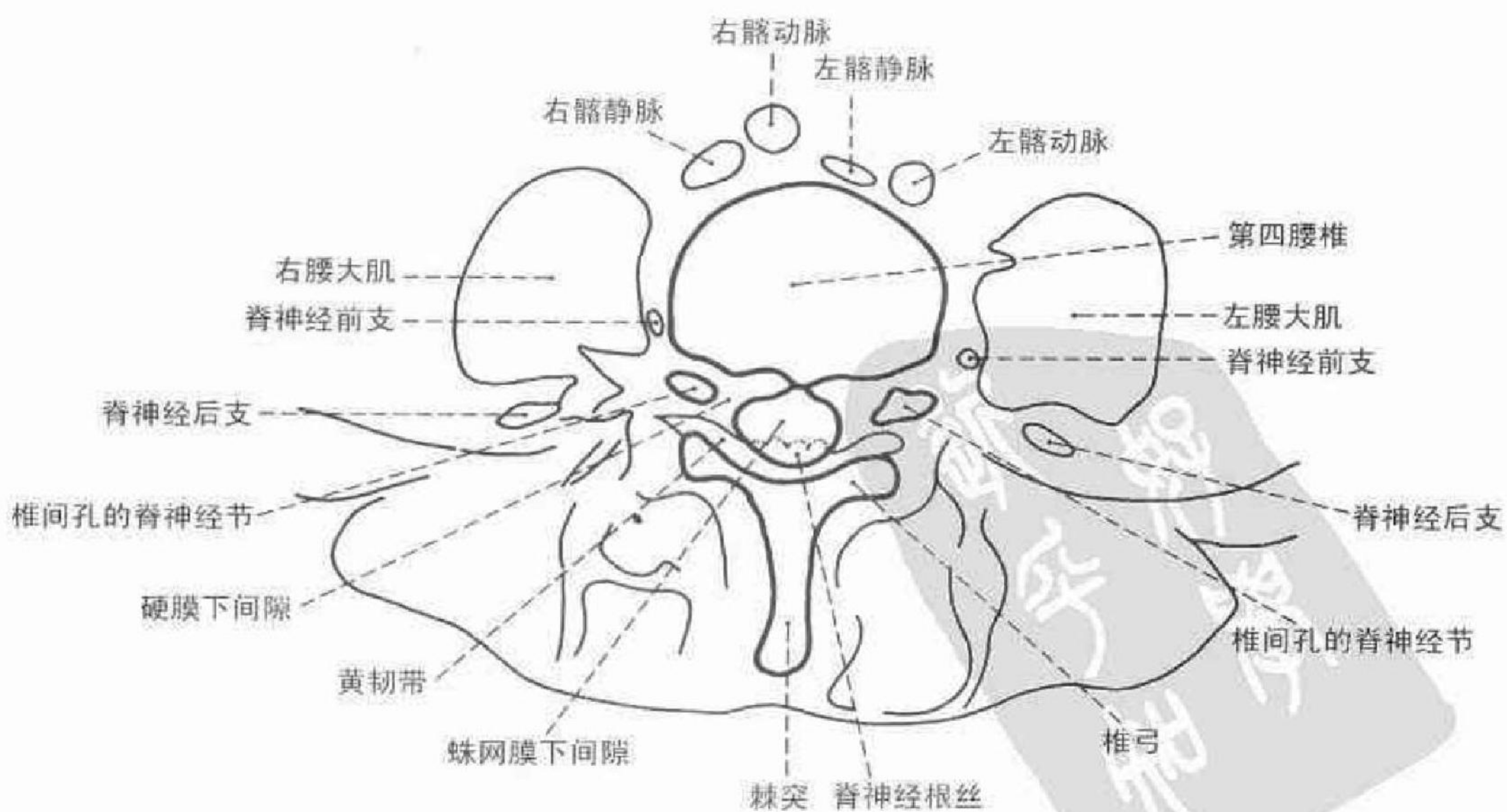
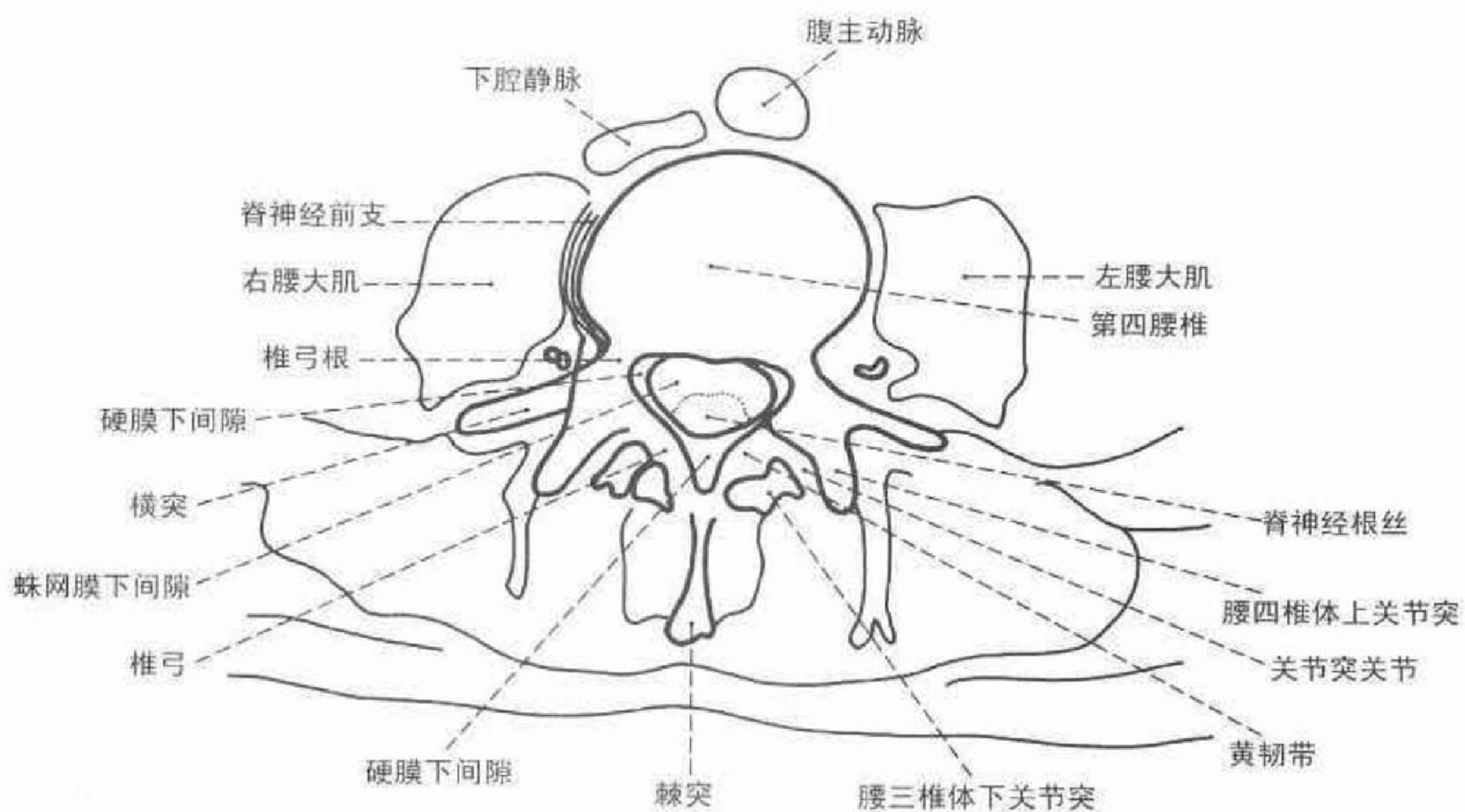
图 218 腰椎磁共振 T₁ 矢状位图

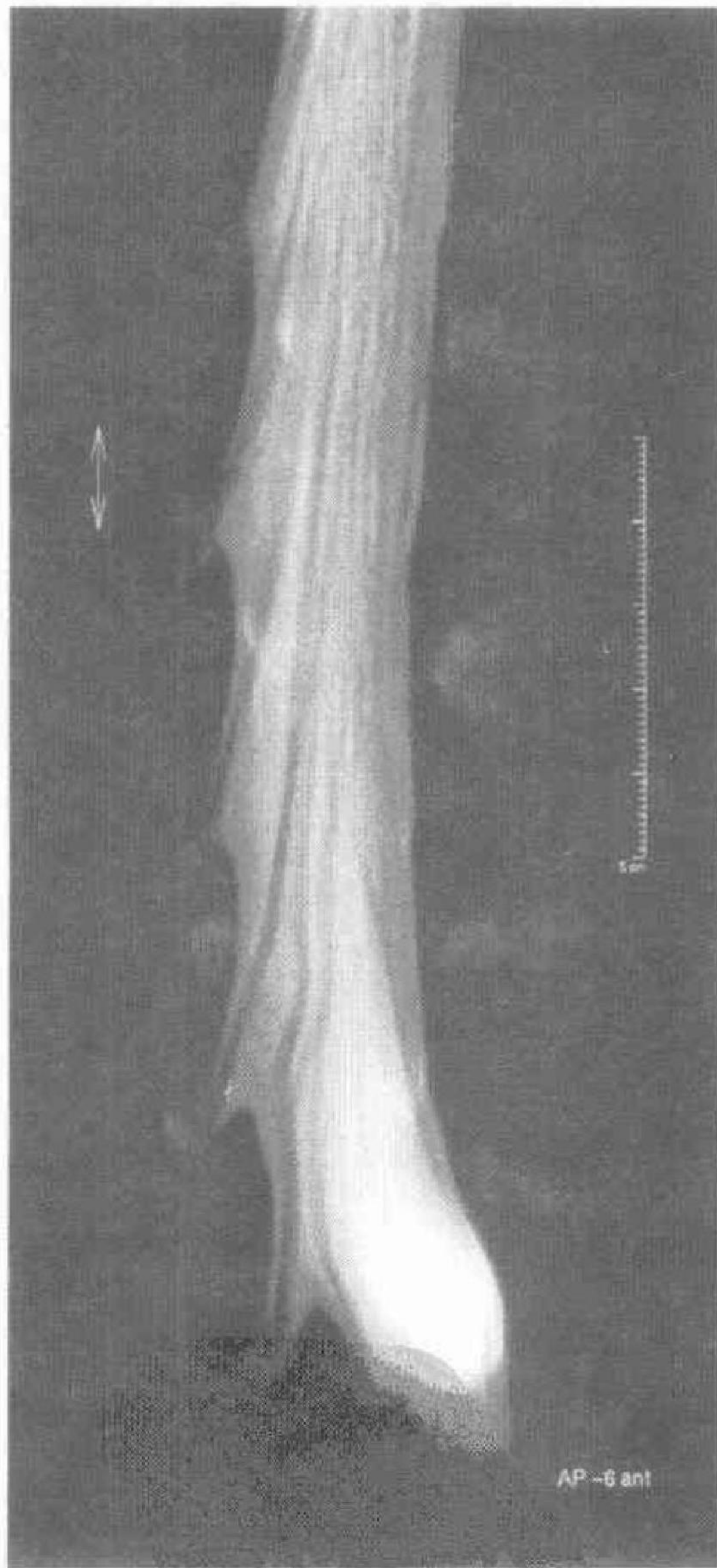
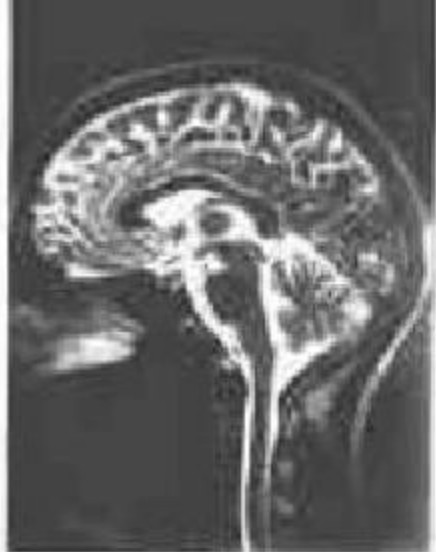
图 219 磁共振马尾水成像 T₁ 矢状位图



MRI



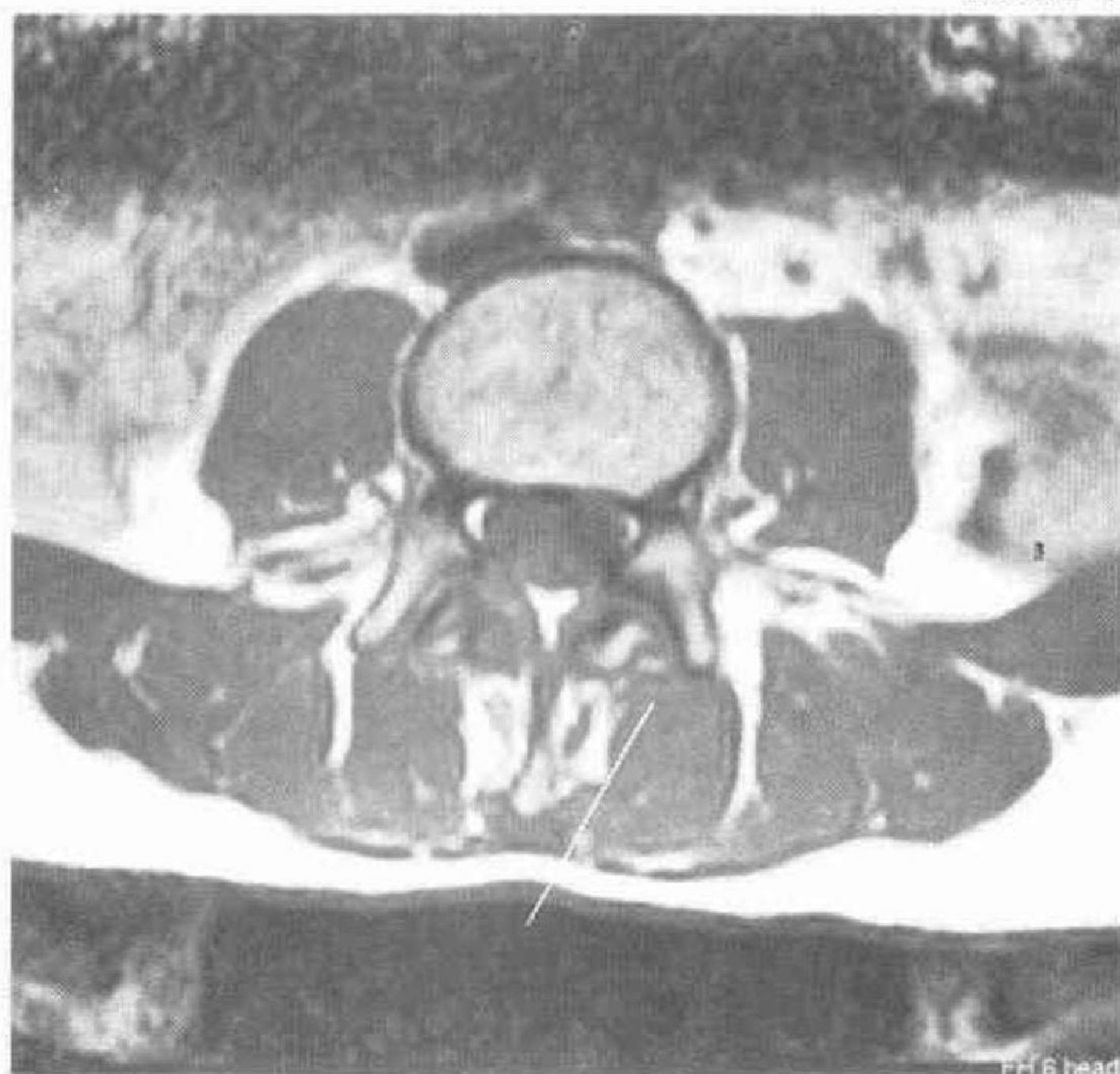
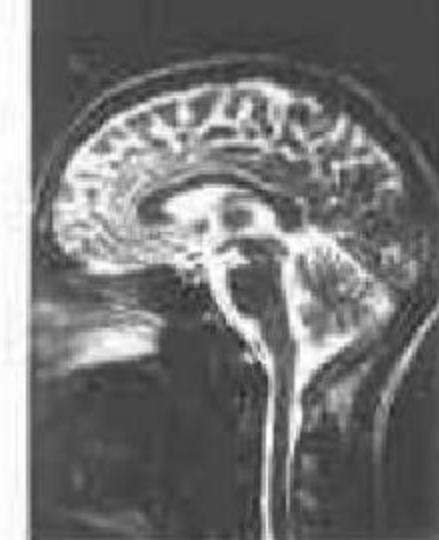

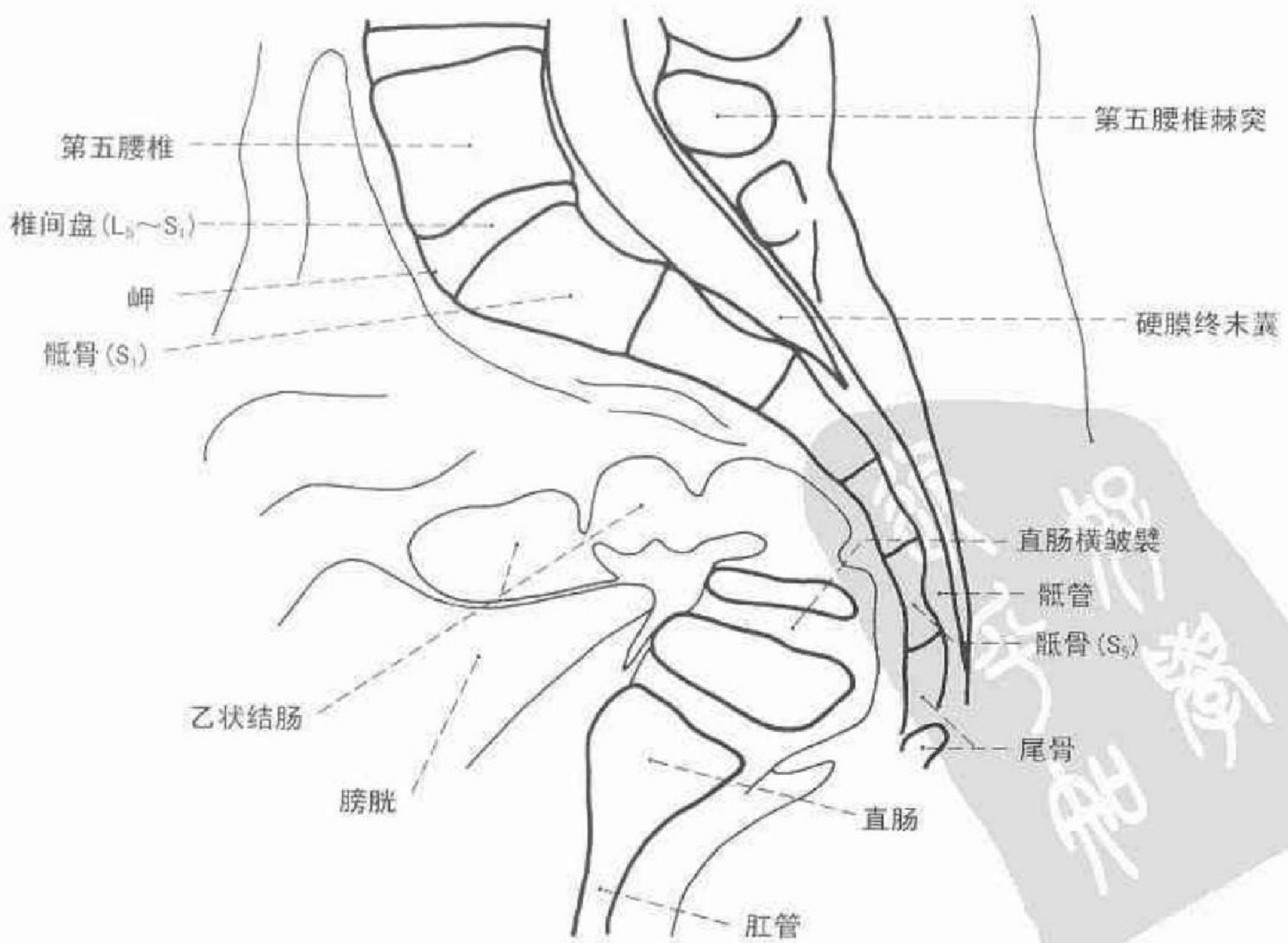
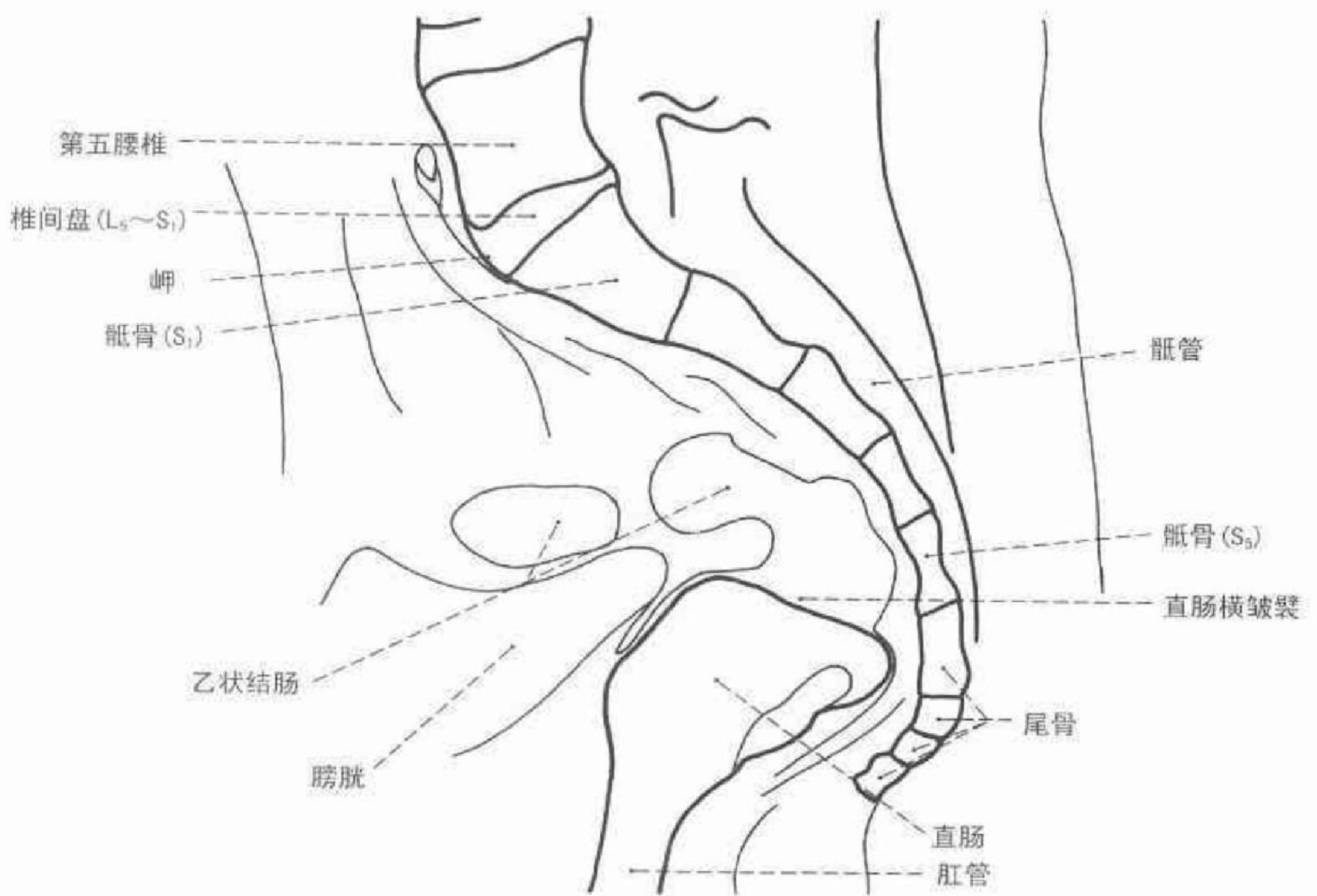
图 220 腰椎磁共振 T₁ 轴位图

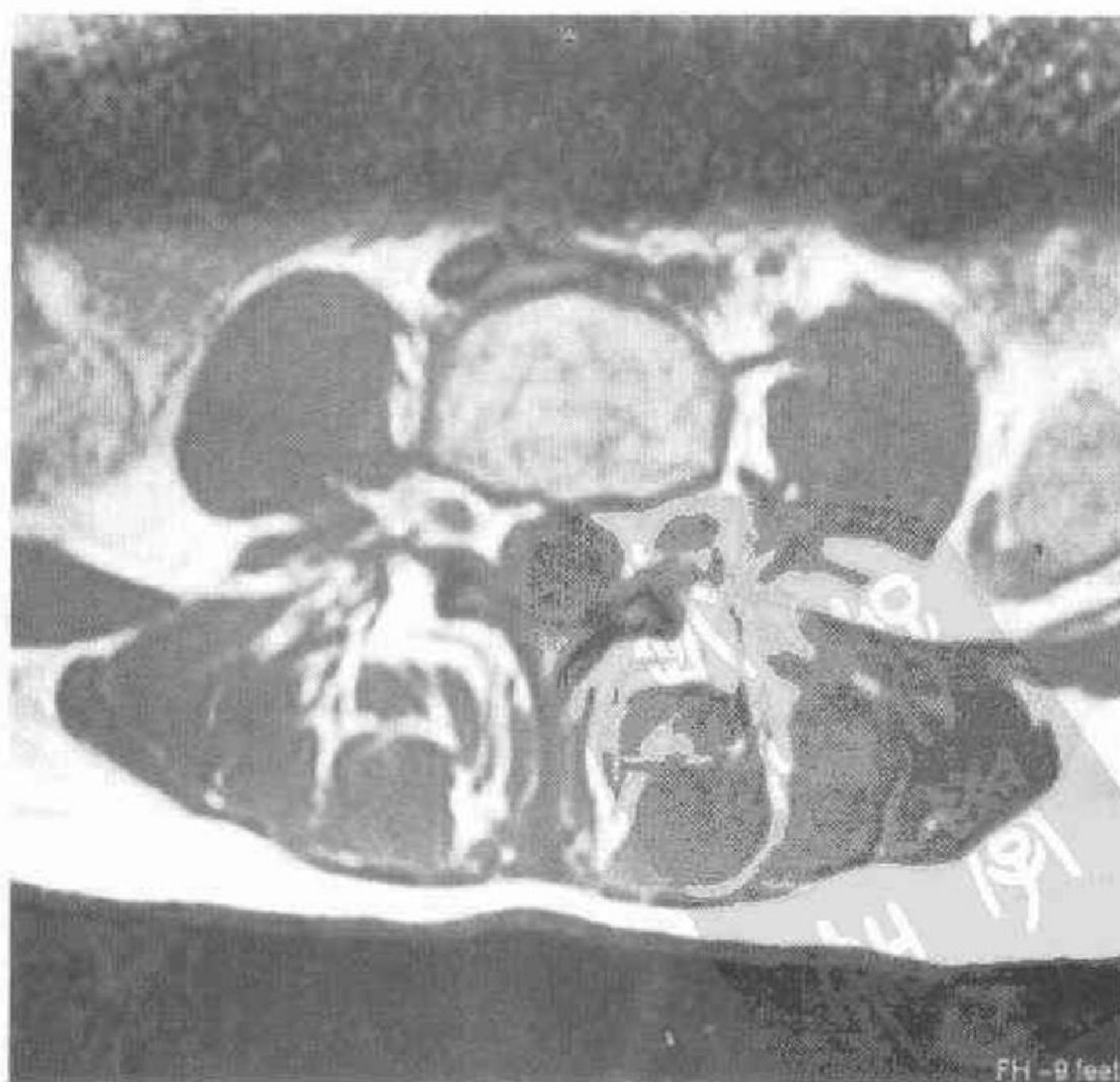
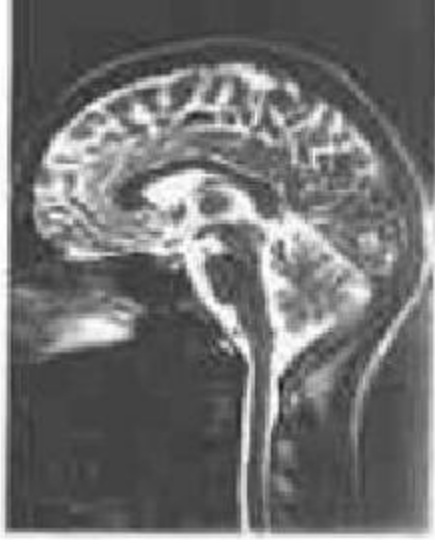
图 221 腰椎磁共振 T₁ 轴位图



MRI



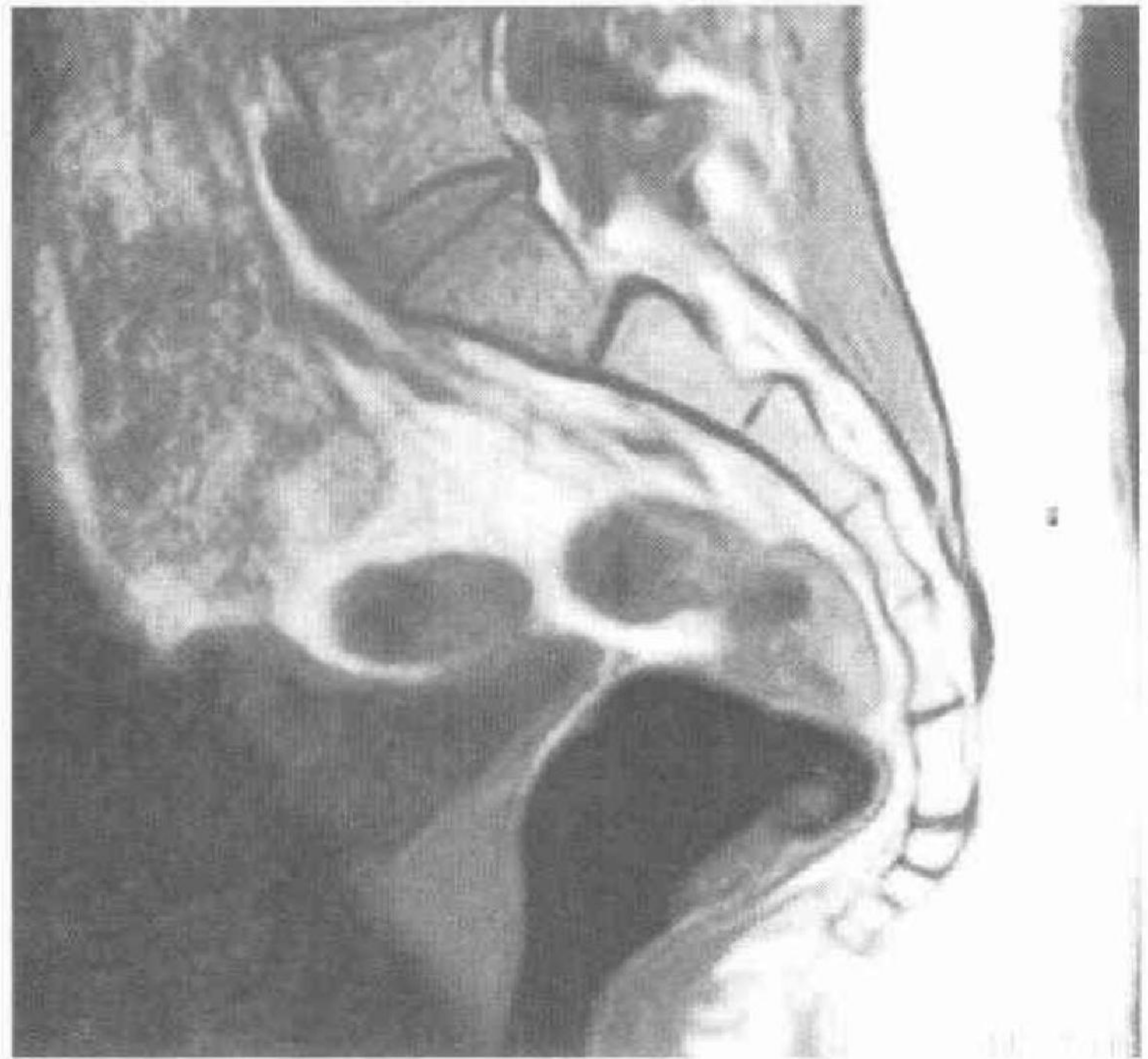
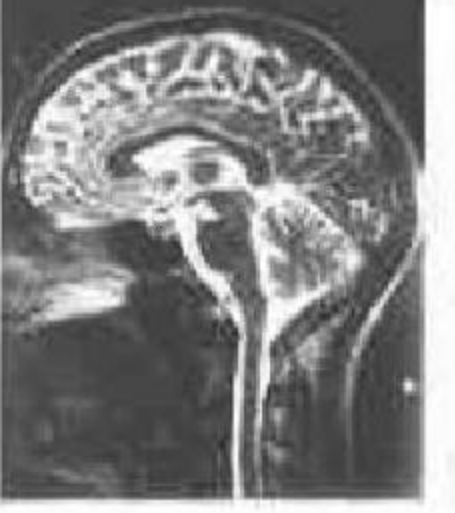

图 222 骶椎磁共振 T₁ 矢状位图

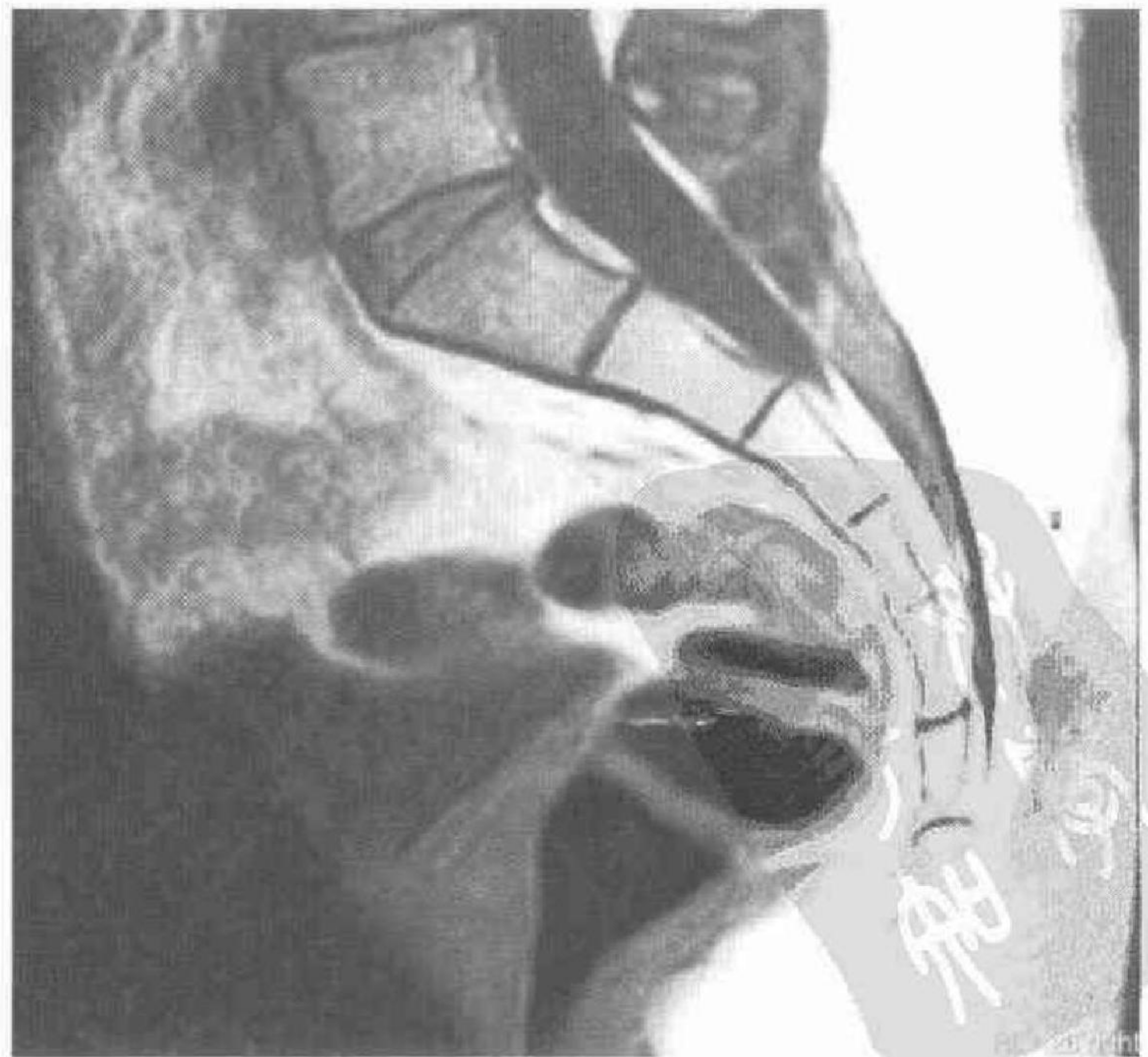
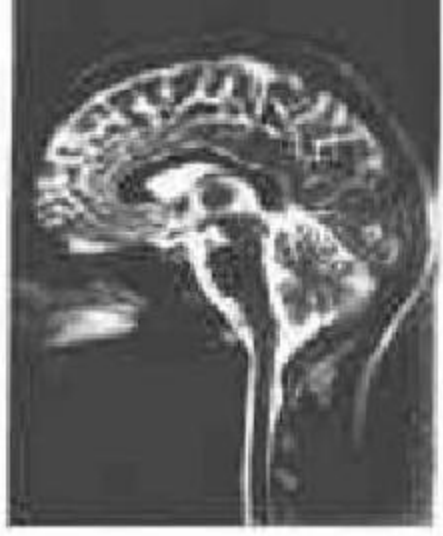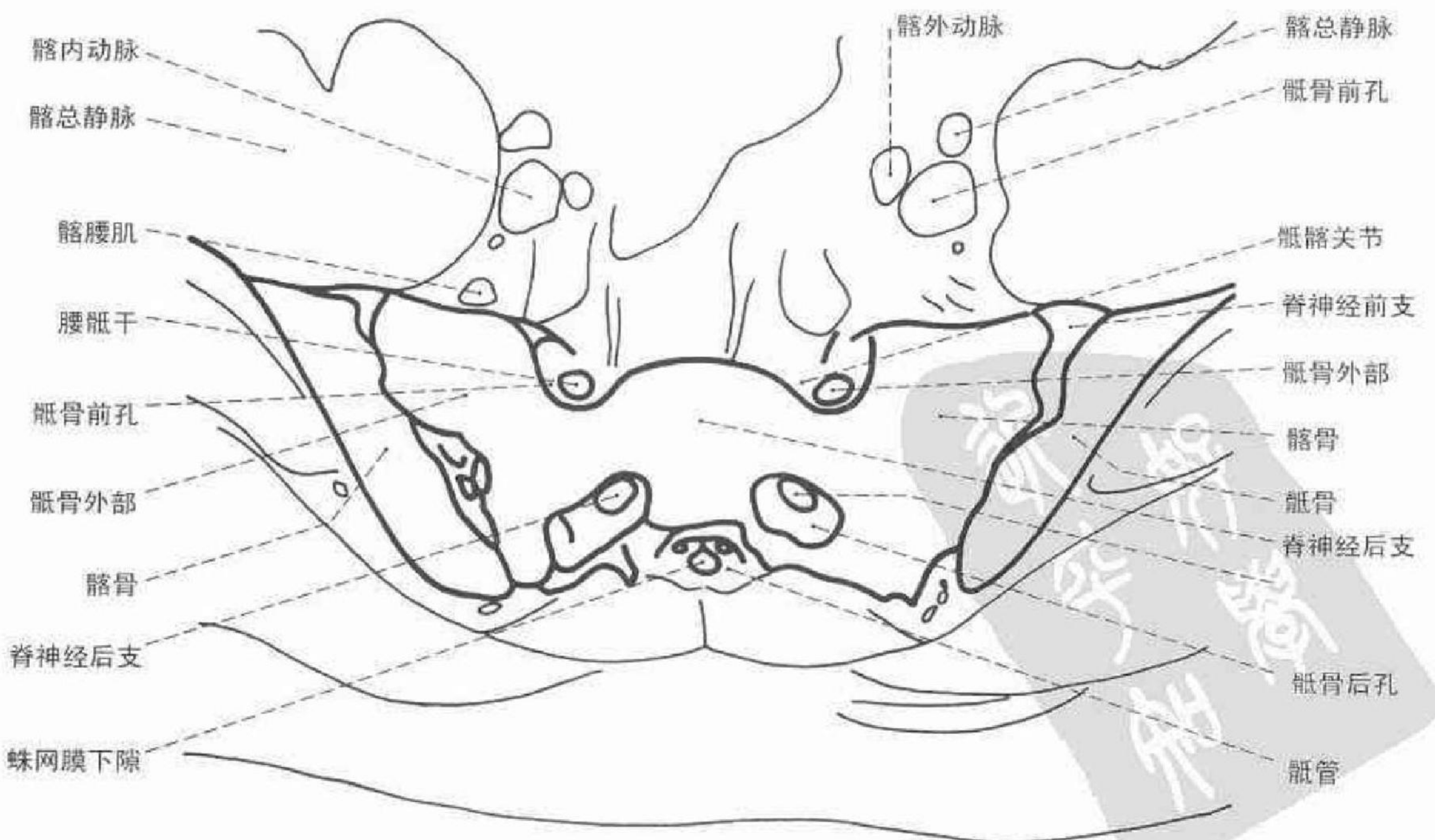
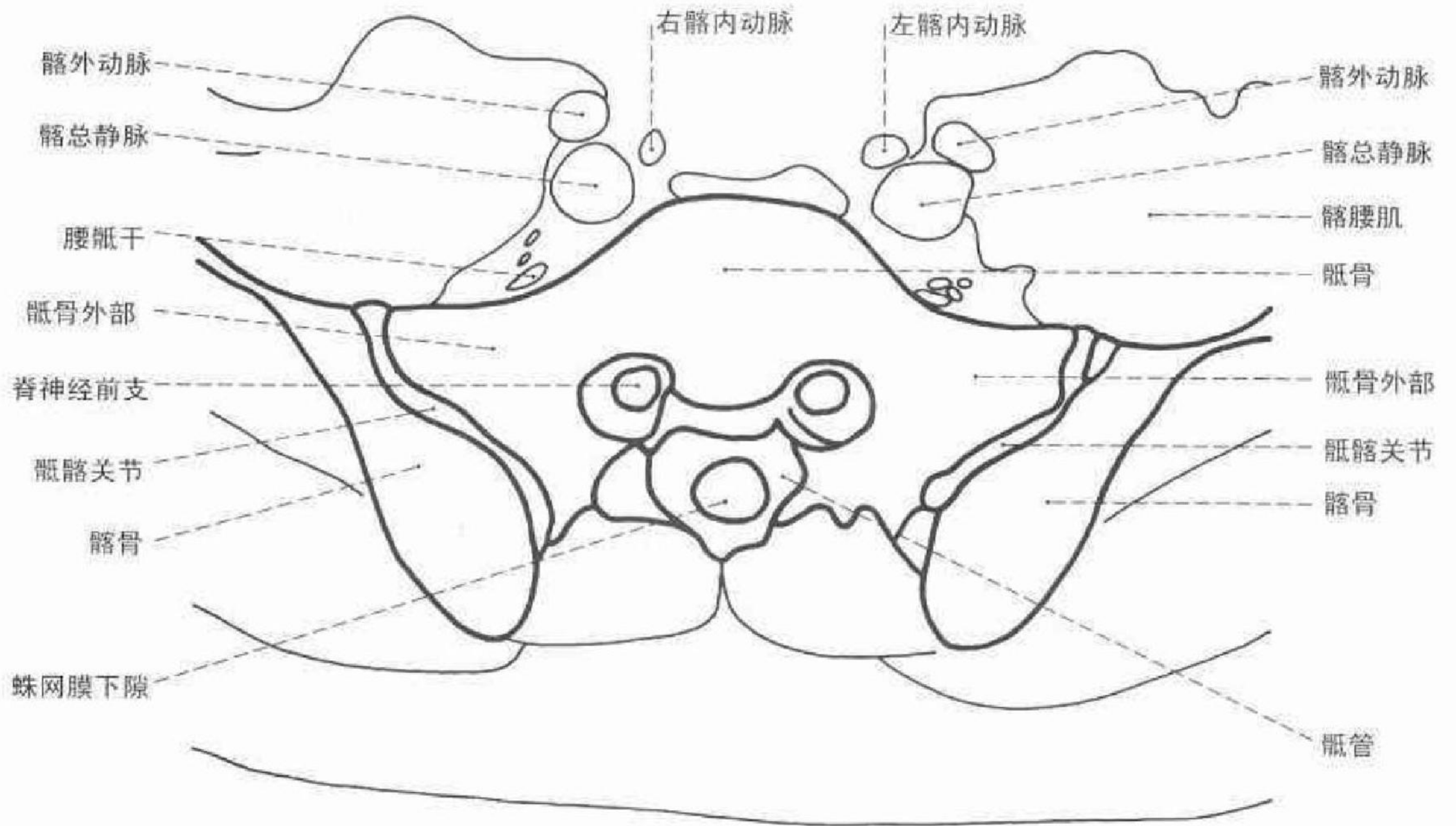


图 223 骶椎磁共振 T₁ 矢状位图



MRI



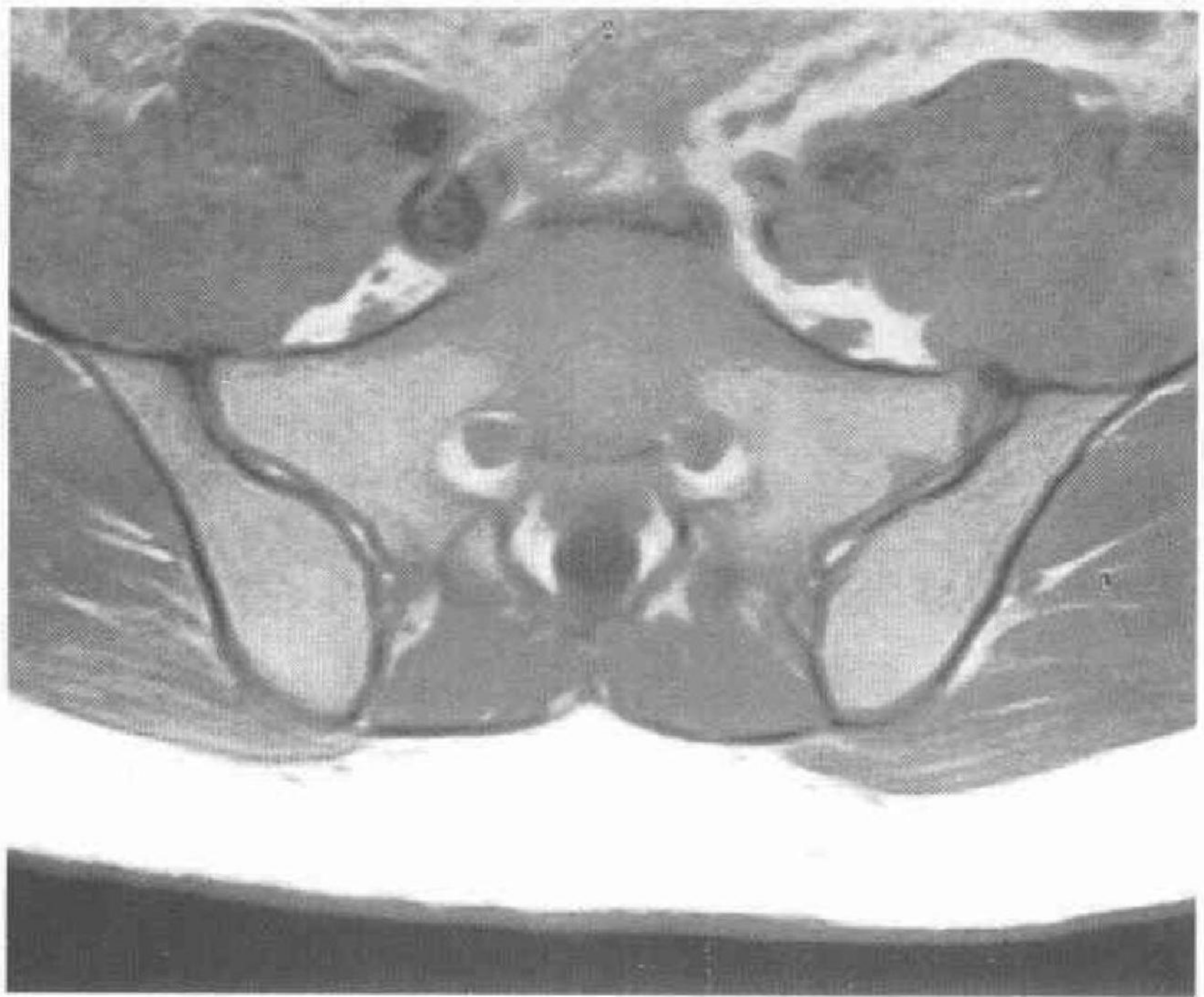
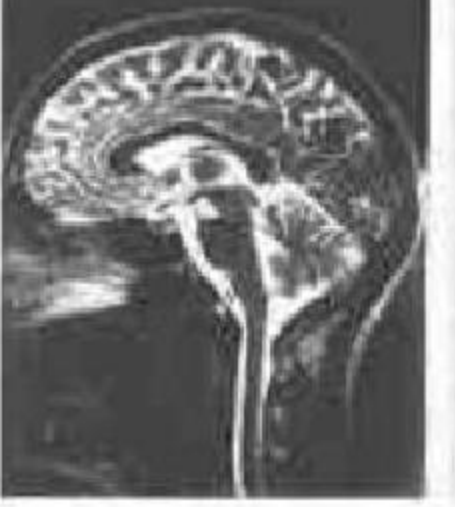

图 224 骶椎磁共振 T₁ 轴位图

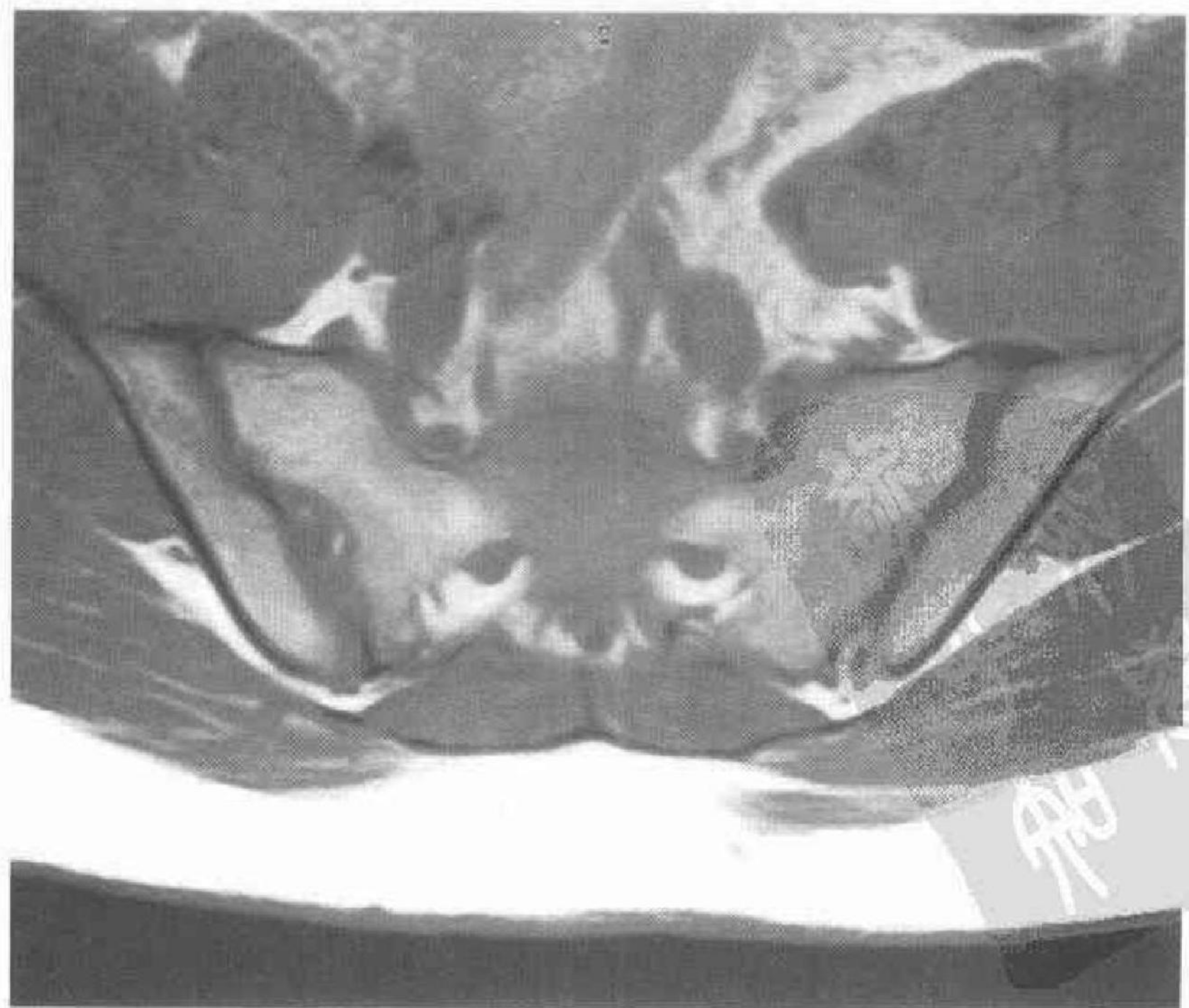
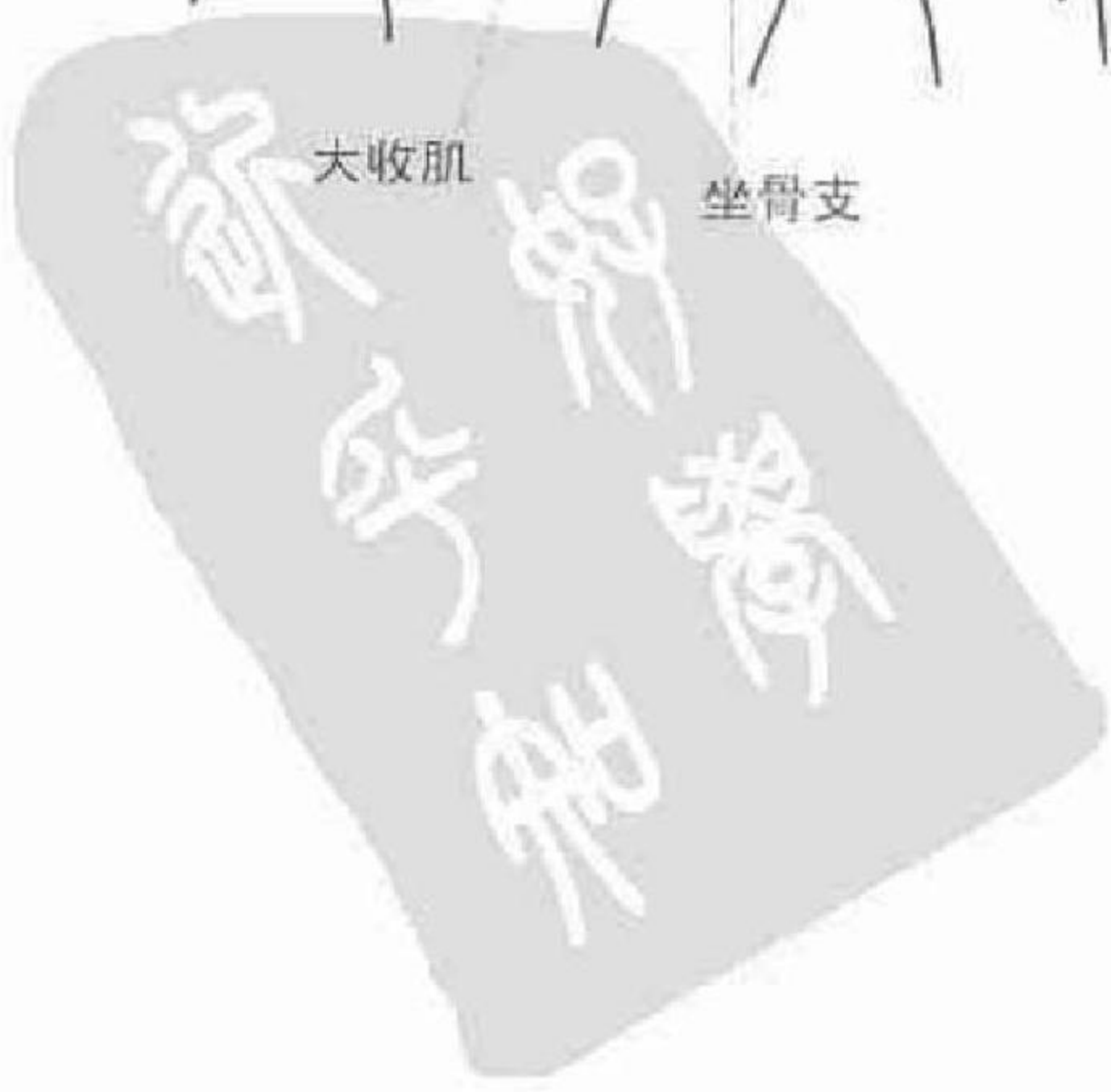
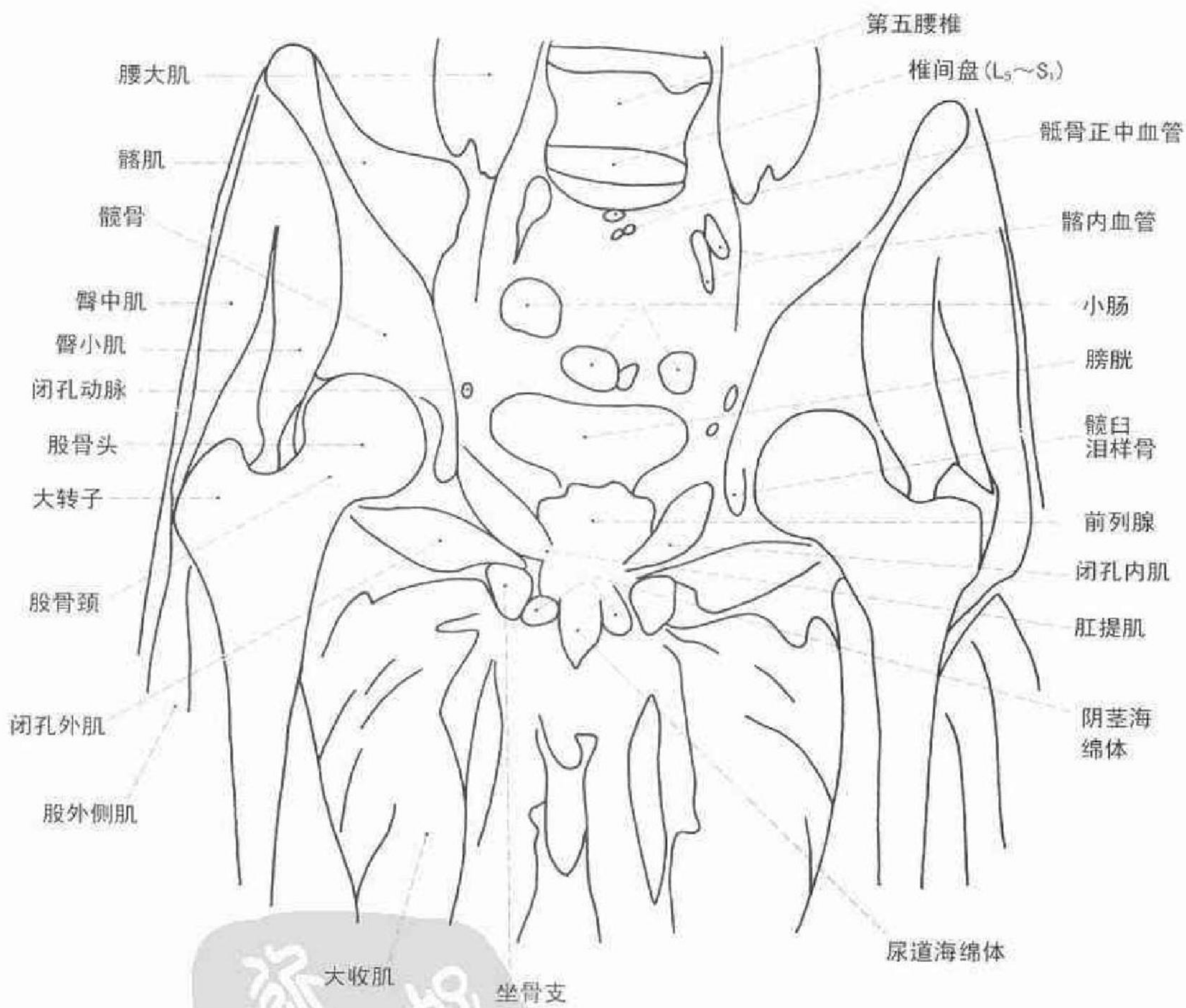
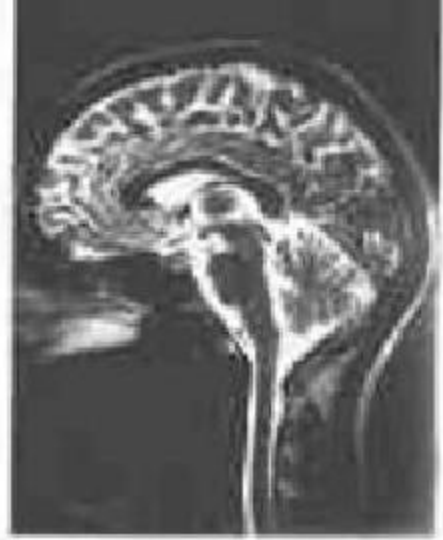图 225 骶椎磁共振 T₁ 轴位图



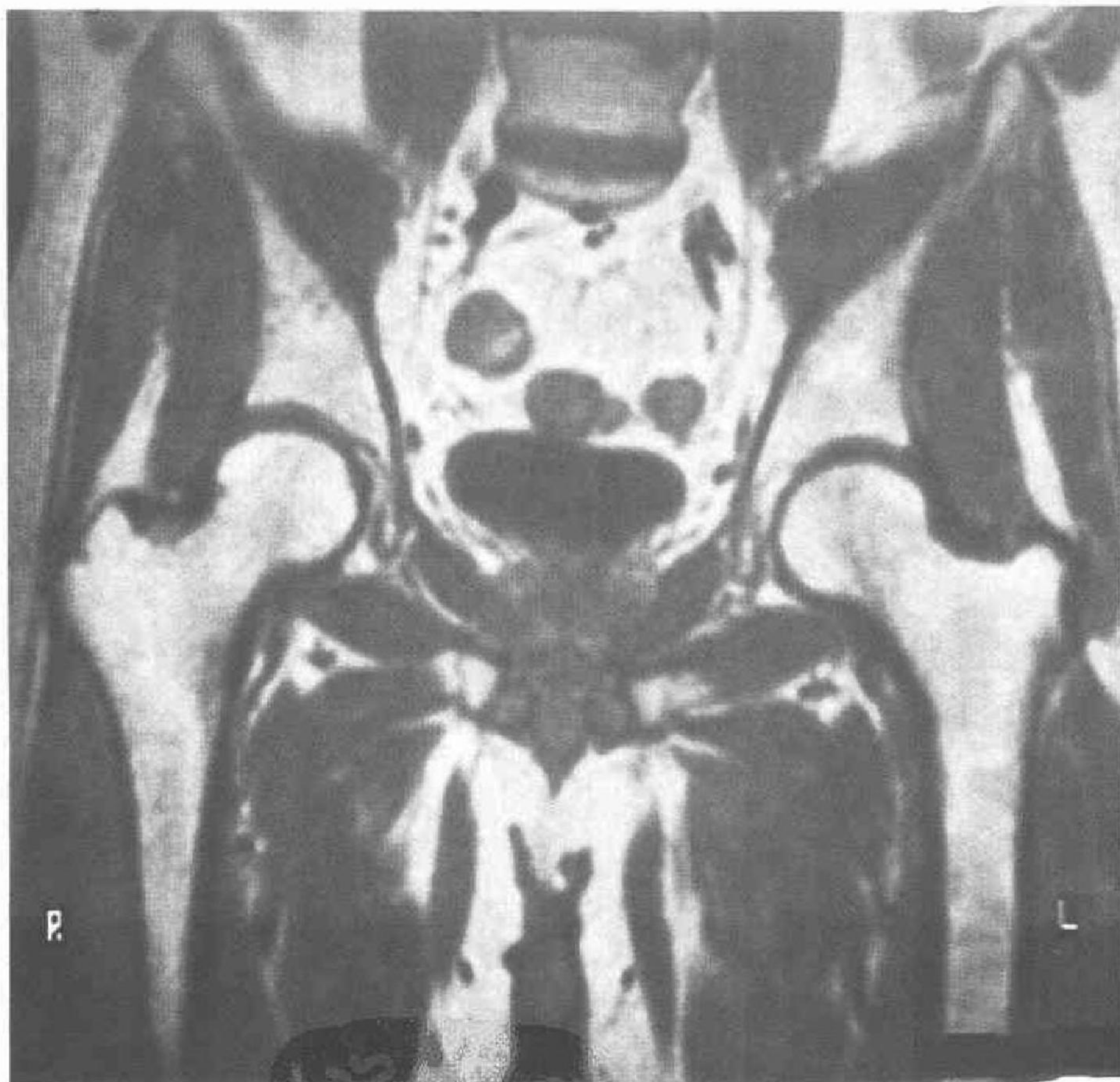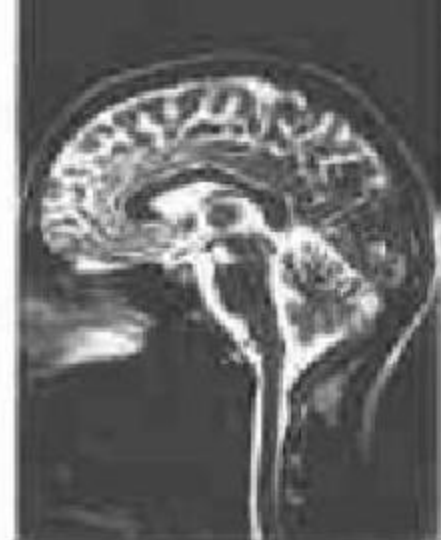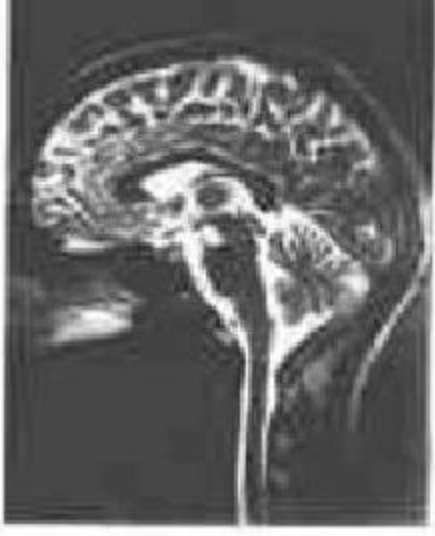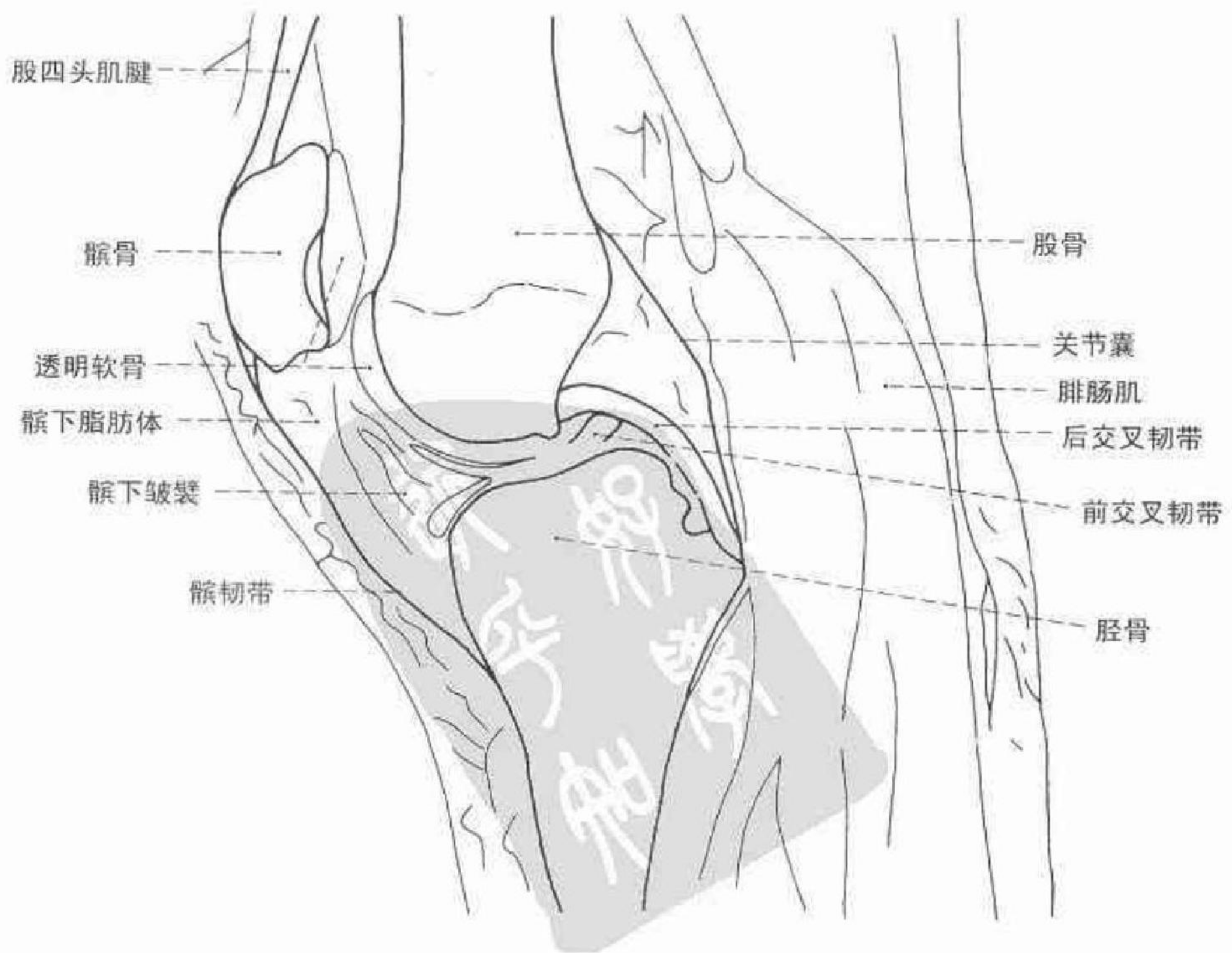
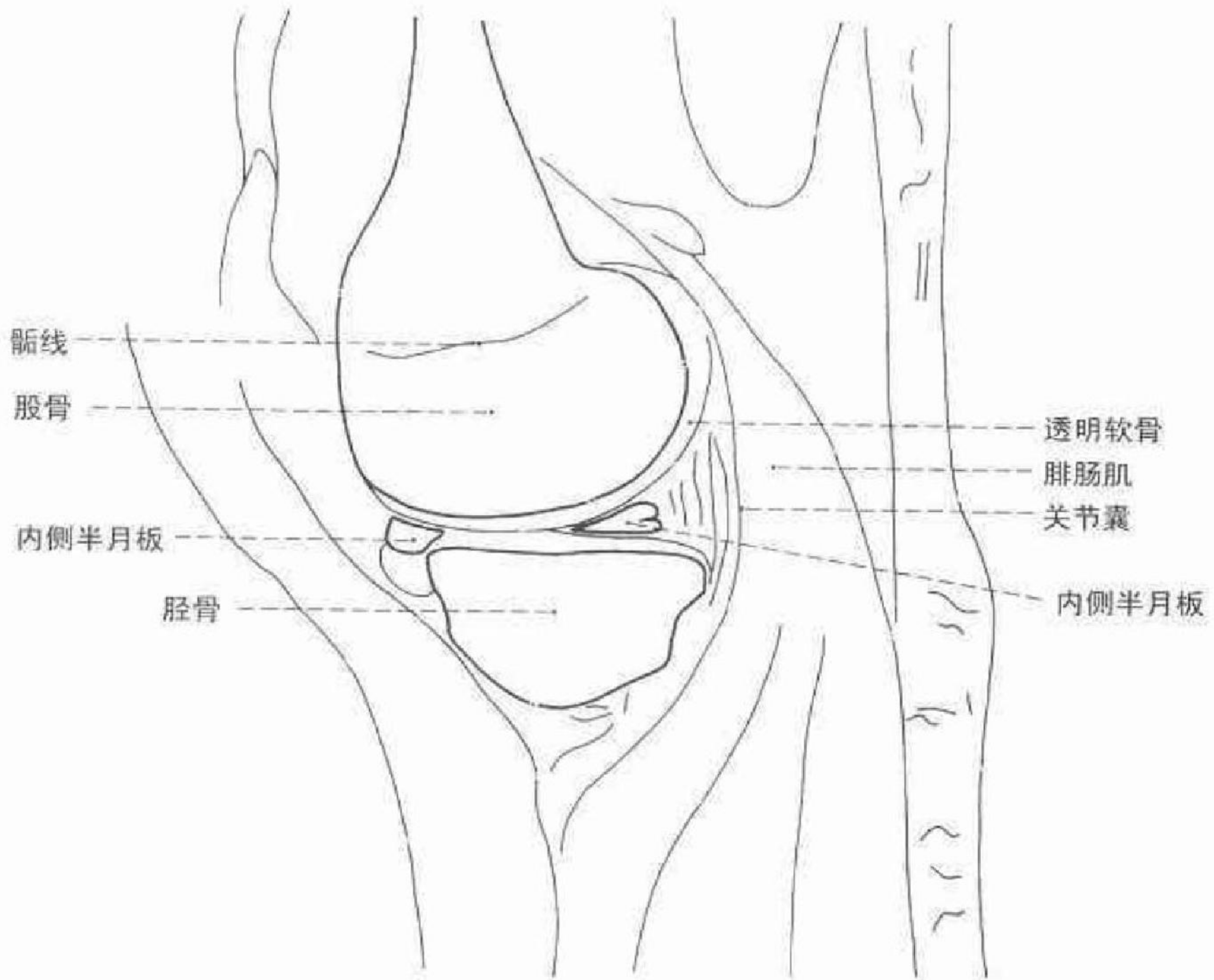


图 226 髋关节磁共振 T₁ 冠状位图





MRI



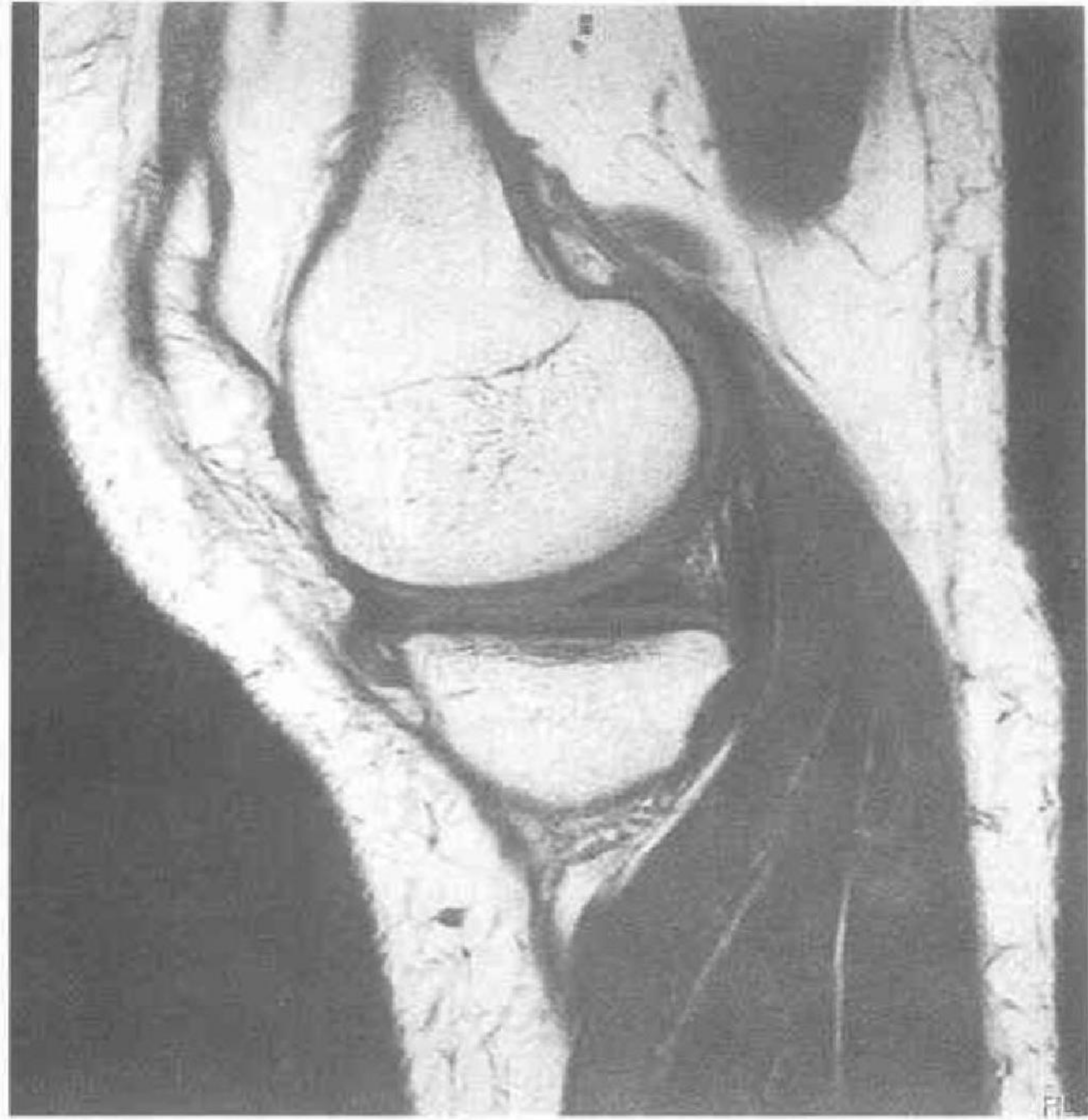
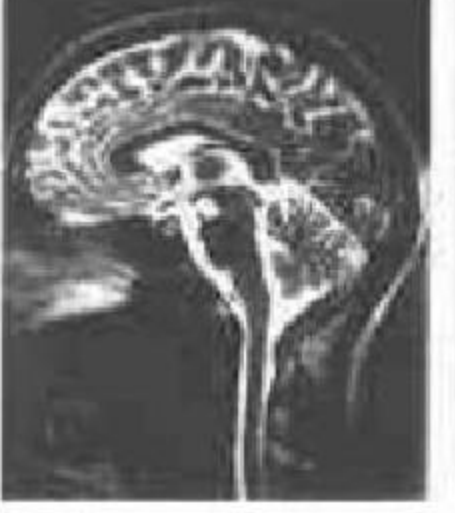

图 227 膝关节磁共振 T₁ 矢状位图

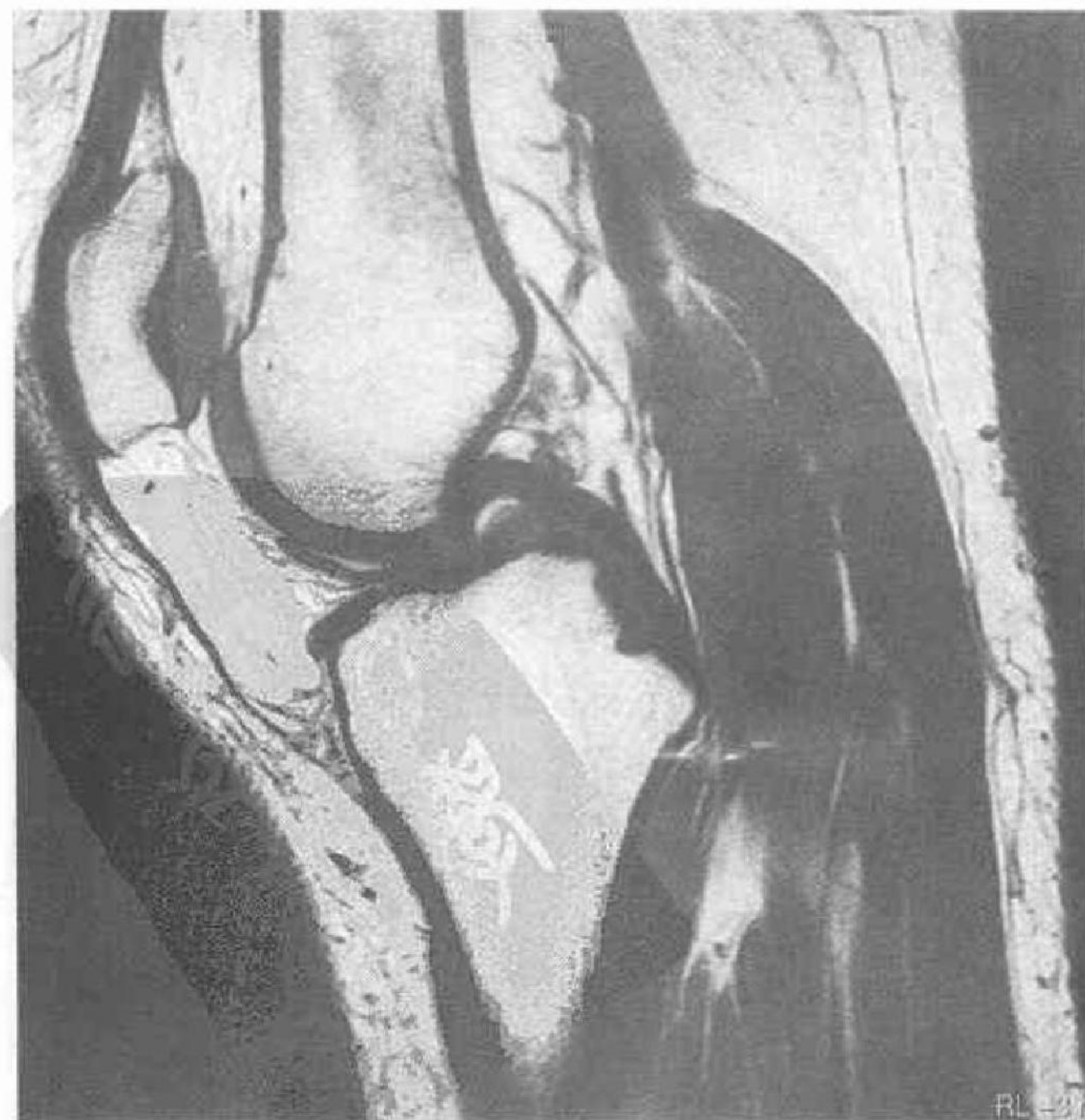
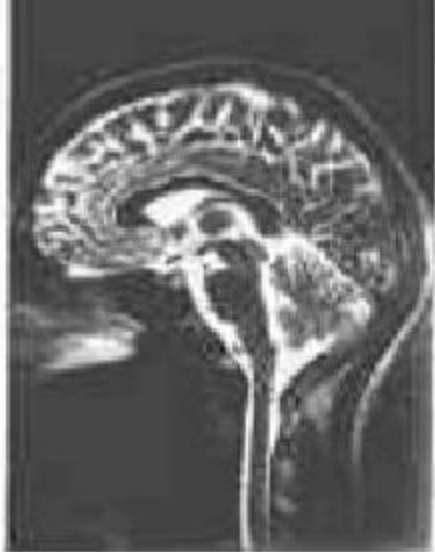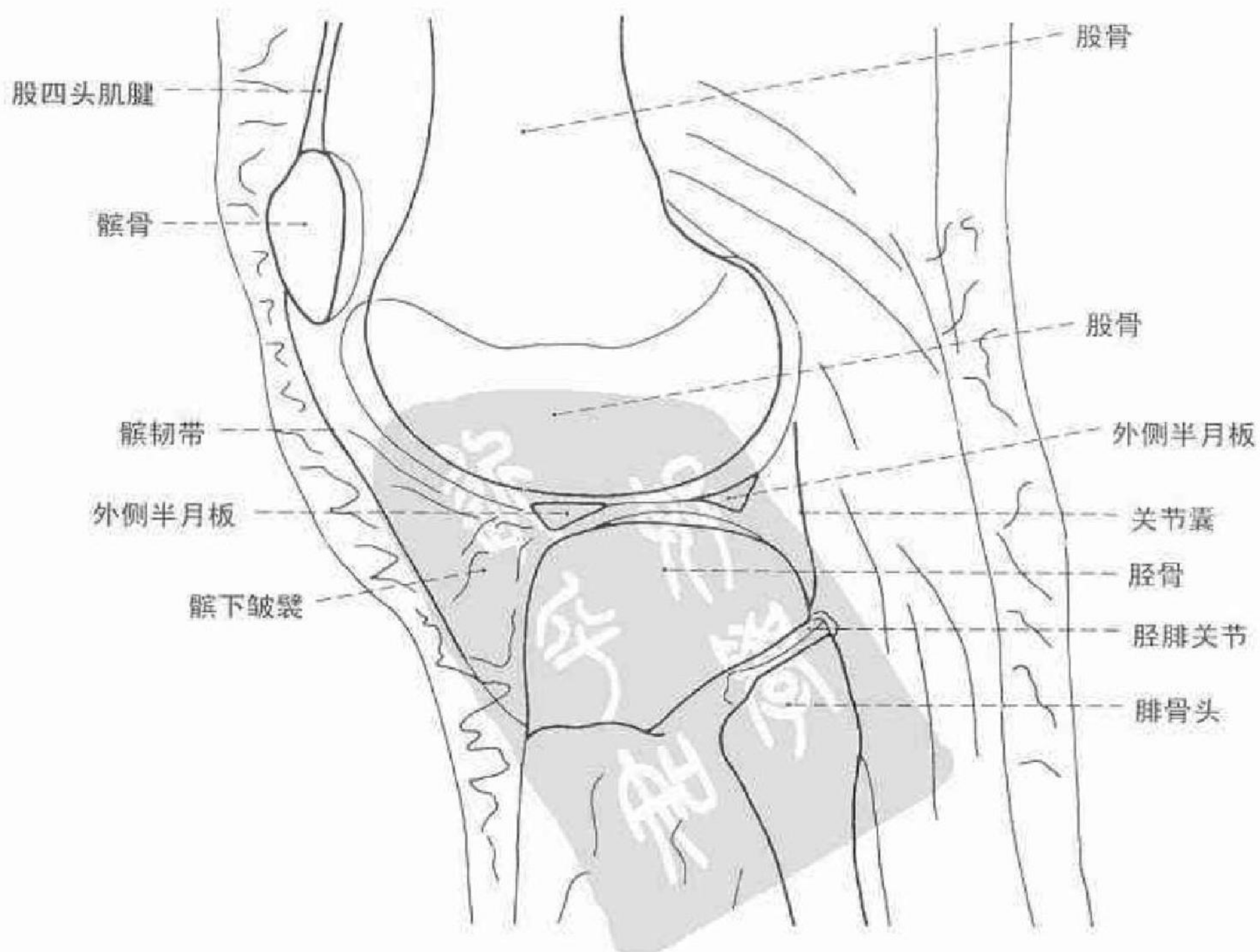
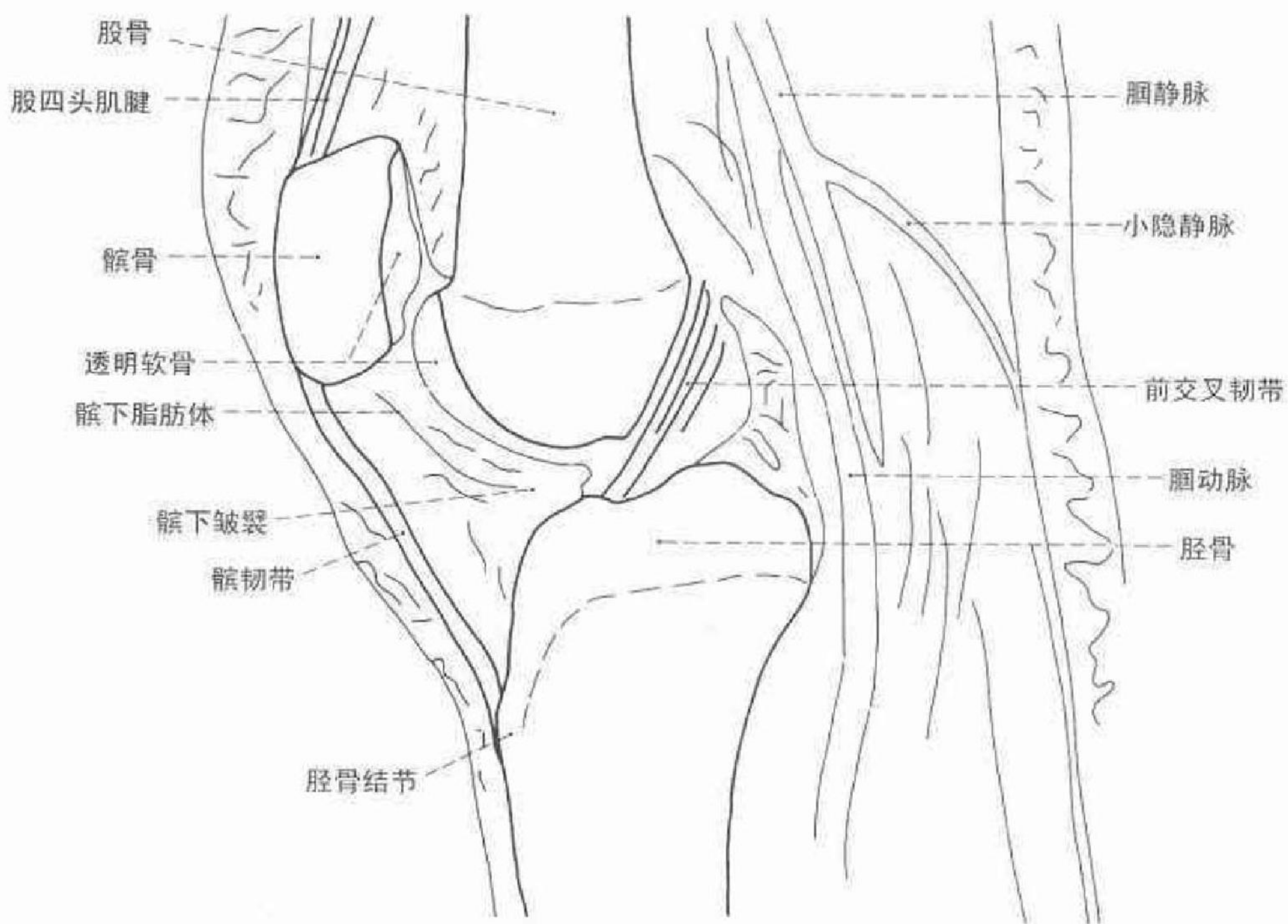


图 228 膝关节磁共振 T₁ 矢状位图



MRI



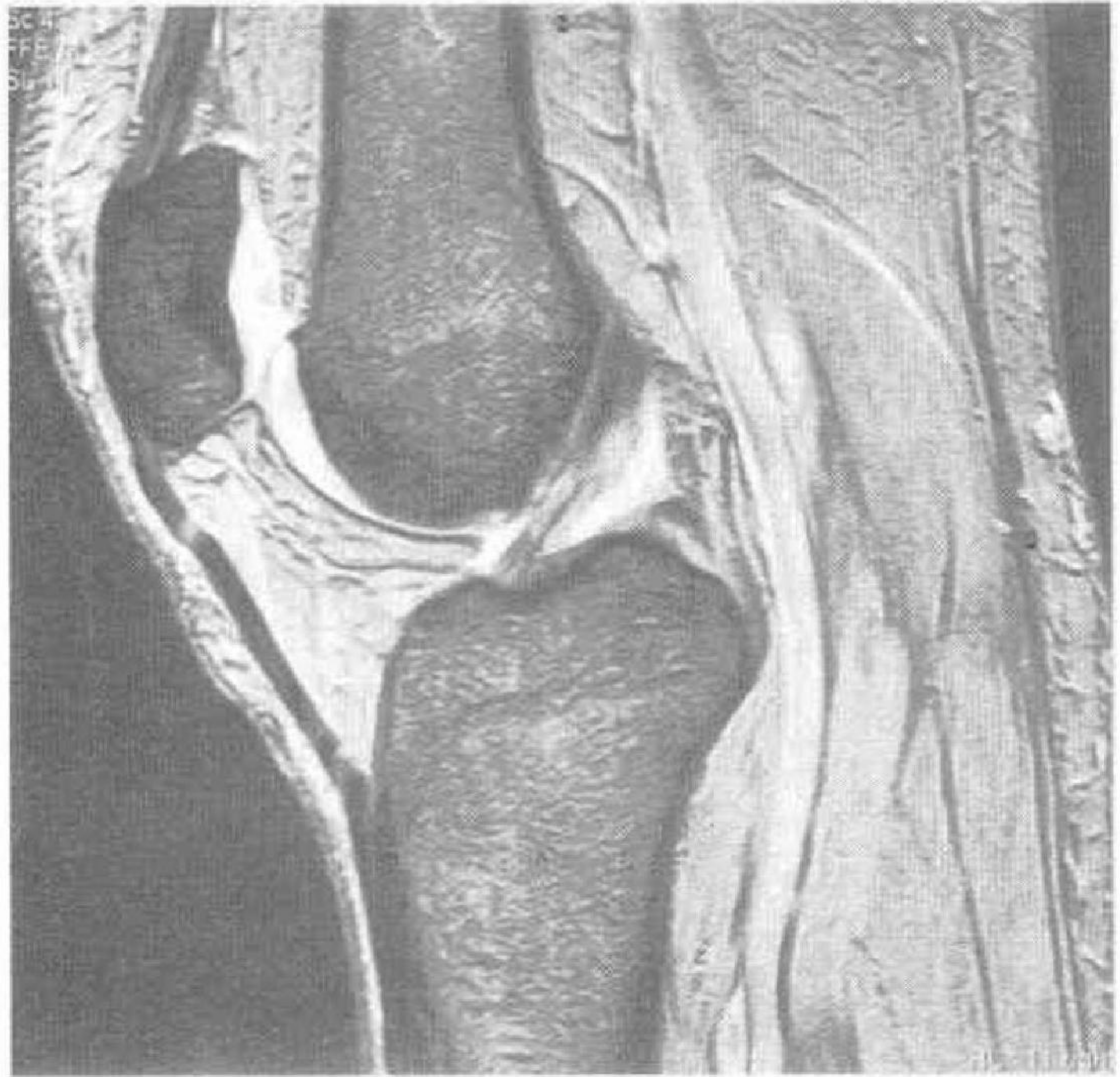
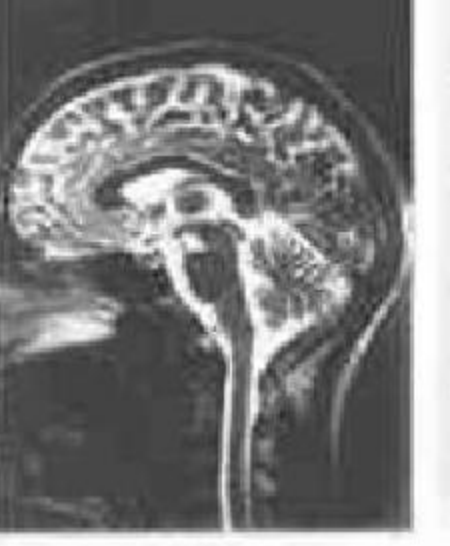

图 229 膝关节磁共振 T₁ 矢状位图

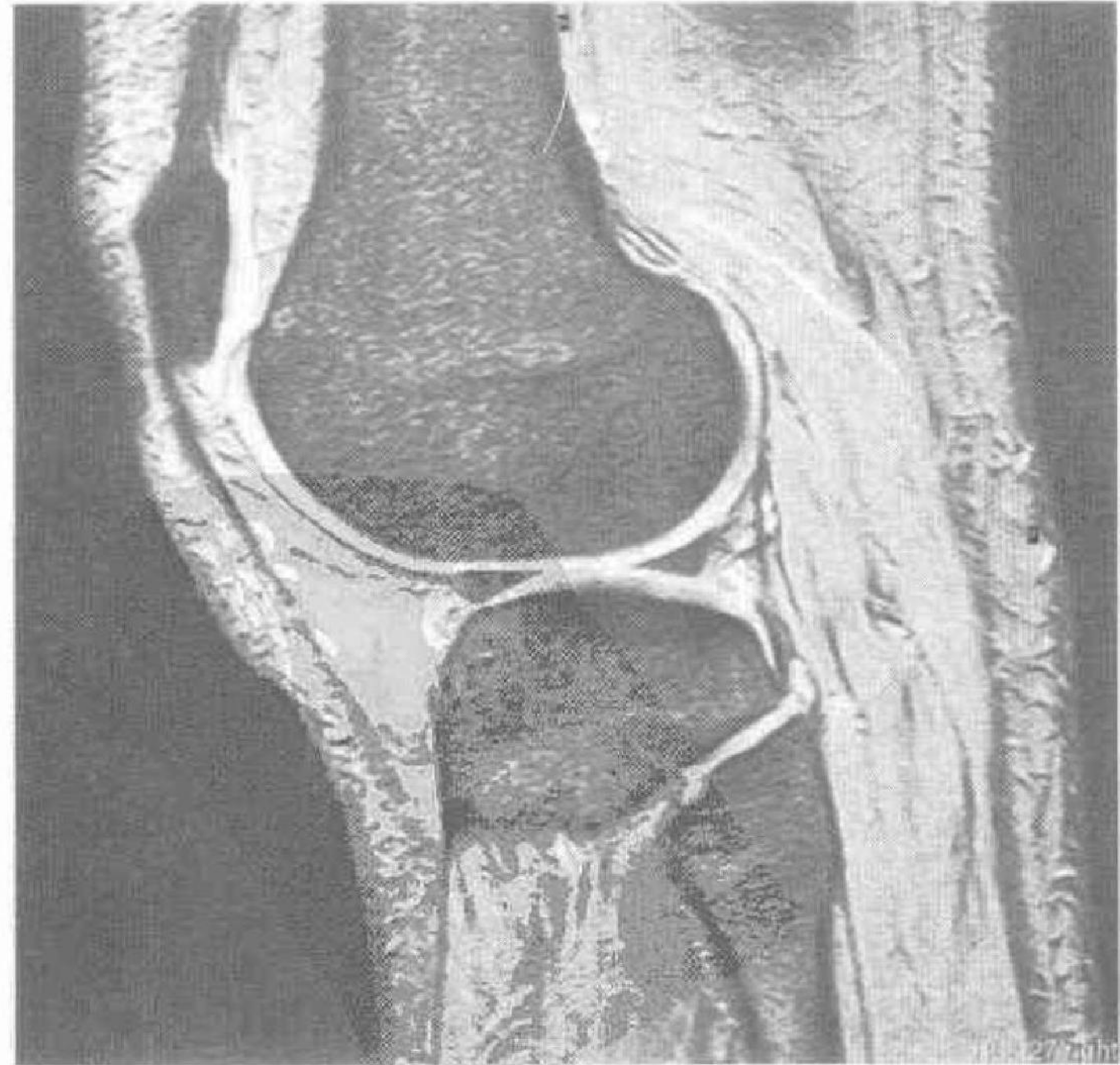
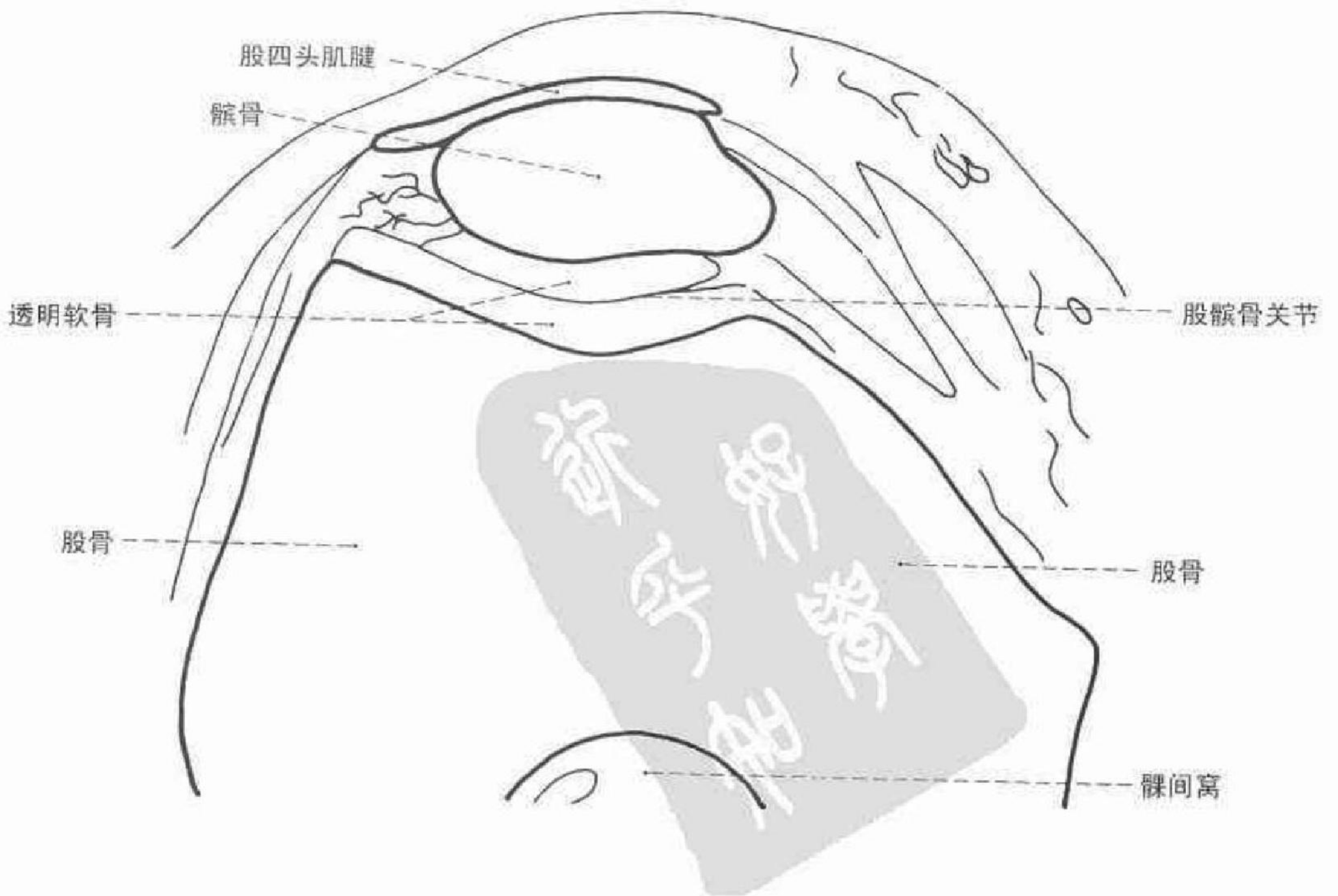
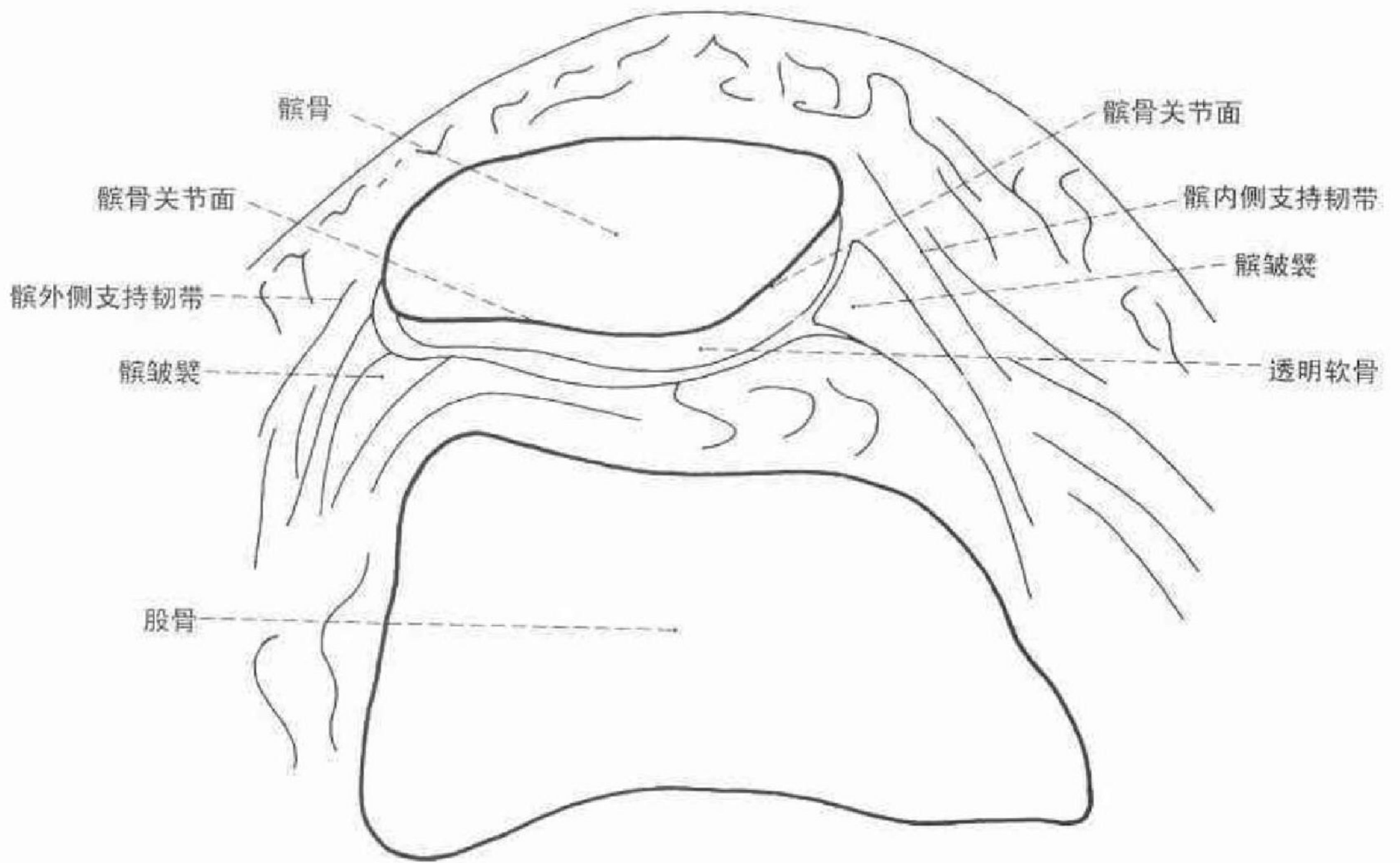
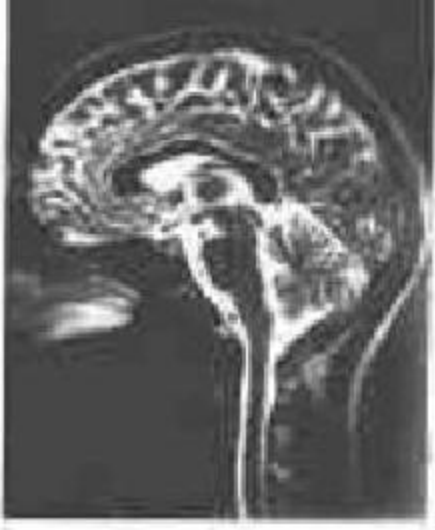

图 230 膝关节磁共振 T₁ 矢状位图



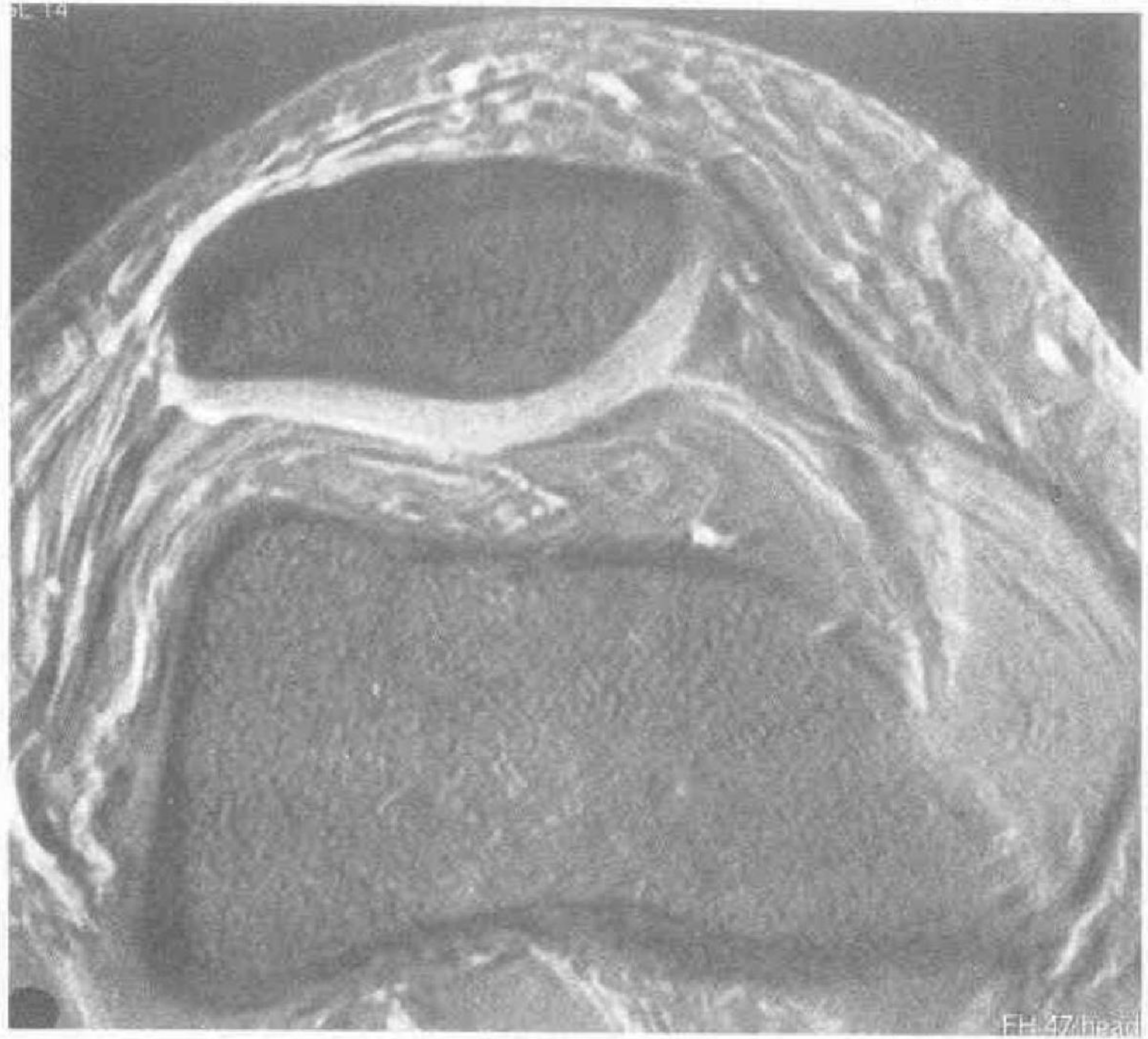
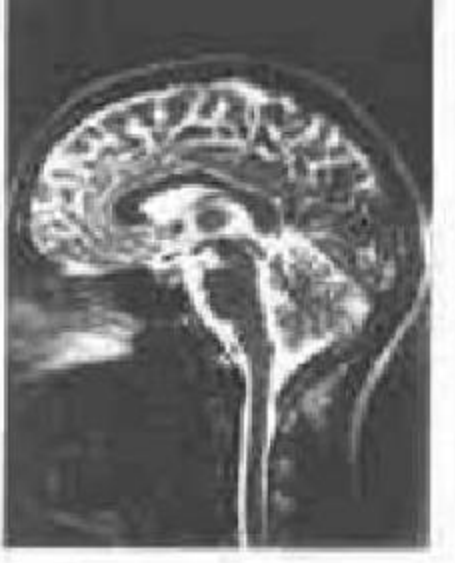

图 231 髌股关节磁共振 T₂ 轴位图

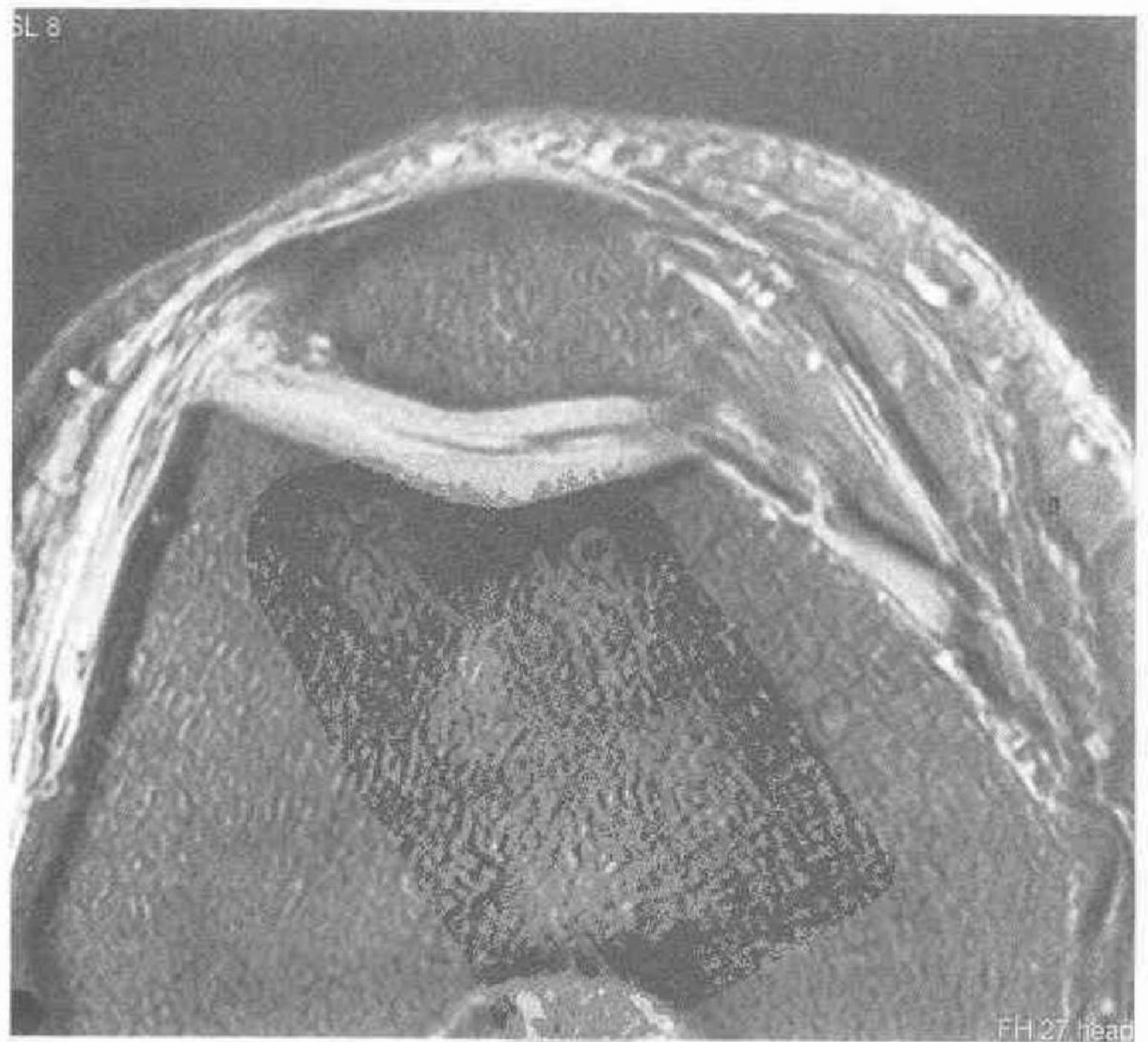
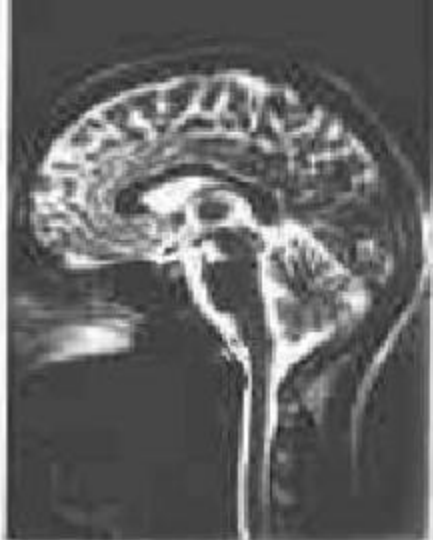

图 232 髌股关节磁共振 T₂ 轴位图



MRI

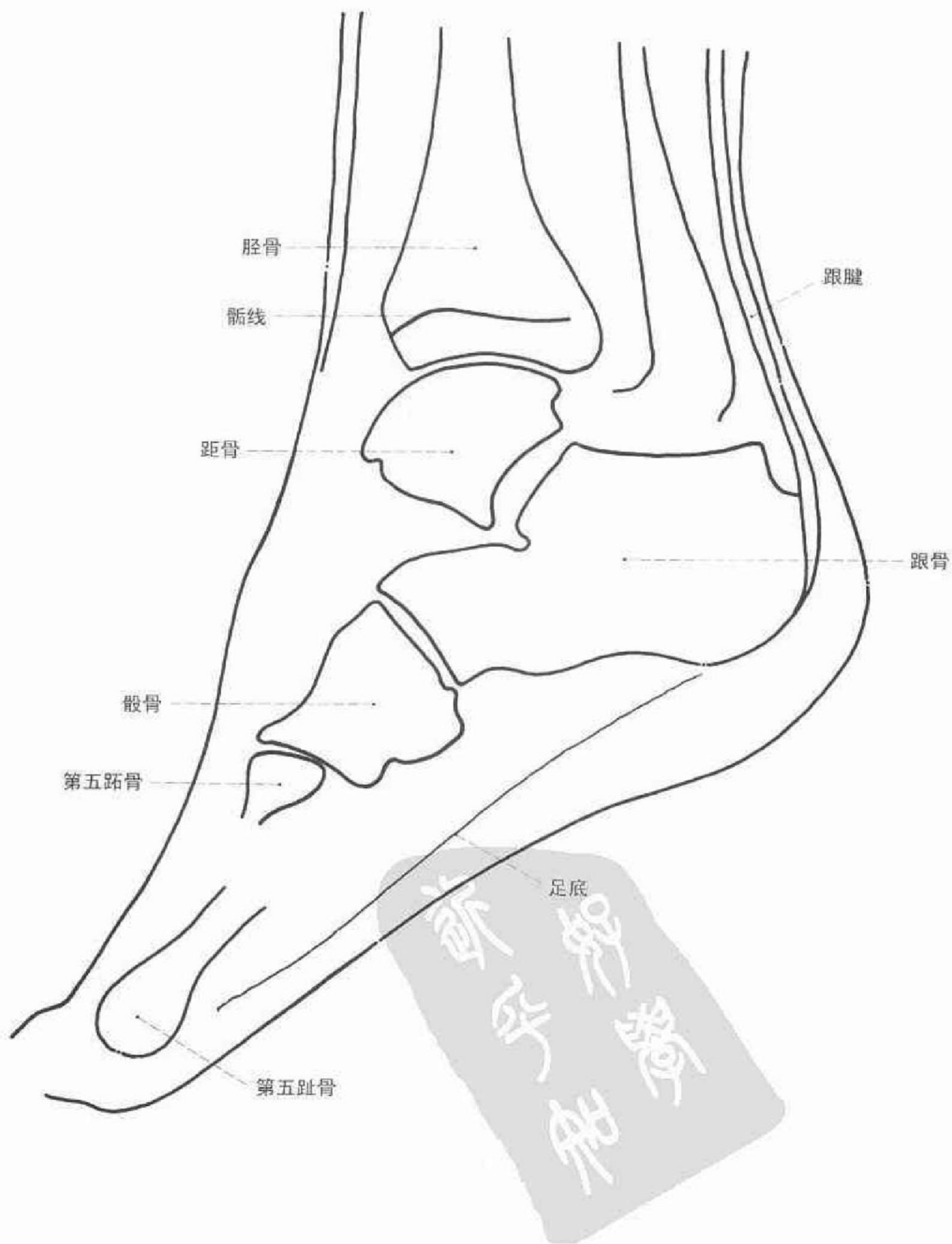

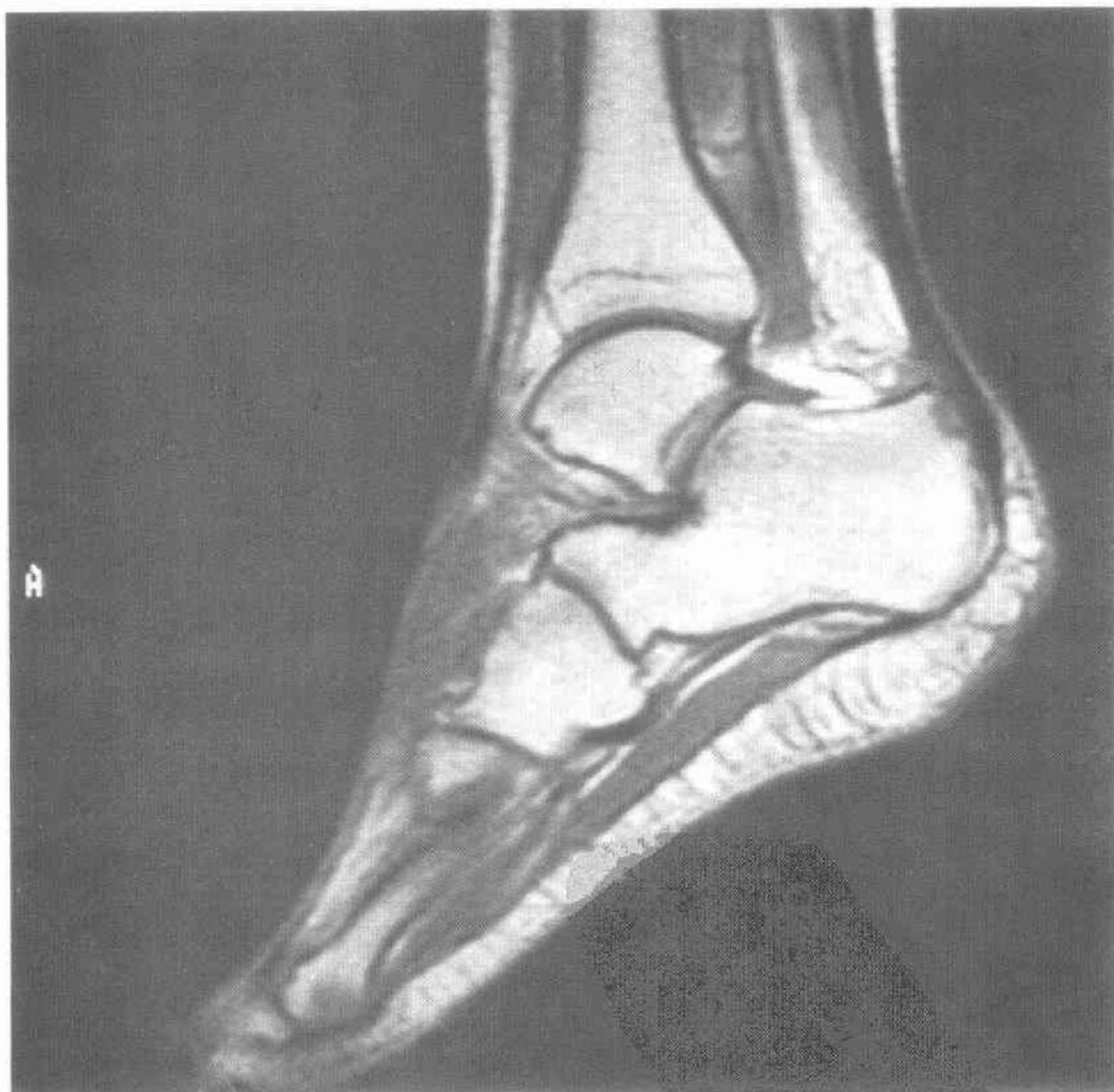
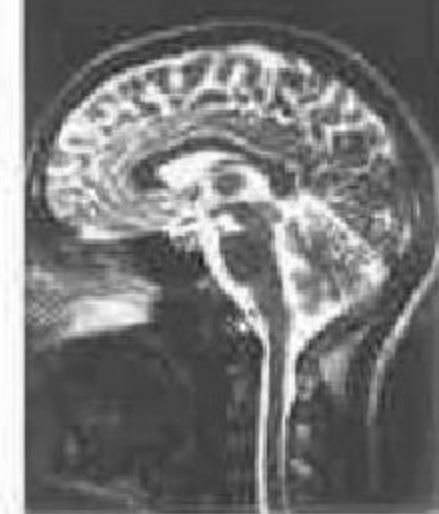
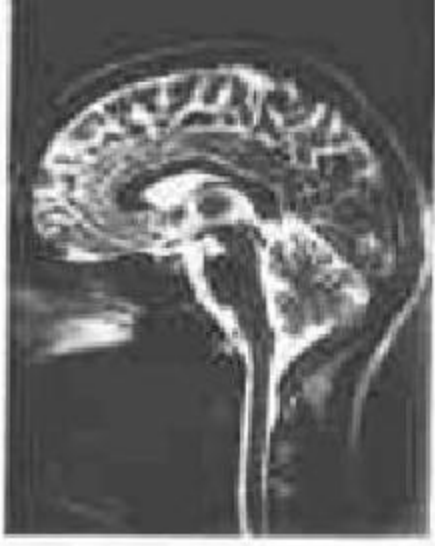
图 233 足磁共振 T₁ 矢状位图



MRI

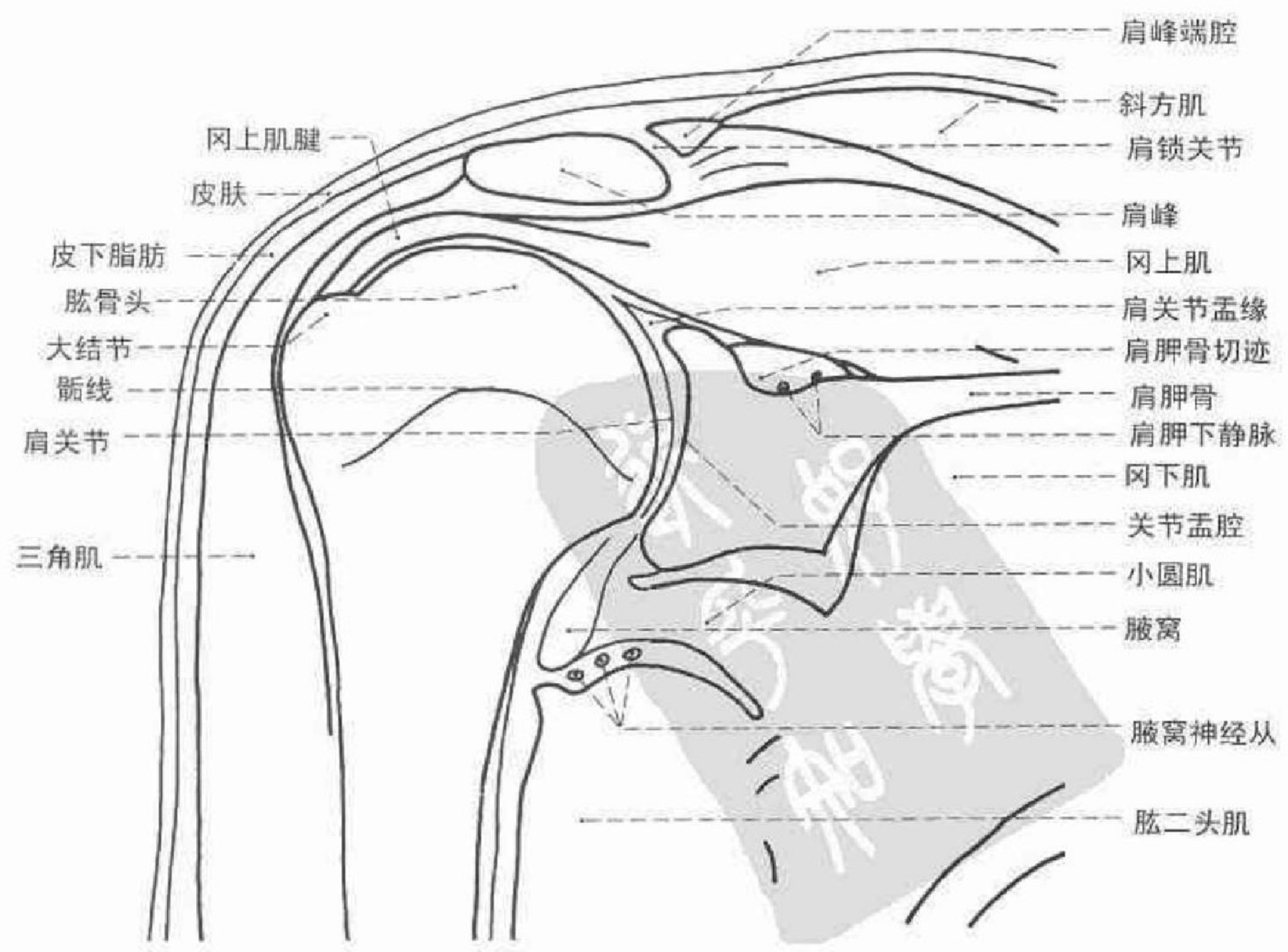
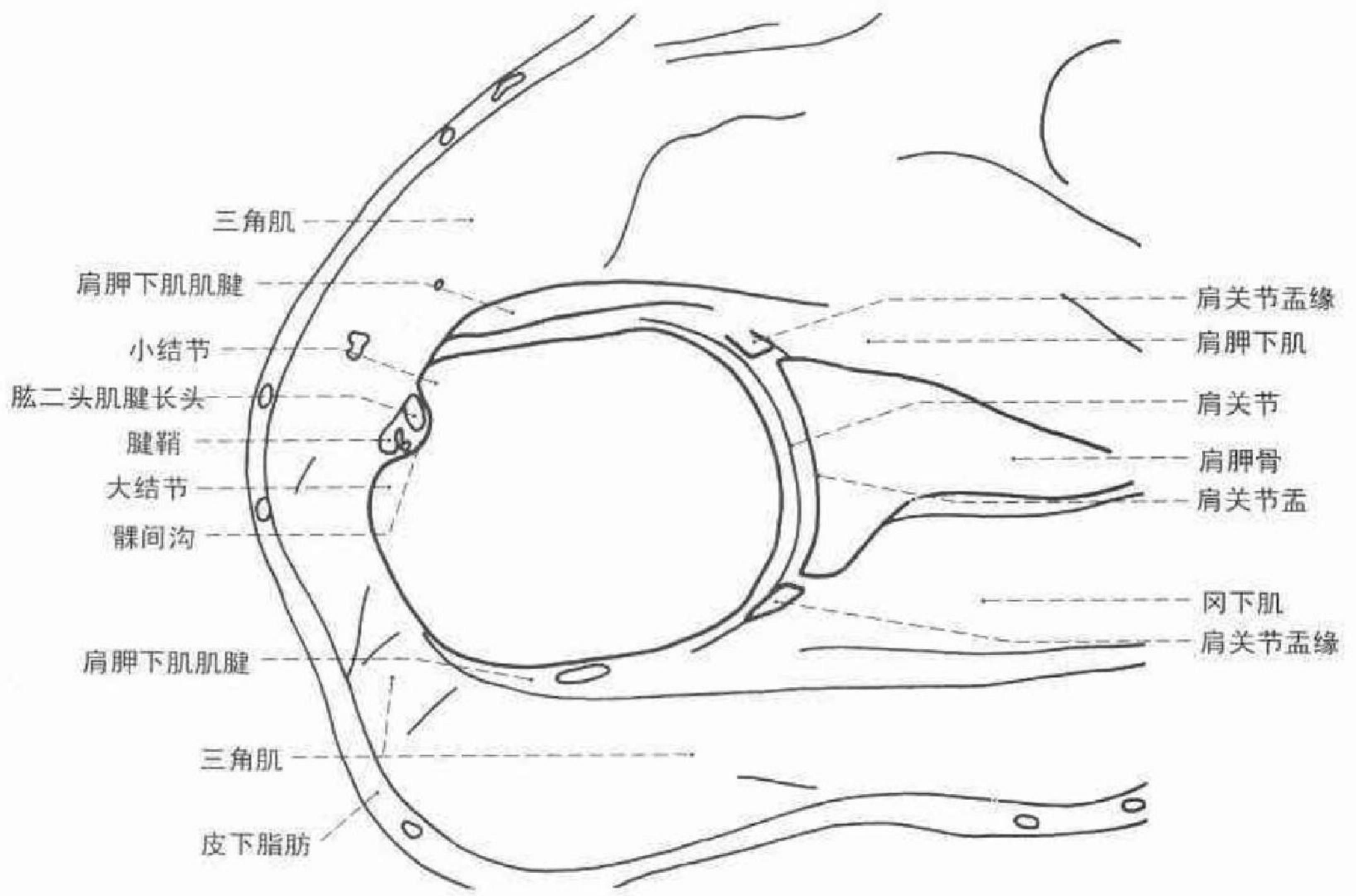
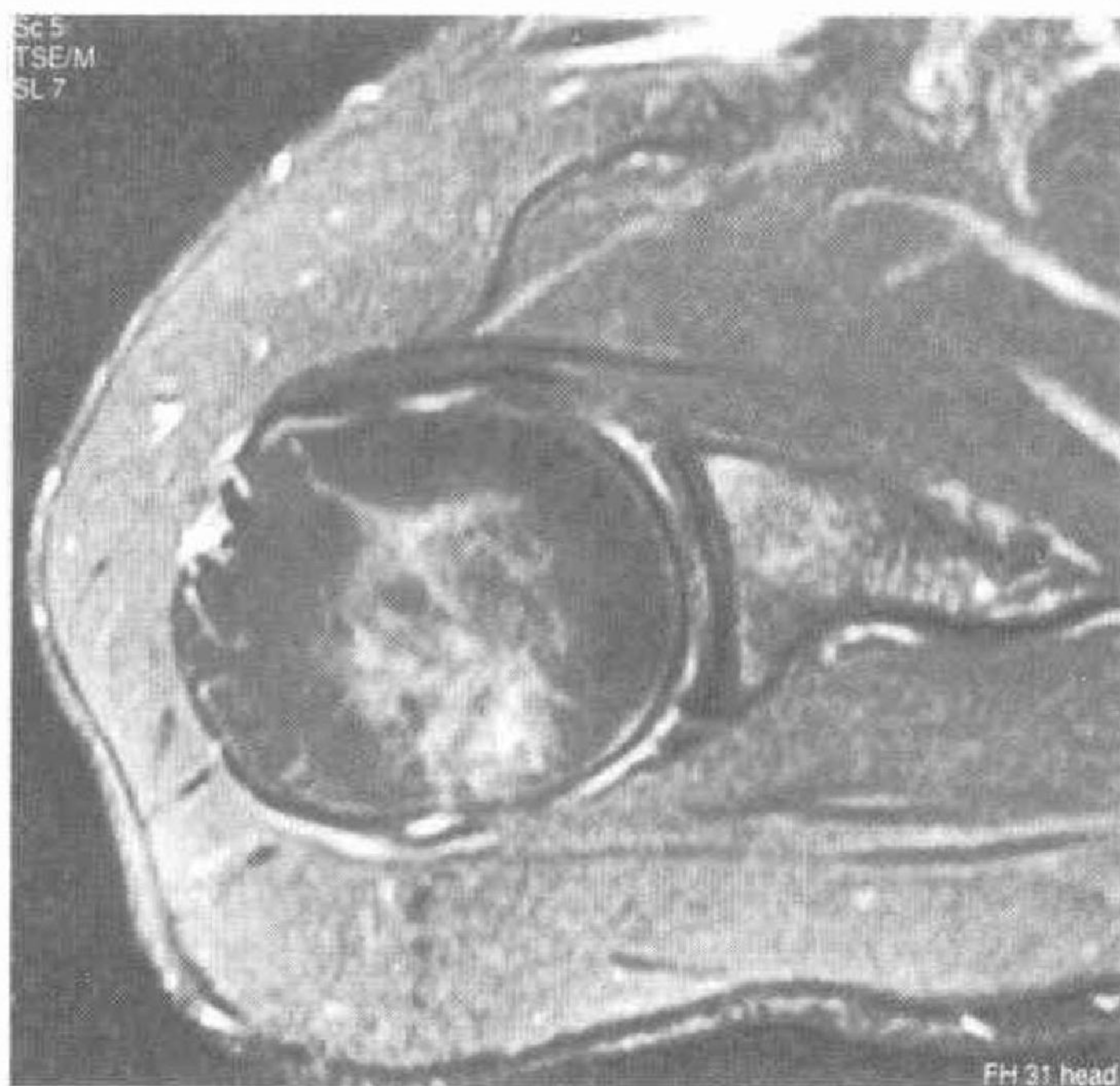
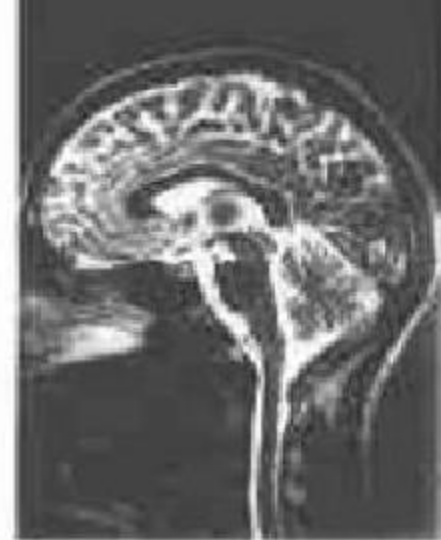


图 234 肩关节磁共振 T₂ 轴位图

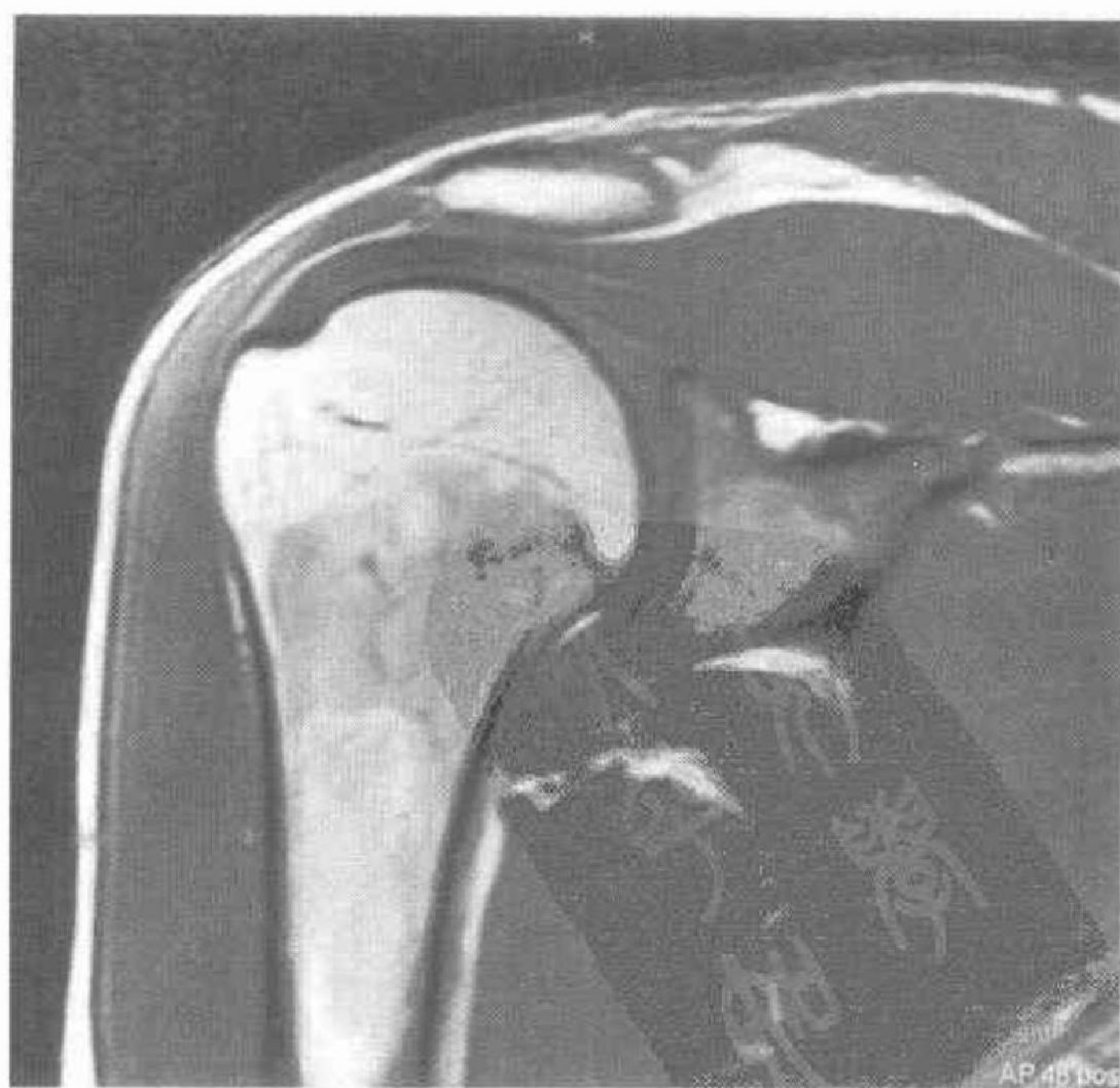

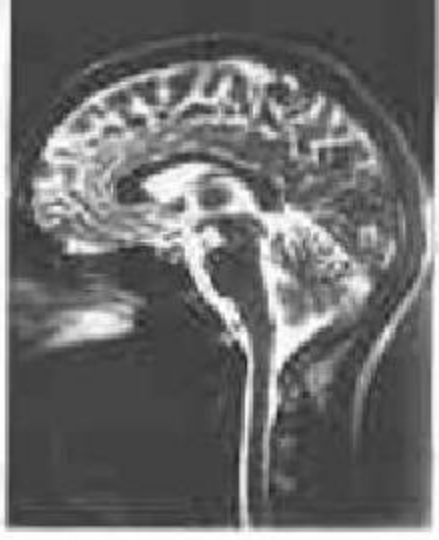图 235 肩关节磁共振 T₂ 冠位图

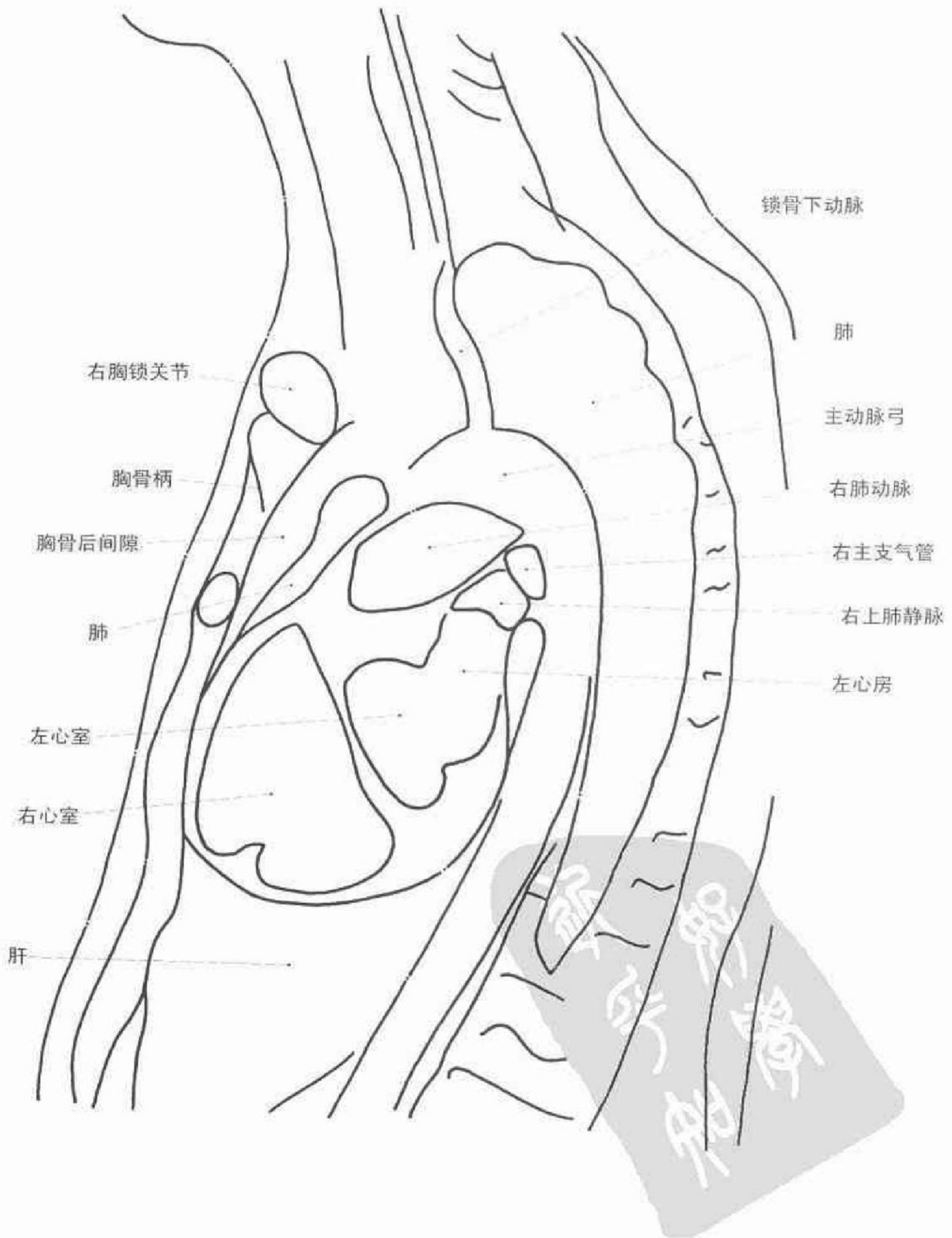

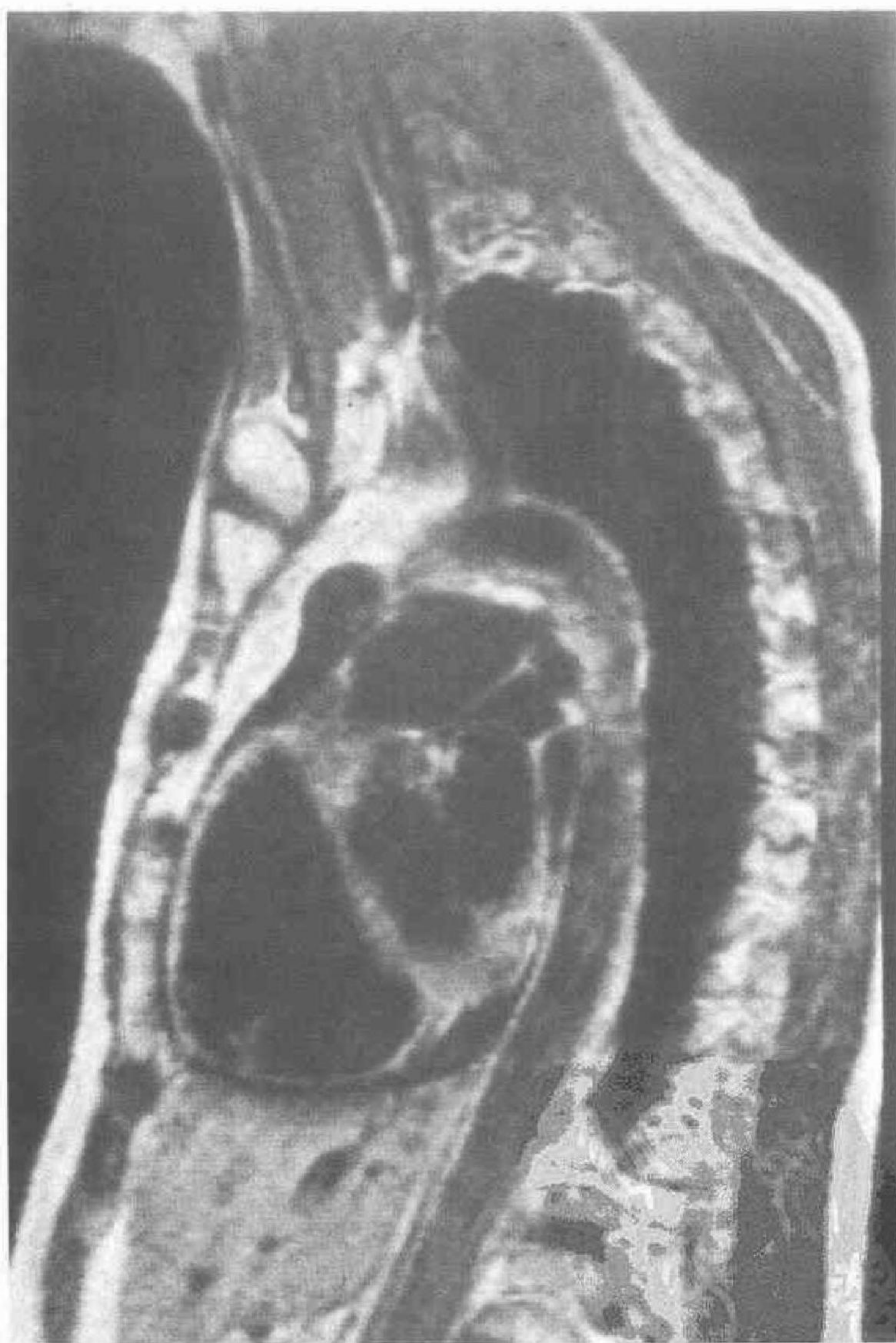
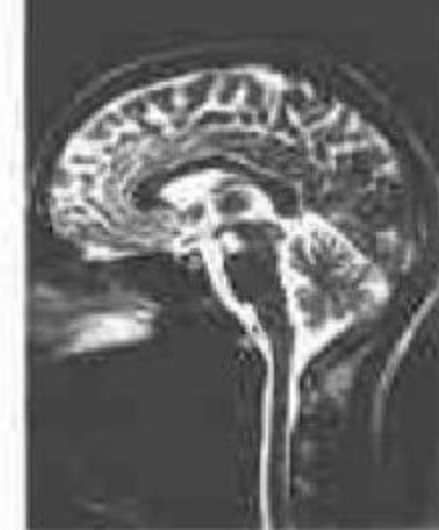

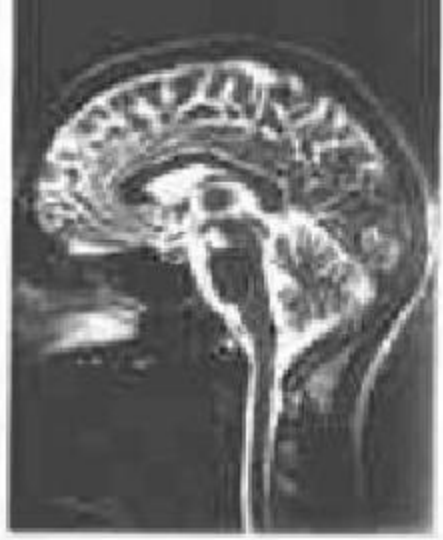图 236 心脏磁共振 T₁ 冠位图

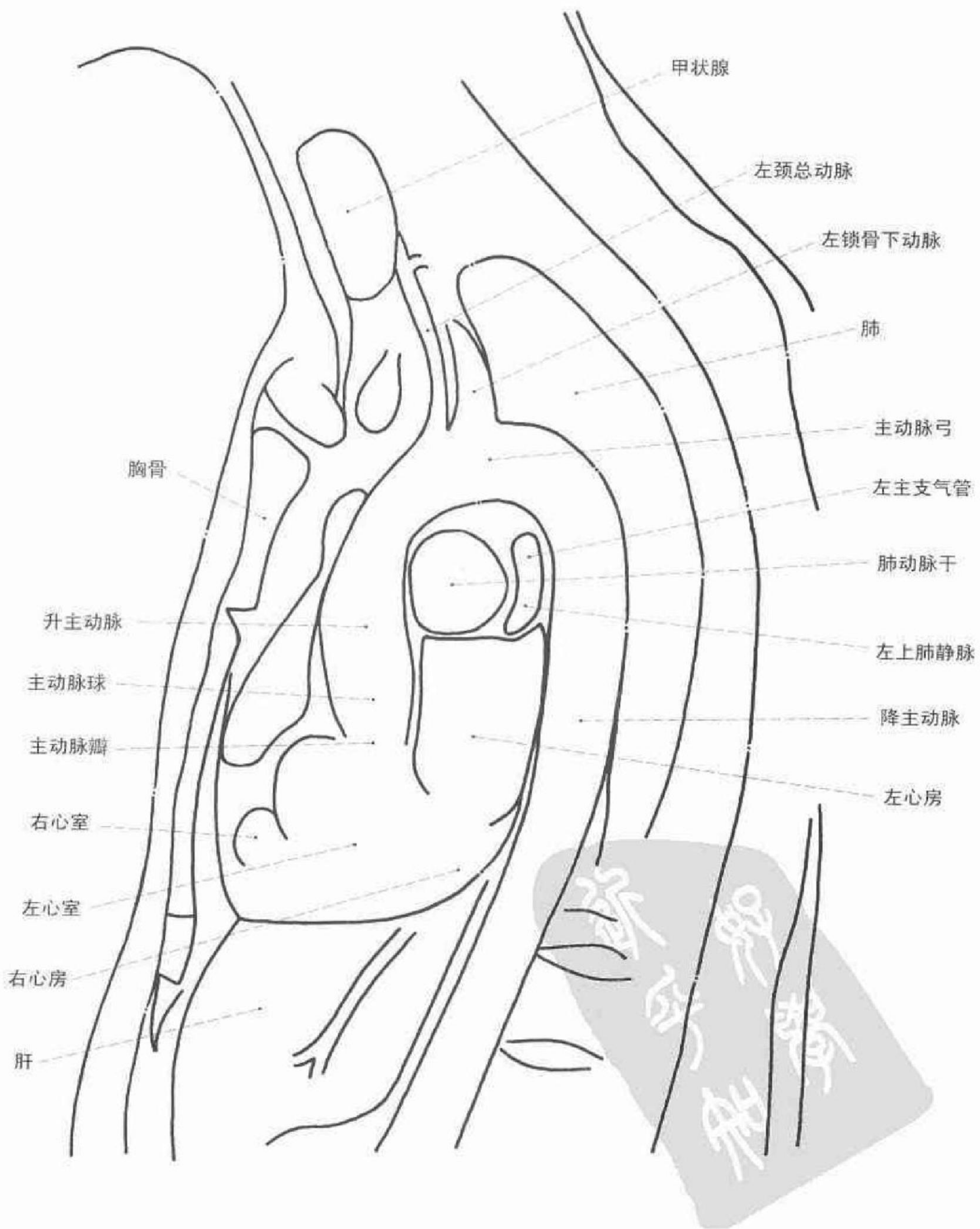
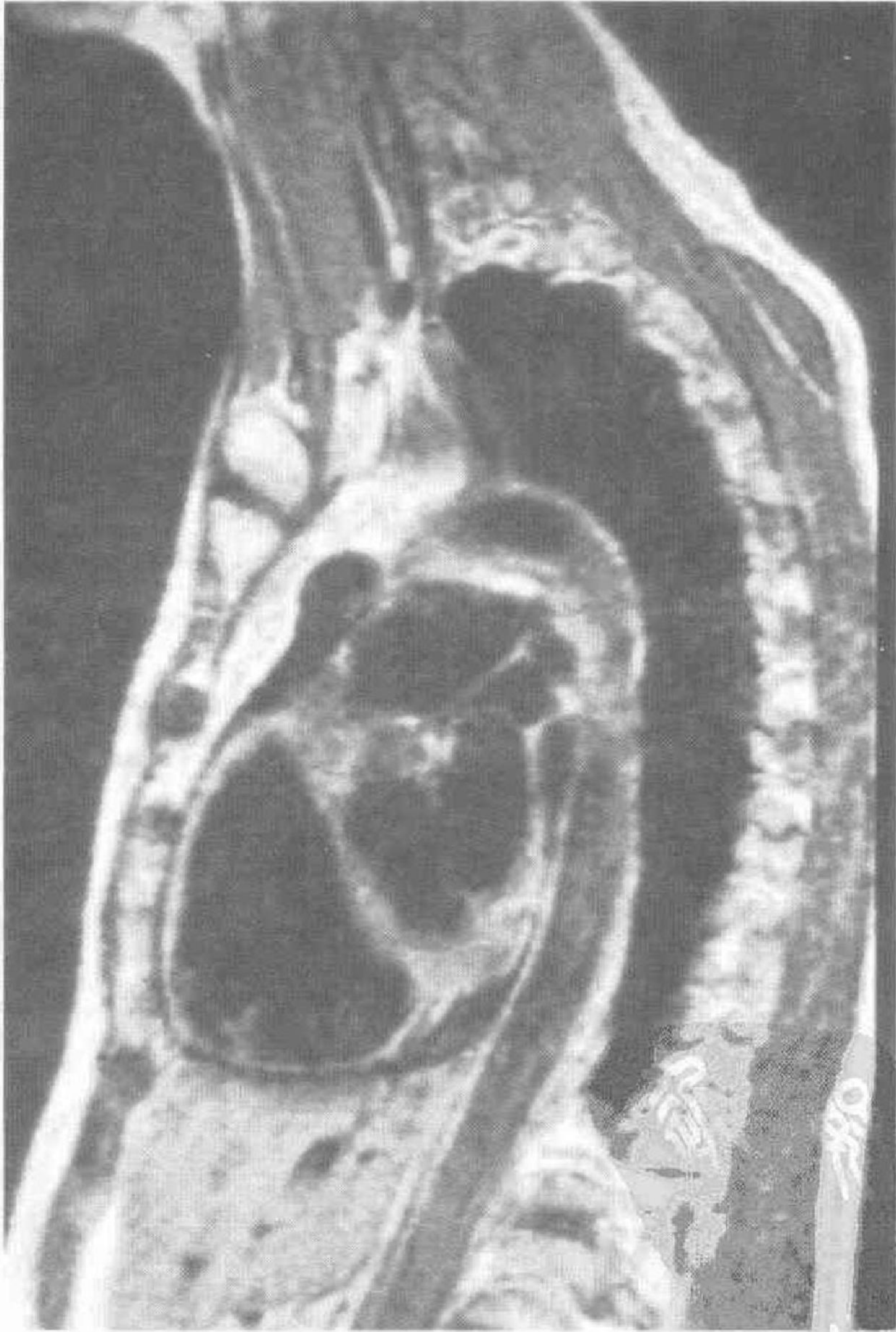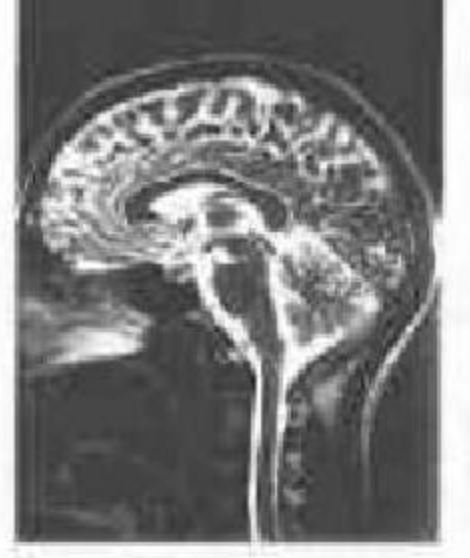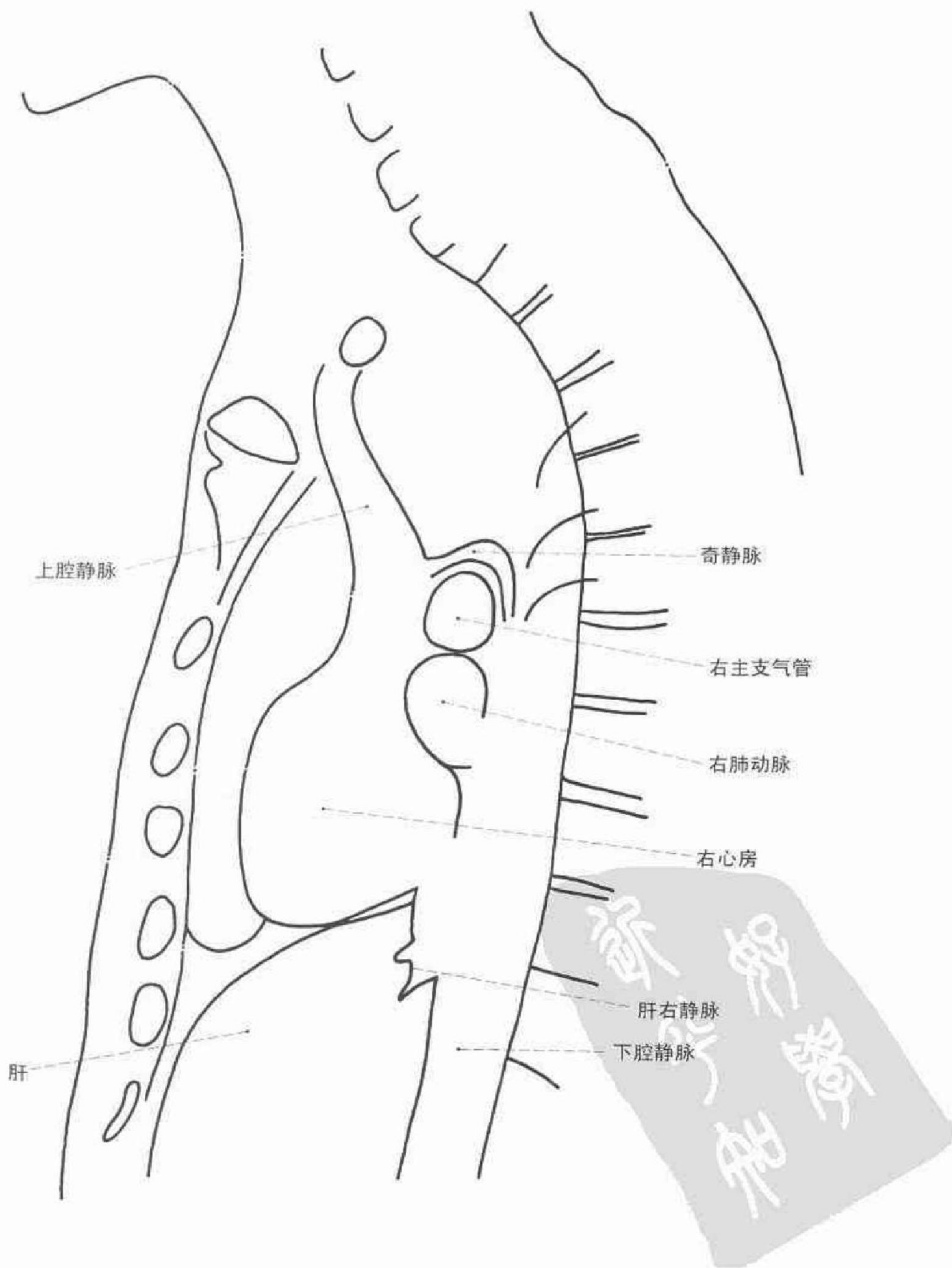



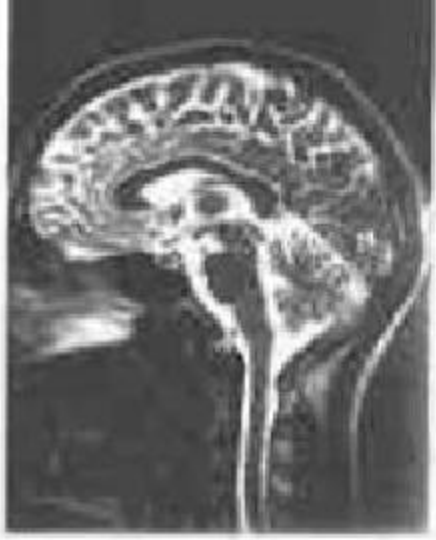
图 237 心脏磁共振 T₁ 冠位图



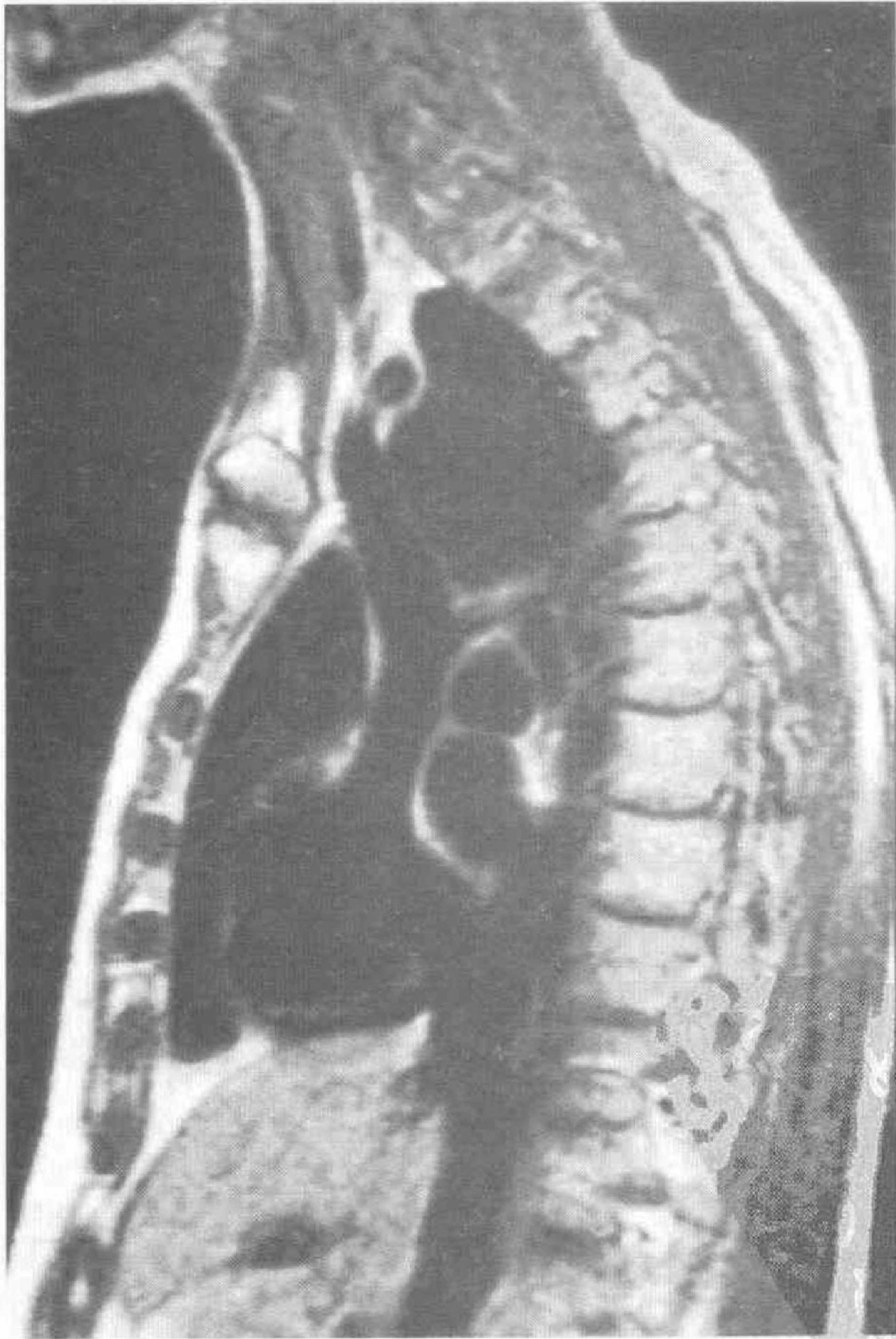
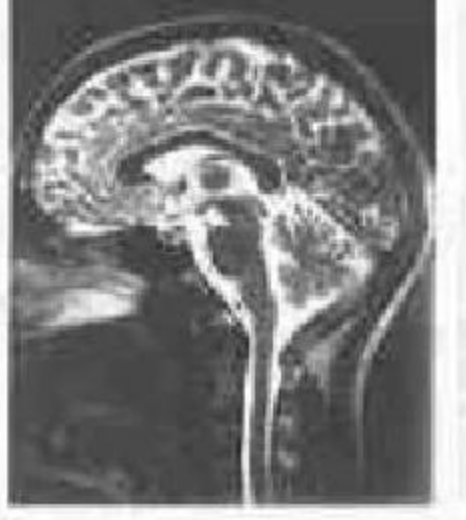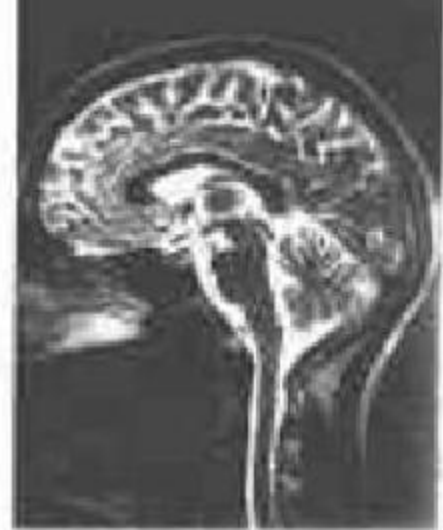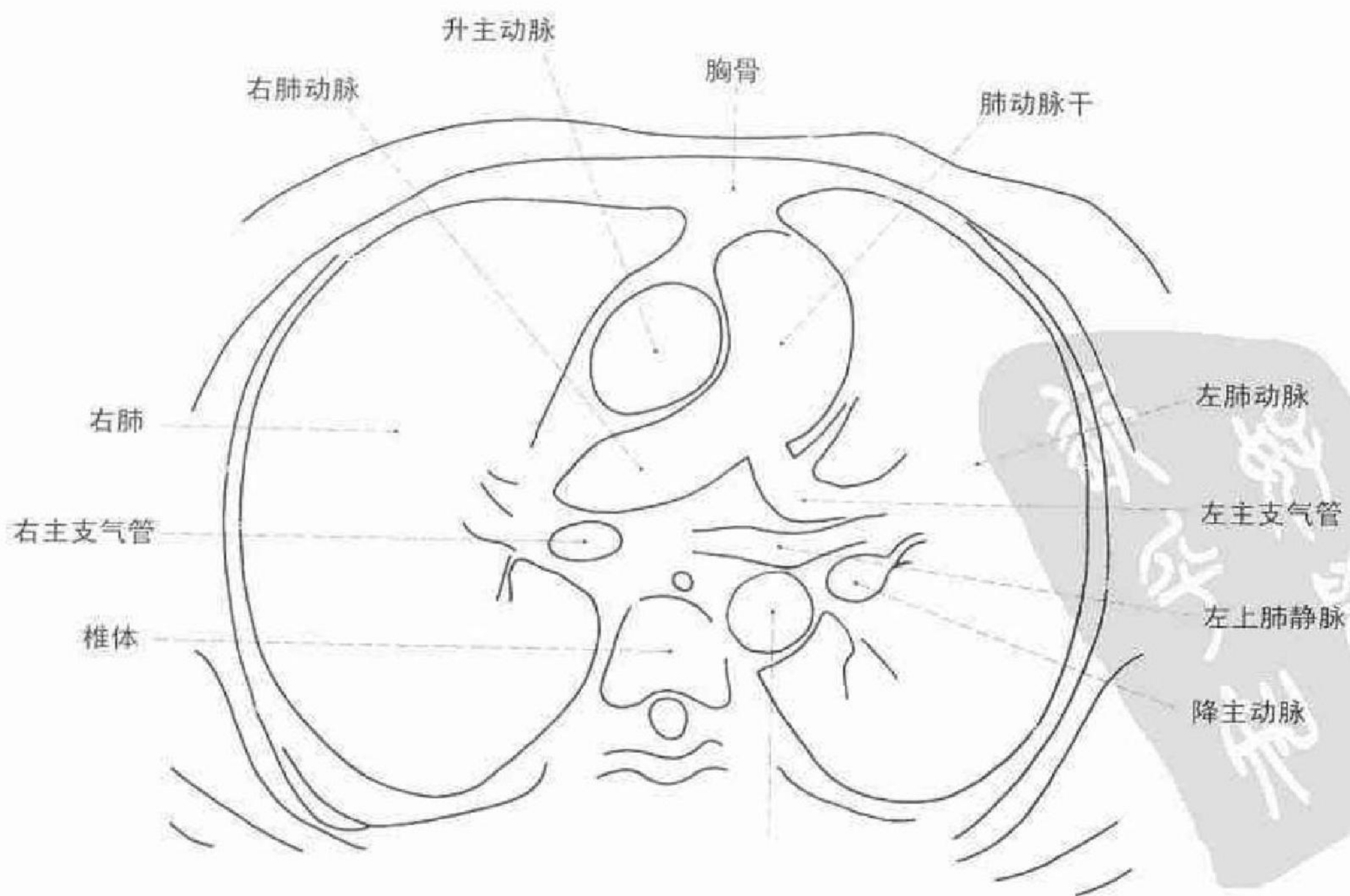
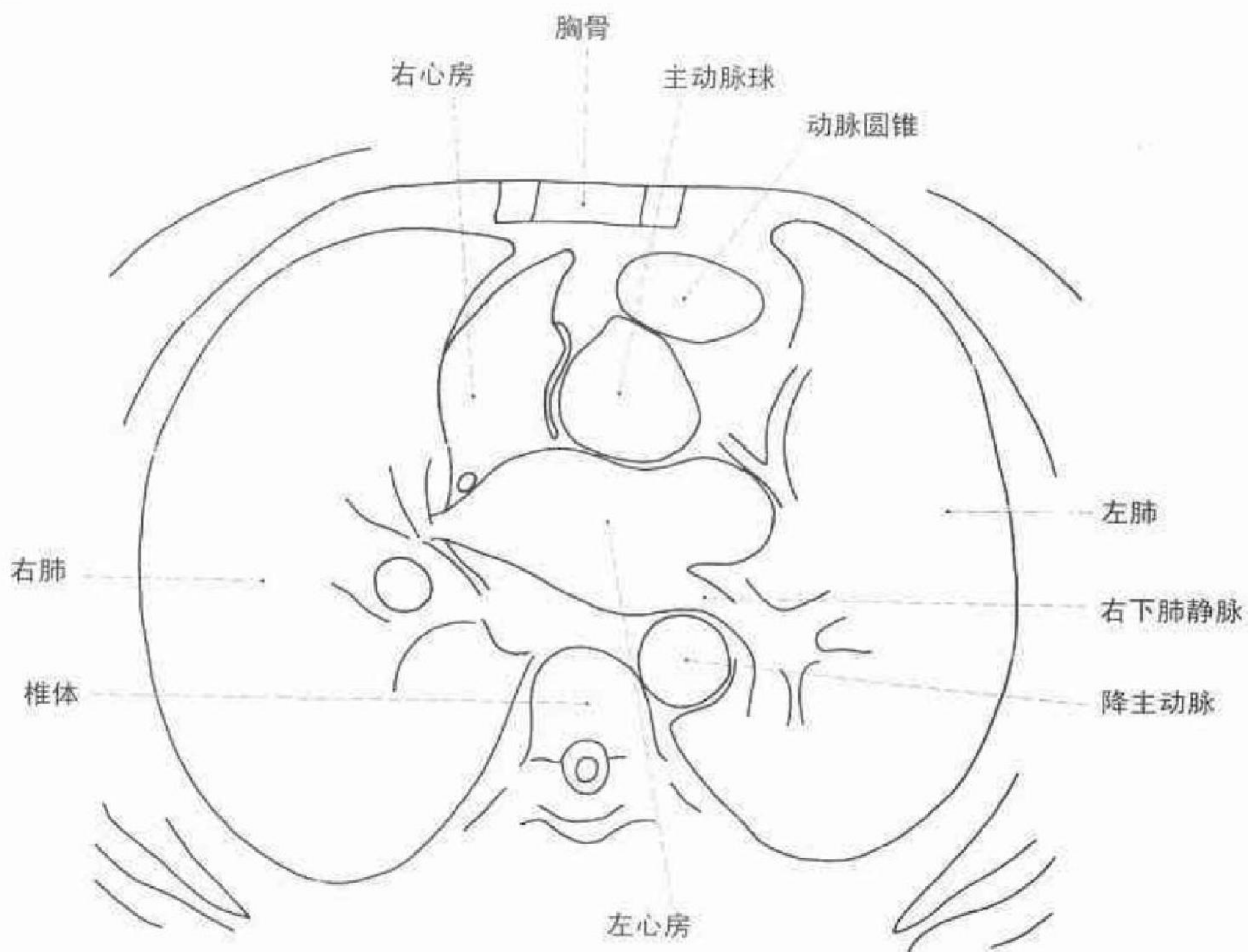


图 238 心脏磁共振 T₁ 冠位图



MRI



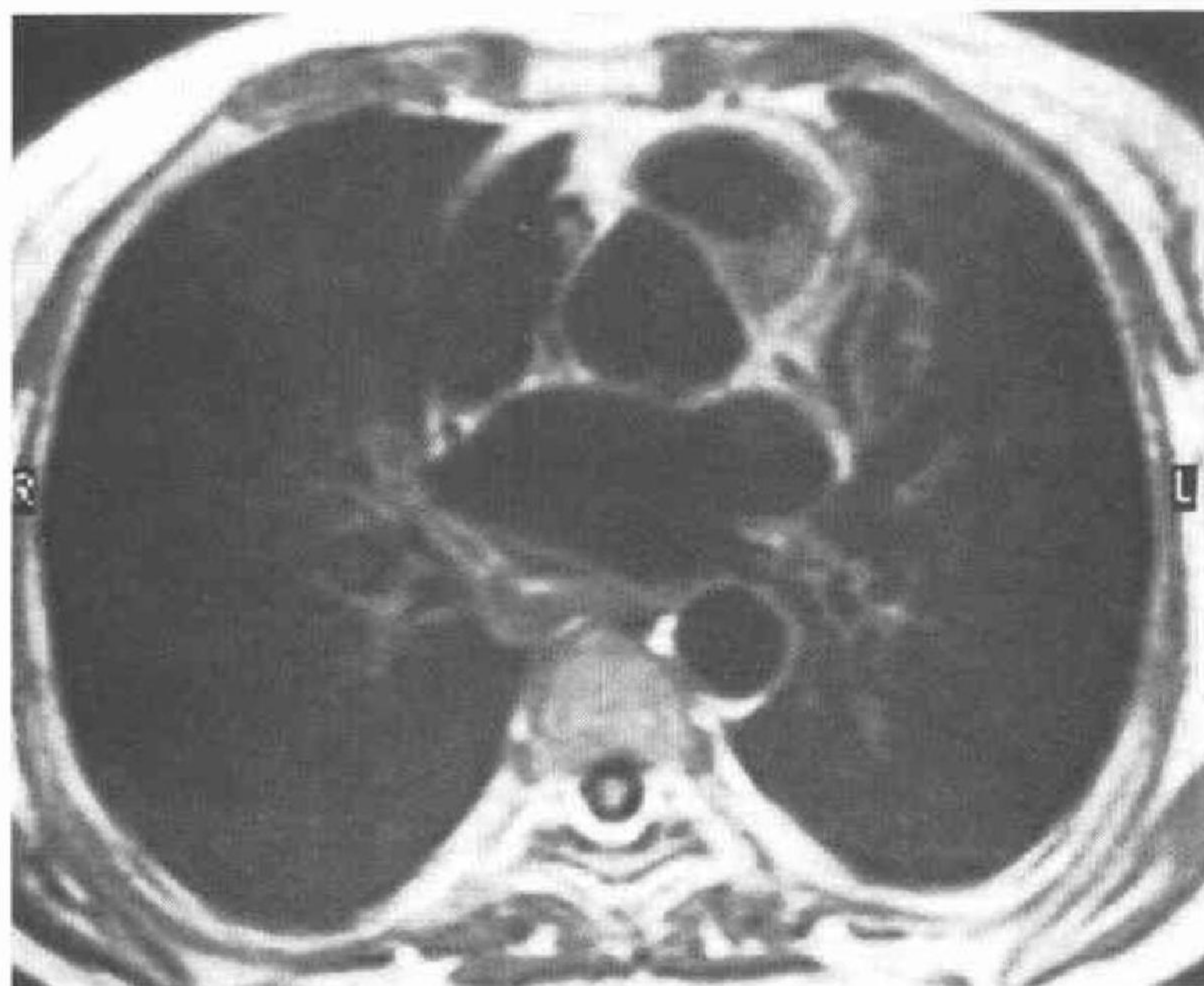
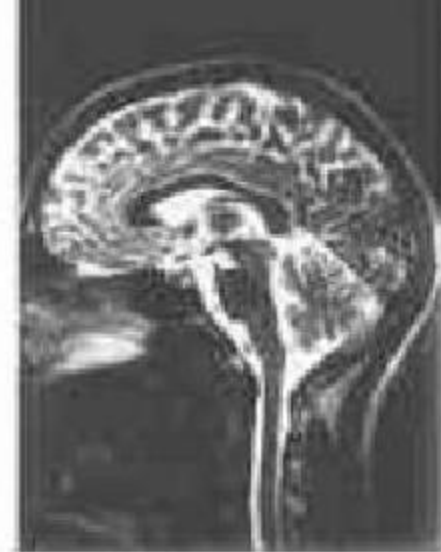

图 239 心脏磁共振 T₁ 轴位图

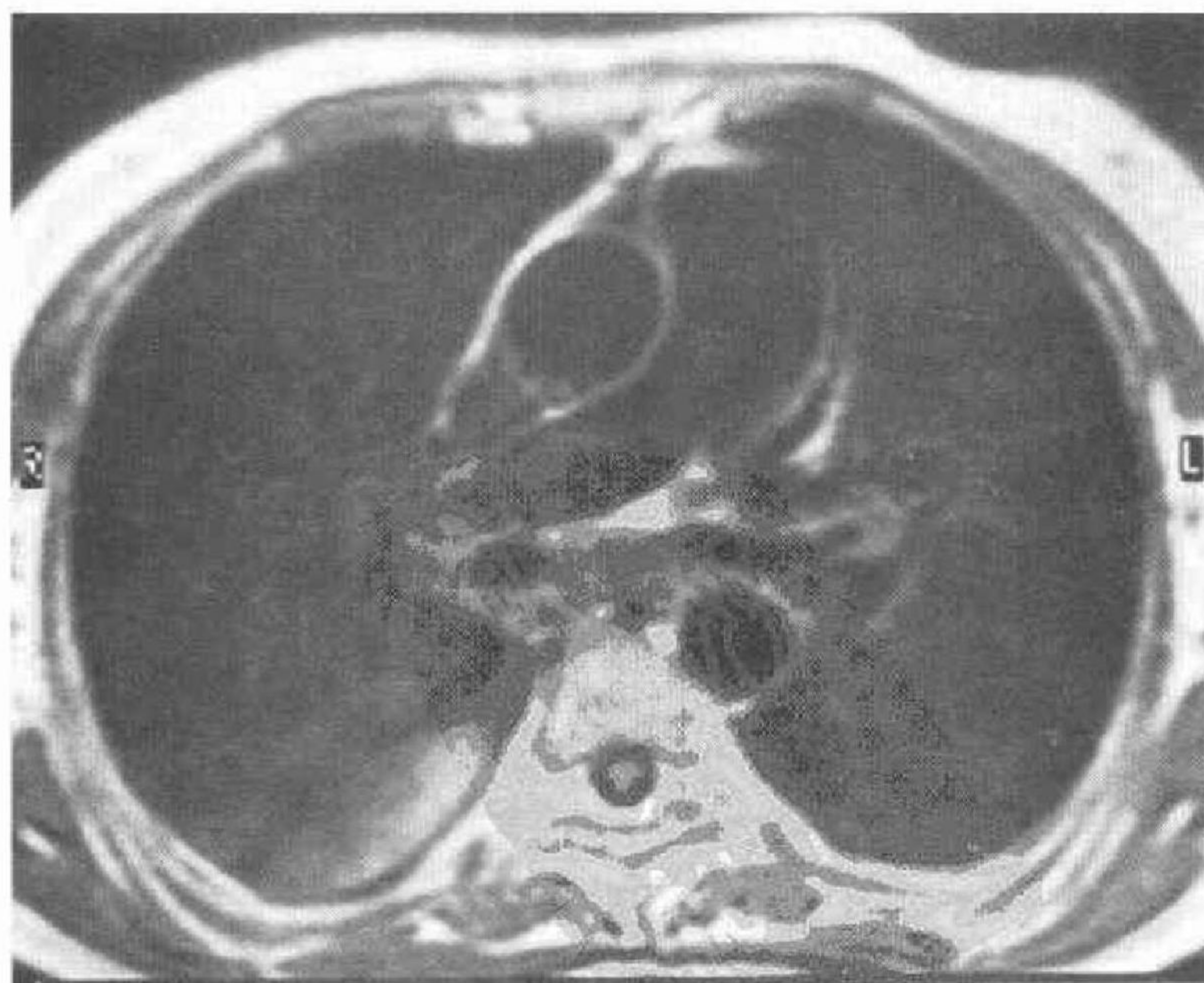
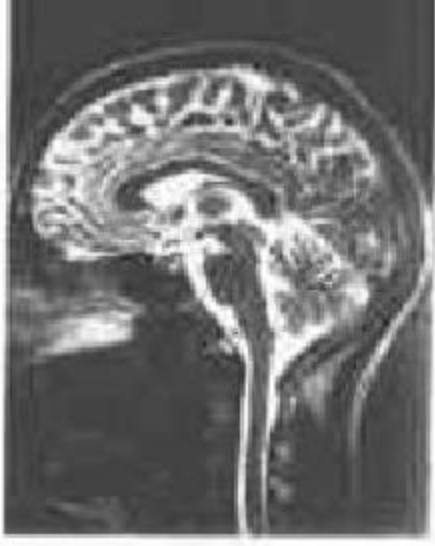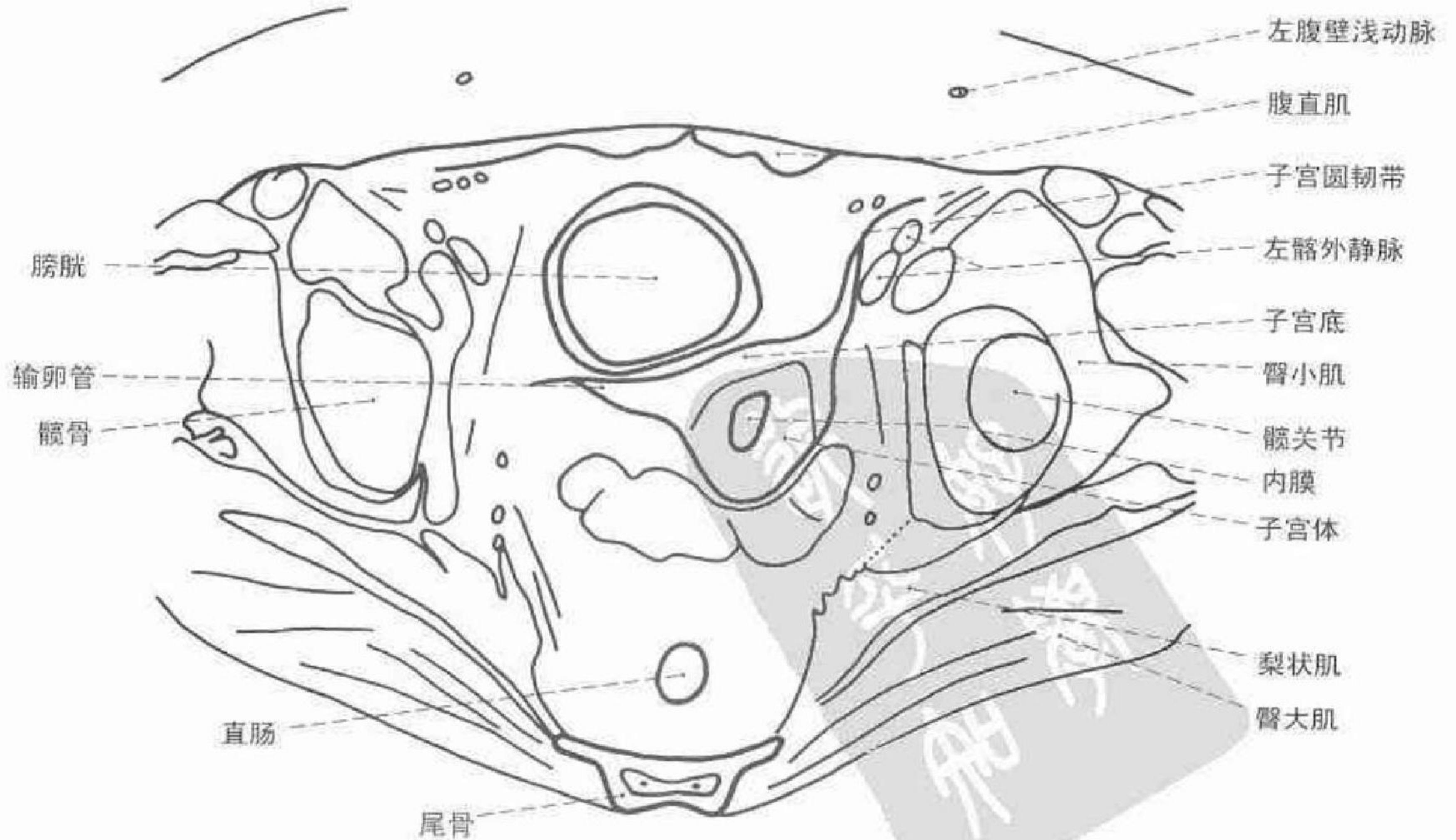
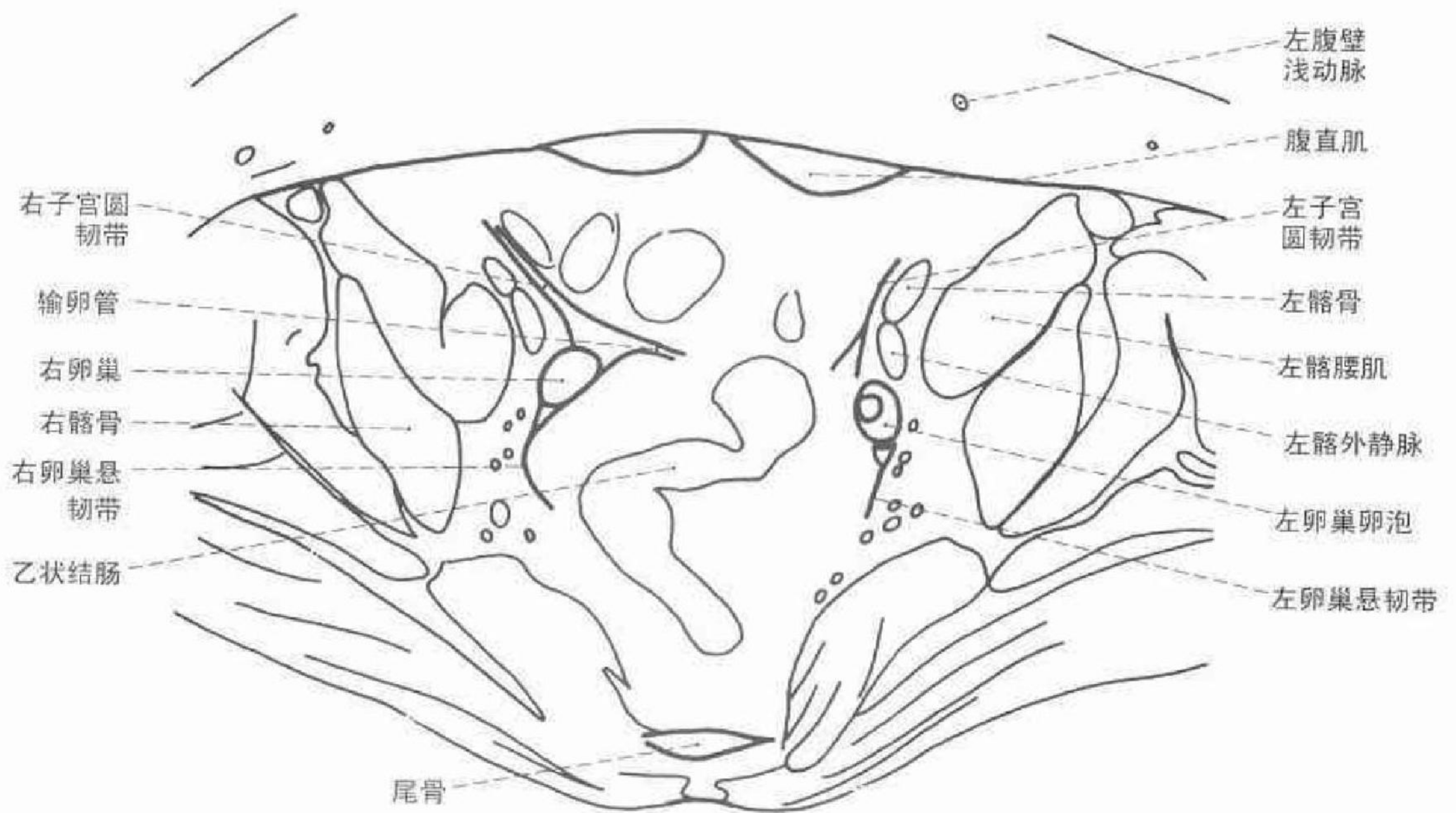


图 240 心脏磁共振 T₁ 轴位图



MRI



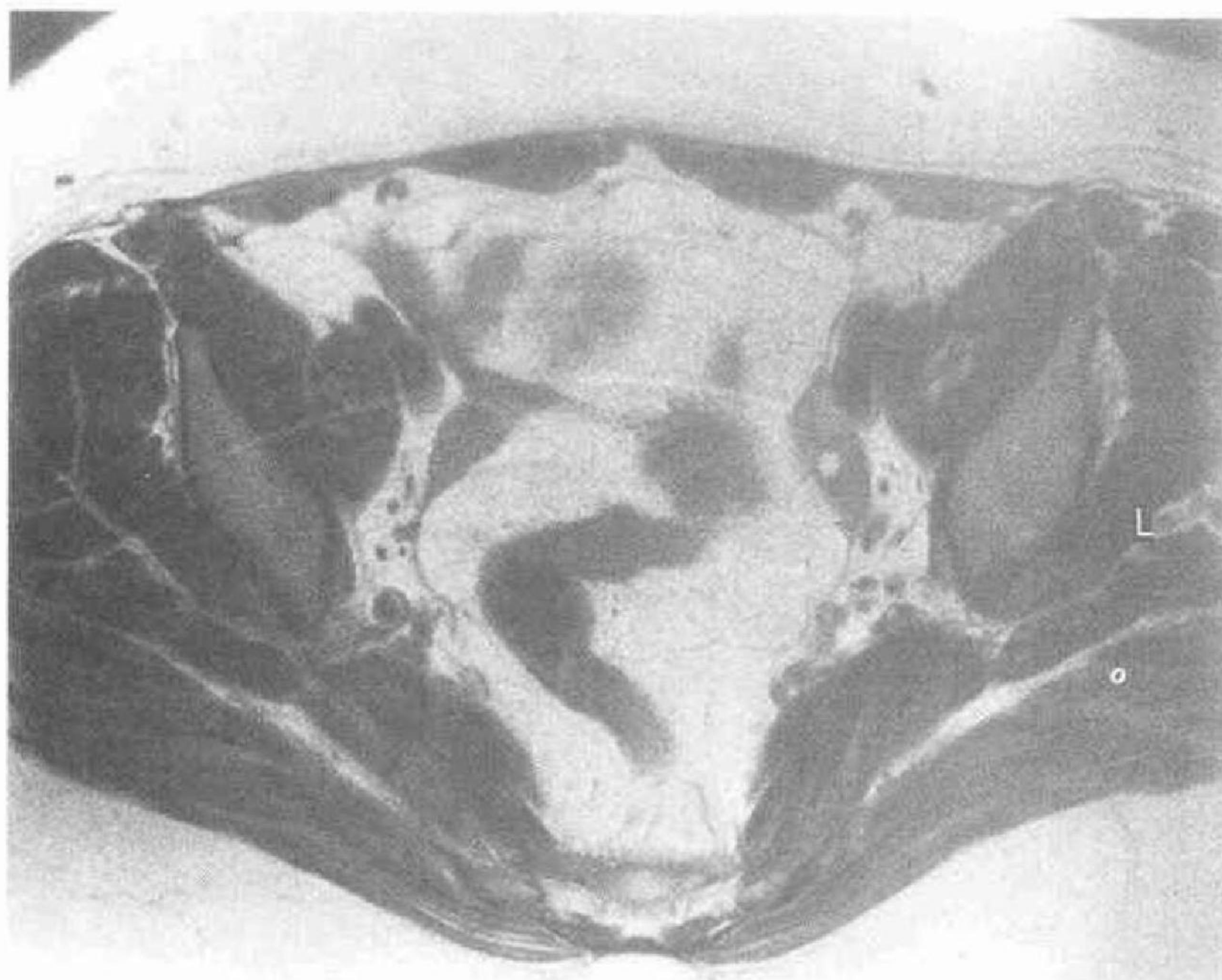
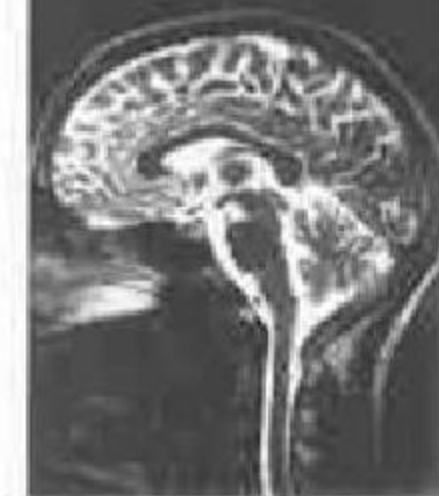

图 241 女性骨盆磁共振 T₁ 轴位图

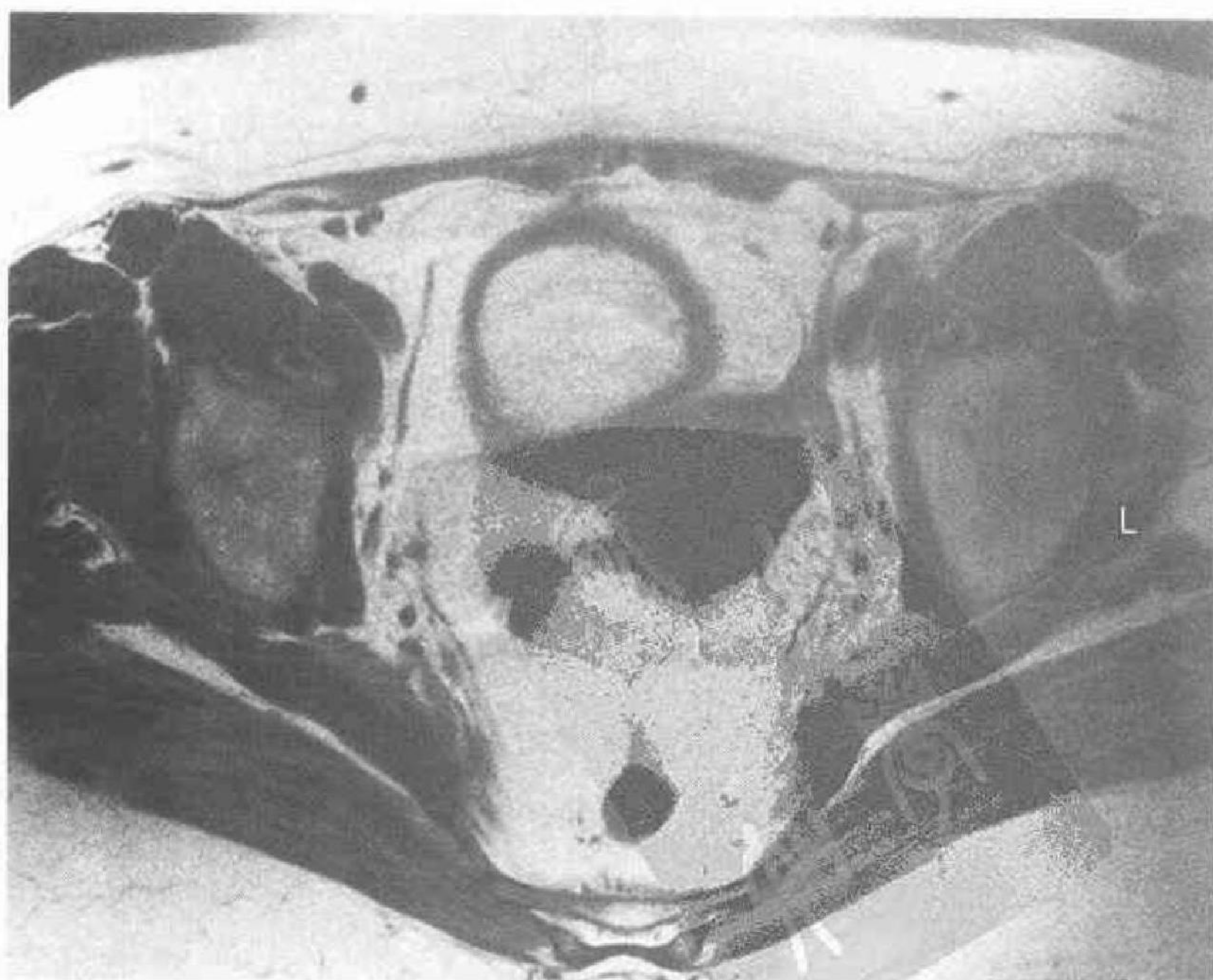
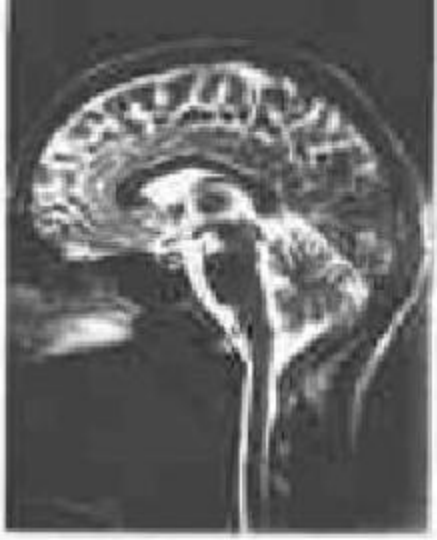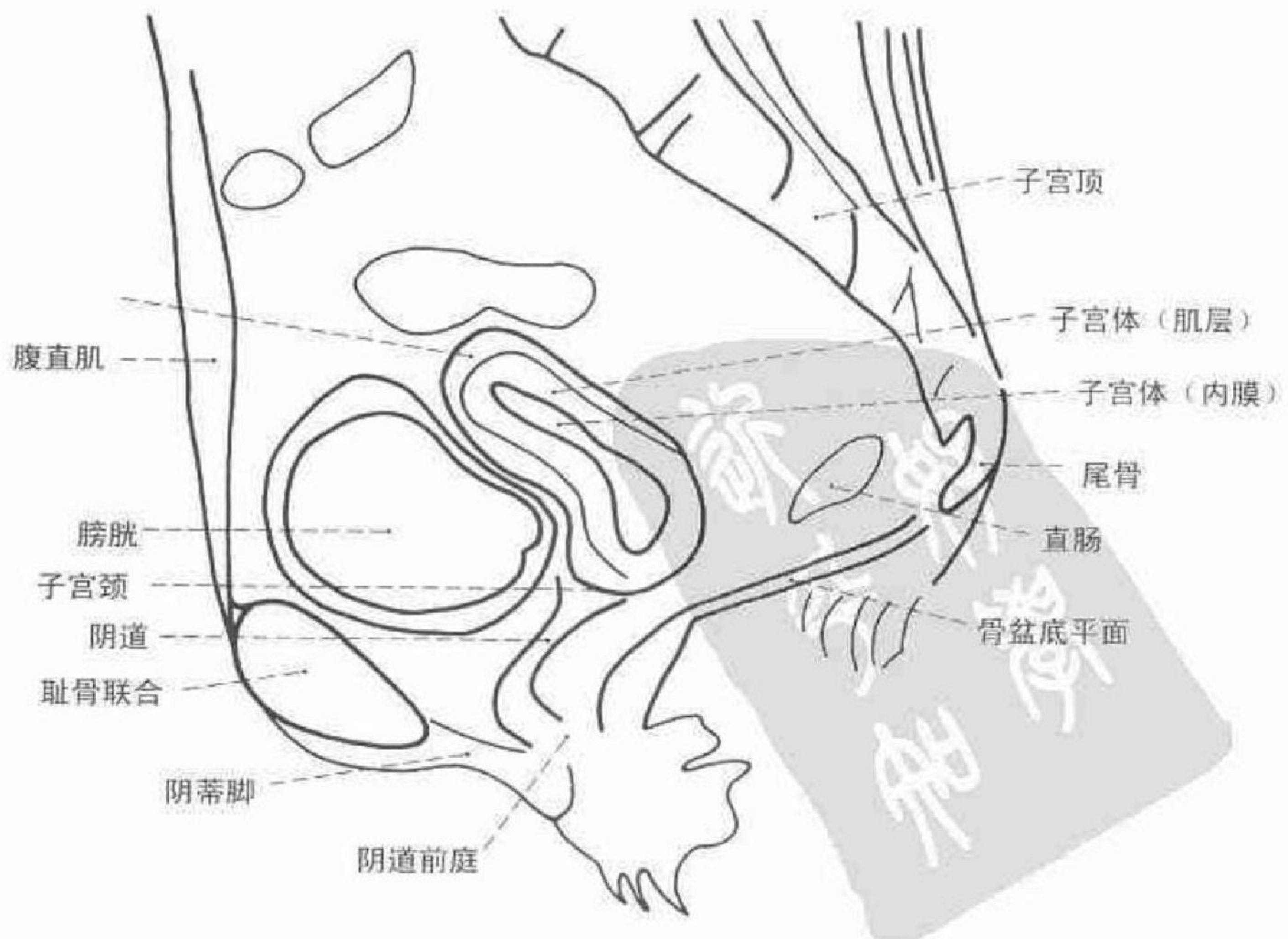
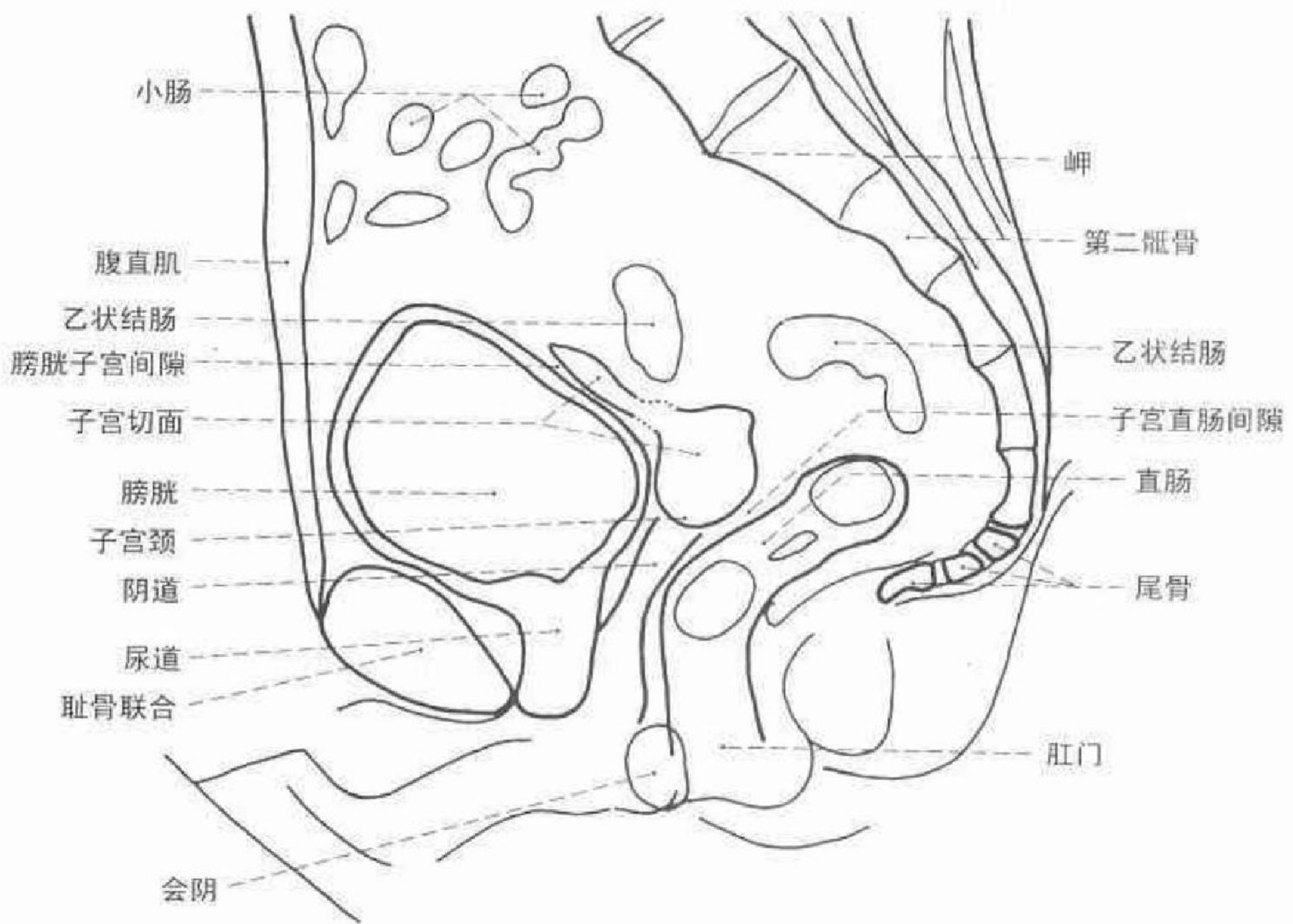


图 242 女性骨盆磁共振 T₁ 轴位图



MRI



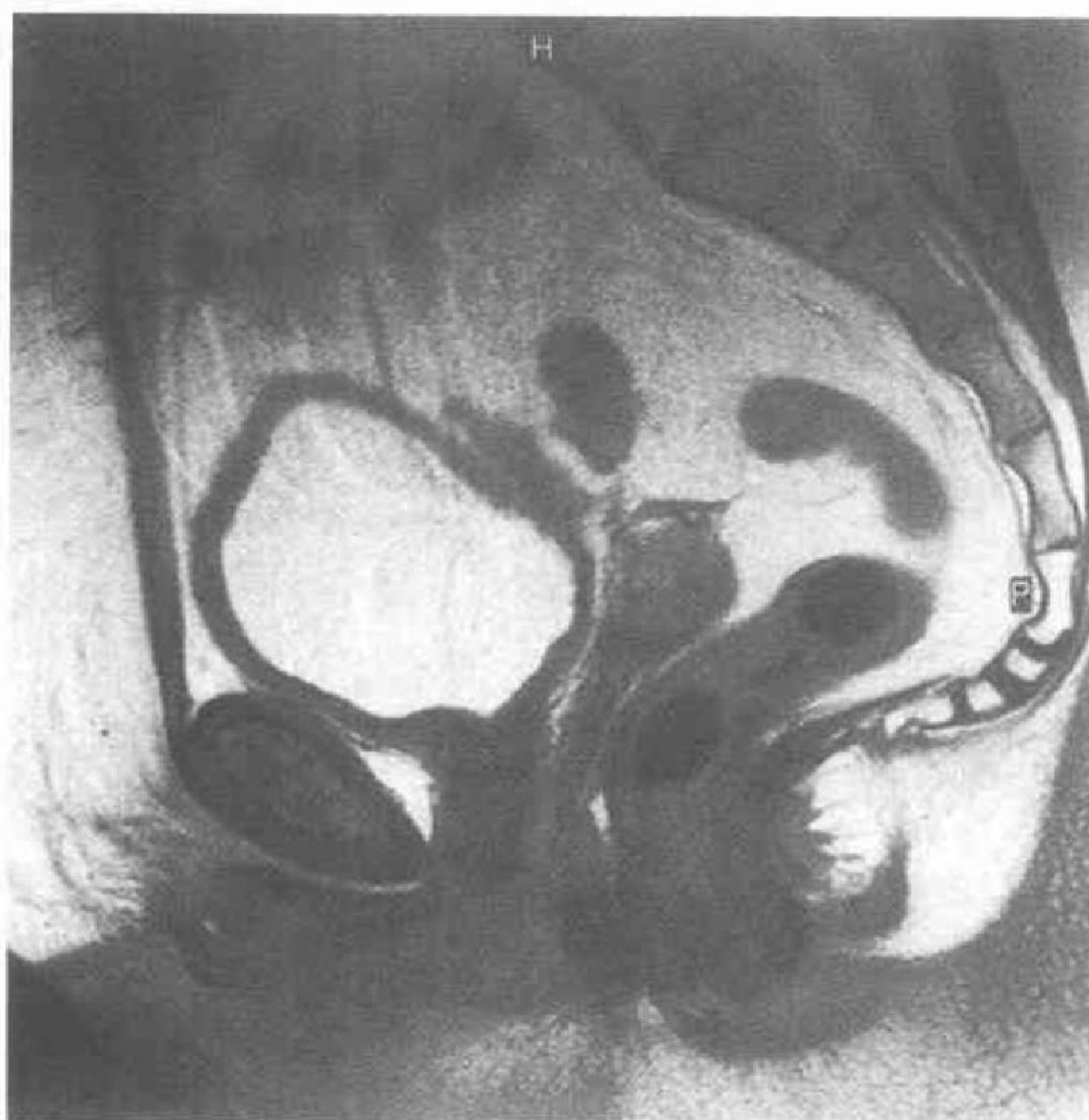
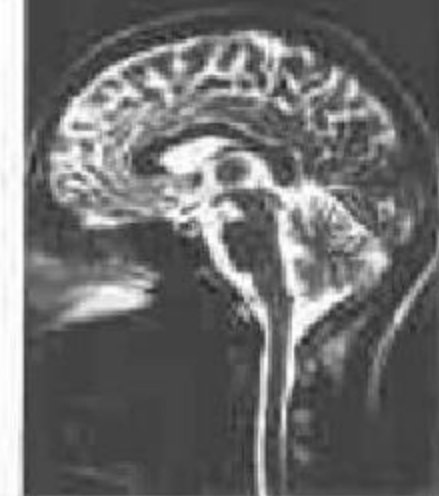

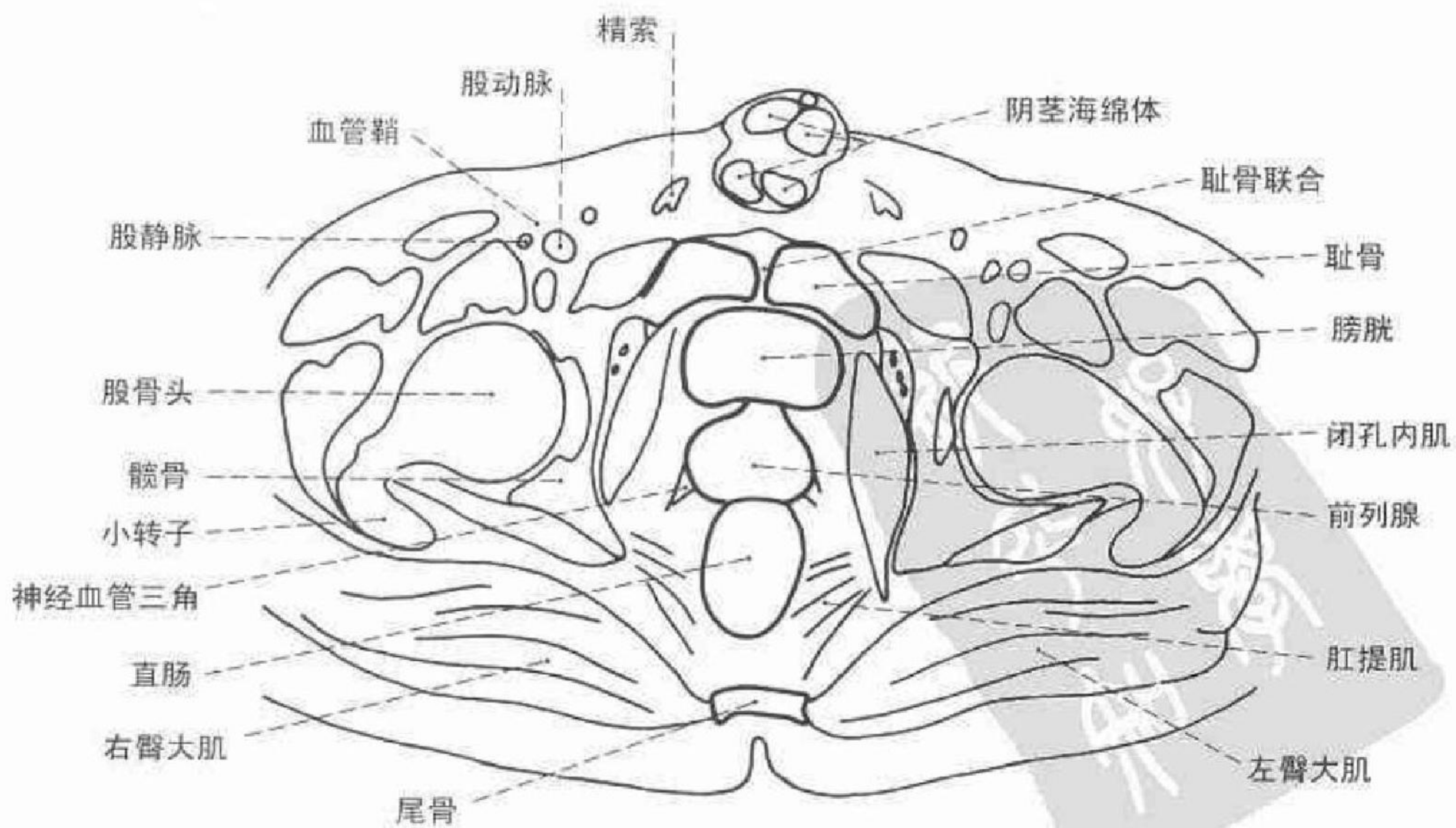
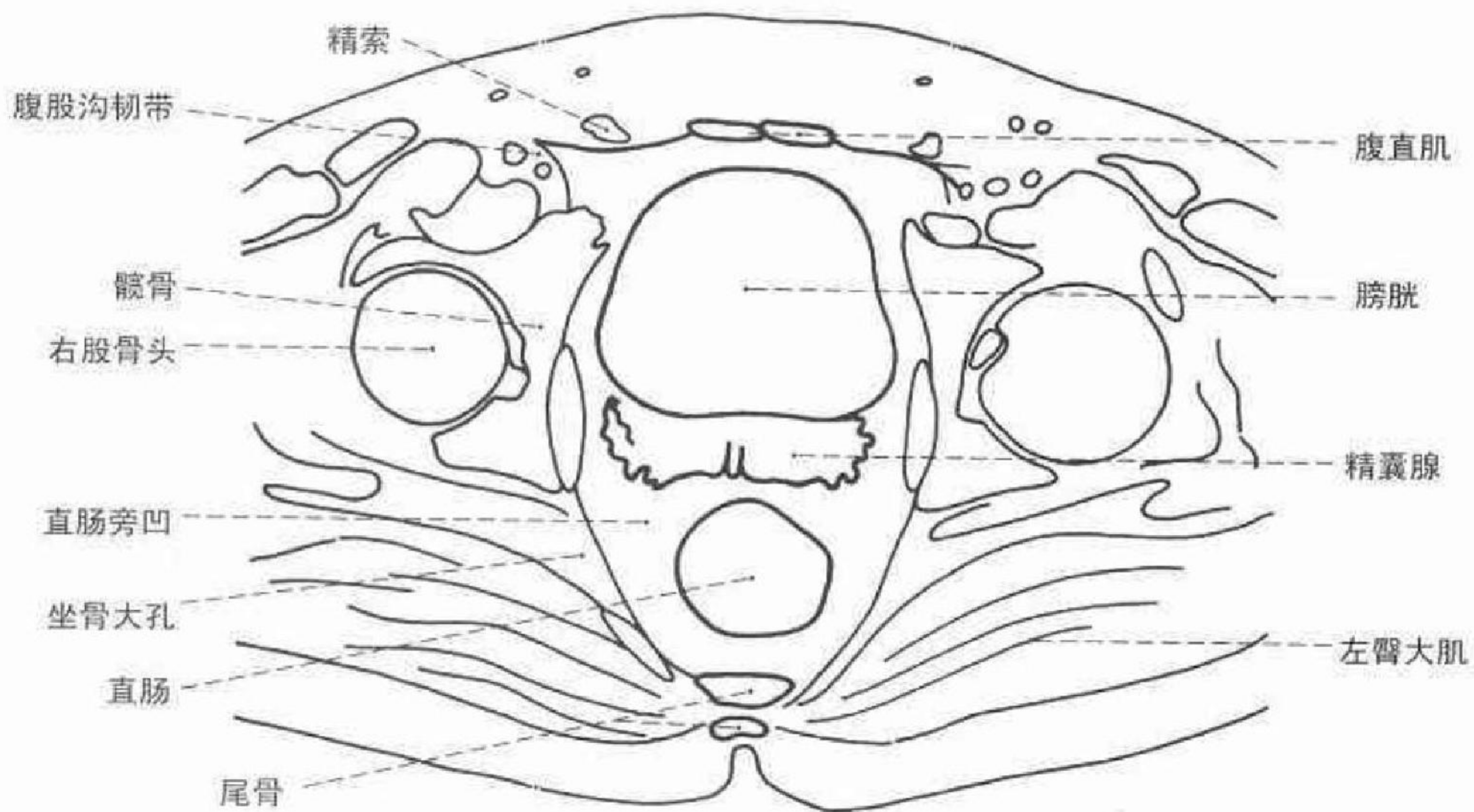
图 243 女性骨盆磁共振 T₁ 矢状位图

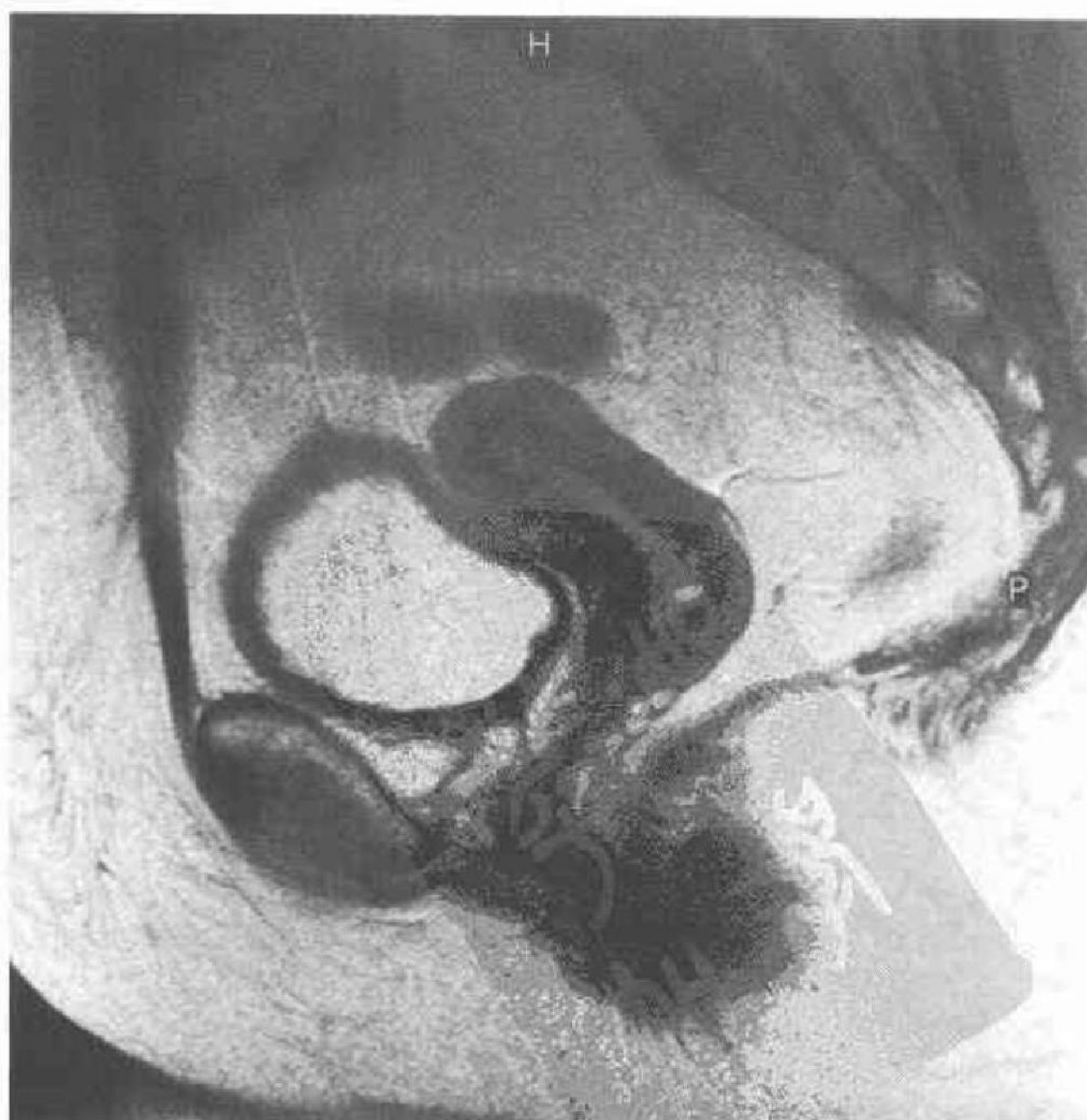
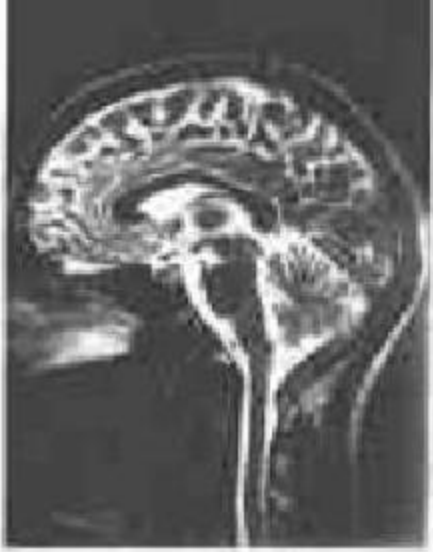
图 244 女性骨盆磁共振 T₁ 矢状位图



MRI



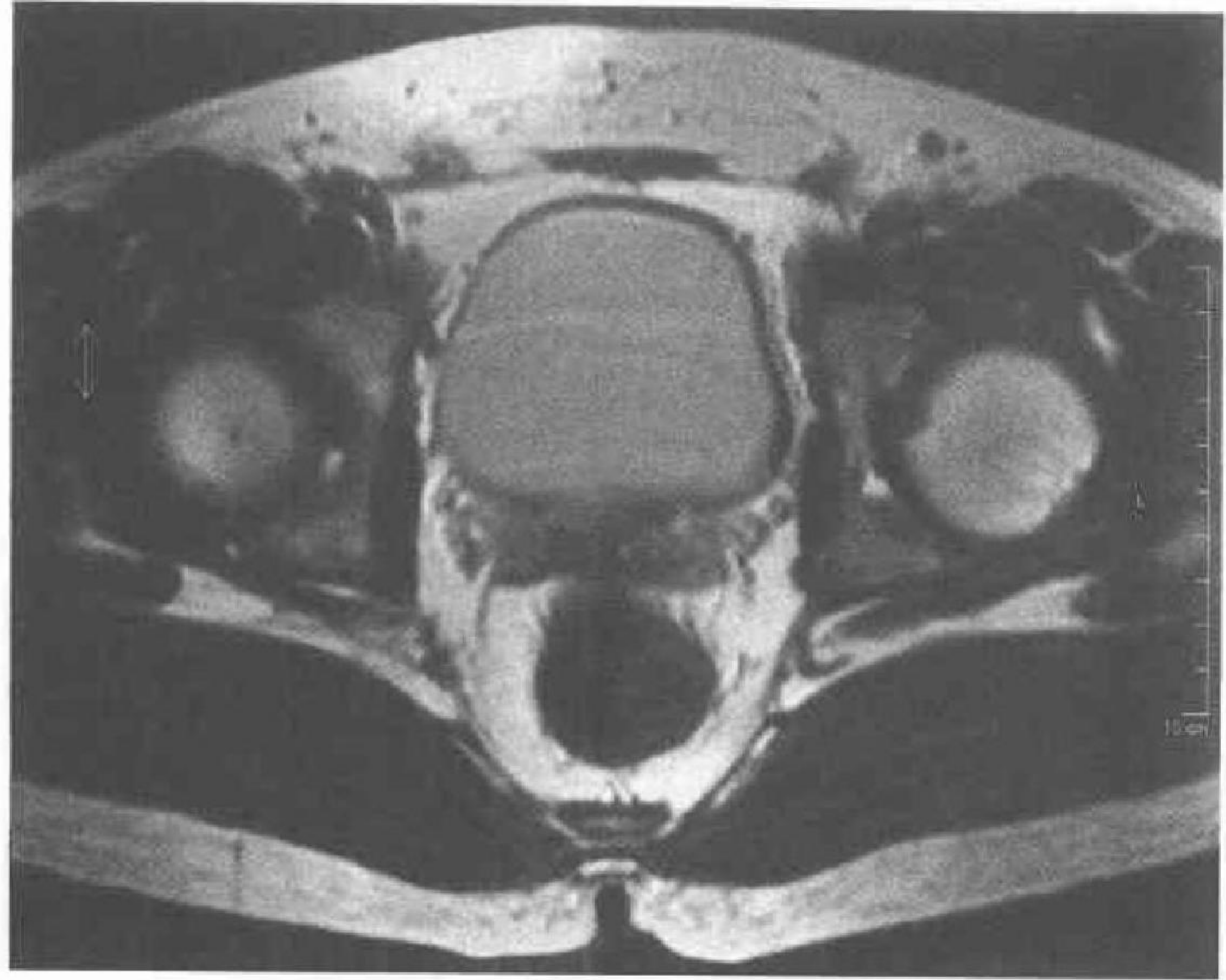
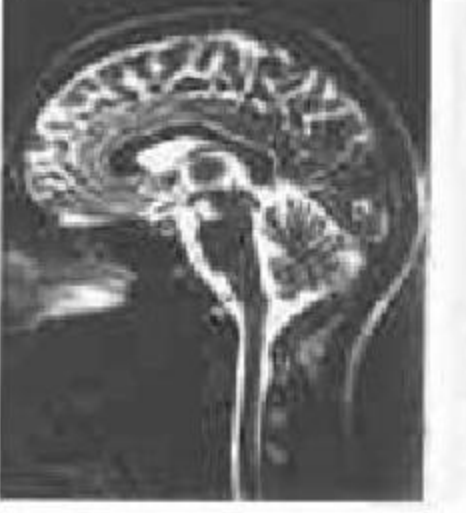

图 245 男性骨盆磁共振 T₁ 轴位图

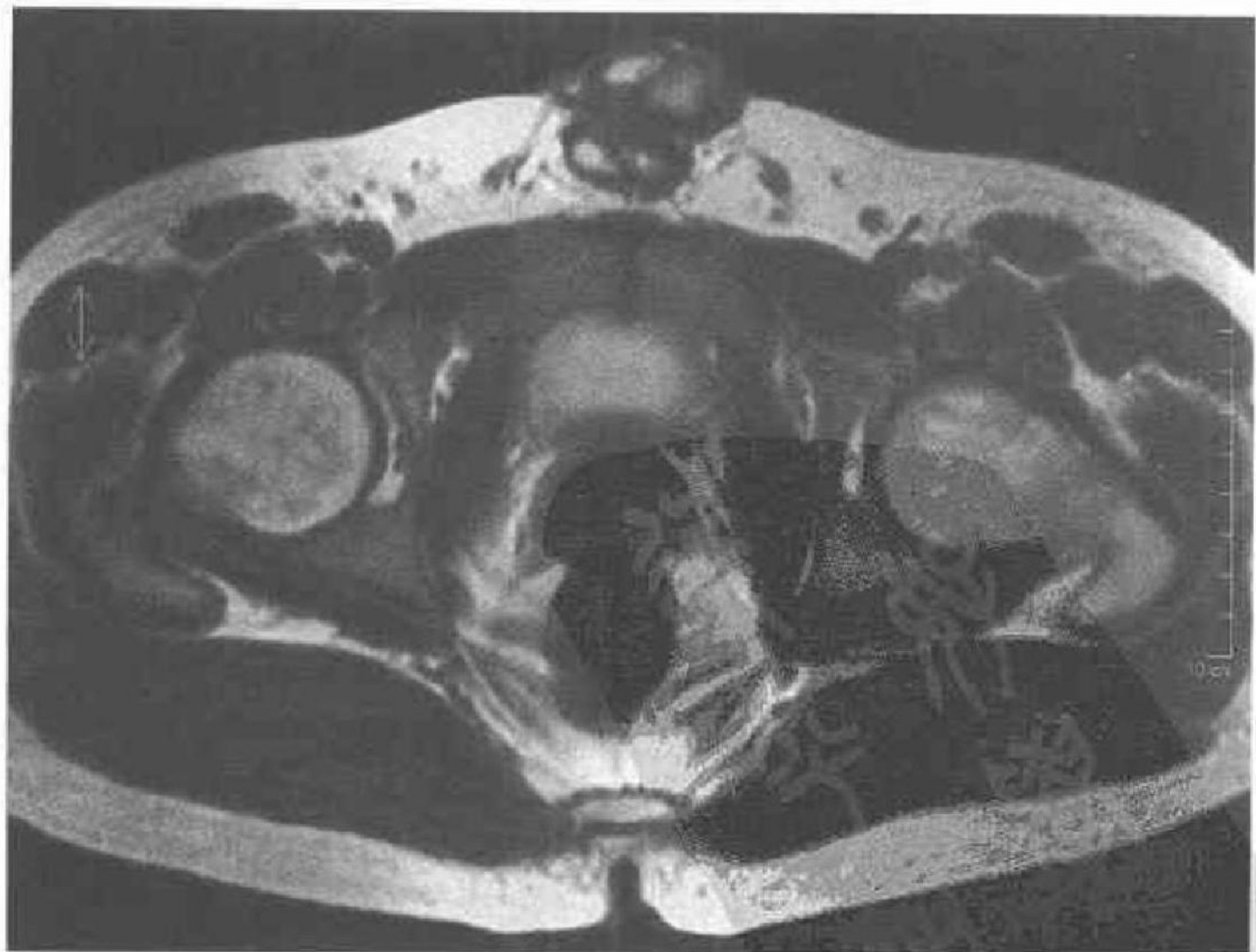
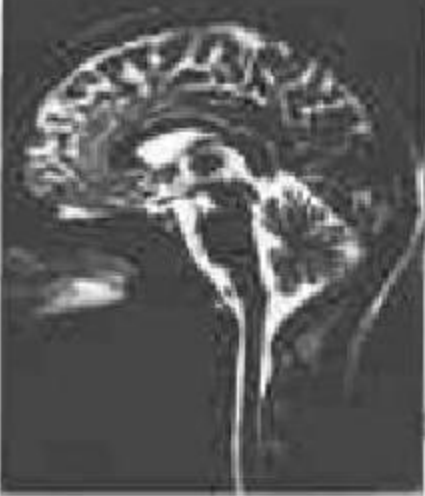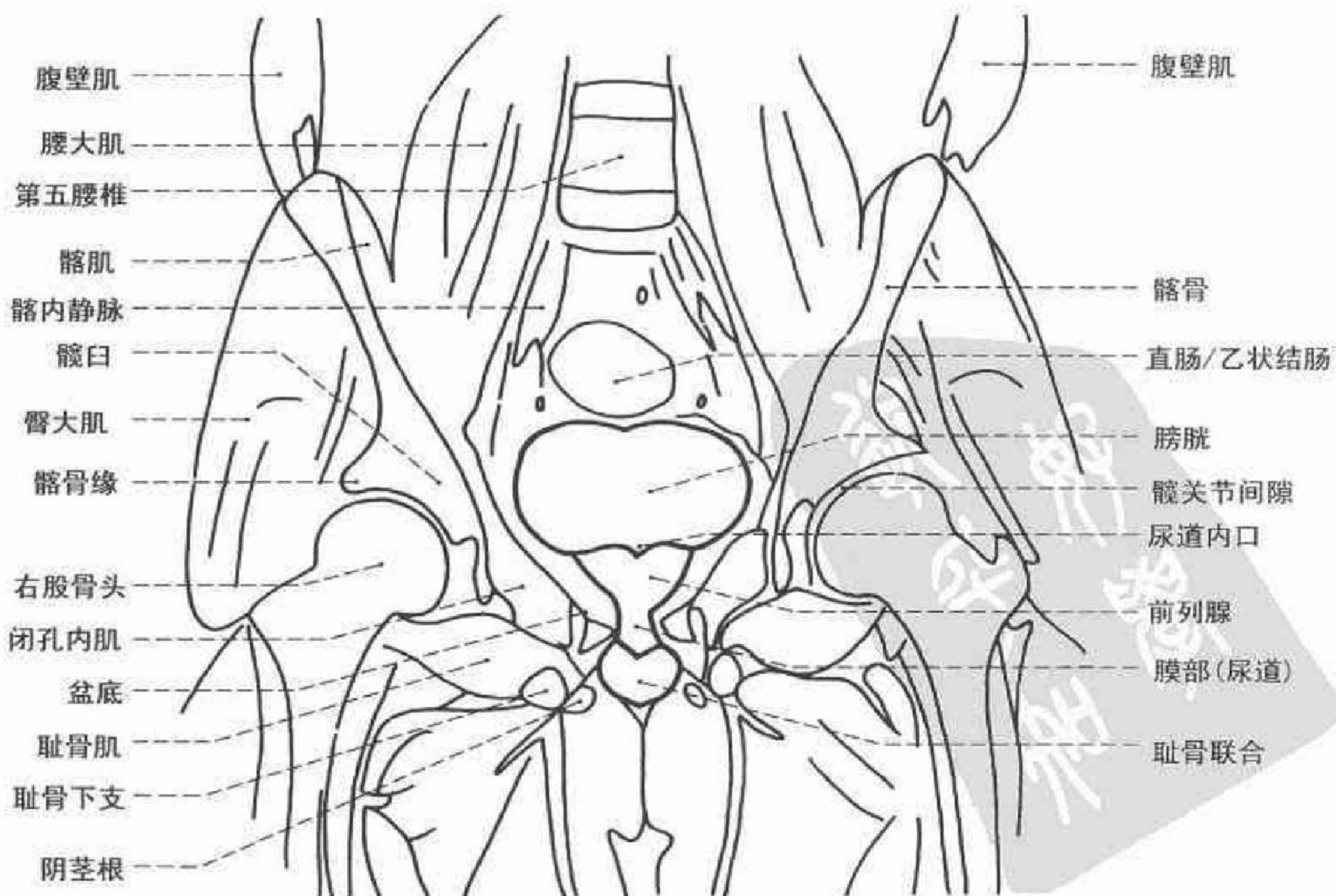
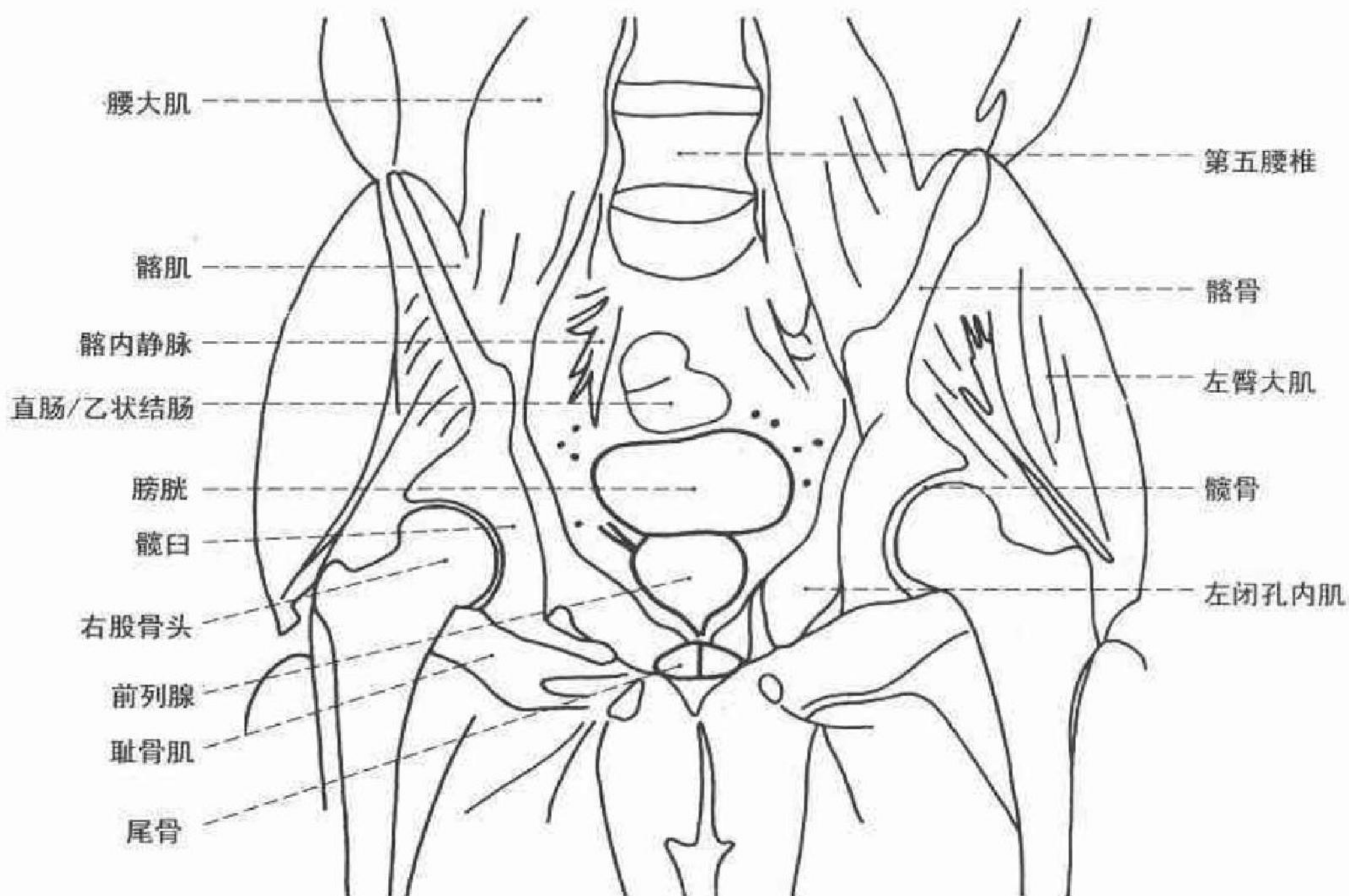


图 246 男性骨盆磁共振 T₁ 轴位图



MRI



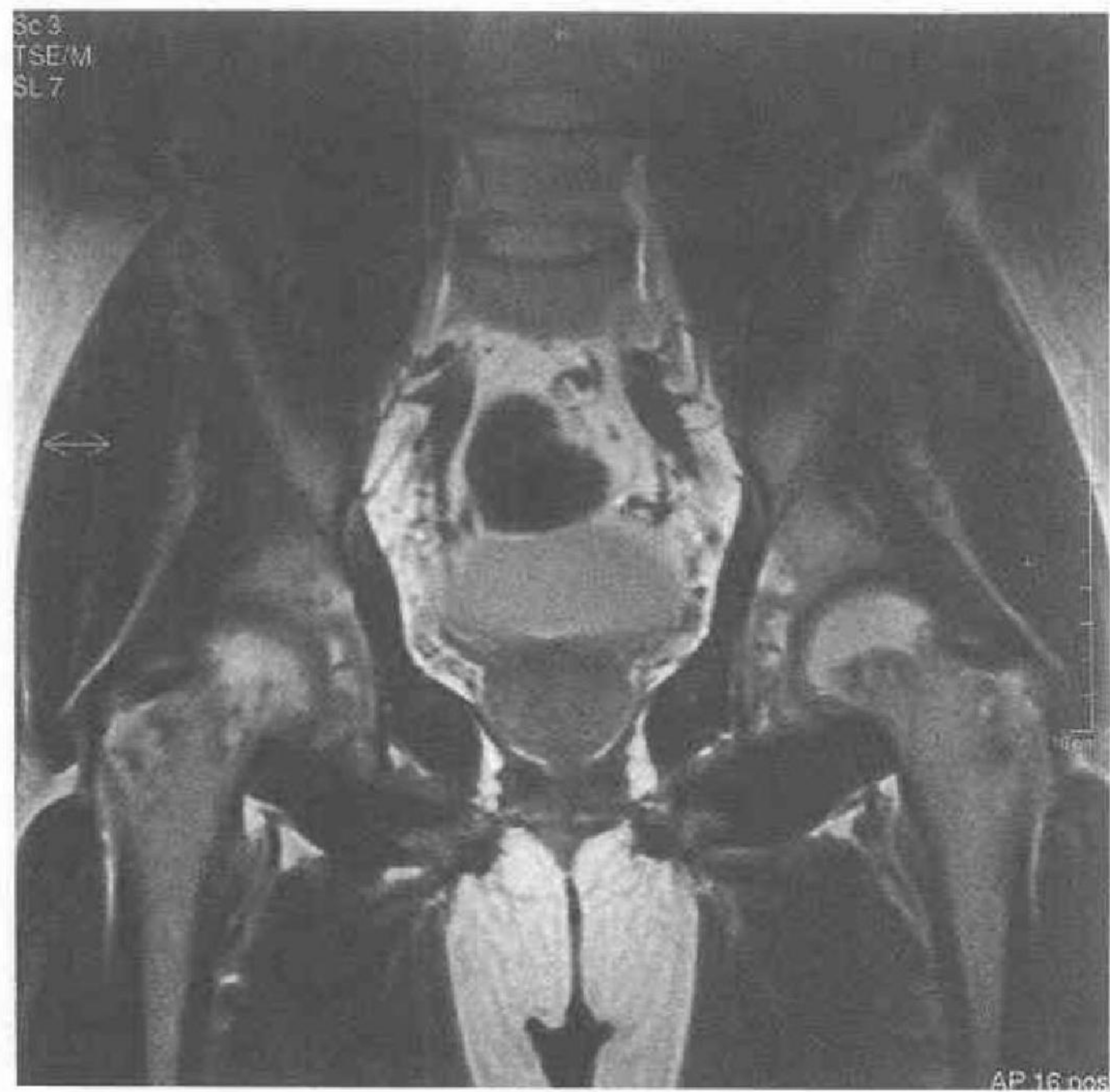
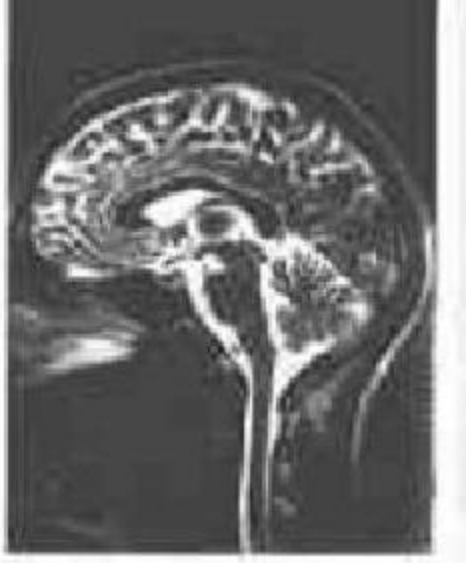

图 247 男性骨盆磁共振 T₁ 冠位图

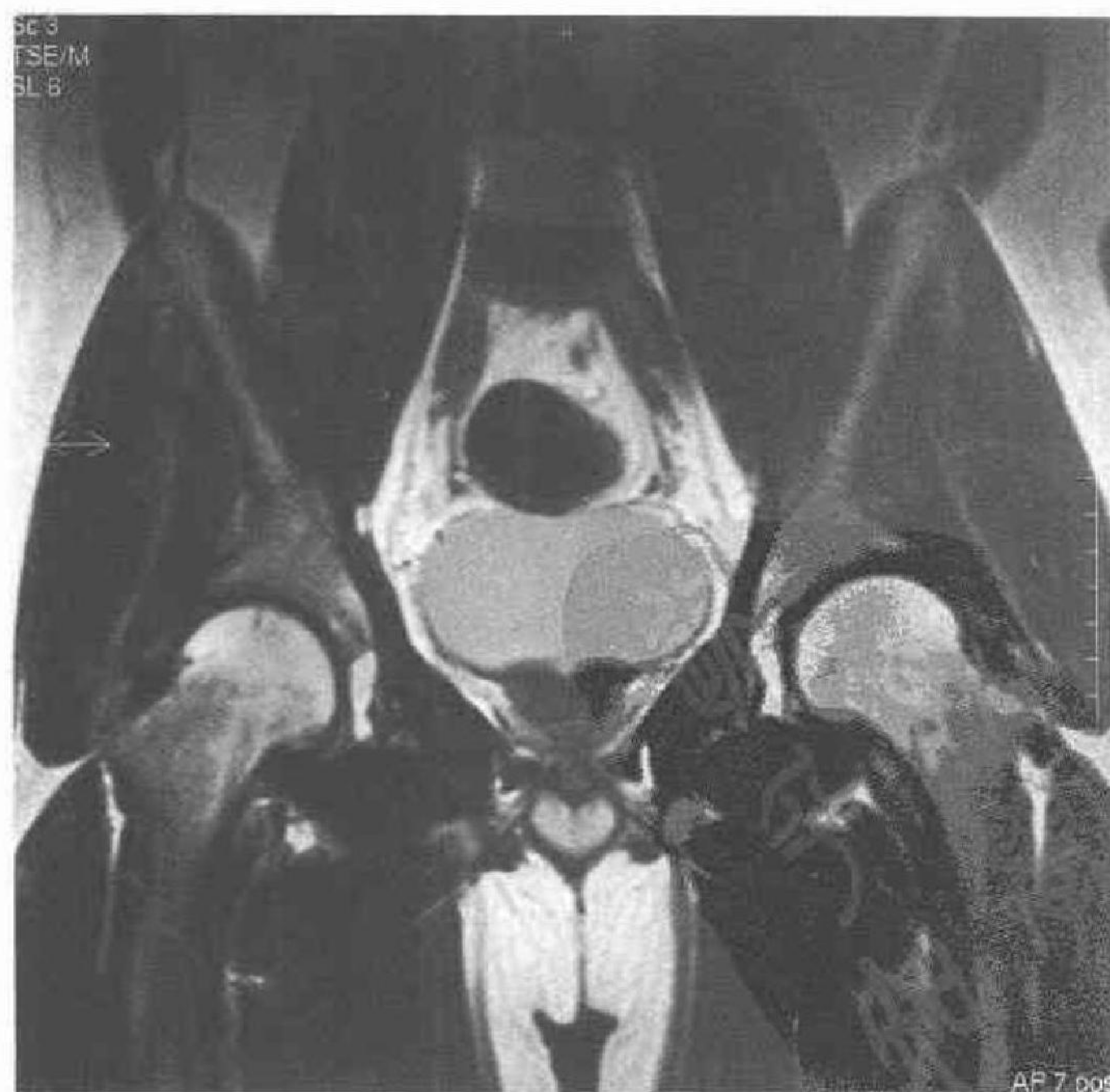
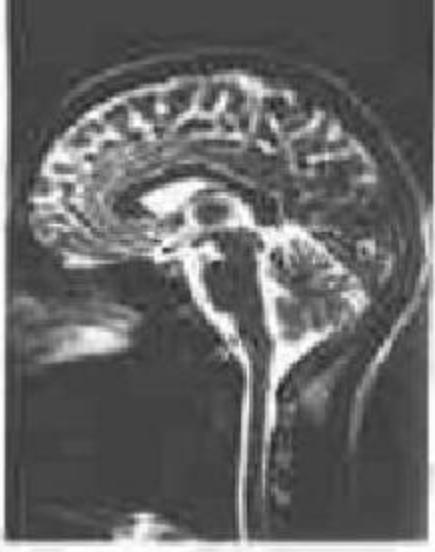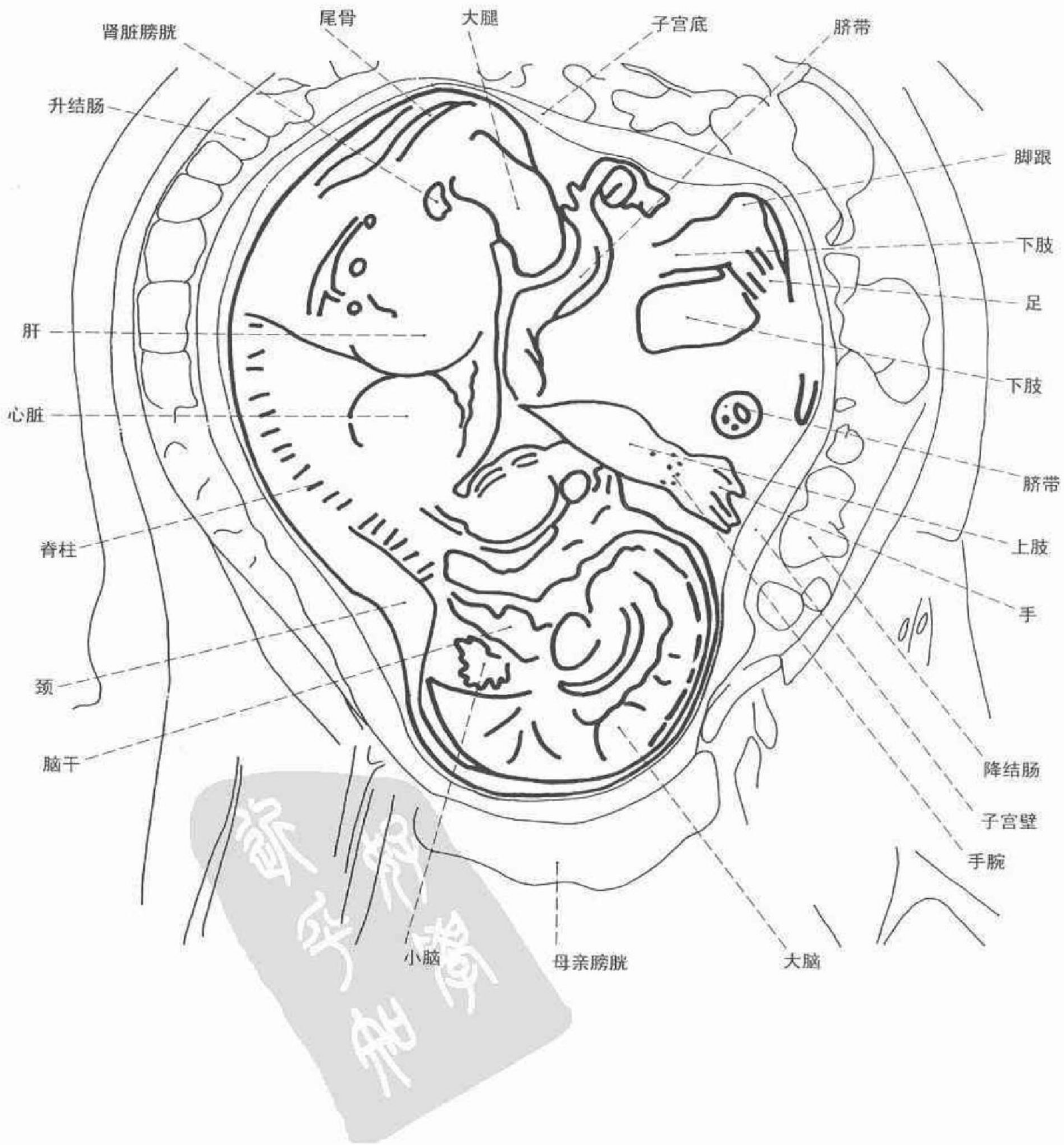


图 248 男性骨盆磁共振 T₁ 冠位图



MRI



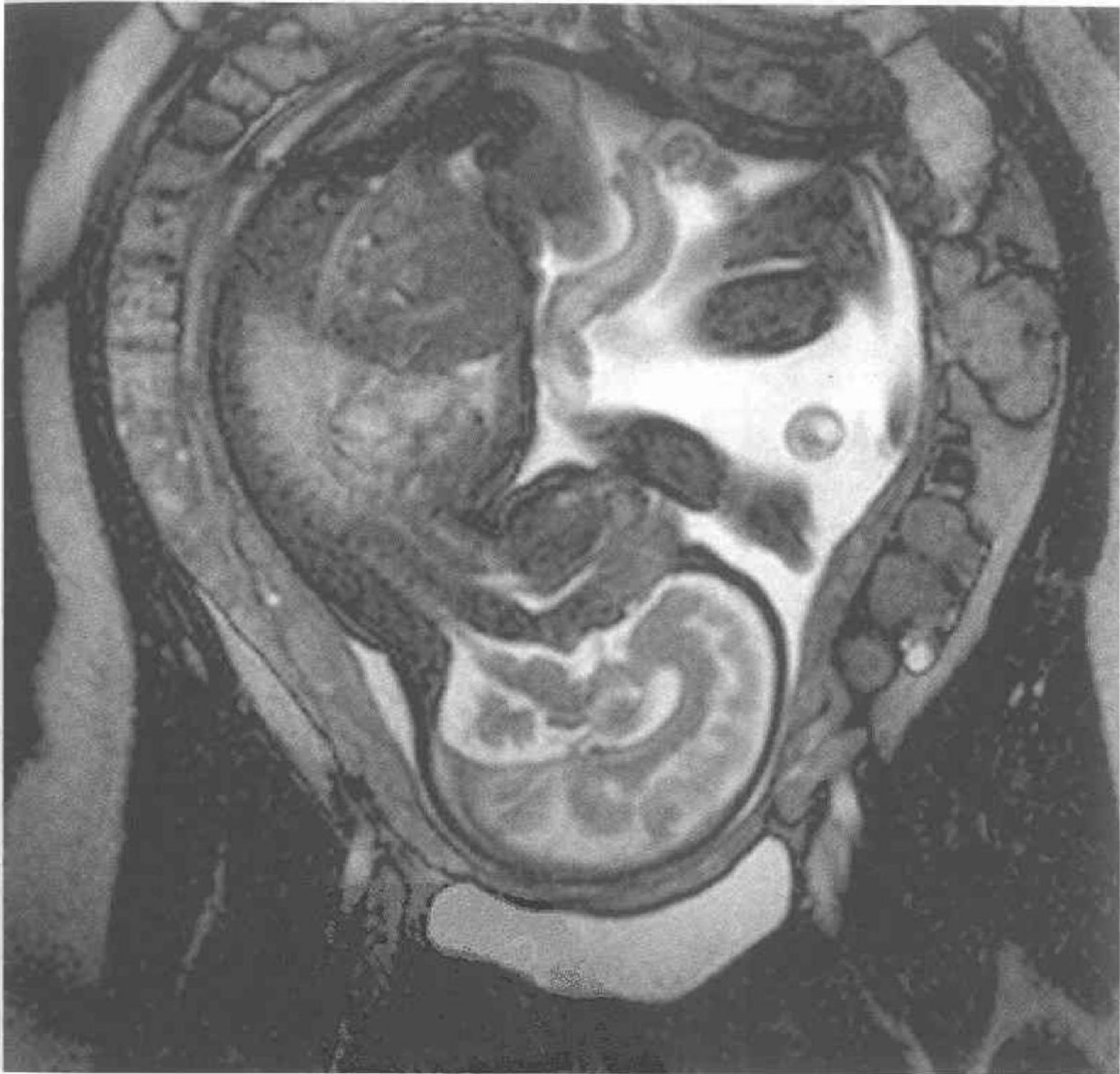
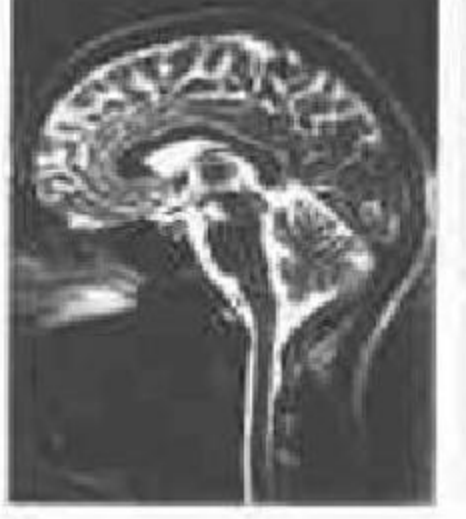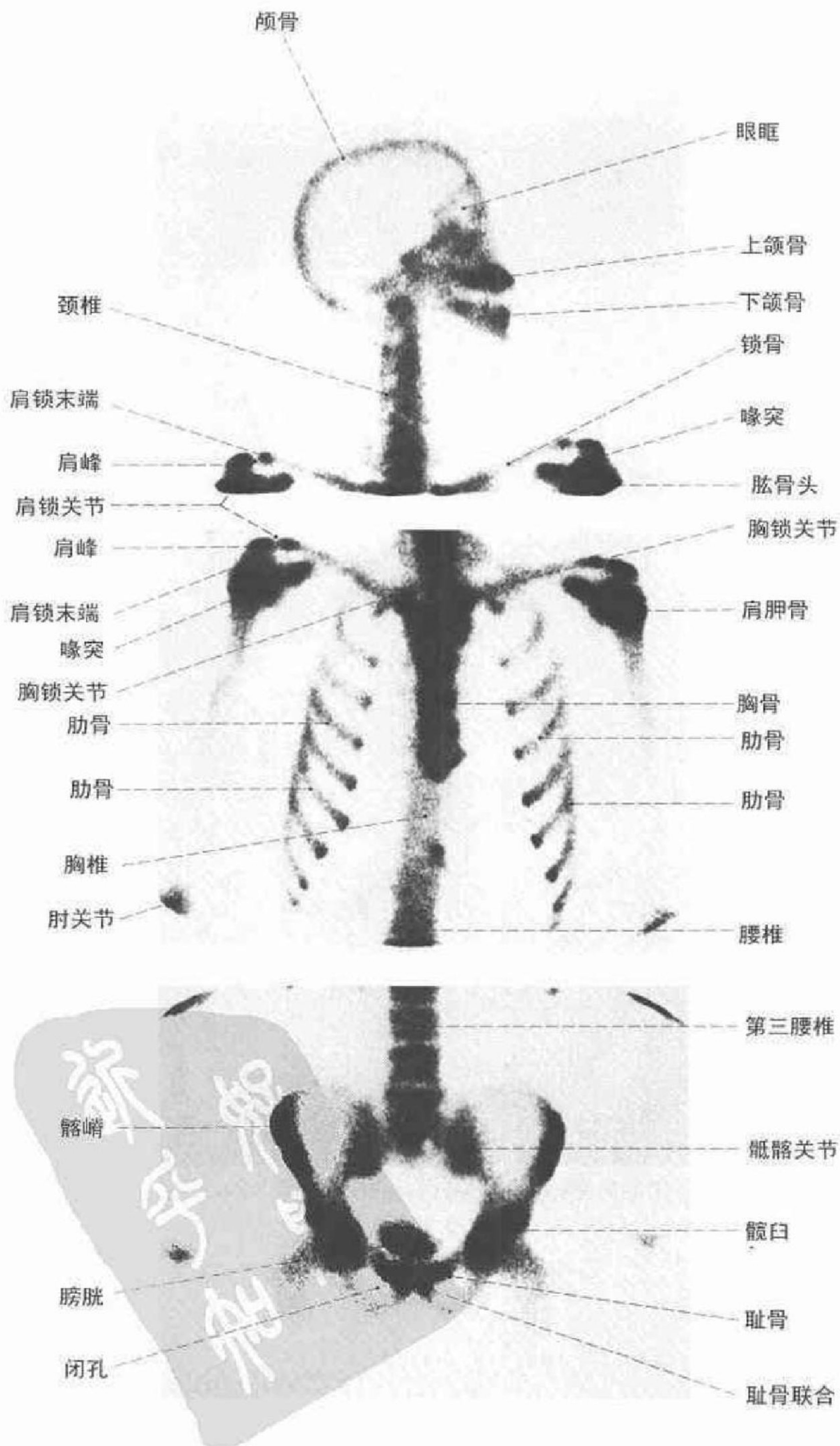


图 249 胎儿磁共振冠位图

核素扫描



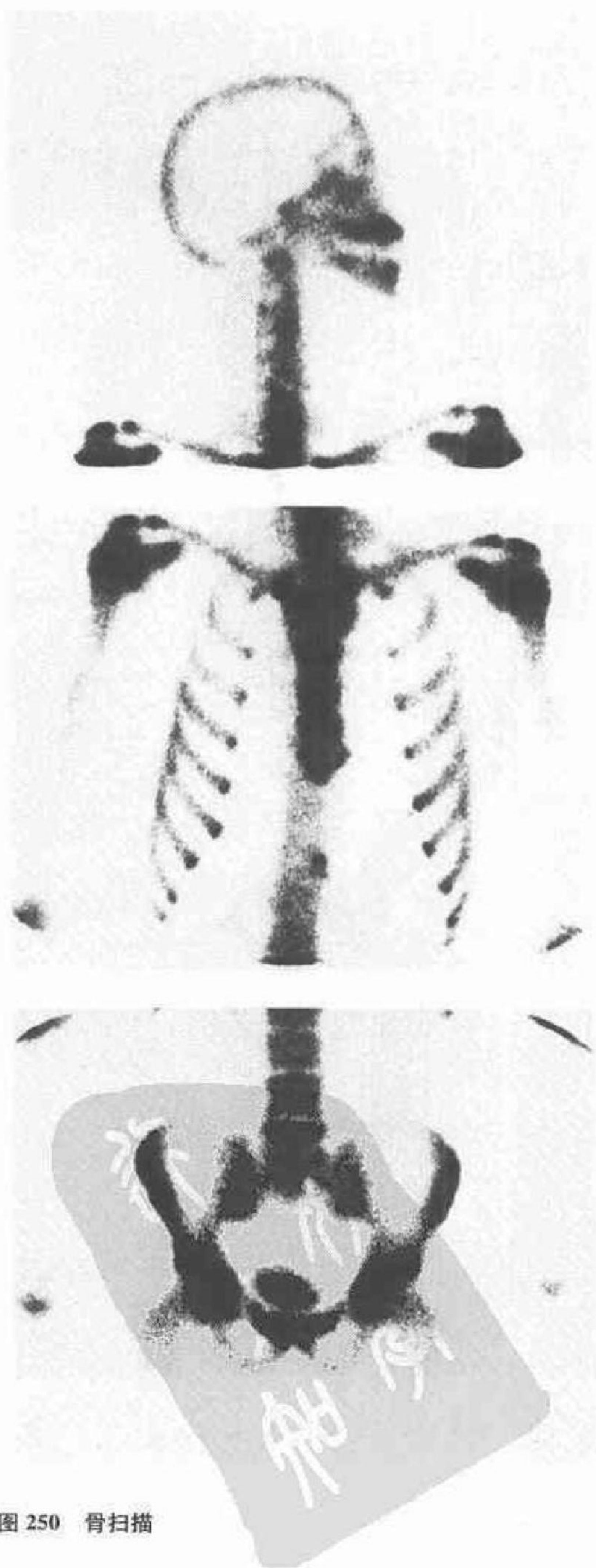
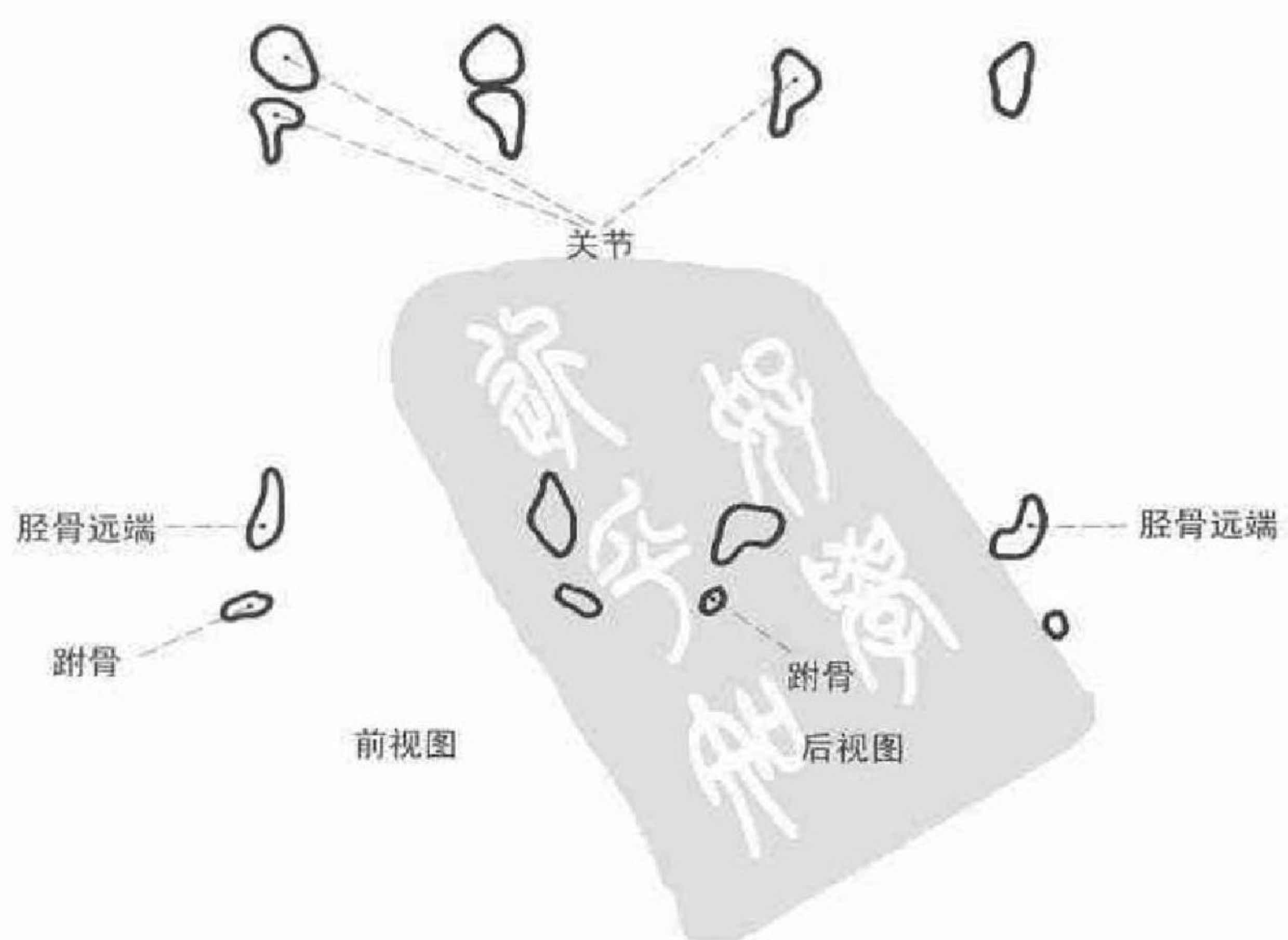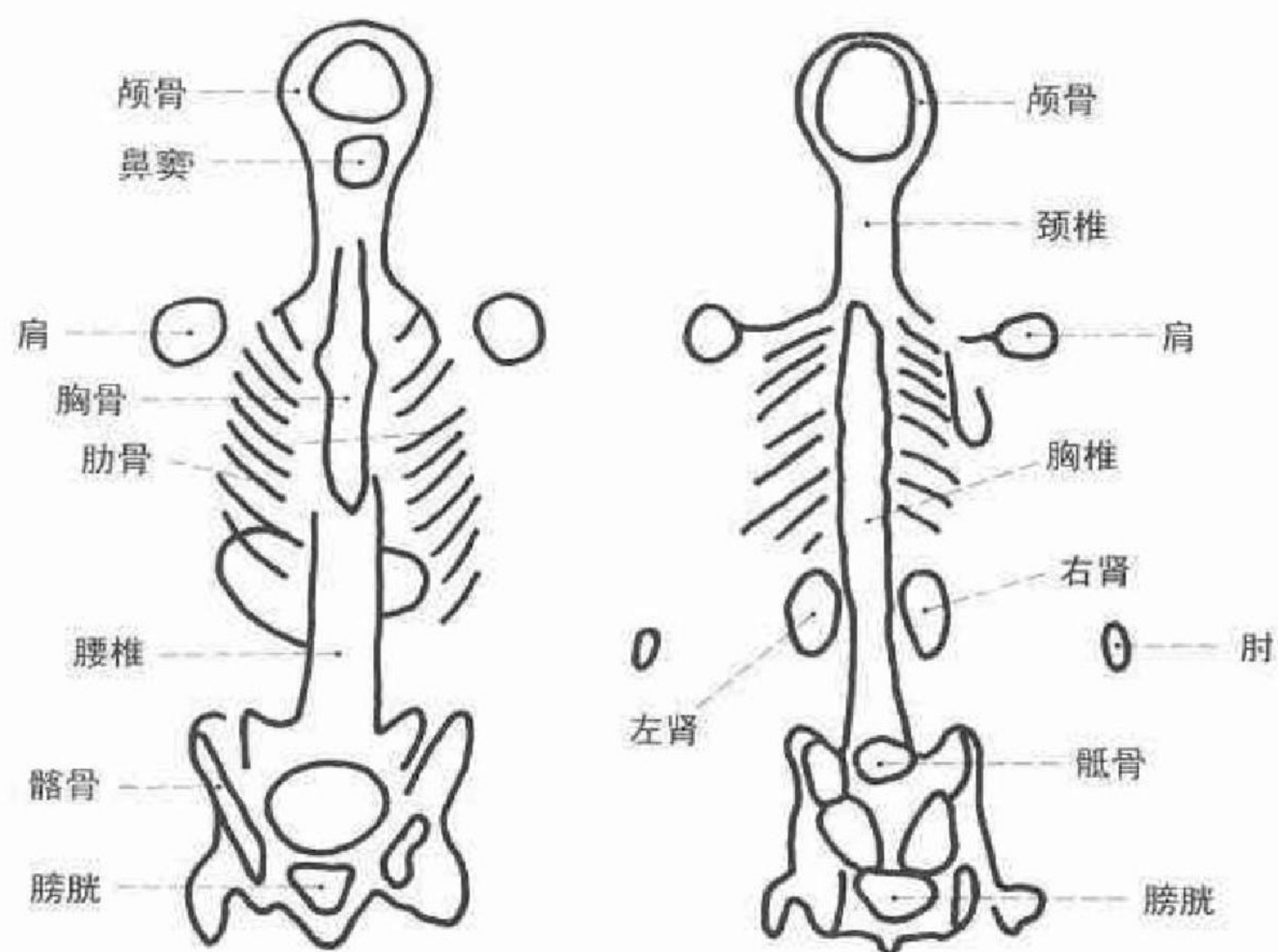


图 250 骨扫描

核素扫描



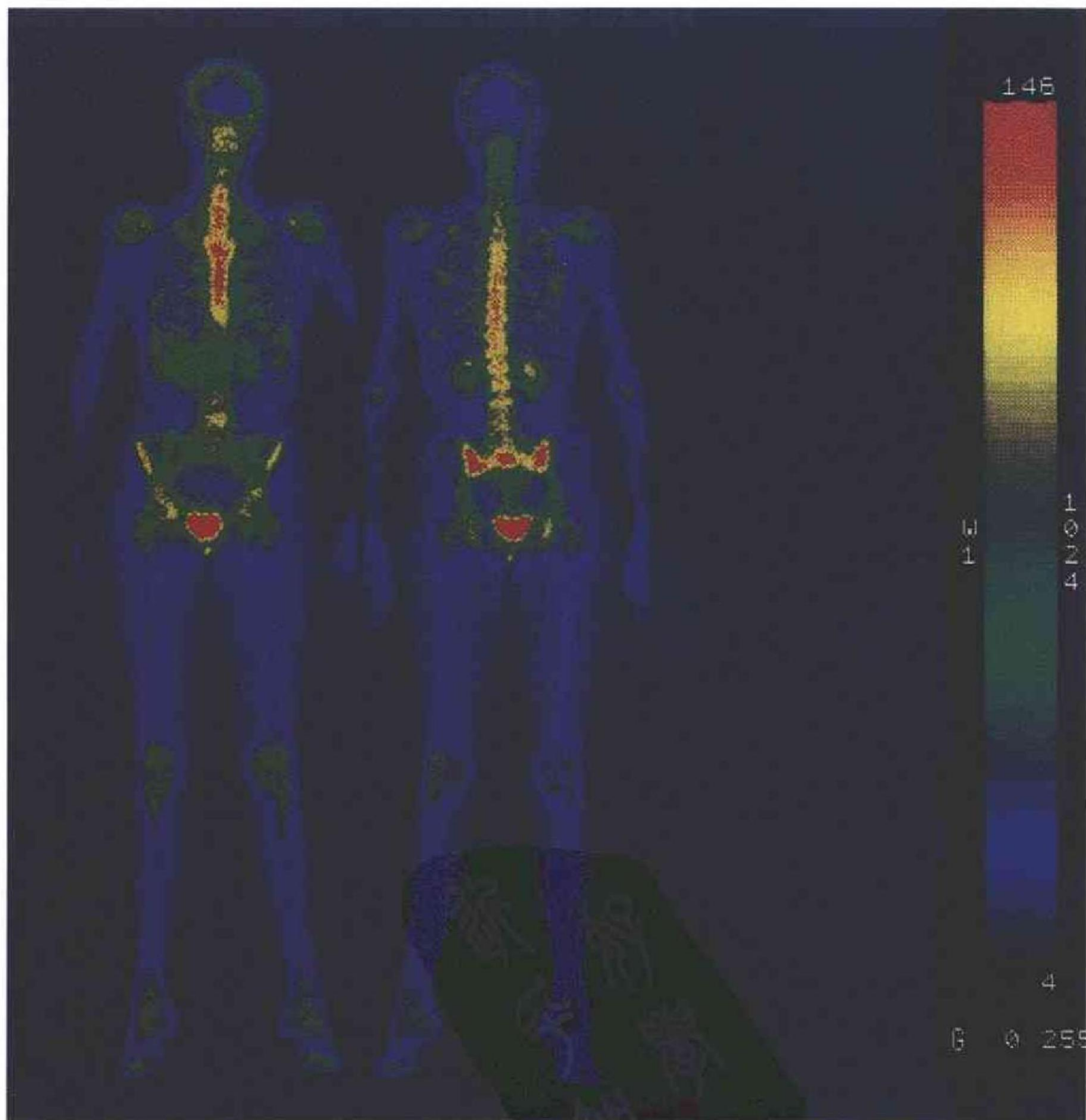

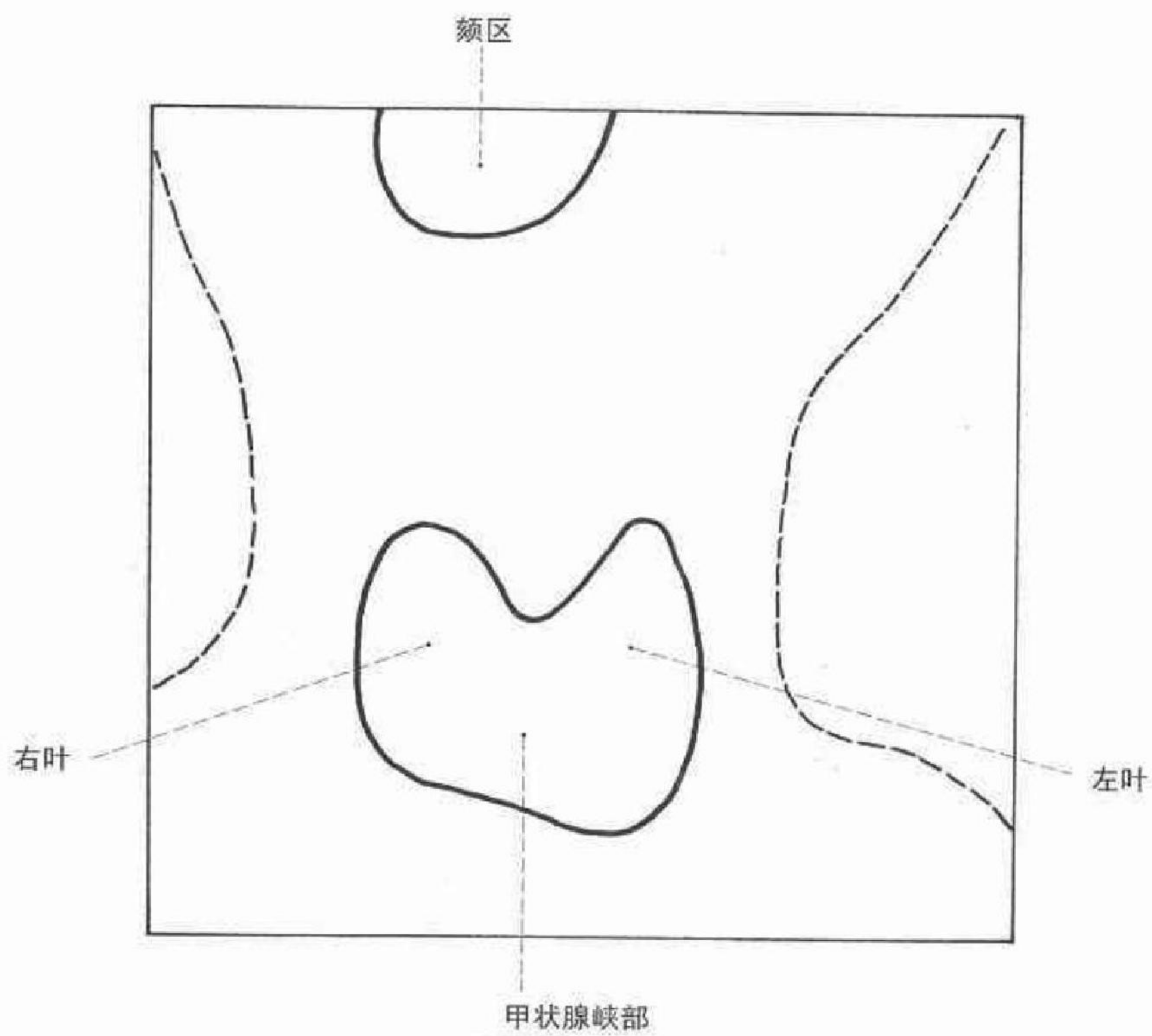


图 251 骨扫描

核素扫描



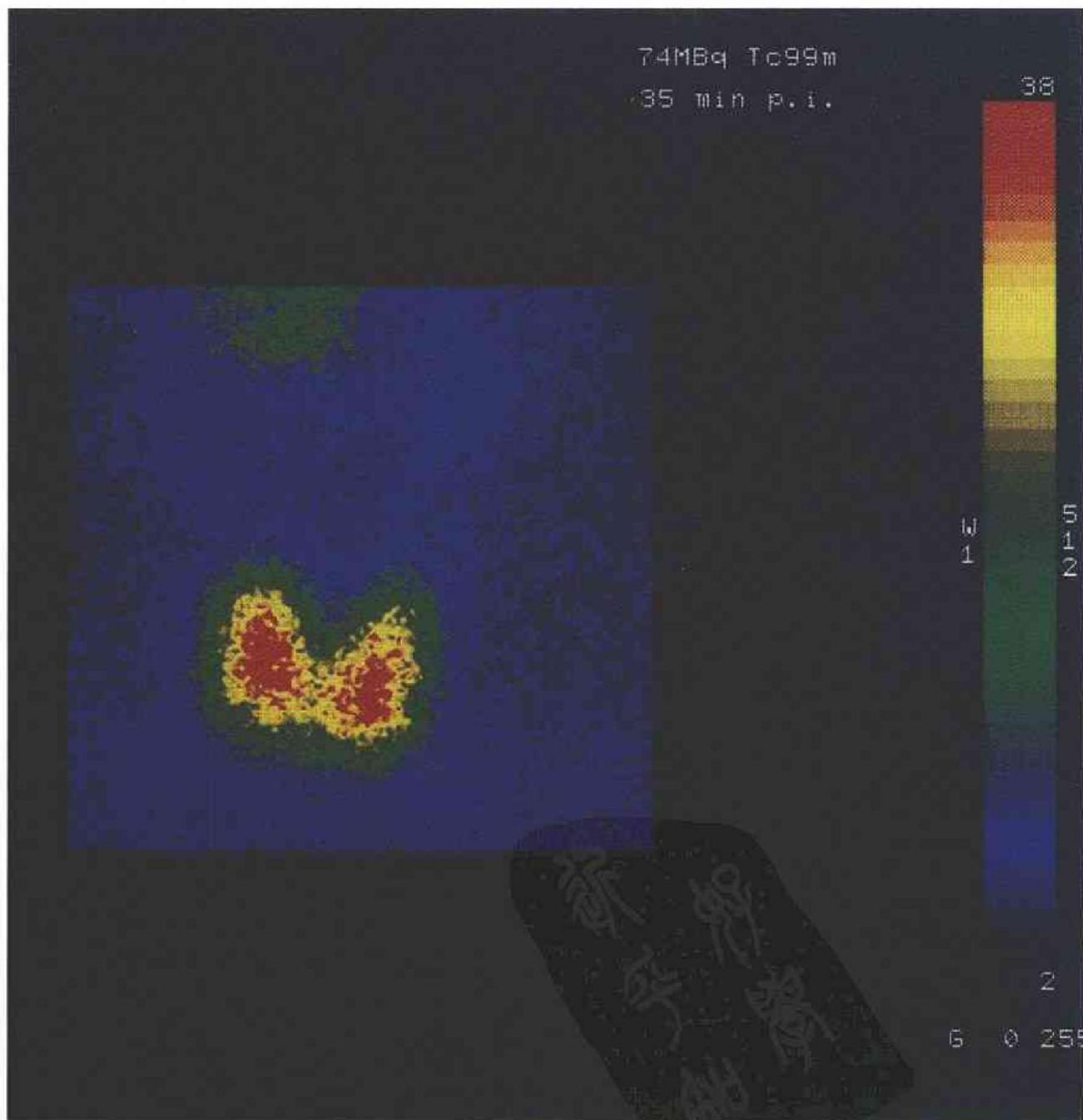
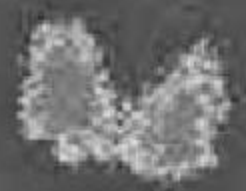
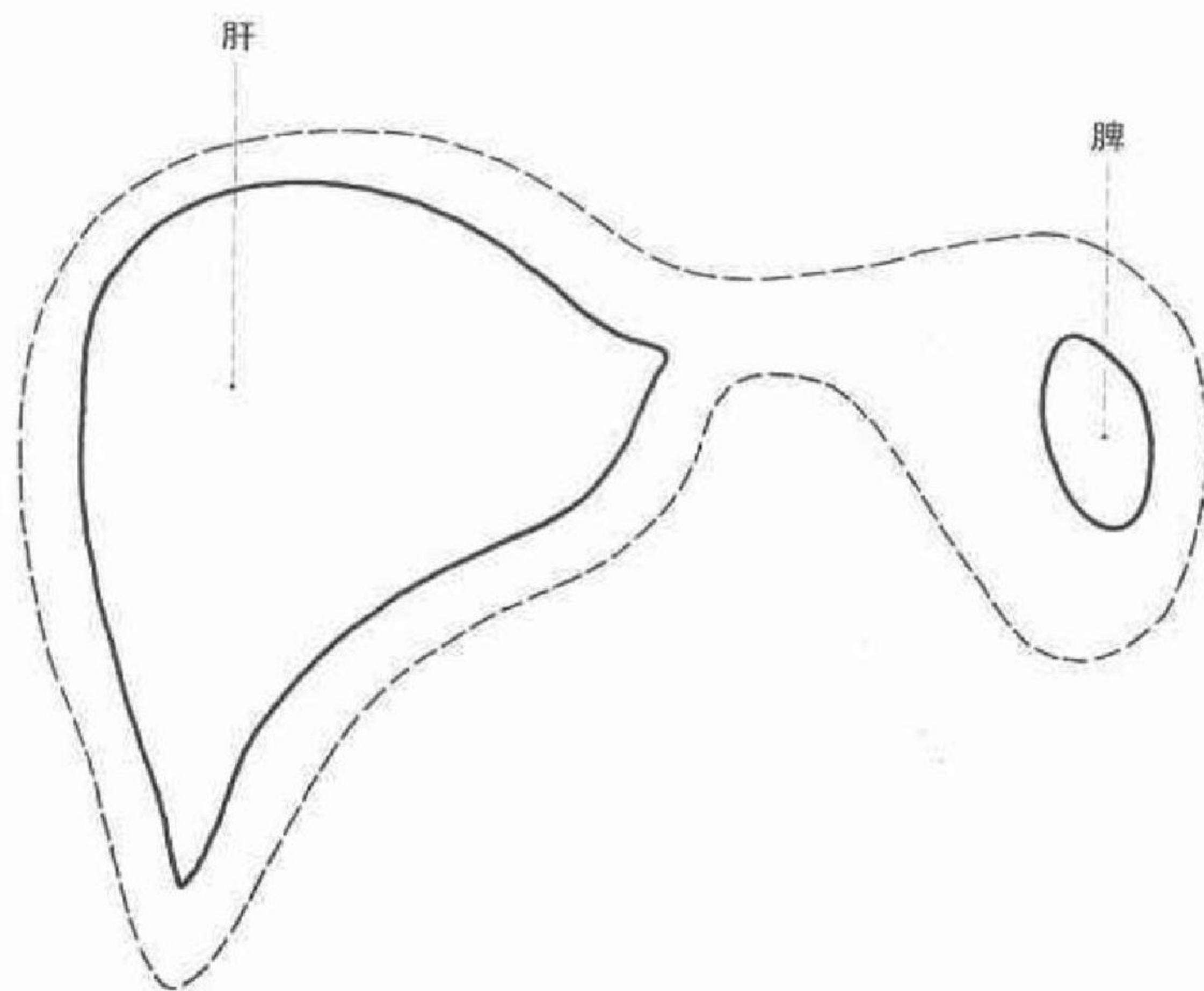


图 252 甲状腺扫描图



核素扫描



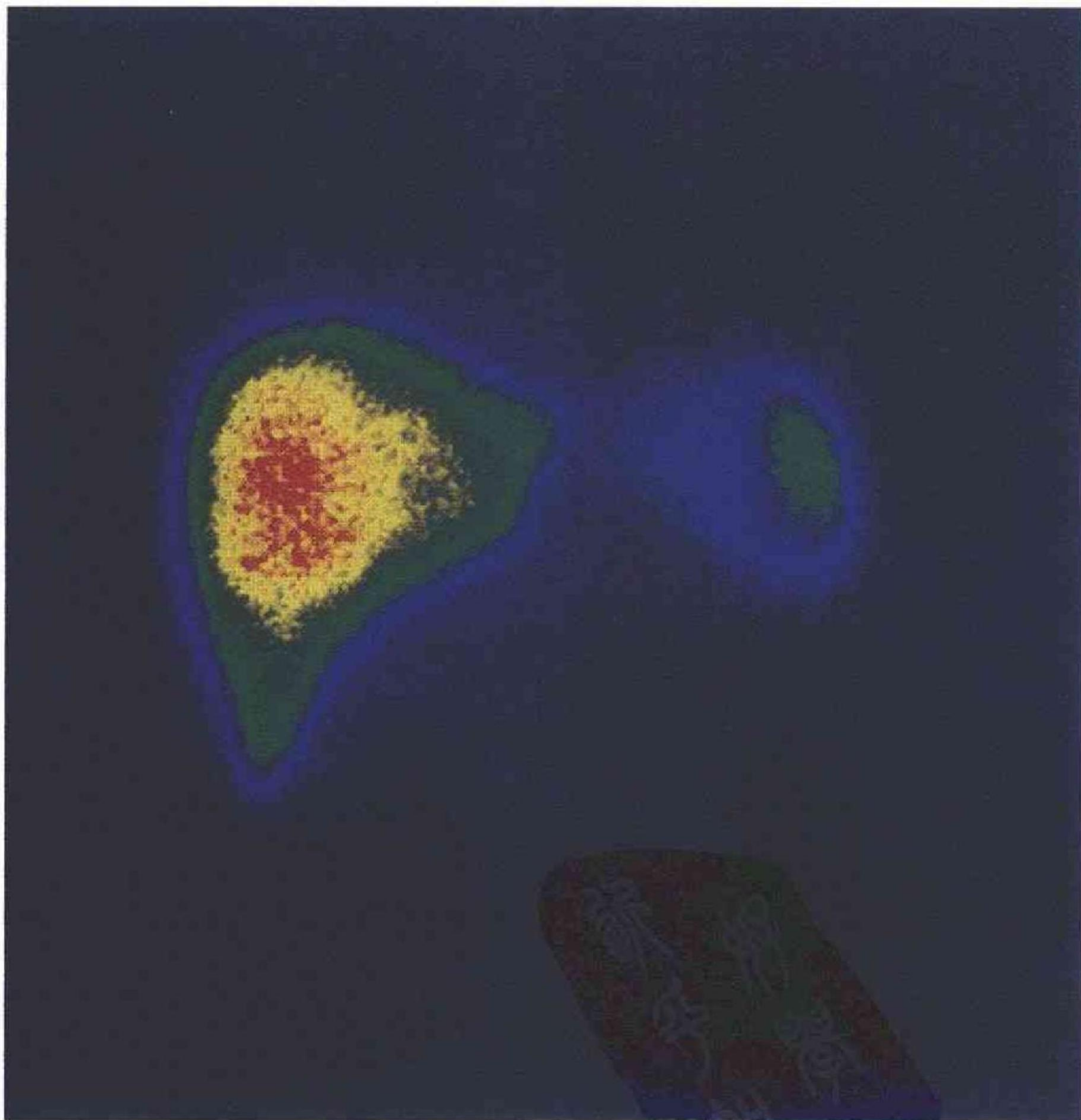

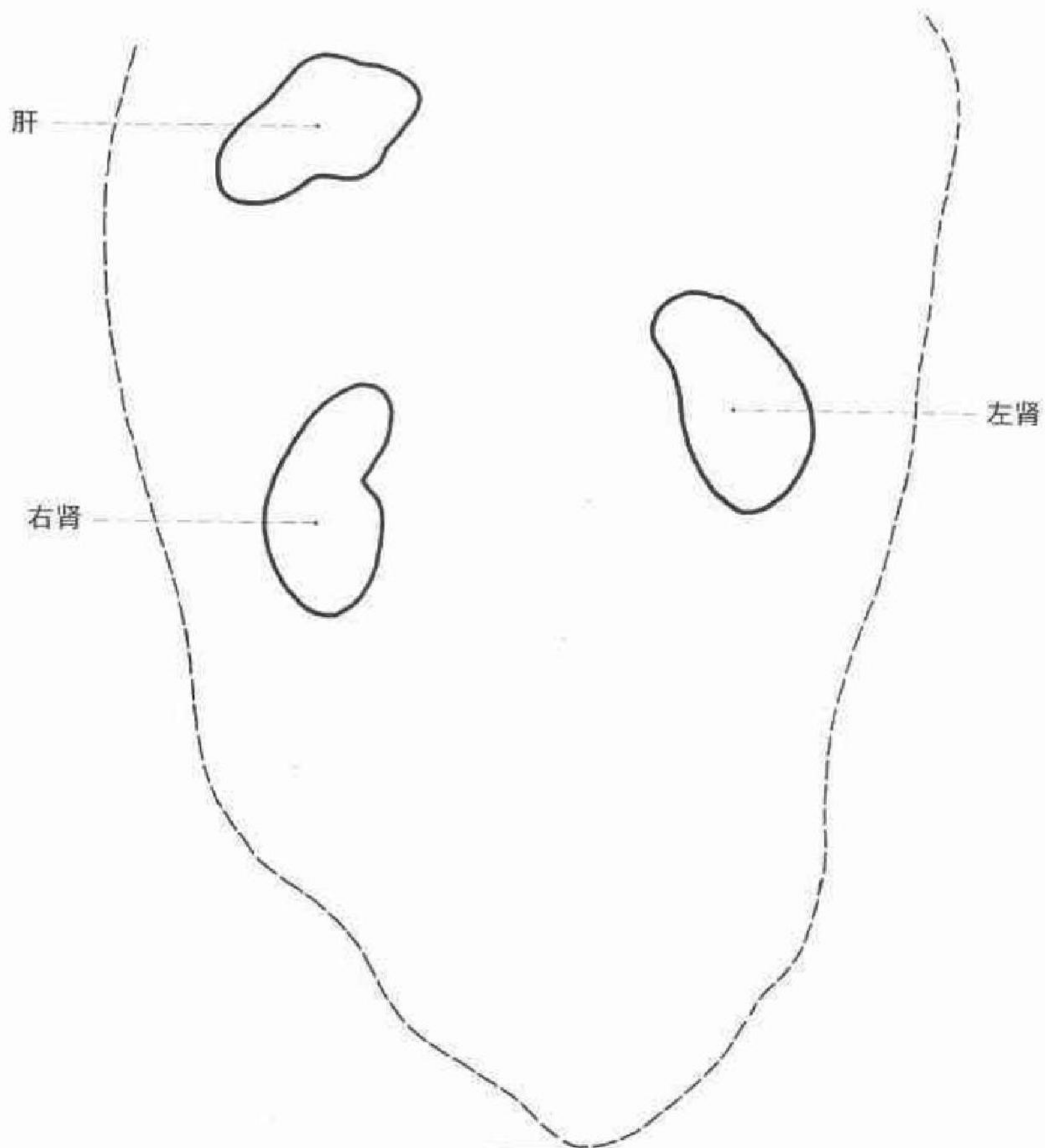


图 253 肝扫描图



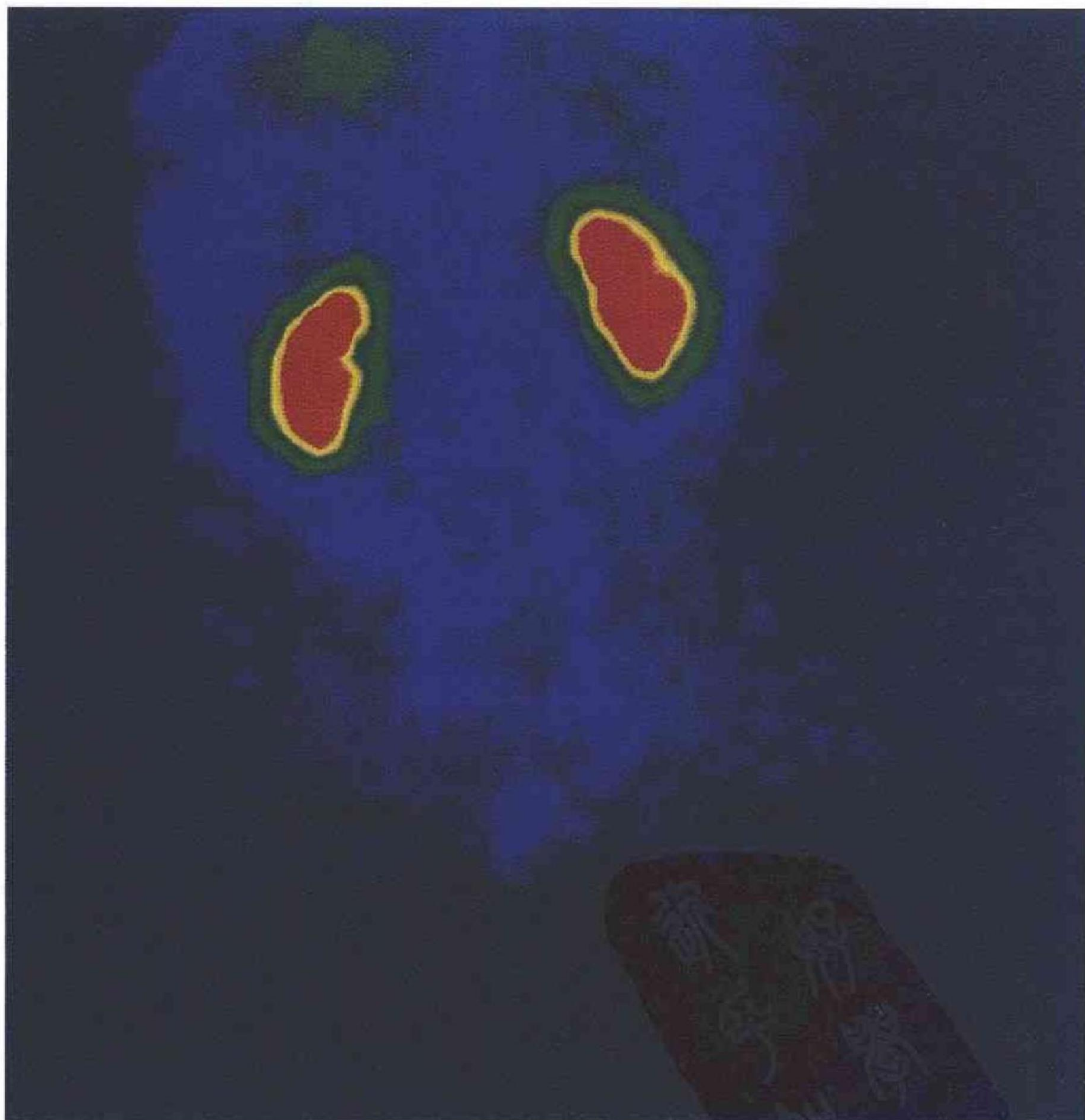



图 254 肾扫描图