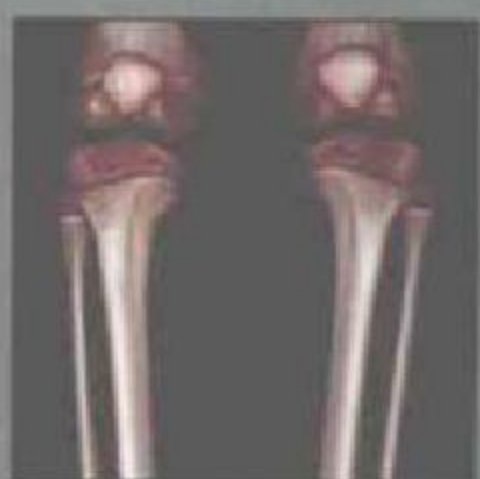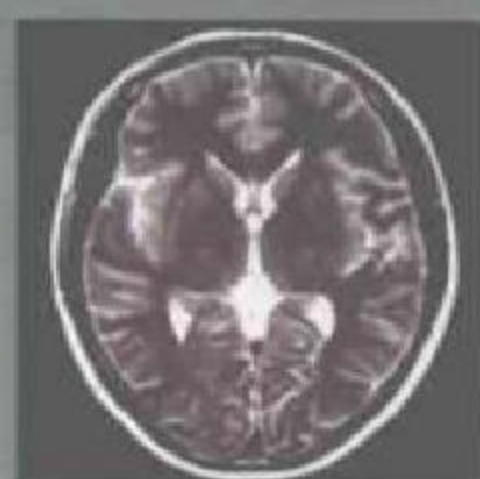
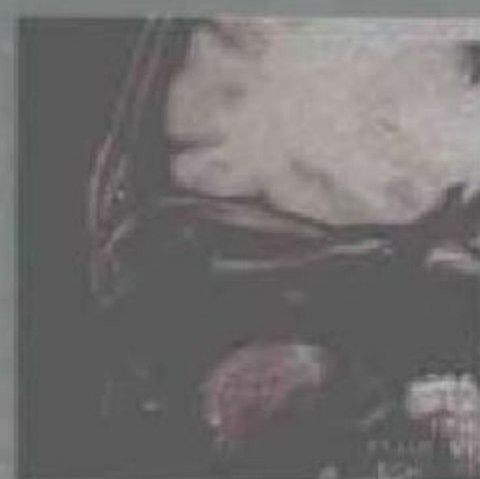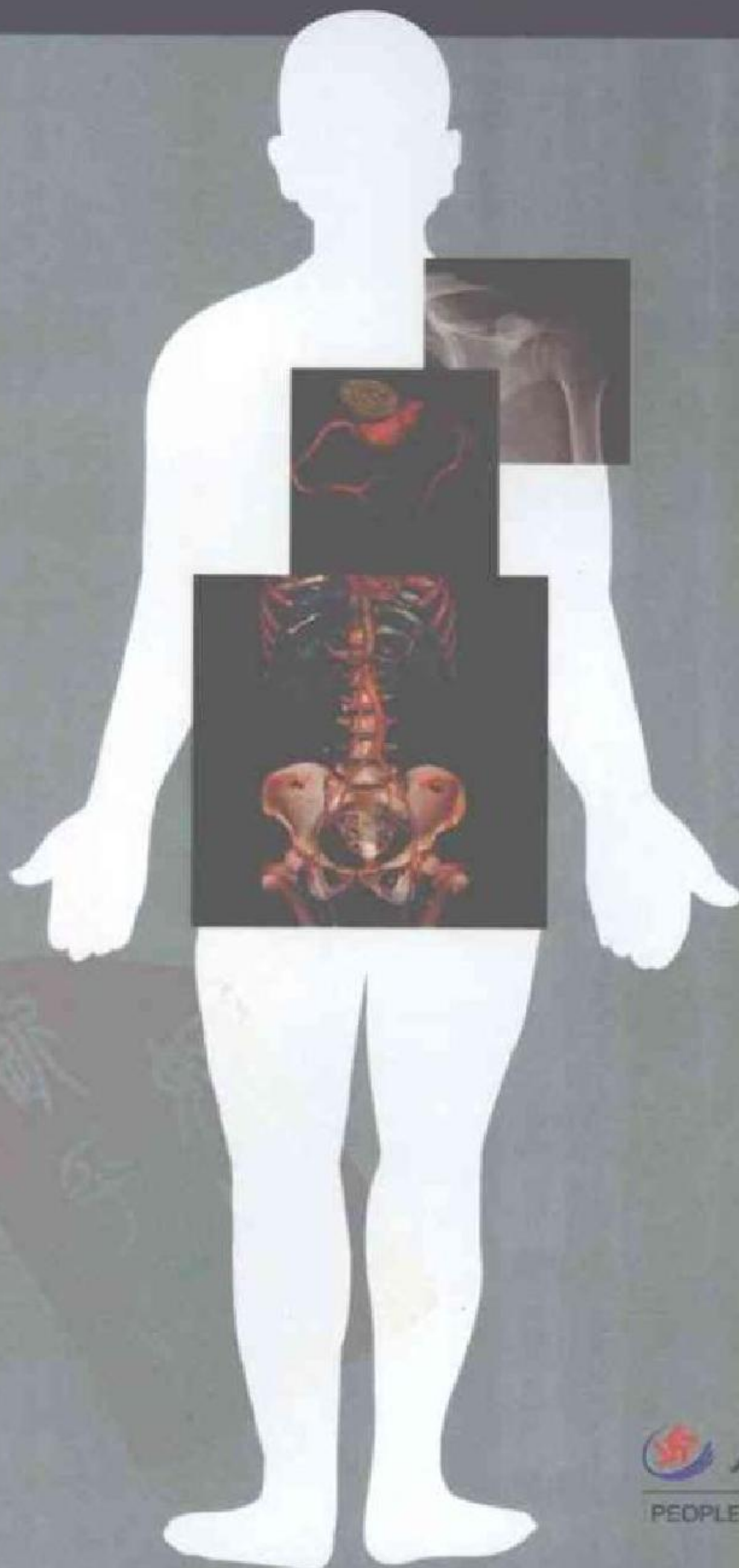


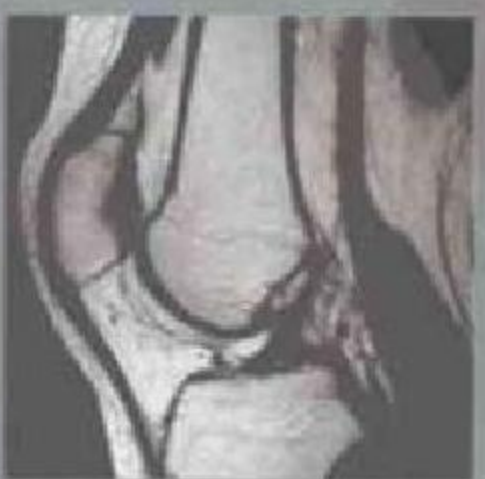
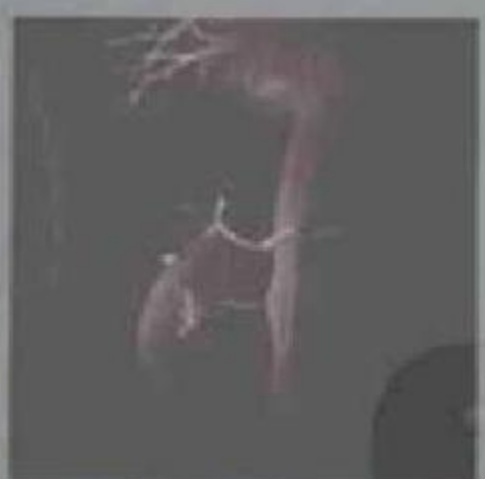影像诊断应用解剖基础

The Fundamentals of Applied Anatomy
for Diagnostic Imaging

主编 靳激扬 滕皋军



 人民军医出版社
PEOPLE'S MILITARY MEDICAL PRESS

第一章 原理

X线成像/4 CT成像/7 磁共振成像/9

第二章 骨与关节

上肢/21 下肢/25

第三章 脊柱

脊柱各段X线/41 脊柱各段断面/50

第四章 颅脑

颅脑X线/60 颅脑断面/75

第五章 颌面部

耳部/75 眼部/82 鼻部/90 口腔/97

第六章 颈部

喉部/108 喉部/112 咽食管/116

第七章 胸部

胸部X线/118 胸部断面/127 乳腺/149

第八章 腹盆部

膈/155 消化道/157 泌尿系/162 生殖系/163
腹膜腔与腹膜后间隙/164 肝胆/170 脾脏/175
胆系/177 胰腺/180 肾上腺/183 肾脏/188
输尿管与膀胱/190 男性生殖器官/188
女性生殖器官/190

内容简介与特色:

简明实用的医学参考工具书对临床与教学都是十分必要的。影像解剖是现代医学影像学的基础,只有很好地掌握正常的影像解剖,才能准确判断异常表现和正确诊断。本书从影像诊断读片的角度入手,将解剖基础、影像学表现和临床应用三者紧密结合起来认识人体影像解剖,包括解剖的形态学特点、解剖变异、生理功能概述;影像信息的显示与选择(方法学)以及形态与组织特征的影像学表现(重要结构组成名称、位置毗邻、解剖测量、大小形态、密度与信号)、功能与临床意义。本书兼临床实用性与学术性为一体,深入浅出,图文并茂(含图片580余幅),并附线图说明与测量,将多种影像图片与临床应用紧密结合,以便读者系统地认识人体影像解剖特点及功能表现。适用于影像专业医师、临床医师,在校本科生及研究生参阅。

……(本书)指导影像诊断读片入门,结合各系统的大体解剖结构和变异及功能表现,认识各系统解剖结构在各种检查方法中出现的正常影像表现,为进一步认识各种疾病病理改变的影像打下良好的基础。这种由表及里、由浅入深,从局部到全面、理论与实践紧密结合的正确认识客观事物的方法是富有创新性的。除超声波和核素扫描外,该书的内容涵盖了现代影像诊断检查方法,内容丰富,图文并茂,线条图与影像片相互对照,便于自学。因此,本书是一本很实用的基础教材,一定会给初学影像诊断的医师们做好向导,对各科临床医师以及有关的研究生们是一本很好的参考书。

——蔡锡类

策划编辑 焦健姿
封面设计 于春华

销售分类 影像学

ISBN 978-7-5091-0887-1



9 787509 108871 >

定价:46.00元

影像诊断应用解剖基础

The Fundamentals of Applied Anatomy for Diagnostic Imaging

主 编 靳激扬 滕皋军

 人民军 医 出版社

PEOPLE'S MILITARY MEDICAL PRESS

北 京

图书在版编目(CIP)数据

影像诊断应用解剖基础/靳激扬,滕举军主编. —北京:人民军医出版社,2007.6

ISBN 978-7-5091-0887-1

I. 影… II. ①靳…②滕… III. ①影像诊断②人体解剖学 IV. R445 R322

中国版本图书馆 CIP 数据核字(2007)第 072042 号

策划编辑:焦健姿 文字编辑:海湘珍 责任审读:黄栩兵

出版人:齐学进

出版发行:人民军医出版社 经销:新华书店

通信地址:北京市 100036 信箱 188 分箱 邮编:100036

电话:(010)66882585(发行部) 51927290(总编室)

传真:(010)68222916(发行部) 66882583(办公室)

网址:www.pmmp.com.cn

印刷:潮河印业有限公司 装订:京兰装订有限公司

开本:889mm×1194mm 1/16

印张:12.5 字数:384千字

版、印次:2007年6月第1版第1次印刷

印数:0001~4000

定价:46.00元

版权所有 侵权必究

购买本社图书,凡有缺、倒、脱页者,本社负责调换

电话:(010)66882585 51927252



编著者名单

主 编 靳激扬 滕皋军

副主编 杨小庆 储成凤 居胜红

编 者 (以姓氏笔画为序)

丁 宏 东南大学附属中大医院

王钟江 东南大学临床医学院

方 丽 香港中文大学

尹青山 东南大学附属中大医院

卢 勤 东南大学附属中大医院

刘 斌 东南大学附属中大医院

刘万花 东南大学附属中大医院

杨 明 东南大学临床医学院

杨小庆 东南大学临床医学院

吴燕平 东南大学附属中大医院

麦晓莉 东南大学

郑 力 东南大学附属中大医院

居胜红 东南大学附属中大医院

龚永驰 东南大学附属中大医院

高修成 南京市儿童医院

秦 伟 四川省遂宁市人民医院

储成凤 东南大学附属中大医院

靳激扬 东南大学附属中大医院

滕皋军 东南大学附属中大医院



序

FOREWORD

现代临床影像诊断学是医学科学的一门极为重要学科,它的内容非常丰富,涉及范围非常广阔,检查技术要求非常精细且新颖。因此,新的临床影像诊断学的形成堪称医学史上的第二次革命。要学习和掌握这一门学科知识,除了必须有扎实的医学基础知识,特别是人体解剖学、病理解剖学和病理生理学外,还必须有一定的投影几何学和磁共振原理的基础知识。

以靳激扬副教授和滕皋军教授为首的东南大学附属中大医院放射科专家团队集思广益,和谐协作,共同编写了这一部“影像诊断应用解剖基础”,指导影像诊断读片入门,结合各系统的大体解剖结构和变异及功能表现,认识各系统解剖结构在各种检查方法中出现的正常影像表现,为进一步认识各种疾病病理改变的影像打下良好的基础。这种由表及里、由浅入深、从局部到全面、理论与实践紧密相结合的正确认识客观事物的方法是富有创新性的。除超声波和核素扫描外,该书的内容涵盖了现代影像诊断检查方法,内容丰富,图文并茂,线条图与影像片相互对照,便于自学。因此,本书是一本很实用的基础教材,一定会给初学影像诊断的医师们做好向导,对各科临床医师以及有关的研究生们是一本很好的参考书。

滕皋军



前 言

P R E F A C E

现代医学影像日新月异,影像诊断已从单纯的形态病理学诊断进入了功能影像和分子影像时代。但是,应用解剖仍然是医学影像学医师的必须具备的主要学科基础知识,这些知识对于从事影像医学的入门者尤为重要。本文作者和单位是我国最早创办本科医学影像教育的医学院校之一,自20世纪90年代初以来已培养数百名医学影像工作者。长期的临床实践和教学使我们逐渐形成了一套独到的、富有成效的教材和教学方法,在许多同行尤其是早已毕业的校友的鼓励和鞭策下,在本学科诸多同道的共同努力下,终将这些经验和成果凝聚成册,以飨读者。

本书根据影像解剖的成像特点分为8章,总体介绍后逐渐引入骨骼、脊柱、颅脑、五官、颈部、胸部与腹盆部的影像。本书尽量从影像诊断读片的角度入手,将解剖基础、影像学表现和临床应用三者紧密结合起来认识人体影像解剖,联系多幅影像图片,系统地认识人体影像解剖特点及功能表现,图文并茂,在深入浅出中入门,于不知不觉中提高。

蔡锡类教授为我院放射科创始人之一,蔡教授于1946年毕业于本院的前身——中央大学医学院,此后一直从事放射诊断学达60余年,事实上,本书也力求秉承蔡教授所奠定的学科基础和学识。因此,由蔡教授为本书作序,我们倍感荣幸和感谢!

本书虽经校阅,仍未臻完美,尚请读者不吝赐教。

新激扬 滕皋军

丙戌年冬于东南大学附属中大医院

E-mail:jy_jin@163.net



目 录

C O N T E N T S

第1章 成像原理与图像特点 1

- 第一节 影像应用解剖概述 / 1
- 第二节 X线成像 / 4
- 第三节 CT成像 / 7
- 第四节 磁共振成像 / 9

第2章 骨与关节影像解剖 13

- 第一节 骨的发育与变异 / 13
- 第二节 上肢影像解剖 / 21
- 第三节 下肢影像解剖 / 29

第3章 脊柱影像解剖 40

- 第一节 脊柱结构、功能及发育 / 40
- 第二节 脊柱各段X线解剖 / 44
- 第三节 脊柱各段断面解剖 / 50

第4章 颅脑影像解剖 58

- 第一节 颅脑解剖概述 / 58
- 第二节 头颅X线解剖 / 60
- 第三节 颅脑断面解剖 / 65

第5章 颜面部影像解剖 75

- 第一节 耳颞部 / 75
- 第二节 眶部 / 82
- 第三节 鼻部 / 90
- 第四节 口部 / 97



C O N T E N T S

第6章 颈部影像解剖 105

- 第一节 颈部分区 / 105
- 第二节 咽部 / 108
- 第三节 喉部 / 112
- 第四节 甲状腺 / 116

第7章 胸部影像解剖 118

- 第一节 胸部 X 线解剖 / 118
- 第二节 胸部断面解剖 / 131
- 第三节 乳腺影像解剖 / 149

第8章 腹盆部影像解剖 156

- 第一节 腹部 X 线解剖 / 156
- 第二节 消化道 X 线解剖 / 157
- 第三节 泌尿系 X 线解剖 / 162
- 第四节 生殖系 X 线解剖 / 163
- 第五节 腹膜腔与腹膜后间隙 / 164
- 第六节 肝脏断面解剖 / 170
- 第七节 脾脏断面解剖 / 175
- 第八节 胆系断面解剖 / 177
- 第九节 胰腺断面解剖 / 180
- 第十节 肾上腺断面解剖 / 183
- 第十一节 肾脏断面解剖 / 185
- 第十二节 输尿管与膀胱断面解剖 / 186
- 第十三节 男性生殖器官断面解剖 / 188
- 第十四节 女性生殖器官断面解剖 / 190

第一节 影像应用解剖概述

一、概念与范畴

医学影像应用解剖(medical imaging applied anatomy)是运用各种医学影像技术来研究正常人体组织器官的解剖影像及其功能的一门学科。它属生命科学中的形态学范畴,涵盖了生物学、人类学、细胞学、组织学、胚胎学、人体解剖学、生理学、生物医学工程、体视学、X线摄影学、医学影像学等诸多学科,将基础医学与临床应用有机地联系起来,是医学影像诊断与治疗的基础。

二、发展史

影像应用解剖的产生与发展经历了 X 线解剖(X-ray anatomy)和断层影像解剖(sectional ima-

ging anatomy)两个阶段并正向功能影像解剖方向发展。

1895 年德国物理学家伦琴(Röntgen)发现了 X 线(图 1-1);1922 年 Sicard 和 Forestier 发明了重金属造影剂,并开展了管道器官如消化道、支气管和血管的造影观察和研究,从而建立了 X 线解剖学,并奠定了医学影像应用解剖的基础。

1969 年英国学者 Hounsfield 将计算机与 X 线成像结合起来,发明了计算机体层成像(compute tomography, CT);1973 年美国的 Lanterbur 揭开了磁共振成像(magnetic resonance imaging, MRI)在医学影像方面应用的序幕,从而形成现代断层影像解剖。

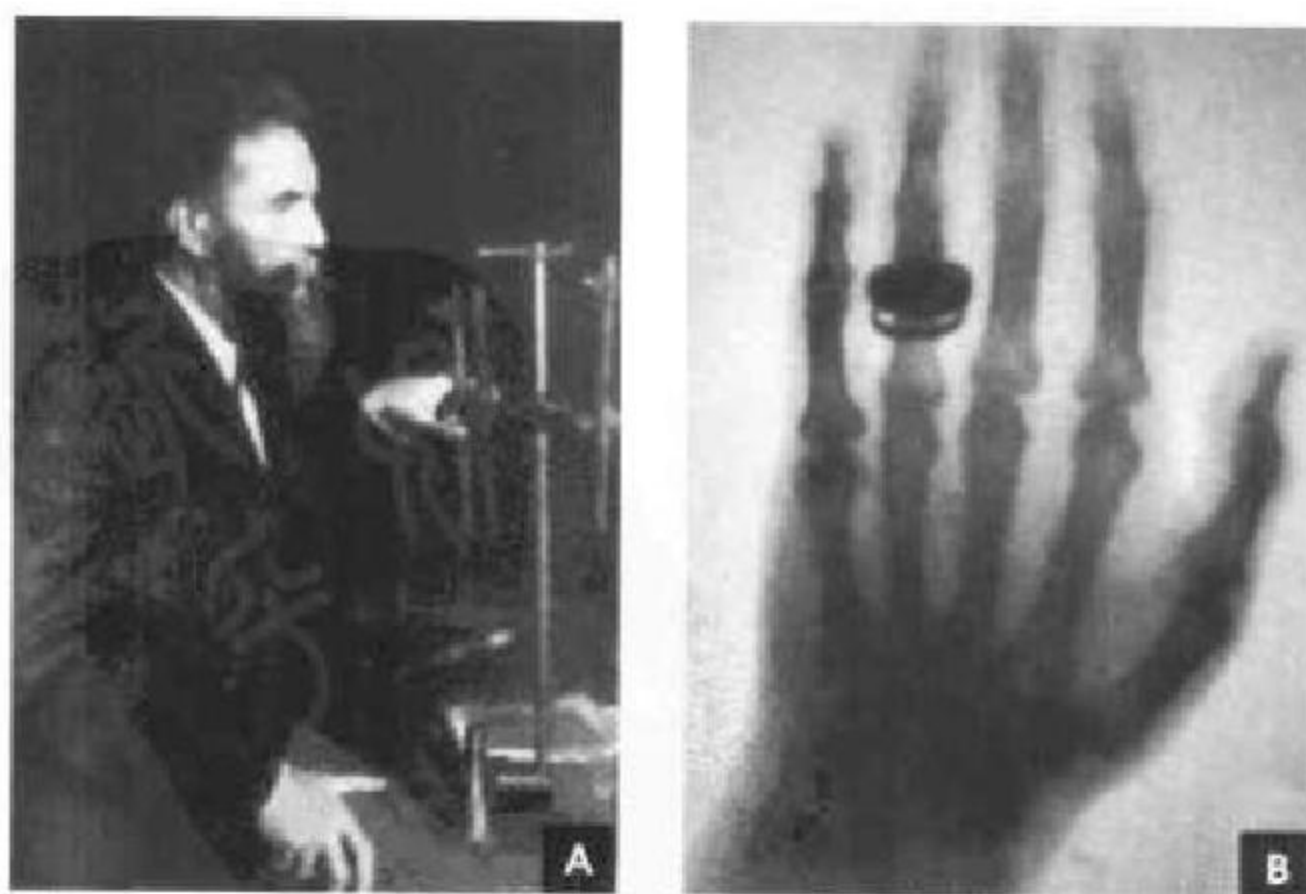


图 1-1 伦琴和他的第一张 X 线照片



随着数字化时代的到来,影像应用解剖从模拟信息向数字化信息、从二维断面成像向三维容积立体成像、从宏观影像向分子影像、从形态向功能等方面快速发展。如多重信息整合的融合图像、MRI解剖功能定位图像等。这些新技术极大地提高了影像的对比分辨率、空间分辨率和时间分辨率,给影像解剖注入了新的活力。

三、研究方法

研究多种成像方法的目的是了解并比较各种影像的图像特点,从而优化选择显示正常组织结构的成像方法,获得最佳的图像对比。

(一)X线成像

X线成像有普通X线胶片成像和数字X线成像(digital radiography,DR)。

1. 普通检查 包括透视(fluoroscopy)与摄影(radiography),为避免重叠与假象的干扰,正常解剖结构的显示往往需要正、侧、斜、轴位等多方位成像。

2. 造影检查(contrast examination) 是用人工方法将高密度阳性造影剂和(或)低密度阴性造

影剂引入体内,提高组织间密度对比分辨率。

3. 特殊检查 包括体层摄影(tomography)、放大摄影(magnification radiography)、乳腺软线摄影(soft ray radiography)、高千伏摄影(high kV radiography)等。

(二)CT成像

CT扫描方式有普通断层扫描、螺旋扫描和电子束扫描成像。

1. CT平扫(plain CT scan)检查 不同的组织需采用不同的窗技术观察。

2. CT对比增强(contrast enhancement)检查 分为血管造影CT和非血管造影CT两种。

3. 高分辨率CT(high resolution CT,HRCT) 是采用薄层扫描,高空间分辨率算法图像重建所得到的图像(图1-2 A),可清楚显示微小的组织结构如肺间质、内耳与听小骨、肾上腺等。

4. 再现技术(rendering technic) 使影像具有立体感。

5. 仿真内镜技术(CT virtual endoscopy,CTVE) 使内腔显示更逼真(图1-2 B)。

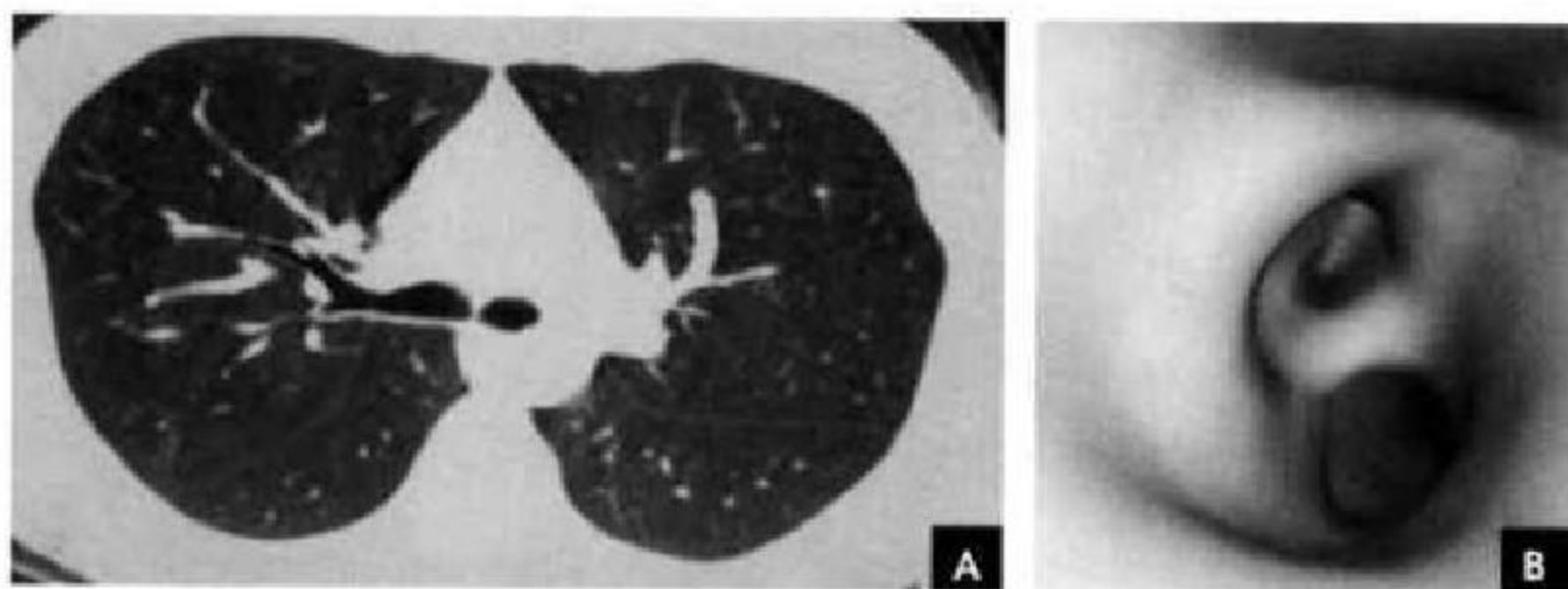


图 1-2 CT 成像

A. 肺部 HRCT; B. 气管 CTVE

(三)MRI成像

1. 常用的MRI成像 获得组织 T_1 差别的 T_1 加权像(T_1 weighted image, T_1 WI),质子密度差别的质子密度加权像(proton density weighted image,PdWI),组织 T_2 差别的 T_2 加权像(T_2 WI)。

2. 脂肪抑制技术(fat suppressing technique) 成像 是将图像上由脂肪成分形成的高信号抑制下去,使其信号强度减低,而非脂肪成分的高信号保持不变,从而增加对比(图1-3 A)。

3. 自由水抑制成像(fluid-attenuated inversion recovery,FLAIR) 可使脑脊液等流动液体呈现低信号,增加组织对比(图1-3 B)。

4. 水成像 采用长TE技术获取重 T_2 WI,合用脂肪抑制技术,使含水器官显影。主要包括MR胰胆管造影(MRCP)、MR尿路造影(MRU)、MR脊髓造影(MRM)、MR内耳成像、MR涎腺成像等(图1-4 A)。

5. MR血管成像(MRA) 是利用MRI特殊的流动效应而无创显示血管的新技术。包括时间飞跃(TOF)法和相位对比(PC)法两种成像方法(图1-4 B)。

6. MR对比增强 是从静脉内注入一些顺磁性和超顺磁性物质后,局部产生的磁场可缩短周围质子弛豫时间,即质子弛豫增强效应,从而增加对比。

7. 功能成像 是利用功能变化来形成图像,主

要包括弥散成像(DI)、灌注成像(PD)和皮质激发功能定位成像等。

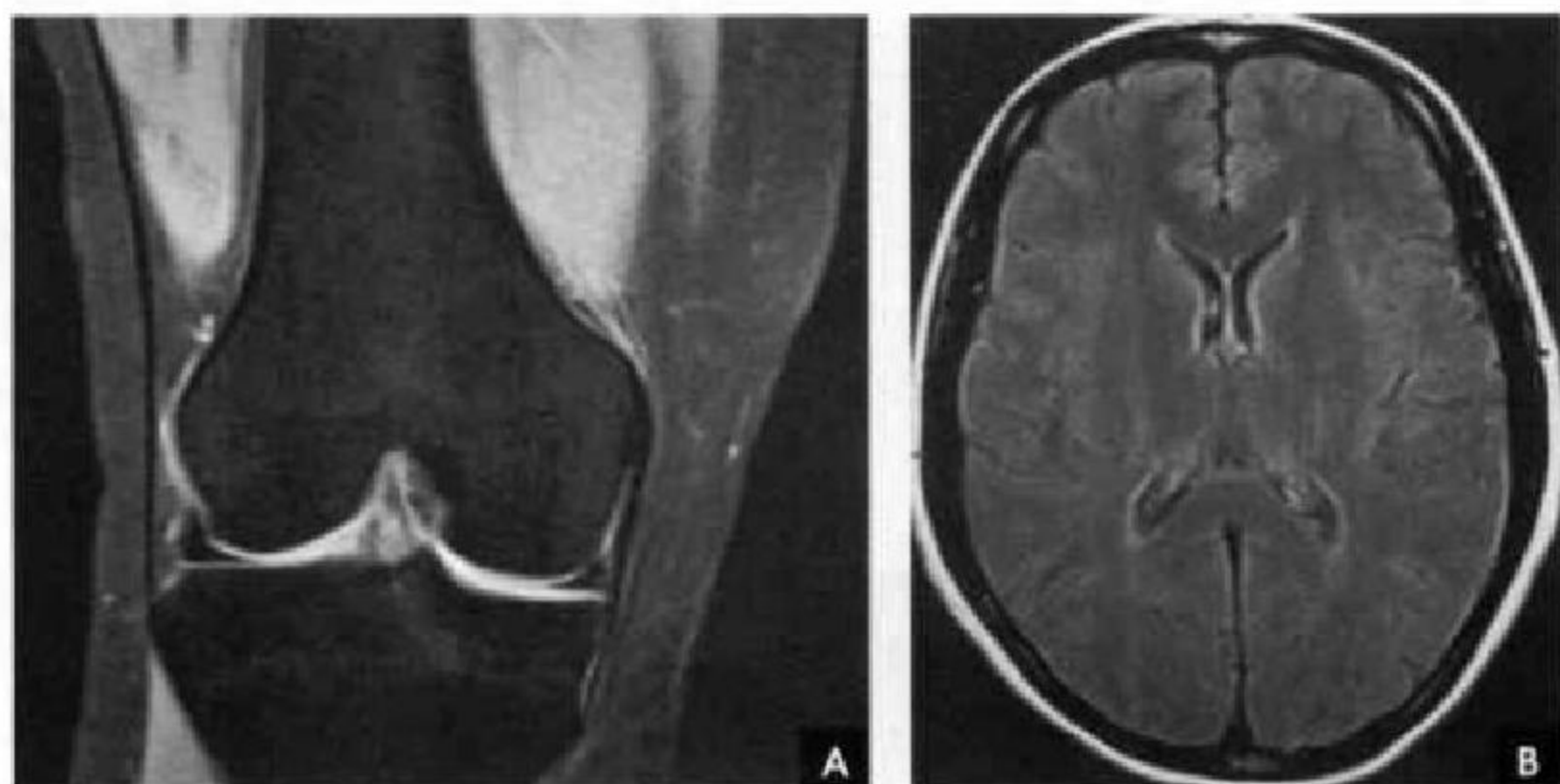


图 1-3 脂肪抑制成像和 FLAIR
A. 膝部 MR 脂肪抑制成像； B. 头颅 FLAIR

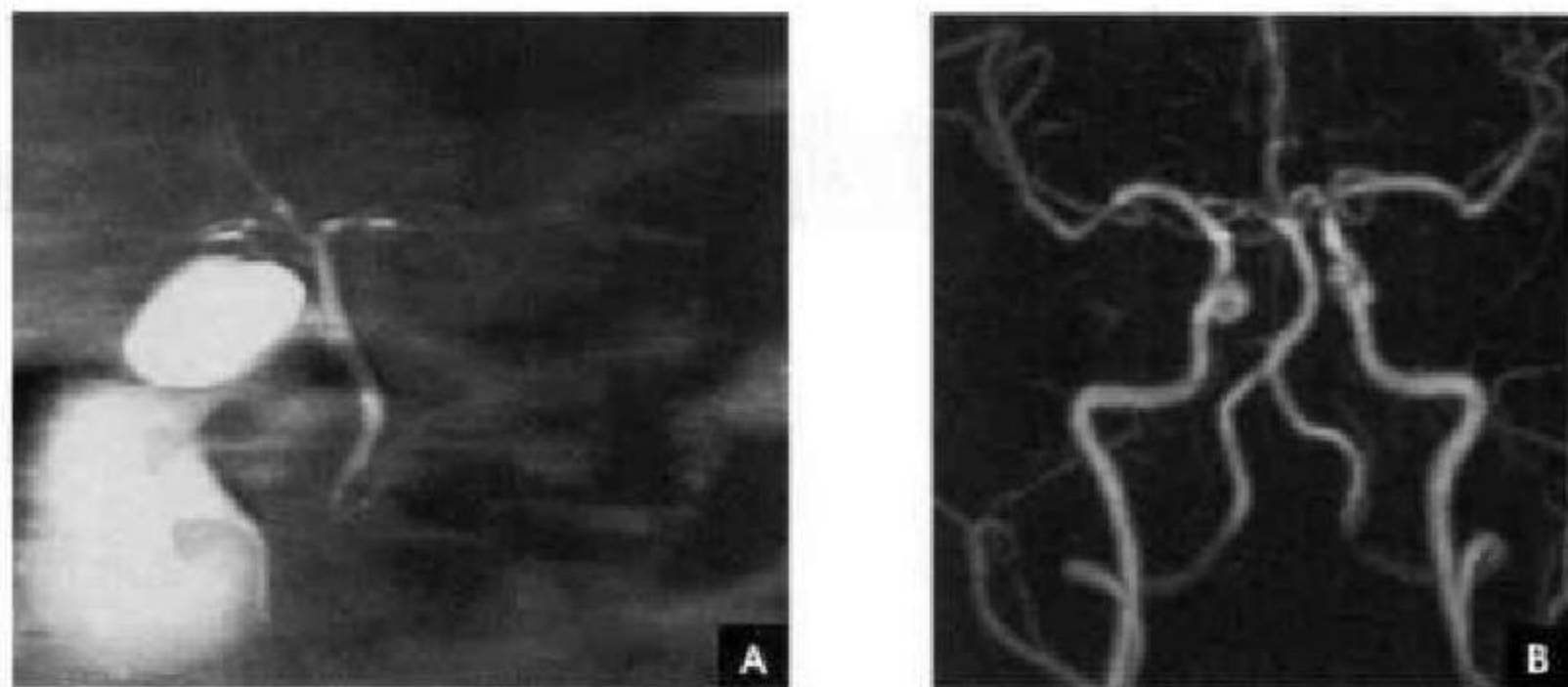


图 1-4 水成像和 MRA
A. 上腹部 MRCP； B. 头颈部 MRA

四、观察方法

(一) 图像显示的优化选择

由于各种影像检查手段的特点不同,各有所长,如何合理选择好检查手段非常重要,对某一解剖结构的认识首先须了解各种成像方法的价值、限度与图像特点,熟悉各种解剖结构显示的最佳成像体位,鉴别成像条件差异造成的密度差异与信号差别并识别伪影,这些均对正确认识图像具有重要价值。

(二) 影像解剖图像的分析要领

影像解剖图像的正确认识分析须用科学的思

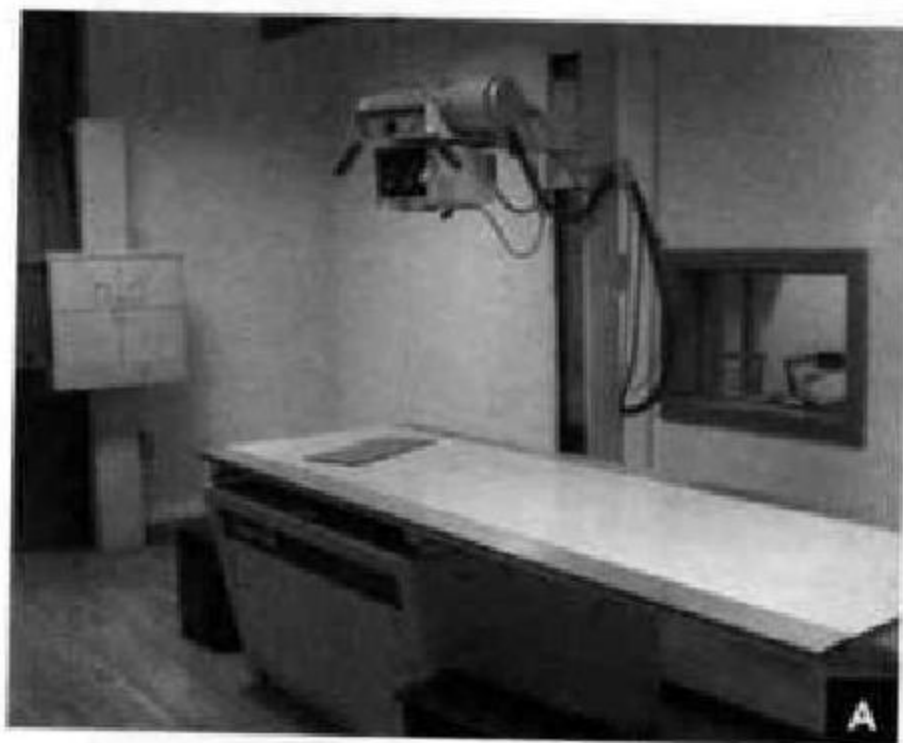
维方法。从时间上来说,它是客观反映人体解剖生理变化过程的一个时间点;从空间上讲,每幅图像反映的只是整体信息的一个部分或一个方面,不能以偏盖全。用动态全面的观点分析影像解剖图像是一个重要的基本要素。

因此,影像应用解剖不仅仅是通过密度或信号的差别来清晰地展示正常人体组织器官的组成、位置、大小形态及功能等影像解剖信息,更重要的是如何结合组织学、生理学等基础知识和临床知识对上述信息及变化规律作出正确认识与判断。

第二节 X线成像

一、X线成像设备及X线的发生

X线机包括X线管与支架、变压器、操作台、检查床和影像增强电视系统(image intensify television, IITV)等,其发生装置主要包括X线管、变压



器与操作台(图1-5)。X线的发生过程是向X线管灯丝加热在阴极产生自由电子,再向X线管两极提供高电压使电子群向阳极高速运行,撞击阳极钨靶后产生能量,1%转换为X线,99%转换成能量。X线由X线管窗口发射,热能由散热装置散发。

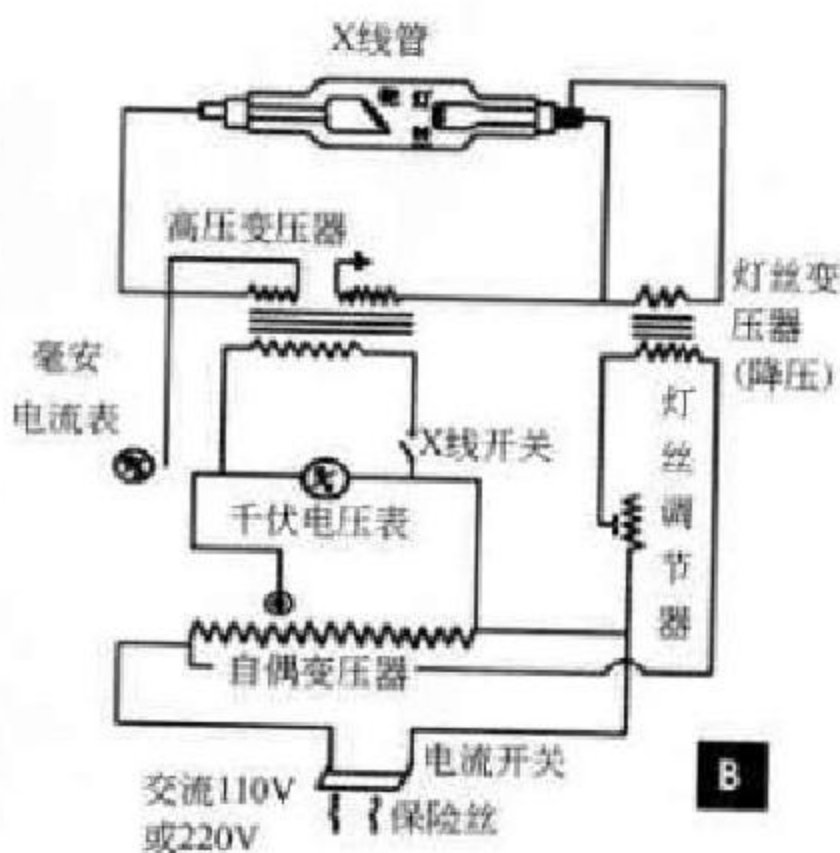


图1-5 X线成像设备
A. X线机; B. X线发生装置

二、X线特性

X线为波长短的电磁波,X线诊断常用的波长为 $0.008\sim 0.031\text{nm}$,在电磁辐射谱中居 γ 射线与紫外线之间,肉眼看不见,它的特性为:

1. 穿透性 X线有很强的穿透能力,可穿透可见光不能穿透的物质,穿透性是X线成像的基础。电压愈高,X线波长愈短,穿透力愈强;反之,电压低,波长长,穿透力弱。另一方面,X线的穿透力也与被穿透的物体有关,物体愈厚或物体密度愈大(原子序数愈大),则穿透力愈差;物体愈薄或密度愈小(原子序数愈小),则穿透力愈强。X线在穿过程中遇到不同厚度与不同密度的物体时,部分X线被吸收,称为X线衰减。

2. 荧光效应 X线能激发荧光物质(如硫化锌镉及钨酸钙等),使之产生肉眼可见的荧光称为荧光效应。X线透视就是利用这一特性,观察X线透过人体后所产生的影像,以诊断鉴别。所以这一特性是透视检查的基础。

3. 摄影效应 X线能使许多物质产生光化学

反应,如照射在涂有溴化银的胶片上,胶片感光后产生潜影,显影时溴化银中的银离子被还原成金属银,沉淀于片的胶膜呈黑色。而未感光的溴化银则在定影及冲洗时被洗掉,使胶片呈片基的透明状。照射的X线量的多少决定了胶片的黑化程度,所以摄影效应是X线摄影成像的基础。

4. 电离效应 X线通过任何物体时都可使原子、分子电离,进入人体时也同样使人体产生生物学方面的改变,即生物效应。应注意防护,避免损伤。

三、X线成像原理

X线图像的形成是基于以下3个基本条件:①X线具有一定的穿透力,能穿透人体的组织结构;②被穿透的组织结构存在着密度和厚度的差异,X线在穿透各种组织后剩余的X线有量的差别;③这个有差别的剩余X线经过显像过程就能获得具有黑白对比、层次差异的X线图像。

当组织厚度相同时,X线穿透低密度组织后,组织吸收的X线量少,较多剩余的X线使X线胶

片感光多,显影、定影后还原的金属银也多,因而在X线胶片上呈黑影;而较多剩余的X线使荧屏产生的荧光多也,所以低密度组织在荧屏上明亮。高密

度组织则恰相反(图 1-6)。当组织密度相同而厚度不同时,厚薄部分吸收X线量的差别是造成影像密度差别的基础(图 1-7)。

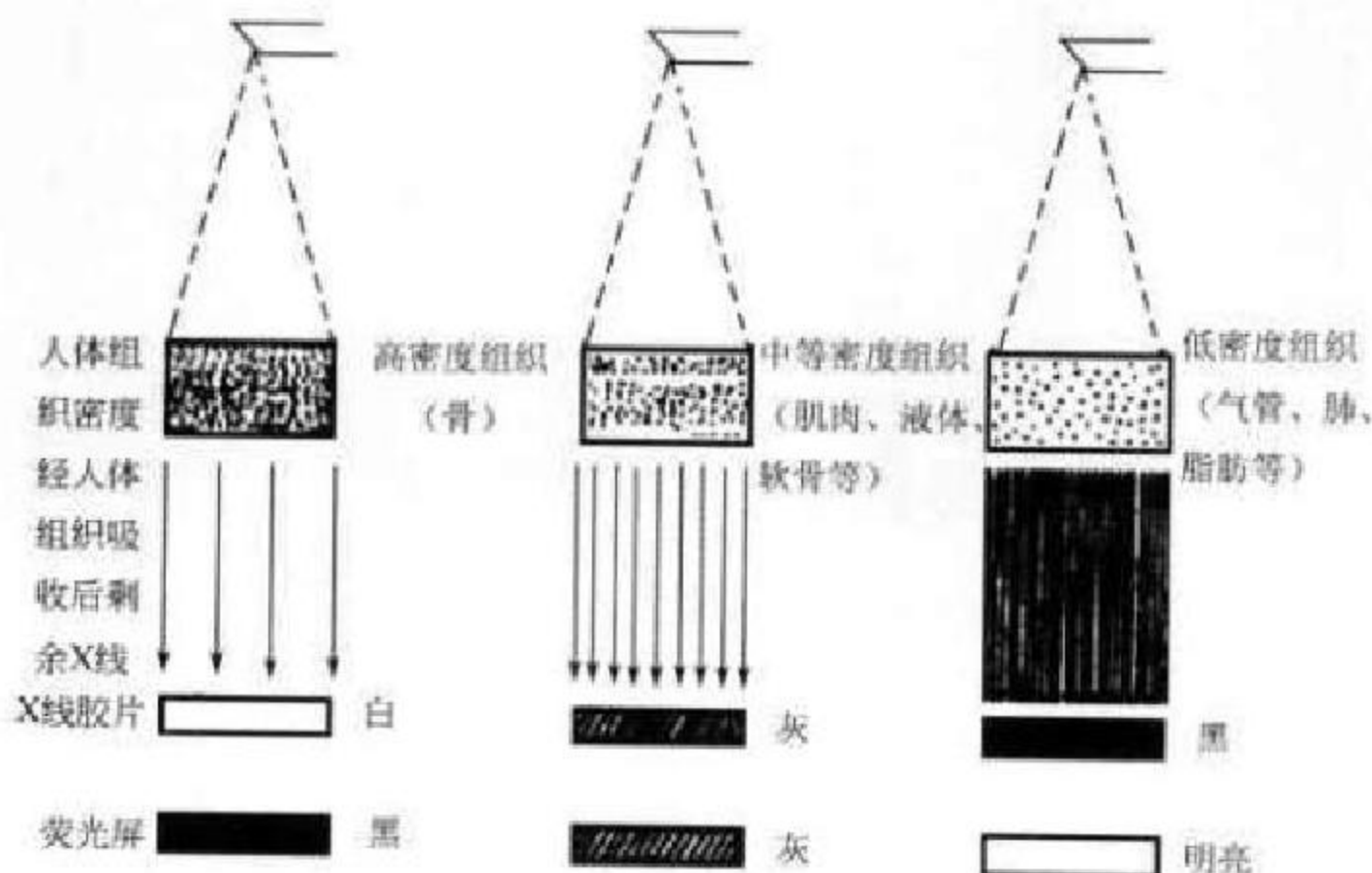


图 1-6 不同密度组织(厚度相同)与X线成像的关系

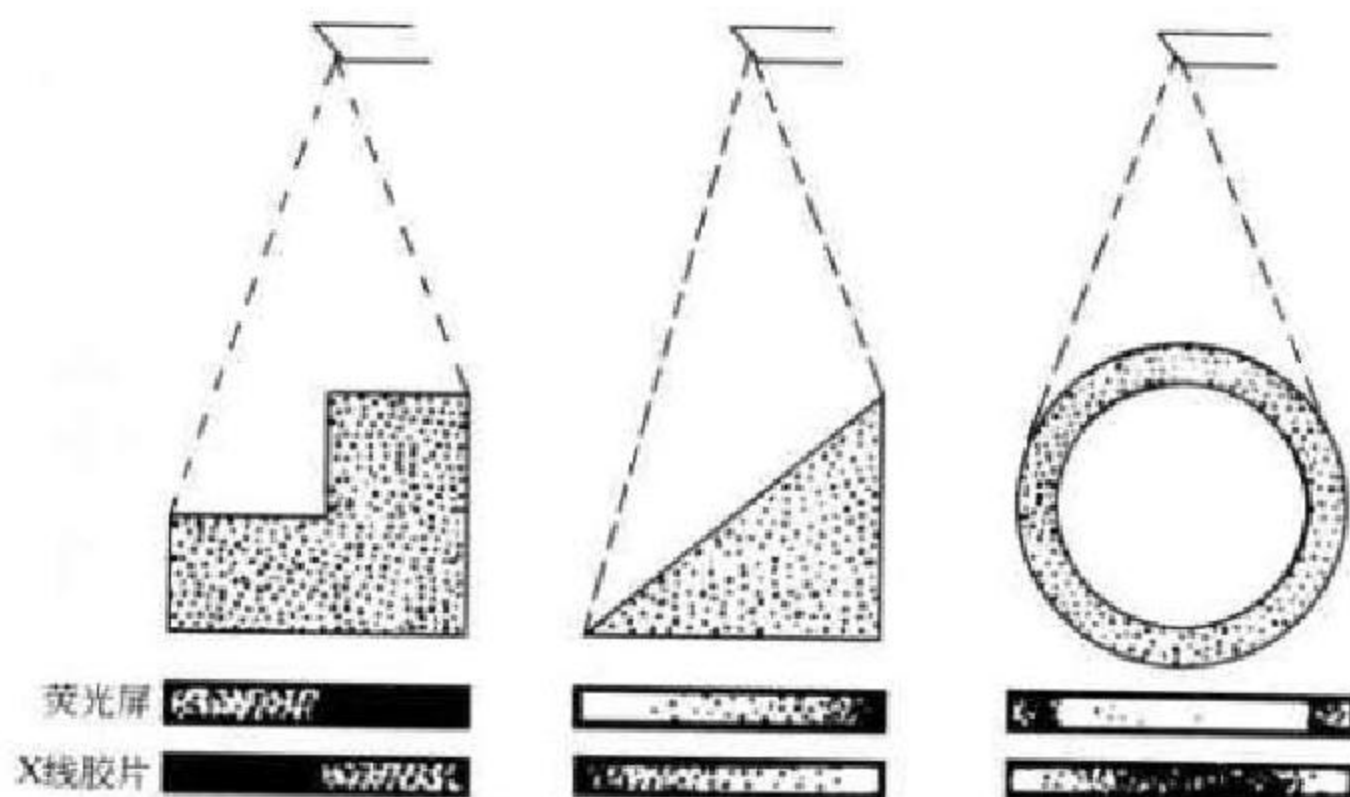


图 1-7 不同厚度组织(密度相同)与X线成像的关系

人体组织结构密度可分为高密度的骨组织、钙化;中等密度的软骨、肌肉、实质器官、神经、结缔组织和体液;低密度的脂肪及气体。自然对比的形成有赖于人体组织结构密度差别和厚度的不同(图 1-8A)。

人体内许多组织由于密度差异小、重叠或厚度等因素导致自然对比不明显,一般需要应用人工对比的方法显示解剖结构。人工对比可使用阳性对比剂(positive contrast media)如钡剂、碘剂;阴性对

比剂(negative contrast media)如空气、水等;亦可两者同时使用如消化道气钡双重造影(图 1-8B)。

四、X线图像特点

X线图像特点有:

1. 从黑到白不同灰度影像。胶片成像的银颗粒细小,显示细节多,但细节的差别不易分辨,因此图像的空间分辨率高而密度分辨率有限。数字化成像的密度分辨率有所提高。

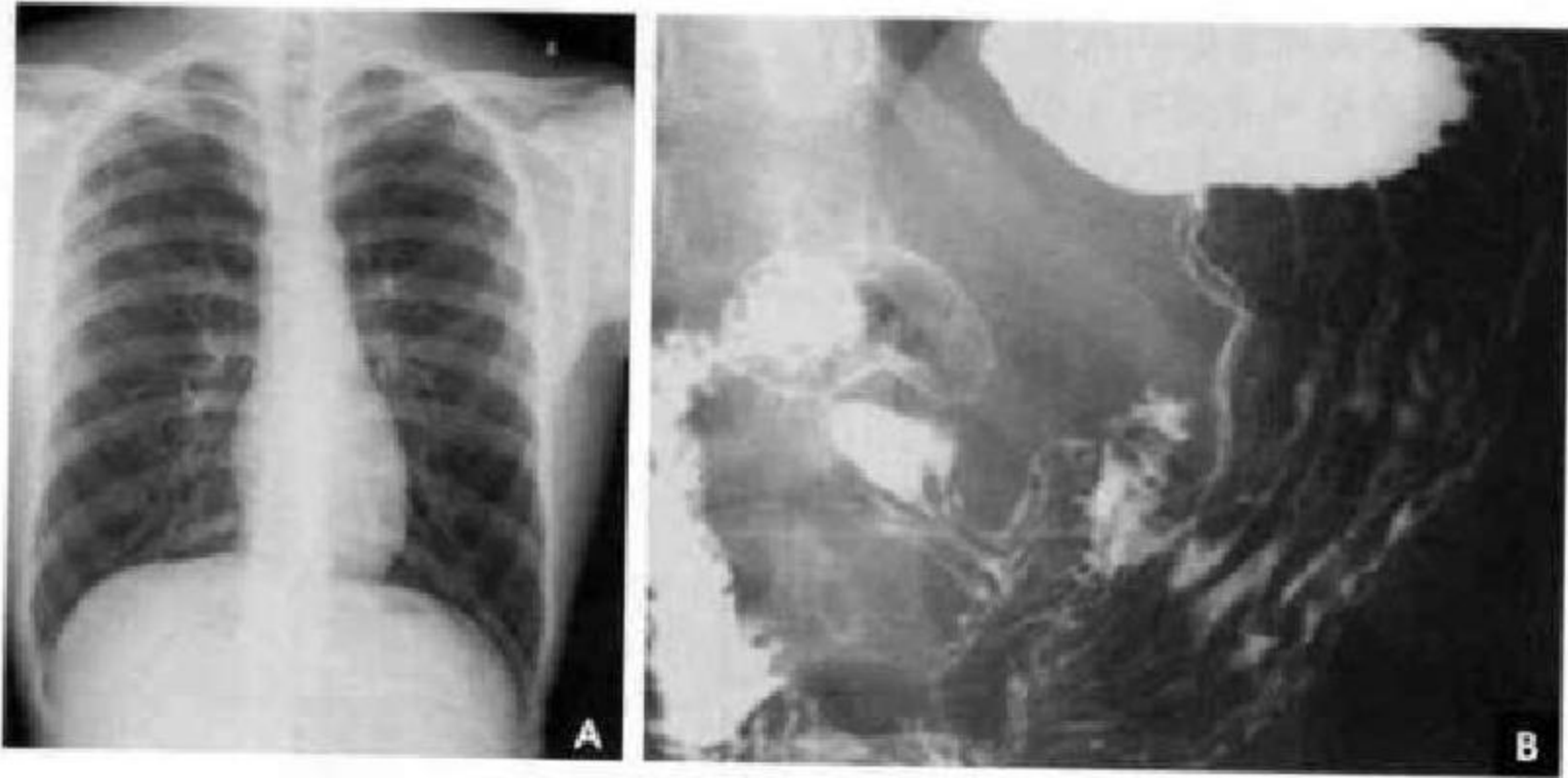


图 1-8 胸部自然对比成像(A)和胃肠道人工气钡双重对比成像(B)

2. X 线图像是重叠图像,可使结构显示不理想甚至假象产生。

3. 锥形 X 线束的影响可导致放大与虚影、变形与失真(图 1-9~图 1-10)。

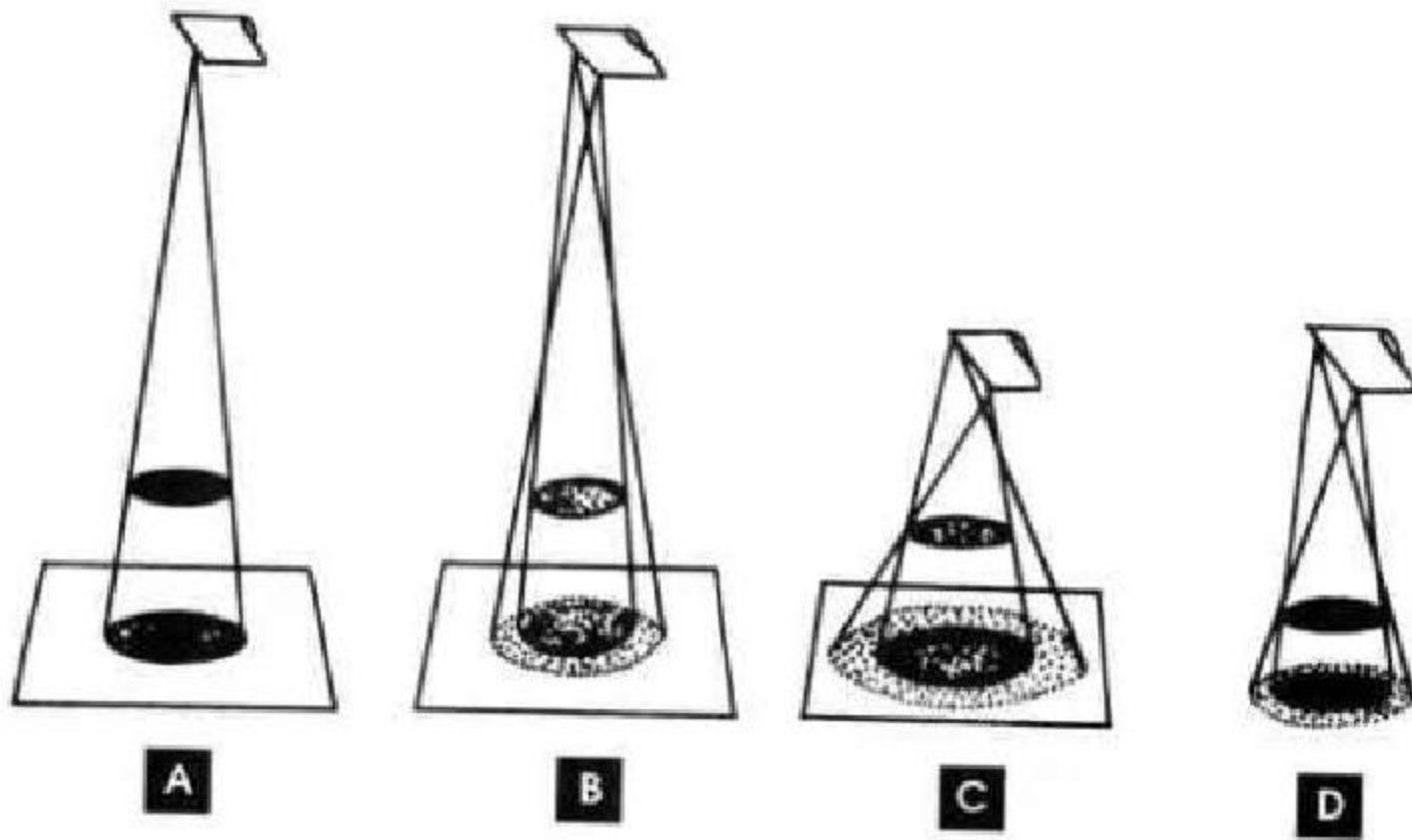


图 1-9 放大与虚影关系

A、B. 有效焦点大小的影响;C、D. 物/靶—片距离的影响

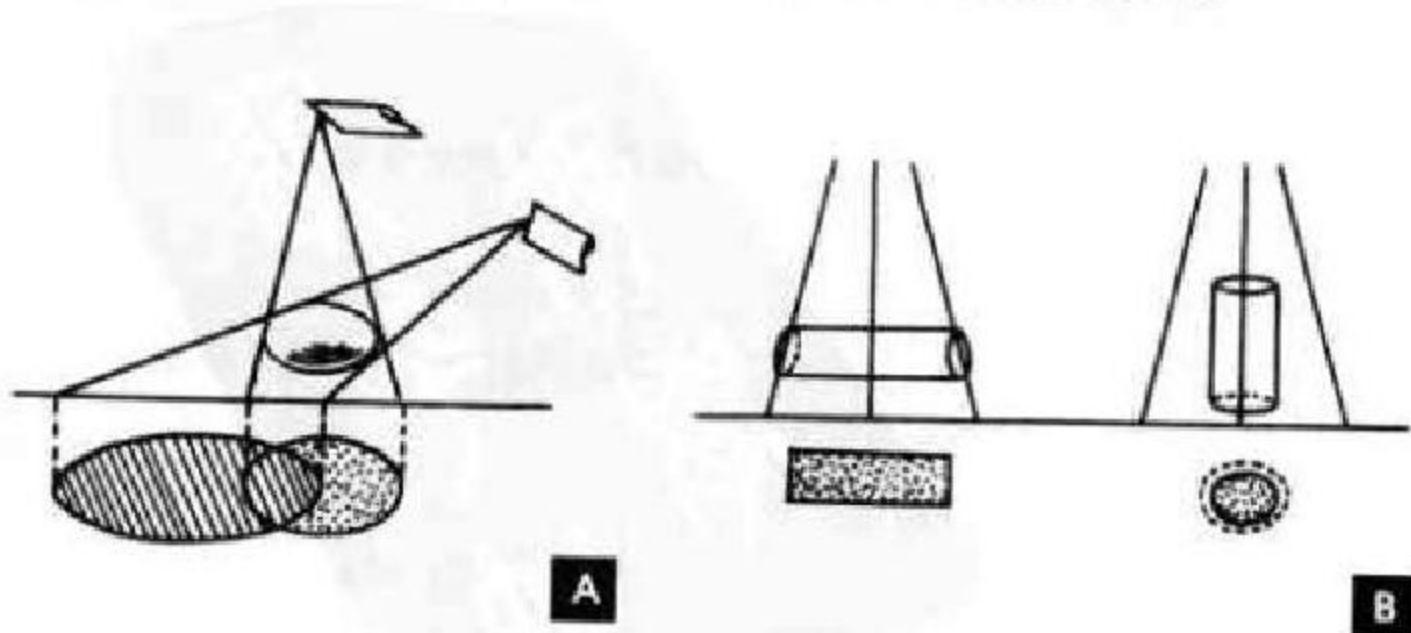


图 1-10 变形与失真

A. 斜位投照的影响; B. 侧位与轴位投照的影响

第三节 CT 成 像

一、CT 概 念

CT(computed tomography)是 X 线束沿着身

体某一选定层面进行照射,测定透过的 X 线量,数字化后计算得出该层面组织各个单位容积的吸收系数,然后重建图像的一种成像技术(图 1-11)。

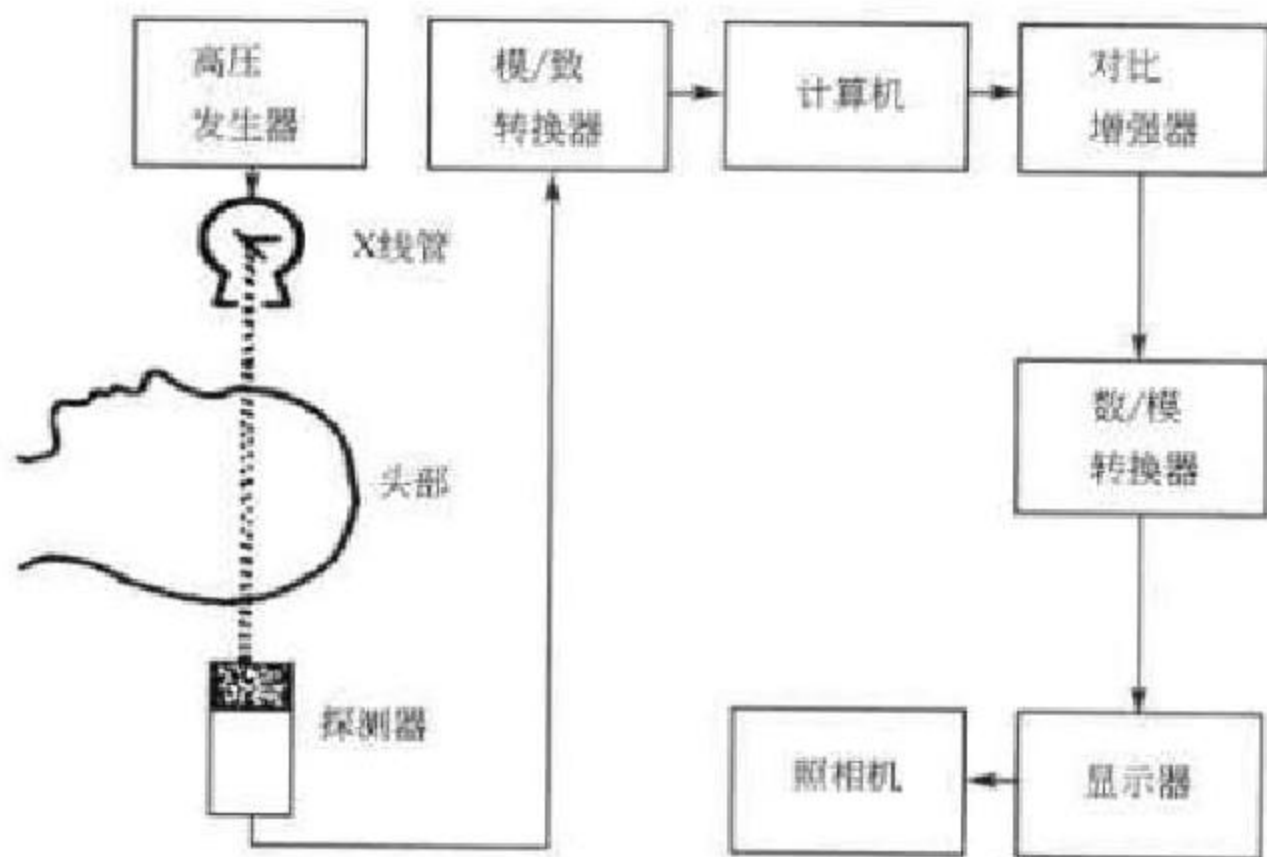


图 1-11 CT 装置示意图

二、CT 机构成

扫描装置(X 线球管与探测器)——信息输入。

计算机系统——信息处理。

图像显示与记录系统——信息输出(图 1-12)。

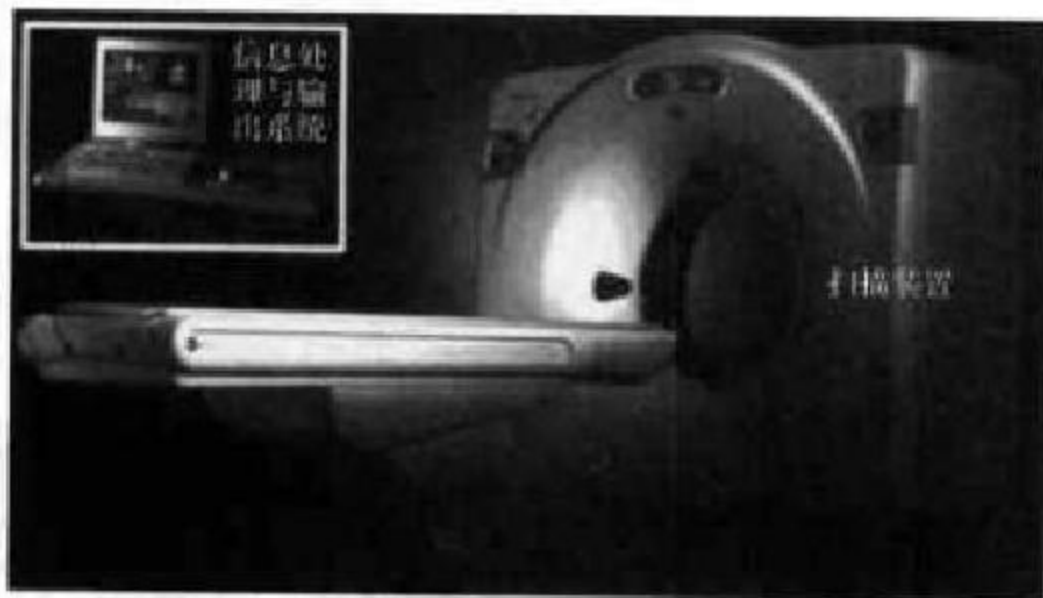


图 1-12 CT 机装置

三、CT 成像原理

CT 成像原理:①探测器接收透过某层面的 X 线;②计算机图像重建。

四、CT 图像特点

(一)CT 图像是数字化图像

CT 图像是由一定数目从黑到白不同灰度的像

素按矩阵排列所构成的数字化图像。像素(pixel)是经数/模转换器把数字矩阵中的每个数字转为由黑到白的不等灰度的小方块。不同 CT 装置所得图像的像素大小及数目不同,像素越小,数目越多,构成的图像越细致,空间分辨率(spatial resolution)也就越高。空间分辨率是指 CT 图像上能显示的最小细节。与 X 线平片相比,由于 CT 探测器孔径不可能像 X 线胶片颗粒那样细小,因此,CT 图像的空间

分辨率不如 X 线平片。

(二)CT 图像是可量化的灰度影像

CT 图像不仅可以用灰度显示其密度差别,还可以用 CT 值(CT value)量化反映组织对 X 线吸收能力差别。CT 值的计算公式为 $CT \text{ 值} = (\mu_x - \mu_w) \times 1000 / \mu_w$, CT 值为相对值,单位是 HU,界限为 $-1000 \sim +1000$ HU。水的吸收系数(μ_w)为 1, CT 值为 0 HU;骨皮质的吸收系数(μ_b)最高为 2, CT 值为 1000 HU;空气(μ_a)的吸收系数最低为 0, CT 值为 -1000 HU(图 1-13)。

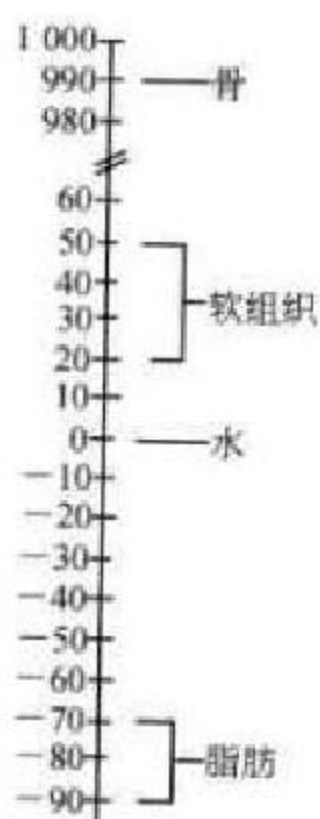


图 1-13 组织的 CT 值

密度分辨率(density resolution)是指 CT 图像上能显示最小细节的差别。由于 CT 探测器吸收 X 线量多并且可以量化显示其差别。因此 CT 图像的密度分辨率高。

(三)CT 图像是可运用窗技术调节显示的灰度影像

CT 图像上的组织结构包括 2000 个亨氏单位的密度差,在显示器(cathod ray tube, CRT)上也有 2000 个灰度等级差,这种等级差别称为灰阶(gray scale)。人的眼睛只能分辨 16 个等级的灰度差别,那么把 2000 个亨氏单位分为 16 个灰阶,则每个灰阶包含 125 个亨氏单位,即在相连的 125 个亨氏单位范围中,所有不同组织均为一种灰度,果真如此,CT 就无法分辨出大量不同的组织结构。但实际上,CT 密度分辨率很高,相当多的软组织能为人眼

所识别,这是窗技术运用的结果。

窗技术包括窗位(window level, WL)和窗宽(window width, WW)的调节。窗位是以某组织 CT 值为中心观察其细节结构。窗宽是指 CRT 图像上所包括 16 个灰阶的 CT 值范围。窗位调节相当于调节明暗度,窗宽调节相当于调节对比度(图 1-14)。窗位提高,图像以下变黑;窗位降低,图像以上变白。窗宽加大,包括组织层次多,细节对比差,则图像变灰;窗宽变窄,反差大,图像黑白对比增强。一般先根据检查部位组织的 CT 值定窗位,例如颅脑窗位为 30 HU;再定窗宽,如窗宽为 100 HU,则 100 HU 被分为 16 个灰阶,每个灰阶包含 6.25 HU,即凡差别超过 6.25 HU 的不同结构,都能为眼辨识。凡在 80 HU 以上结构都为白色,在 -20 HU 以下的结构,都为黑色。

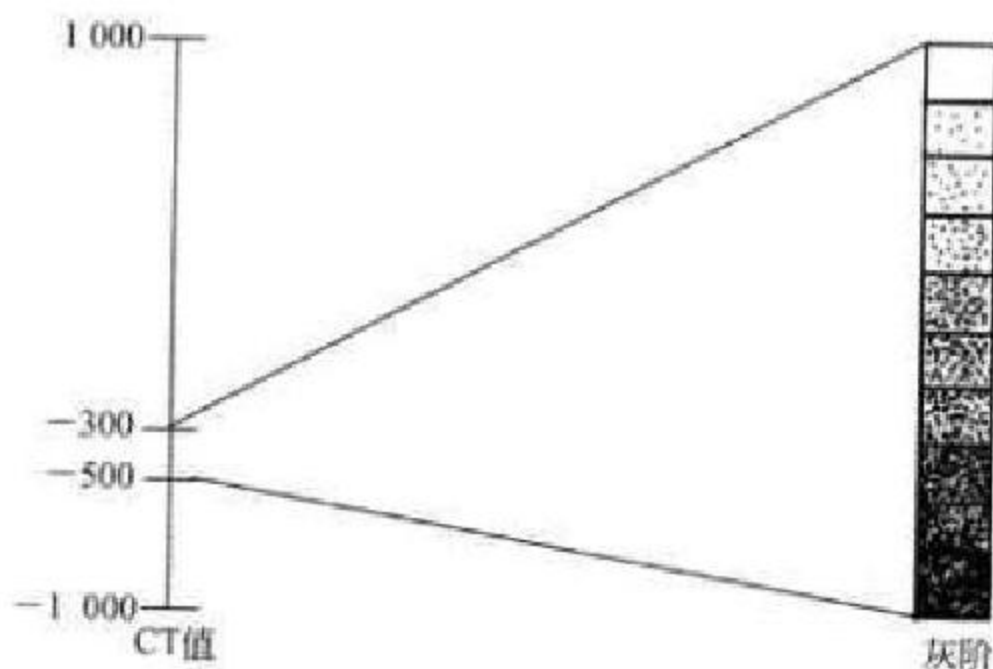


图 1-14 灰度与窗位、窗宽的关系

(四)CT 图像是断面影像

尽管 CT 图像是断面影像,但可以多平面重建(multi-planar reconstruction)和三维重建(three dimension reconstruction)显示解剖结构。

(五)部分容积效应

CT 图像可受部分容积效应(partial volume phenomenon)、噪声(noise)与伪影(artifact)等因素干扰。由于 CT 扫描的组织成分不纯,或在同一层面厚度内含有多种不同密度的物质,则测出的 CT 值为这些不同成分的平均值,而不能如实反映其中一种物质的 CT 值,此现象称为部分容积效应(图 1-15)。

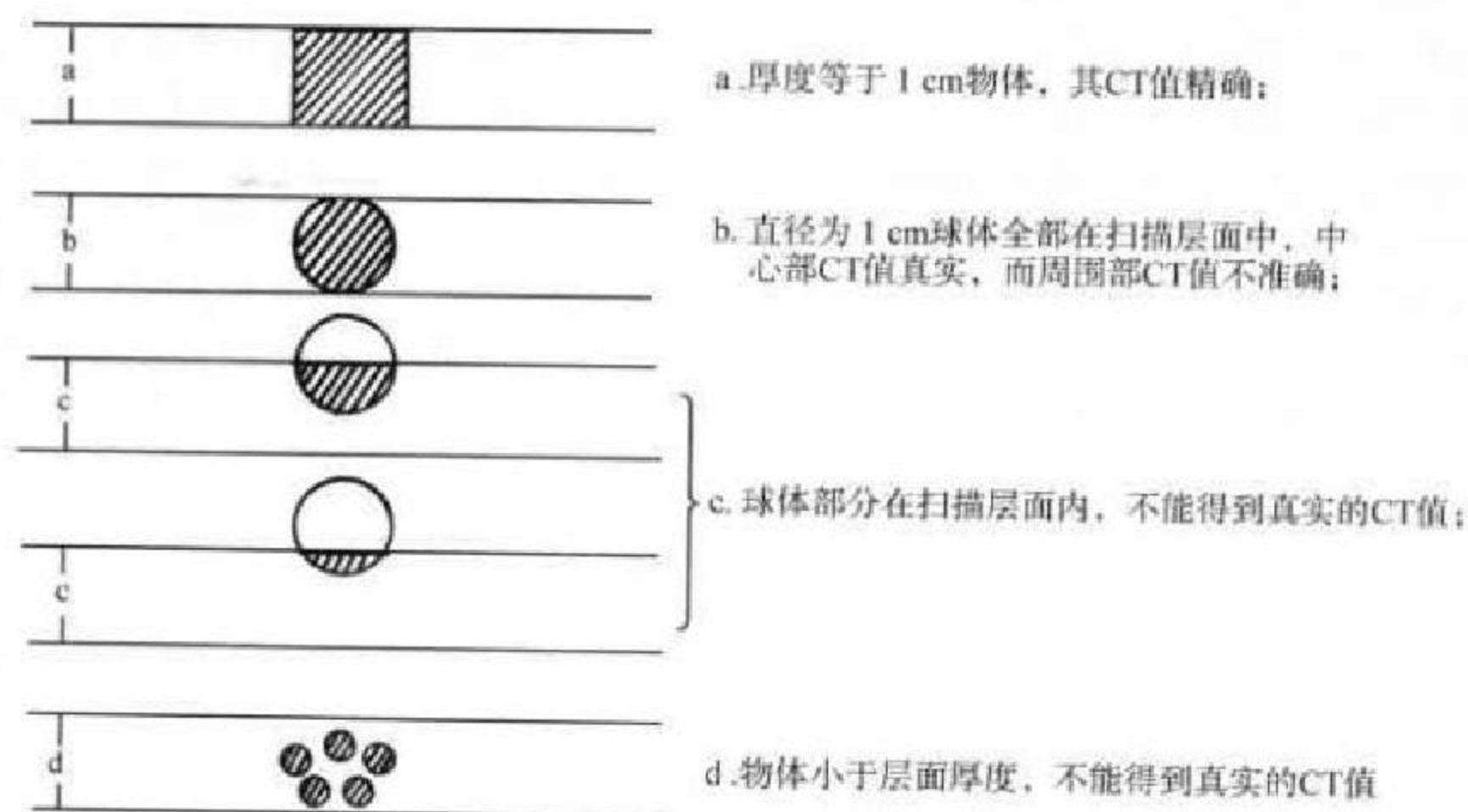


图 1-15 部分容积效应

第四节 磁共振成像

一、磁共振成像概念

磁共振成像 (magnetic resonance imaging, MRI) 是利用氢原子核在强磁场内发生共振所产生的信号经计算机处理重建而生成的图像。

二、MRI 设备构成

主磁体、射频系统、梯度线圈和 MR 信号接受器——信息输入。

计算机系统——信息处理。

图像显示与记录系统——信息输出(图 1-16)。

三、MR 成像原理

通过对外加静磁场中的人体给予特定频率的射频脉冲 (radio-frequency, RF), 使人体组织中的氢核 (即质子) 受到激励而发生磁共振现象; 当终止 RF 脉冲后, 质子在弛豫过程中感应出 MR 信号; 经过对 MR 信号的接受、空间编码和图像重建等处理过程, 产生出 MR 图像。

MR 信号的产生是质子接受与释放能量的过程, 包括质子的纵向磁化 (longitudinal magnetization)、横向磁化 (transverse magnetization) 和弛豫 (relaxation)。

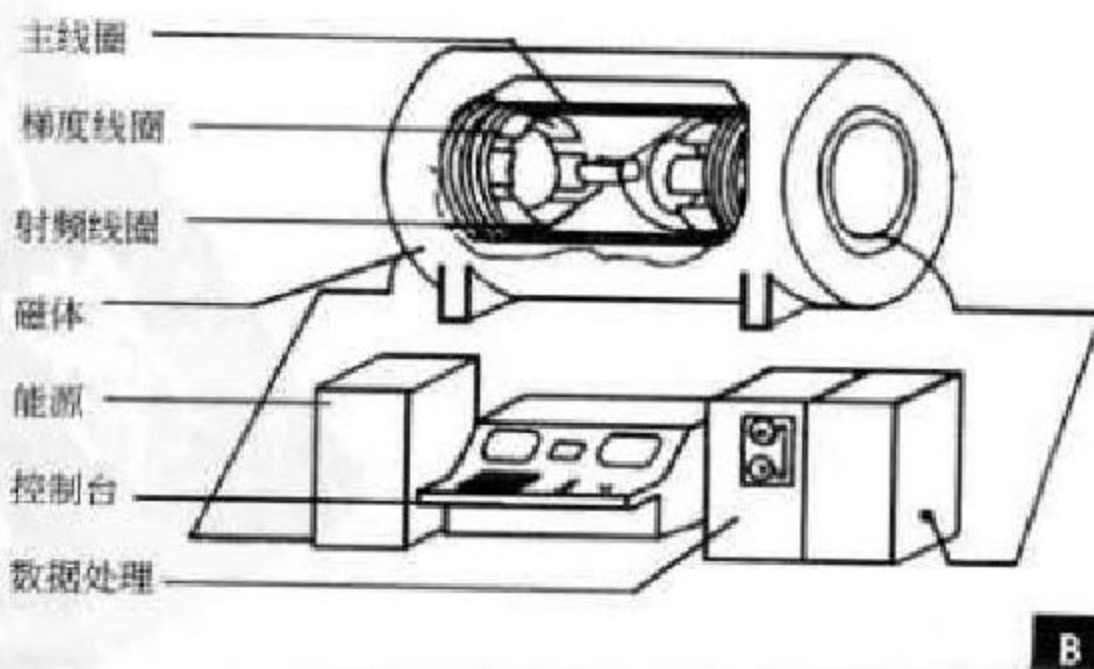
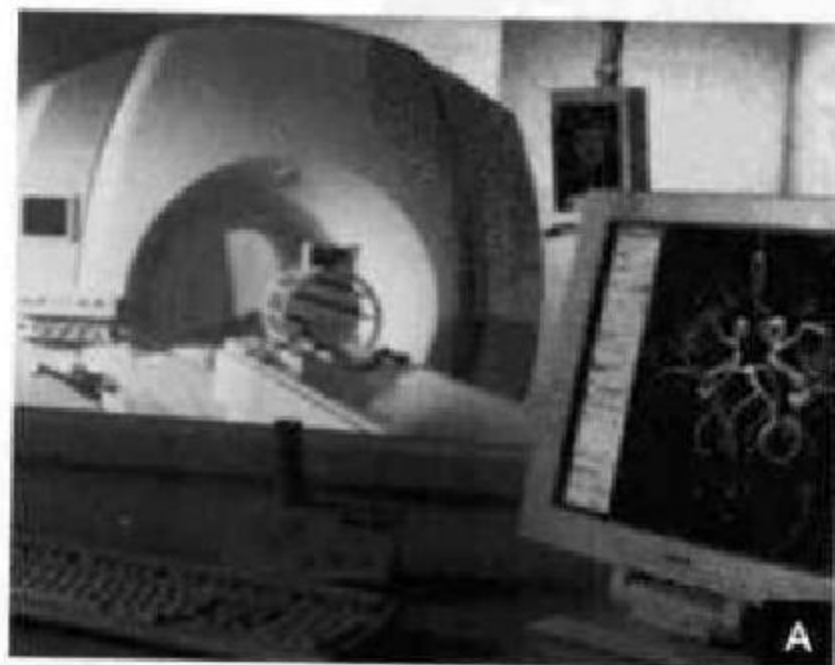

图 1-16 MRI 设备

A. 外观; B. 超导型 MRI 基本结构



人体进入静磁场前,质子呈无序排列,其总的净磁矢量为零。进入静磁场后,产生一个与静磁场磁力线方向(Z轴)一致的净磁矢量,即纵向磁化(图 1-17 A)。纵向磁化的质子做快速锥形旋转运动,其速度用进动频率(precession frequency)表示,静磁场越强,进动频率越快。

当向静磁场中的人体发射与进动频率一致的 RF 脉冲时,质子就能吸收 RF 的能量而发生能级跃迁,产生磁共振现象。此时纵向磁化减少,并且质子处于相位同步(in phase)状态而产生横向磁化

(图 1-17 B)。

终止 RF 脉冲后,质子将迅速恢复到平衡状态,即发生弛豫。纵向磁化的恢复称为纵向弛豫;横向磁化的消失称为横向弛豫。将纵向磁化由零恢复到原来数值的 63%所需要的时间定义为 T_1 弛豫时间(T_1 relaxation time);横向磁化由最大减小到最大值 37%所需要的时间定义为 T_2 弛豫时间(T_2 relaxation time)(图 1-18)。质子在弛豫过程中感应出 MR 信号。

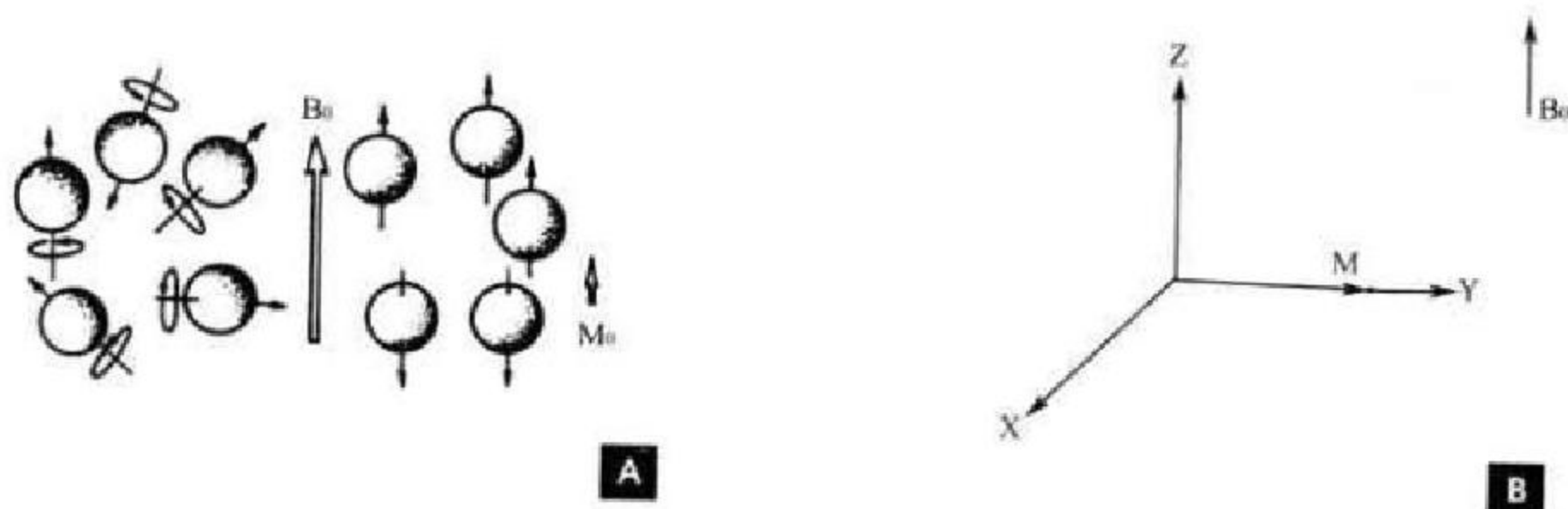


图 1-17 磁化方式

A. 纵向磁化; B. 横向磁化

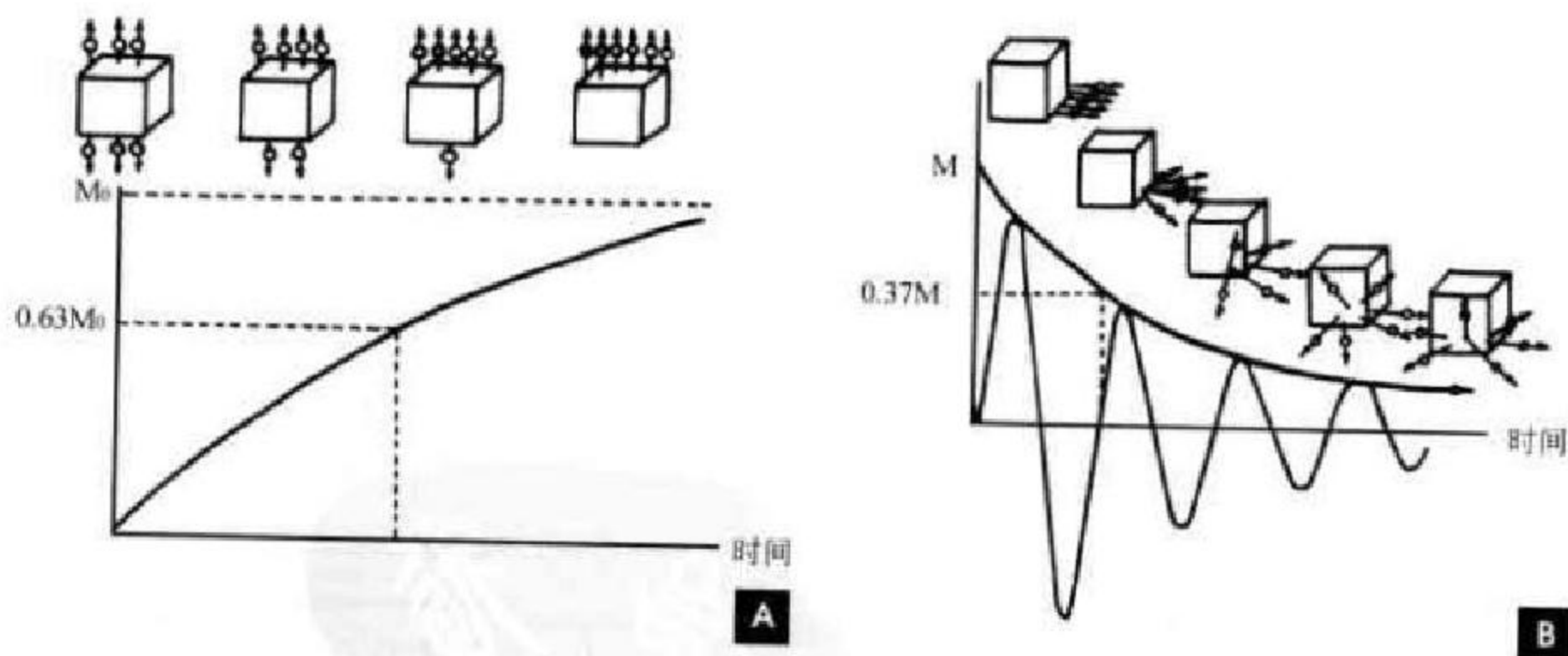


图 1-18 弛豫时间

A. T_1 弛豫时间; B. T_2 弛豫时间

MR 图像的获得有赖于组织参数的差别和由差别显示技术。MR 成像的基础是组织弛豫时间(T_1 、 T_2)和质子密度(proton density, Pd)的差别。

首先要通过梯度场进行 MR 信号的空间定位,即空间三维编码(spatial encoding)技术,包括层面选择(slice selection)、频率编码(frequency enco-

ding)和相位编码(phase encoding)。此时的 MR 信号仍很弱,因为 90° 脉冲激励后,受外磁场不均匀影响而很快失相位,从而信号很快衰减,即自由感应衰减(free induction decay, FID)(图 1-19),因此,要获得组织差别显示的 MR 图像需要通过一定的脉冲序列(pulse sequence)来实现。

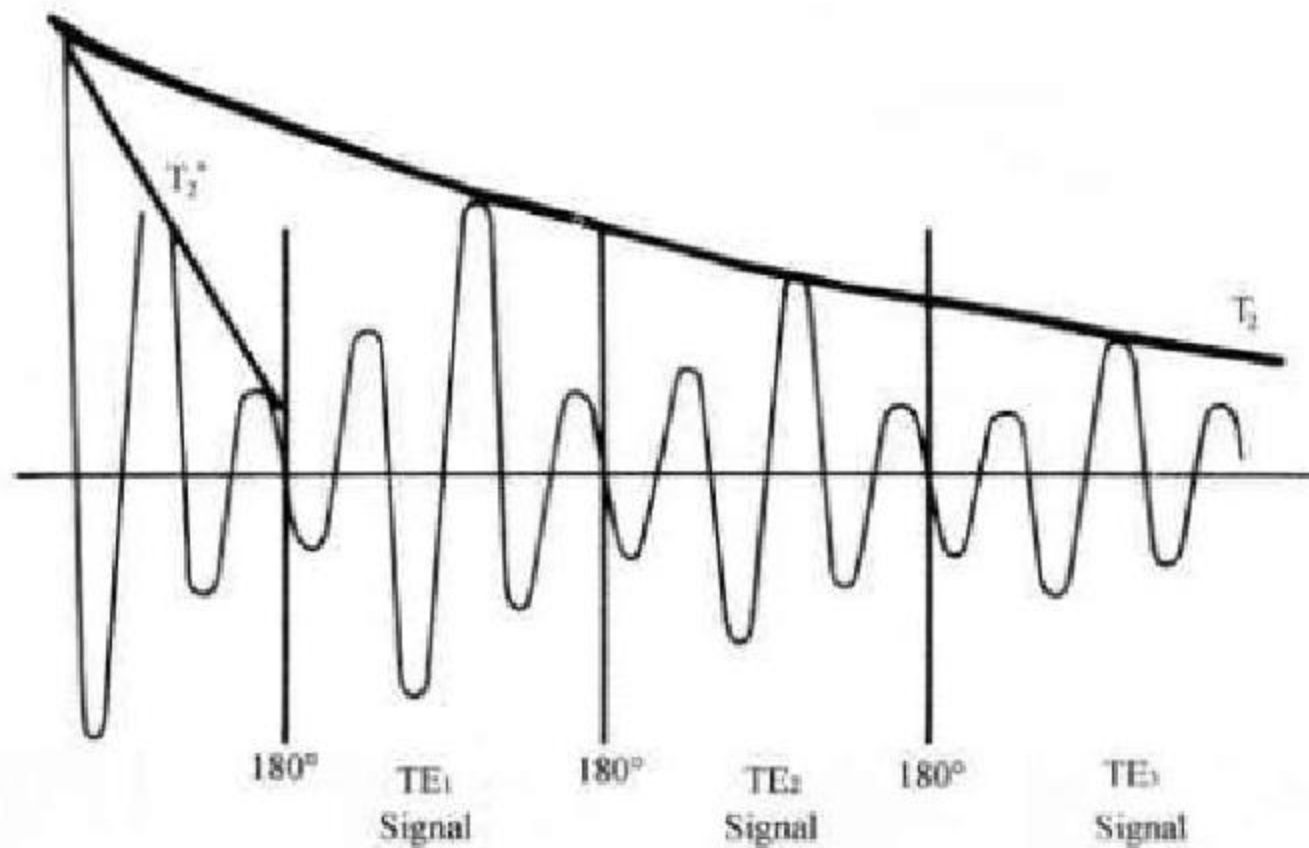


图 1-19 自由感应衰减

脉冲序列是一系列不同强度射频脉冲的组合,它决定着将从组织获得何种信号。自旋回波脉冲序列(spin echo pulse sequence, SE 序列)是常用的脉冲序列,它由一个 90° 射频脉冲和若干个 180° 脉冲组成(图 1-20)。两次射频脉冲之间的时间间隔为重复时间(repetition time, TR), TR 的长短决定着 MR 图像上能否显示出组织间 T_1 的差别(图 1-21 A),用短 TR 时,组织间 T_1 的信号强度的差别就显示出来,所成图像即为 T_1 加权像(T_1 weighted image, T_1 WI)。由于 FID 的影响,质子相位离散非常快,为了获得组织间 T_2 的差别,可以施加一个 180° 再聚焦脉冲,使质子再次接近同相位,就像声音的回声在山谷中震荡

增强一样,获得较强的回波信号。 90° 射频脉冲与产生回波之间的时间为回波时间(time of echo, TE), TE 的长短决定着 MR 图像上能否显示出组织间 T_2 的差别(图 1-21 B),用长 TE 时,组织间 T_2 的信号强度的差别就显示出来,所成图像为 T_2 加权像(T_2 weighted image, T_2 WI)。采用短 TR,短 TE 获得的 T_1 加权像有利于观察解剖结构,主要反映组织间 T_1 差别的作用(图 1-22 A);采用长 TR,长 TE 获得的 T_2 加权像有利于显示病变组织,主要反映组织间 T_2 差别的作用(图 1-22 B);采用长 TR、短 TE 时,组织间仅有质子密度的差别,所成图像为质子密度加权像(proton density weighted image, PdWI)。

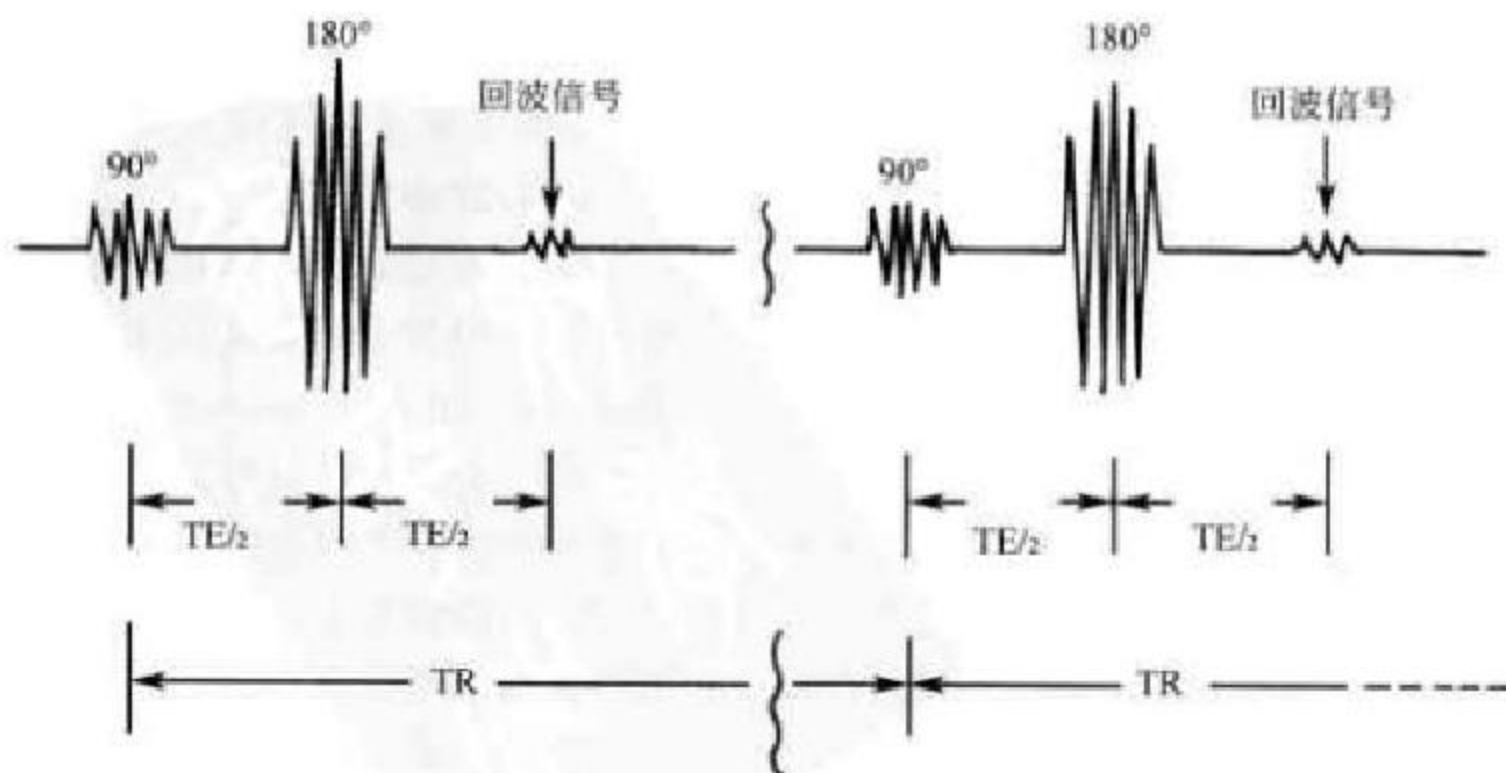


图 1-20 自旋回波脉冲序列

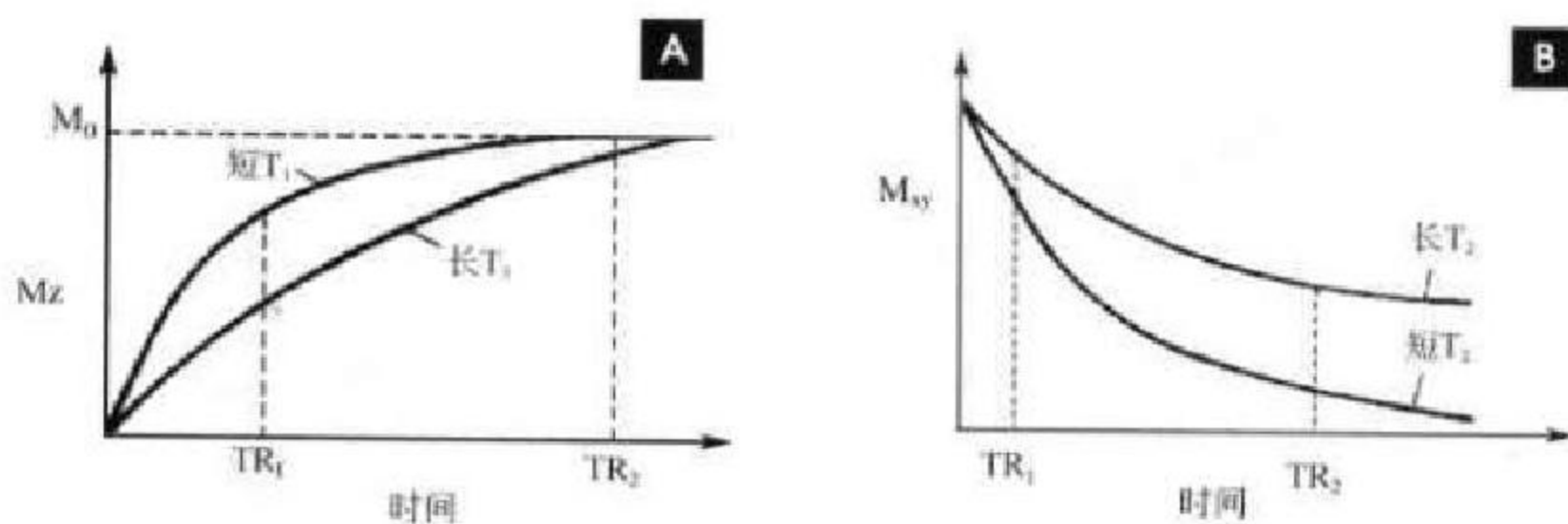


图 1-21 A. TR 与 T_1 关系示意图; B. TE 与 T_2 关系示意图

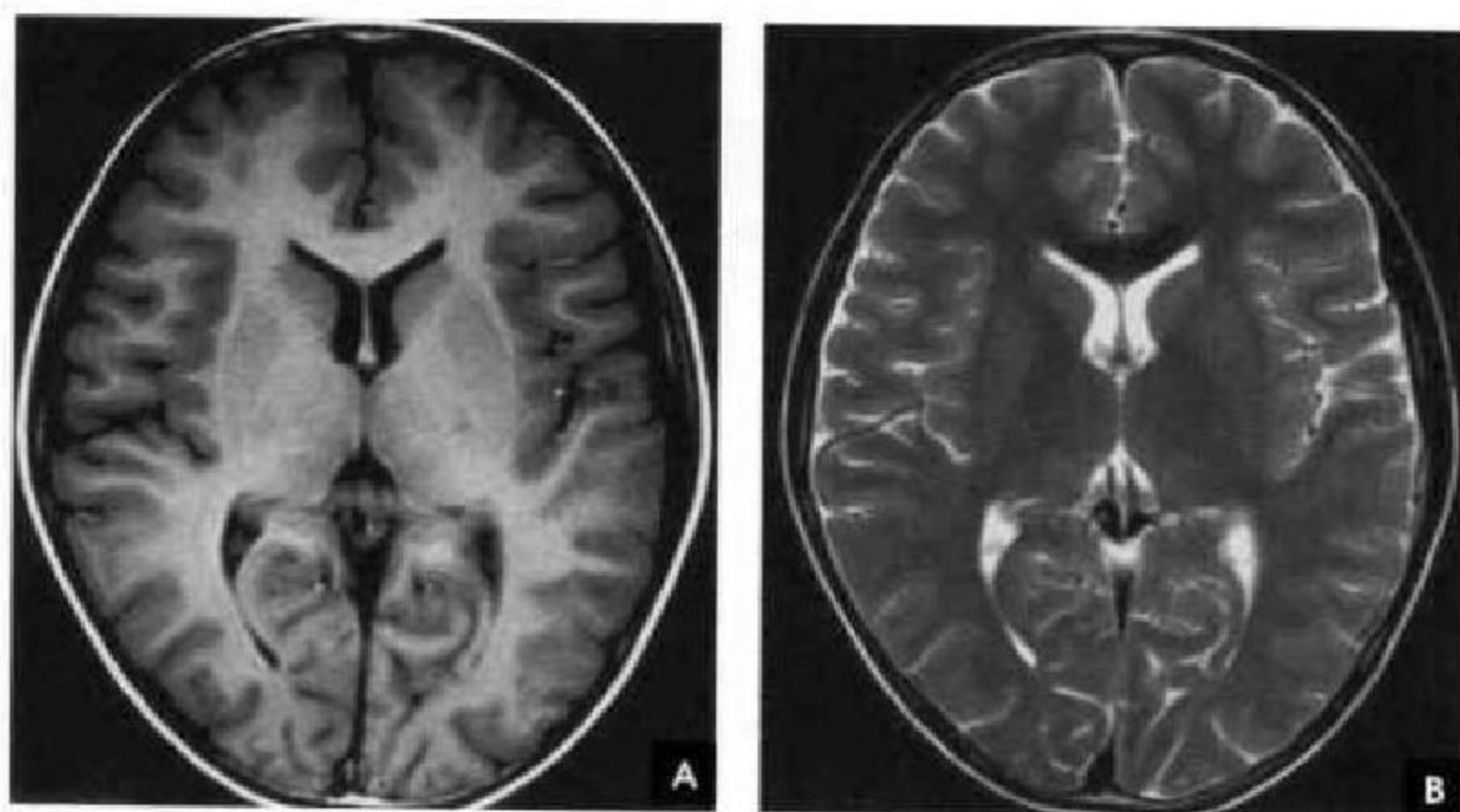


图 1-22 头颅 MRI

A. T_1 WI; B. T_2 WI

四、MR 图像特点

(一)MR 图像数字化影像

MR 图像是以不同灰度反映组织弛豫时间长短的数字化影像,软组织对比分辨率高。CT 图像是以不同灰度反映组织的密度差别。

(二)MR 图像可以是多参数成像

MRI 可以获得 T_1 WI、 T_2 WI 和 PdWI。而 CT 成像只有一个密度参数。在 T_1 WI 上, T_1 越短,纵向磁化的能量恢复越快,信号越强、亮度高,表现为白影;随着 T_1 的增大,逐步表现为中等信号的灰影直至低信号的黑影。组织 T_1 由小到大的顺序是:脂肪、骨髓、脑白质、脑灰质、肌肉、液体、纤维组织、骨皮质、空气。在 T_2 WI 上, T_2 越长,横向磁化的质子保持同相位的时间就越长,信号强、亮度高,表现为白影;随着 T_2 的减小,逐步表现为灰影直至黑

影。组织 T_2 由大到小的顺序是:液体、髓核、脂肪、脑灰质、脑白质、肌肉、纤维组织、骨皮质、空气。

(三)多方位成像

MRI 可以直接获得任意方向的断面图像,而 CT 需要重建才能获得多方位图像。

(四)流动效应

流动的血液可以因接收不到受到激发的信号而使血管腔呈黑影(黑血技术)的现象称为流空现象(flowing void phenomenon);在某些条件下,流动的血液也可以表现为高信号的白影(白血技术)。流动效应使血管腔不使用造影剂也可产生明显的对比。

(五)伪影影响

MRI 图像也可受到折叠、卷积等因素所致的伪影(artifact)影响。

(靳激扬 滕阜军 杨小庆)

第一节 骨的发育与变异

一、骨的发育

骨骼系统由胚胎时期中胚层的间充质分化而来。间充质细胞具有易变性,可因解剖部位和环境不同而演变为成软骨细胞、成纤维细胞或成骨细胞,分别制造软骨、纤维组织和骨组织。当周围环境改变时,这三种细胞可以相互化生。骨髓内的间充质细胞能产生髓母细胞,为血细胞的主要来源。

(一)软骨的发生与生长

当间充质细胞进行分裂构成一个细胞集体时,其细胞间即可产生薄层软骨基质,内有纤维,称为前软骨。后来,细胞间的基质不断增多,细胞分散,即成为软骨,其周围的间充质细胞可演变成纤维结缔组织,即软骨膜。

软骨有两种生长方式,即软骨膜下生长和软骨内生生长。前者是软骨膜下细胞的增生和分裂,并在其周围形成软骨基质的纤维组织,软骨细胞被包埋在陷窝内而成为新的软骨细胞;后者则是软骨细胞在自身的陷窝内进行分裂,组成新的软骨细胞群。这两种方式都是以血管为中心,由血管周围的间叶细胞逐渐分化成软骨细胞并形成软骨生长的中心。

(二)骨的发生

骨的发生即骨化,骨的发育还包括生长和成型。骨化分为膜内成骨、软骨内成骨和混合型成骨。

膜内成骨是由间充质细胞先形成结缔组织膜,然后在膜内一个或几个区域演变为成骨细胞,产生针状的骨样组织,并钙化形成骨化中心,骨化中心向四周呈放射状扩展,产生粗大骨小梁,由此再生成分支的网状骨小梁,形成海绵状的骨松质,直到结缔组织膜完全骨化。膜内成骨见于颅盖骨、大部

分面颅骨和锁骨体。从组织胚胎发生来看,膜内化骨过程简单,其形成病变的可能性远较软骨内成骨少,而且也不那么复杂。

软骨性骨发生最初由间充质细胞集合成团形成软骨雏形,且具有一定的形态。分为骨干和骨骺,外面有软骨膜,软骨通过外加生长和软骨内生生长,软骨不断长大,软骨雏形虽很小,但初具长骨的外形。

胎儿期就在软骨雏形的中段(骨干部)出现软骨钙化,形成初级(一次)骨化中心。在这钙化软骨的周围,软骨膜的内层细胞分化成骨细胞,产生薄层骨质,呈圆筒状,称为骨领。骨领外表的软骨膜成为骨膜,骨膜内层继续骨化使骨领增厚并转化为哈氏系统构成的骨密质,并向深处产生骨组织,此时一方面使软骨雏形中央部软骨钙化被破坏,另一方面在破坏处产生骨松质,这部分骨质就是软骨内骨而构成实心的骨干。发育过程的继续,出现两种截然相反的过程:一方面骨领部骨密质在增加,形成骨干较厚的骨皮质,另一方面破骨细胞使软骨内骨在破坏,结果使实心的骨干变成空心的管状骨干,管壁即为骨领产生的骨皮质,管腔即为原始的骨髓腔。骨外的软骨膜则变成骨外膜。

次级(二次)骨化中心的发生与初级骨化中心相似,它呈辐射状扩大,在骨端形成骨骺。骨骺在关节端终生保留一薄层透明软骨,即关节软骨,此处无软骨膜。在骨骺与骨干之间暂保留的软骨,称骺板,它是长径增长的基础,最后骺板也完全骨化形成骺线,骨骺和骨干就结合成为一体,称为干骺闭合。软骨内成骨见于四肢骨、躯干骨、颅底骨及少数面颅骨(下鼻甲、筛骨、听小骨、下颌骨髁状突)。



锁骨和下颌骨的成骨先为膜内成骨,然后又出现软骨内成骨,因此称为混合型成骨。

(三)骨的生长与成型

在长骨,骨的长度是依靠软骨内化骨而增长,在骨骺和干骺端之间的软骨层中带有一软骨生发层,其中的软骨生发细胞同时向骨骺和骨干两个方向分化,当骨骺长到相当大的时候,软骨细胞停止向骨骺侧增生分化,而只向骨干侧成骨,形成 X 线上的骺线。骨的宽度则有赖于骨膜化骨,在骨纵径生长的同时,骨膜中的成骨组织也不断产生新生骨质并沉积于骨干周围,同时破骨细胞使骨皮质内层吸收并形成髓腔,使骨干不断重建,向周围膨大,横径增加,此过程一直持续到正常骨生长完成为止。在扁骨,其生长包括骨缝之间的生长和向扁骨游离面的生长,主要通过骨缝间和骨内、外表面结缔组织的增生和骨化来完成。

在长骨的生长发育期,除骨干不断增长和增粗外,还同时在进行着成型发育,以塑成骨的最后形态。随着管状骨长度的增加,原来宽大的骨端逐步吸收,呈向心性收缩,并根据人体应力最后移行成为骨干,可避免干骺端长成大而宽的喇叭状畸形。成型作用还见于骨弯曲畸形和骨折后的修复。

(四)骨关节生理

骨的基本组织包括骨、软骨和骨膜,骨的附属组织包括血管、神经、脂肪、骨髓等。骨的成分分为细胞性和非细胞性(有机物质和无机物质);骨的有机物质(又称骨基质或骨样组织)包括胶原纤维和黏多糖,胶原纤维的化学成分为吡咯氨基酸、氨基乙酸和少量的芳香氨基酸,黏多糖主要为软骨素、硫酸软骨素和玻璃酸。骨的细胞成分包括成骨细胞、破骨细胞和骨细胞。成骨细胞一般存在于骨小梁的表面和骨膜内层,分泌骨基质。骨基质钙化并包埋成骨细胞,使之演变为骨细胞。骨细胞的主要作用在于维持骨组织的生存。破骨细胞为一种多核巨细胞,可能为成骨细胞融合或由单核细胞转化而来,其作用为参与骨的吸收和溶解。骨的无机物质又称骨盐,主要成分为钙和磷。骨盐以结晶的形式在骨基质中绕胶原纤维呈环状排列,编织呈网状。

在生理情况下,骨发育成熟了,骨骼也还在不停地进行新陈代谢,陈旧骨质不断吸收,新生骨质不断产生,主要表现为成骨与破骨以及钙磷代谢的动态平衡。在 X 线上表现为骨质密度的升降,形态与结构的改变。发育期,成骨过程占优势,以骨皮质增厚、骨小梁增多增粗为特征;成年期,成骨和破骨处于动态平衡状态;老年期,则破骨过程占优势,

表现出骨皮质变薄、骨小梁稀疏纤细。正常血中游离的钙磷乘积等于 40,若此值低于 35 即有维生素 D 缺乏症(佝偻病)或软骨病的可能。其他影响骨代谢的因素有食物、小肠的吸收与肾脏的排泄、内分泌、维生素以及运动和力量等诸多因素的综合作用。甲状旁腺激素通过使破骨细胞增生活跃、促进小肠吸收钙、抑制肾小管对磷的再吸收和增加对钙的再吸收来维持血钙浓度。降钙素作用则是抑制骨的吸收,和甲状旁腺激素共同调节钙磷代谢和维持内环境的稳定。维生素 D 主要促进小肠对钙的吸收,维生素 C 能保持骨基质的正常生长和维持成骨细胞能产生足量的碱性磷酸酶,缺乏维生素 C 能致明显的骨质疏松,维生素 A 能影响骨骺板软骨细胞变形的过程(图 2-1)。

关节软骨无直接血液供应,其营养来源有三:一是软骨下的骨组织血液,二是滑膜附着于关节软骨边缘处的血管,三是滑液。前两种营养作用不大,滑液是主要来源,故脱落在关节腔内的软骨小块可长期生存。成人的软骨生长是通过软骨细胞无丝状分裂,故软骨损伤后不能再生。

二、影像解剖与变异

(一)骨与关节结构(图 2-2)

1. 骨外膜和骨内膜 除关节端外,骨皮质外面都被有骨外膜,可分两层,两者分界不清。外层是致密的胶原纤维,成纤维细胞分散在束间,较大的血管在束间通行,并有许多神经分布。内层细胞多,骨生长时或骨折后这些细胞分化为成骨细胞。骨与骨膜连接紧密,有粗大的纤维束由外层经内层穿入骨质中,叫做夏普(Sharpey)纤维或叫穿通纤维。小血管穿入骨膜进入骨质。骨内膜贴附在骨干的骨髓腔面,很薄,是网状结缔组织,也有小血管由骨髓进入骨组织。

2. 骨密质和骨松质 骨密质有环骨板和哈氏骨板组成。环骨板,位于皮质表层的叫外环骨板,排列整齐,骨板间有分散的陷窝,内藏骨细胞,骨外膜下的小血管穿过环骨板进入内部,形成一个隧道,叫 Volkmann 管。骨皮质内层的叫内环骨板,不整齐,随着骨髓腔面凹凸不平成层排列,层次少。哈氏骨板,在内、外环骨板之间有顺骨干长轴纵形的圆筒形骨管叫哈氏管,是血管、淋巴管和神经的通路。骨壁是同心排列的骨质,叫哈氏骨板。哈氏骨板与哈氏管共同组成哈氏系统,在各层骨板之间和骨板内,有骨陷窝,为骨细胞所在部位。哈氏管之间有交通管相通,并与 Volkmann 管相通。管内

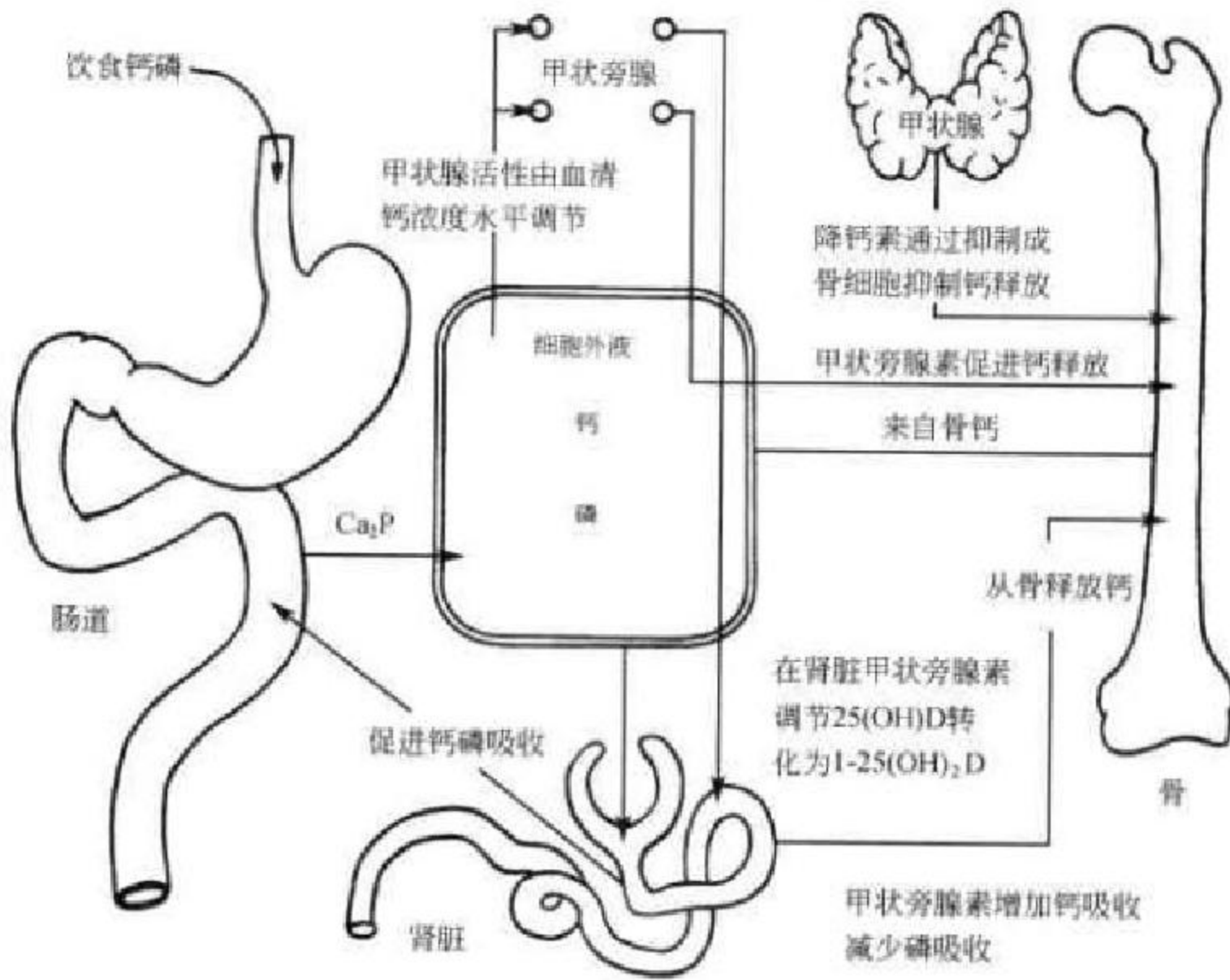


图 2-1 钙磷代谢过程

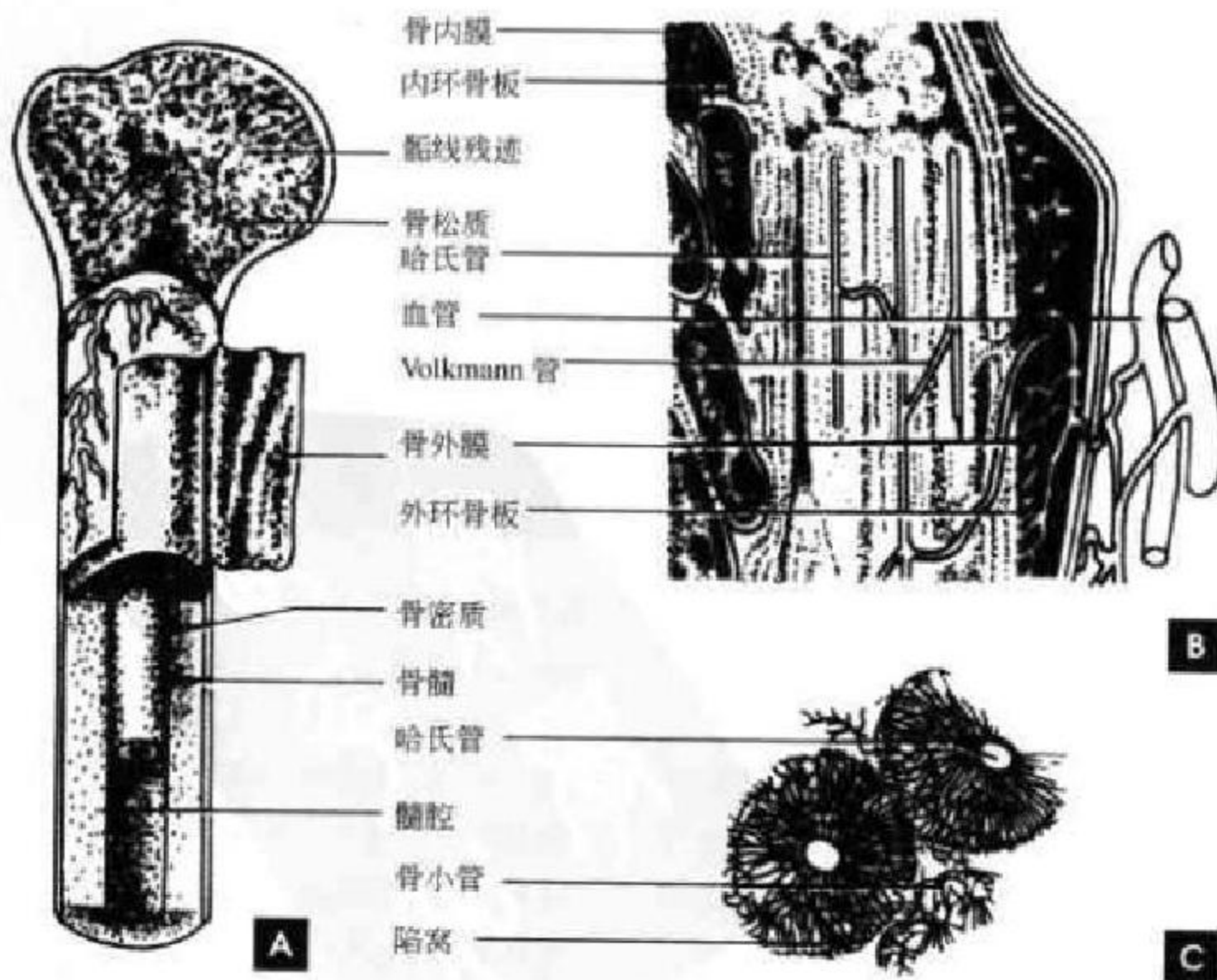


图 2-2 骨结构及其微构造

A. 骨的结构; B、C. 密质骨横断面细微构造



的血管都直接或间接与骨膜血管、营养血管或骨髓腔相通。骨组织的物质交换是通过血管和骨小管。骨松质主要构成长骨的两端、扁骨和不规则骨的内部,骨松质由骨小梁组成,其数量、粗细与力作用有关系,其排列方向也与力作用方向一致。作用于骨的力有使骨结构压缩变形的压力(compression),使骨结构分离的张力(tension)和使骨结构滑移错位的剪力(shear)。人体骨结构形成了一套以最小骨量而能最有效地拮抗这些作用力的完善系统,骨小梁借助于适当的配布和排列而起重要作用。骨小梁之间有骨髓腔。

3. 骨髓腔和骨髓 骨的中央为骨髓腔,髓腔与骨松质的间隙充填富有血管的骨髓。骨髓分为红髓和黄髓,红髓含有骨髓组织,具有造血功能;黄髓由脂肪组织组成。

4. 关节 关节是连接两块或两块以上骨骼的结构,分为不动关节、微动关节和活动关节。不动关节只有关节的形式,却没有关节的功能,相邻骨骼之间有结缔组织或软骨组织紧密相接,其连接形式有缝和软骨联合。微动关节无关节囊,主要靠纤维软骨、纤维环和韧带连接。脊柱椎间盘、髌髻关节均属于这种关节。活动关节包括骨端、关节软骨

和关节囊,每个关节的骨性关节面上覆盖的关节软骨为透明软骨。关节软骨是骨骼活动和持重的承受部位,具有高度弹性,起着缓冲作用。关节囊包绕整个关节,外层为纤维层,较坚韧,与周围韧带一起加强关节的稳定性。内层为滑膜层,含有丰富的血管,能分泌滑液,有润滑关节及营养关节软骨的作用。肌腱与骨面接触处往往有滑液囊以减少摩擦,其结构与关节囊相似。另外,关节的辅助结构包括韧带、关节盘、关节孟唇等,关节边缘孟唇、半月板为纤维软骨。

(二)骨关节的 X 线解剖

骨骼是人体组织结构中显示密度最高的组织,它与周围组织形成鲜明的对比,而在骨骼的本身结构中,周围的骨皮质密度高,内部的骨松质密度较低,而中央的骨髓腔密度更低,它们之间也存在着鲜明的对比。由于骨与周围的组织结构具有良好的自然对比,因此,一般摄影即可使骨、关节清楚显影。

1. 小儿长骨的 X 线表现 小儿长骨的主要特点是有骺软骨,且未完全骨化。可分为骨干(diaphysis)、干骺端(metaphysis)、骨骺(epiphysis)、骨骺板(epiphyseal plate)几个部分(图 2-3)。

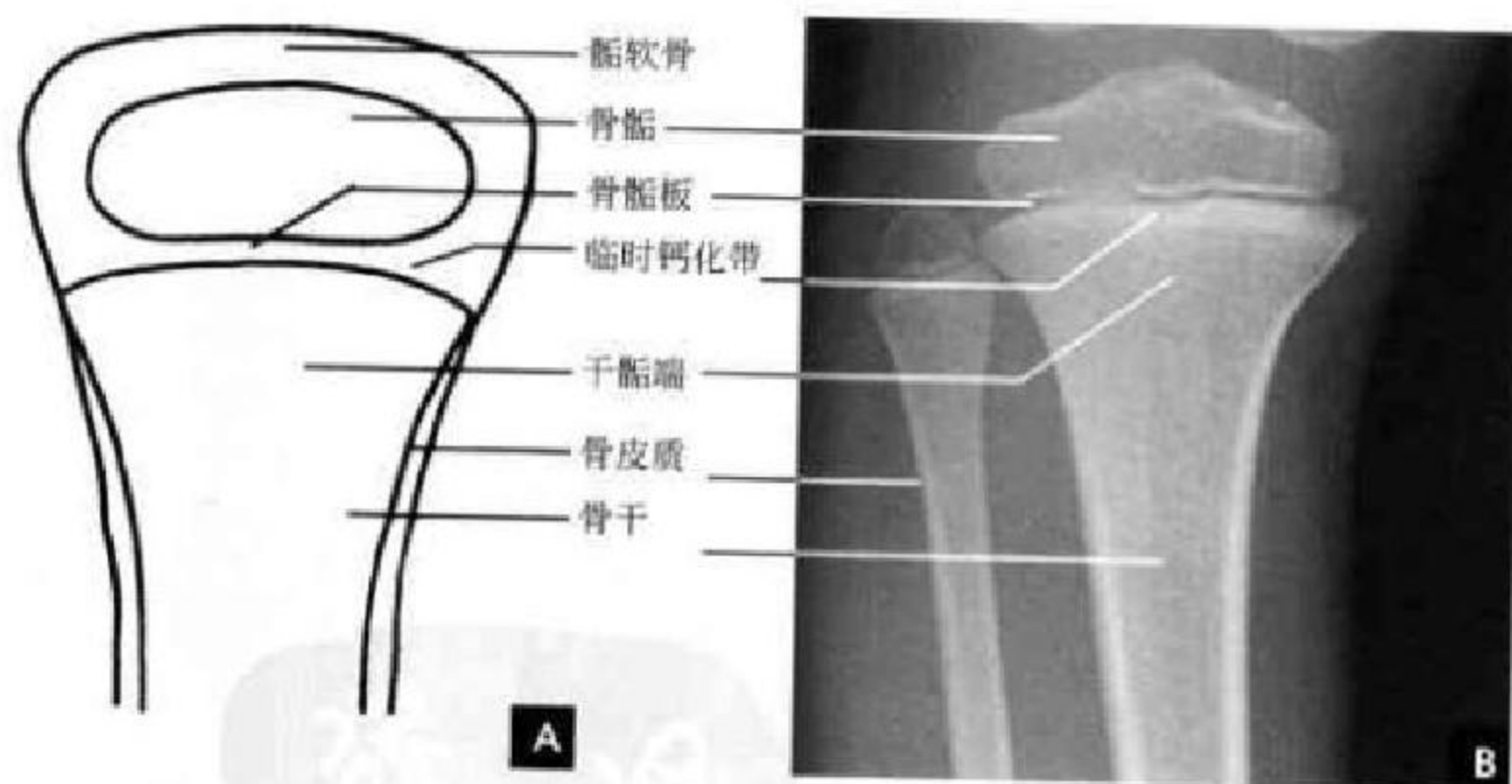


图 2-3 小儿长骨
A. 示意图; B. 正位 X 线平片

(1) 骨干:骨皮质外面是外骨膜,为软组织密度,故在 X 线片上不显影。骨皮质为骨密质,由于含钙量多,所以 X 线表现为自骨干中部向两端延伸性变薄、外缘光滑整齐、密度均匀的致密影。骨干中央为骨髓腔,含造血组织和脂肪组织,X 线表现为由骨干皮质包绕的无结构的半透明区。

(2) 干骺端:为骨干两端较膨大部分。周边为薄

的骨皮质,内部由骨松质组成,骨小梁彼此交叉呈海绵状(骨纹理)。顶端的临时骨化带形成一横形薄层致密线,由钙化的软骨和初级骨小梁所组成。骨骺软骨板基质的钙化并经软骨内成骨形成骨小梁,经过塑形改建后变为干骺端骨松质结构。此临时钙化带随着软骨内成骨而不断向骨骺侧移动,骨即不断增长。骨干与干骺端间无清楚分界线。

(3)骨骺:在胎儿及儿童时期多为软骨,即骺软骨,X线片上不显影。骺软骨有化骨功能,在骨化初期于骺软骨中出现一个或几个二次骨化中心,即骺核。X线表现为小点状骨化影。骺软骨不断增大,而骺核也不断骨化增大,形成骨松质,边缘由不规则变为光整。X线片上,常将这样的骺核称之为骨骺,其边缘仍有薄层软骨。骨骺的干侧软骨成骨逐渐停止,形成一层薄的骨质,为骨骺终板,X线表现为一条骨性致密影。

(4)骨骺板:当骨骺与干骺端不断骨化,两者间的软骨呈板状时,则称为骨骺板。随着骨的生长,骨骺软骨板逐渐变小呈线状结构,X线片上呈横形透明线,位于骨骺与干骺端之间,称之为骺线。最

后骨骺线消失,即骨骺与骨干结合,完成骨的发育。

2. 成年长骨 X线表现(图 2-4) 成年骨骼不再有骨骺与骺线,而只有骨干与骨端。其外形与小儿骨骼相似,单骨已发育完全。成年长骨骨皮质较厚、密度高,有时可见一条走行柔和狭长的线样透亮影穿过,这是骨的营养血管沟,营养动脉和伴行的静脉在其内经过进入髓腔,勿认为骨折(图 2-4 B)。骨端各部位所承受重力、肌肉张力以及功能活动不同,其骨小梁分布的比例和排列方向也不同,粗隆及结节更明显,有时不甚光滑,但骨结构清楚。此外,靠近关节附近还常有光滑的子骨,附于骨骼附近的肌腱中,位置与数目与正常有所差异,以手及足部为多见。

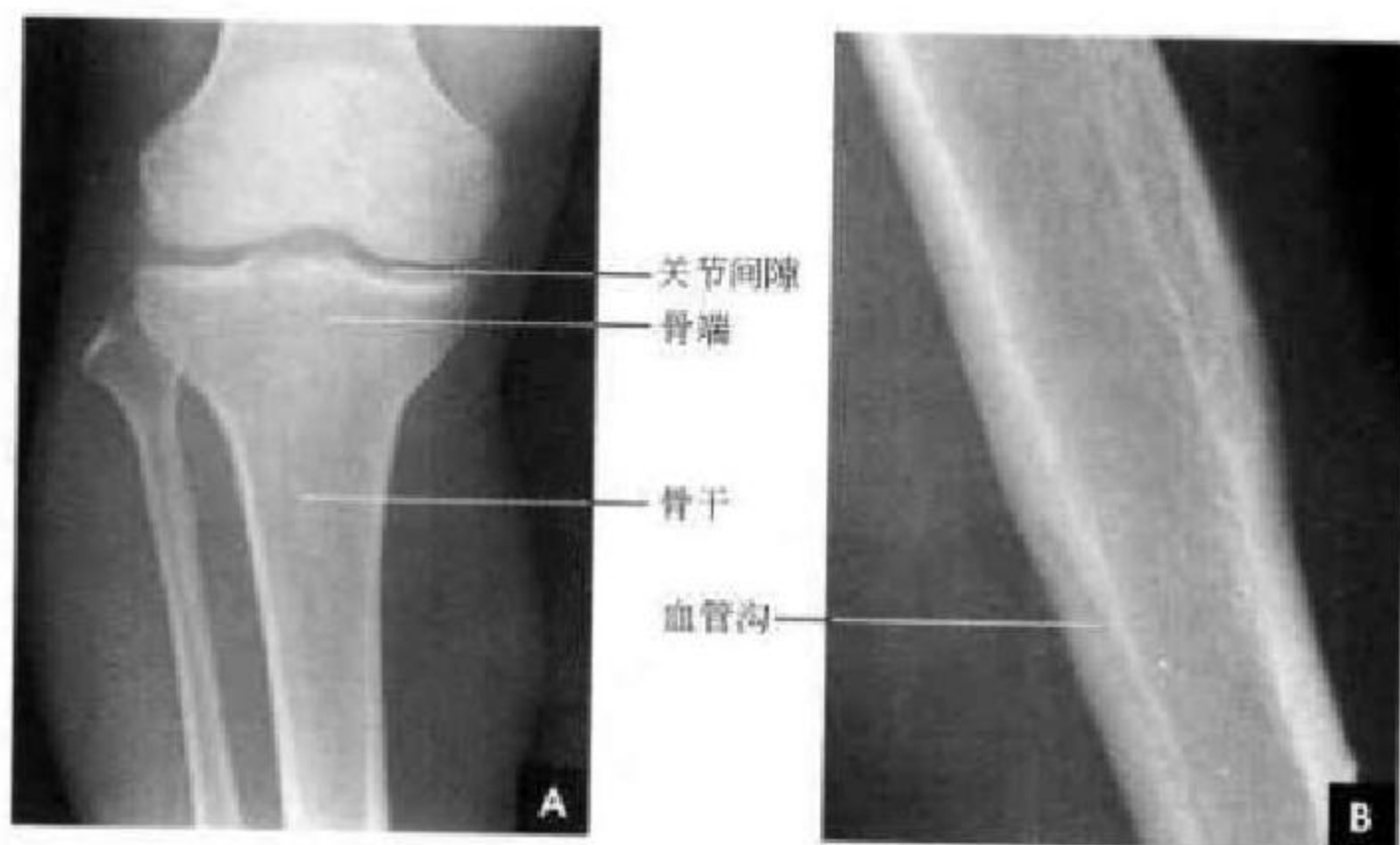


图 2-4 成人长骨及关节
A. 正位 X线片; B. 血管沟

3. 关节的 X线表现 X线上,由于关节软骨、关节囊都是软组织密度,不能显示,所以 X线关节间隙是相对骨端之骨性关节面间呈半透明的间隙,包括了关节软骨、辅助结构及其间的真正微小间隙和少量滑液。两个相对骨端的骨性关节面光滑整齐,相距均称、间隙清晰、宽度均匀。关节间隙的宽度因部位和年龄而异。新生儿的关节间隙,由于骨端有骺软骨,骨化中心尚未出现或很小,而显得很宽,随着年龄增长,骨骼逐渐增大,则间隙逐渐变窄,待骨骼发育完成,则称为成年的宽度(图 2-4 A)。

(三)骨关节正常 CT表现

骨与软组织 CT值相差很大,其解剖须分别在骨窗位和软组织窗位下观察(图 2-5)。

1. 骨骼 骨皮质圆形极高密度的环状,CT值达数百至 1 000HU 以上。其厚度因人、因部位而

异。一般而言,长骨中段比干骺端厚,肌肉附着处骨皮质也增厚,双侧骨相对应部位骨皮质的厚度也相似。骨皮质内缘可略不整齐而外缘较光整。骨松质由高密度的骨小梁和低密度的骨髓间隙组成,在干骺端尤为明显,CT图像上显示为高密度的骨小梁纵横交错成网格状排列,网格内是低密度的骨髓组织。骨髓腔内含有多量脂肪为均匀的低密度区,在骨干中段尤为典型。在正常情况下 CT图像不能显示骨膜。

2. 软组织 CT平扫可显示骨周围的肌肉、筋膜和脂肪组织。肌肉为软组织密度,CT值在 40HU 左右,每块肌肉之间被含脂肪的低密度筋膜分隔,使每块肌肉之间分界清楚。脂肪是极低密度的组织,CT值在 -50HU 以下,大部分位于皮下。最外层的皮肤在 CT上显示为软组织密度,厚为 1~2mm,均匀而连续。走行在肌间和皮下的神经血管

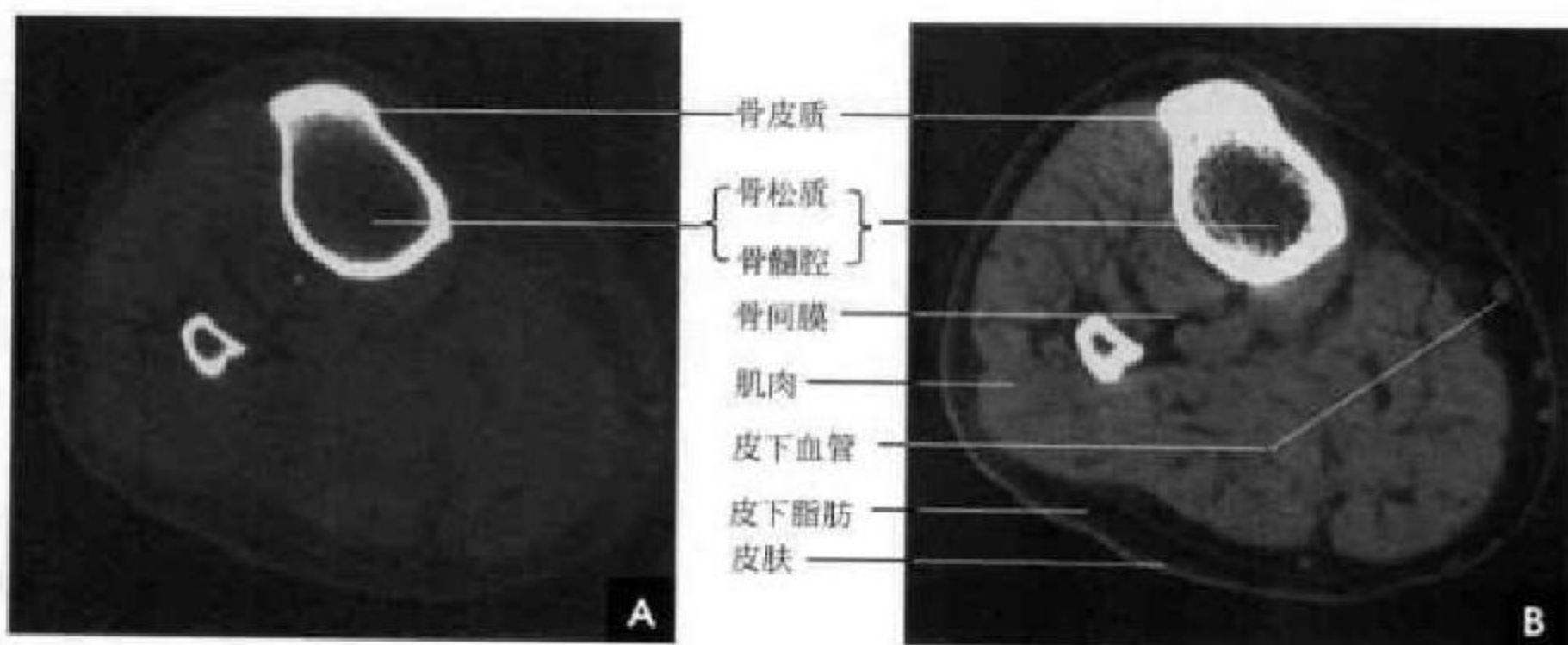


图 2-5 胫腓骨 CT 横断面
A. 骨窗位； B. 软组织窗位

在 CT 平扫时也为软组织密度, CT 增强后扫描可显示血管显著强化呈圆点状或条状之高密度影。

3. 关节 关节的 CT 检查须薄层扫描技术, 一般采用 2mm 厚度横断扫描, 必要时须做矢状位和冠状位重建。关节腔在重建图像上显示为低密度间隙。关节面为高密度骨密质结构, 关节软骨在 CT 上不能显影, 有些关节的关节软骨在 CT 横断面上显示很清楚, 如膝关节的半月板。滑膜通常在 CT 图像上不能显示。关节周围韧带 CT 密度与肌肉相仿, 必须熟悉局部横断面的解剖关系, 才能辨认清楚。

(四) 骨关节正常 MRI 表现

1. 骨骼 骨皮质在 T_1 WI 和 T_2 WI 上均为低信号的黑色结构, 骨干中部的骨皮质比干骺端的骨皮质为厚, 在矢状面和冠状面图像上显示很清楚。骨髓腔在 MRI 图像上 T_1 WI 和 T_2 WI 均为显著高信号, 靠近干骺端处因骨松质增多, 信号稍有减弱而不均匀。骨松质 MRI 显示为高、低混合的信号, 由于人体重力的作用, 部分骨小梁排列与压力方向一致, 显示为条带状低信号, 如股骨近端在冠状面上高信号的骨髓内可见一条较宽的起自股骨头内侧垂直向下延续到股骨颈中部内侧的低信号带, 为重力性骨小梁所形成。在骨端有时可见一条或数条纤细略弯曲的横行低信号线横过, 为骨骺线。

2. 软组织 在 MRI 上, 骨关节周围的肌肉组织、脂肪、纤维结缔组织的间隔都显示很清楚。四肢骨骼肌在 T_1 WI 为中等信号, 在 T_2 WI 上为低信号; 脂肪组织以短 T_1 、中等 T_2 为特点, 所以在 T_1 WI 为高信号, 在 T_2 WI 上为较高信号; 其余大部分软组织具有中到长的 T_1 和 T_2 值。血管由于其

内血液流空现象, T_1 WI 和 T_2 WI 均显示为低信号或无信号的圆点或条状结构, 粗大的神经在 MRI 上呈中等信号。

3. 关节 MRI 可显示关节内及周围的微细结构, 包括关节内软骨、韧带和关节软骨。由于各结构本身的质子密度、 T_1 弛豫时间和 T_2 弛豫时间有所不同, 故在不同加权图像上的信号强度也有所变化。组成关节的骨端边缘光滑, 覆盖在骨端的关节软骨厚 1~6mm, 在 T_1 WI 和质子加权图像上呈灰色中等信号, 在 T_2 WI 上关节软骨的信号强度基本没有衰减, 在梯度回波序列呈高信号。其下方为锐利清楚的薄层低信号骨皮质, 骨皮质下为 T_1 、 T_2 加权图像上均为高信号的骨髓腔, 关节纤维囊在矢状面和冠状面上均表现为光滑连续的小弧状线样低信号, 关节囊外重要的韧带结构均显示为低信号。关节腔内有少量滑液, 关节内软骨如膝关节的半月板是纤维软骨, 在 T_1 WI 和 T_2 WI 上均为低信号。脂肪信号强度最高, 在各加权图像上均为白色高信号(图 2-6)。

(五) 副骨与子骨

副骨和子骨常见于手、足骨(图 2-7~2-8)。副骨是某一骨骼的多个骨化中线在发育中未合并, 以致形成多一块或几块骨或有额外独立的骨化中心发育而来, 副骨在腕骨和跗骨中常见。永存骨骺也是副骨。子骨是附于骨骼附近肌腱中的小骨, 以掌、指、跖、趾处多见, 可有多个中心骨化, 又不结合而成, 拇指和脚趾旁的子骨经常存在, 膝后方的腓肠子骨也很常见。髌骨是体内最大的子骨, 多为一个, 但也可多个三角形或新月形小骨所组成, 且两侧同时存在。腕部舟状骨与月骨可有分块现象。

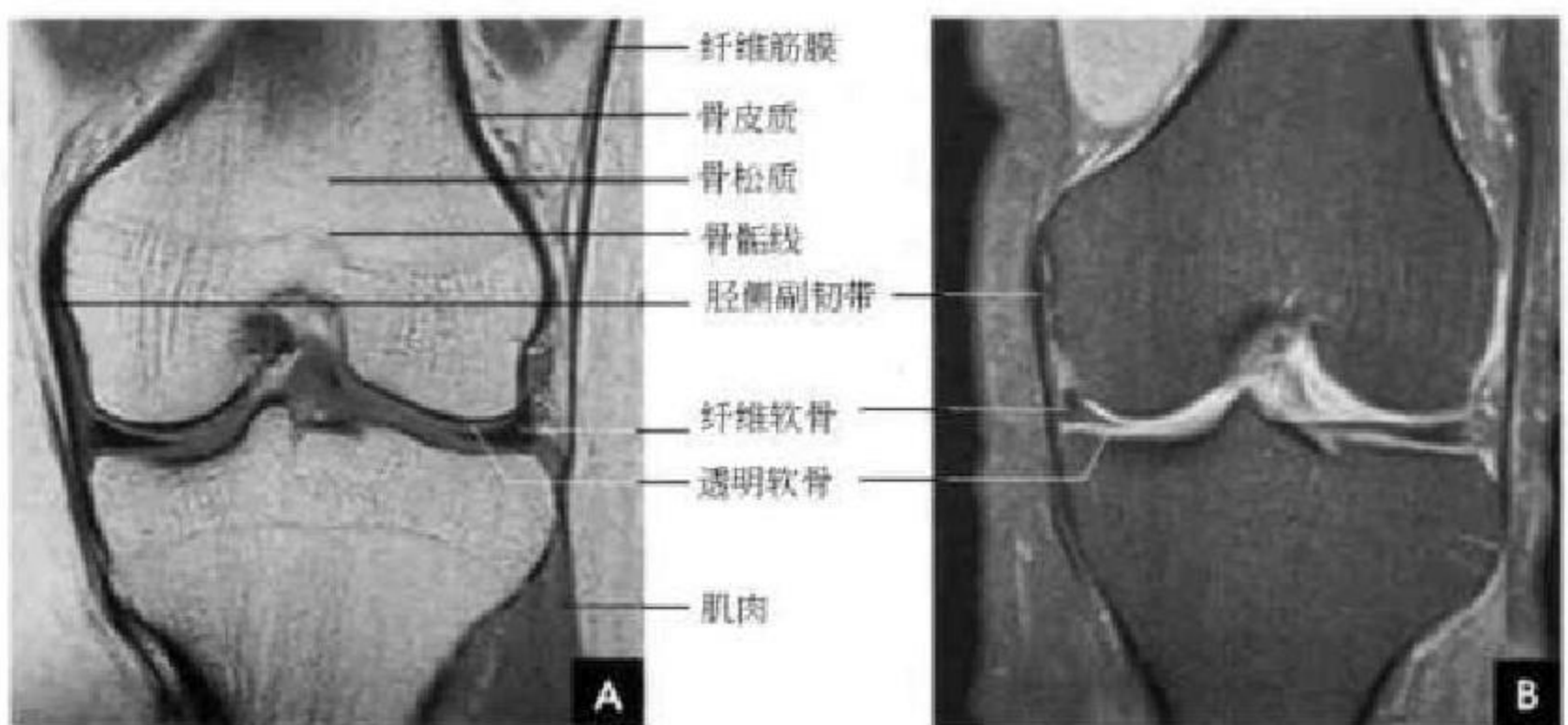


图 2-6 膝关节冠状面 MR 成像
A. T₁WI; B. T₂WI压脂

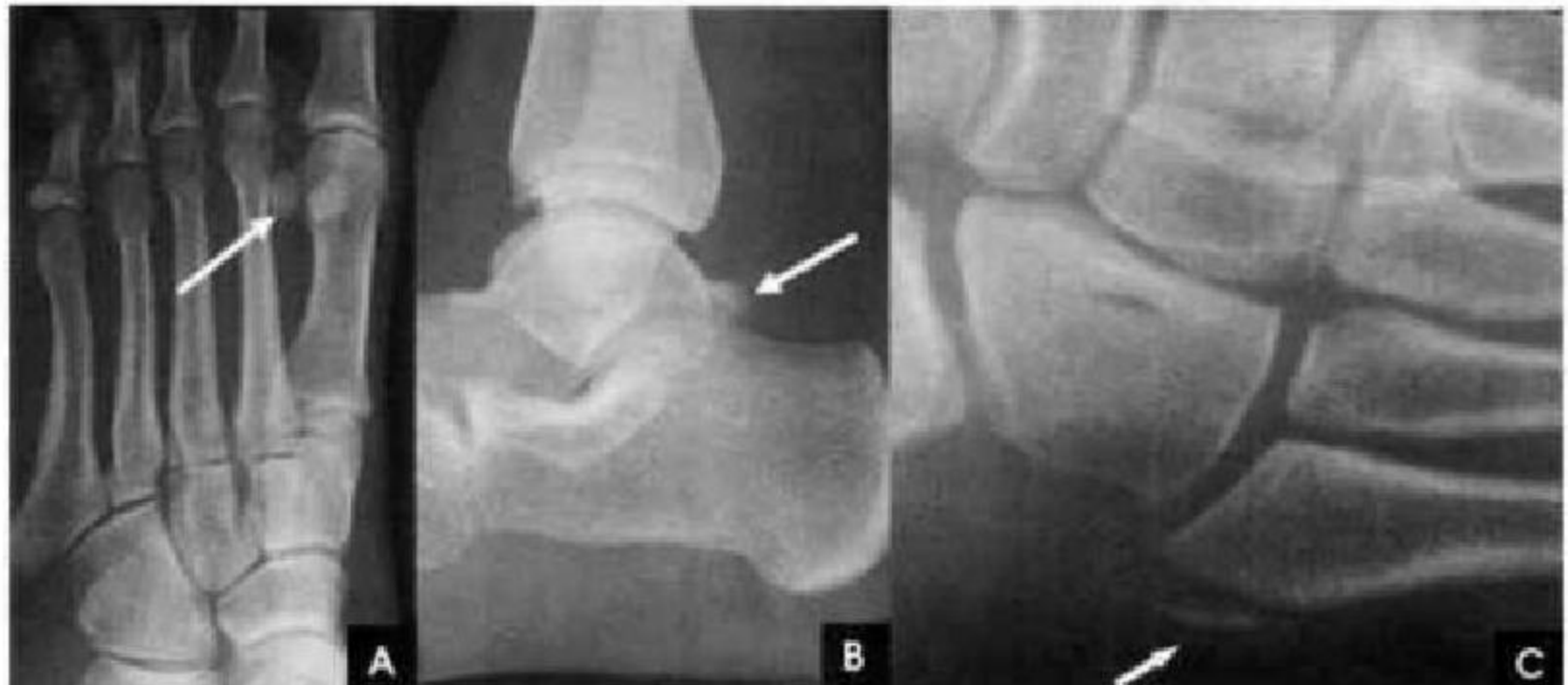

图 2-7 足副骨与子骨
A. 子骨; B. 三角副骨; C. 范氏副骨(Vesalius 小骨)

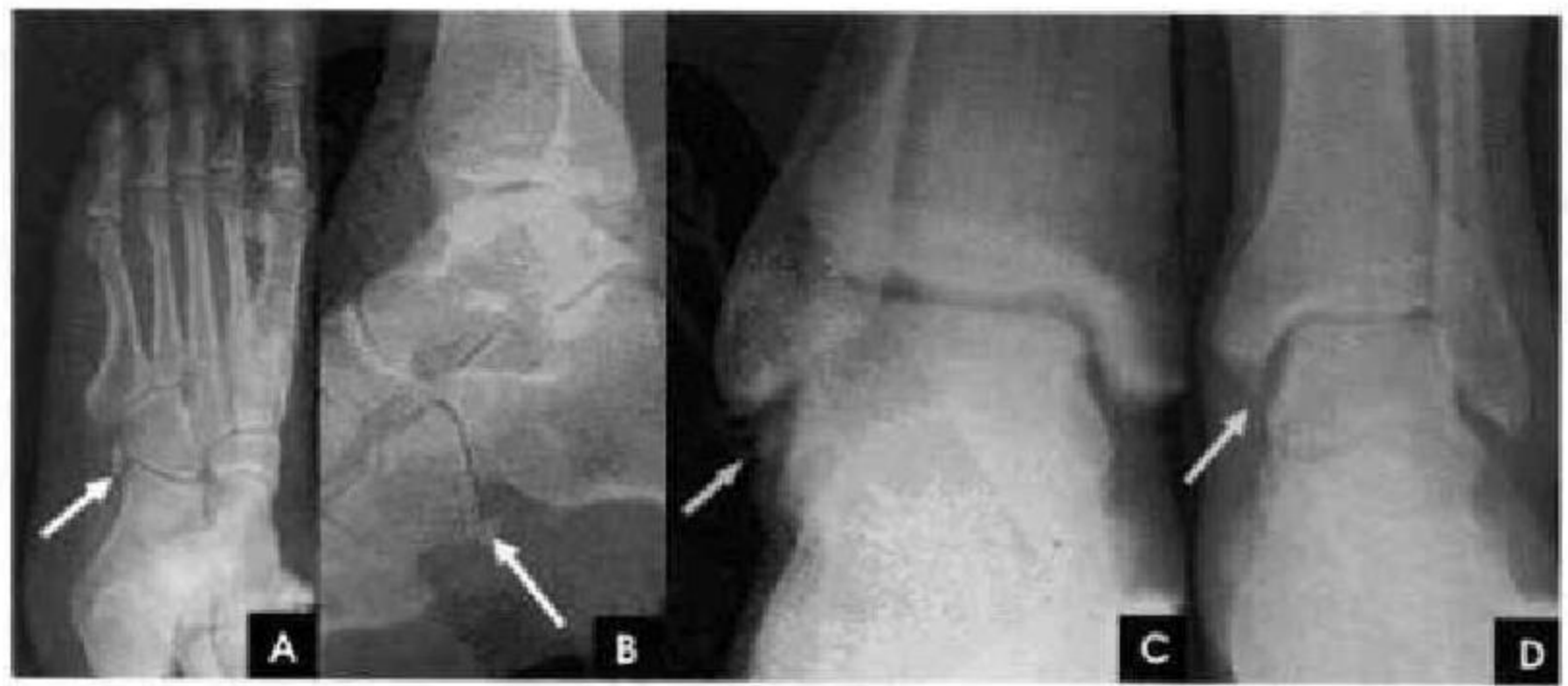


图 2-8 足副骨
A. 腓外副骨斜位片; B. 腓外副骨侧位片; C. 腓下副骨; D. 胫下副骨



上述的副骨与子骨,包括分块的副骨与子骨轮廓光滑整齐,在骨松质周围可见完整的薄层骨皮质,密度高而均匀。不难与骨折区别。因为骨折的骨折线清楚锐利,且无皮质线。骨骺有时也为多个,大小不一,轮廓不整。例如小儿跟骨骨突,骺核即可呈不规则分块状,甚至密度较高,佯似缺血性坏死,应注意鉴别。

(六)骨岛、软骨岛和生长障碍线

在骨松质区有时见孤立的致密骨斑。X线片上表现为椭圆形致密影,为2~4mm大小,长轴与骨小

梁平行,边缘锐利,这是骨岛(图2-9 A),多见于腕骨、足骨及骨盆。未经骨化的软骨岛(图2-9 B)常表现为约1cm的小环形透亮影,软骨岛钙化后也表现为边缘锐利的致密斑,但内无骨结构,区别于骨岛。小儿股骨下部干骺端也可见到较大的低密度区也是软骨岛,这是由于骨生长过快,局部软骨组织来不及转变成骨组织,而遗留下来成为软骨岛。随着继续生长,这种软骨岛可以转化为骨。有时在长骨干骺端见到一条或数条与骨骺线平行的致密线,叫生长障碍线(图2-9 C、D),起因说法不一。

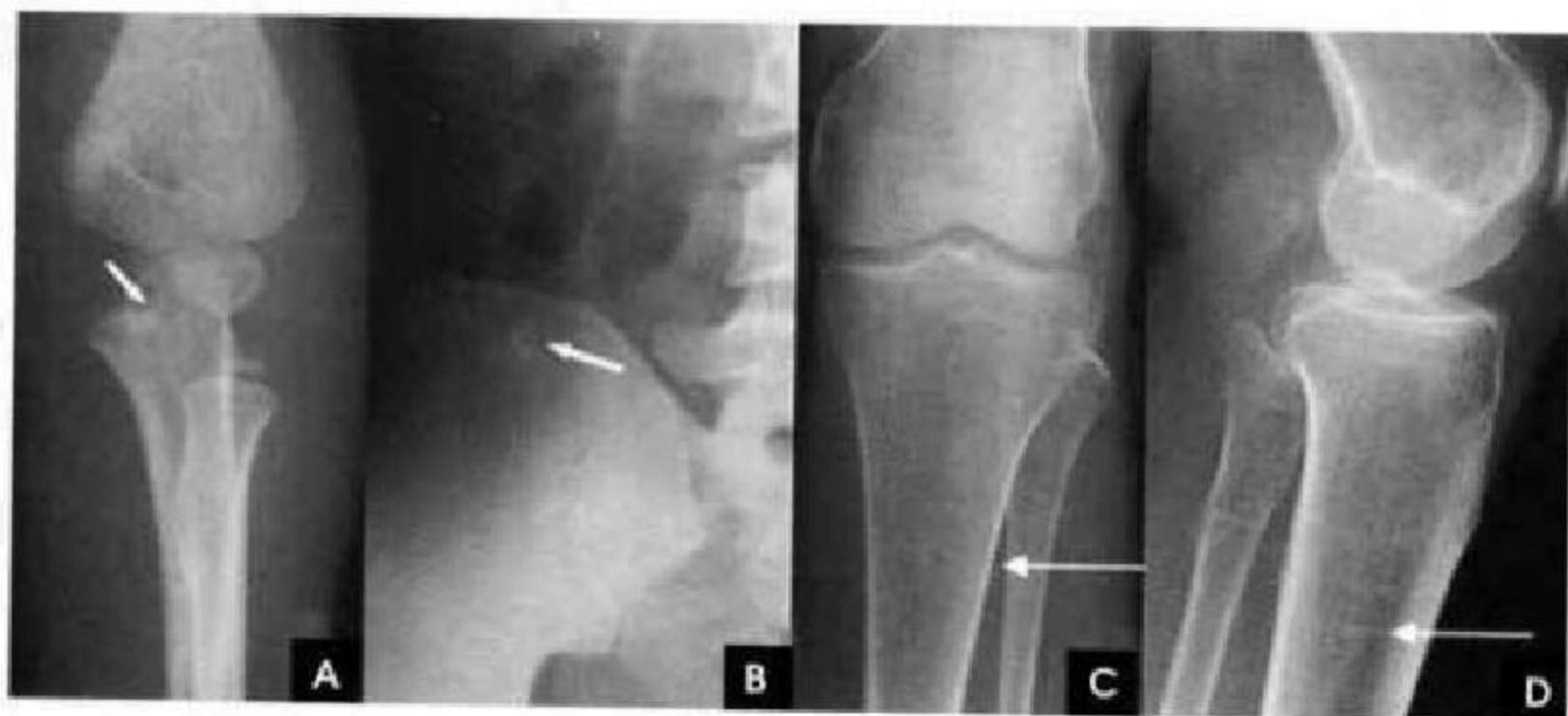

图2-9 骨岛、软骨岛和生长障碍线

A. 骨岛; B. 软骨岛; C、D. 生长障碍线

(七)骨龄

骨龄对判断骨骼发育情况是参考资料之一,测量骨龄是了解被检查者实际骨发育的年龄,并与正常儿童骨龄标准相比。手及腕部为测定骨龄的适合部位,因腕骨及桡骨远端骨骺变异较少。但正常骨龄因种族、地区及性别而有所不同,骨龄是统计学数据,正常标准还有一个变动范围,所以应用骨龄时也须考虑到这些因素。

骨龄有两种解释和计算方法:

(1)在骨的发育过程中,每一个骨骼骺软骨内二次骨化中心出现的年龄和骨骺与干骺端完全结合,即骺线完全消失的年龄,就是骨龄。在正常情况下,同一骨骼的骨化中心出现的时间,在个体间可相差几个月或几年。而骨骺与干骺端的结合大部分在青年期,个体差异更大。根据正常男、女人体各骨化中心的出现和骨骺与干骺端结合时间的差别范围可制定一个正常骨龄标准,用这个方法估

计更大发育情况即骨龄判断,虽较简便易行但不够准确。

(2)出生后大多数正常儿童随年龄增长而出现有规律性骨骺X线解剖变化标志,称为骨龄。如二次骨化中心出现的年龄与骺核增大及形态的变化,关节面出现的年龄与形成,骨突出现的年龄与形成,骺线变为均匀一致和变窄,骨骺与干骺端部分结合与完全结合等加以综合判定,如根据手与腕10个骨的发育分期和X线解剖标准,来判定骨龄。这个方法虽稍复杂,但较准确。

通常自出生后至14岁,可根据骨骺的出现时间测定骨龄,这种方法一般最适应于7岁以下的儿童。而14~25岁则按照骨骺的愈合时间来测定,根据骨骺愈合情况,还可以判断骨发育程度。例如正常14岁男性上肢三个部位都不应该有骨骺愈合情况,出现了则表示骨发育过早。

(靳激扬 吴燕平 卢勤)

第二节 上肢影像解剖

一、指 掌 部

(一)指骨

为短管状骨,只有一个骨骺。拇指只有两节指骨(近节和远节),其他四指有三节(近节、中节和远节)指骨,每节指骨包括基底部、体部和远端。近节指骨较长较粗,基底为一凹形关节面,而远端关节面为半球形,且中央有一小沟,两侧各有一髁状突起。中节指骨基底关节面上有一嵴与近节指骨远端关节面的沟相吻合。远节指骨远端膨大呈杵状,为爪粗隆。近节与中节指骨构成近侧指间关节,中

节和远节指骨远侧指间关节。

(二)掌骨

有五块短管骨,各有一个骨骺,第一掌骨的骨骺位于基底部,其他掌骨的骨骺位于远端。指掌骨均分为头、体和基底部。掌骨头都呈圆形,关节面偏向掌侧,与各个指骨构成掌指关节。掌骨基底部较宽大,具有成角和不规则关节缘与关节面,与远排腕骨构成腕掌关节,第1~3掌骨底各和一块腕骨构成关节,第4、5掌骨底共同与钩骨构成关节。

手的常规X线投照后前位和斜位能清晰显示骨的整体结构与关节间隙(图2-10)。

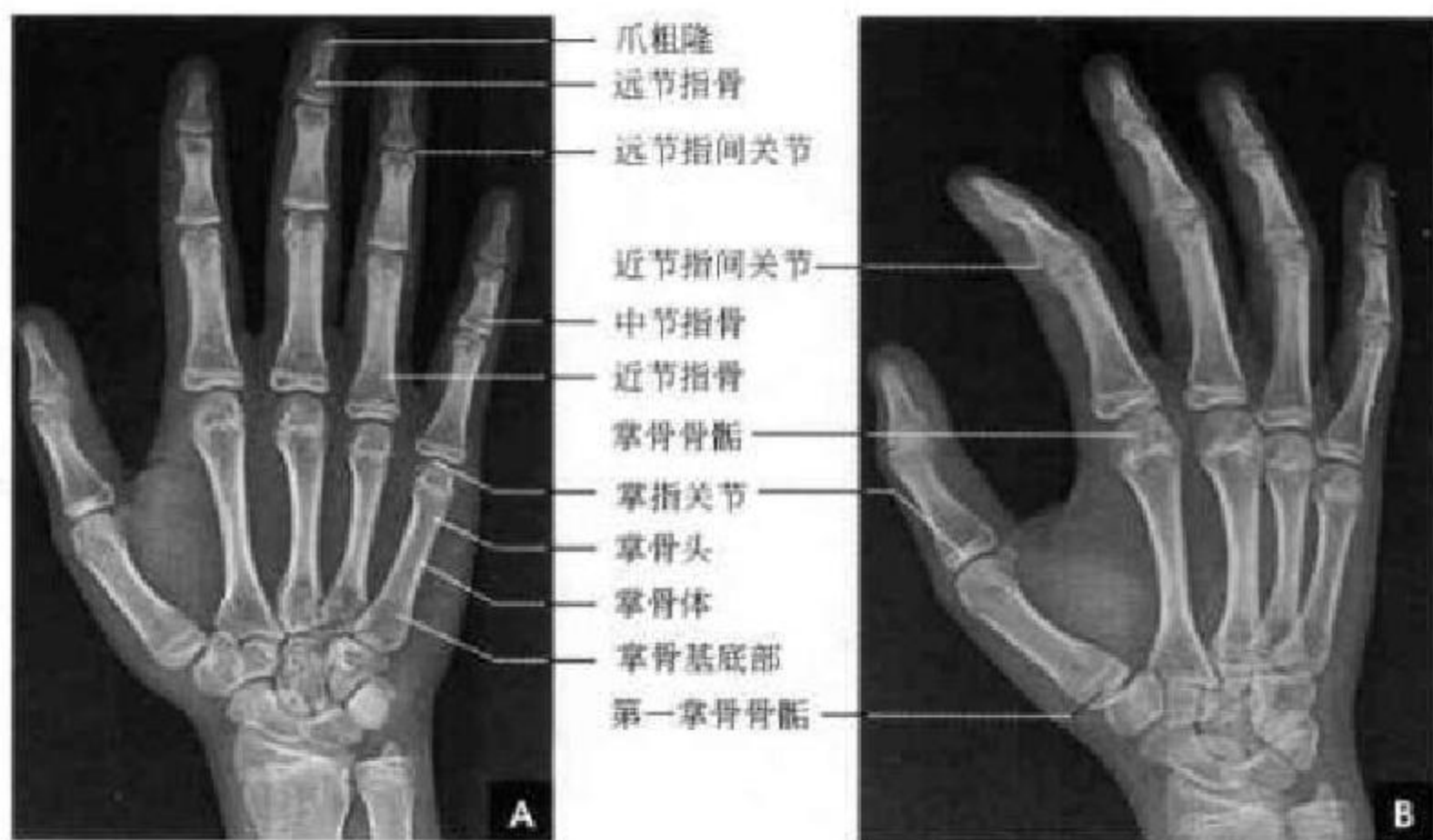

图2-10 手X线片

A. 手正位X线平片; B. 手斜位X线平片

二、腕 部

腕关节(wrist joint)由尺桡骨远端、8块腕骨、三角纤维软骨盘和五个掌骨近端共同构成,包括掌腕关节、腕间关节和桡腕关节。腕骨由8块骨组成,列成两排,近排从外向内是手舟骨、月骨、三角骨和豌豆骨;远排腕骨从外向内是大多角骨、小多角骨、头状骨和钩骨。远排腕骨与掌骨基底部构成腕掌关节,大多角骨、小多角骨、头状骨与1~3掌骨相对应,钩骨与4、5两个掌骨相对,第1掌骨与大多角骨两者形成一单独的鞍状关节。两列腕骨之间形成横S形腕间关节。手舟骨、月骨与桡骨远端形成桡腕关节,三角骨和尺骨远端之间是三角纤

维软骨盘,在尺侧连于尺骨茎突和尺侧副韧带,在桡侧与桡骨关节软骨连接,构成光滑的桡腕关节面,并将桡腕关节和尺桡远端关节分开。豌豆骨附着在三角骨的掌侧面,两者形成单独的豆三关节。桡骨远端膨大,外侧为桡骨茎突,内侧有一切迹与尺骨小头的半球形关节面形成尺桡远端关节。尺骨远端为尺骨小头,小头背缘突起为茎突。

腕关节周围韧带均与关节囊融合,除骨间韧带外,尚有掌侧韧带、背侧韧带、桡侧和尺侧副韧带连接。桡侧副韧带起自桡骨茎突起,止于舟骨、大多角骨和第1掌骨基底;尺侧副韧带起自尺骨茎突,止于三角骨、钩骨和第5掌骨基底。腕骨间韧带的连接既能适应腕骨的活动,又能保持关节的稳定。



腕骨血供来自腕周围关节囊血管,动脉分支由腕骨的非关节面进入骨内,骨间韧带中亦有血管进入骨内,血管主干在腕骨的中心,末梢毛细血管分布在关节软骨下。各腕骨间关节间隙内均有滑膜皱襞伸入所构成的滑膜舌,内有丰富的毛细血管,生理情况下,滑膜舌血液渗出关节液,给软骨以营养。由多骨组成的腕关节和腕骨关节面的圆滑,使人类手与腕具有非常灵巧的功能。

(一)腕关节 X 线正位片

观察腕部诸组成骨的发育、形态与密度,骨与骨之间的解剖关系及关节间隙情况。8 块腕骨的记忆口诀为“舟月三角豆,大小头状钩”。近排的手舟骨长而弯,其结节部、腰部与近侧部大多能显示,手舟骨是连接远近排腕骨的支点,在两排之间起杠杆作用,易发生骨折。由于手舟骨的营养血管自结节部下方斜向进入腰部,且腰部相对较细,因此腰部

是观察的重点,完全显示手舟骨须摄外展的蝶式位。月骨在腕骨中体积最小,呈不等边四边形居于近排腕骨中心,活动度最大而稳定性最差,大部分由软骨包裹,仅掌背侧较小的区域为骨膜覆盖,其内有营养血管通入,月骨的主要血供来自掌腕前韧带,而背侧血供较差。三角骨呈楔形,豌豆骨重叠于三角骨影内,呈致密小环。远排的大多角骨和小多角骨有部分重叠,头状骨最大,钩骨底朝掌骨(图 2-11)。测量:①尺骨变异。中性尺骨变异指桡骨茎突高于尺骨远端关节面 9~12mm,这一距离称为桡长,其尺桡骨远端关节面在同一水平(图 2-12 A)。若尺骨关节面低于桡骨关节面称为阴性尺骨变异;高于桡骨关节面则称为阳性尺骨变异。②桡骨尺倾角。通过桡骨关节面内缘,桡骨纵轴的垂线与关节面切线形成的夹角,正常为 $15^{\circ} \sim 20^{\circ}$ (图 2-12 B)。

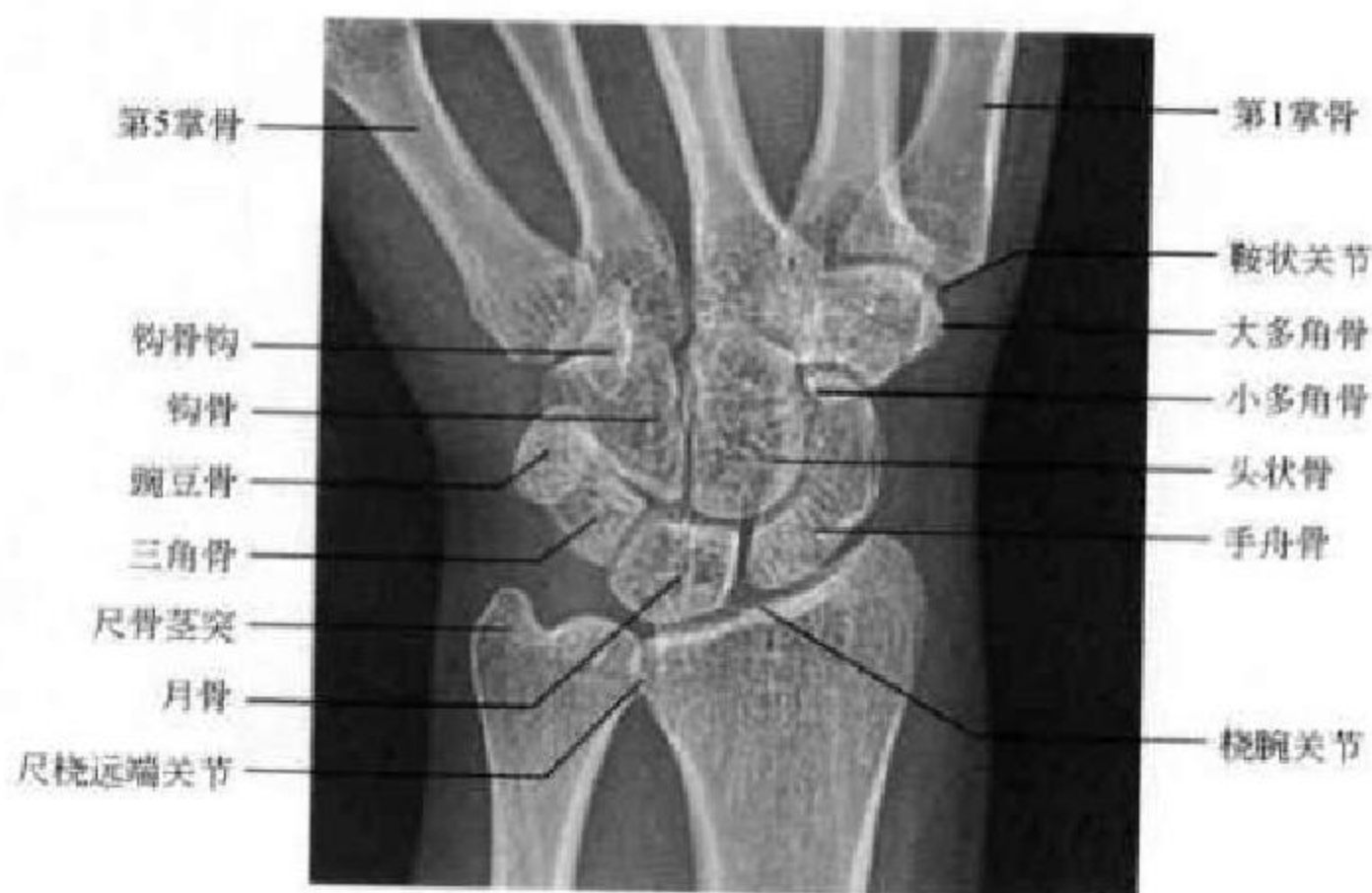

图 2-11 成人腕关节正位片

每块腕骨只有一个骨化中心,其出现顺序是从头状骨开始转一圈半止于豌豆骨(图 2-13)。记忆口诀为:“头钩三月舟,大小角豌豆,一岁出两个,七岁全出够。”

(二)腕关节 X 线侧位片

桡骨纵轴线通过月骨和头状骨,在此线稍前方(掌侧)为小多角骨及手舟骨,前方为豌豆骨,再前方为大多角骨。线的后方(背侧)是钩骨和三角骨。记忆口诀为:“月骨托着头状骨,中心连成一条线,小豆在前钩角后,大舟斜行最前头。”

测量:①桡骨纵轴线延伸线均通过月骨半月切迹中心点(图 2-14 A);②桡骨前倾角:于腕关节侧位片桡骨远端关节面的连线同垂直于桡骨长轴的

直线所形成向掌侧倾斜的夹角即为前倾角,正常为 $10^{\circ} \sim 25^{\circ}$ (图 2-14 B)。

(三)CT 及 MRI 解剖

腕关节具有骨类型杂、小、多、叠的特点,CT 检查对骨质结构显示清晰,但其为二维断层图像,空间分辨能力不足,CT 多维重建则能有效地将重叠区域分离、诸骨之间的毗邻关系明了。MRI 冠状位是观察腕关节结构的标准平面,能区别每个腕骨,尤其是月骨和手舟骨的骨髓腔显示良好。在尺骨-腕骨间隙中,三角纤维软骨为一低信号区。冠状位还可以看到附着于桡骨茎突与手舟骨的桡侧副韧带及附着于尺骨茎突与三角骨的尺侧副韧带,并提供了屈肌腱与伸肌腱的纵向影像(图 2-15)。横断

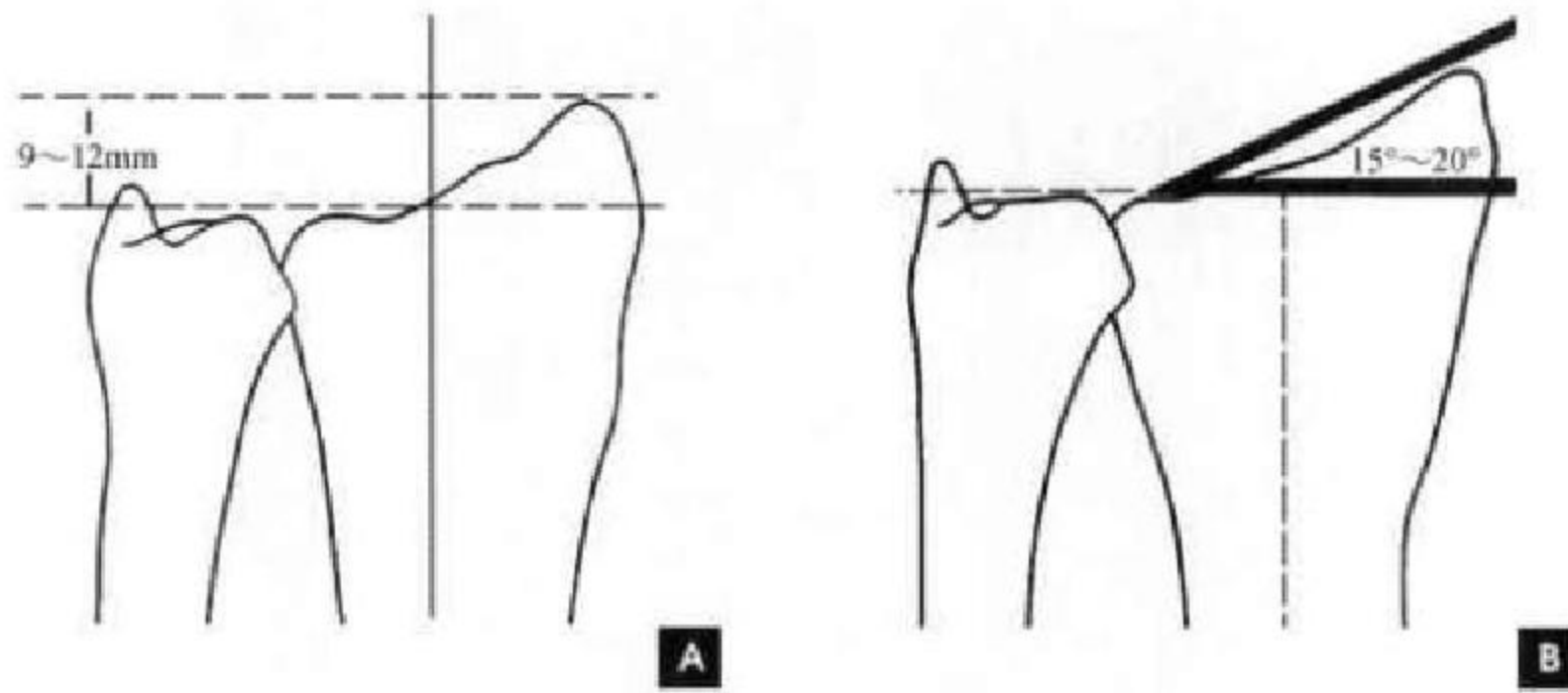


图 2-12 尺桡骨测量
A. 桡长测量; B. 尺倾角测量

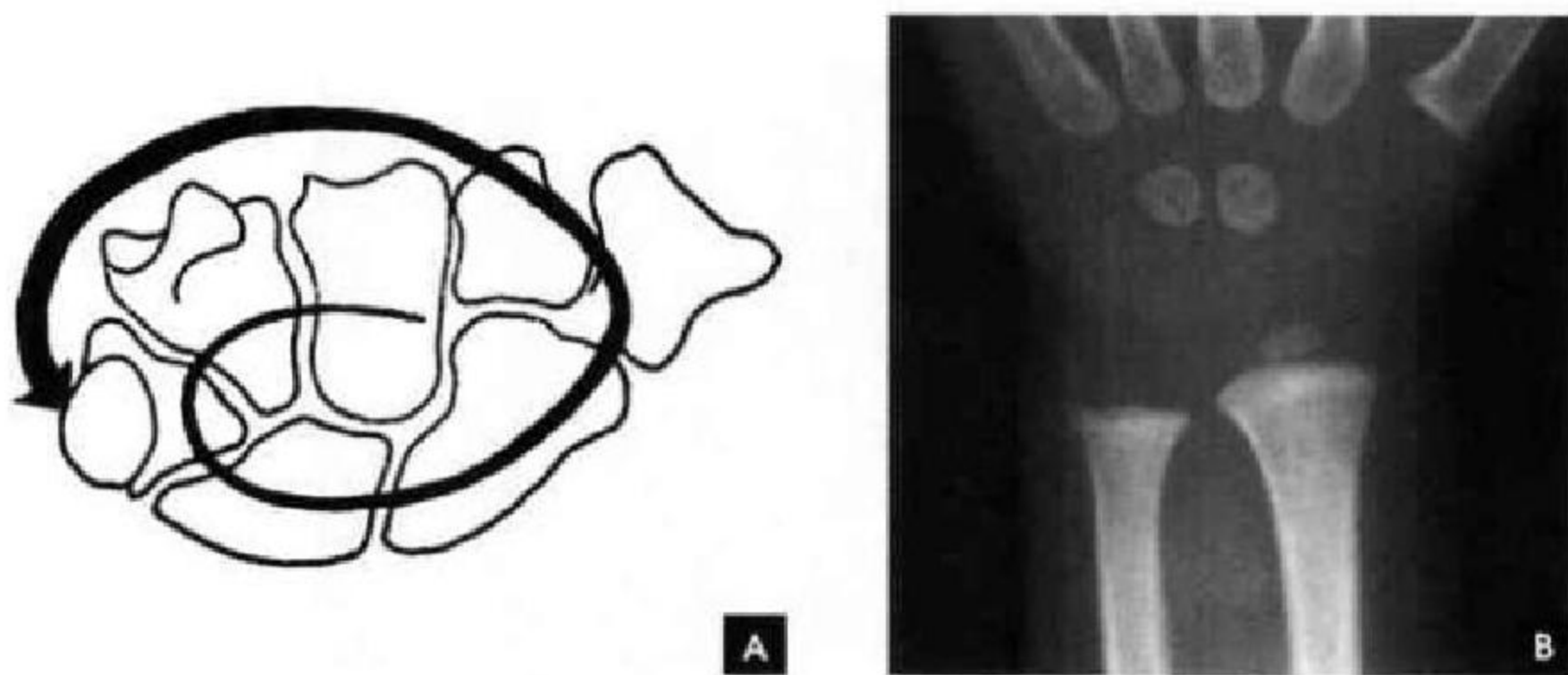


图 2-13 A. 小儿腕骨化骨核出现顺序; B. 正位 X 线片(1.5 岁)

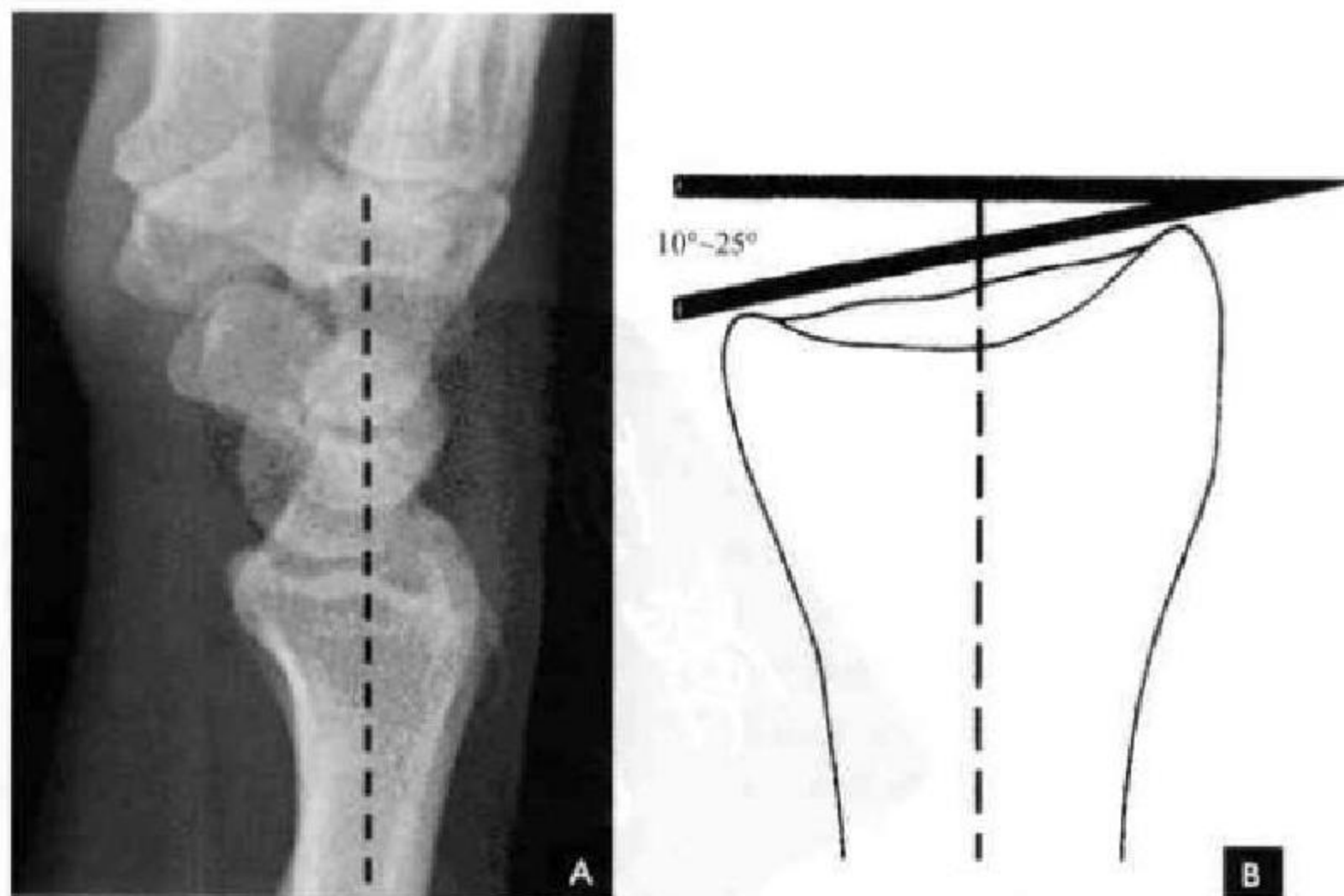


图 2-14 成人腕关节
A. 侧位片; B. 掌倾角测量

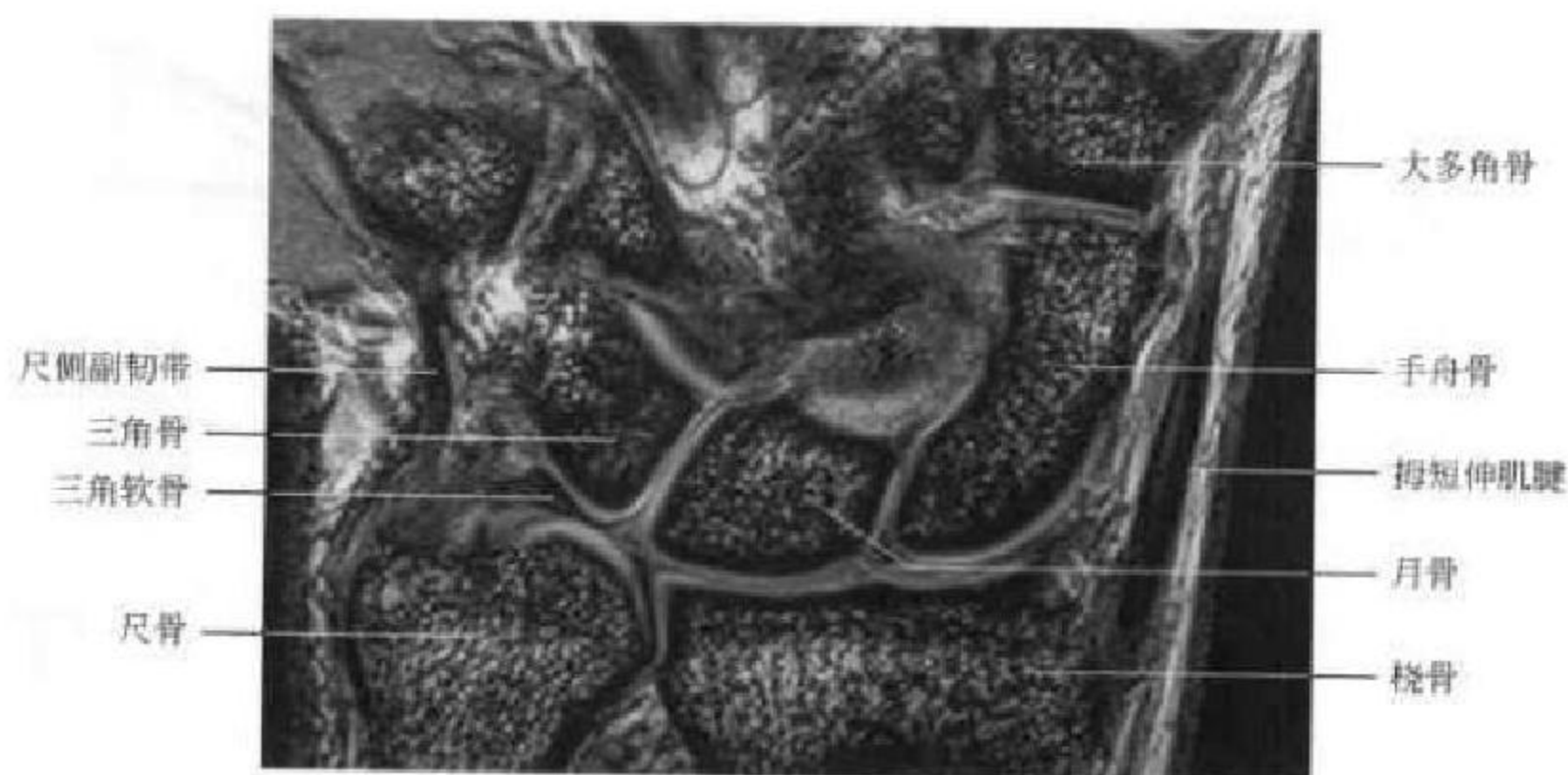


图 2-15 腕关节冠状面 MRI

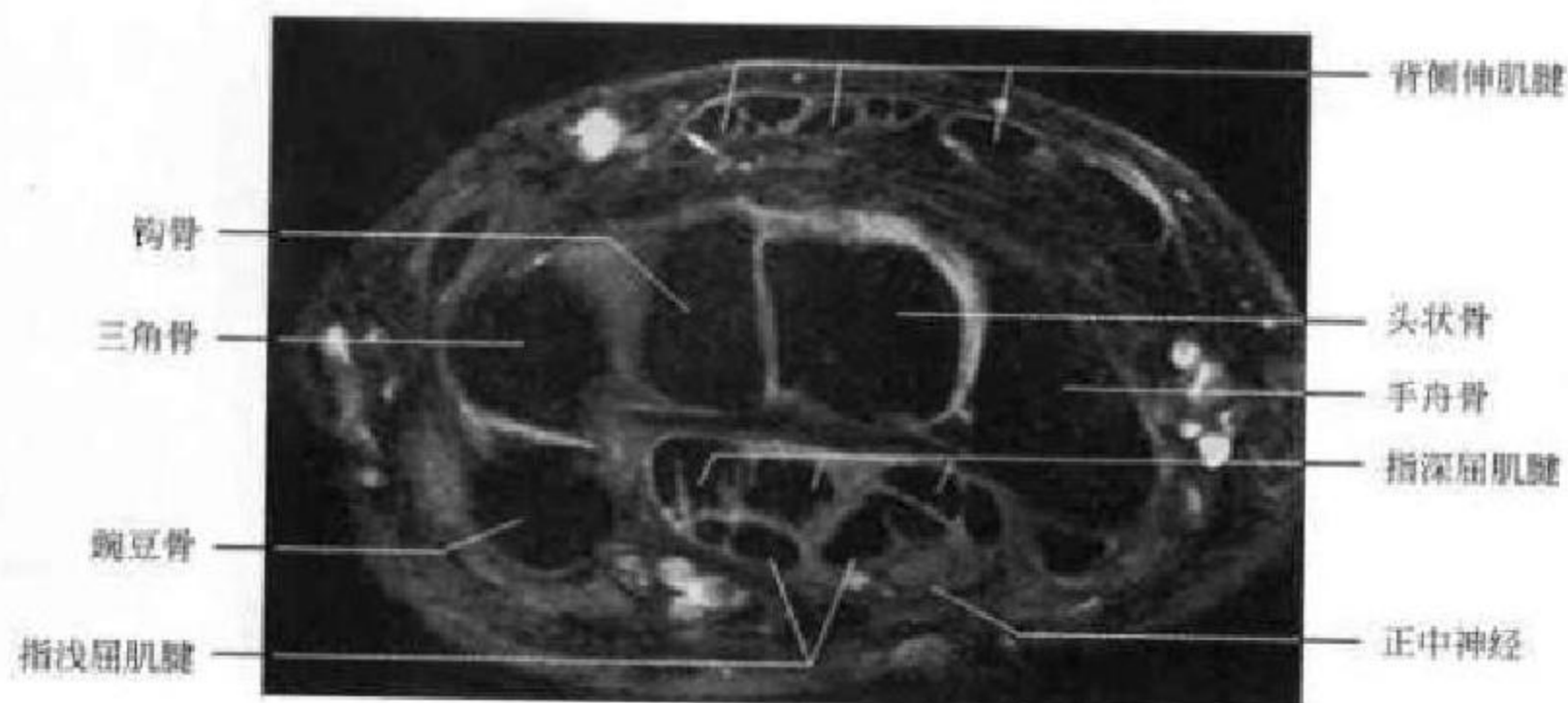


图 2-16 腕关节横断面 MRI

位主要适合观察腕管的情况,可观察低信号的掌侧屈肌腱与背侧伸肌腱。屈肌支持带从豌豆骨延伸至手舟骨和大多角骨,呈低信号,位于屈肌支持带深部的正中神经呈等信号(图 2-16)。

三、肘 部

肘关节(elbow joint)为活动关节,由肱骨远端和尺桡骨近端三骨构成的肱桡、肱尺及尺桡近端 3 个关节组成。桡骨小头如一个环状小盘,扁平的关节面与肱骨小头构成肱桡关节。尺骨上端有一半形切迹,与肱骨滑车构成肱尺关节。切迹前下缘为喙突,后上为鹰嘴突。喙突外下侧有一桡骨切迹,与桡骨小头环状关节面形成尺桡近端关节。肱三头肌腱附着于尺骨鹰嘴。肱骨下端可分为关节面和非关节面两部分,前者为连接尺骨的肱骨滑车和连接桡骨的肱骨小头;后者包括内上髁、外上髁、鹰嘴窝和冠突窝。两窝前后相对,其间骨质甚薄,

有时甚至为一小孔。外上髁有前臂伸肌腱附着,内上髁有屈肌腱附着。关节囊附着在肱桡、肱尺、尺桡关节周边并与尺桡侧副韧带融合,前后关节囊内均有脂肪垫,环状韧带包绕桡骨小头并与关节囊融合以保持桡骨小头旋转时的稳定性。这样肘关节不仅具有屈伸活动,又可保持前臂旋前和旋后的功能。

(一)肘关节 X 线正位片

肱骨远端、尺桡骨近端皮质致密连续,骨小梁呈纵向排列。肱骨内侧自上而下为内上髁、肱骨滑车,外侧为外上髁、肱骨小头。肱桡关节间隙显示清晰。肱骨干轴线与前臂长轴线构成提携角,正常为 15° ,大于此值为肘外翻;反之为内翻(图 2-17A)。

(二)肘关节 X 线侧位片

可显示肱尺关节间隙的全部,呈半环形,环口朝掌侧,前为冠状突,后为鹰嘴。正常肱骨下端前方的冠状窝和后方的鹰嘴窝骨皮质所形成的连续

的“X”样高密度表现称 X 线征(图 2-17 B)。

儿童肘关节重要的是辨识肱骨远端的 4 个二次骨化中心: 肱骨小头、内上髁、外上髁与滑车的二次骨化中心。其出现的顺序与年龄的记忆口诀为: “肱骨小头三月来, 五岁桡头六内上, 鹰嘴滑车九岁

在, 十一外上即出台”, 它是评价儿童肘关节创伤时需要考虑的重要因素。

在 X 线正、侧位片上, 任何程度的肘关节伸屈位, 正常者桡骨纵轴延长线, 都应通过肱骨小头的中心(图 2-18)。

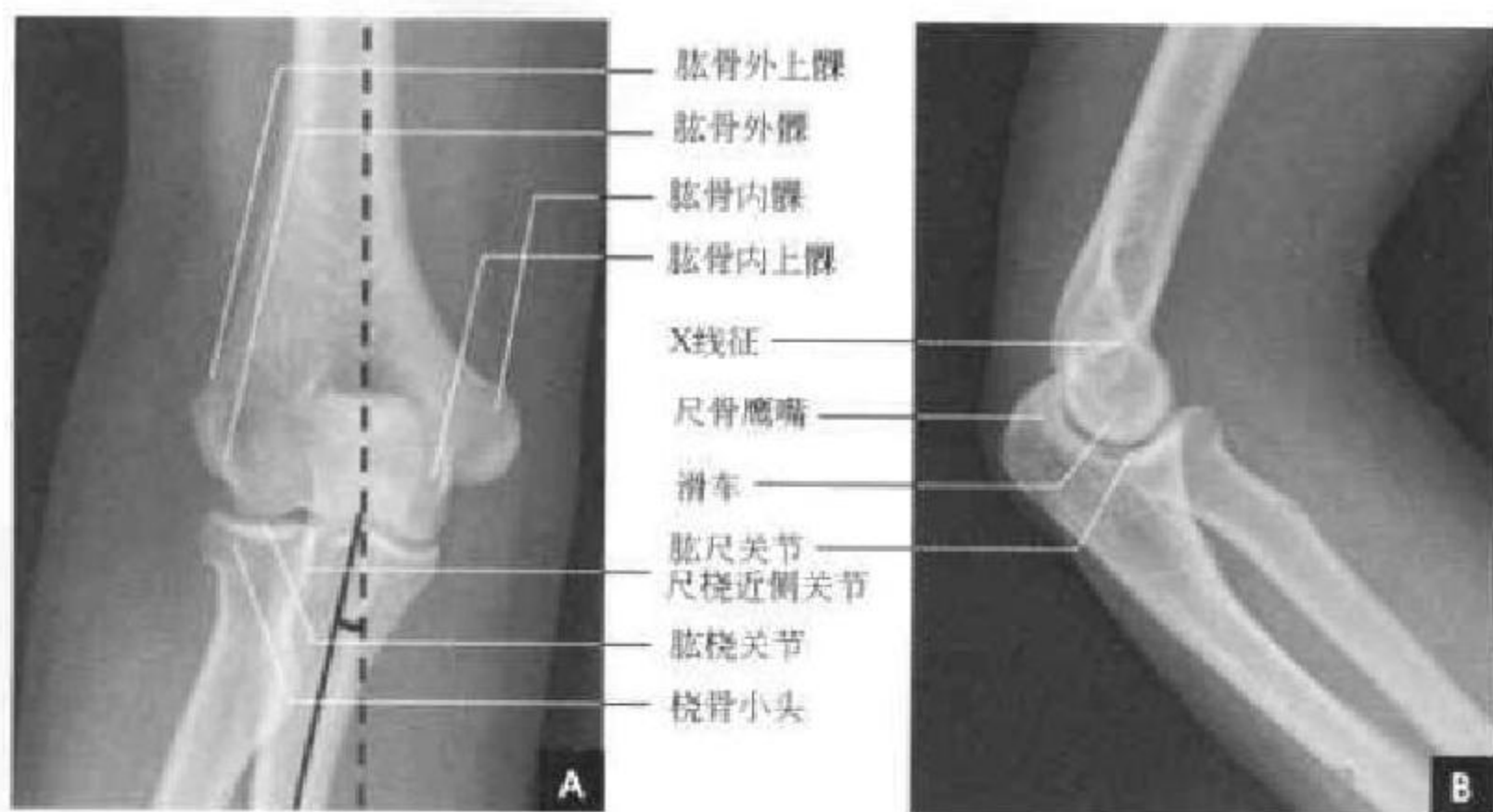


图 2-17 成人肘关节 X 线解剖及测量

A. 正位; B. 侧位

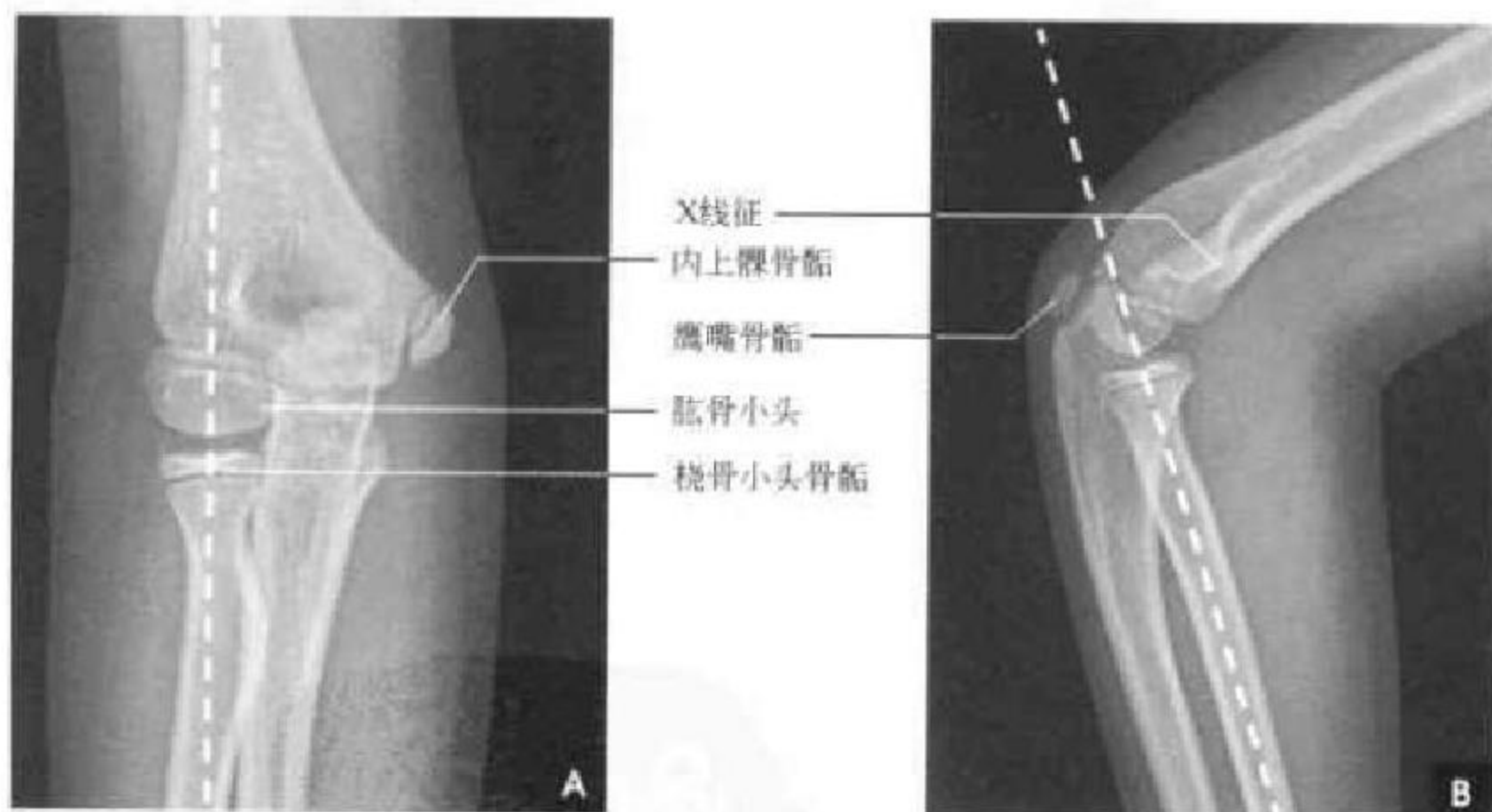


图 2-18 小儿肘关节 X 线解剖及测量

A. 正位; B. 侧位

(三)CT 与 MRI 解剖

肘关节是复合关节, 肱骨滑车、肱骨小头及鹰嘴窝、冠状突均为不规则曲面, CT 扫描能消除肘关节桡骨小头及鹰嘴相互重叠因素而全面直观地显示骨质及关节面情况(图 2-19)。MRI 的优势在于可以显示肌腱、韧带与关节软骨等软组织结构(图 2-20)。

四、肩 部

肩关节(shoulder joint)从解剖功能和临床上来说包括三组关节, 即肩胛盂与肱骨头构成的盂肱关节、锁骨与肩胛骨构成的肩锁关节、锁骨与胸骨构成的胸锁关节, 我们通常所指的肩关节是指其中的盂肱关节。肩盂呈椭圆形, 由于关节窝小而浅,

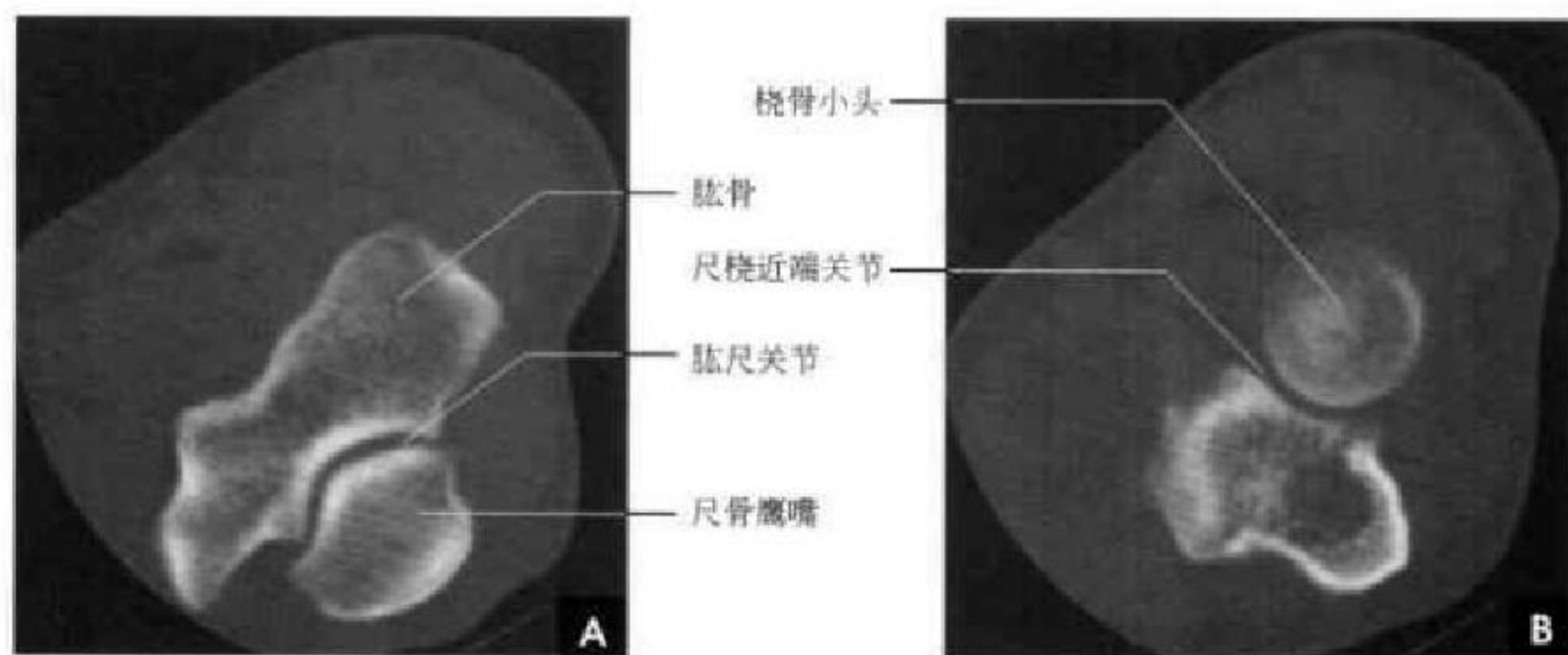


图 2-19 肘关节 CT

A. 肱尺关节层面; B. 尺桡近端关节层面

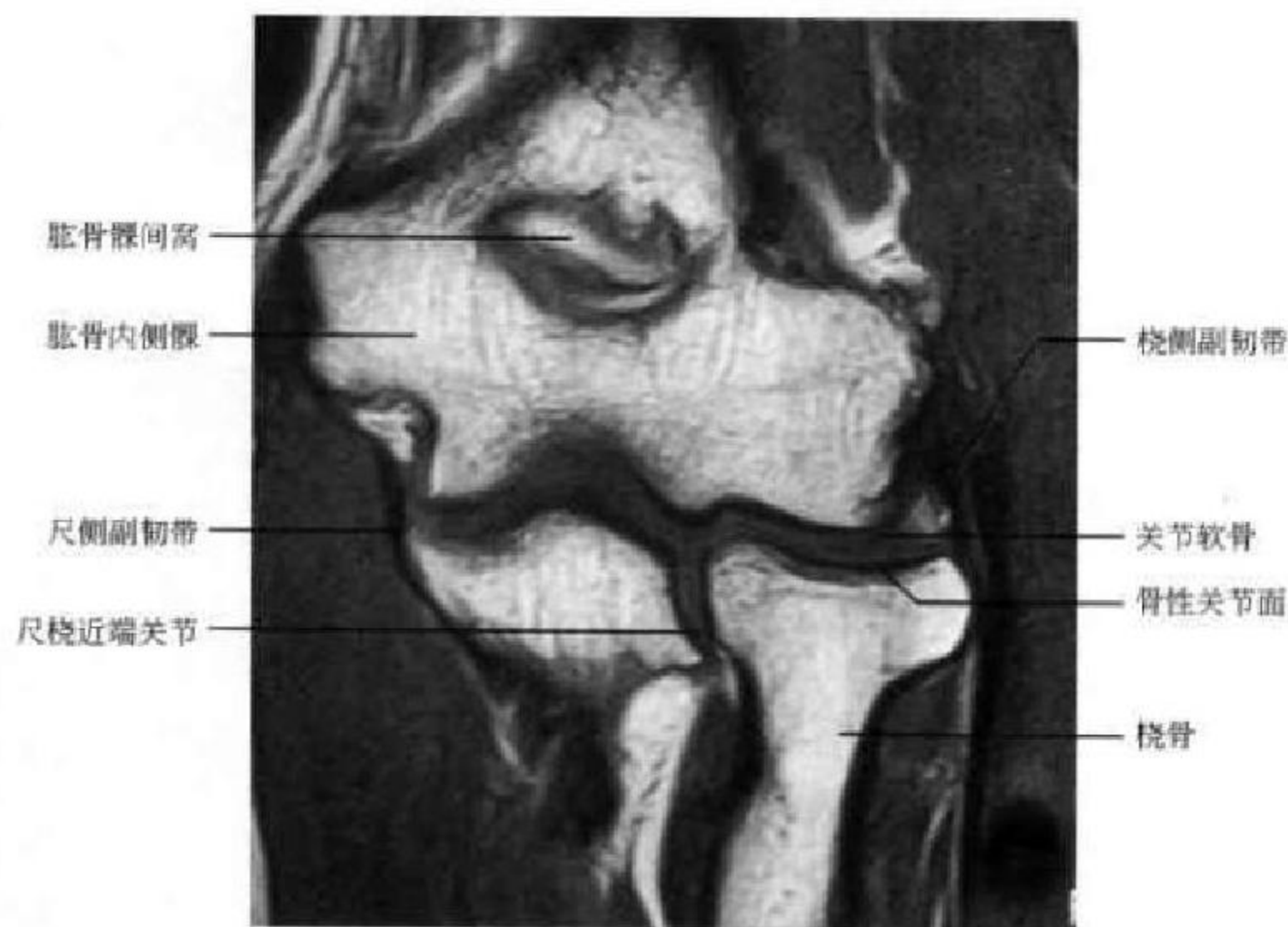


图 2-20 肘关节冠状面 MRI

因此周边有纤维软骨构成的孟唇加大关节面。孟唇约占关节孟窝深度的 50%，同时增加了关节孟的面积，以更好地容纳肱骨头。正常的孟唇高约 3mm、宽 4mm，外观呈卵圆形，与关节孟缘的肾形外观相适应。关节囊对关节有着重要的稳定和压缩作用，从而保证了关节面的紧密相贴及其完整性。肩关节囊宽阔松弛，起于肩胛盂周边，止于肱骨头解剖颈，有孟肱韧带和喙突韧带加强。肩袖 (rotator cuff) 是由附着在肱骨大小结节及外科颈前后面的 4 个肩部肌腱组成。前有肩胛下肌腱、后有冈下肌腱及小圆肌腱、上有冈上肌腱在肩关节囊周

围连成腱板，并与关节囊愈着，对肩关节起稳定作用，上臂借助肩袖悬吊于肩胛骨之上。肩关节周围有肩峰下、喙突下、三角肌下等多个滑液囊以减少孟肱关节活动时的摩擦。肩关节具有关节孟浅、关节囊松、滑液囊多的特点，即保持了肩部环转活动的灵活性和广泛性，又极易发生肩关节不稳症。

(一) 肩关节 X 线正位片

肱骨头对向肩胛盂，肱骨头骨性关节面为光滑连续的致密弧线，关节面下骨小梁呈放射状垂直于关节面。肱骨头、大小结节与骨干之间的骺线称为解剖颈，骺线以下的干骺部称为外科颈，大结节向

外突出,小结节居中偏外,大小结节间为二头肌腱沟。肩胛盂投影呈纵向椭圆形,内侧为前缘,外侧为后缘,其骨性关节面呈弧形与肱骨头相对,盂肱关节间隙(肩胛盂内侧缘与肱骨头内侧缘之间的距离)为4~6mm。在肩胛盂之内上方的环状致密影为喙突,其向内走行的横行致密影为肩胛冈下缘骨皮质投影。肩胛冈向外延伸的突起形成肩峰,位于肱骨头之上,肩峰与锁骨远端形成肩锁关节,其间隙正常为2~5mm(图2-21 A)。

(二)肩关节X线侧位片

上端的肱骨头呈新月形,前方突起为大小结节

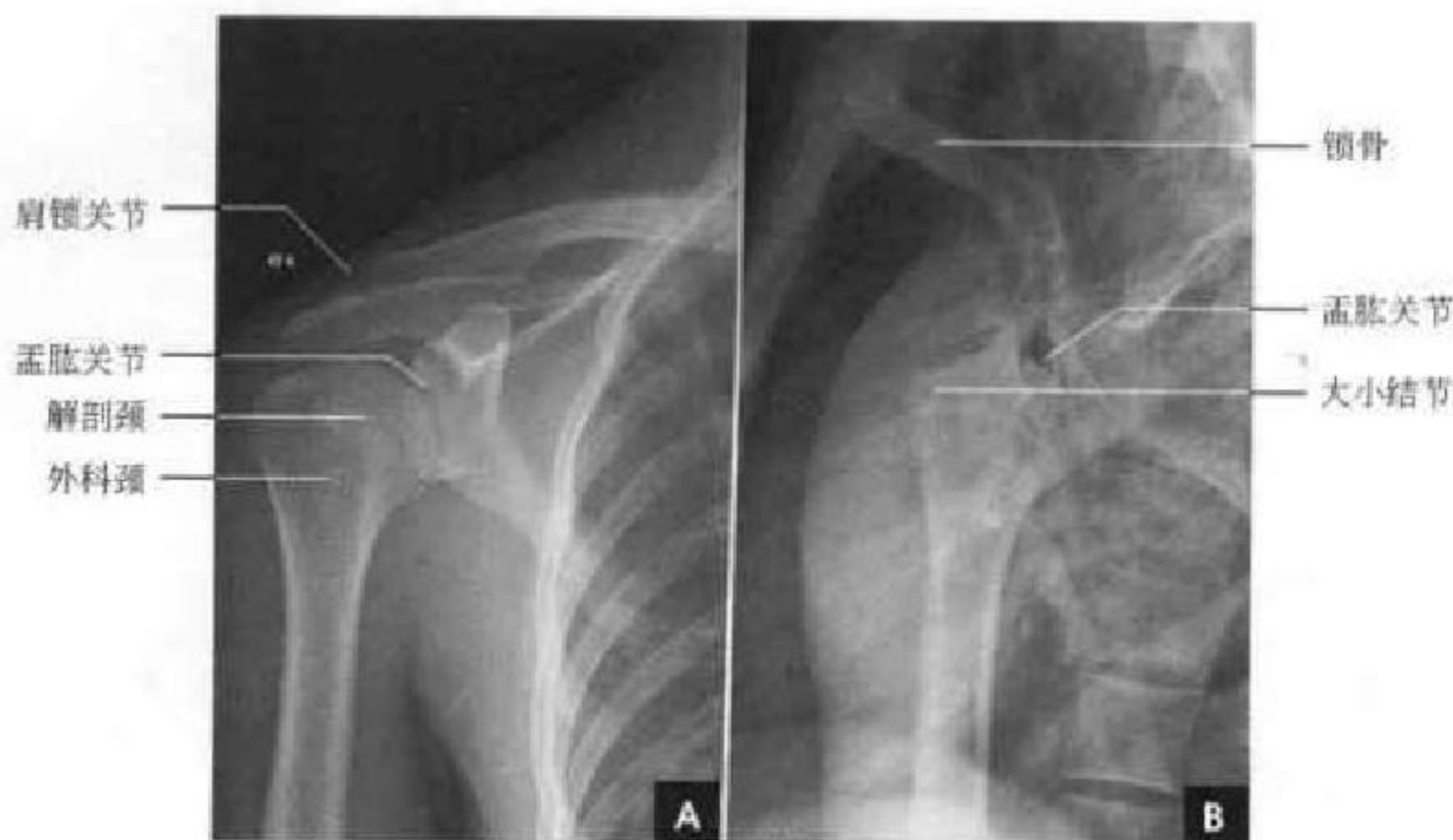


图2-21 肩关节X线平片

A. 正位片; B. 侧位片

(四)肩部MRI

肱骨头、肩峰、锁骨远端、肩锁关节、肱骨和关节盂的透明软骨、关节盂唇、肩袖、关节囊、喙突锁骨韧带和肌肉及肌腱的结构MRI均可显示。借助于周围的脂肪和流动的血液对神经和血管结构也显示良好。常用横断面、冠状面(平行于冈上肌肌腱)及斜矢状面(平行于肩胛盂平面)的多方位成像。

在横断面上,关节盂的前、后盂唇均呈三角形,后关节盂相对较小,由于其为纤维性软骨,因此在MR成像时呈低信号。盂肱关节软骨覆盖整个关节盂窝的凹面上,在T₁WI上呈低信号,在T₂WI上呈较高信号,在脂肪抑制图像中可以更好的显示。肩袖中肩胛下肌在关节盂的前内侧附着于肱骨小结节。冈下肌从肩胛骨的后下方起源,穿过盂肱关节,附着于大结节的外侧面。在接近大结节的后外

重叠影。肱骨后方是肩胛骨,盂肱关节面不能清晰显示。关节上方条状致密影为锁骨(图2-21 B)。

(三)肩部CT

肱骨头位于外侧,环状骨皮质内见星状分布的骨小梁影,前方突起的大小结节间的凹陷为结节间沟。后内侧的肩胛骨断面依层面不同而呈不同的条状高密度影。盂肱关节位于后内侧,其关节面略呈自后外向前内45°斜向走行(图2-22 A)。

方时,低信号的冈下肌腱同低信号肱骨骨皮质一起显示。小圆肌位于冈下肌的后外方,它起源于肩胛骨的腋缘,附着于大结节的下面(图2-22 B)。

冠状面能显示肩峰与肱骨头之间的狭窄腔隙结构,内有肩峰下滑囊、冈上肌腱、关节囊韧带,冈上肌腱可在冈上肌出口内自由滑动。肩袖中冈上肌腱及其冈上肌的解剖结构在冠状面中能够很好显示,冈上肌腱附着于肱骨大结节,肩峰下滑囊位于肩峰和肩袖之间。关节的上下盂唇亦可在冠状面上显示(图2-23)。

矢状面可显示肩峰的变异形态,Bigliani将肩峰的外形分为直型(I型)、弓型(II型)和钩型(III型)。钩形肩峰易造成冈上肌肌腱与肩峰弓间慢性卡压,是肩袖卡压或撕裂的潜在原因(图2-24,图2-25)。

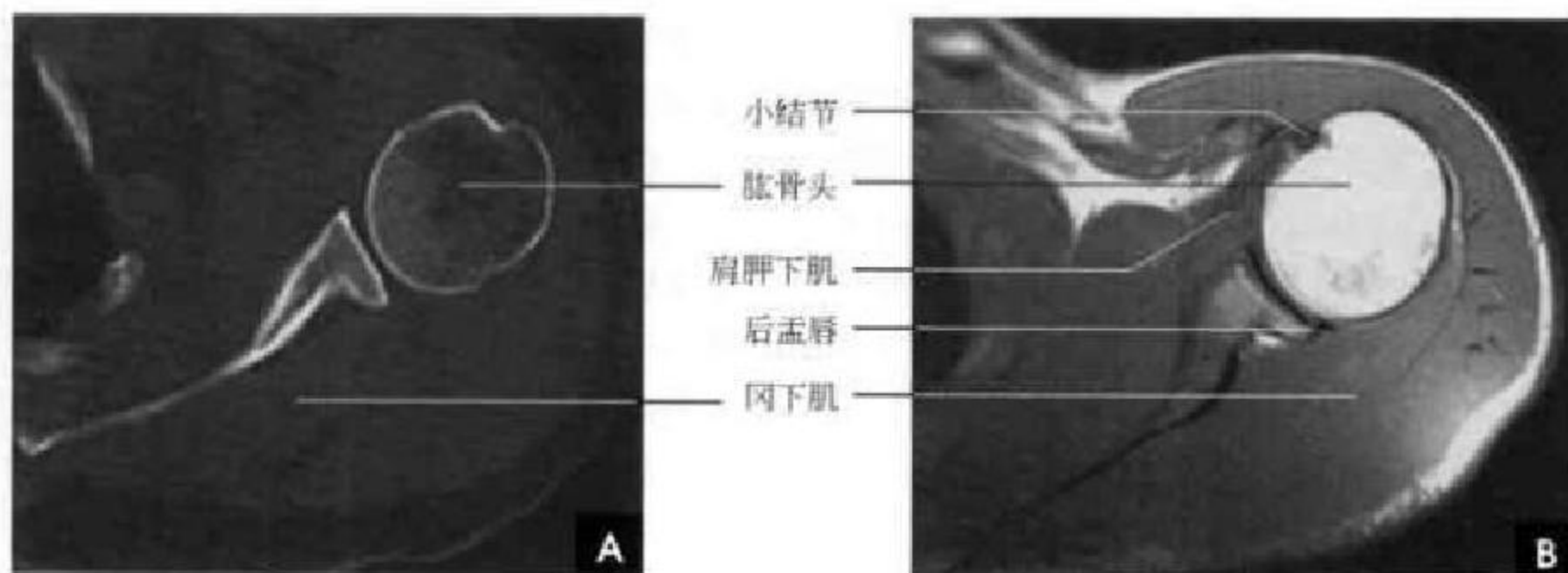


图 2-22 肩关节横断面

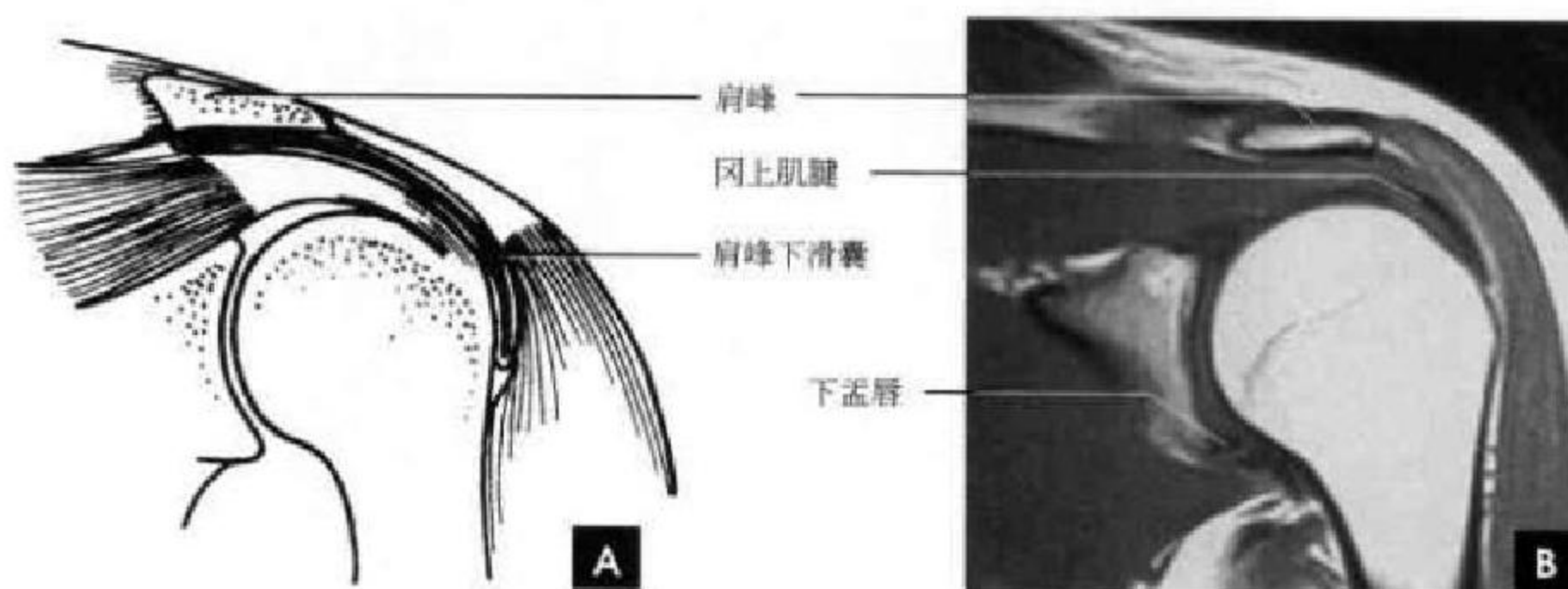
A. CT; B. T₁WI

图 2-23 肩袖冠状面

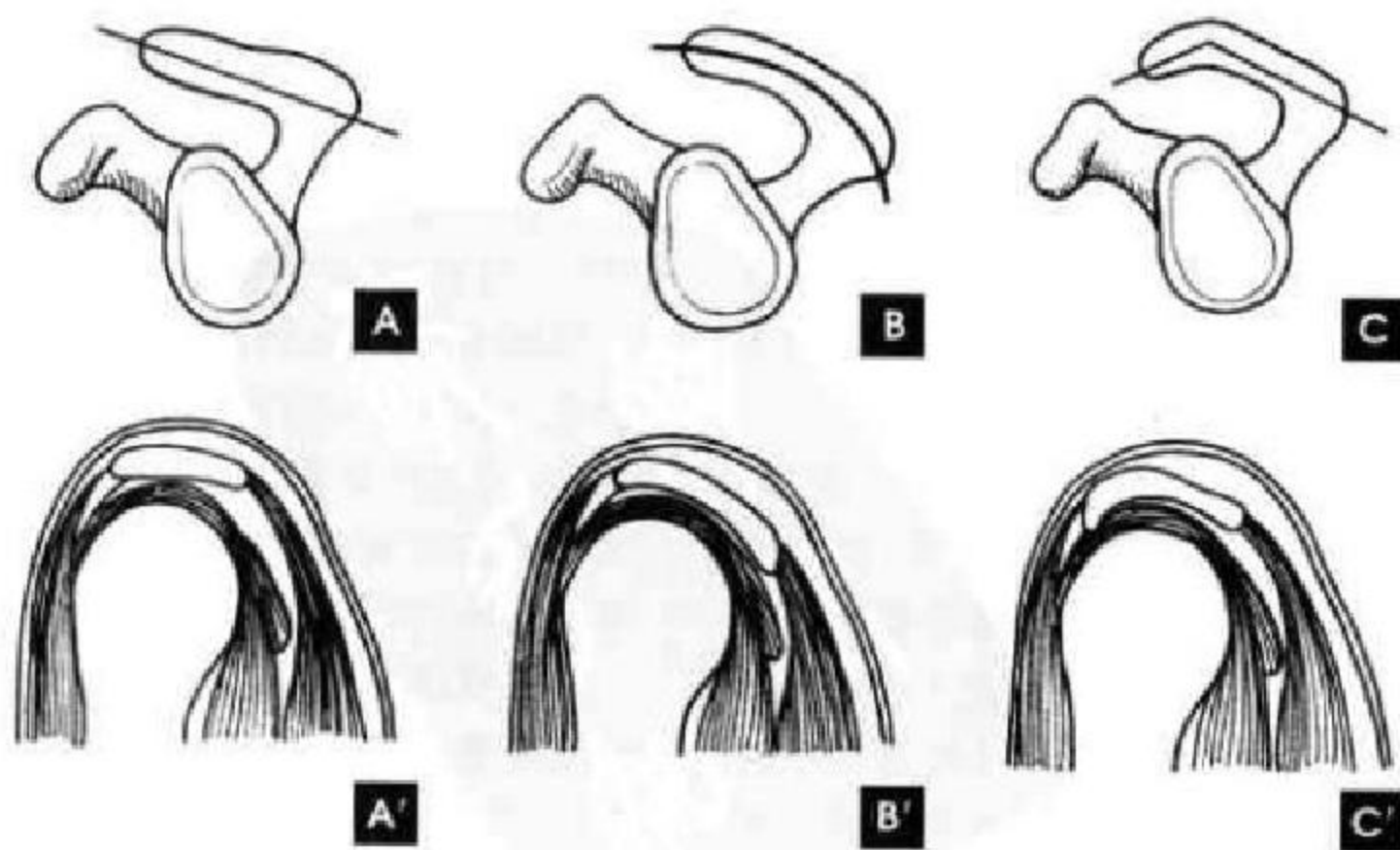
A. 示意图; B. MR-T₁WI

图 2-24 肩峰变异各型及矢状面成像示意图

A-A'直型(I型); B-B'弓型(II型); C-C'钩型(III型)

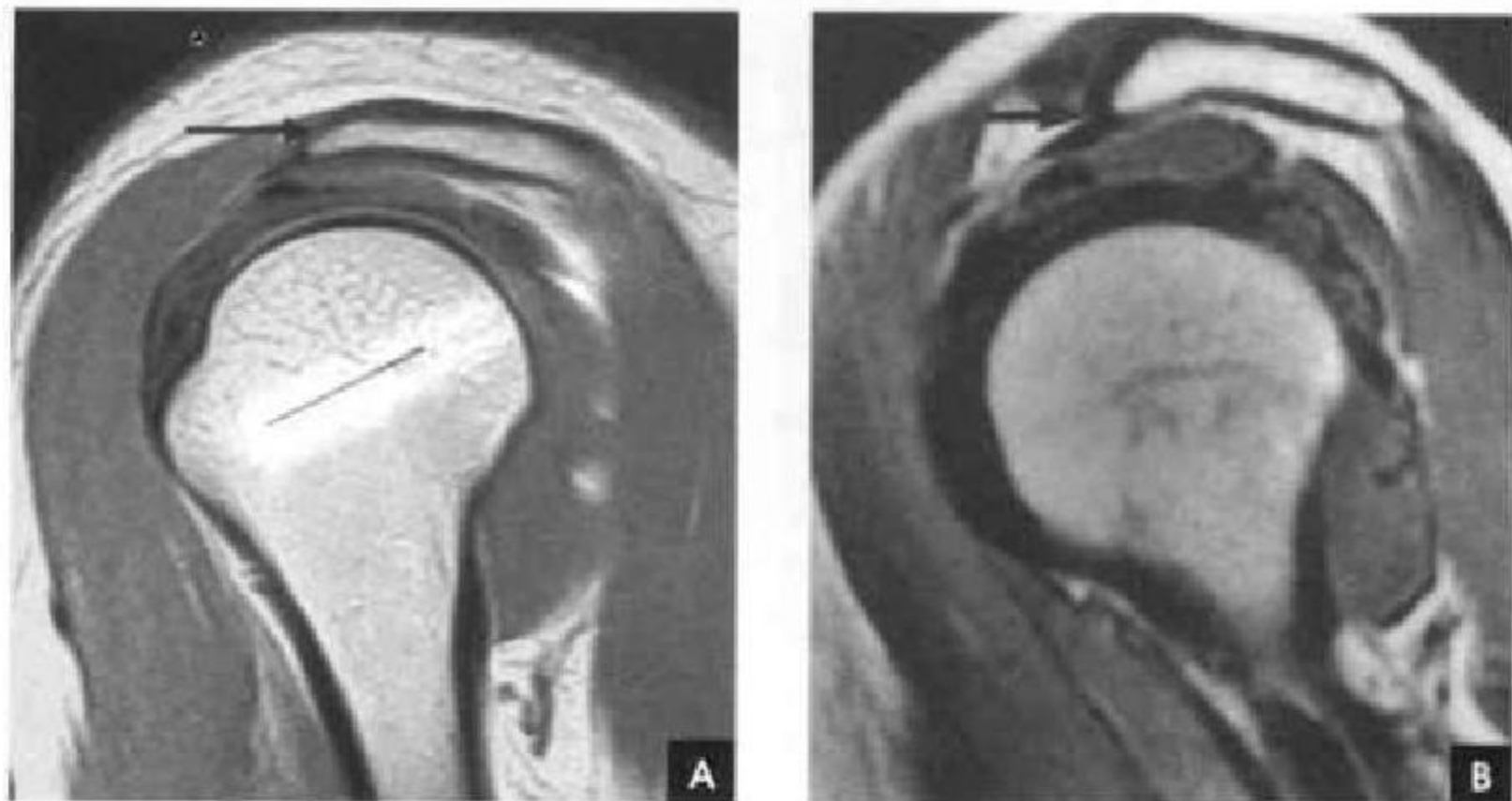


图 2-25 矢状面 MR 成像
A. II型肩峰； B. III型肩峰

(靳激扬 丁宏 刘斌)

第三节 下肢影像解剖

一、足 部

足部由 14 节趾骨、5 块跖骨和 7 块跗骨组成，诸骨相互连接构成关节，包括跖趾关节、跖跗关节、距下关节、跟骰关节、楔舟关节、舟骰关节、距舟关节。从解剖学和动力学角度，足可分成前、中、后三部。足前部由诸跖、趾骨构成。足中部包括足舟骨、骰骨和三块楔骨，前方以跖跗关节与足前部为界。足后部包括距骨和跟骨，前方以跗横关节与足中部分界。

趾骨，第 1 趾骨有两节，其余每趾各有三节趾骨，分别成为远节趾骨、中节趾骨和近节趾骨，结构为粗而短的短管状骨。每节趾骨分为头、体、底三部分，远节趾骨末端膨大呈簇状，为爪粗隆。跖骨，共有 5 块，各与其近端的跗骨及远端的趾骨构成关节。跗骨，共有 7 块，即距骨、跟骨、足舟骨、骰骨及 3 块楔骨。每块骨均有 6 个面，其中某些面为关节面。距骨上面的鞍状关节面支持胫骨，两侧各与内、外踝构成关节，前面与足舟骨构成关节，下面有两个分离的关节面，一个与跟骨的载距突构成关节，另一个与跟骨本身构成关节。有时在距骨的后缘可见一分离的小骨，称三角跗骨。跟骨形成足的跟部，在前内侧面有一个明显的突出部分，用来支持距骨，叫做载距突，跟骨远端与骰骨构成关节，跟距、跟骰关节联合构成跗横关节。足舟骨的近侧为距骨，远侧为 3 个楔骨，它的内粗隆旁常有一额外

小骨与之邻接，称副舟骨。3 块楔骨都呈楔状，其近侧为足舟骨，远侧为第 1、2、3 跖骨。骰骨是一个不规则的骰子状骨，近侧为跟骨，远侧为第 4、5 跖骨；它和第 3 楔骨也构成关节。跟骨、距骨、足舟骨、骰骨和楔骨是构成足弓的重要组成骨，对保护足底的神经、血管及维护人体直立平衡等有重要作用。

足部 X 线解剖：足前、中部常由足部正斜位片显示，其跗外翻的 X 线解剖测量为：在足正位片上，第 1 跖趾两骨纵轴线交角正常值为 $10^{\circ} \sim 20^{\circ}$ 。外翻时角度加大(图 2-26)。

足后部常由足侧位片显示，其跟距角的 X 线解剖测量：由距下关节的后上缘经跟骨的后上缘引一直线，再由距下关节的后上缘至跟骰关节的跟骨前突起的上缘引一直线，此两线相交即跟距角，正常为 $28^{\circ} \sim 40^{\circ}$ (图 2-27 A)。在跟骨轴位片上，沿着跟骨内外侧缘做切线，其夹角为跟骨轴位角，正常值为 17° (图 2-27 B)。

在足侧位片上还能行足弓测量(图 2-28)，其正常值内弓为 $113^{\circ} \sim 130^{\circ}$ ，外弓为 $130^{\circ} \sim 150^{\circ}$ 。内弓由以下三点连线所形成的夹角构成：①距骨头最低点；②跟骨与水平线接触最低点；③第 1 跖骨头与水平线接触的最低点。

外弓由以下三点连线所形成的夹角构成：①跟骰关节的最低点；②跟骨与水平线接触的最低点；③第 5 跖骨头与水平线接触的最低点。

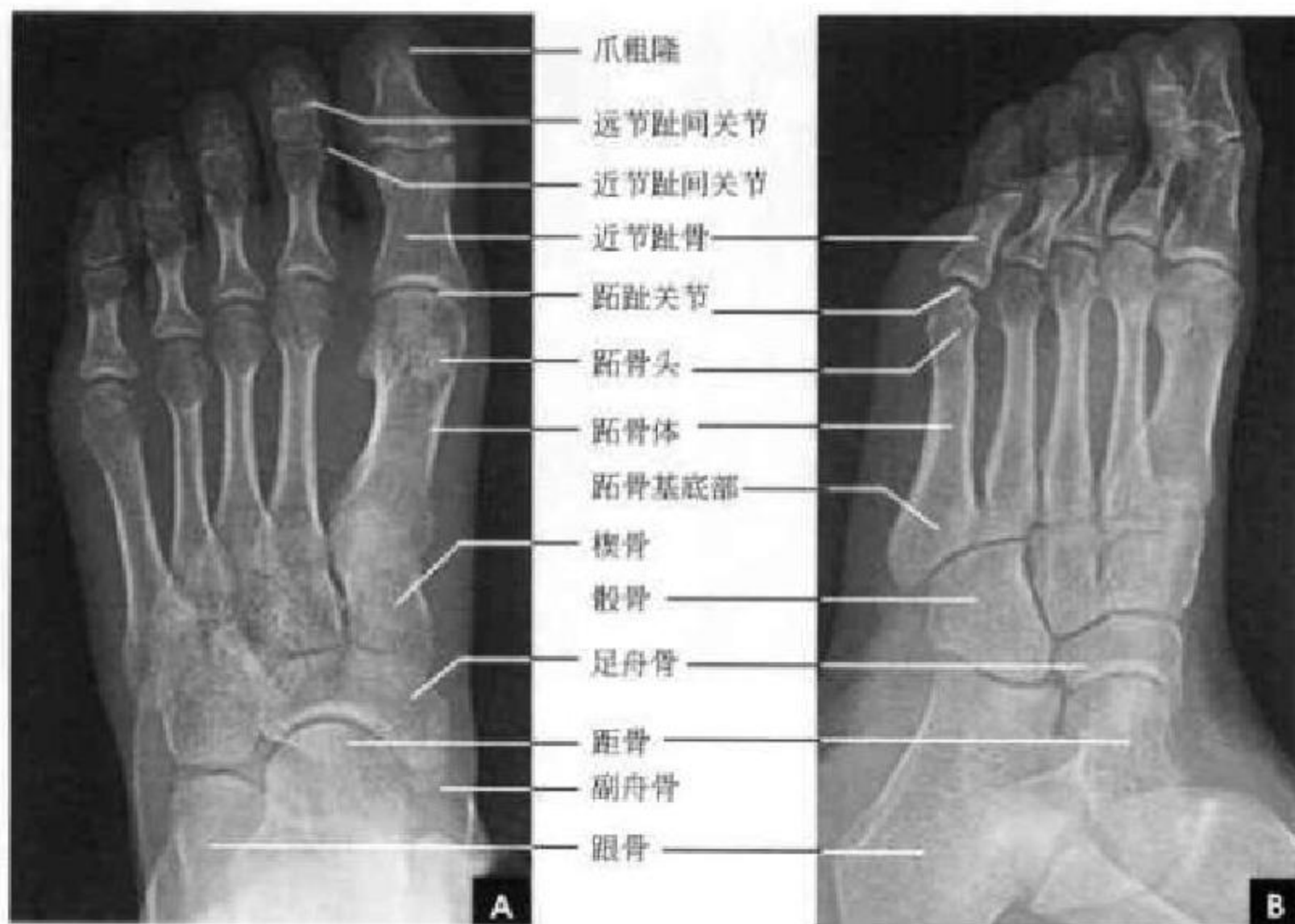

图 2-26 足部 X 线平片

A. 正位片; B. 斜位片

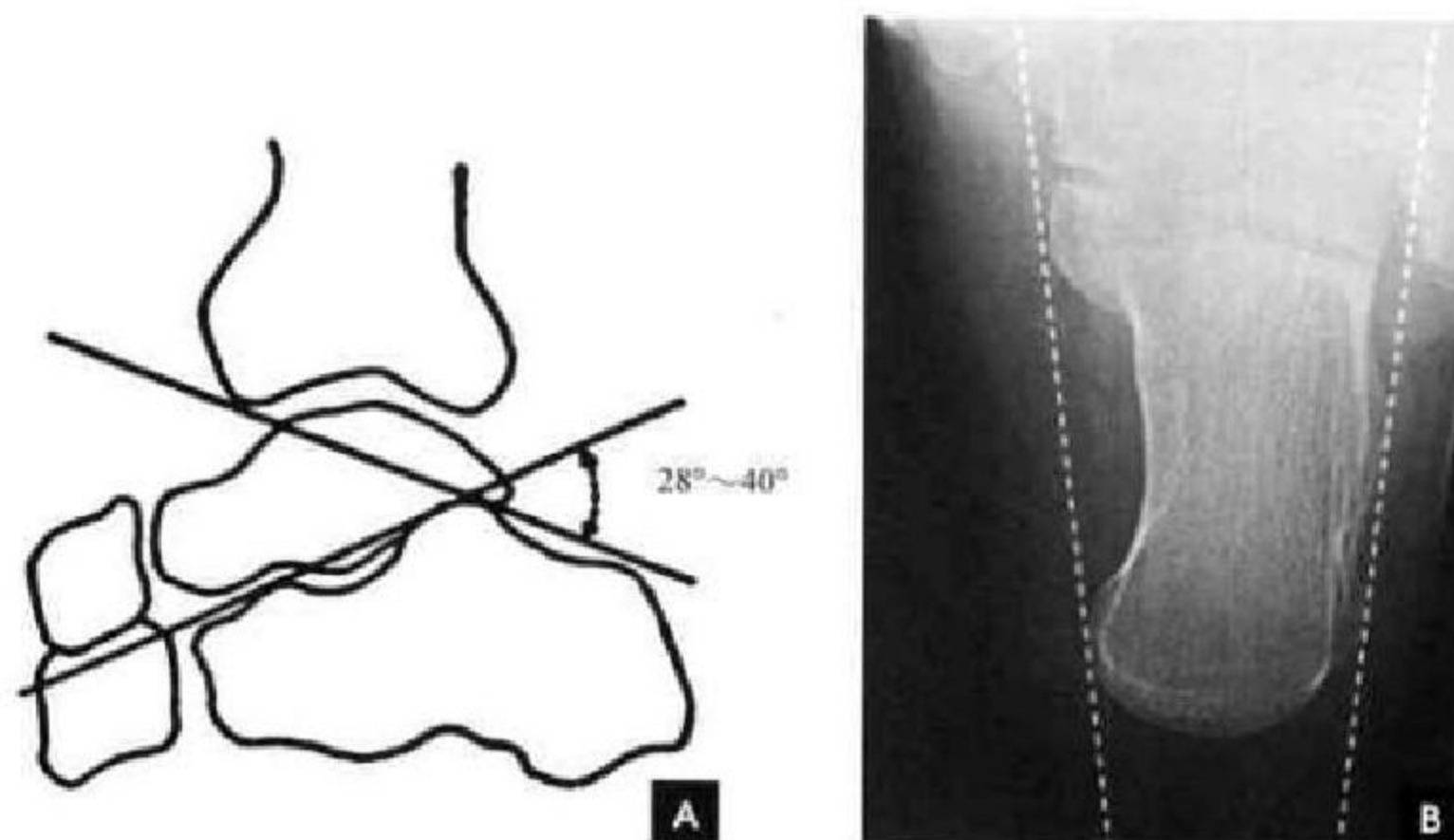


图 2-27 足部 X 线平片

A. 侧位跟距角测量示意图; B. 跟骨轴位片及轴位角测量

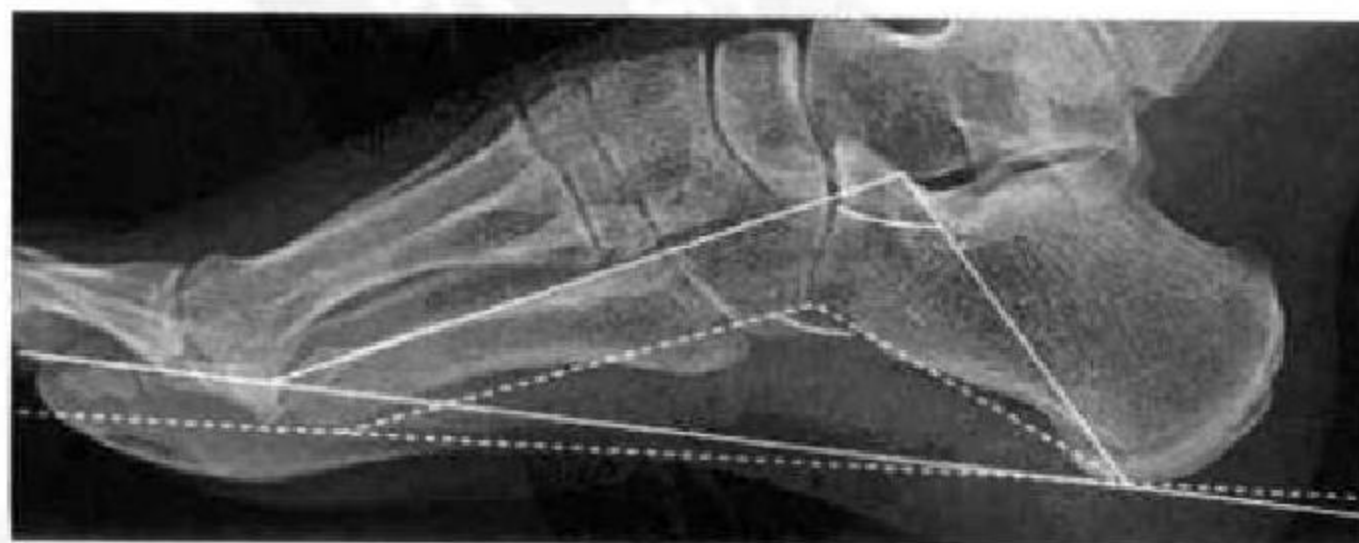

图 2-28 足侧位片:足弓 X 线测量

二、踝 部

距小腿关节(踝关节, ankle joint)由胫骨下端、腓骨下端、距骨及关节囊构成, 关节周围有坚强的韧带所固定。距小腿关节面以下的胫骨内侧下端与腓骨下端分别称为内踝和外踝, 内外踝构成踝穴与距骨体构成关节, 胫骨远端腓侧有一切迹, 容纳外踝, 构成胫腓联合关节。距小腿关节面上胫骨后部下端称后踝, 后踝有关节纤维软骨唇向后下方突出。关节囊附着在胫腓骨远端关节软骨的周边和距骨的非关节面, 关节囊与周围韧带融合。距小腿关节胫侧有前距胫韧带、后距胫韧带、三角韧带和胫跟韧带。腓侧副韧带复合体由前距腓韧带、后距腓韧带和跟腓韧带组成。胫腓骨间韧带附着在胫腓两骨之间称为胫腓韧带联合。跟腱是人体中最坚强的肌腱, 由腓肠肌和比目鱼肌下端两个肌腱合成坚韧的纤维束, 跟腱与跟骨结节

间有一滑液囊, 称为跟腱滑液囊。距小腿关节与距、跟、舟关节互有韧带连接, 互相协调活动。

(一) 踝部 X 线解剖

距小腿关节是由胫、腓骨的下端与距骨的上面及关节囊构成。胫骨下端内侧有内踝, 后面为后踝, 整个关节面与距骨构成关节。腓骨下端即为距小腿关节的外踝。距小腿关节间隙规则, 呈倒 U 字形, 平行等宽为 3~4mm。距小腿关节的 X 线测量: 在正位片上, 胫骨干的中轴线与距骨的垂直轴线相一致, 且垂直于距小腿关节的水平面(图 2-29 A)。距小腿关节侧位片显示跟骨的跟骨沟下方骨小梁特别稀少, 呈三角形疏松区, 称为骨髓突。跟上脂肪垫是四肢大关节中关节外较大的脂肪垫, 位于距小腿关节囊之后, 跟骨之上, 跟腱之前, 呈三角形向上延伸的低密度影(图 2-29 B)。

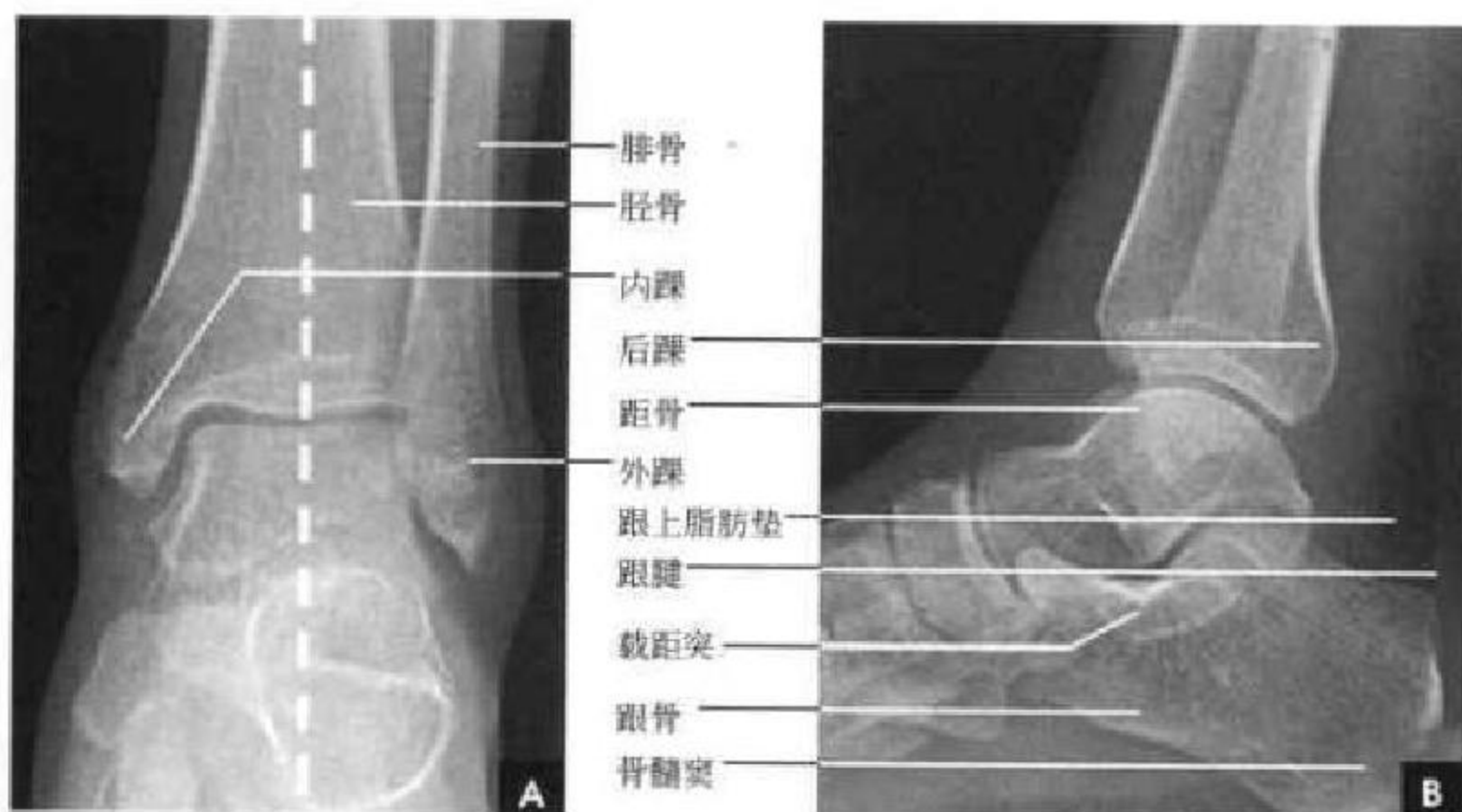

图 2-29 距小腿关节 X 线平片

A. 正位及测量; B. 侧位

(二) 踝部 CT 解剖

在软组织窗位上自前向后可见胫骨前肌腱、踇长伸肌腱、趾长伸肌腱。内踝后部是胫骨后肌腱和趾长屈肌腱; 外踝后方为腓骨长短肌腱。跟上脂肪垫呈低密度影, 其后为横断面呈卵圆形的跟腱(图 2-30 A)。骨窗位显示内踝、距骨、腓骨的骨性结构及其构成的距小腿关节间隙(图 2-30 B)。

(三) 踝部 MRI 解剖

矢状面可清晰显示距小腿关节和距骨下关节的关节面, 在 T1WI 关节软骨表现为线条状中等信号强度影。胫骨前肌腱见于胫骨前部与足背, 踇长屈肌及其肌腱的断面显示于胫骨后部。跟腱及其

脂肪垫位于足的后部。距骨下关节以跗骨突为界分为前后两部分, 跗骨突由距跟骨间韧带及高信号脂肪组织填充(图 2-31 A)。横断面上自前向后可见胫骨前肌腱, 内踝、距骨、腓骨及其构成的距小腿关节, 胫骨后肌腱、趾长屈肌腱位于内距小腿关节后部; 腓骨长短肌腱位于外踝后方。跟腱是人体最强大的肌腱, 位于距小腿关节最后方, 横断面呈卵圆形, 后缘凸, 前缘平(图 2-31 B)。冠状面显示距小腿关节及其关节软骨, 坚强的胫距后韧带呈低信号, 位于内踝和距骨内侧面之间。跗骨突位于距骨下关节间隙, 充以高信号脂肪垫和距跟骨间韧带。稍后层面显示胫跟韧带、胫骨后肌腱和(或)胫骨内



侧的趾长屈肌腱。腓骨长、短肌腱位于外踝尖下方 呈低信号(图 2-32 B)。

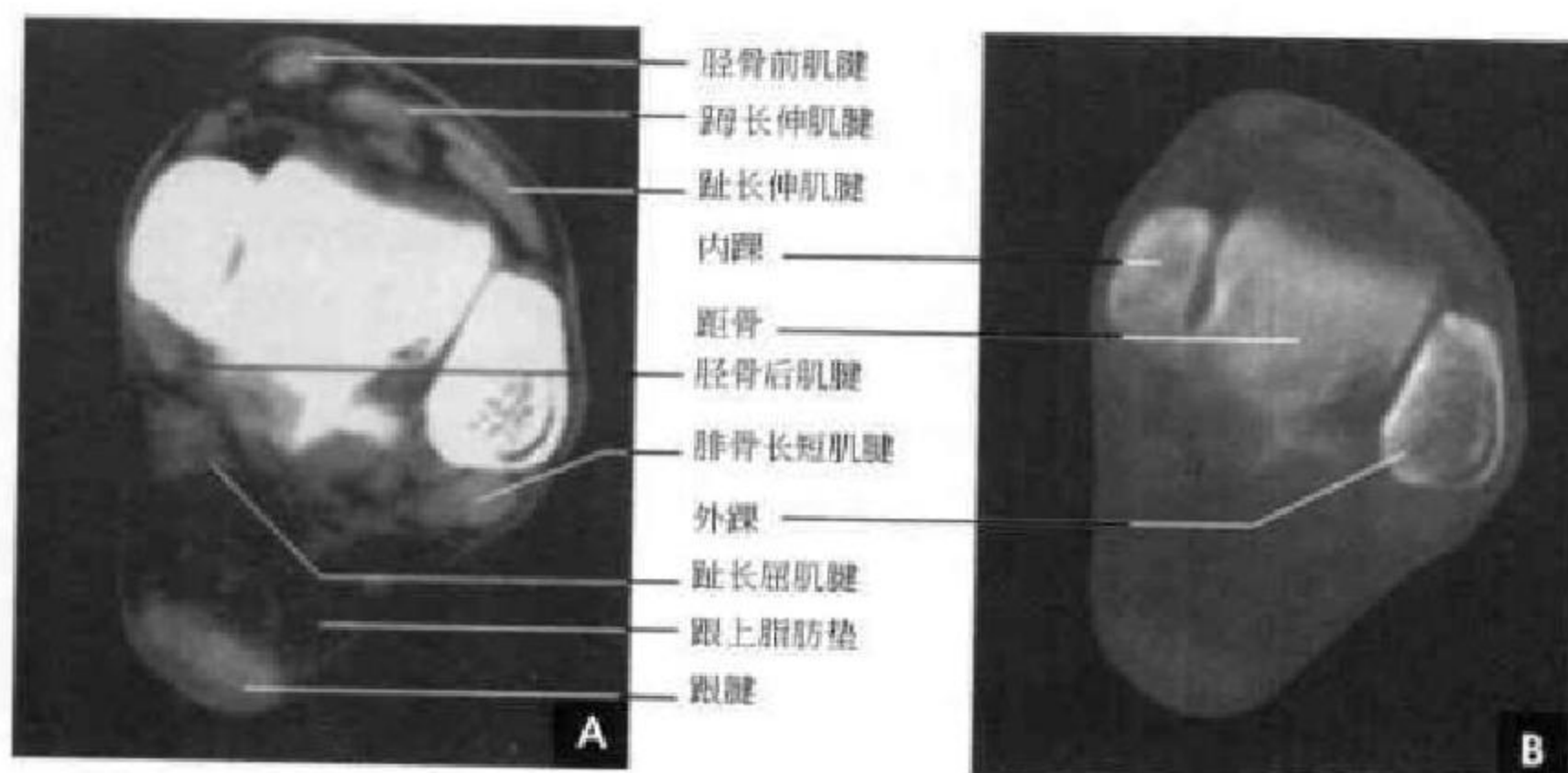


图 2-30 踝部 CT

A. 软组织窗位; B. 骨窗位

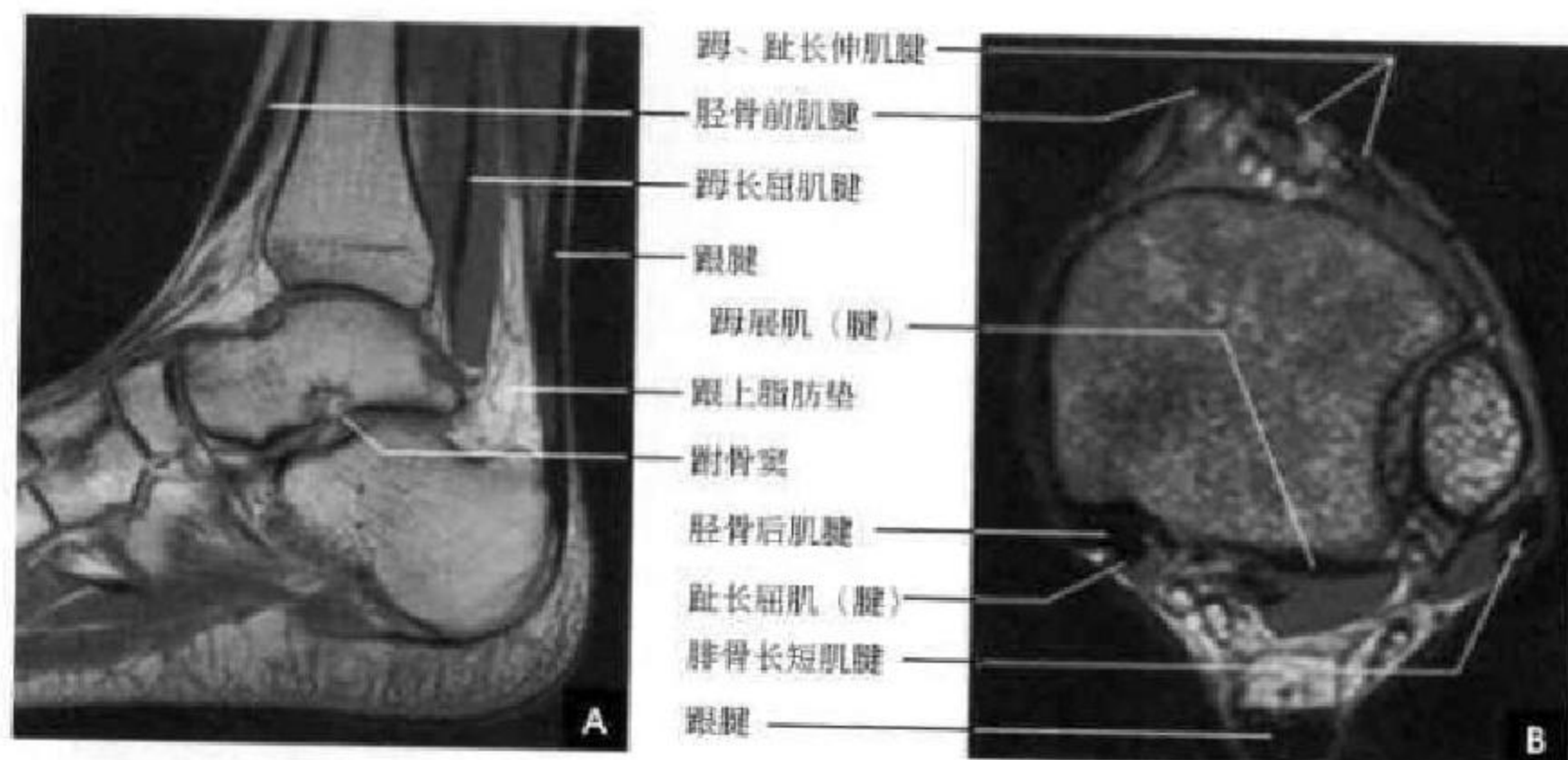


图 2-31 踝部 MRI

A. 矢状面; B. 横断面

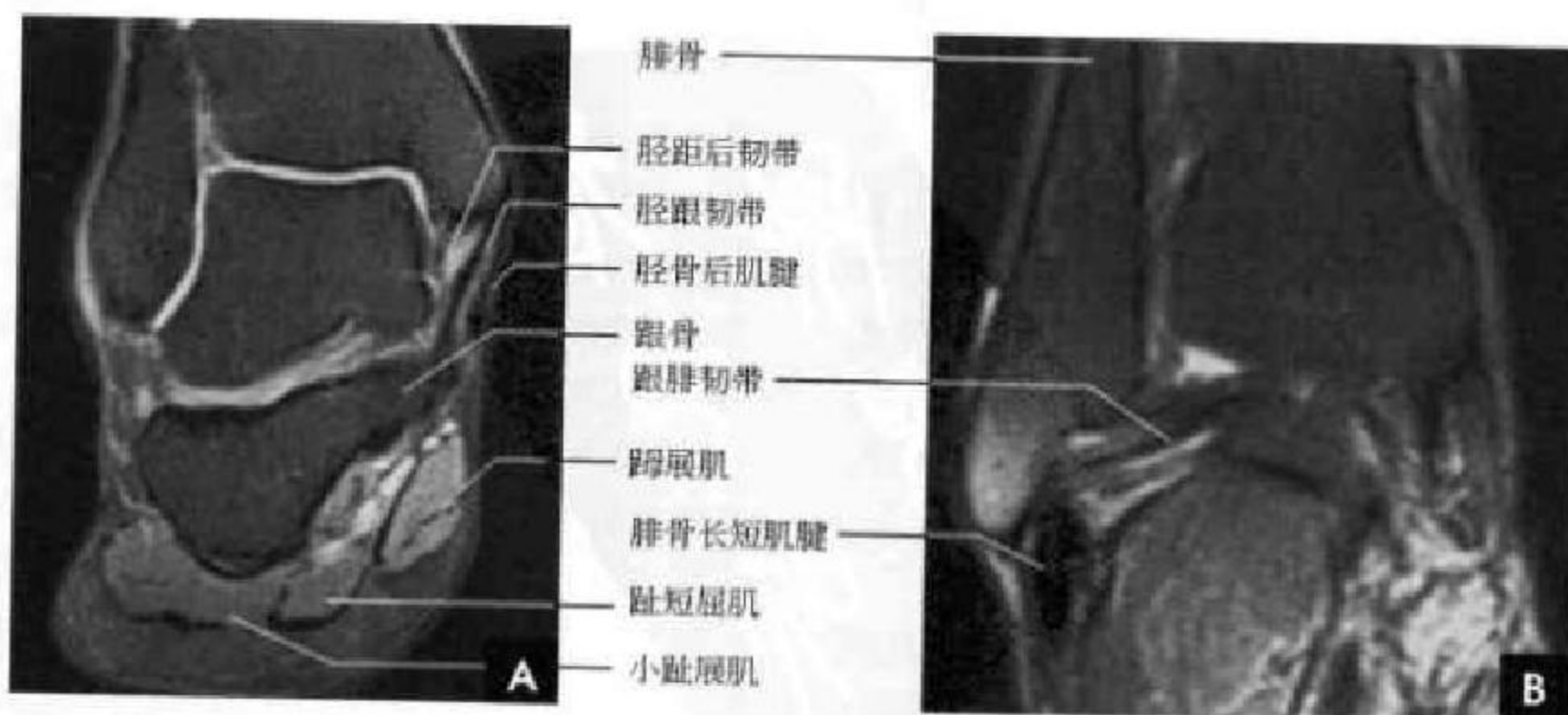


图 2-32 踝部冠状面 MRI

A. 胫距关节正中层面; B. 胫距关节后缘层面

三、膝 部

膝关节(knee joint)由股骨髁、胫骨髁、髌骨、关节内半月板、韧带、关节囊及几个滑液囊所构成。胫骨上端两髁与股骨髁构成关节,两髁间有一粗涩的隆起为髁间隆起。两髁在胫骨的前面相遇,形成胫骨粗隆,髌韧带附着于此。股骨远端髁间窝在后面分为两个关节髁,两髁在前面连接,并形成光滑的滑车面,与髌骨构成髌股关节。腓骨小头与胫骨外髁后面形成胫腓近端关节。关节内交叉韧带斜置于胫骨与股骨之间,是稳定膝关节的重要结构,属关节内滑膜外结构。前交叉韧带起自胫骨平台髁间隆突前方,斜向后外上方走行,止于股骨髁间窝的外侧壁,长约35mm,厚约11mm,其作用是防止胫骨向前脱位,并与侧副韧带、关节囊一起限制膝关节过伸。后交叉韧带起自胫骨平台髁间隆突后方,先在矢状面内垂直向上,后急转向前内,近水平方向走行,止于髁间窝内侧壁,长约38mm,厚约13mm,其作用是防止胫骨向后移位。沿胫骨内、外髁的上缘,各有一个半月状纤维软骨,即所谓内侧、外侧半月板,内侧半月板较大,呈C形,外侧半月板较小,呈O形,半月板自外向内渐变薄,周缘(关节囊缘)达4~7mm;内缘为游离缘,厚度<1mm。两侧半月板分为前角、后角和体部,内外侧半月板的前角和后角均有横韧带相联,外侧半月板后外面游离,有肌腱通过。膝两侧有坚韧的韧带连接,胫侧副韧带起自股骨内上髁上缘,止于胫骨内髁关节缘。腓侧副韧带起自股骨外上髁,止于腓骨小头。

膝关节囊极为宽阔,各部厚薄不一,前面有强

大的股四头肌肌腱和髌韧带,因此前方关节囊较薄,两侧及膝关节后方较厚。髌韧带起自髌尖及其后方的粗面,向下止于胫骨粗隆,长约8cm,髌韧带的两侧有自股内侧肌和股外侧肌延续而来的内外侧支持带,以加强关节囊并防止髌骨向侧方滑脱。两侧前滑液囊向上膨出达7cm,构成髌上囊,紧贴在股骨前面两侧。髌下脂肪垫呈三角形,居膝前滑膜囊之外,屈膝时关节腔前方空虚,脂肪垫被吸入充填空隙,当股四头肌强力收缩时,脂肪垫内压升高,能发挥遏止关节过度活动的作用,脂肪垫尚有润滑关节的功能。在髌下,滑膜包绕髌下脂肪垫突入髁间窝,其两侧滑膜折叠入关节腔,称为翼状皱襞。在髌下脂肪垫尖端,两侧皱襞相融合形成髌下滑膜皱襞,并通过囊韧带连于髁间窝。正常状态下,髌骨的中心线正位于股骨滑车沟的中央。膝关节屈曲时,各种外力作用于髌骨,髌骨的位置和运动轨迹取决于其动态稳定结构(主要是股四头肌肌腱)、静态稳定结构(髌韧带、外侧髌股韧带、内外侧支持带等)、骨结构(髌骨与股骨滑车沟形态的一致性)及股骨与胫骨的排列情况等因素的相互作用。

(一)正位 X 线解剖

股骨远端和胫骨近端各有一条残留骺线。双股骨髁关节面呈光滑致密线。胫骨平台关节面呈凹形厚骨板,中间为髁间隆突。胫股骨性关节面平行,间隙宽4~8mm。髌骨与股骨投影重叠。通常股骨纵轴线与胫骨纵轴线不在一条轴线上,两者可形成向内 10° 的夹角,为膝关节生理性轻度外翻(图2-33 A)。

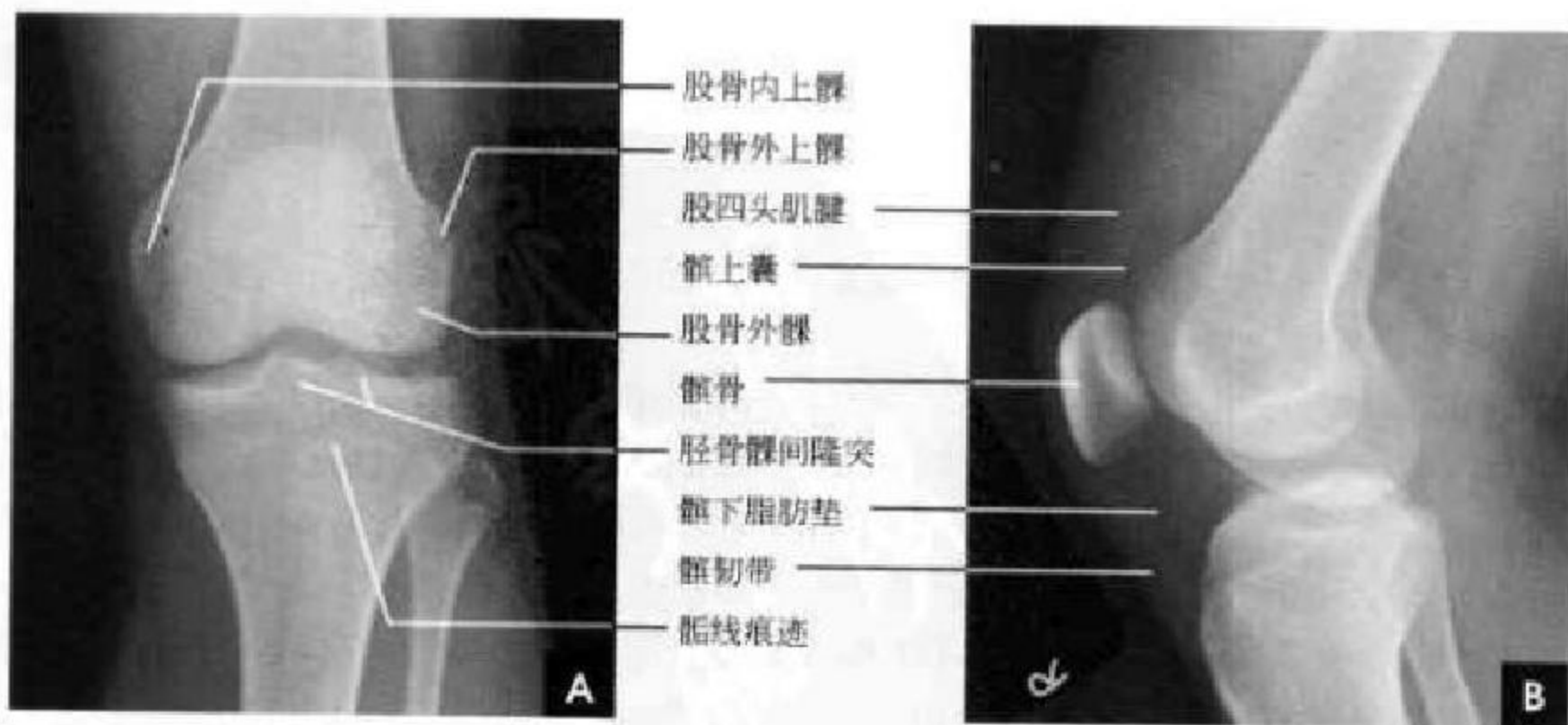


图 2-33 膝关节 X 线平片

A. 正位片; B. 侧位片



(二)侧位 X 线解剖

膝关节组成骨股骨、胫骨及髌骨在侧位片上均能显示,股骨内外髁投影重叠,在膝关节侧位片上识别内外髁的标志为:若两侧股骨髁完全重叠,因内髁远离胶片而放大,表现内髁大、外髁小,内髁关节面投影于外髁的下方;若两侧股骨髁不重叠,内髁前面皮质厚、下面圆,而外髁前面皮质薄、下面平。髌股关节间隙在侧位 X 线片上显示。软组织对比良好,则能清晰显示髌骨前上下缘的股四头肌腱与髌韧带,髌上囊及髌下脂肪垫 X 线表现为三角形透明区。侧位膝关节后方常能见到一枚小子骨,称为腓肠小骨(fabella),边缘光滑(图 2-33 B)。

(三)轴位 X 线解剖

髌骨在屈膝 30° 啮合进滑车,且在此位置是稳定的,因此髌骨轴位片是在屈膝 30° 时摄片来评估髌股关节。正常髌股关节间隙对称,其内外侧髌股关节间隙宽度的比值 < 1.6 。髌骨力线不正是指髌骨的不稳定及移行轨迹异常所致的髌股关节对线异常。移行轨迹多偏向外侧,若向外侧移位超过 5 mm 或向外侧倾斜 $> 15^\circ$,即为对线不正;若既有外倾 $> 15^\circ$ 和又有外移超过 5 mm,即为半脱位;若

髌骨中央嵴外移超过股骨髁外缘,即为脱位。亦可采用和谐角(congruence angle)反映髌骨外置状况,做股骨髁间沟角(正常 138°)的平分线(白线),再做髁间沟最低点与髌骨中嵴连线(白虚线),二者间夹角即为和谐角,其正常平均角度为 -6° (图 2-34 A),和谐角 $> 12^\circ$ 可认为存在髌股关节排列紊乱。

(四)膝部 CT 解剖

膝关节 CT 通常采用薄层扫描,软组织窗位和骨窗位观察。在不同层面显示不同膝关节组成部分骨性与软组织结构,以膝关节半月板层面为例介绍其影像解剖(图 2-34 B):层面最前方为中等密度的髌韧带和低密度的髌下脂肪垫。其后为半月板,膝关节半月板显示为轮廓光滑的内侧 C 形、外侧 O 形结构,密度均匀,CT 值在 $70 \sim 90$ HU 之间。半月板之间为高密度髁间结节。内侧半月板的侧缘与内侧副韧带紧密联结,其外后方分别为大隐静脉和缝匠肌,后方为半腱肌、半膜肌腱。外侧半月板的侧缘则被滑膜囊将其与胫侧副韧带分开,外侧方有股二头肌腱,后方为跖肌。层面最后方是腓肠肌内、外侧头。

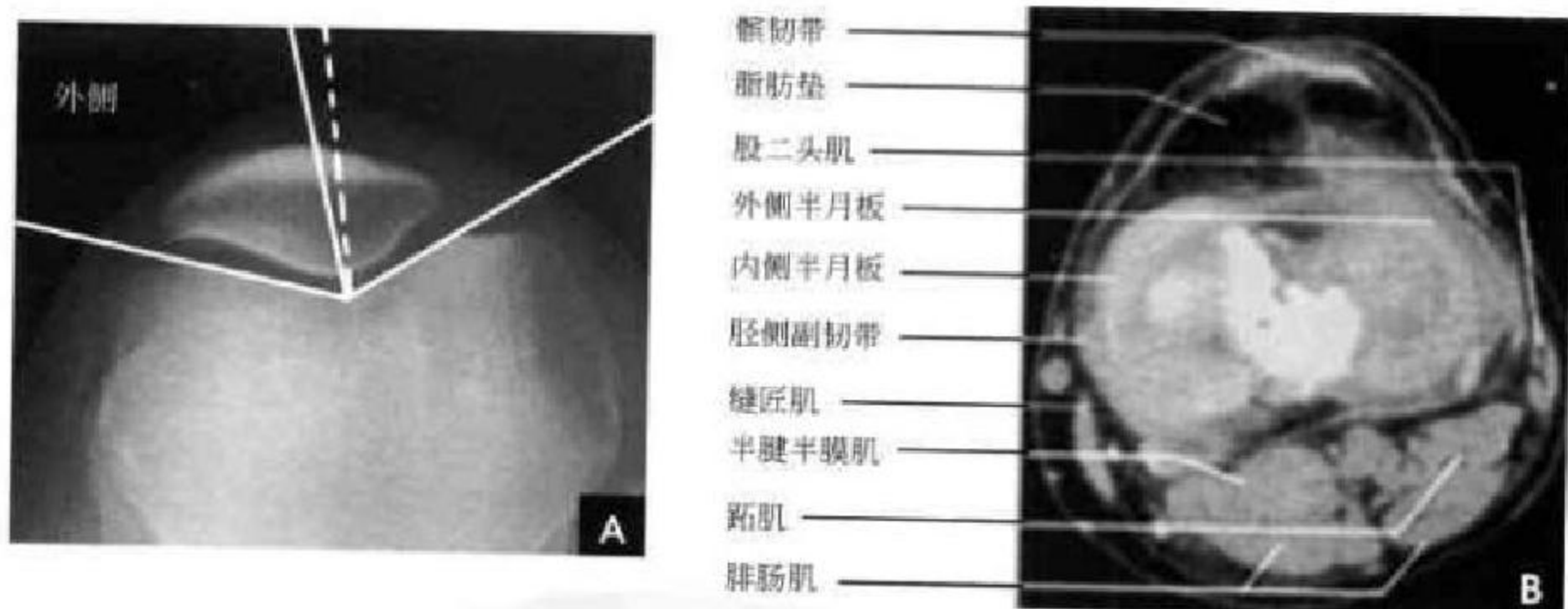


图 2-34 髌骨轴位片和膝关节 CT(半月板层面)

A. 髌骨轴位片和和谐角测量; B. 膝关节 CT(半月板层面)

(五)膝部 MRI 解剖

膝关节 MRI 的优势在于关节软骨、半月板及韧带等软组织的良好显示。

关节软骨为透明软骨覆盖在骨性关节面,厚薄均匀,表现为灰白色的中等信号,在梯度回波序列呈高信号。正常半月板在各个序列中均呈低信号。以 5mm 层厚扫描,在矢状面上可见半月板前、后角分开成 2 个尖端相对的三角形,至少见于 2~3 个层面。冠状面半月板前部和体部表现为一尖端指

向髁间窝的三角形低信号影。横断面扫描常须 1mm 薄层扫描才能很好显示半月板。前交叉韧带矢状面上呈带状低信号影,冠状面和横断面为类圆形断面影。后交叉韧带矢状面呈凸面向后的弓形低信号影,边缘光滑,有时可在后交叉韧带的前方见 Wrisberg 韧带,后方见 Humphery 韧带,亦可两者同时见到,后交叉韧带在冠状面和横断面为类圆形断面影。胫侧副韧带在冠状面上显示较好,呈线样低信号影。腓侧副韧带在冠状面后部腓骨小头

层面上显示为带状低信号影。髌骨支持带在横断面显示清楚(图 2-35~2-37)。

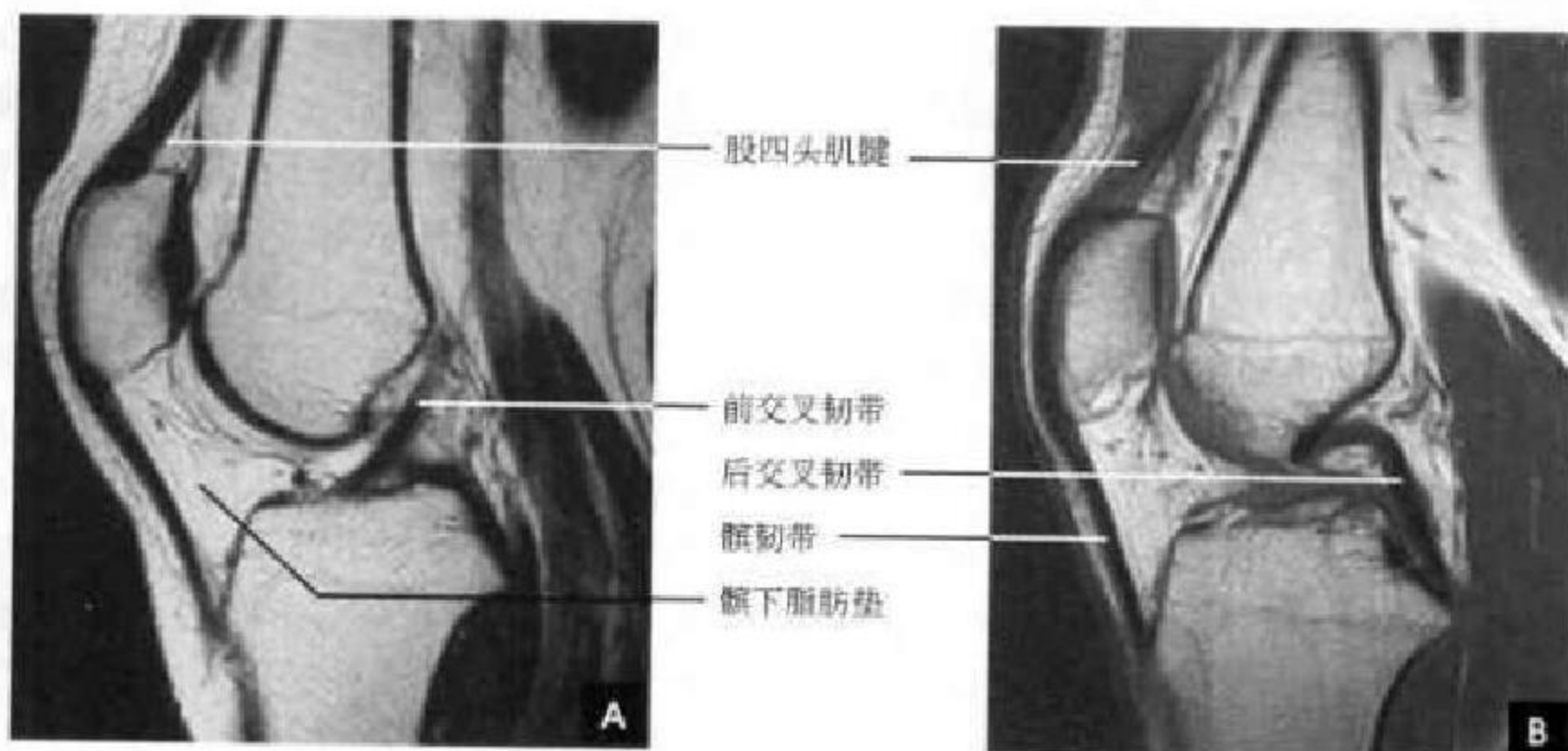


图 2-35 膝关节矢状位 MRI
A. 前交叉韧带层面； B. 后交叉韧带层面

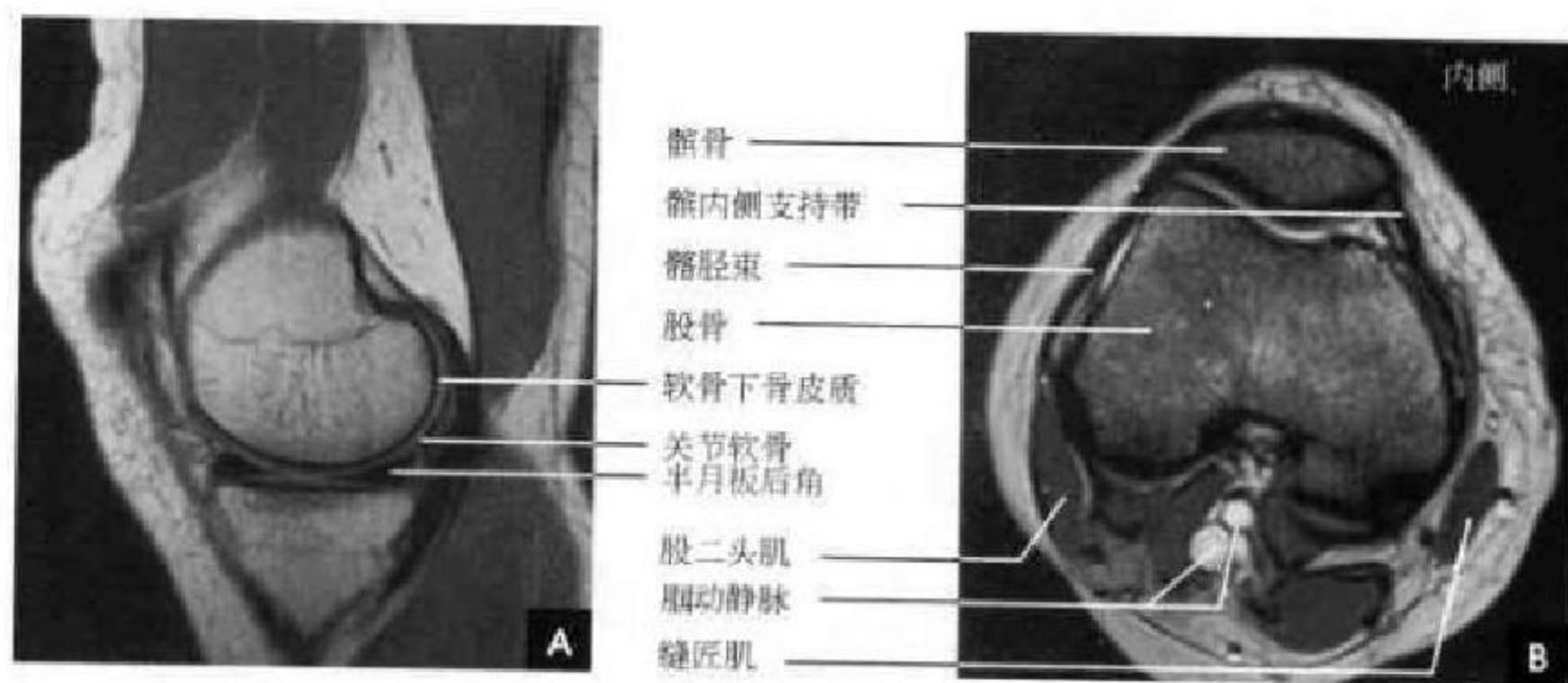


图 2-36 膝关节 MRI
A. 矢状位； B. 横断位

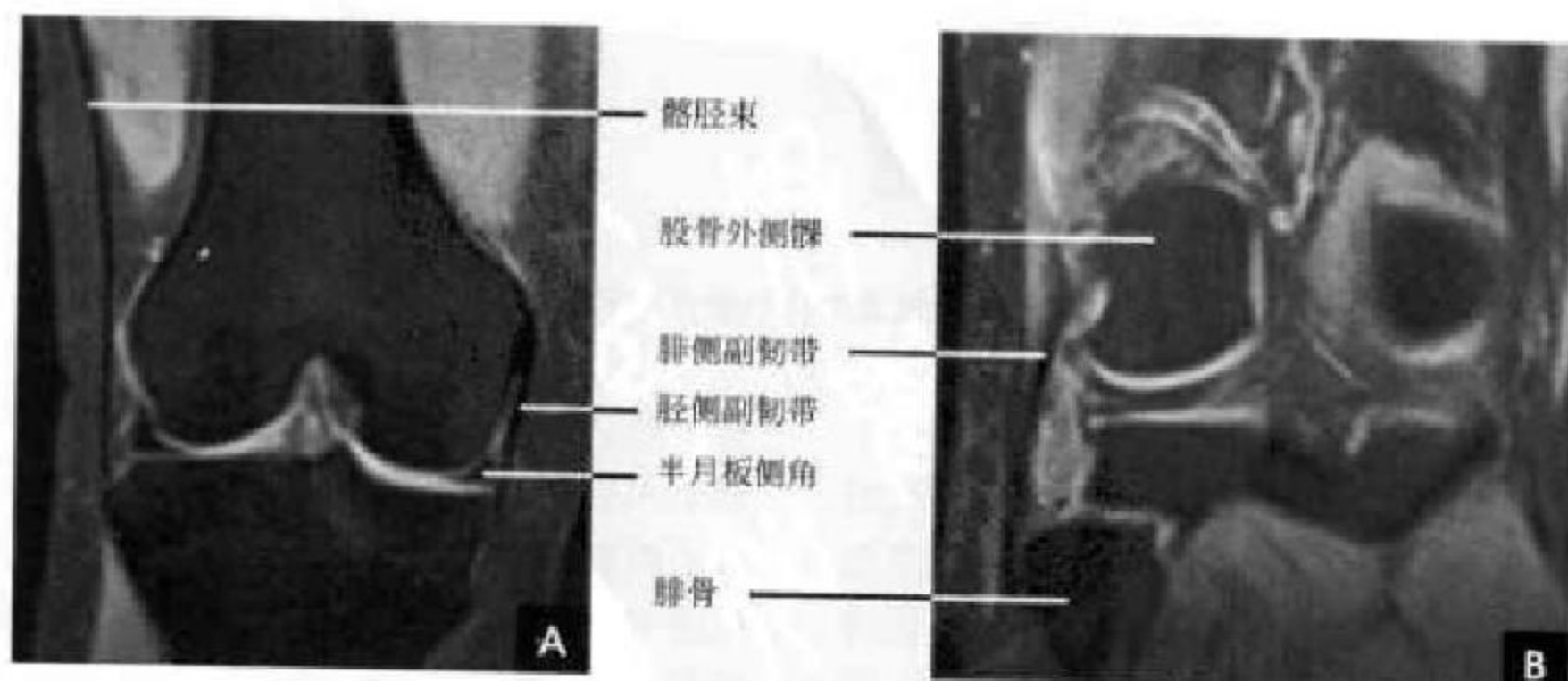


图 2-37 膝关节冠状位 MRI
A. 胫侧副韧带层面； B. 腓侧副韧带层面

四、髋 部

髋关节(hip joint)为球窝关节,由髋臼、股骨头、股骨颈及大小粗隆所组成。髋臼呈球窝形,由髌、耻、坐骨三骨之膨大体部所构成,出生时三部分由Y形软骨分开,20~25岁三者相继愈合。髋臼下部有深而宽的缺口,称髋臼切迹,向上即为髋臼窝,并被股骨头韧带及纤维和脂肪组织所充填。此窝底面粗糙,为股骨头韧带所附着,不形成关节,亦不由关节软骨覆盖,因而称为髋臼的非关节部分。髋臼周边大部相镶有软骨构成的关节盂唇,骨性髋臼仅能容纳股骨头1/3,加上纤维软骨盂唇可容纳股骨头2/3,两侧对称。髋臼关节面呈半月形,为透明软骨所覆盖。股骨头为球形,表面光滑,中心有一浅窝即股骨头凹,为圆韧带所附着,除股骨头凹外,均为关节软骨所覆盖。股骨头二次骨化中心出生后3~6个月出现,17~19岁闭合。股骨颈长2~3cm,上下径宽,前后径窄,皮质甚为坚强。以粗隆间嵴为界将股骨颈与股骨干分开。大、小粗隆为粗

隆间线两端形成的突出部。关节囊厚实坚韧并有韧带加强,上方附着于髋臼唇及横韧带,下方后面附着于股骨颈,前面附着于粗隆间线。股骨颈前面全部位于关节囊内,后面外1/3在关节囊之外。关节囊后下部较薄弱,故股骨头容易向后下脱位。关节囊内尚有股骨头韧带,内含滋养血管。

髋关节是全身最大的持重关节。体重由髌髌经髋臼、股骨头颈传递至下肢,使髋部骨结构产生与力线相一致的三组骨小梁支持架:①主要张力骨小梁从大粗隆外侧缘延伸,经过股骨颈上皮质,跨过股骨头,终止于股骨头内侧面圆韧带凹下侧;②主要(内侧)抗压骨小梁为垂直方向,从股骨颈内侧皮质延伸,以三角形外形进入股骨头,与髋臼骨小梁成线;③第二(外侧)抗压骨小梁从股骨距及小粗隆以扇样外形延伸到大粗隆。此骨小梁系统交叉之间的中心区骨小梁稀少,称之为Ward三角(图2-38)。股骨颈骨折移位程度确定的依据是主要(内侧)抗压骨小梁的位置。

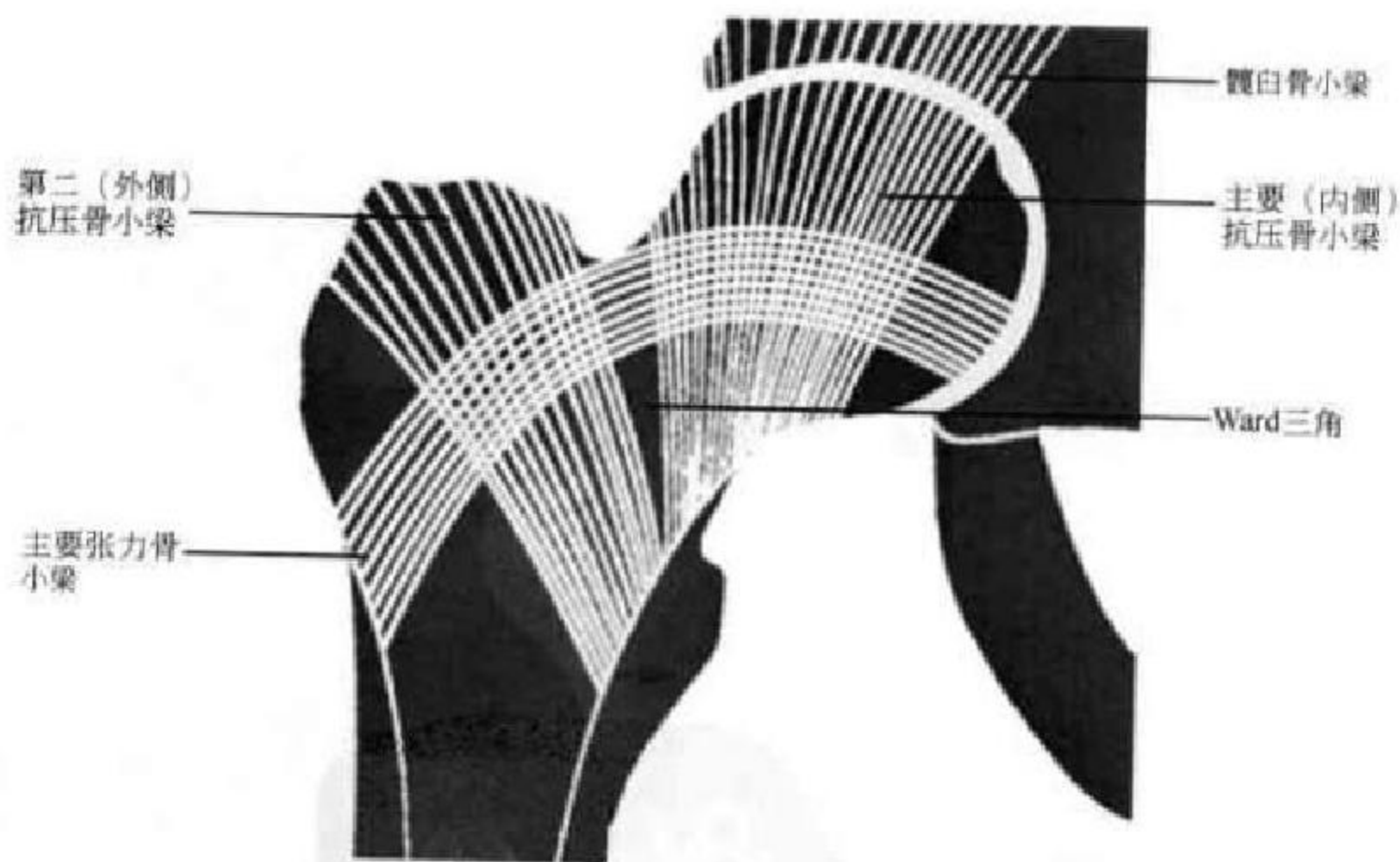


图 2-38 髋关节骨小梁分布示意图

(一)正位X线解剖

髋臼呈口朝外下方的半圆形凹窝,内下缘延续到闭孔顶部。髋臼底前下部在正位X线片上呈泪滴样轮廓,称为泪滴线(Kohler's tear drop),代表髋关节内侧界限。髋臼后缘投影成一条致密线,横过股骨头。髋臼前缘投影浅淡,位于后缘阴影的内方。股骨头呈膨大的球形,表面为致密光滑的细弧

线。股骨头向外延伸为股骨颈,股骨颈外上缘短,连于大粗隆;股骨颈内下缘稍长,连于小粗隆。股骨干髌端前面为粗隆间线,为前部关节囊所附着,后面为粗隆间嵴,为后部关节囊所附着。干髌端向股骨干中部逐渐移行变细,但骨皮质逐渐变厚,髓腔变窄。

在髋关节正位上,其正常解剖结构符合下列X

线的画线与测量：①股骨颈干角。股骨纵轴与股骨颈纵轴线的内侧夹角，正常为 $120^{\circ} \sim 130^{\circ}$ 。 $>130^{\circ}$ 为髋外翻， $<120^{\circ}$ 为髋内翻。②Skinner 线。由股骨大粗隆顶端向股骨干轴线引的垂直线，通过或低于股骨头圆韧带窝。髋脱位或股骨颈骨折时，不能画出此线(图 2-39 A)。③Shenton 线(耻颈线)。闭孔上缘与股骨颈内缘的连线，正常为一光滑的曲线。髋脱位及股骨颈骨折可使此线不连续。④Calve 线(髋颈线)。髋骨外缘与股骨颈外上缘的连线，正常为一光滑的曲线(图 2-39 B)。

儿童髋关节正常解剖则有如下 X 线测量(图 2-

40)：①Penkin 方格。做经过双侧 Y 形软骨(髌、坐、耻三骨联合处)的水平线，再经髋臼窝的上外突起做垂线，两线相交即构成 Penkin 方格。正常股骨头骨骺中心位于此方格的内下 $1/4$ 区域内。若向外或向上移位，均表示髋关节脱位。②髋臼角。自髋臼髌部斜面所引的斜形线，与 Y 形软骨连线所形成的夹角，即髋臼角。其正常值新生儿为 30° ，1 岁以后不应超过 25° ，2 岁为 20° ，成人为 10° 。如角度增大表示髋臼变浅。③髌骨角。系髌前下棘同髋臼外上缘间连线与 Y 形软骨连线的夹角。新生儿为 55° ，正常为 $43^{\circ} \sim 67^{\circ}$ ，角度减小为异常。

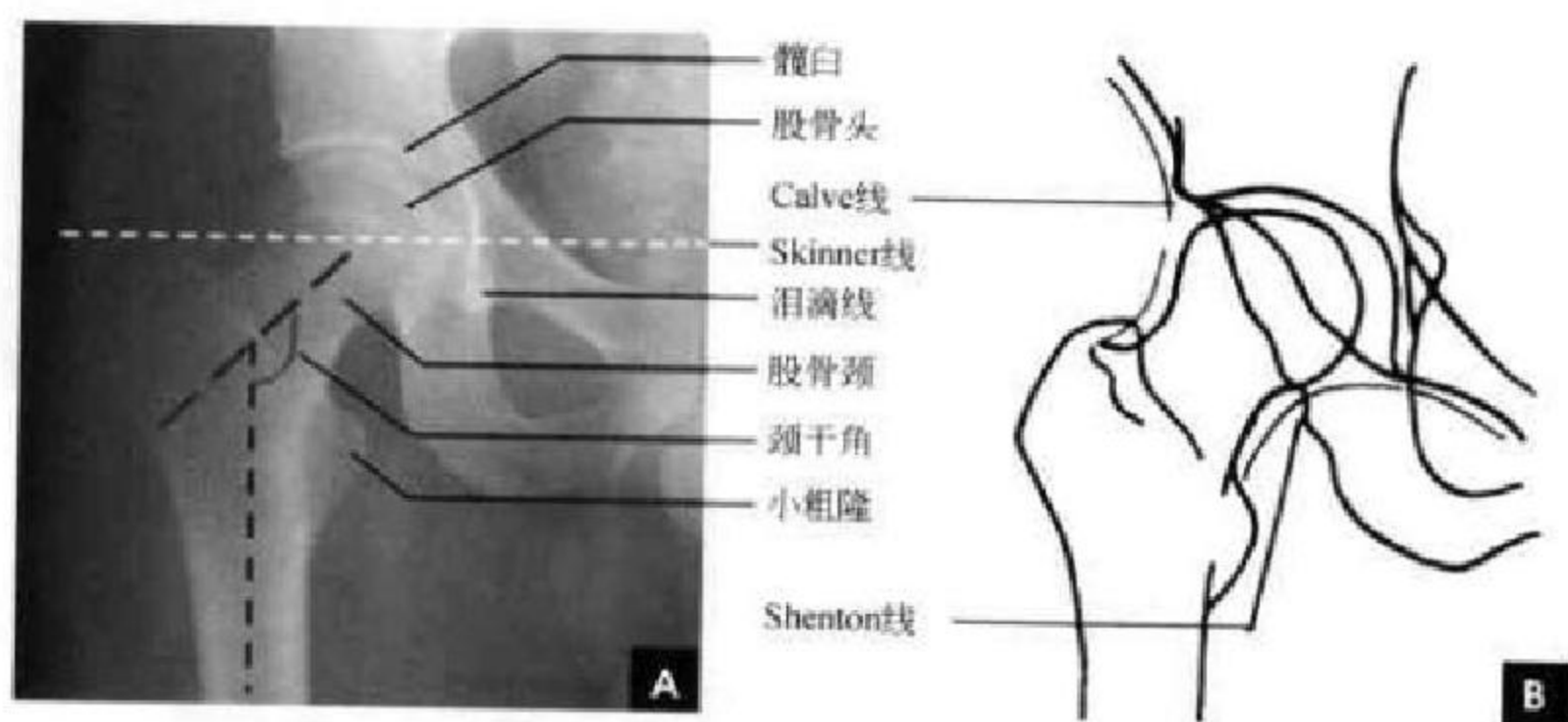


图 2-39 成人髋关节

A. 正位 X 线平片及测量； B. 正位测量示意图

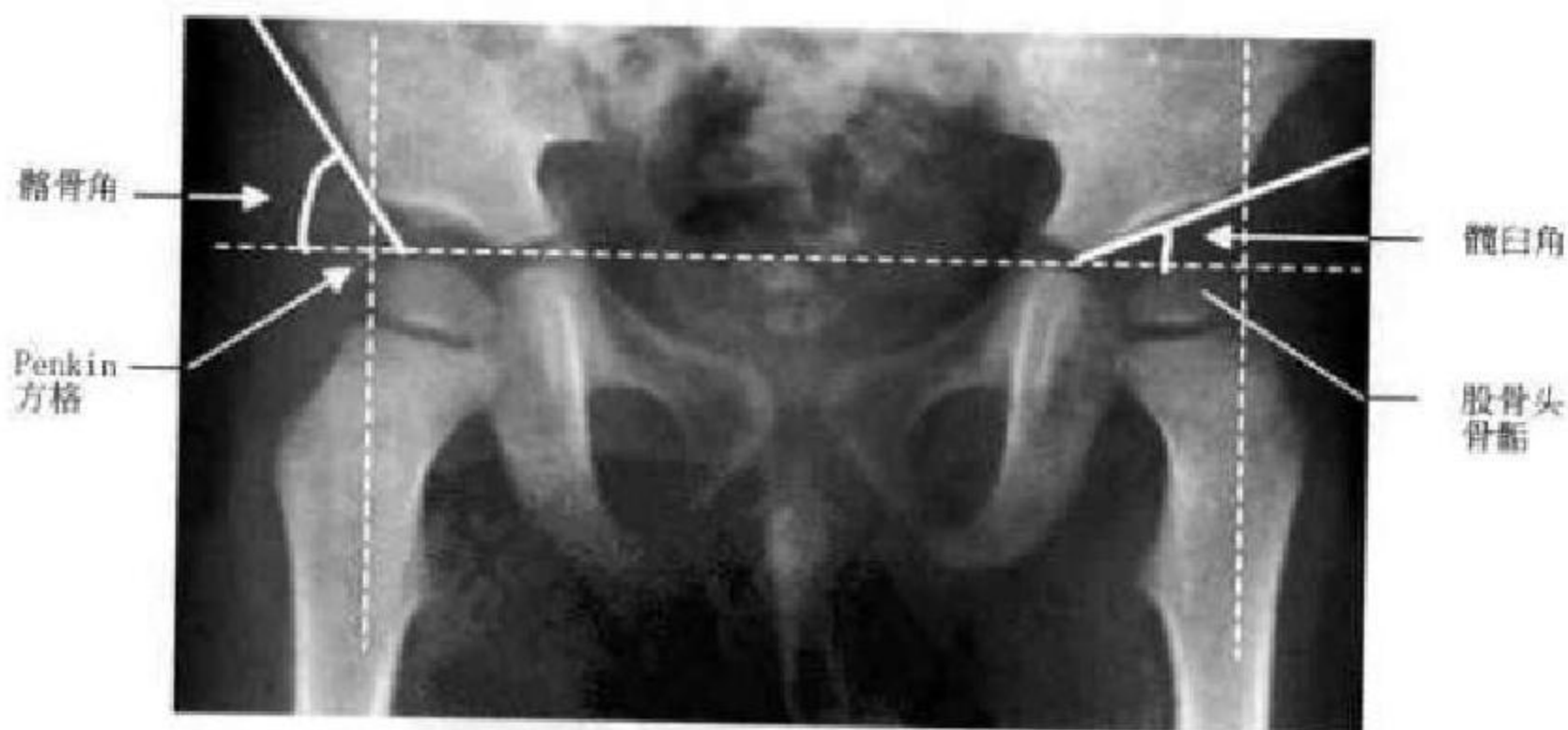


图 2-40 小儿髋关节正位 X 线平片测量

(二)侧位 X 线解剖

髋关节侧位上，中央的凹窝是髋臼，呈半圆形致密弧线影，髋臼前方连于耻骨支，后方延续到坐骨结节，上为髌骨。股骨头呈膨大球形大部分套在髋臼内，股骨颈纵轴线与股骨干纵轴线的夹角构成股骨颈前倾角，正常为 $12^{\circ} \sim 15^{\circ}$ (图 2-41)。

(三)CT 解剖

髋臼及其前后柱结构是一个复杂几何体，前柱又叫髋耻柱，始于耻骨上支，经前方仰面向上，前延伸至髌骨。后柱又叫髋坐柱，始于坐骨结节，由坐骨的垂直部分与之相连的髋骨部分组成。髋臼即位于前柱与后柱所形成的倒 Y 形凹陷中，有前后



壁。髌臼前唇较短,后唇较长,内侧可见髌臼窝。股骨头呈圆形,边缘为骨皮质所形成的硬化环,压力骨小梁中心密集和外围稀疏的分布以及张力骨小梁放射状走行构成 CT 上的“星芒状”结构。头颈

交界处的压力骨小梁呈前后排列的带状高密度区,稀疏的张力骨小梁向内外放射。关节间隙内侧最宽,前侧次之,后侧最窄。两侧关节间隙大致对称。关节软骨难以显示(图 2-42)。

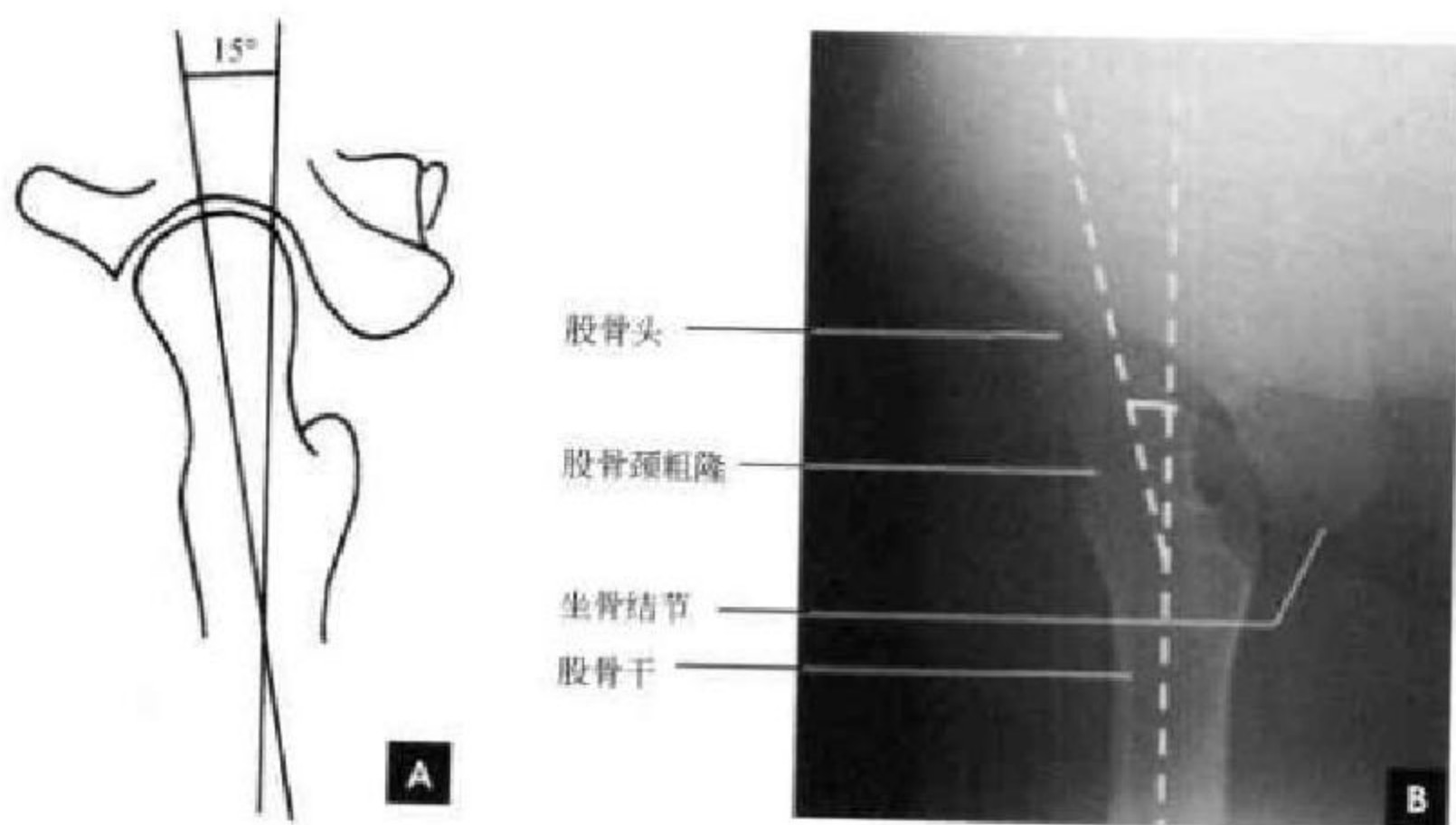


图 2-41 髋关节侧位测量及侧位 X 线片

A. 髋关节侧位测量示意图; B. 髋关节侧位片及测量

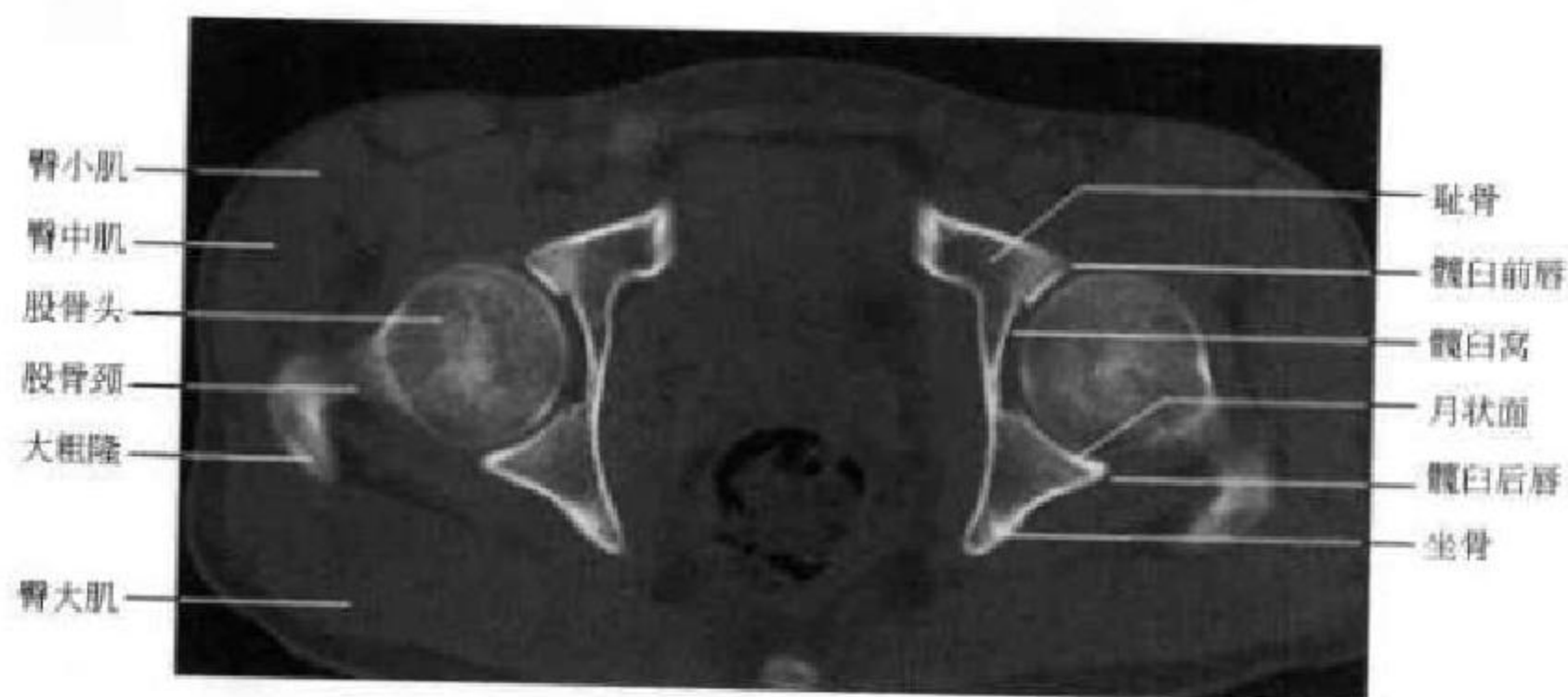


图 2-42 髋关节 CT(骨窗位)

(四)MRI 解剖

横断面能清晰显示股骨头、髌臼之间的关系及软组织解剖(图 2-43)。因红黄骨髓的不均匀转换,髌臼、股骨头颈和耻骨可显示为不均匀信号。髌臼孟唇由纤维软骨构成, T_1WI 和 T_2WI 为三角形低信号,位于髌臼最外侧。髌臼窝内见纤维脂肪组织,信号较低,圆韧带置于其内;若以脂肪为主,则与骨髓信号大致相同。股骨头呈短 T_1 、短 T_2 高信号,部分因压力骨小梁粗大而显示类似 CT“星芒结构”的低信号斑点。有时可见凹面向外、前后走行、 T_1WI 和 T_2WI 均呈低信号的的髓线痕迹。关节内

滑液呈细线样分布于股骨头颈和关节囊之间, T_1WI 为低信号, T_2WI 为高信号。肌肉呈中等信号,外有臀小肌、臀中肌和臀大肌;耻骨前为耻骨肌,股骨头前为髂腰肌,最前缘为缝匠肌;后有上、下孖肌和股方肌;闭孔内肌位于髌臼柱内侧耻坐骨之间。坐骨神经为中等信号,位于髌臼柱的后方穿过梨状肌下方,向下行走与坐骨结节外侧、股方肌和臀大肌之间。冠状位显示髌臼上下唇及关节间隙,由于存在股骨颈前倾角存在,所以股骨头颈最大径面在前,股骨干最大径面在后。冠状位上低信号髓线痕迹清楚,外 2/3 近水平走行,内 1/3 向内下走行。周围

等信号的软组织显示较全面(图 2-44)。

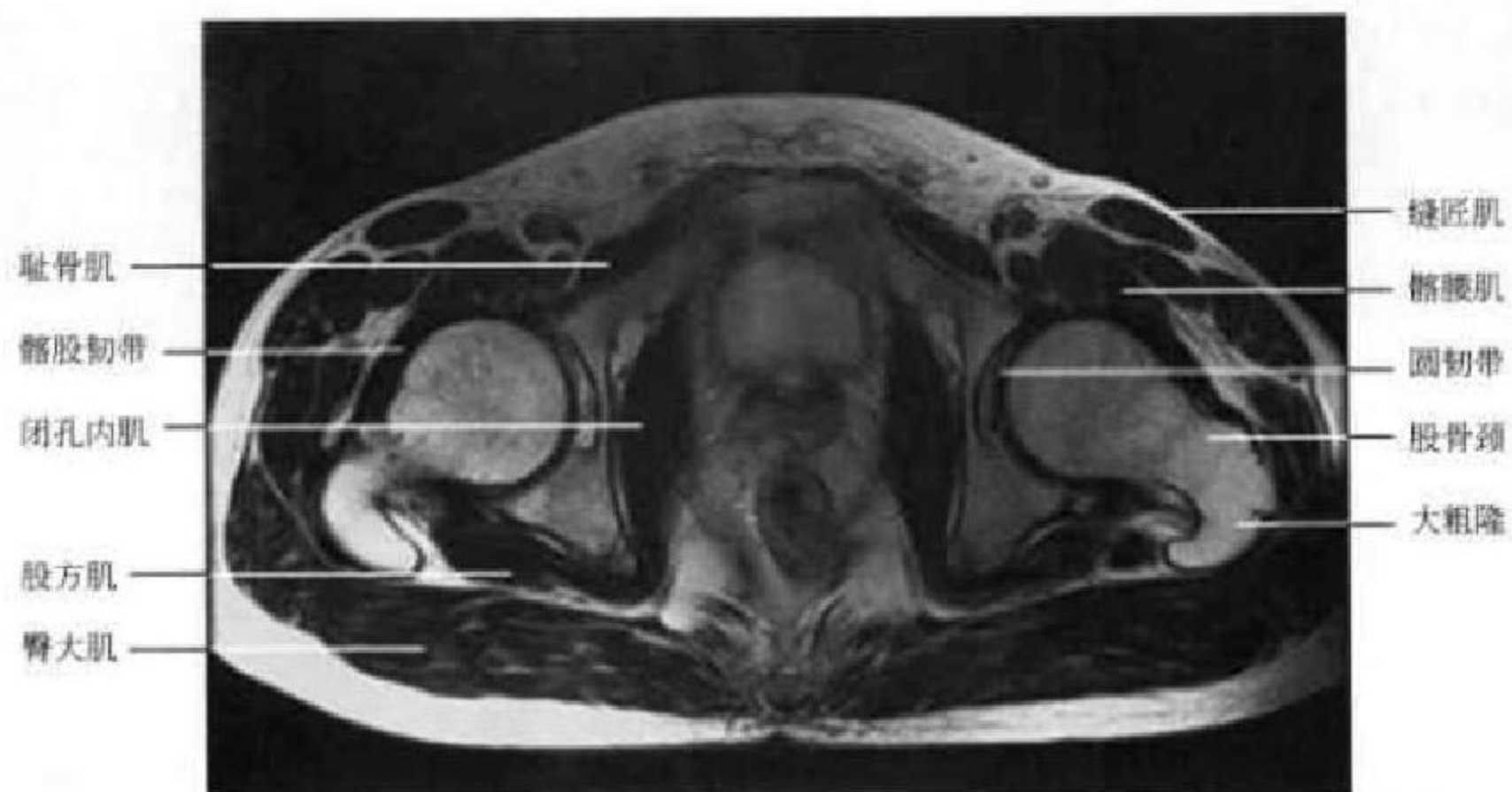


图 2-43 膝关节横断位 MRI

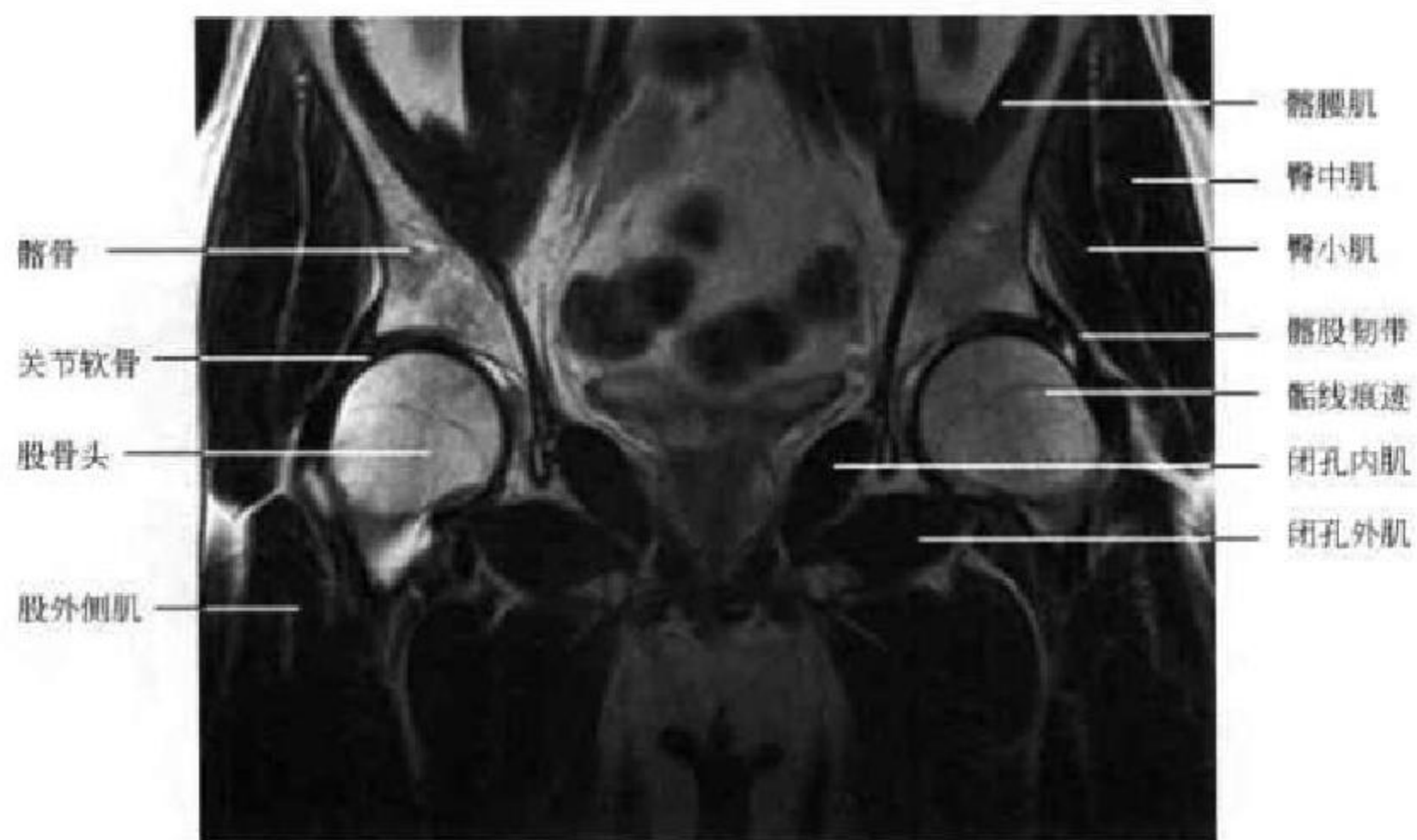


图 2-44 膝关节冠状位 MRI

(新激扬 吴燕平 丁宏)



第3章

脊柱影像解剖

第一节 脊柱结构、功能及发育

一、脊柱的组织形态结构和生理

脊柱(vertebral column)是由椎骨及其连结而构成的有机整体结构。椎骨包括颈椎7个,胸椎12个,腰椎5个,骶椎5个和尾椎4个。颈胸腰椎各椎骨间都可相对活动,而骶椎与尾椎则分别联成骶骨和尾骨。颈1椎体呈环状称寰椎,颈2有齿状突,又称枢椎,除1~2颈椎外,每个椎骨由椎体及椎弓两部分组成,两者围成椎孔,各个椎孔连接构成椎管,其内容纳脊髓。椎弓由一对椎弓根和一对椎板组成,椎弓根的上下缘各有一切迹与相邻的椎弓根上下缘切迹构成椎间孔,为神经根通过的部位。椎弓发出7个突起,分别为一个棘突、2个横突和2对上下关节突。

骨髓(marrow)封闭在髓腔内,其主要成分包括脂肪组织、造血细胞、血管、神经、骨性成分和结缔组织。脂肪细胞是构成骨髓的主要成分,约占成人骨髓重量的75%,造血细胞广泛充填在血窦之间,血窦亦称静脉窦,是构成骨髓造血的重要支架,它们彼此连接成网,最后汇入中央静脉,经营养孔穿出髓腔;骨髓的骨性成分是骨松质,它起着骨骼支撑和贮积矿物质的作用。骨髓依其功能及化学成分不同可分为红骨髓和黄骨髓,红骨髓含水40%,脂肪40%,蛋白质20%,其脂肪的比例随年龄的增加而升高,具有造血功能;黄骨髓含水15%,脂肪80%,蛋白质5%,可为血细胞的生成提供营养和能量。红、黄骨髓的分布由婴儿至成人有生理性转换(physiological conversion),这种生理性的转换在男性和女性也不一样,但有共通的规则。胎儿期骨髓全为红骨髓,出生后不久逐渐从外周骨向中轴骨以基本对称的形式向黄骨髓转换,约25岁时达到成

人型骨髓(图3-1)。一般而言,骨髓生理性转换的快慢与刺激密切相关,经常受到刺激的骨髓其转换也较慢。

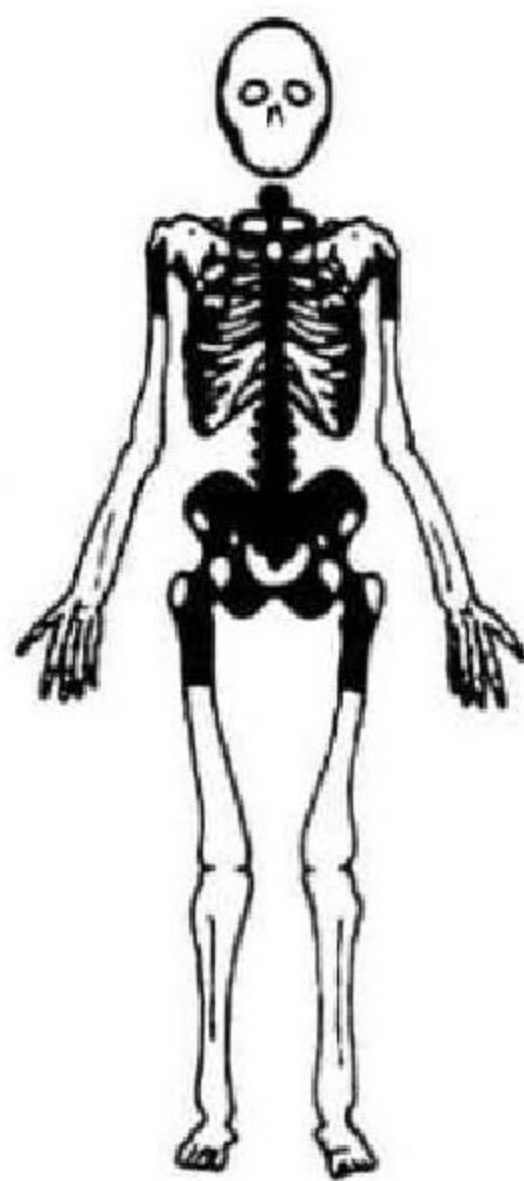


图3-1 成人型骨髓分布
■红骨髓;□黄骨髓

脊柱的连结包括椎骨间连结、颅椎连结、肋椎连结及椎骨和骨盆环的连结。相邻两个椎骨的椎体部分靠椎间盘及其前纵韧带、后纵韧带连接加强,脊柱全长的3/4为椎体,1/4由椎间盘所构成。椎间盘由纤维环、髓核及其上下的软骨板构成(图

3-2),纤维环由纤维软骨和多层胶原纤维组成;髓核为黏液胶冻样物质构成,水分含量为80%~90%,水分随着年龄的增加而逐渐减少,并为纤维样物质所取代。前后纵韧带在椎间隙处与椎间盘和椎体边缘连接紧密,但在静脉丛部位与椎体表面的连接较松,特别是后纵韧带。后纵韧带位于椎体后椎管前的硬膜外间隙中,颈段较厚,而胸腰段较薄,在椎体水平韧带厚且被椎后静脉丛和硬膜外脂肪与椎体分开。椎骨的椎弓部分由寰枢关节、关节突关节、连接椎板的黄韧带、棘突之间的棘间韧带、棘突尖部的棘上韧带(颈部为项韧带)、横突之间的横突间韧带以及寰椎横韧带连接。黄韧带的组成与其他韧带有所不同,它由弹力纤维构成,颈部薄,向下逐渐增厚。颅椎连结是由寰椎上关节面与枕骨髁构成的寰枕关节及其周围的翼状韧带和结缔组织膜组成,胸椎椎体和横突分别与肋骨形成肋椎关节和肋横突关节(第11、12肋除外),骶骨和骨盆环形成骶髂关节,使脊柱形成一个有机的整体。

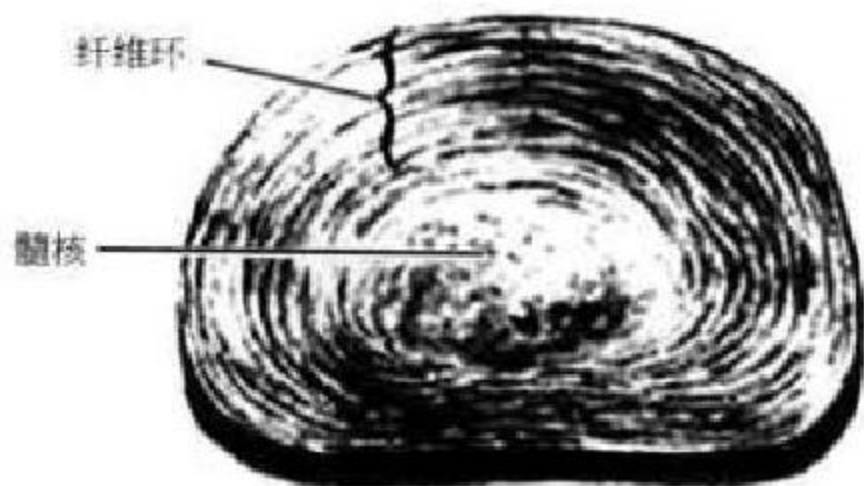


图 3-2 椎间盘

椎管(vertebral canal)由椎孔连结而成,上接枕骨大孔和颅腔相通,下延续为骶管而止于骶管裂孔。椎管的前壁由椎体后部、椎间盘后缘和后纵韧带构成,后壁是椎板和黄韧带,两侧壁为椎弓根和椎间孔。每个椎孔可分为中央区、侧区和后区,侧隐窝(又称神经管)位于侧区,是椎管内神经根通向椎间孔的部位,其前界是椎体后缘、外界为椎弓根内缘、后界是上关节突前内缘和黄韧带,侧隐窝向下外续于椎间孔。椎管内容有脊髓和马尾、脊神经根、脊髓的三层被膜、膜间隙及其内的脑脊液等。

脊髓(spinal cord)为扁圆柱形,上与延髓相续,下端终于脊髓圆锥(腰1下缘~腰2上缘),并以终丝固定于尾骨背面,在颈4~胸1节段形成颈膨大,在胸10~腰1水平形成腰膨大。与脊神经相连的脊髓段成为脊髓节段,左右成对,颈段8对,胸段12

对,腰段5对及骶尾段,脊髓节段与相应椎骨水平关系如下:上颈髓(C_{1~4})与同序数椎骨对应,下颈髓(C_{5~8})和上胸髓(T_{1~4})较同序数椎骨高1个椎体,中胸髓(T_{5~8})较同序数椎骨高2个椎体,下胸髓(T_{9~12})较同序数椎骨高3个椎体,腰髓(L_{1~5})平对10、11胸椎椎体,骶尾髓平对12胸椎椎体和第1腰椎椎体。脊神经在椎管内部分称神经根(前根和后根),由被膜形成神经根鞘,出椎间孔后到分支前称为脊神经。脊神经根与椎间孔的对应关系如下:C₁神经通过寰椎与枕骨之间出椎管,C_{2~7}神经在同序数颈椎上方的椎间孔出椎管,C₈神经从颈7椎体下方的椎间孔穿出,T_{1~5}神经通过同序数椎体下方的椎间孔穿出,S_{1~4}神经由同序数的骶前后孔穿出,S₅和尾神经经由同序数的骶管裂孔穿出。

二、脊柱的功能

脊柱具有支持人体、传导负荷、运动、维持稳定与保护脊髓的功能。脊柱的生理曲度在婴儿时只有一个后凸的弯曲度。能站立时,脊柱即显示四个弯曲,即颈段前突,以颈5椎体明显;胸段后突,以胸7椎体明显;腰段前突,以腰4椎体明显;骶尾段明显后突,尤以女性为甚。脊柱的载荷作用主要是通过人体的三个倒三角完成(图3-3)。上三角指头颈部的负荷集中于下颈部,以C_{5~6}所受应力最大;

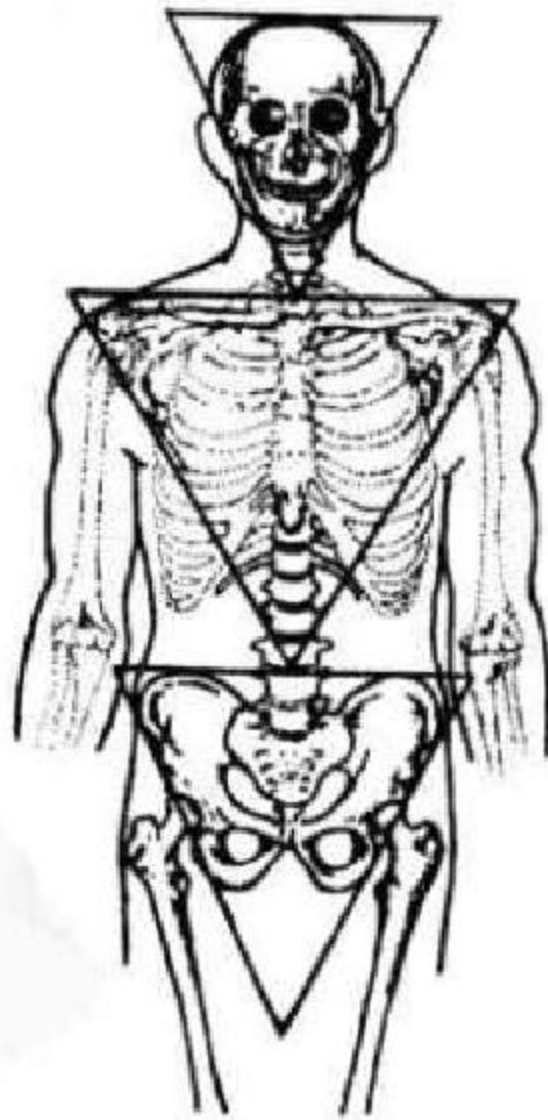


图 3-3 脊柱的倒三角负荷作用示意图

中三角将头颈、躯干负荷集中至腰骶椎；下三角则是将头颈、躯干和盆腔的负荷沿身体中部向下传递的倒三角力学结构。

没有脊柱的稳定性也就没有脊柱的正常功能，维持脊柱稳定性的最基本单位是脊柱功能单位(functional spinal unit, FSU)，也称运动节段(motion segment)，它是相邻椎体及连接它们的椎间盘、小关节和韧带结构的复合，亦是能够反映脊柱生物学特征的最小单位。脊柱作为一个柔性负荷结构其运动形式是多样的、空间范围也是很大的，有前屈后伸、左右侧弯、左右旋转的角度运动以及上下、左右和前后的线运动6个自由度。但脊柱运动的基本单位运动节段的活动幅度却相对较小，一般认为，制约运动节段稳定性的因素(亦称运动节段稳定器)有以下4种。①结构性稳定器：包括椎体的大小、形态，关节面的大小、形态和方向；②动力性稳定器：包括韧带、纤维环、关节面软骨；③随意性稳定器：包括运动肌和位置肌；④流体力学稳定器：指髓核的膨胀度。流体力学稳定器在诸稳定

器中对于维持运动节段的稳定性具有第一位的作用，Brinckmann认为一个高的椎间盘内压是维持生理状态下力学功能的先决条件。

胸腰椎是人体的中枢支柱，胸腰椎交界处活动较多，随着临床研究的进展，其稳定性的研究出现了三柱分类学说，1983年Denis最早提出三柱分类概念，三柱分类即将胸腰椎分成前、中、后三柱，前柱包括前纵韧带、椎体与椎间盘的前1/2；中柱包括椎体与椎间盘的后1/2、后纵韧带；后柱包括椎弓、黄韧带、关节突关节和棘间韧带(图3-4)。1984年Ferguson进一步完善了三柱概念，认为前柱包括前纵韧带、椎体与椎间盘的前2/3；中柱包括椎体与椎间盘的后1/3、后纵韧带；后柱包括上下棘间韧带、黄韧带、关节突和关节囊(图3-5)。Roy-Camile的三柱概念略有不同，主张椎体前2/3是前柱；而中柱除椎体与椎间盘的后1/3以外，尚包括椎弓根、关节突；后柱则指关节突后方的椎弓，包括椎板、横突、棘突，并且其概念较广泛，包括颈椎在内(图3-6)。三种分类一致认为脊椎稳定性的关键是中柱。

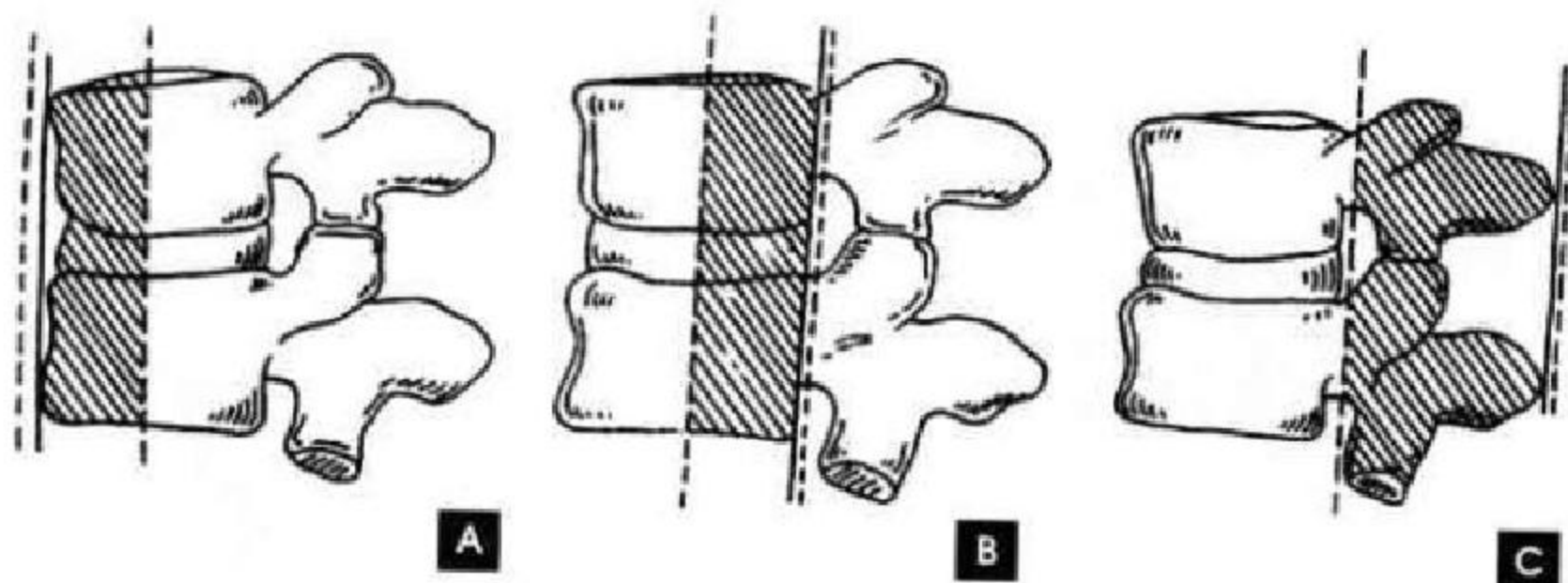


图3-4 Denis三柱结构
A. 前柱； B. 中柱； C. 后柱

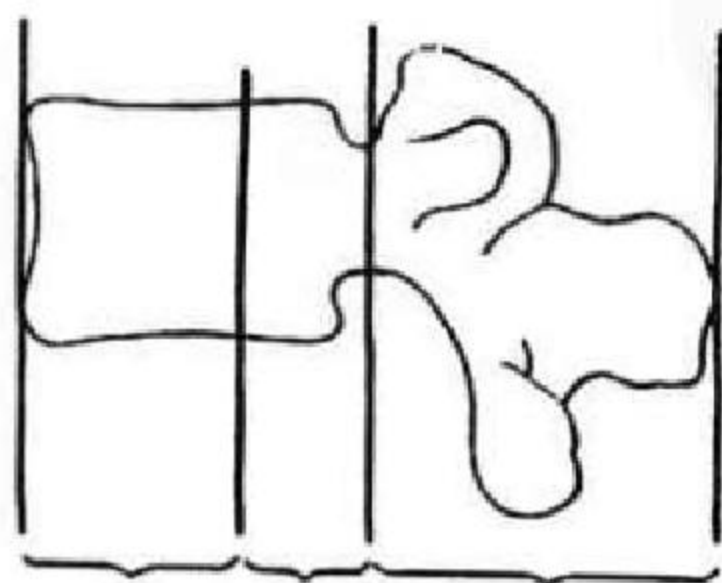


图3-5 Ferguson三柱结构

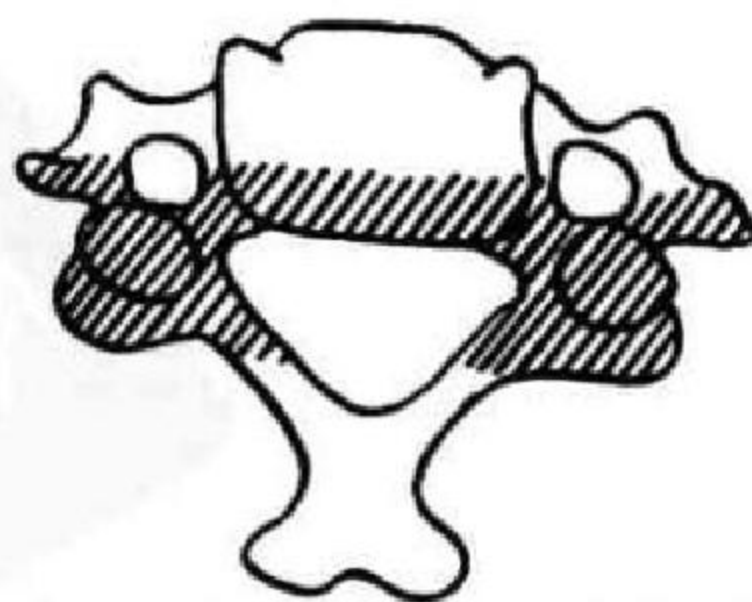


图3-6 Roy-Camile的三柱结构

三、脊柱的发育与变异

在胚胎早期,从每个体节的腹内侧面分出一群间叶细胞,叫生骨节。这些间叶细胞逐渐从两侧向脊索移动,并包绕四周,以后形成脊柱。而作为原始体轴支柱的脊索则逐渐退化,为脊柱所代替。每个颈椎椎体有一个原发骨化中心,两侧椎弓各有一个原发骨化中心,向侧面扩展成横突,超过椎骨背侧连合处形成棘突,在生长过程中,1岁时,椎弓两半骨质即结合。3~6岁时,椎体与椎弓结合(图 3-

7),9~12岁时,椎体上下缘,软骨中各出现一个骨化中心,椎体的环状软骨于12岁开始骨化,最初在椎体上下缘呈细线状影像,与椎体之间界以透亮带。椎体前缘上下角的环状软骨较厚,呈三角形。环状软骨亦称环状骺,于15岁开始与椎体融合,于25岁完全融合而消失,但亦可终生不融合,多见于第4~5腰椎。约16岁时,每个横突、棘突尖端和每个关节突各出现一个骨化中心。这些骺核逐渐增大,约在25岁时与相应的骨结构结合,形成成年脊柱(图 3-8)。

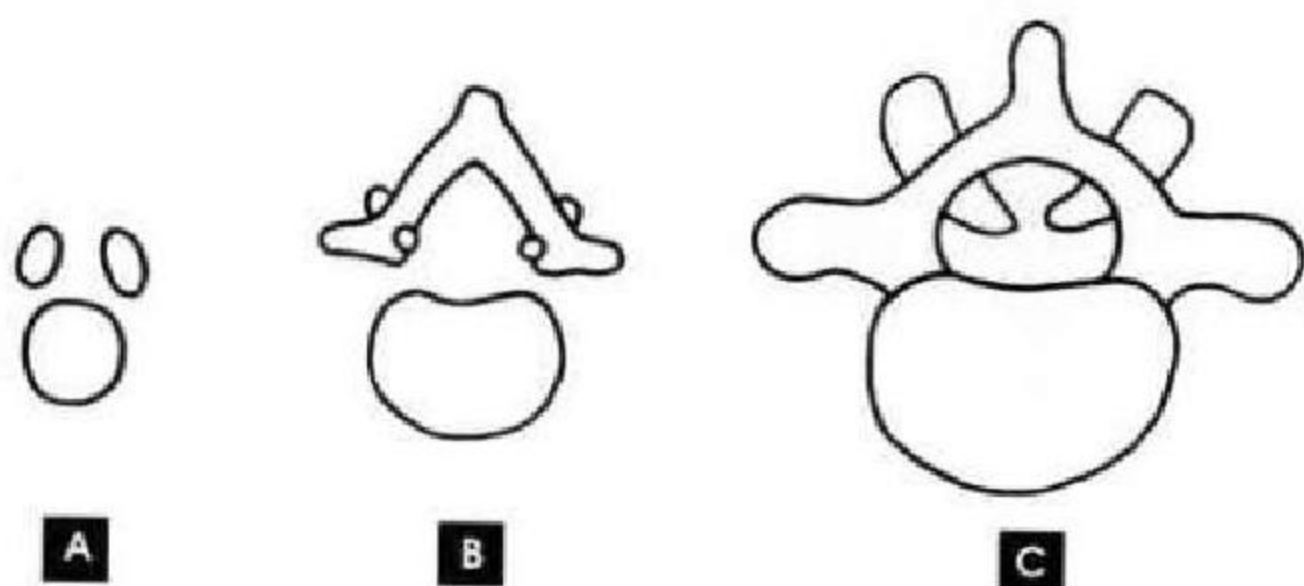


图 3-7 脊柱各阶段的发育

A. 出生时的 3 个骨化中心; B. 1 岁时椎弓两半骨质已联合; C. 3~6 岁,椎体与椎弓也已联合

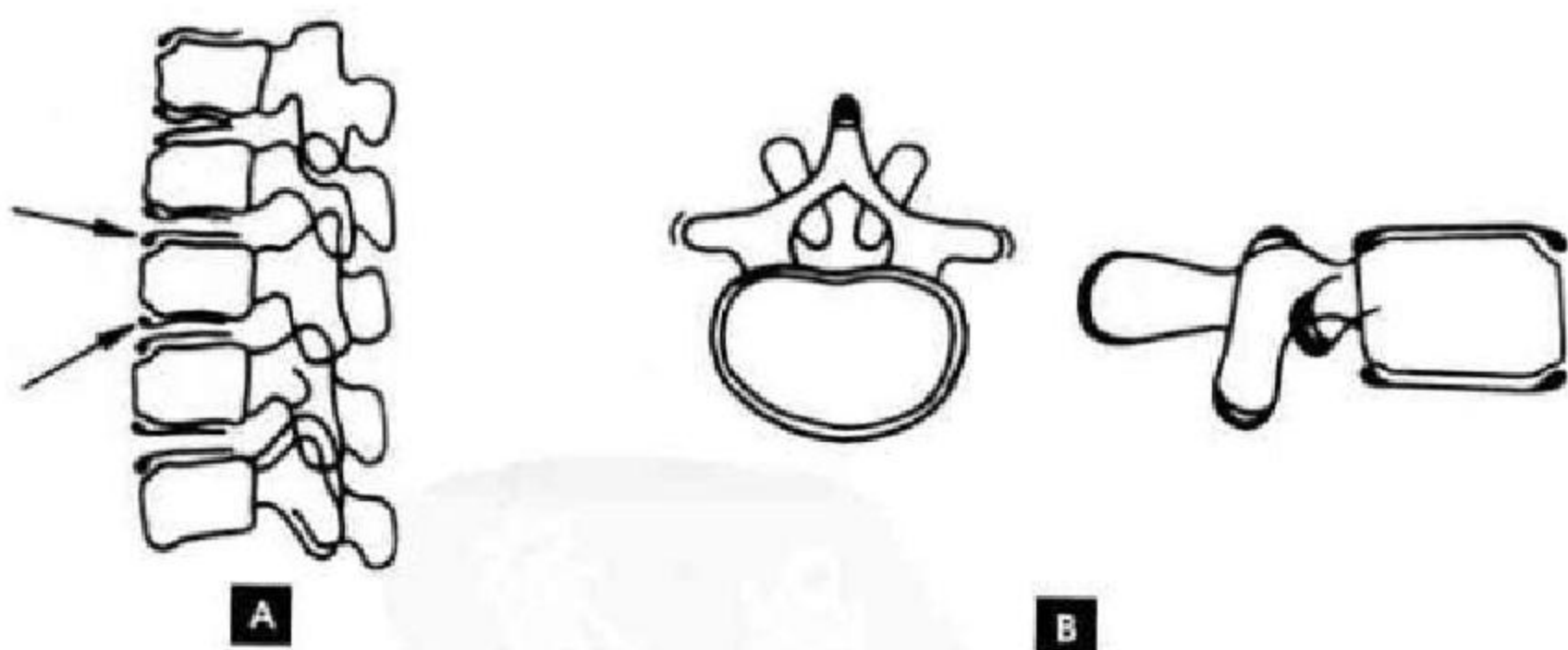


图 3-8 椎体继发骨化中心

A. 9~12 岁时,椎体上下缘的软骨中各出现 2 次骨化中心; B. 16 岁时,每个横突、棘突尖端和每个关节突各出现一个 2 次骨化中心

婴儿椎体侧位像如横卧的卵圆形,窄的部分向前,椎体的前、后面中央可见一透光凹陷或沟槽。前切迹又称 Hahn 裂隙,系椎体内残存的较大窦状隙;后者系椎体静脉及动脉的出入部位。

脊柱常见的解剖变异有:

1. 椎体永存骨骺(图 3-9 A),亦称椎体额外骨突或椎缘骨,系椎体前上缘多余的圆形小骨块,须与骨折区别。

2. 棘突、横突和上下关节突的永存骨骺,在上述骨突处可见到分离小骨。椎体数目的变异,常见



为腰椎骶化或骶椎腰化。

3. 第7颈椎的横突可以较长,但不是颈肋。如果一侧横突长达第1胸椎横突水平,且突端向下,也可产生与颈肋一样的神经压迫症状。

4. 第4、5腰椎和第1骶椎椎弓部常不愈合,有时可见游离棘突(图3-9 B)。

5. 骶髂关节旁沟即解剖学上的耳前沟,位于小骨盆后缘、骶髂关节下方髂骨侧,表现为半圆形或浅弧形切迹,为骶髂韧带附着处,也是女性骨盆特征之一。此切迹有时也可出现在骶髂关节的骶骨侧(图3-10)。

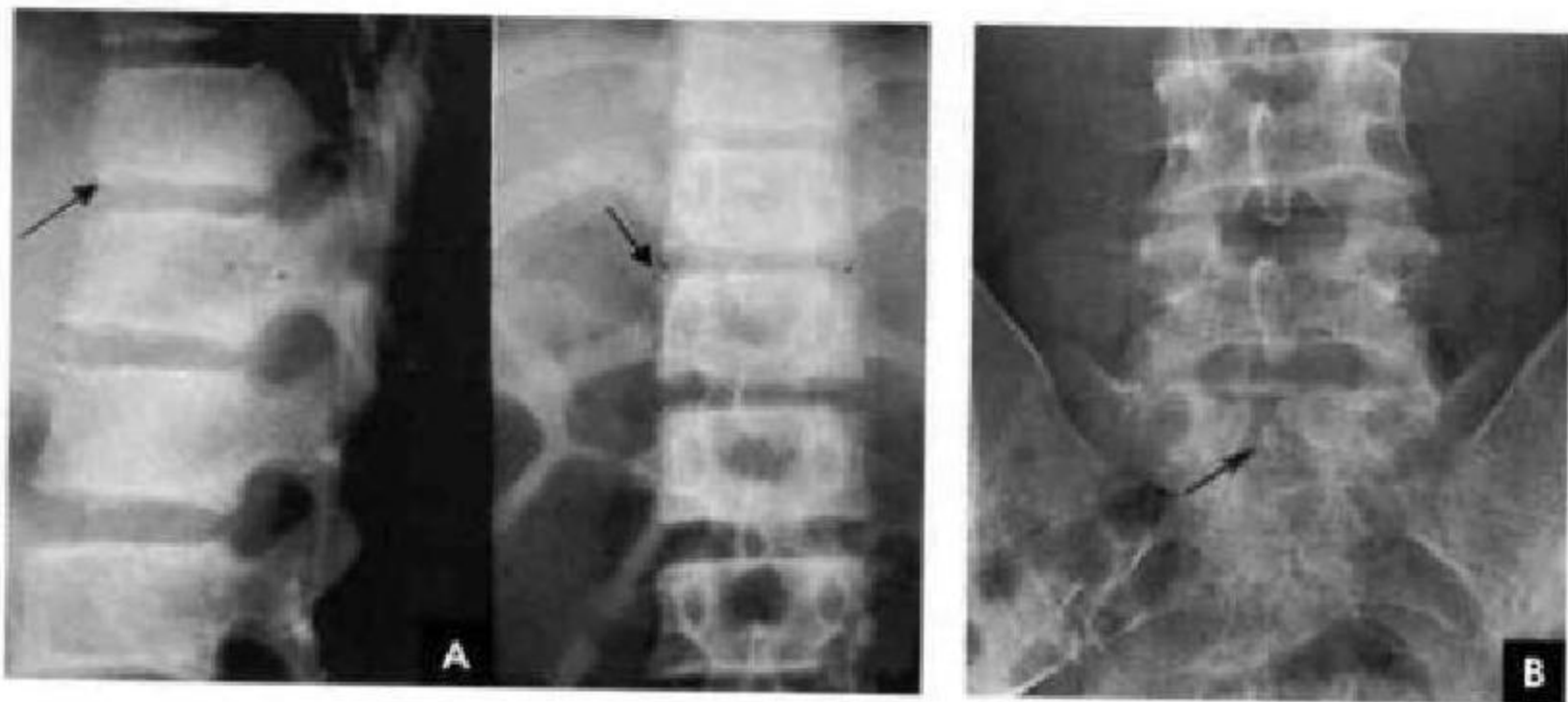


图3-9 解剖变异(箭头所示)
A. 椎体永存骨骶; B. 游离棘突

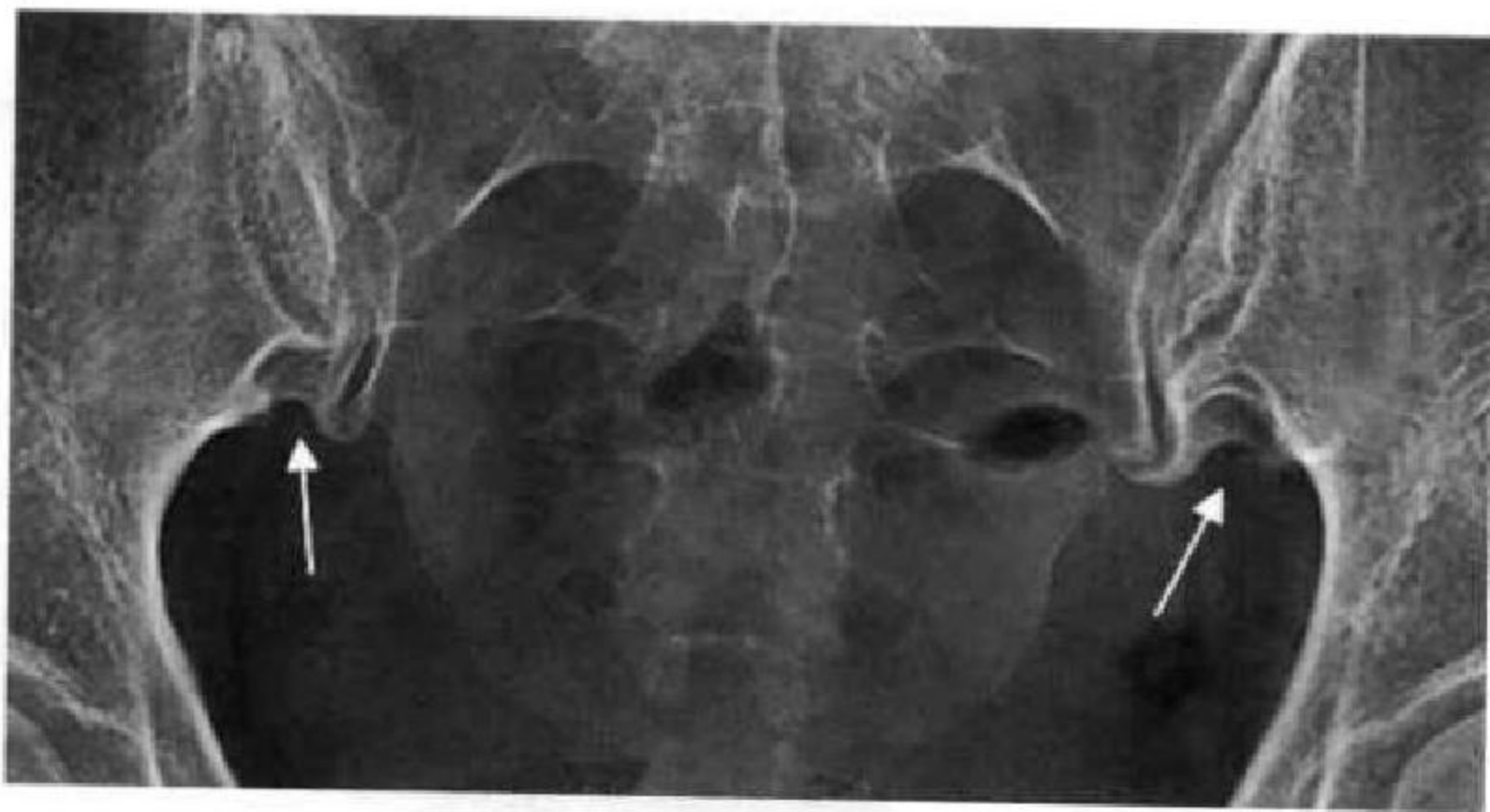


图3-10 骶髂关节旁沟(白箭)

(靳激扬 吴燕平 尹青山)

第二节 脊柱各段 X 线解剖

脊柱包括颈、胸、腰、骶尾段,一次成像难以囊括诸段,故按部位分述其影像解剖,影像解剖主要观察其形态结构和稳定性两个方面。

一、颈 段

正位片:1~2 颈椎与下颌骨重叠,显示不清。

3~7 椎体呈鞍形,自上而下逐渐增大。周围为一层致密的细线样骨皮质,密度高且均匀,轮廓光整,其内为骨松质,纵形骨小梁比横形的骨小梁明显。椎体上缘两侧端可见斜面向内的三角形突起称为钩突,椎体下缘两侧端圆钝的斜面为斜坡,两者形成颈椎特有的钩椎关节(Luschka 关节)。正常钩突表

面为一薄层均匀光滑的骨皮质,其间为骨松质,这种类型的钩突虽伸长变尖,不能认为是病理现象,如钩突尖端及其下方密度增高且不规则,并伴有相对应斜坡关节面的增生,则是钩突骨质退变的可靠征象。椎间隙包括软骨终板和椎间盘,为弧形低密度影。椎弓,椎弓根短而细,与椎体外后缘呈 45° 相连接,投影于椎体侧外方呈内缘清楚外缘模糊的圆形致密影,椎弓根间距离自第2颈椎向下逐渐增大,止于第5~6颈椎,其平均宽度为29mm。椎体与椎弓根侧方为横突投影,短而宽。在椎弓根的上下方为上下关节突的投影。椎弓根向后内下延续

在中线处联合成棘突,投影于椎体中央偏下方,颈椎棘突除颈1外多数均有分叉,呈“八”字形,颈7棘突分叉率低多为类圆形线状致密影(图3-11 A)。

张口位片:主要观察寰椎、枢椎及其形成的寰枢关节。枢椎齿状突位于寰椎两侧块之间,寰枢关节包括寰齿关节与两个关节突关节。齿状突两侧缘与寰椎间的关节间隙,两侧一般是对称的,但亦可一侧较宽,这是由于头的旋转和颈椎侧弯等原因引起。仅在前后位像上根据齿状突两侧间隙的变化不能诊断有无脱位,须加拍摄动力位片(图3-11 B)。

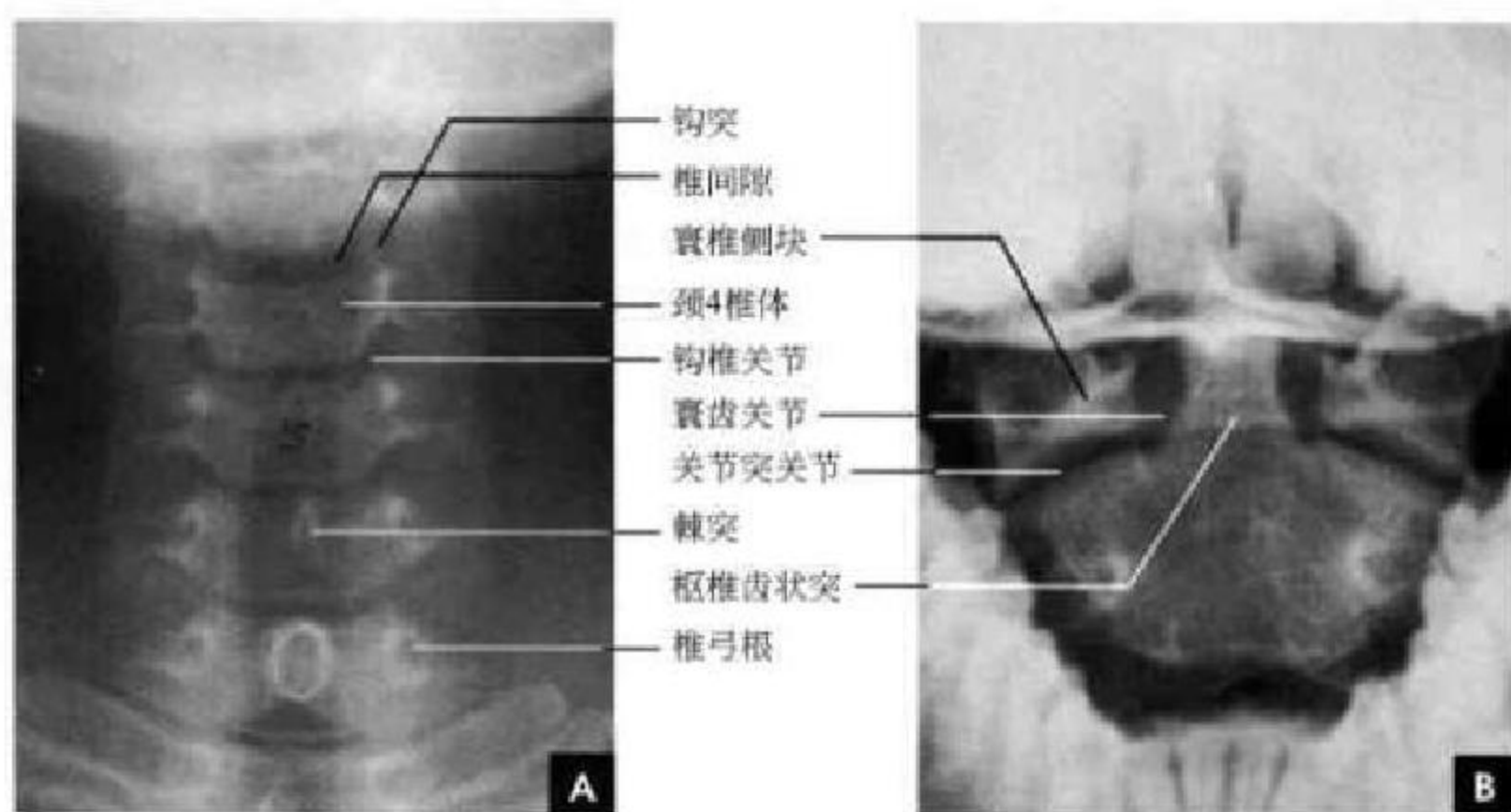


图 3-11 颈椎 X 线片

A. 颈椎正位片; B. 张口位片

侧位片:1~7 颈椎呈连续而和谐的前凸弧线排列形成正常生理曲度,从前到后有 4 条连贯的弧线,即椎体前缘、椎体后缘、椎板线、棘突后线。它的弧度按 Bordens 法测量,弧的顶点在颈 5 椎体后上缘,弧的高度为 $12 \pm 5\text{mm}$ 。弧顶位置在颈 5 椎体后上缘以上者为上移,以下者为下移;弧顶高度在 17mm 以上者为曲度增大, $<7\text{mm}$ 者为变直,如为负值是反曲。椎体居前方,寰椎无椎体,前端见前弓的前结节,前弓的后方为枢椎齿状突,下有枢椎椎体,枢椎有 4 个或 5 个化骨中心。即于齿状突、椎体和左右椎弓各有一个化骨中心(齿状突有时可出现两个化骨中心)。这些化骨中心于 3~6 岁时彼此融合。融合前齿状突和椎体间软骨形成的裂隙状影像,可被误为骨折。齿状突顶端的二次化骨中心于 3~6 岁出现,12 岁融合,如不融合即称为第三骰。3~7 椎体后部均重叠着横突,椎体后上角稍尖耸,与上面椎体后下角相重叠,此部相当于钩椎

关节。椎弓居后方,颈椎 2~7 的上下关节突构成椎小关节,上关节突位于前方,下关节突位于后方,关节面由前上斜向后下(接近 $40^\circ \sim 45^\circ$)以保持脊柱的稳定,小关节间隙为均匀的透明影。椎板位于椎弓根与棘突之间,第 2 颈椎棘突又宽又大、第 7 颈椎棘突最长,两者均为计数标志。由于人体身材差异和 X 线片放大系数等因素的影响,颈椎管的测量多用比值法来判断有无椎管狭窄,其公式为:颈椎管比值=椎管矢径/椎体矢径,正常比值在 0.75 以上,低于 0.75 者为椎管狭窄(图 3-13 B)。椎间隙,呈宽度均匀的横行透亮带,成人颈段椎间隙的最大平均高度为 4~5mm。寰齿关节间隙系寰椎前弓背面到齿状突前缘之间的最短距离,正常为 0.7~3.0mm,超过 3mm 为寰齿关节脱位。正常寰枕线通过齿状突,齿状突后缘恰好位于寰枕线(枕骨大孔后缘至寰椎前结节下缘连线)的前 1/3,寰枕线与齿状突轴线交角正常值为 $70^\circ \sim 80^\circ$,若小于此



值或齿状突后移超过前 1/3 为寰枢关节脱位(图 3-12A,图 3-13A)。

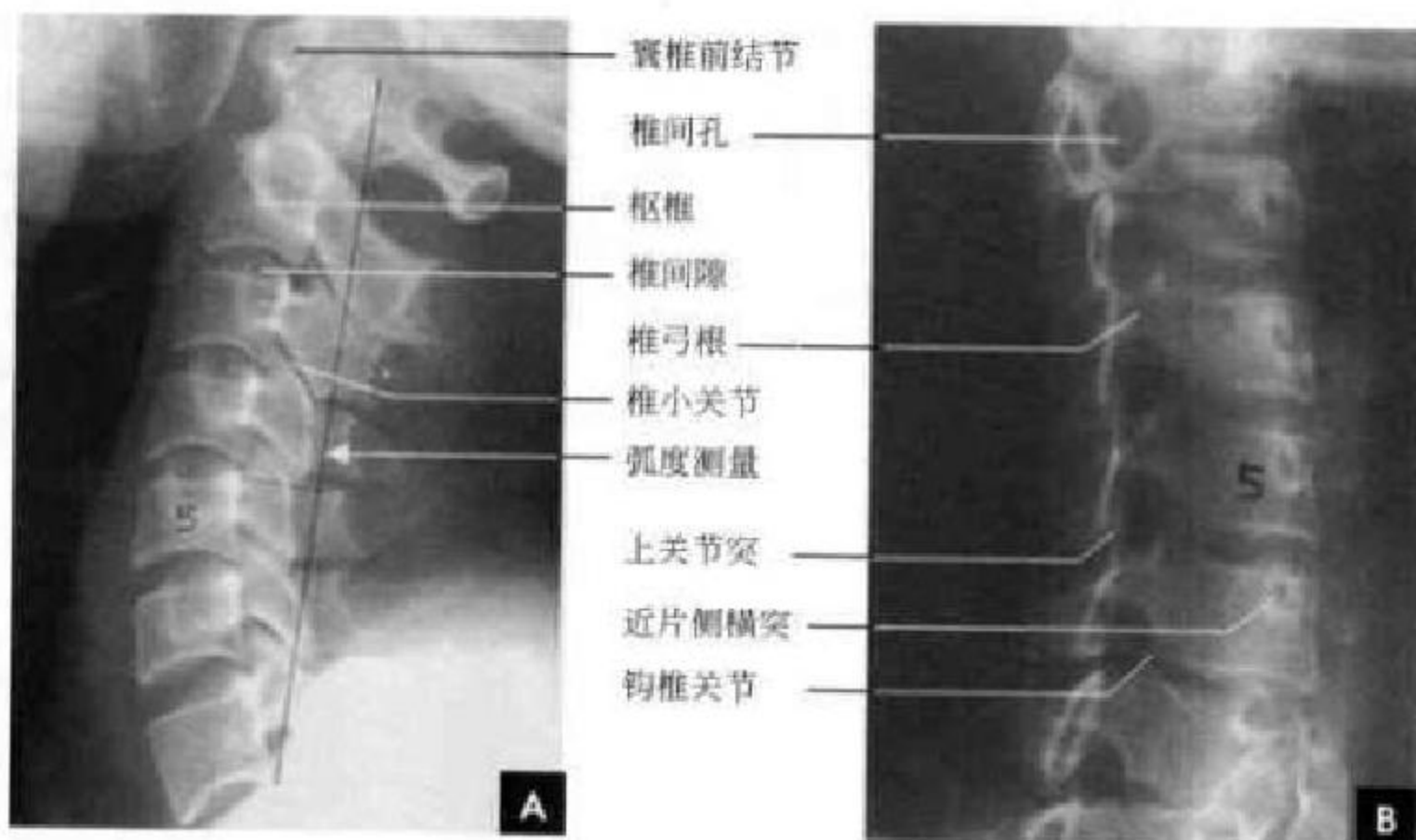


图 3-12 颈椎侧位和斜位 X 线片
A. 颈椎侧位片; B. 颈椎斜位片

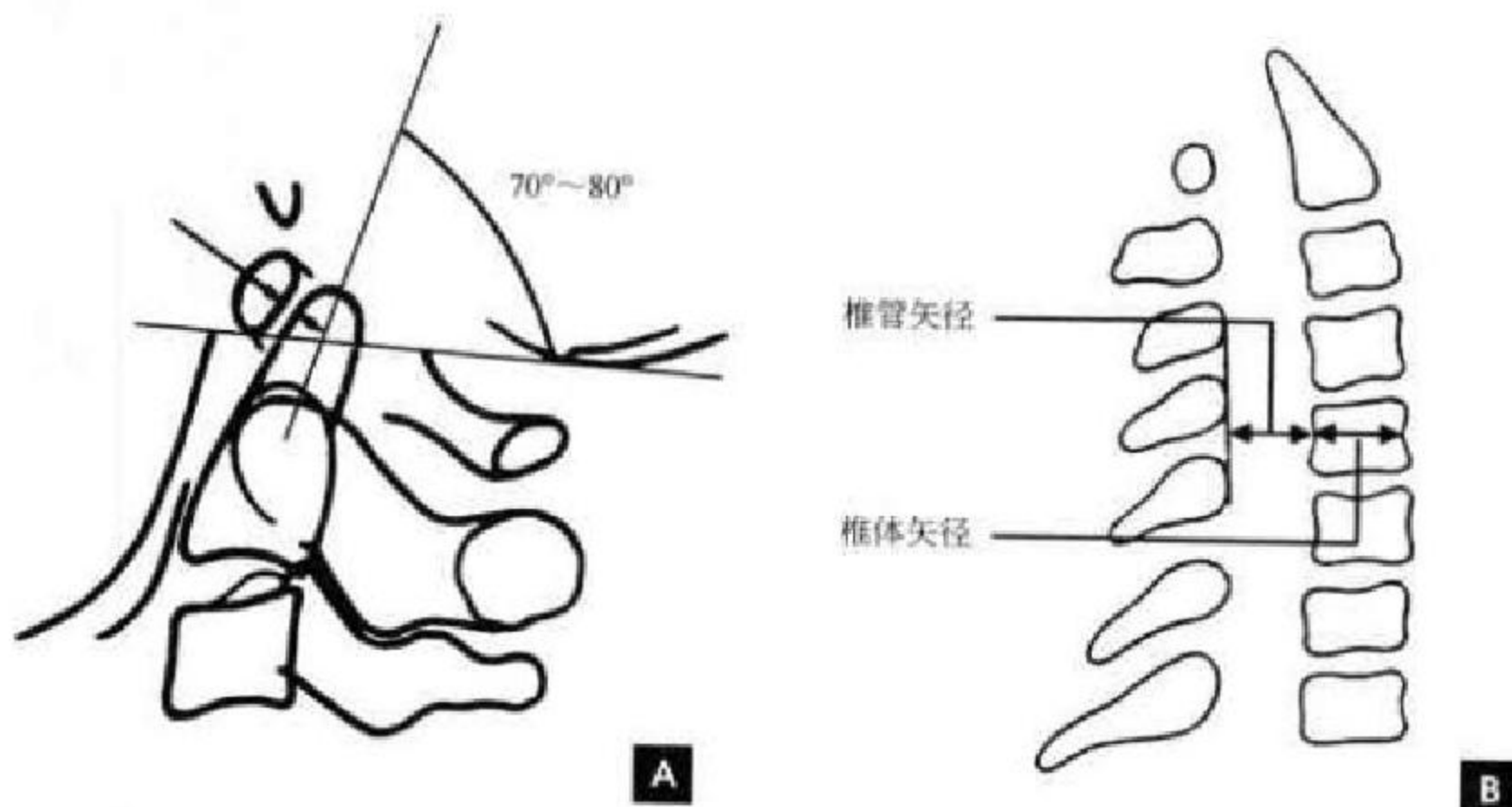


图 3-13 寰枢关节及颈椎椎管测量线图
A. 寰枢关节测量线图; B. 颈椎椎管测量线图

动力位片:颈椎的屈伸活动是上一椎体下面在下一椎体上面的前后滑动,并受前、后纵韧带和椎间盘制约而呈均匀协调一致的运动。过伸、过屈位动力位片可观测颈椎活动情况与活动度,从而对椎节的稳定性作出判断。

斜位片:主要观察椎间孔、钩椎关节、关节突关节及椎弓根,常须左右两侧对比观察。1~7 椎体呈斜位相,椎弓根投影于椎体正中,近片侧横突投影于椎体前方,远片侧横突可部分投影于椎间孔内。椎间孔呈边缘清晰锐利的卵圆形透亮影,上缘为上

一椎弓的下缘、下缘是下一椎弓的上缘、前缘是椎体与椎间盘、后缘为上下关节突及关节。左前斜位显示右侧椎间孔,右前斜位显示左侧椎间孔。斜位片也能清楚显示颈椎钩椎关节与椎间孔的关系:钩突朝向后上方指向椎间孔,正常时不突入椎间孔内(图 3-12 B)。

二、胸 段

正位片:主要观察胸椎的正位形态、椎旁软组织情况。胸椎由 12 块椎骨组成,椎体呈四方形,自

上向下排成一直线,椎间隙上、下缘相互平行,邻近的椎间隙大致相同。椎弓,椎弓根显示为对称于中线的长卵圆形影,椎弓根间距离自第7颈椎向下急剧减小,止于第3胸椎,自第4~10胸椎为最窄,其宽度上一致,平均为17~18mm。棘突居中,呈卵圆形或水滴状。两对关节突的关节面呈冠状位,正位片不能显示关节间隙。每块椎骨两侧是一对横突。胸椎两旁有12对肋骨,每根肋骨的肋小头与胸椎椎体的肋凹构成肋椎关节,同时肋结节和横突肋凹构成肋横突关节(第11、12肋无此关节)。胸椎旁的纵隔胸膜等组织形成胸椎旁线,胸椎旁线是纵隔后部结构与含气肺的分界面,左侧显示率可达84.5%,右侧少见,显示率仅为25.5%(图3-14 A)。

侧位片:主要观察胸椎的排列曲度、侧位形态及关节突关节等。胸椎侧位可见自然弧线的生理性后凸,椎体呈四方形,后缘略高于前缘,以第11、12最明显,上部胸椎与肩胛骨等重叠,膈下部胸椎与腹部脏器重叠,显示不理想。椎间隙前后宽度随生理弯曲而变化,胸段前窄后宽。顺延椎体中后部为双侧椎弓根重叠影,相邻椎弓根上下切迹之间的透亮间隙为双侧椎间孔,其形状近似圆形,胸段的关节突关节面呈冠状排列,双侧重叠的关节突关节及纵行的关节间隙可见。横突与椎体重叠显示不清。棘突较长,斜向后下方,相邻棘突依次覆盖呈叠瓦状。棘突前缘到椎体后缘的距离为椎管前后径,其下限为14mm(图3-14 B)。

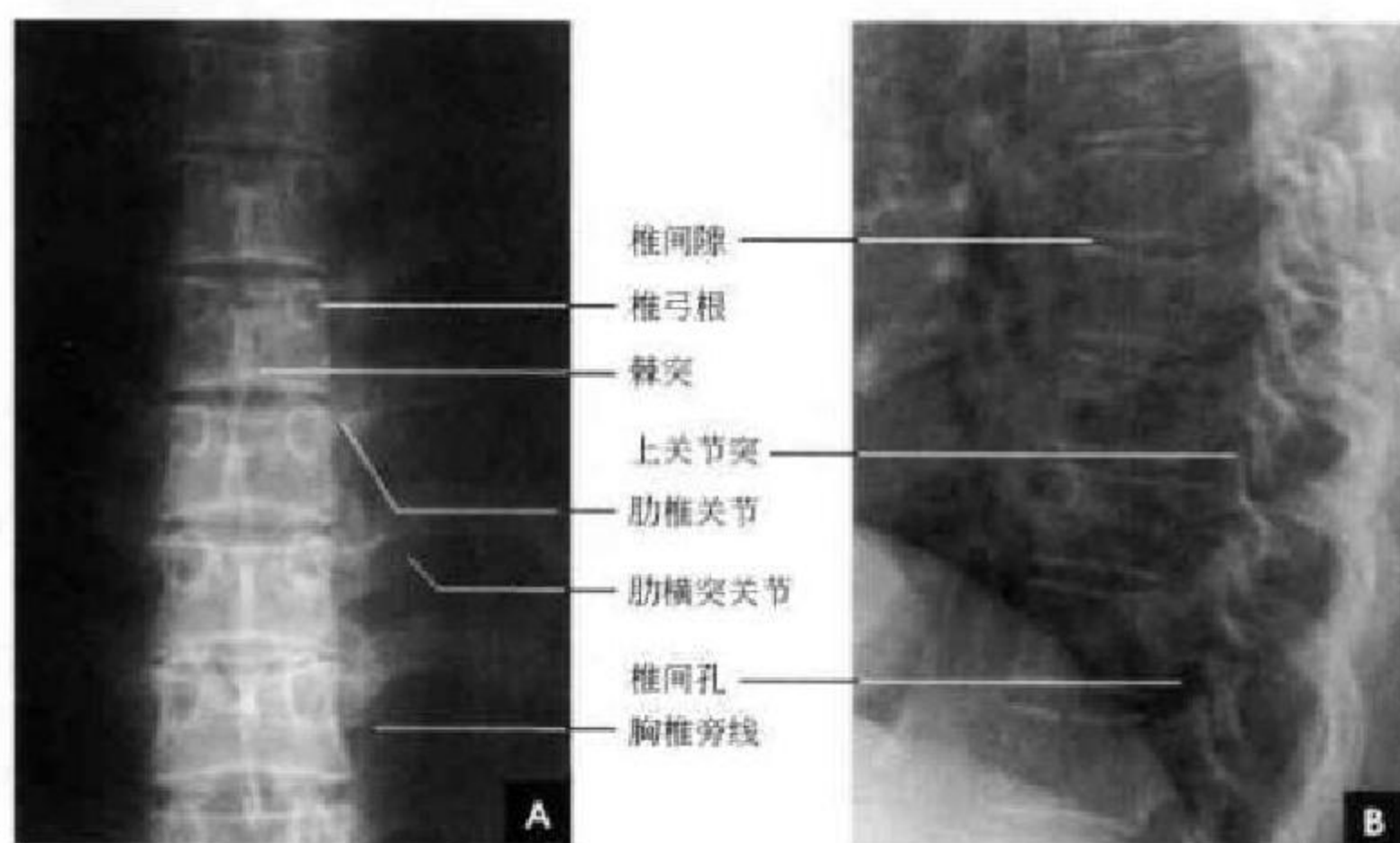


图 3-14 胸椎 X 线片

A. 胸椎正位片; B. 胸椎侧位片

三、腰 段

正位片:主要观察腰椎正位形态、骨质结构、关节和腰椎两侧软组织概况。椎体呈长方形,从上向下依次增大,周围为一层致密的骨皮质,密度均匀,轮廓光滑,其内为骨小梁结构。相邻的上下椎体间的透亮间隙为椎间隙,上下缘平行,邻近椎间隙宽度大致接近。椎弓,椎体两侧有横突影,以腰1最短,腰3最长,腰4上翘,腰5最宽。在横突内侧可见椭圆形环状致密影,为椎弓根横断面影像,称椎弓环,两侧对称似“猫眼征”。椎弓根间距离自第11胸椎至第1骶椎逐渐增大,平均为35mm。在椎弓根的上下方为上下关节突,上关节突在外,下关节突在内,关节间隙呈矢状纵行透亮影。椎板由椎弓根向后内下延续,于中线

联合成棘突,投影于椎体中央偏下方,呈尖向上类三角形的线状致密影。以棘突为中心向两旁观察椎弓各部分的影像宛如一只展翅的蝴蝶;棘突像蝴蝶体部,椎板、上下关节突、横突等对称分居两旁,像蝴蝶的双翼(图3-15A)。

侧位片:观察腰椎侧位形态、骨质结构、椎间盘变化、棘突、椎间孔、关节突关节。腰椎生理曲度向前,以腰椎4明显。椎体也呈长方形,其上下缘与后缘成直角。椎弓居其后方。在椎体后的椎管显示为纵行的半透明区,椎板位于椎弓根与棘突之间。上下关节突分别起于椎弓根与椎板连接之上、下方,下关节突在下一个脊椎上关节突的后方,以保持脊柱的稳定,不向前滑。椎间盘为软组织密度,故呈宽度匀称的横行透明影,称之为椎间隙。

正常椎间隙宽窄的判断标准：下位椎体上关节突不超过上位椎体下缘水平线（白虚线）（图 3-15 B）。

椎间孔居于相邻椎弓、椎体、关节突及椎间盘之间，呈半透明影，呈类圆形。

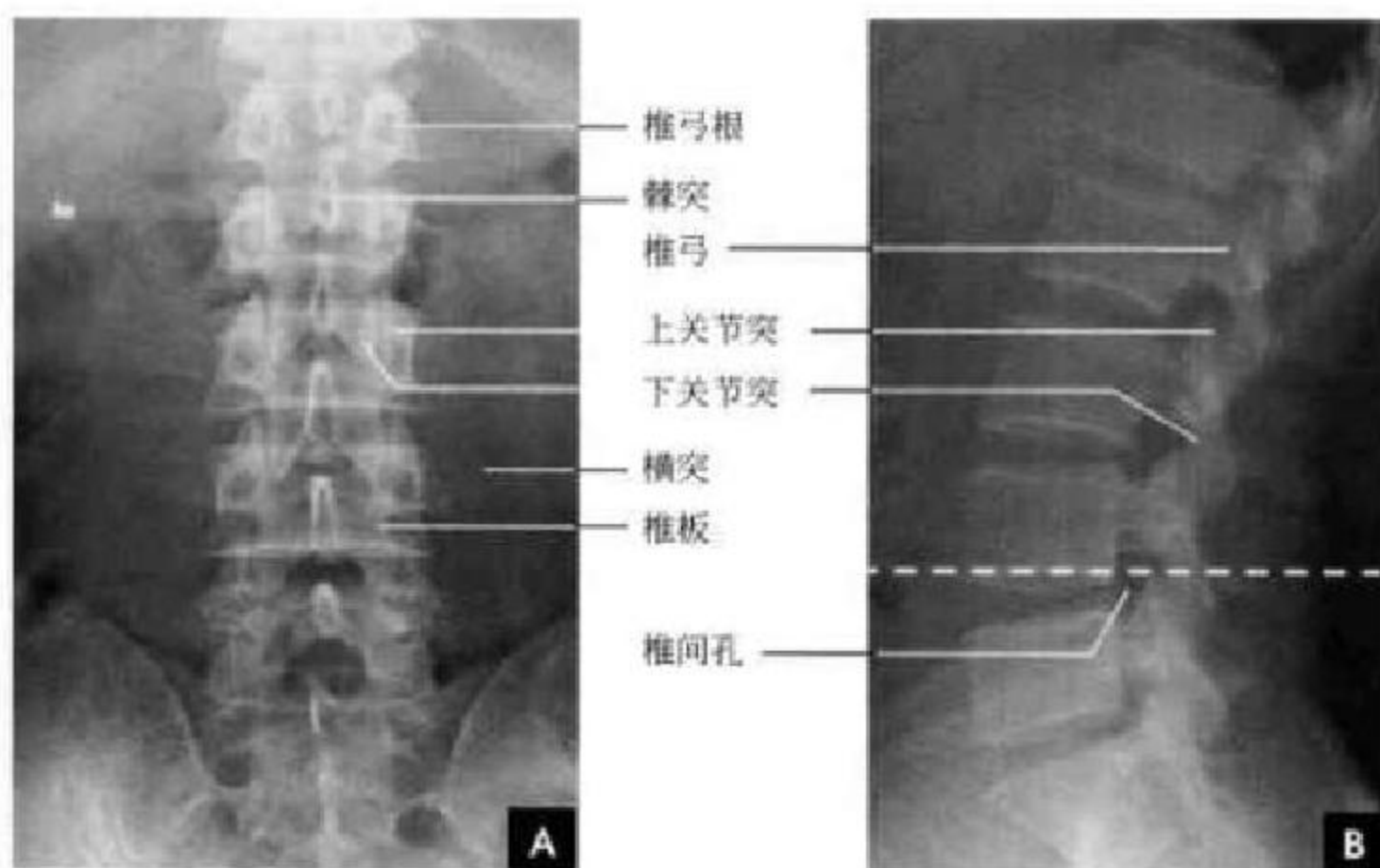

图 3-15 腰椎 X 线片

A. 腰椎正位片； B. 腰椎侧位片（白虚线示椎体下缘水平线）

动力位片：由于骶棘肌的紧张及运动节段的静止，一般平片很难将节段椎体间后缘相互位置的变化表现出来。Kauttson 首先采用腰椎完全屈曲和伸展时动力学观察，在正常运动节段上，Luscka's 关节遗迹的位置在活动时是保持不变的；而当运动节段不稳时，它们相互之间的关系就会发生改变，其位移值 = $RO(或 AO)/W \times 100\%$ ，当仰卧位 $> 9\%$ 或俯卧位 $> 6\%$ 可辅助诊断（图 3-16）。

斜位片：观察腰椎椎弓峡部、上下关节突及其关节间隙、椎体的斜位影像。腰椎峡部系上、下关

节突连接部，正常腰椎有生理性前凸，骶椎呈生理性后凸，腰、骶椎交界处成为转折点，上方腰椎向前倾斜，下方的骶骨则向后倾斜，因此腰、骶椎的负重力自然形成向前的分力，使腰 5 有向前滑移的倾向，但正常受到腰 5 下关节突和周围关节囊、韧带的限制，峡部正处于两种力量的交点，因此峡部容易发生崩裂，也是腰 5 峡部崩裂最多的理由。在腰椎后斜位片上，那侧靠片检查那侧。第 1~5 腰椎及骶髂关节呈斜位投影在照片正中，椎弓根投影于椎体正中，由于腰段的关节突关节面呈 45° 倾斜，被

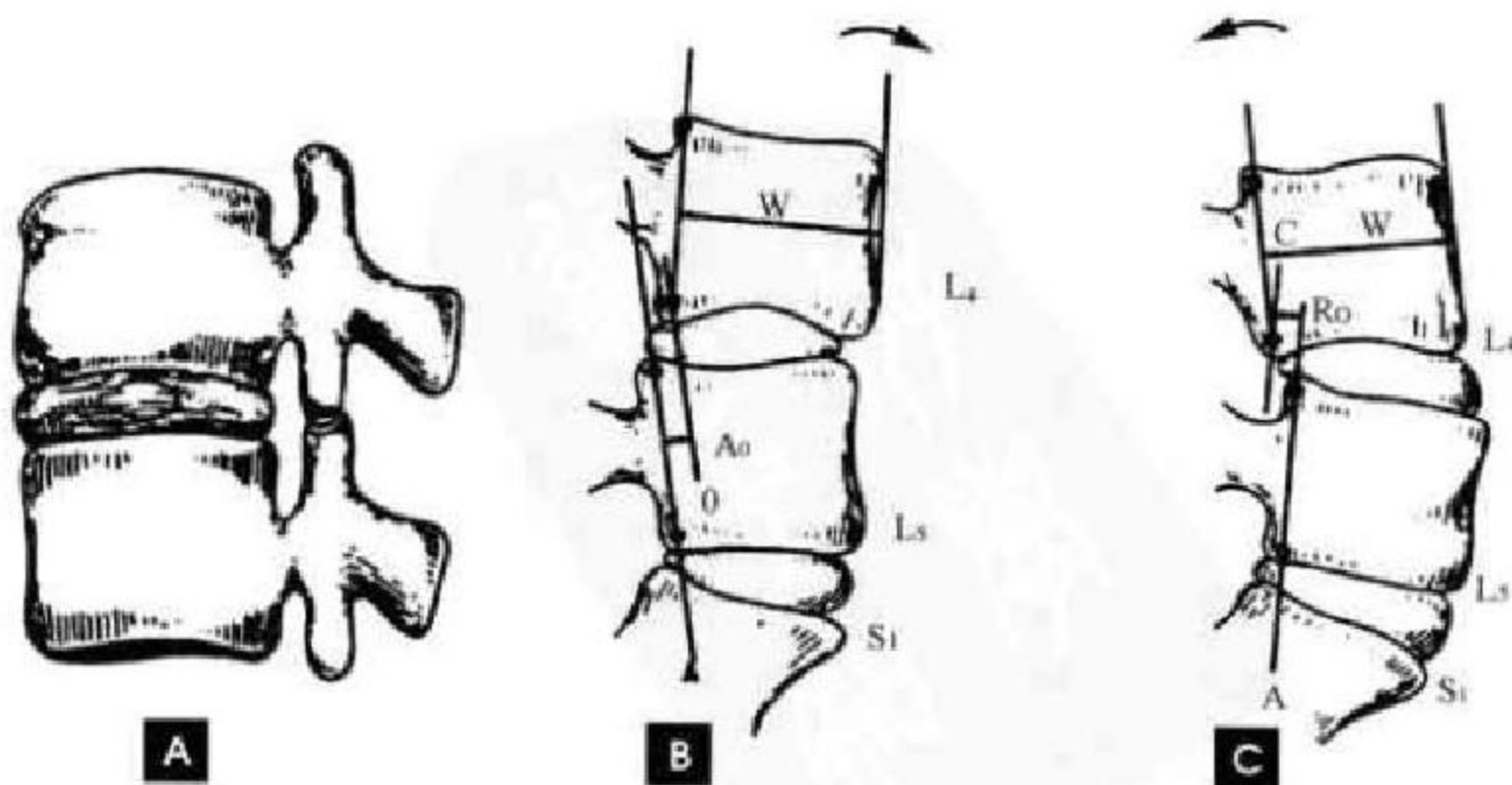


图 3-16 腰椎动力位

A. Luschka's 关节遗迹； B. 腰椎过曲位片位移测量； C. 过伸位片位移测量

检测椎间关节间隙恰好呈切线位投影于椎体后 1/3 处。在此位置上,椎弓的 X 线投影可形象地比喻为“狗”的形态,近片侧横突相当于狗嘴,椎弓根为狗眼,上关节突相当于狗耳,下关节突是狗前腿,狗耳

与狗前腿间的间隙为近侧的小关节间隙,椎板相当于狗腹,峡部相当于狗颈;远片侧横突相当于狗尾,下关节突相当于狗后腿(图 3-17)。

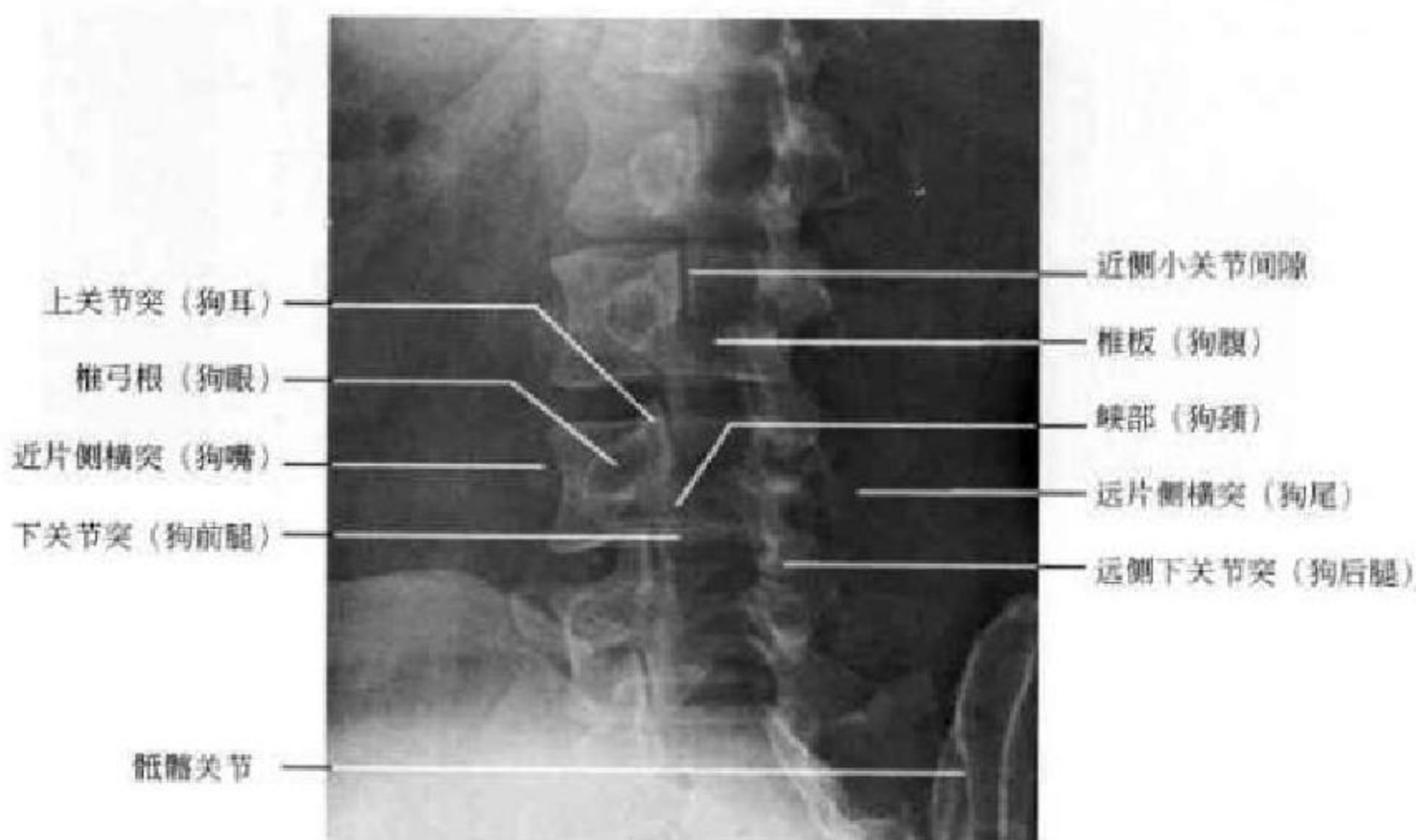


图 3-17 腰椎斜位片

四、骶尾段

正位片:骶骨类似尖朝下的三角形,底宽在上方,由中间的骶骨体及两侧骶骨翼的上缘构成。体的上缘两侧有一对上关节突和第 5 腰椎下关节突构成腰骶关节,关节面常为矢状位,但也常见一侧为矢状位而另一侧为冠状位。骶骨体上终板和第 5 腰椎下终板之间有椎间盘形成的间隙,此椎间隙因倾斜关系,正位片上不能显示。骶骨中线部有骶中嵴及骶管,两旁可见四对骶前孔。骶骨的两侧缘上部斜向外方,和髂骨构成骶髂关节。骶髂关节的下 1/3 可以显示,宽度约 3mm。骶髂关节中上部能见到两条分开的致密线,中间无透亮间隙可见,外侧的一条为关节前部线,内侧的一条为关节后部线,其间为耳状关节面重叠影。耳状关节面的后方是髂骨,前为骶骨翼。从骶髂关节向下,骶骨侧缘急剧内斜,在中线处与尾骨构成骶尾关节。骶尾关节

间隙可以显示出来,同时可见骶角和尾骨角。尾骨有 4 节,亦可为 3 节或 5 节,不一定位于中线上,可偏斜于一侧(图 3-18 A)。

侧位片:骶尾骨呈生理性后凸,女性骶骨下部后凸更明显。骶骨前缘与尾骨前缘应是一连续弧形线。骶骨体上缘前突称为骶岬。骶骨上缘延长线与水平线在前方成 34° 夹角,称为腰骶角(白虚线夹角)。角度增大表示脊柱不稳。从第 3 腰椎椎体下缘中点作垂线应通过骶骨上面,此线为承重线。承重线如果在骶岬前方达 12.5mm 以上,表示腰骶部不稳。骶骨后缘与椎板间条形透亮影为骶管,其下部开口为骶管裂孔。裂孔后方的角状致密物为骶骨角。骶尾关节前面平滑、连续,后部不整齐,有骶角及尾骨角。18 岁后骶尾关节下方见到尾骨 4 节尾椎,上部大下部小,4 块尾椎由软骨连接,共同排列成前凹弧形,前曲弧度变异很大(图 3-18 B)。

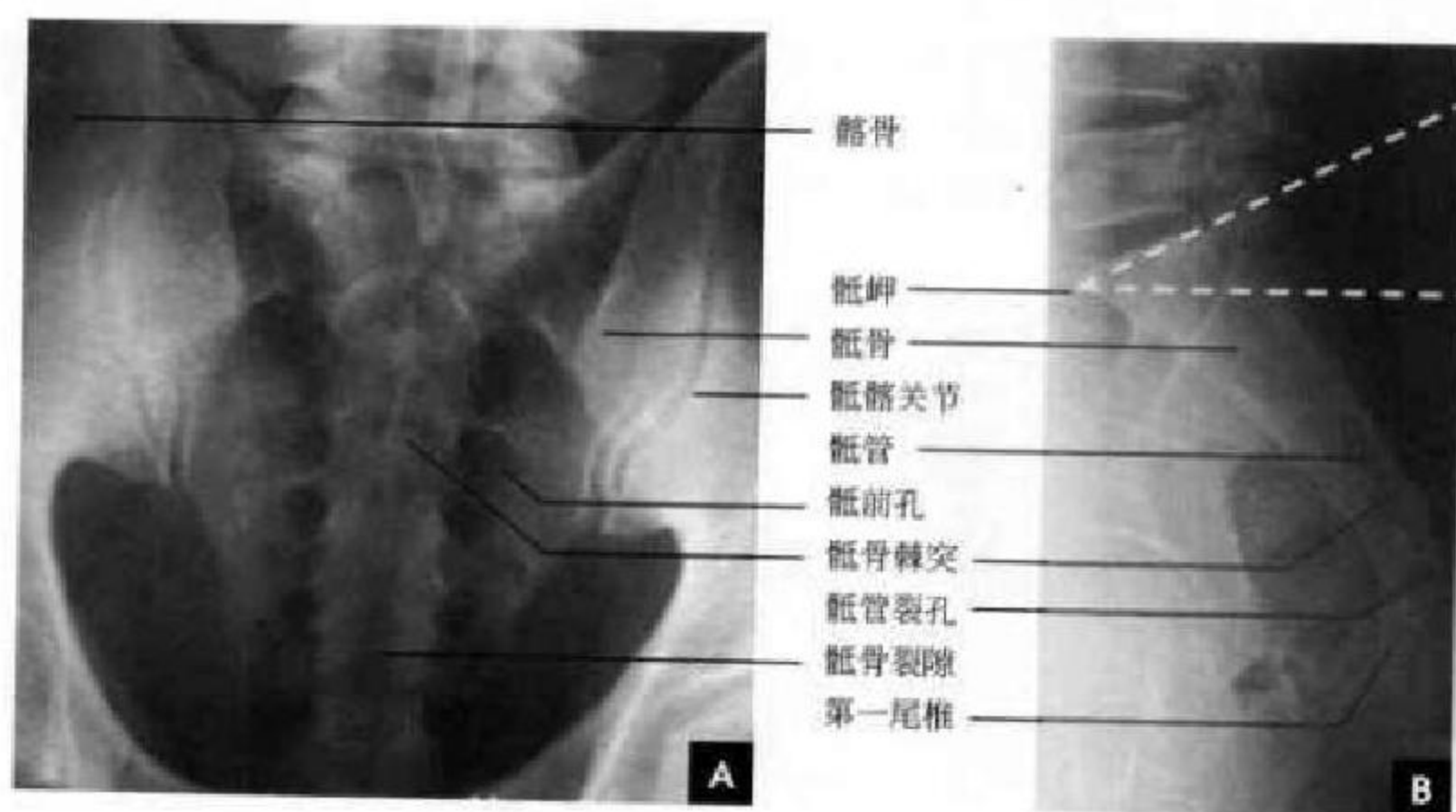


图 3-18 骶尾椎 X 线片

A. 骶尾椎正位片; B. 骶尾椎侧位片

(新激扬 吴燕平 尹青山)

第三节 脊柱各段断面解剖

一、颈 段

(一) 颈段 CT 解剖

颈段 CT 一般须骨窗位观察椎体、椎弓及小关节等骨性部分,软组织窗位观察椎间盘、硬膜囊、神经根、韧带等软组织部分。

骨性部分:除 1、2 颈椎椎骨比较特殊外,3~7 椎骨均由椎体、椎弓、椎板、棘突、横突及上、下关节突所组成。寰椎由两个侧块和前后弓组成。侧块有上下关节凹分别与枕骨髁和枢椎上关节突形成关节,前后弓中线部有前后结节。横突短小,有横突孔,左右各一。枢椎齿状突前与寰椎前弓,后与寰椎横韧带形成寰枢关节(图 3-19),枢椎横突小,内有横突孔。3~7 椎体自上而下体积逐渐增大,横断面上呈卵圆形,其后缘略平直或凹陷,钩突构成椎间孔的前壁一部分。椎弓部分的椎弓根短,与矢状面约成 45°。横突亦较短且宽,3~6 横突上可见椎间孔。由上、下关节突构成的关节突关节,关节面近于水平,在 CT 横断面上不易显示其间隙。颈段椎管近似三角形,前后径短,横径长,前后径测量意义较大,正常值的下限为 12mm。在椎弓根层面,由椎体、椎弓根、椎板、棘突基部构成完整的椎管骨环;在椎间孔或椎间盘层面,此层面椎体、椎间盘与后方的椎弓部断开,断开的部位呈裂隙状低密度

影,构成不完整的椎管骨环(图 3-20 A)。椎间孔位于上下椎弓根之间,为长 4~5mm 的骨性管道,其前内壁为钩突的后面、椎间盘和椎体下部,后外侧壁为关节突关节的内侧部。颈椎钩突、横突和关节突全体构成一个复合体,简称 UTAC。通常将颈椎椎间孔分为上下两部,上部较大,含神经根,其前为椎体,后为椎板和关节突;下部较小,前为钩突,后为关节突。

软组织部分:从颈 2 到颈 7 每个椎体之间均有椎间盘,其形状宛如椎体横断面的圆形,CT 值在 50~110HU。椎间盘厚度不一,由于颈段的椎间盘较薄,仅为 3~5mm,因此检查颈椎间盘须用薄层扫描(层厚 1~2mm)。除 1、2 颈椎外,其余各部硬膜外均充以低密度的脂肪和结缔组织,把硬膜囊显示出来。正常硬膜囊内含蛛网膜、脑脊液、软脑膜和脊髓,表现为边缘光整、规则的椭圆形影,CT 值在 30~50HU。颈段的蛛网膜下隙从枕骨大孔至颈 2 逐渐变小,但从颈 3 至颈 7 其前后径大致相同,平均约 12mm,其内脑脊液的密度在 CT 值在 0~20HU。在骨性椎管和硬脊膜之间为硬膜外间隙。此间隙内含有神经、血管、脂肪和结缔组织。椎内静脉丛密布于椎管的骨膜和硬脊膜之间,可分为前后两部。前部位于椎体、椎间盘的后面及后纵韧带的两侧,其后部位于椎弓及黄韧带的后面。CT 平

扫时椎内静脉丛不能与其周围组织相区别,增强扫描可见硬膜外间隙明显增强。脊神经根呈条索状或圆点状软组织影,位于椎间孔部位并可向前外方延伸1~2cm。韧带,前纵韧带和后纵韧带除了出现钙化,一般在CT上无法与椎体及椎间盘结构相

区分。在关节突关节和椎板内侧缘见到黄韧带影,为尖端向后的V形软组织密度影,宽度在2~3mm,向下逐渐增厚,后缘紧贴椎管内缘,前方与硬膜囊之间隔以低密度的脂肪组织(图3-20B)。

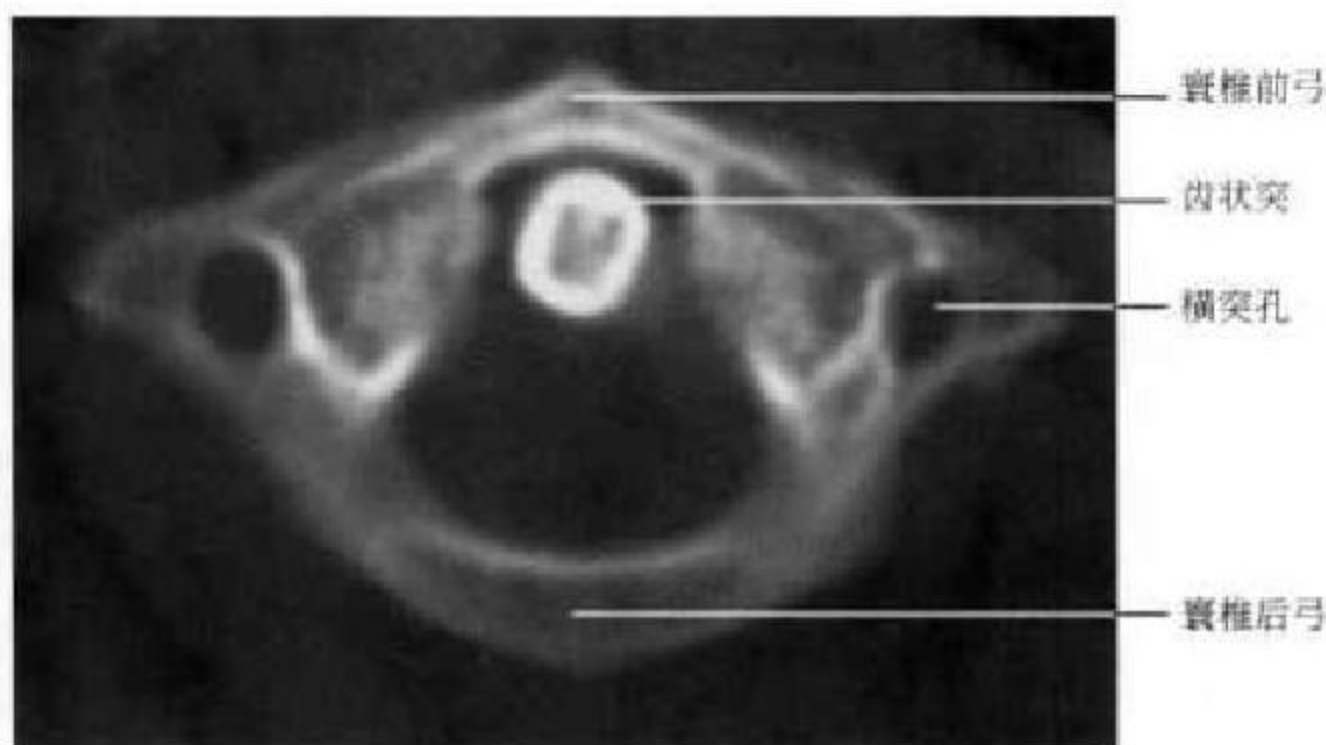


图3-19 颈椎CT横断面(寰枢关节层面)

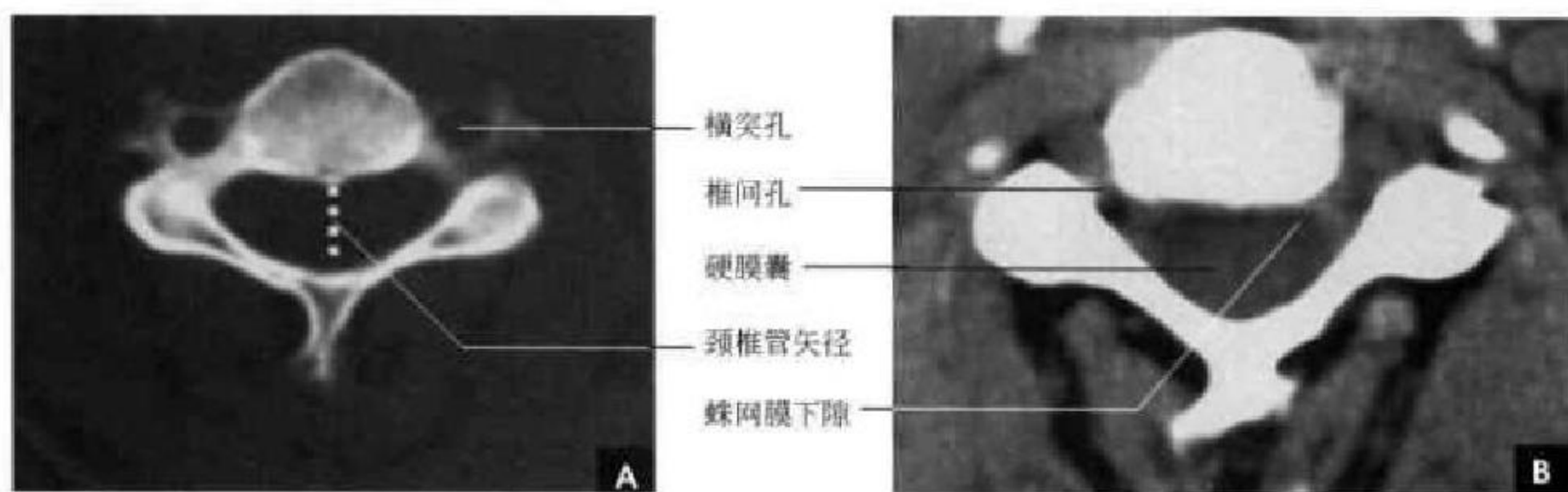


图3-20 颈椎横断面CT

A. 骨窗位; B. 软组织窗位

(二) 颈段MRI解剖

脊柱颈段的MRI解剖可在任意方位多层面显示,由于脊柱生理曲度的存在,冠状面成像难以反映各段全貌,故扫描时须加一定的角度倾斜。

矢状面:生理曲度前凸,椎体呈方形,寰椎前后弓为小的纵条状影,枢椎齿状突为三角形影位于枢椎椎体之上,齿状突与基底部结合处以条状低信号的软骨连接。椎弓各个部分在正中矢状面和旁矢状面可以分别显示。致密的骨皮质区无信号,正常骨髓内的脂肪在 T_1 WI呈现分布均匀的高信号;在 T_2 WI上则呈中等信号。椎间盘由外周部的纤维环及中央部的髓核组成,其厚度介于胸椎间盘和腰椎间盘之间, T_1 WI两者呈中等信号, T_2 WI上纤维环

信号降低、髓核信号提高。韧带包括前纵韧带、后纵韧带、黄韧带、棘间韧带、棘上韧带和寰枢韧带复合体。韧带由胶原纤维构成,在 T_1 和 T_2 加权像和梯度回波像上均呈条带状低信号,难与骨皮质、椎间盘的外纤维环分开,后纵韧带向上延续覆盖于齿状突后方附着于枕骨斜坡形成覆膜,有防止齿状突后移从而保护脊髓的作用。黄韧带中由于弹力纤维成分较高,在SE序列 T_1 和 T_2 加权像上通常为中等信号,高于骨皮质,在梯度回波像上为高信号。硬膜外间隙为硬膜外与椎管壁之间较窄的腔隙,主要包含血管组织,少量的脂肪与结缔组织,脂肪组织在 T_1 WI扫描呈高信号, T_2 WI为较高信号。硬脊膜与蛛网膜难于分辨,统称鞘膜,鞘膜将硬膜外



间隙与蛛网膜下隙分开,蛛网膜下隙的脑脊液呈条管状分布,在 T_1 WI 呈低信号, T_2 WI 为高信号。颈髓位于椎管内蛛网膜下隙的中央,为一圆锥状结构,在颈膨大稍粗些,在 T_1 加权像及 T_2 加权像上均为中等信号。椎间孔在 45° 斜矢状面显示较好,呈卵圆形,在 T_1 WI 上,中等信号的神经根在周围高信号脂肪组织的对比下显示清楚;在 T_2 WI 上,两者信号对比稍差(图 3-21)。

横断面:椎体与椎间盘呈卵圆形,自上而下逐渐增大,在 T_1 WI 上,两者均为中等信号,低信号的钩突位于椎间盘侧方;在 T_2 WI 上,椎间盘的髓核表现为椭圆形高信号,周围是低信号的纤维环。在椎体与椎间盘侧方对称显示椎动脉,由于血管的流空效应,在 T_1 WI 上呈低信号,在 T_2 WI 上表现为高信号。椎管中央为扁圆形的颈髓,周围环以相对宽大的蛛网膜下隙,内充脑脊液(图 3-22)。

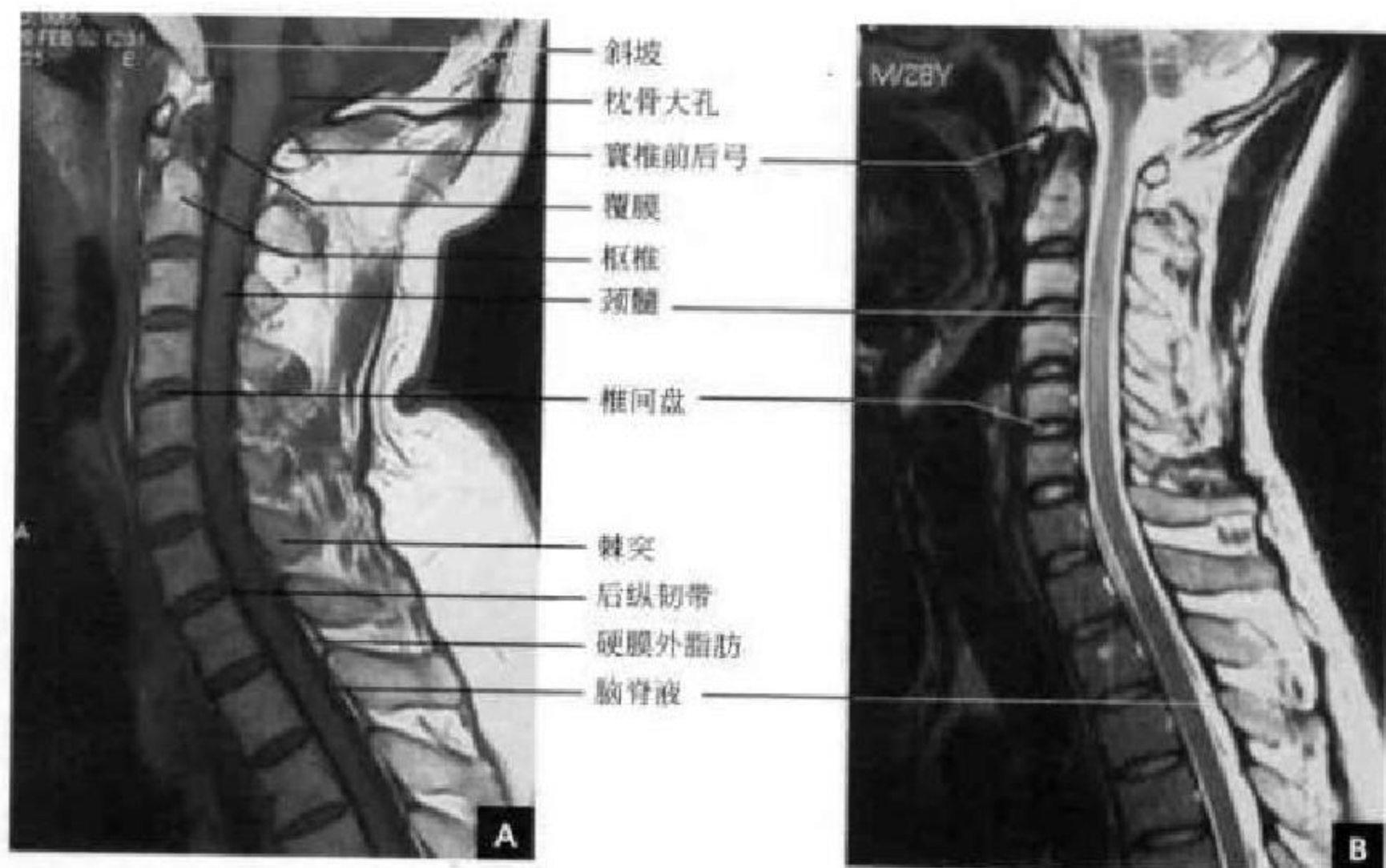


图 3-21 颈椎 MR 正中矢状面

A. T_1 WI; B. T_2 WI

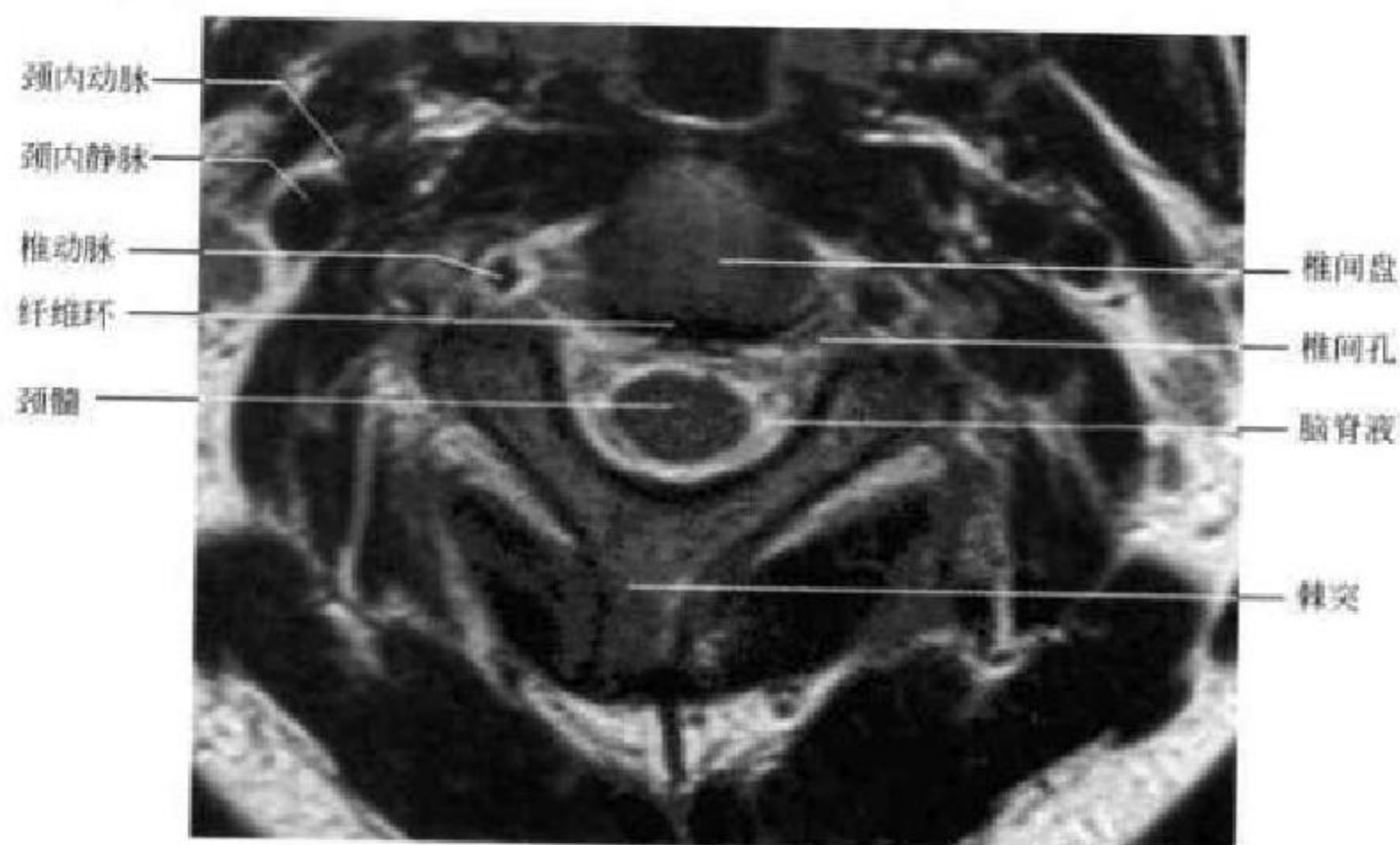


图 3-22 颈椎 MR 横断面椎间盘层面 T_2 WI

二、胸 段

(一)胸段 CT 解剖

骨性部分:胸椎椎体呈心形,横径和前后径大致相等,后缘前凹。椎弓部分的椎弓根长且更近于矢状,上、下关节突的关节面近似近冠状位,在横断面 CT 上表现为横行的透亮间隙,椎板、横突、棘突均较长,椎体、横突均有关节面与肋骨相关节。胸段椎管呈圆形,其前后径除胸 12 稍大外,其余为 14~15mm。椎间孔前壁为椎体、椎间盘后外缘,后

壁为关节突关节,前外侧有下位椎骨的肋骨颈和肋椎关节毗邻(图 3-23 A)。

软组织部分:椎间盘厚度最薄,故须薄层扫描,其形状似心形,后缘凹陷,大小与椎体一致,CT 值在 50~110HU。因肋骨头平对胸椎椎间盘,故可作为显示胸椎椎间盘的重要标志。硬膜囊表现为边缘光整、规则的类圆形影,CT 值在 30~50HU。脊神经根呈条索状或圆点状软组织影,位于椎间孔部位并可向前外方延伸。在关节突关节和椎板内侧缘可见到 V 形黄韧带影(图 3-23 B)。

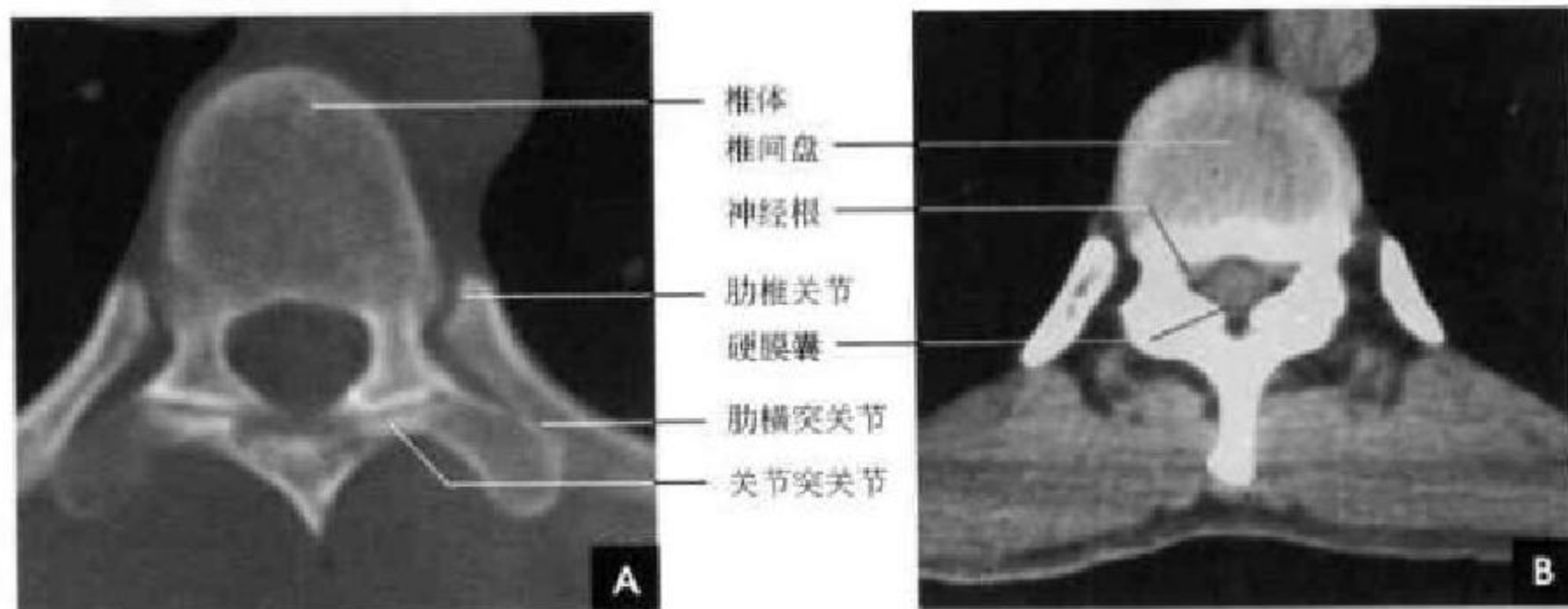


图 3-23 胸椎横断面 CT

A. 椎体层面; B. 椎间盘层面

(二)胸段 MRI 解剖

矢状面:生理曲度后凸,椎体呈方形,自上至下逐渐增大,骨松质由薄的骨皮质包绕。椎体侧后方有一对肋凹和肋骨头形成肋椎关节。椎弓各个部分在正中矢状面和旁矢状面可以分别显示。每个椎间盘前后厚度均匀一致。前、后纵韧带坚实地固定着椎间盘的位置,故胸段较少发生髓核突出。硬膜外间隙脂肪比腰、骶段要少些。脊髓位于蛛网膜下隙的中央,由于在 T_1 WI 和 T_2 WI 中脊髓和其周围的脑脊液呈现为不同的信号强度,因此两者可清楚地加以区别。脊髓在 T_1 WI 上与脑脊液相比,呈现为较高信号,在 T_2 WI 上,脑脊液信号强度高于脊髓。在第 12 胸椎处形成腰骶膨大,然后迅速缩小为脊髓圆锥。椎间孔在旁矢状面可以很好显示,呈卵圆形,在 T_1 WI 上组织对比显示清楚(图 3-24)。

横断面:椎体与椎间盘呈心形,在 T_1 WI 上,两者均为中等信号;在 T_2 WI 上,椎间盘的髓核表现为椭圆形高信号,周围是低信号的纤维环。椎体两侧有关节面与肋骨形成肋椎关节。横突上每侧有一个横突肋凹与肋骨构成肋横突关节。椎管中央

为圆形的脊髓,在第 11、12 胸椎水平形态变异较大,为卵圆形或圆形的脊髓圆锥。椎间孔走行的神经根鞘及神经根较长。黄韧带在 T_1 WI 及 T_2 WI 上均为中等信号。

三、腰 骶 段

(一)腰段 CT 解剖

在腰段,具有代表性图像层面为椎弓根层面、椎间孔层面和椎间盘层面(图 3-25~3-27)。

骨性部分:椎体为呈肾形,其后缘略凹陷,椎体中部前面和后面都有椎体静脉通过的小孔,CT 上表现为后缘骨皮质不连续,并向松质内延伸呈 Y 形的低密度影,不要误认为骨折。椎体后方的静脉孔常有垂直之骨质间隔,在横断面上表现为一游离的致密骨,有时还略向外凸,不要误认为骨质增生或后纵韧带骨化(图 3-26 B)。椎弓部分的上段腰椎关节突关节与矢状面约成 45° ,向下角度逐渐增大,呈矢状位。前外方是下位椎骨的上关节突,后内方是上位椎骨的下关节突,其关节间隙清楚,表现为近于纵行的透亮影,宽 2~4mm,包括关节软骨和真正的关节

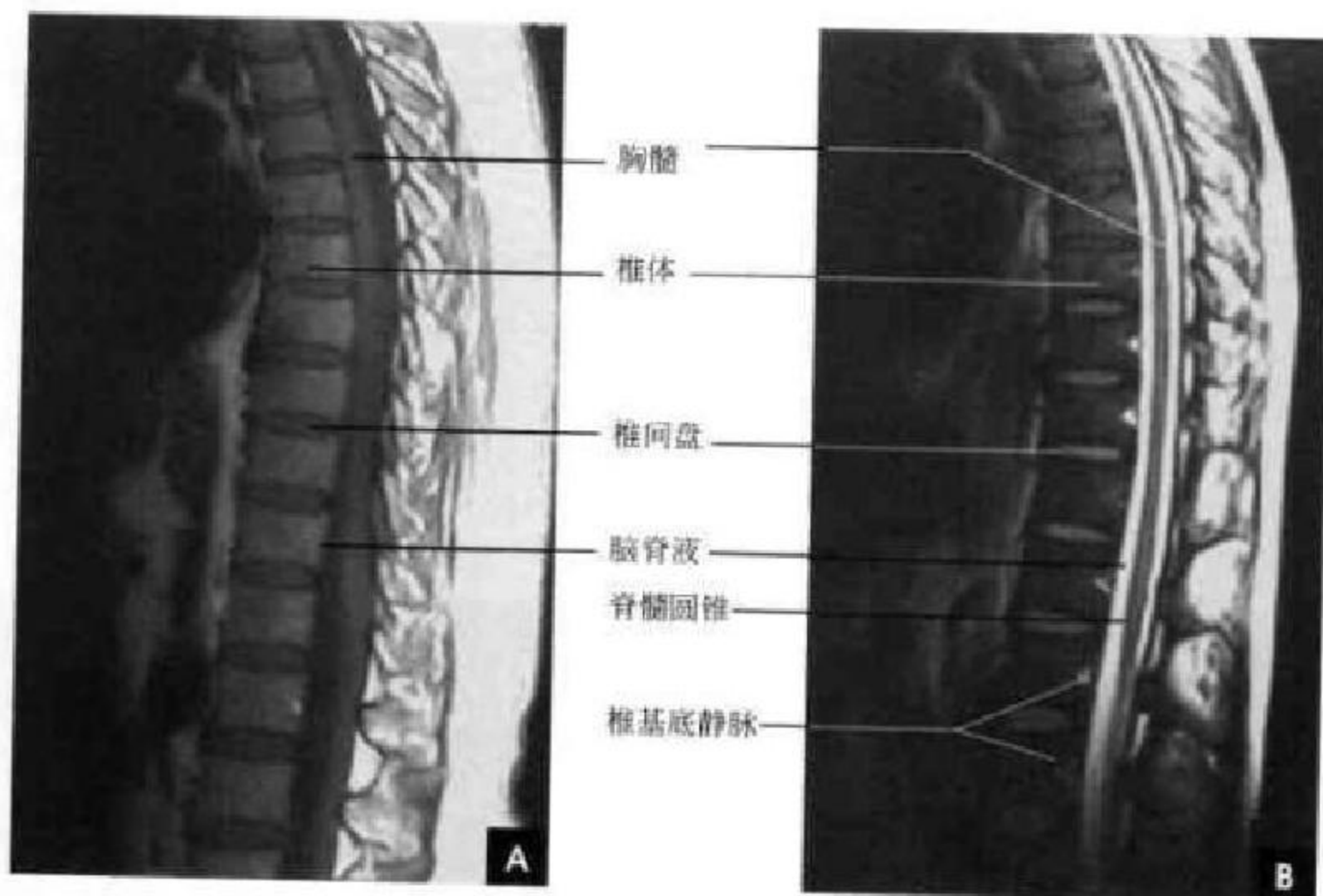


图 3-24 胸椎 MR(正中矢状面)

A. T₁WI; B. T₂WI

间隙(图 3-27)。椎管形态不一,上腰段(第 1、2 腰椎)断面多呈圆形或卵圆形,越往下越呈三角形,第 3、4 腰椎断面多呈三角形,10%~20%第 5 腰椎平面的骨性椎管多呈三叶形。椎管前后径的下限为 15mm,横径(椎弓根间径)为 20mm。在完整骨环的椎弓根层面(图 3-25),位于椎管侧区的侧隐窝(Lateral recess)是椎管内腰神经根通向椎间孔的通道,主要存在于三叶形椎管,即下为两个腰椎处,其前壁是椎体后外侧部、外侧壁为椎弓根内面、后壁是上关节突前内缘和黄韧带。侧隐窝宽度是椎体后缘到上关节突前内点的距离,其下限为 5mm(图 3-26 A)。在不完整骨环的层面(图 3-27),显示裂隙状的椎间孔,是腰神经离开硬膜囊穿出的一条狭窄的骨性纤维性管道,统称为腰神经通道。此通道分为两段,第一段称神经根管,是从硬膜囊穿出点至椎间管内口段,此段虽然不长,但有几个狭窄的间隙,即盘黄间隙(椎间盘与黄韧带之间)、侧隐窝、上关节突旁沟与椎弓根下沟,这些结构的异常可致腰神经卡压。第二段称椎间管,其前为椎体及椎间盘后面、后为黄韧带和关节突关节、上下分别是椎弓根上下切迹,此段可由纤维隔分为上下两部,上部有腰神经根、腰动脉椎管内支和椎间静脉上支通过,下部有椎间静脉下支通过,故椎间管下半狭窄并不压迫腰神经。

软组织部分:椎间盘的形态近似肾形,后缘内凹,但腰 5 骶 1 水平椎间盘后缘平直或稍凸,腰段椎间盘最厚,可达 15mm,CT 值在 50~110HU。硬膜

囊由脊髓、被膜及其膜间隙组成。在 CT 横断面上表现为边缘光滑、规则类圆形软组织密度影,CT 值在 30~50HU。腰段椎管内脂肪组织较多,常见于:①硬膜囊前方;②硬膜囊与两侧椎板黄韧带之间;③两侧隐窝内,由于脂肪衬托,能清楚显示硬膜囊与椎间盘的关系。神经根呈直径 2~3mm 的圆点状软组织影,第 1~4 腰神经根自椎间盘下缘或下位椎体上缘离开硬膜囊,第 5、骶 1 神经根在椎间盘上缘离开。腰神经由内口向外口斜行穿过椎间管,越向下越倾斜。韧带,前、后纵韧带分别从前面和后面连接各椎体,在椎间隙处与椎间盘和椎体边缘紧密相连,但在静脉丛部位与椎体表面的连接较松,特别是后纵韧带,该韧带中间厚,向两侧逐渐变薄。椎管后壁上下椎板间为黄韧带,下腰部可达 2~4mm。一般认为成年后黄韧带不会再增长,其增厚是脊柱缩短所致,主要为椎间隙变窄。黄韧带肥厚或骨化可压迫硬膜囊引发相应症状(图 3-25 B,图 3-27 B)。

(二) 骶尾段 CT 解剖

骨性部分:骶骨呈倒置的三角形。在骶 1~2 平面中,前为骶骨岬,后方为骶管。骶 1 水平骶管为三角形,位于中线后部,骶管的两侧方为椎间孔,椎间孔向前与骶前孔相通,向后外与骶后孔相连。骶前孔位于骶管前外,两侧对称,较大;骶后孔位于骶管后外,较小。自骶 2 水平向下,骶管变小、变扁。骶 2 前后孔位置与骶 1 相仿。骶 3、4 水平骶孔不易显示。骶 4 水平可见骶裂并仅见骶骨前外侧

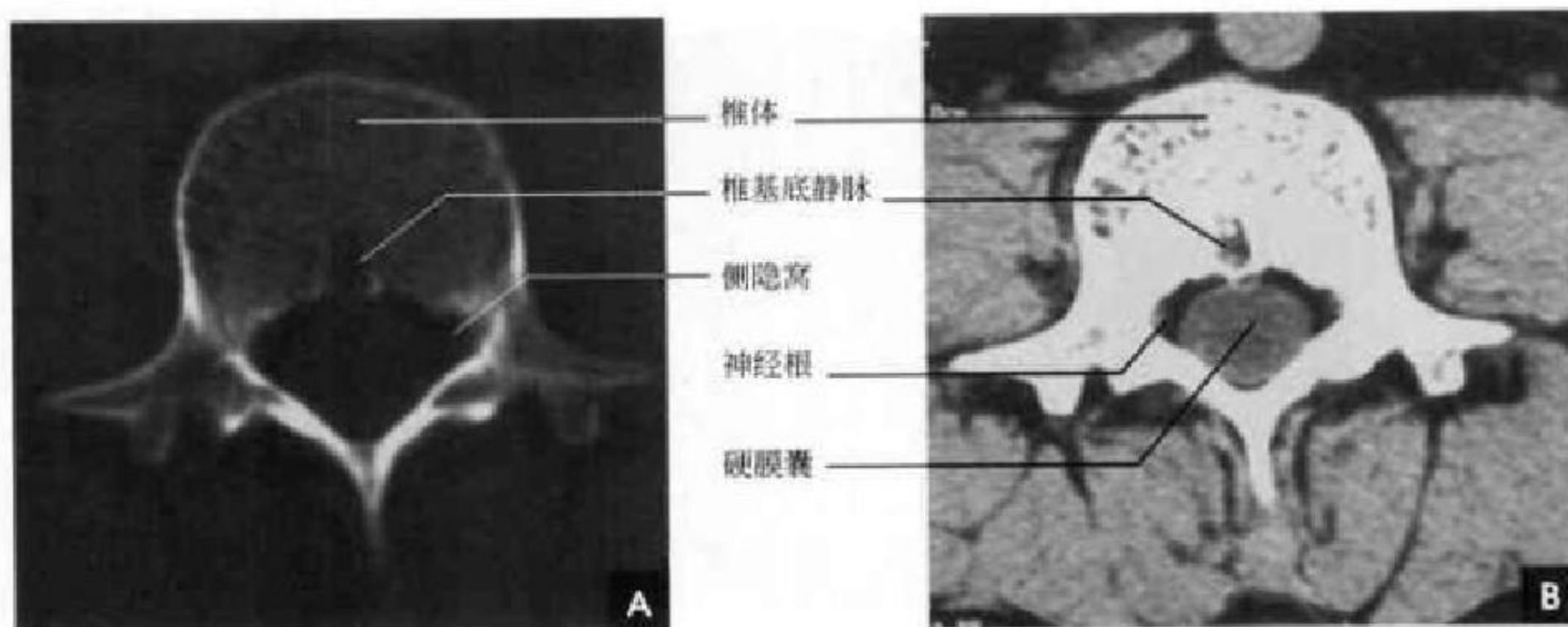


图 3-25 腰椎 CT 横断面完整骨环(椎弓根)层面
A. 骨窗位; B. 软组织窗位

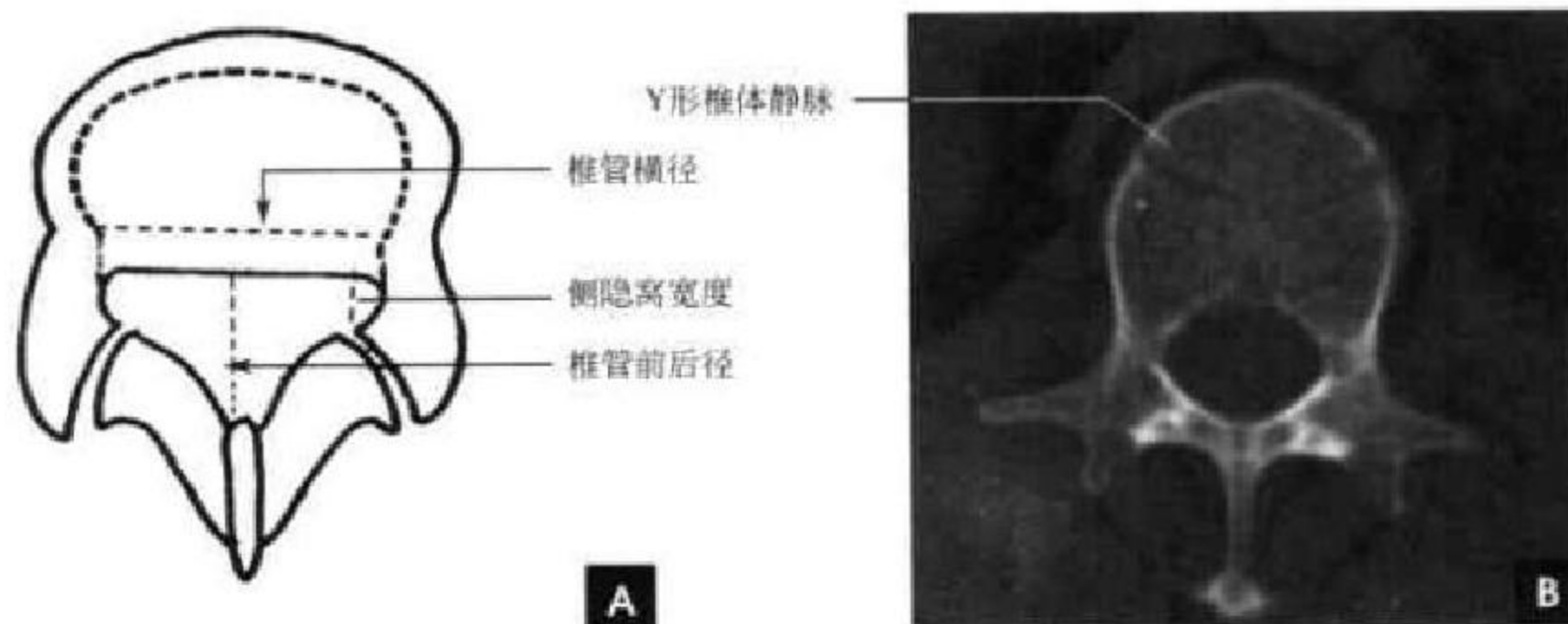


图 3-26 腰椎横断面 CT
A. 椎管测量示意图; B. 骨窗位

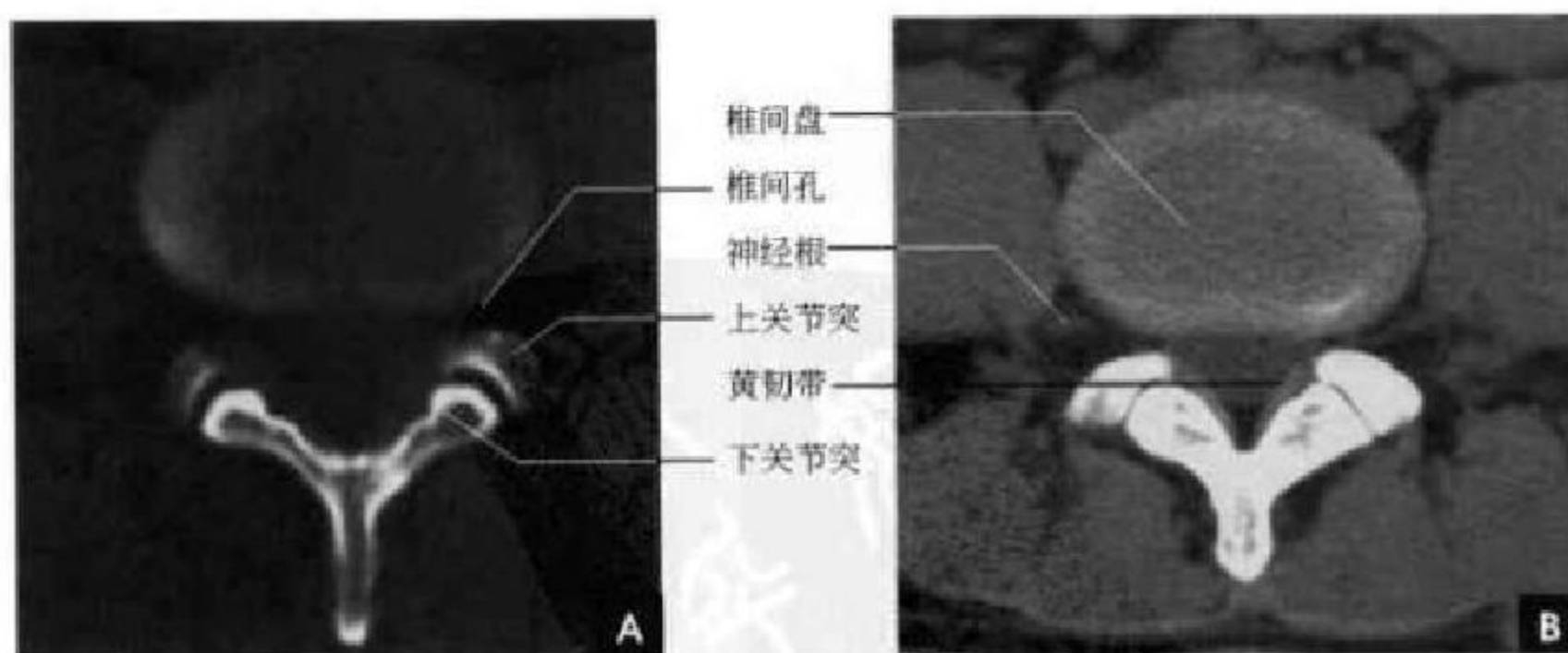


图 3-27 腰椎 CT 横断面不完整骨环(椎间盘)层面
A. 骨窗位; B. 软组织窗位

壁。骶骨的两侧部为骶骨翼,其外侧的关节面与髂骨形成骶髂关节,骶髂关节间隙正常宽度为 2~3mm(图 3-28)。

软组织部分:骶 1 水平,骶前孔内可见圆形软组织密度神经根鞘影;自骶 2 水平向下,骶管变小、变扁,其内可见多支骶神经鞘影。

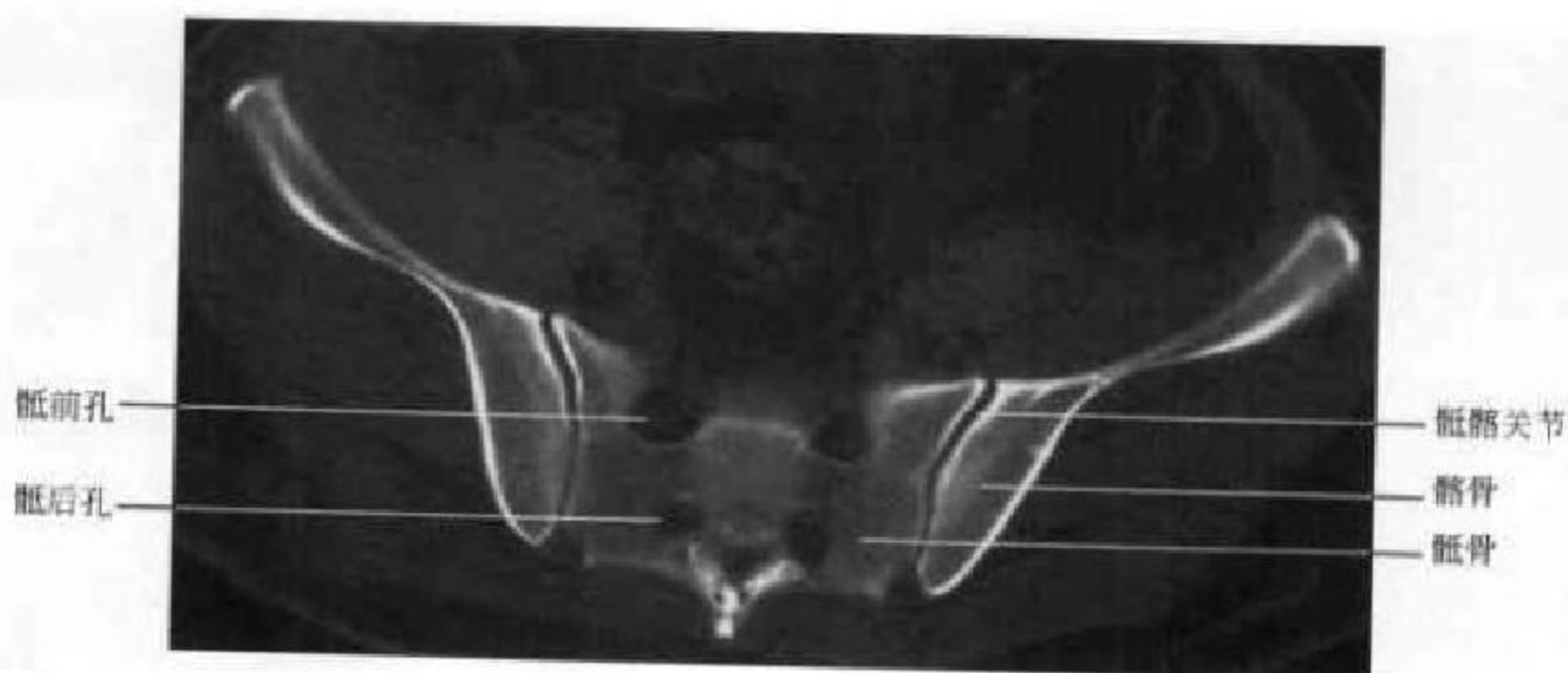


图 3-28 骶椎横断面 CT

(三)腰骶段 MRI 解剖

矢状面,显示脊柱的连续解剖结构,腰段呈生理曲度前凸,骶尾椎则呈生理性后凸。腰椎椎体大致呈矩形,正常椎体内的信号比较均一,其内的骨小梁显示不明显,主要是因为骨小梁较少的低质子密度信号,为占明显优势的骨髓信号部分容积效应将骨小梁叠盖所致。椎体边缘的骨皮质在 T_1WI 和 T_2WI 上均呈低信号。椎体后缘的中间部位有短条状凹陷,为正常椎基静脉所致。椎弓各个部分包括椎弓根、椎板、棘突、横突和上、下关节突等的骨皮质在 T_1WI 和 T_2WI 上均呈低信号,骨松质因其内含有骨髓,在 T_1WI 上呈略高信号,在 T_2WI 上呈中等信号(图 3-29)。椎体和椎弓信号强度的高低与骨髓内脂肪含量、造血成分多少有关,随着

年龄的增长,椎体内大量脂类或脂肪成分堆积可形成局灶或弥漫性脂肪沉积改变(图 3-30)。在 MRI 图像上还可以清楚地显示关节突关节的间隙,关节软骨和关节内的液体在 T_1WI 上呈低至中等信号,在 T_2WI 上软骨表现为低至中等信号,液体表现为高信号。椎间盘在 MRI 上的表现在 T_1WI 上呈较低信号,分不清髓核和纤维环, T_2WI 上除周边 Sharpey 纤维呈低信号外,均呈高信号,这反映了椎间盘内较高的含水量和其邻近骨髓组织相比有较长的弛豫时间。随着其含水量的减少,正常椎间盘在 T_2WI 上可见信号降低。椎体前缘和后缘分别可见条状的前纵韧带和后纵韧带,在 T_1WI 和 T_2WI 上均呈低信号,一般不能与骨皮质及其他纤维组织完全加以区别。脊髓圆锥末端在腰 1 椎体

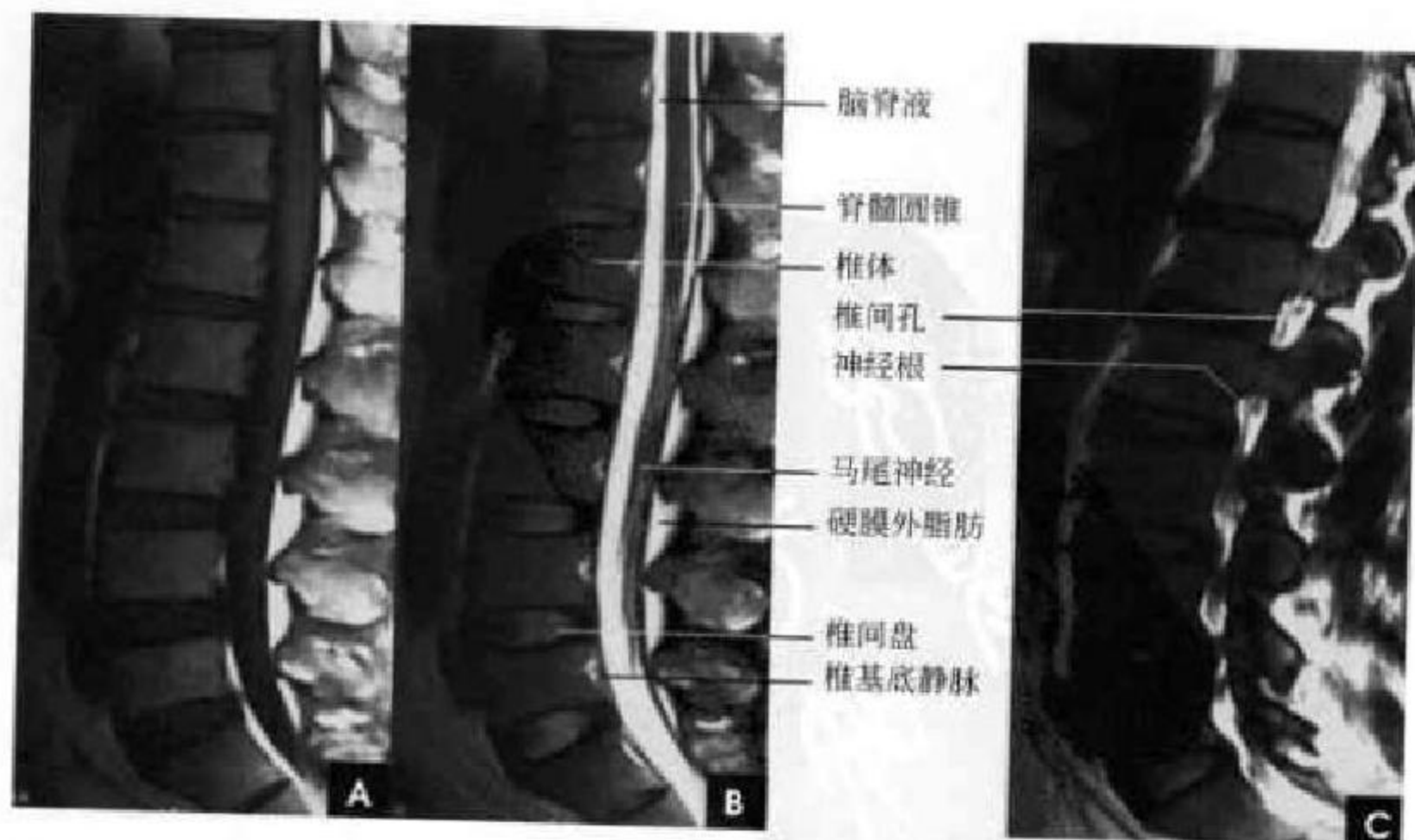


图 3-29 腰椎矢状面

A、B. 正中层面 T_1WI 、 T_2WI ; C. 椎间孔层面 T_2WI

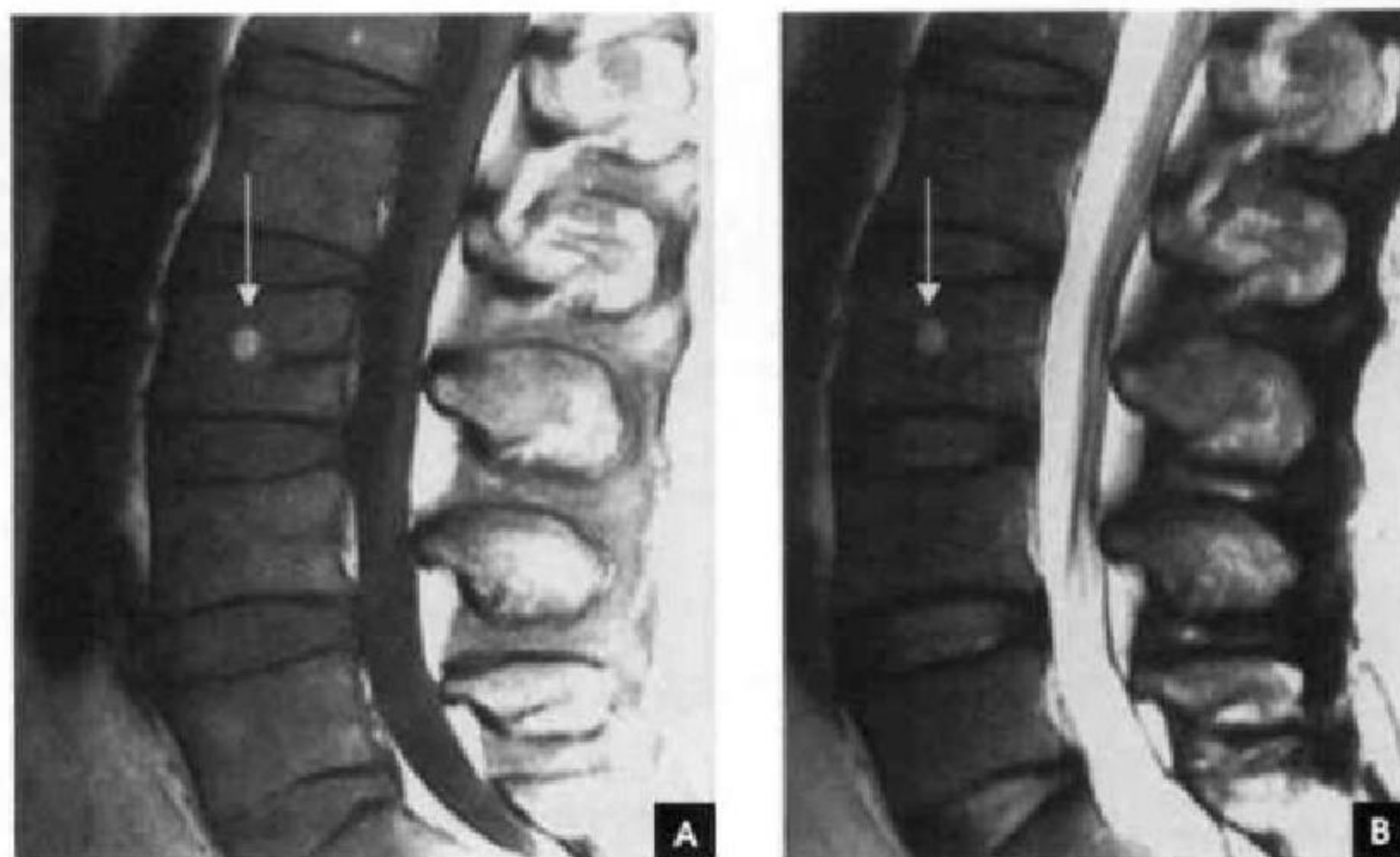


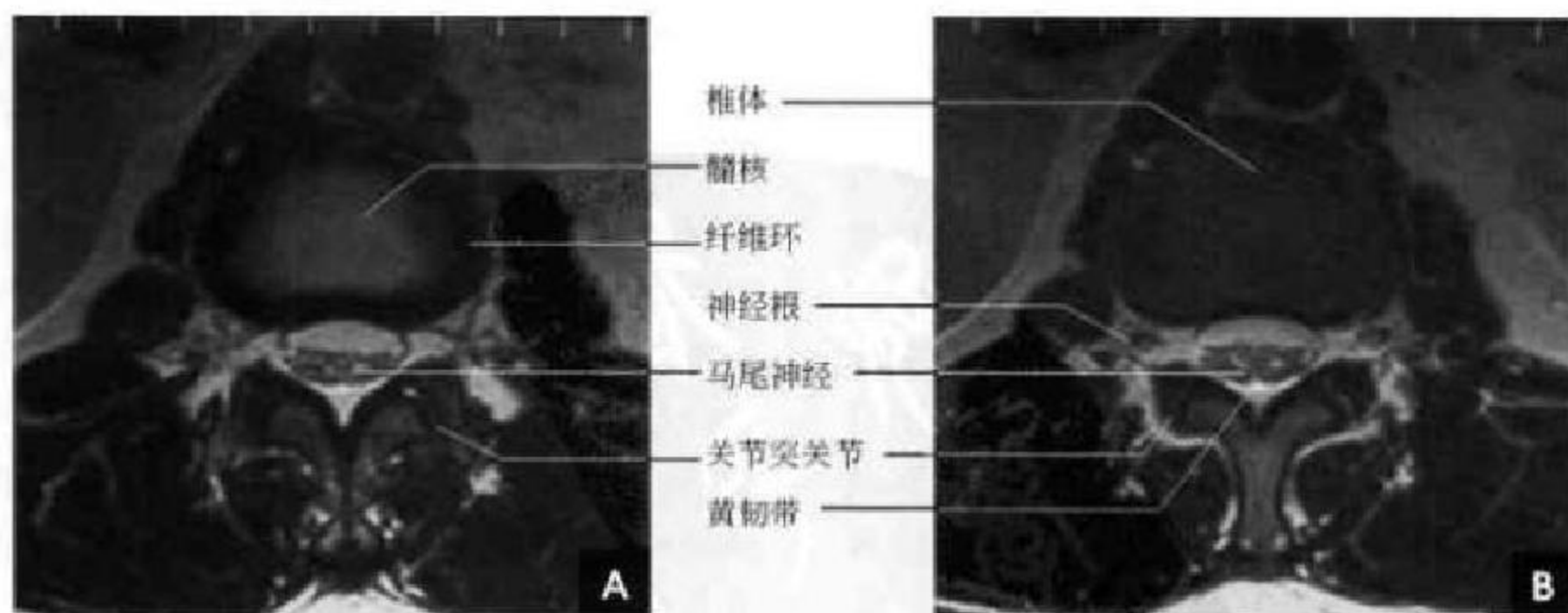
图 3-30 局灶脂肪沉积(白箭)

A. T₁WI; B. T₂WI

水平稍靠后方,腰、骶、尾部脊神经根围绕着脊髓圆锥和终丝,称为马尾,马尾神经与脊髓圆锥相比呈低信号。卵圆形的椎间孔在旁矢状面显示,中等信号的神经根位于神经孔的上部,在周围高信号脂肪组织的对比下显示清楚(图 3-29 C)。

横断面(图 3-31):椎体与椎间盘呈肾形,在 T₂WI 上,椎间盘的髓核表现为椭圆形高信号,周围是低信号的纤维环。脊髓圆锥末端位于椎管中线偏后方,周围可见神经根围绕,这些神经根在蛛网膜下隙内围绕圆锥和终丝,前部的腹侧神经根常呈

V 形,后部的背侧神经根多为 W 形,越到下腰椎层面,神经根越少且越分散。椎间孔走行的神经根鞘及神经根在与周围脂肪组织对比较好。黄韧带不同于其他韧带,由于含有大量的弹性纤维,在 T₁WI 及 T₂WI 上均为中等信号。关节突关节为滑膜关节,其间隙、关节软骨及关节内液体均可显示,关节软骨和关节内的液体在 T₁ 加权图像上呈低至中等信号,在 T₂WI 上软骨表现为低至中等信号,在梯度回波上为高信号,其厚度为 2~4mm。

图 3-31 腰椎 MR 横断面 T₂WI

A. 椎间盘层面; B. 椎体层面

(靳激扬 滕奉军 吴燕平)

第一节 颅脑解剖概述

一、颅骨的构成与连接

颅脑由成对的顶骨、颞骨和单一的额、筛、蝶、枕骨共8块骨围成的一圆形骨性颅腔,以保护脑组织。颅骨分为颅盖骨和颅底骨两部分。颅盖由额骨鳞部、顶骨、颞骨鳞部和枕骨鳞部上半组成,各骨借骨缝直接相连,额骨与顶骨之间的横形骨缝为冠状缝,两顶骨之间为矢状缝,顶骨和枕骨之间是人字缝,顶骨与颞骨鳞部之间为鳞状缝。婴儿颅骨尚未发育完全,各骨间由结缔组织连接,在矢状缝与冠状缝相接处构成最大的间隙称前囟,出生后1~2岁时才闭合,其他后囟、蝶囟、乳突囟均在出生后不久闭合。颅底骨由软骨或骨直接相连,从前向后借蝶骨嵴和岩骨嵴分为前、中及颅后窝,其中有许多骨孔和裂隙,供血管和神经出入。

1. 颅前窝 由额骨眶板、筛板、蝶骨小翼和蝶骨体前部构成,容纳大脑的额叶。前部中间为鸡冠,两侧为筛孔,由鼻黏膜来的嗅丝由筛孔入颅到嗅球。颅前窝两侧的底板凹凸不平,与鼻腔及眼内容物之间仅隔一层薄骨板,此处骨折可造成嗅觉损伤及脑脊液鼻漏。

2. 颅中窝 前界为蝶骨嵴,后界为颞骨嵴和蝶鞍背。窝的中央高起为蝶骨体,鞍体的上面形同马鞍,称蝶鞍。鞍的中央凹陷形成垂体窝,其内容纳垂体,两侧深窝内有大脑的颞叶,鞍前有横行的视交叉沟,视神经由眼眶内经视神经骨管沿此沟延续为视交叉。蝶骨大翼在蝶骨体的外侧,大翼和小翼之间为眶上裂,内有动眼、滑车、展神经及三叉神经第一支(眼支)和眼静脉通过。在大翼根部由前向后有圆孔、卵圆孔及棘孔,分别为三叉神经第二支(上颌神经)、第三支(下颌神经)及脑膜中动脉通

过。颞骨岩部尖端与蝶骨体之间形成破裂孔,颈内动脉由内通过。展神经越过岩骨尖端进入海绵窦。破裂孔的外侧,岩骨尖端前面有一浅窝称三叉神经压迹,为三叉神经半月神经节的位置,其外侧有一隆凸称弓状隆起,隆起内侧有上半规管,隆起的外侧是一薄层骨板称鼓室盖,下方为中耳的鼓室。

3. 颅后窝 由颞骨岩部后缘和枕骨组成,前界为鞍背和岩骨嵴,后界为十字隆起的水平线,此窝容纳小脑半球及脑干。窝中央是枕骨大孔,有延髓和脊髓相连,椎动脉和副神经脊神经支由此孔入颅。岩骨嵴之后有内耳孔,有面神经、听神经、内听动脉通过。

二、脑的构成及纤维联系

脑分为六部分:大脑、间脑、小脑、中脑、脑桥和延髓。通常中脑、脑桥和延髓称为脑干。大脑占人脑的大部,高度发达,它覆盖在间脑、中脑和小脑的上面,中间被前后向的大脑纵裂分为左右两个半球,每个半球表面为一层灰质叫大脑皮质,皮质下为髓质,髓质中埋藏一些灰质核团叫基底神经节。左右大脑半球内部的腔隙是侧脑室。纵裂的底部有连接两半球的胼胝体,后下方由小脑幕分隔小脑半球和大脑半球,大脑半球表面有深浅不一的沟裂,称脑沟、脑裂,在沟裂之间为脑回。每侧大脑半球以中央沟、外侧裂和顶枕沟为标记,将大脑半球分为额、顶、颞、枕四叶和一个岛叶。

脑的纤维联系:可分为连合系、联络系及投射系3类。连合系即为连接左、右大脑半球皮质的纤维,包括胼胝体、前连合和穹窿连合。联络系为联系同侧半球各部分皮质的纤维。其中短纤维联系相邻脑回称弓状纤维。长纤维联系本侧半球各脑

叶,主要有连接额、颞叶前部的钩束;连接额、顶、颞、枕四个叶的上纵束;连接枕叶和颞叶的下纵束以及连接边缘叶各部的扣带。投射系为联系大脑皮质和皮质下结构(包括基底核、间脑、脑干、小脑和脊髓)的上、下行纤维,这些纤维绝大部分经过内囊。

三、脑的被膜与硬脑膜窦

脑的外面有三层被膜包裹,自外向内依次为硬脑膜、蛛网膜和软脑膜,具有保护和支撑脑的作用。

1. 硬脑膜 由两层厚而坚韧的纤维膜合成,血管、神经行于其间,包在脑的最外面将脑内外分隔开来,主要有大脑镰、小脑幕和鞍膈。大脑镰伸入大脑两半球之间的大脑纵裂内;小脑幕伸入大脑枕叶和小脑之间,其前缘游离,形成小脑幕切迹,围绕中脑,小脑幕不完全的把颅腔分成幕上和幕下两部;鞍膈形成蝶鞍的顶部。硬脑膜与颅盖骨连接疏松,损伤后易形成硬膜外血肿;与颅底骨结合紧密,颅底骨折易将硬脑膜和蛛网膜同时撕裂,使脑脊液外漏。硬脑膜在某些部位两层分开,内衬内皮细胞,构成硬脑膜窦,脑的静脉直接注入窦内,亦称静脉窦。由于窦壁不含平滑肌,故损伤出血较多,易形成颅内血肿;硬脑膜窦还借若干导静脉与颅外静脉相交通,故头皮感染有可能蔓延至颅内。

2. 蛛网膜 为透明的薄膜,位于硬脑膜下。蛛网膜与软脑膜之间的间隙为蛛网膜下隙,腔内充满循环着的脑积液。蛛网膜下隙宽窄不一,在某些区域扩大形成脑池。

3. 软脑膜 紧贴在脑回表面,富含血管和神经,并深入脑的沟裂内。软脑膜上血管与上皮共同突向脑室形成脉络丛,脉络丛产生脑脊液注入侧脑室。

四、脑室脑池系统与脑脊液循环

脑室是脑内的腔隙,充满脑脊液。脑室共有四个:两个侧脑室、第三脑室和第四脑室。

1. 侧脑室 位于大脑半球内,左右各一,借室间孔与第三脑室相通。形状和大脑半球相适应,分为前角(额角)、中央部(体部)、三角区、后(枕)角和下(颞)角。前角和中央部的内侧壁为透明隔,两透明隔之间有一窄小间隙称透明隔间腔。

2. 第三脑室 位于间脑之间,前方借左右室间孔与两侧侧脑室相通,后方连接中脑水管并与第四脑室相通。

3. 第四脑室 位于脑桥、延髓和小脑之间,上接中脑水管,下接延髓和脊髓的中央管,第四脑室借一个正中孔和两个外侧孔与蛛网膜下隙相通。

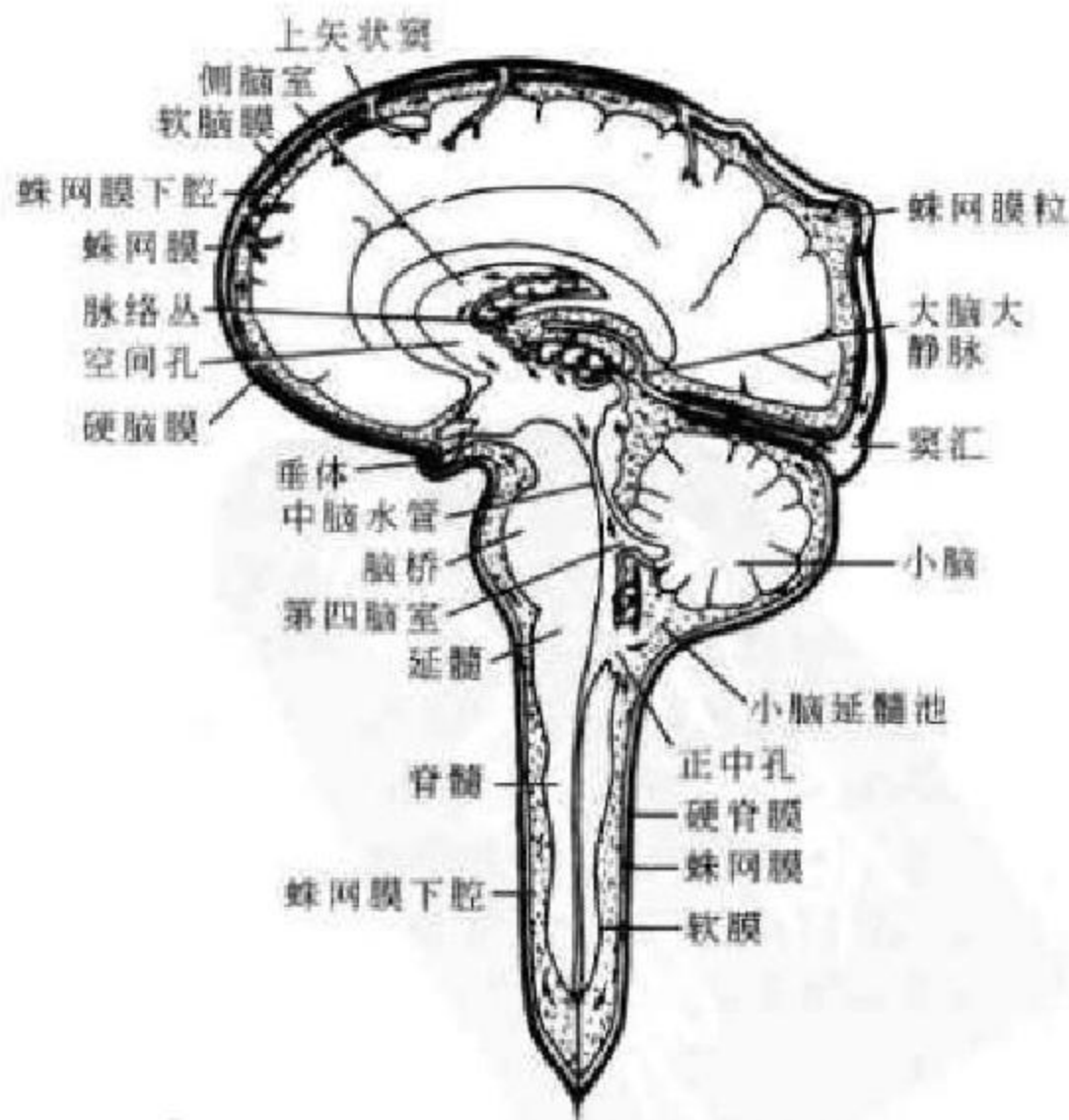

图 4-1 脑脊液循环示意图



脑脊液(cerebral spinal fluid, CSF)由侧脑室脉络丛产生,经室间孔流至第三脑室,与第三脑室脉络丛产生的脑脊液一道,经中脑水管流入第四脑室,再汇合第四脑室脉络丛产生的脑脊液经第四脑室正中孔和成对的外侧孔流入蛛网膜下隙及其扩大的脑池,经蛛网膜粒渗透到硬脑膜窦(主要是上

矢状窦),再回流到颈内静脉。脑脊液的功能相当于外周组织中的淋巴,对中枢神经系统起缓冲、保护、营养、运输代谢产物以及维持正常颅内压的作用。脑脊液总是处于不断地产生、循环和回流的平衡状态,其途径如图 4-1 所示。

硬脑膜窦内血液流注如图 4-2:

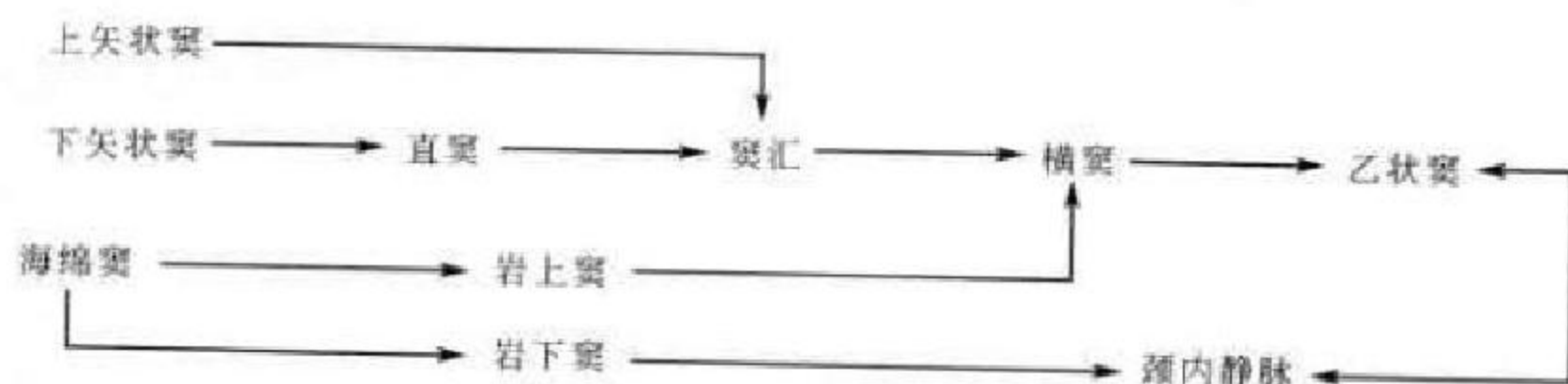


图 4-2 硬脑膜窦内血液流注

(龚永驰 新激扬)

第二节 头颅 X 线解剖

一、颅骨在发育过程中的特点

出生时,脑颅与面颅容积的比例相差很大,几乎达 8:1。此时鼻旁窦、牙槽骨均未发育。婴儿颅顶骨板呈单层状,薄而密度均匀,骨板上没有任何迹影,纤维组织所连的骨与骨之间的间隙很大,尚无骨缝,在数骨相交处的间隙更大,称囟门,在 X 线上表现为边缘比较清楚的不规整多角形透明区。新生儿囟门主要有六个:在中线上居于额顶骨和顶枕骨之间的前囟(额囟)和后囟(枕囟);在两侧顶骨的前下角与颞额骨相交处为前侧囟(蝶囟);在两侧顶骨的后下角与颞枕骨相交处为后侧囟(乳突囟)。蝶囟和乳突囟在出生后不久即闭合,后囟大都在 6 个月时闭合,前囟闭合则要到 18 个月左右。此外,于正中矢状线上常有副囟存在,如:眉间、额中,顶间和枕中等,为脑膜膨出的好发部位。婴儿蝶鞍的形态都呈圆形,鞍背圆钝而厚。因为此时大部尚属软骨,细致的结构尚未骨化,故 6 岁以下颅板分层不清,仅为一层结构,而 6 岁以后,随年龄增长,逐渐形成内板、外板和板障 3 层,并可见脑回和血管压迹。12 岁左右儿童的头颅就几乎完全具备了成人颅骨的一般特征,惟一的不同是脑回压迹影较显著。

二、正常成人头颅骨的 X 线表现

(一) 颅顶部

1. 颅骨的结构和厚度、密度 骨板的结构可分三层:外面一层称外骨板;内面一层称内骨板。两者均系骨密质,相当于长骨的骨密质。它的中间隔有一层骨松质,称骨障,内含有红骨髓和板障静脉。6 岁以下颅壁为一层,不能分内、外板与板障。正常颅骨厚度的差异很大,因性别、年龄而异。同一颅骨,各区颅板的厚度也不一致,最厚处为枕骨粗隆,颅缝相交处亦很厚,颞骨鳞部最薄。正侧位 X 线平片显示 3 层结构(图 4-3),内外板呈致密线样影,外板光滑,厚约 1.5mm,内板略呈波浪状,厚约 0.5mm,板障为其间密度稍低的层状结构。

2. 颅缝 颅顶骨板为膜性化骨。由膜性基质上生出许多化骨核(骨化点),各骨核之间隔以结缔组织,窄者为缝,宽者为囟。颅顶部常见的骨缝有冠状缝、矢状缝、人字缝、鳞状缝、枕乳缝等,它们贯穿内、外骨板和板障。在内、外骨板上缝的形态不同,位置亦稍有差异。在外骨板处呈锯齿状,在内骨板上则呈直线状,故在 X 线上一一般显示为锯齿状的透亮影,同时在附近也可见有直线状阴影,不应误为骨折线。约在 30 岁以后,颅顶诸缝开始闭合骨化,先自内板后达外板,进而完全闭合。此时在

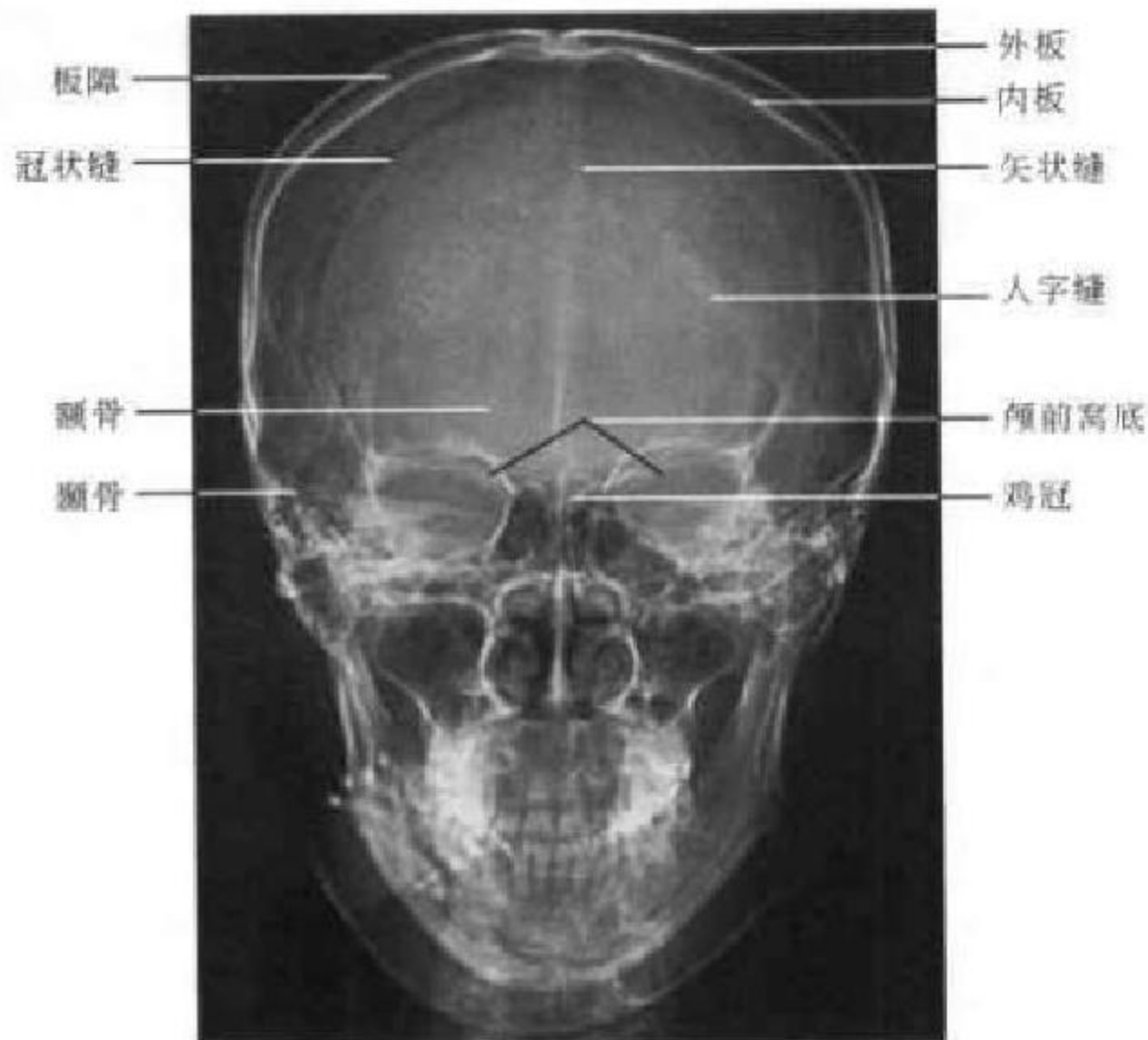


图 4-3 头颅正位 X 线平片

X 线片上呈带状密度增高。往往矢状缝首先闭合，相继为冠状缝、鳞状缝及人字缝，枕乳缝闭合最晚，可终生不闭合。在两颞骨之间存在的额缝，一般出生后 6 个月即开始闭合，5~6 岁时应当完全闭合，但也有少数正常人，此缝可部分或完全存在，称“永存额缝”。颅底诸缝多在出生后不久即行闭合。

在颅缝处可有多余的骨，称缝间骨，常位于后囟附近和人字缝之间，数目不定，常有锯齿状的轮廓，亦称顶间骨。缝间骨多见于儿童，一般系解剖变异，无病理意义。但在脑积水、成骨不全和颅骨锁骨发育不全时多见。另外，临床上须与骨折线相

鉴别。

3. 血管压迹 常见者有以下几种。

(1) 脑膜中动脉。是颅骨平片上血管迹影中最常见而具有较重要意义者。系搏动着的脑膜中动脉长期影响颅骨内板所造成的沟纹，呈现为线条状密度减低影，一般走行较直，根部稍有纡曲，边缘亦较整齐。在侧位上见此迹影起于颅中窝，向上行分为前、后两支。前支大而清楚，沿冠状缝稍后一行至颅顶部；后支小而浅，不易见到，横贯颞骨鳞部。此迹影一般在 2~3 岁后出现，中年后较明显，通常两侧应是相称的(图 4-4)。

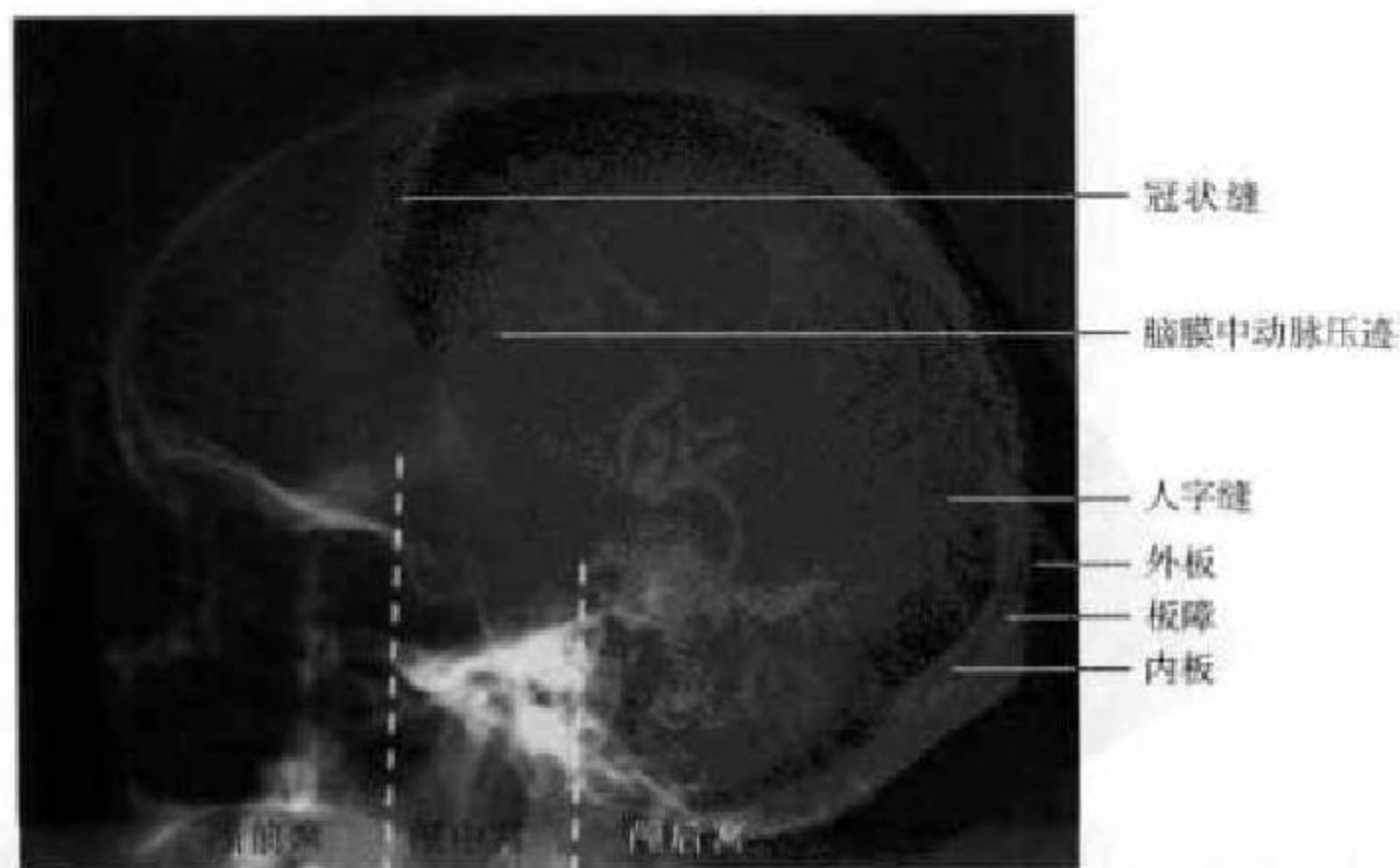


图 4-4 头颅侧位 X 线平片

(2)板障血管压迹。系颅骨板障内的营养静脉,借导静脉与颅内静脉窦、头皮静脉相交通。最多见于顶骨,其次为额骨和枕骨。粗细不均,常有局限扩大。最宽时可达6mm,轮廓不如动脉沟清楚,走行方向不一致,可彼此吻合呈星芒状,网状排列,且可越过颅缝而至邻骨。板障静脉沟的数目和宽度个体差异很大,而且在同一颅骨的两侧也常是不对称的。这种压迹影一般在2~3岁后可见到,年龄愈大,愈易见到。应与脑膜中动脉压迹及骨折线鉴别。

(3)静脉窦。亦常在颅骨内板上产生压迹,但不一定都能在X线上查出,压迹大小也不代表静脉窦的真实大小。在颅骨X线片上显示较清楚的是横窦,呈宽阔的带状影,从枕内隆突开始,向前行达乳突的后方,弯向下而移行于乙状窦。此外,蝶顶窦即脑膜中静脉亦能在侧位片上显示它的迹影,呈粗细较一致而无分支的带状影,自上而下位于冠状缝附近稍后,到达蝶骨小翼处汇入海绵窦。

(4)导静脉。为贯穿颅底的静脉。在侧位片上最清楚的见于导入乙状窦的导静脉,一般在乳突的后方,枕内隆突的上下,沟纹短小而弯曲,略呈螺旋状,正常宽不超过2mm。

(5)蛛网膜粒压迹。系蛛网膜颗粒在颅骨内板上引起的压迹,X线表现为边缘锐利而略不规则的密度减低区,压迹大小不定,直径多不超过1cm,常位于额顶骨矢状窦两旁,居中线一侧约2cm范围内。大多对称分布,但亦可不对称。这种迹影的数目、大小和深度,因人和年龄有明显不同。年龄越大越显现,有的甚至可穿过颅板而出现颅骨小的骨缺损改变。偶尔青年人的蛛网膜颗粒中,可出现细粒状的钙化影。大而深的压迹须与脑膜瘤鉴别。

4. 脑回压迹(指压迹) 是脑回长期压于颅骨内板上引起的压迹,X线上表现为一堆堆类似于指压迹的圆形或卵圆形的较低密度区,边界欠清,间为较高密度的条纹状骨嵴,多位于额顶部。一般在出生时不能见到,5~6岁时开始出现,青春期最明显,此乃脑的生长速度较颅骨为快之故。年龄大后相应减少,青年人则不明显甚或没有。这里须指出的,在颞骨鳞部脑回压迹间的骨嵴影,不可误为蝶鞍区的钙化,在观察时要注意。

(二)颅底部

由软骨化骨而来。颅骨侧位上,颅前、中、后窝底从前向后依次低下,呈阶梯状(图4-4)。颞顶位(颅底位)片可以观察正面颅底(图4-5)。

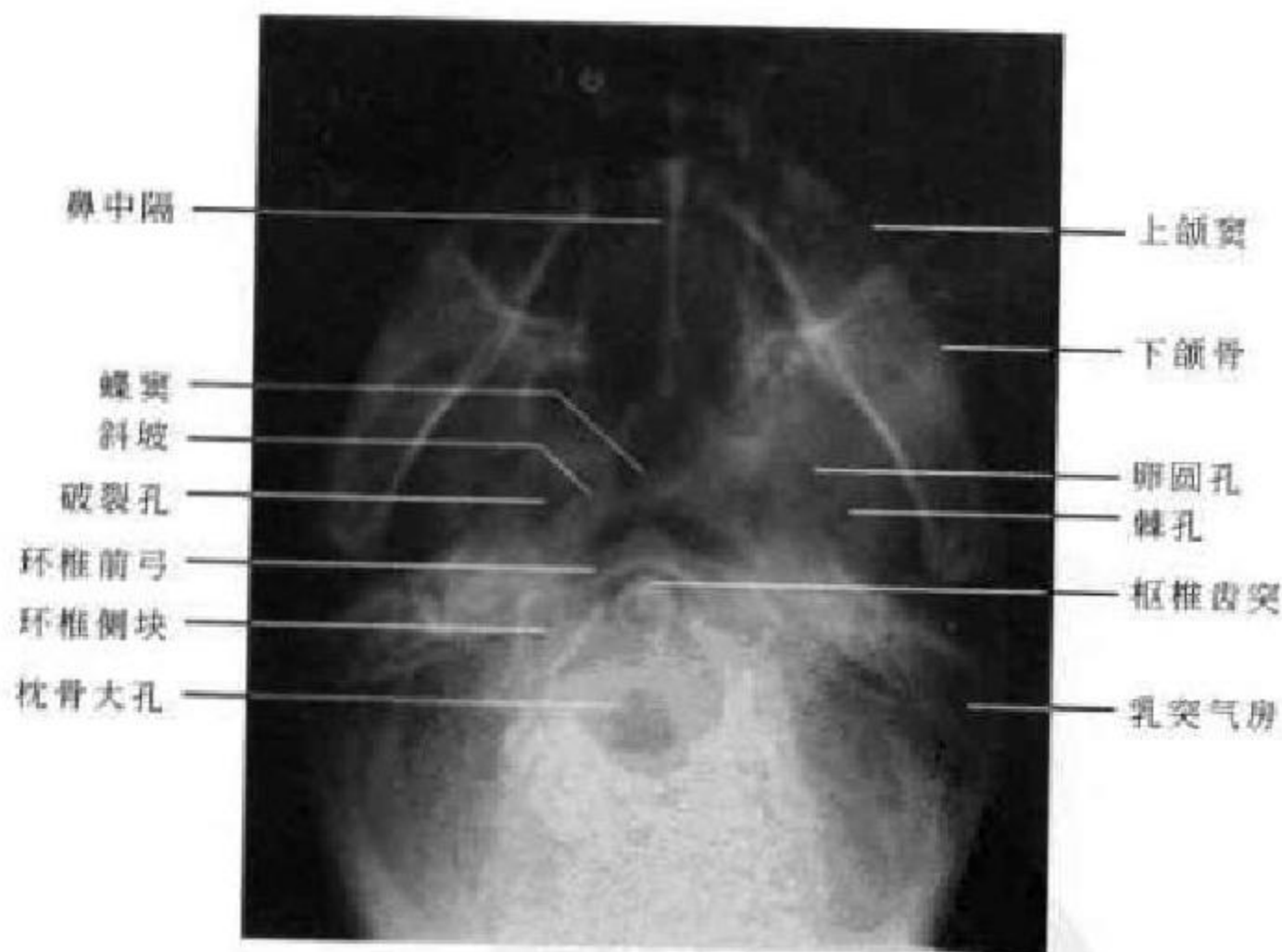


图4-5 颅底颞顶位

1. 颅前窝 自额窦后壁开始,到蝶骨小翼后缘为止,居于鼻腔和眶顶之上,此窝为额叶所占。前颅窝的底构成两侧眶顶,表面显示凹凸不平,系由脑回压迹与脑回间嵴所形成,中凹部分,则由筛板和蝶骨平面所构成,从而形成X线侧位片上三条致

密线。正位片显示颅前窝底中部由筛板和鸡冠耸立,蝶骨体和眶顶构成的浅弧形致密影向两侧延伸。颞顶位上颅前窝结构重叠而显示不清。

2. 颅中窝 居于颅前窝的后下方,自蝶骨小翼后缘开始,到鞍背和岩骨嵴为止。其中央为垂体所

在的蝶鞍,二旁为颞叶所居的凹地,颞叶和蝶鞍之间的海绵窦中有颈内动脉、大脑中动脉和Ⅱ~Ⅵ对脑神经等通过。颅中窝的底一般较薄,为蝶骨大翼自前向下直达乳突,呈现为由底向上的粗线状阴影,侧位片还能很好显示骨性蝶鞍结构(详述见后)。颅中窝的具体结构以颅底颞顶位片显示最为恰当,可以看到前后境界的骨质情况,以及蝶骨大翼和岩部锥体的结构。X线片能显示颅中窝底有许多为神经和血管通过的小孔,自前向后依次为:

(1) 卵圆孔。以颞顶位显示最佳。它位于蝶骨大翼的后外侧,内有三叉神经的下颌支通过。该孔平均大小为 $4.2\text{mm}\times 9.1\text{mm}$,两侧大小常不对称。

(2) 棘孔。亦以颞顶位显示最佳。它位于卵圆孔的后外方,脑膜中动脉由此通过,其大小随年龄增长而加大,两侧大都相差 0.5mm ,很少超过 1mm 。显著增大者,总是表明同侧脑膜中动脉供应量异常增加而变得异常粗大所致。

(3) 破裂孔。位于岩锥骨尖部的前内侧,于颞顶位上易于查出。其大小及形态,因人而异,两侧

大小多对称,形态亦略同,颈动脉管内口位于此处。

3. 颅后窝 居于颅中窝的后下方。自鞍背及岩嵴开始,至枕内粗隆止,内有小脑和脑干。颅后窝通过枕骨大孔与椎管相通。侧位片可以显示颅后窝的前后壁:前壁为鞍背和枕骨斜坡,是脑干所在部位,后壁叫枕骨窝,小脑居此。颞顶位上颅后窝中央可见长椭圆形的枕骨大孔,大小为 $30\text{mm}\times 35\text{mm}$;孔的两旁见环椎侧块,孔的前方见圆形致密的枢椎齿突影,前为环椎前弓;环椎后弓在枕骨大孔后方呈重叠的高密度影。观察颅后窝详情以额枕位(汤氏位)片(图4-6)最恰当。枕骨大孔居中,其内可露出蝶鞍影,向外延伸为颞骨岩部的致密骨影,内耳道和位于岩部锥体背侧的内耳道出口位于其中。正常人两侧内耳道和岩部锥体可不对称,内耳道出口高度(垂直径)正常不超过 10mm ,两侧可相差 $1\sim 2\text{mm}$,但一般认为内耳道出口垂直径的绝对高度意义不是太大。当两侧内耳道出口垂直径相差 2mm 以上,同时伴有周边骨壁的侵蚀、破坏等改变时,则更为重要。

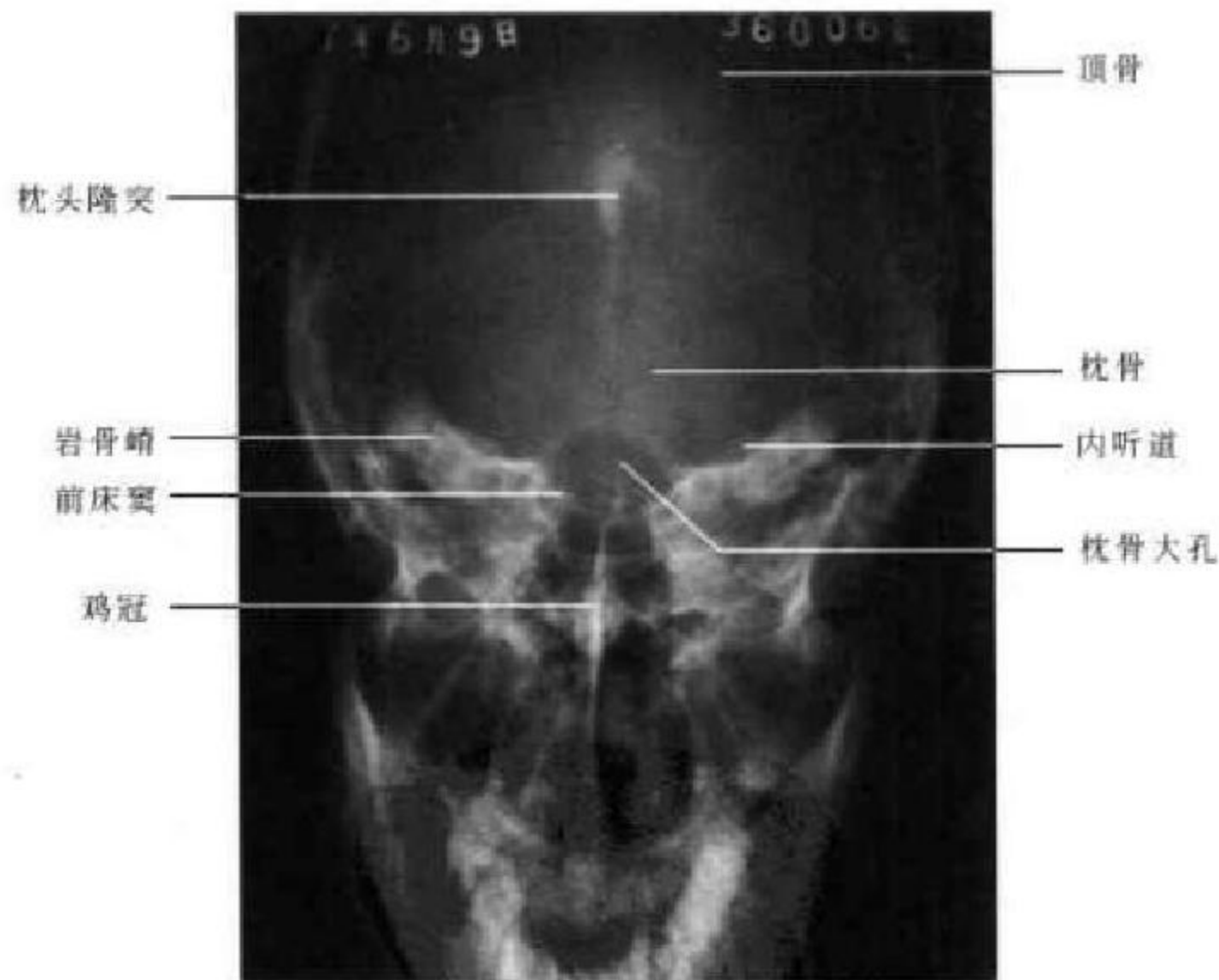


图 4-6 颅底颞枕位

4. 蝶鞍 蝶鞍位于颅底中央,两侧为颅中窝,鞍内为垂体所在,前上方为视交叉,两旁有颈内动脉及海绵窦,鞍下方为蝶窦。蝶鞍为颅内病变最易引起变化的部位,因此,在X线诊断上有较大的价值。正常蝶鞍形态因人及头型而异,可为卵圆形、圆形、扁圆形。成人多为卵圆形,儿童多为圆

形,幼儿的蝶鞍较浅。

蝶鞍轮廓在头颅侧位片上显示最为清楚。其前面以鞍结节为界,后面以鞍背为限,从鞍背外上角竖起的结构为后床突。后床突的大小和方向以及鞍背的高度和厚度有很大的变异,骨结构和气化程度因人而异。前床突是蝶骨小翼向内侧伸展而



突出的结构,较后床突尖而长,其位置距中线较远。蝶鞍的底向下凹曲,也就是蝶窦的顶部。蝶鞍的上方有硬脑膜覆盖,称鞍膈,有垂体柄穿过,X线平片不能显示鞍膈,但鞍结节与后床突连线一般为鞍膈平面。约有3.8%的正常人前后床突间韧带可以钙

化或骨化,在侧位片上形成所谓封闭型蝶鞍。成人蝶鞍前后径(前后最大径)为7~16mm,平均11.7mm(图4-7白虚线);深径(前后床突连线向鞍底最深点所作垂直线为深径)7~14mm,平均9.5mm(图4-7白箭连线)。

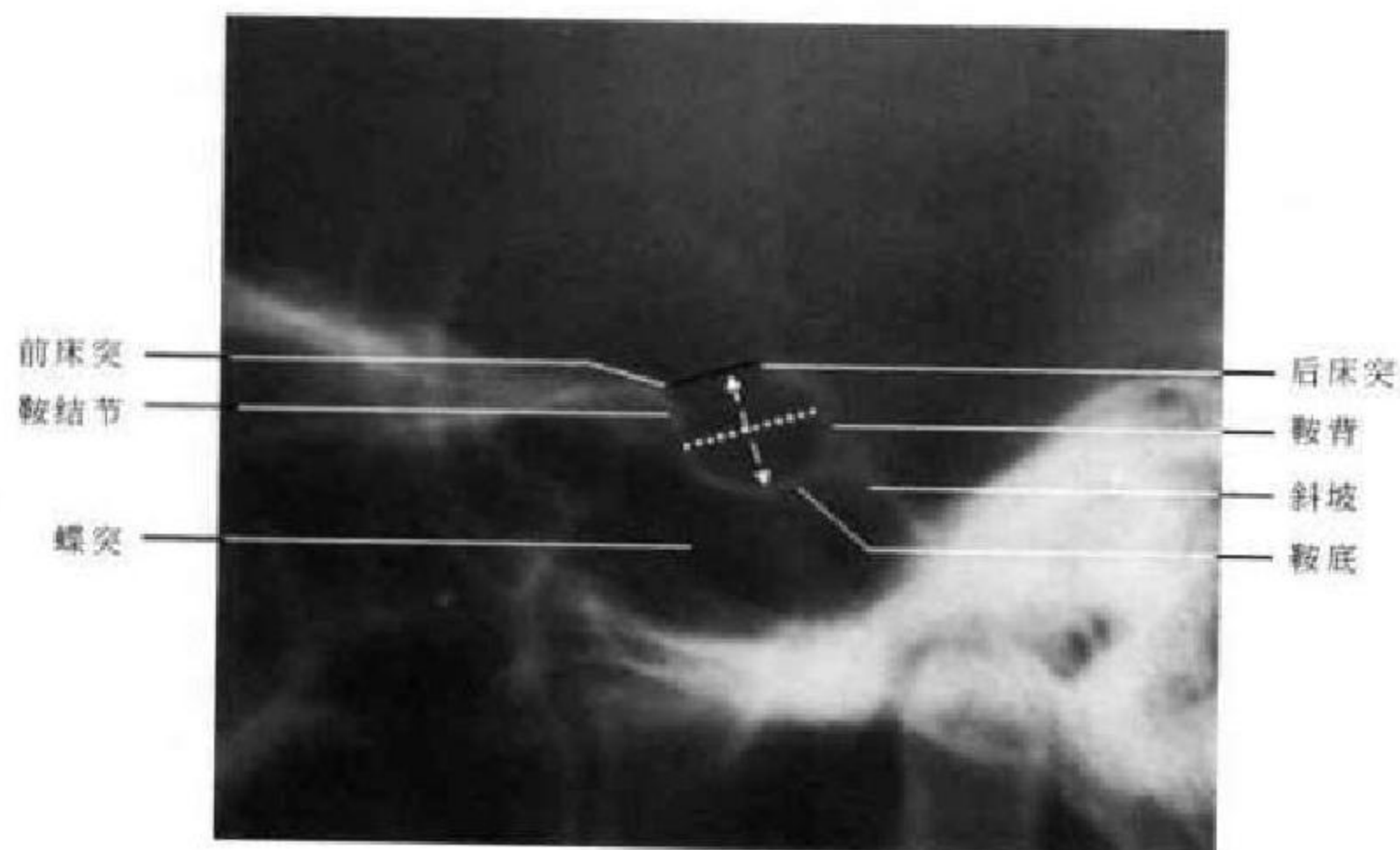


图4-7 蝶鞍侧位X线平片及测量

这里还须指出的,蝶鞍内除垂体和内衬硬脑膜外,还有结缔组织和垂体周围静脉丛。一般垂体的体积占蝶鞍腔容积的50%~85%,因而在侧位片上,表现相同的蝶鞍可以容纳大小差异许多的垂体;或者同样体积的垂体在侧位片上蝶鞍的大小可以差别很多;侧位片上的小蝶鞍,可有一个大的宽径;大蝶鞍可有一个小的宽径,而它们的总容积却都正常。有时蝶鞍可能已有病理性的增宽,但在侧位上所见仍可正常。因此,在常规测量蝶鞍的前后径和深径时,必要时还应测量蝶鞍的宽径和容积。宽径即为汤氏位片上所见鞍底两侧缘最高点之间的连线,正常在12mm左右。测量蝶鞍容积的公式为: $(L \times D \times W)$;L代表前后径,D代表深径,W代表宽径。正常人蝶鞍容积平均为 594 mm^3 ($240 \sim 1\,092 \text{ mm}^3$)。

(三) 颅内生理性钙化

在正常头颅X线像上,常可见到不同大小、不同形态、不同密度和不同位置的钙化斑。这些钙化

斑常是相当于颅内某些组织的部位,并无临床意义。常见的生理性钙化多发生在松果体、大脑镰和床突间韧带等处。

松果体钙化的形态呈米粒样一点二点合在一起,直径一般在0.5cm以下。其钙斑出现率在成人4.0%,10岁以下很少出现,20岁以后显影机会增多。钙斑易于侧位上显影,位于鞍背上端后上方各3cm范围内。正位像上钙斑多显示不清楚,如有常位于中线,其大小,形状及密度亦不同。可根据松果体移位情况估计颅内占位性病变的位置,如发现它向一侧移位,而且移位超过3mm以上时,应怀疑对侧有占位性病变或同侧有脑萎缩。

大脑镰钙斑在正位上位于中线,呈带状或三角形,出现率为10%。床突间韧带钙化或骨化发现率为4%。侧脑室脉络丛钙斑发现率为0.5%以下。此外,偶可见岩床韧带、蛛网膜粒和上矢状窦钙化。

(龚永驰 新激扬)

第三节 颅脑断面解剖

一、颅脑断面影像特点

(一)CT

在增强前 CT 图像上,脑灰质的密度较脑白质高,灰质的 CT 值为 32~40HU,白质的 CT 值为 28~32HU。两者的密度与骨与钙化组织相比要低得多,但都明显高于脑脊液。未钙化的硬脑膜、动脉、静脉和肌肉的密度与脑灰质相近。颅骨内、外和其他致密骨的密度最高,钙化组织(如大脑镰、脉络膜丛和松果体钙化)的密度次之。脑脊液(脑室系统和脑池)呈低密度,头皮等富含脂肪组织的密度较脑脊液的密度为低,乳突气房和含气的鼻旁窦腔的密度最低。在增强后 CT 图像上,脑灰质、脑白质、硬脑膜(大脑镰和小脑幕)和肌肉等软组织均有不同程度的强化,脑内血管强化明显,呈高密度影。

(二)MRI

脑皮质的含水量较脑髓质多,含脂量较脑髓质少,所以脑皮质的 T_1 和 T_2 值均长于脑髓质,即在 T_1 WI 上脑皮质信号较脑髓质低,在 T_2 WI 上脑皮质信号较髓质高。脑脊液成分主要为水,在 T_1 WI 及 T_2 WI 上分别为均匀低信号及高信号。动脉血流迅速为无信号流空表现,静脉血流较慢一般为流空现象,有时亦出现流动相关增强现象而表现为高信号。颅骨板障含较多脂肪为高信号,颅骨内、外板,硬脑膜,乳突气房及含气的鼻旁窦不含或少含氢质子为无信号或低信号。肌肉在 T_1 WI 上呈灰

色的中等强度信号,在 T_2 WI 上信号相对低一些。头皮含大量脂肪呈高信号。由于 T_1 WI 主要显示脑组织的正常解剖, T_2 WI 主要显示脑组织的病理改变,故本节只讲述 T_1 WI 上的图像。

二、横断面解剖

横断面是颅脑 CT 及 MRI 检查最常用层面,常规扫描基线采用听眦线(OML)。掌握正常 CT 及 MRI 图像特点,有利于观察分析颅脑病变。

1. 颅底层面 两侧倒八字形排列的蝶骨大翼与八字形排列的颞骨岩部将颅底层面分为前、中、后三部分。前部可见两侧眼球位于眶窝内,球壁呈厚薄均匀中等密度的环状影,其内为均匀低密度的玻璃体。眶外侧壁由前外斜向后内走行的颧骨和蝶骨大翼构成,眶内侧壁由筛骨眶板构成,呈断续细骨线垂直走行。视神经管位于眶尖,并可见视神经自球后进入视神经管。两眶之间为筛窦,其后方为蝶窦。中部为颅中窝所在,窝内为颞叶下回。岩骨后方为颅后窝,两侧岩部内侧可见桥小脑角池,脑桥位于中间,两侧岩部的 CT 伪影可产生亨氏暗区而使脑桥显示不清。脑桥前方为桥前池,后方是小脑,小脑中央为半圆形的第四脑室,后部略凹。第四脑室后方是小脑蚓部,两侧为小脑半球。CT 上枕内隆突的放射状伪影常干扰和限制了其对颅后窝疾病的评价。MRI 无骨伪影干扰,是理想的检查方法,但其对骨结构的评价不如 CT(图 4-8)。

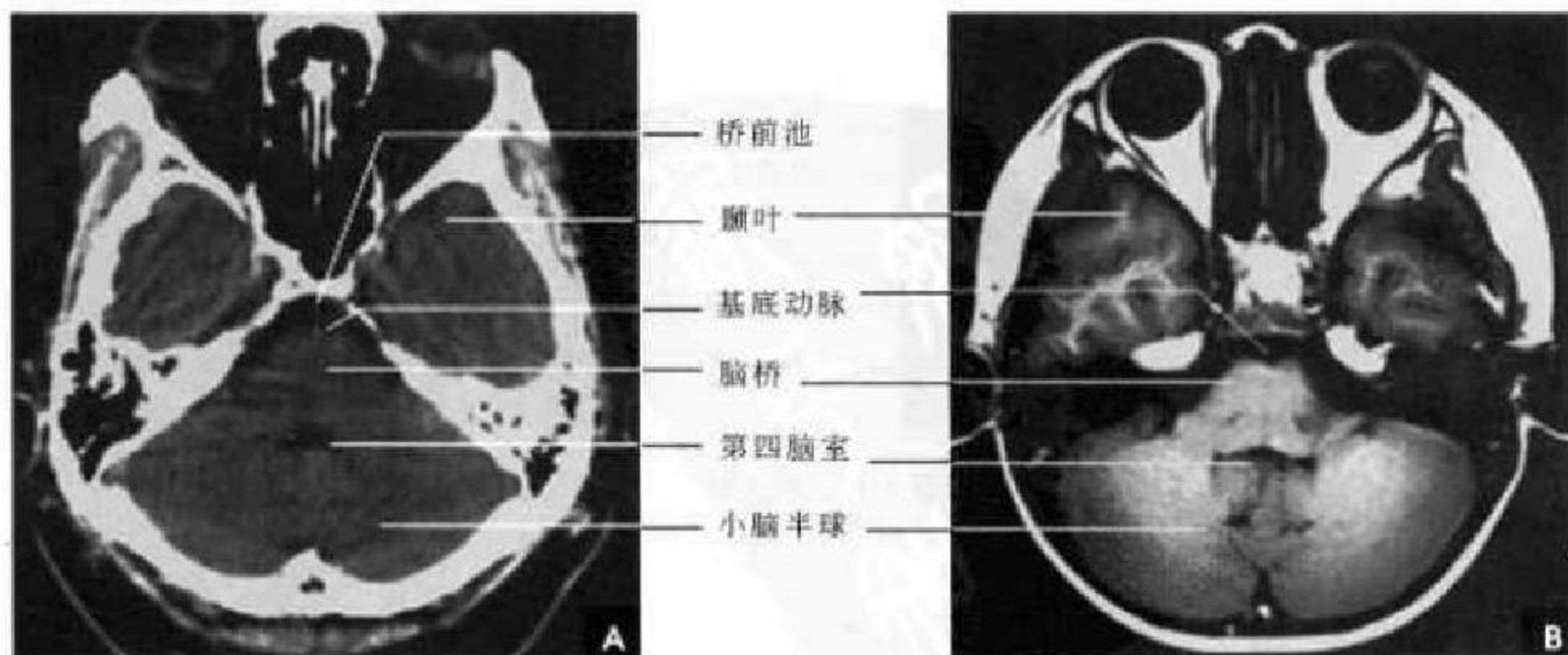


图 4-8 颅底层面
A. CT; B. T_1 WI



2. 蝶鞍层面 颅前窝为眶顶、额窦及蝶窦。蝶骨小翼与岩骨呈 X 字形, 颅中窝的中间为鞍区结构, 左右前床突之间为鞍结节, 鞍结节与鞍背之间垂体窝呈低密度影, MRI 能显示其中的垂体, 鞍旁为海绵窦, 两侧是颞叶。岩骨后方为颅后窝, 第四脑室呈马蹄形低密度影分隔前方的脑桥和后方的小脑。在桥前池内可见基底动脉形成的圆点状的略高密度影。小脑后为枕大池, 枕大池的形态及大小变异较大(图 4-9)。

3. 鞍上池层面 前部为额窦, 两侧额叶被大脑纵裂分开。呈“五角星”或“六角星”的鞍上池为本层面的标志。鞍上池前角为前纵裂池, 两前外侧角通大脑侧裂池, 两后外侧角连环池。若后方为脑桥则呈“五角星”形, 若后方为脚间池则为“六角星”形。鞍上池两侧为颞叶, 以侧裂池与颞叶相隔。后方为中脑、脚间池和环池。中脑前可见大脑脚, 后为两侧下丘, 环池环绕中脑, 在中脑后缘沿中线可见裂隙状的中脑水管。中脑后方为小脑半球、小脑幕(图 4-10)。

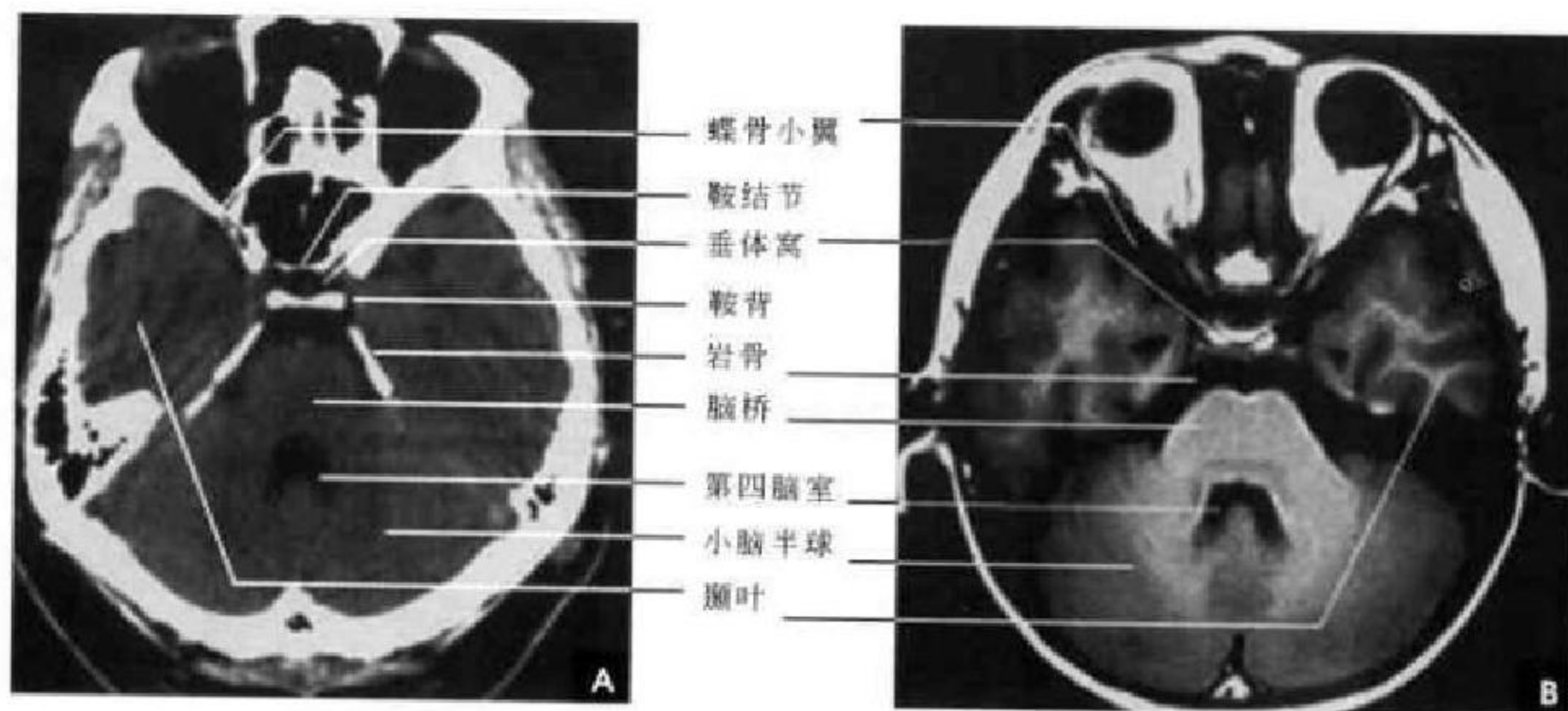


图 4-9 蝶鞍层面

A. CT; B. T₁WI

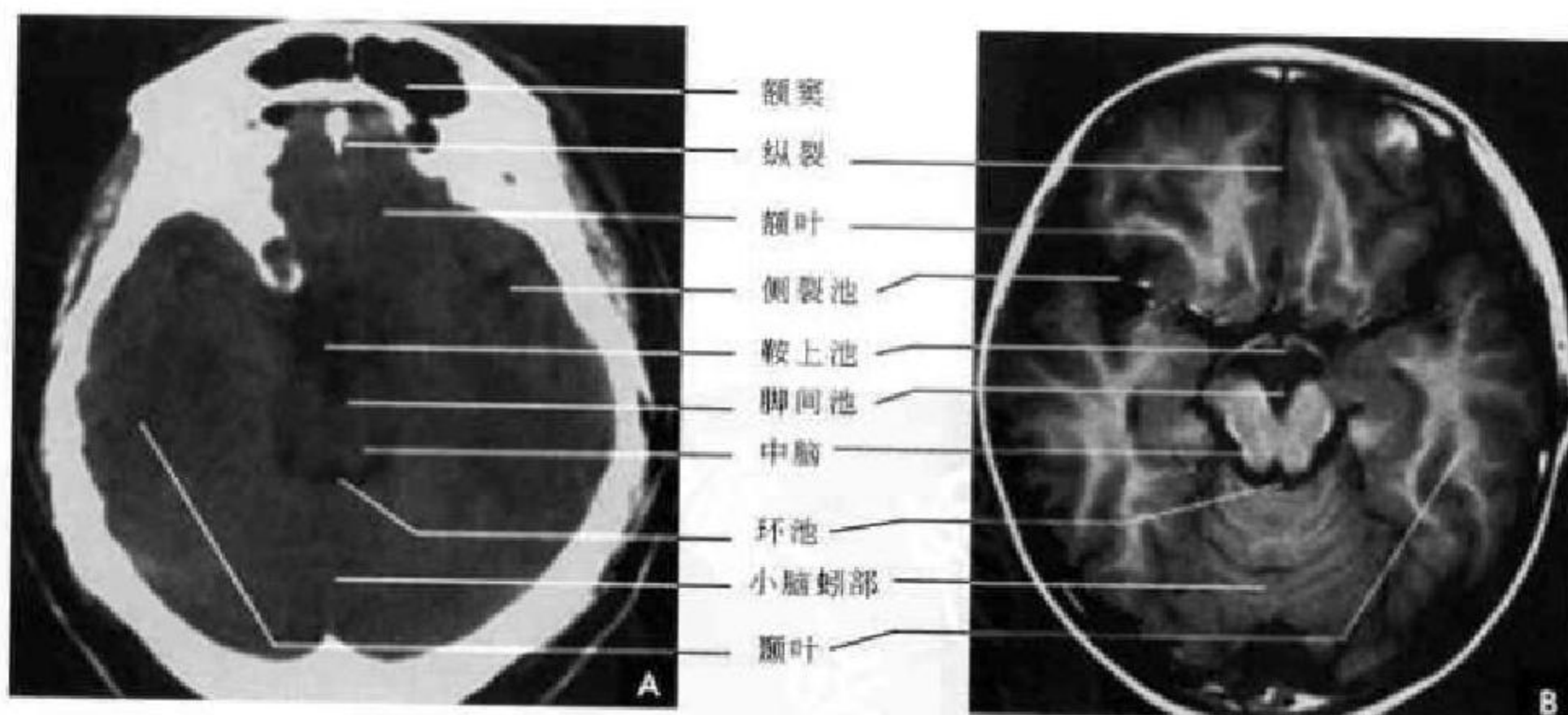


图 4-10 鞍上池层面

A. CT; B. T₁WI

4. 四叠体池层面 前部主要包含两额叶及纵裂池。额叶后部可见侧脑室前角的下部呈峨眉状低密度影分居中线两侧。前角外侧缘内凹, 邻接基底节的尾状核头部, 前角的后方是位于中线的第三脑室。第

三脑室呈纵行条带状低密度影, 宽 3~8mm, 两侧邻接丘脑, 后界为松果体, 成人的松果体常出现钙化。丘脑向外斜行邻接内囊后肢, 前方以内囊膝部与尾状核相隔。尾状核头的外侧是内囊前肢, 两侧内囊前

肢、膝部与后肢组成“><”形,其密度低于基底节和丘脑。基底节的豆状核呈楔形贴在内囊的外侧缘,外囊居豆状核外侧,其外是屏状核和岛叶。四叠体池位

于第三脑室后方,呈凹面向前的新月形低密度影,两端连于环池,后为枕叶。正后方密度不均的波纹状影是幕切迹间的小脑蚓部沟纹(图 4-11)。

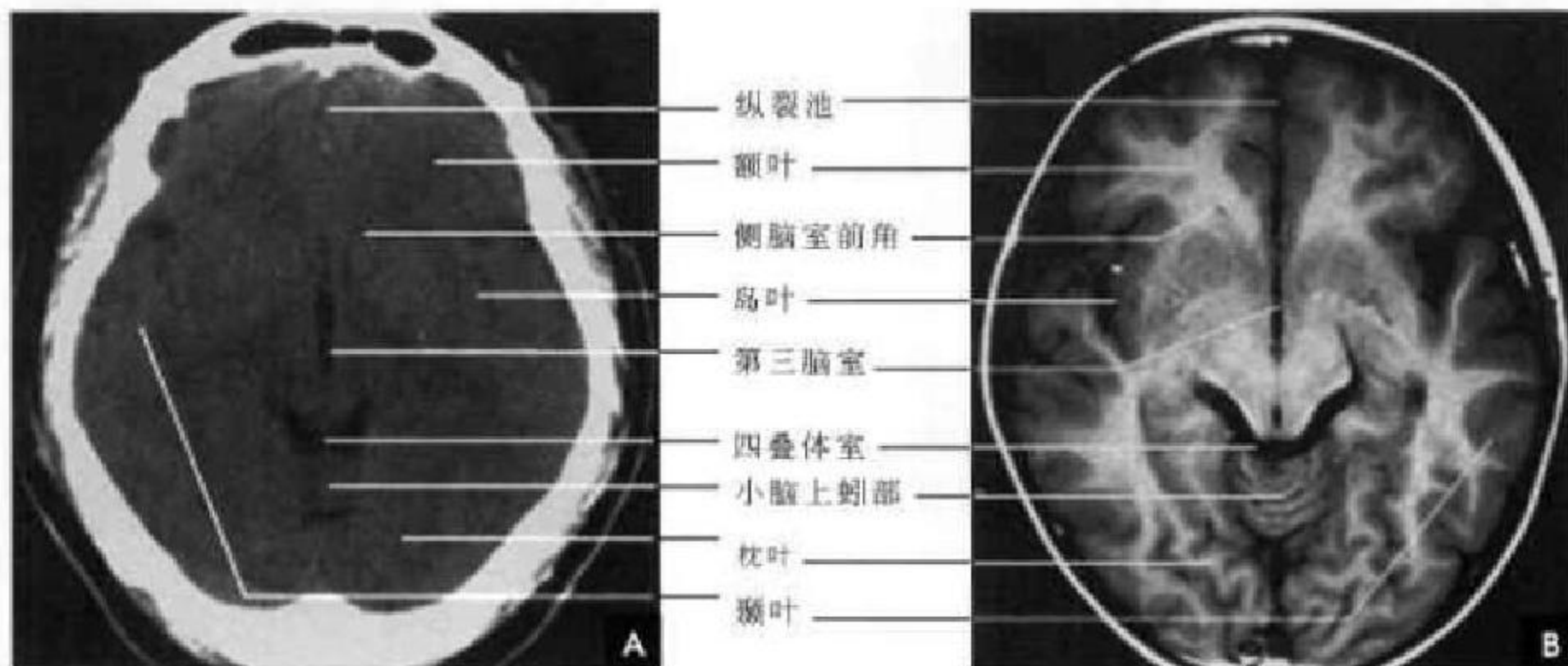


图 4-11 四叠体池层面

A. CT; B. T₁WI

5. 大脑大静脉池层面 前部仍为额叶及纵裂池。两侧脑室前角呈宽大弯角状,在中线由透明隔相间。第三脑室呈尖朝前的三角形低密度区,前连合位第三脑室前方。丘脑前部在中线相接,密度较高。两侧内囊对称位于中线呈“><”形低密度影,在此层面显示清楚。尾状核、豆状核、屏状核和杏仁体与丘脑

一样,因含铁、钙等较多,血液丰富而呈高密度影,在MRI上则为低信号表现。尖朝前的第三脑室与尖朝后小脑上池相连构成菱形影,其内可见松果体、大脑大静脉(Galen 静脉),习惯上称为大脑大静脉池。在侧脑室三角区常见脉络丛钙化,且两侧对称出现,侧脑室后方为枕叶,两侧为颞叶(图 4-12)。

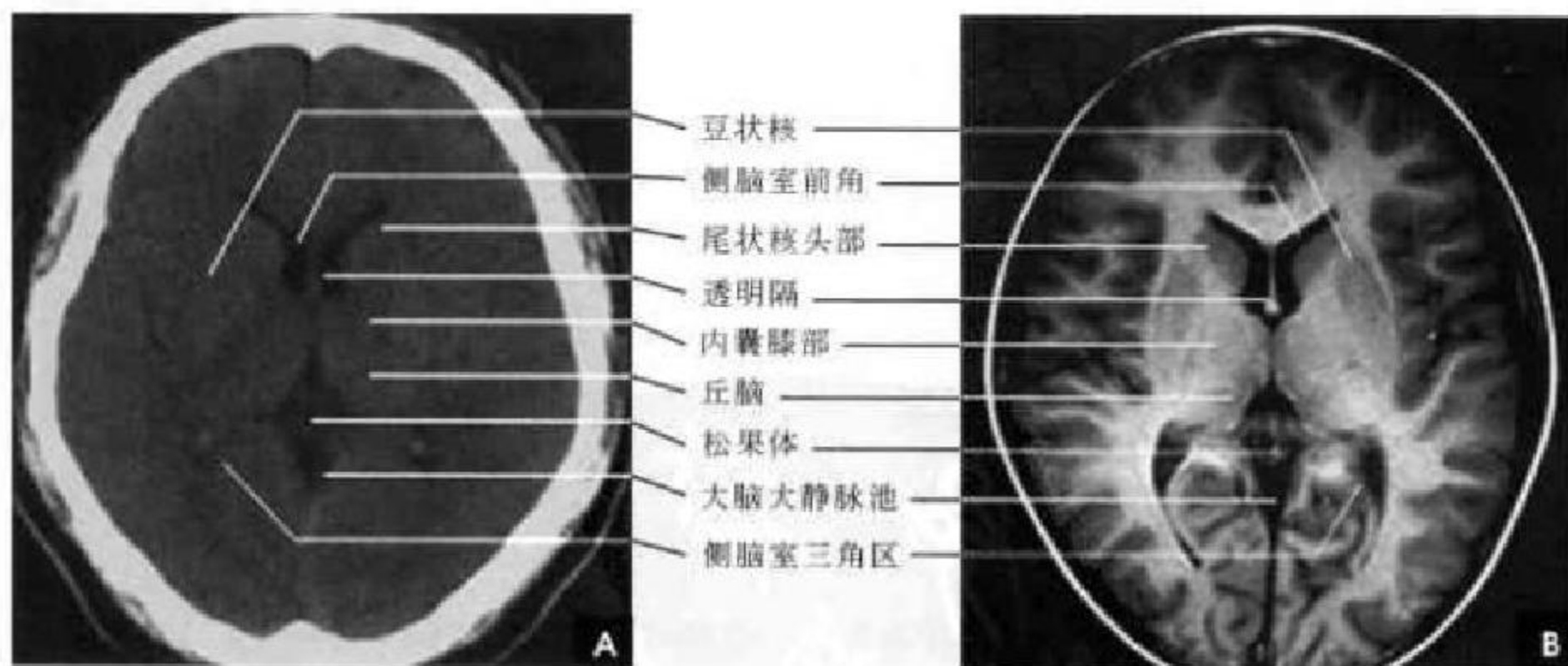


图 4-12 大脑大静脉池层面

A. CT; B. T₁WI

6. 侧脑室体部层面 中线部可见大脑纵裂池及大脑镰。两侧脑室体部(中央部)呈凹缘向外的镰刀状,在中线两旁由透明隔相间,其外侧壁为尾状核体部。侧脑室体部向后延续为三角区,继之向

后外侧伸入枕叶形成后角。在左右前角间为胼胝体膝部,后角间为胼胝体压部。两侧脑室大小可有正常变异,三角区内可见脉络膜丛钙化。在此层仍可见内囊及内侧的背侧丘脑。此层大脑由额叶、顶



叶和枕叶构成,大脑皮质边缘见脑沟(图 4-13)。

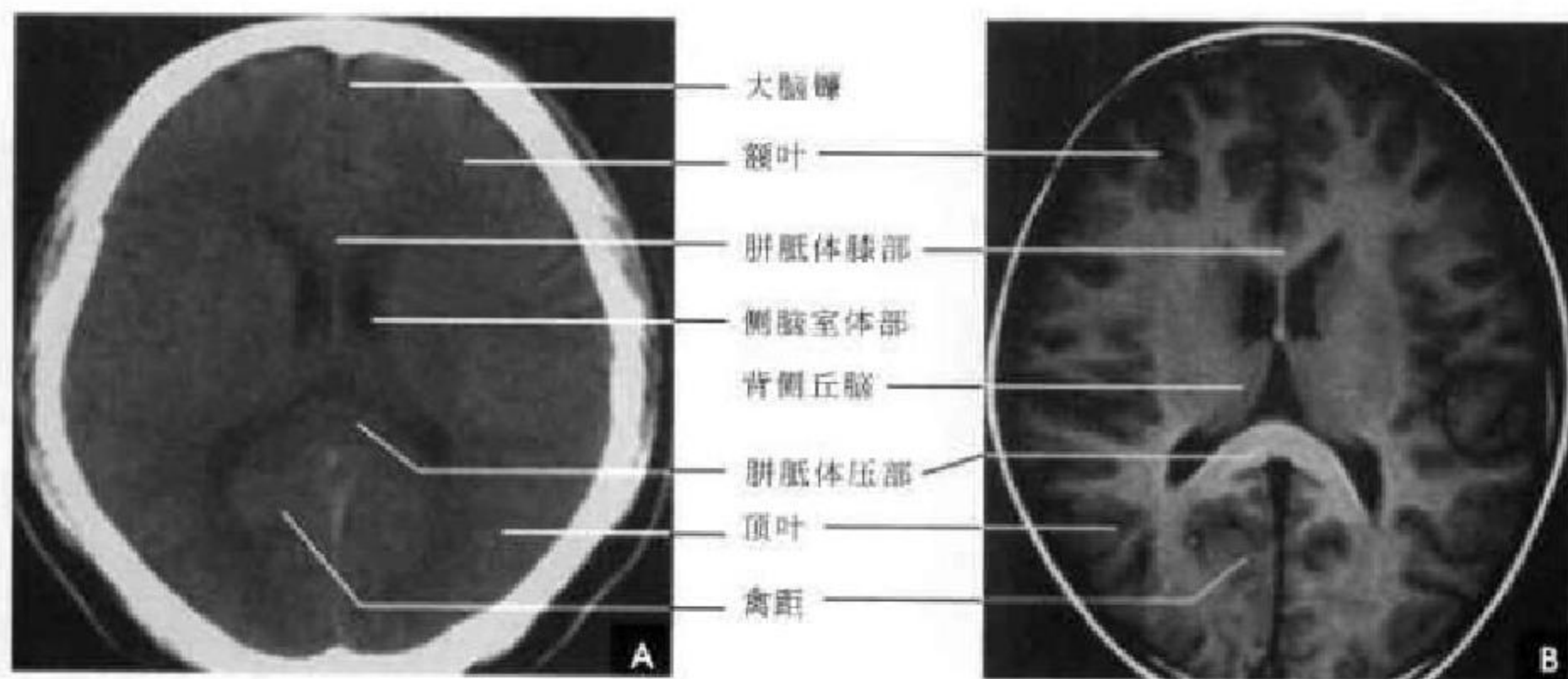


图 4-13 侧脑室体部层面

A. CT; B. T₁WI

7. 侧脑室顶部层面 大脑镰和纵裂池位居中线。两侧脑室呈反括号形,中间部分为胼胝体和扣带回。在脑室体部的外缘,可见窄的尾状核体部。

其旁为白质纤维放射冠。侧脑室顶部的外方是顶叶。在该项层面上还可见顶枕沟及半球凸面的中央沟,并可见额叶、顶叶及枕叶(图 4-14)。

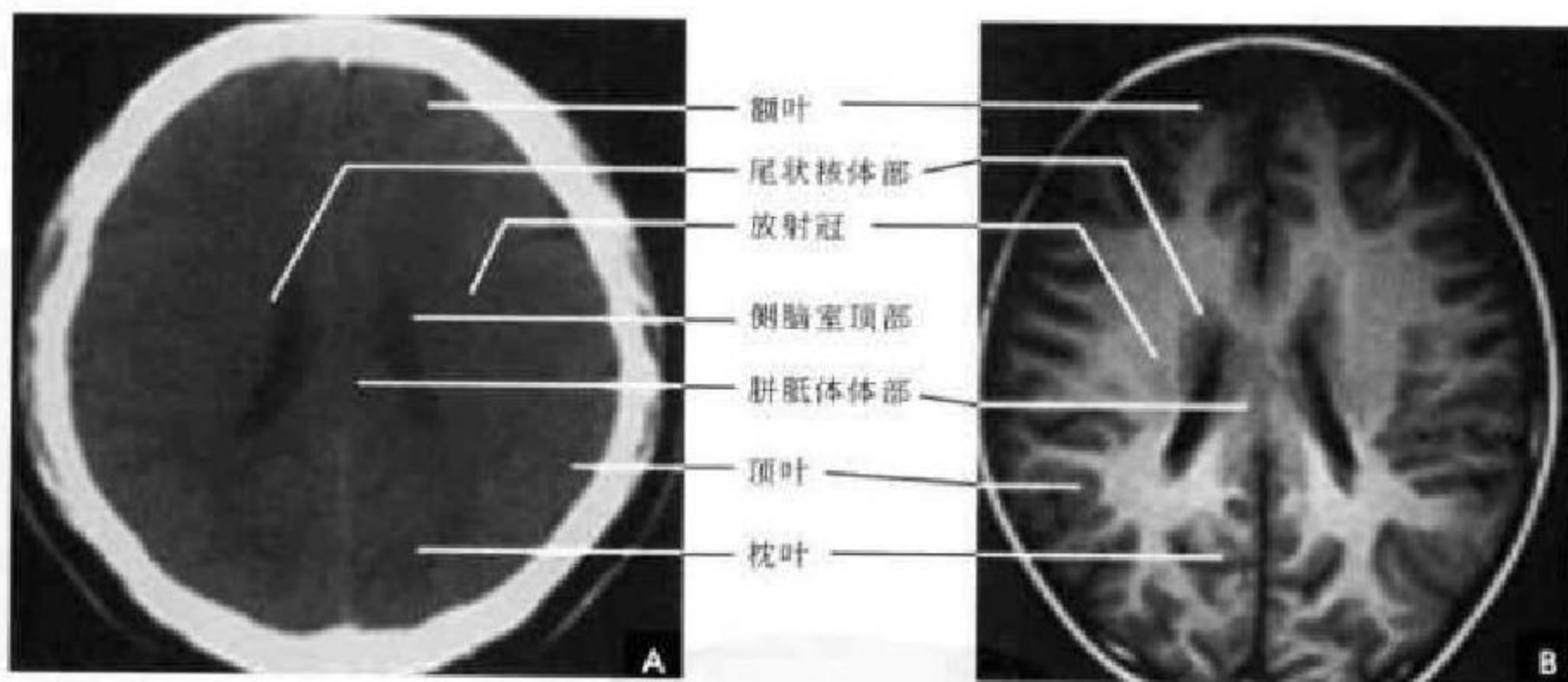


图 4-14 侧脑室顶部层面

A. CT; B. T₁WI

8. 大脑皮质下部层面 中线结构为大脑镰和纵裂池,分隔左右大脑半球。脑灰质和白质比上述层面显示得更清楚,脑皮质包绕的髓质区称为半卵圆中心。脑沟和脑回明显,正常脑沟宽度不超过 5mm,中央沟的位置大约在大脑半球凸面前 1/4 和后 3/4 交界处,与其他脑沟甚难区别。该层面额叶范围缩小,顶叶所占比例扩大,枕叶已基本消失(图 4-15)。

清晰可见,老年人常见其钙化。其旁的脑灰质、脑沟清楚,顶叶较大,额叶较小(图 4-16)。

三、矢状面解剖

矢状面解剖重点分以下 5 个层面介绍:

1. 正中矢状面(图 4-17) 主要显示大脑半球内侧面、胼胝体、下丘脑、小脑幕、小脑、脑干及脑池等。大脑半球中部和后部分别可见较深且恒定的中央旁沟和顶枕沟,它们将额叶、顶叶和枕叶分开,

9. 大脑皮质上部层面 此层已近颅顶,大脑镰

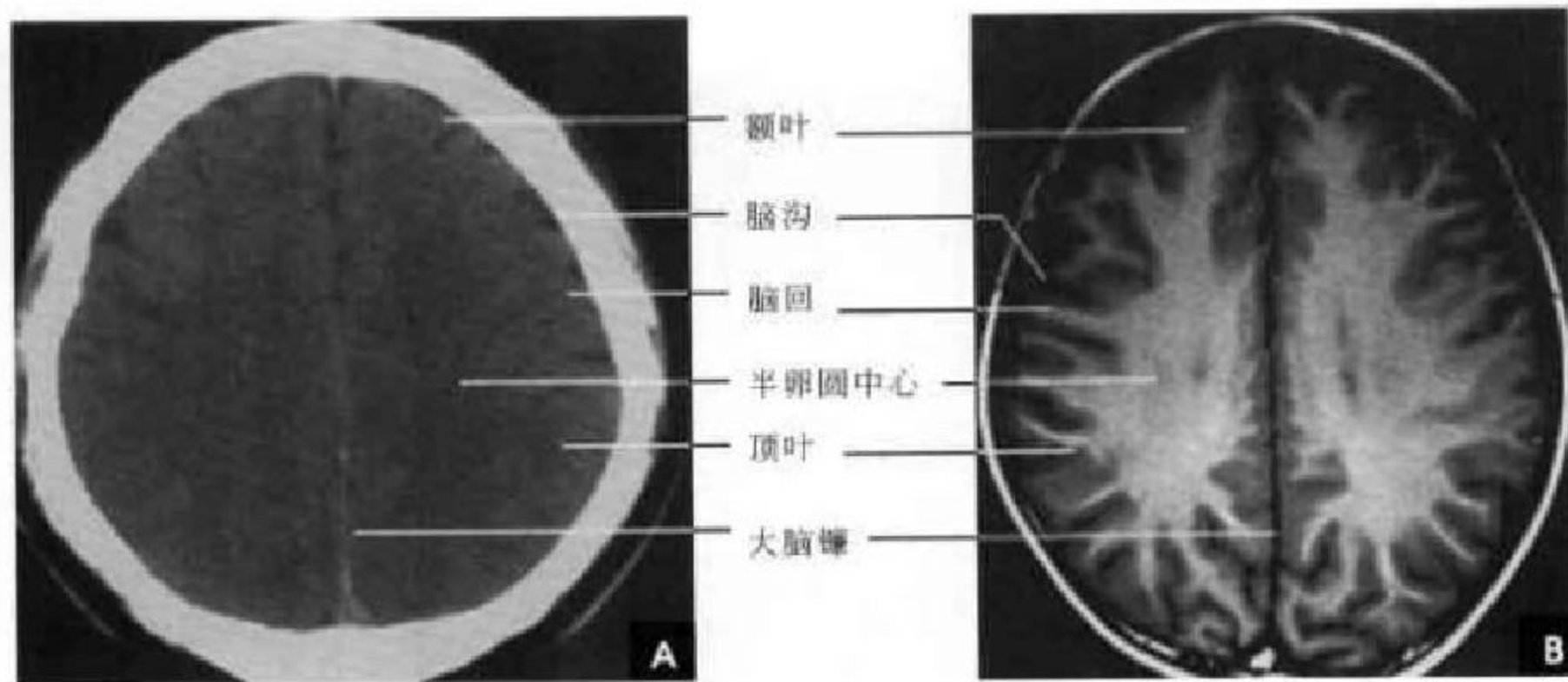


图 4-15 大脑皮质下部层面
A. CT; B. T₁WI

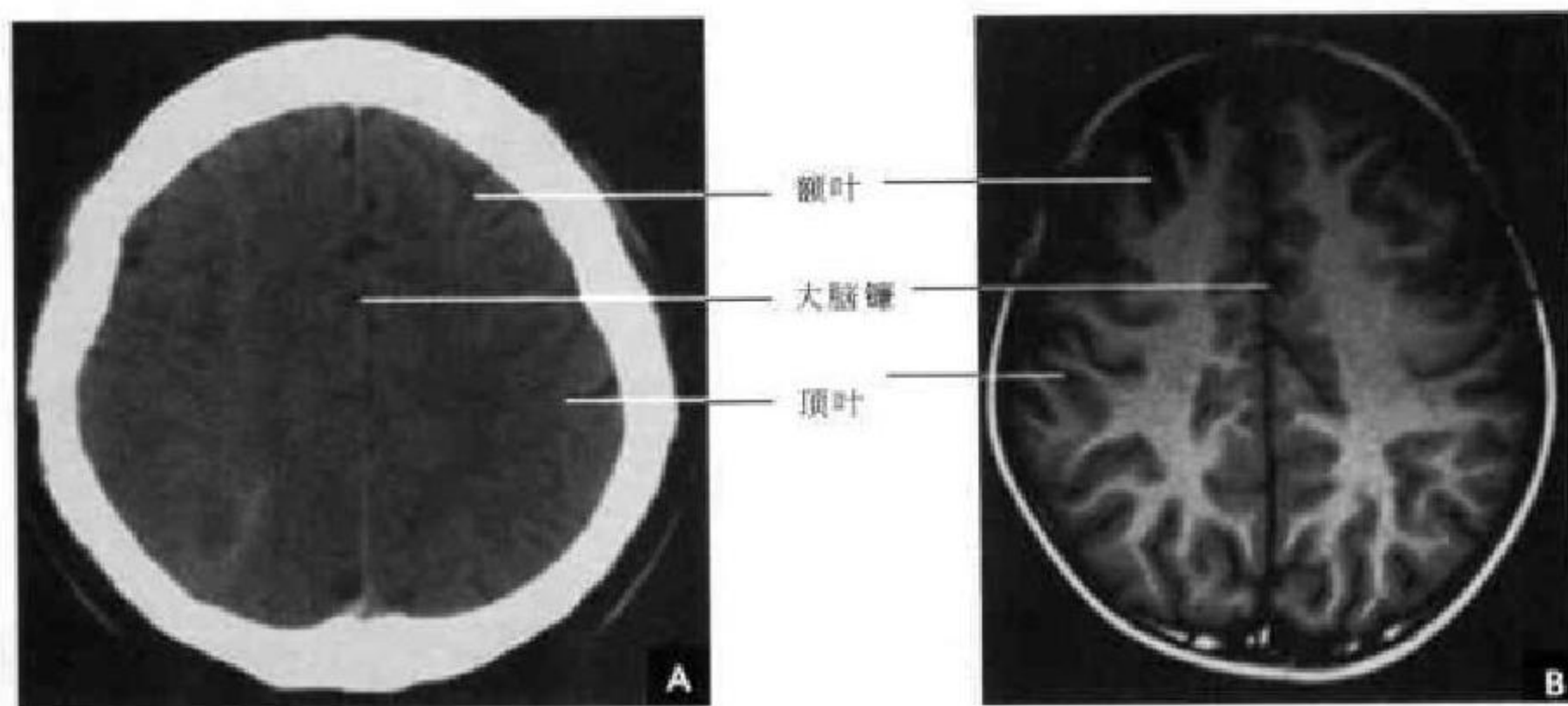


图 4-16 大脑皮质上部层面
A. CT; B. T₁WI

是 MRI 定位诊断的主要标志。紧贴中央旁沟前、后方的是中央旁小叶前后部。位于扣带沟缘支与顶枕沟之间的是楔前叶,顶枕沟下方的楔叶内可见距状沟和视皮质。小脑幕居枕叶小脑之间,向后下连窦汇,向前至中脑后方开成游离缘,称“小脑幕切迹”。胼胝体断面呈上凸下凹的弧形,可分为嘴部、膝部、体部和压部四个部分,前端钩形弯曲为膝部,后端较宽钝为压部,两者之间为胼胝体的体部,胼胝体下方稍偏前为侧脑室体部。扣带回弓形绕于胼胝体上方,扣带沟后部向顶叶上缘分出扣带沟缘支。蝶鞍内可见椭圆形的等信号垂体借垂体柄向上连于丘脑下部,其上方有视交叉和视束,垂体前后径约 10mm,高度 < 7mm。位于两侧背侧丘脑之间的第三脑室借穹窿与前上方的侧脑室体部分开。第三脑室中央可见卵圆形的中间块,其前下方为孟氏孔和视交叉,第三脑室底为中脑顶盖,其后为中

脑水管,向下经通第四脑室。导水管上方为松果体及松果体隐窝。脑干的正中矢状断面自第三脑室底向下稍向后斜行移行于颈髓。腹侧卵圆形部分为脑桥的基部,其上缘的脑桥上沟以上部分为中脑;其下缘的脑桥下沟以下部分为延髓。脑桥背侧面为平直的脑桥被盖,并与延髓背侧上半部共同构成三角形的第四脑室底。第四脑室上方与中脑水管相连,下方与脊髓中央管相连。小脑蚓部借小脑幕与枕叶分开。小脑蚓部前下方为小脑扁桃体。枕骨大孔的前缘以齿状突上方高信号的脂肪为标志,后缘以枕骨前缘高信号的骨髓为界,正常扁桃体下缘的位置在此连线的上方(图 4-17 白虚线)。在此层面上脑池显示良好,由上到下,脑干腹侧可见交叉池、脚间池、桥池和延髓池;脑干背侧有大脑大静脉池、四叠体池和小脑延髓池。

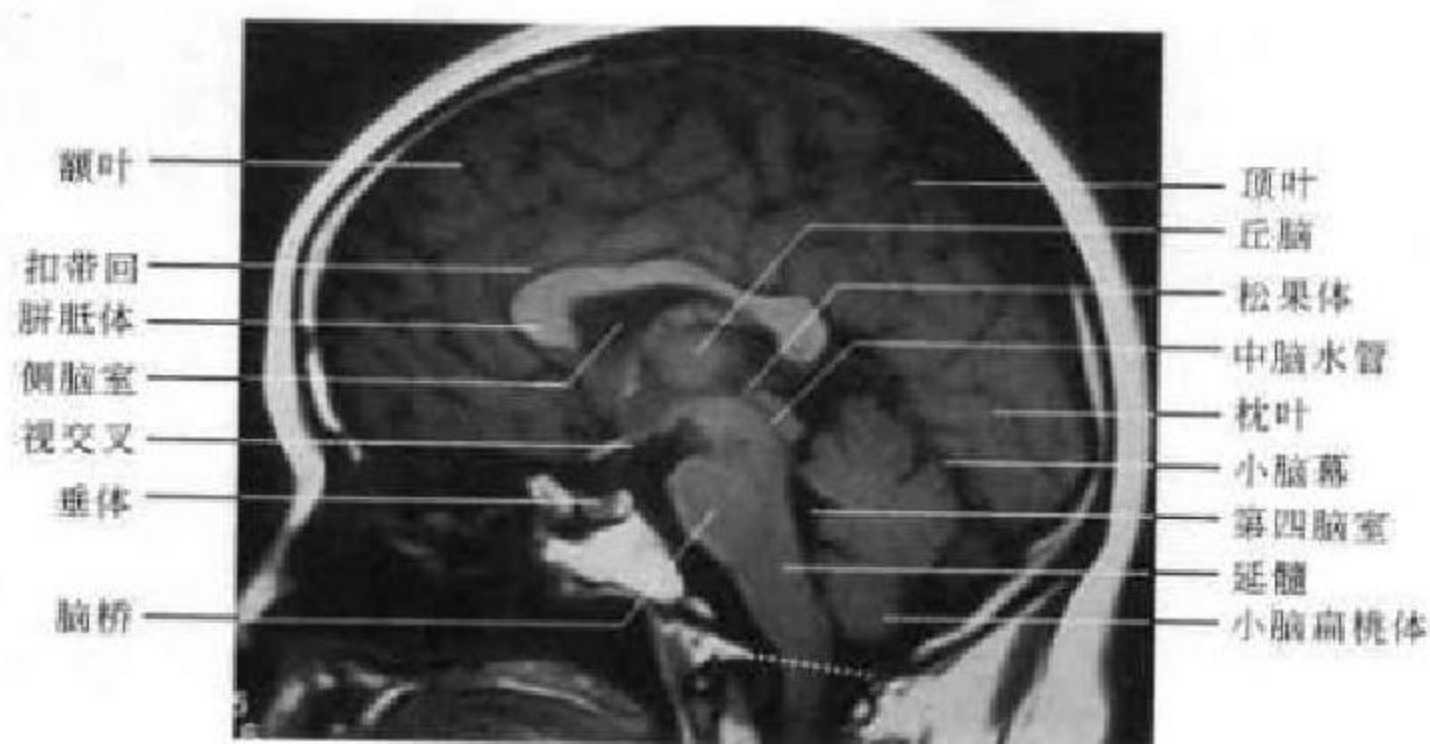


图 4-17 正中矢状面

2. 经尾状核内侧层面(图 4-18) 大脑半球断面上缘由前向后依次为额上回和旁中央小叶,后缘由上向下为楔前回和楔回,下缘后半为舌回,下缘前半部为直回。扣带回位居颅腔中央侧脑室上方。宽大的侧脑室前部内为尾状核头,呈结节状。侧脑室后半部正下方由上向下为丘脑、大脑脚和脑桥依次相连,呈欠规则的葫芦样。小脑半球位居脑干后下方。环池呈裂隙状位于小脑半球前上方。

3. 经内囊与海马旁回钩层面(图 4-19) 主要显示大脑、基底核及丘脑区和小脑等。大脑半球断

面的上缘由前向后依次为额上回、中央前回、中央后回和顶上小叶。下缘前半部为直回。小脑幕向后附于横窦。基底核及丘脑区占据大脑半球中下部,共同形成横置的卵圆形,尾状核与豆状核呈上下关系,其间有内囊前肢;豆状核与背侧丘脑呈前后关系,其间有内囊后肢,内囊前后肢转折处为内囊膝。背侧丘脑后上方为侧脑室及脉络丛。海马旁回居内囊后肢和背侧丘脑下方,前端向上方卷曲形成海马旁回沟。

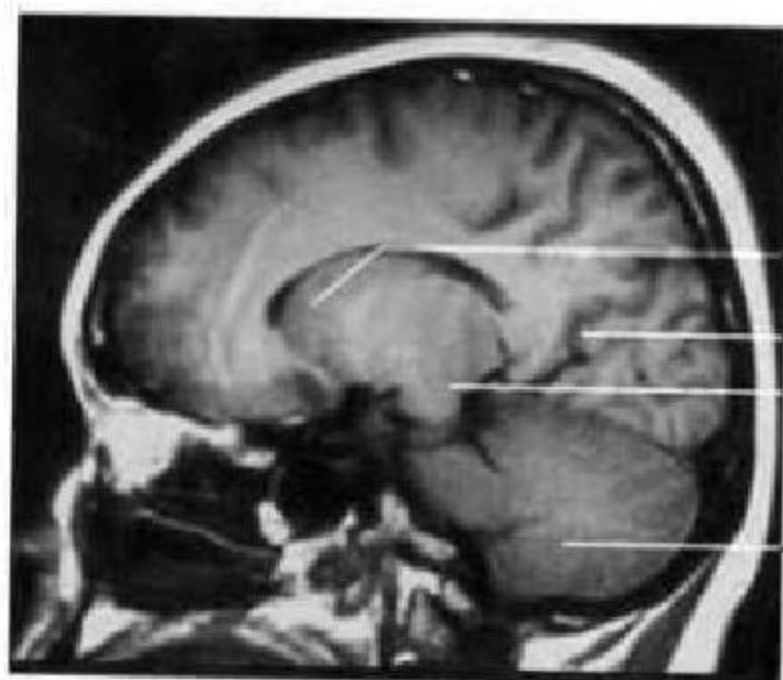


图 4-18 经尾状核内侧层面

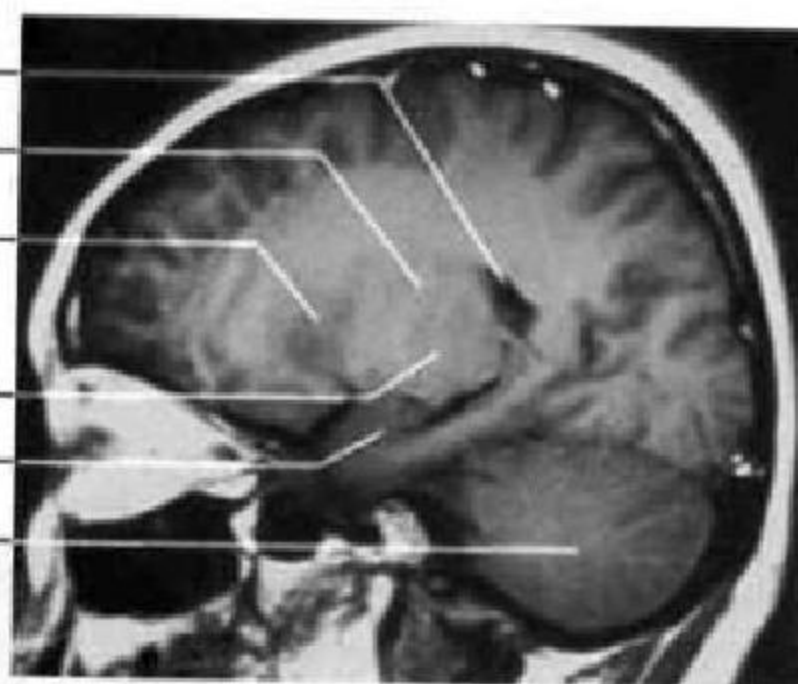


图 4-19 经内囊与海马旁回钩层面

4. 经豆状核外侧层面(图 4-20) 大脑半球上缘由前向上向后依次为额上回、中央前回、中央后回和顶上小叶。下缘由前向后依次为眶回、海马旁回和舌回。颅腔中央为卵圆形的豆状核外侧断面,其后上方为侧脑室三角,呈尖向前上方的不规则的三角形。小脑半球呈后下宽大,前上窄小的斜置卵圆形。

5. 经海马及侧脑室下角层面(图 4-21) 此层

面上大脑半球上部前为额下回和额中回;后上为中央前回和中央后回;后为缘上回和角回;大脑断面中央为豆状核外侧的壳核及岛叶深面的屏状核等结构,其下方为海马旁回及海马结构,海马结构与记忆、情感、衰老等生理功能关系密切。MRI 测量海马体积对评价和诊断阿尔海默茨病、颞叶癫痫和精神分裂症等有重要价值。海马前上方可见狭窄的侧脑室下角,呈后上向前下的裂隙状,位居大脑

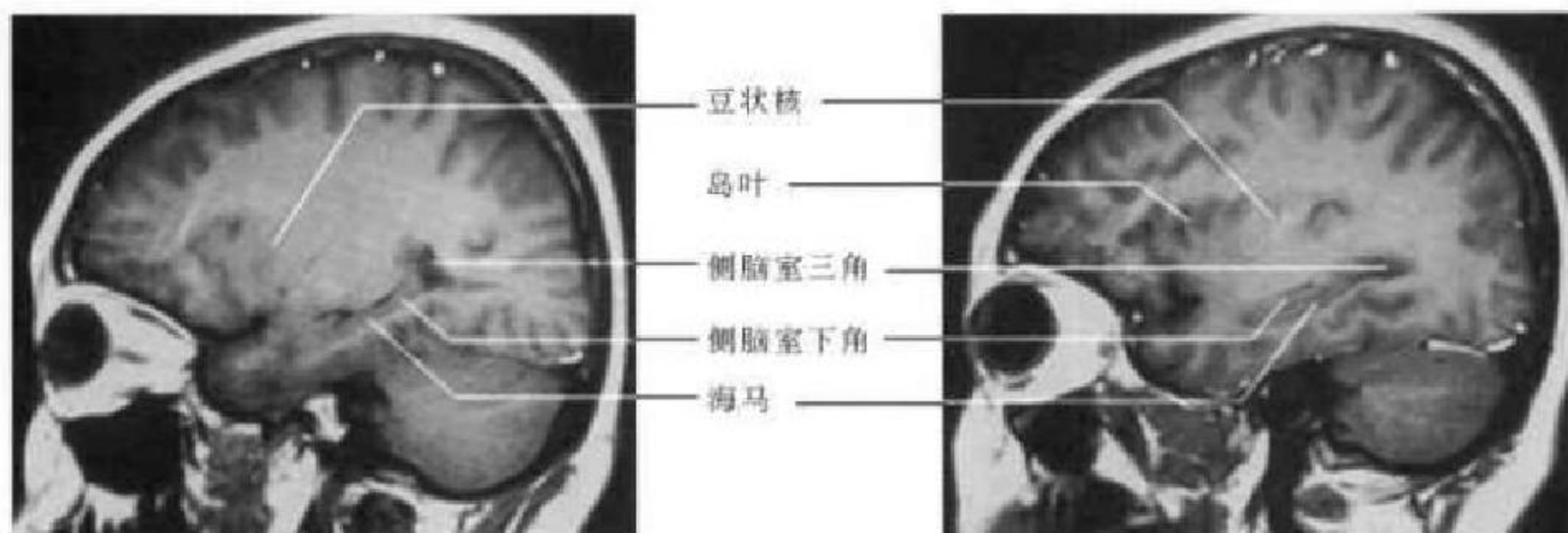


图 4-20 经豆状核外侧层面

图 4-21 经海马及侧脑室下角层面

半球断面的中部下方的颞叶内。侧脑室三角位区位于海马后上方,其后方灰质是禽距,又称小海马,为视皮质前部内陷形成。小脑半球位居颅腔后下部,呈一类三角形。

四、冠状面解剖

冠状面解剖重点分下列 8 个层面介绍。

1. 经胼胝体前层面(图 4-22) 此层面恰好位于胼胝体的前方,大脑镰两侧为额上回、扣带沟、扣带回和直回。在半球凸面,额上回的外下方顺次为

额中回、额下回及眶回。

2. 经胼胝体膝与前床突层面(图 4-23) 此层面中线结构从上向下主要为大脑镰、胼胝体膝部。大脑镰两侧为额上回、扣带沟和扣带回,额上回的外下方是额中回和额下回,胼胝体膝部两侧向外依次为侧脑室前角、尾状核头部及岛叶。约 5% 的正常人两侧脑室前角可不对称。颅底中线两侧是额叶直回和嗅沟,两侧裂池的下方为颞底前部。在侧裂池内可见大脑中动脉分支,在胼胝体上方的纵裂池内可见胼周动脉和胼缘动脉。

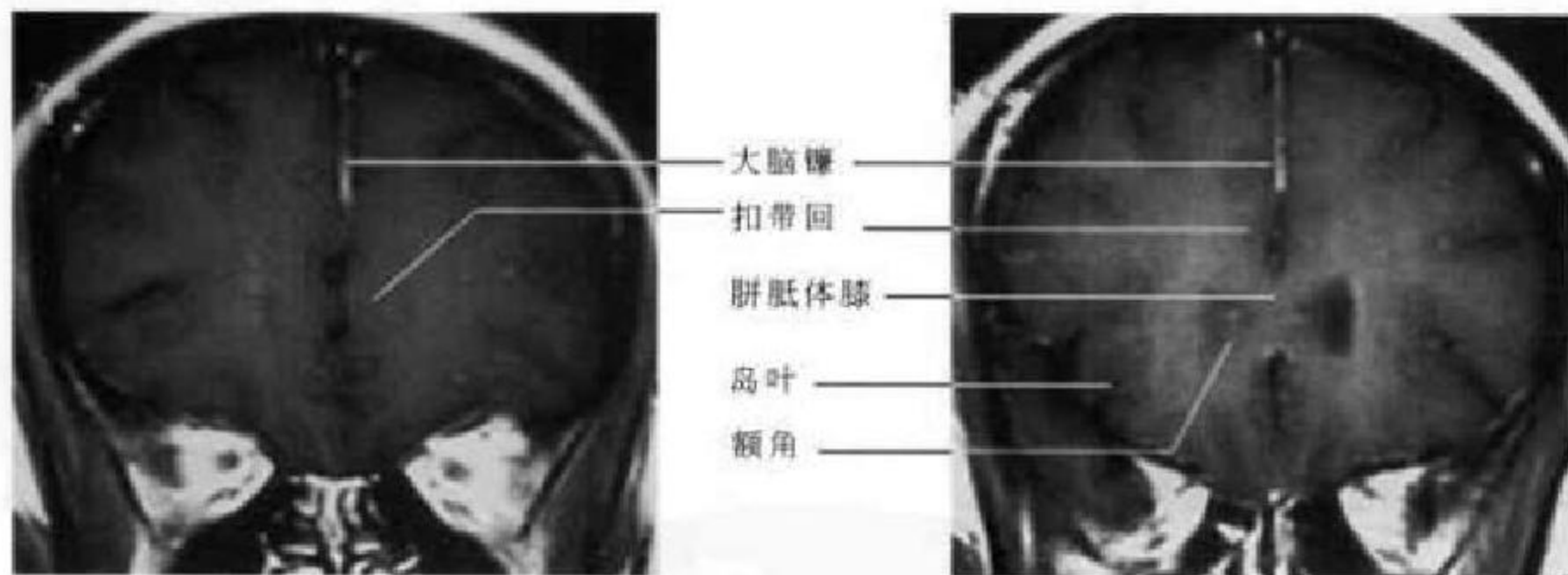


图 4-22 经胼胝体前层面

图 4-23 经胼胝体膝与前床突层面

3. 经胼胝体嘴与内囊前肢层面(图 4-24) 此层面中线结构从上向下主要为大脑镰、胼胝体体部、透明隔、前连合、第三脑室视神经上隐窝、视交叉、两侧的蝶骨小翼及蝶窦。大脑镰两侧为扣带回和额叶,侧脑室外侧依次为尾状核头、内囊前肢、豆状核、外囊、屏状核、最外囊及岛叶皮质。两侧的侧裂池将上方的额叶与下方的颞叶分开。在胼胝体嘴下方,中缝两侧可见胼胝体下区,它与终板旁回合称隔区,与海马间有密切的纤维联系,属边缘叶,

此区损伤后表现为性行为、摄食及情绪活动异常。视神经终末段居直回下方。

4. 经视交叉与垂体层面(图 4-25) 此层面中线结构从上向下主要为大脑镰、胼胝体、穹窿柱、第三脑室、视交叉、垂体及垂体柄、蝶窦。侧脑室的外上方为尾状核和内囊膝部。第三脑室两侧为丘脑,丘脑向外依次为内囊后肢、豆状核、外囊、屏状核、岛叶、外侧裂及岛盖。外侧裂的上、下方分别为额叶和颞叶。

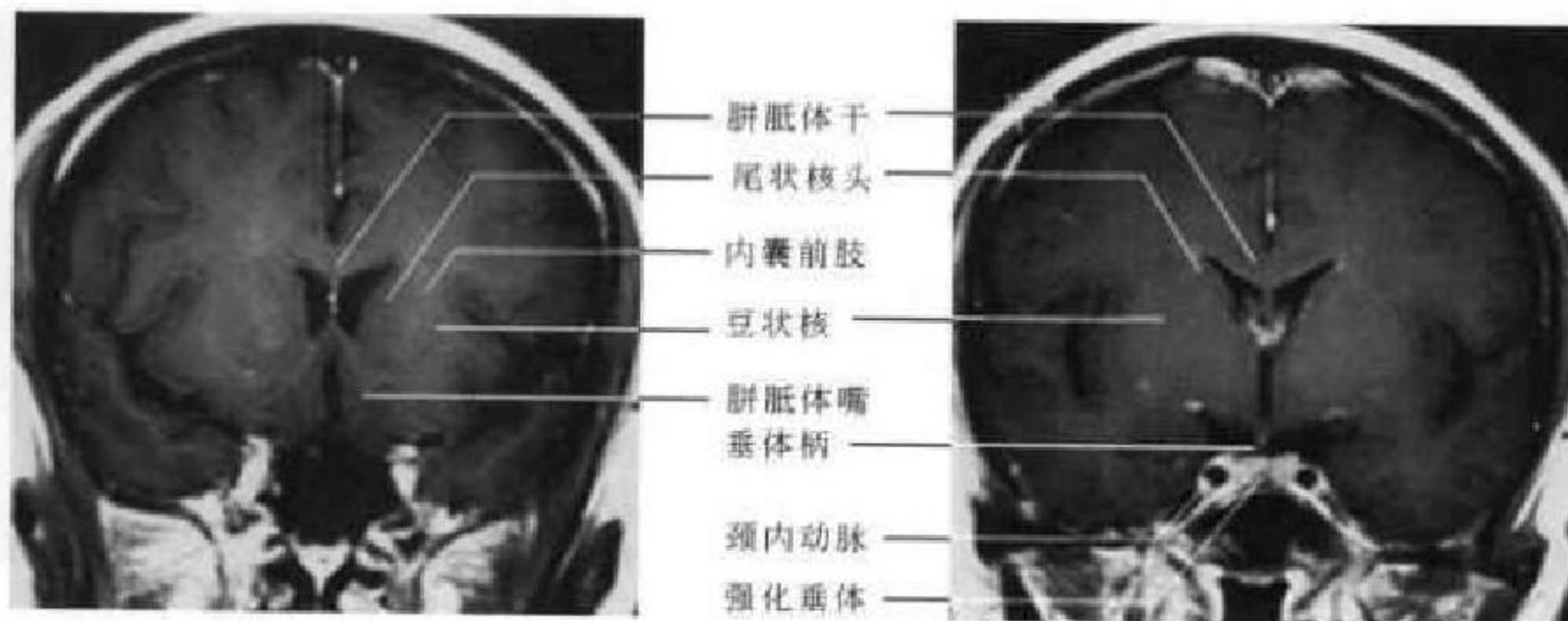


图 4-24 经胼胝体嘴与内囊前肢层面

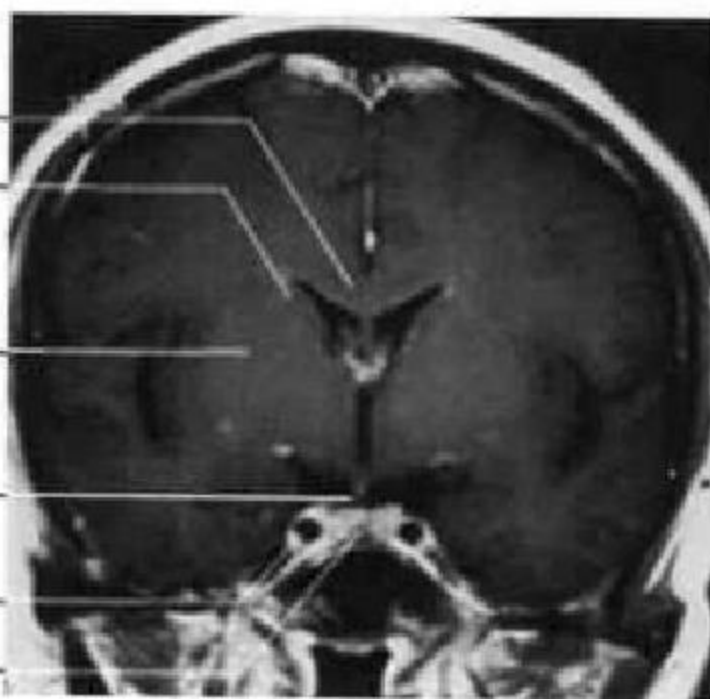


图 4-25 经视交叉与垂体层面

蝶鞍区的冠状位 MRI 扫描,是显示垂体的最佳位置。垂体居垂体窝内,按上缘形态可分为隆起型、平坦型和凹陷型三种。正常垂体两侧基本对称,其最大高度根据不同的人群有不同的标准,称之为“6、8、10、12”(mm)原则,即婴儿和儿童为 6mm,男性和绝经后的妇女为 8mm,哺乳期妇女为 10mm,孕后期和产后的妇女为 12mm。垂体柄居中,垂体、垂体柄及其上方的视交叉三者构成“工”

字形。垂体为脑外结构,注入对比剂后强化快速明显(图 4-26)。蛛网膜下隙异常扩张至鞍内时,可将垂体压至鞍底形成“空蝶鞍”。垂体两旁为海绵窦呈上圆下尖状,两侧基本对称。颈内动脉的海绵窦段由于流空效应呈无信号影,海绵窦内脑神经的信号强度与胼胝体相仿,在颈内动脉的外侧,从上向下依次为动眼神经、滑车神经、三叉神经眼支、展神经和三叉神经上颌支。

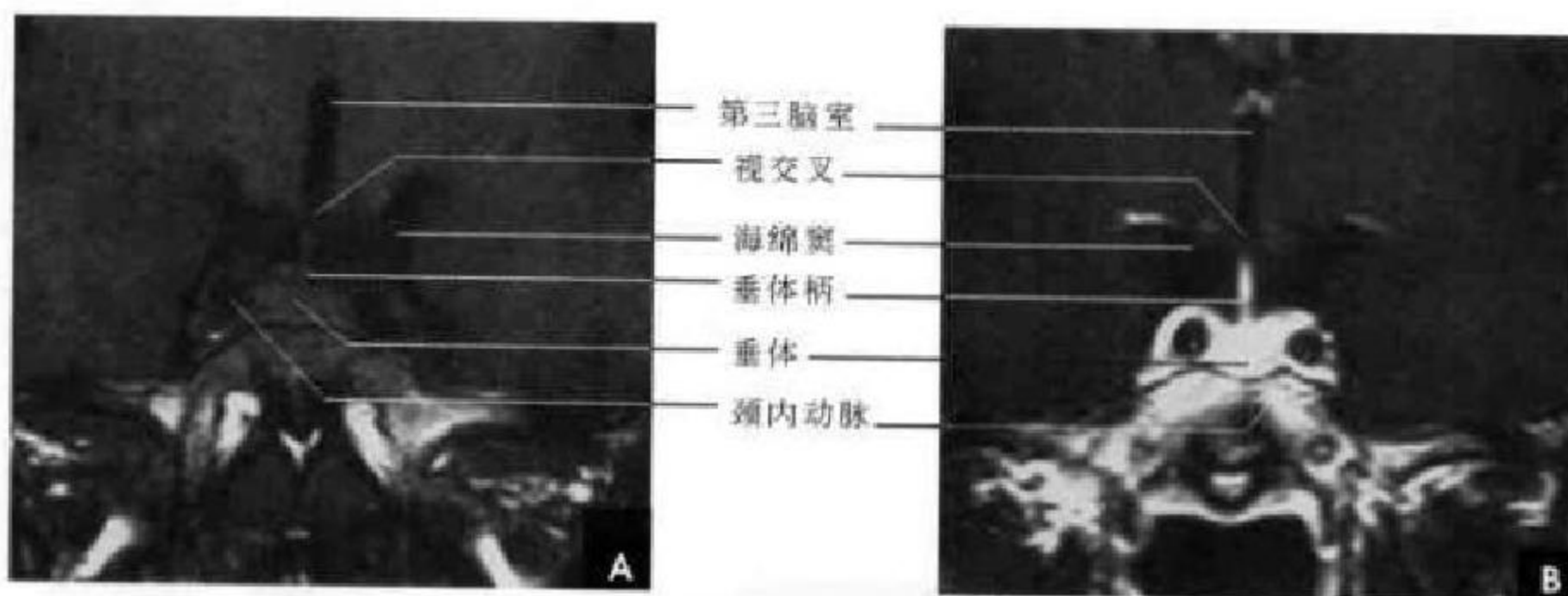


图 4-26 垂体冠状面 MRI

A. 平扫; B. 增强

5. 经乳头体与后床突层面(图 4-27) 此层面中线结构从上向下主要为大脑镰、胼胝体、第三脑室、后床突和蝶窦等。大脑镰两侧可见额上回、扣带沟及扣带回。半球凸面额上回的外下方依次为额中回、中央前回和中央后回。胼胝体下方是两侧的侧脑室,其外下方的尾状核已很小。穹窿分隔侧脑室和第三脑室。在第三脑室的两侧为丘脑。外侧裂下方自上而下依次为额上回、额中回、额下回。颞叶内可见裂隙状的侧脑室下角,其内侧为海马结

构和海马旁回。

6. 经内囊后肢与大脑脚层面(图 4-28) 此层面中线结构从上向下主要为大脑镰、胼胝体及两侧的侧脑室、第三脑室、中脑腹侧的大脑脚及脚间窝和脑桥基底部等。

第三脑室、室间孔及侧脑室前角连成 Y 形。两侧穹窿在此层面分开,并向后延续为穹窿脚。基底核及丘脑区由内向外依次为:尾状核体与背侧丘脑、内囊后肢、豆状核、外囊、最外囊和岛叶皮质。

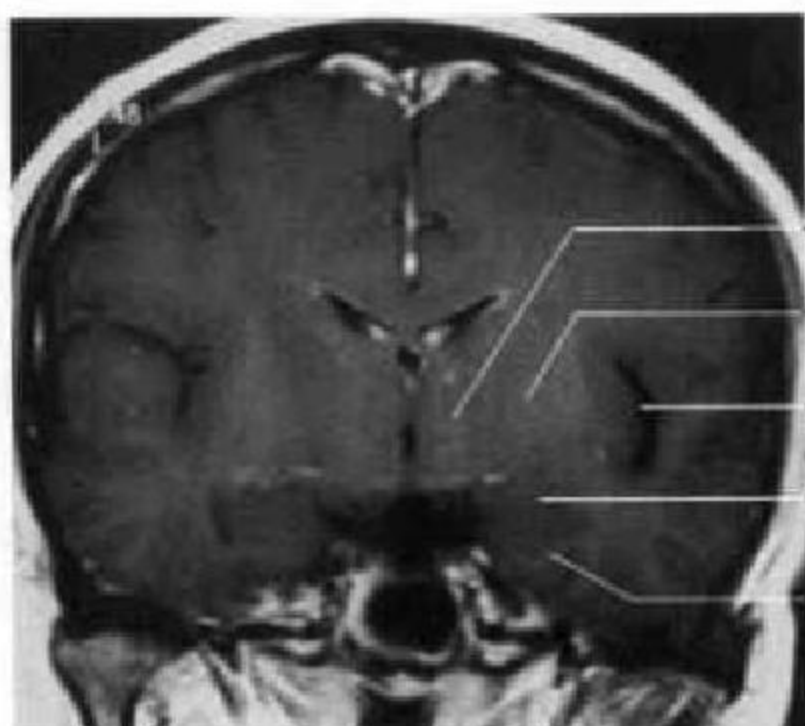


图 4-27 经乳头体与后床突层面

内囊后肢向下延入中脑腹侧形成大脑脚。大脑脚间的三角形腔隙为脚下间窝。此层面外侧裂的上方是顶叶,而其下方是颞叶。颞叶外侧部分自上而下顺次为颞上回、颞中回、颞下回;颞叶上面即外侧裂下岸为颞横回;颞叶中央为侧脑室下角,其内侧仍可见海马结构及海马旁回。

7. 经第四脑室层面(图 4-29) 此层面中线结构从上向下主要为大脑镰、胼胝体压部及两侧的侧脑室三角区、大脑大静脉池、小脑上蚓、上髓帆、第四脑室和延髓等。大脑镰两侧有中央前回、楔前叶、顶下沟、海马及海马旁回。中央前回的外下方依次为顶上小叶、缘上回、角回和颞中回。第四脑室的上方有小脑上脚,两侧有小脑中脚,下方有小

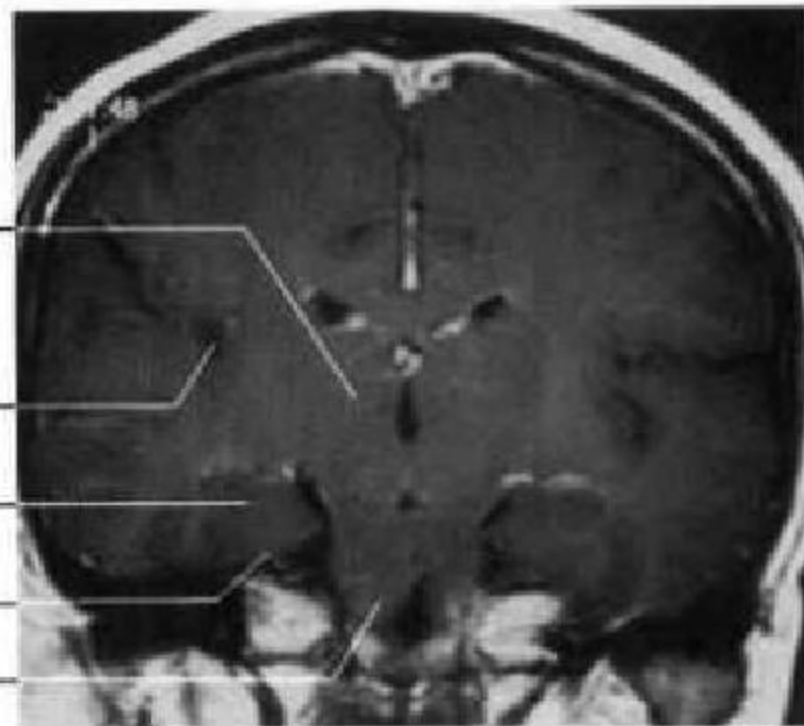


图 4-28 经内囊后肢与大脑脚层面

脑下脚和锥体交叉。两侧的小脑幕下方为小脑半球并可见水平裂。大脑镰和小脑幕连成“人”字形,其连接处以及侧脑室三角区分别可见直窦和脉络丛,在大脑大静脉池内可见大脑内静脉与大脑大静脉相汇合。

8. 经小脑扁桃体层面(图 4-30) 此层面中线结构从上向下主要为大脑镰、小脑蚓部和小脑扁桃体等。大脑镰两侧为顶上小叶和楔前叶。顶上小叶的外下方依次为角回和颞中回。在大脑镰与小脑幕连接处半球的内侧面可见顶枕沟和距状沟相汇合。小脑幕之上由里向外是舌回和颞枕回;小脑幕之下为两侧的小脑半球,齿状核被包埋在近中线的小脑白质内。

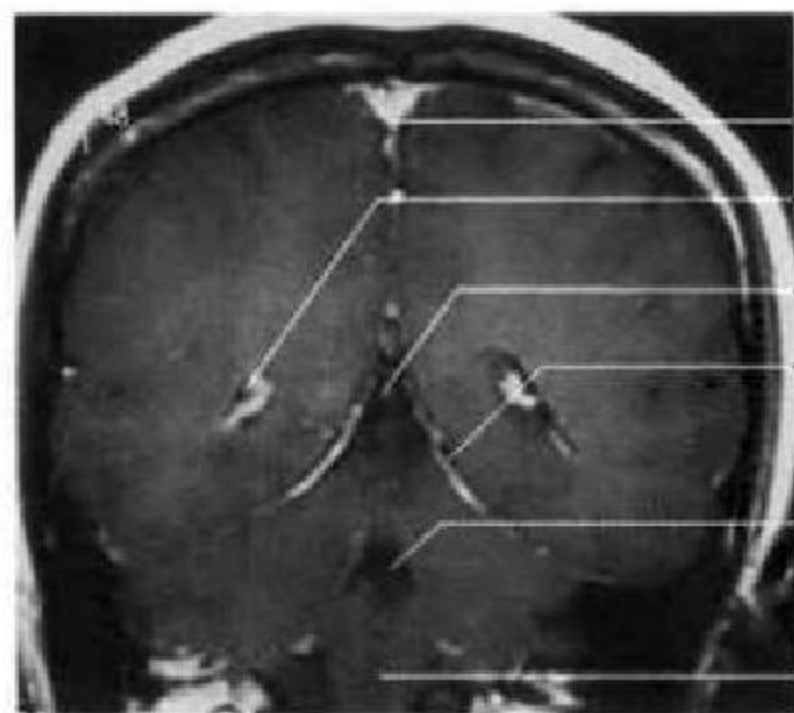


图 4-29 经第四脑室层面

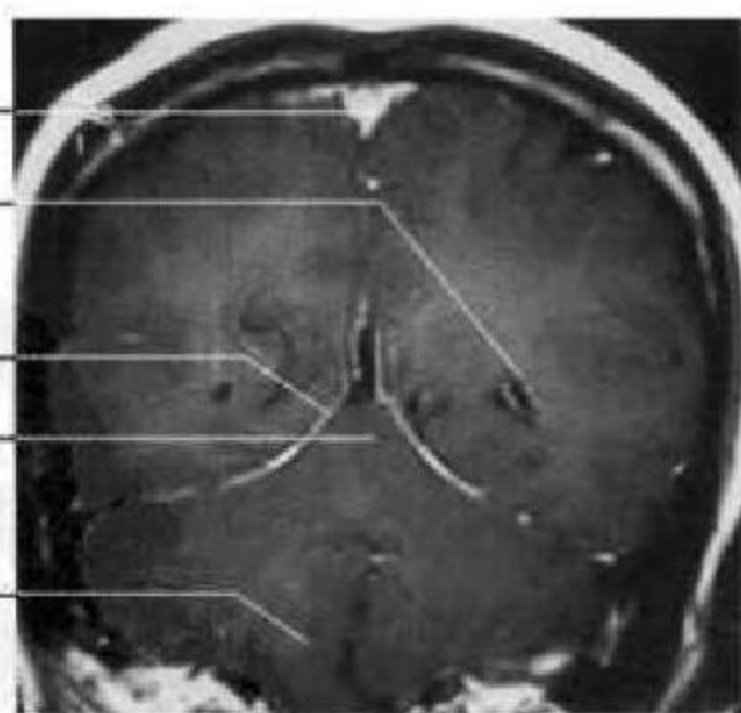


图 4-30 经小脑扁桃体层面

五、观察 CT 或 MRI 图像时注意事项

观察 CT 或 MRI 图像时,须注意以下几点:

1. 正常小脑幕 CT 增强扫描均能显示,因层

面不同可表现为 V、Y、M 形及八字形,有利于识别病变在幕上还是幕下, MRI 可直接显示小脑幕,尤以矢状面和冠状面显示更清晰。

2. 脑内生理性钙化 40 岁以上成年人苍白球



出现钙化为生理性, <40 岁则应考虑为病理改变; 松果体钙化 20 岁以前即可出现; 脉络膜丛及大脑镰钙化在 10 岁以下不易显示。

3. 第五、六脑室 侧脑室间可见第五、六脑室, 为正常变异; 侧脑室可有轻微不对称; 颅底圆孔大小两侧可不对称; 少数人小脑延髓池偏大等, 这些均非病理改变。

4. 老年人 在健康老年人 MRI 之 T_2WI 上, 侧脑室周围白质、基底节区及脑桥内有时可见单发或多发点状和斑片状高信号影, 大多两侧对称, 边界清晰, 系蛛网膜下隙随深支血管进入而形成, 称 Virchow-Robbin 间隙。因其内为脑脊液, 故在 FLAIR 序列上呈低信号, 此点可与脑梗死灶相鉴别。

5. 青少年 在 10~20 岁以下的正常人, 其侧脑室三角区的后上方甚至侧脑室体部的侧外方, 往往于 T_2WI 上可见一片持续的高信号, 为正常髓鞘延迟发育期, 又称终末区域。有时到 40 岁此区仍可无髓鞘化, 须与脑白质脱髓鞘或脑白质软化症鉴别。

别。

6. 新生儿与婴幼儿 新生儿头颅 CT 表现不同于成人, 有一定的特征性, 对于该表现的正确认识与否, 关系到新生儿颅脑疾病尤其是新生儿缺血缺氧性脑病、颅内出血诊断的准确性。主要表现在硬脑膜窦、大脑大静脉等呈高密度影 (CT 值 58.4~73.2HU), 但边缘锐利, 范围局限于相应的硬膜窦; 早产儿及部分新生儿的大脑镰、小脑镰、小脑幕呈高密度影; 早产儿及部分新生儿灰白质之间缺乏明确的分界, 以额叶为著; 双侧侧脑室狭小, 多数不能显示其全貌, 部分两侧前角较小且不对称; 所有文献报道均可见透明隔间腔。新生儿左侧的侧裂池常较宽大, 并且左侧的颞平面 (颞横回尾侧的三角形区域) 亦大于右侧。部分出生后数月至 2 岁的正常婴幼儿, 其脑的发育与颅骨生长相比相对缓慢, 因而脑沟、裂、池相对较宽。脑表面蛛网膜下隙可以宽达 4mm, 纵裂池 6mm, 外侧裂池 10mm, 都属于正常范围, 须防误诊为脑萎缩或外部性脑积水。

(龚永驰 靳激扬)

第一节 耳 颞 部

耳部结构大部分藏于颞骨内部,结构细小复杂。临床检查一般只能观察到部分浅在的结构,而影像学检查如普通 X 线、CT、MRI 等则可显示深部的正常解剖与病变的具体部位、范围以及形态特点,为临床诊断和鉴别诊断提供重要的影像学依据。

一、耳颞部正常解剖

耳由外耳、中耳和内耳三部分组成。

(一)外耳

外耳分为耳郭和外耳道。外耳道为弯曲管道,起于外耳门止于中耳鼓膜,长约 2.5cm,外 1/3 为软骨部,内 2/3 为骨性部。外耳道前壁内侧部与颞颌关节毗邻,外侧部和下壁与腮腺毗邻,后上壁以薄层骨板和乳突小房毗邻,上壁与颅中窝毗邻。

(二)中耳

中耳包括鼓室、咽鼓管、鼓窦及乳突。外以鼓

膜为界,内经咽鼓管与鼻咽侧后壁相通,后上部经鼓窦入口与鼓窦及乳突小房相通(图 5-1)。

1. 鼓室 位于鼓膜和内耳外侧壁之间,为含气骨性空腔,内含听骨链,前方以咽鼓管与咽部相通,后上方借鼓窦入口连接鼓窦与乳突气房,正常人两侧鼓室大小基本相等。鼓室以骨性外耳道为界分为上鼓室、中鼓室和下鼓室三部分,鼓室上下径为 15mm,前后径约 13mm,横径各部不一,上中下鼓室分别为 6mm、2mm、4mm,容积为 1~2ml。中鼓室大小比较恒定,而上、下鼓室则差别较大,这与鼓室周围骨壁厚度的个体差异性有关(图 5-2)。

鼓室有顶、底、内、外、前、后六个壁。①鼓室顶壁:即鼓室盖,为颞骨岩部的骨密质形成的薄层骨板,鼓室以此与颅中窝相隔;②鼓室底壁:与颈静脉窝以一层薄层骨板相隔,向前则与颈动脉管相邻;③鼓室内壁:由内耳迷路的外侧壁构成;④鼓室外

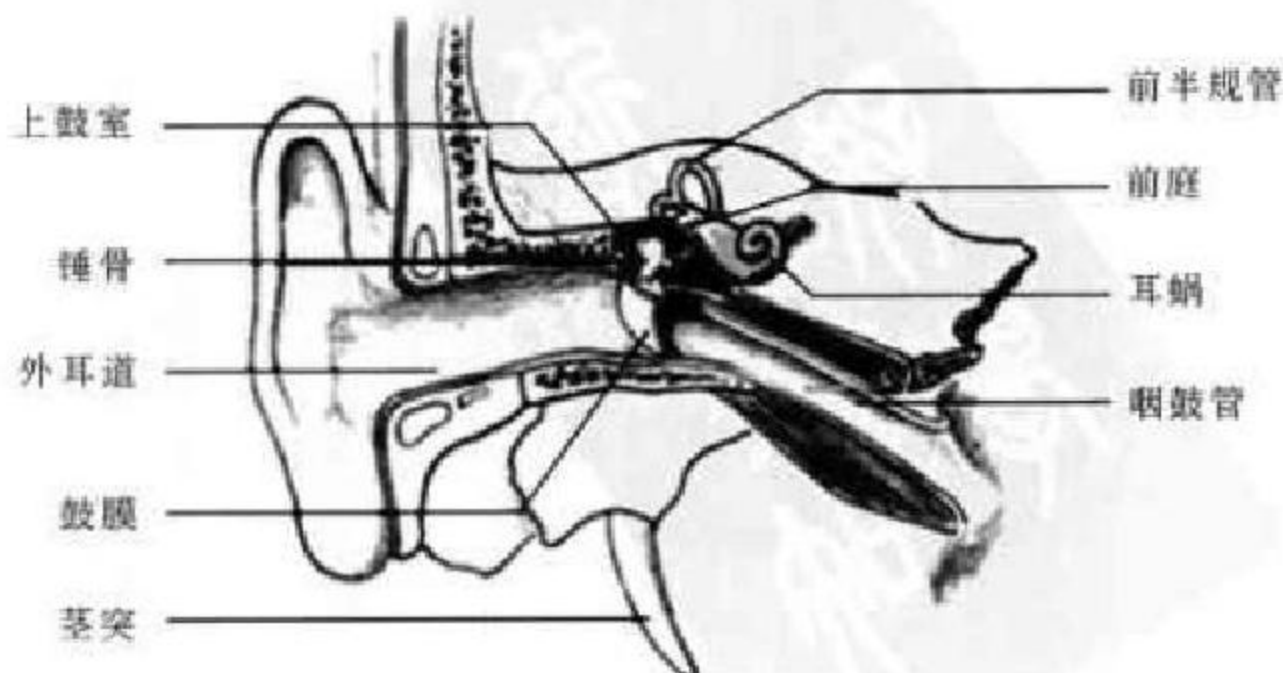


图 5-1 耳颞部结构示意图

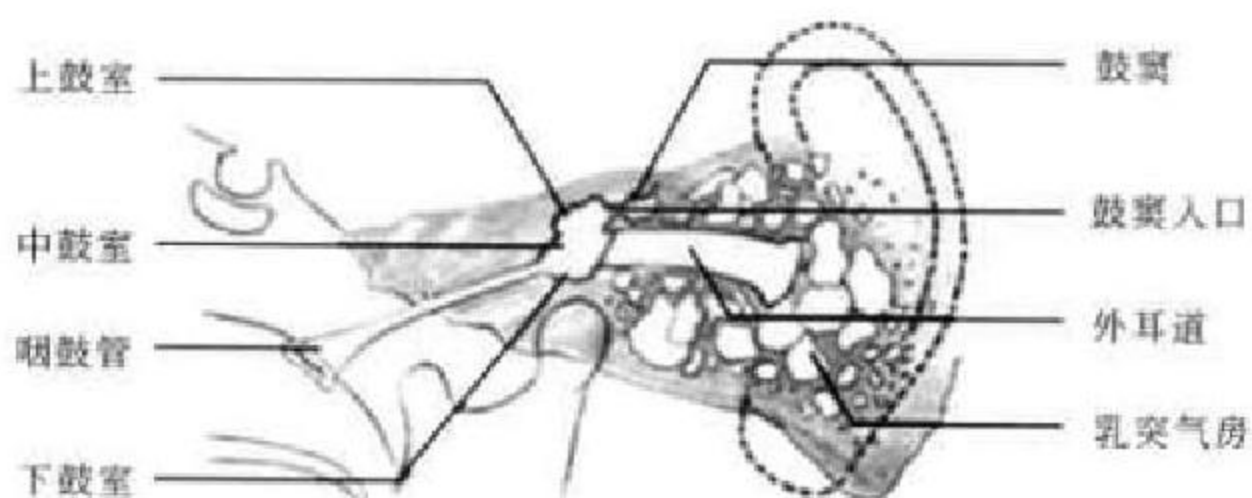


图 5-2 鼓室结构示意图

壁；下部为鼓膜，上部的骨性部分为鼓室上隐窝的外侧壁；⑤鼓室前壁：上部为鼓膜张肌和咽鼓管开口，下部为颈动脉管的后壁；⑥鼓室后壁：由岩骨形成，上部有鼓室入口，鼓室以此与鼓室相通。

鼓膜是内外耳的分界标志，为一向内凹陷的卵圆形薄层纤维组织膜，厚约 0.1mm。周缘肥厚，大部分以纤维软骨环固定于鼓膜环沟中，为紧张部，小部分在骨切迹处附着于颞骨鳞部，称为松弛部。锤、砧、镫三块听小骨以关节相连，共同构成听骨链。

2. 鼓室及乳突小房 鼓室为鼓室后上方的含气骨性空腔，向前以鼓室入口与鼓室上隐窝相通，向后下与乳突相通，出生时即已存在。乳突气房系出生后随鼓室、鼓室和咽鼓管充气致骨质吸收，黏膜上皮长入而形成。乳突按气化程度可分为四种类型：①气化型的气房较大，房隔菲薄，乳突钝圆而

大；②板障型的气房少而多，状如颅骨板障；③硬化型的骨质坚硬无气房；④混合型是上述三型兼而有之。

3. 咽鼓管 为连结于中耳鼓室和鼻咽部的通道，亦称耳咽管或欧氏管。咽鼓管有两口，向后上外通鼓室者称咽室口，向前下内通咽腔者称咽口。成人咽鼓管全长约 35mm，鼓室口高于咽口约 2mm。在儿童期，咽鼓管短而粗，并接近水平走行，故感染的机会较多。咽鼓管咽肌可调节咽鼓管的开放，具有平衡鼓室与外界气压的作用(图 5-2)，咽鼓管内皱襞样黏膜起活瓣作用防止咽部液体进入鼓室。

(三)内耳

内耳又称迷路，位于颞骨岩部内，内含位觉和听觉感受器。自前向后由前庭、耳蜗和半规管组成，外有骨迷路包绕，内有膜迷路(图 5-3)。

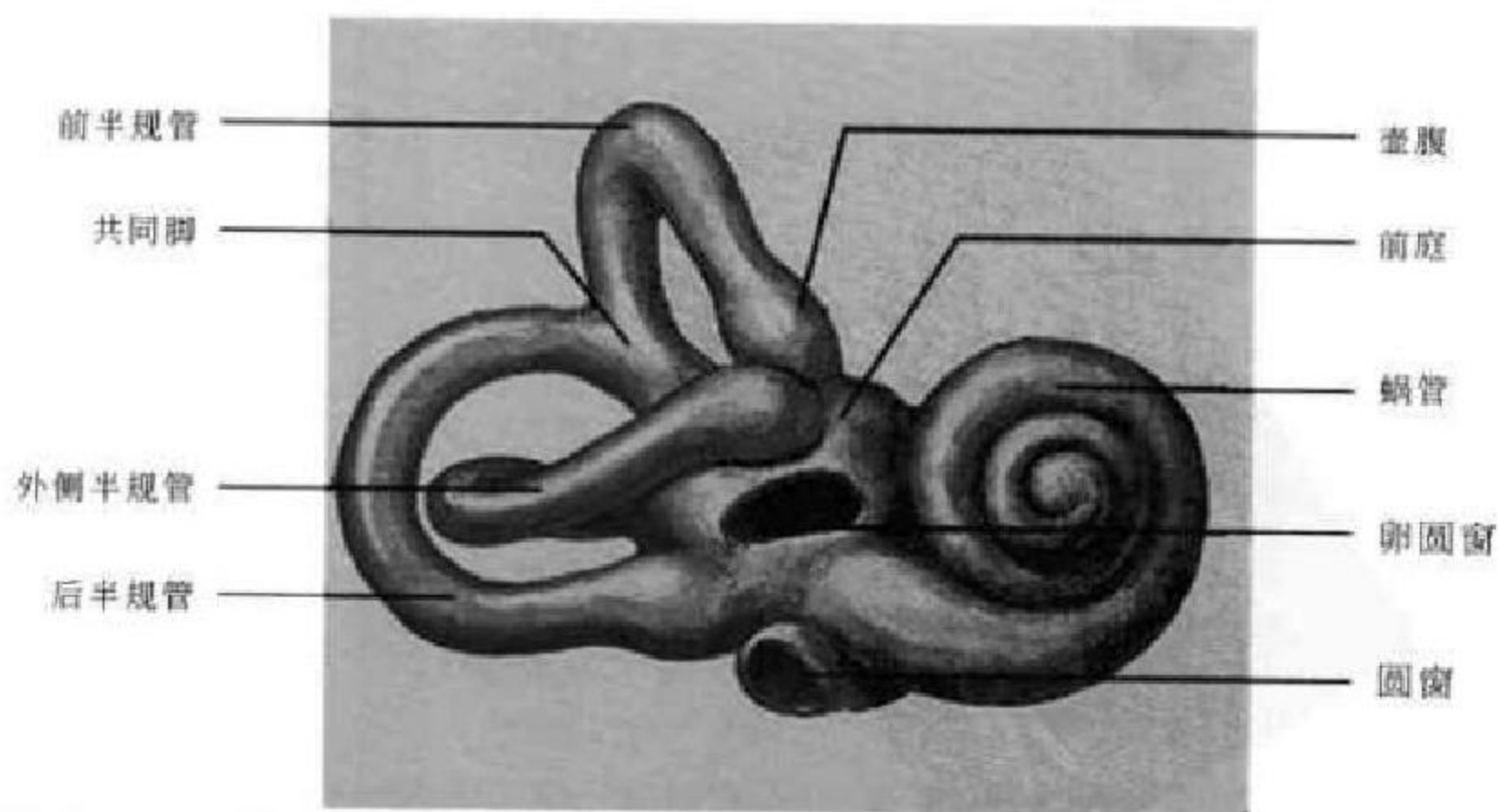


图 5-3 内耳结构示意图

1. 前庭 为近似椭圆形的空腔,位于耳蜗之后,半规管之前,大小约 $5\text{mm} \times 5\text{mm} \times 5\text{mm}$ 。

2. 耳蜗 位于前庭之前,是骨迷路的前部,似蜗牛状,由一锥形的蜗轴和环绕蜗轴外周的蜗螺旋管构成,环绕蜗轴约 2.5 圈,向顶端逐渐变小。

3. 半规管 是由三个互相垂直排列的半环形小管组成,它们都以脚与前庭相连,借助内淋巴的流动产生位觉。

4. 内耳道 为连接内耳和颅后窝之间的骨性管道,基本呈水平走行,长 $8 \sim 13\text{mm}$,平均宽度 5mm ,双侧基本对称,相差不大于 2mm 。内含面神经、位听神经及迷路动静脉。

(四) 颞骨

颞骨由鳞部、岩部、鼓部、乳突部和茎突构成。

1. 鳞部 呈扁片状,位于颞骨的前外上部,下部前方有颞突,其起始部下方为关节结节和颞颌关节窝。

2. 岩部 又称岩骨,位于颞骨内侧,参与构成颅底,呈三面锥体形。尖端向前内,称岩尖,内有颈动脉管内口,并与蝶骨、枕骨共同组成破裂孔。岩部前面靠近岩尖处有三叉神经半月神经节压迹,前面最凸出部为上半规管所致的弓状隆起。下面前部有颈动脉管外口,其后为颈静脉窝。颈静脉窝内侧、内耳门下方有耳蜗导水管开口。内耳门后方有前庭导水管开口。岩骨后缘的颈静脉切迹与枕骨

的颈静脉切迹共同形成颈静脉孔。

3. 鼓部 为一弯曲骨板,构成外耳道前、下、后壁,与鳞部之间的裂隙为鳞鼓裂。

4. 乳突部 构成颞骨的后下部,最下端为乳突尖,乳突尖内侧为乳突切迹。乳突部内侧面深而宽的沟为乙状沟,乙状窦走行于其中。乙状沟与外耳道后壁距离为 $10 \sim 14\text{mm}$,如乙状窦前移手术时易造成出血。

5. 茎突 为乳突根部向前下内突出的刺状骨突,长短不一,长约 2.5cm ,过长引起临床症状。

二、耳颞部 X 线解剖

(一) 许氏位

也叫 25° 侧斜位,为乳突侧位像,此位置观察乳突最佳。前方可清晰显示颞颌关节。中部为内耳道、鼓室和外耳道重叠影,为一卵圆形和圆形相重叠的透光区,这是侧位片是否合乎标准的标志,投照条件好还能显示高密度的中耳锤骨头及锤骨柄影。外耳道后上方的鼓室多显影欠佳。鼓室盖(脑板)显示为鼓室和乳突窦上方的条形致密影,以此将乳突窦和颅中窝相隔。鼓室盖后下方向前的弧形致密影为乙状窦壁。鼓室盖和乙状窦壁相交构成窦硬膜角(Citelli 三角),角尖指向后上方。乳突气房分布于鼓室周围及乳突部,常根据侧位片上乳突气房的发育情况分型(图 5-4)。

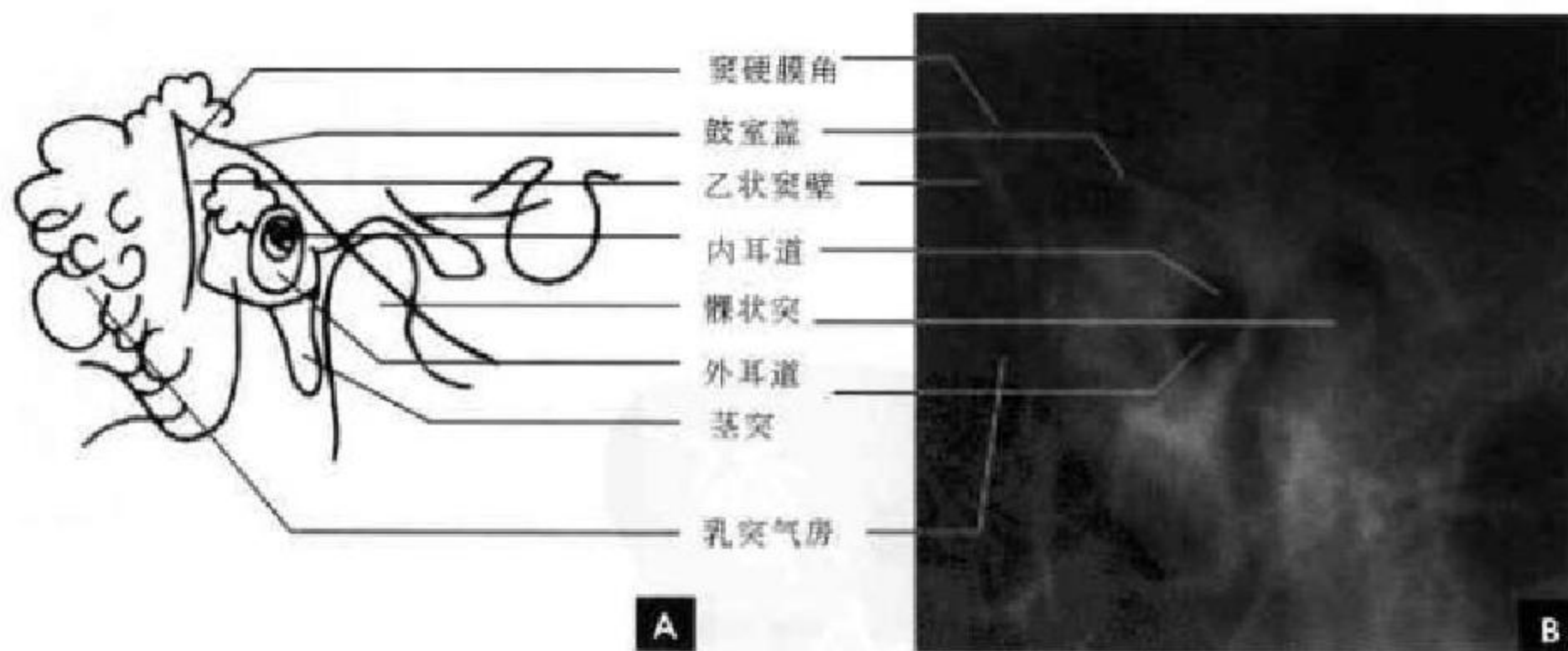


图 5-4 耳颞部许氏位

A. 示意图; B. X 线平片

(二) 斯氏位

即 45° 后前斜位,为岩骨横位像,此位置岩锥长轴全部展开。外侧为颞骨鳞部和乳突,后者向下突出。岩锥上缘呈横行波浪状致密影,其外侧下部为

鼓室盖,中间最凸起部为弓状隆起,弓状隆起下方可见前庭及半规管投影,内侧为岩尖部。岩尖稍外侧显示冠状透亮影为内耳道,平均宽度为 5mm ,两侧对称。弓状隆起上方有枕内嵴致密弧形线延伸下来,此



为斯氏位投照角度是否标准的标志(图 5-5)。

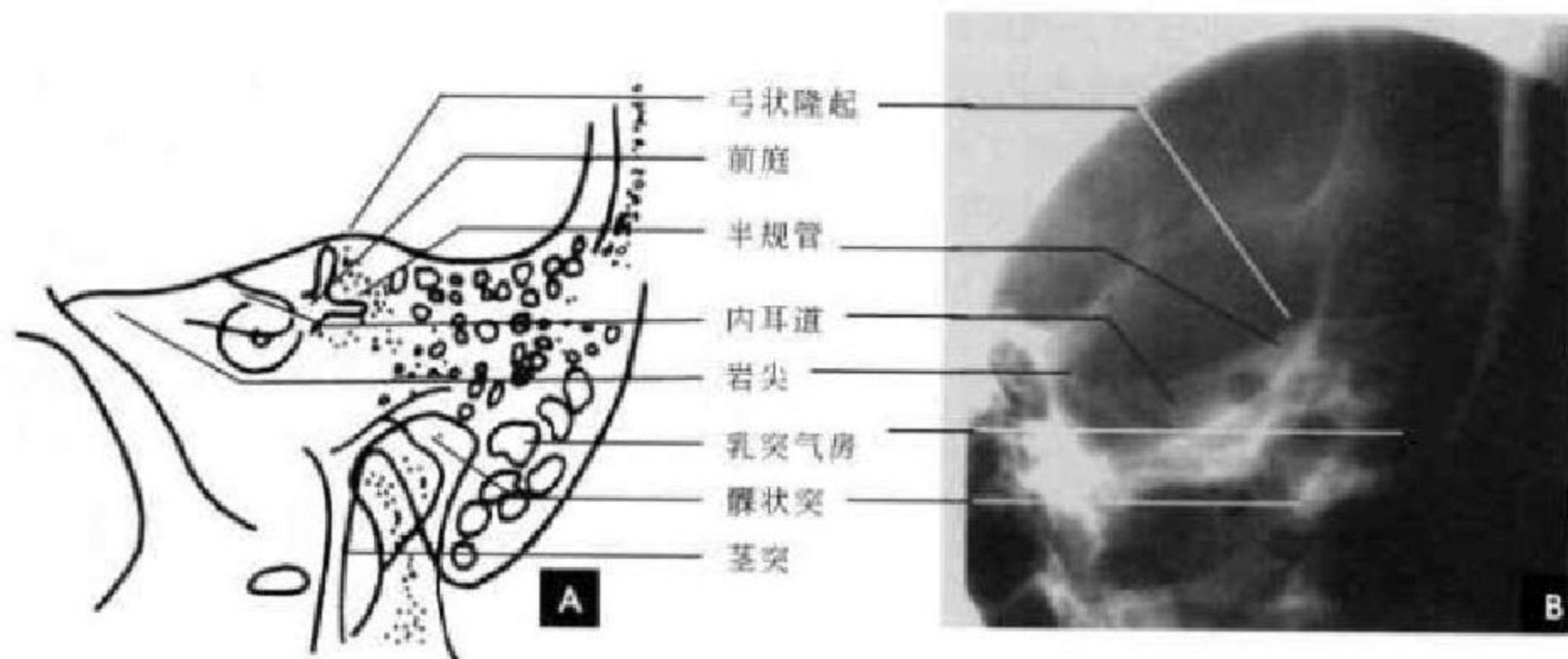


图 5-5 耳颞部斯氏位

A. 示意图; B. X 线平片

(三)梅氏位

即 45°前后斜位,为乳突轴位像,此位置颞骨岩部长轴,几乎与下颌骨髁状突后缘平行。岩尖垂直指向下方,乙状窦前壁连于岩部的后缘,岩部前缘从外耳后壁延伸至岩尖。在颞颌关节后方可见外耳道前后壁骨影,外耳道后壁呈锐利的致密线样骨

影斜架于鼓窦入口上形成骨桥(Bony bridge),骨桥能否显示作为梅氏位角度是否合适的标志。上鼓室(Attic)居外耳道上部,鼓窦入口(Aditus)由上鼓室通向鼓窦(Antrum),三者简称“三 A 区”,此区为胆脂瘤等疾病的好发部位,是梅氏位显示的重点(图 5-6)。

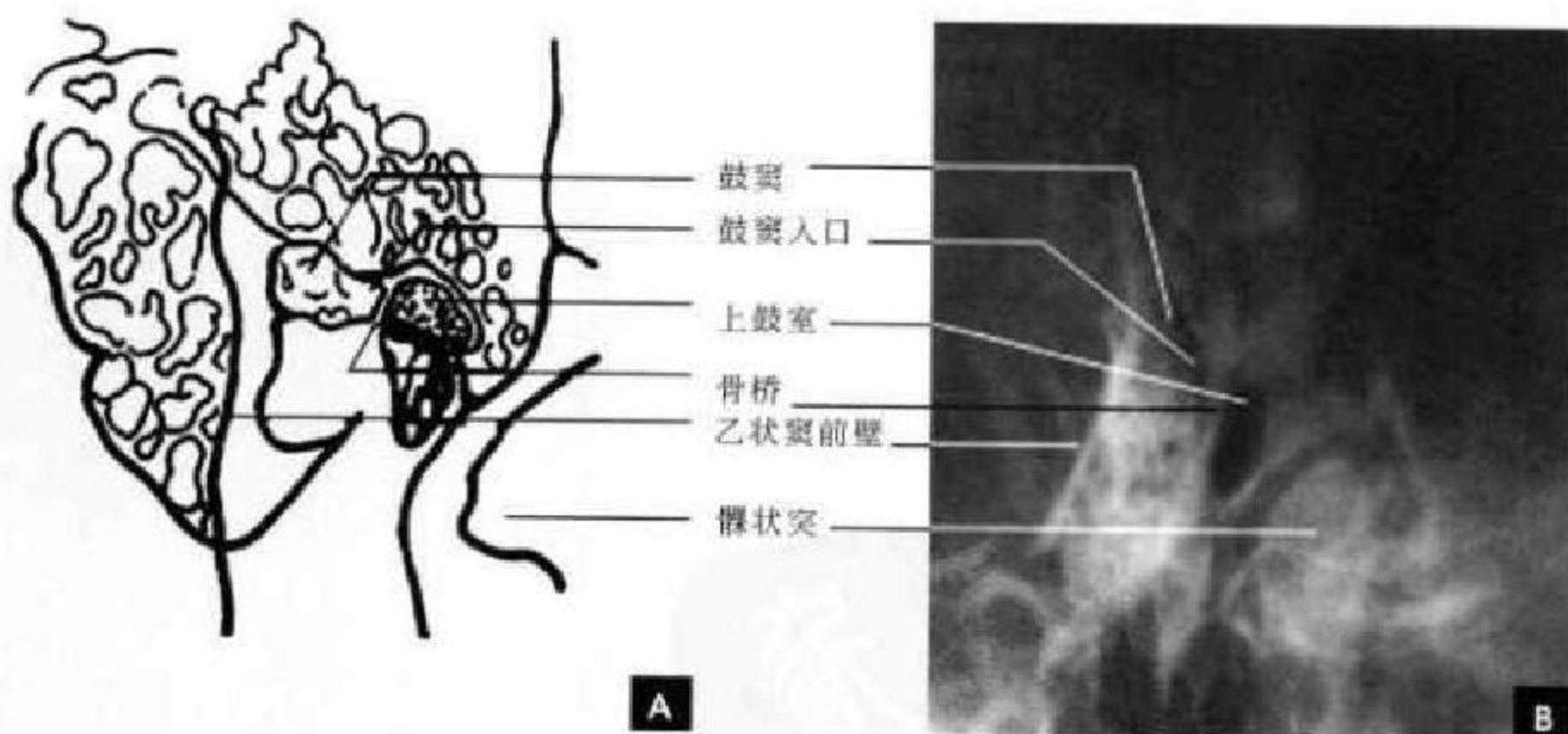


图 5-6 耳颞部梅氏位

A. 示意图; B. X 线平片

三、耳颞部 CT 断面影像解剖

(一)横断面解剖

1. 上鼓室层面 中耳部分“三 A 区”显示清晰。上鼓室呈前内向后外的斜行气腔,其内可见相互贴近的锤骨头和砧骨体,锤骨头在前,呈稍大的

致密圆点;砧骨体在后,为稍小点状影。上鼓室后部稍向外延伸的狭窄气腔为鼓窦入口,后方与较大气腔的鼓窦相通。乳突气房表现为大小不等的蜂窝状透亮区分布于外后方,有的岩鳞缝骨化致密线可通过鼓窦和乳突气房,将其分割。内耳部分紧邻鼓室,前方为耳蜗,其中的环形透亮像为蜗管。在

耳蜗与鼓室之间可见线状裂隙的面神经管迷路段和前膝部通过,稍下层面延伸为鼓室段。耳蜗后方可见呈类圆形的前庭和弧形的后半规管。内听道

位于岩锥内,呈前外向后内方斜行的漏斗形透亮影,前后径5mm左右,双侧对称,一般双侧差异<2mm(图5-7)。

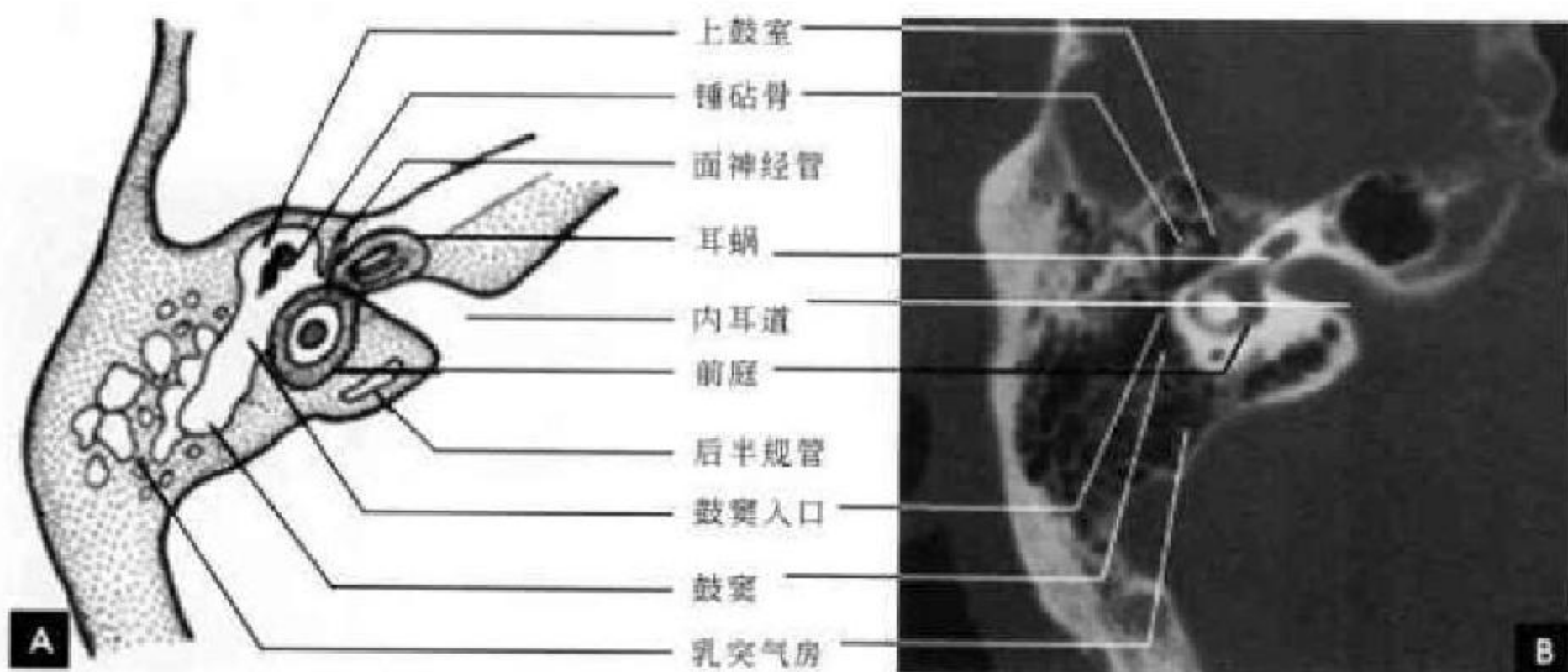


图 5-7 上鼓室层面

A. 示意图; B. CT

2. 中鼓室层面 此层面特征是外耳道与内耳道大致平行相对,外耳道前后壁光滑锐利。中耳中鼓室的大小一般是比较恒定的,其内可见锤骨柄和砧骨长突,砧镫关节及镫骨脚弓也常可见,皆表现为致密的高密度影。中耳乳突气房位于外耳道与鼓室后外侧方。中鼓室内侧为内耳部分耳蜗,其骨性部分为高密度,耳蜗内的蜗螺旋管表现为透亮

影。耳蜗后方见类圆形的前庭窗,其后方有后半规管与其相连,管径约1mm。前庭导水管后段表现为裂隙状低密度区。在乳突后外侧壁可见乙状窦沟向内下延伸至岩乳突后下缘,正常情况下乙状窦前壁与骨性外耳道后壁间距>1.2cm,<1cm可诊断为前位乙状窦(图5-8)。

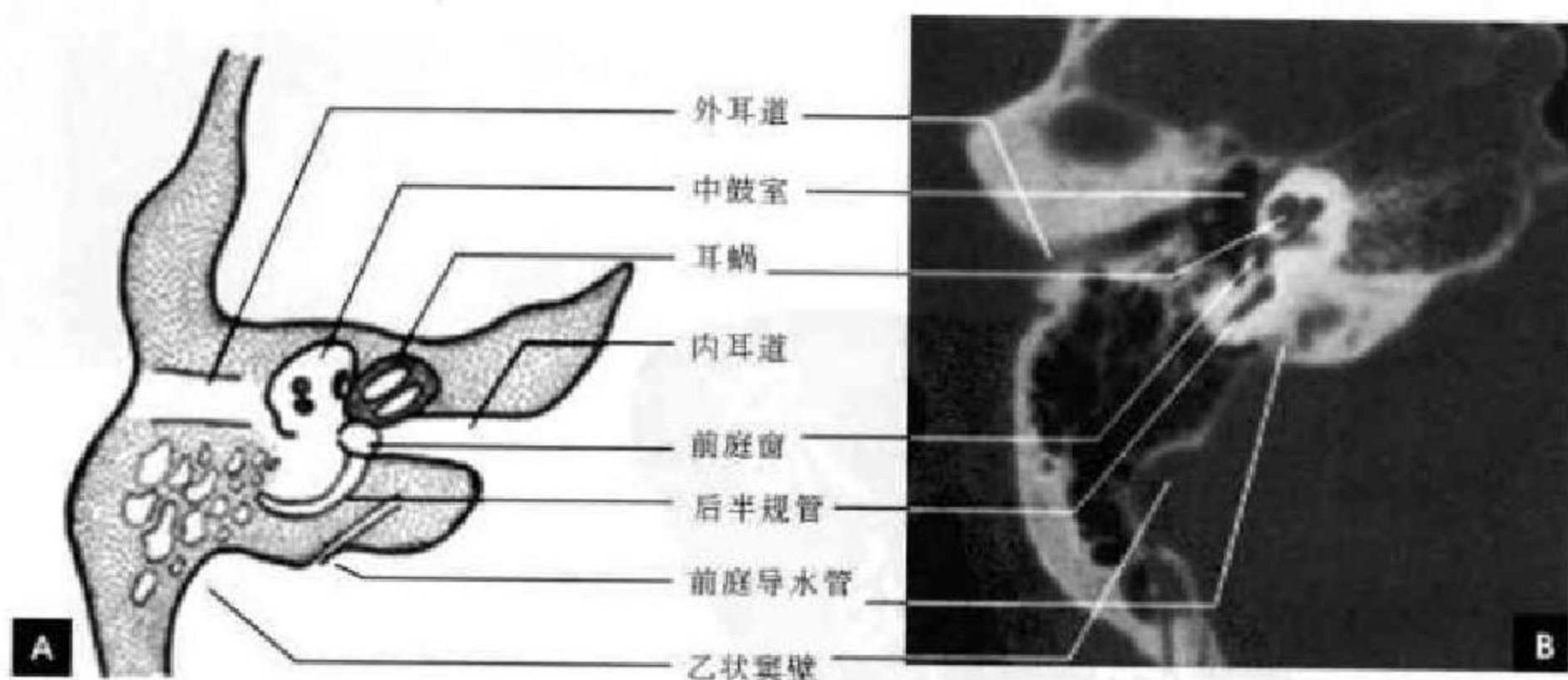


图 5-8 中鼓室层面

A. 示意图; B. CT

3. 下鼓室层面 此层面上于鼓室后壁可见锥隆突,在锥隆突两侧各有凹窝,内侧的凹窝称为鼓室窝,可较大,胆脂瘤常形成于此,外侧的凹窝为面

隐窝,即面窝。在其后方有面神经管乳突(降)段通过,表现为类圆形透亮影。下鼓室前内侧为耳蜗的下半部分,呈类圆形或卵圆形,偏后部分可见蜗旋



管第一周,呈弧形的管状透亮影。自耳蜗底部斜向内后方有一裂隙状透亮线,开口通至岩锥后缘,此细小管道系连接内外耳淋巴和蛛网膜下隙的蜗导水管。蜗管长约 10mm,此层面所为其下段和漏斗状开口,宽约 2mm(图 5-9)。

4. 颈动脉管层面 此层面在外耳道前方可见

颞下颌关节。下鼓室部分可见,在其内前方可见颈动脉管水平段向前内行至岩尖破裂孔,在其前外可见较大的卵圆孔和较小的棘孔。颈动脉管长 3~4cm,宽 5~6mm。在岩骨后外底部可见颈静脉球窝,双侧常不对称,以右侧较大多见。其前方与颈动脉管以薄层骨壁相隔(图 5-10)。

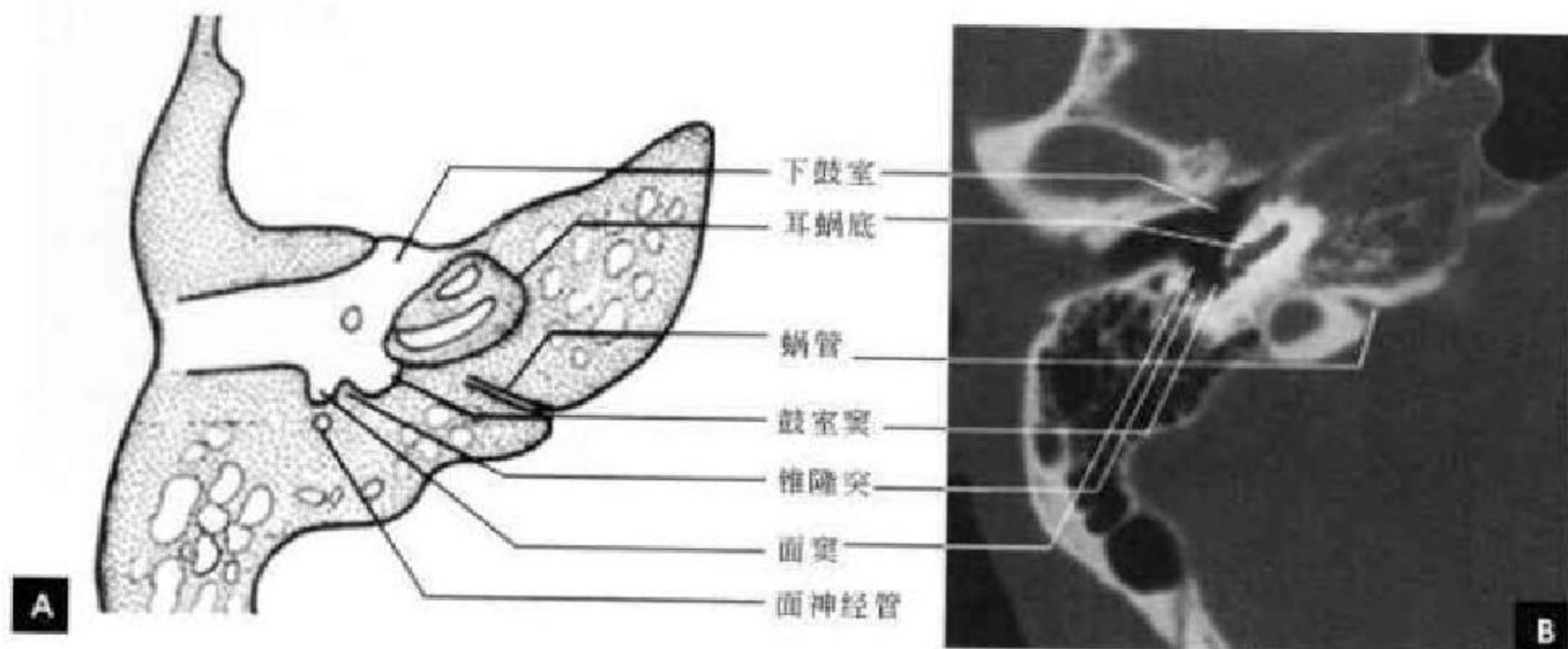


图 5-9 下鼓室层面
A. 示意图; B. CT

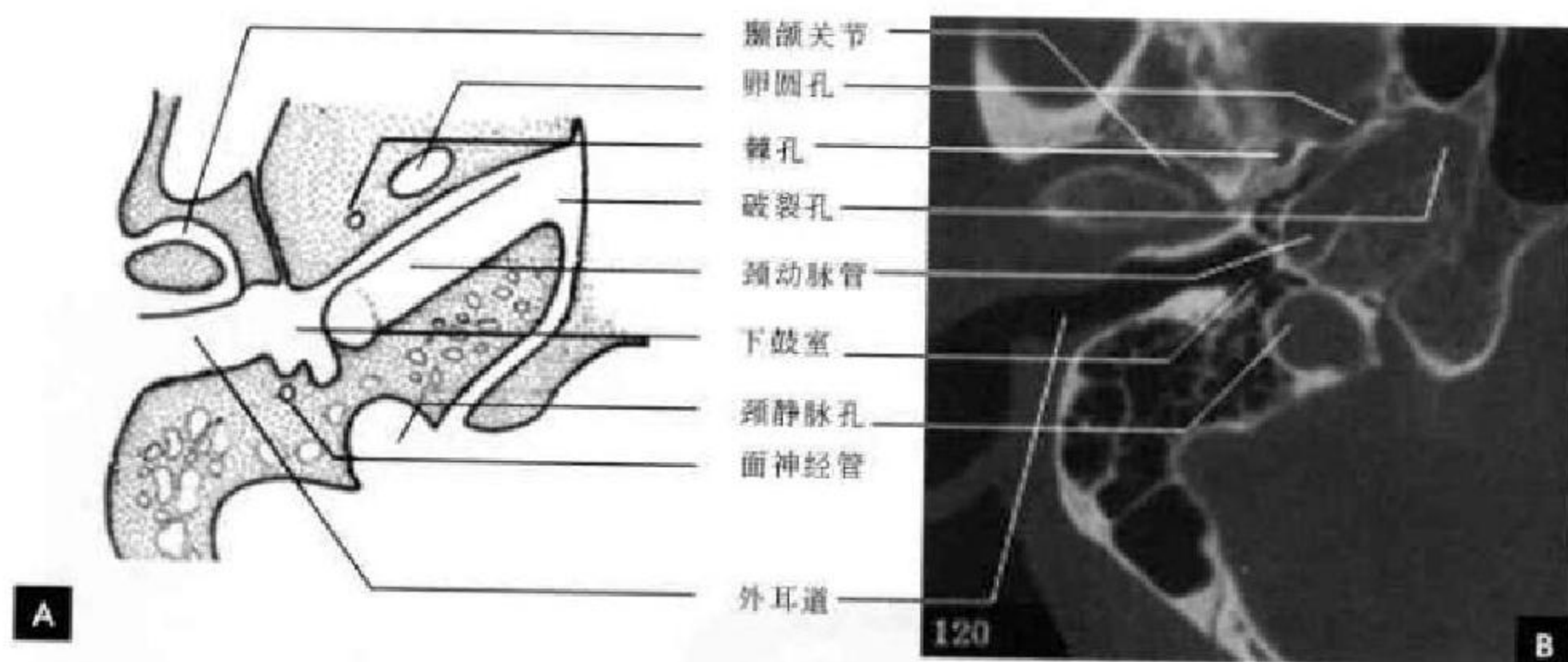


图 5-10 颈动脉管层面
A. 示意图; B. CT

(二) 冠状面解剖

1. 耳蜗层面 可清晰显示中耳鼓室的上、中、下三部分和内耳结构。外耳道骨性突起间连线为骨膜,表现为线状软组织影。依骨性外耳道上下缘分为上、中、下鼓室,表现为上宽下窄的透亮影。上鼓室高约 5mm,宽约 6mm,内可见锤骨头和砧骨体,呈一大一小点状致密影。上鼓室外侧壁由颞骨鳞部形成的三角形骨嵴,止于鼓膜松弛部;其顶壁

为鼓室盖,为与颅中窝分隔的薄层骨板,厚度平均 3~4mm,个别人可为菲薄骨板甚至先天缺如不可误为异常。鼓室内侧壁即内耳外侧壁,上部有外侧半规管隆起,中部为耳蜗,蜗螺旋管表现为耳蜗内的类圆形管状透亮影。颈动脉管投影于下鼓室内下方,两者相隔一薄骨板。高分辨率 CT 在耳蜗外上方可见小孔状面神经膝状神经节(图 5-11)。

2. 前庭层面 本层面可全程显示外耳道、中耳

鼓室、内耳道及其迷路。鼓膜隐约可见,在鼓室上方可见鼓室上隐窝与鼓室相通,中部可见圆点状致密砧骨影,其内下方可见小点状镫骨致密影。在镫骨内上方见前庭外侧壁有一高约 3mm 的前庭窗,

前庭上方可见前外半规管影,下方见卵圆形蜗窗透亮影。骨性半规管内侧见内耳道,管腔多半为直管形,少数可为漏斗形或卵圆形,宽约 5mm(图 5-12)。

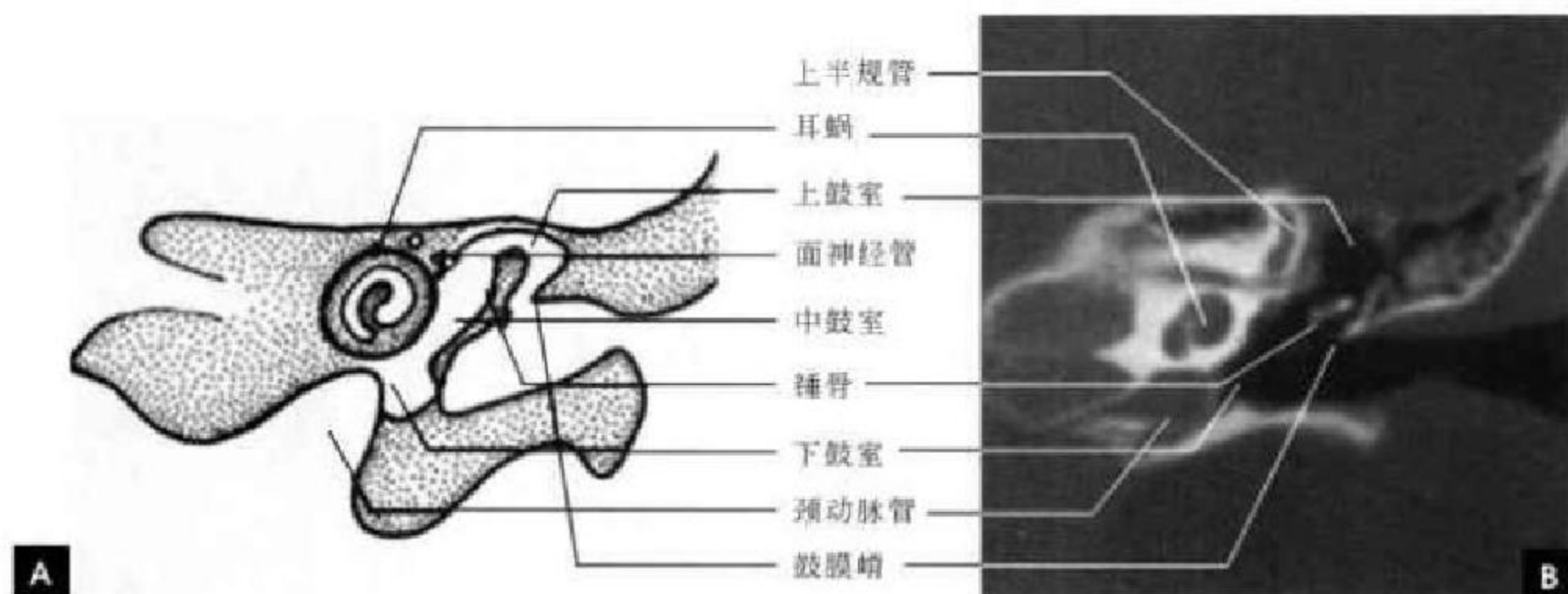


图 5-11 耳蜗层面

A. 示意图; B. CT

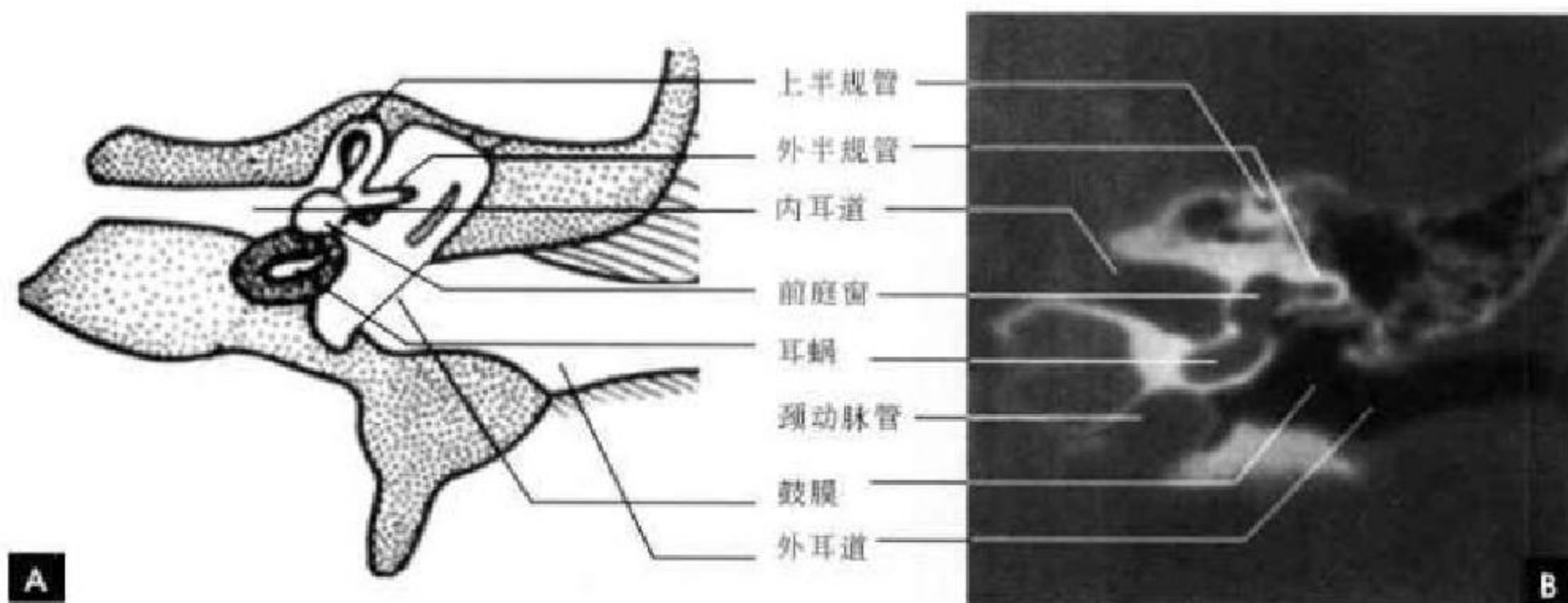


图 5-12 前庭层面

A. 示意图; B. CT

3. 乳突层面 此层面较靠后,结构比较简单。外侧可见耳廓冠状切面,为软组织密度,容易辨认。乳突气房根据个体分化程度而表现不同,正常气化型乳突表现为大小不等,形状不一的蜂窝状透亮区,边缘光滑清楚,有时可见过度发育的气房伸至颞骨鳞部,当发生急慢性化脓性中耳乳突炎时,乳突小房浑浊,甚至可伴有骨质破坏。本层面上后半规管表现为半圆形管状或新月形透亮区,凸向外侧,其外侧可见呈倒置三角形的鼓室含气腔影。在骨性半规管下方可见面神经管乳突段呈裂隙状垂直下行至茎乳孔(图 5-13)。

四、MRI 断面解剖

在 MRI 图片上,由于空气和骨组织基本不含氢质子而不能产生信号,故外耳道腔和骨壁表现为无信号区,只能依靠皮下脂肪和黏膜信号勾画出耳廓和外耳道的轮廓。对于中耳的显示 MRI 不如 CT,听小骨因为无信号在磁共振上不能显示,黏膜层在 T₂WI 呈线状较高信号从而显示中耳鼓室的形状。但对于内耳特别是膜迷路成像, MRI 明显优于 CT,内耳分为骨性部和膜性部,骨迷路无法显示,膜迷路内因充淋巴在 T₂WI 上呈高信号,利用

水成像可以清晰显示耳蜗、前庭、半规管和前庭导水管。乳突气房也只能由黏膜层的高信号勾画气房结构。在未气化发育的岩乳突骨内因含脂性骨髓,可在 T_1 和 T_2 加权图像上呈高信号区,不要误为乳突炎症。 T_1 WI 上脑脊液为低信号,听神经为中等信号,两者有较明显的对比,可清晰显示听神

经自脑干延伸至内听道管底,双侧长短和粗细对称,表面光滑,有时还可见神经干内有细线状间隔,显出各别神经束。 T_2 WI 由于脑脊液呈高信号,与神经组织对比减弱,表现为高信号中的两条较低信号的索条影,另外也可以根据脑脊液的高信号间接观察内听道管壁情况(图 5-14)。

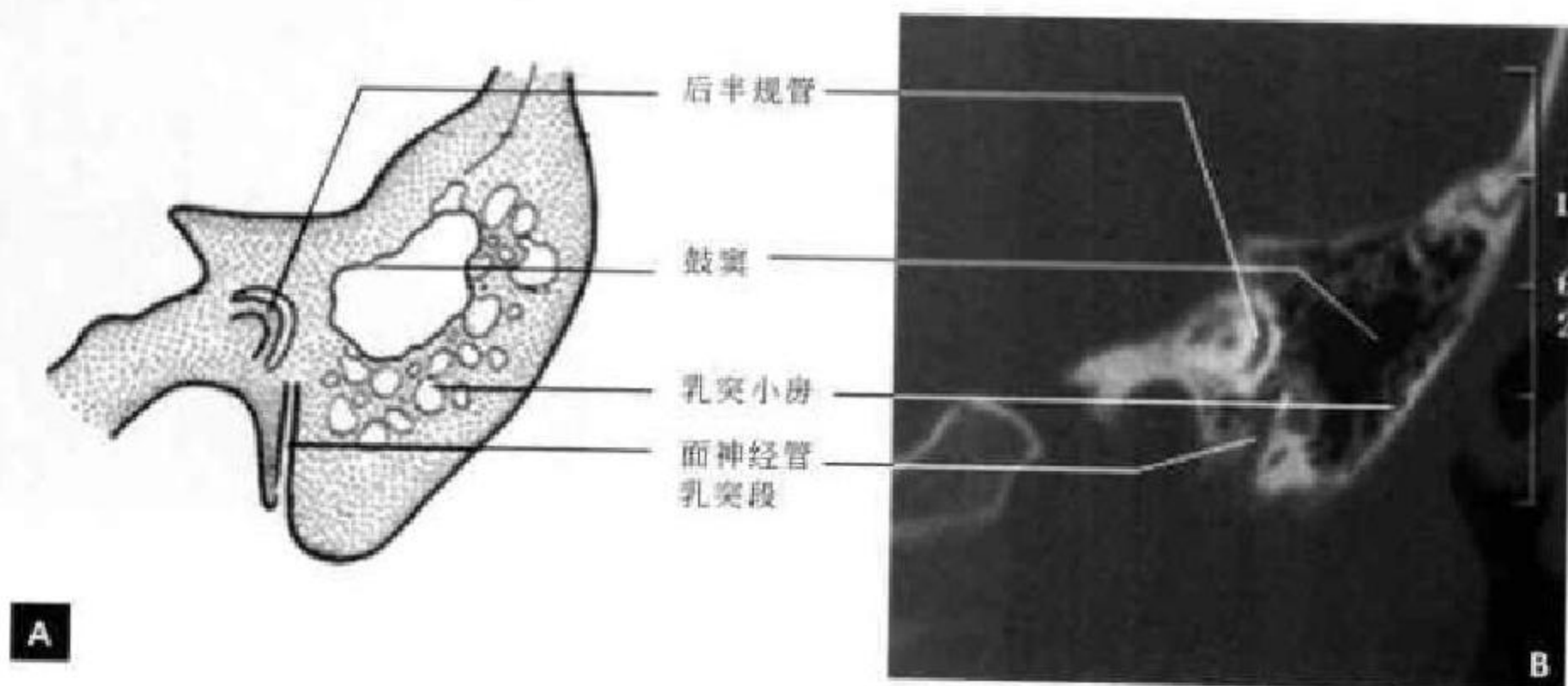


图 5-13 乳突层面
A. 示意图; B. CT

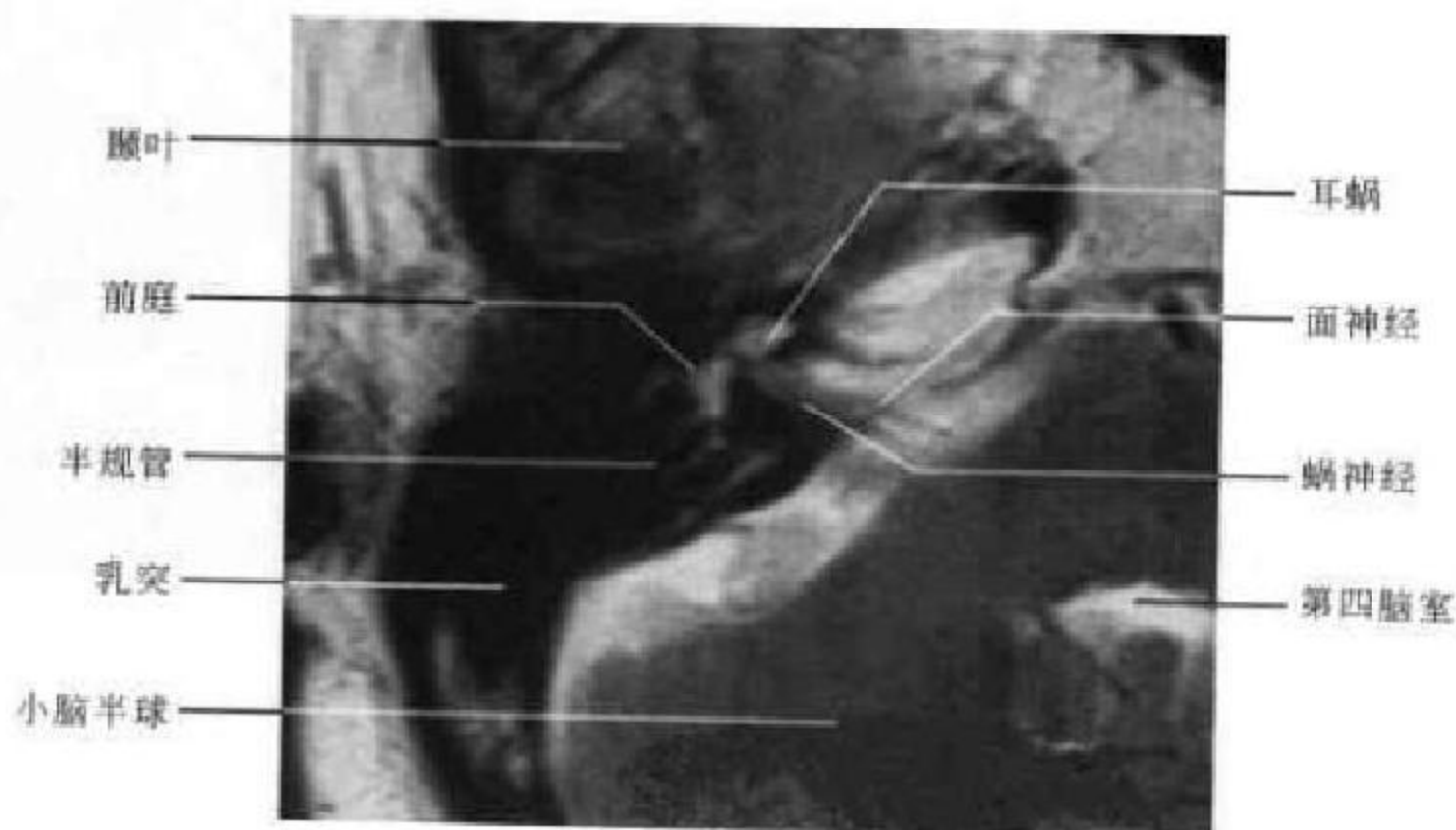


图 5-14 耳颞部横断面 MRI

(高修成 新激扬)

第二节 眶 部

一、眶部正常解剖

(一) 眶窝

为四面锥体形的骨性空腔,底朝前,尖朝后,主要包含眼球、眼肌、泪腺、血管、神经和眶脂体。眶

上壁即眶顶,壁较薄,由额骨水平部及蝶骨小翼构成,其外侧角的小窝为泪腺窝。内侧壁自前向后由上颌骨额突、泪骨、筛骨纸板和一部分蝶骨体构成。在其前部有一泪沟容纳泪囊。外侧壁由颧骨眶突及蝶骨大翼构成,后部在蝶骨大小翼之间有眶上

裂,内有部分脑神经和三叉神经眼支及眼静脉等通过。眶下壁即眶底,由上颌骨眶突颧骨及腭骨所构成,其内侧有鼻泪管,底壁表面正中有一眶下沟,通

往眶下孔,眶下动脉及上颌神经位于此沟内。眶尖为视神经孔(图 5-15)。

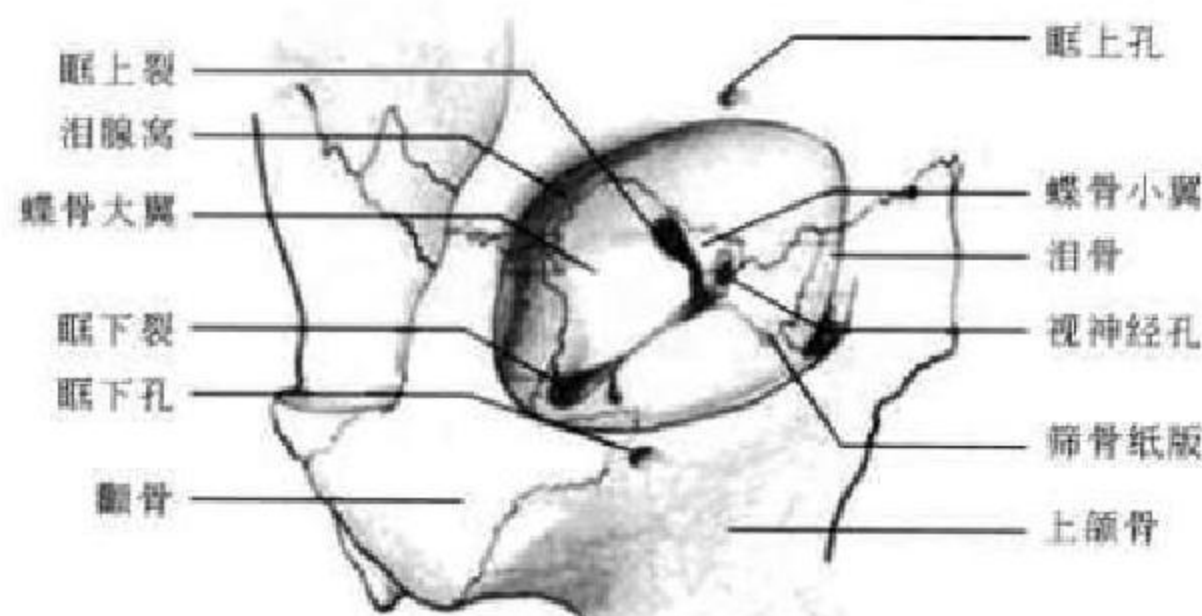


图 5-15 眶窝

(二) 眶通路

1. 眶上裂 位于视神经孔的颞侧,将蝶骨大小翼分开。在此裂内通过的组织结构有眼肌的运动神经(Ⅲ、Ⅳ、Ⅵ对脑神经)和三叉神经(Ⅴ对脑神经)眼支及三个小分支(即泪腺神经、额神经和鼻睫状神经),以及眼静脉、脑膜中动脉的眶支,还有来自海绵丛的交感神经和进入睫状神经节之前的交感根与感觉根。

2. 眶下裂 位于上颌骨与蝶骨大翼之间,起自眶上裂内侧端的稍下方,连通眼眶与颞下窝和翼腭窝,前端止于颧骨。上颌神经纵向走行于其下方,还有其颞支和一些静脉吻合支亦通过此裂。与眶上裂的外侧端一样,在活体上大部分处于封闭状态。此裂前行即形成隧道而续于眶下壁的骨质中的眶下管,向前开口于眶下孔。

3. 视神经管 位于蝶骨大小翼两根之间,向前、外并稍向下行且与正中矢状平面约成 36° 角,在其前行过程中逐渐变宽且在垂直方向上呈椭圆形,管的内侧与蝶窦紧密相邻。视神经的被膜(硬膜、蛛网膜和软膜)贴附于视神经管的顶壁上,位于视神经下外侧的眼动脉,亦被包在硬膜鞘内。

(三) 眶内容物(图 5-16)

1. 眼球 位于眼窝前部中央,前后径和横径各约 24mm,两侧对称。晶状体由透明的纤维组织构成,玻璃体由透明的凝胶组织构成,球壁由质地坚牢的乳白色不透明纤维组织构成,称巩膜,厚约 1mm。

2. 视神经 视神经起自眼球视盘止于视交叉,全长为 40~50mm,直径为 3~4mm,根据解剖位置可分为四段:球内段长约 1mm,眶内段呈 S 状长约 25mm,视神经管内段长 5~6mm,颅内段长 10mm。

3. 眼外肌 为骨骼肌,共有四条直肌(上、下、内、外)和两条斜肌(上和下),除下斜肌起源于内下眶壁外,余均起源于秦氏肌腱环(Zinn's ring)。四条直肌分别附于球壁相应部位,且有肌间膜连接四条肌构成包围圈,将眶锥分成内外二个间隙,间隙中均充满脂肪组织,称肌锥内间隙和外间隙。肌锥内间隙较宽,视神经、眼动脉和眶内其他神经血管等结构穿插于肌锥内脂肪组织中;肌锥外间隙较窄,紧靠眶壁,主要有泪腺位于其间。

4. 泪器 由泪腺、泪囊和鼻泪管组成。泪腺形如扁桃,大小约 1cm×2cm,位于眼眶外上方泪腺窝内,分泌泪液以湿润眼球。泪囊长 10~15mm,前后径 5~6mm,内外径 3~4mm,位于眶内下部泪囊窝内,上接泪小管,泪液由此引入泪囊,通过鼻泪管将泪液引入下鼻道。鼻泪管为一纵行管道,上接泪囊,下与下鼻道相通,长 31~35mm,直径约 4mm。鼻泪管有时可为两条,于下端汇合后与下鼻道相通。

5. 眶脂体 充满于眶内各结构之间的间隙中,由脂肪小叶构成。眶脂体有保护及衬垫眶内各种结构的作用,从而使这些结构能充分发挥其生理功能。

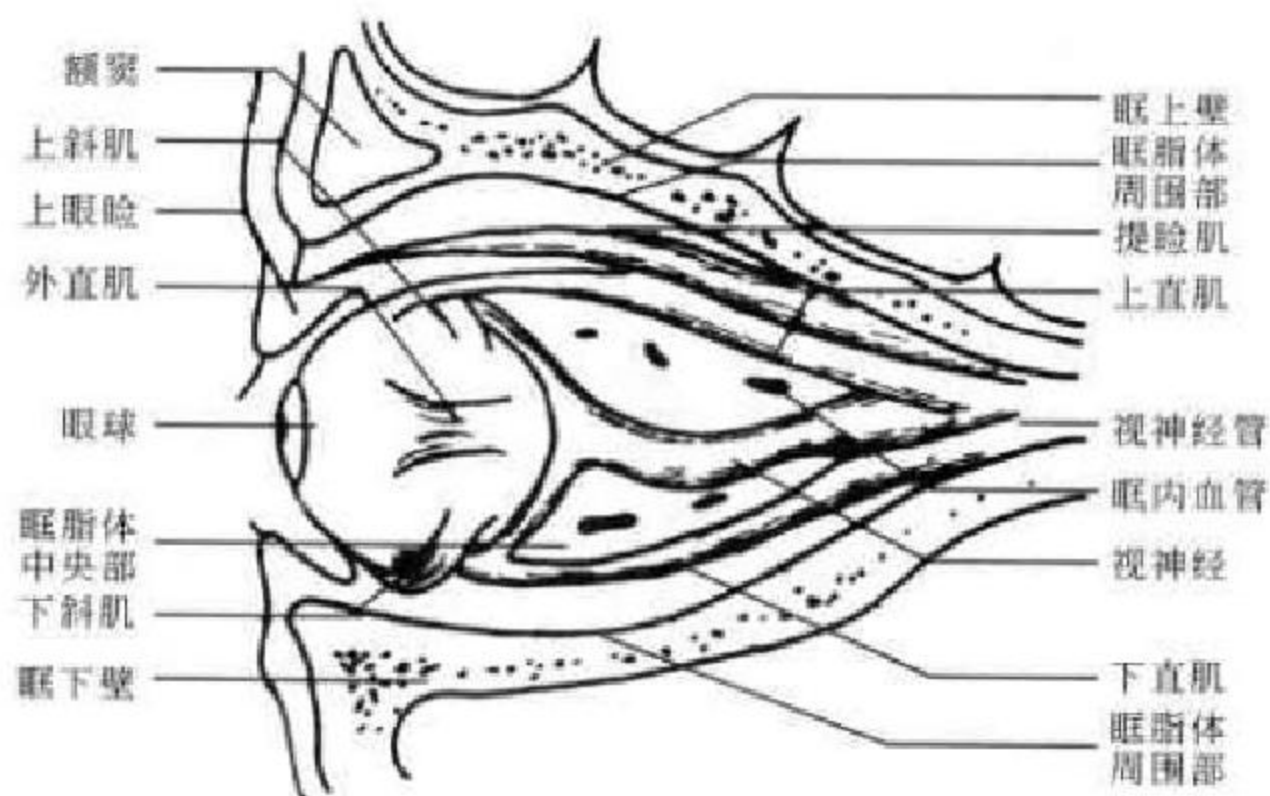


图 5-16 眶内容物

二、眶部 X 线解剖

(一)眼眶正位

在眼眶正位像上,眶窝呈近似方形,密度较高,四角圆钝,双侧基本对称。其形状和大小可因人的年龄、性别的不同而有所个体差异。此外摄片过程中由于位置不正也可造成两侧差异,应注意鉴别。

眶上壁向上微凸,可见颅前窝底脑回间嵴投影形成的不规则致密线状或带状影,内上方与同侧额窦相隔,额窦过度发育者可重叠显影于眶窝内上方,蝶骨小翼呈横向长三角形影居眶内,因小翼密度较高,边缘规则而锐利,成像清晰可见。底部在内侧,即前床突部分,尖部指向外上方。此位置眶上孔多显示不清。

眶内壁表现为内凹之弧形线样致密影,清晰锐利,为筛骨纸板的矢状位像。其内方可见有蜂窝状透亮影,为前组筛窦。

眶外壁不如其他各壁显影清晰,主要为蝶骨大翼,大翼居眶上裂外下方,一般表现为两侧密度均较低,有时也可见有密度不等之表现或局限性边缘不清楚之密度减低区,多发生在近眶上裂处,说明该区骨板较薄,非病理现象。在眶的外半部即蝶骨大翼外方可见一从外上斜向下内走行的致密线状影,与眶窝重叠,称为无名线,系蝶骨大翼及相邻额骨外板的轴位像。

眶下壁可见清楚的眶下缘,在眶下缘下方可见透亮的上颌窦影像。眶下孔或眶下切迹表现为较小的圆形透亮区或眶下缘小的骨质缺损区,其边缘

光滑。眶上裂显示清晰,两侧多对称,亦可不对称。一般为类三角形透亮影,也可为狭长带形、锥形、球茎形、哑铃形。尽管各种形状表现不一,但其周围骨质完整清楚是其正常的标志(图 5-17)。

(二)眼眶侧位片

侧位片上眼眶呈锥形,底朝前,尖朝后。在眼眶前部,鼻骨可部分显影,在鼻骨后下方的眶内缘,可见上颌骨额突。眶的中部有一弧形致密影,为左右颧骨的额突。眶的后部一较细的前凸弧形致密影,为颅中窝前壁的投影。筛窦和鼻腔部分重叠于眼眶内。左右眼眶影相互重叠。眶上壁在侧位像上大部分为额骨水平部,其下面光滑,上面即颅前窝底则起伏不平,蝶骨小翼两侧重叠,只可见其内端,即前床突(图 5-18)。

(三)视神经孔位

视神经孔为视神经经过的孔道,由蝶骨小翼根部构成,边缘有薄层密骨质包围。在 53° 后前斜位像上位于眼眶的外下象限,呈圆形或卵圆形透亮区,边缘光滑整齐,孔径至 4 岁末时已达成人大小,平均直径约 5mm,宜作两侧对称比观察。孔的外侧为眶上裂;内侧为后组筛窦及蝶窦;上方为眶顶壁,有时眼动脉在孔的下方单独形成一小骨孔,两孔相连而呈 8 字形(图 5-19)。

三、眶部断面影像解剖

(一)CT 横断面解剖

1. 眼球上部层面 眼眶呈锥形,底朝前,尖朝后,显示为高密度的骨骼影像。眶内壁主要由筛骨

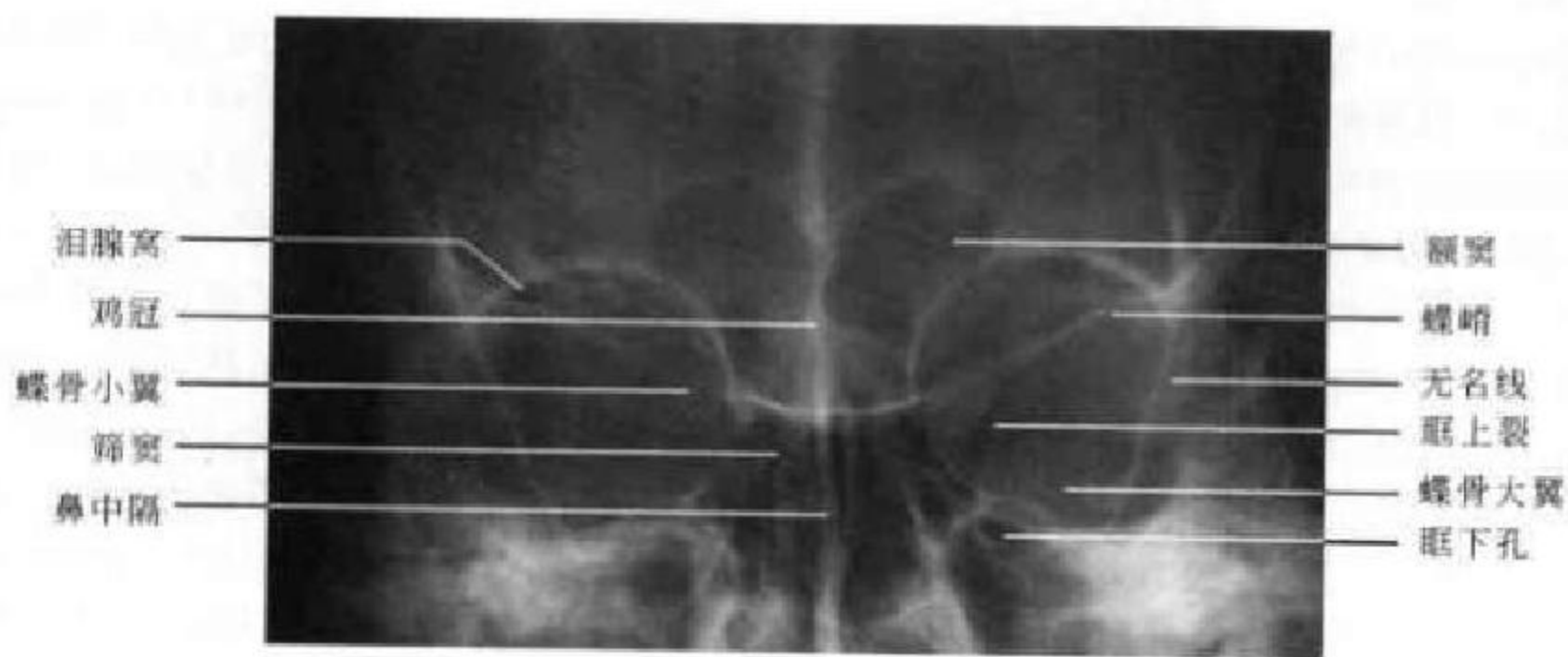


图 5-17 眼眶正位 X 线平片

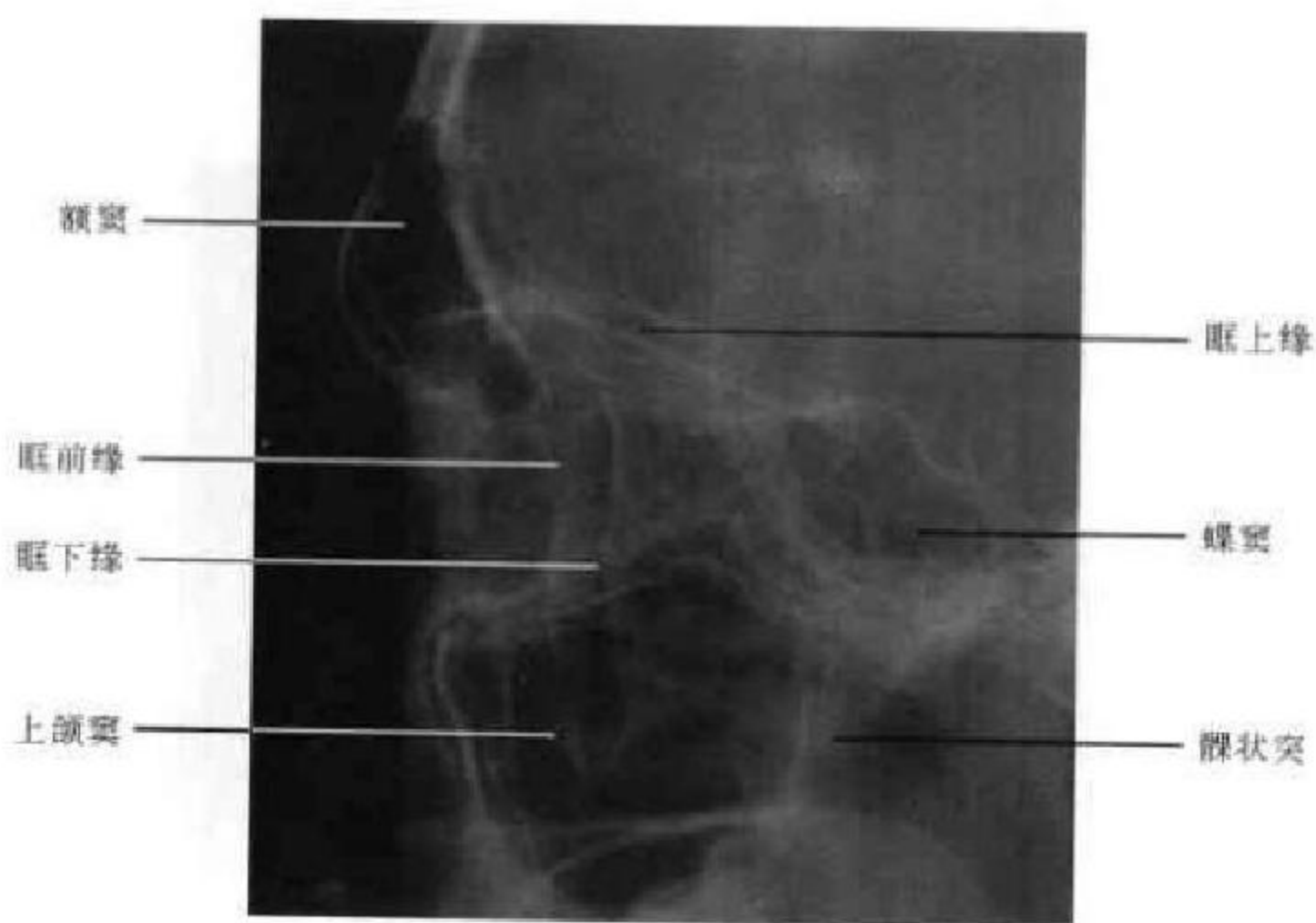


图 5-18 眼眶侧位 X 线平片

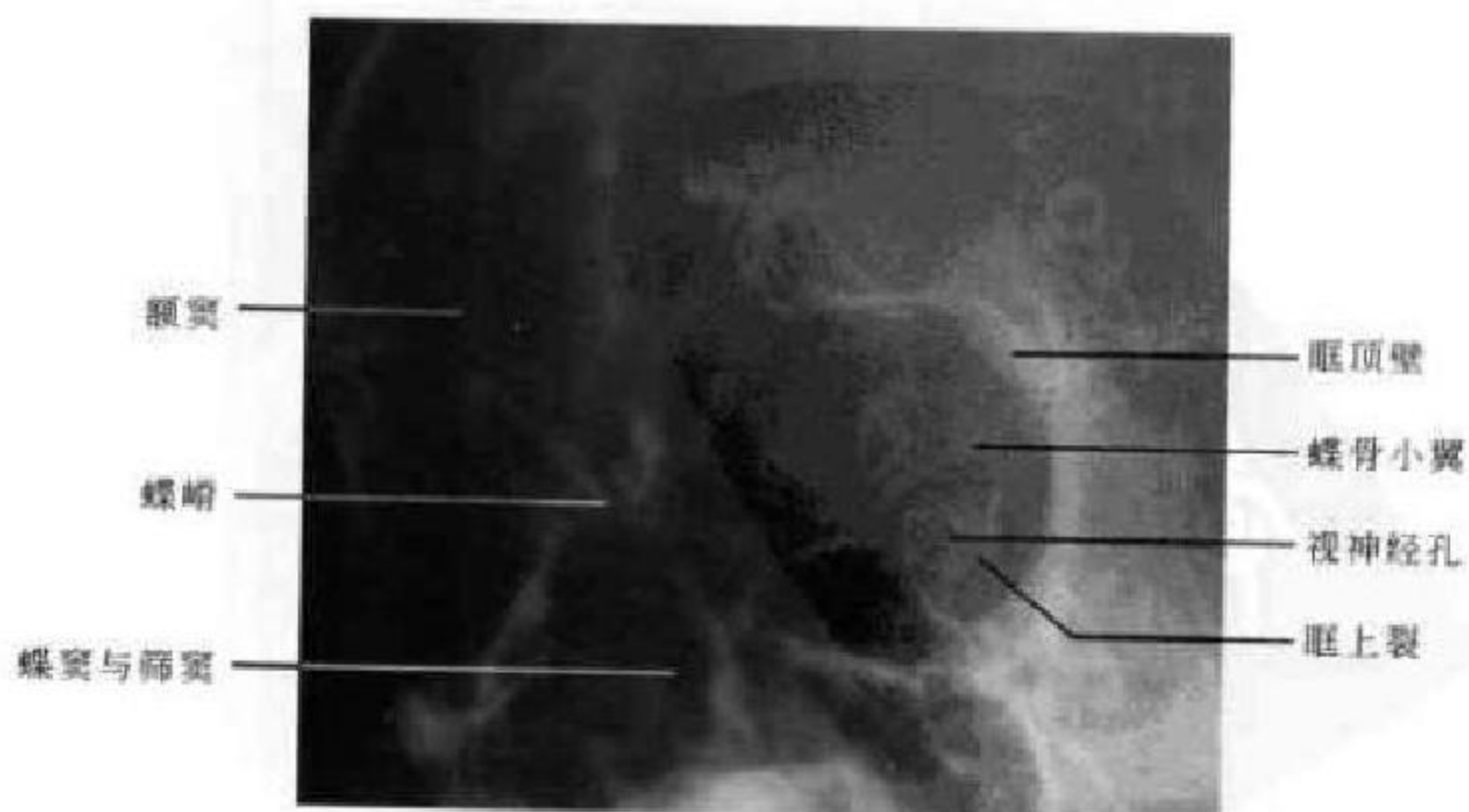


图 5-19 视神经孔位 X 线平片

迷路、纸样眶板构成,外壁的前部为颧骨,后部为蝶骨大翼。眼球居眼眶的前半部或有部分突出眶口。眼球的外围显示为一较高密度的眼环,三层结构不能区分。眼环内充满较低密度的玻璃体。眼环的前外侧可见泪腺影,表现为眼环和眼眶之间的软组织密度扁圆形团块状影。在眼环的内前方与眶内壁之间有一小带状致密影,为上斜肌腱或滑车结构。约 1/3 的正常人在视神经和上直肌-上睑提肌复合体之间可见眼上静脉,为一弯曲的灰色条带影(图 5-20)。

2. 眼球中部层面 在此层面眼眶大体呈三角形,底朝前,尖朝后,为其最大前后径。眼眶外侧壁由颧弓和蝶骨大翼组成,分隔眼眶与颞叶。眶内侧壁为筛骨纸板,分隔眼眶与筛窦、蝶窦,因其骨壁菲薄,加上部分容积效应的影响,故显示为不明显的线状高密度影或断续显影。此层面可显示眼球

的最大直径,球壁表现为灰色圆环状结构,又称眼环,厚约 1mm。晶状体表现为横置椭圆形影高密度影,其内蛋白成分较多,平均 CT 值约 87HU。晶状体的玻璃体为均匀的略低密度影,平均 CT 值约 8HU。两侧眼球大小对称,视向一致。自眼球后极向眶尖走行的长条状软组织影为视神经,正常粗细较均匀,宽约 4mm,CT 值约 27HU,当有局部明显增粗时要考虑病变的存在,其走行有时可略呈 S 状弯曲。两侧长条状软组织影为内外直肌,肌腹部最粗约 3mm,CT 值 30~35HU,当眼球正前视时两侧肌索粗细相仿,当眼球斜视时,一侧收缩增粗,另外一侧伸展变细为眼肌生理现象。肌锥内外间隙在此层面清楚,表现为低密度影。在眶尖蝶骨小翼内,可见自前外向内后走行的视神经管,除视神经外还有眼动脉等(图 5-21)。

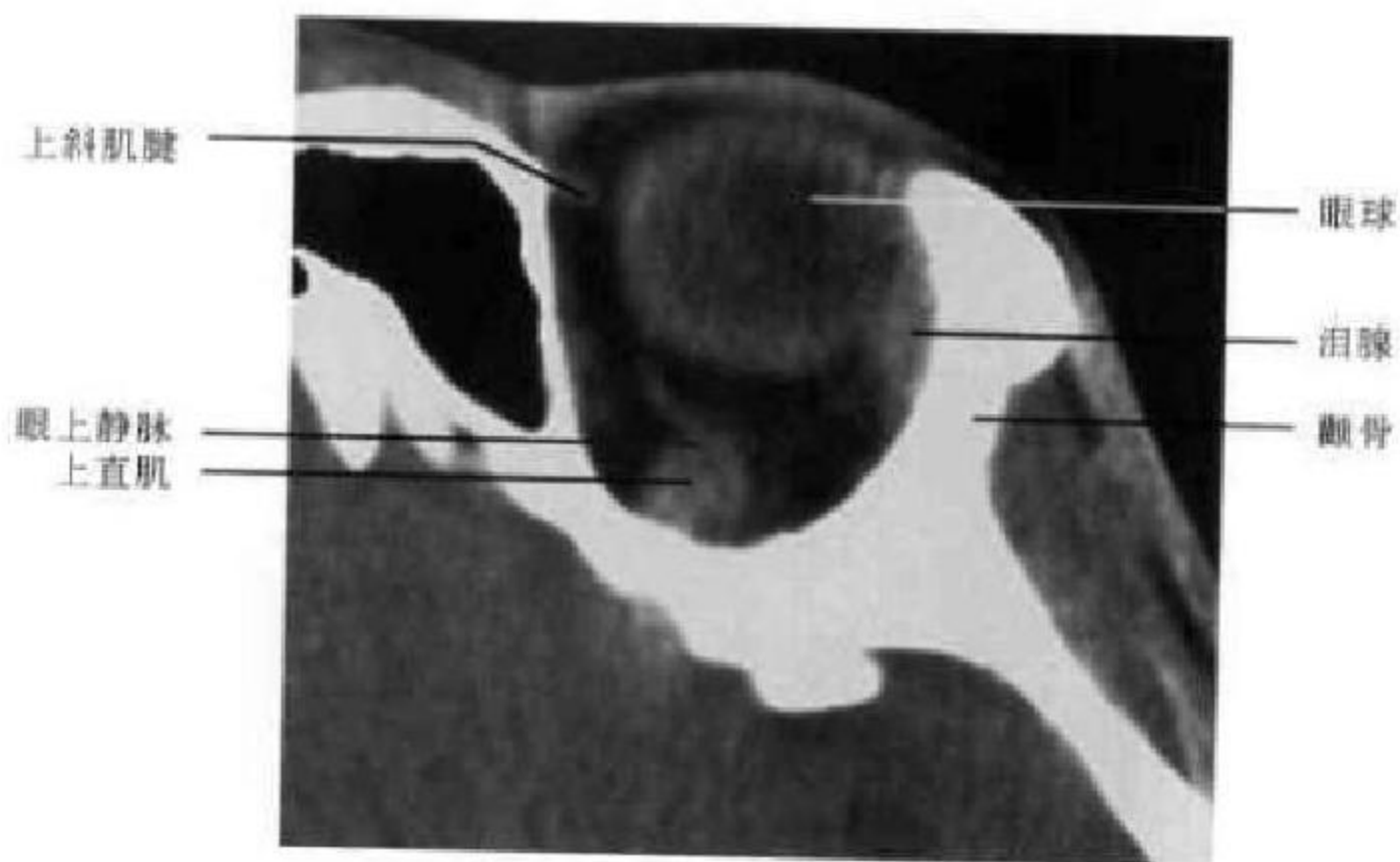


图 5-20 CT 平扫眼球上部层面

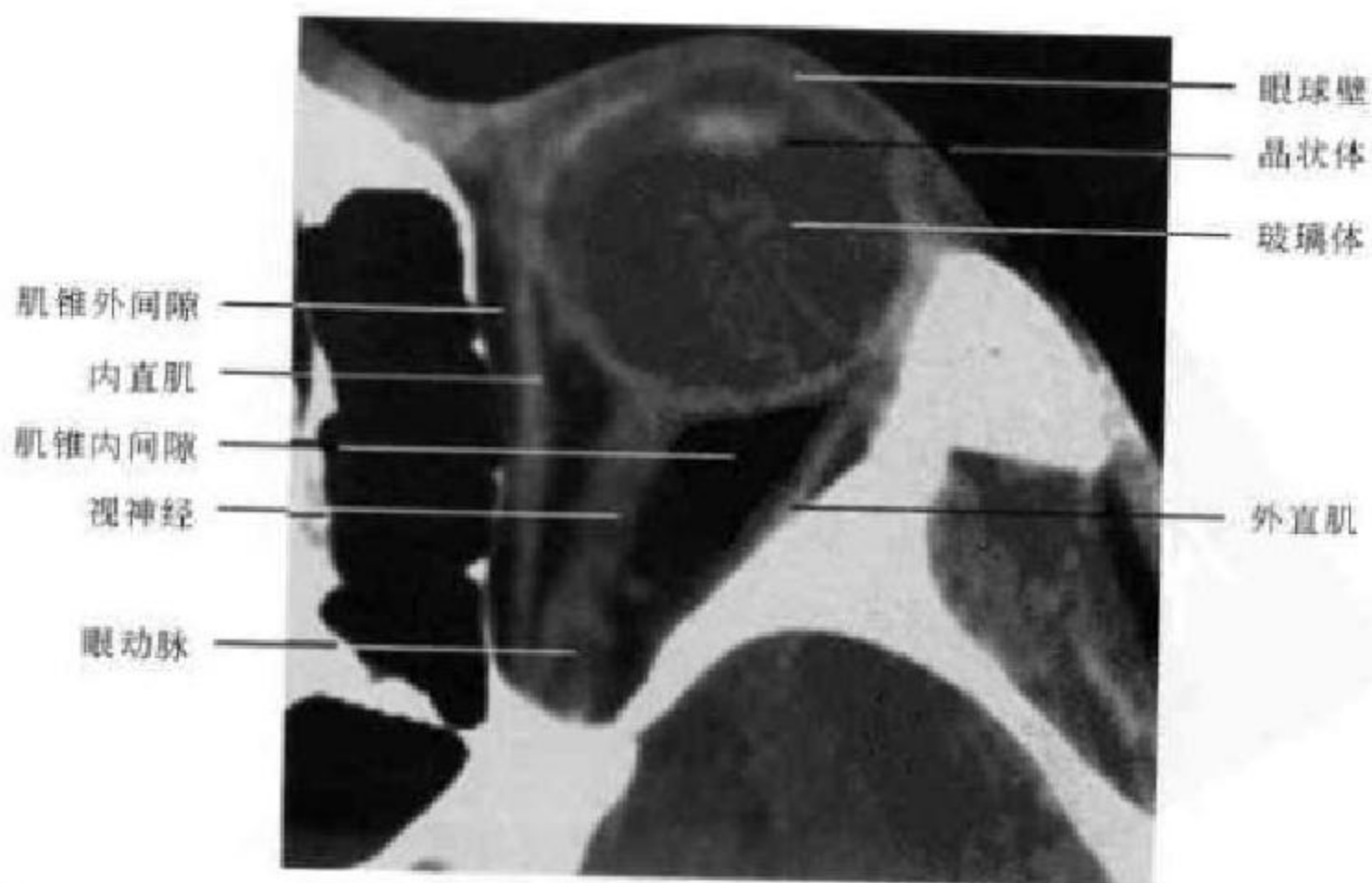


图 5-21 CT 平扫眼球中部层面

3. 眼球下部层面 因眶下壁与水平面成 25° 夹角,故只能部分显示。此侧面眼眶仍呈锥形或杯口状,内外壁结构与上一层面相同,眼环为眼球下部断面仍清晰可见,眼眶后半部有部分下直肌影。眶尖向后伸出的骨管为眶下裂的内后端(图 5-22)。

(二)CT 冠状面解剖

1. 眼球中部层面 此层面显示的是眼眶冠状位的最大径,眶腔基本呈圆形,上下约 37mm,左右约 33mm。眶上壁为颧骨眶板,内壁为筛骨纸样板,下壁为上颌窦上壁,外壁为颧骨。眼球位于眼眶的

中央部,外周为一圈密度较高的眼环,内部为玻璃体。此位置与横断位比的优点是可以同时显示四条外直肌甚至上下斜肌与眼球的相互关系。扫描条件好的话还可以区分眶脂体的中央部和周围部。四条外直肌表现为贴附于眼环外表面的软组织影,断面呈椭圆形,当与眼环毗邻较近时,可使眼环局部增厚。在眼环和眶外壁之间有时可见一小团块软组织密度影,此为外直肌和泪腺后端的共同显影。自眶内壁下部开始有一弧形带状软组织密度影至眼环的下部,为下斜肌(图 5-23)。

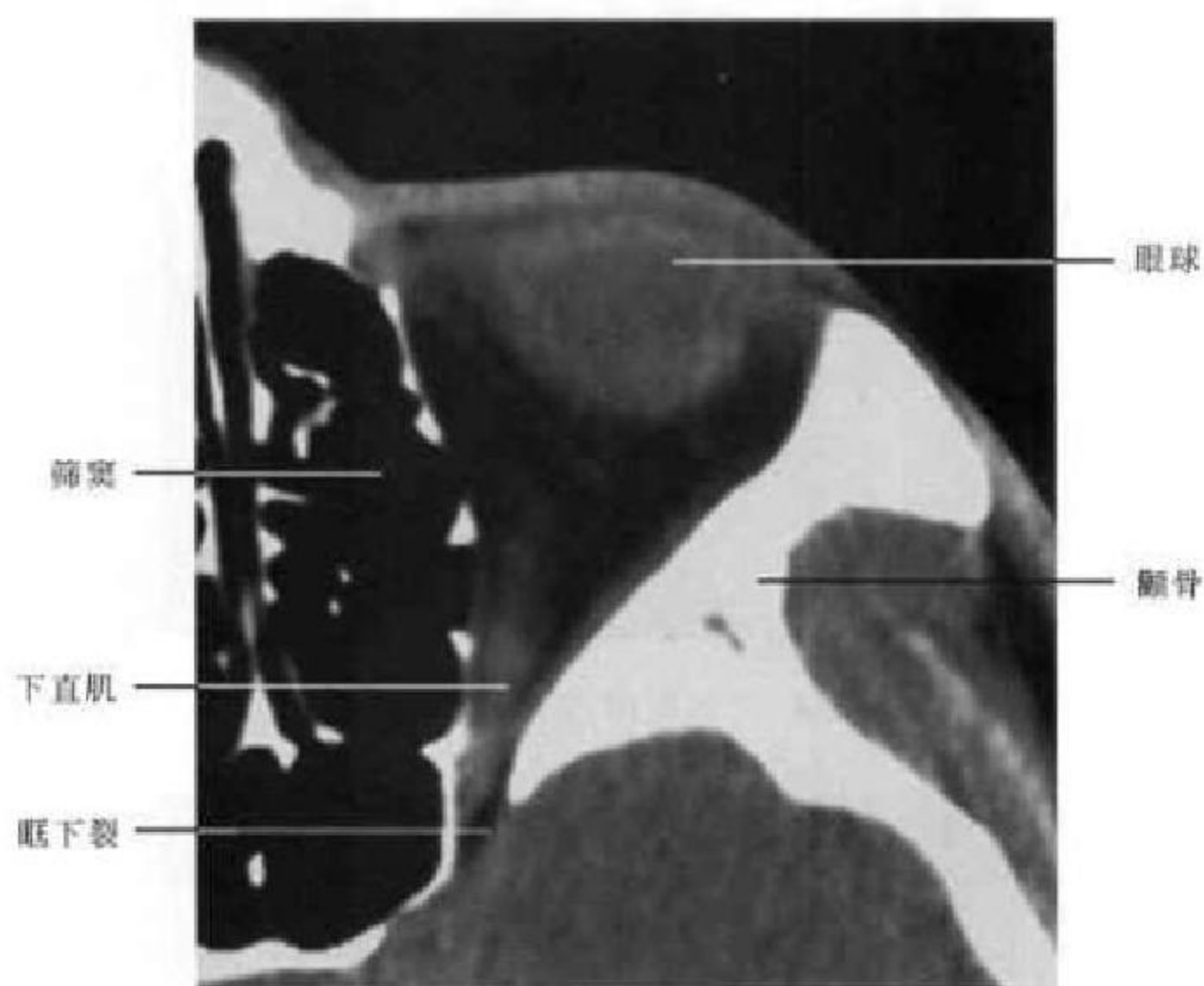


图 5-22 CT 平扫眼球下部层面

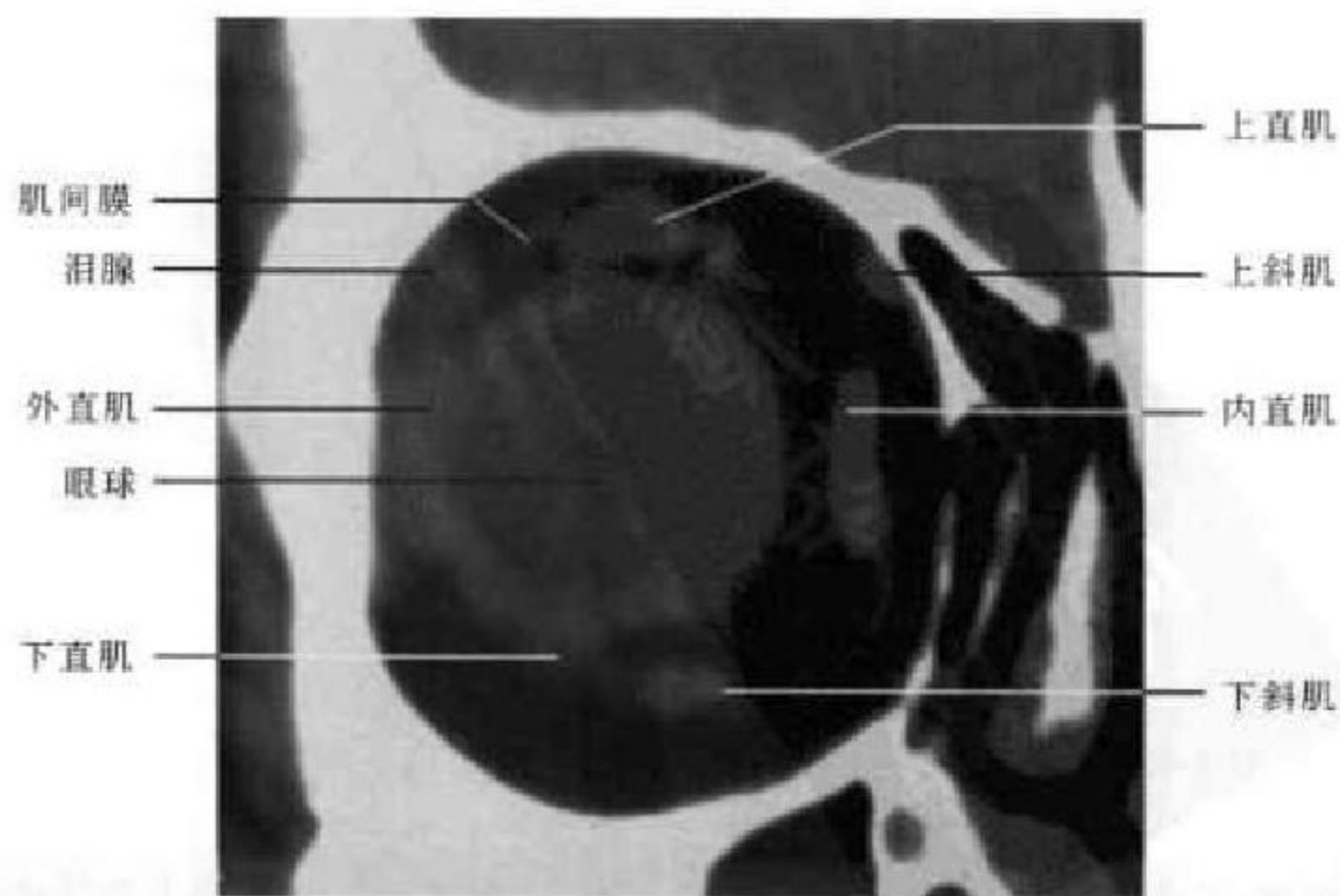


图 5-23 冠状面 CT 平扫眼球中部层面

2. 眼球后部层面 此层面上眼眶略呈方形,内侧壁因为筛骨纸板过于菲薄,往往不能全部显示,但调节窗宽窗位可见黏膜软组织还是连续的。上下内外四条直肌分别呈梭形位于眶缘并通过肌间膜分隔肌锥内外间隙,眼眶中间为一灰色圆形影乃视神经断面(图 5-24)。

3. 眶尖层面 此层面眼眶较前一层面明显减

小,呈三角形,眶内结构显影也不如前一层面清楚。上边为颧骨眶板或蝶骨小翼,外边为蝶骨大翼,内下边为筛骨纸样板,视神经偏位于眶腔的内上方。上直肌和上睑提肌的断面贴近眶上壁或外上角,外直肌的断面贴近于外侧壁,内直肌的断面贴近于内上角,下直肌的断面贴近于眶的内下壁(图 5-25)。

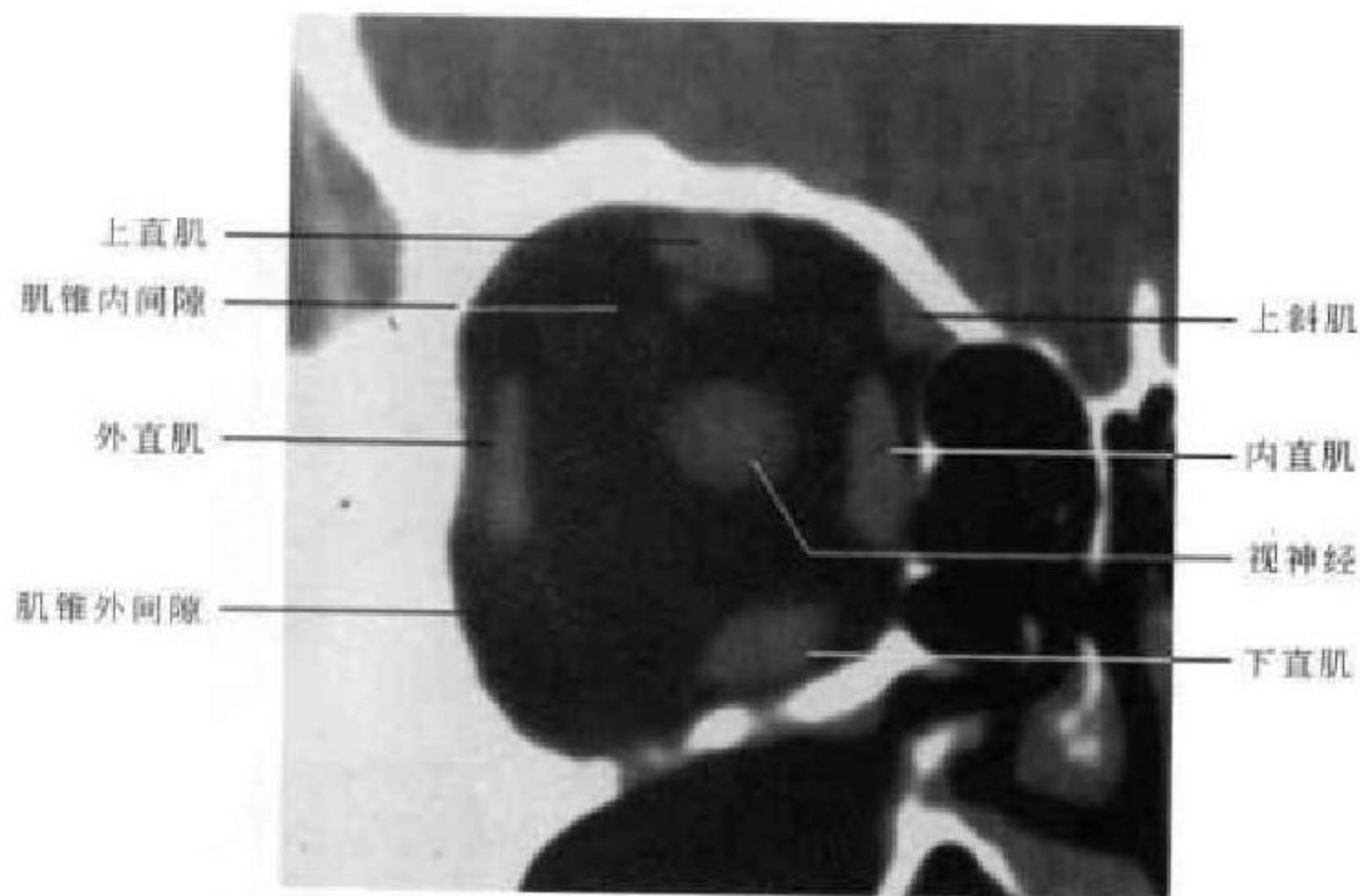


图 5-24 冠状面 CT 平扫眼球后部层面

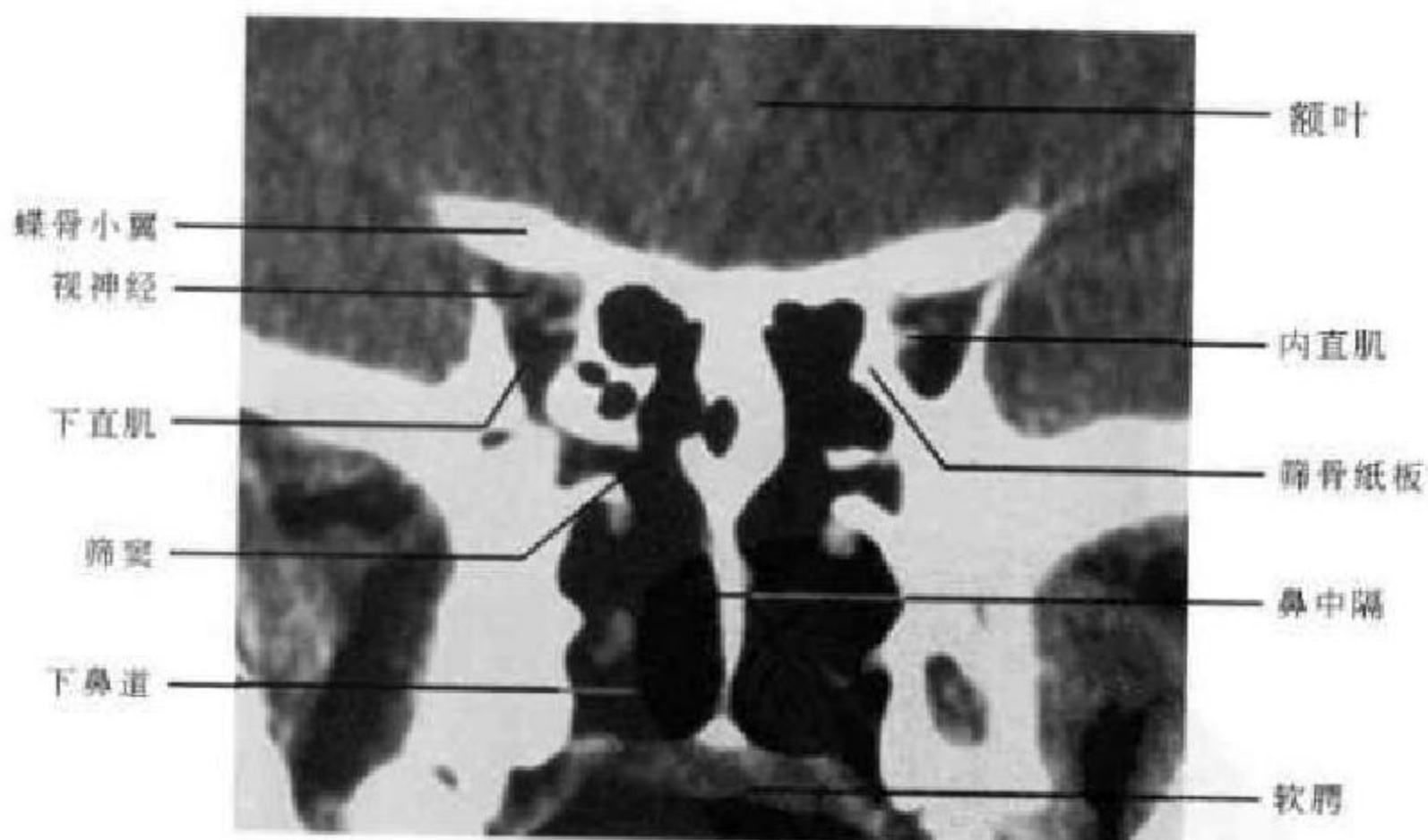

图 5-25 冠状面 CT 平扫眶尖层面

(三) 眶部 MRI 解剖

在磁共振成像中,由于骨皮质在 T_1 、 T_2 加权图像上均呈低信号,故磁共振对眼眶轮廓和形态的显示没有 CT 敏感和准确,只能依靠骨髓腔内的脂肪信号来勾画眶骨近似三角形的眼眶的轮廓,在 T_1 、

T_2 加权图像上皆表现为高信号(图 5-26)。

眼球位于眼眶的前半部。眼环呈类圆形,由于视网膜和络膜紧密结合在一起,且信号相似而难以区分,在 T_1 、 T_2 加权像上均呈中等信号(图 5-27、5-28)。而巩膜内侧因含有致密的胶质和丰富的弹性

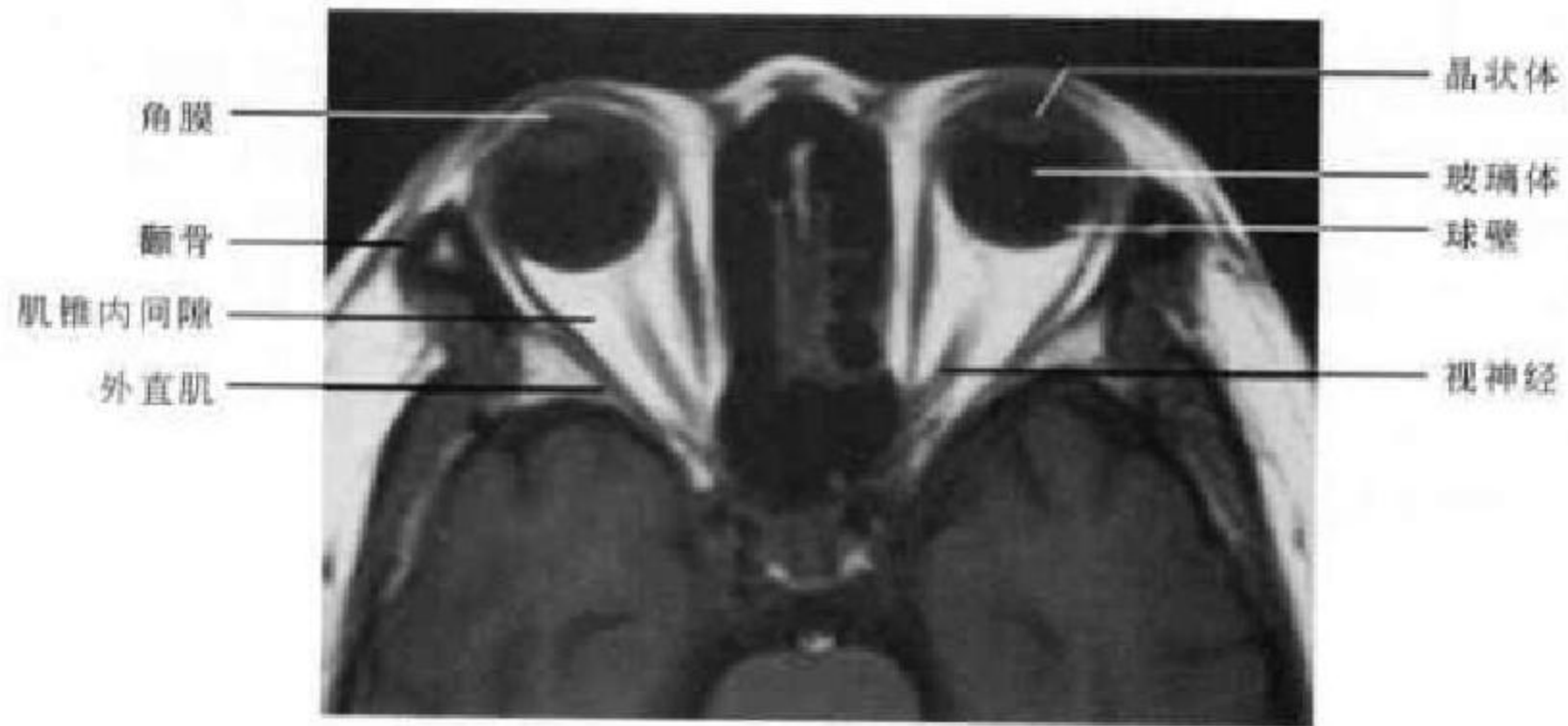


图 5-26 横断面 T₁WI (眼球中部层面)

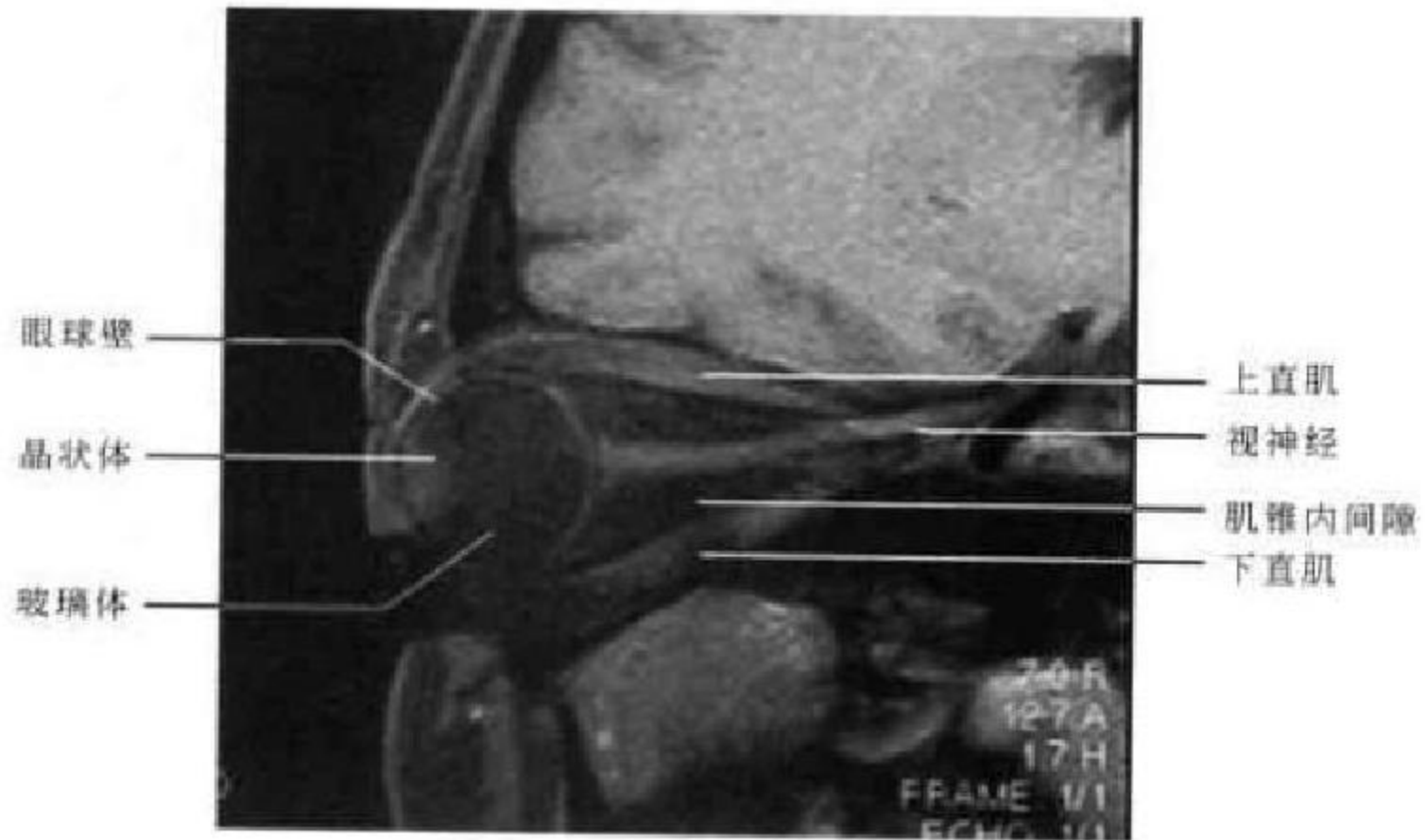


图 5-27 矢状面 T₁WI 压脂 (眼球中部层面)

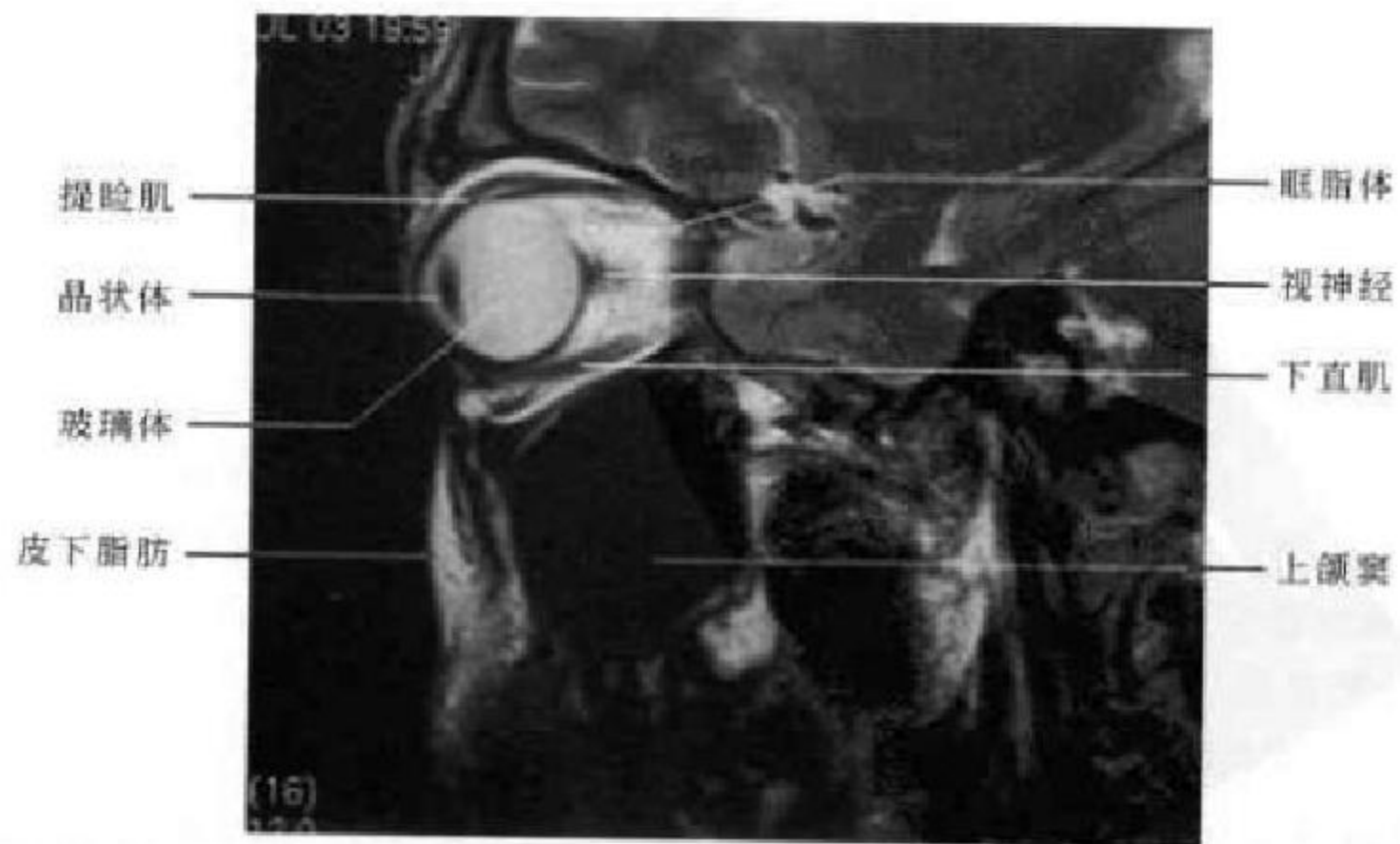


图 5-28 矢状面 T₁WI (眼球中部层面)



纤维,在磁共振 T_1 、 T_2 加权图像上均呈略低信号。前部的角膜因其主要成分为含水较少的纤维层,故在磁共振 T_1 加权图像和 T_2 加权图像上均呈略低信号。角膜的后方可见梭形的晶状体,晶状体由 65% 的水和 35% 的蛋白质组成,这些蛋白质在晶状体皮质内以聚合状态存在,而在晶状体核内则为沉淀状态,因此晶状体皮质部在 T_1 、 T_2 加权图像上为中等信号,而晶状体核部在 T_1 、 T_2 加权图像上均呈低信号。晶状体后方为玻璃体,在 T_1 加权像上呈灰黑色

的低信号,在 T_2 加权像上则呈白色的高信号。

视神经自眼环后端向后上伸向眶尖的稍上方,略呈 S 形,在 T_1 、 T_2 加权图像上均呈中等信号。由于磁共振上没有骨骼伪影,且有肌锥间隙内脂肪对比,对管内段及颅内段视神经,也能清楚显示,这一点明显优于 CT,使用脂肪抑制技术可显示视神经和纤维隔膜。眼外肌在 T_1 加权图像上均呈等信号。

(高修成 新激扬)

第三节 鼻 部

一、鼻部正常解剖

鼻部的解剖结构包括外鼻、鼻腔和鼻旁窦三个部分。

(一)外鼻

外鼻呈上窄下宽的锥体形,上端突起于两眼之间的部分称鼻根。鼻根向前下方延伸成鼻背,终端隆起称鼻尖,鼻尖两侧膨隆部称鼻翼。外鼻包括骨

部、软骨部及其被覆皮肤和少量皮下组织。骨部由一对鼻骨和上颌骨额突及额骨鼻部构成,软骨部分包括鼻中隔软骨,鼻背板、大翼软骨、小翼软骨等。鼻骨为成对的长方形骨板,位于两侧上颌骨的额突之间,上缘与额骨鼻突相接形成额鼻缝,两侧与上颌骨额突相接形成鼻上颌缝。鼻骨外侧面纵径上凹陷,横径上凸隆(图 5-29)。

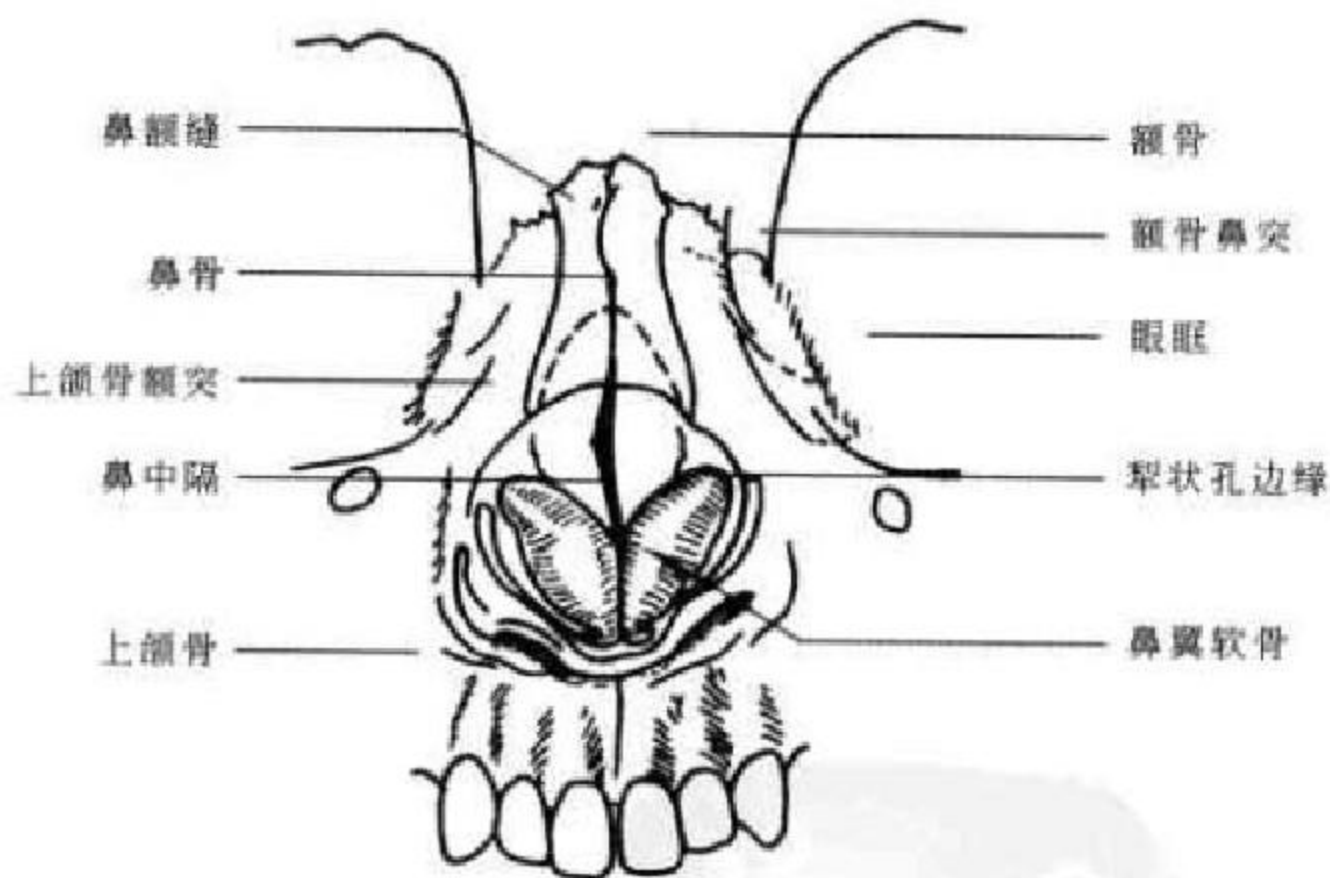


图 5-29 鼻部结构示意图

(二)鼻腔

鼻腔起自鼻前庭,止于鼻后孔,居颅前窝中部下方,硬腭上方。鼻腔狭长,顶窄、底宽。由鼻中隔分为左右两侧。每侧鼻腔有内、外、顶和底四壁和上、中、下三个鼻道,且均经窦口与额、筛、上颌及蝶窦相通。鼻腔的主要部分为固有鼻腔,以骨和软骨为基础,表面衬有黏膜。

1. 鼻腔的四壁 ①上壁:将鼻腔与颅腔隔开,

狭小,呈拱形。前部与鼻梁平行,中部是筛骨筛板,厚 2~3mm,嗅神经即由此板穿过分布于鼻腔的上部。②下壁:以硬腭与口腔相隔,宽平,前高后低,由上颌骨腭突和后面的腭骨水平板构成。③内壁:即鼻中隔,由前部的软骨和后上部是筛骨垂直板和蝶骨喙及后下部的犁骨、上颌骨和腭骨的鼻嵴组成。④外壁:主要为筛窦和上颌窦的内壁。

2. 鼻甲与鼻道 鼻腔外壁有三个贝壳状突起,

悬向下内方,由上而下顺次称为上、中、下鼻甲。鼻甲和鼻中隔之间的空隙称为总鼻道,在每个鼻甲的下方的空隙称为鼻道。①上鼻道:位于上鼻甲的下方,其前上方有后组筛窦的开口。在靠近上鼻甲和蝶骨体的部位有一凹沟,称为蝶筛隐窝,蝶窦开口于此隐窝。②中鼻道:是鼻腔外壁较重要的部分,它与前组筛窦、额窦鼻额管和上颌窦的开口相通。③下鼻道:位于下鼻甲之下,其前上方有鼻泪管的开口,下鼻道的外壁就是上颌窦的内壁,是上颌窦穿刺的常用路径。

(三)鼻旁窦

1. 上颌窦 是鼻旁窦中最大者,外形像一个横置的锥体,锥体的底部即鼻窦的内侧壁,锥体的尖部在上颌骨的颧突处。上颌窦共有五个壁。前壁即面壁,下部有一凹陷,称为尖牙窝,是前壁最薄的部分,其上缘有眶下孔,眶下神经和血管由此引出。后壁由前外侧斜向后内,邻接翼腭窝,翼腭窝是上颌窦后内方与蝶骨翼突之间的狭长裂隙,其内有上颌神经、蝶腭神经节和颌内神经,翼腭窝外通颞下窝,内经蝶腭孔通鼻腔,上经眶下裂通眼眶,下经翼腭管通口腔,后经圆孔和翼管与颅中窝底相通,为肿瘤扩散的潜在途径。上壁与眼眶相隔,骨壁薄,壁中有由后向前穿过的眶下管,内有眶下神经和血管。下壁为上颌窦牙槽突,在成人一般低于鼻底,靠近第二和第三白齿,窦腔与齿仅隔一层薄骨板,因此,牙齿或牙槽的感染易引起上颌窦炎。内壁即鼻腔的外壁,上半部是中鼻道的外壁,下半部是下鼻道的外壁。上颌窦开口在内壁上部的半月裂内,偶有副开口,位置稍向后下。

2. 筛窦 又叫筛骨迷路,位于鼻腔上部的外壁与眼眶内壁之间,由许多形状、大小不一,形似蜂窝的气房形成,以中鼻甲附着处为界,分为前后两组。每一侧筛窦有6个壁。上壁即筛板,与颅前窝相隔。下壁前部是上颌窦上壁的内侧缘,后部是腭骨的眶突。内壁有上鼻甲和中鼻甲。外壁即眶的内壁,骨板很薄,称为纸板;前壁与上颌骨的额突相连。后壁与蝶窦相连。筛窦的发育极不规则,往往超过原来的范围向周围的邻骨扩展。

3. 额窦 位于额骨内,形似不规则的扇形或锥体形,有四个壁。前壁最厚,为额骨外板。后壁较薄,即额骨内板,有导静脉通向硬脑膜下腔,也常有骨裂隙与颅腔相连,所以额窦炎可引起脑膜炎或大脑额叶脓肿。下壁最薄,外侧与眼眶的顶相隔,内侧与前筛窦顶部相隔。内壁与对侧额窦相隔。额窦开口于窦底的内侧,通过鼻额管和前筛窦气房而

达中鼻道前端,所以筛窦发生病变时,可以阻塞鼻额管口而引起额窦炎。

4. 蝶窦 位于鼻腔的后上方蝶骨体内,左右各一,有间隔隔开,形状、大小随发育情况而不同。有6个壁。上壁与前窝颅和颅中窝相隔,与垂体和视神经交叉的关系密切。下壁构成鼻腔和鼻咽腔的顶,有翼管神经和蝶腭动脉通过。前壁外侧部与后筛窦相连接,内上部有开口通于蝶筛隐窝。后壁与基底动脉和脑干相邻。外壁薄,骨壁有时缺损,邻接颈内动脉、海绵窦和第II~VI对脑神经。内壁为蝶中隔,把左右蝶窦分开。

二、鼻部X线解剖

(一)鼻骨

侧位像上,左右鼻骨相互重叠,自后上向前下斜行走行,表现为皮质连续的条形高密度影,顶端以鼻额缝与额骨鼻突相连,下端游离。鼻骨高的人,其下端可向后弯曲形成“驼峰鼻”。婴幼儿时期鼻骨因尚未完全骨化,显影较短。观察时应注意鼻额缝、鼻上颌缝和鼻骨内面血管沟影,不要误为骨折(图5-30)。

(二)鼻腔与鼻旁窦

鼻腔常采用柯氏位和华氏位(图5-31)观察,以柯氏位较佳。观察鼻腔的透明度有无下降,鼻中隔有无偏曲,鼻腔与鼻道有无扩大。多个位置显示四对鼻旁窦的X线解剖,主要观察其窦腔、窦壁和黏膜三部分的形态与密度。

一般来说,柯氏位、华氏位和头颅侧位均可显示额窦。额窦位于额骨内,气化发育差异较大,有时一侧或双侧完全不发育或发育很小,有时过度发育可部分重叠于眼眶内。窦腔表现为扇形透光区,骨壁锐利,两侧可不对称,侧位片两侧额窦重叠,可显示前后骨壁和窦腔深度。

筛窦位于两侧眼眶之间的筛骨内,呈蜂窝状透亮区,柯氏位前后组筛窦相互重叠。华氏位前后组筛窦可以分开,前组筛窦表现相似于柯氏位,后组筛窦位置偏低、偏外,可投影于鼻腔上部和上颌窦的内上部。视神经孔位也可显示后组筛窦。在侧位片上,后组筛窦居蝶鞍前方,再前为前组筛窦,均呈蜂房状分隔的气腔,和眼眶等结构重叠。

蝶窦位于蝶骨体内,蝶鞍下方,其下方为鼻咽顶壁。蝶窦气化显著时可延伸入鞍背及后床突,也可伸入蝶骨大小翼。侧位片显示蝶窦上壁及其与蝶鞍、鼻咽腔的关系较清楚。

上颌窦常采用华氏位检查,表现为尖朝下的三

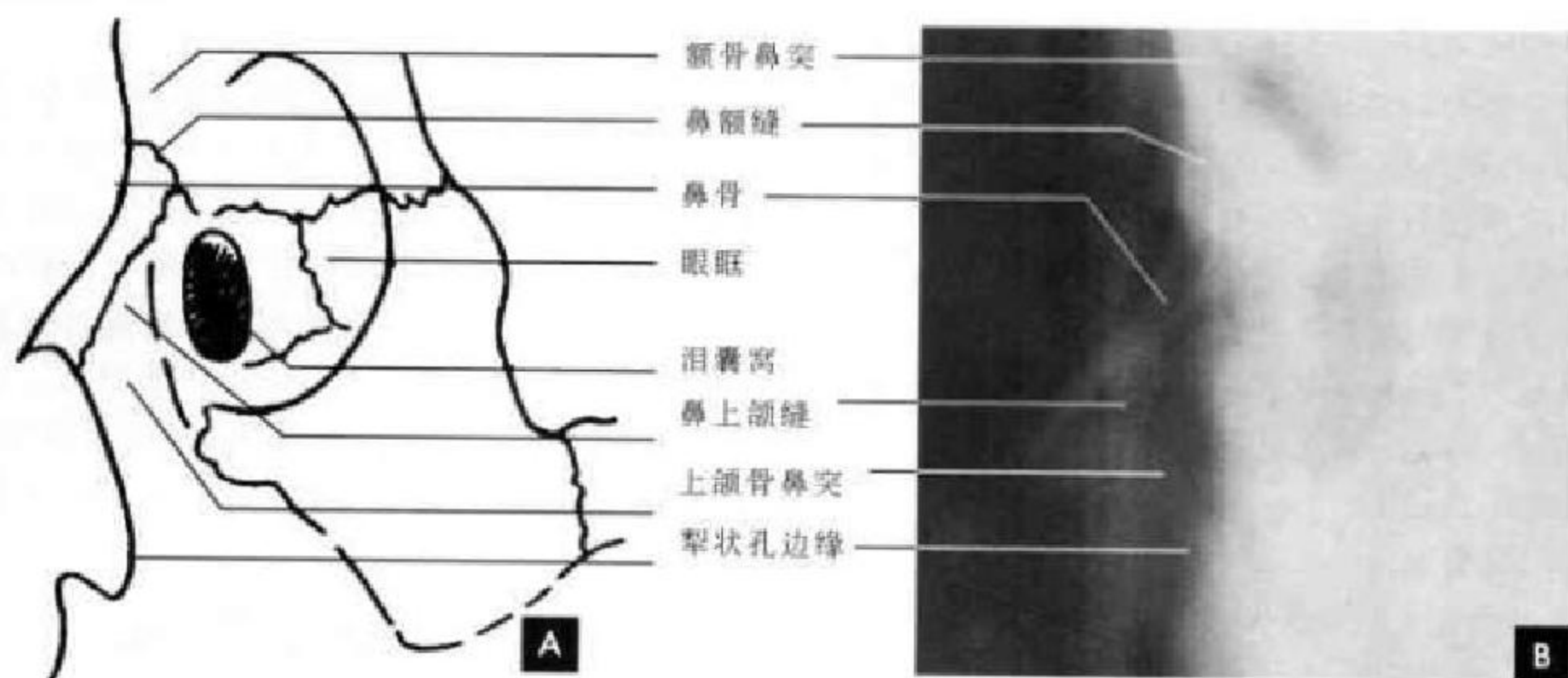


图 5-30 鼻骨侧位

A. 示意图; B. 鼻骨侧位 X 线平片

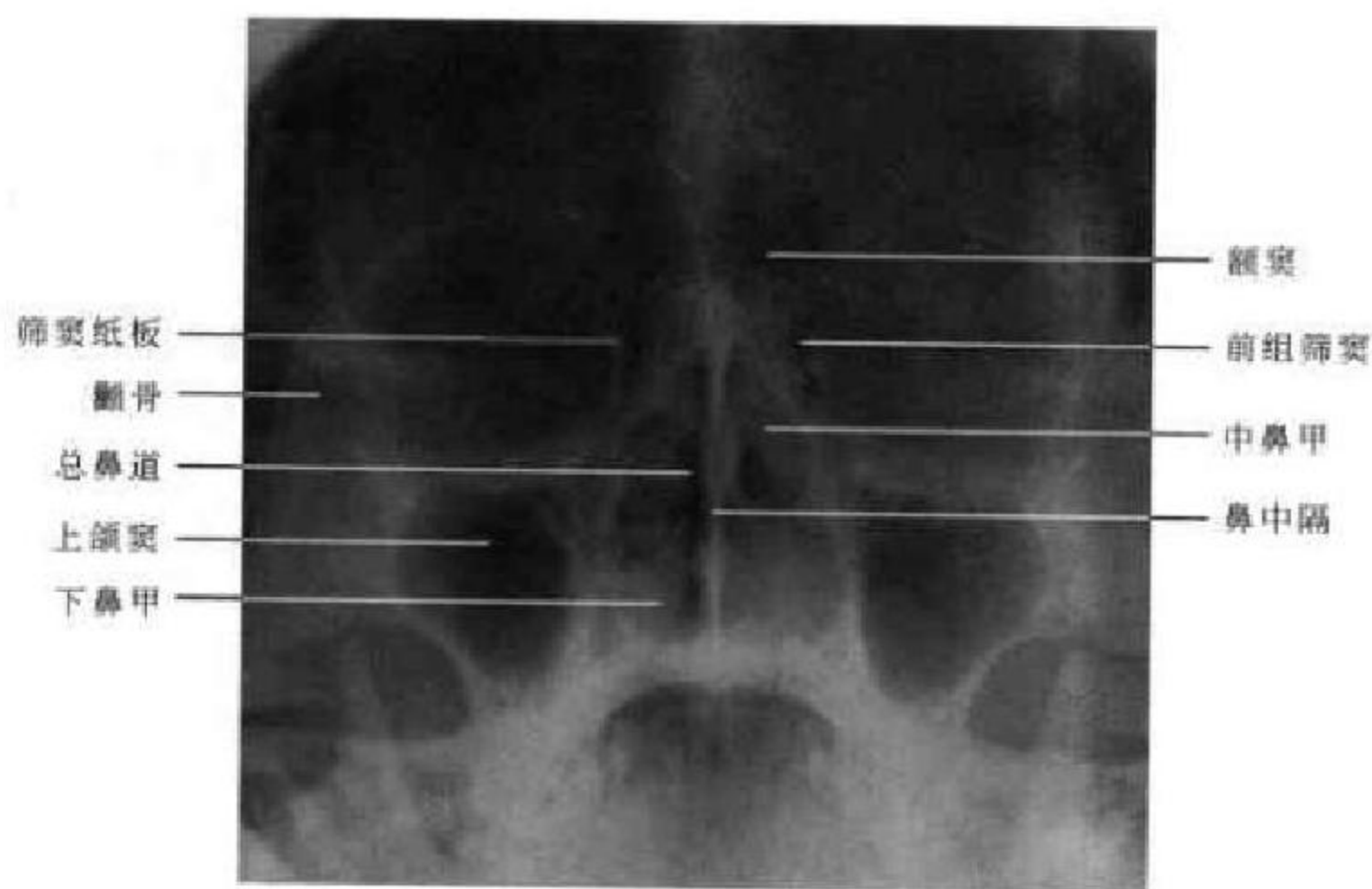


图 5-31 华氏位 X 线平片

角形或倒锥形透亮区, 两侧对称, 透光度较眼眶低, 窦壁呈光滑致密线状影, 内壁较薄, 外壁因前后壁移行部的切线影而较厚, 顶壁微上凸, 位于眶下缘之下, 顶壁中部有扁圆形眶上孔, 有时窦腔内可见骨性间隔。圆孔和眶上裂重叠于上颌窦腔内, 窦腔内上方有后组筛窦气房。鼻翼与上唇影可重叠于上颌窦内侧及下部。腔内黏膜影一般不显示, 即使见到也 $< 2\text{mm}$ 。在侧位像上, 两侧上颌窦相互重叠, 呈类方形透明影, 边缘光滑锐利, 其后壁与翼突间之透明间隙为翼颌裂, 前上部和上颌骨颧突重叠, 下鼻甲呈横行也和上颌窦重叠。上颌窦前壁为上颌骨的面壁, 后壁为翼腭窝前界, 底壁为上颌骨

牙槽突, 顶壁为眶底壁。

三、鼻部断面影像解剖

(一) CT 横断面解剖

1. 上颌窦中部层面 该层面上颌窦呈三角形, 前、内、后侧骨性窦壁为高密度影, 窦腔内充满低密度气体影, 窦壁内缘覆盖黏膜层。内侧为鼻腔与鼻道, 鼻腔中部为鼻中隔, 其前部为软骨部, 中后为犁状骨的骨性部分, 显示为高密度。鼻中隔两侧为下鼻甲, 鼻甲中央为较高密度的软骨, 有时可见变异性气化, 在其内可见类圆形透亮区, 鼻甲表面为中等密度的鼻黏膜。鼻腔后部即为鼻咽腔, 两侧

为翼突内外板及其附着的翼内外肌(图 5-32)。

2. 上颌窦上部层面 该层面上上颌窦窦腔较小呈类圆形或锥形, 窦壁仍为骨性结构, 窦腔含气, 内侧壁常能显示上颌窦开口。上颌窦后内方与蝶

骨翼突形成的重要结构翼腭窝在此层面显示。鼻腔内见鼻中隔平行的中鼻甲或上鼻甲, 鼻甲软骨呈略高密度(图 5-33)。

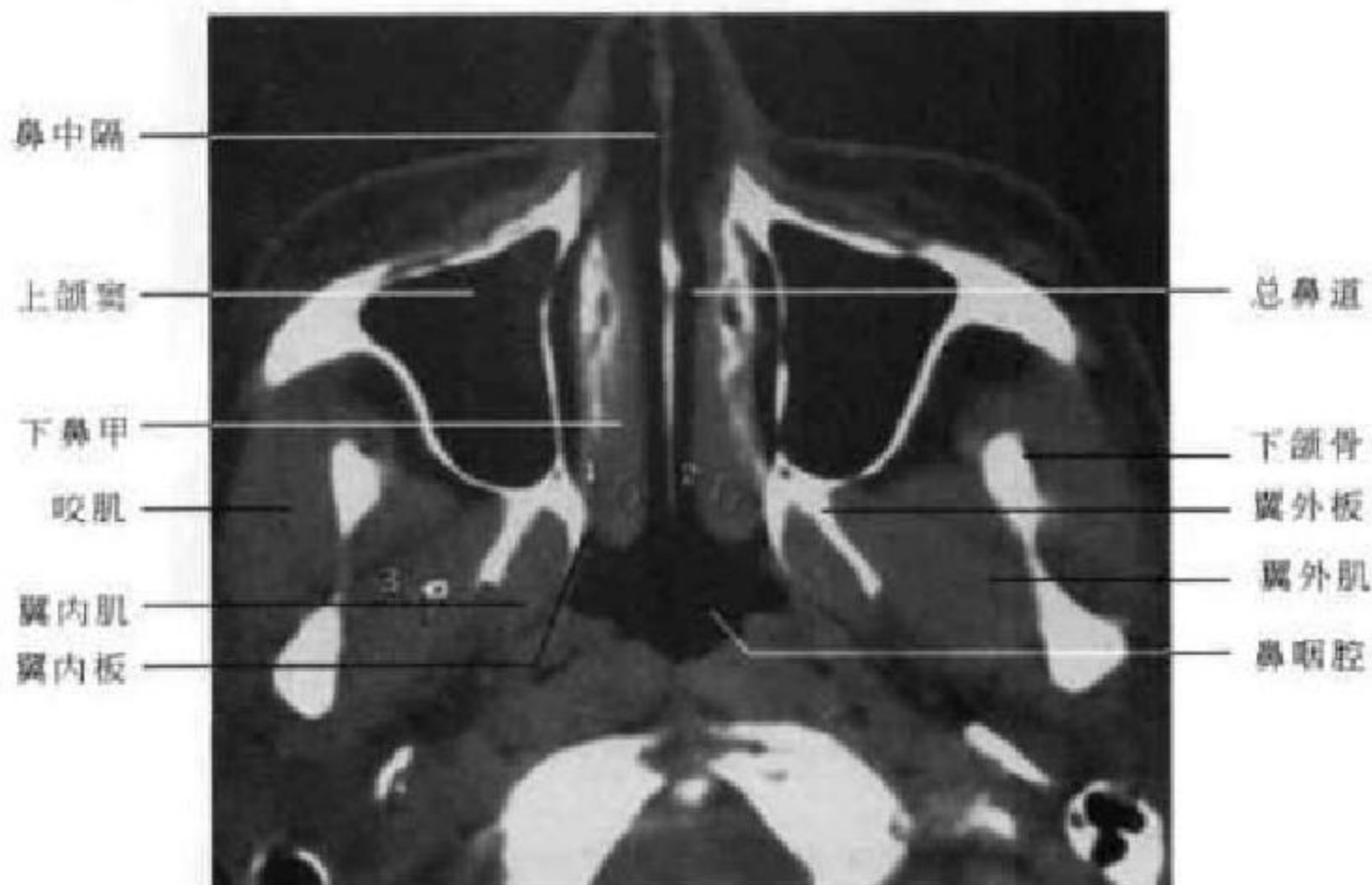


图 5-32 CT 横断面 (上颌窦中部层面)

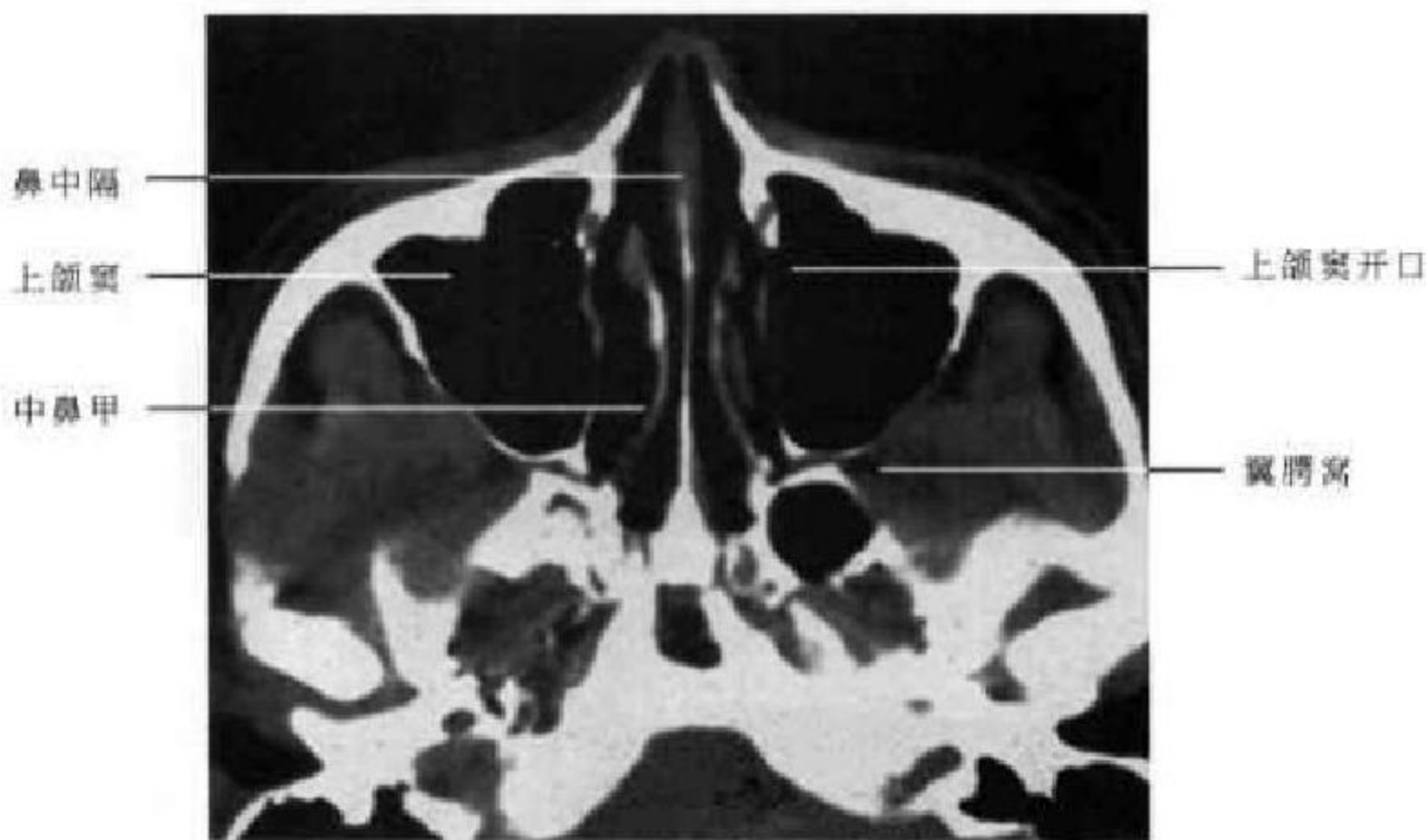


图 5-33 CT 横断面 (上颌窦上部层面)

3. 筛窦蝶窦层面 该层面上筛窦位于两侧为眼眶之间, 左右筛板较薄, 筛房由大小不等的骨性间隔组成, 骨性间隔呈高密度, 筛小房表现为低密度的气体影, 前后组筛窦可大致区分, 但并无确切的界限。蝶窦位于后组筛窦后方, 蝶窦常由中间的骨性间隔将其分为左右两部分, 且两侧常不对称。其窦壁清楚光滑(图 5-34)。

(二)CT 冠状面解剖

1. 前组筛窦层面 此层面主要显示前组筛窦, 表现为蜂窝状透亮腔隙, 在其上方鸡冠呈纵行梭形高密度影。筛窦下方为鼻腔前部, 鼻中隔位于正中, 下部两侧为下鼻甲和下鼻道, 上颌窦位于上颌骨内, 在其内侧壁的偏上方可见上颌窦的开口(图 5-35)。

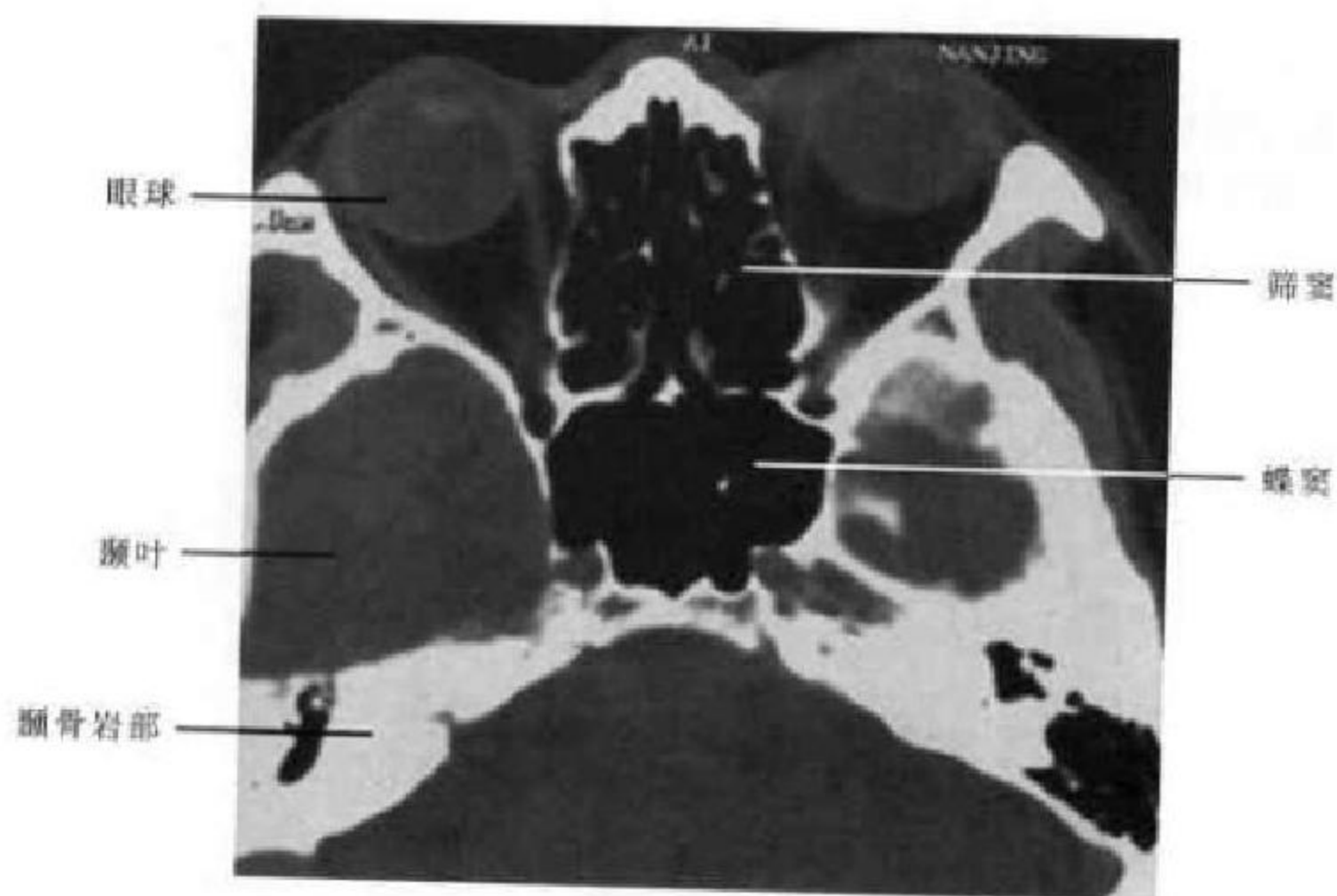


图 5-34 CT横断面(筛窦蝶窦层面)




图 5-35 CT冠状面(前组筛窦层面)

2. 后组筛窦层面 此层面可以显示鼻腔的中、下鼻甲和鼻道,鼻腔两侧为上颌窦,此层面上颌窦为椭圆形,后组筛窦上方为蝶骨翼突,外侧可见略呈三角形的眼眶及其内部结构,眼眶外下方为眶下裂(图 5-36)。

3. 蝶窦层面 若经蝶窦前部层面,鼻腔的上、中、下鼻甲和上、中、下鼻道均可显示,如扫描的层面近于蝶窦的后部,则只能显示后鼻孔,其上方为蝶窦(图 5-37)。

(三)MRI横断面解剖

1. 上颌窦层面 上颌窦呈三角形,可见前壁、内侧壁、外侧壁,窦腔内含气体,在 T_1 WI 和 T_2 WI 上呈极低信号,窦壁内缘黏膜在 T_1 WI 上为略低信

号,在 T_2 WI 上为较高信号。在黏膜和面部的肌层结构之间可见无信号的骨壁。鼻腔中部为鼻中隔,其两侧为下鼻甲,在 T_1 WI 呈等信号,PDWI 呈略高信号, T_2 WI 上呈高信号,鼻腔后部为鼻咽(图 5-38)。

2. 筛窦蝶窦层面 筛窦上部位于两侧眼眶之间,筛窦内可见弥漫分部的蜂窝状筛房,筛房内因含有气体在所有序列上皆呈低信号,筛窦黏膜在 T_1 WI 呈等信号,在 T_2 WI 上呈高信号,因而可以非常清晰的显示,与 CT 不同的是在 CT 上筛窦显示的是骨壁,而在磁共振上筛窦的显示是依靠黏膜来勾画。其前部为鼻根部,后方为蝶窦(图 5-39)。

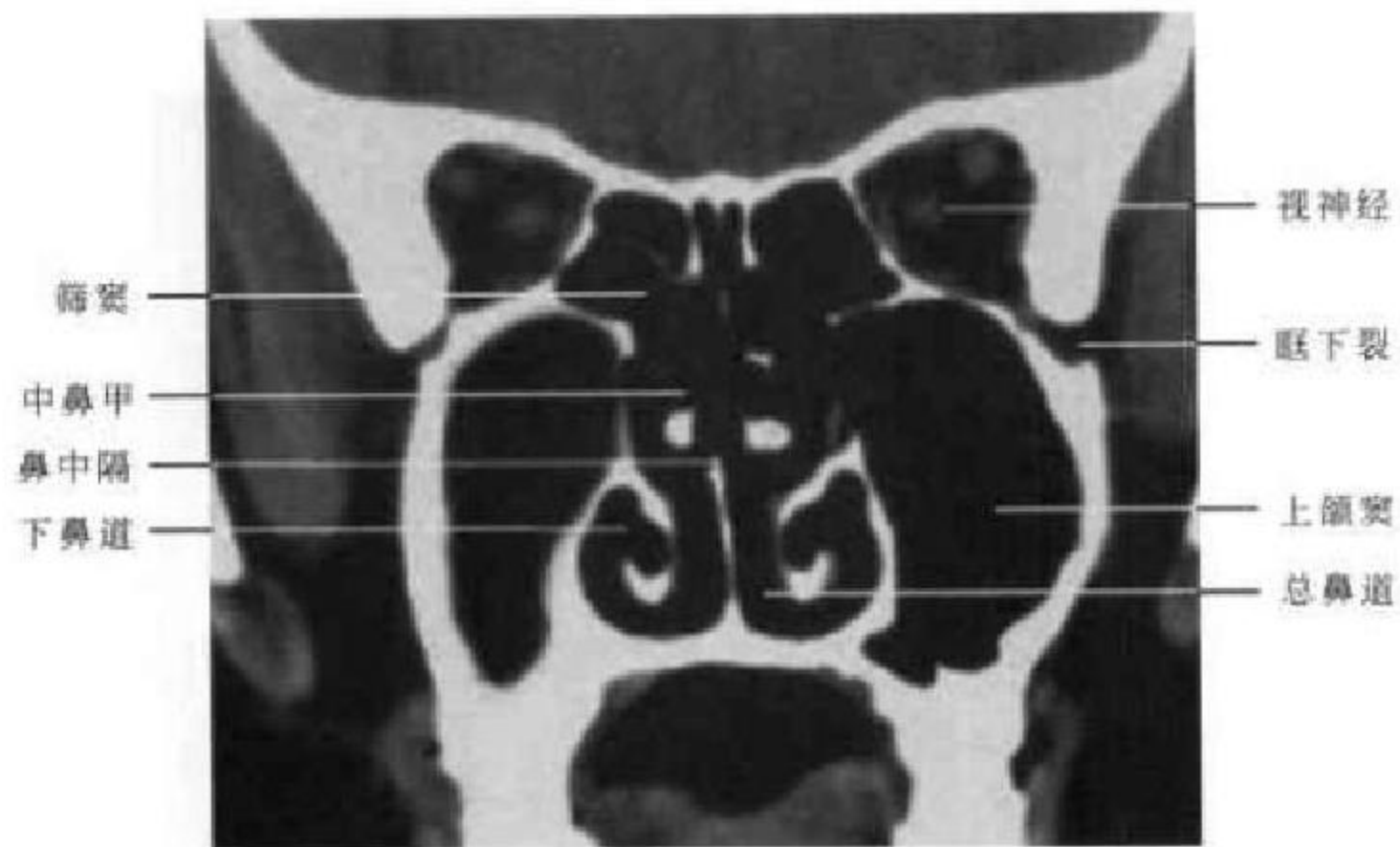


图 5-36 CT 冠状面 (后组筛窦层面)

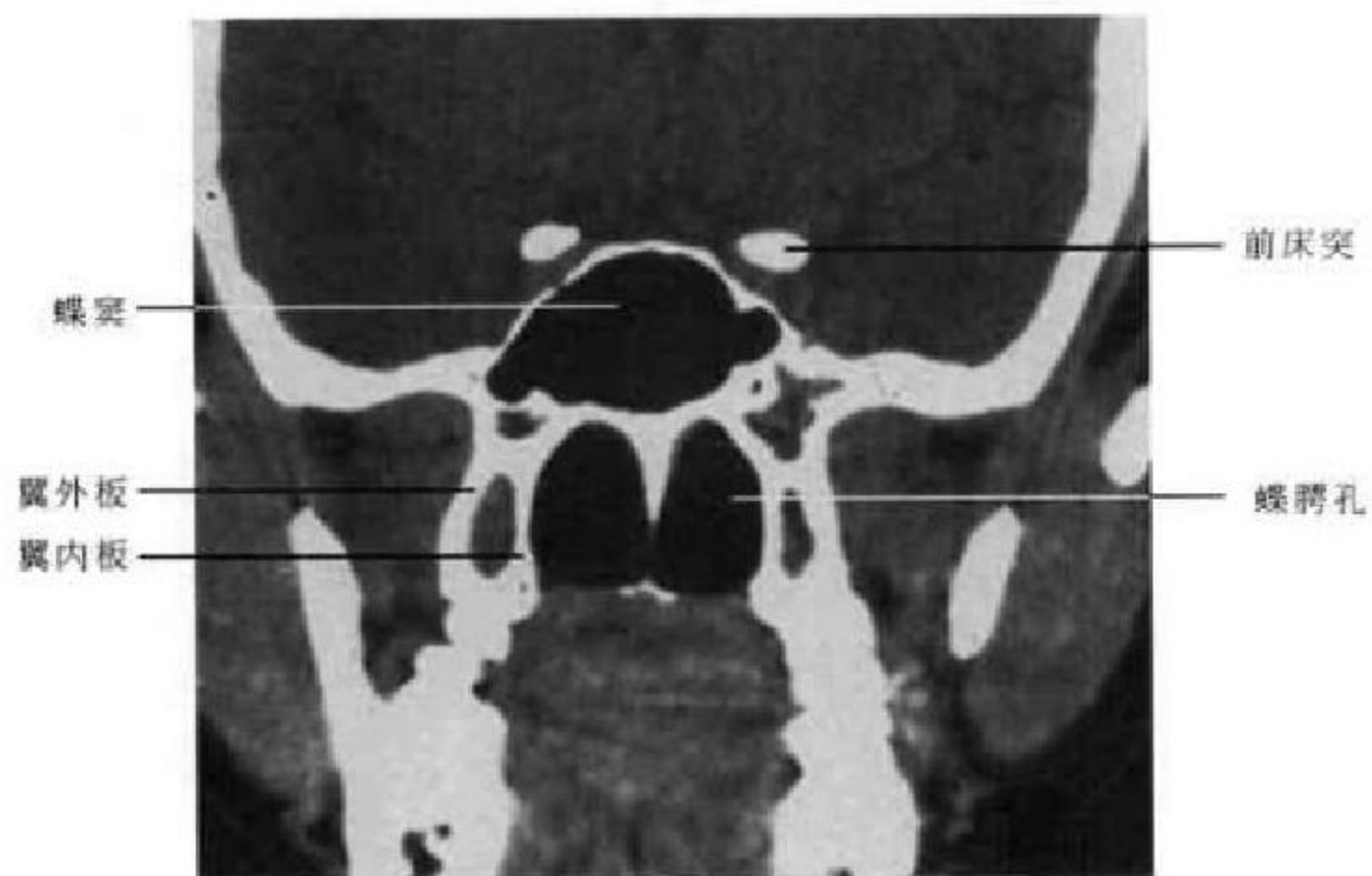


图 5-37 CT 冠状面 (蝶窦层面)

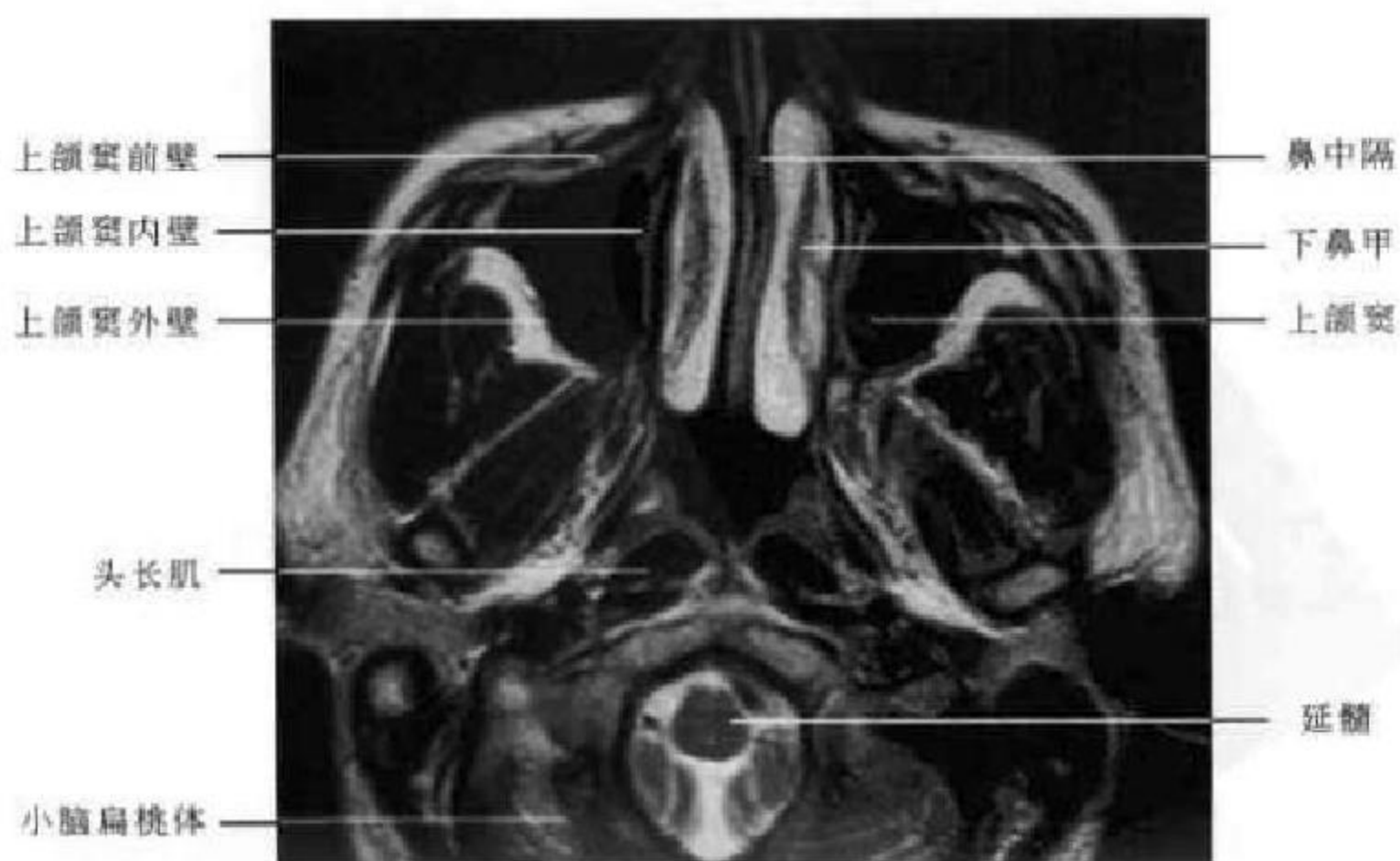


图 5-38 MR 横断面 T₁WI (上颌窦层面)

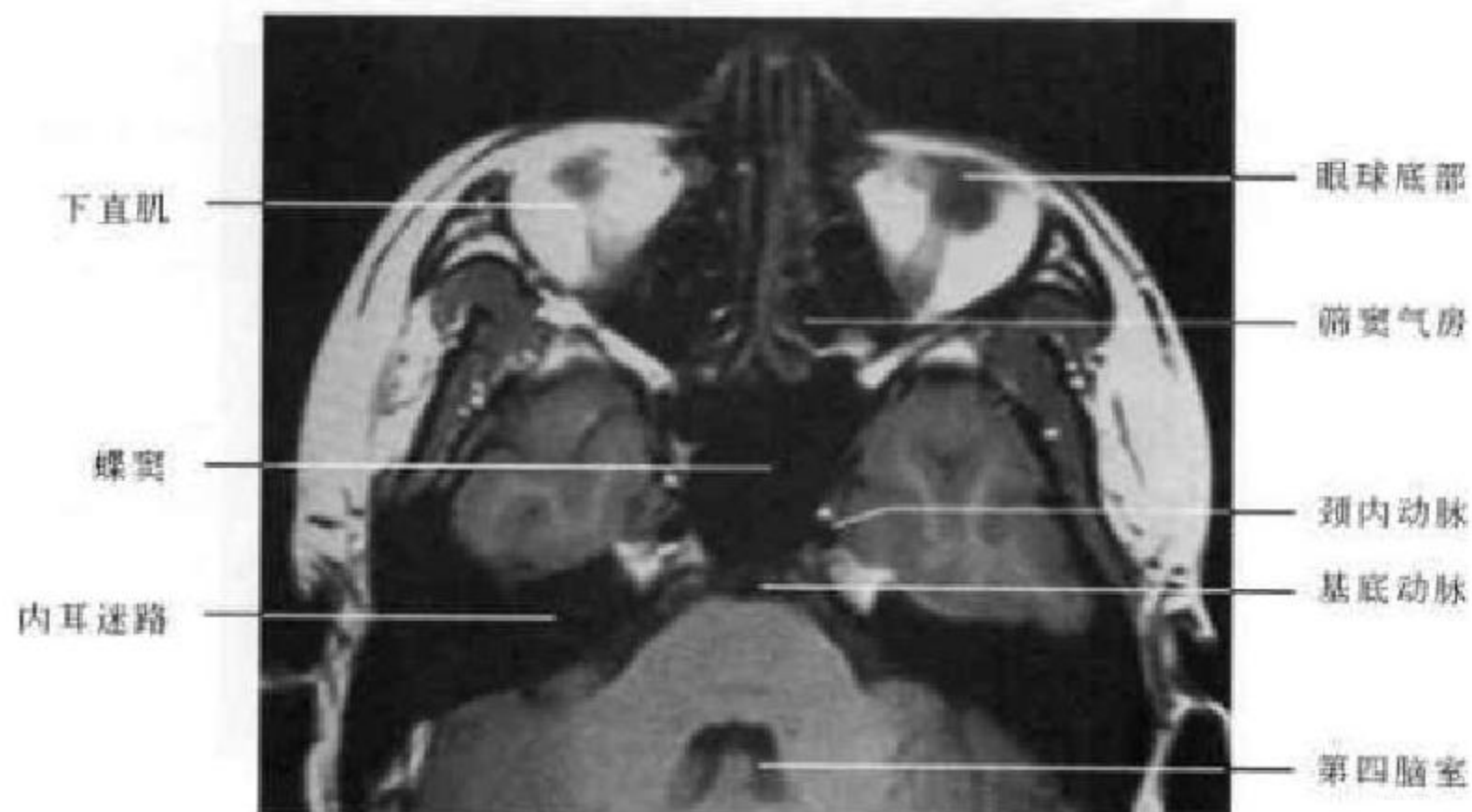

图 5-39 MR 横断面 T_1 WI (筛窦蝶窦层面)

(四)MRI 矢状面解剖

1. 正中矢状层面 此层面上额窦、筛窦、蝶窦和鼻腔均可显示,筛窦显示为蜂窝状结构,蝶窦位于筛窦的正后方,鼻腔则位于筛窦的正下方,显示

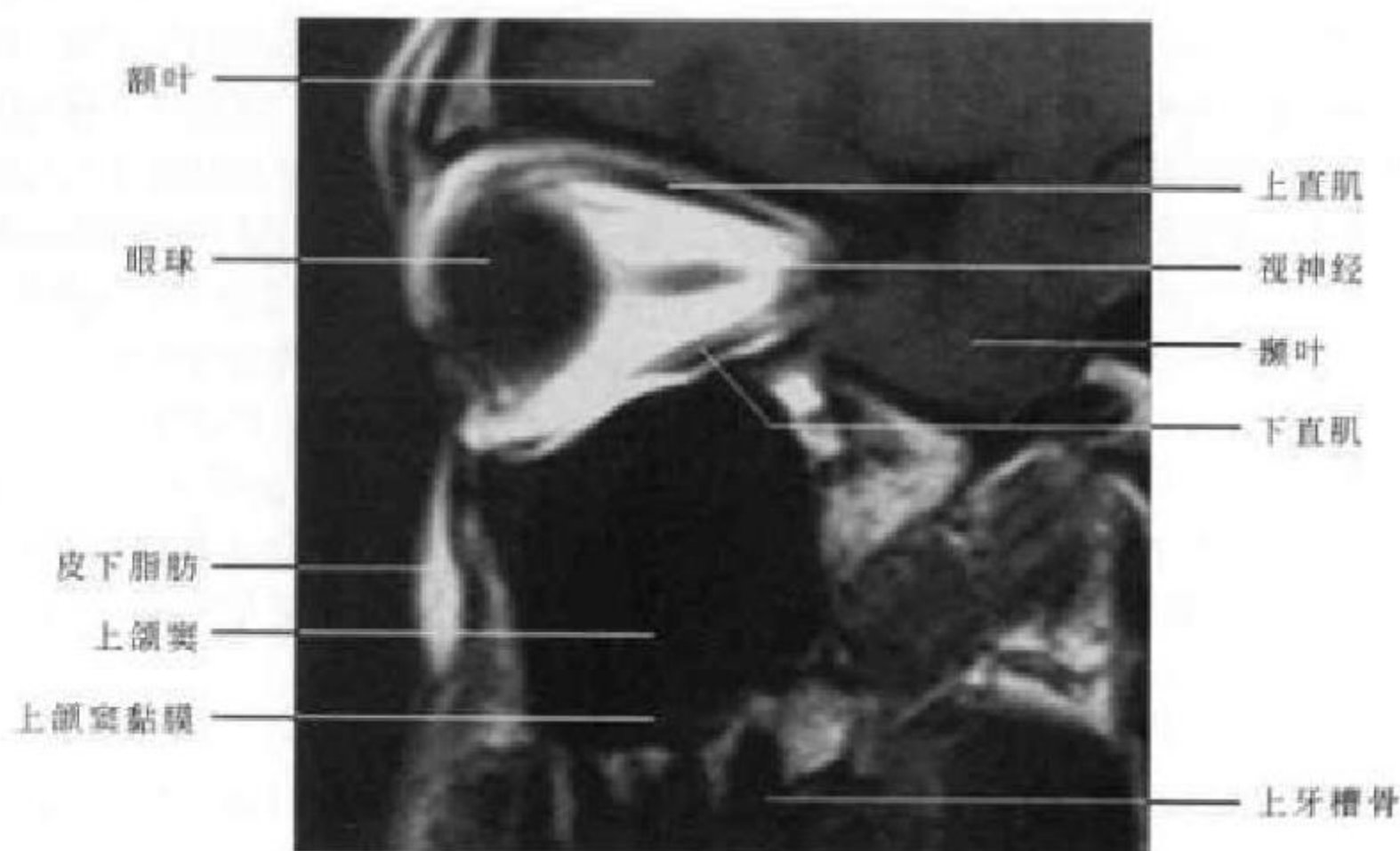
不如横断位,但可以清楚的显示鼻甲。窦腔含气体为极低信号,黏膜在 T_1 WI 呈等信号,在 T_2 WI 呈略高或高信号(图 5-40)。

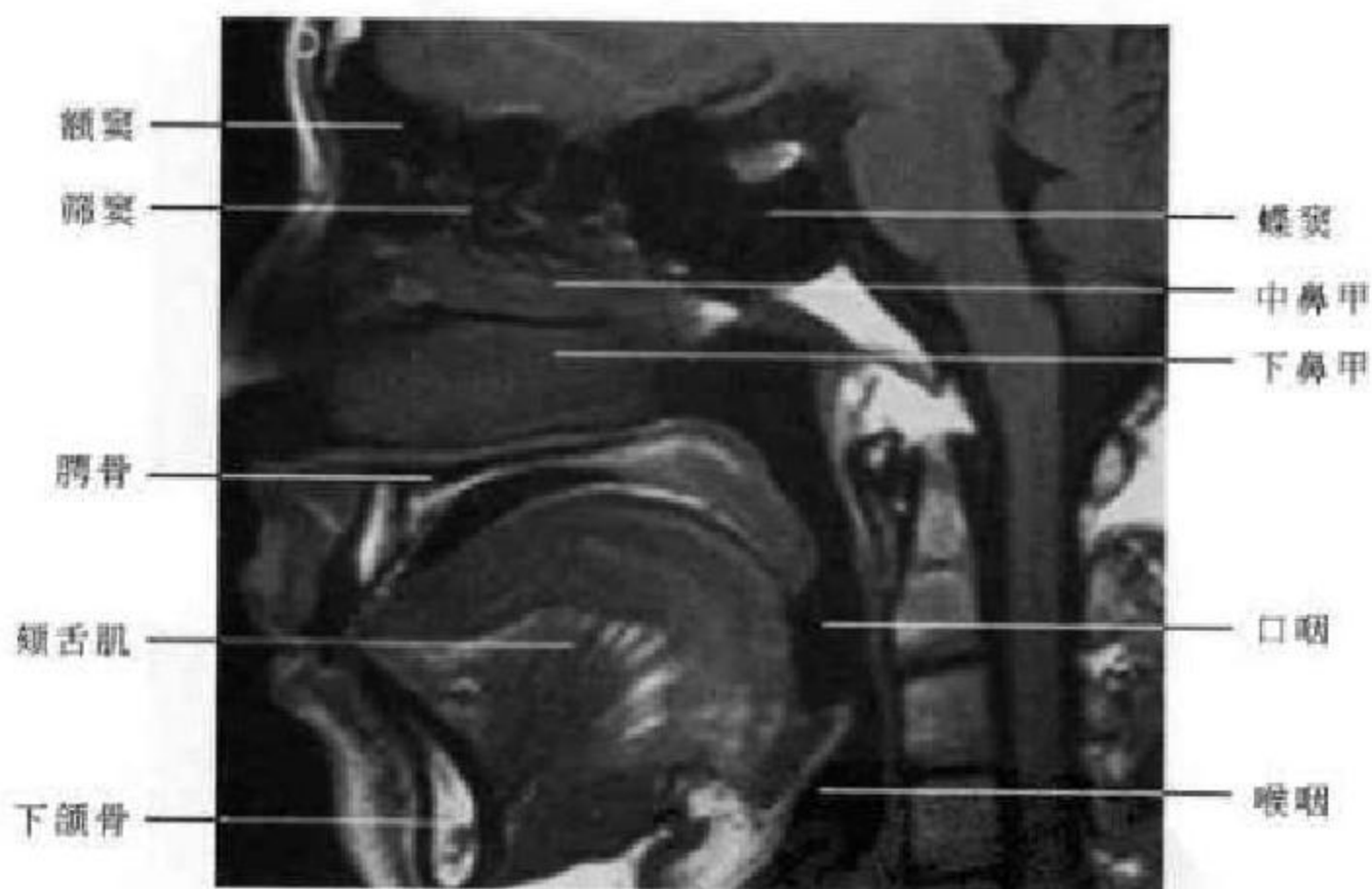

图 5-40 MR 横断面 T_1 WI (正中矢状面)

2. 上颌窦矢状层面 上颌窦呈四方形,窦腔呈低信号,窦壁黏膜在 T_1 WI 呈低信号,在 PDWI 和 T_2 WI 上呈略高信号,窦壁骨质在 T_1 WI 和 T_2 WI

上皆为无信号。其上方为眼眶,前方为面部皮下脂肪,下方为低信号的牙槽骨顶部(图 5-41)。

图 5-41 MR 横断面 T₁WI (上颌窦矢状面)

(高修成 新激扬)

第四节 口 部

一、口部正常解剖

(一)牙与牙周组织

1. 牙 牙体由牙釉质、牙本质和牙骨质构成,牙体分为牙冠、牙颈和牙根三部分,是人体内最坚硬的器官,嵌于上下颌骨的牙槽内,分别排列成上牙弓和下牙弓。牙冠为暴露于口腔内的部分,嵌于牙槽骨内的为牙根,牙根与牙槽骨之间为牙周膜,根冠交界处的为牙颈。牙内部的空隙为牙髓腔,牙的血管、神经通过牙根尖端的牙根尖孔出入牙髓

腔。牙髓腔内含有牙髓,牙髓由结缔组织、血管、淋巴管和神经组成(图 5-42)。

2. 牙齿的数目与名称 人的一生中先后有两套牙齿,乳牙和恒牙。乳牙共 20 个,恒牙 28~32 个,上下颌左右对称分布,由中线向两侧分别为中切牙、侧切牙、尖牙、第一双尖牙、第二双尖牙、第一磨牙、第二磨牙,有或无第三磨牙。

3. 牙周组织 主要包括牙周膜、牙槽骨和牙龈。牙周膜为介于牙根和牙槽窝表面骨质间的致密结缔组织,在两者间起到缓冲作用,调节牙齿所

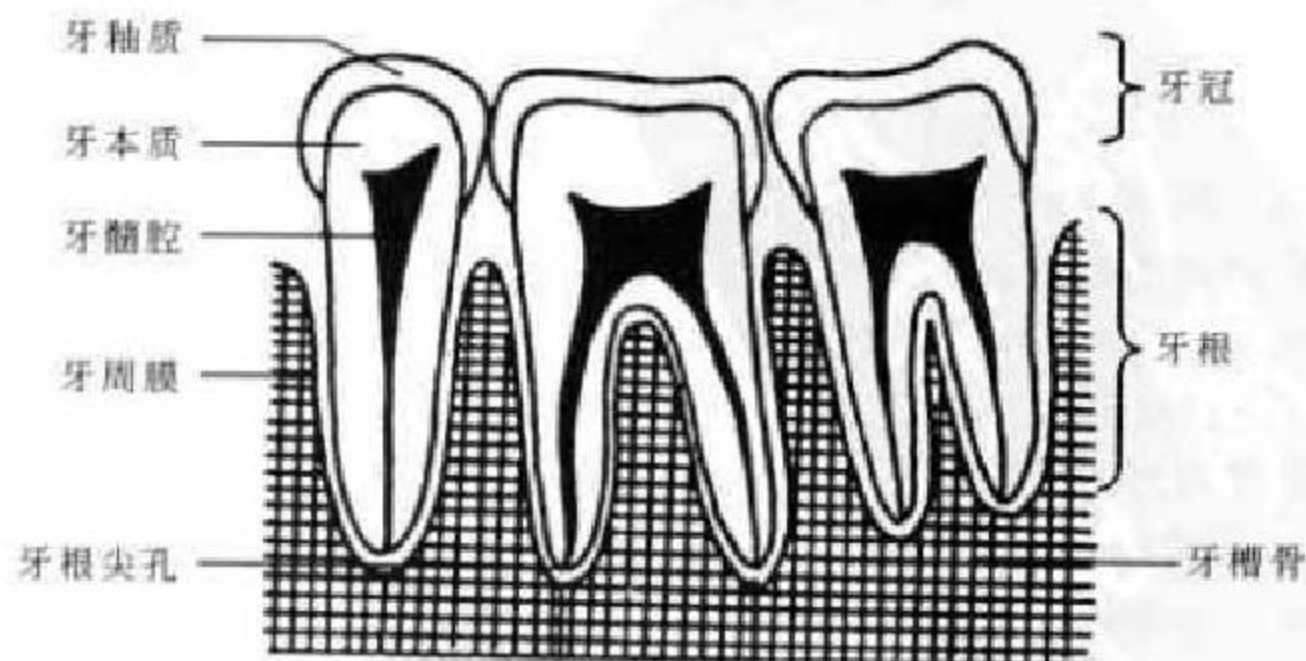


图 5-42 牙结构示意图

受的压力,并固定牙齿于牙槽内。牙槽骨为上下颌骨包围牙根周围的骨突部分,又称牙槽突。牙槽骨容纳牙根的凹陷为牙槽窝,两牙之间的牙槽骨为牙槽间隔。牙槽骨主要由骨松质构成,其表面和牙槽窝表面由骨密质构成,牙槽窝表面骨密质又称牙硬骨板。牙龈为覆盖牙槽骨和包绕牙颈部分的口腔黏膜。

(二) 颌面骨

1. 上颌骨 左、右各一,与下颌骨共同构成颜面的大部分,在下颌骨体内有上颌窦。上面光滑,构成眶下壁的大部分。前面微突,上缘有眶下孔。内面参与构成鼻腔外侧壁的一部分,上颌骨突有四个突起,额突前缘接鼻骨,后缘接泪骨。颧突颧骨相接。腭突为肥厚的三角形骨板,自上颌体内面呈水平位突向内侧,两侧在正中线相连,后部接腭骨水平板,构成硬腭。

2. 下颌骨 下颌骨分为一体两支。下颌体位于

前部,呈马蹄形。两侧微凸,正中联合处有一三角形隆起,称为颏隆突。前面相当于第二对尖牙牙根的下方有一孔,称为颏孔。向后外方移为下颌支。下颌支外侧面平滑,下部有一粗糙面为咬肌附着处。下颌支有两个突起,即前面的喙突与后面的髁状突。髁状突与颞骨关节凹构成颞颌关节。两骨突之间凹陷处呈一切迹,为下颌切迹或乙状切迹。

3. 颞骨 颞骨近似菱形,左右各一。介于额骨和上颌骨之间,眼眶的外下方,颞骨颞突与颞骨颞突构成颞弓,颞弓围绕区域构成颞窝。

4. 舌骨 舌骨呈蹄铁形,位于颈前部,以韧带与颞骨的茎突相连。

(三) 颞颌关节

颞颌关节由颞骨的下颌关节面、下颌骨的髁状突及颞颌关节的软组织结构(关节盘、滑膜、关节囊和关节韧带)所组成,同时具有转动和滑动功能,属真正的联动关节(图 5-43)。

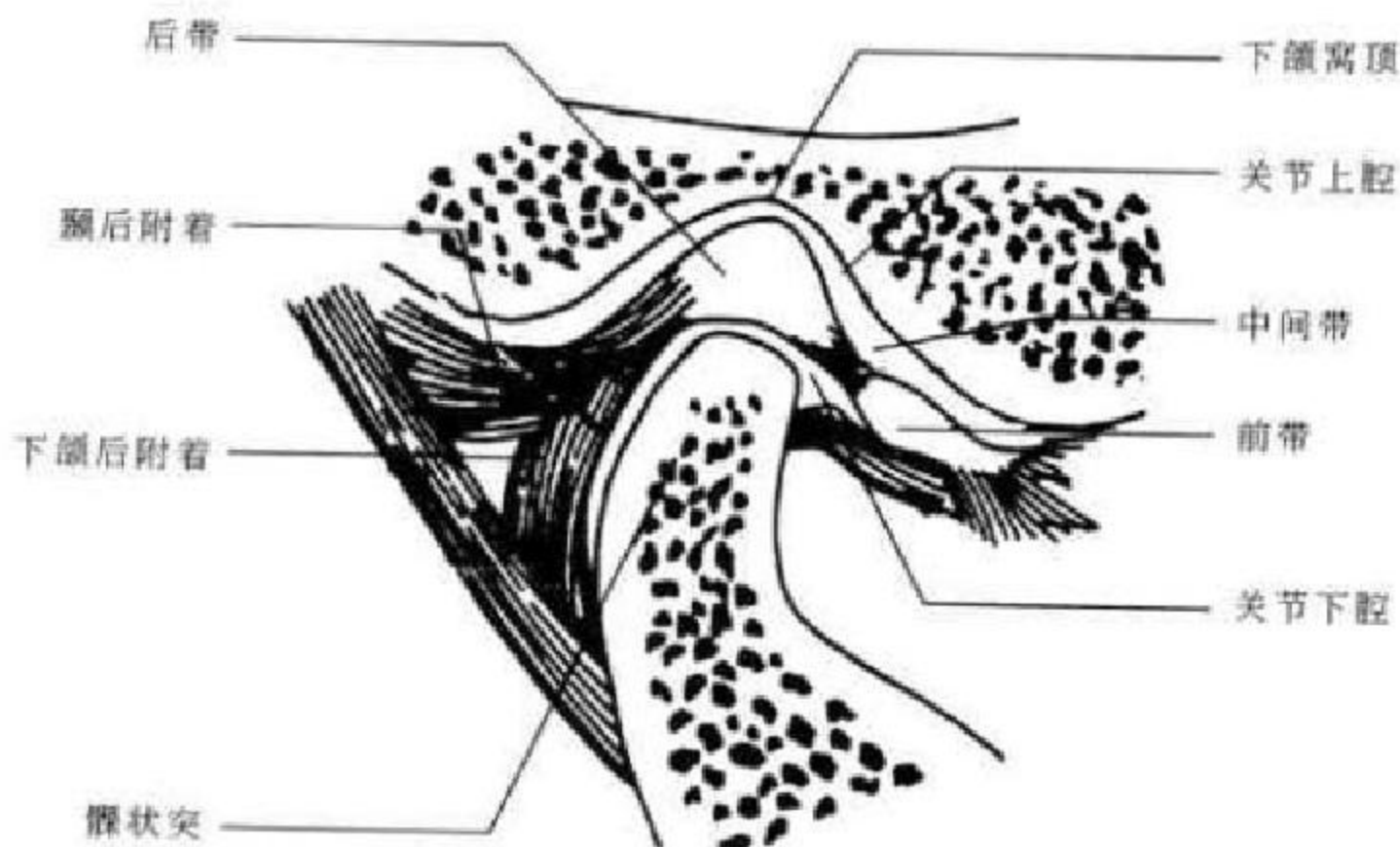


图 5-43 颞颌关节结构示意图

1. 颞骨关节面 颞骨关节面包括关节窝和关节结节两部分。关节窝呈一横卵圆形,底边为关节结节,外边为颞弓后续部,内边为鼓岩裂、鳞岩裂和鳞鼓裂,内外两边向后构成关节后结节。关节窝比髁状突大 2~3 倍,故髁状突活动范围大。

2. 髁状突 髁状突顶覆以纤维软骨,有前后及内外侧四个斜面。髁状突颈部较细,易发生骨折,当受到强大的外力时容易发生骨折,从而可以缓冲外力对颅中窝的损伤。

3. 关节盘与关节腔 关节盘由纤维软骨组成,主要为胶原纤维,弹力纤维很少。其形状类似一个

双凹透镜,位于髁状突和关节结节之间,可随髁状突一起运动。关节盘从前到后分为前带、中间带、后带和双板区四部分。前带位于关节结节下方;中间带介于关节结节和髁状突之间,是功能负重区;后带位于髁状突顶和关节窝之间;双板区即关节盘后附着,由颞后附着和下颌后附着组成。关节盘内外侧分别与下颌骨髁状突的内外侧相连,这样在下颌前伸与后退时,关节盘随髁状突一起运动。

关节盘周缘与关节囊相连,从而将关节腔分为上下二腔,关节上腔大而松,允许关节盘和髁状突做滑动运动,关节下腔小而紧,使髁状突在关节盘

下做转动运动。

4. 关节囊 由结缔组织构成,向上附着于关节窝周缘、关节结节顶部和鳞鼓裂,向下附着于髁状突颈部。其外侧壁加入了颞下颌韧带,可防止髁状突后移;内侧壁主要附着于颞骨的鼓部和髁状突下缘。囊内衬有滑膜。

5. 关节韧带 每侧颞颌关节有三条韧带,即茎突下颌韧带、蝶下颌韧带和颞下颌韧带,关节韧带将下颌骨悬吊于颅底,使下颌在正常范围内活动。

(四)涎腺

涎腺分大、小两部分。大涎腺有3对,包括腮腺、下颌下腺和舌下腺,各有导管开口于口腔。小涎腺包括舌腺、唇腺、颊腺、磨牙后腺及腭腺等,分布并开口于口腔黏膜上。

1. 腮腺 为涎液腺中最大的一对,呈不规则的锥体形,长6cm,宽3~4cm,位于外耳道的前下方,下颌支与胸锁乳突肌之间的颞后窝内。腮腺导管长约5cm,自腮腺的前缘伸出,沿咬肌的表面水平前行,至该肌的前缘,转向深面,穿过颊肌,开口于平对上颌第二磨牙之颊部黏膜的涎乳头。体表标志为耳垂至鼻翼与口角的中点连线的中1/3段上。

2. 下颌下腺 下颌下腺呈卵圆形,似核桃大小,位于颏下三角即下颌下腺间隙内。下颌下腺导

管长约5cm,自下颌下腺内面发出,开口于舌下肉阜。

3. 舌下腺 舌下腺为3对大腺中最小的1对,由数个腺叶组成,呈细长之扁平棱形,腺体位于口腔底舌下壁的深部,有多条舌下腺小管通入舌下壁表面,较大的导管可直接开口于舌下肉阜或与下颌下腺导管相通开口于舌下肉阜。

二、口腔及颞下颌关节的X线解剖

(一)口腔

1. 口腔全景片 牙釉质在牙齿中密度最高,其位于牙冠表面,呈致密白色影,在牙冠面和切线缘最厚,逐渐变薄止于牙颈部。牙本质和牙骨质皆为高密度的白色影像,不易区分,其密度低于牙釉质。牙髓腔表现为牙体内的透明影,X线可清晰显示牙髓腔的大小、形状、边缘和轮廓。牙周膜表现为围绕牙根周围的线状透亮影。在X线上厚度较均匀,0.2~0.5mm,根尖部可稍增厚。牙槽骨为骨松质结构,呈网状小梁间隙,表面覆有骨皮质,显示较致密(图5-44)。在婴幼儿和青少年,正在发育中的乳牙或恒牙包绕在牙囊内,X线上,牙囊为圆形透亮影,边缘光滑清楚,周围有硬化缘。牙囊内可见正在发育牙齿的致密影。

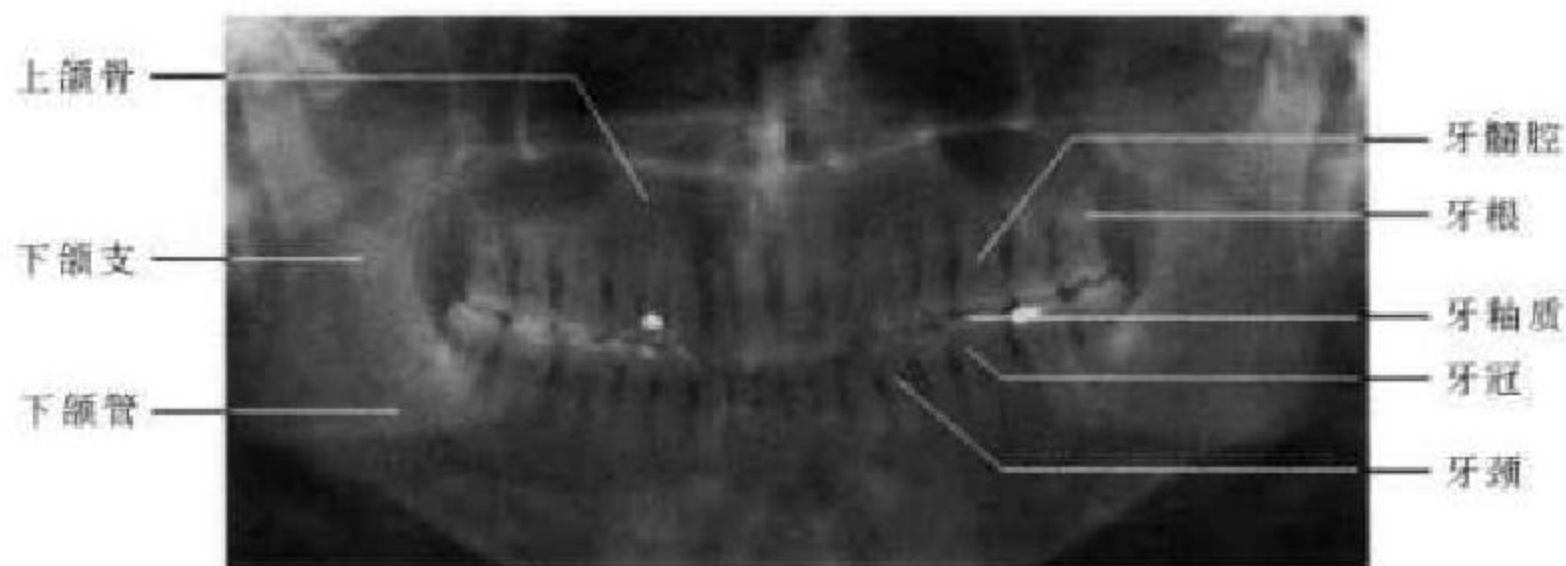


图 5-44 口腔全景片

2. 咬合片 可观察牙、牙槽骨和颌骨及硬腭。门齿孔位于两侧中切牙之间近根尖处显示为一边缘清楚的圆形或椭圆形透亮影。

在咬颌片因上颌骨与邻近结构位置不同,可出现如下影像,不要误认为病变。上颌窦投影于第一、二前磨牙区的透亮影处,不要误为囊肿。腭中缝位于腭正中,腭横缝位于上颌骨腭突与腭骨间,均匀线样影,不要误为骨折。鼻腔可投影于切牙根尖处,呈两侧半透明影,不易误为根尖病变。下颌喙突呈三角形致密骨影,不要误为牙齿。腭右孔位于第二、三磨牙舌侧,呈圆形或卵圆形透明影,

并有清楚的硬化缘。上颌结节为投影于第三磨牙远中侧的致密骨影。以上影像均为正常表现,观察时应和病理改变相鉴别(图5-45)。

3. 下颌骨正位片 在正位像上,下颌骨表现为马蹄形或U字形,水平部分为体部投影,上缘为牙槽骨和牙齿,下缘略呈边缘光滑清楚的弧形,骨皮质厚而致密,其骨松质部分可见到骨纹理结构,向两侧与下颌支交界处为下颌角,在水平部可见两个小圆形的透亮影,为颊孔,从颊孔向外上延续的管状透亮影即为下颌管。体部中央可见颈椎影重叠于其中。两侧下颌角向上延续为下颌支,其显示清

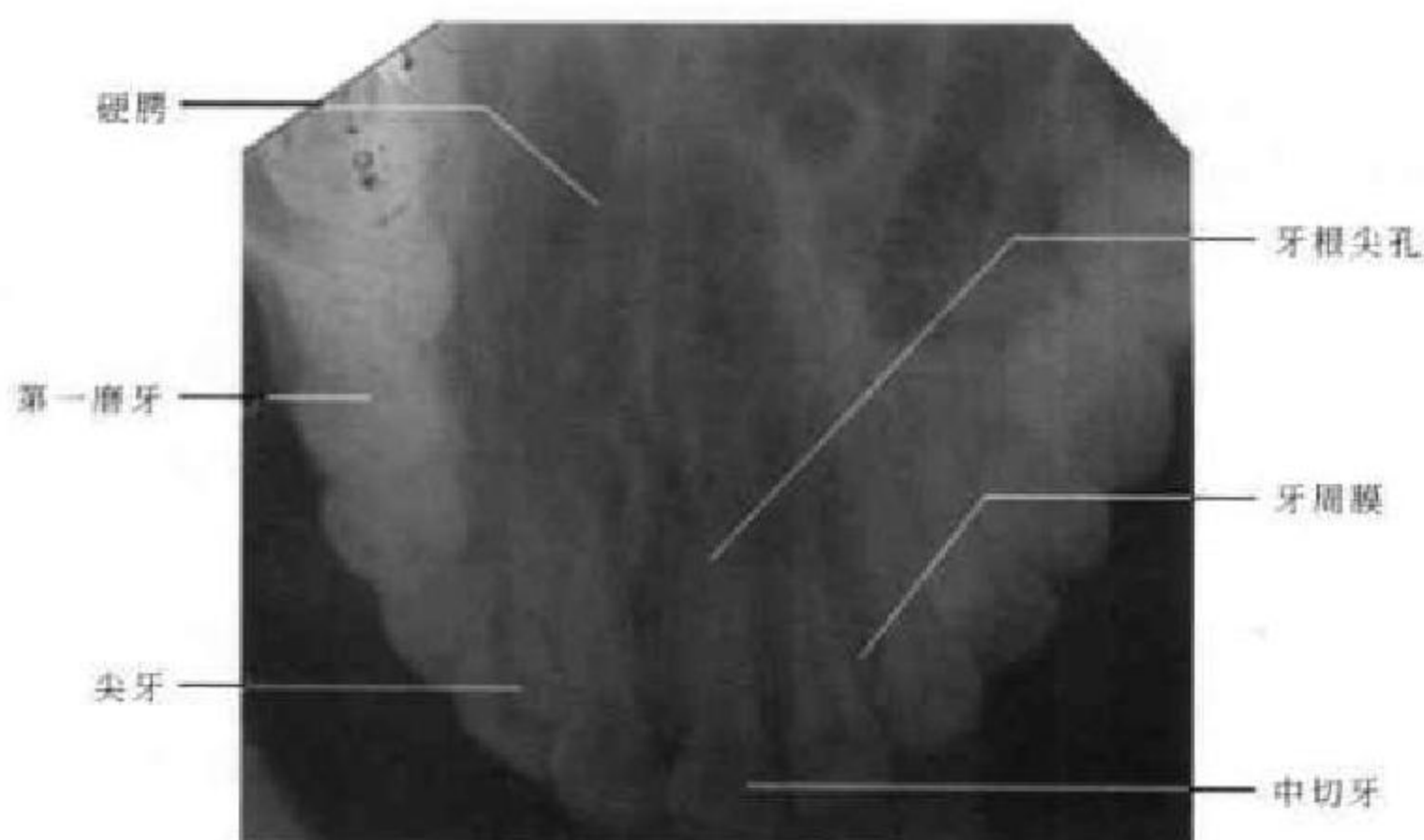


图 5-45 咬颌片

楚,边缘致密。上部骨突内侧者为喙突,位于外侧的为髁状突。髁状突上部与乳突重叠。两侧下颌角处因骨松质较多,密度稍低(图 5-46)。

4. 下颌骨侧位片 在侧位片上,仅能清楚显示一侧下颌支及下颌骨体部。下颌骨体部上部为牙槽突,前部为颏部,其后相当于第 2 前磨牙下方可见颏孔。下颌体下缘与下颌支交界处为下颌角。下颌支前后缘皮质连续完整而致密,前上方致密骨突为冠状突,后上部膨大部分为髁状突,冠状突与髁状突之间边缘光滑整齐的凹陷为下颌切迹。髁状突与颞骨形成关节,其下部变窄部分为颈部(图 5-47)。

(二) 颞颌关节开闭口位片

颞颌关节在摄片时要同时拍摄开闭口位,这样可以在观察形态学变化的同时也可以评价颞颌关节的功能。在侧位上颞颌关节显示清楚,关节凹表现为弧形向上凹陷且表面光滑的致密线影,其前方弧形下凸影即为关节结节,边缘圆滑清楚。在闭口位时,髁状突位于关节凹中央,大小与关节凹大小形状相对应,其间带状透亮影为关节间隙,宽度约 2mm,两侧基本对称。在最大开口位,髁状突沿关节凹向前呈弧形滑动,至关节结节的下方或稍前下方,但一般不超过关节结节,少数人可不达关节结节(图 5-48)。

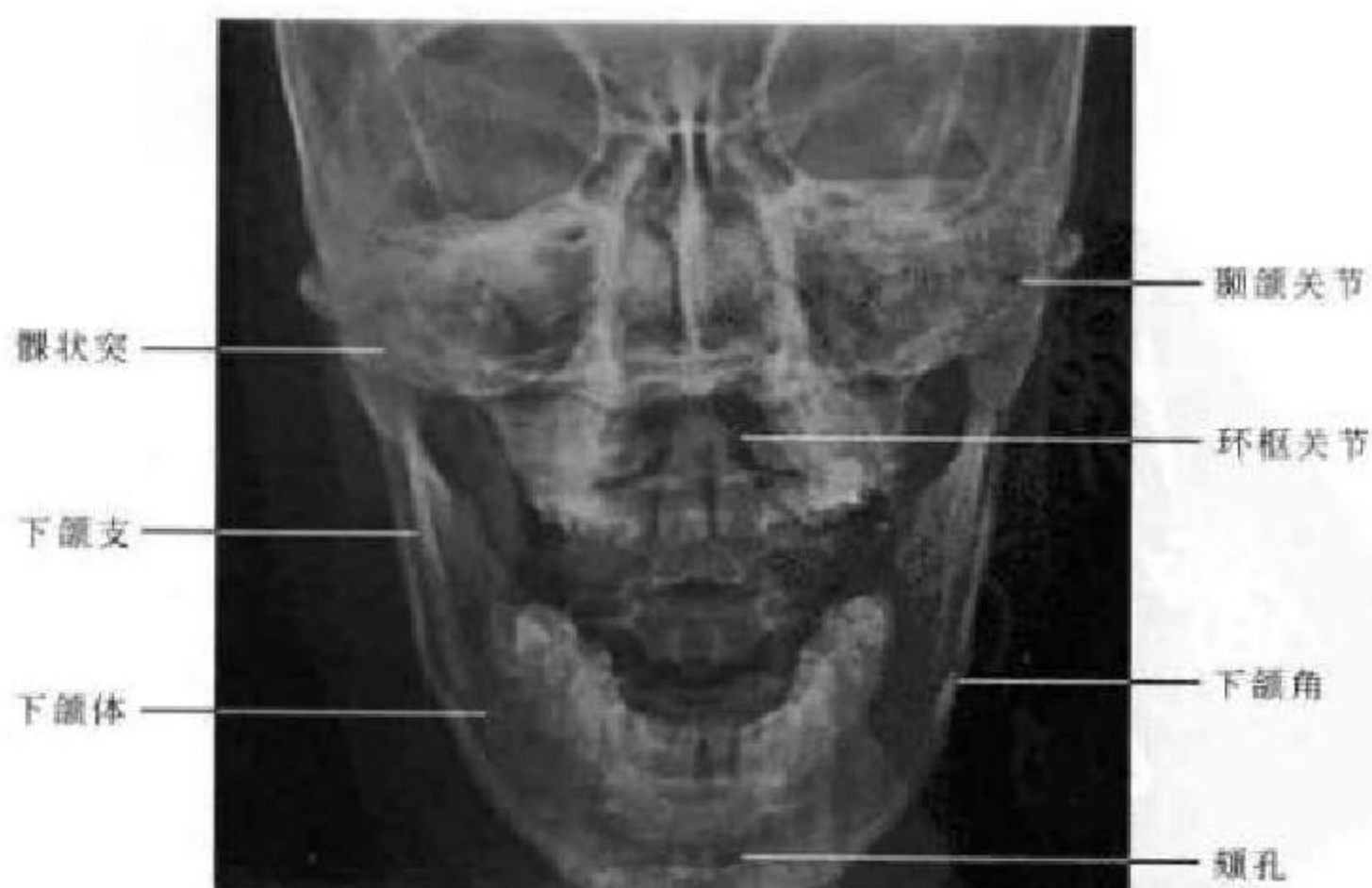

图 5-46 下颌骨正位 X 线平片

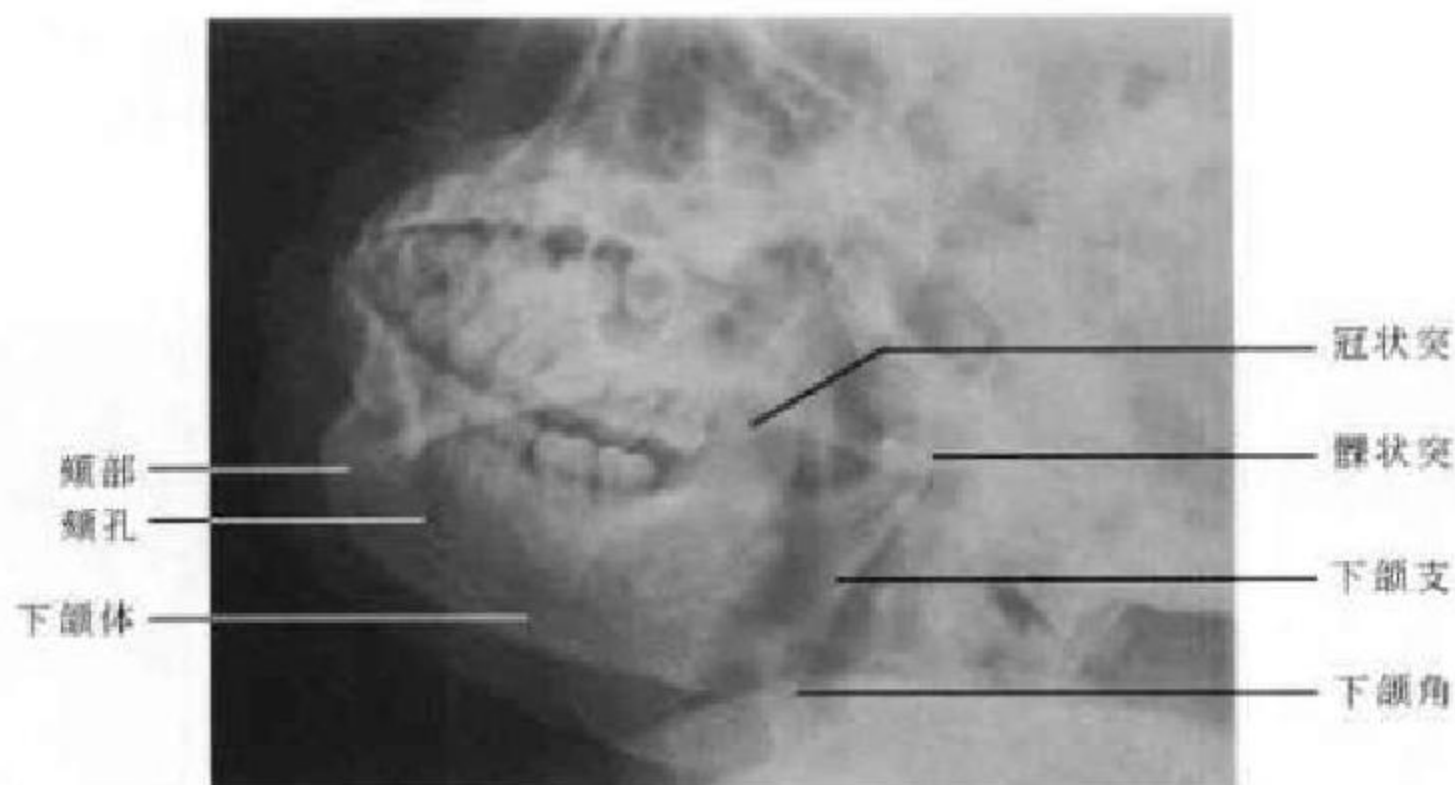


图 5-47 下颌骨侧位 X 线平片

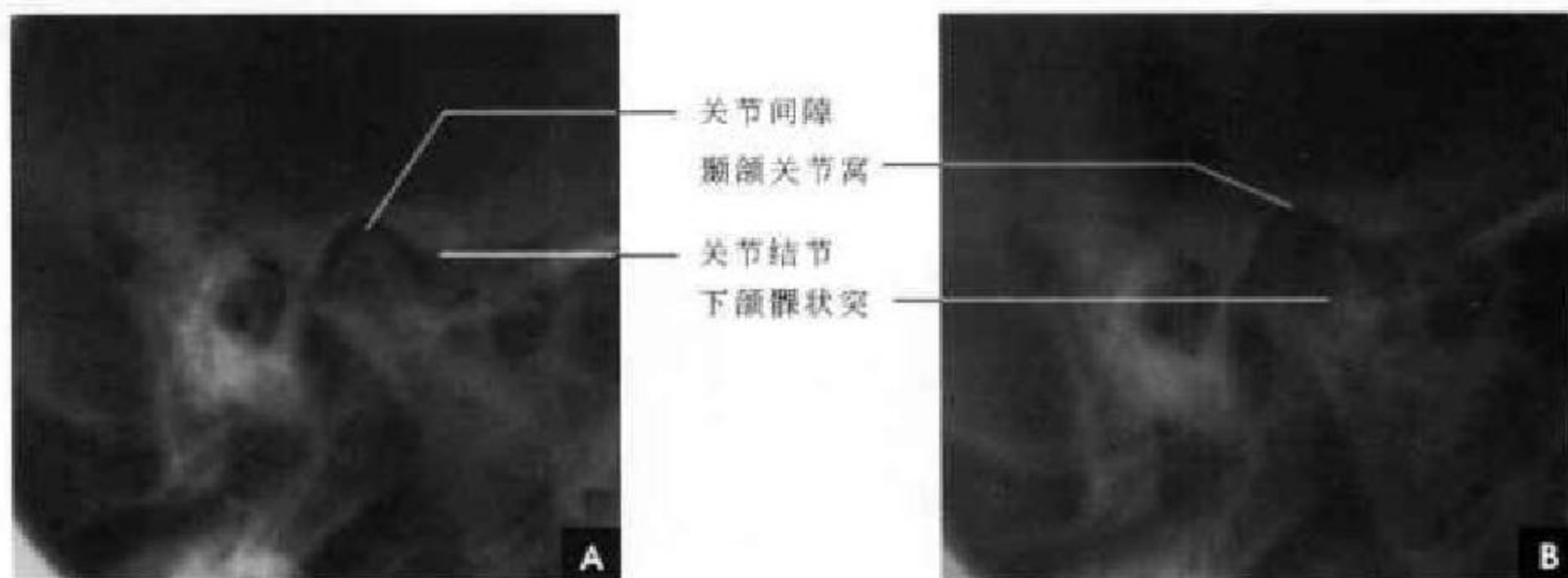


图 5-48 颞颌关节 X 线平片

A. 闭口位; B. 张口位

三、口腔断面影像解剖

(一) CT 解剖

在 CT 图像上,肌肉、淋巴组织及筋膜的密度相仿,均为中等密度,脂肪为低密度。CT 可显示舌肌的形态,但分辨不出纵横直肌,肌肉密度均匀一致。由于肌肉和淋巴组织密度相仿,故舌扁桃体轮廓显示不清。而舌外肌之间由于含有较多的脂肪组织,显示的较为清晰。

舌系带富含脂肪组织,CT 图像上为低密度。颌下腺和舌下腺的密度与肌肉密度相似,腭弓和腭扁桃体在 CT 图像上呈等密度,对称地位于气道两侧。软腭构成口咽顶,是口咽和鼻咽的分界。其 CT 密度与肌肉密度相仿。

(二) MRI 解剖

在 MRI 图像上,舌内肌呈层状,可以清晰显示舌内纵横直肌束,其肌束间的脂肪组织显示高信

号。舌扁桃体在 T_1 加权图像上呈略高信号,可较明显的与舌肌区别。

舌系带磁共振 T_1 加权图像上呈明显的高信号,尤以冠状面和横断面显示为佳。舌系带是口底一个重要的解剖标志。舌系带两侧,对称地分布着 3 对舌外肌,即颞舌肌、舌骨舌肌和茎突舌肌,依靠肌肉之间的脂肪组织, MRI 上可清楚显示。

腭弓和腭扁桃体在磁共振 T_1 加权图像呈中等信号, T_2 加权图像呈略高信号。儿童和青少年的腭扁桃体常较大,随年龄增大或放疗后其体积缩小。由于软腭表面的小腺体内含有脂类物质,磁共振 T_1 加权图像上软腭呈等、高混合信号, T_2 加权图像为高信号。

四、颞颌关节断面影像解剖

(一) CT 解剖

横断面和冠状面皆可清晰显示颞颌关节光滑



清楚的骨性关节面,闭口位髁状突位于关节凹内,关节间隙宽约 2mm(图 5-49)。

(二)MRI 解剖

矢状面 MR 图像能较好显示所有颞颌关节的

解剖,包括骨结构(髁状突、关节窝、关节结节)、软组织结构(关节盘、盘后区)及关节盘与髁状突的运动情况。关节盘由纤维软骨组成,所以在 T_1WI 、 T_2WI 上均为低信号带(图 5-50)。

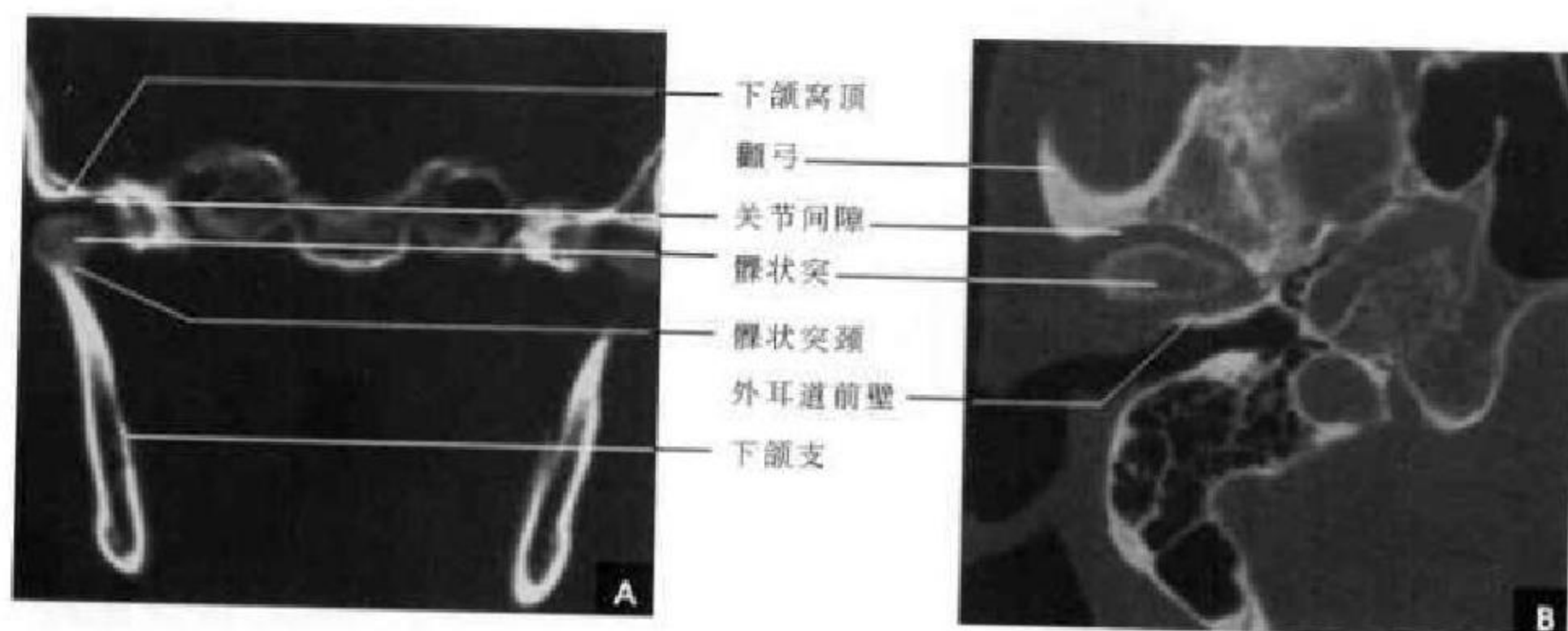


图 5-49 颞颌关节 CT

A. 冠状位; B. 横断位

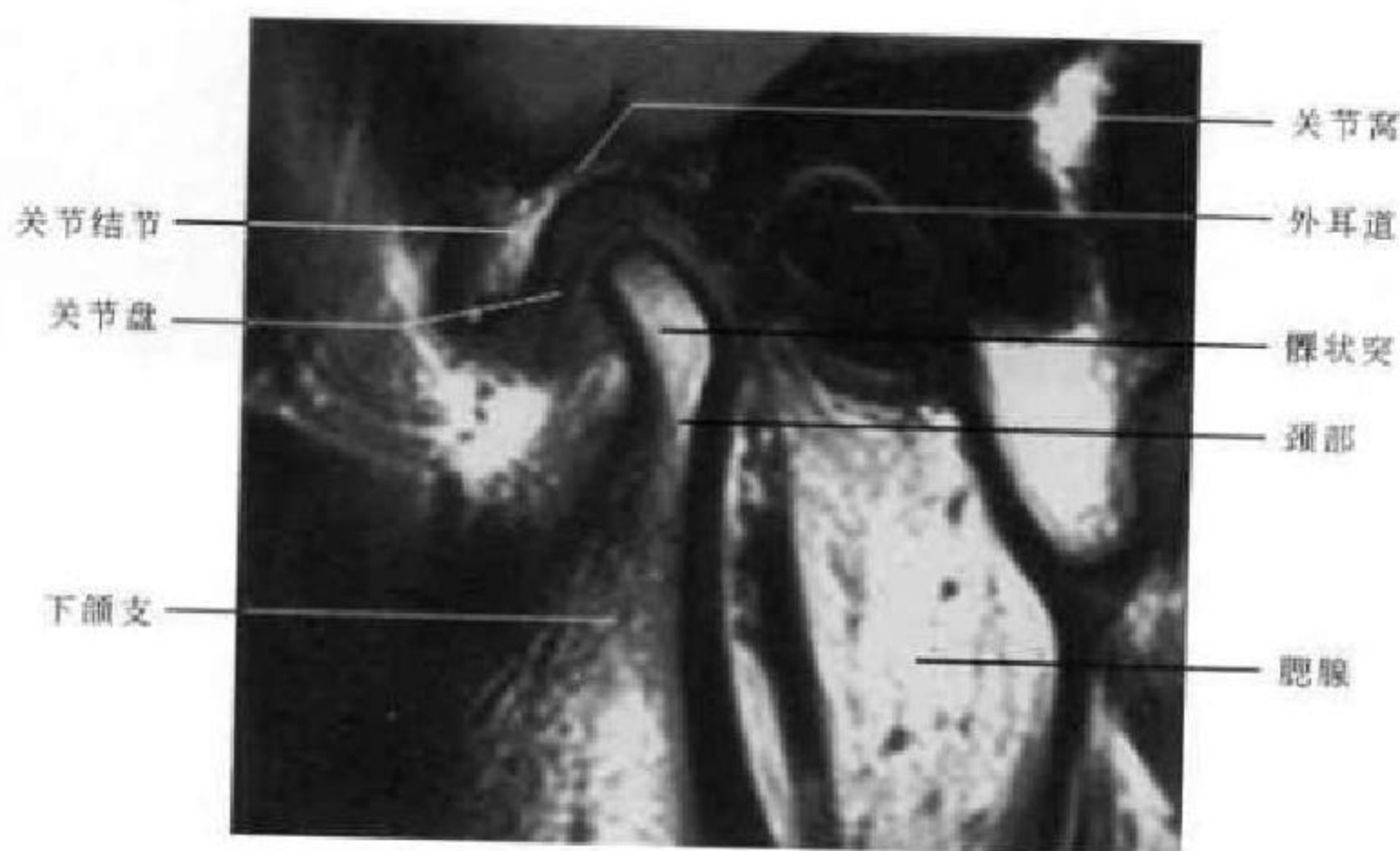

图 5-50 颞颌关节矢状位 MRI (T_1WI)

五、正常涎腺造影 X 线解剖

(一)腮腺

腮腺造影显示其导管系统。后前位像上,腮腺紧贴于下颌支呈半月形,主导管起始于下颌升支内侧,向外行至距下颌支外侧缘 1~2cm 处向后行,呈向内一弧形弯曲。主导管向上、下发出分支。分支大部分位于下颌支外侧,小部分分支可延伸至下颌支后内侧。腺泡充盈时可见腮腺分布于下颌支外侧呈整齐均匀的丘状影(图 5-51)。

侧位像上,腮腺导管系统呈叶脉状或枯枝状,起自上颌第二磨牙处,呈直线或轻度下凸的弧形,横贯下颌支,向后下方斜行,腺体位于下颌升支与颈椎之间的三角区内,导管的开口为其最窄处。正常主导管粗细均匀,内壁光滑,长约 5cm,管径 1~3mm,有时在主导管上方可见副导管分出副小叶分支,主导管分出叶间分支向上、下行,与主导管相连处几乎成直角,然后再分出小叶间分支,分支管腔由粗逐渐变细。有时少量腺泡充盈造影剂后在小分支附近可见浅淡的点状密度增高影(图 5-52)。

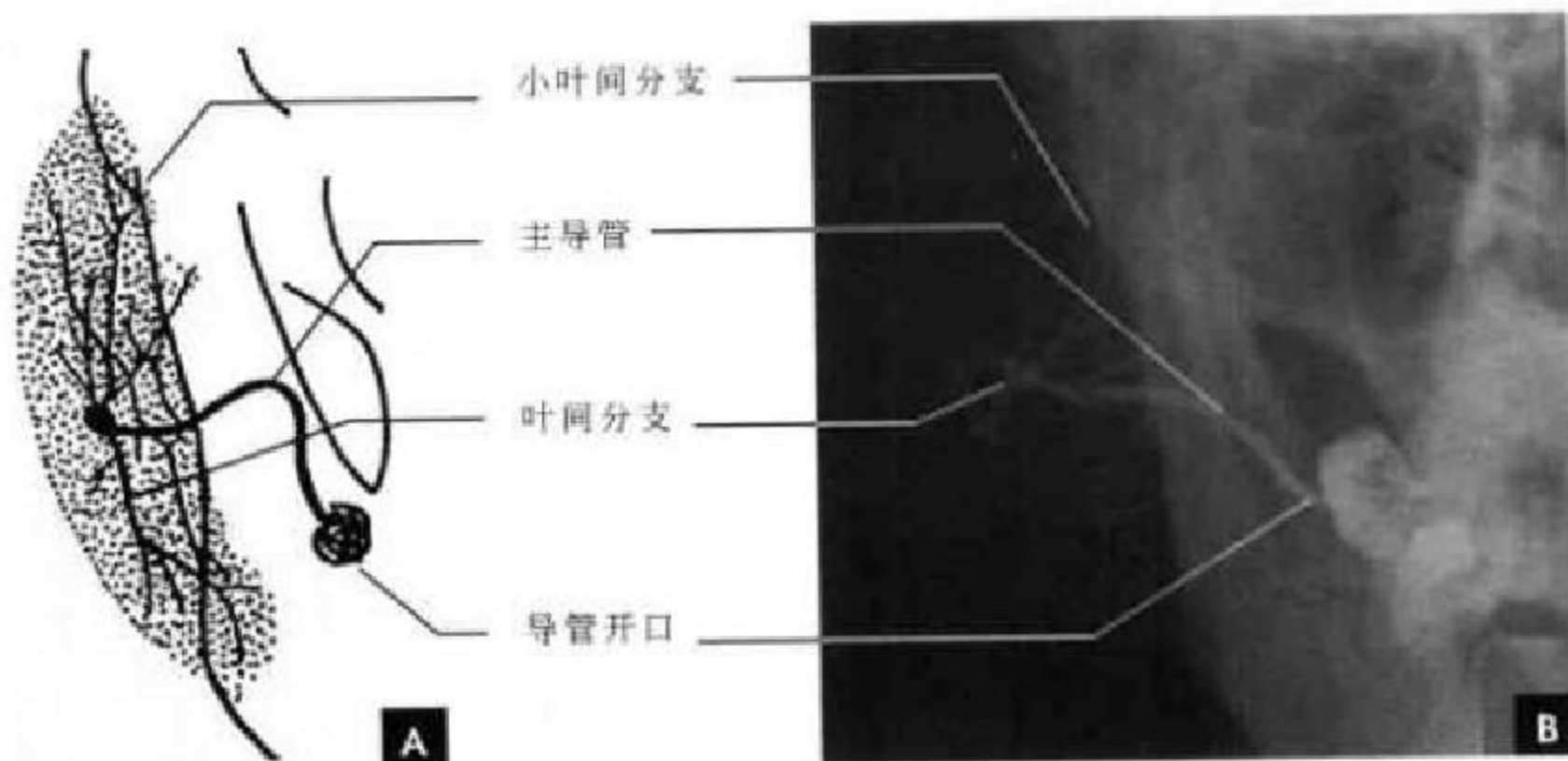


图 5-51 腮腺造影正位
A. 示意图; B. X线平片

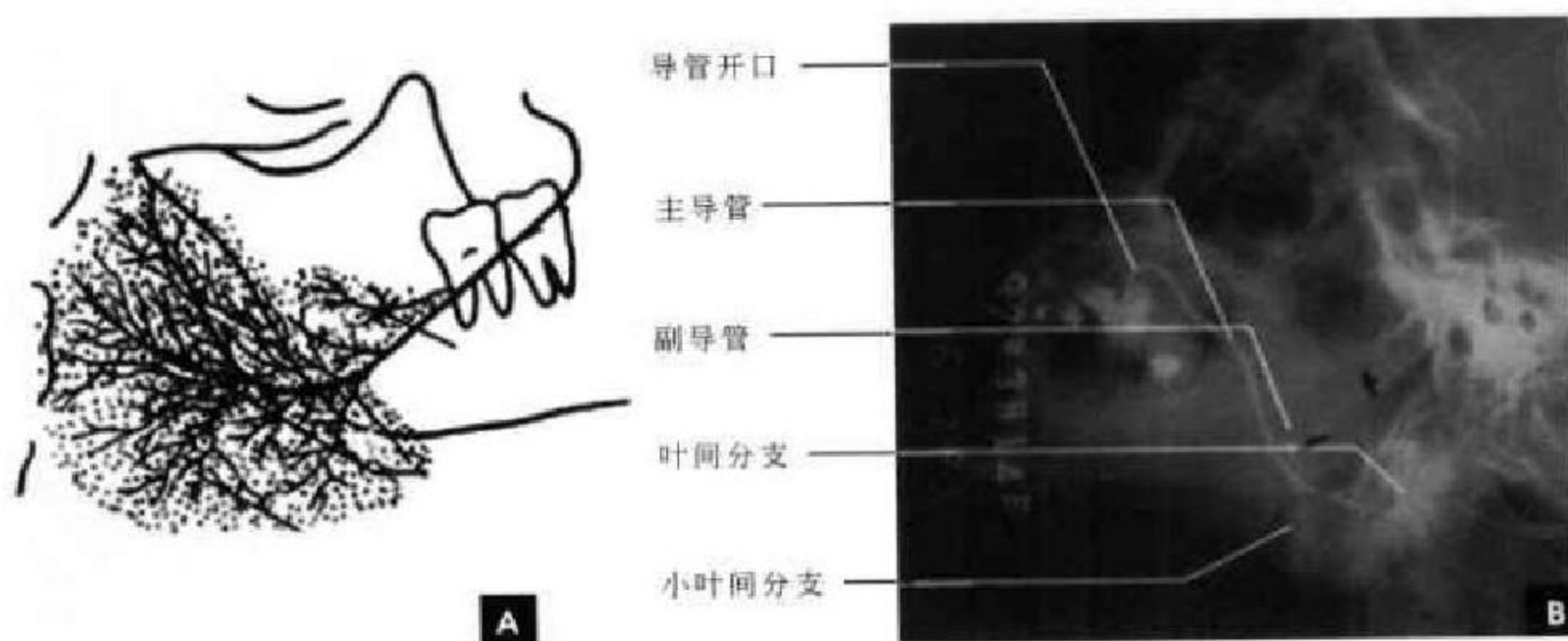


图 5-52 腮腺造影侧位
A. 示意图; B. X线平片(副导管受压移位)

(二) 颌下腺

侧位像显示,导管开口于下颌前磨牙的牙根区,沿下颌骨体部之内缘向下方延伸,止于下颌骨角切迹的下方,长约 5cm,管径 1.5~3.5mm,开口处较狭窄。导管管径粗细均匀,管壁边缘光滑,似 S 状走行。腺体似呈梨形位于下颌三角区,即颈椎的前方,角切迹的下方。该分支导管较少,一般 3~5 支,部分亦与主导管近垂直。副导管亦常见到,但方向与腮腺者相反,位于主导管的下方。

(三) 舌下腺

在颌下腺造影时,偶尔可见显影,且导管与下颌下腺导管相通。

六、涎腺的断面影像解剖

(一) 腮腺

腮腺位于面部两侧下颌角后缘腮腺间隙内,大致呈三角形。腮腺前方由外向内依次为咬肌、下颌骨和翼外肌,后方为胸锁乳突肌,内侧与二腹肌后腹相邻。胸锁乳突肌、二腹肌后腹两肌通常作为腮腺后缘的解剖标志。因为腮腺为脂性腺体组织,内含有较多脂肪,所以在 CT 图像上呈低密度影(CT 值为 -25~-10HU),其腮腺实质内的血管相对显示清楚。

下颌骨后方腮腺内可见下颌后静脉,其内侧可见颈外动脉进入腮腺深叶。CT 上常以这两支血管为界将腮腺分为浅、深两部分,其中浅叶占 80%,深



叶占 20%。在磁共振横断面图像上,腮腺与其周围组织结构分界清晰。由于腺体内含有较多脂肪,故在 T_1 及 T_2 加权图像上均表现为较高信号,易于辨认。由于筋膜信号低,可见腮腺腺体被筋膜分隔成多个小叶。腮腺内的下颌后静脉及颈外动脉由于血液的“流空”效应而表现为圆点状的低信号(图 5-53)。

(二) 颌下腺

颌下腺在 CT 横断位上颌下腺呈卵圆形位于颌下间隙内,其密度高于腮腺,CT 值 20~40HU。静脉增强后颌下腺明显强化,这一点不同于腮腺。由于颌下腺含脂肪组织较少,故在 T_1 加权图像上呈中等信号,低于腮腺信号强度,在 T_2 加权图像上呈略高信号(图 5-54)。

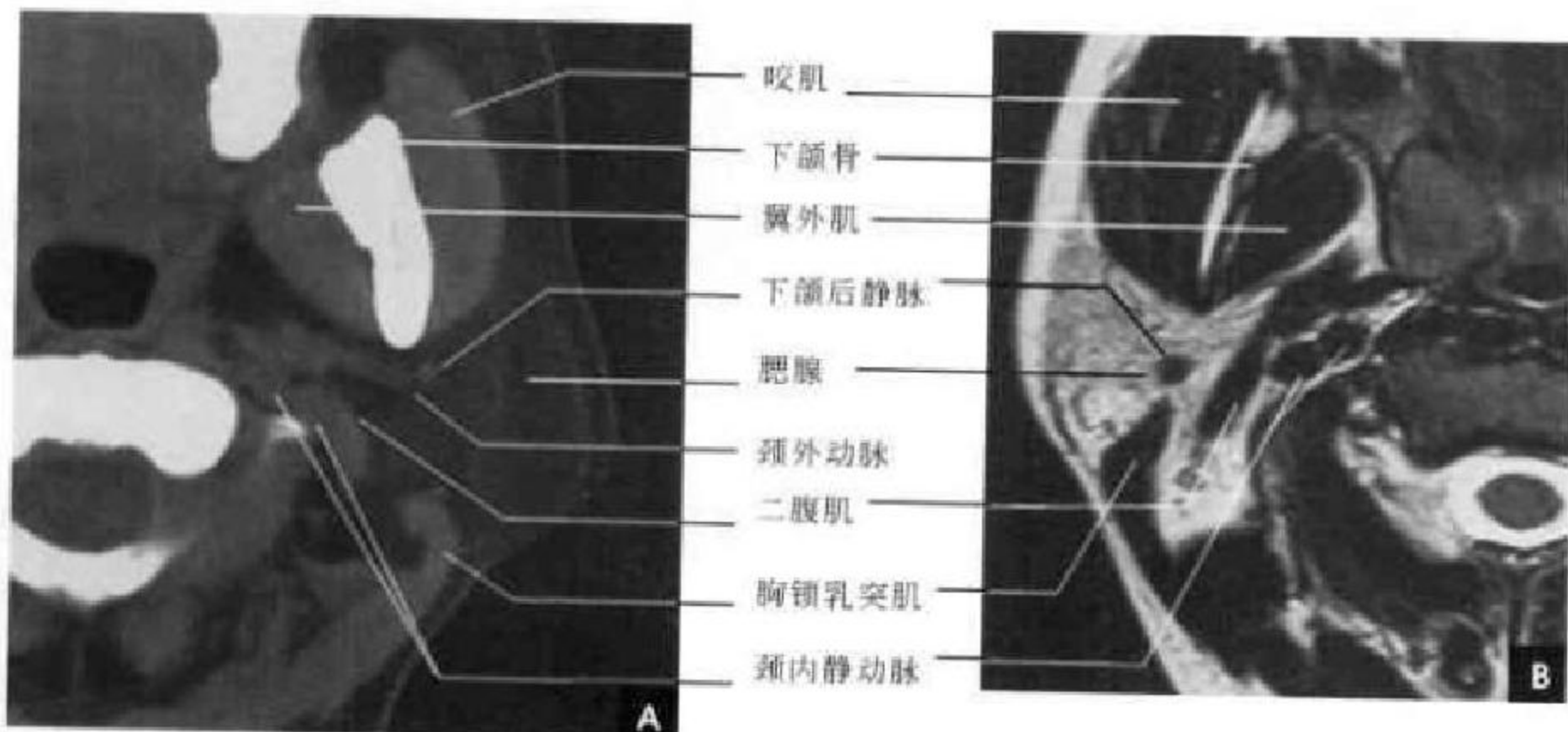


图 5-53 腮腺横断面
A. CT; B. MRI (T_2 WI)

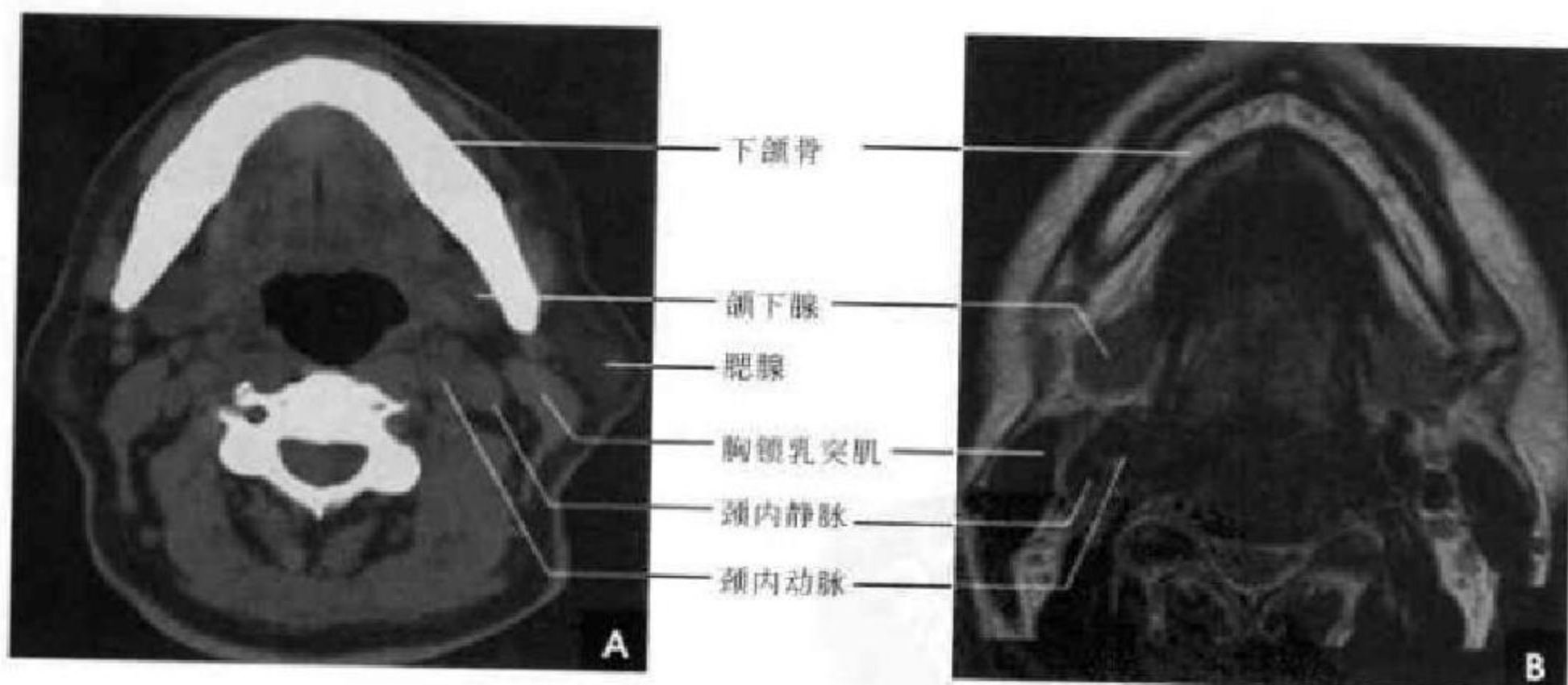


图 5-54 颌下腺横断面
A. CT; B. MRI (T_2 WI)

(三) 舌下腺

舌下腺呈扁杏仁状位于舌下间隙内,CT 值约 -20HU。由于其体积小,且与下颌骨很接近,故舌下腺在 CT 上常常不易辨认。由于舌下腺也是脂肪

腺体,故其信号也是以短 T_1 和长 T_2 为特征,在 T_1 、 T_2 加权图像上均呈高信号。与 CT 相比,磁共振的冠状层面图像能较准确的显示舌下腺的位置及其周围结构。

(高修成 新激扬)

第6章

颈部影像解剖

第一节 颈部分区

颈部是连接头与躯干、躯干与上肢的桥梁,颈部结构复杂,且颈部运动时各结构间的位置可发生变化;颈部肌肉数目很多,筋膜及蜂窝组织特别发达,基于以上特点,对于颈部结构的定位以及了解病变与周围组织结构的关系都显得十分重要。

传统分区根据外科及大体解剖将颈部分为舌骨上颈部(鼻咽、口咽和口腔)和舌骨下颈部(颈前三角和颈后三角)。传统分区原因是发生在颈部不同部位的鳞癌扩散途径、淋巴结转移形式和预后是不同的。但是鳞癌之外的其他疾病往往是沿筋膜所分隔的间隙而扩散的,筋膜对这些间隙感染的扩散和肿瘤的侵犯有一定的阻隔作用,借助筋膜表面脂肪对比,CT和MRI可清楚区划颈部筋膜间隙,为病变定

位提供重要基础。因此,熟悉颈深筋膜(3层)及其所分解剖间隙的现代分区具有临床应用意义。

一、颈深筋膜和间隙

颈筋膜有深浅之分,颈浅筋膜在颈部皮下,附着于颈阔肌表面。颈深筋膜分为浅、中、深三层。颈部由颈深筋膜分为多个间隙,在舌骨上颈部有咽黏膜、咽旁、咽后、嚼肌、腮腺、颈动脉、椎前等间隙(图6-1)。在舌骨下颈部有脏层、颈动脉、椎前、咽后、颈后间隙。除内脏间隙仅见于舌骨下颈部外,其他均上延至舌骨上颈部。颈后间隙的上部狭而细,且不含主要结构,故在舌骨上颈部未提及。兹将各间隙组成分述如下:

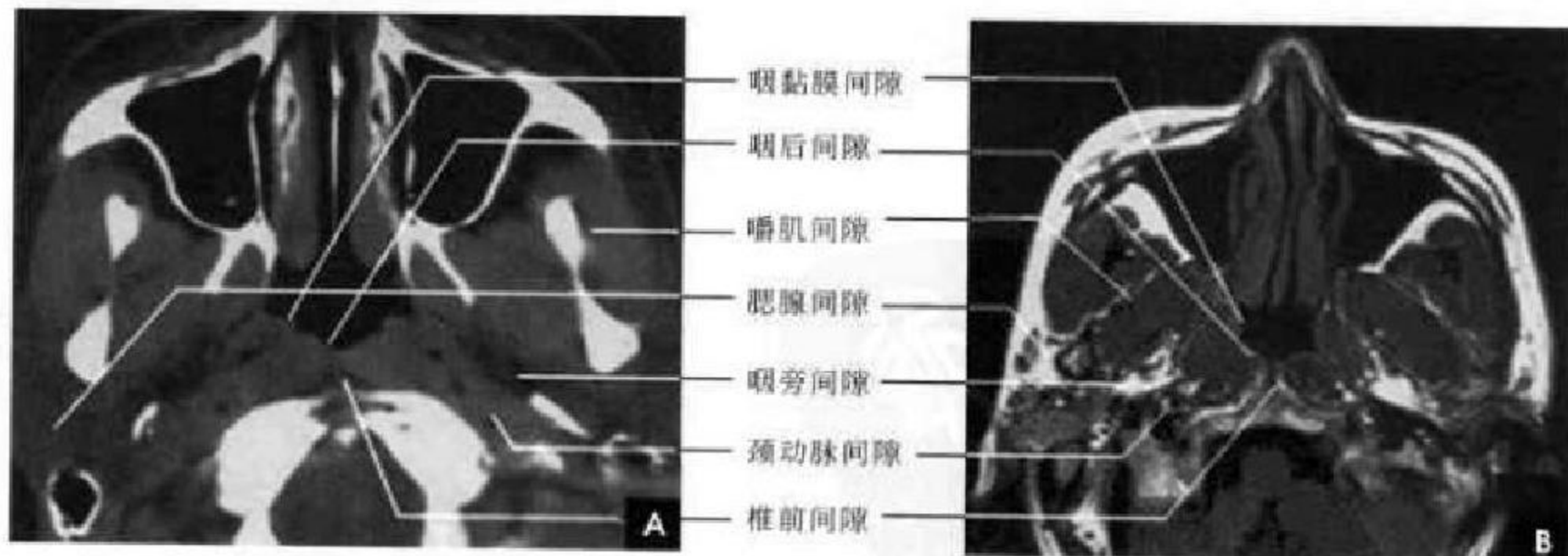


图 6-1 舌骨上颈部筋膜间隙(鼻咽平面)
A. CT; B. MRI (T₁WD)

1. 咽黏膜间隙 颈深筋膜中层沿鼻咽和口咽气道的侧方和后方所围成的一间隙。位于鼻咽和口咽两侧壁及后壁内。主要结构包括咽黏膜、腺体、淋巴组织和肌肉(咽缩肌、咽鼓管肌、腭提肌)

等。鼻咽和咽黏膜病变早期可侵及,如鼻咽癌、非霍奇金淋巴瘤、扁桃体脓肿等。

2. 咽旁间隙 又称咽上颌间隙,为咽肌与咀嚼肌之间三角形纤维脂肪间隙,呈两侧对称的倒置锥



形。由于间隙内主要为脂肪,故 CT 表现低密度影, MRI 上呈高信号表现。咽旁间隙处于周围间隙包围中,其内侧为咽黏膜间隙,前外为嚼肌间隙,后外是腮腺间隙,后方为颈动脉间隙,后内为咽后间隙。此间隙的移位和受压常提示异常,有助于颈部病变的定位。咽旁间隙犹如一电梯通道,可将邻近间隙的感染或恶性肿瘤从舌骨平面向上带到颅底。

3. 咽后间隙 为咽后壁颊咽筋膜(咽缩肌)与椎前筋膜(椎前肌)之间一潜在间隙,中线有分隔,两侧与咽旁间隙亦有分隔。主要成分为脂肪和咽后淋巴结。正常时此间隙在 CT、MRI 上均不显示,只有当病理性增宽时才可见及。

4. 椎前间隙 在咽后间隙之后,位于椎前筋膜与脊柱之间。此间隙内主要为椎前肌(头直肌、头长肌、颈长肌)。双侧椎前肌在颈椎前中线有肌峰和韧带分隔,在横断面 CT、MRI 上可显示,一般两侧对称。

5. 颈动脉间隙 又称颈动脉鞘,由颈深筋膜三层参与构成。位于腮腺间隙内侧,咽旁间隙后方,咽后间隙外侧,左右各一。在舌骨下间隙内含颈总动脉和颈内静脉,在舌骨上其内包含颈内动、静脉。在颈动脉内侧有颈交感神经,在颈动、静脉间的后方有迷走神经。一般颈内静脉较颈动脉粗大,双侧颈内静脉可不等大,右侧常较大,尤其在颈下段。颈静脉周围有颈深淋巴结,血管增强扫描可较清楚判断之。转移性肿瘤是颈动脉间隙最常见的恶性肿瘤。

6. 嚼肌间隙 位于颞下窝内为颈深筋膜浅层包绕,以翼内肌后缘为界与咽旁间隙分开。此间隙包括嚼肌(翼内肌、翼外肌、咬肌、颞肌)、下颌支侧部及有关神经、血管,包括三叉神经下颌支和翼静脉丛等。此间隙病变多来自齿源性和下颌骨病变,亦可来自两侧咽旁间隙(图 6-2)。

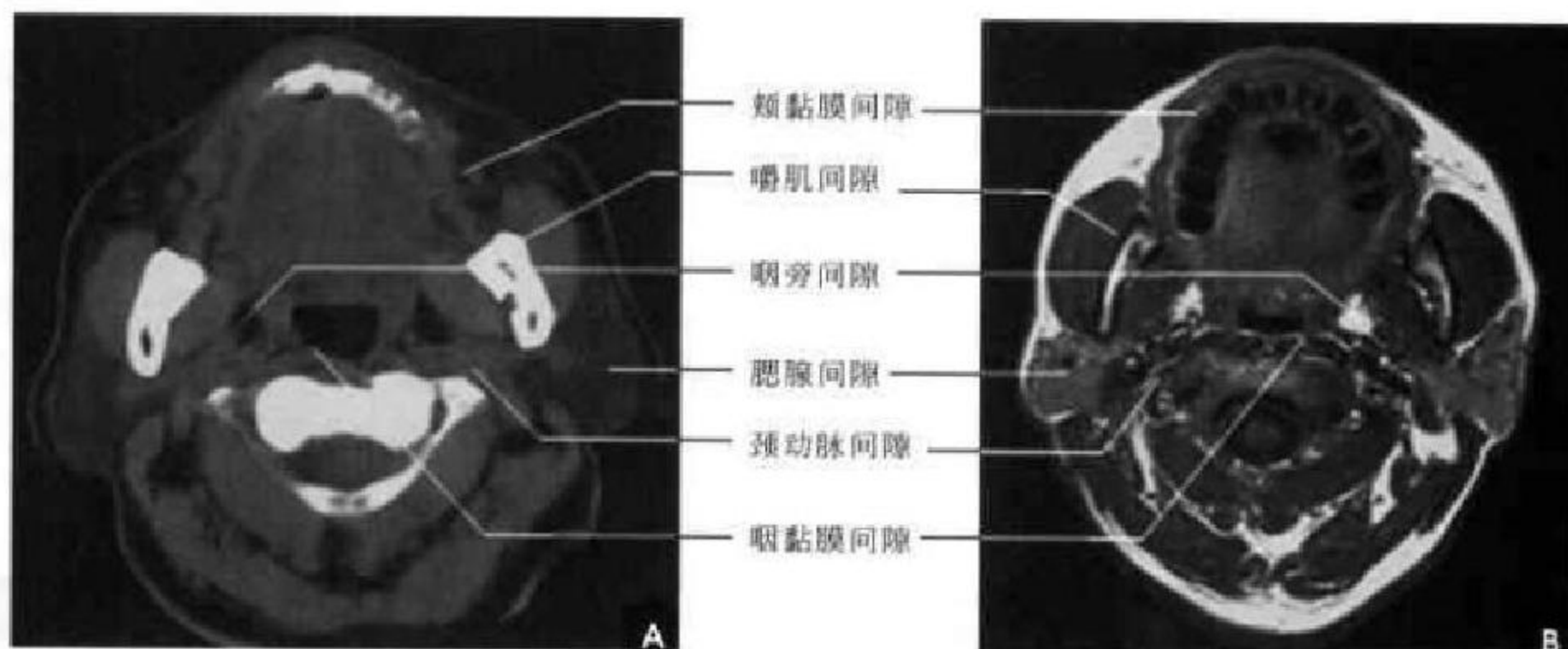


图 6-2 舌骨上颈部筋膜间隙(口咽平面)

A. CT; B. MRI (T₁ WD)

7. 腮腺间隙 腮腺为颈深筋膜形成的鞘膜包裹,内含腮腺及其中走行的颈外动脉、面静脉和面神经等。

8. 内脏间隙 由颈深筋膜中层形成的一封闭间隙。其前缘在中线部与颈深筋膜浅层汇合,后缘构成咽后间隙的前壁。内含食管、气管、喉、甲状腺与甲状旁腺、喉返神经、血管及淋巴组织。

9. 椎旁间隙 位于颈动脉间隙后方(图 6-3),以前斜角肌和中斜角肌为其前、后界,此间隙通过颈部全长,在第 3~5 颈椎水平,前斜角肌之前的筋膜深部有膈神经;在第 5 颈椎至第 1 胸椎水平,前和中斜角肌间有脊神经臂丛及其分支。

10. 气管前间隙 在气管与胸骨甲状肌之间,由颈内筋膜壁层与脏层形成的潜在间隙,向下达前上纵隔。

二、颈部淋巴结及其分布

颈部淋巴结非常丰富,分成相互关联的若干组(链),引流相应解剖区域的器官和结构。颈部淋巴结是淋巴瘤最早和最常见累及的部位之一,又是头颈部恶性肿瘤的主要转移部位,也是胸腹部(呼吸道和消化道)肿瘤的终末转移站。熟悉颈部正常淋巴结的分布、分组和引流类型(图 6-4),对头颈部及其他肿瘤的分期具有重要的临床价值。

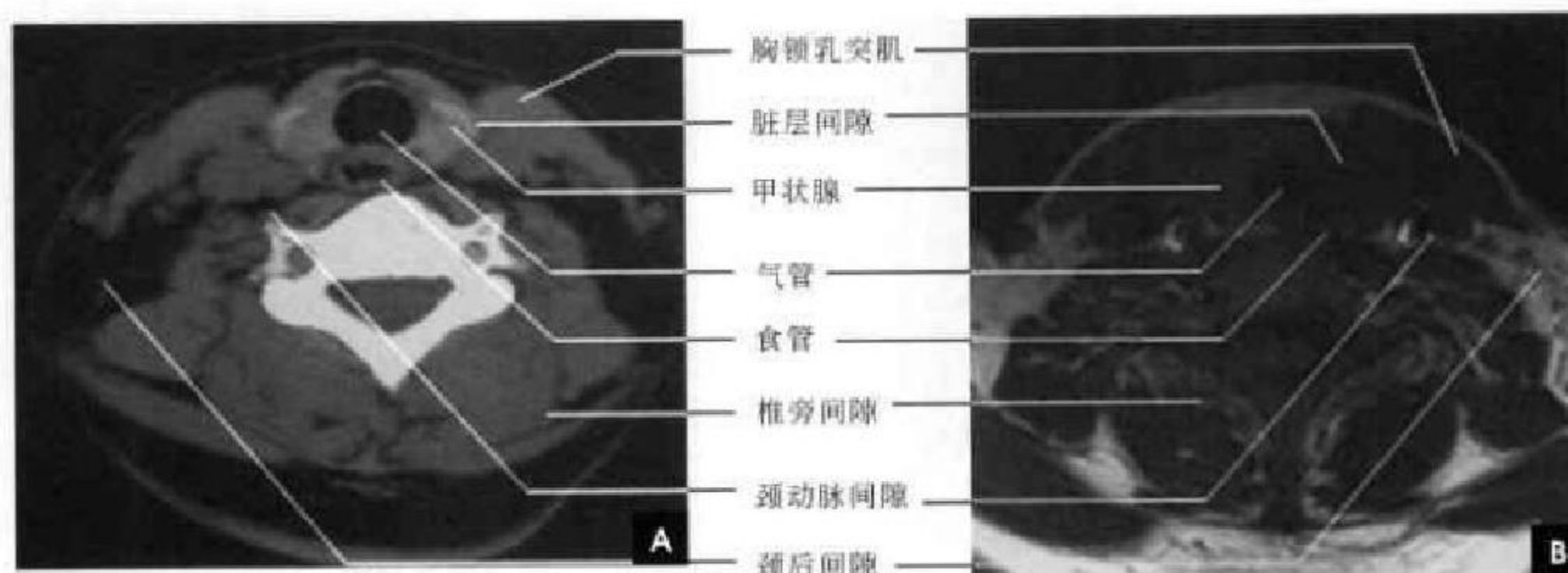


图 6-3 舌骨下颈部筋膜间隙(甲状腺平面)

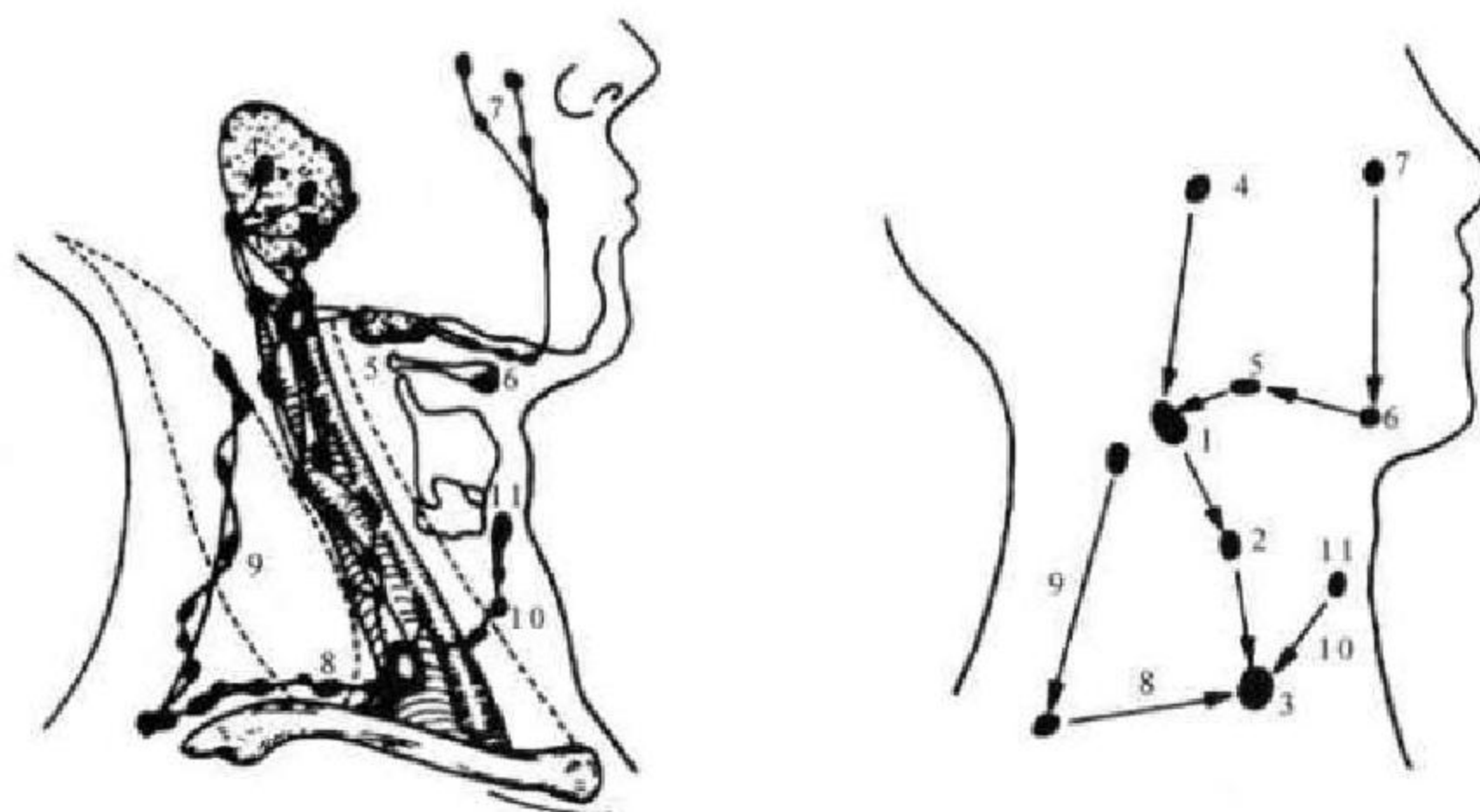
A. CT; B. MRI (T₁WI)

图 6-4 头颈部淋巴结链及其引流方向

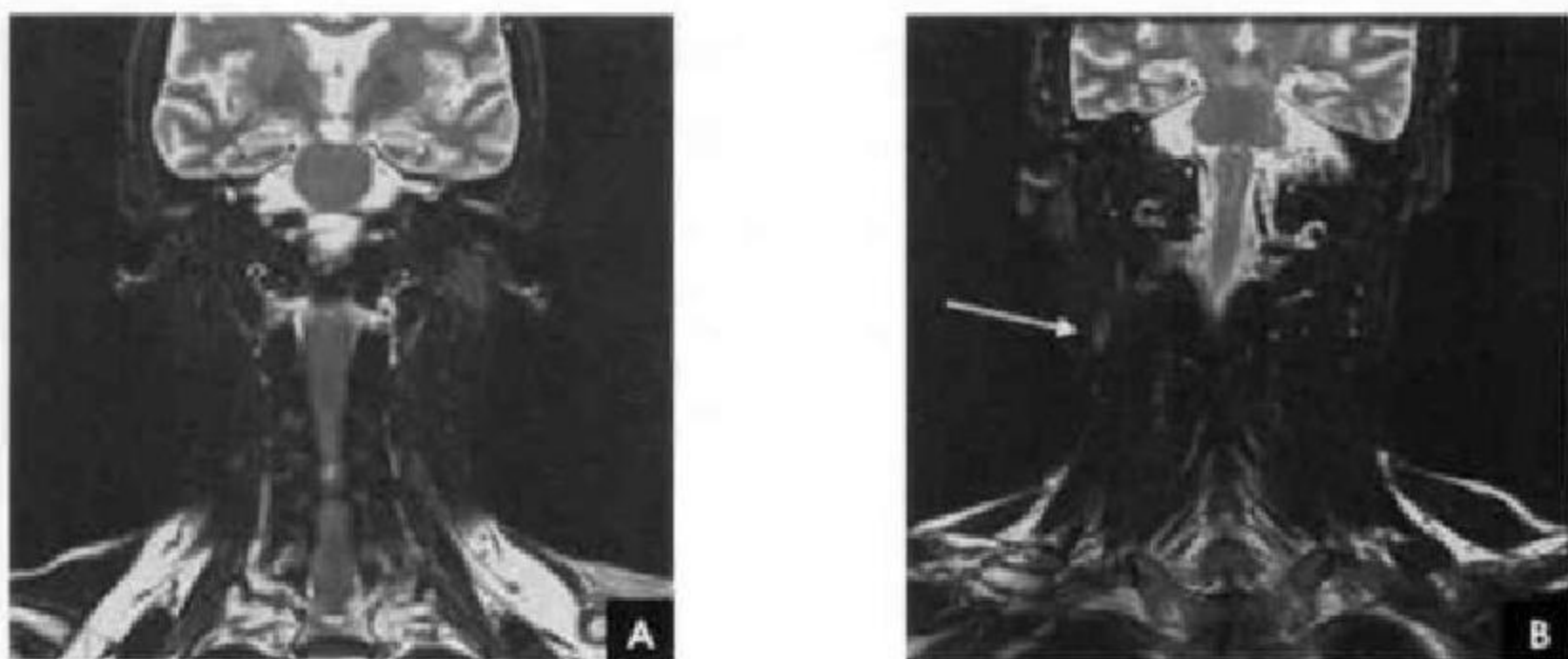
1. 颈二腹肌淋巴结; 2. 颈深(颈内静脉)淋巴链; 3. Virchow 淋巴结; 4. 腮腺淋巴结链; 5. 颌下淋巴结链; 6. 颊下淋巴结链; 7. 面淋巴结链; 8. 颈横(锁骨上)淋巴结链; 9. 脊副淋巴结链; 10. 颈前淋巴结链; 11. Deiphian 淋巴结

颈部淋巴结分成下列几组:

1. 颈外侧深部淋巴结群 分为颈深淋巴结链、脊副淋巴结链和颈横淋巴结链三组。
2. 颈前淋巴结链 分浅、深两组。
3. 颌下-颌下淋巴结链 分颌下组和颌下组。
4. 腮腺组 分腺外组和腺内组。

5. 咽后组 分内侧组和外侧组。

CT 增强扫描和 MRI 对显示颈部淋巴结肿大具有较高的价值,尤其是颈部冠状面 T₂WI 压脂能较全面显示肿大淋巴结及其分布,是临床评价头颈部病变常用的检查方法(图 6-5)。

图 6-5 颈部冠状面 MRI (T₂WI 压脂)

A. 正常; B. 肿大淋巴结(白箭)

(郑力 新激扬)

第二节 咽 部

一、咽部解剖概述

咽为前后略扁,上宽下窄的漏斗形管腔器官,由骨骼肌及黏膜等构成,全长约为 12.5cm。上端附着于颅底,下端在环状软骨下缘与食管相连,其前壁部分开放,分别与鼻腔、口腔和喉腔相通,从而自上而下可分成:鼻咽、口咽和喉咽三部分(图 6-6A)。咽是呼吸与消化的共同通道。

(一) 鼻咽

鼻咽为颅底之下,软腭水平之上一段咽腔,又称为上咽部。其前壁经后鼻孔与鼻腔相通,下壁为软腭,平时处于开放状态便于空气流通,仅在吞咽、发声或屏气时软腭上提关闭鼻咽峡并与后壁密接时才成为鼻咽下壁,此时鼻咽与口咽完全隔开。鼻咽顶附于蝶骨底和枕骨斜坡的颅外面,筋膜较厚,称为颅咽底筋膜,维持鼻咽开放。后壁贴附于第 1~2 颈椎前缘,顶后壁呈穹隆状,有淋巴组织团块称腺样体,在儿童较为显著,常可致鼻咽顶后壁欠光滑,至青春期逐渐萎缩。鼻咽两侧壁有咽鼓管圆枕或隆突,前下方有咽鼓管咽口,后上方凹陷为咽隐窝(Rosenmüller 窝)或侧突。

(二) 口咽

上自软腭与鼻咽峡,下至会厌上缘(或舌骨)水平一段咽腔称为口咽,又称中咽部。为上呼吸道和消化道交叉部分。软腭与腭垂构成前上壁,口咽前

上方经咽峡与口腔相通;前下壁为舌背后 1/3。口咽后壁位于第 2~3 颈椎前,其上下与鼻咽和喉咽分界不明显,厚度较一致。口咽两侧壁为软腭向下分成的前后两条皱襞分别构成腭舌弓和腭咽弓,其间形成三角形的扁桃体隐窝,内藏腭扁桃体。

(三) 喉咽

自会厌上缘(或舌骨)至环状软骨下缘的一段咽腔称为喉咽或下咽部。其下端明显变窄,在环后间隙(环状软骨后缘与椎前软组织之间)处仅有一横的裂隙与食管相通。喉咽前壁即喉后面,自上而下为会厌喉面、喉口,并与喉室相通。会厌前方,在舌会厌外侧皱襞与舌会厌正中皱襞之间有会厌溪,左右各一。喉咽后壁位于第 4~6 颈椎前。两侧为倒三角形的梨状窝,其内侧壁即声门上喉侧壁,由会厌侧缘、杓状会厌襞和杓状软骨组成,上缘围成喉入口;梨状窝外侧壁上段附着于舌甲膜,下段则紧贴甲状软骨翼板内面;前壁在咽会厌皱襞下反折;后方直接与环后间隙相连,梨状窝尖可下达环杓关节外侧,正常吞咽时食团由双侧梨状窝经环咽后间隙进入食管内。

二、咽部 X 线解剖

(一) 咽部侧位像

在侧位片上,咽腔阴影呈长条状,由于气体衬托可见周围软组织轮廓。在软腭和会厌(或舌骨)做两条水平线,可把咽腔分三部:软腭以上的咽腔

为鼻咽,两线之间的咽腔为口咽,会厌上端以下的咽腔为喉咽。在侧位片上,鼻咽和口咽较宽,喉咽

因前方受喉的限制,故明显狭窄,甚至不显影(图 6-6B)。

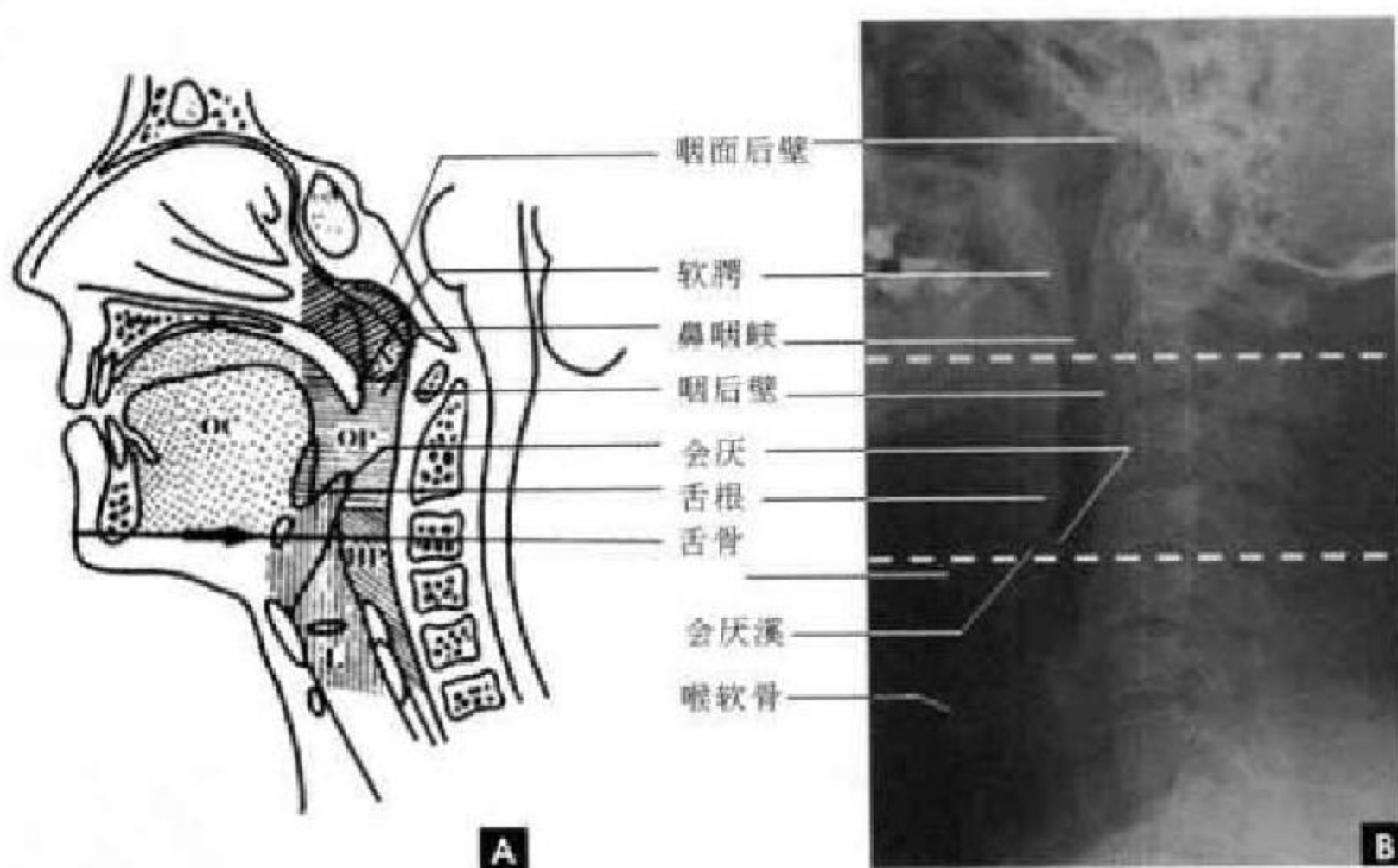


图 6-6 咽部侧位像

A. 咽部区划示意图(N鼻咽;OP口咽;HP喉咽;OC口腔;L喉); B. 咽部X线侧位片(白虚线界定划分鼻咽、口咽与喉咽)

咽前壁自上而下分别可见翼突后缘和后鼻孔,此为鼻咽和鼻腔的通道。下方为硬腭向后延的长条状软腭及腭垂,后者呈指头状下垂,将鼻腔与口腔分开,也是鼻咽与口咽的界限。软腭与舌根之间的透明腔隙为口咽峡,咽腔经此与口腔相通。下方有舌根和口腔底部肌群共同形成的软组织影。舌根和会厌舌面之间可见会厌窝形成的U字形凹陷,其底部一般在舌骨大角水平。在舌根的下方可见舌骨的侧位像,其横位的舌骨大角影被由下方上升呈三角形的会厌阴影交叉重叠。喉咽前壁可见从前下斜向后上的叶片状会厌,会厌喉面与其两侧的杓会厌皱襞共同围成喉前庭。喉室及喉软骨架均在喉咽前方。

咽上及后壁起自枕骨斜坡下的软组织,向后下弯曲呈弧形,连续向下与颈椎前的软组织相接,呈一光滑的软组织边缘。鼻咽腔上端称为咽顶,一般咽顶表面光滑,它与颅底骨影之间有灰白色的软组织影,其正常厚度为4~5mm。在鼻咽腔的中央,相当于下鼻甲的后方,有时还可出现更为透明的圆形阴影,为咽鼓管咽口。其后上缘有纵行的致密影,为咽鼓管圆枕。咽后壁平坦,并与上位6个颈椎相邻。咽后壁与椎体前缘之间夹有软组织。软组织上部较厚,向下很快变薄。呼气时较厚而吸气时变

薄。屈颈时较厚,伸颈时变薄。鼻咽顶部和咽后壁的软组织厚度,因年龄而异。儿童时因腺样体肥大,顶、后壁交界处较厚,10岁后则逐渐萎缩。以后随年龄增长,顶壁及后壁均逐渐变薄。据我国报道,成人顶壁仅有2~4mm;咽后壁厚度,5岁以下不超过8mm,成人不超过5mm,一般在3mm左右。咽后壁为上下连续的直线,不应有局部隆起。环椎前缘及第2~4颈椎前下缘至椎前软组织前缘的距离,即椎前软组织厚度,应大体相等。

(二) 咽部颞顶位像

颞顶位片主要显示颅底结构。但在颅底中部也有鼻咽和口咽的透明影重叠。鼻咽和口咽的透明影呈宽带状,是鼻腔影的后延。鼻中隔后端或两侧翼突的连线为鼻腔与鼻咽之间的界限。在咽透明影中鼻咽居前,口咽居后,两者之间没有明显的界限。在鼻咽的两侧壁上(相当于破裂孔的前内方),有对称的向内侧隆起突入咽腔的咽鼓管圆枕,在其前方,可见透明腔影稍向外突,为咽鼓管咽口,其后方,可见透明腔影向外呈圆形隆出,为咽隐窝。口咽腔透明度不及鼻咽腔明显,轮廓比较模糊。有时因舌根后缩在口咽腔内出现后界清晰的大团块状致密影,不应误诊为肿块。

三、咽部断面解剖

通常 CT 采用闭口位轴位扫描,这样患者比较舒适,又可减少移动伪影;有时采取张口位轴位扫描,与前者对比,可观察到咽腔大小和肌肉形态的变化。咽部组织器官在 MRI 上可分为五个等级信号差别,即高信号(脂肪),中等信号(肌肉)和低信号(咽腔气体、血管和骨皮质);在高、中信号之间者为稍高信号,在中、低信号之间者为稍低信号时。

(一)鼻咽部

鼻咽腔位于中央,略呈方形,为一含气空腔。其正前方为鼻中隔及两侧鼻腔;后方为椎前软组织与环椎前弓及枢椎齿状突。鼻咽腔两侧壁,前为翼突内、外板及其附着的翼内外肌;中部突出的结节

状软组织影,为咽鼓管圆枕。咽鼓管圆枕是鼻咽部的重要标志,在 T_1 、 T_2 加权像上,呈中等或稍高信号强度。咽鼓管圆枕前方的凹窝,为咽鼓管咽口;后方的裂隙,为咽隐窝。圆枕前外侧为腭帆张肌,后外侧为腭帆提肌。它们在鼻咽下部层面,汇合成单一肌性结构,称帕沙凡特嵴(Passavant ridge),投影于鼻咽前部及其两旁,呈中等稍低信号。在腭帆肌两侧,由内向外,可见翼内肌、翼外肌、颞肌和嚼肌;后方有头长肌和头前直肌。这些肌肉均呈中等信号。肌肉周围因有薄层筋膜包绕(呈稍低信号)或有少量脂肪(呈高或稍高信号),故可分辨。软腭因含有较多脂肪,呈稍高信号;而舌的信号强度,通常高于咽部肌群。舌根和口底部因腺体较多,常呈混杂信号(图 6-7、6-8)。

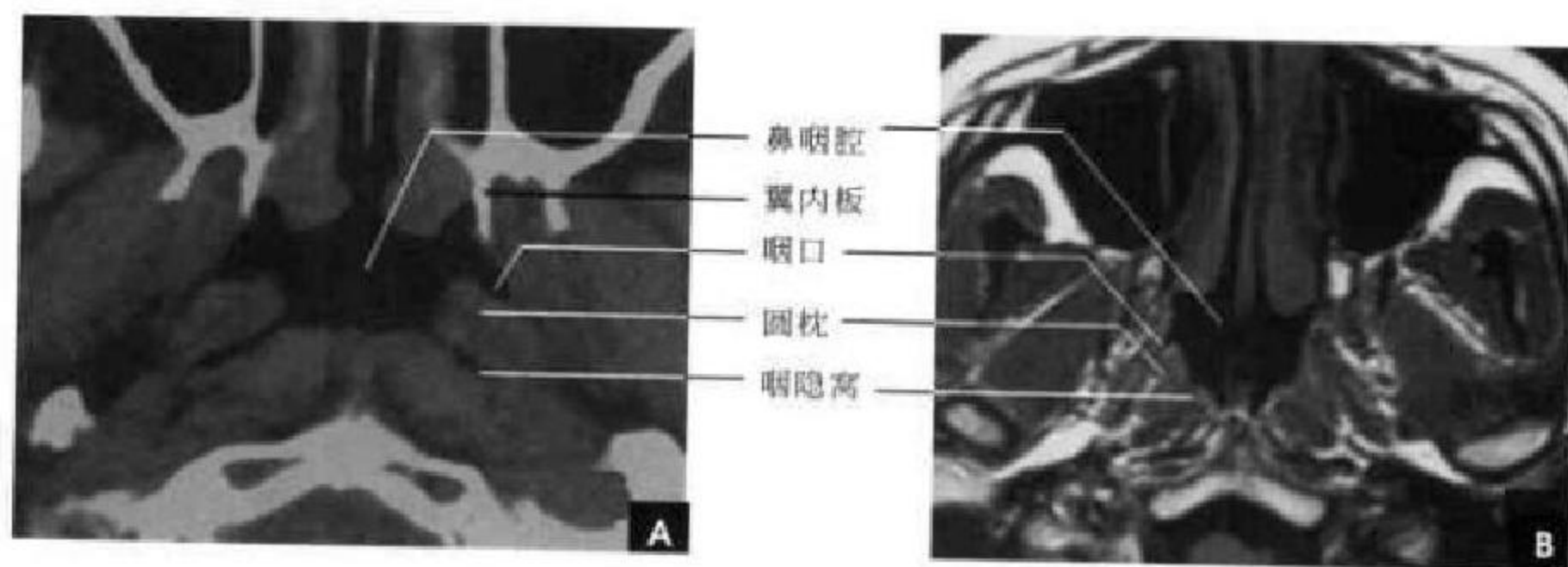


图 6-7 鼻咽部横断面

A. CT; B. MRI

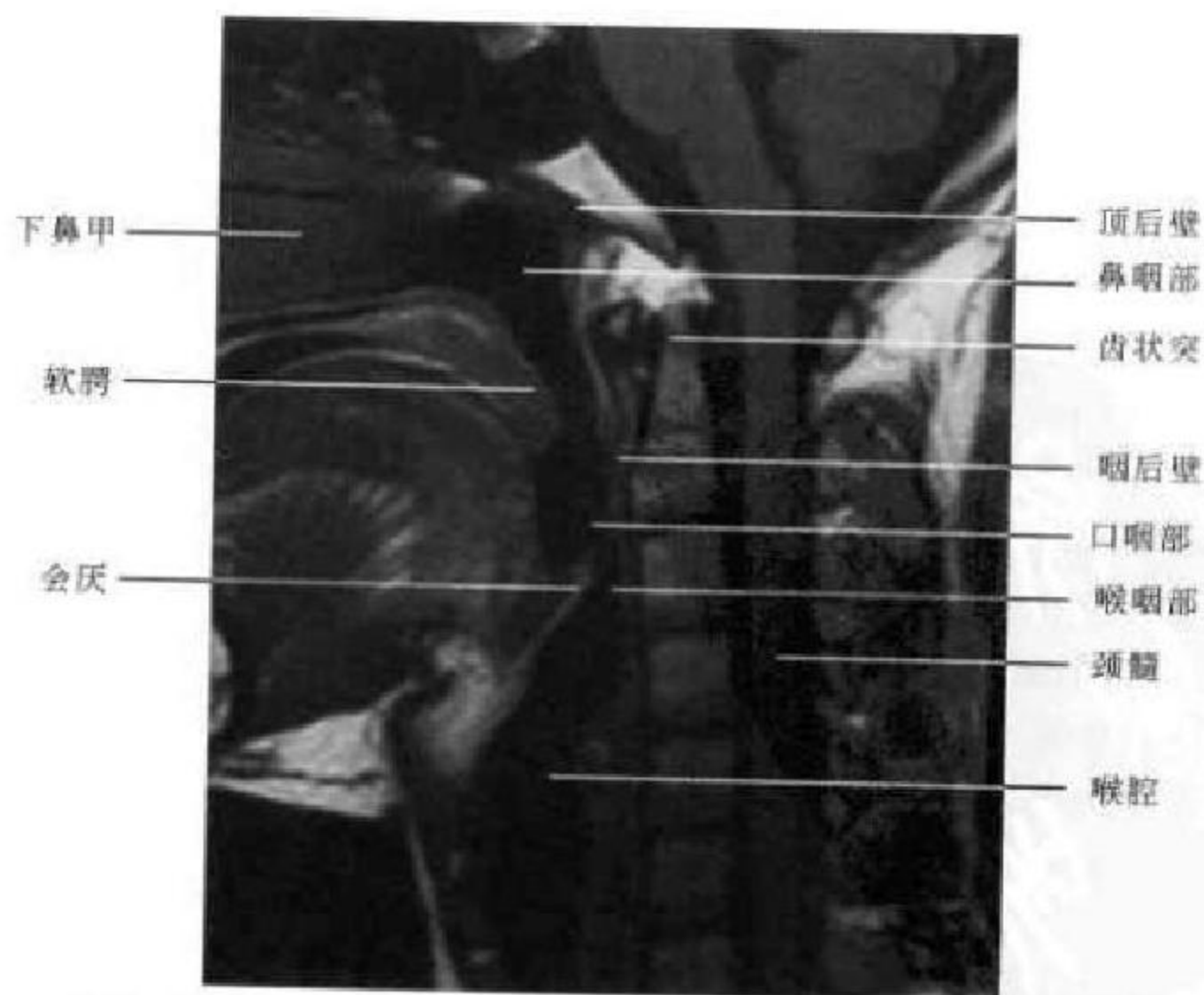


图 6-8 咽部矢状面 MRI

(二)口咽部

不同层面的口咽腔形态各不相同。邻接鼻咽的咽峡腔较小,其前方软腭较厚,中线可见腭垂向腔内突出,双侧咽侧壁厚约5mm,其外方咽旁间隙渐变小。在软腭下层面口咽腔呈扁椭圆形,双侧壁可稍厚和隆起,为舌扁桃体所在,其密度与肌肉相仿,外表筋膜不能分辨。前方可见舌根和口底肌群,舌中隔显示在正中线上,这些结构均在弓形下颌骨包围之中。在下颌骨后部内侧可见椭圆形颌下腺,在颌下腺后方为颈动脉间隙、腮腺间隙及其结构所在(图6-9)。

(三)咽喉部

会厌层面显示舌会厌正中皱襞两侧含气腔为

会厌溪。会厌溪后方由弹性软骨构成的弓形线状影为会厌,在CT图像上呈等密度影,在MRI上为等信号,很少看到钙化。会厌包绕的气腔相当于喉前庭上部,杓会厌皱襞将喉前庭与梨状窝分开,其后方以咽后壁软组织与颈椎骨质相隔(图6-10)。舌骨层面可见舌骨呈弓形位于前部,两侧舌骨大角向后伸延,会厌溪底部在舌骨大角水平消失,喉前庭两侧的梨状窝逐渐扩大,两侧可不完全对称,其大小与延伸范围与声门上区充气压力有关(图6-11)。梨状窝层面显示喉咽和喉紧邻,关系密切,喉咽腔平时常处于塌陷状态,环后间隙和梨状窝尖狭小,喉咽与食管口分界在横断面上显示常欠清楚,为此配合咽食管钡剂造影点片观察尤为必要。

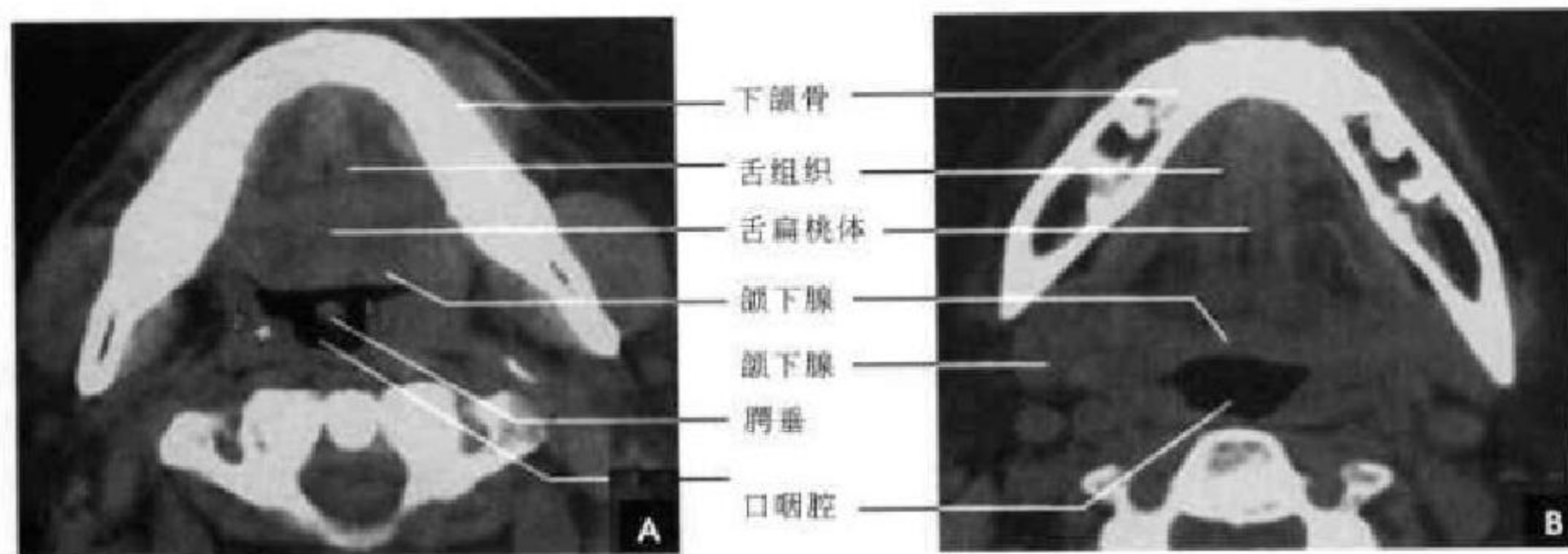


图 6-9 口咽部横断面 CT

A. 软腭层面; B. 软腭下层面



图 6-10 咽喉部横断面(会厌层面)

A. CT (增强); B. MRI

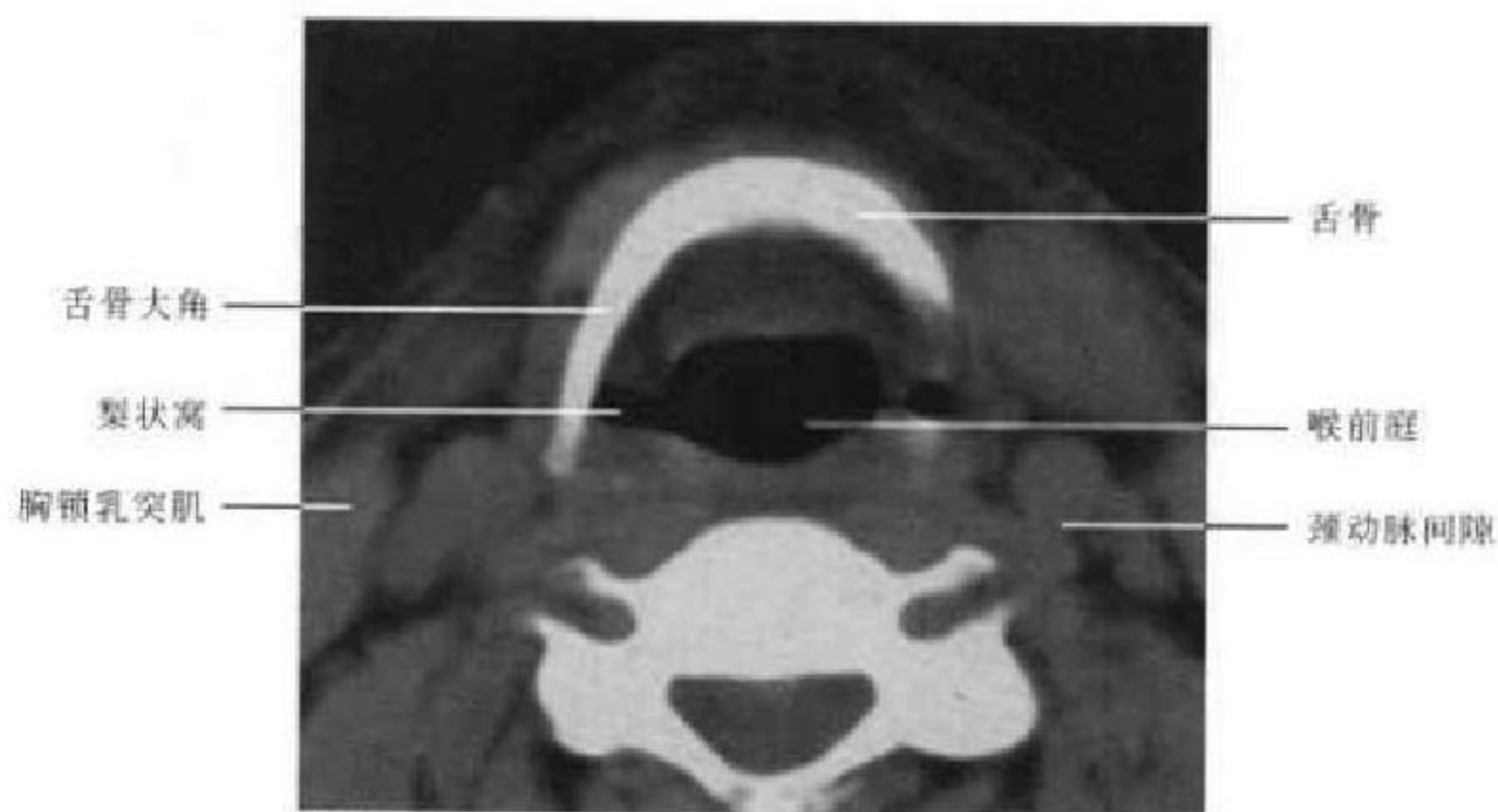


图 6-11 喉咽部横断面 CT(舌骨层面)

(郑力 新激扬)

第三节 喉 部

一、喉部解剖概述

喉是下呼吸道的门户,位于颈前正中部。喉是以喉软骨为支架,并由肌肉、韧带、纤维组织膜连接而成,表面覆有黏膜及皱襞,借助喉软骨关节及肌肉的活动,完成其生理功能。上以会厌上缘为界(成人约在 C₃ 水平)与鼻咽相通;下以环状软骨为界(成人约在 C₅ 水平),与气管相连;前界自上而下,为会厌喉面、前联合、声门下腔前侧壁;后界为杓状会厌襞、杓状软骨、后联合及声门下腔后侧壁。

喉软骨有会厌软骨、甲状软骨和环状软骨,以及成对的杓状软骨、小角软骨和楔状软骨,共 9 块。甲状软骨、环状软骨和杓状软骨属透明软骨,可产生钙化和骨化。喉软骨钙化与年龄和性别有关,个体可有差异,熟悉其规律对判断病理改变有重要意义。一般喉软骨钙化于 20 岁后开始,50 岁后多有明显钙化。男性甲状软骨有前后两个骨化中心,钙化广泛;女性仅后部一个骨化中心,故钙化局限于后部。环状软骨钙化可从板上缘或后缘开始向前弓上部扩展,以后也可完全骨化。杓状软骨前下方声带突钙化在成年人常见,呈对称小三角形致密影,为辨认声带的标志。

基于胚胎发育基础,以喉室为界,喉由上、下两部分接合而成。喉的上部弹性膜称为方形膜,此膜自会厌软骨的两侧缘和甲状软骨前角后面向杓状

软骨内延伸,成为杓状会厌襞和室带(假声带)的基础。喉的下部弹性膜称为弹力圆锥,自甲状软骨前角下部下延至环状软骨前上缘内侧,与其表面的环甲膜融合成环甲韧带。弹力圆锥向后延伸至杓状软骨声带突,上缘增厚为声韧带,成为声带基础。喉内肌肉有喉内肌和喉外肌之分。喉内肌多附着于杓状软骨,通过杓状软骨运动以使声带内收或外展活动。此外还有环甲肌和甲杓肌调节声带张力。喉外肌主要与喉的升降运动有关。

喉腔内以室带和声带分隔,室带以上喉腔称为喉前庭,其前壁为会厌,两侧壁为杓状会厌襞,后下为杓状软骨。室带与声带之间狭长的腔隙称为喉室,左右各一。室带又称假声带,位于喉室上方,前端起于甲状软骨前角中上段内面,后端止于杓状软骨前上面,由室韧带、肌纤维和黏膜组成。声带位于喉室下方,其前端起于甲状软骨中段内面,后端附着于杓状软骨声带突,由声韧带、肌纤维和黏膜组成。常人声带厚 5mm,男性长约 2mm,女性长约 1.5mm,双侧声带间的喉腔裂隙称为声门裂。双侧声带前端交合处称为前联合,后端与杓状软骨内侧之间的黏膜称为后联合。双侧声带之下到环状软骨下缘间的喉腔称为声门下区,成人横径约 1.5cm,前后径约 2.3cm。临床上一般将喉部分为声门、声门上和声门下三区。声门区限指声带;声门上区包括喉室、假声带、会厌、杓状软骨和杓状会厌襞;声

门下区为声带下至环状软骨下缘。

二、喉部 X 线解剖

(一) 喉部平片解剖

1. 喉侧位像 喉室在发“E”音侧位投照时呈梭形透明裂隙，占喉腔前后径前 2/3，中间高度为 3~5mm，上缘灰白色带状阴影为假声带（室带），下缘是声带。喉室后方的三角形影为两侧重叠的杓状软骨。喉室前端距甲状软骨板后缘为 2~3mm，代表前联合的厚度。甲状软骨板两侧重叠，男性可显示向前突出的喉结，由喉结下延的部分为甲状软骨左右两板交界的部位。环状软骨呈印戒状，常不

易显示其全部轮廓。喉上方有弯刀形的会厌软骨，上端达舌骨大角的上方，其前缘透亮影为会厌溪，舌骨体呈长方形，两侧舌骨大角大致呈水平位并与会厌相切（图 6-12A）。

2. 喉正位像 在颈部正位片上，喉与颈椎阴影重叠。喉软骨如不钙化，一般不易显影。喉腔内充满空气，对比明显，因此，在颈椎阴影的基础上，重叠显示出位于中线上呈宽带状的透明喉腔轮廓。此影上段为喉腔，下段属气管，两者之间以第 6 颈椎下缘水平为界。喉前庭与喉咽重叠，一般难以区分（图 6-12B）。

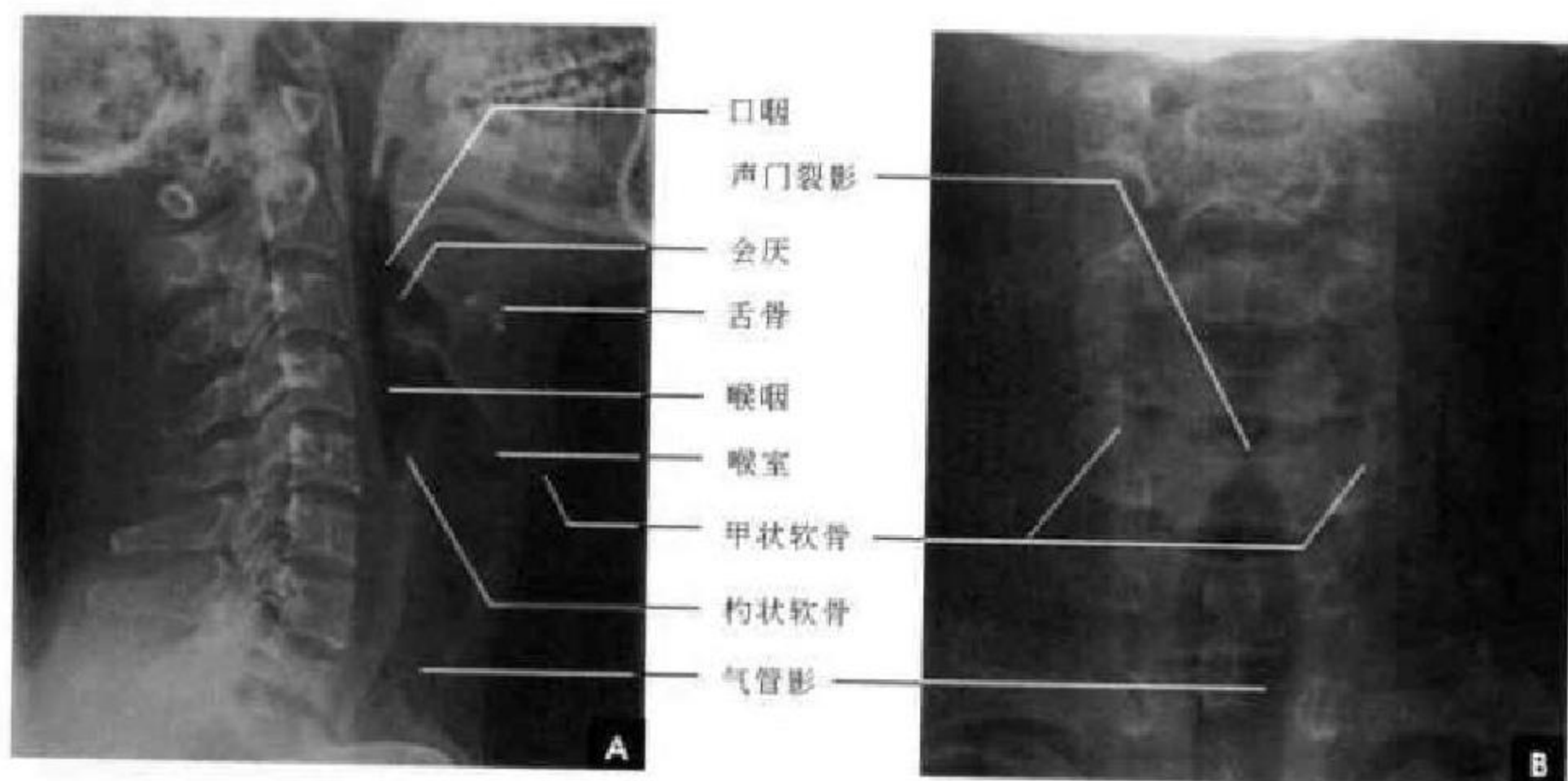


图 6-12 喉部 X 线平片

A. 侧位； B. 正位

3. 喉正位体层摄影像 显示喉的结构，包括喉前庭、室带、喉室、声带、声门下区的结构。

(1) 发声相：发“E”时，室带和声带均向中线内收，因而喉室显示清楚，呈对称的椭圆形气腔，边缘整齐。两旁舒展的梨状窝对称，呈边缘光滑尖端向下三角形透明影。上方喉前庭居中，呈漏斗状气腔。下方声门裂变窄，同时伴声门上提。声门下区压力较高，声带下与侧壁间近于直角形，两侧对称（图 6-13）。

(2) 吸气相：室带与声带外展，声门开大，喉室消失，此时喉前庭较发音相明显扩大，两侧梨状窝则变窄（图 6-14）。

三、喉部断面解剖

喉部为含气的腔道，CT 表现为低密度区，MRI

为无信号区，不同平面有不同形状。在喉前庭平面呈椭圆形；梨状窝层面气道外形不规则；室带与声带平面呈椭圆形腔，前后径长，前窄后宽，前联合紧贴甲状软骨的内缘；环状软骨以下平面呈马蹄形，后缘平直或轻度前凹。

喉前部为“八”字形的高密度甲状软骨板，由于钙化与未钙化的透明软骨相混杂，密度与信号不均匀。梨状窝呈类圆形气腔位于杓会厌皱襞外后方和甲状软骨板后部的内侧（图 6-15）。当吸气时室带与声带外展，喉室位于中线上呈一三角形气腔，尖端在前，指向甲状软骨角，基底部在后，两基底角止于杓状软骨。由于部分容积效应，一般只有 10% 的图像能区别室带与声带，故喉部断面扫描常采用薄层以提高两者的显示率。室带层面前端不能直达甲状软骨内面，有稍厚的软组织相隔，同时可显示甲状软骨上



切迹;后端(即三角形两底角)止于杓状软骨上突,后者CT上呈两个对称的点状高密度影,MRI上为低信号,这是室带的重要标志。室带因含脂肪而呈高信

号,室带内侧游离缘光滑平直,而外侧缘比较模糊,通过喉旁间隙(CT上低密度带,MRI上为高信号带)与甲状软骨板相隔(图6-16)。

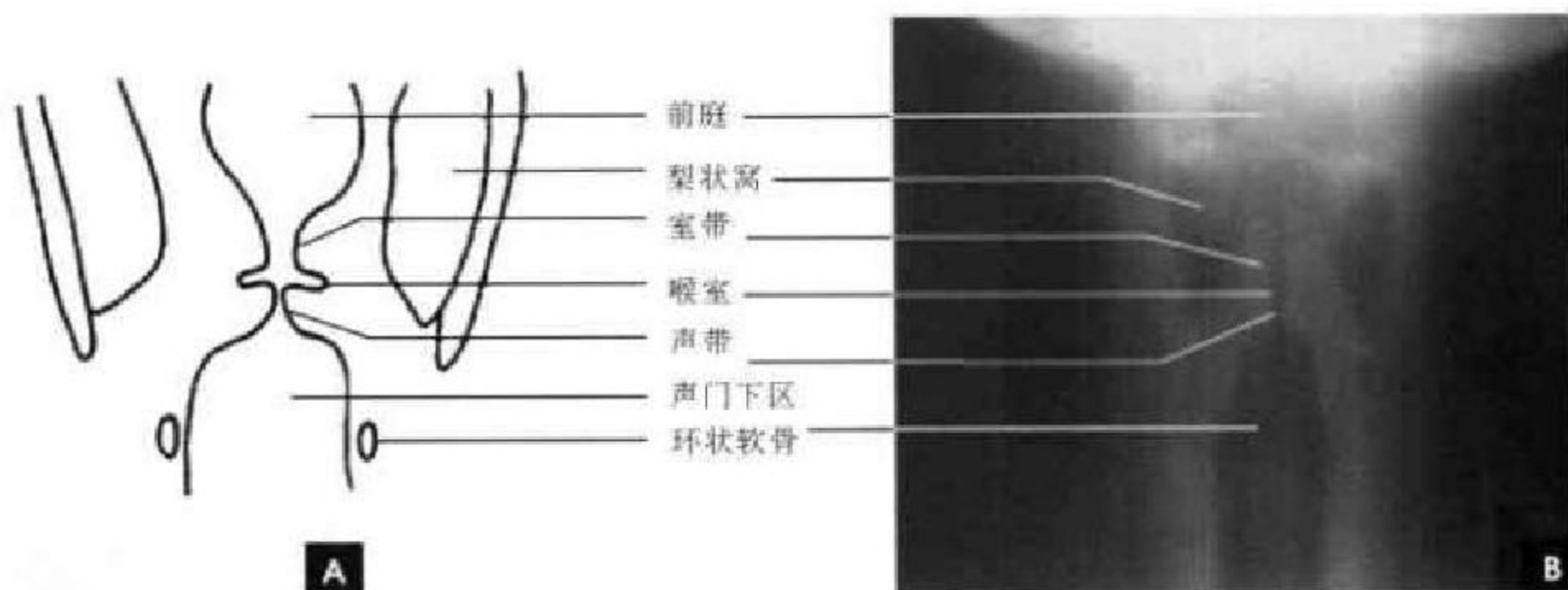


图6-13 喉部(发声相)

A. 示意图; B. 正位体层摄影




图6-14 喉部(吸气相)

A. 示意图; B. 正位体层摄影

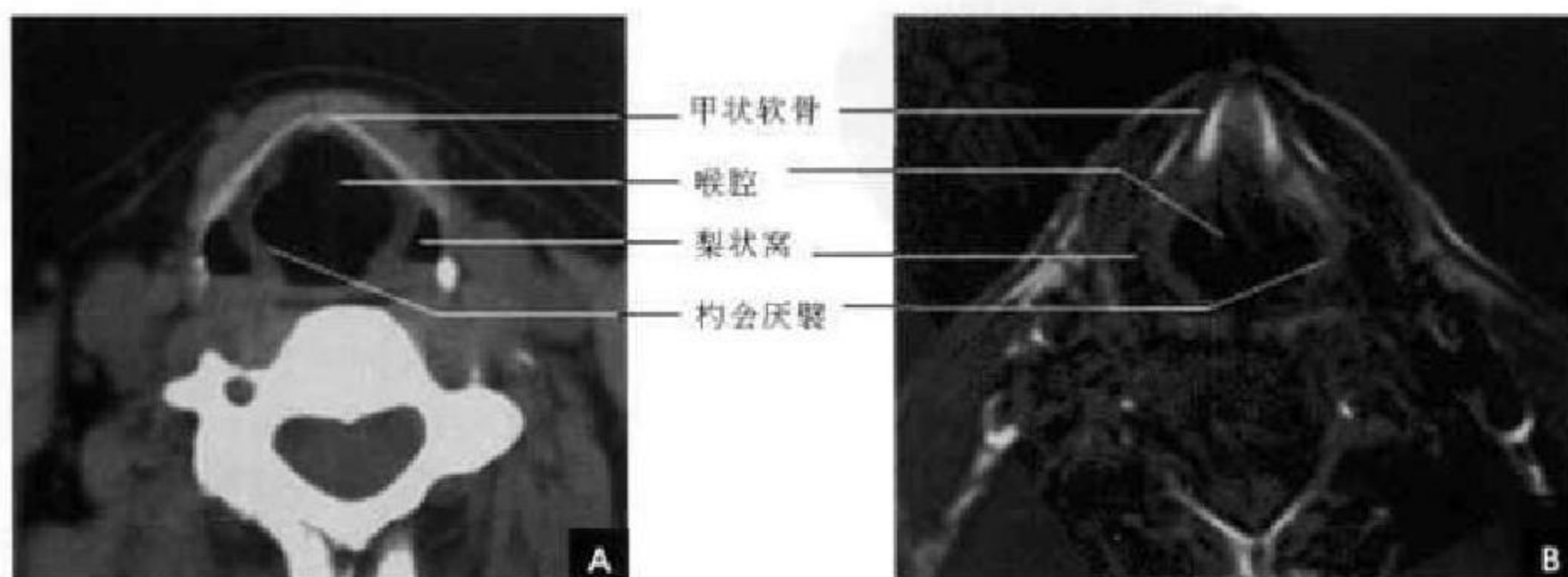


图6-15 喉部断面解剖(梨状窝层面)

A. CT; B. MRI

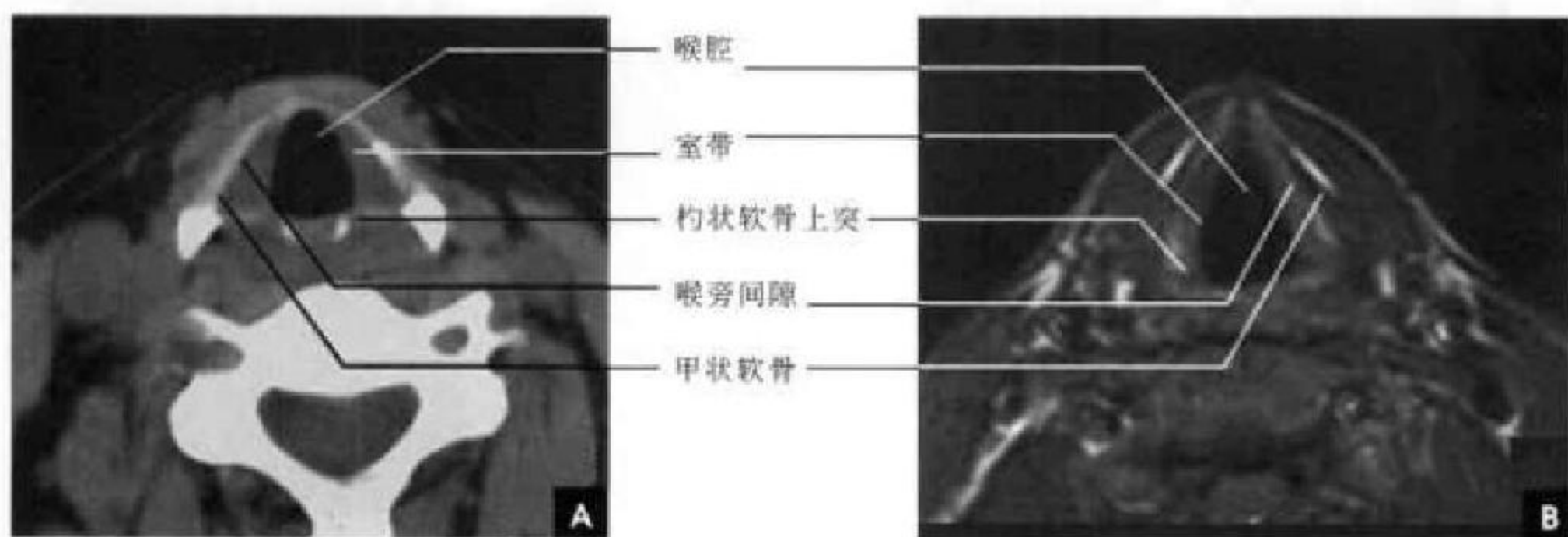


图 6-16 喉部断面解剖 (室带层面)

A. CT; B. MRI

声带层面的甲状软骨切迹已消失,形成甲状软骨角。两侧声带前端靠拢,形成前联合,因后者甚薄,故声带前端接近甲状软骨角的内侧面;后端止于杓状软骨声带突,后者若发生骨化,则呈三角形高密度影,为声带层面的可靠标志(图 6-17)。声带因含声带肌而在 MRI 上呈中等信号。声带在平静吸气时,表现为菲薄的长三角形软组织影,前端很

窄,后端较宽。其内侧游离缘在声门衬托下,光滑整齐;外侧缘与肌肉、韧带混为一体紧贴甲状软骨板内缘。声门气腔的大小和形状因喉部动作而异。发音时呈一前后走行的裂隙;缓慢吸气时,杓状软骨声带突外展,声门开大,呈等腰三角形;呼气时杓状软骨声带突内收,声门关闭消失。

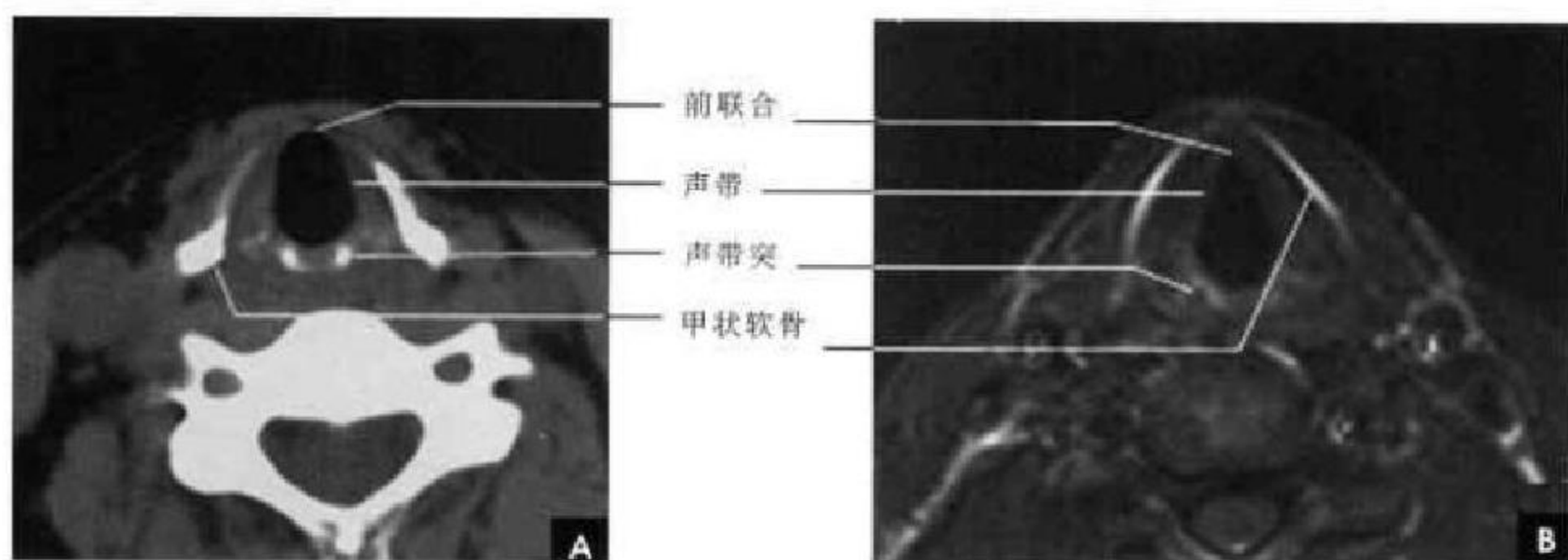


图 6-17 喉部断面解剖 (声带层面)

A. CT; B. MRI

环状软骨层面的喉前方仍可见甲状软骨,后方可见椭圆形的声门下腔,边缘整齐、光滑,其后方及两侧为环状软骨包绕。环状软骨板后外侧,可见两侧对称的小圆形骨影,为甲状软骨下角的切面,逐渐可见甲状腺投影于其外前方。在稍下层面甲状软骨已完全不见,环状软骨除正前方环甲膜处外,

可显示完整的环状软骨环,包绕声门下腔,正常人声门下黏膜厚度均 $<1\text{mm}$ 。在环状软骨板与颈椎之间,食管呈扁圆形含气腔(图 6-18)。

在 MR 冠状位,喉室、前庭、室带、声带及声门下腔等解剖关系显示清楚,发声时,喉室呈袋状充气结构(图 6-19)。

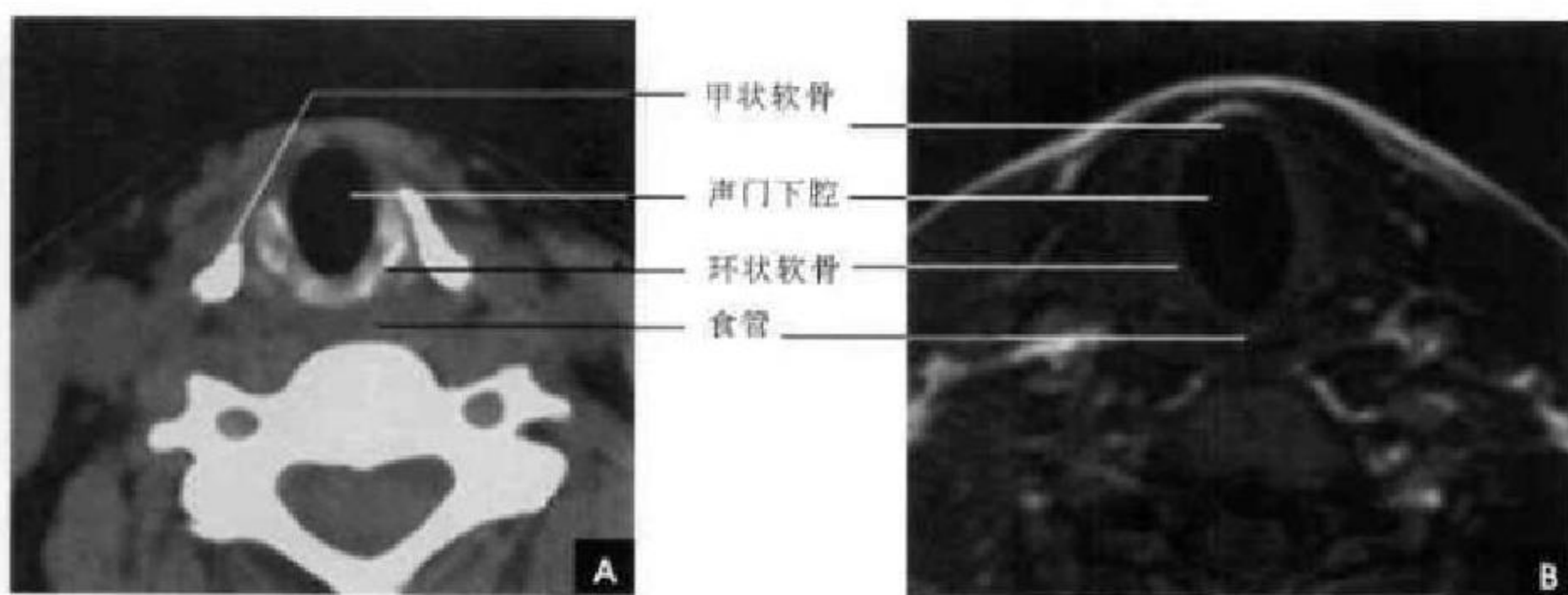


图 6-18 喉部断面解剖 (环状软骨层面)

A. CT; B. MRI

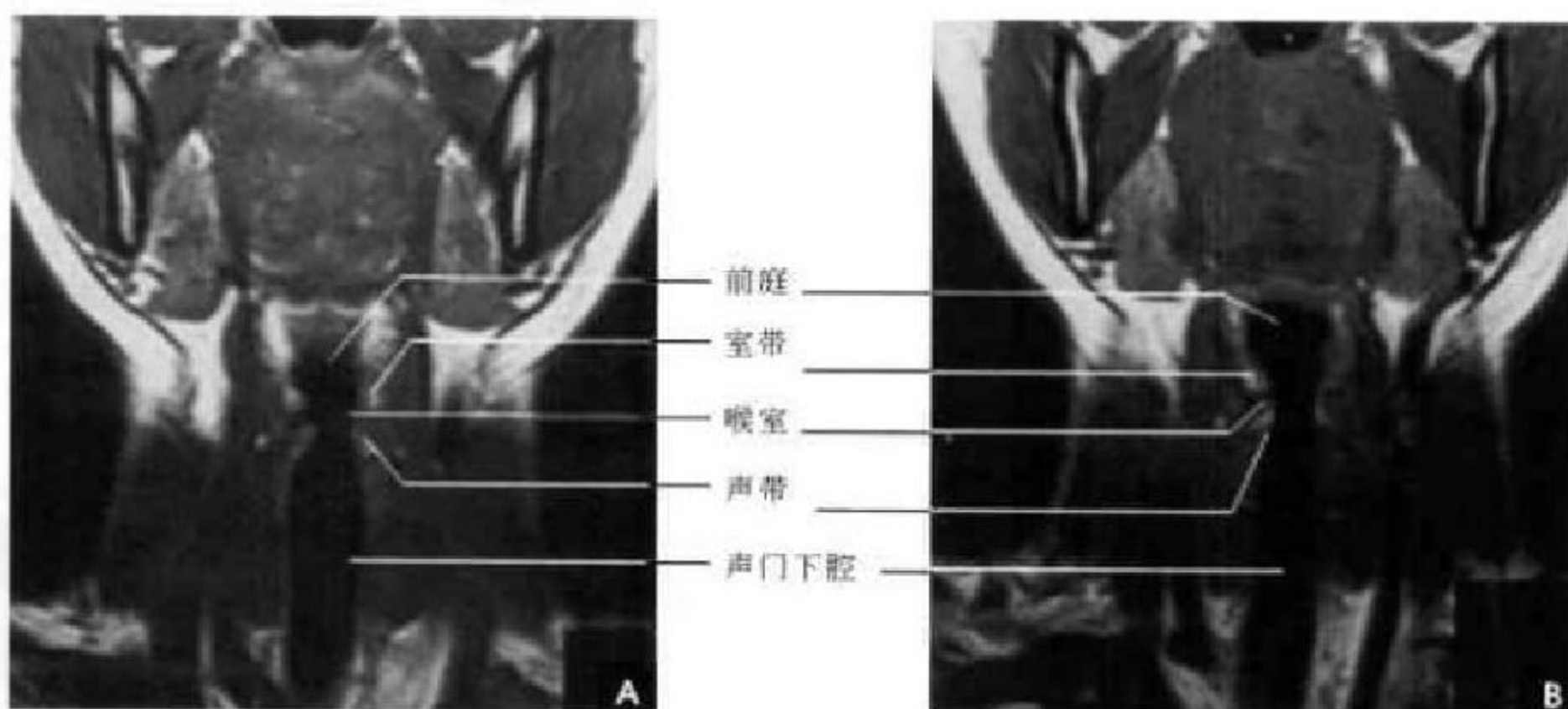


图 6-19 喉部冠状面 MRI

A. 发声相; B. 吸气相

第四节 甲状腺

一、解剖概述

甲状腺位于下颈部气管旁脏器间隙内(甲状软骨中部至第6气管软骨环),冠状面呈H形,横断面为三角形,左右两叶以峡部相连。由颈内脏层筋膜所组成的鞘称为假被膜,它在腺体的内侧和背面延至环状软骨与气管,形成甲状腺悬韧带。喉返神经走行于该被膜后面。假被膜向下与气管前筋膜相连续。甲状腺本身还有一层纤维组织,称为真被膜,其纤维可伸入腺体,将腺体分成小叶。

二、甲状腺断面解剖

横断面显示甲状腺三角形的侧叶位于气管两侧,峡部与气管相贴。由于甲状腺内含碘量高,故其密度高,CT值为100 HU左右(是人体内正常软组织密度最高的器官),而周围软组织密度较其明显低,在增强扫描时甲状腺有明显的强化效应。甲状腺在MRI T₁WI上为较周围肌肉稍高的信号影。甲状腺两侧可见胸锁乳突肌,侧叶的后外侧有颈内静脉、颈总动脉等血管结构,后方为食管、椎前肌和颈椎(图6-20)。

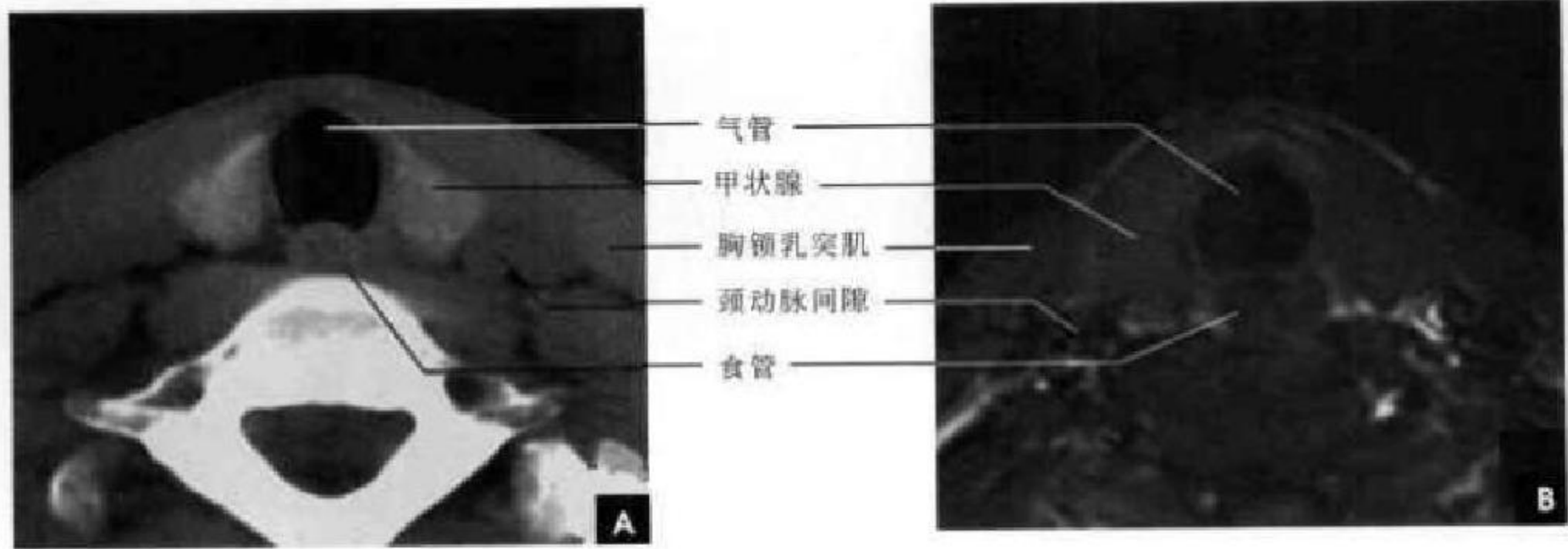


图 6-20 甲状腺横断面
A. CT; B. MRI

(郑力新激扬)



第7章

胸部影像解剖

第一节 胸部 X 线解剖

两肺含有空气,因而可与周围组织及器官形成鲜明的自然对比,胸部 X 线平片为诊断提供了极为有利的条件。由于胸部 X 线影像是胸腔内、外各种组织和器官重叠的复合影像,同时常常存在解剖变异等因素,因此掌握正常 X 线解剖是识别和分析胸部病变的基础。

一、胸 廓

正常胸廓由软组织与骨骼组成,两侧对称(图 7-1、7-2)。

(一)软组织

1. 胸锁乳突肌及锁骨上皮肤皱褶 胸锁乳突肌起自胸骨柄及锁骨内端,向后上方斜行,止于乳突,在两肺尖内侧形成外缘锐利且较均匀的致密阴影。当颈部偏斜时,两侧胸锁乳突肌阴影可不对称,勿误为肺尖部病变。锁骨上皮肤皱褶为与锁骨

上缘平行的薄层软组织影,其厚度为 3~5mm,内侧与胸锁乳突肌阴影相连,略成直角,系锁骨上皮肤及皮下组织的投影。

2. 胸大肌 在肌肉发达的男性,于两肺中部的的外侧形成扇形均匀致密影,下缘锐利呈斜行曲线,自肺野伸向腋部,与腋前皮肤皱褶相延续。

3. 乳房及乳头 女性乳房于两下肺野形成半圆形的密度增高影,其下缘清楚,并向外与腋部皮肤连续,上缘不清,且密度自下而上逐渐变淡以至消失,其位置随年龄的增长而下垂,一般两侧对称。乳头在两下肺野相当于第 5 前肋间处形成边缘清楚的小圆形致密阴影,乳房越薄,乳头影境界越清晰,其特点亦为左右对称。

(二)骨骼

胸廓前有胸骨、锁骨,后有胸椎、肩胛骨,肋骨则围绕其间。

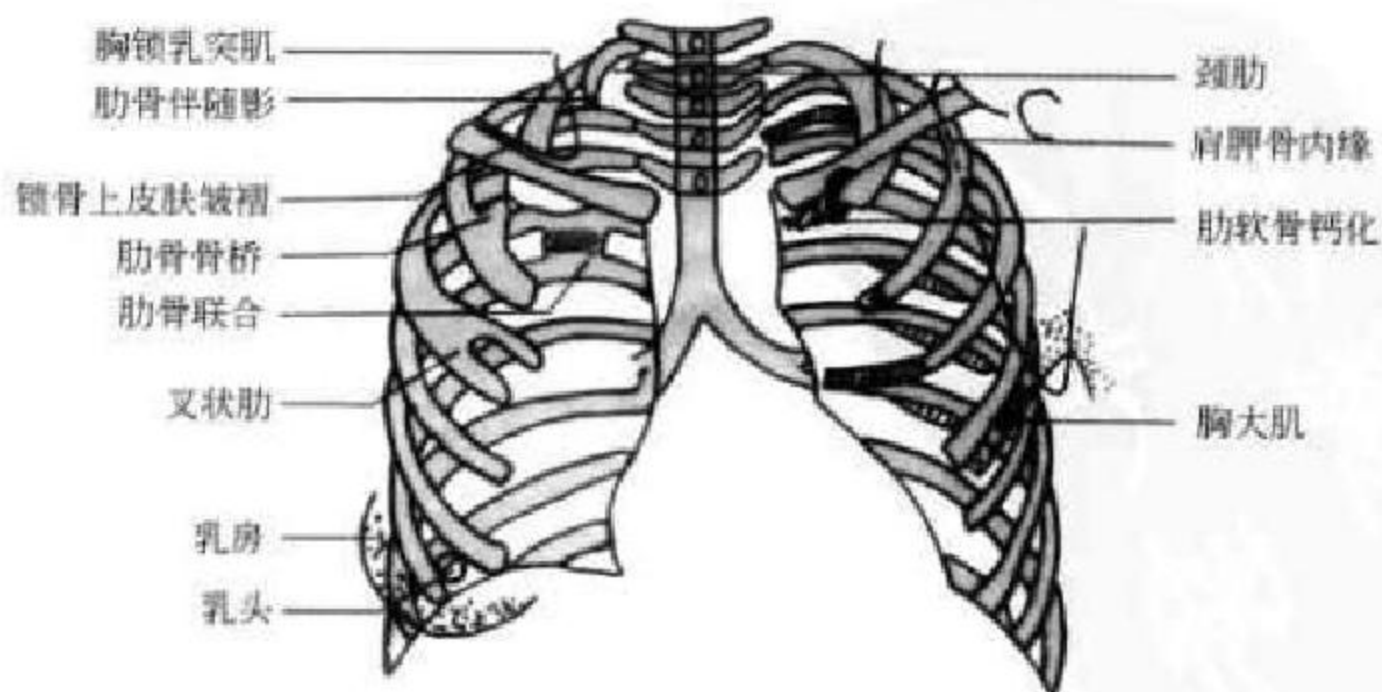


图 7-1 胸廓示意图

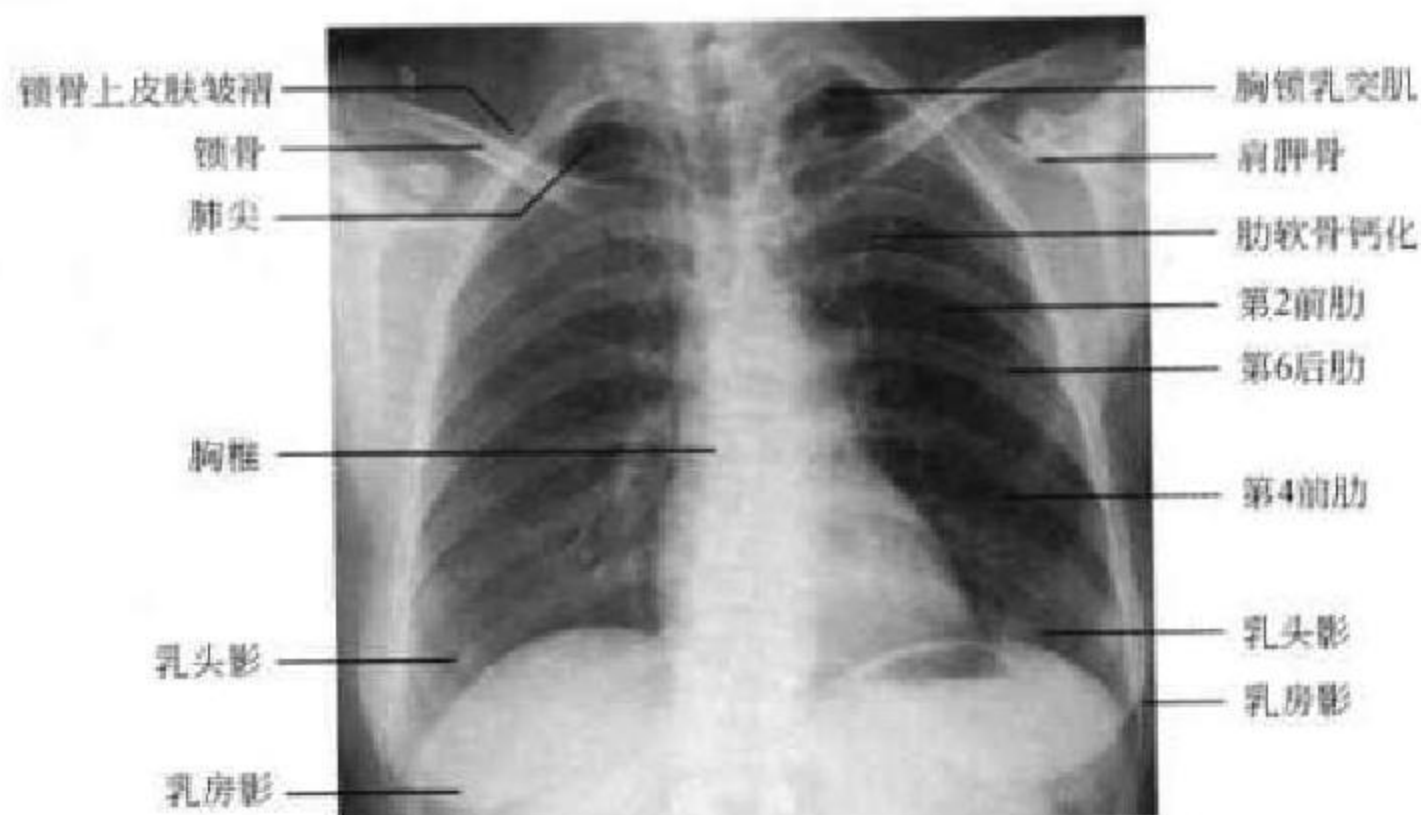


图 7-2 胸部正位 X 线平片(女性)

1. 肋骨 共 12 对,每根肋骨分为前肋、腋段和后肋三段。同一肋骨前后段的位置不同,一般第 6 前肋与第 10 后肋等高。前段扁薄,密度略低,自外上向内下倾斜走行并形成肋弓;后段圆厚,密度略高,呈水平状向外下走行;在无变异的情况下,两侧肋骨的位置及肋间隙的宽度基本对称,故肋骨及肋

间隙常被用作胸部病变的定位标志。第 1~10 肋骨前端有肋软骨与胸骨连接,因肋软骨未钙化时不显影,故肋骨前端多呈游离状。25 岁以后第 1 对肋软骨首先钙化,其他肋软骨随年龄增长,自下而上逐条钙化。肋骨有很多种先天变异(图 7-3),常见的有以下几种:

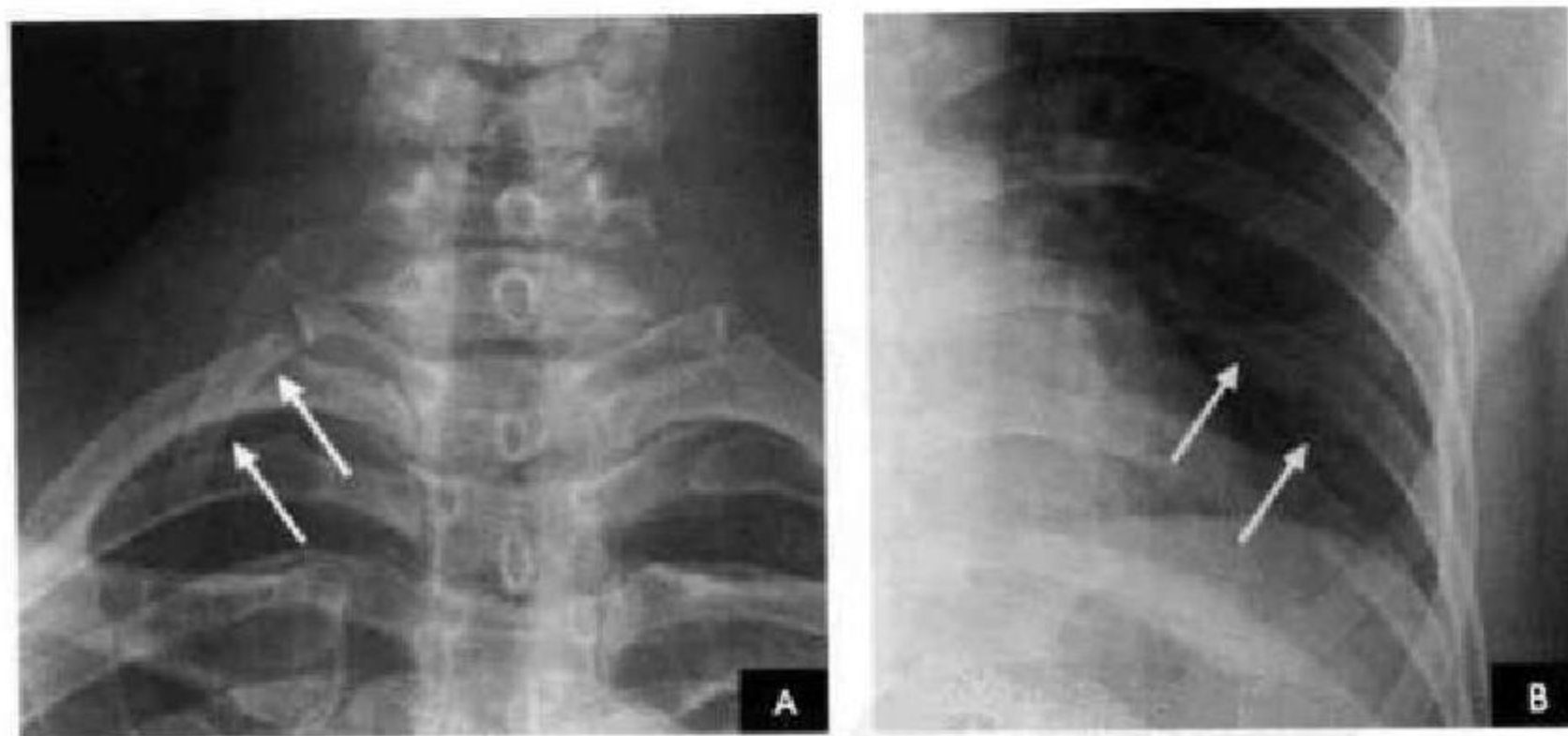


图 7-3 解剖变异(白箭)

A. 颈肋; B. 叉状肋

(1)颈肋自第 7 颈椎处发出,可发生于一侧或两侧,较第 1 对肋骨小,并往往较直而不呈弧形。有时第 1 对肋骨发育不完全,形态与颈肋相似,但根据第 7 颈椎的两侧横突向下倾斜,而第 1 胸椎的两侧横突向上倾斜的特征,可协助判断肋骨的起源。

(2)叉状肋为最常见的肋骨变异。多发生在第 3、4 肋骨,表现为肋骨前端呈叉状,亦可同时伴有增

宽或缩短变形;或一支膨大另一支短小;或在肋骨上仅见一骨性突起;或在分叉的前端呈环状畸形。

(3)肋骨联合常见于第 5、6 肋骨后段近脊柱旁,相邻肋骨间有骨性联合(又称骨桥),肋间隙变窄。

(4)肋骨缺如或发育不全。

2. 肩胛骨 在标准后前位胸片上,应投影于肺野之外,如两肩向前旋转不够或于前后位,尤其是

卧位投照时,肩胛骨影可呈带状重叠于中上肺野的外侧部。

3. 锁骨 在标准后前位胸片上,两侧锁骨内端与胸骨柄形成胸锁关节,该关节到中线的距离应相等。两侧锁骨外端与肩峰形成肩锁关节。

4. 胸骨 在标准后前位胸片上,大部分胸骨与纵隔阴影重叠,仅胸骨柄两侧外上缘可突出于纵隔影之外,投照位置略有偏斜时尤为常见,其在侧位和斜位片上可全貌显示。

5. 胸椎 在标准后前位胸片上,胸椎位于纵隔阴影内,透过气管影可清晰显示第1~4胸椎,而心脏后方的胸椎仅隐约可见。

二、胸 膜

胸膜为非薄的浆液膜,分壁层和脏层。壁胸膜贴附于胸壁内、膈上和纵隔的两侧面,按其所在部位分别命名为肋胸膜、膈胸膜和纵隔胸膜。脏胸膜包绕于肺的表面,并深入肺叶之间,形成叶间裂。叶间裂包括两层脏胸膜,分别包绕于相邻两个肺叶的表面,称叶间胸膜。右肺有两个叶间裂,即斜裂和横裂(水平裂),左肺只有一个叶间裂,即斜裂。壁胸膜和脏胸膜之间有潜在的密闭腔隙称胸膜腔,胸膜腔内为负压,使肺呈膨胀状态;胸膜腔内有少量浆液,在呼吸时起滑润作用,该体液是由壁胸膜分泌,脏胸膜吸收,经常保持一定数量,仔细观察,正常人也能见到。

由于胸膜极为菲薄,X线检查时一般不能看到,只有在胸膜转折处,且X线与其走行方向平行时,才能在X线片上显示。以下几处正常胸膜可以显影:

(一)肺尖部胸膜转折(第1、2肋骨伴随阴影)

在正位胸片上,于肺尖部沿第1、2肋骨的下缘可见1~2mm宽的线条状阴影,边缘光滑,称为伴随阴影。系胸膜在肺尖部的转折处以及胸膜外的一些组织的投影。

(二)叶间胸膜转折(叶间裂)

1. 斜裂 一般在正位片上不能显示,在侧位片上表现为自后上斜向前下的线条状阴影。右侧斜裂的后端起始于第4、5胸椎水平,斜向前下方走行,止于膈面距前缘2~3cm处,与膈顶部的水平面约成 50° 角;左侧斜裂后端起始点较右侧稍高,在第3~4后肋端水平,因而其倾斜度也较右侧稍大,前下端达肺的前下角处,与膈顶水平面约成 60° 角。叶间胸膜面通常略有弯曲,斜裂上半部稍斜向外,下半部稍斜向内,故在侧位片上可成S形。

2. 横裂 又称水平裂,约70%的人正、侧位胸片均可显影。在正位片上表现为右中肺野横行细线状阴影,从第6肋腋部水平自外向内延伸,并止于肺门外1cm处。可向上或向下倾斜 10° 左右或略成曲线;在侧位片上,横裂起自斜裂中部,向前呈水平方向走行达前胸壁。其位置的改变可作为判断肺体积变化的标志(图7-4)。

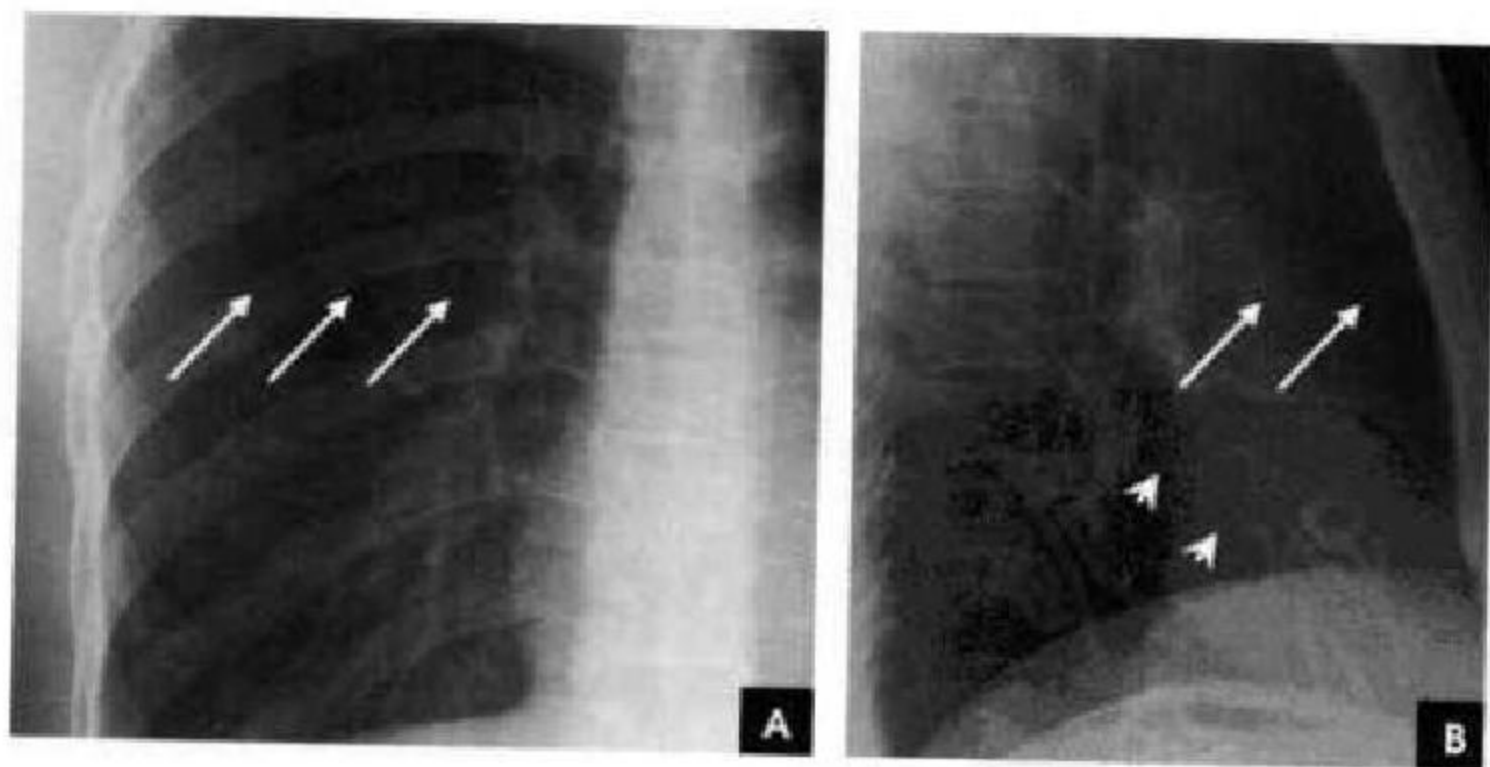


图7-4 水平裂(白箭)与斜裂(白箭头)
A. 正位胸片;B. 侧位胸片

某些正常人可发生叶间裂不分、分裂不全或出现多余叶间裂等变异情况,因而叶间胸膜也发生相应的变化(参阅肺副叶)。

三、肺

(一)肺野

纵隔两旁含气的肺在胸片上所显示的透明区

域称肺野,其透明度随呼吸而改变,深吸气时肺内含气量增多,透明度增高,呼气时则相反。

为便于指明病变的部位,通常人为地将一侧肺野纵向分为三等分,即内、中、外带。又分别在两侧第2、4肋骨前端下缘划一水平线,将肺野横向分为

上、中、下三个肺野。一般将第1肋骨外缘以内部分称为肺尖区,将锁骨以下至第2肋骨外缘以内部分称为锁骨下区,将最下肺靠近膈面的部分称为肺基底部(图7-5)。

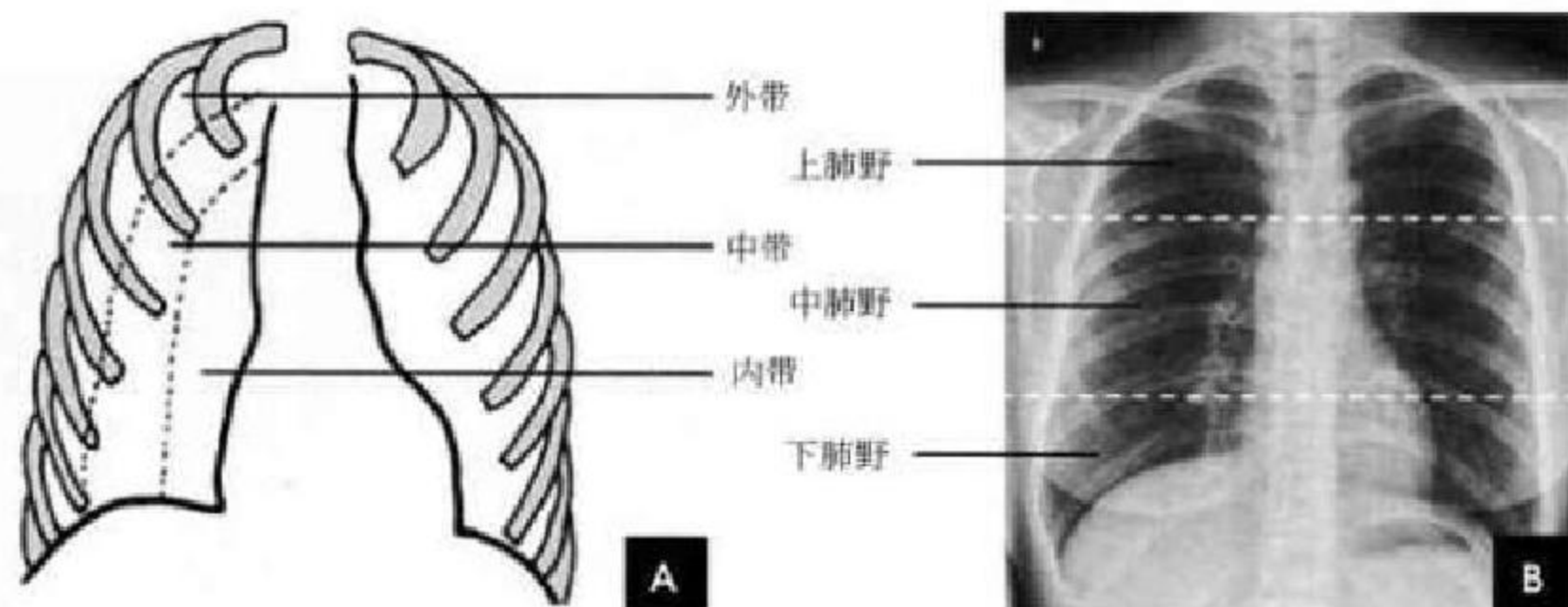


图7-5 肺野分区

A. 肺带划分示意图; B. 胸野划分

(二)肺叶

在胸片上不能显示各肺叶的界限,但可通过正侧位胸片上显影的叶间胸膜推断肺叶的解剖范围。右肺分为上、中、下三叶;左肺分为上、下二叶(图7-6)。

1. 右肺上叶 正位胸片上,在横裂以上的肺野大部分属于右肺上叶,仅后方下部和下叶的上部相重叠。右侧位胸片上右肺位于横裂上方、斜裂前方。

2. 右肺中叶 在正位片上,中叶在横裂以下,内邻右心缘,下接右膈顶,占据心膈角,外缘界限不清,不占据右肋膈角。右侧位片上中叶在前下部,位于

横裂下方和斜裂下部的前方,呈尖朝肺门的三角形。

3. 右肺下叶 在正位片上,上部与右上叶重叠,下部与中叶重叠。右下叶上部投影到横裂上方,下缘接触右膈,占据右肋膈角,并与心脏右缘邻接。右侧位片上,右下叶位于斜裂后方,呈尖朝上的大三角形。

4. 左肺上叶 左肺上叶的范围和形状大致相当于右肺上叶和中叶所占据的肺野。

5. 左肺下叶 左肺下叶相当于右肺下叶所占据的肺野。

除上述肺的分叶外,还可能有先天变异而出现额外肺叶,称为肺副叶。副叶由肺叶间裂伸入肺叶内

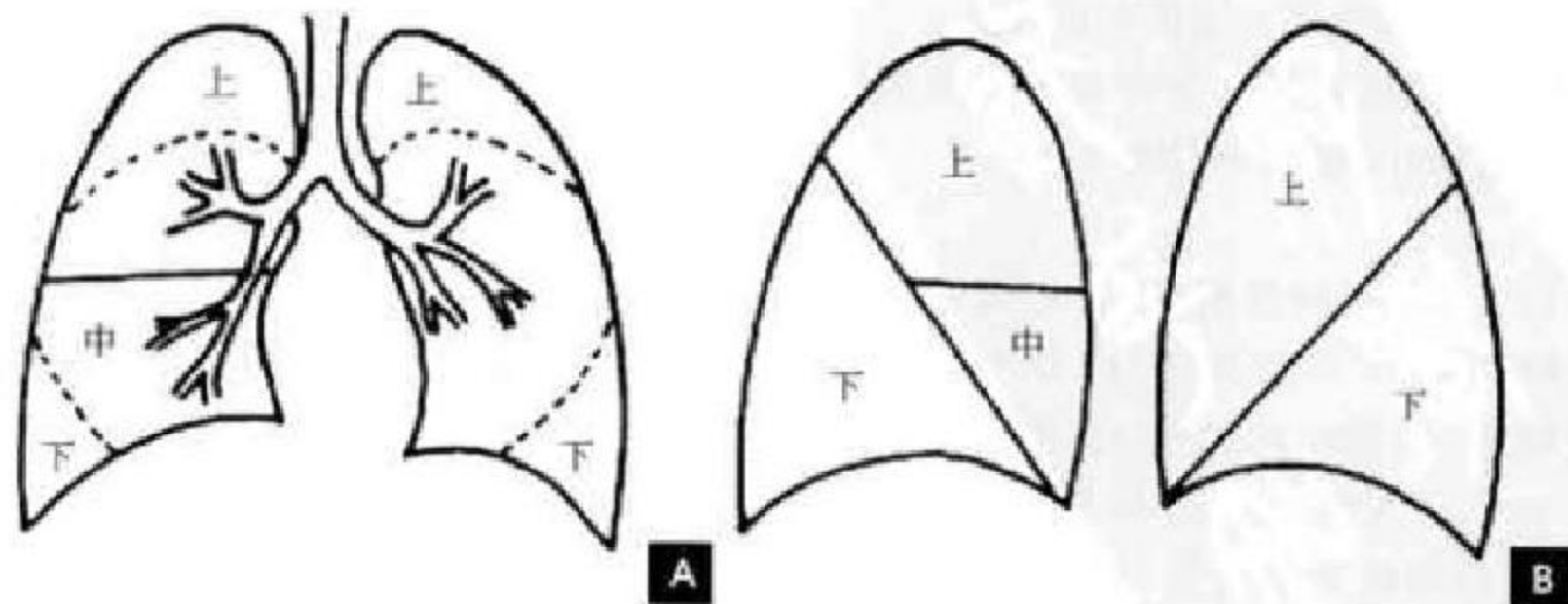


图7-6 肺叶X线解剖示意图

A. 正位; B. 右侧与左侧位



所形成。常见有下列4个:

(1)奇叶系因奇静脉位置异常所致,发生率约为0.5%。胚胎发育早期,奇静脉跨于右肺尖,在肺向上发育时,奇静脉应下移至肺尖内侧,最后固定于右侧纵隔内肺根上方。若这种滑移动作受阻,奇静脉即嵌入右肺上叶肺尖部,壁胸膜和脏胸膜也随

之陷入,所以奇副裂由四层胸膜所组成,即两壁胸膜和脏胸膜,被奇静脉分隔的右肺上叶内侧部分称为奇叶。后前位胸片上,奇副裂呈细线状影,由右肺尖部向内、下走行至肺门上方,终端呈一倒置的逗点状,是奇静脉断面的垂直投影(图7-7)。

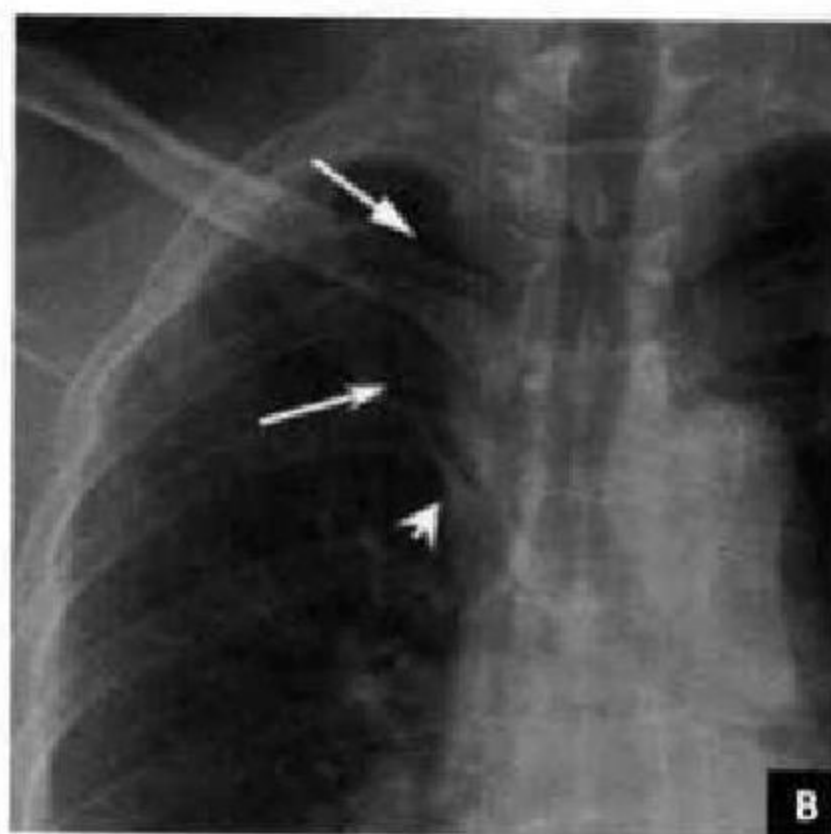
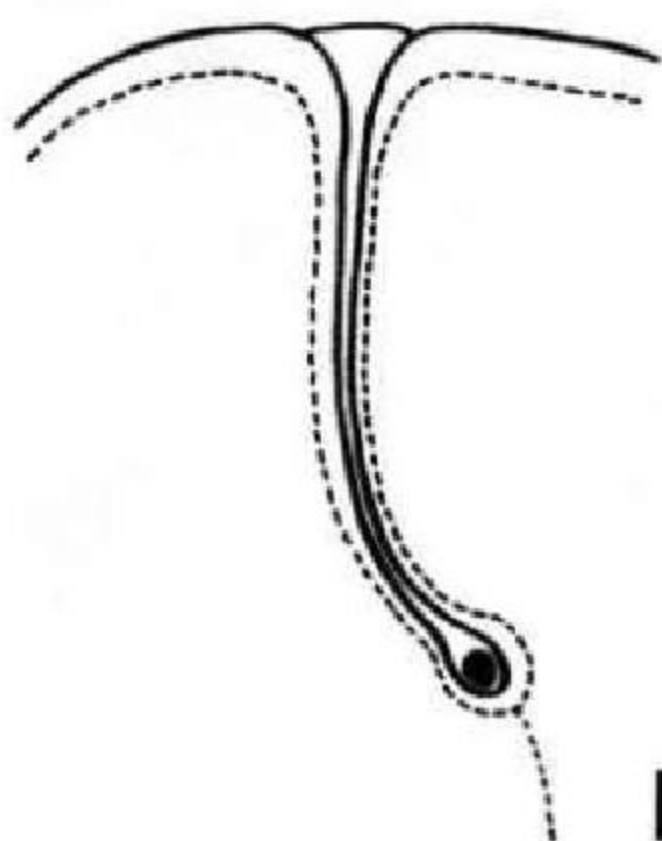


图7-7 奇叶及奇副裂

A. 示意图(实线为壁胸膜,虚线为脏胸膜,黑点为奇静脉); B. 正位胸片(白箭示奇副裂,白箭头示奇静脉)

(2)下副叶(心后叶)系下副裂自膈内侧部向下叶基底部伸入,把内侧基底段分隔成为独立的肺叶所致,发生率为6%~10%。两侧均可发生,以右侧多见。后前位胸片上,下副裂呈细线状影由膈面内侧向上、向肺门方向斜行,其长度随副叶伸入的程度而不同,下副裂的内侧部即为下副叶。

(3)后副叶在下叶背段下缘的后副裂呈水平方向伸入,把背段分隔为单独的肺叶,多见于右侧。其易在侧位胸片上显示,表现为一横行细线状影,与横裂约在同一平面;在后前位胸片上偶尔也能显示。

(4)左中副叶是左横副裂把舌叶与上叶其他部分分隔成为单独的肺叶,相当于右肺中叶。

(三)肺段

每个肺叶由2~5个肺段组成,各有单独的支气管。一般右肺分为10个肺段,左肺分为8个肺段。肺段多呈楔形,尖端指向肺门,基底指向肺的外围(图7-8、7-9)。正常情况下,X线平片不能显示肺段的界限,只有当肺段发生病变(如实变或不张)时,才能从相邻肺段对比下识别出来。

(四)肺小叶

肺段由许多肺小叶组成,其直径为1~2cm。

每个肺小叶支气管分出3~5支终末细支气管,每支终末细支气管支配小叶的一部分称为腺泡(即呼吸小叶),其直径约6mm。终末细支气管在腺泡内继续分出1、2、3级呼吸细支气管,以后再分为肺泡小管、肺泡囊,最后为肺泡,肺泡壁上有肺泡与呼吸支气管之间的通道(Lambert孔)和肺泡之间的通道(Kohn孔)。从呼吸性细支气管开始至肺泡,属于肺换气部分,其近侧的支气管都属于通气部分(图7-10)。小叶肺动脉伴随其进入肺小叶,小叶周围有疏松的结缔组织与其他小叶分隔,称为小叶间隔,其中有小叶肺静脉和淋巴管。正常胸片上,不能显示肺小叶和腺泡的轮廓。单个腺泡的直径4~7mm,当一个腺泡充满造影剂、渗出液、漏出液或肉芽组织等后,其在胸片上表现为类圆形结节状致密影,其形态如花瓣状,称为“腺泡结节”,是X线片上能识别的最小肺实质单位,因而可视其为肺实质的基本解剖单位。

(五)肺实质与肺间质

肺组织由肺实质与肺间质组成。肺实质为肺部具有气体交换功能的含气间隙及结构,包括肺泡与肺泡壁;肺间质是支气管和血管周围、肺泡间隔

右側	肺段	側面	正面	正面	側面	肺段	左側
上 叶	尖段					尖后段	上 叶
	后段						
	前段					前段	
中 叶	外段					舌上段	中 叶
	内段					舌下段	

图 7-8 上、中叶肺段示意图(阴影部分为所示肺段)

右側	肺段	側面	正面	正面	側面	肺段	左側
右 下 叶	背段					背段	左 下 叶
	内基底段						
	前基底段					前内基底段	
	外基底段					外基底段	
	后基底段					后基底段	后 下 叶

图 7-9 下叶肺段示意图(阴影部分为所示肺段)

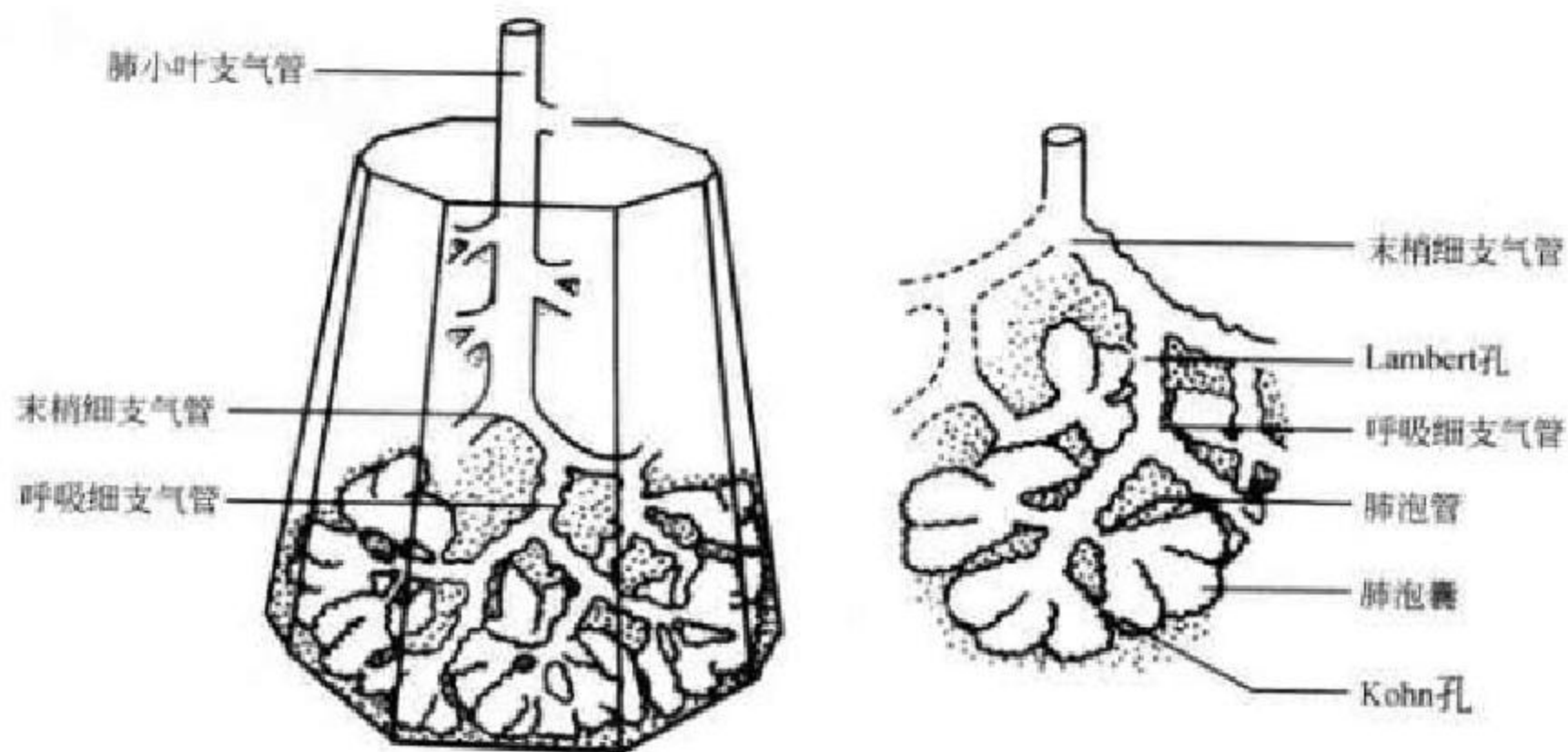


图 7-10 肺小叶及肺泡示意图

及脏胸膜下由结缔组织所组成的支架和间隙。

(六)肺门

X线肺门指肺动脉、肺叶动脉、肺段动脉、伴行支气管以及肺静脉构成。

1. 正位肺门影 后前位胸片上,肺门位于两肺中野内带第2~4前肋间处,通常左侧肺门比右侧高1~2cm,两肺门的大小和密度大致相等。

(1)右肺门可分为上、下两部。上部约占1/3,由上肺静脉、上肺动脉及下肺动脉后回归支构成。上肺静脉下后干构成右上肺门的外缘;右肺门下部约占2/3,由右下肺动脉干构成,其正常宽度不超过15mm,沿中间段支气管外缘平行向外下走行。右肺门上、下部相交形成一钝的夹角,称肺门角,正常

该角顶清晰。

(2)左肺门亦分为上、下两部。上部由左肺动脉及其分支、左上叶支气管和左上肺静脉及其分支构成;下部由左下肺动脉及其分支构成,常被心影所遮盖(图7-11、7-12A)。

2. 侧位肺门 侧位胸片上,两侧肺门阴影大部分重叠,若以侧位气管轴线为界,右肺门略偏其前下,左肺门大部分在其后上。侧位肺门影前缘为右上肺静脉干形成的椭圆形阴影,前后径为2cm左右;中间纵行透亮区为气管及气管分叉,其内圆形透亮影表示支气管开口,右侧在上,左侧居下;后上缘为左肺动脉弓,下缘由两下肺动脉构成下行的树枝状影。因此,侧位肺门影似一尾巴拖长的“逗号”(图7-12B)。

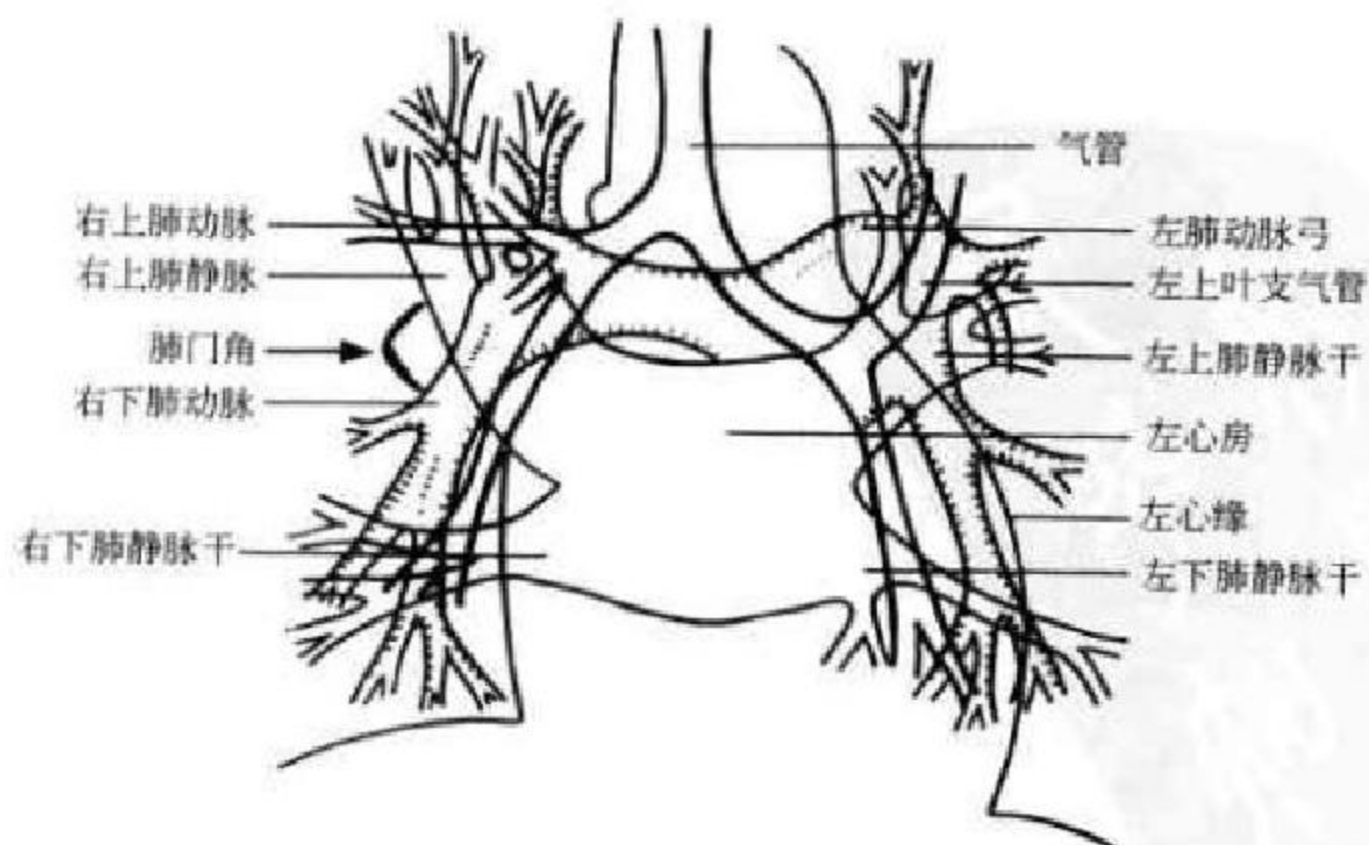


图 7-11 正位肺门结构示意图

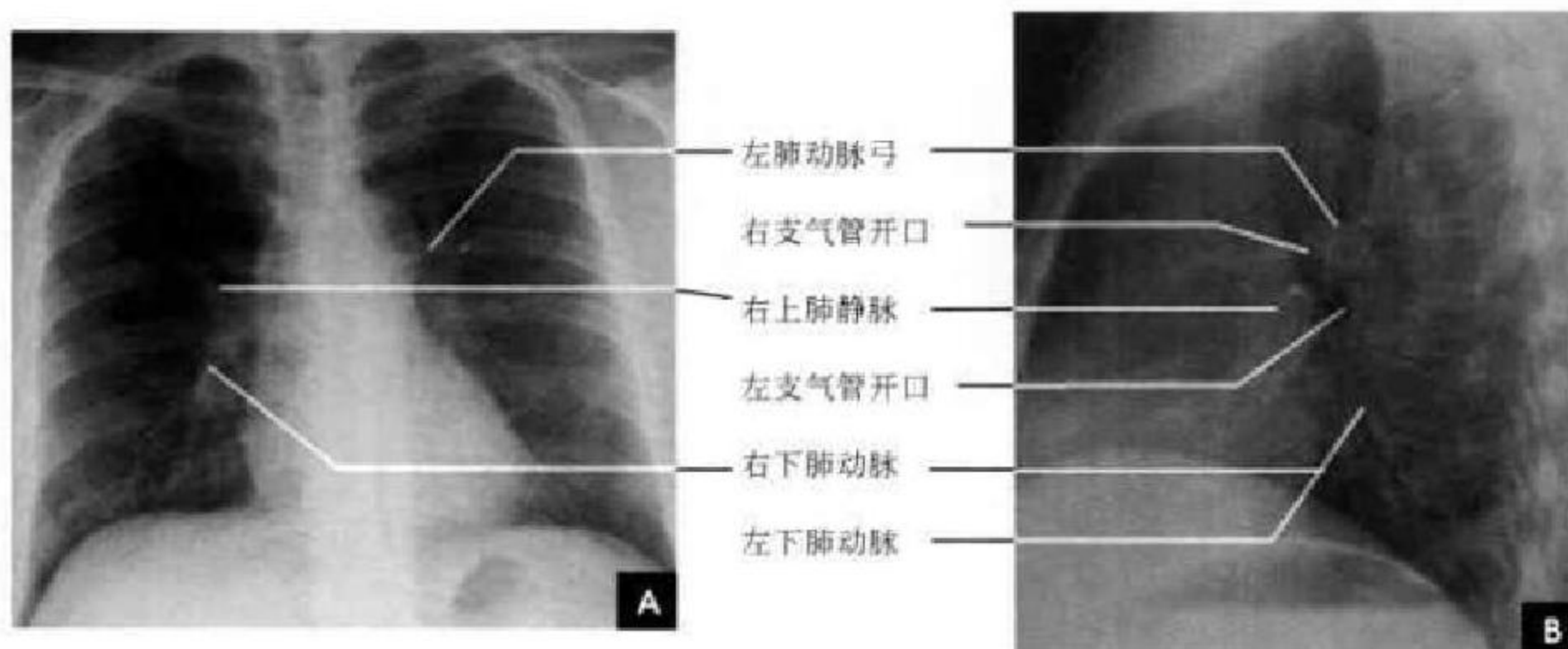


图 7-12 肺门结构 X 线平片

A. 正位; B. 侧位

(七)肺纹理

肺纹理为自肺门向肺野呈放射状分布的树枝状阴影,它主要是肺动脉的投影,肺静脉、支气管和淋巴管也参与形成。平片可显示肺纹理的多少,粗细,分布,有无扭曲、变形与移位等。肺纹理由肺门向外围延伸,逐渐变细,至肺野外带渐细小而稀少,距侧胸壁内缘约 1cm 范围内的肺野基本无肺纹理可见(图 7-13)。

(八)肺的淋巴引流

肺的淋巴循环非常丰富,肺淋巴管网分为三组,即胸膜淋巴管网、血管周围淋巴管网和支气管

周围淋巴管网。肺的淋巴引流分为深浅两层:胸膜淋巴管网,属于浅层,分布于胸膜内,在胸膜中再汇集成几支主要淋巴管,引流至支气管肺淋巴结(即肺门淋巴结);血管周围淋巴管网和支气管周围淋巴管网属于深层,首先在肺泡管周围形成淋巴管丛,并汇集成几支淋巴管,这几支淋巴管包绕于支气管、肺动脉和肺静脉的外周,最后引流至支气管肺淋巴结。深浅两层淋巴管之间有吻合支。两肺淋巴引流到纵隔淋巴结的分布,有一大致的范围,每侧肺均可分为上、中、下三区,这种分区与肺叶的划分是不一致的(图 7-14)。

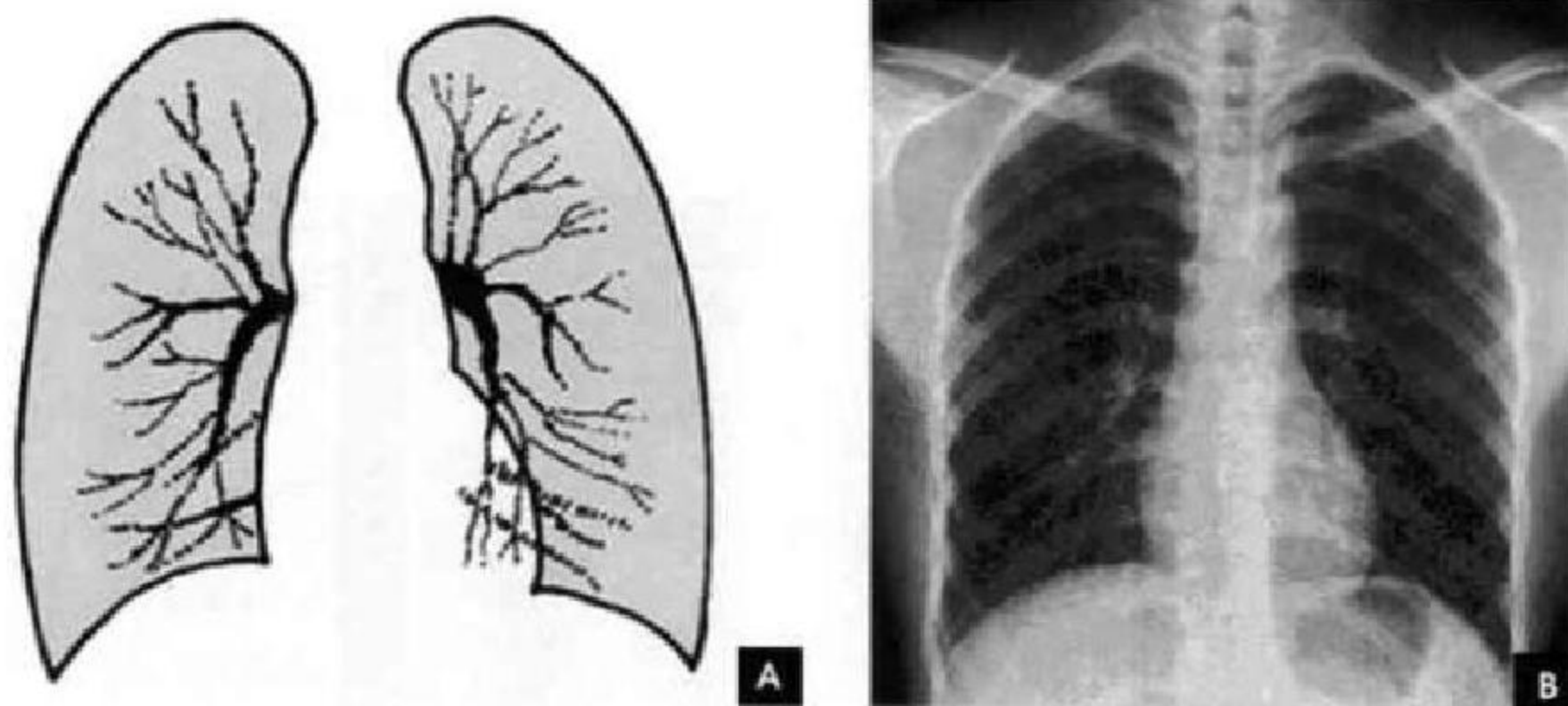


图 7-13 肺纹理

A. 示意图; B. X 线平片

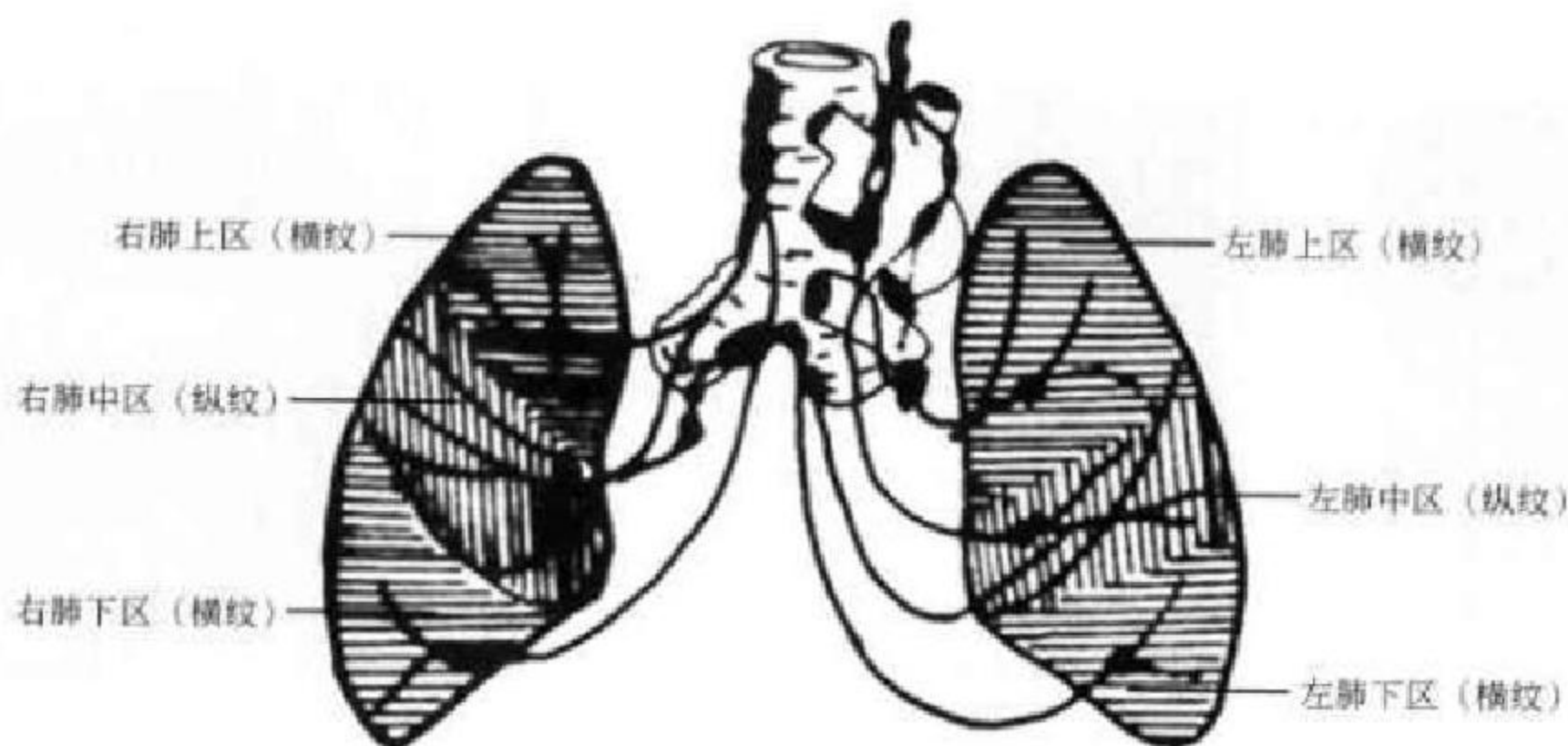

图 7-14 肺组织淋巴引流示意图

四、气管与支气管

在高千伏或常规胸片上,气管和肺门区的主、叶支气管可以显示;肺段以下支气管因与周围含气肺组织缺乏对比,而不能显示。须借助于支气管造影方能显示其分布和腔内状况。

气管起自喉部环状软骨下缘(相当于第6~7颈椎平面),长10~13cm,宽1.5~2.0cm,在第5~6胸椎平面分为左、右主支气管,其远端形成隆突角(或气管分叉角),正常该角为 $60^{\circ}\sim 85^{\circ}$ 。右侧主支气管粗短、陡直,平均长约2.5cm,与体轴中线的夹角为 $20^{\circ}\sim 30^{\circ}$;左侧主支气管细长、倾斜,平均长约5cm,与体轴中线的夹角为 $40^{\circ}\sim 55^{\circ}$ 。两侧主支气管分别分出肺叶支气管,继而再分出肺段支气管,并继续逐级分支,直到终末细支气管。

右侧支气管分为上、中、下肺叶支气管及其所

属10支肺段支气管。上叶支气管与右主支气管几呈直角向外侧分出,进入上叶后随即分出尖、后、前三支肺段支气管。自上叶开口向下至中叶开口的一段支气管是中间段支气管,无任何分支。自中间支气管下段前壁发出中叶支气管的内、外两支肺段支气管。下叶支气管为中间段支气管的直接延续,宽约1cm,主干甚短,共分为背支、内基底支、前基底支、外基底支和后基底支5支肺段支气管。在正位片上,四基底支自外向内的顺序,依次为前、外、后、内;侧位片上,自前向后依次为前、内、外、后。

左侧支气管分为上、下肺叶支气管及其所属8支肺段支气管。左上叶尖后支相当于右上叶的尖支和后支;左下叶前内基底支相当于右下叶的前、内基底支;左侧无中间支气管,相当于右中叶的左上叶舌支直接开口于上叶支气管(图7-15)。

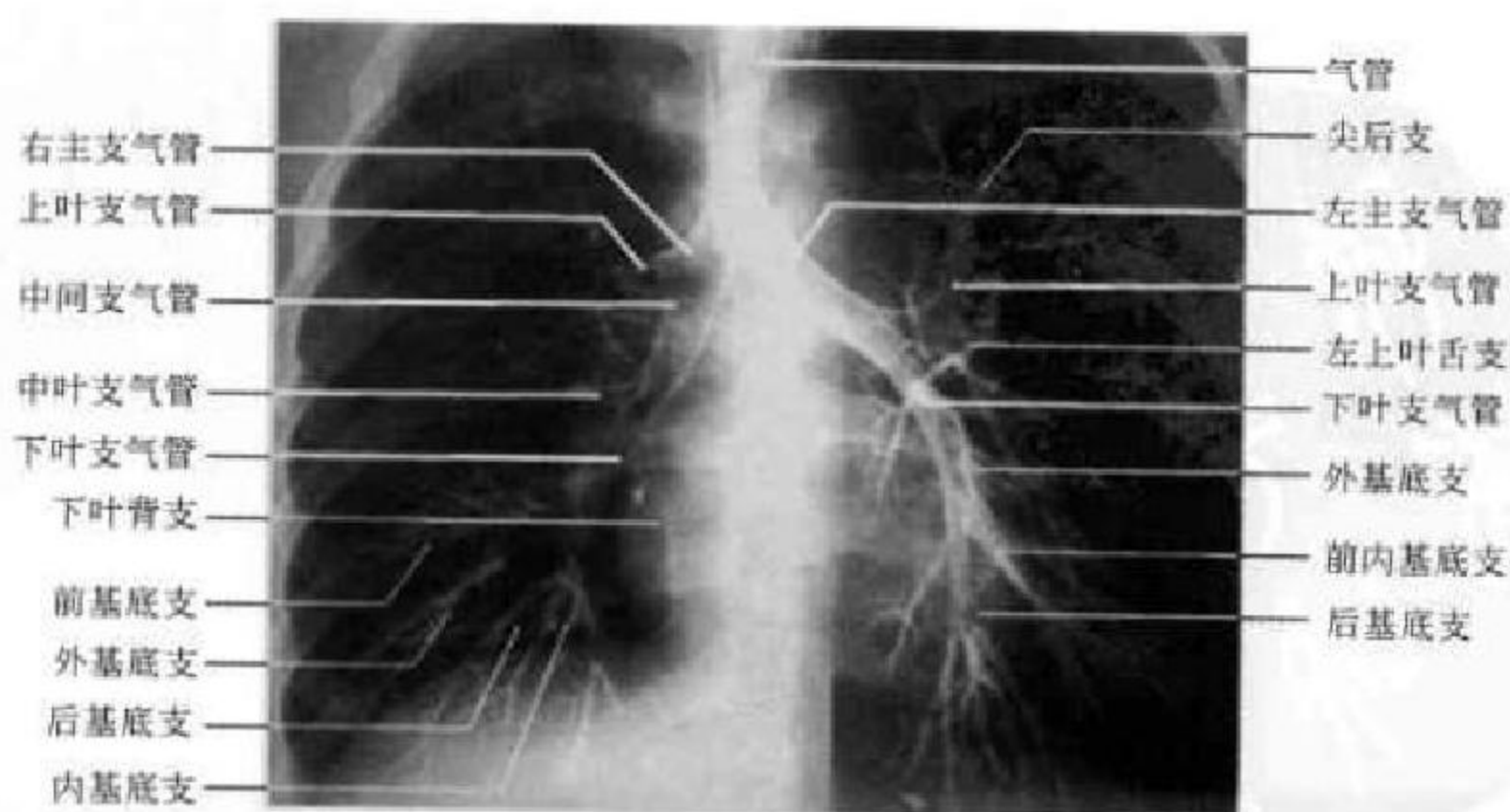


图 7-15 支气管碘油造影

五、膈

膈为一薄层肌腱组织,位于胸腔和腹腔之间,分左右两叶,各呈圆顶状,其上、下面分别为胸、腹膜所覆盖。膈上各肌束之间有三角形裂隙,有数孔道供贯通胸腹腔的结构经过,其三角区和孔道均构成横膈的生理薄弱点,是膈疝的好发部位。膈肌的运动是呼吸动作的重要部分,占肺活量的60%。膈肌收缩时,圆顶减小并降低;弛缓时,圆顶抬高。膈的运动幅度在平静呼吸时为1~3cm,深呼吸时为3~6cm,两膈的活动度大致对称。

在正位胸片上,膈显示为圆顶状阴影,边缘光滑整齐,顶峰靠近中内1/3处。内侧与心脏形成心膈角,外侧与胸壁相交形成肋膈角;在侧位片上,圆顶部靠前,前端与前胸壁形成前肋膈角,后部与后

胸壁形成后肋膈角,正常时前、后肋膈角均为锐角,后肋膈角位置最低。右膈顶的位置,一般与第6前肋或第10后肋等高,多数人右膈比左膈高1~2cm,这是因为心脏位置偏于胸腔左侧,故而将左膈压低。膈的位置在正常时可有若干变动;例如儿童膈位置较高,老年人则较低;矮胖型膈位置较高,瘦长型则较低;卧位时膈位置较高,立位时则较低;呼气时膈位置较高,吸气时则较低等。

膈形态的变异有:①局限性膈膨出。系膈部分肌纤维短而薄弱引起张力不匀所致。②波浪膈。在深吸气时膈面呈3~4个小弧形隆起影,边缘部相互重叠。这是由于膈个别肌束肥大引起其收缩不均匀所致。③梯状膈。深吸气时膈面出现数个呈梯状排列、尖端引向外上方的突起影,这是由于附着于各前肋端的膈面被肋骨过度牵引所致(图7-16)。

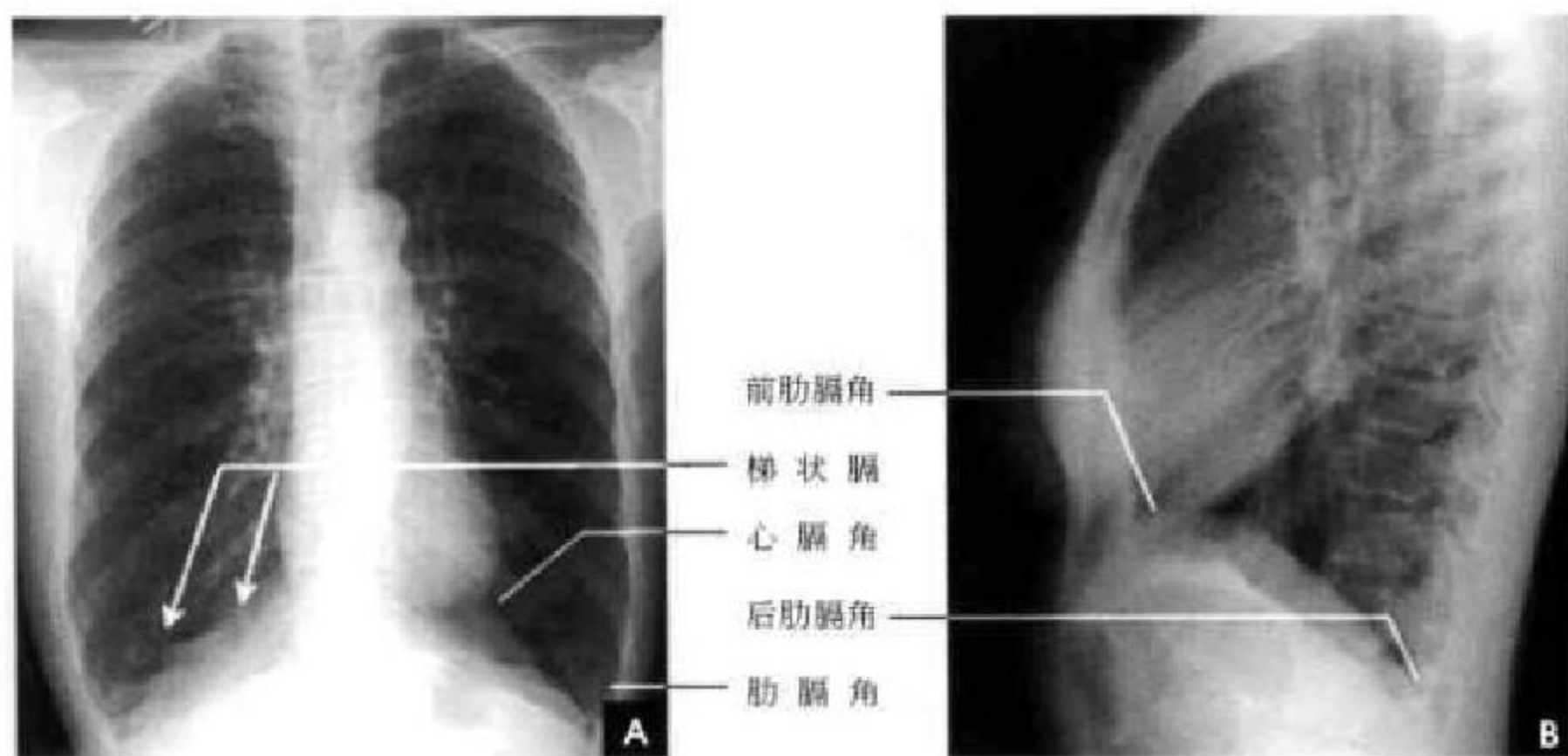


图 7-16 膈肌影像

A. 正位 X 线平片; B. 侧位 X 线平片

六、纵 隔

纵隔位于胸骨之后,胸椎之前,介于两肺中间,自上至下、自前至后把胸腔分为左右两半。其上界是胸腔入口,下界为膈。两侧为纵隔胸膜和肺门。其中有心脏、大血管、气管、主支气管、食管、淋巴组织、胸腺、神经及脂肪等器官和组织。

纵隔的分区对确定纵隔病变的部位和分析病变性质有重要意义。分区的方法有多种,一般采用九分区法,即在侧位胸片上将纵隔划分为前、中、后及上、中、下共九个区。前纵隔系胸骨之后,心脏、升主动脉和气管之前的狭长三角形区域,中纵隔相当于心脏、主动脉弓、气管和肺门占据的范围,食管

前缘为中、后纵隔的分界线,食管以后和胸椎旁沟为后纵隔;自胸骨柄、体交界处至第4胸椎下缘连一水平线,其上为上纵隔,其下至肺门下缘的水平线(相当于第4前肋端至第8胸椎下缘的连线)为中纵隔,肺门下缘的水平线以下至膈为下纵隔(图7-17)。后前位胸片上,纵隔在两肺之间形成致密阴影,除气管和主支气管可以分辨外,其余结构间无明显对比,只能看到其与肺部邻接的轮廓。正常时因胸腔两侧压力相等,纵隔阴影居中,呼吸时无左右移动。儿童在2岁以下胸腺生长速度较纵隔快,在后前位胸片上常见一侧或两侧纵隔阴影增宽,边缘锐利,通常自上纵隔开始,向下逐渐增大向肺内凸出,下端成角,使增大的胸腺呈三角形,这是典型



表现,因胸腺影酷似船帆,故亦称“船帆征”,尤以呼 气时明显(图 7-18)。

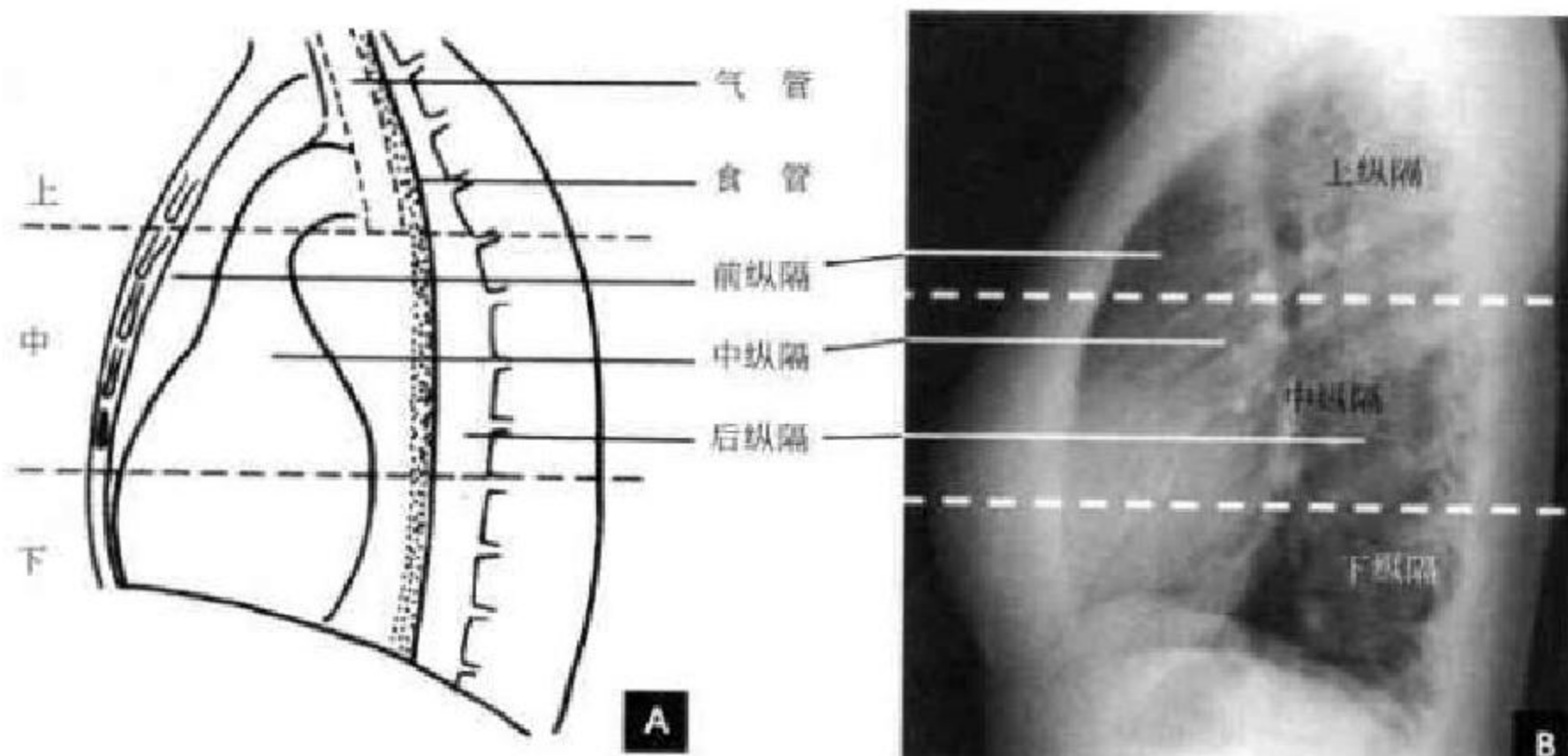


图 7-17 纵隔分区(上、下虚线分别为胸 4、胸 8 椎体下缘水平线)

A. 示意图; B. 侧位片

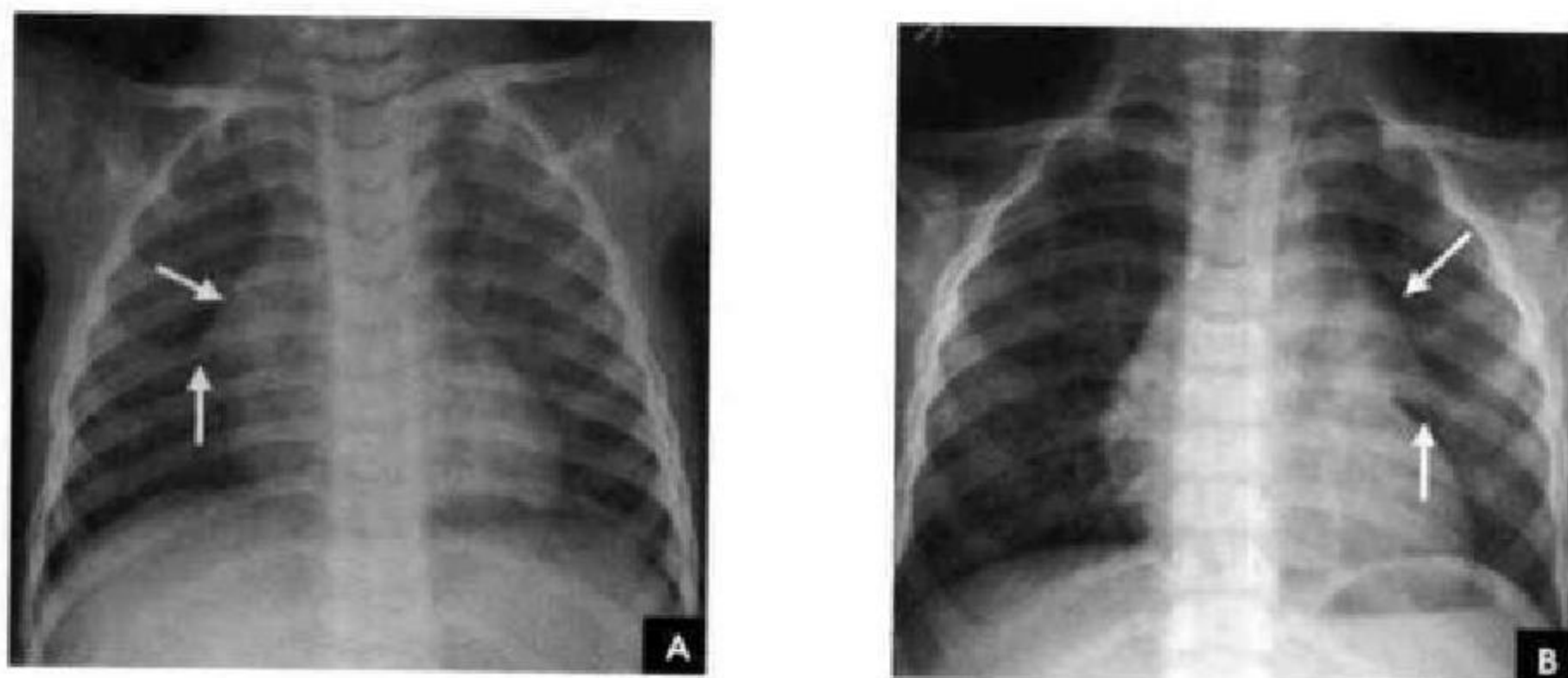


图 7-18 小儿正位胸片

A. 右侧胸腺影(白箭); B. 左侧胸腺影(白箭)

七、心脏大血管

心脏和大血管在平片上的投影彼此重叠,仅能显示各房室和大血管的轮廓,不能见到其内部结构和分界。因此,必须用不同的位置投照,才能使各个房室和大血管的边缘显示出来。常用后前位、右前斜位、左前斜位和左侧位的摄影,分述如下:

(一)后前位

正常心影 2/3 位于中线左侧,1/3 位于右侧,心尖指向左下,心底部朝向右后上方,形成斜的纵轴。后前位心脏大血管有左右两缘:心右缘分为两段,上段为升主动脉与上腔静脉的总合影,在幼年和青年人边缘主要为上腔静脉影向上延伸,在老年人常

见迂曲延长的升主动脉影突出于上腔静脉边缘之外;心右缘下段为右心房所构成,有时在心膈角内可见一向外下方倾斜的三角形影,为下腔静脉或肝静脉影,深吸气时明显。心左缘分为三段,上段为主动脉弓;中段为肺动脉主干,但偶尔可为左肺动脉构成,称肺动脉段或心腰,此段较低平或稍突出;下段由左心室构成,左心室在下方形成心尖。左心室与肺动脉之间有长约 10cm 的一小段,由左心耳构成,正常时不能与左心室区分。透视下左心室与肺动脉段的搏动方向相反,两者的交点称相反搏动点,该点上下两侧心缘呈“翘翘板”样运动,该点位置是衡量左右心室增大的一个重要标志。肥胖人左心膈角常有脂肪垫充填,为密度较低的软组织

影。后前位能了解心胸及肺循环概况,正常人心(H₁+H₂)/胸(T)比率不大于0.5(图7-19)。

(二)右前斜位

标准右前斜位(又称第一斜位)为后前位向左旋转约45°所得影像。心前缘自上而下由主动脉弓及升主动脉、肺动脉、右心室漏斗部、右心室前壁和左心室下端构成。升主动脉前缘平直,弓部则在上

方弯向后行;肺动脉段和漏斗部稍为隆起;心尖以上大部分为右心室构成。心前缘与胸壁之间有尖向下的三角形透明区称为心前间隙。心后缘上段为左心房,下段为右心房,两者无清楚分界。心后缘与脊柱之间透明区称心后间隙,食管在心后间隙通过,钡剂充盈时显影。右前斜位主要观察右室流出道及左心房大小(图7-20)。

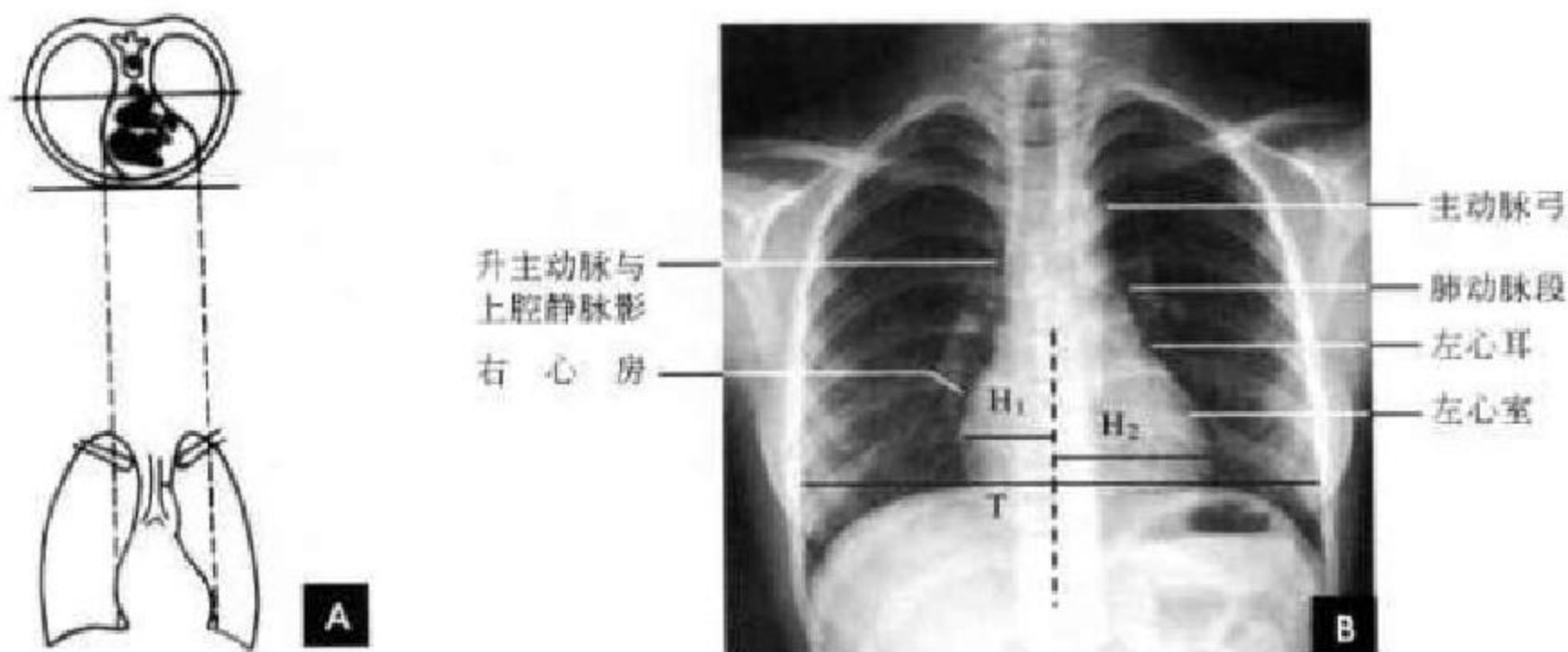


图 7-19

A. 心脏正位投照示意图; B. 心脏正位 X 线平片

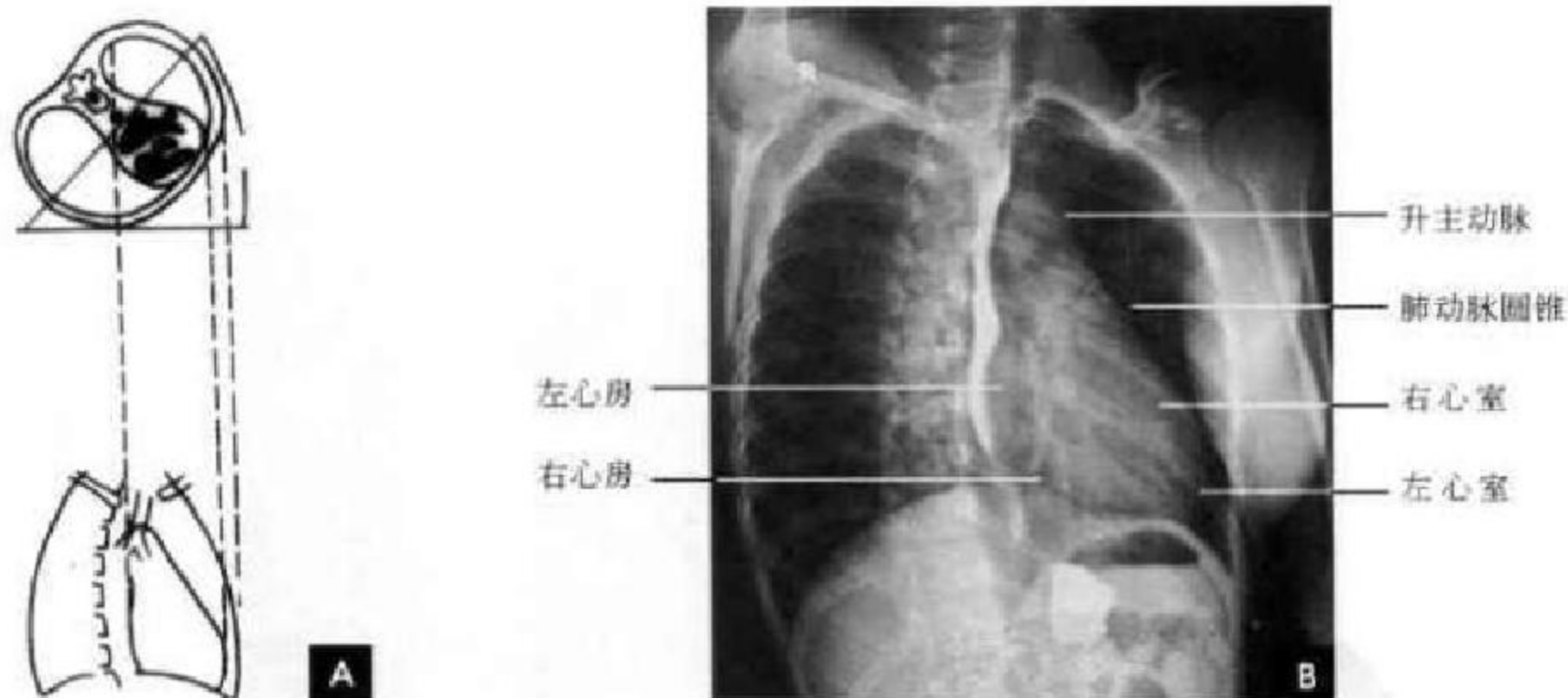


图 7-20 右前斜位

A. 右前斜位投照示意图; B. 右前斜位(吞钡)X 线平片

(三)左前斜位

从后前位向右旋转约60°得到左前斜位(又称第二斜位),此时室间隔与中心X线接近平行。因此,两个心室大致是对称的分为两半,前方一半为右心室,后方一半为左心室。心前缘上段为右心室,下段为左心室,右心室段主要由右心耳构成,房室分界不清。右心房影以上为升主动脉,两者相交成钝角。心后缘可分为上下两段,上段由左心房,

下段则由左心室构成。左心室段的弧度较左心房大,两个不同弧度的交接点,可作为两者的分界。通过主动脉窗可见气管分叉,主支气管和肺动脉,左主支气管下方为左心房影。左前斜位可了解各房室和主动脉情况(图7-21)。

(四)左侧位

心影从后上向前下倾斜,心前缘下段为右心室前壁,上段则由右心室漏斗部与肺动脉主干构成,



再往上为升主动脉前壁,直向上走行。这些结构与前胸壁之间的三角形透亮区称为胸骨后区。心后缘上中段由左心房构成,下段则由左心室构成。心后下缘、食管与膈之间的三角形间隙,为心后食管前间隙(图 7-22)。

(五)影响纵隔心血管形态的生理因素

正常心血管的大小和形态受年龄、呼吸相、体

位和体型等因素的影响而有差异:新生儿纵隔阴影宽而短,随着年龄增长逐渐趋于狭而长;呼气时纵隔阴影相对地变宽而短,吸气时相对地变狭而长;卧位较立位时宽而短;瘦长型较矮胖型者狭而长(图 7-23)。

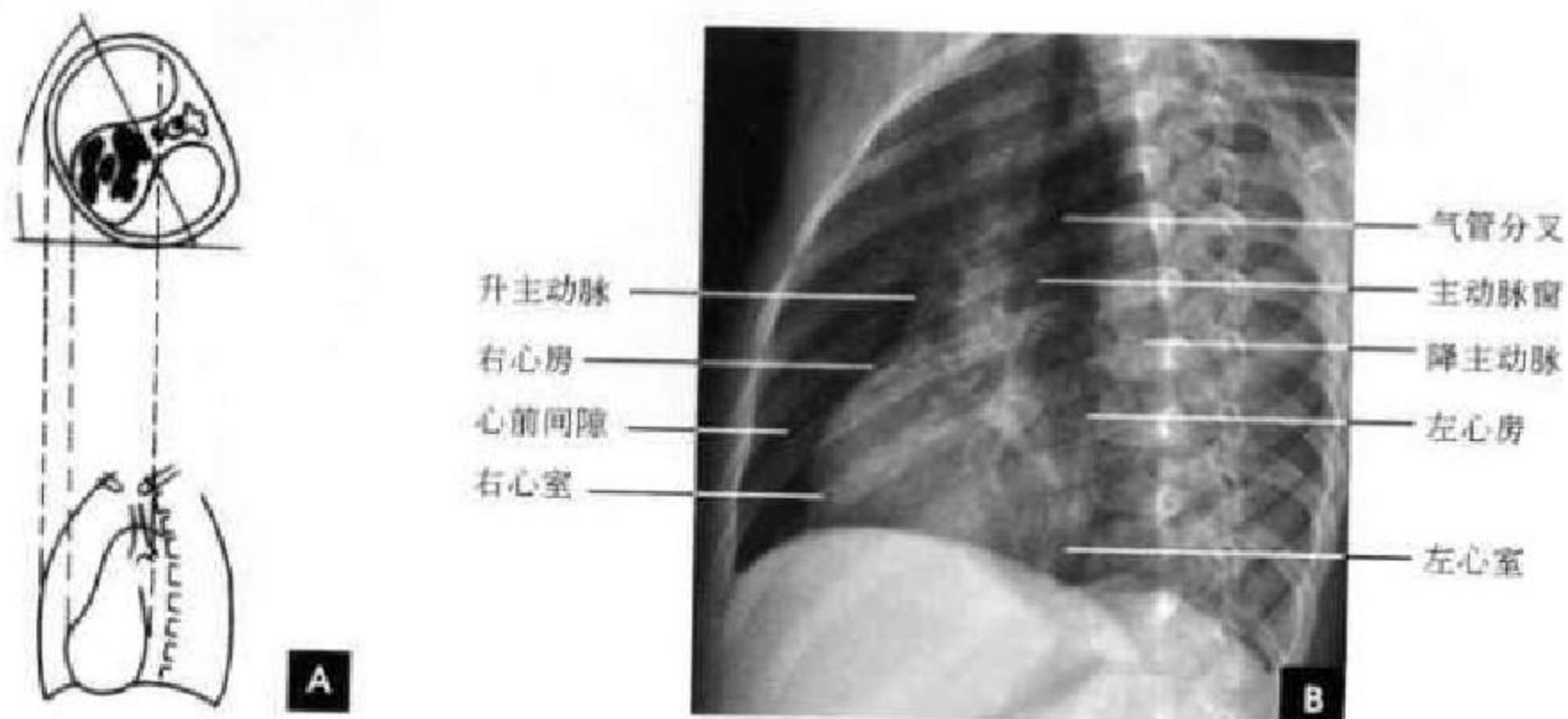


图 7-21 左前斜位

A. 左前斜位投照示意图; B. 左前斜位 X 线平片

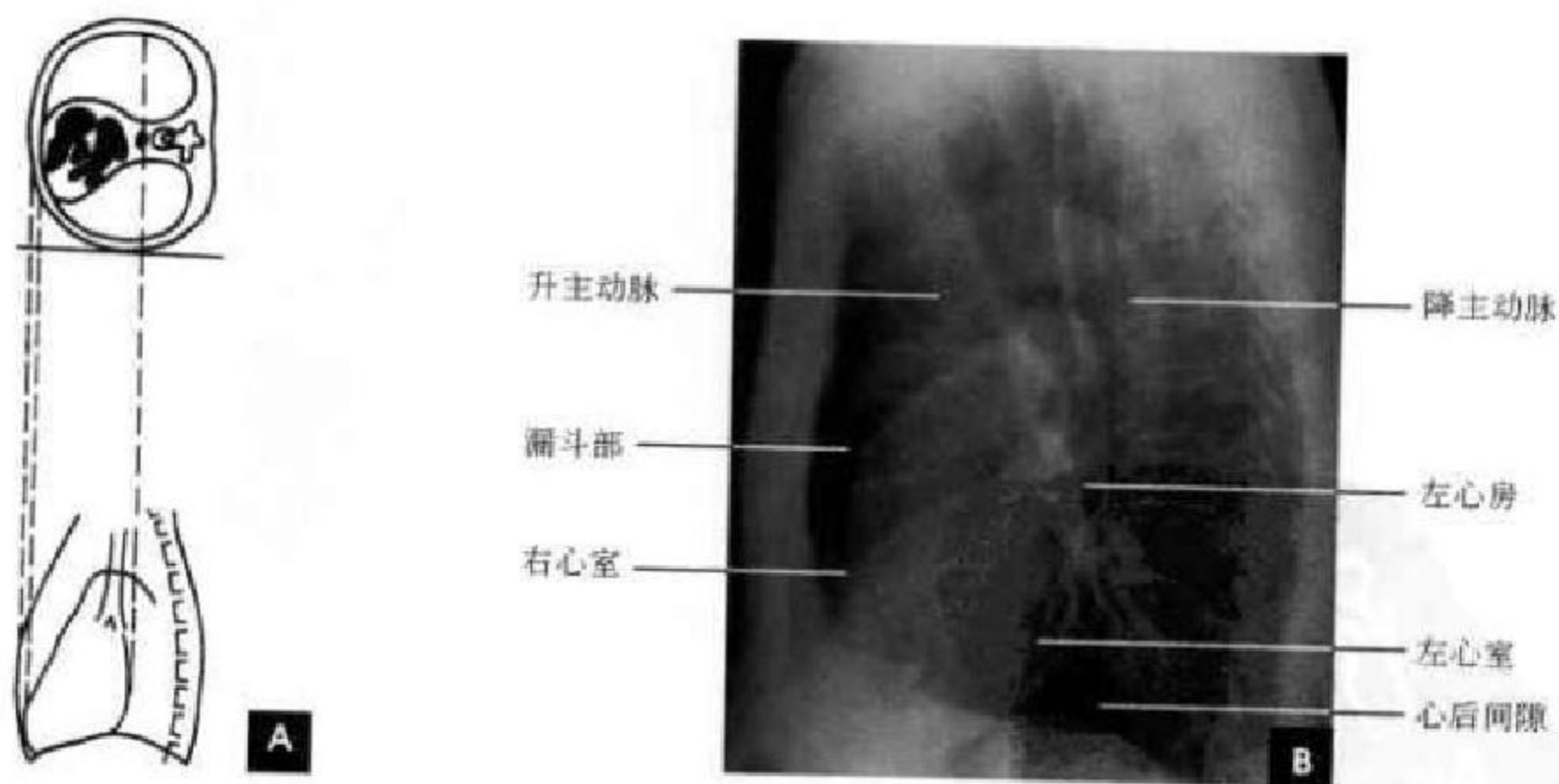


图 7-22 左侧位

A. 左侧位投照示意图; B. 左侧位 X 线平片

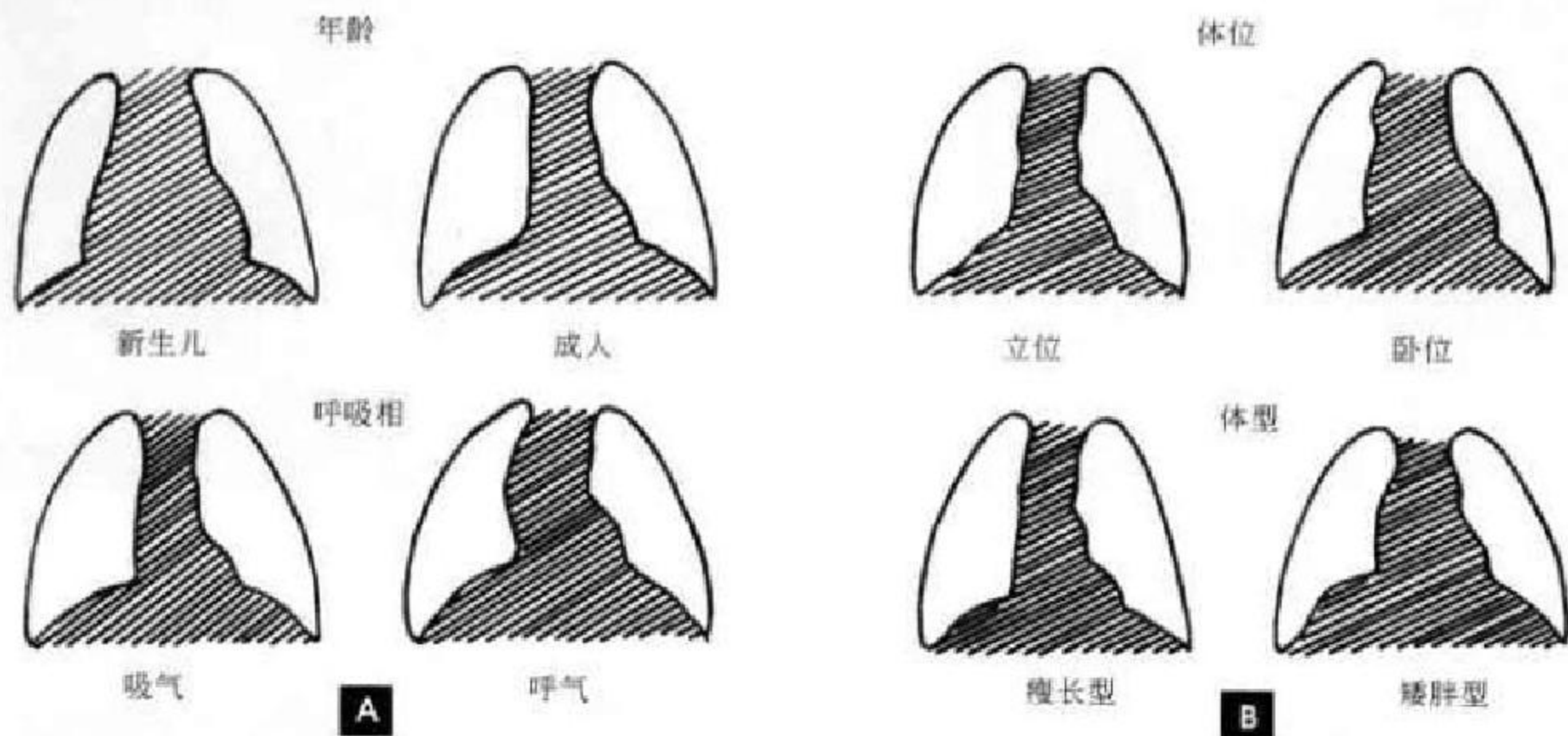


图 7-23 影响心血管形态的生理因素

A. 年龄与呼吸; B. 体位与体型

(储成凤 新激扬 秦伟 麦晓莉 方丽)

第二节 胸部断面解剖

一、胸部 CT 断面解剖

胸部 CT 断面解剖主要包括肺、纵隔及胸廓等结构。由于肺、脂肪组织呈低密度,心脏、大血管及肌肉组织呈中等密度,骨骼组织呈高密度,故其 CT 值的范围广泛。而在 CT 图像上,肺与纵隔等结构虽有显著的密度差,但在一帧图像上,肺野和纵隔的解剖结构不可能同时显示,因此,在观察胸部 CT 图像时至少应采用两种不同的窗宽和窗位,分别观察肺野和纵隔。一般观察肺实质用肺窗,其窗位为 $-700 \sim -400$ HU,窗宽为 $1\ 000 \sim 1\ 500$ HU;观察纵隔用纵隔窗,其窗位为 $30 \sim 60$ HU,窗宽为 $300 \sim 500$ HU。由于胸部 CT 图像是横断面图像,各解剖结构无其他脏器的重叠遮挡,故其对纵隔正常解剖结构的显示更胜一筹,亦可通过 CT 值的测量,区别各解剖结构的密度差别。

(一)纵隔 CT 解剖

纵隔窗位,可以观察胸部 9 个基本层面的主要结构及其毗邻关系,并用增强前后相近层面图对照。

1. 胸骨切迹层面 该层面相当于第 1~2 胸椎水平。前方见两侧锁骨的胸骨端,稍低可见部分胸

骨柄。中央前部见环状气管断面,管壁呈细环线状,后缘因缺少软骨呈扁平状。三对血管断面分列气管两侧,从前至后依次为头臂静脉、颈总动脉和锁骨下动脉,通常前外方的头臂静脉最粗大;颈总动脉和锁骨下动脉紧贴气管两旁。食管位于气管和椎体之间(图 7-24)。

2. 胸锁关节层面 该层面相当于第 2~3 胸椎平面。前方为胸骨柄,在气管前外侧通常可见 5 条血管,即右头臂静脉和右头臂动脉、左颈总动脉、左锁骨下动脉和左头臂静脉。有时可见左头臂静脉呈水平向右跨过中线接近右头臂静脉,在略低层面汇合成上腔静脉(图 7-25)。

3. 主动脉弓层面 该层面相当于第 4 胸椎水平。主动脉弓呈腊肠状贴近纵隔左缘。弓部左侧微凸,右缘微凹,并且由右前斜向左后方。主动脉弓右侧由前向后依次是上腔静脉、气管和食管。主动脉弓前方呈尖朝胸骨的三角形低密度区为血管前间隙,在小儿此区内可见胸腺,成年人则为脂肪组织所代替。在主动脉弓右侧、上腔静脉后方、气管前方的三角形低密度区为气管前腔静脉后间隙(图 7-26)。

4. 主-肺动脉窗层面 此层面相当于第 4~5

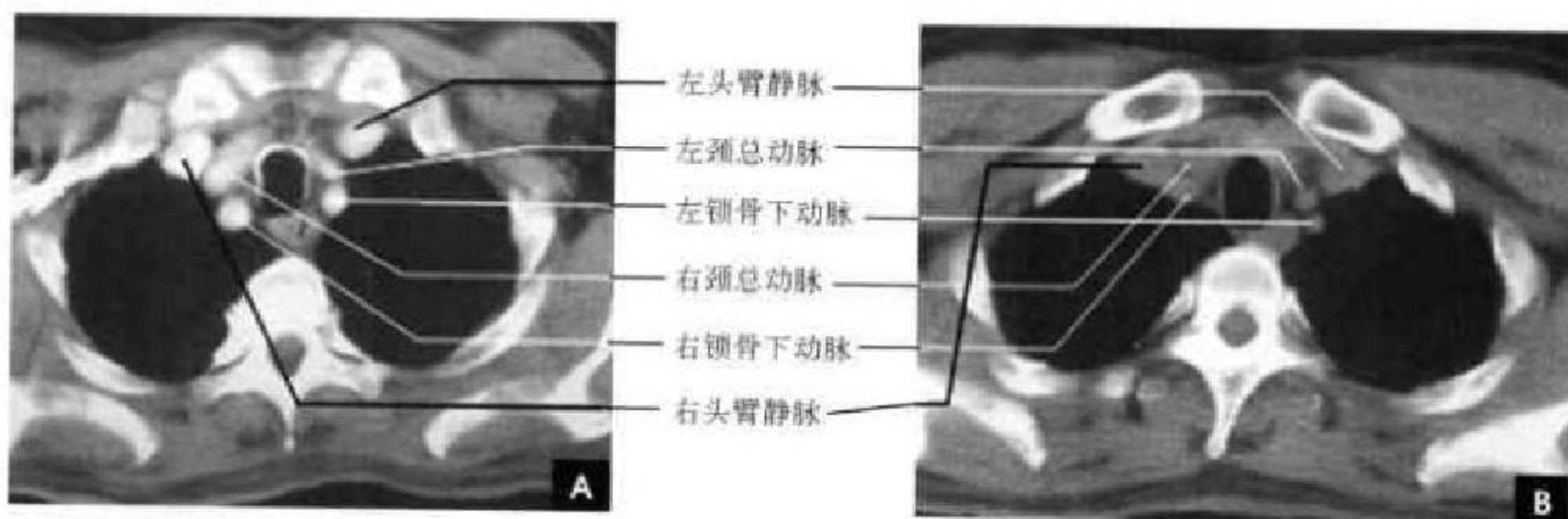


图 7-24 胸骨切迹平面

A. 增强; B. 平扫

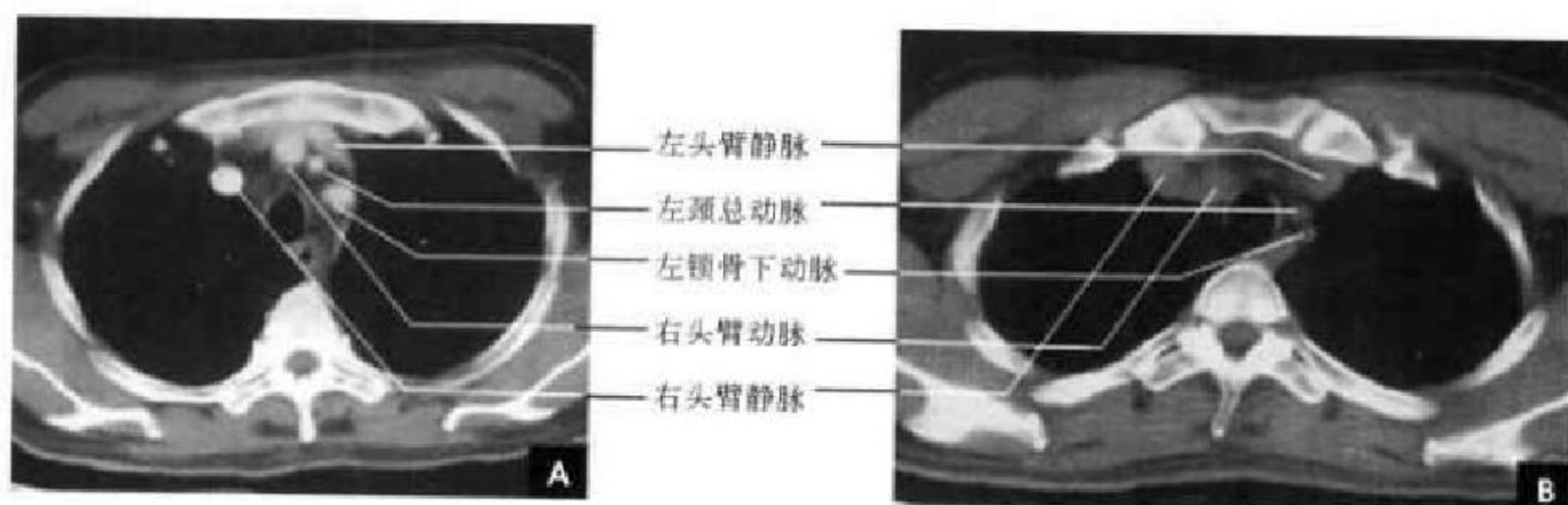


图 7-25 胸锁关节层面

A. 增强; B. 平扫

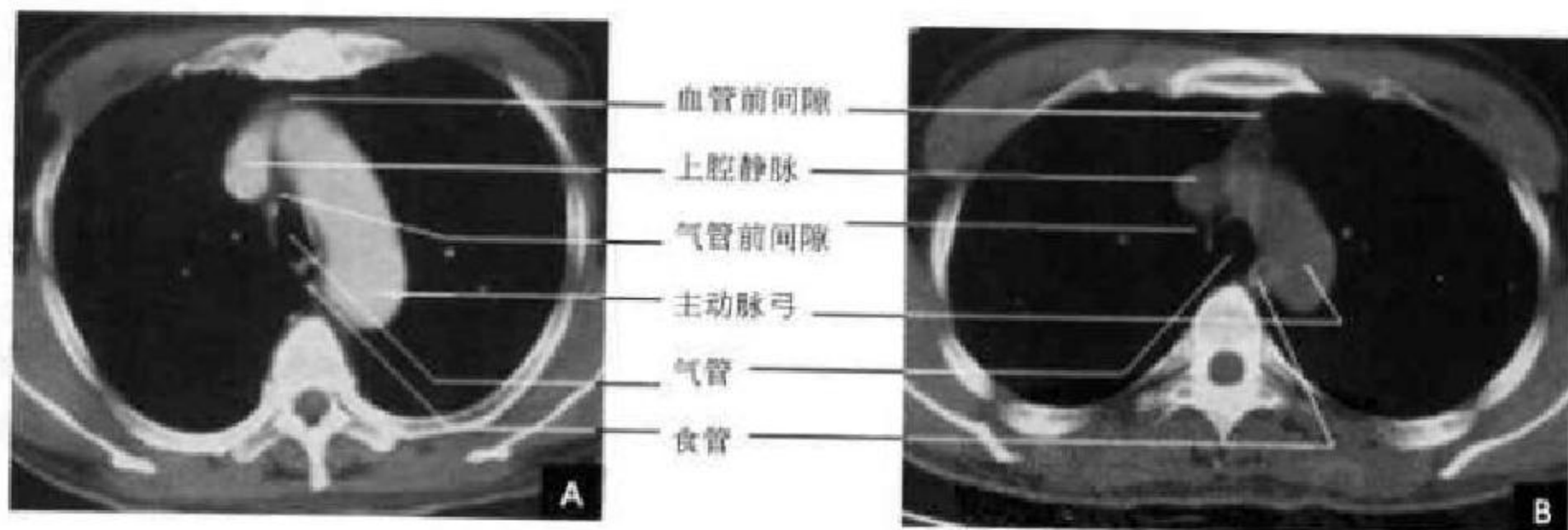


图 7-26 主动脉弓层面

A. 增强; B. 平扫

胸椎间隙水平,即气管分叉平面。前方较大的圆形影为升主动脉,左后方在脊柱左缘有一稍小的圆形影为降主动脉,两者之间的低密度区即为主-肺动脉窗。其右侧由右前斜向后依次是上腔静脉、气管和食管。气管开始分叉,气管隆突上部呈三角形。气管右侧见奇静脉位于脊柱前缘呈蝌蚪样向前行汇入上腔静脉,形成奇静脉弓(正常直径7mm)。气管

前腔静脉后间隙依然清晰可见(图 7-27)。

5. 左肺动脉层面 左肺动脉层面位于隆突下平面,相当于第5胸椎水平。左右支气管近端斜切面呈椭圆形,可见右上叶支气管从右主支气管分出并进入肺野。左肺动脉构成纵隔左缘,向左后方斜行,其后端在左主支气管外侧,为左肺门的主要组成部分,左肺动脉右前方为升主动脉,上腔静脉位

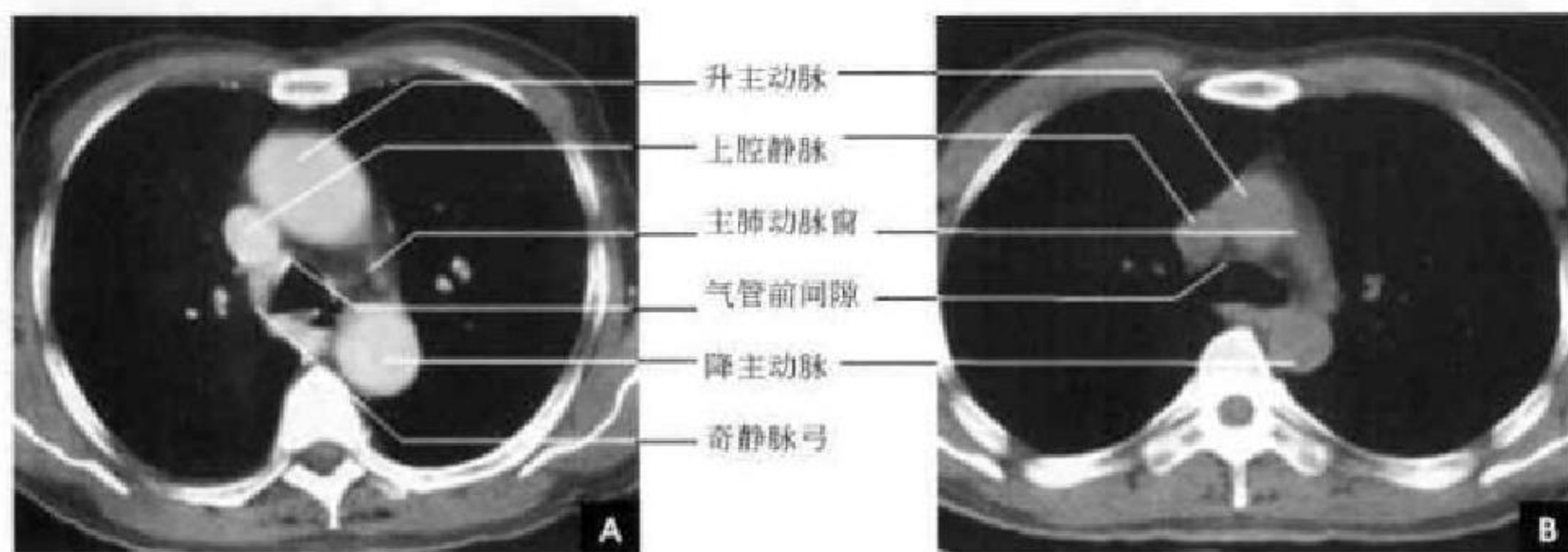


图 7-27 主动脉窗层面

A. 增强; B. 平扫

于升主动脉右后方及右主支气管前方。食管位于脊柱前方,其右后方为奇静脉,左后方为降主动脉。在右主支气管后侧有一凹陷,称“奇静脉-食管隐窝”,为肺组织所充填,突入隐窝内的右肺下叶背段称“肺嵴”(图 7-28)。

6. 右肺动脉层面 此层面相当于第 5~6 胸椎间隙水平。肺动脉干位于升主动脉左侧,分出右肺动脉向右后方走行,形成半弧形,穿过上腔静脉与中间支气管之间进入右肺门,构成右肺门的主要组成部分。中间支气管的后方为奇静脉-食管隐窝,左上叶支气管起点比右上叶支气管略低,在此平面上,可见左上叶支气管从左主支气管分出,并可见左下叶支气管近侧段(图 7-29)。

7. 主动脉根部层面 主动脉根部层面相当于第 7 胸椎水平,即左心房平面。主动脉根部位于纵隔中央,其左前方为肺动脉干,右缘为右心耳和上腔静脉(稍下为右心房),后方为左心房,有时可见

肺静脉汇入其中,食管及降主动脉紧贴在左心房后缘(图 7-30)。

8. 四腔心层面 此层面相当于第 9 胸椎水平,显示左右心房、左右心室、降主动脉、奇静脉及食管。在心肌外脂肪丰富时,能衬托勾画出细线状心包影,厚 1~2mm(图 7-31)。

9. 心室及膈顶层面 此层面已扫到肝脏上部,肝后缘见椭圆形下腔静脉影。左前部为右心室,左后部是左心室。后部为食管、降主动脉及其左、右侧的半奇静脉和奇静脉(图 7-32)。

(二)纵隔的主要间隙

纵隔的间隙主要有(胸骨后)血管前间隙、气管前腔静脉后间隙、隆突下间隙、主-肺动脉窗、膈脚后间隙等。①血管前间隙位于胸骨后方,上腔静脉、主动脉弓等大血管前方的脂肪间隙,大致呈三角形。向下至膈,两侧界为纵隔胸膜。在成人其内可见正常大小的淋巴结和退化的胸腺组织;在婴幼儿

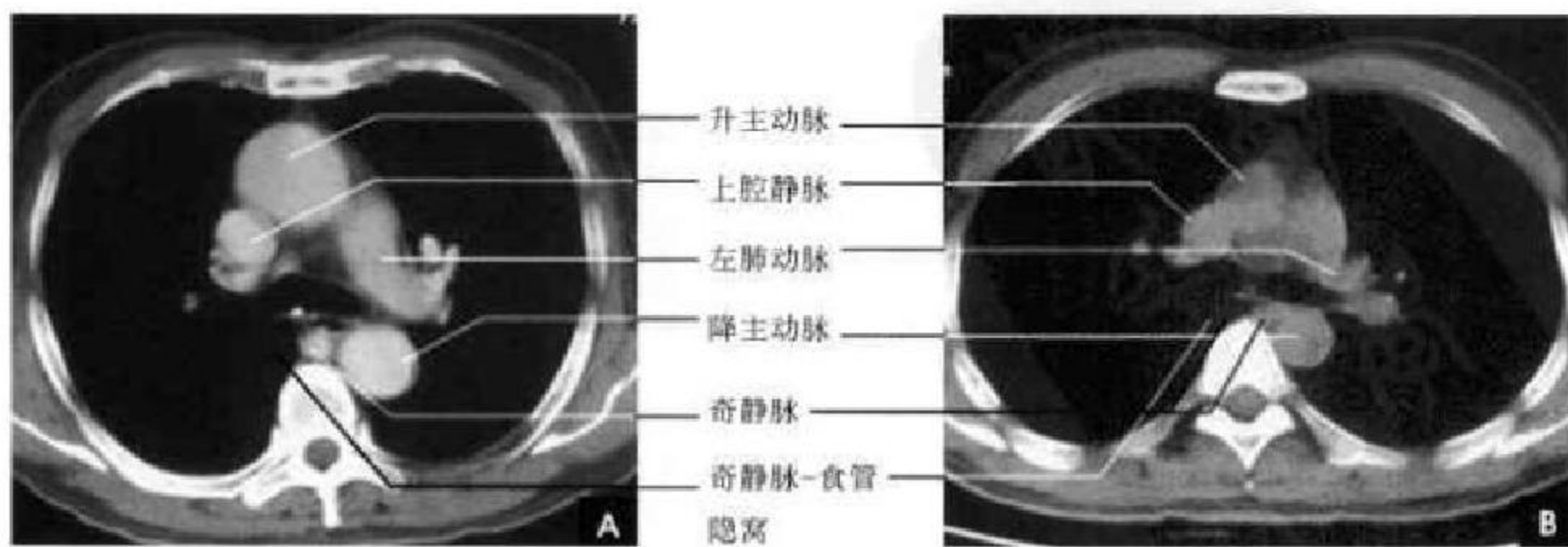


图 7-28 左肺动脉层面

A. 增强; B. 平扫

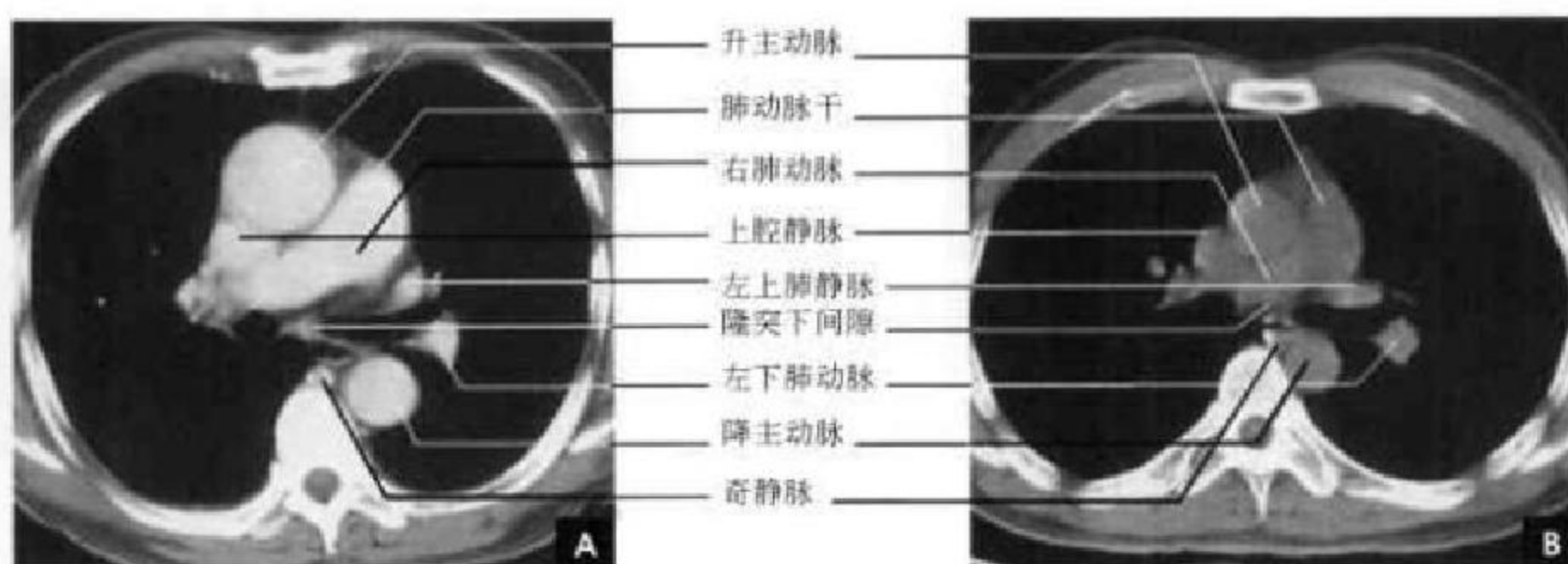


图 7-29 右肺动脉层面

A. 增强; B. 平扫

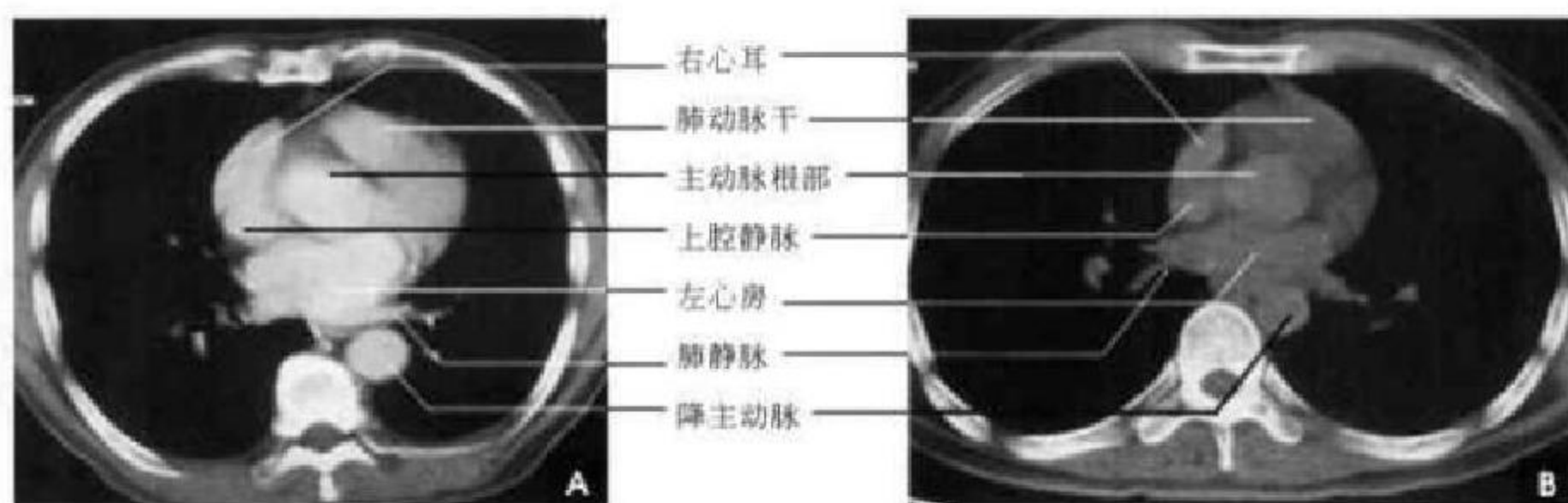


图 7-30 主动脉根部层面

A. 增强; B. 平扫

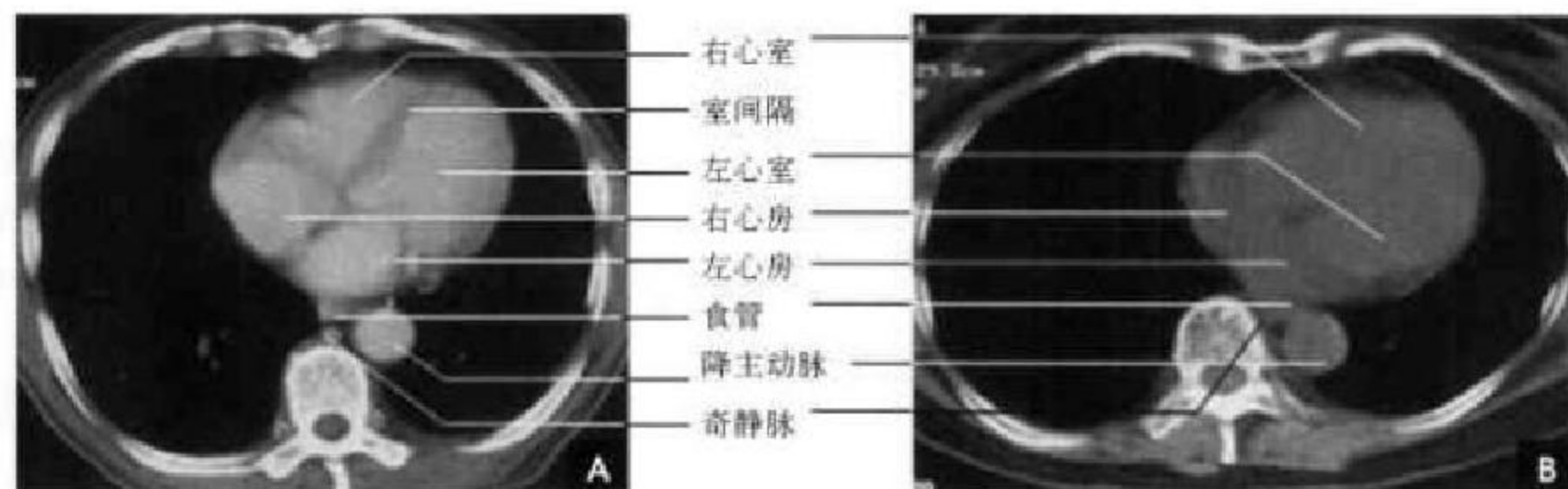


图 7-31 四腔心层面

A. 增强; B. 平扫

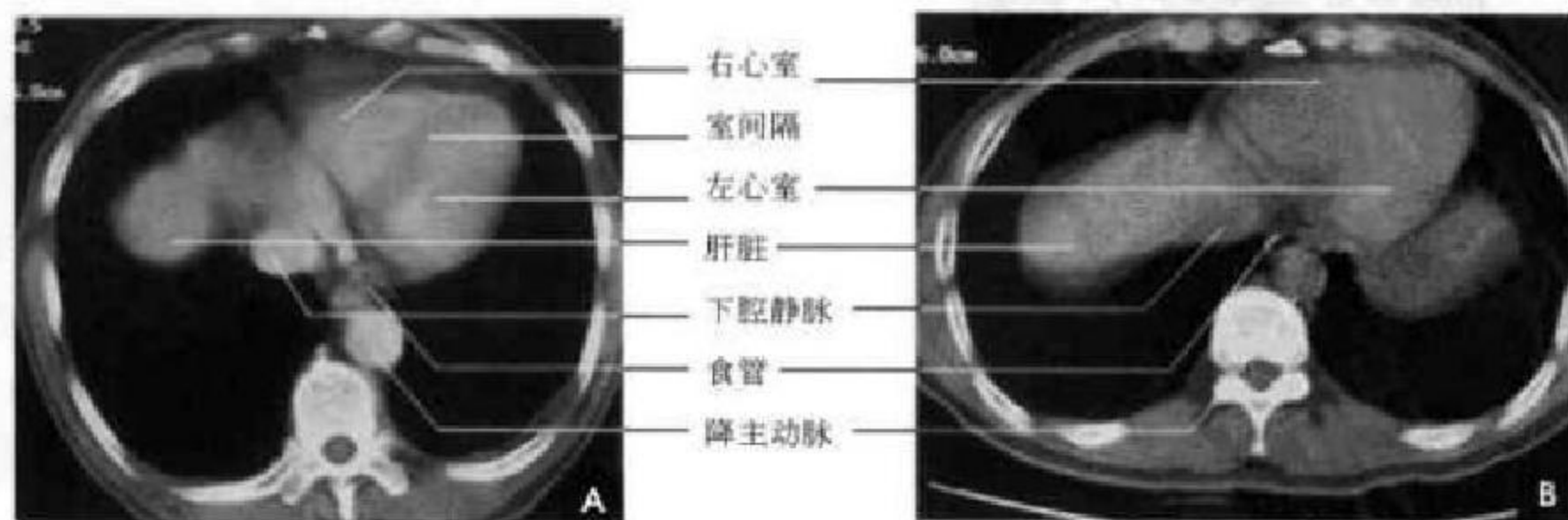


图 7-32 心室及膈顶层面

A. 增强; B. 平扫

及儿童,该间隙内为较发达的胸腺组织(见图 7-26)。②气管前腔静脉后间隙位于气管的右前方,主动脉弓的右侧,上腔静脉、奇静脉及纵隔胸膜的左侧,大致呈三角形。其内充满了脂肪组织,CT 值多低于零。常可见散在的淋巴结,其直径为 7mm 左右(见图 7-26)。③主-肺动脉窗位于主动脉弓下方和左肺动脉上方之间的空隙。右邻气管,左为纵隔胸膜,前方为升主动脉,后为食管和降主肺动脉。间隙内含脂肪、淋巴结、动脉韧带和左喉返神经(见图 7-27)。④隆突下间隙是气管前间隙向下的延续,它位于气管分叉下方,左心房上方,前为右肺动脉,两侧分别为左、右主支气管,后方为气管和奇静脉,呈不均匀低密度影(见图 7-29)。⑤膈脚后间隙的前面和两侧是膈脚(膈脚为起于腰椎前纵切带的肌腱),后面是脊柱。内有降主动脉、奇静脉、胸导管、食管、淋巴结和脂肪等。

(三)胸内淋巴结 CT 解剖

胸内淋巴结按其引流部位分为胸壁淋巴结和胸腔淋巴结。胸壁淋巴结主要收纳胸壁深部的淋巴结引流,按其分布位置通常分为三组,即胸骨淋巴结、肋间淋巴结和膈淋巴结。胸腔内脏淋巴结主要收纳胸腔内脏的淋巴回流,分为前纵隔淋巴结、中纵隔淋巴结和后纵隔淋巴结三组。在 CT 诊断中,常将胸骨淋巴结与前纵隔淋巴结统称为前纵隔淋巴结;将肋间淋巴结与后纵隔淋巴结统称为后纵

隔淋巴结。

正常纵隔淋巴结的横径为 3~6 mm,但气管隆突附近的淋巴结,包括气管支气管组淋巴结和隆突下淋巴结,尤其是右侧奇静脉窝处的淋巴结,由于其淋巴液的引流量较大,正常时就较大。当单个淋巴结横径或多个融合淋巴结的横径 > 10mm 时,才应考虑为病理性。在 CT 图像上淋巴结的显示不仅与其大小有关,而且与扫描条件及淋巴结周围组织结构有关。在常规扫描时,要显示直径为 5mm 左右的淋巴结,其周围必须有足够量的脂肪组织。因此,正常大小的纵隔淋巴结(3~6mm)在 CT 图像上很难显示。

(四)肺门 CT 解剖

肺门是由支气管、肺血管、淋巴管和神经组织结构进出纵隔而形成的影像。肺门区静脉的变异较多,支气管是恒定的解剖标志,肺动脉常与支气管伴行,故分析肺门要以支气管为依据,用肺窗位观察肺门结构和轮廓。

1. 气管分叉层面 相当于两侧肺门上部高度,紧靠中线的两侧是左、右主支气管,为卵圆形、环形影。右主支气管短而粗,其外前方为右上叶尖段支气管横断面,呈环形。右上叶尖段支气管断面的前内侧为右上叶肺动脉尖支,外后侧见右上叶肺静脉后支。左侧可见尖后段支气管断面,左上叶肺动脉分支位于其前面,左上肺静脉断面则更靠前内(图 7-33)。



图 7-33 气管分叉层面

A. 定位层面示意图(灰色); B. CT(肺窗)

2. 右上叶支气管层面 在气管分叉平面以下约 1cm 处,可见右上叶支气管从右主支气管侧面发出,向外走行 1~2cm 后分为前段和后段,右上叶支气管前面为右肺动脉前干,呈卵圆形;外侧是上肺静脉后支,位于右上叶前段与后段支气管夹角处。左侧可见左上叶尖后段支气管支气管断面,在其前面为左上肺静脉,后方是左上肺动脉(图 7-34)。

3. 左主支气管中段层面 相当于右侧中间段支气管上段高度。左主支气管略呈水平,其后方是左下肺动脉,前有左上肺静脉。右侧中间段支气管呈圆形或椭圆形,其后是伸入奇静脉-食管隐窝的下叶背段肺组织;前外侧是右下肺动脉干,向外形成弧形突出影;右上肺静脉尖前段和后段分别位于右下肺动脉的前内侧与外侧(图 7-35)。

4. 左上叶舌段支气管层面 相当或接近右侧肺门角高度。右侧可见中间段支气管,呈圆形或椭圆形,其前外方是右下肺动脉干。左主支气管的外

端成分叉状,前方分出舌段支气管,后方分出下叶背段支气管,两分叉之间为左下肺动脉(图 7-36)。




图 7-34 右上叶支气管层面

A. 定位层面示意图(灰色); B. CT(肺窗)




图 7-35 左主支气管中段层面

A. 定位层面示意图(灰色); B. CT(肺窗)

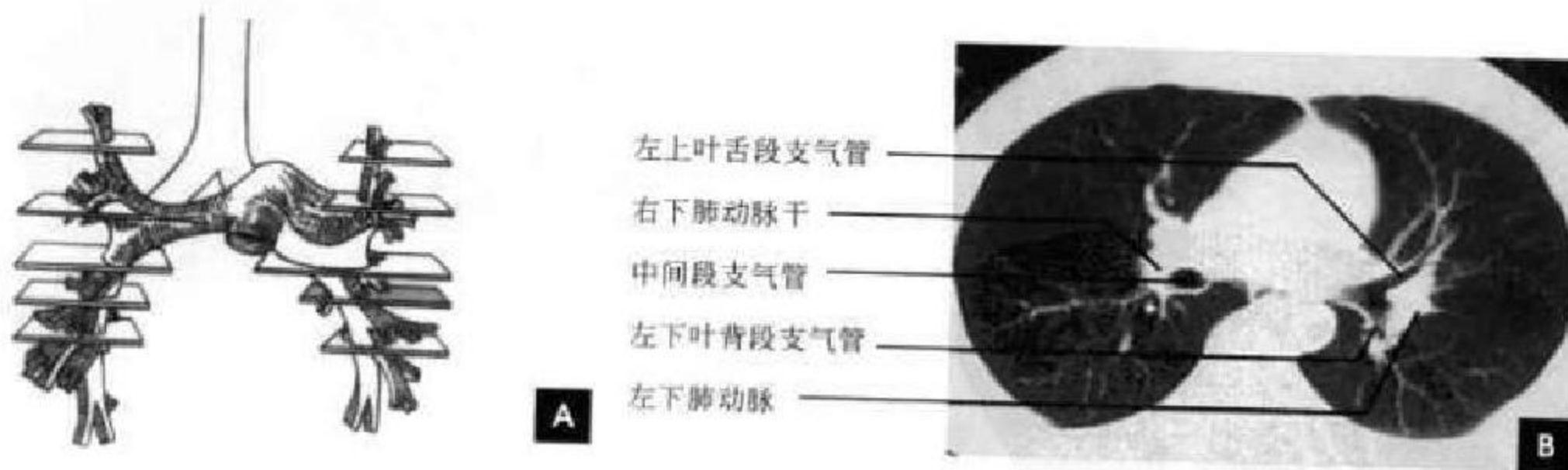


图 7-36 左上叶舌段支气管层面

A. 定位层面示意图(灰色); B. CT(肺窗)

5. 右中叶支气管开口层面 相当或接近右侧肺门角高度下方 1~1.5cm。中间段支气管远端分为右中叶支气管和下叶支气管,分叉处称中叶嵴,右下肺动脉呈卵圆形位于中叶嵴外方;中间段支气管后外侧

分出下叶背段支气管,高度与中叶支气管开口大致相同;右上肺静脉位于中叶支气管内侧,进入左心房的上部。左侧可见左舌段及左下叶支气管,左下肺动脉在下叶支气管外侧下行(图 7-37)。

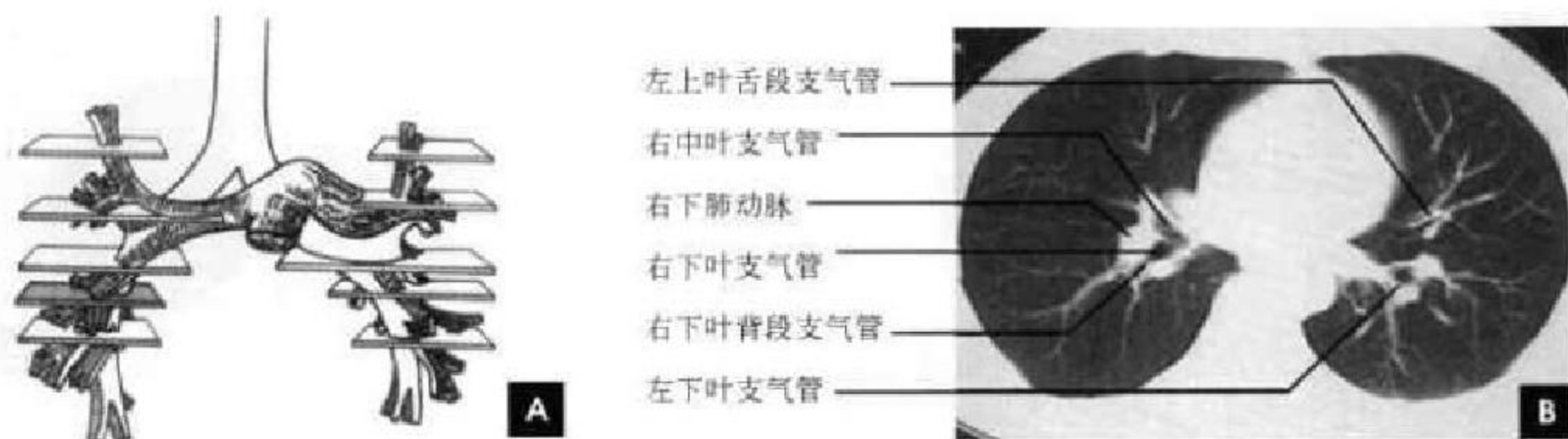

图 7-37 右中叶支气管开口层面
A. 定位层面示意图(灰色); B. CT(肺窗)

(五)肺的 CT 解剖

1. 肺纹理 肺野在 CT 肺窗图像上显示为纵隔两旁的低密度区,其纹理在肺野内呈树枝状由肺门向四周放射样分布。肺内血管与支气管的 CT 表现取决于其走行方向和管径大小而呈点状、树枝状等多种形态表现。肺血管内充盈血液,显示为高密度影;支气管内一般含空气,呈低密度影。肺动脉与肺静脉通常无明显的密度差异,它们之间的鉴别有一定的困难,一般来说,肺段动脉紧密伴行于同名支气管,多位于支气管的前、外或上方;肺段静脉主干则位于同名支气管的后、内或下方。

2. 肺叶与肺段 肺叶的 CT 解剖划分离不开肺叶支气管的标志和肺裂的显示,以两肺的斜裂及右肺的水平裂确定肺叶的范围和边界。肺裂的 CT 表现在常规层厚扫描是主要为低密度的“透亮带”(或称乏血管带),而在薄层扫描时则呈高密度的“细线影”。斜裂在肺上部呈“八”字形由内前斜向外后方;在肺下部则逐渐移行呈“倒八”字形由内后斜向外前方。水平裂多见于中间段支气管水平,平右肺动脉叶间部,CT 表现呈向外横向走行的扇形

少血管带,HRCT 可显示为线状或带状高密度影(图 7-38)。奇副裂在 HRCT 显示为纵行高密度影,其内侧为奇叶(图 7-39)。在 CT 图像上,肺段的确定(图 7-40~7-45)主要依据是肺段支气管和肺裂,肺段之间的界限难以整齐划分。

二、胸部 MRI 断面解剖

胸部 MRI 检查包括纵隔、肺、胸膜、胸壁以及心脏的检查。对于纵隔、肺及胸膜,横轴位仍然是用于观察胸内结构的最好切面,尤其适于评价气管旁间隙、前纵隔和肺门;冠状位有助于胸腔入口、主肺动脉窗和肺尖、肺底的观察,并适用于上腔静脉、气管、主支气管、锁骨下动脉等结构的观察,尤其是对肺门显示较好;矢状位对显示胸腔入口、肺尖与肺底颇有裨益。正确评估复杂的解剖区域,常须两个相互垂直的方向成像。胸部 MRI 检查基本上采用自旋回波脉冲序列。通常取仰卧位,用体部线圈,常规做 T_1 WI、 T_2 WI 横断面、矢状面和冠状面 T_1 WI,做 $15^\circ \sim 20^\circ$ 额侧倾斜角能使气管、主支气管同时在一个平面显示,与传统 X 线片大气管(额面)体层效果相当。

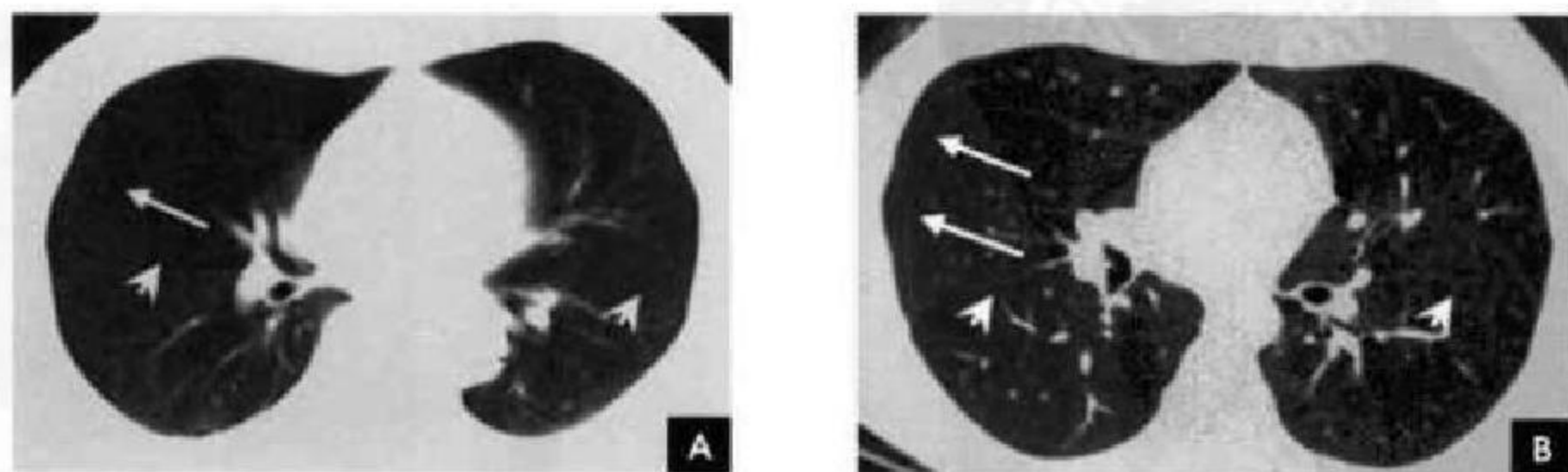


图 7-38 水平裂(白箭)与斜裂(白箭头)
A. 常规 CT; B. 薄层 CT

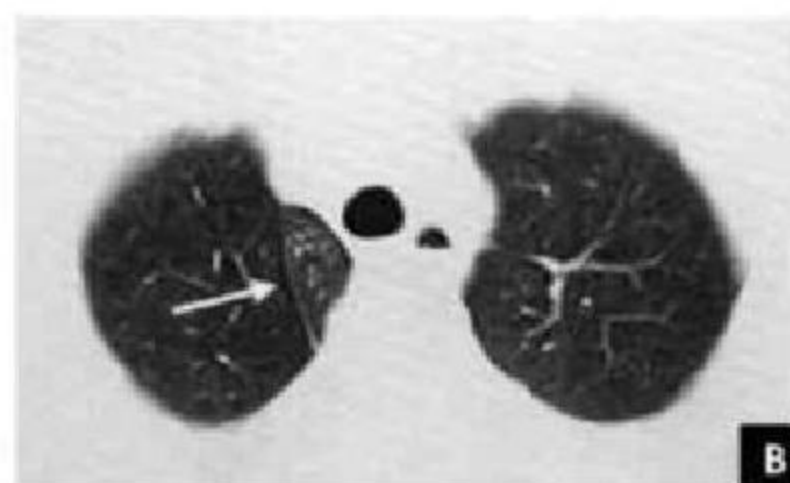
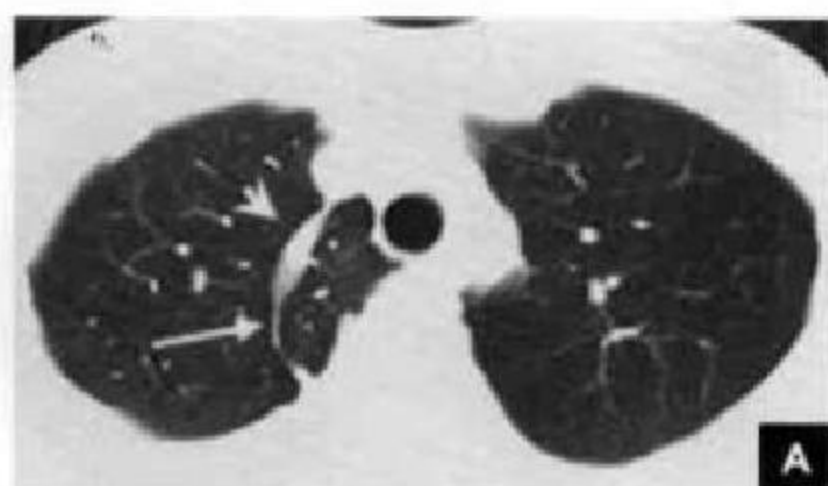


图 7-39 奇副裂

A. 奇副裂(白箭)与奇静脉(白箭头); B. 奇副裂(白箭)

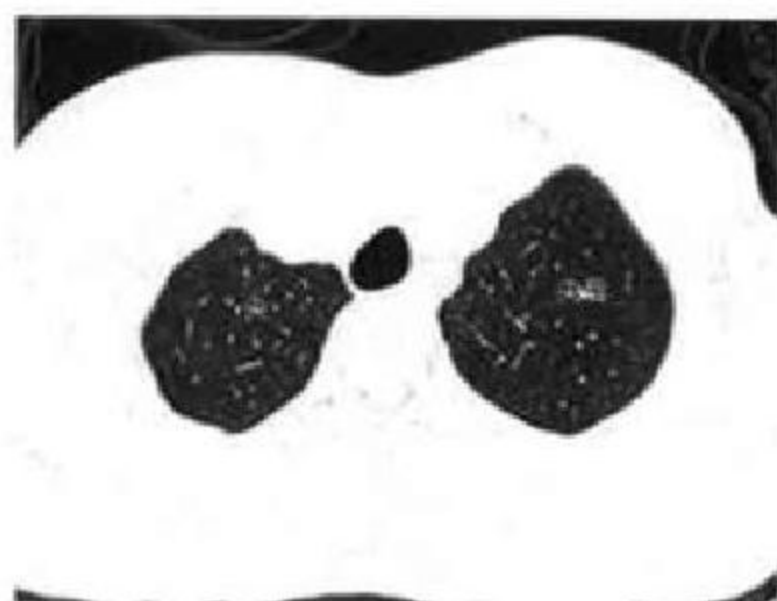

图 7-40 肺段的划分(一)

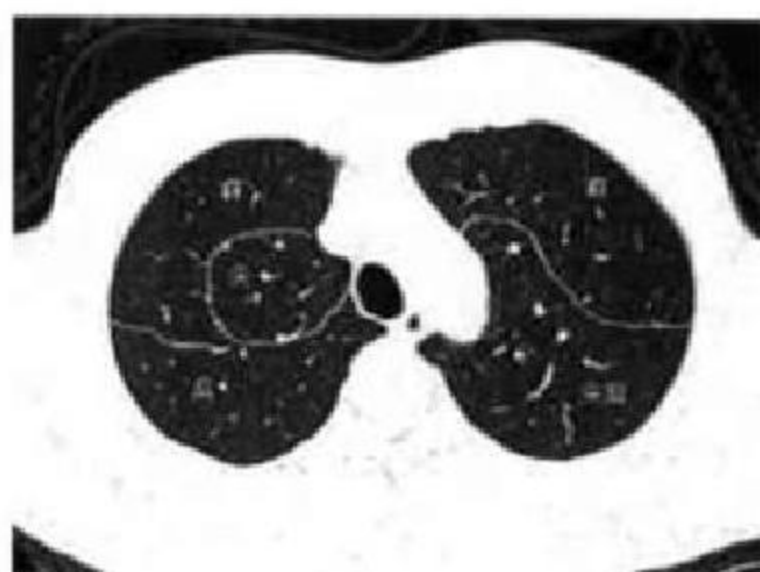


图 7-41 肺段的划分(二)

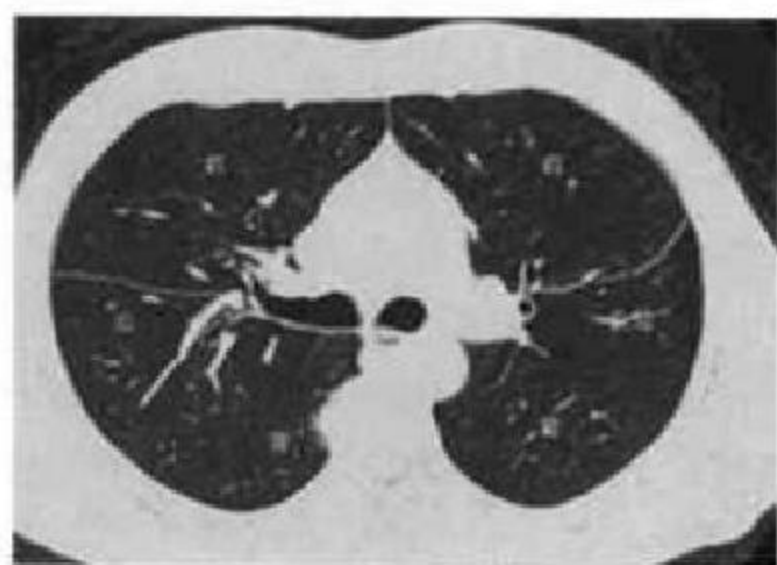


图 7-42 肺段的划分(三)

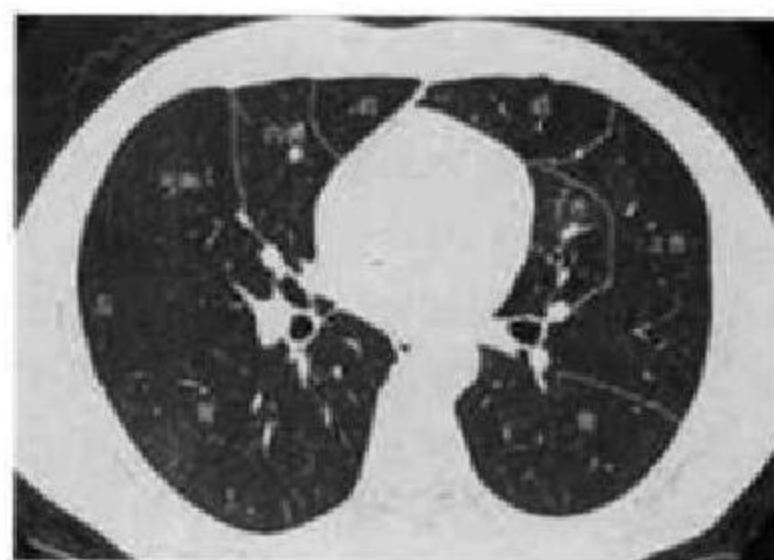


图 7-43 肺段的划分(四)

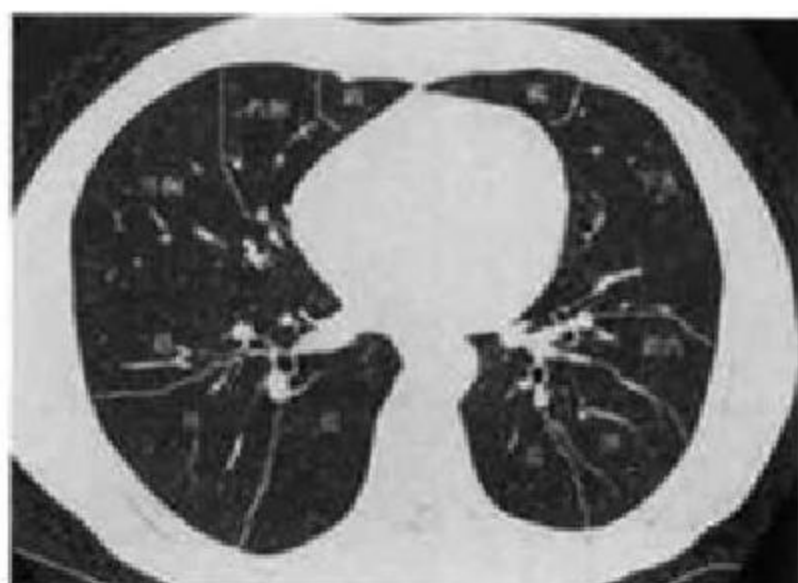


图 7-44 肺段的划分(五)

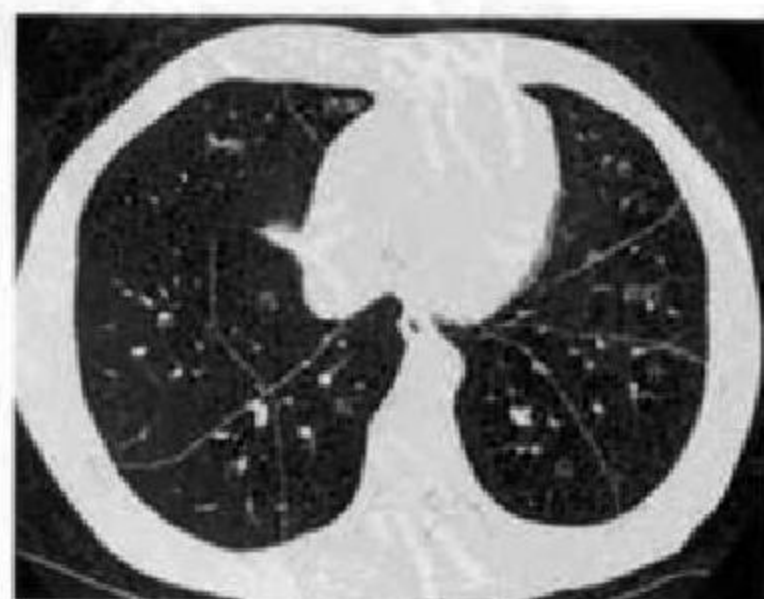


图 7-45 肺段的划分(六)

一般层厚以 7~10mm 为宜,为减少心搏伪影,可采用心电门控技术,以抑制与心脏大血管相关的相位编码上的伪影;为减少呼吸运动伪影,还可采用呼吸门控技术。然而,呼吸与心电门控的联合运用,可提高图像质量,但由于有些患者呼吸周期并不规律,同时使用了呼吸与心电门控技术,往往延长了检查时间。因 MRI 对肺实质病变的显示效果差,所以实际工作中极少应用。MRI 检查具有极高的软组织分辨力、流空效应,不用对比剂也能很好地显示心脏及大血管解剖。

(一)胸部组织结构的 MRI 特点

正常胸部各组织结构的 MRI 表现,取决于不同组织的 MRI 信号强度,不同强度的信号在 MRI 图像上表现为不同的黑、白亮度。在 SE 序列的 T_1 WI 图像上:脂肪、骨髓呈高信号(白),肌肉呈中低信号(灰黑),骨皮质、钙化、流动血液、水及肺组织均呈低信号(黑);在 T_2 WI 图像上,脂肪呈中高信号(灰白),骨髓呈高信号(白),肌肉呈中低信号(灰黑),骨皮质、钙化、流动血液及肺组织均呈低信号(黑),水呈高信号(白)。现分述如下:

1. 气管与主支气管 无论何方位、何参数及是否使用心电门控,其管腔内均为无信号,管腔外为高信号的脂肪所勾画,在 MRI 上容易识别。于平行气管长轴,并与冠状面成角的斜位上,可见气管及主支气管的完整行程。

2. 血管 纵隔大血管腔因血流的流空效应呈无信号,与纵隔内高信号的脂肪对比鲜明,血管壁介于脂肪与血管腔之间呈中等信号。

3. 食管 胸段食管通常显示良好,特别是上 1/3 段和下段往下直至食管胃连接处。中 1/3 与左房紧贴鉴别稍难。腔内可有空气存留。食管壁的信号强度与胸壁肌肉相似。

4. 淋巴结 纵隔内淋巴结 T_1 值较脂肪长,在 T_1 加权像上呈等信号,在高信号的脂肪衬托下显示清晰。正常淋巴结横径应 $<10\text{mm}$ 。

5. 纵隔间隙 由纵隔内脏器官与血管所围绕而形成,主要包括脂肪与淋巴结。主要有 3 个特别重要的间隙:气管前腔静脉后间隙;主肺动脉窗;隆突下间隙。胸部疾病常累及这几个间隙的淋巴结。

6. 肺门 肺血管和支气管在肺门行程中呈现管状的无信号的结构,在 MRI 上表现相似,仅能凭借它们的解剖学关系加以鉴别。横轴位心电门控时显示尚可,但 MRI 的空间分辨率影响了节段支气管和血管的显示。正常软组织影可见于诸平面的血管与支气管之间,是由融合在一起的脂肪、结缔组织和淋巴组成,呈高信号,易误认为异常的肿块。

7. 肺实质 肺泡内质子密度较低,故肺实质产生的 MRI 信号非常弱,常常仅能在肺门周围显示少数分支状影像。

8. 胸膜 MRI 不易显示正常胸膜。但在胸骨后区域可见前纵隔联合线,由于左右胸膜层之间存在少量脂肪,呈较高信号的线状结构。由于 MRI 空间分辨率低及呼吸运动伪影,不能直接见到叶间裂。

9. 胸壁 胸壁肌肉呈等 T_1 短 T_2 ,在高信号脂肪衬托下显示清晰。骨皮质因质子密度低,显示为低信号,髓质骨呈高信号。可见锁骨下动脉水平跨越肺尖。

10. 横膈 特别是抵止于四周的肌腱区域与膈顶的大部分产生较低的信号,故在肺与横膈相接触的区域不能直接显示。后膈肌脚在后下纵隔与肾旁腹膜后脂肪间隙内的脂肪衬托下显示较清晰。

(二)横轴位 MRI 解剖

1. 胸锁关节层面 此层面气管呈低信号,居中线之胸椎前方,气管前自右向左排列的血管为:右侧头臂静脉、右侧头臂动脉、左侧头臂静脉(有时可见横行于右侧头臂动脉前方)、左颈总动脉、左锁骨下动脉。食管位于气管与椎体之间(图 7-46)。

2. 主动脉弓层面 该层面上主动脉弓自右前向左后弯曲斜行。其右前方为上腔静脉及左头臂静脉的汇合处。其后内侧为食管。该层面主动脉弓前为血管前间隙,其右后方为气管前腔静脉后间隙(图 7-47)。

3. 主-肺动脉窗层面 该层面可见主动脉窗内充满脂肪及数个淋巴结(低信号)。气管居中,其前方为升主动脉,左后方为降主动脉。在脊椎右前方可见奇静脉断面呈环形(奇静脉弓常于此层面上进入上腔静脉的后面)。升主动脉右侧可见上腔静脉,气管在此层面分叉为左右主支气管(图 7-48)。

4. 左肺动脉层面 该层面可见气管隆突及两侧主支气管根部。主肺动脉向左后延伸为左肺动脉。降主动脉右前方为食管。升主肺动脉右后方为上腔静脉,后内侧为气管前腔静脉后间隙。右肺门区还可见右上叶支气管的起始部(图 7-49)。

5. 右肺动脉层面 该层面可见右肺动脉,前方见主肺动脉根部,肺动脉干位于主动脉左侧,上腔静脉位于主动脉右侧,后方为隆突下间隙。左上肺静脉和左下肺动脉位于左侧支气管前后方(图 7-50)。

6. 左心房层面 该层面可见左心房及其连接的肺静脉,前方为主动脉根部和上腔静脉,两者前方又可见肺动脉干和右心耳(或右心房),食管和降主动脉位于左心后方(图 7-51)。

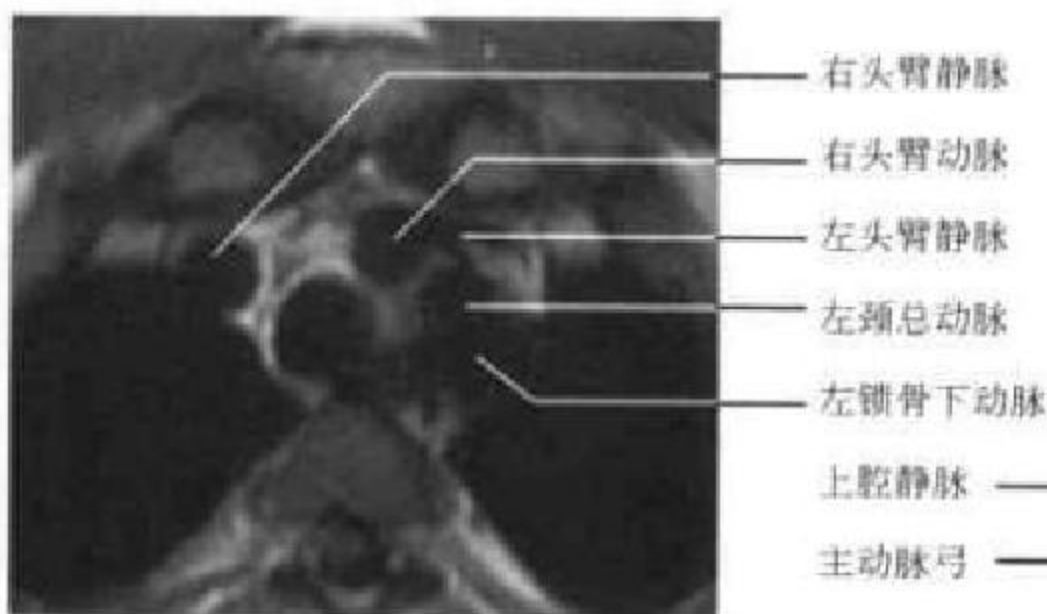


图 7-46 胸锁关节层面

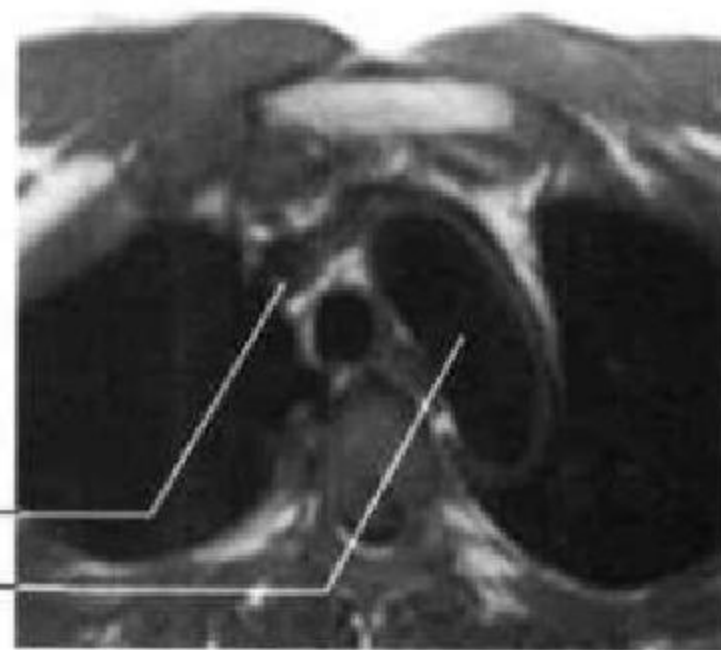


图 7-47 主动脉弓层面

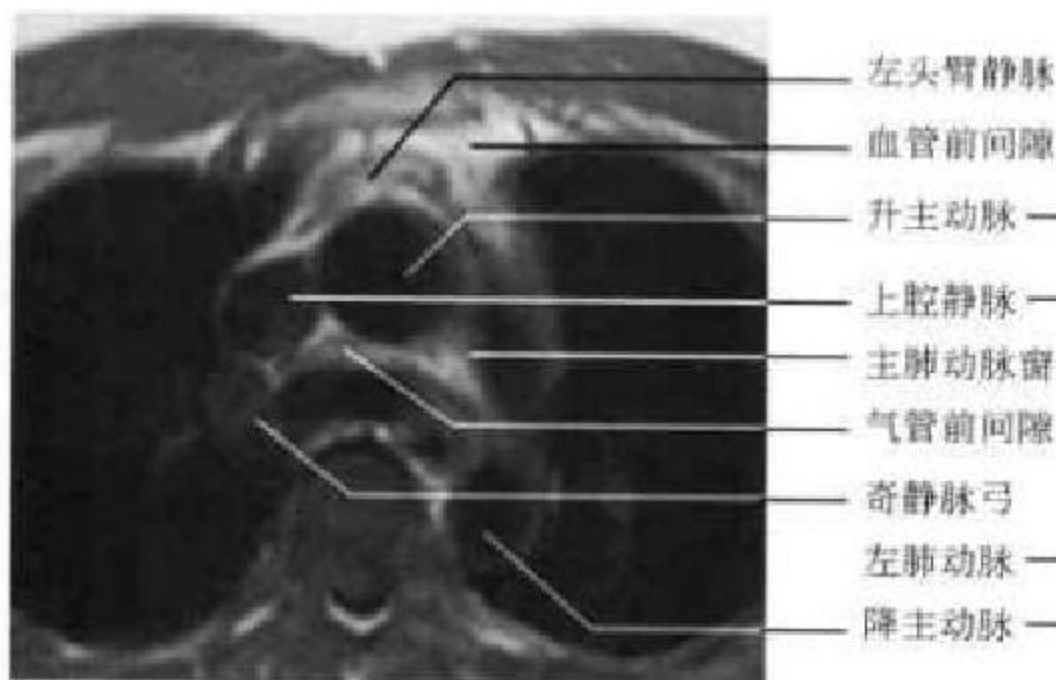


图 7-48 主肺动脉窗层面

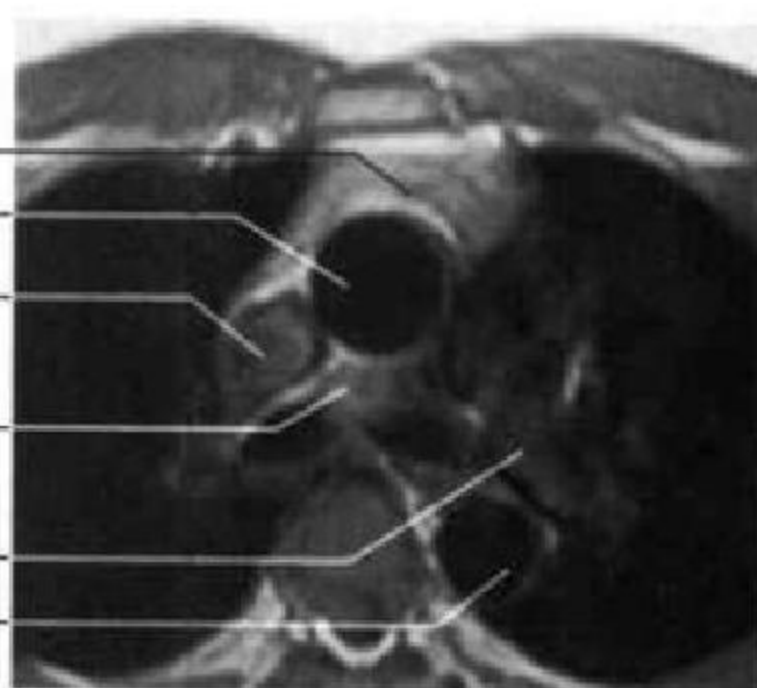


图 7-49 左肺动脉层面

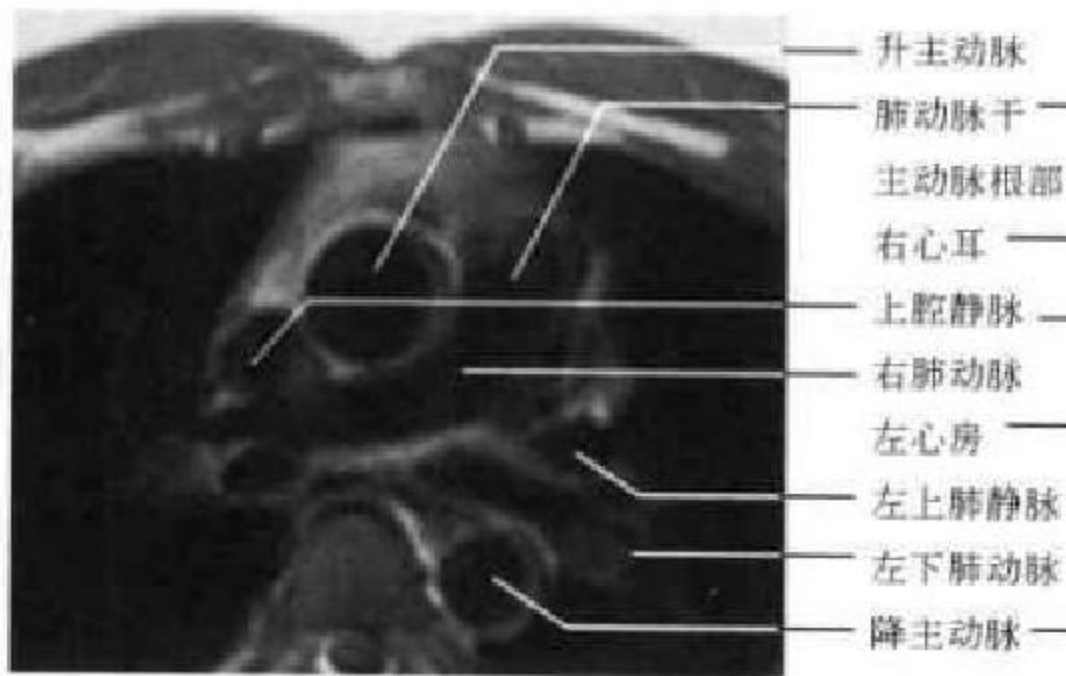


图 7-50 右肺动脉层面

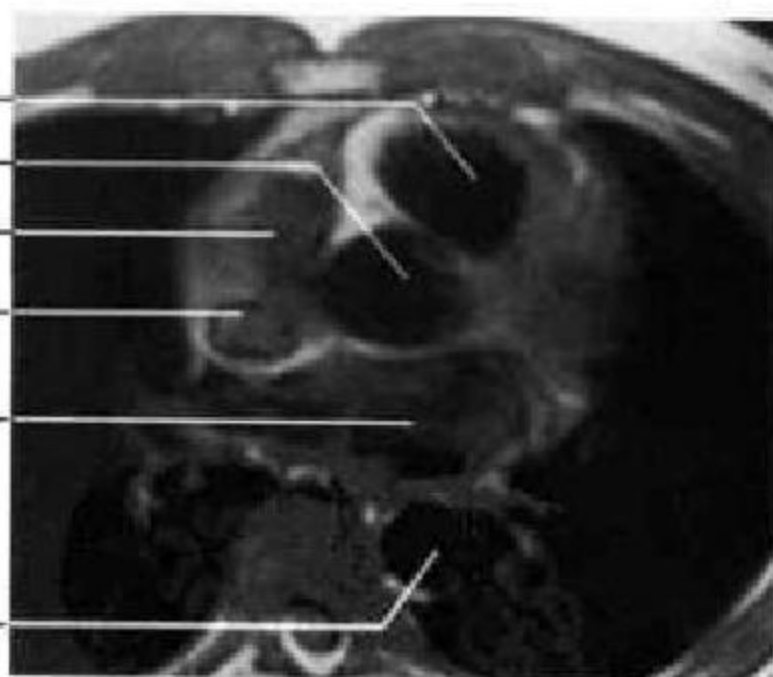


图 7-51 左心房层面

7. 四腔心层面 可见左右心室、左右心房、房间隔与室间隔,二尖瓣与三尖瓣(图 7-52)。

8. 心室层面 该层面可见左右心室与室间隔,心包在脂肪的衬托下可见(图 7-53)。

(三)冠状位 MRI 解剖

1. 右心室层面 心脏大血管断面呈钝圆三角形,主要显示右心室、右室流出道和肺动脉干,室间

隔、左心室位于右心室左侧(图 7-54)。

2. 升主动脉层面 心影居中,下方偏左为左心室,偏右为右心房,升主动脉从中线稍偏左向上向右继而向上向左走行。升主动脉中段左侧为呈椭圆形的肺动脉主干断面。升主动脉右上方外侧为右头臂静脉,内侧是右头臂动脉,升主动脉左上方可见左头臂静脉(图 7-55)。

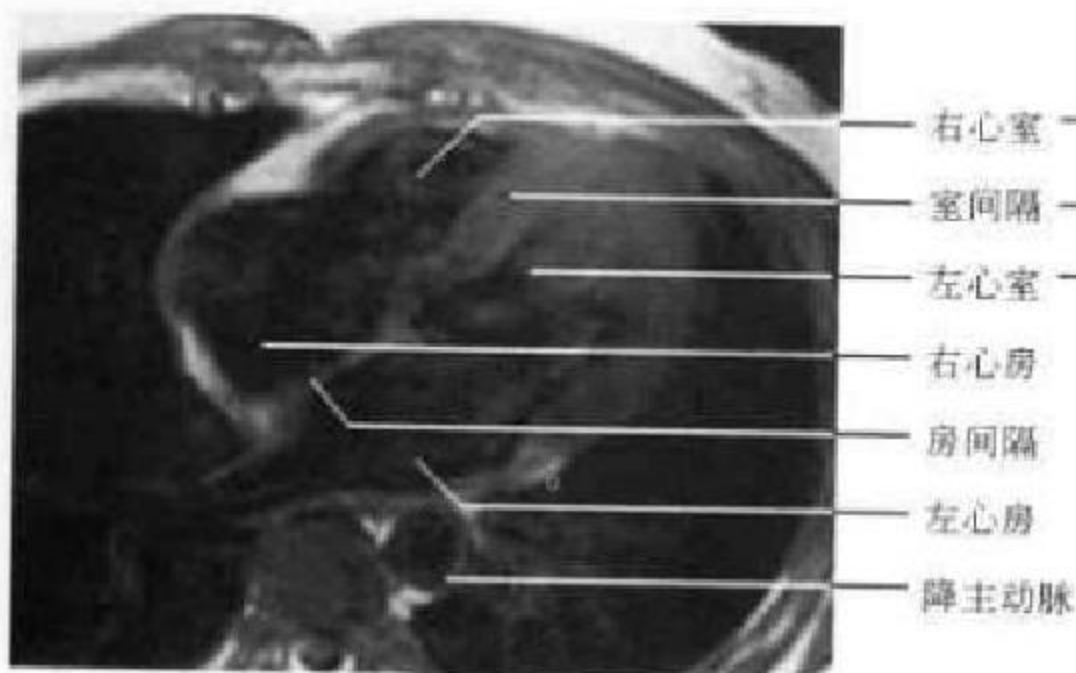


图 7-52 四腔心层面

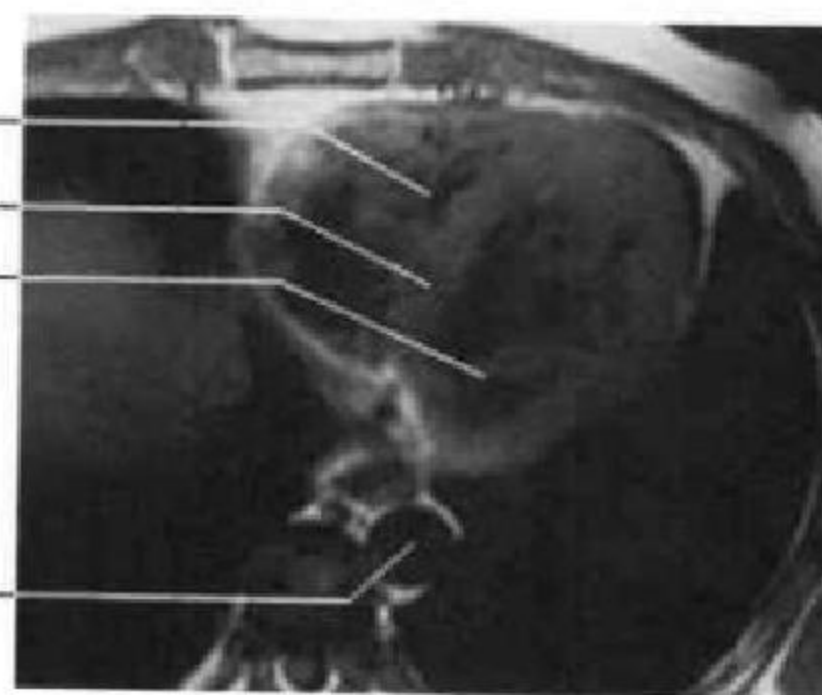


图 7-53 心室层面

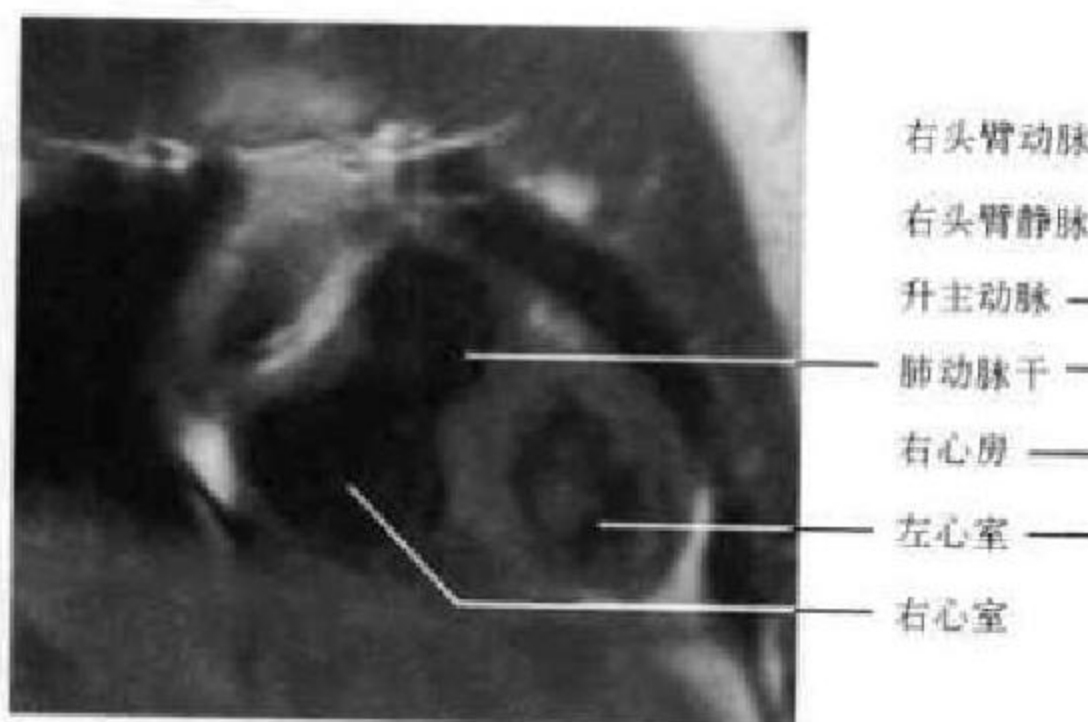


图 7-54 右心室层面

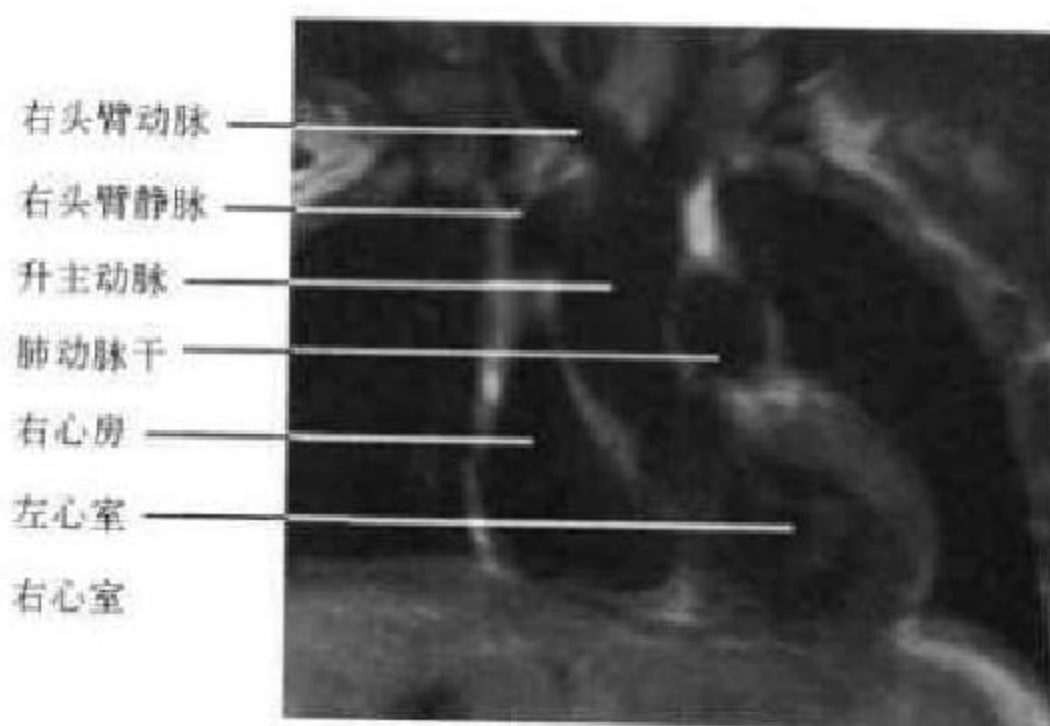


图 7-55 升主动脉层面

3. 上腔静脉层面 该层面心脏大血管断面呈上窄下宽的直立锥形。右心房位于右下方,上腔静脉在其上方与右心房相连;左心室侧壁位于心脏左缘,左心室呈圆形。心影中部偏左为肺动脉干,其右上方为主动脉弓,左颈总动脉向上方延续(图 7-56)。

4. 右肺动脉层面 左心房位于心脏大血管断面下部正中,右肺动脉从左上略向右下斜横于上方,并可见其分支右上肺动脉。气管呈垂直条带状位于正中上部,其左侧可见主动脉弓,左右锁骨下动脉在最上方气管两侧横向走行(图 7-57)。

5. 支气管分叉层面 断面中央为气管隆突,右主支气管分出右上叶支气管后延续为中间支气管斜向右下,左主支气管略呈凹面向左上的弧线状。气管分叉下方高信号的脂肪区域为隆突下间隙,其下方见右肺动脉、左心房和下腔静脉影。气管分叉左上为主动脉弓的圆形断面,左侧为左肺动脉断面(图 7-58)。

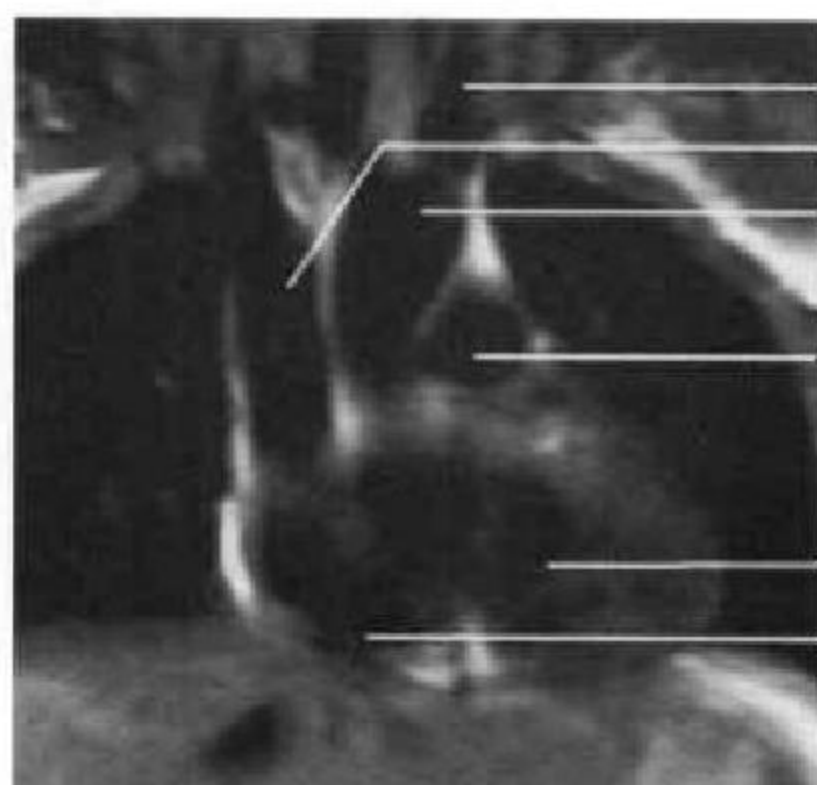
6. 降主动脉层面 该层面正中可见胸椎椎体,胸椎偏左见降主动脉和主动脉弓影(图 7-59)。

(四)矢状位 MRI 解剖

1. 上腔静脉层面 心脏大血管位于断面中部偏前,其前下方是类圆形的右心房,上腔静脉向后微凸下行与右心房后上部相接,下腔静脉则出现在右心房的后下部。上腔静脉根部后方为右肺静脉断面,右肺动脉位于右肺静脉上方。气管呈纵条行低信号影,位于上述结构后方(图 7-60)。

2. 升主动脉层面 心脏大血管断面中上部为升主动脉及主动脉弓断面,其下方可见圆形右肺动脉断面,两者之间的脂肪间隙为主肺动脉窗。左主支气管断面位于右肺动脉后上方,左心房居升主动脉根部后方。下方前为右心室,后是左心室(图 7-61)。

3. 降主动脉层面 主动脉弓在上方分出左锁骨下动脉,后延续为降主动脉沿胸椎前方下行并移行为腹主动脉,降主动脉中段前方较大的不规则圆形结构为左心房。其上方前为右肺动脉断面,后为左主支气管断面。主动脉根部较宽大,位于心脏大血管断面中部,其前下方为右心室断面(图 7-62)。



左颈总动脉
上腔静脉
主动脉
气管
肺动脉干
右肺动脉
左心房
左心室
右心房
下腔静脉

图 7-56 上腔静脉层面

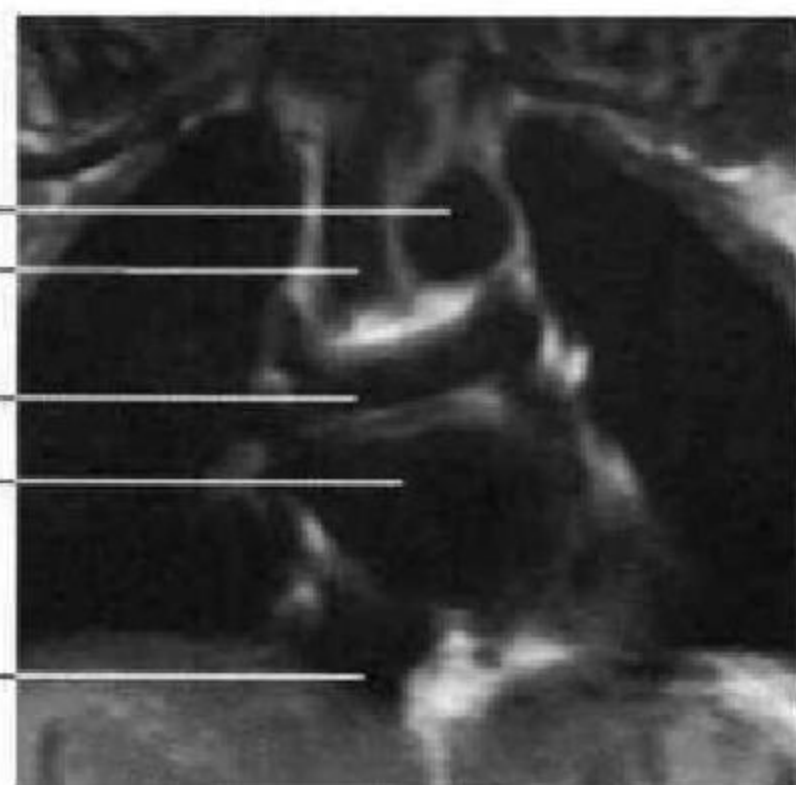
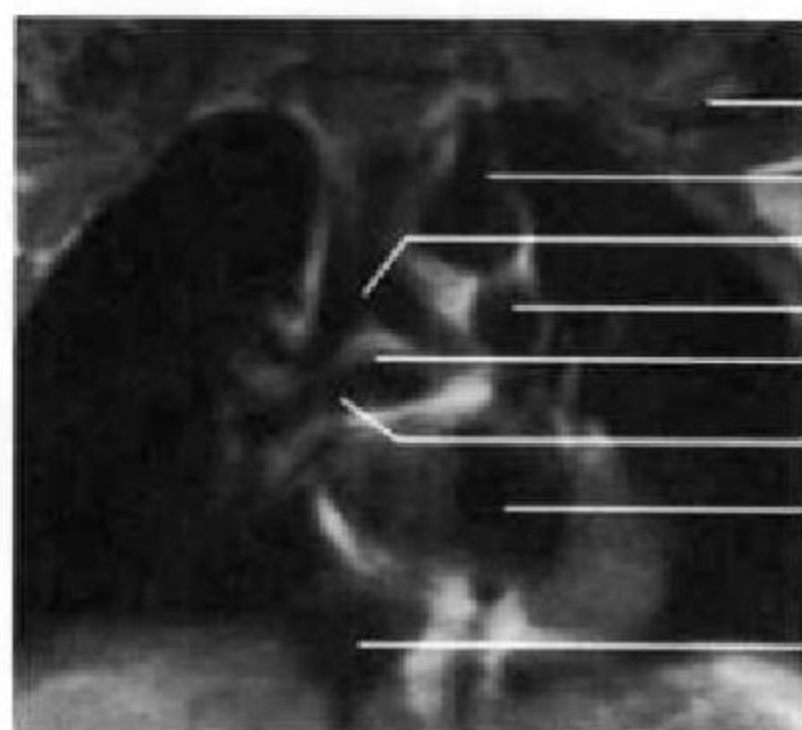


图 7-57 右肺动脉层面



左锁骨下动脉
主动脉弓
气管分叉
左肺动脉弓
隆突下间隙
右肺动脉
左心房
降主动脉
下腔静脉

图 7-58 支气管分叉层面

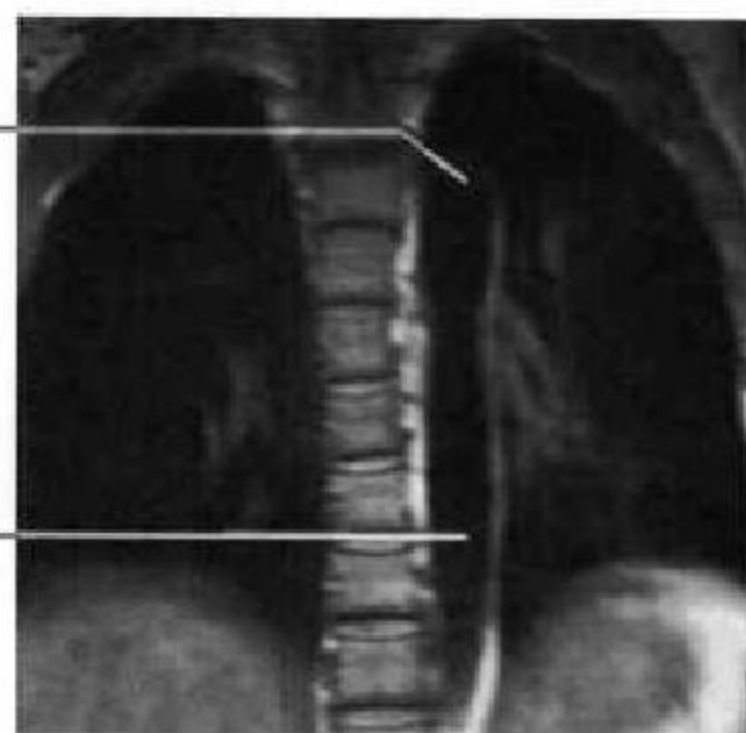
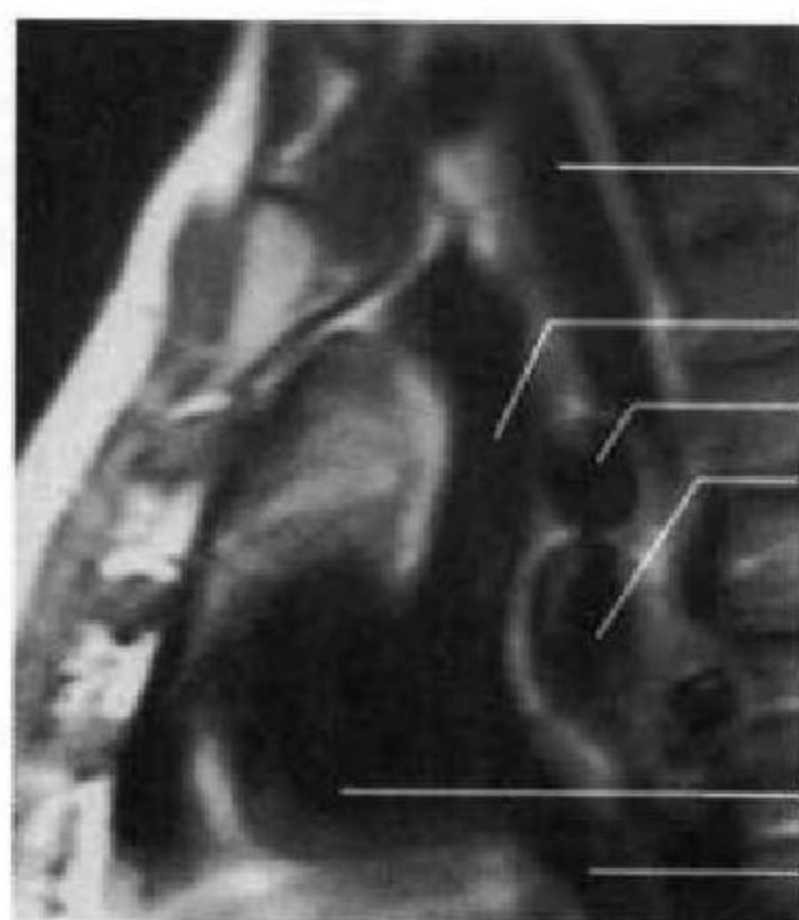


图 7-59 降主动脉层面



主动脉弓
气管
左主支气管
上腔静脉
右肺动脉
右肺静脉
左心房
右心室
左心室
右心房
下腔静脉

图 7-60 上腔静脉层面



图 7-61 升主动脉层面

4. 右室流出道与肺动脉干层面 该层面前方可见右心室、右室流出道及肺动脉干,其后方依次

为主动脉根部、左心房和降主动脉(图 7-63)。

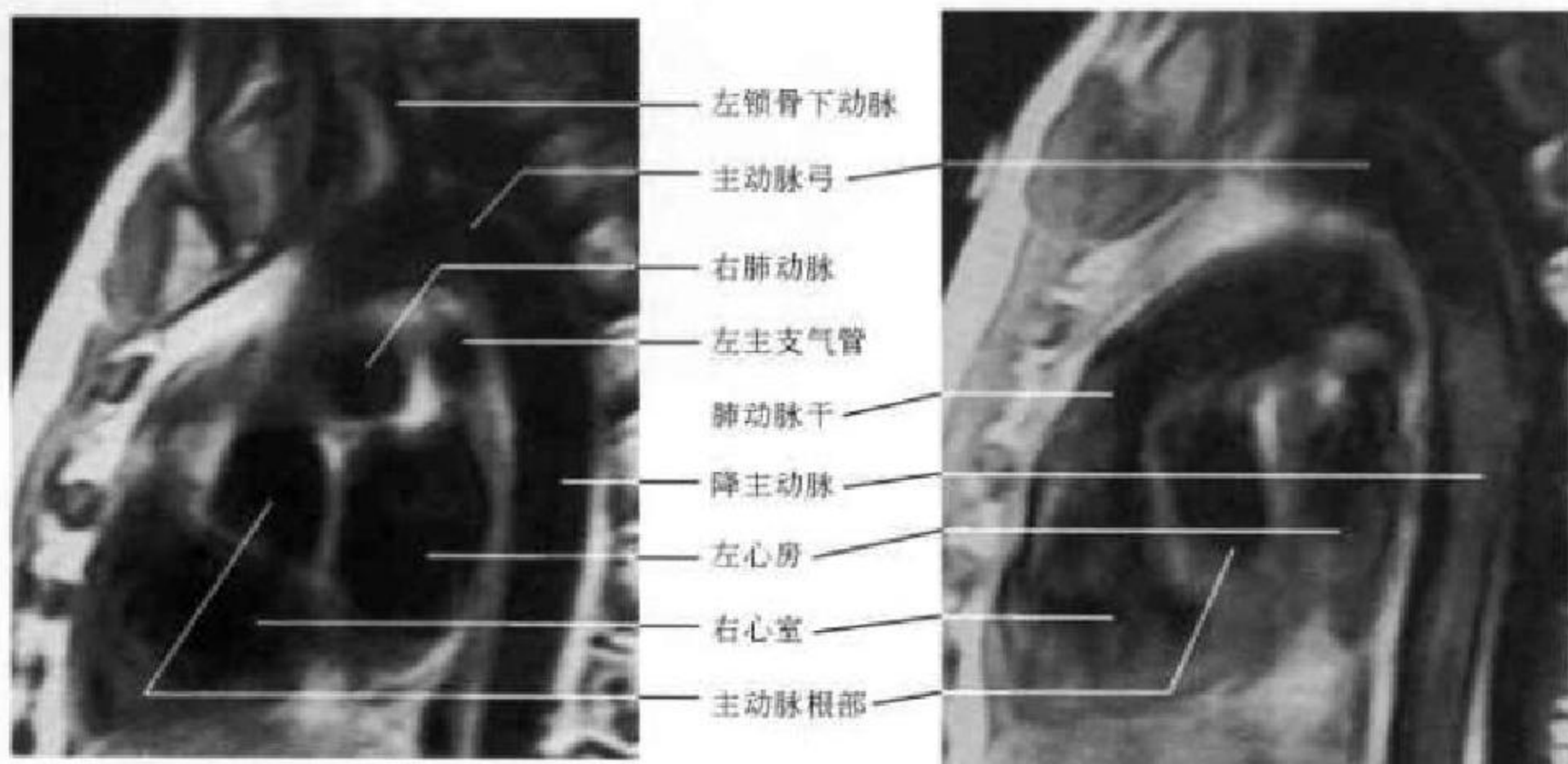


图 7-62 降主动脉层面

图 7-63 右室流出道与肺动脉干层面

三、心血管 MRI 解剖

随着 MR 快速成像序列和 MR 电影以及 MR 血管造影的开展与应用, MRI 已成为能与心血管造影术媲美的无创性检查方法。MRI 检查心脏大血管有以下优点:①能直观、清晰地显示心腔、心肌、心内膜、心包和心包外脂肪各自的解剖学形态;②可观察心肌收缩期和舒张期的功能;③为无创伤性检查,且不需要造影剂,检查十分安全;④在不改变患者体位的情况下,可获得任意的断面图像。除了横轴位、冠状位和矢状位成像以外,心脏 MRI 常采取与心脏长轴平行或垂直的方位(长轴或短轴斜位)成像,更有利于显示心脏的解剖结构,特别是心室间隔的厚度变化等。可根据需要酌情确定。如采用快速成像,且在同一平面不同心动周期,连续扫描(舒张末期、收缩早期、中期和末期),可了解心脏瓣膜的开放和关闭,心腔和心肌壁的收缩与舒张期的变化,测定心脏的排气功能等,采用 MRA 对心功能的检查更好。此时的心腔内几乎均为高信号影,心室壁及乳头肌均呈等信号。

(一)心脏

1. 心肌 自旋回波序列中,心肌与骨骼肌相仿呈中等信号强度。心肌厚度的测量需采用垂直于室间隔的心脏长轴位与短轴位及平行于室间隔的心脏长轴位(图 7-64)。正常左室心肌厚度在收缩期比舒张期至少增加 30%。据报道,我国正常人左

心室壁舒张期厚度在外侧壁男性为 12.1~14.1mm,女性为 11.2~11.4mm;心尖部男性 15.5mm,女性 11.0mm;室间隔男性为 11.1~11.7mm,女性为 10.6~12.2mm。

2. 心内膜 为心腔内面光滑、透明的膜,与大血管内膜及瓣膜连续,为信号稍高于心肌的细线,常难以分辨。

3. 心房 右心房形状略呈三角形,位于心脏右侧,构成心脏的右缘,壁厚约 2mm。右心房耳部呈基底宽的三角形,与右心房固有腔间的连接宽,腔静脉窦内壁光滑;左心房位于心脏的后上方,壁厚 3mm。左心耳呈管状,与左心房连接窄。上下腔静脉进入右心房于横断位、冠状位和矢状位上均易识别。MRI 上可准确测定左、右心房的大小。

4. 心室 心室由入口部、心室小梁和流出部组成。右心室位于右心房的左前下方,是心脏最前的部分,壁厚 3~4mm,呈三角形,肌小梁粗大,内壁粗糙,有调节束,房室瓣与心尖距离近。左室位于心脏的左侧,壁厚度比较均匀,8~11mm,大约是右心室壁的 3 倍,呈椭圆形,内壁光滑,肌小梁纤细无调节束,房室瓣距心尖较远。心室腔内因流空效应,一般无信号可见。

5. 瓣膜 瓣膜与房间隔相仿呈中等信号,比心肌信号稍高,体线圈能粗略见到瓣膜形态,采用心脏表面线圈能清晰显示二尖瓣、三尖瓣与半月瓣。

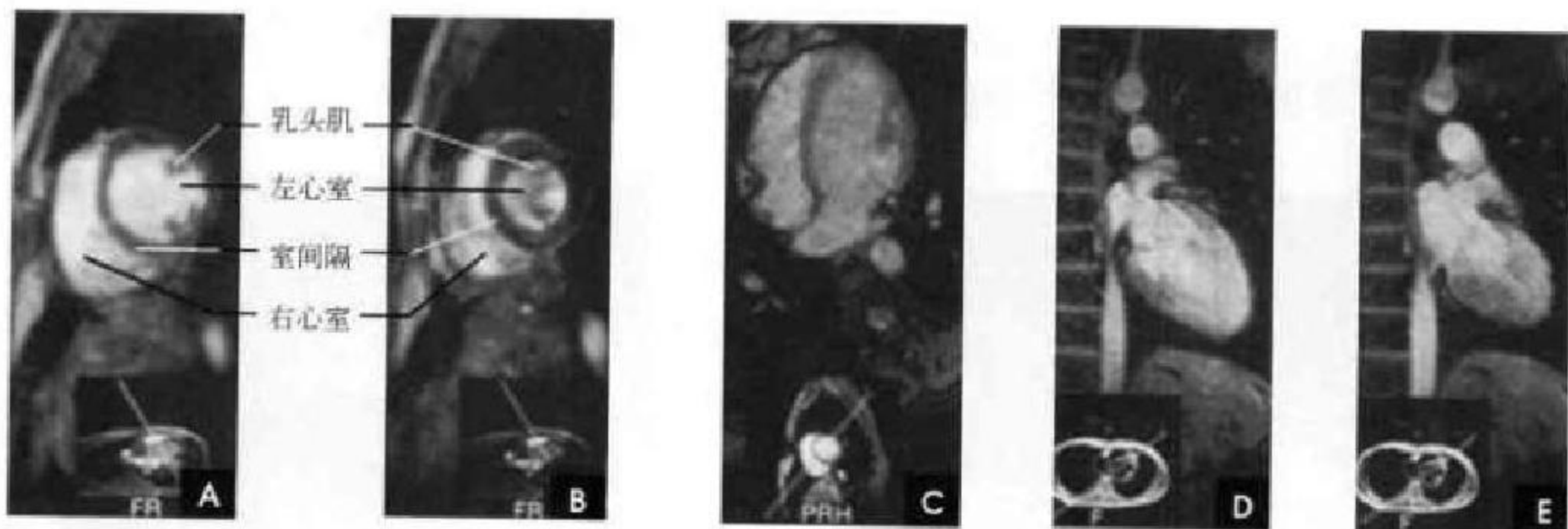


图 7-64 心脏轴位

A. 心脏短轴位舒张期； B. 心脏短轴位收缩期； C. 垂直于室间隔的心脏长轴位； D. 平行于室间隔的心脏长轴位舒张期； E. 平行于室间隔的心脏长轴位收缩期

6. 心包 由于纤维组织的长 T_1 、短 T_2 及质子密度低,所以心包在 T_1 、 T_2 加权像上均为低信号。在 MRI 上心包只有壁层的纤维囊部才有足够的厚度能显示,并与周围高信号的脂肪与中等信号的心肌形成对比,呈现为介于两者间的低信号弧线影。心包往往在右心室前表面显示,在左心室之后外侧、右心房部位显示不清,这是由于该部脂肪组织较少,心包显示不清,难与周围低信号的肺组织鉴别。正常心包厚度为 1~2mm,但在尾侧附着于中心腱处稍厚,可达 3~4mm。

7. 冠状动脉 采用心电门控和心脏表面线圈,在不同扫描层面可见到冠状动脉。在 MRI 上冠状动脉显示欠稳定,重复性差。尽管冠状动脉钙化在冠心病诊断中有重要意义,但 MRI 难以区别钙化与无信号的血流。多层螺旋 CT 或电子束 CT 则能满意的显示冠状动脉的钙化。

(二)大血管

由于血液流空效应,流动的血液在 MRI 上呈

黑色无信号影。大血管壁属软组织结构,可产生一定信号,呈灰色或灰黑色,因此,心血管壁、管腔内血液和管腔外结构清晰可辨。

1. 主动脉 主动脉分为升主动脉、主动脉弓和降主动脉。冠状位,尤其是左前斜位可清晰显示其全貌,并显示右头臂动脉、左颈总动脉和左锁骨下动脉的开口。MR 血管造影(MRA)能清晰显示主动脉主干及其主要分支(图 7-65)。正常升主动脉直径为 27~37mm,降主动脉直径为 21~29mm。

2. 肺血管 肺动脉自右心室动脉圆锥发出,位于升主动脉的左前方,在主动脉弓下方分为左、右肺动脉,左右肺静脉在降主动脉前方流入左心房。横断位 MRI 易于显示肺血管纵隔内结构,矢状位可显示肺动脉主干的形态,但肺血管肺内段由于与肺组织缺乏对比,不易显示。MRA 能全面显示血管分布(图 7-66)。

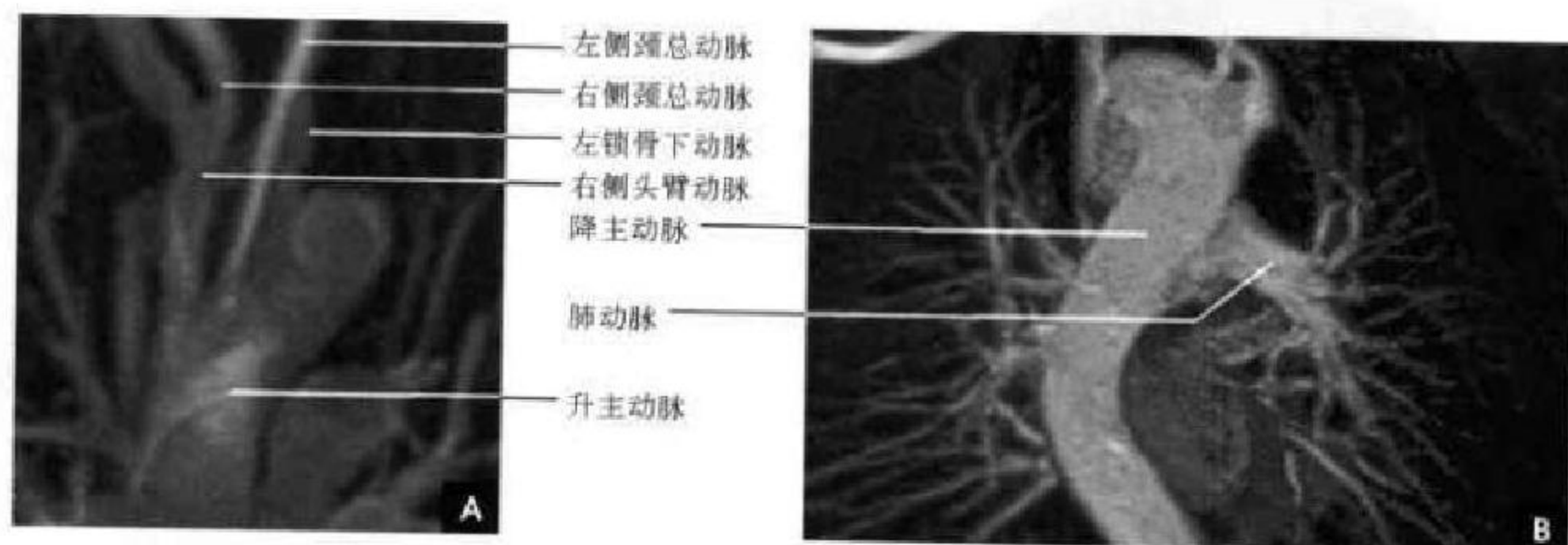


图 7-65 MRA

A. 主动脉； B. 肺血管

3. 体静脉 全身大静脉如上、下腔静脉及其较大分支、门脉系统(包括门静脉、肠系膜上静脉和脾静脉),以及四肢大静脉均可显示。

(三)血液

流动血液在 SE 图像上不产生信号,呈黑色,但在梯度回波图像上呈高信号(白色),类似血管造影。血液在心腔和血管内的流动较复杂,下列情况应予注意:①当血液流经狭窄部位(瓣膜或管腔)时,将出现涡流,在 SE 序列像上可收集到信号。②舒张末期的心室内血液以及收缩期的心房内血液流动缓慢,可出现一些信号。③沿血管壁的血液流动速度缓慢,可能出现一定信号,称为层流现象。另外,血管壁病变如粥样硬化斑块会造成血流速度改变或不均匀,也会显示信号。④当采用多层面采样技术时,血流方向的近侧层面血液被激励后尚未来得及采集信号时即流出该层面(信号流空),而邻近的远侧层面采集了其近侧平面被激励了的血液信号,出现高强度信号,不要误认为有血栓形成。

采用流动补偿程序,在远侧层面上不会出现信号,可避免假象。

(储成凤 靳激扬 麦晓莉
秦伟 方丽 杨明)

四、心血管 CT 解剖

多层螺旋 CT (Multi-Slices computed tomography, MSCT) 无创性冠脉成像 (computed tomography coronary angiography, CTCA) 能清楚显示心脏及冠状动脉的解剖结构,特别是亚秒扫描速度和心电门控部分影像重建技术的开发,达到了各向同性的容积扫描图像是形成 CT 冠脉清晰成像的技术基础。

断面图像通过造影剂在不同时相的对比能清晰显示心脏的腔室、乳头肌、心室壁、房室间隔、瓣膜、大血管与冠脉的主要分支(图 7-66)。CTCA 对冠脉 1、2 级分支的显示具有多种优势,VR(volume rendering) 技术作为一种容积显示方法可显示心脏和冠状动脉三维结构(图 7-67)。

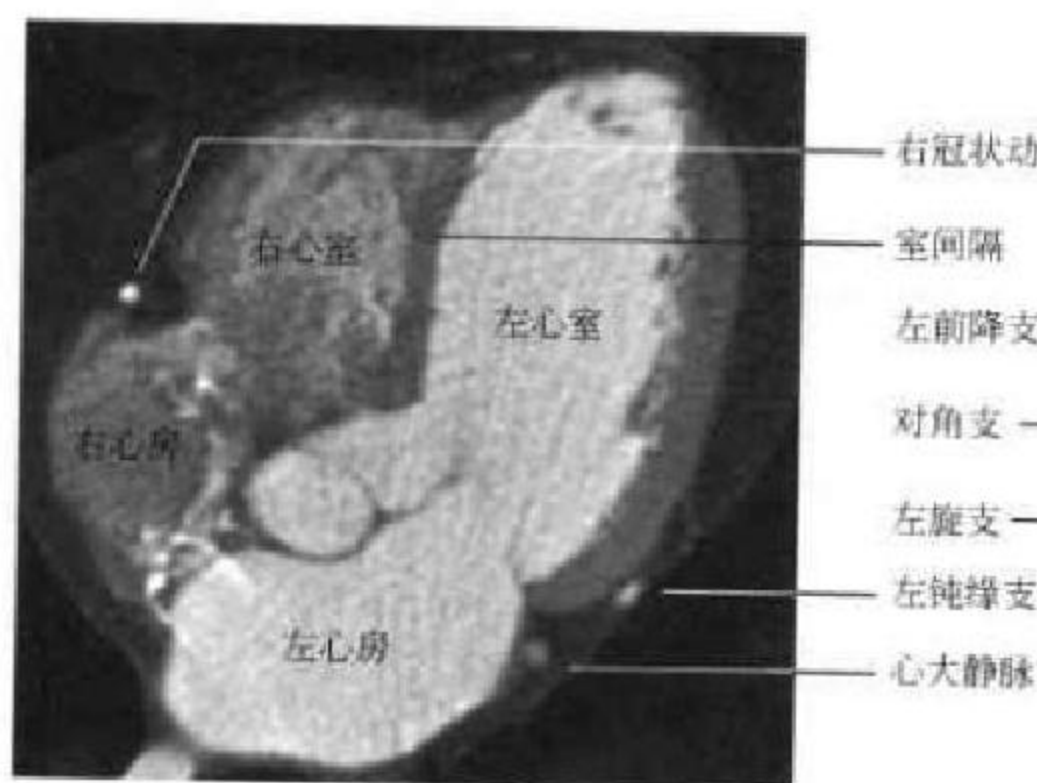


图 7-66 四腔心层面

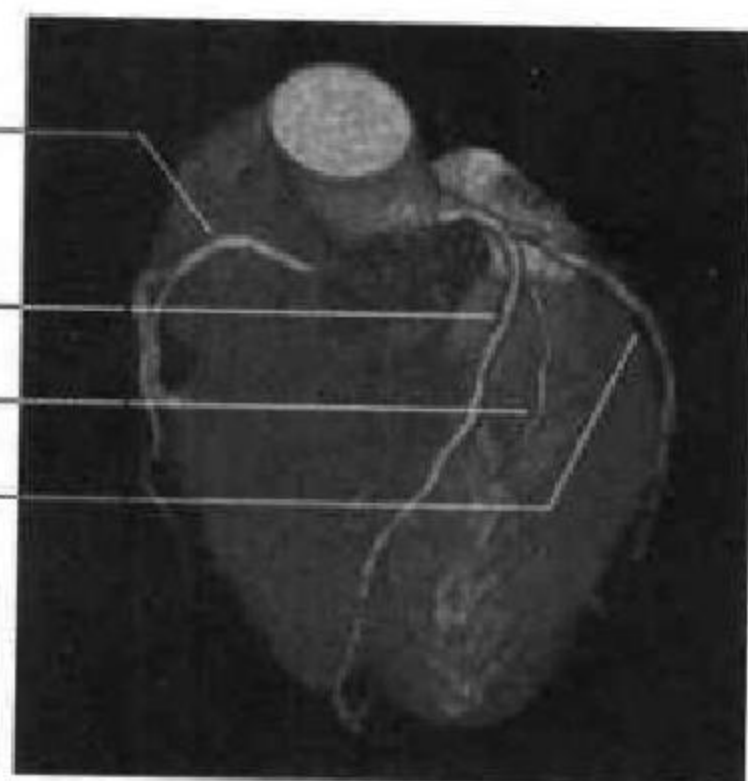


图 7-67 VR 图像

右心房由胚胎发生时原始心房和原始静脉窦两部分演变而成,两部的分界在心脏内面形成一条纵行肌嵴,即界嵴。界嵴在 CT 上表现为右心房侧壁上的充盈缺损(图 7-68)。下腔静脉与右心房连接处有胚胎时期残留的半月形的下腔静脉瓣,表现为下腔静脉入口处指状结构伸入右心房。右心室位于心脏的最前方,流入道上有三尖瓣复合体;流出道位于右室前上方,称动脉圆锥或漏斗部。

左心房位于心脏的后上方,在左心耳与左上肺静脉交界处可见左心房壁折叠,形成平滑肌嵴,顶端可膨大,呈火柴头状(图 7-69)。左心室位于右心室左后方,两者之间为室间隔,大部分由肌性部分

构成,厚度与左心室壁一致,称为室间隔的肌性部;小部分位于肌性部的上方,非薄呈膜状为室间隔的膜性部。左室乳头肌(图 7-70)分为两组:前乳头肌位于左室前壁和外侧壁的交界处,常为单个粗大型;后乳头肌位于后壁和近隔壁的交界处,通常可见 2~3 个,二尖瓣借腱索附于左心室乳头肌上。左心室流出道的出口为主动脉口,口上附有 3 个半月形的主动脉瓣(图 7-71)。主动脉瓣和升主动脉壁之间的内腔称为主动脉窦。主动脉窦 2 个在前,1 个在后,分别称为主动脉左前窦、右前窦和后窦(或无冠窦),前两者的窦内分别有左、右冠状动脉的开口(图 7-69)。

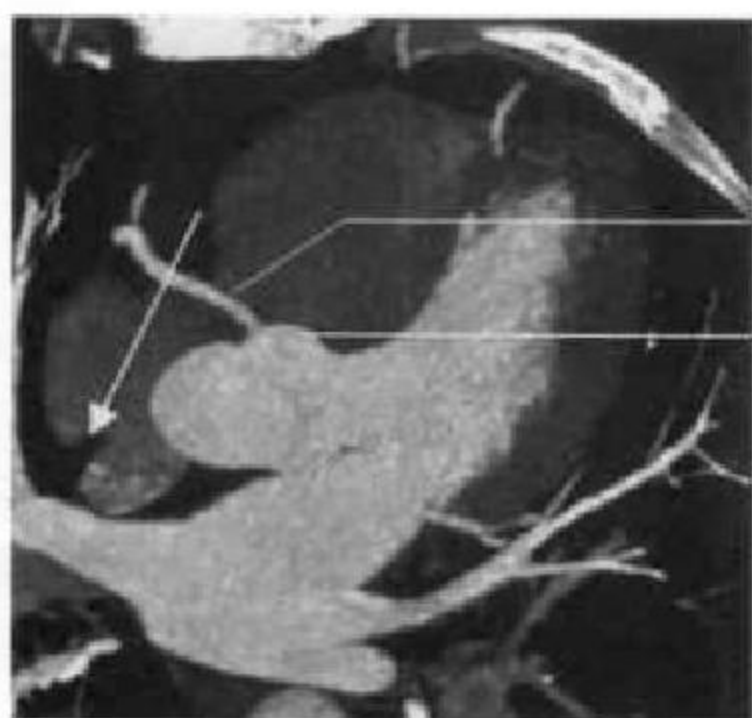

图 7-68 界嵴(白箭)

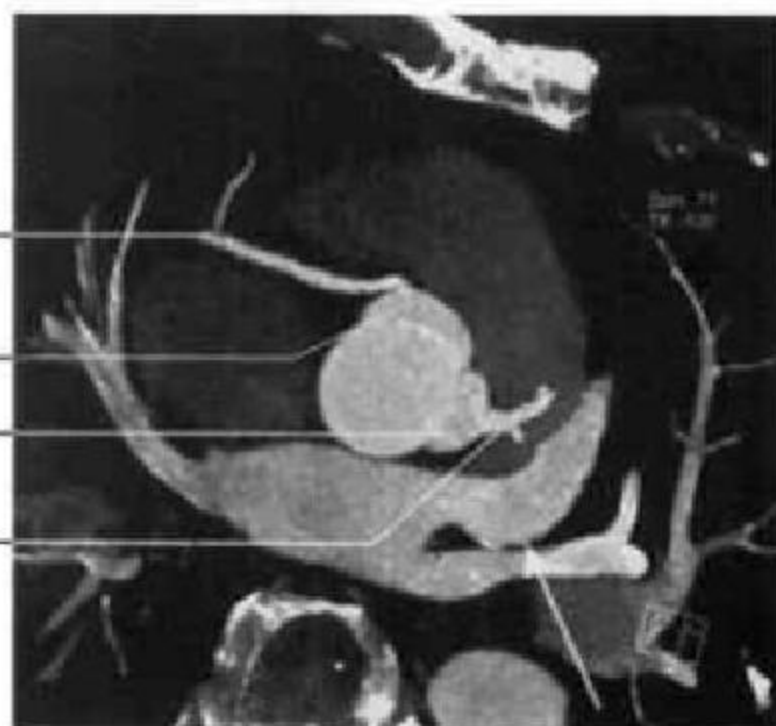

图 7-69 平滑肌嵴(白箭)

右冠脉
右前窦
左前窦
左冠脉

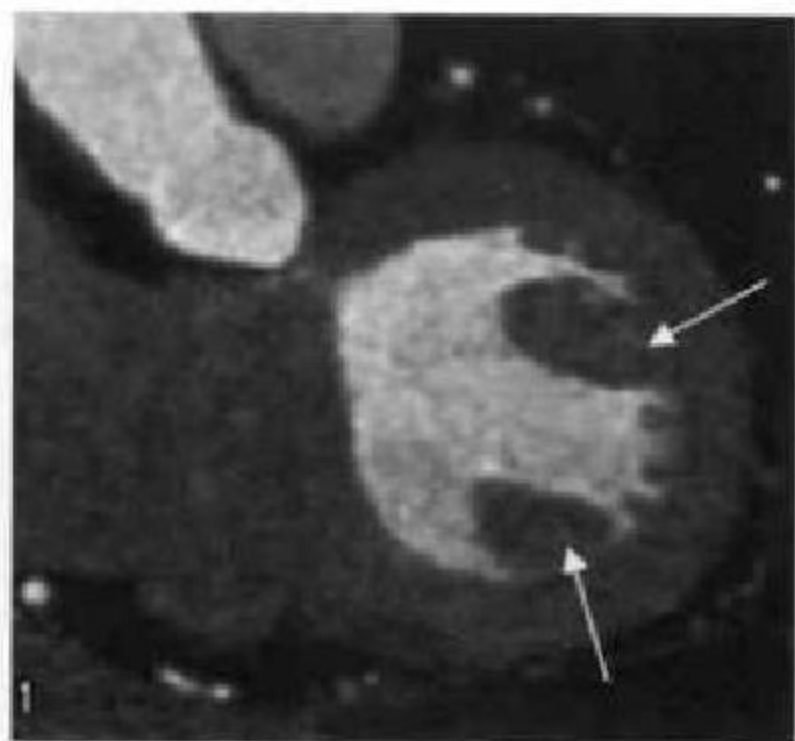


图 7-70 乳头肌(白箭)

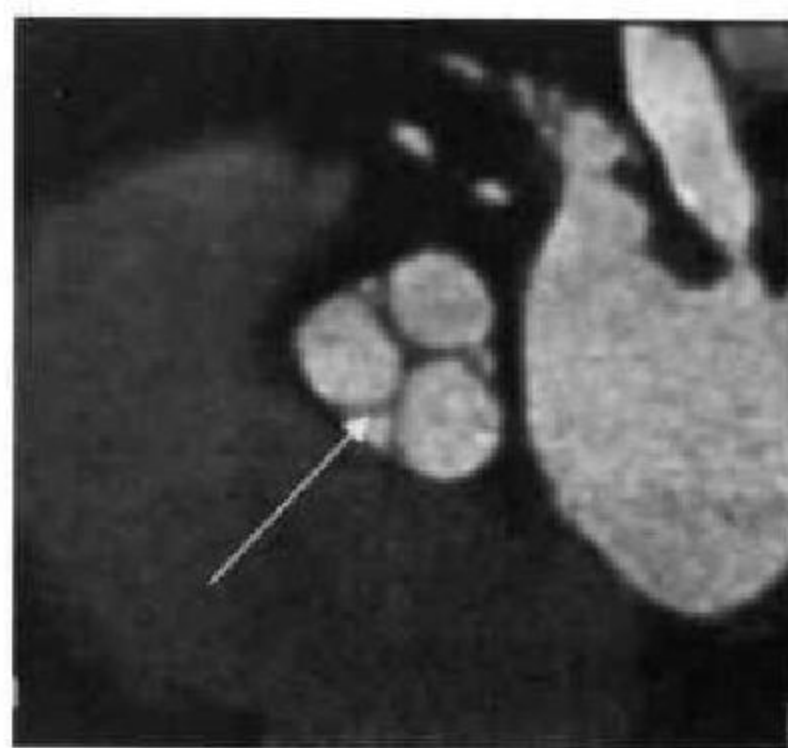
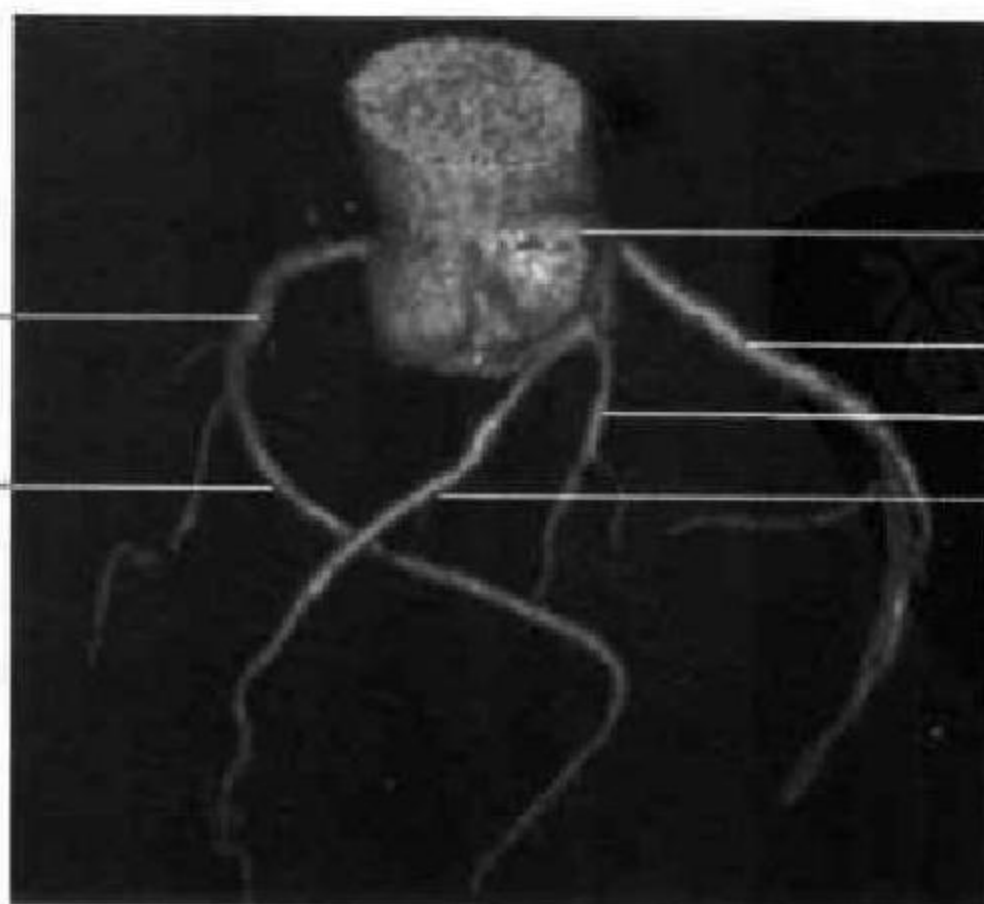


图 7-71 主动脉瓣(白箭)

右冠状动脉
后降支



左主干
回旋支
对角支
左前降支

图 7-72 冠状动脉蜘蛛位

左冠状动脉(LCA)起自左冠状窦外壁,先为左主干(LM),后分为左前降(left anterior descending, LAD)支和左回旋(left circumflex, LCX)支,前降支再分为对角支或中间支、前间隔支、左室前支、左圆锥支和右室前支。回旋支再分为钝缘支、左室前支、左室后支、窦房结支和心房支。右冠状动脉(RCA)起自

右冠状窦侧壁,主干长,分为后降支或称后室间支、左室后支、右房支、圆锥支、右室支、锐缘支及房室结支等。冠状动脉蜘蛛位三维 VR 图像(图 7-72)、MIP(maximum intensity projection)及 CPR(curved planar reformats)图像能较清楚全面地显示冠脉的 1、2 级分支(图 7-73~7-78)。

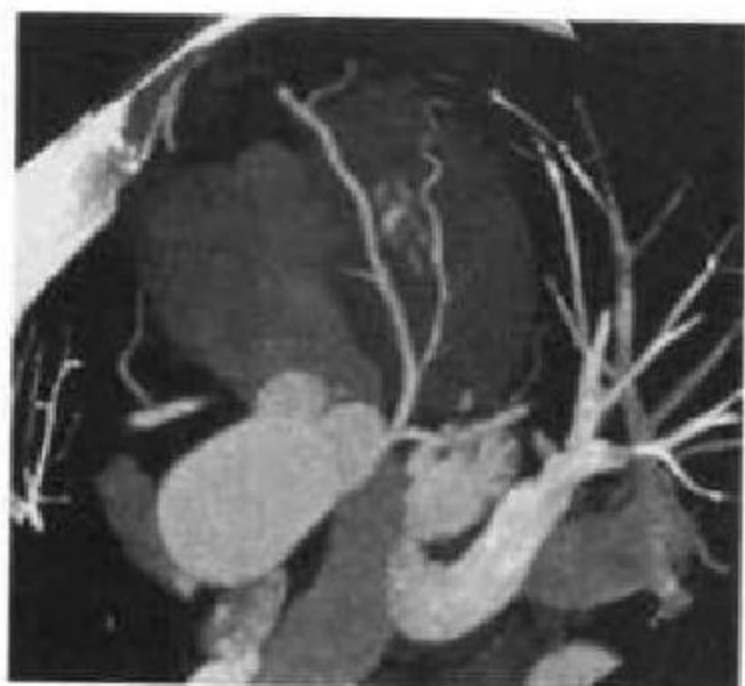


图 7-73 MIP 图像显示左冠与分支

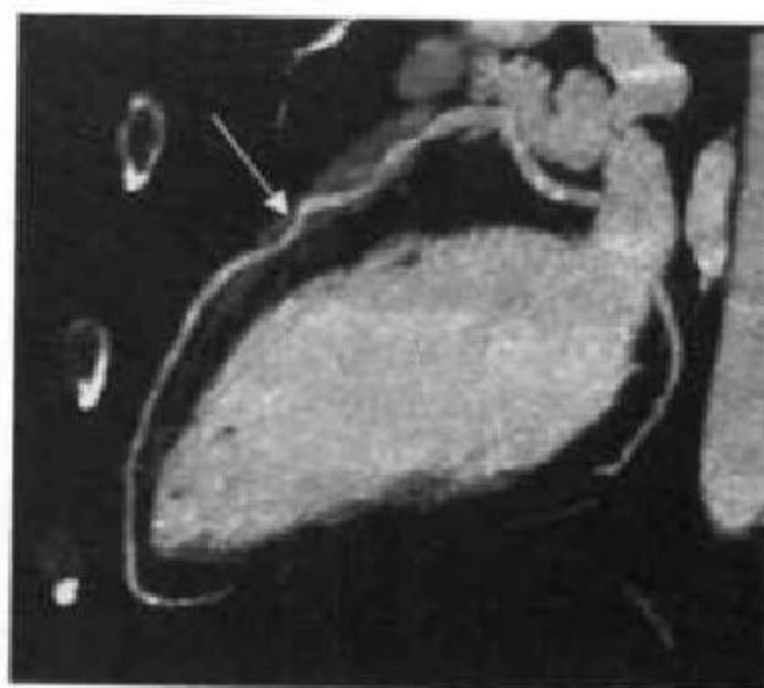


图 7-74 MIP 图像显示左前降支(白箭)

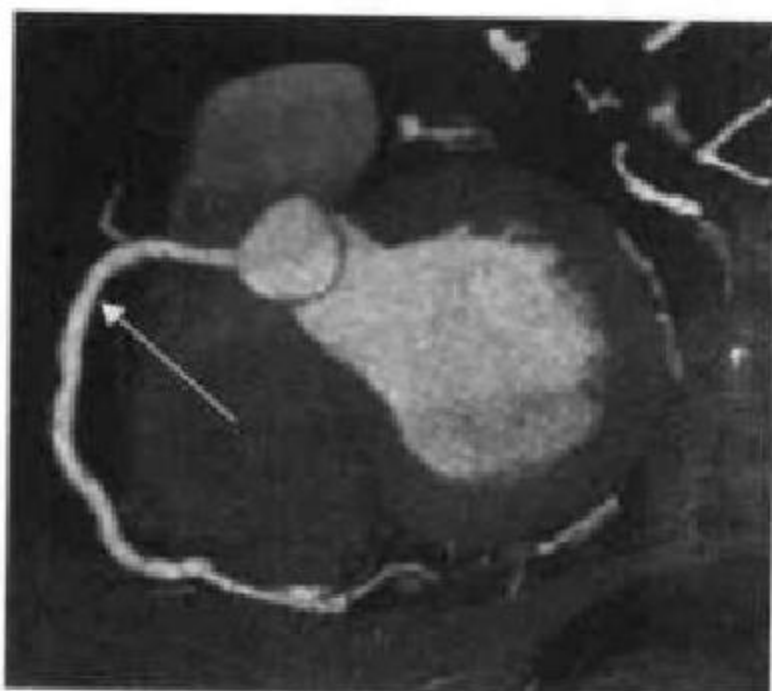


图 7-75 MIP 图像显示右冠脉(白箭)

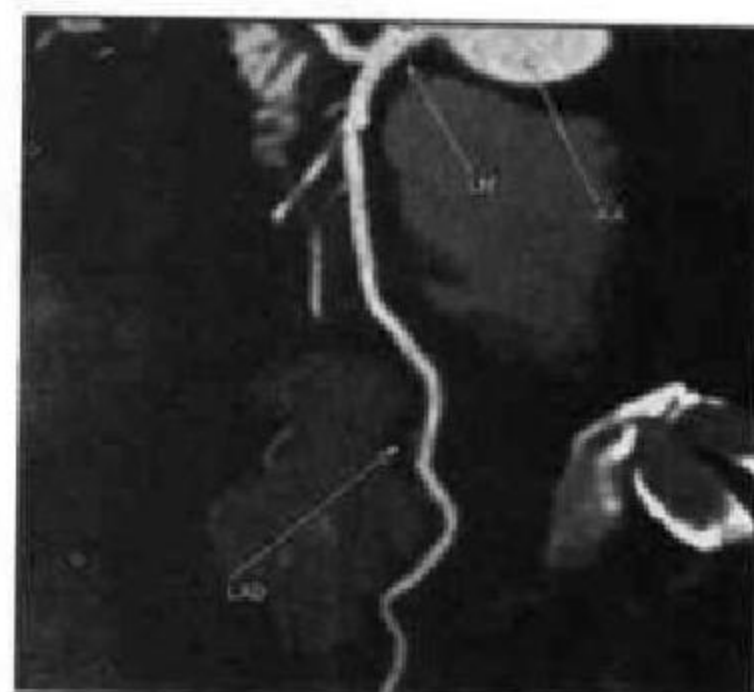

图 7-76 CPR 图像显示左前降支(LAD)

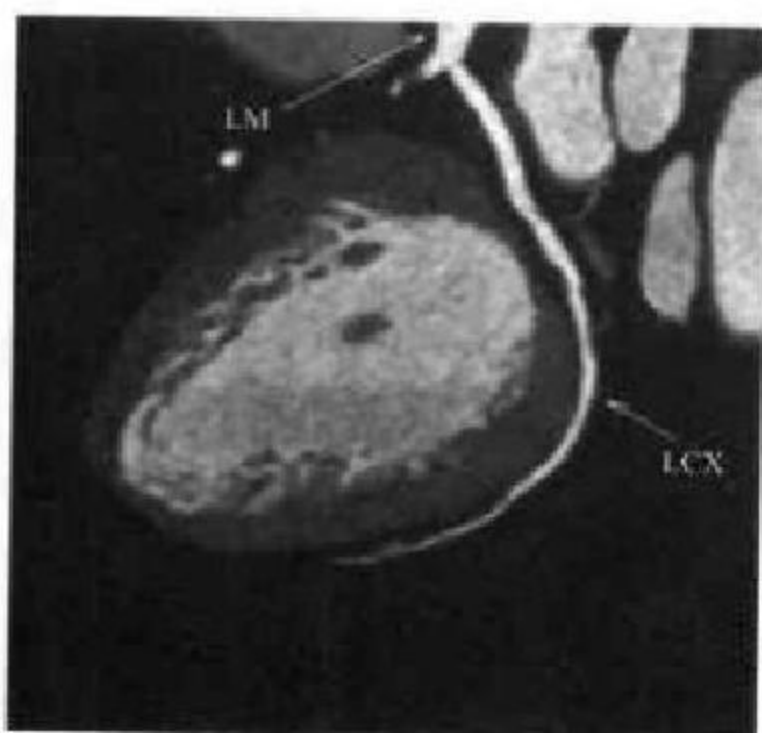


图 7-77 MIP 图像显示左回旋支(LCX)

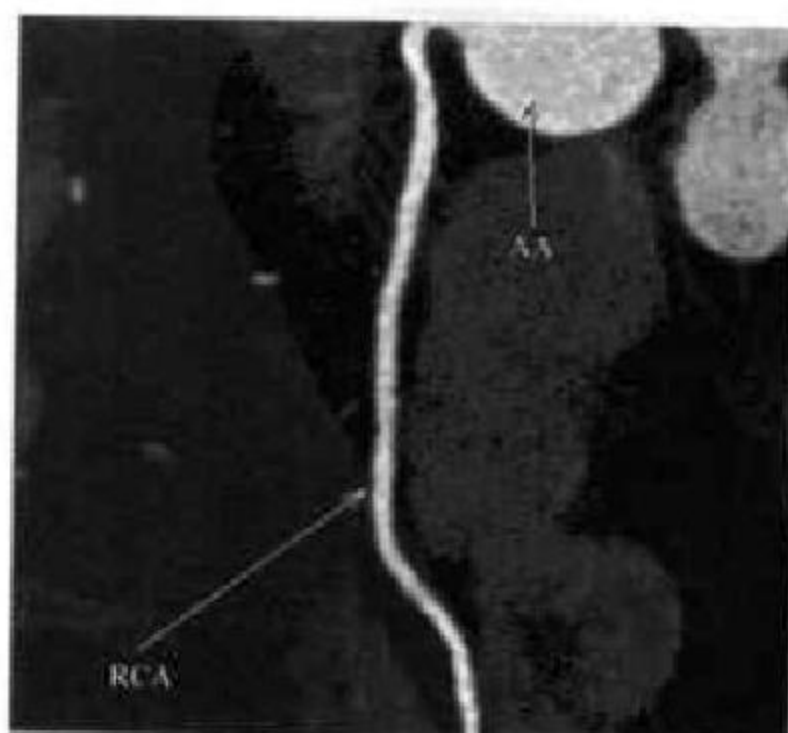


图 7-78 CPR 图像显示右冠脉(RCA)



左、右冠状动脉在心脏胸肋面的分布范围变化不大,但在心脏膈面的分布范围因左、右冠状动脉的发育程度不同而出现较明显差异。根据 CT 显示,左、右冠状动脉在膈面分布区域的大小可分为 3 型:①右优势型(图 7-79)。右冠状动脉在心室膈面的分布范围较大,除右室膈面外,还越过房室交点以及后室间沟,分布于左心室膈面的一部分或全部,后室间支来自右冠状动脉,此型最多见,占

65.7%左右。②均衡型。左、右心室的膈面各由本侧的冠状动脉供应,左、右冠状动脉的分布区互不越过房室交点。后室间支为左或右冠状动脉的末梢支,或同时来自于左右冠状动脉,此型约占 28.7%。③左优势型。左冠状动脉较粗大,除发出分支供应左心室膈面外,分支还越过房室交点,供应右室膈面的一部分或全部,包括后室间支和房室结动脉均发自左冠状动脉,此型约占 5.6%。

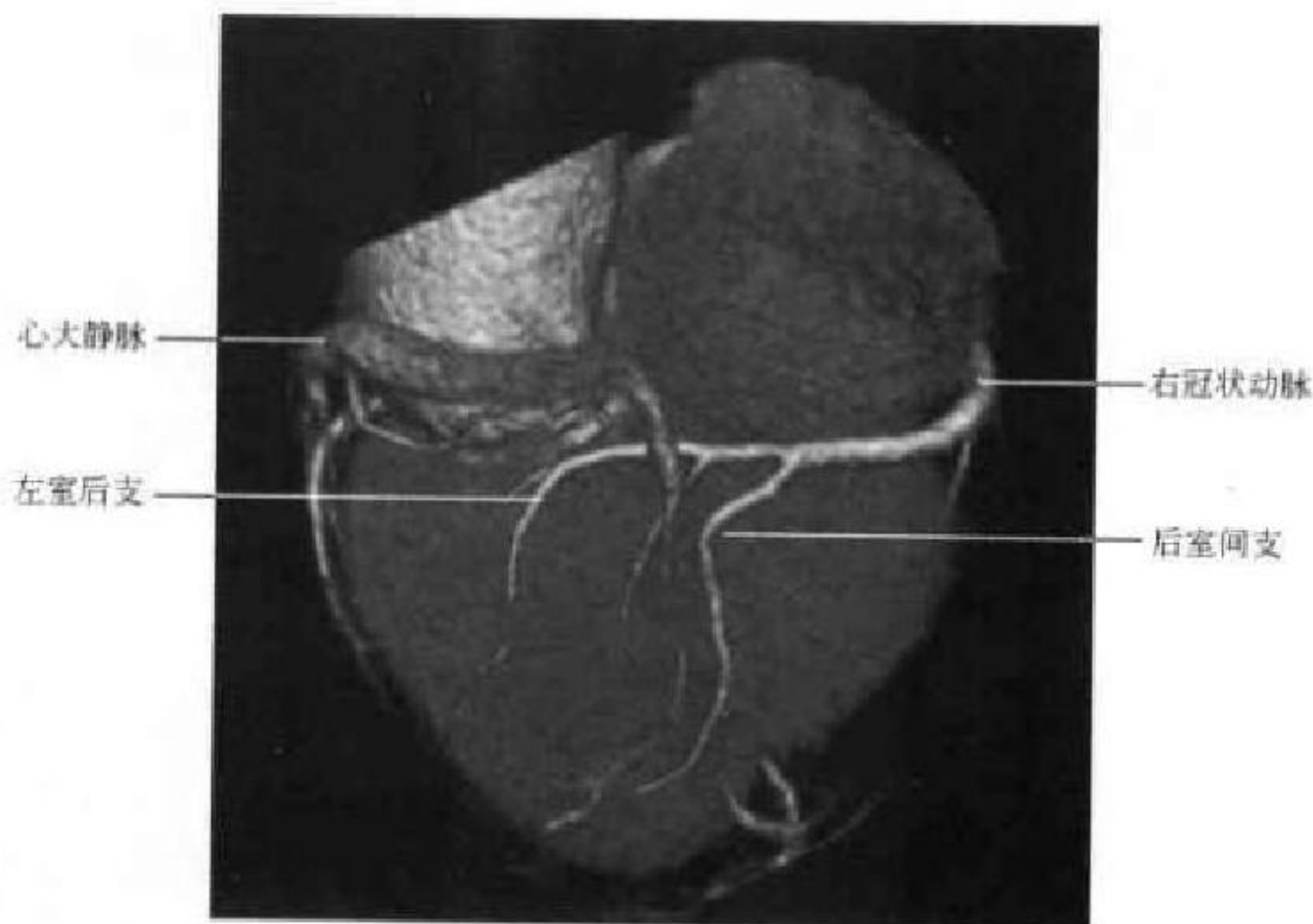


图 7-79 VR 图像示右冠脉优势型

除左、右冠状动脉开口于主动脉窦外,有时还可有小的动脉直接起源于主动脉窦,称为副冠状动脉(accessory coronary artery),出现率约 44%(图 7-80)。副冠状动脉多数起源于右冠状动脉口附近

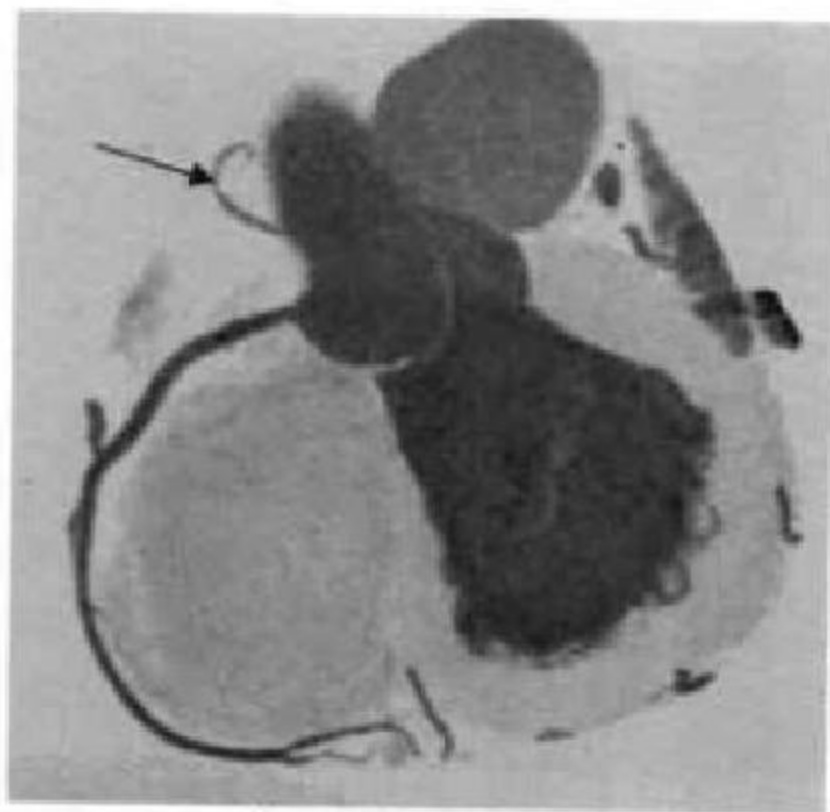


图 7-80 副冠状动脉(黑箭)

的主动脉右窦,一般较细小,可分布于动脉圆锥附近,代替右圆锥支,也可分布于右心房前壁或右心室前壁代替右房前支或者右室前支。

冠状动脉主干及其主要分支一般均走行于心外膜下的脂肪组织内,如果在冠状动脉发育过程中,原始小梁动脉网外移失败,则出现动脉或其分支的某一段走行中被浅层心肌所覆盖,这段动脉称为壁冠状动脉(mural coronary artery, MCA 或 tunneled artery)(图 7-81),覆盖该段动脉的心肌纤维称为心肌桥(myocardial bridges, MB)。壁冠状动脉可见于前室间支、后室间支、左室前支、旋支和右冠状动脉等处,以前室间支中段最多见,长度一般为 0.2~2cm,管腔形态可为圆形、椭圆形、心形、不规则形或线形,心肌桥的厚度一般为 2~4mm。MB-MCA 一般被认为是良性先天发育异常,多数心肌桥患者无明显症状,但当心肌桥不同程度影响心肌供血时可导致冠脉事件发生,临床症状表现为心绞痛、心肌梗死、心力衰竭、心室颤动或猝死等。

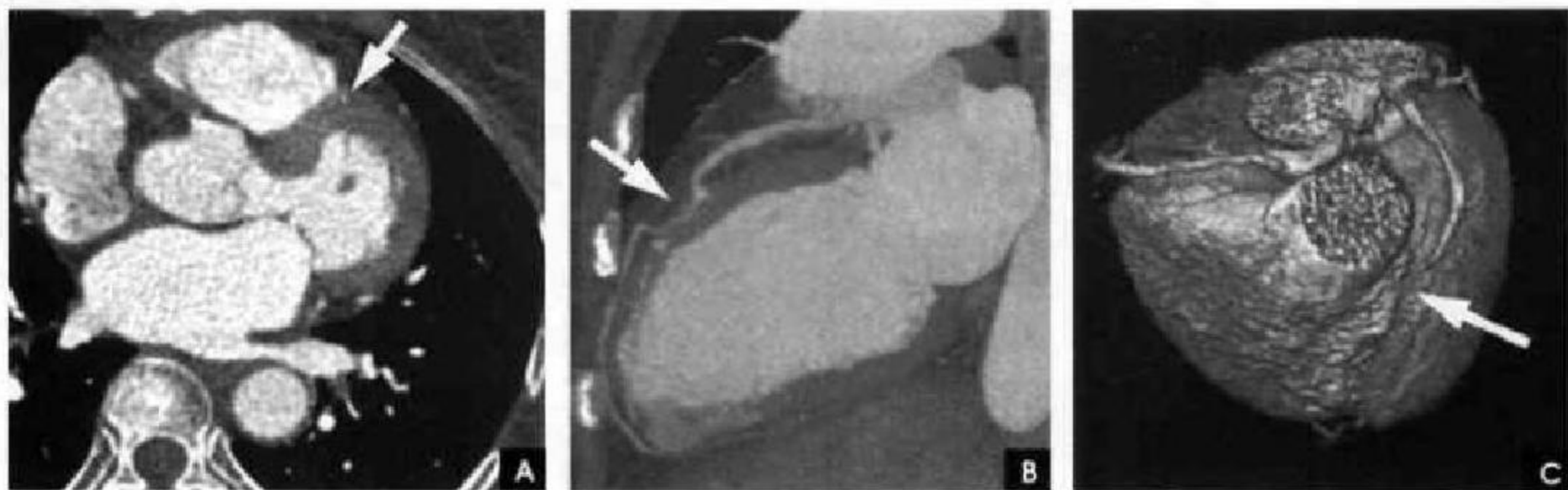


图 7-81 壁冠状动脉(白箭)

(靳激扬)

第三节 乳腺影像解剖

乳腺为哺乳动物和人类特有的腺体,是最大的皮肤腺,源于外胚层,属于表皮的衍生物,是汗腺的特殊变形,其发育经历胚胎期、幼儿期、青春期、月经期、妊娠期、哺乳期及老年期等不同阶段。乳腺受腺垂体(垂体前叶)激素和卵巢内分泌的体液调节,因不同时期的分泌水平不同,其内脂肪成分的多少及腺体发育和形态表现也不同。除受功能状态影响外,不同个体、不同种族女性之间也存在差异。

一、正常乳腺解剖及组织学

乳腺位于第2至第6前肋之间,两侧胸大肌之上,内近胸骨旁,外达腋前线,其外上极形成乳腺腋尾部伸向腋窝。乳腺主要由腺体、导管、脂肪、结缔组织以及血管、淋巴网等组成,其大小形态与生长、发育、体形、生育、哺乳和生活习惯有关。根据乳房的长轴(基底至乳头的长度)与基底面直径比例不同及外形表现将正常发育乳腺分为扁平乳房、钟形乳房及下垂乳房三种类型。扁平乳房:长轴径 $< 5\text{cm}$,比基底面半径小;钟形乳房:长轴径 $5\sim 6\text{cm}$,与基底面半径相似;下垂乳房:轴长 6cm 以上,大于基底面半径。正常未生育之成年女性的乳腺呈半球形或圆锥形,紧张而富有弹性,轮廓匀称,两侧大小相似,乳头位于中心,周围有环状乳晕。妇女的胖瘦对乳腺体积影响很大。生育及哺乳后的妇女,乳腺多趋于下垂而稍见扁平。绝经期后的老年妇女乳腺趋向萎缩,体积缩小,且松软。

乳腺解剖纵切面及组织示意图见图7-82。乳腺的中央为乳晕,乳晕的中央为乳头。正常乳头大致位于第4~5前肋间处。乳晕和乳头的大小因人而异。但正常乳头均呈圆柱形或圆锥形,长度和宽度大致相等,平均 $1.5\sim 2.5\text{cm}$ 。乳晕由环形肌和辐射肌组成,内有丰富的皮脂腺、汗腺和淋巴系统,稍向前突出,平均直径为 $3\sim 4\text{cm}$,厚度为 0.5cm 。乳头和乳晕均有深浅不等的色素沉着,由粉红至暗黑。年轻未婚妇女多呈粉红,随妊娠、生育后着色加深。乳头顶端有 $15\sim 25$ 个小孔,为输乳孔,下与输乳管相连。乳晕处有散在针尖大小的小丘,称为乳晕腺或Morgagni小结,属皮脂腺范畴。妊娠时此腺体增大凸起,变得甚为明显。

乳腺主要由输乳管、乳叶、乳小叶、腺泡以及位于它们之间的间质(脂肪组织、纤维组织、血管及淋巴管等)几部分所构成。成人一侧乳房内共有 $15\sim 20$ 支乳管系统,它们起自乳头皮肤的开口部向乳房内部呈放射状延伸。

输乳管的开口部有 $2\sim 3$ 个皮脂腺,然后为较窄的管腔,长约 0.5cm ,再下为梭形膨大部分,称为壶腹部。壶腹部以下为大输乳管,它犹似树枝状分出许多分支,成为中、小输乳管,最后为末端乳管,遂与腺泡相通。乳腺导管变异很大,正常导管有 $3\sim 4$ 支分支导管,和若干小分支导管和末支导管组成。多数腺泡(可由 $10\sim 100$ 个)汇集成为乳腺小叶。

乳腺的间质及筋膜:乳腺内除了乳管、腺体系统外,即为间质,间质纤维结缔组织和不等量的脂



肪组织构成,其间容有血管、神经、淋巴管等结构。乳腺位于皮下浅筋膜的浅层与深层之间。浅筋膜的浅层纤维与皮肤之间有网状束带相连,称之为乳腺悬吊韧带(suspensory ligments)。又名 Cooper 韧带。在浅筋膜深层与胸大肌筋膜之间,组织疏松呈空隙状,称为乳腺后间隙。在乳腺内部,乳腺叶和小叶为脂肪和致密结缔组织膜包裹,并构成期间的间隔。

乳腺的血管:乳腺的动脉血供,主要来自三部分:第一,内乳动脉(internal mammary artery)分出1~4穿支(perforating branches)供应乳腺的内侧;第二,腋动脉(axillary artery)的胸最上动脉支、胸肩峰动脉的胸肌支和胸外侧动脉支(亦称外乳动脉,external mammary artery)供应乳腺外侧部的营养;第三,由肋间动脉(intercostals arteries)的乳房支,供应乳腺后部的营养。

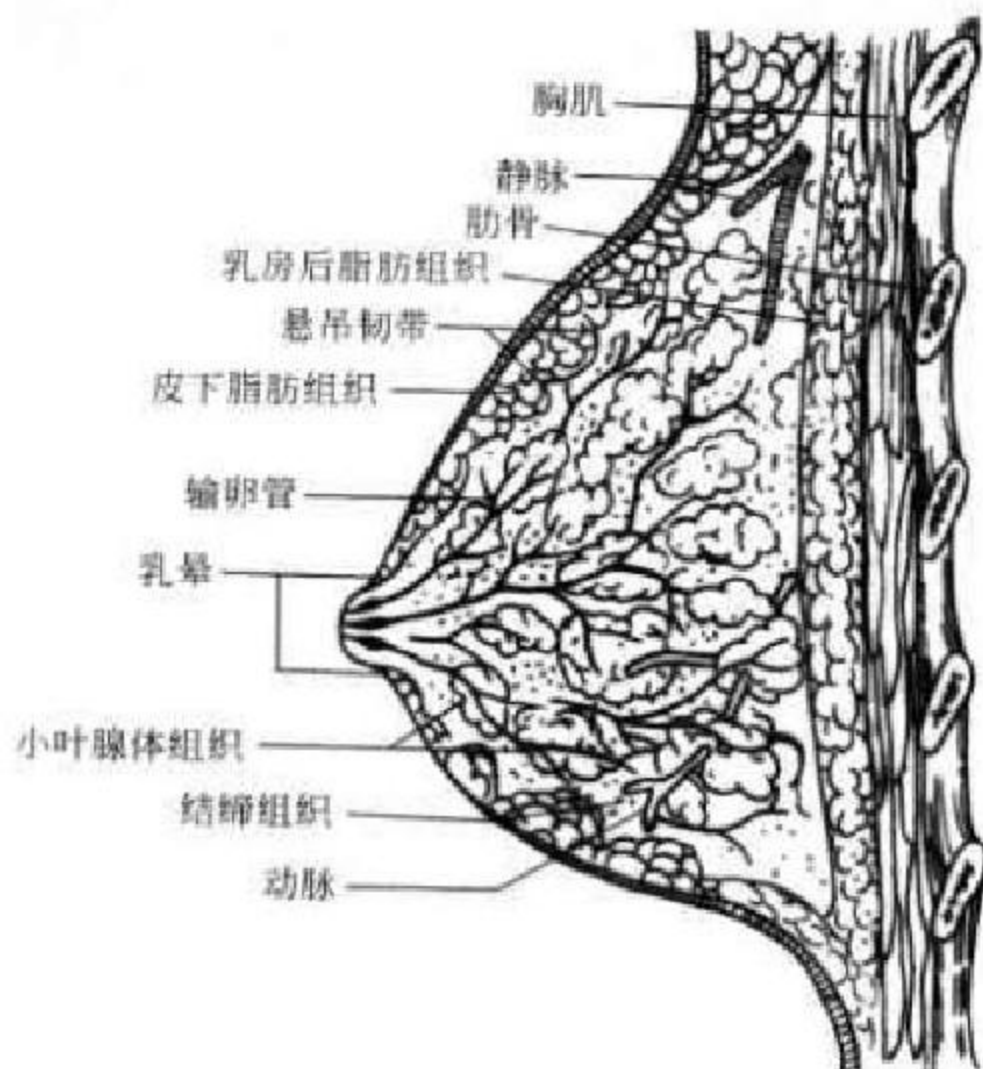


图 7-82 正常乳腺纵切面解剖及组织结构示意图

乳腺的静脉引流分浅层与深层两种。浅层者位于皮下与浅筋膜的浅层之间,有横向、纵形两种走型。前者向胸骨旁走行注入内乳静脉;后者则向锁骨上窝走行注入颈下部的浅静脉,而后注入颈前静脉。深层静脉则有三组:第一组,内乳静脉的穿行支,多与动脉伴行,是乳腺内最大的静脉。此组静脉随后注入同侧的无名静脉。瘤栓亦可经此径路抵肺脏,故为乳腺癌肺转移的第一个途径。第二组,引流至腋静脉组。此组静脉的粗细及分布可有相当变异。自腋静脉再经锁骨下静脉、无名静脉而抵肺,是为瘤栓转移至肺的另一途径。第三组,乳腺静脉直接流入肋间静脉。此组静脉也甚重要,因为它与脊椎静脉相通,最后进入奇静脉。瘤栓可经此途径造成脊椎、颅骨、盆骨、脊髓等处的转移。另一方面此组静脉血流亦可注入奇静脉,再经上腔静脉而到达肺部,故为造成乳腺癌肺转移的又一途径。

乳腺的淋巴管:乳腺内部的淋巴管极其丰富,它起始于腺泡周围的毛细淋巴间隙,引流方向与乳管系统排列相同,由腺泡沿各级乳管达乳晕下,组成乳晕下淋巴丛。主要引流到腋窝部淋巴结。乳腺内侧部则主要引流到内乳淋巴组,少数可引流到锁骨上淋巴组。

腋窝淋巴结是乳腺癌转移最多的部位,它一般可分为6群或6组。①乳腺外侧群:位于胸大肌外侧缘深面;②中央群:位于腋窝中央的脂肪组织中;③胸肌间群:位于胸大、小肌之间;④腋静脉群:分布于腋静脉外侧周围;⑤锁骨下群:为腋淋巴结最内侧的一群;⑥肩胛下群:位于肩胛下脉管周围。

目前,通常以胸小肌为标志,将腋区淋巴结分为三组。①胸小肌外侧淋巴结:亦称外侧组,包括乳腺外组、中央组、肩胛下组、腋静脉组、胸大小肌间淋巴结;②胸小肌后面淋巴结:简称后组,即胸小肌深面的腋静脉淋巴结;③胸小肌内侧淋巴结:亦

称内侧组,即胸小肌内侧锁骨下静脉淋巴结。

乳腺的淋巴引流亦可分成深浅两组。浅组淋巴网收集皮下淋巴液,汇集至乳晕下淋巴丛,再引流至腋下淋巴结,亦可向对侧乳腺和(或)对侧腋下淋巴结引流。深组主要有四途径:①乳腺大部分经胸大肌外侧缘引流到腋窝组淋巴结,再到锁骨上淋巴结;②部分乳腺内侧的淋巴液引流至胸骨旁淋巴结,然后到纵隔淋巴结;③两侧乳房间皮下有交通淋巴管,一侧乳房的淋巴液可流向另一侧;④乳房深部淋巴网可沿腹直肌鞘和肝镰状韧带通向肝。

二、正常乳腺的 X 线表现

1. 乳头 X线片上,乳头位于锥形乳房的顶端和乳晕的中央。其大小随年龄、乳房发育及经产情况而异。乳头影的密度应是均匀一致的,两侧大小相等。正常乳头呈圆柱形或圆锥形,长度和宽度大致相等,平均 1.5~2.5cm(图 7-83 A)。乳头因受平滑肌控制,在 X 线片上可能呈勃起状态、扁平形或稍有内陷,无病理意义。顶端因有乳导管的开口,可能显示轮廓不整齐或有小的切迹。在乳头的其他边缘,也可由于皮脂腺开口处的裂隙或表皮皱褶而显示不光滑,特别是大乳头更是如此。少数患者可有副乳或副乳头,多位于腋部(图 7-83B)。

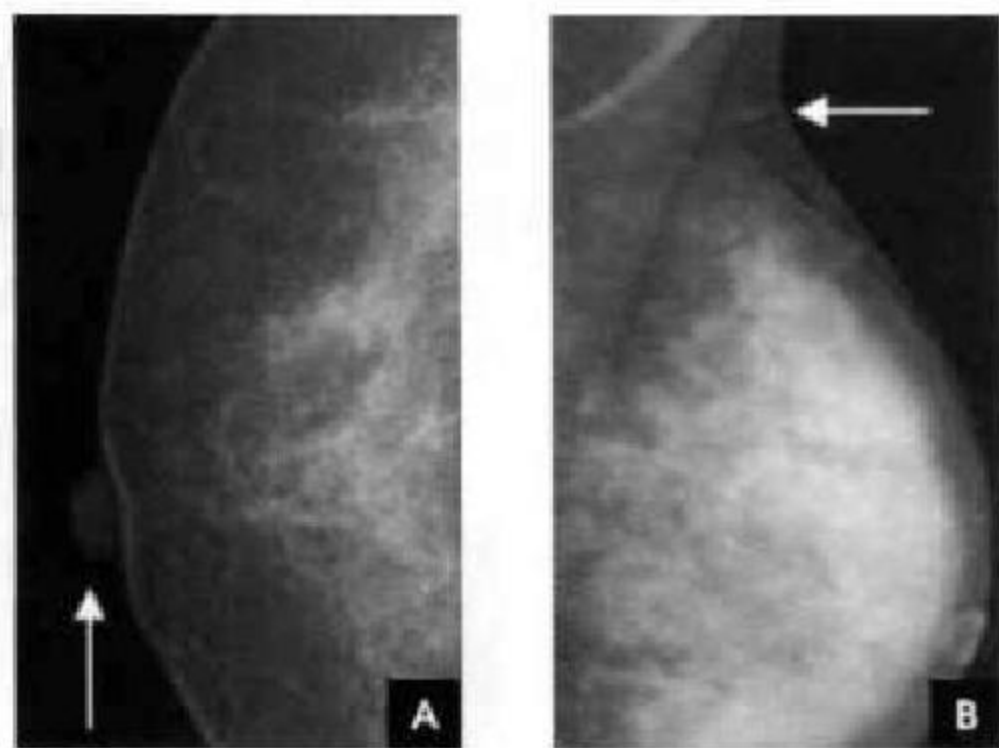


图 7-83

A. 乳头; B. 副乳头

2. 乳晕 在 X 线片上,乳晕位于乳头周围,其大小亦随年龄、乳房发育及生产情况而异,平均直径 3~4cm。乳头上、下、内、外的乳晕应是等距离的。乳晕区的皮肤厚度为 0.1~0.5cm,比乳房其他部分的皮肤稍厚,而与乳房下方反折处的皮肤厚度大致相同或略厚,正常乳晕稍向前突出,乳晕区的增厚可能是渐增性的或为突然增厚。乳晕表面因有 Montgomery

腺,有时可见微小的突起(图 7-84)。

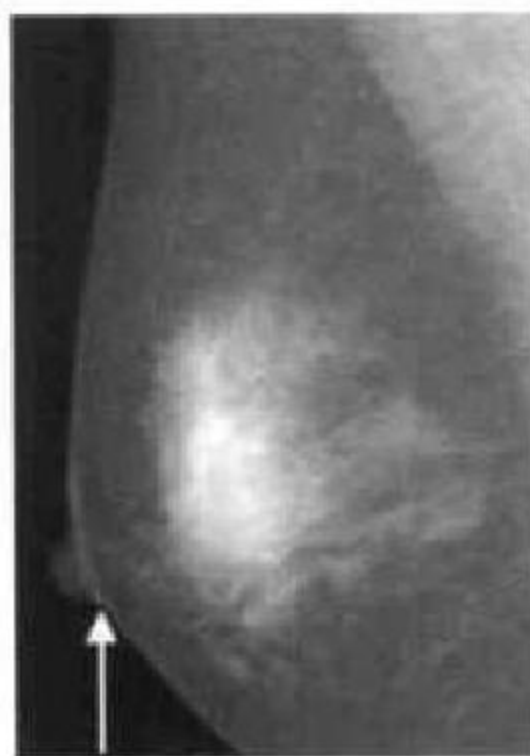

图 7-84 乳晕

3. 皮肤 皮肤覆盖在整个乳房表面,呈线样阴影,皮肤厚度应均匀一致,但在下后方邻近胸壁反折处的皮肤略厚于其他处。皮肤的厚度因人而异。老年患者因皮肤随年龄而渐萎缩,显示较薄。一般正常皮肤的厚度为 0.05~0.15cm。在 X 线诊断中,确定皮肤有无病理性增厚或萎缩,最好是以同侧乳晕或乳腺下方反折处皮肤为基准或与对侧同部位作比较。任何局限的变薄或增厚,都应考虑有病理改变(图 7-85)。

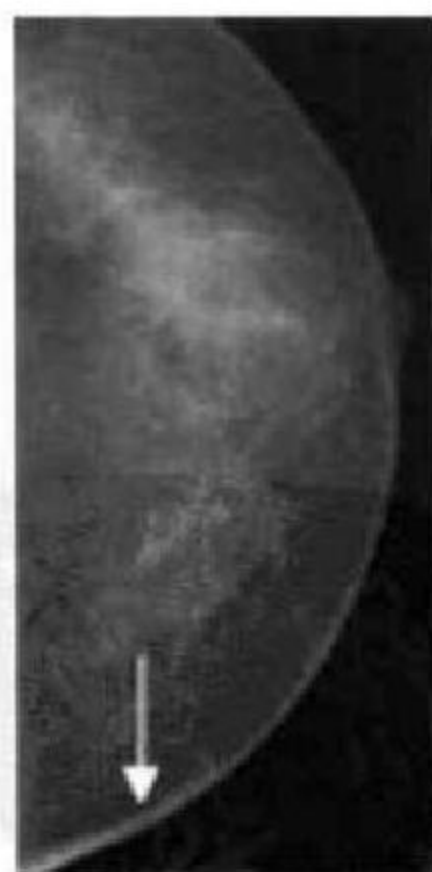

图 7-85 皮肤

4. 皮下脂肪层 皮下脂肪层介于皮肤与浅筋膜浅层之间,X 线上,此宽度随年龄及胖瘦而异。肥胖患者乳房脂肪多,此层也相应增宽,青春期或处女型乳房此层较薄,此层因富含脂肪,X 线片上表现为明显的透亮阴影,其中散在分布少许纤细而



密度较淡之线样阴影, 交织成网状, 此为脂肪组织间的纤维间隔和小血管影。此外, 在此层中尚能见到或粗或细的悬吊韧带影及表浅静脉影(图 7-86)。在老年, 整个乳腺萎缩而为脂肪组织所取代, 皮下脂肪层即与乳腺内脂肪组织影混为一体, 此层即消失而不能辨认(图 7-87)。

5. 悬吊韧带(Cooper 韧带) 浅筋膜的浅层纤维与皮肤之间有网状束带相连, 称之为乳腺悬吊韧带, 悬吊韧带的发育因人而异, 发育差者 X 线片上

看不到悬吊韧带阴影, 或在皮下脂肪层中见到纤细的线条状阴影或呈细锯齿状, 前端指向乳头方向。发育良好的悬吊韧带则表现为狭长的三角形阴影, 上半部乳房的悬吊韧带向前下方走行, 下部则向前上走行, 各种病理改变会导致悬吊韧带的增密、增粗或走行方向异常(图 7-88)。

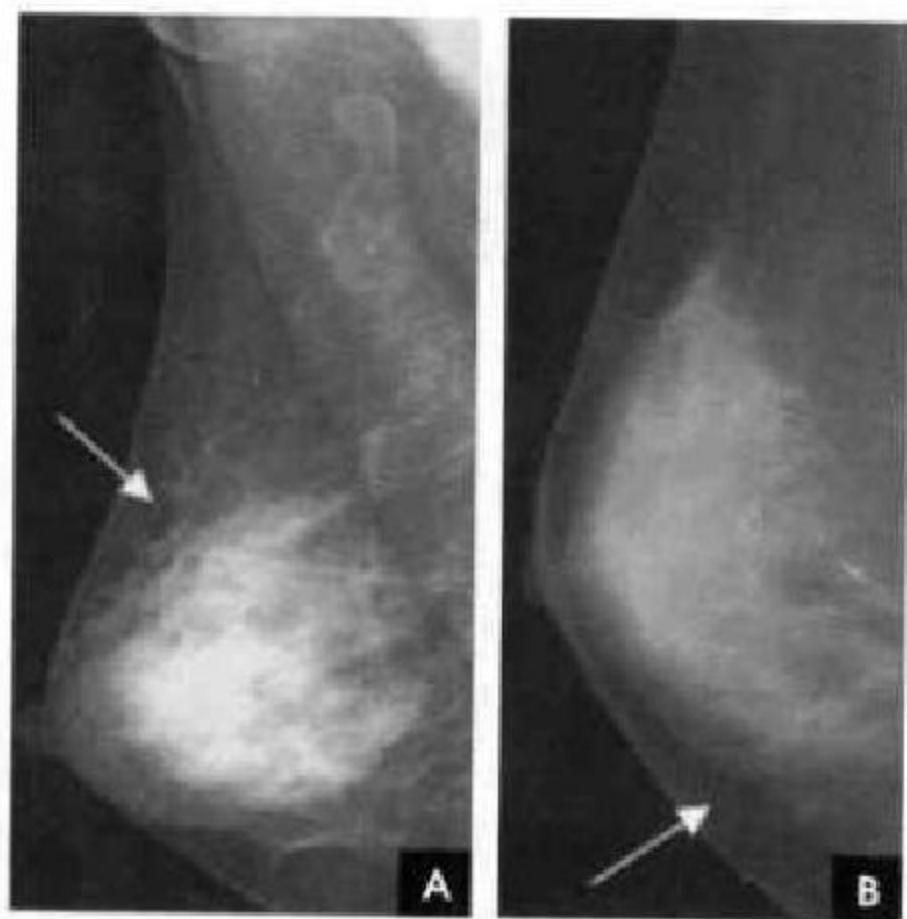


图 7-86 正常皮下组织

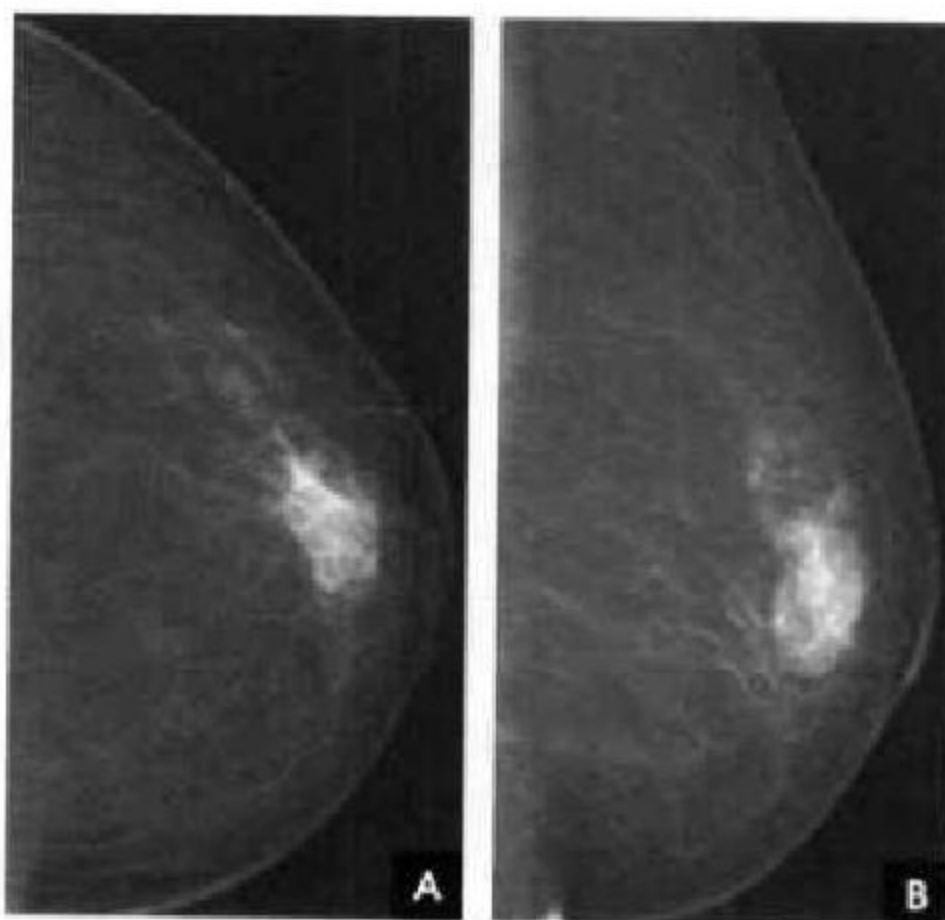


图 7-87 退化型乳腺

6. 乳导管 正常人有 15~20 支乳导管, 开口于乳头, 以放射状向乳腺深部走行, 在走行过程中犹如支气管树一样呈分支状, 逐级变细, 最后终止于腺泡。X 线片上仅能见到大的乳导管阴影, 它起自乳头下方呈 3~5 条样阴影, 放射状向乳腺深部走行, 经 2~3cm 后, 因分支及变细, 即不复能见到。

乳腺导管造影可以显示各级导管(图 7-89)。

7. 血管 X 线片上, 两侧乳腺血管影走行和粗细大致对称, 部分可不对称, 乳腺上部的皮下脂肪层中多能见到静脉阴影。静脉的粗细因人而异, 未婚妇女, 静脉多较细小; 生育及哺乳后, 静脉增粗。乳腺动脉在 X 线片上多不易见到, 特别是在致密型

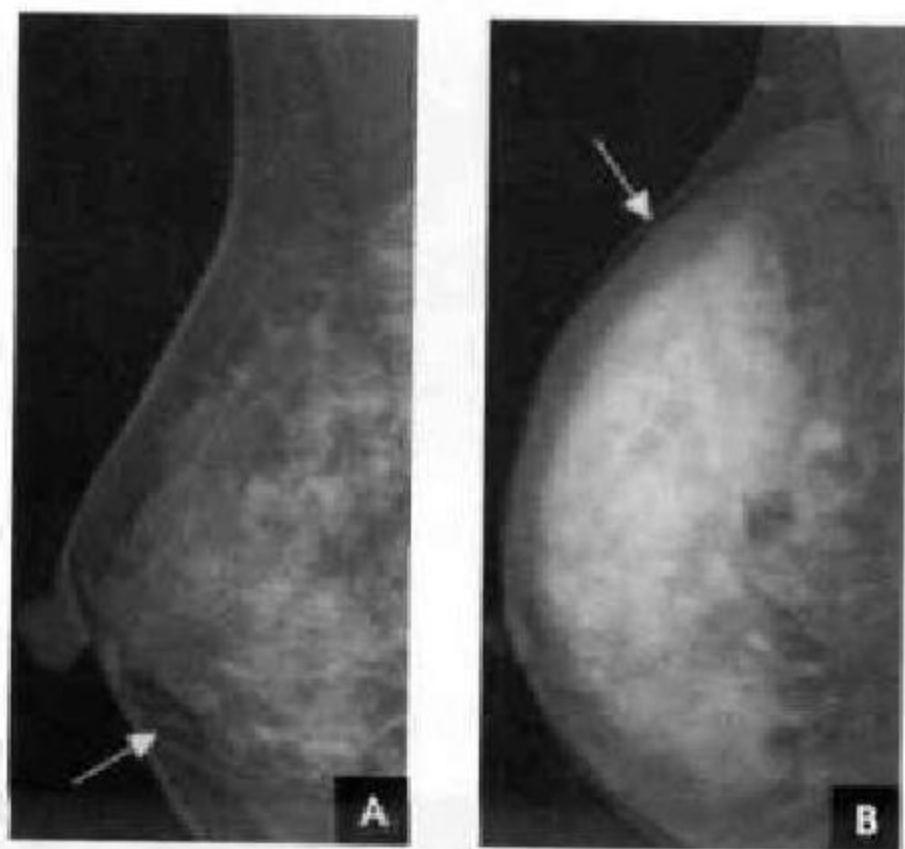

图 7-88 乳腺正常悬韧带

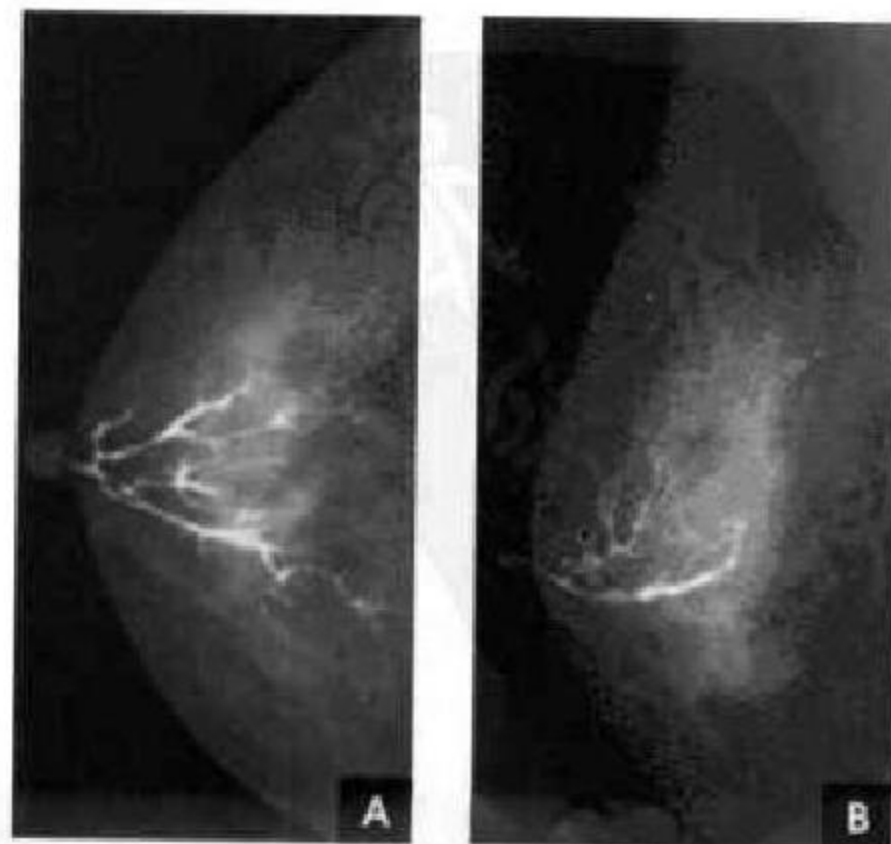


图 7-89 正常乳腺导管造影

的乳腺中。在老年脂肪型乳腺中,血管影显示最为清晰,有时可见到迂曲走行的动脉阴影。当乳腺动脉壁发生钙化时,则可清晰辨认出动脉的走行。X线医师阅片时应注意两侧乳房血运的比较,当有乳腺癌或其他乳腺病变时,常表现为该处血管增粗迂曲(图 7-90)。

8. 腺体 X线片上腺体影像(glandular configuration)是由腺小叶及其周围纤维组织间质融合而成的片状致密阴影,其边缘多较模糊。不同的年龄,其腺体影像表现各异,即使相同年龄,腺体的影像表现也不相同;另外腺体的多少也受生理、营养状况等因素的影响。不同年龄的腺体可表现为下列几种影像类型:①青春型。因腺体内结缔组织多,脂肪少,影

像学上显示乳房大部或几乎全部为致密的腺体组织影,呈较大的不规则片状或散在片状,密度均匀,边缘较清晰,腺体形状呈半球形或圆锥形,皮下脂肪层较薄。乳晕较厚(图 7-91)。②腺体型。围绝经期前的成年妇女乳房含有丰富的腺泡和腺管,X腺表现为成堆的片状密度增高影,腺体间分布的脂肪组织较青春期增多,皮下层增厚,腺体可均匀或不均匀(图 7-92)。③脂肪型。多见于老年绝经后的妇女,特别是肥胖的妇女。此时乳房大部或几乎全部由脂肪组织构成,其中可见到少许残存的腺体组织,主要位于乳房的外上方,呈延长的片状。在脂肪背景上有众多纤维索条影,代表乳腺小叶间的纤维组织。血管影亦清晰可见(图 7-93)。

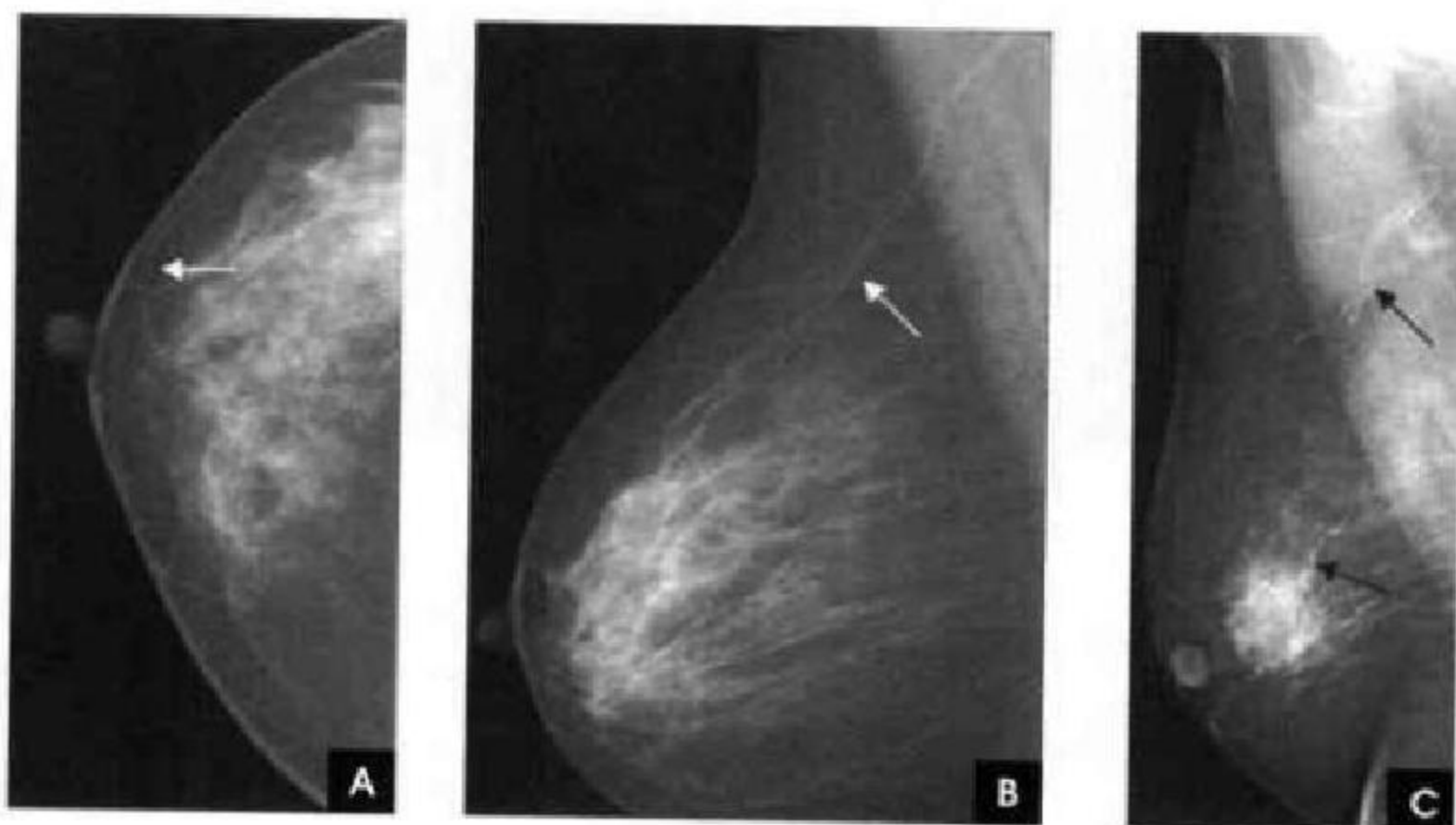


图 7-90 正常乳腺血管(白箭)及生理性钙化(黑箭)

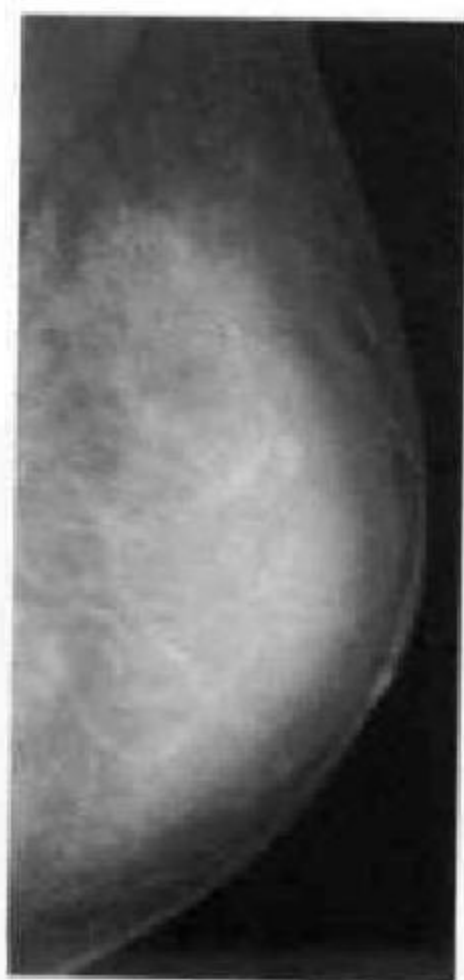


图 7-91 青春型乳腺

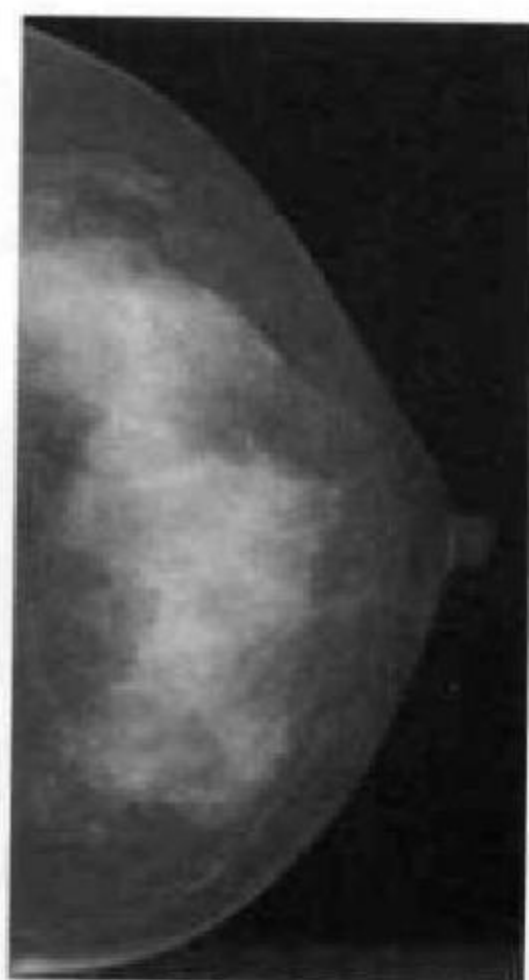


图 7-92 腺体型乳腺

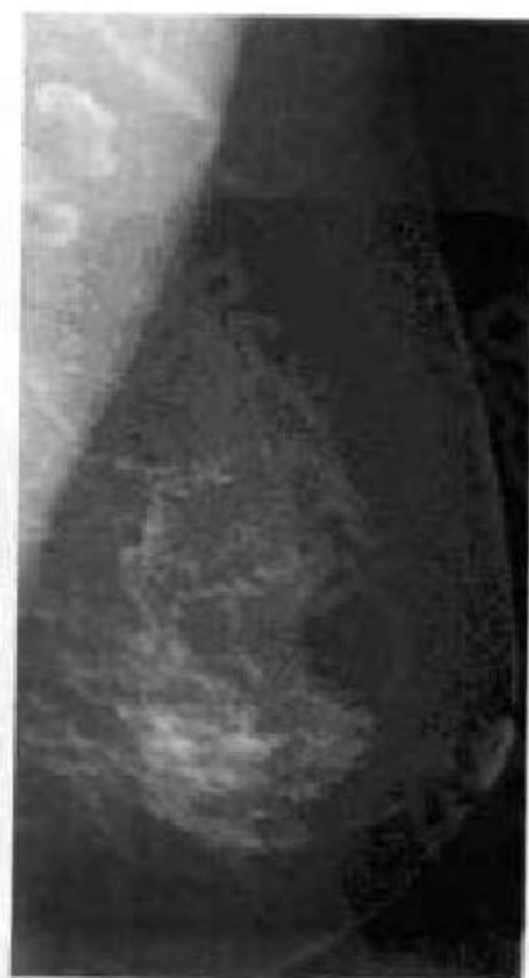


图 7-93 脂肪型乳腺



三、正常乳腺的 CT 表现

CT平扫可清晰显示乳腺的皮肤、乳头、皮下脂肪、导管和腺体组织、乳腺后间隙及乳腺悬韧带。皮肤呈均匀、规则的弧线条状影,在乳晕处略有增厚。皮下脂肪位于腺体与皮肤之间,而乳腺内脂肪常呈蜂窝状分布的低密度,CT值为 $-80\sim-110\text{HU}$ 。腺体表现为小片状、团片状或大片软组织密度,CT值为 $10\sim20\text{HU}$,无论腺体多么丰富,其内均可见或多或

少的斑点状透亮的脂肪岛,当腺体逐渐萎缩,此脂肪岛即增大、增多。绝经后多数妇女的腺体已大部或全部萎缩,仅残存少许粗大索条状影。乳腺后间隙由脂肪和疏松的结缔组织所构成,呈光滑而狭窄的低密度带,将乳腺腺体与胸大肌分开。乳腺悬韧带位于皮下浅筋膜浅层与深层之间,是浅筋膜的浅层纤维与乳腺腺体之间的纤维束带,相互呈网状连结,在CT断面上呈曲线形或条束状影,自乳腺腺体通过皮下脂肪层与皮肤相连(图7-94)。

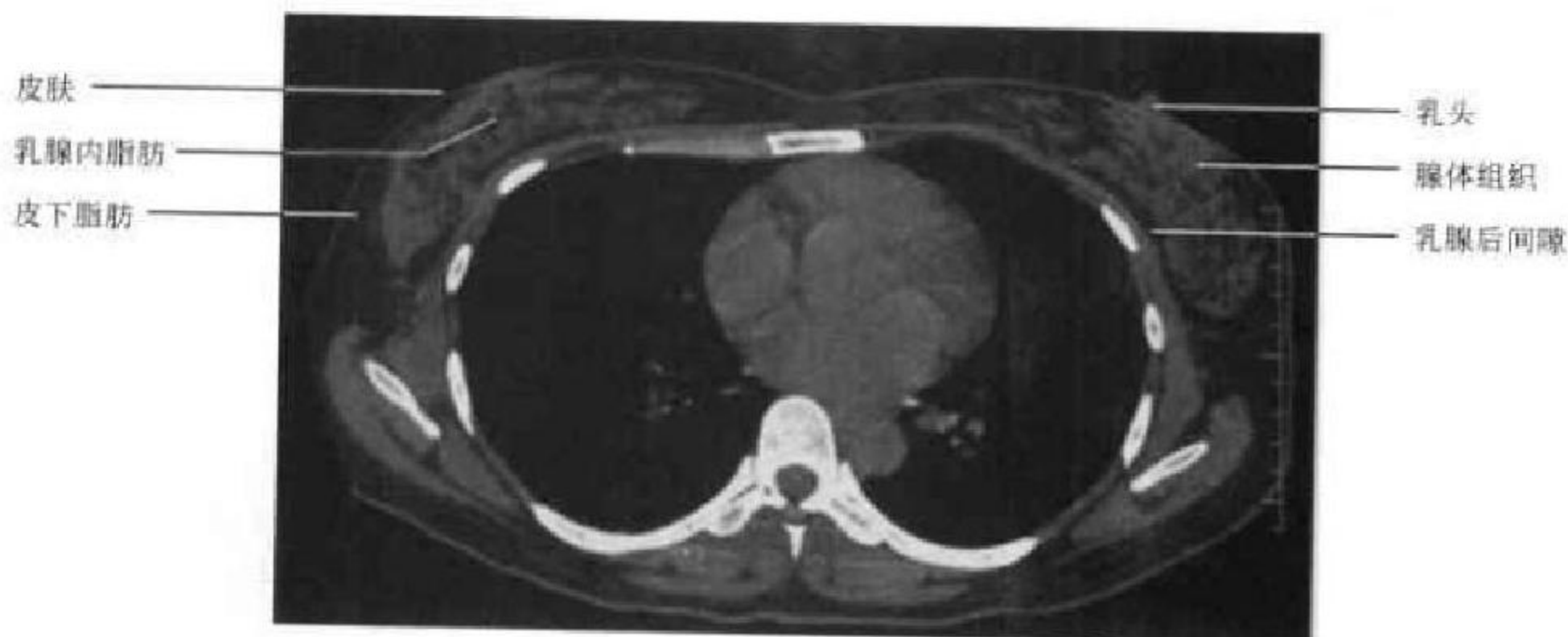


图7-94 乳腺CT横断位平扫

四、正常乳腺的 MRI 表现

MRI可通过各个断面图像清晰显示乳腺组织的皮肤、乳头、乳晕、皮下组织、乳腺实质、胸大肌、肋骨、肋间内外肌、血管和结缔组织及乳后脂肪垫。脂肪组织由于它的短 T_1 和长 T_2 , T_1 与 T_2 加权图像上均表现为高信号。乳腺导管以乳头为中心向周围放射,呈扇形分布,在 T_1 加权像上表现为低信号, T_2 加权像上表现为高信号,但仍低于脂肪组织信号。乳导管最终汇集于乳头。乳房内血管在 T_2 加权像上为网状的高信号。乳腺腺体在MRI图像

上亦有不同的表现。脂肪型乳腺主要由脂肪组织构成,只残留一些索条状“乳腺小梁”,在 T_1 和 T_2 加权图像上均表现为高信号。根据残留腺体量的不同,也可掺杂有或多或少的低信号腺体组织。致密型乳腺,乳腺实质占乳房的大部或全部,在 T_1 及 T_2 加权图像上表现为一致性的低信号区,外围由高信号的皮下脂肪层围绕(图7-95)。应用脂肪抑制术,乳腺常用和抑制效果较好的序列为短 T_1 反转恢复序列(STIR),脂肪完全抑制时,脂肪呈均匀的低信号,腺体呈高于脂肪组织的中到高信号(图7-96)。

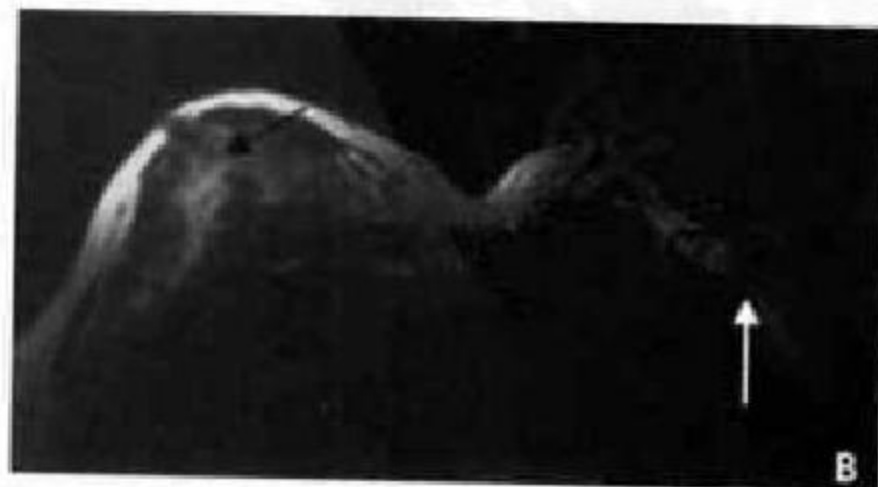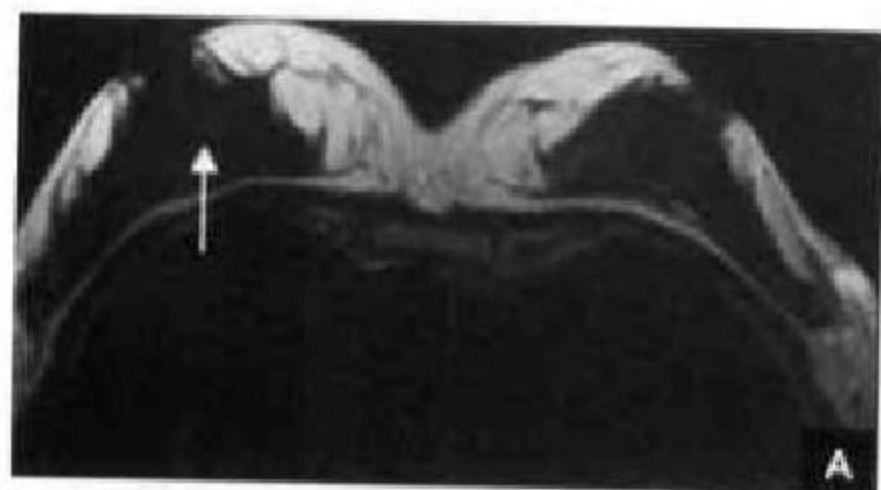


图7-95 致密型乳腺MRI横断位:腺体(白箭)与导管(黑箭)

A. $T_1\text{WI}$; B. $T_2\text{WI}$

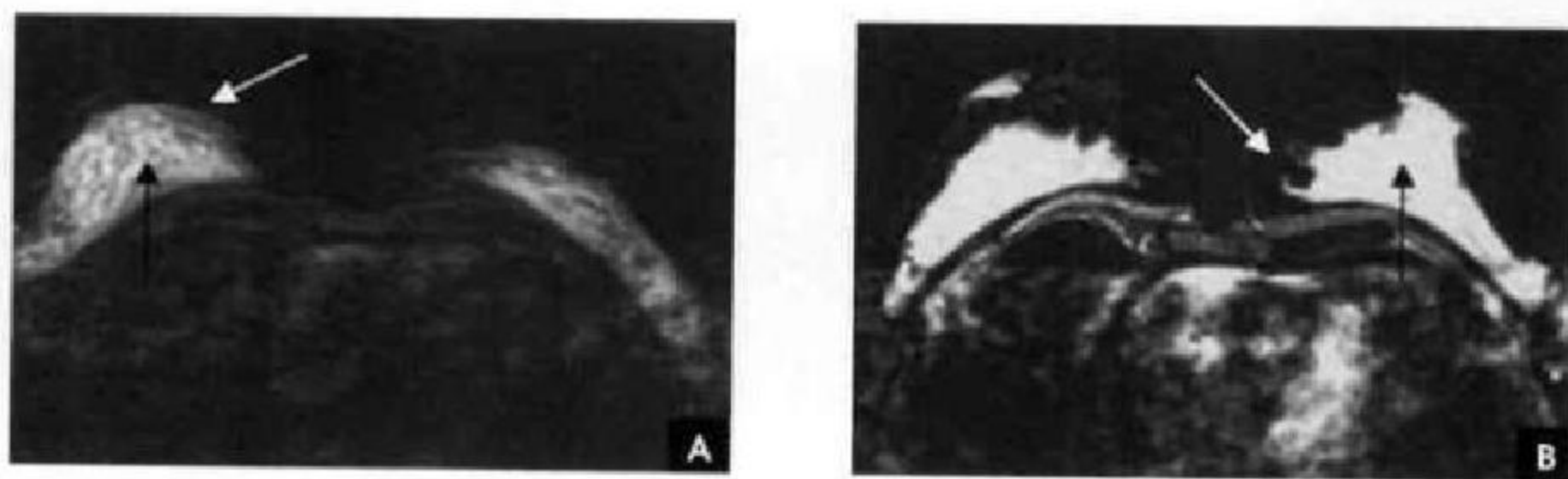


图 7-96 正常乳腺 MRI 横断位脂肪抑制:腺体(黑箭)与脂肪(白箭)

(刘万花)



第 8 章

腹盆部影像解剖

腹盆部器官中,实质器官包括肝、脾、胰、肾等主要通过 CT、MRI 检查;空腔器官包括胃、肠、胆囊、输尿管、膀胱、子宫等其密度与周围软组织之间无明显差别,缺乏天然对比,不能被直接显示,因此要观察其解剖形态和功能常使用对比剂进行造影

检查。胃肠道使用硫酸钡和气体双对比造影(double contrast, DC)显示其轮廓、黏膜皱襞和微皱襞,观察蠕动排空功能。对富含水分的胆道与泌尿系,磁共振水成像(MRCP 与 MRU)能达到良好的显示效果。

第一节 腹部 X 线解剖

尽管 X 线平片密度分辨率有限,但其全面、便捷的特点使其仍然用于腹部病变的诊断,尤其是急腹症。腹部平片常观察腹盆部器官和腹壁盆壁两部分,实质器官借助于周围或邻近的脂肪组织和相邻充气肠胃对比而显示其轮廓,从而了解其位置、大小形态及密度。肝脏位于右上腹,脾脏位于左上腹,分别呈三角形与新月形均匀一致的软组织密度影,边缘锐利,下缘在腹部脂肪的对比下清晰可见。空腔器官可因含气而显示其内腔。专门用于检查泌尿系的腹部 X 线平片包括肾(kidney)、输尿管

(ureter)和膀胱(bladder),简称 KUB。肾脏是腹膜后间隙重要器官,位于 $T_{12} \sim L_2$ 水平,右肾较左肾约低 2cm,肾影呈蚕豆形,长 10~15cm,宽 5~8cm,肾的长轴由于倾斜的腰大肌的作用,所以由上内斜向下外,故两肾上极之间的距离较其下极之间为近,肾轴呈八字形。若将肾长轴向上延伸,与脊柱相交,约与中线成 $15^\circ \sim 20^\circ$ 角,称为肾脊角。正常输尿管不显影,膀胱充盈尿液时呈顶部圆隆的光滑球形影。腹壁与盆壁能显示骨性支持结构、软组织、腹膜外脂肪线和盆壁脂肪线(图 8-1)。

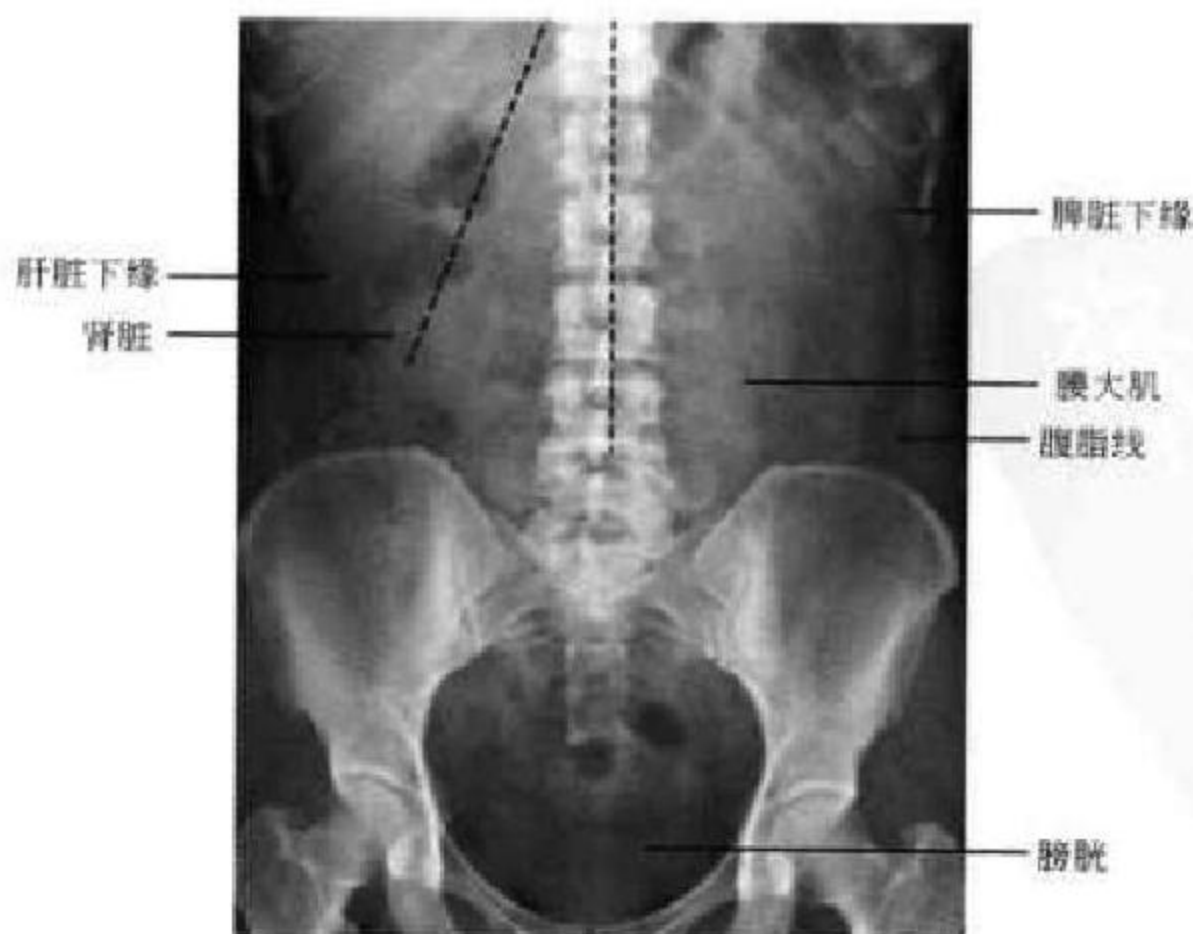


图 8-1 腹平片

肾长轴的斜向虚黑线与中线的纵向虚黑线夹角为肾脊角

第二节 消化道 X 线解剖

一、咽 部

咽部(pharynx)钡剂造影时,钡剂由口腔进入咽腔,使咽腔充盈扩大。继而咽壁收缩,迫使钡剂经过两侧梨状隐窝进入食管。在钡剂排出以后,咽腔又恢复舒张状态。排空后的咽腔仍有少量钡剂残留在咽壁上,它与腔内的空气成双重对比,使咽壁显形清晰。此时可见正常人的咽壁表面光滑,在咽腔上部常显示一对半圆形的钡影,它是会厌溪内

存留钡剂的表现。在咽腔下部的两侧常显示一对尖端向下的三角形钡影,它是两侧梨状隐窝内存留钡剂的显影。两侧梨状隐窝之间的区域是喉咽的下部。此区的咽腔扁窄,很少有钡剂通过和存留,故显影不很明显。有时其中也能见到由残留钡剂勾画出的咽后壁的轮廓。咽腔内残留之钡剂要在多次吞咽运动后逐渐排空,梨状窝静止时较宽大,吞咽时梨状窝收缩,上移且变小使钡剂排入食管(图 8-2)。

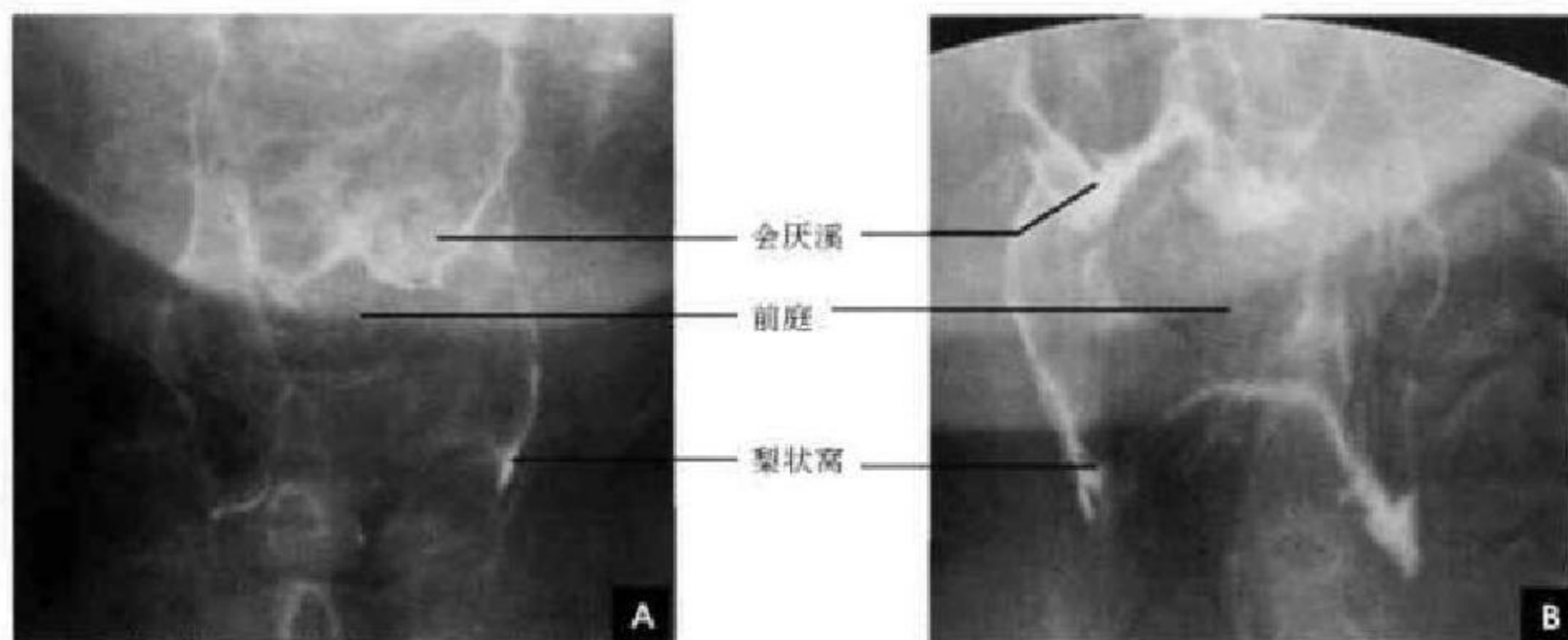


图 8-2 咽部造影 X 线平片

A. 正位; B. 斜位

二、食 管

食管(esophagus)为一肌肉管道,下咽部两侧梨状窝在第 5 颈椎下缘处向中心汇合呈一长约 1cm 的轻度狭窄段即食管的起始部,也即食管的第一个生理狭窄处。食管下端相当于第 10~11 胸椎水平与贲门相连,全长 23~25cm。食管分为三段,主动脉弓以上为上段,主动弓至第 8 胸椎水平处为中段,第 8 胸椎以下为下段。横膈以下的腹段食管在肝左叶之后向下斜行入胃。在食管与咽连接处以及在膈的食管裂孔处各有一生理性高压区,为上、下食管括约肌。右前斜位时食管前壁可见三个正常生理压迹:①主动脉弓压迹;②左主支气管压迹;③左心房压迹。食管收缩钡餐大部分排空后,管腔内显示出 2~5 条纵行下行的细条状透亮影,即是黏膜皱襞,其宽度不超过 2mm。在食管双对比造影时食管充气扩张,黏膜面均匀涂钡,显示出连贯匀

整的腔壁线,黏膜皱襞被展平而不显现,偶尔管壁上可见细微的横行皱襞,为黏膜肌层收缩所致(图 8-3)。

三、胃

胃(stomach)位于左膈下,其结构分为胃底(胃泡)、胃体、胃窦三部分,轮廓光整。食管进入胃部的开口部位叫贲门,贲门水平线以上部位称为胃底(立位成为胃泡)。胃部通向十二指肠的细、短管状结构,称为幽门或幽门管。胃小弯向下行,然后转向右上或略呈水平转向右方,转角处叫做角切迹或胃角。角切迹与大弯最低一点连线,此线与幽门之间的区域叫做胃窦,幽门近端 2~3cm 一段胃窦又叫幽门前区,胃窦与胃底之间的区域叫做胃体,胃的右上侧边缘叫做胃小弯,外、下侧边缘叫做胃大弯(图 8-4)。胃的形态分为:①牛角型。常见于矮胖的人,肌张力高,从胃底至幽门逐渐从粗到细,角

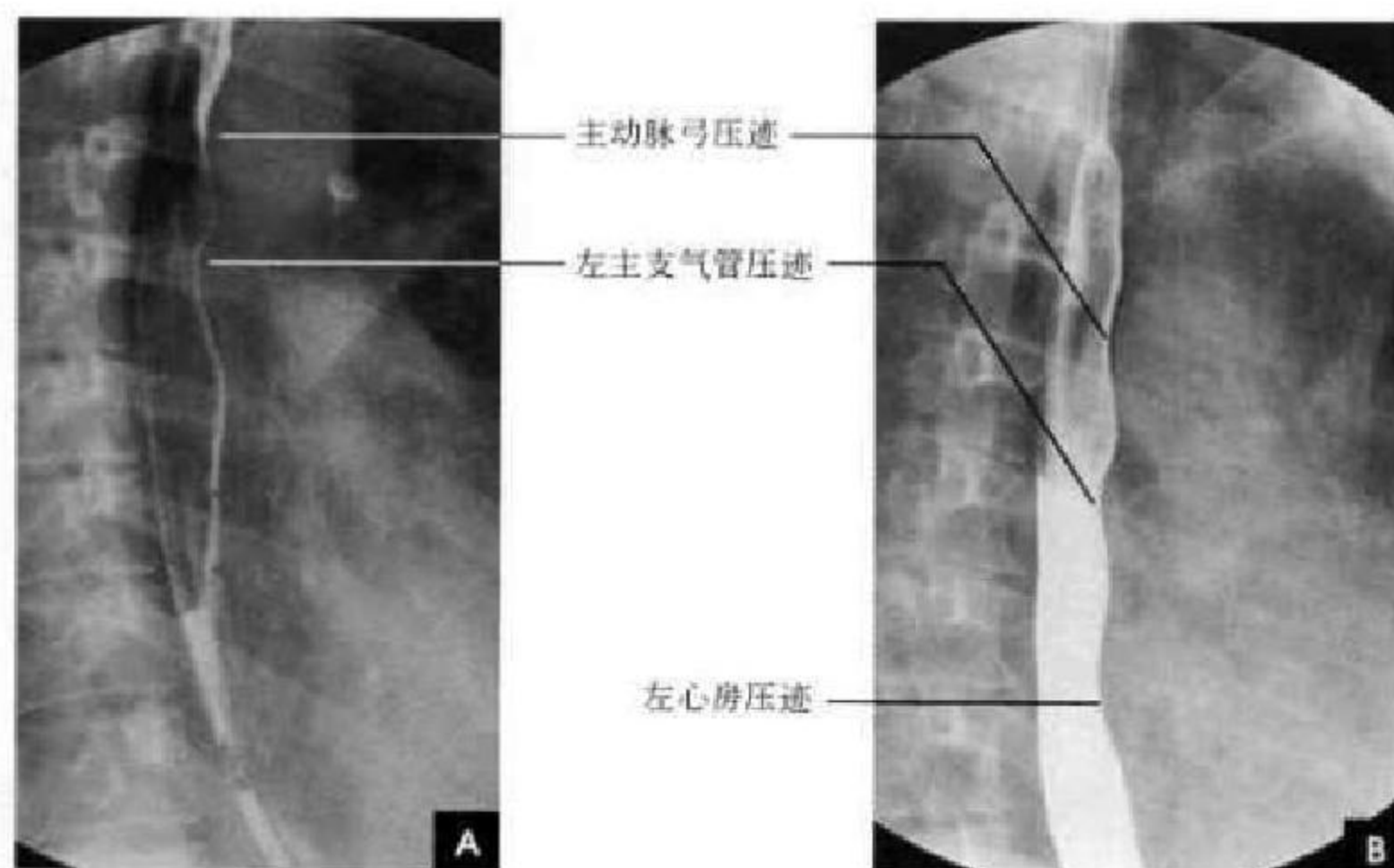


图 8-3 食管造影 X 线平片

A. 黏膜皱襞相; B. 充盈相

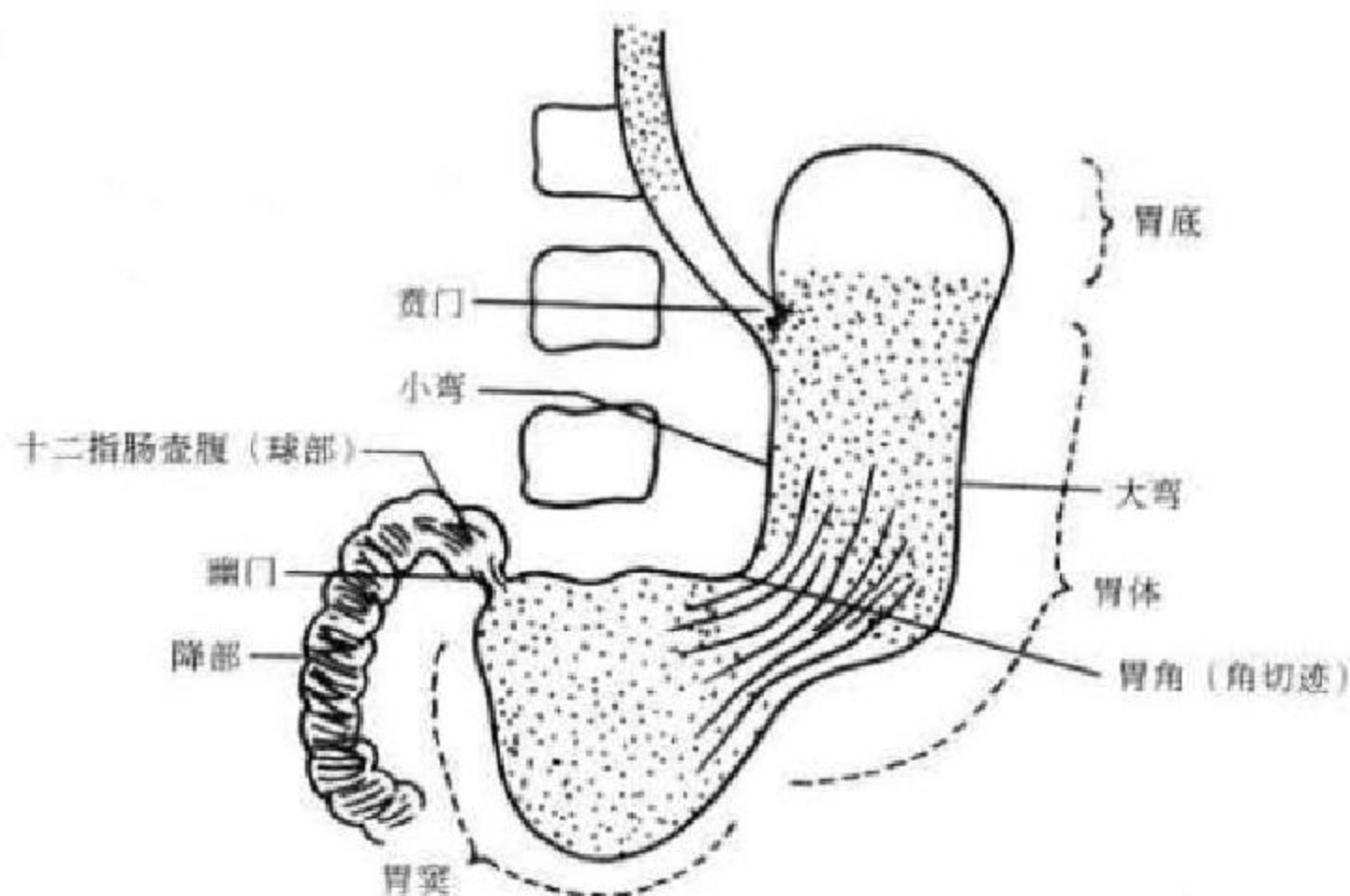


图 8-4 胃的结构示意图

切迹不太明显,胃下缘位置较高,呈横位。②钩型。常见于中间体型的人,肌张力中等,角切迹清晰可见,立位时胃下极约与髭嵴水平。③无力型。常见于瘦长或瘦弱的人,位置与张力均较低,胃腔上窄下宽如水袋状,胃下极常在髭骨嵴水平以下。④瀑布型。胃底呈囊袋状向后倾,胃泡大,胃体小,张力高,立位时钡餐先进入倾向后下的胃底,装满其低下部分之后再溢向胃体,犹如瀑布(图 8-5)。

口服产气粉后,气体膨胀将胃壁撑开,产生阴性对比;口服硫酸钡后翻转体位,使钡剂涂布均匀,

产生阳性对比,从而勾画出胃的轮廓。钡剂充填在胃沟内,呈条状高密度影,黏膜皱襞呈条状透亮影,两者呈平行交替分布。胃底靠后,仰卧位时钡剂沉积于此,有利于显示胃的轮廓相和胃体、胃窦部的黏膜皱襞相。胃黏膜皱襞是可塑的,可自行改变其形状,一般胃体部的黏膜皱襞宽度不超过 5mm。胃窦部的黏膜皱襞相对来说比体部的黏膜皱襞要细(图 8-6A);在较好的双对比造影时,上述的黏膜皱襞消失而显示胃微皱襞的影像。胃微皱襞即胃小区,它由细小的沟状凹陷(胃小沟)被充以钡液后所

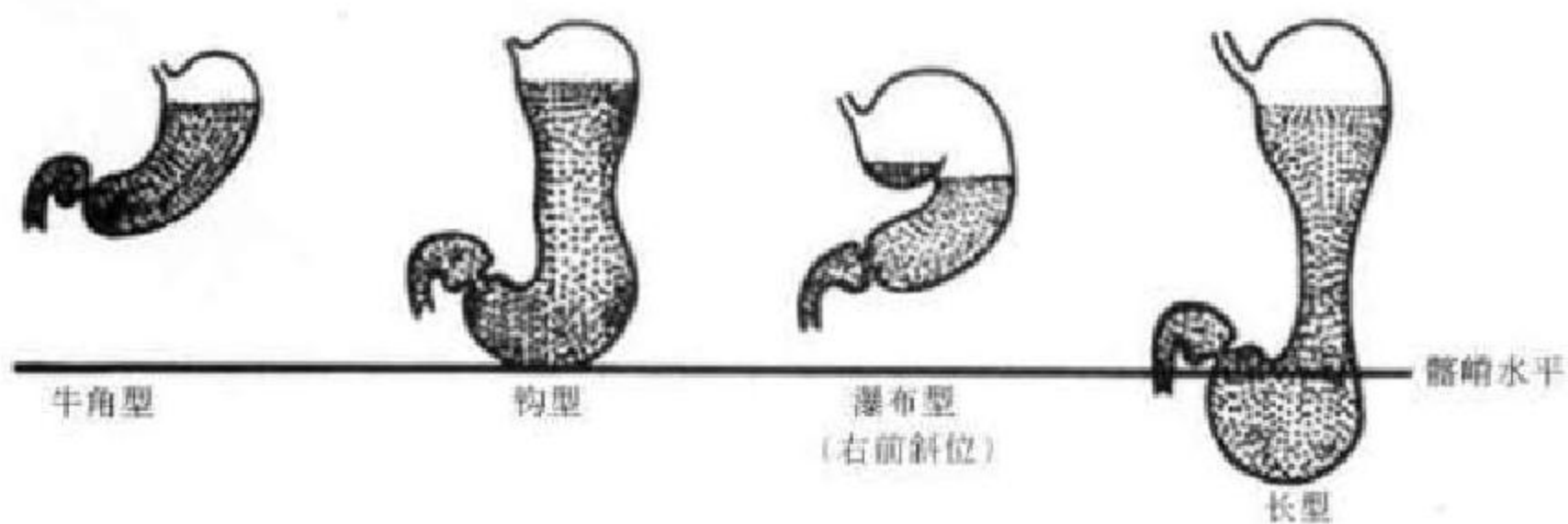


图 8-5 胃的形态示意图

勾出。胃小区直径为 1~3mm, 呈网眼状, 在胃窦部易于见到; 胃小沟的宽度 < 1mm (0.4~0.7mm), 粗细深浅均匀 (图 8-6 B)。(半)立位和俯卧位时钡剂沉积于体部和窦部形成充盈相, 有利于了解胃的充盈轮廓、胃窦部的蠕动排空和十二指肠的情况; 立位可以判断胃的正常位置, 加压显示充盈区的黏膜皱襞 (图

8-7)。以贲门为中心, 半径约 2.5cm 大小的一个圆形区域叫做贲门区。贲门位于左、后、上方, 因此立位 (后前位、右前斜位、左前斜位和大角度左前斜位)、左侧位和俯卧左后斜位 6 个位置能较全面显示贲门解剖 (图 8-8)。正常充盈时的胃壁可同时见到 2~3 个蠕动波, 钡剂一般在 1.5~2h 排空。

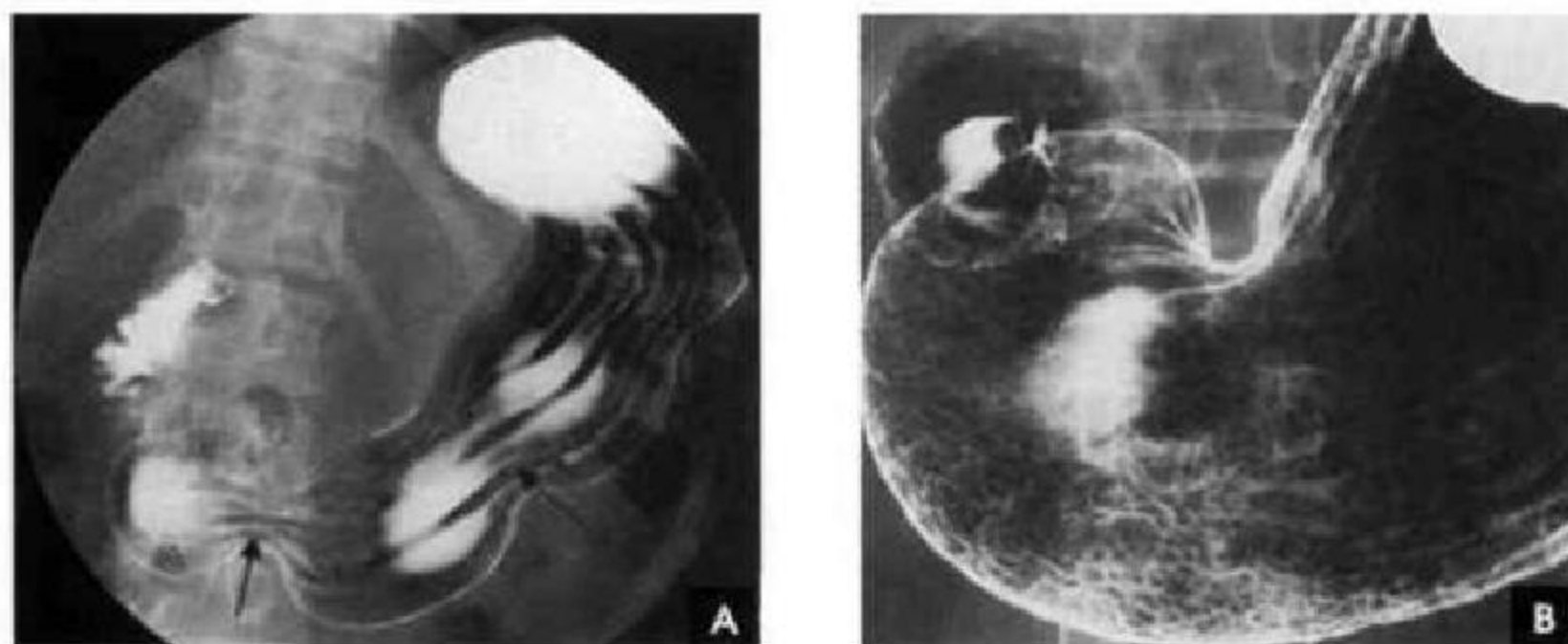


图 8-6 胃肠造影(黏膜相)

A. 仰卧位(箭头示黏膜皱襞); B. 仰卧位(网眼状胃小区)

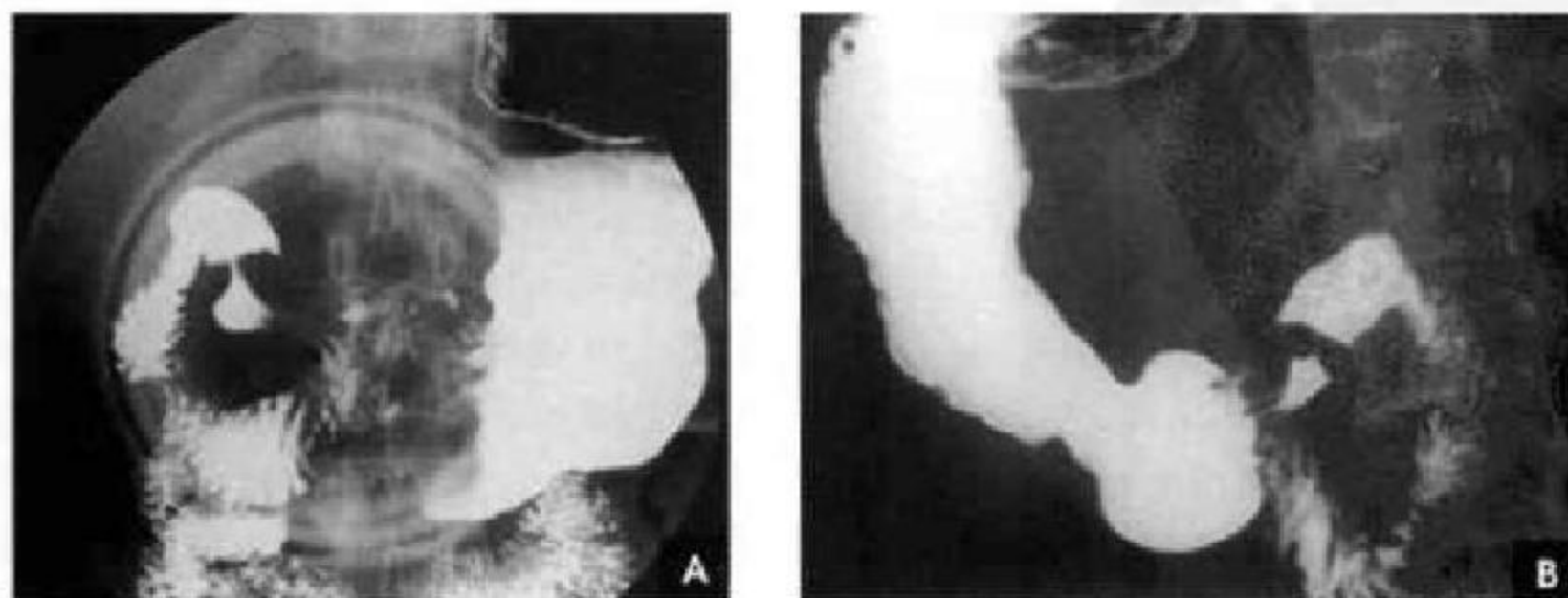


图 8-7 胃肠造影(充盈相)

A. 立位(压迫相); B. 俯卧位(充盈相)

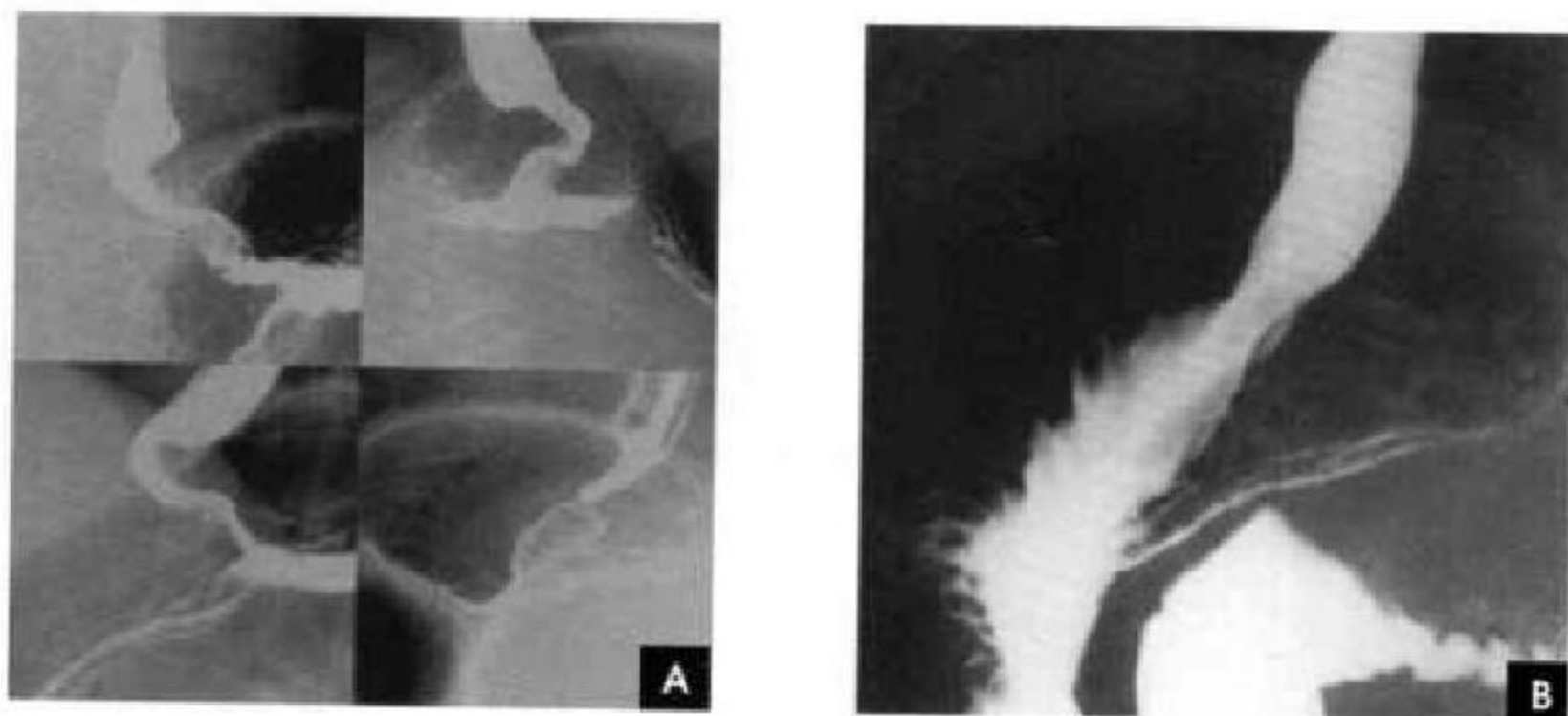


图 8-8 贲门造影

A. 立位(正、左右前斜、大角度左前斜); B. 俯卧左后斜位

四、小 肠

十二指肠(duodenum)为小肠的第一部分,上连胃幽门下至十二指肠空肠曲,全长为25~30cm,多呈C形,凸向右后方,少数呈V形或其他形状。胰头被包绕在其中。一般将十二指肠分为四段和三曲。第一段(球部)呈三角形或圆锥形,边缘光滑整齐,顶部向上,在基底部两侧有对称的穹窿,当中与幽门管相通,有数条纵形黏膜皱襞走向球顶部。胆囊颈邻近球部外缘,可造成光滑的弧形压迹。第二段(降部)肠腔黏膜呈羽毛状或环形皱襞,在收缩时呈小段纵形皱襞。有 Vater 壶腹斜穿降部内侧壁,开口于十二指肠乳头。水平走向的第三段(横部)与上升走向的第四段(升部)常常分界不清,肠壁黏膜纹也相同,呈横行或花纹形或龟甲样。由于横部穿行于肠系膜上动脉、肠系膜上静脉和腹主动脉的夹角内,可被血管压迫引起内容物淤积,改变体位至俯卧位后可缓解。十二指肠第一、第二段相接形成十二指肠上曲,第二、三段相接形成下曲,第四段与空肠相接形成十二指肠空肠曲,由 Treitz 韧带固定(见图 8-7)。

空回肠(jejunum & ileum):空回肠分布是连贯的,空回肠之间无明显分界,空肠多居于左上腹及中腹部,而回肠多位于中下腹和右下腹。Cole 分组法分为十二指肠、左上腹的空肠上段、左中腹的空肠下段、右中腹的回肠上段、右中下腹的回肠中段和盆腔的回肠下段 6 段。肠腔管径的大小常有变化,主要与肌张力有关,张力高时管径较细,张力低时管径较粗。空肠黏膜皱襞高凸而密集,通常显示呈粗羽毛状,其长短、粗细、形状和方向可随时改

变。收缩时黏膜皱襞呈长轴平行的细条状;充分舒张时可呈弹簧状;当钡餐主流已经通过而黏膜面尚附着少量钡餐时,也可表现为雪花状。回肠黏膜皱襞较少而平坦,肠腔充盈常较饱满而黏膜纹不明显,偶见横行或纵行黏膜纹,但差异是逐渐移行的,近空肠部分有时显示羽毛状影像,回肠末端则常显示纵行皱襞。一般钡餐先端到达回盲部的时间为2~6h,7~9h 钡餐应在小肠内排空。正常小肠肠管具有一定的压迫移动度(图 8-9)。

五、大 肠

大肠(large intestine)分六部分,即盲肠、升结肠、横结肠、降结肠、乙状结肠和直肠。肝曲位于升、横结肠之间,脾曲位于横、降结肠之间。在盲肠内壁上端有回盲瓣,为小肠进入结肠处,回盲瓣以上是升结肠,以下是盲肠。整个大肠就像口朝下的框架,围在腹腔边缘,小肠圈在其中。结肠的形态与其充盈多少、内腔压力和功能状态有着密切的关系,故钡剂灌肠和口服钡剂所见结肠形态略有差异,一般观察其解剖结构以钡剂灌肠法所见为佳,了解其功能状况则以口服钡餐法较好。一般情况下,口服钡剂后2~3h 盲肠即可见到,3~6h 到达结肠肝曲,6~12h 到达脾曲,24~48h 钡剂完全排空。目前已普遍使用气钡灌肠双对比结肠造影,在充分清洁肠道前提下,经肛门注入稀释后的硫酸钡至脾曲后,再注入空气,翻转体位,使钡剂涂布均匀,形成结肠各段气钡双对比影像。结肠呈粗大的管道状,边缘光滑,由于黏膜表面涂有钡层和结肠内气体的衬托,可使结肠轮廓清晰显示,肠腔壁线完整、连续、形态自然。直肠以上的肠管很快出现结肠袋,

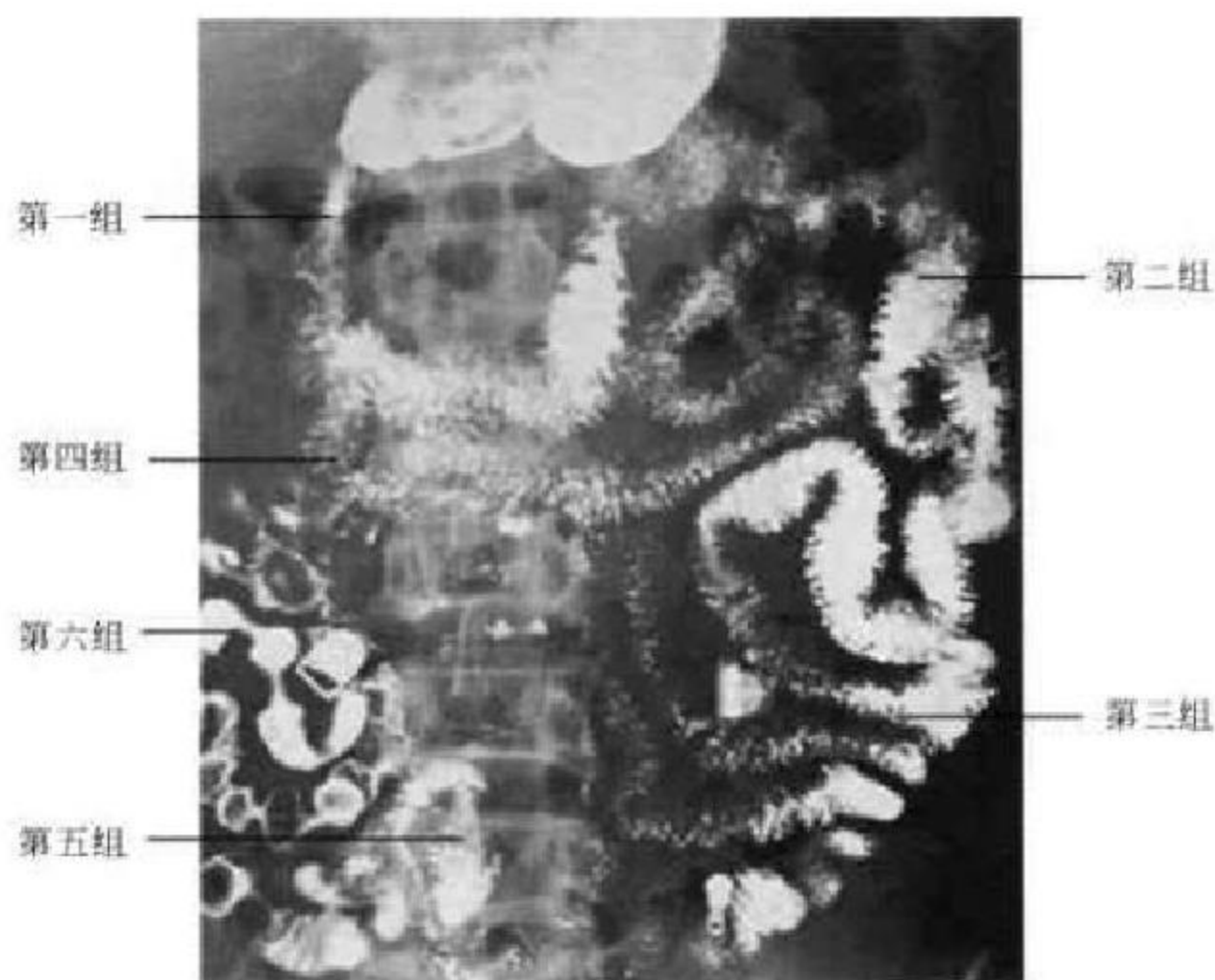


图 8-9 小肠黏膜皱襞及 Cole 分组

袋形是结肠的特征性表现,结肠袋的外形、数目、深浅可随结肠的功能状态而变化。阑尾呈长条状影位于盲肠内下方。正常情况下由于回盲瓣的作用,结肠内的气钡不进入小肠;回盲瓣括约肌功能异常时,进入小肠的气钡可与结肠影重叠而影响结肠的

观察。显示盲升段采用仰卧位右侧抬高,降结肠采用仰卧位左侧抬高,肝曲(含部分横结肠)采用立位右前斜,脾曲(含部分横结肠)采用立位左前斜,乙状结肠和直肠采用头低仰卧与俯卧斜位(图 8-10)。

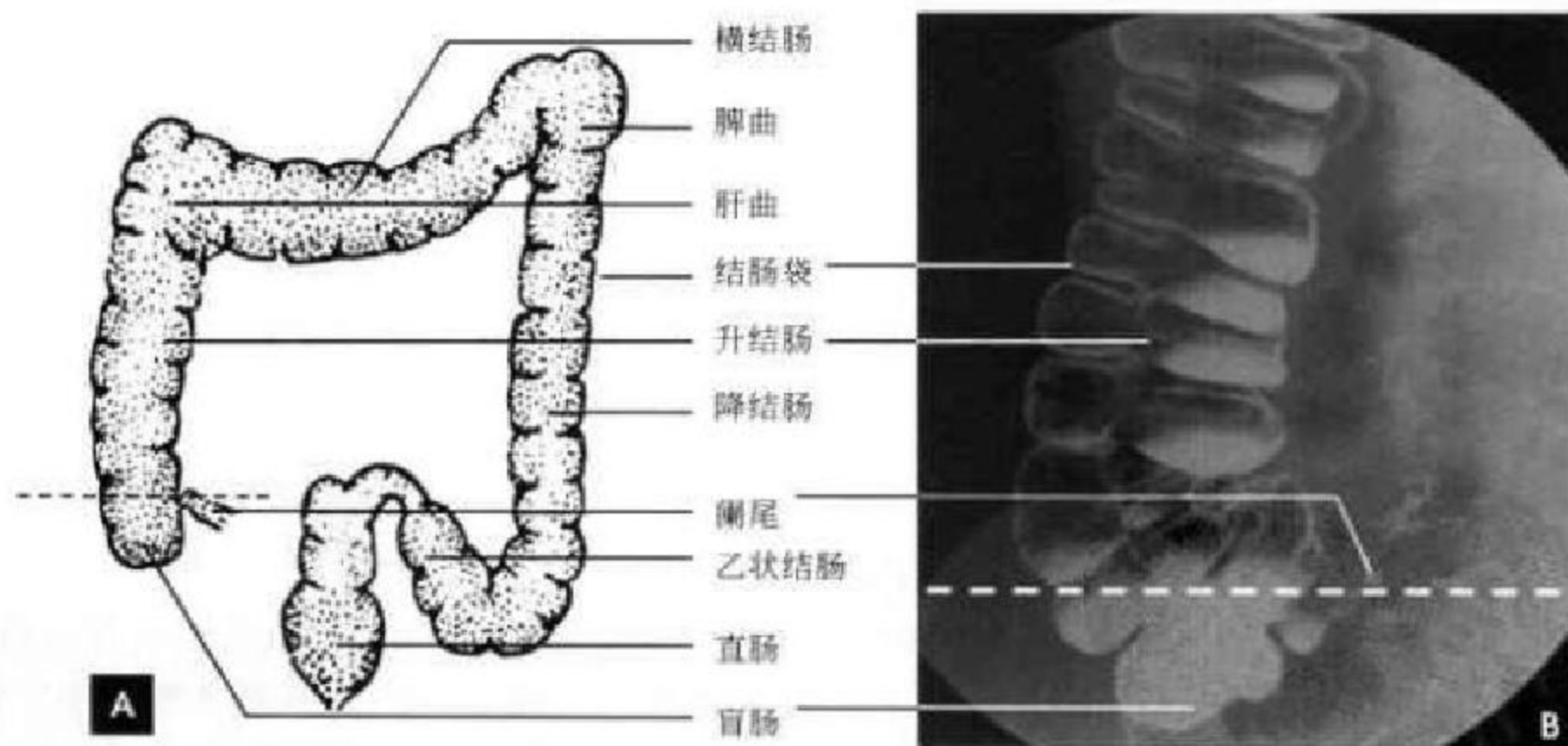


图 8-10

A. 大肠分布示意图; B. 气钡灌肠双对比结肠造影(盲升段)

(新激扬 吴燕平)

第三节 泌尿系 X 线解剖

一、肾脏

肾脏由肾实质和收集腔两部分构成,收集腔包括肾盂和肾盏。一般每侧肾脏有 7~8 个肾小盏,2~3 个肾小盏合并形成 1 个肾大盏,2~3 个肾大盏合并形成肾盂。平片显示肾脏的位置、形态轮廓与密度(见图 8-1),静脉肾盂造影主要显示其收集系统。静脉注射对比剂后,经血循环从肾脏排泄,1~2min 后两肾实质显影,可显示肾外形轮廓。2~3min 后,两侧肾小盏开始显影,且随时间延长而逐

渐清晰。肾小盏侧面影像由于肾乳头突入而呈杯口状,凹面朝向肾实质,边缘为锐利的穹窿部;如果肾小盏朝前或朝后,则为肾小盏正面影像,表现为环状影。肾小盏内对比剂流向肾大盏和肾盂,使它们也相继显影,5~15min 肾盂显示最佳。肾盂的形态差别很大,一般呈漏斗形;有时表现为分支形,肾盂不明显,肾盂好像是肾大盏的直接延续;也可表现为壶腹形,肾盂较大如壶腹,肾大盏不明显,肾小盏直接通向肾盂。肾盂向内下方变细移行为输尿管上端(图 8-11)。

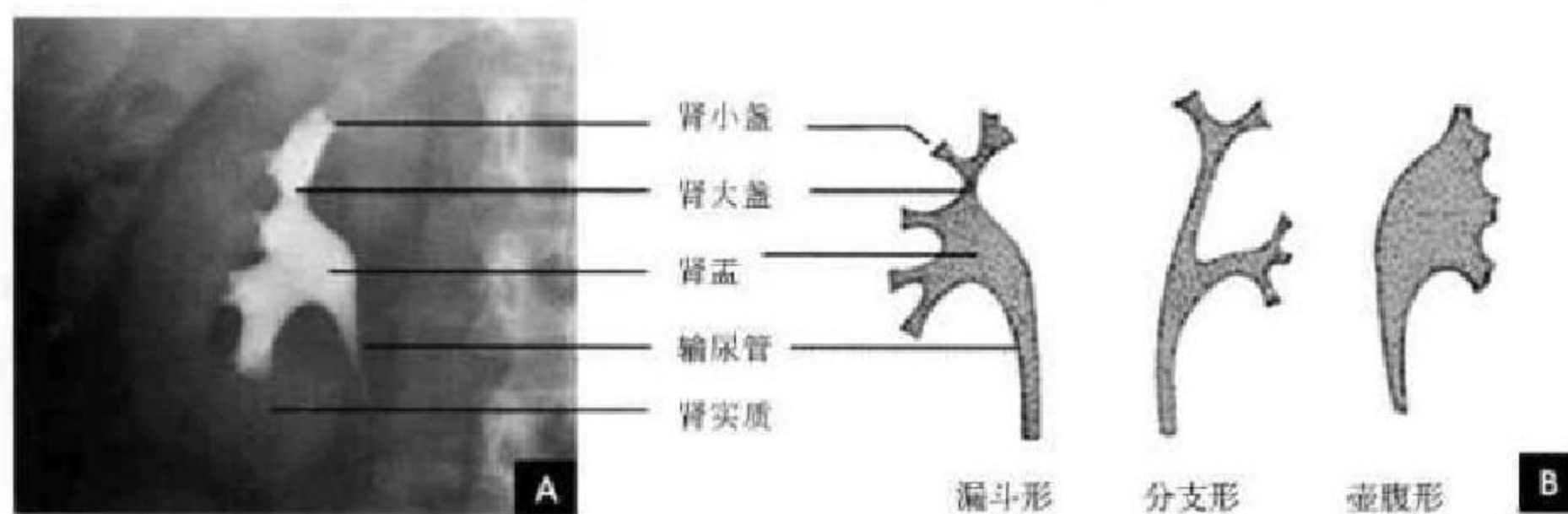


图 8-11

A. 肾收集系统造影; B. 肾盂形态示意图

二、输尿管

输尿管上接肾盂,下止于膀胱三角,全长 25~30cm,最初在腹膜后腰大肌前方,沿腰椎横突的尖端向下,经骶髂关节内侧,越过髂总动脉分叉处,跨过骨盆边缘进入盆腔。以后再向外后,沿着骨盆外侧壁,行至坐骨棘前方则转向前内侧进入膀胱。输尿管有三个生理性狭窄:即上端的肾盂输尿管交界处;中段的跨过髂动脉及骨盆边缘处;下端在输尿管膀胱开口处。输尿管只有在造影后才能显示。静脉肾盂造影时表现为边缘光滑的线条状阴影,宽窄不等,一般为 4~5mm,呈轻度弧状,有时还有迂曲现象。由于输尿管的蠕动,使输尿管产生梭形运动,蠕动的间隔一般为 20~30s,因此可中断呈不连续影像(图 8-12A)。

三、膀胱

膀胱 X 线平片有时在较充盈状态下可显示较为浅淡的阴影,但多不甚清晰。造影片上,膀胱的

大小形态随充盈的程度而异。正常的膀胱在造影剂充填良好且膨胀甚好时,呈横置于耻骨联合上方的椭圆形致密影,边缘光滑整齐,密度均匀。男性膀胱底部有时可见增大的前列腺造成的弧形压迹。女性膀胱顶部有时可见子宫压迹(图 8-12),膀胱呈马鞍状。

四、尿道

男性尿道长 15~20cm,分为后尿道和前尿道,造影表现为宽窄不等、边缘光滑整齐的 S 字形管状阴影(图 8-13)。后尿道较窄,由长 3~4cm 的前列腺部和长 1~2cm 的膜部组成,膜部为最窄处;前尿道较宽由海绵体部组成,长 10~15cm。其前后两端各有膨大,其中接近膜部的为尿道球部,宽约 1.5cm,接近出口的为舟状窝。正常男性尿道有 3 个狭窄区、3 个扩张区和 2 个弯曲。狭窄区为尿道内口(尿道内括约肌)、膜部和尿道外口。扩张区为前列腺尿道中段、尿道球部和舟状窝。2 个弯曲即于耻骨下尿道球部及阴茎和阴囊连接处,前 1 个弯曲较

固定,后1个弯曲可随阴茎位置而变更,提起阴茎

时便可消失。女性尿道直而短,如倒置的锥形。

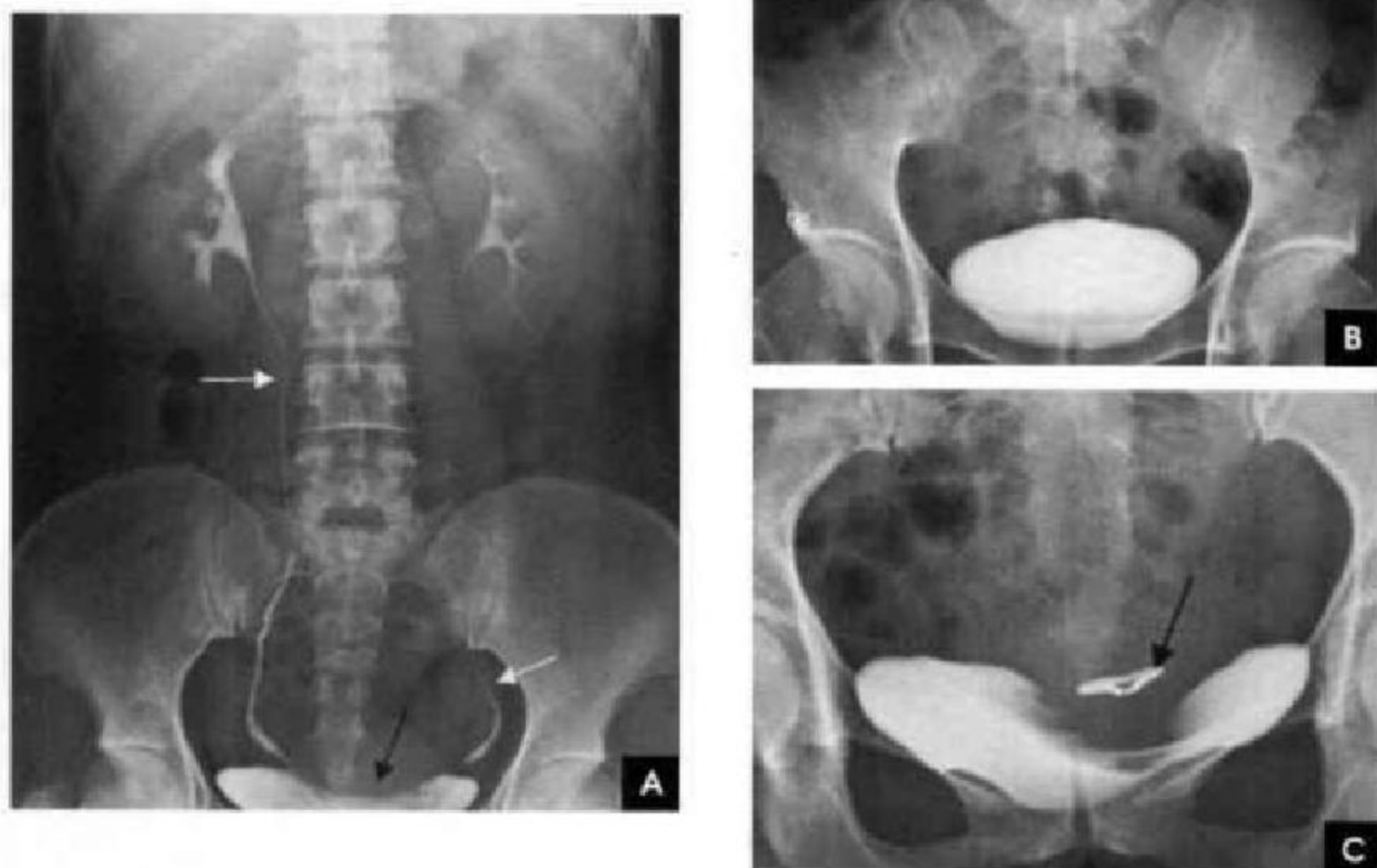


图 8-12 静脉肾盂造影(白箭示输尿管;黑箭示子宫压迹)

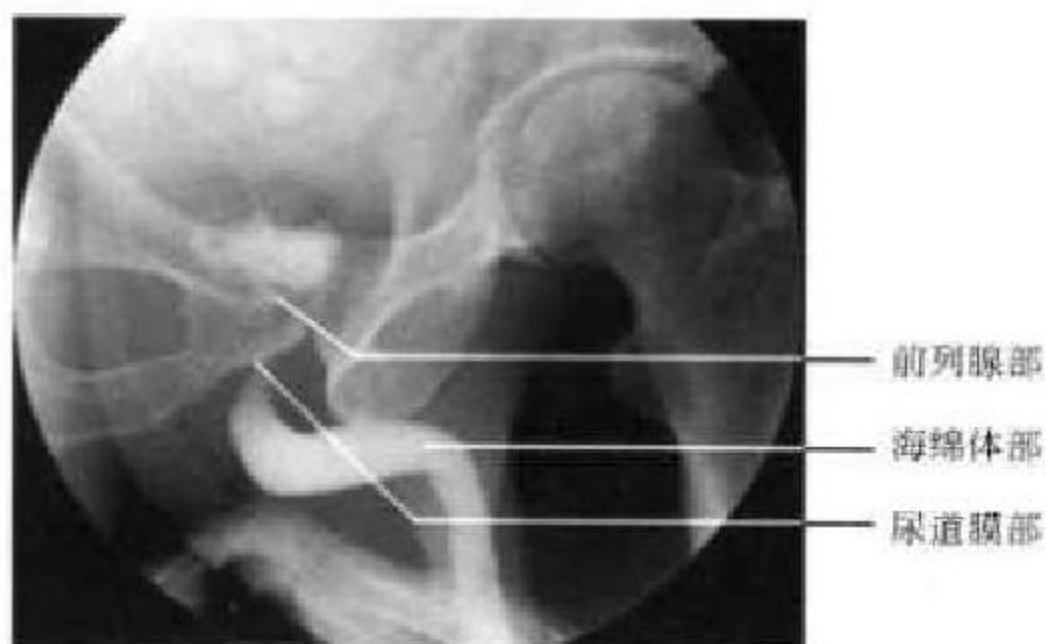


图 8-13 男性尿道造影

第四节 生殖系 X 线解剖

一、输精管与精囊

精囊腺造影一般采用穿刺双侧输精管法。对比剂从输精管到输精管壶腹,然后流入精囊腺,精囊管与输精管壶腹合并成射精管,穿行于前列腺中,开口于尿道精阜两侧。输精管呈细线样弯曲管道从附睾经精索上行入盆腔,继续向上并绕向外方,然后沿骨盆壁向内下方行走,移行于输精管壶腹,全长30~45cm,直径1~2mm。输精管壶腹夹

于两侧精囊腺之间,呈串珠状迂曲扩张影,长3~7cm,直径3~10mm,下端和精囊管合并为射精管。精囊腺分居于输精管壶腹的外下方,呈曲折的葡萄串影,长约5cm,宽约2cm,下端近中线部变成精囊管,与输精管下端合并为射精管。射精管长1~3cm,宽1~2mm,开口于精阜两侧(图8-14)。

二、子宫与输卵管

子宫分宫体和宫颈两部分,充满造影剂的子宫

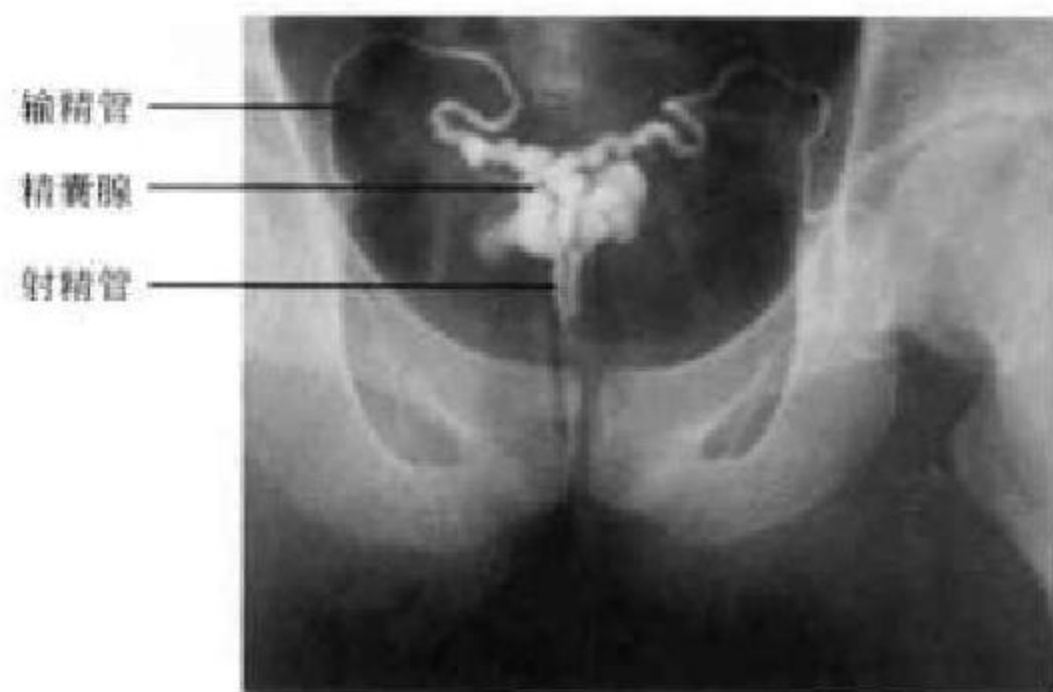


图 8-14 精囊腺造影

腔呈一倒置的三角形,底部宽约 3.8cm,两侧边长 3.4cm,容量平均为 5~6ml。尖顶向下连接子宫颈管,子宫颈管长 3~4cm,宽约 0.5cm,边缘呈锯齿状。由子宫角伸向盆腔两侧细而弯曲的管道为输卵管,长 8~14cm,形态柔软,边缘光滑,分为间质部、峡部、壶腹部和伞部四部分。间质部在子宫角内,多不能见到;峡部细长柔软呈线状,长 3~6cm,管腔直径 1~2mm;壶腹部较宽大,长 8cm,内径 3~4mm;伞部在壶腹部之远侧,管径最大,由于没有完整的管壁一般不显影。在通畅的输卵管内,造影剂可迅速由伞部流入腹腔(图 8-15)。

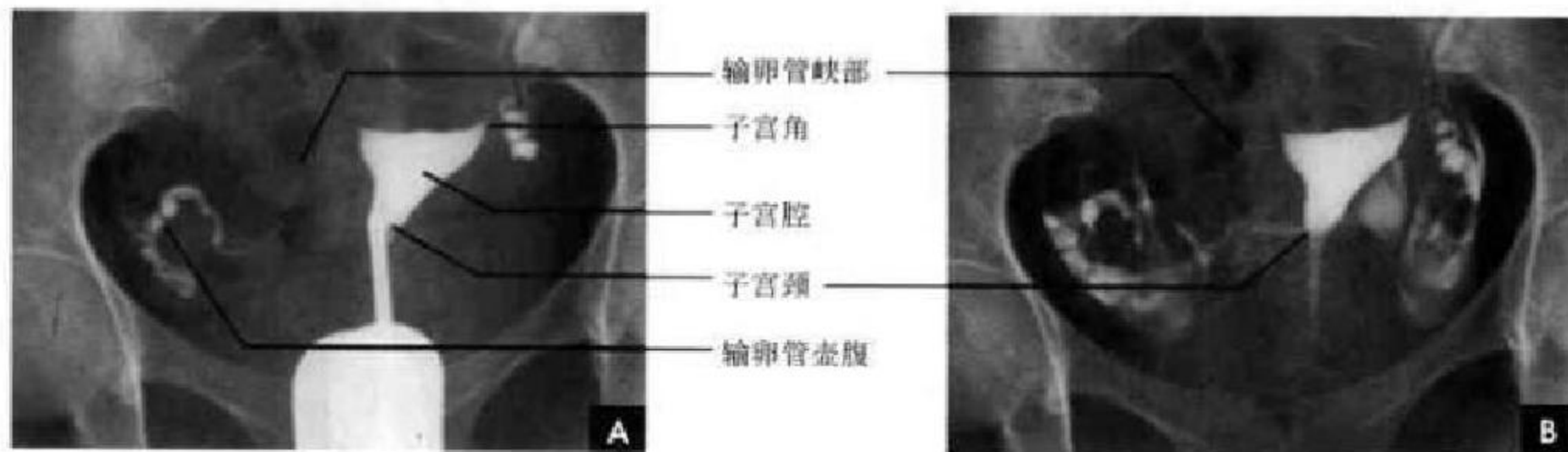


图 8-15 子宫输卵管碘水造影

A. 充盈相; B. 弥散相

(王钟江 靳激扬)

第五节 腹膜腔与腹膜后间隙

一、腹膜腔解剖概述

在解剖学上腹膜腔和腹腔是两个不同而又相关的概念。腹腔是指小骨盆上口以上由腹壁围成的腔,而腹膜腔则指脏腹膜和壁腹膜之间的潜在性腔隙,实际上,腹膜腔是套在腹腔内,腹、盆腔脏器均位于腹腔之内、腹膜腔之外。腹膜腔又分为大、小腹膜腔,借网膜孔相交通。

腹膜是一层薄而光滑的浆膜,能分泌浆液,对脏器有固定、保护、润滑及减少摩擦等作用。衬于腹、盆腔壁内的腹膜称为壁腹膜,由壁腹膜返折并覆盖于腹、盆腔脏器表面的腹膜称为脏腹膜。两层腹膜间互相延续、移行,共同围成不规则的潜在性腔隙,称为腹膜腔,腔内仅有少量(70~80ml)浆液。男性腹膜腔为一封闭腔隙;女性腹膜腔则借输卵管腹腔口,经输卵管、子宫、阴道与外界相通。

壁腹膜与脏腹膜之间,或两层腹膜之间互相返折移行,形成许多结构,这些结构不仅对器官起着连接和固定的作用,也是血管、神经等进入脏器的途径。其中网膜是与胃小弯和胃大弯相连的双层腹膜皱襞,分为小网膜和大网膜;系膜是由于壁、脏腹膜相互延续移行,形成许多将器官系连固定于腹、盆壁的双层腹膜结构;韧带指连接腹、盆壁与脏器之间或连接相邻脏器之间的腹膜结构,多数为双层,少数为单层腹膜构成,对脏器有固定作用。

(一)腹膜腔的分隔

腹膜腔被系膜、网膜和韧带等分隔为许多间隙。横结肠系膜将腹膜腔分为结肠上区和结肠下区。

1. 结肠上区 此区以肝脏为界分为肝上间隙和肝下间隙。

(1)肝上间隙位于膈与肝上面之间,此间隙借

镰状韧带分为左肝上间隙和右肝上间隙。左肝上间隙以冠状韧带分为其前方的左肝上前间隙和后方的左肝上后间隙。右肝上间隙以冠状韧带划分为三个间隙：冠状韧带前方的右肝上前间隙，冠状韧带后方的右肝上后间隙以及冠状韧带前、后层之间无腹膜覆盖的肝裸区。

(2)肝下间隙位于肝下面与横结肠及其系膜之间，借肝圆韧带分为左肝下间隙和右肝下间隙，后者即肝肾隐窝。左肝下间隙以小网膜和胃分为前方的左肝下前间隙和后方的左肝下后间隙，后者即网膜囊(图 8-16)。

2. 结肠下区 此区可分为结肠框架内的肠系膜窦和框架外的结肠旁沟。

(1)肠系膜窦系结肠下区被斜行的小肠系膜根部进一步划分区域，有右侧结肠系膜下腔和左侧结肠系膜下腔位于肠系膜根与左、右结肠之间，左侧结肠系膜下腔向下可通盆腔。

(2)结肠旁沟位于左、右结肠外侧。右结肠旁沟为右结肠与右腹侧壁之间的裂隙，向上直通肝肾隐窝，向下经右髂窝通盆腔。左结肠旁沟为左结肠与左腹侧壁之间的裂隙，由于脾结肠切带的限制，不与结肠上区相通，但向下可通盆腔(图 8-17)。

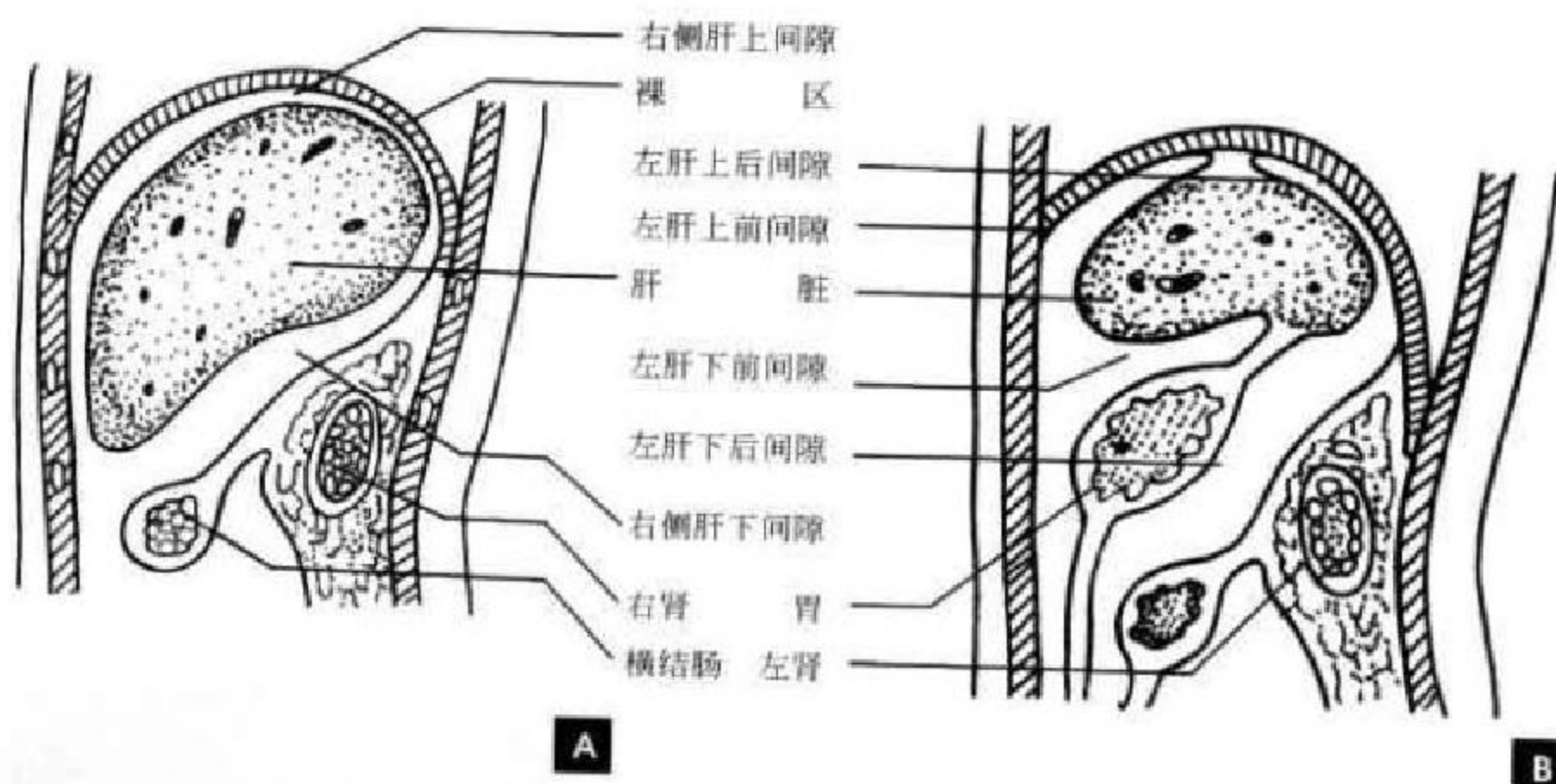


图 8-16 结肠上区示意图

A. 右侧; B. 左侧

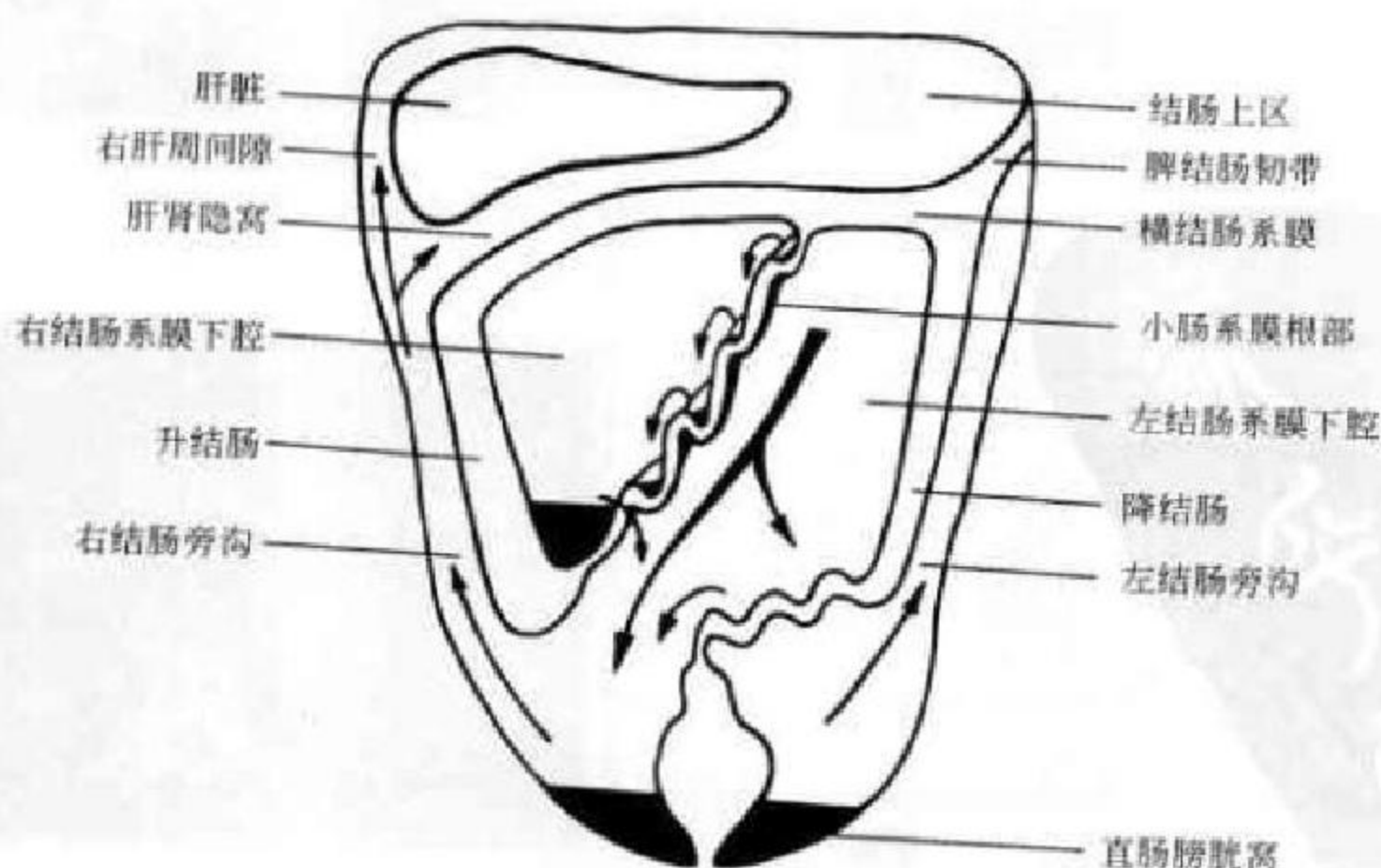


图 8-17 腹膜腔分区示意图(箭头为腹腔液体流动方向)



(二) 腹膜腔间隙的特点与交通

腹膜腔诸间隙、隐窝或凹陷多属潜在间隙,大多可见不同程度彼此交通,在积气或积液时更易显示。直肠膀胱窝是腹膜腔最低部分,诸间隙均直接或间接与之相通。肝肾隐窝(Morrison pouch)是腹膜腔所形成的间隙,属于肝下间隙的一部分(后部)。外通右膈下间隙,内经网膜孔(Winslow孔)与小网膜囊交通,下经右结肠旁沟沟通直肠膀胱窝(女性为直肠子宫窝,即Douglas窝),为仰卧位腹膜腔最低点。由于膈下区域负压较高,腹腔积液也易积聚于左右膈下间隙。右肝上下间隙可通过右三角韧带外侧面而相互交通,并可与右结肠旁沟相通。右结肠旁沟较左侧结肠旁沟宽、深,因此右结肠旁沟较对此更易积液,更利于液体通过。左结肠旁沟上方因有脾结肠韧带存在,一定程度限制腹腔积液在左膈下间隙与左结肠旁沟间的流通和相互扩散。虽然腹膜腔通过网膜孔与网膜囊相交通,但网膜孔实为一裂隙,是比较容易封闭的,并非想象中的那样通畅,这也说明为什么有时腹膜腔内有大量积液而网膜囊却未受累(见图8-17)。

二、腹膜腔 CT 及 MR 解剖

腹膜腔 CT 及 MR 检查有以下特点及要求:

①为了显示肠系膜血管,CT宜做增强扫描。②为

了显示系膜、韧带,需要选择恰当的窗技术参数。窗宽一般宜较宽一些,这样,它所显示的图像层次和内容均将比较丰富。③扫描范围一般均宜将胸腔下部分包括在内,以便于区分胸腔、腹腔、网膜囊及膈下其他间隙。

在正常情况下,腹膜及其构成的韧带、网膜、系膜等一般不能由CT、MR直接显示,但这些结构内的血管、淋巴结、脂肪等,有时可通过调节适当窗宽、窗位显示出这些结构的某些部位,并须根据其与其与腹腔内器官的关系来帮助辨别。此外,当有腹膜腔积液时,可将一些韧带、间隙等衬托出来。故以下以线图或有腹水的(CT、MR)图片来说明不同层面上腹膜腔的断面表现:

1. 胃食管连接层面 胃后缘为小网膜囊上隐窝顶部,大腹膜腔环绕肝右、前缘及胃前、外缘,并深入到肝胃间包绕肝左叶。在肝前缘有镰状韧带将腹膜腔左右隔开(图8-18)。

2. 肝门层面 此层面肝右叶与右肾上极间无腹膜,此乃肝裸区(空箭)。可见位于胃、肝胃韧带及脾胃韧带后方的小网膜囊,小网膜囊亦可伸进肝门区域包绕尾叶部分(双向黑箭),网膜孔沟通腹膜腔与小网膜囊。肝前、外侧缘之大腹膜腔分别被镰状韧带和右三角韧带阻隔(图8-19)。

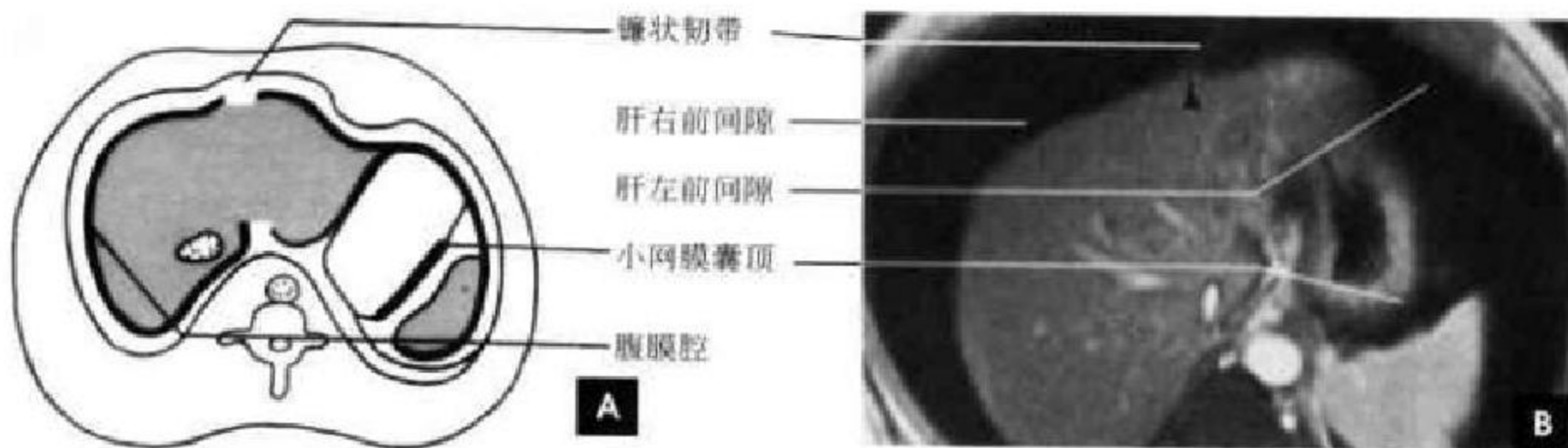


图 8-18 腹膜腔横断面(胃食管连接层面)

A. 示意图; B. MRI

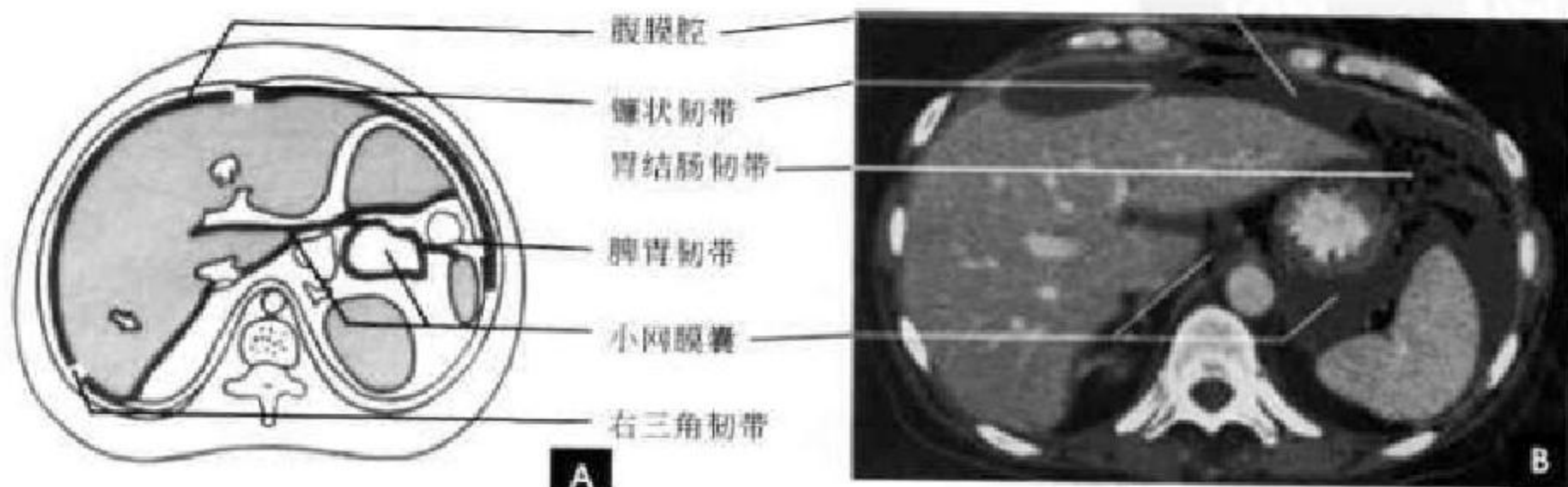


图 8-19 腹膜腔横断面(肝门层面)

A. 示意图; B. CT 增强

3. 胆囊窝水平 腹膜腔伸入到肝和右肾间的肝肾隐窝(空箭),此为仰卧位腹膜腔最低点,腹膜腔积液时最先滞留于此,偶尔结肠肝曲段肠管可以伸入窝内,造成诊断困难。肝肾隐窝外侧与右结

肠旁沟、右膈下间隙相通,内侧通小网膜囊(图 8-20)。

4. 冠状面 能较好显示腹膜腔及小网膜囊(白箭头)的位置与范围(图 8-21)。

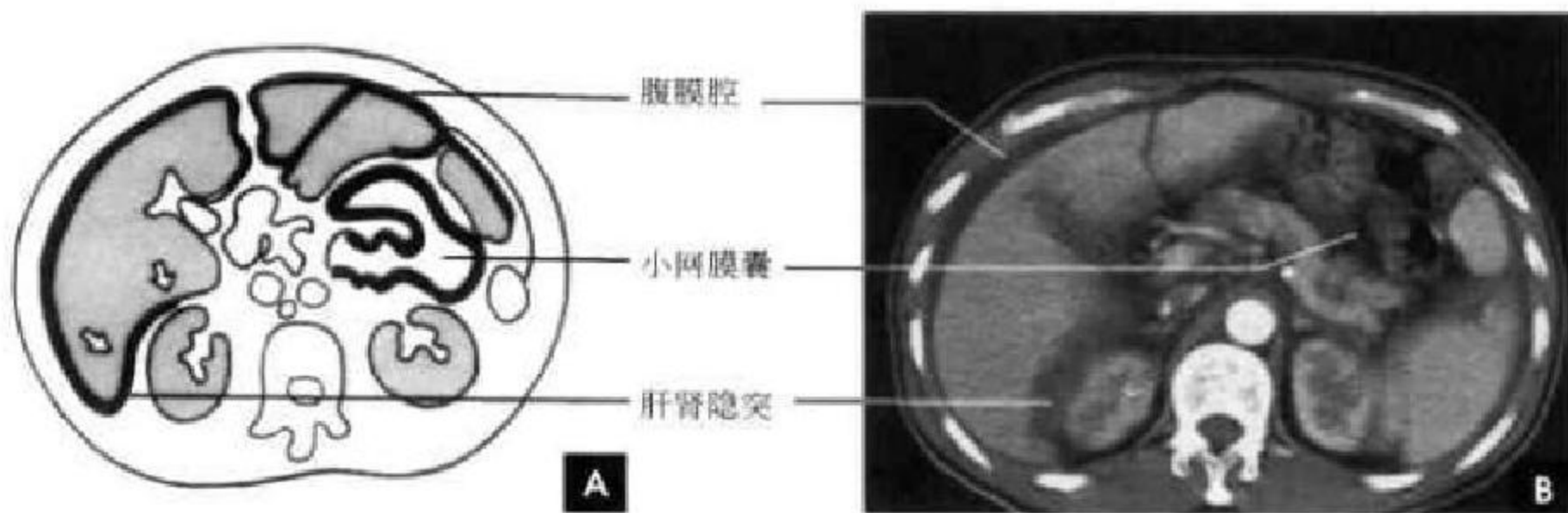


图 8-20 腹膜腔横断面(胆囊窝层面)

A. 示意图; B. CT 增强

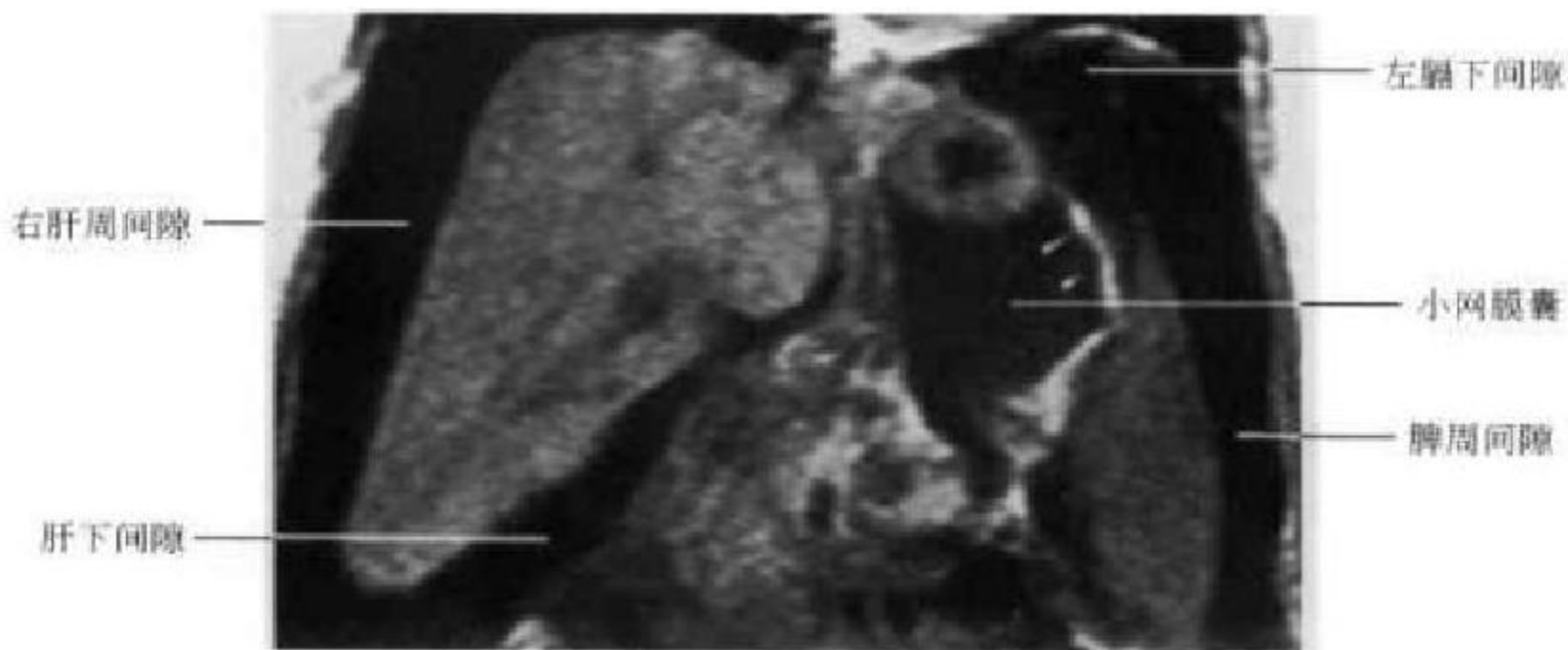


图 8-21 腹膜腔冠状面 MRI

三、腹膜后间隙解剖概述

腹膜后间隙为一充满脂肪的潜在间隙,占据腹部的后 1/3,为腹膜壁层与腹后壁腹内筋膜和骨盆壁之间的腔隙,上达膈肌,下至盆腔入口。除疏松结缔组织和筋膜以外,腹膜后腔还包含两类脏器:一类是胚胎发育过程中的真性后腹膜器官,如肾、肾上腺、输尿管、性腺;另一类脏器紧密附着在后腹壁上,仅部分被后腹膜覆盖,如胰腺、十二指肠降部、部分升结肠和降结肠,以及腹主动脉及其分支,下腔静脉及其属支、淋巴管、淋巴结和神经等。腹膜后腔大部分被肾前筋膜和肾后筋膜所限定。腹膜后腔围绕肾脏分为三个部分:肾旁前间隙、肾周间隙和肾旁后间隙(图 8-22、8-23)。

肾旁前间隙位于后壁层腹膜与肾前筋膜之间,

含胰腺、十二指肠 2~4 段,升、降结肠及肠系膜血管、淋巴结和肝、脾、胰的血管等,胰尾位于腹膜腔内。

肾周间隙位于前肾筋膜和肾后筋膜之间,包含肾上腺和肾、近侧肾收集系统、肾血管、肾周脂肪等。肾前、后筋膜在外侧融合成侧椎筋膜,在内侧与围绕大血管的脂肪融合。两侧肾周间隙无正常交通,在骨盆入口平面,两侧肾周筋膜融合在一起,肾周间隙终止。肾周间隙内侧多无清楚的边界。

肾后间隙位于肾后筋膜和腹横筋膜之间,此间隙内不含脏器,仅含脂肪、血管和淋巴结。肾后间隙与肾前间隙在髂窝与盆腔腹膜外组织相通,所以肾前间隙积液通过交通可使腰大肌轮廓消失。

除了上述诸间隙及固有器官外,后腹膜腔内还含有淋巴结、腰肌和膈脚。后腹膜淋巴结主要沿腹

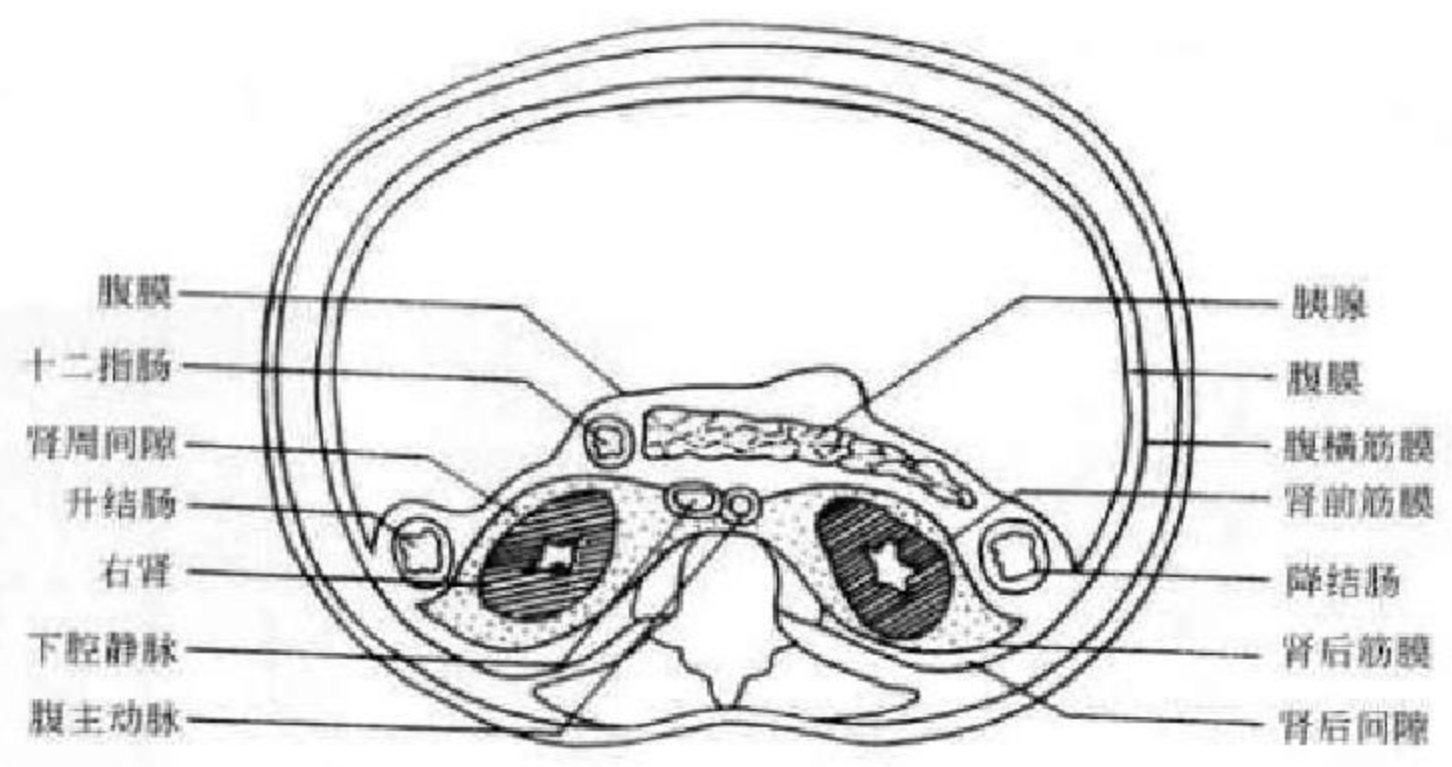


图 8-22 腹膜后间隙示意图(胰腺水平横断面)

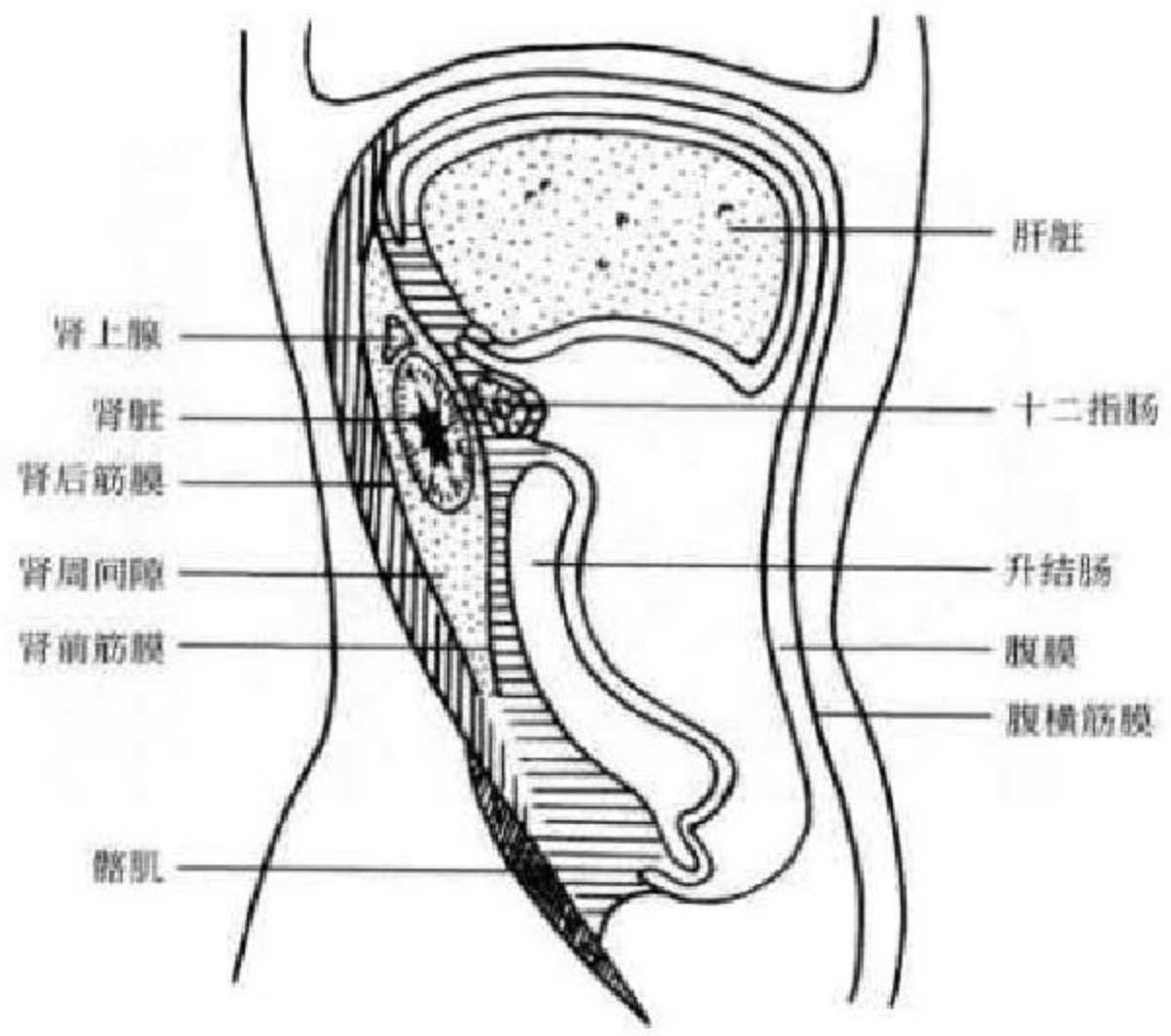


图 8-23 腹膜后间隙示意图(右肾水平矢状面)

主动脉和下腔静脉的周围分布,腹主动脉下降至第4腰椎下缘处分为左、右髂总动脉;下腔静脉在第5腰椎的前面由左、右髂总静脉汇合而成,在腹主动脉的右侧沿着脊柱上行。腰肌由腰大肌、腰小肌和髂肌组成,腰大肌起自第12胸椎体、上4个腰椎体侧面和所有腰椎的横突,向下与髂肌联合变成髂腰肌,腰小肌细而长,位于腰大肌前方,出现率50%。膈肌向下延伸的肌束称膈脚,右侧膈脚起源比左侧低。

四、腹膜后间隙 CT 解剖

CT能很好显示肾、肾上腺、胰腺等实质性器官及腹主动脉、下腔静脉、肾静脉、输尿管、部分升降结

肠与十二指肠等空腔脏器的断面,增强扫描更易于区分血管与肠道。CT并不能清晰显示腹膜、筋膜、网膜和韧带。当某些肥胖患者在低密度脂肪的衬托下或发生炎症与积液引起腹膜或筋膜增厚、变宽时,可以很好地显示腹膜后间隙的范围(图8-24)。

膈脚于椎体附着处表现为位于椎体两侧、腰肌前方的梭形软组织密度影。越向尾端,膈脚后间隙越小,两侧膈脚在上部腰椎前方包绕着膈脚后间隙,间隙内有腹主动脉、胸导管、奇静脉和半奇静脉等结构。腹主动脉表现为椎体前软组织密度圆形结构,位中线偏左。腹主动脉的径线从膈下至远端分叉部逐渐变细。主要分支自上而下分别为腹腔动脉、肠系膜上动

脉及肾动脉,偶尔可见肠系膜下动脉的开口部断面。正常主动脉壁密度与腔内血液密度一致,不能显示。下腔静脉的形状为圆形或扁平形,大小因人而异,在不同的扫描层面大小可以不同。常可见左肾静脉在肠系膜上动脉与腹主动脉之间跨过中线进入下腔静脉。在下部,下腔静脉直接与腹主动脉相邻。腰大肌

为腰椎旁成对的软组织影,从头端至尾端,腰大肌的形状从三角形变为圆形,体积也逐渐变大。如腰小肌存在,可在腰大肌影前方见小而圆的软组织块影,由于先天发育和运动习惯不同,两侧腰小肌的大小可以极不对称。在增强 CT 图像上可观察到双侧腰大肌前方的输尿管断面影像(图 8-25)。

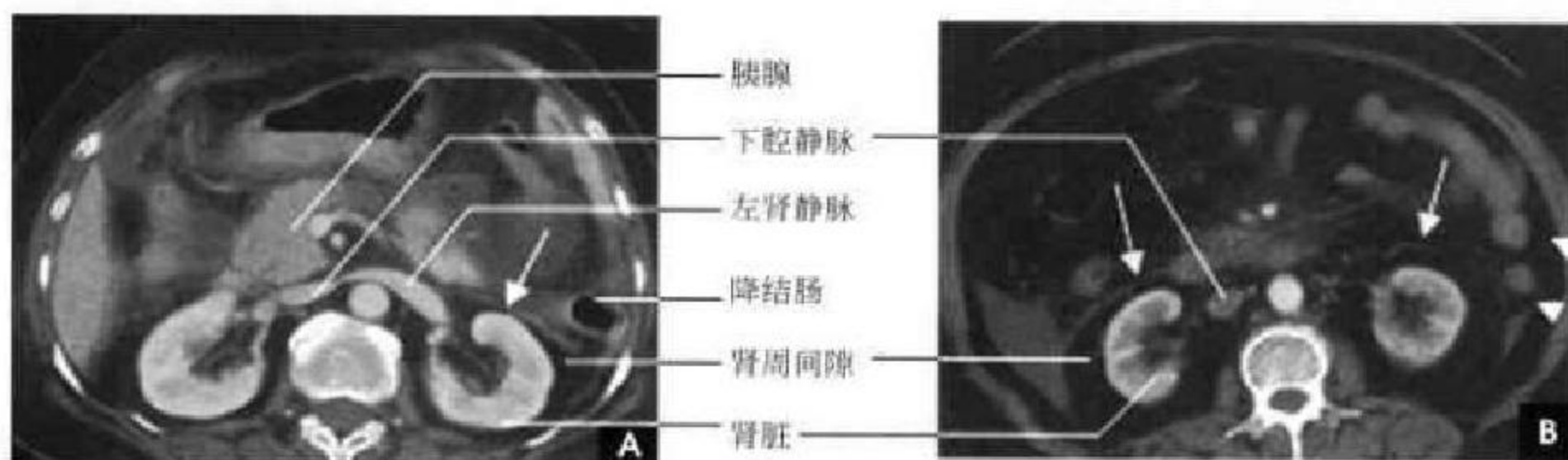


图 8-24 腹膜后间隙横断面增强 CT(白箭示肾前筋膜,白箭示腹横筋膜)

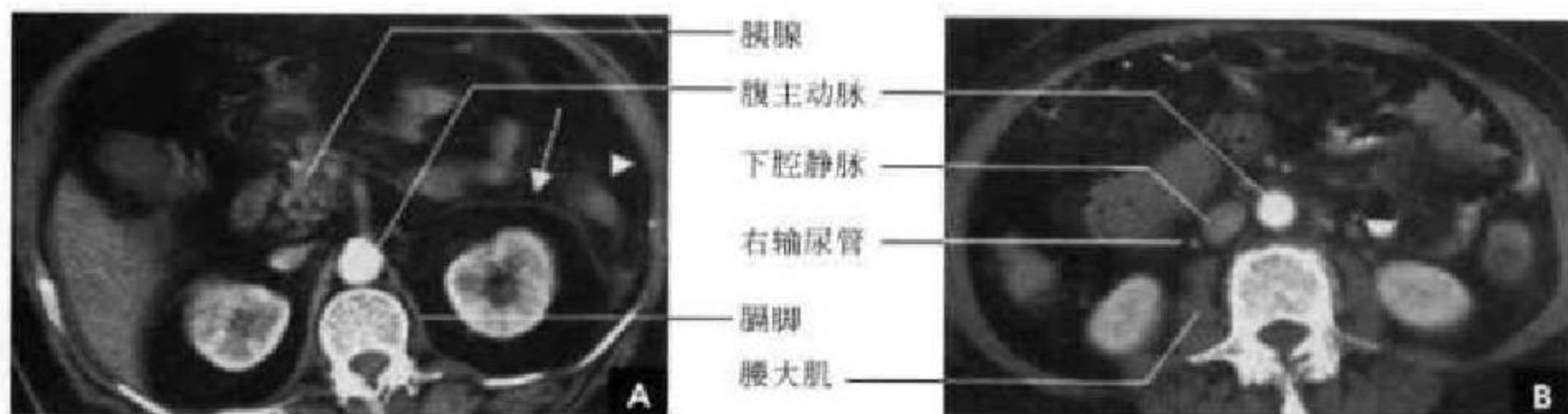


图 8-25 腹膜后间隙横断面增强 CT(白箭示左肾前筋膜,白箭示腹横筋膜)

五、腹膜后间隙 MR 解剖

后腹膜间隙的解剖结构在横断面 MRI 上与 CT 基本相仿,所不同的是信号的内容不一样,MR 上脂肪为高信号,故后腹膜腔大多表现为高信号,肌肉为等、低信号,淋巴信号也较低,大血管因流空

效应无信号而呈黑色,故在 MR 上易区分大血管。冠状位 MR 上可观察到腰大肌的全貌,也可观察到腹主动脉、下腔静脉的全貌,但由于动脉有一定扭曲,其全程不一定在一个平面上显示,MRA 能较好地显示后腹膜大血管(图 8-26~8-28)。

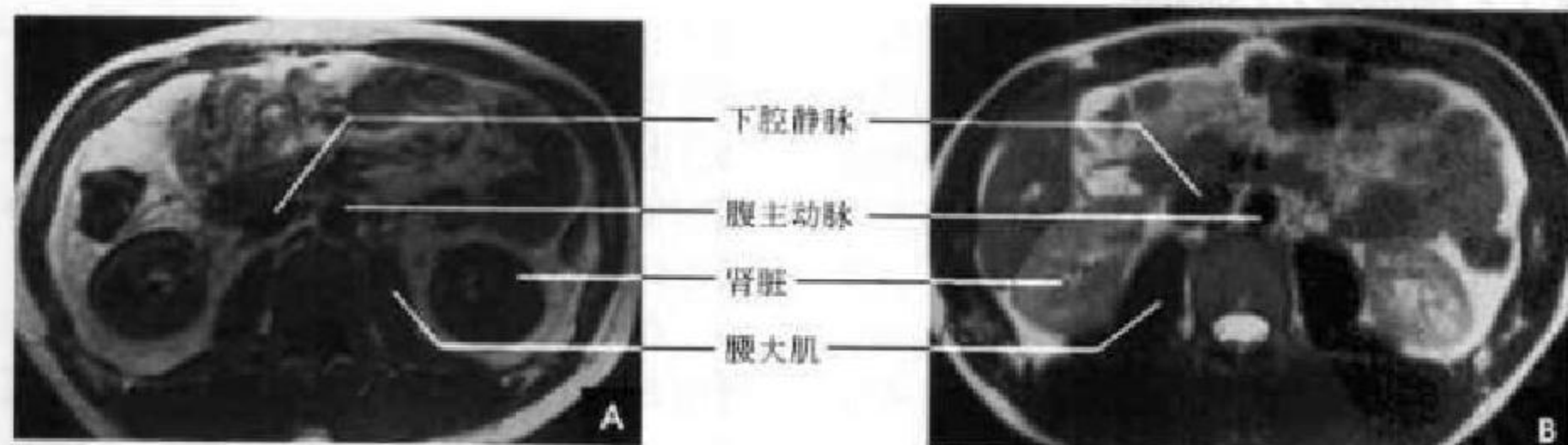


图 8-26 腹膜后间隙横断面 MRI
A. T₁WI; B. T₂WI

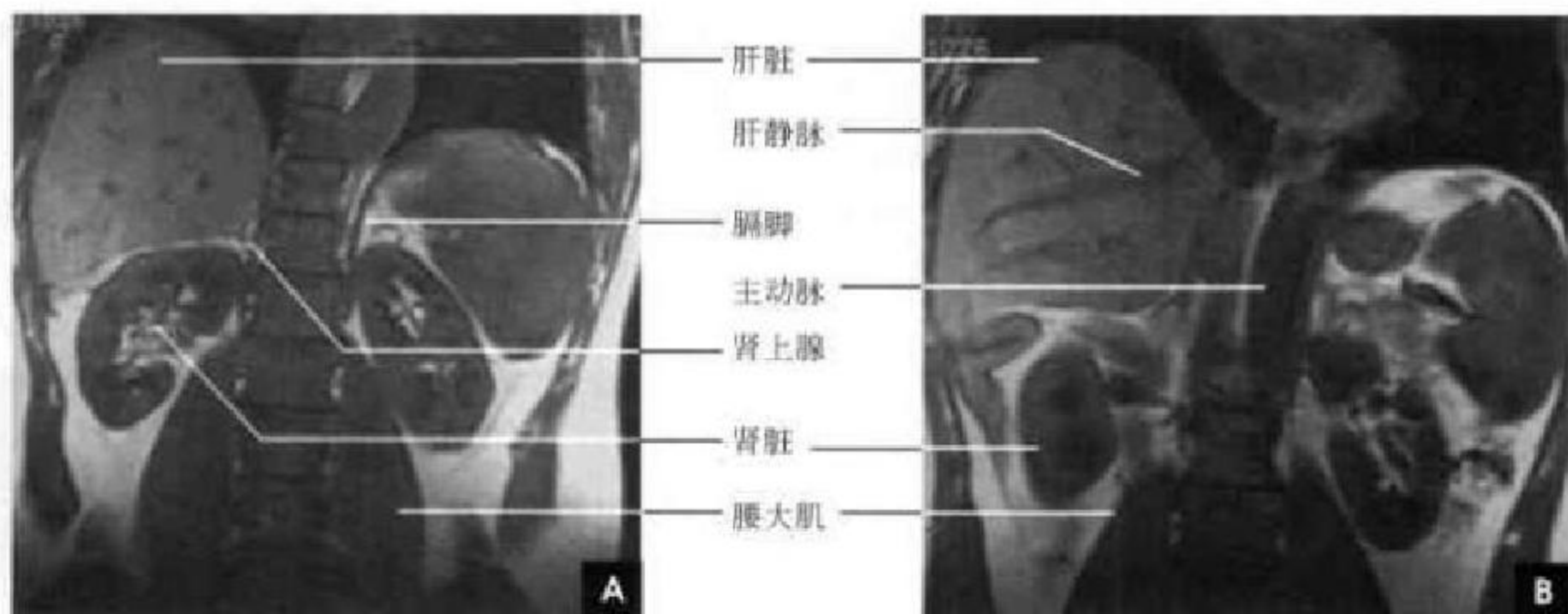
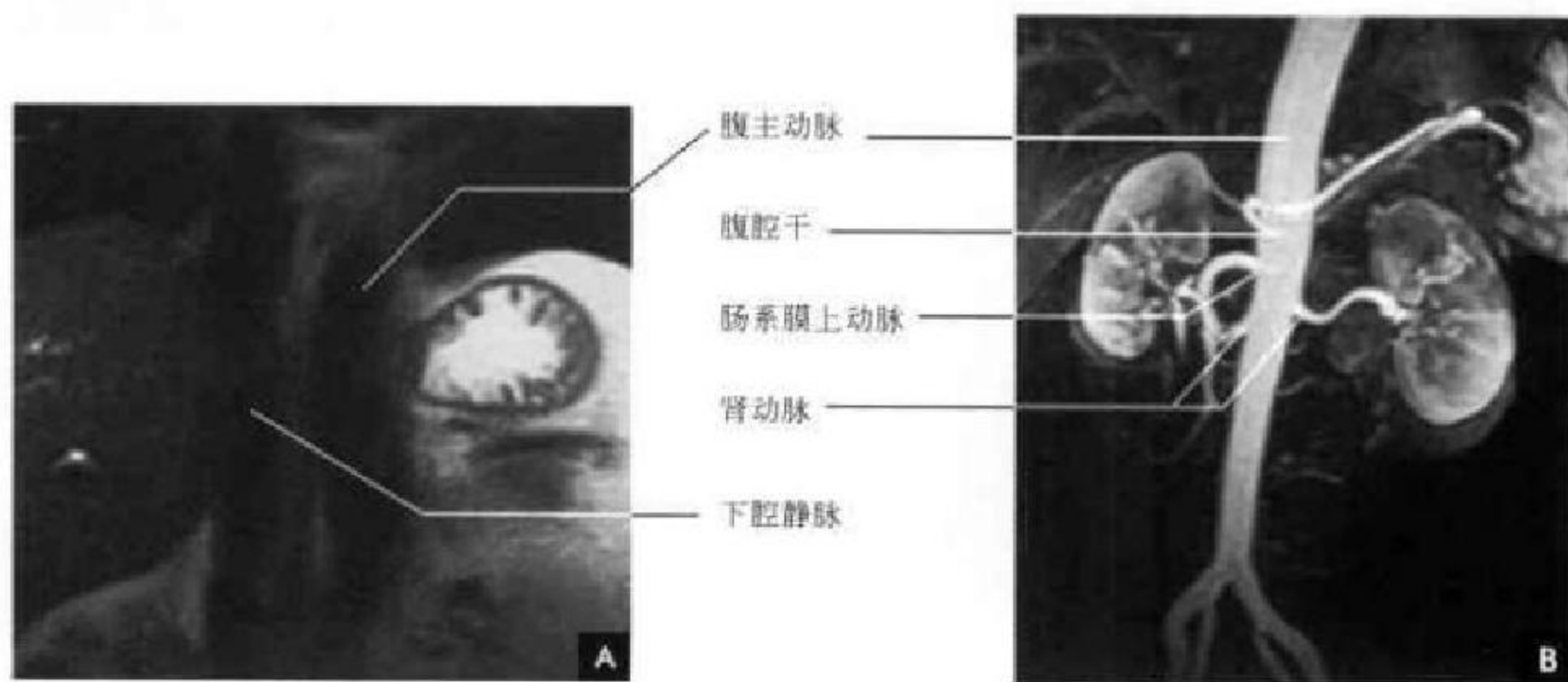


图 8-27 腹膜后间隙冠状面 MRI

图 8-28 A. 腹膜后间隙横断面 MRI(T₁WI); B. MRA

(居胜红 新激扬)

第六节 肝脏断面解剖

一、解剖概述

肝脏大部分位于右侧季肋部,并不同程度跨越前正中线至左侧,是人体最大的实质性器官,也是一个最大的腺体,新生儿肝脏比例较大,占腹腔容积的 1/2 以上。肝脏呈楔形,右端圆钝宽厚,左端扁薄,分为上下两面及前后左右四个缘。肝上面隆凸,紧贴横膈,又称膈面,由镰状韧带从矢状位将肝分为左、右两部分,但镰状韧带并非肝左右两叶的分界标志。肝的下面朝向左后下方,因与腹部脏器贴近,形成凹凸不平的压迹,故称脏面。脏面有左、右两条纵沟和一条横沟通过,呈 H 形,将肝脏分为

右叶、方叶、尾状叶和左叶。横沟即肝门(第一肝门)内有肝管、门静脉、肝固有动脉、淋巴管和神经出入,形成肝门裂。横沟前为方叶,后为尾状叶。右纵沟前部为胆囊,位于右叶与方叶之间;后半部为下腔静脉,居右叶与尾状叶之间。左纵沟前为肝圆韧带,后为静脉韧带,它们形成的肝裂分别为划清左叶与方叶、左叶与尾状叶的界限。

肝脏由肝细胞和血管、胆管形成的一系列管道所构成,其中门静脉、肝动脉进入肝脏以后与胆管伴行,三者共同组成 Glisson 系统。经 Glisson 系统铸型研究证明,在肝内若干平面和部位缺少 Glisson 系统而形成肝裂,这些肝裂是肝内的自然分界

线,也是进行肝部分切除的适宜部位。因此以 Glisson 系统为基础,1954 年法国 Couinaud 提出新的肝段划分方法,亦称八段法(图 8-29)。从胆囊窝向下腔静脉左缘做一条连线(称为 Cantlie 线),可将肝脏分为右叶和左叶,中肝静脉的主干位于该裂隙内。右叶以从后上向前下走行的肝右静脉为界分为前叶和后叶;在相当于门静脉右支主干平面以上为右前、后叶的上段,以下则为右前、后叶的下段。以静脉韧带裂与肝圆韧带裂为界,与左纵沟一致,将肝左叶分为左叶内侧段(方叶)和外侧段(解剖学肝左叶),在裂上部有左肝静脉干通过。按外科需

要,左叶外侧段无须再分亚段,但血管造影可明确辨别肝动脉外侧支的腹背两支,因而外侧段又可再分为上、下两段。尾叶相当于肝脏后部的一个突出部位,以下腔静脉窝为后界,静脉韧带裂为前界,将尾叶与前方的左叶外侧段隔开,尾叶与右叶之间由峡部相连。来自左叶和右叶的肝动脉和门静脉分支同时供应尾叶,尾叶的静脉直接回流到下腔静脉,由于其自成一体的解剖结构和血供特点,可解释该部位很少患某些弥漫性实质性病变的原因,如肝硬化患者右叶往往萎缩,而尾叶却代偿性增大。

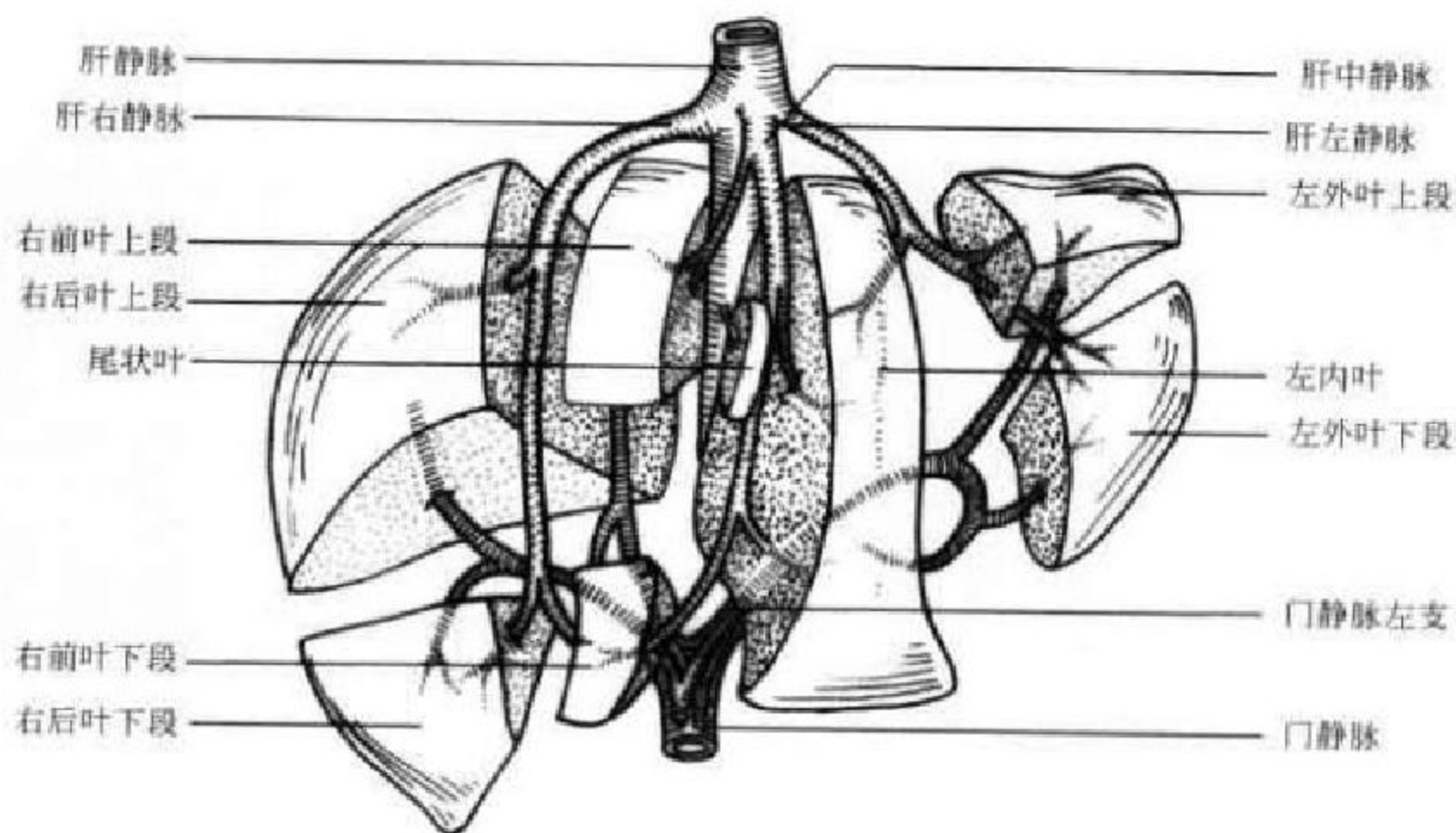


图 8-29 Couinaud 肝段划分示意图

肝叶和肝段的形态和大小个体差异明显,正常变异较多。如某一叶或段显示相对小些,另一叶或段相对大些。左叶的大小和形态变化更多见,左叶多数超过中线,有时可达上腹部左外侧壁与脾脏接近或重叠。有时左叶外侧段甚小;或整个左叶很小,不超过中线;或为先天缺如。右叶向下伸展的距离不一,可长可短,有时呈球状突起,形成所谓的 Reidel 叶。尾叶大小也不一致,有的很小,有的很大并呈舌状向内突起伸入到门静脉和下腔静脉之间,称为尾叶乳状突。

肝脏血运丰富,每分钟由肝动脉和门静脉供血约 1.5L,其中肝动脉占 30%,门静脉占 70%。肝动脉为营养性血管,主要供给肝细胞和结缔组织所需的氧和营养物质。门静脉为功能性血管,主要使肝脏发挥生理代谢功能。但两者在肝内有丰富的吻

合沟通,在正常情况下,共同维持肝实质功能。肝静脉由小叶的中央静脉逐级汇合,最后形成三大支,即左肝静脉、中肝静脉、右肝静脉,引流肝内血液经第二肝门汇入下腔静脉。门静脉主干由脾静脉和肠系膜上静脉汇合而成,在肝门内门静脉主干分成左、右两支(见图 8-29)。肝动脉位于门静脉的前内侧,肝右动脉从门静脉和肝管间进入肝内。肝管位于门静脉的前外侧,左右肝管汇合处即肝总管,是肝内、外胆管的分界,肝内胆管与肝动脉和门静脉分布一致。肝脏淋巴管分深、浅两组,相互沟通。浅组淋巴管位于肝被膜深层形成淋巴管网,向肝门、胸骨后及腹腔动脉淋巴结引流。深组淋巴管一部引向膈上下腔静脉旁淋巴结,另一部引向肝门淋巴结。



二、肝脏 CT 解剖

CT 平扫示正常肝脏的轮廓光滑、整齐,其形状和显示的结构依层面不同而异。肝实质密度均匀,其 CT 值为 40~60HU,稍高于脾脏、胰腺,更高于肾脏。肝内血管如肝静脉和门静脉血液密度低于正常肝实质,表现为条状、分支状或圆点状低密度影,但受部分容积效应影响,多不易显示。但位于肝门附近的静脉、胆管和肝动脉,因较粗大,则可以显影。严重贫血时,血液密度下降,与肝实质密度差异扩大,血管影显示更清楚;但肝脏脂肪浸润时,实质密度下降,与血管影之间密度差异缩小,甚至消失。严重脂肪浸润时,血管反而成为相对高密度影。肝内胆管正常时不显影,只在扩张时才显示。肝门和肝韧带裂,因有较多

纤维和脂肪组织,皆显示为低密度。造影增强后肝、脾 CT 值均可增高,但不如肾脏明显,这种差别是由于单位组织的血容量不同所致。造影增强有利于肝内、外血管和胆管的显示。

通常在行上腹部 CT 扫描前 30min 左右,常规口服 2% 泛影葡胺 500~800 ml 或清水若干充填胃肠道,从而增加阳性或阴性对比。

1. 第二肝门(膈顶)层面 肝静脉进入下腔静脉的部位称为第二肝门。此层面肝脏呈半圆形,前缘、侧缘及后缘呈一光滑的连续弧线。在胸椎右前方肝脏边缘部,可见椭圆形的下腔静脉,肝右、中、左静脉汇入其中。肝中静脉将肝脏分成右叶和左叶,肝左静脉将左叶分成内、外两段,而肝右静脉将右叶分成前、后两段(图 8-30)。

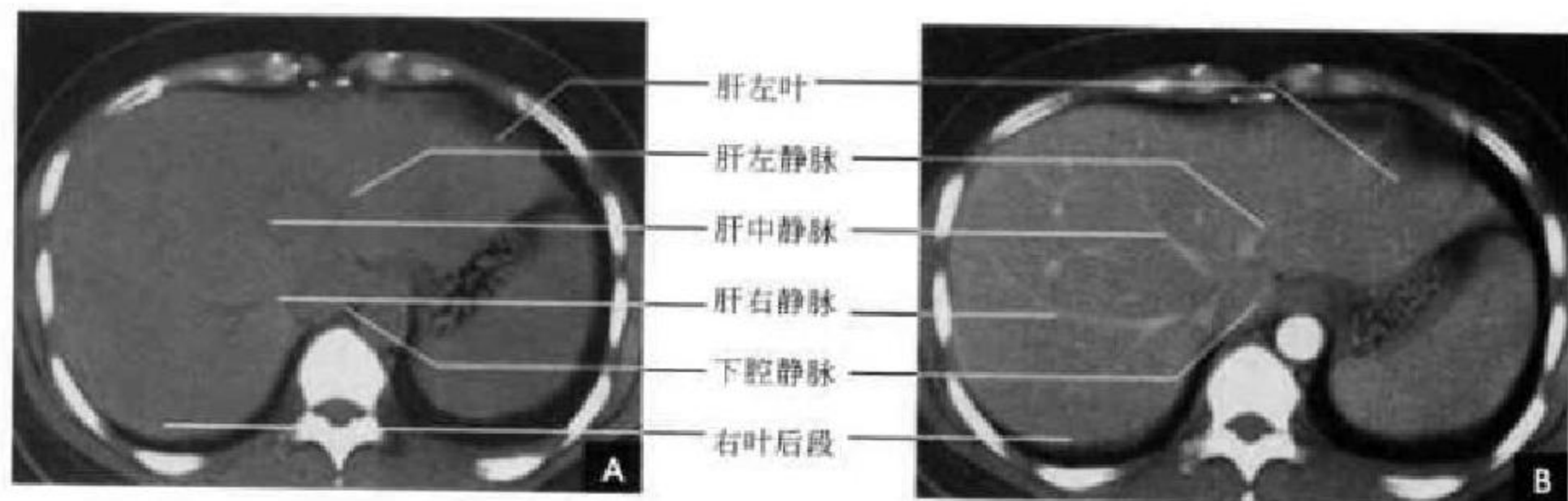


图 8-30 第二肝门层面
A. CT 平扫; B. CT 增强

2. 肝门层面 此层面可以显示肝脏各叶的界限和一些重要组织器官。肝纵裂位于肝前缘近中线处,微斜向右前方,后达肝门,为肝左叶内侧段和外侧段的分界。斜裂由肝门伸向右前方分隔右叶与左叶。肝横裂分隔前方的左叶和后方的尾状叶。肝门中可见较粗大的门静脉,位于尾状叶前方,与

尾状叶后方的下腔静脉相对应。门静脉前方右有较细小的胆管,左有肝动脉。一般在肝门稍上层可见门静脉的左右分支,呈水平走行,从而有利于识别肝段。肝静脉在此平面由于是垂直走行而断面呈点状(图 8-31)。

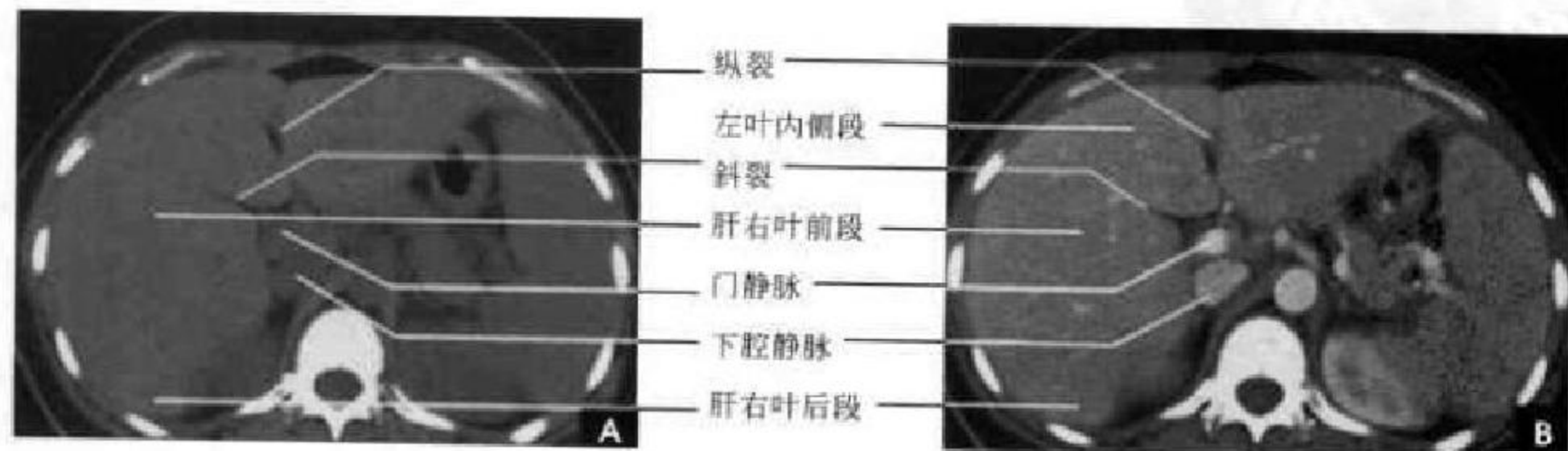


图 8-31 肝门层面
A. CT 平扫; B. CT 增强

在一个可以见到四个叶的图像上,可测量各叶的大小是否失常。肝脏的各叶之间,有一定的比例关系。即划两条相互垂直的线,一条切下腔静脉右缘,与矢状面平行;另一条与冠状面平行,和左叶后缘相切。根据统计测量,右叶的前后径与左叶前后径比值为 $(1.2\sim 1.9) : 1$ 。而右叶的横径为尾状叶

横径的2~3倍(图8-32)。

3. 胆囊层面 此层面已接近肝脏前部的脏面,其外后方主要为肝右叶后段的投影,左侧可见部分左叶外侧段。除观察肝脏外,有助于了解胆囊、胰腺等与肝脏的关系(图8-33)。

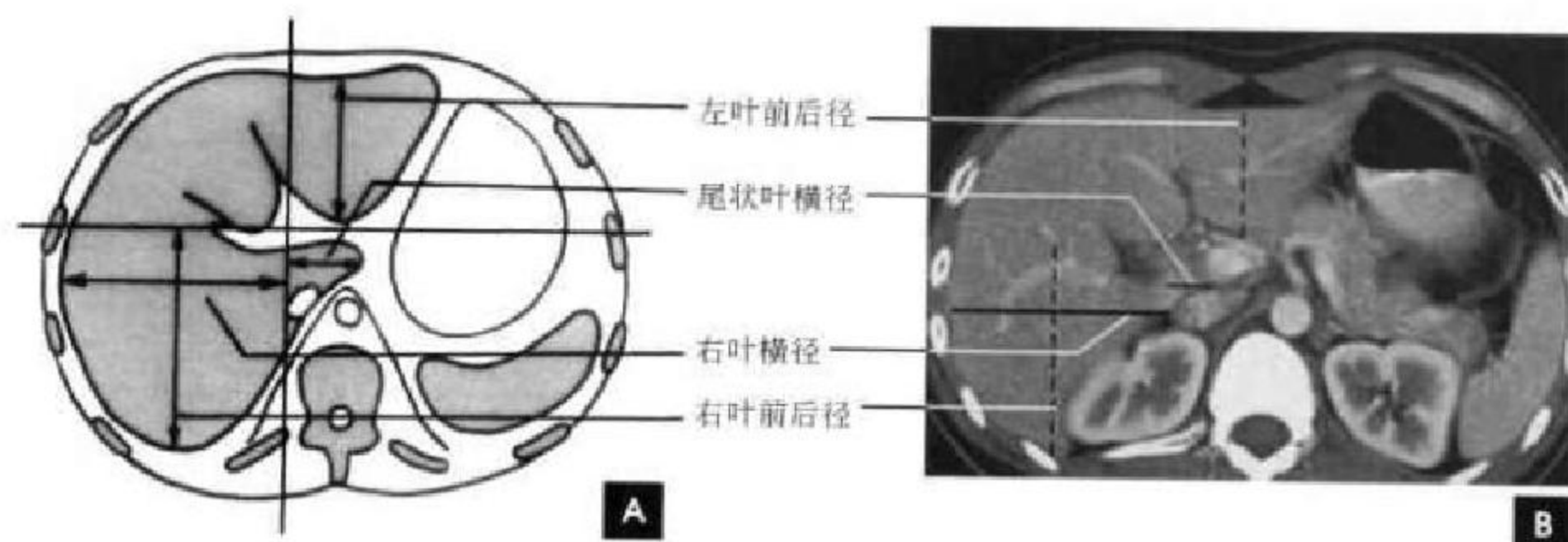


图 8-32 肝脏各叶比例示意图

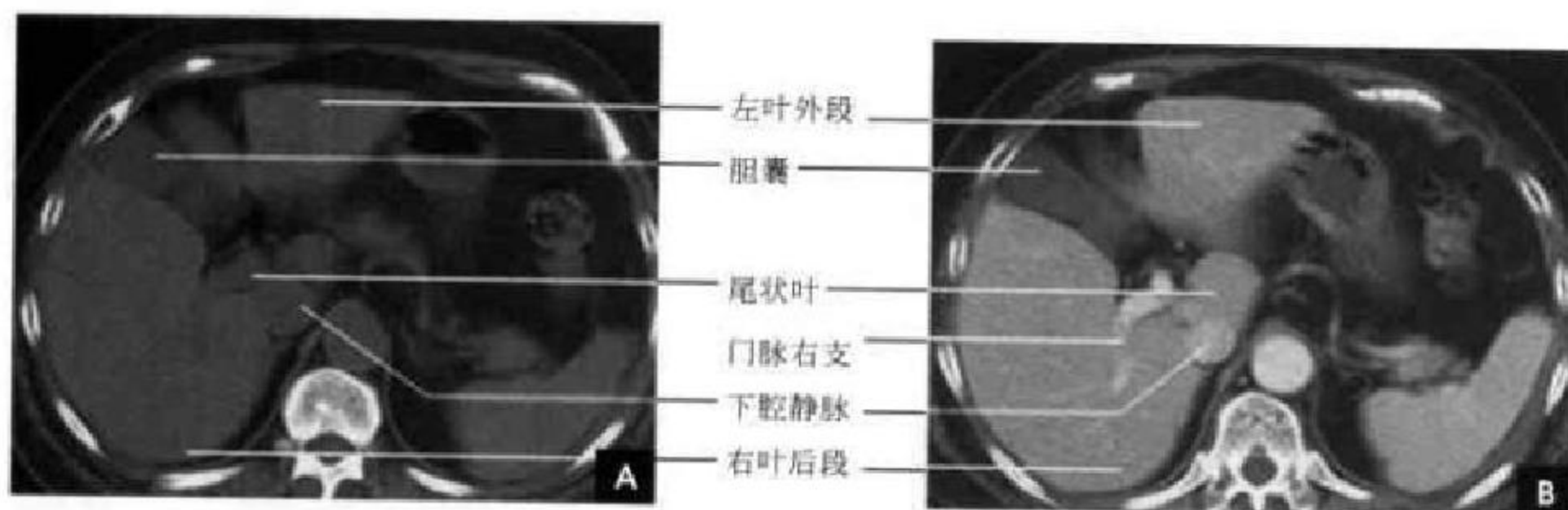


图 8-33 胆囊层面
A. CT 平扫; B. CT 增强

三、肝脏的 MRI 解剖

借助质子密度、流动效应及组织的弛豫时间,可以显示肝脏的轮廓及其内部结构。肝实质在 T_1 加权图像上表现为均匀的中等信号,与胰腺信号相似,较脾脏稍高,低于肾皮质信号; T_2 加权肝脏信号明显减低,明显低于脾和肾脏。无论 T_1 和 T_2 加权图像,肝静脉和门静脉的主要分支因血液的流空效应均呈无信号的管状影,其显示率达 $90\% \sim 100\%$,而肝动脉的显示率则较低。扩张的胆管在 T_1 加权图像上也呈低信号,不易与肝静脉相区别,但在 T_2 加权图像上,由于含有静止的胆汁而呈高信号,易于识别。

(一)横断面 MRI

1. 第二肝门平面 下腔静脉表现为类圆形无信号结构,可见右、中、左肝静脉主干走行及其汇入下腔静脉情况,借此可以判明肝内肝裂。门静脉分支在此层面仅为点状断面影, T_2 加权图像上可见高信号的肝内胆管(图8-34)。

2. 肝门平面 上部肝门断面门静脉左、右分支的近侧段均能显示,在第二回波常为高信号,其分支走行,与前述解剖一致,尾状叶显示于下腔静脉与门静脉之间;下部肝门断面圆韧带为低信号影,其周围的脂肪组织则呈高信号,构成左叶内、外段的分界,尾状叶则介于下腔静脉与静脉韧带之间。偶可见肝固有动脉位于门静脉前方(图8-35)。

3. 胆囊平面 显示肝右叶后段和左叶外侧段,



胆囊为一椭圆形低信号或高信号结构,其长轴与肝裂一致。相当于脾门及胰腺平面可显示肝肾隐窝,

因含脂肪显示为高信号(图 8-36)。

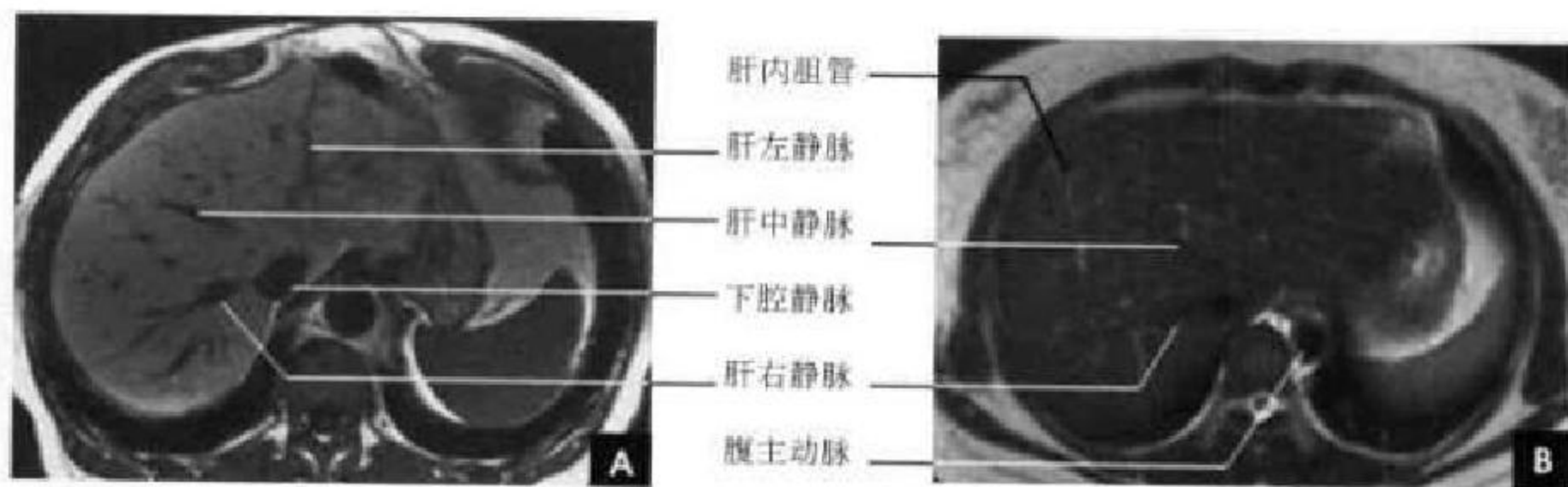


图 8-34 第二肝门层面横断面 MRI

A. T₁WI; B. T₂WI

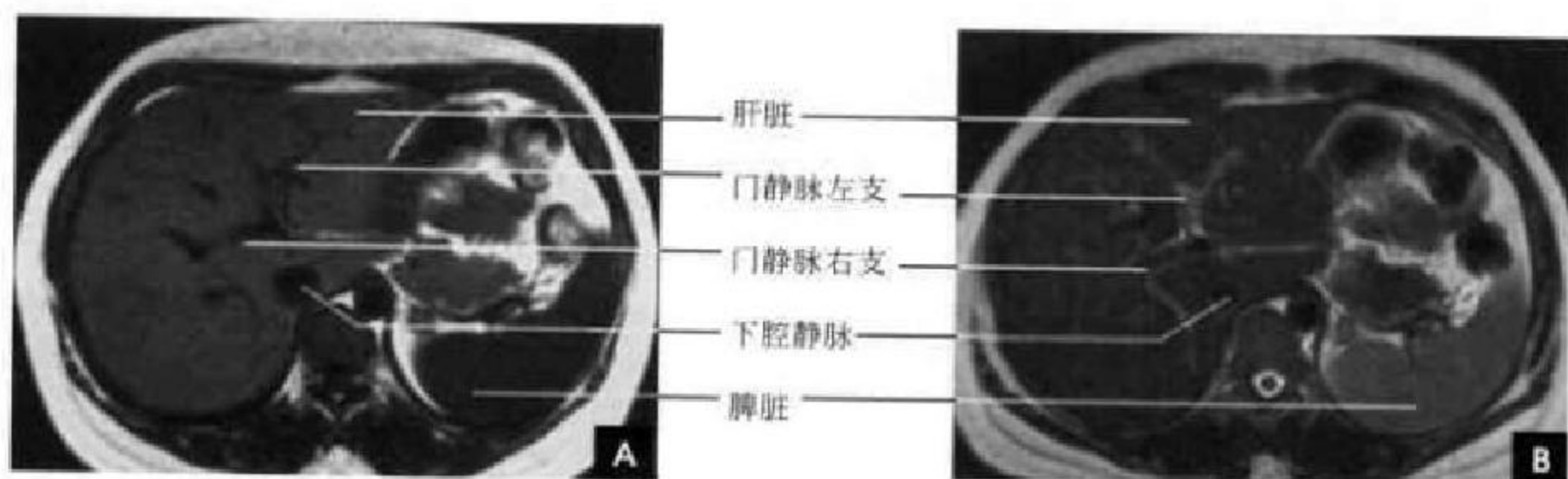


图 8-35 肝门层面横断面 MRI

A. T₁WI; B. T₂WI

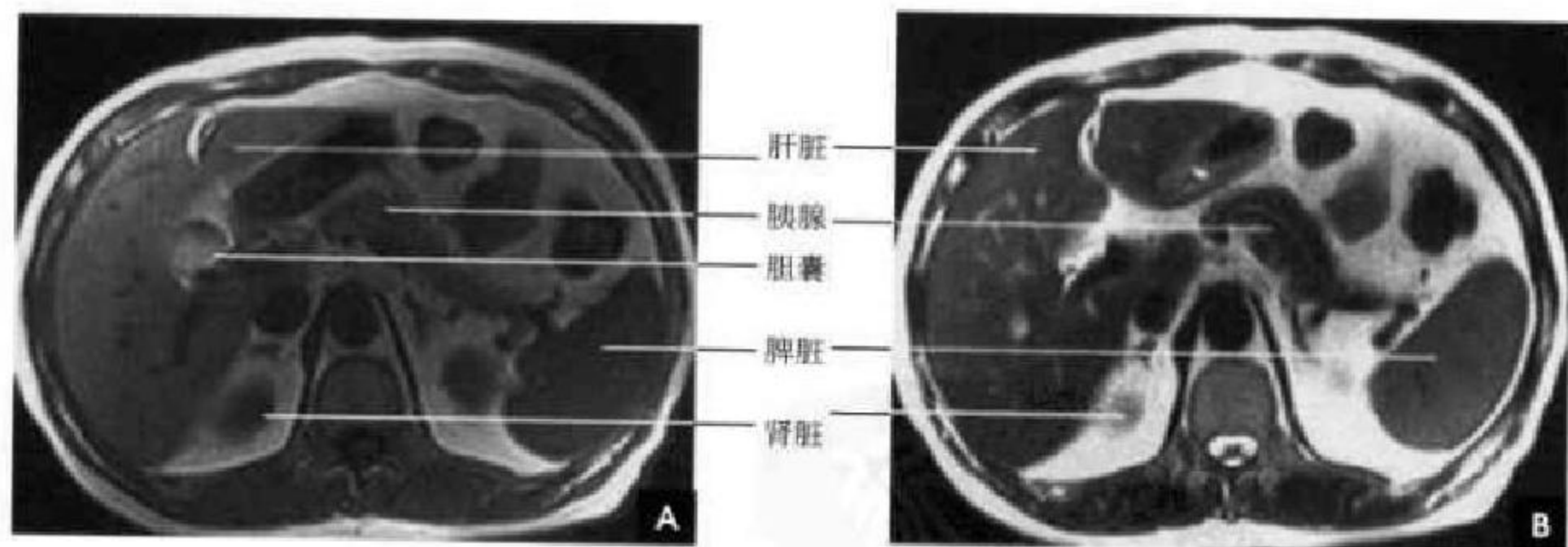


图 8-36 胆囊层面横断面 MRI

A. T₁WI; B. T₂WI

(二)冠状面 MRI

肝静脉主干近段和门静脉主干及其左右分支均可显示。下腔静脉与膈肌、心脏的关系,显示得最为清晰(图 8-37)。

(三)矢状面 MRI

于脊椎右前方,下腔静脉显示为无信号管状结构,向上进入右心房。肝右静脉位于中线的右侧层

面,向头侧斜行;肝中静脉,在中线层面与肝左静脉汇合后,汇入下腔静脉。门静脉主干呈无信号管状影,在下腔静脉前方进入肝门。

与 MRI 不同,MRA 技术能在一幅图像上同时显示肝静脉、门静脉和下腔静脉的全貌,所以能更好地用于指导肝脏分叶分段和肝内病灶的定位(图 8-38)。

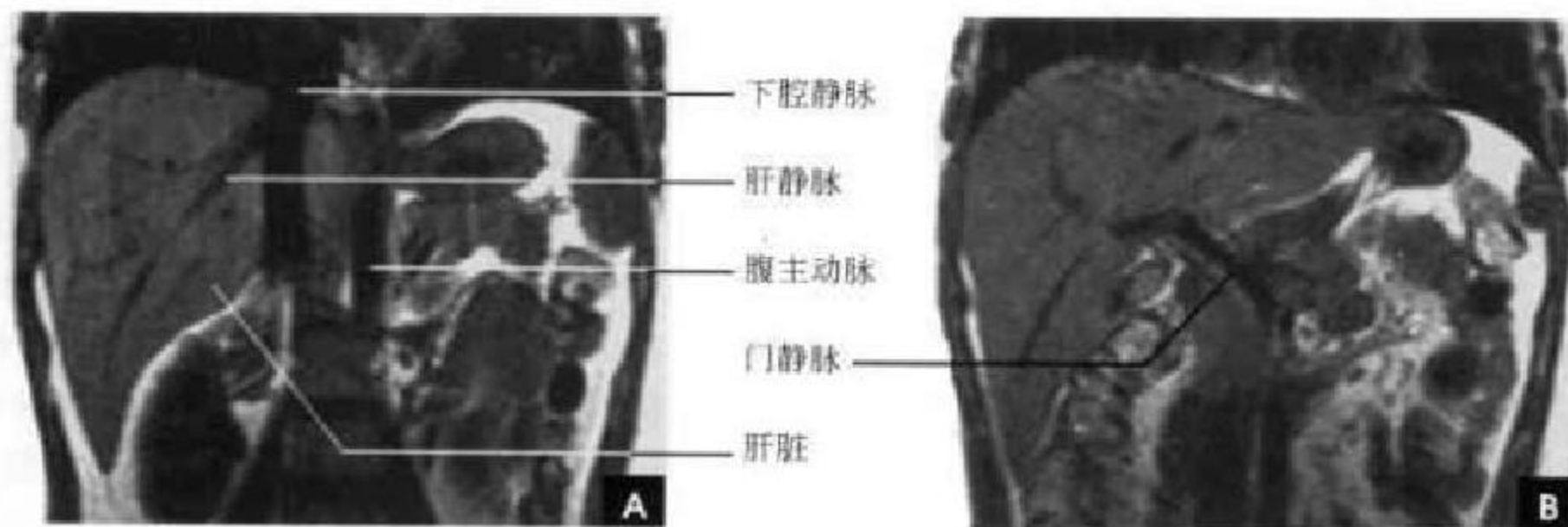


图 8-37 冠状面 MRI

A. 肝静脉层面; B. 门静脉层面

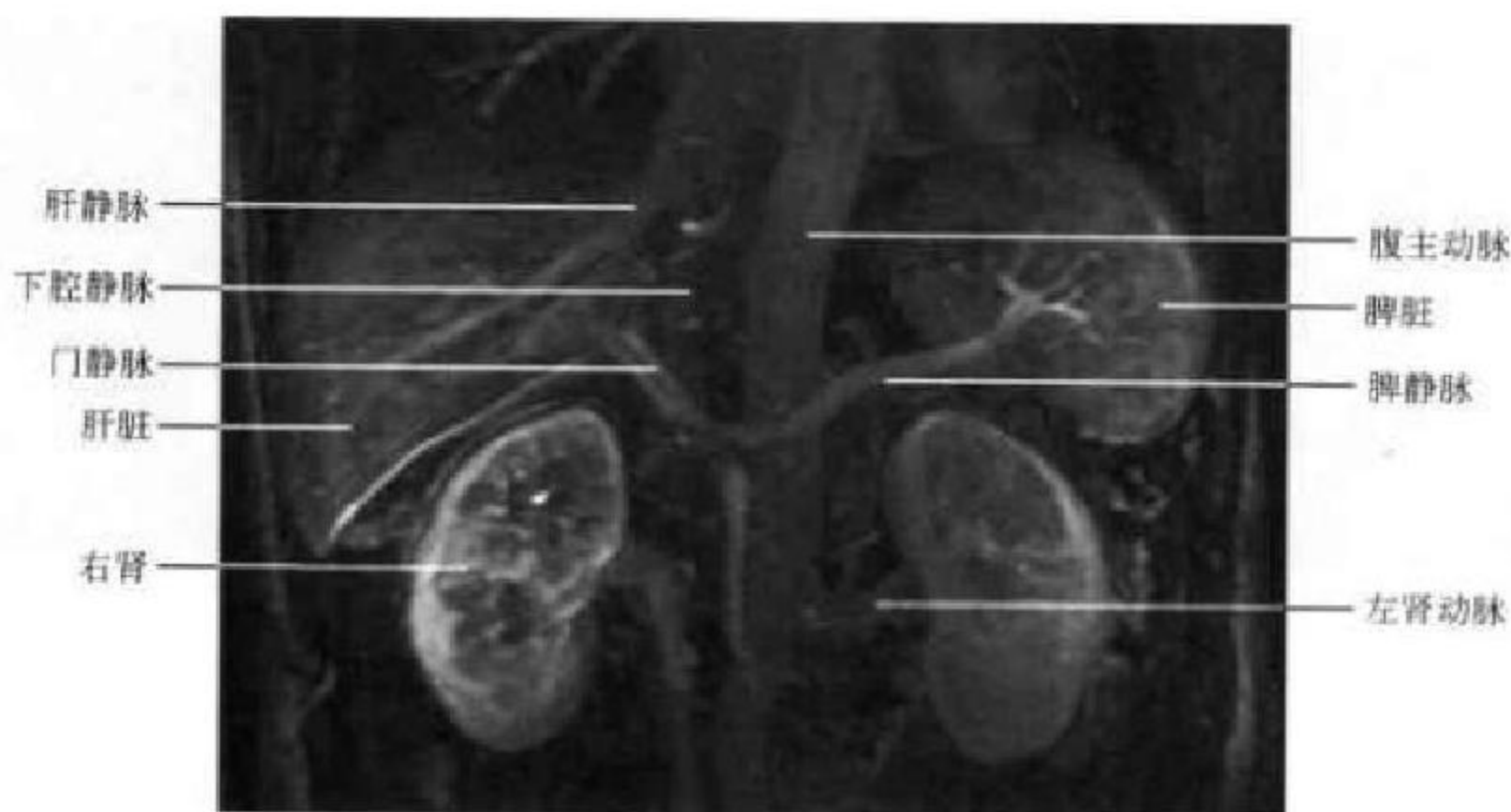


图 8-38 MRA

第七节 脾脏断面解剖

一、解剖概述

脾脏呈椭圆形位于左季肋部,长轴与第10后肋一致,其大小个体差异较大,一般成人脾脏平均长度为12cm,宽7cm,厚3~4cm,重量平均150g。脾脏是人体内最大的周围淋巴器官,具有造血、破血、滤血、免疫等多种功能。

脾脏分脏膈两面,上(前,较锐)下(后,较钝)两缘,前(下,较阔)后(上,较圆)两端,脾脏上(前)缘有2~3个切迹,为脾切迹或分叶,明显的分叶常可突入到胰尾和左肾之间,有时被误认为是脾脏增大,也可能会误认为左肾、左肾上腺或胰尾部的肿瘤。脾脏的下缘也可有切迹。在脾门附近、脾蒂、大网膜等处有时可见副脾存在(15%~40%),这些变异常在影像上引起误诊。脾脏的下缘与左肾上

腺和左肾毗邻,前缘与结肠脾曲相邻,并由脾结肠韧带相连接。此外,脾膈韧带、脾肾韧带以及脾胃韧带将脾脏的位置固定。脾内缘除了与左肾和结肠相邻近,还与胃和胰尾相邻。

脾脏由脏腹膜包绕,为腹膜腔内结构,脏腹膜在脾门处反折,形成脾胃韧带和脾肾韧带,脾血管、淋巴管和神经在脾肾韧带内走行。脾动脉由腹腔动脉发出,左行后沿胰腺上缘曲折走行到达脾门,再分成5支或5支以上的血管进入脾内。脾静脉在脾门处形成,在左肾、左膈脚和腹主动脉前方及胰腺后方走行于脾肾韧带中,先与肠系膜下静脉汇合,然后再与肠系膜上静脉在胰头后方汇合成门静脉。

二、脾脏的 CT 解剖

CT图像上脾脏形态因层面而异,脾脏上部和下



部呈新月形,中部(脾门)呈内缘凹陷的半圆形或椭圆形。其长轴为15cm左右,以一根肋骨的切面或肋间隙作为一个肋单元,正常脾脏在3~5肋单元。但不是所有患者都能清楚地显示真正的长轴,脾脏下缘超过肝脏下缘,或脾脏前缘和后缘超过中线均是判断脾脏增大的指标。若需要更精确地评价,必须进行脾容积测量。由于呼吸运动的幅度在每次扫描时往往不同,故除非做一次屏气的连续快速扫描,否则很难在临床上采用这种容积测量法。正常脾脏可以有分叶或有切迹,明显的分叶凸出段常可突入到胰尾和左肾之间。脾切迹很深时,形成裂隙,在横断面CT检查

中可显示为脾实质裂口或可与母体分离,不要把这些表现误认为是脾脏的撕裂、梗死或副脾。

正常脾脏密度均匀一致,略低于正常肝脏密度(35~50HU)。脾静脉进入脾门的走行较直,大多沿胰腺体尾部后面横向走行。脾动脉则有时扭曲,尤其在老年人,在CT各层面可表现尾曲线形或一系列圆形阴影,老年人常在动脉壁出现钙化。在增强扫描时,在注射期(增强早期)由于血流关系,皮质强化明显高于中间的髓质,造成密度不均;稍后皮质、髓质密度趋向均匀一致,CT峰值可达100~150HU(图8-39)。

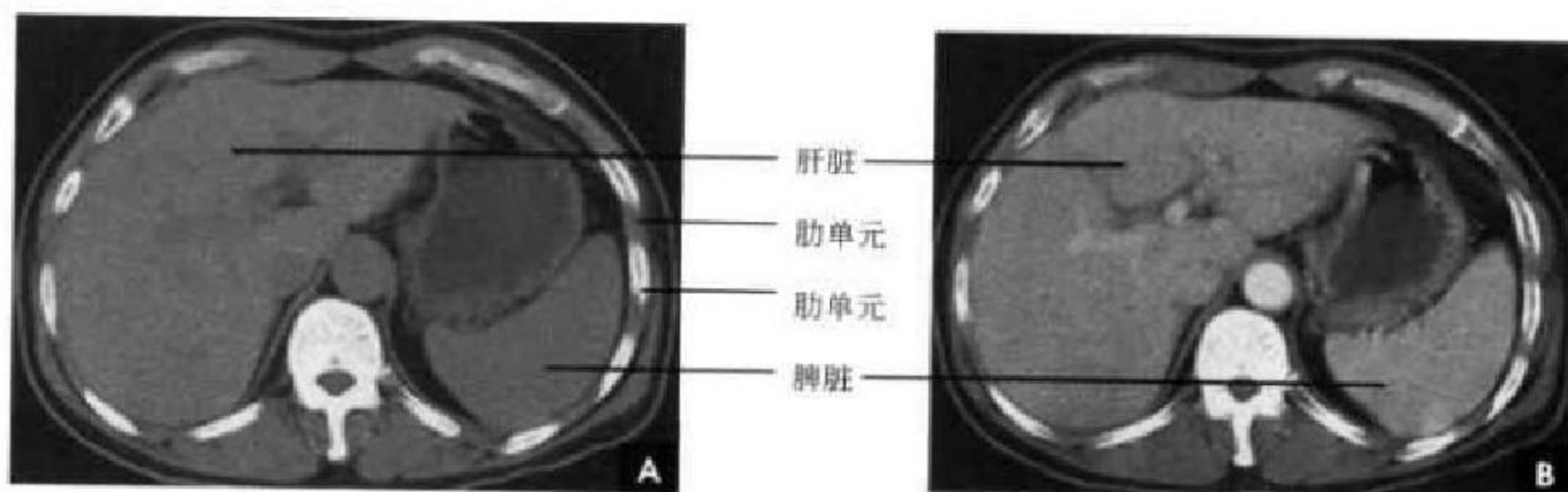


图 8-39 脾脏 CT

A. 平扫; B. 增强

三、脾脏的 MRI 解剖

脾脏是一个良好的对比器官,因为许多肝脏病变的信号变化与脾脏信号相似。脾脏内含大量血液,故 T_1 与 T_2 弛豫时间均比肝、胰腺时间长, T_1 加权像呈低信号, T_2 加权像呈高信号,较肝脏和胰腺信号明显高,稍低于肾脏,其信号均匀,易于辨认。在腹腔内脂肪的衬托下,脾脏的轮廓及与周围脏器的关系能清晰显示。脾的正常变异如位于左

肾和胰尾间的局部隆起,副脾、异位脾、多脾等常被认为边缘光滑的肿块,但其信号强度与均匀度与脾相似。由于血液流空效应, T_1 、 T_2 加权像上血管均呈条状或分枝状无信号区。有时血流缓慢或涡流在偶数回波上呈高信号影,在奇数回波上则呈低信号影,应注意与各种类型的栓子相鉴别。在横断位上,脾的形态和大小, MRI 所见与 CT 相仿,冠状位显示脾的大小,以及它与毗邻脏器的关系常优于横断位。矢状位较少应用(图8-40、8-41)。

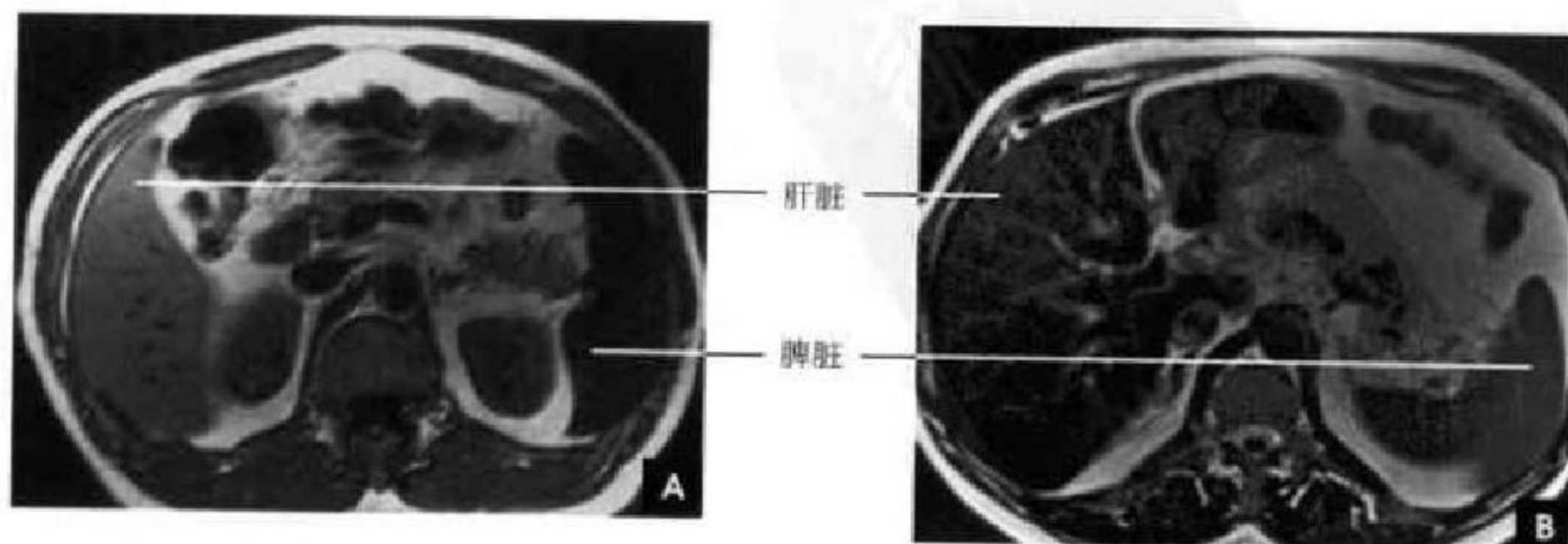


图 8-40 脾脏横断面 MRI

A. T_1 WI; B. T_2 WI

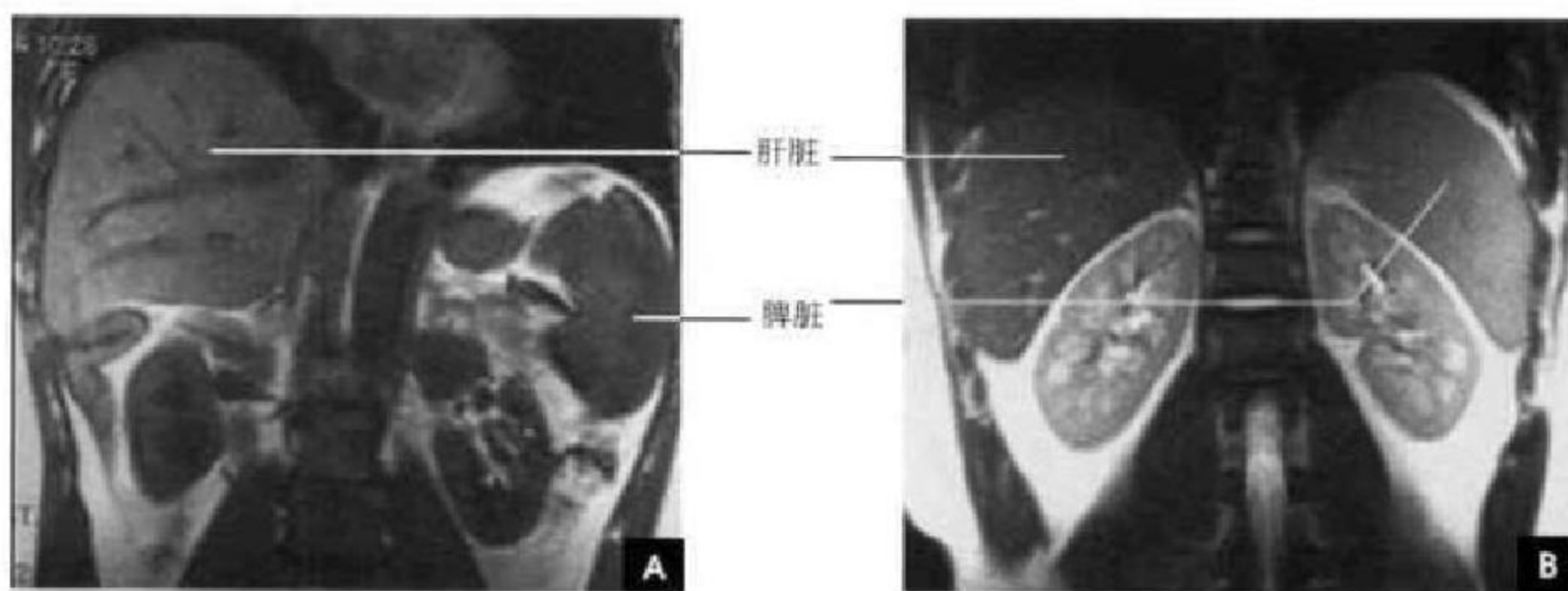


图 8-41 脾脏冠状面 MRI

A. T₁WI; B. T₂WI

第八节 胆系断面解剖

一、胆系解剖概述

肝内胆管呈树枝状分布,纤细、整齐。自肝内微胆管始,由细到粗逐级汇合成肝段、肝叶胆管,左、右半肝管出肝门后汇合成肝总管。肝总管长约3cm,宽4~6mm,下行于肝十二指肠韧带内,并在韧带内与胆囊管以锐角结合成胆总管。胆总管长4~8cm,宽6~8mm,由肝总管和胆囊管汇合而成,据胆总管的行程将其分成十二指肠上段、十二指肠后段、十二指肠下段(胰腺段)和十二指肠内段,最后与胰管汇合形成一略膨大的共同管道称肝胰壶腹(或称 Vater 壶腹),开口于十二指肠大乳头。在肝胰壶腹周围有肝胰壶腹括约肌(或称 Oddi 括约肌)包绕。肝胰壶腹括约肌平时保持收缩状态,进食后,尤其进高脂肪食物,在神经-体液因素调节下,胆囊收缩,肝胰壶腹括约肌舒张,使胆汁自胆囊经胆囊管、胆总管、肝胰壶腹、十二指肠大乳头,排入十二指肠腔内。

胆囊位于肝下面的胆囊窝内,其上面借结缔组织与肝相连,易于分离;下面覆以浆膜,并与结肠右曲和十二指肠上曲相邻。胆囊各面均覆以浆膜,并借系膜连于胆囊窝,可以活动。胆囊是存储和浓缩胆汁的囊状器官,正常情况下,胆囊的大小、形态多变,可分为圆形、梨形或长形三型,长8~12cm,宽3~5cm,壁厚约2mm,容量40~60ml。胆囊分底、体、颈、管四部分,底和体部的黏膜呈蜂窝状,而衬于颈和管部分的黏膜皱襞呈螺旋状突入腔内,形成

螺旋襞控制胆汁的流入和流出。胆囊管长3~4cm,直径0.2~0.3cm,在肝十二指肠韧带内与其左侧的肝总管汇合,延续为胆总管。胆囊管、肝总管和肝的脏面围成的三角形区域称胆囊三角(Calot 三角),三角内常有胆囊动脉通过(图8-42)。

二、胆系 CT 解剖

正常肝内胆管与肝内门脉分支伴行,呈放射状分布。普通分辨力的CT平扫图上不显示,但在分辨率高的增强扫描片上,小部分人可见1~3mm粗细的低密度肝内胆管影,与门脉分支走行相一致。通常,只有很少的一部分肝内胆管影近肝门区可以看见,而且呈散在分布,与梗阻所致的胆管普遍扩张不同。肝内胆管汇合成左、右主肝管,左右主肝管在肝门区汇合成为肝总管,与门静脉及肝总动脉一起走行于肝十二指肠韧带内。肝总管在肝门部位位于门静脉主干前外侧,66%的人可以显示,肝动脉则位于门静脉主干之前内侧。肝总管和胆囊管合并成胆总管,约82%的人可显示。肝外胆管在CT上表现为圆点状低密度影,正常管径3~6mm,一般认为>10mm为扩张;其壁厚<1.5mm,增强后壁可强化。从上往下跟踪胆总管的行径,可见其与肝外门静脉的关系较固定,在胆囊颈平面,它位于门静脉的前外侧;然后胆总管略向后,位于门脉的外侧;到十二指肠平面,转到门静脉的后外侧。故在增强CT图上,根据显影的门静脉位置,不难找到和正确辨认胆总管(图8-43、8-44)。

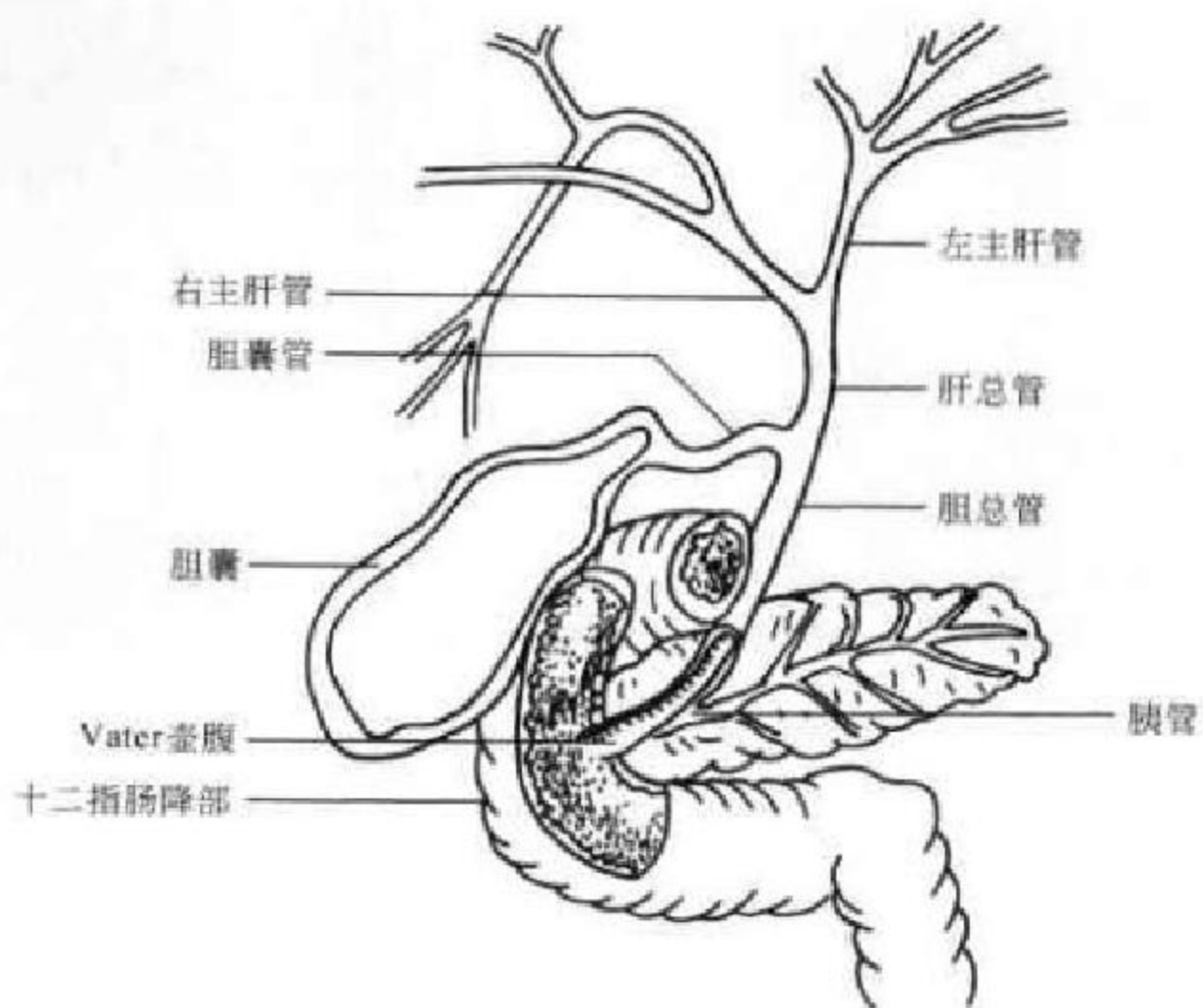


图 8-42 胆道系统解剖示意图

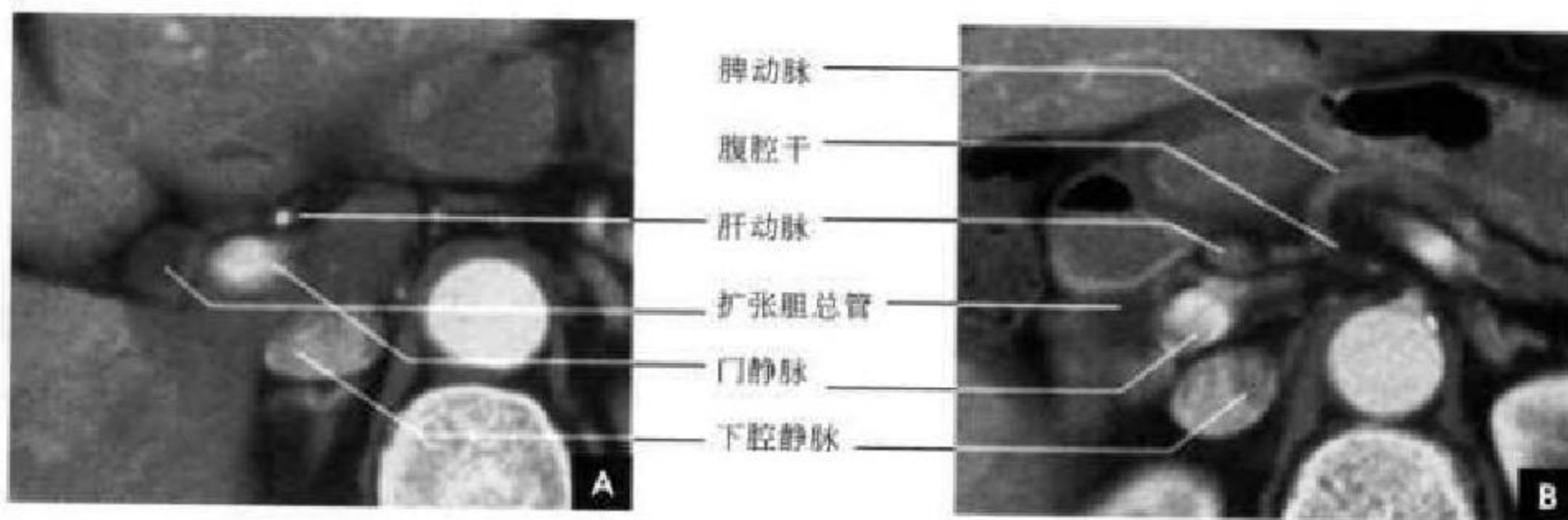


图 8-43 胆系横断面 CT 增强
A. 肝门层面； B. 腹腔干层面

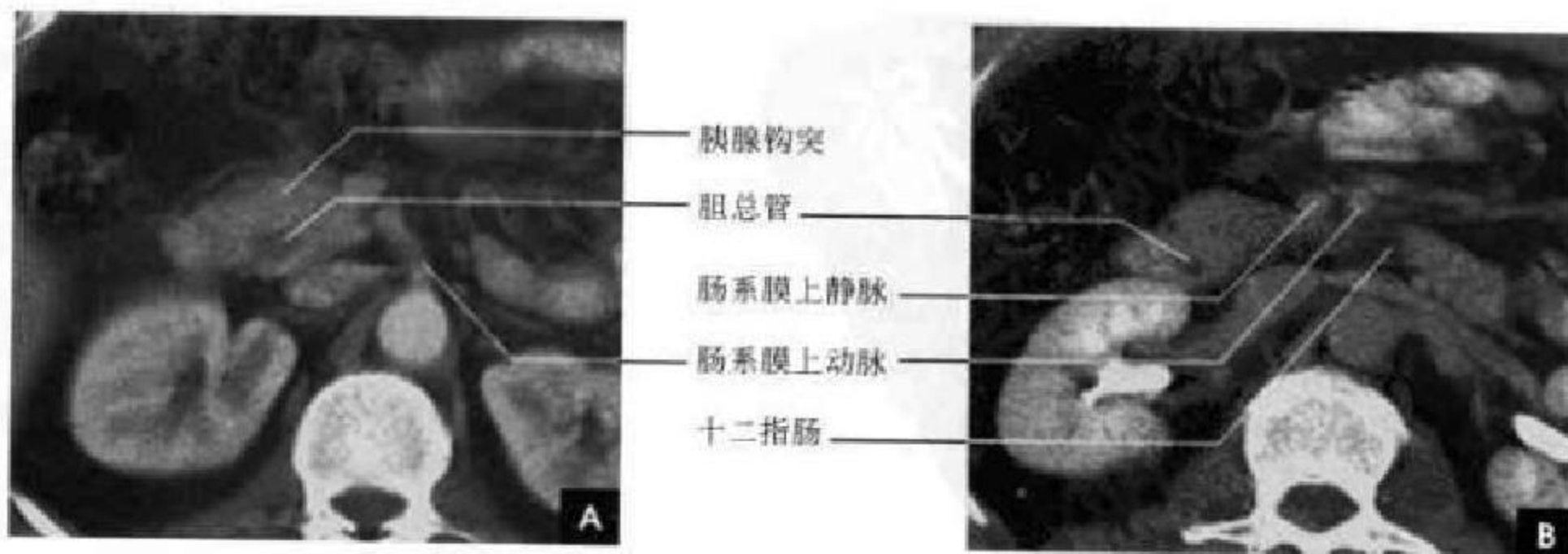


图 8-44 胆系横断面 CT 增强
A. 胰腺钩突层面； B. 十二指肠横部层面

CT可准确确定正常和变异的胆囊。正常胆囊表现为一卵圆形水样密度结构位于肝右叶与方叶间胆囊窝内,偶尔超过肝脏下缘,与结肠肝曲、十二指肠第2段外侧毗邻。胆囊分底、体和颈三部分,其大小、形态多变,多数为圆形和葫芦形,餐后检查胆囊可显著缩小,甚至不能发现。胆囊内容物CT值为 $-5\sim 15\text{HU}$,均匀一致。舒张状态下胆囊壁厚 $1\sim 2\text{mm}$,收缩后可增厚达 5mm ,密度均匀。增强扫描胆囊壁强化,胆囊内容物不增强(见图8-33)。

三、胆系 MRI 解剖

肝内胆管在 $T_1\text{WI}$ 上为低信号,在 $T_2\text{WI}$ 上难以分辨;肝外胆管在 $T_1\text{WI}$ 信号强度根据其内胆汁成分而变,浓缩胆汁使信号增高,在 $T_2\text{WI}$ 上表现为点状高信号,显示率可达 100% 。正常胆囊壁厚薄均匀,不超过 5mm , T_1 和 T_2 加权像均呈中等信

号, T_2 加权像上胆汁及胆囊窝内脂肪信号强度高,与囊壁形成良好对比。胆汁的信号取决于胆囊功能和胆汁浓缩程度,非浓缩胆汁含水量约 95% ,因水的长 T_1 、 T_2 时间而呈长 T_1 长 T_2 信号,浓缩胆汁,随胆汁水分吸收减少到 84% 时,在 $T_1\text{WI}$ 信号提高可高于肝脏信号。有时因浓缩比重的不同,在 $T_1\text{WI}$ 可见上黑下白的胆汁分层现象。尽管浓缩胆汁的 T_2 弛豫时间也缩短,而起主导作用的是 T_1 时间,故在 $T_2\text{WI}$ 仍呈高信号(图8-45)。

MR水成像是利用静态液体具有长 T_2 弛豫时间,在重 T_2 加权像上,稀胆汁、胰液等流动缓慢或相对静止的液体均呈高信号,而 T_2 较短的实质器官及流动血液则表现为低信号,从而使含液体的胰胆管显影,可清晰显示正常胰胆管结构及其变异(图8-46)。

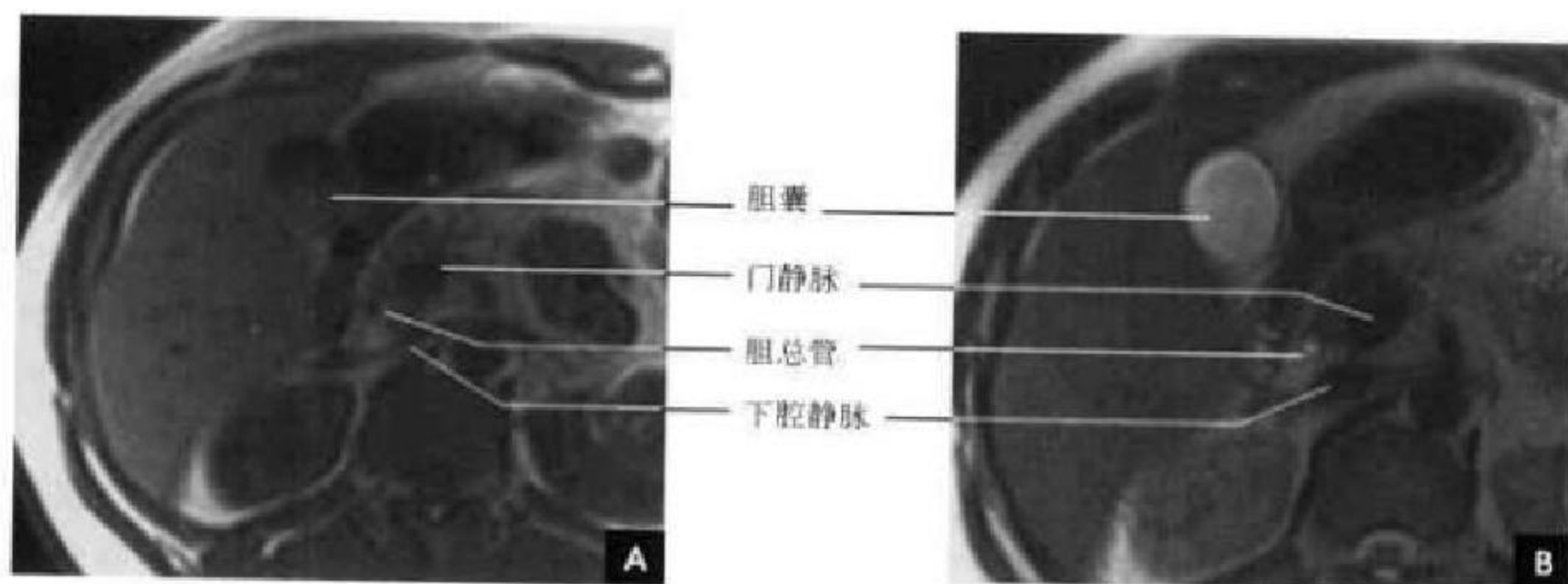


图8-45 胆系横断面MRI
A. $T_1\text{WI}$; B. $T_2\text{WI}$

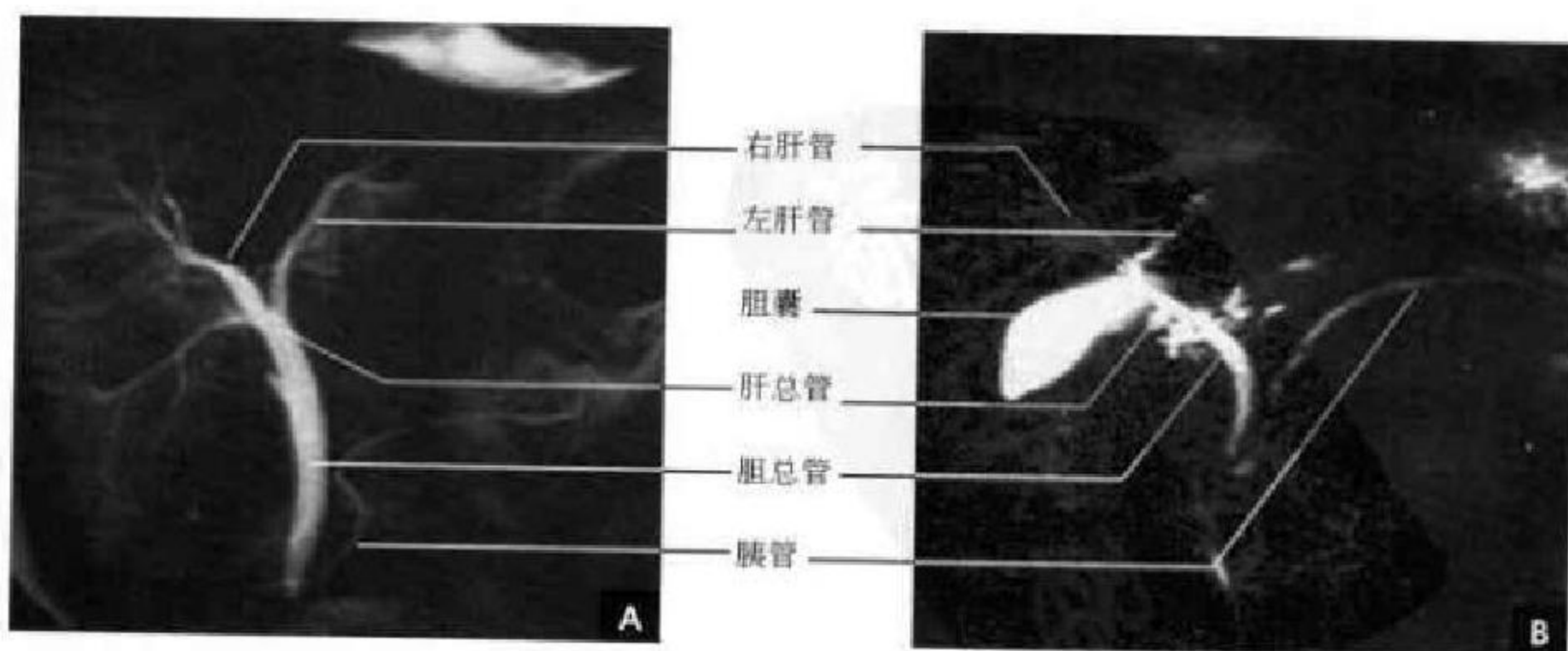


图8-46 胆胰管MRCP



第九节 胰腺断面解剖

一、解剖概述

胰腺位于上腹部,平对第1~2腰椎椎体,除胰尾外,胰腺属于腹膜后器官,位于肾前间隙内。胰腺呈一狭长腺体,其走向有上升斜形、水平形、直角形等,以斜形多见。胰腺长17~20cm,宽3~4cm,厚1.5~2.5cm,分为头、颈、体、尾四部,各部间无明显的界限。

胰头位于第2腰椎体的右前方,为胰右端膨大部分,被十二指肠C形凹槽所包绕。后下部向左延伸为三角形或楔形钩突,钩突常夹住门静脉及肠系膜上静脉。总胆管位于胰头右后方与十二指肠降部间的总胆管沟内,可部分或全部被胰头实质所包埋。胰颈是位于胰头、体间的狭窄扁薄部分,长2~2.5cm,前上方与幽门相邻,后上方为总胆管、门静脉与肝动脉。肠系膜上静脉和脾静脉于胰颈后方合成门静脉。胰体位于胰颈、尾之间,占胰的大部分,略呈三棱柱形,向前凸出。前面隔网膜囊与胃后壁相邻;后面有脾静脉、肠系膜下静脉、左肾静脉、淋巴结及部分腹腔丛;胰体上缘与腹腔动脉关系密切。胰尾较细,各面均包有腹膜,下方与结肠脾曲相邻,后面为左肾及左肾上腺,末端达脾门,脾动脉及脾静脉于胰尾部共同移行于前方,伴同胰尾达脾门。胰管位于胰实质内,偏背侧,其走行与胰的长轴一致,分为上升型、水平型、S型及下降型等。主胰管平均长约16cm。其宽径胰头部为4mm、体部为3mm、尾部为2mm。文献报道,主胰管随年龄增长而增宽。40岁以上,每增加10岁,胰管可增粗1mm。胰管沿途接受许多小叶间导管,最后与总胆管汇合穿入十二指肠降部的内后壁,开口于十二指肠乳头(见图8-42)。

胰腺组织内主要有胰体腺细胞和胰岛细胞,前者主要通过分泌胰蛋白酶实现外分泌功能,后者通过分泌胰岛素和胰高血糖素产生内分泌功能。

二、胰腺CT解剖

由于胰腺周围有一层脂肪组织环绕,CT能清楚地勾画出胰腺的边缘。断面显示正常胰腺位于脾动脉的下方,脾静脉的前方。胰头部的前方为胃窦,外侧为十二指肠降部,后方为左肾静脉汇入下腔静脉水平,胰头部向下延伸是胰腺的钩突部,呈钩形反折向肠系膜上静脉的后方。胰体呈向前突

出的弓形,位于肠系膜上动脉起始部的前方。胰尾在胃体、胃底的后方,伸至脾门区,于近脾门部时屈曲并稍示膨隆。腺体、尾交界部的后方是左肾上腺。十二指肠水平段横行于胰腺的下方。正常胰管在CT上不显示。

胰腺的形态变化较大,正常胰腺的CT图像上最常见为带状,自胰头到胰尾逐渐变细、变薄的蝌蚪状,有时可见胰体略细于头尾而呈哑铃状。有时胰尾可以向上卷曲呈似球形。无论何种形态,正常时这种外形的改变是逐渐移行且光滑连续。胰腺的不同走向在CT扫描中表现也不同。如水平形胰腺可在同一层显示整个胰腺,斜形的胰腺则首先见到胰尾,往下层面依次显示胰体和胰头,马蹄形走向的胰腺则胰体位于上方层面,头、尾均位于下方的层面。

胰头部最大3cm,胰体部2.5cm,胰尾部2.0cm。胰腺的大小对于诊断胰腺有无病变有重要意义。老年人胰腺实质萎缩,因而体积比中、青年人小,胰腺表面也随年龄增长,小叶凹凸界限明显。胰腺外形曲线的改变比各径线绝对值的测量往往更有意义,正常胰腺是光滑连续的,如突然的变化或局限性的突出则为异常。

正常胰腺的密度均匀或欠均匀,与胰腺间质中脂肪含量有关。胰实质内脂肪少者,胰腺边缘和轮廓光整(80%);反之,肥胖体型者由于脂肪浸润的结果,胰腺边缘可呈羽毛状或锯齿状结构(20%)。同样,老年人由于胰腺腺体萎缩,部分被脂肪组织取代,也可见类似改变。平扫时CT值低于肝脏,与血管和脾脏相近,为30~50HU。增强扫描后胰腺实质均匀强化,一般CT值可提高20HU左右,头、体、尾增强程度基本一致。

在识别胰腺结构时有几个要点:①脾静脉也是识别胰腺的重要标志,胰体、尾部正好位于脾静脉前方。②肠系膜上动脉从腹主动脉前壁发出,在横断面上它表现为腹主动脉前壁发出的“苹果柄”状突起,与胰体间有一脂肪间隙分隔。肠系膜上动脉的前方就是胰体部。③钩突是胰头的最低部位,呈三角形,角尖向左。钩突右邻十二指肠降部,后为下腔静脉和右肾。前面可见相互靠近的致密圆点状肠系膜上静脉和肠系膜上动脉影,前者较粗偏外,后者较细偏内。位于钩突前面的这两根血管是它的定位标志之一。另一标志是左肾静脉,左肾静脉跨越腹主动脉右行进

入下腔静脉,83.3%的人左肾静脉与钩突在同一层面显示。④当十二指肠水平段内无口服对比剂充盈时,与胰腺非常类似,但是它在肠系膜上动、静脉后方,而

正常胰头位于上述血管的外侧方。团注增强扫描尤其是动态增强 CT 是显示胰腺和周围血管的最佳选择(图 8-47~8-49)。

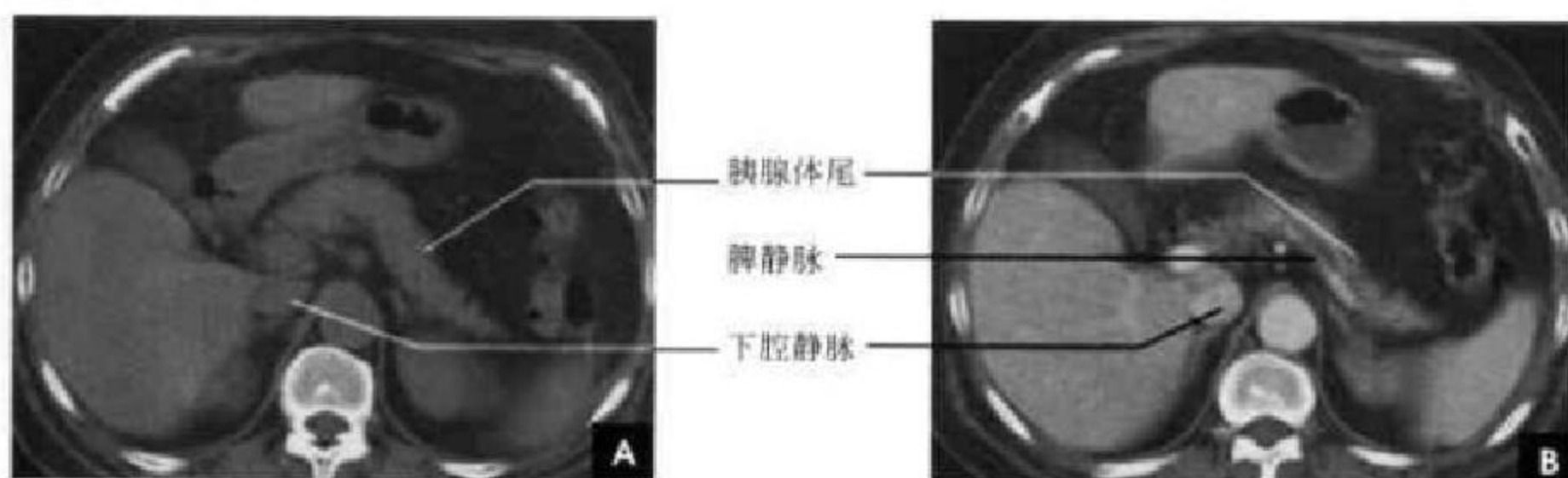


图 8-47 胰体尾层面
A. CT 平扫; B. CT 增强

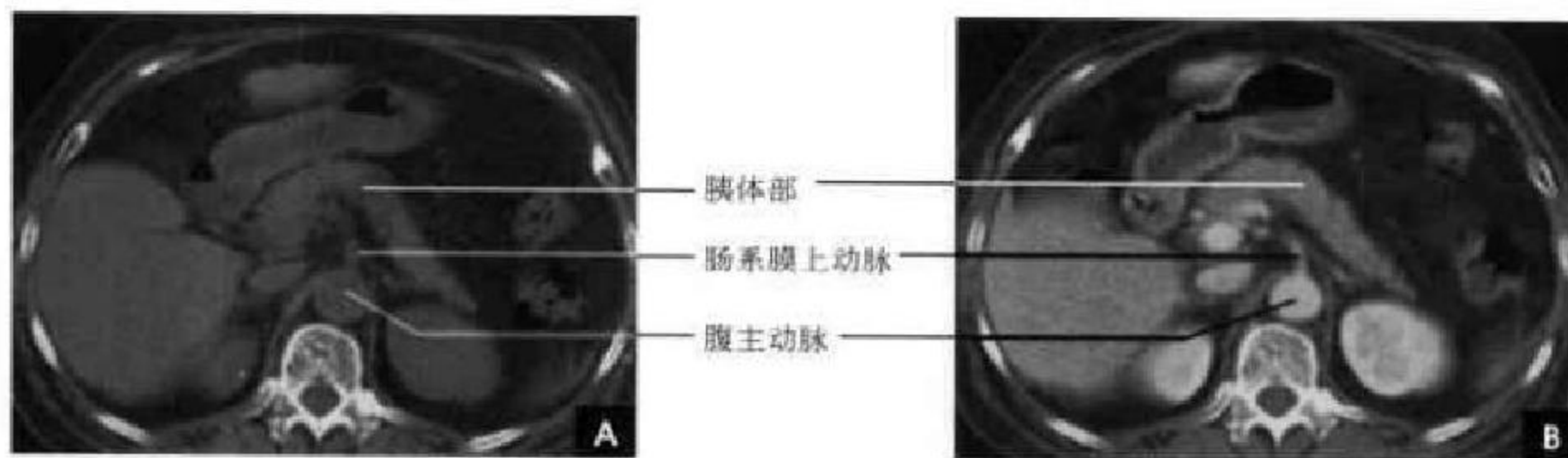


图 8-48 胰体层面
A. CT 平扫; B. CT 增强

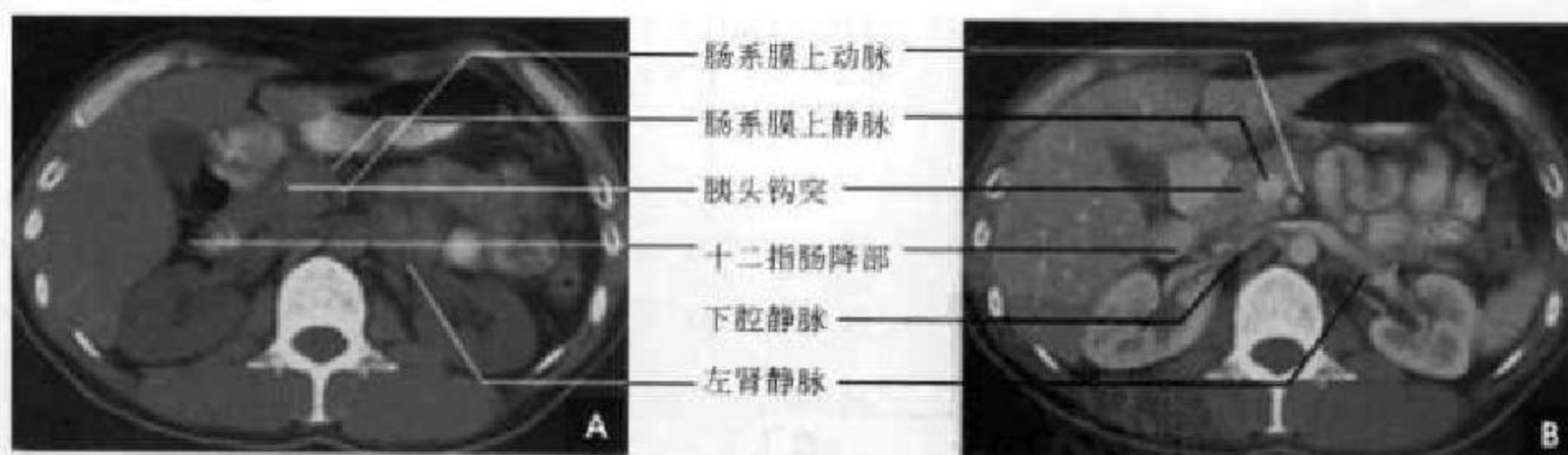


图 8-49 胰头层面
A. CT 平扫; B. CT 增强

三、胰腺 MRI 解剖

腹膜后脂肪能很好勾画出胰腺的轮廓形态,其边缘光滑,略有分叶。正常胰腺腺体内含有丰富的水样蛋白成分,间质内含有一定量的脂肪组织,因此在 T_1 加权像,与肝脏相比,呈略高信号,即使应

用压脂技术,由于大量水样蛋白的原因,仍呈较高信号。但在低场强($<0.35T$)MR 机上,正常胰腺信号常与肝脏一致。随年龄增长,胰腺逐步纤维化, T_1 WI 及加压脂技术的图像上,胰腺信号渐降低甚至低于肝脏。胰腺在 T_2 WI 上信号变化较大,常呈低信号,与肝脏信号变化相似。有时也可呈与脂



肪类似的高信号。脾静脉和肠系膜上动、静脉在 T_1 和 T_2 加权像均呈流空低信号,是胰腺定位的重要标志(图 8-50~8-52)。胰腺由于动脉血供丰富,在动脉期表现为均匀一致强化,门脉期和实质期逐渐减退。因此动态增强扫描对显示胰腺及其周围的

血管均十分有利,同时可显示正常胰腺和病变的增强差异和强化变化的规律。冠状位能显示胰腺与主胰管的形态、走行(图 8-53)。MR 水成像则可很好地全面显示主胰管的形态、粗细及走行(图 8-54)。

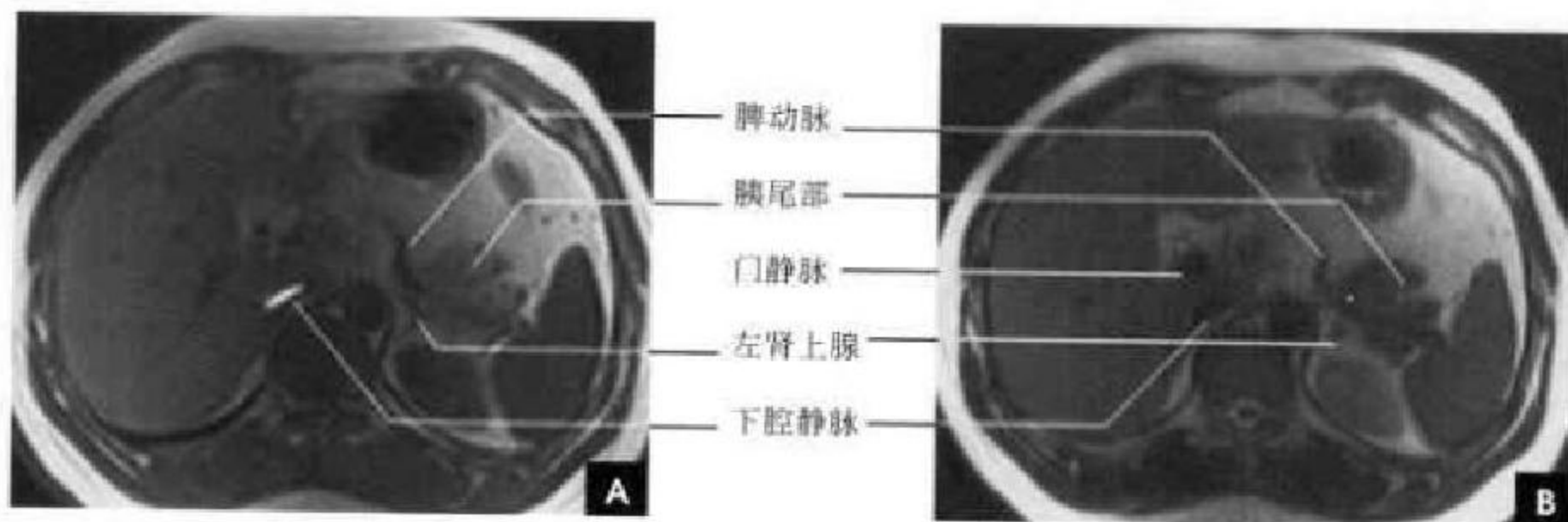


图 8-50 横断面 MRI(胰尾平面)

A. T_1 WI; B. T_2 WI

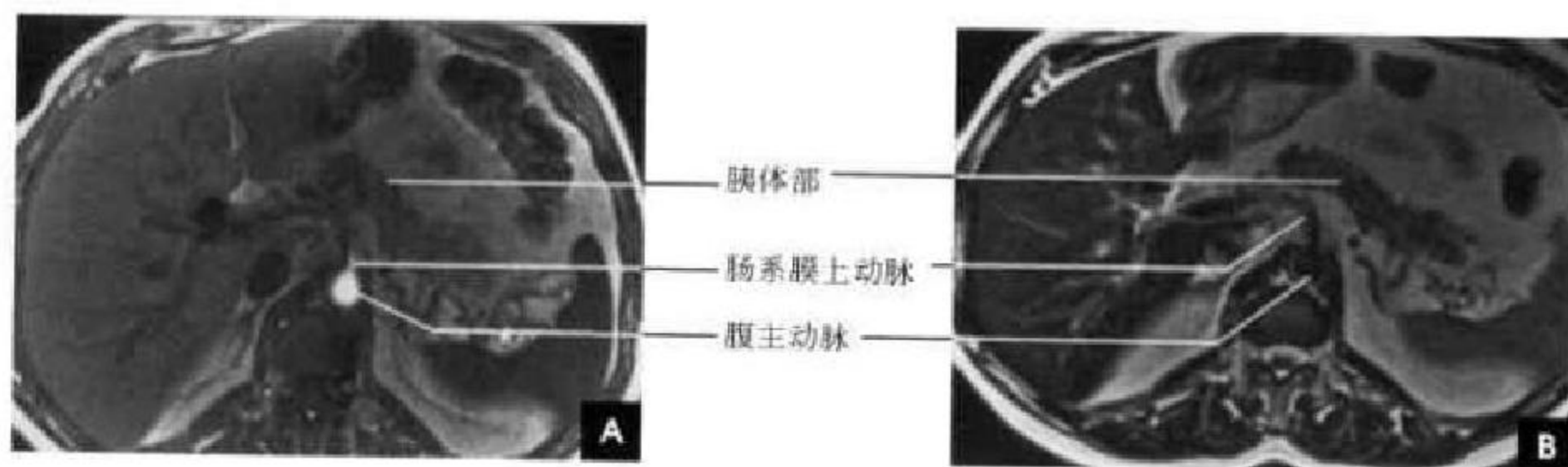


图 8-51 横断面 MRI(胰体平面)

A. T_1 WI; B. T_2 WI

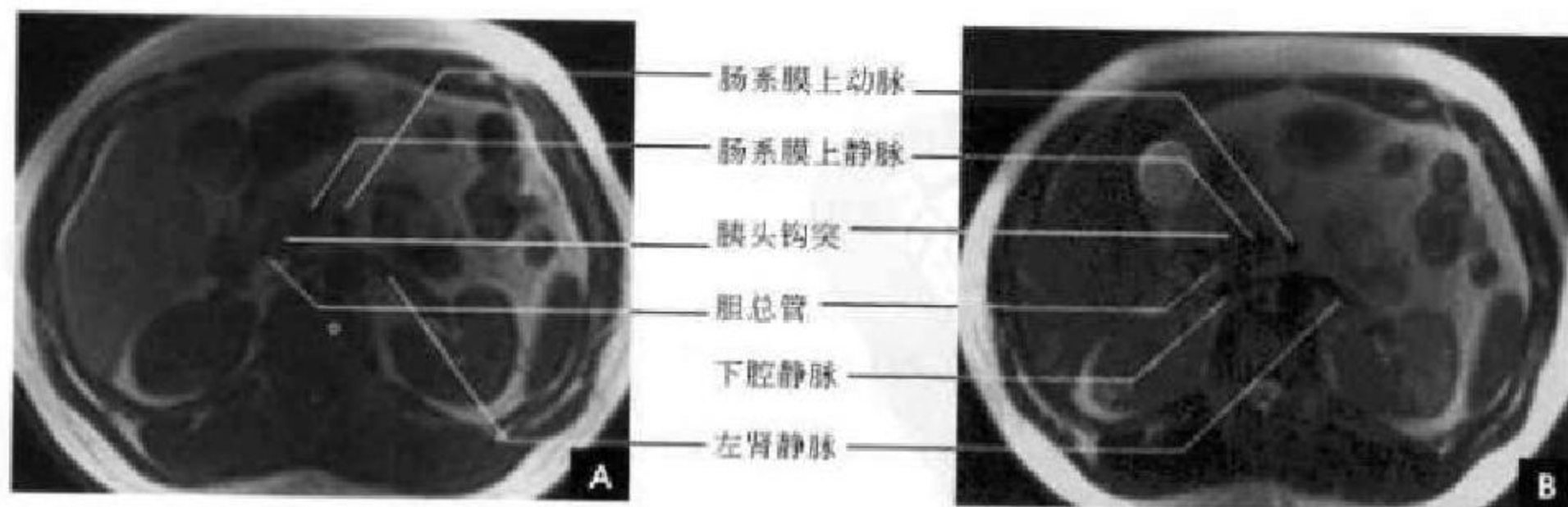


图 8-52 横断面 MRI(胰头平面)

A. T_1 WI; B. T_2 WI

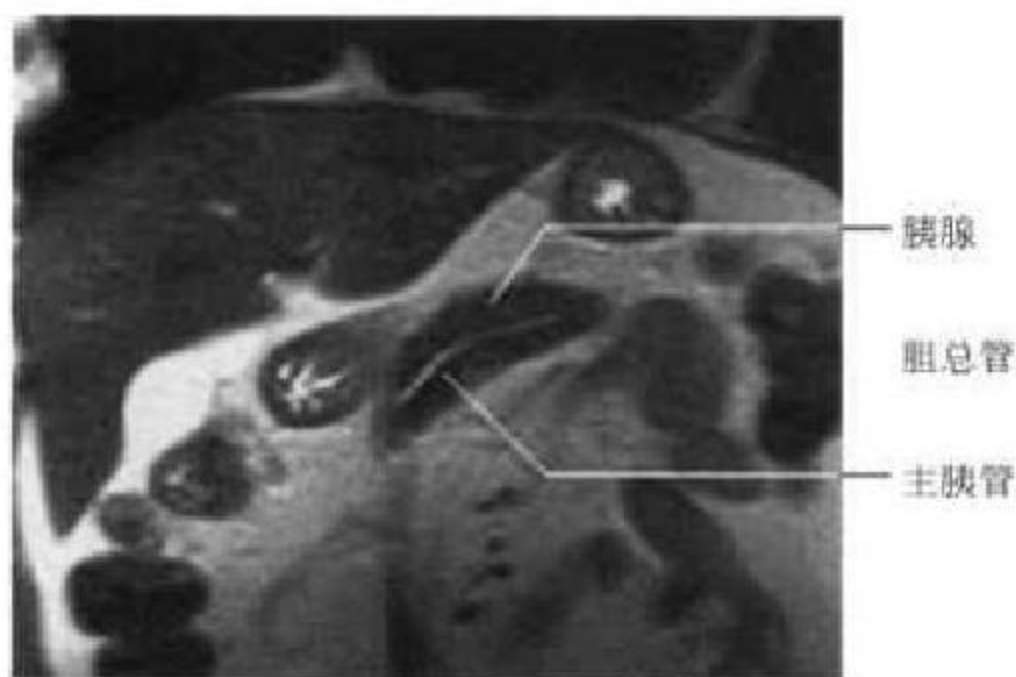
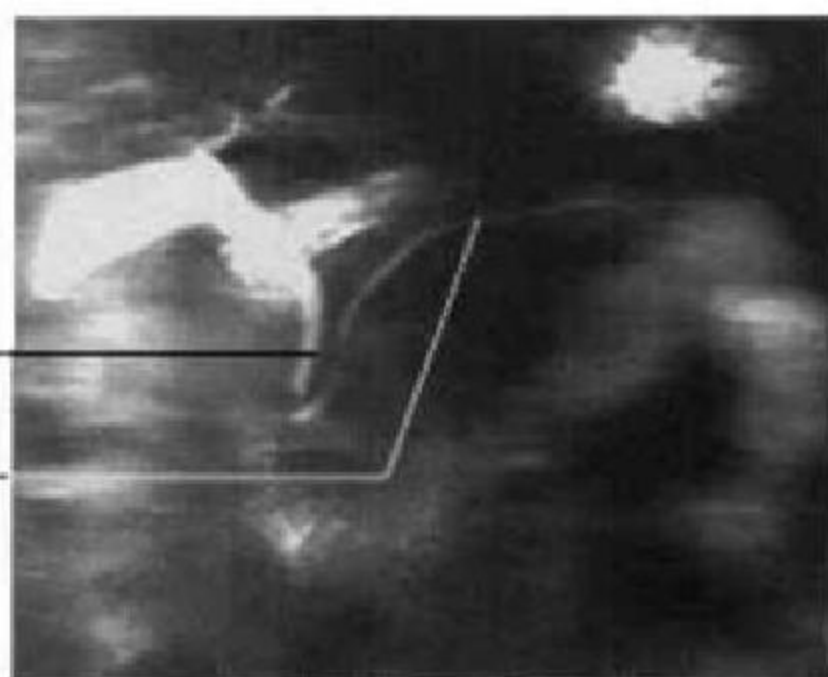
图 8-53 胰腺冠状面 MRI(T₂WI)

图 8-54 胆胰管 MRCP

(居胜红 靳激扬)

第十节 肾上腺断面解剖

一、解剖概述

肾上腺在腹膜后间隙肾上极的内前上方,与肾脏同位于肾筋膜囊内,两侧各一。右侧肾上腺稍高,位于肝脏右后叶、下腔静脉及右膈脚之间;左侧肾上腺前邻胰腺体尾及脾血管,内侧为左膈脚,后为左肾上极。肾上腺长4~5cm,宽2~3cm;厚1~2cm。肾上腺分为皮质和髓质,皮质来源于中胚层,约占肾上腺总量的90%,自内向外分为网状带、束状带及球状带三层,分别分泌性激素、调节糖类和蛋白质代谢的糖皮质激素、调节电解质和水盐代谢的盐皮质激素。髓质来源为外胚层,主要由嗜铬细胞及交感神经节细胞所组成,分泌儿茶酚胺(肾上

腺素和去甲肾上腺素)。

二、CT 断面解剖

肾上腺可分成内侧肢、外侧肢以及由内、外侧肢相交构成的体部。肾上腺在CT上表现多种形状,这取决于腺体的走行方向以及所显示的腺体部位。右侧以线条形最常见;左侧以人字形或倒V字形常见,其次为三角形。肾上腺呈软组织密度,肢体厚度5~7mm,体部较厚,但仍<10mm,如>10mm则肯定为异常。肾上腺的内、外侧肢厚度均匀,呈凹陷形,如向外隆出,则应考虑为异常。由于肾上腺血供丰富,因此强化较显著,约17%的正常肾上腺可出现动脉期均匀一致的强化(图8-55、8-56)。

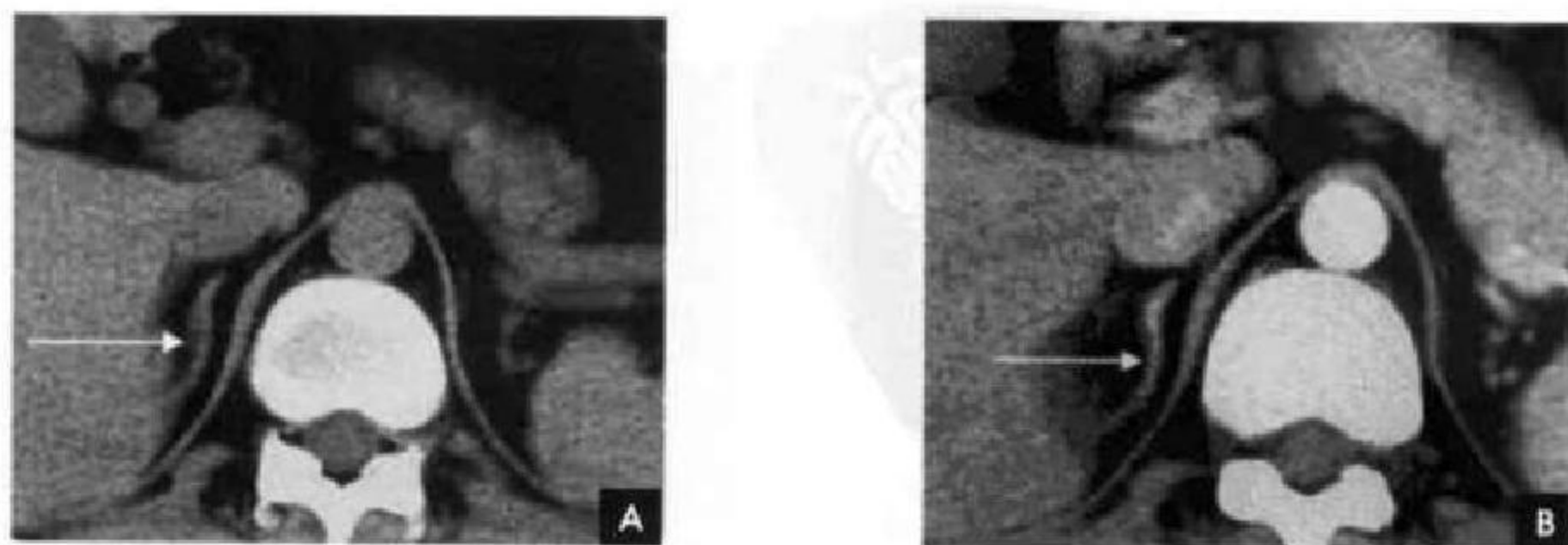


图 8-55 右侧肾上腺(白箭)
A. CT 平扫; B. CT 增强

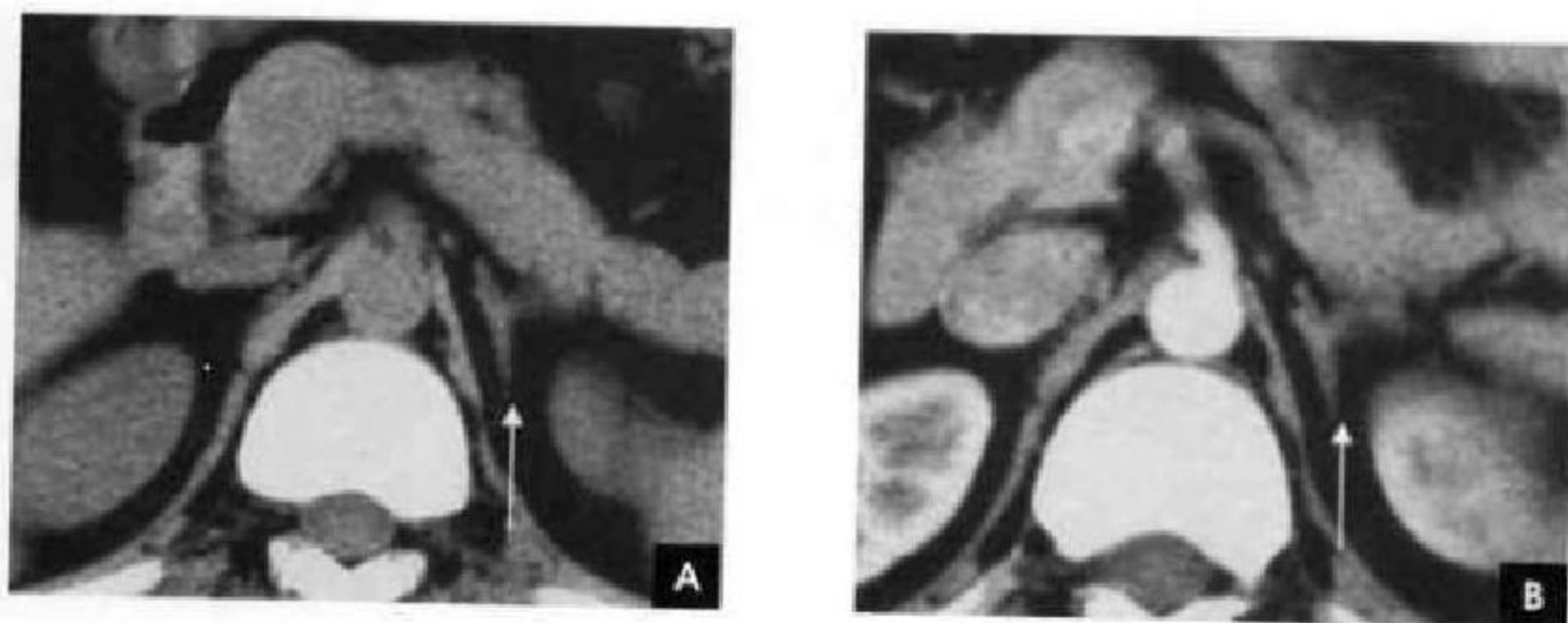


图 8-56 左侧肾上腺(白箭)

A. CT 平扫; B. CT 增强

三、MRI 断面解剖

肾上腺在 MRI 横断位上形态学表现与 CT 所见相仿,肾上腺在任何序列上均呈均匀一致的中等信号,而肾上腺周围有非常丰富的脂肪组织衬托,从而形成良好的对比。脂肪抑制序列成像也可以

突出显示中等信号的肾上腺;化学位移成像广泛应用于肾上腺良恶性肿瘤的鉴别,其反相位图像对比良好。在冠状位上可观察肾上腺的宽度,以及与周围肾脏、肝脏、下腔静脉、胰腺及脾静脉等结构的关系(图 8-57、8-58)。

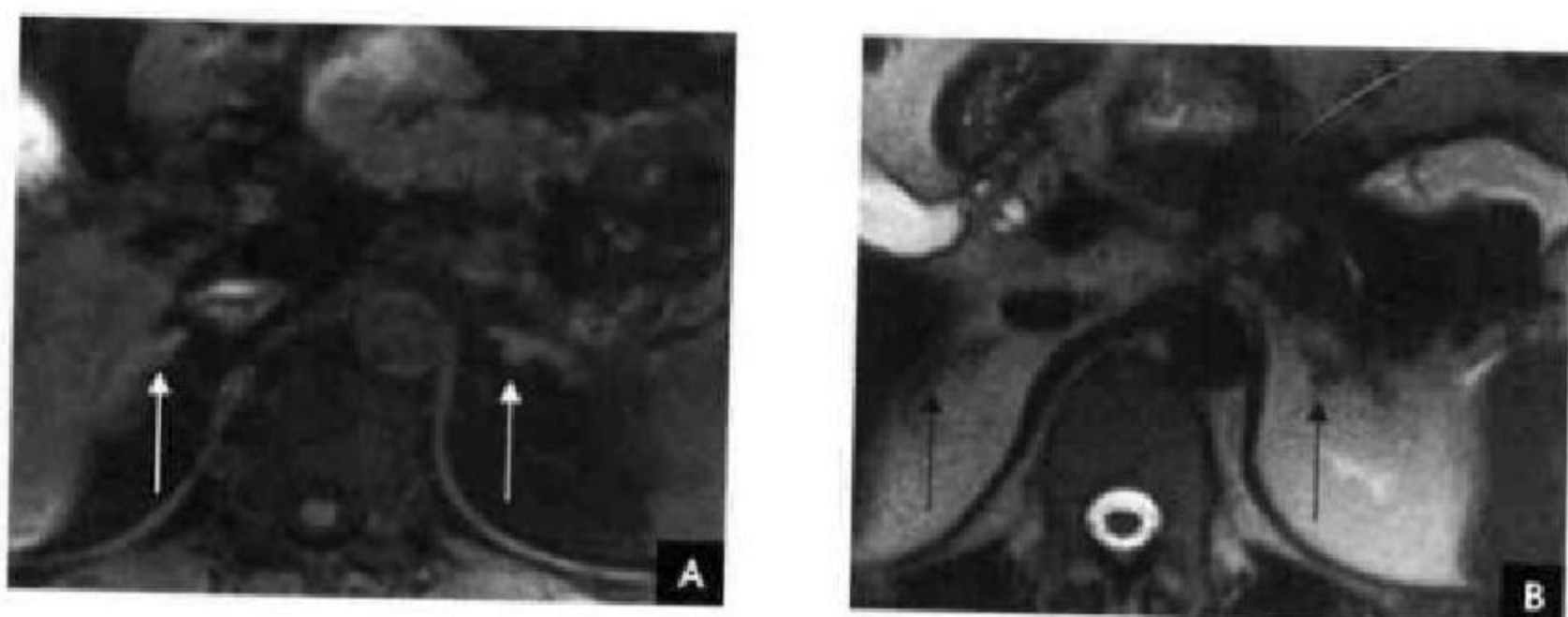


图 8-57 肾上腺横断面 MRI

A. T₁WI 压脂(白箭); B. T₁WI(黑箭)

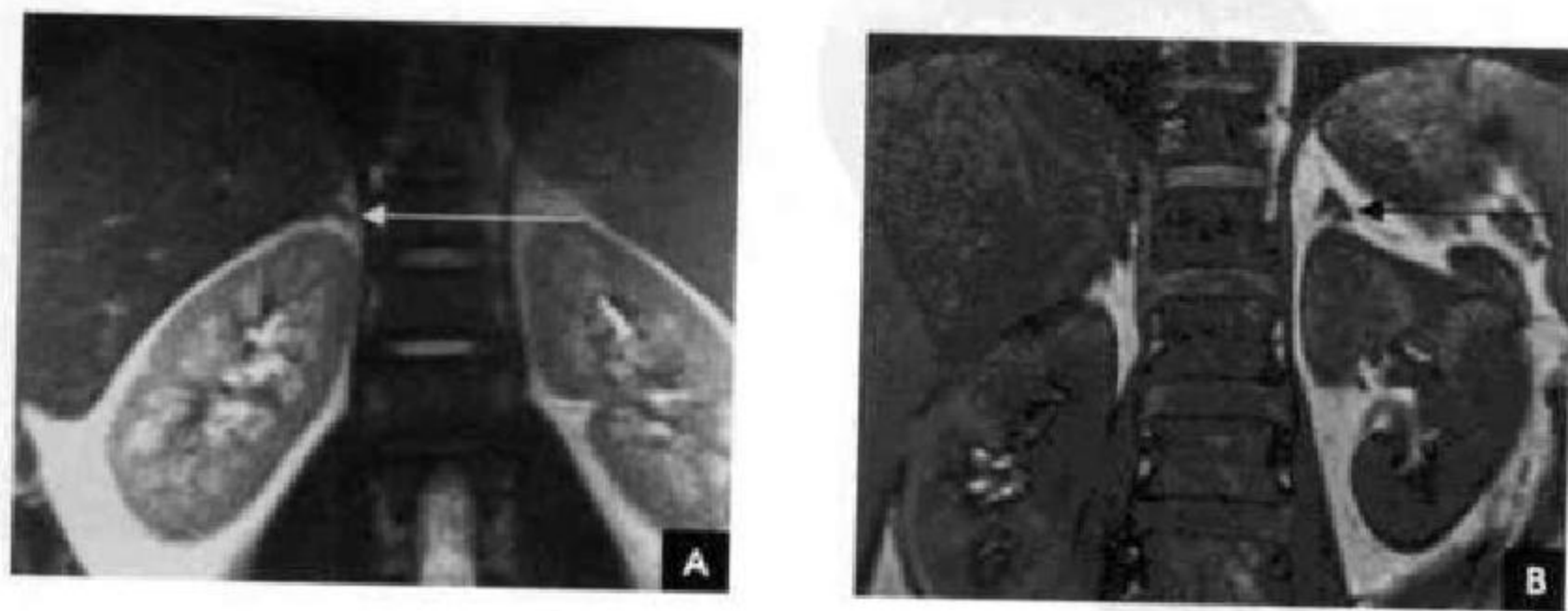


图 8-58 肾上腺冠状面 MRI

A. T₁WI(白箭); B. 化学位移成像反相位(黑箭)

第十一节 肾脏断面解剖

一、解剖概述

肾脏位于腹膜后脊柱两侧的肾周间隙内,肾实质表面有一层纤维膜覆盖,肾周间隙内充满脂肪组织,在儿童和老年人脂肪组织较少,外面由肾周筋膜包绕。肾脏位置较不固定,上界可达第11肋骨,下界在髂嵴水平以上,一般在第12胸椎至第3腰椎的范围,肾门约在第2腰椎水平,右侧肾脏略低于左侧。呼吸及改变体位时,肾脏可上下移动,但左右及前后的移动度较小,在仰卧位时肾的前缘一般不超过同水平椎体的前缘。在其后方的组织两侧相同,上为横膈,下为腰大肌、腰方肌和腹横肌的筋膜。前面的结构右侧自上而下为右肾上腺、肝脏、十二指肠降部和结肠肝曲;左侧为左肾上腺、胃、胰腺、空肠,外侧为脾脏及结肠脾曲。

肾外形如蚕豆状,长10~15cm,宽5~8cm。肾脏包括肾实质及收集腔两部分,肾实质分为外层皮质和内层髓质,皮质以两极为最厚,皮质伸入髓质部分称为肾柱。肾脏中部内侧略凹陷,该处即肾门,是肾盂和肾动静脉等出入的部位。肾门周围的腔隙称为肾窦,内有肾盂、肾盏、血管、淋巴管和脂肪。肾内的收集腔包括肾盂和肾盏。肾脏的血液来自腹主动脉

的直接分支肾动脉供应;肾静脉位于动脉的前方,较粗大,左肾静脉长,在胰头或钩突平面越过腹主动脉汇入下腔静脉,右肾静脉短,直接汇入下腔静脉。

二、CT断面解剖

正常肾横断面呈圆形或卵圆形,可略有分叶,外缘光滑。正常肾实质CT值为30~50HU,稍低于肝脾密度,平扫时正常肾皮质和髓质密度一致,不能区分。肾窦内含有脂肪,CT值为0~10HU。肾窦脂肪量多少不等,个体变异很大。如肾窦内脂肪量少或无肾盂积水,平扫不能明确区分肾窦内结构。静脉内团注造影剂快速扫描或动态扫描时,可见肾实质的3相变化:①血管显影期。即增强早期,又称皮髓质交界期,血管蒂及外周肾皮质和伸入髓质内的肾柱显影,密度升高,而髓质尚未显影,两者交界清晰。此期持续80~90s。②实质期。造影剂通过肾小管排泄,髓质显影,密度不断增高,最终与皮质密度一致或略超过肾皮质,皮质、髓质分界遂消失,CT值可达150HU左右。此期持续1~2min。③肾盂排泄期。肾盂、肾盏及输尿管显影,密度均匀性增高,肾实质密度降低。与不增强的肾窦内脂肪形成鲜明的对比(图8-59)。

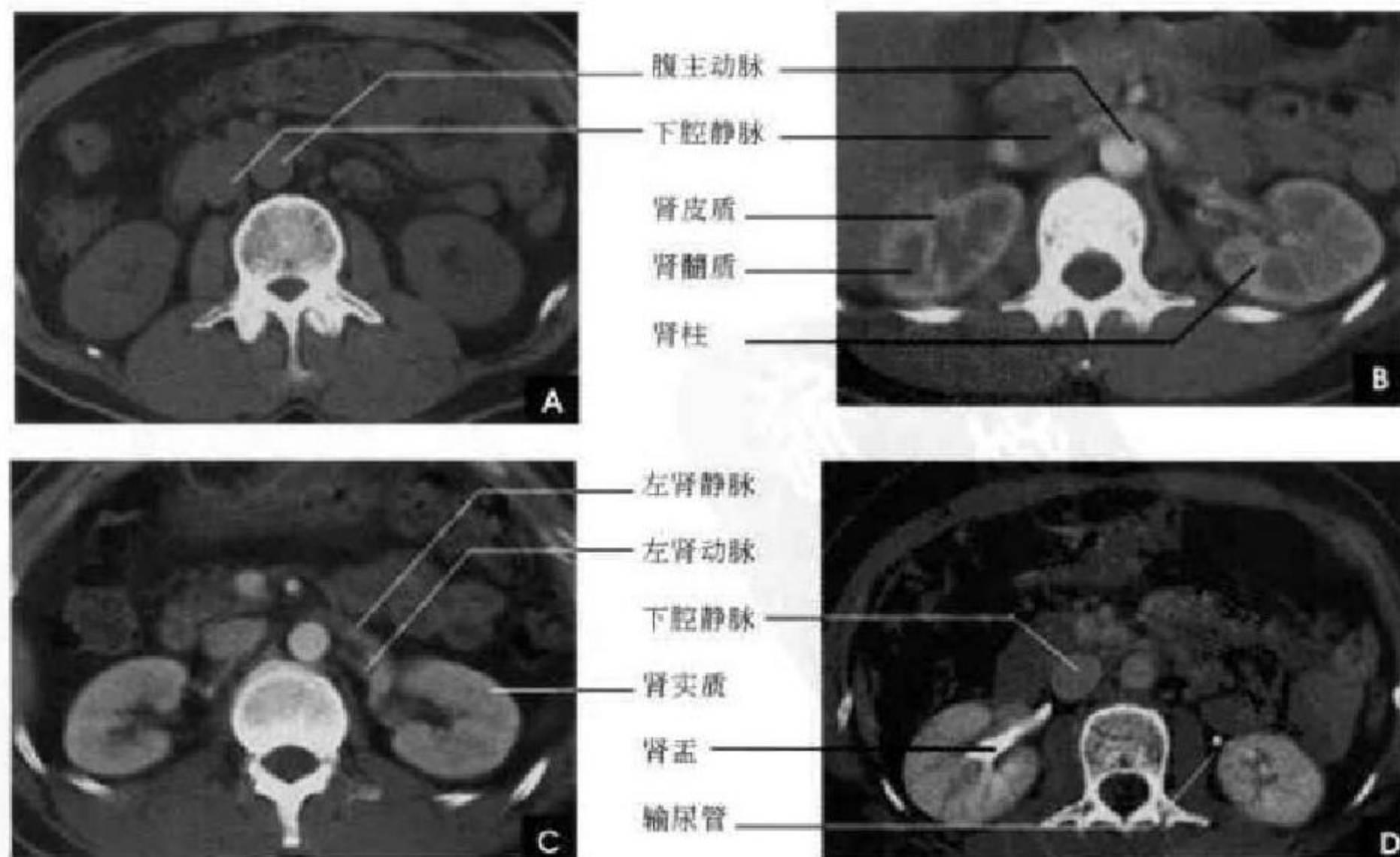


图 8-59 肾脏 CT

A. 平扫; B. 增强(皮髓交界期); C. 增强(实质期); D. 增强(肾盂排泄期)



三、MRI 断面解剖

T_1 WI 上肾脏呈中等信号,肾皮质信号较肾髓质稍高,如采用化学位移成像则轮廓勾画清晰;

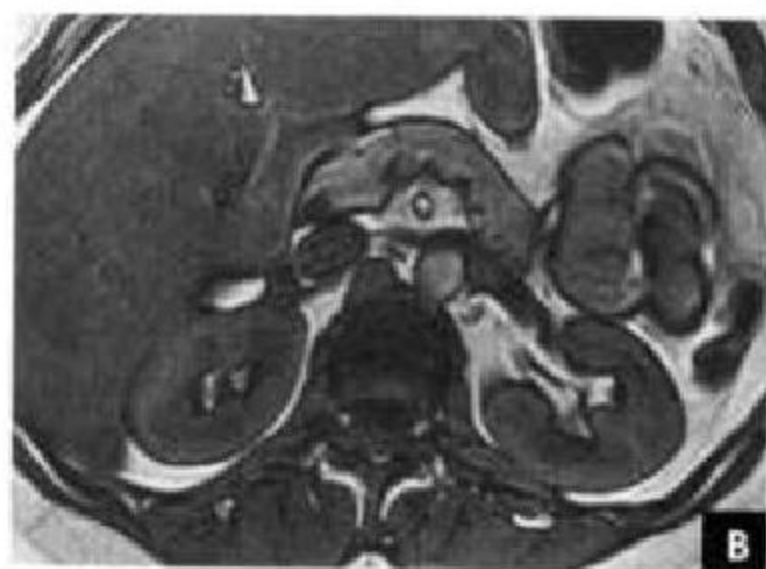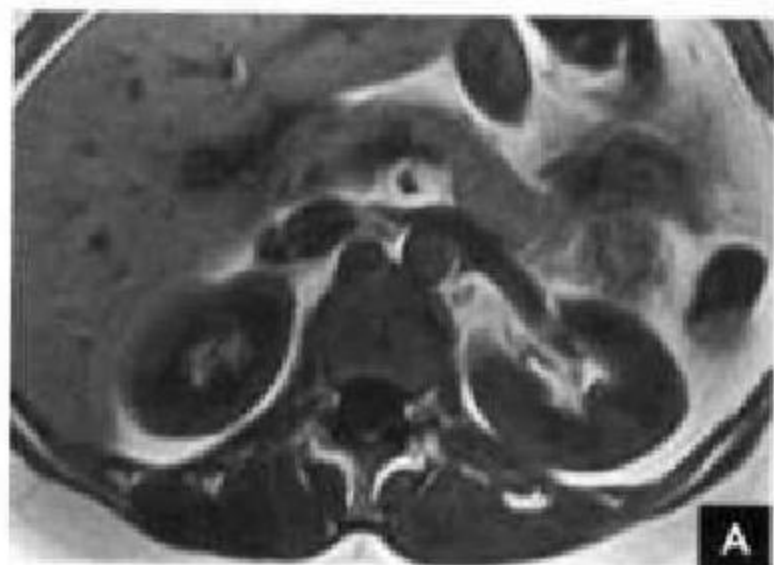


图 8-60 肾脏横断面 MRI

A. T_1 WI; B. 化学位移成像反相位

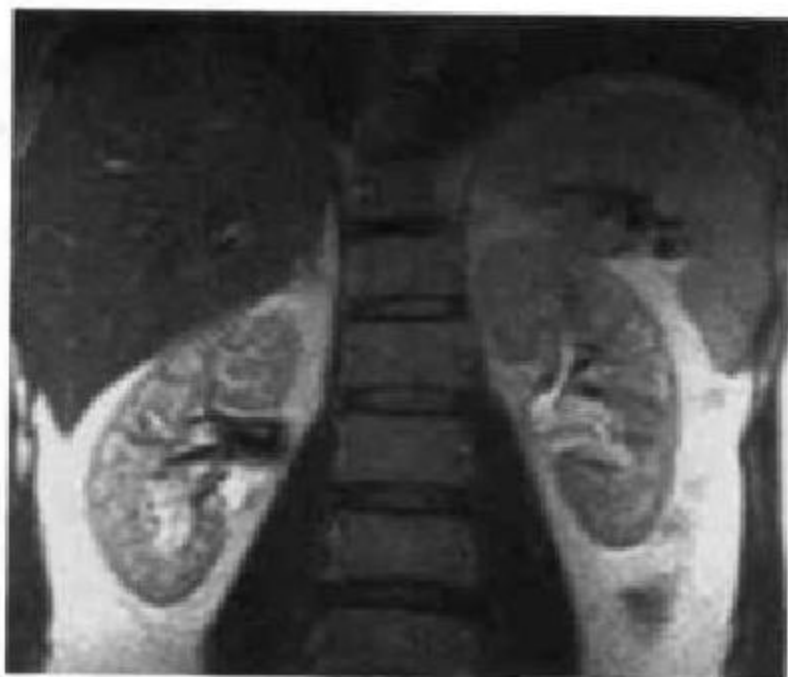

图 8-61 肾脏冠状面 MRI(T_2 WI)

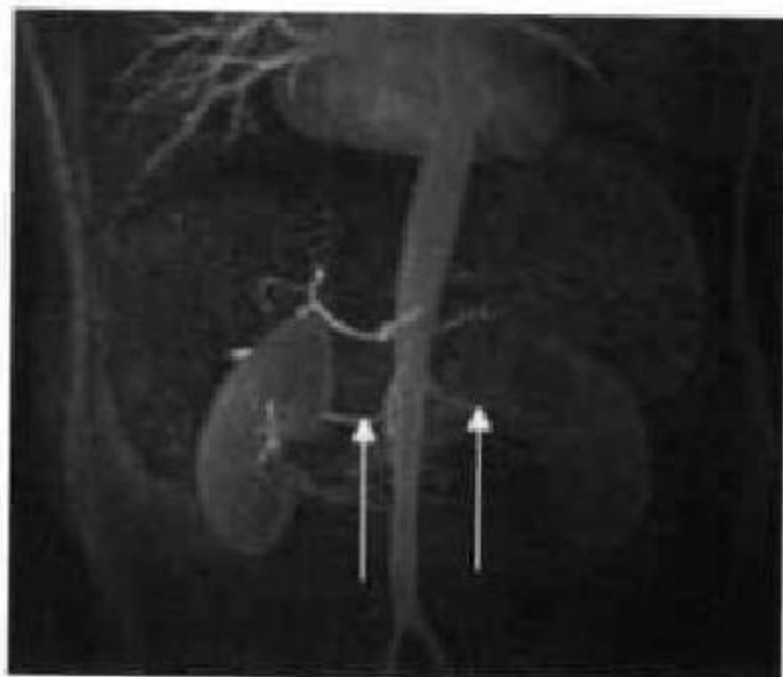


图 8-62 MRA (白箭示双侧肾动脉)

T_2 WI 上肾脏呈明显高信号,皮质和髓质较难区分。肾脏冠状位成像可以清楚观察肾门和肾盂结构, MRA 可显示肾血管情况及与腹主动脉的关系(图 8-60~8-62)。

第十二节 输尿管与膀胱断面解剖

一、CT 断面解剖

输尿管起始于肾盂,沿腰大肌前方下行,在骶骨水平以下,向外后斜行向下,于坐骨棘附近转向内侧,向前呈弧形进入膀胱。CT 平扫图上正常输尿管不易显示或难以与血管区分,造影增强后正常输尿管呈浓密的圆点状阴影,沿固定的行径通过,易于识别(图 8-63)。

膀胱位于骨盆下部前方,前缘接近耻骨联合。膀胱可分为底部、体部和顶部,但分界不明确。膀胱底部两侧输尿管开口和内尿道开口组成三角形部分称膀胱三角区,位置较固定;体部包括前壁、后壁和两侧壁;顶部及后壁上方覆有腹膜,顶部的位置因膀胱充盈程度而异。膀胱是一个富含肌肉的

器官,CT 图像上膀胱的大小、形态因充盈程度而异。一般呈圆形或横椭圆形,充盈较满时,前壁较平坦。正常膀胱充盈时内壁光滑,适度扩张时,厚 2~3mm。膀胱内的尿液接近或略高于水的密度,因尿浓缩和比重不同,其密度略有差异(图 8-64)。

二、MRI 断面解剖

MRI 也同样是应用尿液及脂肪的衬托,在 T_1 WI 上,尿液及膀胱肌层均为低信号而难于分辨。在 T_2 WI 上,等信号的膀胱壁在尿液高信号及膀胱周围高信号脂肪的衬托下,显示此等信号环是连续均匀的(图 8-65)。冠状面与矢状面成像能显示膀胱的最下方是耻骨联合,耻骨后和膀胱前壁之间为耻骨后间隙,两侧面和肛提肌、闭孔内肌、壁层盆筋

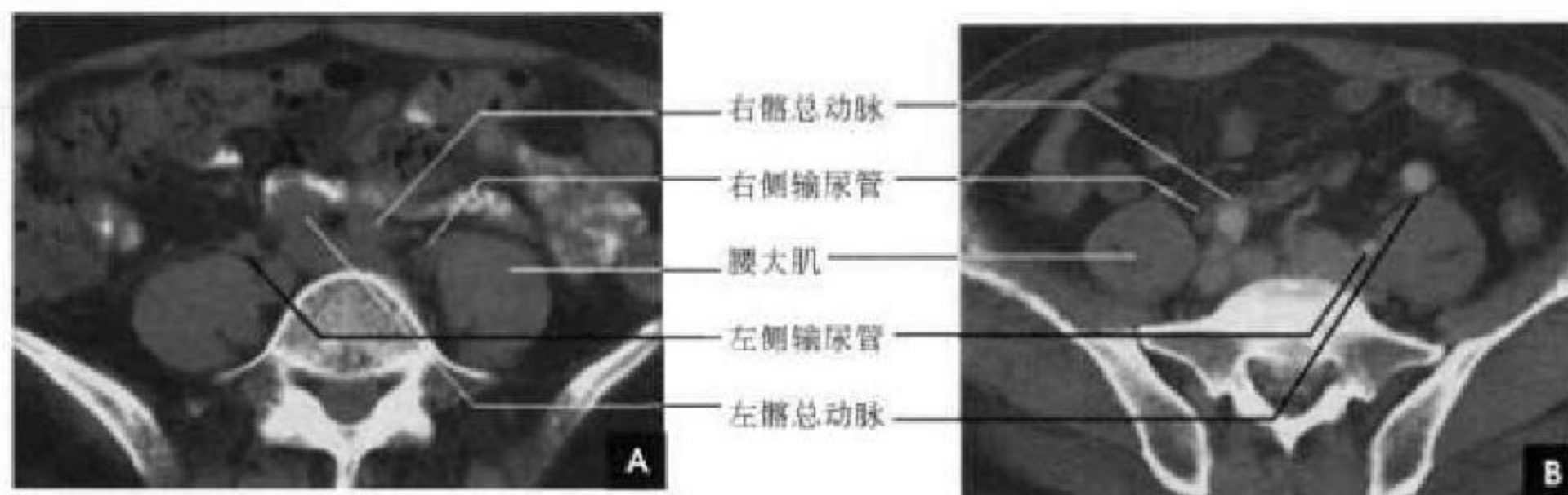


图 8-63 输尿管 CT
A. 平扫; B. 增强

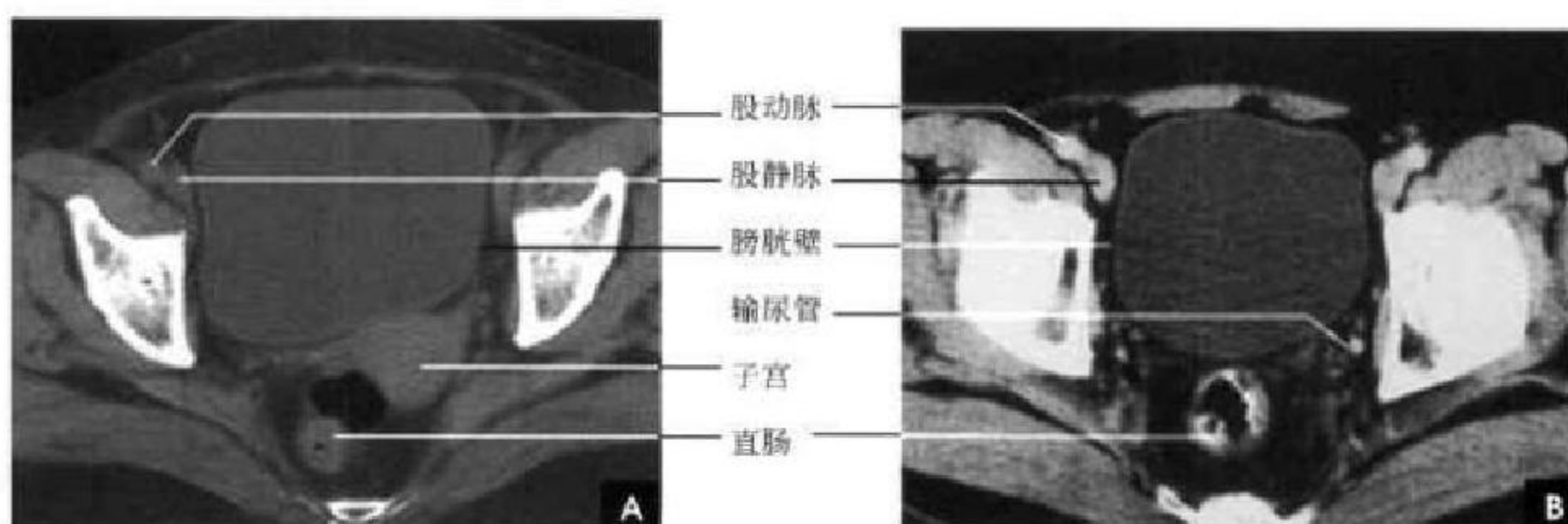


图 8-64 输尿管下段及膀胱 CT
A. 平扫; B. 增强

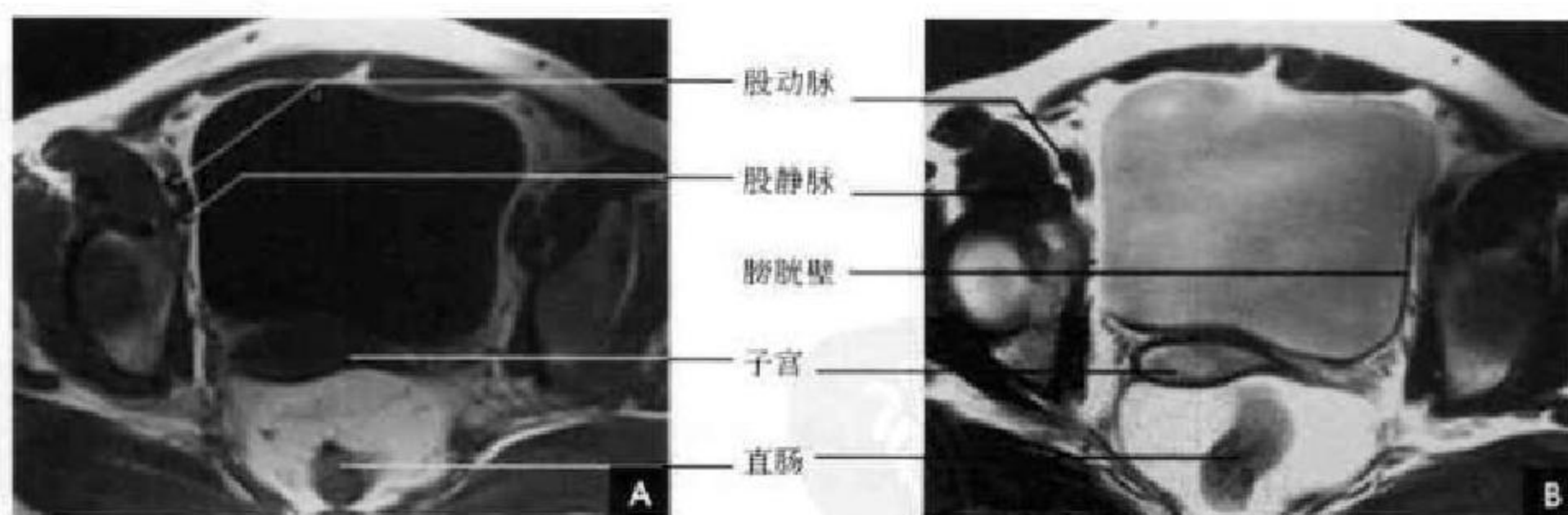


图 8-65 膀胱横断面 MRI
A. T₁WI; B. T₂WI

膜、膀胱前列腺静脉丛等相连。男性膀胱底和直肠间接相连,中间有精囊、输尿管和直肠膀胱筋膜;女性膀胱后面由子宫膀胱间隙与子宫隔开。在这个腹膜间隙下面,膀胱与宫颈、阴道前壁直接相连,子

宫体和底位于膀胱之上(图 8-66)。采用重 T₂ 加权技术的 MR 尿路水成像(MRU)能较全面显示尿路情况(图 8-67)。

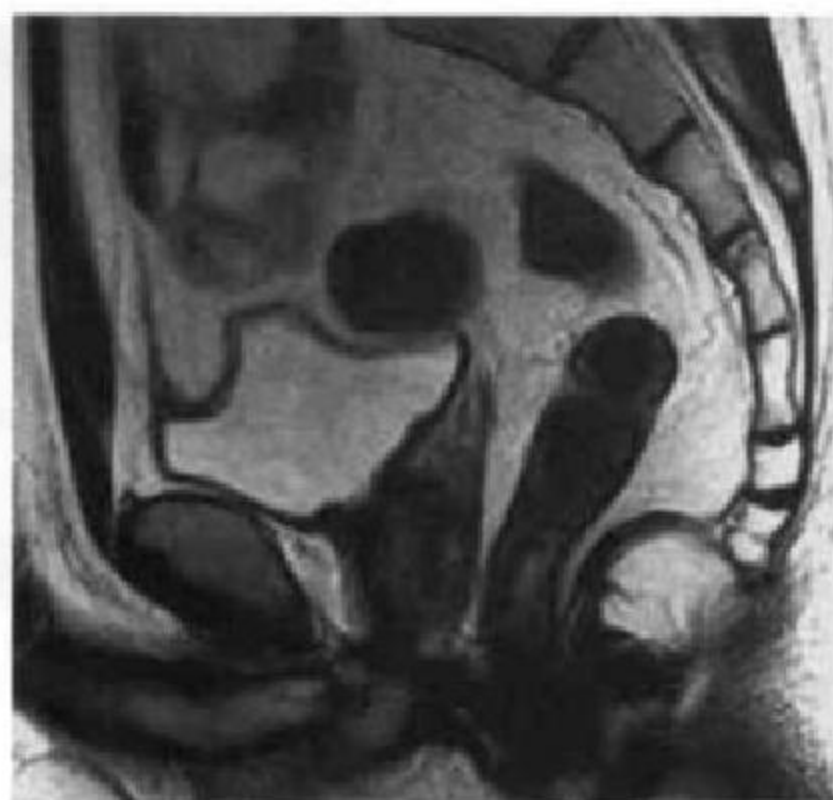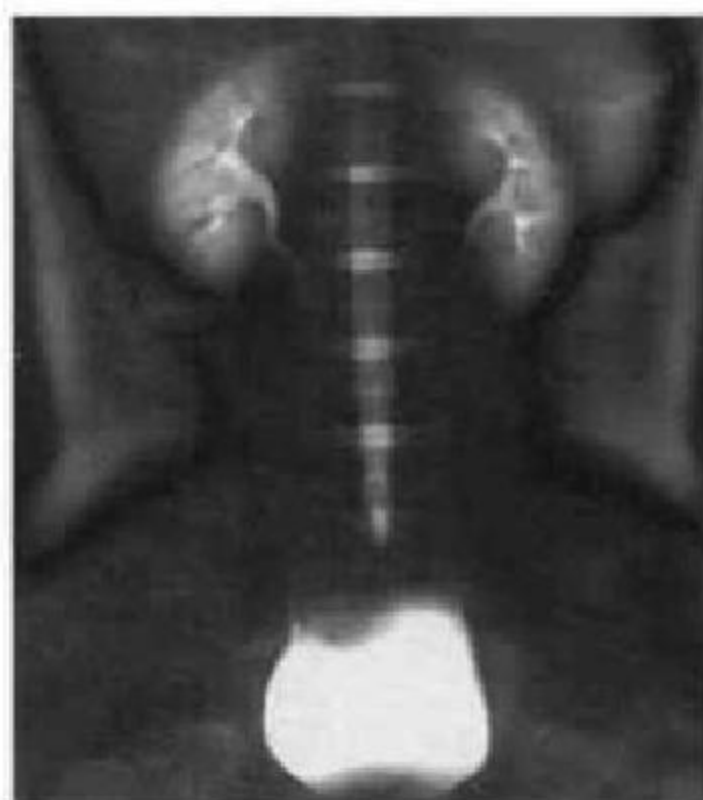
图 8-66 男性膀胱矢状面 MRI(T₂WI)

图 8-67 MRU

第十三节 男性生殖器官断面解剖

一、CT 断面解剖

前列腺呈尖部向下的置的栗形,位于耻骨联合与直肠之间,上面紧贴膀胱,下部为尿生殖膈,中央有尿道通过,射精管开口于此段尿道内。CT 断面图像上前列腺呈圆形或卵圆形软组织密度影,两侧为对称的闭孔内肌和肛提肌。年轻成人的前列腺大小一般底部左右横径为 3~3.5cm、前后纵径为

2~2.5cm、上下高径为 2.5~3cm;老年人三径增大,分别为 4.3cm、4.8cm、5.0cm (图 8-68A)。

两侧精囊呈倒八字形对称位于膀胱和直肠之间,紧贴前列腺的上缘,由于周围有丰富的脂肪,在 CT 图像上呈清晰的略高密度影。双侧长度之和约 6cm,在中线处,两侧精囊汇合,前缘和膀胱形成锐角,称精囊膀胱三角,仰卧位时较清楚,俯卧位时由于精囊前移贴近膀胱,精囊三角可能消失(图 8-68B)。

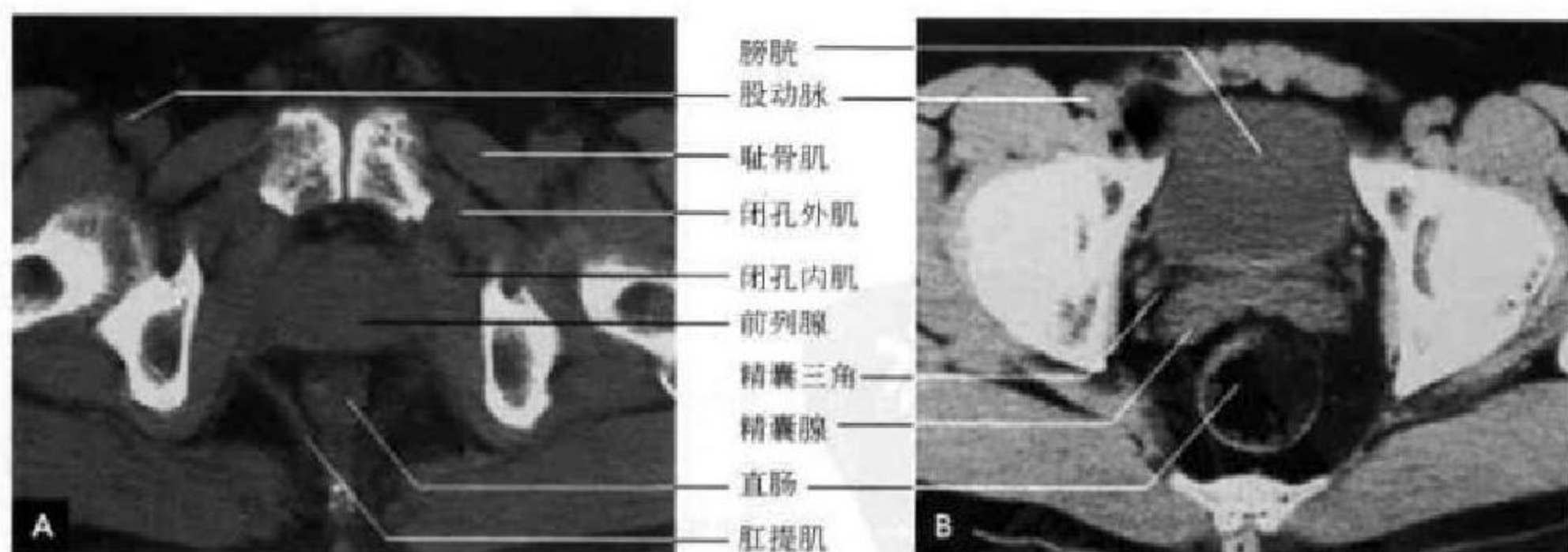


图 8-68 盆腔 CT 平扫

A. 前列腺层面; B. 精囊腺层面

二、MRI 断面解剖

前列腺 MRI 可显示几个部分:前方的纤维基质部;前列腺本身的外周带、中央带和移行带;前列

腺周围包膜、周围的神经血管束和静脉丛。T₁WI 不能区分其带,只能显现前列腺的轮廓及周围脂肪、神经血管束、淋巴结等结构;T₂WI 可分辨前列腺内部各带、包膜和静脉丛。

纤维基质部位于腺体之前,不属于前列腺腺体组织,主要由平滑肌组成,MRI上信号较低。年轻人该部较大,约占前列腺体积的1/3,老年人逐渐萎缩。外周带主要位于前列腺后方、左右两侧及尖部,呈冰激凌蛋卷状包绕中央带,约占前列腺体积的75%,此带主要由腺体组织构成,含水丰富,故在横断和冠状面 T_2 WI 上呈新月形高信号区。大多数前列腺癌起源于该带,前列腺增生时一般该带体积减小。中央带位于两侧外周带的前内侧,约占前列腺体积的20%,腺体含量少,基质含量多,故在 T_2 WI 上低于外周带,呈中等信号。移行带为一小区带,仅占前列腺腺性组织的5%,却是良性前列腺增生的好发部位。此带由前列腺尿道周围腺体及

纤维基质构成,常规MRI检查一般无法显示。成人MRI上中央带和移行带常无法区分,一般皆有不同程度的前列腺增生,通常前列腺增生起源于精阜以上的前列腺尿道周围的移行带,逐渐增大占据中央带,甚至融合使中央带体积增大,外周带受压萎缩变薄,故将中央带和移行带统称为中央腺。

前列腺实质表面包裹着薄而坚韧的膜,前列腺周围有较丰富的静脉血管丛,其血流缓慢,位于前列腺的前方及侧方,紧贴前列腺包膜,两者均以 T_2 WI 显示较好。神经血管束位于两侧直肠前列腺角,相当于5点和7点的位置,在前列腺根治性手术时,至少一侧保留才能有阴茎勃起功能,神经血管束以 T_1 WI 显示较好(图8-69、8-70)。

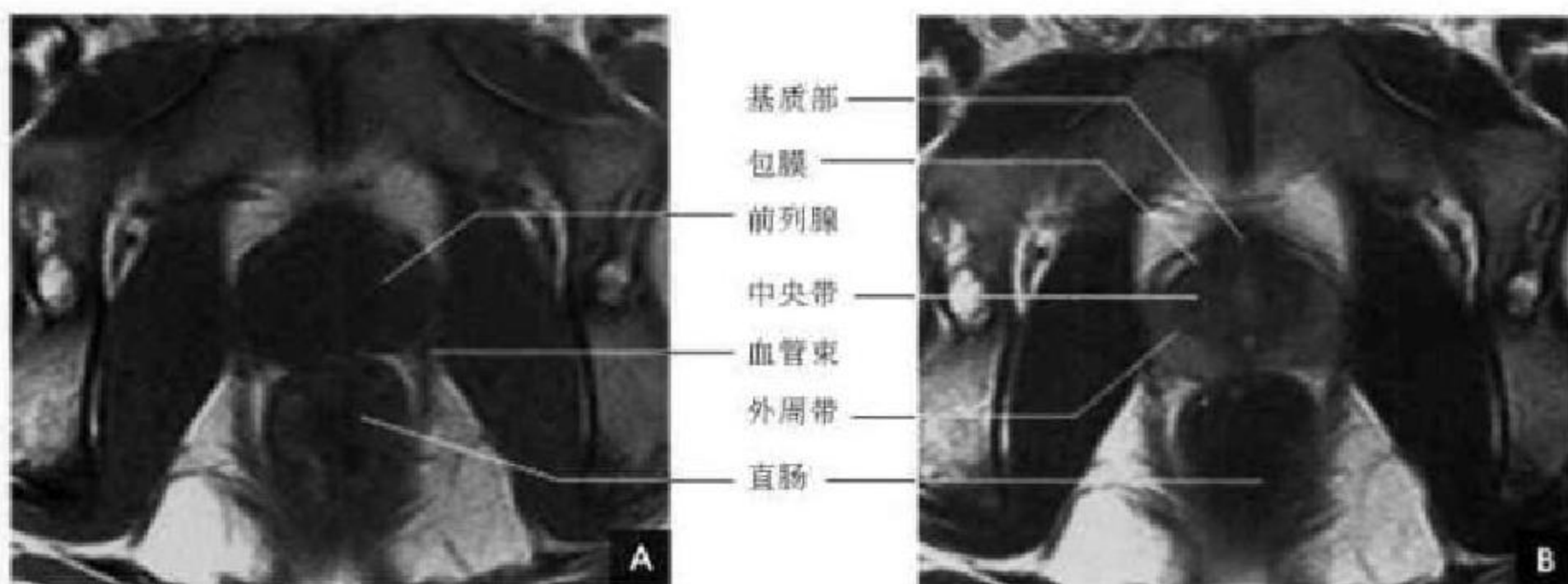


图 8-69 男性盆腔横断面 MRI(前列腺层面)

A. T_1 WI; B. T_2 WI

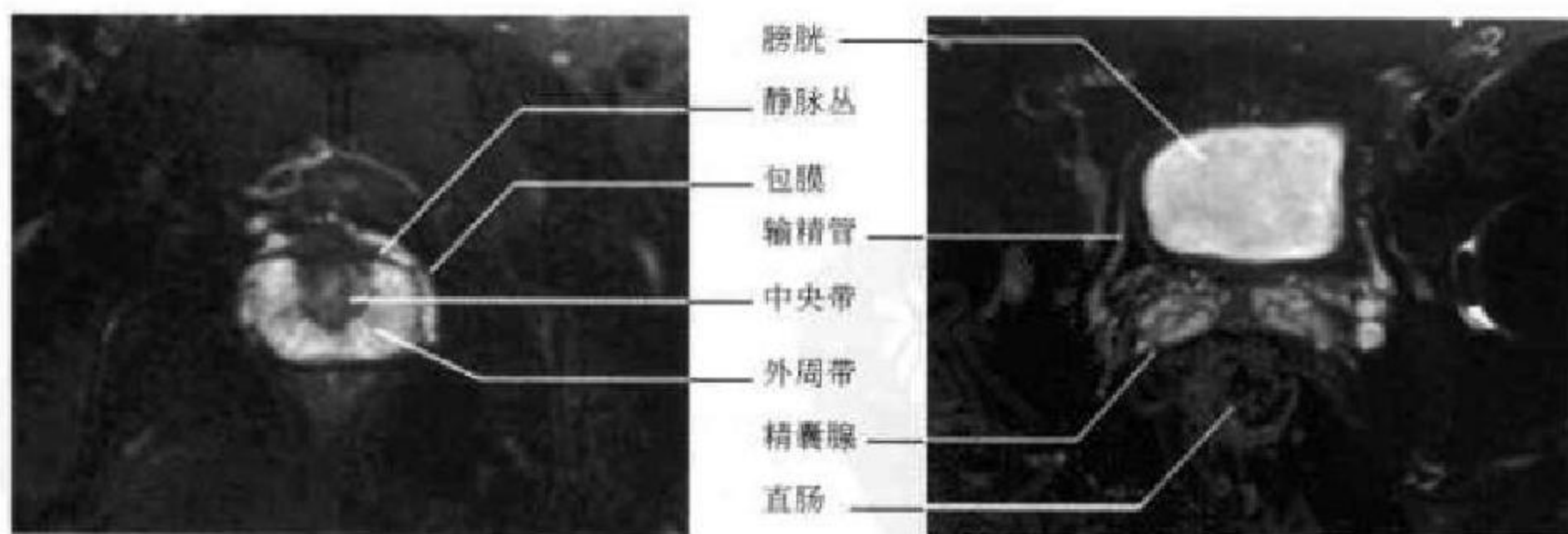


图 8-70 横断面 T_2 WI 压脂(前列腺层面)

图 8-71 横断面 T_2 WI 压脂(精囊腺层面)

精囊内含有长 T_1 、长 T_2 的液体,在周围脂肪的衬托下, T_1 WI 上表现为境界清晰的八字形中低信号带;而在 T_2 WI 上的高信号表现与周围脂肪组织对比下降,因此 T_2 WI 压脂成像能有效提高对

比,从而很好地显示精囊腺,甚至输精管的形态、大小与走行(图8-71、8-72)。

在矢状面和冠状面 MR 成像能显示男性生殖器官与周围结构的解剖关系(图8-73、8-74)。

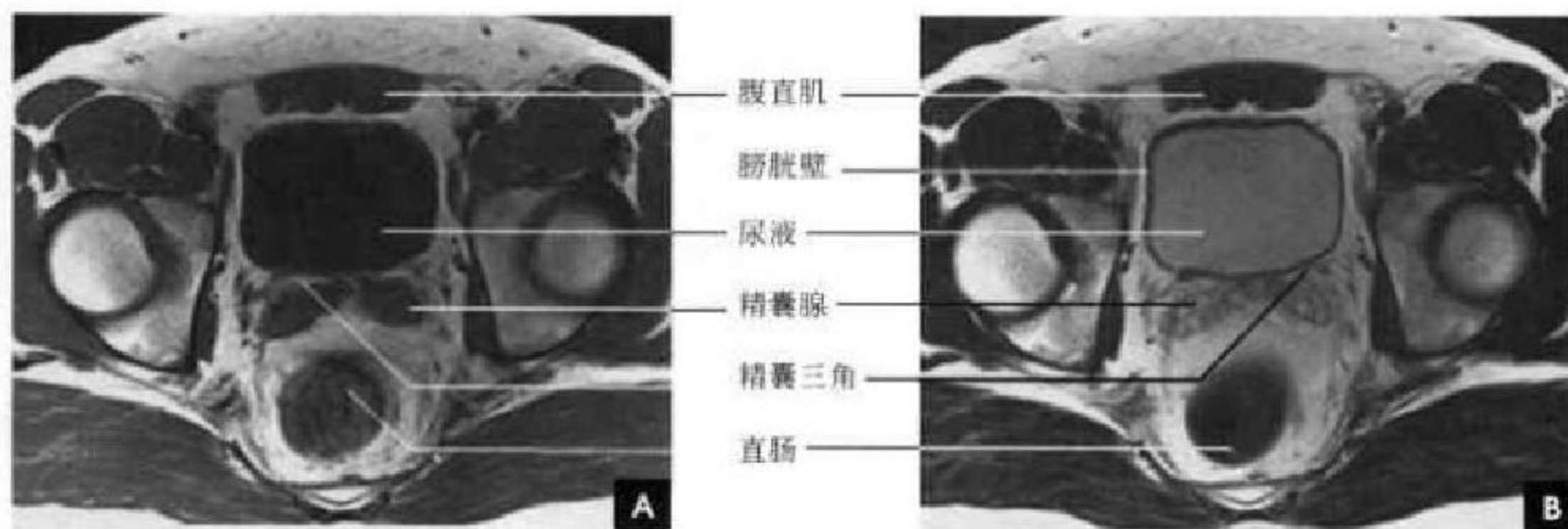
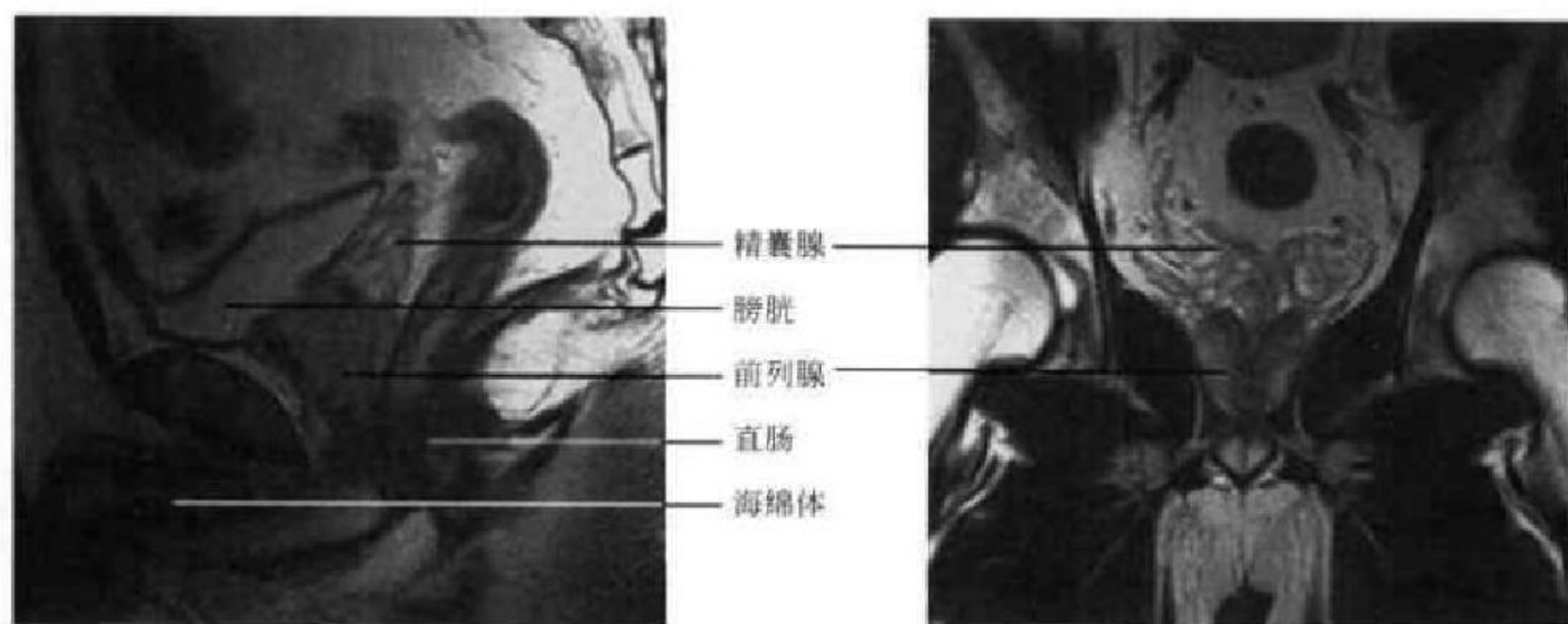
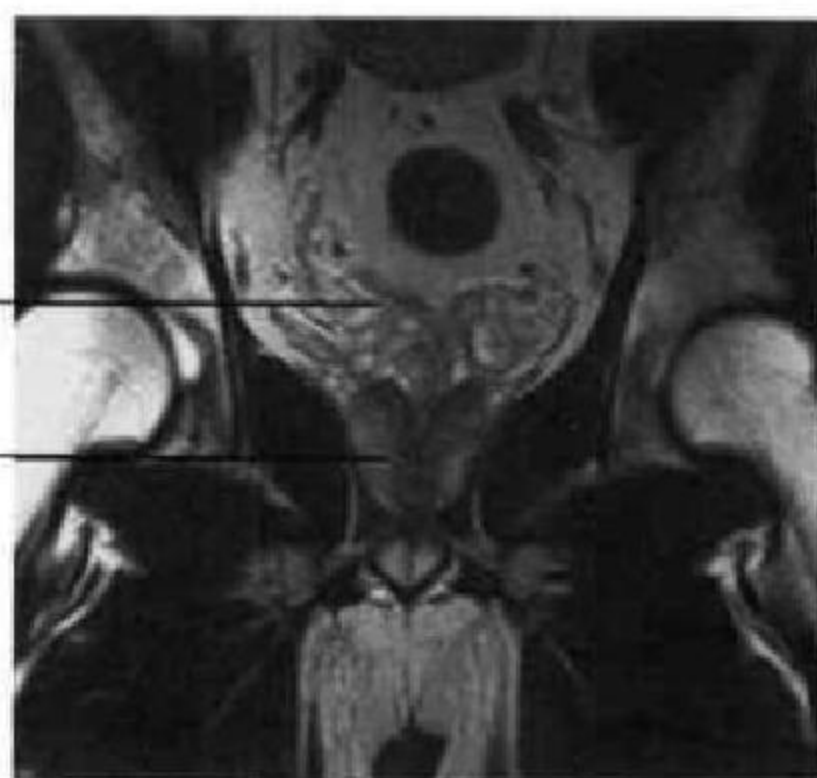

图 8-72 男性盆腔横断面 MRI(精囊腺层面)

A. T₁WI; B. T₂WI图 8-73 男性盆腔矢状面 MRI(T₂WI)图 8-74 男性盆腔冠状面 MRI(T₂WI)

第十四节 女性生殖器官断面解剖

一、CT 断面解剖

正常子宫 CT 断面图像呈纺锤形或三角形,位于膀胱与直肠之间,位置可偏离中线。横径约 3cm,产后及月经期子宫略大,绝经后的子宫萎缩。子宫 CT 值为 40~80HU,强化明显,子宫体中央低密度区为子宫腔。子宫前方为子宫膀胱陷窝,后方为子宫直肠陷窝(图 8-75)。阔韧带由子宫侧缘延至盆腔内侧壁,卵巢位于阔韧带的后下缘,大小约 4cm×2cm×2cm。输卵管在子宫上缘两侧,长约 10cm,通常不能被 CT 显示。宫颈断面相当于双侧髋关节层面。阴道前壁与膀胱后缘紧贴,后壁上段由腹腔直肠子宫陷窝,下段由直肠阴道筋膜和直肠相隔,在阴道内放置纱布塞子后,扩张的阴道表现

为膀胱后方类圆形气体样密度影(图 8-76、8-77)。

二、MRI 断面解剖

MR 多层面成像可以判定子宫的大小,在月经不同时期内子宫大小有变化,月经初期和使用避孕药的人子宫体积较大。矢状面对判断子宫的位置(如前倾、前屈或后屈)最佳。

子宫肌层在 T₁WI 上呈均匀的偏低信号,近似或略高于骨骼肌;在 T₂WI 上,信号高于骨骼肌。肌层信号强度随月经周期变化,在 T₂WI 上,分泌期子宫肌层信号高于增生期。肌层厚度为 1~3cm,是从子宫体的外缘量到高信号的子宫内膜外缘,其中包括了结合带。子宫内膜在 T₁WI 上信号与肌层相近,两者区别不明显;在 T₂WI 上呈显著

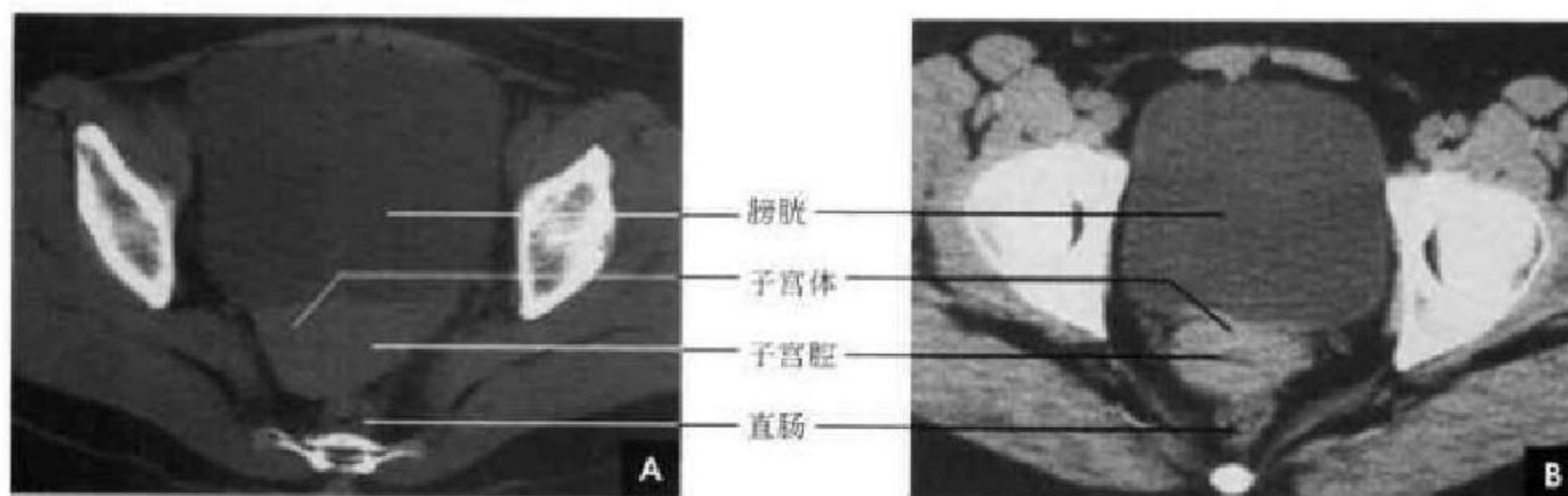


图 8-75 女性盆腔 CT(宫体层面)

A. 平扫; B. 增强

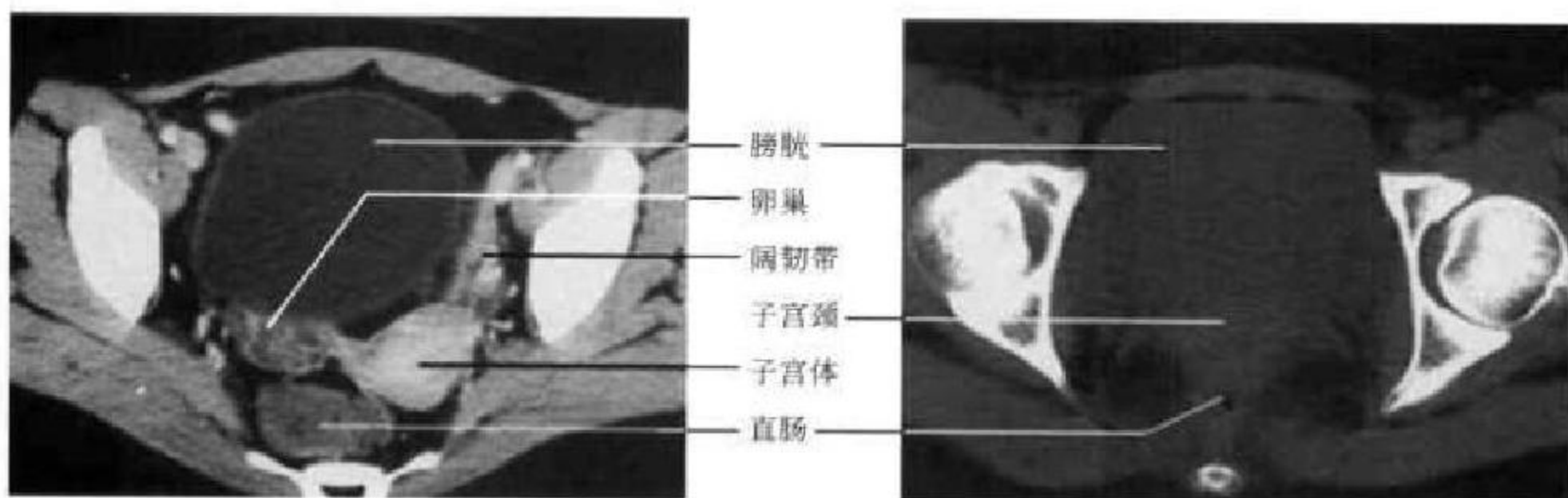


图 8-76 女性盆腔增强 CT(卵巢层面)

图 8-77 女性盆腔 CT 平扫(宫颈层面)

的信号,它的外缘被低信号的结合带勾画得非常清晰。内膜厚度亦随月经周期变化,增生期为 2~4mm,分泌期为 4~7mm。结合带位于子宫肌层和内膜之间,属于肌内层,在 T₂WI 上呈低信号带,厚度 5~6mm,目前对结合带低信号形成的解剖基础尚不十分清楚。子宫颈矢状面上是一个长 4~5cm,厚 3~4cm 的圆柱状结构,未产妇女的宫颈细

长,而经产妇女的宫颈短粗。在 T₂WI 上宫颈同样有 3 个信号带,横断面上形成“靶心”状。阴道在矢状面或冠状面上显示最佳。阴道壁信号低于子宫肌信号,与骨骼肌信号相近,在 T₂WI 上它能与周围结构清晰区分。阴道内上皮及黏液在 T₂WI 上呈高信号(图 8-78~8-80)。

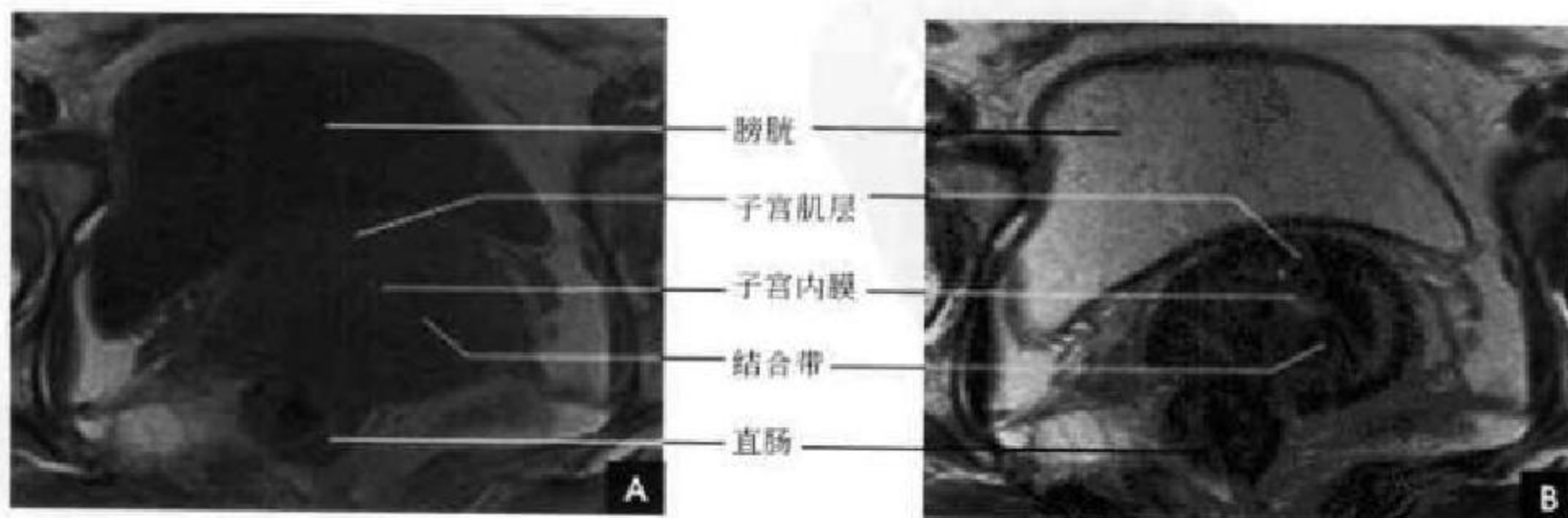


图 8-78 女性盆腔横断面 MRI(宫体层面)

A. T₁WI; B. T₂WI

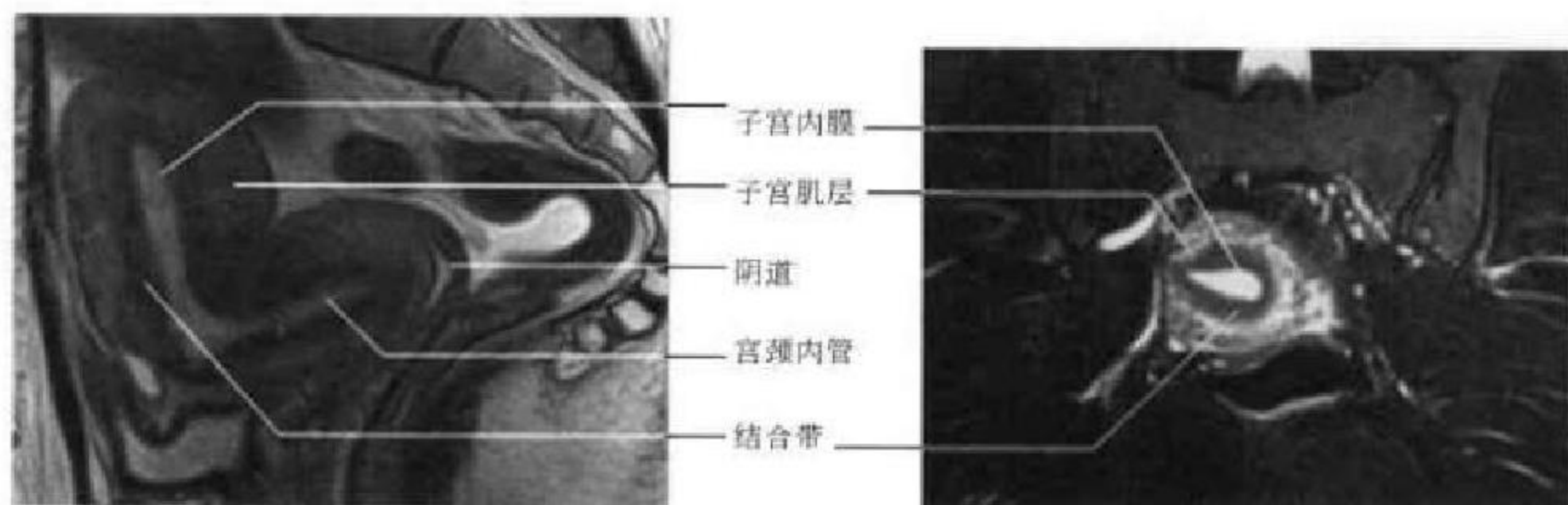


图 8-79 矢状面 MRI(T₂WI)

图 8-80 冠状面 MRI(T₂WI 压脂)

卵巢 MRI 并非常规可见。卵巢常位于子宫角两侧或略靠上,位置变化较大。卵巢随月经周期而成熟增大,在排卵前期检出率较高,在 T₂WI 上可

见 1cm 左右的高信号卵泡;而排卵初期不易显示。输卵管较细, MRI 不能显示。

(王钟江 靳激扬)