

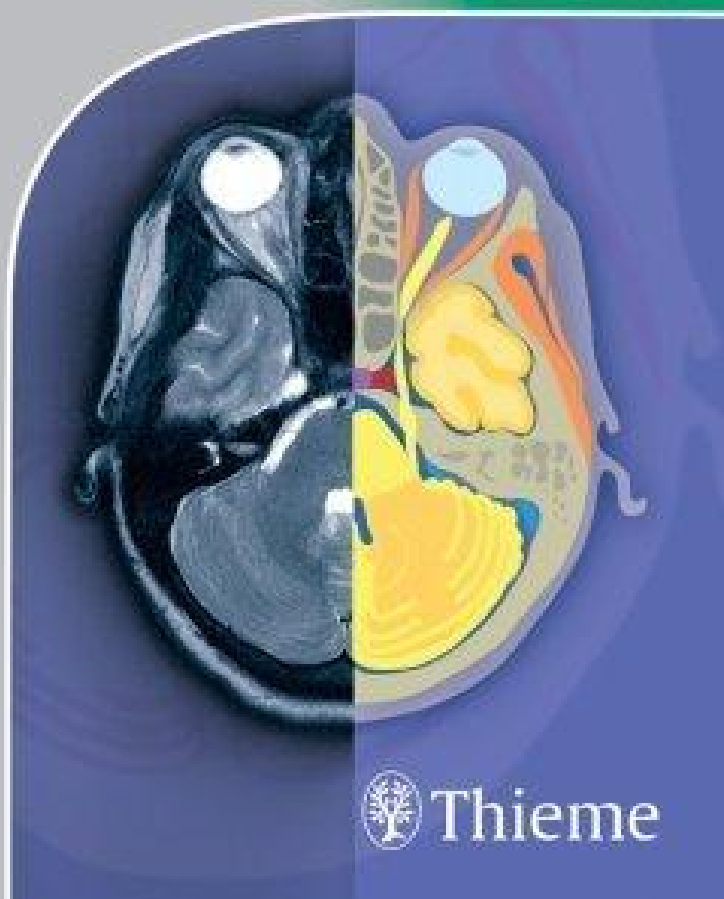
# CT 与 MRI 断层解剖学袖珍图谱

第一卷：头颈部

中文版

译者 李新华

basic sciences



Thieme

## 写在前面

在平时工作中，对于解剖的理解，大多停留在一些大框上，一些小的细微解剖往往不求甚解或者一带而过，在丁香园中幸而发现 Moeller 等编著的这套 Pocket Atlas Sectional Anatomy Computed Tomography and Magnetic Resonance Imaging 系列书共三本，里面精细的线图立即吸引了我，遂作为手头查阅精细解剖的工具书，在应用过程中，遇到一些相对生僻的英文只好借助于词典，有点儿不太方便，于是动了把它翻译成中文的念头，起初以为是简单的事情，仅仅是单个单词，无需语法方面的遣词造句和揣摩，更不用讲究“信达雅”，但在翻译过程中，发现由于东西方的不同，在解剖学的名词上并不全是一一对应，对于不熟悉的还要查阅中文的解剖书，帮助最大的当属刘树伟教授的《人体断层解剖学》(研究生用书)，遇到生疏的解剖区域还要了解其相关的功能，特别是对于神经功能解剖区；因此翻译此书相当于重新学习了一遍解剖学，收获非常大。另外也可能是原著者当时机器的情况所限，部分 CT 与 MRI 图像也不是尽善尽美，于是更新了部分 CT 图片。由于无法获得版权，仅仅作为内部资料，发至园子里，供同道内部交流，原著的部分信息附于中文版之后，示对原著者的敬重，对于译本中存在的一些错误和失误，请同道多多斧正。

2008-10-8

# 目录

## 颅脑 CT

颅脑 CT-横断面.....	1
颅脑 CT-血管分布.....	25
颅脑 CT-神经功能系统.....	28
颞骨岩部-横断面CT.....	29
颅脑 CT-冠状面.....	35
面部骨骼间隙-冠状面.....	41

## 颅脑 MRI

颅脑 MRI-横断面.....	43
颅脑 MRI-血管分布(横断面).....	79
颅脑 MRI-矢状面.....	83
颅脑 MRI-血管分布(矢状面).....	109
颅脑 MRI-冠状面.....	111
颅脑 MRI-血管分布(冠状面).....	147
颅脑 CT-神经功能系统.....	150
颅脑 MRA-动脉.....	151
颅脑 MRA-静脉.....	157

## 颈部

颈部-横断面.....	161
颈部淋巴结-横断面.....	197
颈部间隙.....	199
喉-横断面.....	201
颈部-矢状面.....	209
颈部间隙-矢状面.....	221
颈部-冠状面.....	223

颅脑 CT-横断面

颅脑 CT-冠状面

颅脑 MRI-横断面

颅脑 MRI-矢状面

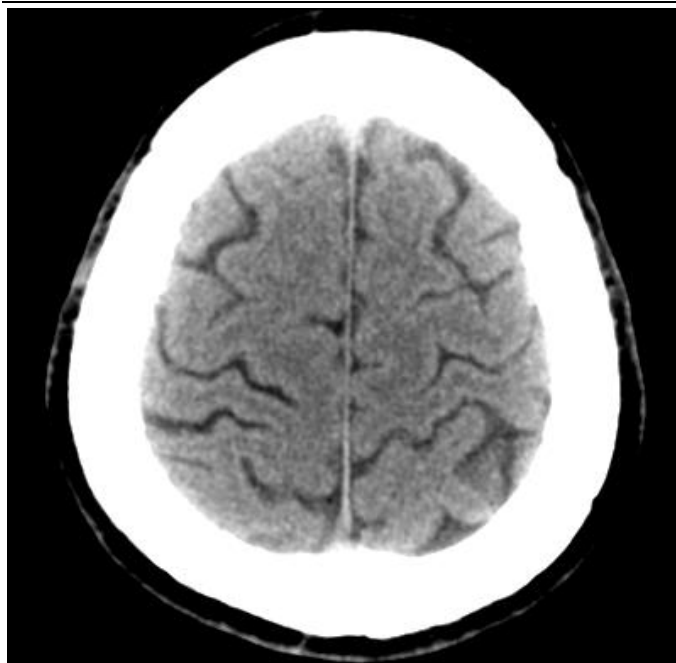
颅脑 MRI-冠状面

颈部--横断面

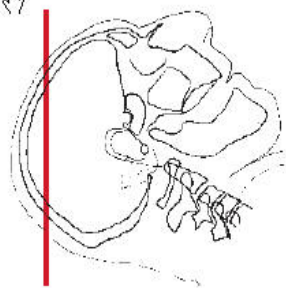
颈部—矢状面

颈部—冠状面

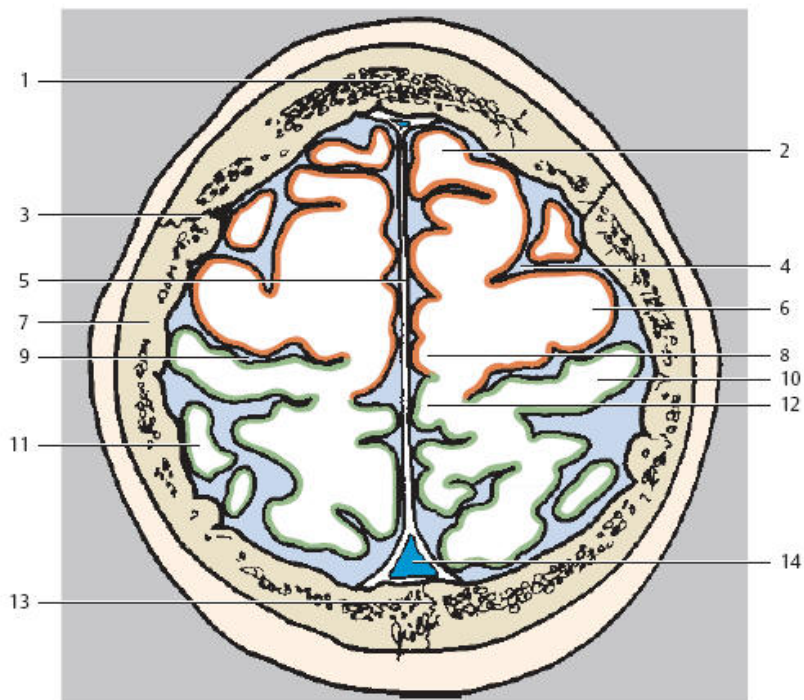




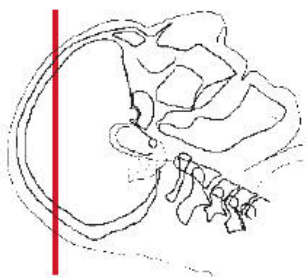
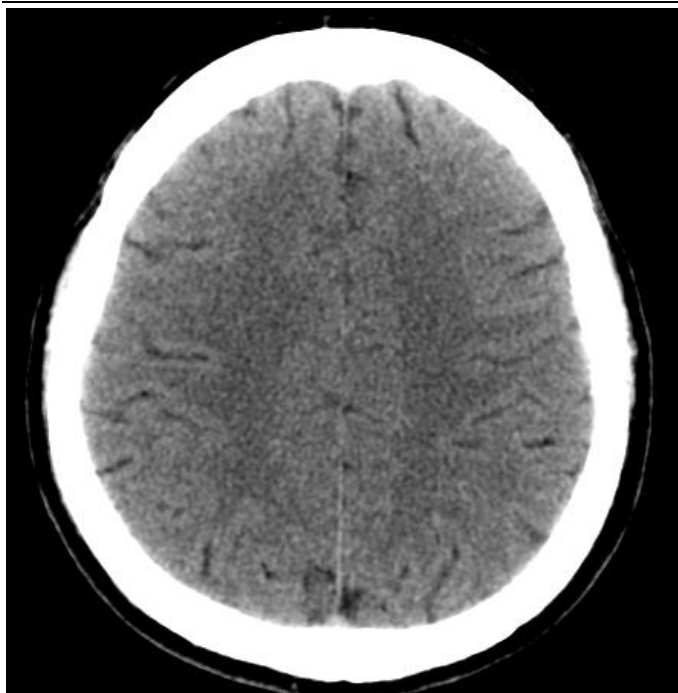
27



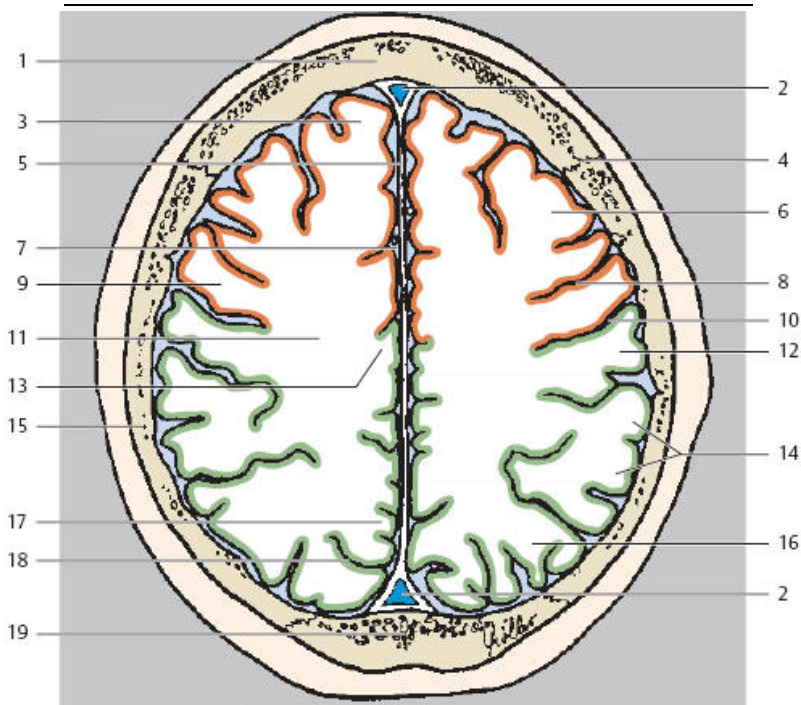
额叶  
顶叶



- |          |          |
|----------|----------|
| 1. 额骨    | 9. 中央沟   |
| 2. 额上回   | 10. 中央后回 |
| 3. 冠状缝   | 11. 顶上小叶 |
| 4. 中央前沟  | 12. 楔前叶  |
| 5. 大脑镰   | 13. 矢状缝  |
| 6. 中央前回  | 14. 上矢状窦 |
| 7. 顶骨    |          |
| 8. 中央旁小叶 |          |

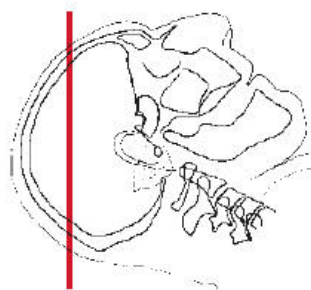
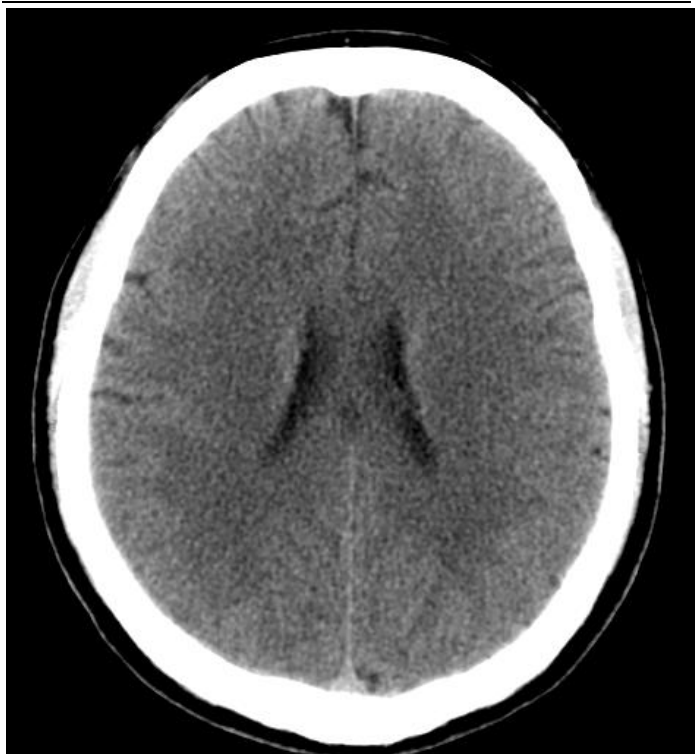

额叶  
顶叶



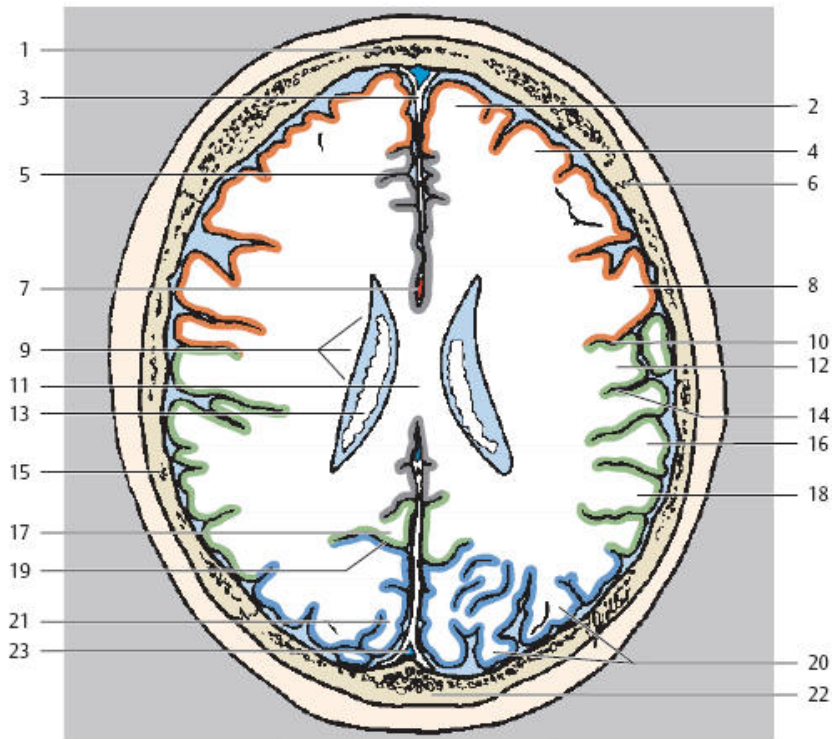
- |         |                  |
|---------|------------------|
| 1. 额骨   | 11. 大脑白质 (半卵圆中心) |
| 2. 上矢状窦 | 12. 中央后回         |
| 3. 额上回  | 13. 中央旁小叶        |
| 4. 冠状缝  | 14. 缘上回          |
| 5. 大脑镰  | 15. 顶骨           |
| 6. 额中回  | 16. 顶下小叶         |
| 7. 大脑纵裂 | 17. 楔前叶          |
| 8. 中央前沟 | 18. 顶枕沟          |
| 9. 中央前回 | 19. 枕骨           |
| 10. 中央沟 |                  |





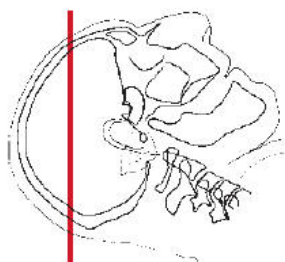
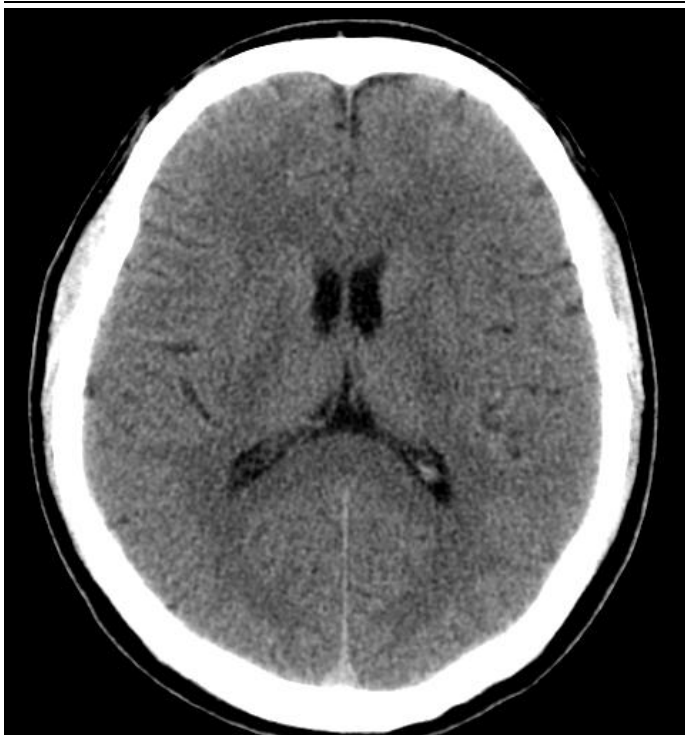- 额叶
- 顶叶
- 枕叶

e

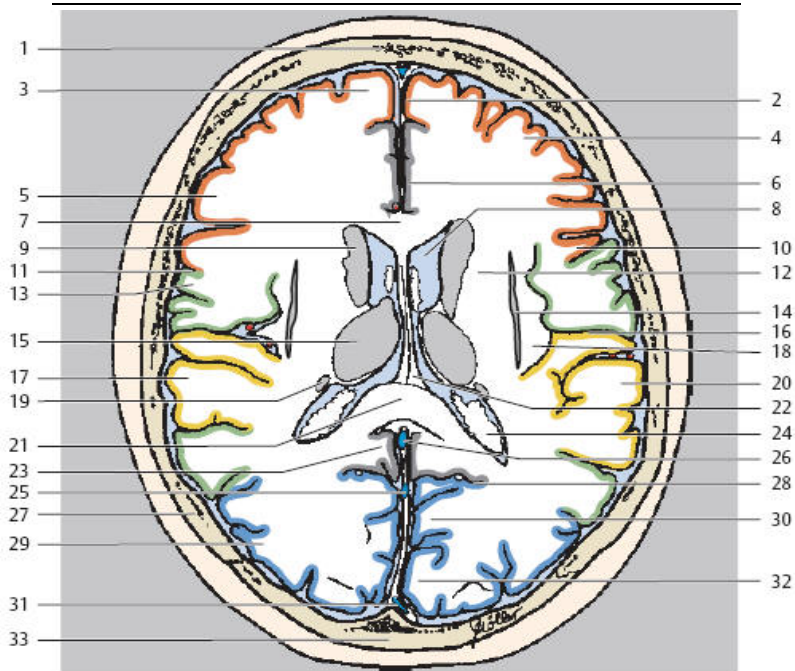


1. 额骨
2. 额上回
3. 大脑镰
4. 额中回
5. 扣带沟
6. 冠状缝
7. 胼胝体周动脉
8. 中央前回
9. 放射冠
10. 中央沟
11. 胼胝体
12. 中央后回

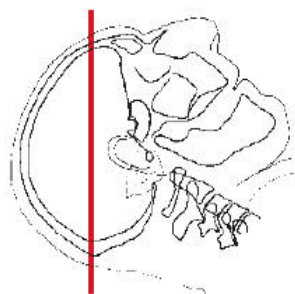
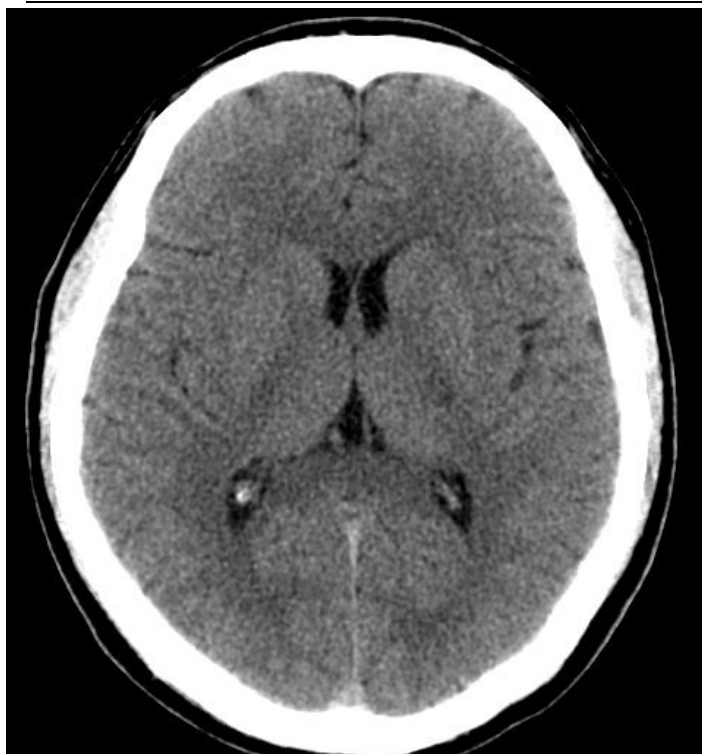13. 侧脑室 (脉络丛)
14. 中央后沟
15. 顶骨
16. 缘上回
17. 楔前叶
18. 角回
19. 顶枕沟
20. 枕回
21. 楔叶
22. 枕骨
23. 上矢状窦



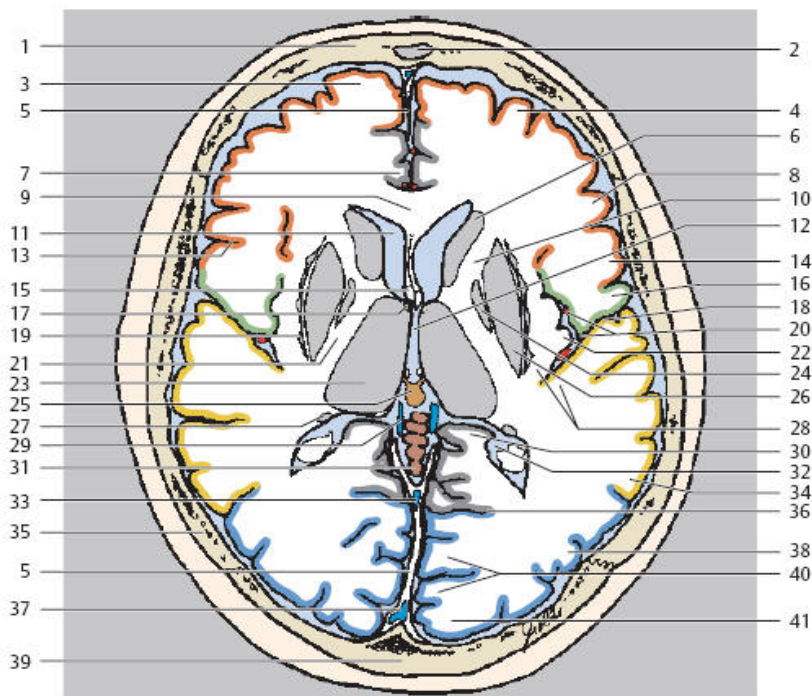
- 额叶
- 颞叶 e
- 顶叶 e
- 枕叶 e



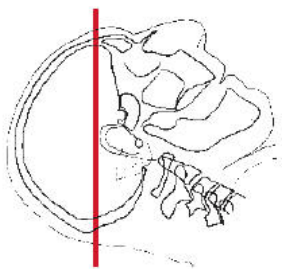
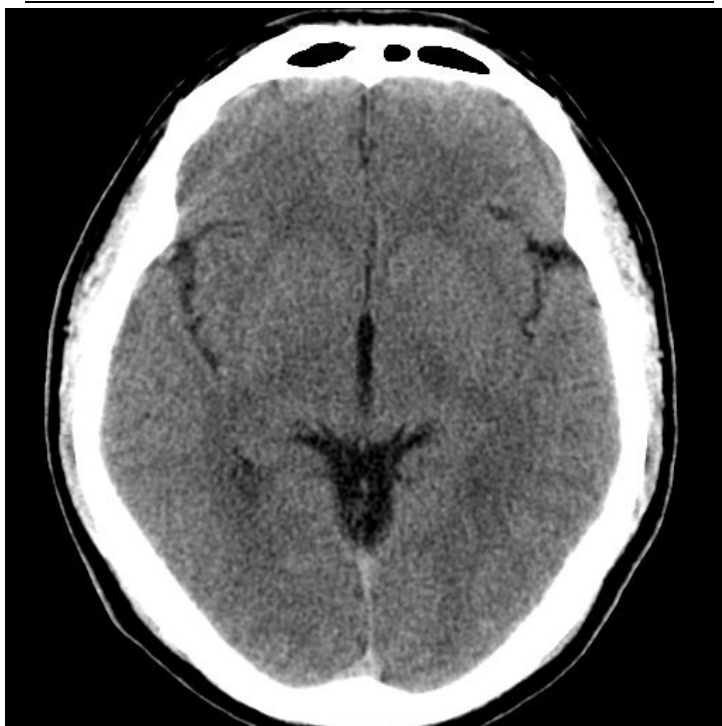- |             |                    |
|-------------|--------------------|
| 1. 额骨       | 18. 岛叶             |
| 2. 大脑镰      | 19. 尾状核 (尾)        |
| 3. 额上回      | 20. 颞上回            |
| 4. 额中回      | 21. 胼胝体 (压部)       |
| 5. 额下回      | 22. 穹窿             |
| 6. 扣带回      | 23. 扣带             |
| 7. 胼胝体 (干)  | 24. 侧脑室 (侧副三角、脉络丛) |
| 8. 侧脑室 (前角) | 25. 直窦             |
| 9. 尾状核 (头)  | 26. 大脑大静脉          |
| 10. 中央前回    | 27. 顶骨             |
| 11. 中央沟     | 28. 顶枕沟            |
| 12. 放射冠     | 29. 枕回             |
| 13. 中央后回    | 30. 楔叶             |
| 14. 屏状核     | 31. 上矢状窦           |
| 15. 丘脑      | 32. 视皮质            |
| 16. 外侧裂部    | 33. 枕骨             |
| 17. 岛盖颞部    |                    |



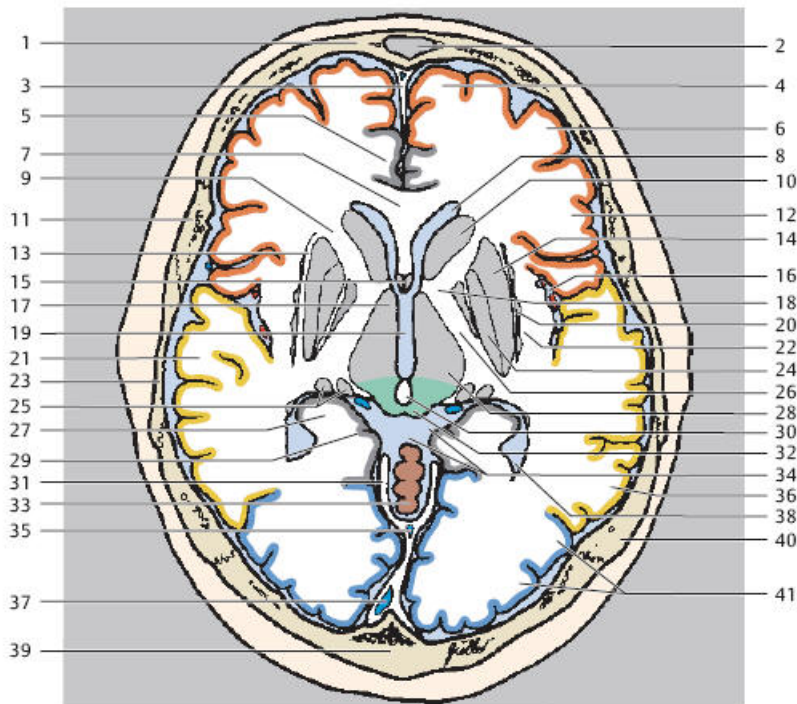
- 额叶
- 颞叶
- 顶叶
- 枕叶
- 小脑



- |             |                |                 |
|-------------|----------------|-----------------|
| 1. 额骨       | 15. 穹窿         | 29. 大脑内静脉       |
| 2. 额窦       | 16. 中央后回       | 30. 海马          |
| 3. 额上回      | 17. 室间孔(Monro) | 31. 小脑蚓部        |
| 4. 额中回      | 18. 外侧裂        | 32. 侧脑室(三角与脉络丛) |
| 5. 大脑镰      | 19. 屏状核        | 33. 直窦          |
| 6. 尾状核(头)   | 20. 岛池动脉       | 34. 颞中回         |
| 7. 扣带回      | 21. 内囊(后肢)     | 35. 顶骨          |
| 8. 额下回      | 22. 岛叶         | 36. 顶枕沟         |
| 9. 胼胝体(膝)   | 23. 丘脑         | 37. 上矢状窦        |
| 10. 内囊(前肢)  | 24. 苍白球        | 38. 枕回          |
| 11. 侧脑室(前角) | 25. 松果体        | 39. 枕骨          |
| 12. 第三脑室    | 26. 壳核         | 40. 视皮质         |
| 13. 中央沟     | 27. 尾状核(尾)     | 41. 枕极          |
| 14. 中央前回    | 28. 颞横回        |                 |

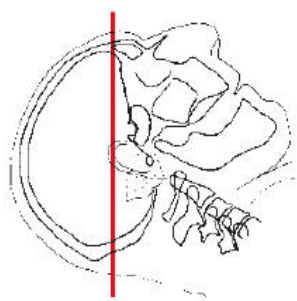
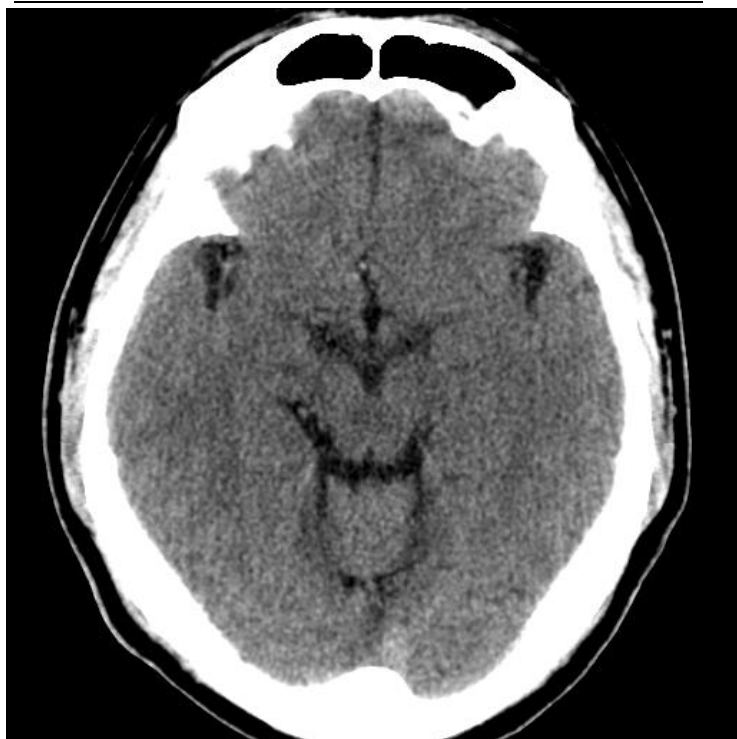






- 额叶
- 颞叶
- 枕叶
- 小脑
- 中脑

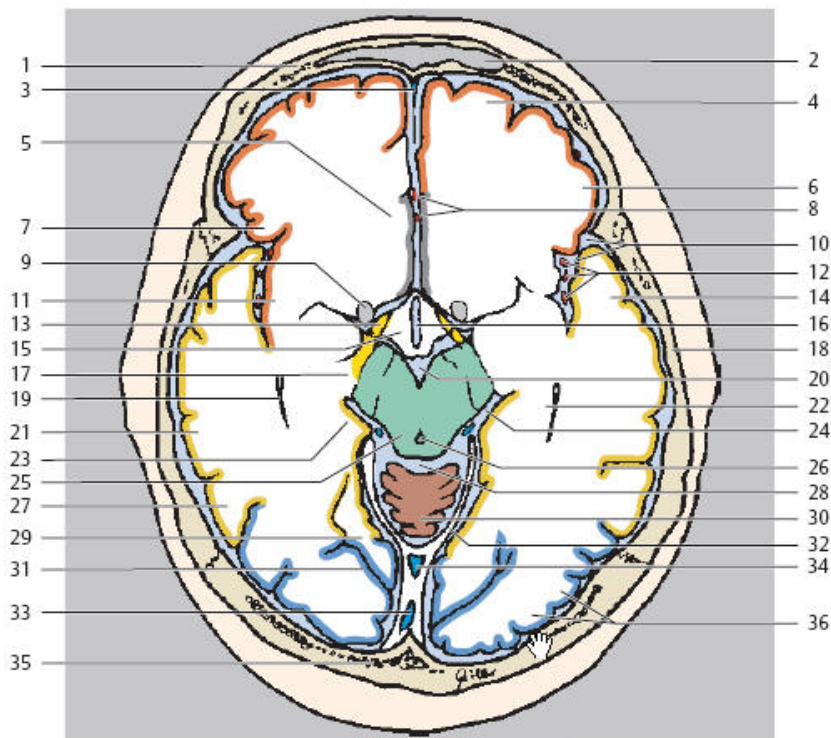


- |            |             |             |
|------------|-------------|-------------|
| 1. 额骨      | 15. 正中隔（联合前 | 28. 丘脑      |
| 2. 额窦      | 隔）          | 29. 海马回     |
| 3. 大脑镰     | 16. 岛池动脉    | 30. 松果体     |
| 4. 额上回     | 17. 下丘脑     | 31. 小脑幕     |
| 5. 扣带回     | 18. 内囊（膝）   | 32. 四叠体板    |
| 6. 额中回     | 19. 第三脑室    | 33. 小脑蚓部    |
| 7. 胼胝体（膝）  | 20. 屏状核     | 34. 四叠体与环池  |
| 8. 侧脑室（前角） | 21. 颞上回     | 35. 直窦      |
| 9. 内囊（前肢）  | 22. 最外囊     | 36. 颞中回     |
| 10. 尾状核（头） | 23. 颞骨      | 37. 上矢状窦    |
| 11. 顶骨     | 24. 苍白球     | 38. 侧脑室（三角） |
| 12. 额下回    | 25. 膝状体     | 39. 枕骨      |
| 13. 外囊     | 26. 内囊（后肢）  | 40. 顶骨      |
| 14. 壳核     | 27. 海马      | 41. 枕回      |

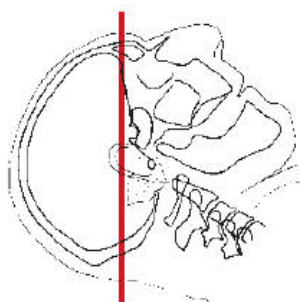
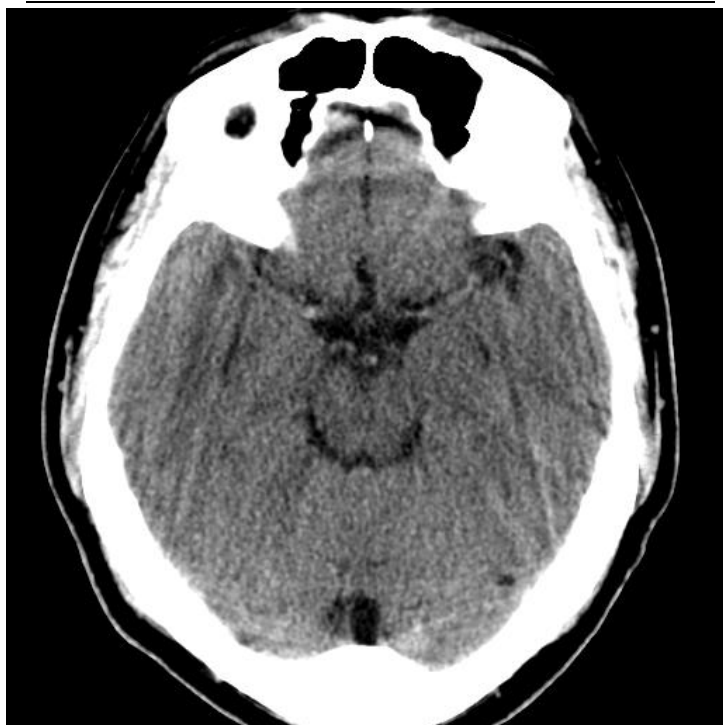







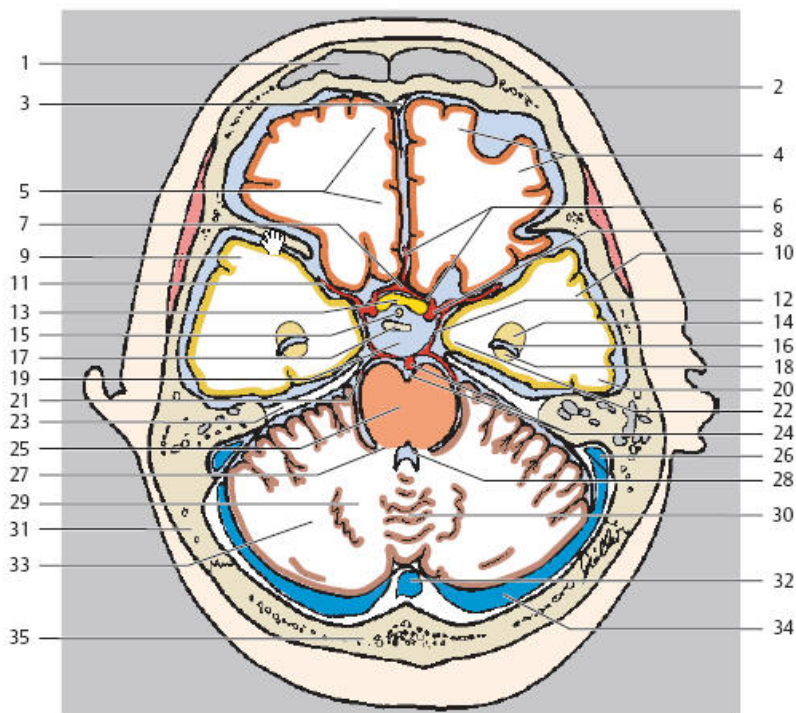
-  额叶
-  颞叶
-  枕叶
-  小脑
-  中脑



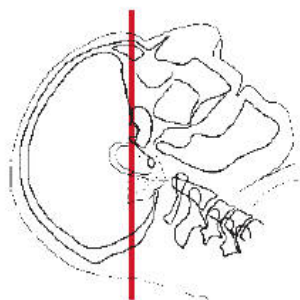
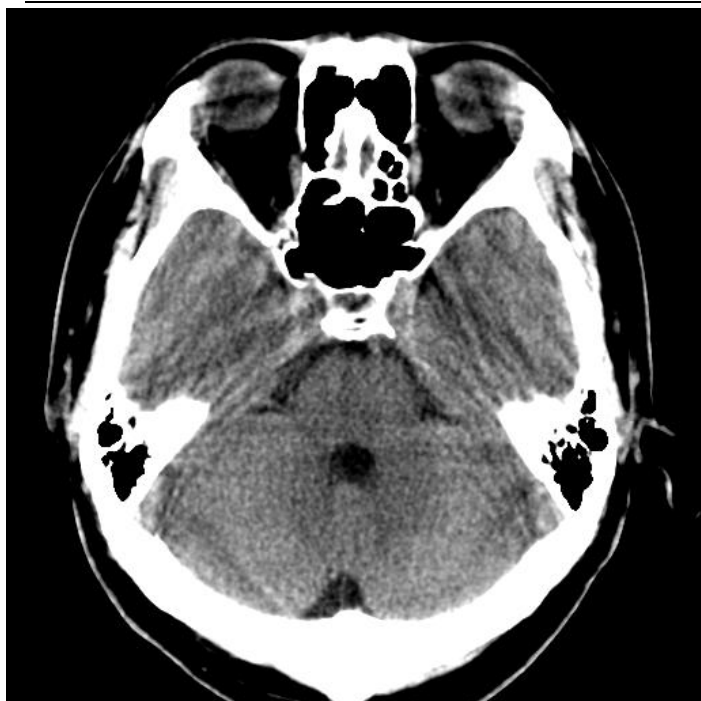- |          |              |              |
|----------|--------------|--------------|
| 1. 额骨    | 14. 颞上回      | 26. 导水管      |
| 2. 额窦    | 15. 下丘脑      | 27. 颞下回      |
| 3. 大脑镰   | 16. 第三脑室     | 28. 四叠体池     |
| 4. 额上回   | 17. 大脑脚      | 29. 枕颞外侧回    |
| 5. 扣带回   | 18. 顶骨       | 30. 小脑蚓部（上份） |
| 6. 额中回   | 19. 侧脑室（颞角）  | 31. 顶枕沟      |
| 7. 额下回   | 20. 脚间池      | 32. 小脑幕      |
| 8. 大脑前动脉 | 21. 颞中回      | 33. 上矢状窦、    |
| 9. 纹状体   | 22. 海马       | 34. 直窦       |
| 10. 外侧裂  | 23. 海马回      | 35. 枕骨       |
| 11. 岛叶   | 24. 环池       | 36. 枕回       |
| 13. 视神经束 | 25. 中脑（四叠体板） |              |



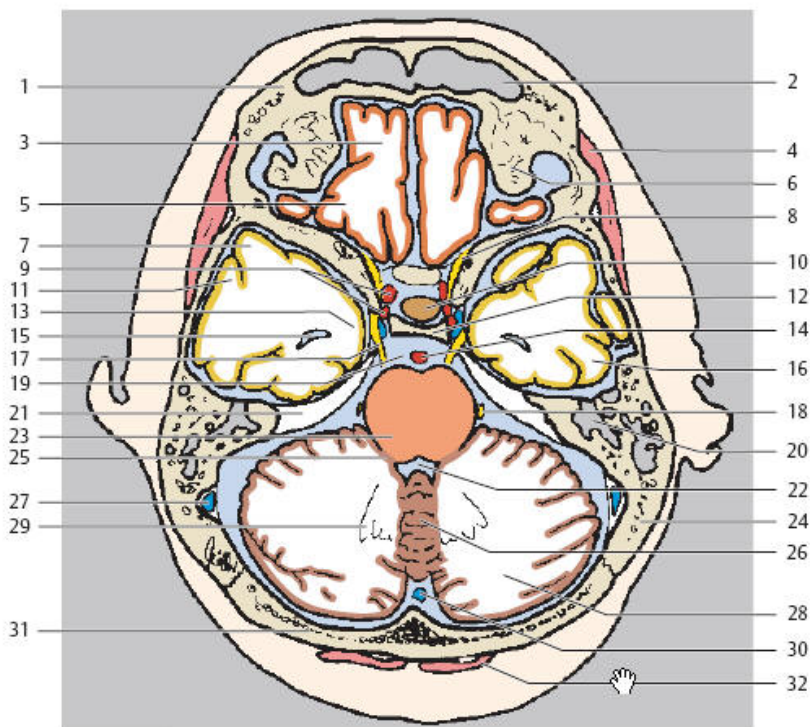
-  额叶
-  颞叶
-  小脑
-  脑桥



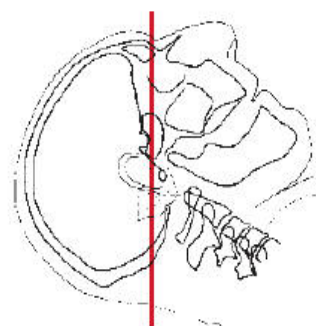
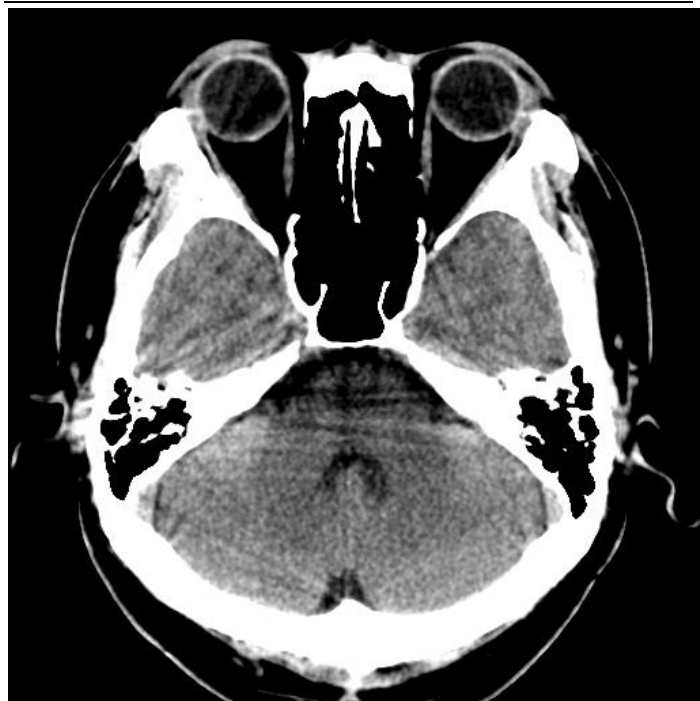- |           |              |            |
|-----------|--------------|------------|
| 1. 额窦     | 15. 垂体柄      | 28. 第四脑室   |
| 2. 额骨     | 16. 侧脑室颞角    | 29. 齿状核    |
| 3. 大脑镰    | 17. 鞍背       | 30. 小脑蚓部上份 |
| 4. 眶回     | 18. 海马       | 31. 颞骨     |
| 5. 直回     | 19. 基底池      | 32. 窦汇     |
| 6. 大脑前动脉  | 20. 颞下回      | 33. 小脑半球   |
| 7. 前交通动脉  | 21. 大脑后动脉    | 34. 横窦     |
| 8. 颈内动脉   | 22. 海马回      | 35. 枕骨     |
| 9. 颞上回    | 23. 小脑幕      |            |
| 10. 颞中回   | 24. 基底动脉与动脉沟 |            |
| 11. 大脑中动脉 | 25. 脑桥       |            |
| 12. 后交通动脉 | 26. 乙状窦      |            |
| 13. 视交叉   | 27. 小脑脚中份    |            |
| 14. 杏仁体   |              |            |



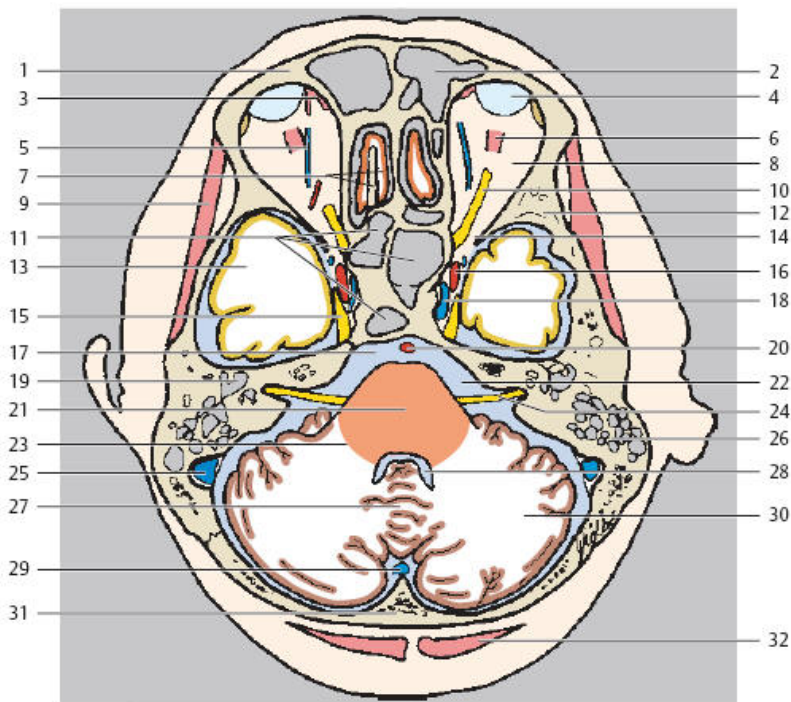
-  额叶
-  颞叶
-  小脑
-  脑桥



- |         |           |          |
|---------|-----------|----------|
| 1. 额骨   | 14. 基底动脉  | 27. 乙状窦  |
| 2. 额窦   | 15. 侧脑室颞角 | 28. 小脑半球 |
| 3. 直回   | 16. 颞下回   | 29. 齿状核  |
| 4. 颞肌   | 17. 三叉神经  | 30. 枕大池  |
| 5. 眶回   | 18. 滑车神经  | 31. 枕骨   |
| 6. 眶底   | 19. 脑桥池   | 32. 头半棘肌 |
| 7. 颞上回  | 20. 乳突小房  |          |
| 8. 视神经  | 21. 小脑幕   |          |
| 9. 颈内动脉 | 22. 第四脑室  |          |
| 10. 垂体  | 23. 脑桥    |          |
| 11. 颞中回 | 24. 颞骨    |          |
| 12. 鞍背  | 25. 小脑脚   |          |
| 13. 海马回 | 26. 小脑蚓部  |          |

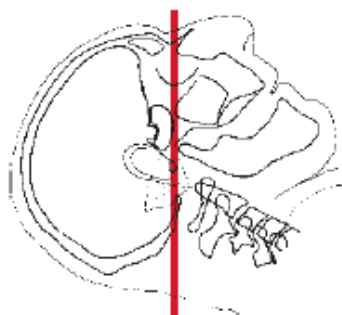
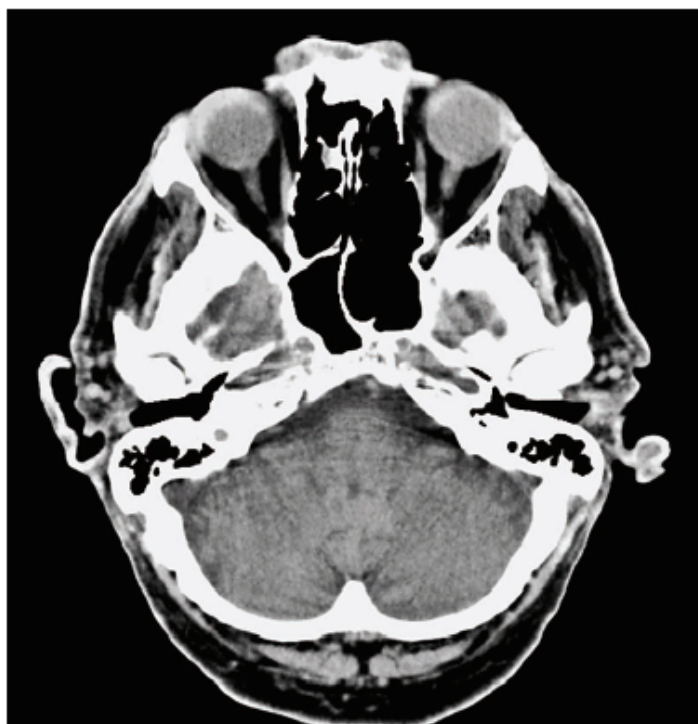

-  额叶
-  颞叶
-  小脑
-  脑桥

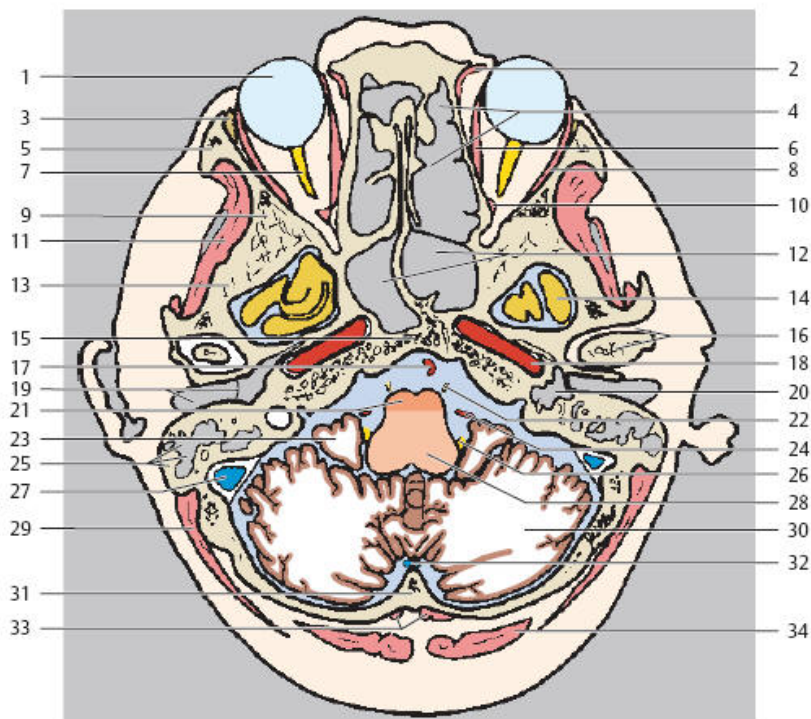


- |           |                 |            |
|-----------|-----------------|------------|
| 1. 额骨     | 15. 三叉神经节       | 27. 小脑蚓部   |
| 2. 额窦     | 16. 颈内动脉        | 28. 第四脑室   |
| 3. 上斜肌    | 17. 脑桥池         | 29. 枕大池（窦） |
| 4. 眼球     | 18. 海绵窦         | 30. 小脑半球   |
| 5. 眼静脉    | 19. 鼓窦          | 31. 枕骨     |
| 6. 上直肌    | 20. 基底动脉        | 32. 头半棘肌   |
| 7. 直回与嗅沟  | 21. 脑桥          |            |
| 8. 球后脂肪组织 | 22. 脑桥小脑池       |            |
| 9. 颞肌     | 23. 小脑中下脚       |            |
| 10. 视神经   | 24. 内耳内的面神经与听神经 |            |
| 11. 蝶窦    | 25. 乙状窦         |            |
| 12. 蝶骨    | 26. 乳突小房        |            |
| 13. 颞下回   |                 |            |
| 14. 眶上裂   |                 |            |

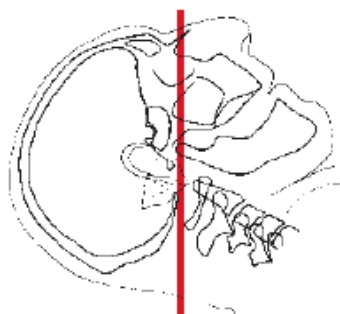
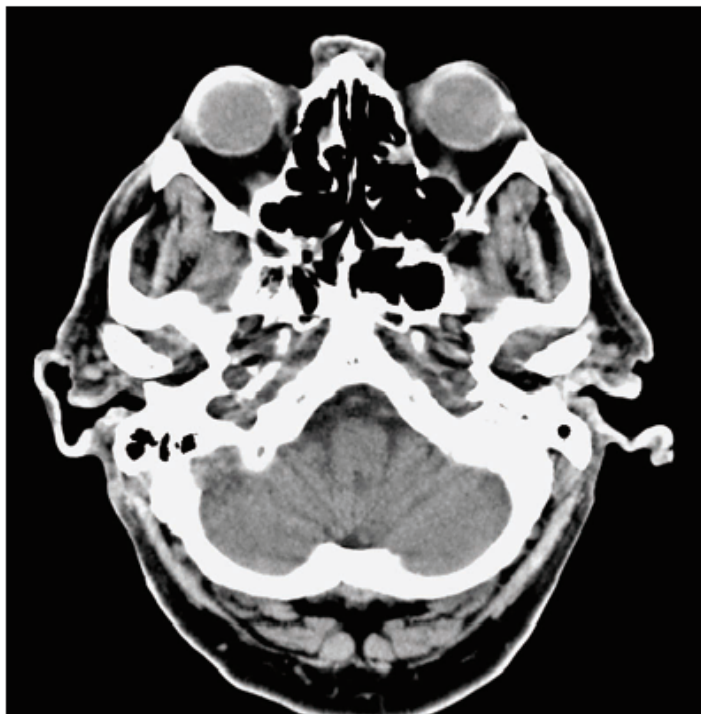




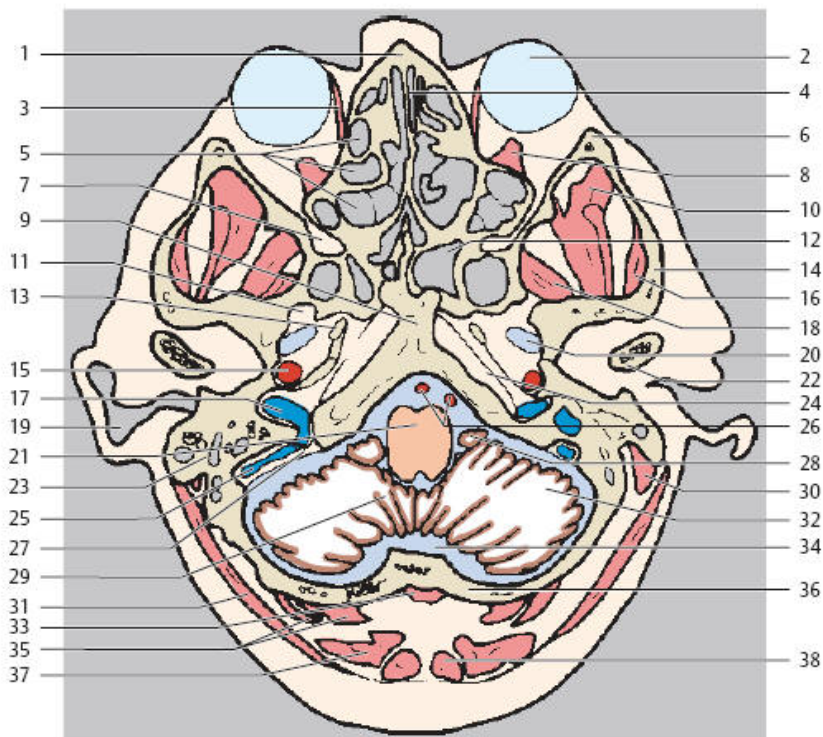
-  额叶
-  颞叶
-  小脑
-  脑桥



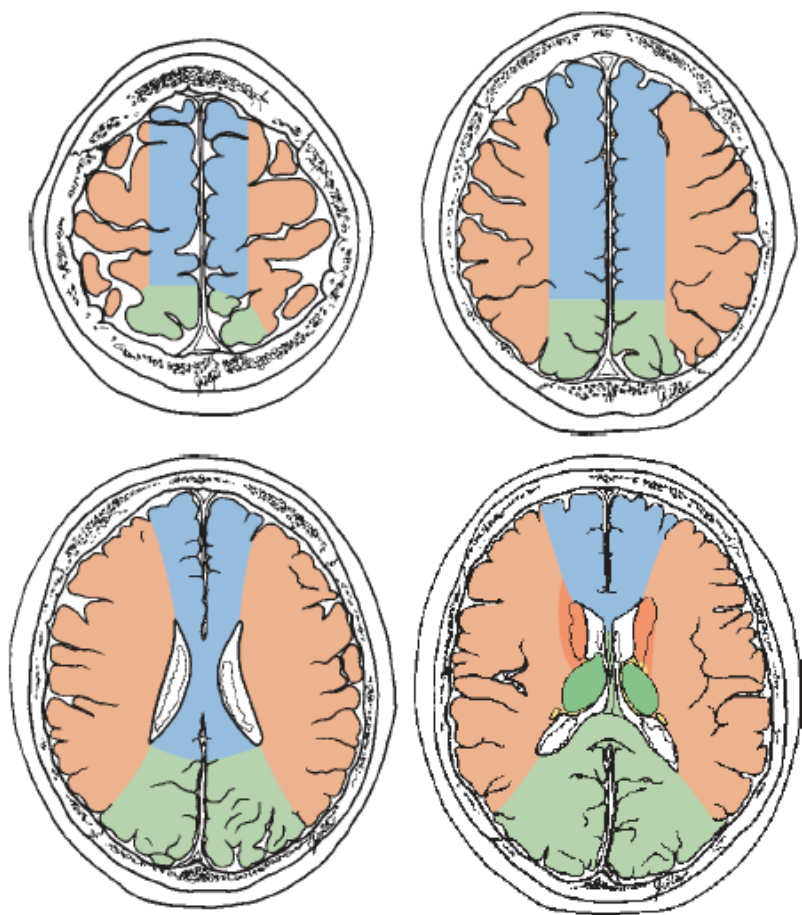
- |         |               |               |
|---------|---------------|---------------|
| 1. 眼球   | 14. 颞叶（底）     | 26. 舌咽神经与迷走神经 |
| 2. 上斜肌  | 15. 斜坡        | 27. 乙状窦       |
| 3. 泪腺   | 16. 颞下颌关节与下颌头 | 28. 延髓        |
| 4. 筛房   | 17. 基底动脉      | 29. 头夹肌       |
| 5. 颧骨   | 18. 颈内动脉      | 30. 小脑半球      |
| 6. 内直肌  | 19. 外耳道与鼓膜    | 31. 枕骨        |
| 7. 视神经  | 20. 鼓室腔       | 32. 枕窦        |
| 8. 外直肌  | 21. 脑桥        | 33. 头后小直肌     |
| 9. 蝶骨   | 22. 外展神经      | 34. 头半棘肌      |
| 10. 眶上裂 | 23. 小脑绒球      |               |
| 11. 颞肌  | 24. 小脑前下动脉    |               |
| 12. 蝶窦  | 25. 乳突与小房     |               |
| 13. 颞骨  |               |               |









小脑  
延髓

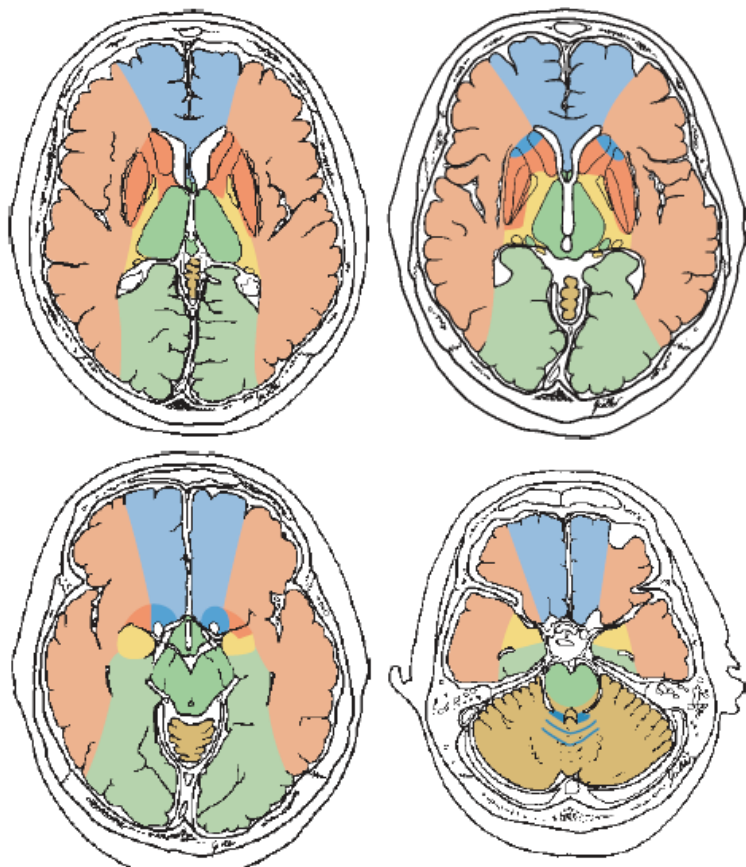


- |              |           |           |
|--------------|-----------|-----------|
| 1. 鼻骨        | 13. 颞骨岩部  | 26. 椎动脉   |
| 2. 眼球        | 14. 颧弓    | 27. 岩枕沟   |
| 3. 内直肌       | 15. 颈内动脉  | 28. 小脑绒球  |
| 4. 鼻中隔       | 16. 咬肌    | 29. 小脑扁桃体 |
| 5. 筛房        | 17. 颈静脉壶腹 | 30. 二腹肌   |
| 6. 颧骨        | 18. 翼外肌上头 | 31. 头夹肌   |
| 7. 翼腭窝       | 19. 外耳道   | 32. 小脑半球  |
| 8. 下直肌       | 20. 内耳门   | 33. 头后小直肌 |
| 9. 枕骨基部      | 21. 延髓    | 34. 小脑延髓池 |
| 10. 颞肌       | 22. 下颌头   | 35. 头后大直肌 |
| 11. 卵圆孔与下颌神经 | 23. 乳突    | 36. 枕骨    |
| 12. 蝶窦       | 24. 破裂孔   | 37. 头半棘肌  |
|              | 25. 乙状窦   | 38. 斜方肌   |



-  大脑前动脉终末分支
-  大脑中动脉  
终末分支
-  中央支

-  大脑后动脉  
终末支
-  中央支 (包括后交通)
-  脉络丛前动脉

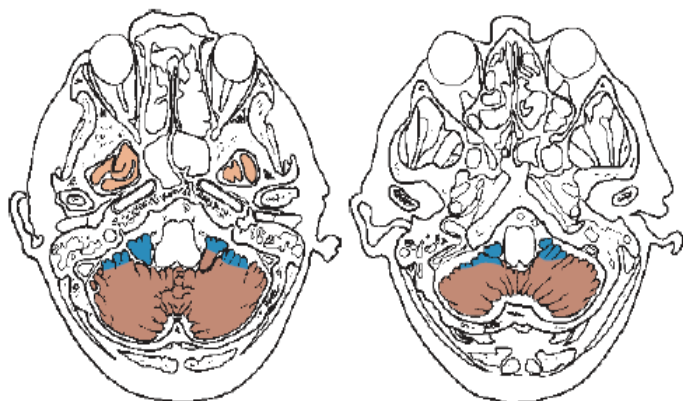
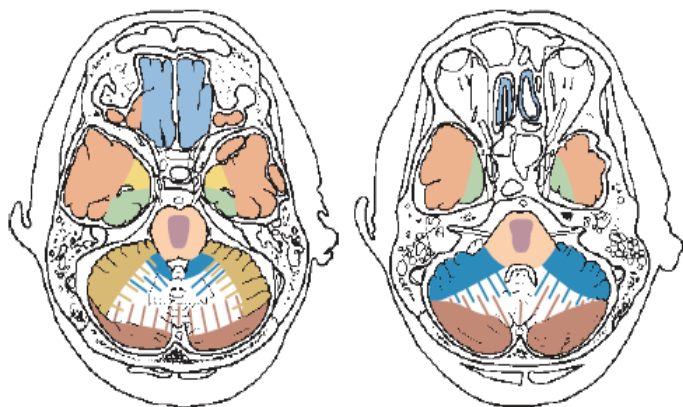


浅蓝色 大脑前动脉终末支  
深蓝色 大脑前动脉中央支

浅橙色 大脑中动脉终末支  
深橙色 大脑中动脉中央支

浅绿色 大脑后动脉终末支  
深绿色 中央支包括后交通动脉

黄色 脉络丛前动脉  
深黄色 小脑上动脉  
深蓝色 小脑前下动脉  
斜线 边缘支



■ 大脑前动脉终末

■ 大脑中动脉终末

■ 大脑后动脉终末

■ 脉络丛前动脉

■ 基底动脉前内侧与前外侧旁正中分支

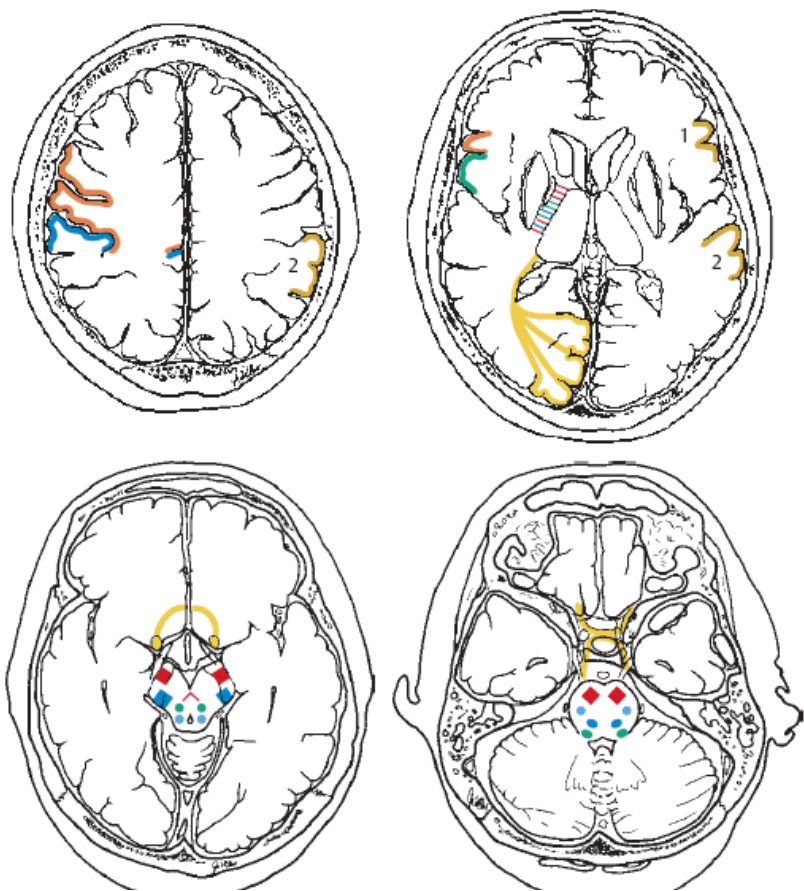
■ 周围动脉与侧缘及背侧旁正中分支

■ 小脑上动脉

■ 小脑前上动脉

■ 边缘区

■ 小脑后下动脉



运动系

感觉系

内侧丘系

脊髓丘脑束

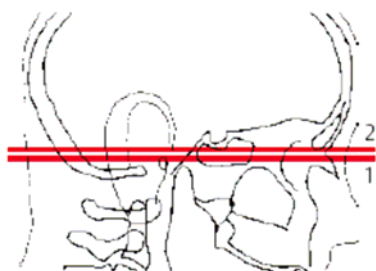
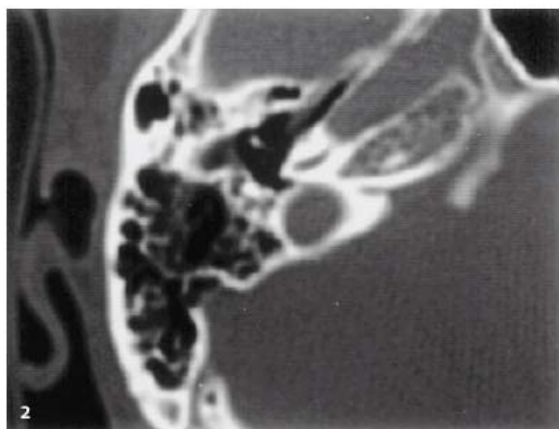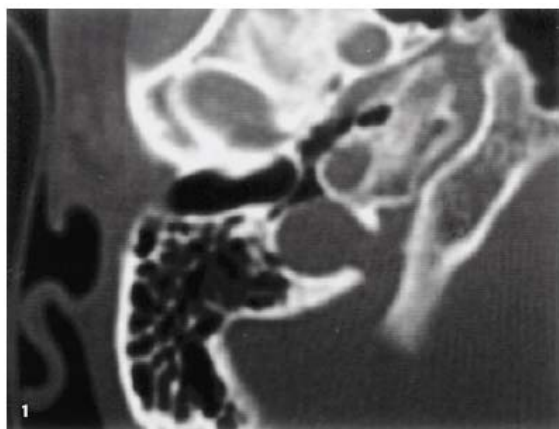三叉神经的动眼神  
经内侧核

动眼神经核及其路径

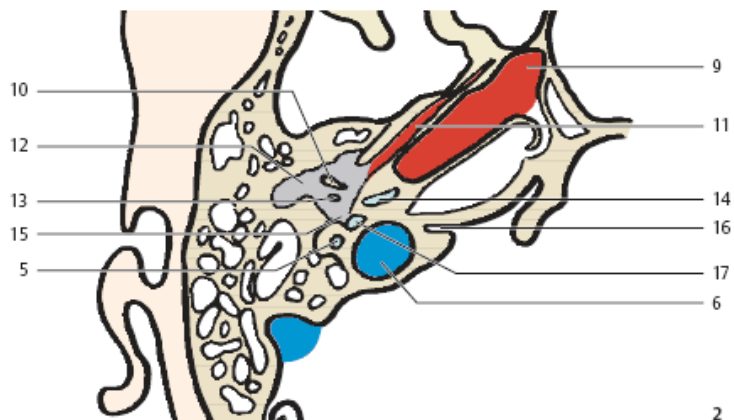
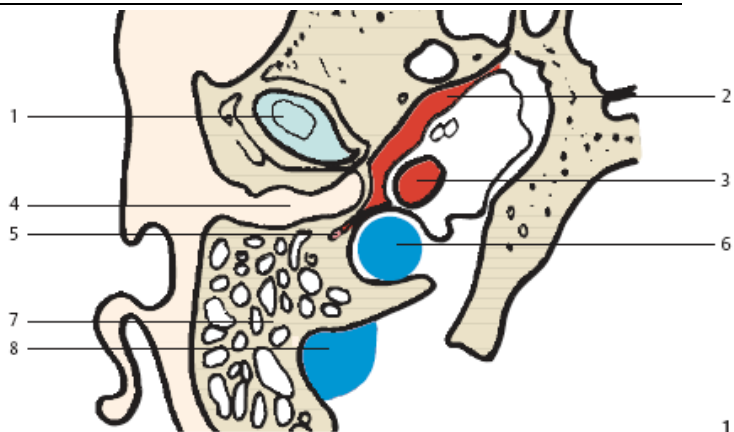
视束

语言中枢 (1-运动, 2-  
感觉)





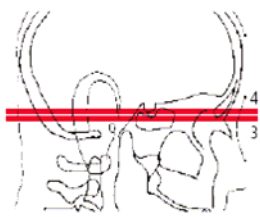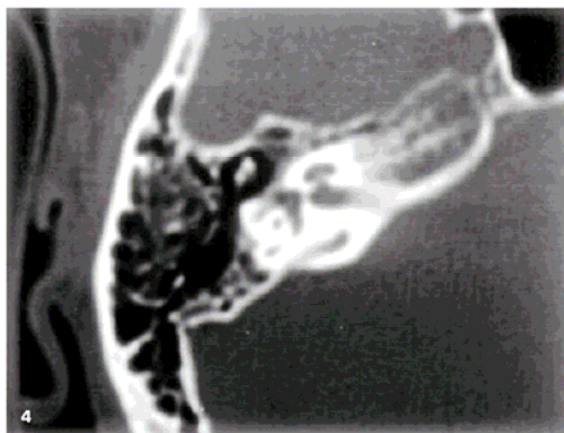
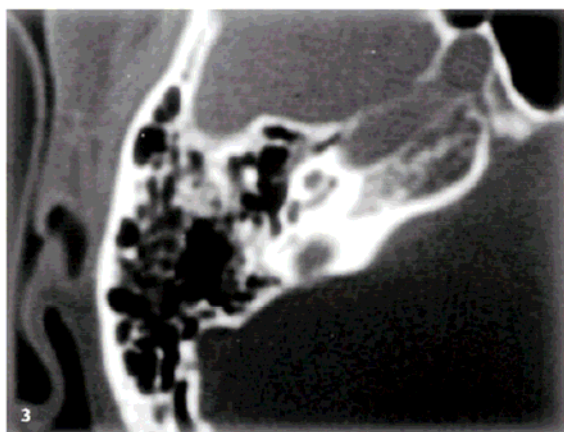
额  
外 □ 内 |  
枕

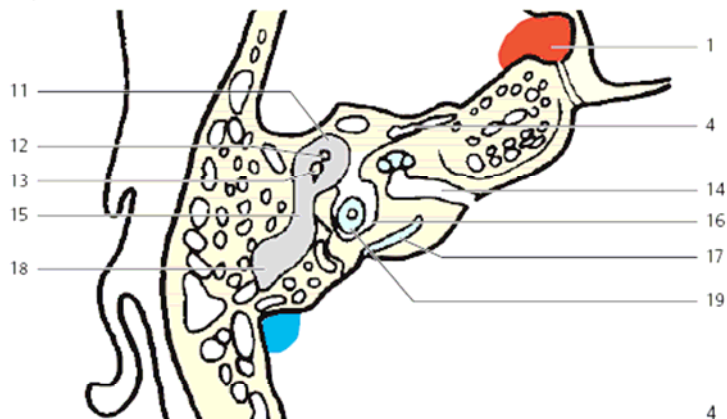
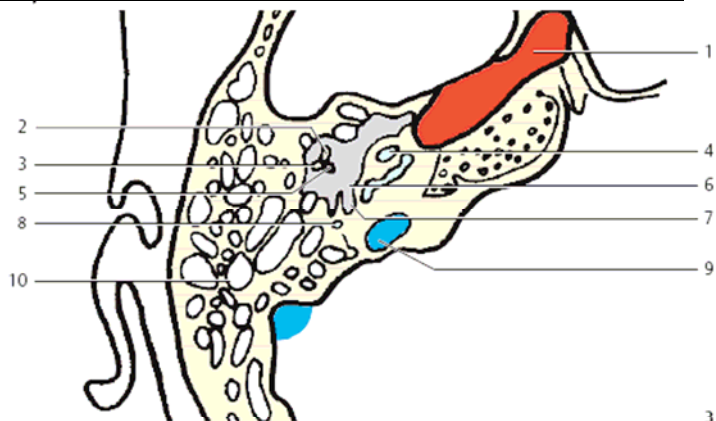


1. 颞下颌关节（关节孟顶盖与关节盘）
2. 咽鼓管
3. 颈内动脉
4. 外耳道
5. 面神经管

6. 颈内静脉
7. 乳突
8. 乙状窦
9. 颈动脉管
10. 锤骨柄
11. 鼓膜张肌
12. 中耳

13. 砧骨长脚
14. 耳蜗（底层）
15. 鼓室窦
16. 前庭导水管
17. 圆窗

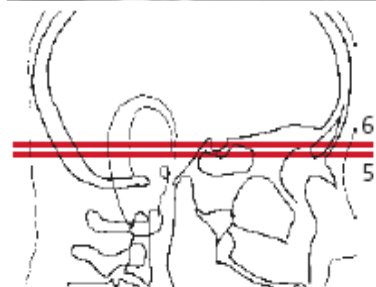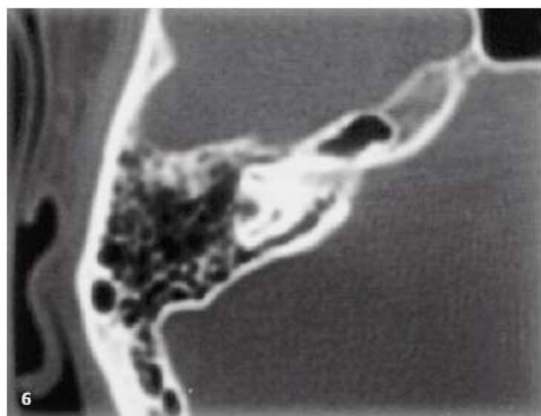
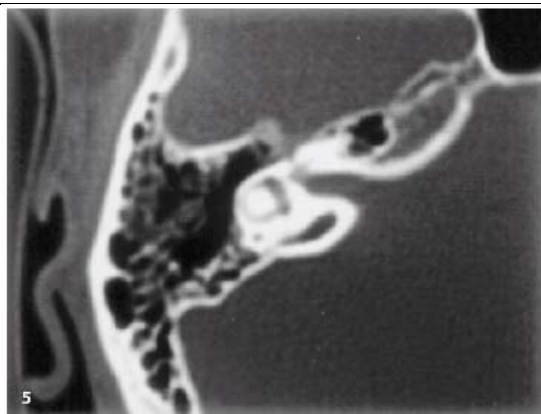


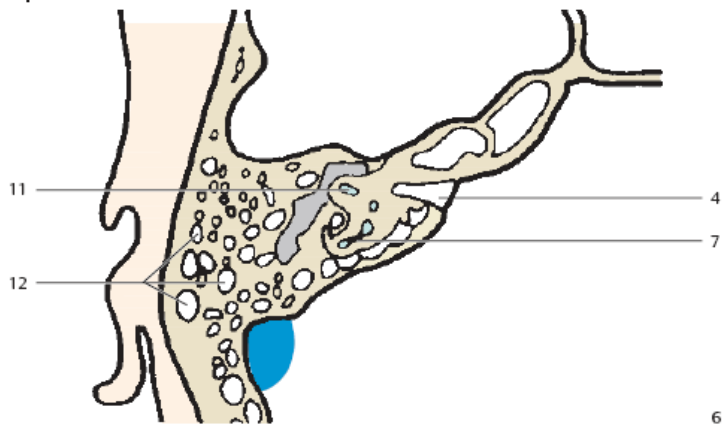
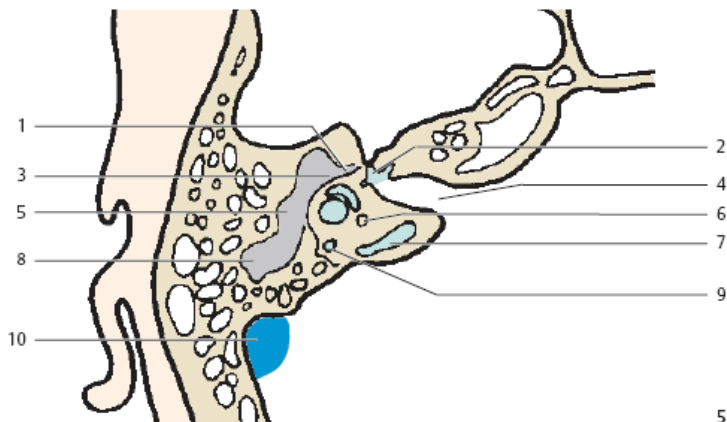


1. 颈内动脉
2. 锤骨柄
3. 砧骨长脚
4. 耳蜗
5. 镫骨
6. 卵圆窗
7. 鼓室窦
8. 面神经管

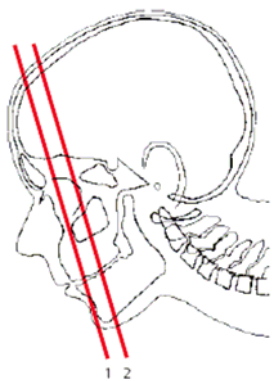
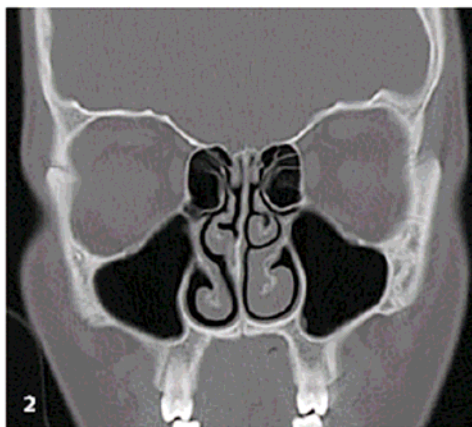
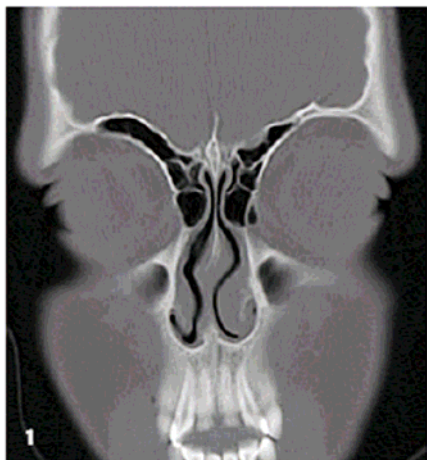9. 颈内静脉（壶腹段）
10. 乳突
11. 鼓室上隐窝
12. 锤骨头
13. 砧骨短脚
14. 内耳道
15. 乳突窦入口

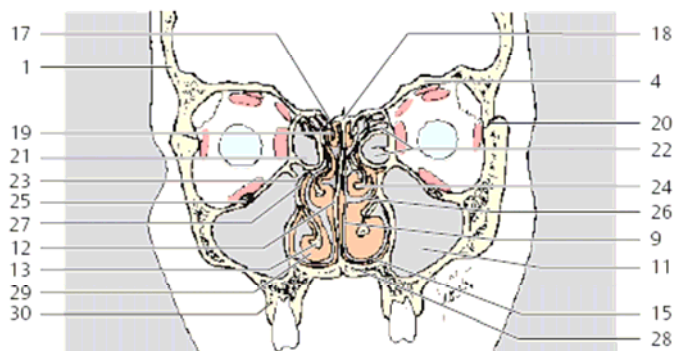
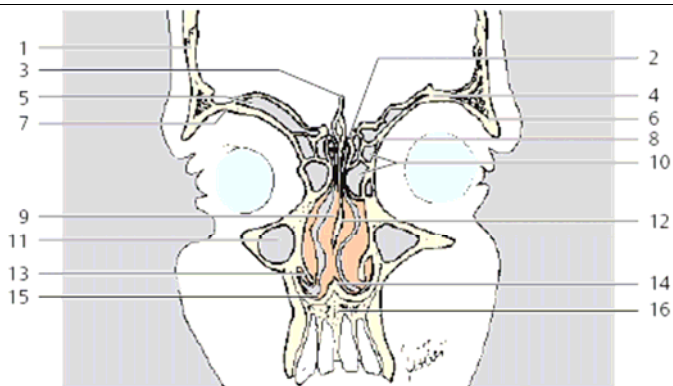
16. 前庭
17. 后半规管
18. 乳突窦
19. 外半规管





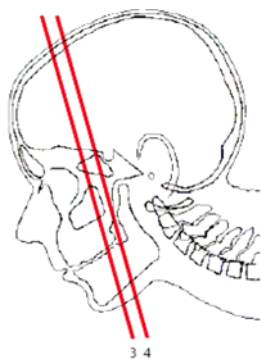
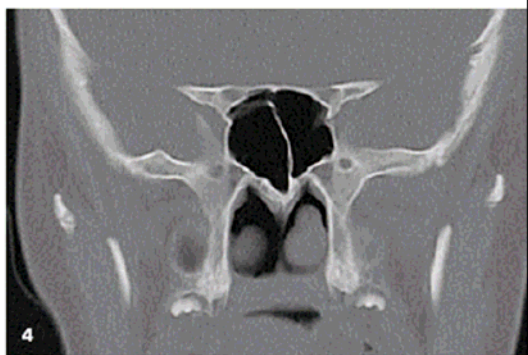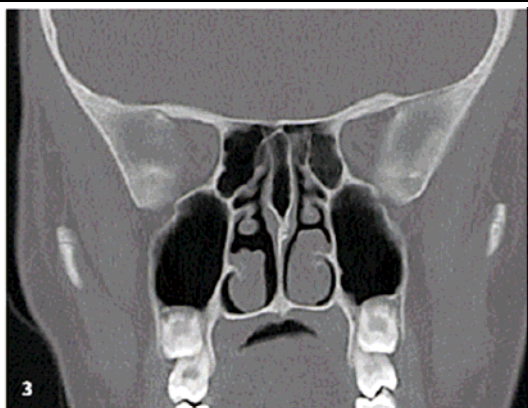
- |              |          |
|--------------|----------|
| 1. 膝状神经节     | 7. 后半规管  |
| 2. 面神经（第一部分） | 8. 乳突窦   |
| 3. 面神经（第二部分） | 9. 外半规管  |
| 4. 内耳道       | 10. 乙状窦  |
| 5. 鼓室腔       | 11. 上半规管 |
| 6. 前庭        | 12. 乳突小房 |

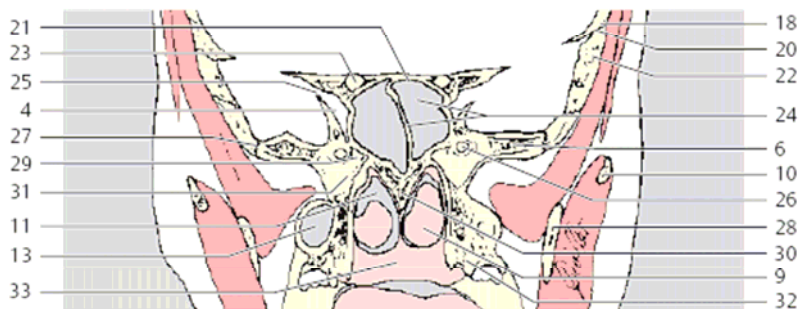
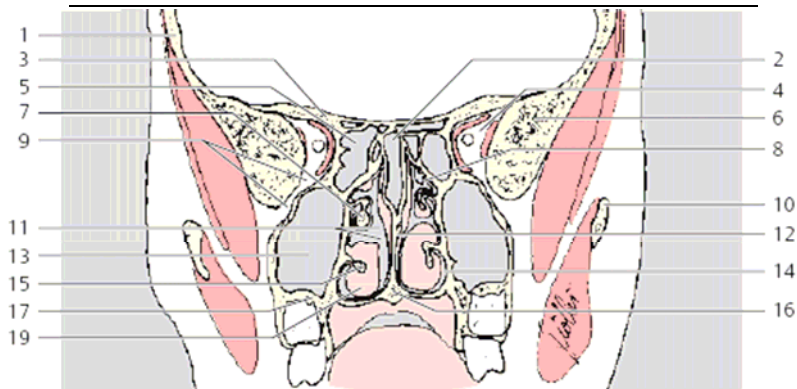




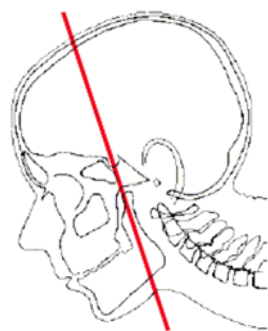
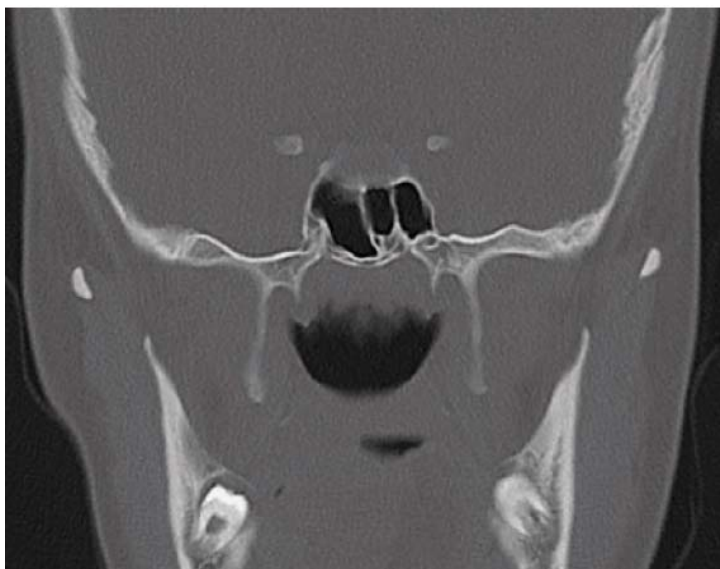
- |         |             |            |
|---------|-------------|------------|
| 1. 额骨   | 13. 下鼻甲     | 房          |
| 2. 筛板   | 14. 犁骨      | 23. 上颌窦裂孔  |
| 3. 鸡冠   | 15. 下鼻道     | 24. 中鼻甲    |
| 4. 眶顶   | 16. 上颌骨牙槽突  | 25. 眶下孔    |
| 5. 额窦   | 17. 筛切迹     | 26. 中鼻道    |
| 6. 颧突   | 18. 筛骨      | 27. 钩突     |
| 7. 眶上切迹 | 19. 上鼻甲     | 28. 硬腭     |
| 8. 眶板   | 20. 额颧缝     | 29. 下鼻甲    |
| 9. 鼻腔   | 21. 筛骨迷路的眶板 | 30. 上颌骨齿槽突 |
| 10. 眶上裂 | 22. 中组筛窦小   |            |
| 11. 上颌窦 |             |            |
| 12. 鼻中隔 |             |            |

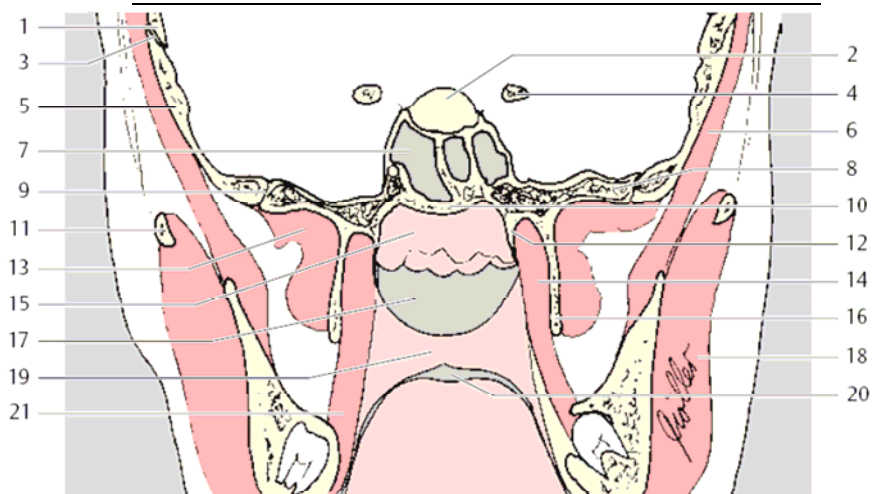




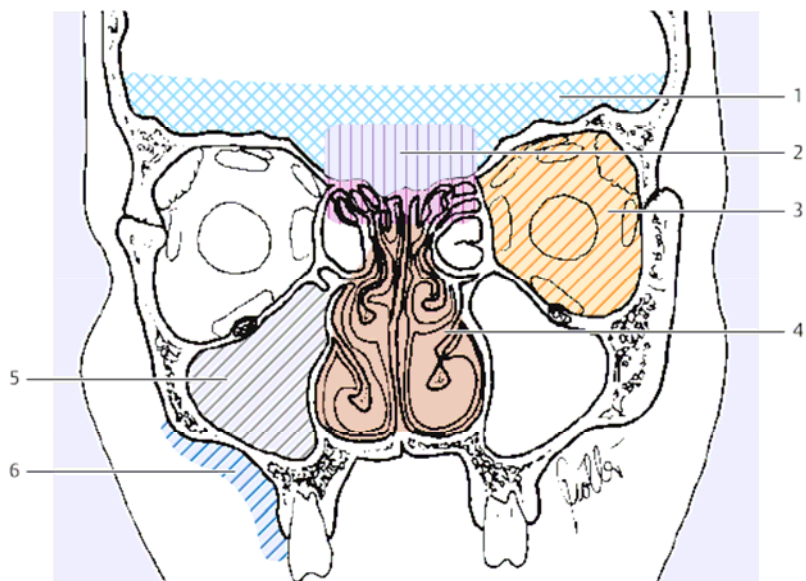




- |         |            |           |
|---------|------------|-----------|
| 1. 额骨   | 13. 上颌窦    | 22. 颞骨鳞部  |
| 2. 蝶窦   | 14. 下鼻道    | 23. 视神经管  |
| 3. 蝶骨小翼 | 15. 下鼻甲    | 24. 蝶窦含隔  |
| 4. 眶窝   | 16. 腭骨水平面  | 25. 眶上裂   |
| 5. 后组筛窦 | 17. 上颌骨齿槽  | 26. 蝶骨圆孔  |
| 6. 蝶骨大翼 | 18. 顶骨     | 27. 蝶鳞缝   |
| 7. 鼻甲   | 19. 下鼻甲    | 28. 下颌骨体  |
| 8. 上鼻甲  | (cavernous | 29. 翼管    |
| 9. 眶下裂  | body)      | 30. 筛骨鼻中隔 |
| 10. 颞骨  | 20. 颞鳞缝    | 31. 翼腭窝   |
| 11. 鼻腔  | 21. 蝶骨 (蝶窦 | 32. 翼突    |
| 12. 鼻中隔 | 顶)         | 33. 软腭    |

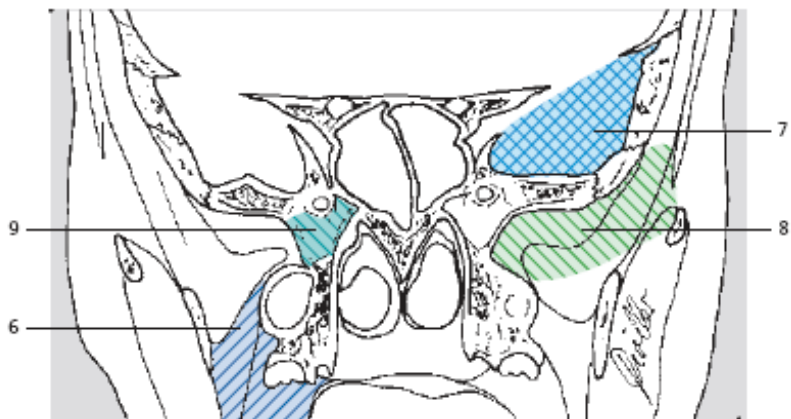
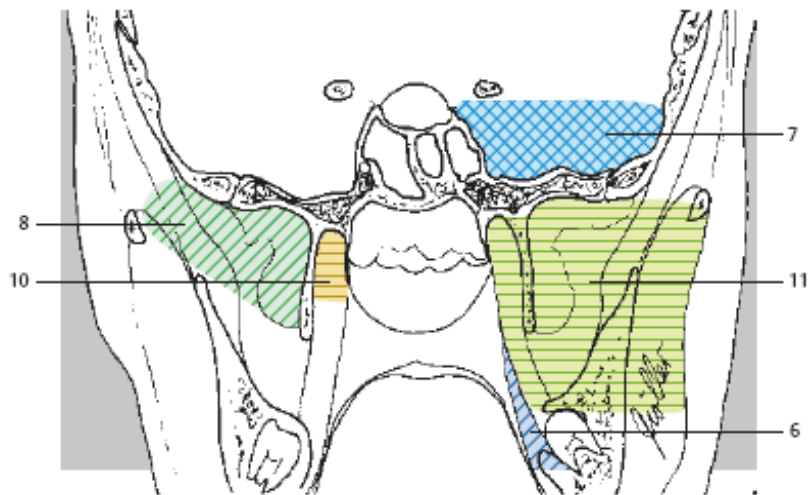



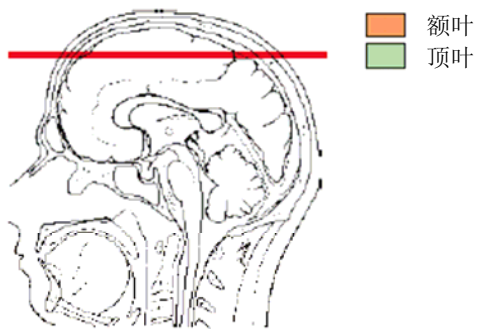
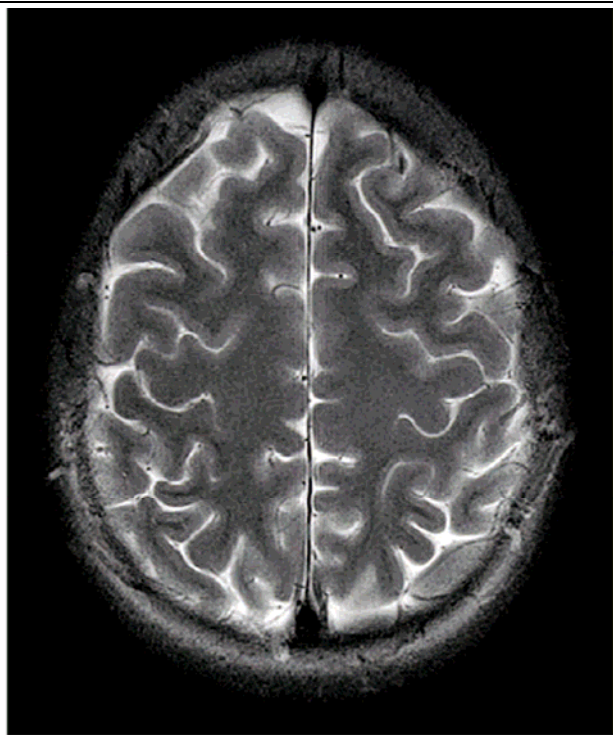
1. 顶骨
2. 蝶鞍
3. 颞鳞缝
4. 前床突
5. 颞骨鳞部
6. 颞肌
7. 蝶窦
8. 颞骨关节上唇  
结节
9. 蝶鳞缝
10. 蝶骨
11. 颧弓
12. 翼突内侧板
13. 翼外肌
14. 翼窝
15. 咽扁桃体
16. 翼状突侧板
17. 鼻咽部
18. 咬肌
19. 软腭
20. 咽峡
21. 翼内肌



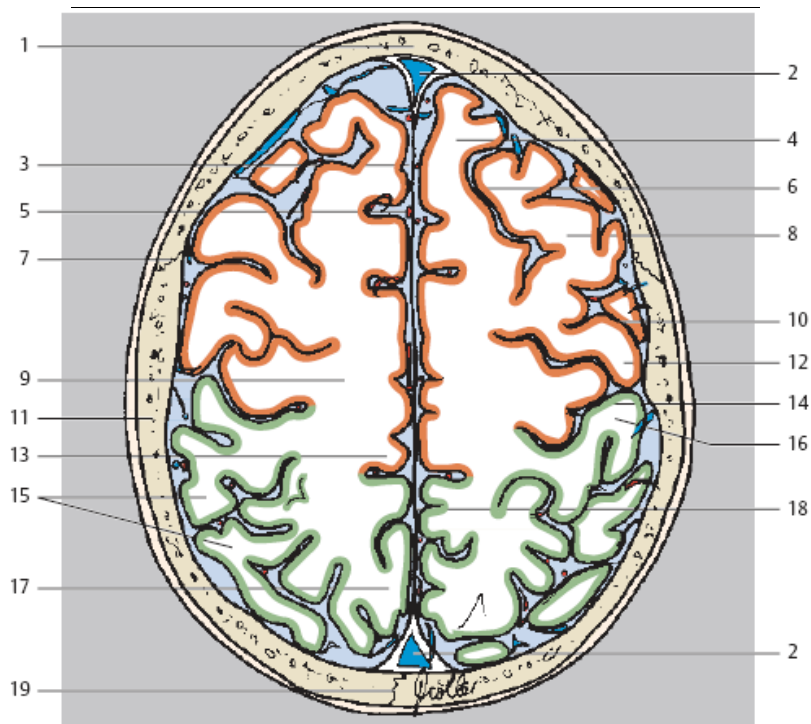
- |   |   |      |
|---|---|------|
|    | 1 | 颅前窝  |
|    | 2 | 鼻根区  |
|    | 3 | 眶窝   |
|    | 4 | 鼻腔   |
|   | 5 | 鼻腔   |
|  | 6 | 面颊间隙 |



-  6 面颊间隙
-  7 颅中窝
-  8 颞下窝
-  9 翼腭窝
-  10 翼突窝
-  11 咀嚼间隙

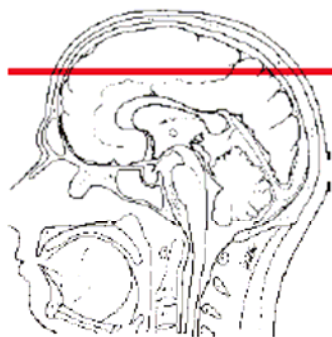
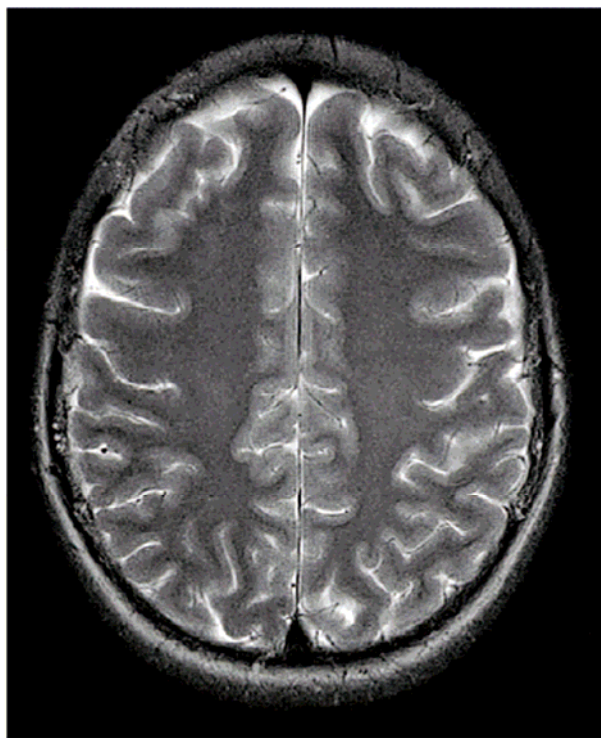


额叶  
顶叶

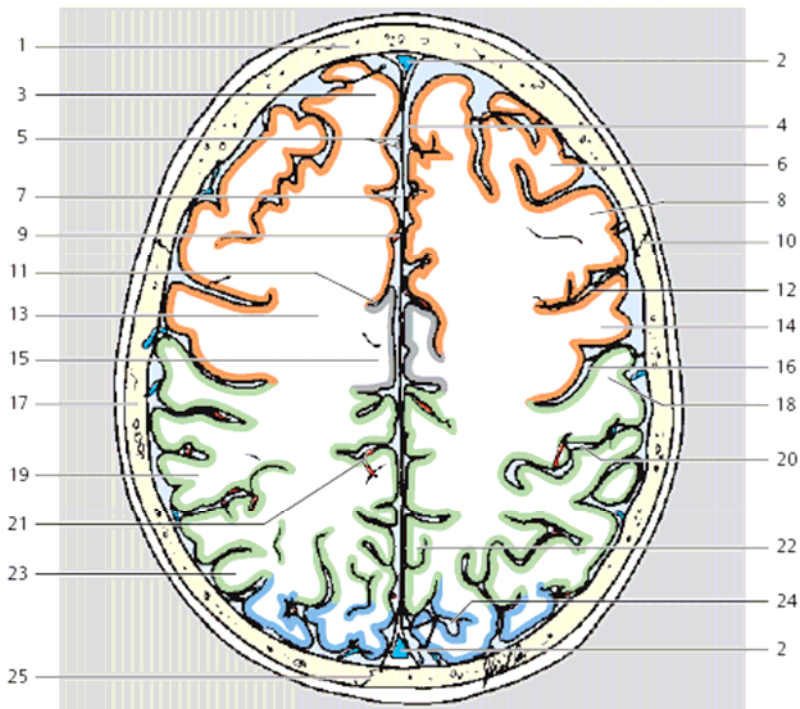


- |                |          |
|----------------|----------|
| 1. 额叶          | 14. 中央沟  |
| 2. 上矢状窦        | 15. 顶上小叶 |
| 3. 大脑纵裂        | 16. 中央后回 |
| 4. 额上回         | 17. 楔前叶  |
| 5. 滑车上动脉       | 18. 大脑镰  |
| 6. 上额沟         | 19. 矢状缝  |
| 7. 冠状缝         |          |
| 8. 额中回         |          |
| 9. 大脑白质（半卵圆中心） |          |
| 10. 中央前沟       |          |
| 11. 顶骨         |          |
| 12. 中央前回       |          |
| 13. 中央前小叶      |          |





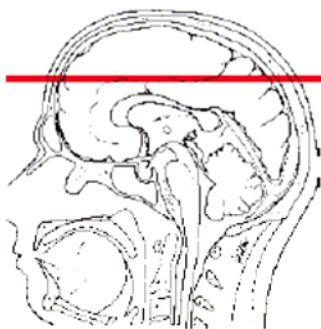
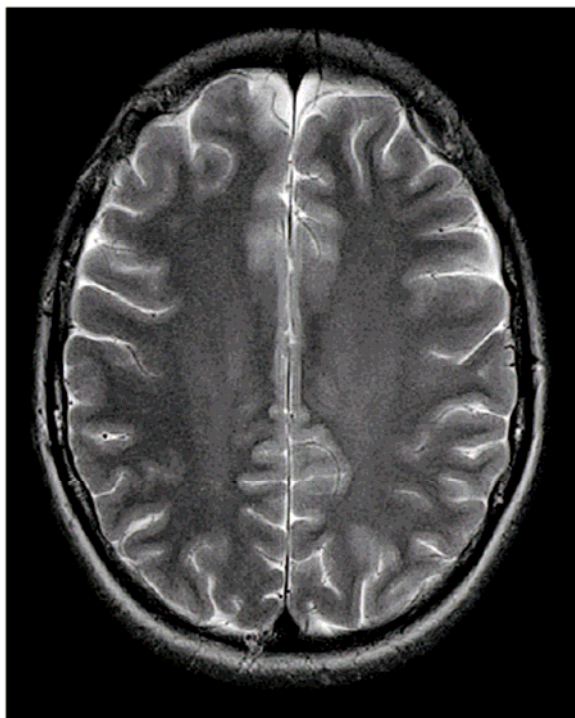
- 额叶
- 顶叶
- 枕叶



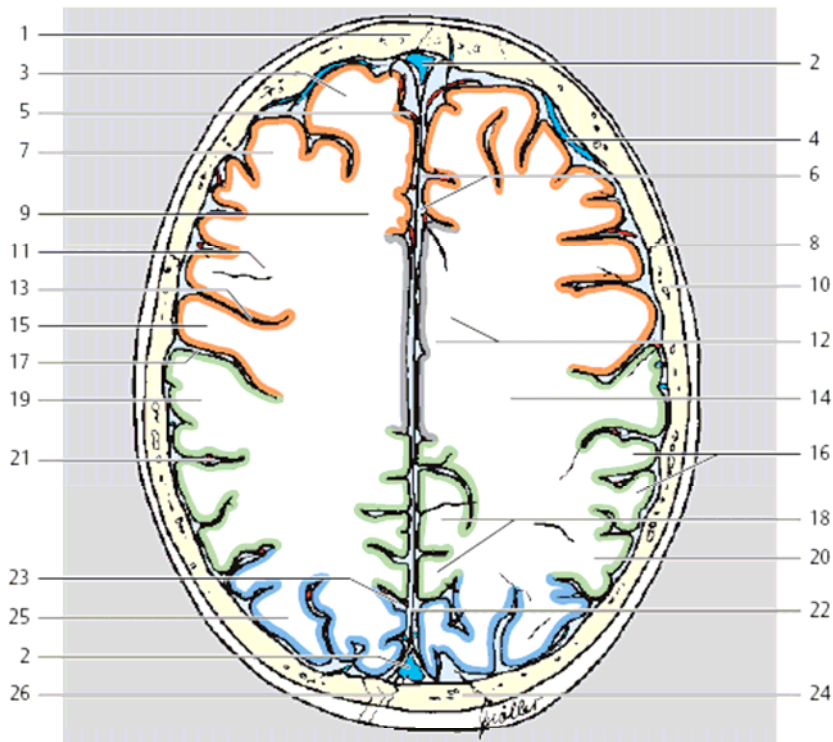
1. 额骨
2. 上矢状窦
3. 额上回
4. 大脑镰
5. 滑车上动脉
6. 额中回
7. 大脑纵裂
8. 额下回
9. 胼胝体缘动脉
10. 冠状缝
11. 扣带沟
12. 中央前沟

13. 大脑白质（半卵圆中心）
14. 中央前回
15. 扣带回与扣带
16. 中央沟
17. 顶骨
18. 中央后回
19. 缘上回
20. 中央后沟
21. 胼胝体缘动脉的旁中央分支
22. 楔前叶

23. 角回
24. 顶枕沟
25. 矢状缝

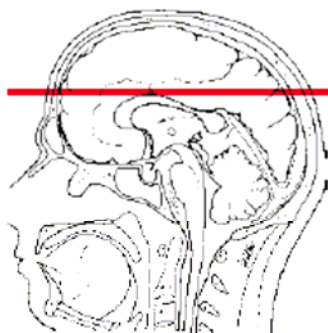
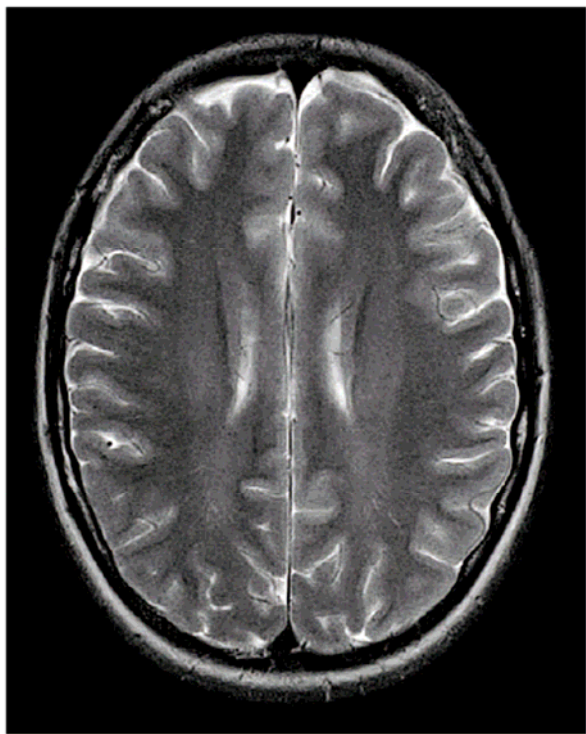


- 额叶
- 顶叶
- 枕叶

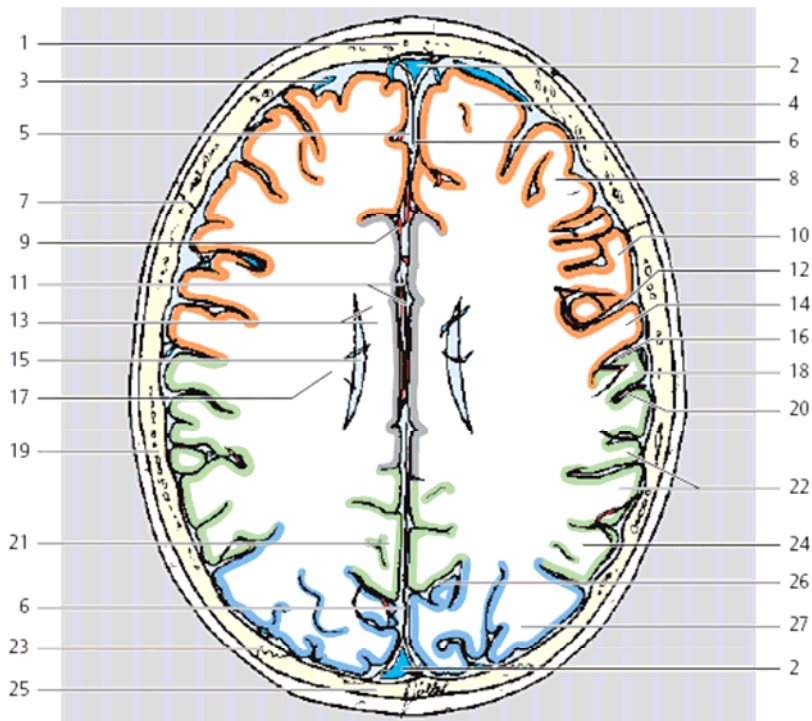


1. 额骨
2. 上矢状窦
3. 额上回
4. 大脑上静脉
5. 滑车上动脉
6. 大脑纵裂
7. 额中回
8. 冠状缝
9. 胼胝体缘动脉
10. 顶骨

11. 额下回
12. 扣带回与扣带
13. 中央前沟
14. 大脑白质(半卵圆中心)
15. 中央前回
16. 缘上回
17. 中央沟
18. 楔前叶
19. 中央后回
20. 角回
21. 中央后沟
22. 大脑镰
23. 顶枕沟
24. 枕骨
25. 枕回
26. 人字缝



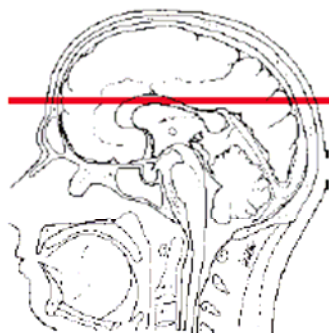
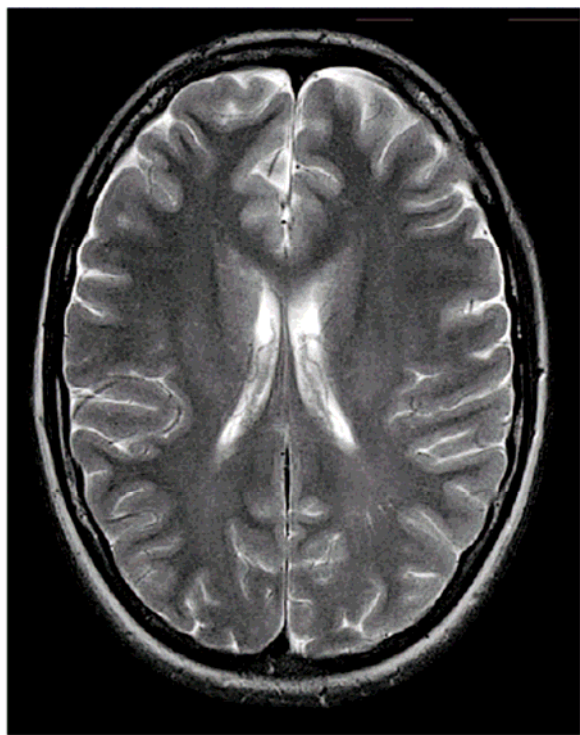
- 额叶
- 顶叶
- 枕叶



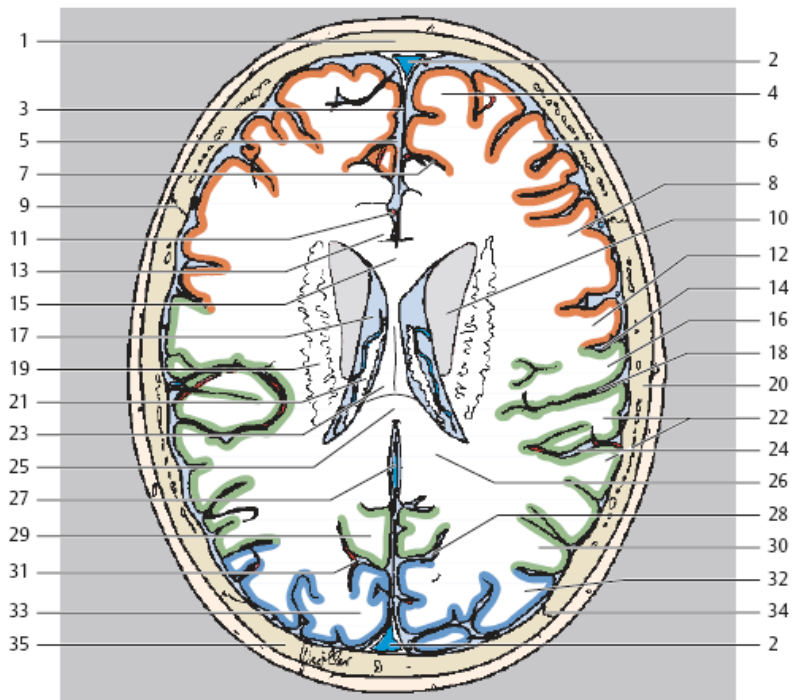
1. 额骨
2. 上矢状窦
3. 大脑上静脉
4. 额上回
5. 大脑纵裂
6. 大脑镰
7. 冠状缝
8. 额中回
9. 胼胝体缘动脉
10. 额下回
11. 胼周动脉

12. 中央前沟
13. 扣带回与扣带
14. 中央前回
15. 侧脑室中央部
16. 中央沟
17. 放射冠区
18. 中央后回
19. 顶骨
20. 中央后沟
21. 楔前叶
22. 缘上回

23. 人字缝
24. 角回
25. 枕骨
26. 项枕沟
27. 枕回

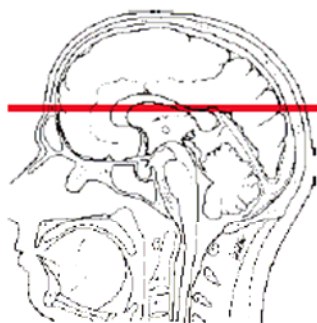
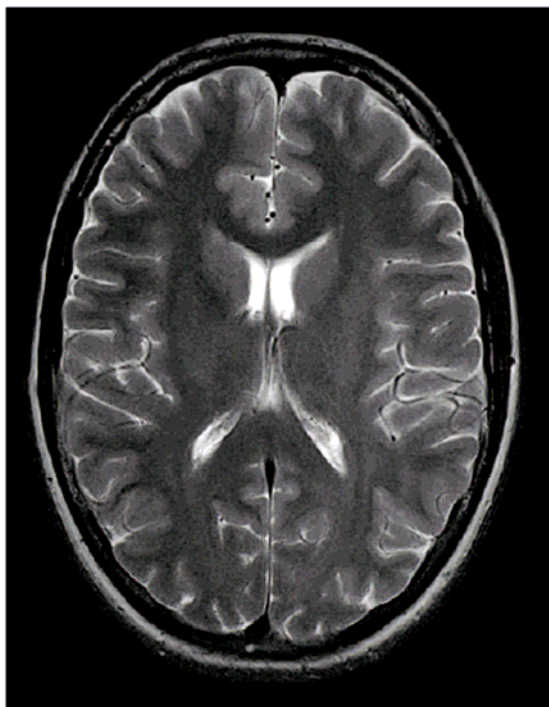


- 额叶
- 顶叶
- 枕叶

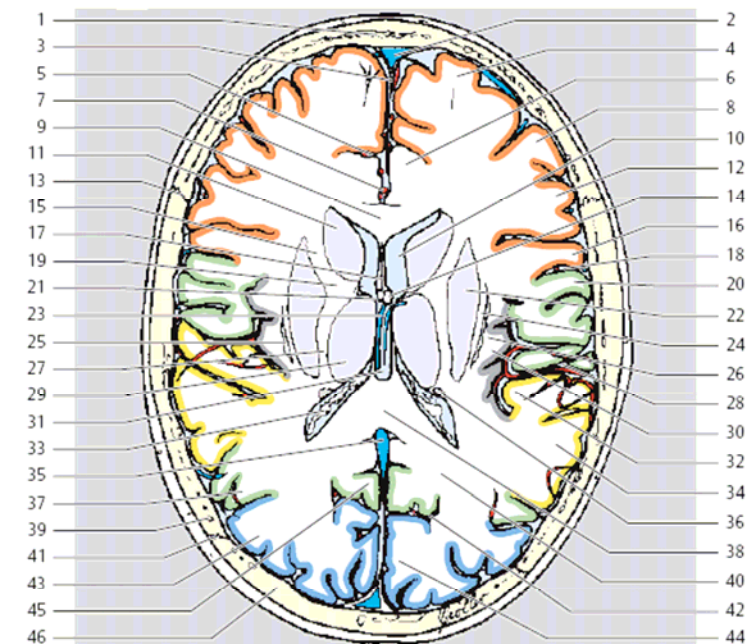


- |          |           |          |
|----------|-----------|----------|
| 1. 额骨    | 14. 中央沟   | 28. 顶枕沟  |
| 2. 上矢状窦  | 15. 胼胝体膝  | 29. 楔前叶  |
| 3. 大脑镰   | 16. 中央后沟  | 30. 角回   |
| 4. 额上回   | 17. 侧脑室   | 31. 顶枕动脉 |
| 5. 大脑纵裂  | 18. 外侧沟   | 32. 枕回   |
| 6. 额中回   | 19. 放射冠区  | 33. 楔叶   |
| 7. 扣带沟   | 20. 顶骨    | 34. 人字缝  |
| 8. 额下回   | 21. 脉络丛   | 35. 枕骨   |
| 9. 冠状缝   | 22. 缘上回   |          |
| 10. 尾状核头 | 23. 穹窿    |          |
| 11. 胼周动脉 | 24. 外侧沟后支 |          |
| 12. 中央前回 | 25. 胼胝体压部 |          |
| 13. 扣带回  | 26. 枕钳    |          |
|          | 27. 下矢状窦  |          |

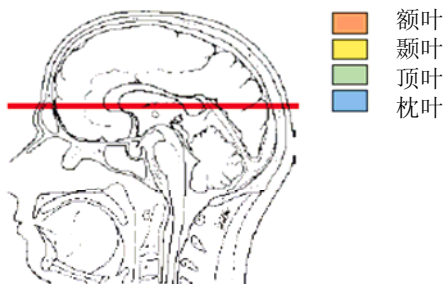
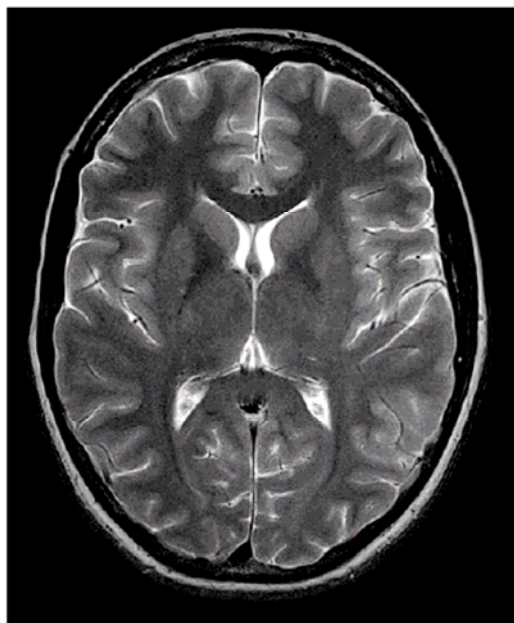




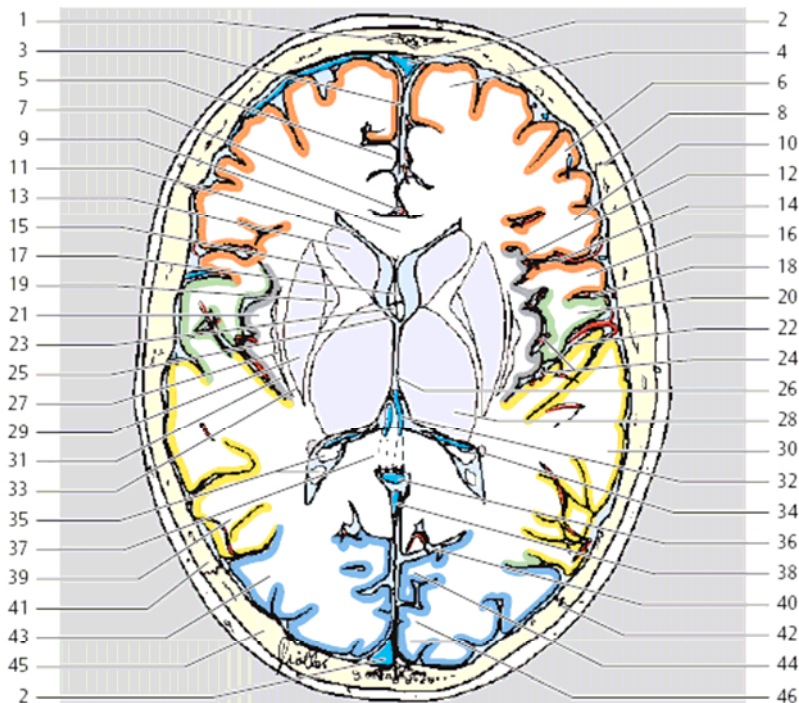
- 额叶
- 颞叶
- 顶叶
- 枕叶



- |           |           |           |
|-----------|-----------|-----------|
| 1. 额骨     | 17. 透明隔间腔 | 33. 侧脑室后角 |
| 2. 上矢状窦   | 18. 中央沟   | 三角区脉络丛    |
| 3. 大脑镰    | 19. 内囊膝   | 34. 颞上回   |
| 4. 额上回    | 20. 中央后回  | 35. 大脑大静脉 |
| 5. 扣带沟    | 21. 室间孔   | 36. 尾状核尾  |
| 6. 扣带回    | 22. 壳核    | 37. 角回    |
| 7. 胼周动脉   | 23. 大脑内静脉 | 38. 胼胝体压部 |
| 8. 额中回    | 24. 外囊    | 39. 顶骨    |
| 9. 胼胝体    | 25. 屏状核   | 40. 枕钳    |
| 10. 侧脑室前角 | 26. 最外囊   | 41. 人字缝   |
| 11. 尾状核头  | 27. 内囊后肢  | 42. 顶枕沟   |
| 12. 额下回   | 28. 外侧裂   | 43. 枕回    |
| 13. 冠状缝   | 29. 丘脑    | 44. 楔叶    |
| 14. 穹窿柱   | 30. 岛叶    | 45. 楔前叶   |
| 15. 内囊前肢  | 31. 第三脑室  | 46. 枕回    |
| 16. 中央前回  | 32. 颞横回   |           |



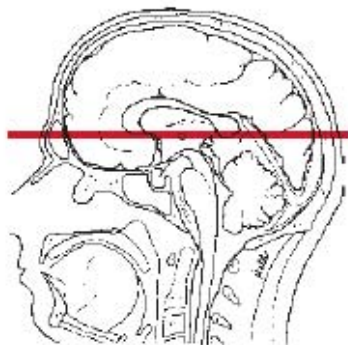
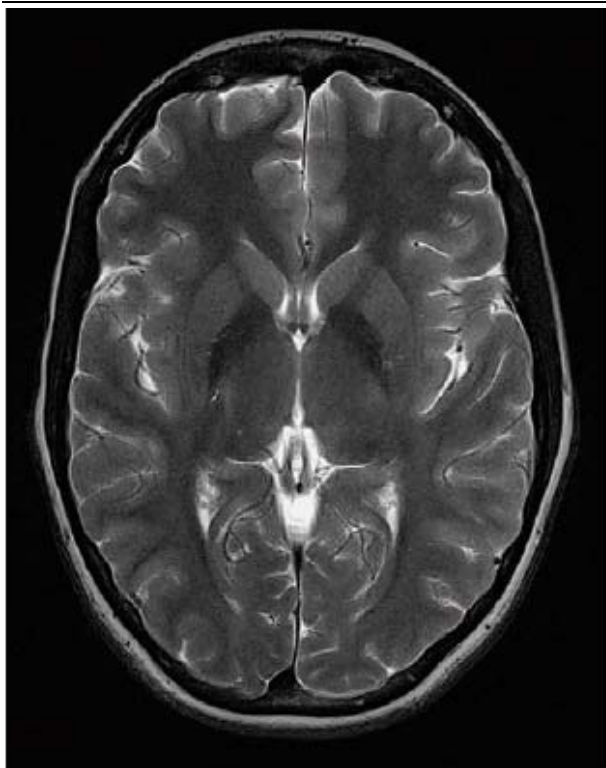
- |         |        |         |
|---------|--------|---------|
| 1. 额骨   | 4. 额上回 | 7. 胼周动脉 |
| 2. 上矢状窦 | 5. 扣带回 | 8. 冠状缝  |
| 3. 大    | 6. 额中回 | 9. 胼胝体  |



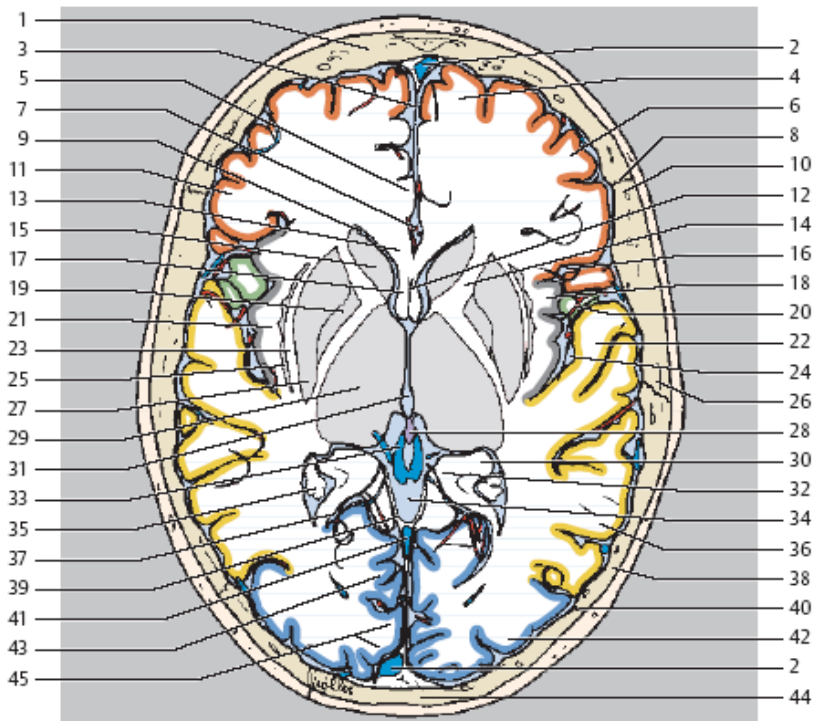
- 10. 额下回
- 11. 侧脑室前角
- 12. 脑岛环状沟
- 13. 尾状核头
- 14. 外侧沟
- 15. 内囊前肢
- 16. 中央前回
- 17. 透明隔
- 18. 中央沟
- 19. 苍白球
- 20. 中央后回
- 21. 脑岛
- 22. 大脑外侧裂

- 23. 穹窿柱
- 24. 岛动脉
- 25. 室间孔
- 26. 第三脑室
- 27. 屏状核
- 28. 丘脑
- 29. 壳核
- 30. 颞上回
- 31. 最外囊
- 32. 大脑内静脉
- 33. 外囊
- 34. 尾状核尾
- 35. 侧脑室后角  
三角区脉络

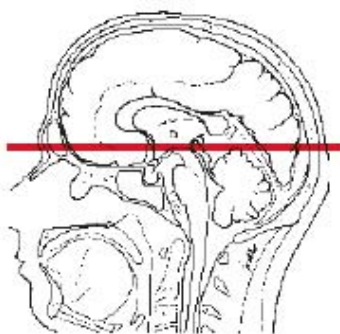
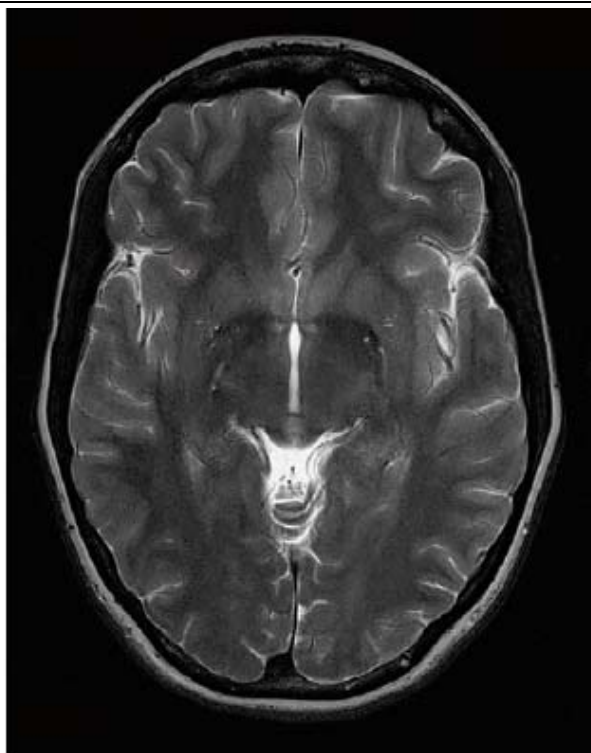
- 从
- 36. 大脑大静脉
- 37. 胼胝体压部
- 38. 直窦
- 39. 颞中回
- 40. 顶枕沟
- 41. 顶骨
- 42. 人字缝
- 43. 枕回
- 44. 楔叶
- 45. 枕骨
- 46. 视皮质



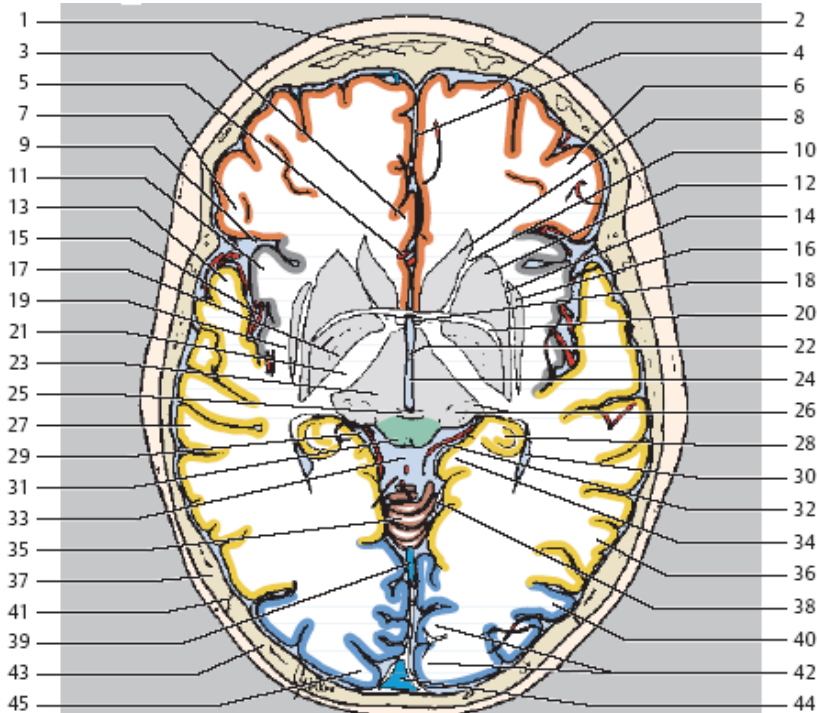
- 额叶
- 颞叶
- 顶叶
- 枕叶



- |          |          |             |           |
|----------|----------|-------------|-----------|
| 1. 额骨    | 13. 胼胝体  | 25. 屏状核     | 35. 侧脑室后角 |
| 2. 上矢状窦  | 14. 内囊前肢 | 26. 颞骨      | 36. 角脉络丛  |
| 3. 大脑镰   | 15. 尾状核头 | 27. 壳核      | 37. 颞中回   |
| 4. 额上回   | 16. 外侧裂  | 28. 松果体     | 38. 顶枕动脉  |
| 5. 扣带回   | 17. 穹窿   | 29. 丘脑      | 39. 顶骨    |
| 6. 额中回   | 18. 岛叶   | 30. 海马      | 40. 小脑幕   |
| 7. 大脑前动脉 | 19. 苍白球  | 31. 第三脑室    | 41. 人字缝   |
| 8. 冠状缝   | 20. 岛动脉  | 32. 海马旁回钩   | 42. 直窦    |
| 9. 侧脑室前角 | 21. 最外囊  | 33. 大脑内/大静脉 | 43. 枕回    |
| 10. 顶骨   | 22. 颞上回  | 34. 小脑上池    | 44. 楔叶    |
| 11. 额下回  | 23. 外囊   |             | 45. 枕骨    |
| 12. 透明隔  | 24. 岛池   |             | 45. 视皮质   |

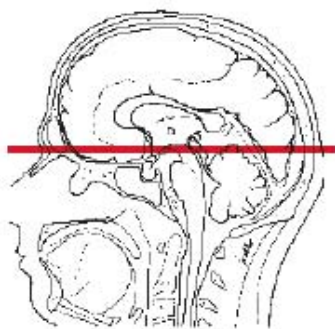
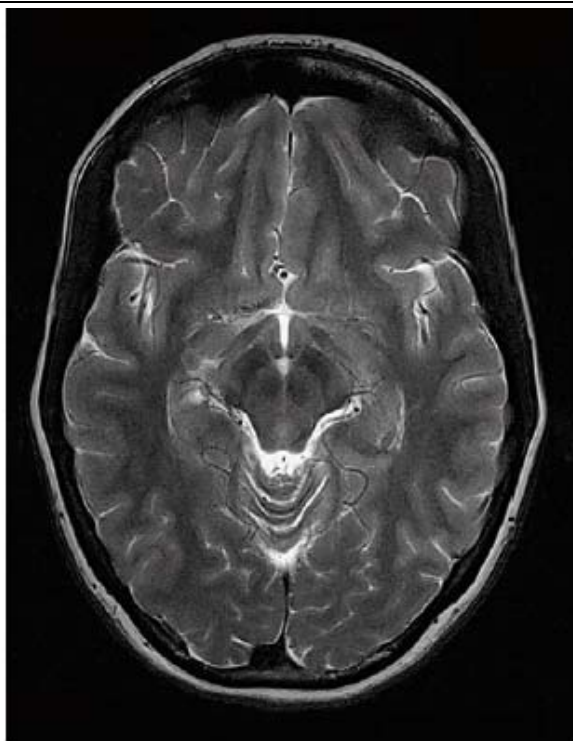


- 额叶
- 颞叶
- 枕叶
- 小脑
- 中脑

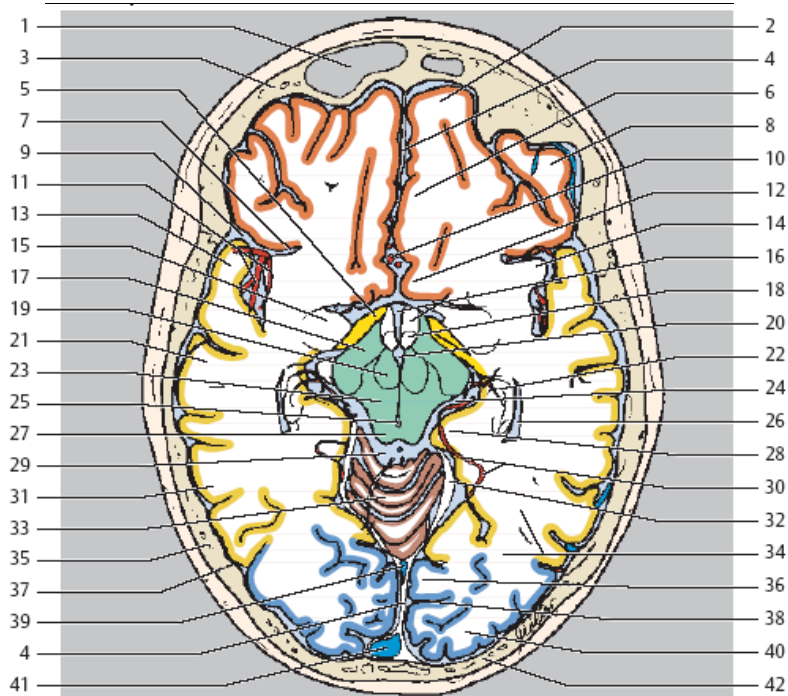


- |          |          |          |          |
|----------|----------|----------|----------|
| 1. 额骨    | 14. 外囊   | 26. 内外膝状 | 上份       |
| 2. 额上回   | 15. 岛动脉  | 体        | 36. 颞下回  |
| 3. 扣带回   | 16. 屏状核  | 27. 颞中回  | 37. 颞骨   |
| 4. 大脑镰   | 17. 苍白球  | 28. 海马   | 38. 小脑幕  |
| 5. 大脑前动脉 | 18. 穹窿   | 29. 环池   | 39. 直窦   |
| 6. 额中回   | 19. 最外囊  | 30. 侧脑室下 | 40. 枕回   |
| 7. 额下回   | 20. 前连合  | 角        | 41. 人字缝  |
| 8. 尾状核头  | 21. 内囊后肢 | 31. 下丘   | 42. 视皮质  |
| 9. 外侧裂   | 22. 丘脑间粘 | 32. 基底静脉 | 43. 枕骨   |
| 10. 内囊前肢 | 合        | 33. 四叠体池 | 44. 上矢状窦 |
| 11. 岛叶   | 23. 丘脑   | 34. 海马旁回 | 45. 枕极   |
| 12. 壳核   | 24. 第三脑室 | 钩        |          |
| 13. 颞上回  | 25. 后连合  | 35. 小脑蚓部 |          |

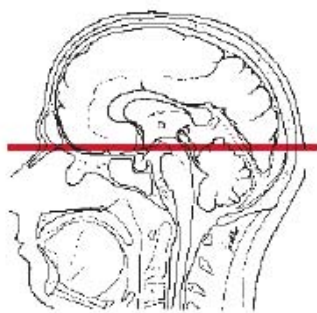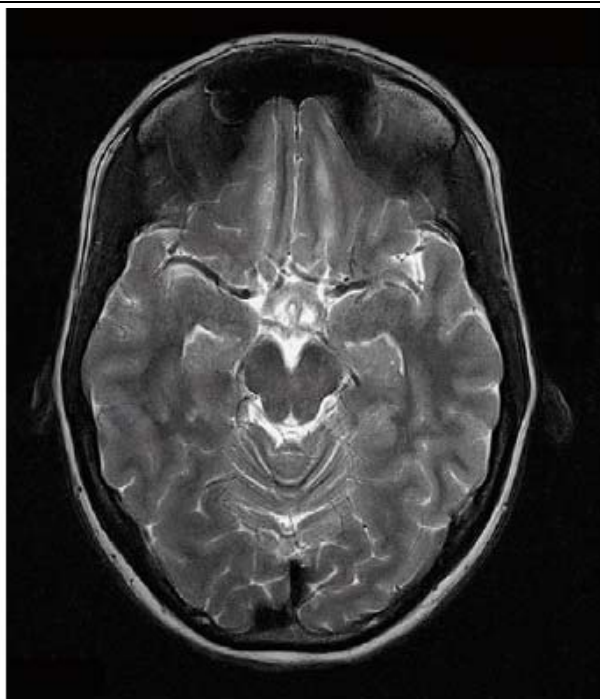




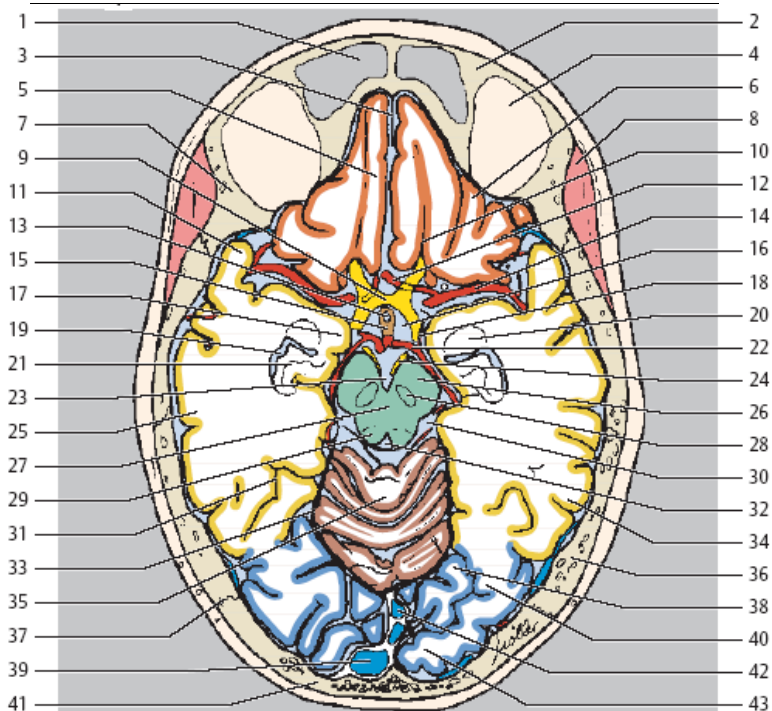
-  额叶
-  颞叶
-  枕叶
-  小脑
-  中脑



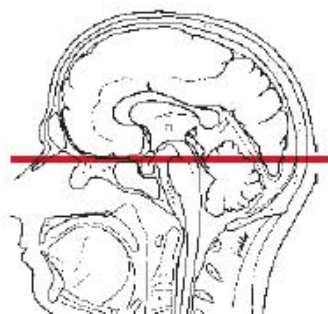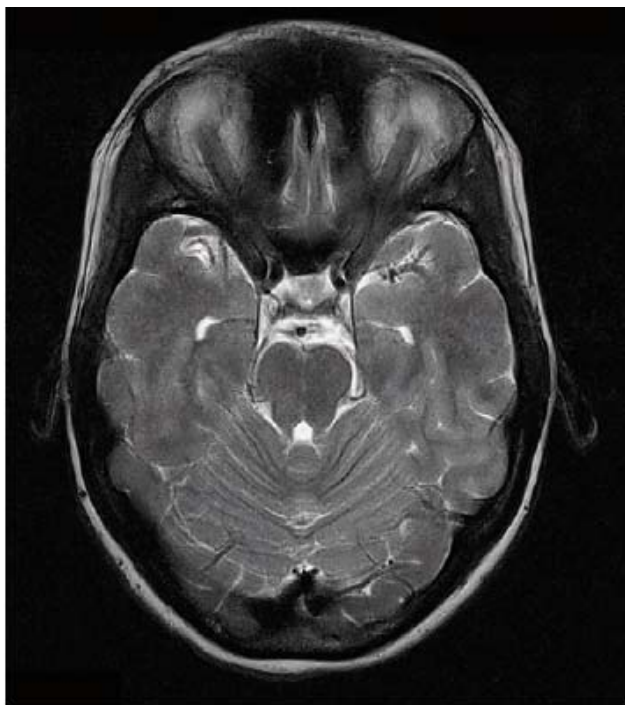
- |                |                       |          |
|----------------|-----------------------|----------|
| 1. 额窦          | 16. 第三脑室(视<br>隐窝)与下丘脑 | 31. 颞下回  |
| 2. 额上回         | 17. 大脑脚               | 32. 小脑幕  |
| 3. 额骨          | 18. 乳头体               | 33. 小脑小叶 |
| 4. 大脑镰         | 19. 红核                | 34. 视辐射  |
| 5. 视束          | 20. 脚间窝               | 35. 颞骨   |
| 6. 扣带回         | 21. 颞中回               | 36. 视皮质  |
| 7. 脑岛环状沟       | 22. 海马                | 37. 人字缝  |
| 8. 额中回         | 23. 中脑被盖              | 38. 距状沟  |
| 9. 外侧裂池        | 24. 环池                | 39. 直窦   |
| 10. 大脑前动脉      | 25. 中脑导水管             | 40. 枕极   |
| 11. 岛动脉        | 26. 侧脑室颞角             | 41. 上矢状窦 |
| 12. 胼胝体下皮<br>质 | 27. 下丘                | 42. 枕骨   |
| 13. 颞上回        | 28. 海马旁回钩             |          |
| 14. 脑岛         | 29. 四叠体池              |          |
| 15. 杏仁体        | 30. 大脑后动脉             |          |



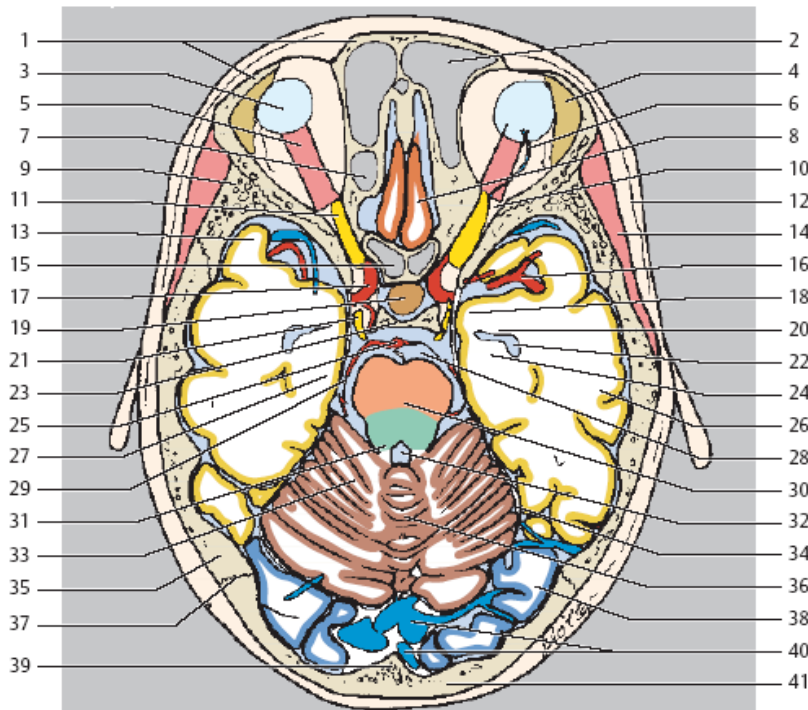
- 额叶
- 颞叶
- 小脑
- 中脑



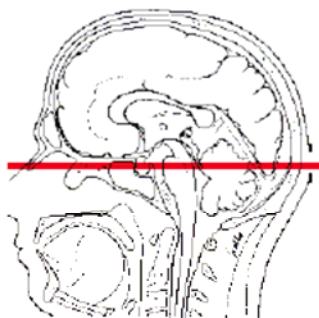
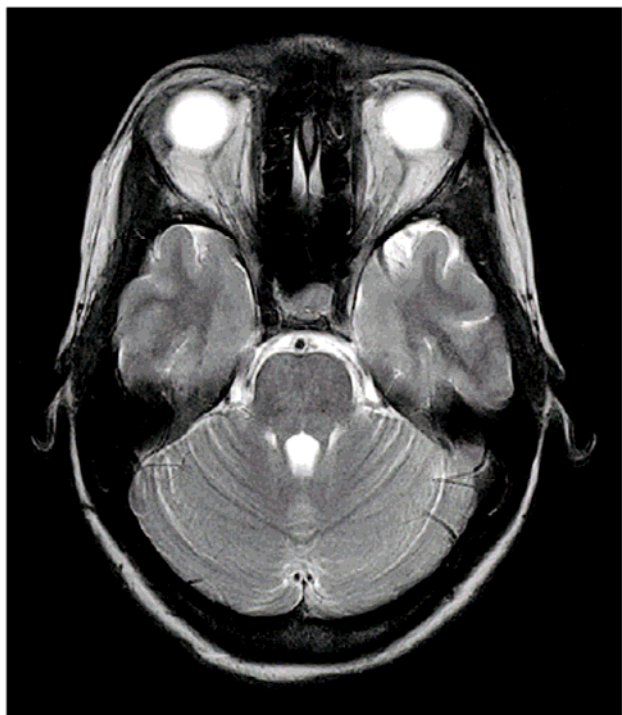- |           |           |           |
|-----------|-----------|-----------|
| 1. 额窦     | 16. 交叉池   | 31. 侧副沟   |
| 2. 额骨     | 17. 海马旁回钩 | 32. 导水管   |
| 3. 大脑镰    | 18. 后交通动脉 | 33. 小脑幕   |
| 4. 眶顶     | 19. 侧脑室颞角 | 34. 颞下回   |
| 5. 直回     | 20. 杏仁体   | 35. 小脑前小叶 |
| 6. 眶回     | 21. 海马    | 36. 颞骨    |
| 7. 蝶骨     | 22. 大脑后动脉 | 37. 人字缝   |
| 8. 颞肌     | 23. 脚间池   | 38. 枕颞内侧回 |
| 9. 视交叉    | 24. 动眼神经  | 39. 上矢状窦  |
| 10. 嗅沟    | 25. 颞中回   | 40. 枕颞外侧回 |
| 11. 颞上回   | 26. 大脑脚   | 41. 枕骨    |
| 12. 大脑前动脉 | 27. 中脑被盖  | 42. 直窦    |
| 13. 漏斗隐窝  | 28. 黑质    | 43. 枕回    |
| 14. 大脑中动脉 | 29. 下丘    |           |
| 15. 下丘脑   | 30. 环池    |           |



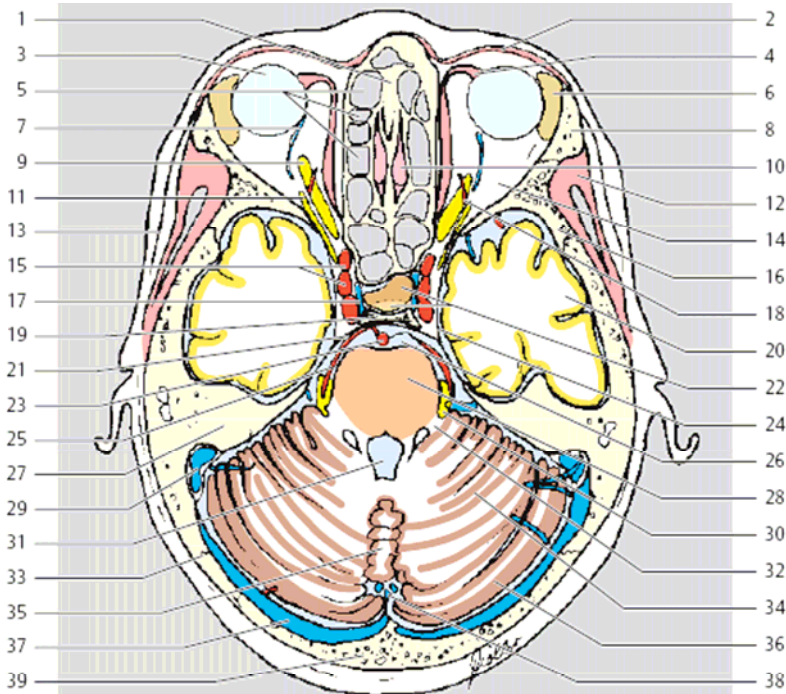
- 颞叶
- 枕叶
- 小脑
- 中脑
- 脑桥



- |         |           |          |
|---------|-----------|----------|
| 1. 额骨   | 16. 大脑中动脉 | 31. 小脑上脚 |
| 2. 额窦   | 17. 颈内动脉  | 32. 第四脑室 |
| 3. 眼球   | 18. 海马旁回钩 | 33. 小脑前叶 |
| 4. 泪腺   | 19. 垂体腺   | 34. 小脑幕  |
| 5. 上直肌  | 20. 杏仁体   | 35. 颞骨   |
| 6. 眼静脉  | 21. 外展神经  | 36. 小脑蚓部 |
| 7. 筛房   | 22. 侧脑室颞角 | 37. 人字缝  |
| 8. 直回   | 23. 鞍背    | 38. 枕回   |
| 9. 蝶骨   | 24. 海马    | 39. 枕内隆突 |
| 10. 眶上裂 | 25. 基底动脉  | 40. 窦汇   |
| 11. 视神经 | 26. 颞中回   | 41. 枕骨   |
| 12. 颞顶肌 | 27. 海马回   |          |
| 13. 颞上回 | 28. 桥前池   |          |
| 14. 颞肌  | 29. 大脑后动脉 |          |
| 15. 蝶窦  | 30. 脑桥    |          |

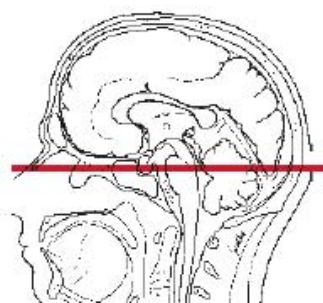
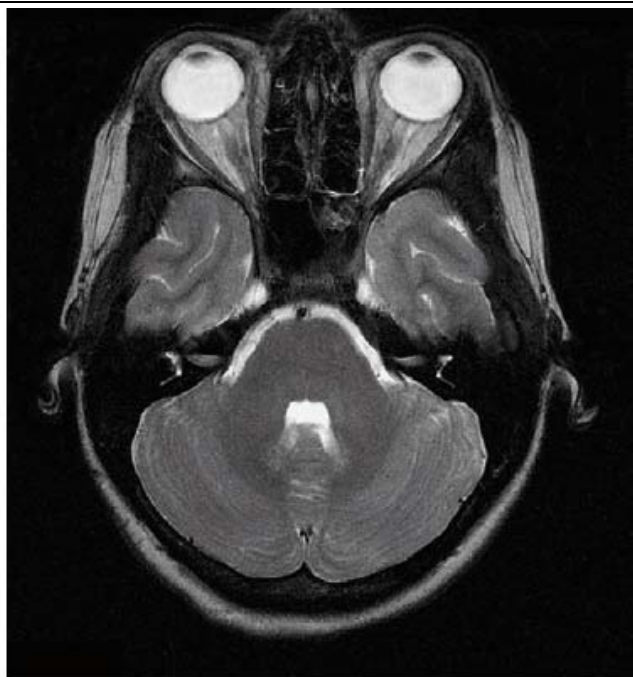
- 颞叶
- 枕叶
- 小脑
- 脑桥

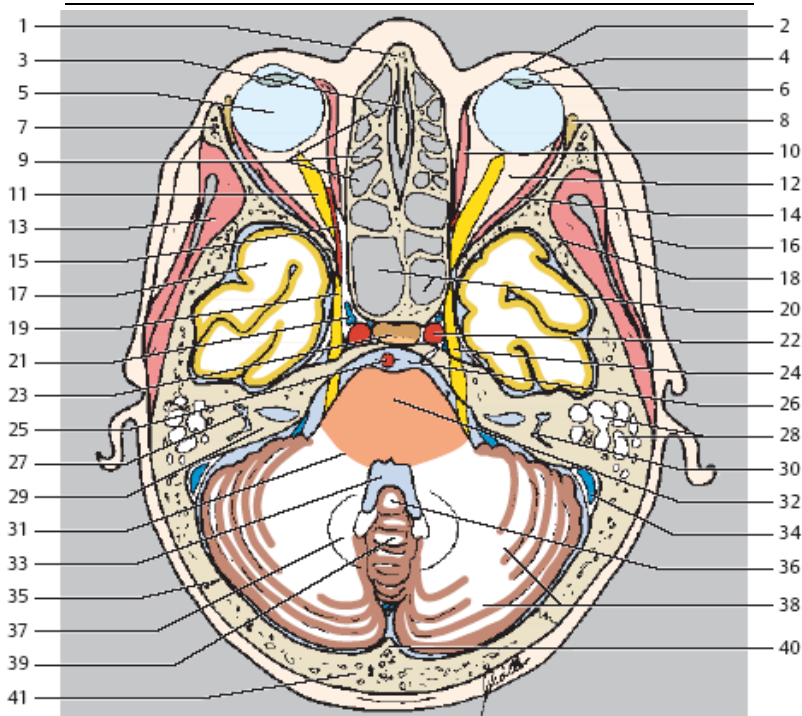


- |             |           |          |
|-------------|-----------|----------|
| 1. 筛骨       | 13. 颞顶肌   | 27. 颞骨岩部 |
| 2. 眼轮匝肌与枕额肌 | 14. 眶窝脂肪  | 28. 桥脑   |
| 3. 眼球       | 15. 颈内动脉  | 29. 乙状窦  |
| 4. 内直肌      | 16. 蝶骨    | 30. 三叉神经 |
| 5. 筛房       | 17. 海绵窦   | 31. 第四脑室 |
| 6. 泪腺       | 18. 眼动脉   | 32. 小脑中脚 |
| 7. 眼上静脉     | 19. 鞍背    | 33. 人字缝  |
| 8. 颧骨       | 20. 颞下回   | 34. 小脑前叶 |
| 9. 视神经      | 21. 岩后韧带  | 35. 小脑蚓部 |
| 10. 嗅球      | 22. 垂体    | 36. 小脑后叶 |
| 11. 动眼与外展神经 | 23. 基底动脉  | 37. 横窦   |
| 12. 颞肌      | 24. 岩前韧带  | 38. 枕窦   |
|             | 25. 大脑后动脉 | 39. 枕骨   |
|             | 26. 桥前池   |          |

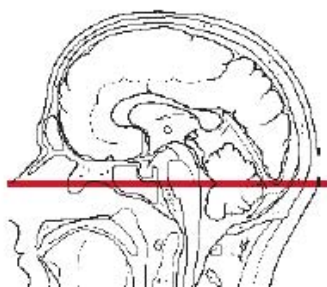
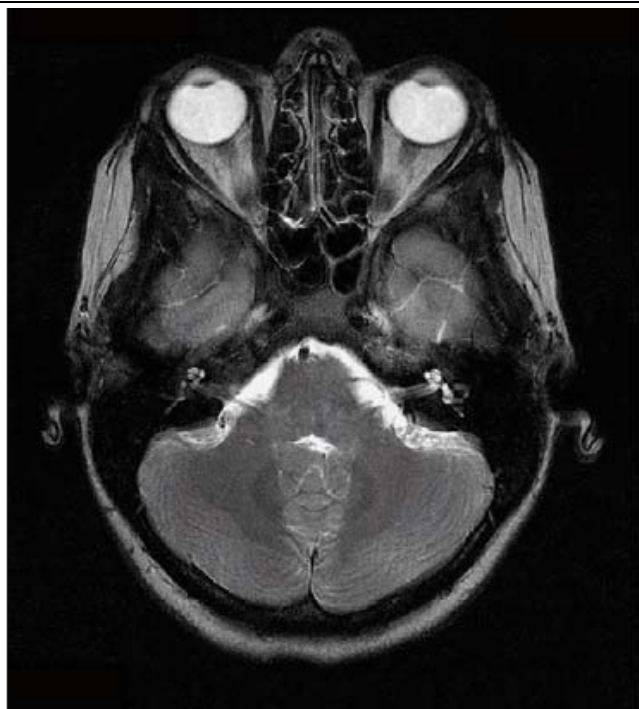




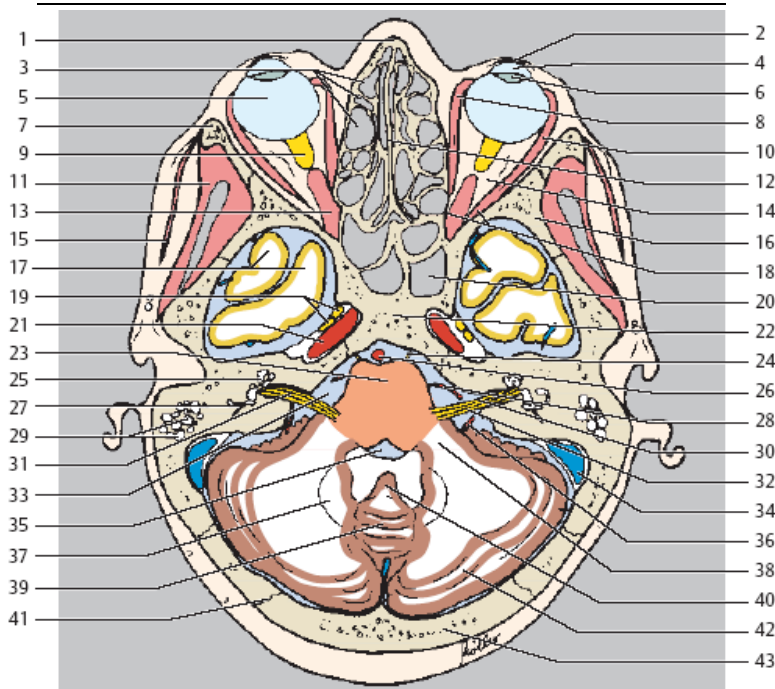
- 颞叶
- 小脑
- 桥脑



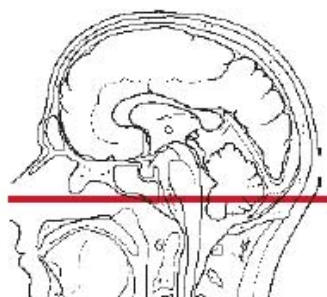
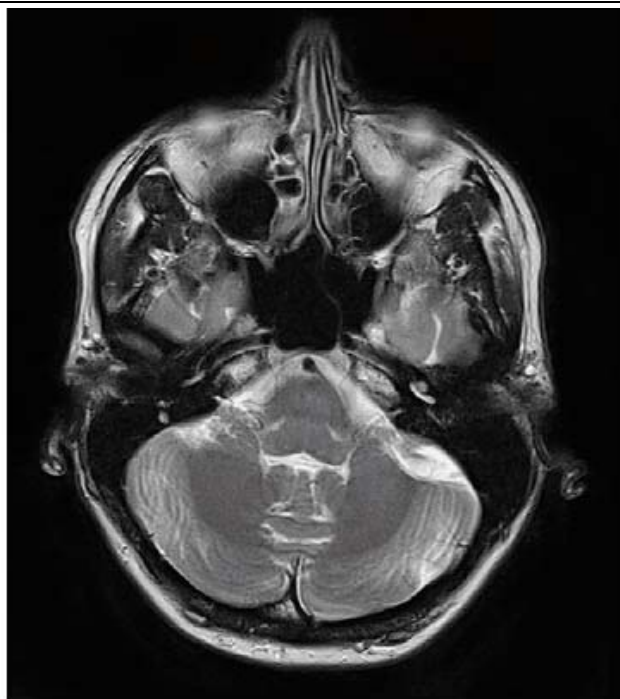
- |          |           |          |
|----------|-----------|----------|
| 1. 鼻骨    | 15. 眼动脉   | 29. 颞骨岩部 |
| 2. 角膜    | 16. 颞顶肌   | 30. 半规管  |
| 3. 鼻中隔   | 17. 颞叶    | 31. 小脑中脚 |
| 4. 前房    | 18. 蝶骨    | 32. 桥脑   |
| 5. 眼球    | 19. 动眼神经  | 33. 第四脑室 |
| 6. 晶状体   | 20. 蝶窦    | 34. 乙状窦  |
| 7. 颧骨    | 21. 海绵窦   | 35. 人字缝  |
| 8. 泪腺    | 22. 颈内动脉  | 36. 小脑蚓垂 |
| 9. 筛房    | 23. 垂体    | 37. 齿状核  |
| 10. 内直肌  | 24. 三叉神经节 | 38. 小脑后叶 |
| 11. 视神经  | 25. 基底动脉  | 39. 小脑蚓部 |
| 12. 眶窝脂肪 | 26. 桥前池   | 40. 枕内隆突 |
| 13. 颞肌   | 27. 耳蜗    | 41. 枕骨   |
| 14. 外直肌  | 28. 乳突小房  |          |



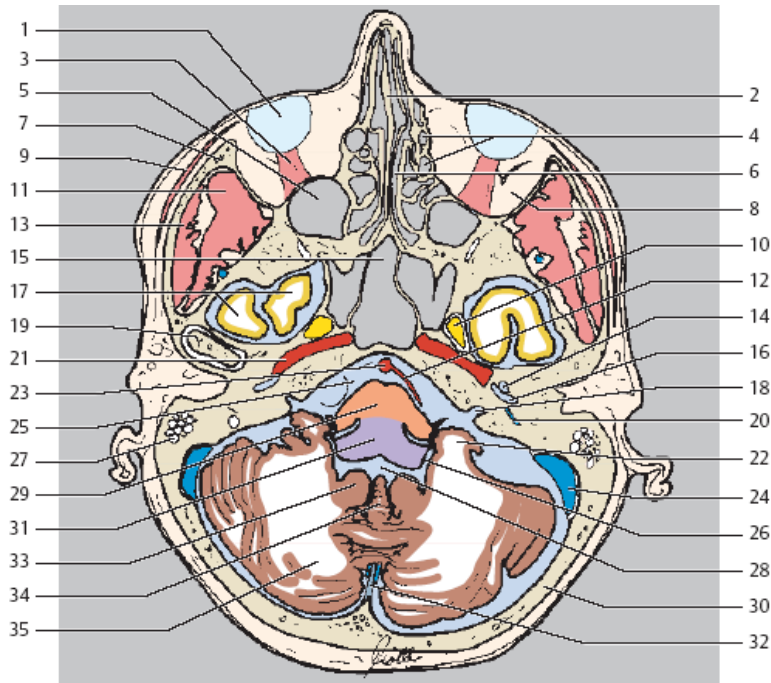
- 颞叶
- 小脑
- 桥脑



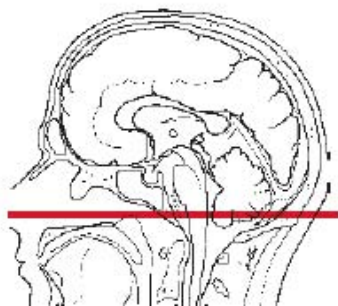
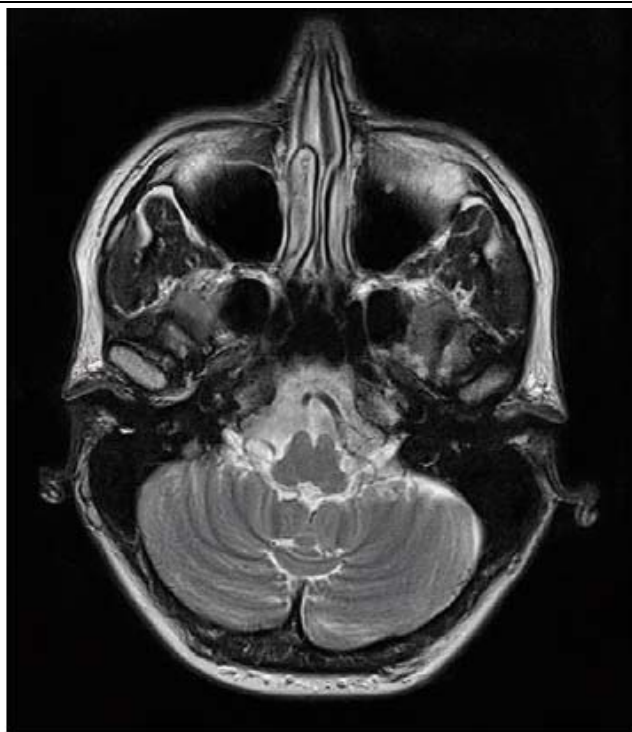
- |                  |           |            |
|------------------|-----------|------------|
| 1. 鼻骨            | 15. 颞顶肌   | 30. 面神经    |
| 2. 角膜            | 16. 蝶骨    | 31. 内耳道    |
| 3. 筛房            | 17. 颞极    | 32. 前庭蜗神经  |
| 4. 前房            | 18. 眶上裂   | 33. 桥小脑池   |
| 5. 眼球            | 19. 上下颌神经 | 34. 乙状窦    |
| 6. 晶状体           | 20. 蝶窦    | 35. 第四脑室   |
| 7. 颧骨            | 21. 颈内动脉  | 36. 小脑前下动脉 |
| 8. 内直肌           | 22. 斜坡    | 37. 齿状核    |
| 9. 视神经           | 23. 桥脑    | 38. 小脑中脚   |
| 10. 外直肌          | 24. 外展神经  | 39. 小脑蚓部   |
| 11. 颞肌           | 25. 耳蜗    | 40. 小脑蚓垂   |
| 12. 鼻中隔          | 26. 基底动脉  | 41. 人字缝    |
| 13. 上直肌与上<br>睑提肌 | 27. 后半规管  | 42. 小脑尾叶   |
| 14. 眶窝脂肪         | 28. 小脑上动脉 | 43. 枕骨     |
|                  | 29. 乳突小房  |            |



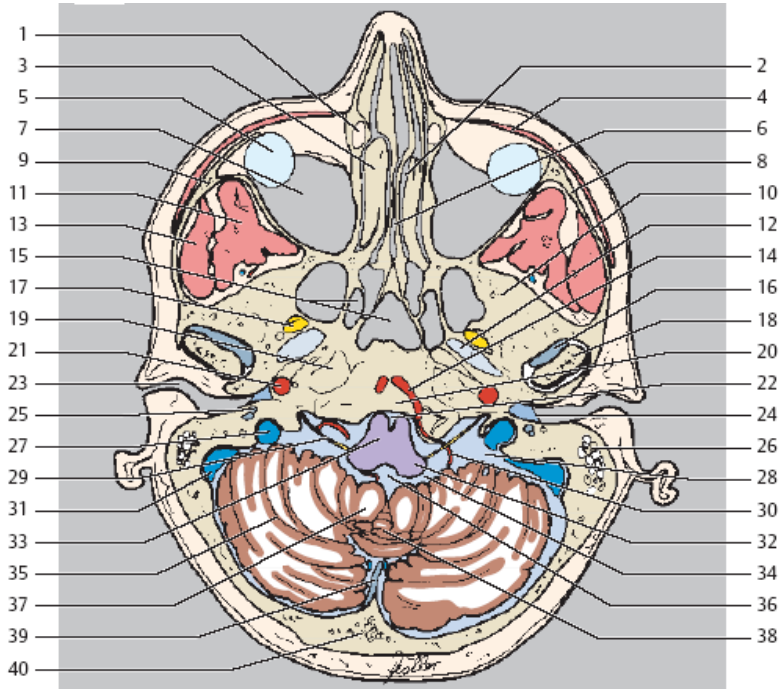
-  小脑
-  桥脑
-  延髓



- |            |             |           |
|------------|-------------|-----------|
| 1. 眼球      | 15. 乙状窦     | 29. 桥脑    |
| 2. 鼻中隔     | 16. 前庭      | 30. 枕骨    |
| 3. 下直肌     | 17. 颞下回     | 31. 延髓    |
| 4. 筛房      | 18. 内耳道     | 32. 小脑幕   |
| 5. 上颌窦     | 19. 下颌头     | 33. 小脑扁桃体 |
| 6. 鼻腔      | 20. 后半规管    | 34. 小脑蚓部  |
| 7. 颧骨      | 21. 颈内动脉    | 35. 小脑    |
| 8. 球后脂肪    | 22. 小脑绒球    |           |
| 9. 眼轮匝肌    | 23. 基底动脉    |           |
| 10. 三叉神经   | 24. 横窦      |           |
| 11. 颞肌     | 25. 桥小脑池    |           |
| 12. 小脑前下动脉 | 26. 第四脑室外侧孔 |           |
| 13. 咬肌     | 27. 乳突小房    |           |
| 14. 耳蜗     | 28. 第四脑室    |           |

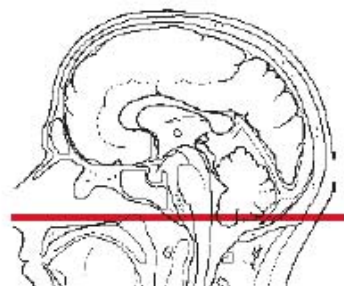
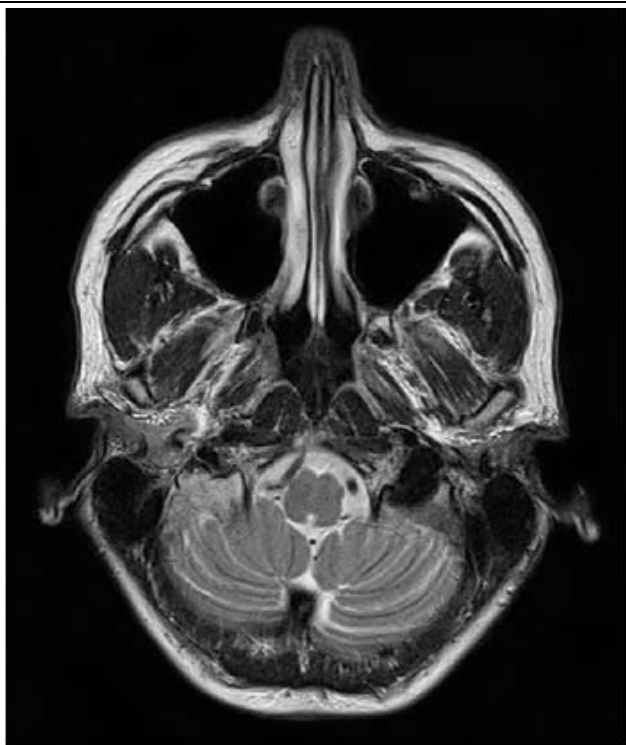


小脑  
延髓

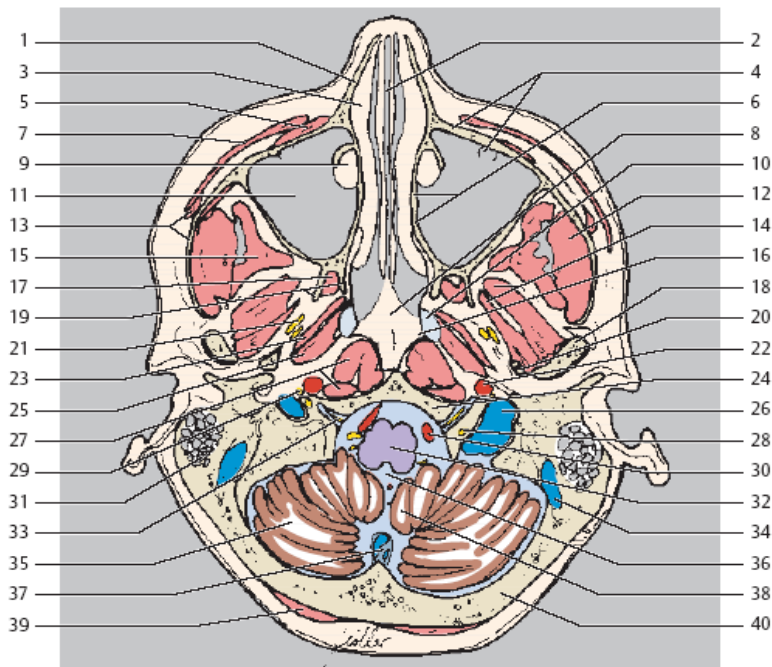


- |         |          |             |
|---------|----------|-------------|
| 1. 鼻泪管  | 15. 蝶骨   | 29. 舌咽与迷走神经 |
| 2. 鼻腔   | 16. 关节盘  | 30. 小脑前下 A  |
| 3. 鼻甲   | 17. 三叉神经 | 31. 乙状窦     |
| 4. 眼轮匝肌 | 18. 下颌头  | 32. 延髓      |
| 5. 眼球   | 19. 破裂孔  | 33. 延髓橄榄体   |
| 6. 鼻中隔  | 20. 斜坡   | 34. 四脑室外侧孔  |
| 7. 上颌窦  | 21. 颈内动脉 | 35. 小脑后叶    |
| 8. 蝶骨   | 22. 前正中沟 | 36. 第四脑室    |
| 9. 颧骨   | 23. 外耳道  | 37. 小脑扁桃体   |
| 10. 颞骨  | 24. 鼓膜   | 38. 小脑蚓部    |
| 11. 颞肌  | 25. 耳蜗   | 39. 小脑幕     |
| 12. 咽鼓管 | 26. 乳突小房 | 40. 枕骨      |
| 13. 咬肌  | 27. 颈内静脉 |             |
| 14. 椎动脉 | 28. 桥小脑池 |             |

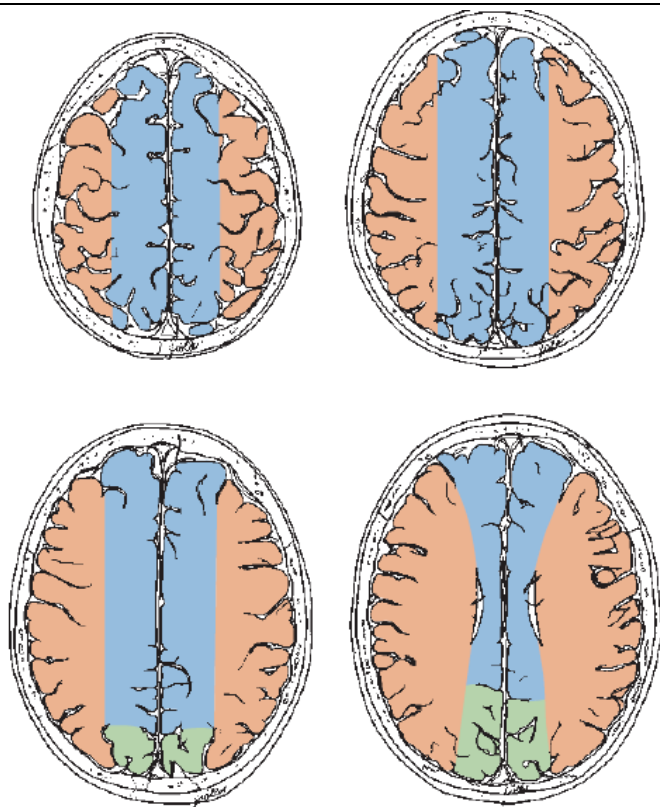






小脑  
延髓




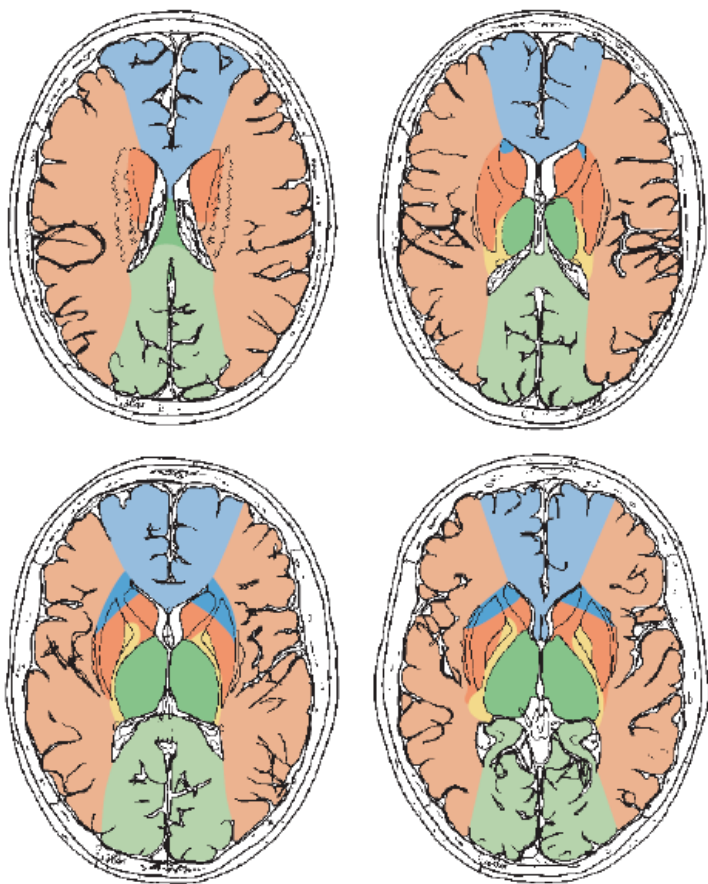
- |             |             |            |
|-------------|-------------|------------|
| 1. 鼻骨       | 14. 翼外肌     | 28. 迷走与副神经 |
| 2. 鼻中隔      | 15. 颞肌      | 29. 舌咽神经   |
| 3. 上鼻甲      | 16. 咽隐窝     | 30. 椎动脉    |
| 4. 上颌骨与眶下管  | 17. 翼内肌     | 31. 乳突小房   |
| 5. 提上唇肌     | 18. 下颌头     | 32. 延髓     |
| 6. 上颌窦内壁与裂孔 | 19. 翼状突     | 33. 舌下神经   |
| 7. 眼轮匝肌     | 20. 蝶骨      | 34. 乙状窦    |
| 8. 犁骨       | 21. 下颌与耳颞神经 | 35. 小脑半球   |
| 9. 鼻泪管      | 22. 颈内动脉    | 36. 第四脑室   |
| 10. 咽鼓管     | 23. 腭帆张肌    | 37. 小脑幕与枕窦 |
| 11. 上颌窦     | 24. 斜坡      | 38. 小脑扁桃体  |
| 12. 咬肌      | 25. 岩悬雍垂肌   | 39. 头半棘肌   |
| 13. 颞骨颞肌    | 26. 颈内静脉    | 40. 枕骨     |
|             | 27. 头长肌     |            |



 大脑前动脉终末分支

 大脑中动脉终末分支

 大脑后动脉终末分支

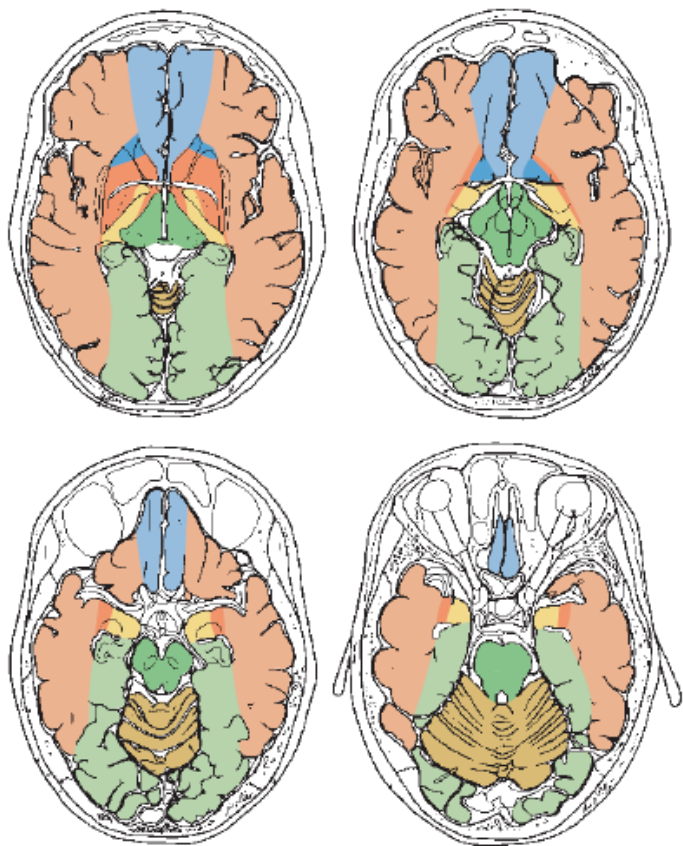


■ 大脑前动脉终末支  
■ 中央支

■ 大脑中动脉终末支  
■ 中央支

■ 大脑前动脉终末支  
■ 中央支(含后交通动脉)

■ 脉络丛前动脉

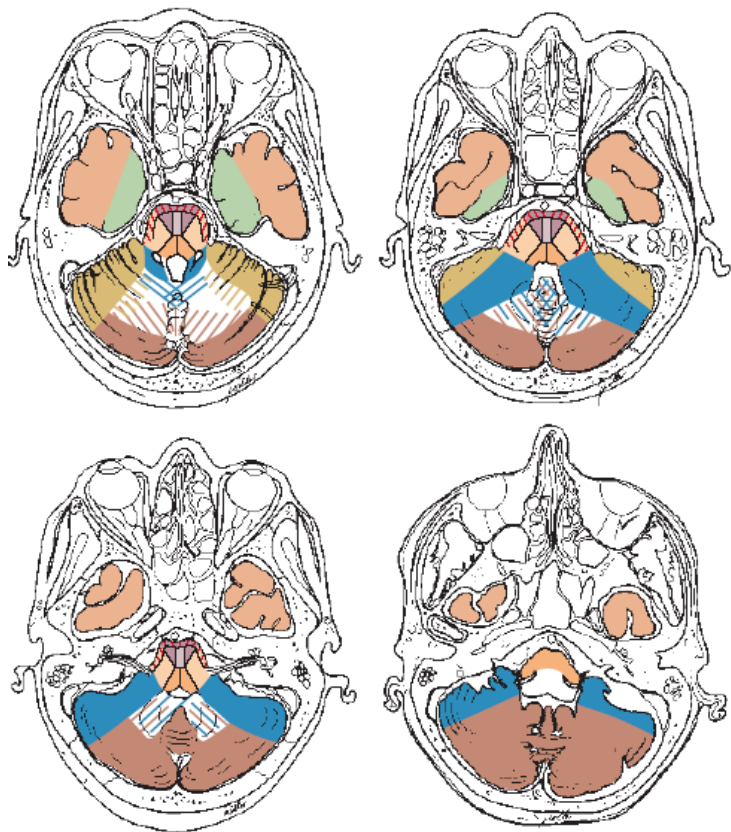


■ 大脑前动脉终末支  
■ 中央支

■ 大脑中动脉终末支  
■ 中央支

■ 大脑前动脉终末支  
■ 中央支(含后交通动脉)

■ 脉络丛前动脉  
■ 小脑上动脉



大脑中动脉终末支

大脑后动脉终末支

基底动脉：浅动脉

脑干中动脉

短周动脉

长周动脉

基底动脉：中央动脉

前内侧

前外侧

外侧

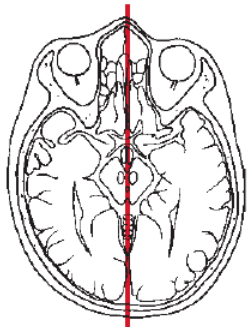
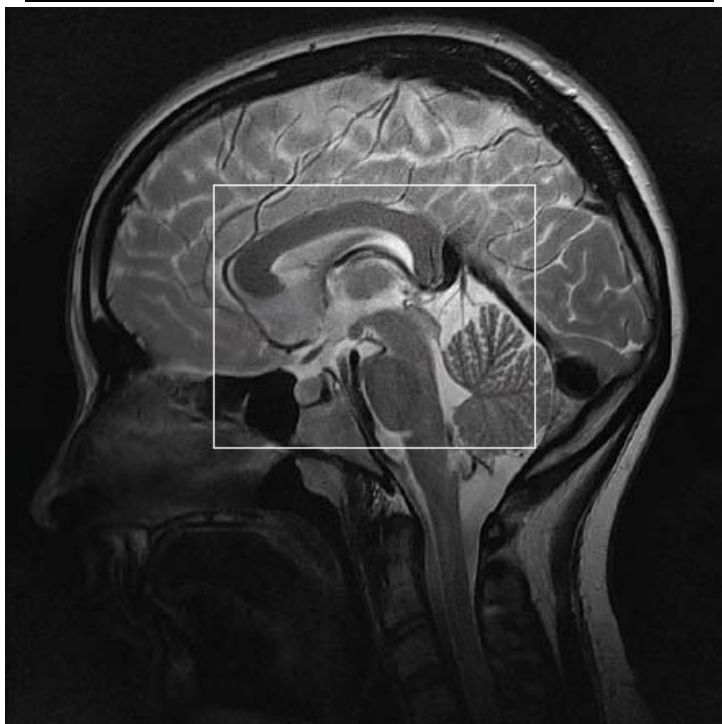
背侧








小脑上动脉

小脑前下动脉

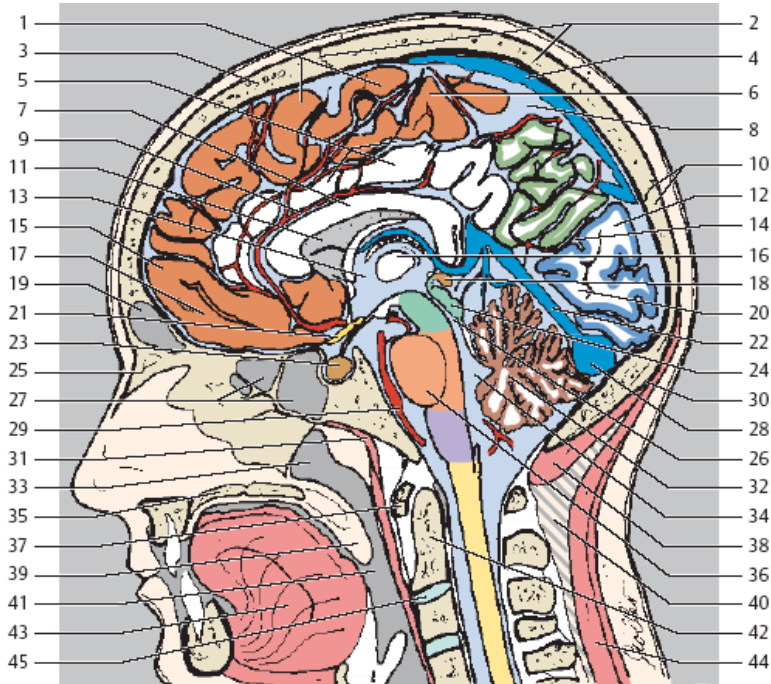
边缘区

小脑后下动脉



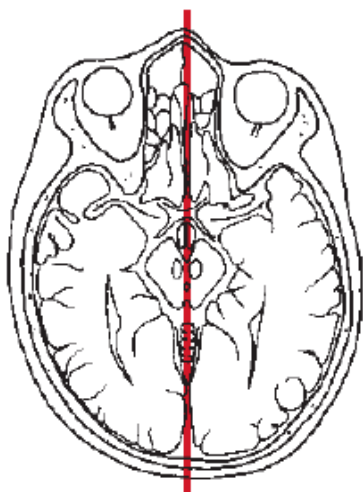
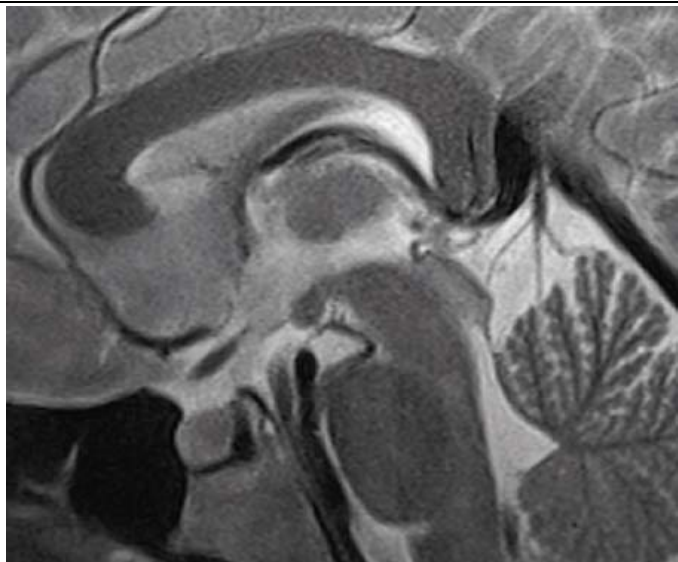
-  额叶
-  顶叶
-  枕叶
-  小脑
-  中脑
-  桥脑
-  延髓

1. 额上回
2. 顶骨与冠状缝
3. 额骨
4. 上矢状窦

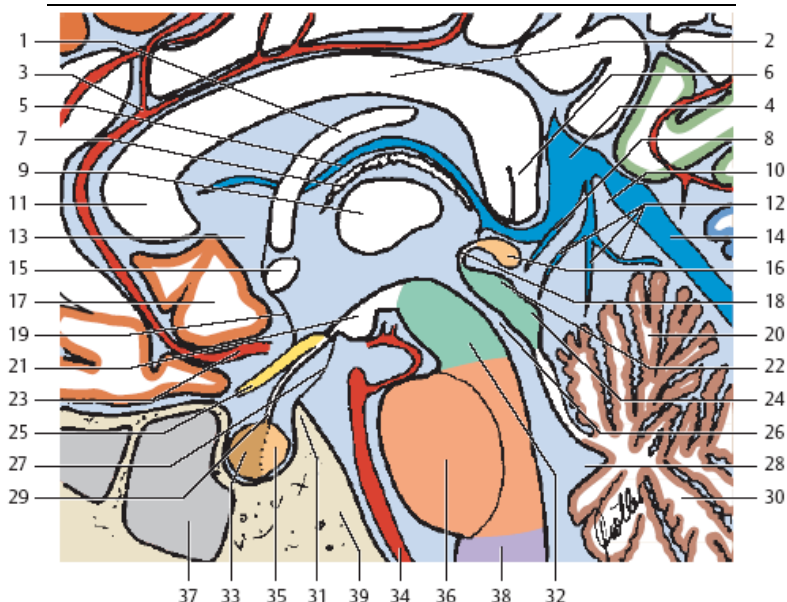


- |            |           |                   |
|------------|-----------|-------------------|
| 5. 扣带回、沟   | 20. 舌回    | 35. 硬腭            |
| 6. 中央前回    | 21. 视神经   | 36. 桥脑            |
| 7. 胼胝体干    | 22. 直窦    | 37. 前弓            |
| 8. 大脑镰     | 23. 垂体    | 38. 头后小直肌         |
| 9. 胼周动脉    | 24. 四叠体板  | 39. 悬雍垂           |
| 10. 枕骨、人字缝 | 25. 鼻骨    | 40. 项韧带           |
| 11. 透明隔    | 26. 导水管   | 41. 口咽            |
| 12. 楔叶     | 27. 筛窦、蝶窦 | 42. 枢椎齿突          |
| 13. 第三脑室   | 28. 窦汇    | 43. 舌             |
| 14. 顶枕沟    | 29. 基底动脉  | 44. 头半棘肌          |
| 15. 额极     | 30. 枕外隆突  | 45. 椎间盘<br>(C2/3) |
| 16. 丘脑间粘合  | 31. 咽上缩肌  |                   |
| 17. 直回     | 32. 小脑    |                   |
| 18. 松果体    | 33. 鼻咽    |                   |
| 19. 额窦     | 34. 第四脑室  |                   |

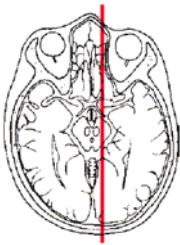
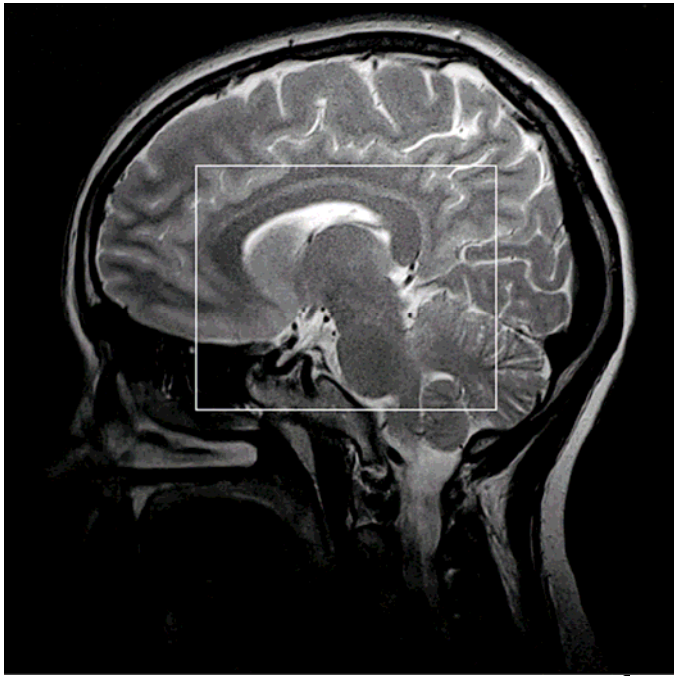











- 额叶
- 顶叶
- 枕叶
- 小脑
- 中脑
- 桥脑
- 延髓

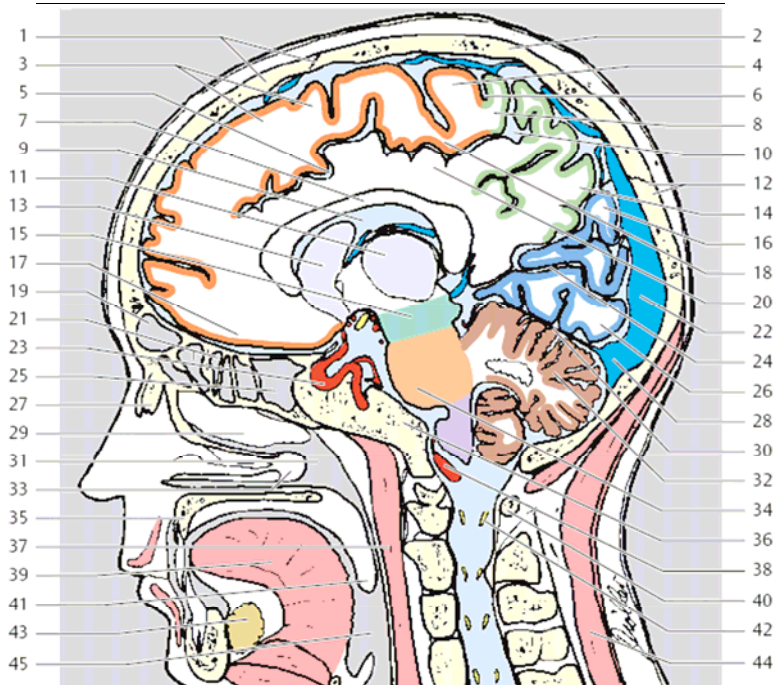


- |            |                  |          |
|------------|------------------|----------|
| 1. 穹窿体     | 18. 后连合          | 32. 中脑   |
| 2. 胼胝体干    | 19. 终板           | 33. 垂体前叶 |
| 3. 胼周动脉    | 20. 小脑半球前叶       | 34. 基底动脉 |
| 4. 大脑大静脉   | 21. 乳头体          | 35. 垂体后叶 |
| 5. 大脑内静脉   | 22. 四叠体板上丘部      | 36. 桥脑   |
| 6. 胼胝体压部   | 23. 大脑前动脉        | 37. 蝶窦   |
| 7. 脉络丛     | 24. 四叠体板后丘部      | 38. 延髓   |
| 8. 基底静脉    | 25. 视神经          | 39. 斜坡   |
| 9. 丘脑间粘合   | 26. 导水管          |          |
| 10. 大脑大静脉池 | 27. Liliequist 膜 |          |
| 11. 胼胝体膝部  | 28. 四脑室根部        |          |
| 12. 小脑静脉   | 29. 垂体漏斗         |          |
| 13. 第三脑室   | 30. 小脑半球后叶       |          |
| 14. 直窦     | 31. 鞍背           |          |
| 15. 前连合    |                  |          |
| 16. 松果体    |                  |          |
| 17. 终板旁回   |                  |          |

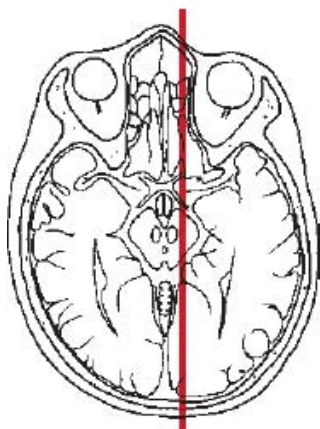
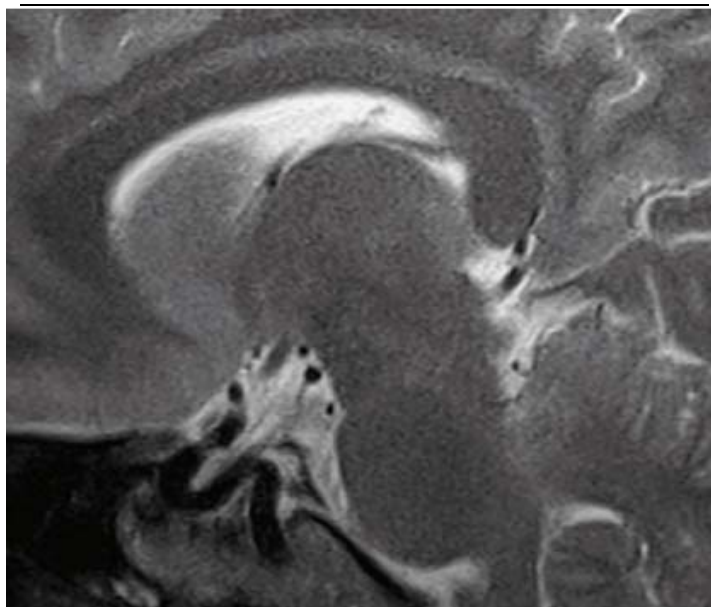









-  额叶
-  顶叶
-  枕叶
-  小脑
-  中脑
-  桥脑
-  延髓

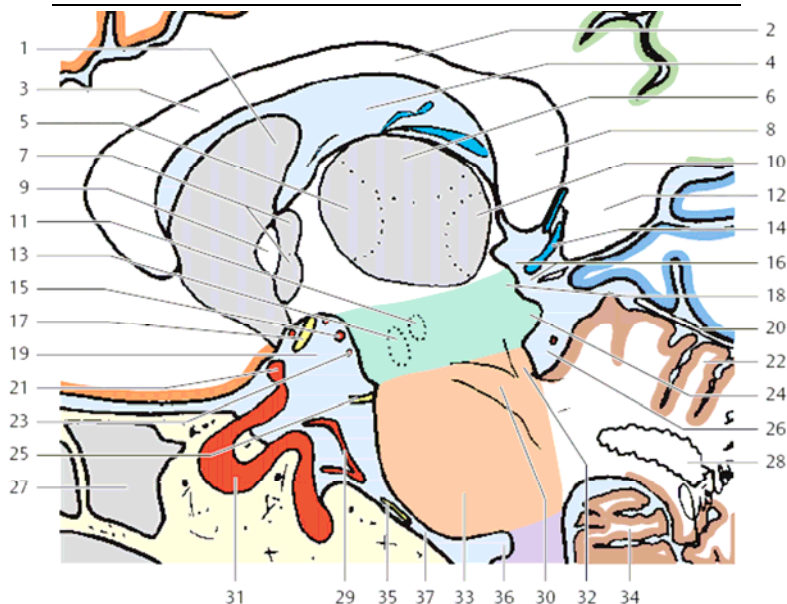
- 1. 额骨与冠状缝
- 2. 顶骨
- 3. 额上回
- 4. 中央前回
- 5. 扣带回
- 6. 中央沟
- 7. 胼胝体
- 8. 中央后回
- 9. 侧脑室中央部



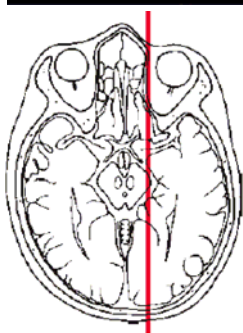
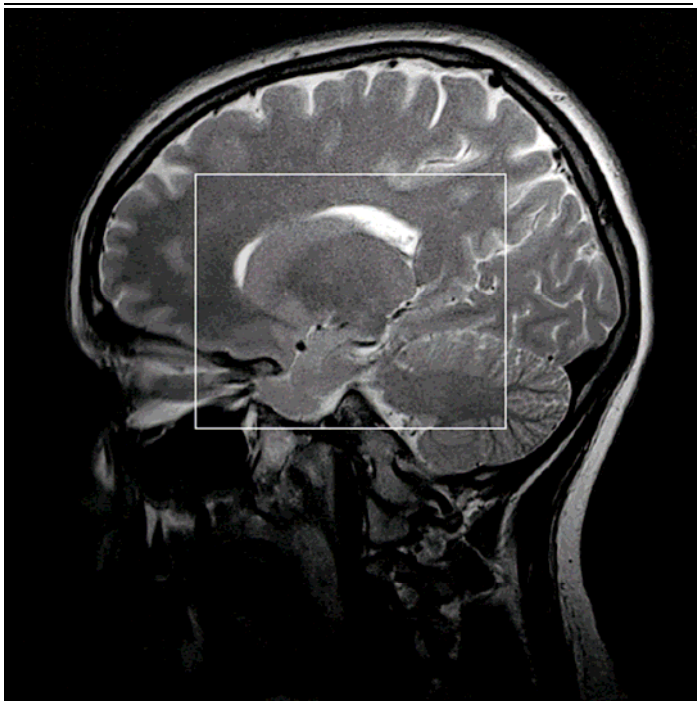
- |            |           |          |
|------------|-----------|----------|
| 10. 中央后沟   | 吸段        | 38. 椎动脉  |
| 11. 丘脑     | 24. 距状沟   | 39. 舌    |
| 12. 枕骨与人字缝 | 25. 蝶窦    | 40. 后弓   |
| 13. 尾状核头   | 26. 枕颞内侧回 | 41. 悬雍垂  |
| 14. 楔前叶    | 27. 鼻骨    | 42. 神经根  |
| 15. 大脑脚    | 28. 窦汇    | 43. 舌下腺  |
| 16. 楔叶     | 29. 中鼻甲   | 44. 头半棘肌 |
| 17. 直回     | 30. 小脑幕   | 45. 口咽   |
| 18. 中央旁小叶  | 31. 鼻咽    |          |
| 19. 额窦     | 32. 小脑    |          |
| 20. 扣带回    | 33. 下鼻甲   |          |
| 21. 筛窦     | 34. 桥脑    |          |
| 22. 上矢状窦   | 35. 硬腭    |          |
| 23. 颈内动脉虹  | 36. 斜坡    |          |
|            | 37. 头长肌   |          |



-  额叶
-  顶叶
-  枕叶
-  小脑
-  中脑
-  桥脑
-  延髓



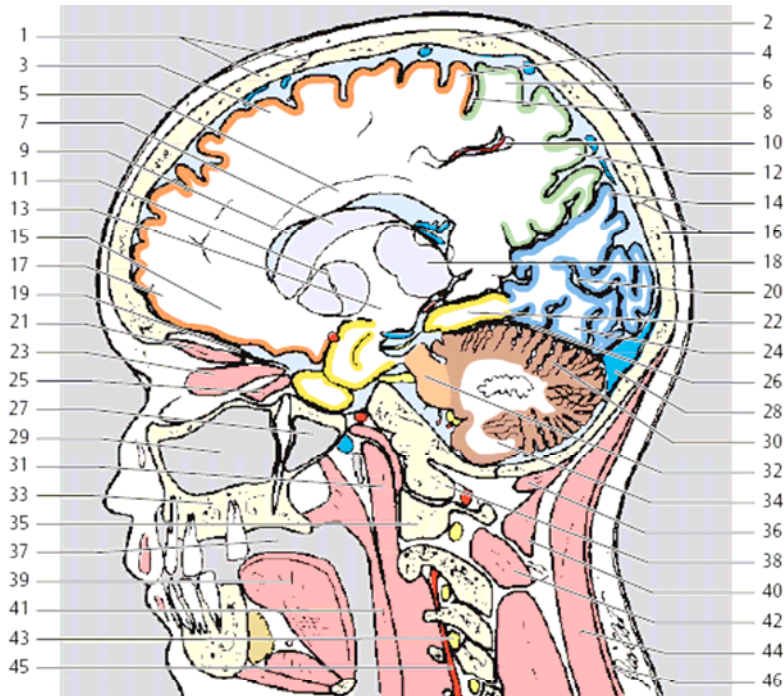
- |               |              |             |
|---------------|--------------|-------------|
| 1. 尾状核头       | 18. 四叠体板（上丘） | 33. 桥脑      |
| 2. 胼胝体干       | 19. 脚间池      | 34. 小脑扁桃体   |
| 3. 胼胝体膝       | 20. 小脑幕      | 35. 外展神经    |
| 4. 侧脑室        | 21. 大脑前动脉    | 36. 第四脑室外侧孔 |
| 5. 丘脑腹侧       | 22. 小脑半球前叶   | 37. 桥小脑池    |
| 6. 丘脑后侧       | 23. 小脑上动脉    |             |
| 7. 苍白球外侧段与内侧段 | 24. 四叠体板（后丘） |             |
| 8. 胼胝体压部      | 25. 三叉神经     |             |
| 9. 前连合        | 26. 环池       |             |
| 10. 丘脑枕部      | 27. 蝶窦       |             |
| 11. 红核        | 28. 齿状核      |             |
| 12. 海马回       | 29. 后交通动脉    |             |
| 13. 黑质        | 30. 小脑脚      |             |
| 14. 大脑大静脉     | 31. 颈内动脉     |             |
| 15. 大脑后动脉     | 32. 外侧丘系     |             |
| 16. 四叠体池      |              |             |
| 17. 视束        |              |             |



- 额叶
- 颞叶
- 顶叶
- 枕叶
- 小脑
- 桥

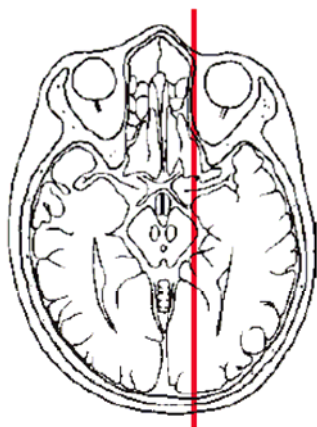
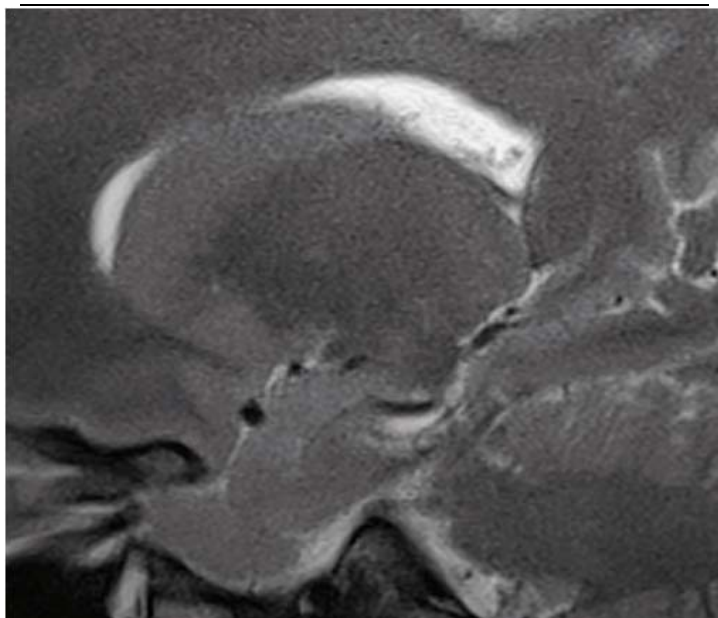
- 1. 颅骨
- 2. 额骨与冠状缝

- 3. 额上回
- 4. 中央前回
- 5. 胼胝体
- 6. 中央后回
- 7. 尾状核体
- 8. 中央沟
- 9. 侧脑室前角
- 10. 中央后沟
- 11. 基底核
- 12. 楔前叶
- 13. 大脑脚
- 14. 楔叶

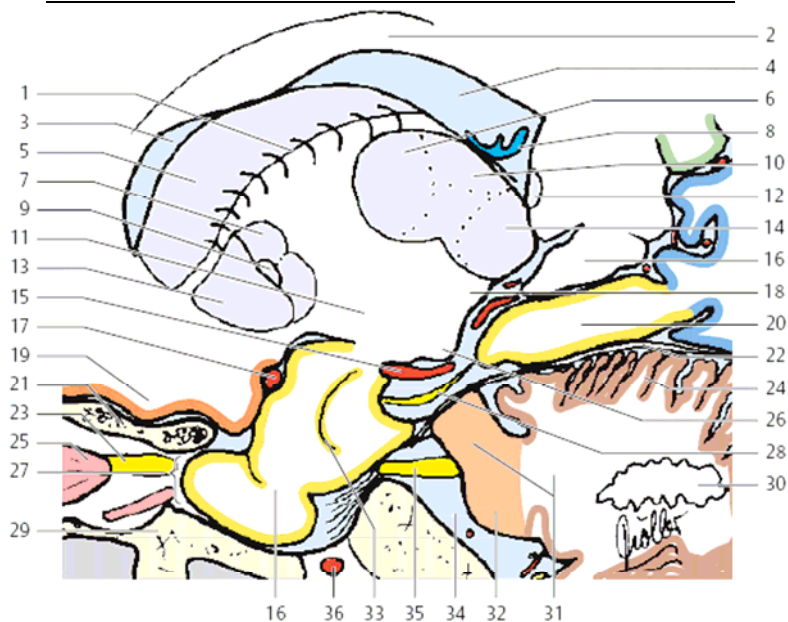


- |            |           |            |
|------------|-----------|------------|
| 15. 眶回     | 27. 蝶窦    | 40. 头后大直肌  |
| 16. 枕骨与人字缝 | 28. 横窦    | 41. 咽中缩肌   |
| 17. 额下回    | 29. 上颌窦   | 42. 头下斜肌   |
| 18. 丘脑     | 30. 小脑上叶  | 43. C4 神经根 |
| 19. 眶顶     | 31. 头长肌   | 44. 头夹肌    |
| 20. 距状沟    | 32. 大脑脚中段 | 45. 椎动脉    |
| 21. 上直肌    | 33. 腭骨    | 46. 斜方肌    |
| 22. 海马回    | 34. 小脑下叶  |            |
| 23. 内直肌    | 35. 寰椎侧块  |            |
| 24. 枕颞内侧回  | 36. 头后小直肌 |            |
| 25. 下直肌    | 37. 口咽    |            |
| 26. 小脑幕    | 38. 枕骨髁   |            |
|            | 39. 舌     |            |

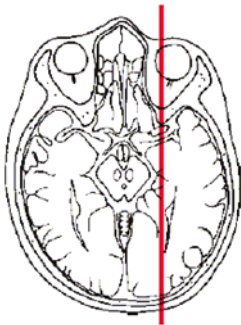
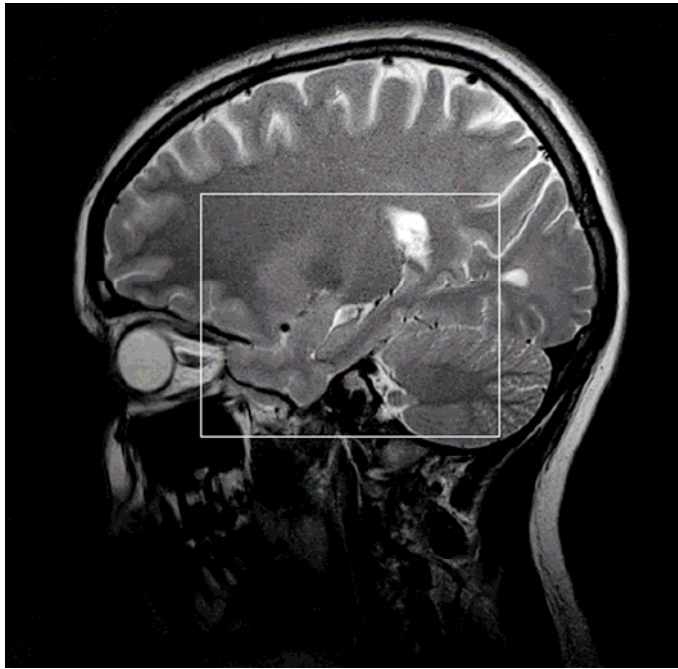









-  额叶
-  颞叶
-  顶叶
-  枕叶
-  小脑
-  桥脑

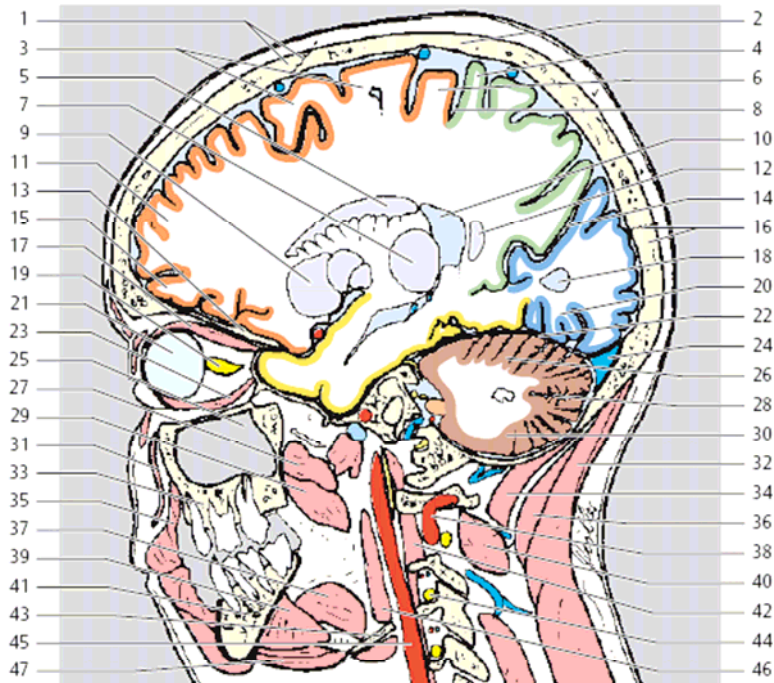


- |           |            |           |
|-----------|------------|-----------|
| 1. 纹状体    | 17. 大脑中动脉  | 32. 桥脑    |
| 2. 胼胝体干   | 18. 内侧膝状体  | 33. 侧脑室颞角 |
| 3. 侧脑室前角  | 19. 眶回     | 34. 桥小脑池  |
| 4. 侧脑室    | 20. 舌回     | 35. 三叉神经  |
| 5. 尾状核头   | 21. 蝶骨小翼   | 36. 颈内动脉  |
| 6. 丘脑腹侧部  | 22. 小脑幕    |           |
| 7. 苍白球    | 23. 视神经    |           |
| 8. 脉络丛    | 24. 小脑半球前叶 |           |
| 9. 前连合    | 25. 内直肌    |           |
| 10. 丘脑后侧部 | 26. 外侧膝状体  |           |
| 11. 内囊    | 27. 眶上裂    |           |
| 12. 穹窿脚   | 28. 滑车神经   |           |
| 13. 壳核    | 29. 动眼神经   |           |
| 14. 丘脑枕   | 30. 齿状核    |           |
| 15. 大脑后动脉 | 31. 小脑中脚   |           |
| 16. 海马回   |            |           |

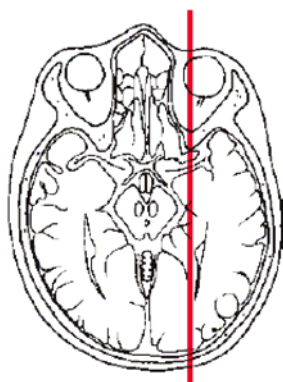
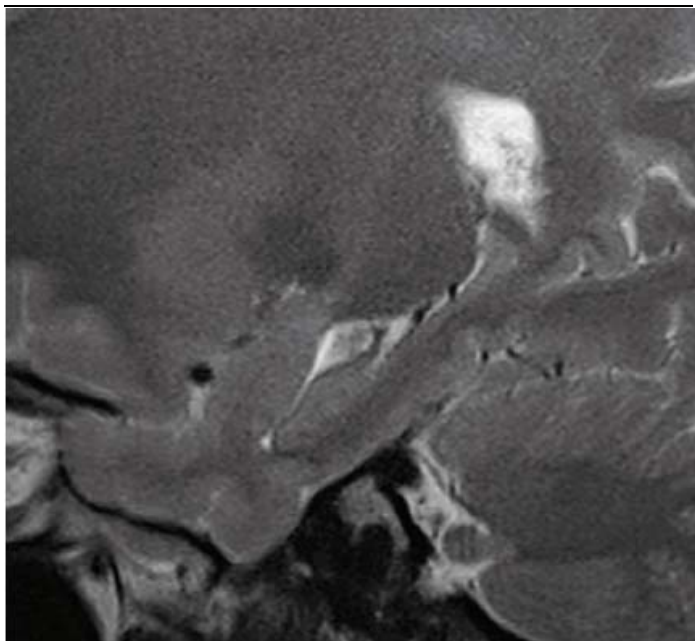







-  额叶
-  颞叶
-  顶叶
-  枕叶
-  小脑

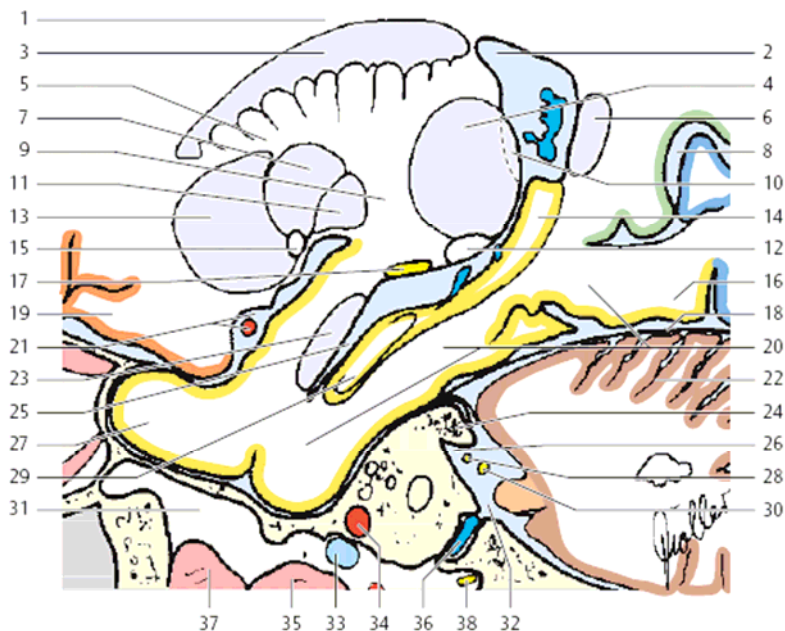
- 1. 额骨与冠状缝
- 2. 顶骨
- 3. 额上回
- 4. 中央后回
- 5. 尾状核体
- 6. 中央前回
- 7. 丘脑
- 8. 中央沟
- 9. 基底核



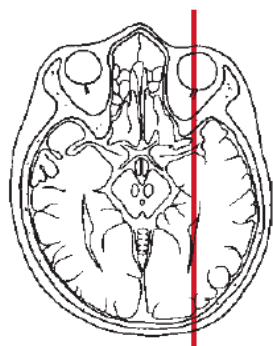
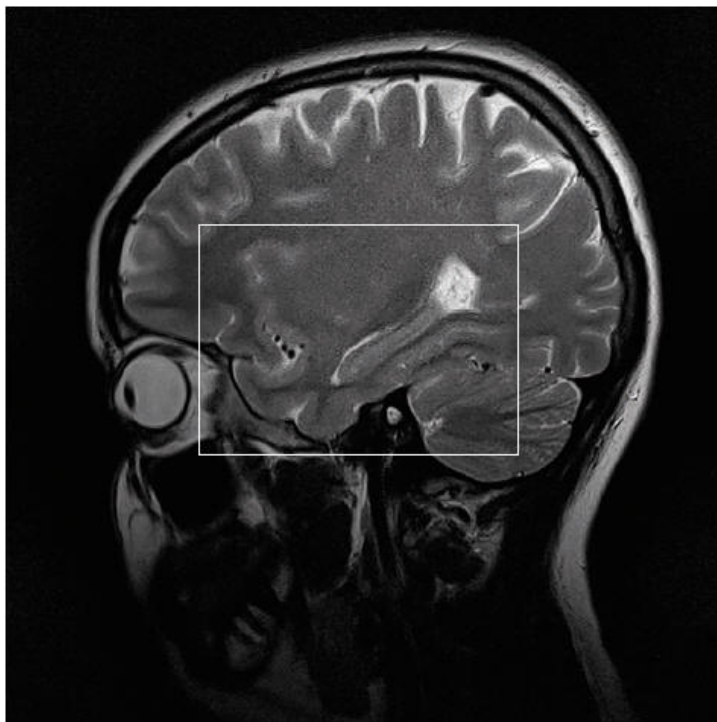
- |            |           |            |
|------------|-----------|------------|
| 10. 侧脑室    | 24. 横窦    | 39. 下颌舌骨肌  |
| 11. 额中回    | 25. 上颌窦   | 40. 头下斜肌   |
| 12. 胼胝体枕钳  | 26. 小脑前叶  | 41. 下颚     |
| 13. 眶顶     | 27. 岩悬雍垂肌 | 42. 头长肌    |
| 14. 顶枕沟    | 28. 小脑水平沟 | 43. 舌骨     |
| 15. 眶回     | 29. 翼内肌   | 44. C3 神经根 |
| 16. 枕骨与人字缝 | 30. 小脑后叶  | 45. 颈内动脉   |
| 17. 上直肌    | 31. 提上唇肌  | 46. 二腹肌    |
| 18. 侧脑室后角  | 32. 头夹肌   |            |
| 19. 视神经    | 33. 腭骨    |            |
| 20. 枕颞内侧回  | 34. 头后大直肌 |            |
| 21. 眼球     | 35. 眼轮匝肌  |            |
| 22. 小脑幕    | 36. 头半棘肌  |            |
| 23. 下直肌    | 37. 舌下肌   |            |
|            | 38. 椎动脉   |            |



-  额叶
-  颞叶
-  顶叶
-  枕叶
-  小脑

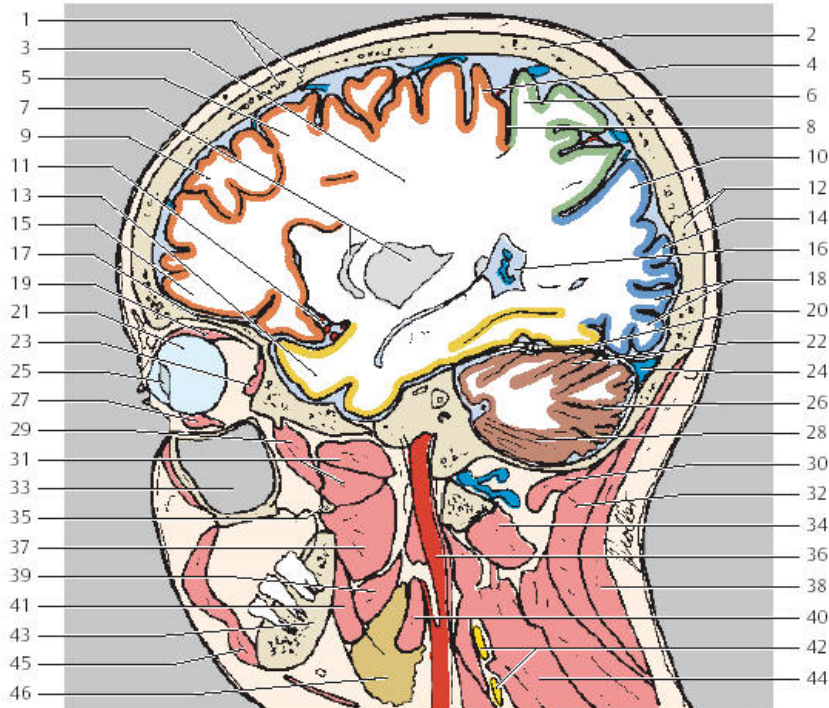


- |                |                          |                         |
|----------------|--------------------------|-------------------------|
| 1. 胼胝体干        | 16. 枕颞内侧回                | 29. 齿状回                 |
| 2. 侧脑室中央部      | 17. 视束                   | 30. 前庭蜗神经               |
| 3. 尾状核体        | 18. 小脑幕                  | 31. 颞下窝                 |
| 4. 丘脑枕         | 19. 眶回                   | 32. 桥小脑池                |
| 5. 内囊前肢        | 20. 海马回                  | 33. 咽鼓管                 |
| 6. 胼胝体枕钳       | 21. 大脑外侧裂<br>内的大脑中<br>动脉 | 34. 颈内动脉岩<br>内段         |
| 7. 苍白球外侧段      | 22. 小脑半球前<br>叶           | 35. 软腭提肌                |
| 8. 顶枕沟         | 23. 杏仁核                  | 36. 静脉孔内的<br>颈内静脉       |
| 9. 内囊后肢        | 24. 颞骨岩部                 | 37. 翼内肌                 |
| 10. 穹窿脚        | 25. 侧脑室下角                | 38. 舌下神经管<br>内的舌下神<br>经 |
| 11. 苍白球内侧<br>段 | 26. 内耳道                  |                         |
| 12. 外侧膝状体      | 27. 颞极                   |                         |
| 13. 壳核         | 28. 面神经                  |                         |
| 14. 海马下脚       |                          |                         |
| 15. 前连合        |                          |                         |



-  额叶
-  颞叶
-  顶叶
-  枕叶
-  小脑

- 1. 额骨与冠状缝
- 2. 顶骨
- 3. 大脑白质 (半卵圆中心)
- 4. 中央前回
- 5. 额上回
- 6. 中央后回
- 7. 基底节

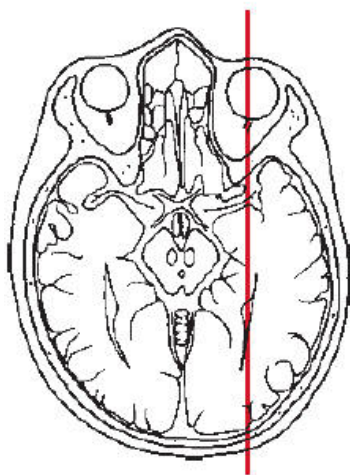
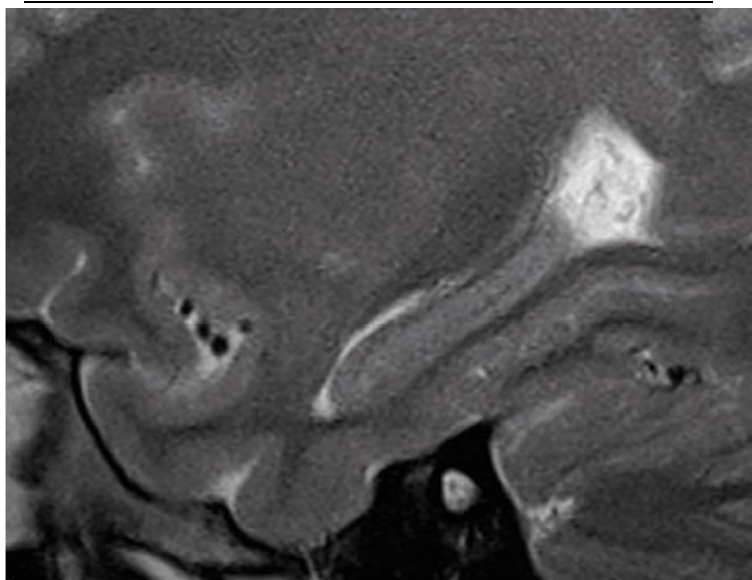




8. 中央沟  
9. 额中回  
10. 楔前叶  
11. 岛动脉  
12. 枕骨与人字缝  
13. 颞极  
14. 楔叶  
15. 眶回  
16. 侧脑室枕角  
17. 眶上壁  
18. 枕回  
19. 上直肌  
20. 小脑幕

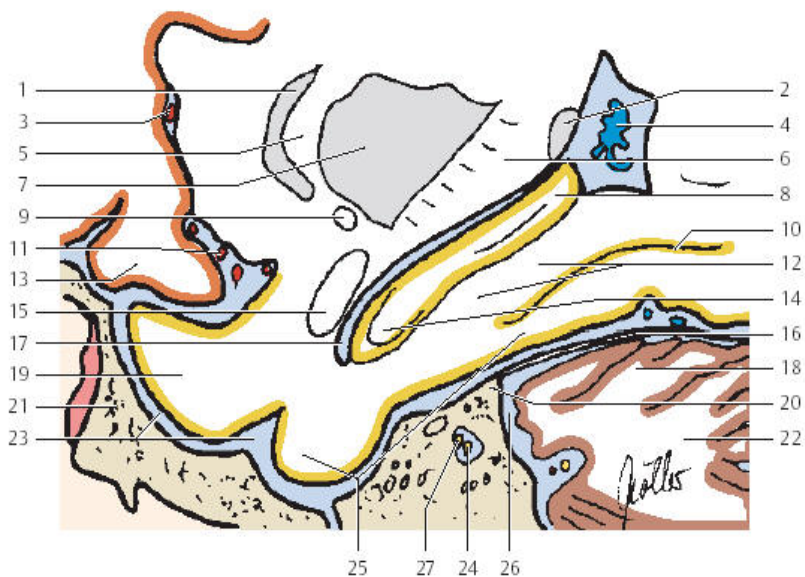
21. 眼球  
22. 小脑前叶  
23. 外直肌  
24. 横窦  
25. 晶状体  
26. 水平裂  
27. 下直肌  
28. 小脑后叶  
29. 颞肌  
30. 头后大直肌  
31. 翼外肌  
32. 头半棘肌  
33. 上颌窦

34. 头下斜肌  
35. 翼突侧板  
36. 颈内动脉  
37. 翼内肌  
38. 斜方肌  
39. 茎突舌肌  
40. 二腹肌  
41. 下颌舌骨肌  
42. 脊神经根颈丛  
43. 下颌骨  
44. 肩胛提肌  
45. 口轮匝肌  
46. 下颌下腺



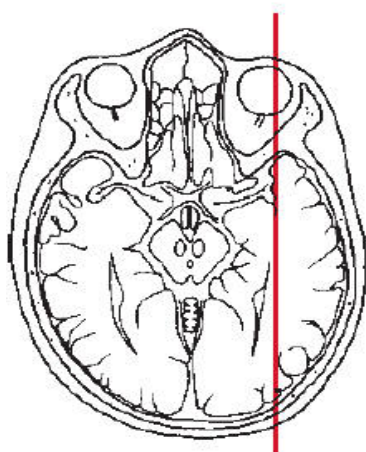
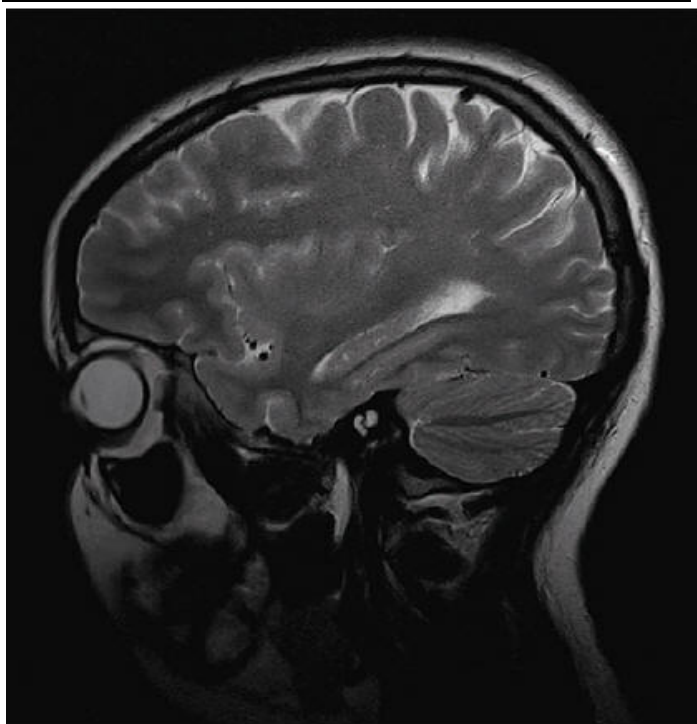







-  额叶
-  颞叶
-  顶叶
-  枕叶
-  小脑



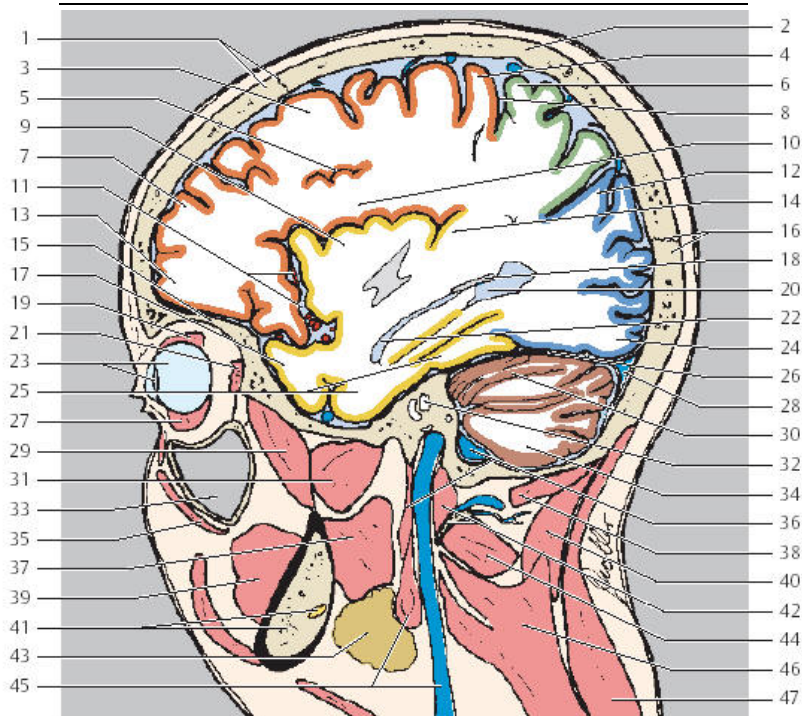
- 1.屏状核
- 2.尾状核尾
- 3.岛动脉
- 4.侧脑室中央部伴有脉络丛
- 5.外囊
- 6.内囊
- 7.壳核
- 8.海马下脚
- 9.前连合
- 10.侧副沟
- 11.大脑中动脉
- 12.海马回
- 13.眶回
- 14.齿状回
- 15.杏仁核

- 16.小脑幕
- 17.侧脑室下角
- 18.小脑前叶
- 19.颞极
- 20.颞骨岩部上缘
- 21.蝶骨大翼
- 22.小脑白质
- 23.颅中窝
- 24.内耳道内听神经(VIII)
- 25.枕颞内侧回
- 26.桥小脑角池
- 27.内耳道内的面神经(VII)



-  额叶
-  颞叶
-  顶叶
-  枕叶
-  小脑

1. 额骨与冠状缝
2. 顶叶
3. 额中回
4. 中央前回
5. 额下沟
6. 中央后回
7. 额下回



8.中央沟

9.岛回

10.岛盖额部

11.大脑外侧裂池  
(岛池)和岛动脉

12.楔前叶

13.眶回

14.颞横回

15.眶上壁

16.枕骨和人字缝

17.颞极

18.尾状核尾

19.上睑提肌

20.侧脑室后角

21.外直肌

22.侧脑室下角

23.眼球与晶状体

24.枕回

25.枕颞内侧回

26.小脑幕

27.眼下斜肌

28.横窦

29.颞肌

30.小脑前叶

31.翼外肌

32.内耳道

33.上颌窦

34.小脑后叶

35.眼轮匝肌

36.乙状窦与茎突  
咽肌

37.翼内肌

38.头后大直肌

39.颊肌

40.头半棘肌

41.下颌骨下颌管

42.寰椎与头直肌

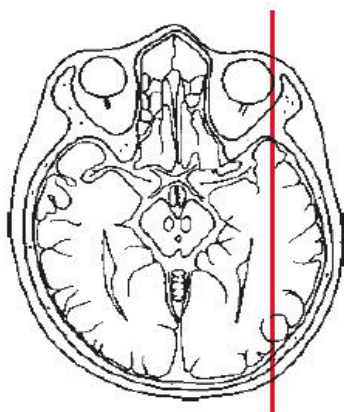
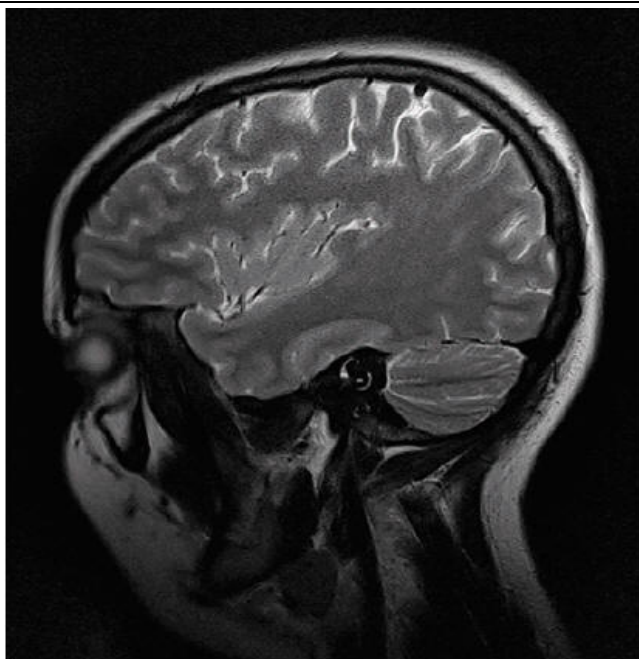
43.下颌下腺

44.头下斜肌

45.颈内静脉

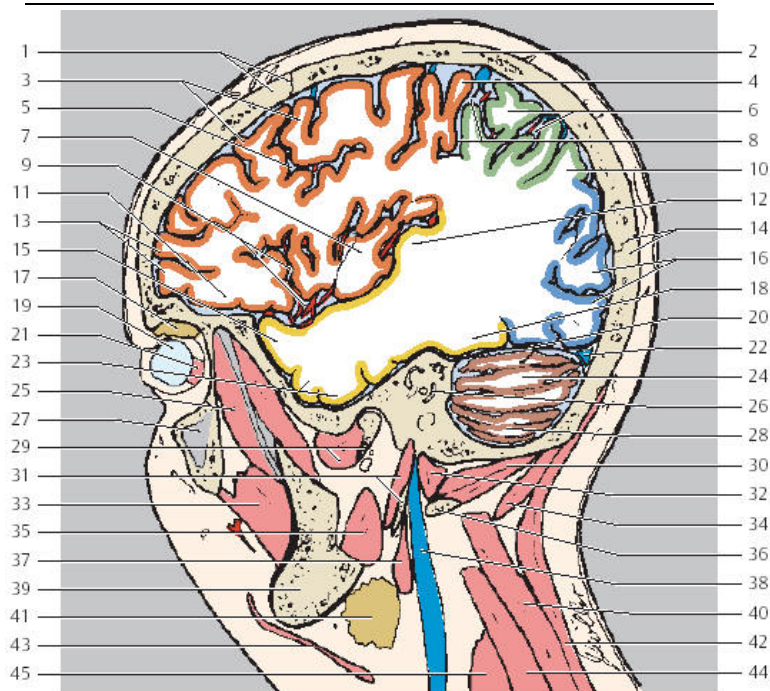
46.肩胛提肌

47.头夹肌

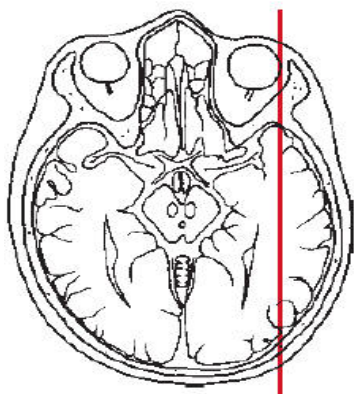
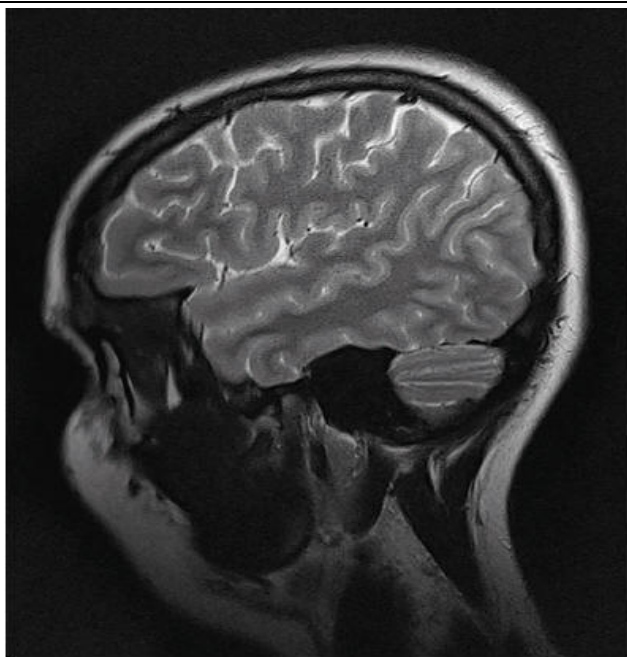


- 额叶
- 颞叶
- 顶叶
- 枕叶
- 小脑

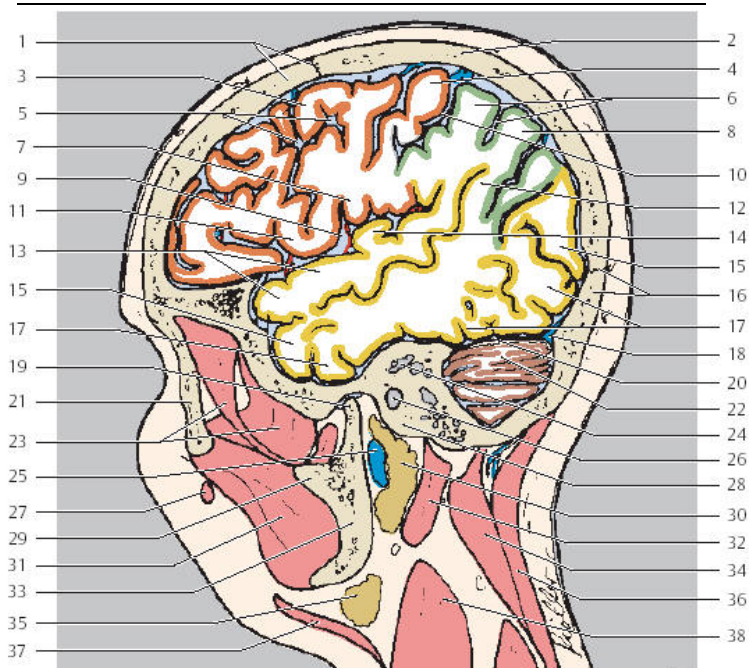
1. 额骨与冠状缝
2. 顶叶
3. 额中回
4. 中央前回
5. 额下沟
6. 中央后回与中央后沟
7. 岛回
8. 中央沟
9. 外侧裂池与岛动脉



- |           |            |         |
|-----------|------------|---------|
| 10.角回     | 25.颞肌      | 40.肩胛提肌 |
| 11.眶回     | 26.后半规管    | 41.下颌下腺 |
| 12.颞横回    | 27.上颌窦     | 42.头夹肌  |
| 13.颞下回    | 28.小脑后叶    | 43.颈阔肌  |
| 14.枕骨与人字缝 | 29.翼外肌、下颌头 | 44.颈夹肌  |
| 15.颞上回    | 30.头上斜肌    | 45.后斜角肌 |
| 16.枕回     | 31.茎状肌、茎突  |         |
| 17.泪腺     | 32.头外侧直肌   |         |
| 18.颞下回    | 33.颊肌      |         |
| 19.眼球     | 34.头半棘肌    |         |
| 20.小脑幕    | 35.翼内肌     |         |
| 21.外直肌    | 36.寰椎横切面   |         |
| 22.横窦     | 37.二腹肌后腹   |         |
| 23.颞极与颞中回 | 38.颈内静脉    |         |
| 24.小脑前叶   | 39.下颌骨     |         |



- 额叶
- 颞叶
- 顶叶
- 小脑



1. 额骨与冠状缝

2. 顶叶

3. 额中回

4. 中央前回

5. 额下沟

6. 中央后回与中央后沟

7. 额下回与岛叶皮质

8. 缘上回

9. 外侧沟

10. 中央沟

11. 额下回岛盖部

12. 角回

13. 颞上回

14. 颞横回

15. 颞中回

16. 枕骨与人字缝

17. 颞下回

18. 横窦

19. 下颌头

20. 小脑幕

21. 颞骨

22. 小脑后叶

23. 颞肌

24. 乳突窦

25. 下颌后静脉

26. 外耳道

27. 颞大肌

28. 乳突

29. 冠状突

30. 腮腺

31. 咬肌

32. 二腹肌后腹

33. 下颌支

34. 头半棘肌

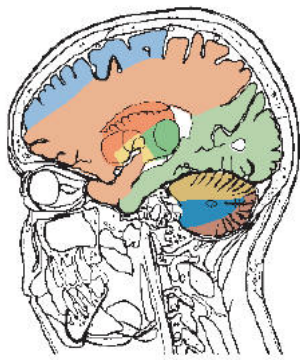
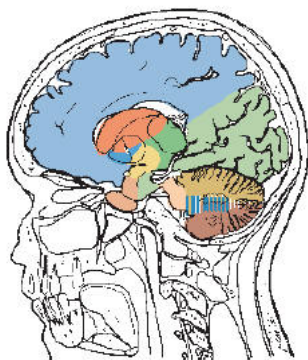
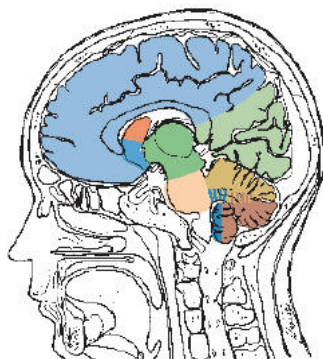
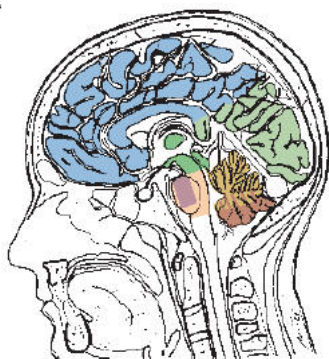
35. 下颌下腺

36. 颈阔肌

37. 头夹肌

38. 胸锁乳突肌





**大脑前动脉**

- 终末分支
- 中央支 (纹状体动脉)

**大脑中动脉**

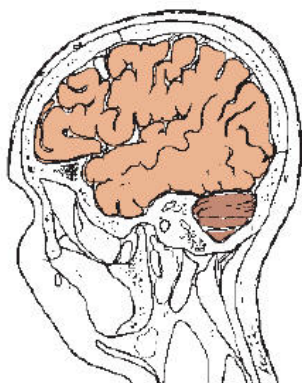
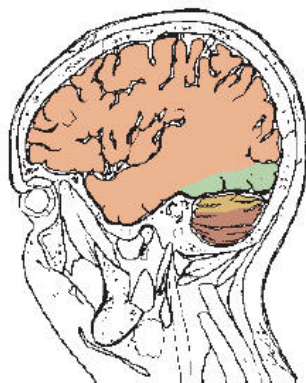
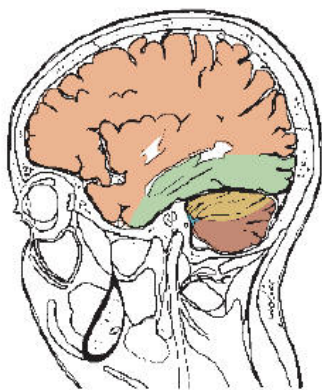
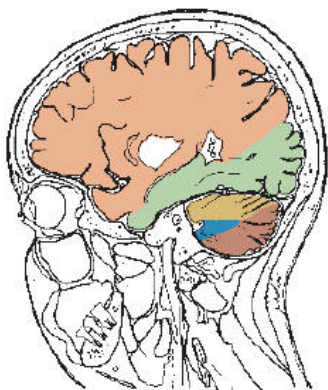
- 终末分支
- 中央支 (纹状体动脉)

**大脑后动脉**

- 终末分支
- 中央支 (含后交通动脉)

**基底动脉**

- 前内与前外侧旁正中支
- 周围动脉与侧面及背侧旁正中支
- 小脑上动脉
- 小脑前上动脉
- 分界区
- 小脑后下动脉



**大脑中动脉**

- 终末分支
- 中央支（豆纹支）

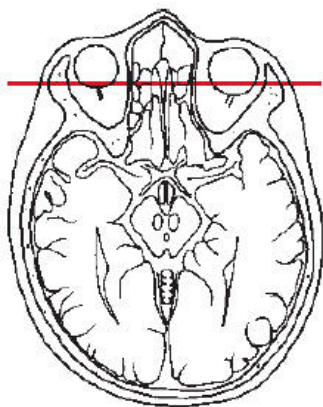
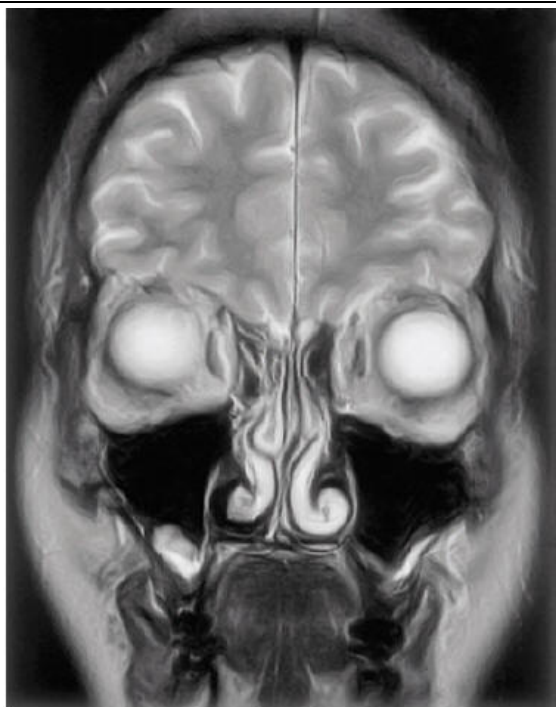
**大脑后动脉**

- 终末分支

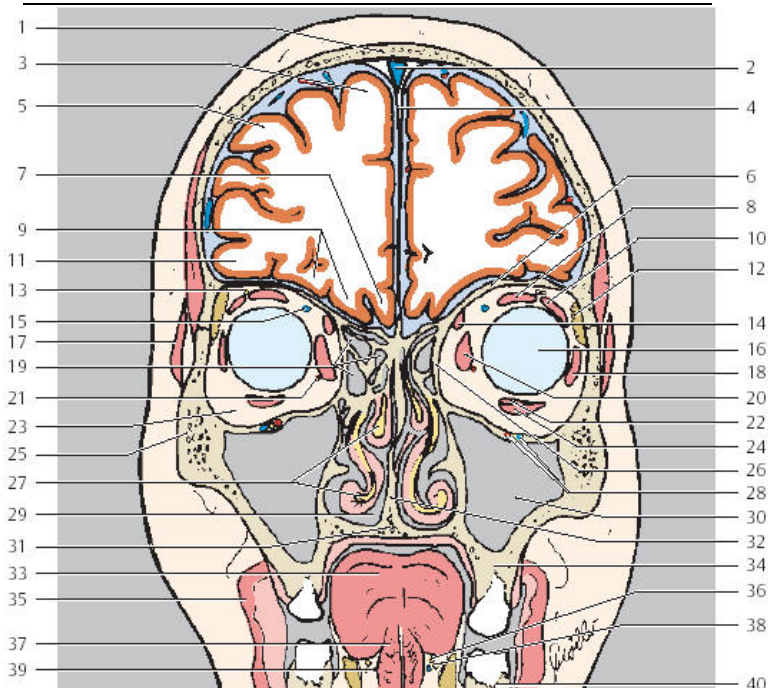
**脉络膜前动脉**

**小脑上动脉**

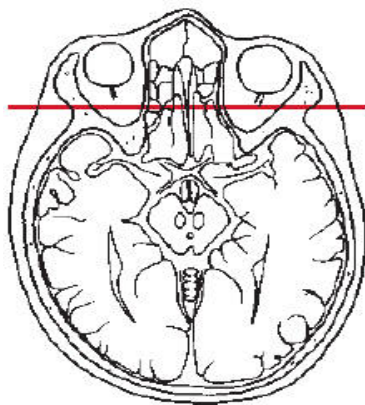
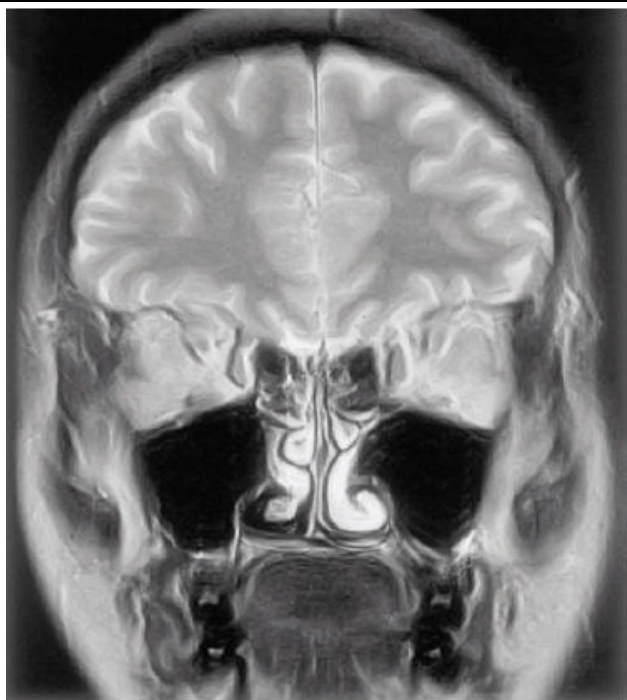
- 小脑前上动脉
- 小脑后下动脉



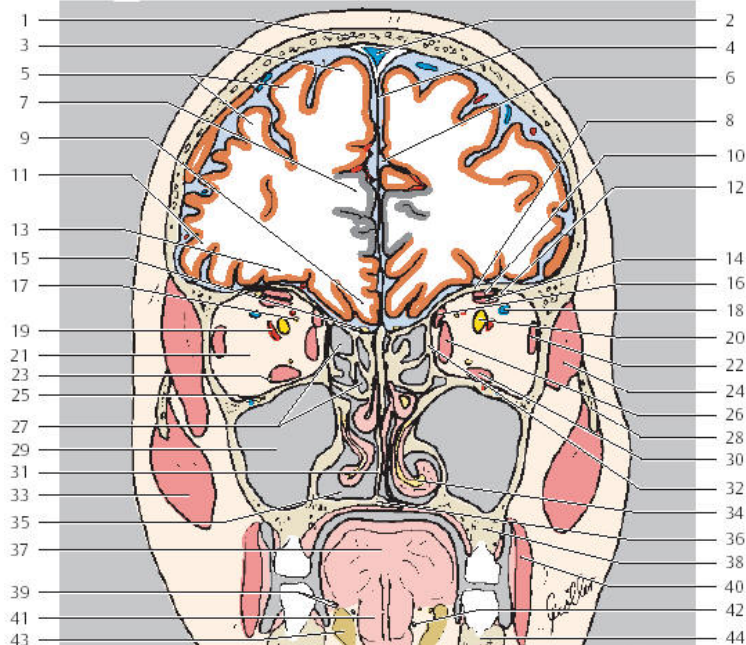
额叶



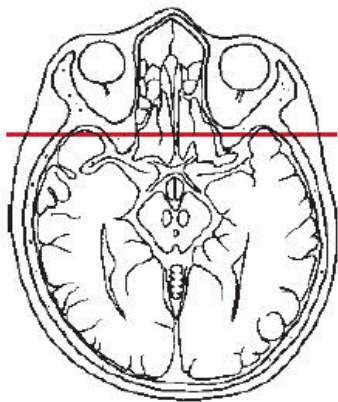
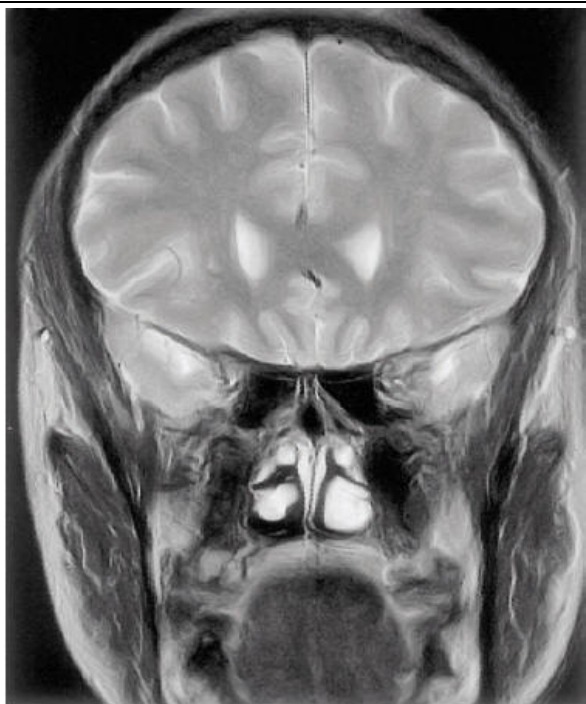- |          |              |            |
|----------|--------------|------------|
| 1. 额骨    | 16. 眼球       | 29. 鼻窦     |
| 2. 上矢状窦  | 17. 眼轮匝肌     | 30. 上颌窦    |
| 3. 额上回   | 18. 外直肌      | 31. 硬腭     |
| 4. 大脑镰   | 19. 筛窦       | 32. 鼻中隔    |
| 5. 额中回   | 20. 内直肌      | 33. 舌      |
| 6. 眶顶    | 21. 眼动脉      | 34. 上颌骨齿槽突 |
| 7. 直回    | 22. 下直肌      | 35. 降口角肌   |
| 8. 上睑提肌  | 23. 眶腔（球后脂肪） | 36. 舌神经    |
| 9. 眶回    | 24. 下斜肌      | 37. 颞舌肌    |
| 10. 上直肌  | 25. 颧骨       | 38. 舌下神经   |
| 11. 额下回  | 26. 筛骨纸板     | 39. 下颌下腺管  |
| 12. 泪腺   | 27. 中、下鼻甲    | 40. 下颌体    |
| 13. 眶上神经 | 28. 眶下动静脉和神经 |            |
| 14. 上斜肌  |              |            |
| 15. 眼上静脉 |              |            |



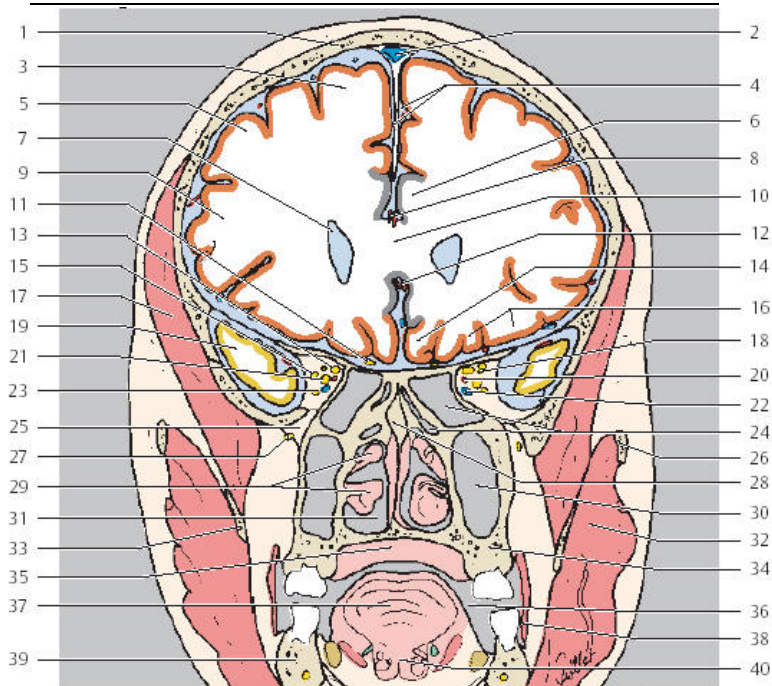
额叶



- |          |              |              |
|----------|--------------|--------------|
| 1. 额骨    | 17. 鼻睫神经     | 31. 鼻中隔      |
| 2. 上矢状窦  | 18. 眼上静脉     | 32. 眶板       |
| 3. 额上回   | 19. 眼动脉      | 33. 咬肌       |
| 4. 大脑镰   | 20. 视神经      | 34. 下鼻甲      |
| 5. 额中回   | 21. 眶腔       | 35. 鼻腔       |
| 6. 大脑纵裂  | 22. 外直肌      | 36. 硬腭       |
| 7. 扣带回   | 23. 动眼神经水平部  | 37. 舌        |
| 8. 眶顶    | 24. 颞肌       | 38. 齿槽突      |
| 9. 直回    | 25. 眶下神经、动静脉 | 39. 舌神经与舌下神经 |
| 10. 上睑提肌 | 26. 内直肌      | 40. 降口角肌     |
| 11. 额下回  | 27. 筛窦小房     | 41. 颞舌肌      |
| 12. 眶上神经 | 28. 颧骨       | 42. 下颌下腺管    |
| 13. 眶回   | 29. 上颌窦      | 43. 下颌下腺     |
| 14. 上直肌  | 30. 下直肌      | 44. 下颌体      |

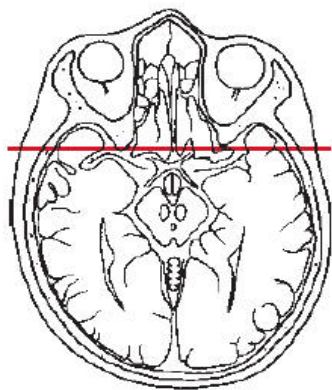
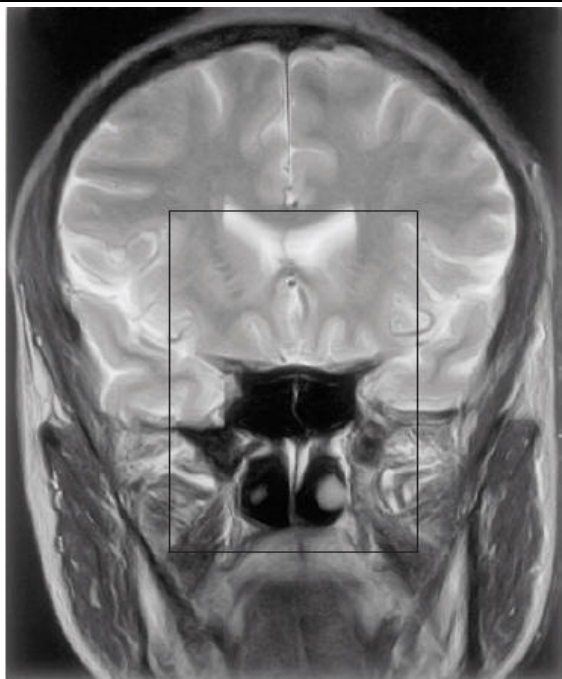


额叶  
颞叶



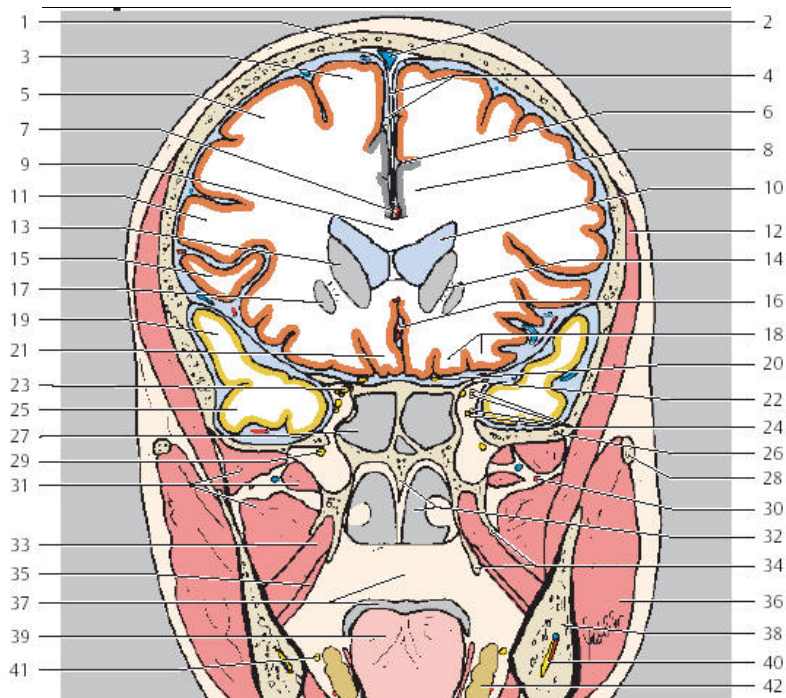
- |           |                    |           |
|-----------|--------------------|-----------|
| 1. 额骨     | 15. 动眼神经           | 神经的第二分支)  |
| 2. 上矢状窦   | 16. 眶回             | 28. 鼻中隔   |
| 3. 额上回    | 17. 颞肌             | 29. 中、下鼻甲 |
| 4. 大脑镰与纵裂 | 18. 滑车神经           | 30. 上颌窦   |
| 5. 额中回    | 19. 颞极             | 31. 鼻窦    |
| 6. 扣带回    | 20. 眼动脉            | 32. 咬肌    |
| 7. 侧脑室前角  | 21. 眼神经(三叉神经的第一分支) | 33. 下颌支   |
| 8. 胼周动脉   | 22. 眼上静脉           | 34. 齿槽突   |
| 9. 额下回    | 23. 外展神经           | 35. 软腭    |
| 10. 胼胝体膝部 | 24. 筛窦小房           | 36. 口腔    |
| 11. 嗅束    | 25. 翼腭窝            | 37. 舌     |
| 12. 大脑前动脉 | 26. 颧弓             | 38. 颊肌    |
| 13. 视神经   | 27. 上颌神经(三叉        | 39. 下颌体   |
| 14. 直回    |                    | 40. 颞舌肌   |



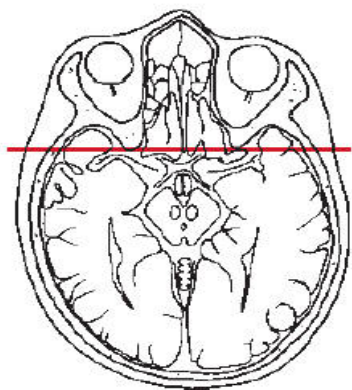
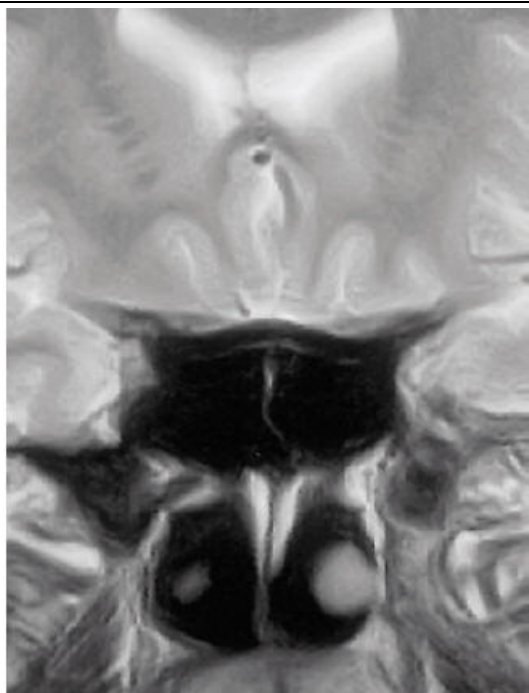


额叶  
颞叶

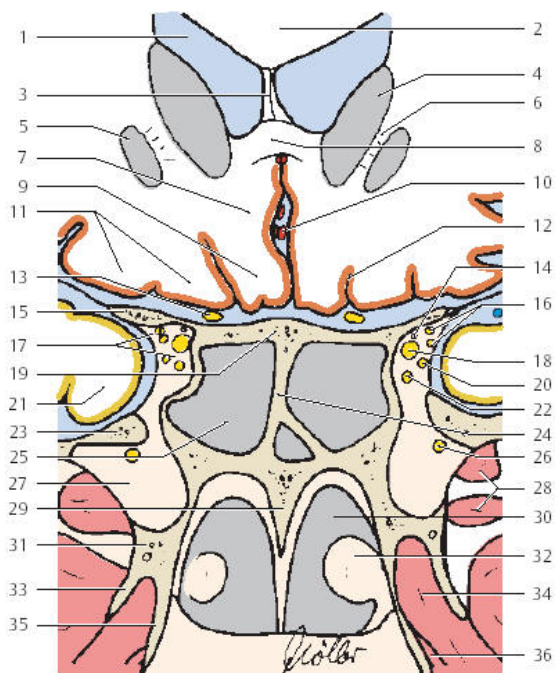
1. 额骨
2. 上矢状窦
3. 额上回
4. 大脑镰与纵裂
5. 额中回
6. 扣带沟
7. 胼周动脉



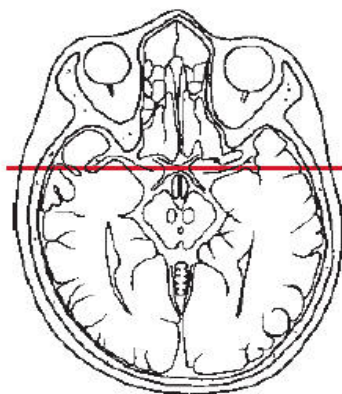
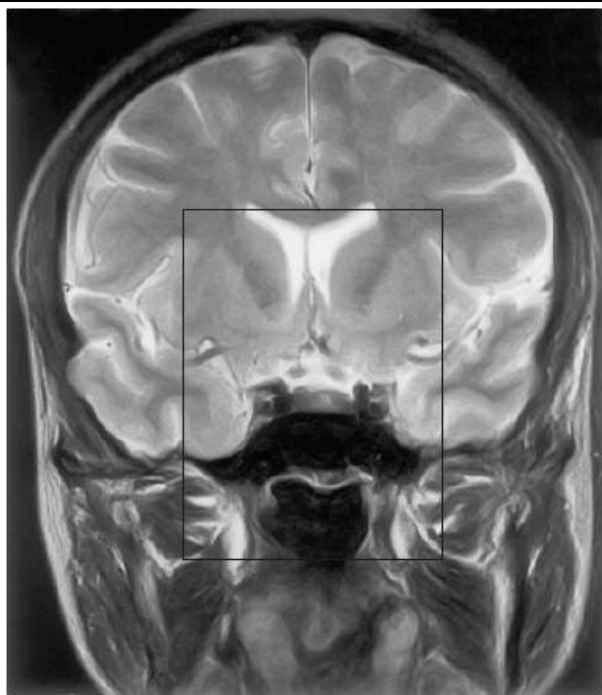
- |           |               |                    |
|-----------|---------------|--------------------|
| 8. 扣带回    | 22. 蝶骨小翼      | 33. 翼内肌            |
| 9. 胼胝体干   | 23. 视神经       | 34. 翼突中外侧板         |
| 10. 侧脑室前角 | 24. 滑车、动眼和展神经 | 35. 腭帆张肌           |
| 11. 额上回   | 25. 颞中回       | 36. 咬肌             |
| 12. 颞肌    | 26. 颞骨        | 37. 软腭、口腔          |
| 13. 尾状核头  | 27. 蝶窦        | 38. 下颌支            |
| 14. 内囊前肢  | 28. 颧弓        | 39. 舌              |
| 15. 岛盖额部  | 29. 翼颞窝的上颌神经  | 40. 下颌管内的下牙槽动静脉和神经 |
| 16. 大脑前动脉 | 30. 上颌动脉      | 41. 舌神经            |
| 17. 壳核    | 31. 颞下窝的翼外肌   | 42. 下颌下腺           |
| 18. 眶回    | 32. 鼻中隔、鼻窦    |                    |
| 19. 颞上回   |               |                    |
| 20. 嗅束    |               |                    |
| 21. 直回    |               |                    |



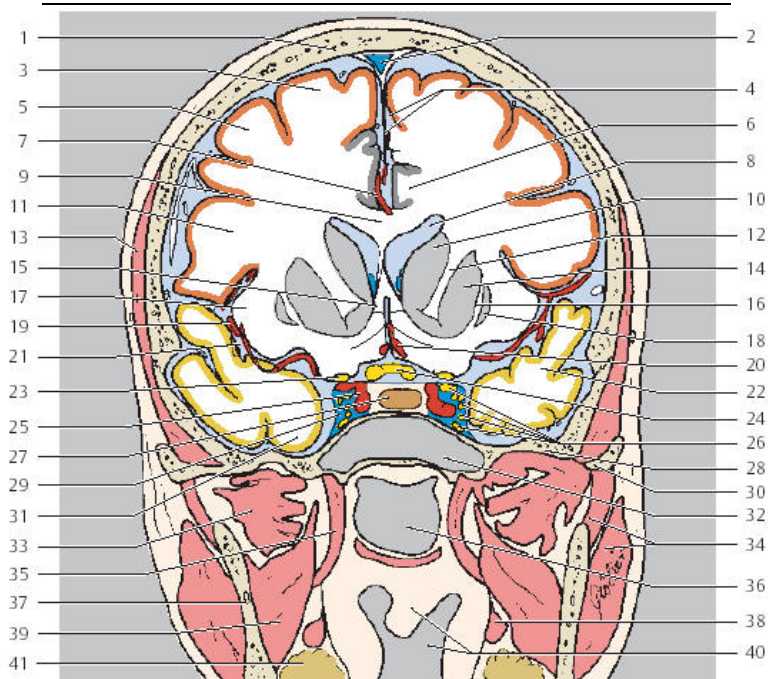
额叶  
颞叶



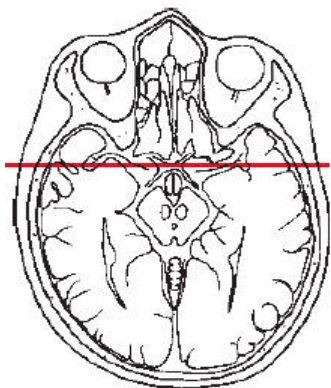
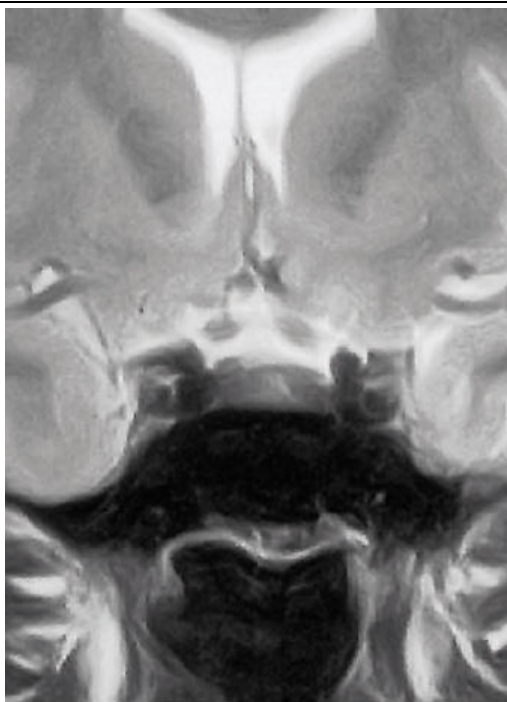
- |           |           |          |
|-----------|-----------|----------|
| 1. 侧脑室后角  | 支         | 25. 蝶窦   |
| 2. 胼胝体干   | 15. 前床突蝶骨 | 26. 上颌神经 |
| 3. 透明隔    | 小翼        | 27. 翼腭窝  |
| 4. 尾状核头   | 16. 三叉神经上 | 28. 翼外肌  |
| 5. 壳核     | 支         | 29. 犁骨   |
| 6. 内囊前肢   | 17. 眶上裂   | 30. 鼻窦   |
| 7. 胼胝体下回  | 18. 视神经   | 31. 蝶骨翼突 |
| 8. 胼胝体膝   | 19. 蝶骨板   | 32. 中鼻甲  |
| 9. 直回     | 20. 展神经   | 33. 翼突侧板 |
| 10. 胼周动脉  | 21. 颞极    | 34. 翼内肌  |
| 11. 眶回    | 22. 动眼神经下 | 35. 翼突中板 |
| 12. 嗅沟    | 支         | 36. 腭帆张肌 |
| 13. 嗅束    | 23. 蝶骨小翼  |          |
| 14. 动眼神经上 | 24. 蝶窦中隔  |          |



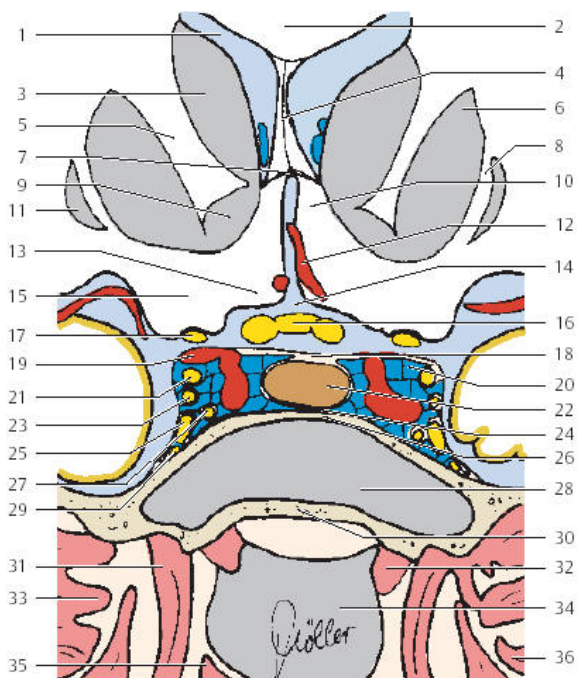
额叶  
颞叶



- |           |                 |            |
|-----------|-----------------|------------|
| 1. 额骨     | 15. 胼胝体下回       | 28. 颞骨     |
| 2. 上矢状窦   | 16. 外囊          | 29. 海绵窦    |
| 3. 额上回    | 17. 岛叶          | 30. 颞骨     |
| 4. 大脑镰与纵裂 | 18. 屏状核         | 31. 颞中回    |
| 5. 额中回    | 19. 岛动脉         | 32. 蝶窦     |
| 6. 扣带回    | 20. 大脑前动脉       | 33. 翼外肌    |
| 7. 胼周动脉   | 21. 外侧沟         | 34. 咬肌     |
| 8. 侧脑室前角  | 22. 颞上回         | 35. 腭帆张肌   |
| 9. 胼胝体干   | 23. 嗅束          | 36. 鼻咽     |
| 10. 尾状核头  | 24. 视交叉         | 37. 下颌支    |
| 11. 额下回   | 25. 颈内动脉虹吸段     | 38. 茎突舌肌   |
| 12. 内囊前肢  | 26. 滑车、动眼、眼和展神经 | 39. 翼内肌    |
| 13. 颞肌    | 27. 垂体          | 40. 悬雍垂与口咽 |
| 14. 壳核    |                 | 41. 下颌下腺   |

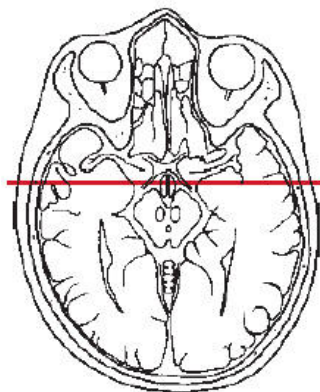
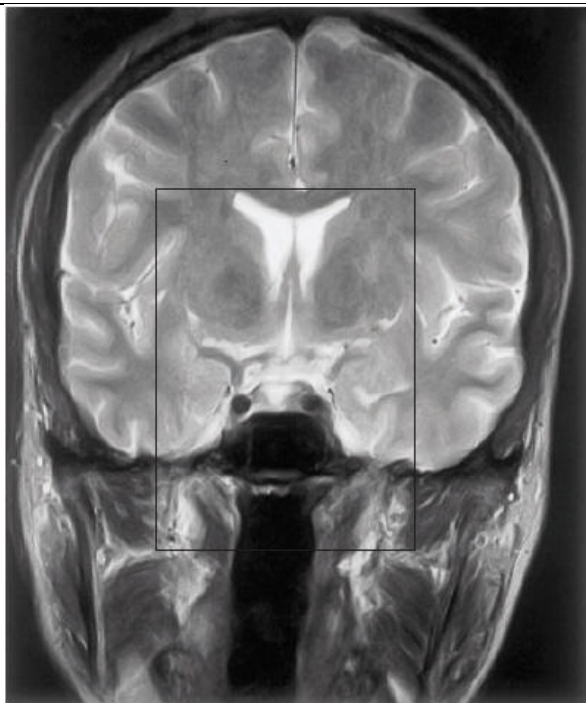

■ 颞叶



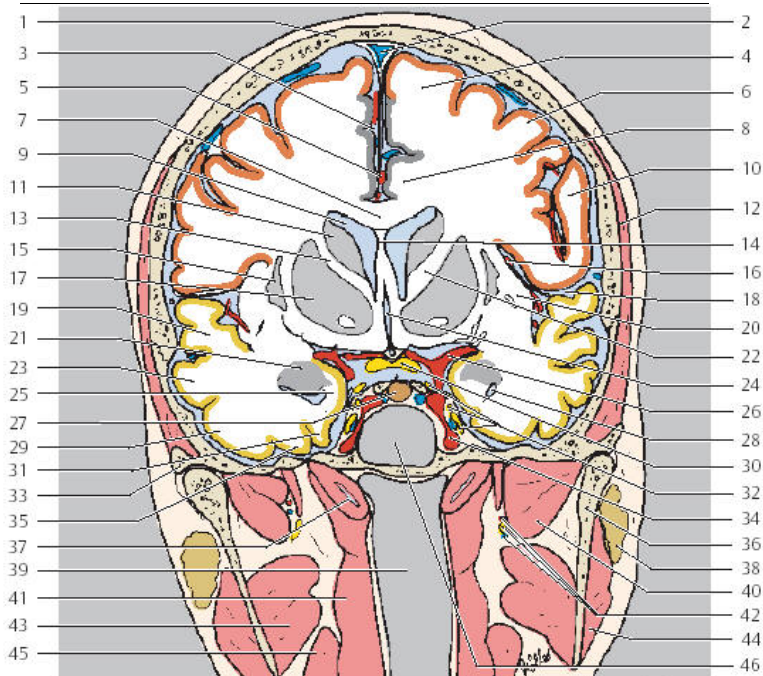
- |            |             |           |
|------------|-------------|-----------|
| 1. 侧脑室前角   | 16. 视交叉     | 30. 蝶骨体   |
| 2. 胼胝体干    | 17. 嗅束      | 31. 腭帆张肌  |
| 3. 尾状核头    | 18. 鞍隔      | 32. 咽鼓管   |
| 4. 透明隔     | 19. 颈内动脉虹吸段 | 33. 翼外肌   |
| 5. 内囊前肢    | 20. 海绵窦     | 34. 鼻咽    |
| 6. 壳核      | 21. 动眼神经    | 35. 岩悬雍垂肌 |
| 7. 胼胝体额部   | 22. 垂体      | 36. 翼状肌   |
| 8. 外囊      | 23. 滑车神经    |           |
| 9. acubens | 24. 下腔间窦    |           |
| 10. 胼胝下回   | 25. 眼神经支 V1 |           |
| 11. 屏状核    | 26. 鞍底      |           |
| 12. 大脑前动脉  | 27. 展神经     |           |
| 13. 直回     | 28. 蝶窦      |           |
| 14. 交叉池    | 29. 上颌神经 V2 |           |
| 15. 眶回     |             |           |





额叶  
颞叶

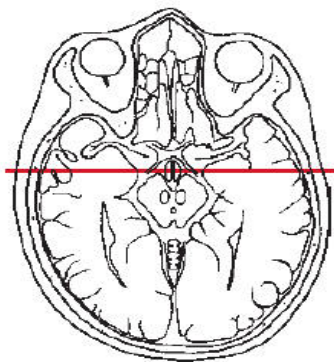
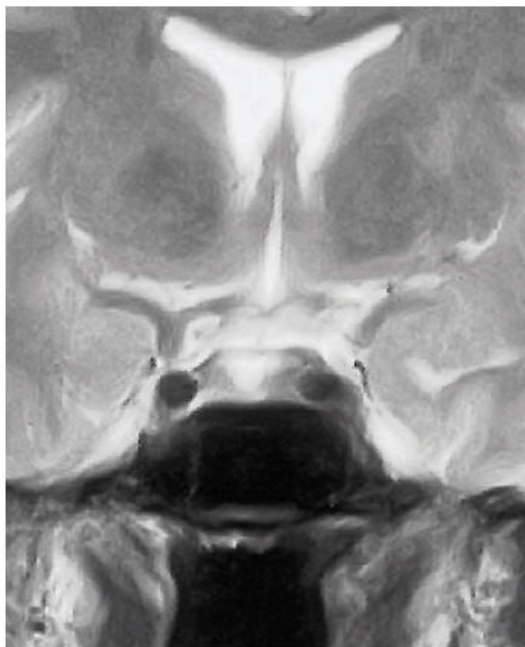1. 额骨
2. 上矢状窦
3. 大脑镰与纵裂
4. 额上回
5. 胼周动脉
6. 额中回
7. 胼胝体干
8. 扣带回



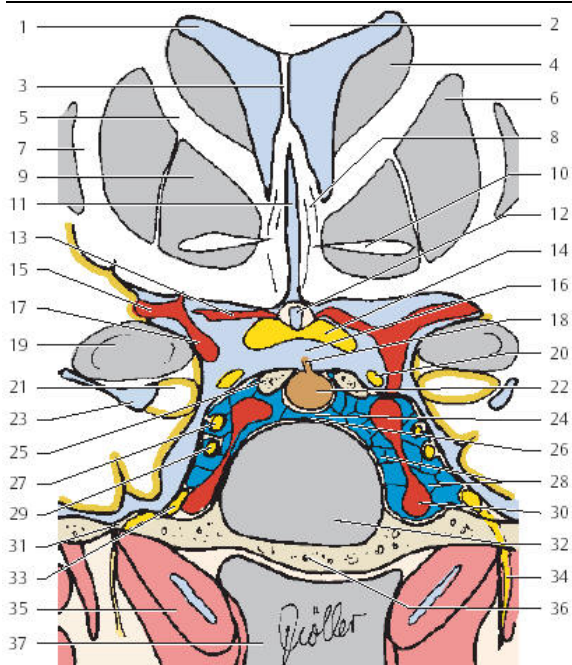
- 9. 侧脑室前角
- 10. 额下回
- 11. 尾状核头
- 12. 颞肌
- 13. 外囊
- 14. 透明隔
- 15. 屏状核
- 16. 岛动脉
- 17. 壳核
- 18. 外侧沟
- 19. 颞上回
- 20. 脑岛
- 21. 杏仁核
- 22. 内囊前肢
- 23. 颞中回

- 24. 大脑纵裂
- 25. 海马
- 26. 大脑中动脉
- 27. 垂体
- 28. 侧脑室颞角
- 29. 颞下回
- 30. 视交叉
- 31. 海马回
- 32. 滑车、动眼、展神经，三叉神经节
- 33. 颞骨颧突
- 34. 颈内动脉虹吸段
- 35. 枕颞外侧回

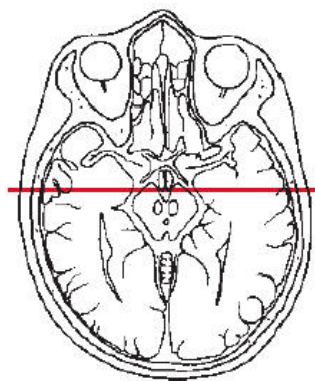
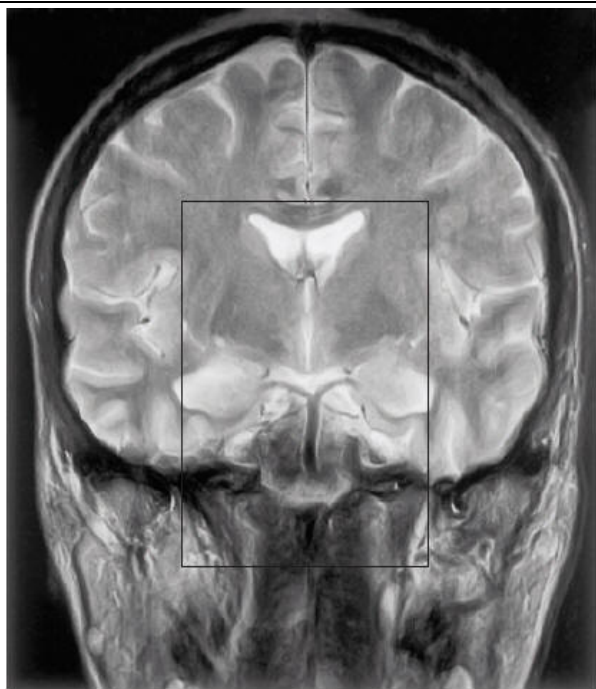
- 36. 下颌头
- 37. 咽鼓管
- 38. 腮腺
- 39. 咽喉
- 40. 翼外肌
- 41. 咽上缩肌
- 42. 下牙槽动静脉神经
- 43. 翼内肌
- 44. 咬肌
- 45. 茎突舌肌
- 46. 蝶窦



■ 颞叶

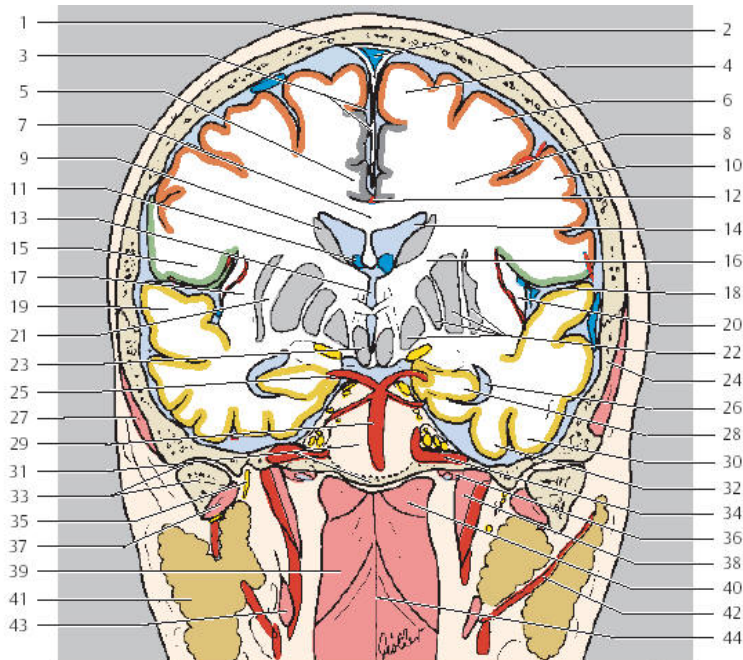


- |           |               |           |
|-----------|---------------|-----------|
| 1. 侧脑室前角  | 16. 鞍上池       | 吸段        |
| 2. 胼胝体干   | 17. 颈内动脉      | 31. 卵圆孔   |
| 3. 透明隔    | 18. 漏斗        | 32. 蝶窦    |
| 4. 尾状核头   | 19. 杏仁核       | 33. 三叉神经节 |
| 5. 内囊前肢   | 20. 动眼神经      | 34. 下颌神经  |
| 6. 壳核     | 21. 海马        | 35. 咽鼓管   |
| 7. 外囊     | 22. 垂体        | 36. 蝶骨体   |
| 8. 连合前穹窿  | 23. 侧脑室颞角     | 37. 鼻咽    |
| 9. 苍白球    | 24. 下腔间窦      |           |
| 10. 前连合   | 25. 后床突       |           |
| 11. 大脑纵裂  | 26. 鞍底        |           |
| 12. 视上窝   | 27. 滑车神经      |           |
| 13. 大脑前动脉 | 28. 海绵窦       |           |
| A1        | 29. 展神经、三叉神经节 |           |
| 14. 视交叉   | 30. 颈内动脉虹     |           |
| 15. 大脑中动脉 |               |           |

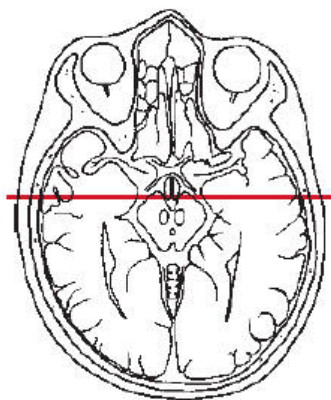
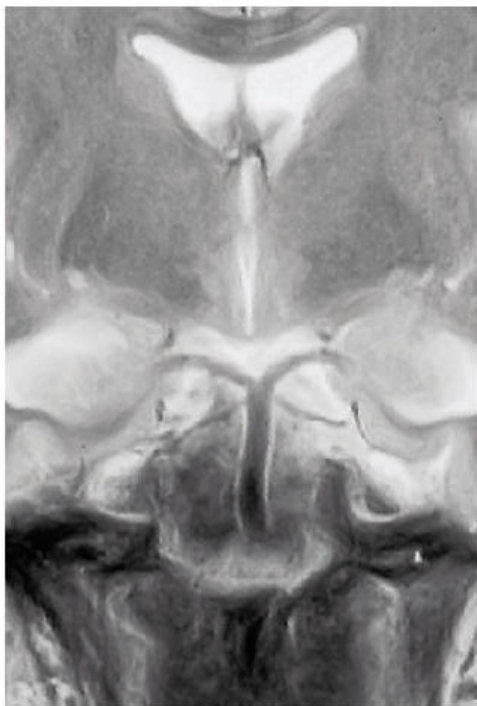

- 额叶
- 颞叶
- 顶叶

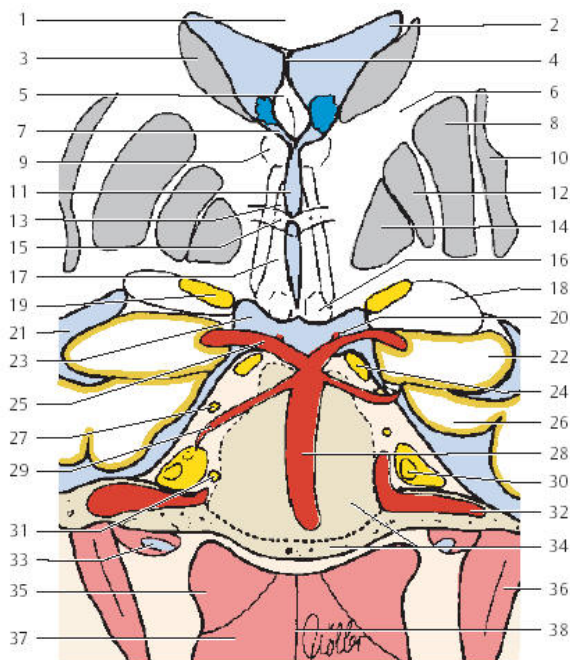
1. 额骨
2. 上矢状窦
3. 大脑镰与纵裂
4. 额上回
5. 扣带回
6. 额中回
7. 胼胝体干
8. 大脑白质 (半卵圆中心)



- |             |               |              |
|-------------|---------------|--------------|
| 9. 尾状核体     | 24. 颞骨        | 38. 岩悬雍垂肌    |
| 10. 额下回     | 25. 大脑后动脉     | 39. 咽缩肌（上中下） |
| 11. 室间孔     | 26. 侧脑室颞角     | 40. 咽颅底筋膜    |
| 12. 胼周动脉    | 27. 颞肌        | 41. 腮腺       |
| 13. 第三脑室    | 28. 海马        | 42. 颈外动脉     |
| 14. 侧脑室前角   | 29. 基底动脉      | 43. 茎突咽肌     |
| 15. 岛盖额部    | 30. 颞中回       | 44. 咽缝       |
| 16. 内囊膝     | 31. 枕骨斜坡      |              |
| 17. 最外囊     | 32. 枕颞外侧回     |              |
| 18. 外侧沟     | 33. 下颌头与颞下颌关节 |              |
| 19. 颞上回     | 34. 颈内动脉虹吸段   |              |
| 20. 脑岛      | 35. 下颌神经      |              |
| 21. 外囊      | 36. 咽鼓管       |              |
| 22. 豆状核     | 37. 翼外肌       |              |
| 23. 乳头体与下丘脑 |               |              |

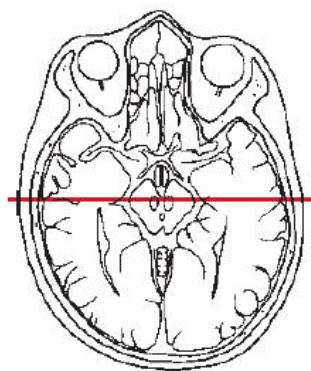
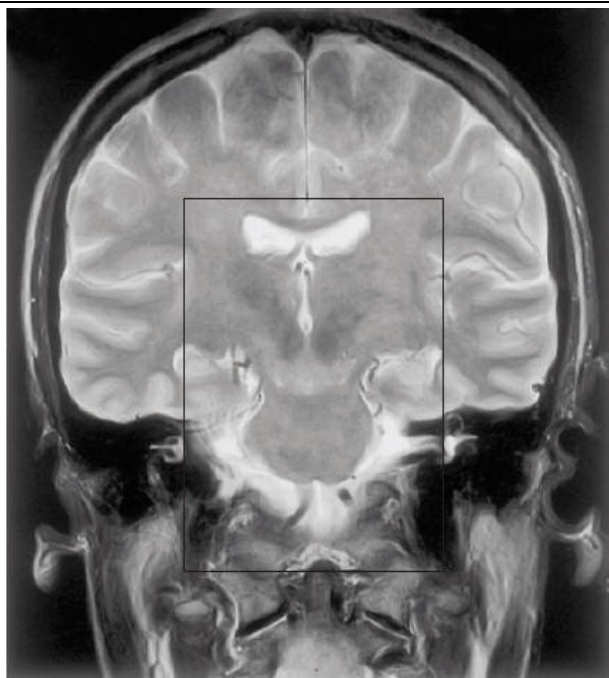


■ 颞叶



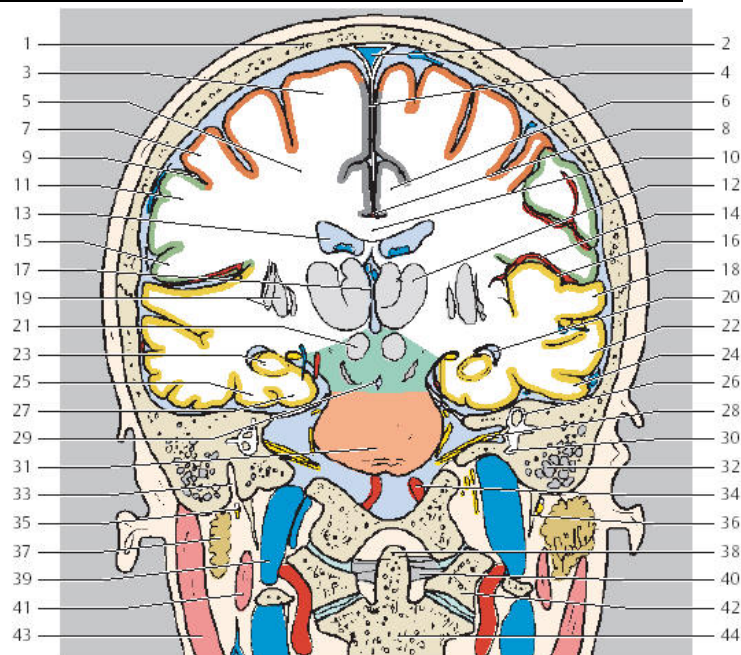
- |            |           |             |
|------------|-----------|-------------|
| 1. 胼胝体干    | 15. 前连合   | 31. 展神经     |
| 2. 侧脑室额角   | 16. 乳头体   | 32. 颈内动脉虹吸段 |
| 3. 尾状核体    | 17. 下丘脑   | 33. 咽鼓管     |
| 4. 透明隔     | 18. 杏仁核   | 34. 枕骨斜坡    |
| 5. 穹窿体     | 19. 视束    | 35. 咽颅底筋膜   |
| 6. 内囊膝     | 20. 后交通动脉 | 36. 岩悬雍垂肌   |
| 7. 室间孔     | 21. 侧脑室颞角 | 37. 咽上缩肌    |
| 8. 壳核      | 22. 海马    | 38. 咽缝      |
| 9. 丘脑前腹侧核  | 23. 环池    |             |
| 10. 屏状核    | 24. 动眼神经  |             |
| 11. 第三脑室   | 25. 大脑后动脉 |             |
| 12. 苍白球外侧段 | 26. 海马回   |             |
| 13. 穹窿柱    | 27. 滑车神经  |             |
| 14. 苍白球内侧段 | 28. 基底动脉  |             |
|            | 29. 小脑上动脉 |             |
|            | 30. 三叉神经节 |             |



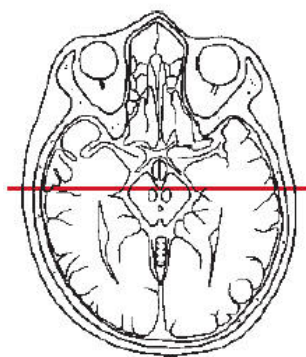
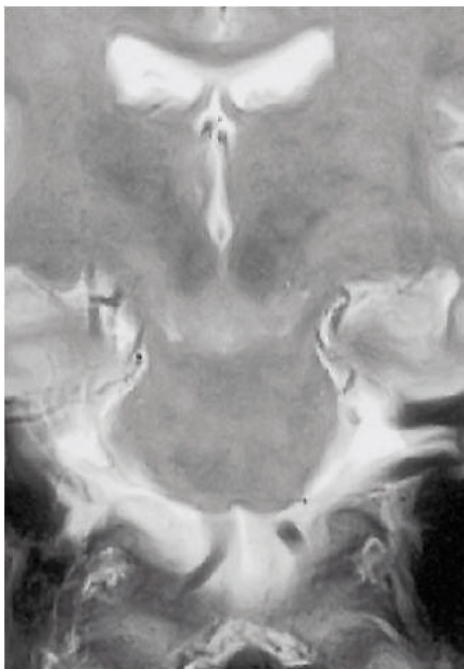

- 额叶
- 颞叶
- 顶叶
- 中脑
- 脑桥

1. 顶叶
2. 上矢状窦
3. 额上回
4. 大脑镰
5. 大脑白质
6. 扣带回
7. 中央前回
8. 胼周动脉
9. 中央沟

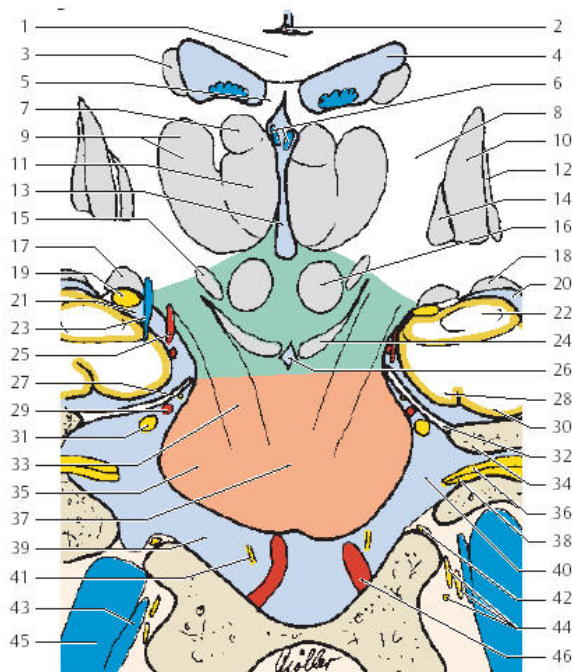


- |           |           |           |
|-----------|-----------|-----------|
| 10. 胼胝体干  | 26. 上部半规管 | 40. 寰椎横切带 |
| 11. 中央后回  | 27. 海马回   | 41. 二腹肌后腹 |
| 12. 丘脑    | 28. 内耳道前庭 | 42. 寰椎侧块  |
| 13. 侧脑室   | 蜗神经与面     | 43. 胸锁乳突肌 |
| 14. 岛动脉   | 神经        | 44. 枢椎    |
| 15. 顶叶岛盖  | 29. 脚间池   |           |
| 16. 外侧沟   | 30. 耳蜗    |           |
| 17. 第三脑室  | 31. 脑桥    |           |
| 18. 颞上回   | 32. 乳突小房  |           |
| 19. 豆状核   | 33. 茎乳孔   |           |
| 20. 侧脑室颞角 | 34. 椎动脉   |           |
| 21. 红核    | 35. 面神经   |           |
| 22. 颞中回   | 36. 茎突    |           |
| 23. 海马    | 37. 腮腺    |           |
| 24. 颞下回   | 38. 齿状突   |           |
| 25. 枕颞外侧回 | 39. 颈内静脉  |           |

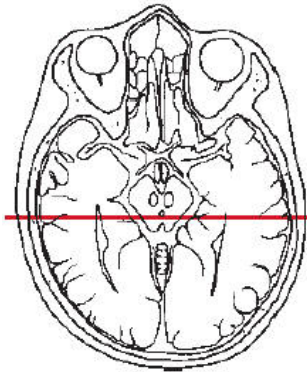
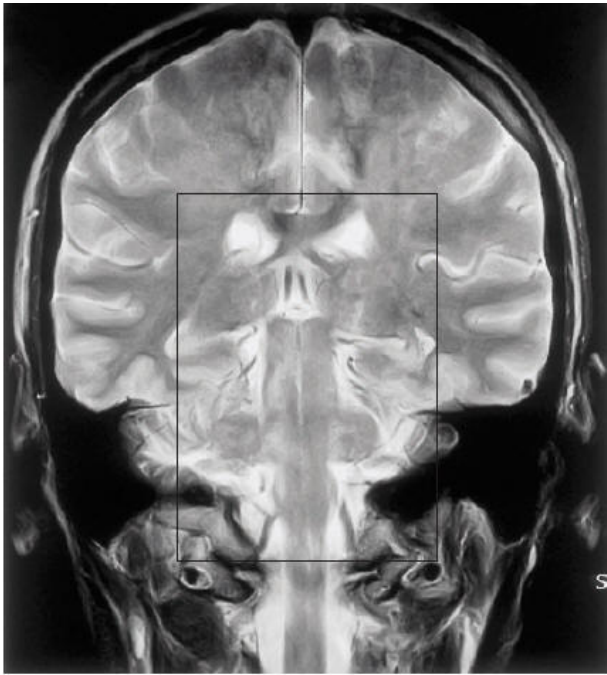

- 额叶
- 颞叶
- 顶叶
- 中脑
- 脑桥
- 延髓

1. 胼胝体干
2. 胼周动脉
3. 尾状核体
4. 侧脑室
5. 穹隆脚
6. 大脑静脉
7. 丘脑外侧背核
8. 内囊后肢

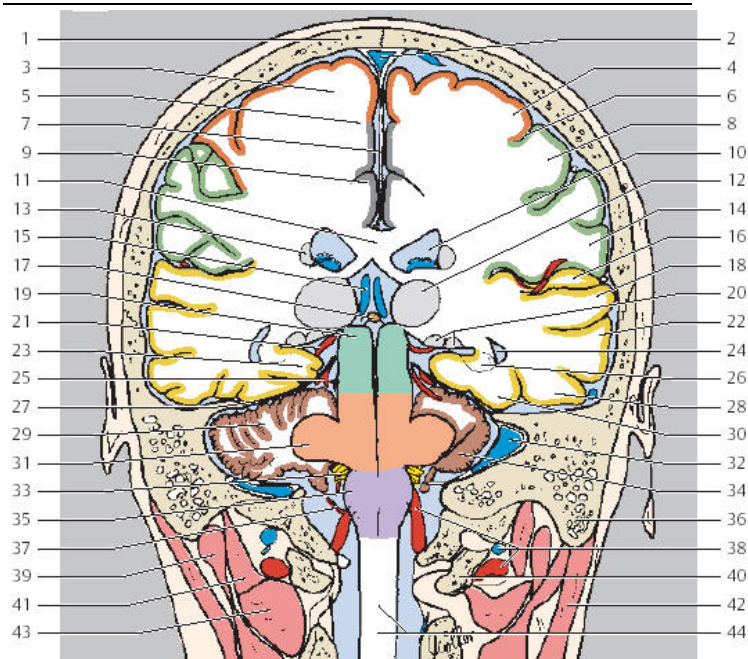


- |           |           |            |
|-----------|-----------|------------|
| 9. 丘脑腹外侧  | 24. 黑质    | 38. 前庭蜗神经  |
| 10. 壳核    | 25. 大脑后动脉 | 39. 桥前池    |
| 11. 丘脑内侧核 | 26. 脚间池   | 40. 脑桥小脑池  |
| 12. 屏状核   | 27. 滑车神经  | 41. 展神经    |
| 13. 第三脑室  | 28. 海马回   | 42. 舌咽神经   |
| 14. 苍白球   | 29. 小脑上动脉 | 43. 椎静脉    |
| 15. 丘脑下核  | 30. 枕颞外侧回 | 44. 迷走、副神经 |
| 16. 红核    | 31. 三叉神经  | 舌下神经       |
| 17. 外侧膝状体 | 32. 小脑幕   | 45. 颈内静脉   |
| 18. 尾状核尾  | 33. 皮质脊髓束 | 46. 椎动脉    |
| 19. 视束    | 34. 颞骨岩部  |            |
| 20. 侧脑室颞角 | 35. 小脑中脚  |            |
| 21. 环池    | 36. 内听道内面 |            |
| 22. 海马    | 神经        |            |
| 23. 基底动脉  | 37. 脑桥    |            |

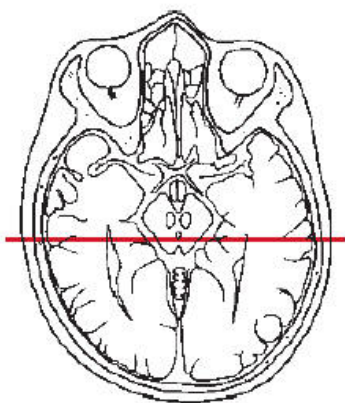
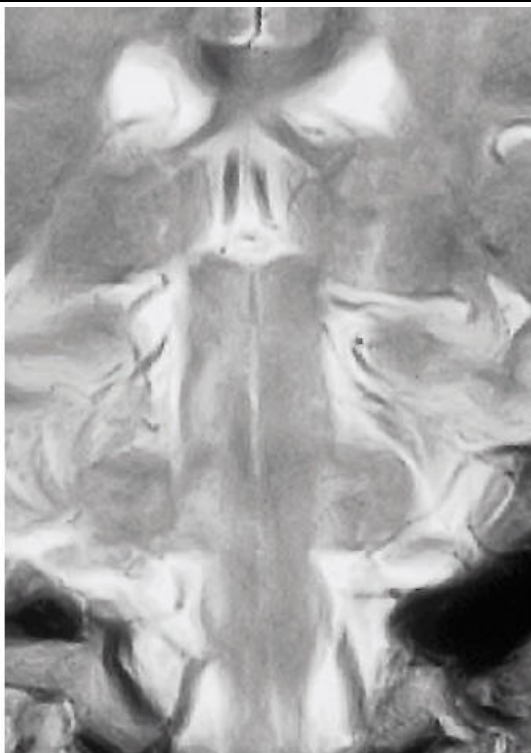


- 额叶
- 颞叶
- 顶叶
- 小脑
- 中脑
- 脑桥
- 延髓

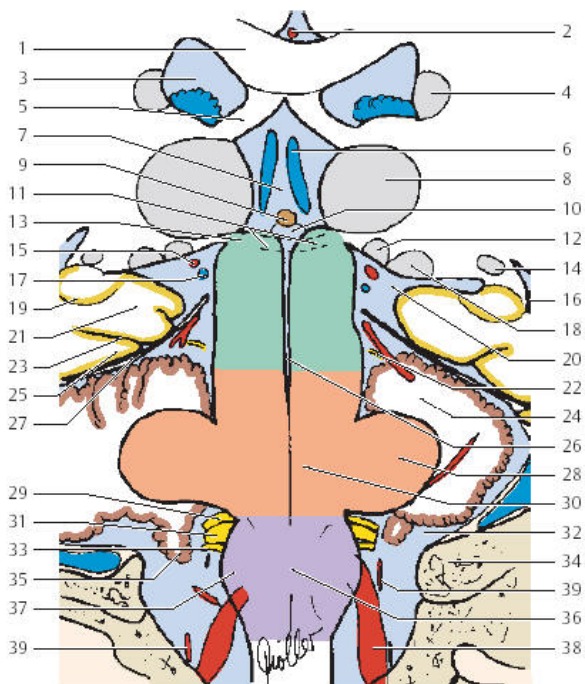
1. 顶骨
2. 上矢状窦
3. 额上回
4. 中央前回
5. 中央旁小叶
6. 中央沟
7. 大脑镰
8. 中央后回



- |             |                    |            |
|-------------|--------------------|------------|
| 9. 扣带回      | 23. 海马回            | 36. 乳突及小房  |
| 10. 侧脑室     | 24. 侧脑室颞角          | 37. 小脑后下动脉 |
| 11. 胼胝体     | 25. 小脑上动脉          | 38. 椎动静脉   |
| 12. 丘脑      | 26. 海马             | 39. 二腹肌后腹  |
| 13. 尾状核     | 27. 小脑幕            | 40. 寰椎侧块   |
| 14. 缘上回     | 28. 颞下回            | 41. 头上斜肌   |
| 15. 大脑内静脉   | 29. 小脑前叶           | 42. 胸锁乳突肌  |
| 16. 颞横回     | 30. 枕颞外侧回          | 43. 头下斜肌   |
| 17. 松果体     | 31. 小脑中脚           | 44. 脊髓及正中裂 |
| 18. 颞上回     | 32. 乙状窦            |            |
| 19. 上丘(四叠体) | 33. 面神经、前庭蜗神经、舌咽神经 |            |
| 20. 内外侧膝状体  | 34. 小脑绒球           |            |
| 21. 枕动脉     | 35. 下橄榄复合体         |            |
| 22. 颞中回     |                    |            |

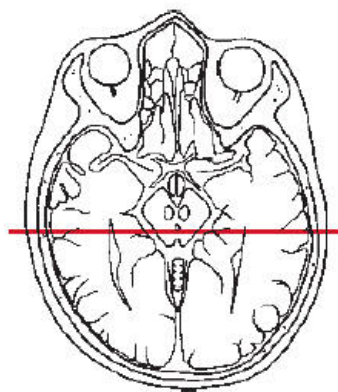
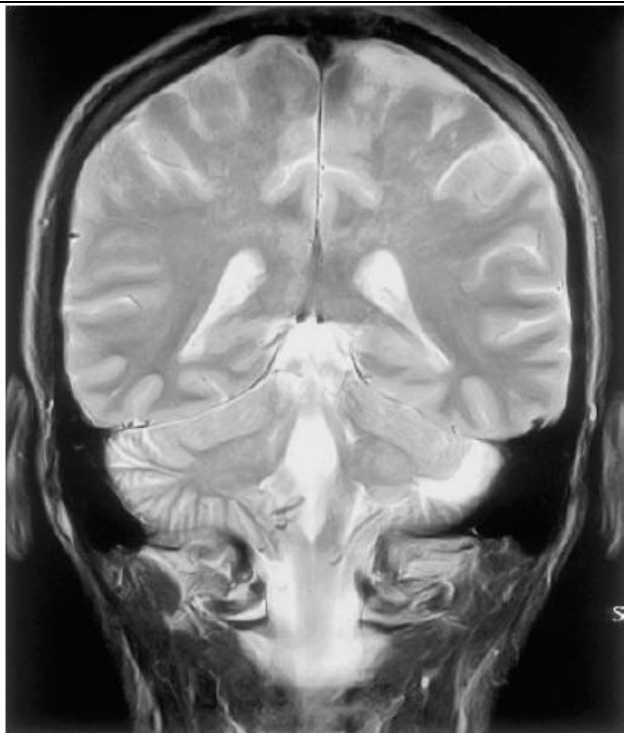


-  颞叶
-  小脑
-  中脑
-  脑桥
-  延髓



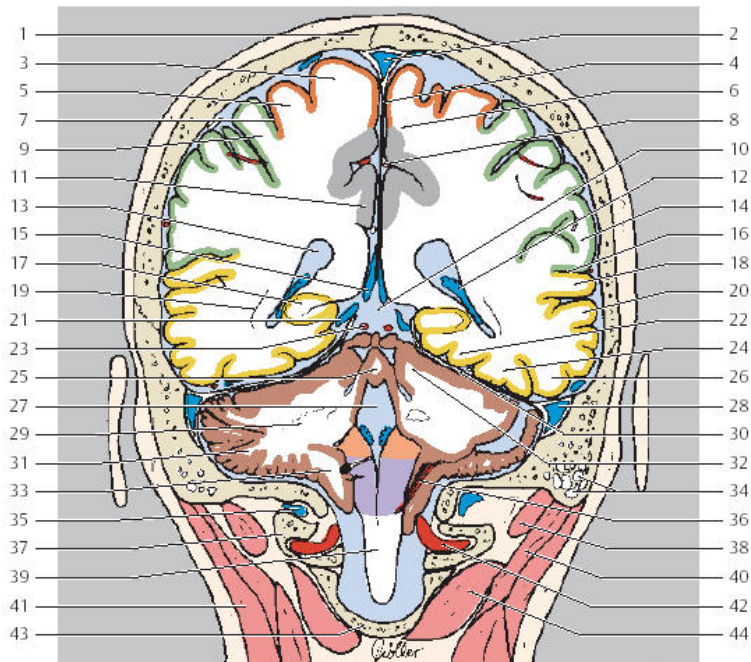
- |           |           |            |
|-----------|-----------|------------|
| 1. 胼胝体干   | 15. 大脑后动脉 | 30. 脑桥     |
| 2. 胼周动脉   | 16. 尾状核头  | 31. 迷走神经   |
| 3. 侧脑室    | 17. 基底动脉  | 32. 脑桥小脑池  |
| 4. 尾状核体   | 18. 侧脑室颞角 | 33. 副神经    |
| 5. 穹窿脚    | 19. 海马    | 34. 枕骨     |
| 6. 大脑内静脉  | 20. 环池    | 35. 小脑绒球   |
| 7. 松果体上隐窝 | 21. 海马回   | 36. 延髓     |
| 8. 丘脑枕部   | 22. 滑车神经  | 37. 下橄榄复合体 |
| 9. 松果体    | 23. 侧副沟   | 38. 椎动脉    |
| 10. 中脑导水管 | 24. 小脑前叶  | 39. 小脑后下动脉 |
| 11. 后连合   | 25. 枕颞外侧回 |            |
| 12. 内侧膝状体 | 26. 导水管   |            |
| 13. 四叠体   | 27. 小脑幕   |            |
| 14. 外侧膝状体 | 28. 小脑中脚  |            |
|           | 29. 舌咽神经  |            |



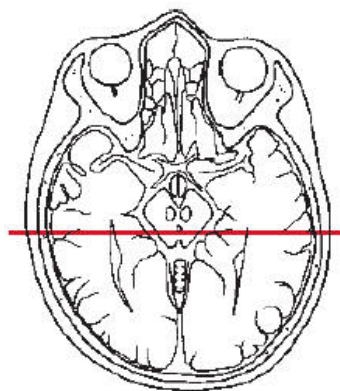
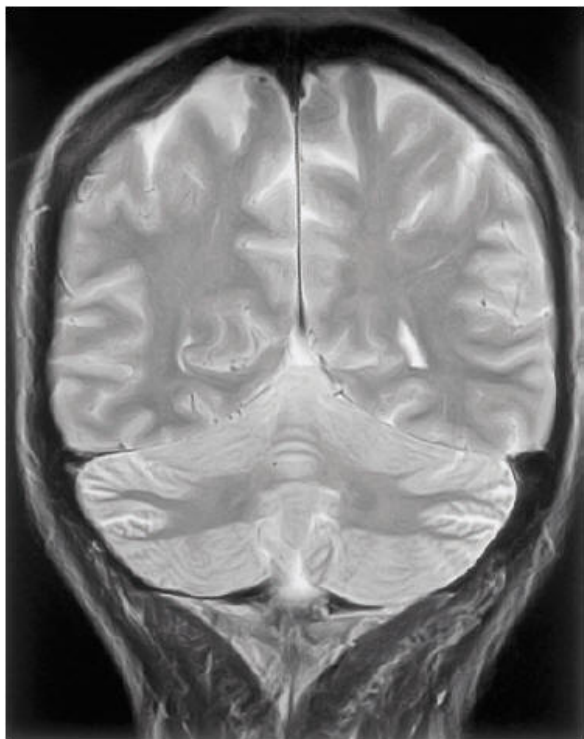


- 1. 额叶
- 2. 颞叶
- 3. 顶叶
- 4. 小脑

1. 顶骨
2. 上矢状窦
3. 额上回
4. 大脑镰
5. 中央前回
6. 中央旁小叶
7. 中央沟

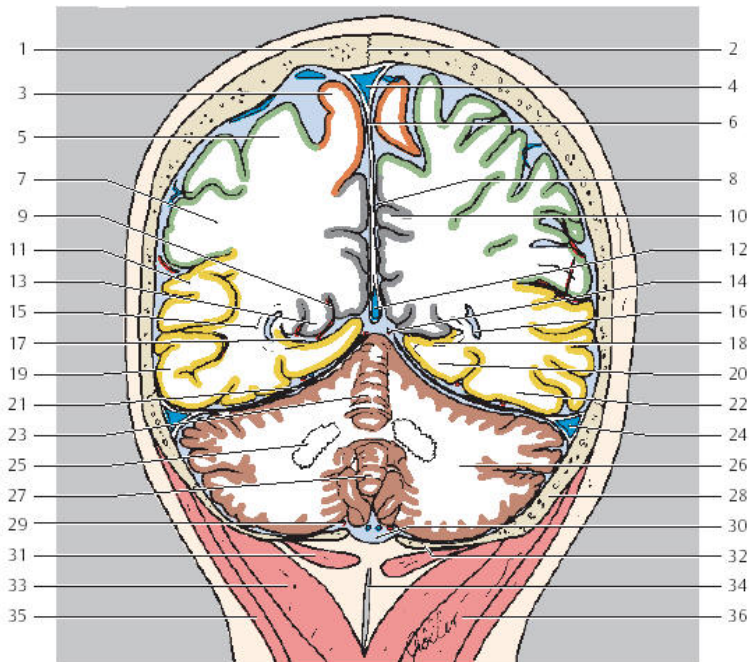


- |           |                |           |
|-----------|----------------|-----------|
| 8. 楔前动脉   | 24. 枕颞外侧回      | 39. 脊髓    |
| 9. 中央后回   | 25. 小脑蚓部       | 40. 头长肌   |
| 10. 四叠体池  | 26. 颞下回        | 41. 胸锁乳突肌 |
| 11. 楔前叶   | 27. 第四脑室       | 42. 椎动脉   |
| 12. 脉络丛   | 28. 横窦         | 43. 第三颈椎  |
| 13. 侧脑室三角 | 29. 齿状突        | 44. 头下斜肌  |
| 14. 缘上回   | 30. 小脑幕        |           |
| 15. 大脑内静脉 | 31. 小脑后叶       |           |
| 16. 侧副沟   | 32. 小脑前叶       |           |
| 17. 海马    | 33. 小脑扁桃体      |           |
| 18. 颞上回   | 34. 乳突及小房      |           |
| 19. 视辐射   | 35. 椎静脉        |           |
| 20. 颞中回   | 36. 小脑后下动<br>脉 |           |
| 21. 基底静脉  | 37. 寰椎侧块       |           |
| 22. 枕颞内侧回 | 38. 头上斜肌       |           |
| 23. 小脑上动脉 |                |           |

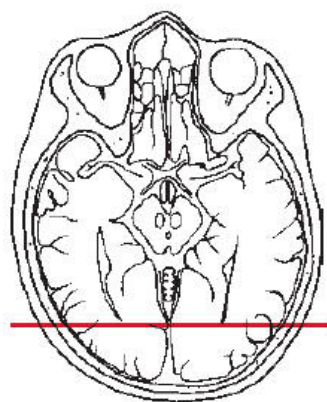
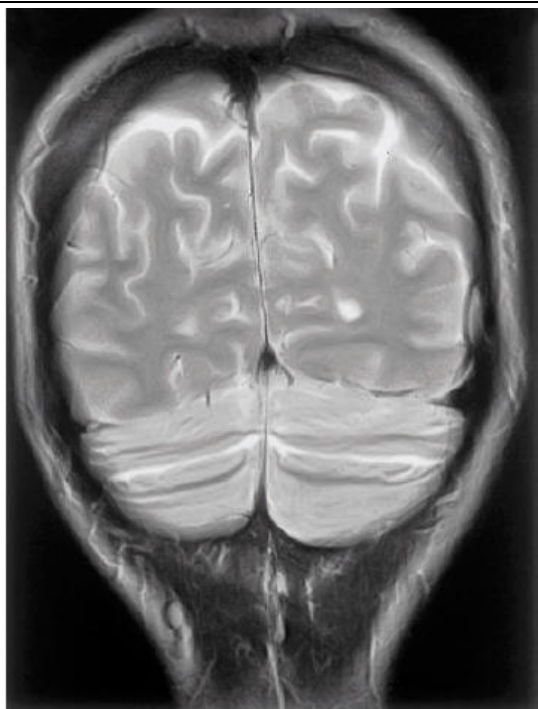


- 额叶
- 颞叶
- 顶叶
- 小脑

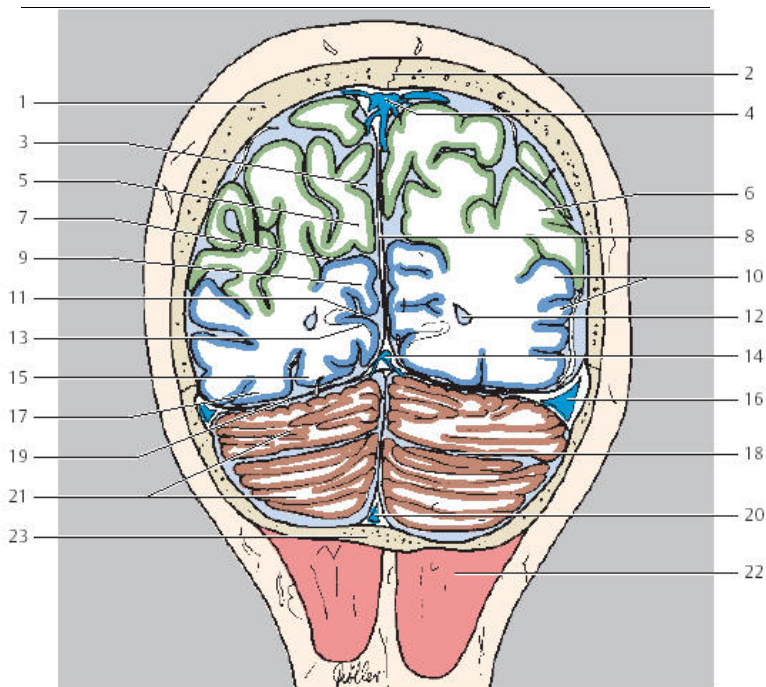
2



- |           |            |           |
|-----------|------------|-----------|
| 1. 顶骨     | 17. 距状沟    | 32. 枕骨    |
| 2. 矢状缝    | 18. 视皮质    | 33. 头后大直肌 |
| 3. 中央前回   | 19. 颞下回    | 34. 项韧带   |
| 4. 上矢状窦   | 20. 枕颞内侧回  | 35. 头夹肌   |
| 5. 中央后回   | 21. 小脑幕    | 36. 头半棘肌  |
| 6. 大脑镰    | 22. 枕颞外侧回  |           |
| 7. 缘上回    | 23. 小脑蚓部   |           |
| 8. 大脑纵裂   | 24. 横窦     |           |
| 9. 顶枕沟    | 25. 齿状核    |           |
| 10. 楔前叶   | 26. 小脑后叶   |           |
| 11. 颞中回   | 27. 蚓垂     |           |
| 12. 直窦    | 28. 颞骨     |           |
| 13. 楔叶    | 29. 小脑后下动脉 |           |
| 14. 小脑上动脉 | 30. 小脑延髓池  |           |
| 15. 视辐射   | 31. 头后小直肌  |           |
| 16. 侧脑室枕角 |            |           |

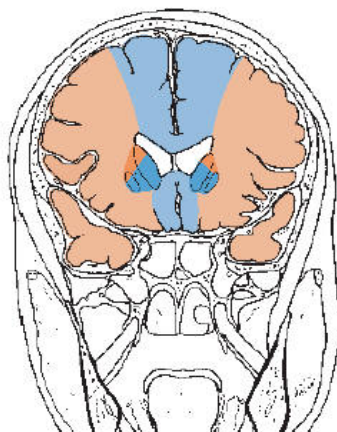
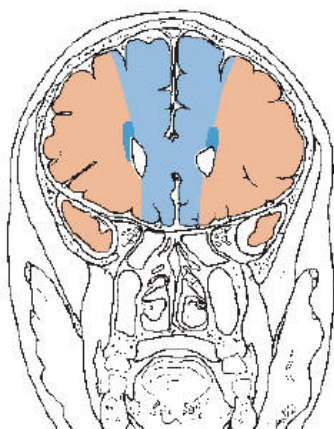
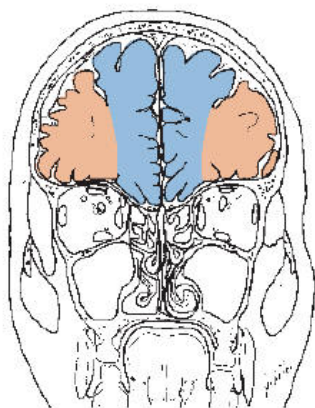
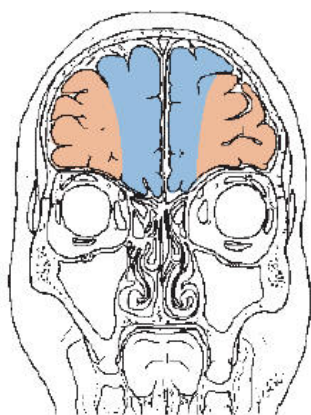


- 顶叶
- 枕叶
- 小脑



1. 顶骨
2. 矢状缝
3. 大脑纵裂
4. 上矢状窦
5. 楔前叶
6. 角回
7. 顶枕沟
8. 大脑镰
9. 楔叶
10. 枕回
11. 距状沟
12. 侧脑室枕角
13. 视皮质
14. 直窦
15. 枕颞内侧回

16. 横窦
17. 枕颞外侧回
18. 小脑水平裂
19. 小脑幕
20. 枕窦
21. 小脑后叶
22. 头半棘肌
23. 枕骨

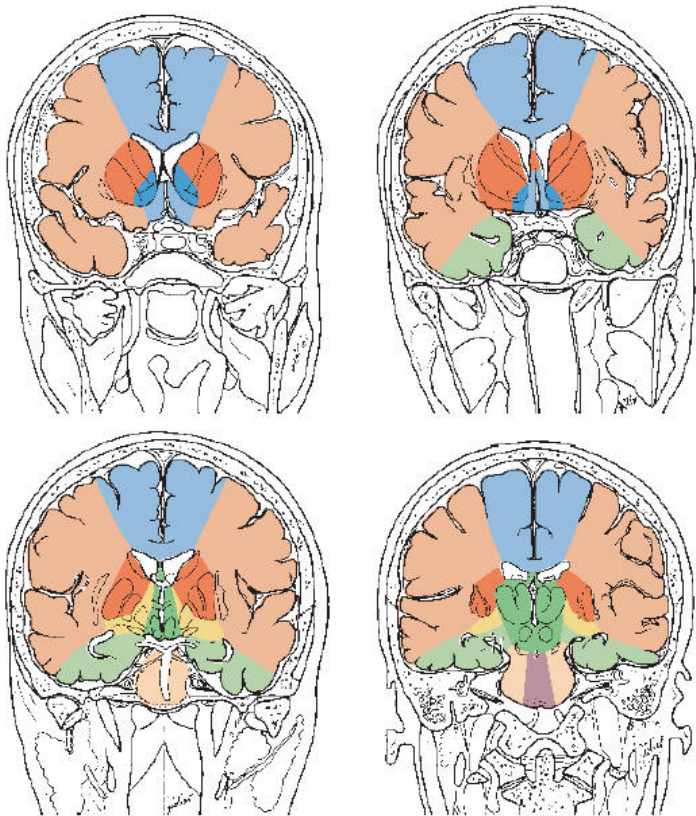


大脑前动脉

■ 终末分支  
■ 中央支

大脑中动脉

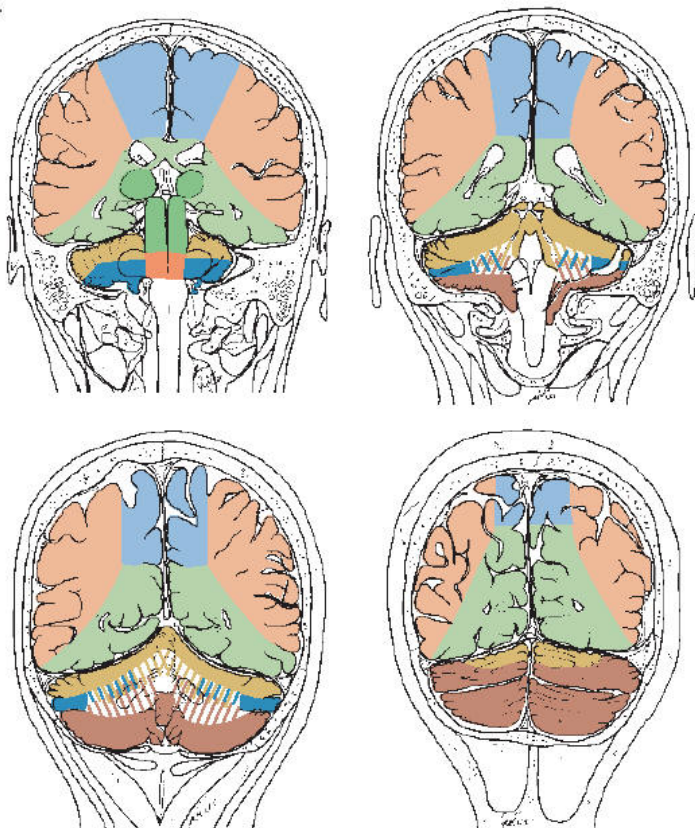
■ 终末分支  
■ 中央支



- 大脑前动脉**
- 终末分支
  - 中央支 (纹状体动脉)
- 大脑中动脉**
- 终末分支
  - 中央支 (纹状体动脉)

- 大脑后动脉**
- 终末分支
  - 中央支 (含后交通动脉)
  - 脉络丛前动脉
- 基底动脉**
- 前内侧与前外侧旁正中支
  - 周围动脉与外侧及远端旁正中支





■ 大脑前动脉终末分支

■ 大脑中动脉终末分支

**大脑后动脉**

■ 终末分支

■ 中央支 (包括后交通动脉)

■ 脉络丛前动脉

**基底动脉**

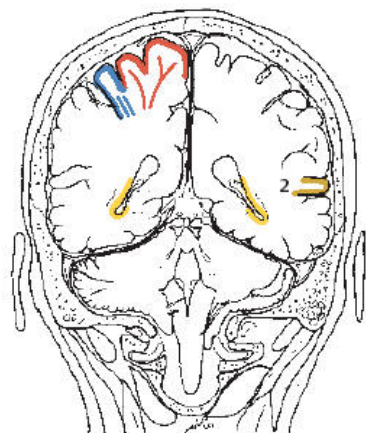
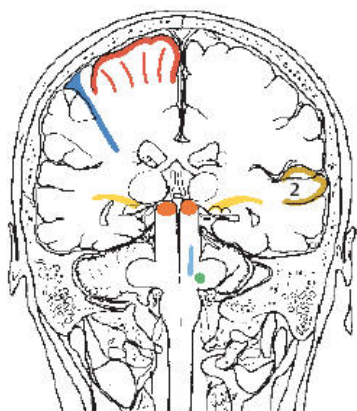
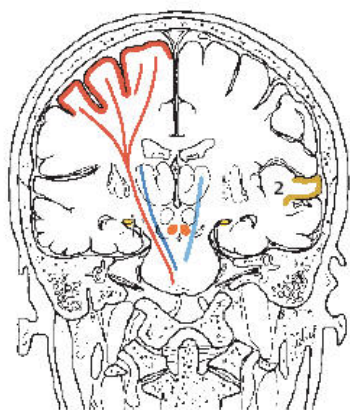
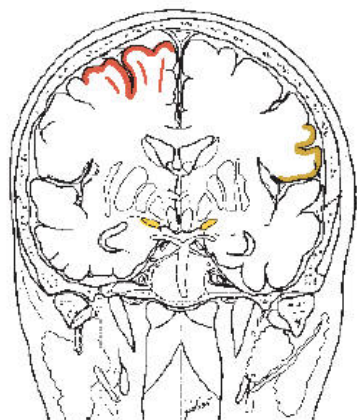
■ 周围动脉与外侧及背侧旁正中支

■ 小脑上动脉

■ 小脑前下动脉

■ 边界区

■ 小脑后下动脉



运动系统

感觉系统

内侧丘系

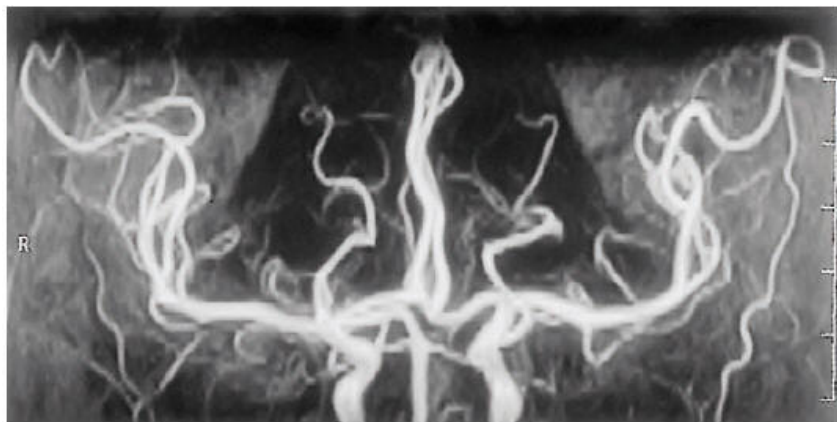
脊髓丘脑束

三叉神经的动眼神经内侧核

动眼神经核及其路径

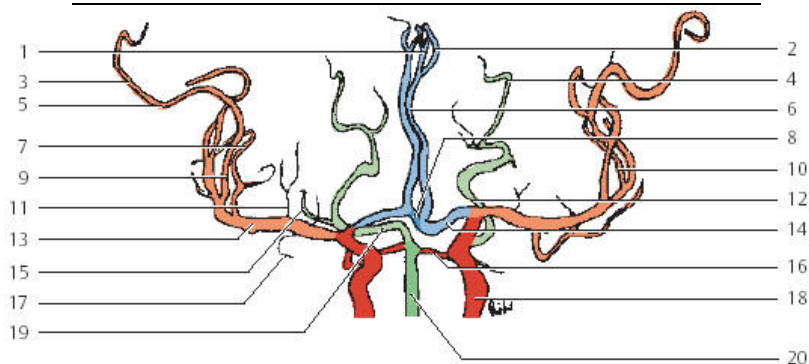
视束

语言中枢 (1-运动, 2-感觉)



前面观

- 大脑前动脉
- 大脑中动脉
- 大脑后动脉



1. 胼胝体缘动脉

2. 胼周动脉

3. 顶上动脉

4. 大脑后动脉（顶枕支）

5. 大脑中动脉（岛盖部，M3）

6. 大脑前动脉（后交通部）

7. 岛动脉

8. 前交通动脉

9. 大脑中动脉（脑岛部，M2）

10. 颞前动脉与颞中动脉

11. 纹动脉

12. 左大脑后动脉  
（源自颈内动脉，  
变异型）

13. 大脑中动脉  
（蝶骨段，M1）

14. 大脑前动脉（交通前部）

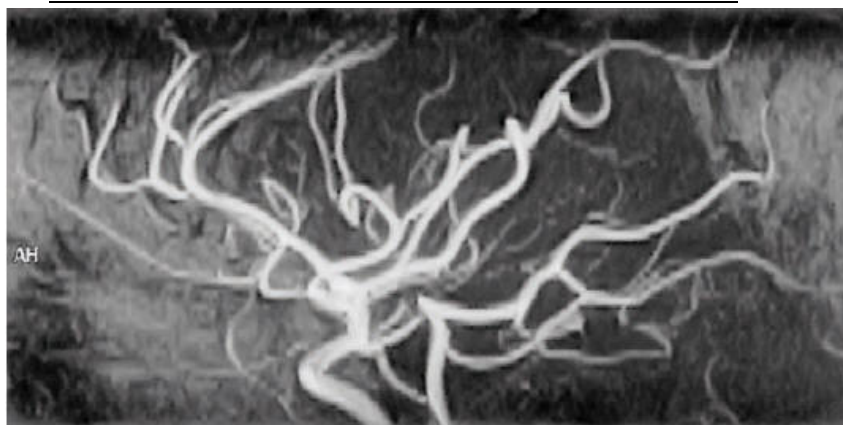15. 大脑后动脉（颞支与枕颞支）

16. 小脑上动脉




17. 偏移的颞动脉

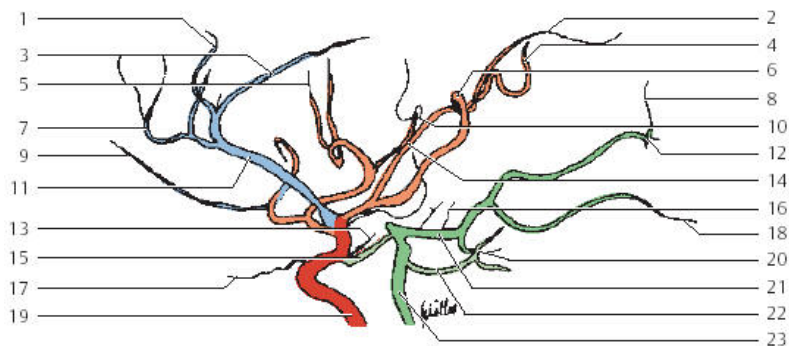
18. 颈内动脉

19. 右大脑后动脉

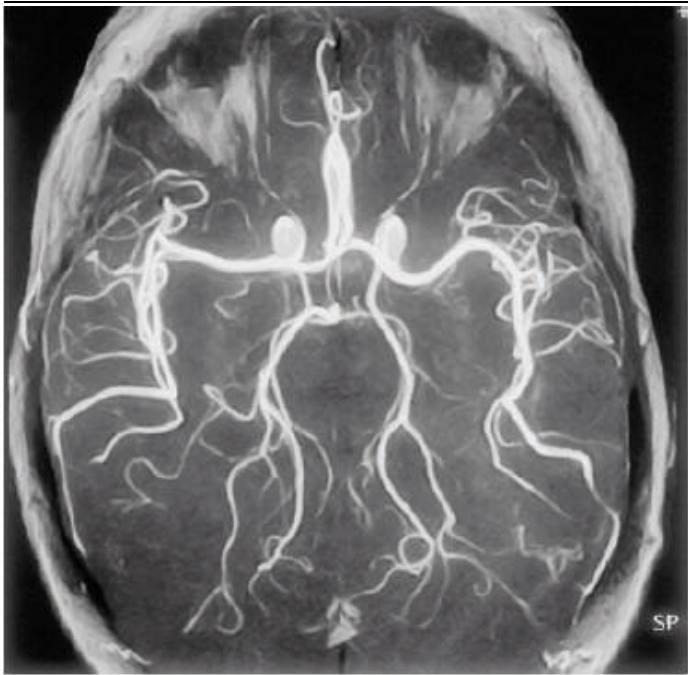

侧面观

-  大脑前动脉
-  大脑中动脉
-  大脑后动脉

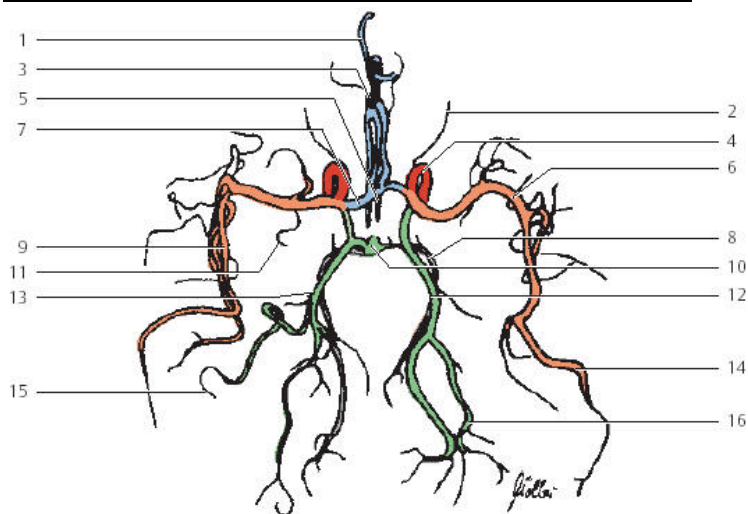


- |                            |                   |
|----------------------------|-------------------|
| 1. 胼胝体缘动脉                  | 14. 大脑中动脉<br>(M2) |
| 2. 顶动脉                     | 15. 后交通动脉         |
| 3. 胼周动脉                    | 16. 后内中央动<br>脉    |
| 4. 角回动脉                    | 17. 眼动脉           |
| 5. 中央前回动脉                  | 18. 枕颞支           |
| 6. 大脑中动脉(岛<br>盖部)          | 19. 颈内动脉          |
| 7. 偏移的额动脉                  | 20. 颞后动脉          |
| 8. 顶枕动脉                    | 21. 大脑后动脉         |
| 9. 额底内侧动脉                  | 22. 小脑上动脉         |
| 10. 中央沟动脉                  | 23. 基底动脉          |
| 11. 大脑前动脉<br>(后交通段,<br>A2) |                   |
| 12. 枕内动脉                   |                   |
| 13. 脉络丛前动<br>脉             |                   |



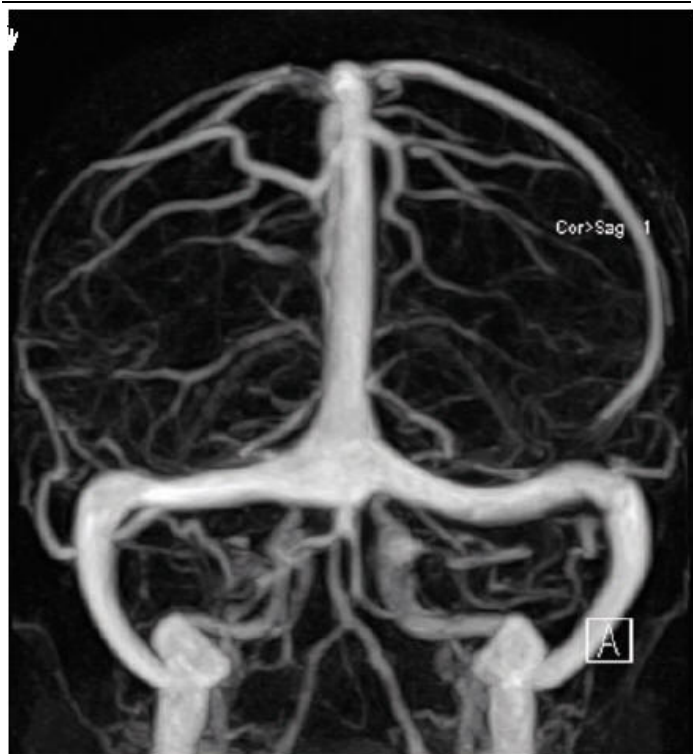
上面观

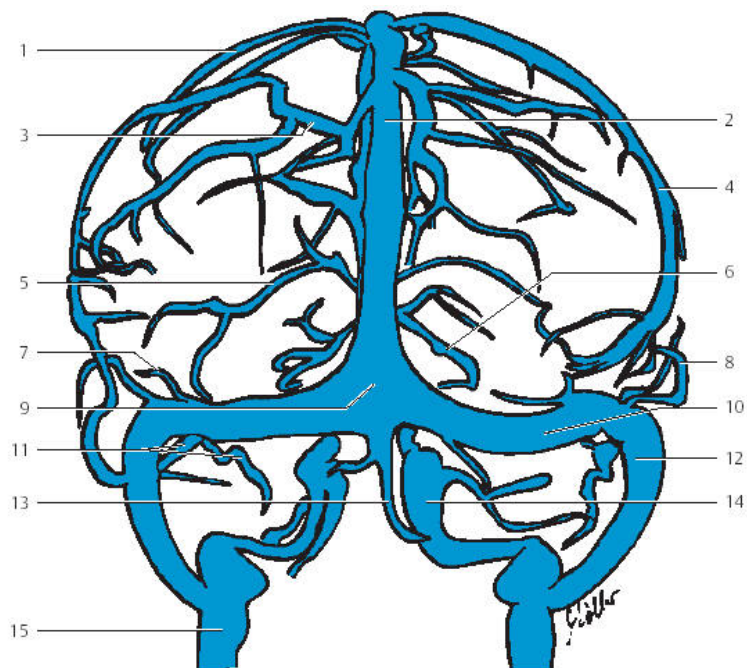
-  大脑前动脉
-  大脑中动脉
-  大脑后动脉



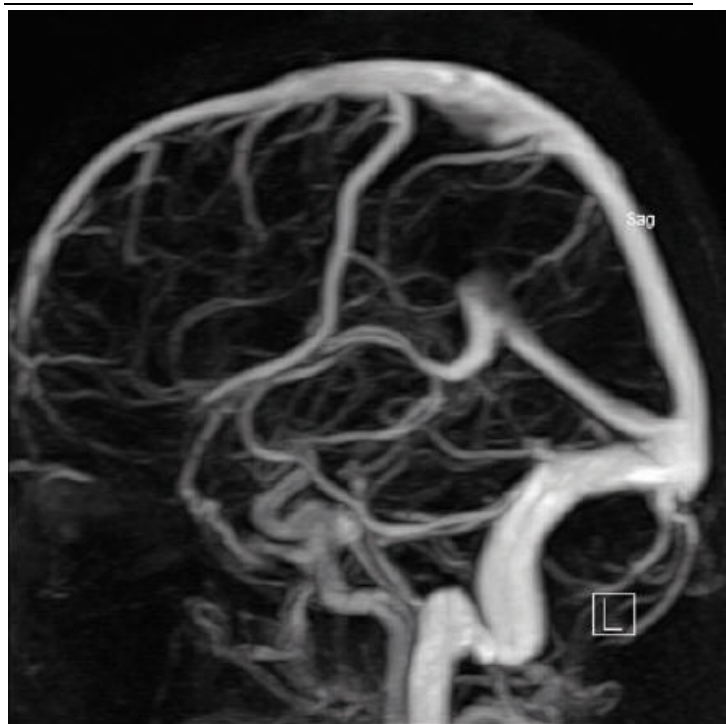- |                  |                                     |          |
|------------------|-------------------------------------|----------|
| 1. 大脑前动脉<br>前内侧支 | 9. 大脑中动脉<br>脑岛部                     | 15. 颞动脉  |
| 2. 眼动脉           | 10. 基底动脉                            | 16. 顶枕动脉 |
| 3. 大脑前动脉<br>后交通部 | 11. 脉络丛前动<br>脉                      |          |
| 4. 颈内动脉          | 12. 左大脑后动<br>脉(始自颈内<br>动脉, 变异<br>型) |          |
| 5. 前交通动脉         | 13. 右大脑后动<br>脉                      |          |
| 6. 大脑中动脉<br>蝶骨段  | 14. 大脑中动脉<br>岛盖部                    |          |
| 7. 大脑前动脉<br>前交通部 |                                     |          |
| 8. 小脑上动脉         |                                     |          |

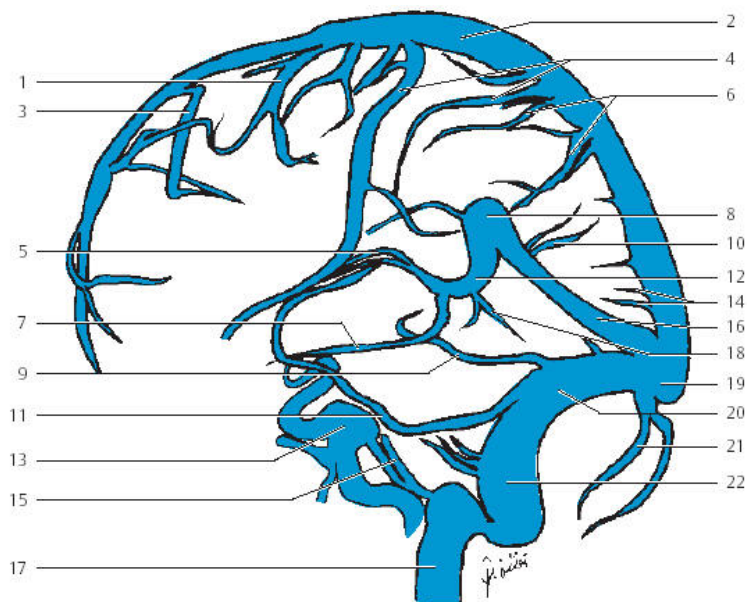




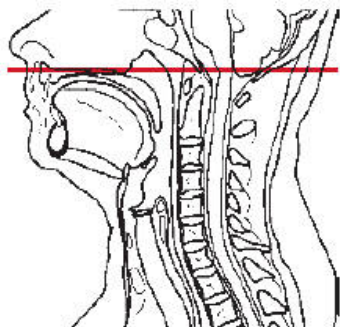
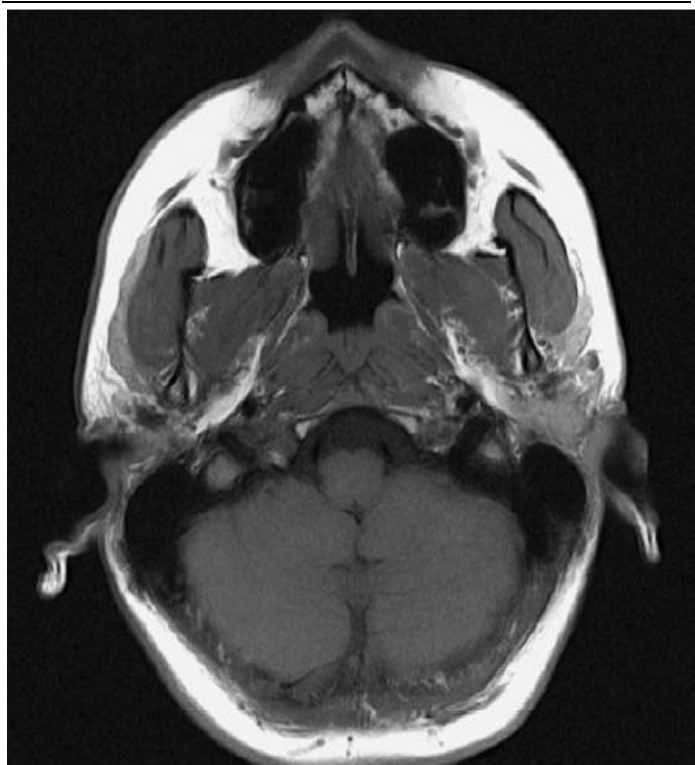


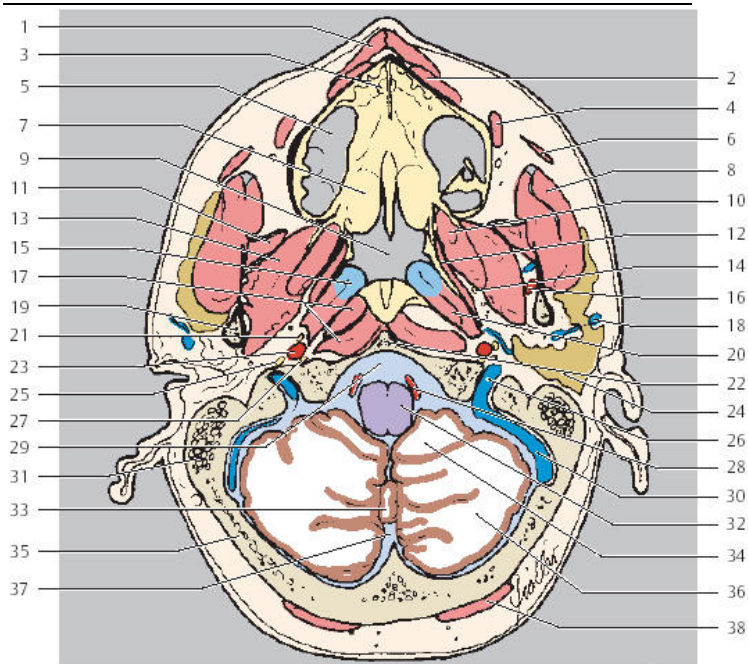
- |                     |                 |
|---------------------|-----------------|
| 1. 大脑上静脉            | 10. 横窦          |
| 2. 上矢状窦             | 11. 小脑半球上<br>静脉 |
| 3. 顶叶静脉             | 12. 乙状窦         |
| 4. 上吻合静脉            | 13. 小脑半球下<br>静脉 |
| 5. 额叶静脉             | 14. 海绵窦         |
| 6. 基底静脉             | 15. 颈内静脉        |
| 7. 大脑中静脉（深<br>部和表面） |                 |
| 8. 蝶顶窦              |                 |
| 9. 窦汇               |                 |



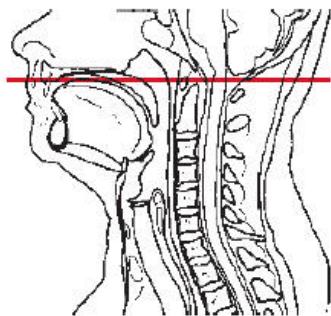
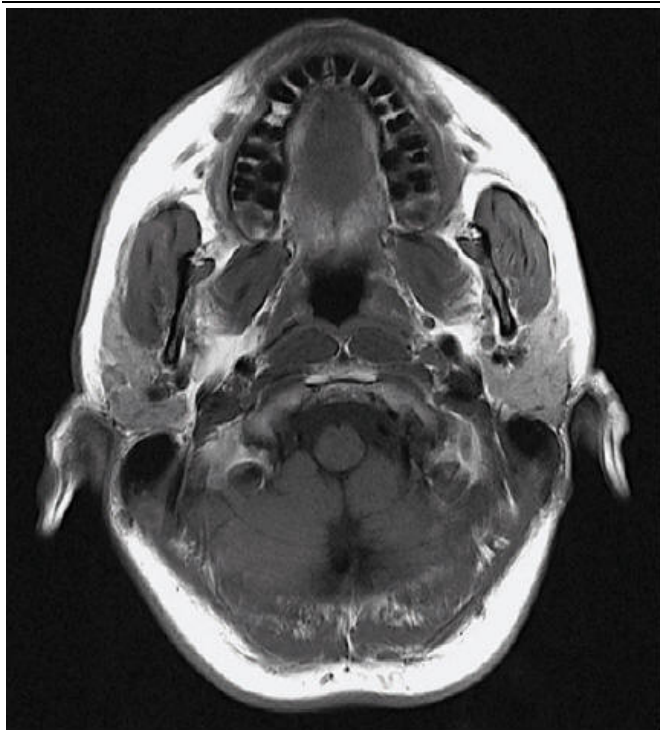


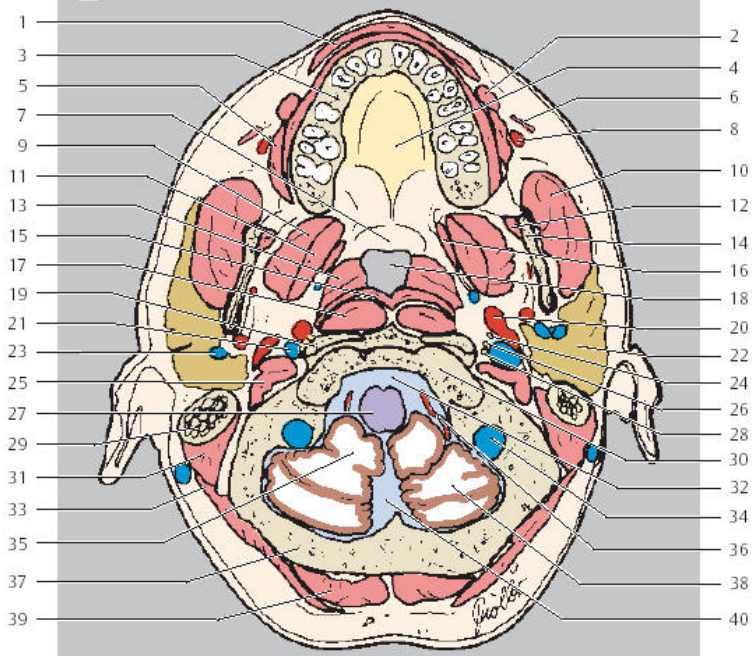
- |            |             |             |
|------------|-------------|-------------|
| 1. 小脑中央前静脉 | 11. 岩上窦     | 21. 小脑半球下静脉 |
| 2. 上矢状窦    | 12. 大脑大静脉   | 22. 乙状窦     |
| 3. 额叶静脉    | 13. 海绵窦     |             |
| 4. 大脑上静脉   | 14. 大脑后静脉   |             |
| 5. 大脑内静脉   | 15. 岩下窦     |             |
| 6. 顶叶静脉    | 16. 直窦      |             |
| 7. 基底静脉    | 17. 颈内静脉    |             |
| 8. 镰幕窦复合   | 18. 小脑半球上静脉 |             |
| 9. 下吻合静脉   | 19. 窦汇      |             |
| 10. 枕内静脉   | 20. 横窦      |             |





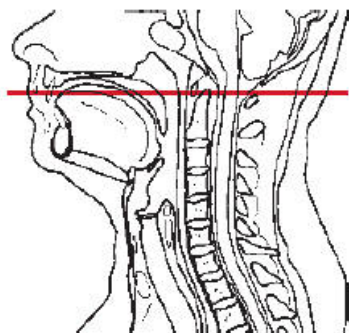
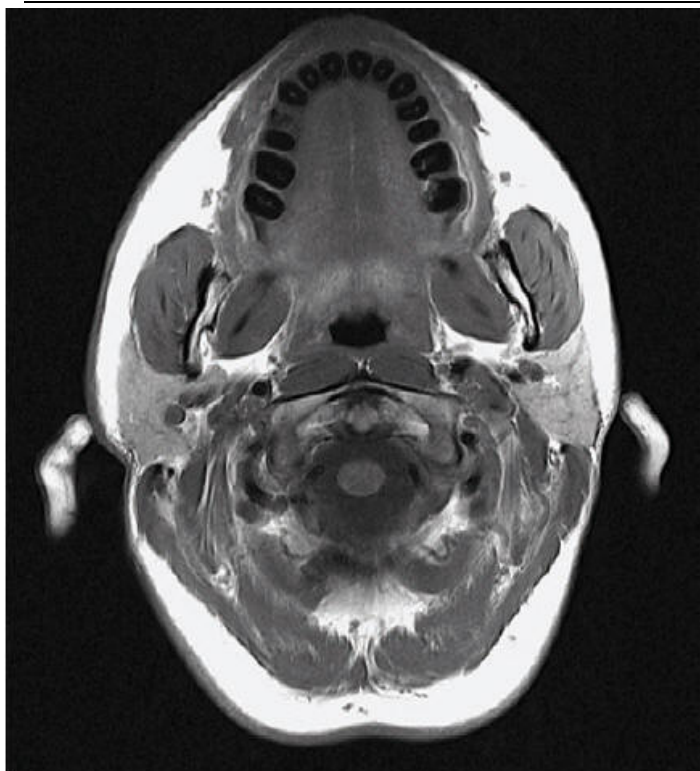
- |              |           |            |
|--------------|-----------|------------|
| 1. 口轮匝肌      | 14. 下颌神经  | 28. 椎动脉    |
| 2. 提上唇肌      | 15. 咽鼓管   | 29. 脚间池    |
| 3. 上颌骨腭突与切牙管 | 16. 上颌动脉  | 30. 乙状窦    |
| 4. 提口角肌      | 17. 头长肌   | 31. 乳突小房   |
| 5. 上颌窦       | 18. 下颌后静脉 | 32. 延髓     |
| 6. 颧大肌       | 19. 下颌支   | 33. 小脑蚓部   |
| 7. 软腭        | 20. 岩悬雍垂肌 | 34. 小脑扁桃体  |
| 8. 咬肌        | 21. 舌咽神经  | 35. 枕骨     |
| 9. 鼻咽        | 22. 枕骨基底部 | 36. 小脑半球后叶 |
| 10. 翼内肌      | 23. 颈内动脉  | 37. 小脑延髓池  |
| 11. 颞肌       | 24. 腮腺    | 38. 头半棘肌   |
| 12. 腭帆张肌     | 25. 迷走神经  |            |
| 13. 翼外肌      | 26. 颈内静脉  |            |
|              | 27. 舌下神经  |            |

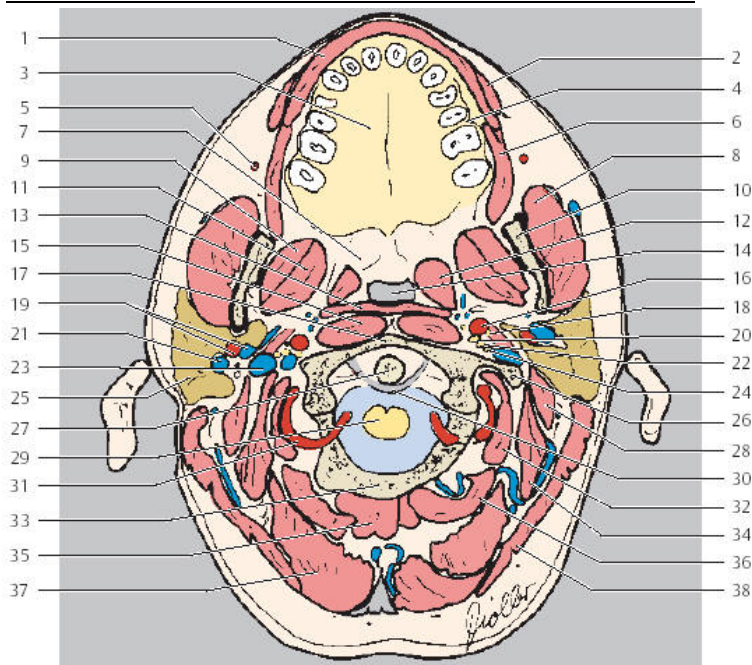




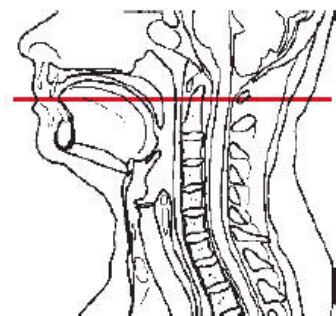
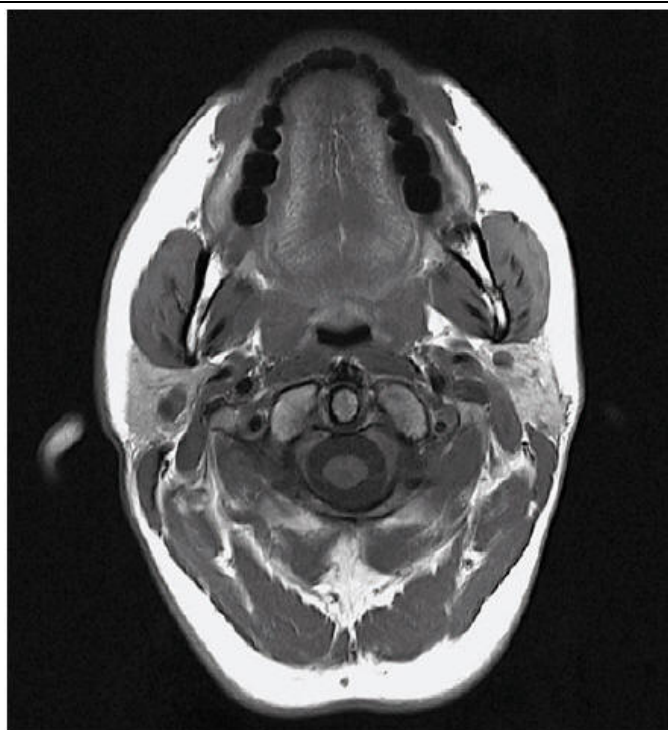- |           |           |            |
|-----------|-----------|------------|
| 1. 口轮匝肌   | 17. 头长肌   | 33. 头夹肌    |
| 2. 提口角肌   | 18. 鼻咽    | 34. 导静脉与髁管 |
| 3. 上颌骨腭突  | 19. 寰椎前弓  | 35. 小脑扁桃体  |
| 4. 硬腭     | 20. 颈内动脉  | 36. 椎动脉    |
| 5. 颊肌     | 21. 颈内静脉  | 37. 枕骨     |
| 6. 颧肌     | 22. 腮腺    | 38. 小脑后叶   |
| 7. 软腭     | 23. 下颌后静脉 | 39. 头半棘肌   |
| 8. 面动脉    | 24. 迷走神经  | 40. 小脑延髓池  |
| 9. 翼外肌    | 25. 头外侧直肌 |            |
| 10. 咬肌    | 26. 舌下神经  |            |
| 11. 翼内肌   | 27. 延髓    |            |
| 12. 颞肌    | 28. 副神经   |            |
| 13. 岩悬雍垂肌 | 29. 乳突小房  |            |
| 14. 下颌支   | 30. 枕骨基底部 |            |
| 15. 头夹肌   | 31. 二腹肌后腹 |            |
| 16. 腭帆张肌  | 32. 脚间池   |            |

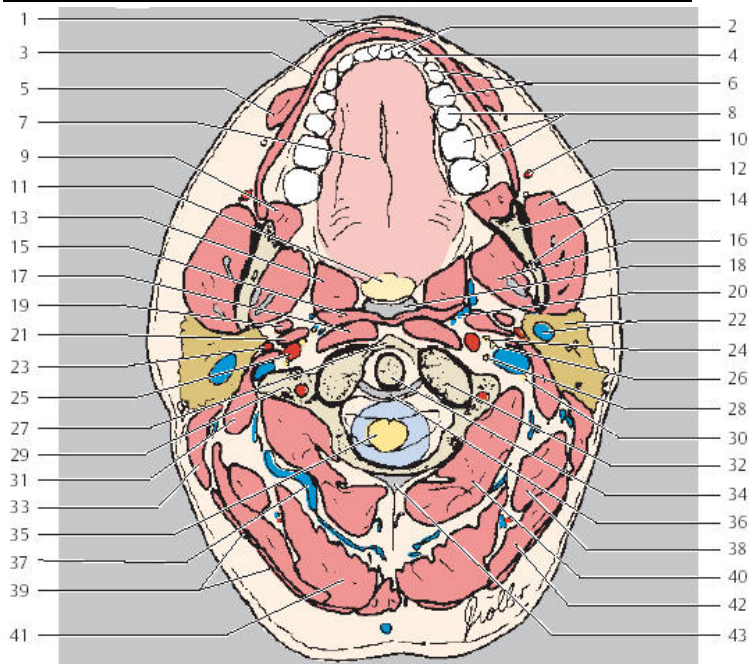




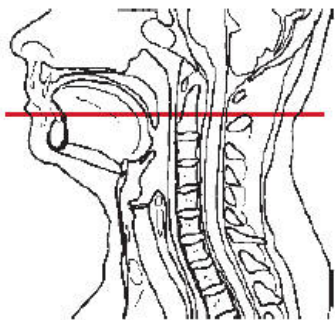
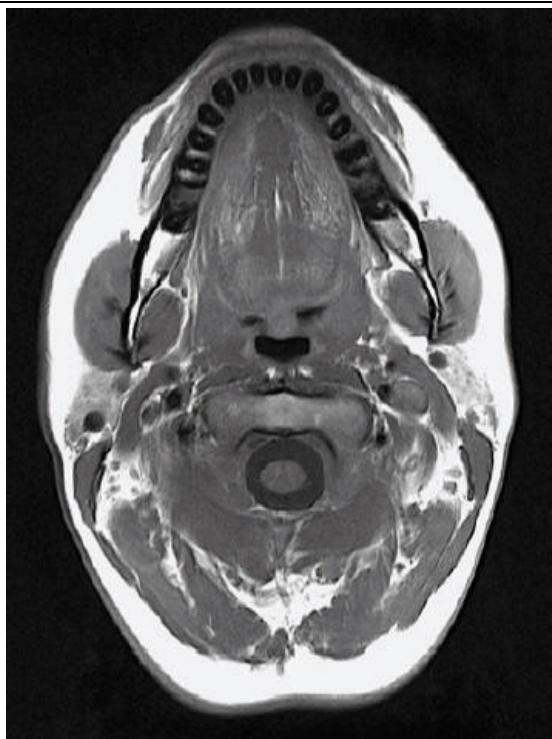

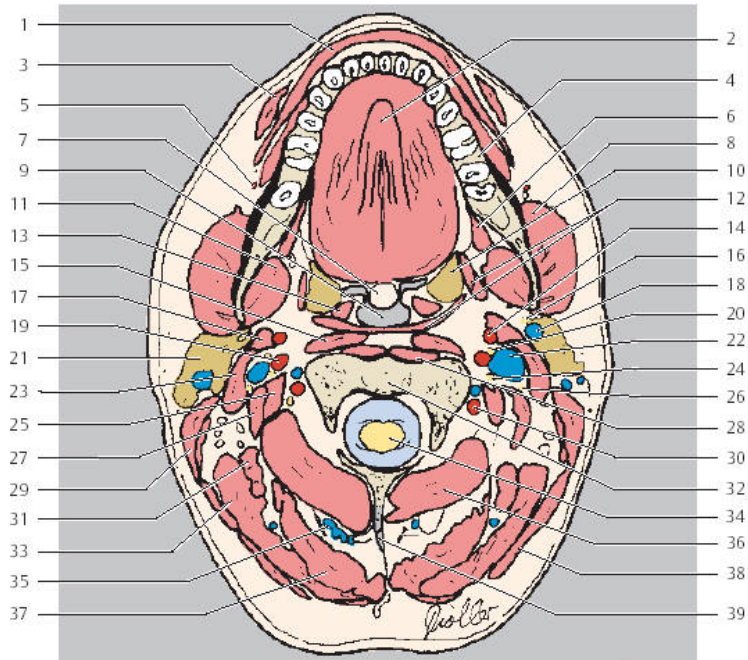
- |          |           |           |
|----------|-----------|-----------|
| 1. 口轮匝肌  | 17. 寰椎前弓  | 33. 寰椎后弓  |
| 2. 提口角肌  | 18. 舌咽神经  | 34. 头上斜肌  |
| 3. 硬腭    | 19. 上颌动静脉 | 35. 头后小直肌 |
| 4. 齿槽突   | 20. 迷走神经  | 36. 头下斜肌  |
| 5. 面动脉   | 21. 下颌后静脉 | 37. 头半棘肌  |
| 6. 颊肌    | 22. 舌下神经  | 38. 头夹肌   |
| 7. 软腭    | 23. 茎突咽肌  |           |
| 8. 咬肌    | 24. 副神经   |           |
| 9. 翼外肌   | 25. 腮腺    |           |
| 10. 下颌支  | 26. 寰椎横突  |           |
| 11. 翼内肌  | 27. 枢椎齿突  |           |
| 12. 腭帆张肌 | 28. 二腹肌后腹 |           |
| 13. 咽上缩肌 | 29. 延髓    |           |
| 14. 咽喉   | 30. 寰椎横韧带 |           |
| 15. 头长肌  | 31. 椎动脉   |           |
| 16. 颈内动脉 | 32. 头外侧直肌 |           |



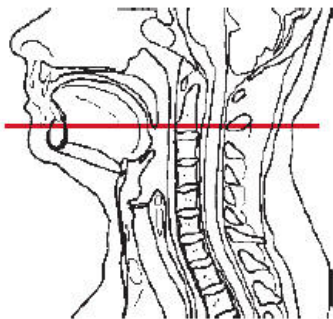
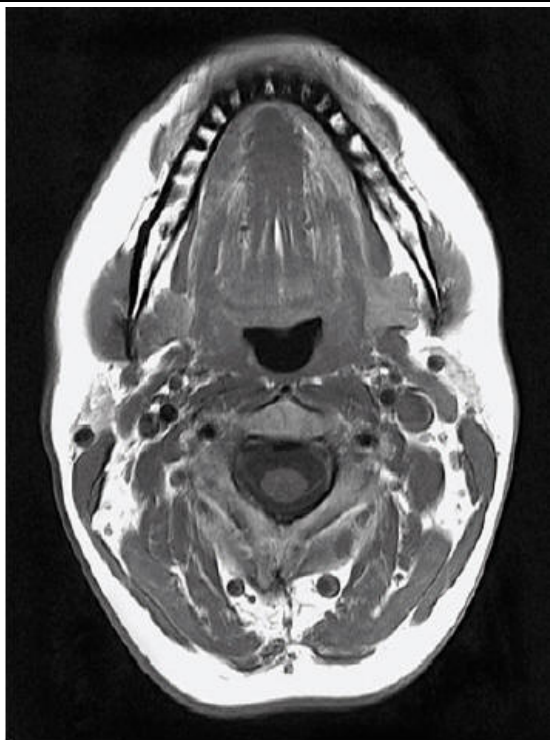

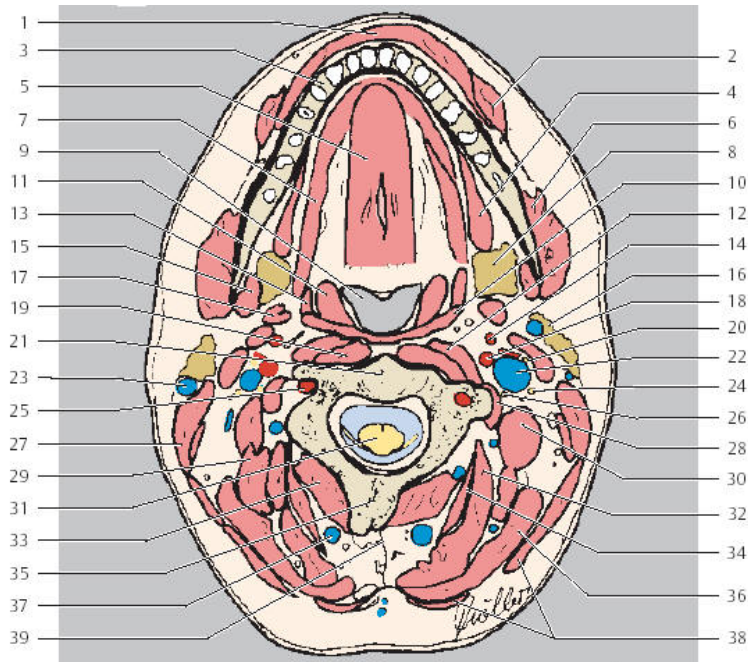
- |                |              |           |
|----------------|--------------|-----------|
| 1. 上唇          | 16. 翼内肌      | 31. 二腹肌后腹 |
| 2. 切牙(左 1, 2)  | 17. 头长肌      | 32. 寰椎侧块  |
| 3. 口轮匝肌        | 18. 口咽       | 33. 胸锁乳突肌 |
| 4. 尖牙(左 3)     | 19. 茎突舌肌     | 34. 枢椎齿突  |
| 5. 提口角肌        | 20. 咽静脉丛     | 35. 脊髓    |
| 6. 前磨牙(左 4, 5) | 21. 茎突咽肌     | 36. 寰椎横切带 |
| 7. 舌           | 22. 腮腺与下颌后静脉 | 37. 颈深静脉  |
| 8. 磨牙(6-8)     | 23. 上颌动脉     | 38. 头最长肌  |
| 9. 颊肌          | 24. 舌咽神经     | 39. 斜方肌   |
| 10. 面动脉        | 25. 颈内动脉     | 40. 头下斜肌  |
| 11. 悬雍垂        | 26. 舌下神经     | 41. 头半棘肌  |
| 12. 咬肌         | 27. 寰椎前弓     | 42. 头夹肌   |
| 13. 腭帆张肌       | 28. 迷走神经     | 43. 项韧带   |
| 14. 下颌支        | 29. 横突(孔)    |           |
| 15. 咽上缩肌       | 30. 副神经      |           |





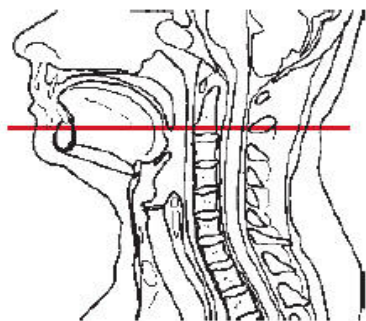
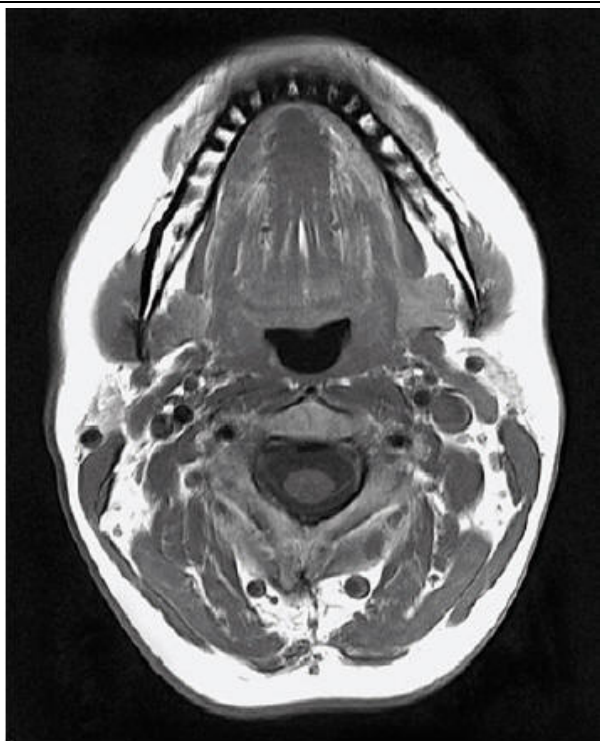- |           |           |          |
|-----------|-----------|----------|
| 1. 口轮匝肌   | 17. 茎突舌骨肌 | 33. 头夹肌  |
| 2. 舌(颏舌肌) | 18. 下颌后静脉 | 34. 脊髓   |
| 3. 提口角肌   | 19. 颈内动脉  | 35. 颈深静脉 |
| 4. 上颌     | 20. 舌下神经  | 36. 头下斜肌 |
| 5. 面动脉    | 21. 腮腺    | 37. 头半棘肌 |
| 6. 舌下肌    | 22. 颈内静脉  | 38. 斜方肌  |
| 7. 悬雍垂    | 23. 二腹肌后腹 | 39. 项韧带  |
| 8. 咬肌     | 24. 迷走神经  |          |
| 9. 口咽     | 25. 颈最长肌  |          |
| 10. 腭扁桃体  | 26. 副神经   |          |
| 11. 翼内肌   | 27. 肩胛提肌  |          |
| 12. 咽上缩肌  | 28. 颈长肌   |          |
| 13. 腭咽肌   | 29. 胸锁乳突肌 |          |
| 14. 颈外动脉  | 30. 椎动脉   |          |
| 15. 头长肌   | 31. 头最长肌  |          |
| 16. 面神经   | 32. 寰椎椎体  |          |

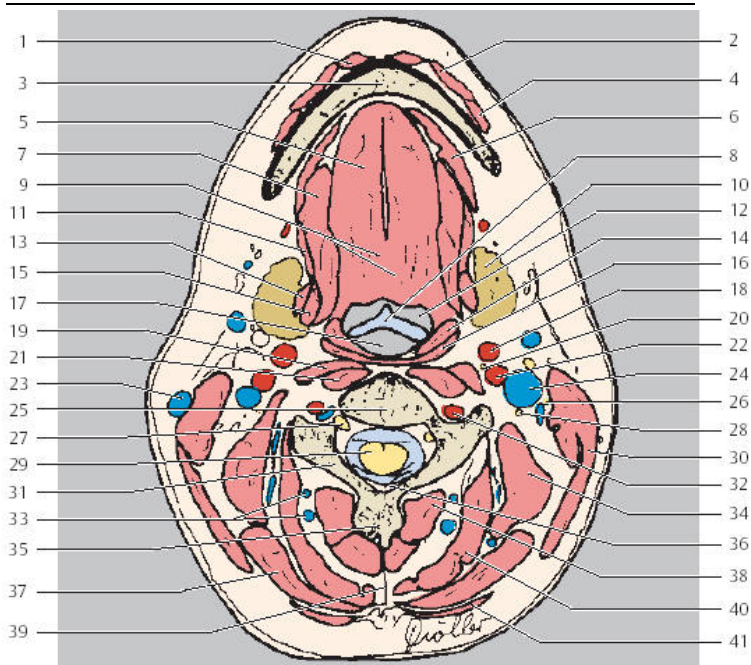




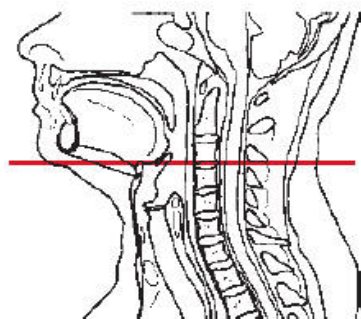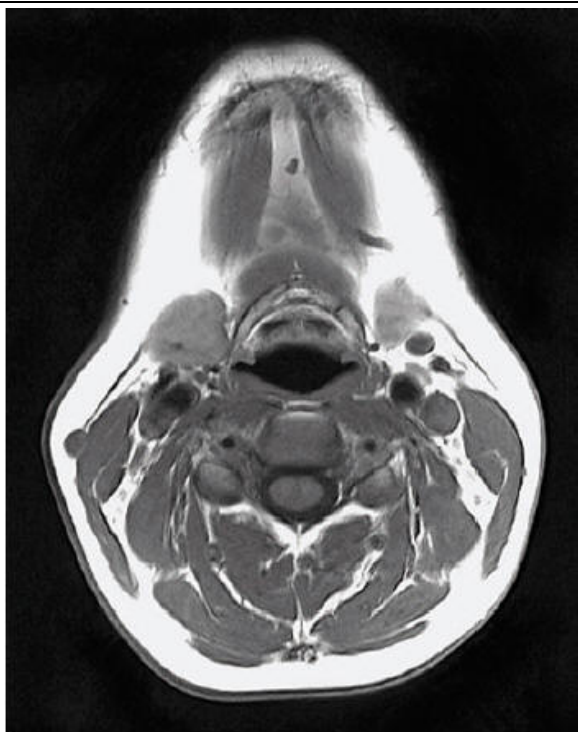- |           |           |             |
|-----------|-----------|-------------|
| 1. 口轮匝肌   | 17. 茎突舌肌  | 33. 头棘肌与多裂肌 |
| 2. 降口角肌   | 18. 颈内动脉  | 34. 颈半棘肌    |
| 3. 上顎     | 19. 颈长肌   | 35. 脊椎棘突    |
| 4. 下颌舌骨肌  | 20. 舌下神经  | 36. 头夹肌     |
| 5. 颏舌肌    | 21. 寰椎椎体  | 37. 颈深静脉    |
| 6. 咬肌     | 22. 颈内静脉  | 38. 斜方肌     |
| 7. 舌骨舌肌   | 23. 下颌后静脉 | 39. 项韧带     |
| 8. 下颌(下)腺 | 24. 副神经   |             |
| 9. 口咽     | 25. 椎动脉   |             |
| 10. 咽上缩肌  | 26. 迷走神经  |             |
| 11. 腭咽肌   | 27. 胸锁乳突肌 |             |
| 12. 头长肌   | 28. 颈最长肌  |             |
| 13. 咽中缩肌  | 29. 头最长肌  |             |
| 14. 颈外动脉  | 30. 肩胛提肌  |             |
| 15. 翼内肌   | 31. 脊髓    |             |
| 16. 腮腺    | 32. 头半棘肌  |             |

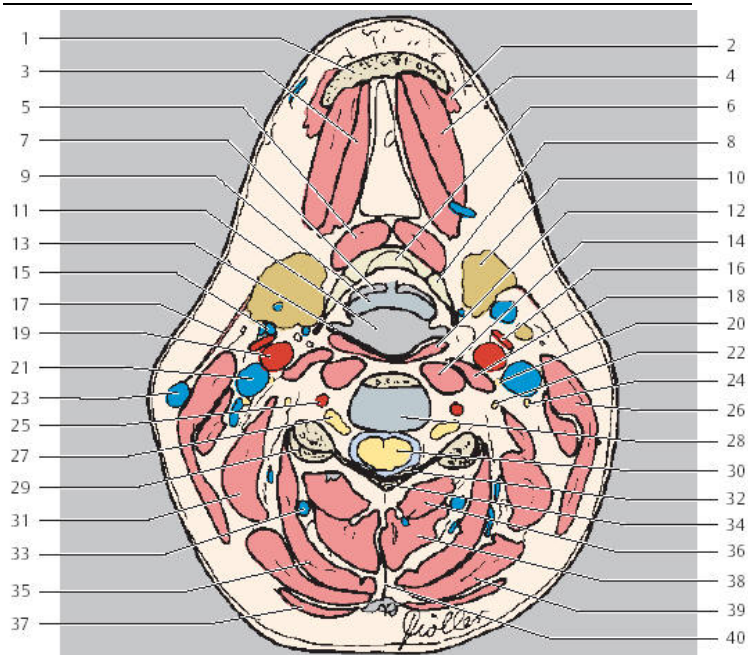




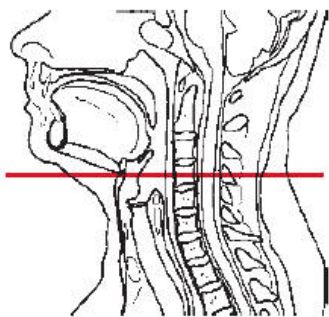
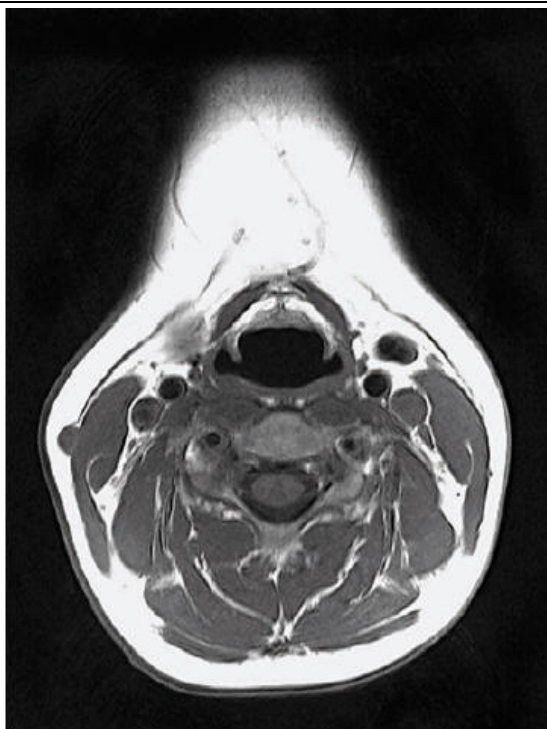

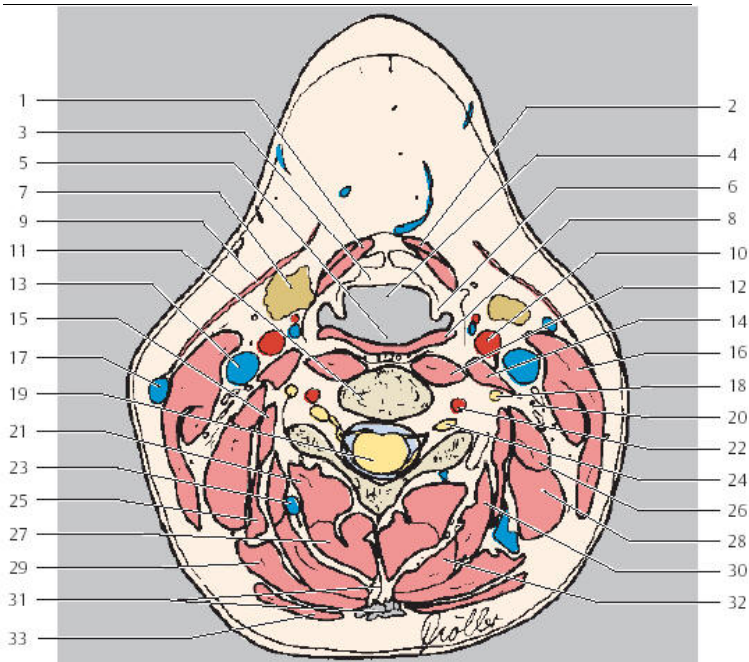
- |            |             |          |
|------------|-------------|----------|
| 1. 颈肌      | 17. 咽喉      | 33. 颈深静脉 |
| 2. 降口角肌    | 18. 颈外动脉    | 34. 肩胛提肌 |
| 3. 下顎      | 19. 头长肌     | 35. 棘突   |
| 4. 颈阔肌     | 20. 喉上神经    | 36. 黄韧带  |
| 5. 颈舌肌     | 21. 颈长肌     | 37. 头夹肌  |
| 6. 下颌舌骨肌   | 22. 颈内动脉    | 38. 颈棘肌  |
| 7. 舌骨舌肌    | 23. 颈外静脉    | 39. 项韧带  |
| 8. 会厌      | 24. 颈内静脉    | 40. 头半棘肌 |
| 9. 舌根      | 25. C3 椎体   | 41. 斜方肌  |
| 10. 下颌(下)腺 | 26. 副神经     |          |
| 11. 茎突舌肌   | 27. C4 脊神经根 |          |
| 12. 口咽     | 28. 迷走神经    |          |
| 13. 茎突舌骨肌  | 29. 脊髓      |          |
| 14. 腭咽肌    | 30. 胸锁乳突肌   |          |
| 15. 二腹肌后腹  | 31. C3 椎板   |          |
| 16. 咽中缩肌   | 32. 椎动脉     |          |



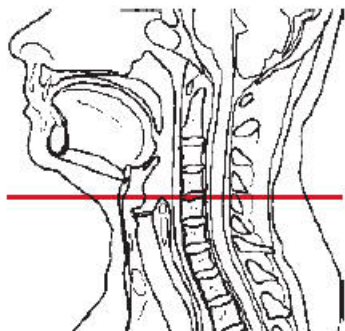
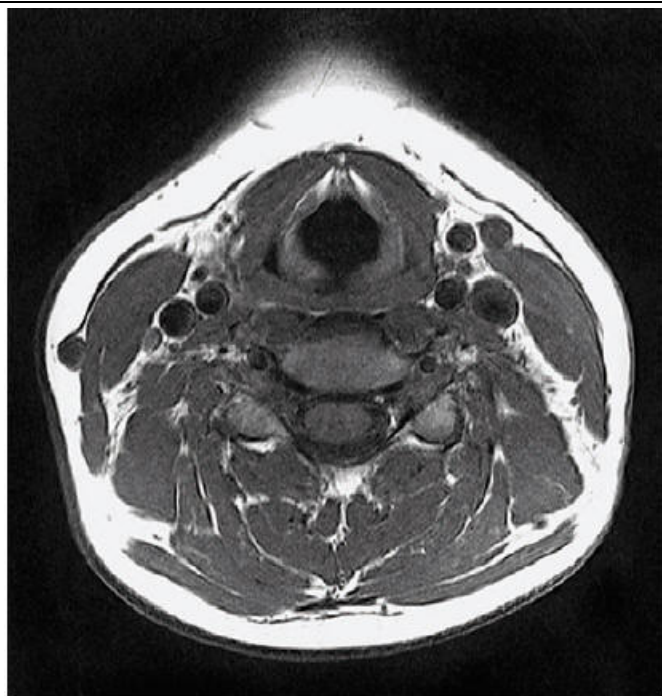

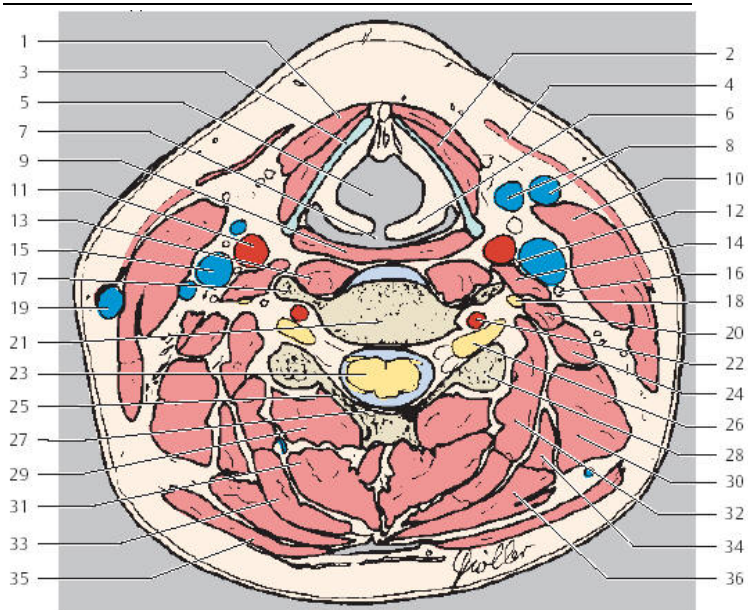
- |            |                |           |
|------------|----------------|-----------|
| 1. 下颌骨     | 脉              | 29. 关节突关节 |
| 2. 降口角肌    | 17. 颈阔肌        | 30. 脊髓    |
| 3. 下颌舌骨肌   | 18. 头长肌        | 31. 肩胛提肌  |
| 4. 二腹肌前腹   | 19. 颈总动脉分叉     | 32. 黄韧带   |
| 5. 颏舌骨肌    | 20. 迷走神经       | 33. 颈深静脉  |
| 6. 舌骨体     | 21. 颈内静脉       | 34. C3 后弓 |
| 7. 会厌谷     | 22. 脊神经 (C3)   | 35. 头半棘肌  |
| 8. 舌骨大角    | 23. 颈外静脉       | 36. 颈棘肌   |
| 9. 会厌      | 24. 脊神经 (C2)   | 37. 斜方肌   |
| 10. 下颌(下)腺 | 25. 椎动脉        | 38. 颈半棘肌  |
| 11. 喉咽     | 26. 胸锁乳突肌      | 39. 头夹肌   |
| 12. 咽下缩肌   | 27. 脊神经根 (C4)  | 40. 项韧带   |
| 13. 梨状隐窝   | 28. 椎间盘 (C3/4) |           |
| 14. 颈长肌    |                |           |
| 15. 下颌后静脉  |                |           |
| 16. 甲状腺上动  |                |           |





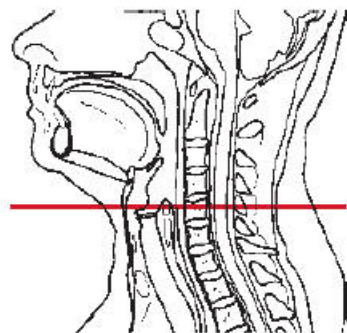
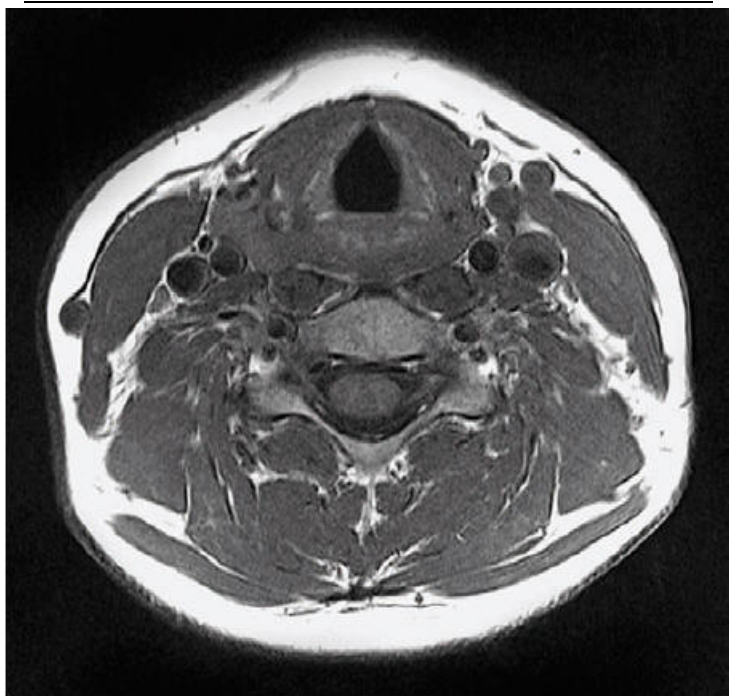- |           |               |         |
|-----------|---------------|---------|
| 1. 甲状舌骨肌  | 17. 颈外静脉      | 33. 斜方肌 |
| 2. 胸骨舌骨肌  | 18. 脊神经 (C4)  |         |
| 3. 会厌软骨   | 19. 脊髓        |         |
| 4. 喉前庭    | 20. 脊神经 (C3)  |         |
| 5. 喉咽     | 21. 颈棘肌       |         |
| 6. 杓状会厌皱襞 | 22. 椎动脉       |         |
| 7. 下颌(下)腺 | 23. 颈深静脉      |         |
| 8. 咽下缩肌   | 24. 脊神经根 (C5) |         |
| 9. 颈阔肌    | 25. 颈最长肌      |         |
| 10. 颈总动脉  | 26. 中斜角肌      |         |
| 11. C4 椎体 | 27. 颈半棘肌      |         |
| 12. 颈长肌   | 28. 肩胛提肌      |         |
| 13. 颈内静脉  | 29. 头夹肌       |         |
| 14. 头长肌   | 30. 颈夹肌       |         |
| 15. 头最长肌  | 31. 项韧带       |         |
| 16. 胸锁乳突肌 | 32. 头半棘肌      |         |

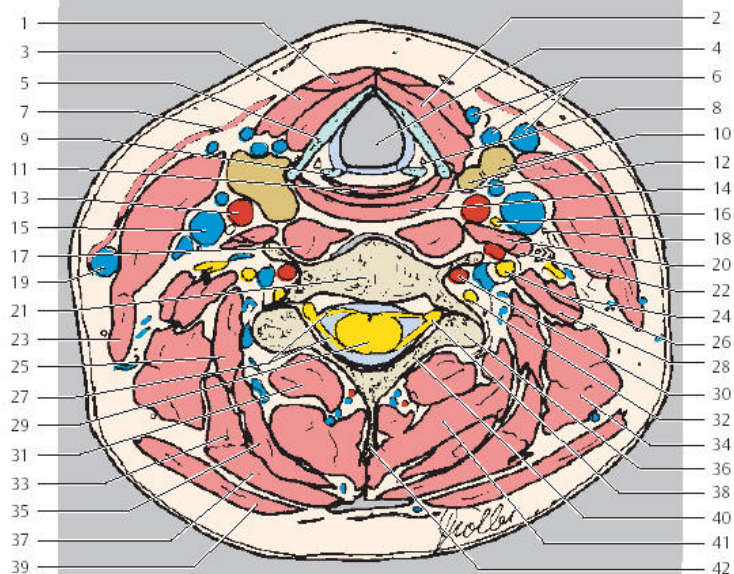




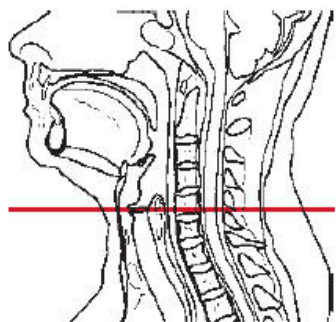
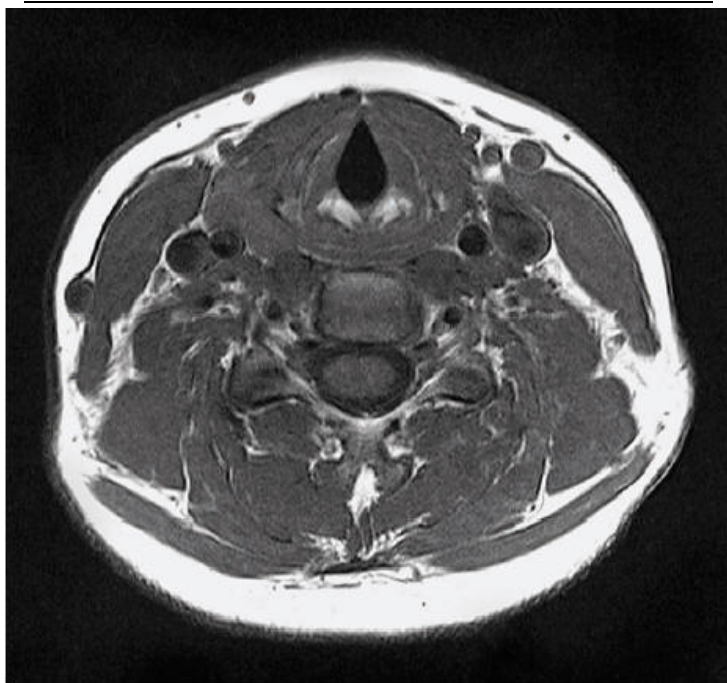- |              |             |         |
|--------------|-------------|---------|
| 1. 胸骨舌骨肌     | 19. 颈外静脉    | 36. 头夹肌 |
| 2. 甲状舌骨肌     | 20. 中斜角肌    |         |
| 3. 甲状软骨      | 21. C5 椎体   |         |
| 4. 颈阔肌       | 22. 椎动脉     |         |
| 5. 喉前庭       | 23. 脊髓      |         |
| 6. 杓状会厌皱襞    | 24. 后斜角肌    |         |
| 7. 咽喉        | 25. C6 后弓   |         |
| 8. 颈前静脉      | 26. 脊神经根 C6 |         |
| 9. 咽下缩肌      | 27. 黄韧带     |         |
| 10. 胸锁乳突肌    | 28. 下关节突    |         |
| 11. 颈总动脉     | 29. 颈棘肌与多裂肌 |         |
| 12. 迷走神经     | 30. 肩胛提肌    |         |
| 13. 颈长肌      | 31. 颈半棘肌    |         |
| 14. 头长肌      | 32. 颈最长肌    |         |
| 15. 颈内静脉     | 33. 头半棘肌    |         |
| 16. 脊神经 (C4) | 34. 颈夹肌     |         |
| 17. C5 横突    | 35. 斜方肌     |         |
| 18. 脊神经 (C5) |             |         |

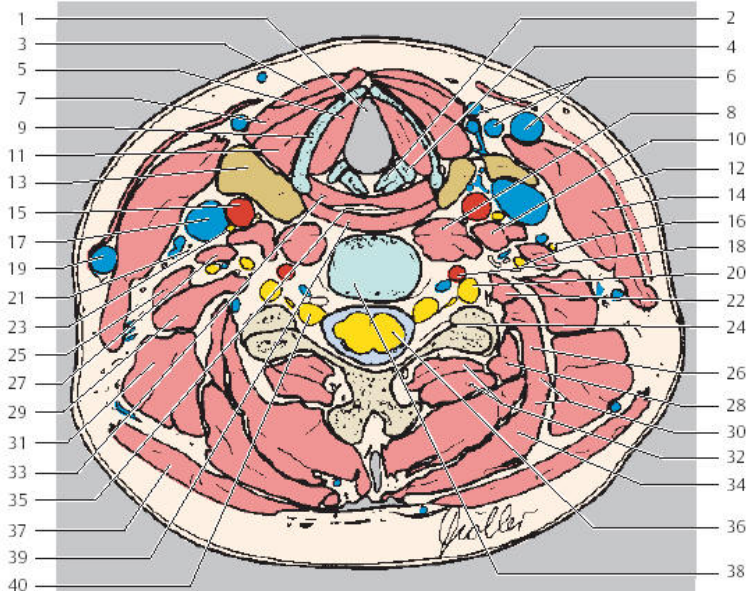




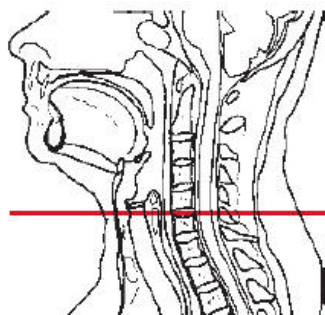
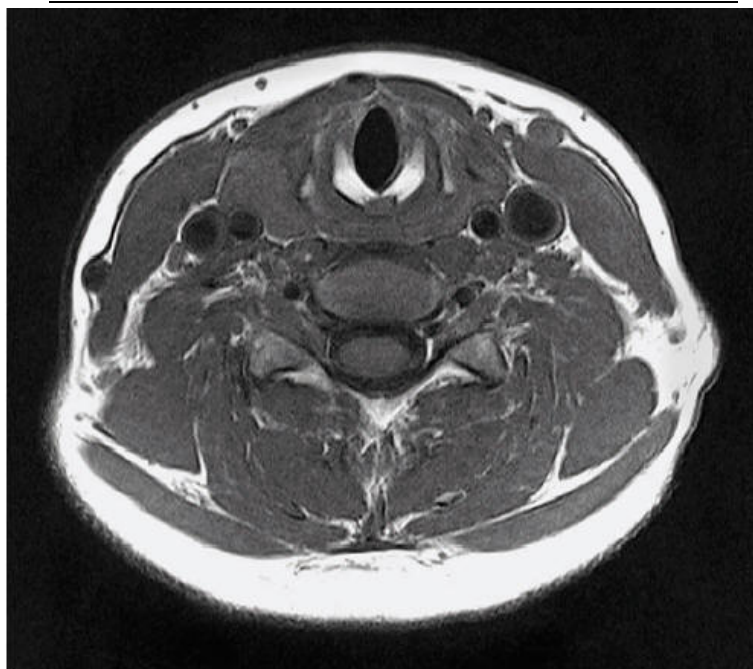

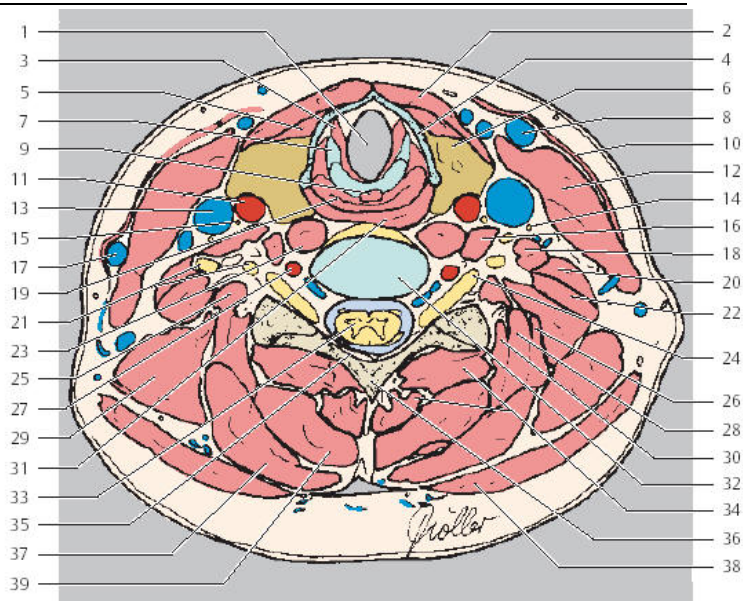
- |          |              |               |
|----------|--------------|---------------|
| 1. 胸骨舌骨肌 | 19. 颈外静脉     | 36. 椎下关节突     |
| 2. 甲状舌骨肌 | 20. 头长肌      | 37. 头夹肌       |
| 3. 肩胛舌骨肌 | 21. C5 椎体    | 38. 脊神经根 (C6) |
| 4. 喉     | 22. 前斜角肌     | 39. 斜方肌       |
| 5. 甲状软骨  | 23. 胸锁乳突肌    | 40. C6 椎体后弓   |
| 6. 颈前静脉  | 24. 后斜角肌     | 41. 颈半棘肌      |
| 7. 颈阔肌   | 25. 颈最长肌     | 42. C6 棘突     |
| 8. 梨状隐窝  | 26. 脊神经 (C4) |               |
| 9. 杓状软骨  | 27. 前后神经根    |               |
| 10. 甲状腺  | 28. 中斜角肌     |               |
| 11. 环状软骨 | 29. 脊髓       |               |
| 12. 咽喉   | 30. 椎动脉      |               |
| 13. 颈总动脉 | 31. 颈棘肌与多裂肌  |               |
| 14. 咽下缩肌 | 32. 脊神经 (C5) |               |
| 15. 颈内静脉 | 33. 颈夹肌      |               |
| 16. 迷走神经 | 34. 肩胛提肌     |               |
| 17. 颈长肌  | 35. 头半棘肌     |               |
| 18. 膈神经  |              |               |



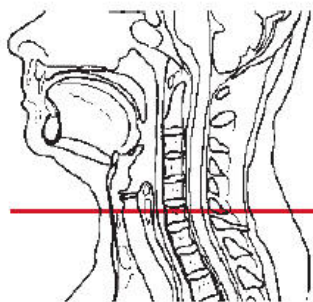
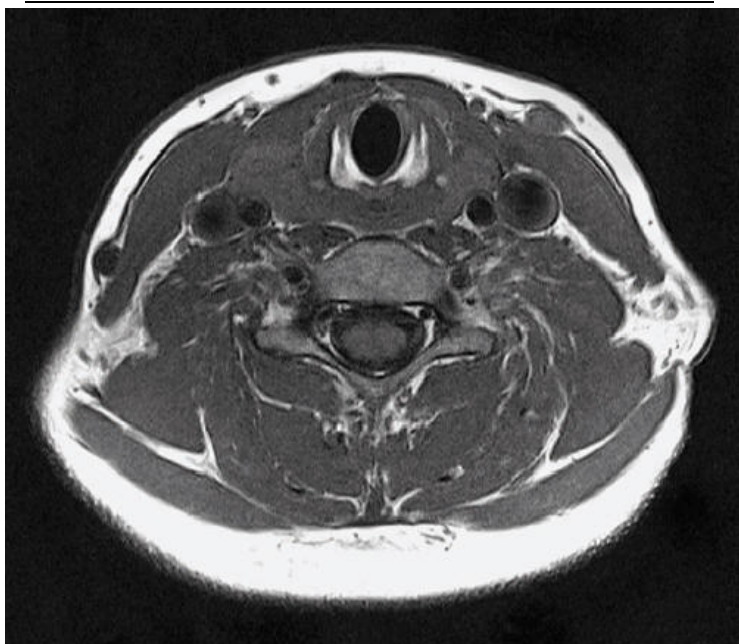


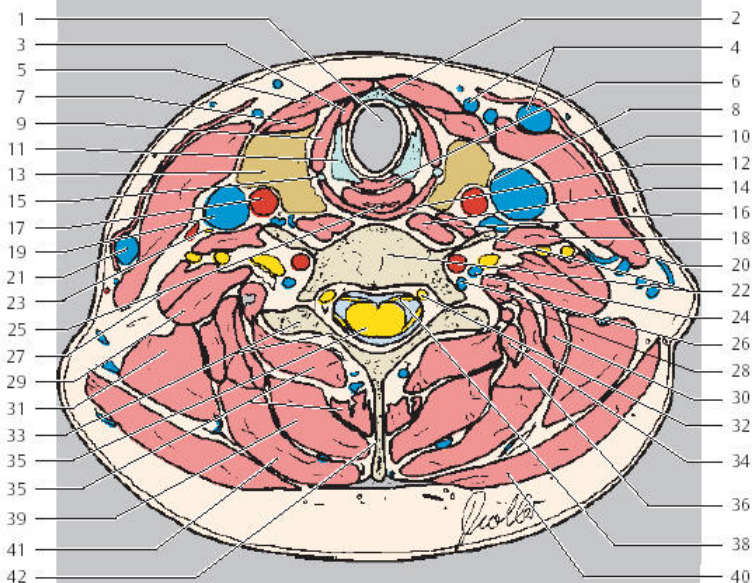
- |                  |              |              |
|------------------|--------------|--------------|
| 1. 声门            | 19. 颈外静脉     | 35. 喉咽       |
| 2. 环状软骨          | 20. 脊神经 (C6) | 36. 脊髓       |
| 3. 胸骨舌骨肌         | 21. 膈神经      | 37. 斜方肌      |
| 4. 杓状软骨          | 22. 头最长肌     | 38. C5 椎体    |
| 5. 声带肌           | 23. 迷走神经     | 39. 咽下缩肌     |
| 6. 颈前静脉          | 24. 关节突关节    | 40. 神经根 (C7) |
| 7. 肩胛舌骨肌         | 25. 中斜角肌     |              |
| 8. 颈长肌           | 26. 颈最长肌     |              |
| 9. 甲状软骨          | 27. 前斜角肌     |              |
| 10. 头长肌          | 28. 头半棘肌     |              |
| 11. 甲状舌骨肌        | 29. 后斜角肌     |              |
| 12. 颈阔肌          | 30. 颈夹肌与头夹肌  |              |
| 13. 甲状腺          | 31. 肩胛提肌     |              |
| 14. 胸锁乳突肌        | 32. 颈棘肌与多裂肌  |              |
| 15. 颈总动脉         | 33. 后环勺肌     |              |
| 16. 脊神经 (C4, C5) | 34. 颈半棘肌     |              |
| 17. 颈内静脉         |              |              |
| 18. 椎动脉          |              |              |





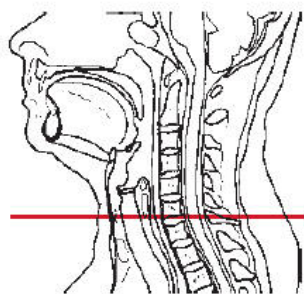
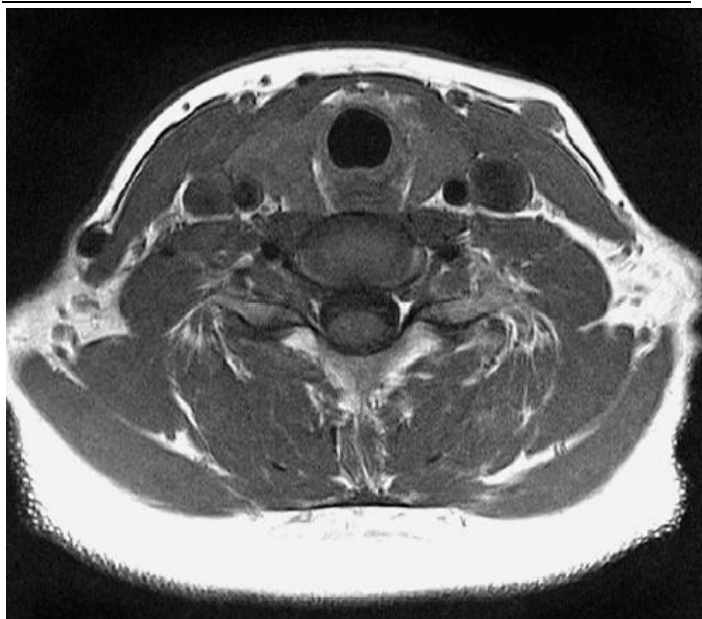- |           |                     |          |
|-----------|---------------------|----------|
| 1. 喉      | 19. 咽喉              | 35. 黄韧带  |
| 2. 胸骨舌骨肌  | 20. 中斜角肌            | 36. 后椎弓  |
| 3. 声带     | 21. 脊神经<br>(C4, C5) | 37. 头夹肌  |
| 4. 甲状软骨   | 22. 后斜角肌            | 38. 斜方肌  |
| 5. 甲状舌骨肌  | 23. 颈长肌             | 39. 颈半棘肌 |
| 6. 甲状腺    | 24. 脊神经根 C6         |          |
| 7. 杓状软骨   | 25. 头最长肌            |          |
| 8. 颈前静脉   | 26. 颈最长肌            |          |
| 9. 杓横肌    | 27. 椎动脉             |          |
| 10. 颈阔肌   | 28. 颈夹肌             |          |
| 11. 颈总动脉  | 29. 肩胛提肌            |          |
| 12. 胸锁乳突肌 | 30. 头半棘肌            |          |
| 13. 颈内静脉  | 31. 咽下缩肌            |          |
| 14. 膈神经   | 32. C5/6 椎间隙        |          |
| 15. 迷走神经  | 33. 脊髓              |          |
| 16. 头长肌   | 34. 颈棘肌与多<br>裂肌     |          |
| 17. 颈外静脉  |                     |          |
| 18. 前斜角肌  |                     |          |

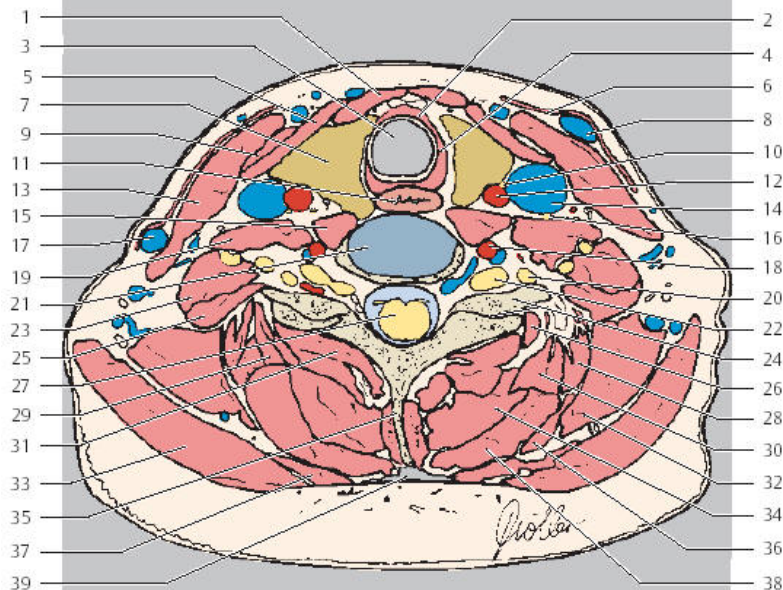




- |            |              |              |
|------------|--------------|--------------|
| 1. 喉       | 18. 前斜角肌     | 35. 脊髓       |
| 2. 甲状软骨    | 19. 颈内静脉     | 36. 颈夹肌      |
| 3. 甲状杓状肌   | 20. 胸锁乳突肌    | 37. 颈棘肌与多裂肌  |
| 4. 颈前静脉    | 21. 颈外静脉     | 38. C8 前后神经根 |
| 5. 胸骨舌骨肌   | 22. C6 椎体    | 39. 颈半棘肌     |
| 6. 杓横肌     | 23. 膈神经      | 40. 斜方肌      |
| 7. 甲状舌骨肌   | 24. C4-6 脊神经 | 41. 头夹肌      |
| 8. 迷走神经    | 25. 食管       | 42. 脊椎棘突     |
| 9. 胸骨甲状肌   | 26. 椎动脉      |              |
| 10. 颈阔肌    | 27. 中斜角肌     |              |
| 11. 环状软骨   | 28. 头最长肌     |              |
| 12. 咽下缩肌   | 29. 后斜角肌     |              |
| 13. 甲状腺    | 30. 颈最长肌     |              |
| 14. 颈长肌    | 31. 肩胛提肌     |              |
| 15. 甲状软骨下角 | 32. C7 脊神经根  |              |
| 16. 头长肌    | 33. C7 横突与后弓 |              |
| 17. 颈总动脉   | 34. 头半棘肌     |              |



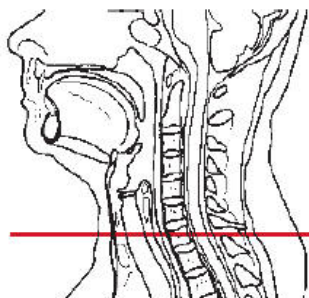
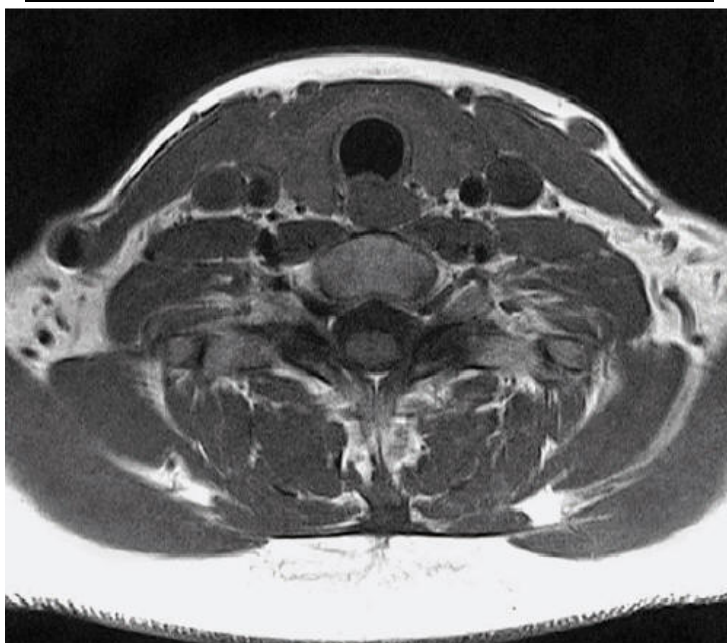

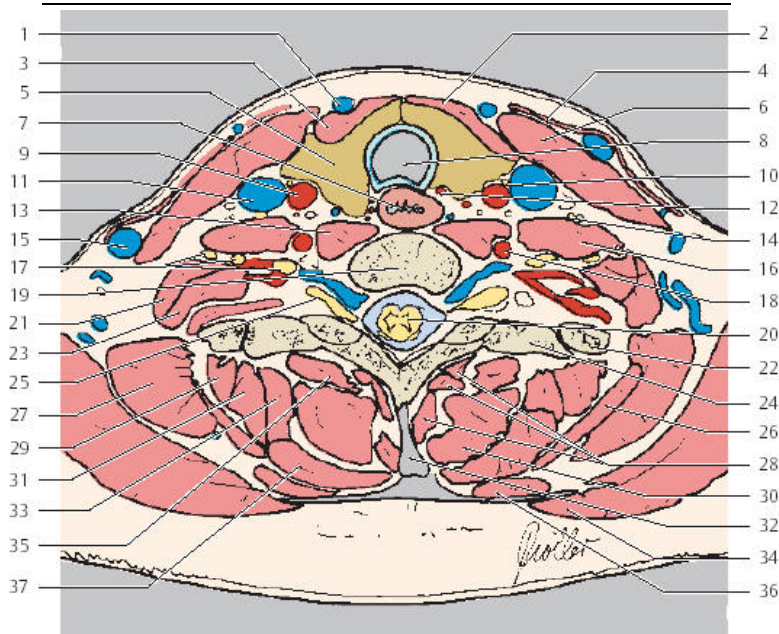


1. 胸骨舌骨肌
2. 环状软骨
3. 气管
4. 环甲肌
5. 胸骨甲状肌
6. 颈阔肌
7. 甲状腺
8. 颈前静脉
9. 肩胛舌骨肌
10. 迷走神经
11. 食管
12. 颈总动脉
13. 胸锁乳突肌
14. 颈内静脉
15. 颈长肌
16. 膈神经
17. 颈外静脉

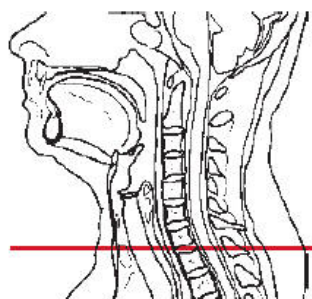
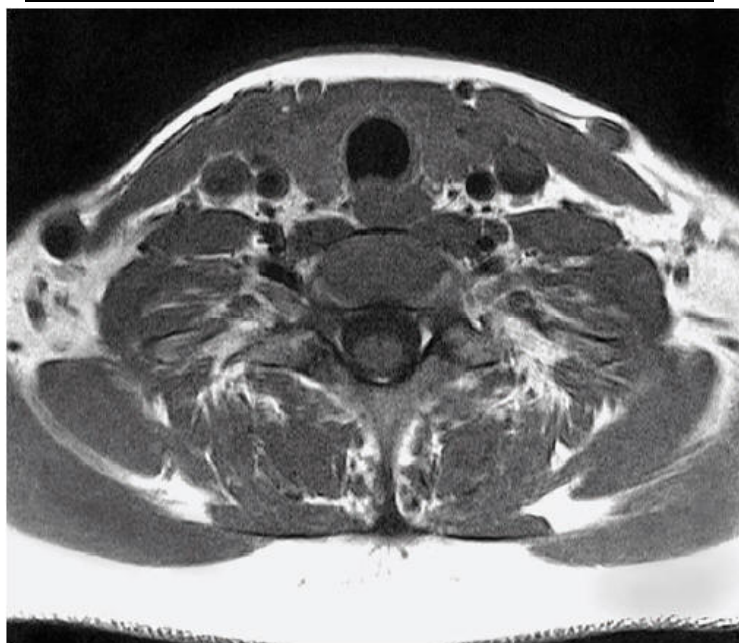18. 椎动脉
19. 前斜角肌
20. C4-6 脊神经
21. C6/7 椎间隙
22. C7 神经根
23. 中斜角肌
24. C6/7 关节突关节
25. 后斜角肌
26. 头最长肌
27. 脊髓
28. 颈最长肌
29. 头半棘肌
30. 颈夹肌
31. 颈棘肌与多裂肌
32. 肩胛提肌

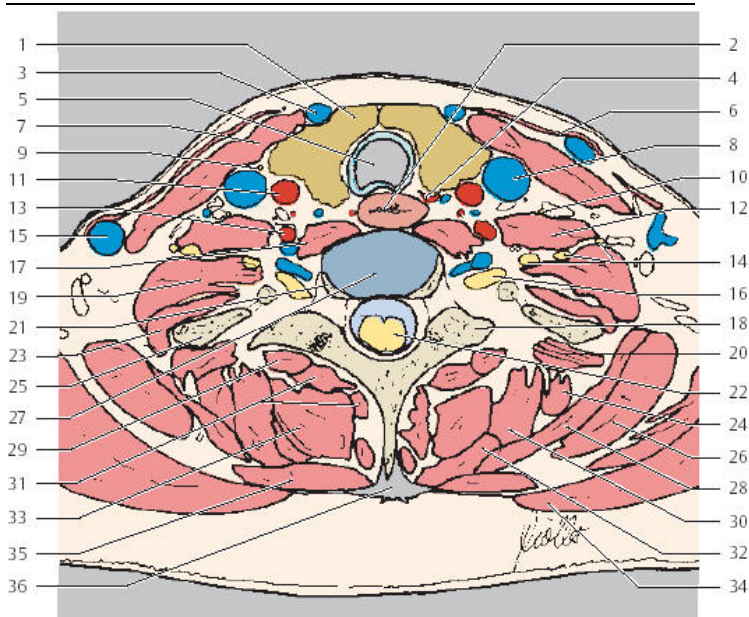
33. 斜方肌
34. 颈半棘肌
35. 颈椎棘突
36. 上后锯肌
37. 菱形小肌
38. 头夹肌
39. 项韧带



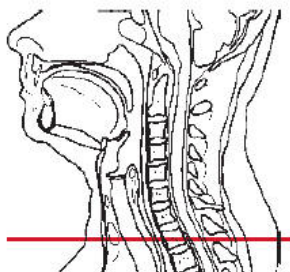
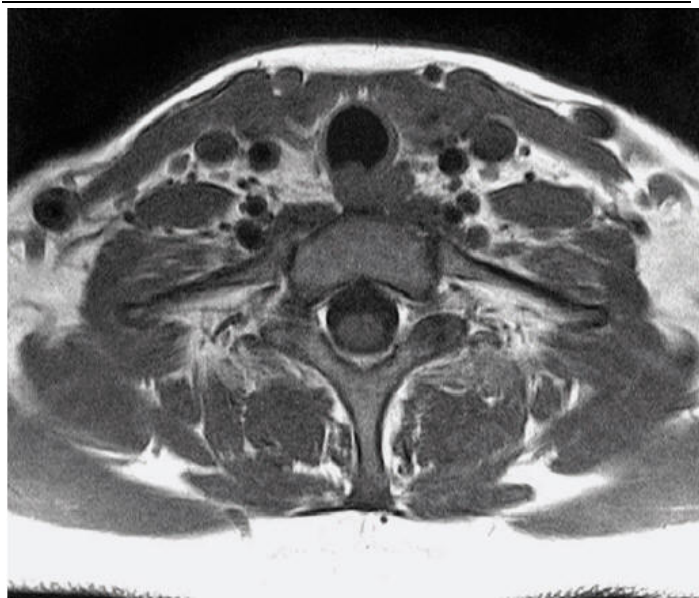


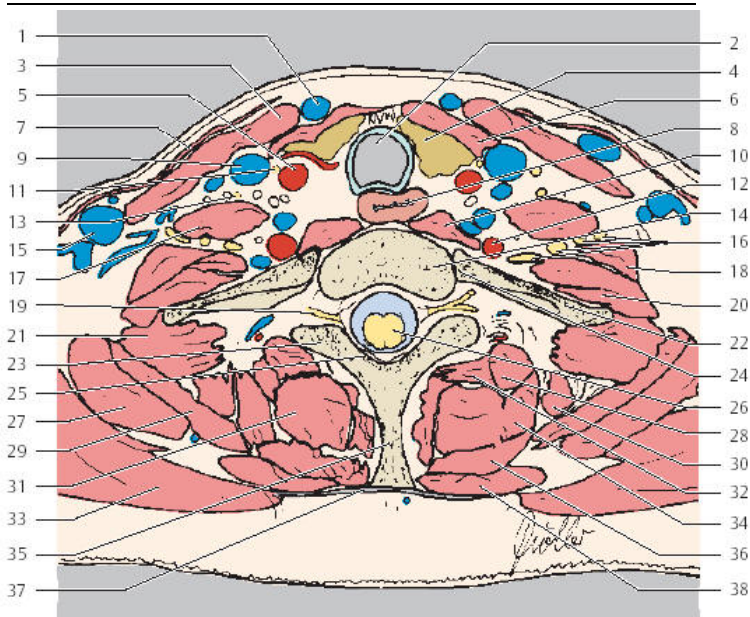
- |            |              |          |
|------------|--------------|----------|
| 1. 颈前静脉    | 17. C5-7 脊神经 | 33. 颈夹肌  |
| 2. 胸骨舌骨肌   | 18. 椎动脉      | 34. 斜方肌  |
| 3. 胸骨甲状肌   | 19. C7 椎体    | 35. 头半棘肌 |
| 4. 颈阔肌     | 20. 脊髓       | 36. 菱形小肌 |
| 5. 甲状腺     | 21. 中斜角肌     | 37. 头夹肌  |
| 6. 胸锁乳突肌   | 22. 第一肋骨     |          |
| 7. 食管      | 23. 后斜角肌     |          |
| 8. 气管      | 24. 颈椎横突     |          |
| 9. 颈总动脉    | 25. C8 神经根   |          |
| 10. 迷走神经   | 26. 上后锯肌     |          |
| 11. 颈内静脉   | 27. 肩胛提肌     |          |
| 12. 甲状腺下动脉 | 28. 颈棘肌与多裂肌  |          |
| 13. 颈长肌    | 29. 颈肋肋肌     |          |
| 14. 膈神经    | 30. 颈半棘肌     |          |
| 15. 颈外静脉   | 31. 颈最长肌     |          |
| 16. 前斜角肌   | 32. 棘突间韧带    |          |





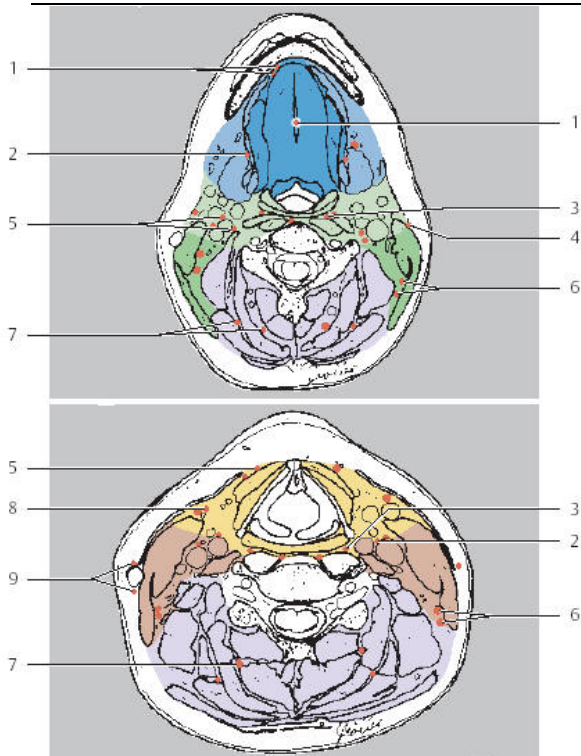
- |              |               |           |
|--------------|---------------|-----------|
| 1. 甲状腺       | 17. 颈长肌       | 32. 头夹肌   |
| 2. 食管        | 18. T1 横突     | 33. 颈半棘肌  |
| 3. 颈前静脉      | 19. 中斜角肌      | 34. 斜方肌   |
| 4. 甲状腺下静脉    | 20. 肋间肌       | 35. 菱形小肌  |
| 5. 气管        | 21. T1 椎体商后缘  | 36. 棘突间韧带 |
| 6. 颈阔肌       | 22. 脊髓        |           |
| 7. 胸锁乳突肌     | 23. 后斜角肌      |           |
| 8. 颈内静脉      | 24. 颈肋肋肌      |           |
| 9. 迷走神经      | 25. 第一肋骨      |           |
| 10. 膈神经      | 26. 肩胛提肌      |           |
| 11. 颈总动脉     | 27. C7/T1 椎间隙 |           |
| 12. 前斜角肌     | 28. 上后锯肌      |           |
| 13. 椎动脉      | 29. 头半棘肌      |           |
| 14. C5-7 脊神经 | 30. 颈夹肌       |           |
| 15. 颈外静脉     | 31. 颈棘肌与多裂肌   |           |
| 16. C8 神经根   |               |           |





- |             |             |           |
|-------------|-------------|-----------|
| 1. 颈前静脉     | 18. 中斜角肌    | 34. 颈夹肌   |
| 2. 气管       | 19. T1 神经根  | 35. 脊椎棘突  |
| 3. 胸锁乳突肌    | 20. 后斜角肌    | 36. 头夹肌(  |
| 4. 甲状腺      | 21. 肋间肌     | 37. 棘突间韧带 |
| 5. 颈总动脉     | 22. 第一肋骨    | 38. 菱形小肌  |
| 6. 胸骨舌骨肌    | 23. T1 横突   |           |
| 7. 颈阔肌      | 24. 肋椎关节    |           |
| 8. 食管       | 25. 黄韧带     |           |
| 9. 颈内静脉     | 26. 脊髓      |           |
| 10. 颈长肌     | 27. 肩胛提肌    |           |
| 11. 迷走神经    | 28. 头半棘肌    |           |
| 12. 椎动脉     | 29. 上后锯肌    |           |
| 13. 膈神经     | 30. 颈髂肋肌    |           |
| 14. T1 椎体   | 31. 颈半棘肌    |           |
| 15. 颈外静脉    | 32. 颈棘肌与多裂肌 |           |
| 16. C5-8 颈丛 | 33. 斜方肌     |           |
| 17. 前斜角肌    |             |           |



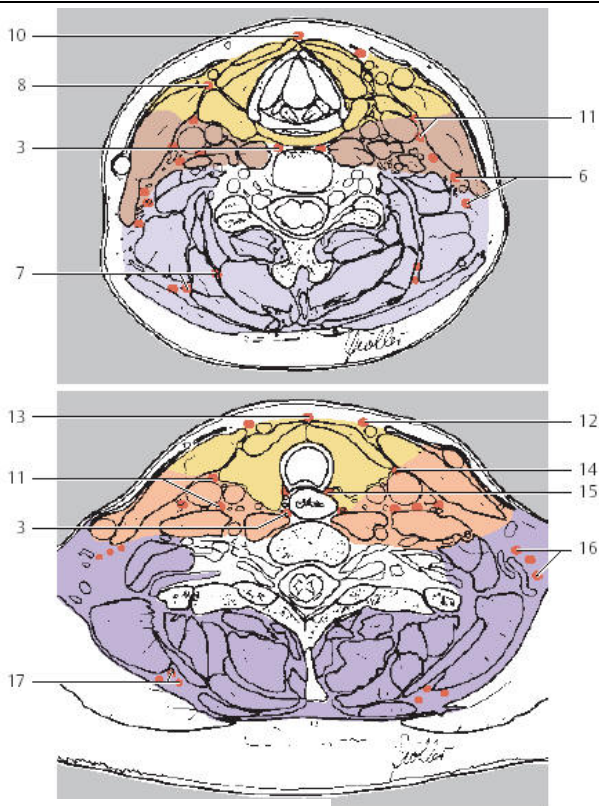


颈部淋巴结

1. 颞下淋巴结
2. 颌下淋巴结
3. 咽后淋巴结
4. 耳前淋巴结
5. 颈静脉上组淋巴结
6. 颈深淋巴结
7. 颈背淋巴结
8. 颈前静脉淋巴结
9. 颈部表浅淋巴结

颈部淋巴结（水平分类）

- Level1a 二腹肌间颞下淋巴结
- Level1b 颌下淋巴结
- Level2a 颈内静脉前、中、后淋巴结
- Level2b 颈内静脉背侧淋巴结
- Level3 沿颈静脉的淋巴结
- Level5a 颈后三角淋巴结, 上及环状软骨
- Level6 颈动脉腹侧淋巴结

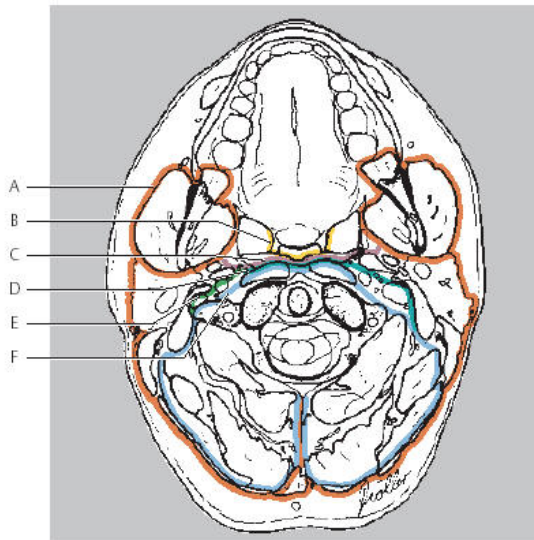
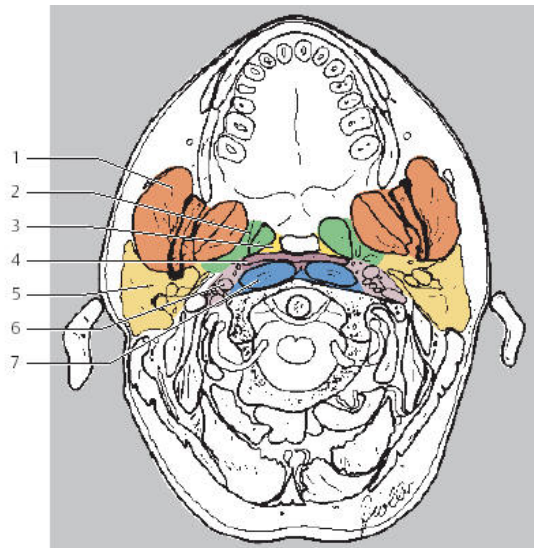


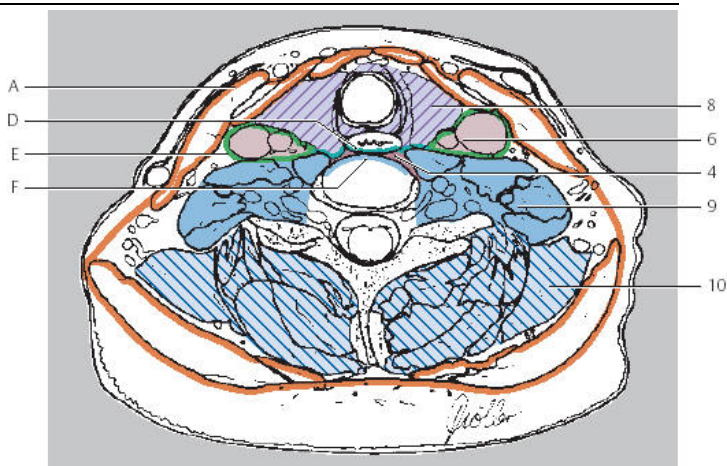
### 颈部淋巴结

3. 咽后淋巴结
6. 颈深淋巴结
7. 颈背淋巴结
8. 颈前静脉淋巴结
10. 喉前淋巴结
11. 颈静脉下组淋巴结
12. 颈前淋巴结
13. 气管前淋巴结
14. 甲状腺淋巴结
15. 气管旁淋巴结
16. 锁骨上淋巴结
17. 颈部表浅淋巴结

### 颈部淋巴结（水平分类）

- Level13 沿颈静脉的淋巴结
- Level14 颈静脉下淋巴结
- Level15a 颈后三角淋巴结，上及环状软骨上缘
- Level15b 颈后三角淋巴结，界至及环状软骨下缘
- Level16 颈动脉腹侧淋巴结



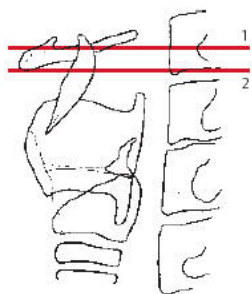
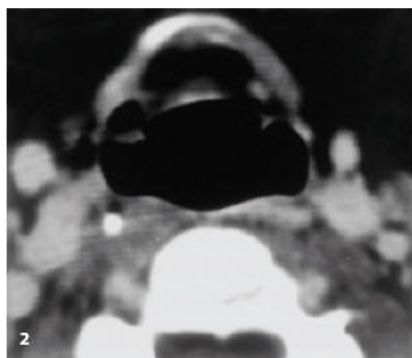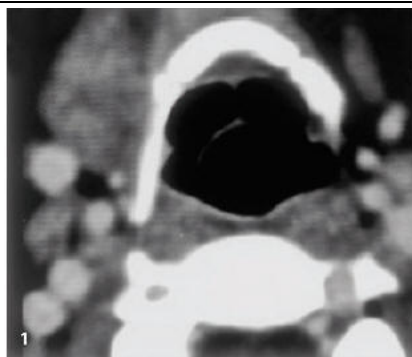


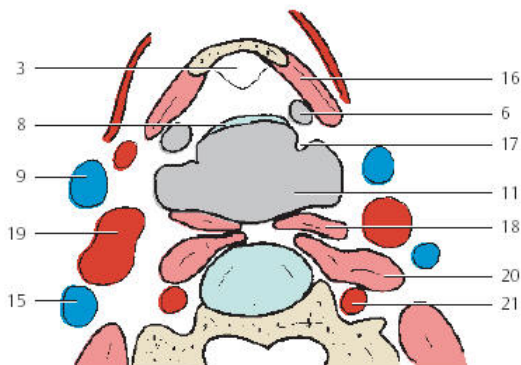
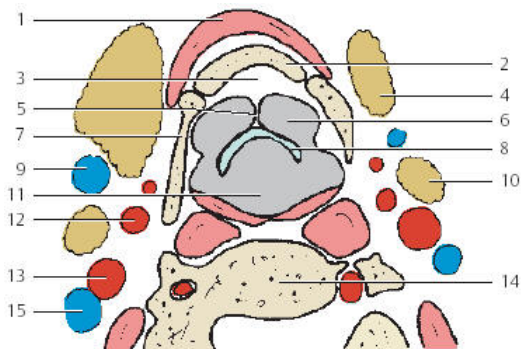
### 颈部间隙

- 1. 咀嚼间隙（咀嚼肌，下颌体与下颌支，下齿槽神经，上颌动脉，翼丛，舌神经）
- 2. 咽旁间隙（三叉神经，咽动脉）
- 3. 表浅粘膜间隙（粘膜下唾液腺，淋巴组织）
- 4. 咽后间隙
- 5. 腮腺间隙（腮腺，面神经，颈外动脉，下颌后静脉）
- 6. 动脉间隙（颈动脉，颈静脉，颅神经IX—XII）
- 7. 椎前间隙（椎前与椎旁肌肉，膈神经）
- 8. 内侧间隙（甲状腺，气管旁间隙）
- 9. 椎周间隙（椎前部）
- 10. 椎周间隙（椎旁部）

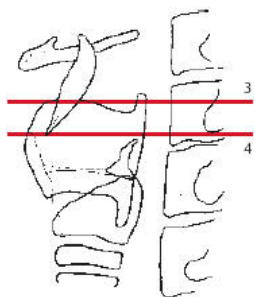
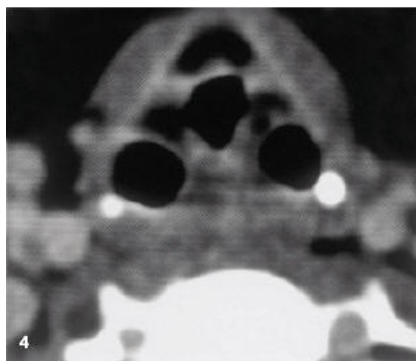
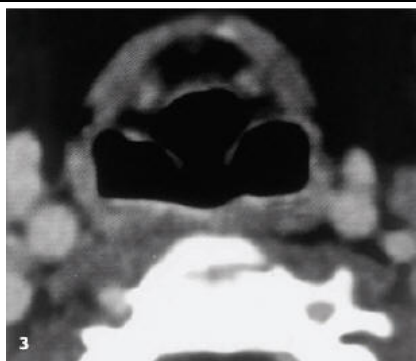
### 颈部筋膜

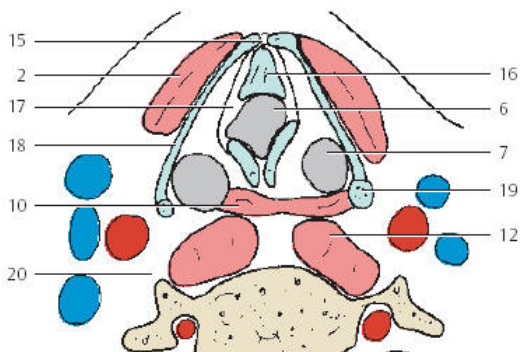
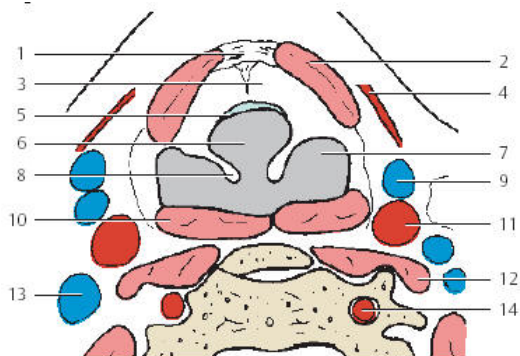
- A 颈筋膜浅层
- B 咽颅底筋膜
- C 颈深筋膜中层
- D 颈动脉间筋膜
- E 颈动脉鞘
- F 颈深筋膜深层





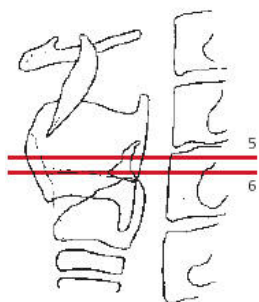
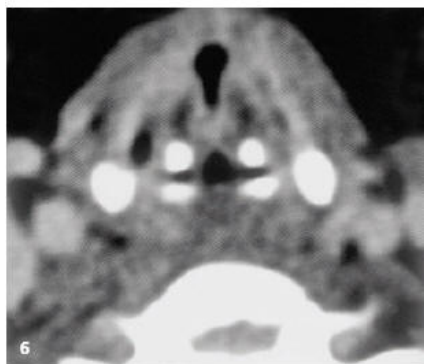
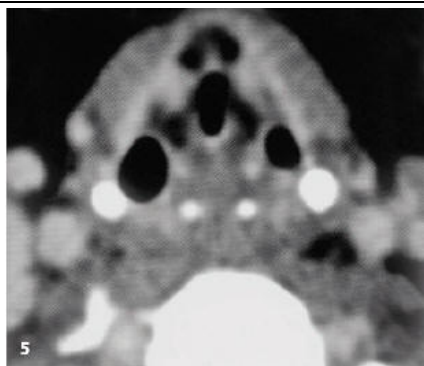
- |          |                            |
|----------|----------------------------|
| 1. 舌骨上肌群 | 13. 颈内动脉                   |
| 2. 舌骨体   | 14. C3 椎体                  |
| 3. 会厌前间隙 | 15. 颈内静脉                   |
| 4. 下颌下腺  | 16. 舌骨下肌群<br>(胸骨舌骨肌与胸骨甲状肌) |
| 5. 舌会厌襞  | 17. 咽会厌襞                   |
| 6. 会厌谷   | 18. 咽下缩肌                   |
| 7. 舌骨大角  | 19. 颈动脉叉                   |
| 8. 会厌    | 20. 颈长肌                    |
| 9. 颈前静脉  | 21. 椎动脉                    |
| 10. 腮腺   |                            |
| 11. 喉咽   |                            |
| 12. 颈外动脉 |                            |

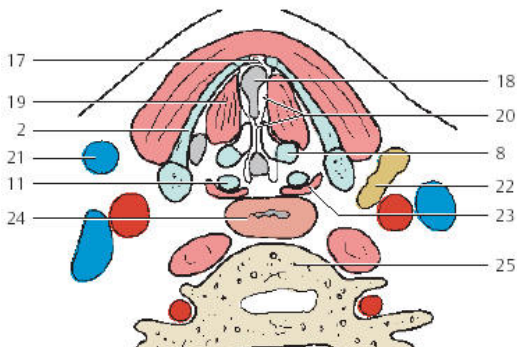
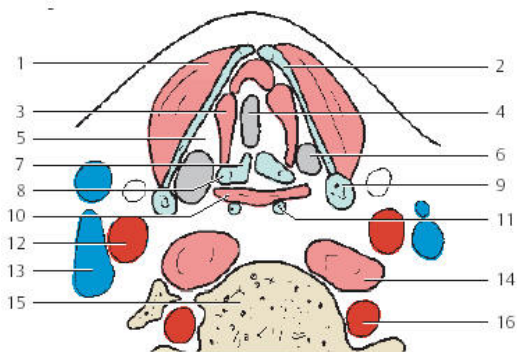




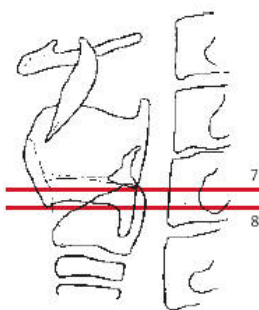
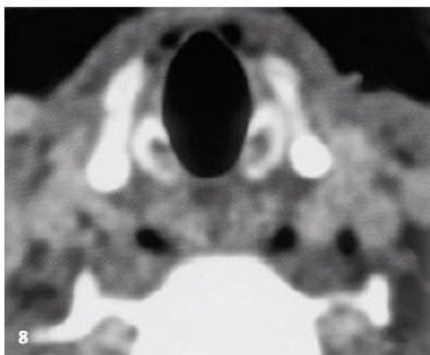
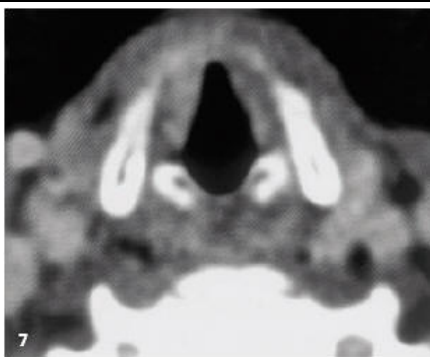
- |                               |            |
|-------------------------------|------------|
| 1. 甲状舌骨膜                      | 10. 咽下缩肌   |
| 2. 舌骨下肌群(胸骨甲状肌, 肩胛舌骨肌, 甲状舌骨肌) | 11. 颈总动脉   |
| 3. 会厌前间隙                      | 12. 颈长肌    |
| 4. 颈阔肌                        | 13. 颈内静脉   |
| 5. 会厌                         | 14. 椎动脉    |
| 6. 喉                          | 15. 甲状腺上切迹 |
| 7. 梨状隐窝                       | 16. 会厌软骨茎  |
| 8. 杓状会厌皱襞                     | 17. 假声带    |
| 9. 颈前静脉                       | 18. 甲状软骨薄板 |
|                               | 19. 甲状软骨上角 |
|                               | 20. C4 椎体  |

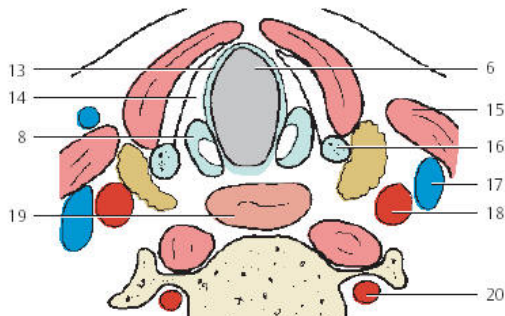
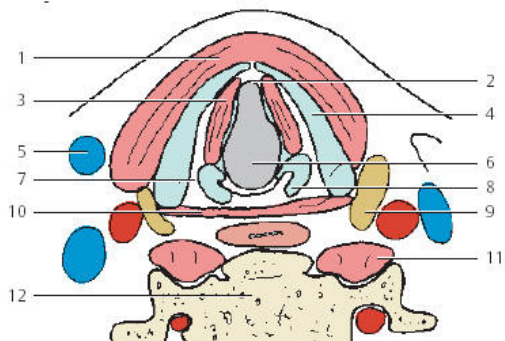




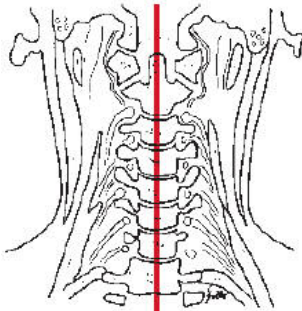
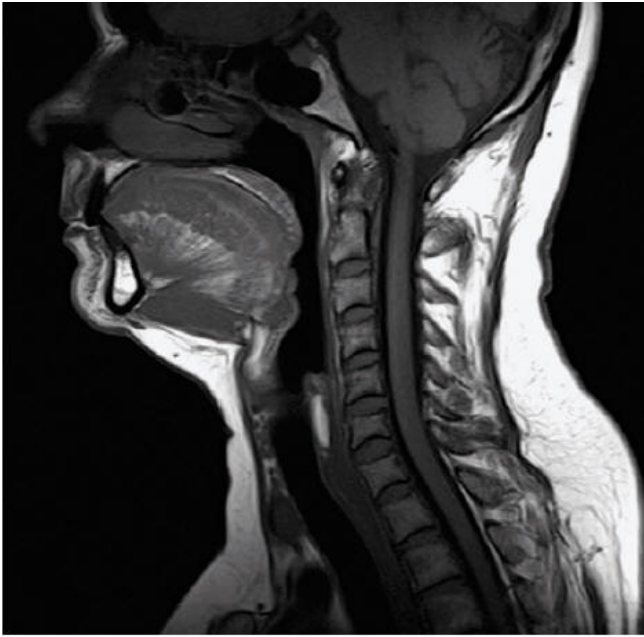

- |                               |           |           |
|-------------------------------|-----------|-----------|
| 1. 舌骨下肌群(胸骨甲状肌, 肩胛舌骨肌, 甲状舌骨肌) | 11. 环状软骨  | 24. 食管    |
| 2. 甲状软骨                       | 12. 颈总动脉  | 25. C5 椎体 |
| 3. 甲状杓状肌                      | 13. 颈内静脉  |           |
| 4. 喉前庭                        | 14. 颈长肌   |           |
| 5. 咽喉周围间隙                     | 15. C4 椎体 |           |
| 6. 梨状隐窝                       | 16. 椎动脉   |           |
| 7. 杓状软骨结节                     | 17. 喉结    |           |
| 8. 杓状软骨体                      | 18. 声门裂   |           |
| 9. 甲状软骨上角                     | 19. 声带肌   |           |
| 10. 杓横肌                       | 20. 真声带   |           |
|                               | 21. 颈前静脉  |           |
|                               | 22. 甲状腺   |           |
|                               | 23. 杓斜肌   |           |





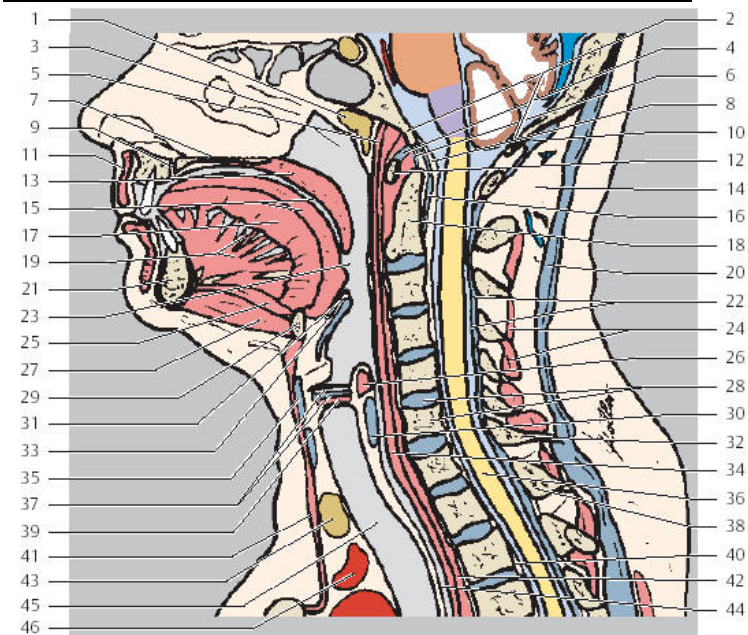
- |                               |            |
|-------------------------------|------------|
| 1. 舌骨下肌群(胸骨甲状肌, 肩胛舌骨肌, 甲状舌骨肌) | 12. C6 椎体  |
| 2. 喉前连合                       | 13. 环甲膜    |
| 3. 声带肌                        | 14. 咽喉周围间隙 |
| 4. 甲状软骨                       | 15. 胸锁乳突肌  |
| 5. 颈前静脉                       | 16. 甲状软骨下角 |
| 6. 声门下腔                       | 17. 颈内静脉   |
| 7. 环甲关节                       | 18. 颈总动脉   |
| 8. 环状软骨薄板                     | 19. 食管     |
| 9. 甲状腺                        | 20. 椎动脉    |
| 10. 咽下缩肌                      |            |
| 11. 颈长肌                       |            |



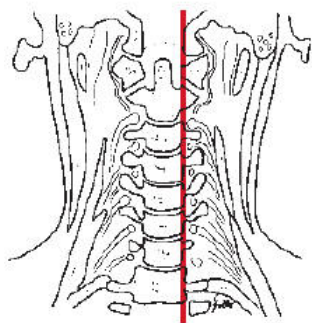
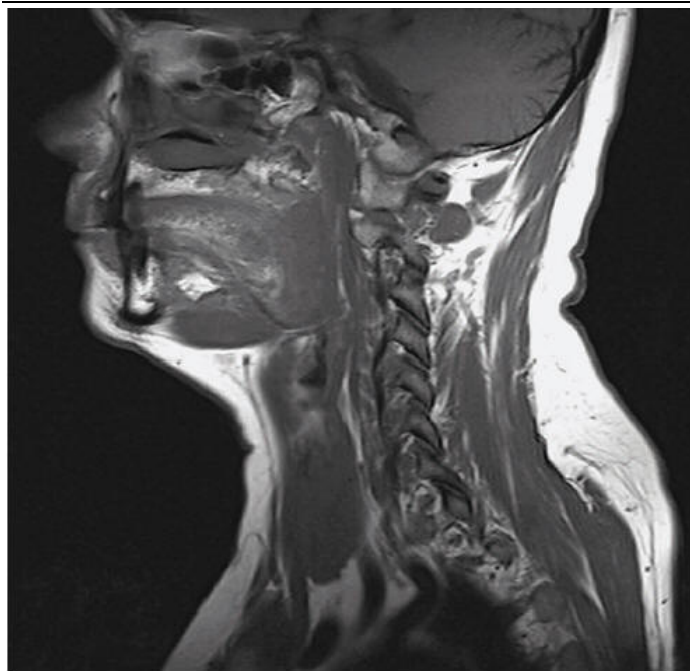
1. 腭扁桃体
2. 枕骨大孔
3. 犁骨
4. 前纵韧带

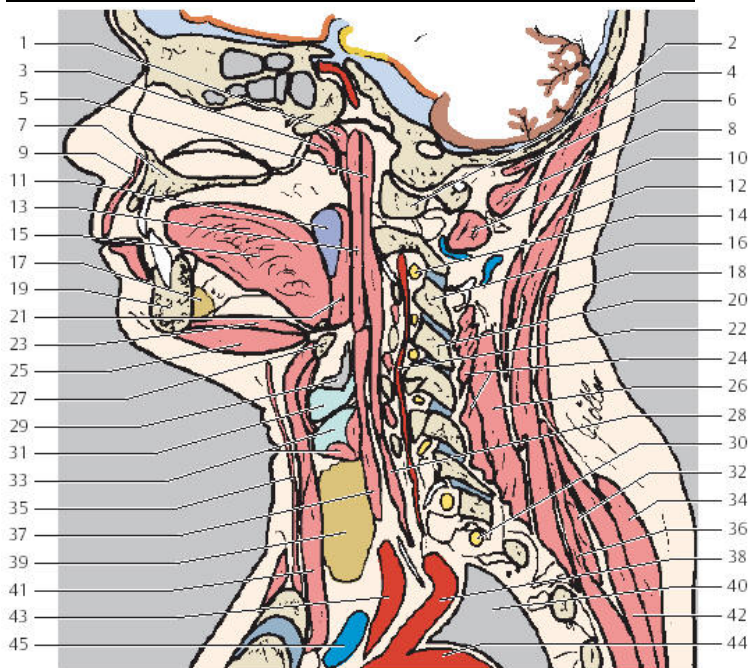
5. 鼻咽与颈长肌
6. 枢椎齿尖韧带
7. 硬腭
8. 覆膜

9. 切牙管
10. 后寰枕膜
11. 口轮匝肌
12. 寰椎前弓



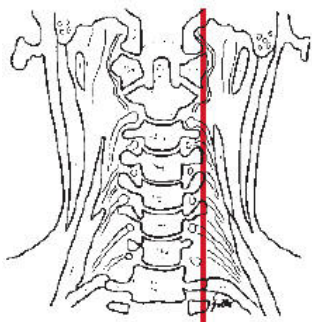
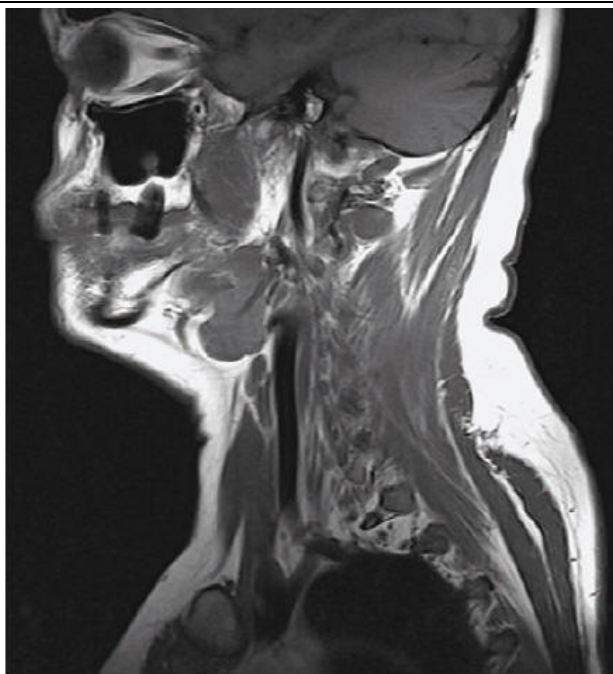- |                |                  |          |
|----------------|------------------|----------|
| 13.软腭          | 27.下颌舌骨肌         | 41.胸骨甲状肌 |
| 14.枕骨下脂肪       | 28.C6 椎体与椎间<br>盘 | 42.前纵韧带  |
| 15.舌与口腔上纵<br>肌 | 29.舌骨            | 43.甲状腺   |
| 16.寰椎横韧带       | 30.喉             | 44.食管    |
| 17.舌横肌         | 31.会厌            | 45.气管    |
| 18.寰椎齿突        | 32.C7 棘突         | 46.头臂干   |
| 19.颏舌肌与舌中<br>隔 | 33.会厌谷           |          |
| 20.项韧带         | 34.咽下缩肌          |          |
| 21.下颌骨         | 35.甲状软骨          |          |
| 22.黄韧带         | 36.脊髓            |          |
| 23.口咽          | 37.前庭韧带与喉<br>前庭  |          |
| 24.棘间肌         | 38.棘突            |          |
| 25.颏舌骨肌        | 39.声韧带（假声<br>带）  |          |
| 26.杓状横肌与斜<br>肌 | 40.后纵韧带          |          |

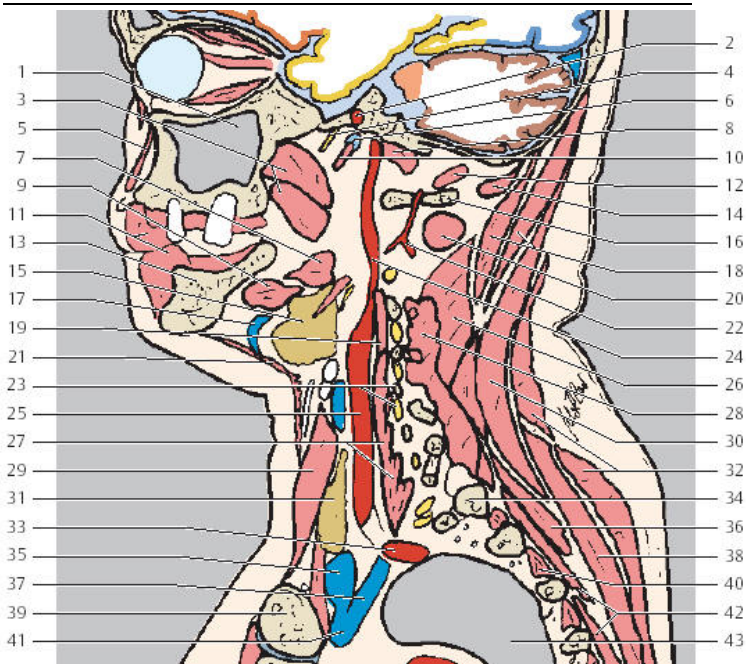




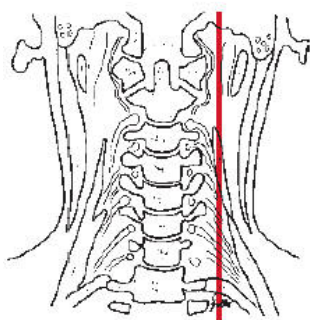
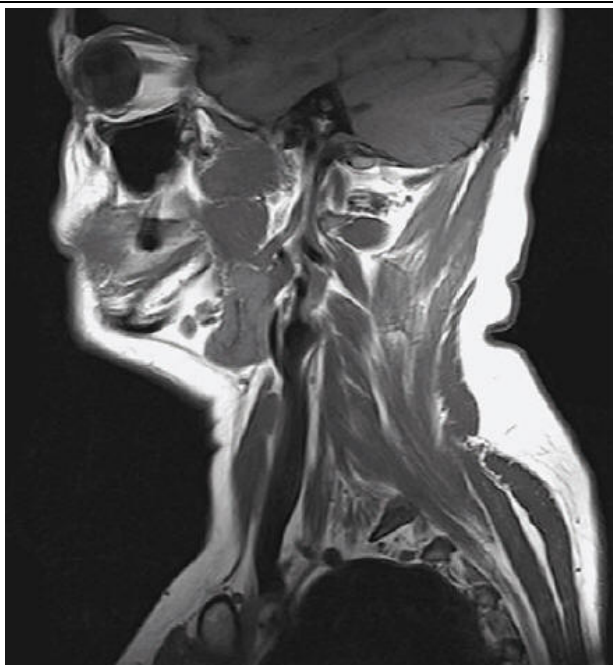- |            |            |            |
|------------|------------|------------|
| 1. 岩悬雍垂肌   | 16. 下关节突   | 31. 甲状软骨   |
| 2. 头半棘肌    | 17. 舌下腺    | 32. 上后锯肌   |
| 3. 翼内肌     | 18. 斜方肌降部  | 33. 环状软骨   |
| 4. 寰椎侧块    | 19. 下颌骨    | 34. 斜方肌    |
| 5. 头长肌     | 20. 上关节突   | 35. 颈阔肌    |
| 6. 头后小直肌   | 21. 腭咽肌    | 36. 颈夹肌    |
| 7. 上颌骨     | 22. 椎动脉    | 37. 咽下缩肌   |
| 8. 头后大直肌   | 23. 下颌舌骨肌  | 38. 左锁骨下动脉 |
| 9. 口轮匝肌    | 24. 多裂肌    | 39. 甲状腺    |
| 10. 眼下斜肌   | 25. 二腹肌前腹  | 40. 左肺     |
| 11. 腭扁桃体   | 26. 颈半棘肌   | 41. 胸骨舌骨肌  |
| 12. 头夹肌    | 27. 舌骨     | 42. 菱形大、小肌 |
| 13. 咽上缩肌   | 28. 颈长肌    | 43. 颈总动脉   |
| 14. C3 神经根 | 29. 咽喉与会厌谷 | 44. 主动脉弓   |
| 15. 舌      | 30. T1 神经根 | 45. 左手臂静脉  |

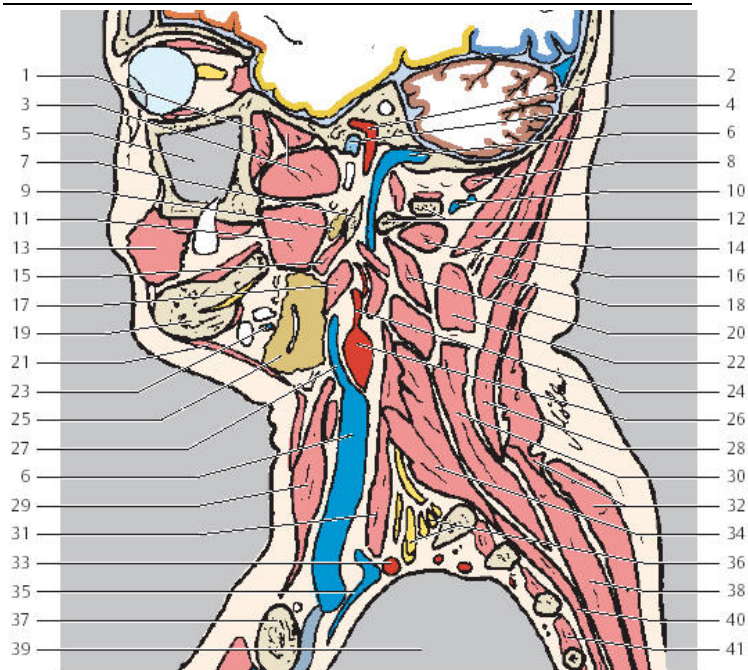




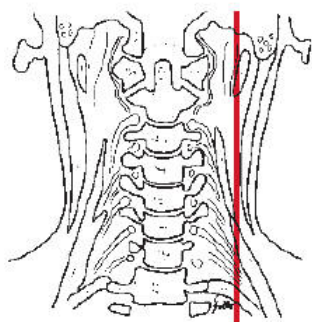
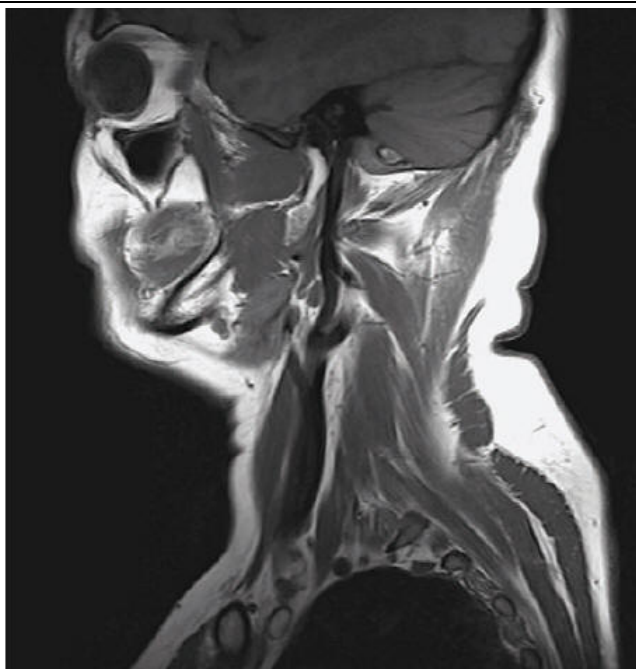

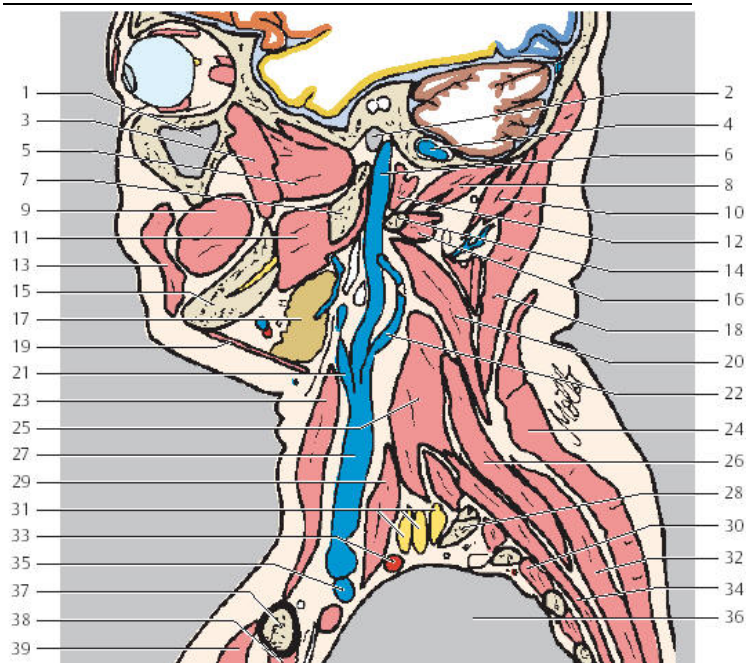
- |            |            |            |
|------------|------------|------------|
| 1. 上颌窦     | 16. 寰椎横突   | 31. 甲状腺    |
| 2. 颈内动脉虹吸段 | 17. 面静脉    | 32. 斜方肌    |
| 3. 翼内肌     | 18. 头半棘肌   | 33. 锁骨下动脉  |
| 4. 下颌神经    | 19. 颈总动脉   | 34. 第一肋骨   |
| 5. 提上唇肌    | 20. 头下斜肌   | 35. 颈内静脉   |
| 6. 咽鼓管     | 21. 颈阔肌    | 36. 颈半棘肌   |
| 7. 二腹肌     | 22. 椎动脉    | 37. 左锁骨下静脉 |
| 8. 头外侧直肌   | 23. 横突与神经根 | 38. 菱形大、小肌 |
| 9. 下颌舌骨肌   | 24. 颈内动脉   | 39. 锁骨     |
| 10. 腭帆张肌   | 25. 颈总动脉   | 40. 棘突间肌   |
| 11. 轮匝肌    | 26. 颈半棘肌   | 41. 头臂静脉   |
| 12. 头上斜肌   | 27. 前斜角肌   | 42. 前锯肌    |
| 13. 下颌骨    | 28. 后斜角肌   | 43. 左肺     |
| 14. 头后大直肌  | 29. 胸锁乳突肌  |            |
| 15. 下颌(下)腺 | 30. 头夹肌    |            |



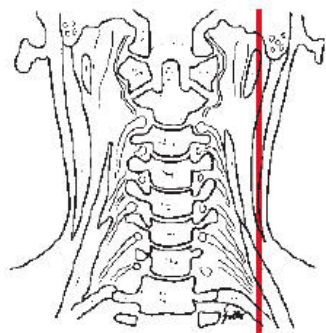
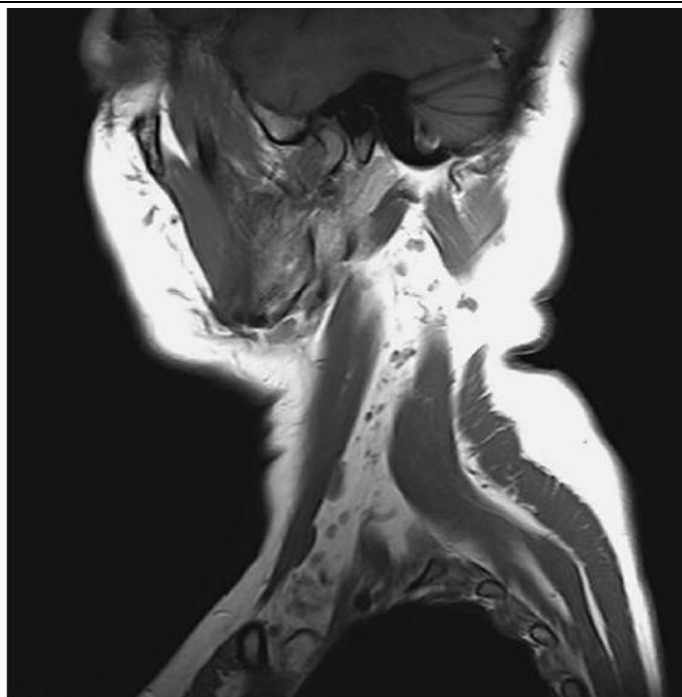


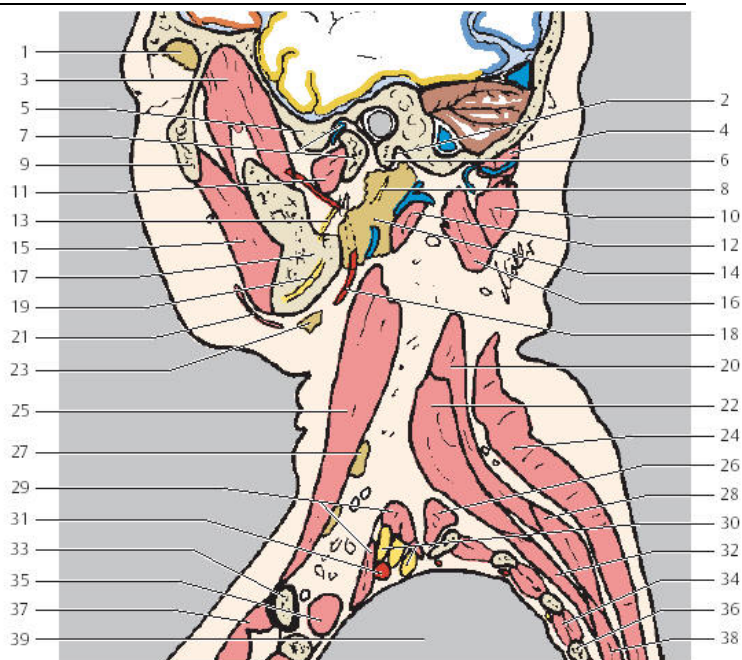
- |            |           |           |
|------------|-----------|-----------|
| 1. 颞肌      | 16. 头斜肌   | 32. 斜方肌   |
| 2. 颈内动脉虹吸段 | 17. 二腹肌   | 33. 锁骨下动脉 |
| 3. 翼外肌     | 18. 头半棘肌  | 34. 后斜角肌  |
| 4. 咽鼓管     | 19. 下颌骨   | 35. 锁骨下静脉 |
| 5. 上颌窦     | 20. 肩胛提肌  | 36. 臂丛    |
| 6. 颈内静脉    | 21. 颈阔肌   | 37. 锁骨    |
| 7. 茎突      | 22. 颈半棘肌  | 38. 菱形大小肌 |
| 8. 头后小直肌   | 23. 面静脉   | 39. 左肺    |
| 9. 甲状腺     | 24. 颈外动脉  | 40. 多裂肌   |
| 10. 颈深静脉   | 25. 下颌下腺  | 41. 棘突间肌  |
| 11. 翼内肌    | 26. 颈总动脉  |           |
| 12. 寰椎横突   | 27. 颈内静脉  |           |
| 13. 颊肌     | 28. 头夹肌   |           |
| 14. 头后大直肌  | 29. 胸锁乳突肌 |           |
| 15. 茎突舌骨肌  | 30. 颈半棘肌  |           |
|            | 31. 中斜角肌  |           |





- |           |            |           |
|-----------|------------|-----------|
| 1. 上颌窦    | 16. 头上斜肌   | 32. 菱形大小肌 |
| 2. 外耳道    | 17. 下颌(下)腺 | 33. 锁骨下动脉 |
| 3. 颞肌     | 18. 头夹肌    | 34. 前锯肌   |
| 4. 乙状窦    | 19. 颈阔肌    | 35. 锁骨下静脉 |
| 5. 翼外肌    | 20. 肩胛提肌   | 36. 肺     |
| 6. 颈内静脉   | 21. 面总静脉   | 37. 锁骨    |
| 7. 下颌支    | 22. 颈静脉    | 38. 锁骨下肌  |
| 8. 头后大小斜肌 | 23. 胸锁乳突肌  | 39. 胸大肌   |
| 9. 颊肌     | 24. 斜方肌    |           |
| 10. 头半棘肌  | 25. 中斜角肌   |           |
| 11. 翼内肌   | 26. 颈半棘肌   |           |
| 12. 头外侧直肌 | 27. 颈内静脉   |           |
| 13. 口轮匝肌  | 28. 第一肋    |           |
| 14. C1 横突 | 29. 前斜角肌   |           |
| 15. 下颌骨   | 30. 棘突间肌   |           |
|           | 31. 臂神经丛   |           |






- |            |            |          |
|------------|------------|----------|
| 1. 泪腺      | 16. 头半棘肌   | 32. 前锯肌  |
| 2. 茎乳孔     | 17. 下颌骨    | 33. 锁骨   |
| 3. 颞肌      | 18. 颈外动脉   | 34. 棘突间肌 |
| 4. 头上斜肌    | 19. 下颌管    | 35. 锁骨下肌 |
| 5. 关节结节    | 20. 肩胛提肌   | 36. 第四肋  |
| 6. 茎突      | 21. 颈阔肌    | 37. 胸大肌  |
| 7. 下颌头与关节盘 | 22. 后斜角肌   | 38. 胸大肌  |
| 8. 面神经     | 23. 下颌(下)腺 | 39. 肺    |
| 9. 颞骨      | 24. 斜方肌    |          |
| 10. 头夹肌    | 25. 胸锁乳突肌  |          |
| 11. 翼外肌    | 26. 中斜角肌   |          |
| 12. 二腹肌后腹  | 27. 淋巴结    |          |
| 13. 下牙槽神经  | 28. 菱形小肌   |          |
| 14. 腮腺     | 29. 前斜角肌   |          |
| 15. 咬肌     | 30. 臂神经丛   |          |
|            | 31. 锁骨下动脉  |          |



 鼻前庭

 鼻咽

 固有口腔

 咽峡

 口咽

 喉咽

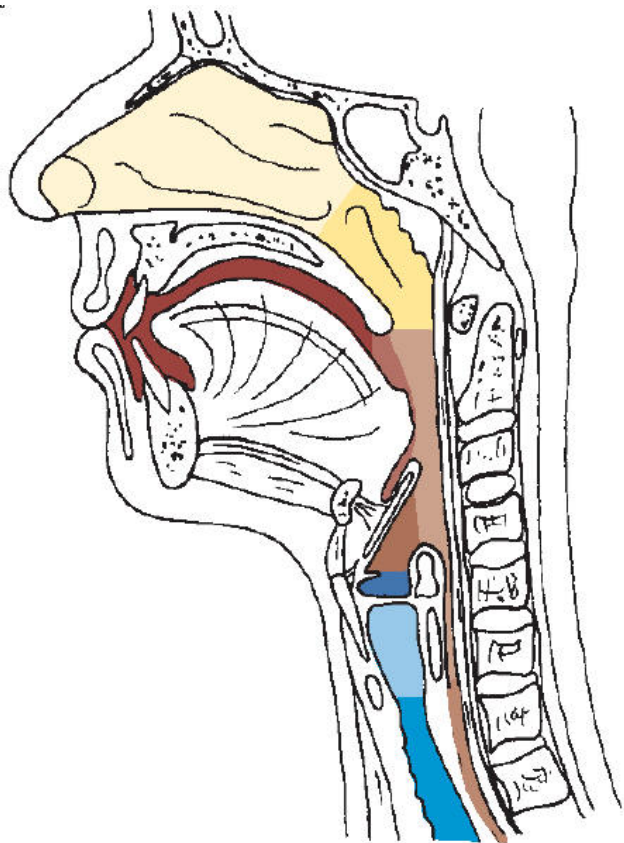
 食管

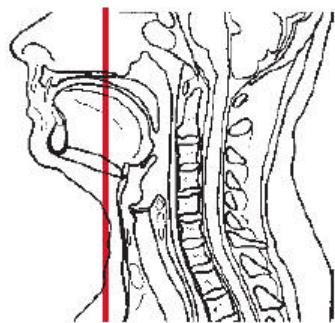
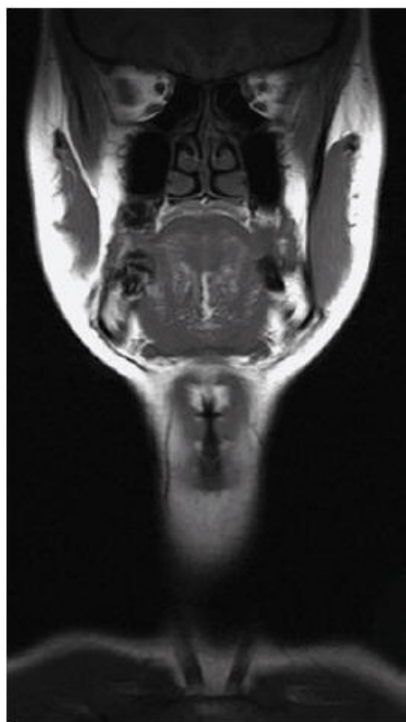
 喉前庭

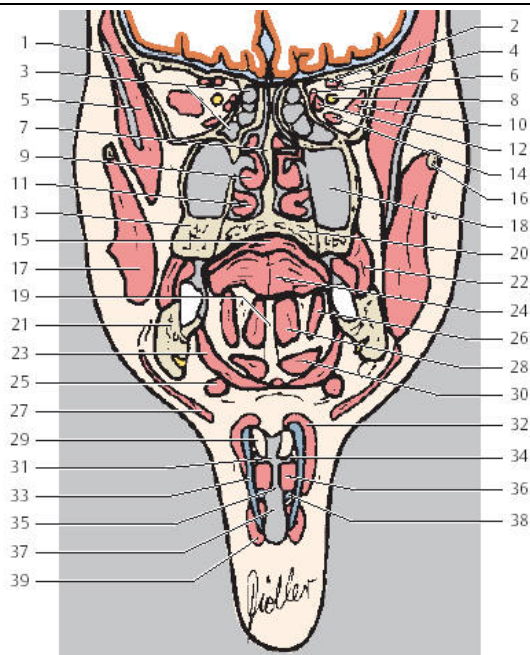
 喉

 声门下腔

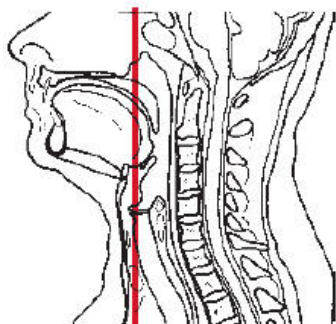
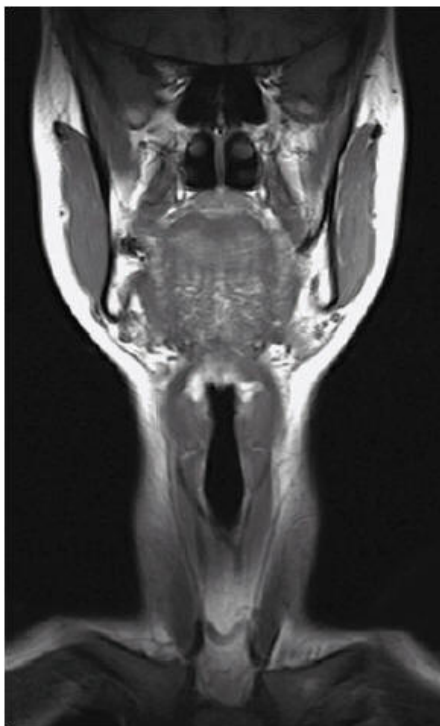
 气管

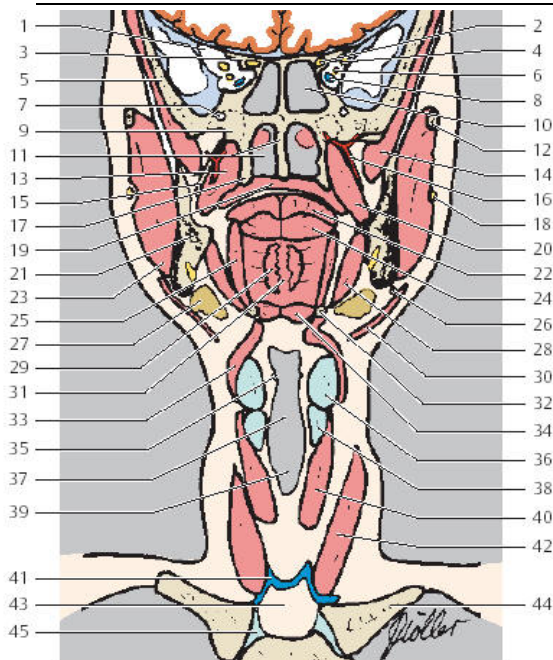




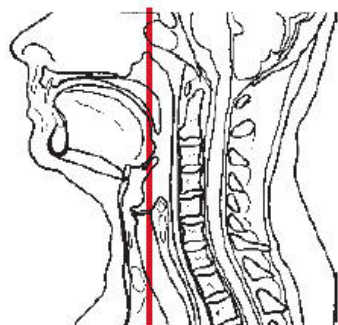
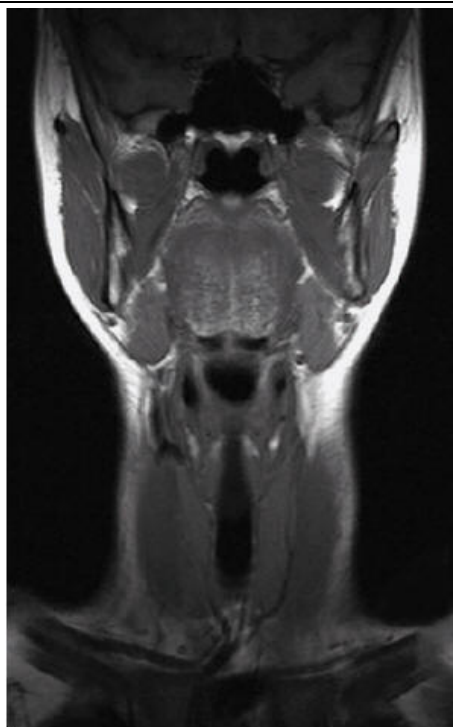


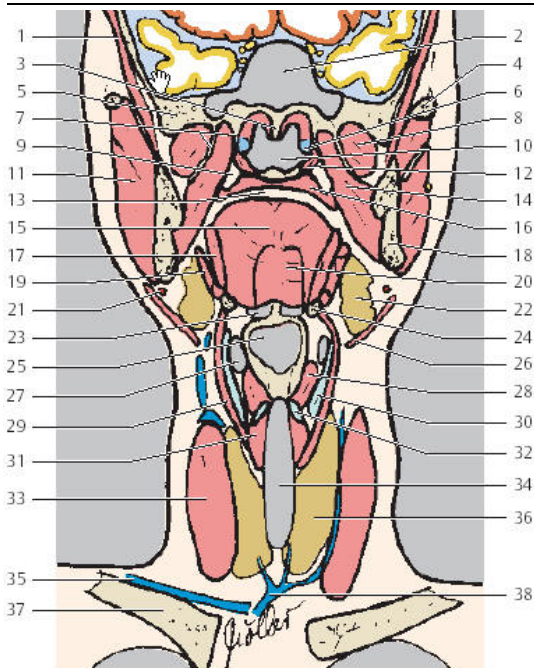
- |          |           |           |
|----------|-----------|-----------|
| 1. 蝶骨小翼  | 17. 咬肌    | 33. 甲状软骨  |
| 2. 上睑提肌  | 18. 上颌窦   | 34. 喉室    |
| 3. 前组筛房  | 19. 舌中隔   | 35. 声门下腔  |
| 4. 上直肌   | 20. 硬腭    | 36. 声带肌   |
| 5. 颞肌    | 21. 下颌骨   | 37. 气管    |
| 6. 上斜肌   | 22. 颊肌    | 38. 环状软骨  |
| 7. 鼻中隔   | 23. 下颌舌骨肌 | 39. 胸骨舌骨肌 |
| 8. 视神经   | 24. 舌横肌   |           |
| 9. 中鼻甲   | 25. 二腹肌前腹 |           |
| 10. 外直肌  | 26. 舌下肌   |           |
| 11. 下鼻甲  | 27. 颈阔肌   |           |
| 12. 内直肌  | 28. 颞舌肌   |           |
| 13. 上颌骨  | 29. 假声带   |           |
| 14. 下直肌  | 30. 颞舌骨肌  |           |
| 15. 舌纵肌  | 31. 声门    |           |
| 16. 颧骨颧突 | 32. 甲状舌骨肌 |           |





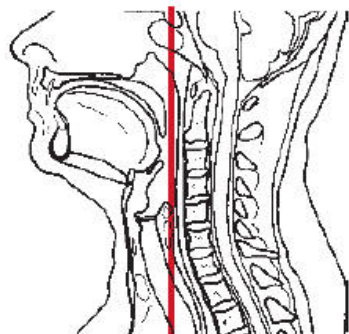
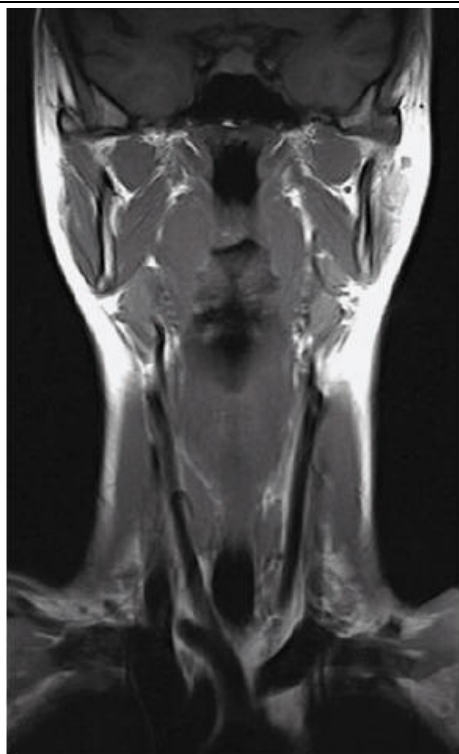
- |             |           |           |
|-------------|-----------|-----------|
| 1. 眶上裂      | 15. 翼外肌   | 31. 舌中隔   |
| 2. 视神经      | 16. 上颌动脉  | 32. 舌骨    |
| 3. 蝶骨小翼     | 17. 翼突    | 33. 甲状舌骨肌 |
| 4. 滑车神经     | 18. 面神经   | 34. 颈舌骨肌  |
| 5. 颞骨       | 19. 软腭    | 35. 喉室    |
| 6. 额神经      | 20. 翼内肌   | 36. 甲状软骨  |
| 7. 圆孔与上颌神经  | 21. 下颌支   | 37. 声门下腔  |
| 8. 眼上静脉     | 22. 舌纵肌   | 38. 环状软骨  |
| 9. 翼腭窝      | 23. 咬肌    | 39. 喉     |
| 10. 蝶窦      | 24. 舌横肌   | 40. 环甲肌   |
| 11. 后鼻腔与鼻中隔 | 25. 舌下肌   | 41. 颈前静脉  |
| 12. 颞骨颞突    | 26. 面动脉   | 42. 胸骨舌骨肌 |
| 13. 翼窝      | 27. 下颌下腺  | 43. 胸骨上间隙 |
| 14. 颞肌      | 28. 下颌舌骨肌 | 44. 锁骨    |
|             | 29. 舌垂直肌  | 45. 胸锁关节  |
|             | 30. 颈阔肌   |           |

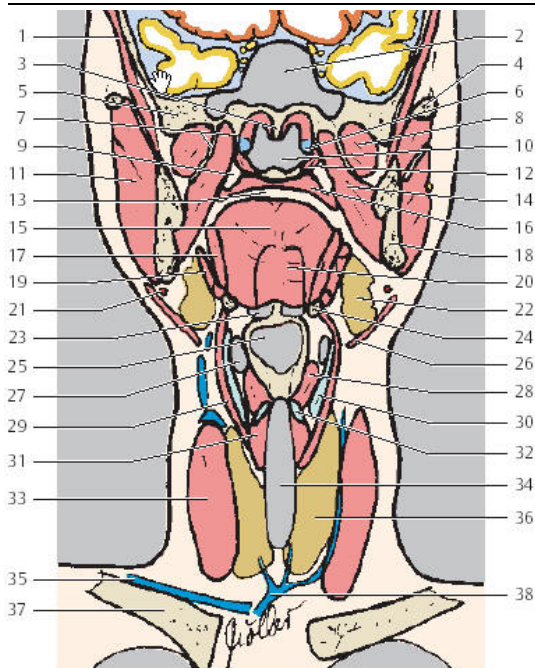




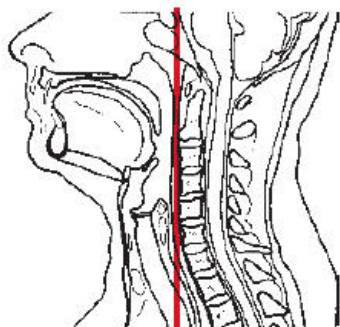
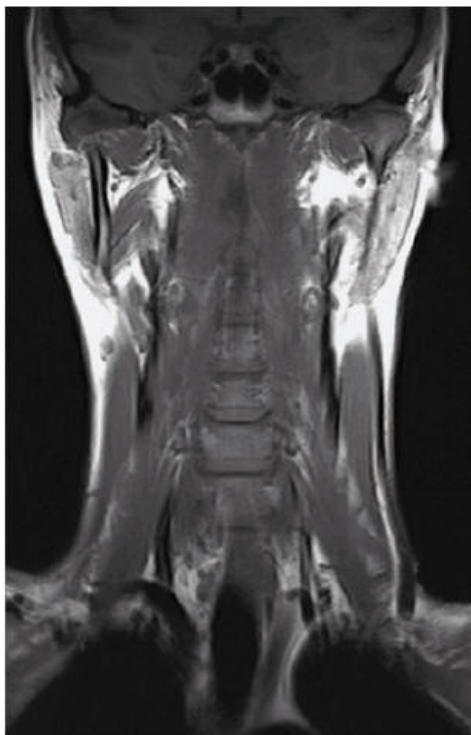
- |           |                |            |
|-----------|----------------|------------|
| 1. 颞肌     | 16. 软腭         | 31. 甲杓肌    |
| 2. 蝶窦     | 17. 舌下肌        | 32. 杓状软骨   |
| 3. 犁骨     | 18. 下颌骨        | 33. 胸锁乳突肌  |
| 4. 颞骨颞突   | 19. 二腹肌        | 34. 气管     |
| 5. 蝶骨大翼   | 20. 颞舌肌        | 35. 颈前静脉   |
| 6. 咽鼓管    | 21. 面动脉        | 36. 甲状腺    |
| 7. 翼突内外侧板 | 22. 下颌下腺       | 37. 锁骨     |
| 8. 翼外肌    | 23. 会厌谷        | 38. 甲状腺下静脉 |
| 9. 咽周间隙   | 24. 舌骨大角       |            |
| 10. 鼻咽    | 25. 喉前庭        |            |
| 11. 咬肌    | 26. 颈阔肌        |            |
| 12. 岩悬雍垂肌 | 27. 梨状隐窝       |            |
| 13. 口咽    | 28. 杓会厌肌与杓状会厌襞 |            |
| 14. 翼内肌   | 29. 肩胛舌骨肌      |            |
| 15. 舌横肌   | 30. 甲状软骨       |            |

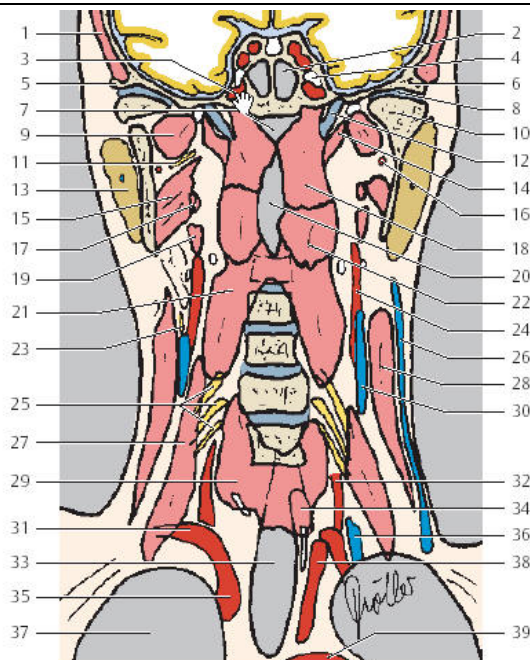




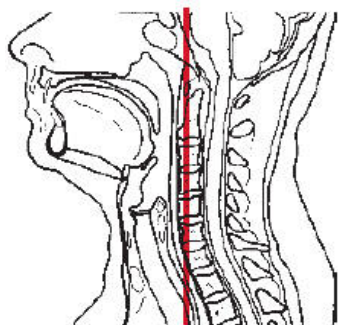
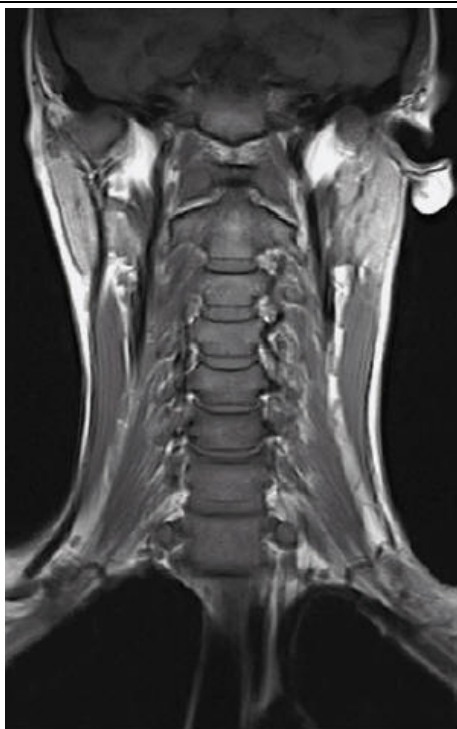

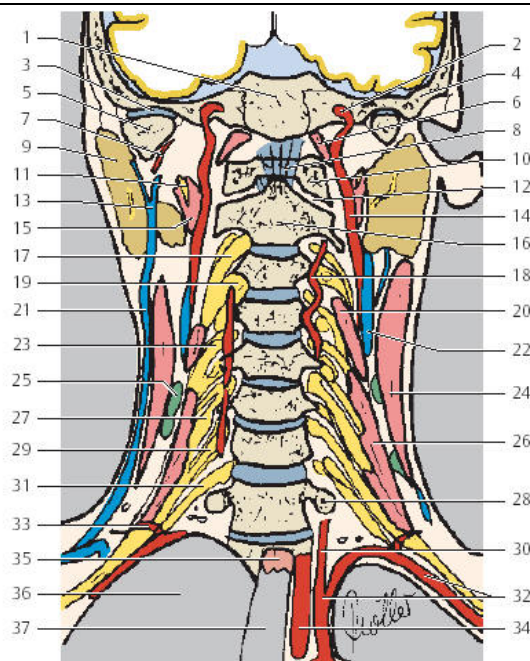
- |             |            |             |
|-------------|------------|-------------|
| 1. 颞肌       | 16. 翼内肌    | 31. 颈外动脉    |
| 2. 蝶窦       | 17. 咬肌     | 32. 颈内动脉    |
| 3. 蝶骨大翼     | 18. 软腭与悬雍垂 | 33. 甲状软骨    |
| 4. 口咽       | 19. 下颌支    | 34. 杓状软骨间切迹 |
| 5. 颧骨       | 20. 腭咽肌    | 35. 后环勺肌    |
| 6. 咽鼓管      | 21. 茎突舌肌   | 36. 咽中缩肌    |
| 7. 咽扁桃体     | 22. 面动脉    | 37. 胸锁乳突肌   |
| 8. 翼外肌      | 23. 喉咽     | 38. 颈总动脉    |
| 9. 咽鼓管圆枕    | 24. 腭扁桃体   | 39. 甲状腺     |
| 10. 腭帆张肌    | 25. 舌骨     | 40. 气管      |
| 11. 咽鼓管咽内开口 | 26. 二腹肌    | 41. 颈内静脉    |
| 12. 上颌动脉    | 27. 会厌谷    | 42. 锁骨下静脉   |
| 13. 腮腺      | 28. 下颌(下)腺 | 43. 锁骨下动脉   |
| 14. 岩悬雍垂肌   | 29. 会厌     | 44. 主动脉     |
| 15. 下牙槽神经   | 30. 喉入口    | 45. 头臂干     |



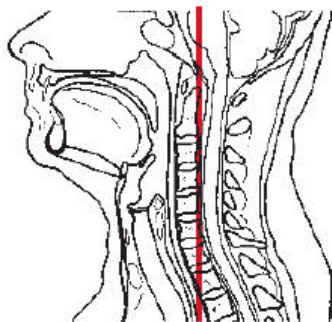
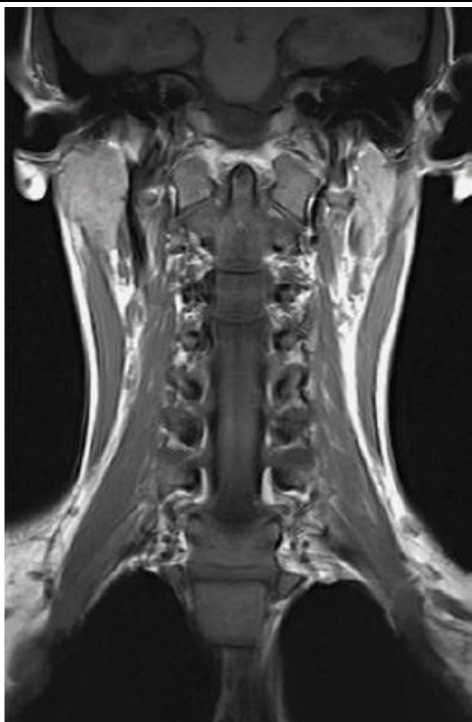

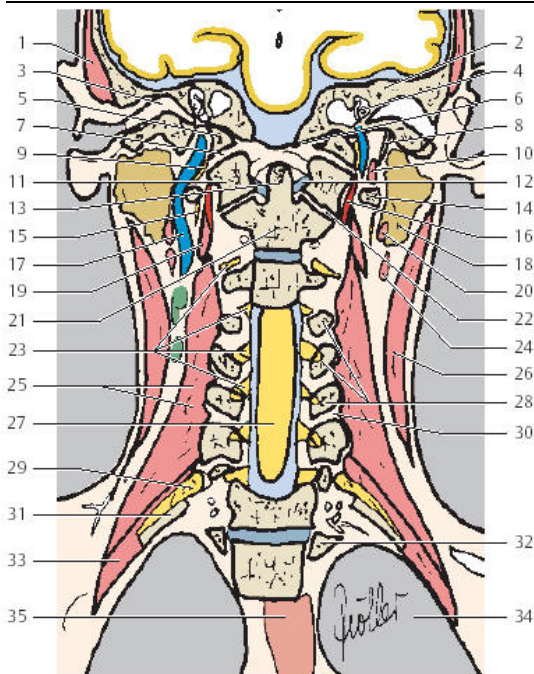
- |               |              |           |
|---------------|--------------|-----------|
| 1. 颞肌         | 15. 翼内肌      | 30. 颈内静脉  |
| 2. 蝶窦         | 16. 上颌动脉     | 31. 锁骨下静脉 |
| 3. 颈内动脉虹吸段    | 17. 茎突咽肌     | 32. 椎动脉   |
| 4. 三叉神经腔      | 18. 头长肌      | 33. 气管    |
| 5. 颧突         | 19. 二腹肌      | 34. 食管    |
| 6. 颞下颌关节窝(颞骨) | 20. 咽喉       | 35. 头臂干   |
| 7. 鼻咽         | 21. 颈长肌      | 36. 椎静脉   |
| 8. 关节盘        | 22. 头长肌      | 37. 肺     |
| 9. 翼外肌        | 23. 迷走神经     | 38. 颈总动脉  |
| 10. 下颌头       | 24. 颈内动脉     | 39. 主动脉弓  |
| 11. 舌神经       | 25. 脊神经根(颈丛) |           |
| 12. 咽鼓管       | 26. 颈外静脉     |           |
| 13. 腮腺        | 27. 前斜角肌     |           |
| 14. 岩悬雍垂肌     | 28. 胸锁乳突肌    |           |
|               | 29. 咽下缩肌     |           |





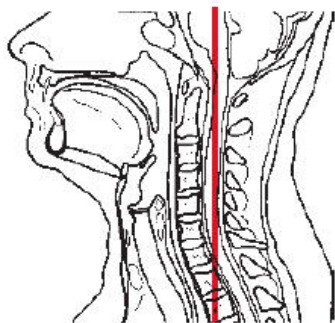
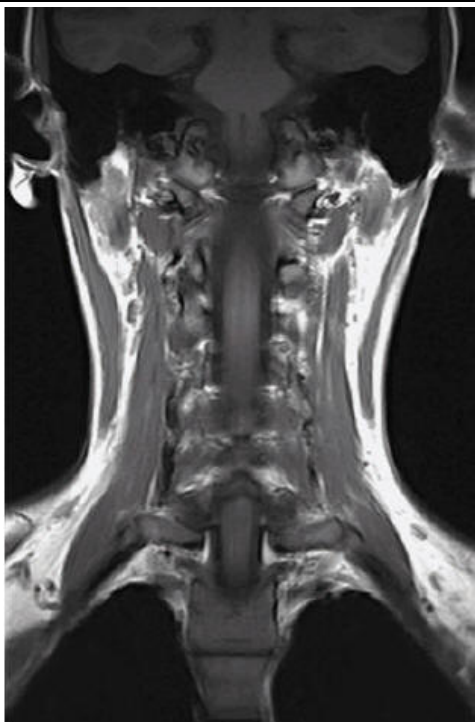- |           |            |           |
|-----------|------------|-----------|
| 1. 斜坡     | 17. C3 神经根 | 33. 肩胛上动脉 |
| 2. 颈内动脉   | 18. 椎动脉    | 34. 颈内动脉  |
| 3. 关节盘    | 19. C4 神经根 | 35. 食管    |
| 4. 颞骨岩部   | 20. 颈长肌    | 36. 肺     |
| 5. 下颌头    | 21. 颈外静脉   | 37. 气管    |
| 6. 头前直肌   | 22. 颈内静脉   |           |
| 7. 上颌动脉   | 23. C5 神经根 |           |
| 8. 前寰枕膜   | 24. 胸锁乳突肌  |           |
| 9. 腮腺     | 25. 淋巴结    |           |
| 10. 寰椎侧块  | 26. 前斜角肌   |           |
| 11. 茎突    | 27. C6 神经根 |           |
| 12. 寰枢关节  | 28. 肋突     |           |
| 13. 下颌后静脉 | 29. C7 神经根 |           |
| 14. 颈内动脉  | 30. 椎动脉    |           |
| 15. 二腹肌   | 31. C8 神经根 |           |
| 16. 枢椎    | 32. 锁骨下动脉  |           |

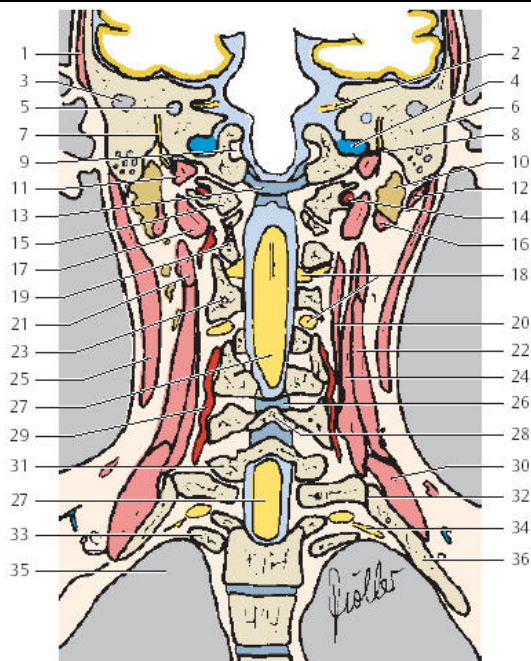




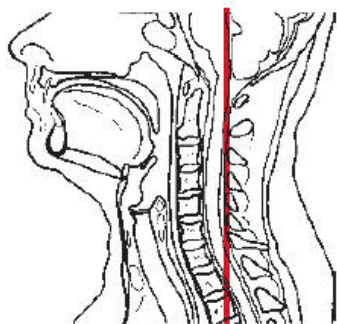
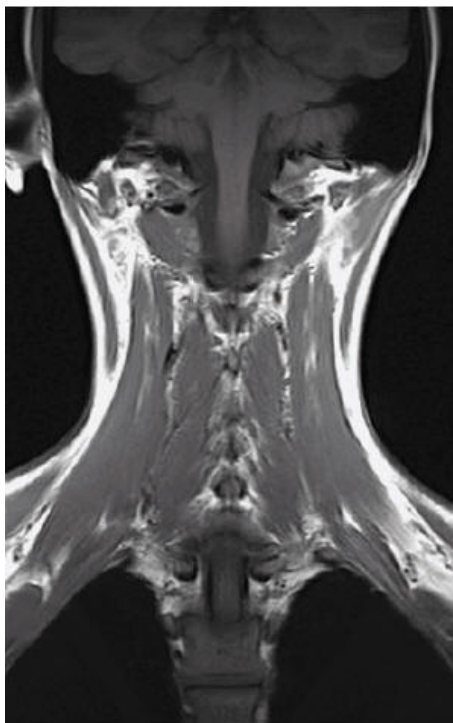
- |             |              |           |
|-------------|--------------|-----------|
| 1. 颞肌       | 15. 迷走神经     | 30. 关节突关节 |
| 2. 颞骨岩部     | 16. 椎动脉      | 31. 第一肋   |
| 3. 外耳道      | 17. 颈内静脉     | 32. 第二肋   |
| 4. 中耳       | 18. 腮腺       | 33. 后斜角肌  |
| 5. 枕骨髁      | 19. 头下斜肌     | 34. 肺     |
| 6. 斜坡       | 20. 茎突舌骨肌    | 35. 食管    |
| 7. 寰枕关节     | 21. 寰椎体      |           |
| 8. 茎突       | 22. 寰枢关节     |           |
| 9. 副神经与舌下神经 | 23. C3-6 神经根 |           |
| 10. 茎突咽肌    | 24. 二腹肌      |           |
| 11. 寰椎侧块    | 25. 中斜角肌     |           |
| 12. 翼状韧带    | 26. 胸锁乳突肌    |           |
| 13. 枢椎齿突    | 27. 脊髓       |           |
| 14. 寰椎横突    | 28. C4-6 关节突 |           |
|             | 29. C8 神经根   |           |

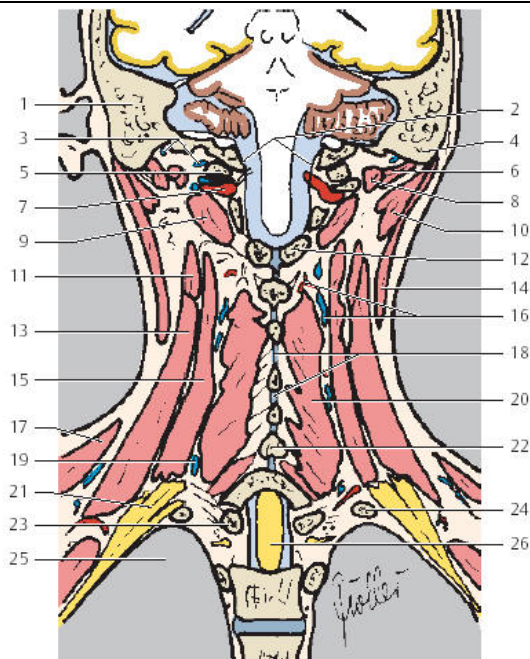




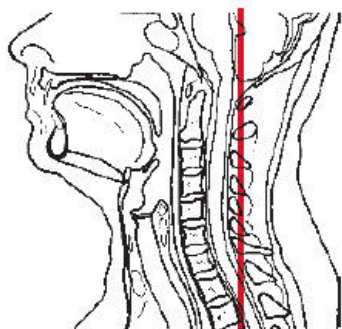
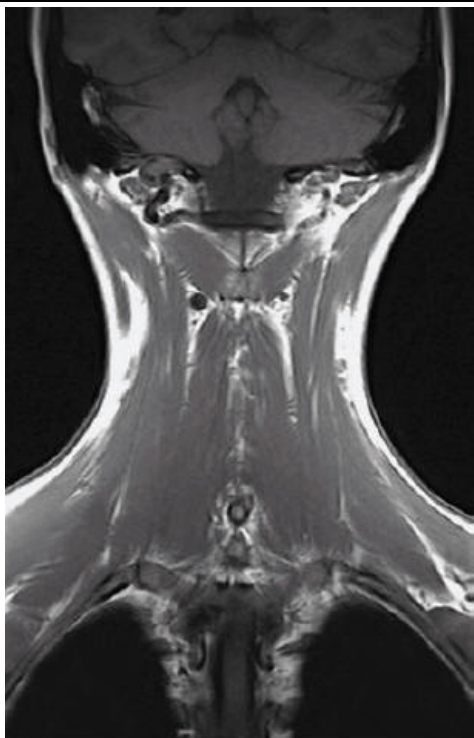


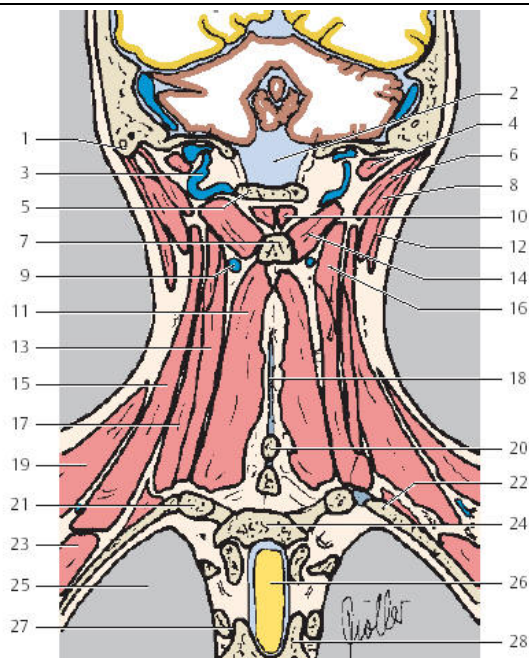
- |           |             |            |
|-----------|-------------|------------|
| 1. 颞肌     | 17. 头下斜肌    | 节          |
| 2. 内听道    | 18. 脊神经根    | 33. 第二肋骨头  |
| 3. 鼓窦     | 19. C2 下关节突 | 34. T1 胸神经 |
| 4. 颈静脉孔   | 20. 颈棘肌     | 35. 肺      |
| 5. 前庭     | 21. 头最长肌    | 36. 第一肋    |
| 6. 乳突     | 22. 前斜角肌    |            |
| 7. 面神经管   | 23. C3 上关节突 |            |
| 8. 茎乳孔    | 24. 肩胛提肌    |            |
| 9. 舌下神经管  | 25. 胸锁乳突肌   |            |
| 10. 腮腺    | 26. 黄韧带     |            |
| 11. 头外侧直肌 | 27. 脊髓      |            |
| 12. 头夹肌   | 28. C6 椎体后弓 |            |
| 13. 横韧带   | 29. 椎动脉     |            |
| 14. 椎动脉   | 30. 中斜角肌    |            |
| 15. 寰椎后弓  | 31. C7 横突   |            |
| 16. 二腹肌后腹 | 32. T1 肋横突关 |            |



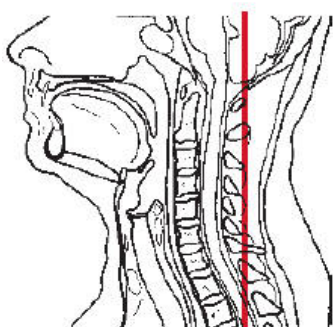
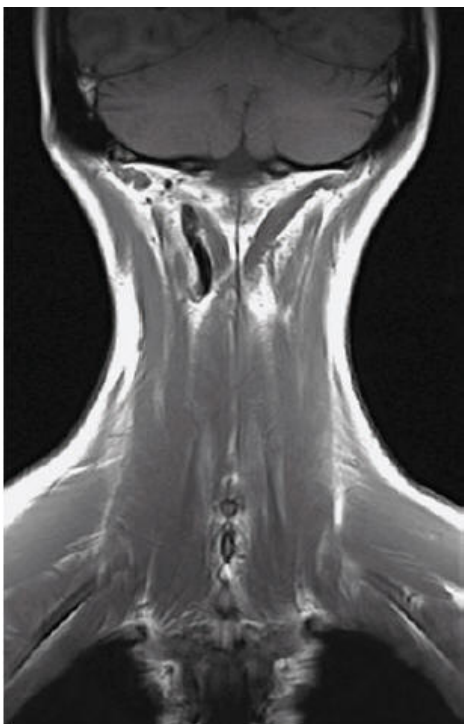


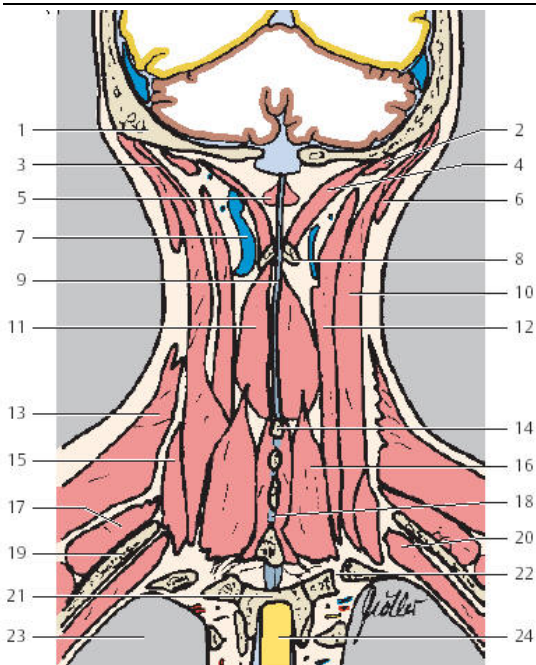
- |           |           |
|-----------|-----------|
| 1. 颞骨岩部   | 17. 斜方肌   |
| 2. 枕骨大孔   | 18. 棘间韧带  |
| 3. 枕下静脉丛  | 19. 颈深静脉  |
| 4. 乳突     | 20. 多裂肌   |
| 5. 寰椎后弓   | 21. 臂神经丛  |
| 6. 二腹肌后腹  | 22. C7 棘突 |
| 7. 椎动脉    | 23. 肋突    |
| 8. 头上斜肌   | 24. 第一肋   |
| 9. 头下斜肌   | 25. 肺     |
| 10. 头夹肌   | 26. 脊髓    |
| 11. 头最长肌  |           |
| 12. C2 棘突 |           |
| 13. 肩胛提肌  |           |
| 14. 胸锁乳突肌 |           |
| 15. 颈夹肌   |           |
| 16. 颈深动静脉 |           |





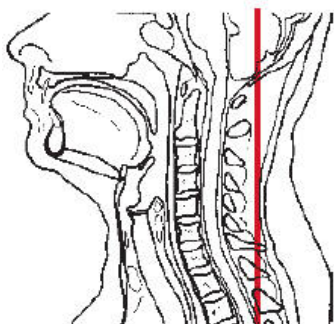
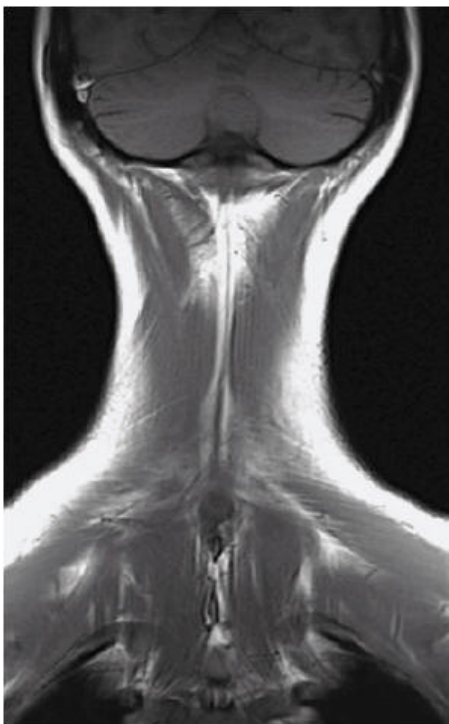
- |           |               |
|-----------|---------------|
| 1. 乳突     | 17. 颈夹肌       |
| 2. 小脑延髓池  | 18. 棘上韧带与棘间韧带 |
| 3. 颈深静脉   | 19. 斜方肌       |
| 4. 头上斜肌   | 20. C7 棘突     |
| 5. 寰椎后弓   | 21. T2 横突     |
| 6. 头最长肌   | 22. 第二肋骨      |
| 7. 枢椎棘突   | 23. 冈上肌       |
| 8. 头夹肌    | 24. T2 椎体     |
| 9. 颈深静脉   | 25. 肺         |
| 10. 头后大直肌 | 26. 脊髓        |
| 11. 颈半棘肌  | 27. T4 横突     |
| 12. 胸锁乳突肌 | 28. T4 椎体     |
| 13. 颈最长肌  |               |
| 14. 头下斜肌  |               |
| 15. 肩胛提肌  |               |
| 16. 头半棘肌  |               |

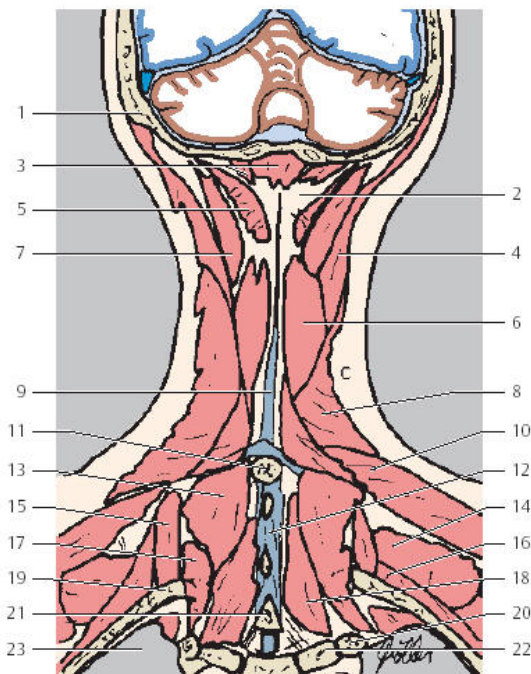




- |          |                  |
|----------|------------------|
| 1. 枕骨    | 17. 肩胛提肌         |
| 2. 头上斜肌  | 18. 棘突间韧带        |
| 3. 头最长肌  | 19. 第二肋          |
| 4. 头后大直肌 | 20. 肋间肌          |
| 5. 头后小直肌 | 21. T3 椎弓        |
| 6. 胸锁乳突肌 | 22. T3 肋横突关<br>节 |
| 7. 颈深静脉  | 23. 肺            |
| 8. 枢椎棘突  | 24. 脊髓           |
| 9. 项韧带   |                  |
| 10. 头夹肌  |                  |
| 11. 颈半棘肌 |                  |
| 12. 头半棘肌 |                  |
| 13. 斜方肌  |                  |
| 14. 棘突   |                  |
| 15. 菱形肌  |                  |
| 16. 多裂肌  |                  |







- |           |                  |
|-----------|------------------|
| 1. 枕骨     | 16. 肋间肌          |
| 2. 枕骨下脂肪  | 17. 上后锯肌         |
| 3. 头后小直肌  | 18. 多裂肌          |
| 4. 头夹肌    | 19. 第三肋          |
| 5. 头后大直肌  | 20. T4 肋横突关<br>节 |
| 6. 颈半棘肌   | 21. T3 棘突        |
| 7. 头半棘肌   | 22. T4 肋突        |
| 8. 斜方肌降部  | 23. 肺            |
| 9. 项韧带    |                  |
| 10. 斜方肌横部 |                  |
| 11. C7 棘突 |                  |
| 12. 棘间韧带  |                  |
| 13. 颈夹肌   |                  |
| 14. 肩胛提肌  |                  |
| 15. 菱形肌   |                  |

Flexibook

# Pocket Atlas of Sectional Anatomy

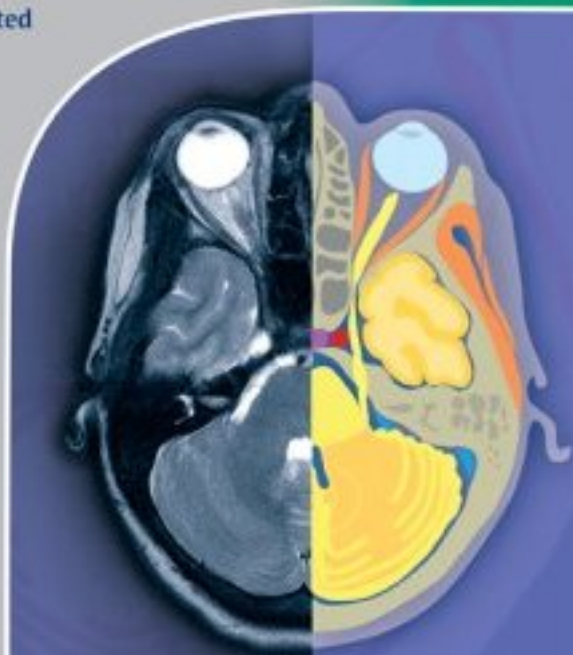
Computed Tomography and  
Magnetic Resonance Imaging

T. B. Moeller  
E. Reif

Volume I: Head and Neck

3rd edition,  
revised and updated

basic sciences



Thieme







# Pocket Atlas of Sectional Anatomy

Computed Tomography  
and Magnetic Resonance Imaging

Volume I  
Head and Neck

Torsten B. Moeller, MD  
Department of Radiology  
Caritas Hospital  
Dillingen, Germany

Emil Reif, MD  
Department of Radiology  
Caritas Hospital  
Dillingen, Germany

Third edition, revised and updated

413 illustrations

Thieme  
Stuttgart · New York

*Library of Congress Cataloging-in-Publication Data is available from the publisher.*

This book is an authorized and revised translation of the German 3rd edition published and copyrighted 2005 by Georg Thieme Verlag, Stuttgart, Germany. Title of the German edition: Taschenatlas der Schnittbildanatomie. Computertomographie und Kernspintomographie. Band I: Kopf, Hals

Translator: Barbara Herzberger, MD, Munich, Germany

Illustrator: Barbara Gay, Stuttgart, Germany

1st German edition 1993  
 1st English edition 1994  
 1st Japanese edition 1994  
 1st Greek edition 1995  
 1st Spanish edition 1995  
 1st German edition 1997  
 1st French edition 1999  
 2nd English edition 2000  
 2nd Japanese edition 2000  
 2nd French edition 2001  
 2nd Spanish edition 2001  
 2nd Greek edition 2002  
 1st Portuguese edition (for Brazil) 2002  
 3rd German edition 2005

© 2007 Georg Thieme Verlag KG  
 Rüdigerstraße 14,  
 70469 Stuttgart, Germany  
<http://www.thieme.de>  
 Thieme New York, 333 Seventh Avenue,  
 New York, NY 10001, USA  
<http://www.thieme.com>

Cover design: Thieme Verlagsgruppe  
 Typesetting by primustype R. Hurler GmbH,  
 73274 Notzingen  
 Printed in Germany by Appl Aprinta Druck,  
 Wemding

ISBN 10: 3-13-125503-x (GTV)  
 ISBN 13: 978-3-13-125503-7 (GTV)  
 ISBN 10: 1-58890-475-x (TNY)  
 ISBN 13: 978-1-58890-475-1 (TNY)

1 2 3 4 5 6

**Important note:** Medicine is an ever-changing science undergoing continual development. Research and clinical experience are continually expanding our knowledge, in particular our knowledge of proper treatment and drug therapy. Insofar as this book mentions any dosage or application, readers may rest assured that the authors, editors, and publishers have made every effort to ensure that such references are in accordance with **the state of knowledge at the time of production of the book.**

Nevertheless, this does not involve, imply, or express any guarantee or responsibility on the part of the publishers in respect to any dosage instructions and forms of applications stated in the book.

**Every user is requested to examine carefully** the manufacturers' leaflets accompanying each drug and to check, if necessary in consultation with a physician or specialist, whether the dosage schedules mentioned therein or the contraindications stated by the manufacturers differ from the statements made in the present book. Such examination is particularly important with drugs that are either rarely used or have been newly released on the market. Every dosage schedule or every form of application used is entirely at the user's own risk and responsibility. The authors and publishers request every user to report to the publishers any discrepancies or inaccuracies noticed. If errors in this work are found after publication, errata will be posted at [www.thieme.com](http://www.thieme.com) on the product description page. Some of the product names, patents, and registered designs referred to in this book are in fact registered trademarks or proprietary names even though specific reference to this fact is not always made in the text. Therefore, the appearance of a name without designation as proprietary is not to be construed as a representation by the publisher that it is in the public domain.

This book, including all parts thereof, is legally protected by copyright. Any use, exploitation, or commercialization outside the narrow limits set by copyright legislation, without the publisher's consent, is illegal and liable to prosecution. This applies in particular to photostat reproduction, copying, mimeographing, preparation of microfilms, and electronic data processing and storage.



**Dedicated in love and gratitude  
to our parents,  
Alfred and Friedel Moeller and  
Emil and Edith Reif.**



---

## Preface

This book presents the basic anatomy needed to interpret modern sectional images.

In making a diagnosis from sectional images, even experienced diagnosticians must adapt their thinking to the sectional portrayal of anatomic features. The *Pocket Atlas of Sectional Anatomy* aims to facilitate this process by presenting the two modalities that have the greatest practical importance in modern sectional imaging: computed tomography and magnetic resonance imaging.

The importance of these modalities rests partly on their high resolution. So many of the images were produced with 3-tesla instruments. We wish to express our gratitude to the manufacturers, Siemens and Philips.

We have attempted to provide vivid, comprehensive coverage of sectional anatomic details while still making the book compact and easy to use. The four-color illustrations were considered an essential part of this goal to maintain clarity despite the quantity of information.

The contents of the three volumes (I: Head and Neck, II: Chest and Abdomen, and III: Musculoskeletal System), which comprise a unit, follow a strict format in which each CT or MR image is accompanied by a correlative color diagram and a reduced-scale schematic drawing indicating the level of the section. This format conveys maximum information in a minimum of space.

All the images were obtained in patients or volunteers. We wish to express our special gratitude for the production of the images to our radiologic technologists, Monika Baumann, Silke Koehl, Sabine Mattil, Stefanie Mueller, Heike Philippi, Brigitte Schild, and Petra Weber, as well as to Birgit Reuter and Marion Hellinger from the Siemens manufacturing center. We sincerely thank our fellow physicians, Nadine Dillinger, Heike Ringling, Sigrid Roth, and especially Simone Zenner, for their helpful discussions and suggestions.

Torsten B. Moeller  
Emil Reif