

# CT 与 MRI 断层解剖学袖珍图谱

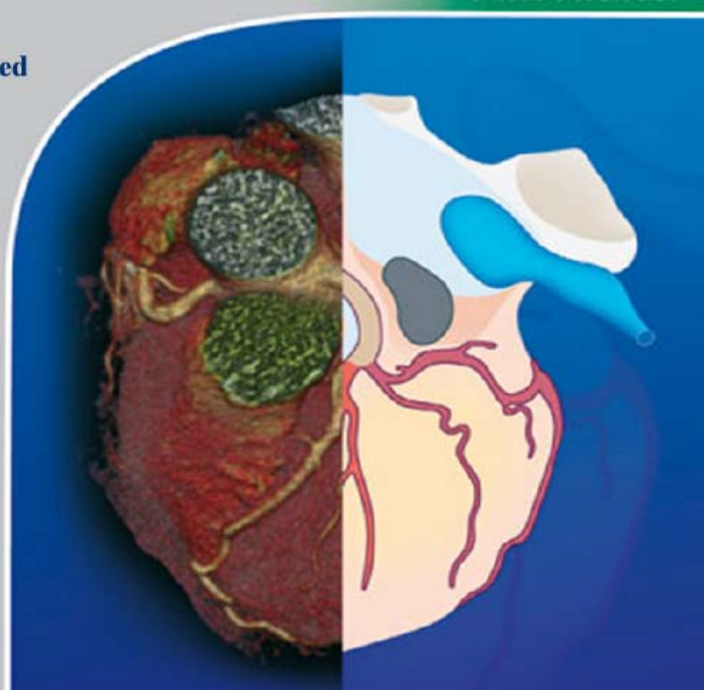
第二卷：胸心腹盆部

中文版

译者 李新华

basic sciences

3rd edition,  
revised and updated



Thieme

## 写在前面

在平时工作中，对于解剖的理解，大多停留在一些大框上，一些小的细微解剖往往不求甚解或者一带而过，在丁香园中幸而发现Moeller等编著的这套Pocket Atlas Sectional Anatomy Computed Tomography and Magnetic Resonance Imaging系列书共三本，里面精细的线图立即吸引了我，遂作为手头查阅精细解剖的工具书，在应用过程中，遇到一些相对生僻的英文只好借助于词典，有点儿不太方便，于是动了把它翻译成中文的念头，起初以为是简单的事情，仅仅是单个单词，无需语法方面的遣词造句和揣摩，更不用讲究“信达雅”，但在翻译过程中，发现由于东西方的不同，在解剖学的名词上并不全是一一对应，对于不熟悉的还要查阅中文的解剖书，帮助最大的当属刘树伟教授的《人体断层解剖学》(研究生用书)，遇到生疏的解剖区域还要了解其相关的功能，特别是对于神经功能解剖区；因此翻译此书相当于重新学习了一遍解剖学，收获非常大。另外也可能是原著者当时机器的情况所限，部分CT与MRI图像也不是尽善尽美，于是更新了部分CT图片。由于无法获得版权，仅仅作为内部资料，发至园子里，供同道内部交流，原著的部分信息附于中文版之后，示对原著者的敬重，对于译本中存在的一些错误和失误，请同道多多斧正。

译者：李新华

于2008-11-25



## 目录

---

### 胸部

胸部 CT-横断面	2
胸部 MRI-矢状面	30
胸部 MRI-冠状面	46
心脏 CT-CTA	58
心脏 MRT-经左心室的双腔切面	64
心脏 MRT-经左心室的四腔切面	66
心脏 MRT-短轴面	68
心脏 MRT-左心室流入流出道	70
心脏 MRT-左心室流出道	72
心脏 MRT-经右心室的双腔切面	74
心脏 MRT-右心室流出道	76
主动脉-MRA	78
肺血管-MRA	80
乳腺 MRI-横断面	82

### 腹部

腹部 CT-横断面	84
腹部 MRI-矢状面	132
腹部 MRI-冠状面	150
肾动脉-MRA	162
腹腔动脉干 MRA	164
脾与门静脉 MRA	166
MRCP	168

### 盆腔

女性盆腔 MRI-横断面	170
女性盆腔 MRI-矢状面	182
女性盆腔 MRI-冠状面	192
男性盆腔 MRI-矢状面	208
男性盆腔 MRI-冠状面	216
前列腺 MRI-横断面	226
睾丸 MRI-冠状面	230

### 下肢

下肢 MRA	234
--------	-----



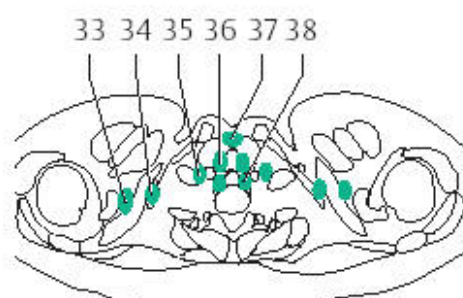
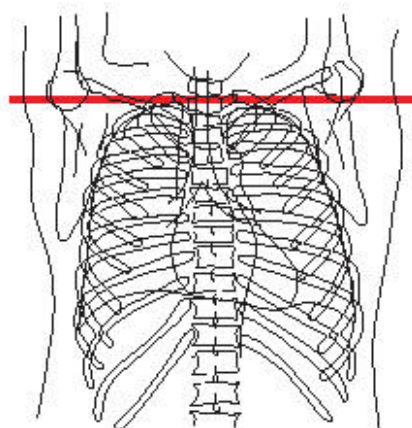
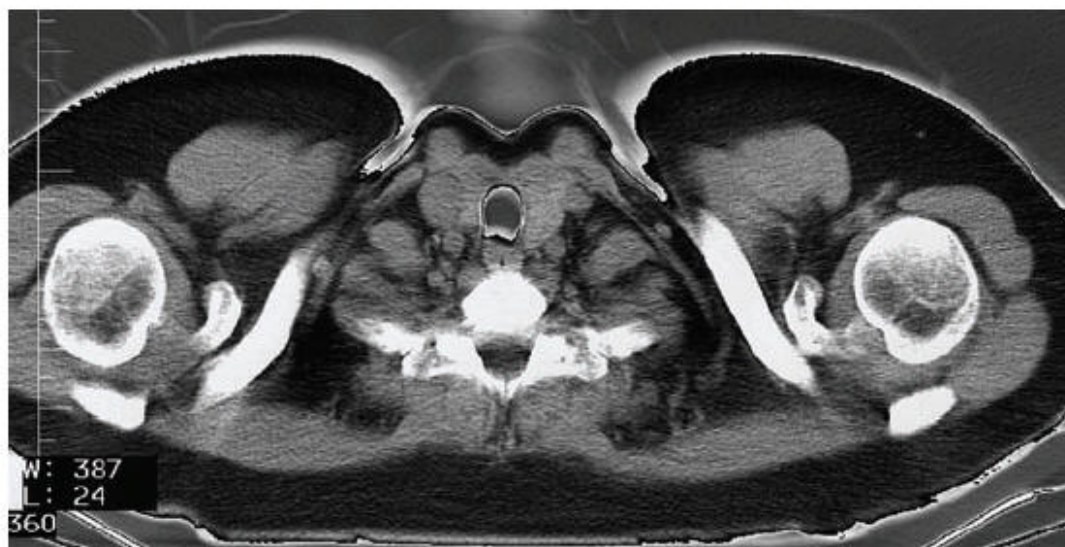
Thorax

Abdomen

Pelvis

Lower Extremity





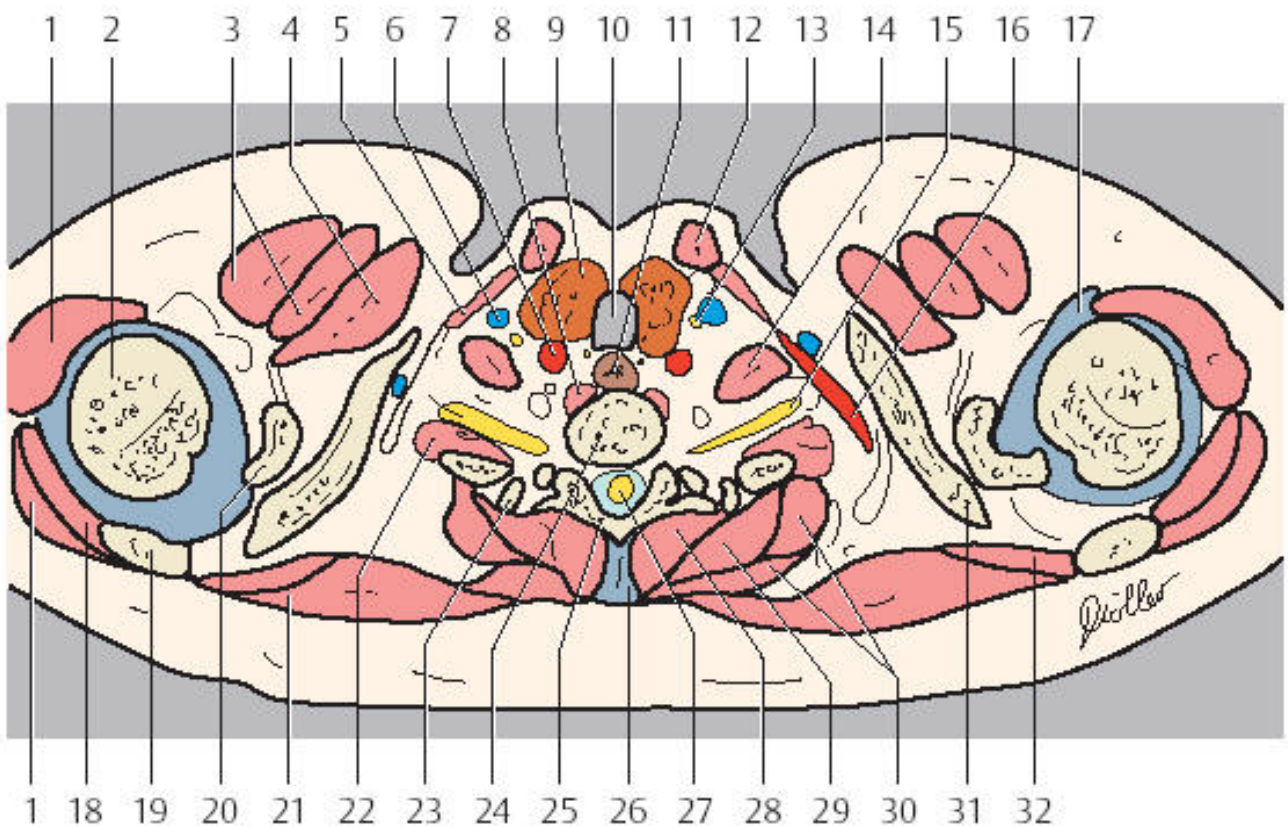
肺的分段

右肺

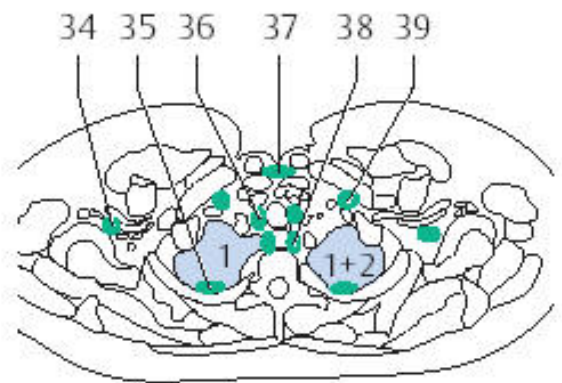
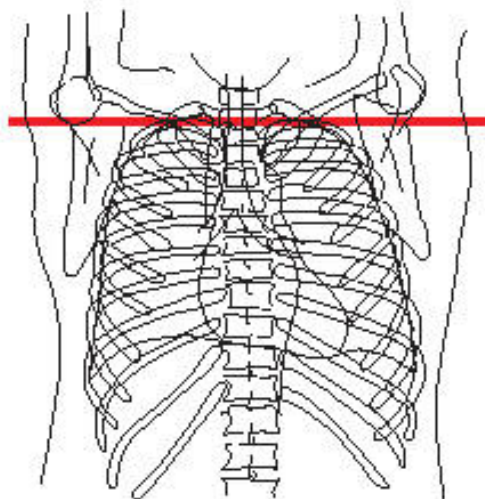
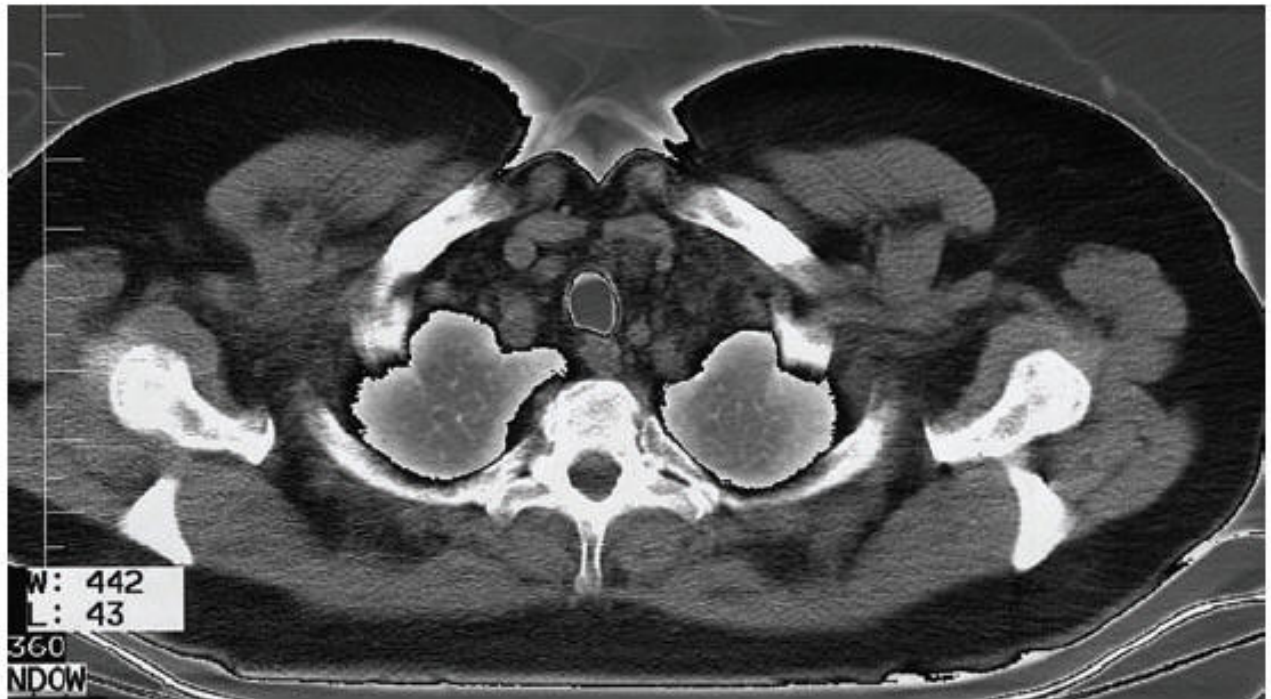1. 上叶尖段
2. 上叶后段
3. 上叶前段
4. 中叶外侧段
5. 中叶内侧段
6. 下叶上段
7. 下叶内基底段
8. 下叶前基底段
9. 下叶外基底段
10. 下叶后基底段

左肺

- 1+2. 上叶尖后段
3. 上叶前段
4. 上舌段
5. 下舌段
6. 下叶上段
7. 下叶内基底段
8. 下叶前基底段
9. 下叶外基底段
10. 下叶后基底段

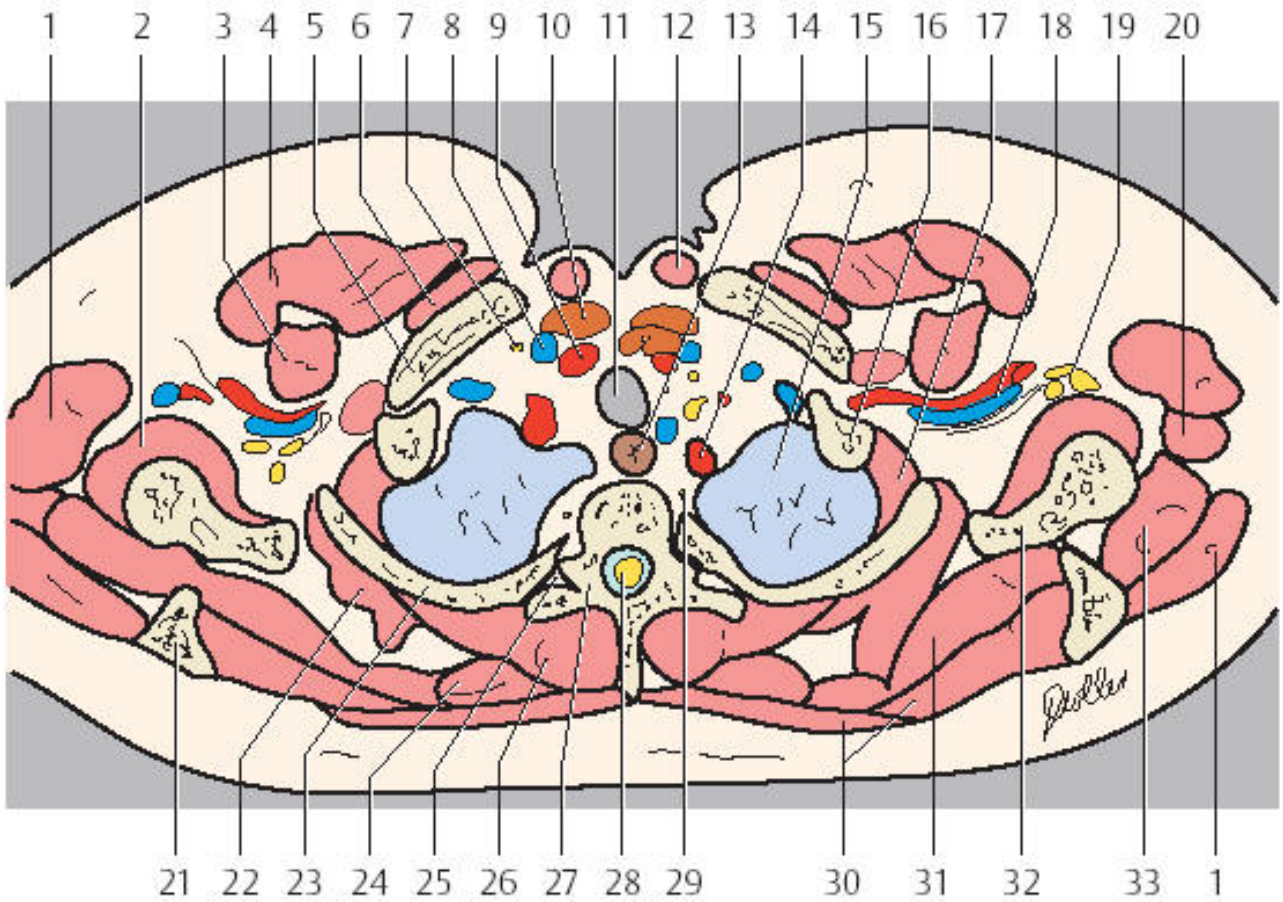


- |              |             |
|--------------|-------------|
| 1. 三角肌       | 24. 第1胸椎    |
| 2. 肱骨头       | 25. 椎板      |
| 3. 胸大肌       | 26. 棘上韧带    |
| 4. 胸小肌       | 27. 脊髓      |
| 5. 胸骨甲状肌     | 28. 竖脊肌     |
| 6. 颈内静脉      | 29. 前锯肌     |
| 7. 颈内动脉      | 30. 菱形肌     |
| 8. 颈长肌       | 31. 锁骨      |
| 9. 甲状腺       | 32. 冈上肌     |
| 10. 气管       | 33. 锁骨上淋巴结  |
| 11. 食管       | 34. 锁骨下淋巴结  |
| 12. 胸锁乳突肌    | 35. 颈淋巴结    |
| 13. 迷走神经     | 36. 气管旁淋巴结  |
| 14. 前斜角肌     | 37. 颈前淋巴结   |
| 15. 臂丛       | 38. 食管周围淋巴结 |
| 16. 锁骨下动脉    |             |
| 17. 关节囊      |             |
| 18. 冈下肌      |             |
| 19. 肩胛冈      |             |
| 20. 肩胛骨喙突    |             |
| 21. 斜方肌      |             |
| 22. 中、后斜角肌   |             |
| 23. 肋椎关节(1肋) |             |

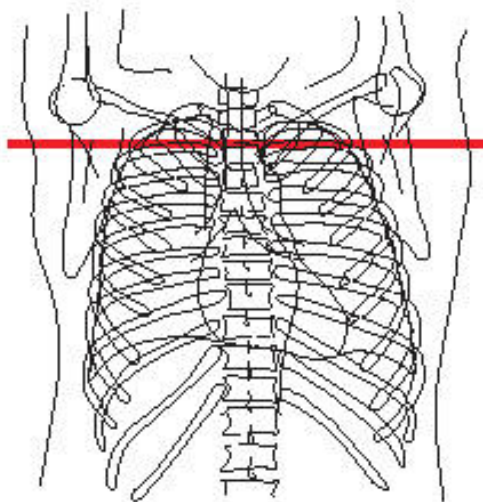
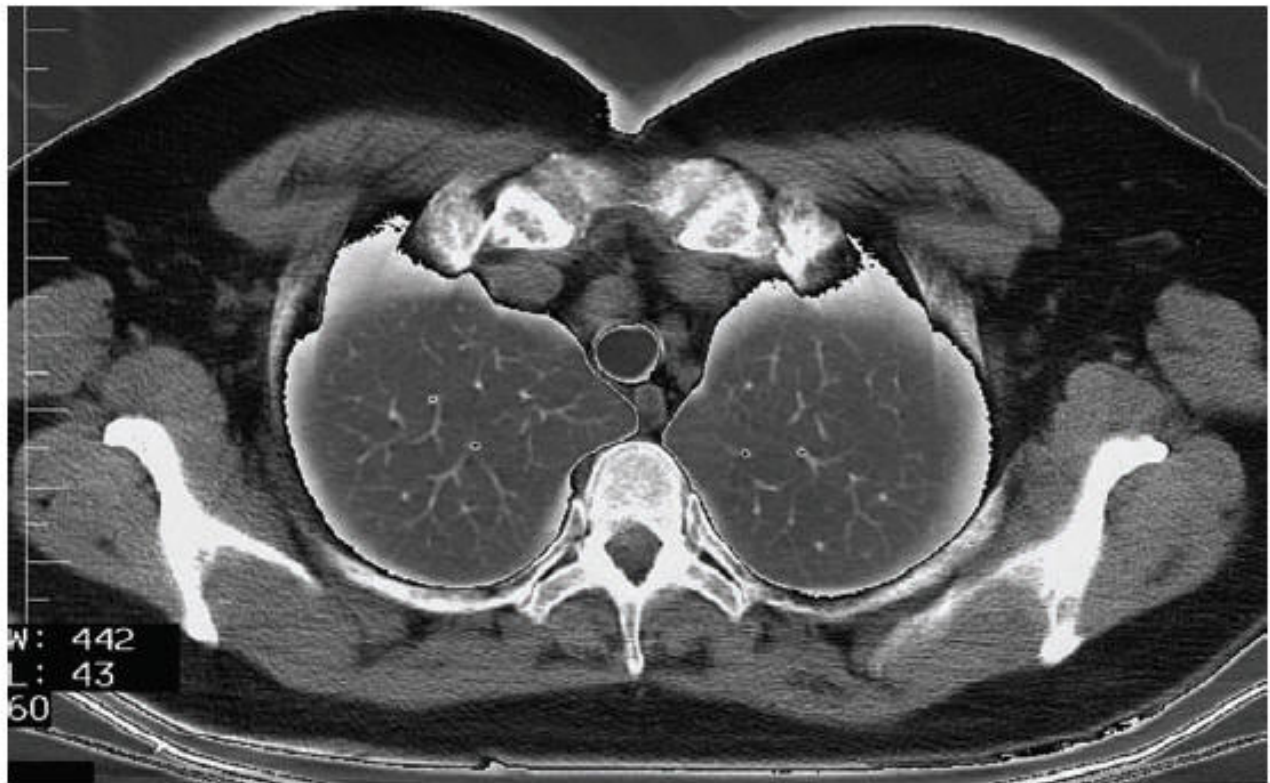

- 右肺  
1. 上叶尖段  
左肺  
1+2 上叶尖后段



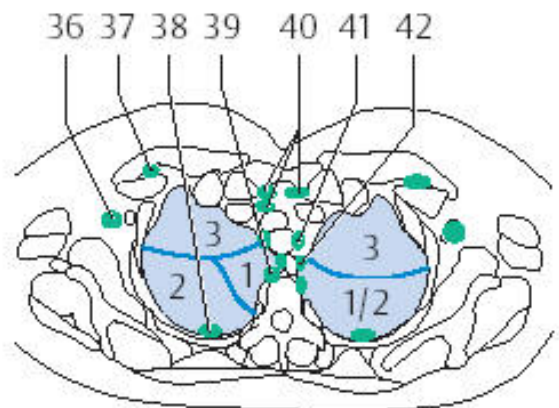


- |             |             |
|-------------|-------------|
| 1. 三角肌      | 22. 前锯肌     |
| 2. 肩胛下肌     | 23. 第2肋     |
| 3. 胸小肌      | 24. 菱形肌     |
| 4. 胸大肌      | 25. 肋椎关节    |
| 5. 锁骨       | 26. 竖脊肌     |
| 6. 锁骨下肌     | 27. 第2胸椎    |
| 7. 迷走神经     | 28. 脊髓      |
| 8. 颈内静脉     | 29. 交感干     |
| 9. 颈内动脉     | 30. 斜方肌     |
| 10. 甲状腺     | 31. 冈上肌     |
| 11. 气管      | 32. 肩胛骨     |
| 12. 胸锁乳突肌   | 33. 冈下肌     |
| 13. 食管      | 34. 腋窝淋巴结   |
| 14. 锁骨下动脉   | 35. 肋间淋巴结   |
| 15. 左肺      | 36. 气管旁淋巴结  |
| 16. 第1肋     | 37. 颈前淋巴结   |
| 17. 肋间肌     | 38. 食管周围淋巴结 |
| 18. 锁骨下动静脉  | 39. 颈淋巴结    |
| 19. 臂丛      |             |
| 20. 大圆肌与背阔肌 |             |
| 21. 肩胛冈     |             |



右肺

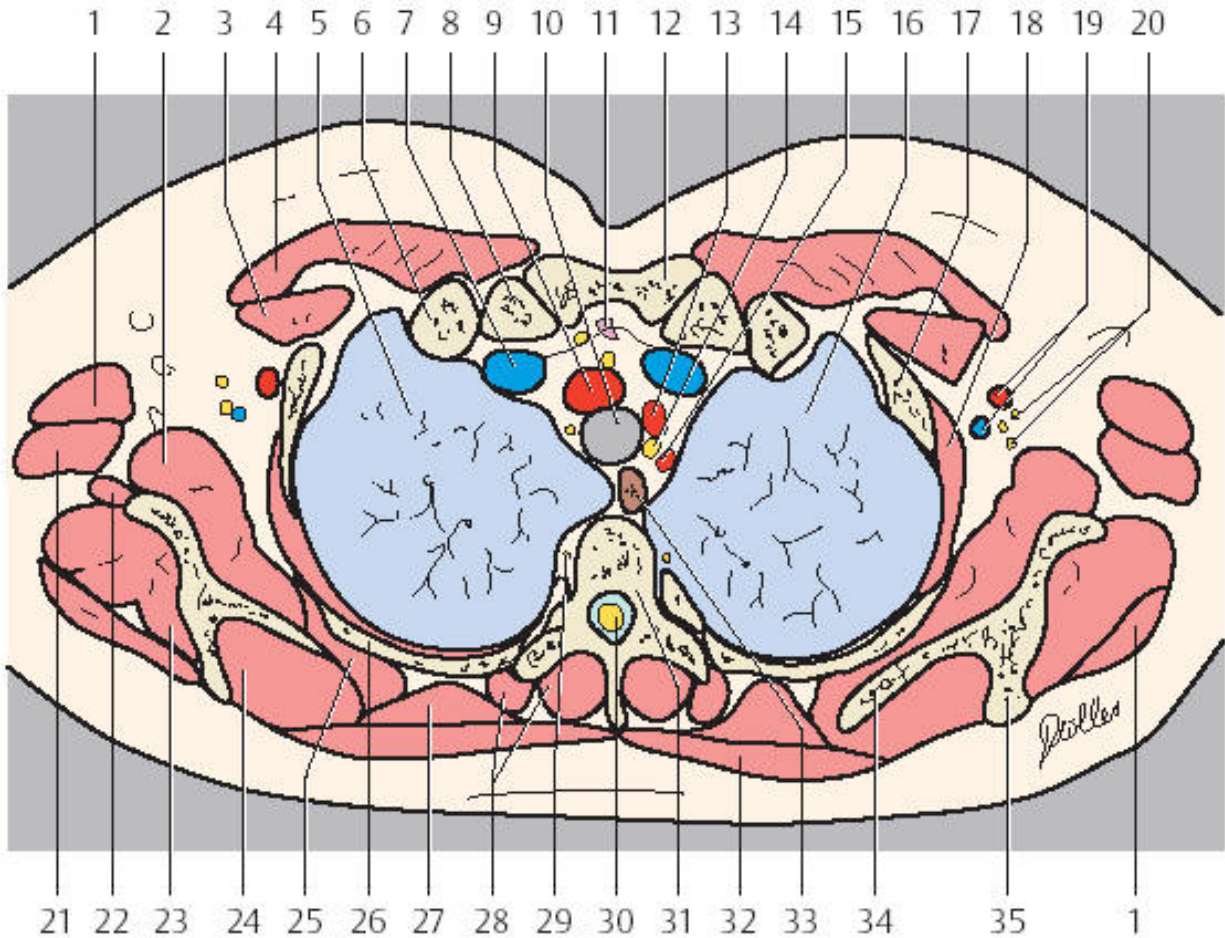
1. 上叶尖段
2. 上叶后段
3. 上叶前段



— = 肺段分界

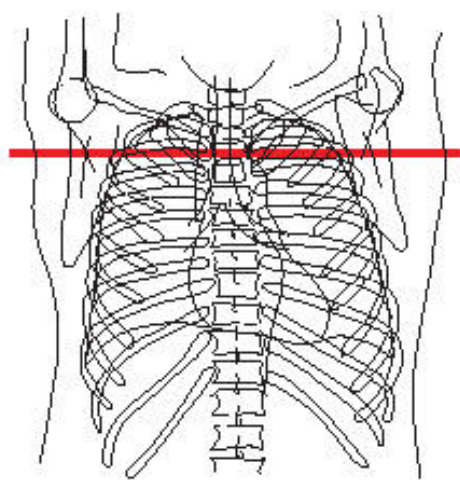
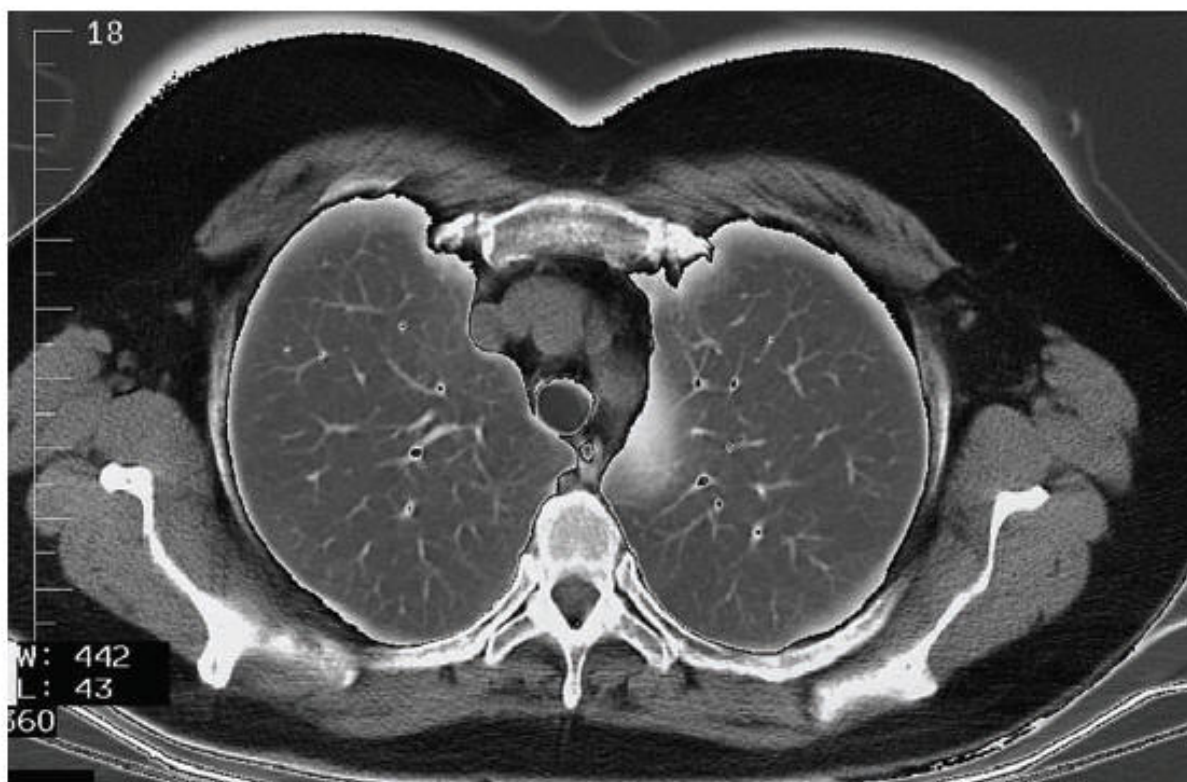
左肺

- 1+2. 上叶尖后段
3. 上叶前段

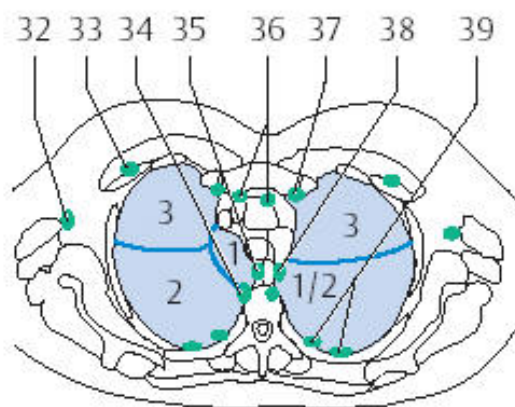


- |             |             |
|-------------|-------------|
| 1. 三角肌      | 22. 肱三头肌长头  |
| 2. 肩胛下肌     | 23. 冈下肌     |
| 3. 胸小肌      | 24. 冈上肌     |
| 4. 胸大肌      | 25. 前锯肌     |
| 5. 右肺       | 26. 第3肋     |
| 6. 第1肋      | 27. 菱形肌     |
| 7. 头臂静脉     | 28. 竖脊肌     |
| 8. 锁骨       | 29. 交感神经干   |
| 9. 头臂干      | 30. 脊髓      |
| 10. 气管      | 31. 胸椎      |
| 11. 胸腺      | 32. 斜方肌     |
| 12. 胸骨柄     | 33. 食管      |
| 13. 左颈总动脉   | 34. 肩胛骨     |
| 14. 喉返神经    | 35. 肩胛冈     |
| 15. 左锁骨下动脉  | 36. 腋窝淋巴结   |
| 16. 左肺      | 37. 胸肌间淋巴结  |
| 17. 第2肋     | 38. 肋间淋巴结   |
| 18. 肋间肌     | 39. 椎前淋巴结   |
| 19. 腋动静脉    | 40. 纵隔前淋巴结  |
| 20. 臂丛      | 41. 气管旁淋巴结  |
| 21. 大圆肌与背阔肌 | 42. 食管周围淋巴结 |





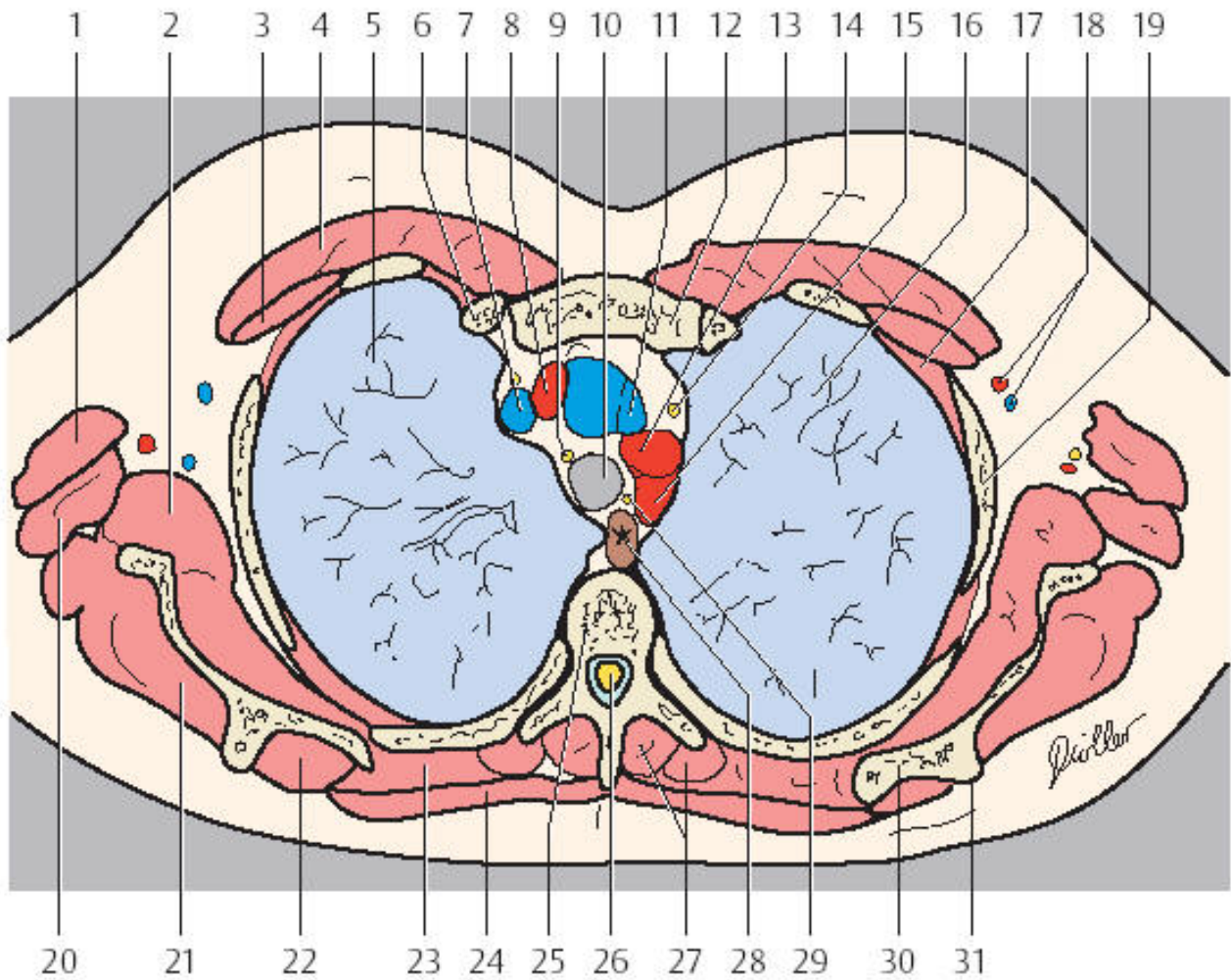
右肺  
 1.上叶尖段  
 2.上叶后段  
 3.上叶前段



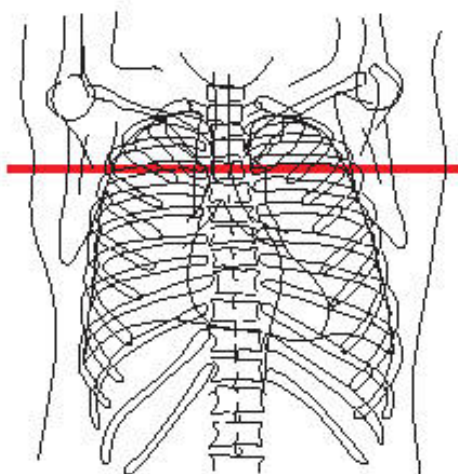
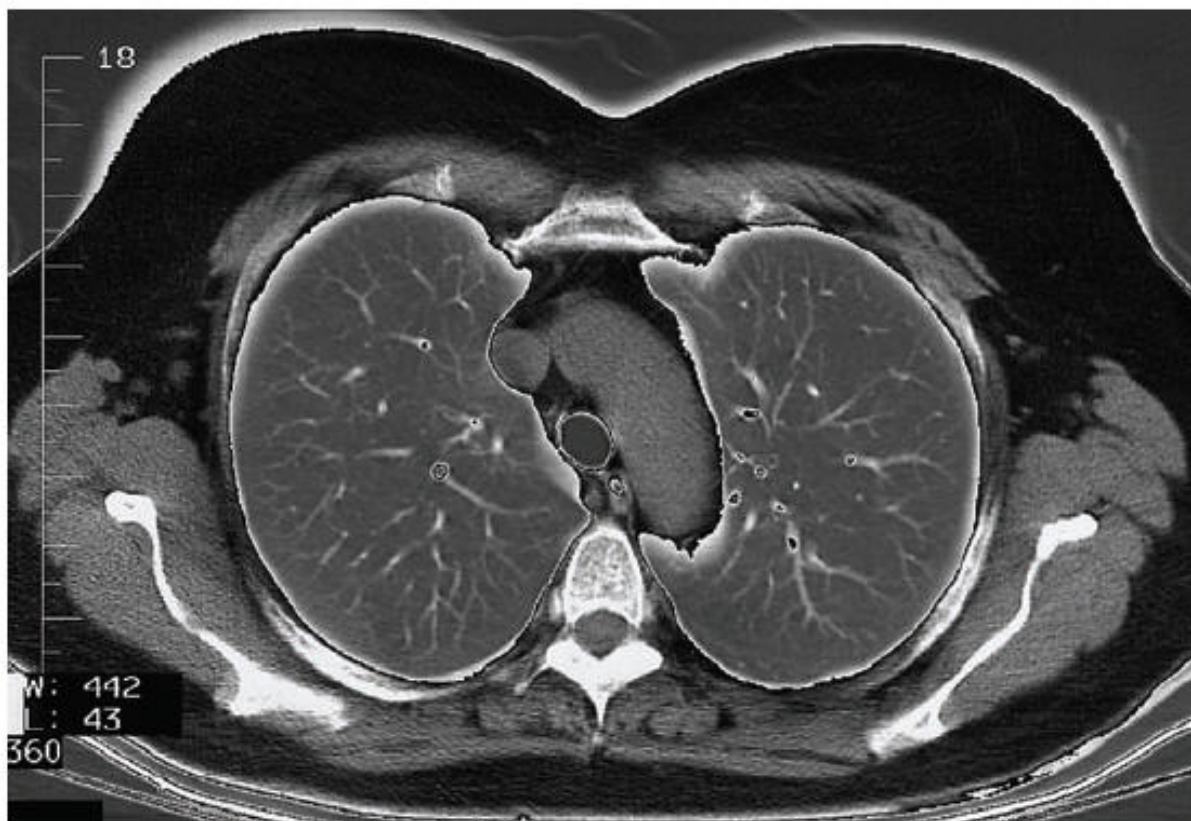
— = 肺段分界

左肺  
 1+2.上叶尖后段  
 3.上叶前段



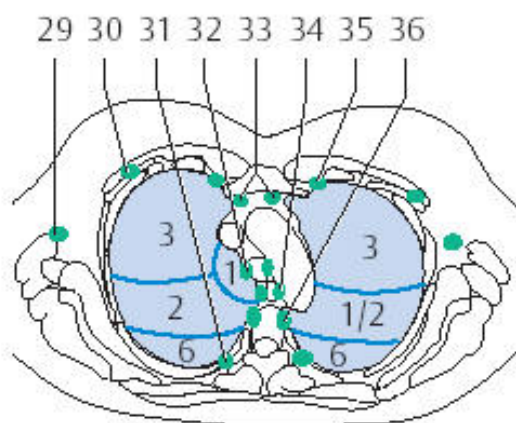


- |             |             |
|-------------|-------------|
| 1. 三角肌      | 21. 冈下肌     |
| 2. 肩胛下肌     | 22. 冈上肌     |
| 3. 胸小肌      | 23. 菱形大肌    |
| 4. 胸大肌      | 24. 斜方肌     |
| 5. 右肺       | 25. 胸椎      |
| 6. 肋骨       | 26. 脊髓胸段    |
| 7. 右头臂静脉    | 27. 竖脊肌     |
| 8. 头臂干      | 28. 食管      |
| 9. 迷走神经     | 29. 喉返神经    |
| 10. 气管      | 30. 肩胛骨     |
| 11. 左头臂静脉   | 31. 肩胛冈     |
| 12. 胸骨柄     | 32. 腋窝浅淋巴结  |
| 13. 左颈总动脉   | 33. 胸肌间淋巴结  |
| 14. 膈神经     | 34. 椎前淋巴结   |
| 15. 左锁骨下动脉  | 35. 气管旁淋巴结  |
| 16. 左肺      | 36. 纵隔前淋巴结  |
| 17. 肋间肌     | 37. 胸骨旁淋巴结  |
| 18. 腋动静脉    | 38. 食管周围淋巴结 |
| 19. 肋骨      | 39. 肋间淋巴结   |
| 20. 大圆肌与背阔肌 |             |



右肺

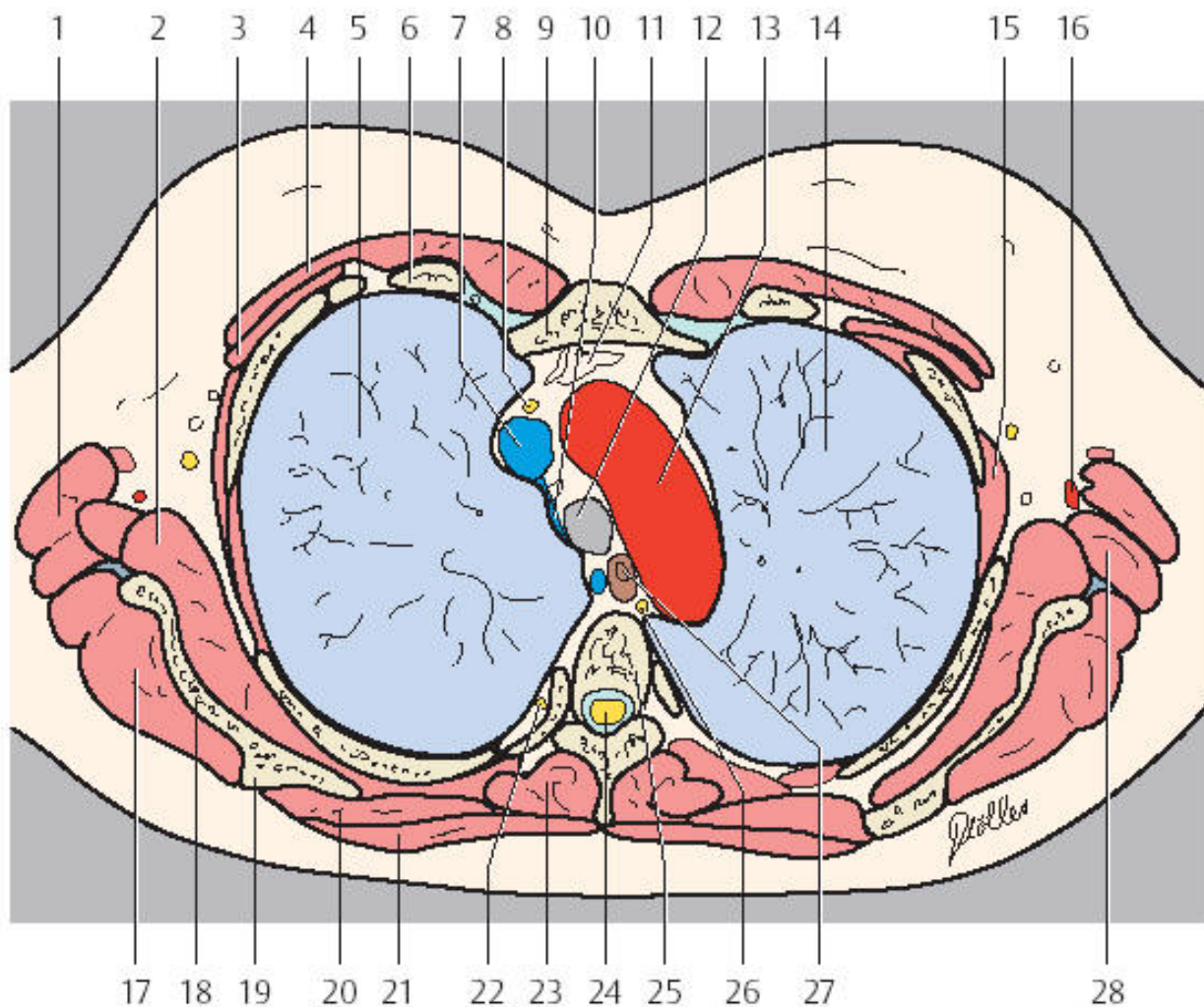
- 1. 上叶尖段
- 2. 上叶后段
- 3. 上叶前段
- 6. 下叶上段



— = 肺段分界

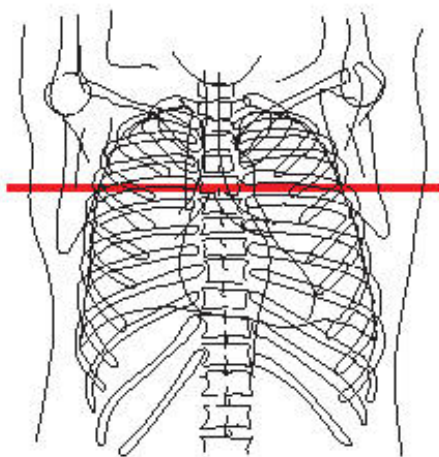
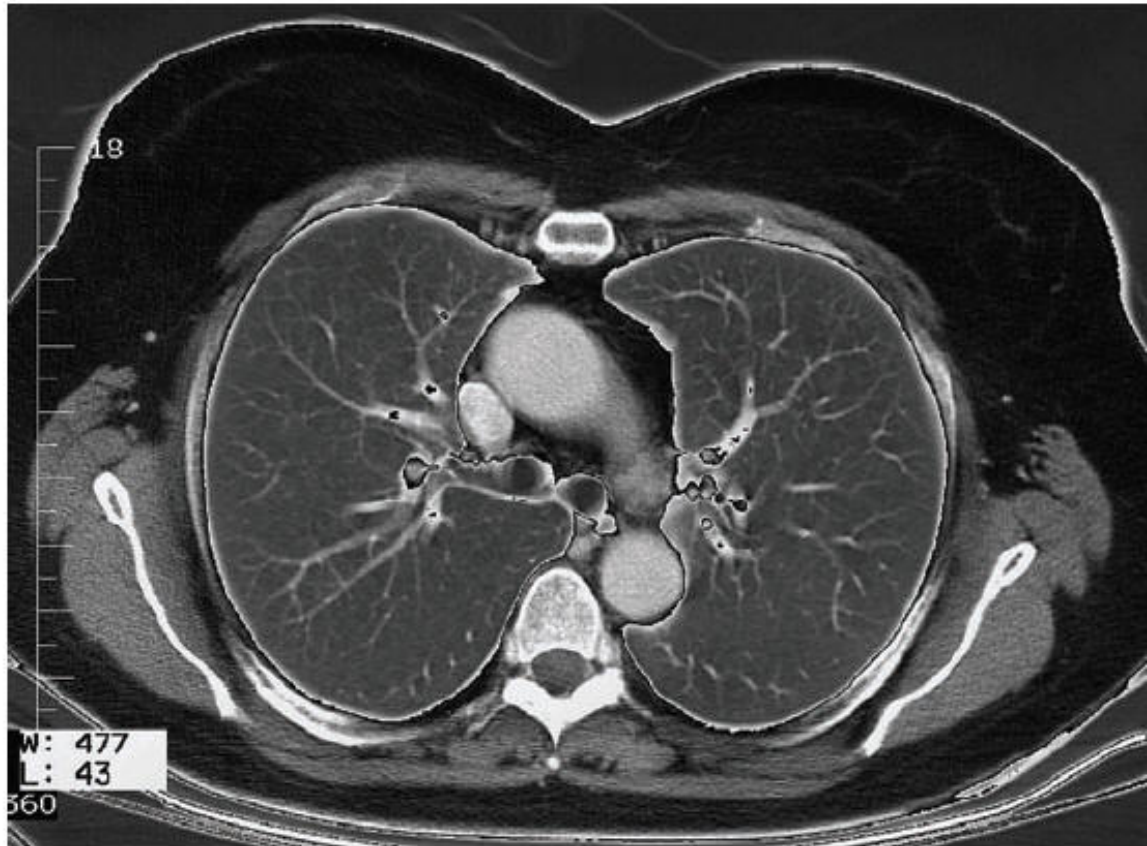
左肺

- 1+2. 上叶尖后段
- 3. 上叶前段
- 6. 下叶上段

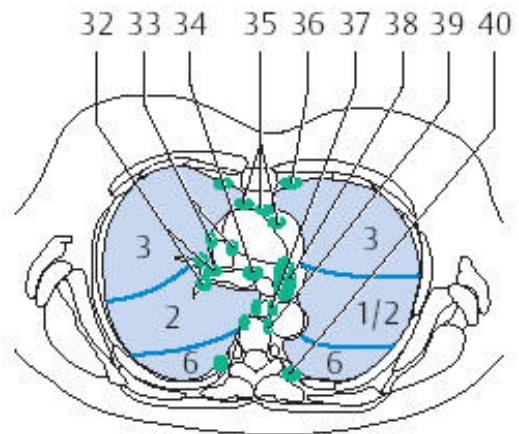


- |          |             |
|----------|-------------|
| 1. 背阔肌   | 19. 肩胛冈     |
| 2. 肩胛下肌  | 20. 菱形大肌    |
| 3. 胸小肌   | 21. 斜方肌     |
| 4. 胸大肌   | 22. 交感干     |
| 5. 右肺    | 23. 竖脊肌     |
| 6. 肋骨    | 24. 脊髓      |
| 7. 右头臂静脉 | 25. 胸椎      |
| 8. 膈神经   | 26. 胸导管     |
| 9. 胸骨柄   | 27. 食管      |
| 10. 奇静脉  | 28. 大圆肌     |
| 11. 胸腺   | 29. 腋窝浅淋巴结  |
| 12. 气管   | 30. 胸肌间淋巴结  |
| 13. 主动脉弓 | 31. 肋间淋巴结   |
| 14. 左肺   | 32. 气管旁淋巴结  |
| 15. 肋间肌  | 33. 纵隔前淋巴结  |
| 16. 胸背动脉 | 34. 食管周围淋巴结 |
| 17. 冈下肌  | 35. 胸骨旁淋巴结  |
| 18. 肩胛骨  | 36. 椎前淋巴结   |



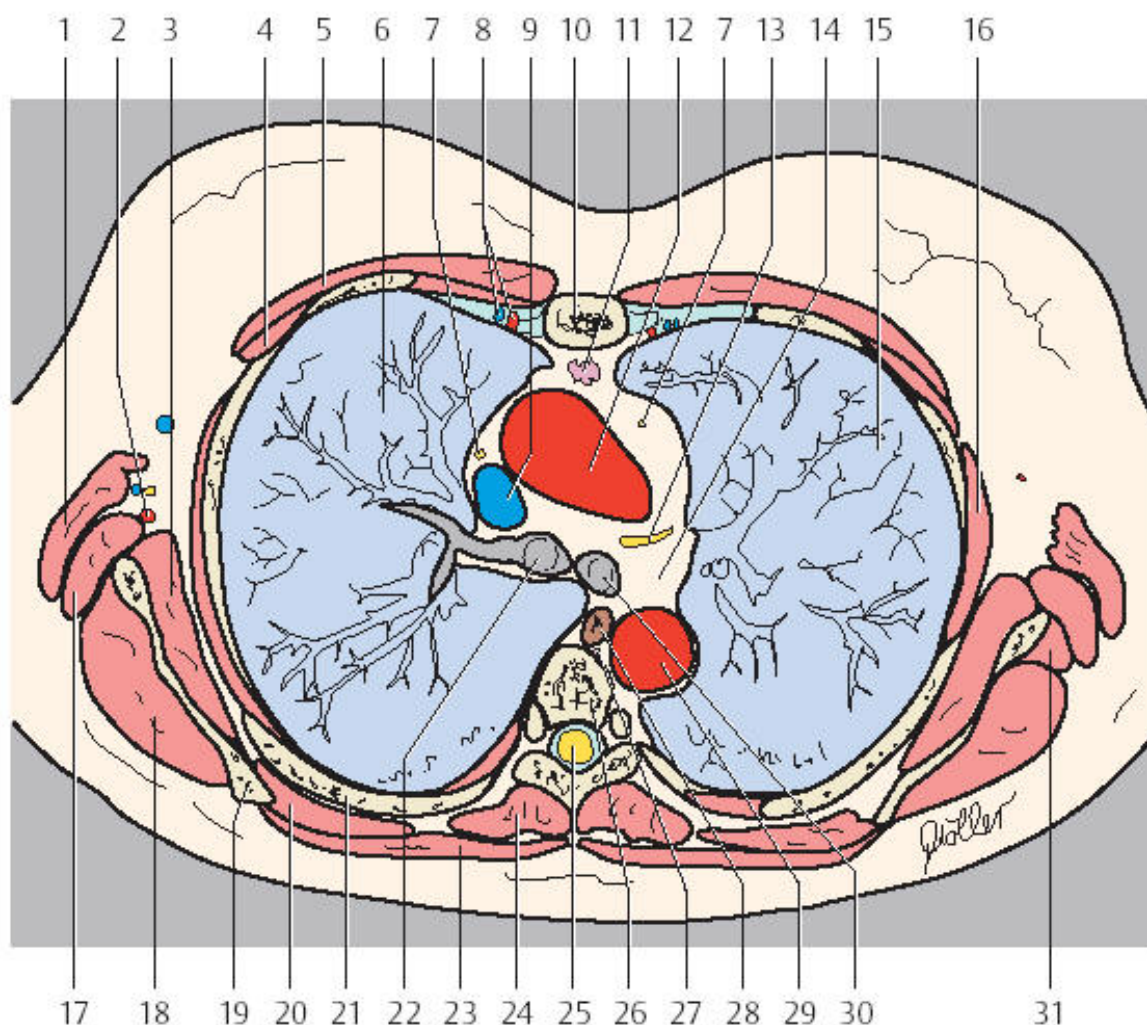


右肺  
 2.上叶后段  
 3.上叶前段  
 6.下叶上段

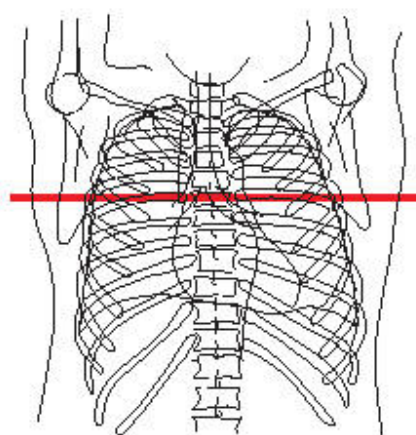
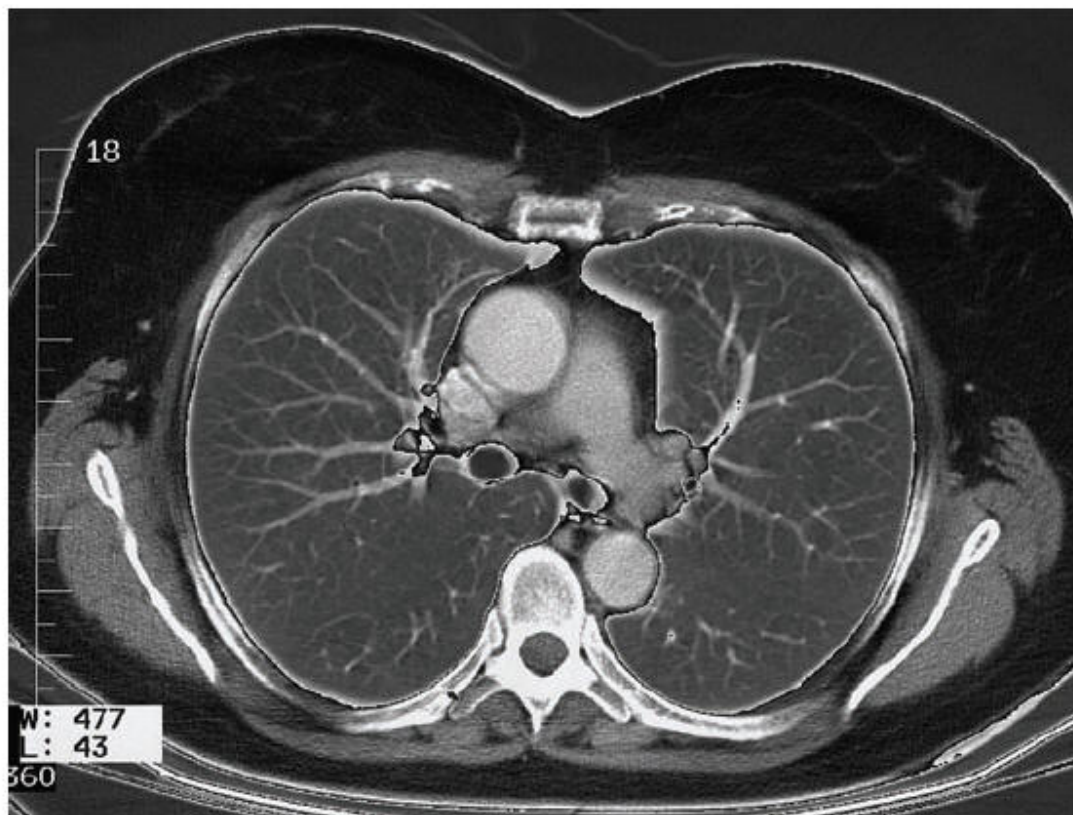


— = 肺段分界

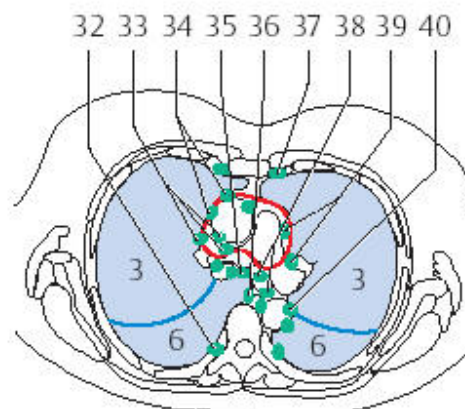
左肺  
 1+2.上叶尖后段  
 3.上叶前段  
 6.下叶上段



- |           |              |
|-----------|--------------|
| 1. 背阔肌    | 23. 斜方肌      |
| 2. 胸背动脉   | 24. 竖脊肌      |
| 3. 肩胛下肌   | 25. 脊髓       |
| 4. 胸小肌    | 26. 胸椎       |
| 5. 胸大肌    | 27. 胸导管      |
| 6. 右肺     | 28. 食管       |
| 7. 膈神经    | 29. 降主动脉     |
| 8. 胸廓内动静脉 | 30. 左主支气管    |
| 9. 上腔静脉   | 31. 小圆肌      |
| 10. 胸骨体   | 32. 气管支气管淋巴结 |
| 11. 胸腺    | 33. 中纵隔淋巴结   |
| 12. 升主动脉  | 34. 气管旁淋巴结   |
| 13. 喉返神经  | 35. 前纵隔淋巴结   |
| 14. 主肺动脉窗 | 36. 胸骨旁淋巴结   |
| 15. 左肺    | 37. 食管周围淋巴结  |
| 16. 肋间肌   | 38. 主肺动脉窗淋巴结 |
| 17. 大圆肌   | 39. 椎前淋巴结    |
| 18. 冈下肌   | 40. 肋间淋巴结    |
| 19. 肩胛骨   |              |
| 20. 菱形大肌  |              |
| 21. 肋骨    |              |
| 22. 右主支气管 |              |



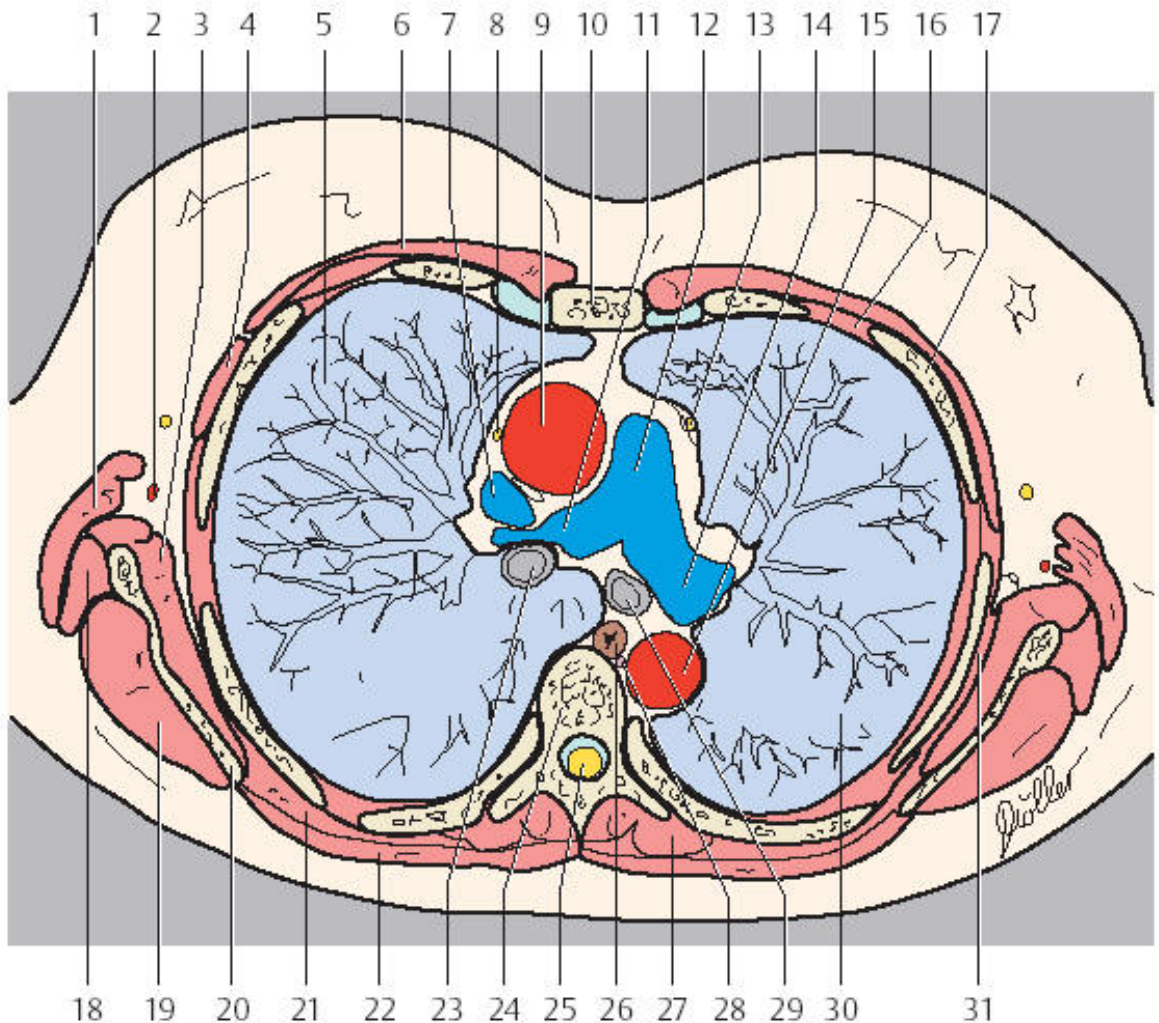
右肺  
3.上叶前段  
6.下叶上段



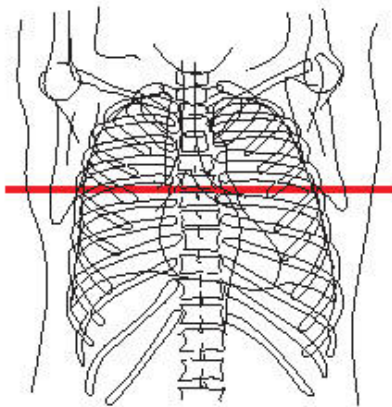
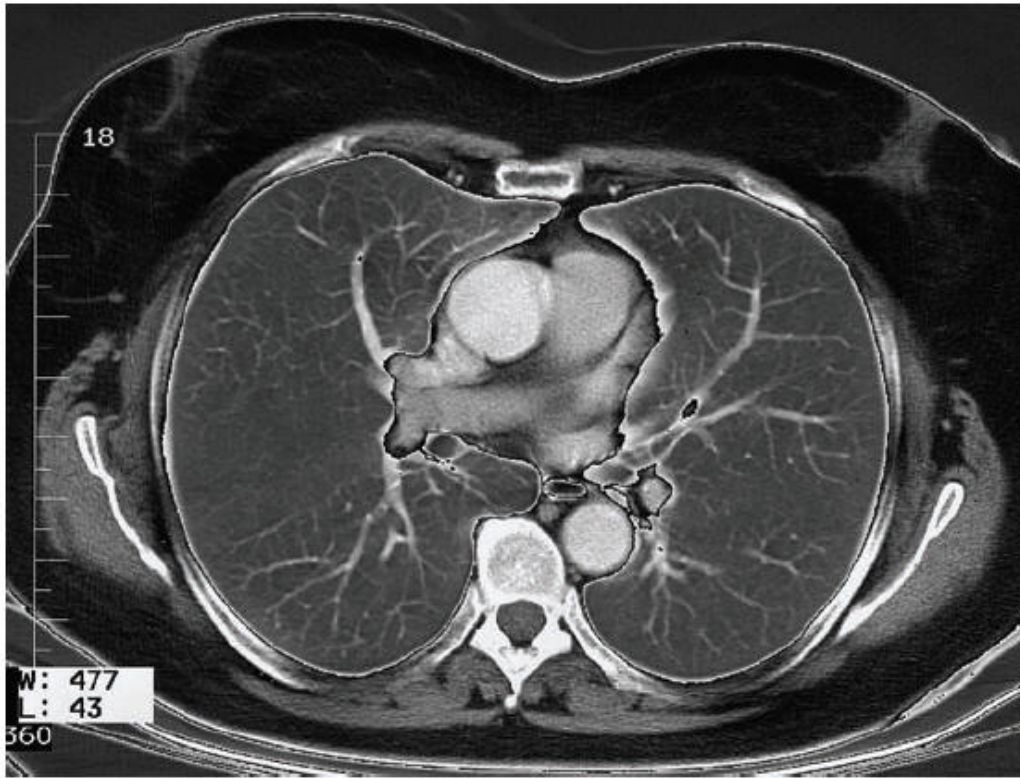
— = 肺段分界  
— = 心包

左肺  
3.上叶前段  
6.下叶上段

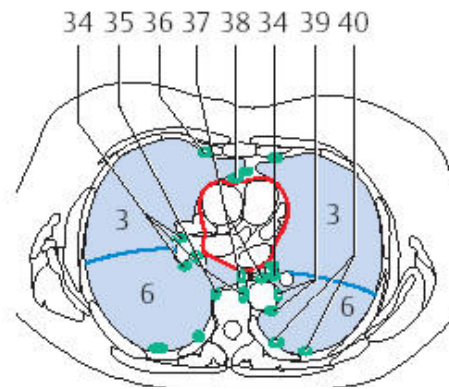




- |          |              |
|----------|--------------|
| 1. 背阔肌   | 23. 右主支气管    |
| 2. 胸背动脉  | 24. 胸椎       |
| 3. 肩胛下肌  | 25. 脊髓       |
| 4. 胸小肌   | 26. 食管       |
| 5. 右肺    | 27. 竖脊肌      |
| 6. 胸大肌   | 28. 胸导管      |
| 7. 上腔静脉  | 29. 左主支气管    |
| 8. 膈神经   | 30. 左肺       |
| 9. 升主动脉  | 31. 前锯肌      |
| 10. 胸骨   | 32. 肋间淋巴结    |
| 11. 右肺动脉 | 33. 中纵隔淋巴结   |
| 12. 肺动脉干 | 34. 前纵隔淋巴结   |
| 13. 喉返神经 | 35. 气管旁淋巴结   |
| 14. 左肺动脉 | 36. 食管周围淋巴结  |
| 15. 降主动脉 | 37. 胸骨旁淋巴结   |
| 16. 肋间肌  | 38. 支气管肺淋巴结  |
| 17. 肋骨   | 39. 主肺动脉窗淋巴结 |
| 18. 大圆肌  | 40. 主动脉旁淋巴结  |
| 19. 冈下肌  |              |
| 20. 肩胛骨  |              |
| 21. 菱形大肌 |              |
| 22. 斜方肌  |              |



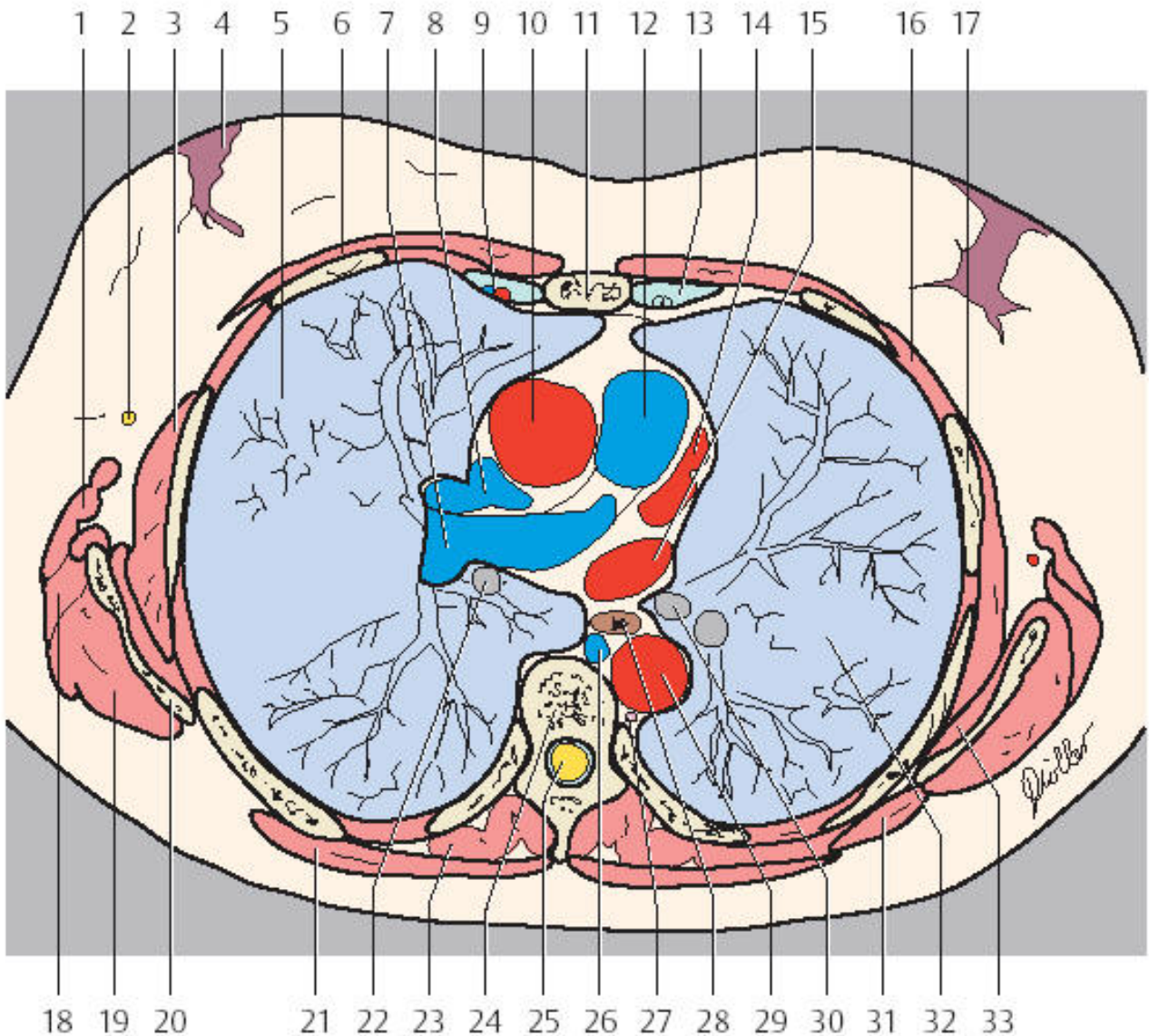
右肺  
3.上叶前段  
6.下叶上段



— = 肺段分界  
— = 心包

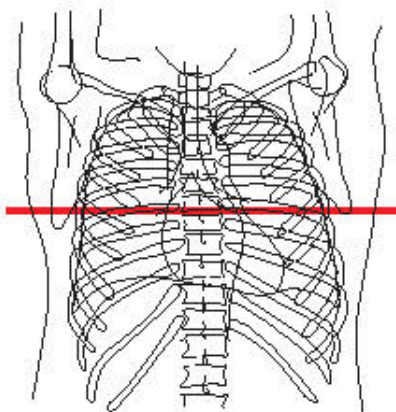
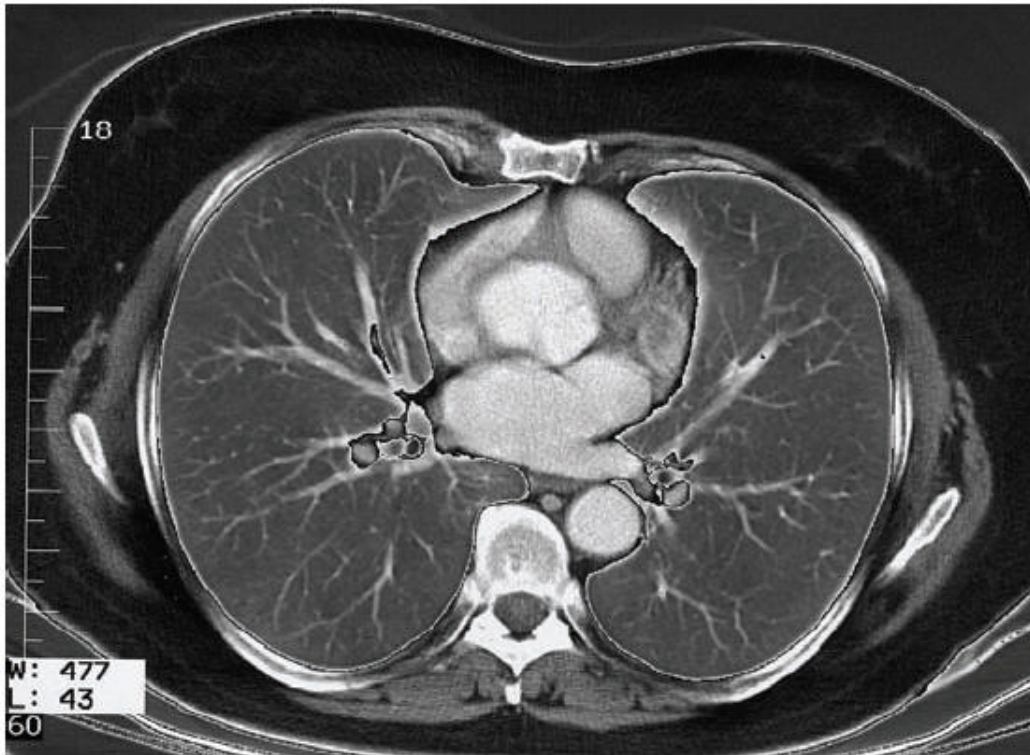
左肺  
3.上叶前段  
6.下叶上段



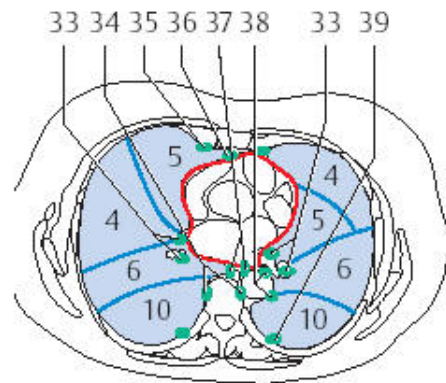


1. 背阔肌
2. 胸长神经
3. 前锯肌
4. 乳腺组织与乳头
5. 右肺
6. 胸大肌
7. 右肺动脉
8. 上腔静脉
9. 胸廓内动静脉
10. 升主动脉
11. 胸骨
12. 肺动脉干
13. 肋(软)骨
14. 左肺动脉
15. 左心房
16. 肋间肌
17. 肋骨
18. 大圆肌
19. 冈下肌
20. 肩胛骨

21. 斜方肌
22. 右肺下叶支气管
23. 竖脊肌
24. 胸椎
25. 脊髓
26. 奇静脉
27. 胸导管
28. 食管
29. 降主动脉
30. 左肺下叶支气管
31. 菱形大肌
32. 左肺
33. 肩胛下肌
34. 支气管肺淋巴结
35. 椎前淋巴结
36. 胸骨旁淋巴结
37. 食管旁淋巴结
38. 前纵隔淋巴结
39. 主动脉旁淋巴结
40. 肋间淋巴结

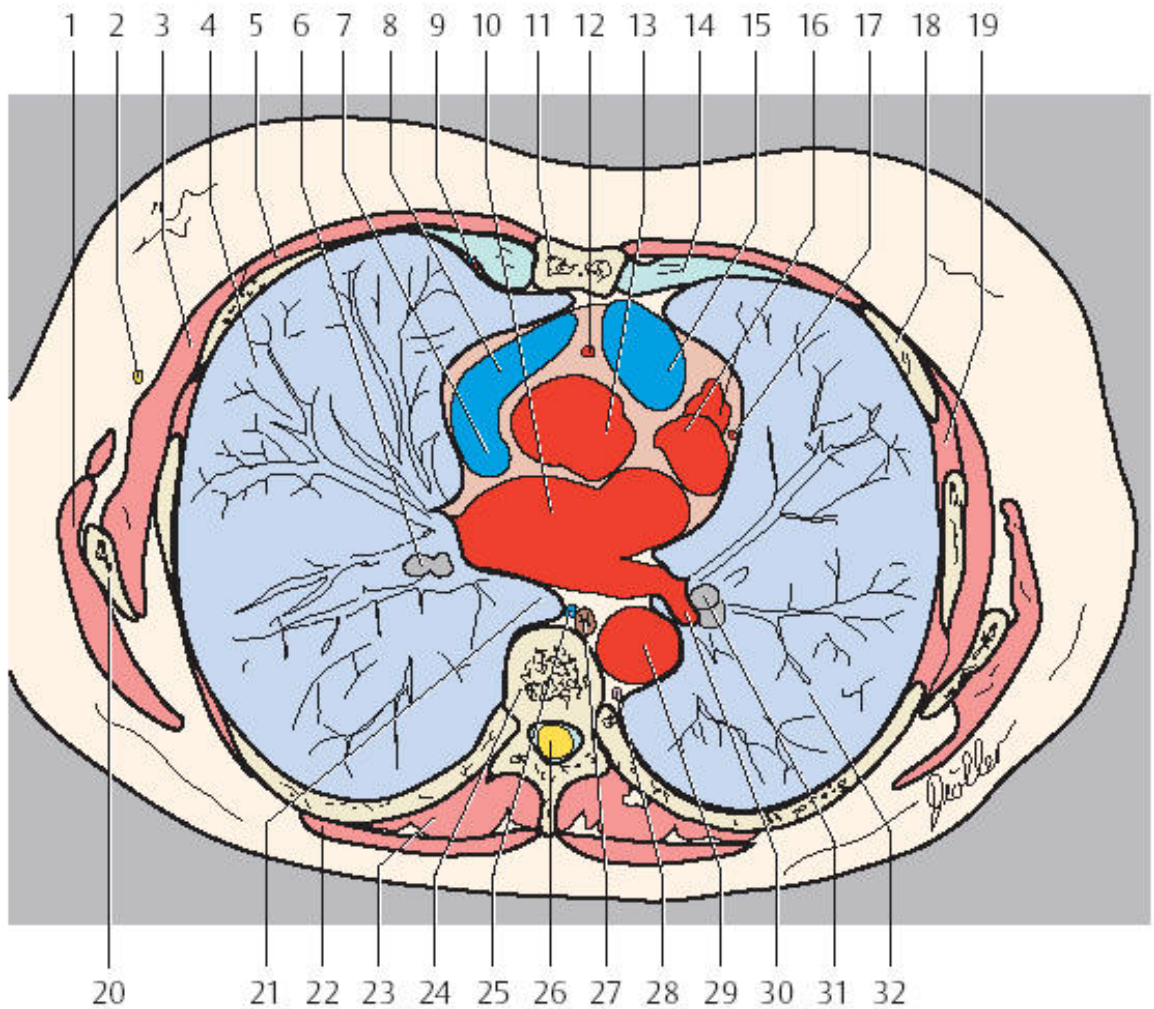


- 右肺
- 4.中叶外侧段
  - 5.中叶内侧段
  - 6.下叶上段
  - 10.下叶后基底段



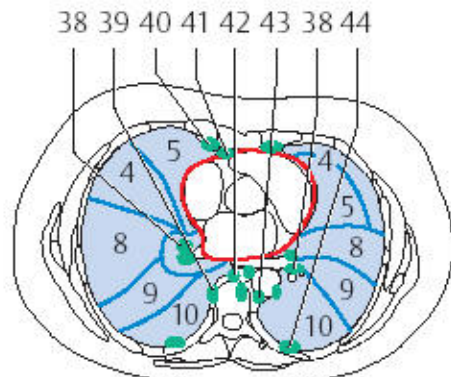
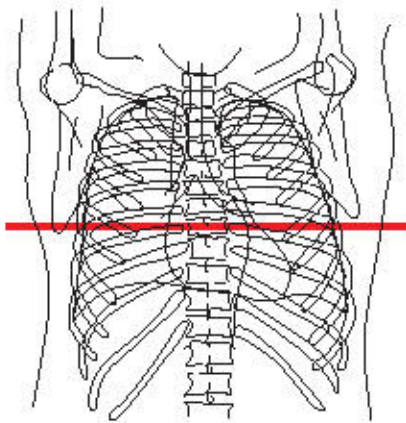
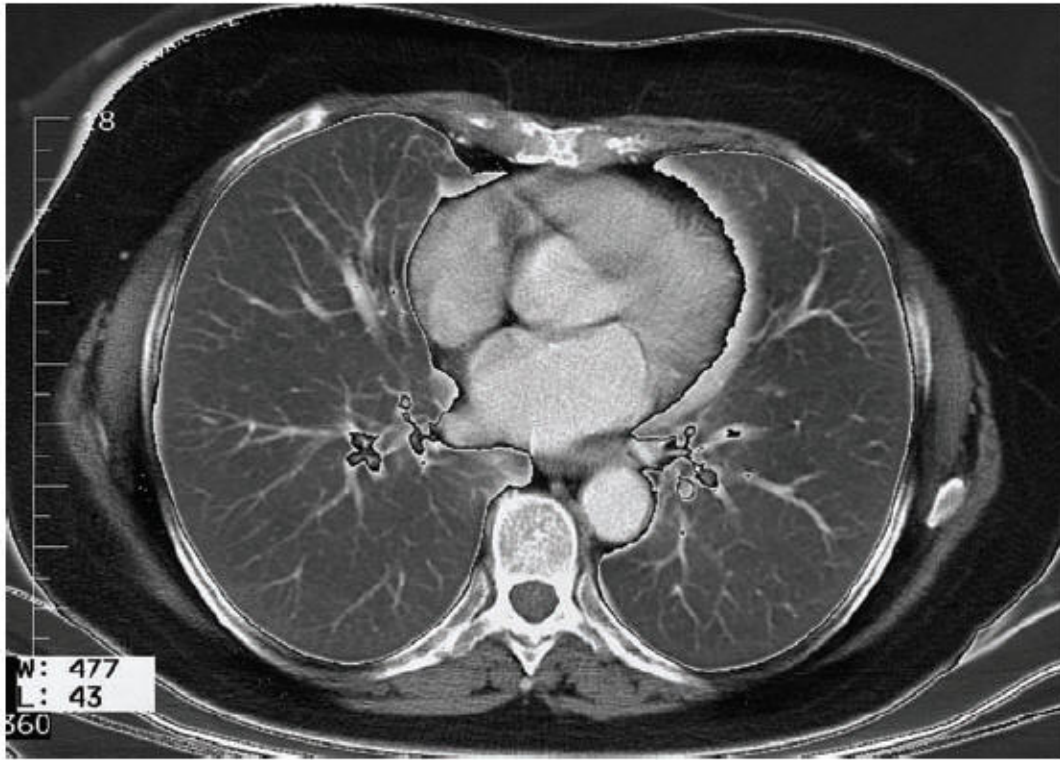
- = 肺段分界
- = 心包

- 左肺
- 4.上舌段
  - 5.下舌段
  - 6.下叶上段
  - 10.下叶后基底段



- |            |             |
|------------|-------------|
| 1. 背阔肌     | 22. 斜方肌     |
| 2. 胸长神经    | 23. 竖脊肌     |
| 3. 前锯肌     | 24. 胸椎      |
| 4. 右肺      | 25. 奇静脉     |
| 5. 胸大肌     | 26. 脊髓      |
| 6. 右肺下叶支气管 | 27. 食管      |
| 7. 上腔静脉    | 28. 胸导管     |
| 8. 右心耳     | 29. 降主动脉    |
| 9. 胸廓内动静脉  | 30. 左肺静脉    |
| 10. 左心房    | 31. 左肺下叶支气管 |
| 11. 胸骨     | 32. 左肺      |
| 12. 右冠状动脉  | 33. 支气管肺淋巴结 |
| 13. 升主动脉   | 34. 椎前淋巴结   |
| 14. 肋软骨    | 35. 胸骨旁淋巴结  |
| 15. 动脉圆锥   | 36. 心包前淋巴结  |
| 16. 左心室    | 37. 食管旁淋巴结  |
| 17. 左冠状动脉  | 38. 主动脉旁淋巴结 |
| 18. 肋骨     | 39. 肋间淋巴结   |
| 19. 肋间肌    |             |
| 20. 肩胛骨    |             |
| 21. 食管后的右肺 |             |





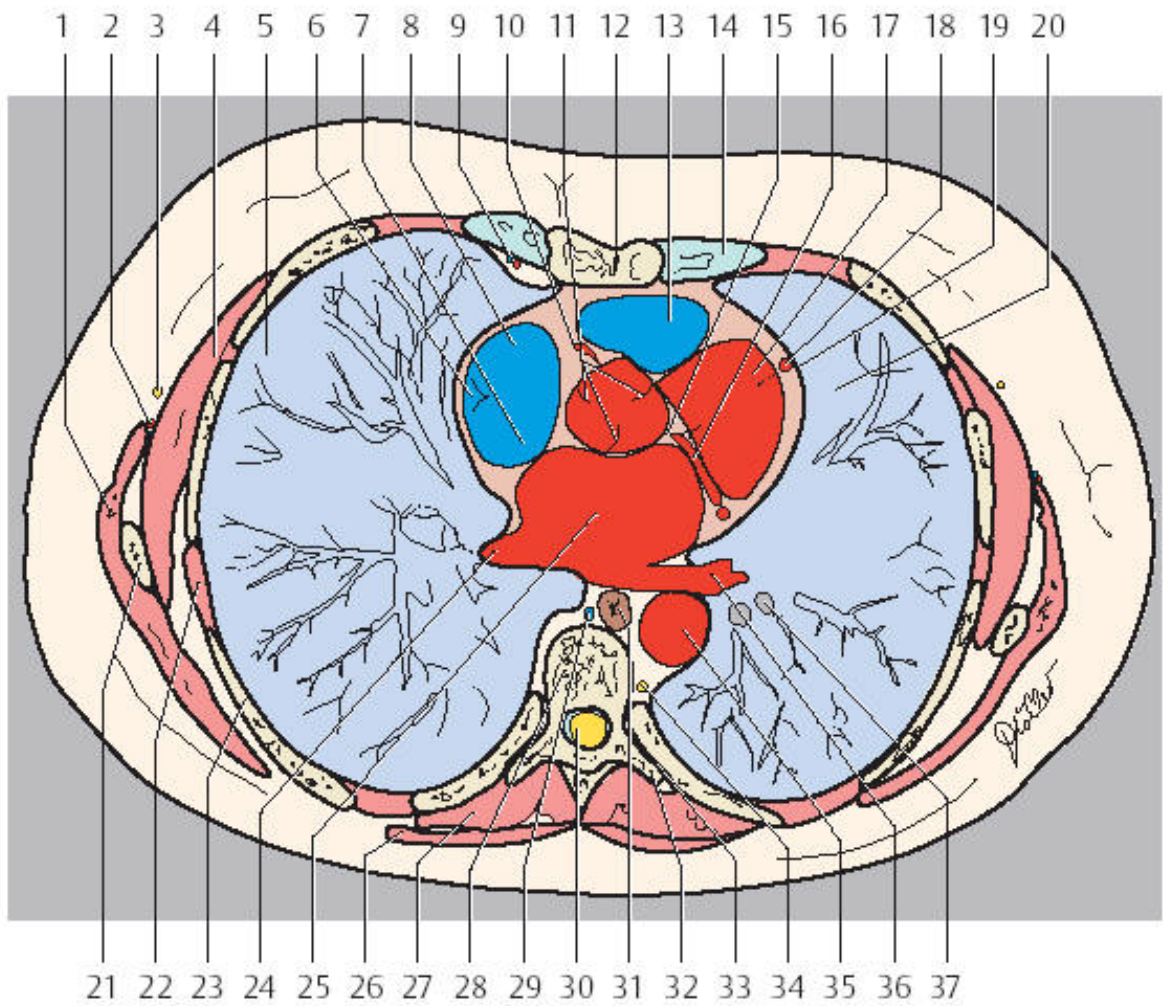
— = 肺段分界  
 — = 心包

右肺

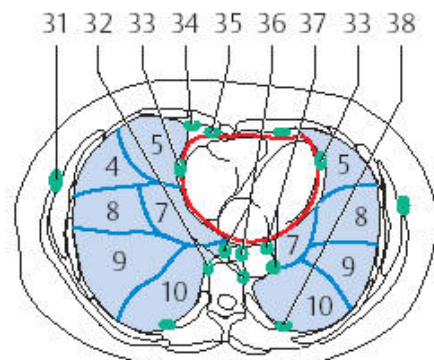
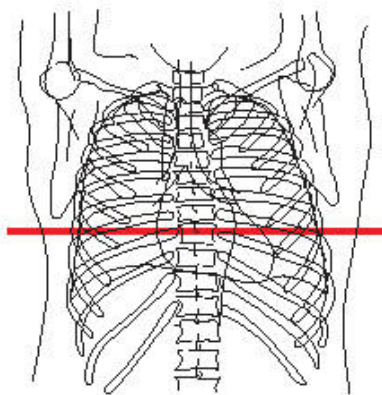
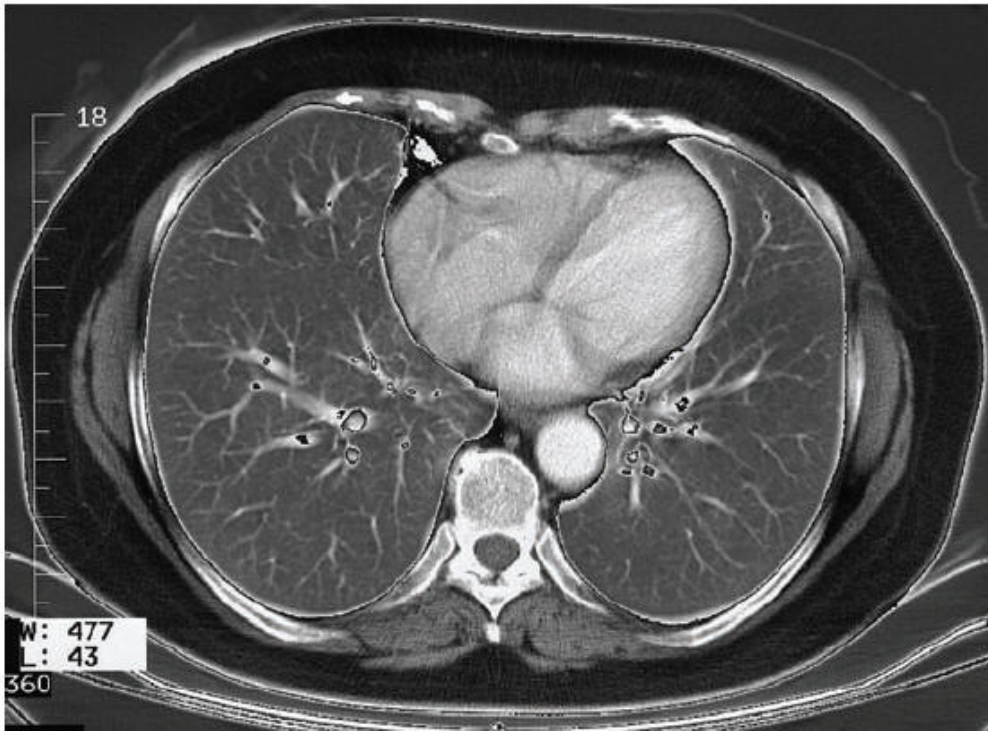
- 4. 中叶外侧段
- 5. 中叶内侧段
- 8. 下叶前基底段
- 9. 下叶外基底段
- 10. 下叶后基底段

左肺

- 4. 上舌段
- 5. 下舌段
- 8. 下叶前基底段
- 9. 下叶外基底段
- 10. 下叶后基底段



- |            |             |
|------------|-------------|
| 1. 背阔肌     | 24. 右肺静脉    |
| 2. 胸背动脉    | 25. 左心房     |
| 3. 胸长神经    | 26. 斜方肌     |
| 4. 前锯肌     | 27. 竖脊肌     |
| 5. 右肺      | 28. 胸椎      |
| 6. 界嵴      | 29. 奇静脉     |
| 7. 上腔静脉    | 30. 脊髓      |
| 8. 右心房     | 31. 食管      |
| 9. 胸廓内动静脉  | 32. 横突      |
| 10. 右冠状动脉  | 33. 肋椎关节    |
| 11. 主动脉瓣   | 34. 胸导管     |
| 12. 胸骨     | 35. 降主动脉    |
| 13. 动脉圆锥   | 36. 左肺静脉    |
| 14. 肋软骨    | 37. 左肺下叶支气管 |
| 15. 左冠状动脉  | 38. 支气管肺淋巴结 |
| 16. 冠状沟    | 39. 椎前淋巴结   |
| 17. 左心室    | 40. 胸骨旁淋巴结  |
| 18. 左冠状动脉  | 41. 心包前淋巴结  |
| 19. 膈神经与心包 | 42. 食管旁淋巴结  |
| 20. 左肺     | 43. 主动脉旁淋巴结 |
| 21. 肩胛骨    | 44. 肋间淋巴结   |
| 22. 肋间肌    |             |
| 23. 肋骨     |             |



— = 肺段分界  
 — = 心包

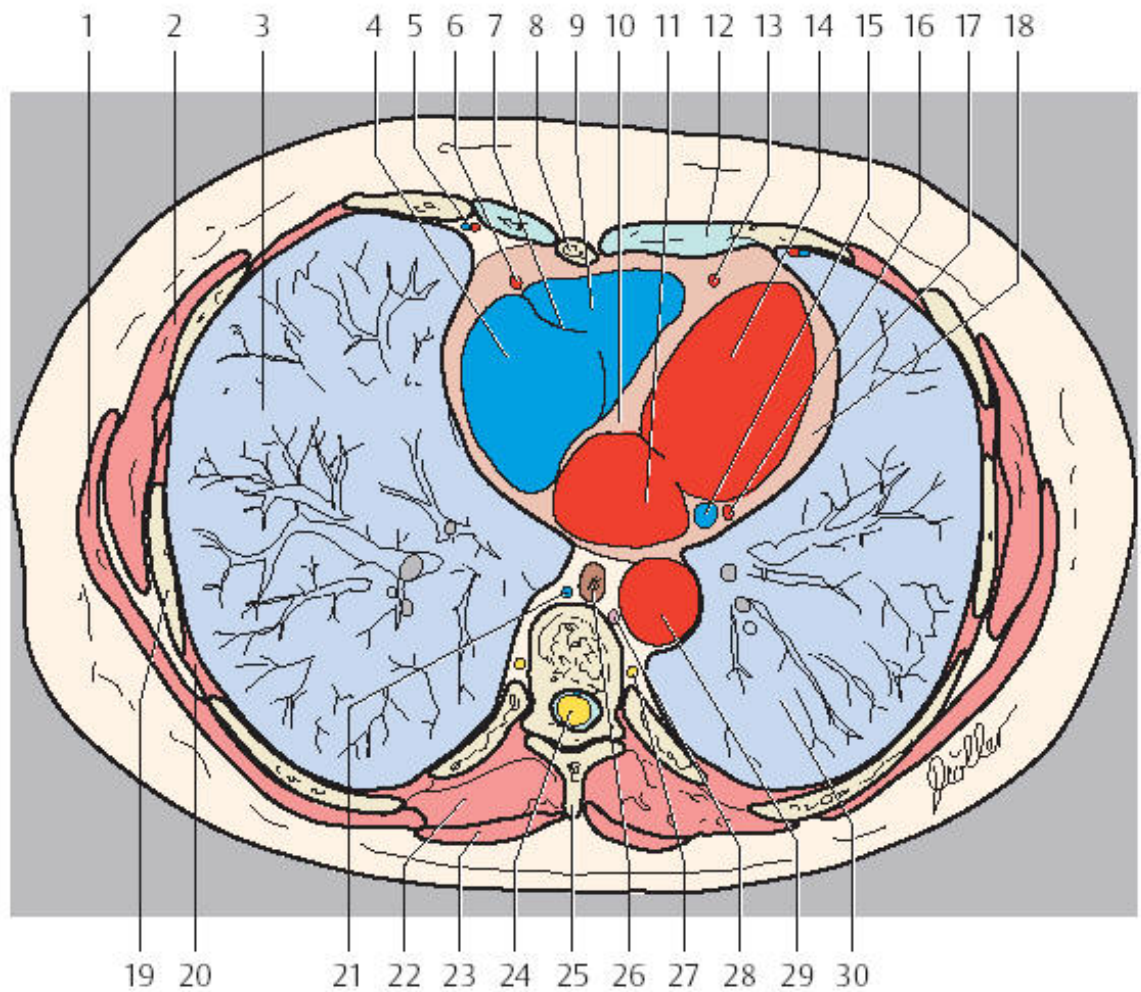
右肺

- 4.中叶外侧段
- 5.中叶内侧段
- 7.下叶内基底段
- 8.下叶前基底段
- 9.下叶外基底段
- 10.下叶后基底段

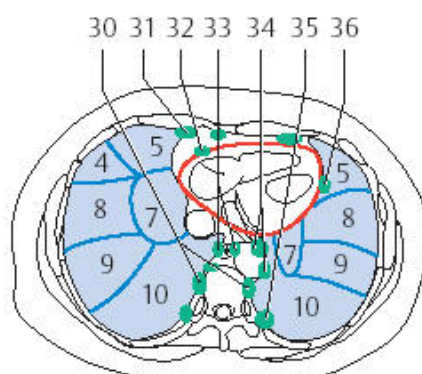
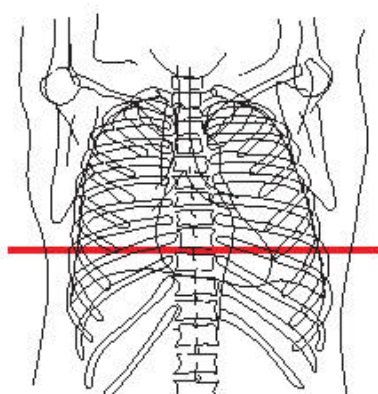
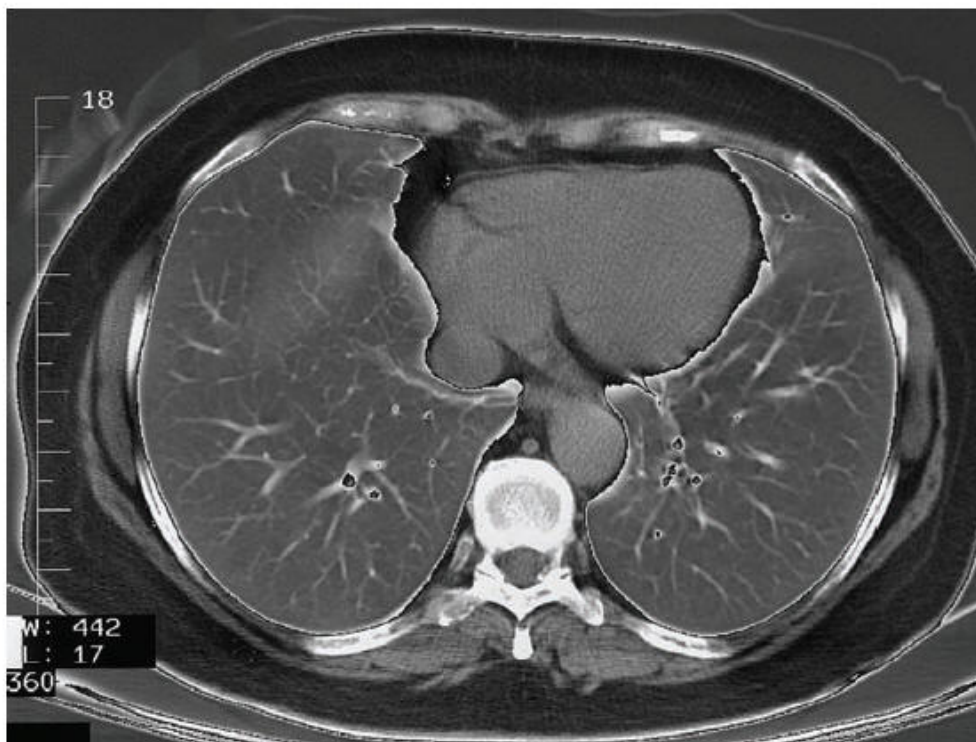
左肺

- 5.下舌段
- 7.下叶内基底段
- 8.下叶前基底段
- 9.下叶外基底段
- 10.下叶后基底段





- |               |             |
|---------------|-------------|
| 1. 背阔肌        | 20. 肋间肌     |
| 2. 前锯肌        | 21. 奇静脉     |
| 3. 右肺         | 22. 竖脊肌     |
| 4. 右心房        | 23. 斜方肌     |
| 5. 胸廓内动静脉     | 24. 脊髓      |
| 6. 右冠状动脉      | 25. 棘突      |
| 7. 右房室瓣       | 26. 食管      |
| 8. 胸骨体        | 27. 交感干     |
| 9. 右心室        | 28. 胸导管     |
| 10. 室间隔       | 29. 降主动脉    |
| 11. 左心房       | 30. 左肺      |
| 12. 肋软骨       | 31. 乳房旁淋巴结  |
| 13. 左冠状动脉前室间支 | 32. 椎前淋巴结   |
| 14. 左心室       | 33. 心包外侧淋巴结 |
| 15. 冠状窦       | 34. 胸骨旁淋巴结  |
| 16. 左冠状动脉回旋支  | 35. 心包前淋巴结  |
| 17. 膈神经与心包    | 36. 食管旁淋巴结  |
| 18. 心肌        | 37. 主动脉旁淋巴结 |
| 19. 肋骨        | 38. 肋间淋巴结   |



— = 肺段分界  
 — = 心包

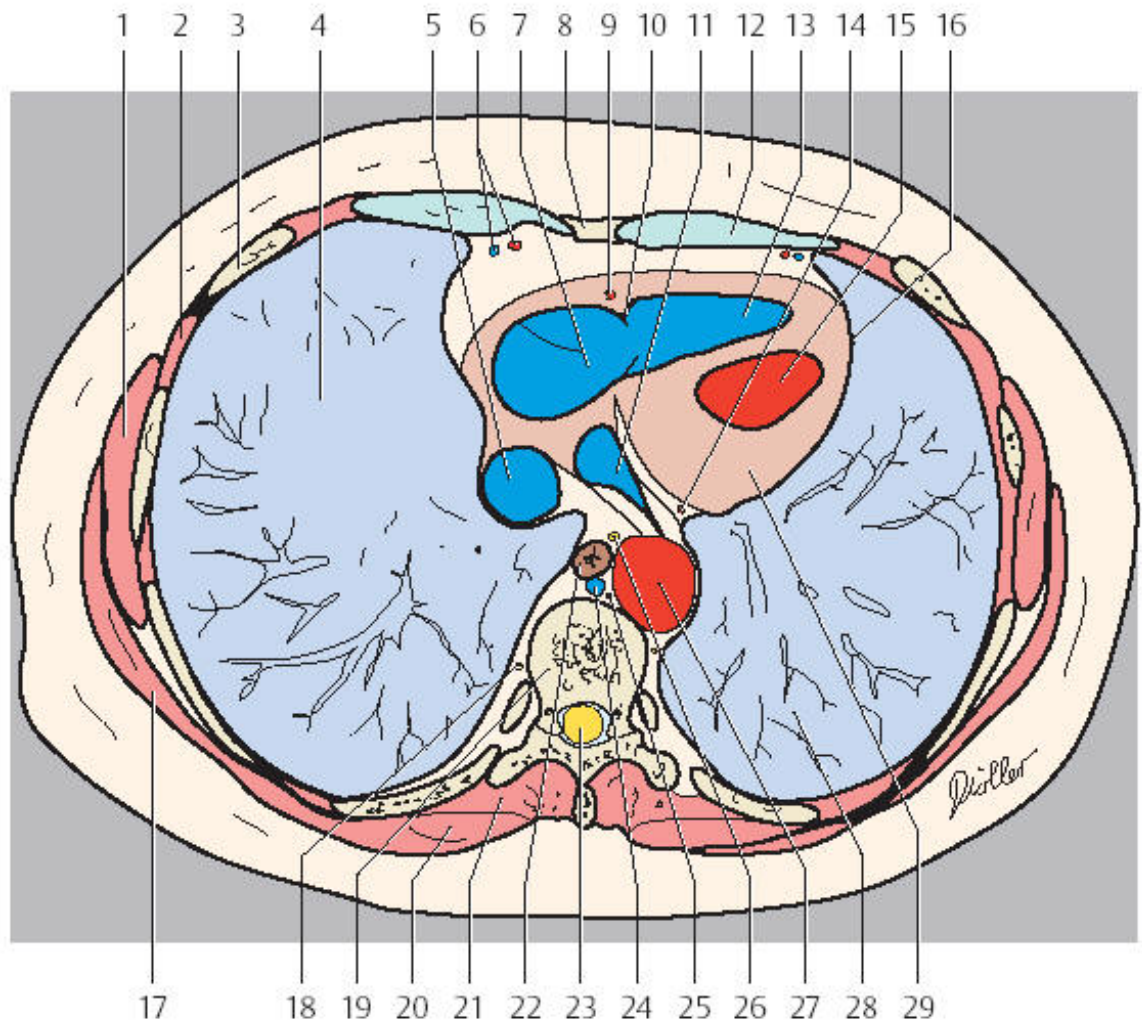
右肺

- 4. 中叶外侧段
- 5. 中叶内侧段
- 7. 下叶内基底段
- 8. 下叶前基底段
- 9. 下叶外基底段
- 10. 下叶后基底段

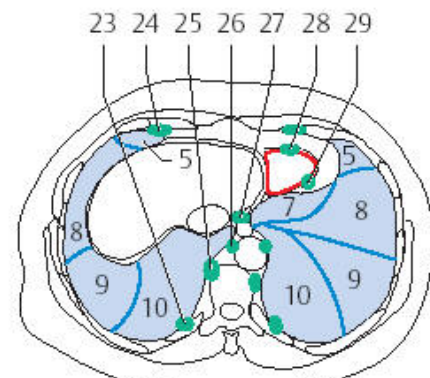
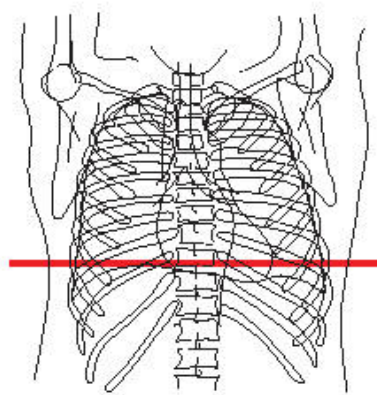
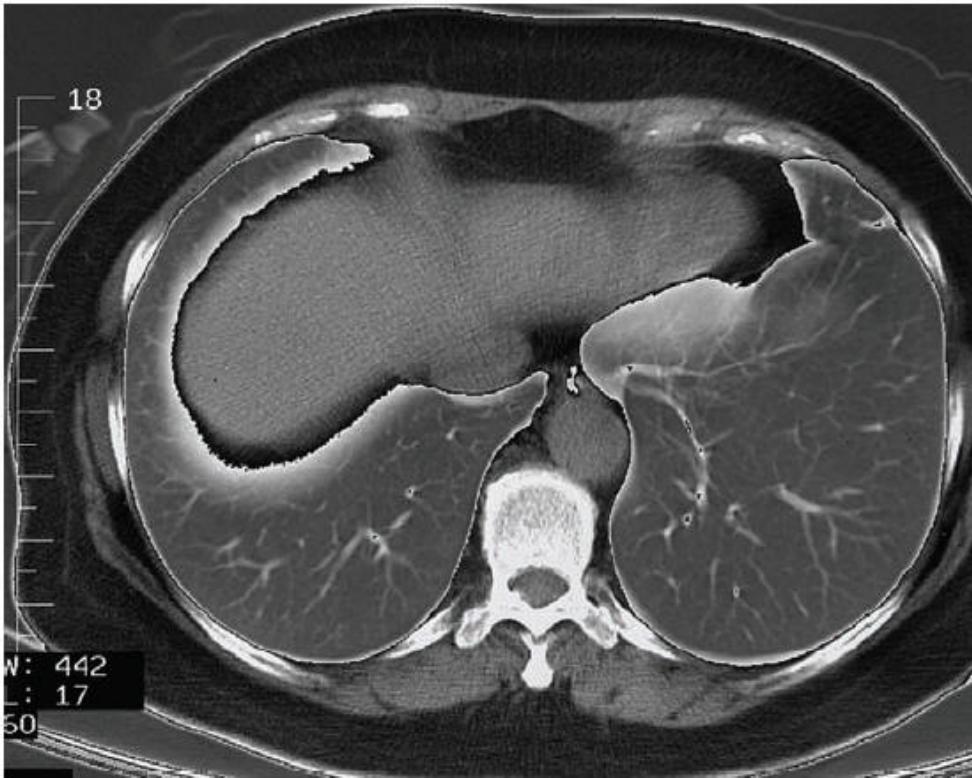
左肺

- 5. 下舌段
- 7. 下叶内基底段
- 8. 下叶前基底段
- 9. 下叶外基底段
- 10. 下叶后基底段





- |            |             |
|------------|-------------|
| 1. 背阔肌     | 19. 胸椎      |
| 2. 肋间肌     | 20. 斜方肌     |
| 3. 肋骨      | 21. 竖脊肌     |
| 4. 右肺      | 22. 食管      |
| 5. 下腔静脉    | 23. 脊髓      |
| 6. 胸廓内动静脉  | 24. 奇静脉     |
| 7. 右心房     | 25. 胸导管     |
| 8. 剑突      | 26. 迷走神经    |
| 9. 右冠状动脉   | 27. 降主动脉    |
| 10. 右房室瓣   | 28. 左肺      |
| 11. 冠状窦    | 29. 左室心肌    |
| 12. 肋软骨    | 30. 椎前淋巴结   |
| 13. 右心室    | 31. 胸骨旁淋巴结  |
| 14. 冠状动脉旋支 | 32. 心包前淋巴结  |
| 15. 左心室    | 33. 食管旁淋巴结  |
| 16. 膈神经与心包 | 34. 主动脉旁淋巴结 |
| 17. 前锯肌    | 35. 肋间淋巴结   |
| 18. 交感干    | 36. 心包外侧淋巴结 |



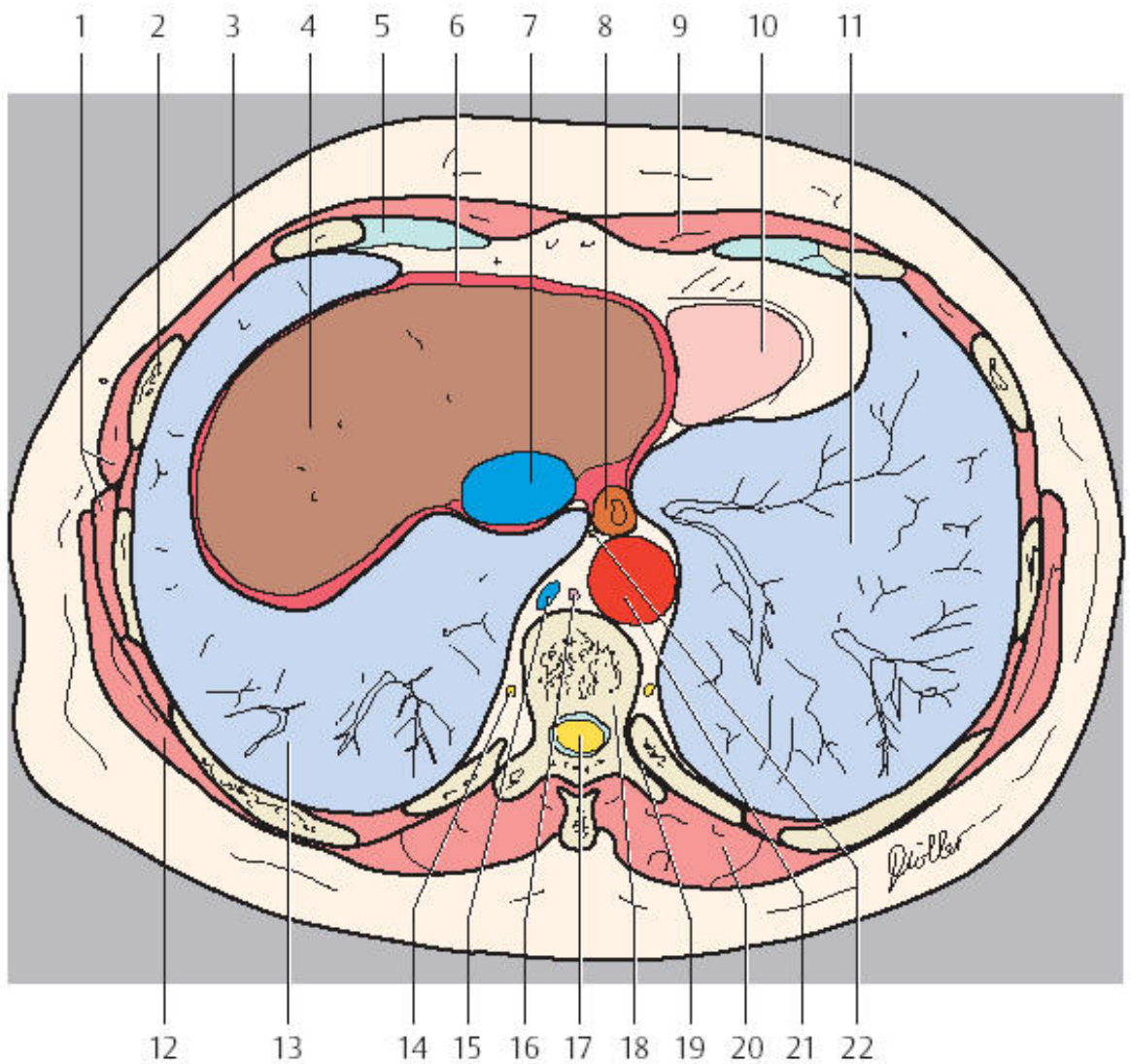
— = 肺段分界  
 — = 心包

右肺

- 5.中叶内侧段
- 8.下叶前基底段
- 9.下叶外基底段
- 10.下叶后基底段

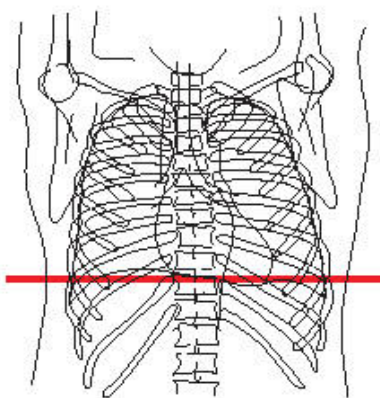
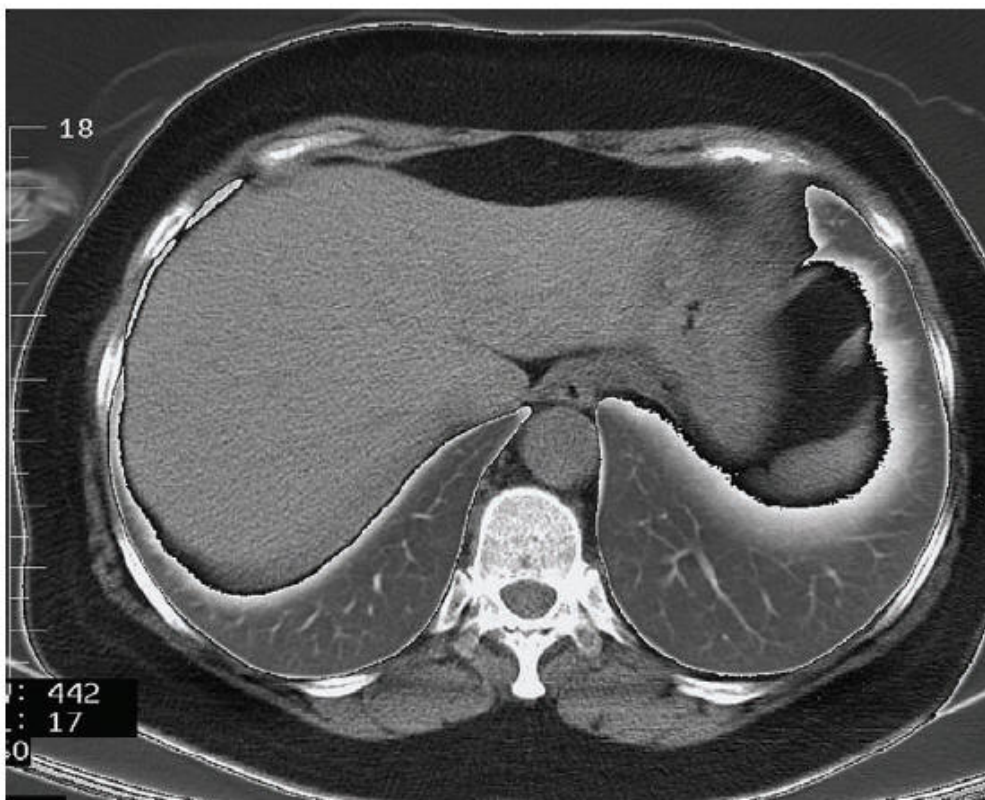
左肺

- 5.下舌段
- 7.下叶内基底段
- 8.下叶前基底段
- 9.下叶外基底段
- 10.下叶后基底段

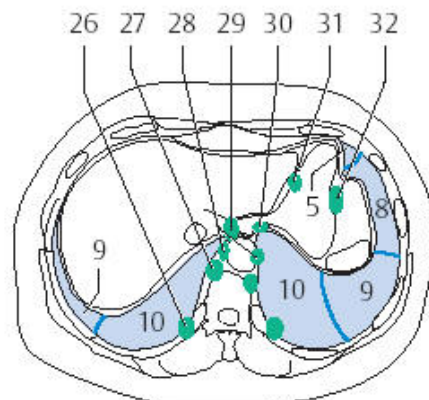


- |          |             |
|----------|-------------|
| 1. 前锯肌   | 18. 胸椎      |
| 2. 肋骨    | 19. 肋椎关节    |
| 3. 肋间肌   | 20. 竖脊肌     |
| 4. 肝脏    | 21. 降主动脉    |
| 5. 肋软骨   | 22. 迷走神经    |
| 6. 膈肌    | 23. 肋间淋巴结   |
| 7. 下腔静脉  | 24. 胸骨旁淋巴结  |
| 8. 食管    | 25. 椎前淋巴结   |
| 9. 腹直肌   | 26. 主动脉旁淋巴结 |
| 10. 心脏基底 | 27. 膈上淋巴结   |
| 11. 左肺   | 28. 心包前淋巴结  |
| 12. 背阔肌  | 29. 心包外侧淋巴结 |
| 13. 右肺   |             |
| 14. 交感干  |             |
| 15. 奇静脉  |             |
| 16. 胸导管  |             |
| 17. 脊髓   |             |

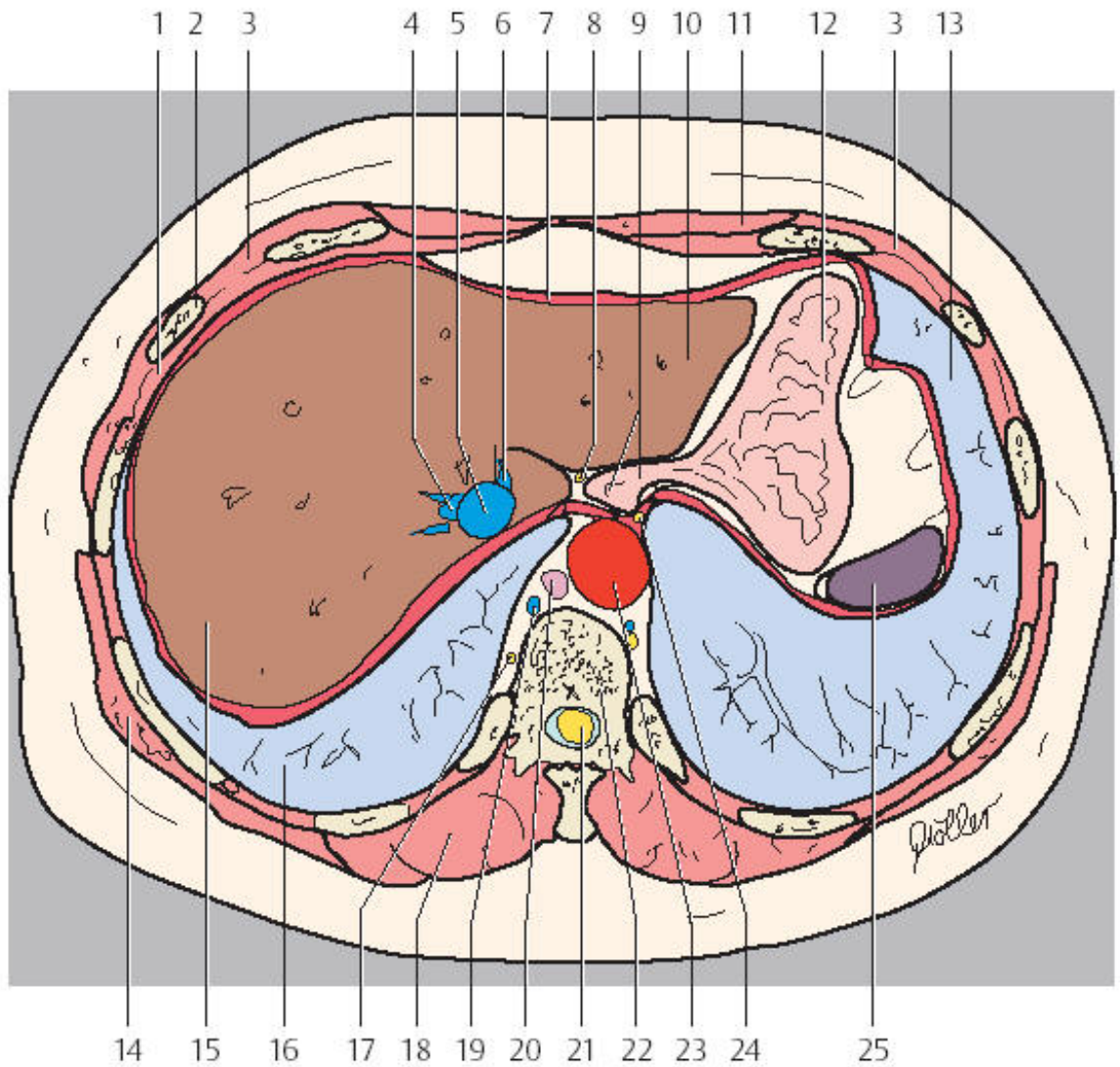




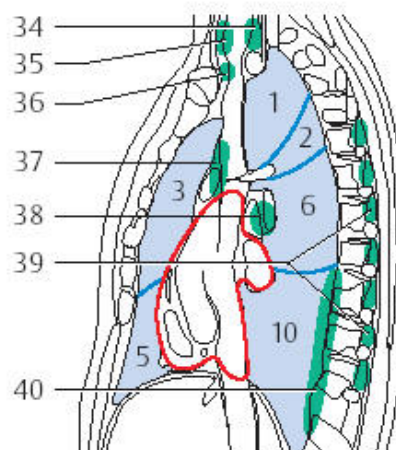
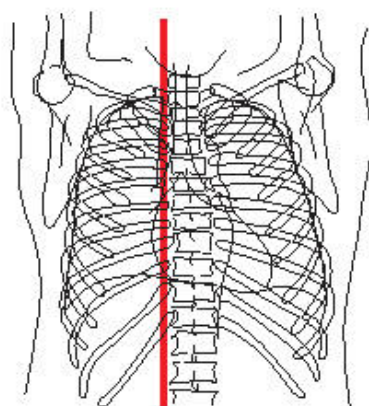
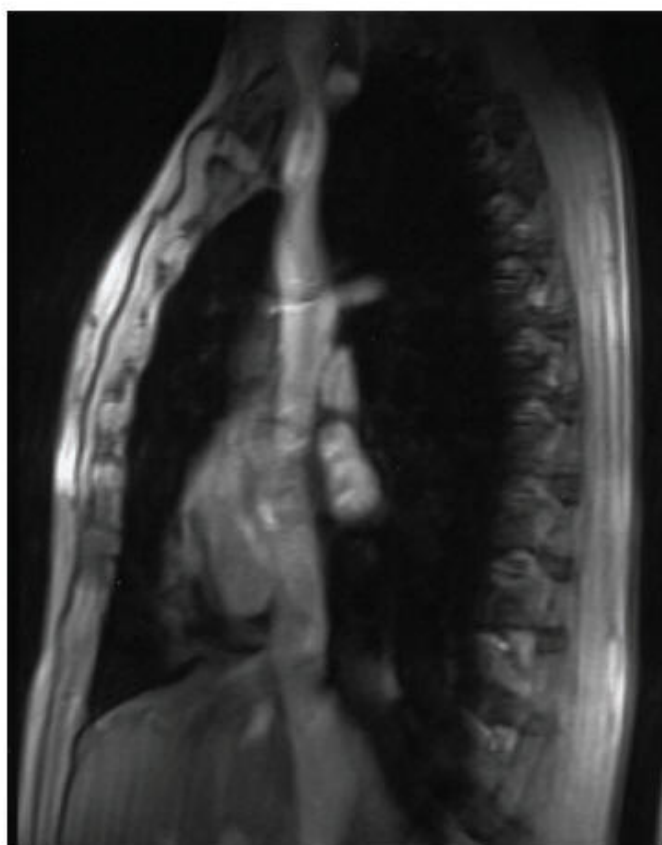
右肺  
9.下叶外基底段  
10.下叶后基底段



— = 肺段分界  
左肺  
5.下舌段  
8.下叶前基底段  
9.下叶外基底段  
10.下叶后基底段



- |         |             |
|---------|-------------|
| 1. 肋间肌  | 18. 竖脊肌     |
| 2. 肋骨   | 19. 奇静脉     |
| 3. 腹外斜肌 | 20. 胸导管     |
| 4. 肝右静脉 | 21. 脊髓      |
| 5. 下腔静脉 | 22. 胸椎      |
| 6. 肝左静脉 | 23. 降主动脉    |
| 7. 膈肌   | 24. 迷走神经后干  |
| 8. 迷走神经 | 25. 脾       |
| 9. 食管   | 26. 肋间淋巴结   |
| 10. 肝左叶 | 27. 椎前淋巴结   |
| 11. 腹直肌 | 28. 主动脉旁淋巴结 |
| 12. 胃   | 29. 膈上淋巴结   |
| 13. 左肺  | 30. 膈下淋巴结   |
| 14. 背阔肌 | 31. 胃右淋巴结   |
| 15. 肝右叶 | 32. 胃网膜左淋巴结 |
| 16. 右肺  |             |
| 17. 交感干 |             |

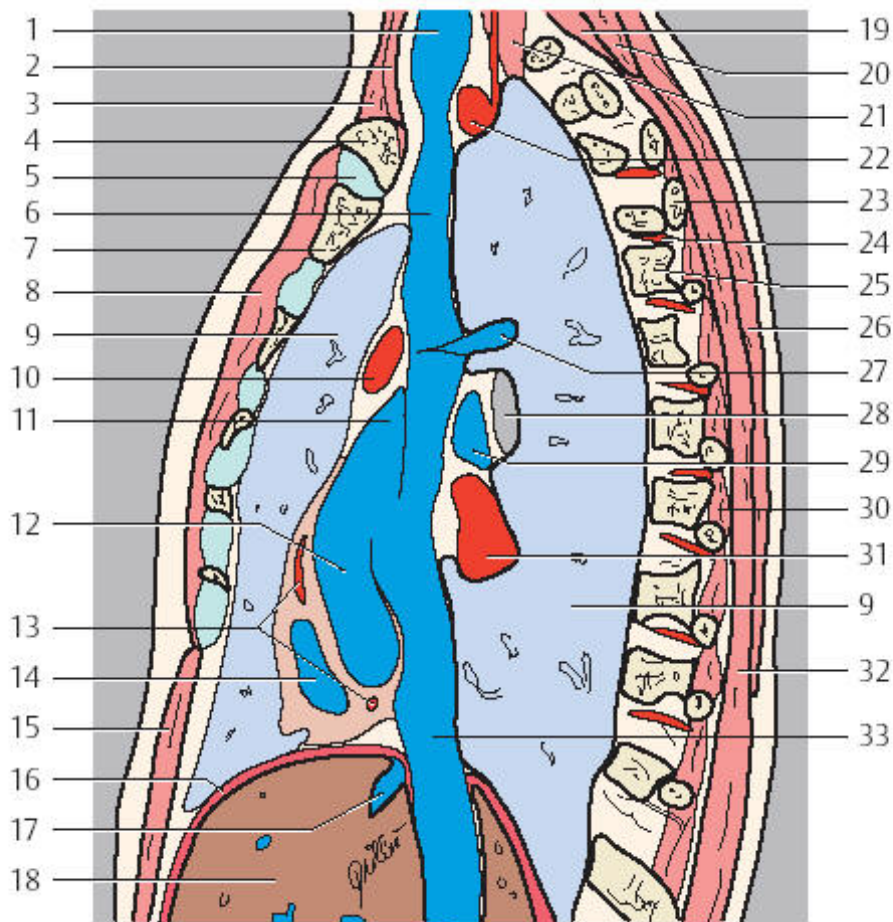


— = 肺段分界  
— = 心包

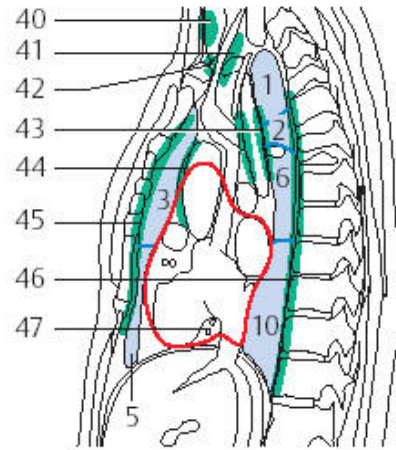
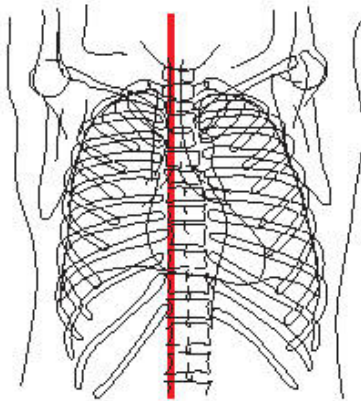
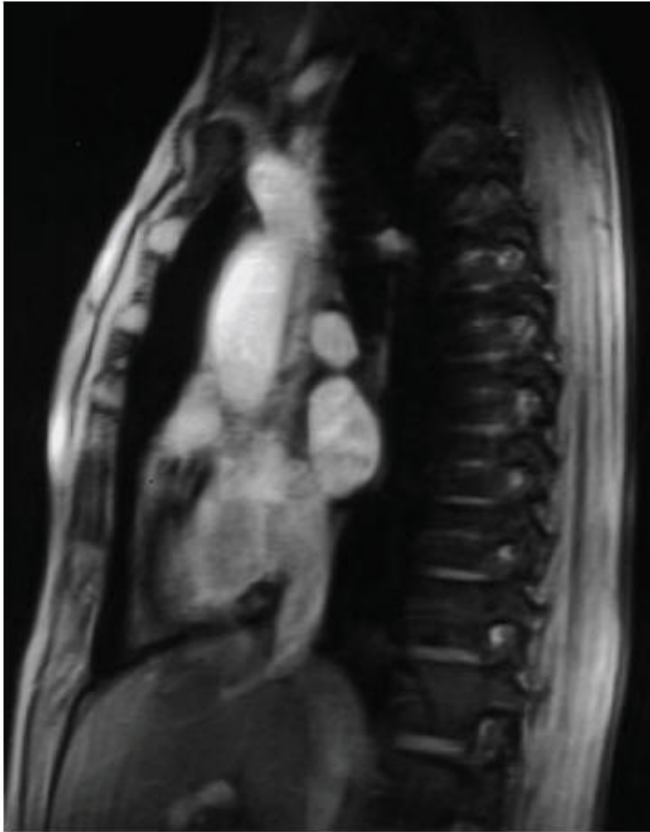
右肺

- 1. 上叶尖段
- 2. 上叶后段
- 3. 上叶前段
- 5. 中叶内侧段
- 6. 下叶上段
- 10. 下叶后基底段



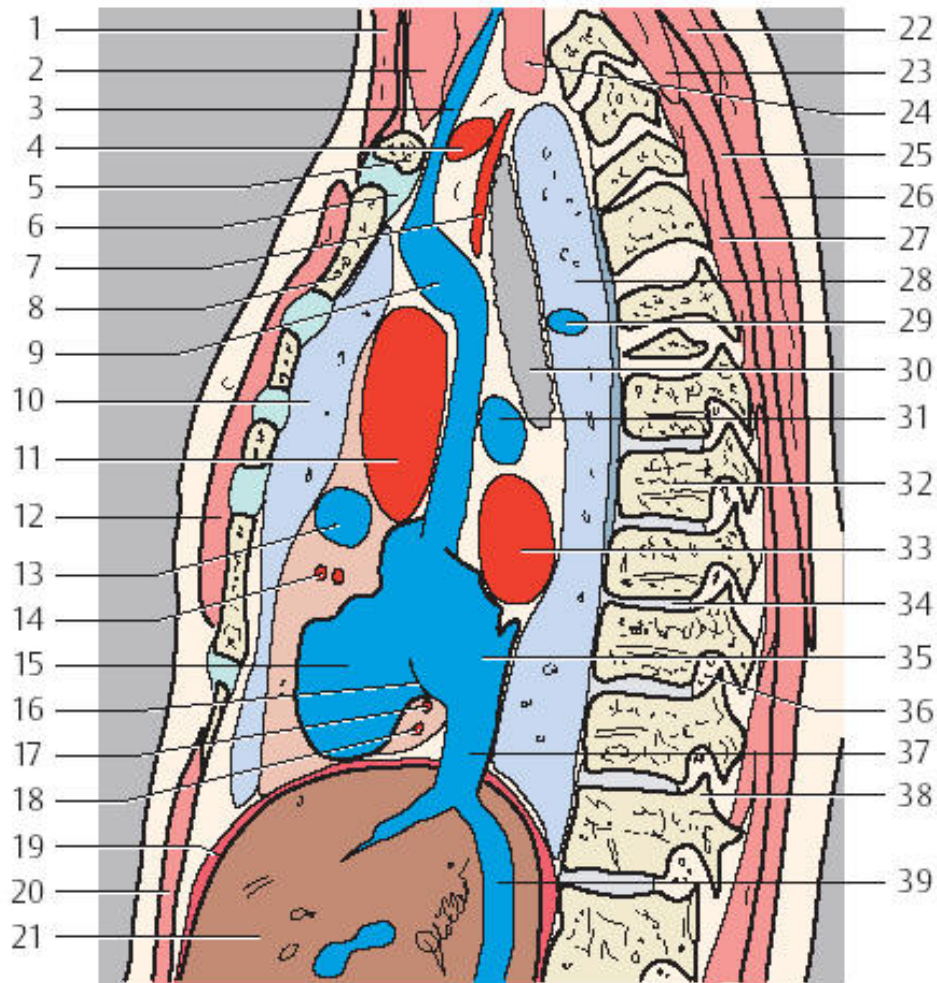


- |             |             |
|-------------|-------------|
| 1. 颈内静脉     | 22. 锁骨下动脉   |
| 2. 胸骨甲状肌    | 23. 肋骨      |
| 3. 胸锁乳突肌    | 24. 肋间后动脉   |
| 4. 锁骨       | 25. 椎体      |
| 5. 胸锁关节     | 26. 斜方肌     |
| 6. 上腔静脉     | 27. 奇静脉     |
| 7. 胸骨       | 28. 右主支气管   |
| 8. 胸大肌      | 29. 右肺动脉    |
| 9. 右肺       | 30. 肋间肌     |
| 10. 升主动脉    | 31. 肺静脉     |
| 11. 右心耳     | 32. 竖脊肌     |
| 12. 右心房     | 33. 下腔静脉    |
| 13. 右冠状动脉   | 34. 颈深淋巴结   |
| 14. 右心室     | 35. 颈浅淋巴结   |
| 15. 腹直肌     | 36. 锁骨上淋巴结  |
| 16. 膈肌      | 37. 纵隔前淋巴结  |
| 17. 肝静脉     | 38. 支气管肺淋巴结 |
| 18. 肝脏      | 39. 后肋间淋巴结  |
| 19. 头半棘肌    | 40. 椎前淋巴结   |
| 20. 颈夹肌与头夹肌 |             |
| 21. 颈长肌     |             |



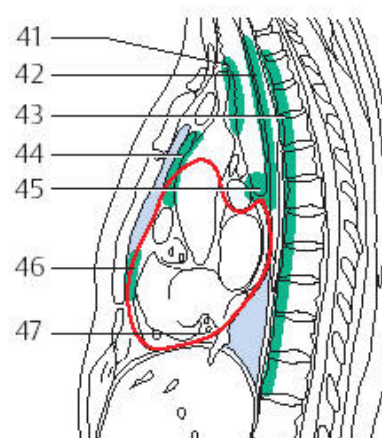
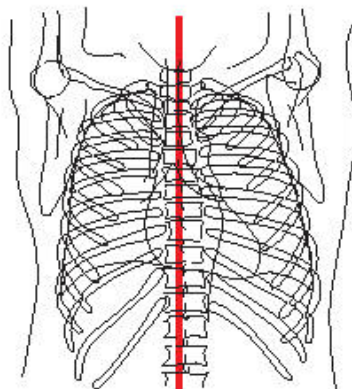
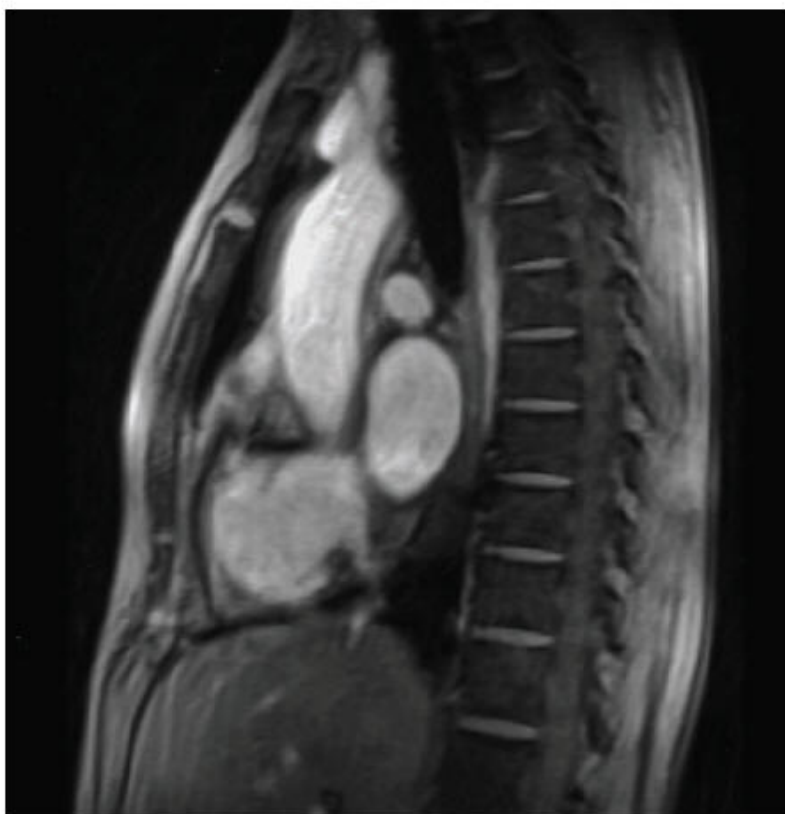— = 肺段分界  
— = 心包



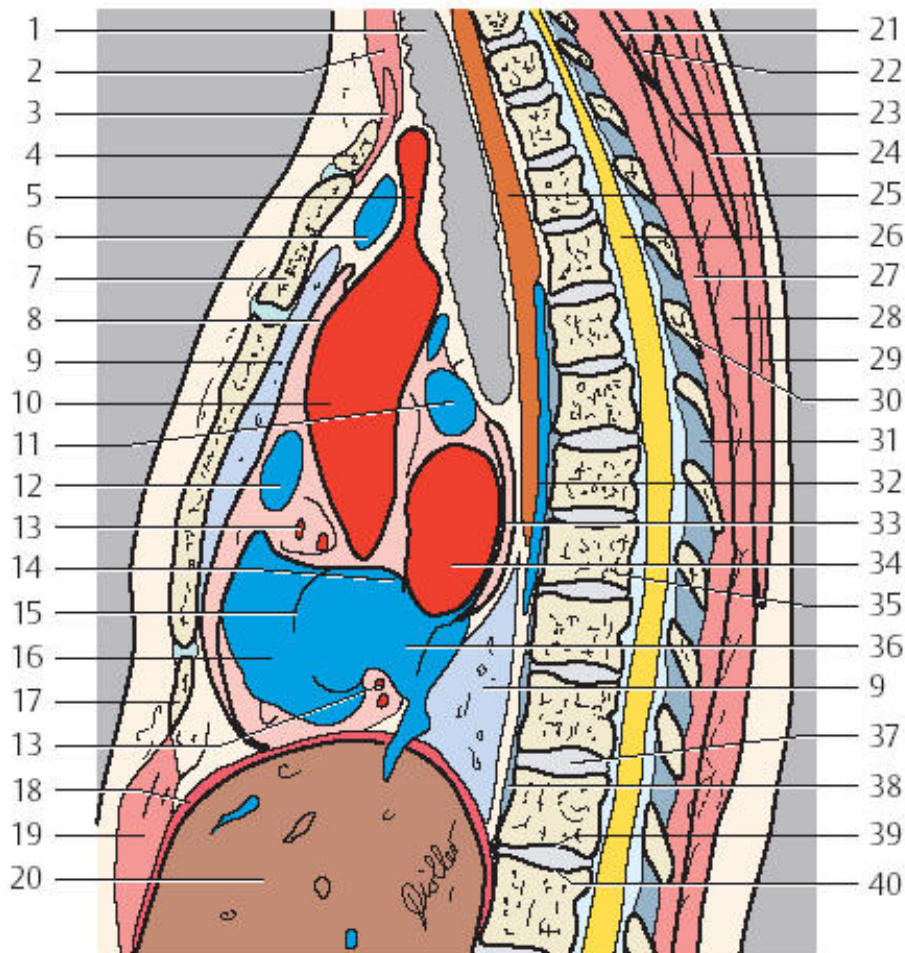


1. 胸锁乳突肌
2. 胸骨舌骨肌、胸骨甲状肌与肩胛舌骨肌
3. 颈内静脉
4. 锁骨下动脉
5. 锁骨
6. 胸锁关节
7. 头臂干
8. 膈肌
9. 上腔静脉
10. 右肺
11. 升主动脉
12. 胸大肌
13. 右心耳
14. 右冠状动脉
15. 右心室
16. 右房室瓣
17. 右冠状动脉后室间支
18. 右冠状动脉终末支
19. 膈肌
20. 腹直肌
21. 肝脏
22. 颈夹肌与头夹肌
23. 头半棘肌
24. 颈长肌

25. 竖脊肌
26. 斜方肌
27. 胸半棘肌
28. 右肺
29. 奇静脉
30. 气管
31. 右肺动脉
32. 椎体
33. 左心房
34. 椎间隙
35. 右心室
36. 椎间孔
37. 下腔静脉
38. 上关节突
39. 肝静脉
40. 甲状腺淋巴结
41. 颈深淋巴结
42. 锁骨上淋巴结
43. 气管旁淋巴结
44. 纵隔前淋巴结
45. 胸骨旁淋巴结
46. 椎前淋巴结
47. 心包下脂肪组织

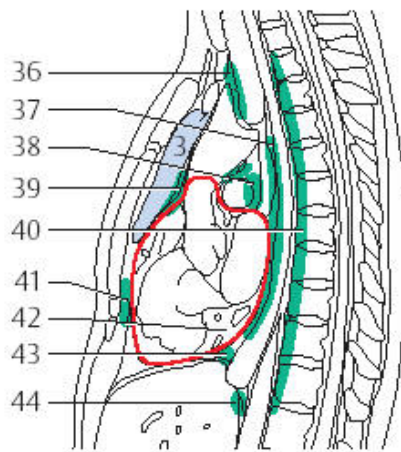
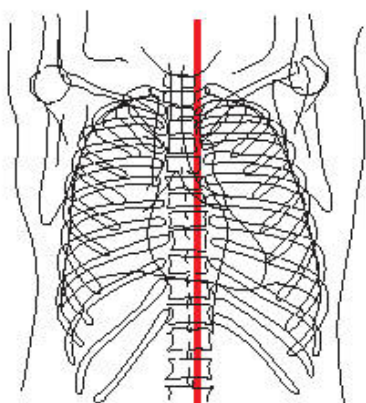
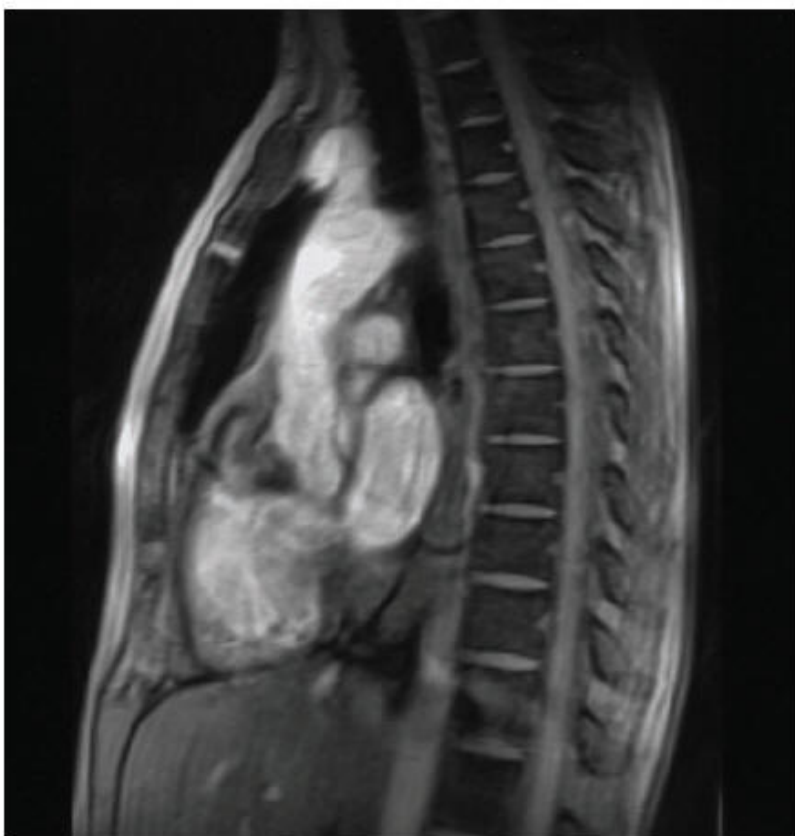


— = 肺段分界  
— = 心包

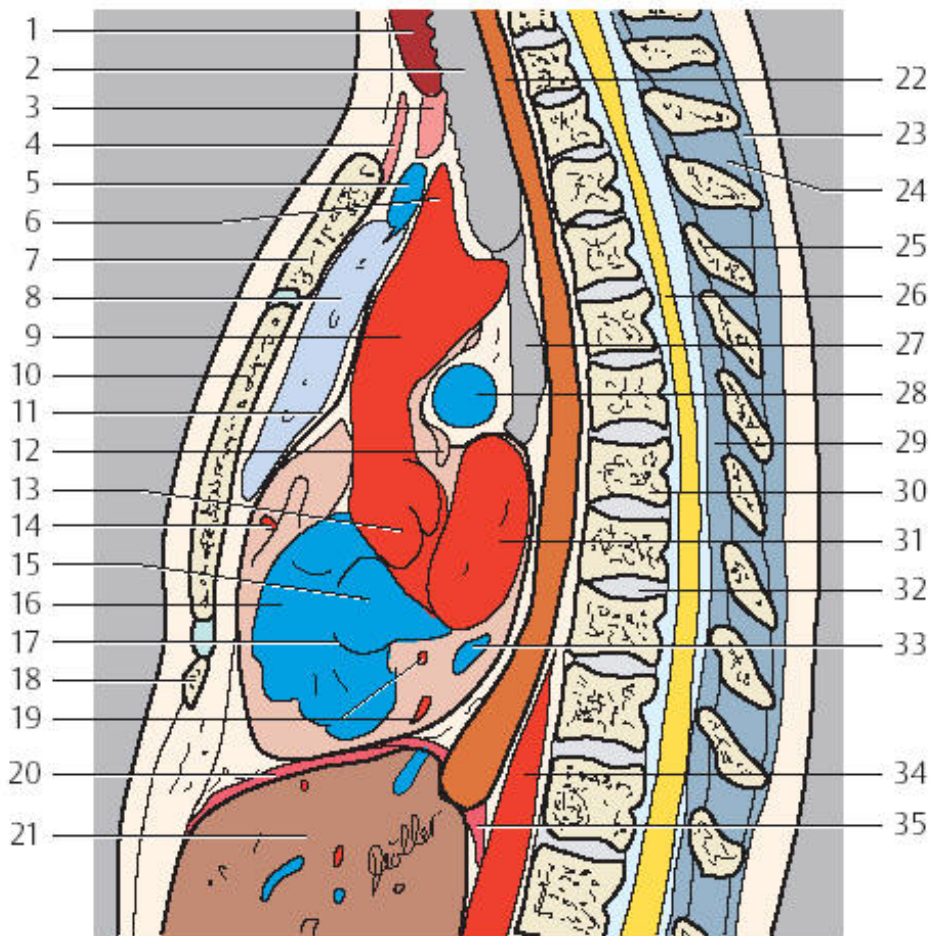


- |                        |                |
|------------------------|----------------|
| 1. 气管                  | 26. 脊髓         |
| 2. 胸锁乳突肌               | 27. 胸半棘肌与多裂肌   |
| 3. 胸骨舌骨肌、胸骨甲状软骨肌与肩胛舌骨肌 | 28. 竖脊肌        |
| 4. 锁骨                  | 29. 斜方肌        |
| 5. 头臂干                 | 30. T6 棘突      |
| 6. 左头臂静脉               | 31. 黄韧带        |
| 7. 胸骨柄                 | 32. 奇静脉        |
| 8. 心包                  | 33. 心包窦        |
| 9. 右肺                  | 34. 左心房        |
| 10. 升主动脉               | 35. 胸椎 (T9)    |
| 11. 右肺动脉               | 36. 右心房        |
| 12. 右心耳                | 37. 椎间隙        |
| 13. 右冠状动脉              | 38. 前纵韧带       |
| 14. 房间隔                | 39. 椎体下缘 (T12) |
| 15. 右房室瓣               | 40. 椎体上缘 (L1)  |
| 16. 右心室                | 41. 气管旁淋巴结     |
| 17. 剑突                 | 42. 食管旁淋巴结     |
| 18. 横膈                 | 43. 椎前淋巴结      |
| 19. 腹直肌                | 44. 纵隔前淋巴结     |
| 20. 肝脏                 | 45. 气管支气管淋巴结   |
| 21. 头半棘肌               | 46. 心包前淋巴结     |
| 22. 颈夹肌与头夹肌            | 47. 心包下脂肪组织    |
| 23. 上后锯肌               |                |
| 24. 菱形大肌               |                |
| 25. 食管                 |                |

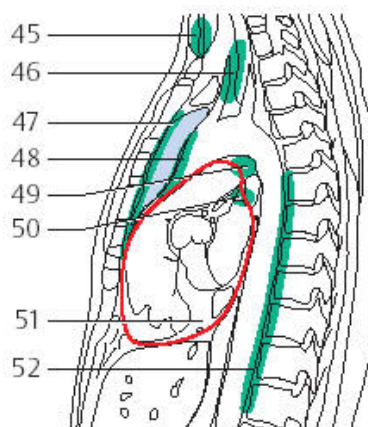
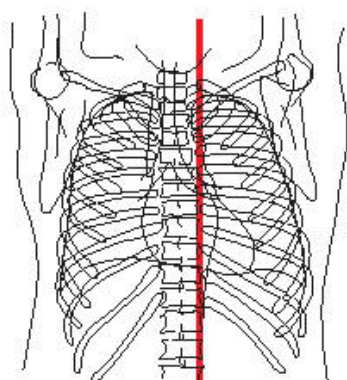
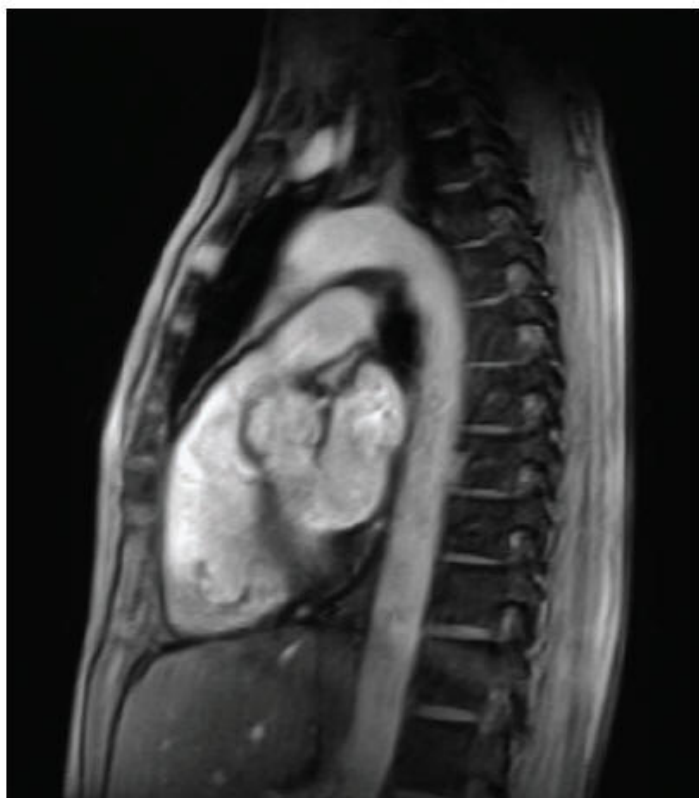



— = 肺段分界  
— = 心包



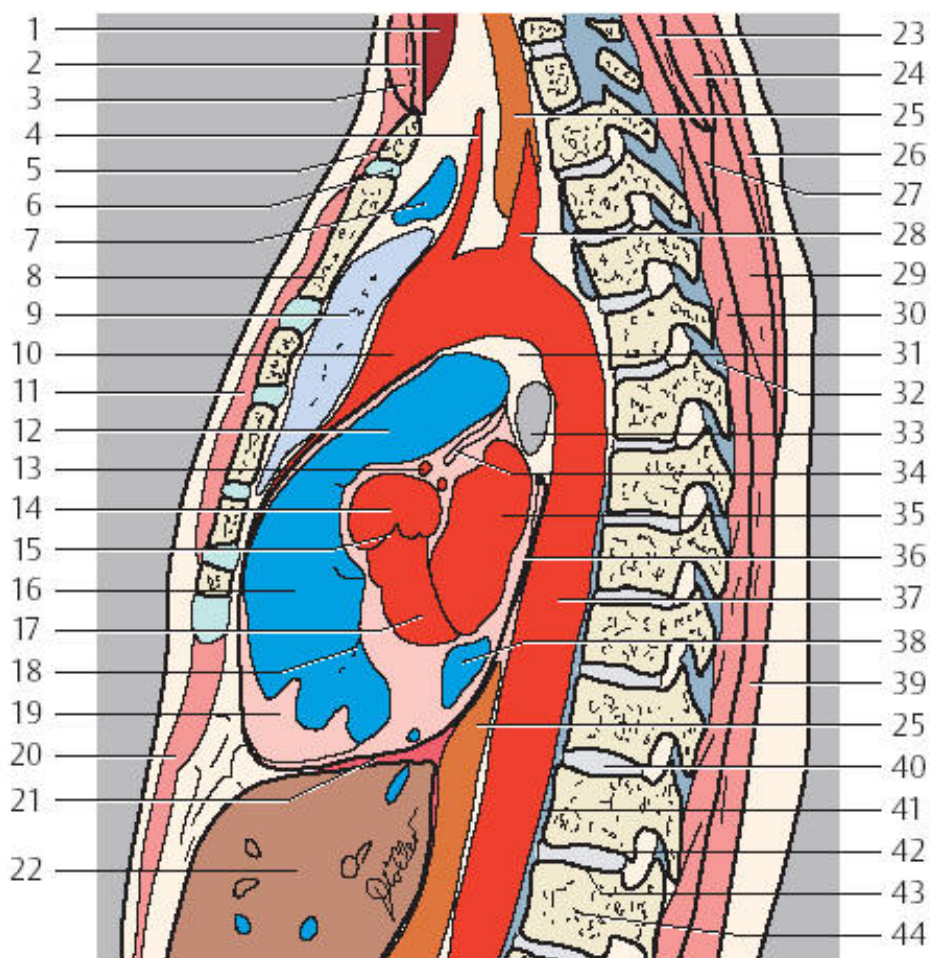
- |                   |              |
|-------------------|--------------|
| 1. 甲状腺            | 27. 气管分叉     |
| 2. 气管             | 28. 右肺动脉     |
| 3. 胸锁乳突肌          | 29. 黄韧带      |
| 4. 胸骨舌骨肌与肩胛舌骨肌    | 30. 胸椎       |
| 5. 左头臂静脉          | 31. 左心房      |
| 6. 头臂干            | 32. 椎间盘      |
| 7. 胸骨柄            | 33. 冠状窦      |
| 8. 左肺             | 34. 降主动脉     |
| 9. 升主动脉           | 35. 横膈       |
| 10. 胸骨体           | 36. 气管旁淋巴结   |
| 11. 心包            | 37. 食管旁淋巴结   |
| 12. 心包横窦          | 38. 气管支气管淋巴结 |
| 13. 主动脉球与主动脉瓣     | 39. 纵隔前淋巴结   |
| 14. 右冠状动脉         | 40. 椎前淋巴结    |
| 15. 右心房           | 41. 胸骨旁淋巴结   |
| 16. 右心室           | 42. 心包下脂肪组织  |
| 17. 右房室瓣          | 43. 膈上淋巴结    |
| 18. 剑突            | 44. 膈下淋巴结    |
| 19. 右冠状动脉后室间支与右缘支 |              |
| 20. 横膈            |              |
| 21. 肝脏            |              |
| 22. 食管            |              |
| 23. 棘上韧带          |              |
| 24. 棘间韧带          |              |
| 25. 棘突            |              |
| 26. 脊髓            |              |



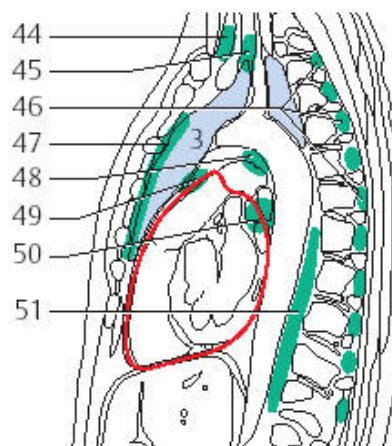
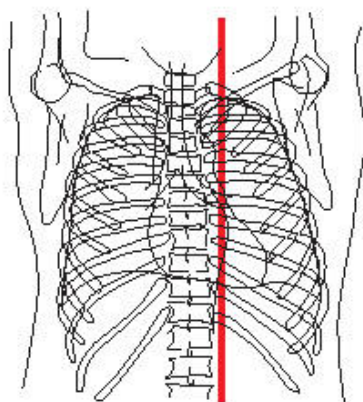
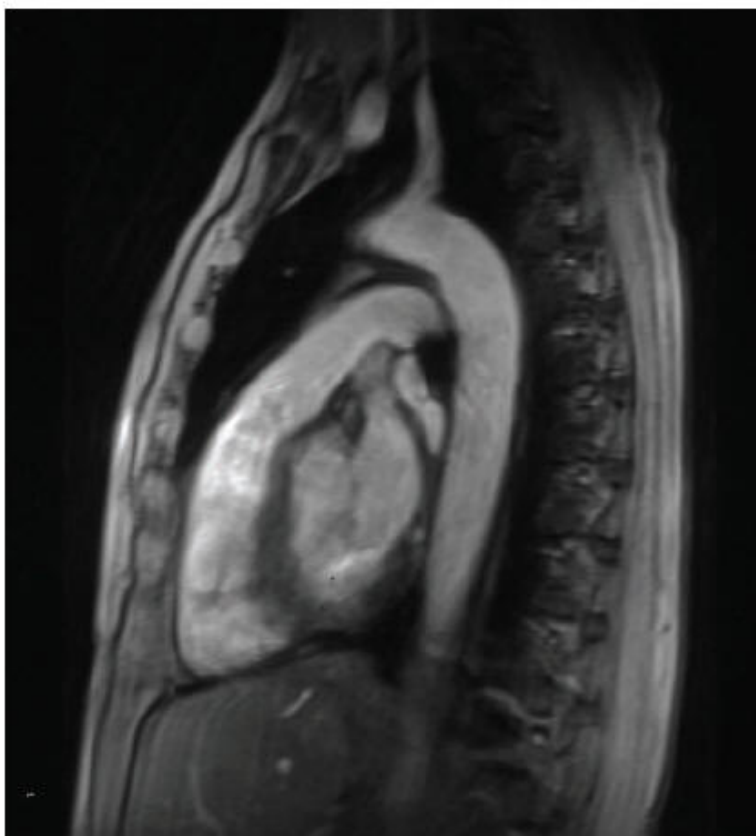
— = 肺段分界  
— = 心包

- 45. 甲状腺淋巴结
- 46. 颈深淋巴结
- 47. 胸骨旁淋巴结
- 48. 纵隔前淋巴结
- 49. 支气管肺淋巴结
- 50. 气管支气管淋巴结
- 51. 心包下脂肪组织
- 52. 椎前淋巴结



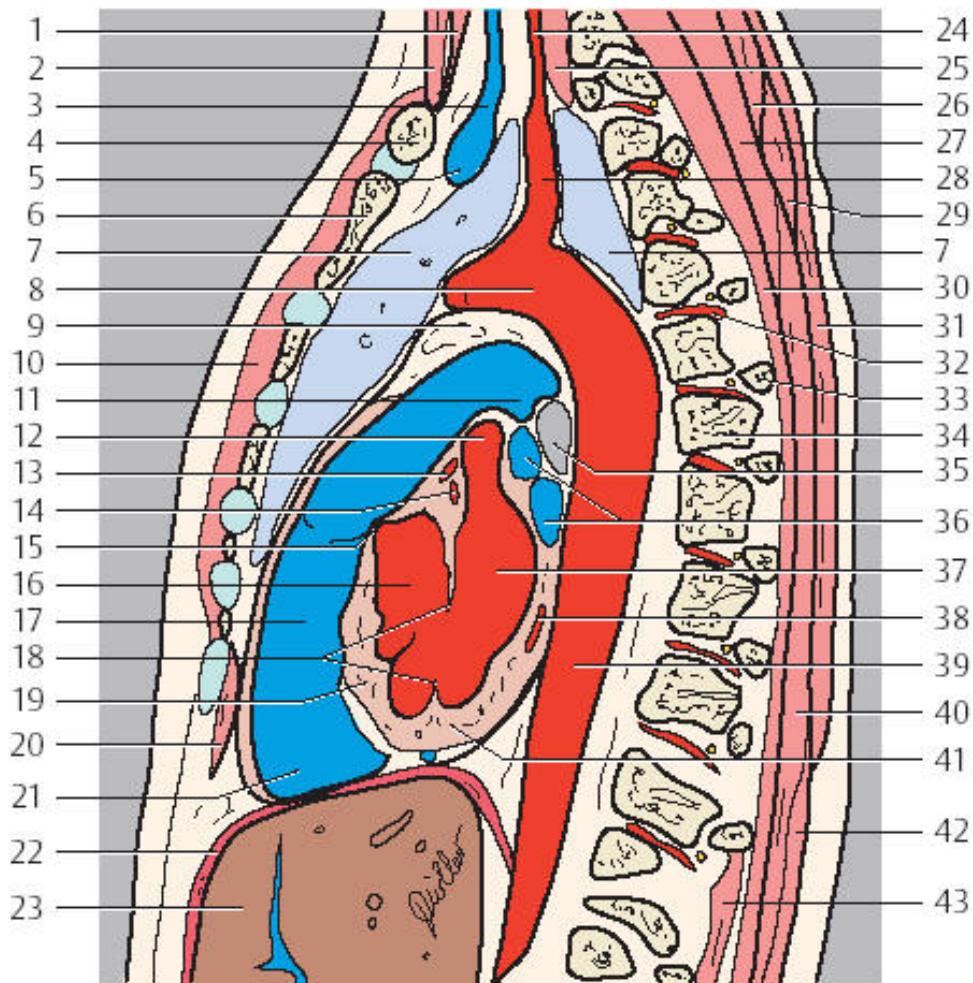


- |                        |              |
|------------------------|--------------|
| 1. 甲状腺                 | 25. 食管       |
| 2. 胸骨甲状软骨肌、胸骨舌骨肌与肩胛舌骨肌 | 26. 斜方肌      |
| 3. 胸锁乳突肌               | 27. 后锯肌      |
| 4. 颈总动脉                | 28. 锁骨下动脉    |
| 5. 锁骨                  | 29. 菱形大肌     |
| 6. 胸锁关节                | 30. 胸半棘肌与多裂肌 |
| 7. 左头臂静脉               | 31. 主肺动脉窗    |
| 8. 胸骨柄                 | 32. 黄韧带      |
| 9. 左肺                  | 33. 左主支气管    |
| 10. 升主动脉               | 34. 心包横窦     |
| 11. 胸大肌                | 35. 左心房      |
| 12. 肺动脉干               | 36. 心包       |
| 13. 左冠状动脉              | 37. 降主动脉     |
| 14. 主动脉球               | 38. 冠状窦      |
| 15. 主动脉瓣               | 39. 竖脊肌      |
| 16. 右心室                | 40. 椎间盘      |
| 17. 左心室                | 41. 前纵韧带     |
| 18. 右房室瓣（三尖瓣）          | 42. 椎体下缘     |
| 19. 前乳头肌               | 43. 椎体上缘     |
| 20. 腹直肌                | 44. 第一腰椎     |
| 21. 横膈                 |              |
| 22. 肝脏                 |              |
| 23. 头半棘肌               |              |
| 24. 颈夹肌与头夹肌            |              |



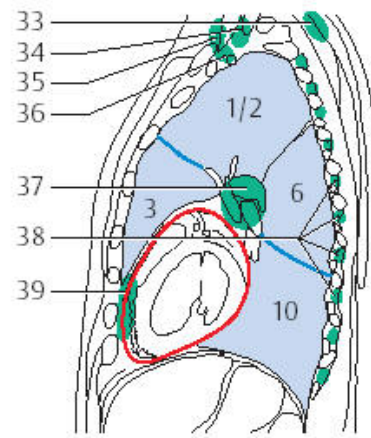
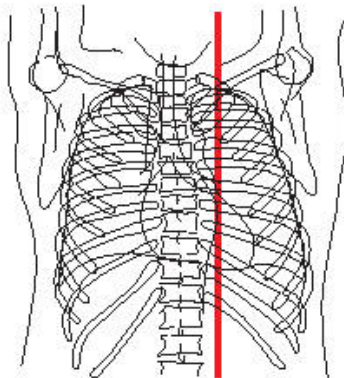
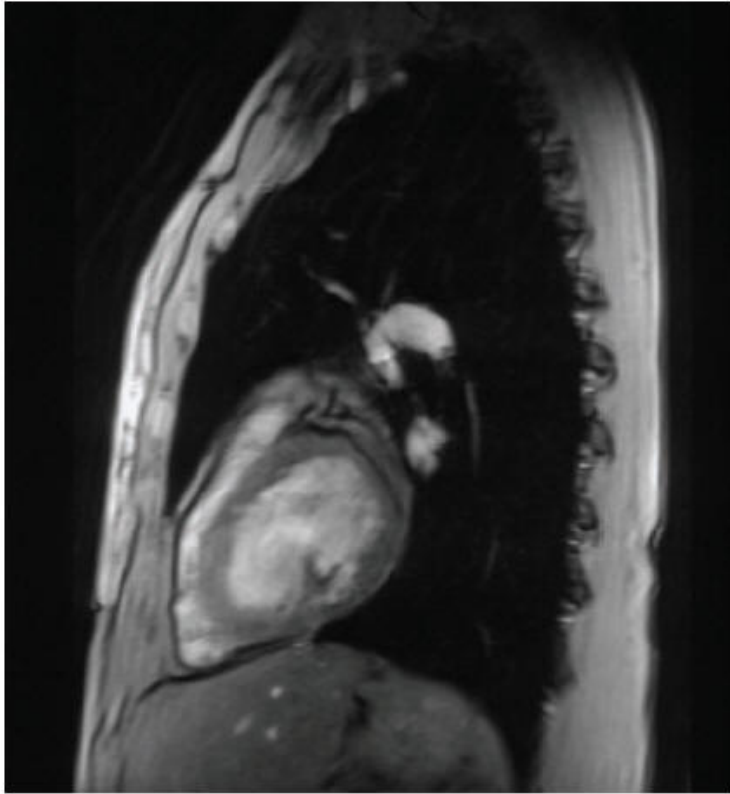
— = 肺段分界  
— = 心包

- 44. 颈浅淋巴结
- 45. 颈深淋巴结
- 46. 后肋间淋巴结
- 47. 胸骨旁淋巴结
- 48. 主肺动脉淋巴结
- 49. 纵隔前淋巴结
- 50. 支气管肺淋巴结
- 51. 椎前淋巴结



- |               |               |
|---------------|---------------|
| 1. 甲状腺        | 26. 颈夹肌与头夹肌   |
| 2. 胸锁乳突肌      | 27. 颈半棘肌      |
| 3. 左颈内静脉      | 28. 锁骨下动脉     |
| 4. 锁骨         | 29. 上后锯肌与菱形大肌 |
| 5. 左头臂静脉      | 30. 胸半棘肌与多裂肌  |
| 6. 胸骨柄        | 31. 斜方肌       |
| 7. 左肺         | 32. 肋间后动脉     |
| 8. 主动脉弓       | 33. 肋骨头       |
| 9. 主肺动脉窗      | 34. 胸椎        |
| 10. 胸大肌       | 35. 左支支气管     |
| 11. 左肺动脉      | 36. 肺静脉       |
| 12. 左心耳       | 37. 左心房       |
| 13. 左冠状动脉前室间支 | 38. 冠状窦       |
| 14. 左冠状动脉回旋支  | 39. 降主动脉      |
| 15. 左肺动脉壁     | 40. 竖脊肌       |
| 16. 左心室       | 41. 心肌        |
| 17. 动脉圆锥      | 42. 背阔肌       |
| 18. 左房室（二尖）瓣  | 43. 肋间肌       |
| 19. 室间隔       |               |
| 20. 腹直肌       |               |
| 21. 右心室       |               |
| 22. 横膈        |               |
| 23. 肝脏        |               |
| 24. 椎动脉       |               |
| 25. 颈长肌       |               |





— = 肺段分界  
— = 心包

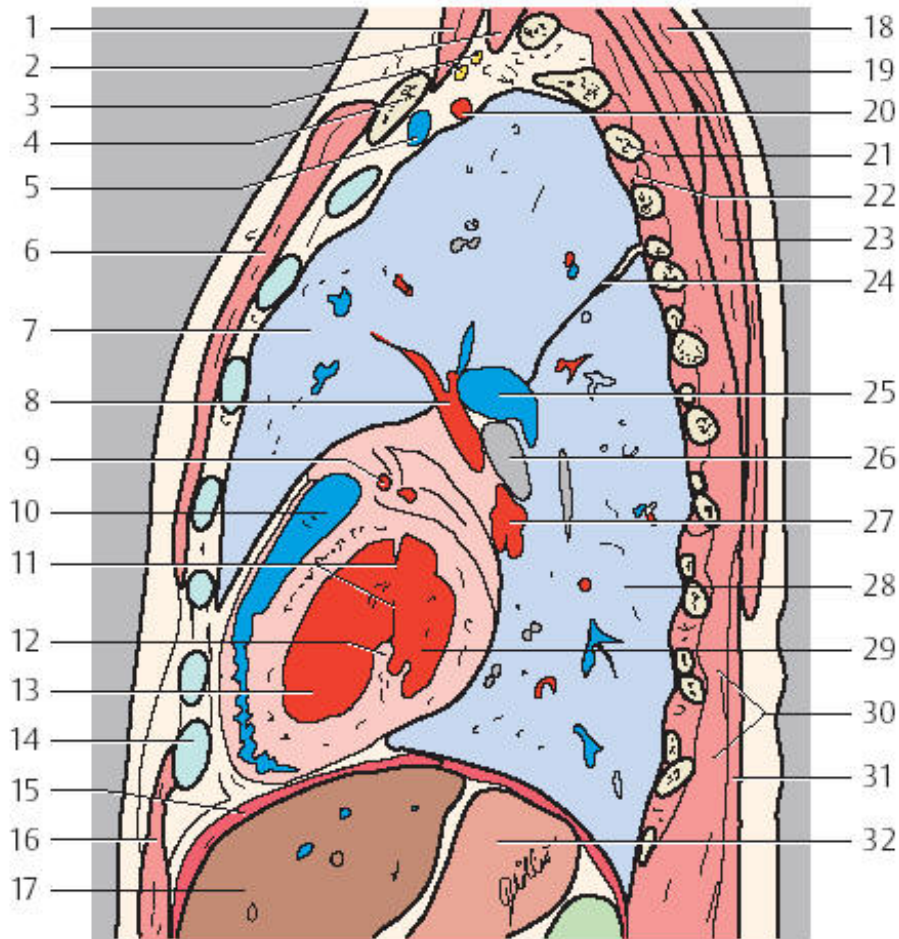
左肺

1+2. 上叶尖后段

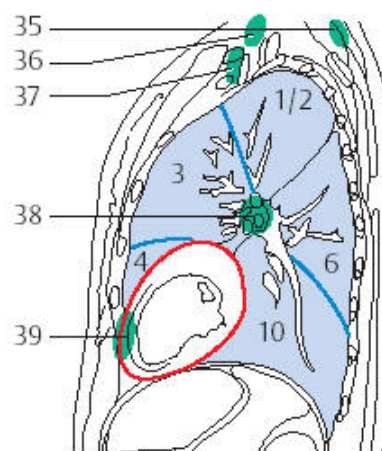
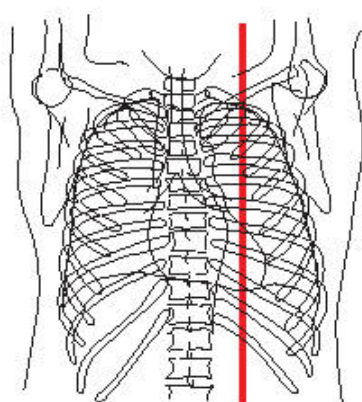
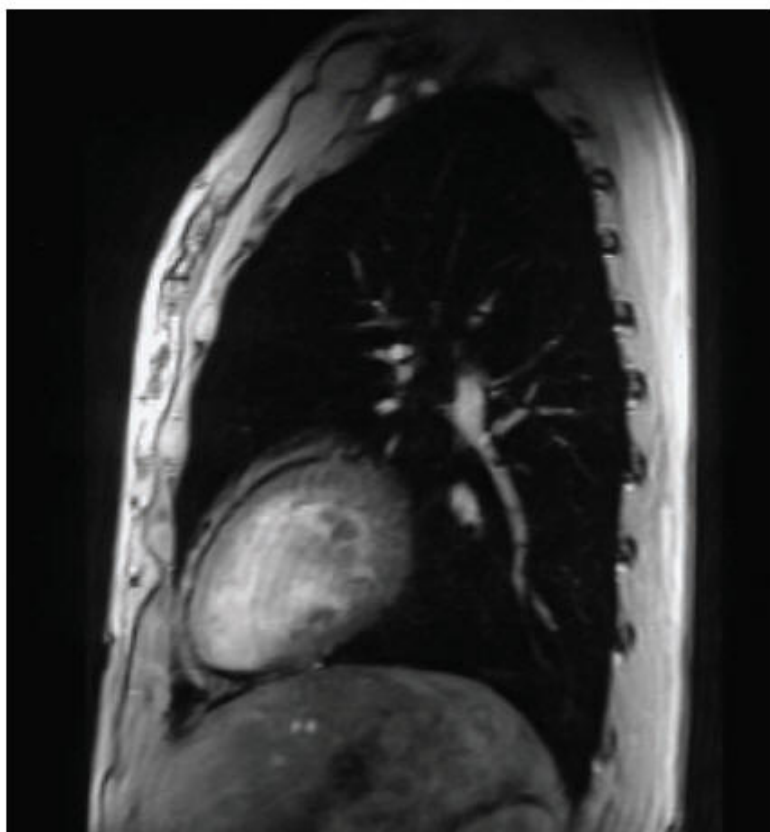3. 上叶前段

6. 下叶上段

10. 下叶后基底段



- |              |               |
|--------------|---------------|
| 1. 前斜角肌      | 21. 第3肋       |
| 2. 后斜角肌      | 22. 肋间肌       |
| 3. 臂丛        | 23. 上后锯肌与菱形大肌 |
| 4. 锁骨        | 24. 斜裂        |
| 5. 锁骨下静脉     | 25. 左肺动脉      |
| 6. 胸大肌       | 26. 左主支气管     |
| 7. 左肺上叶      | 27. 左下肺静脉     |
| 8. 左肺静脉      | 28. 左肺下叶      |
| 9. 左冠状动脉     | 29. 左心房       |
| 10. 右心室      | 30. 胸半棘肌与多裂肌  |
| 11. 左房室（二尖）瓣 | 31. 背阔肌       |
| 12. 后乳头肌     | 32. 胃         |
| 13. 左心室      | 33. 颈背淋巴结     |
| 14. 肋软骨（7肋）  | 34. 颈深淋巴结     |
| 15. 横膈       | 35. 颈浅淋巴结     |
| 16. 腹直肌      | 36. 锁骨下淋巴结    |
| 17. 肝脏       | 37. 肺淋巴结      |
| 18. 斜方肌      | 38. 肋间淋巴结     |
| 19. 颈夹肌与头夹肌  | 39. 心包前淋巴结    |
| 20. 锁骨下动脉    |               |



— = 肺段分界  
 — = 心包

左肺

1+2. 上叶尖后段

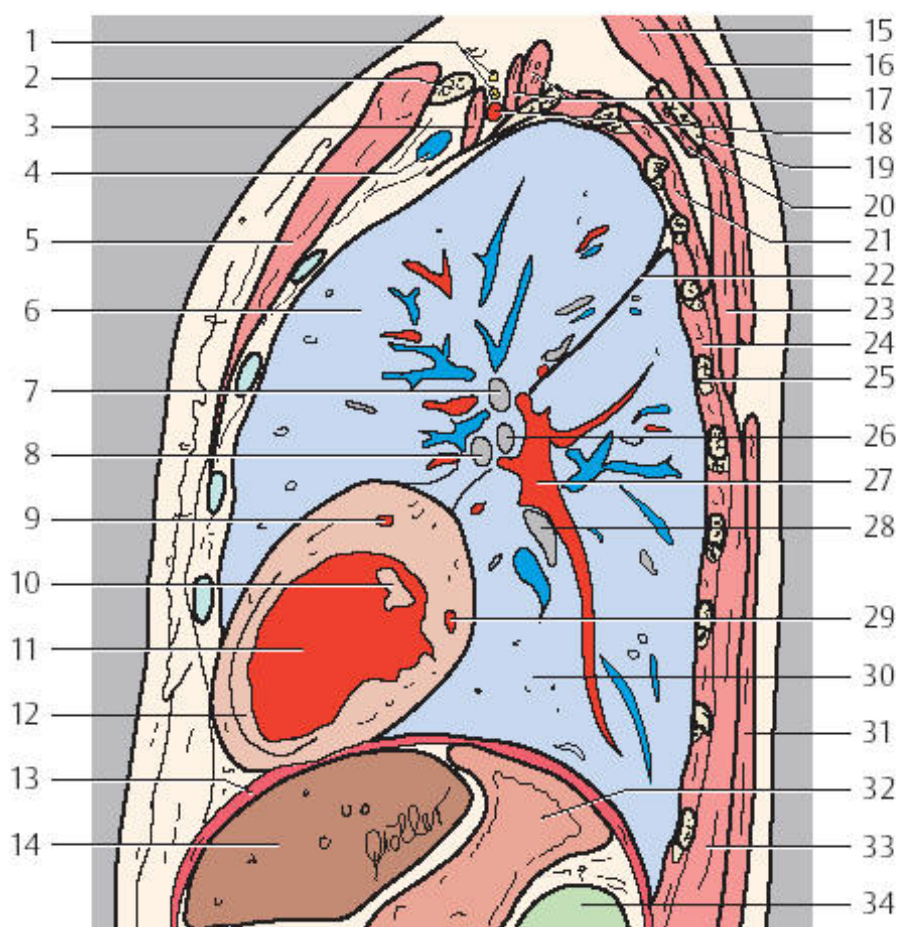
3. 上叶前段

4. 上舌段

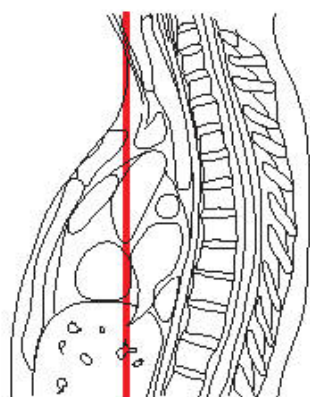
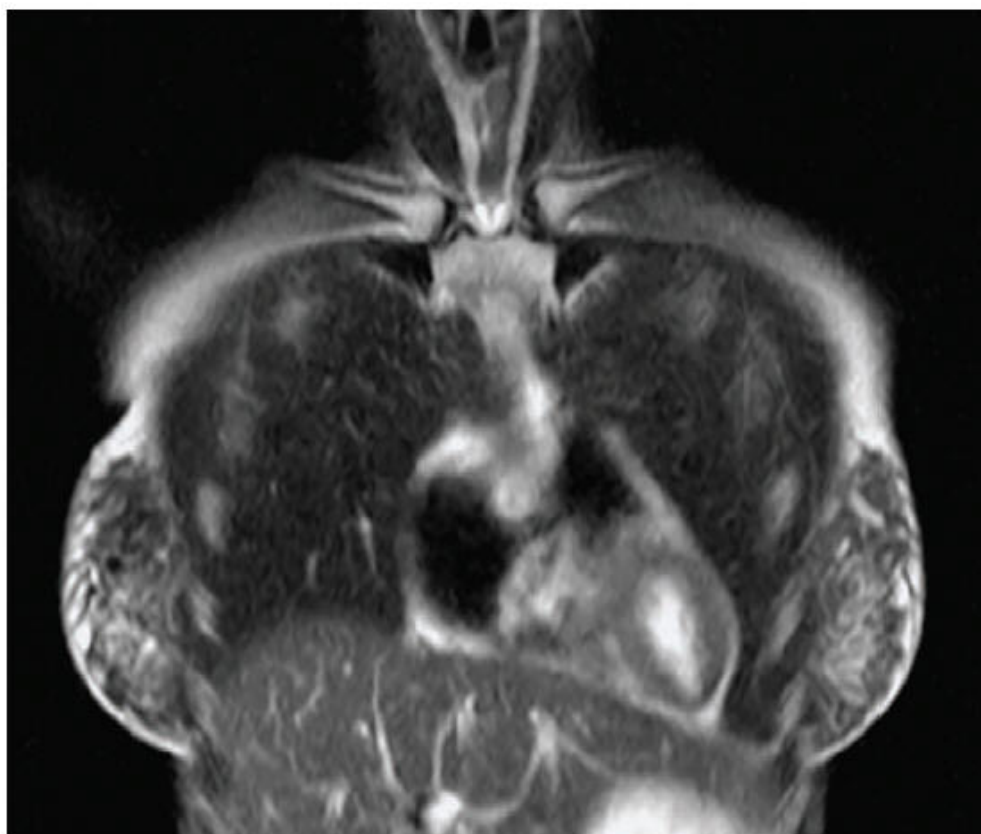
6. 下叶上段

10. 下叶后基底段

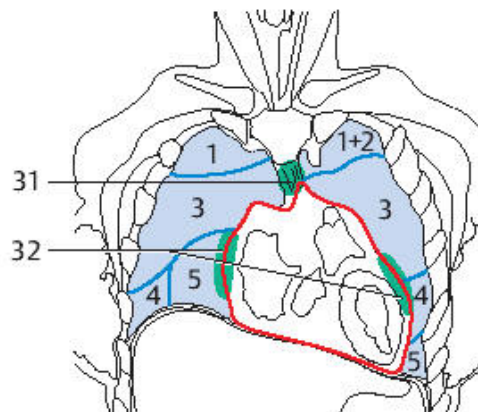




- |              |              |
|--------------|--------------|
| 1. 臂丛        | 21. 前锯肌      |
| 2. 锁骨        | 22. 斜裂       |
| 3. 前斜角肌      | 23. 菱形大肌     |
| 4. 锁骨下静脉     | 24. 肋间肌      |
| 5. 胸大肌       | 25. 第6肋骨     |
| 6. 左肺上叶      | 26. 上舌段支气管   |
| 7. 左上叶支气管    | 27. 左下肺静脉    |
| 8. 下舌段支气管    | 28. 左肺下叶支气管  |
| 9. 左冠状动脉前室间支 | 29. 左冠状动脉回旋支 |
| 10. 前乳头肌     | 30. 左肺下叶     |
| 11. 左心室      | 31. 背阔肌      |
| 12. 室间隔      | 32. 胃        |
| 13. 横膈       | 33. 颈半棘肌与多裂肌 |
| 14. 肝脏       | 34. 左肾       |
| 15. 肩胛提肌     | 35. 颈背淋巴结    |
| 16. 斜方肌      | 36. 颈浅淋巴结    |
| 17. 中、后斜角肌   | 37. 锁骨下淋巴结   |
| 18. 锁骨下动脉    | 38. 肺淋巴结     |
| 19. 肩胛骨      | 39. 心包前淋巴结   |
| 20. 后锯肌      |              |

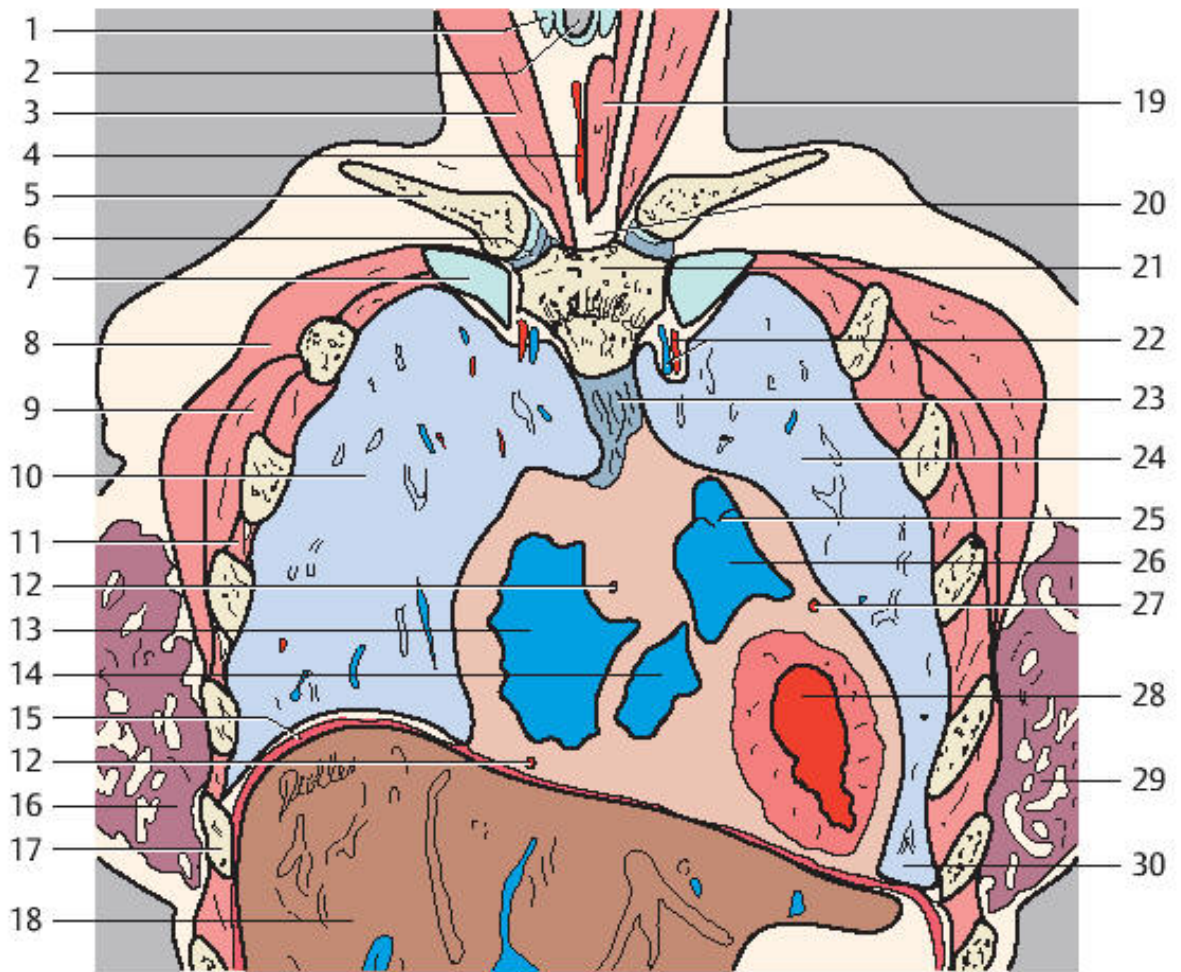


- 右肺
- 1. 上叶尖段
  - 3. 上叶前段
  - 4. 中叶外侧段
  - 5. 中叶内侧段



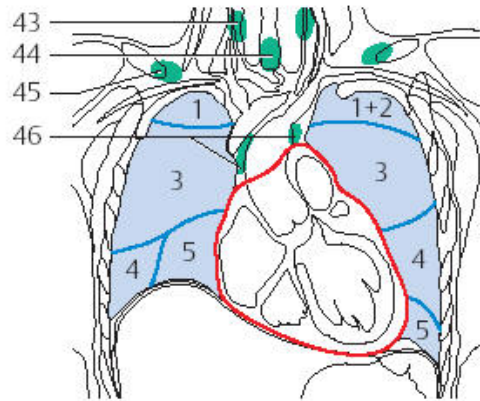
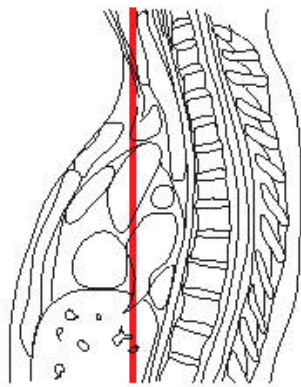
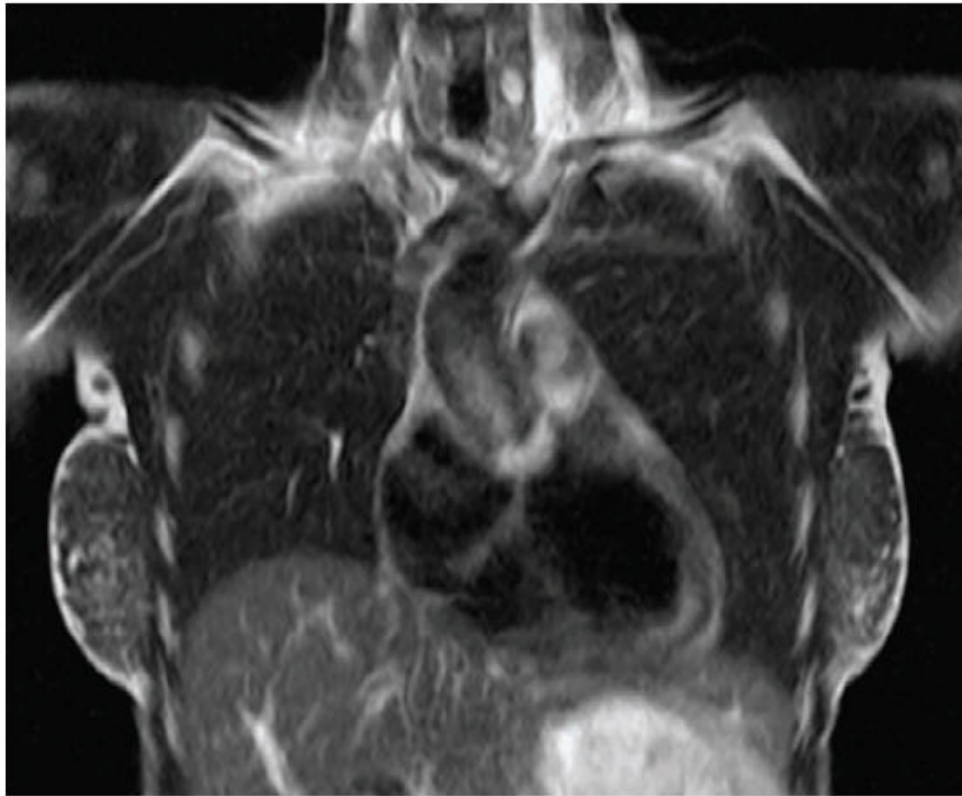
— = 肺段分界  
 — = 心包

- 左肺
- 1+2. 上叶尖后段
  - 3. 上叶前段
  - 4. 上舌段
  - 5. 下舌段

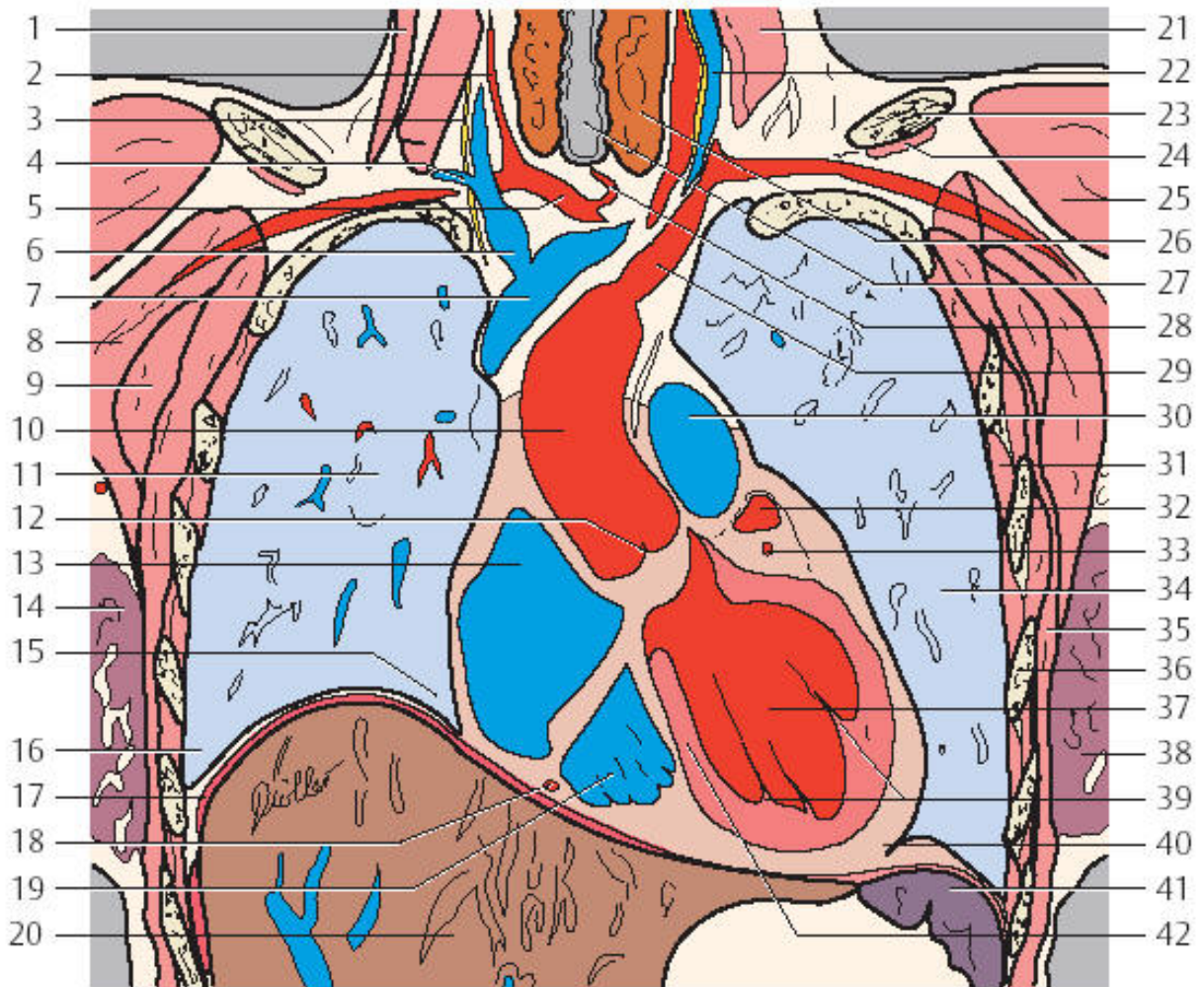


- |                         |             |
|-------------------------|-------------|
| 1. 甲状软骨                 | 20. 颈静脉切迹   |
| 2. 气管                   | 21. 胸骨      |
| 3. 胸锁乳突肌                | 22. 胸廓内动静脉  |
| 4. 甲状腺下动脉               | 23. 胸骨心包韧带  |
| 5. 锁骨                   | 24. 左肺      |
| 6. 胸锁关节                 | 25. 肺动脉瓣    |
| 7. 第1肋                  | 26. 动脉圆锥    |
| 8. 胸大肌                  | 27. 左冠状动脉旋支 |
| 9. 胸小肌                  | 28. 左心室     |
| 10. 右肺                  | 29. 左乳腺     |
| 11. 肋间肌                 | 30. 膈纵隔隐窝   |
| 12. 右冠状动脉               | 31. 纵隔前淋巴结  |
| 13. 右心房                 | 32. 心包外侧淋巴结 |
| 14. 右心室                 |             |
| 15. 横膈                  |             |
| 16. 右乳腺                 |             |
| 17. 第6肋                 |             |
| 18. 肝脏                  |             |
| 19. 肩胛舌骨肌、胸骨甲状软骨肌与胸骨舌骨肌 |             |

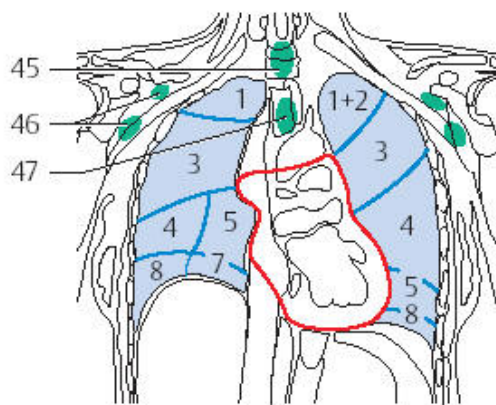
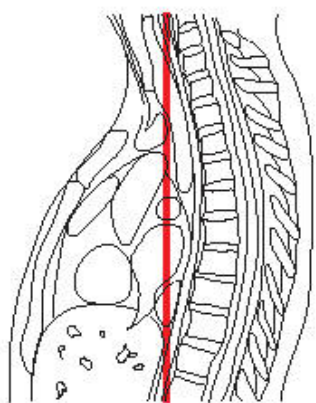
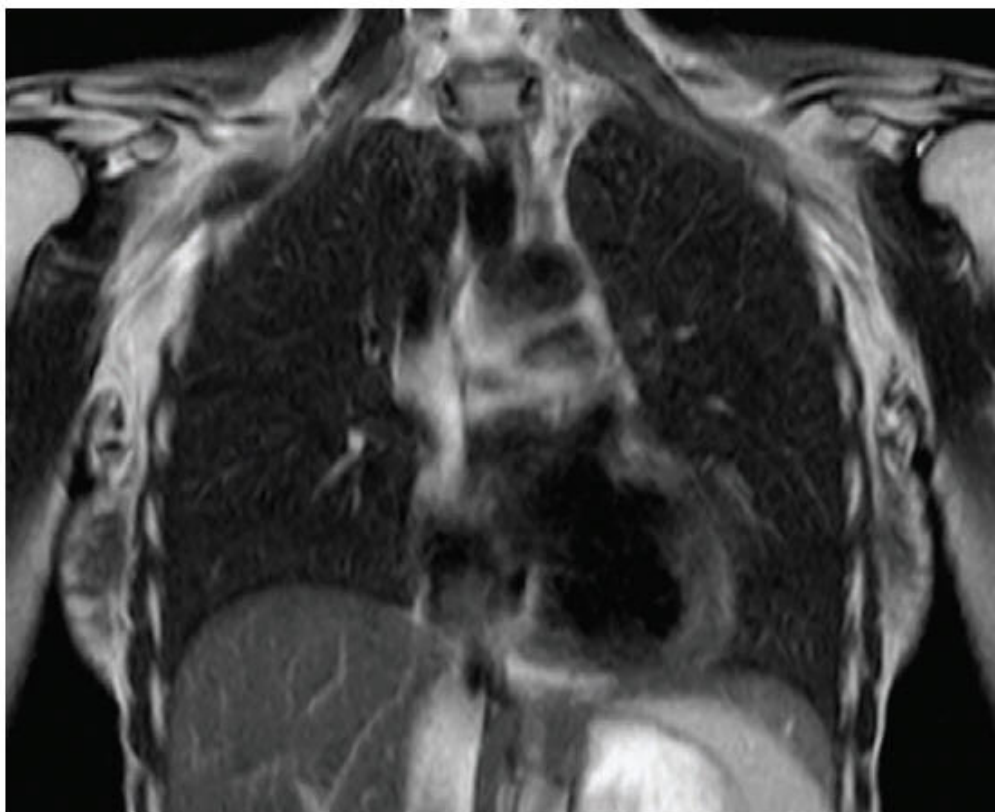




— = 肺段分界  
— = 心包

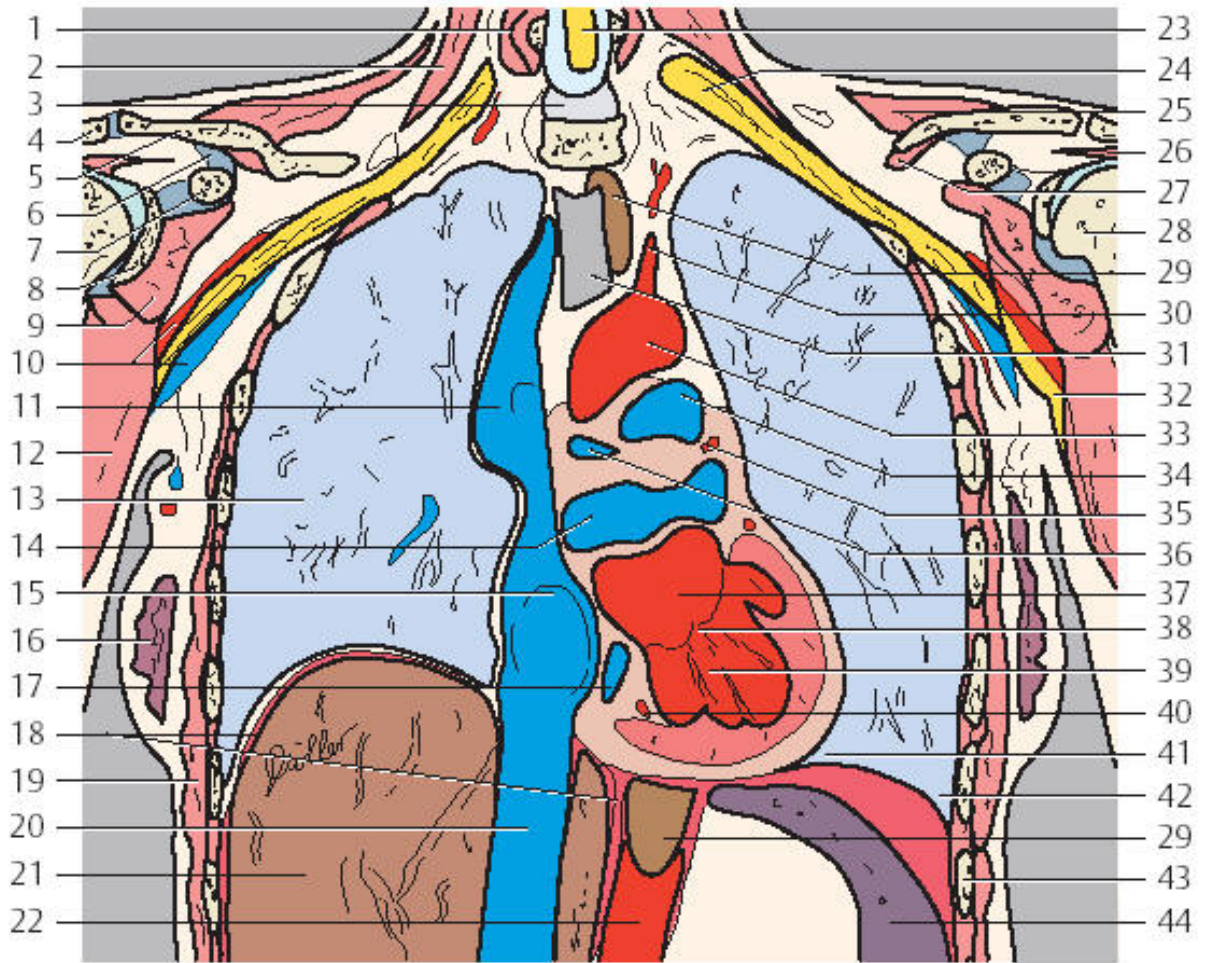


- |              |             |
|--------------|-------------|
| 1. 胸锁乳突肌     | 25. 三角肌     |
| 2. 右颈总动脉     | 26. 甲状腺     |
| 3. 膈神经       | 27. 气管      |
| 4. 锁骨下动静脉    | 28. 甲状腺下动脉  |
| 5. 头臂干       | 29. 左锁骨下动脉  |
| 6. 右头臂静脉     | 30. 肺动脉干    |
| 7. 上腔静脉      | 31. 肋间肌     |
| 8. 胸大肌       | 32. 左心耳     |
| 9. 胸小肌       | 33. 左冠状动脉旋支 |
| 10. 升主动脉     | 34. 左肺      |
| 11. 右肺       | 35. 前锯肌     |
| 12. 主动脉球     | 36. 第5肋     |
| 13. 右心房      | 37. 左心室     |
| 14. 右乳腺      | 38. 左乳腺     |
| 15. 膈纵隔隐窝    | 39. 左心室乳头肌  |
| 16. 肋膈隐窝     | 40. 心尖      |
| 17. 横膈       | 41. 脾       |
| 18. 右冠状动脉    | 42. 室间隔     |
| 19. 右心室      | 43. 颈浅淋巴结   |
| 20. 肝脏       | 44. 气管旁淋巴结  |
| 21. 前斜角肌     | 45. 锁骨上淋巴结  |
| 22. 颈内静脉与椎动脉 | 46. 纵隔前淋巴结  |
| 23. 锁骨       |             |
| 24. 锁骨下肌     |             |

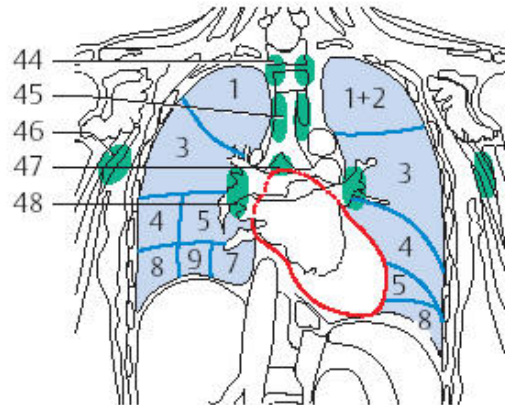
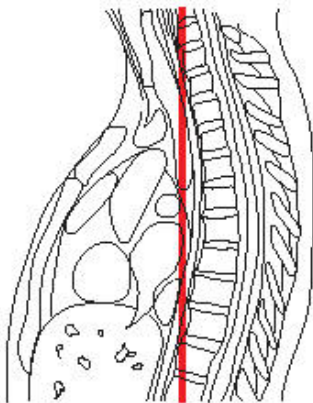
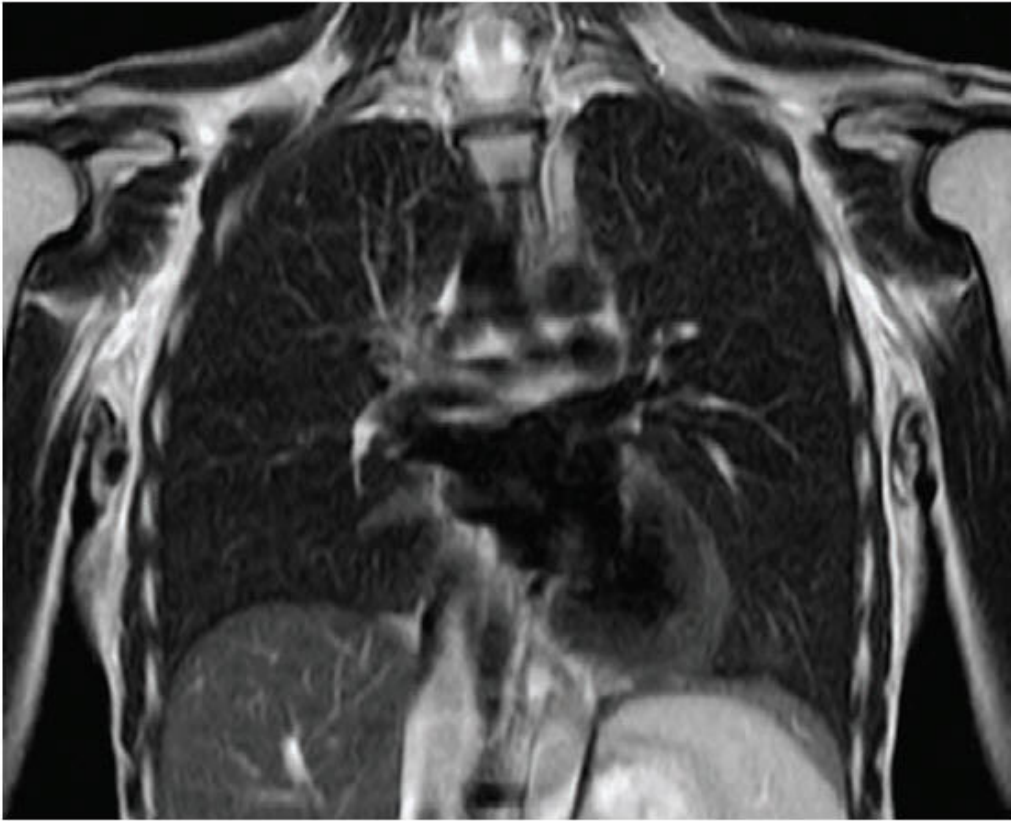


— = 肺段分界  
— = 心包



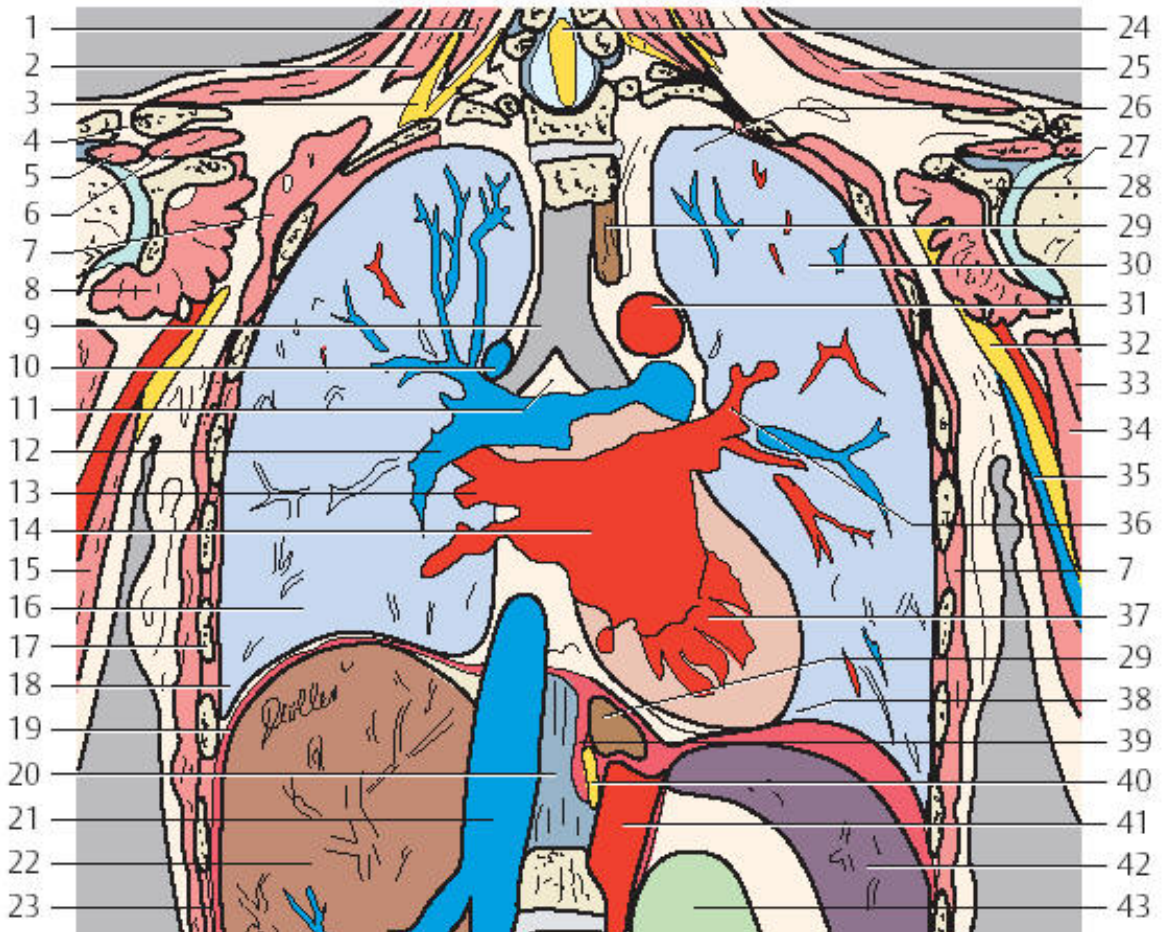


- |             |              |
|-------------|--------------|
| 1. 颈长肌      | 27. 锁骨下肌     |
| 2. 中、后斜角肌   | 28. 肱骨头      |
| 3. 椎间盘与前纵韧带 | 29. 食管       |
| 4. 肩胛骨      | 30. 颈总动脉     |
| 5. 锁骨       | 31. 气管       |
| 6. 喙锁韧带     | 32. 腋神经      |
| 7. 肩胛骨喙突    | 33. 主动脉弓     |
| 8. 肩关节关节窝   | 34. 肺动脉干     |
| 9. 肩胛下肌     | 35. 左冠状动脉    |
| 10. 腋动、静脉   | 36. 右肺动脉     |
| 11. 上腔静脉    | 37. 左心房      |
| 12. 大圆肌     | 38. 左房室（二尖）瓣 |
| 13. 右肺      | 39. 左心室      |
| 14. 肺静脉     | 40. 右冠状动脉    |
| 15. 右心房及卵圆窝 | 41. 膈纵隔隐窝    |
| 16. 右乳腺     | 42. 肋膈隐窝     |
| 17. 冠状窦     | 43. 第6肋      |
| 18. 横膈      | 44. 脾        |
| 19. 前锯肌     | 45. 椎前淋巴结    |
| 20. 下腔静脉    | 46. 腋浅、深淋巴结  |
| 21. 肝脏      | 47. 气管旁淋巴结   |
| 22. 腹主动脉    |              |
| 23. 脊髓      |              |
| 24. 颈丛      |              |
| 25. 斜方肌     |              |
| 26. 冈上肌     |              |



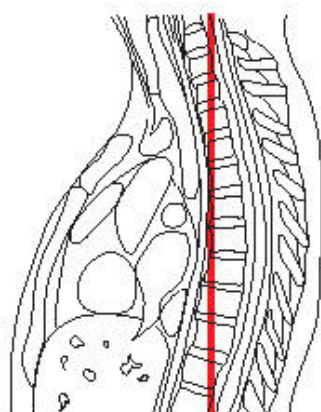
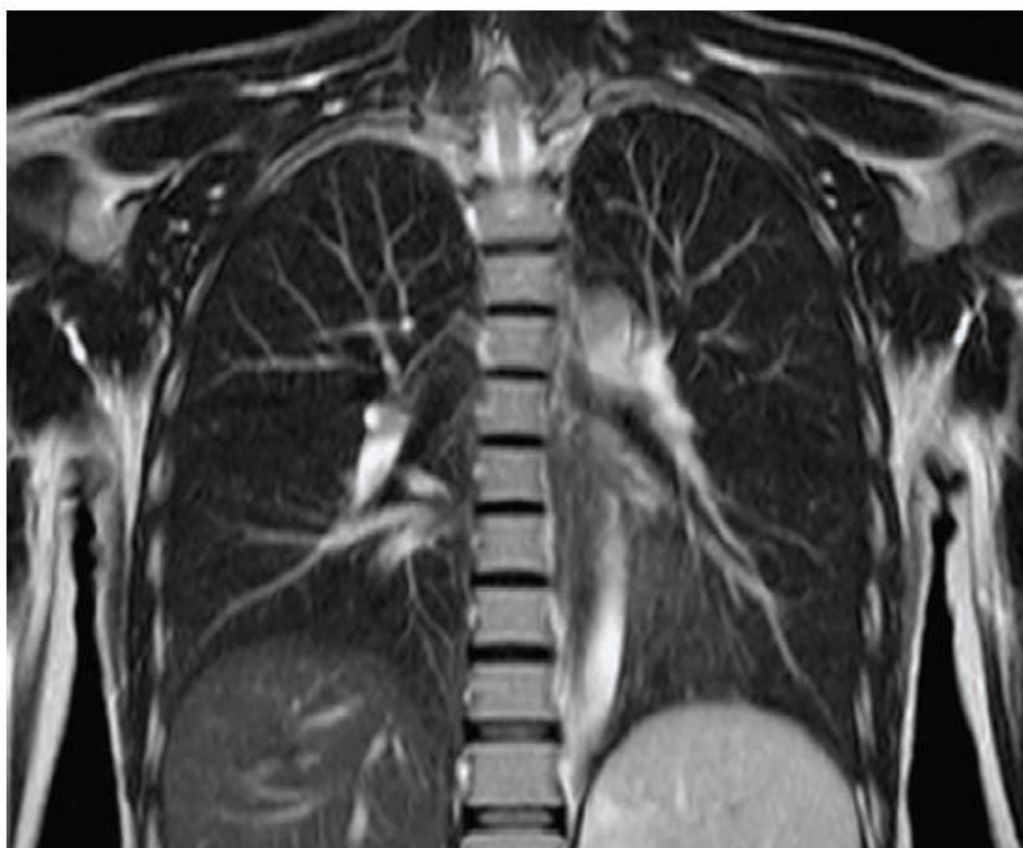
— = 肺段分界  
— = 心包





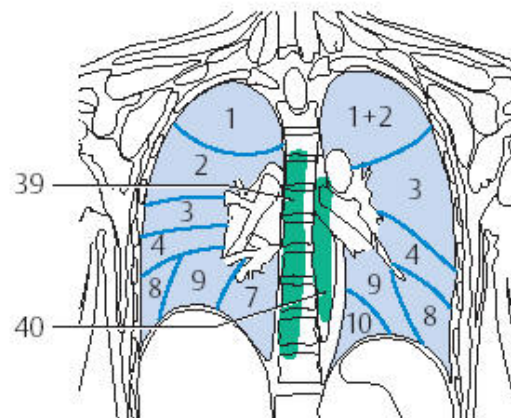
- |           |              |
|-----------|--------------|
| 1. 颈长肌    | 28. 肩关节关节窝   |
| 2. 后斜角肌   | 29. 食管       |
| 3. 颈丛     | 30. 左肺       |
| 4. 肩锁关节   | 31. 主动脉弓     |
| 5. 冈下肌    | 32. 正中神经     |
| 6. 冈上肌    | 33. 二头肌      |
| 7. 前锯肌    | 34. 喙肱肌      |
| 8. 肩胛下肌   | 35. 贵要静脉     |
| 9. 气管     | 36. 左肺静脉     |
| 10. 奇静脉   | 37. 左心室      |
| 11. 主肺动脉窗 | 38. 膈纵隔隐窝    |
| 12. 右肺动脉  | 39. 横膈       |
| 13. 右肺静脉  | 40. 迷走神经与胸导管 |
| 14. 左心房   | 41. 腹主动脉     |
| 15. 三头肌   | 42. 脾        |
| 16. 右肺    | 43. 肾        |
| 17. 第7肋   | 44. 椎前淋巴结    |
| 18. 肋膈隐窝  | 45. 气管旁淋巴结   |
| 19. 横膈    | 46. 腋淋巴结     |
| 20. 前纵韧带  | 47. 气管支气管淋巴结 |
| 21. 下腔静脉  | 48. 支气管肺淋巴结  |
| 22. 肝脏    |              |
| 23. 肋间肌   |              |
| 24. 脊髓    |              |
| 25. 斜方肌   |              |
| 26. 肺尖    |              |
| 27. 肱骨头   |              |





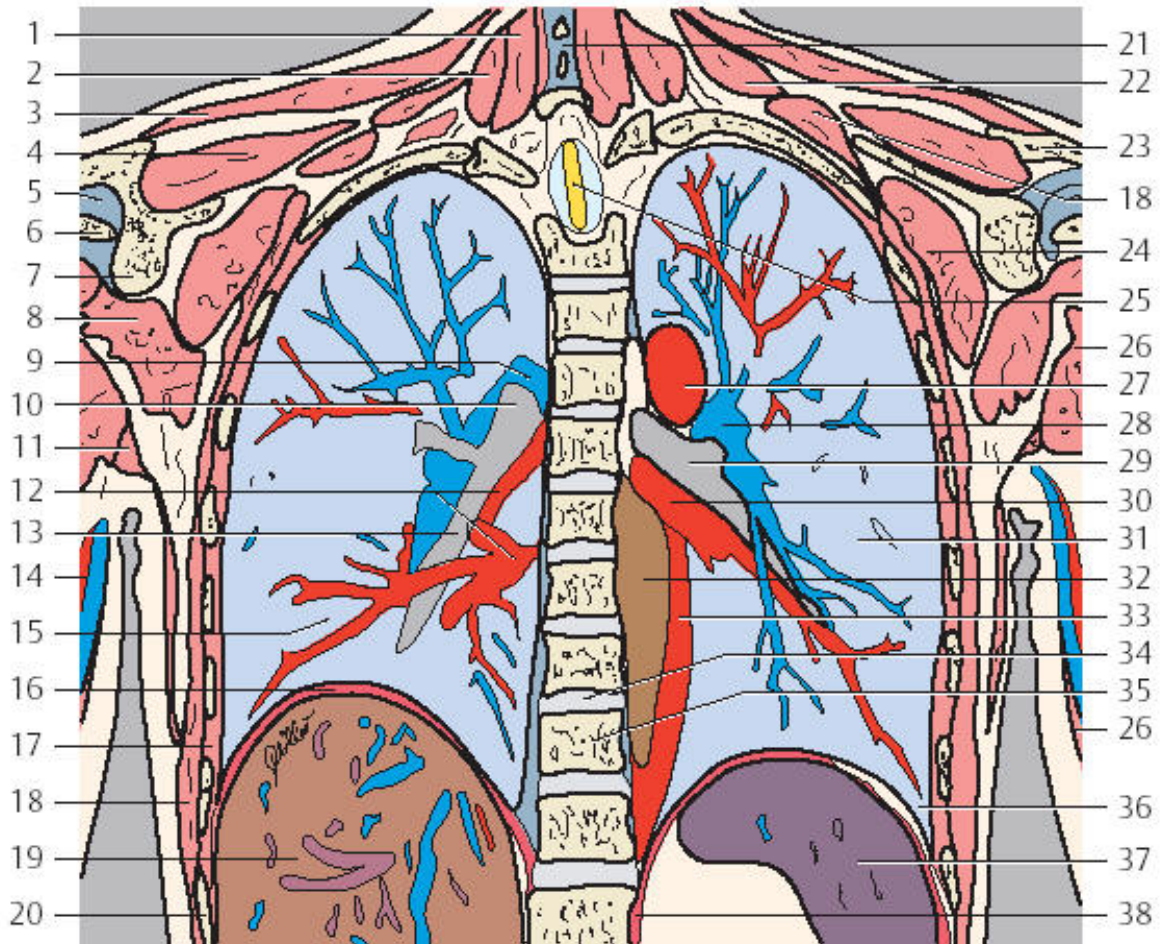
右肺

- 1.上叶尖段
- 2.上叶后段
- 3.上叶前段
- 4.中叶外侧段
- 7.下叶内基底段
- 8.下叶前基底段
- 9.下叶外基底段

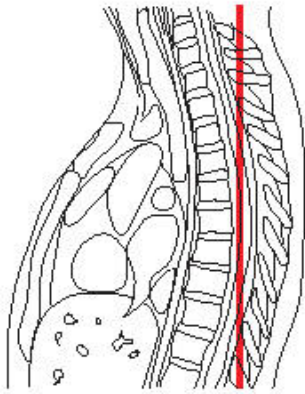
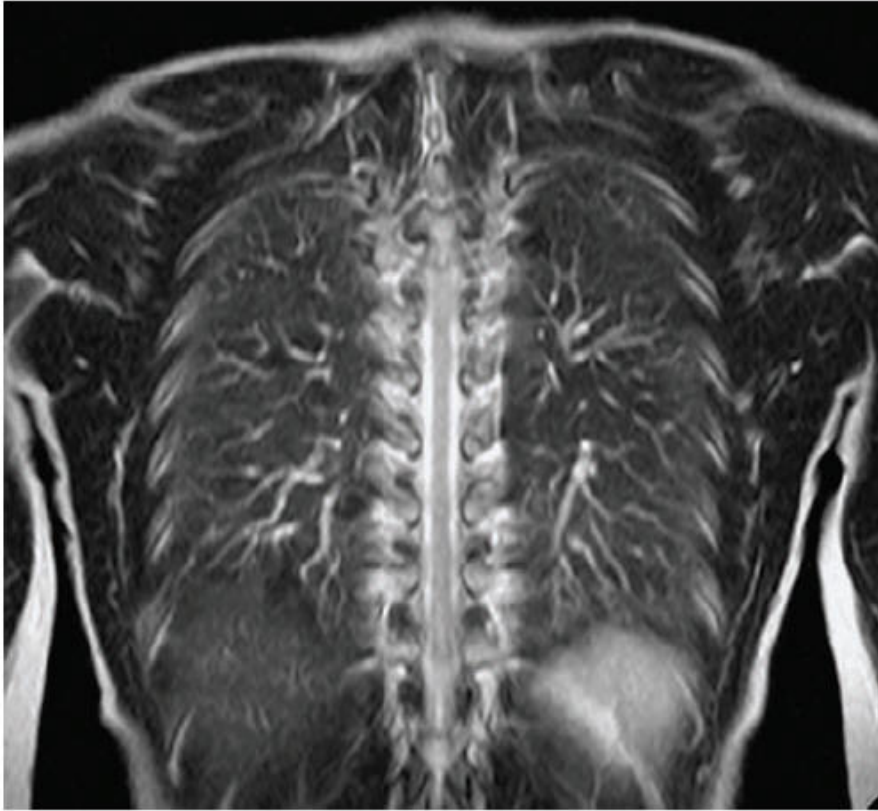


左肺

- 1+2.上叶尖后段
- 3.上叶前段
- 4.上舌段
- 8.下叶前基底段
- 9.下叶外侧基底段
- 10.下叶后基底段

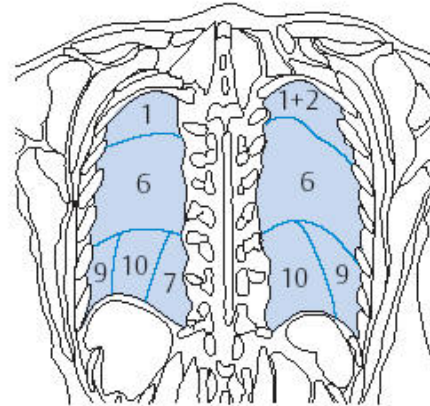


- |             |                 |
|-------------|-----------------|
| 1. 多裂肌      | 21. 棘突与棘间韧带     |
| 2. 颈半棘肌     | 22. 肩胛提肌        |
| 3. 斜方肌      | 23. 肩胛冈         |
| 4. 冈上肌      | 24. 肩胛下肌        |
| 5. 肩关节      | 25. 脊髓          |
| 6. 肱骨头      | 26. 三头肌         |
| 7. 肩关节关节窝   | 27. 主动脉弓        |
| 8. 小圆肌      | 28. 左肺动脉        |
| 9. 右肺动脉     | 29. 左主支气管       |
| 10. 右主支气管   | 30. 左肺静脉        |
| 11. 背阔肌     | 31. 左肺          |
| 12. 右肺静脉    | 32. 食管          |
| 13. 右肺下叶支气管 | 33. 降主动脉        |
| 14. 支气管动、静脉 | 34. 椎间盘 (T9/10) |
| 15. 右肺      | 35. 椎体 (T10)    |
| 16. 横膈      | 36. 肋膈隐窝        |
| 17. 肋间肌     | 37. 脾           |
| 18. 前锯肌     | 38. 横膈          |
| 19. 肝脏      | 39. 椎前淋巴结       |
| 20. 第 10 肋  | 40. 食管旁淋巴结      |



右肺

- 1. 上叶尖段
- 6. 下叶上段
- 7. 下叶内基底段
- 9. 下叶外基底段
- 10. 下叶后基底段

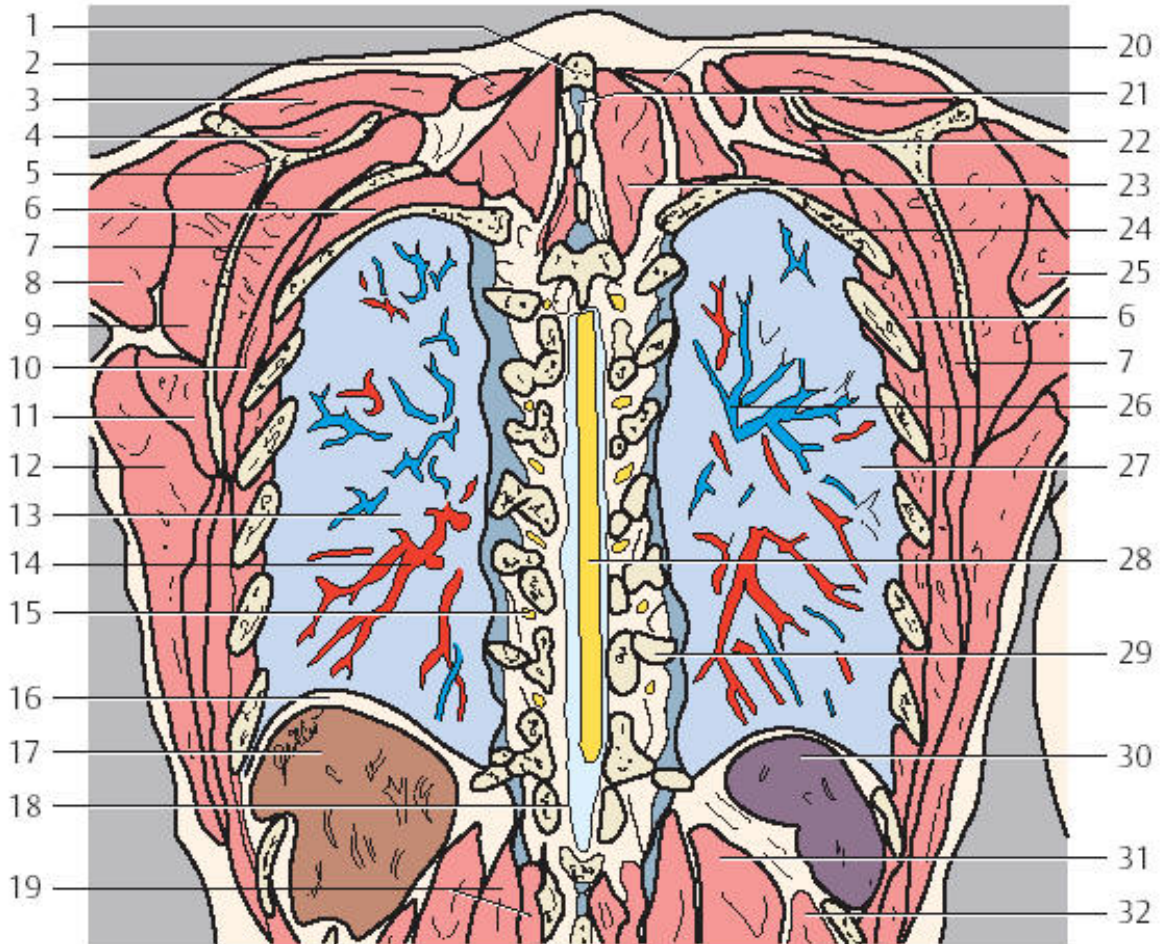


— = 肺段分界

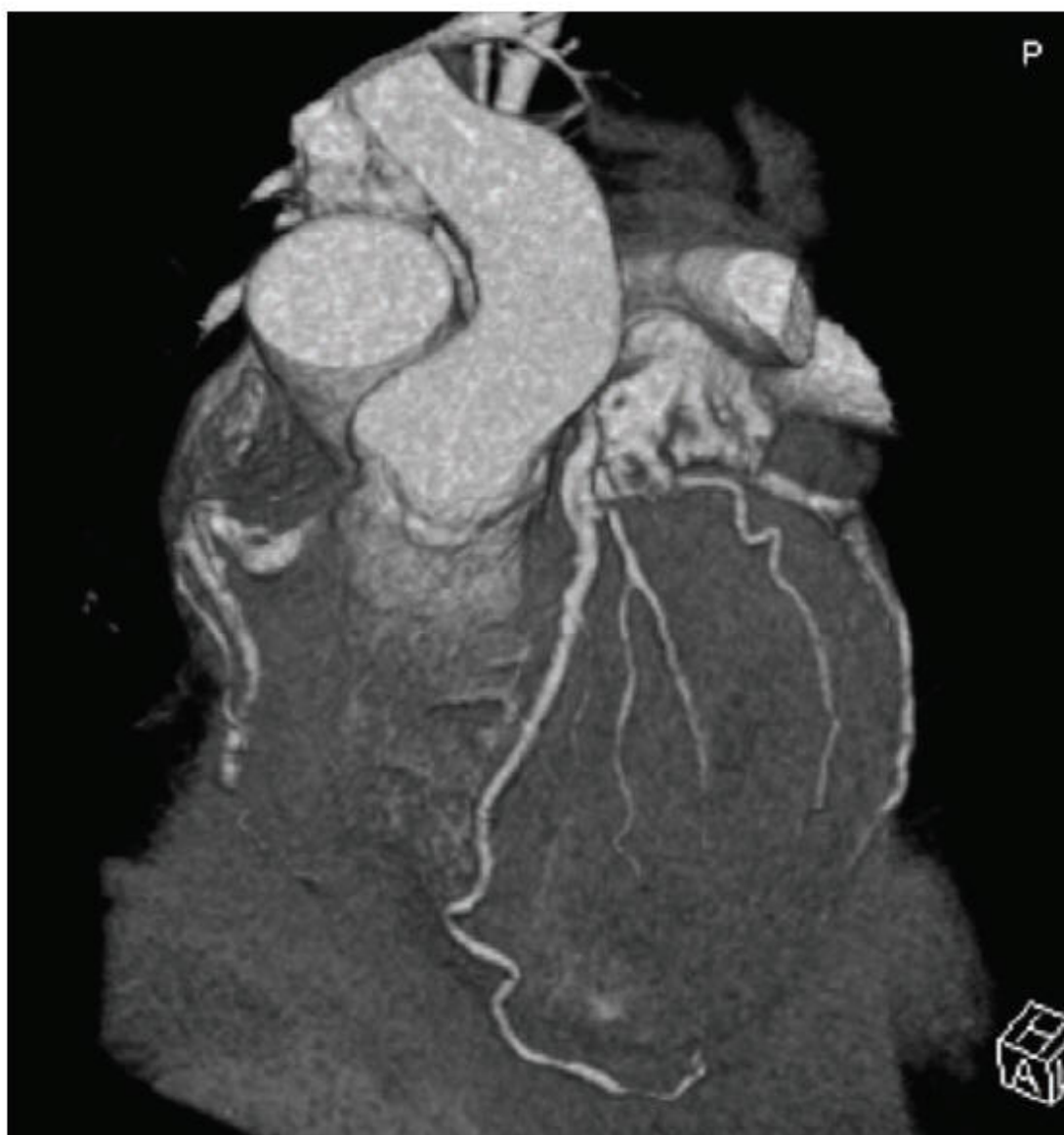
左肺

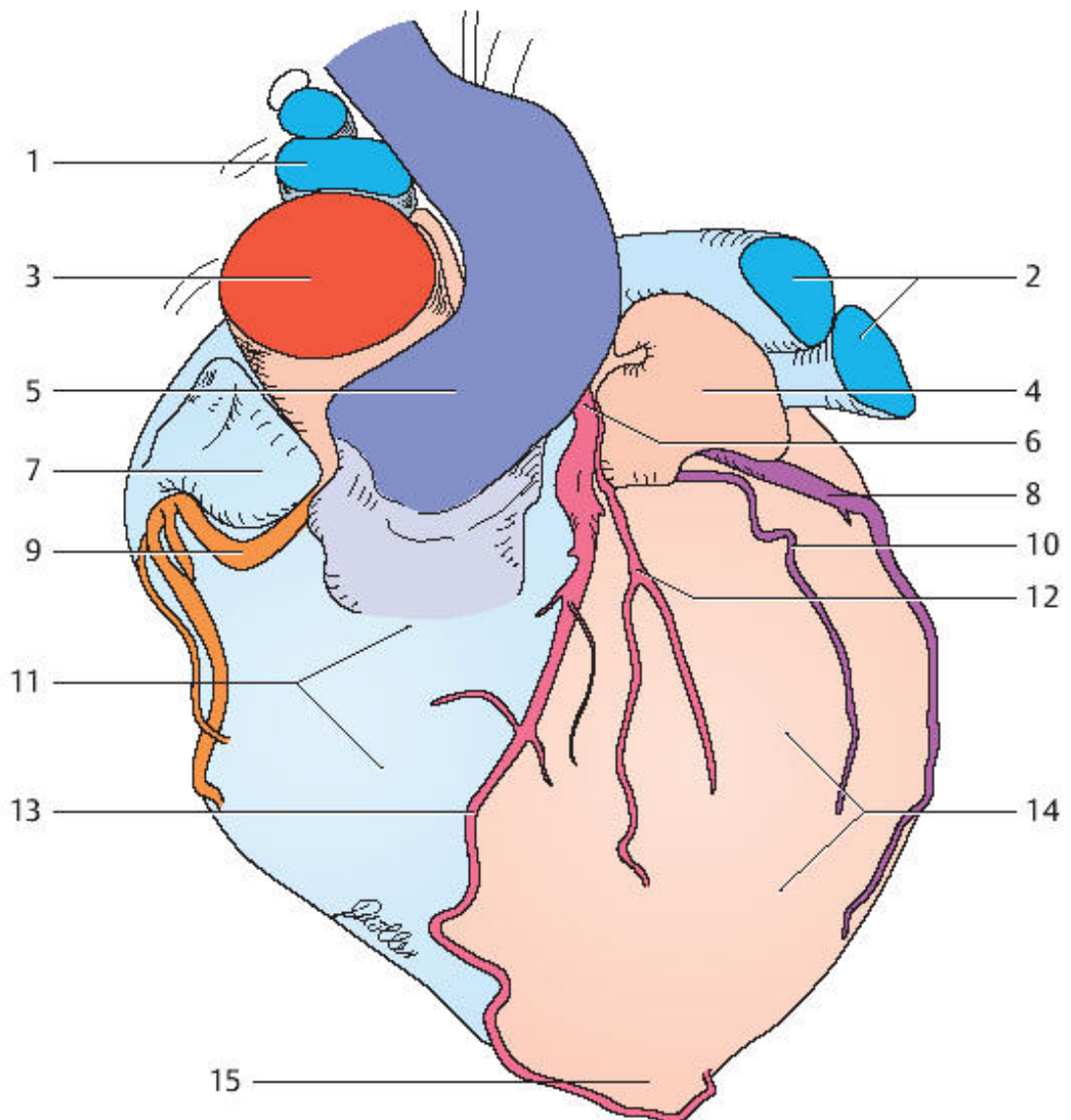
- 1+2. 上叶尖后段
- 6. 下叶上段
- 9. 下叶外基底段
- 10. 下叶后基底段





- |              |          |
|--------------|----------|
| 1. C7 棘突     | 21. 棘间韧带 |
| 2. 颈夹肌       | 22. 肩胛提肌 |
| 3. 斜方肌       | 23. 竖脊肌  |
| 4. 冈上肌       | 24. 第3肋  |
| 5. 肩胛骨       | 25. 小圆肌  |
| 6. 肋间肌       | 26. 肺动脉  |
| 7. 肩胛下肌      | 27. 左肺   |
| 8. 三角肌       | 28. 脊髓   |
| 9. 冈下肌       | 29. 第9肋  |
| 10. 前锯肌      | 30. 脾    |
| 11. 大圆肌      | 31. 最长肌  |
| 12. 背阔肌      | 32. 髂肋肌  |
| 13. 右肺       |          |
| 14. 右肺静脉     |          |
| 15. 脊神经 (T9) |          |
| 16. 横膈       |          |
| 17. 肝脏       |          |
| 18. 黄韧带      |          |
| 19. 横突棘肌     |          |
| 20. 上后锯肌     |          |





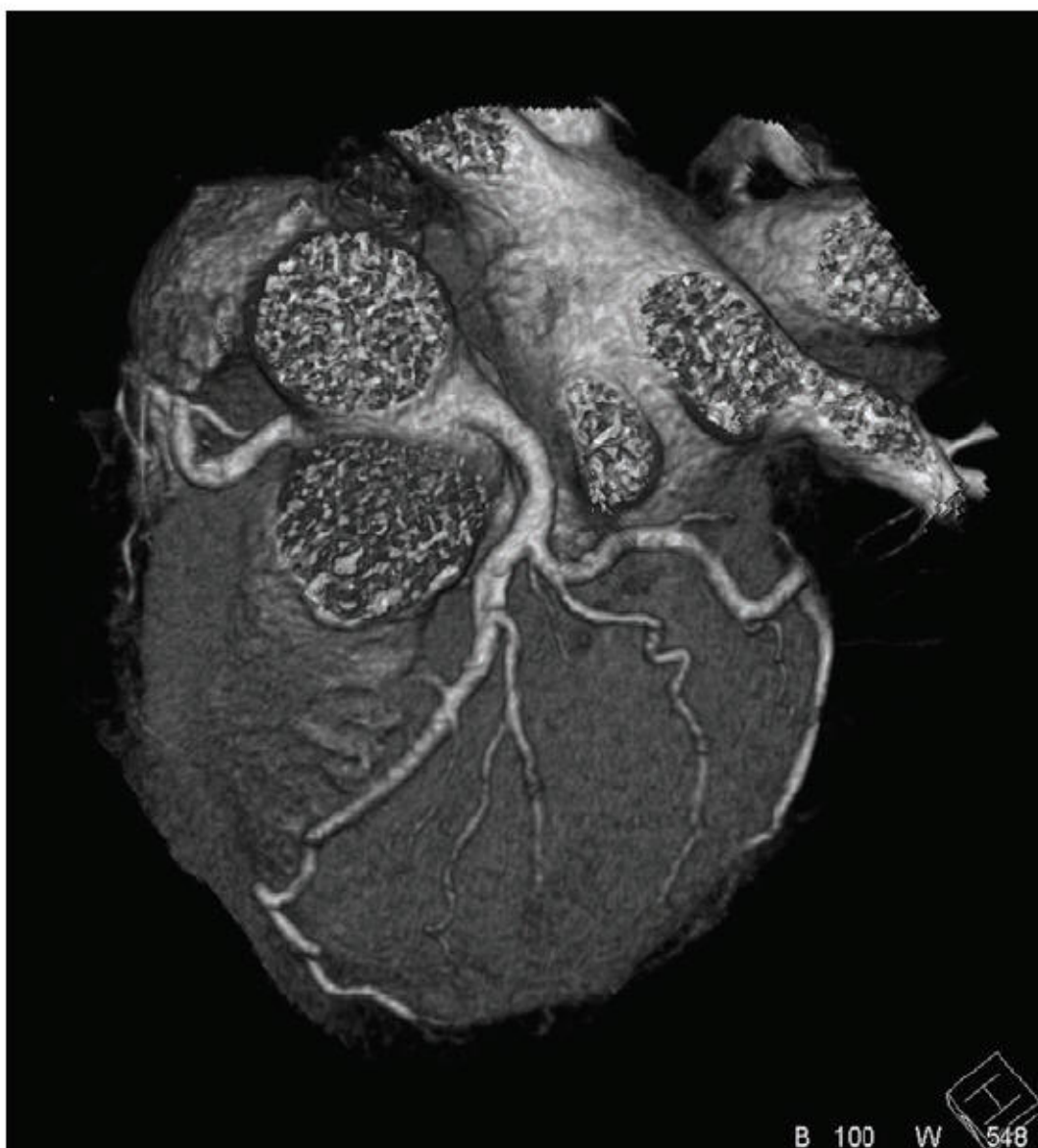1. 上腔静脉
2. 左肺静脉
3. 升主动脉
4. 左心耳
5. 肺动脉干
6. 左冠状动脉主干（段 5）
7. 右心耳
8. 左冠状动脉旋支（LCX, 段 13）
9. 右冠状动脉（RCA, 段 1）
10. 左冠状动脉左缘支（第一缘支, M1, 段 12）
11. 右心室
12. 左冠状动脉第一外侧支（段 9）
13. 左冠状动脉前室间支（LAD=RIVA, 段 7）

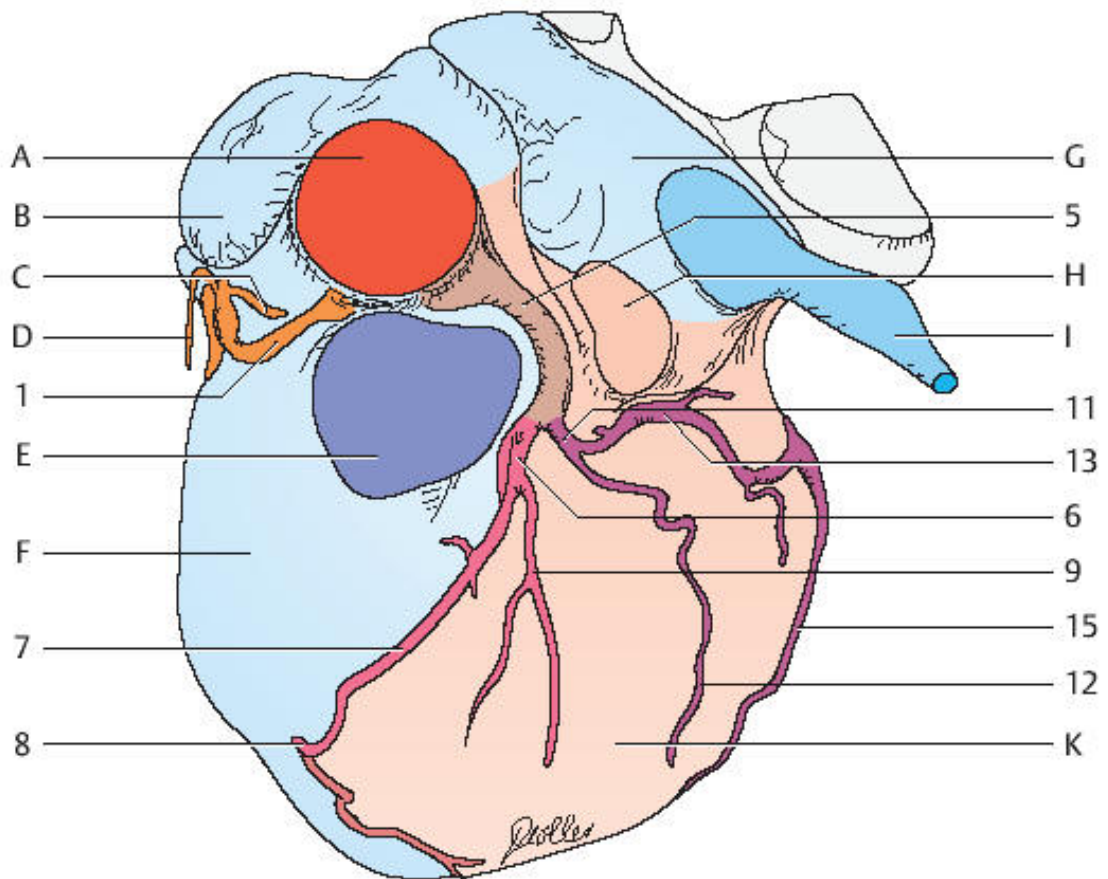
14. 左心室

15. 心尖

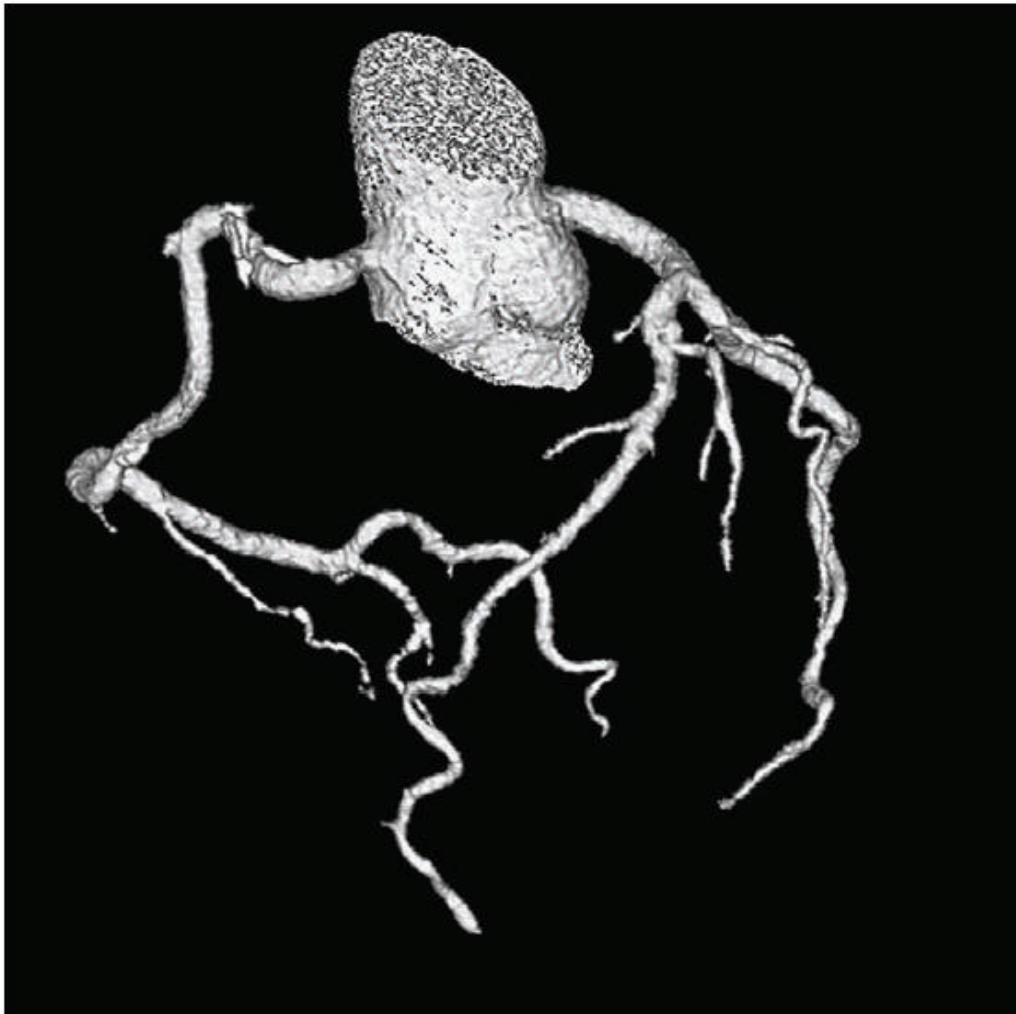
（冠状动脉分段依据 1975 年美国心脏学会的分类标准）



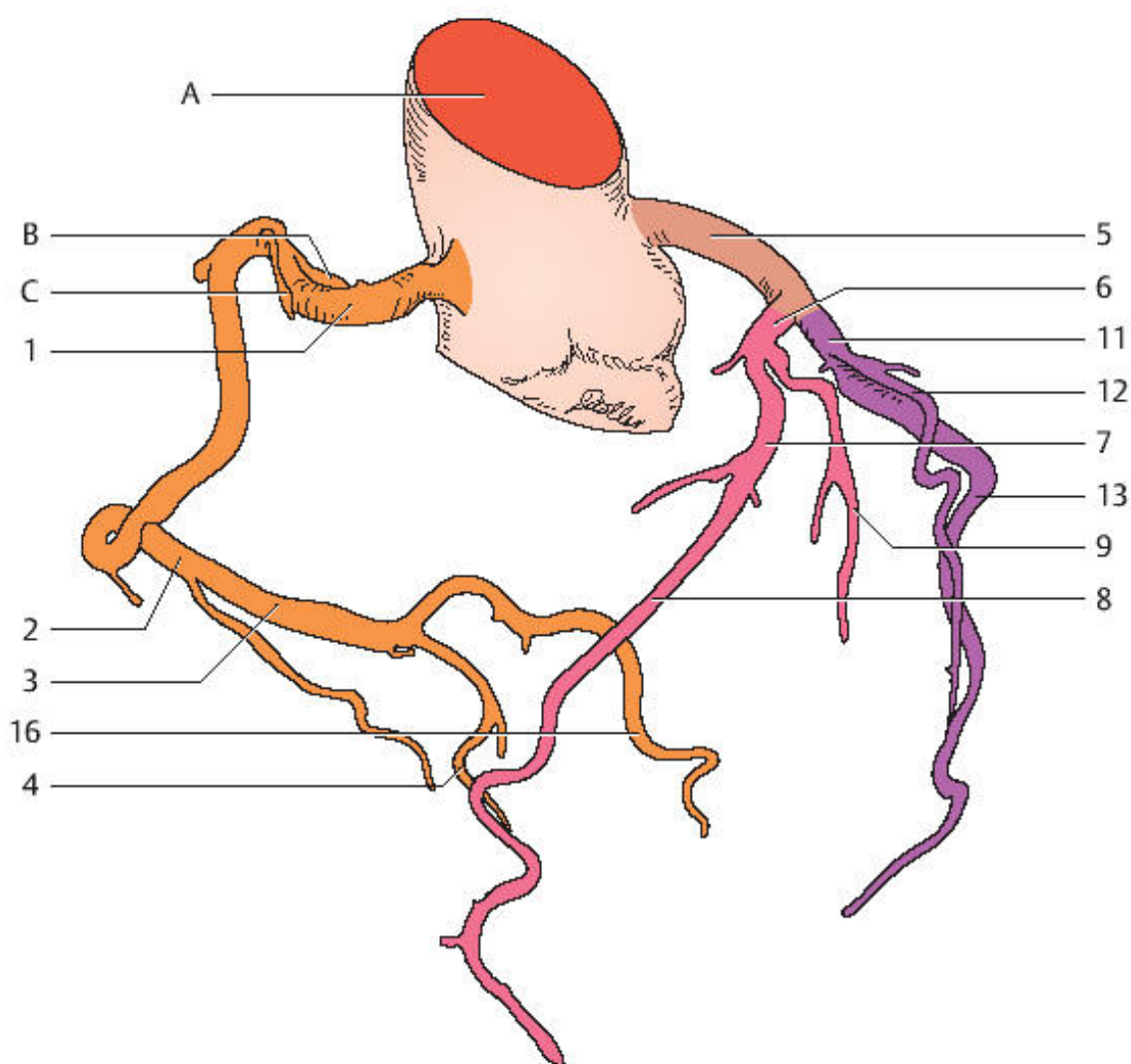




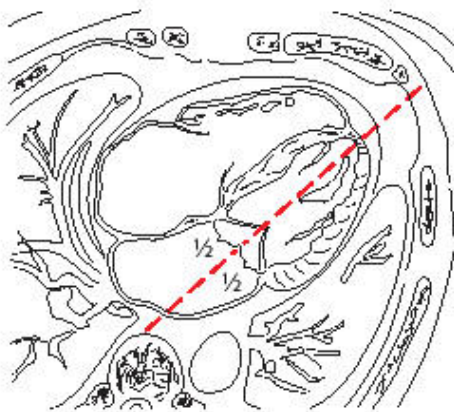
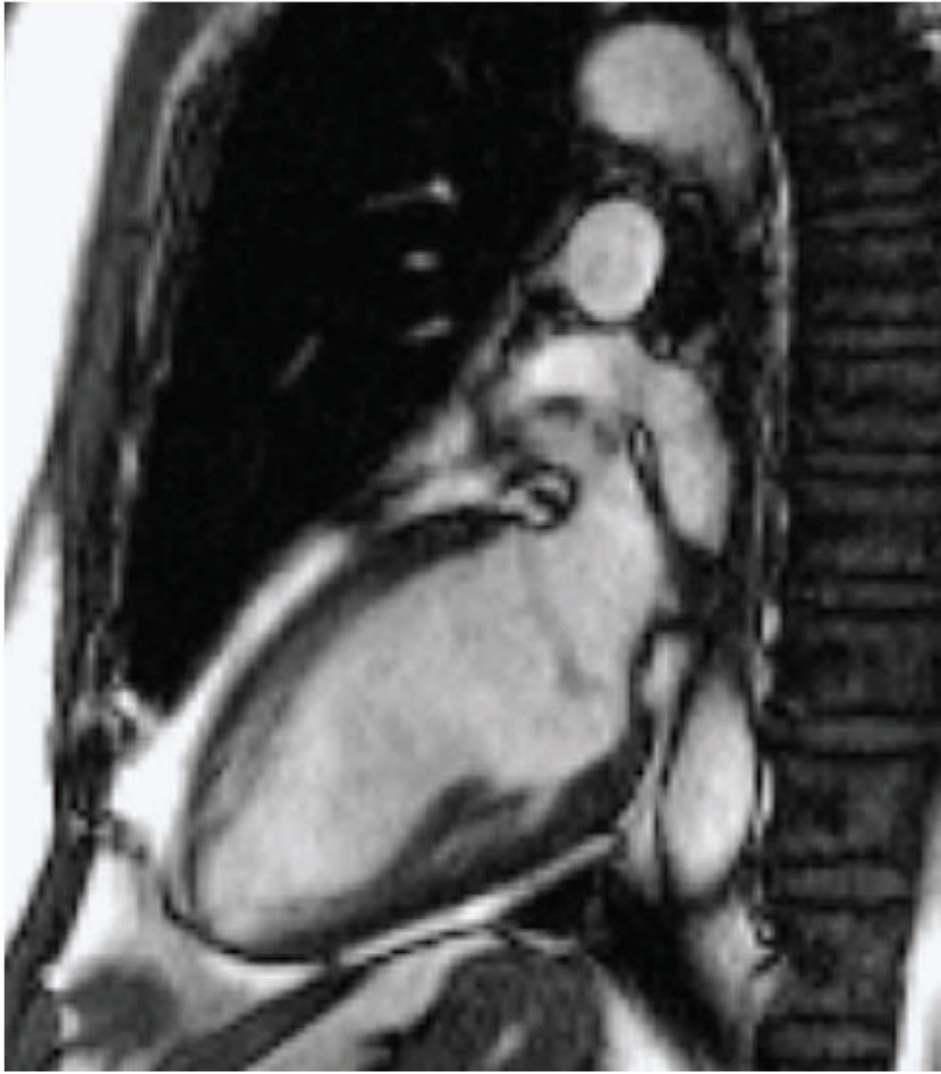- |                              |              |
|------------------------------|--------------|
| 1. 右冠状动脉 (RCA, 基底段)          | A. 升主动脉及主动脉窦 |
| 2. 右冠状动脉 (RCA, 中段)           | B. 右心房       |
| 3. 右冠状动脉 (RCA, 远侧段)          | C. 窦房结支      |
| 4. 右冠状动脉后室间支                 | D. 圆锥支       |
| 5. 左冠状动脉主干                   | E. 肺动脉干      |
| 6. 左冠状动脉前室间支 (LAD=RIVA, 基底段) | F. 右心室       |
| 7. 左冠状动脉前室间支 (LAD=RIVA, 中段)  | G. 左心房       |
| 8. 左冠状动脉前室间支 (LAD=RIVA, 远侧)  | H. 左心耳       |
| 9. 第一斜支                      | I. 左肺静脉      |
| 10. 第二斜支                     | J. 左心室       |
| 11. 左冠状动脉旋支 (LCX, 基底段)       |              |
| 12. 第一缘支, M1                 |              |
| 13. 左冠状动脉旋支 (LCX, 中段)        |              |
| 14. 第二缘支, M2                 |              |
| 15. 左冠状动脉旋支 (LCX, 远侧段)       |              |
| 16. 右冠状动脉左后室间支               |              |
| 17. 右冠状动脉房中间支                |              |

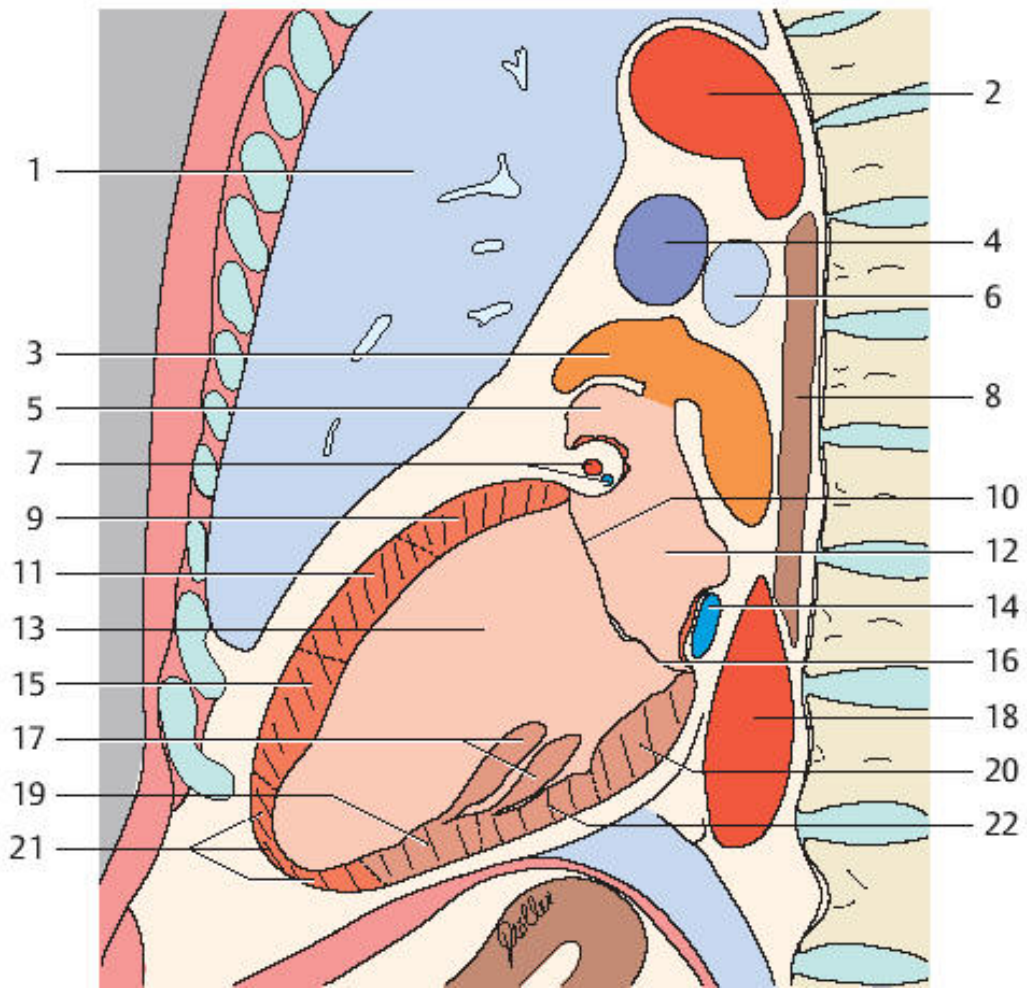






- |                              |                        |
|------------------------------|------------------------|
| 1. 右冠状动脉 (RCA, 基底段)          | 15. 左冠状动脉旋支 (LCX, 远侧段) |
| 2. 右冠状动脉 (RCA, 中段)           | 16. 右冠状动脉右后室间支         |
| 3. 右冠状动脉 (RCA, 远侧段)          | 17. 右冠状动脉房间支           |
| 4. 右冠状动脉后室间支                 |                        |
| 5. 左冠状动脉主干                   | A. 主动脉                 |
| 6. 左冠状动脉前室间支 (LAD=RIVA, 基底段) | B. 窦房结支                |
| 7. 左冠状动脉前室间支 (LAD=RIVA, 中段)  | C. 圆锥支                 |
| 8. 左冠状动脉前室间支 (LAD=RIVA, 远侧段) |                        |
| 9. 第一斜支                      |                        |
| 10. 第二斜支                     |                        |
| 11. 左冠状动脉旋支 (LCX, 基底段)       |                        |
| 12. 第一边缘支, M1                |                        |
| 13. 左冠状动脉旋支 (LCX, 中段)        |                        |
| 14. (第二边缘支, M2)              |                        |





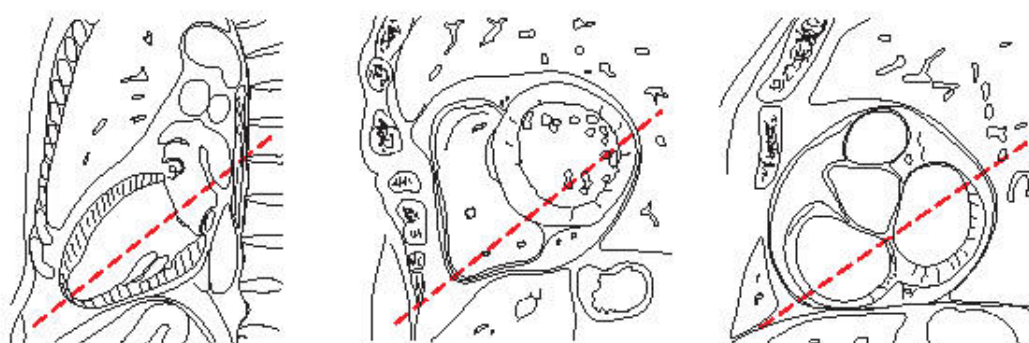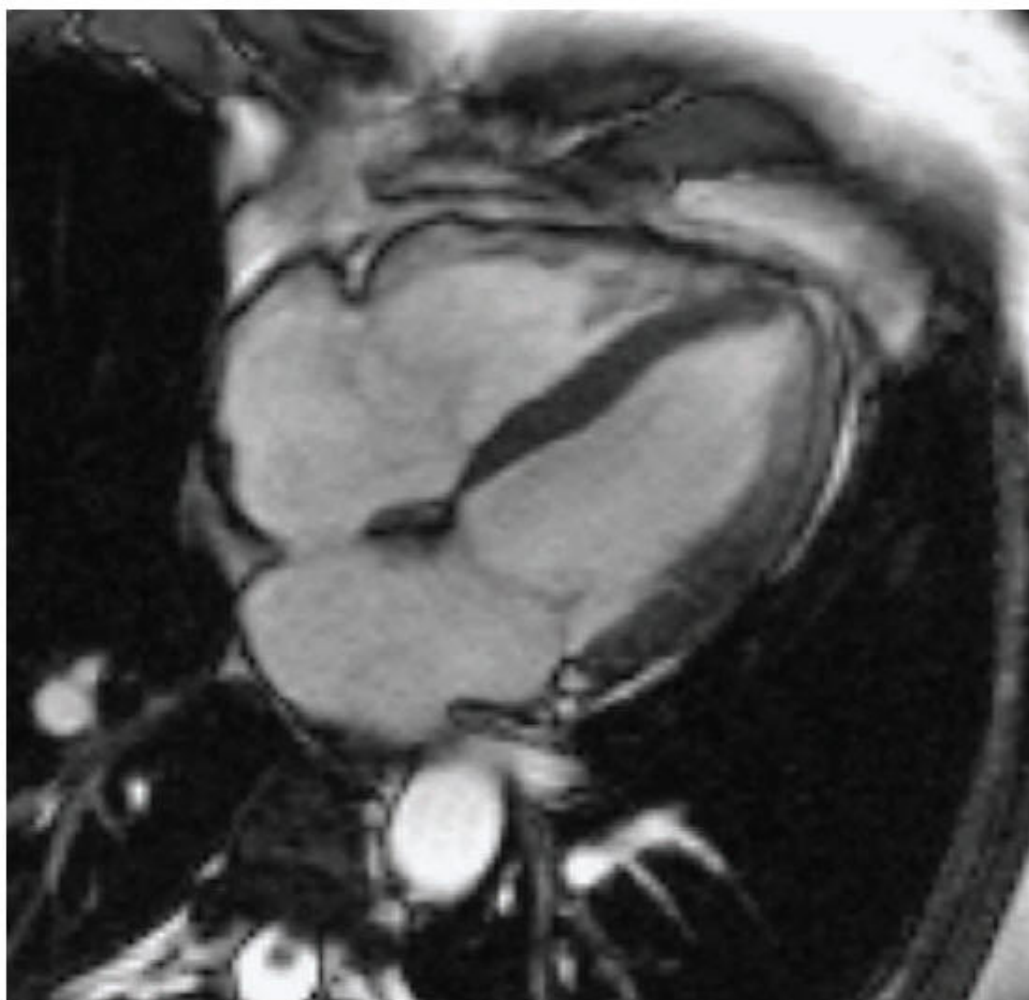
1. 左肺
2. 主动脉弓
3. 肺静脉
4. 肺动脉
5. 左心耳
6. 左主支气管
7. 左冠状动脉
8. 食管
9. 心室肌（前基底段）
10. 左房室（二尖）瓣，前半月瓣
11. 心室肌（前中段）
12. 左心房
13. 左心室
14. 冠状窦
15. 心室肌（前远侧段）
16. 左房室（二尖）瓣，后半月瓣
17. 后乳头肌
18. 降主动脉
19. 心室肌（下尖段）

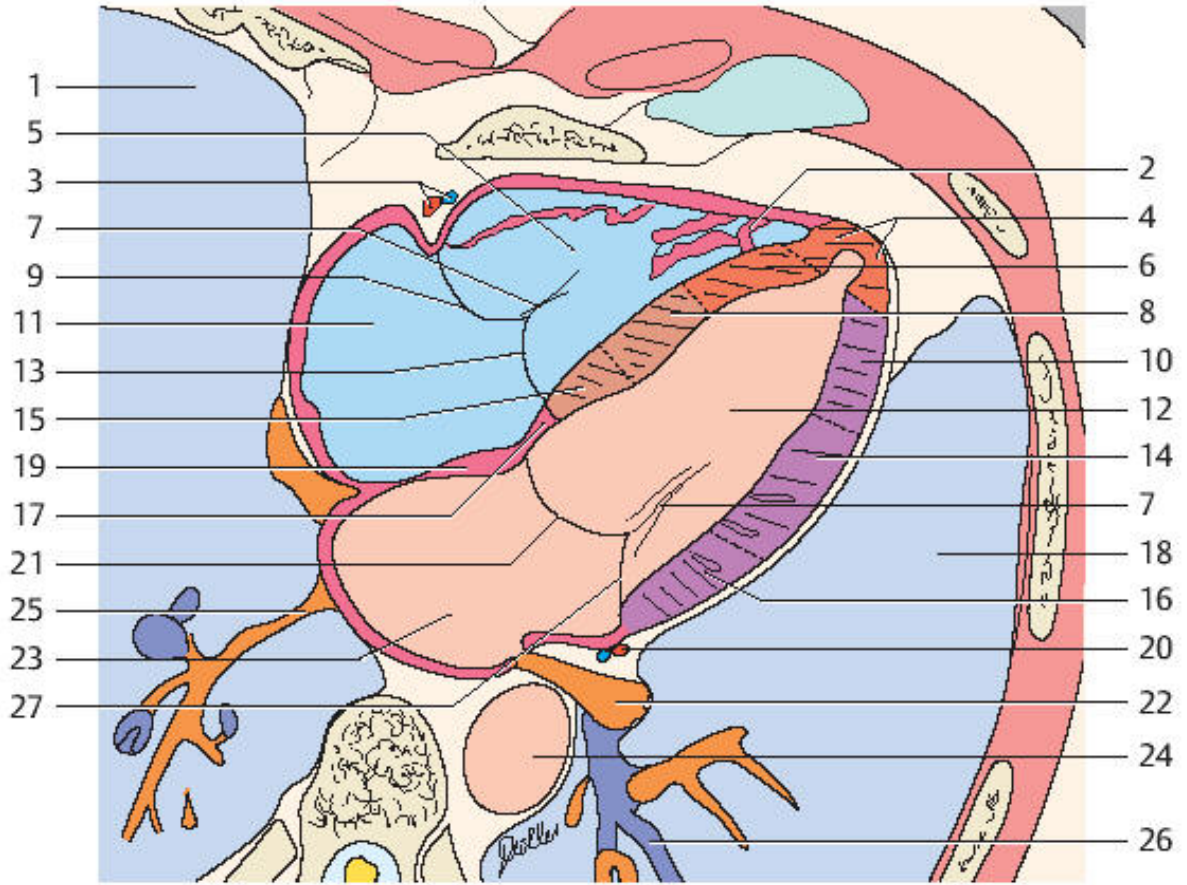
20. 心室肌（下基底段）
21. 心尖
22. 心室肌（下内侧段）

冠状血管分布区

- 左前降主动脉（LAD）
- 右冠状动脉（RCA）



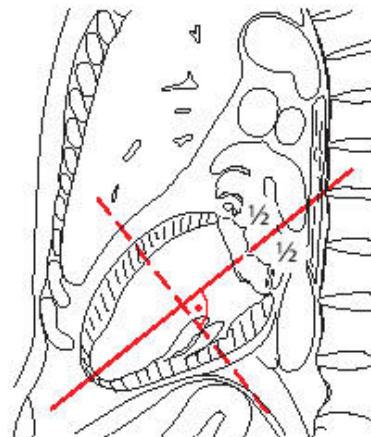
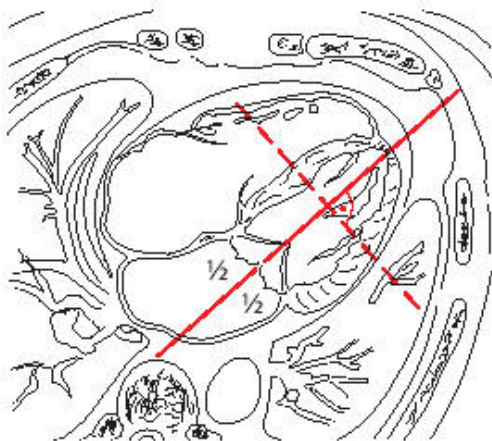
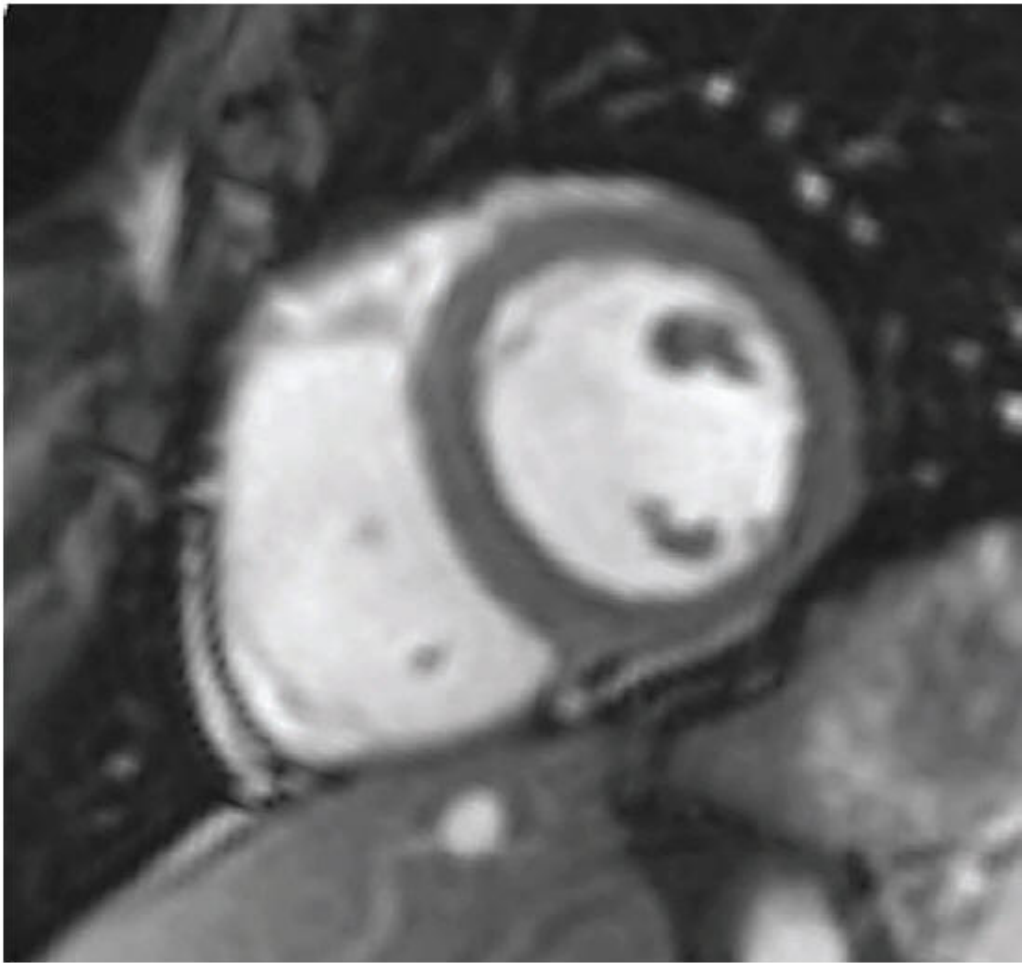




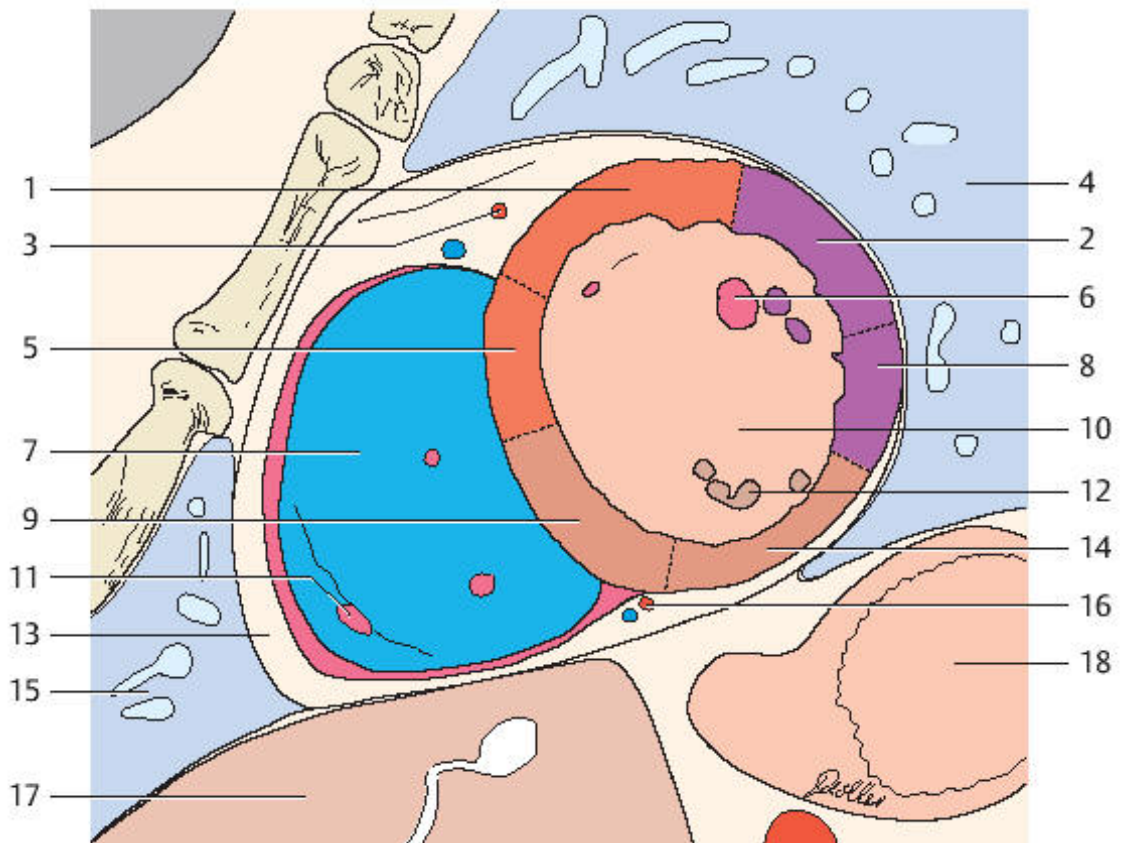
- |                  |                  |
|------------------|------------------|
| 1. 右肺            | 22. 左肺静脉         |
| 2. 隔缘上梁 (调节带)    | 23. 左心房          |
| 3. 右冠状动脉         | 24. 降主动脉         |
| 4. 心尖            | 25. 右肺静脉         |
| 5. 右心室           | 26. 左肺动脉         |
| 6. 室间隔 (尖隔段)     | 27. 左房室 (二尖) 瓣后瓣 |
| 7. 腱索            |                  |
| 8. 室间隔 (中下隔段)    |                  |
| 9. 右房室 (三尖) 瓣前瓣  |                  |
| 10. 心室肌 (外尖段)    |                  |
| 11. 右心房          |                  |
| 12. 左心室          |                  |
| 13. 右房室 (三尖) 瓣隔瓣 |                  |
| 14. 心室肌 (中前外侧段)  |                  |
| 15. 室间隔 (下基底隔段)  |                  |
| 16. 心室肌 (前外基底段)  |                  |
| 17. 房室隔          |                  |
| 18. 左肺           |                  |
| 19. 房间隔          |                  |
| 20. 左冠状动脉旋支      |                  |
| 21. 左房室 (二尖) 瓣前瓣 |                  |

冠状血管分布区

- 左前降主动脉 (LAD)
- 右冠状动脉 (RCA)
- 左旋动脉 (LCX)



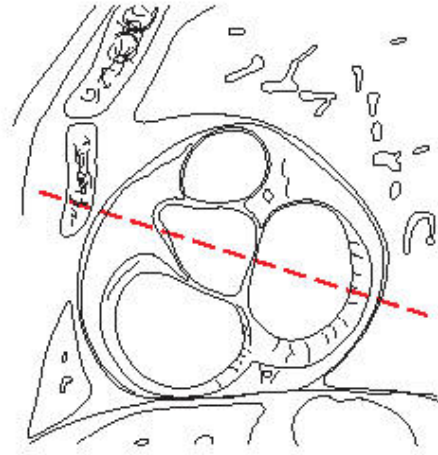
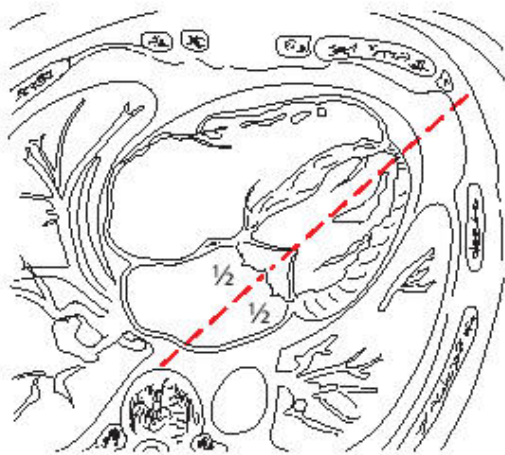
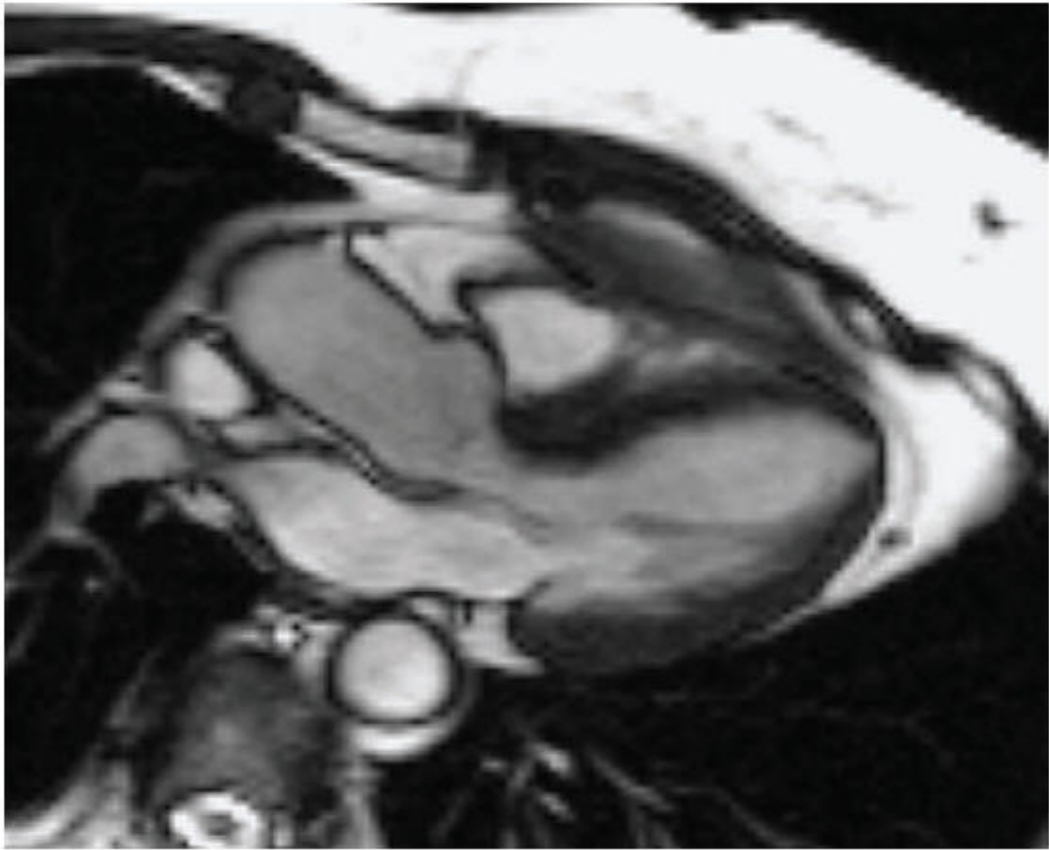


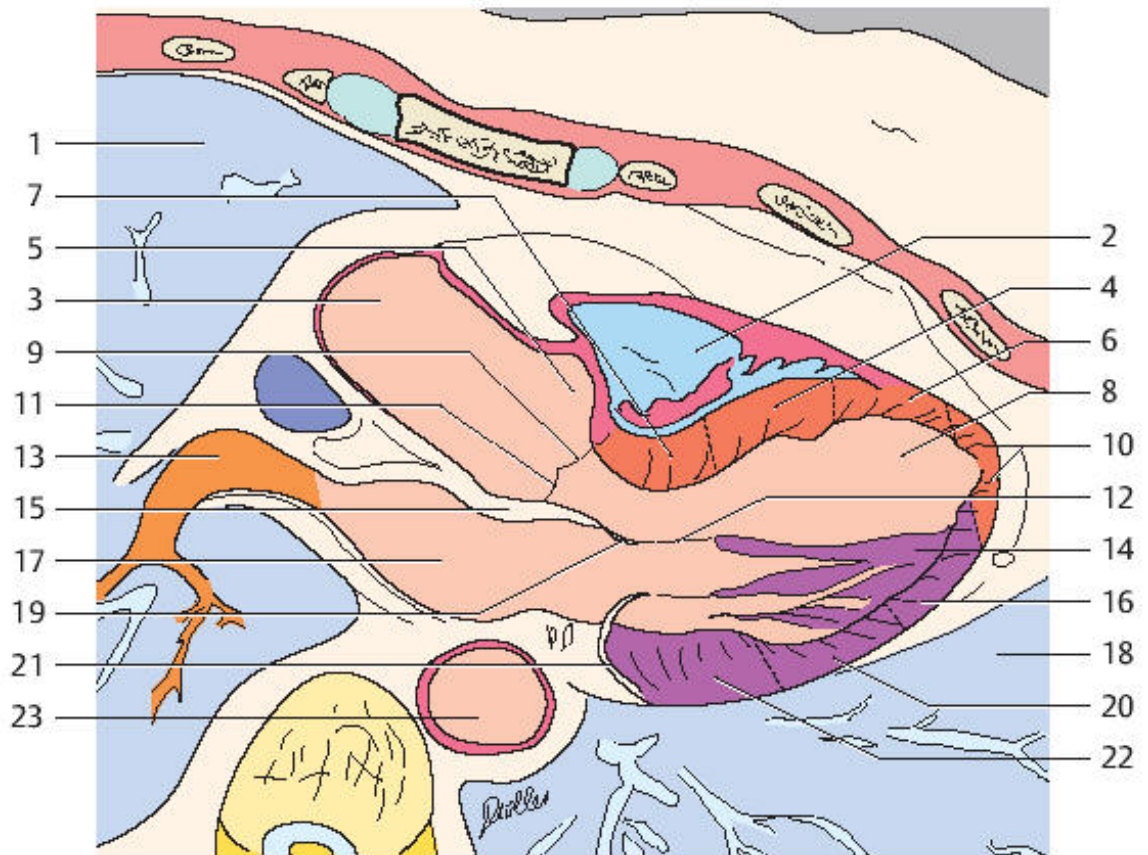


1. 心室肌（前段）
2. 心室肌（前外侧段）
3. 左冠状动脉前室间支
4. 左肺
5. 室间隔（前隔段）
6. 前乳头肌
7. 右心室
8. 心室肌（下外侧段）
9. 室间隔（下隔段）
10. 左心室
11. 右心室肉柱
12. 后乳头肌
13. 心外膜脂肪组织
14. 心室肌（下段）
15. 右肺
16. 右冠状动脉后室间支
17. 肝脏
18. 胃

#### 冠状血管分布区

- 左前降主动脉（LAD）
- 右冠状动脉（RCA）
- 左回旋动脉（LCX）





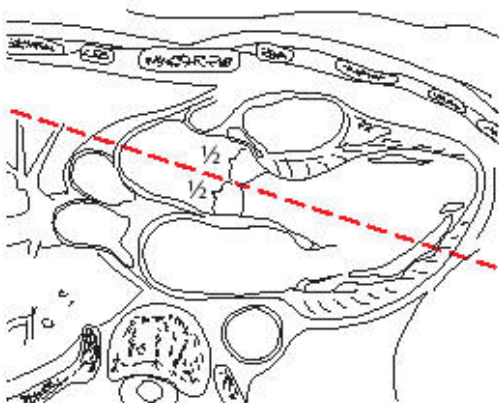
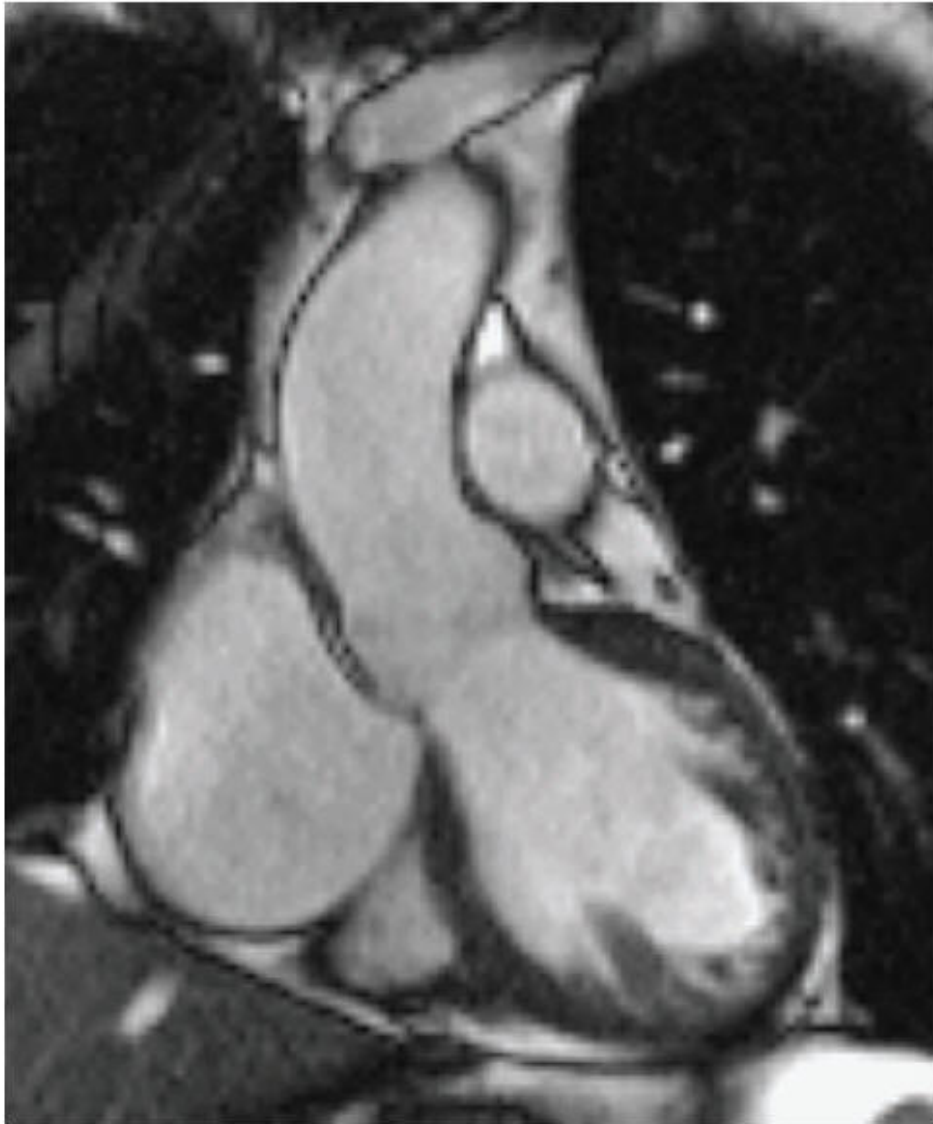1. 右肺
2. 右心室
3. 升主动脉
4. 室间隔（中前隔段）
5. 主动脉球
6. 室间隔（尖段）
7. 室间隔（前基底隔段）
8. 左心室
9. 主动脉瓣，右半月瓣
10. 心尖
11. 主动脉瓣，左半月瓣
12. 腱索
13. 右肺静脉
14. 乳头肌
15. 房室隔
16. 心室肌（外尖段）
17. 左心房
18. 左肺
19. 左房室（二尖）瓣前瓣
20. 心室肌（前外侧段）
21. 左房室（二尖）瓣后瓣
22. 室间隔（下基底隔段）

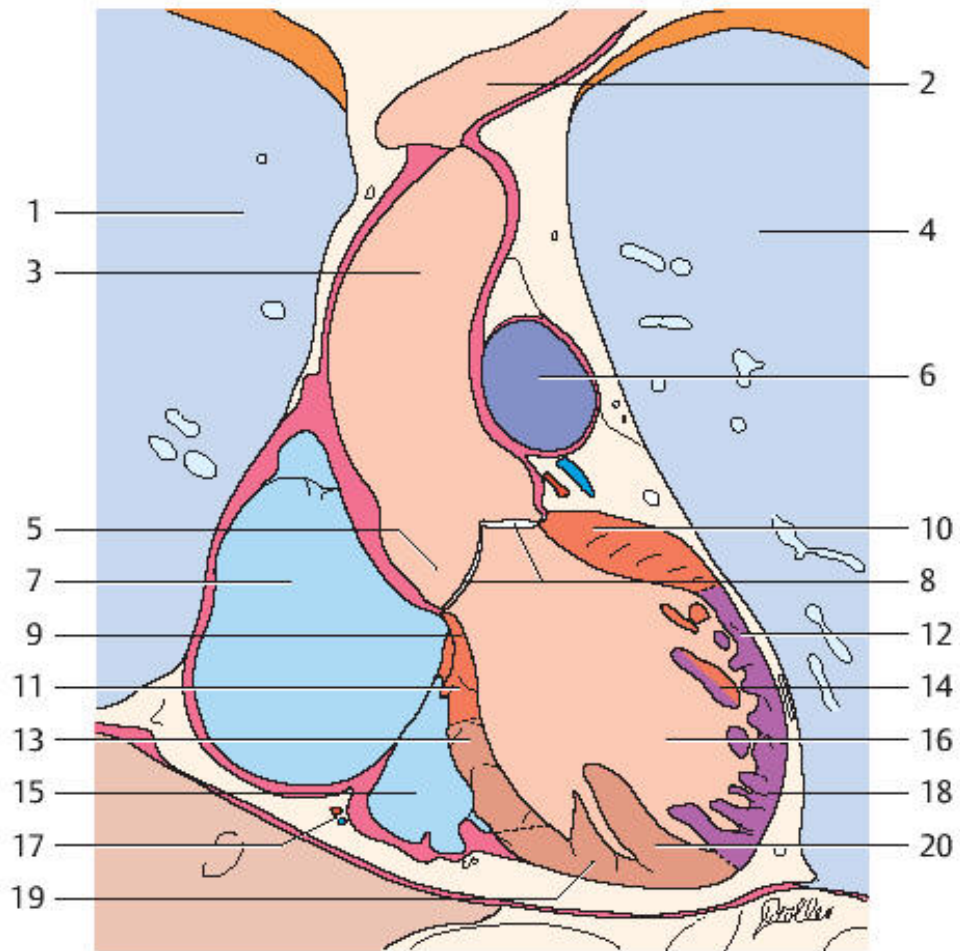
23. 降主动脉

#### 冠状血管分布区

- 左前降主动脉（LAD）
- 左回旋动脉（LCX）



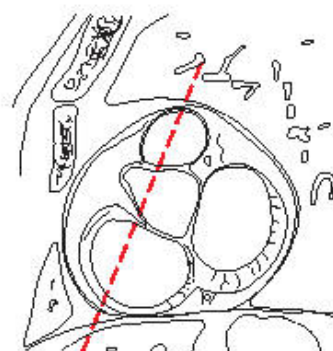
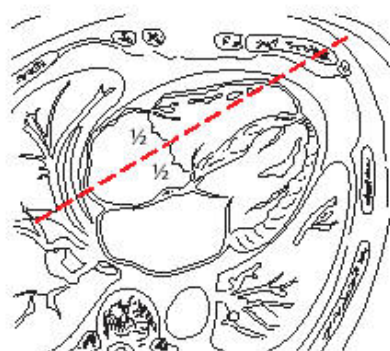
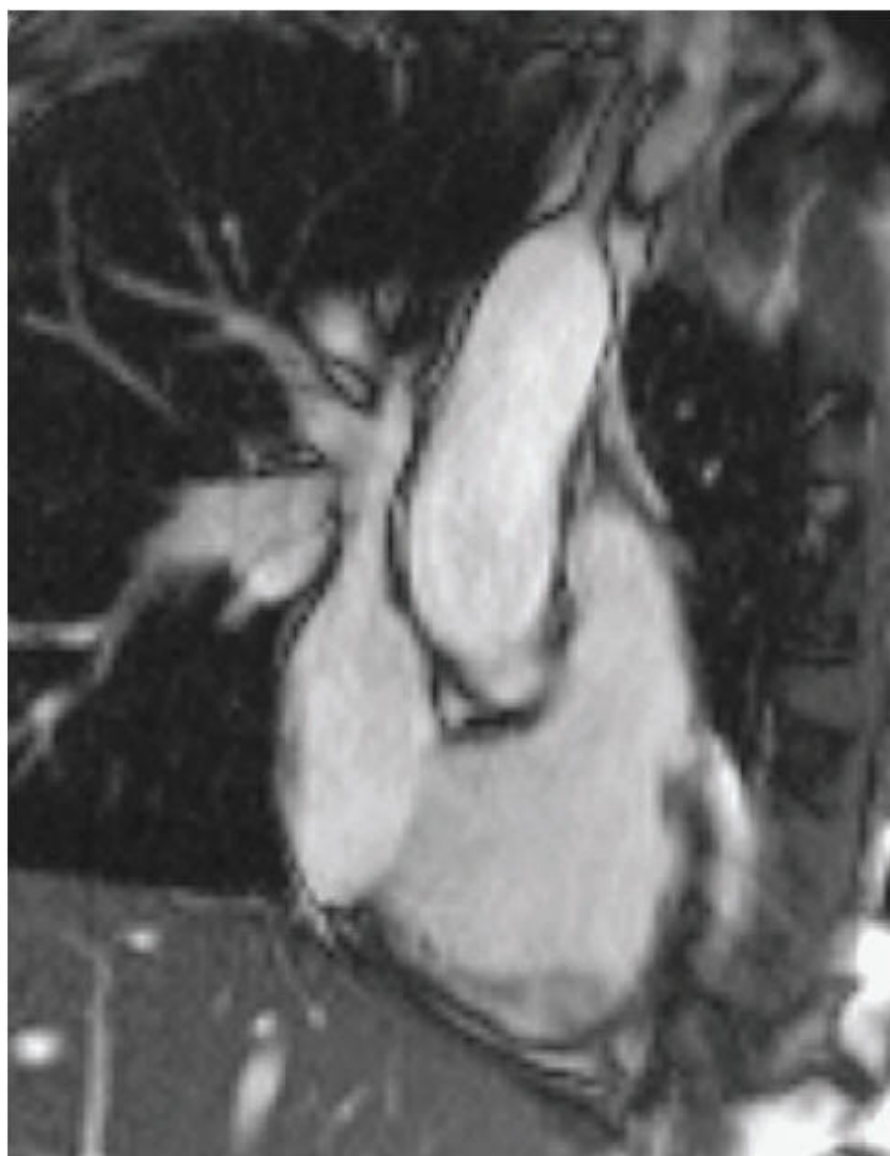


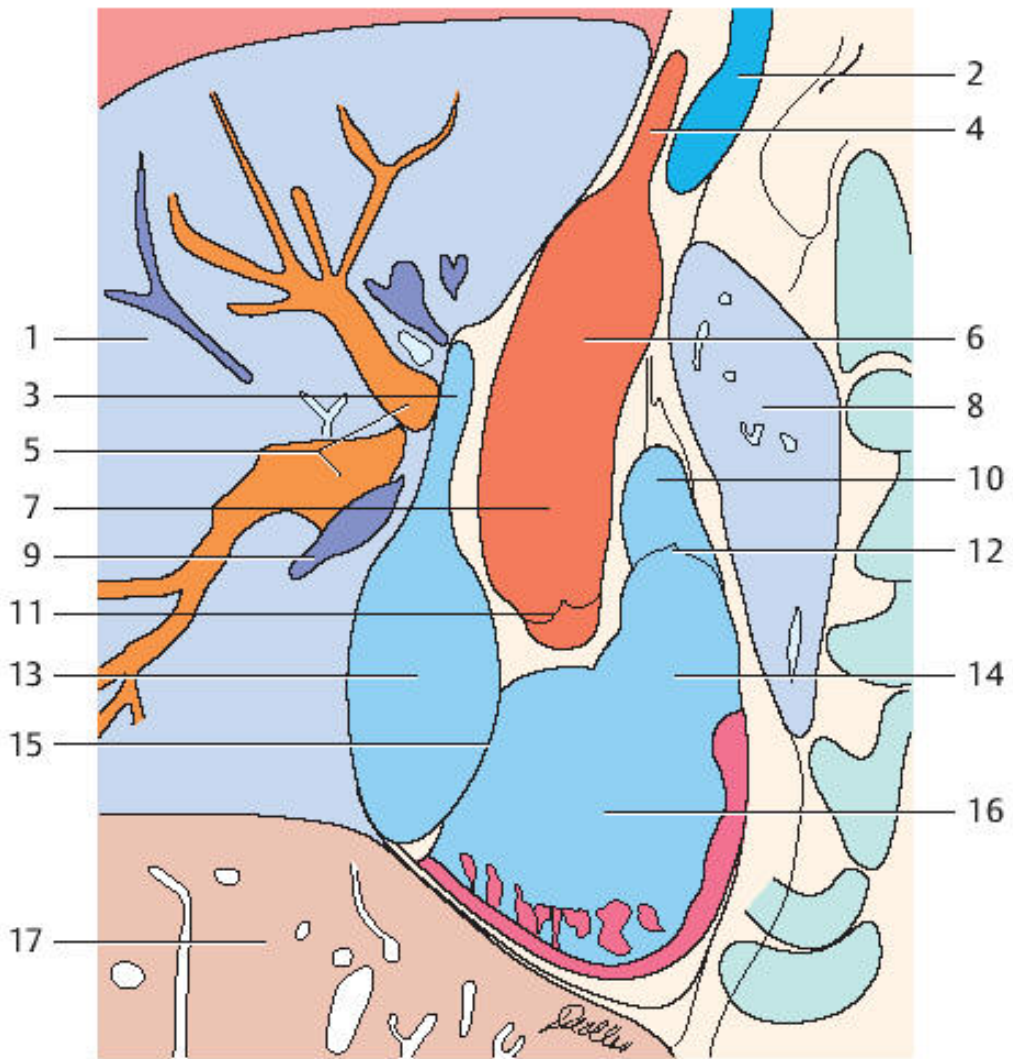


1. 右肺
2. 头臂干
3. 升主动脉
4. 左肺
5. 主动脉球
6. 肺动脉
7. 右心房
8. 主动脉瓣
9. 房室隔
10. 心室肌（前段）
11. 室间隔（前隔段）
12. 心室肌（前外段）
13. 室间隔（下隔段）
14. 前乳头肌
15. 右心室
16. 左心室
17. 右冠状动脉
18. 心室肌（下外段，心基底部）
19. 心室肌（下段）
20. 后乳头肌

冠状血管分布区

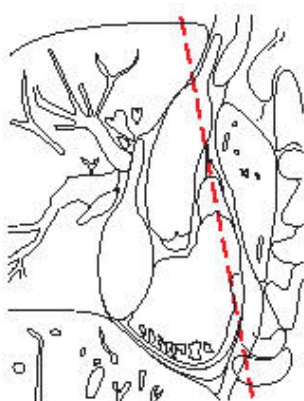
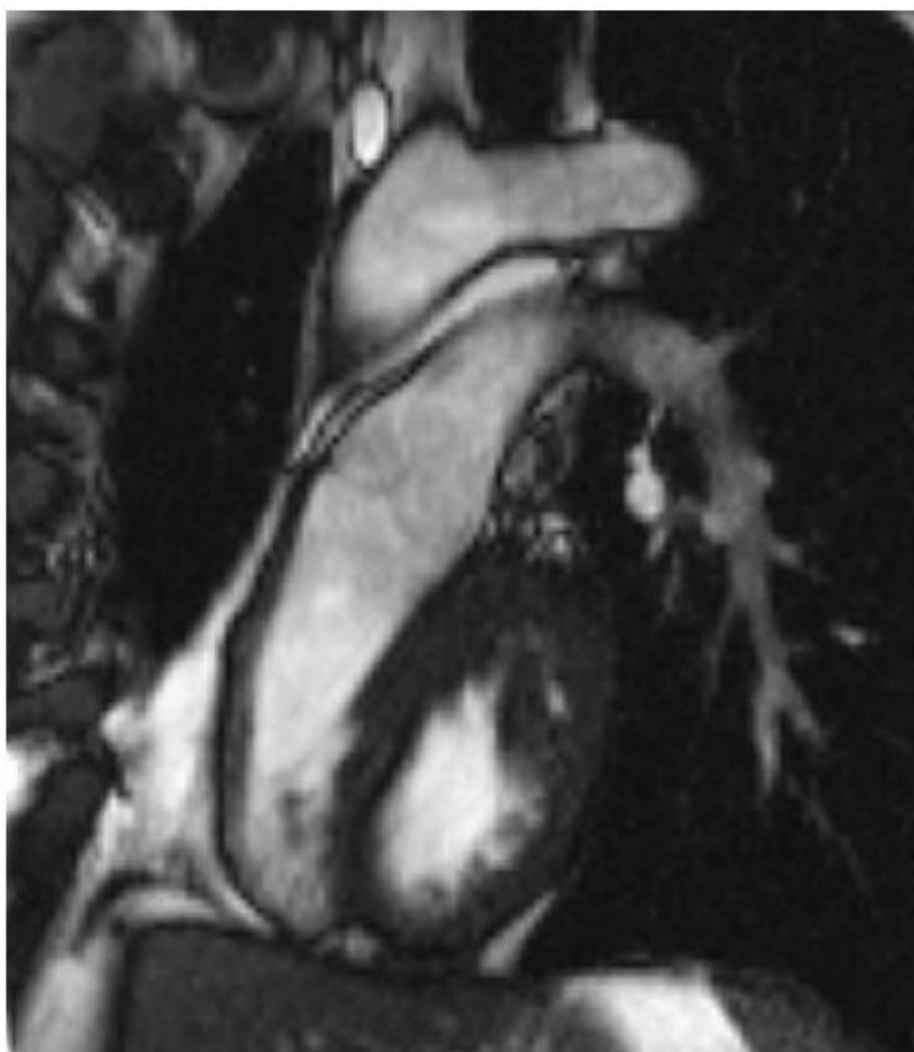
- 左前降主动脉（LAD）
- 右冠状动脉（RCA）
- 左回旋动脉（LCX）

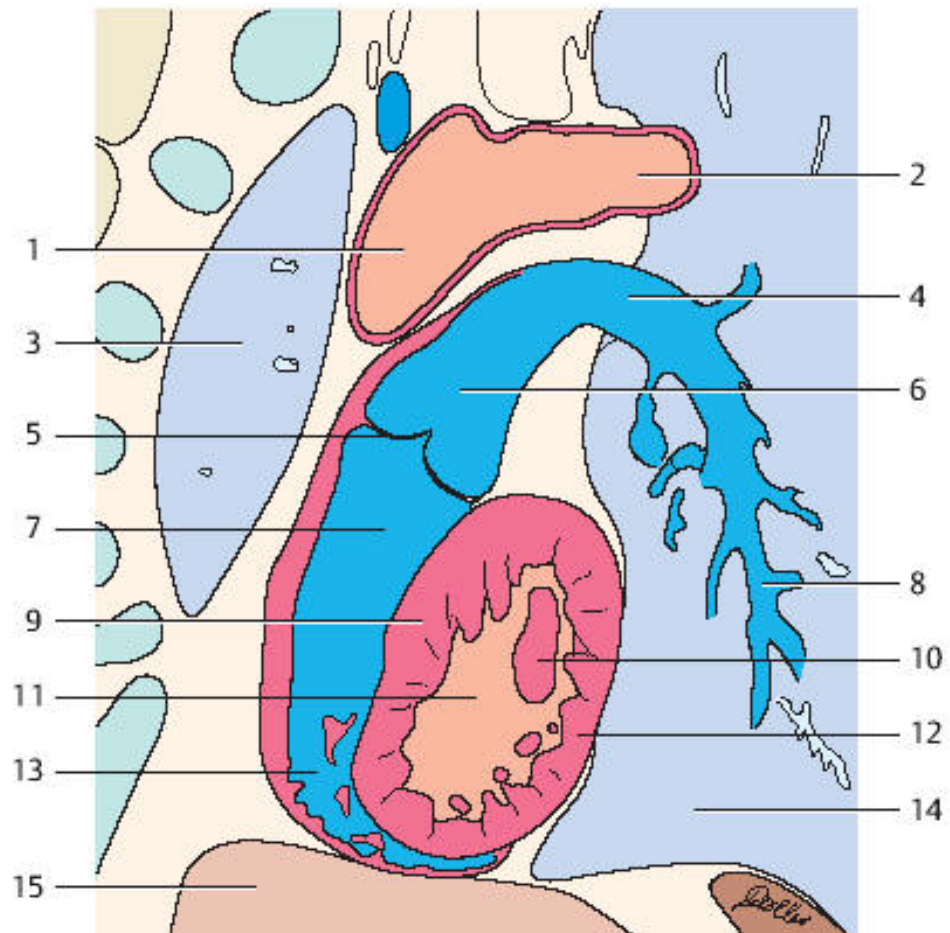




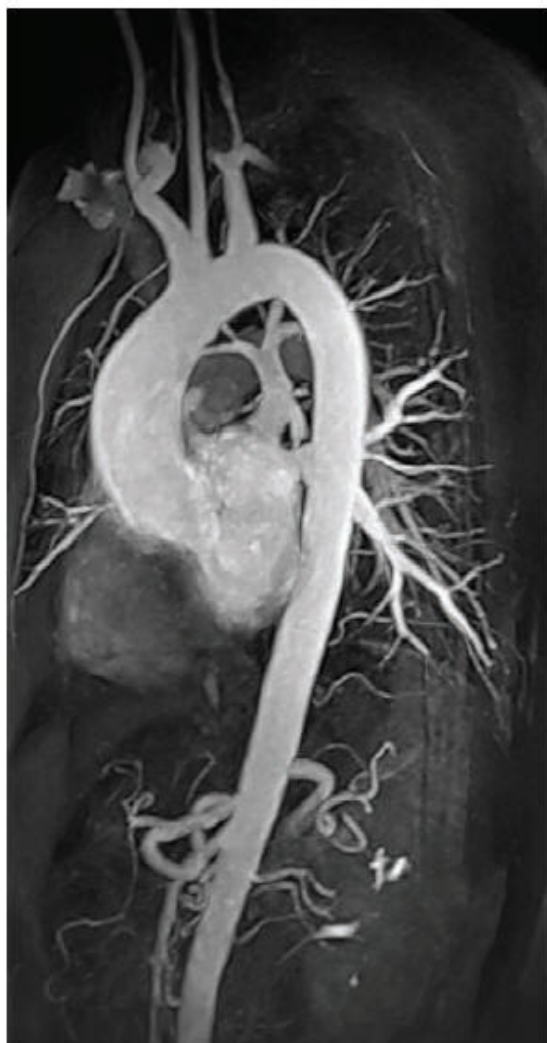1. 左肺
2. 右头臂静脉
3. 上腔静脉
4. 头臂干
5. 右肺静脉
6. 升主动脉
7. 主动脉球
8. 右肺
9. 左肺动脉
10. 肺动脉干
11. 主动脉瓣
12. 肺动脉瓣
13. 右心房
14. 右心室流出道
15. 右房室（三尖）瓣
16. 右心室
17. 肝脏

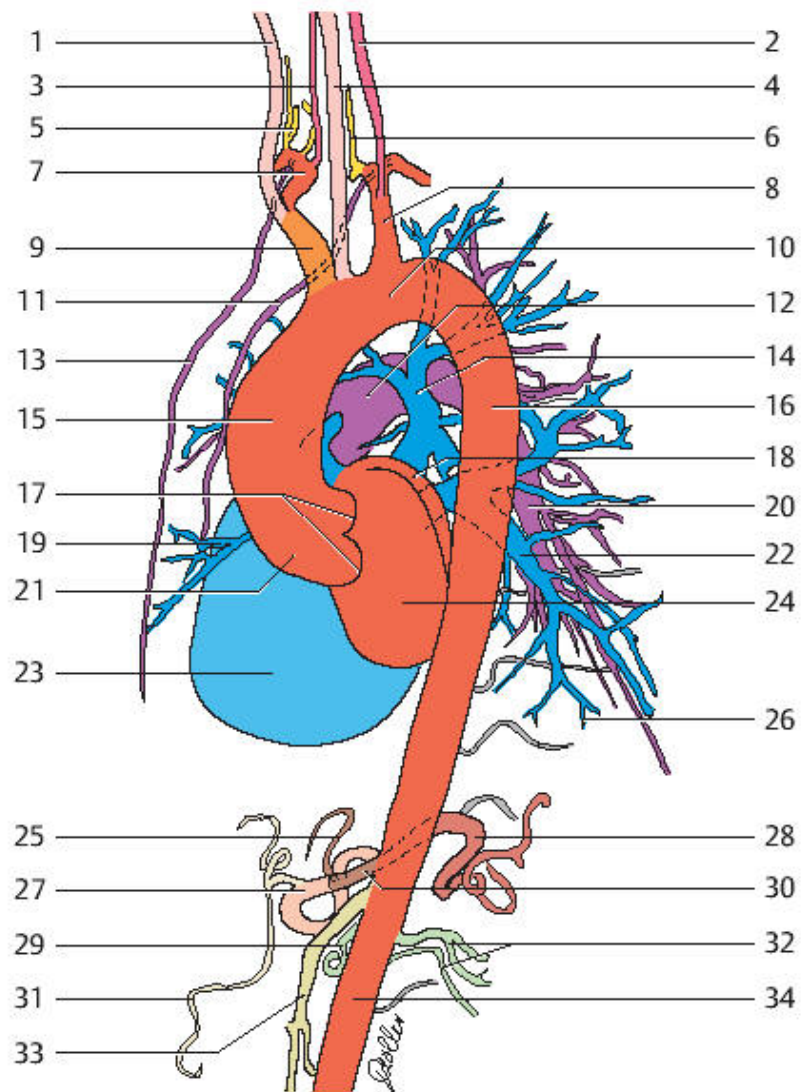






1. 升主动脉
2. 主动脉弓
3. 右肺
4. 左肺动脉
5. 肺动脉瓣
6. 肺动脉干
7. 右心室流出道
8. 左肺动脉下叶动脉基底支
9. 室间隔
10. 乳头肌
11. 左心室
12. 心室肌后壁
13. 右心室
14. 左肺
15. 肝脏

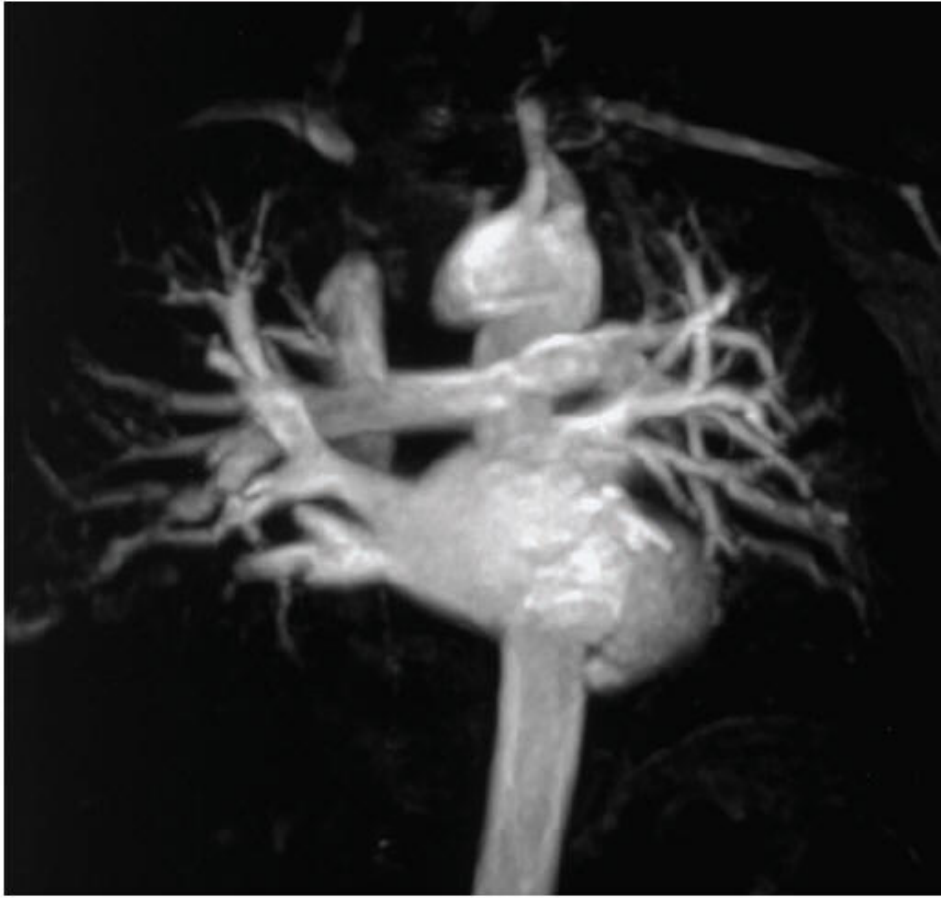

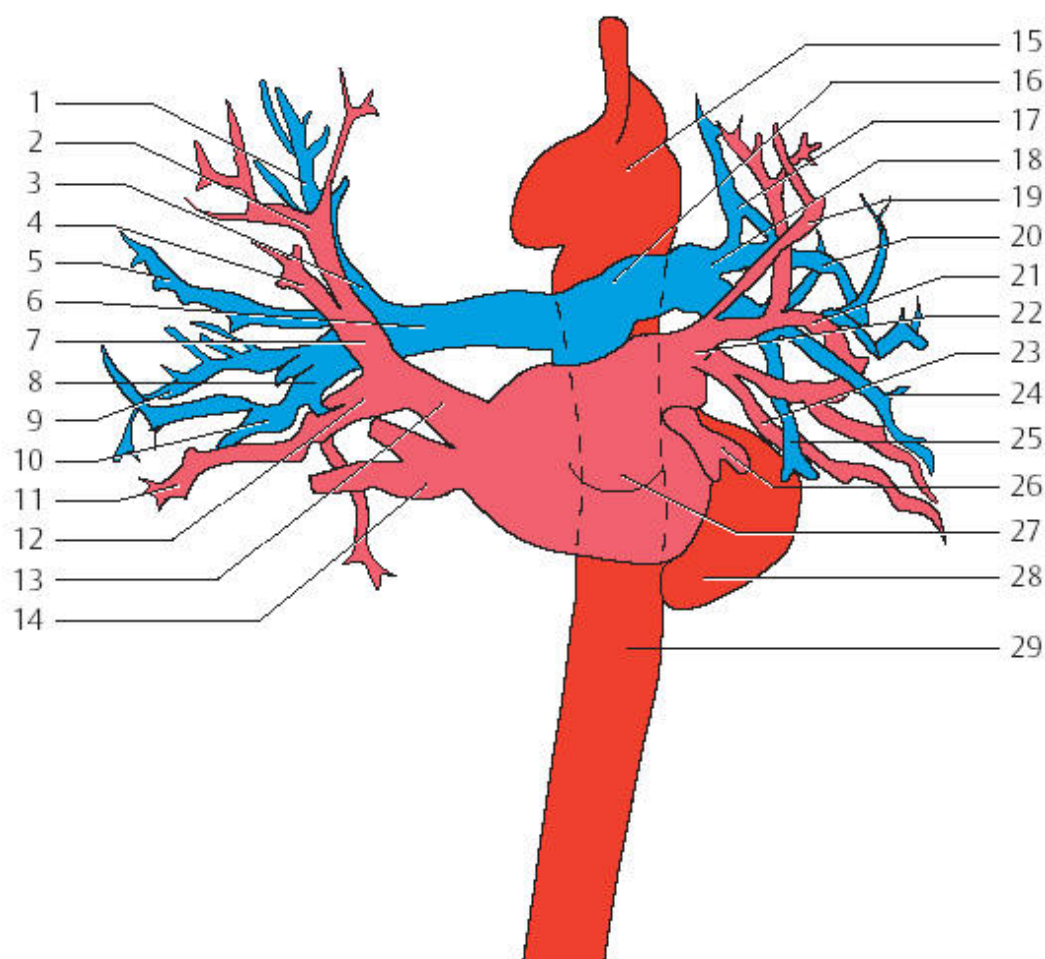


1. 右颈总动脉
2. 左椎动脉
3. 右椎动脉
4. 左颈总动脉
5. 右颈深动脉
6. 甲状腺下动脉
7. 右锁骨下动脉
8. 左锁骨下动脉
9. 头臂动脉干
10. 主动脉弓
11. 左胸廓内动脉
12. 肺动脉干
13. 右胸廓内动脉
14. 左上肺静脉
15. 升主动脉
16. 降主动脉
17. 主动脉瓣

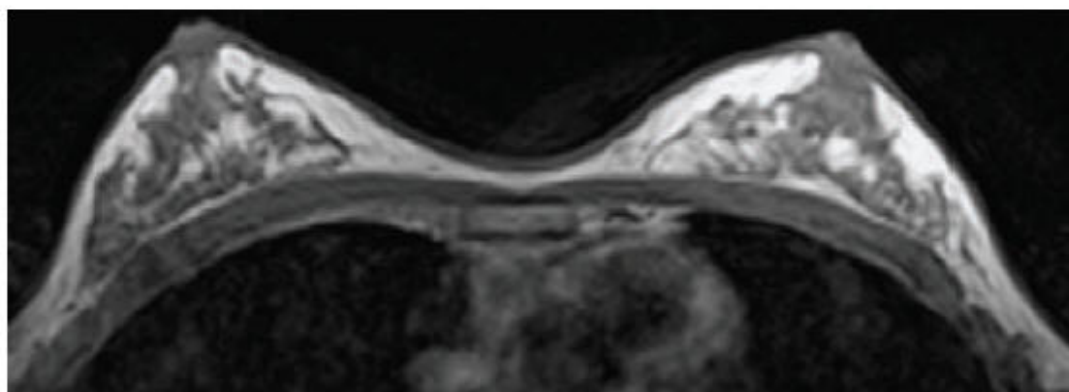
18. 左心房
19. 右下肺静脉
20. 左下叶肺动脉
21. 主动脉球
22. 左下肺静脉
23. 右心室
24. 左心室
25. 胃左动脉
26. 腰动脉
27. 肝总动脉
28. 脾动脉
29. 右肾动脉
30. 腹腔干
31. 胃十二指肠动脉
32. 左肾动脉 (变异: 双肾动脉)
33. 肠系膜上动脉
34. 腹主动脉

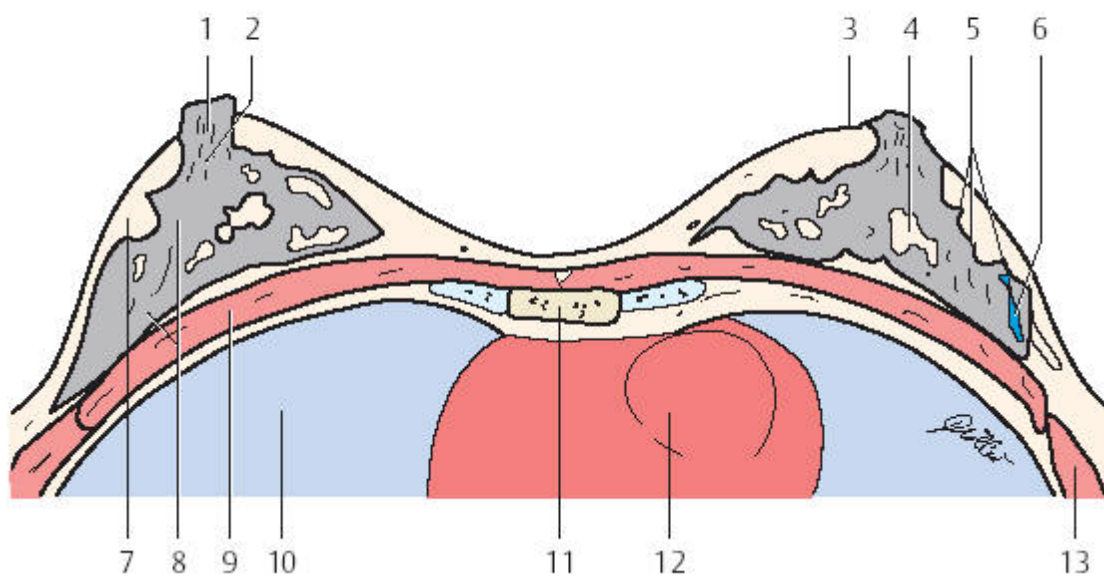






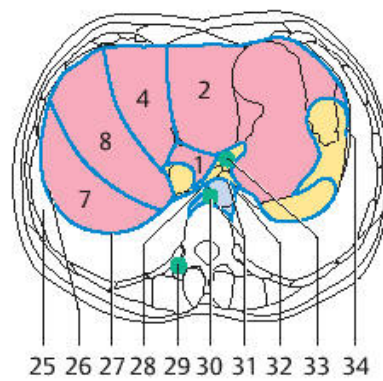
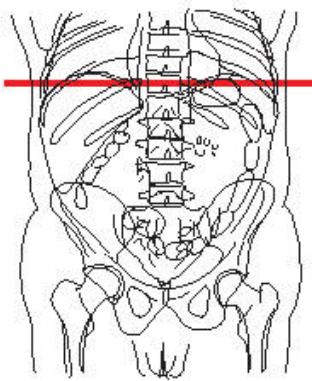
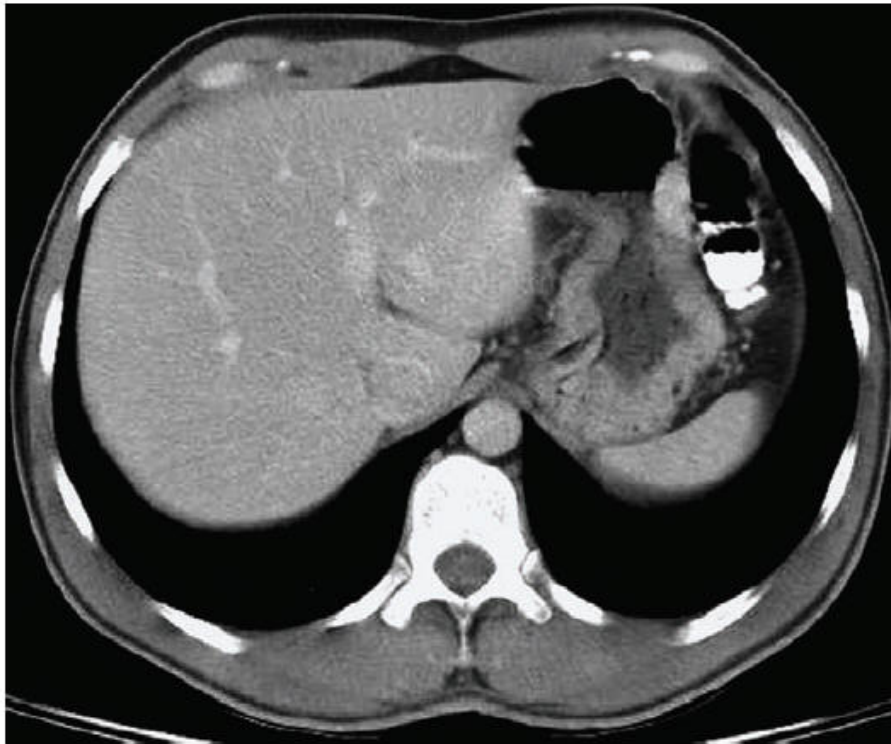
- |                |              |
|----------------|--------------|
| 1. 右肺上叶尖段动脉    | 21. 左肺上静脉前支  |
| 2. 右肺上叶尖段静脉    | 22. 左肺上静脉    |
| 3. 右肺动脉升支      | 23. 左肺上静脉舌叶支 |
| 4. 右肺上叶静脉后支    | 24. 左肺动脉外基底支 |
| 5. 右肺上叶动脉后支    | 25. 左肺动脉后基底支 |
| 6. 右肺动脉        | 26. 左肺下静脉    |
| 7. 右肺上叶静脉前支    | 27. 左心房      |
| 8. 右肺动脉基底部     | 28. 左心室      |
| 9. 右肺下叶动脉上支    | 29. 降主动脉     |
| 10. 右肺动脉前基底支   |              |
| 11. 右肺静脉中叶支    |              |
| 12. 右肺静脉中叶支内侧段 |              |
| 13. 右肺上静脉      |              |
| 14. 右肺下静脉      |              |
| 15. 主动脉弓       |              |
| 16. 肺动脉干       |              |
| 17. 左肺动脉上叶支    |              |
| 18. 左肺动脉       |              |
| 19. 左肺上静脉尖后支   |              |
| 20. 左肺动脉舌叶支    |              |

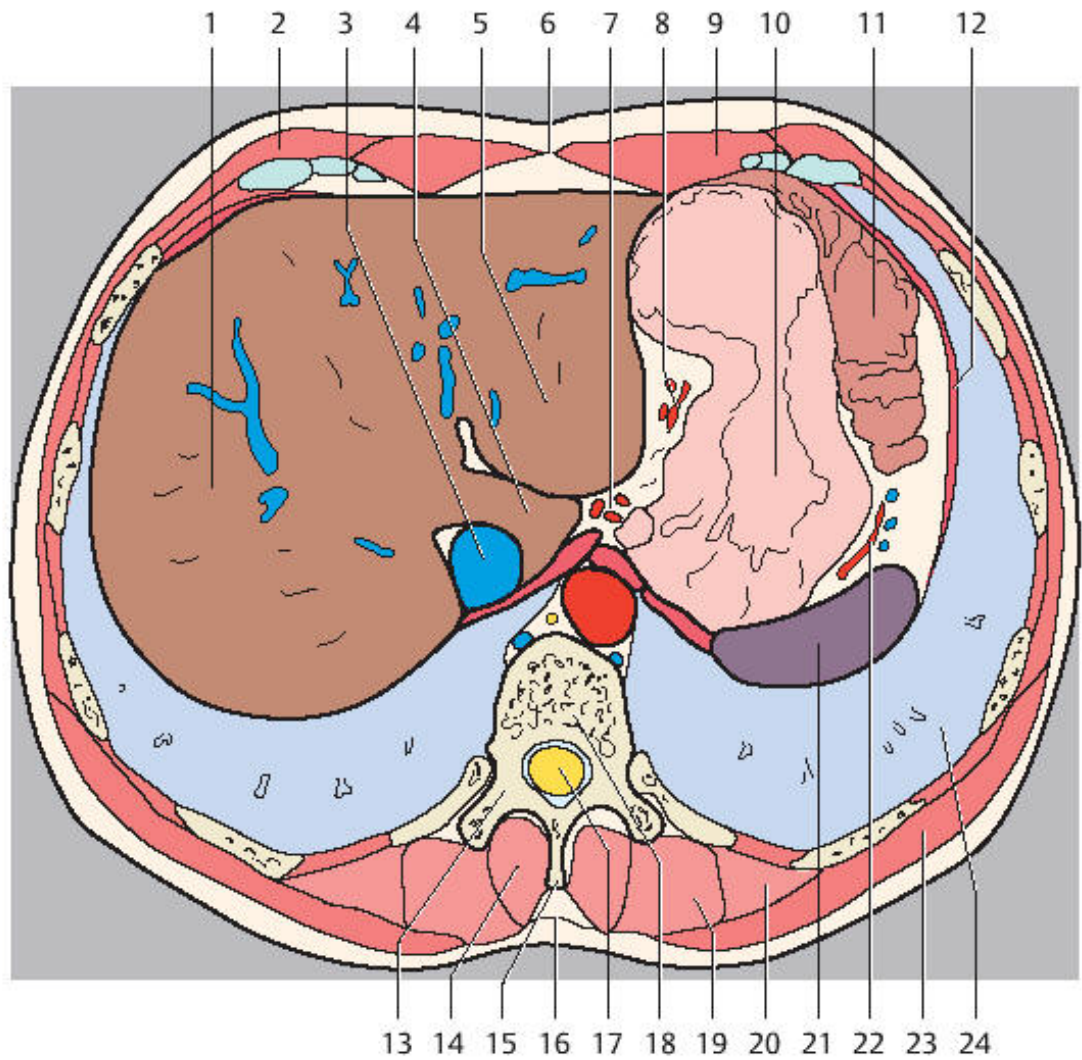




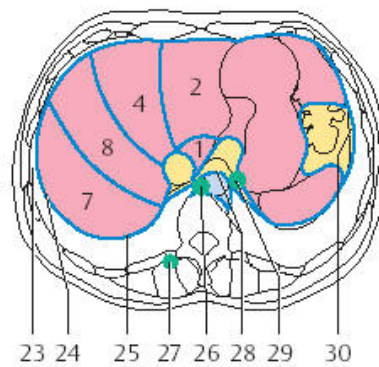
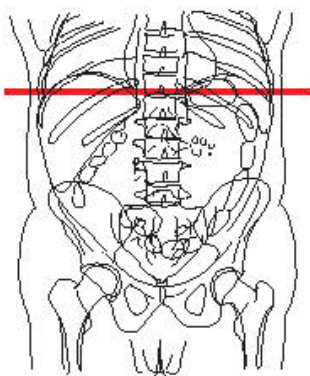
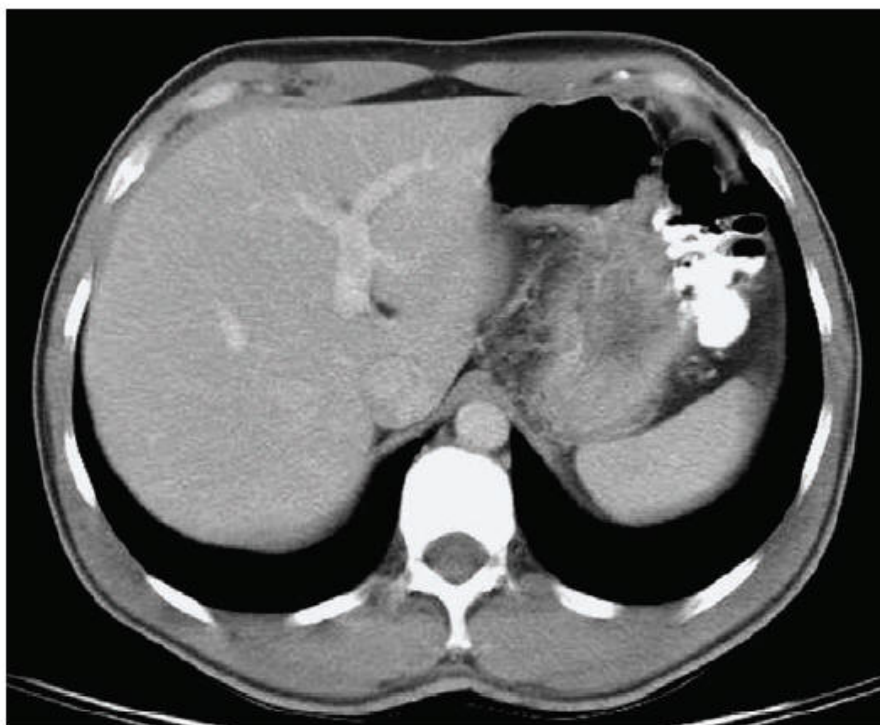
- |              |         |
|--------------|---------|
| 1. 乳头        | 8. 腺体   |
| 2. 输乳管与乳晕管   | 9. 胸肌   |
| 3. 皮肤        | 10. 右肺  |
| 4. 脂肪岛       | 11. 胸骨  |
| 5. Cooper 韧带 | 12. 心脏  |
| 6. 静脉        | 13. 前锯肌 |
| 7. 皮下脂肪      |         |

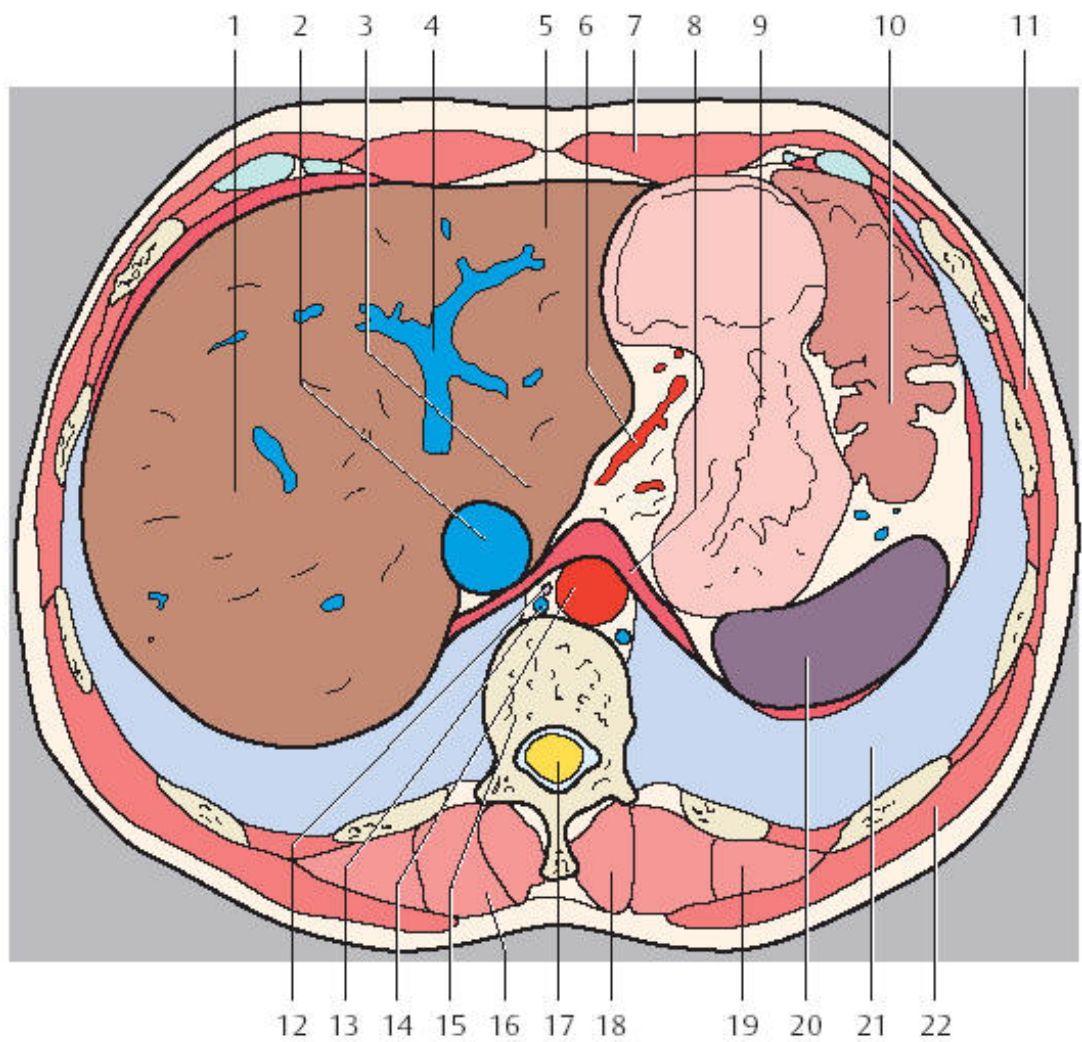






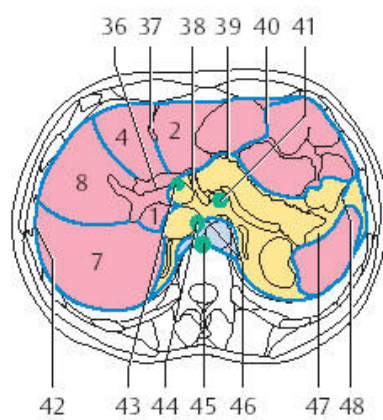
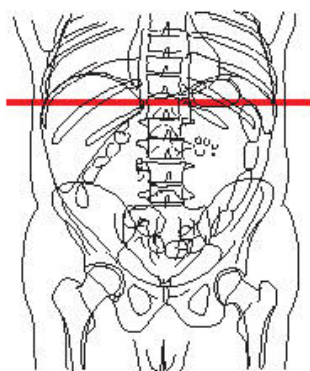
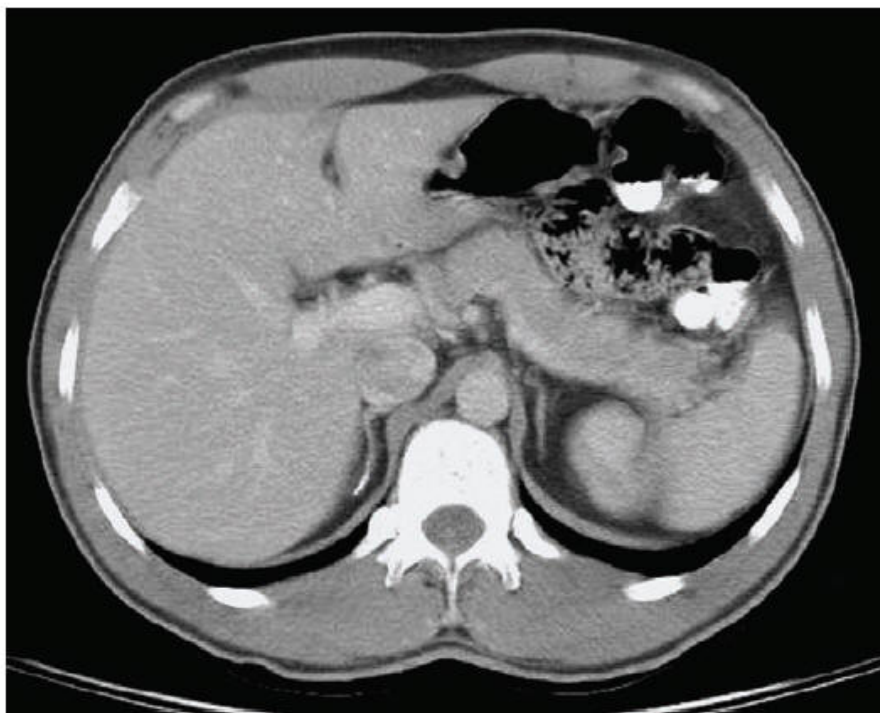- |           |           |
|-----------|-----------|
| 1. 肝右叶    | 18. 胸椎    |
| 2. 外斜肌    | 19. 胸最长肌  |
| 3. 下腔静脉   | 20. 肋肋肌胸段 |
| 4. 肝尾状叶   | 21. 脾     |
| 5. 肝左叶    | 22. 胃网膜动脉 |
| 6. 腹白线    | 23. 背阔肌   |
| 7. 腹腔干    | 24. 左肺    |
| 8. 胃左动脉   | 25. 肋膈隐窝  |
| 9. 腹直肌    | 26. 右膈下隐窝 |
| 10. 胃     | 27. 肝裸区   |
| 11. 结肠左曲  | 28. 贲门    |
| 12. 横膈    | 29. 肋间淋巴结 |
| 13. 椎弓    | 30. 膈上淋巴结 |
| 14. 竖脊肌   | 31. 后纵隔   |
| 15. 棘突    | 32. 心切迹   |
| 16. 胸腰筋膜  | 33. 膈下淋巴结 |
| 17. 椎管与脊髓 | 34. 左结肠沟  |

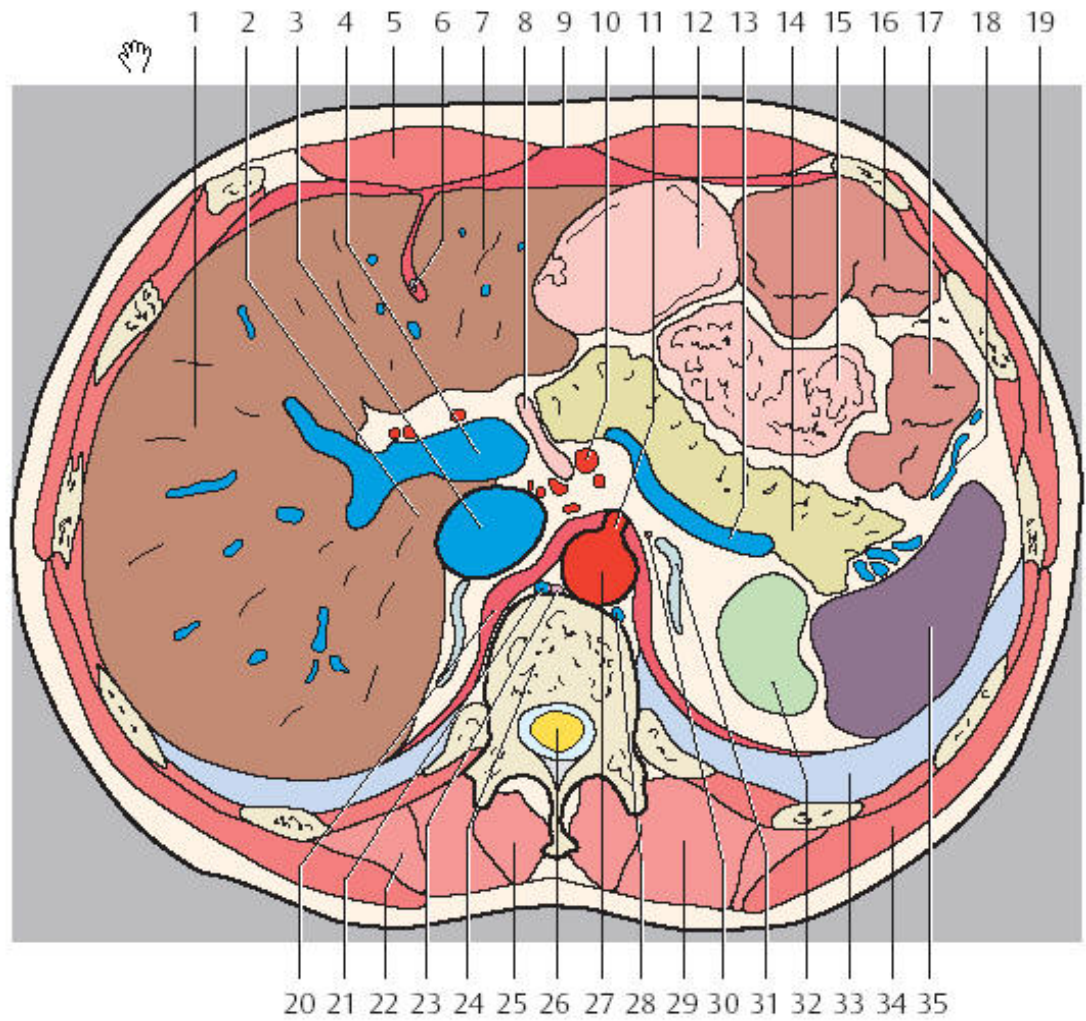




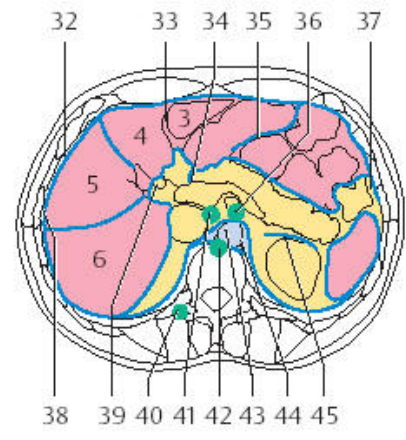
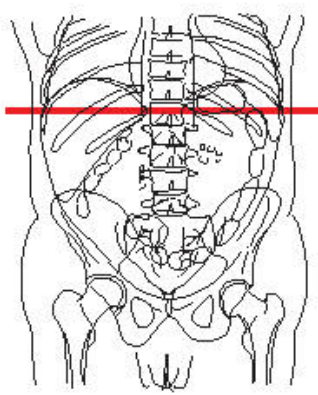
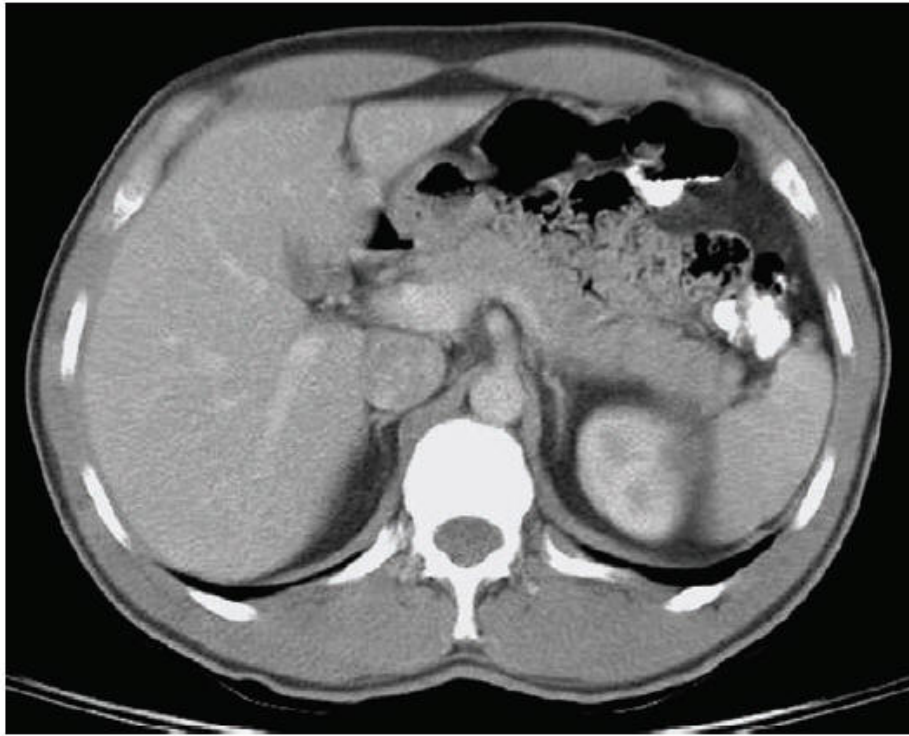
- |           |           |
|-----------|-----------|
| 1. 肝右叶    | 19. 髂肋肌胸段 |
| 2. 下腔静脉   | 20. 脾     |
| 3. 肝尾状叶   | 21. 左肺    |
| 4. 肝门静脉   | 22. 背阔肌   |
| 5. 肝左叶    | 23. 肋膈隐窝  |
| 6. 胃左动脉   | 24. 右膈下隐窝 |
| 7. 腹直肌    | 25. 肝裸区   |
| 8. 横膈     | 26. 膈上淋巴结 |
| 9. 胃      | 27. 肋间淋巴结 |
| 10. 结肠左曲  | 28. 后纵隔   |
| 11. 腹外斜肌  | 29. 膈下淋巴结 |
| 12. 胸导管   | 30. 左结肠沟  |
| 13. 奇静脉   |           |
| 14. 腹主动脉  |           |
| 15. 胸椎    |           |
| 16. 胸最长肌  |           |
| 17. 椎管与脊髓 |           |
| 18. 棘肌    |           |



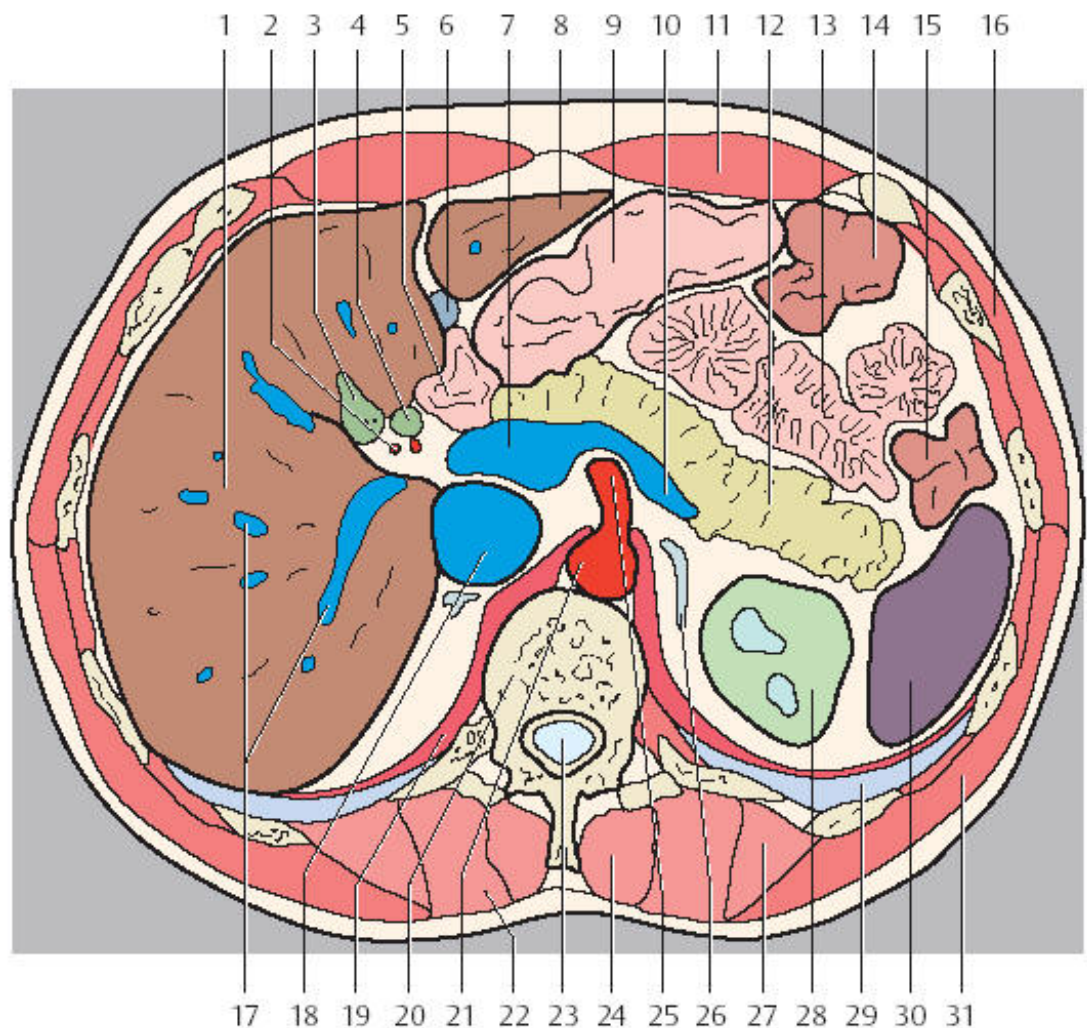




- |            |             |
|------------|-------------|
| 1. 肝右叶     | 25. 棘肌      |
| 2. 肝尾状叶    | 26. 椎管与脊髓   |
| 3. 下腔静脉    | 27. 腹主动脉    |
| 4. 肝门静脉    | 28. 半奇静脉    |
| 5. 腹直肌     | 29. 胸最长肌    |
| 6. 肝圆韧带    | 30. 肾上腺动脉   |
| 7. 肝左叶     | 31. 左肾上腺    |
| 8. 十二指肠降部  | 32. 左肾      |
| 9. 腹白线     | 33. 左肺      |
| 10. 肠系膜上动脉 | 34. 背阔肌     |
| 11. 腹腔干    | 35. 脾       |
| 12. 胃      | 36. 肝门      |
| 13. 脾静脉    | 37. 圆韧带切迹   |
| 14. 胰腺     | 38. 肝十二指肠韧带 |
| 15. 空肠     | 39. 网膜孔     |
| 16. 横结肠    | 40. 网膜囊/大网膜 |
| 17. 降结肠    | 41. 胰腺淋巴结   |
| 18. 左结肠静脉  | 42. 右膈下隐窝   |
| 19. 腹外斜肌   | 43. 肝淋巴结    |
| 20. 横膈     | 44. 腰淋巴结    |
| 21. 奇静脉    | 45. 膈上淋巴结   |
| 22. 髂肋肌胸段  | 46. 后纵隔     |
| 23. 胸导管    | 47. 脾门      |
| 24. 胸椎     | 48. 左结肠沟    |

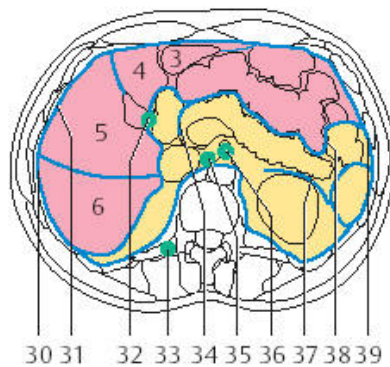
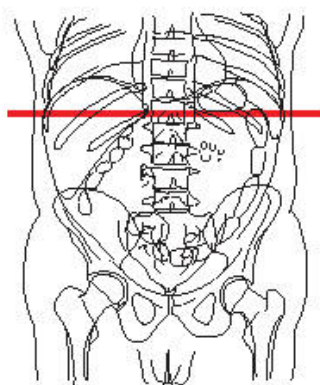
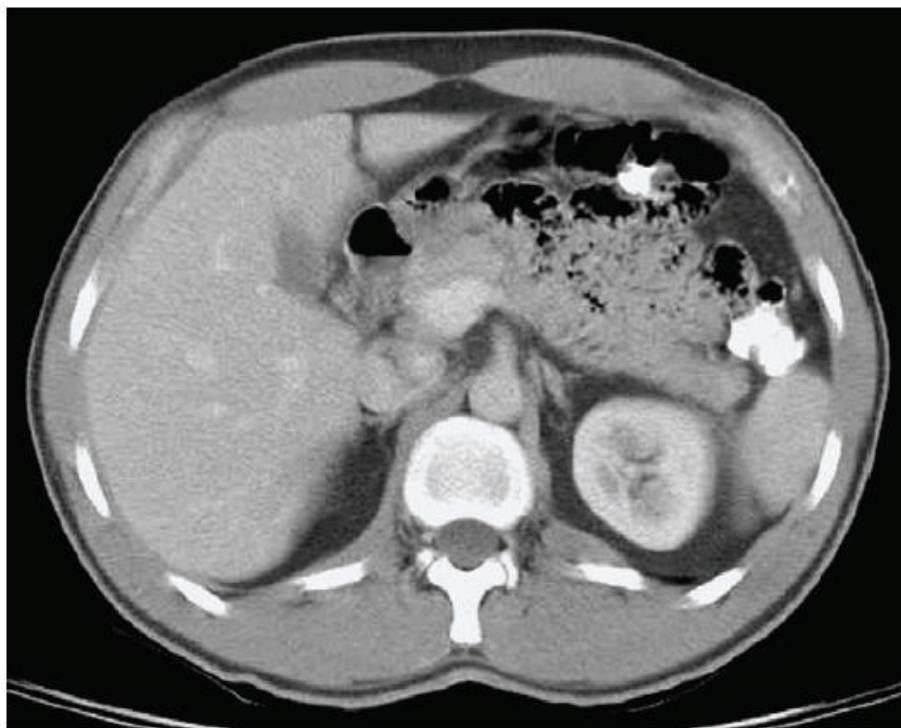




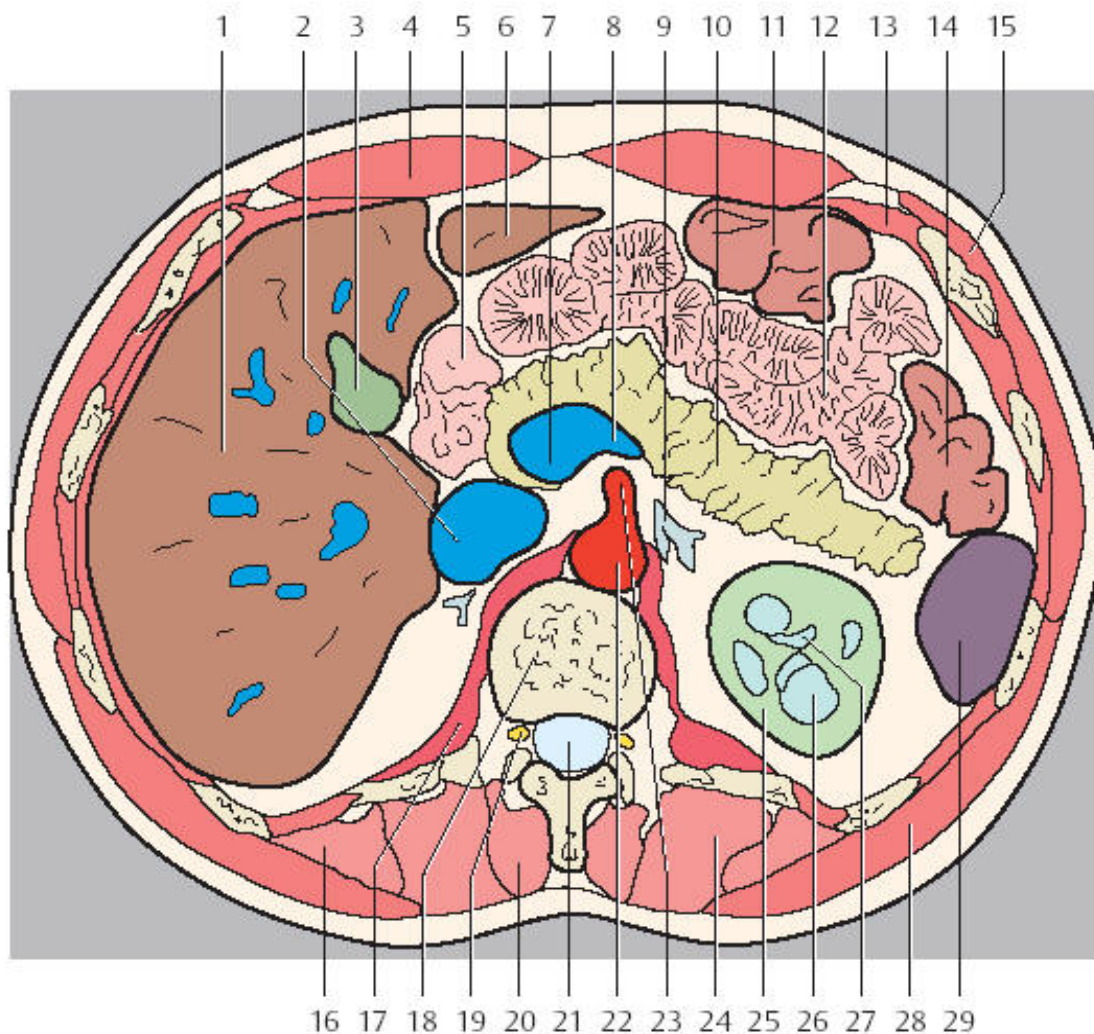


- |           |             |
|-----------|-------------|
| 1. 肝右叶    | 25. 肠系膜上动脉  |
| 2. 肝动脉    | 26. 左肾上腺    |
| 3. 胆囊     | 27. 髂肋肌胸段   |
| 4. 胆管     | 28. 左肾      |
| 5. 十二指肠上部 | 29. 左肺      |
| 6. 肝圆韧带   | 30. 脾       |
| 7. 肝门静脉   | 31. 背阔肌     |
| 8. 肝左叶    | 32. 右膈下隐窝   |
| 9. 胃      | 33. 圆韧带切迹   |
| 10. 脾静脉   | 34. 十二指肠上隐窝 |
| 11. 腹直肌   | 35. 大网膜     |
| 12. 胰腺尾部  | 36. 肠系膜上淋巴结 |
| 13. 空肠    | 37. 左结肠沟    |
| 14. 横结肠   | 38. 肋膈隐窝    |
| 15. 降结肠   | 39. 肝门      |
| 16. 腹外斜肌  | 40. 肋间淋巴结   |
| 17. 肝门静脉  | 41. 腰淋巴结    |
| 18. 下腔静脉  | 42. 膈上淋巴结   |
| 19. 横膈    | 43. 主动脉裂孔   |
| 20. 胸椎    | 44. 后纵隔     |
| 21. 腹主动脉  | 45. 肾筋膜     |
| 22. 胸最长肌  |             |
| 23. 椎管    |             |
| 24. 棘肌    |             |

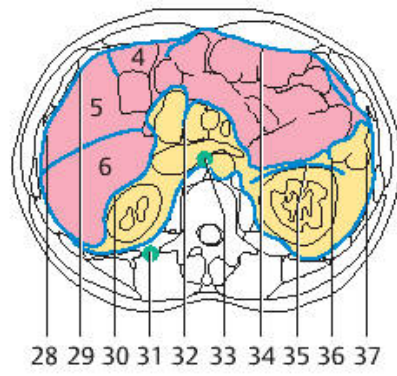
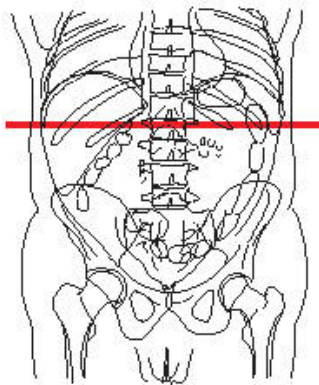
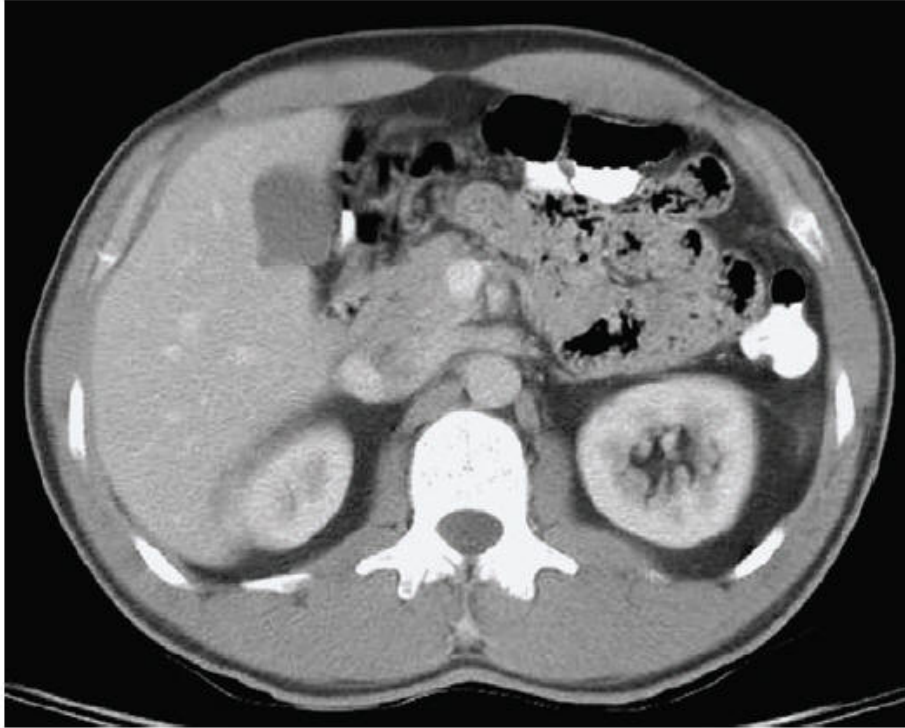




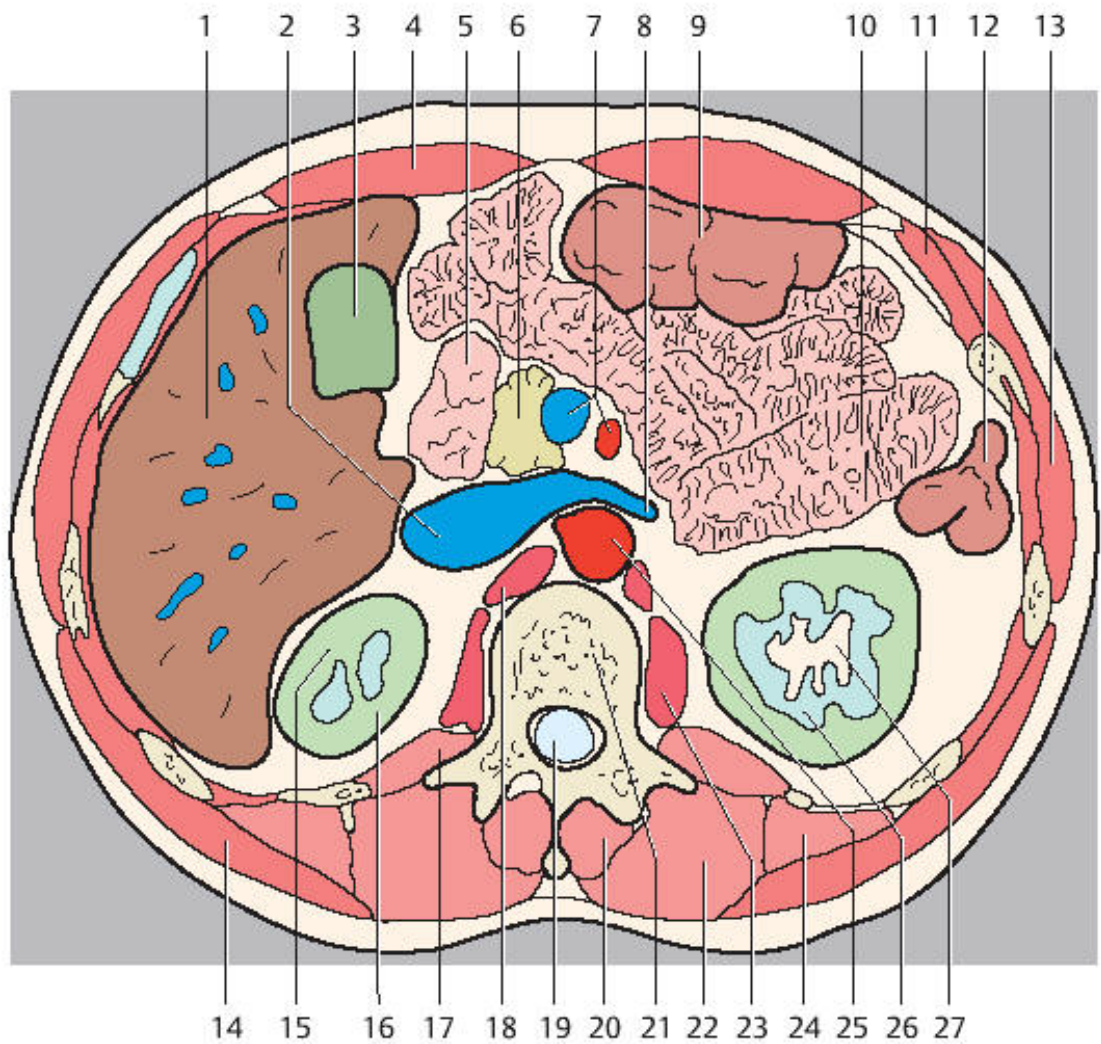
7



- |           |             |
|-----------|-------------|
| 1. 肝右叶    | 21. 椎管      |
| 2. 下腔静脉   | 22. 腹主动脉    |
| 3. 胆囊     | 23. 肠系膜上动脉  |
| 4. 腹直肌    | 24. 胸最长肌    |
| 5. 十二指肠降部 | 25. 左肾      |
| 6. 肝左叶    | 26. 肾锥体     |
| 7. 肝门静脉   | 27. 肾窦      |
| 8. 脾静脉    | 28. 背阔肌     |
| 9. 左肾上腺   | 29. 脾       |
| 10. 胰腺体部  | 30. 肋膈隐窝    |
| 11. 横结肠   | 31. 膈下隐窝    |
| 12. 空肠    | 32. 胆囊淋巴结   |
| 13. 腹内斜肌  | 33. 肋间淋巴结   |
| 14. 降结肠   | 34. 网膜囊前庭   |
| 15. 腹外斜肌  | 35. 腰淋巴结    |
| 16. 髂肋肌胸段 | 36. 肠系膜上淋巴结 |
| 17. 横膈    | 37. 肾筋膜     |
| 18. 胸椎    | 38. 左结肠沟    |
| 19. 脊神经   | 39. 左结肠沟    |
| 20. 棘肌    |             |

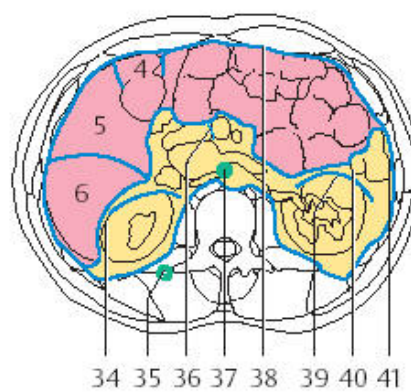
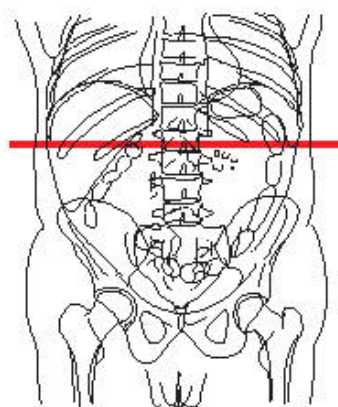
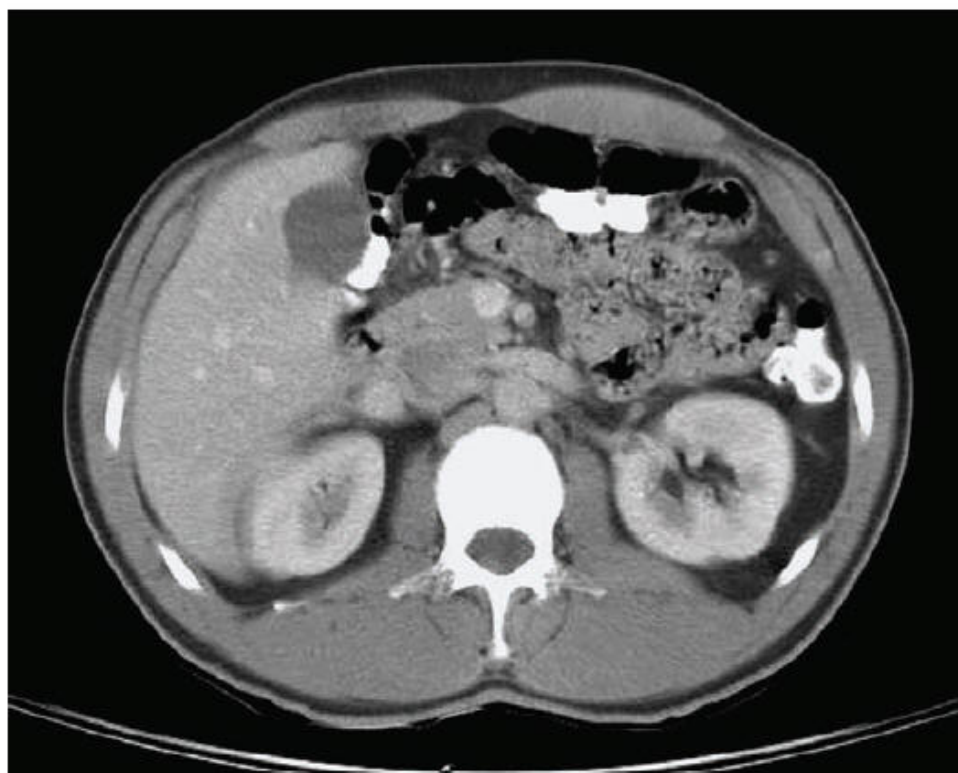


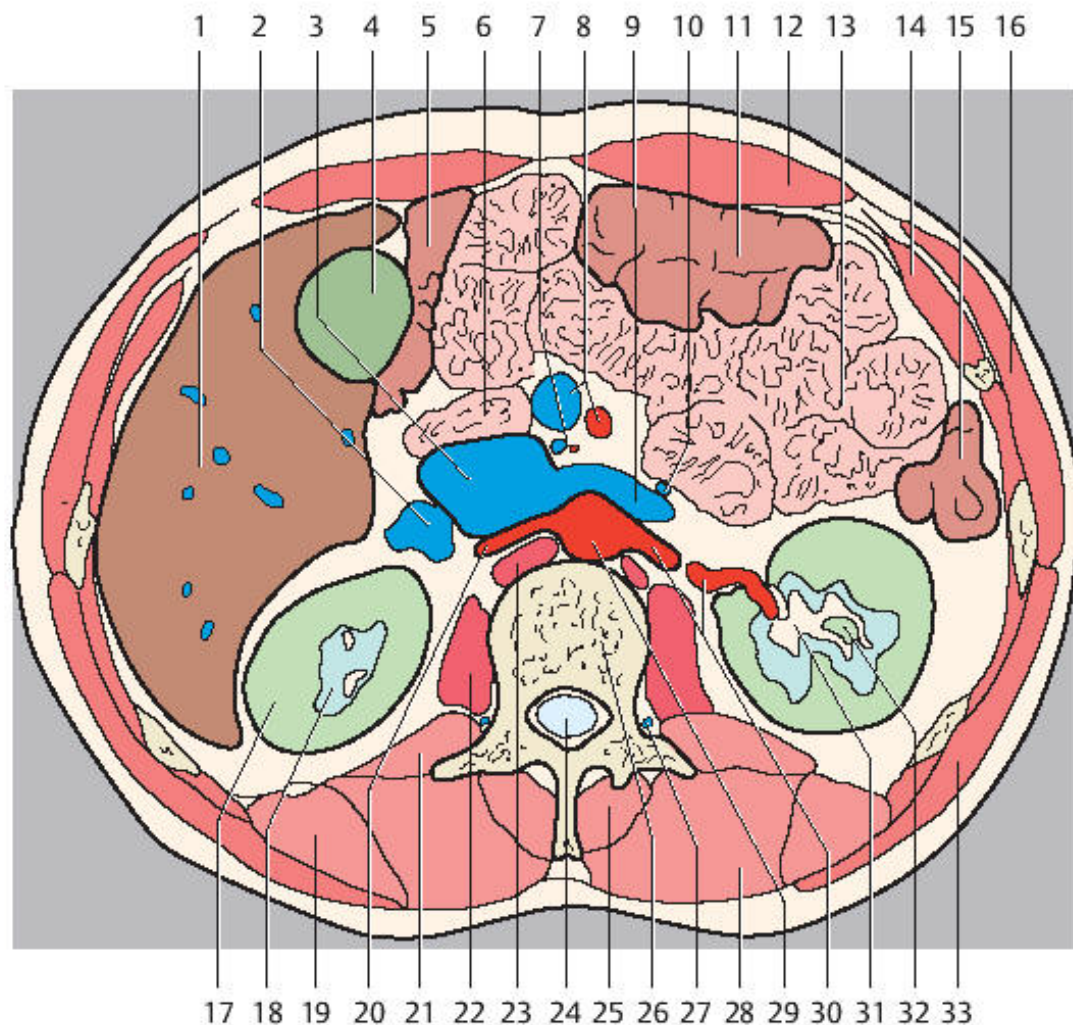




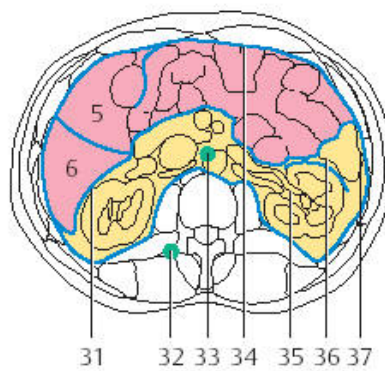
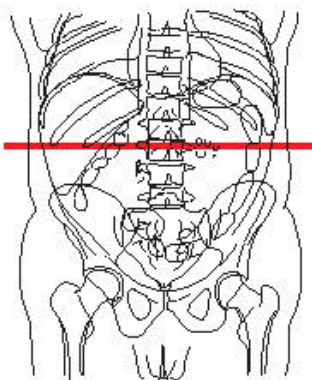
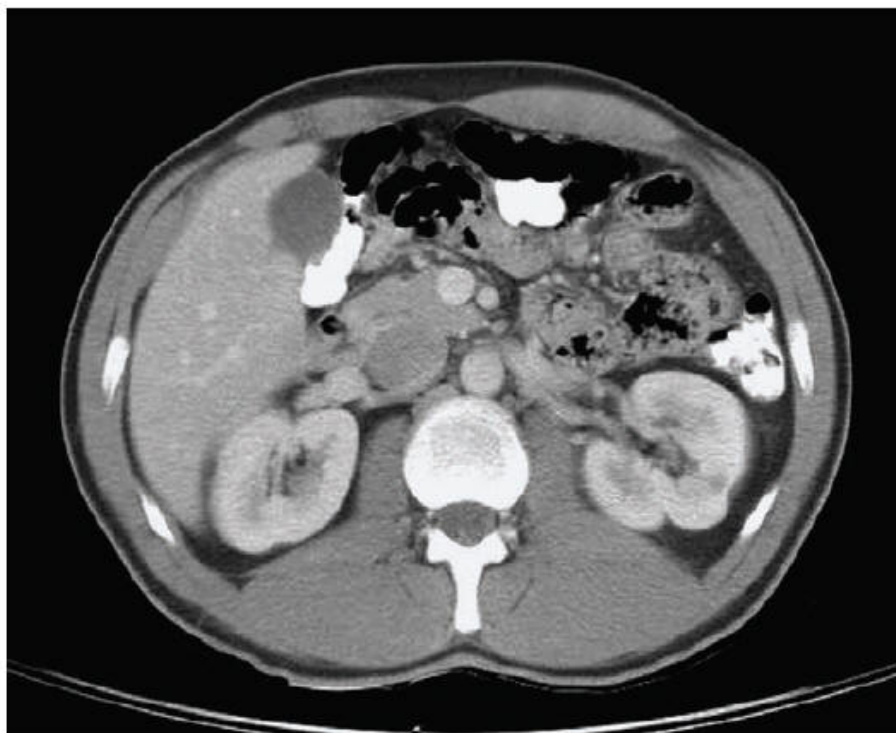
- |            |              |
|------------|--------------|
| 1. 肝右叶     | 21. 胸椎       |
| 2. 下腔静脉    | 22. 胸最长肌     |
| 3. 胆囊      | 23. 腰大肌      |
| 4. 腹直肌     | 24. 髂肋肌胸段    |
| 5. 十二指肠降部  | 25. 腹主动脉     |
| 6. 胰腺头部    | 26. 肾锥体      |
| 7. 肠系膜上动静脉 | 27. 肾窦       |
| 8. 左肾静脉    | 28. 肋膈隐窝     |
| 9. 横结肠     | 29. 膈下隐窝     |
| 10. 空肠     | 30. 肝肾隐窝     |
| 11. 腹内斜肌   | 31. 肋间淋巴结    |
| 12. 降结肠    | 32. 十二指肠下隐窝  |
| 13. 腹外斜肌   | 33. 腰淋巴结     |
| 14. 背阔肌    | 34. 大网膜, 网膜囊 |
| 15. 肾皮质    | 35. 肾筋膜      |
| 16. 右肾     | 36. 左肠系膜结肠沟  |
| 17. 腰方肌    | 37. 左结肠沟     |
| 18. 横膈     |              |
| 19. 椎管     |              |
| 20. 棘肌     |              |



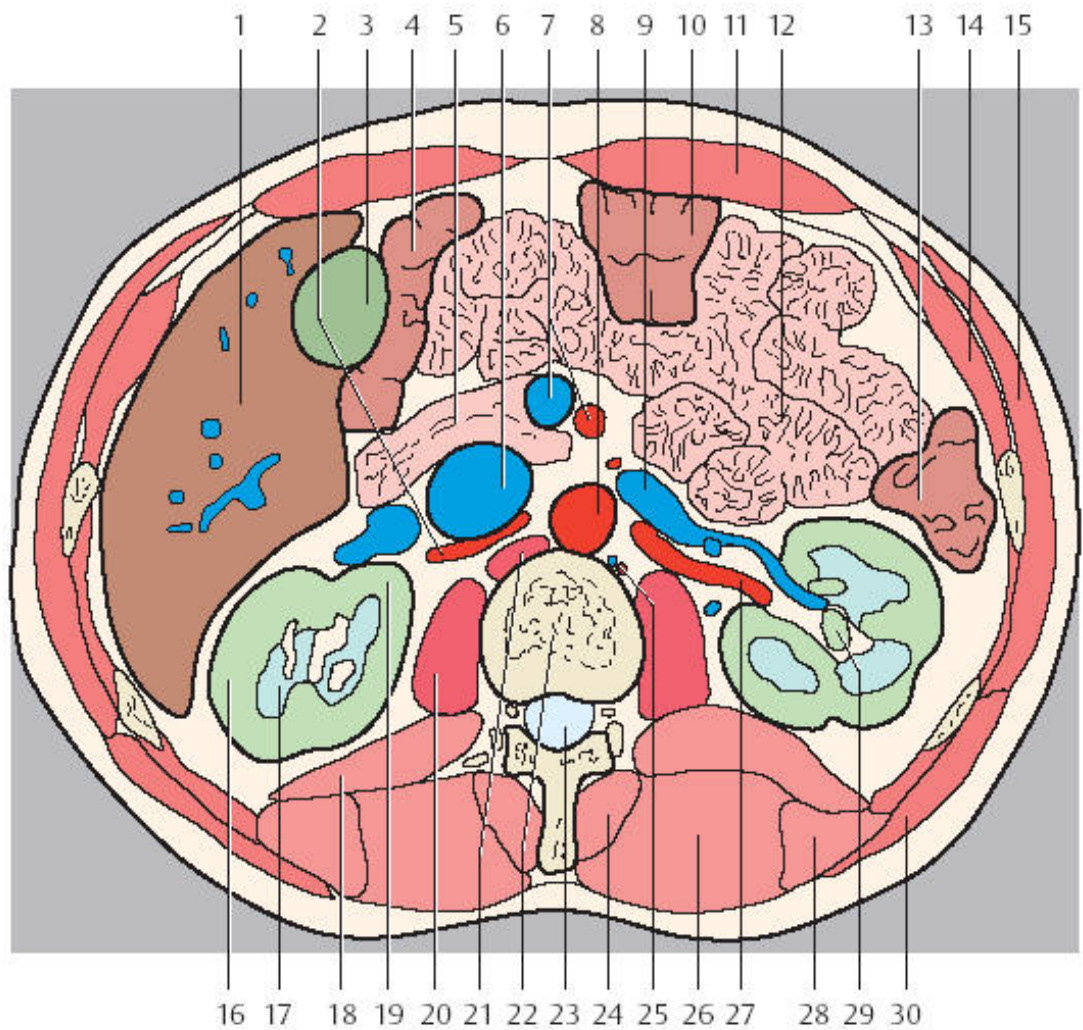




- |              |              |
|--------------|--------------|
| 1. 肝脏        | 22. 腰大肌      |
| 2. 右肾静脉      | 23. 横膈       |
| 3. 下腔静脉      | 24. 椎管       |
| 4. 胆囊        | 25. 棘肌       |
| 5. 结肠右曲      | 26. 胸椎       |
| 6. 十二指肠      | 27. 升腰静脉     |
| 7. 胰十二指肠下动静脉 | 28. 胸最长肌     |
| 8. 肠系膜上动静脉   | 29. 腹主动脉     |
| 9. 左肾静脉      | 30. 左肾动脉     |
| 10. 肠系膜下静脉   | 31. 肾窦       |
| 11. 横结肠      | 32. 肾盏       |
| 12. 腹直肌      | 33. 背阔肌      |
| 13. 空肠       | 34. 肝肾隐窝     |
| 14. 腹内斜肌     | 35. 肋间淋巴结    |
| 15. 降结肠      | 36. 十二指肠下隐窝  |
| 16. 腹外斜肌     | 37. 腰淋巴结     |
| 17. 右肾       | 38. 大网膜      |
| 18. 肾锥体      | 39. 肾筋膜      |
| 19. 髂肋肌胸段    | 40. 左肠系膜结肠旁沟 |
| 20. 右肾动脉     | 41. 左结肠旁沟    |
| 21. 腰方肌      |              |

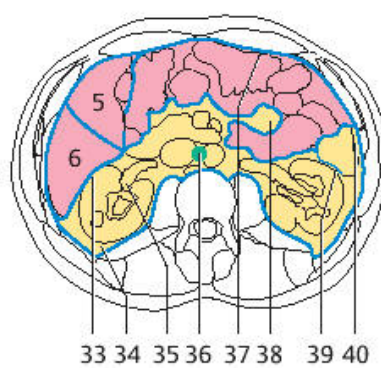
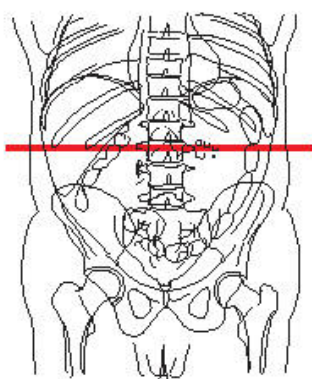
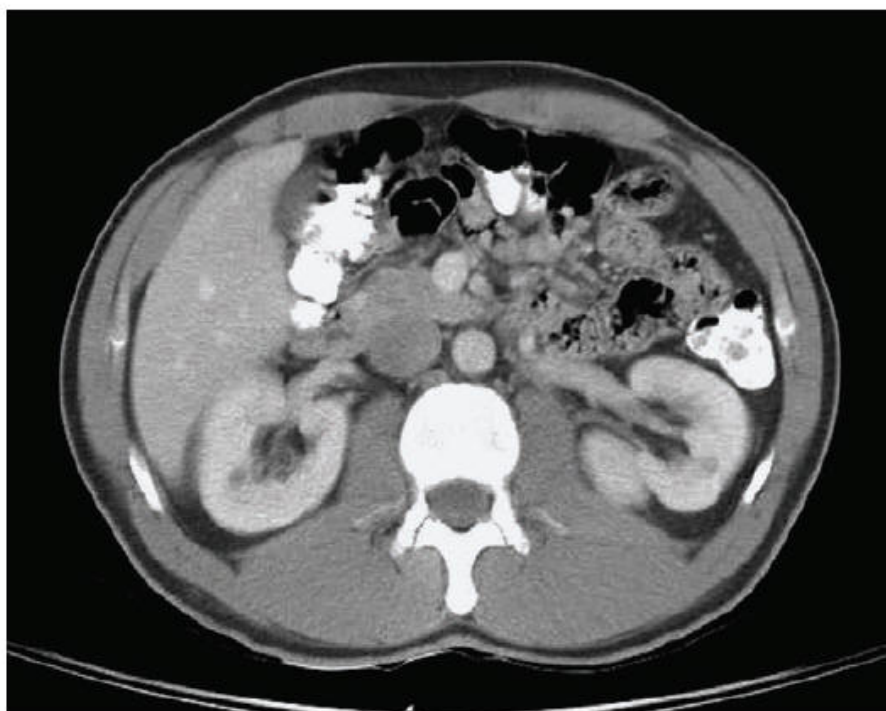


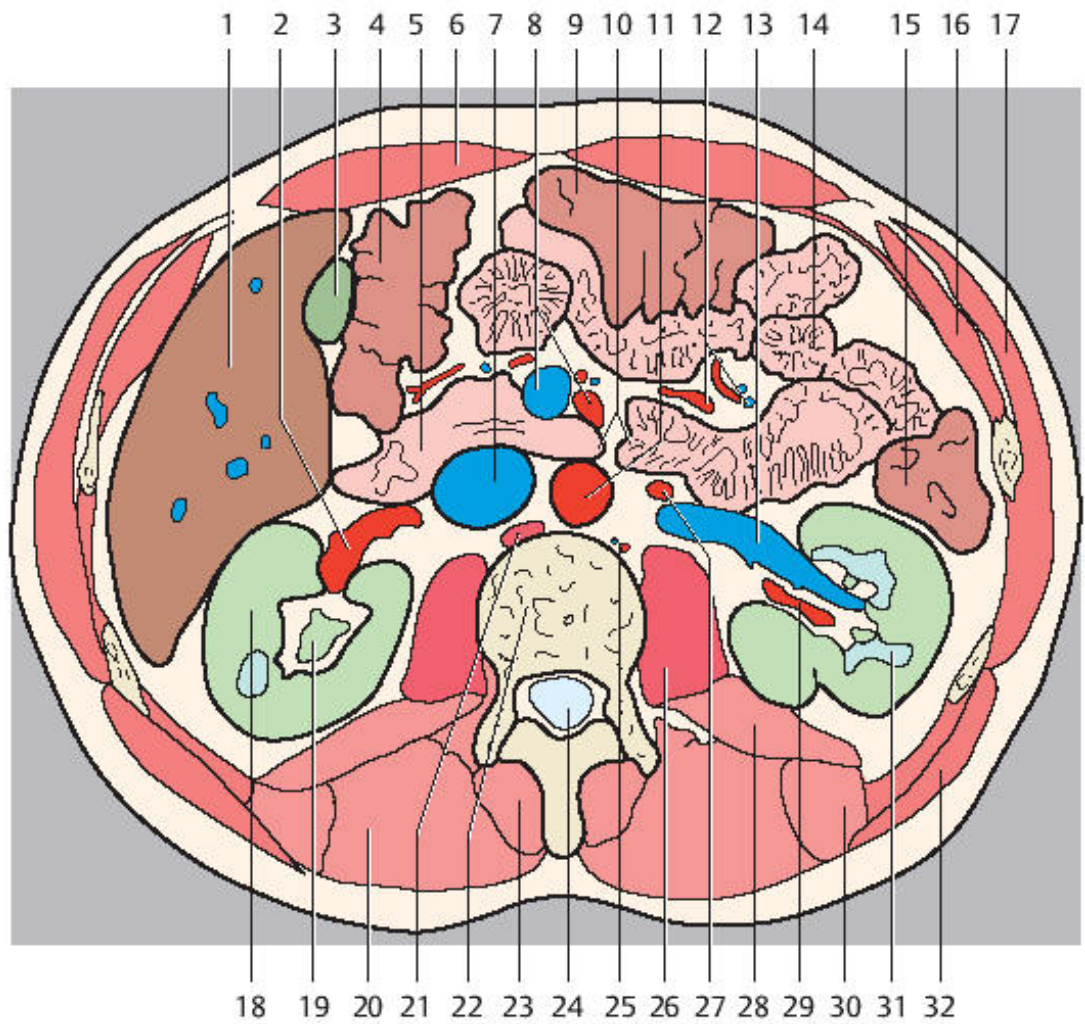




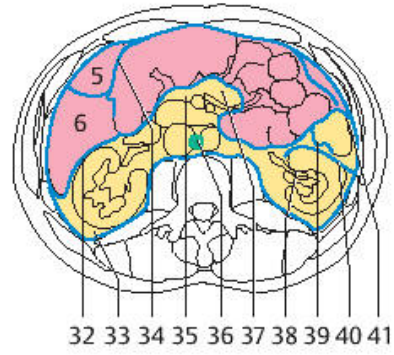
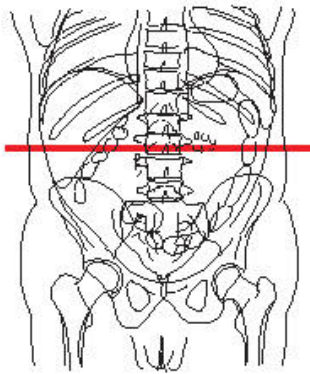
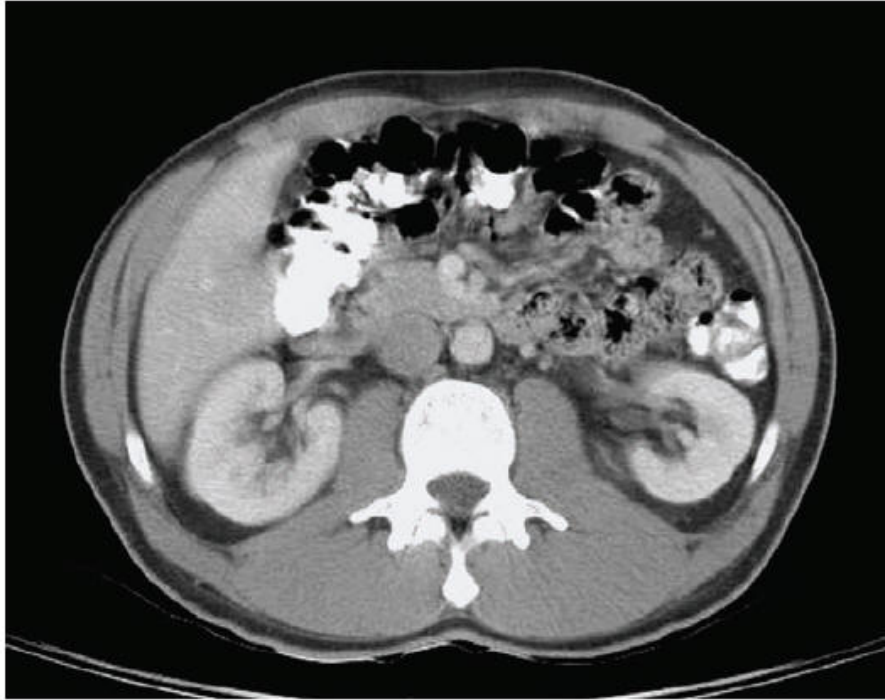
- |            |              |
|------------|--------------|
| 1. 肝脏      | 20. 腰大肌      |
| 2. 右肾动脉    | 21. 横膈       |
| 3. 胆囊      | 22. 胸椎       |
| 4. 结肠右曲    | 23. 椎管       |
| 5. 十二指肠    | 24. 棘肌       |
| 6. 下腔静脉    | 25. 腰动静脉     |
| 7. 肠系膜上动静脉 | 26. 胸最长肌     |
| 8. 腹主动脉    | 27. 左肾动脉     |
| 9. 左静脉     | 28. 髂肋肌      |
| 10. 横结肠    | 29. 肾盂       |
| 11. 腹直肌    | 30. 背阔肌      |
| 12. 空肠     | 31. 肝肾隐窝     |
| 13. 降结肠    | 32. 肋间淋巴结    |
| 14. 腹内斜肌   | 33. 腰淋巴结     |
| 15. 腹外斜肌   | 34. 大网膜      |
| 16. 右肾     | 35. 肾门       |
| 17. 肾锥体    | 36. 左肠系膜结肠旁沟 |
| 18. 腰方肌    | 37. 左结肠旁沟    |
| 19. 肾皮质    |              |



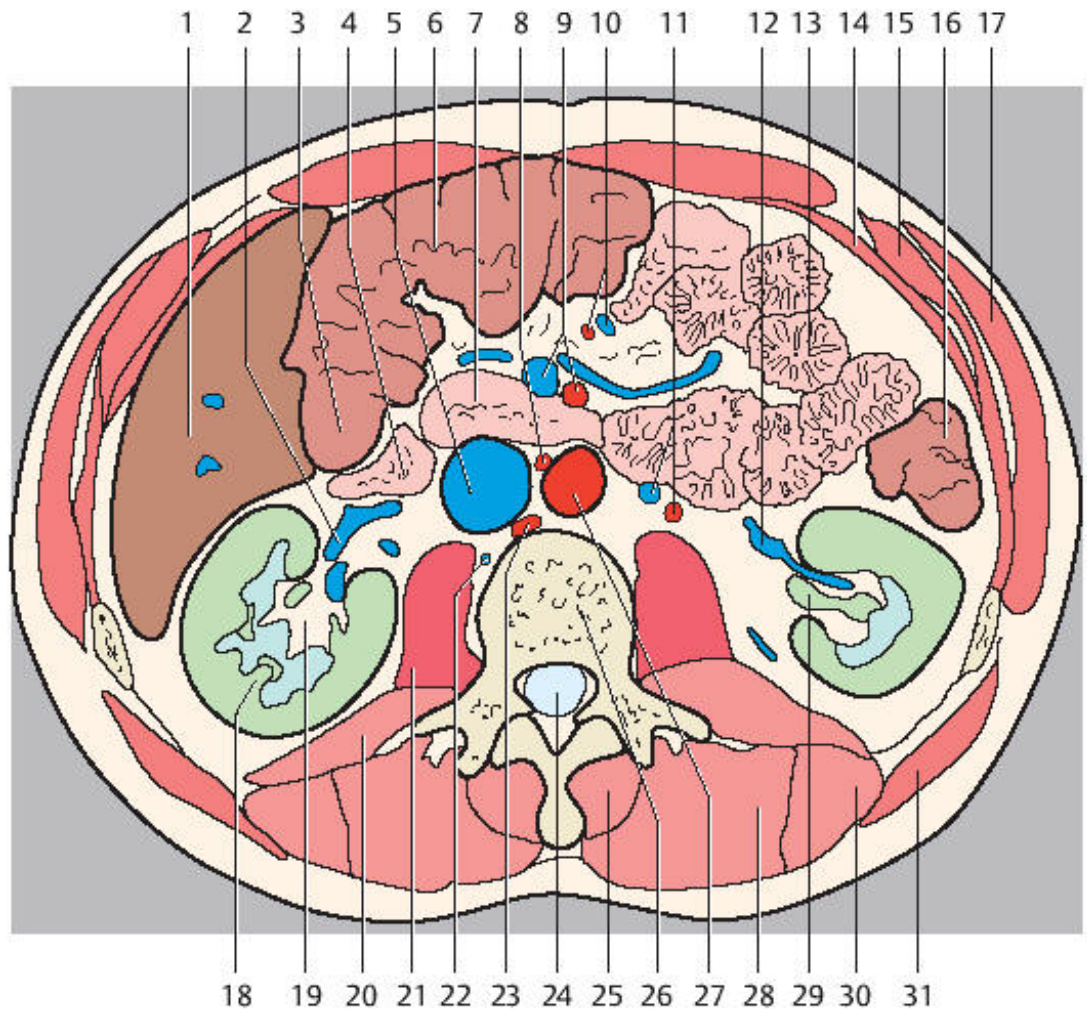




- |               |              |
|---------------|--------------|
| 1. 肝脏         | 22. 胸椎       |
| 2. 右肾动脉       | 23. 棘肌       |
| 3. 胆囊         | 24. 椎管       |
| 4. 结肠右曲       | 25. 腰动静脉     |
| 5. 十二指肠       | 26. 腰大肌      |
| 6. 腹直肌        | 27. 左睾丸动脉    |
| 7. 下腔静脉       | 28. 腰大肌      |
| 8. 肠系膜上动静脉    | 29. 左肾动脉     |
| 9. 横结肠        | 30. 髂肋肌      |
| 10. 十二指肠空肠曲   | 31. 肾锥体      |
| 11. 腹主动脉      | 32. 背阔肌      |
| 12. 空肠与回肠动、静脉 | 33. 肝肾隐窝     |
| 13. 肾静脉       | 34. 肾周后间隙    |
| 14. 空肠        | 35. 肾门       |
| 15. 降结肠       | 36. 腰淋巴结     |
| 16. 腹内斜肌      | 37. 大网膜      |
| 17. 腹外斜肌      | 38. 肠系膜根     |
| 18. 肾皮质       | 39. 左肠系膜结肠旁沟 |
| 19. 肾盂        | 40. 左结肠旁沟    |
| 20. 胸最长肌      |              |
| 21. 横膈        |              |

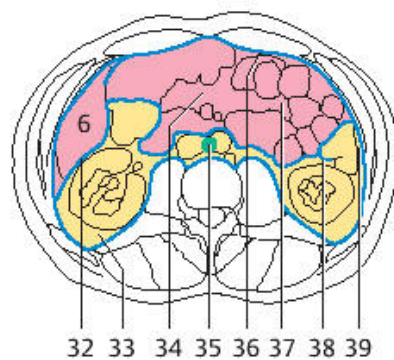
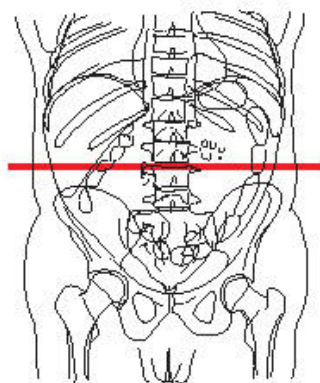
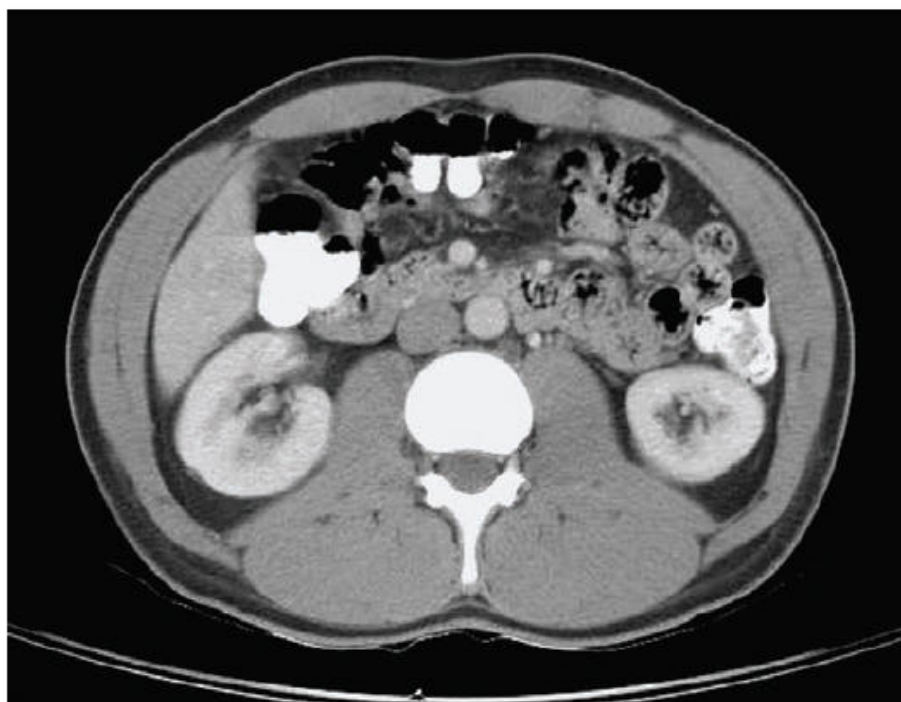


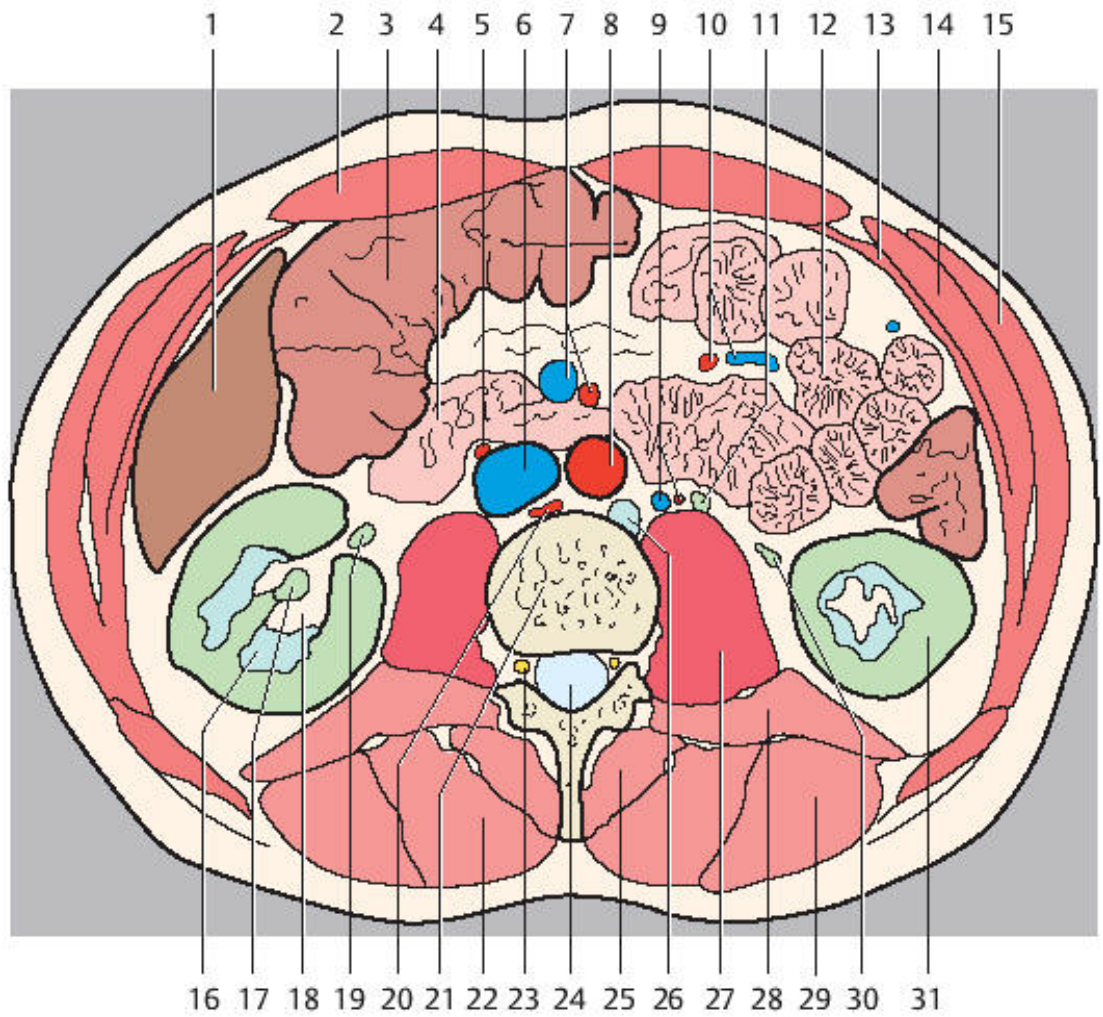




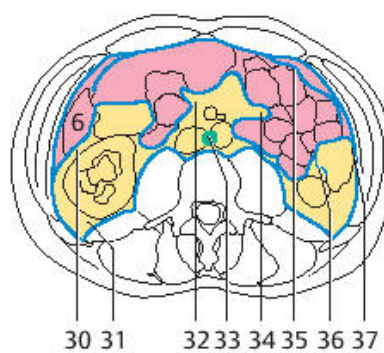
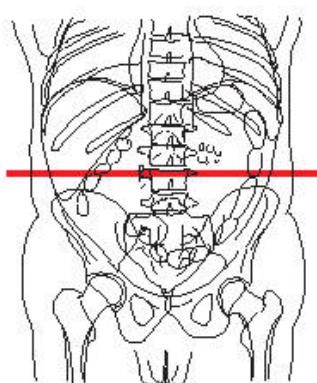
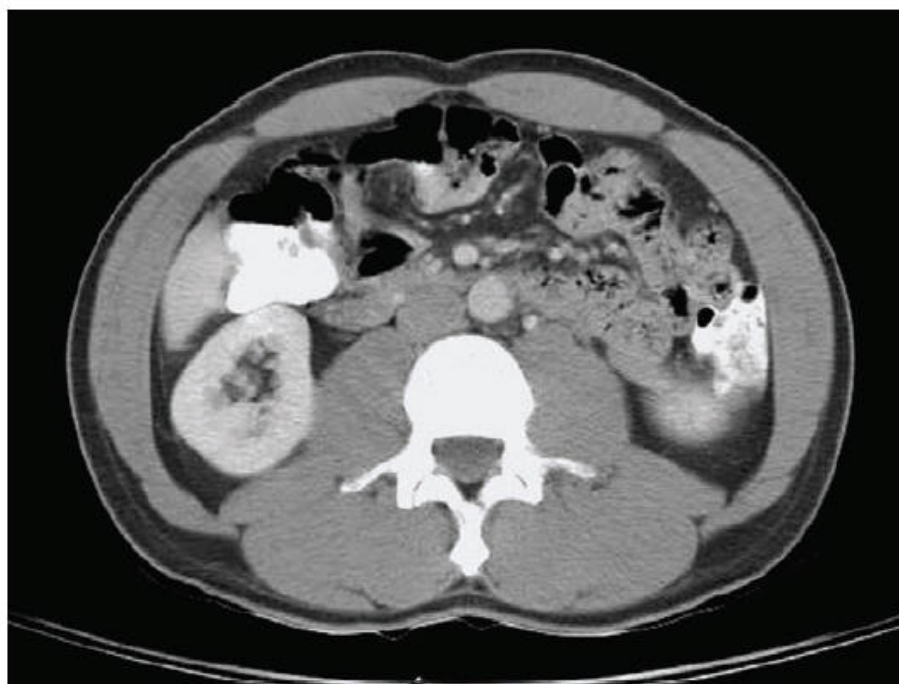
- |               |             |
|---------------|-------------|
| 1. 肝脏         | 22. 右腰静脉    |
| 2. 肾静脉        | 23. 横膈      |
| 3. 结肠右曲       | 24. 椎管      |
| 4. 回肠         | 25. 棘肌      |
| 5. 下腔静脉       | 26. 腰椎      |
| 6. 横结肠        | 27. 腹主动脉    |
| 7. 十二指肠       | 28. 胸最长肌    |
| 8. 右睾丸动脉      | 29. 肾盂      |
| 9. 肠系膜上动静脉    | 30. 腰髂肋肌    |
| 10. 回肠与空肠的动静脉 | 31. 背阔肌     |
| 11. 左睾丸动静脉    | 32. 肝肾隐窝    |
| 12. 肾静脉       | 33. 肾周后间隙   |
| 13. 空肠        | 34. 网膜囊     |
| 14. 腹横肌       | 35. 横结肠系膜   |
| 15. 腹内斜肌      | 36. 腰淋巴结    |
| 16. 降结肠       | 37. 肠系膜     |
| 17. 腹外斜肌      | 38. 肾门      |
| 18. 右肾        | 39. 左肠系膜结肠沟 |
| 19. 肾窦（脂肪组织）  | 40. 肾筋膜     |
| 20. 腰方肌       | 41. 左结肠旁沟   |
| 21. 腰大肌       |             |

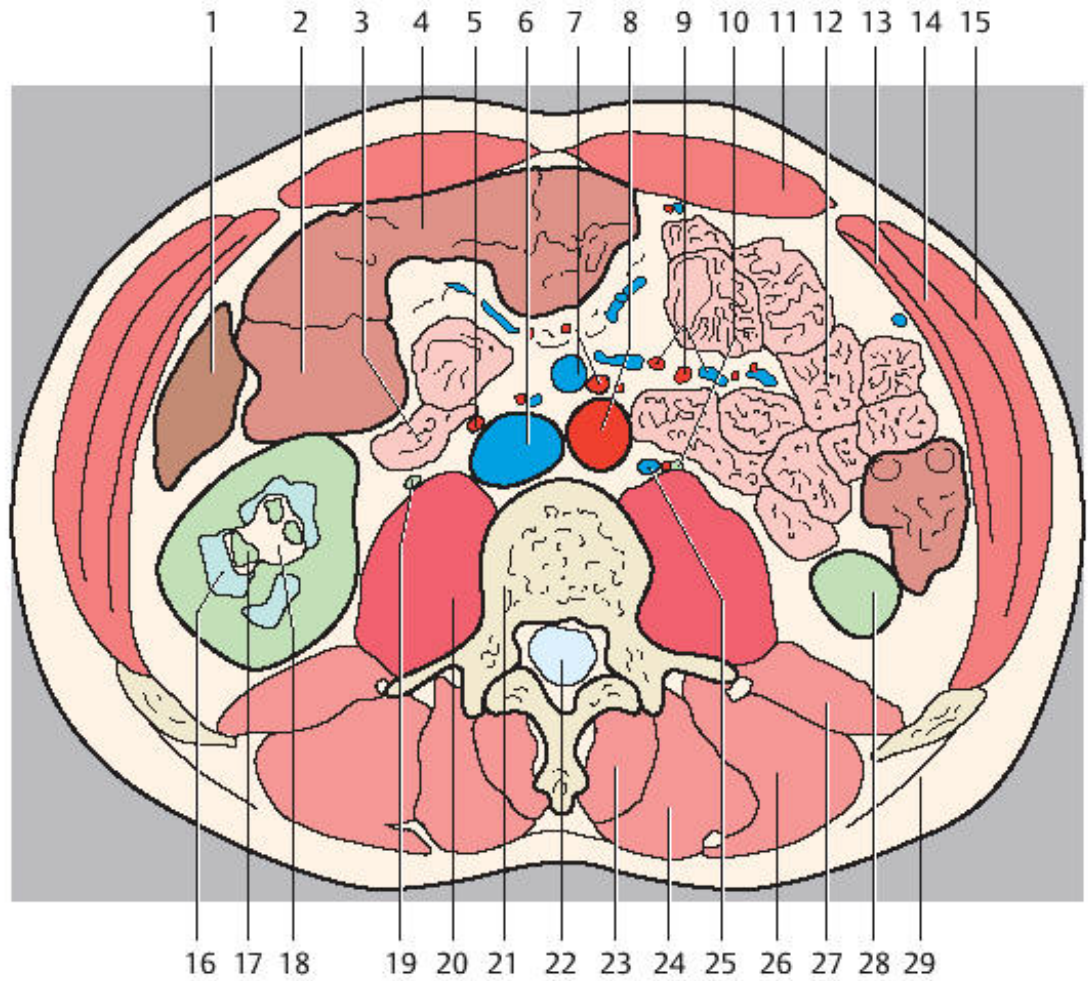






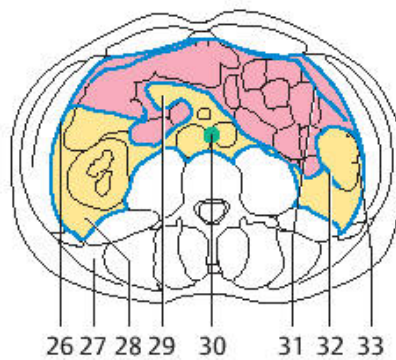
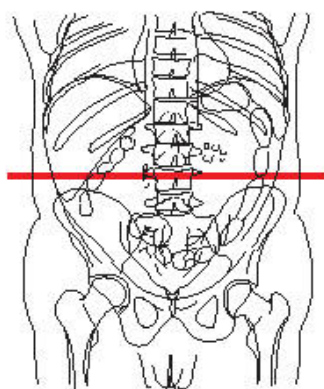
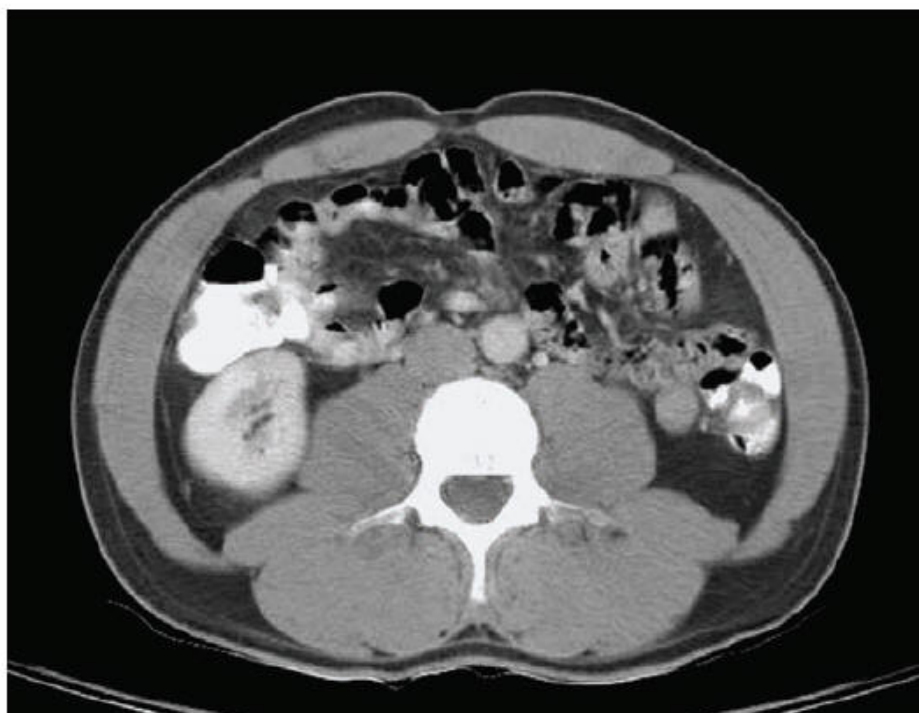- |              |             |
|--------------|-------------|
| 1. 肝脏        | 22. 胸最长肌    |
| 2. 腹直肌       | 23. 神经根     |
| 3. 升结肠       | 24. 椎管      |
| 4. 回肠        | 25. 棘肌      |
| 5. 右睾丸动脉     | 26. 乳糜池     |
| 6. 下腔静脉      | 27. 腰大肌     |
| 7. 肠系膜上动静脉   | 28. 腰方肌     |
| 8. 腹主动脉      | 29. 腰髂肋肌    |
| 9. 睾丸动静脉     | 30. 左输尿管    |
| 10. 回肠与空肠动静脉 | 31. 左肾      |
| 11. 左输尿管     | 32. 肝肾隐窝    |
| 12. 空肠       | 33. 肾周后间隙   |
| 13. 腹横肌      | 34. 横结肠系膜   |
| 14. 腹内斜肌     | 35. 腰淋巴结    |
| 15. 腹外斜肌     | 36. 大网膜     |
| 16. 肾锥体      | 37. 肠系膜     |
| 17. 肾盂       | 38. 左肠系膜结肠沟 |
| 18. 肾窦       | 39. 左结肠旁沟   |
| 19. 右输尿管     |             |
| 20. 横膈       |             |
| 21. 腰椎       |             |

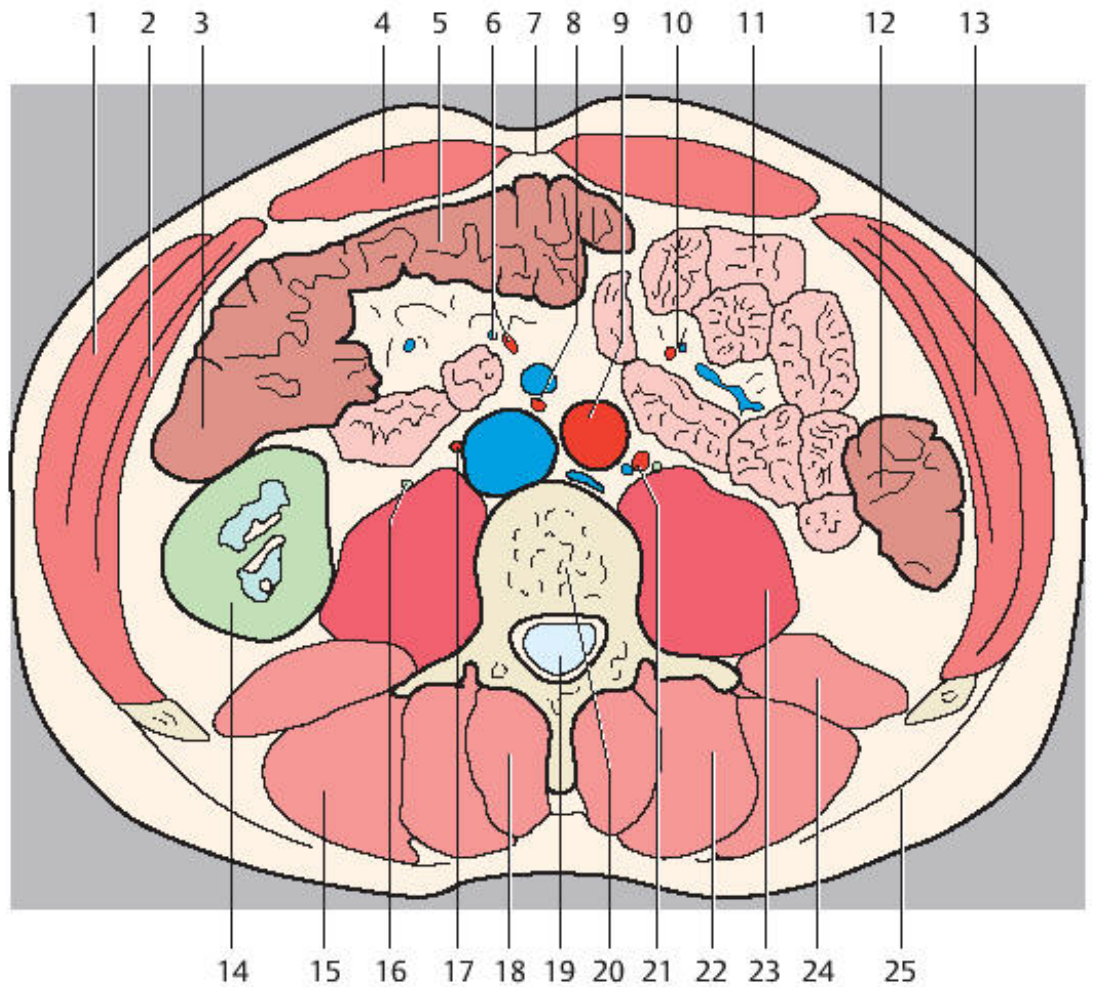




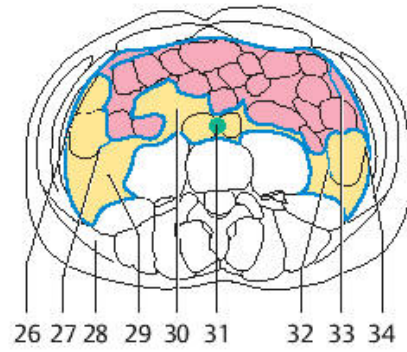
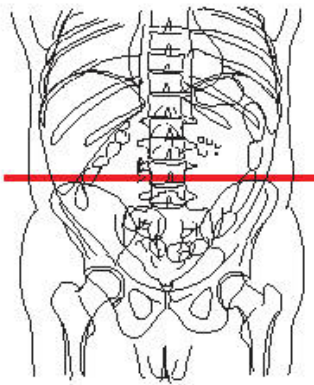
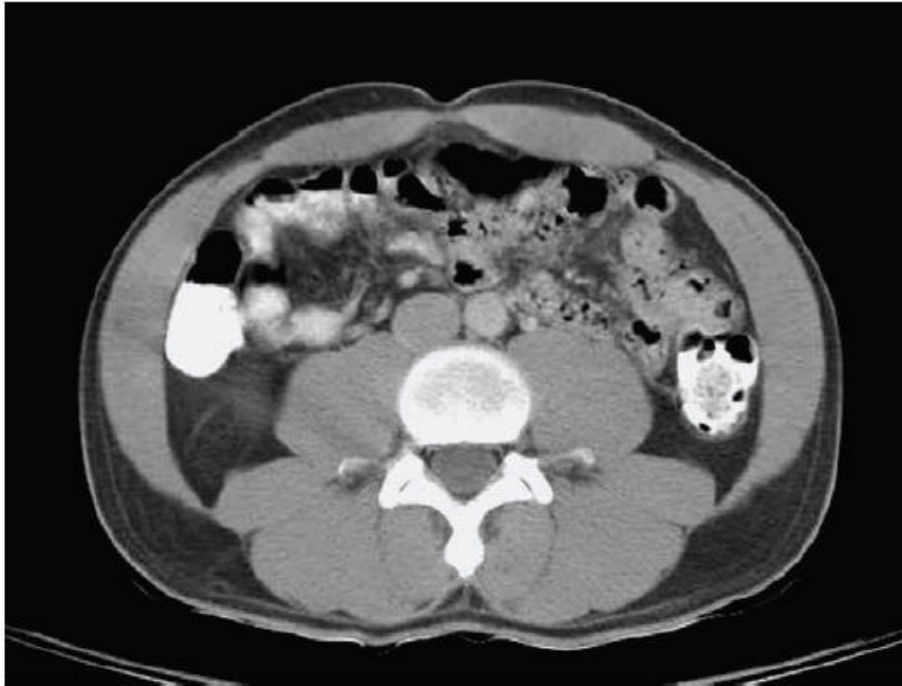- |             |             |
|-------------|-------------|
| 1. 肝脏       | 21. 腰椎      |
| 2. 升结肠      | 22. 椎管      |
| 3. 回肠       | 23. 棘肌      |
| 4. 横结肠      | 24. 胸最长肌    |
| 5. 右睾丸动脉    | 25. 左睾丸动静脉  |
| 6. 下腔静脉     | 26. 腰髂肋肌    |
| 7. 肠系膜上动静脉  | 27. 腰方肌     |
| 8. 腹主动脉     | 28. 左肾      |
| 9. 回肠与空肠动静脉 | 29. 胸腰筋膜    |
| 10. 左输尿管    | 30. 肝肾隐窝    |
| 11. 腹直肌     | 31. 肾周后间隙   |
| 12. 空肠      | 32. 横结肠系膜   |
| 13. 腹横肌     | 33. 腰淋巴结    |
| 14. 腹内斜肌    | 34. 肠系膜     |
| 15. 腹外斜肌    | 35. 大网膜     |
| 16. 肾锥体     | 36. 左肠系膜结肠沟 |
| 17. 肾盏      | 37. 左结肠旁沟   |
| 18. 肾窦      |             |
| 19. 右输尿管    |             |
| 20. 腰大肌     |             |

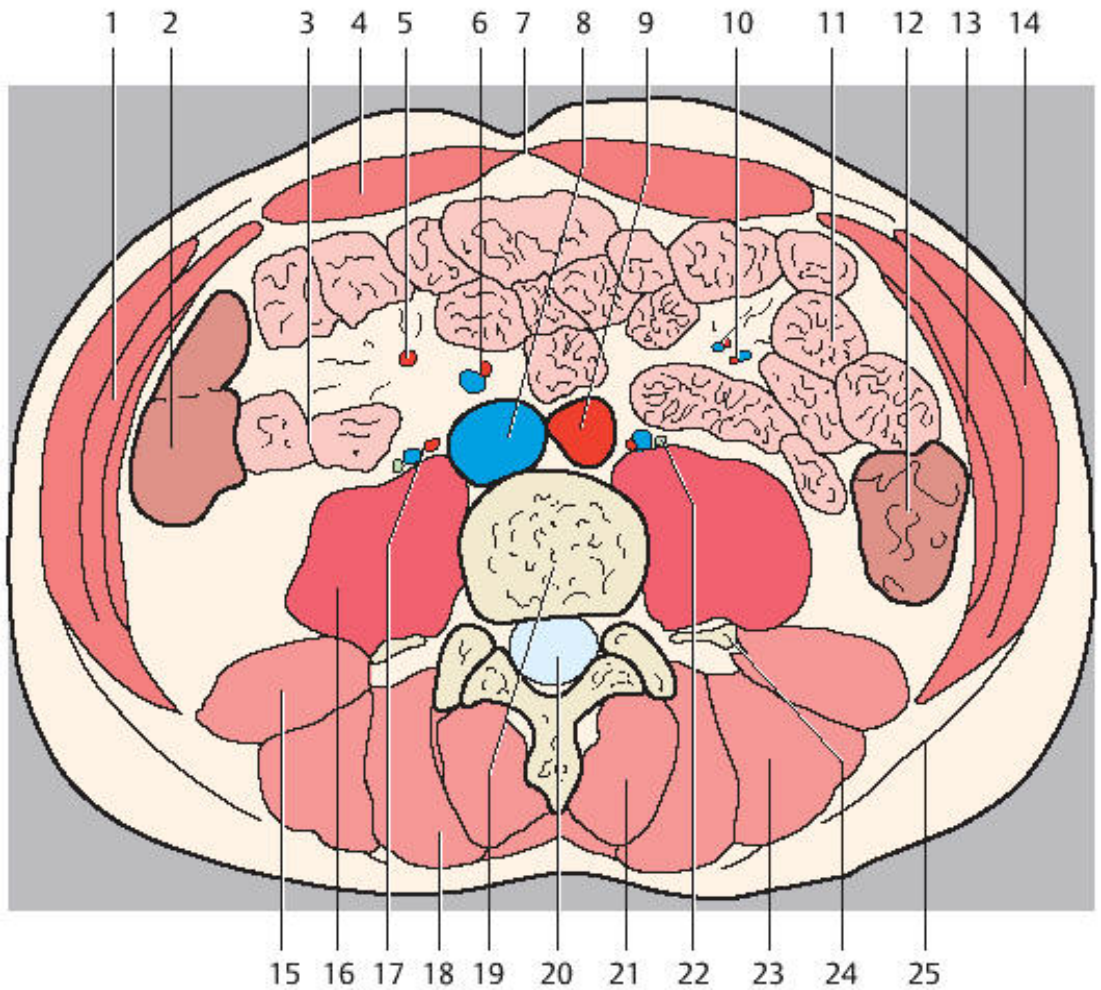






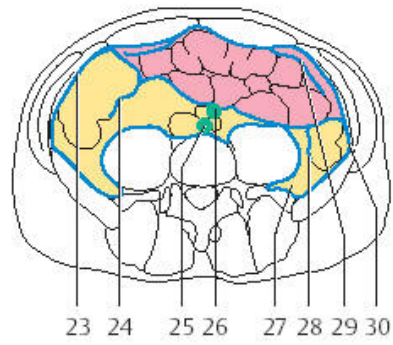
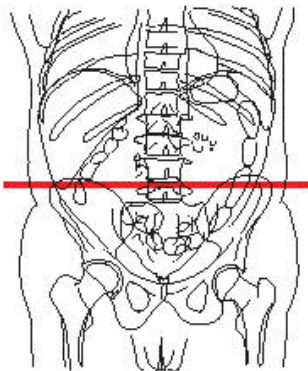
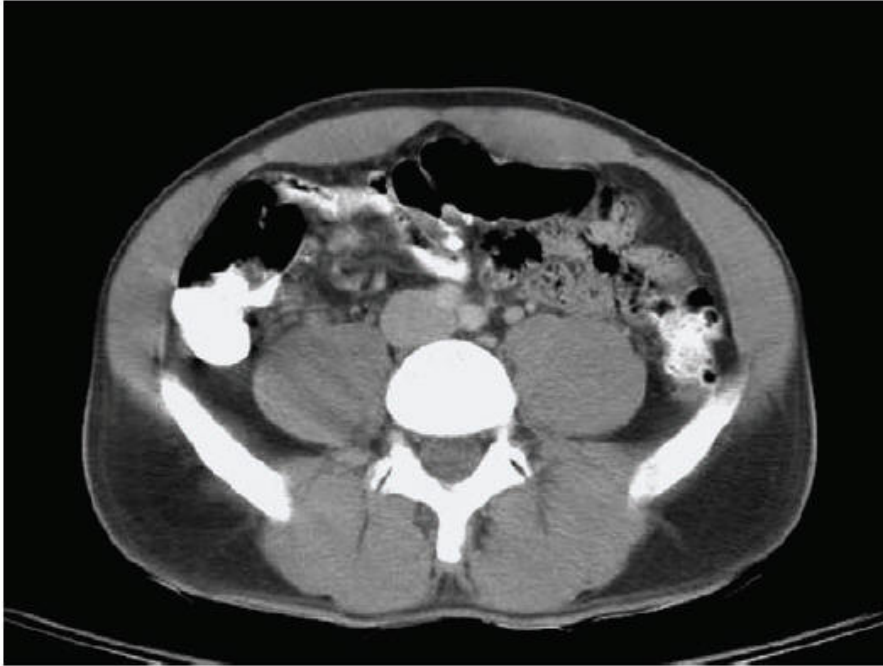- |            |             |
|------------|-------------|
| 1. 腹外斜肌    | 20. 腰椎      |
| 2. 腹横肌     | 21. 左睾丸动静脉  |
| 3. 升结肠     | 22. 胸最长肌    |
| 4. 腹直肌     | 23. 腰大肌     |
| 5. 横结肠     | 24. 腰方肌     |
| 6. 右结肠动静脉  | 25. 胸腰筋膜    |
| 7. 腹白线     | 26. 右结肠旁沟   |
| 8. 肠系膜上动静脉 | 27. 腰三角     |
| 9. 腹主动脉    | 28. 肾周后间隙   |
| 10. 空肠动静脉  | 29. 横结肠系膜   |
| 11. 空肠     | 30. 腰淋巴结    |
| 12. 降结肠    | 31. 大网膜     |
| 13. 腹内斜肌   | 32. 左肠系膜结肠沟 |
| 14. 右肾     | 33. 左结肠旁沟   |
| 15. 腰髂肋肌   |             |
| 16. 输尿管    |             |
| 17. 右睾丸动脉  |             |
| 18. 棘肌     |             |
| 19. 椎管     |             |

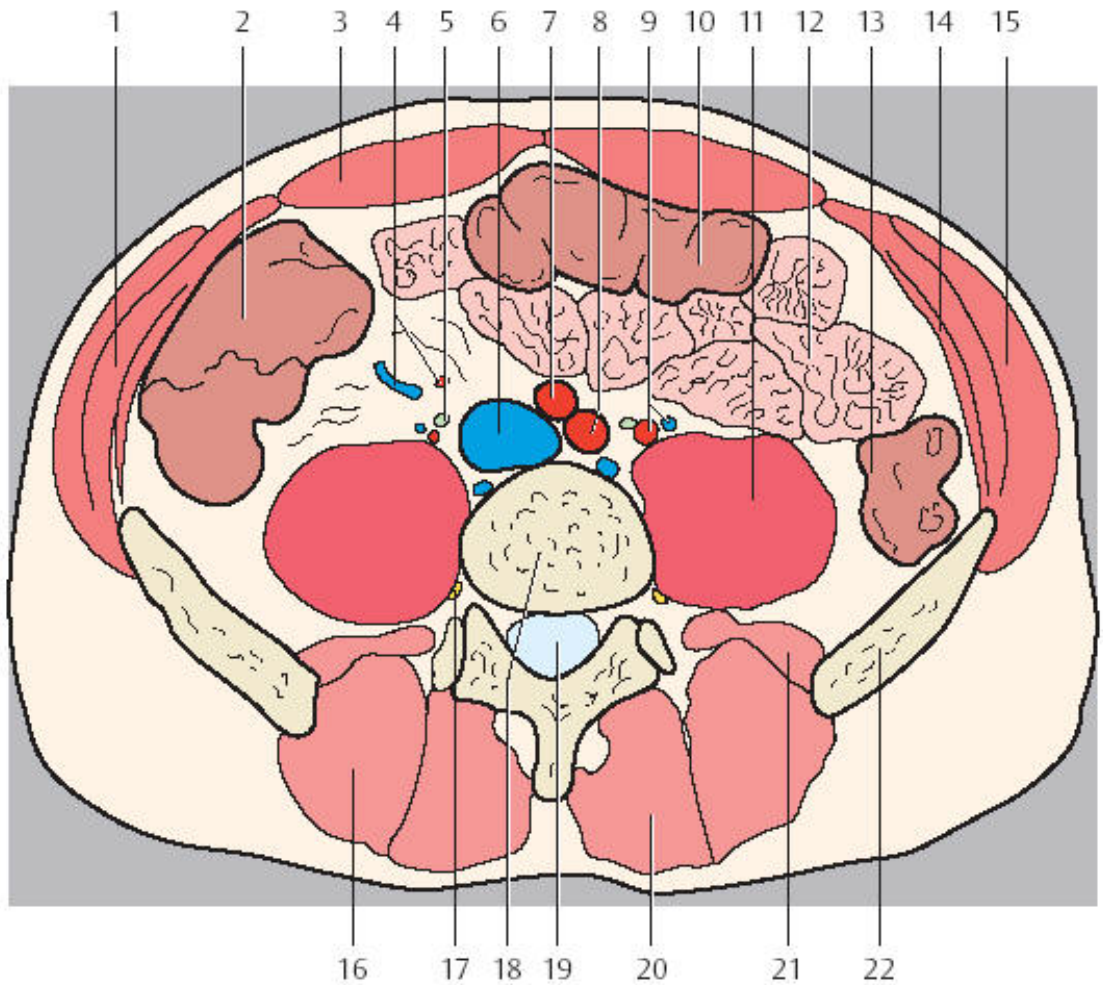




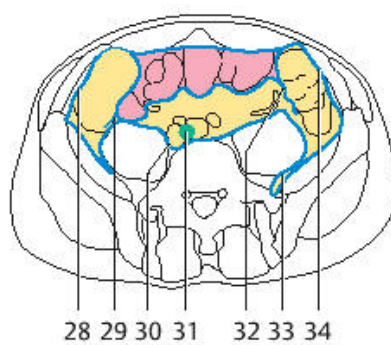
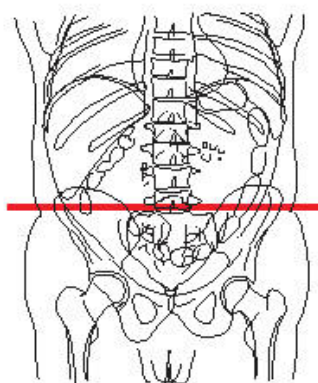
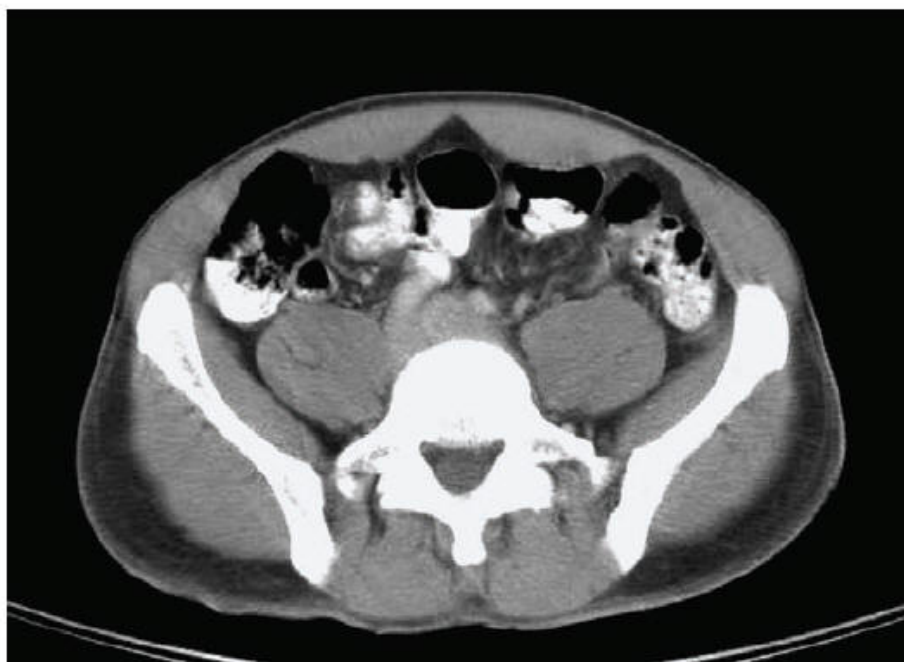- |              |             |
|--------------|-------------|
| 1. 腹内斜肌      | 20. 椎管      |
| 2. 升结肠       | 21. 棘肌      |
| 3. 回肠        | 22. 输尿管     |
| 4. 腹直肌       | 23. 腰髂肋肌    |
| 5. 右结肠动静脉    | 24. 腰椎横突    |
| 6. 肠系膜上动静脉   | 25. 胸腰筋膜    |
| 7. 腹白线       | 26. 右结肠旁沟   |
| 8. 下腔静脉      | 27. 右结肠旁沟   |
| 9. 腹主动脉      | 28. 腰三角     |
| 10. 回肠与空肠动静脉 | 29. 肾下脂肪组织  |
| 11. 空肠       | 30. 肠系膜     |
| 12. 降结肠      | 31. 腰淋巴结    |
| 13. 腹横肌      | 32. 左肠系膜结肠沟 |
| 14. 腹外斜肌     | 33. 大网膜     |
| 15. 腰方肌      | 34. 左结肠旁沟   |
| 16. 腰大肌      |             |
| 17. 睾丸动静脉    |             |
| 18. 胸最长肌     |             |
| 19. 腰椎       |             |

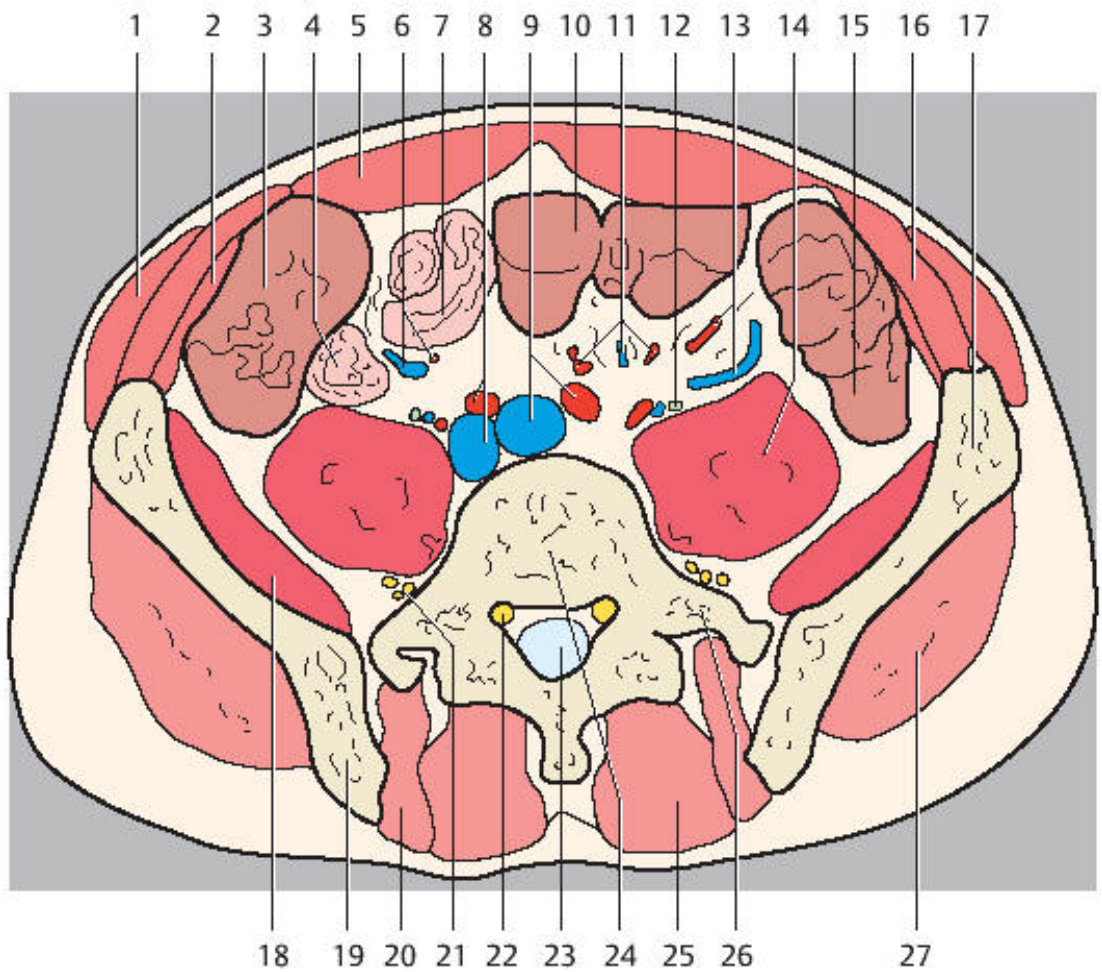






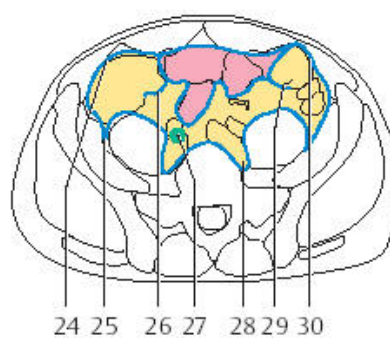
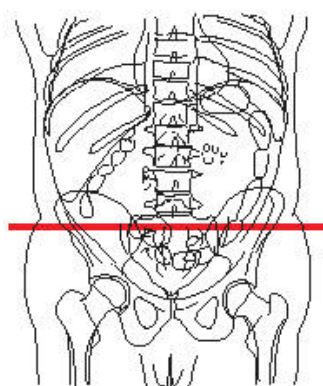
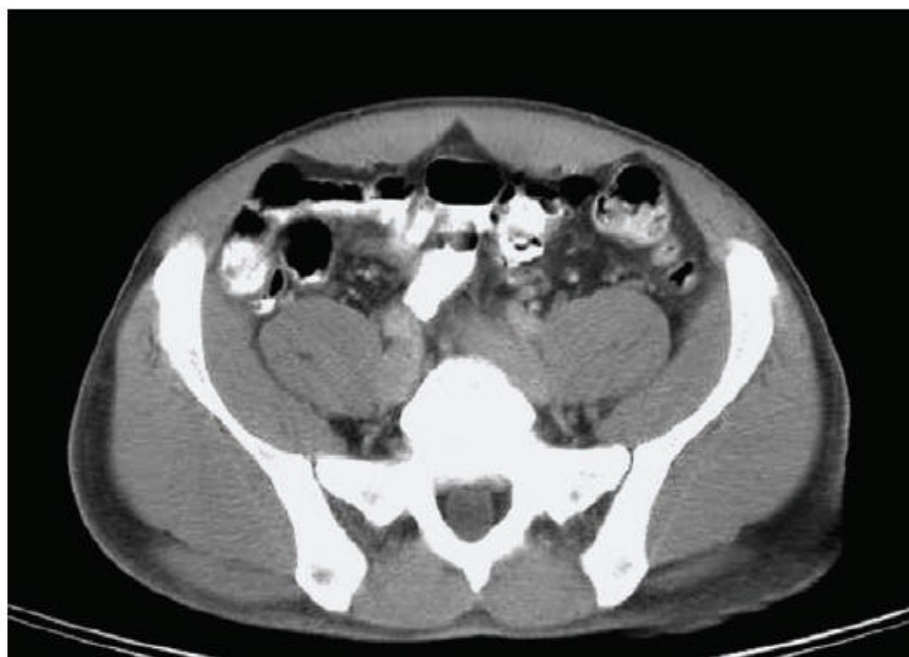- |           |             |
|-----------|-------------|
| 1. 腹内斜肌   | 20. 棘肌      |
| 2. 升结肠    | 21. 腰方肌     |
| 3. 腹直肌    | 22. 回肠      |
| 4. 右结肠动静脉 | 23. 右结肠沟    |
| 5. 输尿管    | 24. 右系膜结肠沟  |
| 6. 下腔静脉   | 25. 腰淋巴结    |
| 7. 右髂总动脉  | 26. 髂总淋巴结   |
| 8. 左髂总动脉  | 27. 腰肌沟     |
| 9. 睾丸动静脉  | 28. 左肠系膜结肠沟 |
| 10. 横结肠   | 29. 大网膜     |
| 11. 腰大肌   | 30. 左结肠旁沟   |
| 12. 空肠    |             |
| 13. 降结肠   |             |
| 14. 腹横肌   |             |
| 15. 腹外斜肌  |             |
| 16. 胸最长肌  |             |
| 17. 股神经   |             |
| 18. 腰椎    |             |
| 19. 椎管    |             |

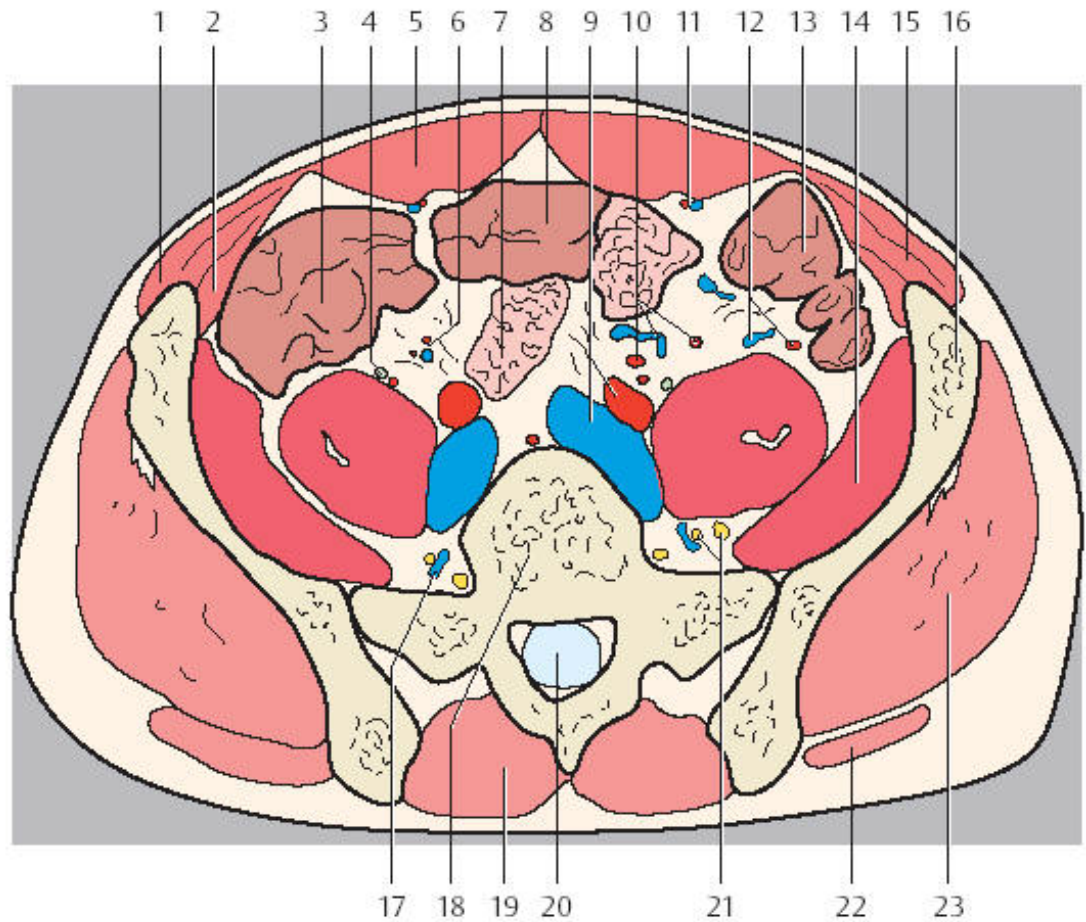




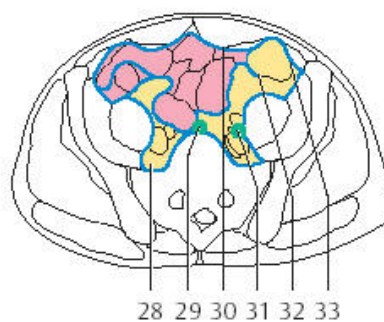
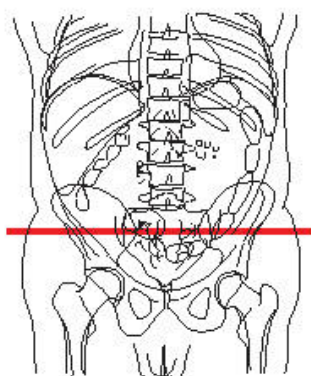
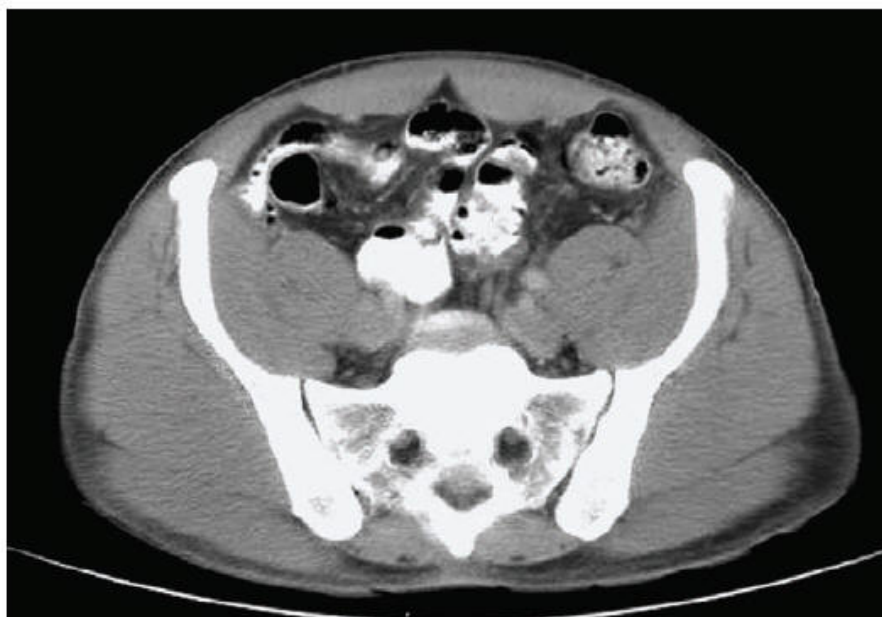
- |               |             |
|---------------|-------------|
| 1. 腹外斜肌       | 21. 腰丛      |
| 2. 腹横肌        | 22. 第五腰神经   |
| 3. 升结肠        | 23. 椎管      |
| 4. 回肠末端       | 24. 第五腰椎    |
| 5. 腹直肌        | 25. 棘肌      |
| 6. 回肠动静脉      | 26. 腰椎横突    |
| 7. 回肠         | 27. 臀中肌     |
| 8. 右髂总动静脉     | 28. 右结肠旁沟   |
| 9. 左髂总动静脉     | 29. 右肠系膜结肠沟 |
| 10. 横结肠       | 30. 腰肌内侧沟   |
| 11. 结肠中动静脉    | 31. 髂总淋巴结   |
| 12. 输尿管、睾丸动静脉 | 32. 左肠系膜结肠沟 |
| 13. 左结肠动静脉    | 33. 腰肌外侧沟   |
| 14. 腰大肌       | 34. 左结肠旁沟   |
| 15. 降结肠       |             |
| 16. 腹内斜肌      |             |
| 17. 髂骨翼       |             |
| 18. 髂肌        |             |
| 19. 髂骨        |             |
| 20. 胸最长肌      |             |

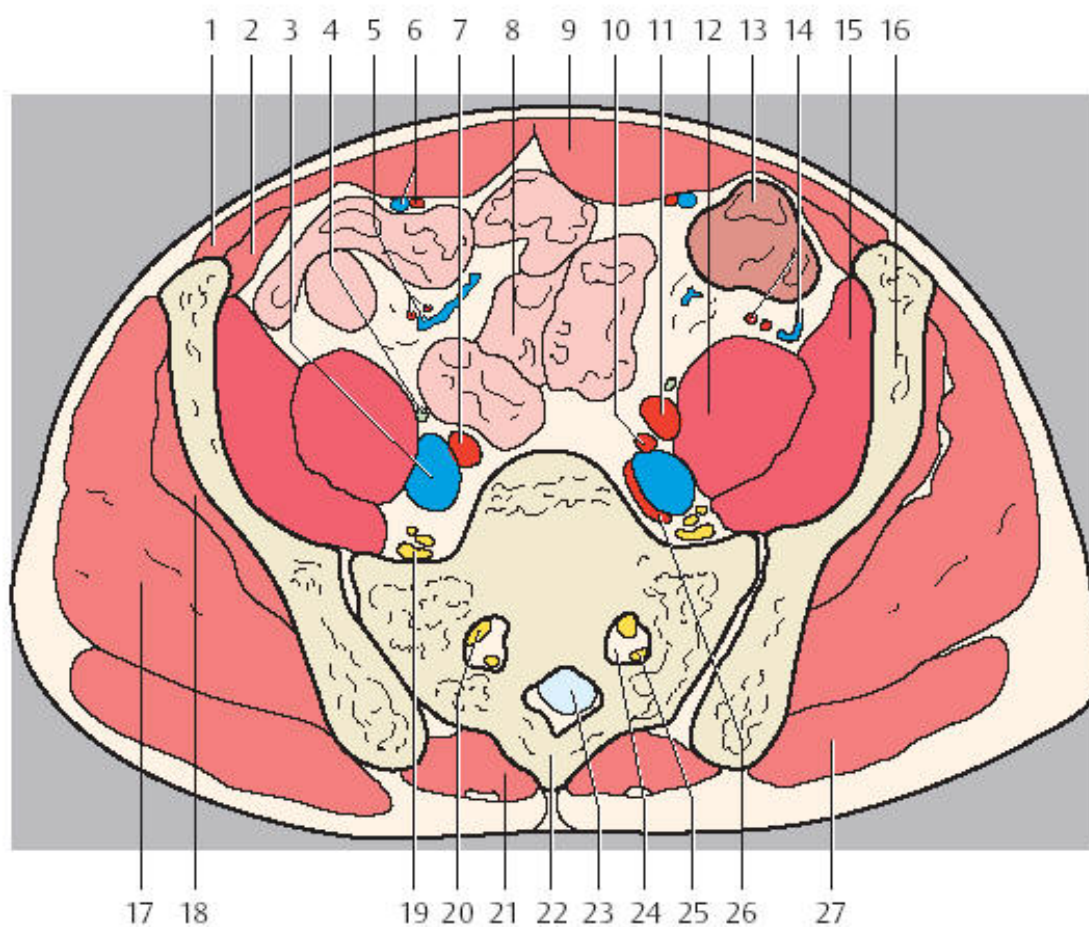






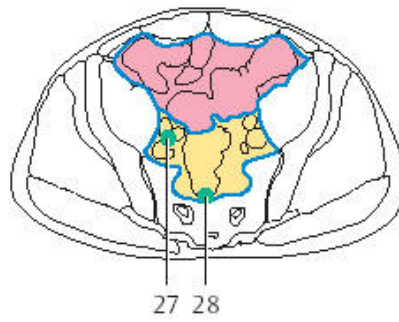
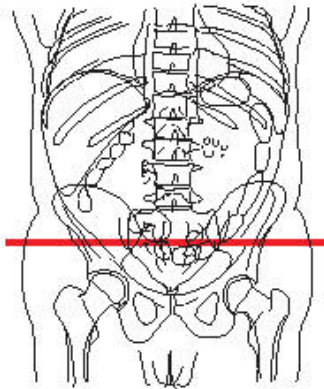
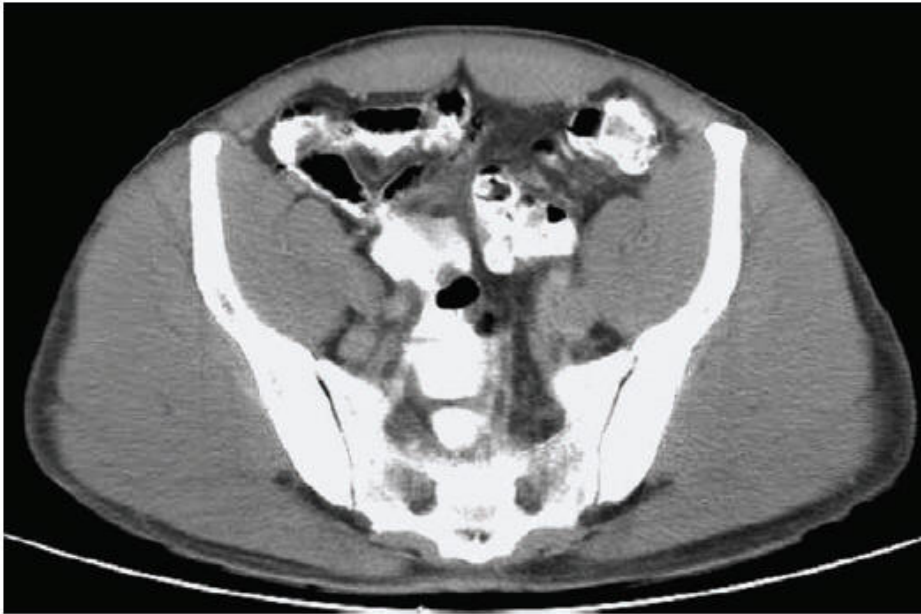- |            |             |
|------------|-------------|
| 1. 腹外斜肌    | 22. 臀大肌     |
| 2. 腹横肌     | 23. 臀中肌     |
| 3. 盲肠      | 24. 右结肠旁沟   |
| 4. 输尿管     | 25. 腰肌外侧沟   |
| 5. 腹直肌     | 26. 右肠系膜结肠沟 |
| 6. 右结肠动静脉  | 27. 髂总淋巴结   |
| 7. 回肠      | 28. 腰肌内侧沟   |
| 8. 横结肠     | 29. 左肠系膜结肠沟 |
| 9. 左髂总动静脉  | 30. 左结肠旁沟   |
| 10. 回肠动静脉  |             |
| 11. 腹壁动静脉  |             |
| 12. 左结肠动静脉 |             |
| 13. 降结肠    |             |
| 14. 髂肌     |             |
| 15. 腹内斜肌   |             |
| 16. 髂骨翼    |             |
| 17. 升腰静脉   |             |
| 18. 第五腰椎   |             |
| 19. 棘肌     |             |
| 20. 椎管     |             |
| 21. 腰丛     |             |

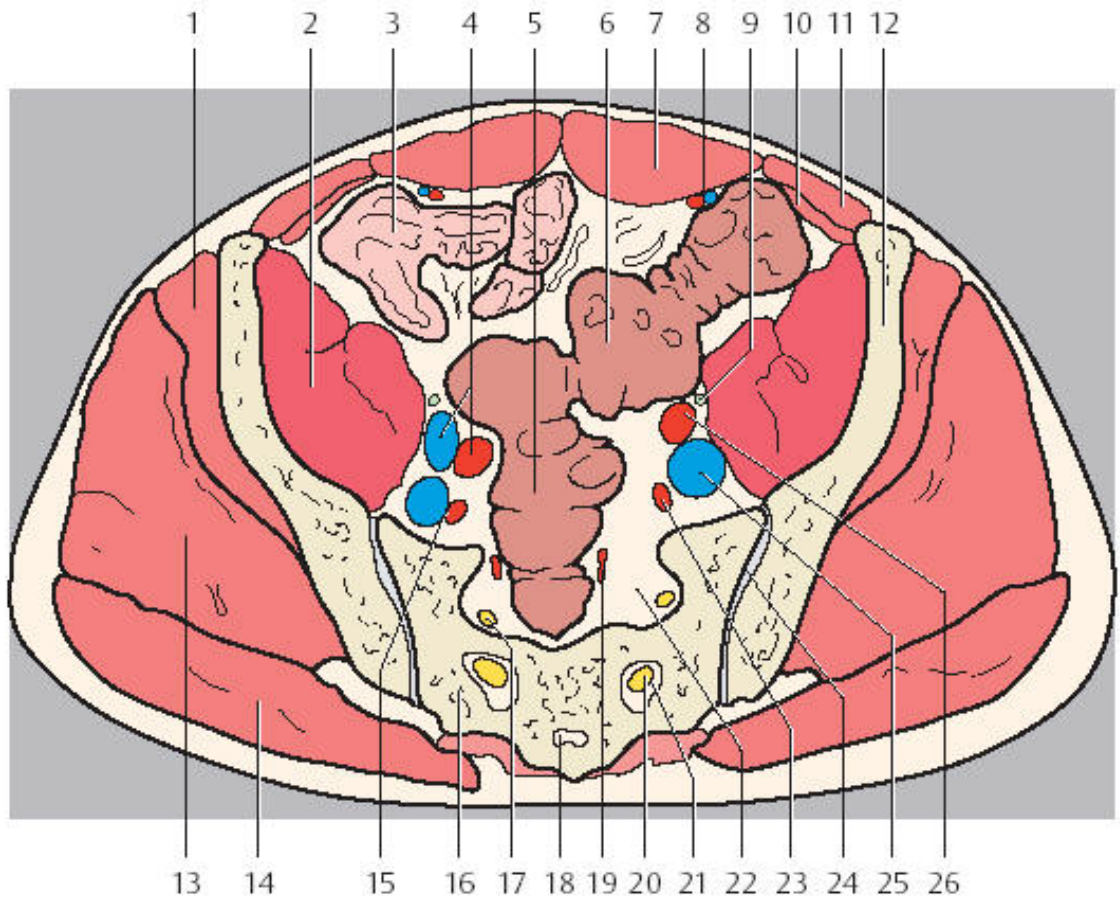




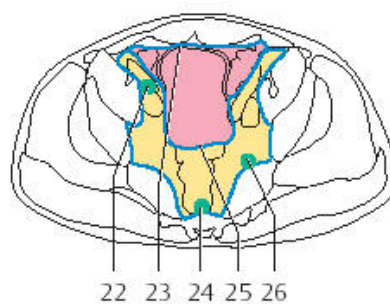
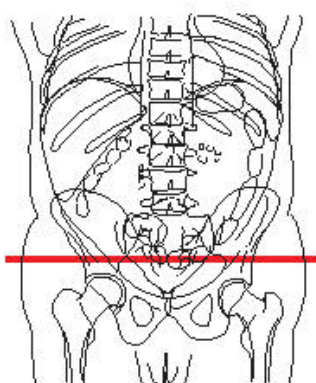
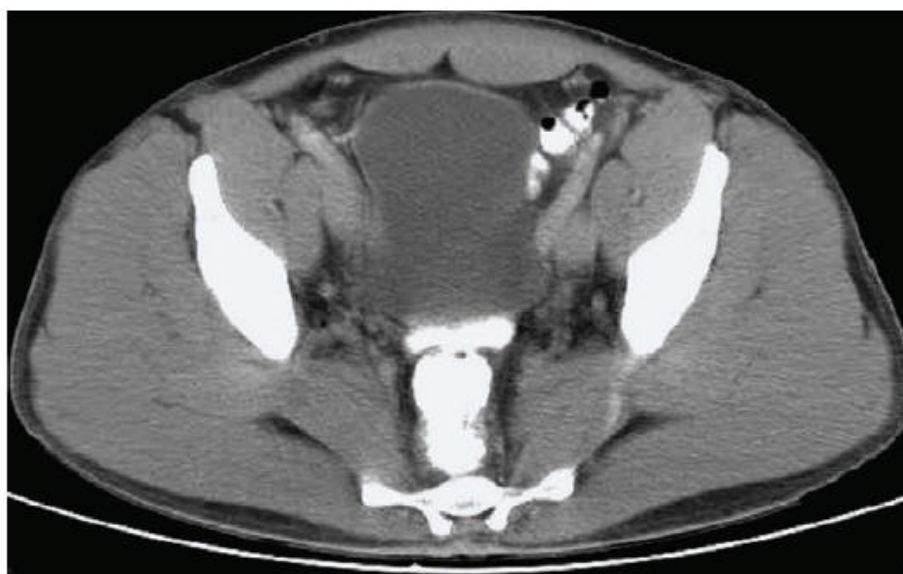- |            |             |
|------------|-------------|
| 1. 腹内斜肌    | 22. 骶骨      |
| 2. 腹横肌     | 23. 椎管      |
| 3. 右髂总静脉   | 24. 第一骶孔    |
| 4. 输尿管     | 25. 第一骶后神经  |
| 5. 回肠动静脉   | 26. 臀下动脉    |
| 6. 腹壁下动静脉  | 27. 臀大肌     |
| 7. 右髂总动脉   | 28. 腰肌内侧沟   |
| 8. 回肠      | 29. 骶岬淋巴结   |
| 9. 腹直肌     | 30. 大网膜     |
| 10. 左髂内动脉  | 31. 髂总淋巴结   |
| 11. 左髂外动脉  | 32. 左肠系膜结肠沟 |
| 12. 腰大肌    | 33. 左结肠旁沟   |
| 13. 降结肠    |             |
| 14. 左结肠动静脉 |             |
| 15. 髂肌     |             |
| 16. 髂骨     |             |
| 17. 臀中肌    |             |
| 18. 臀小肌    |             |
| 19. 骶丛     |             |
| 20. 骶前神经   |             |
| 21. 棘肌     |             |

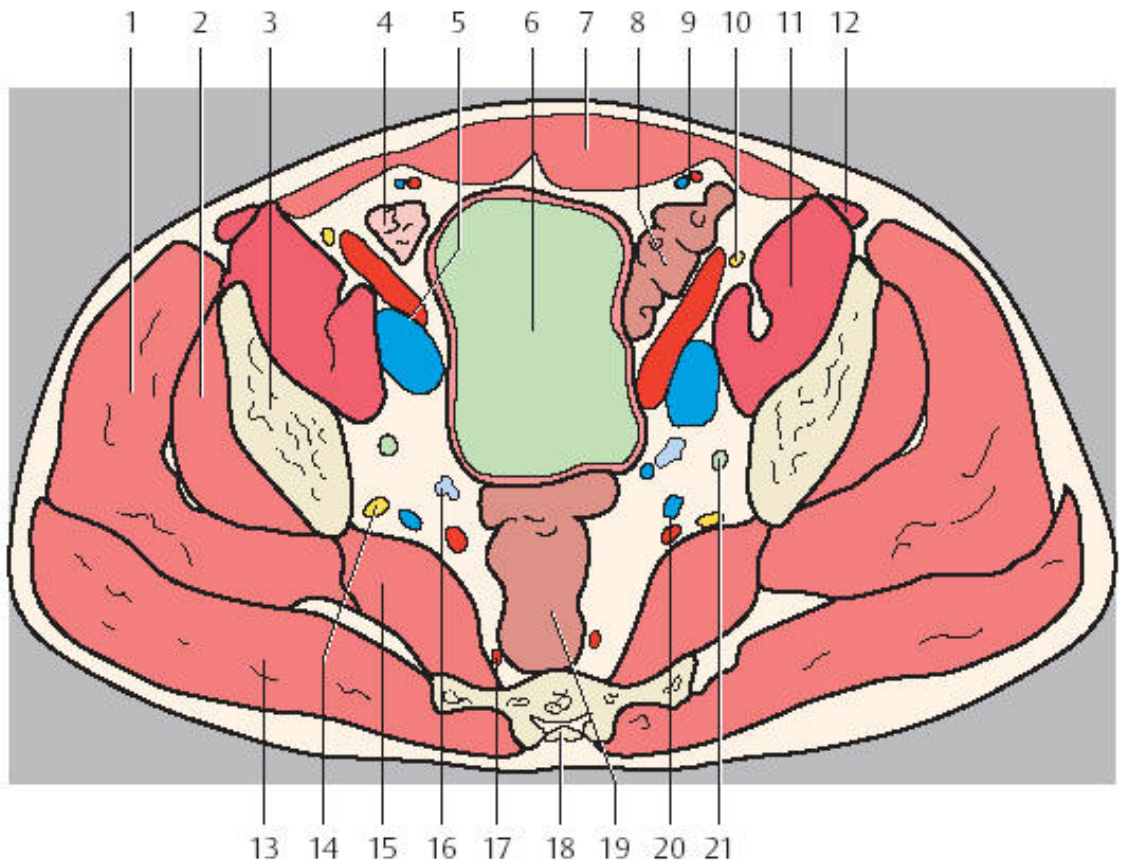






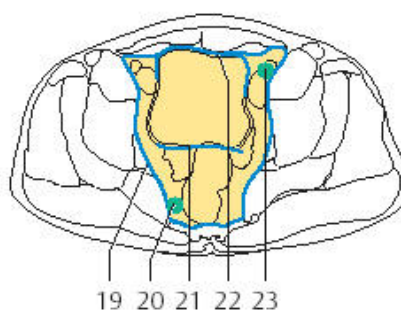
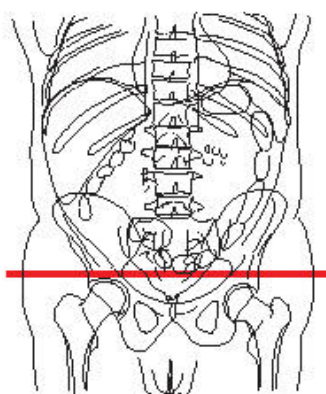
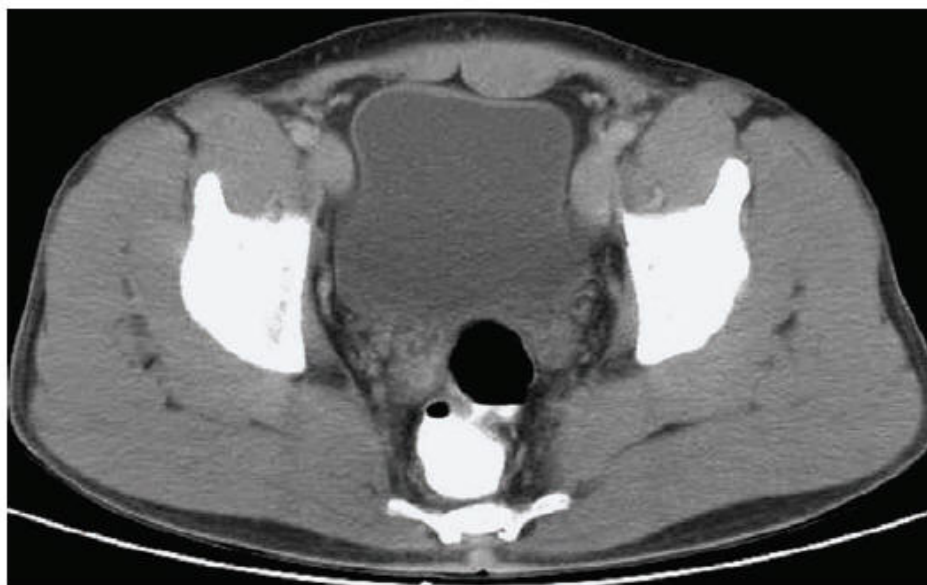- |            |           |
|------------|-----------|
| 1. 臀小肌     | 22. 第二骶骨孔 |
| 2. 髂腰肌     | 23. 左髂内动脉 |
| 3. 空肠      | 24. 骶髂关节  |
| 4. 右髂外动静脉  | 25. 髂总静脉  |
| 5. 直肠      | 26. 左髂外动脉 |
| 6. 乙状结肠    | 27. 髂总淋巴结 |
| 7. 腹直肌     | 28. 骶淋巴结  |
| 8. 腹壁动静脉   |           |
| 9. 输尿管     |           |
| 10. 腹横肌    |           |
| 11. 腹内斜肌   |           |
| 12. 髂骨翼    |           |
| 13. 臀中肌    |           |
| 14. 臀大肌    |           |
| 15. 右髂内动静脉 |           |
| 16. 骶骨     |           |
| 17. 第二骶神经  |           |
| 18. 骶管     |           |
| 19. 直肠上动脉  |           |
| 20. 第三骶神经  |           |
| 21. 第三骶骨孔  |           |

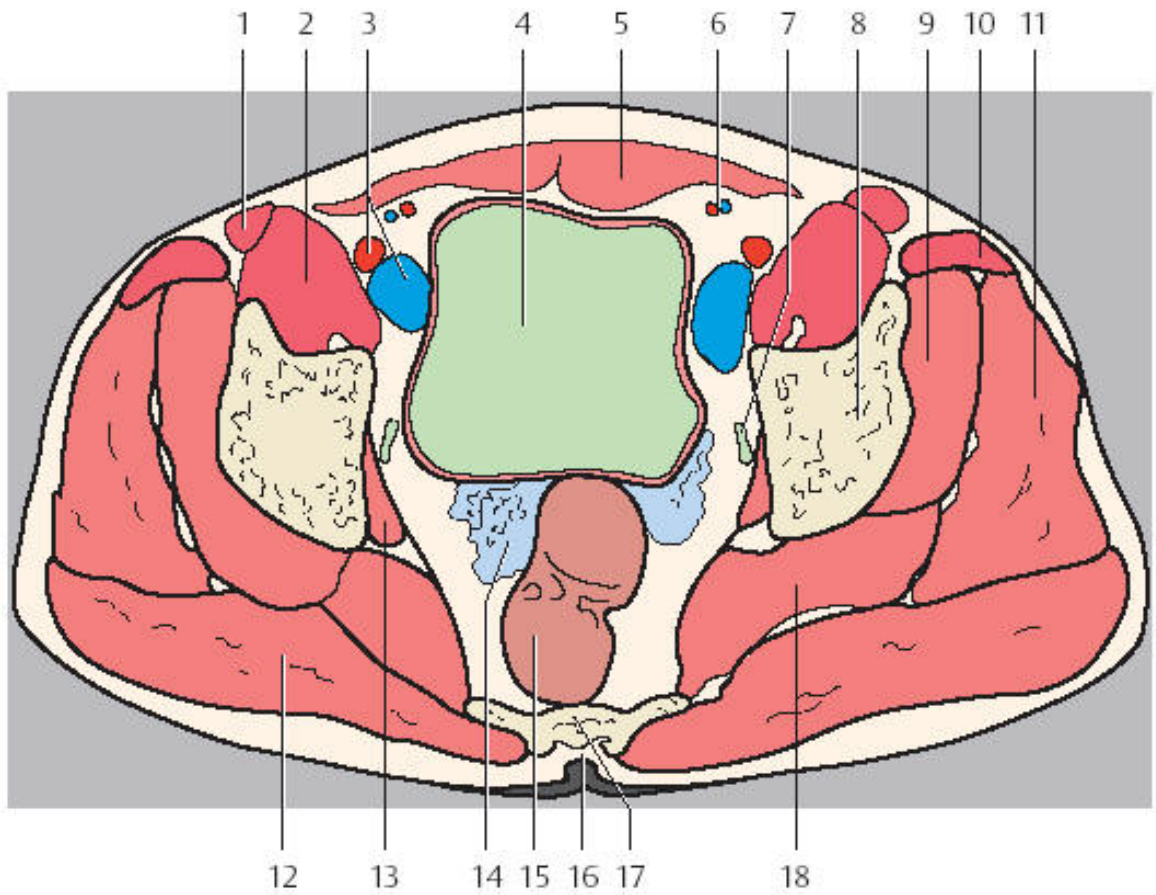




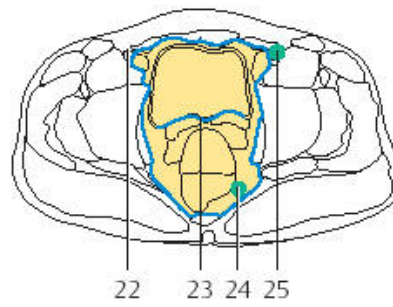
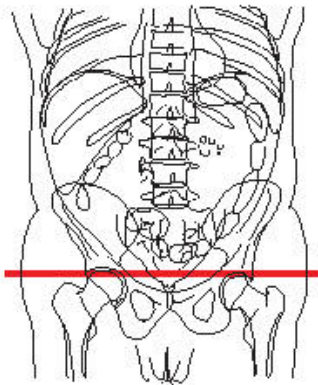
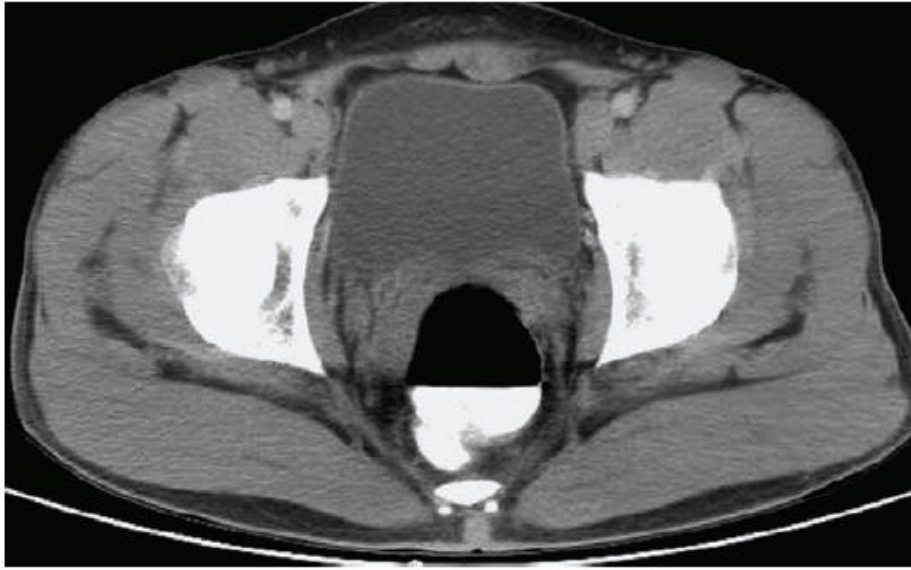- |            |            |
|------------|------------|
| 1. 臀中肌     | 22. 髂外淋巴结  |
| 2. 臀小肌     | 23. 膀胱旁窝   |
| 3. 髌骨      | 24. 骶淋巴结   |
| 4. 回肠      | 25. 直肠膀胱隐窝 |
| 5. 右髂外动静脉  | 26. 臀下淋巴结  |
| 6. 膀胱      |            |
| 7. 腹直肌     |            |
| 8. 乙状结肠    |            |
| 9. 腹壁下动静脉  |            |
| 10. 股神经    |            |
| 11. 髂腰肌    |            |
| 12. 缝匠肌    |            |
| 13. 臀大肌    |            |
| 14. 骶丛     |            |
| 15. 梨状肌    |            |
| 16. 精囊腺    |            |
| 17. 直肠上动脉  |            |
| 18. 骶管     |            |
| 19. 直肠     |            |
| 20. 左髂内动静脉 |            |
| 21. 输尿管    |            |

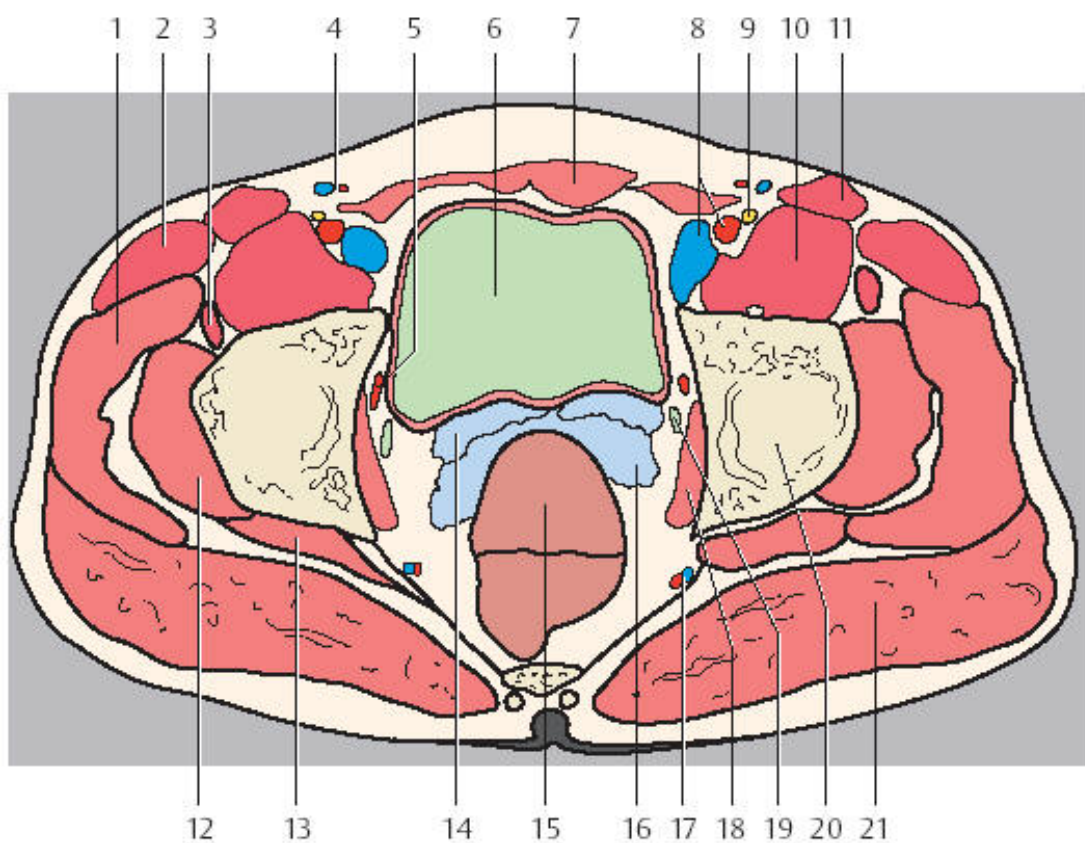






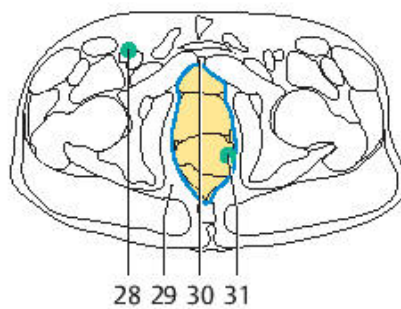
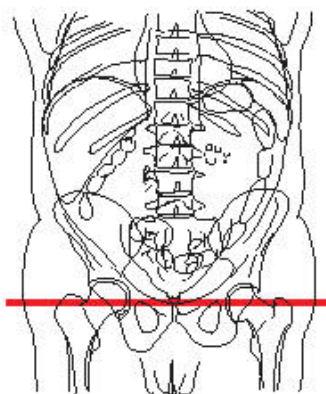
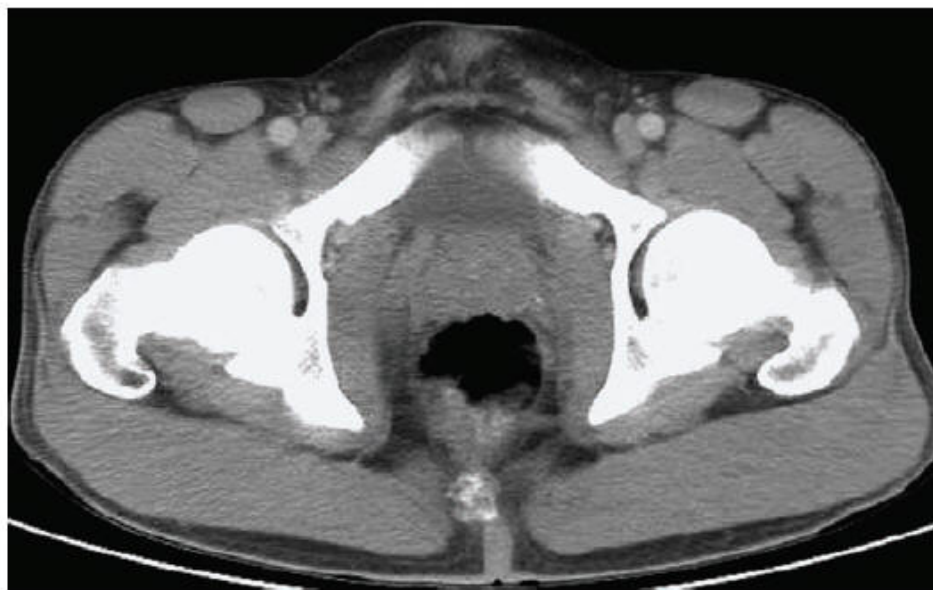
- |            |            |
|------------|------------|
| 1. 缝匠肌     | 21. 直肠膀胱隐窝 |
| 2. 髂腰肌     | 22. 膀胱旁窝   |
| 3. 右髂外动静脉  | 23. 髂外淋巴结  |
| 4. 膀胱      |            |
| 5. 腹直肌     |            |
| 6. 腹壁下动静脉  |            |
| 7. 输尿管     |            |
| 8. 髌骨体     |            |
| 9. 臀小肌     |            |
| 10. 阔筋膜张肌  |            |
| 11. 臀中肌    |            |
| 12. 臀大肌    |            |
| 13. 闭孔内肌   |            |
| 14. 精囊腺    |            |
| 15. 直肠     |            |
| 16. 骶骨裂孔   |            |
| 17. 骶骨     |            |
| 18. 梨状肌    |            |
| 19. 梨下孔    |            |
| 20. 直肠旁淋巴结 |            |

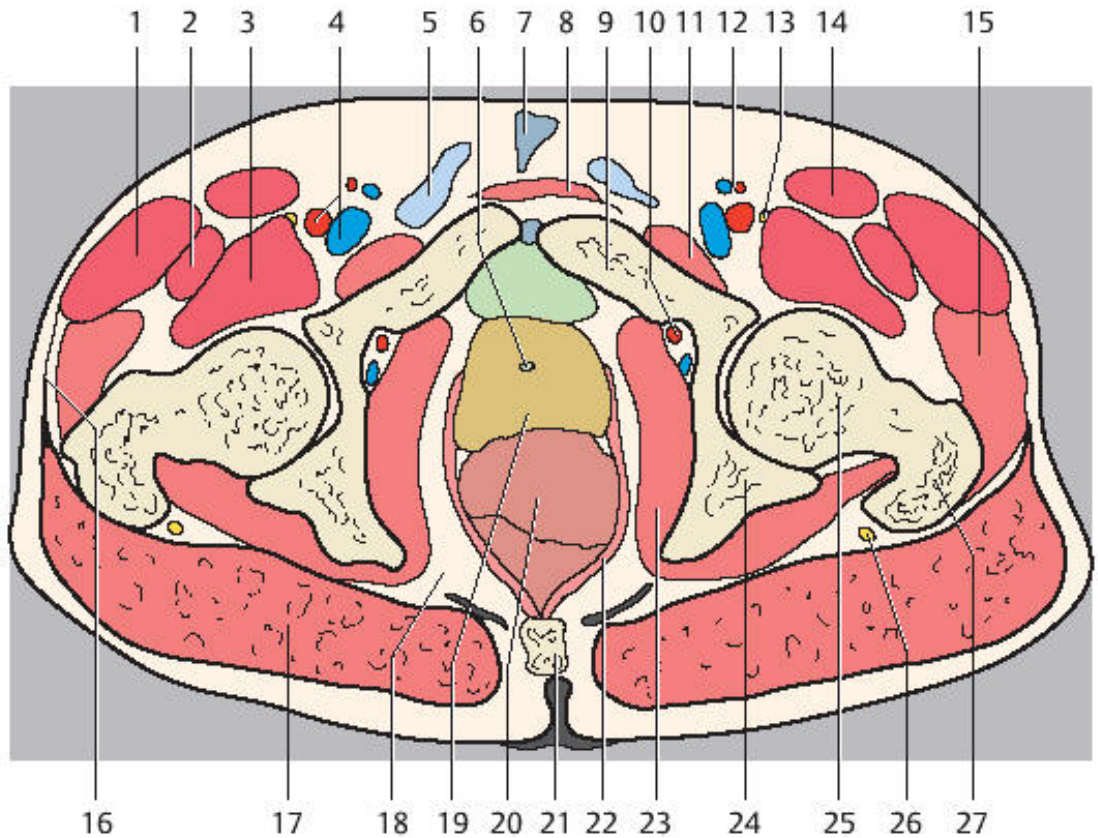




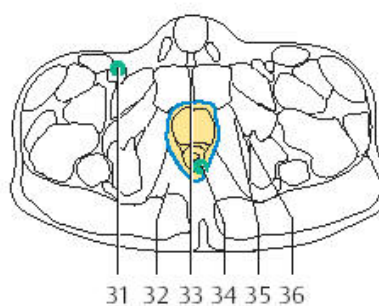
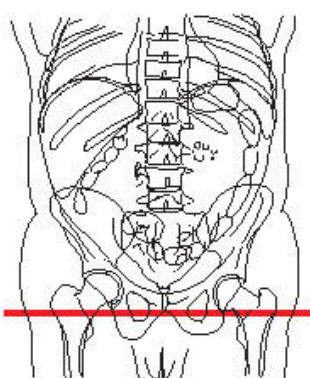
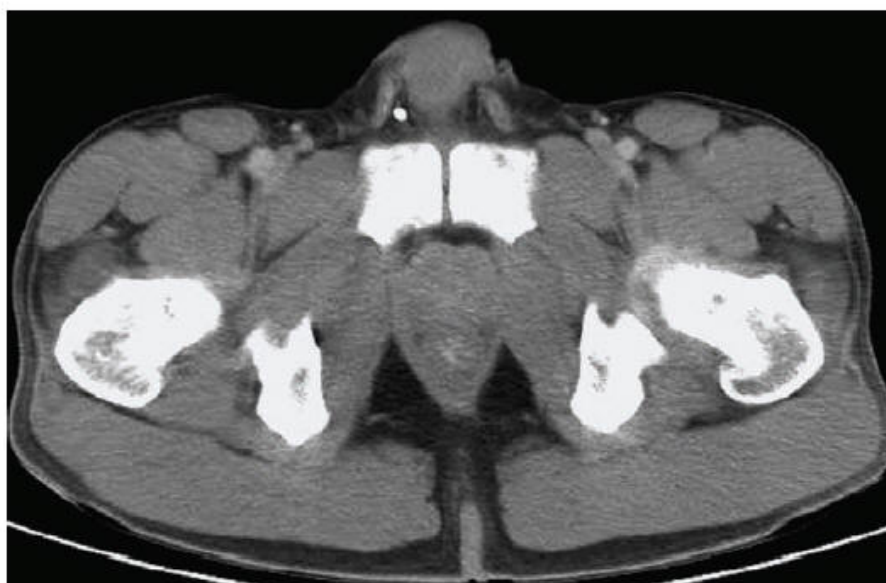
- |            |            |
|------------|------------|
| 1. 臀中肌     | 22. 直肠膀胱隐窝 |
| 2. 阔筋膜张肌   | 23. 直肠旁淋巴结 |
| 3. 股直肌     | 24. 髂外淋巴结  |
| 4. 腹壁浅动静脉  |            |
| 5. 闭孔动脉    |            |
| 6. 膀胱      |            |
| 7. 腹直肌     |            |
| 8. 左髂外动静脉  |            |
| 9. 股神经     |            |
| 10. 髂腰肌    |            |
| 11. 缝匠肌    |            |
| 12. 臀小肌    |            |
| 13. 梨状肌    |            |
| 14. 输精管壶腹部 |            |
| 15. 直肠     |            |
| 16. 精囊腺    |            |
| 17. 左臀下动静脉 |            |
| 18. 闭孔内肌   |            |
| 19. 输尿管    |            |
| 20. 髌骨体    |            |
| 21. 臀大肌    |            |

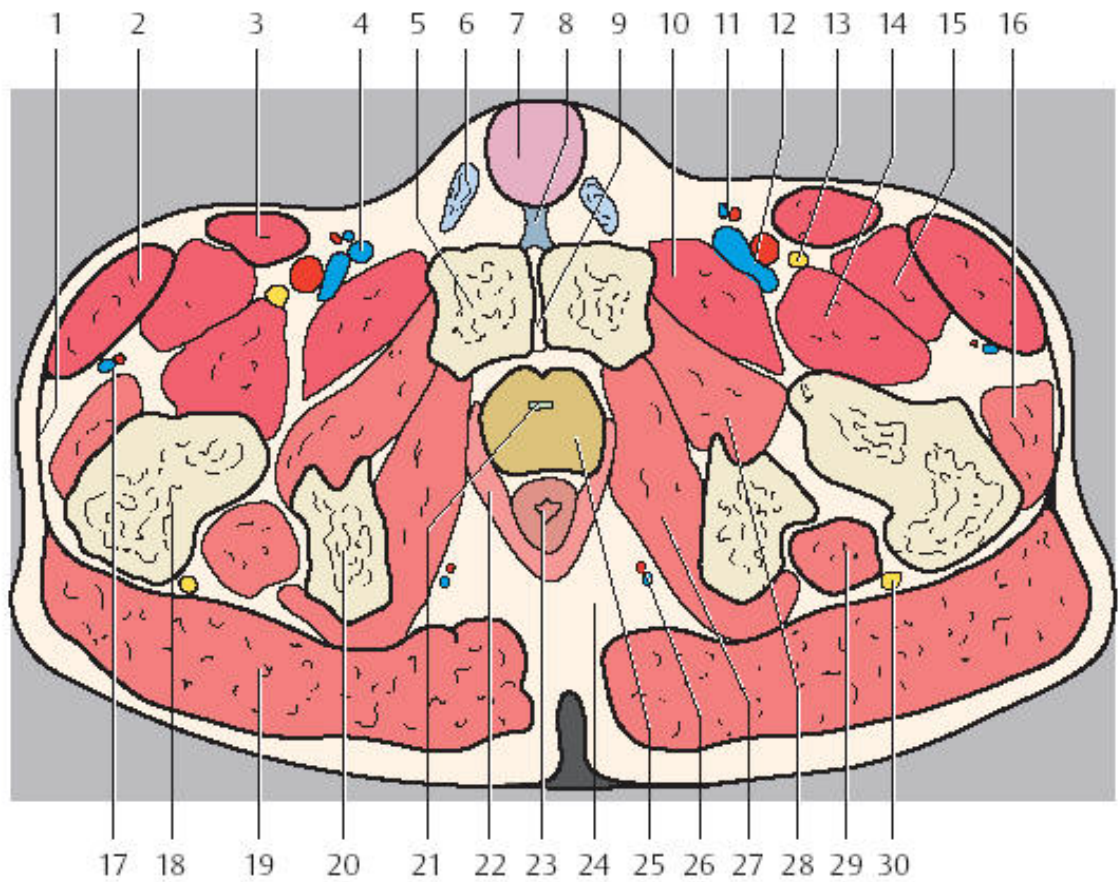






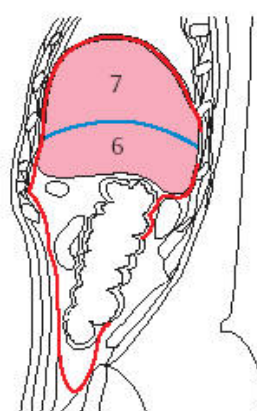
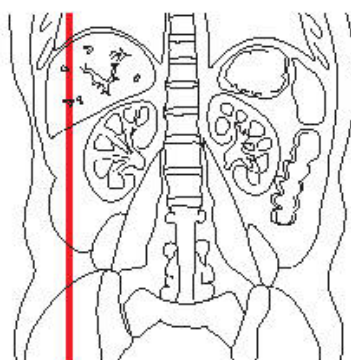
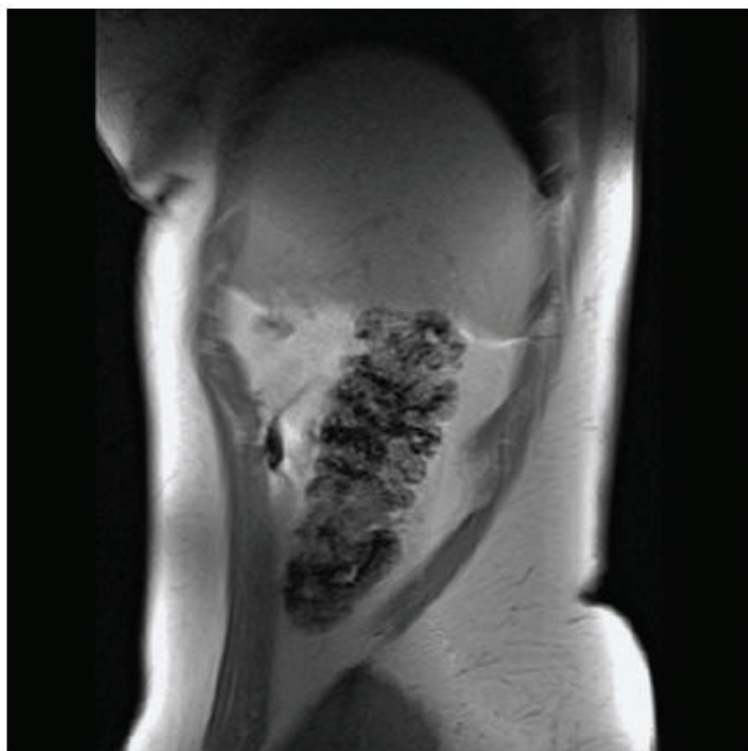
- |            |            |
|------------|------------|
| 1. 阔筋膜张肌   | 22. 肛提肌    |
| 2. 股直肌     | 23. 闭孔内肌   |
| 3. 髂腰肌     | 24. 坐骨     |
| 4. 右髂外动静脉  | 25. 股骨头    |
| 5. 精索      | 26. 大转子    |
| 6. 尿道      | 27. 坐骨神经   |
| 7. 阴茎悬韧带   | 28. 腹股沟淋巴结 |
| 8. 腹直肌     | 29. 坐骨直肠窝  |
| 9. 耻骨      | 30. 耻骨后间隙  |
| 10. 闭孔动脉   | 31. 直肠旁淋巴结 |
| 11. 闭孔外肌   |            |
| 12. 腹壁浅动静脉 |            |
| 13. 股神经    |            |
| 14. 缝匠肌    |            |
| 15. 臀小肌    |            |
| 16. 阔筋膜    |            |
| 17. 臀大肌    |            |
| 18. 坐骨直肠窝  |            |
| 19. 前列腺    |            |
| 20. 直肠壶腹   |            |
| 21. 尾骨     |            |



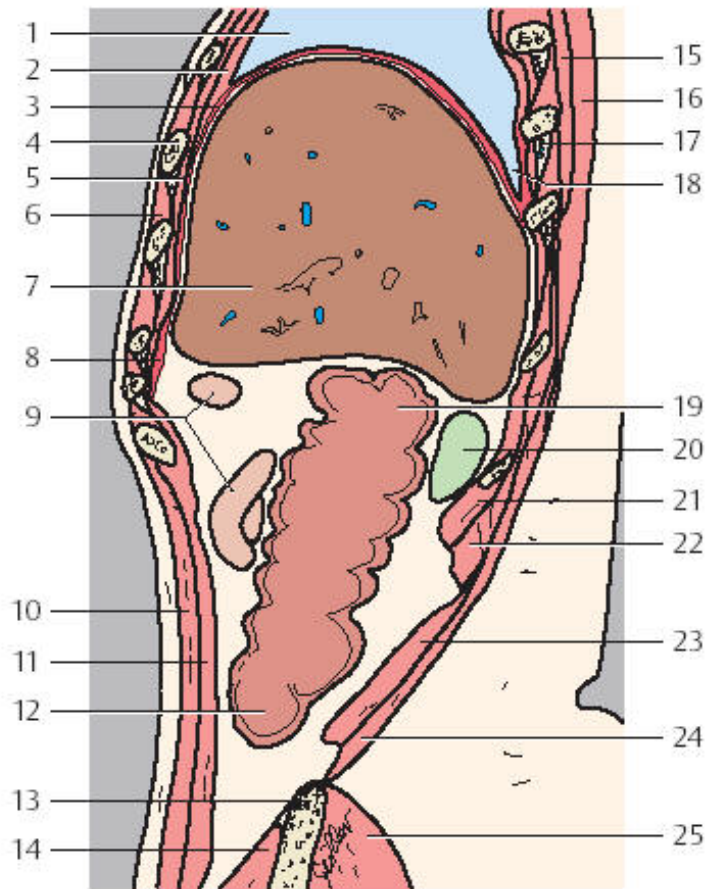


- |             |            |
|-------------|------------|
| 1. 阔筋膜      | 22. 肛提肌    |
| 2. 阔筋膜张肌    | 23. 直肠     |
| 3. 缝匠肌      | 24. 坐骨直肠窝  |
| 4. 大隐静脉     | 25. 前列腺    |
| 5. 耻骨上支     | 26. 阴部内动脉  |
| 6. 精索       | 27. 闭孔内肌   |
| 7. 阴茎根      | 28. 闭孔外肌   |
| 8. 阴茎悬韧带    | 29. 股方肌    |
| 9. 耻骨联合     | 30. 坐骨神经   |
| 10. 耻骨肌     | 31. 腹股沟淋巴结 |
| 11. 腹壁浅动静脉  | 32. 坐骨直肠窝  |
| 12. 股动静脉    | 33. 耻骨后间隙  |
| 13. 股神经     | 34. 直肠旁淋巴结 |
| 14. 髂腰肌     | 35. 闭孔膜    |
| 15. 股直肌     | 36. 闭孔管    |
| 16. 臀小肌     |            |
| 17. 旋股外侧动静脉 |            |
| 18. 股骨转子间部  |            |
| 19. 臀大肌     |            |
| 20. 坐骨      |            |
| 21. 尿道      |            |

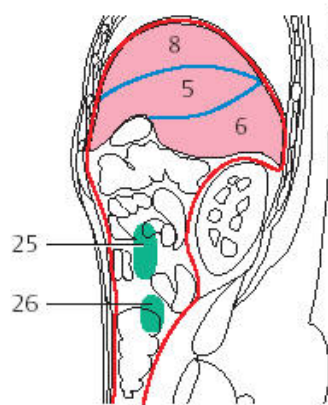
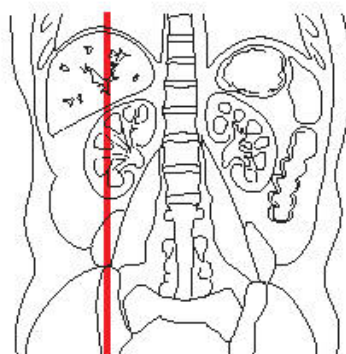
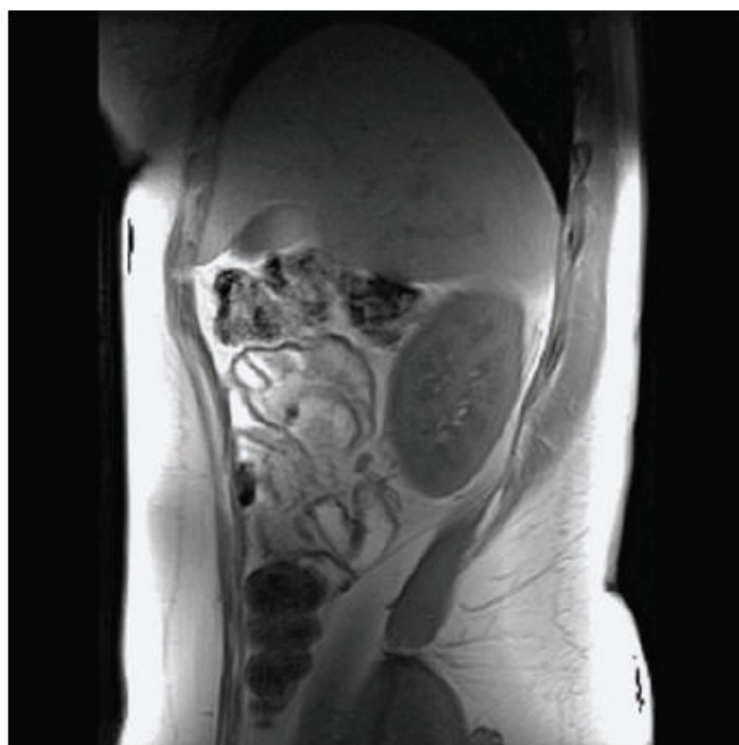



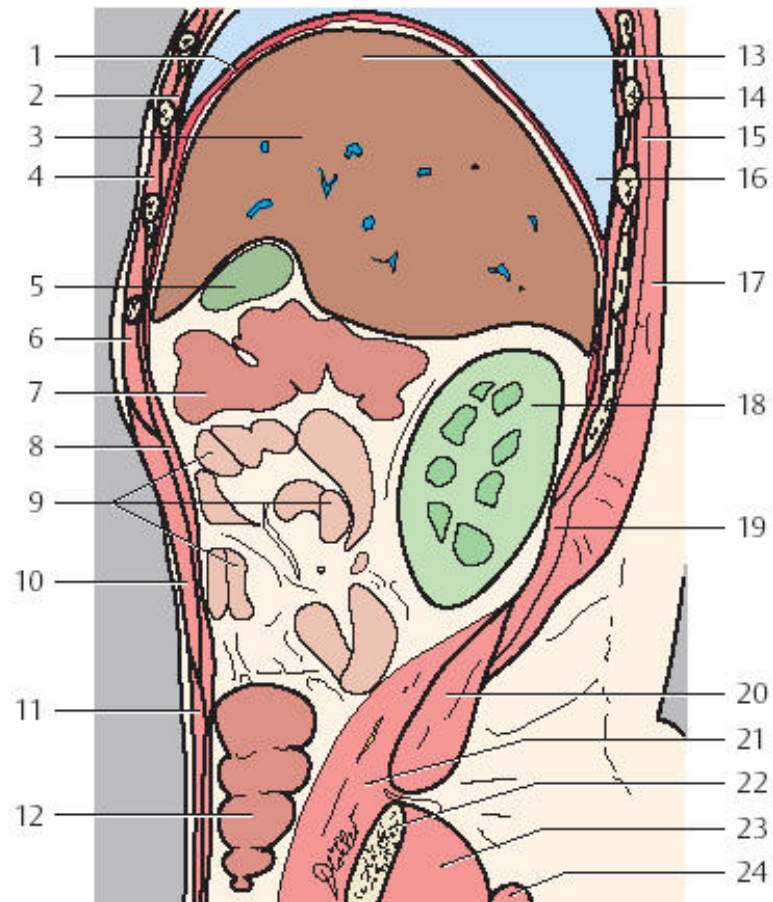
— = 腹膜



- |                |          |
|----------------|----------|
| 1. 右肺          | 23. 腹横肌  |
| 2. 胸横肌         | 24. 腹外斜肌 |
| 3. 横膈          | 25. 臀中肌  |
| 4. 肋骨          |          |
| 5. 肋间内肌        |          |
| 6. 肋间外肌        |          |
| 7. 肝右叶         |          |
| 8. 横膈（肋部）      |          |
| 9. 小肠（空肠）      |          |
| 10. 腹外斜肌       |          |
| 11. 腹内斜肌       |          |
| 12. 盲肠         |          |
| 13. 髂骨嵴        |          |
| 14. 髂肌         |          |
| 15. 下后锯肌       |          |
| 16. 背阔肌        |          |
| 17. 肋间动脉、静脉与神经 |          |
| 18. 横膈（肋膈隐窝）   |          |
| 19. 结肠右曲       |          |
| 20. 右肾         |          |
| 21. 腰方肌        |          |
| 22. 竖脊肌        |          |

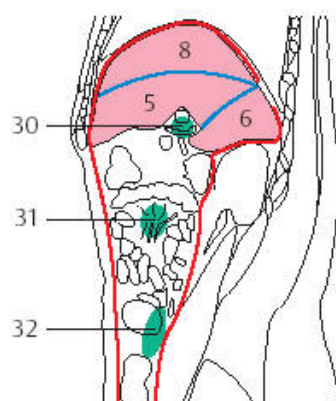
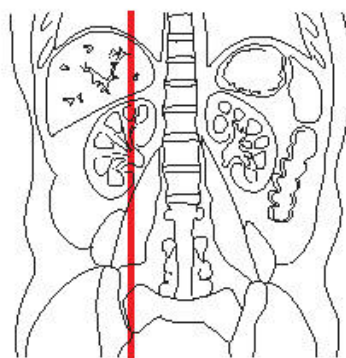
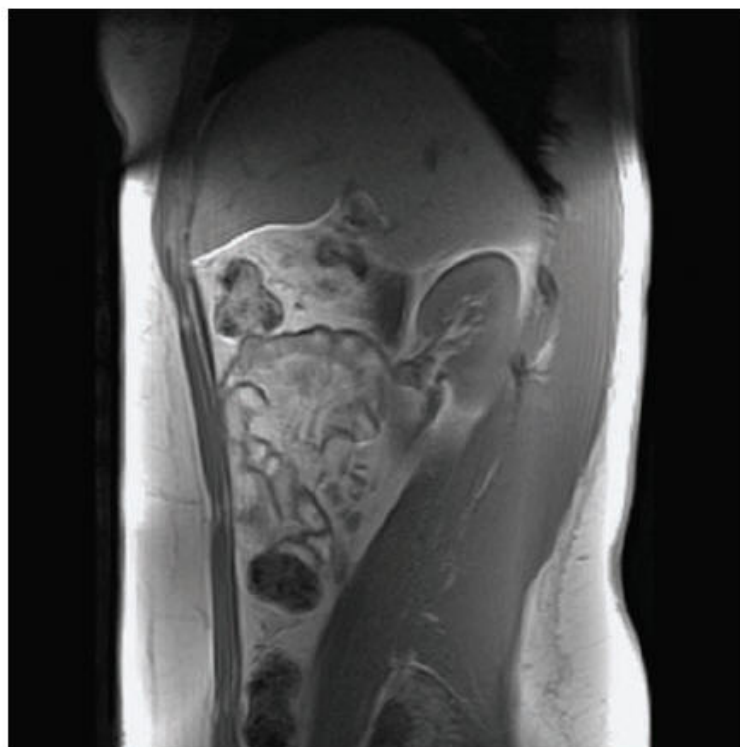

— = 腹膜

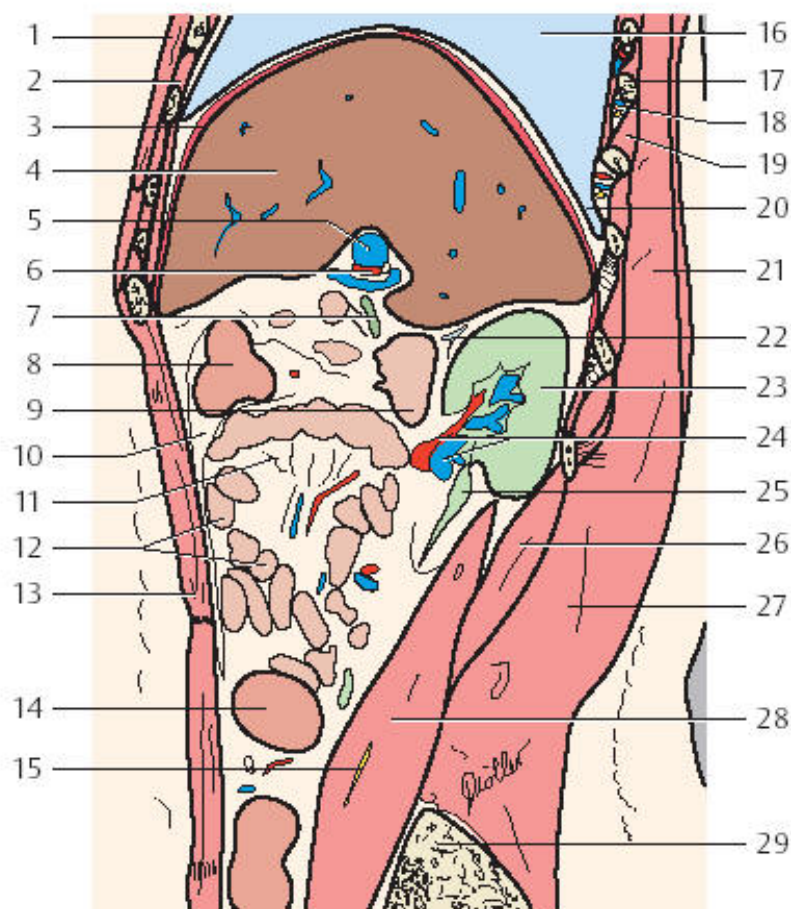


- |            |            |
|------------|------------|
| 1. 横膈      | 22. 髂骨嵴    |
| 2. 肋间内肌    | 23. 臀中肌    |
| 3. 肝右叶     | 24. 臀大肌    |
| 4. 肋间外肌    | 25. 肠系膜淋巴结 |
| 5. 胆囊      | 26. 结肠旁淋巴结 |
| 6. 腹直肌     |            |
| 7. 横结肠     |            |
| 8. 腹横肌     |            |
| 9. 小肠 (空肠) |            |
| 10. 外斜肌    |            |
| 11. 内斜肌    |            |
| 12. 盲肠     |            |
| 13. 肝脏     |            |
| 14. 肋骨     |            |
| 15. 竖脊肌    |            |
| 16. 肋膈隐窝   |            |
| 17. 背阔肌    |            |
| 18. 右肾     |            |
| 19. 下后锯肌   |            |
| 20. 腰方肌    |            |
| 21. 腰大肌    |            |

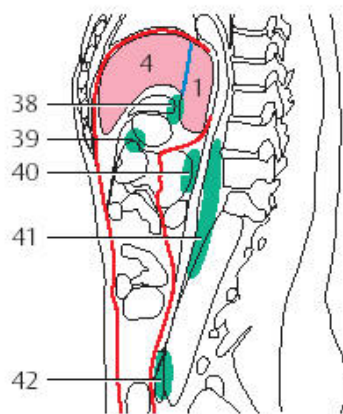
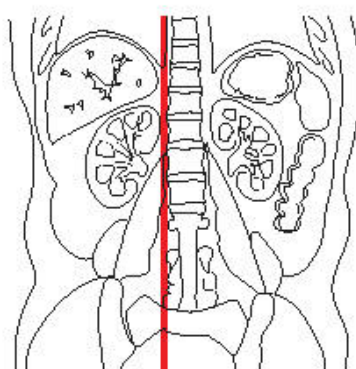
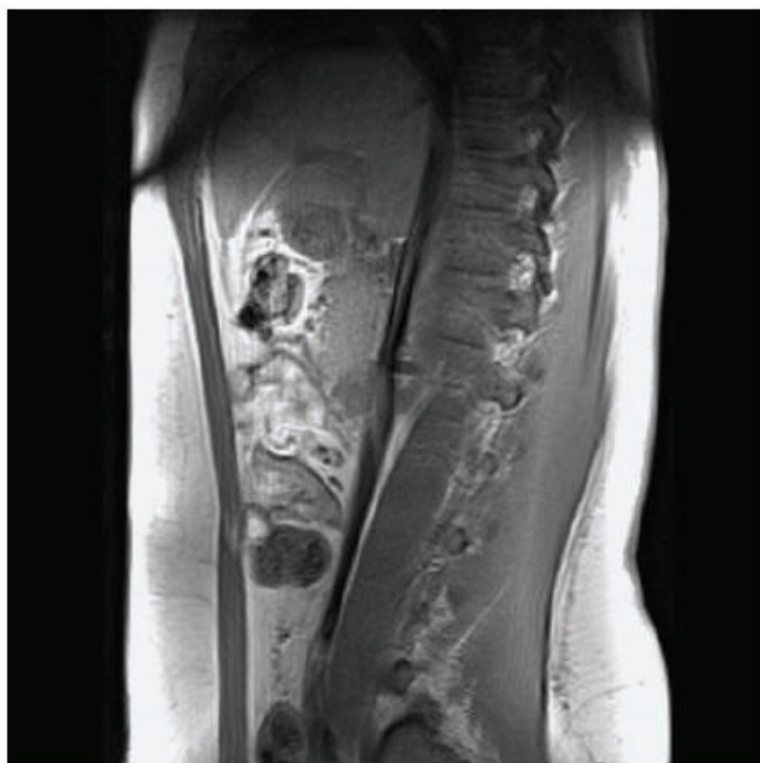



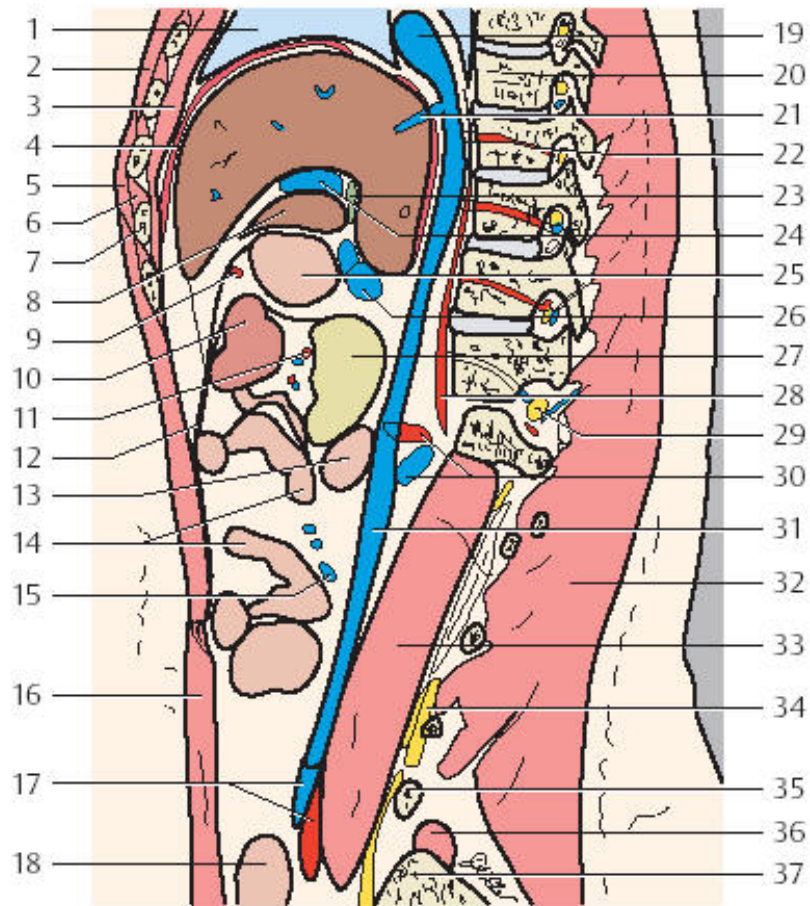
— = 腹膜



- |              |            |
|--------------|------------|
| 1. 胸肌        | 22. 肾上腺    |
| 2. 胸横肌       | 23. 右肾     |
| 3. 横膈        | 24. 肾动静脉   |
| 4. 肝右叶       | 25. 输尿管    |
| 5. 肝门静脉      | 26. 腰方肌    |
| 6. 肝动脉       | 27. 竖脊肌    |
| 7. 胆管        | 28. 腰大肌    |
| 8. 横结肠       | 29. 髂骨嵴    |
| 9. 十二指肠      | 30. 肝淋巴结   |
| 10. 大网膜      | 31. 肠系膜淋巴结 |
| 11. 肠系膜      | 32. 结肠旁淋巴结 |
| 12. 小肠       |            |
| 13. 腹直肌      |            |
| 14. 升结肠      |            |
| 15. 股神经      |            |
| 16. 右肺       |            |
| 17. 肋骨       |            |
| 18. 肋间动静脉与神经 |            |
| 19. 肋间肌      |            |
| 20. 肋膈隐窝     |            |
| 21. 背阔肌      |            |

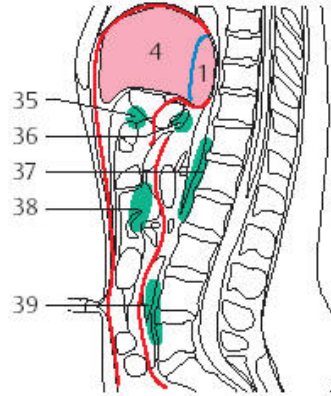
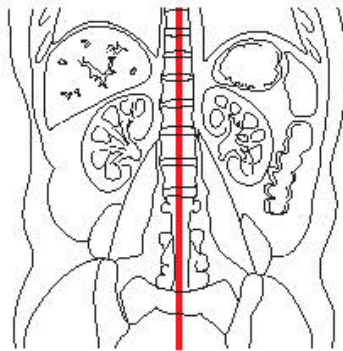
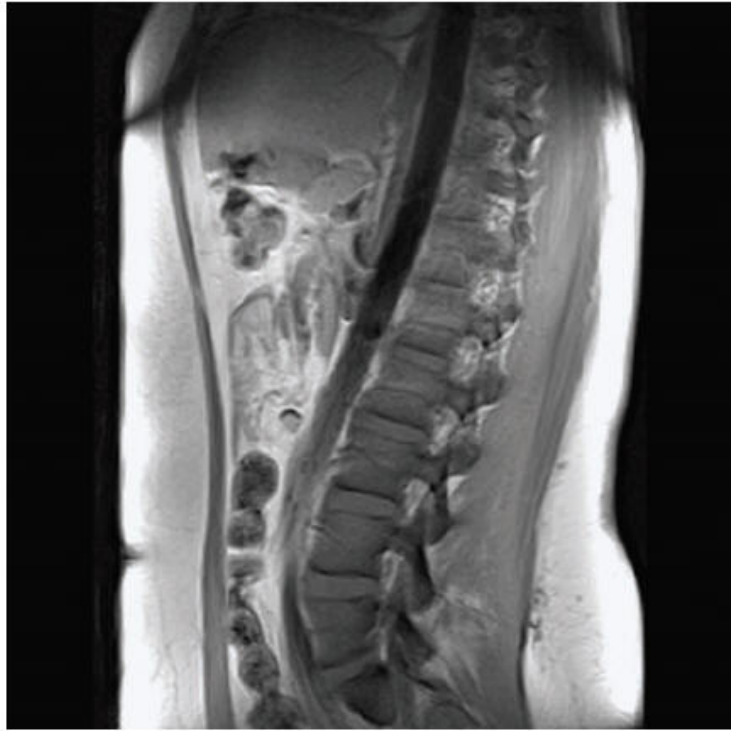

— = 腹膜

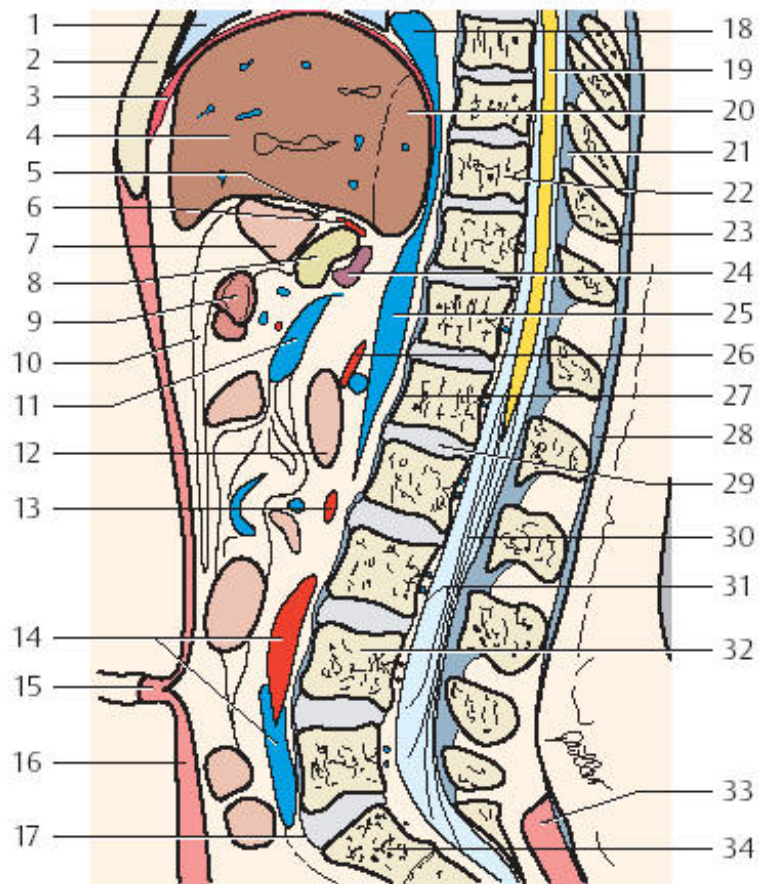


- |            |              |
|------------|--------------|
| 1. 右肺      | 22. 肋间动脉     |
| 2. 胸肌      | 23. 胆管       |
| 3. 胸横肌     | 24. 肝门静脉左支   |
| 4. 横膈      | 25. 胃        |
| 5. 外斜肌     | 26. 肝门静脉     |
| 6. 肋间肌     | 27. 胰腺       |
| 7. 肋骨      | 28. 横膈（腰部）   |
| 8. 肝方叶     | 29. 神经根      |
| 9. 胃网膜右动脉  | 30. 肾动静脉     |
| 10. 横结肠    | 31. 下腔静脉     |
| 11. 结肠动脉   | 32. 竖脊肌      |
| 12. 大网膜    | 33. 腰大肌      |
| 13. 十二指肠   | 34. 腰骶丛      |
| 14. 小肠     | 35. L4 横突    |
| 15. 空肠静脉   | 36. 腰方肌      |
| 16. 腹直肌    | 37. 髂骨嵴      |
| 17. 髂总动静脉  | 38. 肝淋巴结     |
| 18. 小肠（回肠） | 39. 胃大网膜淋巴结  |
| 19. 右心房    | 40. 胰腺淋巴结    |
| 20. 胸椎     | 41. 下腔静脉旁淋巴结 |
| 21. 肝静脉    | 42. 髂总淋巴结    |

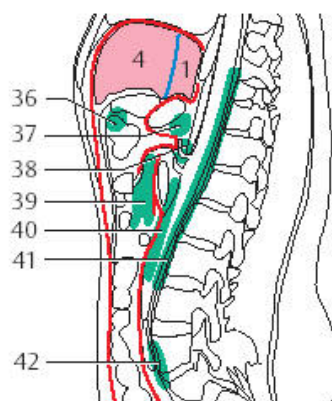
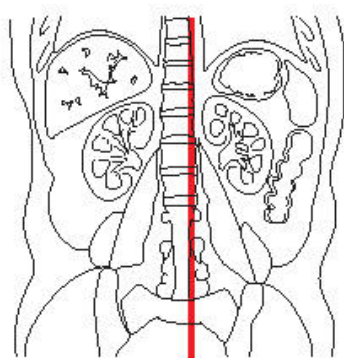
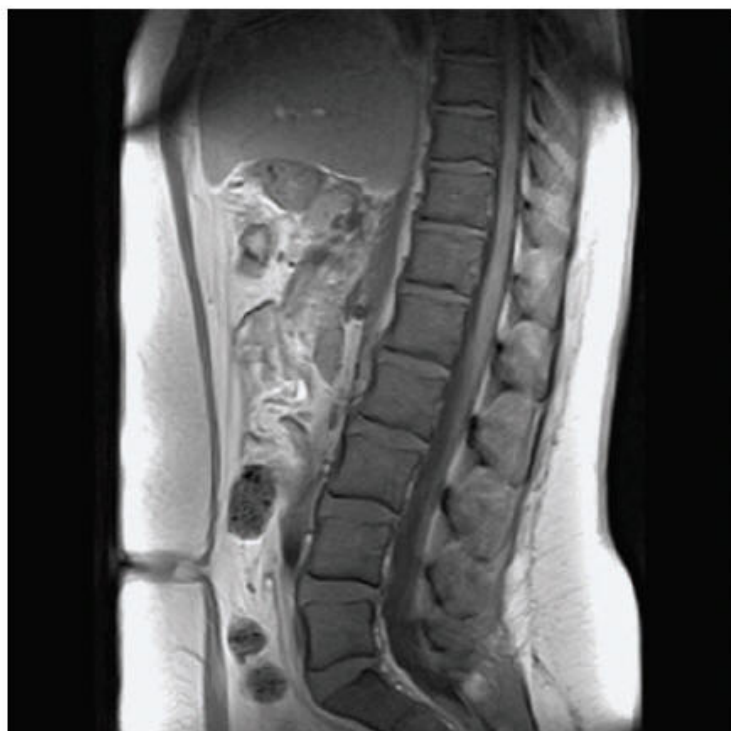



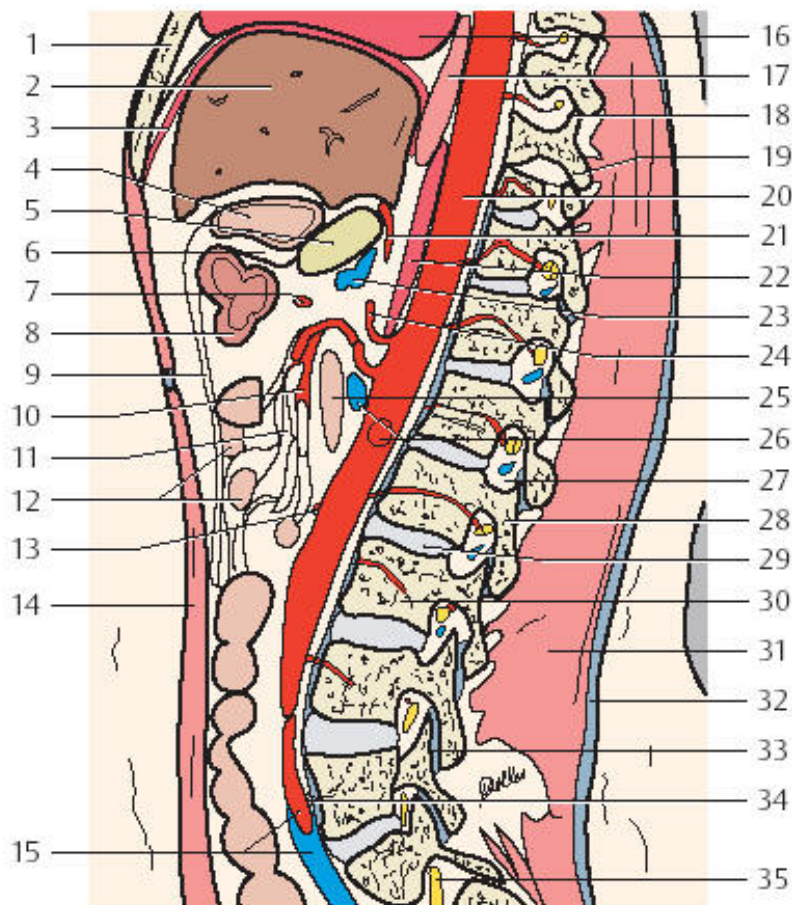
— = 腹膜



- |            |              |
|------------|--------------|
| 1. 肺       | 23. 棘突       |
| 2. 胸骨      | 24. 肝门静脉     |
| 3. 横膈      | 25. 下腔静脉     |
| 4. 肝脏      | 26. 肠系膜下动脉   |
| 5. 小网膜     | 27. 前纵韧带     |
| 6. 胃左动脉    | 28. 胸腰筋膜     |
| 7. 胃       | 29. L1/2 椎间盘 |
| 8. 胰腺      | 30. 马尾       |
| 9. 横结肠     | 31. 硬脊膜      |
| 10. 大网膜    | 32. 第4腰椎     |
| 11. 肠系膜上静脉 | 33. 竖脊肌      |
| 12. 十二指肠降部 | 34. 骶骨       |
| 13. 肠系膜下动脉 | 35. 胃网膜淋巴结   |
| 14. 髂总动静脉  | 36. 胰腺淋巴结    |
| 15. 脐      | 37. 下腔静脉旁淋巴结 |
| 16. 腹直肌    | 38. 肠系膜淋巴结   |
| 17. 岬      | 39. 髂总淋巴结    |
| 18. 右心房    |              |
| 19. 脊髓     |              |
| 20. 肝尾状叶   |              |
| 21. 黄韧带    |              |
| 22. 第10胸椎  |              |

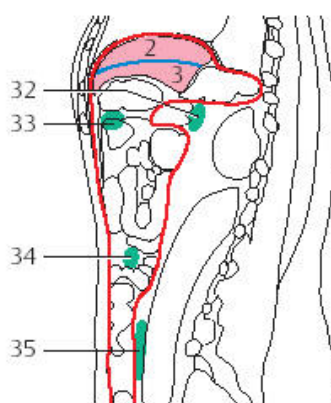
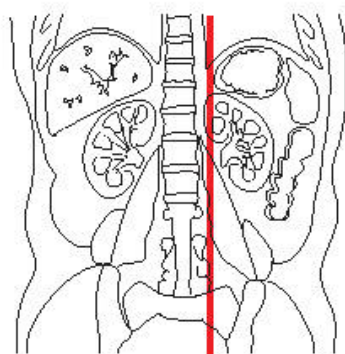
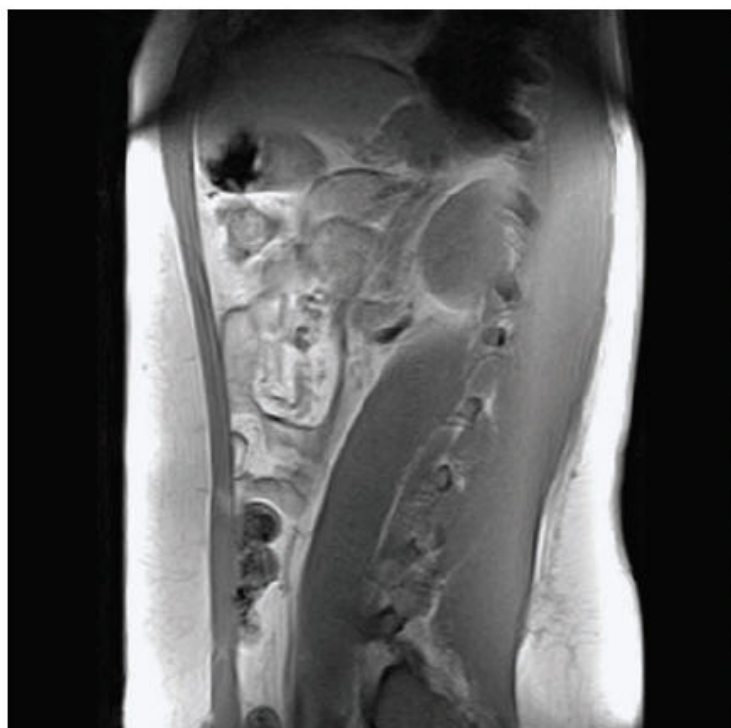

— = 腹膜

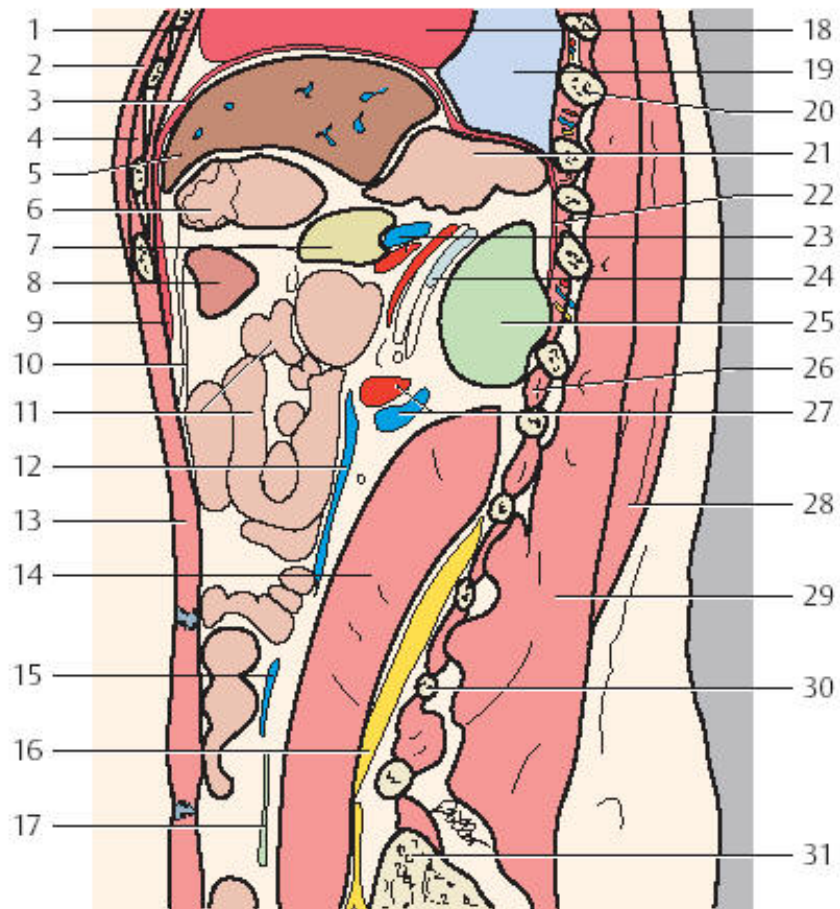


- |            |              |
|------------|--------------|
| 1. 胸骨      | 22. 横膈（腰部）   |
| 2. 肝脏      | 23. 肝门静脉     |
| 3. 横膈      | 24. 腹腔干      |
| 4. 胃       | 25. 十二指肠降部   |
| 5. 胰腺      | 26. 左肾动静脉    |
| 6. 网膜囊     | 27. 椎间孔      |
| 7. 结肠中动脉   | 28. 椎弓根      |
| 8. 横结肠     | 29. L2/3 椎间盘 |
| 9. 大网膜     | 30. 第3腰椎     |
| 10. 肠系膜上动脉 | 31. 竖脊肌      |
| 11. 肠系膜    | 32. 胸腰筋膜     |
| 12. 小肠     | 33. 关节突关节    |
| 13. 肠系膜下动脉 | 34. 前纵韧带     |
| 14. 腹直肌    | 35. S1 神经根   |
| 15. 髂总动静脉  | 36. 胃网膜淋巴结   |
| 16. 心脏     | 37. 胰腺淋巴结    |
| 17. 食管     | 38. 腹腔干淋巴结   |
| 18. 上关节突   | 39. 肠系膜淋巴结   |
| 19. 下关节突   | 40. 腰淋巴结     |
| 20. 降主动脉   | 41. 下腔静脉旁淋巴结 |
| 21. 胃左动脉   | 42. 髂总淋巴结    |

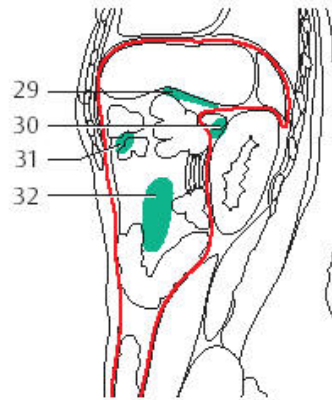
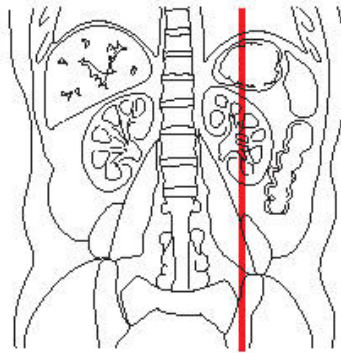
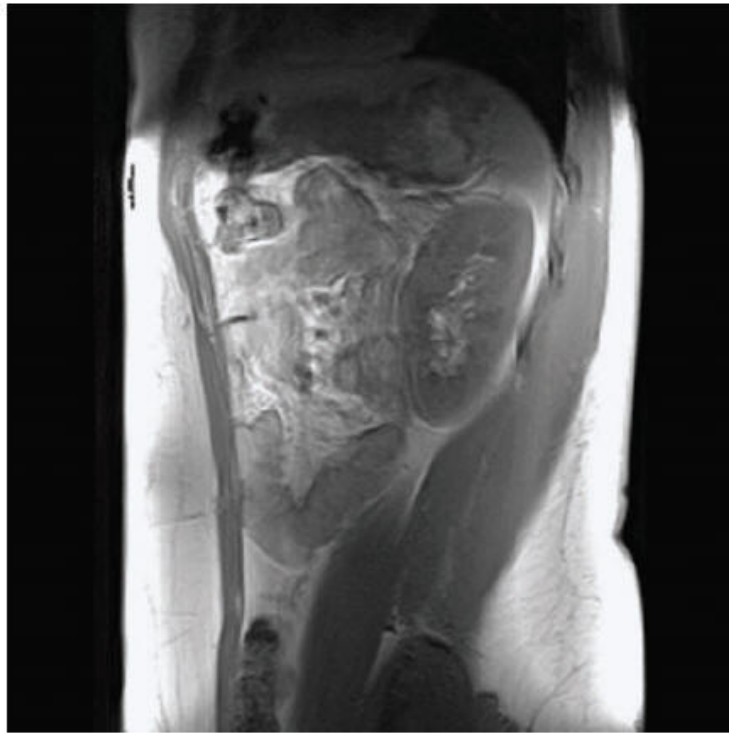



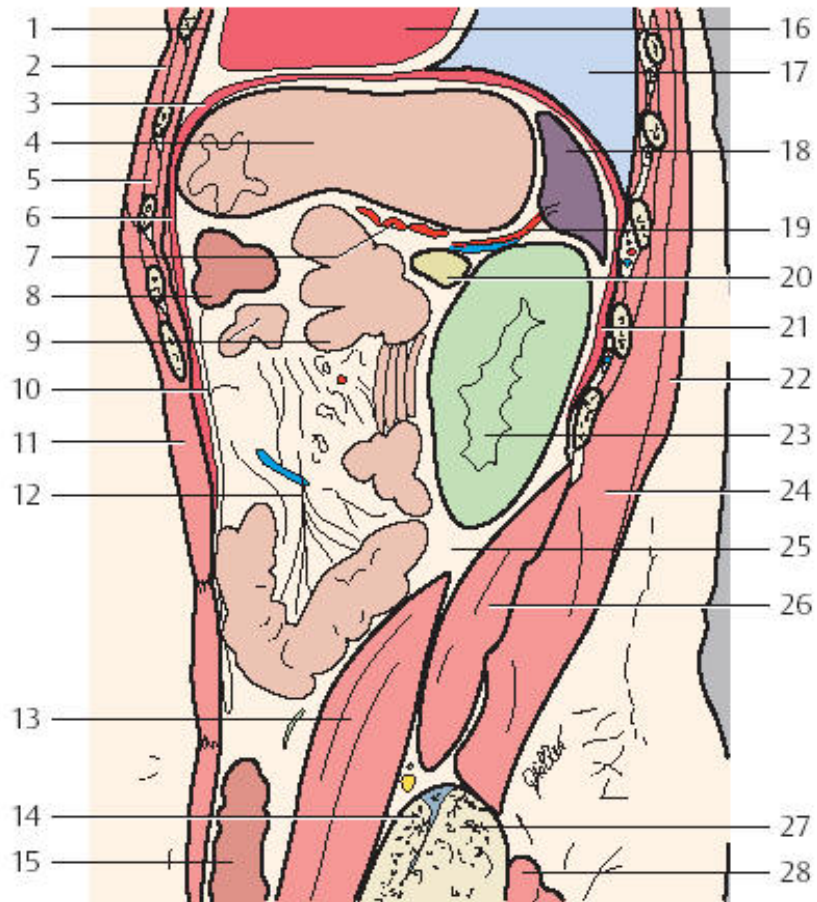
— = 腹膜



- |             |            |
|-------------|------------|
| 1. 胸横肌      | 22. 横膈（腰部） |
| 2. 胸肌       | 23. 脾动静脉   |
| 3. 横膈       | 24. 肾上腺    |
| 4. 肋间肌      | 25. 左肾     |
| 5. 肝脏       | 26. 横突间肌   |
| 6. 胃底       | 27. 肾动静脉   |
| 7. 胰腺       | 28. 背阔肌    |
| 8. 横结肠      | 29. 竖脊肌    |
| 9. 横膈（肋部）   | 30. L3 横突  |
| 10. 大网膜     | 31. 髂骨嵴    |
| 11. 小肠      | 32. 胰腺淋巴结  |
| 12. 肠系膜下静脉  | 33. 胃网膜淋巴结 |
| 13. 腹直肌     | 34. 肠管旁淋巴结 |
| 14. 腰大肌     | 35. 髂总淋巴结  |
| 15. 卵巢静脉    |            |
| 16. 腰骶丛     |            |
| 17. 输尿管     |            |
| 18. 心脏      |            |
| 19. 肺       |            |
| 20. 肋骨      |            |
| 21. 胃（近心脏部） |            |

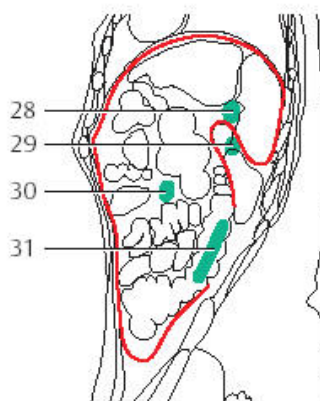
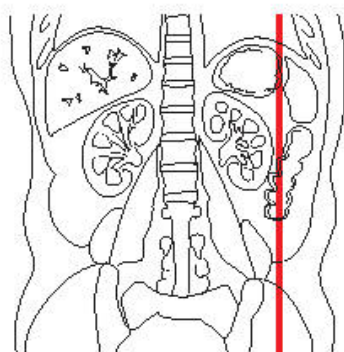
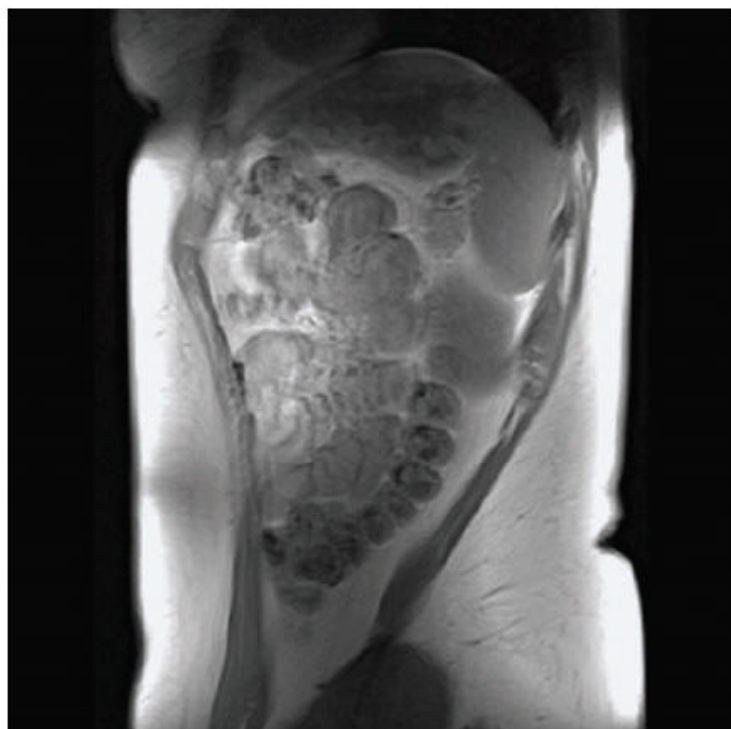


— = 腹膜

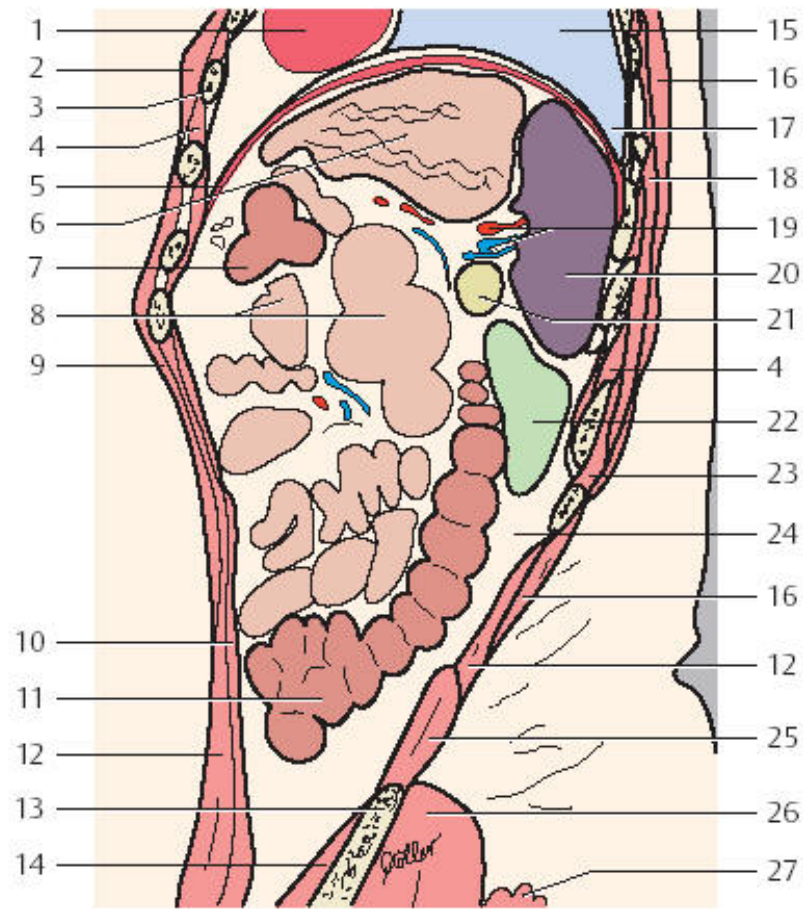


- |            |              |
|------------|--------------|
| 1. 胸横肌     | 22. 背阔肌      |
| 2. 胸大肌     | 23. 左肾       |
| 3. 横膈      | 24. 竖脊肌      |
| 4. 胃底      | 25. 肾周脂肪囊    |
| 5. 肋间肌     | 26. 腰方肌      |
| 6. 横膈（肋部）  | 27. 髂骨嵴      |
| 7. 胃动脉     | 28. 臀大肌      |
| 8. 横结肠     | 29. 左侧胃网膜淋巴结 |
| 9. 小肠      | 30. 胰腺淋巴结    |
| 10. 大网膜    | 31. 右侧胃网膜淋巴结 |
| 11. 腹直肌    | 32. 肠管旁淋巴结   |
| 12. 肠系膜    |              |
| 13. 腰大肌    |              |
| 14. 骶骨     |              |
| 15. 降结肠    |              |
| 16. 心脏     |              |
| 17. 肺      |              |
| 18. 脾      |              |
| 19. 脾动静脉   |              |
| 20. 胰腺     |              |
| 21. 横膈（腰部） |              |

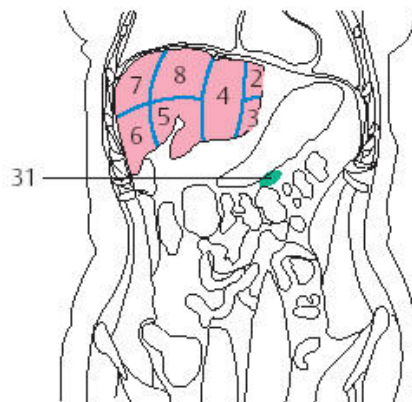
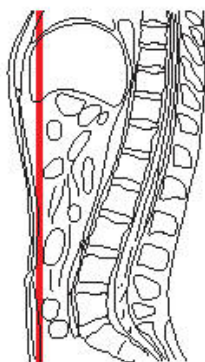
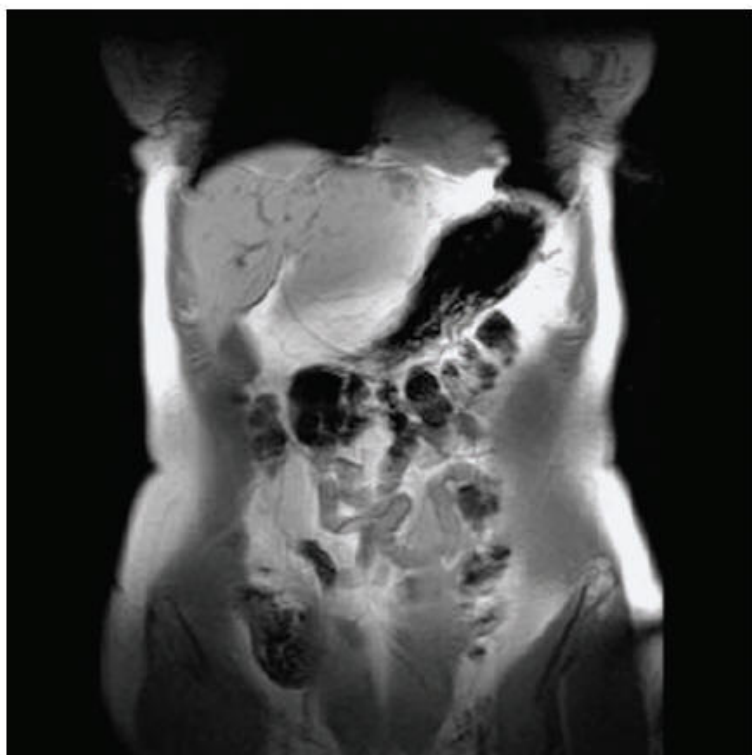


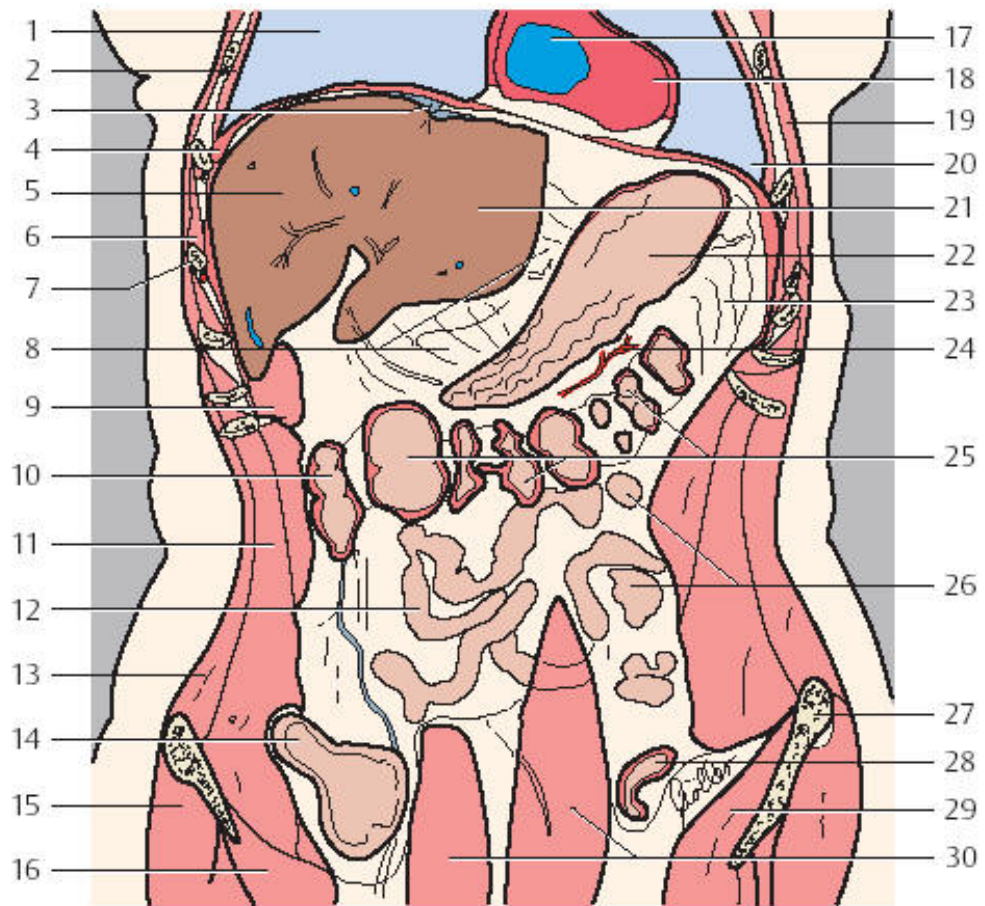


— = 腹膜



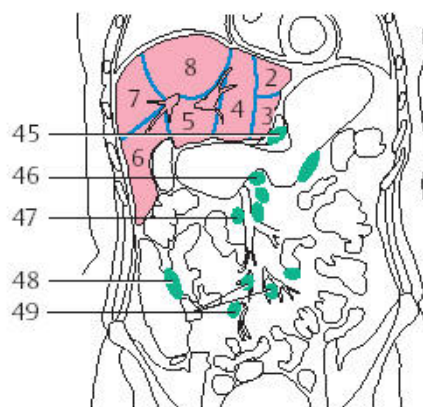
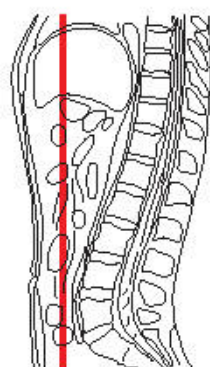
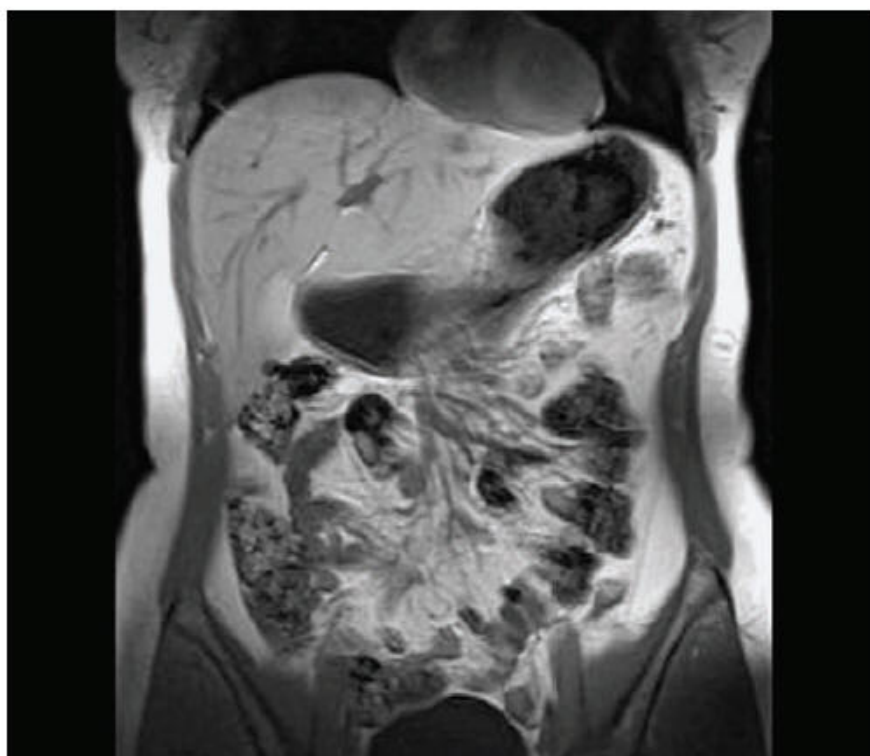
- |          |            |
|----------|------------|
| 1. 心尖    | 22. 左肾     |
| 2. 胸大肌   | 23. 竖脊肌    |
| 3. 肋骨    | 24. 肾周脂肪囊  |
| 4. 肋间肌   | 25. 腰方肌    |
| 5. 横膈    | 26. 臀中肌    |
| 6. 胃     | 27. 臀大肌    |
| 7. 横结肠   | 28. 脾淋巴结   |
| 8. 小肠    | 29. 胰腺淋巴结  |
| 9. 腹外斜肌  | 30. 肠管间淋巴结 |
| 10. 腹横肌  | 31. 结肠旁淋巴结 |
| 11. 降结肠  |            |
| 12. 腹内斜肌 |            |
| 13. 髂骨棘  |            |
| 14. 髂肌   |            |
| 15. 肺    |            |
| 16. 背阔肌  |            |
| 17. 肋膈隐窝 |            |
| 18. 下后锯肌 |            |
| 19. 脾动静脉 |            |
| 20. 脾    |            |
| 21. 胰腺   |            |

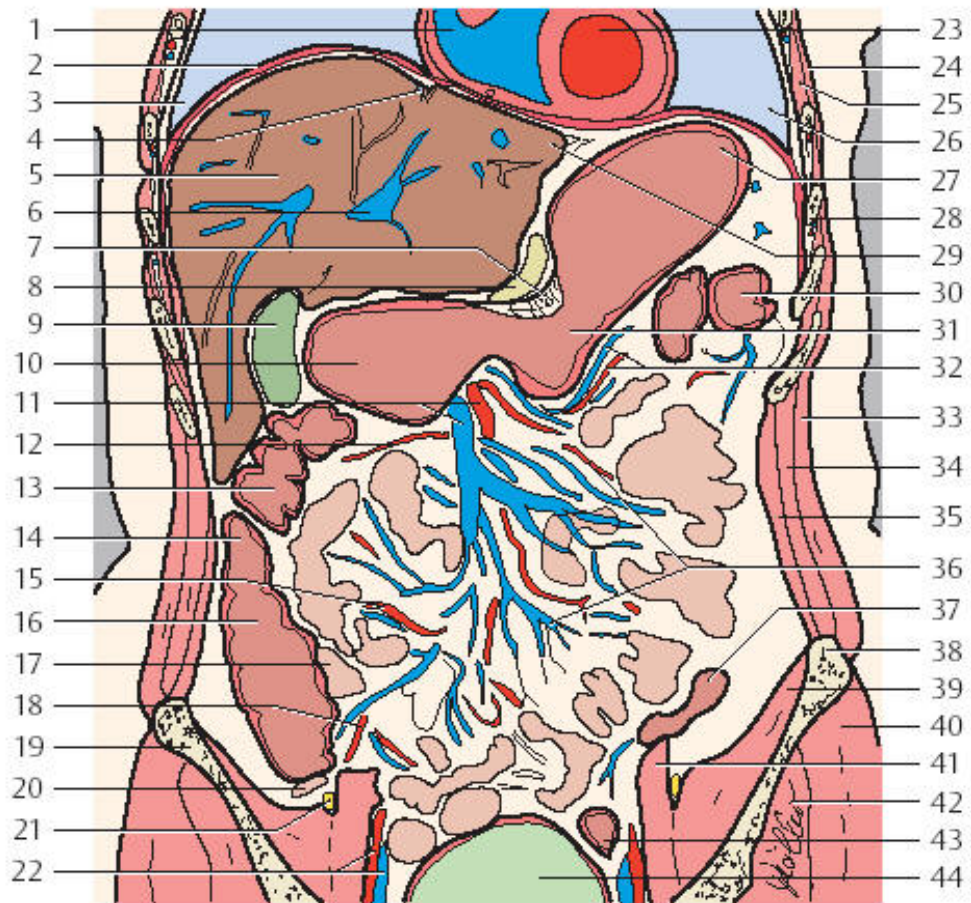




- |                          |            |
|--------------------------|------------|
| 1. 右肺                    | 21. 肝左叶    |
| 2. 胸膜壁层（肋部）与胸肌（肋间内肌与最内肌） | 22. 胃      |
| 3. 肝镰状韧带                 | 23. 大网膜    |
| 4. 横膈                    | 24. 胃网膜右动脉 |
| 5. 肝右叶                   | 25. 横结肠    |
| 6. 肋间外肌                  | 26. 空肠     |
| 7. 肋骨（7）                 | 27. 髂前上棘   |
| 8. 小网膜                   | 28. 乙状结肠   |
| 9. 腹横肌                   | 29. 腹直肌    |
| 10. 结肠右曲                 | 30. 胃网膜淋巴结 |
| 11. 腹内斜肌                 |            |
| 12. 回肠                   |            |
| 13. 腹外斜肌                 |            |
| 14. 盲肠                   |            |
| 15. 臀中肌                  |            |
| 16. 髂腰肌                  |            |
| 17. 右心室                  |            |
| 18. 心尖                   |            |
| 19. 前锯肌                  |            |
| 20. 左肺（肋膈隐窝）             |            |

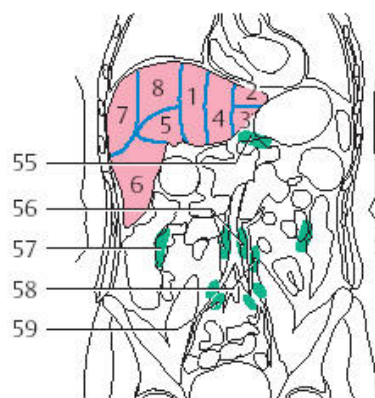
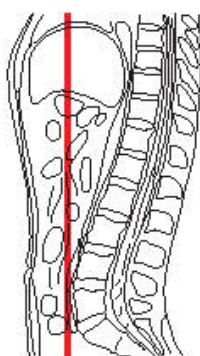
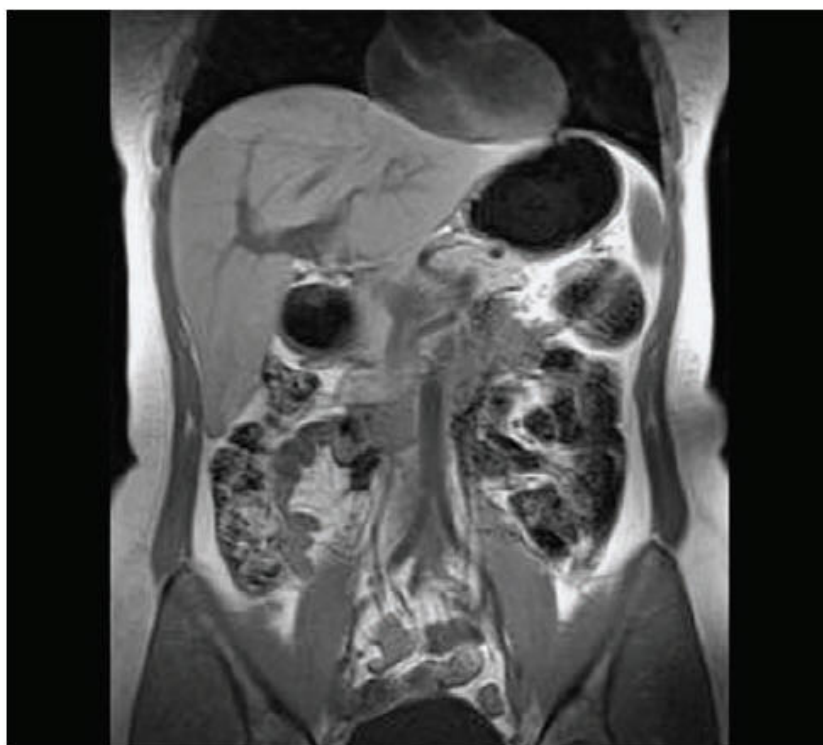






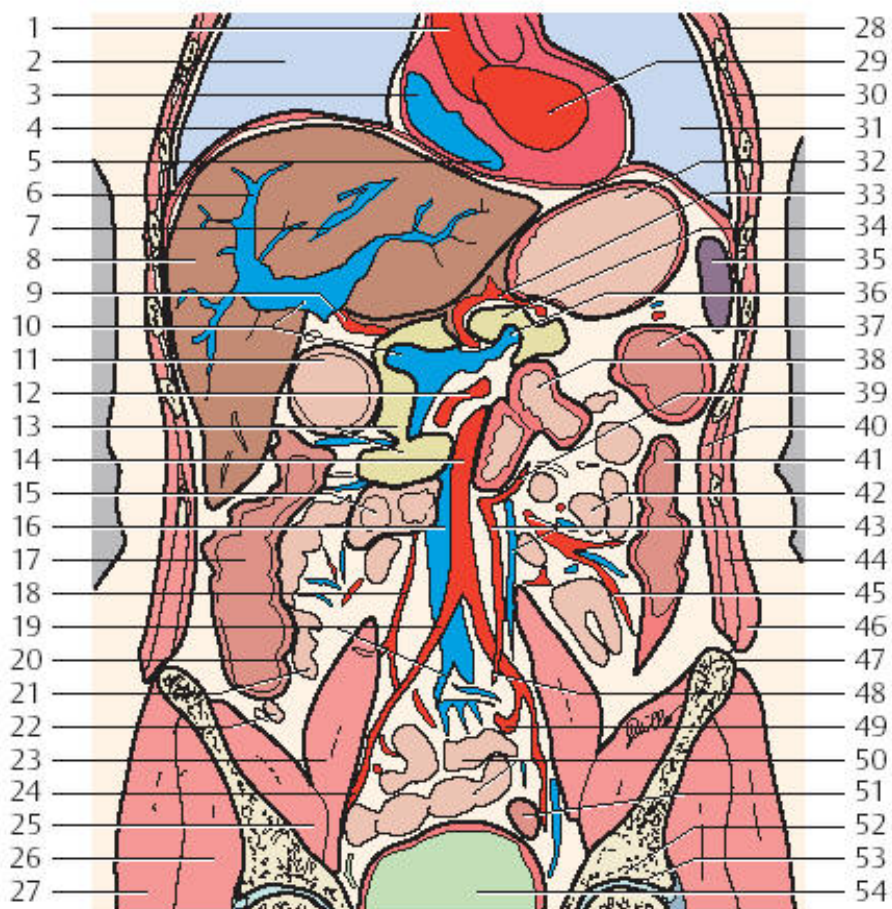
1. 右心室
2. 横膈
3. 右肺
4. 肝镰状韧带
5. 肝右叶
6. 肝门静脉
7. 网膜囊
8. 胰腺体部
9. 胆囊
10. 胃
11. 肠系膜上动静脉
12. 结肠右动脉
13. 结肠右曲
14. 升结肠
15. 回结肠动脉
16. 盲肠
17. 回肠末端
18. 阑尾动脉
19. 髌骨
20. 阑尾
21. 股神经
22. 髌外动静脉
23. 左心室
24. 前锯肌
25. 肋间外肌
26. 左肺

27. 胃底
28. 第7肋
29. 肝左叶
30. 结肠左曲
31. 胃体
32. 胃网膜左动静脉
33. 腹外斜肌
34. 腹内斜肌
35. 腹横肌
36. 空肠与回肠动脉
37. 降结肠
38. 髌骨嵴
39. 髌肌
40. 臀中肌
41. 腰大肌
42. 臀小肌
43. 乙状结肠
44. 膀胱
45. 胃网膜淋巴结
46. 腹腔干淋巴结
47. 肠系膜上淋巴结
48. 结肠旁淋巴结
49. 肠管旁淋巴结



1. 升主动脉
2. 右肺
3. 右心房
4. 横膈
5. 右心室
6. 肝门静脉右支
7. 肝右静脉

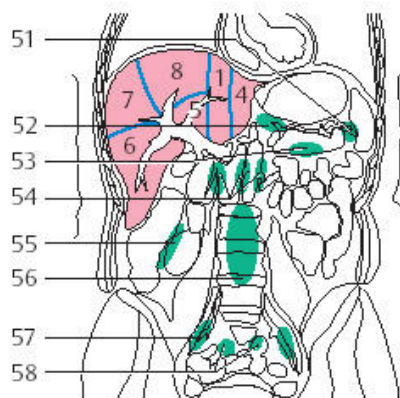
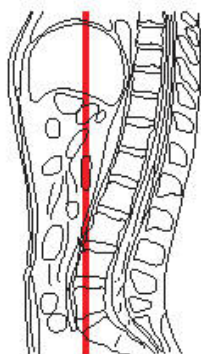
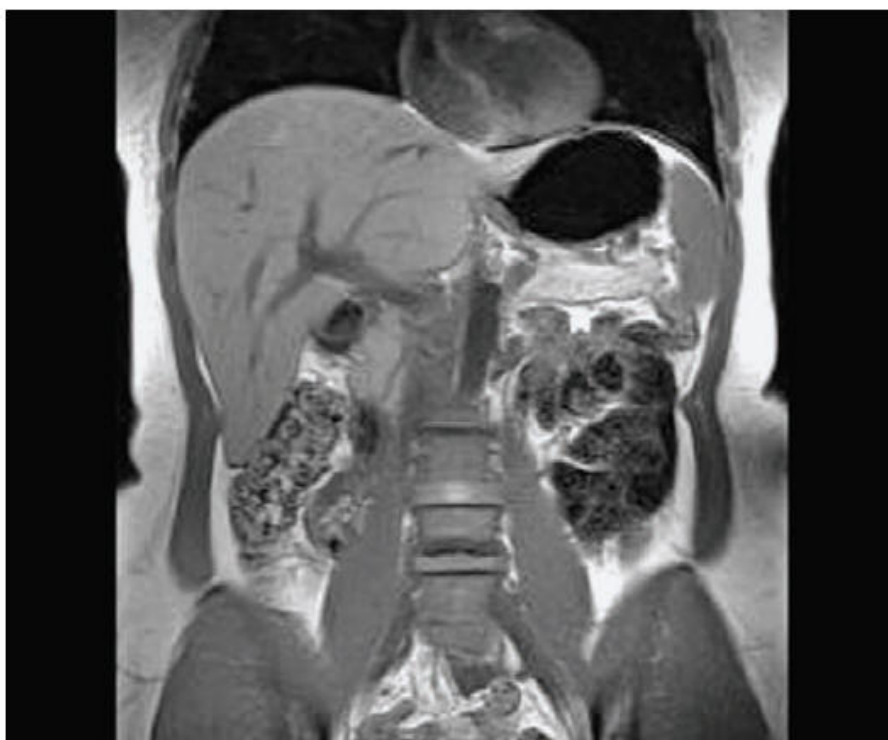8. 肝右叶
9. 肝动脉
10. 肝门静脉
11. 胃
12. 肠系膜上动脉
13. 胰腺头部
14. 主动脉



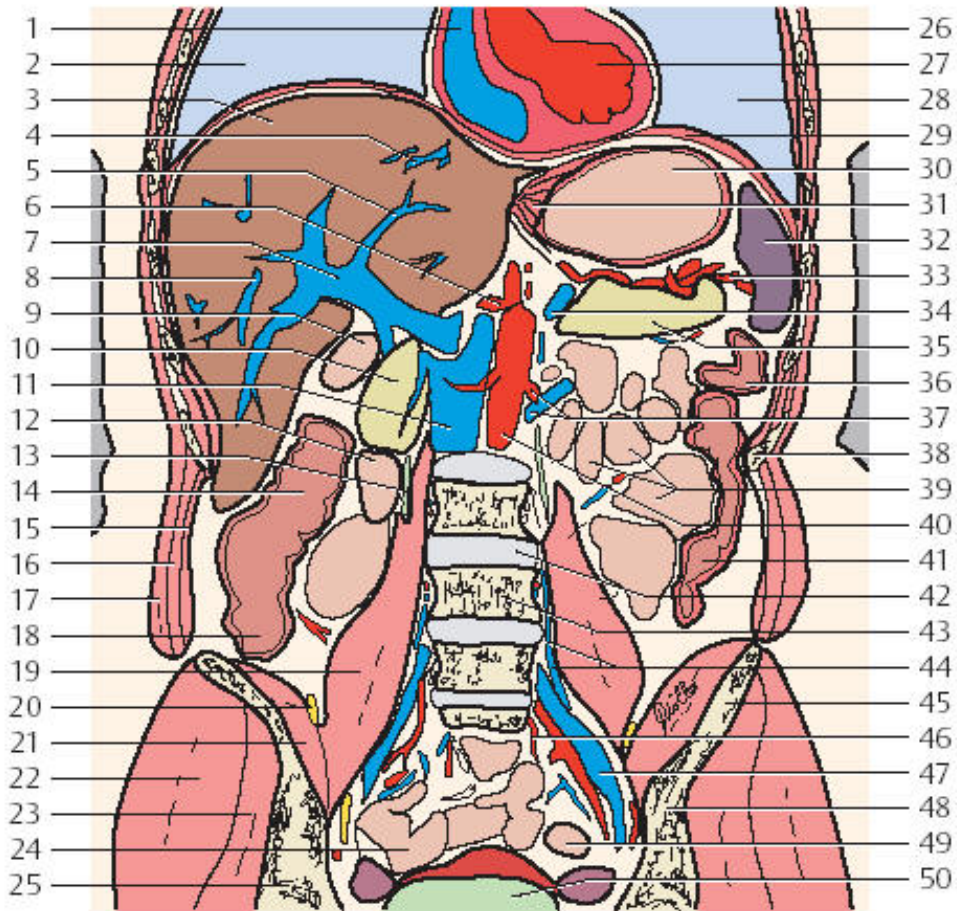
- 15. 十二指肠
- 16. 下腔静脉
- 17. 升结肠
- 18. 回结肠动脉
- 19. 髂总动静脉
- 20. 回盲瓣
- 21. 回肠末端
- 22. 阑尾
- 23. 腰大肌
- 24. 髂外动静脉
- 25. 髂肌
- 26. 臀小肌
- 27. 臀中肌
- 28. 前锯肌
- 29. 左心室
- 30. 肋间外肌
- 31. 左肺
- 32. 胃底
- 33. 脾动脉
- 34. 胰腺体部
- 35. 脾
- 36. 脾静脉
- 37. 结肠左曲

- 38. 十二指肠水平部
- 39. 结肠左动脉
- 40. 腹横肌
- 41. 降结肠
- 42. 空肠
- 43. 肠系膜下动静脉
- 44. 腹内斜肌
- 45. 乙状结肠动脉
- 46. 外斜肌
- 47. 髂骨嵴
- 48. 直肠上动脉
- 49. 髂内动脉
- 50. 回肠
- 51. 乙状结肠
- 52. 髌骨（髌白）
- 53. 髌关节
- 54. 膀胱
- 55. 胃网膜淋巴结
- 56. 腰淋巴结
- 57. 结肠旁淋巴结
- 58. 肠系膜下淋巴结
- 59. 髂总淋巴结



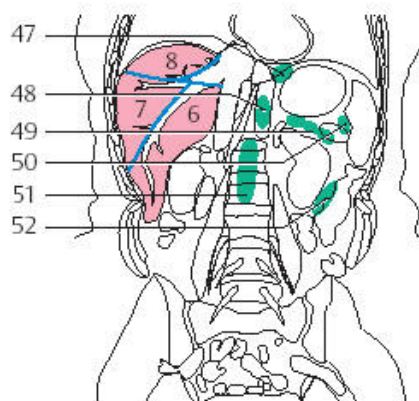
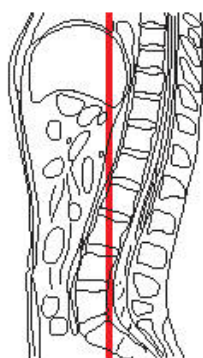
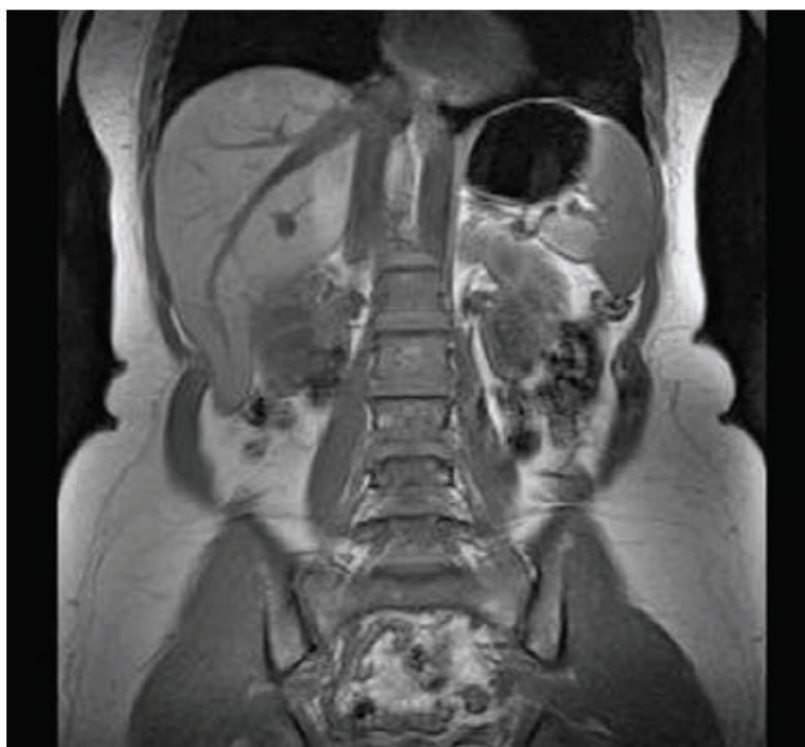

1. 右心房
2. 右肺
3. 肝右叶
4. 肝静脉
5. 肝门静脉左支
6. 腹腔干
7. 肝门静脉
8. 肝右静脉
9. 胃幽门部
10. 胰头
11. 下腔静脉
12. 十二指肠
13. 输尿管
14. 升结肠

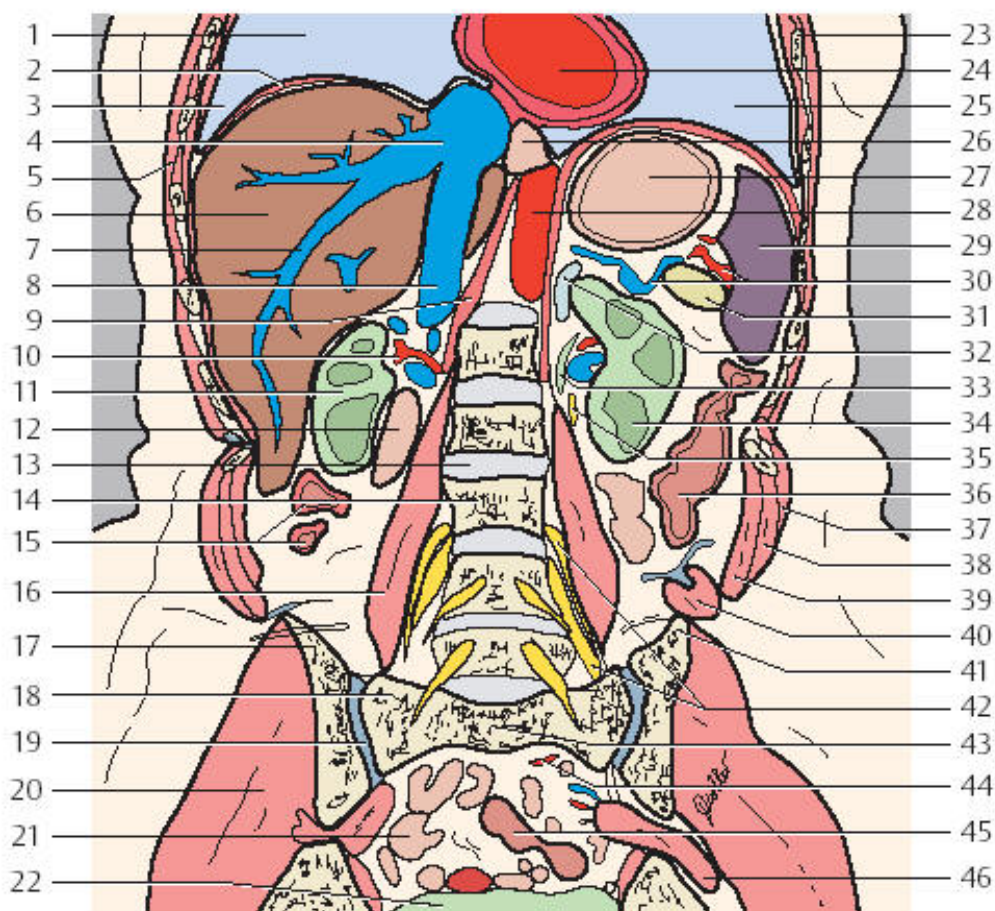


- 15. 腹横肌
- 16. 腹内斜肌
- 17. 腹外斜肌
- 18. 盲肠
- 19. 腰大肌
- 20. 股神经
- 21. 髂肌
- 22. 臀中肌
- 23. 臀小肌
- 24. 回肠
- 25. 髌骨
- 26. 前锯肌
- 27. 左心室
- 28. 左肺
- 29. 横膈
- 30. 胃底
- 31. 胃贲门部
- 32. 脾
- 33. 脾动脉
- 34. 脾静脉
- 35. 胰尾
- 36. 结肠左曲
- 37. 左肾动静脉

- 38. 第 11 肋
- 39. 空肠
- 40. 腹主动脉
- 41. 降结肠
- 42. L3/4 椎间盘
- 43. 第 4 腰椎
- 44. 升腰静脉
- 45. 髌骨嵴
- 46. 直肠上动脉
- 47. 髂内动静脉
- 48. 髌骨
- 49. 乙状结肠
- 50. 膀胱
- 51. 脾淋巴结
- 52. 胃网膜淋巴结
- 53. 胰腺淋巴结
- 54. 腰淋巴结
- 55. 结肠旁淋巴结
- 56. 椎前淋巴结
- 57. 髂内淋巴结
- 58. 肠管旁淋巴结

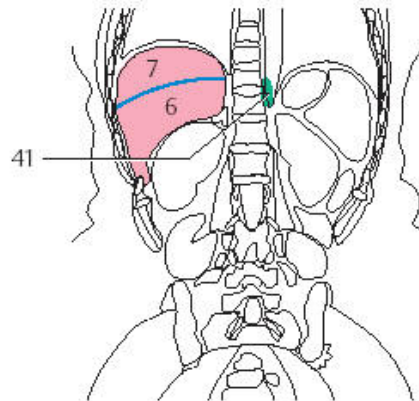
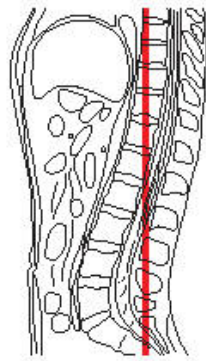
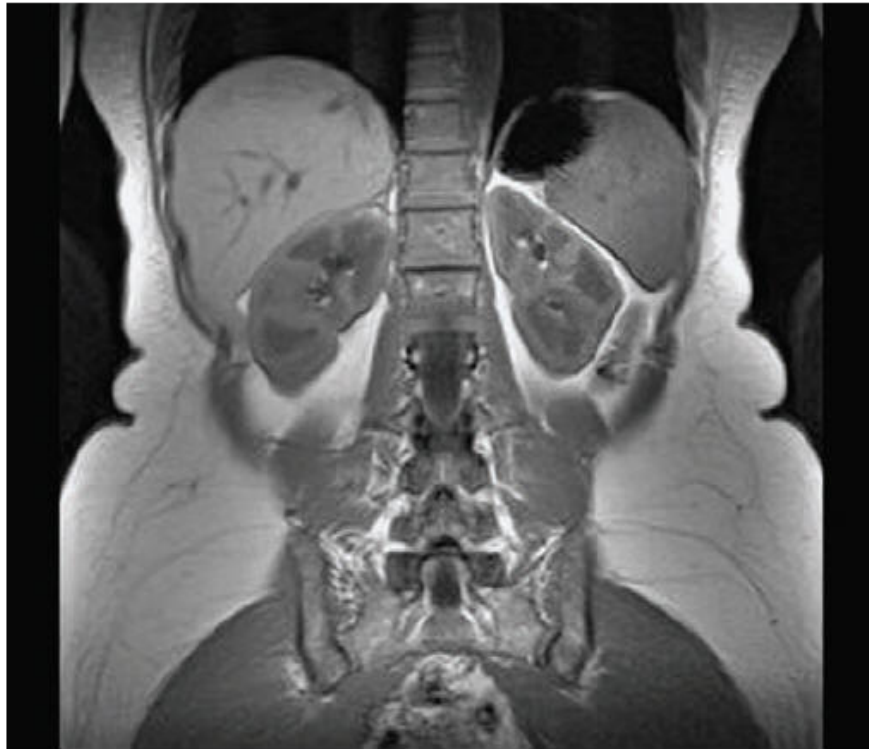

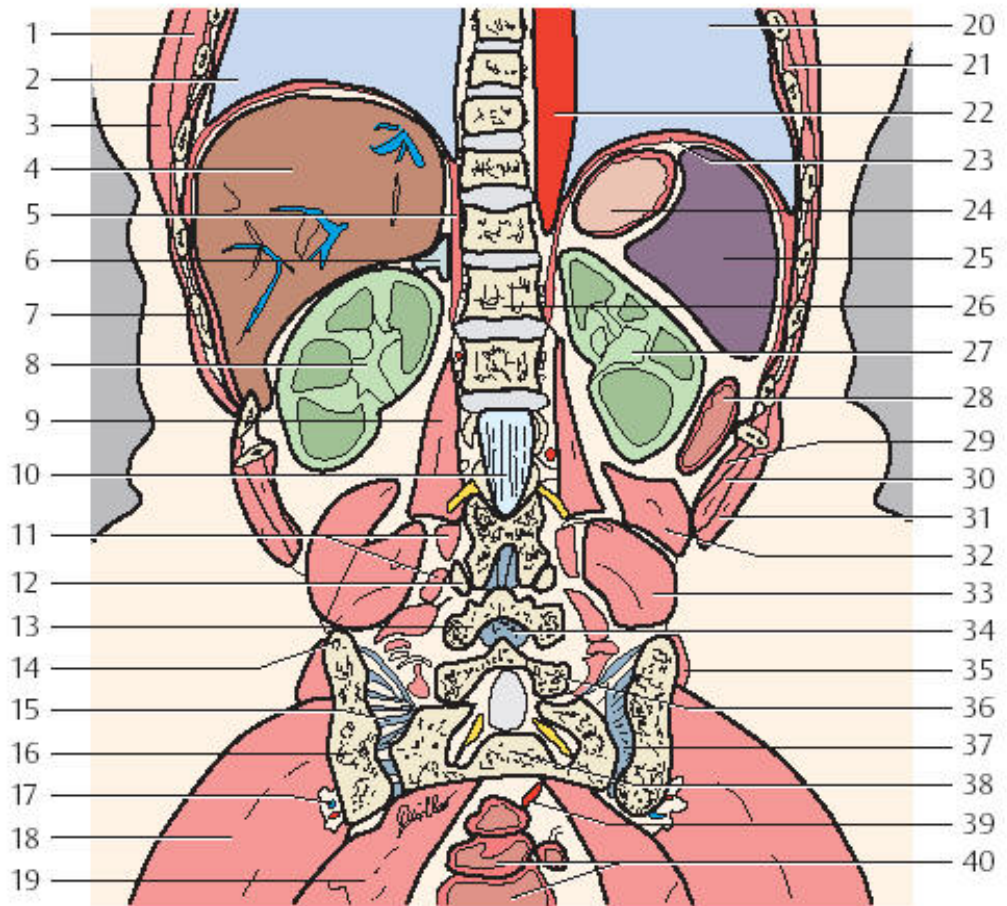
1. 右肺
2. 横膈
3. 肋膈隐窝
4. 肝静脉
5. 前锯肌
6. 肝右叶
7. 肝右静脉
8. 下腔静脉
9. 右侧膈脚
10. 肾动脉
11. 右肾
12. 十二指肠降部
13. L2/3 椎间盘



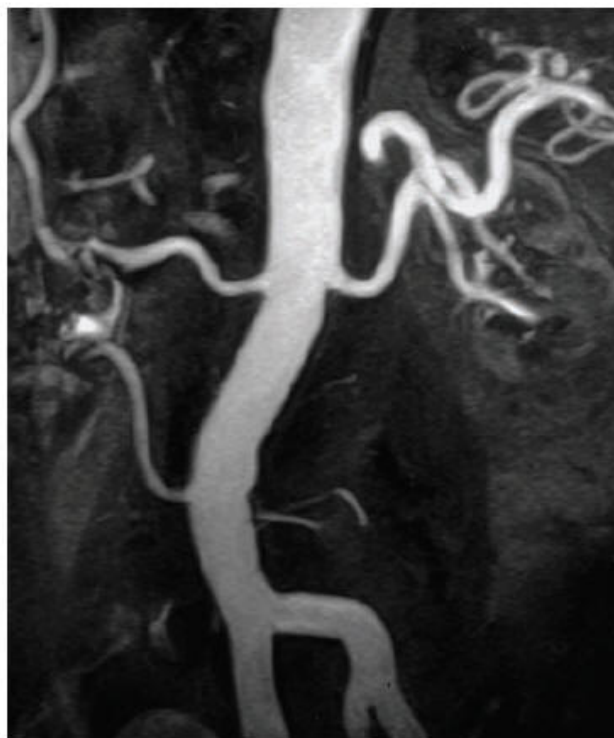- |                  |            |
|------------------|------------|
| 14. 第3腰椎         | 35. 交感干    |
| 15. 升结肠          | 36. 降结肠    |
| 16. 腰大肌          | 37. 腹外斜肌   |
| 17. 髂骨           | 38. 腹内斜肌   |
| 18. 骶骨           | 39. 腹横肌    |
| 19. 骶髂关节         | 40. 腰方肌    |
| 20. 臀中肌          | 41. 髂骨嵴    |
| 21. 小肠           | 42. 腰丛     |
| 22. 膀胱           | 43. 骶骨     |
| 23. 第7肋          | 44. 直肠上动脉  |
| 24. 左心室          | 45. 乙状结肠   |
| 25. 左肺           | 46. 梨状肌    |
| 26. 食管(裂孔)与迷走神经干 | 47. 膈上淋巴结  |
| 27. 胃            | 48. 膈下淋巴结  |
| 28. 降结肠          | 49. 胰腺淋巴结  |
| 29. 脾            | 50. 脾淋巴结   |
| 30. 脾动静脉         | 51. 椎前淋巴结  |
| 31. 胰尾           | 52. 结肠旁淋巴结 |
| 32. 肾上腺          |            |
| 33. 输尿管          |            |
| 34. 左肾           |            |

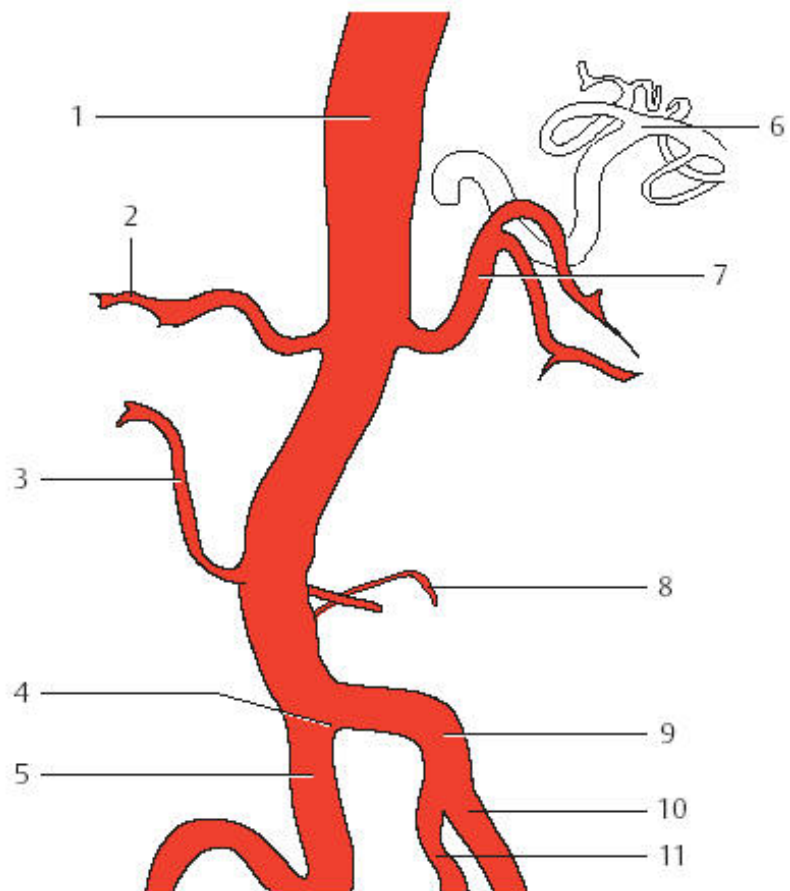






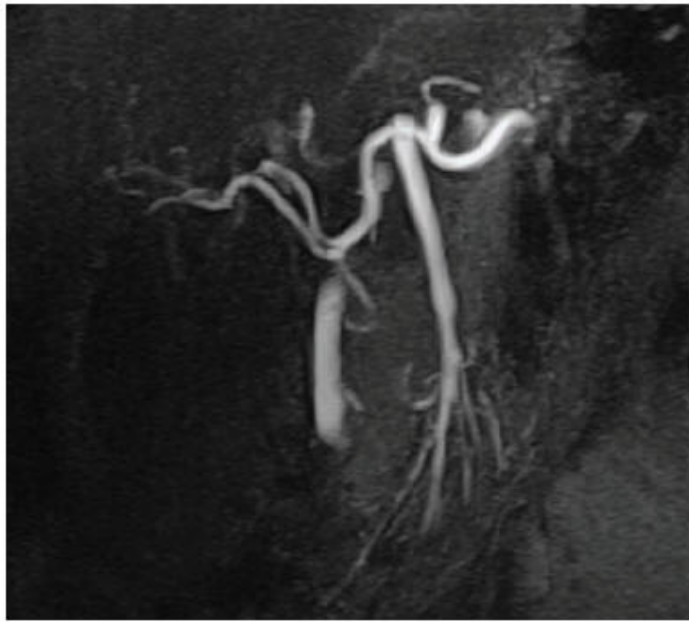
- |               |              |
|---------------|--------------|
| 1. 前锯肌        | 22. 胸主动脉     |
| 2. 右肺         | 23. 横膈       |
| 3. 背阔肌        | 24. 胃        |
| 4. 肝右叶        | 25. 脾        |
| 5. 右侧膈脚       | 26. 胸椎 (T12) |
| 6. 肾上腺        | 27. 左肾       |
| 7. 第 11 肋     | 28. 降结肠      |
| 8. 右肾         | 29. 腹横肌      |
| 9. 腰大肌        | 30. 腹内斜肌     |
| 10. 椎管与马尾     | 31. 腹外斜肌     |
| 11. 横突棘肌      | 32. 腰方肌      |
| 12. 上关节突 (L4) | 33. 髂肋肌      |
| 13. 下关节突 (L4) | 34. 黄韧带      |
| 14. 髂骨嵴       | 35. 臀中肌      |
| 15. 骶髂背侧韧带    | 36. 椎弓 (L5)  |
| 16. 髂骨        | 37. 骶髂关节     |
| 17. 臀上动静脉     | 38. 骶骨       |
| 18. 臀大肌       | 39. 直肠上动脉    |
| 19. 梨状肌       | 40. 直肠       |
| 20. 左肺        | 41. 膈上淋巴结    |
| 21. 肋间外肌      |              |

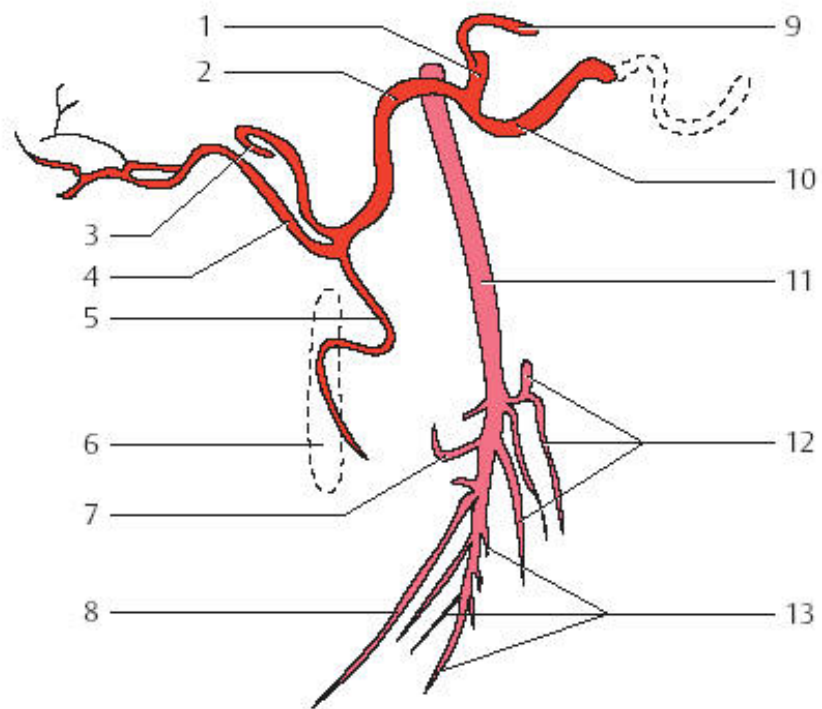




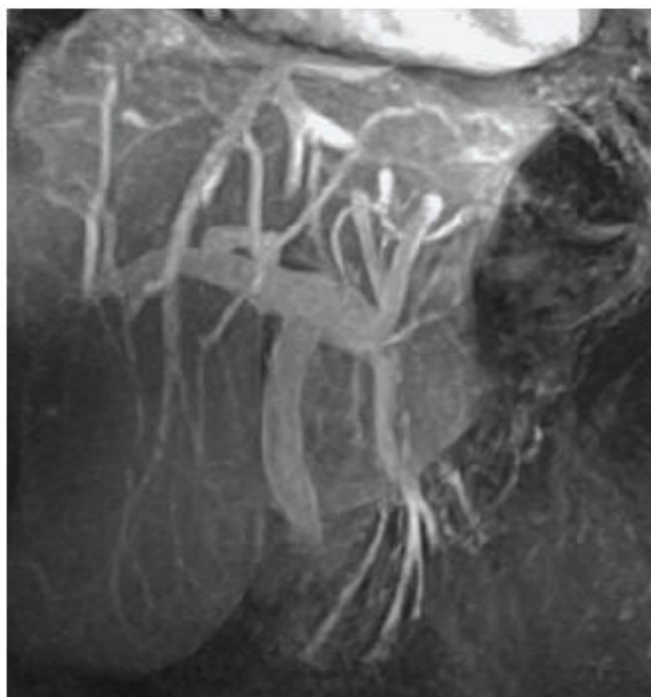
1. 腹主动脉
2. 右肾动脉
3. 肾动脉囊下支
4. 主动脉杈
5. 右髂总动脉
6. 脾动脉
7. 左肾动脉
8. 腰动脉
9. 左髂总动脉
10. 髂外动脉
11. 髂内动脉

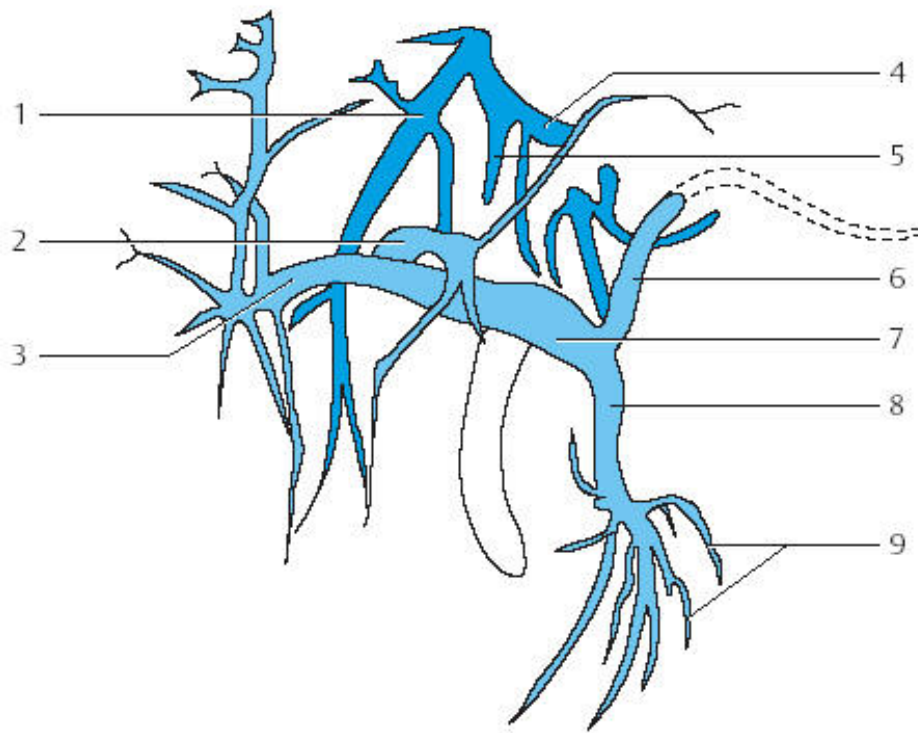






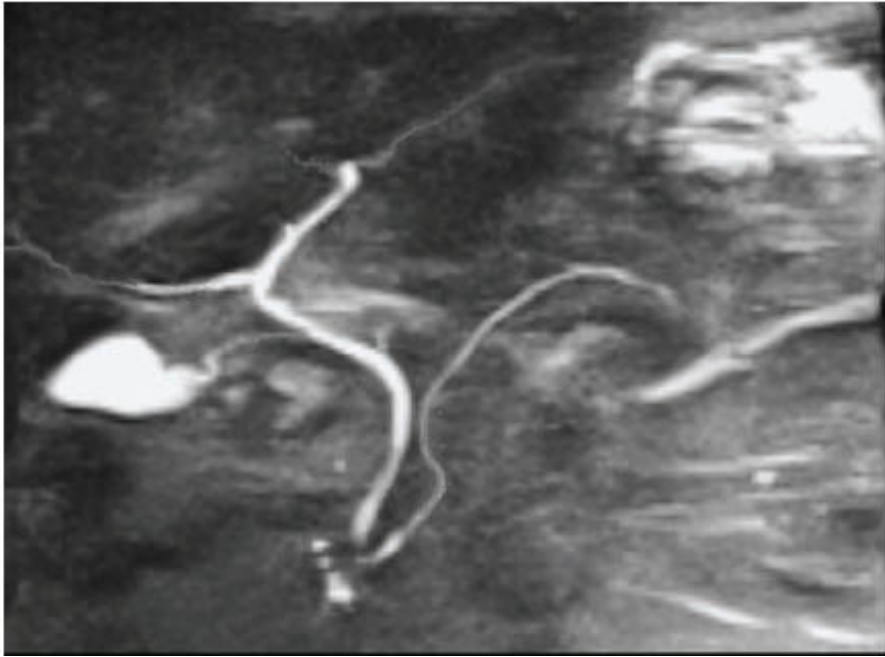
1. 腹腔干
2. 肝总动脉
3. 肝左动脉
4. 肝右动脉
5. 胃十二指肠动脉
6. 腹主动脉
7. 结肠右动脉
8. 回结肠动脉
9. 胃左动脉
10. 脾动脉
11. 肠系膜上动脉
12. 空肠动脉
13. 回肠动脉

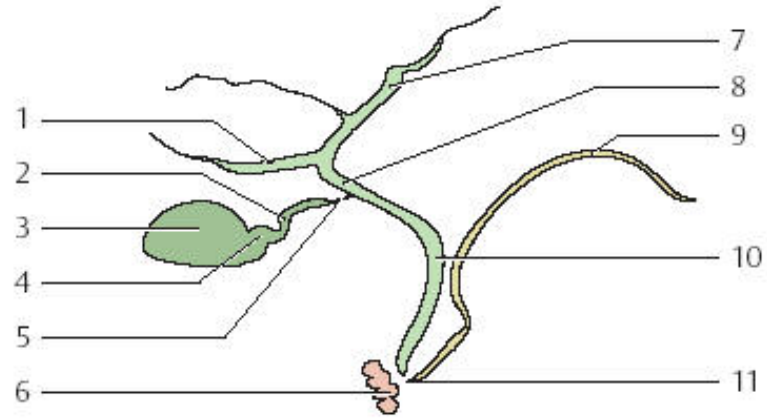




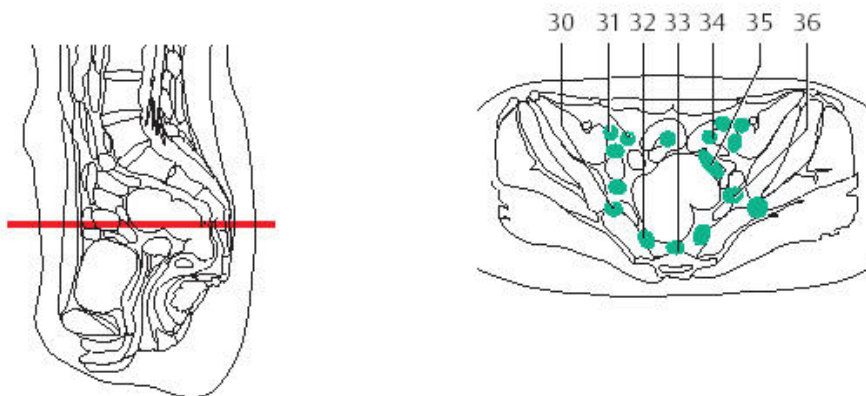
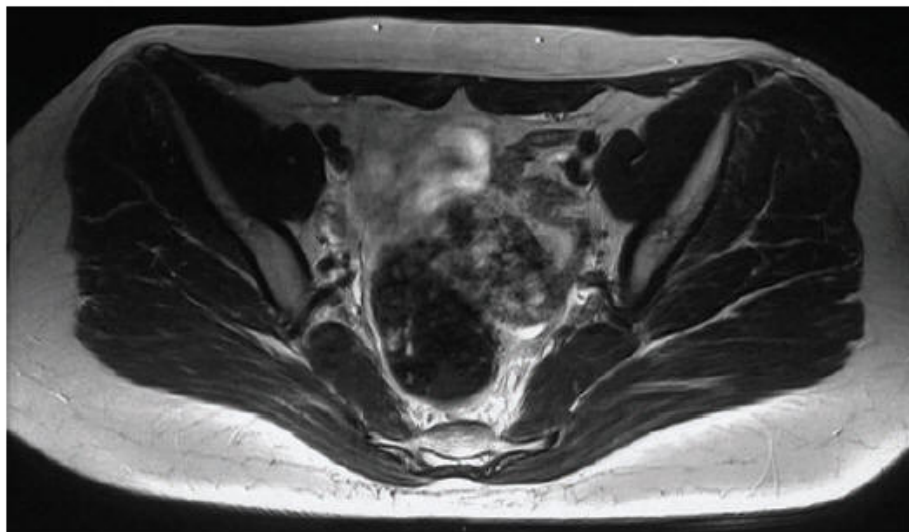
1. 肝右静脉
2. 门静脉左支
3. 门静脉右支
4. 肝左静脉
5. 肝中静脉
6. 脾静脉
7. 门静脉
8. 肠系膜上静脉
9. 空肠与回肠静脉

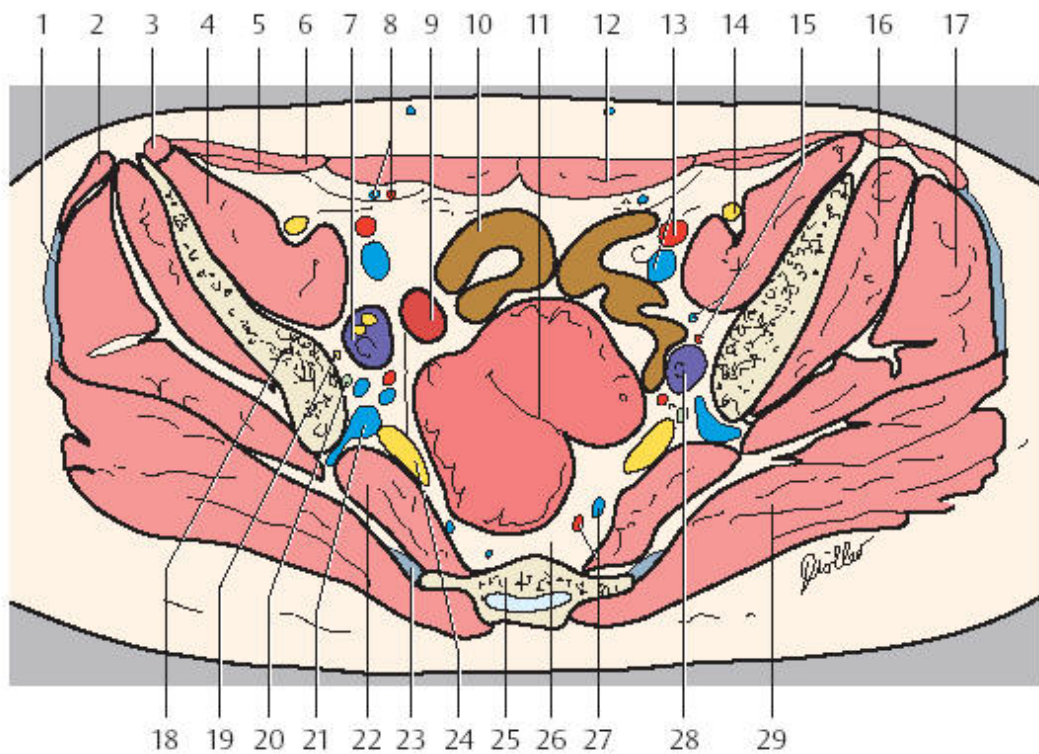






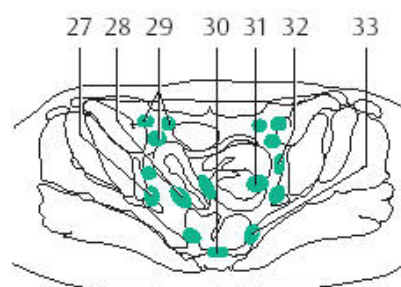
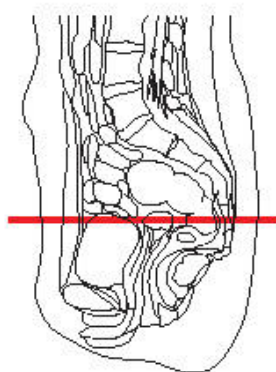
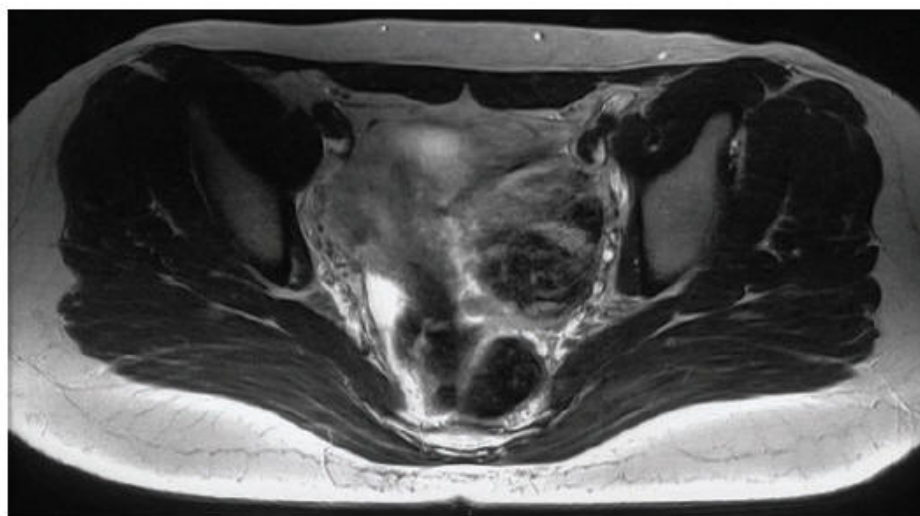
1. 右肝管
2. 胆囊管（螺旋襻）
3. 胆囊体
4. 胆囊颈
5. 胆囊管（松弛部或直部）
6. 十二指肠
7. 左肝管
8. 肝总管
9. 胰管
10. 胆总管
11. 十二指肠乳头

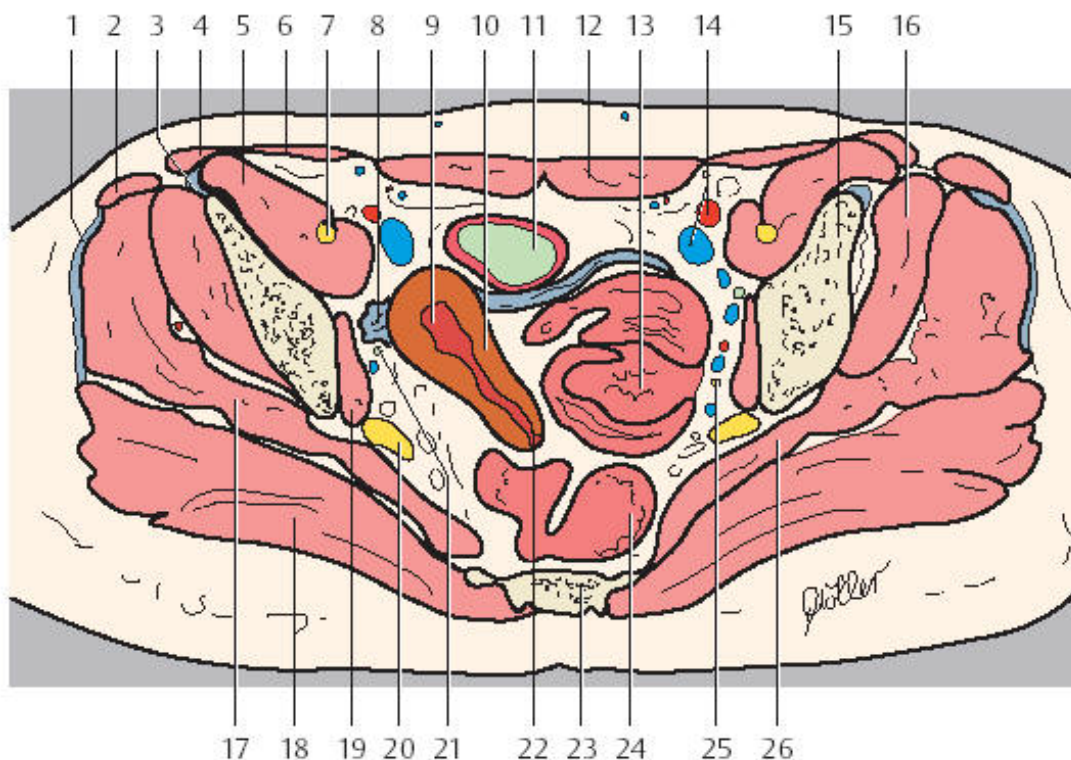




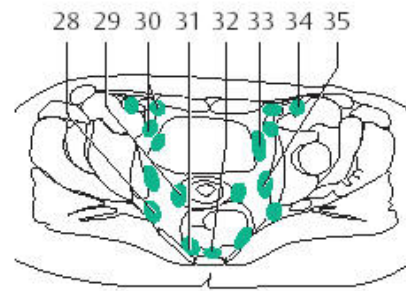
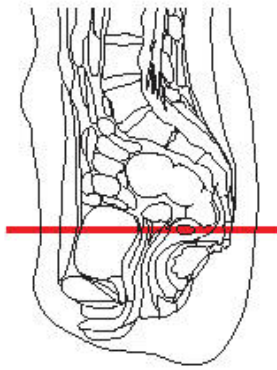
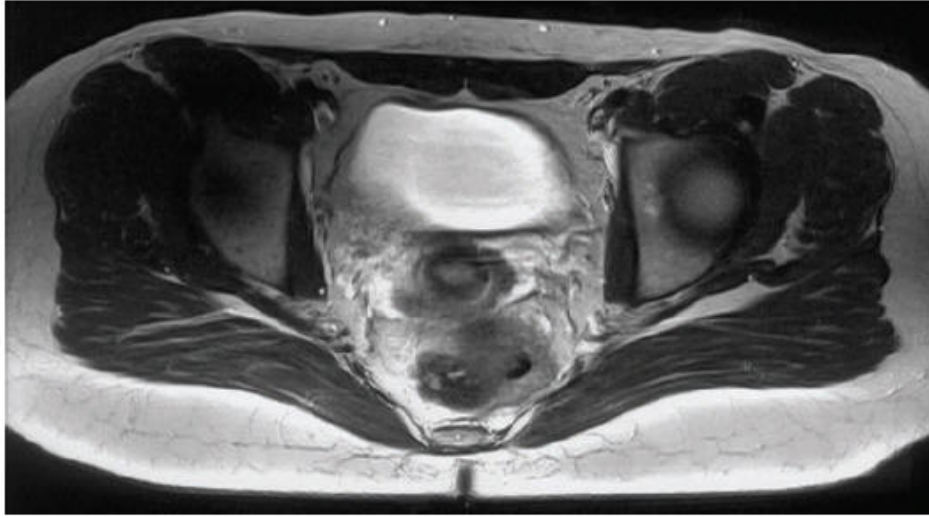
- |               |              |
|---------------|--------------|
| 1. 臀肌腱膜       | 26. 骶前间隙     |
| 2. 阔筋膜张肌      | 27. 直肠上动静脉   |
| 3. 缝匠肌        | 28. 左卵巢      |
| 4. 髂肌         | 29. 臀大肌      |
| 5. 腹横肌        | 30. 臀上淋巴结    |
| 6. 腹内斜肌       | 31. 髂外淋巴结    |
| 7. 右卵巢        | 32. 直肠旁淋巴结   |
| 8. 腹壁下动静脉     | 33. 骶淋巴结     |
| 9. 子宫         | 34. 小肠肠管旁淋巴结 |
| 10. 回肠        | 35. 结肠旁淋巴结   |
| 11. 乙状结肠远端    | 36. 髂内淋巴结    |
| 12. 腹直肌       |              |
| 13. 髂外动静脉     |              |
| 14. 股神经       |              |
| 15. 卵巢动静脉     |              |
| 16. 臀小肌       |              |
| 17. 臀中肌       |              |
| 18. 髌骨        |              |
| 19. 闭孔内神经     |              |
| 20. 输尿管       |              |
| 21. 臀上静脉与髂内动脉 |              |
| 22. 梨状肌       |              |
| 23. 骶结节韧带     |              |
| 24. 坐骨神经      |              |
| 25. 骶骨        |              |

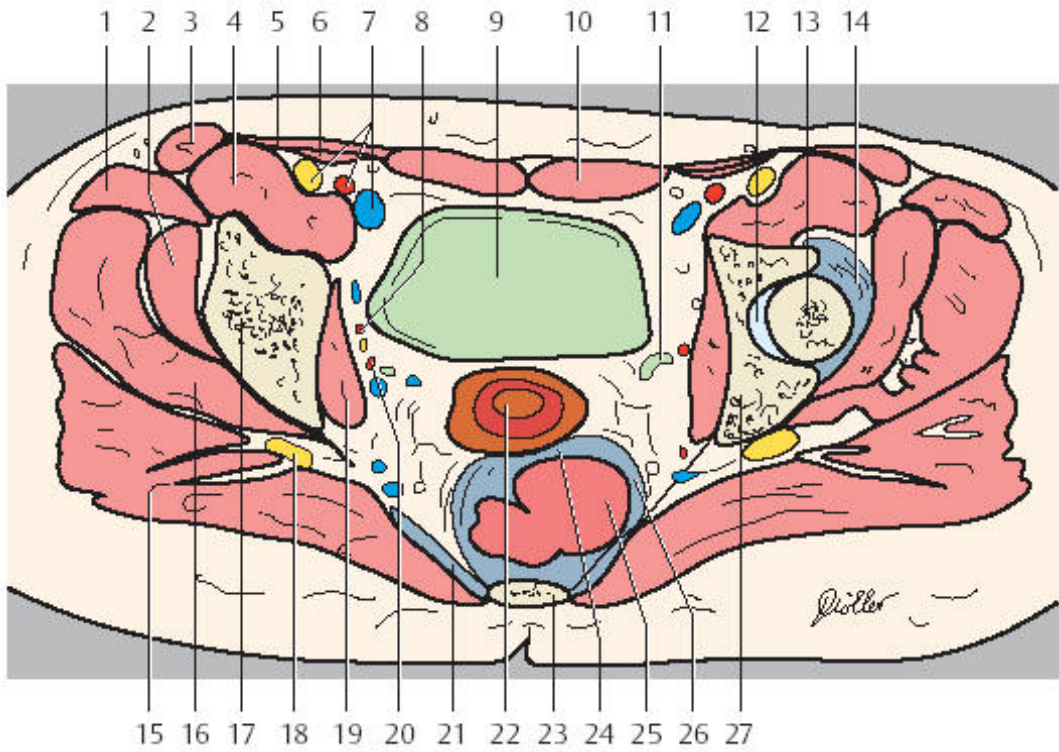






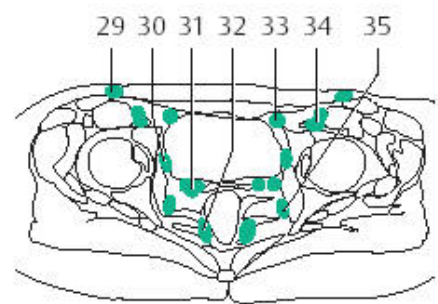
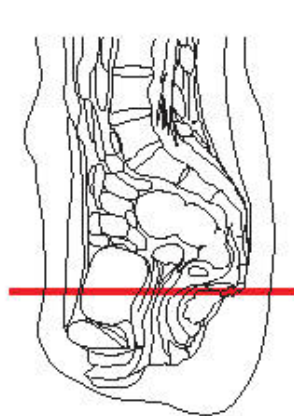
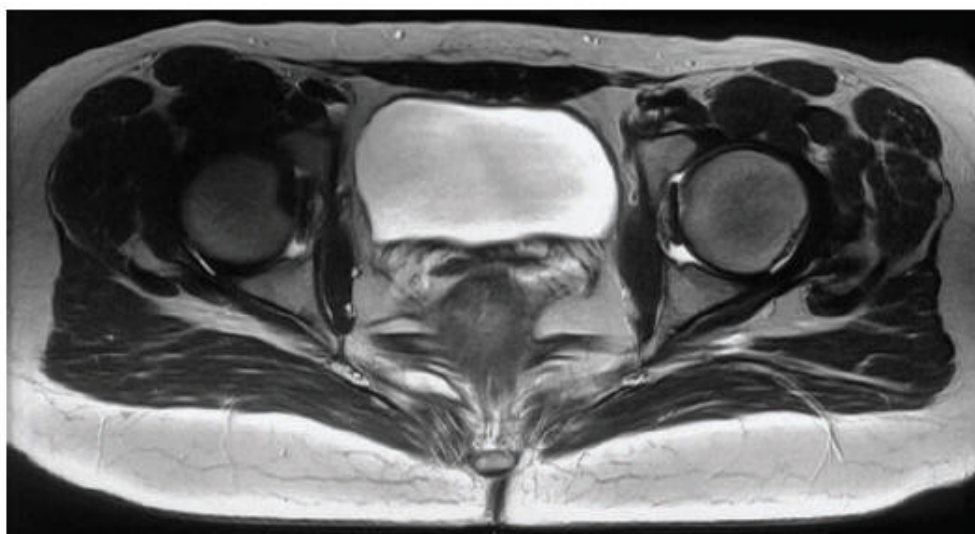
- |             |            |
|-------------|------------|
| 1. 臀肌腱膜     | 26. 梨状肌    |
| 2. 阔筋膜张肌    | 27. 臀上淋巴结  |
| 3. 股直肌      | 28. 子宫旁淋巴结 |
| 4. 缝匠肌      | 29. 髂外淋巴结  |
| 5. 髂腰肌      | 30. 骶淋巴结   |
| 6. 腹内斜肌与腹横肌 | 31. 小肠旁淋巴结 |
| 7. 股神经      | 32. 闭孔淋巴结  |
| 8. 子宫圆韧带    | 33. 直肠旁淋巴结 |
| 9. 子宫腔      |            |
| 10. 子宫底     |            |
| 11. 膀胱      |            |
| 12. 腹直肌     |            |
| 13. 小肠      |            |
| 14. 髂外动静脉   |            |
| 15. 髌骨      |            |
| 16. 臀小肌     |            |
| 17. 臀中肌     |            |
| 18. 臀大肌     |            |
| 19. 闭孔内肌    |            |
| 20. 坐骨神经    |            |
| 21. 输尿管     |            |
| 22. 子宫颈     |            |
| 23. 骶骨      |            |
| 24. 直肠      |            |
| 25. 闭孔神经    |            |

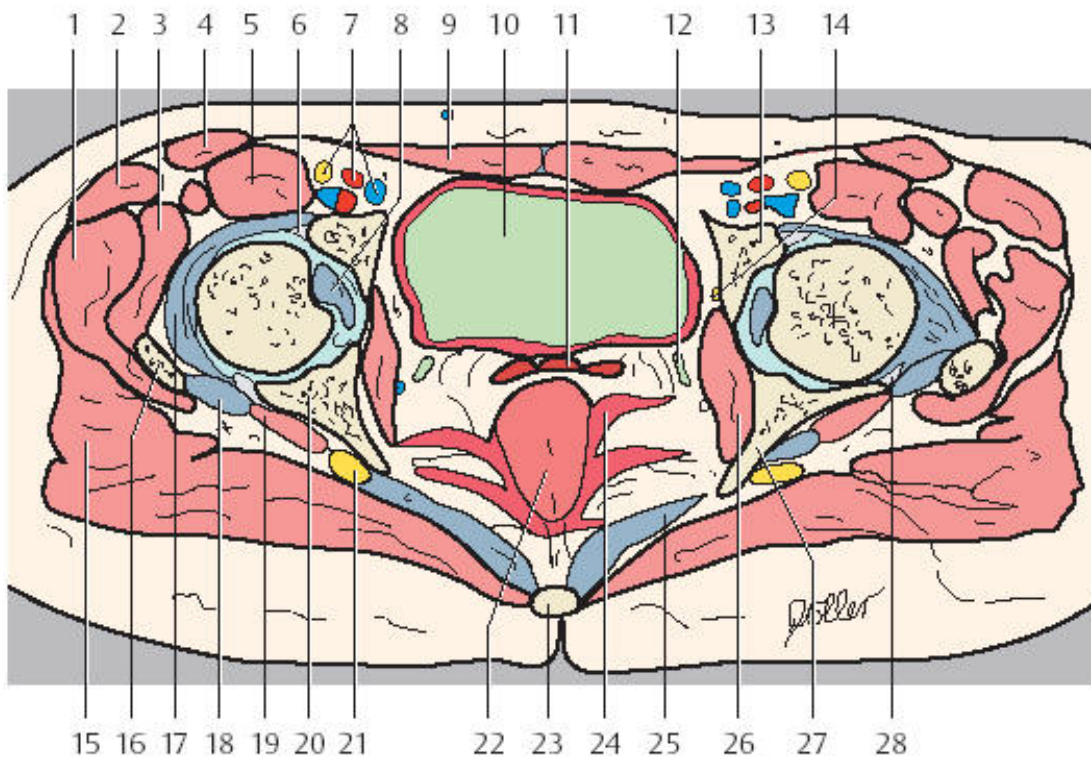




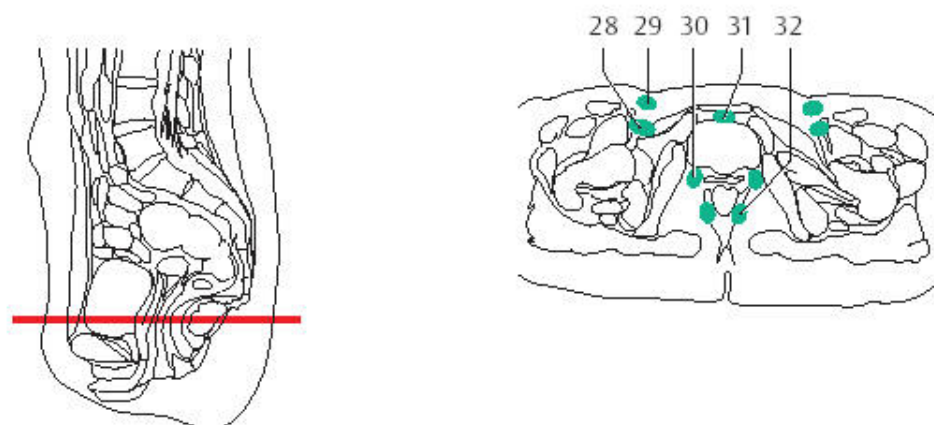
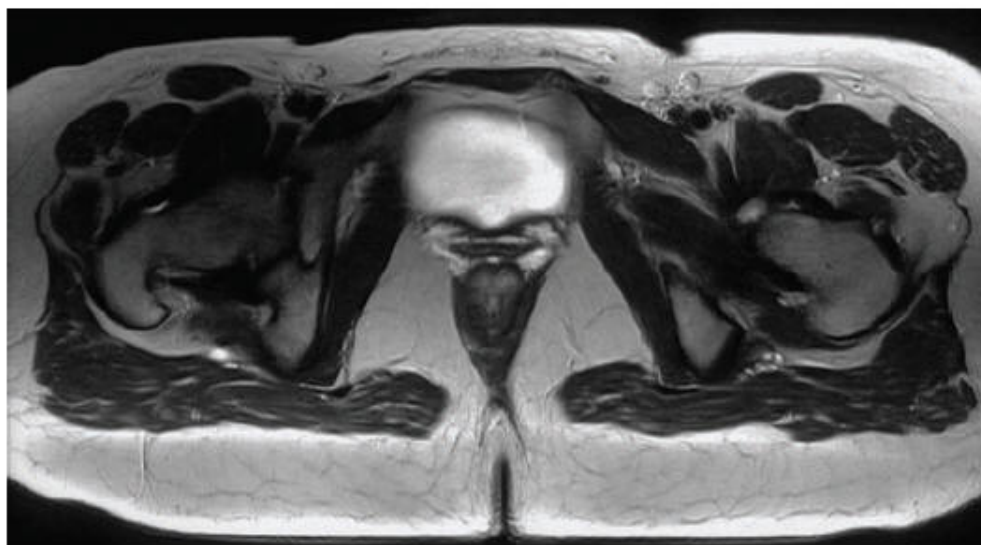
- |              |             |
|--------------|-------------|
| 1. 阔筋膜张肌与股直肌 | 26. 子宫骶韧带   |
| 2. 臀小肌       | 27. 髌骨      |
| 3. 缝匠肌       | 28. 臀上淋巴结   |
| 4. 髂腰肌       | 29. 子宫旁淋巴结  |
| 5. 腹内斜肌      | 30. 髂外淋巴结   |
| 6. 腹横肌       | 31. 直肠旁淋巴结  |
| 7. 股神经与髂外动静脉 | 32. 骶淋巴结    |
| 8. 闭孔动脉      | 33. 膀胱旁淋巴结  |
| 9. 膀胱        | 34. 腹股沟深淋巴结 |
| 10. 腹直肌      | 35. 闭孔淋巴结   |
| 11. 输尿管      |             |
| 12. 髋关节      |             |
| 13. 股骨头      |             |
| 14. 关节囊      |             |
| 15. 臀大肌      |             |
| 16. 臀中肌      |             |
| 17. 髌白顶      |             |
| 18. 坐骨神经     |             |
| 19. 闭孔内肌     |             |
| 20. 髂内动静脉    |             |
| 21. 骶棘韧带     |             |
| 22. 子宫       |             |
| 23. 骶骨       |             |
| 24. 直肠子宫陷凹   |             |
| 25. 直肠       |             |

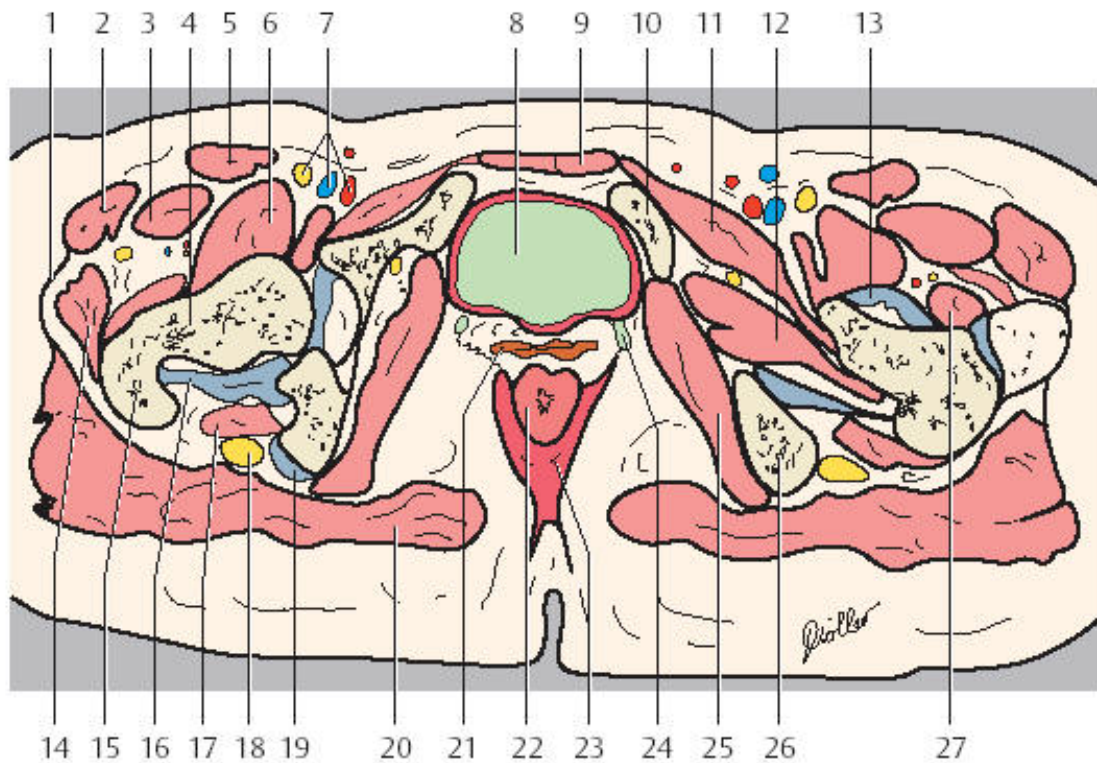






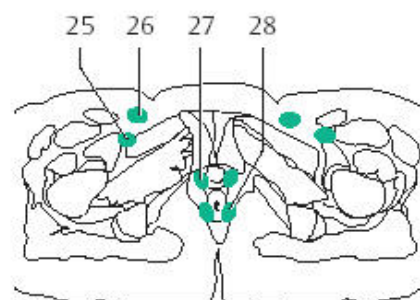
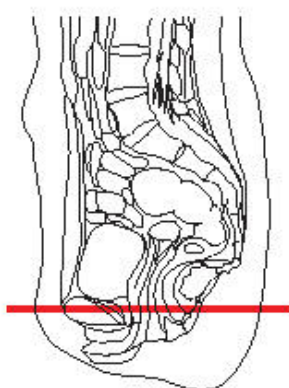
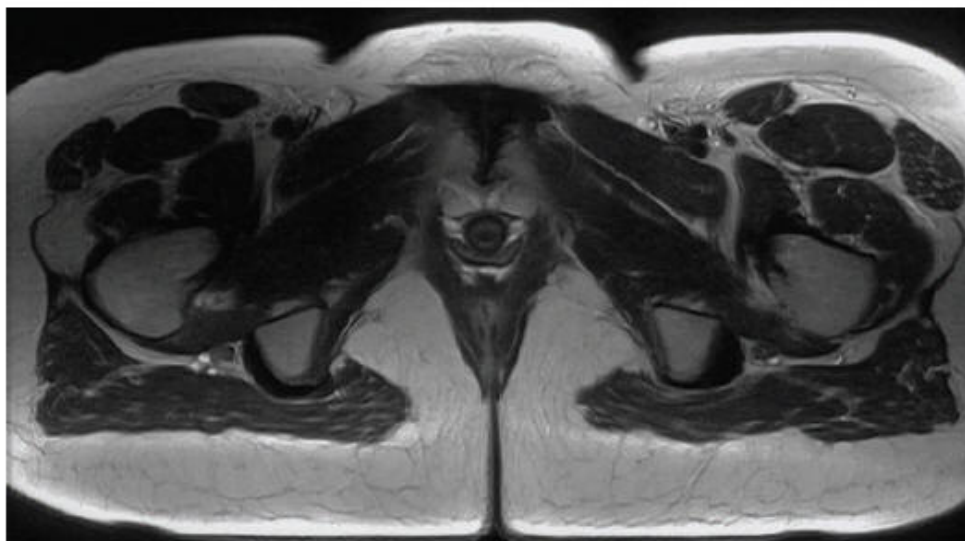
- |              |                |
|--------------|----------------|
| 1. 臀中肌       | 26. 闭孔内肌       |
| 2. 阔筋膜张肌     | 27. 坐骨棘        |
| 3. 臀小肌       | 28. 髌白唇后部      |
| 4. 缝匠肌       | 29. 腹股沟浅淋巴结    |
| 5. 髂腰肌与股直肌   | 30. 膀胱旁淋巴结     |
| 6. 髌白唇前部     | 31. 膀胱后与阴道旁淋巴结 |
| 7. 股动脉、静脉与神经 | 32. 直肠旁淋巴结     |
| 8. 股骨头韧带     | 33. 腔隙内侧淋巴结    |
| 9. 腹直肌       | 34. 腹股沟深淋巴结    |
| 10. 膀胱       | 35. 闭孔淋巴结      |
| 11. 阴道       |                |
| 12. 输尿管      |                |
| 13. 髌骨       |                |
| 14. 闭孔神经     |                |
| 15. 臀大肌      |                |
| 16. 大转子      |                |
| 17. 关节囊      |                |
| 18. 梨状肌(腱)   |                |
| 19. 上孛孛肌     |                |
| 20. 髌骨       |                |
| 21. 坐骨神经     |                |
| 22. 直肠       |                |
| 23. 尾骨       |                |
| 24. 肛提肌      |                |
| 25. 骶棘韧带     |                |

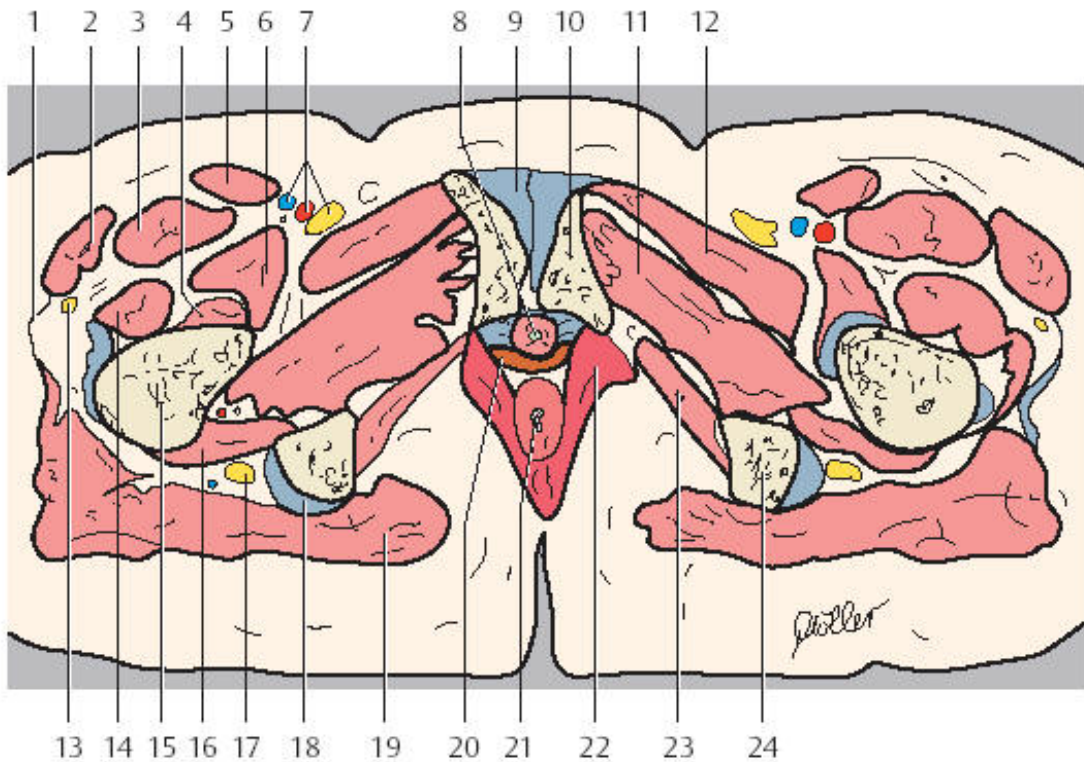




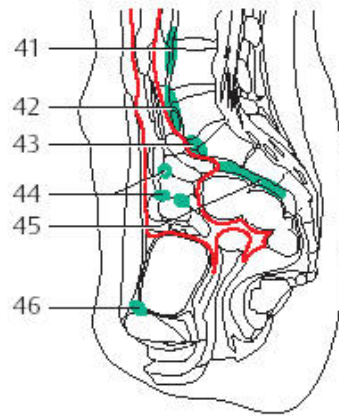
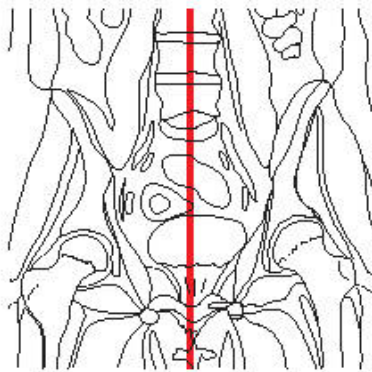
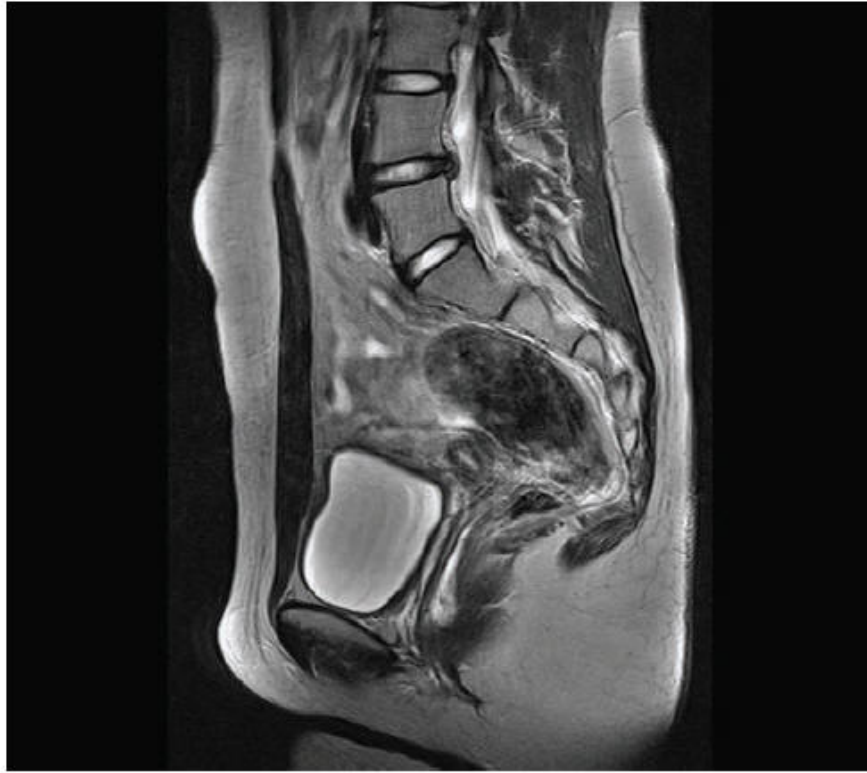- |              |                |
|--------------|----------------|
| 1. 髂胫束       | 25. 闭孔内肌       |
| 2. 阔筋膜张肌     | 26. 坐骨结节       |
| 3. 股直肌       | 27. 股外侧肌       |
| 4. 股骨头       | 28. 腹股沟深淋巴结    |
| 5. 缝匠肌       | 29. 腹股沟浅淋巴结    |
| 6. 髂腰肌       | 30. 膀胱后与阴道旁淋巴结 |
| 7. 股动脉、静脉与神经 | 31. 膀胱前淋巴结     |
| 8. 膀胱        | 32. 直肠淋巴结      |
| 9. 腹直肌       |                |
| 10. 耻骨上支     |                |
| 11. 耻骨肌      |                |
| 12. 闭孔外肌     |                |
| 13. 髂股韧带     |                |
| 14. 臀中肌      |                |
| 15. 大转子      |                |
| 16. 闭孔外肌腱    |                |
| 17. 股方肌与下孖子肌 |                |
| 18. 坐骨神经     |                |
| 19. 闭孔内肌腱    |                |
| 20. 臀大肌      |                |
| 21. 阴道       |                |
| 22. 直肠       |                |
| 23. 肛提肌      |                |
| 24. 输尿管      |                |



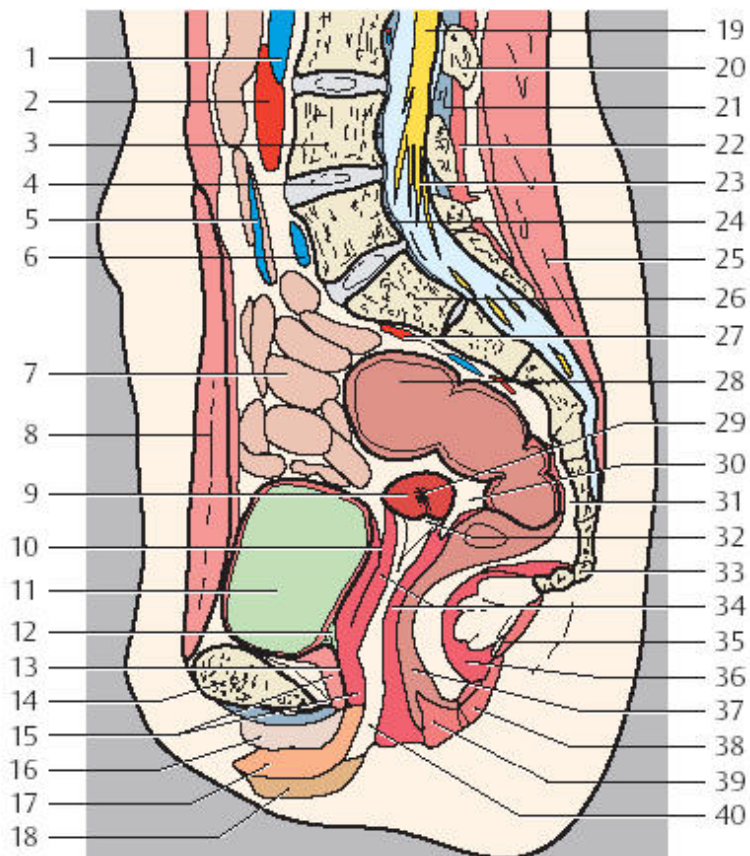




- |                    |             |
|--------------------|-------------|
| 1. 髂胫束             | 25. 腹股沟深淋巴结 |
| 2. 阔筋膜张肌           | 26. 腹股沟浅淋巴结 |
| 3. 股直肌             | 27. 阴道旁淋巴结  |
| 4. 股中间肌            | 28. 直肠旁淋巴结  |
| 5. 缝匠肌             |             |
| 6. 髂腰肌             |             |
| 7. 股动脉、静脉与神经       |             |
| 8. 尿道              |             |
| 9. 耻骨联合            |             |
| 10. 耻骨             |             |
| 11. 闭孔外肌           |             |
| 12. 耻骨肌            |             |
| 13. 股外侧皮神经         |             |
| 14. 股外侧肌           |             |
| 15. 股骨             |             |
| 16. 股方肌            |             |
| 17. 坐骨神经           |             |
| 18. 股二头肌、半腱肌与半膜肌总腱 |             |
| 19. 臀大肌            |             |
| 20. 阴道             |             |
| 21. 直肠             |             |
| 22. 肛提肌            |             |
| 23. 闭孔内肌           |             |
| 24. 坐骨结节           |             |

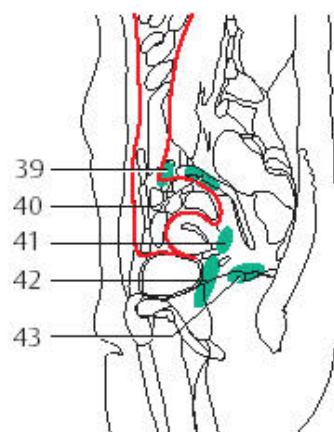
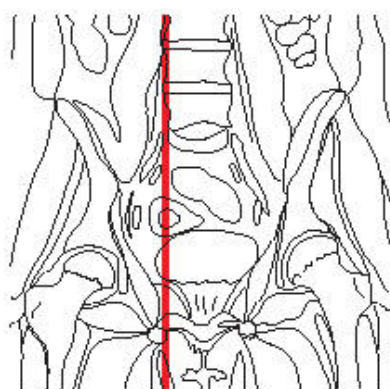
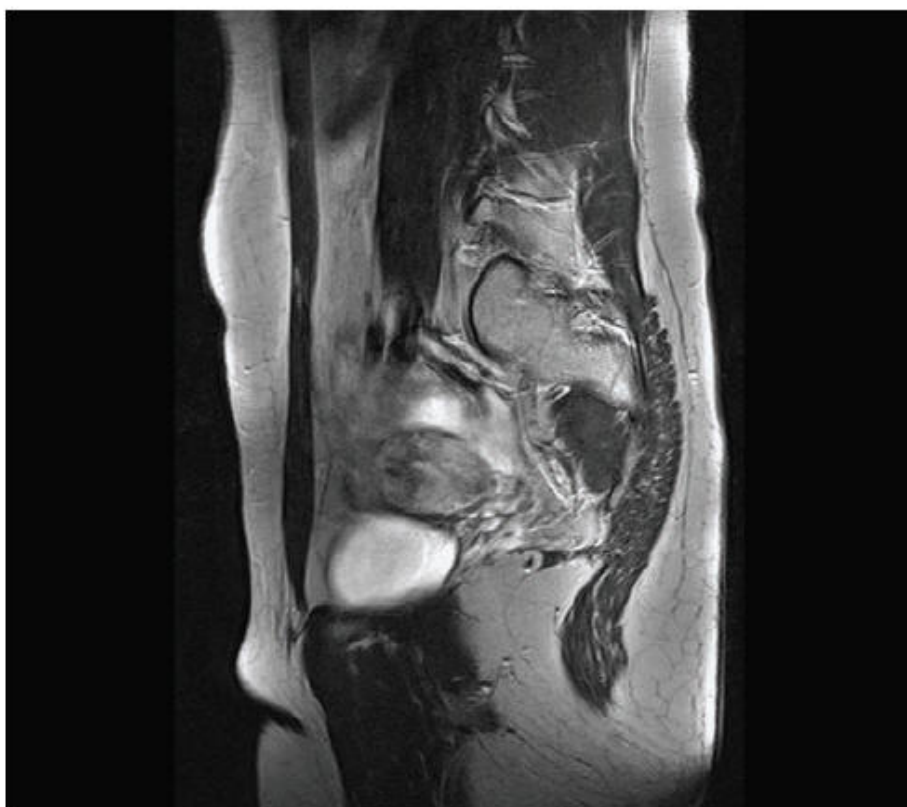

— = 腹膜

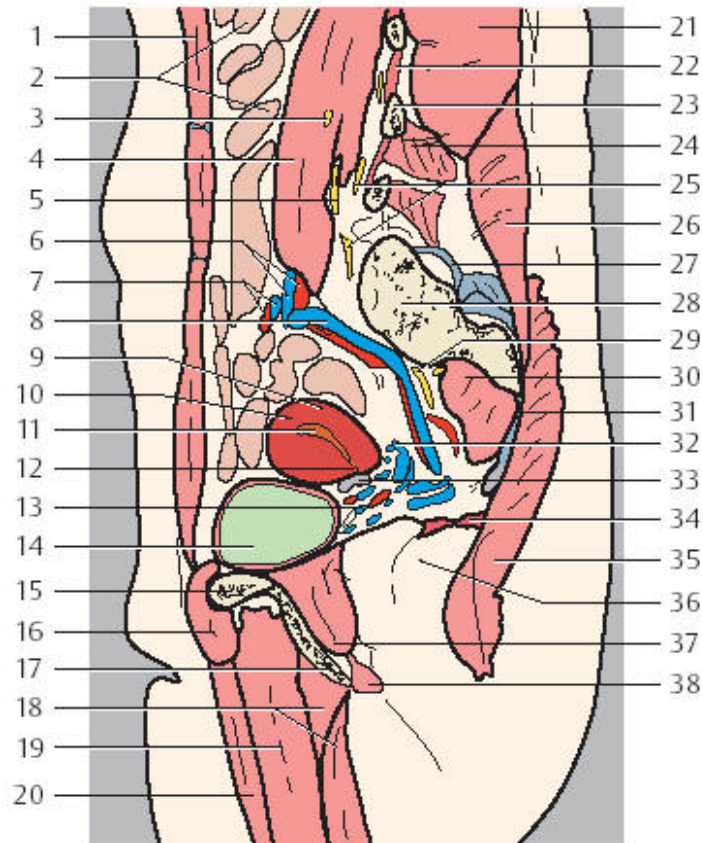


- |                 |               |
|-----------------|---------------|
| 1. 下腔静脉         | 24. 后纵韧带      |
| 2. 主动脉          | 25. 竖脊肌       |
| 3. 第4腰椎         | 26. 骶椎 (S1)   |
| 4. L4/5 椎间盘     | 27. 直肠上动脉     |
| 5. 空肠静脉         | 28. 直肠        |
| 6. 髂总静脉         | 29. 宫颈管       |
| 7. 小肠           | 30. 直肠子宫陷凹    |
| 8. 腹直肌          | 31. 骶前间隙      |
| 9. 子宫           | 32. 子宫口       |
| 10. 膀胱子宫陷凹      | 33. 尾骨        |
| 11. 膀胱          | 34. 阴道前后壁     |
| 12. 尿道内口        | 35. 肛尾韧带      |
| 13. 尿道          | 36. 肛提肌       |
| 14. 耻骨          | 37. 肛管        |
| 15. 尿道括约肌与会阴深横肌 | 38. 肛门外括约肌    |
| 16. 阴蒂          | 39. 肛门        |
| 17. 小阴唇         | 40. 阴道        |
| 18. 大阴唇         | 41. 椎前及腰淋巴结   |
| 19. 脊髓          | 42. 髂总淋巴结     |
| 20. 棘突          | 43. 骶岬淋巴结     |
| 21. 黄韧带         | 44. 小肠肠系膜旁淋巴结 |
| 22. 腰棘间肌        | 45. 骶骨前淋巴结    |
| 23. 马尾          | 46. 膀胱前淋巴结    |

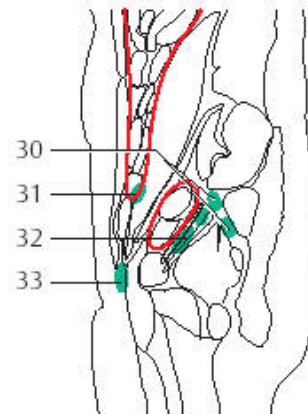
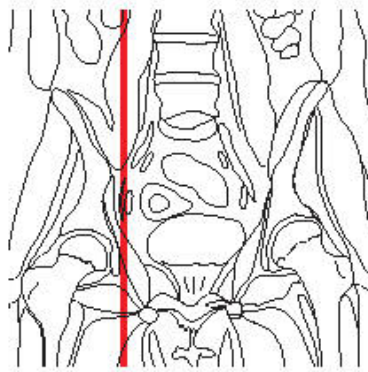
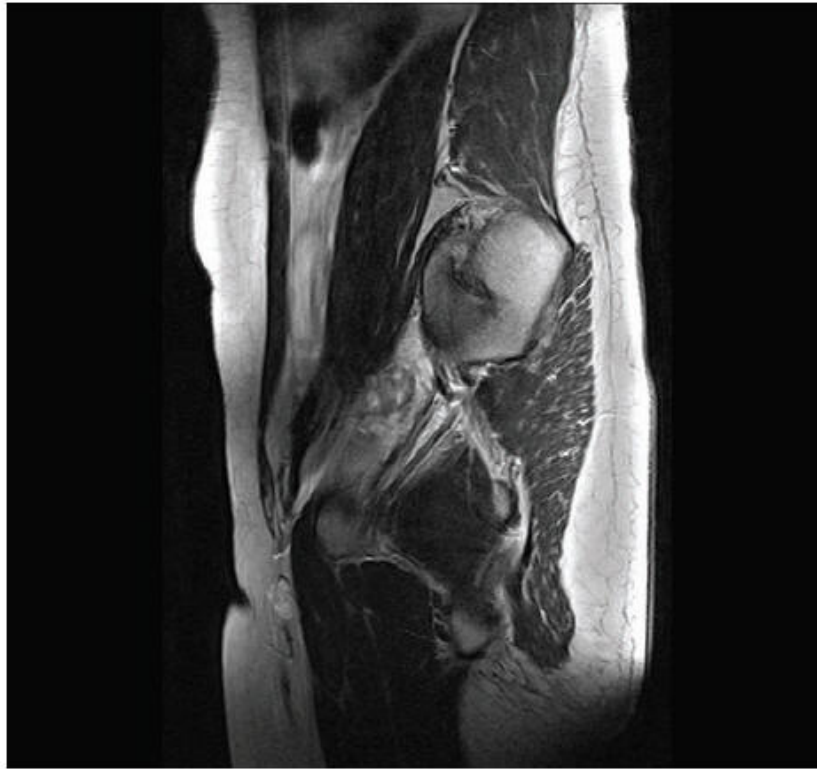




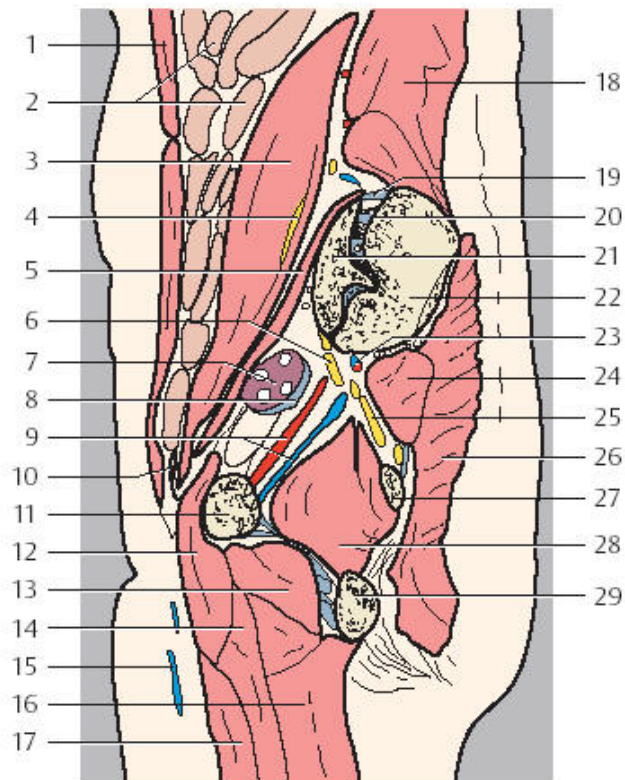
— = 腹膜



- |           |            |
|-----------|------------|
| 1. 腹直肌    | 24. 腰方肌    |
| 2. 小肠     | 25. 腰丛     |
| 3. 股外侧皮神经 | 26. 腰髂肋肌   |
| 4. 腰大肌    | 27. 骶髂背侧韧带 |
| 5. 股神经    | 28. 骶骨     |
| 6. 髂总动脉   | 29. 骶神经    |
| 7. 卵巢动静脉  | 30. 梨状肌    |
| 8. 髂内动静脉  | 31. 骶结节韧带  |
| 9. 子宫体    | 32. 子宫静脉丛  |
| 10. 子宫底   | 33. 子宫圆韧带  |
| 11. 子宫腔   | 34. 肛提肌    |
| 12. 子宫峡部  | 35. 臀大肌    |
| 13. 膀胱静脉丛 | 36. 坐骨直肠窝  |
| 14. 膀胱    | 37. 闭孔内肌   |
| 15. 耻骨    | 38. 会阴深横肌  |
| 16. 耻骨肌   | 39. 髂外淋巴结  |
| 17. 坐骨    | 40. 髂内淋巴结  |
| 18. 大收肌   | 41. 子宫旁淋巴结 |
| 19. 短收肌   | 42. 阴道旁淋巴结 |
| 20. 长收肌   | 43. 直肠旁淋巴结 |
| 21. 竖脊肌   |            |
| 22. 腰棘间肌  |            |
| 23. 横突    |            |

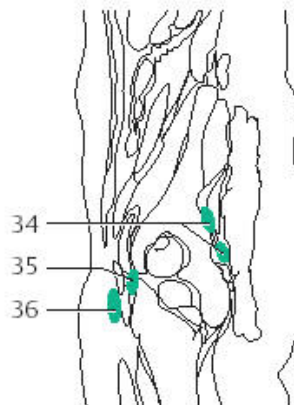
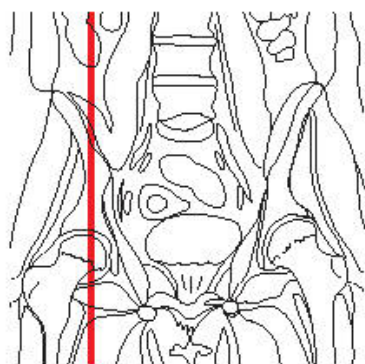
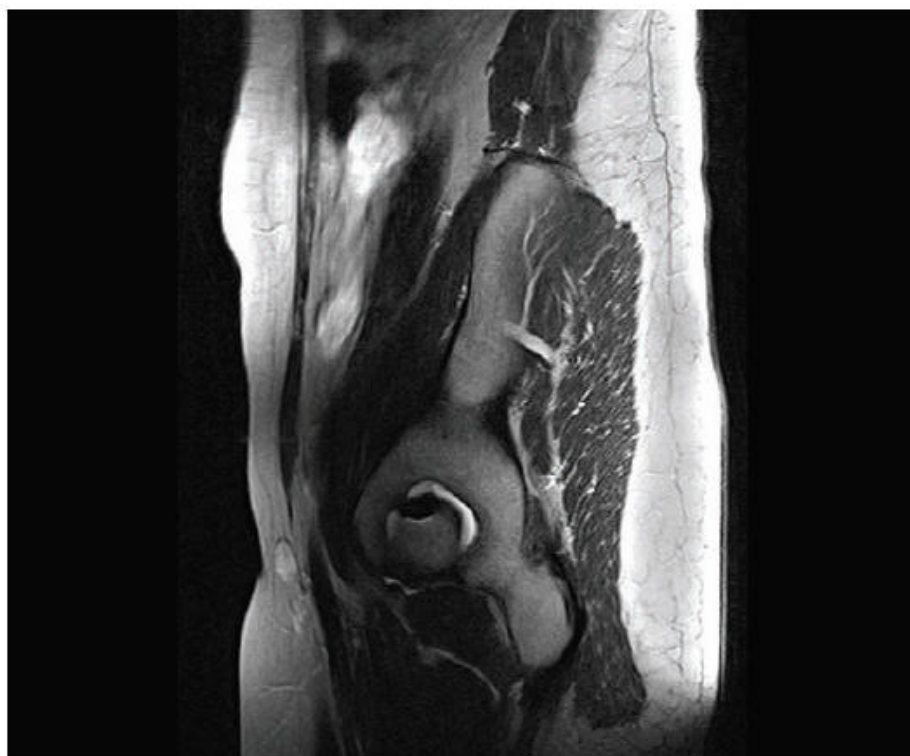

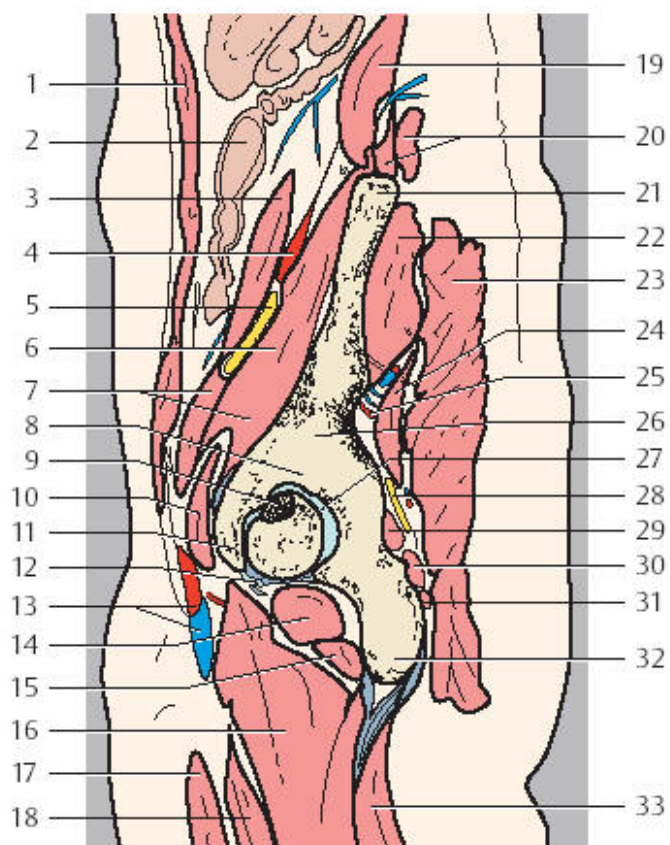
— = 腹膜



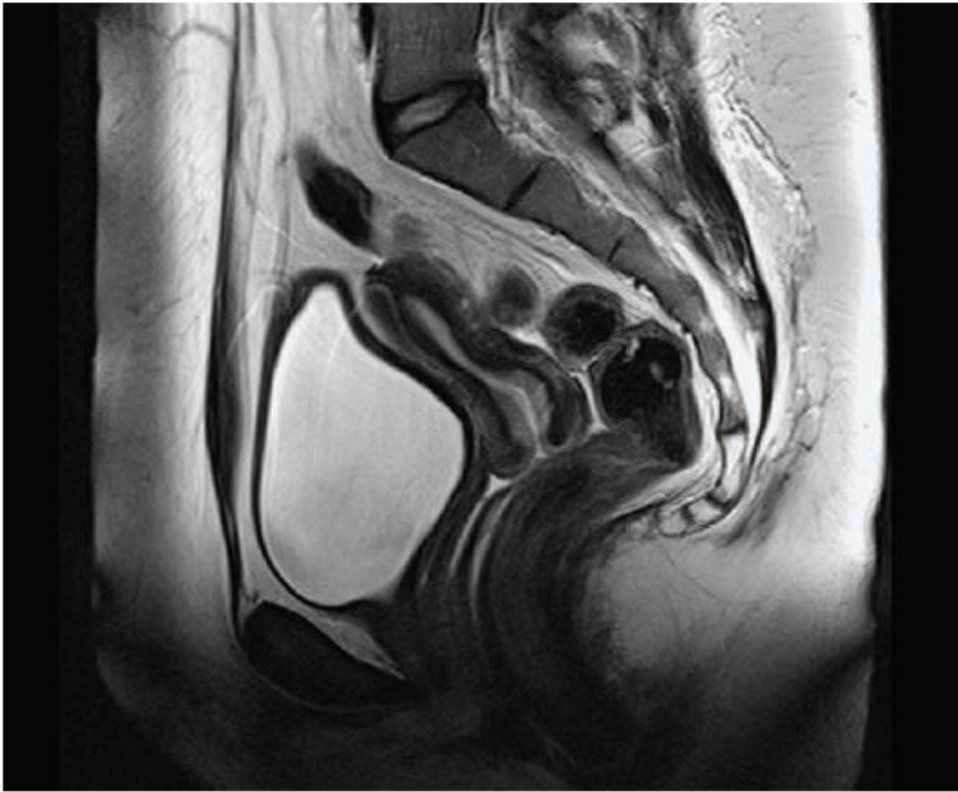
- |            |            |
|------------|------------|
| 1. 腹直肌     | 25. 骶神经    |
| 2. 小肠      | 26. 臀大肌    |
| 3. 腰大肌     | 27. 坐骨棘    |
| 4. 股神经     | 28. 闭孔内肌   |
| 5. 髂肌      | 29. 坐骨     |
| 6. 腰丛      | 30. 臀淋巴结   |
| 7. 卵巢      | 31. 髂外淋巴结  |
| 8. 子宫圆韧带   | 32. 闭孔淋巴结  |
| 9. 闭孔动静脉   | 33. 腹股沟淋巴结 |
| 10. 髂外动静脉  |            |
| 11. 耻骨上支   |            |
| 12. 耻骨肌    |            |
| 13. 闭孔外肌   |            |
| 14. 短收肌    |            |
| 15. 大隐静脉   |            |
| 16. 大收肌    |            |
| 17. 长收肌    |            |
| 18. 髂肋肌    |            |
| 19. 骶髂背侧韧带 |            |
| 20. 骶髂关节   |            |
| 21. 骶骨     |            |
| 22. 髌骨     |            |
| 23. 臀上动静脉  |            |
| 24. 梨状肌    |            |

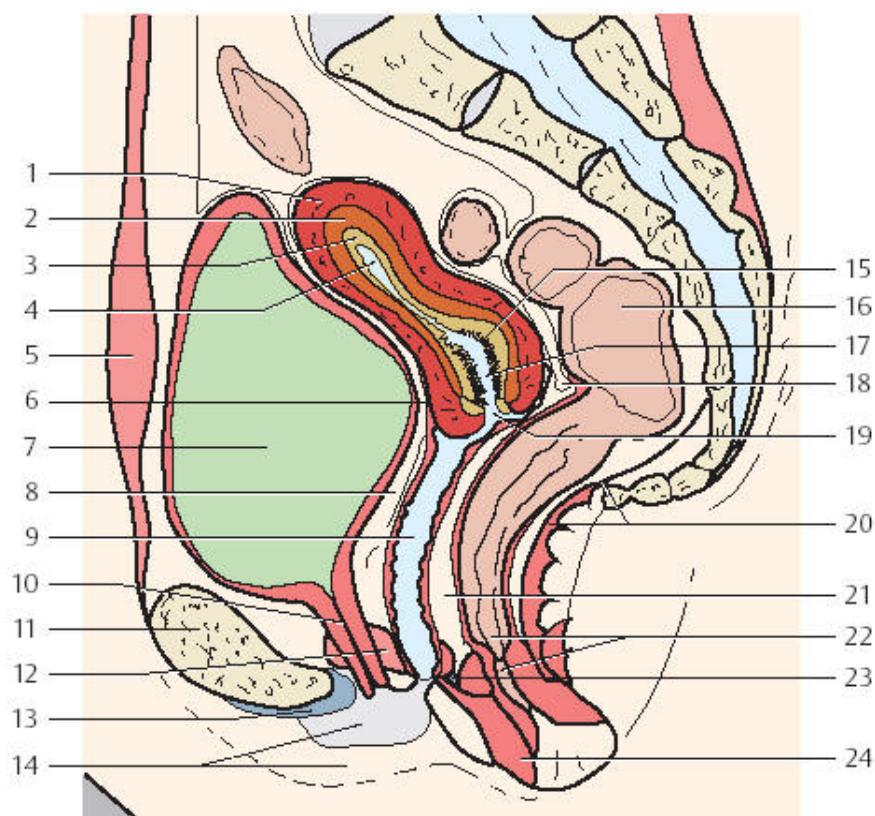






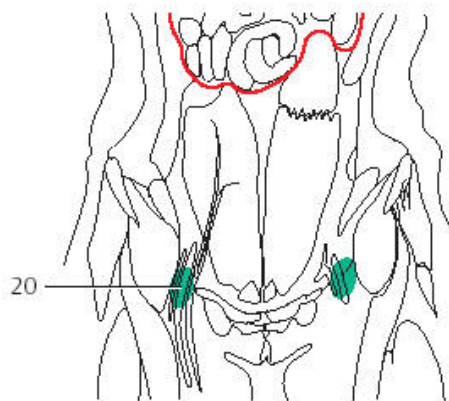
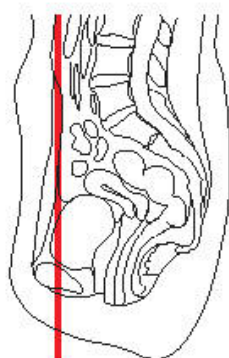
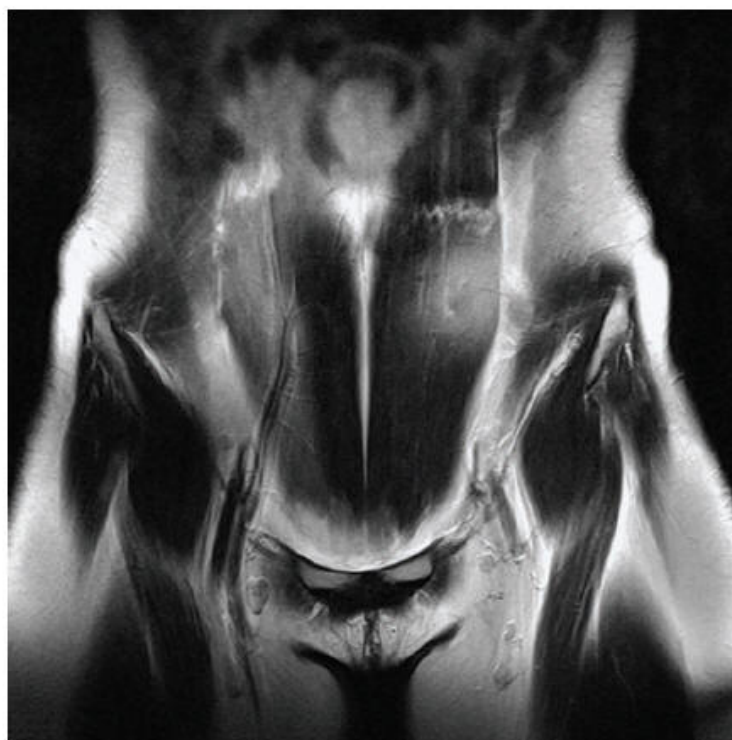
- |          |           |
|----------|-----------|
| 1. 腹直肌   | 24. 臀小肌   |
| 2. 结肠    | 25. 臀上动静脉 |
| 3. 腰大肌   | 26. 髌骨体   |
| 4. 髂腰动脉  | 27. 髌臼窝   |
| 5. 股神经   | 28. 坐骨神经  |
| 6. 髂肌    | 29. 上孖肌   |
| 7. 髂腰肌   | 30. 闭孔内肌  |
| 8. 髌臼    | 31. 下孖肌   |
| 9. 股骨头凹  | 32. 坐骨结节  |
| 10. 耻骨肌  | 33. 半膜肌   |
| 11. 耻骨体  |           |
| 12. 髌臼唇  |           |
| 13. 股动静脉 |           |
| 14. 闭孔外肌 |           |
| 15. 股方肌  |           |
| 16. 大收肌  |           |
| 17. 长收肌  |           |
| 18. 短收肌  |           |
| 19. 腰方肌  |           |
| 20. 髂腰肌  |           |
| 21. 髂骨棘  |           |
| 22. 臀中肌  |           |
| 23. 臀大肌  |           |



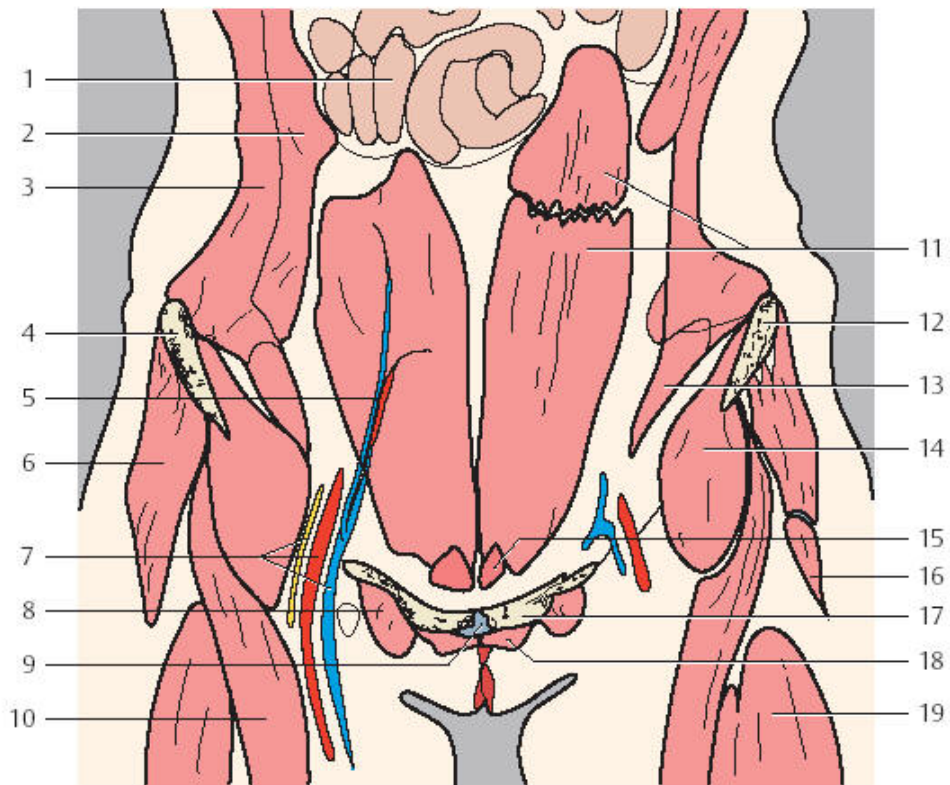


1. 子宫体（肌层）
2. 子宫交界区
3. 子宫内膜
4. 子宫腔
5. 腹直肌
6. 膀胱子宫陷凹
7. 膀胱
8. 膀胱、尿道及阴道间脂肪层
9. 阴道壁
10. 尿道
11. 耻骨
12. 会阴深横肌
13. 耻骨弓状韧带
14. 大小阴唇
15. 宫颈内壁
16. 直肠
17. 宫颈管
18. 直肠子宫陷凹
19. 宫颈口
20. 肛尾韧带与肛提肌
21. 阴道直肠间脂肪
22. 肛管与肛门
23. 会阴中心腱
24. 肛门外括约肌

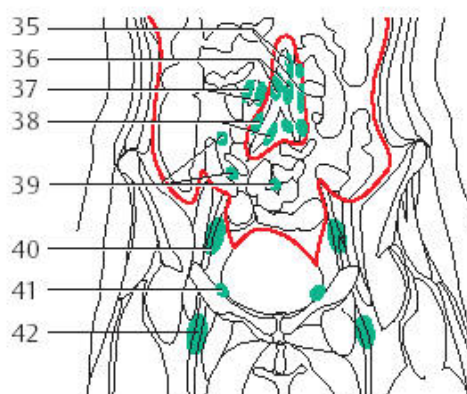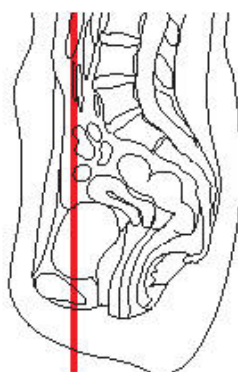
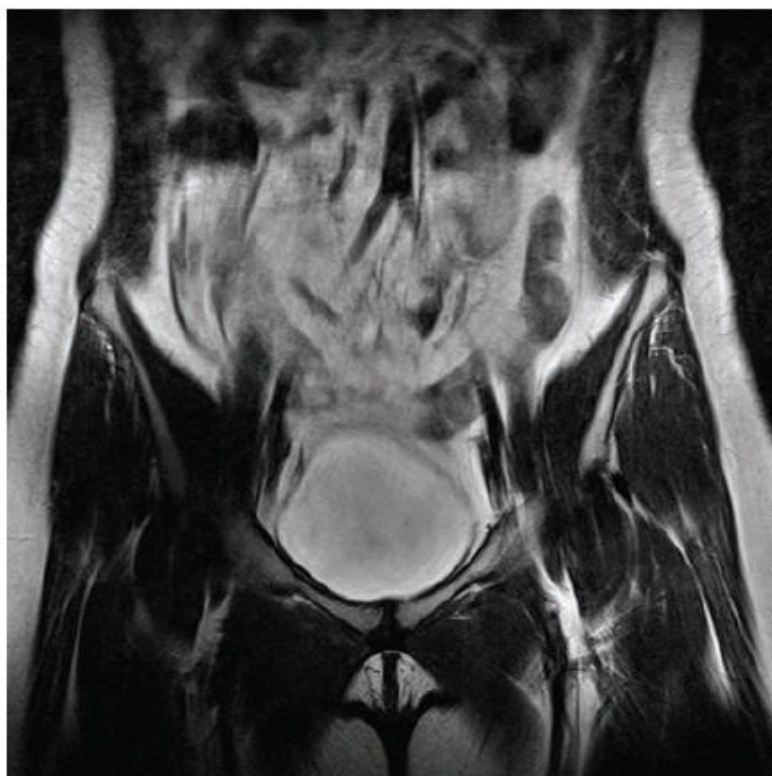




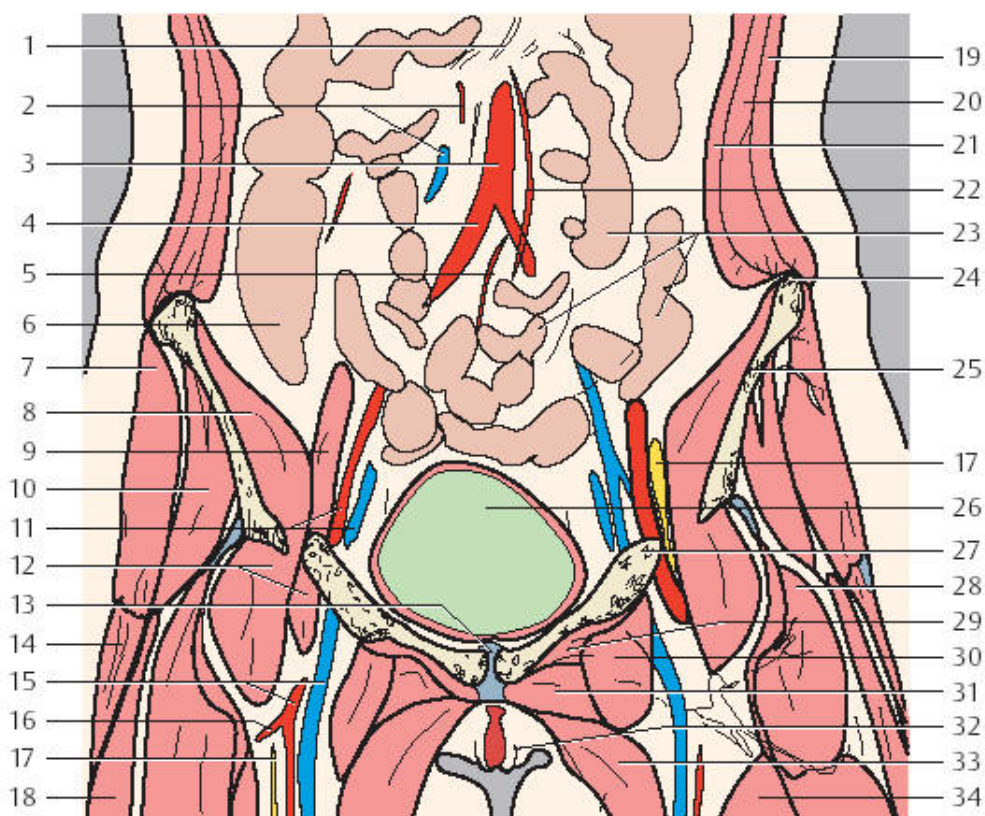
— = 腹膜



1. 小肠
2. 腹内斜肌
3. 腹外斜肌
4. 髂前上棘
5. 腹壁浅动脉
6. 臀中肌
7. 肝动脉、静脉与神经
8. 耻骨肌
9. 耻骨联合
10. 股直肌
11. 腹直肌
12. 髌骨
13. 腹横肌
14. 髂腰肌
15. 锥状肌
16. 阔筋膜张肌
17. 耻骨
18. 长收肌
19. 股外侧肌
20. 腹股沟浅淋巴结

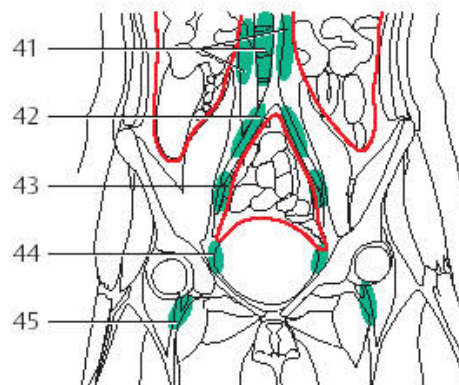
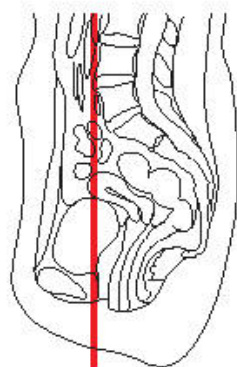
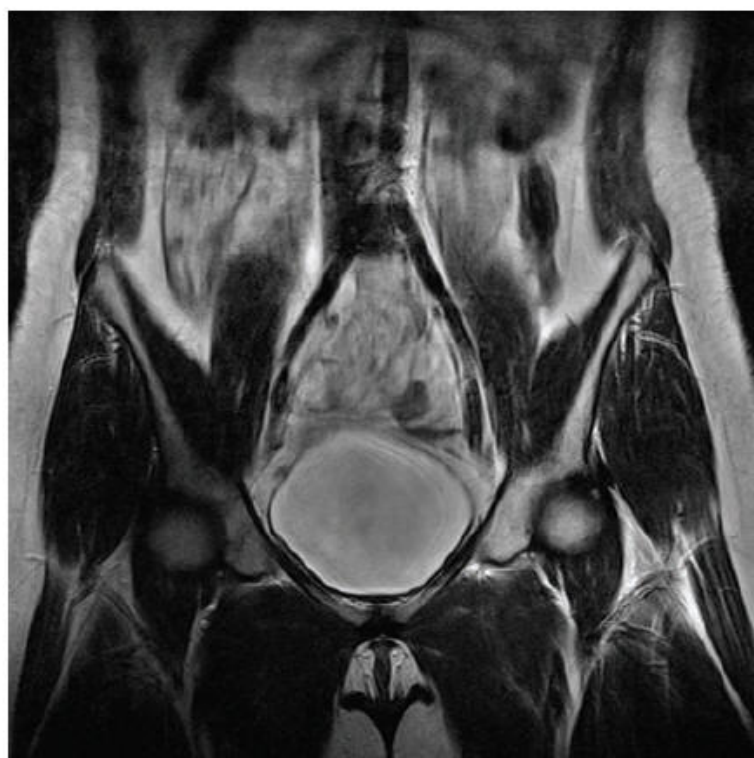

— = 腹膜

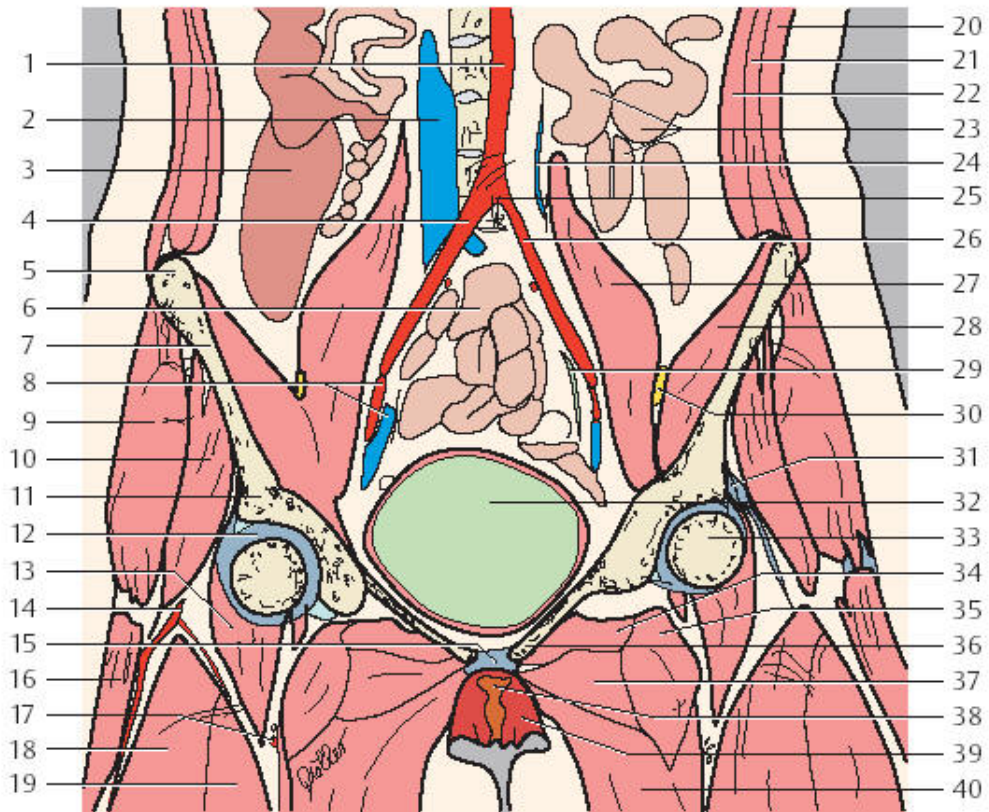


- |            |             |
|------------|-------------|
| 1. 肠系膜     | 24. 髂骨嵴     |
| 2. 肠系膜上动静脉 | 25. 髌骨      |
| 3. 腹主动脉    | 26. 膀胱      |
| 4. 右髂总动脉   | 27. 耻骨      |
| 5. 乙状结肠动脉  | 28. 股直肌     |
| 6. 升结肠     | 29. 闭孔外肌    |
| 7. 臀中肌     | 30. 耻骨肌     |
| 8. 髂肌      | 31. 短收肌     |
| 9. 腰大肌     | 32. 大阴唇     |
| 10. 臀小肌    | 33. 长收肌     |
| 11. 髂外动静脉  | 34. 缝匠肌     |
| 12. 髂腰肌    | 35. 肠系膜下淋巴结 |
| 13. 耻骨联合   | 36. 腰淋巴结    |
| 14. 阔筋膜张肌  | 37. 肠系膜上淋巴结 |
| 15. 股动静脉   | 38. 髂总淋巴结   |
| 16. 股深动脉   | 39. 小肠间淋巴结  |
| 17. 股神经    | 40. 髂外淋巴结   |
| 18. 股外侧肌   | 41. 膀胱旁淋巴结  |
| 19. 腹外斜肌   | 42. 腹股沟浅淋巴结 |
| 20. 腹内斜肌   |             |
| 21. 腹横肌    |             |
| 22. 肠系膜下动脉 |             |
| 23. 空肠     |             |

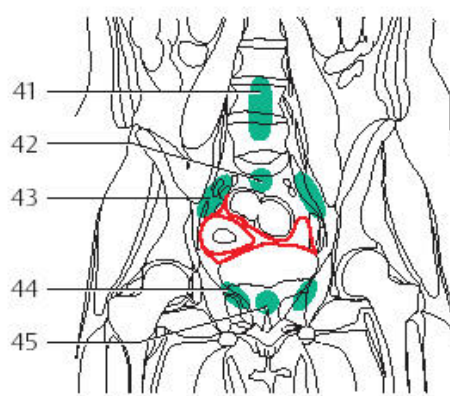
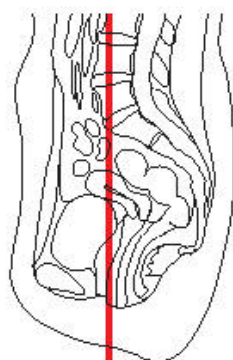
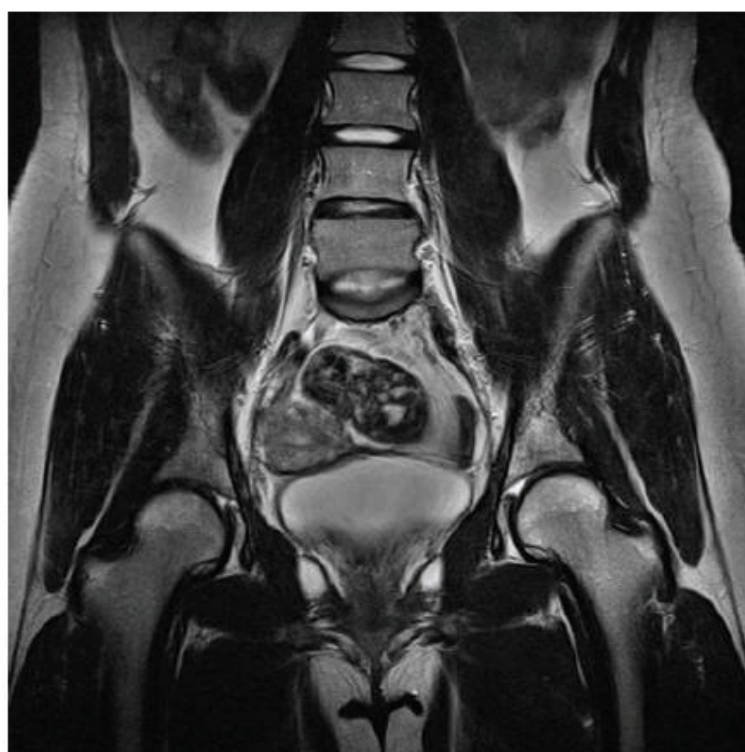



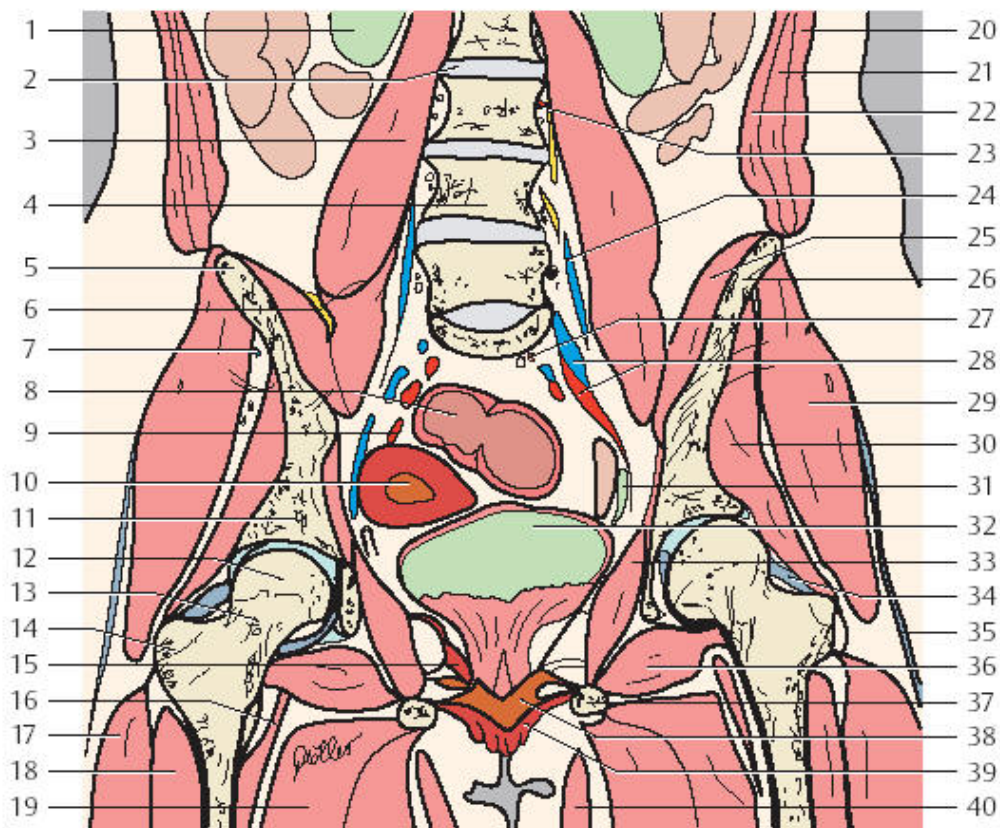
— = 腹膜



- |              |                |
|--------------|----------------|
| 1. 腹主动脉      | 25. 腹主动脉分叉     |
| 2. 下腔静脉      | 26. 左髂总动脉      |
| 3. 升结肠       | 27. 腰大肌        |
| 4. 右髂总动脉     | 28. 髂肌         |
| 5. 髂骨嵴       | 29. 输尿管        |
| 6. 回肠        | 30. 股神经        |
| 7. 髌骨        | 31. 股直肌与股外侧肌总腱 |
| 8. 髂外动静脉     | 32. 膀胱         |
| 9. 臀中肌       | 33. 股骨头        |
| 10. 臀小肌      | 34. 闭孔外肌       |
| 11. 髌臼 (髌骨体) | 35. 耻骨肌        |
| 12. 髌股韧带与关节囊 | 36. 耻骨         |
| 13. 髌腰肌      | 37. 短收肌        |
| 14. 股动脉      | 38. 阴蒂         |
| 15. 会阴横韧带    | 39. 大阴唇        |
| 16. 阔筋膜张肌    | 40. 长收肌        |
| 17. 股深动脉     | 41. 腰淋巴结       |
| 18. 股外侧肌     | 42. 髂总淋巴结      |
| 19. 股直肌      | 43. 髂外淋巴结      |
| 20. 腹外斜肌     | 44. 膀胱旁淋巴结     |
| 21. 腹内斜肌     | 45. 腹股沟深淋巴结    |
| 22. 腹横肌      |                |
| 23. 空肠       |                |
| 24. 肠系膜下静脉   |                |

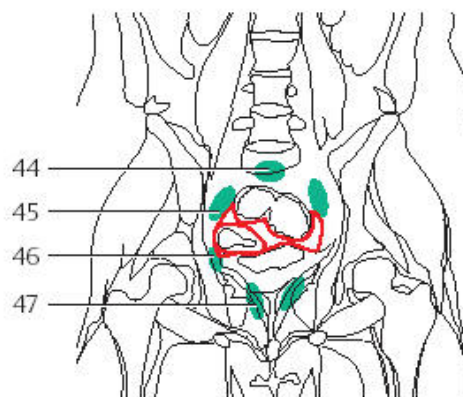
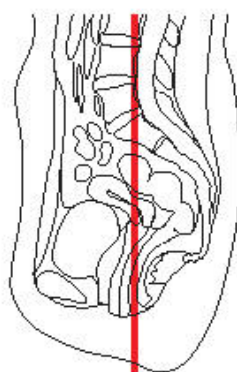
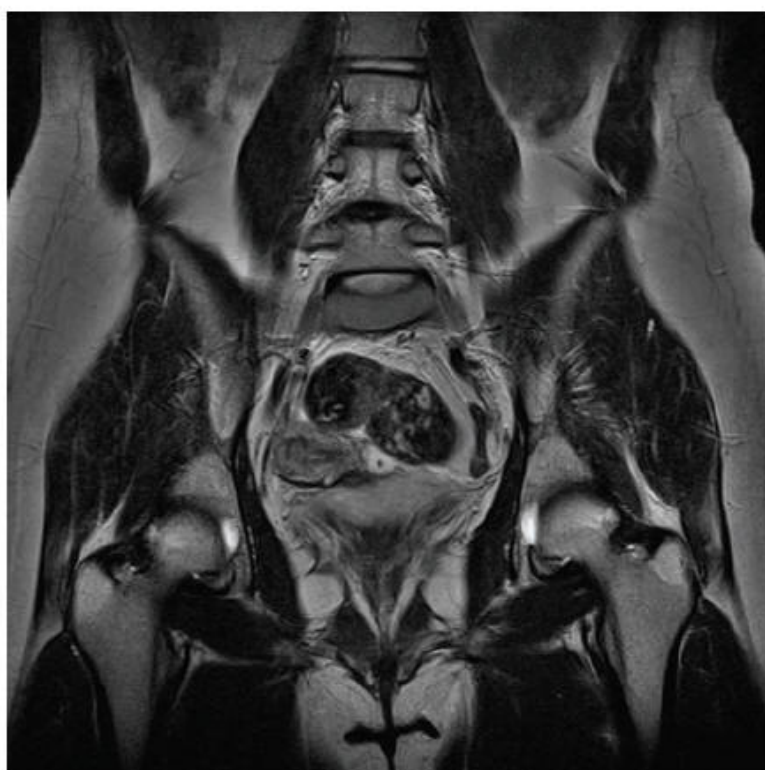


— = 腹膜

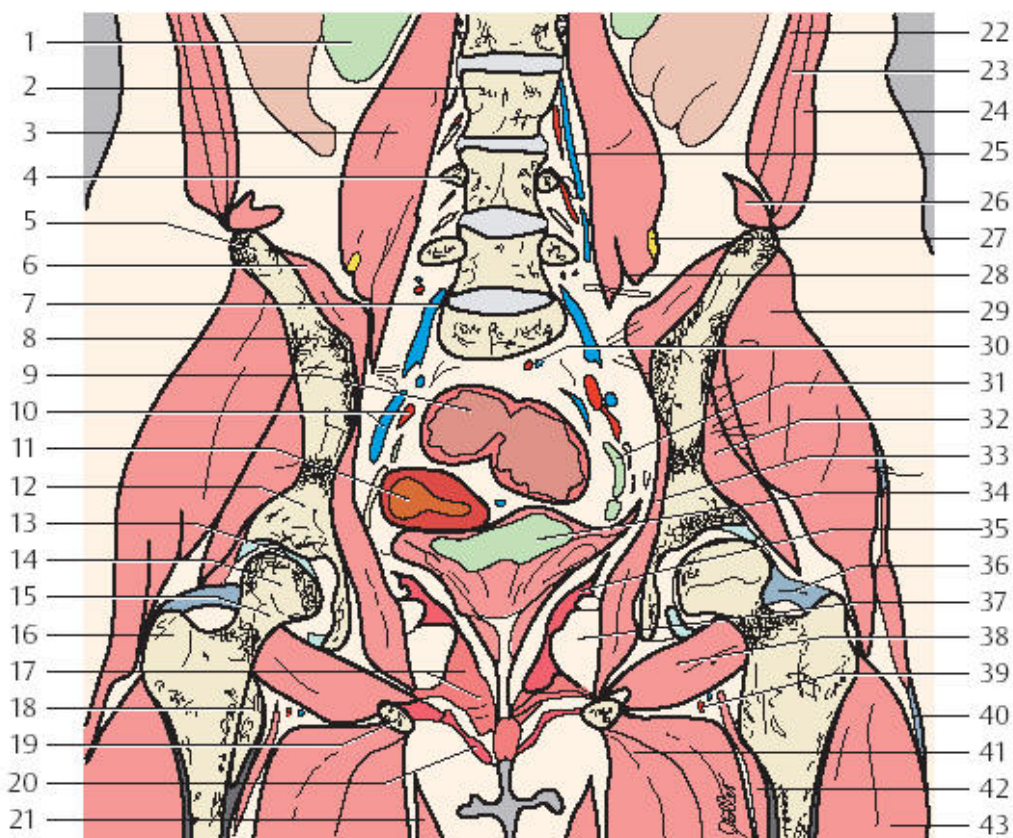


- |             |            |
|-------------|------------|
| 1. 右肾       | 24. 髂腰动静脉  |
| 2. L2/3 椎间盘 | 25. 髂肌     |
| 3. 腰大肌      | 26. 髌骨     |
| 4. 第4腰椎     | 27. 直肠上动脉  |
| 5. 髌骨嵴      | 28. 髌内动静脉  |
| 6. 股神经      | 29. 臀中肌    |
| 7. 臀上动静脉    | 30. 臀小肌    |
| 8. 乙状结肠     | 31. 输尿管    |
| 9. 子宫动脉     | 32. 膀胱     |
| 10. 子宫腔     | 33. 闭孔内肌   |
| 11. 髌臼      | 34. 髌股韧带   |
| 12. 股骨头     | 35. 髌胫束    |
| 13. 股骨颈     | 36. 闭孔外肌   |
| 14. 大转子     | 37. 坐骨     |
| 15. 肛提肌     | 38. 会阴深横肌  |
| 16. 髌腰肌     | 39. 小阴唇    |
| 17. 股外侧肌    | 40. 股薄肌    |
| 18. 股中间肌    | 41. 椎前淋巴结  |
| 19. 大收肌     | 42. 骶岬旁淋巴结 |
| 20. 腹外斜肌    | 43. 髌内淋巴结  |
| 21. 腹内斜肌    | 44. 阴道旁淋巴结 |
| 22. 腹横肌     | 45. 膀胱后淋巴结 |
| 23. 腰动静脉    |            |

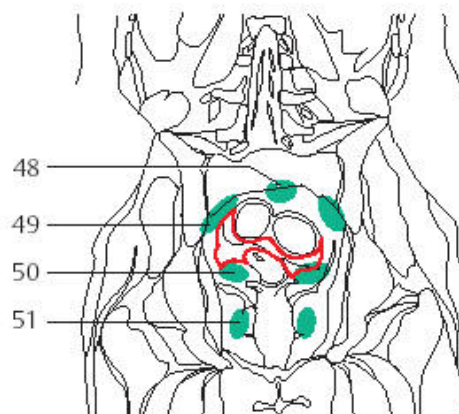
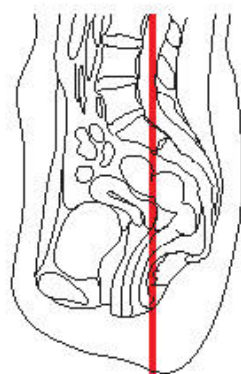
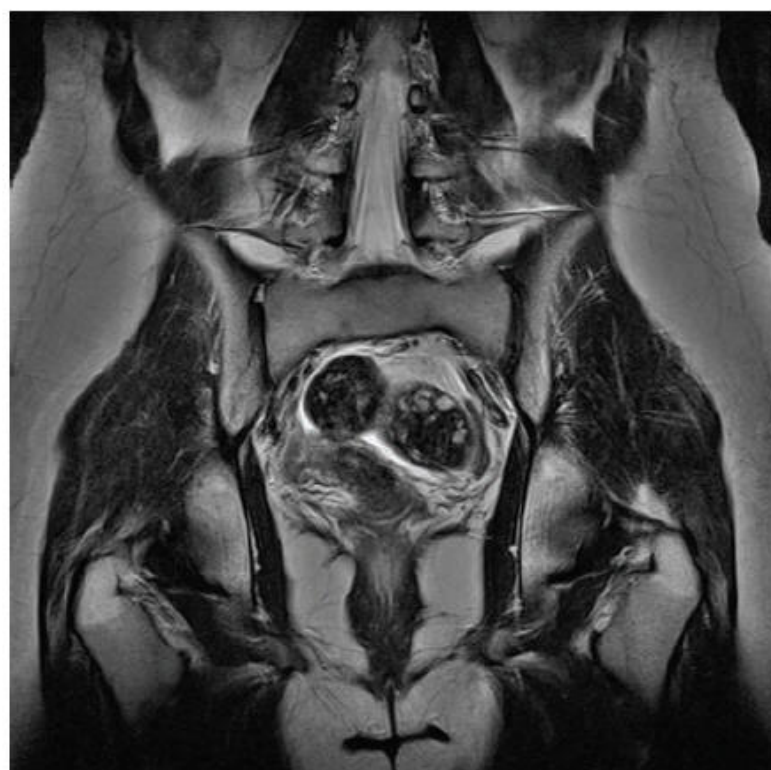



— = 腹膜

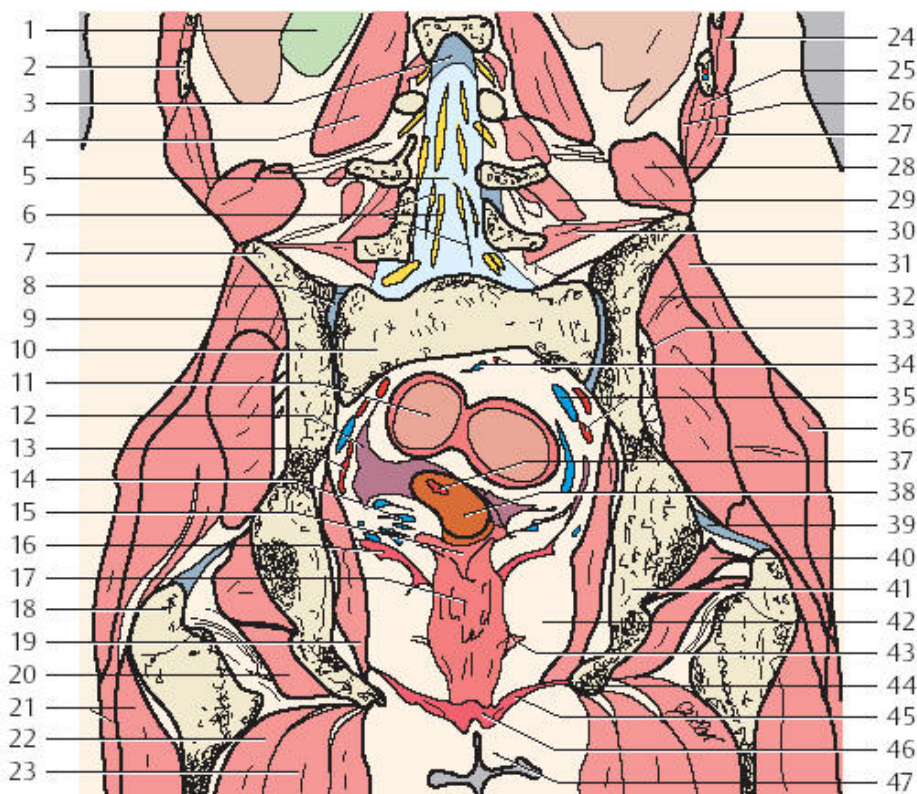


- |           |            |
|-----------|------------|
| 1. 右肾     | 25. 腰动静脉   |
| 2. 第3腰椎   | 26. 腰方肌    |
| 3. 腰大肌    | 27. 股神经    |
| 4. L4横突   | 28. 闭孔神经   |
| 5. 髂骨嵴    | 29. 臀中肌    |
| 6. 髂肌     | 30. 直肠上动脉  |
| 7. 升腰静脉   | 31. 输尿管    |
| 8. 髂骨     | 32. 臀小肌    |
| 9. 乙状结肠   | 33. 闭孔内肌   |
| 10. 髂内动静脉 | 34. 膀胱     |
| 11. 子宫腔   | 35. 肛提肌    |
| 12. 髌臼    | 36. 髂股韧带   |
| 13. 髌关节   | 37. 坐骨直肠窝  |
| 14. 股骨头   | 38. 闭孔外肌   |
| 15. 股骨颈   | 39. 股内旋动脉  |
| 16. 大转子   | 40. 髂胫束    |
| 17. 会阴深横肌 | 41. 大收肌    |
| 18. 小转子   | 42. 髂腰肌    |
| 19. 坐骨    | 43. 股外侧肌   |
| 20. 球海绵体肌 | 44. 骶岬旁淋巴结 |
| 21. 股薄肌   | 45. 髂内淋巴结  |
| 22. 腹横肌   | 46. 子宫旁淋巴结 |
| 23. 腹内斜肌  | 47. 阴道旁淋巴结 |
| 24. 腹外斜肌  |            |



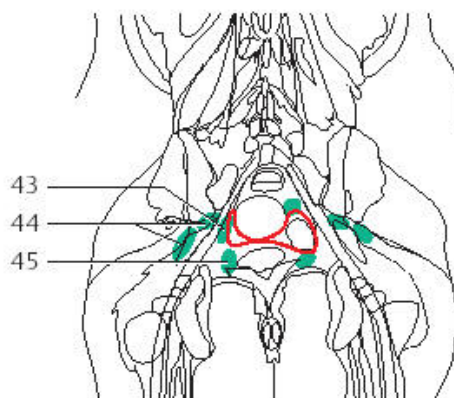
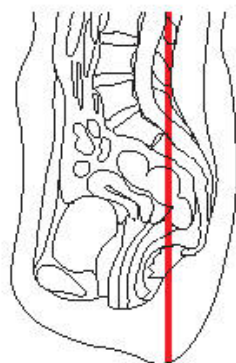
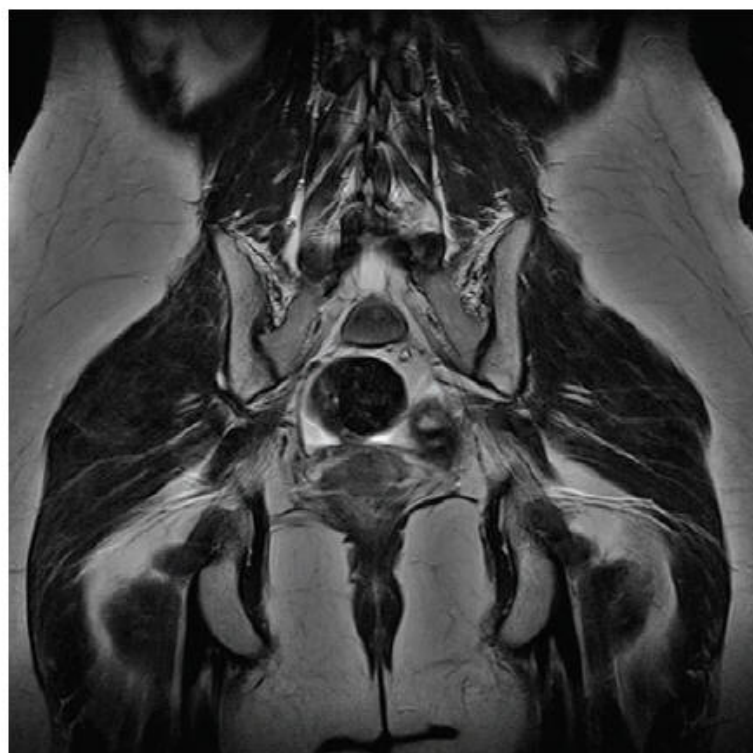
— = 腹膜



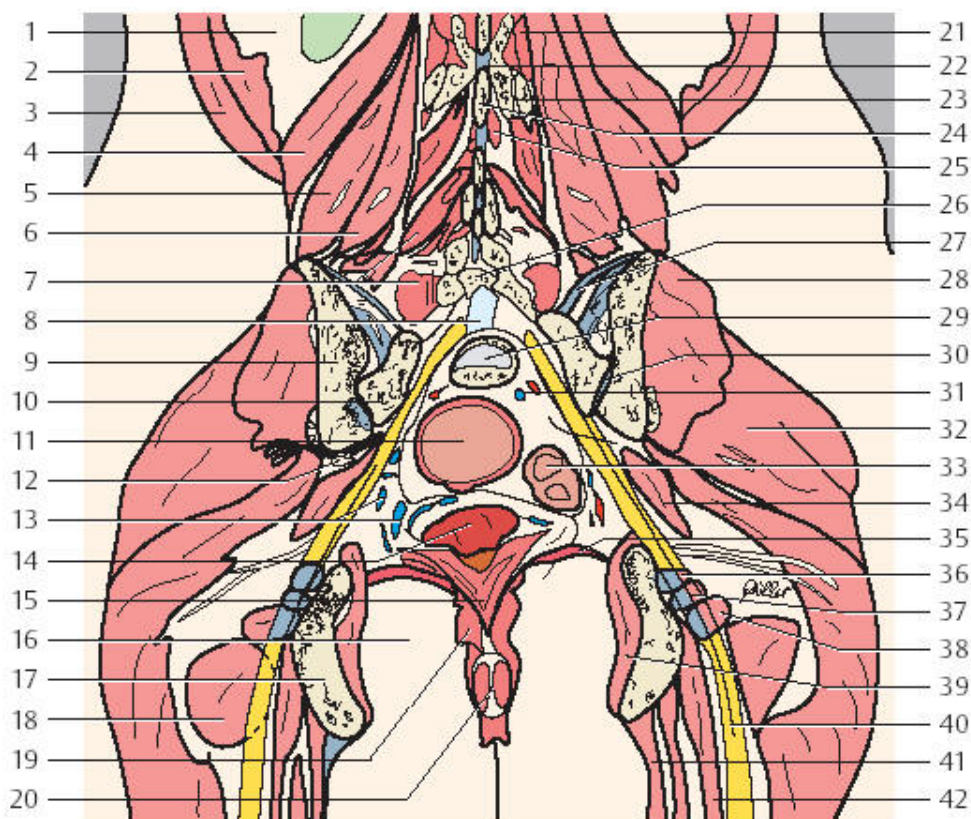


- |            |                   |
|------------|-------------------|
| 1. 右肾      | 27. 腹外斜肌          |
| 2. 肋骨 (11) | 28. 腰方肌           |
| 3. 硬脊膜     | 29. 多裂肌与腰横突间肌     |
| 4. 腰大肌     | 30. 髂腰韧带与髂肋肌      |
| 5. 脊髓      | 31. 臀中肌           |
| 6. 马尾      | 32. 臀小肌           |
| 7. 髂骨嵴     | 33. 臀上动静脉         |
| 8. 骶髂关节    | 34. 乙状结肠动静脉       |
| 9. 髂骨      | 35. 髂内动静脉         |
| 10. 骶骨     | 36. 臀大肌           |
| 11. 乙状结肠   | 37. 子宫颈管          |
| 12. 输卵管漏斗部 | 38. 子宫颈           |
| 13. 子宫静脉   | 39. 髂股韧带          |
| 14. 子宫静脉丛  | 40. 闭孔内肌          |
| 15. 阴道穹隆   | 41. 坐骨            |
| 16. 肛提肌    | 42. 坐骨直肠窝         |
| 17. 阴道     | 43. 耻骨阴道肌         |
| 18. 大转子    | 44. 坐骨支           |
| 19. 闭孔内肌   | 45. 会阴深横肌 (泌尿生殖膈) |
| 20. 股方肌    | 46. 球海绵体肌         |
| 21. 股外侧肌   | 47. 小阴唇           |
| 22. 半膜肌    | 48. 骶骨前淋巴结        |
| 23. 大收肌    | 49. 髂内淋巴结         |
| 24. 背阔肌    | 50. 子宫旁淋巴结        |
| 25. 腹内斜肌   | 51. 阴道旁淋巴结        |
| 26. 腹横肌    |                   |

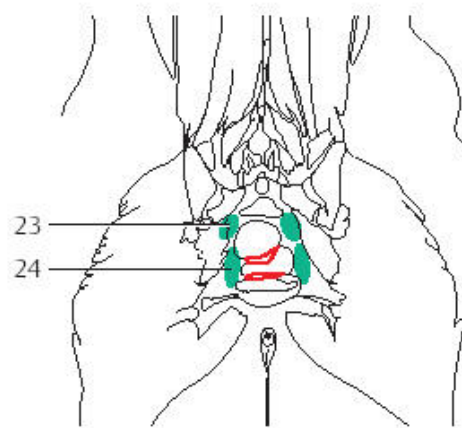
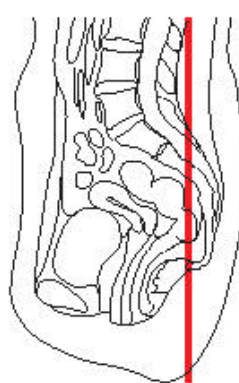
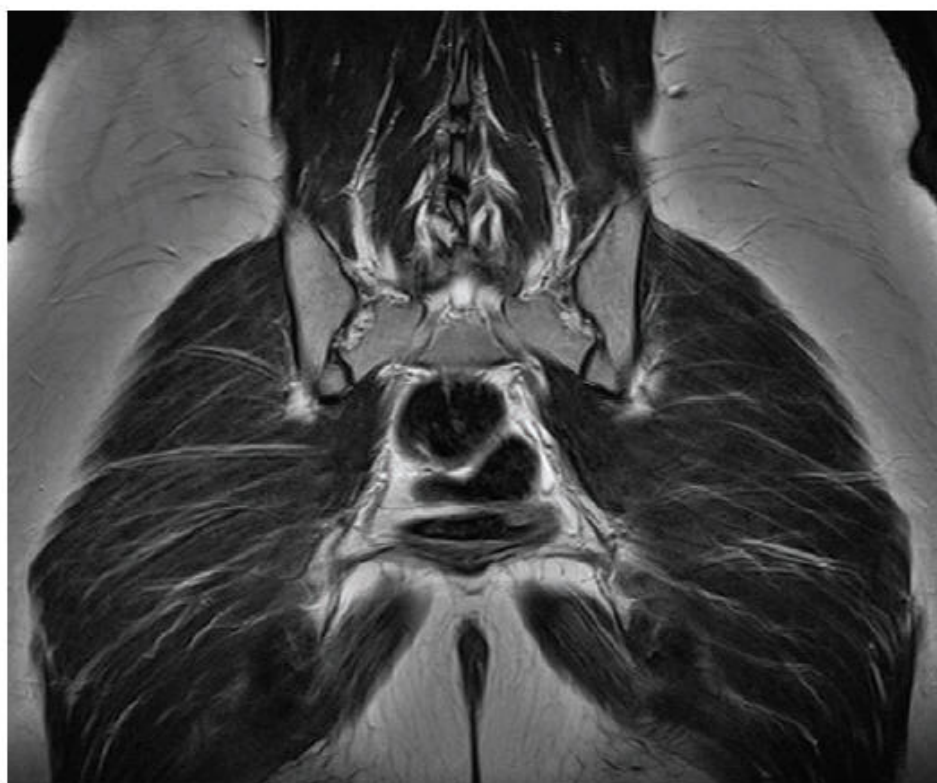




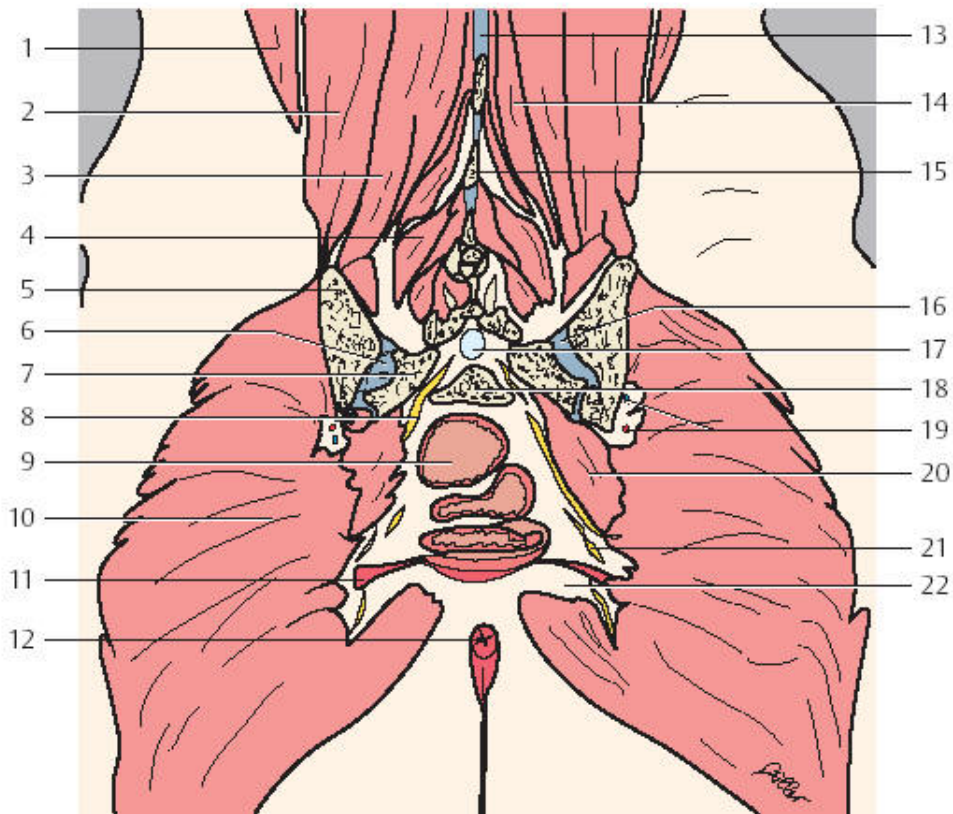
— = 腹膜



- |                |              |
|----------------|--------------|
| 1. 肾脂肪囊        | 25. 棘间肌      |
| 2. 下后锯肌        | 26. L5 椎弓    |
| 3. 背阔肌         | 27. 骶髂韧带     |
| 4. 腰方肌         | 28. 臀中肌      |
| 5. 髂肋肌（竖脊肌部分）  | 29. S1/2 椎间盘 |
| 6. 最长肌（竖脊肌部分）  | 30. 骶髂关节     |
| 7. 多裂肌（横突棘肌部分） | 31. 乙状结肠动静脉  |
| 8. 椎管          | 32. 臀大肌      |
| 9. 髌骨          | 33. 乙状结肠     |
| 10. 骶骨         | 34. 梨状肌      |
| 11. 直肠         | 35. 肛提肌      |
| 12. 臀上静脉       | 36. 上孖子肌     |
| 13. 子宫及直肠静脉丛   | 37. 闭孔内肌     |
| 14. 子宫阴道部      | 38. 下孖子肌     |
| 15. 阴道后壁       | 39. 闭孔内肌     |
| 16. 坐骨直肠窝      | 40. 坐骨神经     |
| 17. 坐骨         | 41. 半腱肌      |
| 18. 股方肌        | 42. 大收肌      |
| 19. 肛门外括约肌     | 43. 直肠旁淋巴结   |
| 20. 肛门         | 44. 臀淋巴结     |
| 21. 横突间肌       | 45. 子宫旁淋巴结   |
| 22. 棘间韧带       |              |
| 23. 关节突关节      |              |
| 24. 棘突         |              |

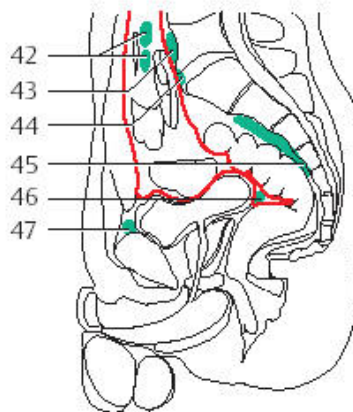
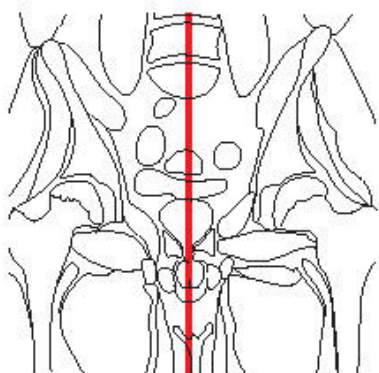
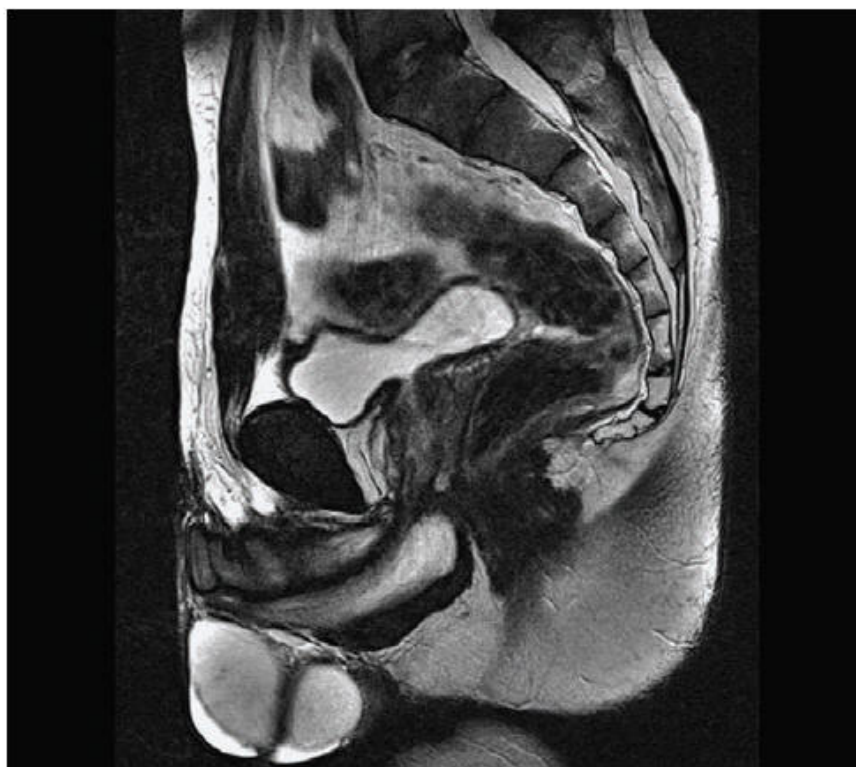

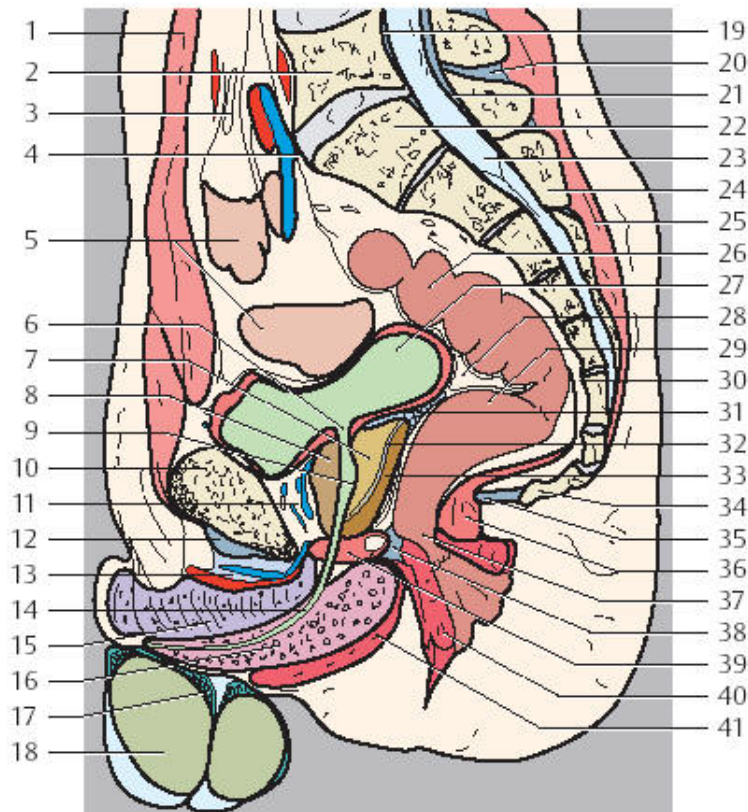
— = 腹膜



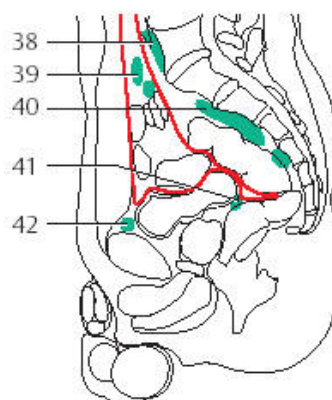
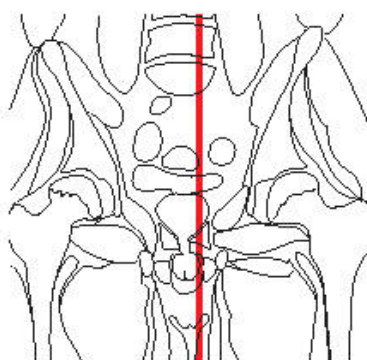
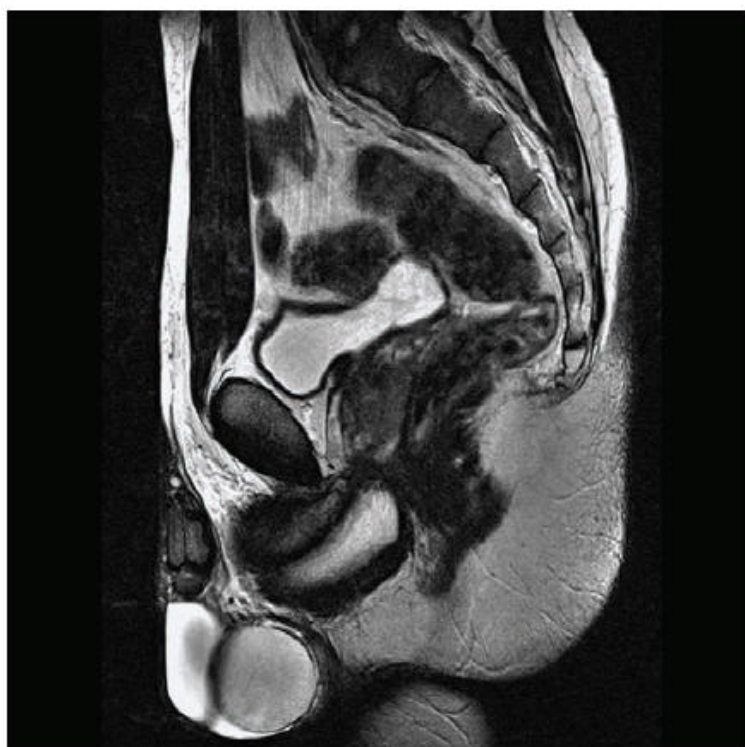1. 背阔肌
2. 髂肋肌（竖脊肌部）
3. 最长肌（竖脊肌部）
4. 横突棘肌
5. 髂骨
6. 骶髂关节
7. 骶骨（内侧部）
8. 骶神经
9. 直肠
10. 臀大肌
11. 肛提肌
12. 肛门外括约肌
13. 棘间韧带
14. 棘肌（竖脊肌部）
15. 棘突
16. 背侧骶髂韧带
17. 椎管
18. 骶骨（S2）
19. 臀上动静脉
20. 梨状肌
21. 臀下动静脉
22. 坐骨肛门窝
23. 臀淋巴结
24. 直肠旁淋巴结



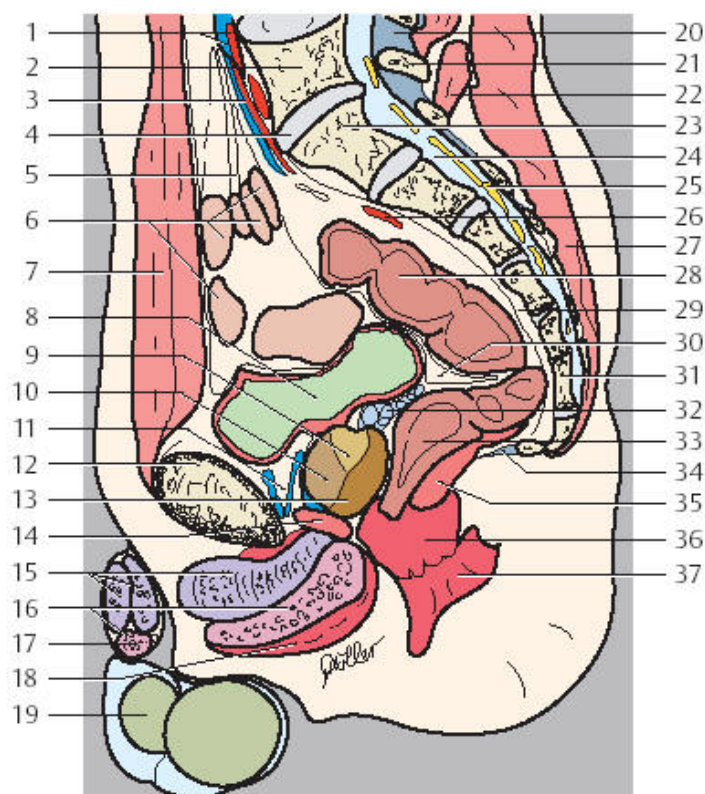




- |                   |                |
|-------------------|----------------|
| 1. 腹直肌            | 25. 竖脊肌        |
| 2. 腰椎 (L5)        | 26. 乙状结肠       |
| 3. 肠系膜            | 27. 膀胱         |
| 4. 骶骨岬            | 28. 直肠膀胱陷凹     |
| 5. 小肠             | 29. 直肠         |
| 6. 膀胱 (尿道内口)      | 30. 骶前间隙       |
| 7. 前列腺 (中央带)      | 31. 精囊腺        |
| 8. 前列腺 (前部纤维肌肉间质) | 32. 射精管        |
| 9. 精阜             | 33. 前列腺外周带     |
| 10. 耻骨            | 34. 尾骨         |
| 11. 耻骨后间隙与前列腺静脉丛  | 35. 肛尾韧带       |
| 12. 耻骨弓状韧带        | 36. 肛提肌        |
| 13. 阴茎悬韧带         | 37. 肛门         |
| 14. 尿道            | 38. 会阴中心腱      |
| 15. 海绵体           | 39. 泌尿生殖膈伴尿道球腺 |
| 16. 尿道海绵体         | 40. 肛门外括约肌     |
| 17. 附睾            | 41. 球海绵体肌      |
| 18. 睾丸            | 42. 小肠肠系膜旁淋巴结  |
| 19. 后纵韧带          | 43. 椎前淋巴结      |
| 20. 棘间韧带          | 44. 骶岬旁淋巴结     |
| 21. 黄韧带           | 45. 骶前淋巴结      |
| 22. 骶骨 (S1)       | 46. 膀胱后淋巴结     |
| 23. 椎管            | 47. 膀胱前淋巴结     |
| 24. 棘突            |                |

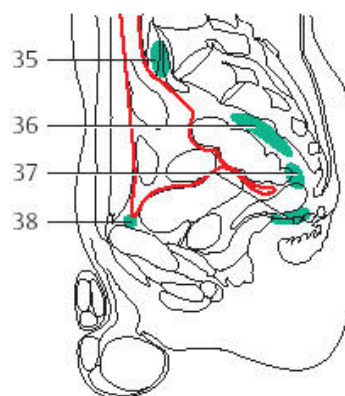
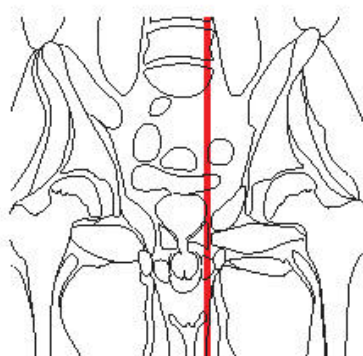
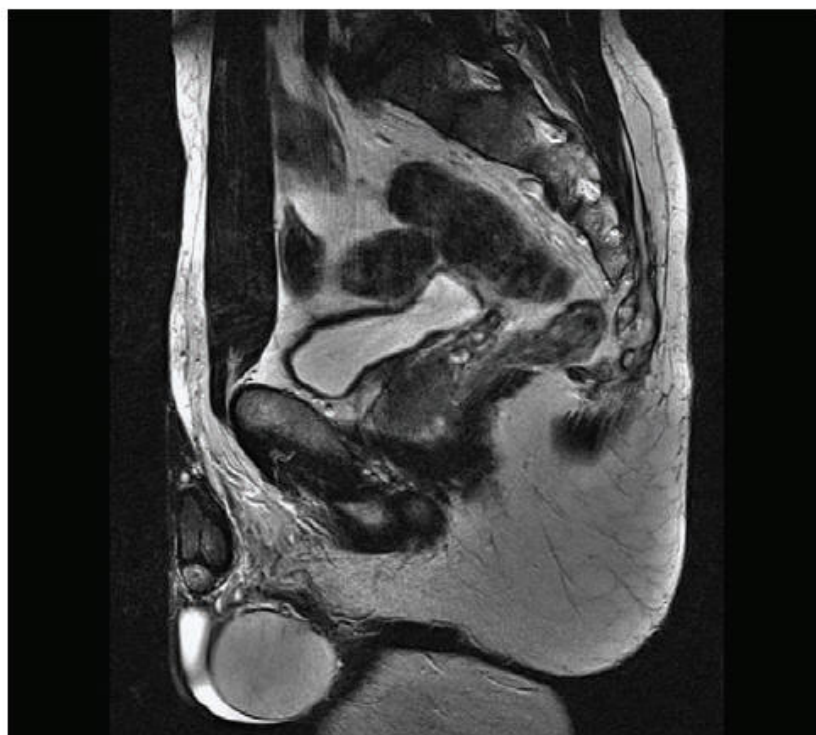


— = 腹膜

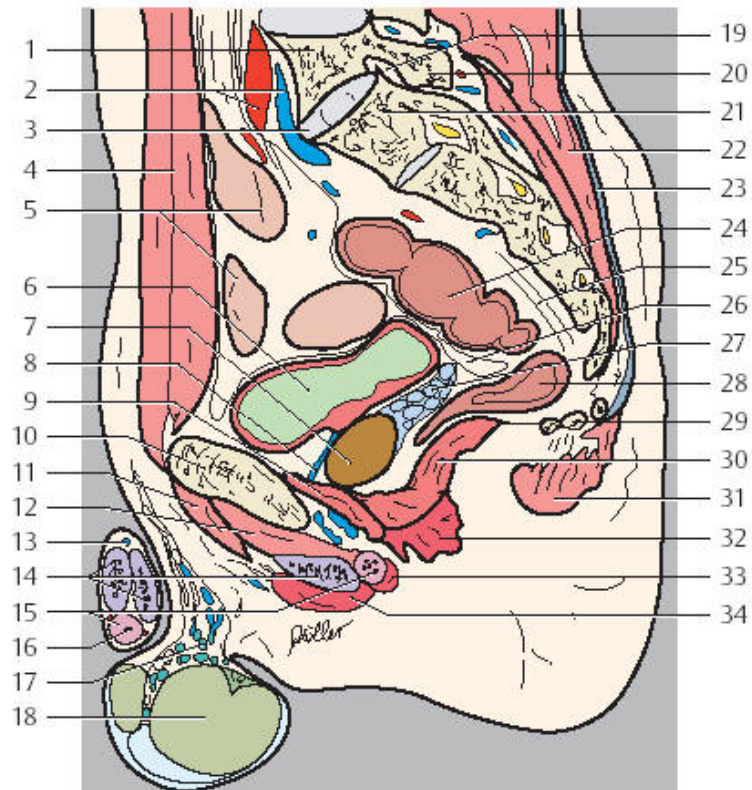


- |                  |                   |
|------------------|-------------------|
| 1. 髂总动静脉         | 25. 脊神经（马尾部）      |
| 2. 腰椎（L5）        | 26. 骶外侧动脉         |
| 3. 髂内动静脉         | 27. 竖脊肌           |
| 4. L5/S1 椎间盘     | 28. 乙状结肠          |
| 5. 肠系膜           | 29. 骶前间隙          |
| 6. 小肠            | 30. 直肠膀胱陷凹        |
| 7. 腹直肌           | 31. 尾骨            |
| 8. 膀胱            | 32. 精囊腺           |
| 9. 前列腺中央带        | 33. 直肠            |
| 10. 前列腺前部纤维肌肉间质  | 34. 肛尾韧带          |
| 11. 耻骨后间隙与前列腺静脉丛 | 35. 肛提肌           |
| 12. 耻骨           | 36. 肛门外括约肌（浅部与深部） |
| 13. 前列腺外周带       | 37. 肛门外括约肌（皮下部）   |
| 14. 泌尿生殖隔        | 38. 髂总淋巴结         |
| 15. 阴茎海绵体        | 39. 小肠肠系膜周围淋巴结    |
| 16. 尿道海绵体        | 40. 骶前淋巴结         |
| 17. 尿道           | 41. 膀胱后淋巴结        |
| 18. 球海绵体肌        | 42. 膀胱前淋巴结        |
| 19. 睾丸           |                   |
| 20. 黄韧带          |                   |
| 21. 棘突           |                   |
| 22. 多裂肌          |                   |
| 23. 骶椎（S1）       |                   |
| 24. 椎管           |                   |

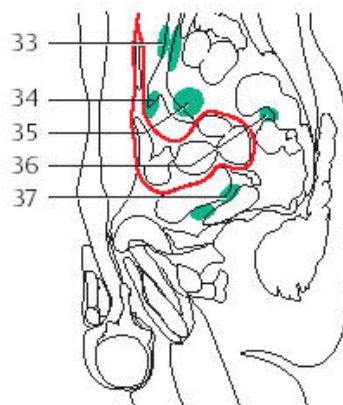
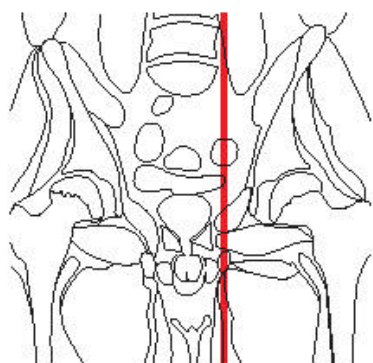
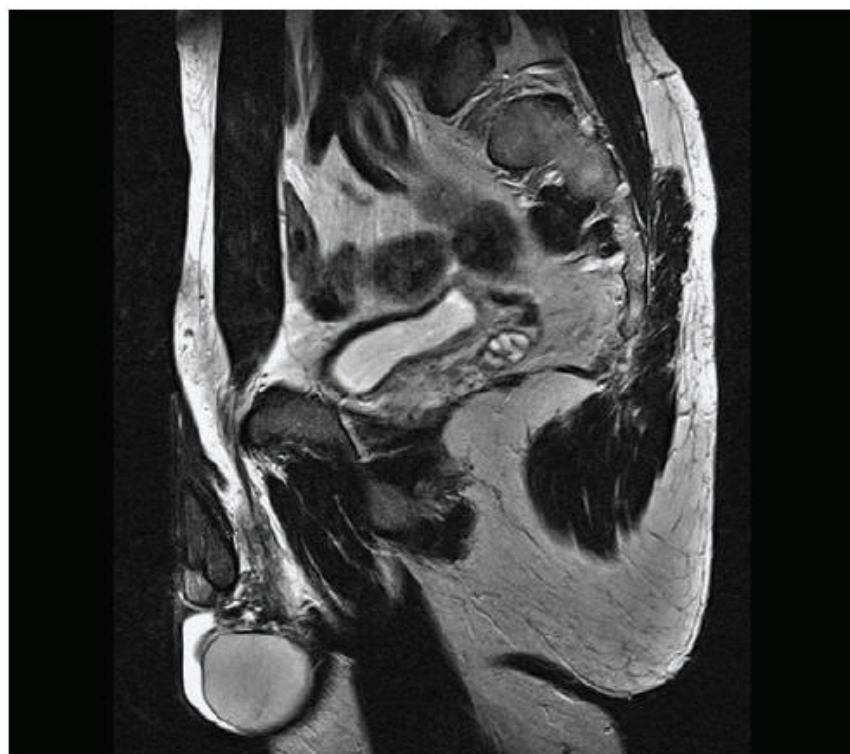


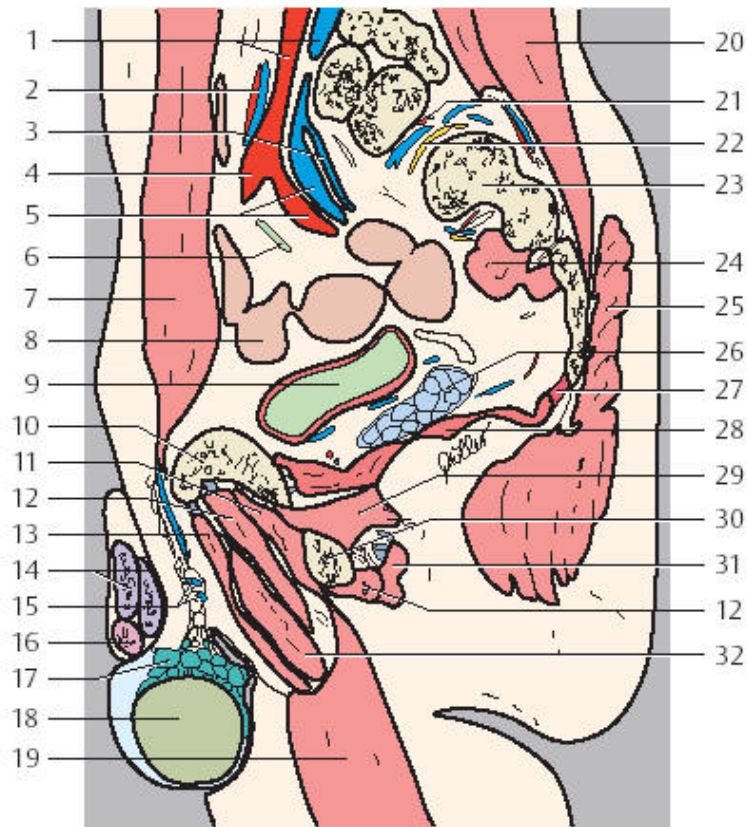


— = 腹膜



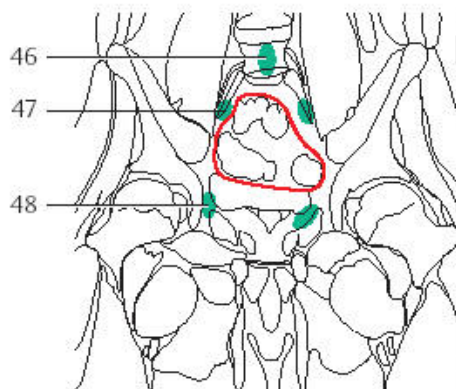
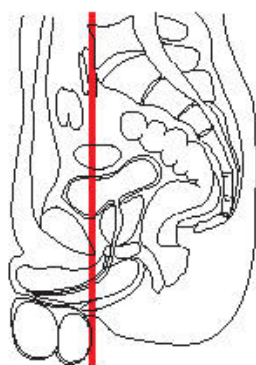
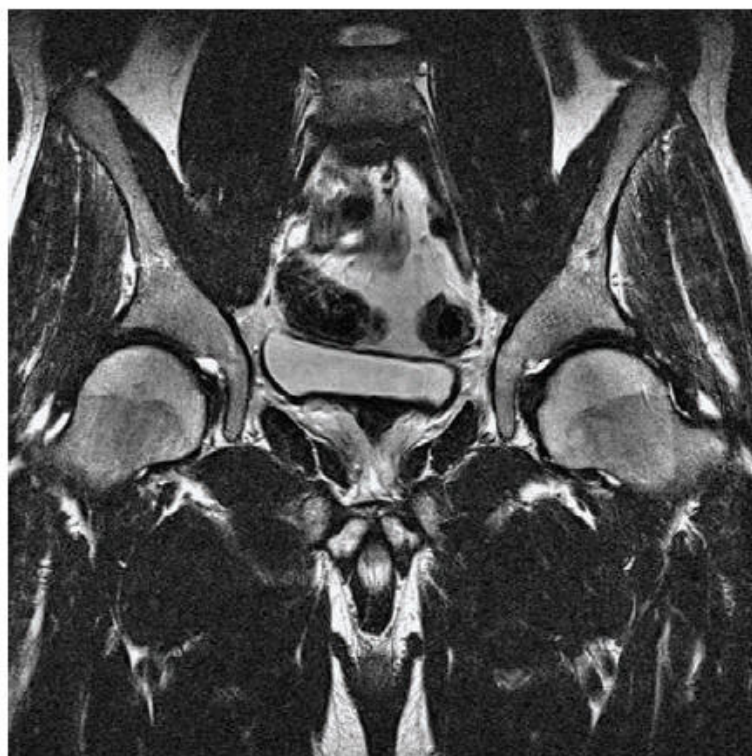- |                 |            |
|-----------------|------------|
| 1. 腰椎 (L5)      | 25. 骶前间隙   |
| 2. 髂总动静脉        | 26. 直肠膀胱陷凹 |
| 3. L5/S1 椎间盘    | 27. 精囊腺    |
| 4. 腹直肌          | 28. 直肠     |
| 5. 小肠           | 29. 尾骨     |
| 6. 膀胱           | 30. 肛提肌    |
| 7. 前列腺外周带       | 31. 臀大肌    |
| 8. 耻骨后间隙与前列腺静脉丛 | 32. 肛门外括约肌 |
| 9. 泌尿生殖隔        | 33. 球海绵体肌  |
| 10. 耻骨          | 34. 坐骨海绵体肌 |
| 11. 短收肌         | 35. 髂总淋巴结  |
| 12. 闭孔外肌        | 36. 骶前淋巴结  |
| 13. 阴茎背侧动脉      | 37. 直肠旁淋巴结 |
| 14. 阴茎海绵体       | 38. 膀胱前淋巴结 |
| 15. 尿道海绵体       |            |
| 16. 尿道          |            |
| 17. 附睾          |            |
| 18. 睾丸          |            |
| 19. 椎间孔         |            |
| 20. 下关节突        |            |
| 21. 骶椎 (S1)     |            |
| 22. 竖脊肌         |            |
| 23. 胸腰筋膜        |            |
| 24. 乙状结肠        |            |



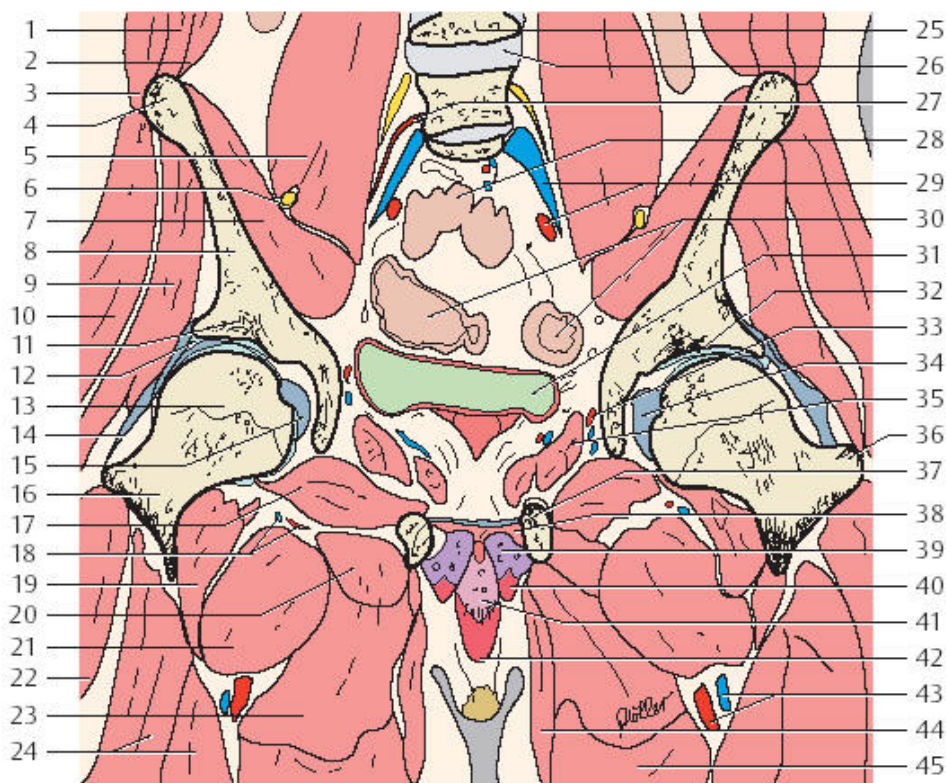


- |            |             |
|------------|-------------|
| 0. 髂总动静脉   | 23. 梨状肌     |
| 1. 肠系膜下动脉  | 24. 臀大肌     |
| 2. 臀上静脉    | 25. 精囊腺     |
| 3. 髂外动脉    | 26. 尾骨肌     |
| 4. 髂内动静脉   | 27. 肛提肌     |
| 5. 尿道      | 28. 闭孔内肌    |
| 6. 腹直肌     | 29. 坐骨      |
| 7. 小肠      | 30. 半腱肌     |
| 8. 膀胱      | 31. 短收肌     |
| 9. 耻骨      | 32. 髂总淋巴结   |
| 10. 闭孔外肌   | 33. 髂外淋巴结   |
| 11. 大收肌    | 34. 髂内淋巴结   |
| 12. 长收肌    | 35. 腹股沟淋巴结  |
| 13. 阴茎海绵体  | 36. 膀胱外侧淋巴结 |
| 14. 腹股沟管   |             |
| 15. 尿道海绵体  |             |
| 16. 附睾     |             |
| 17. 睾丸     |             |
| 18. 股薄肌    |             |
| 19. 最长肌    |             |
| 20. 髂外侧动静脉 |             |
| 21. 骶神经    |             |
| 22. 骶骨外侧部  |             |

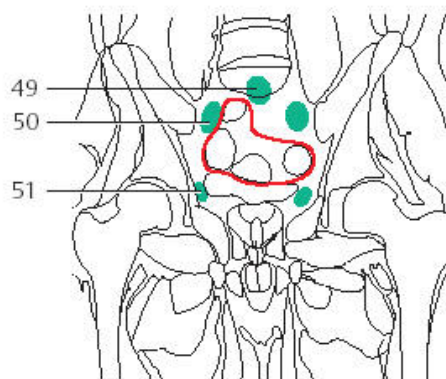
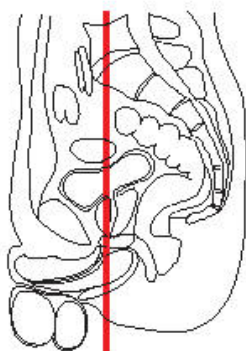
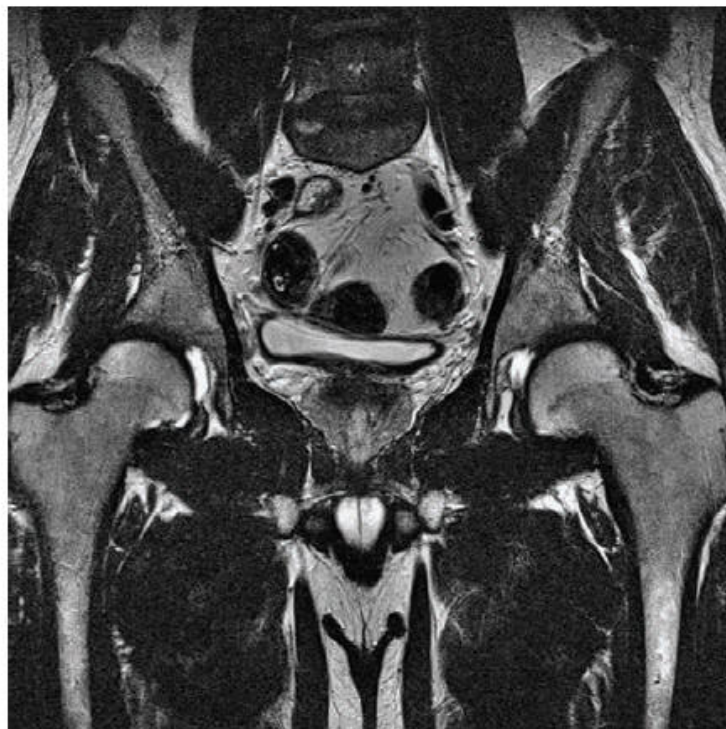



— = 腹膜

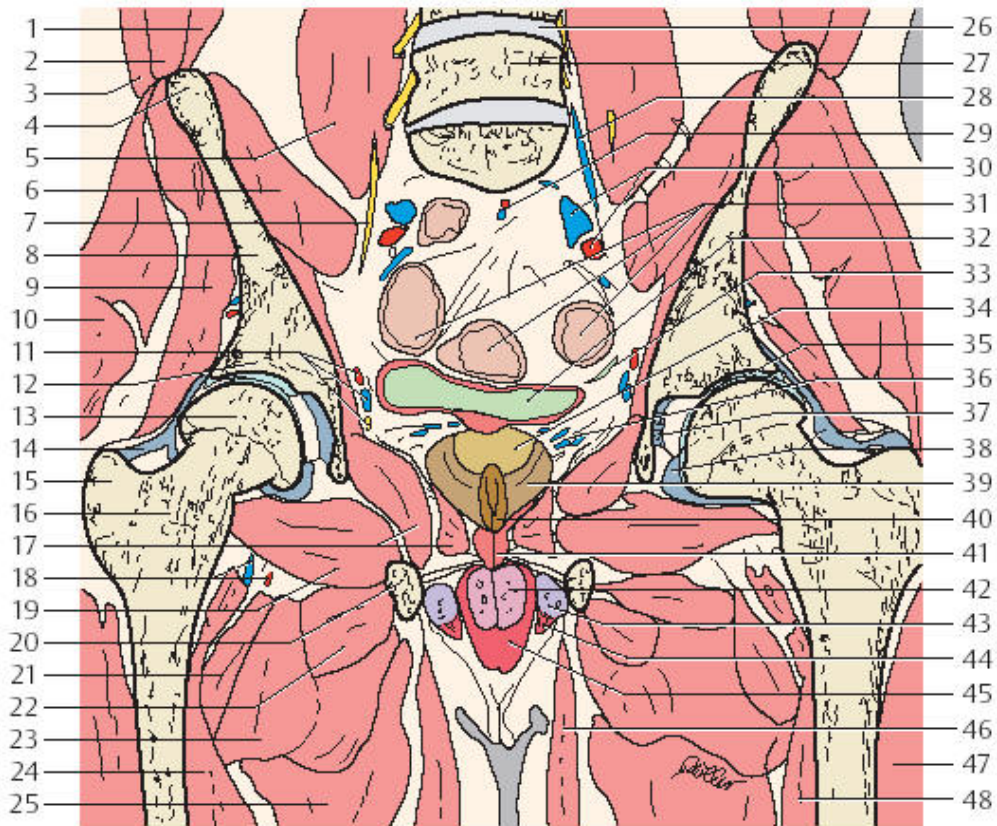


- |           |              |
|-----------|--------------|
| 1. 腹内斜肌   | 25. 腰椎 (L4)  |
| 2. 腹横肌    | 26. L4/5 椎间盘 |
| 3. 腹外斜肌   | 27. 腰动脉      |
| 4. 髂前上棘   | 28. 小肠       |
| 5. 腰大肌    | 29. 髂总动静脉    |
| 6. 股神经    | 30. 乙状结肠     |
| 7. 髂肌     | 31. 膀胱       |
| 8. 髂骨     | 32. 髋关节      |
| 9. 臀小肌    | 33. 闭孔动静脉    |
| 10. 臀中肌   | 34. 股骨头凹     |
| 11. 髌白月状面 | 35. 闭孔内肌     |
| 12. 髌白唇   | 36. 大转子      |
| 13. 股骨头   | 37. 耻骨       |
| 14. 髌股韧带  | 38. 泌尿生殖隔    |
| 15. 股骨头韧带 | 39. 阴茎海绵体    |
| 16. 股骨颈   | 40. 坐骨海绵体肌   |
| 17. 闭孔外肌  | 41. 尿道海绵体    |
| 18. 股内旋动脉 | 42. 球海绵体肌    |
| 19. 髌腰肌   | 43. 股动静脉     |
| 20. 小收肌   | 44. 股薄肌      |
| 21. 耻骨肌   | 45. 长收肌      |
| 22. 股外侧肌  | 46. 椎前淋巴结    |
| 23. 短收肌   | 47. 髂总淋巴结    |
| 24. 股中间肌  | 48. 膀胱外侧淋巴结  |



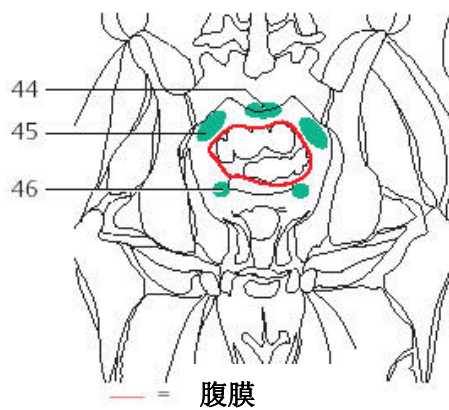
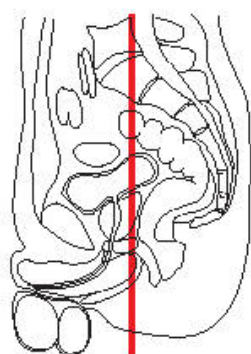
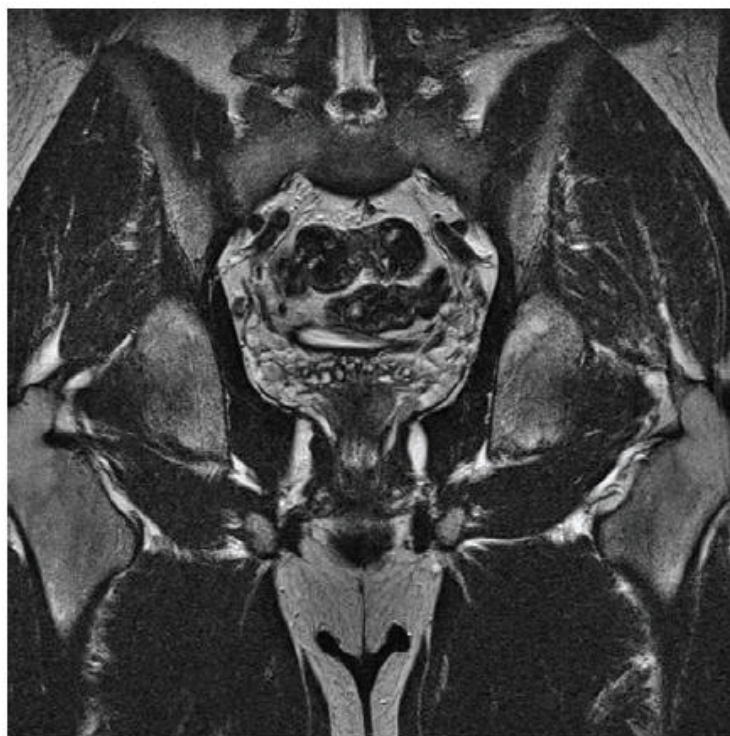— = 腹膜

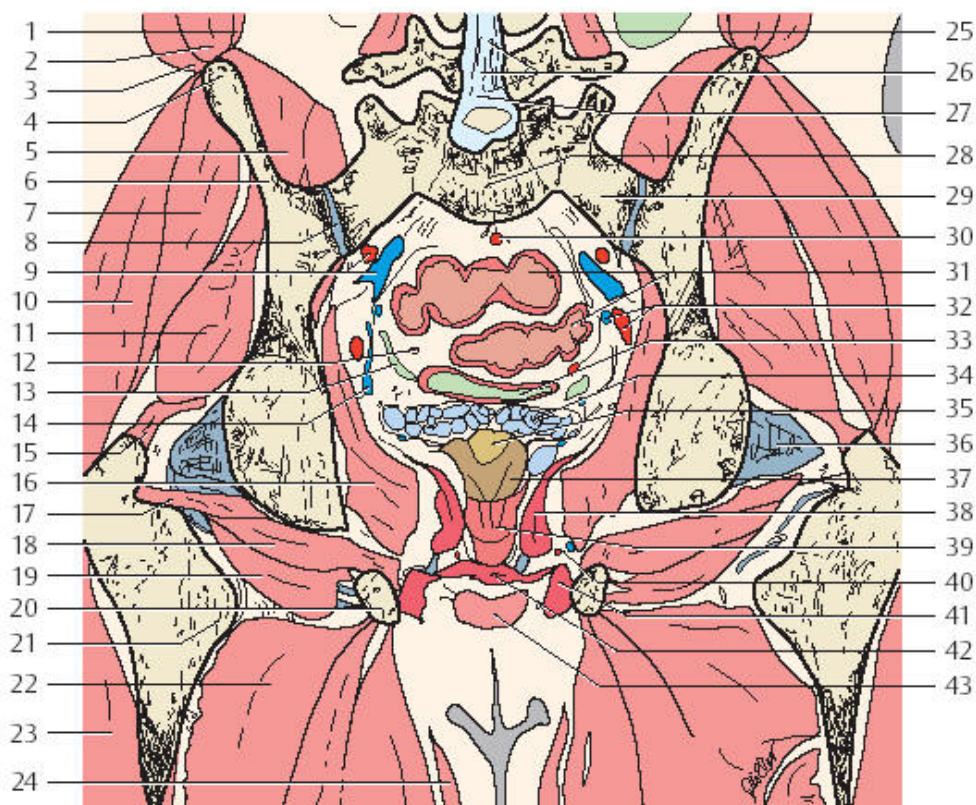




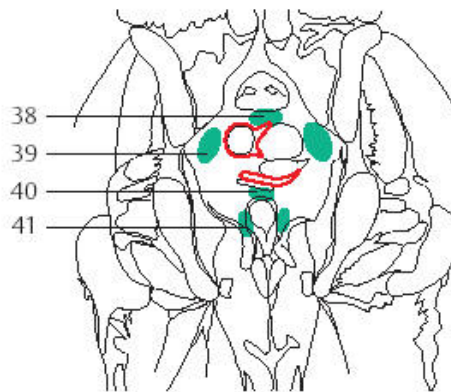
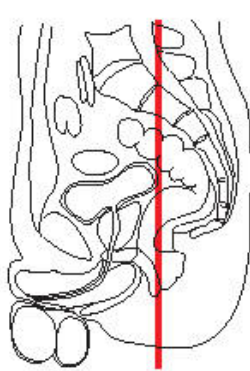
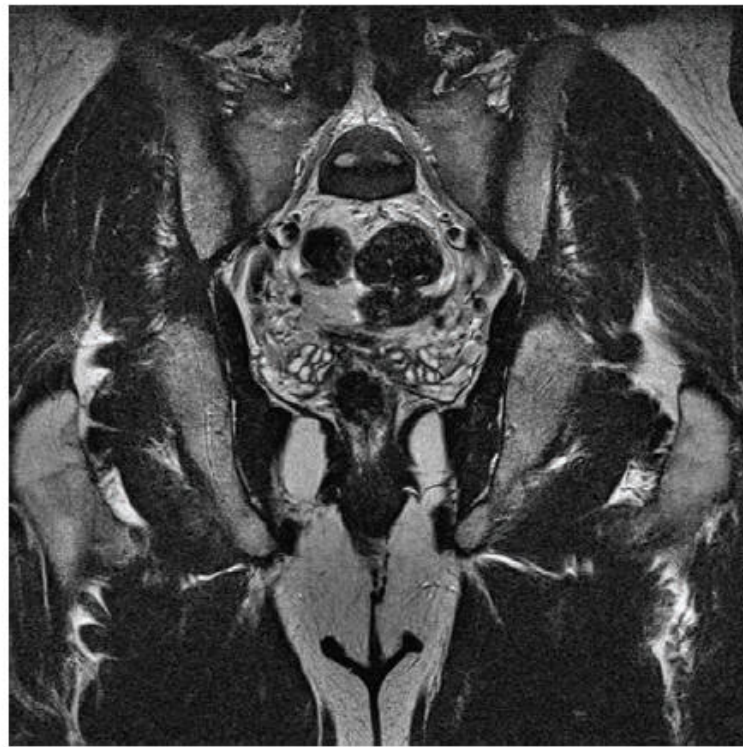- |                |             |
|----------------|-------------|
| 1. 腹横肌         | 27. 腰椎 (L5) |
| 2. 内斜肌         | 28. 升腰静脉    |
| 3. 外斜肌         | 29. 直肠上动静脉  |
| 4. 髂前上棘        | 30. 髂总动静脉   |
| 5. 腰大肌         | 31. 乙状结肠    |
| 6. 髂肌          | 32. 膀胱      |
| 7. 闭孔神经        | 33. 输尿管     |
| 8. 髂骨          | 34. 前列腺中央带  |
| 9. 臀小肌         | 35. 髋关节     |
| 10. 臀中肌        | 36. 前列腺静脉丛  |
| 11. 闭孔动脉、静脉与神经 | 37. 股骨头韧带   |
| 12. 髌白月状面      | 38. 轮匝带     |
| 13. 股骨头        | 39. 前列腺外周带  |
| 14. 髂股韧带       | 40. 前列腺移行带  |
| 15. 大转子        | 41. 尿道      |
| 16. 股骨颈        | 42. 尿道海绵体   |
| 17. 闭孔内肌       | 43. 阴茎海绵体   |
| 18. 股内旋动脉      | 44. 坐骨海绵体肌  |
| 19. 闭孔外肌       | 45. 球海绵体肌   |
| 20. 耻骨         | 46. 股薄肌     |
| 21. 耻骨肌        | 47. 股外侧肌    |
| 22. 小收肌        | 48. 股中间肌    |
| 23. 短收肌        | 49. 骶岬淋巴结   |
| 24. 髂腰肌        | 50. 髂总淋巴结   |
| 25. 大收肌        | 51. 膀胱外侧淋巴结 |
| 26. L4/5 椎间盘   |             |





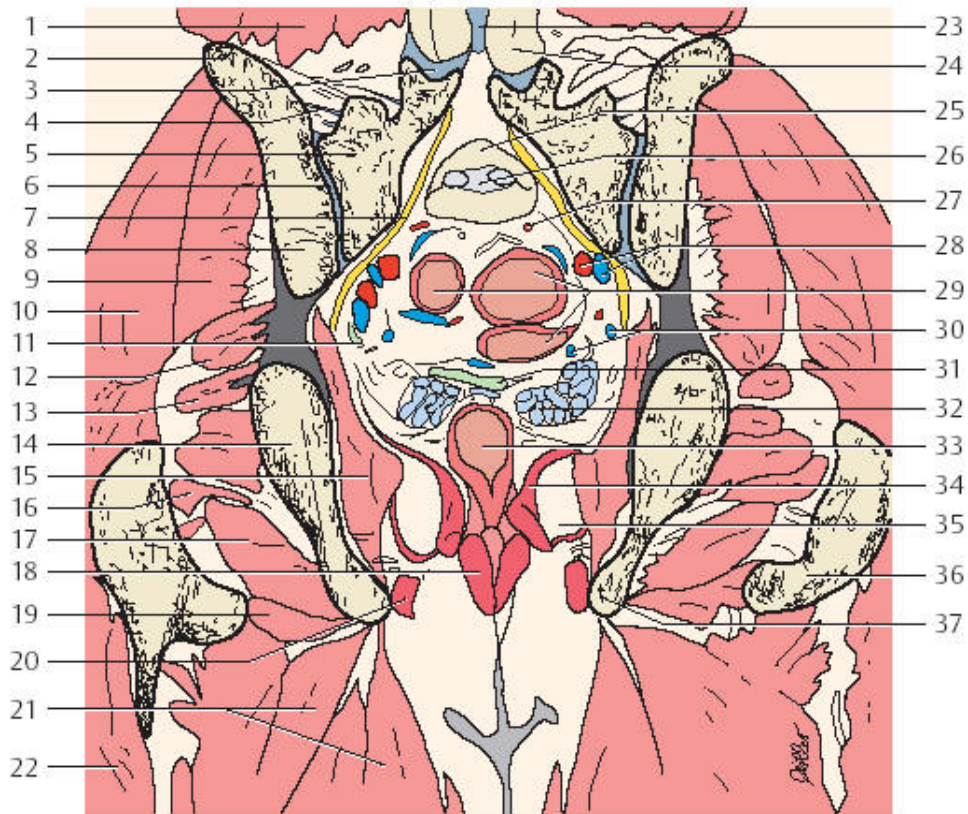


- |             |             |
|-------------|-------------|
| 1. 腹横肌      | 25. 横突棘肌    |
| 2. 内斜肌      | 26. 马尾      |
| 3. 外斜肌      | 27. 硬脊膜     |
| 4. 髂骨嵴      | 28. 骶骨      |
| 5. 髂肌       | 29. 骶骨翼     |
| 6. 髂骨       | 30. 直肠上动脉   |
| 7. 臀中肌      | 31. 乙状结肠    |
| 8. 骶髂关节     | 32. 闭孔动静脉   |
| 9. 髂内动静脉    | 33. 膀胱      |
| 10. 臀大肌     | 34. 精囊腺     |
| 11. 臀小肌     | 35. 前列腺中央带  |
| 12. 髌白唇     | 36. 关节囊     |
| 13. 输尿管     | 37. 前列腺外周带  |
| 14. 膀胱静脉丛   | 38. 肛提肌     |
| 15. 臀小肌与臀中肌 | 39. 直肠壁     |
| 16. 闭孔内肌    | 40. 阴部内动静脉  |
| 17. 下孖肌     | 41. 坐骨海绵体肌  |
| 18. 闭孔外肌    | 42. 泌尿生殖隔   |
| 19. 股方肌     | 43. 球海绵体肌   |
| 20. 坐骨结节    | 44. 骶骨前淋巴结  |
| 21. 小转子     | 45. 髂内淋巴结   |
| 22. 大收肌     | 46. 膀胱外侧淋巴结 |
| 23. 股外侧肌    |             |
| 24. 股薄肌     |             |



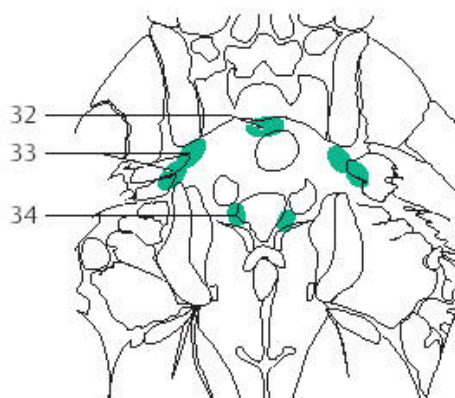
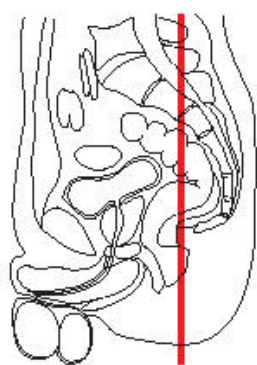
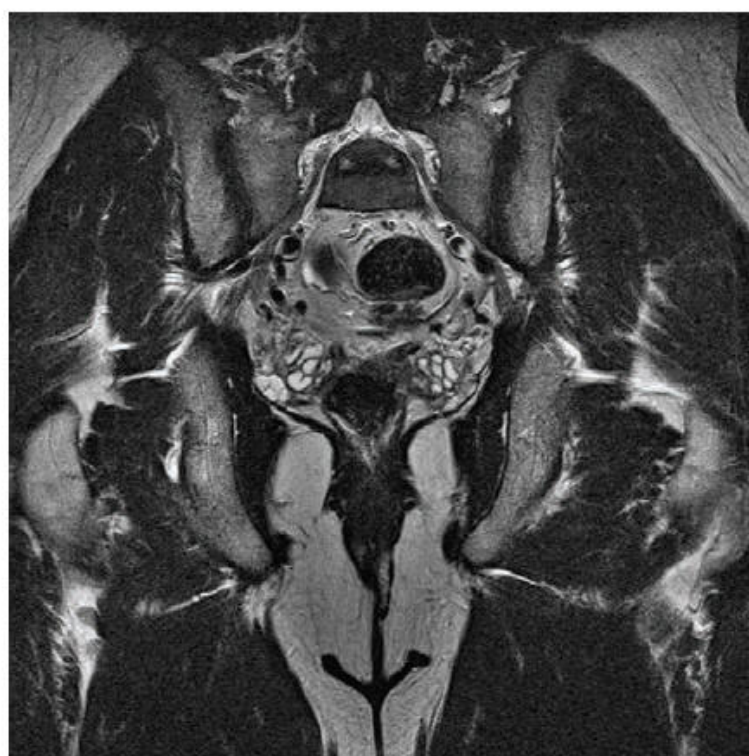— = 腹膜

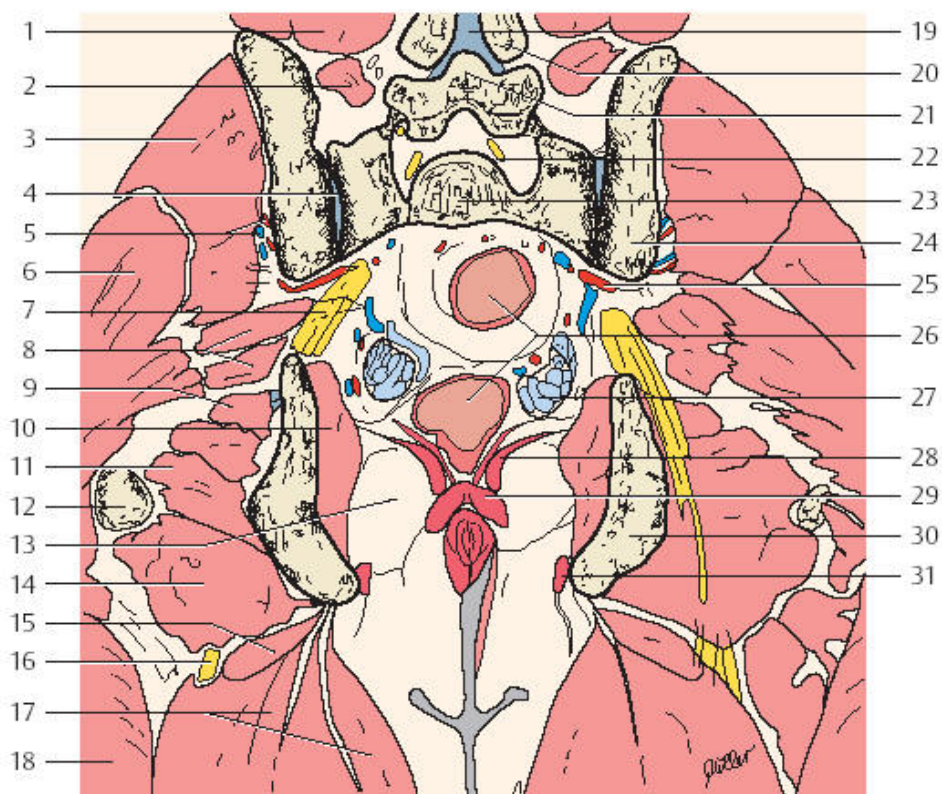




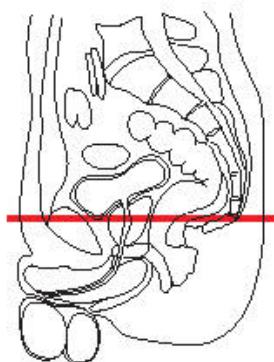
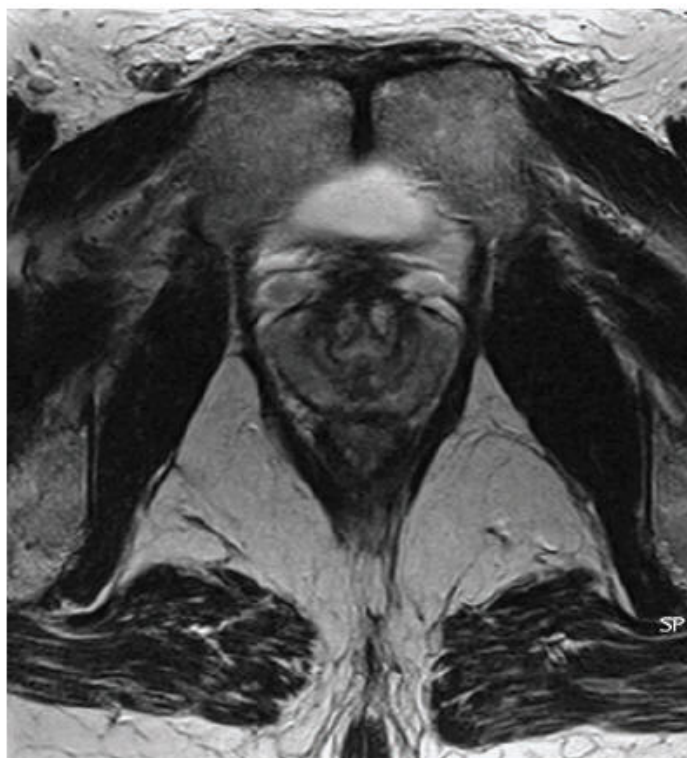- |            |              |
|------------|--------------|
| 1. 腰方肌     | 25. 骶椎 (S1)  |
| 2. 髂骨嵴     | 26. S1/2 椎间盘 |
| 3. 关节突关节   | 27. 直肠上动脉    |
| 4. 骶髂骨间韧带  | 28. 髂内动静脉    |
| 5. 骶骨翼     | 29. 乙状结肠     |
| 6. 骶髂关节    | 30. 膀胱静脉丛    |
| 7. 骶神经     | 31. 膀胱       |
| 8. 髂骨翼     | 32. 精囊腺      |
| 9. 臀中肌     | 33. 直肠壶腹     |
| 10. 臀大肌    | 34. 肛提肌      |
| 11. 输尿管    | 35. 坐骨直肠窝    |
| 12. 梨状肌    | 36. 转子间嵴     |
| 13. 上孖子肌   | 37. 坐骨结节     |
| 14. 髂骨     | 38. 骶前淋巴结    |
| 15. 闭孔内肌   | 39. 髂内淋巴结    |
| 16. 下孖子肌   | 40. 膀胱后淋巴结   |
| 17. 股方肌    | 41. 直肠旁淋巴结   |
| 18. 肛门外括约肌 |              |
| 19. 小收肌    |              |
| 20. 坐骨海绵体肌 |              |
| 21. 大收肌    |              |
| 22. 股外侧肌   |              |
| 23. 硬脊膜    |              |
| 24. 下关节突   |              |

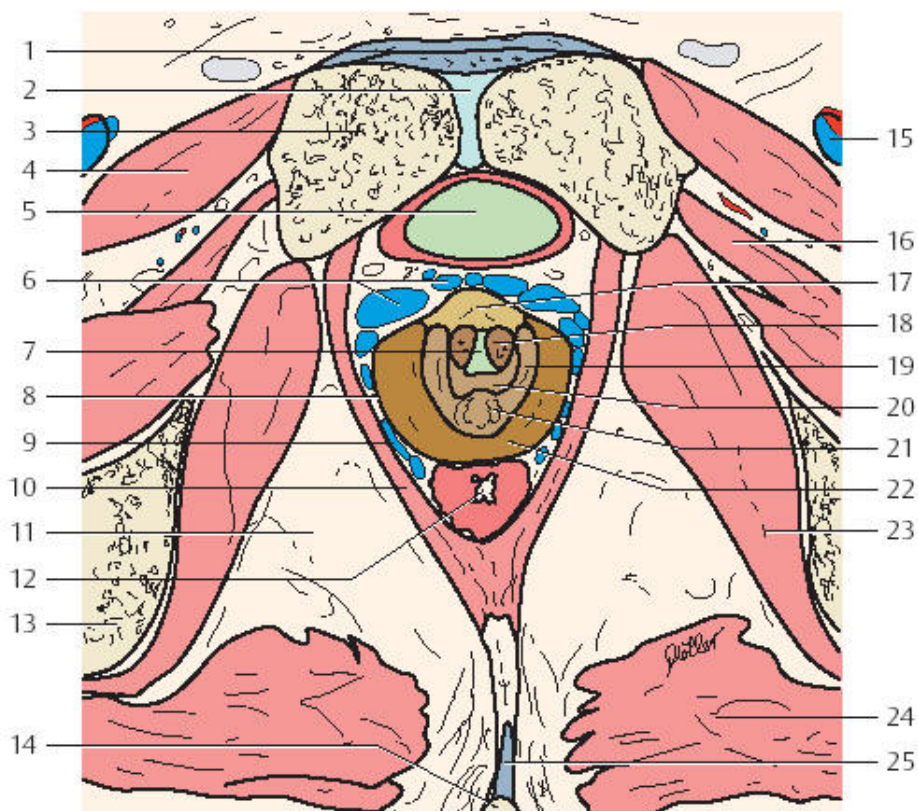






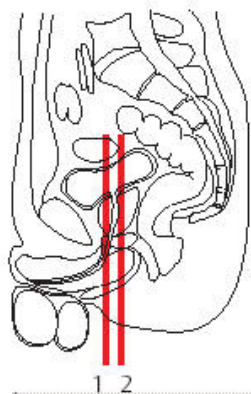
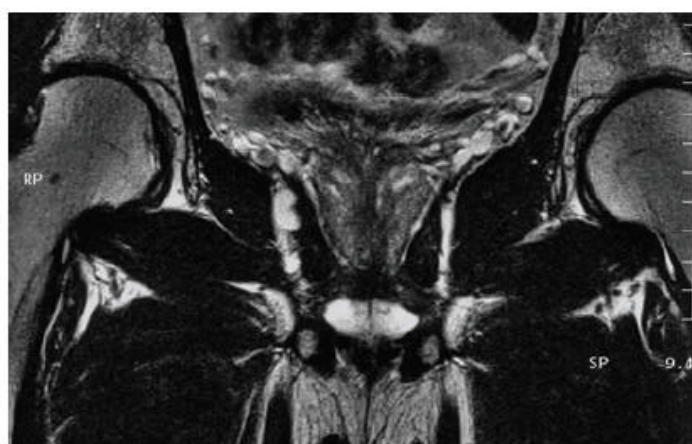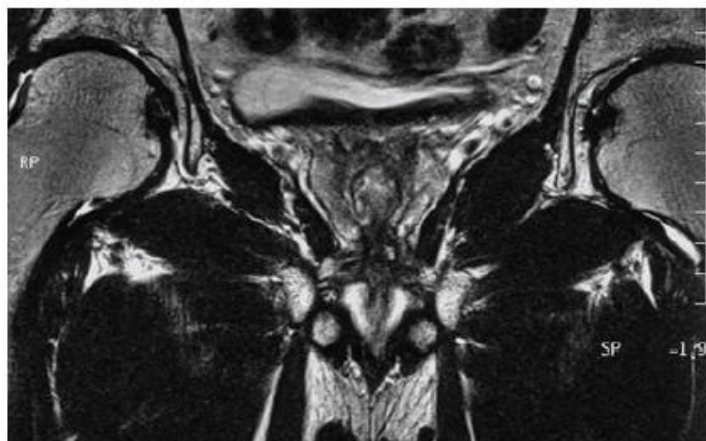
- |               |            |
|---------------|------------|
| 1. 腰方肌        | 25. 髂内动静脉  |
| 2. 多裂肌        | 26. 直肠     |
| 3. 臀中肌        | 27. 精囊腺    |
| 4. 骶髂关节       | 28. 肛提肌    |
| 5. 臀上动静脉      | 29. 肛门外括约肌 |
| 6. 臀大肌        | 30. 坐骨     |
| 7. 骶神经丛       | 31. 坐骨海绵体肌 |
| 8. 梨状肌        | 32. 骶骨前淋巴结 |
| 9. 上孛孛肌       | 33. 臀上下淋巴结 |
| 10. 闭孔内肌      | 34. 直肠旁淋巴结 |
| 11. 下孛孛肌      |            |
| 12. 大转子       |            |
| 13. 坐骨直肠窝     |            |
| 14. 股方肌       |            |
| 15. 小收肌       |            |
| 16. 坐骨神经      |            |
| 17. 大收肌       |            |
| 18. 股外侧肌      |            |
| 19. 棘间韧带      |            |
| 20. 下关节突 (L4) |            |
| 21. 腰椎 (L5)   |            |
| 22. 脊神经 (L5)  |            |
| 23. 骶骨        |            |
| 24. 髌骨        |            |

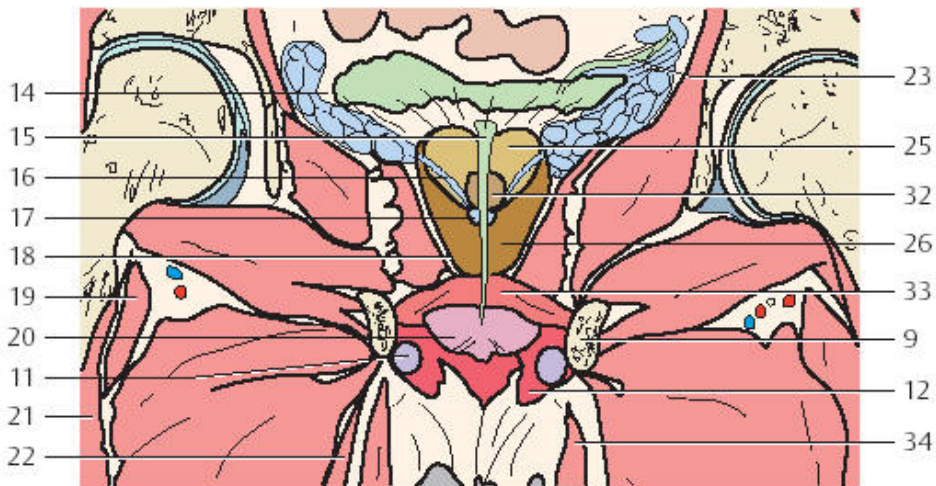
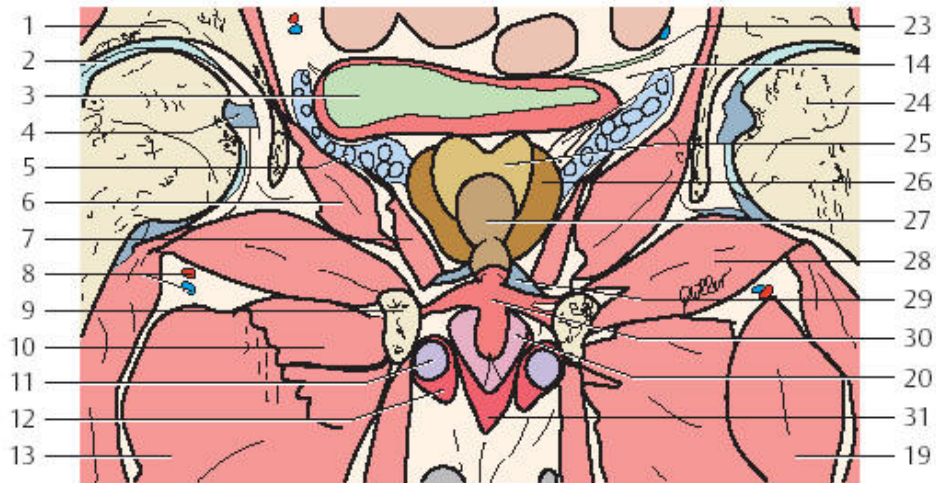




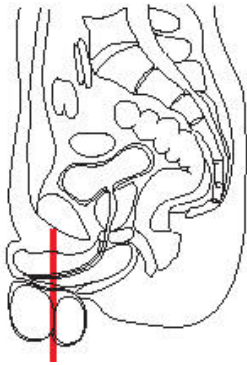
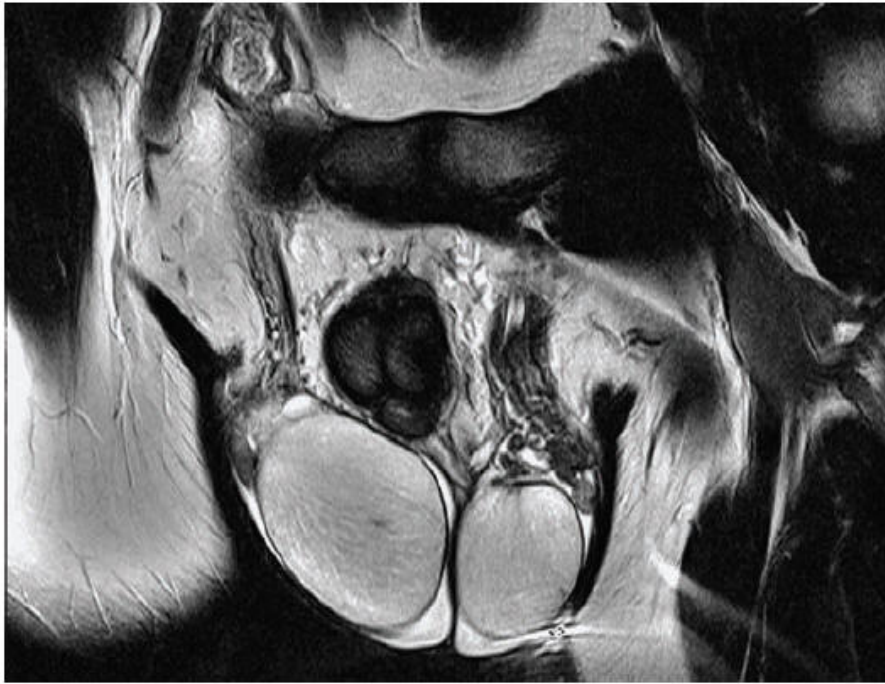- |                 |                        |
|-----------------|------------------------|
| 1. 阴茎系韧带与悬韧带    | 15. 股动脉、静脉与神经          |
| 2. 耻骨联合         | 16. 闭孔外肌               |
| 3. 耻骨           | 17. 前列腺（前部，前纤维血管间质，峡部） |
| 4. 耻骨肌          | 18. 前列腺（中央部，移行带）       |
| 5. 膀胱           | 19. 前列腺（中央部，中央带）       |
| 6. 前列腺静脉丛（前部）   | 20. 前列腺（中叶伴精阜）         |
| 7. 尿道           | 21. 射精管                |
| 8. 前列腺被膜        | 22. 前列腺外周带             |
| 9. 外侧静脉丛（神经血管束） | 23. 闭孔内肌               |
| 10. 肛提肌         | 24. 臀大肌                |
| 11. 坐骨直肠窝       | 25. 肛尾韧带               |
| 12. 肛门          |                        |
| 13. 坐骨          |                        |
| 14. 尾骨          |                        |

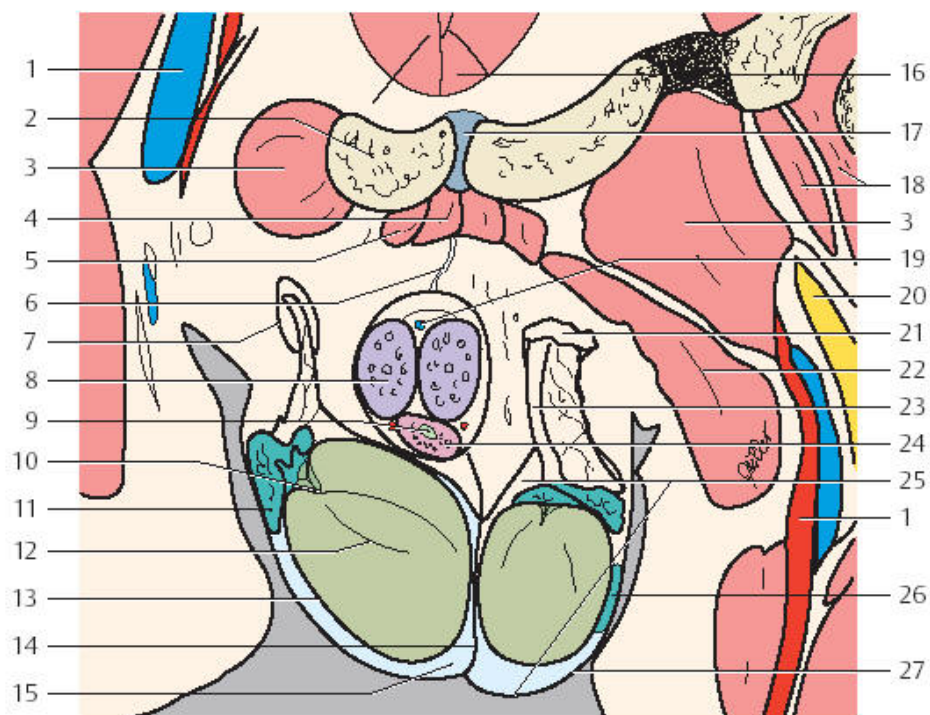





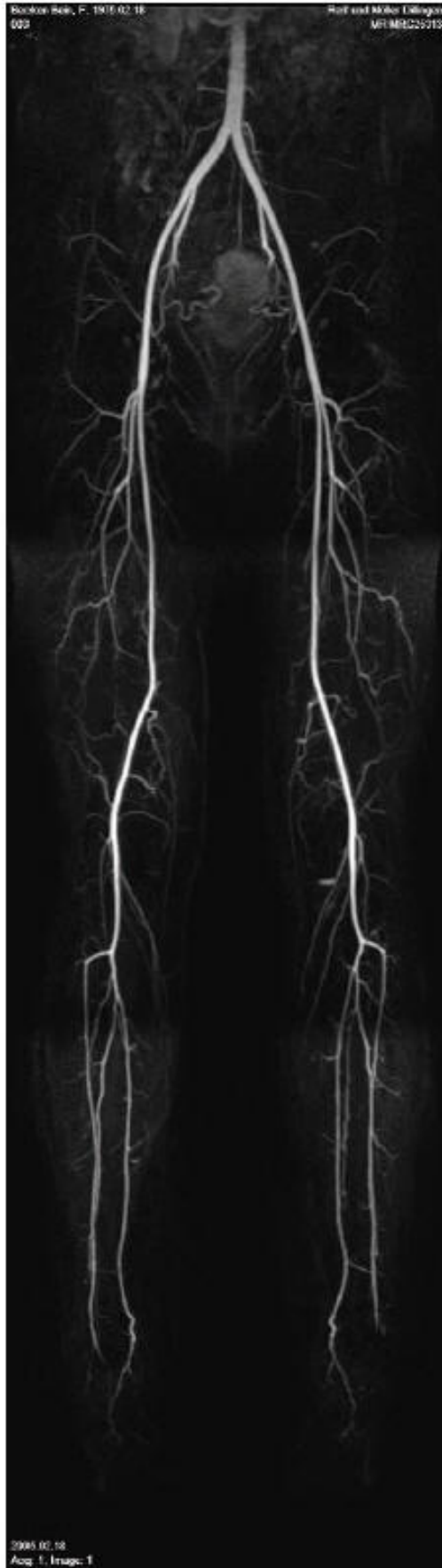
- |               |                    |
|---------------|--------------------|
| 1. 髌白         | 20. 尿道海绵体          |
| 2. 髌关节        | 21. 髂腰肌            |
| 3. 膀胱         | 22. 大收肌            |
| 4. 股骨头韧带      | 23. 输尿管            |
| 5. 精囊腺        | 24. 股骨头            |
| 6. 闭孔内肌       | 25. 前列腺中央带         |
| 7. 肛提肌        | 26. 前列腺外周带         |
| 8. 股内旋动脉      | 27. 前列腺前纤维血管间质     |
| 9. 耻骨         | 28. 闭孔外肌           |
| 10. 小收肌       | 29. 前列腺静脉丛与耻骨前列腺韧带 |
| 11. 海绵体       | 30. 泌尿生殖隔          |
| 12. 坐骨海绵体肌    | 31. 球海绵体肌          |
| 13. 短收肌       | 32. 前列腺中叶伴精阜       |
| 14. 外侧静脉丛     | 33. 尿道括约肌与泌尿生殖隔    |
| 15. 尿道        | 34. 股薄肌            |
| 16. 射精管       |                    |
| 17. 精阜（射精管开口） |                    |
| 18. 前列腺被膜     |                    |
| 19. 耻骨肌       |                    |



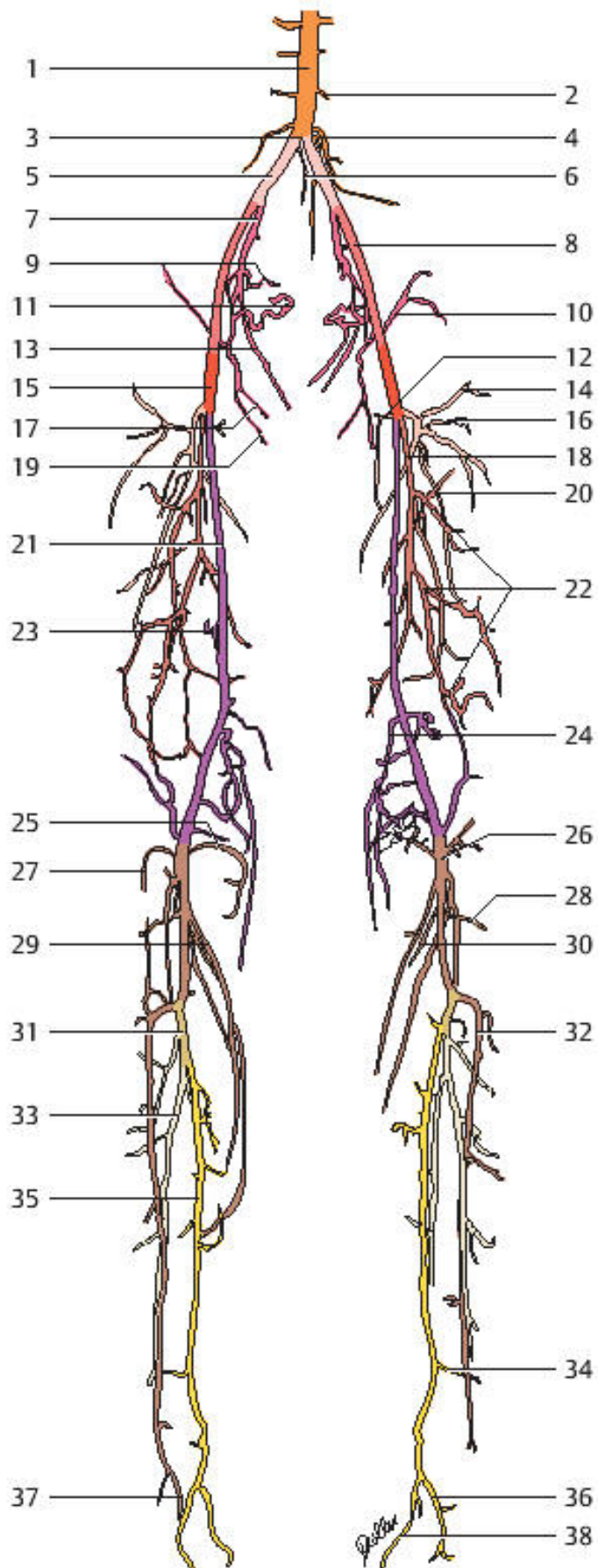


- |          |              |
|----------|--------------|
| 1. 股动静脉  | 15. 阴囊腔      |
| 2. 耻骨    | 16. 锥状肌      |
| 3. 耻骨肌   | 17. 耻骨联合     |
| 4. 长收肌   | 18. 髂腰肌      |
| 5. 短收肌   | 19. 阴茎背深静脉   |
| 6. 阴茎悬韧带 | 20. 股神经      |
| 7. 腹股沟浅环 | 21. 精囊筋膜与提睾肌 |
| 8. 阴茎海绵体 | 22. 闭孔外肌     |
| 9. 尿道    | 23. 输精管      |
| 10. 睾丸纵隔 | 24. 尿道海绵体    |
| 11. 附睾头  | 25. 左阴囊腔     |
| 12. 睾丸间隔 | 26. 附睾体      |
| 13. 白膜   | 27. 阴囊壁      |
| 14. 阴囊中隔 |              |





1. 腹主动脉
2. 腰动脉（IV）
3. 腹主动脉分叉
4. 髂腰动脉
5. 右髂内动脉
6. 骶正中动脉
7. 右髂总动脉
8. 左髂外动脉
9. 骶外侧动脉
10. 臀上动脉
11. 直肠中动脉
12. 股内旋动脉
13. 子宫动脉伴阴道动脉
14. 股内旋动脉升支
15. 股动脉
16. 股内旋动脉横支
17. 闭孔动脉
18. 股深动脉
19. 阴部内动脉
20. 股内旋动脉降支
21. 股浅动脉
22. 股深动脉穿支
23. 股浅动脉肌支
24. 膝降动脉
25. 膝上内侧动脉
26. 腘动脉
27. 膝上外侧动脉
28. 膝下外侧动脉
29. 腓肠动脉
30. 膝下内侧动脉
31. 胫后总动脉与腓动脉
32. 胫前动脉
33. 腓动脉
34. 胫后动脉交通支
35. 胫后动脉
36. 足底外侧动脉
37. 足背动脉
38. 足底内侧动脉





Flexi**book**

Pocket Atlas of

# Sectional Anatomy

Computed Tomography and  
Magnetic Resonance Imaging

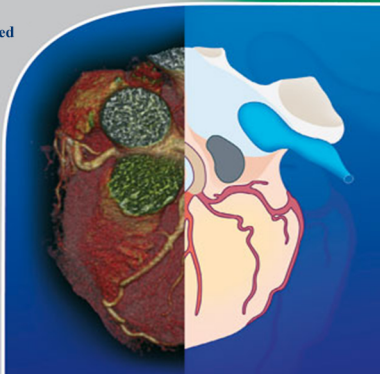
**T. B Moeller**

**E. Reif**

**Volume II: Thorax, Heart,  
Abdomen and Pelvis**

3rd edition,  
revised and updated

basic sciences



**Thieme**