

脊髓病变的磁共振诊断



解放军总医院磁共振成像中心
娄昕

神经系统的区分

神经系统
nervous system

中枢神经系统
central nervous system

周围神经系统
peripheral nervous system

脑 brain

脊髓 spinal cord

脑神经
cranial nerves

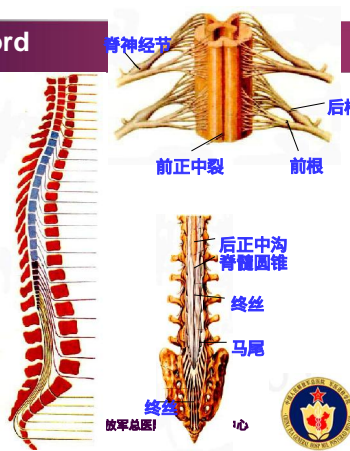
脊神经
spinal nerves

内脏神经
visceral nerves

解放军总医院磁共振成像中心

脊髓 spinal cord

- p 31 pairs of spinal nerves
 - | 8 cervical
 - | 12 thoracic
 - | 5 lumbar
 - | 5 sacral
 - | 1 coccygeal
- p C & L enlargements
- p Conus tapers to ~L1/2
- p Filum terminale- attaches to dorsum of 1st coccygeal vertebra



解放军总医院

脊髓磁共振检查的目的

临床需要做什么

有无病变

无

有

内科保守治疗

外科手术治疗


随访观察

我们可以做什么

- 定位诊断
- 定性诊断（注意掌握尺度）
 - 肿瘤还是非肿瘤
 - 如果是肿瘤是否可以手术

解放军总医院磁共振成像中心

如何判读脊髓MR片？第一步：确认有无病变



解放军总医院

如何判读脊髓MR片？第一步：确认有无病变



解放军总医院磁共振成像中心

如何判读脊髓MR片？第二步：定位

灰质 gray matter

- n 前角
- n 后角
- n 中间带

白质 white matter

- n 前索
- n 外侧索
- n 后索

网状结构 reticular formation

解放军总医院磁共振成像中心

如何判读脊髓MR片？第二步：定位

T2W横断位扫描至关重要

解放军总

如何判读脊髓MR片？第三步：观察病变细节

细节决定诊断方向

血管流空影

含铁血黄素沉着

如何判读脊髓MR片？第三步：观察病变细节

细节决定诊断方向

含铁血黄素沉着

脊髓非肿瘤病变

n Non tumor

- Vascular
 - n Ischemia, Hemorrhage
- Traumatic
 - n Contusion, Edema
- Degeneration disease
 - n SCD
- Inflammatory
 - n Demyelination
 - n Myelitis
- Others

n 非肿瘤病变

- 血管性病变
 - n 缺血、出血、血管畸形
- 创伤
 - n 挫伤、水肿
- 变性病
 - n 亚急性联合变性
- 炎性病变
 - n 脱髓鞘性脊髓炎
 - n 感染性脊髓炎：病毒、细菌
 - n 横贯性脊髓炎
- 其他
 - n 放射性脊髓病
 - n 脊髓空洞

解放军总医院磁共振成像中心

腹侧

背侧

脊髓血管疾病

缺血性疾病

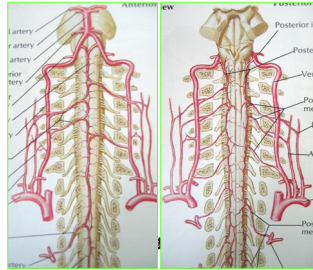
脊髓短暂性缺血发作：不超过24小时，完全恢复，间歇性跛行和下肢远端发作性无力是典型临床表现

脊髓梗死

- 脊髓前动脉综合征
- 脊髓后动脉综合征
- 中央动脉综合征

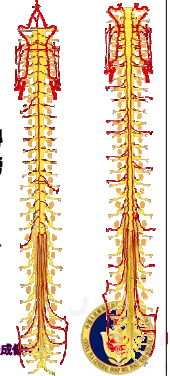
出血性疾病

血管畸形



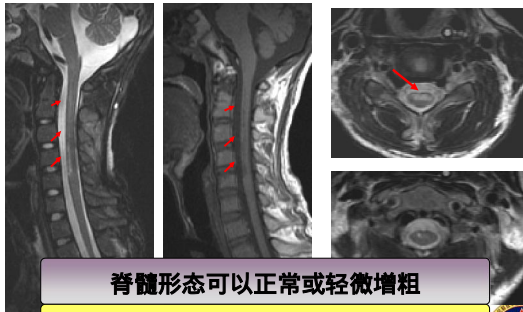
血管性病变 - - 脊髓前动脉综合征

- 脊髓前动脉综合征 (Anterior Spinal Artery Syndrome) 也称Beck综合征
- 脊髓前动脉发生闭塞，其供应的脊髓腹侧2/3至3/4区域缺血
- 病变水平以下中枢性瘫痪、分离性感觉障碍（痛温觉缺失、振动觉和位置觉保存）、膀胱直肠功能障碍
- 发病机制：
 - 动脉硬化：由于脊髓动脉的分布特点，胸4及颈4被认为是容易缺血的分水岭区
 - 结缔组织病：引起血管炎导致前动脉闭塞
 - 颈椎病、硬膜外血肿：压迫



解放军总医院磁共振成像中心

M/16Y，四肢无力2天伴呼吸困难1天，脊髓梗死

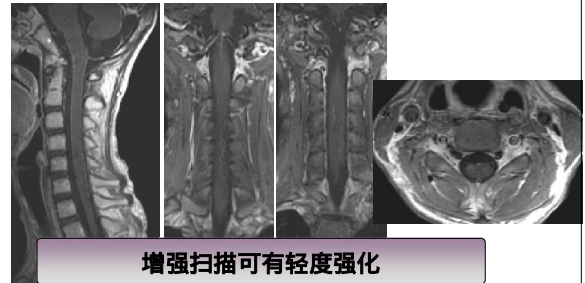


脊髓形态可以正常或轻微增粗

病灶位于脊髓前半部分，灰、白质同时受累



M/16Y，四肢无力2天伴呼吸困难1天，脊髓梗死

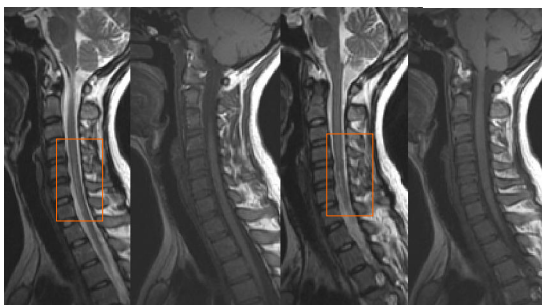


增强扫描可有轻度强化

解放军总医院磁共振成像中心



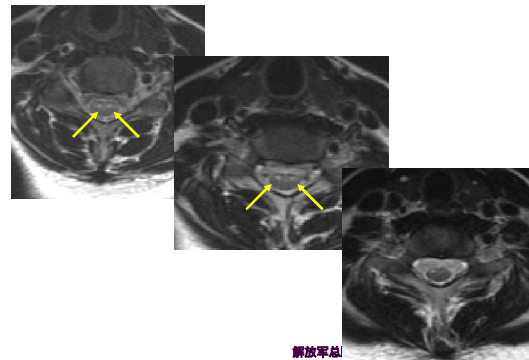
M/22Y，突发胸痛，双下肢无力7日入院，脊髓梗死



解放军总医院磁共振成像中心



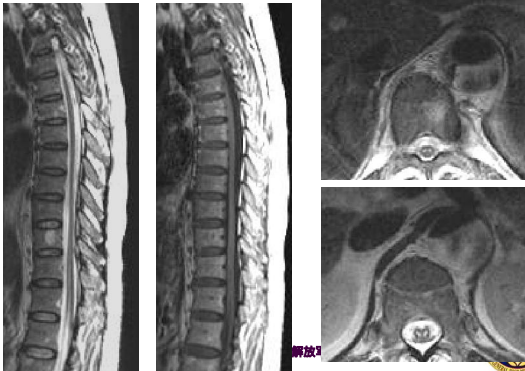
M/22Y，突发胸痛，双下肢无力7日入院，脊髓梗死



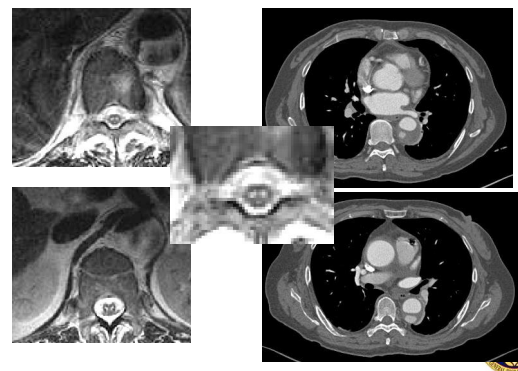
解放军总



F/53Y, 突发背痛1天, 截瘫4小时, 脊髓梗死



F/53Y, 突发背痛3天, 截瘫14小时, 脊髓梗死



脊髓血管疾病

- n 缺血性疾病
- n 出血性疾病
 - 硬膜外出血
 - 蛛网膜下腔出血
 - 脊髓出血
- n 血管畸形
 - 占所有椎管内占位的3-11%
 - 胸腰段是最常见的发病部位, 占50%以上
 - 半数在14岁之前发病, 绝大多数在45岁前发病
 - M:F = 3:1
 - 动静脉畸形常见

解放军总医院磁共振成像中心



脊髓血管畸形分类 (Anson - Spetzler分类)

- n 1992, Anson和Spetzler将脊髓血管畸形分为四类
- n Type 1: 硬膜 AVF, 最常见, 可以为自发性, 大约40%与外伤有关, 常见于大于40岁男性
- n Type 2: 球状 AVM (glomus AVM), 颈髓背侧常见, 病变较局限, 多见于年轻患者, 再次出血率较高, 致死率略为17.6%
- n Type 3: 青少年动静脉畸形, 累及范围广泛, 常为多节段动静脉畸形, 髓内髓外均可受累
- n Type 4: 硬膜内髓外动静脉畸形, 发病年龄为20 - 50岁

解放军总医院磁共振成像中心



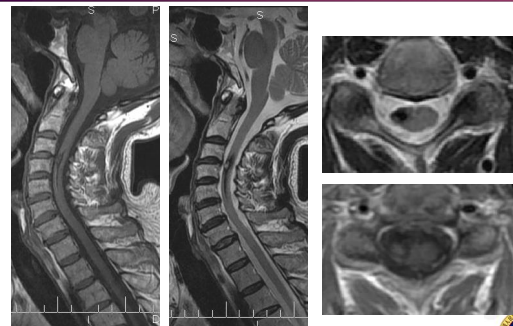
脊柱脊髓血管畸形的分类

- 一、硬膜内病变
 - 1 脊髓海绵状血管瘤
 - 2 脊髓动静脉畸形 (SCAM) 髓内型 髓内-髓外型 髓外型
 - 3 髓周动静脉瘘 (SMAVF)
 - 4 脊髓动脉瘤
- 二、硬脊膜动静脉瘘 (SDAVF)
- 三、椎管内硬脊膜外病变
 - 1 椎管内硬膜外海绵状血管瘤
 - 2 椎管内硬膜外动静脉畸形
- 四、椎管外病变 (包括向髓周静脉、硬膜外静脉和椎旁静脉引流的几个亚型)
 - 1 椎旁动静脉畸形 (PVAM)
 - 2 椎旁动静脉瘘 (PVAVF)
- 五、椎体血管瘤
- 六、体节性脊柱血管畸形 (Cobb's 综合征)
- 七、伴有脊髓血管畸形的综合征
 - 1 Klippel-Trenaunay-Weber (KTW) 综合征
 - 2 Rendu-Osler-Weber (ROW) 综合征
 - 3 Robertson's 巨肢综合征

解放军总医院磁共振成像中心

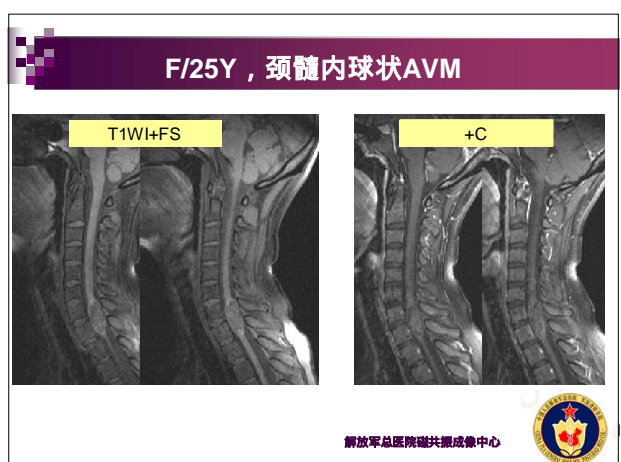
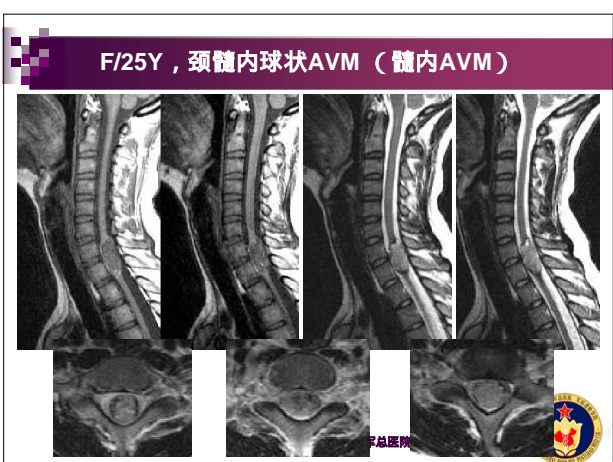
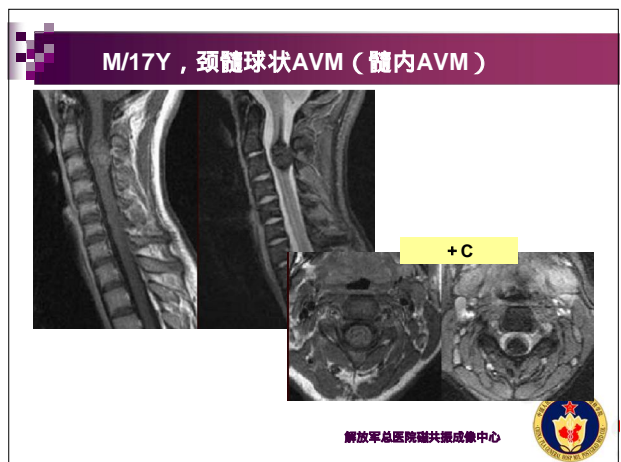
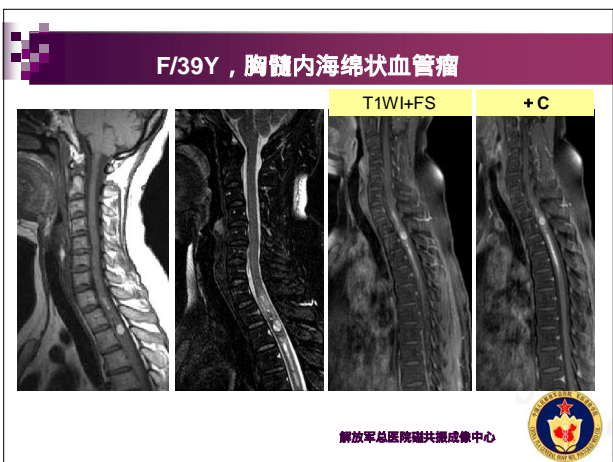
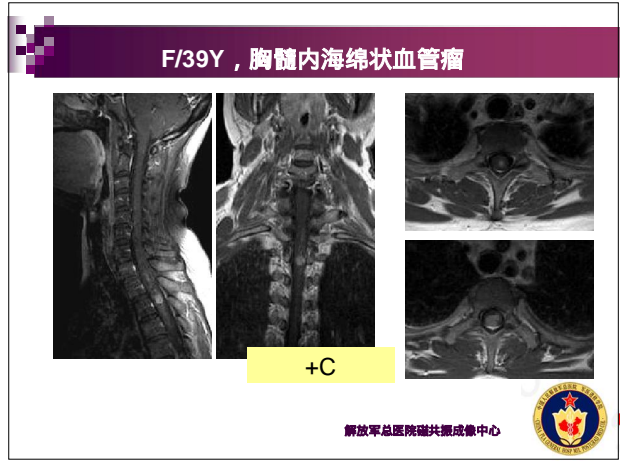
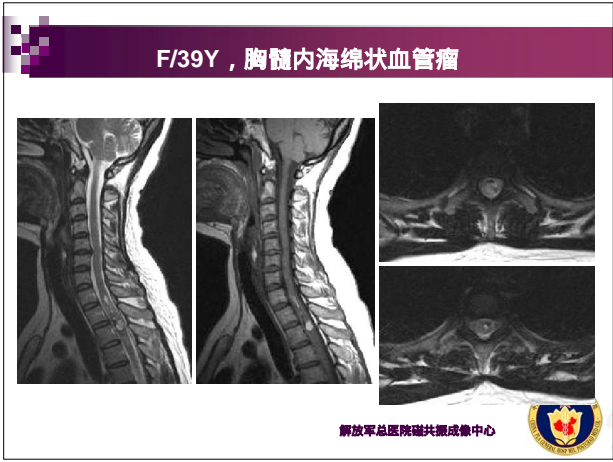

M/67Y, 颈髓内海绵状血管瘤

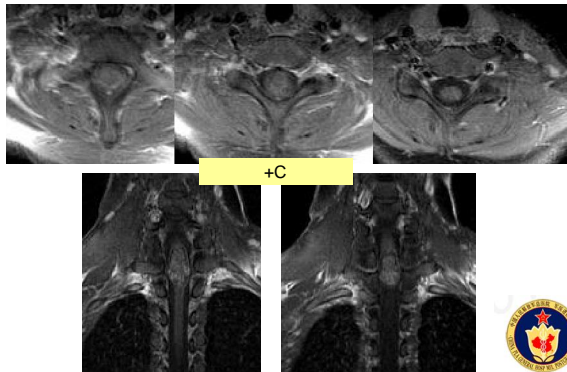


解放军总医院磁共振成像中心

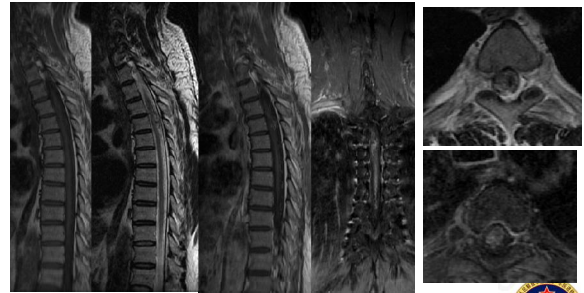




F/25Y, 颈髓内球状AVM



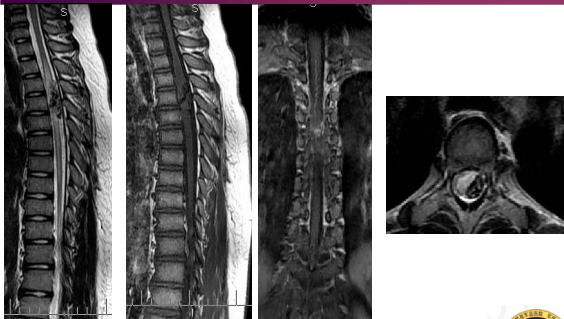M/62Y, 右脚趾麻木、疼痛、尿便障碍3年余, 加重伴双下肢活动不灵3年



解放军总医院磁共振成像中心



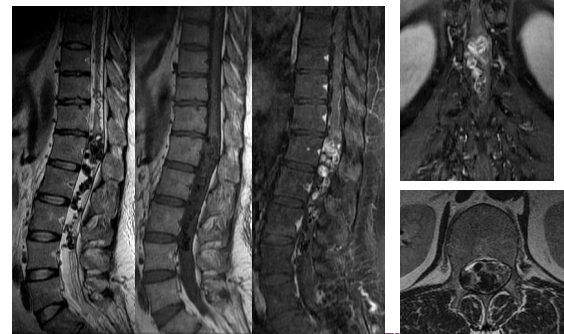
M/15Y, 胸髓动静脉畸形



解放军总医院磁共振成像中心



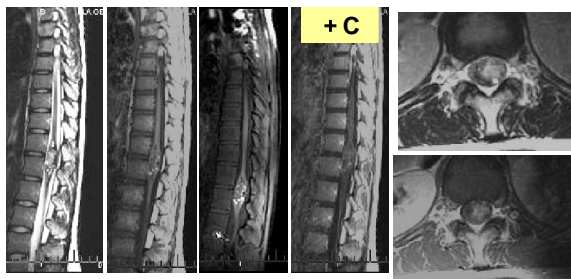动静脉畸形



解放军总医院



F/13Y, 圆锥动静脉畸形



解放军总医院磁共振成像中心



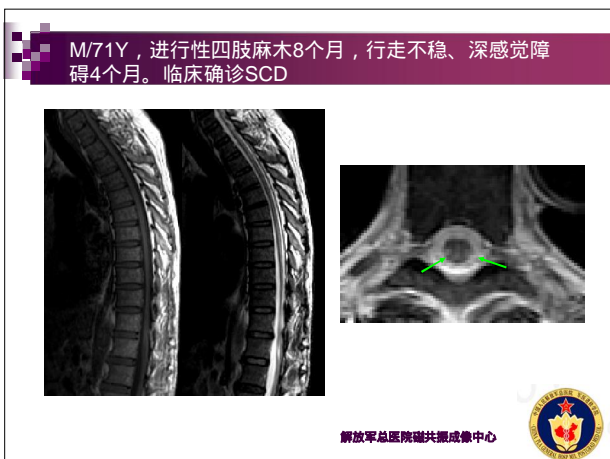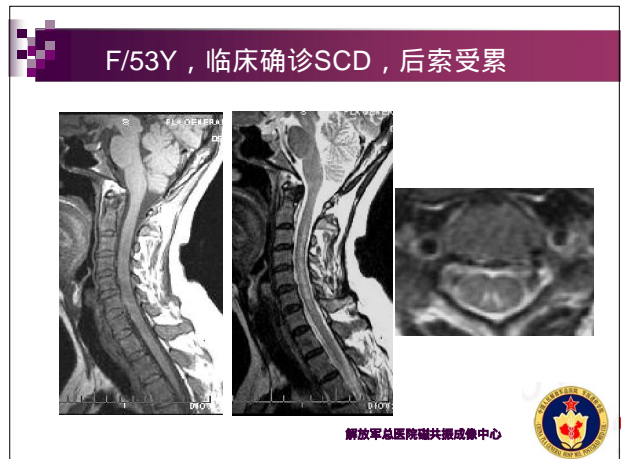
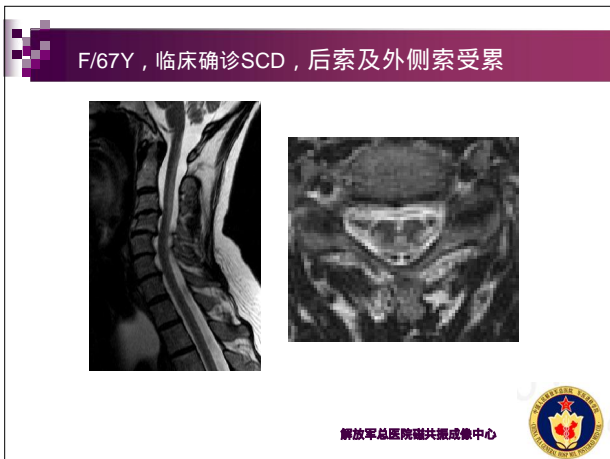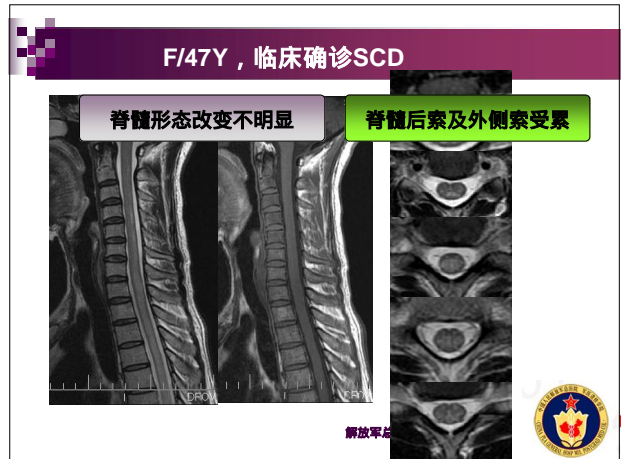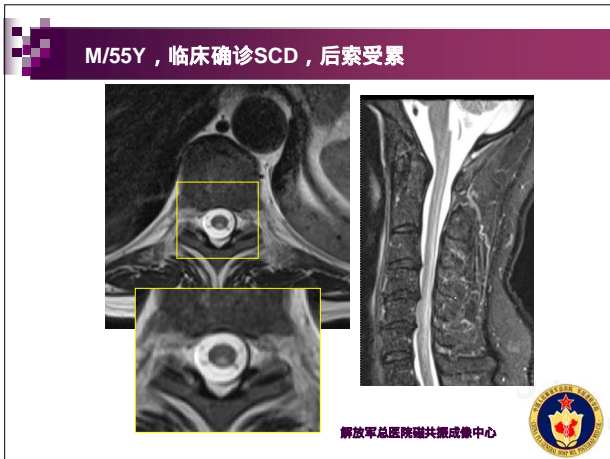
亚急性联合变性 Subacute Combined Degeneration, SCD

- n Ludwig Lichtheim 于1887年首次报道
- n 亚急性联合变性是由于胃肠道内维生素B12吸收不足所造成的一种以脊髓后索与侧索及周围神经变性的一种疾病
- n 大体上可见选择性脊髓后、侧索白质变性, 同时伴有周围神经受累, 也可不同程度累及大脑脑白质, 镜下表现为脱髓鞘变性, 轴索变性
- n 临床表现以深感觉缺失, 感觉性共济失调及痉挛性瘫痪为主, 常伴有周围性感觉障碍



解放军总医院磁共振成像中心

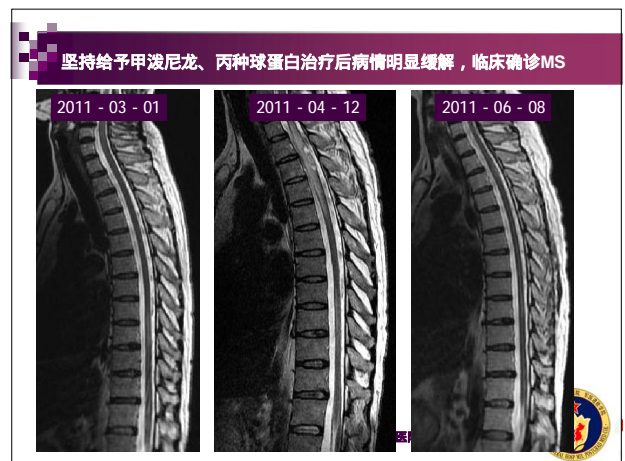
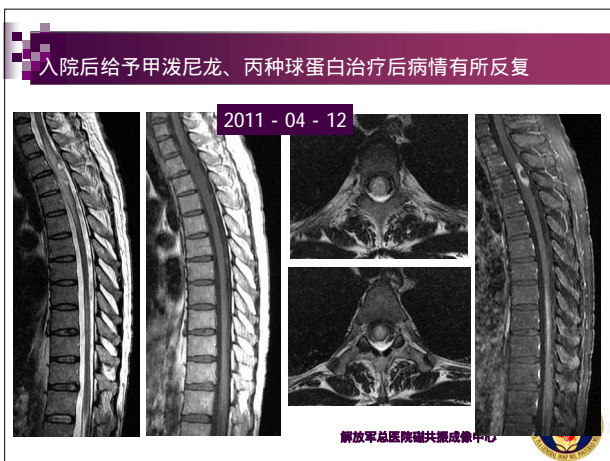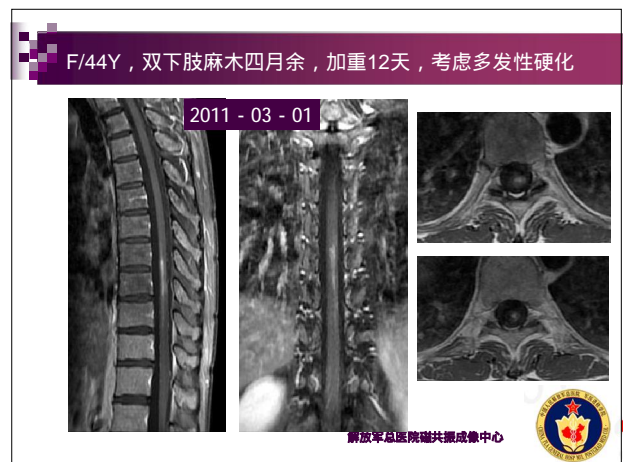
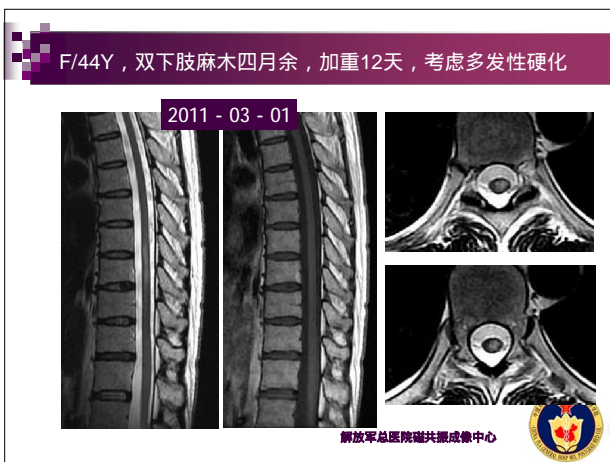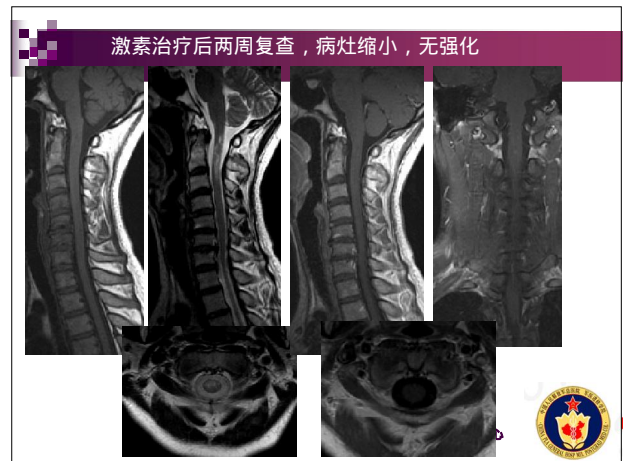


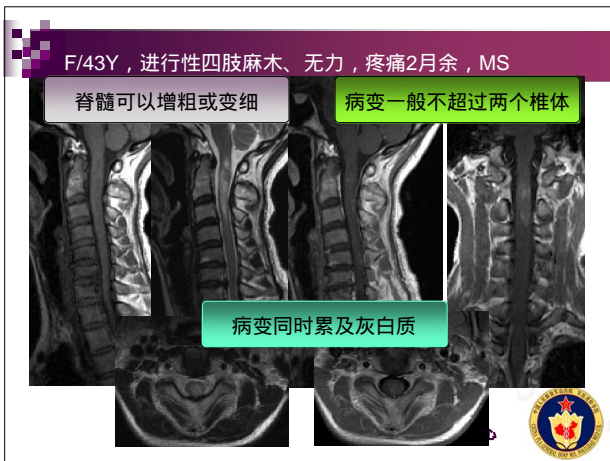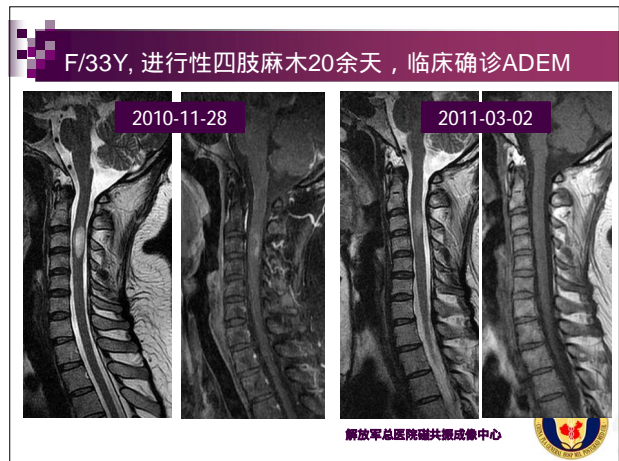
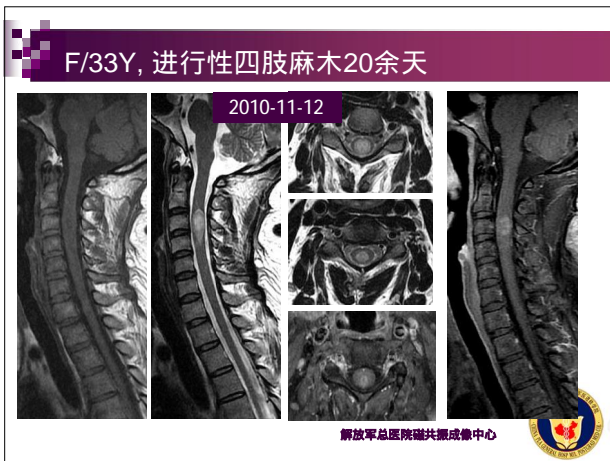


脊髓多发性硬化 Spinal Cord Multiple Sclerosis

- 多发性硬化为自身免疫性疾病, 为细胞介导的炎性脱髓鞘病变
- 多发性硬化镜下表现为髓鞘破坏、消失, 急性期可见巨噬细胞, 慢性期可见胶质细胞和空洞, 血管周围的淋巴细胞和单核细胞呈“套袖状”表现
- 多发性硬化可为孤立或多发病灶, 病变多累及灰白质, 典型病灶位于脊髓背侧或外侧
- 脊髓形态一般没有明显变化, 但急性期部分病例可见明显占位效应, 晚期可见脊髓萎缩

解放军总医院磁共振成像中心

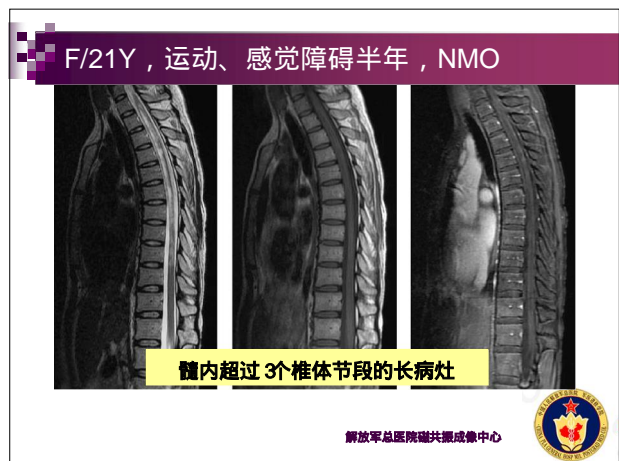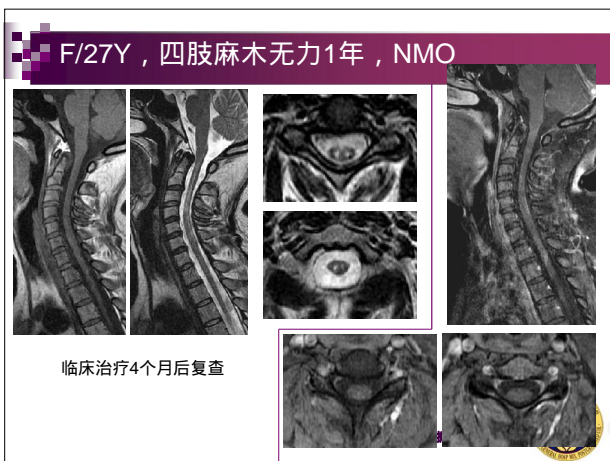
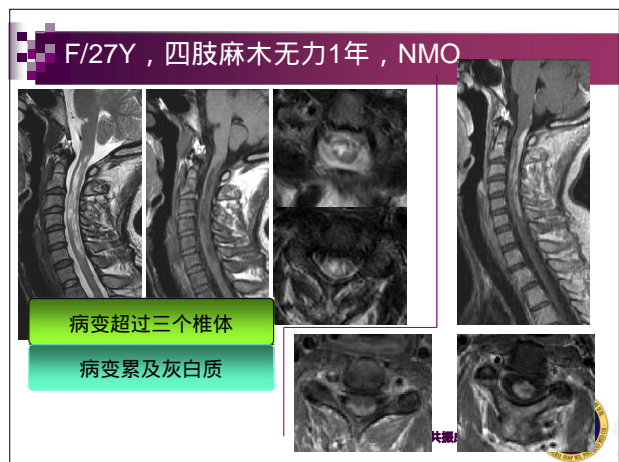




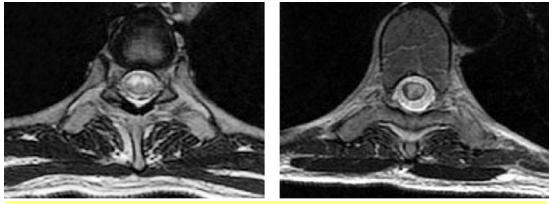
视神经脊髓炎 neuromyelitis optica, NMO

- n NMO与MS 的关系
- n 1870 Allbutt首次报道
- n 1884 Devic在第一届里昂国际医学大会报道
- n 1907年命名Devic病
- n 黑人、亚洲人发病率较高
- n 儿童及老人均可发病, F>M
- n 病灶多位于脊髓中央、外缘髓鞘保留
- n 病灶内血管数目增加, 管壁增厚, 无通常坏死性血管炎所见的纤维蛋白样坏死
- n 病灶内见明显IgG和补体沉积
- n 2004 Lennon发现NMO血清自身抗体NMO - IgG
- n 2005 Lennon发现NMO - IgG选择性与水通道蛋白4 (AQP-4)结合

解放军总医院磁共振成像中心



F/21Y, 运动、感觉障碍半年, NMO



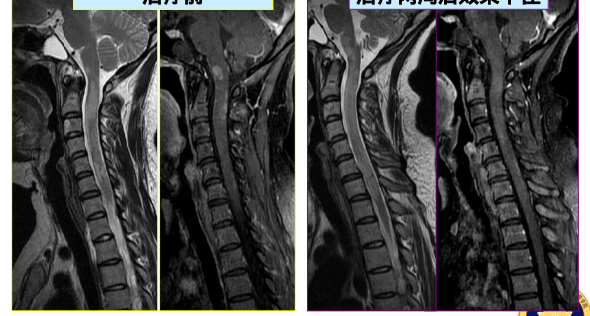
NMO 脊髓病灶以中央灰质受累为主
胸髓病变范围横贯性 > 50% 脊髓断面

解放军总医院磁共振成像中心

F/21Y, 运动、感觉障碍半年, NMO

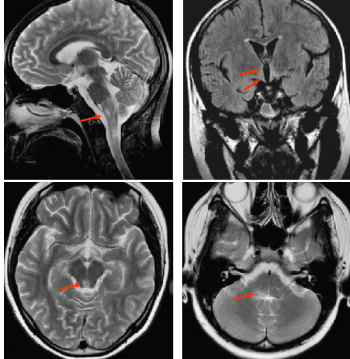
治疗前

治疗两周后效果不佳



解放军总医院磁共振成像中心

F/21Y, 运动、感觉障碍半年, NMO

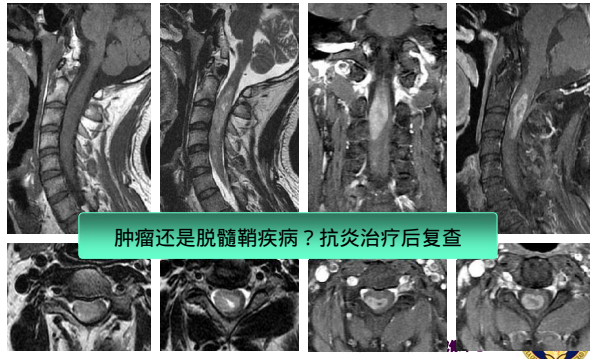


NMO 脑内病灶的特异性分布区:

- 第三脑室旁
- 下丘脑
- 导水管周围
- 第四脑室旁
- 延髓

解放军总医院磁共振成像中心

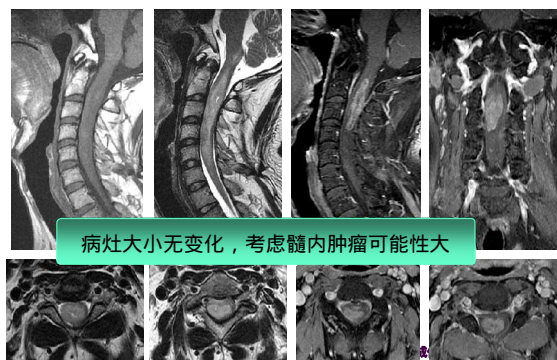
M/28Y, 右上肢乏力3月余, 肩背部疼痛2月余, 加重2周
2010-4-22



肿瘤还是脱髓鞘疾病? 抗炎治疗后复查

解放军总医院磁共振成像中心

M/28Y, 右上肢乏力3月余, 肩背部疼痛2月余, 加重2周
2010-5-25



病灶大小无变化, 考虑髓内肿瘤可能性大

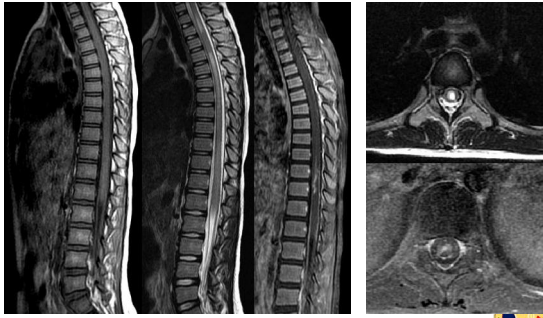
解放军总医院磁共振成像中心

Acute transverse myelitis (ATM) 关于急性横贯性脊髓炎

- 发病率大约是0.1~0.4 /10 万
- 10~19岁和30~ 39岁为2个发病高峰, 无性别差异
- 特征性临床表现是急性或/或亚急性脊髓运动、感觉和自主神经传导束功能障碍
- 2002年, JohnsHopk ins医院ATM 协作组提出了新的ATM 诊断标准和临床分型
 - 与伴发感染相关的ATM
 - 与MS (免疫性疾病) 相关的ATM
 - 脊髓缺血所致ATM
 - 原发性ATM
- 复发性长节段横贯性脊髓炎(relapse-longitudinally extensive transverse myelitis, rLETM)

解放军总医院磁共振成像中心

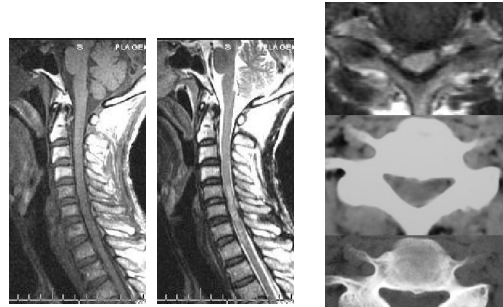
M/12Y, 臀部跌坐于地两小时后出现尿失禁, 临床符合脊髓休克



解放军总医院磁共振成像中心



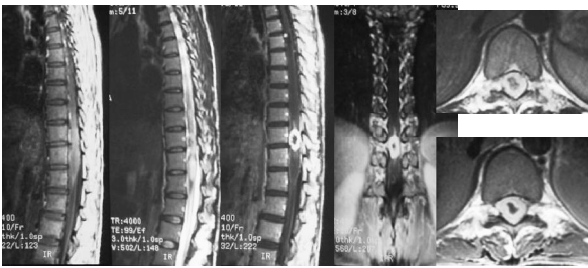
M/43Y, 颈髓挫裂伤



解放军总医院磁共振成像中心



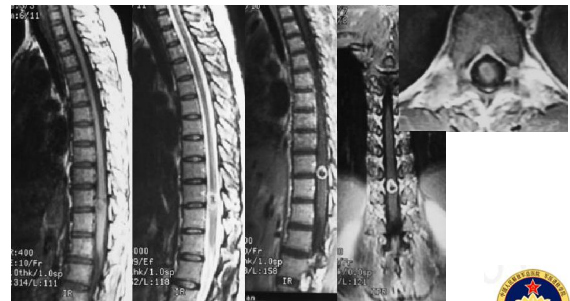F/30Y, 临床诊断脊髓结核, 治疗前



解放军总医院磁共振成像中心



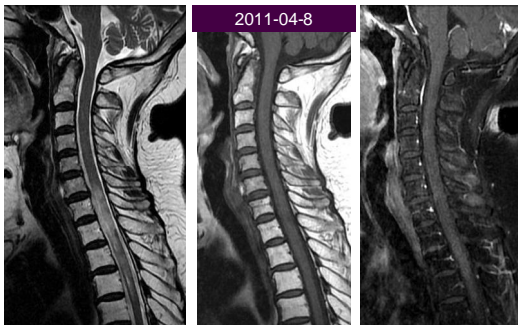
F/30Y, 临床诊断脊髓结核, 治疗一年后



解放军总医院磁共振成像中心



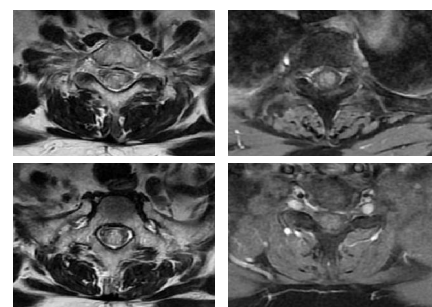
下颈段脊髓损伤, 曾经有左侧腋下黑色素瘤、曾行放疗 (2008)



解放军总医院磁共振成像中心



下颈段脊髓损伤, 曾经有左侧腋下黑色素瘤、曾行放疗 (2008)





解放军总医院磁共振成像中心

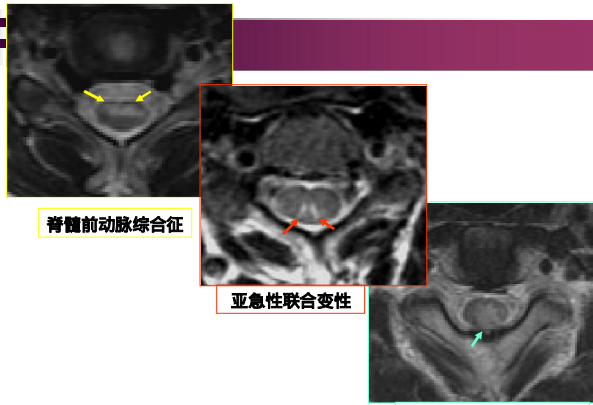



脊髓空洞

- n 先天性
 - Chiari I 和II型
 - 脊髓栓系
- n 获得性
 - 外伤
 - 肿瘤
 - 炎症
- n 非特异性



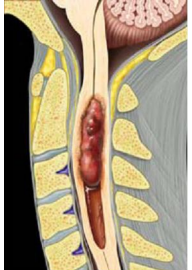
解放军总医院磁共振成像中心 




解放军总医院 

髓内肿瘤 Intradural Intramedullary

- n 室管膜瘤
- n 星形细胞瘤
- n 血管母细胞瘤
- n 少突胶质细胞瘤
- n 转移瘤
- n 终丝脂肪瘤
- n 囊肿或肿瘤样病变




解放军总医院磁共振成像中心 

室管膜瘤 EPENDYMOMAS

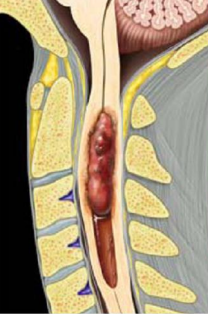
- n 90% of intramedullary neoplasms are gliomas
- n 65% of cord gliomas are Ependymoma
 - Cellular ependymoma (anywhere, but usually cervical cord)
 - Myxopapillary ependymoma (*exclusive* in conus medullaris and cauda equina)
- n 60% are in filum (myxopapillary type)
- n Peak age: 40-50y
- n Malignant transfer


- n 90%的髓内肿瘤是胶质瘤
- n 65%的胶质瘤是室管膜瘤
 - 细胞型室管膜瘤 (颈髓常见)
 - 粘液乳头型室管膜瘤 (只发生在马尾和终丝)
- n 40-50岁为发病高峰, 女性患者稍多
- n 脊髓圆锥部的粘液乳头状室管膜瘤发病年龄较早, 该型男性多见
- n 少数发生恶变 (转移到淋巴结、肺、骨)

解放军总医院磁共振成像中心 

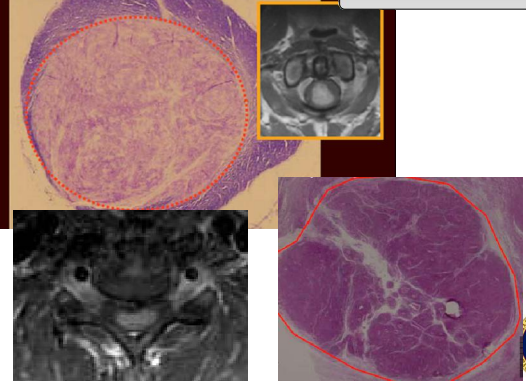
室管膜瘤 EPENDYMOMAS


病理	影像
起源于脊髓中央, 脊髓终丝的室管膜瘤	多位于脊髓中央
生长缓慢	边界清楚, 易囊变及伴脊髓空洞
容易出血	可见铁血黄素瘤



解放军总医院磁共振成像中心 

病变多位于脊髓中央



解放军总医院磁共振成像中心 

M/30Y, 双下肢无力1年, 室管膜瘤

病变多位于脊髓中央

边界清楚, 易囊变及伴脊髓空洞

解放军总医院磁共振成像中心

M/34Y, 右侧手臂麻木无力3年, 加重4个月。室管膜瘤

可见含铁血黄素帽

“Capping” from hemosiderin rim

Sharply demarcated

解放军总医院磁共振成像中心

M/34Y, 右侧手臂麻木无力3年, 加重4个月。室管膜瘤

室管膜瘤血供极为丰富, 易出血, 出血多位于肿瘤边缘, 在T2WI可以见到线状低信号

解放军总医院磁共振成像中心

室管膜瘤 EPENDYMOMAS

- 实体部分T2WI等信号
- 实体部分强化尚均匀?
- 囊变及脊髓空洞不强化

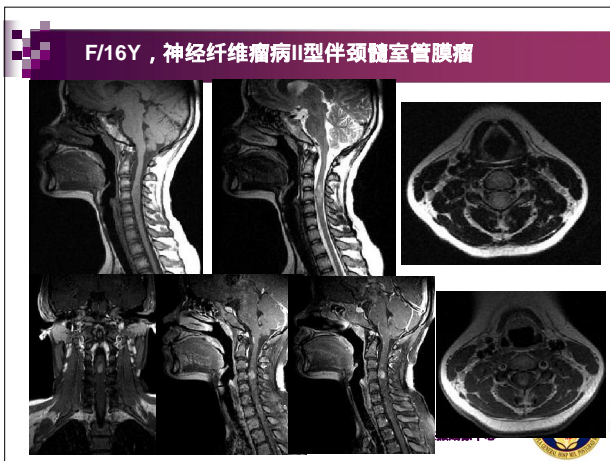
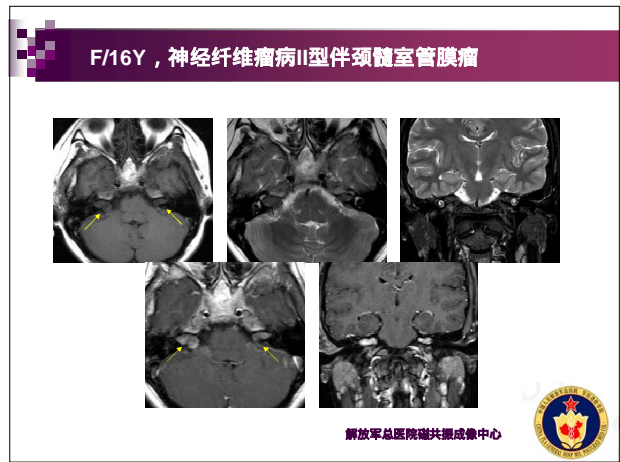
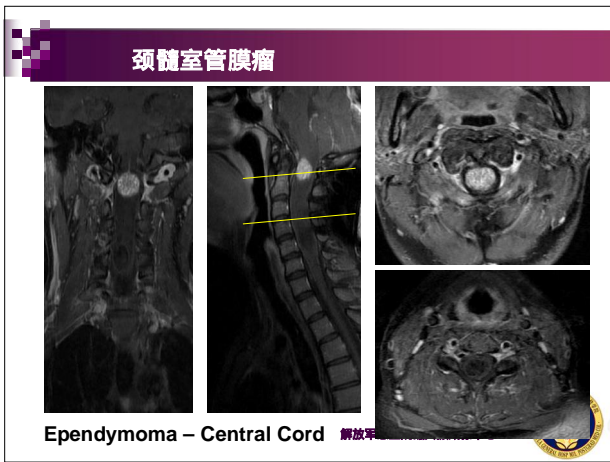
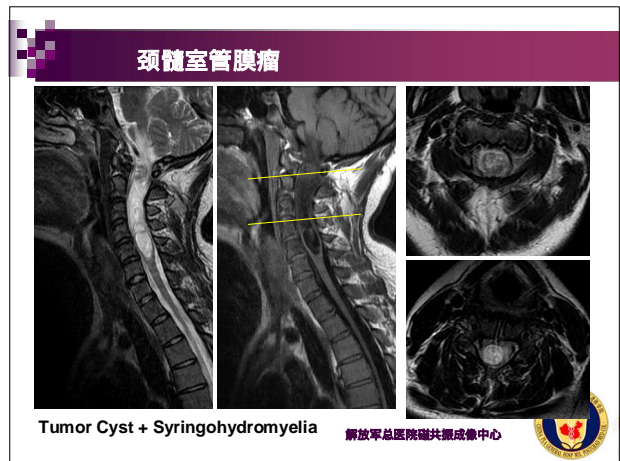
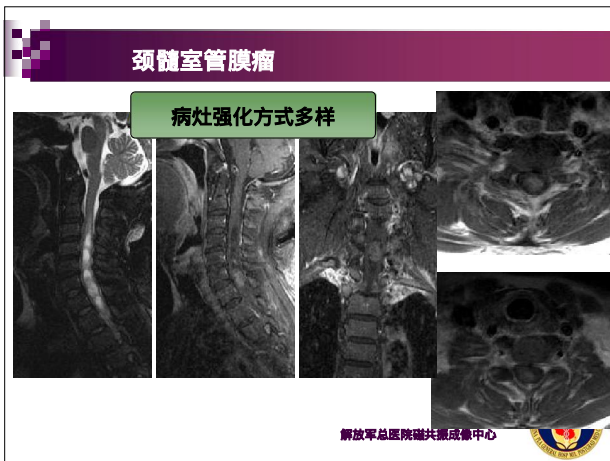解放军总医院磁共振成像中心

F/46Y, 颈髓室管膜瘤

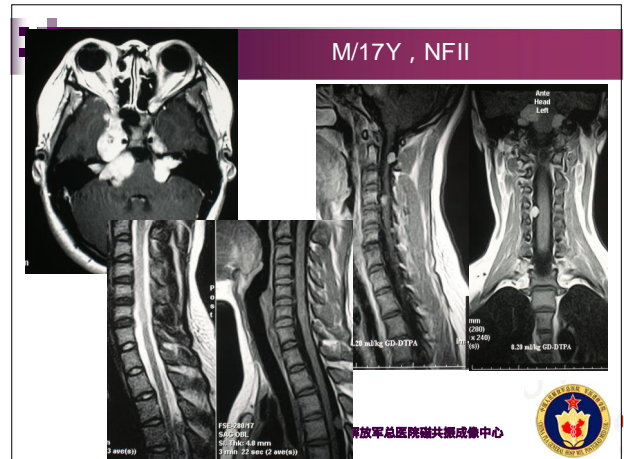
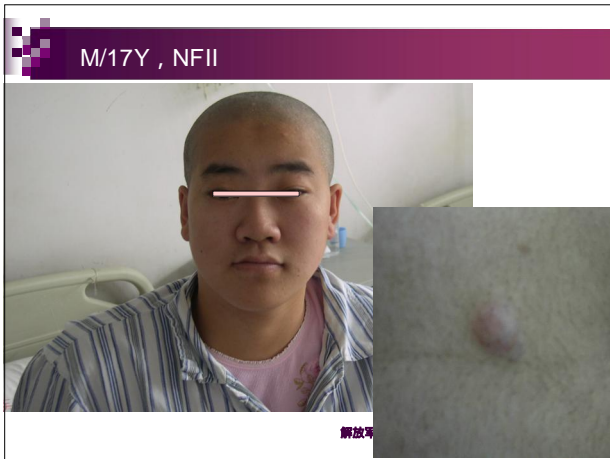解放军总医院磁共振成像中心

F/26Y, 颈髓室管膜瘤

解放军总医院磁共振成像中心



- 神经纤维瘤病II型 NFII (Neurofibromatosis Type 2)**
- n Bilateral vestibular schwannomas
 - n Schwannomas on cranial nerves and spinal nerve roots
 - n Meningiomas on dural surfaces
 - n Ependymomas in spinal cord and brainstem
 - n 也称双侧听神经鞘瘤，既往称“中央型”
 - n 常染色体显性遗传（第22对染色体）
 - n 发病率低于NF-1
 - n 多表现为双侧听神经鞘瘤（可藉此确诊）、其他颅神经或脊神经源性肿瘤、脑膜瘤（常多发）、脊髓室管膜瘤等
 - n 皮肤受累少见
- 解放军总医院磁共振成像中心



粘液乳头状室管膜瘤 Myxopapillary Ependymoma

- n Epidemiology
 - 10-15% of all ependymomas
 - 80-90% of filum terminale tumors
 - M:F= 2:1
 - peak 3rd-4th decades
- n Staging or grading criteria
 - WHO grade I
 - may have local seeding
 - subarachnoid dissemination
 - Occasionally occur in extradural
- n Multiple lesions: 14-43%
- n 占室管膜瘤的10 - 15%
- n 占终丝肿瘤的80 - 90%
- n 20 - 30岁为发病高峰
- n WHO I级
- n 可以局部种植及蛛网膜下腔播散
- n 极少数可发生在硬膜外
- n 14% - 43%为多发病变

解放军总医院磁共振成像中心

Myxopapillary Ependymoma 粘液乳头状室管膜瘤

解放军总医院磁共振成像中心

Myxopapillary Ependymoma 粘液乳头状室管膜瘤

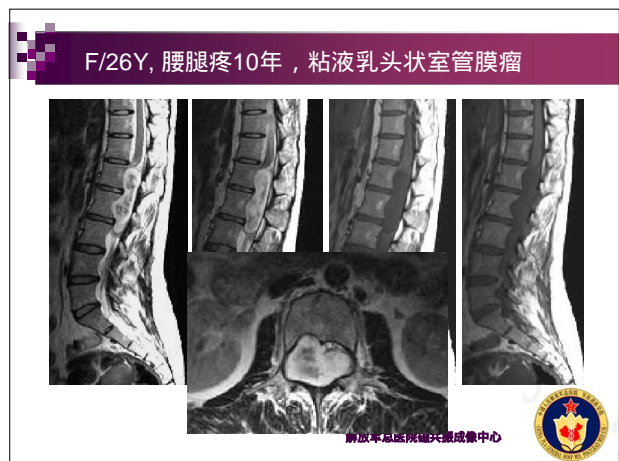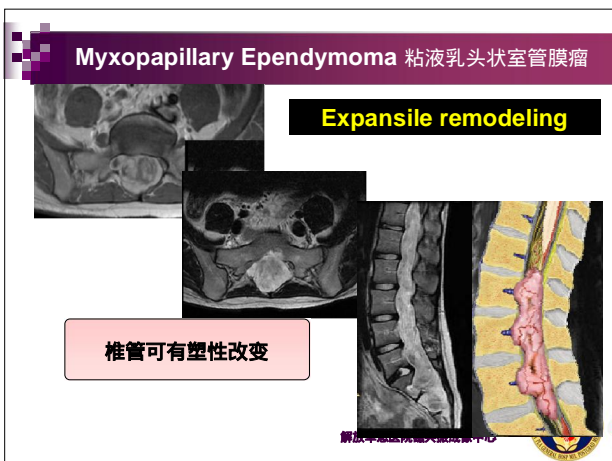
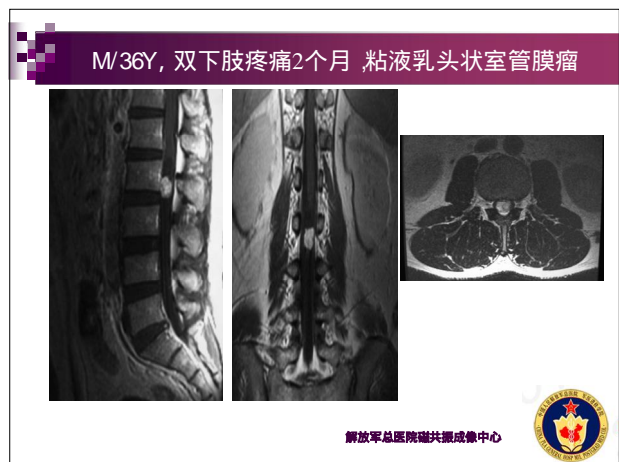
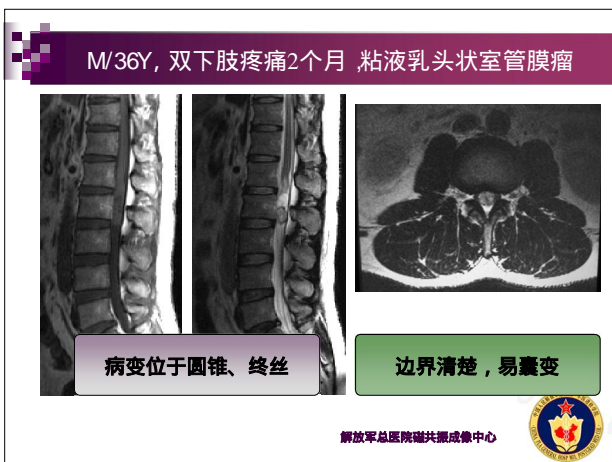
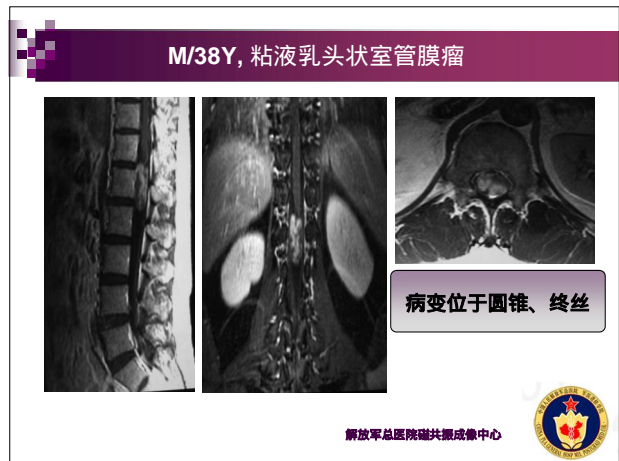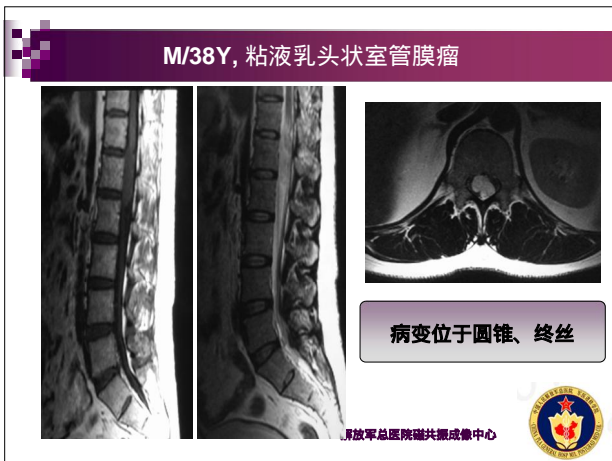含有血管核和粘液基质的乳头区域

解放军总医院磁共振成像中心

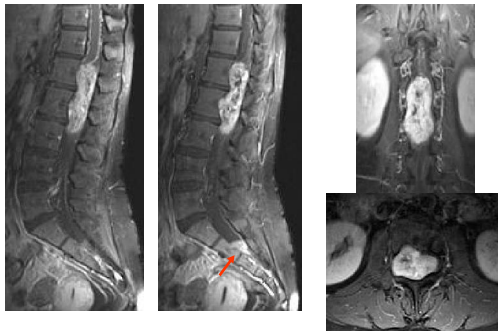
粘液乳头状室管膜瘤

- 起源于脊髓中央管及脊髓终丝的室管膜细胞
- 病变位于圆锥、终丝
- 生长缓慢
- 边界清楚，易囊变
- 椎管可有塑性改变

解放军总医院磁共振成像中心



F/26Y, 腰腿疼10年, 粘液乳头状室管膜瘤

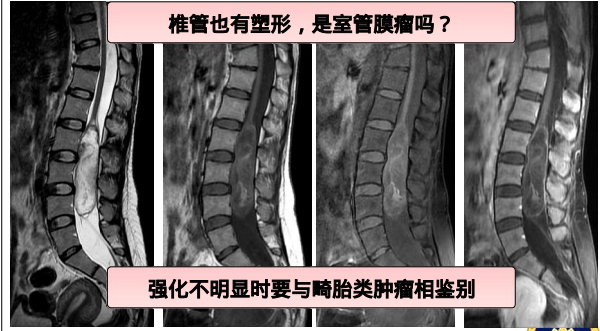


解放军总医院磁共振成像中心



F/29Y, 腰及双下肢疼痛无力2年

椎管也有塑形, 是室管膜瘤吗?

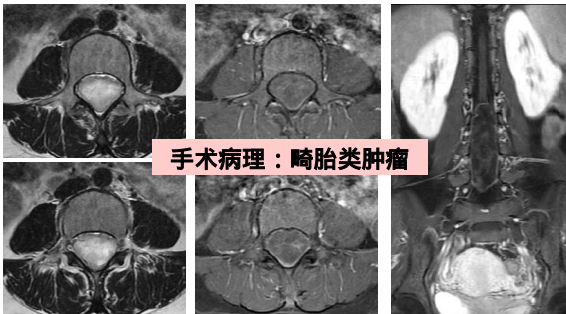


强化不明显时要与畸胎类肿瘤相鉴别

解放军总医院磁共振成像中心



F/29Y, 腰及双下肢疼痛无力2年



手术病理: 畸胎类肿瘤

解放军总医院磁共振成像中心



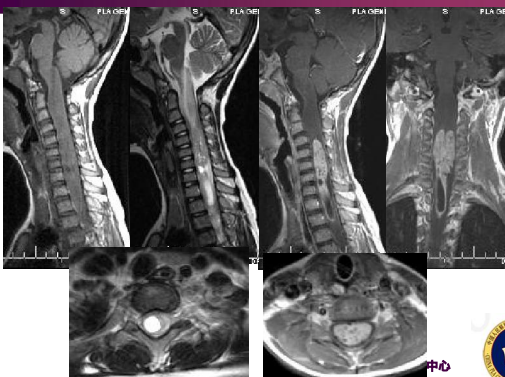脊髓星形细胞瘤

- n 髓内常见的肿瘤, 约占髓内胶质瘤的30%, 在儿童为最常见的髓内肿瘤
- n 好发年龄为10岁至25岁
- n 肿瘤好发部位为颈段脊髓和胸段脊髓
- n 常表现为多节段侵犯, 肿瘤范围较广泛和散在, 边界可以不清楚
- n 常见继发性脊髓空洞

解放军总医院磁共振成像中心



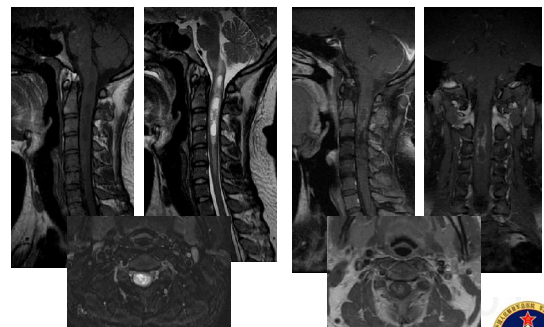
M/10Y, 颈髓星形细胞瘤



中心

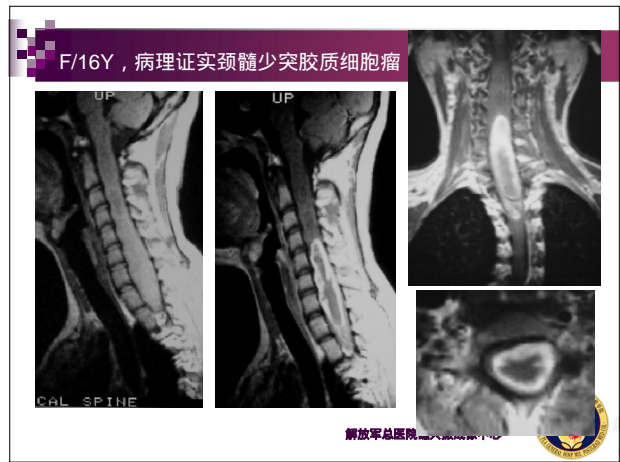
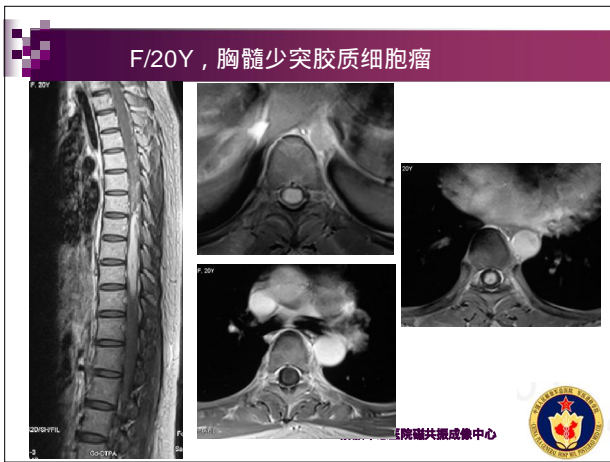
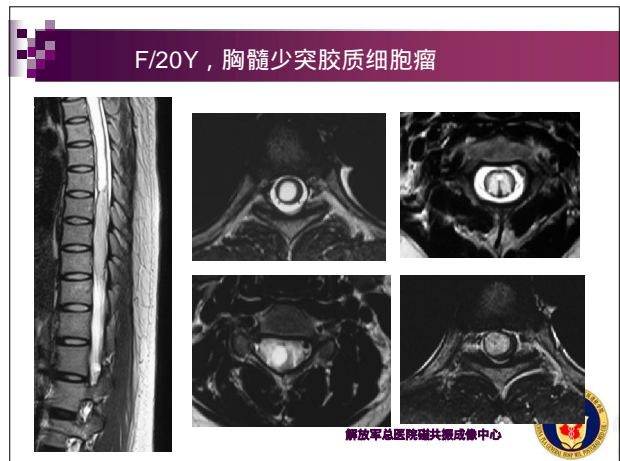
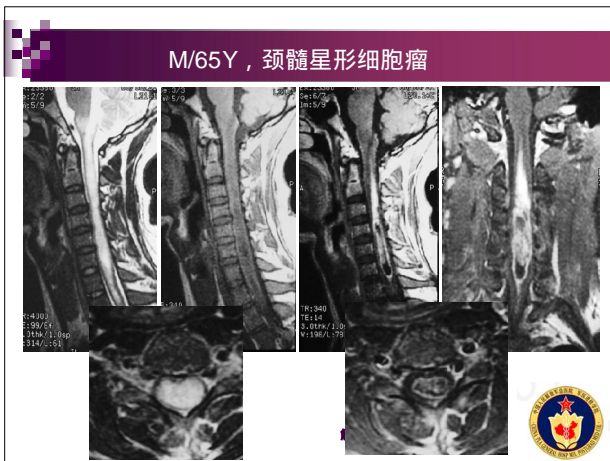

M/33Y, 头晕、颈痛, 四肢麻木无力, 走路不稳8月余, 颈髓星形细胞瘤



解放军总医院磁共振成像中心



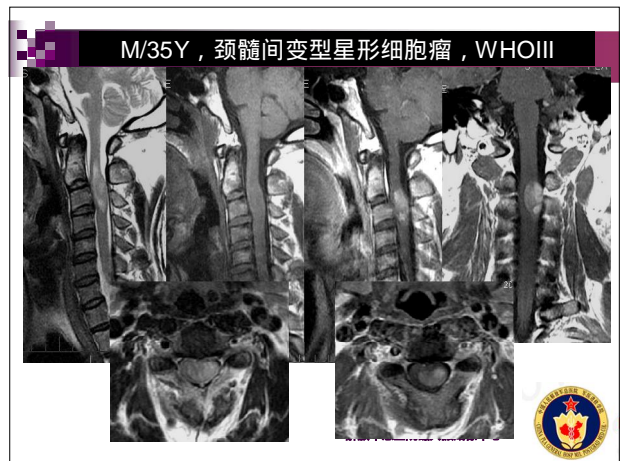


室管膜瘤与星形细胞瘤的鉴别

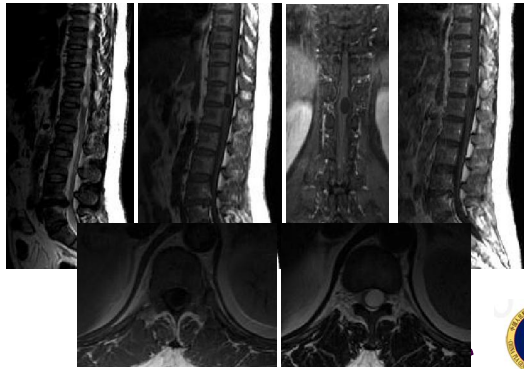
鉴别很困难，以下几点有助于鉴别诊断：

- n 室管膜瘤多发生于圆锥部及马尾神经，而星形细胞瘤发生于颈胸段者占75%
- n 由于室管膜瘤发生于脊髓中央管的蛛网膜细胞，因此多位于脊髓中央，呈膨胀性生长，而星形细胞瘤多呈偏心性生长，边界不清楚
- n 室管膜瘤合并出血的比率高于星形细胞瘤
- n 髓内肿瘤增强方式与颅内肿瘤不同
- n 发生在圆锥和终丝的室管膜瘤应与神经鞘瘤、神经纤维瘤及神经节胶质瘤等鉴别

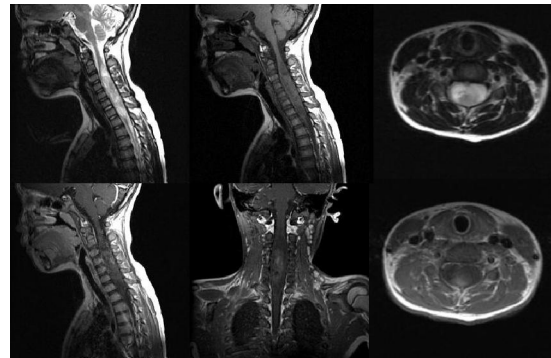
解放军总医院磁共振成像中心



毛细胞星形细胞瘤 Pilocytic Astrocytoma



F/9Y, 左侧肢体肌萎缩无力半年, 节细胞胶质瘤



脊髓血管母细胞瘤 HEMANGIOBLASTOMA

- n 发病率较低, 仅占髓内肿瘤的1%~5%
- n 胸段和颈段常见
- n 75%发生于脊髓内, 多数位于脊髓背侧, 10%~15%位于脊髓和硬膜下, 脊髓外的肿瘤多累及背侧软脊膜
- n 80%为实性病灶
- n 30%的患者可以合并小脑及延髓的血管母细胞瘤, 胰腺、肾脏及卵巢的良性囊肿或肿瘤 (Von Hippel-Lindau综合征)

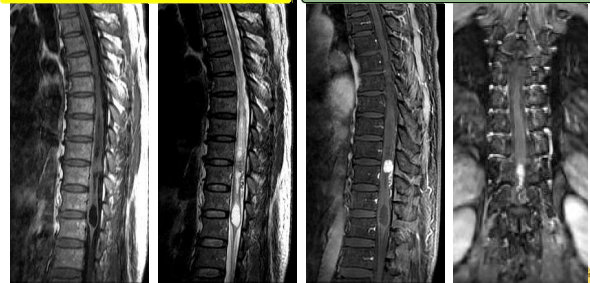解放军总医院磁共振成像中心



M/57Y, 左下肢无力麻木三年, 血管母细胞瘤

血管流空影

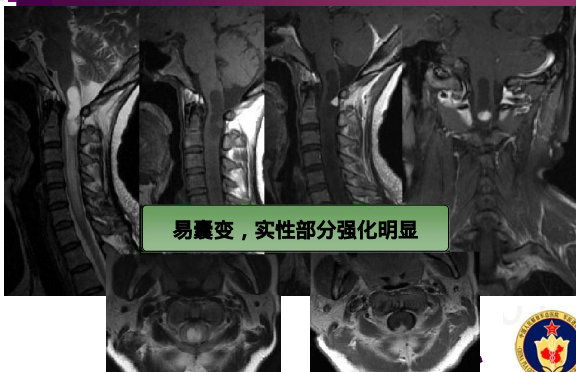
易囊变, 实性部分强化明显



解放军总医院磁共振成像中心



F/50Y, 血管母细胞瘤

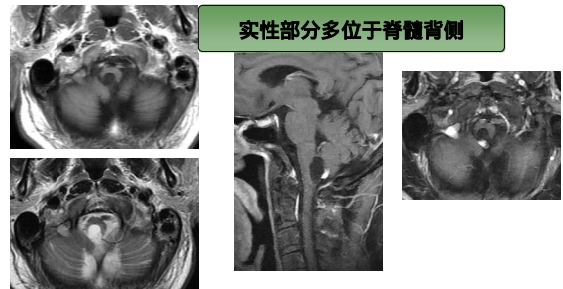


易囊变, 实性部分强化明显



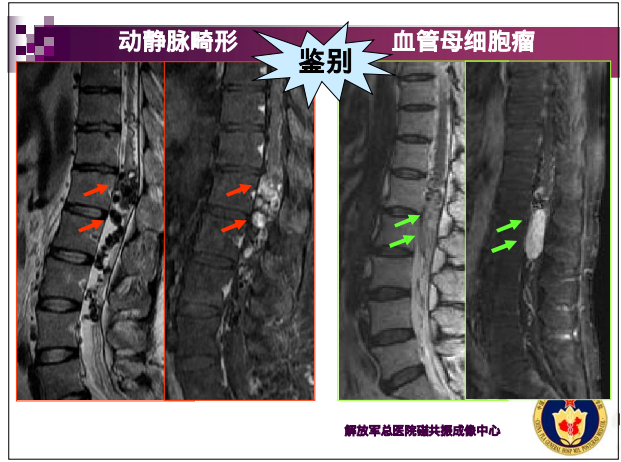
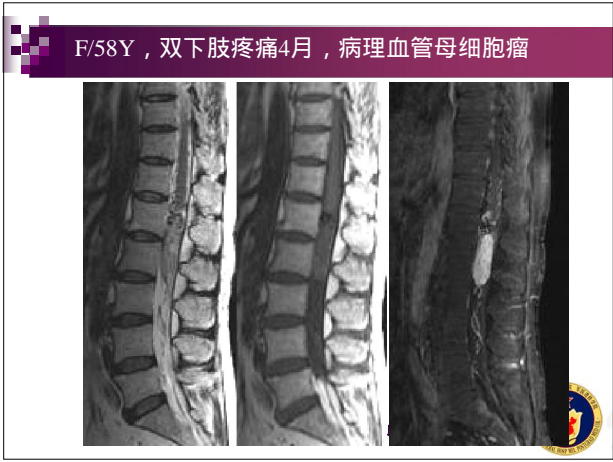
M/52Y, 延髓背侧血管母细胞瘤

实性部分多位于脊髓背侧



解放军总医院磁共振成像中心

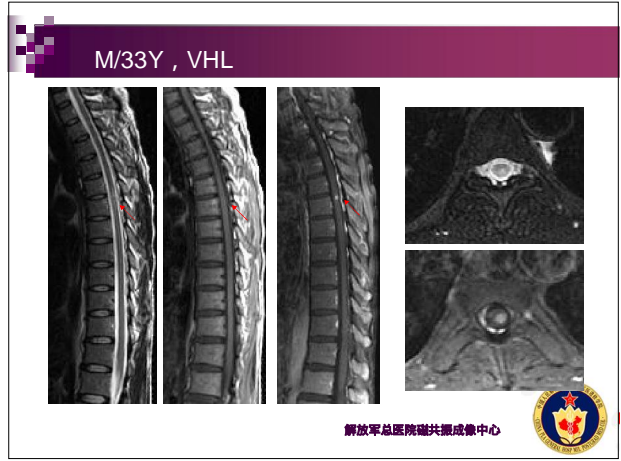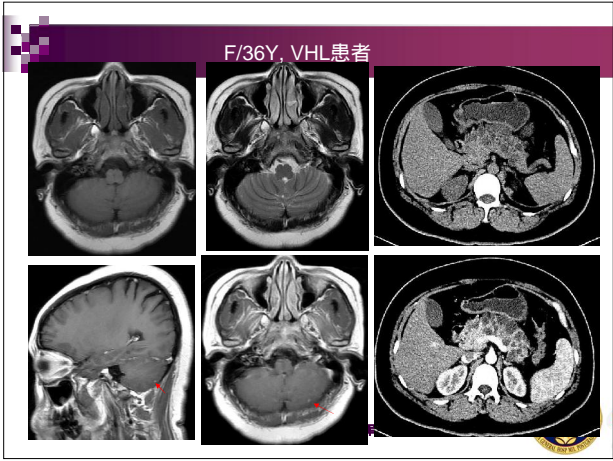
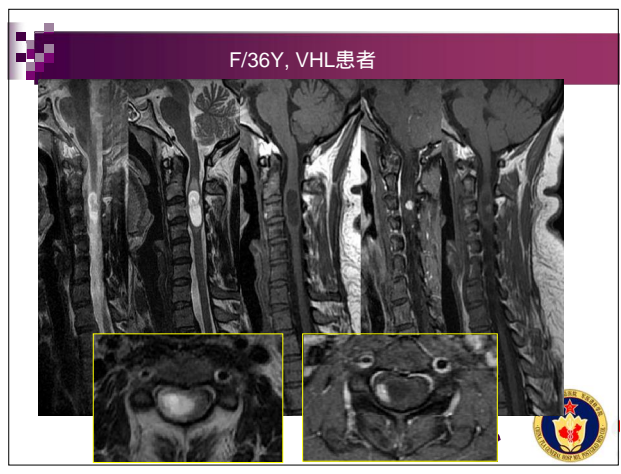


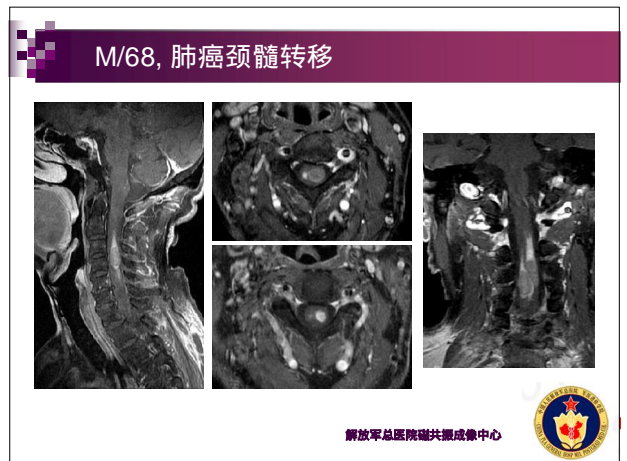
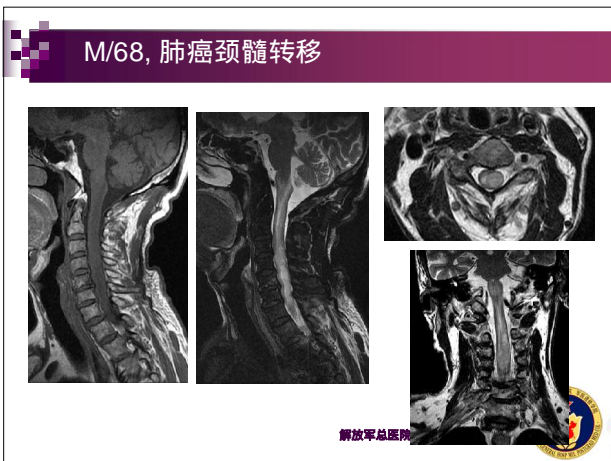
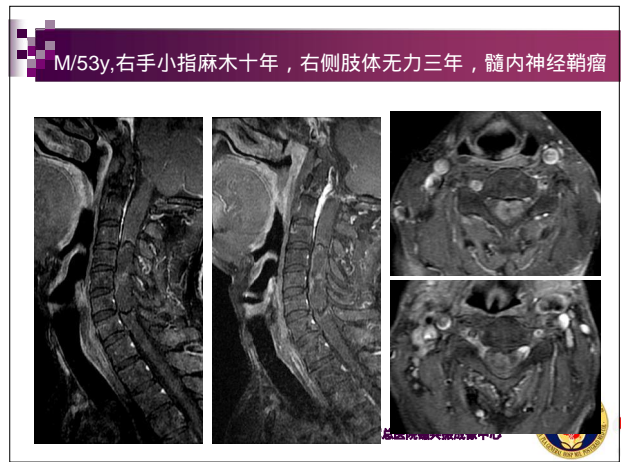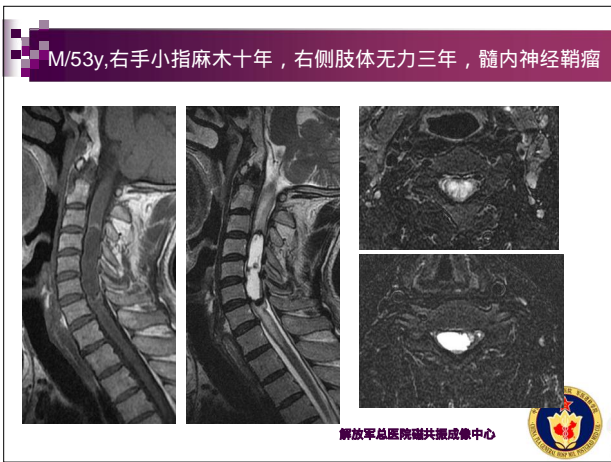
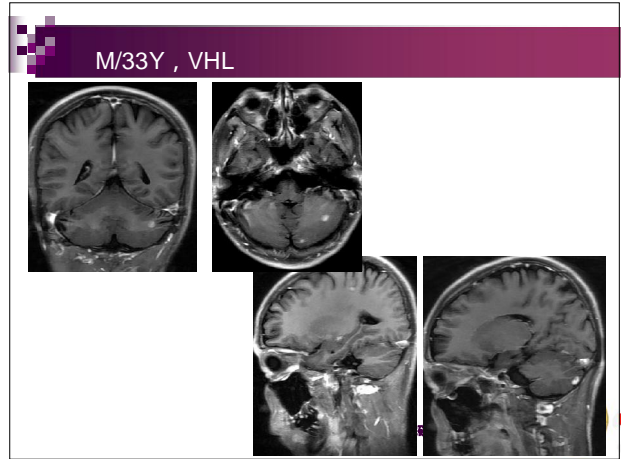
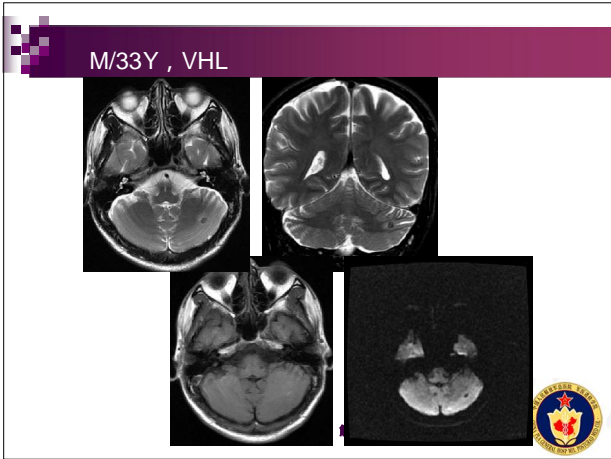


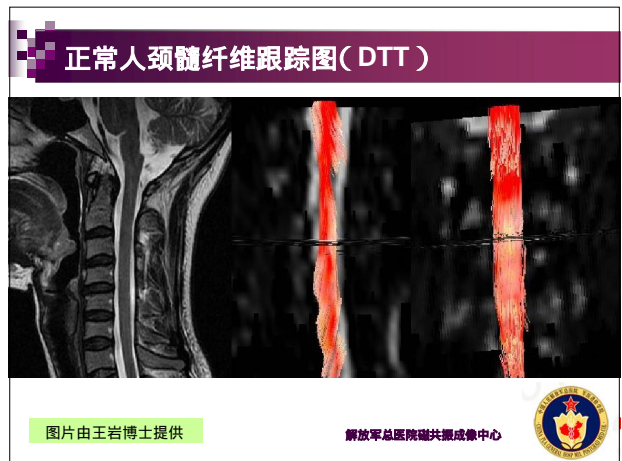
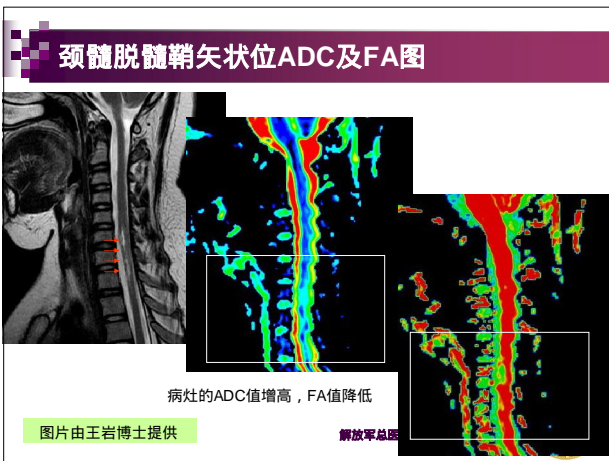
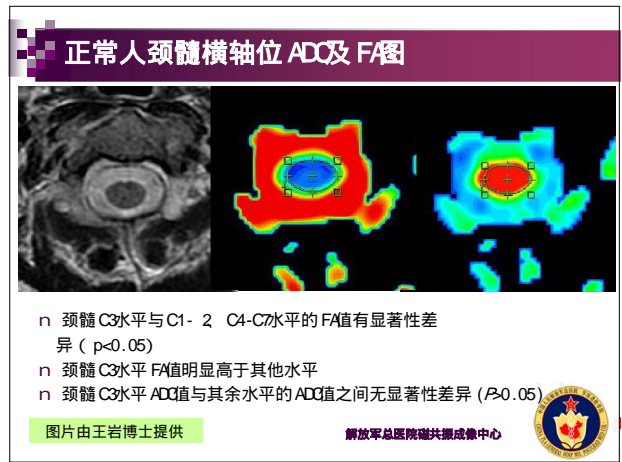
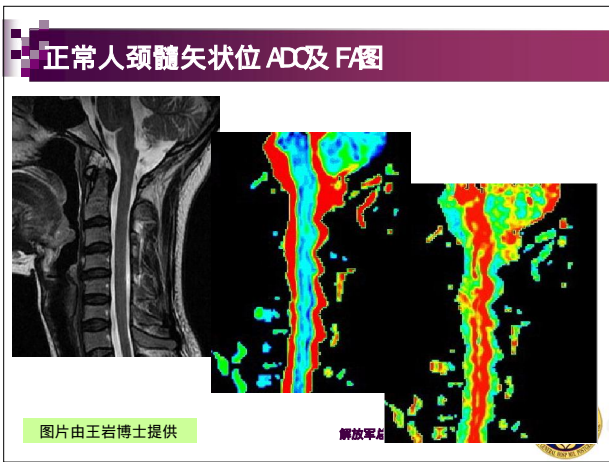
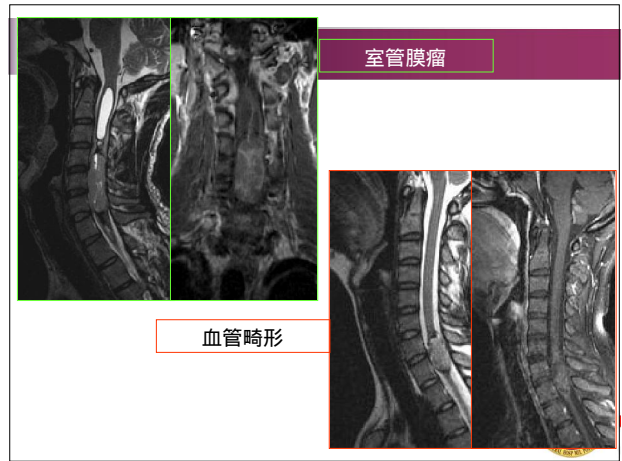
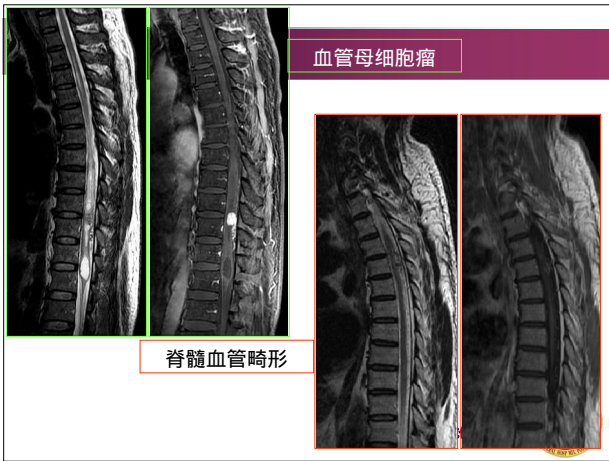Von Hippel-Lindau 综合征

- n 常染色体显性遗传 (第3对染色体)
- n 神经系统表现为小脑、脊髓、视网膜的血管母细胞瘤
- n 体部常见病变包括: 多囊膜、多囊肾、肾细胞癌 (25%~40%)、嗜铬细胞瘤 (10%) 等

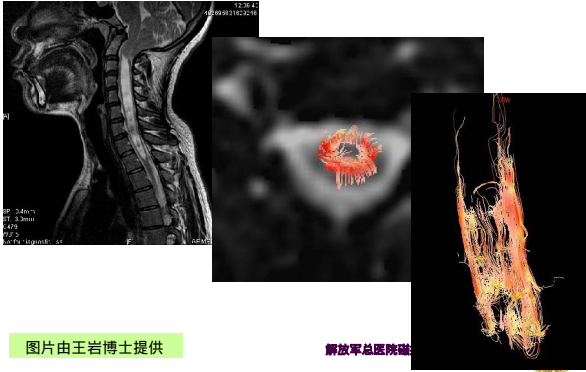
解放军总医院磁共振成像中心







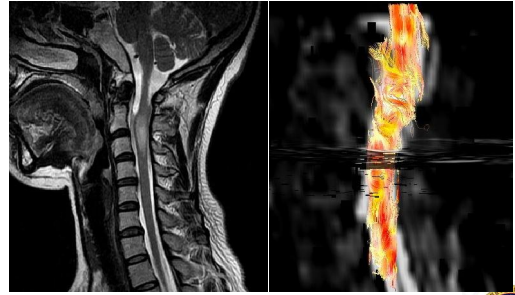颈髓空洞纤维跟踪图 (DTT)



图片由王岩博士提供

解放军总医院磁

颈髓脱髓鞘纤维跟踪图 (DTT)



图片由王岩博士提供

解放军总医院磁共振成像中心



DTT- diffusion tensor tractography

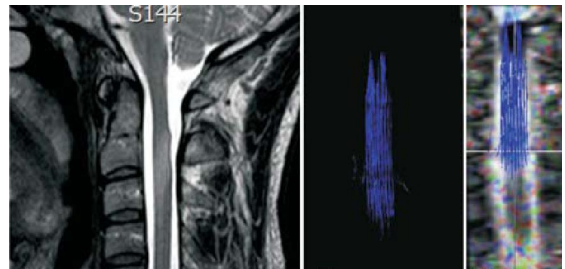
- n The tumors could be classified in 3 types according to the fiber course:
- n Type 1, fibers do not enter the solid lesion
- n Type 2, some fibers cross the lesion, but most of the lesion volume does not contain fibers
- n Type 3, most of the tumor volume does contain fibers or the tumor has led to a destruction of fibers
- n 根据髓内占位的DTT表现, 将其分为三种类型:
- n I型: 纤维未穿过肿瘤 (可以切除, 如部分室管膜瘤, 血管母细胞瘤)
- n II型: 纤维小部分穿过肿瘤 (室管膜瘤)
- n III型: 纤维大部分穿过肿瘤 (弥漫生长的胶质瘤、多发硬化斑块)

Matthias Setzer, J Neurosurg Spine 13:371-380, 2010

解放军总医院磁共振成像中心



多发性硬化 Type 3

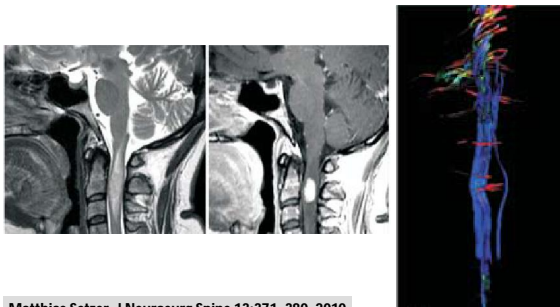

Matthias Setzer, J Neurosurg Spine 13:371-380, 2010

解放军总医院磁共振成像中心



室管膜瘤 Type 1

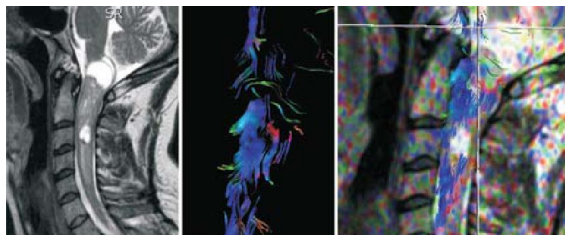


Matthias Setzer, J Neurosurg Spine 13:371-380, 2010

解放军总医院磁共振成像中心



室管膜瘤 Type 2

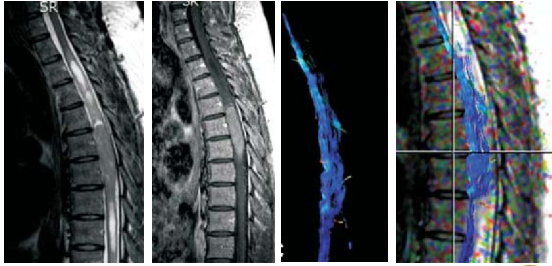

Matthias Setzer, J Neurosurg Spine 13:371-380, 2010

解放军总医院磁共振成像中心



毛细胞星形细胞瘤 Type 3

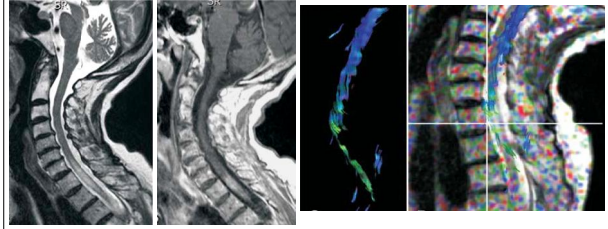


Matthias Setzer, J Neurosurg Spine 13:371-380, 2010

解放军总医院磁共振成像中心



间变性星形细胞瘤 Type 3



Matthias Setzer, J Neurosurg Spine 13:371-380, 2010

解放军总医院磁共振成像中心



小结

n 脊髓非肿瘤病变

- 血管性病变
 - n 缺血、出血、血管畸形
- 创伤
 - n 挫伤、水肿
- 变性病
 - n 亚急性联合变性
- 炎性病变
 - n 脱髓鞘性脊髓炎
 - n 感染性脊髓炎：病毒、细菌
 - n 横贯性脊髓炎
- 其他
 - n 放射性脊髓病
 - n 脊髓空洞

n 脊髓肿瘤性病变

- 室管膜瘤
- 星形细胞瘤
- 血管母细胞瘤
- 少突胶质细胞瘤
- 转移瘤
- 终丝脂肪瘤
- 囊肿或肿瘤样病变

解放军总医院磁共振成像中心



Thanks!

解放军总医院磁共振成像中心

