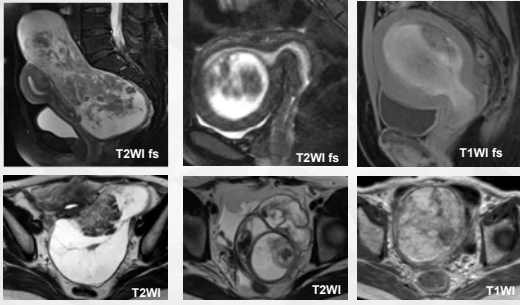
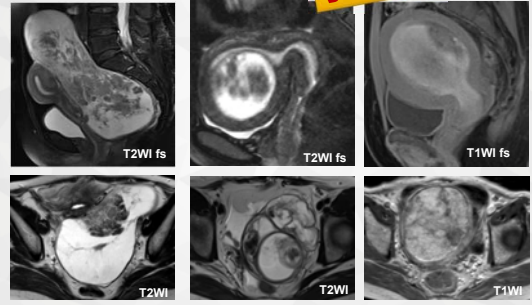


请您诊断以下六个病例？



请您诊断以下六个病例？

子宫肌瘤



## 子宫肌瘤的 典型与不典型MRI表现

福建省立医院放射科 蔡文超

福建省立医院

### 目录

CATALOG



PART ONE  
流行病学



PART TWO  
临床表现



PART THREE  
治疗方法



PART FOUR  
影像表现

### 流行病学特点

75%

发生率

女性一生中发病率为75%  
育龄期最常见

25%

干预率

有明显临床症状25%  
需要临床干预

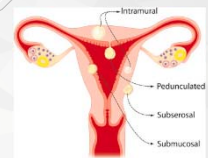
No.1

三个第一

女性生殖系统最常见肿瘤  
妇产科疾病住院率第一  
子宫切除手术病因第一

### 临床表现

- A. 大多数无明显症状或起病隐匿
- B. 约25%可引起严重或慢性症状
- C. 取决于肌瘤发生部位、大小、数量
- D. 粘膜下肌瘤：最常见为月经期出血明显增多伴贫血、疲乏和痛经；不孕、流产、早产等  
浆膜下肌瘤：压迫周围器官，导致疼痛、尿频、尿失禁、便秘等  
肌壁间（最常见）：多无明显症状



### 临床表现

**需要干预的四大临床症状**

- 出血
- 压迫邻近器官
- 疼痛
- 不育

### 影像学检查方法的选择

**MRI 优于超声**

**01** 便捷、费用低

**02** 扫描野局限

**03** 解剖分区显示不佳

**04** 操作者依赖性较强，不便于治疗前后比较

超声

PK

MRI

**01** 复杂、费用高

**02** 扫描野较大

**03** 解剖分区显示佳

**04** 操作者依赖性弱，影像资料齐全，便于治疗前后比较

### 治疗方法

**明显临床症状**

- 无：随访观察 **超声 or MRI**
- 有：
  - 药物治疗：激素
  - 外科手术：经腹部、经子宫、经腹腔镜肌瘤剔除术、次全/全子宫切除术
  - 介入手术：HIFU、子宫动脉栓塞

**评估内容：**数量、大小、位置、回声/信号、和子宫壁各层（宫腔、内膜等）的关系、血供、鉴别诊断

### 子宫肌瘤的MRI表现

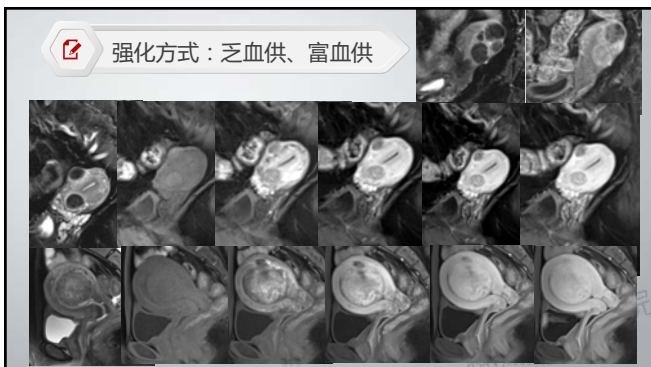
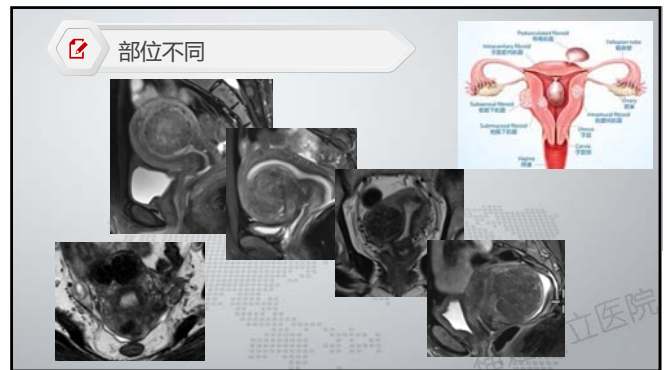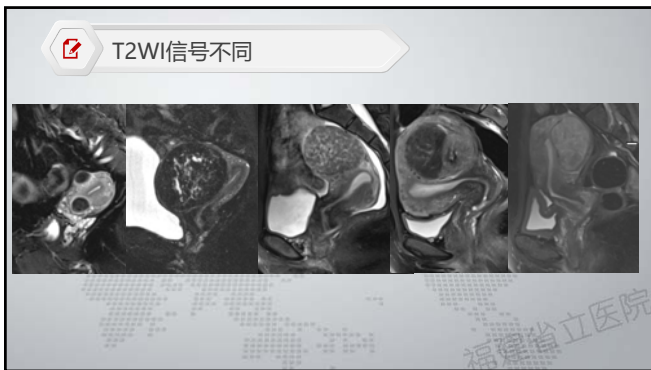
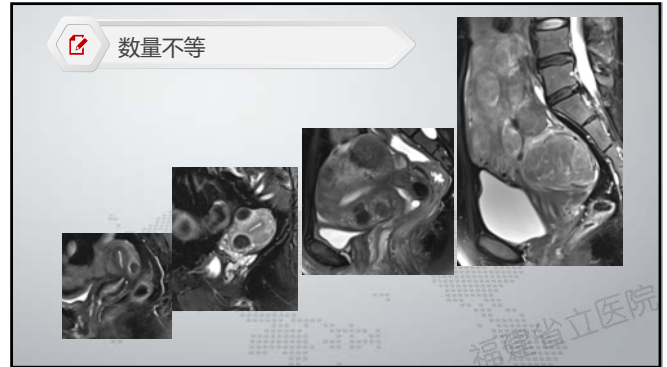**典型**      **不典型**

### 子宫肌瘤的MRI表现

**典型**

### 组织病理学基础

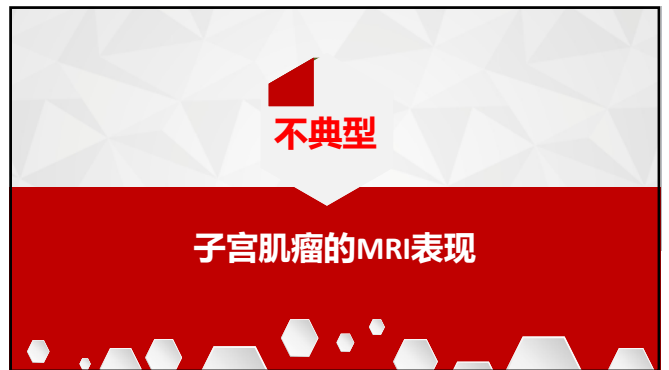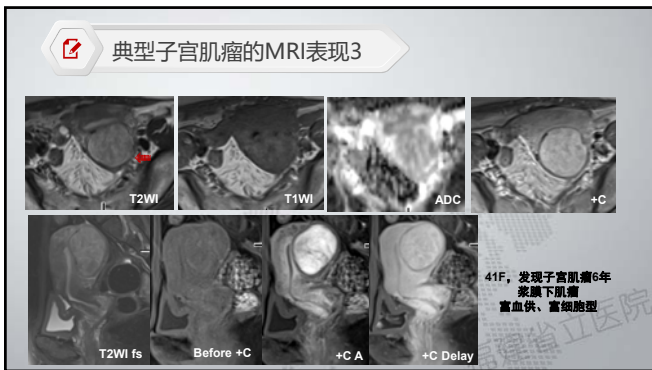
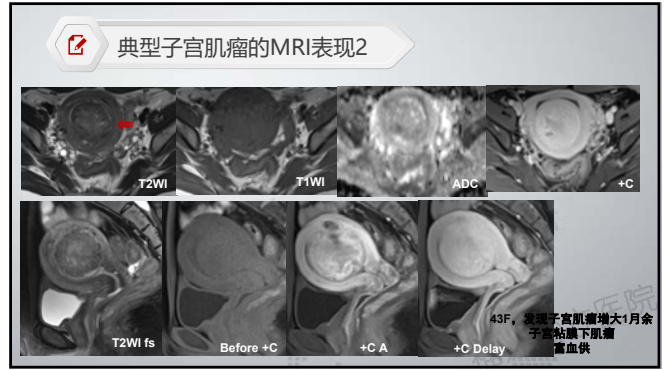
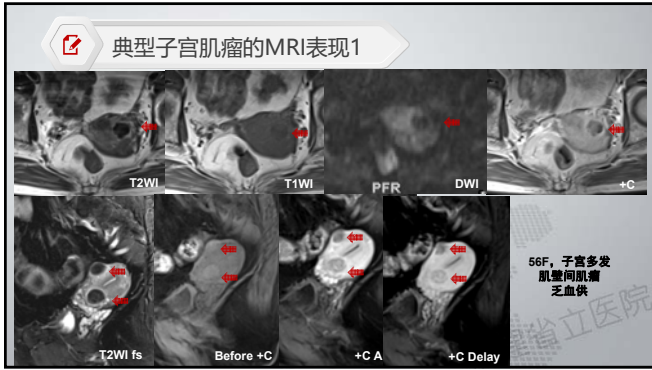
- 起源：子宫肌层平滑肌细胞的单克隆良性肿瘤
- 大体表现：
  - 可单发，多发（最常见）
  - 大小各异，从微小结节至充满腹腔的巨大肿瘤
  - 切面呈旋涡状、小梁状表现
  - 边界清楚，包绕假包膜
- 镜下表现：
  - 平滑肌细胞
  - 不同数量的细胞外基质



**典型子宫肌瘤的MRI表现**

- T<sub>2</sub>WI：低于周围子宫肌层，信号均匀、边界清楚
- T<sub>1</sub>WI：等或低信号
- DWI：等或低信号
- 增强后：
  - 富血供：早期明显强化，延迟期同周围肌层信号
  - 乏血供：各期均低于周围肌层组织信号
- 富细胞型：由大量紧密的平滑肌细胞组成，间杂少许或无胶原，T<sub>2</sub>WI信号相对较高，并明显强化

福建省立医院



### 不典型子宫肌瘤

- 退变型**
  - 玻璃样变 (>60%)
  - 囊变 (~4%)
  - 黏液样变
  - 红色样变
  - 水肿不是退变的表现 (50%)
  - 出血、坏死和钙化 (~4%)
- 特殊类型**
  - 脂肪平滑肌瘤
  - 黏液性平滑肌瘤
- 不典型生长方式**
  - 静脉内平滑肌瘤
  - 转移性平滑肌瘤
  - 弥漫性平滑肌瘤
  - 腹腔播散性平滑肌瘤病
- 不典型生长部位**
  - 腹膜后(阔韧带)
  - 寄生型
  - 宫颈

### 退变型

- 玻璃样变 (>60%)
- 囊变 (~4%)
- 黏液样变
- 红色样变
- 水肿不是退变的表现 (50%)
- 出血、坏死和钙化 (~4%)



### 退变型-组织病理学基础

**玻璃样变**  
 又称透明样变  
 细胞外间隙出现均匀的嗜酸性条带或斑块，表现为蛋白质组织聚集。

**粘液样变**  
 大体表现为瘤内出现胶冻样改变，其内为富含透明质酸的粘多糖。

**红色样变**  
 出血性坏死的亚型，常发生于孕期。表现为红色（出血）表现。常继发于瘤周静脉血栓或瘤内动脉破裂。

**其他**  
 肉瘤样变：非常罕见。肌瘤的快速生长不提示肉瘤样变。囊变、钙化、出血水肿不是退变

### 退变型-玻璃样变1



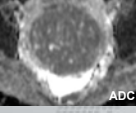


37F, 子宫壁间肌瘤伴玻璃样变

### 退变型-玻璃样变2






24F, 自扪及盆腔肿物2个月, 下腹痛1天

### 退变型-粘液样变1

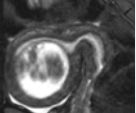
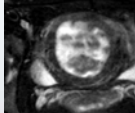
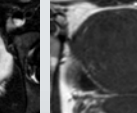


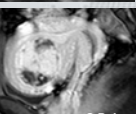

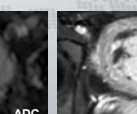




55F, 宫颈肌瘤, 箭头-粘液样变

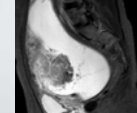
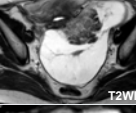
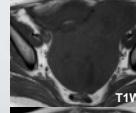
### 退变型-粘液样变2

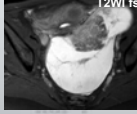

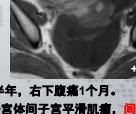




27F, 超声发现子宫肌瘤2月

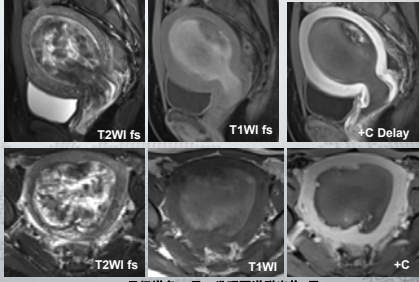
### 退变型-粘液样变3

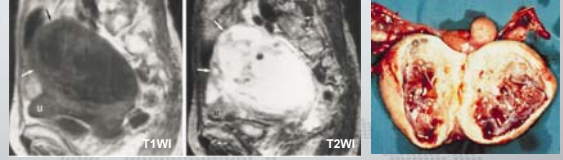51F, 发现下腹部肿物半年, 右下腹痛1个月。  
 病理：子宫左侧阔韧带带子宫体间子宫平滑肌瘤，**间质水肿及粘液样变，并部分囊性变**，灶性瘤细胞生长活跃，核分裂像1个/10HPF，未见肿瘤性坏死。

退变型-红色样变



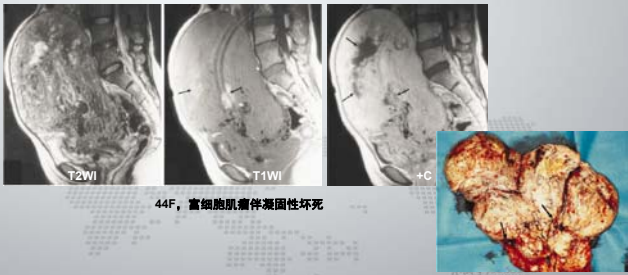
25F, 月经增多1+月, 发现阴道脱出物2天

退变型-囊变



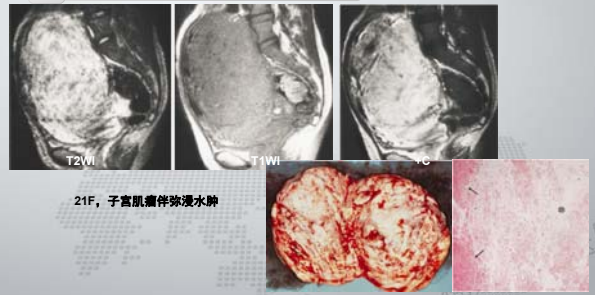
61F, 子宫肌瘤伴多发囊变

退变型-凝固性坏死



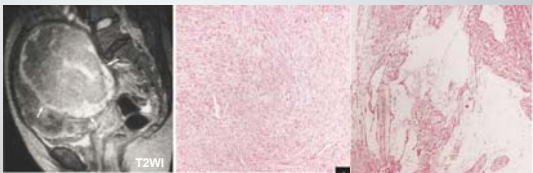
44F, 富细胞肌瘤伴凝固性坏死

退变型-水肿



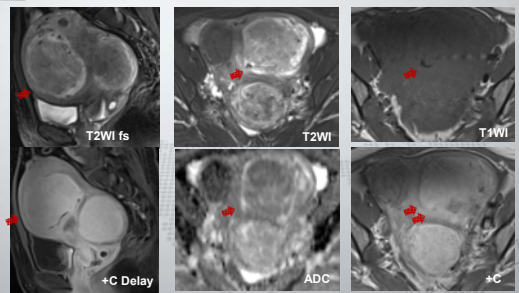
21F, 子宫肌瘤伴弥漫水肿

退变型-水肿



45F, 富细胞型肌瘤伴周边水肿

退变型-水肿



45F, 体检发现子宫多发肌瘤4年

**退变型-钙化**

42F 孕期发生急性腹痛  
环形钙化伴红色变性

47F, 体检发现子宫肌瘤

**特殊类型子宫肌瘤**

- 脂肪平滑肌瘤
- 黏液性平滑肌瘤

**脂肪子宫肌瘤**

76F, 脂肪平滑肌瘤

**黏液性子宫肌瘤**

50F, 黏液性平滑肌瘤 (潜在恶性潜能平滑肌肿瘤)

**黏液性子宫肌瘤**

43F, 子宫肌瘤全子宫切除术后, 体检发现盆腔包块20天

(左侧盆腔)、(盆底): 梭形细胞肿瘤, 部分区域呈漩涡状排列,  
周围玻璃样变性及黏液变性

**黏液性子宫肌瘤**

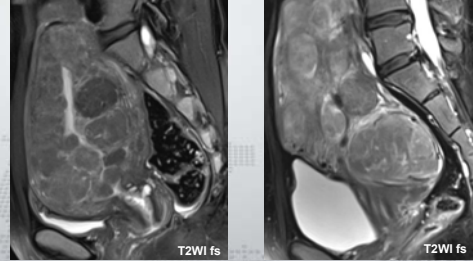
46F, 发现子宫肌瘤3年, 腹部肿块不消3个月



不典型生长方式

- 弥漫性平滑肌瘤
- 静脉内平滑肌瘤
- 转移性平滑肌瘤
- 腹腔播散性平滑肌瘤病

弥漫性平滑肌瘤

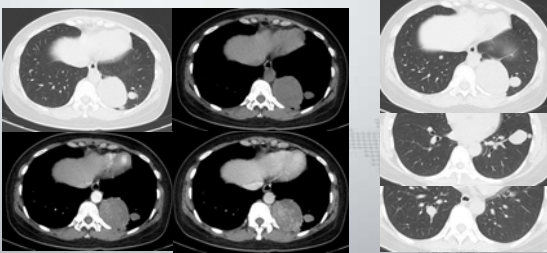


34F, 月经量增多1年余

47F, 月经不规律4年

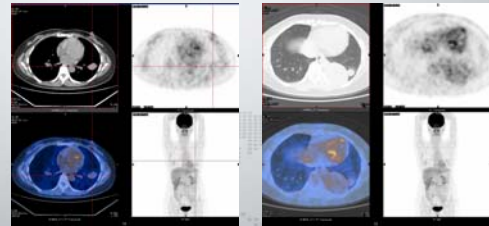
良性转移性平滑肌瘤

47F, 子宫肌瘤术后12年, 肺多发占位1周



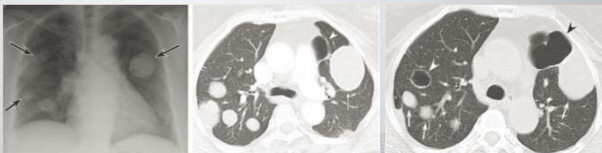良性转移性平滑肌瘤

47F, 子宫肌瘤术后12年, 肺多发占位1周



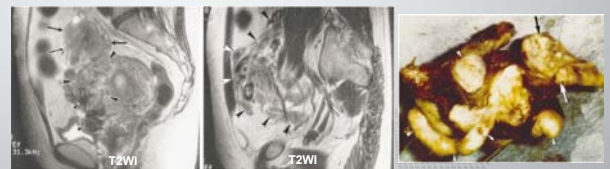PET/CT 无异常浓聚灶, SUV正常

良性转移性平滑肌瘤



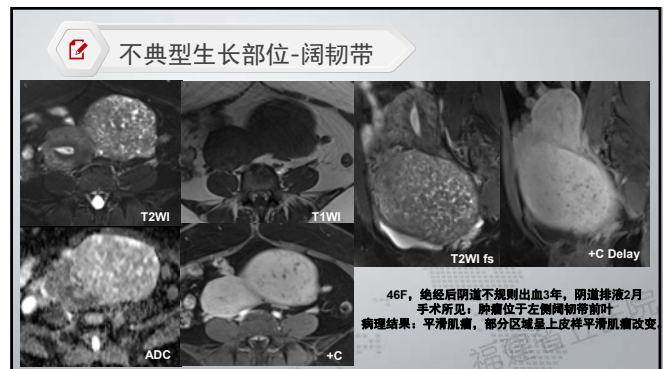
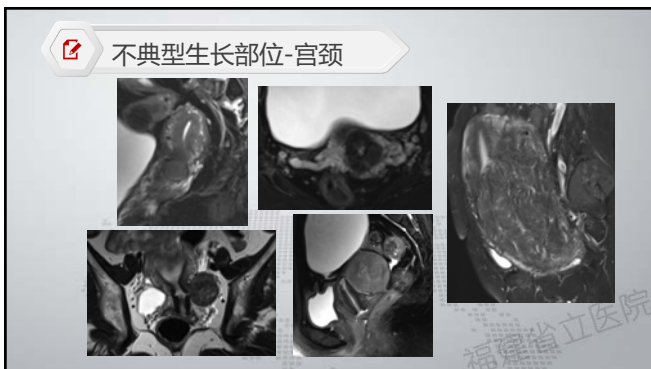
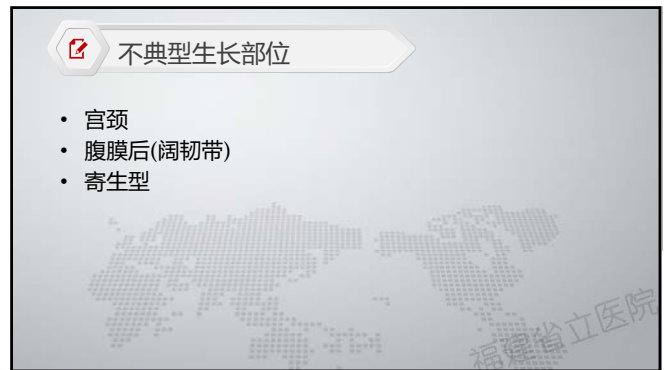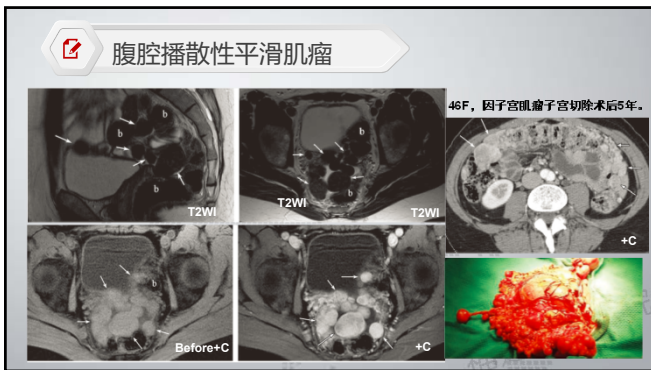
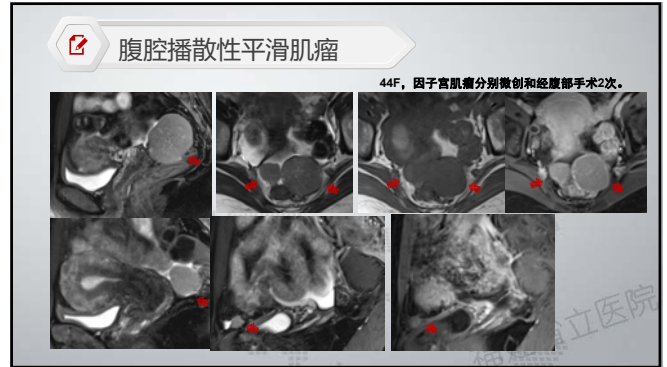
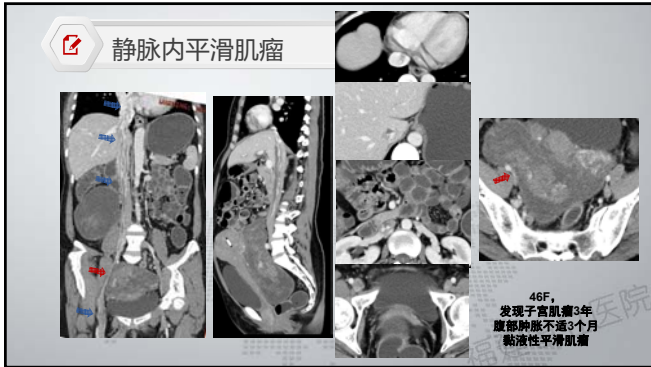
40F, 子宫肌瘤术后10年, 体检发现, 4年后随访, 结节未增大, 囊腔增大  
无症状, 随访

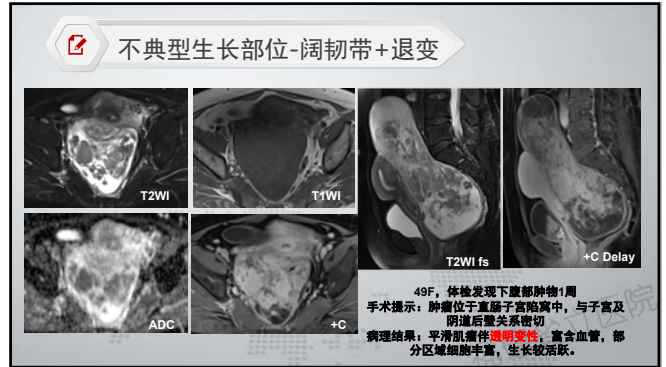
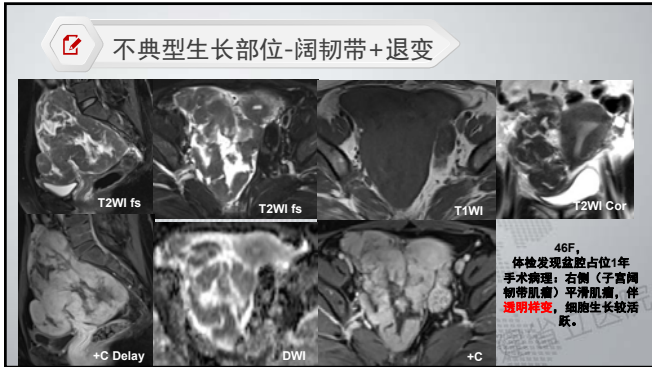
静脉内平滑肌瘤



44F, 长箭头-肌壁及附件区肌瘤, 短箭头-静脉内肌瘤, 呈蠕虫状

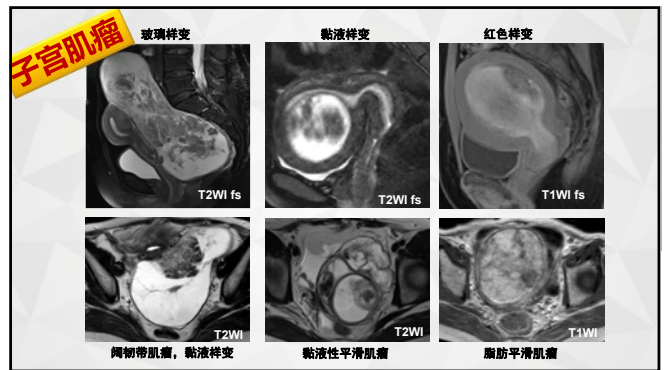






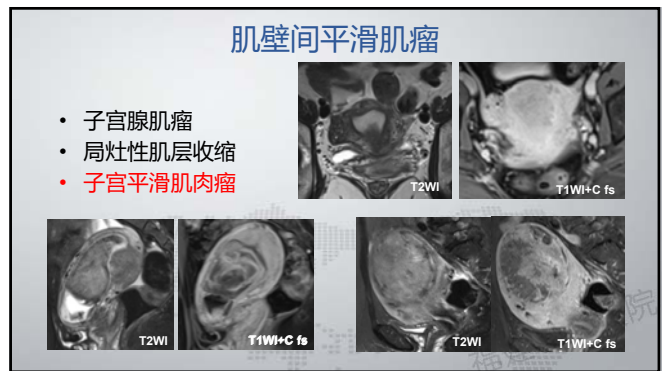
**不典型子宫肌瘤**

- 退变型**
  - 玻璃样变 (>60%)
  - 囊变 (~4%)
  - 黏液样变
  - 红色样变
- 水肿不是退变的表现 (50%)
- 出血、坏死和钙化 (~4%)
- 特殊类型**
  - 脂肪平滑肌瘤
  - 黏液性平滑肌瘤
- 不典型生长方式**
  - 静脉内平滑肌瘤
  - 转移性平滑肌瘤
  - 弥漫性平滑肌瘤
  - 腹腔播散性平滑肌瘤病
- 不典型生长部位**
  - 腹膜后(阔韧带)
  - 寄生型
  - 宫颈



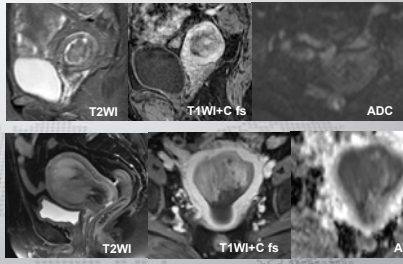
**鉴别诊断 (Mimics)**

- 肌壁间平滑肌瘤**
  - 子宫腺肌瘤
  - 局灶性肌层收缩
  - 子宫平滑肌肉瘤
- 粘膜下平滑肌瘤**
  - 内膜增生
  - 内膜息肉
  - 腺纤维瘤
  - 内腺癌
  - 癌肉瘤
  - 滋养细胞肿瘤
- 浆膜下平滑肌瘤**
  - 附件实性肿瘤
    - 卵巢纤维瘤
    - 卵泡膜-纤维瘤
    - 颗粒细胞瘤
    - 畸胎瘤
    - 无性细胞瘤
  - 阔韧带病变
  - 输卵管病变
  - 盆腔内其它病变



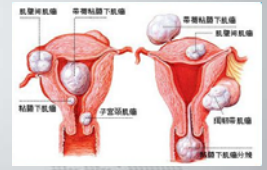
### 粘膜下平滑肌瘤

- 内膜增生
- 内膜息肉
- 腺纤维瘤
- 内膜癌
- 癌肉瘤
- 滋养细胞肿瘤



### 鉴别诊断要点

- 定位：
  - 与子宫、卵巢、阔切带的关系
  - 中心位置、接触面、供血动脉
  - 与子宫壁各层的关系
- 定性：
  - 大小、形态、边界、信号、弥散、强化方式
  - 典型表现——直接诊断，评估相关内容指导治疗
  - 不典型表现——良恶性鉴别



### 小结

#### 1 典型子宫肌瘤——MR评估内容

数量、大小、回声/信号、血供位置、和子宫壁各层（宫腔、内膜等）、邻近组织的关系鉴别诊断

#### 2 不典型子宫肌瘤——鉴别诊断

定位+良恶性鉴别

谢谢！