横断面淋巴结图谱：定义三维放射治疗靶区的工具

实际 3DCRT 临床靶区勾画要求在 CT 图片上定义亚临床灶（通常与淋巴结区域有关），优于传统的解剖分区标志。这个图谱在一系列 CT 图象上显示临床相关的淋巴结区和相关的淋巴通道。

当放射性物质于始用于医疗用途，放射靶区通常围绕可见肿瘤及可能出现转移的解剖区域。ICRU50 号文件定义 GTV 为可触及肿物、可见肿物或经论证扩展区和恶性肿瘤生长的区域。同一个文件定义了 CTV 为包含 GTV 和/或在一定程度上包含镜下及亚临床病灶，临床实践中 CTV 的确定因不同病种的扩散范围不同而异。另一种可信的资料来源于失败和死亡模式的分析。

对大部份肿瘤来说，CTV（ Encompassencompass）包含一个或以上淋巴结区，淋巴结区通常位于原发肿瘤附件。通常这些淋巴结区的位置及 Boundaries 边界 已经在标准的治疗中 established 确定了解剖标志。因此,放射肿瘤学家必需特别接受在二维影像图片上勾画不同淋巴结区域的训练，尤其是在后前位片上。当需要明确实际临床靶区时，放射肿瘤学家面临在横断位 CT 或 MRI 在勾画 CTV 的挑战。对这些新知识不熟悉将难以勾画出已知区域。

本图谱希望对应用 3 维靶区勾画及治疗计划的放射肿瘤学家有所帮助。

分类及命名

不同组织的第一站淋巴引流模式来源于Rouviere’s 人体淋巴系统解剖并与其他淋巴解剖书印证。放射肿瘤学家显示的不同组织相应主要及次要淋巴引流路径在表1-8列出了摘要。，同时有一个表用于解释下缩略辞。当同一组织的不同亚部位有唯一淋巴引流模式，这些同样分别列于表中。不同淋巴结区域的分类及命名通常按照Rouviere’s系统。纵隔淋巴结的分类广泛应用AJCC分类代替。关键辞表标明了淋巴

结区域。如果临床有需要，某些淋巴结区进一步分成亚区，并在图或表内的缩写后方用小写字母标注。无括号的小写字母通常指的是ZZ’轴上的不同亚组。加括号的字母通常用于标志XX’轴的的亚组（只见于腹股沟和髂内淋巴结）。

淋巴结部位定位

不同淋巴结区域标志于连续的等距的5套不同的CT影像上（头颈部，胸部，腹部，男性骨盆及女性骨盆） (Figs 1–6). 本文之所以选用CT图像是因为CT影像是大多数3D临床靶区勾画的依据。

断层影像上的淋巴结区域是依据断层解剖图谱（6），淋巴管图谱(3)及血管图谱(4)推断而来。为了便于关联，5套CT影像通过一个可识别的骨骼位置图示联系。(Fig 7).

在淋巴结图谱上标志淋巴系统解剖

淋巴系统最初由毛细淋巴管组成，毛细淋巴管由组织内皮产生并深入组织床中。这些毛细淋巴管从外周淋巴汇聚而成。这些淋巴从只在特定组织的图谱中出现，这些组织（如前列腺、直肠、某些头颈部位等）通常需要照射，保持结构完整有助于了解组织、部位以及它们与周围淋巴结区的空间关系。这些淋巴丛通过前集合管和集合管汇入第一站淋巴结，有时在集合管中间可有插入淋巴结。通常图谱中重要脏器及第一站淋巴结中不标志交通支以避免不必要的复杂化。然而部份临床需要的插入淋巴结在图谱上有标志，如直肠上淋巴结和直肠下淋巴结及会阴淋巴结。第一站淋巴结通过淋巴管到达特定组织称为第一站淋巴群。第一站淋巴结通过后淋巴结收集管互相连接，最后流向下一级中心传出淋巴结，或因不同解剖部位而通过主干淋巴结中转站直接进入静脉系统。通常头颈部、胸腹部、骨盆的第一站淋巴结均有标志出来。如表1-8所列。由于大肠和小肠是活动器官而作为一个特例，标志出传出的的主动脉前和主动脉旁淋巴结（固定的结构和可重复的部位）而不是第一站淋巴结（椎旁淋巴结和直肠旁）。非

正常淋巴引流在图谱上不标出，如逆向引流。.

淋巴区域的定位误差

淋巴显影术是一种对淋巴结区域选择性显像的技术。然而，在放射诊断领域的地位下降导致了在作为放疗计划工具方面的地位下降，而且在这两方面的用途已经被抛弃。然而，然而普遍应用的常规放射区域仍是按照淋巴显影时代的界限来界定的。在常规模拟定位中，各个淋巴结区域在定位片中并不是实质可见的。为了防止定位是出现任何不确定因素而在正常组织中定义一下围绕CTV的界限。三维虚拟临床靶区的定义与常规模拟定位淋巴结区域一样是不可见 。因为在横断位CT中的定义误差已经是最小了（与CTV不确定性和计划靶区的体积正相关）所以这方面误差不会像常规模拟一样大。在三维临床靶区的定义时图谱中只有少数淋巴结区在CT图像中是可见的，对一个个体的特定区域的确切部位是难以确定的。此外，淋巴系统的内在结构（关于这方面的不同正常变异）缺乏直接的文献(2–4)。因此，我们选用勾画范围而不是通过描述各组淋巴结的部位来说明正常解剖变异和淋巴结间的内在联系。另一个难是以中轴线为基准定位四肢淋巴结区的活动度（如腹股窝、腋窝）。这些淋巴结位置的变化较大，取决于定位体位。本图谱的横断位图像取的是标准CT体位，可能与某些放疗计划的特殊体位图像不同。定位相中的骨标志可能有助于实际病例图像与本图谱的横断位图像相关联。

非系统描述静脉系统

本图谱明显侧重于放射肿瘤学立场，某些淋巴结区由于在放射肿瘤学中非常罕见而武断地描述。本文勿略了四肢和肌群的外周及中间淋巴结。在放射肿瘤临床实际工作中肿瘤累及这些淋巴结的机率非常小。对于依附于活动性结构的淋巴结（如小肠及大部份的大肠的肠系膜）因为它们的空间不确定性本文也不描述。对于这些解剖部位只有

主动脉前和主动脉旁淋巴结有描述。

图谱的局限性

本图谱不能作为诊断和预测淋巴结受累的工具，作为正常组织常规淋巴引流通道的指南，能预测个体淋巴结播散模式。

当应用在三维虚拟临床靶区的勾画时，本图谱可以精确定位包含在CTV内的各组淋巴结。将哪个淋巴结区域包含在CTV内取决于受累的概率水平，以及临床设定的特定的疾病表现和在处方剂量水平正常组织并发症概率。后两个问题是临床决策的难题，已不是本图谱的研究范围。

POTENTIAL ADVANTAGES潜在的进展

各机构之间的交流需要一个系统描勾画CTV的图谱，包括临床相关淋巴结。然而，可能是因为没有解剖学方面的共识，目前的趋势是在非解剖基础上定义CTV。某些进行中的放疗协议选择用GTV外放一定的体积来定义CTV。CTV定义成GTV周围的一个数学界限。

虽然这些约定是可改变的，这些定义存在严重的危险，如有小概率把肿瘤包在CTV内或处于副反应的高危区域。

一个淋巴结图谱支持对包含在外科病理报告中的有用信息有更大的理解空间。由于这些病例接受的是术后放疗，决策过程主要依据术中所见。提高在横断位CT影像上定位高危区域（依据外科信息）的能力可以提高治疗计划和执行的质量。本文评价基于外科的一系列淋巴结信息进行放疗计划重新设计的可能性和按本图谱的目的进行三维重建。三维基础上的定义的CTV图谱有提高治疗效率的可能。 转移可能性很小的淋巴结群排除于CTV外，从而使扩大野照射成为可能，并允许提高治疗强度。现在我们也评价用淋巴结图谱或标准骨标志模拟定位照射的相应体积（正常组织剂量体积柱

状图）。

本图谱将指引放射肿瘤学家在横断位影像上正常定位对应特定临床靶区的不同淋巴结区域

致谢Acknowledgments: The authors thank John Croyle for his help in the preparation of the graphic matrix of the illustrations and David Carpenter for editorial assistance.

图表中的缩略辞表

缩写Abbreviation	淋巴结 Nodal Group
APWN	主肺动脉窗淋巴结
PFL	梨状窝 lymphatics
ATL	舌前lymphatics
PG&N	腮腺和淋巴结
AxN	Axillary nodes 腋窝淋巴结
PHN	Hilar nodes（肺）门淋巴结
BTL	Base tongue lymphatics 舌根淋巴结
PL	Parametrial lymphatic plexus 子宫旁淋巴丛
CIN	Common iliac nodes髂总淋巴结
PLN	Prelaryngeal nodes喉前淋巴结
CN	Celiac axis nodes腹腔干淋巴结
PPL	Periprostatic lymphatic plexus前列腺周淋巴丛

CPN Cervical pretracheal nodes 颈部气管前淋巴结

PRL Perirectal lymphatic plexus直肠旁淋巴丛

DN Diaphragmatic nodes 横膈淋巴结

PSL Paranasal sinuses lymphatics副鼻窦淋巴

EIN External iliac nodes髂外淋巴结

GL Glottic lymphatics声门淋巴

PsRN Superior posterior pharyngeal wall lymphatics 上咽后壁淋巴结 and retropharyngeal nodes 咽后淋巴结

HMN High mediastinal nodes上纵隔淋巴结

PiL Inferior posterior pharyngeal wall lymphatics下咽后壁淋巴结

HN Hepatic nodes hepatic肝淋巴结

PTrN Mediastinal pretracheal nodes纵隔气管前淋巴结

HPL Hard palate lymphatic plexus 硬腭淋巴丛

PVgL Paravaginal lymphatic plexus阴道旁淋巴丛

IGL Infraglottic lymphatics 声门下淋巴丛

PVL Perivesical lymphatic plexus膀胱周淋巴丛

IIN Internal iliac nodes髂内淋巴结

PVsN Prevascular nodes血管前淋巴结

IJN Internal jugular nodes 颈内淋巴结

RAN Retroaortic nodes主动脉后淋巴结

IMN Internal mammary nodes内乳淋巴结

RCP Right cervical paratracheal nodes

右颈气管旁淋巴结

IN Superficial inguinal nodes

腹股沟浅淋巴结

deep inguinal nodes腹股沟深淋巴结

RRH Right hilum renal nodes右肾门淋巴结

RLP Right lower paratracheal nodes右下气管旁淋巴结

IPN Internal pudendal nodes 会阴淋巴结

RPN Right paraaortic nodes右主动脉旁淋巴结

IRN Inferior rectal nodes直肠下淋巴结

RUP Right upper paratracheal nodes右上气管旁淋巴结

JVN Juxtavertebral nodes 椎旁淋巴结？

SAN Spinal accessory nodes脊髓附属淋巴结？

LCP Left cervical paratracheal nodes 左颈气管旁淋巴结

ScIN Supraclavicular nodes锁骨上淋巴结

LGN Left gastric nodes 胃左淋巴结

SCN Subcarinal nodes隆突下淋巴结

LPN Left paraaortic nodes 左主动脉旁淋巴结

SGL Supraglottic lymphatic plexus声门上淋巴丛

LRH Left renal hilum nodes 左肾门淋巴结

SMaN Submandibular nodes下颌下淋巴结

LUP Left upper paratracheal nodes 左上气管旁淋巴结

SMeN Submental nodes颏下淋巴结

MN	Mastoid nodes 乳突淋巴结
SMN	Superior mesenteric nodes肠系膜上淋巴结
NL	Nasopharyngeal lymphatic plexus鼻咽淋巴丛
SN	Sacral nodes骶骨淋巴结?
PAN	Preaortic nodes主动脉前淋巴结
SPL	Soft palate lymphatics软腭淋巴
PAuN	Preauricular nodes 耳前淋巴结
SplN	Splenic nodes脾淋巴结
PCL	Postcricoid lymphatic plexus 环后区淋巴结
SRN	Superior rectal nodes直肠上淋巴结
PecN	Pectoral nodes 胸？淋巴结
SVL	Seminal vesicles lymphatic plexus精囊淋巴结
PEN	Paraesophageal nodes 食管旁淋巴结
TL	Tonsil lymphatic plexus扁桃体淋巴丛

表1头颈部淋巴系统

Anatomic Site	First Echelon Nodal Group	Subgroup	Category	Abbreviation
解剖部位	第一站淋巴结群	亚组	分类	缩写
Lacrimal gland	Preauricular nodes		Main	PauN
泪腺	耳前淋巴结		主	
	Parotid nodes		Main	PG&N
	腮腺淋巴结		主	
	Submandibular nodes		Main	SmaN

下颌下淋巴结 主

Eyelids, conjunctiva Preauricular nodes Main PauN

眼睑 球结膜 耳前淋巴结 主

Parotid nodes Main PG&N

腮腺淋巴结 主

Submandibular nodes Main SmaN

下颌下淋巴结 主

Pinna Preauricular nodes Main PauN

外耳 耳前淋巴结 主

Parotid nodes Main PG&N

腮腺淋巴结

Mastoid nodes Main MN

乳突淋巴结

Internal jugular nodes Upper Main IJNu

颈内淋巴结 上面

External auditory canal Parotid nodes Main PG&N

外耳道 腮腺淋巴结

Internal jugular nodes Upper Main IJNu

颈内淋巴结

Middle ear Preauricular nodes Main PauN

中耳 耳前淋巴结

Retropharyngeal nodes Main PsRN

	咽后淋巴结			
	Internal jugular nodes 颈内淋巴结	Upper	Main	IJNu
External nose 外鼻？	Submandibular nodes 下颌下淋巴结		Main	SmaN
Nasal cavity 鼻腔	Retropharyngeal nodes 咽后淋巴结		Main	PsRN
	Internal jugular nodes 颈内淋巴结	Upper	Main	IJNu
Paranasal sinuses 鼻旁窦	Retropharyngeal nodes 咽后淋巴结		Main	PsRN
	Internal jugular nodes 颈内淋巴结	Upper	Main	IJNu
Lip, upper 上唇	Submandibular nodes 下颌下淋巴结		Main	SmaN
	Submental nodes 颏下淋巴结		Accessory 次级	SmeN
	Preauricular nodes 耳前淋巴结		Accessory	PauN
Lip, lower 下唇	Submandibular nodes 下颌下淋巴结		Main	SmaN
	Submental nodes		Main	SmeN

颏下淋巴结

Cheek, cutaneous Submandibular nodes Main SmaN

颊部皮肤 下颌下淋巴结

Submental nodes Main SmeN

颏下淋巴结

Parotid nodes Main PG&N

腮腺淋巴结

Buccal mucosa Submandibular nodes Main SmaN

颊粘膜 下颌下淋巴结

Tongue, apex Submental nodes Main SmeN

舌尖 颏下淋巴结

Internal jugular nodes Upper, middle Main IJNu, m

颈内淋巴结 上 中

Tongue, lateral and posterior Submandibular nodes Main SmaN

舌侧缘及舌根 下颌下淋巴结

Internal jugular nodes Upper Main IJNu

颈内淋巴结

表 2

头颈部淋巴系统 (II)

Anatomic First Nodal Subgroup Category Abbreviation

Site Echelon Group

Floor of mouth 口底	Submental nodes 颏下淋巴结		Main	SmeN
	Submandibular nodes 下颌下淋巴结		Main	SmaN
	Internal jugular nodes 颈内静脉淋巴结	Upper, middle	Main	IJNu, m
Lower gum 下牙龈	Submandibular nodes 下颌下淋巴结		Main	SmaN
	Submental nodes 颏下淋巴结		Main	SmeN
	Internal jugular nodes 颈内静脉淋巴结	Upper, middle	Main	IJNu, m
Upper gum 上牙龈	Submandibular nodes 下颌下淋巴结		Main	SmaN
	Retropharyngeal nodes 咽后淋巴结		Main	PsRN
Hard palate, soft palate inferior 硬颚，软颚下	Internal jugular nodes 颈内静脉淋巴结	Upper	Main	IJNu
	Submandibular nodes 下颌下淋巴结		Accessory	SmaN
	Retropharyngeal nodes		Accessory	PsRN

	咽后淋巴结			
Soft palate, superior 软颚，上	Retropharyngeal nodes 咽后淋巴结		Main	PsRN
	Internal jugular nodes 颈内静脉淋巴结	Upper	Main	IJNu
Tonsil 扁桃体	Internal jugular nodes 颈内静脉淋巴结	Upper	Main	IJNu
Nasopharynx 鼻咽	Retropharyngeal nodes 咽后淋巴结		Main	PsRN
	Internal jugular nodes 颈内静脉淋巴结	Upper	Main	IJNu
	Spinal accessory nodes 脊髓旁淋巴结		Main	SAN
Pyriform fossa 梨状窝	Internal jugular nodes 颈内静脉淋巴结	Upper, middle	Main	IJNu, m
Posterior cricoid 环后区	Internal jugular nodes 颈内静脉淋巴结	Upper, middle	Main	IJNu, m
Posterior pharyngeal wall, superior 咽后壁，上	Retropharyngeal nodes 咽后淋巴结		Main	PsRN
	Internal jugular nodes 颈内静脉淋巴结	Upper	Main	IJNu

Posterior pharyngeal wall, inferior 咽后壁，中	Internal jugular nodes 颈内静脉淋巴结	Middle	Main	IJNm
Supraglottic larynx 声门上 喉	Internal jugular nodes 颈内静脉淋巴结	Upper, middle	Main	IJNu, m
Infraglottic larynx 声门下 喉	Internal jugular nodes 颈内静脉淋巴结	Middle, lower	Main	IJNm, l
	Cervical pretracheal nodes 颈段气管前淋巴结	Cervical 颈	Main	CPN
	Prelaryngeal nodes 喉前淋巴结		Main	PLN
Trachea 气管	Cervical pretracheal nodes 颈段气管前淋巴结	Cervical 颈	Main	CPN
	Cervical paratracheal nodes 颈段气管旁淋巴结	Cervical	Main	LCP, RCP
	Prelaryngeal nodes 喉前淋巴结		Accessory	PLN
Thyroid 甲状腺	Cervical pretracheal nodes 颈段气管前淋巴结	Cervical 颈	Main	CPN
	Cervical paratracheal nodes 颈段气管旁淋巴结	Cervical 颈	Main	LCP, RCP
	Internal jugular nodes	Upper, middle,lower	Main	IJNu, m, l

颈内静脉淋巴结

Retropharyngeal nodes Accessory PsRN

咽后淋巴结

Parotid gland Parotid nodes Main PG&N

腮腺 腮腺淋巴结

Submandibular nodes Main SmaN

下颌下淋巴结

Submandibular gland Submandibular nodes Main SmaN

下颌下腺 下颌下淋巴结

Internal jugular nodes Upper Main IJNu

颈内淋巴结

Sublingual gland Submandibular nodes Main SmaN

舌下腺 下颌下淋巴结

Internal jugular nodes Upper Main IJNu

颈内淋巴结

TABLE 3

Thoracic Lymphatic System

表3胸部淋巴系统

Anatomic First Echelon Subgroup Category Abbreviation

Site Nodal Group

Lung; Right paratracheal nodes Upper, lower Main RUP, RLP

RUL

Anteromedial

肺；前内侧　　右气管旁淋巴结

Lung;

RUL posterolateral, Right Upper, lower Main RUP, RLP

paratracheal nodes右气管旁淋巴结

RML, RLL superior Right hilar nodes 右肺门淋巴结 Main PHNr

Subcarinal nodes隆突下 Main SCN

Lung; RLL inferior Right hilar nodes Main PHNr

右肺门淋巴结

Subcarinal nodes Main SCN

隆突下淋巴结

Lung; LUL superior Left upper paratracheal Main LUP

Nodes左上气管旁淋巴结

Prevascular nodes Main PVsN

血管前淋巴结

Aortopulmonary window Main APWN

nodes

主肺动脉窗淋巴结

Lung; LUL inferior, Left upper paratracheal Main LUP

LLL superior, LLL nodes左上气管旁淋巴结

middle Prevascular nodes 血管前淋巴结 Main PVsN

Aortopulmonary window Main APWN

Nodes主肺动脉窗淋巴结

Left hilar nodes 左肺门淋巴结Main PHNl

Subcarinal nodes 隆突下淋巴结Main SCN

Lung, LLL inferior Left hilar nodes 左肺门淋巴结 Main PHNl

Subcarinal nodes 隆突下淋巴结 Main SCN

Costal pleura, Supraclavicular nodes Main SclN

肋胸膜 锁骨上淋巴结

superior Internal jugular nodes Lower Main IJNl

上颈内淋巴结

Costal pleura, Juxtavertebral nodes Any level Main JVNs, m, l

肋胸膜 椎旁淋巴结

middle Internal mammary nodes Any level Main IMNs, m, l

中内乳淋巴结

Costal pleura, Axillary nodes 腋窝淋巴结 Main AxN

肋胸膜

inferior Juxtavertebral nodes Any level Main JVNs, , m, l

中椎旁淋巴结

Internal mammary nodes Any level Main IMNs, m, l

内乳淋巴结

Right diaphragm, Diaphragmatic nodes Right lateral Main Dnlat

横膈淋巴结

subperitoneal Retroaortic nodes Suprarenal, thoracic Main RANsr, t

右侧横膈，腹侧　　主动脉弓淋巴结?　肾上腺　胸

Left diaphragm,　Paraesophageal nodes　Inferior　Main　PENi

Subperitoneal　食管旁淋巴结　下位

Retroaortic nodes　Suprarenal, thoracic　Main　RANsr, t

左侧横膈，腹侧　主动脉弓淋巴结　肾上腺　胸

Right and left　Diaphragmatic nodes　Anterior, lateral　Main　DNa, lat

diaphragm,　横膈淋巴结　前，后

subpleural　Paraesophageal nodes　Inferior　Main　PENi

右侧横膈，胸膜侧　横膈淋巴结　下位

Retroaortic nodes　Suprarenal　Main　RANsr

主动脉弓淋巴结?　肾上腺

Breast　Axillary nodes　Main　AxN

乳腺　腋窝淋巴结

Internal mammary nodes　Any level　Main　IMNs, m, I

内乳淋巴结

Supraclavicular nodes　Accessory　ScIN

锁骨上淋巴结

Pectoral nodes　Accessory　PecN

胸淋巴结？

TABLE 4

表4　胃肠淋巴系统(I)Gastrointestinal Lymphatic System (I)

Anatomic Site	First Echelon Nodal Group	Subgroup	Category	Abbreviation
Gastric cardia 胃　贲门	Left gastric nodes 胃左淋巴结	Juxtacardiac 贲门旁	Main	LGNc
Gastric lesser cur vature 胃小弯	Left gastric nodes 胃左淋巴结	Gastropancreatic 胃胰腺	Main	LGNlc
		Lesser curvature 小弯	Main	LGNlc
Gastric antrum and pylorus 胃窦和幽门	Hepatic nodes 肝淋巴结	Right gastroepiploic 网膜右	Main	HNrg
		Infrapyloric 幽门下	Main	HNp
		Suprapyloric 幽门上	Main	HNp
Greater omentum 大网膜	Hepatic nodes 肝淋巴结	Right gastroepiploic 左胃网膜	Main	HNrg
		Infrapyloric 幽门下	Main	HNp
		Suprapyloric 幽门上	Main	HNp
Gastric greater	Splenic nodes	Suprapancreatic	Main	SplNs

curvature

胃大弯 脾淋巴结 胰上

Duodenum Hepatic nodes Infrapyloric Main HNp

十二指肠 肝淋巴结 幽门下

Retropyloric Main HNp

幽门后

Pancreaticoduodenal Main HNpd

胰十二指肠

Superior mesenteric nodes Postpancreaticoduodenal Main SMN

肠系膜上淋巴结 胰十二指肠后

Pancreas Hepatic nodes Infrapyloric, suprapyloric Main HNp

胰腺 肝淋巴结 幽门上，幽门下

胰十二指肠 Pancreaticoduodenal Main HNpd

Hepatic artery Main Hnha

肝动脉

Splenic nodes Suprapancreatic Main SplNs

脾淋巴结 胰上

Splenic hilum Main SplNh

脾门

Left gastric nodes Gastropancreatic Main LGNlc

胃左淋巴结 胃胰

Superior mesenteric nodes Root of mesentery Main SMN

	肠系膜上淋巴结	肠系膜根部			
		Middle colic		Main	SMN
		结肠中			
		Postpancreaticoduodenal		Main	SMN
		胰十二指肠后			
	Right paraaortic nodes	Superior		Main	RPNs
	右主动脉旁淋巴结	上			
	Left paraaortic nodes	Superior		Main	LPNs
	左主动脉旁淋巴结	上			
Spleen	Splenic nodes	Splenic hilum		Main	SplNh
脾	脾淋巴结	脾门			
Liver	Hepatic nodes	Gallbladder, hepatic artery		Main	Hnha
肝	肝淋巴结	胆囊	肝动脉		
	Celiac axis nodes			Main	CN
	腹腔干淋巴结				
	Left gastric nodes	Lesser curvature		Main	LGNlc
	胃左淋巴结	小弯			
	Diaphragmatic nodes	Anterior, lateral		Main	DNa, lat
	横膈淋巴结	前。后			
	Paraesophageal nodes	Inferior		Main	PENi
	食管旁淋巴结	下			
	Renal hilum nodes			Main	RRH, LRH

肾门淋巴结

Gallbladder and cystic duct 胆囊和胆囊管 Hepatic nodes 肝淋巴结 Gallbladder 胆囊 Main Hnha

Foramen of Winslow 温斯洛孔？ Main Hnha

Hepatic duct Common bile duct 肝总管 Hepatic nodes 肝淋巴结 Foramen of Winslow 温斯洛孔？ Main HNha

Hepatic nodes 肝淋巴结 Foramen of Winslow 温斯洛孔? Main Hnha

Postpancreaticoduodenal 胰十二指肠后 Main HNpd

TABLE 5

表5 胃肠淋巴系统(II)Gastrointestinal Lymphatic System (II)

Anatomic Site	Efferent Nodal Group*	Subgroup	Category	Abbreviation
Jejunum, ileum 空肠 回肠	Superior mesenteric nodes 肠系膜上淋巴结		Main	SMN
Cecum and Appendix 盲肠 阑尾	Superior mesenteric nodes 肠系膜上淋巴结		Main	SMN

Ascending colon Superior mesenteric nodes Main SMN

升结肠 肠系膜上淋巴结

Transverse colon, Superior mesenteric nodes Main SMN

Right横结肠，右 肠系膜上淋巴结

Transverse colon, Superior mesenteric nodes Main SMN

left横结肠，左 肠系膜上淋巴结

Descending colon Left paraaortic nodes Any level Main LPNsr, s, m, i,

降结肠 左动脉旁淋巴结 LRH

Superior mesenteric nodes Main SMN

肠系膜上淋巴结

Sigmoid colon Preaortic nodes Inferior mesenteric Main PANs, m

乙状结肠 动脉前淋巴结 肠系膜下

Left paraaortic nodes Superior, middle Main LPNs, m

左动脉旁淋巴结

Rectum Preaortic nodes Inferior mesenteric Main PANs, m

直肠 动脉前 肠系膜中

Internal iliac nodes Accessory IIN

回肠中淋巴结

Sacral nodes Accessory SN

骶淋巴结

*在小肠及结肠，第一站淋巴结在器官边缘的肠旁（小肠）或结肠旁淋巴结（大肠）。由于器官的可移动性，本图谱标明的是输出淋巴结（有固定的结构和可重复的部位），

而不是第一站淋巴结。

TABLE 6

Lymphatic System of the Urinary Tract

Anatomic Site	First Echelon Nodal Group	Subgroup	Category	Abbreviation
Right perirenal Tissue 右肾周组织	Interaortic nodes 动脉间淋巴结	Superior	Main	RANs
	Preaortic nodes 动脉前淋巴结	Superior	Accessory	PANs
Left perirenal tissue 左肾周组织	Left paraaortic nodes 左动脉旁淋巴结	Superior	Main	LPNs
	Preaortic nodes 动脉前淋巴结	Superior	Accessory	PANs
Right kidney 右肾	Right renal hilum nodes 右肾门淋巴结		Main	RRH
	Retroaortic nodes 动脉后淋巴结	Superior	Main	RANs
Left kidney 左肾	Left renal hilum nodes 左肾门淋巴结		Main	LRH
	Left paraaortic nodes 左动脉旁淋巴结	Superior	Main	LPNs

Suprarenal glands Renal hilum nodes Main RRH, LRH

肾上腺 肾门淋巴结

Paraaortic nodes Suprarenal Main LPNsr, RPNsr

动脉旁淋

Juxtavertebral nodes Inferior Accessory JVNi

静脉旁淋巴结

Paraesophageal nodes Inferior Accessory PENi.

食管旁淋巴结

Ureter, superior Paraaortic nodes Superior Main RPNs, LPNs

segment 动脉旁淋巴结

输尿管上段 Common iliac nodes Accessory CIN

髂总淋巴结

External iliac nodes Any level (central, medial) Accessory EINs, m, i(c,m)

髂外淋巴结

Ureter, middle Paraaortic nodes Middle Main RPNm, LPNm

segment 动脉旁淋巴结

输尿管中段 Common iliac nodes Main CIN

髂总淋巴结

Ureter, inferior Common iliac nodes Main CIN

segment 髂总淋巴结

External iliac nodes Any level (central, medial) Main EINs, m, i(c,m)

髂外淋巴结

Internal iliac nodes Main IIN

髂内淋巴结

Bladder External iliac nodes Any level (central, medial) Main EINs, m, i(c,m)

髂外淋巴结

Internal iliac nodes Accessory IIN

髂内淋巴结

Common iliac nodes Accessory CIN

髂总淋巴结

Bulbomembranous External iliac nodes Middle, inferior (medial) Main EINm, i(m)

Urethra 髂外淋巴结

TABLE 7

表7男性生殖系统淋巴系统Lymphatic System of the Male Genital Organs

Anatomic First Echelon Subgroup Category Abbreviation

Site Nodal Group

Scrotum Superficial inguinal nodes Any level Main INs, i(m, l)

阴囊 腹股沟浅淋巴结

Perineum Superficial inguinal nodes Inferior (medial) Main INi(m)

会阴 腹股沟浅淋巴结 下（中）

Penis, skin Superficial inguinal nodes Superior (medial) Main INs(m)
阴茎皮肤 腹股沟浅淋巴结 上（中）
Penis, glans Superficial inguinal nodes Superior (medial) Main INs(m)
阴茎龟头 腹股沟浅淋巴结 上（中）
Deep inguinal nodes Main INs, i(d)
腹股沟深淋巴结
External iliac nodes Inferior (medial) Accessory EINi(m)
髂外淋巴结
Internal iliac nodes Accessory IIN
髂内淋巴结
Penis, corpora Superficial inguinal nodes Superior (medial) Main INs(m)
cavernosa/ 腹股沟浅淋巴结
penile阴茎海绵体
urethra阴茎尿道
Right testicle/ Right paraaortic nodes Superior, middle, inferior Main RPNs, m, i
epididymis
右睾丸/附睾 右动脉旁淋巴结
Preaortic nodes Superior, middle, inferior Main PANs, m, i
动脉前淋巴结
External iliac nodes Any level (central) Accessory EINs, m, i(c)
髂外淋巴结
Left testicle Left renal hilum nodes Main LRH

/epi didymis 左肾门淋巴结

Left paraortic nodes Superior Main LPNs

左睾丸/附睾 左动脉旁淋巴结

Preaortic nodes Superior, middle, inferior Accessory PANs, m, i

动脉前淋巴结

External iliac nodes Any level (central) Accessory EINs, m, i(c)

髂外淋巴结

Ductus deferens External iliac nodes Superior, middle Main EINs, m(c), i(c, l)

输精管 髂外淋巴结 (central), inferior

(central, lateral)

Internal iliac nodes Main IIN

髂内淋巴结

Seminal vesicles External iliac nodes Any level Main EINs, m, i(m, c)

精囊 髂外淋巴结 (medial,central)

Internal iliac nodes Main IIN

髂内淋巴结

Prostate/prostatic External iliac nodes Any level (central) Main EINs, m, i(c)

Urethra前列腺/前列腺尿道 髂外淋巴结

Internal iliac nodes Main IIN

髂内淋巴结

Sacral nodes Main SN

骶淋巴结

TABLE 8

表8妇科淋巴系统Gynecologic Lymphatic System

Anatomic Site	First Echelon Nodal Group	Subgroup	Category	Abbreviation
Right ovary 右卵巢	Right paraaortic nodes 右动脉旁淋巴结	Superior, middle, inferior	Main	RPNs, m, i
	External iliac nodes 髂外淋巴结	Superior (central)	Accessory	EINs(c)
Left ovary 左卵巢	Left renal hilum 左肾门		Main	LRH
	Left paraaortic nodes 左动脉旁淋巴结	Superior	Main	LPNs
	Preaortic nodes 动脉前淋巴结	Superior	Main	PANs
	External iliac nodes 髂外淋巴结	Any level (central)	Accessory	EINs, m, i(c)
Right fallopian tube 右输卵管	Right paraaortic nodes 右动脉旁淋巴结	Inferior	Main	RPNi
	External iliac nodes 髂外淋巴结	Superior (central)	Accessory	EINs(c)
	Internal iliac nodes 髂内淋巴结		Accessory	IIN

Left fallopian tube 左输卵管	Left paraaortic nodes 左动脉旁	Superior	Main	LPNs
	External iliac chain 髂外链	Superior (central)	Accessory	EINs(c)
	Internal iliac nodes 髂内淋巴结		Accessory	IIN
Cervix uteri 子宫颈	External iliac nodes 髂外淋巴结	Superior, middle (medial, central)	Main	EINs, m(m, c)
	Internal iliac nodes 髂内淋巴结		Main	IIN
	Sacral nodes 骶淋巴结		Main	SN
Corpus uteri 子宫体	Right paraaortic nodes 右动脉旁淋巴结	Inferior	Main	RPNi
	Preaortic nodes 动脉前淋巴结	Middle	Main	PANm
	Left paraaortic nodes 左动脉旁淋巴结	Middle	Main	LPNm
	External iliac nodes 骶外淋巴结	Superior (central)	Accessory	EINs(c)
	Superficial inguinal nodes 腹股沟浅淋巴结	Superior (medial)	Accessory	INs(m)

Vagina External iliac nodes Any level (central,medial)Main EINs, m, i(c, m)

阴道 髂外淋巴结

Internal iliac nodes Main IIN

髂内淋巴结

Sacral nodes Accessory SN

骶淋巴结

Vulva Superficial inguinal nodes Superior (medial) Main INs(m)

外阴 腹股沟浅淋巴结

Clitoris Superficial inguinal nodes Any level Main INs, i(m, l)

阴蒂 腹股沟浅淋巴结

Deep inguinal nodes Main INs, i(d)

腹股沟深淋巴结

Greater vestibular Superficial inguinal nodes Superior (medial) Main INs(m)

Glands前庭大腺 腹股沟浅淋巴结

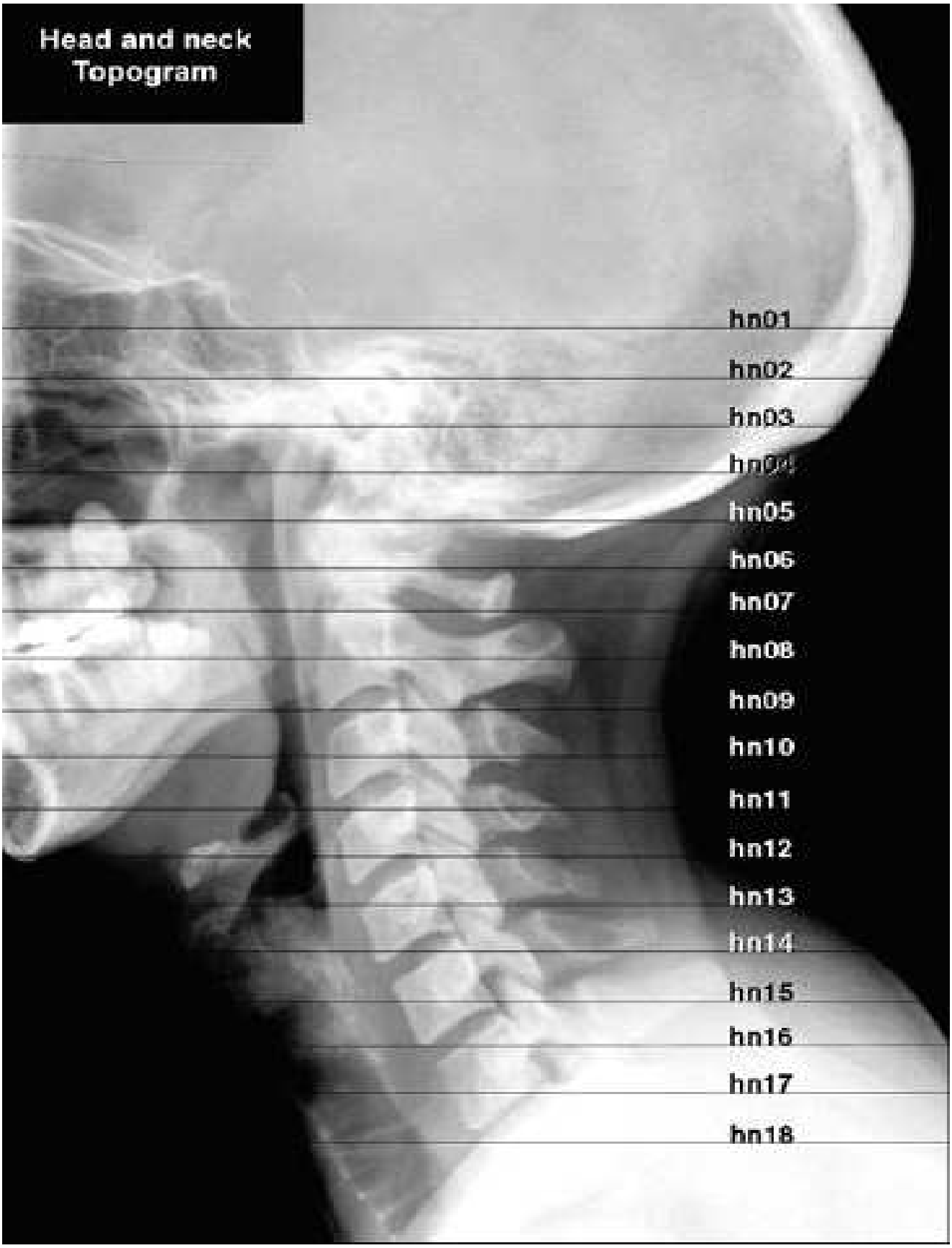
Head and neck
Topogram
hn01
hn02
hn03
hn04
hn05
hn06
hn07
hn08
hn09
hn10
hn11
hn12
hn13
hn14
hn15
hn16
hn17
hn18

图1头颈部定位像

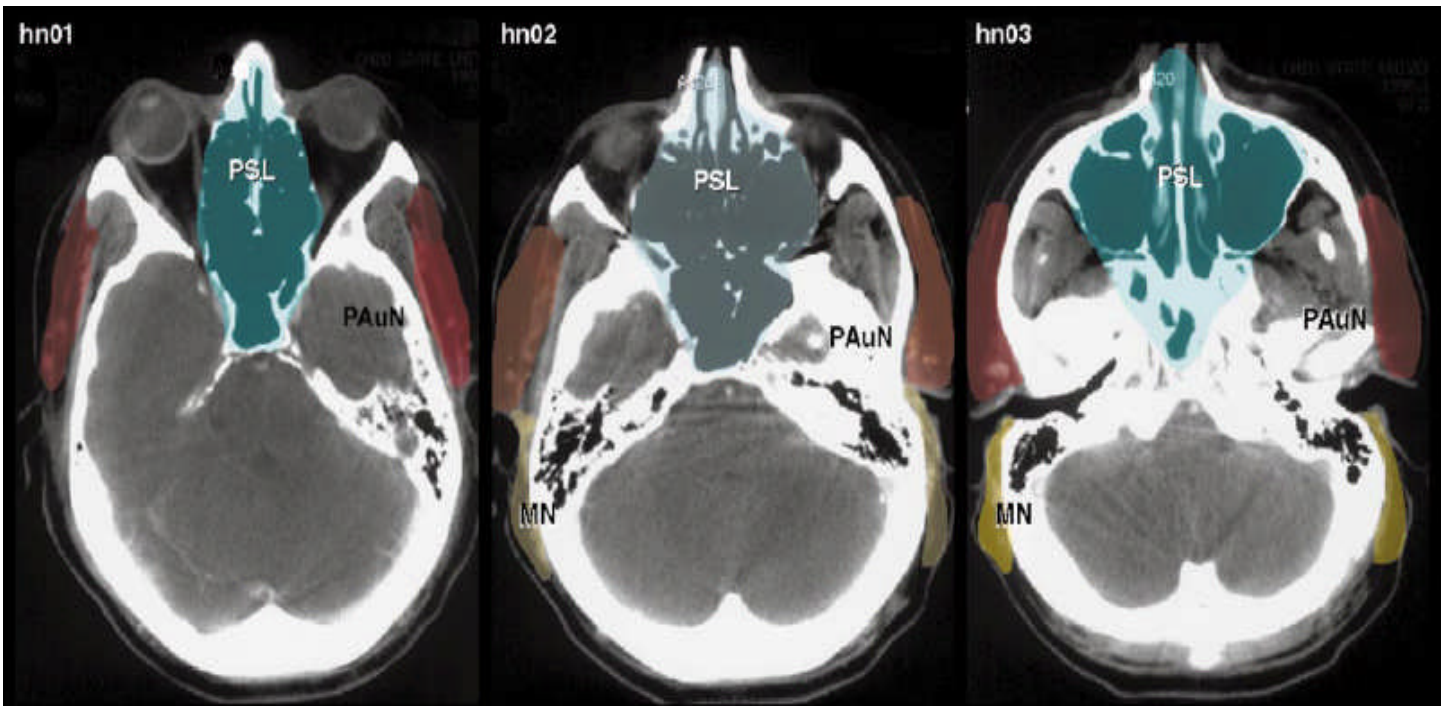

PSL副鼻窦淋巴　　PAuN耳前淋巴结　MN 乳突淋巴结

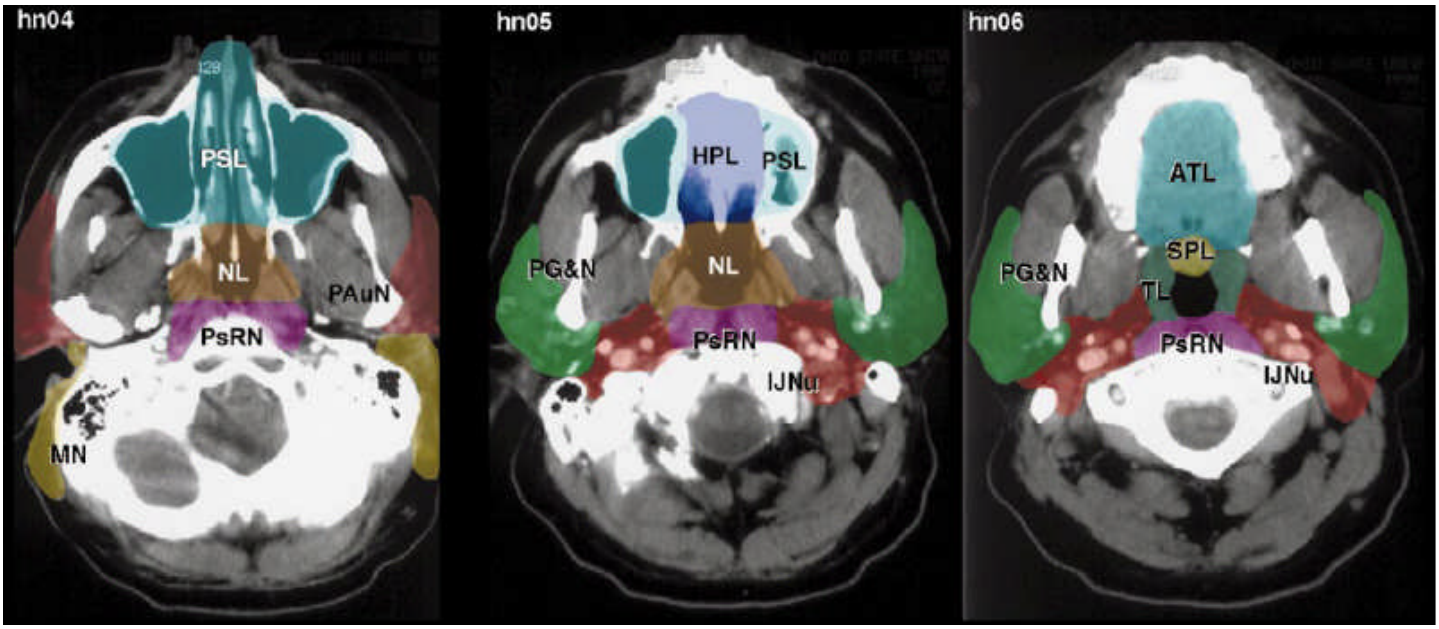

PSL副鼻窦淋巴　NL鼻咽淋巴丛　PAuN耳前淋巴结　　PsRN上咽后壁淋巴结

MN 乳突淋巴结　HPL 硬腭淋巴丛　　IJNu上颈内淋巴结　PG&N腮腺和淋巴结

ATL　舌前lymphatics　　SPL软腭淋巴　TL　扁桃体淋巴丛

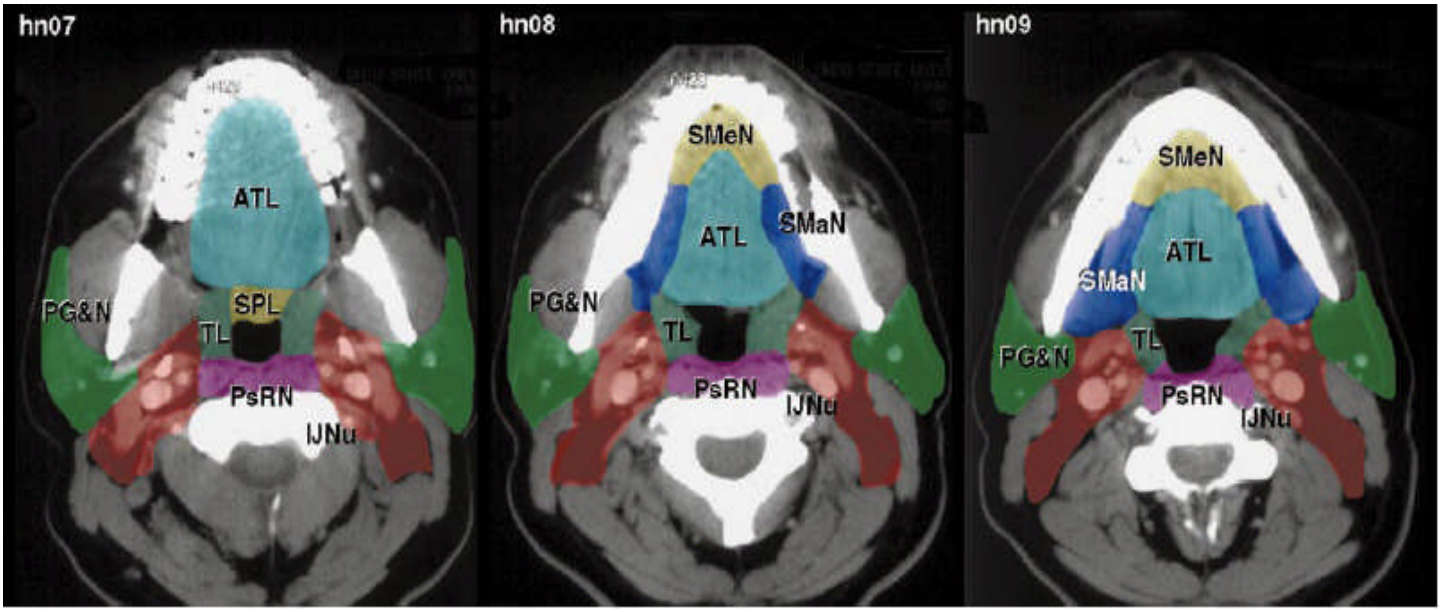

PsRN上咽后壁淋巴结 IJNu上颈内淋巴结PG&N腮腺和淋巴结SMaN下颌下淋巴结

ATL 舌前lymphatics SPL软腭淋巴 TL 扁桃体淋巴丛 SMeN颏下淋巴结

图2 图1在所示的定位像hn01-hn09层面相应的CT影像

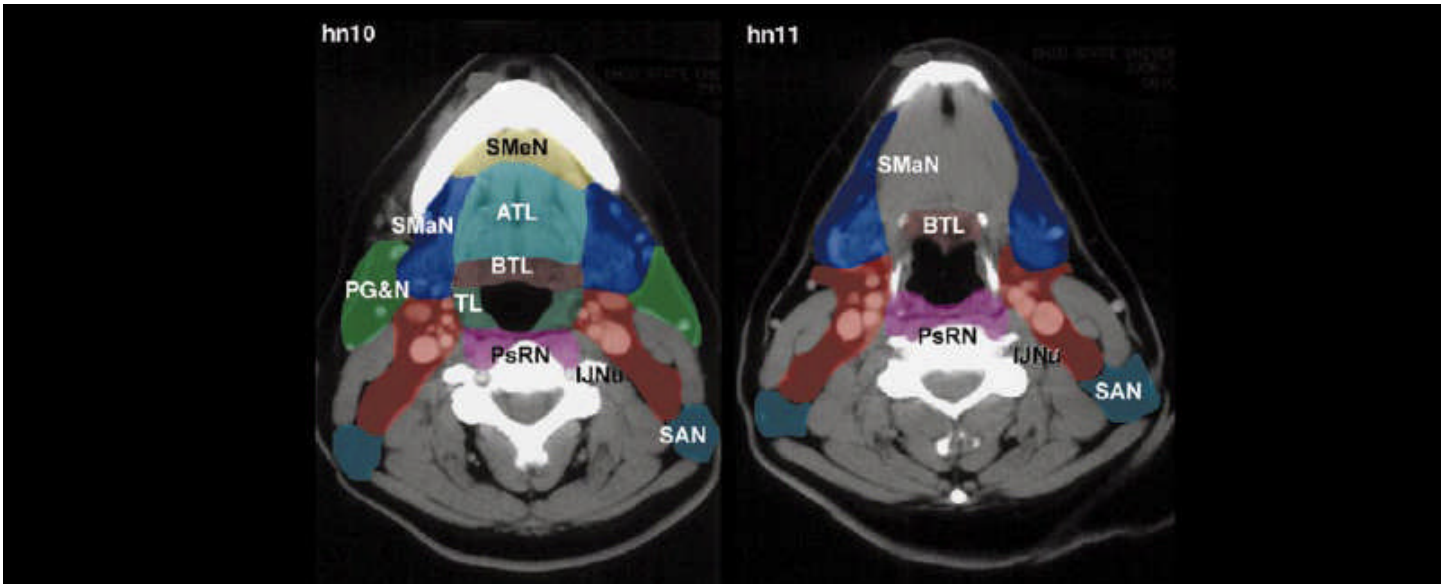

PsRN上咽后壁淋巴结 IJNu上颈内淋巴结PG&N腮腺和淋巴结SMaN下颌下淋巴结

ATL 舌前lymphatics TL 扁桃体淋巴丛 SMeN颏下淋巴结

BTL舌根淋巴结 SAN脊髓附属淋巴结？

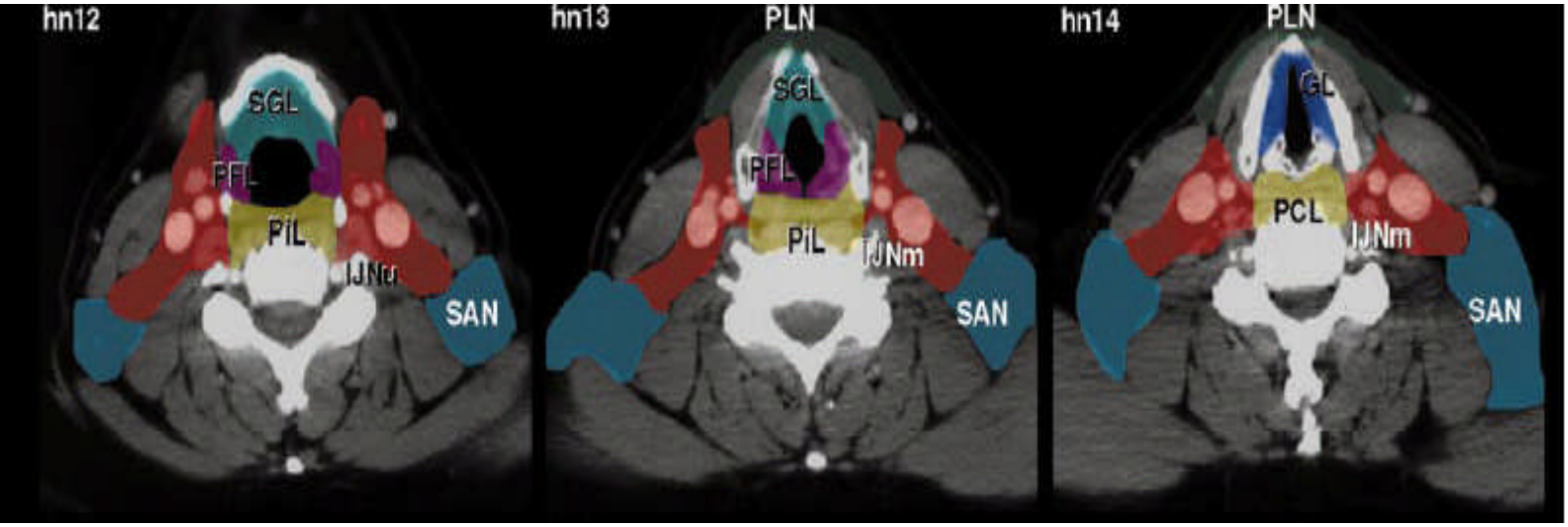

SGL 声门上淋巴丛 **PFL** 梨状窝 **lymphatics IJNm** 颈内静脉淋巴结 **SAN** 脊髓附属淋巴结？**PiL** 下咽后壁淋巴结

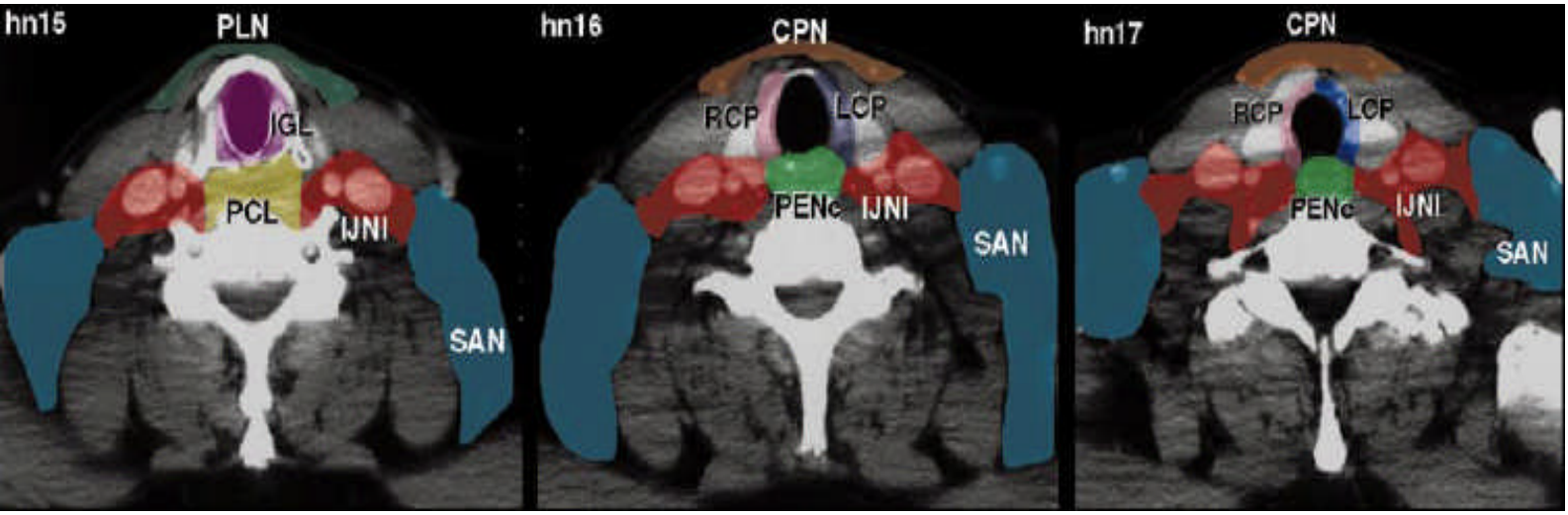

PLN喉前淋巴结 **IGL**声门下淋巴丛 **PCL**环后区淋巴结 **IJN**颈内淋巴结 **RCP**右颈气管旁淋巴结**LCP**左颈气管旁淋巴结**SAN**脊髓附属淋巴结？**PEN**食管旁淋巴结

CPN颈部气管前淋巴结

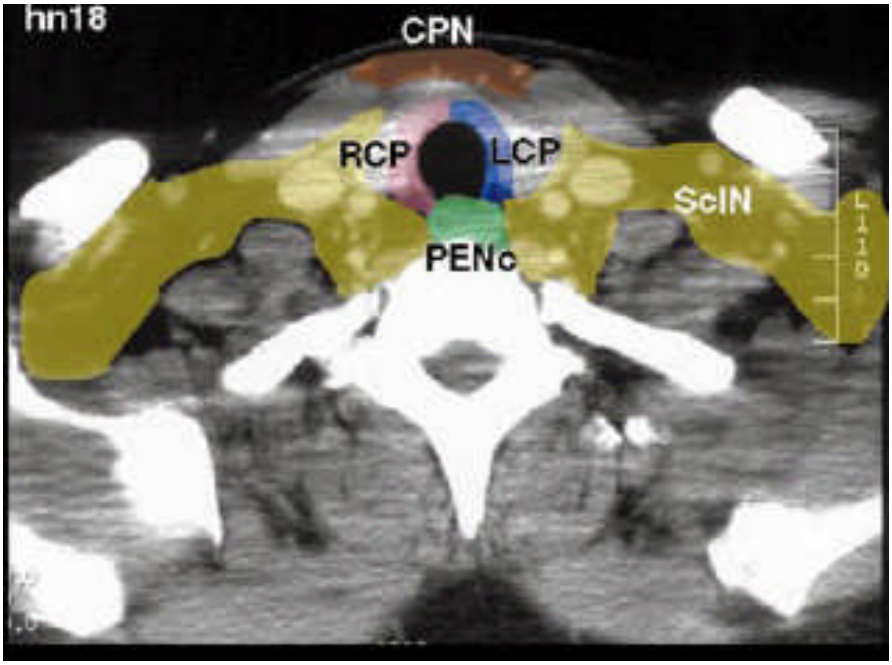

CPN颈部气管前淋巴结RCP右颈气管旁淋巴结LCP左颈气管旁淋巴结PEN食管旁淋巴结ScIN锁骨上淋巴结

图3　　图1在所示的定位像hn10-hn18层面相应的CT影像

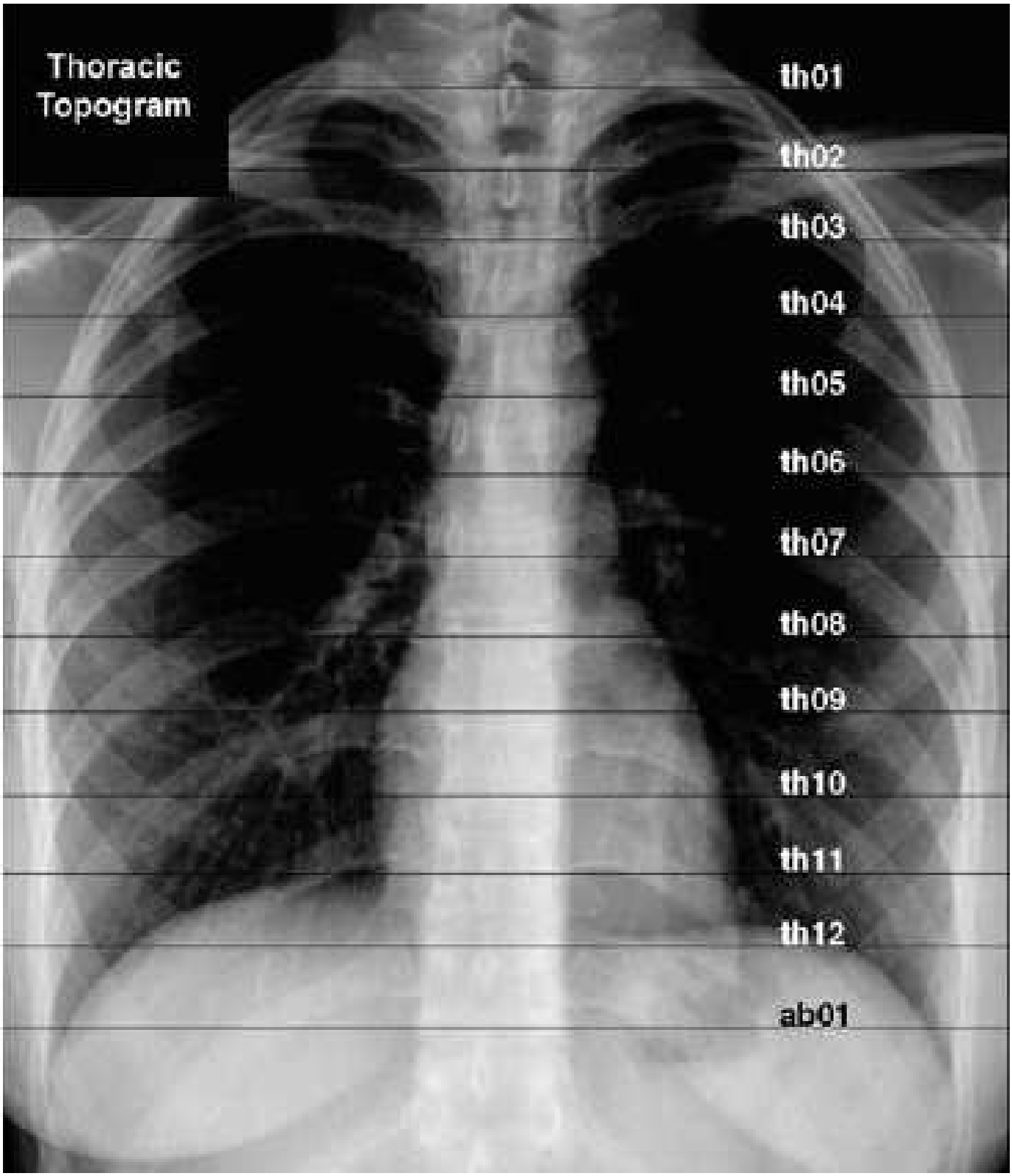
Thoracic
Topogram
th01
th02
th03
th04
th05
th06
th07
th08
th09
th10
th11
th12
ab01

图4胸部定位像

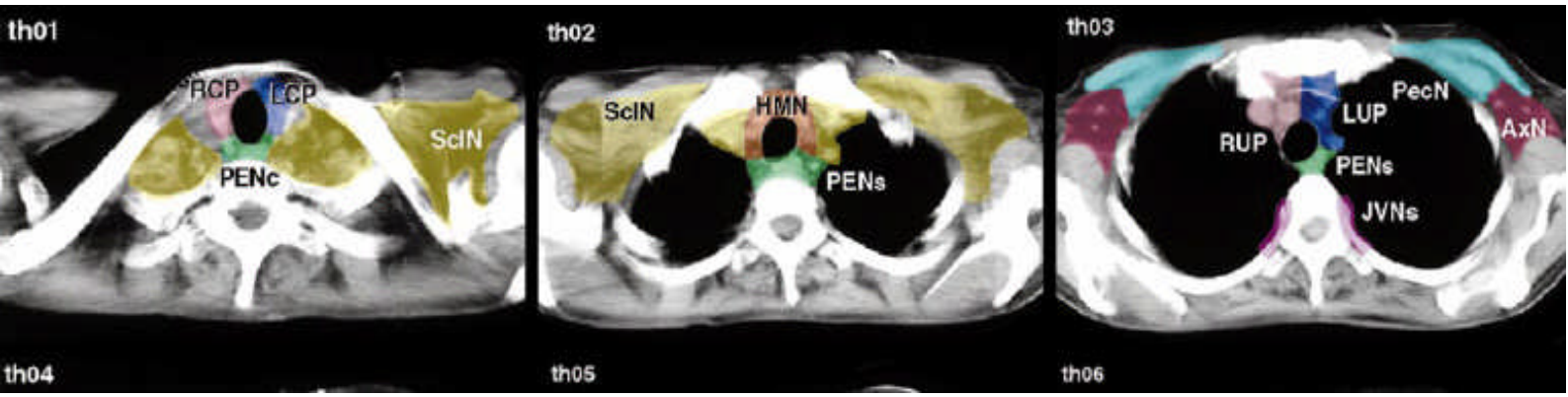

RCP右颈气管旁淋巴结LCP左颈气管旁淋巴结PEN食管旁淋巴结ScIN锁骨上淋巴结

HMN上纵隔淋巴结 RUP右上气管旁淋巴结LUP左上气管旁淋巴结

JVN椎旁淋巴结？PecN 胸？淋巴结AxN腋窝淋巴结

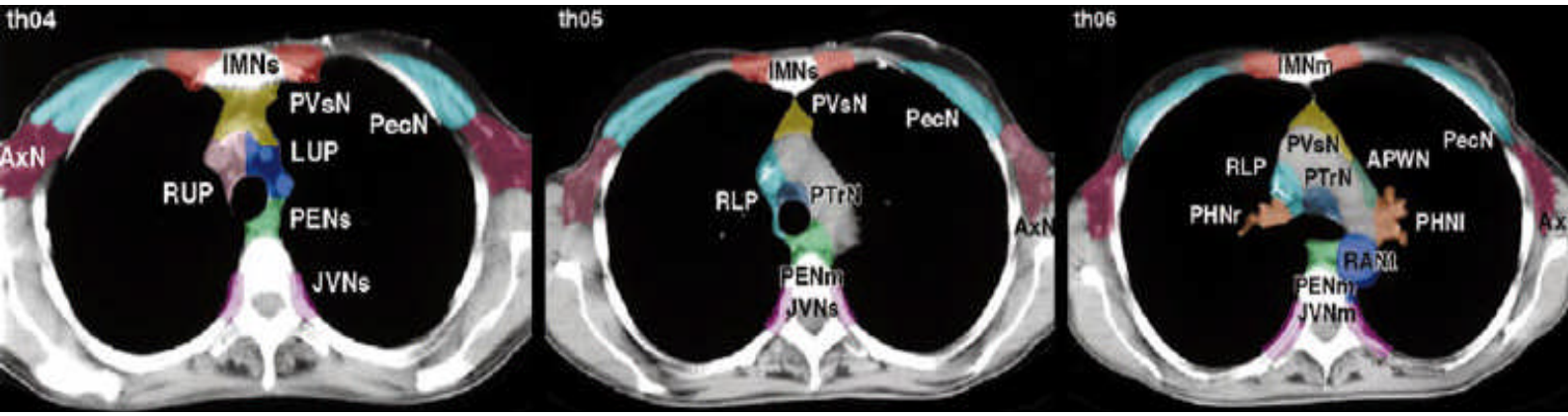

PEN食管旁淋巴结RUP右上气管旁淋巴结LUP左上气管旁淋巴结JVN椎旁淋巴结？

PecN 胸？淋巴结AxN腋窝淋巴结IMN内乳淋巴结PVsN血管前淋巴结

PTrN纵隔气管前淋巴结PHN（肺）门淋巴结APWN主肺动脉窗淋巴结

RAN主动脉旁淋巴结

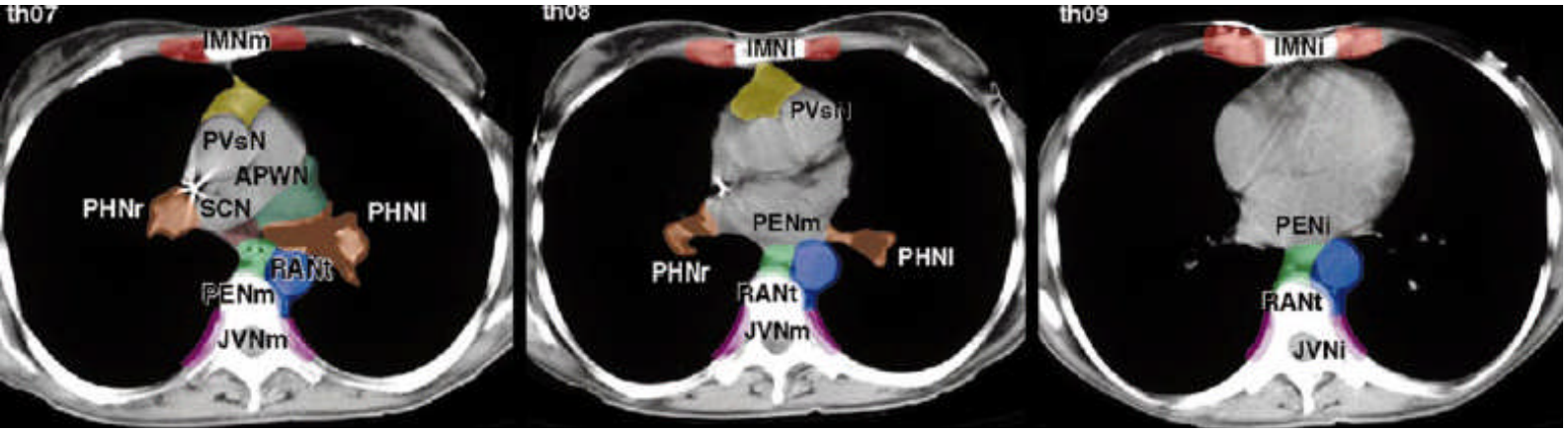

PEN食管旁淋巴结JVN椎旁淋巴结？ IMN内乳淋巴结PVsN血管前淋巴结

PHN（肺）门淋巴结APWN主肺动脉窗淋巴结

RAN主动脉旁淋巴结SCN隆突下淋巴结

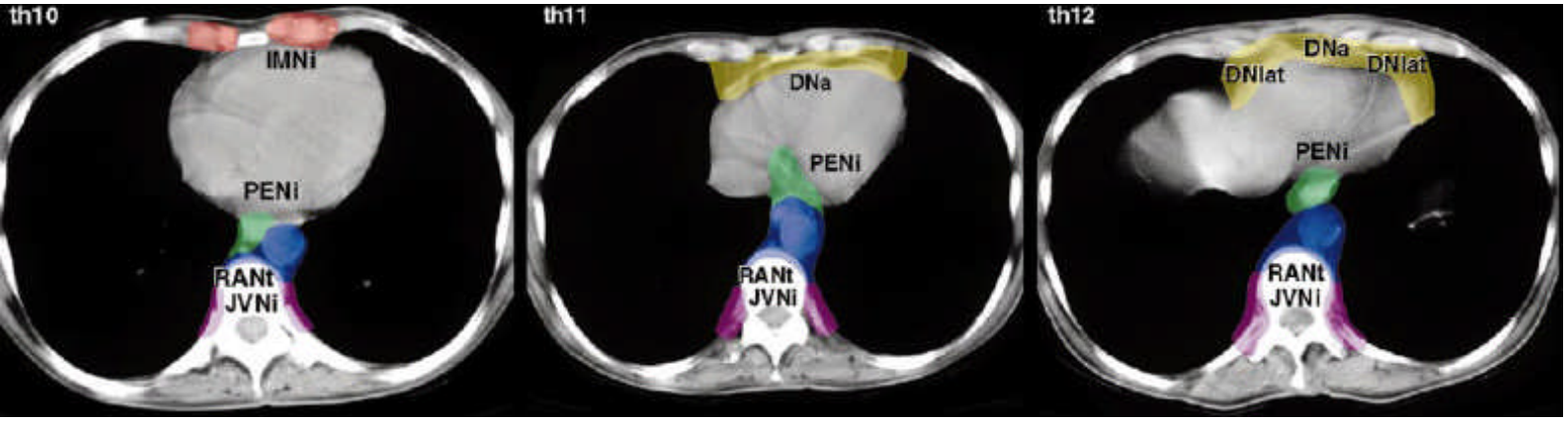

PEN食管旁淋巴结JVN椎旁淋巴结？ IMN内乳淋巴结

RAN主动脉旁淋巴结DNa横膈淋巴结

图5　　CT影像所示的胸部淋巴结

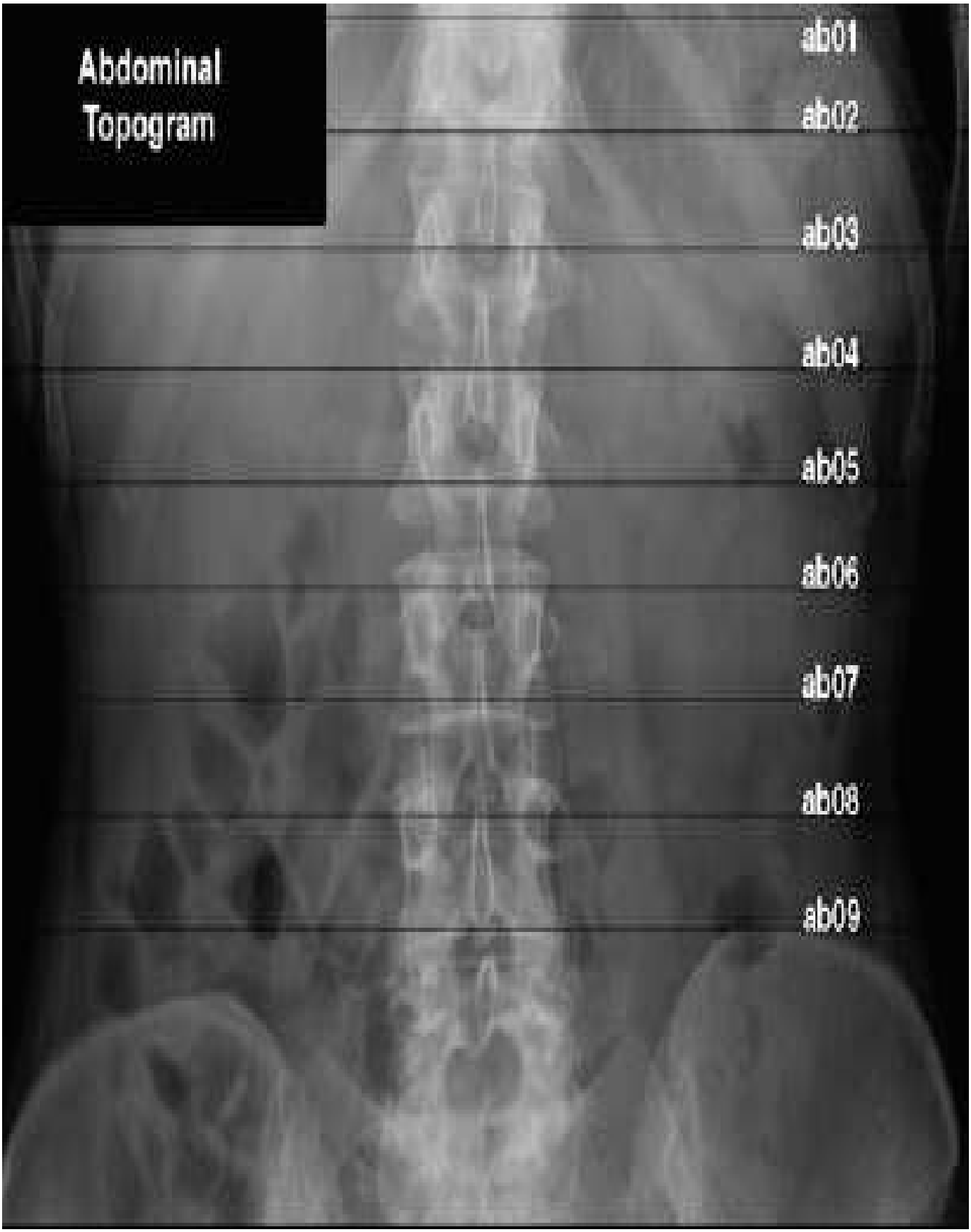
Abdominal
Topogram
ab01
ab02
ab03
ab04
ab05
ab06
ab07
ab08
ab09

图5　腹部CT定位像

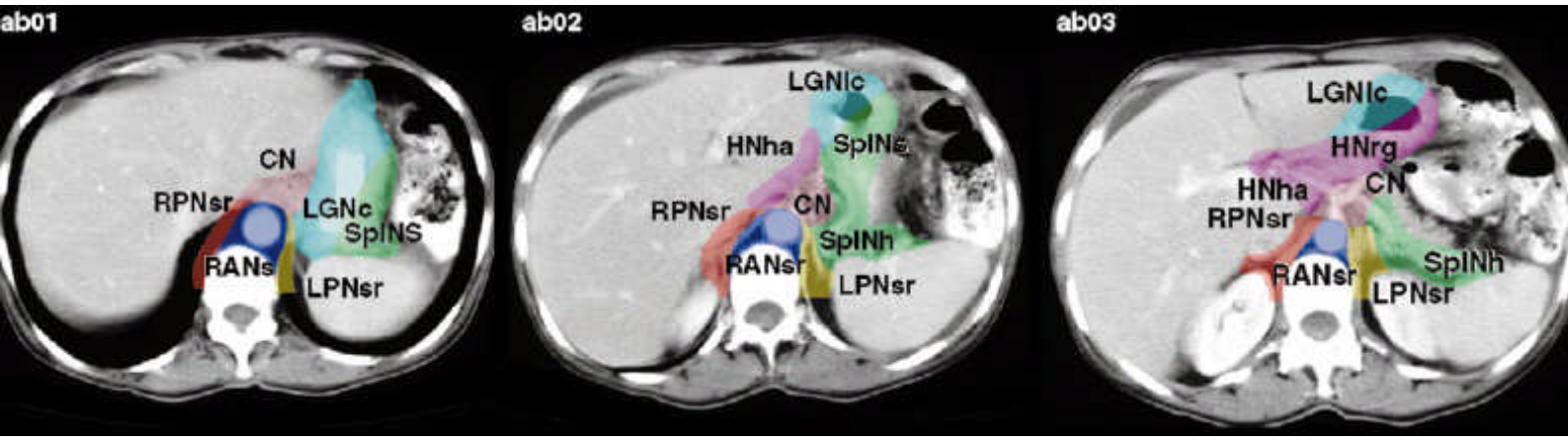

RAN主动脉旁淋巴结　CN腹腔干淋巴结　RPN右主动脉旁淋巴结RAN主动脉后淋巴结

LGN胃左淋巴结　SplN脾淋巴结LPN左主动脉旁淋巴结HN肝淋巴结

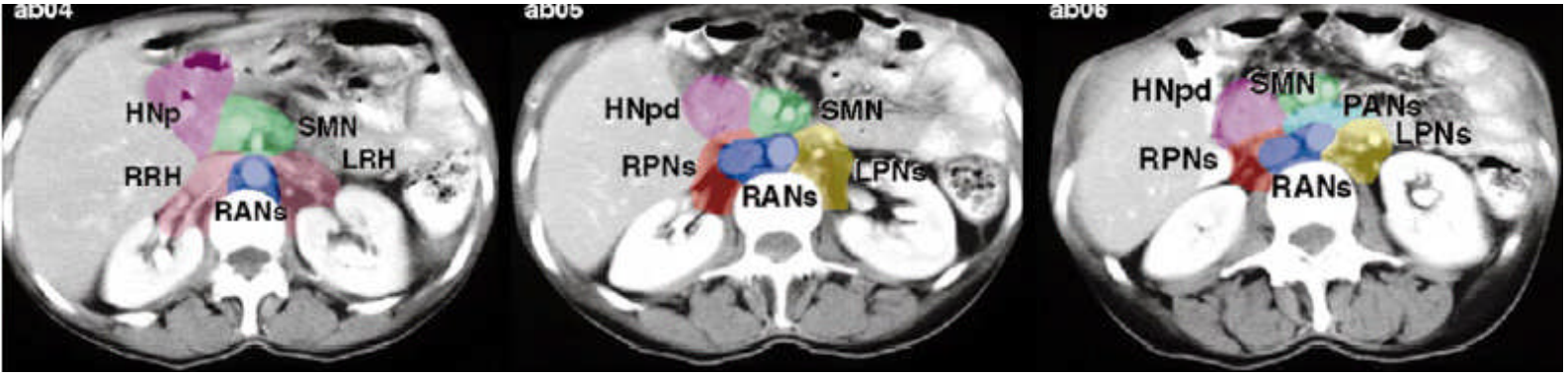

RAN主动脉旁淋巴结RPN右主动脉旁淋巴结RAN主动脉后淋巴结RRH右肾门淋巴结

LRH左肾门淋巴结SMN肠系膜上淋巴结HN肝淋巴结LPN左主动脉旁淋巴结

RPN右主动脉旁淋巴结

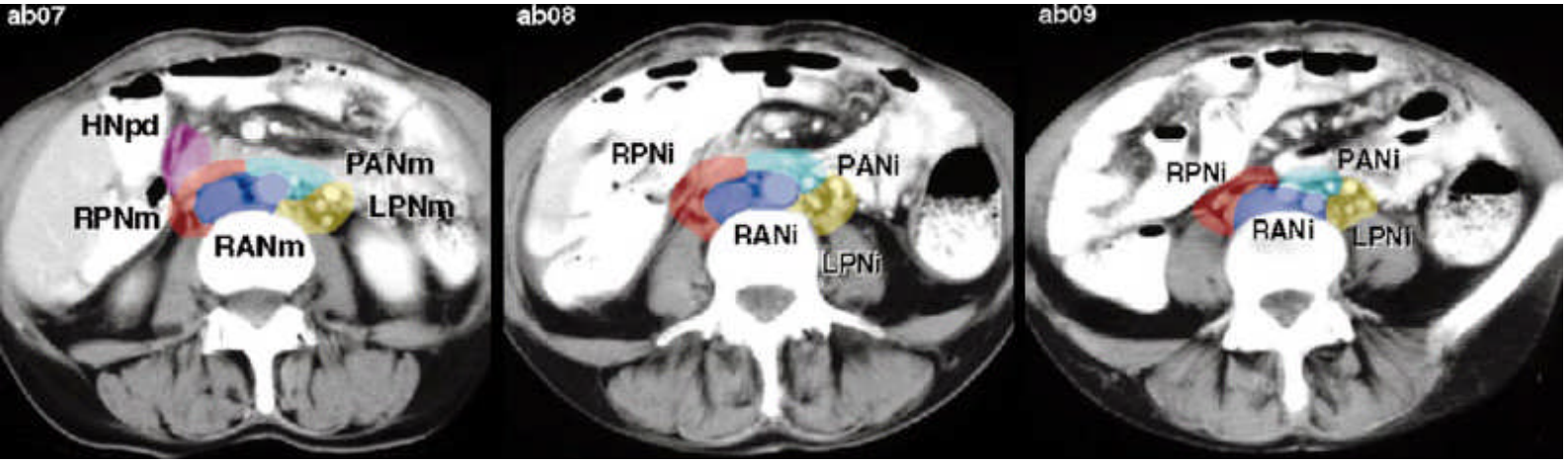

HN肝淋巴结RPN右主动脉旁淋巴结RAN主动脉旁淋巴结LPN左主动脉旁淋巴结

RPN右主动脉旁淋巴结RAN主动脉后淋巴结PAN主动脉前淋巴结

图6.. CT影像所示的腹部淋巴结(*ab*)

图7　男性盆腔CT定位像

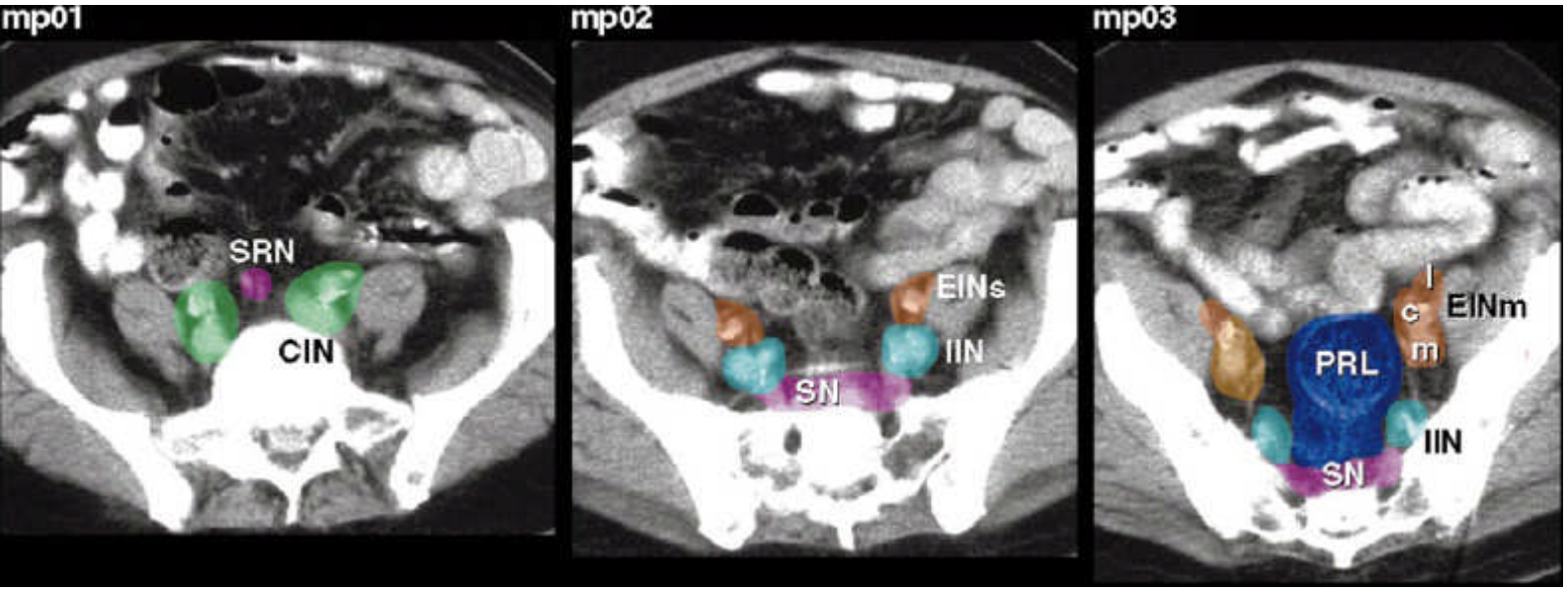

SRN直肠上淋巴结CIN髂总淋巴结SN骶骨淋巴结EIN髂外淋巴结IIN髂内淋巴结

PRL直肠旁淋巴丛

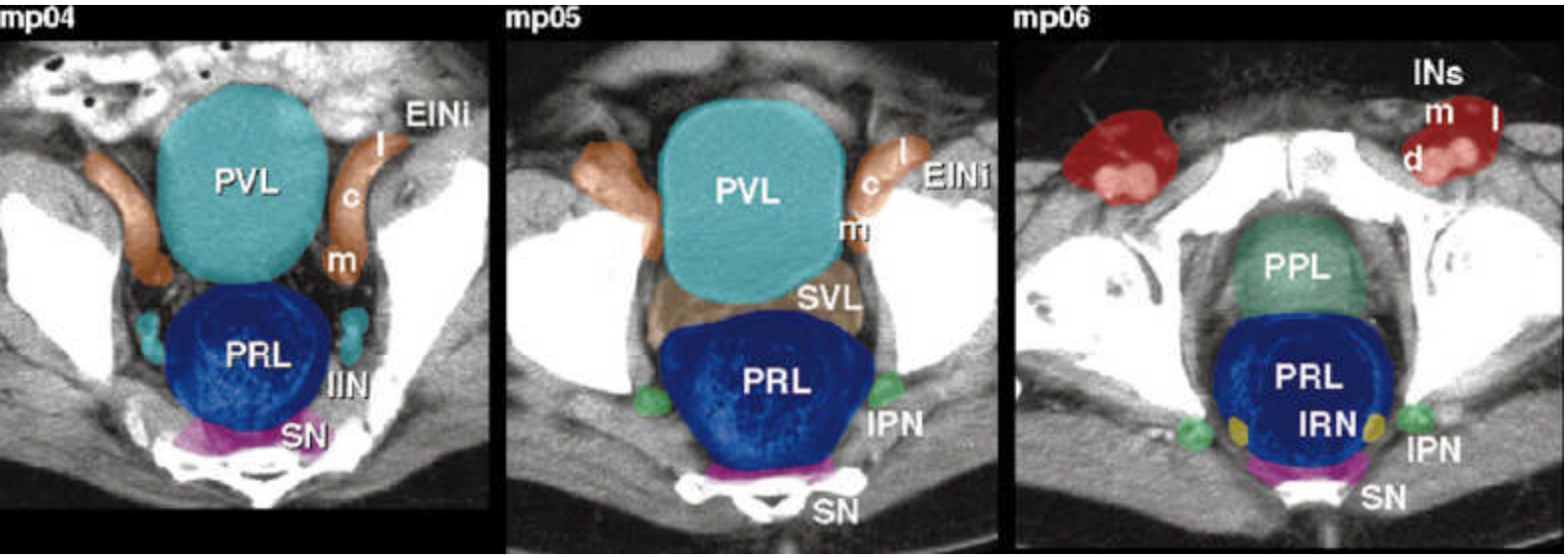

EIN髂外淋巴结IIN髂内淋巴结SN骶骨淋巴结PVL膀胱周淋巴丛PRL直肠旁淋巴丛

IPN会阴淋巴结?SVL精囊淋巴结INs腹股沟浅淋巴结PPL前列腺周淋巴丛

IRN直肠下淋巴结

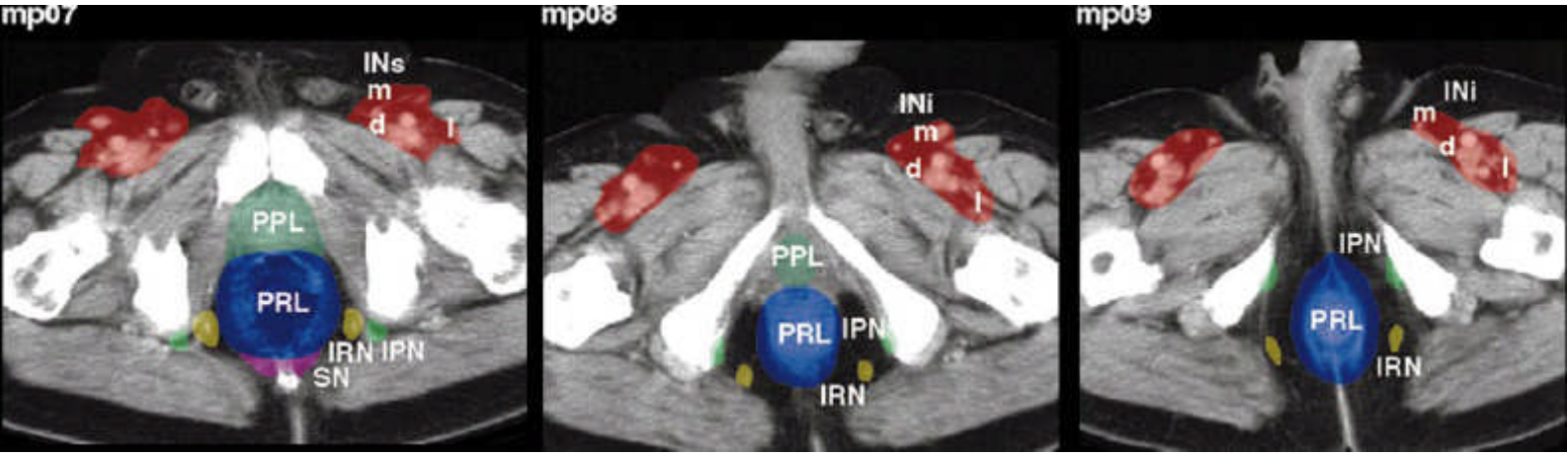

INs腹股沟浅淋巴结PPL前列腺周淋巴丛PRL直肠旁淋巴丛IRN直肠下淋巴结

IPN会阴淋巴结? SN骶骨淋巴结

图8. CT影像所示的男性盆腔淋巴结(*mp*).

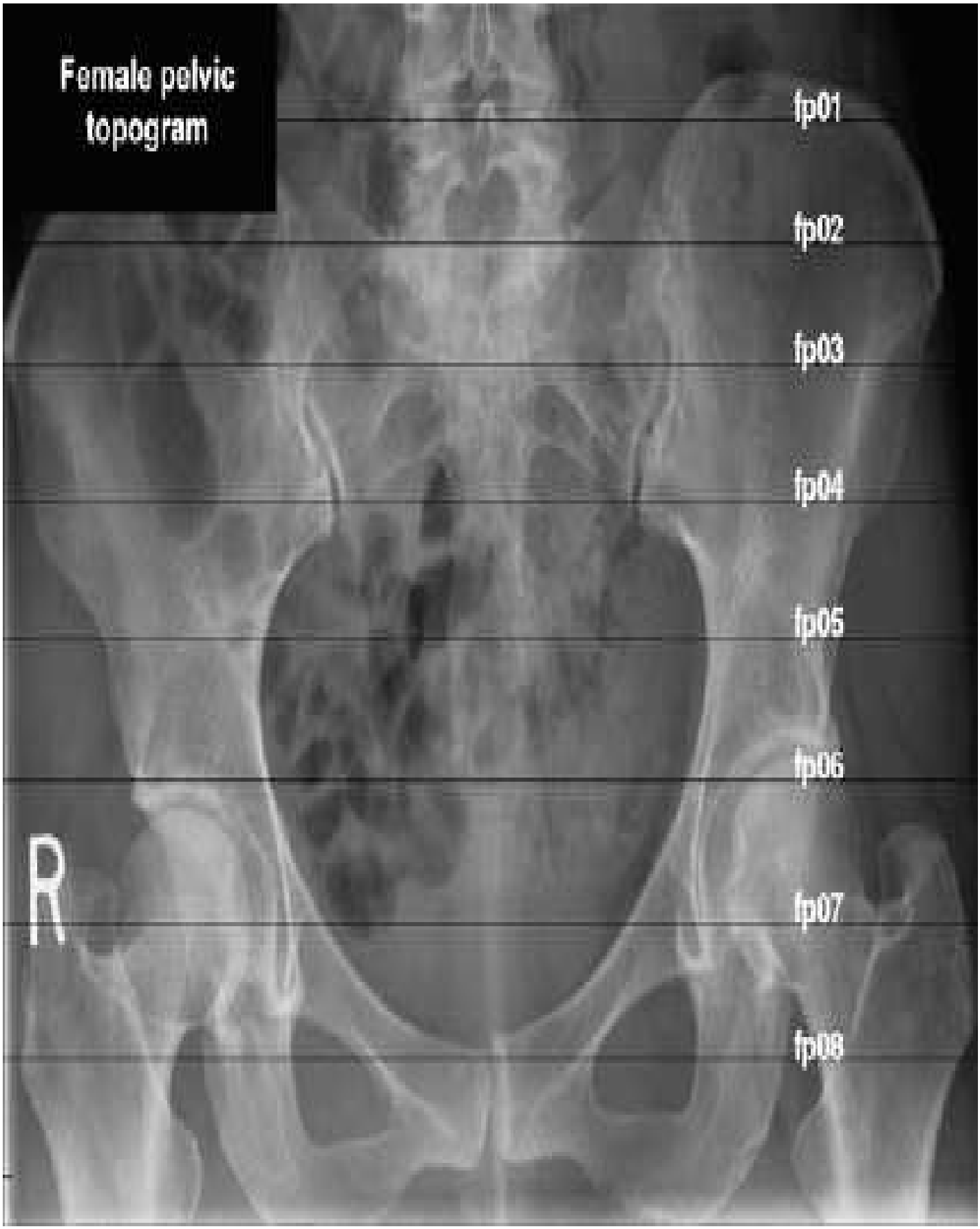

图9　女性盆腔CT定位像

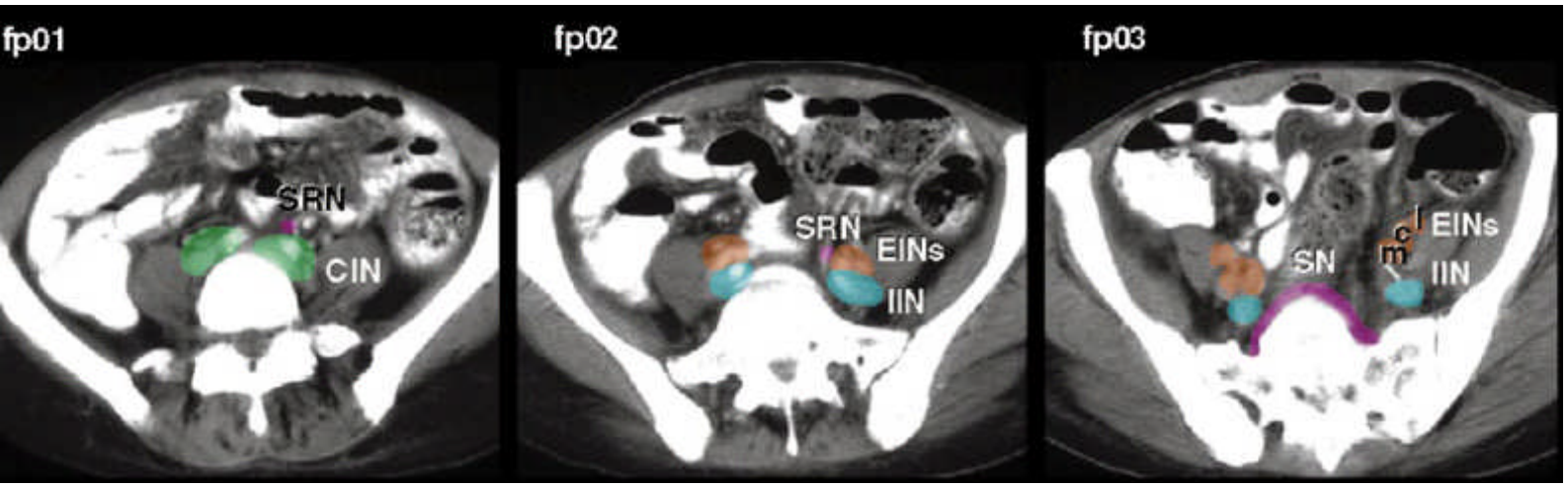

SRN直肠上淋巴结CIN髂总淋巴结EIN髂外淋巴结IIN髂内淋巴结SN骶骨淋巴结

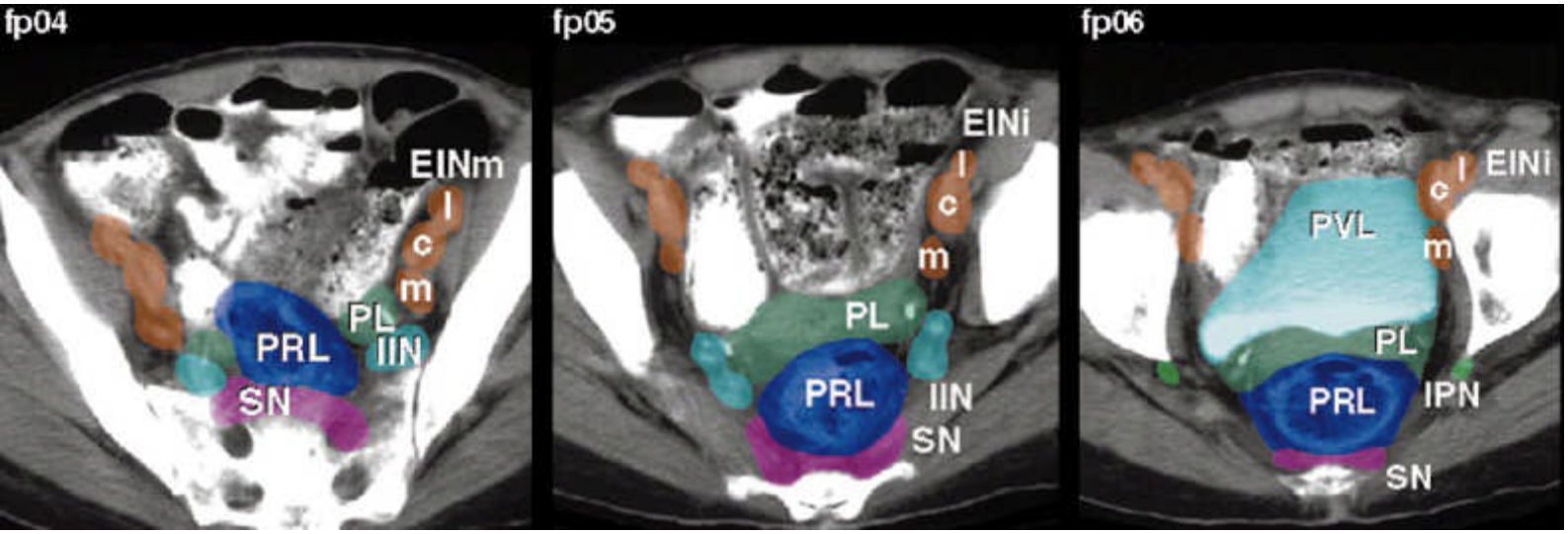

EIN髂外淋巴结IIN髂内淋巴结PL子宫旁淋巴丛

SN骶骨淋巴结PVL膀胱周淋巴丛PRL直肠旁淋巴丛IPN会阴淋巴结?

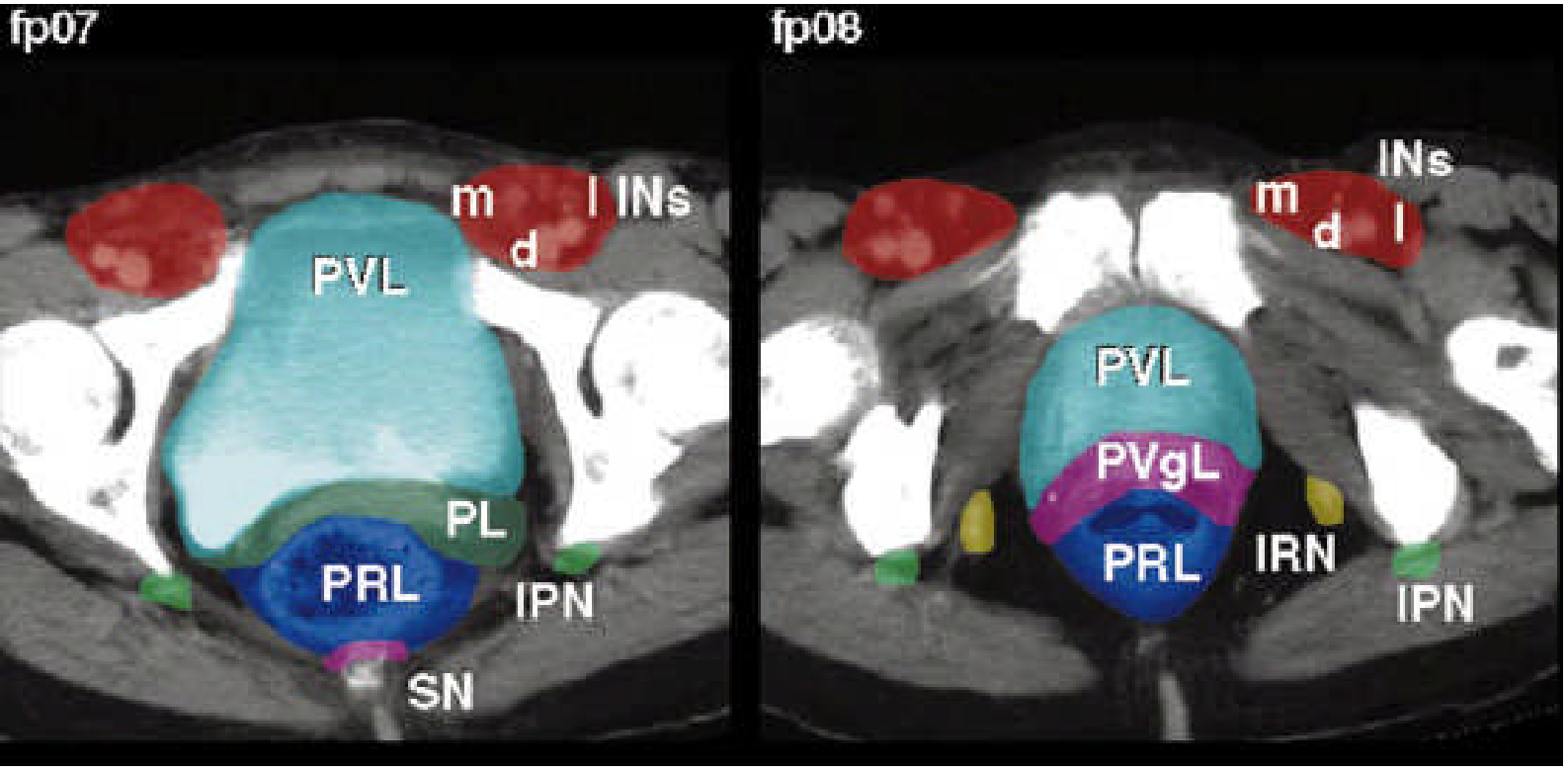

INs腹股沟浅淋巴结PVL膀胱周淋巴丛PL子宫旁淋巴丛IPN会阴淋巴结?

PRL直肠旁淋巴丛SN骶骨淋巴结PVgL阴道旁淋巴丛IRN直肠下淋巴结

图10.CT影像所示的女性盆腔淋巴结

参考文献

1. International Commission on Radiation Units and Measurements. Prescribing, recording and reporting photon beam therapy. ICRU Report 50.Washington, DC:International Commission on Radiation Units and Measurements, 1993.

2. Rouviere H. Anatomy of the human lymphatic system. Ann Arbor, Mich: Edwards,1938.

3. Donini I, Battezatti M. The lymphatic system.Padua, Italy and London, England:Piccin Medical Books, 1972.

4. Uflacker R. Atlas of vascular anatomy. Baltimore,Md:Williams &Wilkins, 1997.

5. American Joint Committee on Cancer.AJCC cancer staging manual. 5th ed.

Philadelphia,Pa: Lippincott-Raven, 1997.

6. Ellis H, Logan B, Dixon A. Human cross sectional anatomy. Oxford, England: Butterworth-Heinemann, 1991.