·图文讲座·

头颈部肿瘤颅神经侵犯的临床特征与 MR 表现

程玉书，周正荣

【中图分类号】R445.2；R739.41 【文献标识码】A 【文章编号】1000-0313(2008)10-1160-04

头颈部肿瘤沿神经侵犯的临床特征

沿神经侵犯(perineural spread，PNS)是在肿瘤或其它病理条件下，病变沿与神经束膜相连的疏松组织扩散的一种侵犯方式[1]。它是头颈部恶性肿瘤扩散的一种常见且非常隐蔽的扩散方式[2]。

文献报道[1-5]头颈部肿瘤沿神经侵犯最常见的是原发于涎腺、黏膜和皮肤的肿瘤，病理学类型有鳞状细胞癌、腺样囊性癌、黏液表皮样癌、黑色素瘤、淋巴瘤、横纹肌肉瘤和其他肉瘤及转移瘤。其中以鳞状细胞癌和腺样囊性癌最多见。鼻咽部鳞状细胞癌是我国南方常见的头颈部肿瘤。据报道[6]鼻咽癌的颅神经侵犯发生率可达 20.7%～57.4%。PNS 在所有的颅神经都可以出现，但观察到最多的是三叉神经和面神经及其分支受累，与两者在头颈部分支广泛有关。其中，三叉神经的上颌支(V2)和下颌支(V3)最易受累[7]。肿瘤沿神经侵犯的临床症状和体征取决于受累的颅神经，常见症状为神经支配区的疼痛、感觉异常和灼烧感以及复视、视觉模糊和神经支配区的感觉减弱。其中以面部感觉麻木和疼痛最为多见，是三叉神经及其分支受累的典型表现。耳颞神经受累时会出现耳周痛、颞下颌关节功能紊乱和/或颞下颌关节触痛[8]。舌咽、迷走神经受累常出现咽喉黏膜感觉减退、声嘶和饮水呛咳，舌下神经受累主要出现伸舌偏斜症状。晚期病例会出现受累颅神经支配区的肌肉痉挛以及瘫痪。咀嚼肌和表情肌的痉挛和瘫痪，是下颌神经和面神经受累的晚期表现。PNS 的临床症状出现的相对较晚，从原发肿瘤到肿瘤发生沿颅神经侵犯还有一段很长的潜伏时间，常常在原发肿瘤切除数年后还会出现远离原发灶的沿颅神经侵犯和远处转移灶。并约有 40% PNS 患者没有临床症状[3,9]，这给临床早期发现肿瘤的 PNS 带来一定的困难。沿颅神经侵犯预示头颈部肿瘤的侵袭性特征以及预后不良，增加了原发灶复发和远处转移的危险度[10]。肿瘤的颅神经侵犯只累及到颅外段颅神经时，预后相对较好，可以将原发灶和受累颅神经进行根治性切除，达到临床治愈的目的。如果肿瘤已侵犯到了颅内段颅神经，甚至海绵窦、Meckel 腔和脑干时，根治性手术已无法进行。这些患者的预后往往都比较差[11]。

颅神经侵犯的 MR 表现

1. 直接征象

颅神经受侵犯主要表现为受累颅神经的异常增粗、不规则和异常强化。颅神经纤维表面被神经内膜、神经束膜和神经外膜紧密结合构成的神经鞘膜包裹。神经内膜内侧面和神经束膜内侧面的毛细血管网构成了血-神经屏障[12]。正常情况下，增强扫描颅神经是不强化的。颅神经被肿瘤侵犯后，血-神经屏障被破坏，增强对比剂漏出，导致病变颅神经异常强化。颅神经侵犯的主要 MR 表现包括受累神经较健侧颅神经增粗、不规则，T_1WI 呈低信号影，T_2WI 上中等信号或稍低信号影；强化后，可见受累颅神经的异常强化；位于骨性神经孔道内的颅神经受累，还会出现神经孔道内正常脂肪信号消失，被异常软组织信号所取代；晚期病人可出现神经孔(圆孔、卵圆孔、茎乳孔、翼管、眶上裂及眶下裂)、海绵窦、Meckel 腔、翼腭窝及咀嚼肌间隙(颞下窝)的扩大和破坏，其内脂肪信号影消失，代之以软组织肿块影[13]。在显示骨性通道的骨质的压迫吸收及骨质的侵蚀破坏方面，CT 要优于 MR。

2. 间接征象

去神经性肌肉萎缩是 PNS 的间接征象。急性或亚急性去神经支配时，由于肌肉肿胀，导致肌肉在 T_2WI 上信号增强和强化增加。慢性期，去神经支配会出现肌内脂肪浸润和肌肉萎缩[14,15]。肌内脂肪浸润，在 T_1WI 上表现为高信号。下颌神经受累会导致咀嚼肌、二腹肌前腹部和下颌舌骨肌的去神经支配；舌下神经受累会产生舌肌去神经支配，面神经受累会导致面部表情肌的去神经支配[14,16]。三叉神经及分支侵犯：主要表现为受累三叉神经及其分支的增粗、不规则和异常增强。T_1WI 和 T_2WI 上可见受累神经较健侧颅神经增粗、不规则。增强扫描可见三叉神经的异常强化。三叉神经主干侵犯时，可见三叉神经节和海绵窦内明显强化结节或肿块影(图 1a、b)，并可见 Meckel 腔的混浊，脑脊液信号消失，代之以低信号结节影或明显强化肿块影(图 2)。三叉神经眼支受累时，可见眶上裂的增宽，其内脂肪信号消失，被软组织信号取代，增强后可见异常强化结节影。上颌支侵犯时，可见圆孔、翼腭窝和眶下裂的扩大破坏、不规则，骨性孔道内脂肪信号影消失，内见明显强化的肿块影(图 3a、b、4a、b)。下颌支受侵时，可见卵圆孔和咀嚼肌间隙(颞下窝)的扩大，其内脂肪信号影消失，代之以软组织肿块影(图 1c、图 5a、b)。下颌神经受累会导致咀嚼肌、二腹肌前腹部和下颌舌骨肌的去神经支配，急性或亚急性期，肌肉在 T_2WI 上信号增强和强化增加；慢性期，肌肉萎缩，肌内脂肪浸润，在 T_1WI 上表现为高信号。

面神经侵犯：MR 表现与三叉神经相仿，主要表现为面神经管和茎乳孔的扩大，各段受累面神经的增粗，不规则以及异常强化改变。其中以颅外段和颞内段颅神经侵犯多见。常见到颅外段、乳突段、膝状神经节段面神经的增粗、强化和肿块影(图 6、7)。肿瘤侵犯面神经后，可沿与三叉神经的交通支-岩大神经，侵犯三叉神经及其分支，MR 上可以见到膝状神经节前方

作者单位：200032 上海，复旦大学附属肿瘤医院放射诊断科，上海医学院肿瘤学系(现在复旦大学附属眼耳鼻喉科医院放射科工作)
作者简介：程玉书(1978 —)，女，黑龙江人，硕士，住院医师，主要从事头颈部肿瘤影像诊断工作。
通讯作者：周正荣，E-mail：zhouzr-16@163.com
基金项目：上海市科委重点基金项目(07JC14014)，复旦大学附属肿瘤医院院外合作基金项目(YWHZ200701)

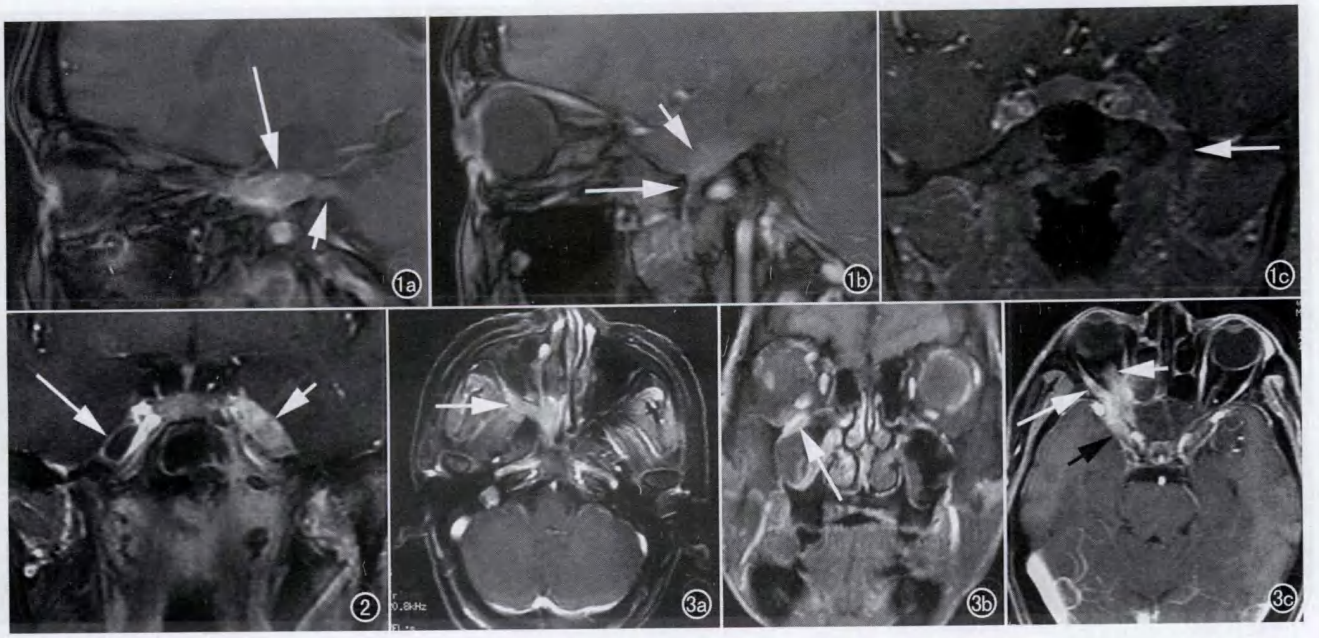

图 1 淋巴瘤三叉神经侵犯。a) 左侧三叉神经主干增粗强化(箭),左侧三叉神经节和海绵窦见明显强化肿块影(长箭); b) 左侧海绵窦强化肿块影(箭)并可见异常增粗强化的三叉神经下颌支经卵圆孔向咀嚼肌间隙内走行(长箭); c) 左侧海绵窦增宽,左侧卵圆孔和咀嚼肌间隙见明显增粗三叉神经(箭)。 图 2 鼻咽癌伴左侧海绵窦侵犯。左侧海绵窦明显强化肿块影(箭),Meckel 腔混浊,右侧海绵窦正常(长箭)。 图 3 鼻咽癌伴右侧翼腭窝、上颌神经及眶下神经、视神经及动眼神经侵犯。男,70 岁,右面麻,右眼视力下降半年。鼻咽部新生物,活检病理证实为鼻咽癌。鼻咽癌侵犯翼腭窝后,沿上颌神经侵犯至眶下神经;经海绵窦侵及动眼神经,并经眶上裂累及视神经。a) 右侧上颌神经明显增粗异常强化(箭); b) 右侧眶下裂见增粗强化的眶下神经(箭); c) 右侧视神经(箭)、外直肌(长箭)及海绵窦外侧壁强化灶(动眼神经受侵)(黑箭),明显增粗强化。

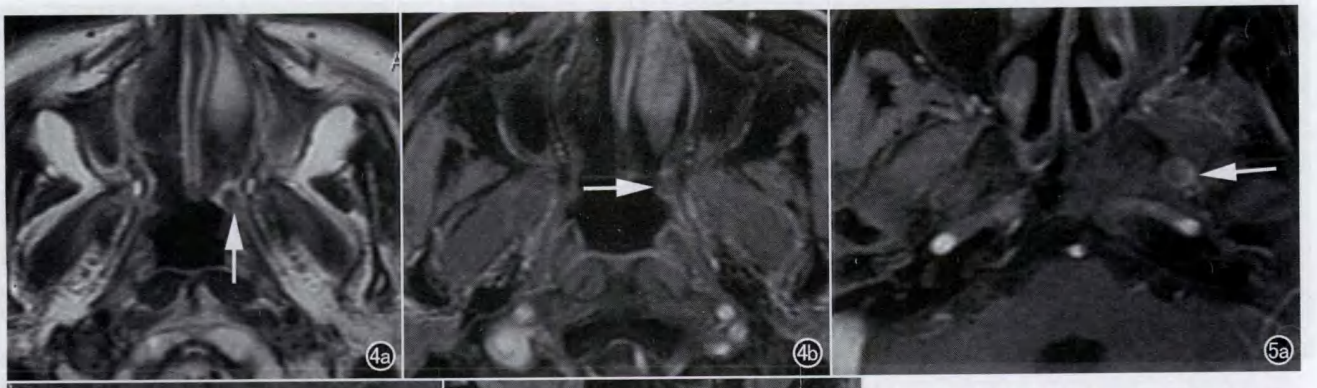

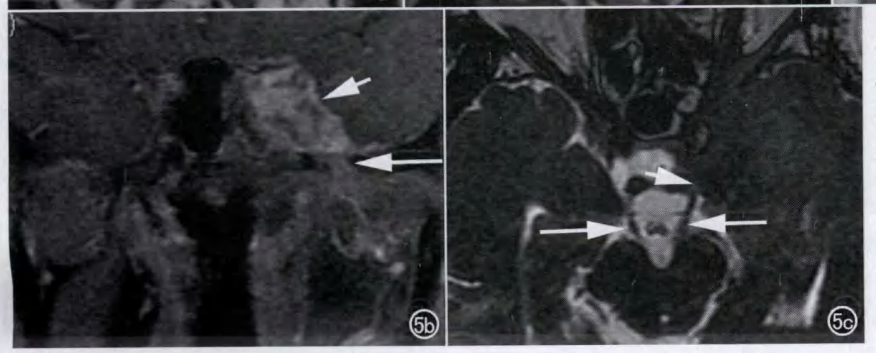

图 4 鼻咽癌伴左侧翼腭窝上颌神经侵犯。a) 横断面 T_2WI 左侧翼腭窝(蝶腭孔)低信号小结节影(增粗的上颌神经,箭),对侧蝶腭孔正常; b) 左侧翼腭窝(蝶腭孔)边缘强化低信号结节影(增粗的上颌神经,箭)。

图 5 鼻咽癌伴左侧海绵窦、下颌神经及动眼神经侵犯。男,46 岁,左面麻、左眼外展受限。a) 横断面见左侧卵圆孔受侵犯下颌神经呈强化结节影(箭); b) 冠状面增强扫描见左侧海绵窦明显强化肿块影(箭),左侧增粗强化的下颌神经由卵圆孔进入嚼肌间隙(长箭); c) 3D-FIESTA 序列横断面扫描见脚间池内两侧正常动眼神经(长箭),左侧海绵窦区受累的动眼神经明显增粗不规则,边界不清(箭)。

增粗不规则的岩大神经(图 6c)。岩大神经与岩深神经汇合后形成翼管神经后,再穿经翼腭窝到达翼腭神经节,可进一步引起三叉神经上颌支、Meckel 腔及下颌支受累。下颌神经受累可见卵圆孔扩大,下颌神经增粗和异常强化(图 6c)。腮腺肿瘤引起面神经侵犯后,还可通过与耳颞神经(下颌神经分支)间的交通支直接引起下颌神经侵犯。舌咽神经、迷走神经在穿经颈静脉孔时与面神经分支相交通。面神经侵犯时,还可沿交通支侵犯舌咽、迷走神经[17],表现为颈静脉孔扩大,舌咽-迷走-神经复合体的增粗和不规则(图 7b、c)。

舌下神经侵犯:舌下神经也相对容易受累。特别是鼻咽癌肿瘤向后侵犯时,很容易侵及舌下神经。伸舌偏斜是受累的最常见临床表现。MR 上可见舌下神经管的扩大,舌下神经的增粗、不规则,以及异常强化表现。舌肌的去神经性萎缩是舌下神经侵犯的间接表现,急性期表现为肌肉肿胀,在 T_2WI 上信号增强和强化增加。慢性期,会出现肌内脂肪浸润和肌肉萎缩,在 T_1WI 上表现为高信号(图 8a),脂肪抑制后呈低信号改变(图 8b)。

视神经、动眼、外展、及舌咽-迷走-副神经侵犯:较少,多是三叉神经和面神经受累后通过一些交通支侵犯或是肿瘤直接蔓延侵犯。视神经粗大,眶内段又有脂肪对比,MR 图像上受累视神经的增粗、不规则及异常强化改变容易观察识别(图 3c)。动眼神经自大脑脚内侧出脑,紧贴小脑幕缘前行,进入海绵窦外侧壁,再经眶上裂入眼眶,通过鼻睫神经与三叉神经之间形成交通。上睑下垂,眼球固定,是动眼神经损伤的主要症状。MRI 上可见脚间池内的动眼神经增粗、不规则(图 3c、5c),海绵窦外侧壁异常强化灶(图 3c)。展神经从延髓脑桥沟中部出脑,前行至颞骨岩尖部进入海绵窦,经眶上裂入眶。展神经损伤时可出现复视和眼球外展障碍。展神经近端侵犯时可见桥前池内外展神经的增粗、异常强化(图 9a),向远端侵犯,可见海绵窦或眼眶外侧壁的增粗结节或异常强化结节灶(图 9b)。舌咽、迷走和副神经侵犯时,可见颈静脉孔扩大,颅神经的异常增粗强化(图 7b、c)。滑车神经细小,正常脑池段滑车神经在 3D 序列中的显示率也非常低。当头颈部肿瘤广泛侵犯海绵窦时,滑车神经也会受累,出现上斜肌运动障碍。MR 上可见到海绵窦肿块影,但常难于区分病变的滑车神经。颅神经侵犯中,嗅神经侵犯非常少见,可能和他与其它颅神经间缺少交通支有关。

文献报道[18],MR 在发现肿瘤 PNS 的敏感性为 95%,但常发生假阳性。一些炎症、感染性疾病和良性肿瘤也会因血-神经屏障的破坏而出现与肿瘤 PNS 相似的 MR 影像学表现,因此,要注意鉴别诊断。病毒性神经炎、结节病、梅毒、莱姆病、组织细胞病、脑膜瘤扩散、白血病和淋巴瘤都能导致颅神经增粗和强化。双侧神经受累是这些非肿瘤性病变与肿瘤 PNS 相鉴别的较有价值的标准,肿瘤的 PNS 的典型表现为单侧受侵。还要注意神经孔和骨性腔隙内神经常被神经静脉丛包绕[1],不要把正常的神经静脉丛误认为增强肿瘤的神经侵犯。结合增强与平扫序列进行比较观察,以及上下层面连续观察有助于加以区别。患者出现神经受累的症状和体征时,要警惕肿瘤的 PNS,特别是皮肤的鳞状细胞癌、小唾液腺腺样囊性癌和促结缔组织生成性黑色素瘤这些具有嗜神经性生长特点的肿瘤[19],患者要定期进行头颈部影像学检查,争取在尚未出现颅神经症状前,

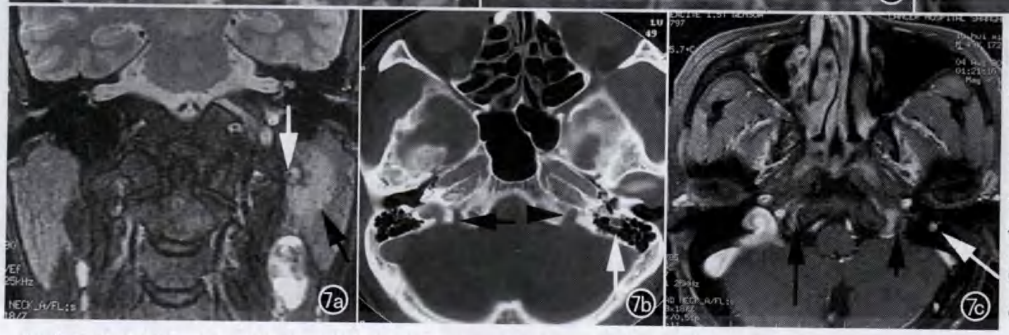

图 6 右腮腺癌伴右侧面神经及下颌神经侵犯。男,46 岁,右面瘫 3 年,右嘴角歪斜,右眼闭合不全,右侧颏纹消失,齿龈麻木。a) 增强脂肪抑制 T_1WI 右侧面神经干增粗强化(长箭),右侧膝状神经节强化(短箭),右侧腮腺区不均匀强化肿块影(黑箭); b) 冠状面 T_2WI 右侧面神经主干(乳突段)明显增粗(箭),向腮腺组织深入; c) 右侧岩大神经增粗(箭),左卵圆孔内三叉神经下颌支增粗强化(长箭)。 图 7 左腮腺低分化导管癌伴左侧面神经和舌咽-迷走-副神经侵犯。男,49 岁,左侧面瘫,饮水呛咳 1 年,近来声嘶,左声带固定,软腭触觉减退。a) 冠状面 T_2WI 左腮腺深叶肿块(黑箭),内侧见强化结节内小点状低信号影(白箭)(强化神经鞘膜和包裹的神经纤维); b) CT 横断面骨窗见面神经管扩大,内见软组织密度影(白箭)(增粗的乳突段面神经),左侧颈静脉孔明显扩大(黑箭头),右侧颈静脉孔正常(黑箭); c) 强化脂肪抑制 T_1WI,左侧舌咽、迷走和副神经复合体明显增粗不规则(黑短箭),右侧正常(黑长箭),左侧面神经管增粗,伴强化结节灶(白箭)。

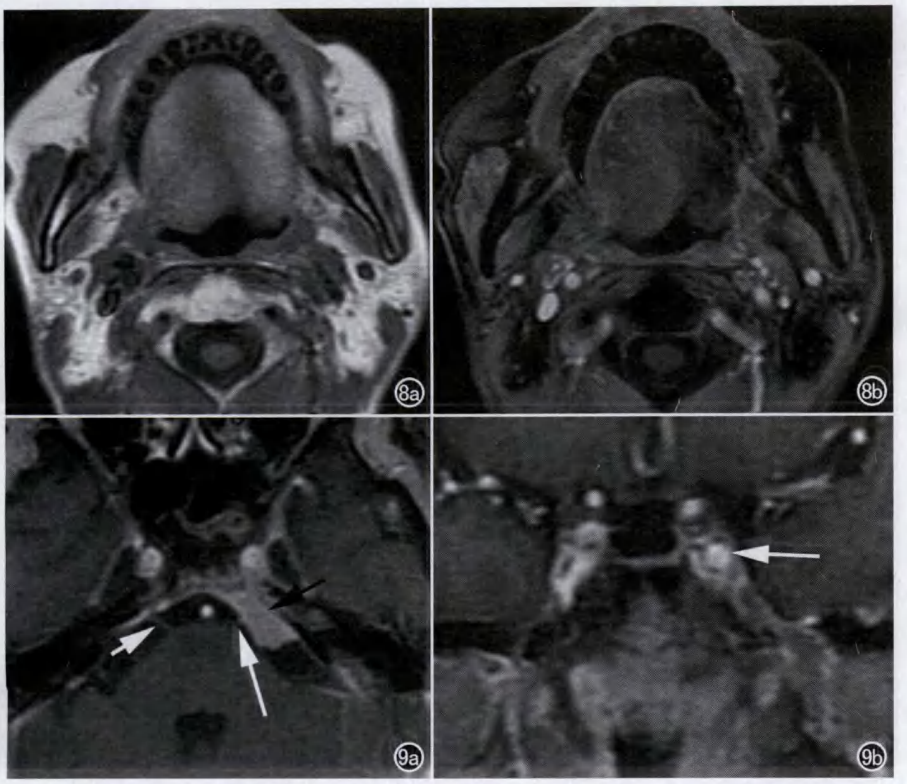

图 8 鼻咽癌伴左侧舌肌去神经性萎缩。男，50 岁，伸舌左偏，张口受限。a）横断 T_2WI 左侧舌肌明显萎缩，左侧舌肌信号较对侧增高（脂肪浸润）；b）增强脂肪抑制 T_1WI，左侧舌肌明显萎缩，左舌肌脂肪抑制后见低信号影（脂肪浸润）。 **图 9** 鼻咽癌伴左侧海绵窦、外展神经及下颌神经侵犯。男，56 岁，左眼复视，外展受限。a）增强横断面扫描，见左侧桥小脑角区强化肿块影（黑箭），累及左侧外展神经，外展神经根部强化，局部被软组织肿块影包裹（长白箭）。右侧外展神经（短白箭）正常；b）冠状面增强扫描见左侧海绵窦外侧壁上方强化结节灶（黑箭）（侵犯的外展神经），左侧卵圆孔可见增粗的三叉神经下颌支。

早期发现肿瘤的 PNS，早期治疗，改善预后。颅神经细小，走行复杂，常规 MR 扫描难于显示。在进行 MR 检查时，可以适当选择利于显示颅神经病变的薄层和 3D 成像方法，提高肿瘤沿颅神经侵犯的早期检出。此外，还要熟识颅神经的解剖和 PNS 的影像学表现，早期发现和准确评价肿瘤的 PNS。

参考文献：

[1] Gandhi D, Gujar S, Suresh K, et al. Magnetic Resonance Imaging of Perineural Spread of Head and Neck Malignancies[J]. Top Magn Reson Imaging, 2004, 15(2): 79-85.

[2] Ginsberg LE. MR Imaging of Perineural Tumor Spread[J]. Magn Reson Imaging Clin North Am, 2002, 10(3): 511-525.

[3] Mendenhall WM, Amdur RJ, Williams LS, et al. Carcinoma of the Skin of the Head and Neck with Perineural Invasion[J]. Head Neck, 2002, 24(1): 78-83.

[4] Parker GD, Harnsberger HR. Clinical-radiologic Issues in Perineural Tumor Spread of Malignant Diseases of the Extracranial Head and Neck[J]. Radiographics, 1991, 11(3): 383-399.

[5] Williams LS, Mancuso AA, Mendehall WM. Perineural Spread of Cutaneous Squamous and Basal Cell Carcinoma: CT and MR Detection and its Impact on Patient Management and Prognosis[J]. Int J Radiation Oncol Biol Physics, 2001, 49(4): 1061-1069.

[6] 汤钊猷. 现代肿瘤学[M]. 上海：上海医科大学出版社，1993. 586-610.

[7] 杨本涛，胡世民，王振常，等. 头颈部肿瘤沿翼腭窝神经周围扩散的 CT 研究（附 12 例报道）[J]. 放射学实践，2002, 17(1): 25-27.

[8] Schmalfuss IM, Tart RP, Mukherji S, et al. Perineural Tumor Spread Along the Auriculotemporal Nerve[J]. AJNR, 2002, 23(2): 303-311.

[9] Carter RL, Foster CS, Dinsdale EA, et al. Perineural Spread by Squamous Carcinomas of the Head and Neck: a Morphological Study Using Antiaxonal and Antimyelin Monoclonal Antibodies [J]. J Clin Pathol, 1983, 36(3): 269-275.

[10] Fowler BZ, Crocker RI, Johnstone PA. Perineural Spread of Cutaneous Malignancy to the Brain. A Review of the Literature and Five Patients Treated with Stereotactic Radiotherapy[J]. Cancer, 2005, 103(10): 2143-2153.

[11] Caldemeyer KS, Mathews VP, Righi PD, et al. Imaging Features and Clinical Significance of Perineural Spread or Extension of Head and Neck Tumors[J]. Radiographics, 1998, 18(1): 97-110.

[12] 程玉书，周正荣，彭卫军，等. 鼻咽癌翼腭窝侵犯的 MR 影像分析[J]. 放射学实践，2007, 22(12): 1272-1275.

[13] Saremi F, Helmy M, Farzin S, et al. MRI of Cranial Nerve Enhancement[J]. AJR, 2005, 185(6): 1487-1497.

[14] Russo CP, Smoker WR, Weissman JL. MR Appearance of Trigeminal and Hypoglossal Motor Denervation[J]. AJNR, 1997, 18(7): 1375-1383.

[15] Connor SE, Davitt SM. Masticator Space Masses and Pseudo Masses (Review)[J]. Clin Radiol, 2004, 59(3): 237-245.

[16] Fischbein NJ, Kaplan MJ, Jackler RK, et al. MR Imaging in Two Cases of Subacute Denervation Change in the Muscles of Facial Expression[J]. AJNR, 2001, 22(5): 880-884.

[17] 程玉书，周正荣，彭卫军. 腮腺原发良、恶性肿瘤 CT 表现的比较分析[J]. 中国癌症杂志，2007, 17(10): 807-812.

[18] Nemzek WR, Hechts S, Gandour-Edwards R, et al. Perineural Spread of Head and Neck Tumors: How Accurate is MR Imaging [J]. Am J Neuroradiol, 1998, 19(4): 701-706.

[19] Perniciaro C. Dermatopathologic Variants of Malignant Melanoma[J]. Mayo Clin Proc, 1997, 72(3): 273-279.

（收稿日期：2008-06-23 修回日期：2008-09-07）