福建省医学会第一届影像技术学术大会
2014年放射诊断质量控制会议
2014年6月28日，福州

腹部常规MRI检查推荐方案

一位放射科大夫的观点

杨正汉
卫生部北京医院放射科
北京大学第五临床医学院

1

腹部MRI的优势

- 高场MRI在国内迅速普及
- 技术逐渐成熟，新技术不断涌现
- 与CT相比，高场MRI在腹部凸显优势
  - 优越的软组织对比
  - 反映组织特征的能力
  - 类似的空间分辨力

2

软组织对比及血供变化-肝硬化小肝癌（CT与MRI比较）

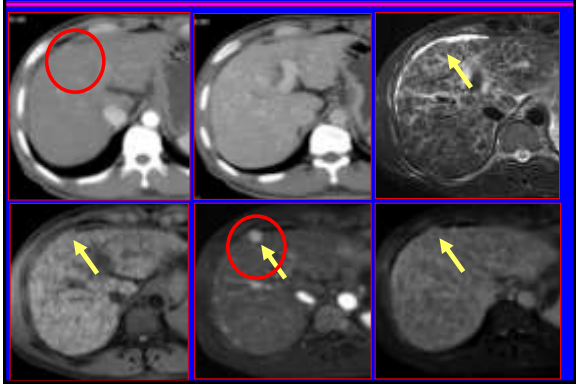

软组织对比及血供变化-肝硬化小肝癌（CT与MRI比较）

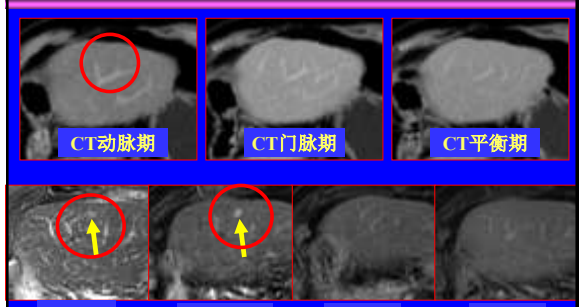

- 腹部脏器接受MRI检查越来越多
- 腹部脏器MRI检查及诊断的基本要求
  - 熟悉腹部各脏器的疾病谱及流行病学
  - 熟悉腹部各脏器的精细解剖
  - 熟悉各种影像手段的技术、方法、限度
  - 熟悉各种基本病理变化的影像学特征

5

腹部脏器影像诊断的基本流程

- 检出病变
- 定位诊断
- 定性诊断
  - 影像表现分析
  - 推测基本病理学变化
  - 推测疾病性质
- 程度判断（如肿瘤分期）或疗效评估

6

影像诊断信息从何而来？

- 规范的影像学检查技术
- 良好的检查技术是诊断质量的前提和根本保证
- 没有高质量的技术，就没有高质量的诊断
- MRI的技术难度较大
- 腹部MRI检查难度较大，问题较多
- 从腹部MRI检查质量可看出该科室的整体水平
- 诊断与技术密不可分
- 不懂MRI技术的医生不可能高水平
- 要做好MRI技术工作，技师应了解一些诊断知识

7

提要

- MRI检查者需要了解的腹部MRI诊断相关知识
  - 腹部不当MRI检查带来的诊断问题
  - 放射科医师想从MRI检查中得到哪些信息
- 腹部MRI检查的病人准备和训练
- 肝脏MRI检查
  - 肝脏的常规MRI检查序列选择及参数设置
  - 肝脏MRI检查推荐流程
- 腹部其他脏器的MRI检查

8

第一部分

扫描者需要知道的相关知识

9

一、腹部MRI检查存在的常见问题

- 序列缺少或选择不当
- 参数设置不当
- 线圈摆放（肝脏检查时线圈多为偏低）
- 呼吸控制
- 扫描范围不足
- 同一方位各序列层面一致性差
- 层厚太厚、间距太大
- 动态增强时相

10

不当MRI检查带来的问题

- 序列不全，诊断信息不足
- 较明显的伪影
- 信噪比不足
- 同方位各序列层面不一，相互比对带来困难
- 对比不良，漏诊疾病
- 组织特征难以评估，带来误诊

11

举例

- 女性，33岁
- 反复发作晨起晕厥3年
- 实验室检查
  - 胰岛素明显升高
  - 空腹血糖最低1.8mmol/L
- 2007年11月15日外院CT、MRI未见异常

12

1.5T MRI HASTE T2WI, 7mm/2.1mm

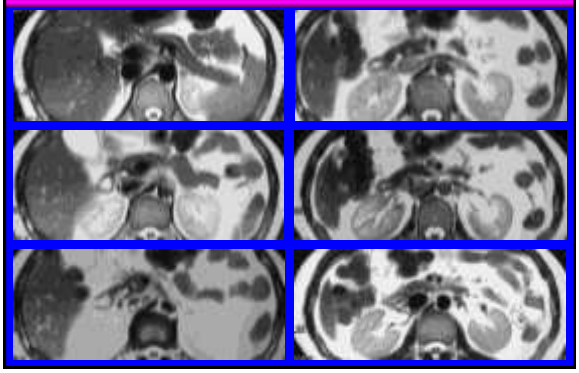

FLASH T1WI+FS, 7mm/2.1mm

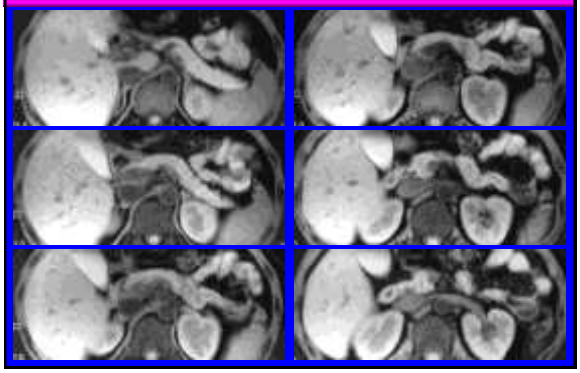

VIBE T1WI动态增强动脉期

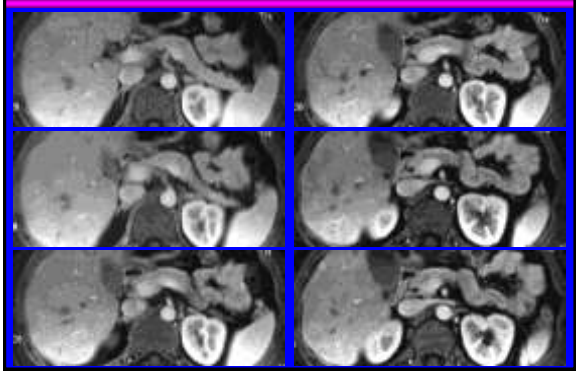

VIBE T1WI动态增强门脉期

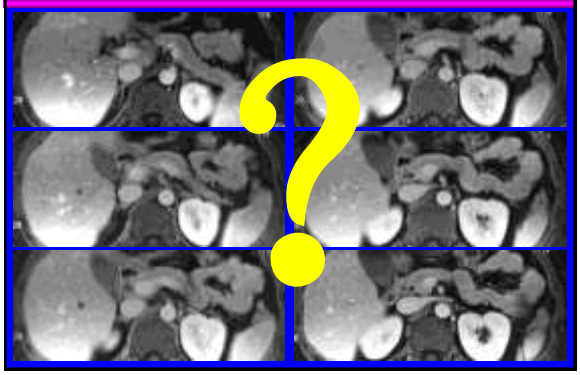

本院MRI检查

- 检查时间：2007年11月21日
- 检查设备：GE 1.5T MRI
- 检查方法：平扫及动态增强扫描
- MRI技术
  - 薄层扫描3mm/0.5mm，LAVA2mm
  - 多个序列（触发T2WI + 双回波 + 压脂T1WI + DWI + FIESTA + LAVA）
  - 动态增强双动脉期（15s、25s）

17

2007-11-21北京医院MRI

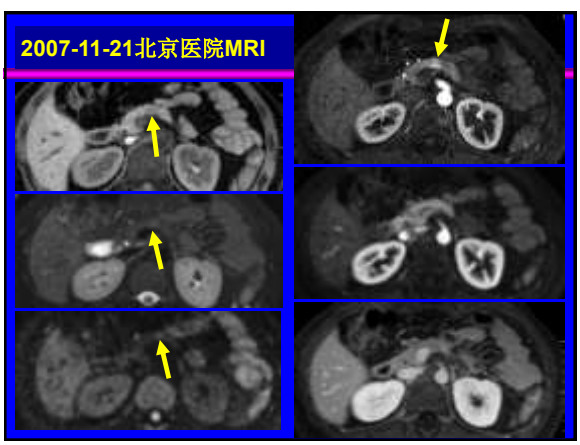

手术标本（胰岛素瘤）

19

二、在腹部脏器疾病诊断时影像医生想得到什么信息？（以肝脏局灶病变为例）

20

肝脏病变的基本病理变化

- 病变内部结构改变
  - 脂肪变性
  - 细胞密度
  - 离子变化
  - 假包膜
  - 瘢痕组织
  - 出血
- 血供改变
- 代谢改变
- 细胞功能改变
  - 肝细胞
  - 枯否细胞
- 胆管发育情况及其排泄功能

21

肝脏病变MRI的基本诊断方法

- 全面性原则
  - 局灶性病变本身
  - 其他组织及器官
  - 全身情况
- 细致性原则（八股文）
  - 部位、数目、大小、形态
  - 边界、信号、强化、周围情况

22 22

肝脏病变MRI诊断分析的重点

- 是否有肝硬化
- 是否实性病灶
- 是否密度/信号均匀
- 是否有明显坏死囊变
- 是否扩散受限
- 是否含脂
- 是否出血
- 是否有包膜
- 是否有纤维瘢痕
- 是否有特殊的信号模式
- 是否富动脉血供，强化模式
- 是否正常肝细胞
- 是否含有正常枯否细胞

23 23

1、是否有肝硬化

- 意义
  - 肝硬化---肝细胞癌
- 方法
  - 基本形态
  - 肝脏质地
  - 肝脏循环
  - 功能改变
- 注意
  - 影像学不一定能直接显示，需密切结合病史

24 24

肝硬化

- 肝脏质地改变
  - CT难以发现
  - MRI更敏感
    - 信号不均匀
    - RN或DN（T1WI高信号，T2WI低信号）
    - 网格状（或融合）纤维化（T2WI高信号，延时强化）
  - MRI技术要求
    - 高分辨力T2WI
    - 3D动态增强扫描

25 25

RN的CT、MRI表现

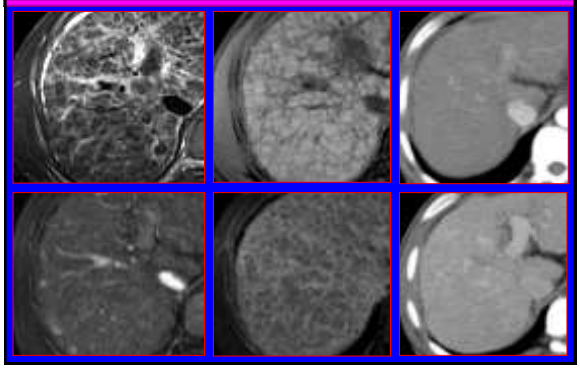

2、富水病变还是实性病变

- 意义
  - 实性病变多为恶性肿瘤（HCC/转移瘤）；少数为良性病变（FNH/肝细胞腺瘤/AML/炎性假瘤）
  - 富水病变绝大多数为良性病变（囊肿/血管瘤）
- 方法（技术重点1）
  - 常规T2WI
    - 呼吸触发高分辨T2WI为首选序列
    - 可区分大多数实性病变与富水病变
  - 重T2WI：区分含水较多的实性病变与真正富水病变

27 27

T2WI区分实性病变与富水病变

- 实性病变：信号多略高于肝脏，接近脾脏信号
- 富水病变：明显高信号，接近于胆汁和脑脊液

实性病变

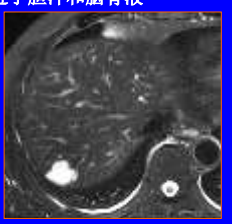

富水病变

28 28

重T2WI鉴别含水较多的实性病变与真正的富水病变

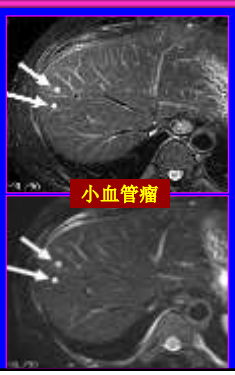

呼吸触发
TE=84ms

屏气
TE=152ms

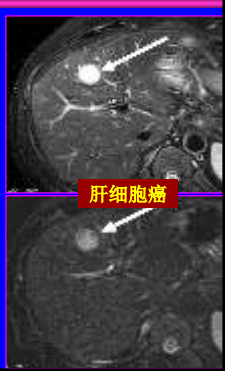

3、密度/信号是否均匀

- 意义（实性病灶）
  - FNH除瘢痕的其他区域密度或信号较均匀
  - 腺瘤如没有脂肪变性或出血，密度或信号较均匀
  - HCC和转移瘤常不均匀
- 判断
  - T2WI上病灶信号均匀度
  - 观察增强扫描后病灶的均匀度

30 30

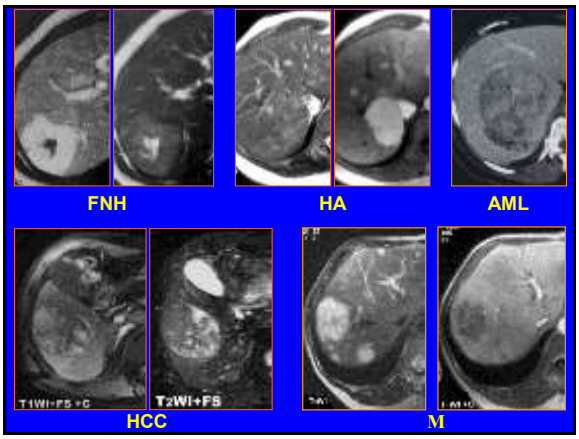

4、是否有明显的坏死囊变

- 意义（实性病灶）
  - FNH和肝细胞腺瘤一般不发生坏死囊变
  - 未经治疗的HCC可出现多灶的小坏死区，使病灶呈现不均匀密度/信号，但少有大面积的坏死囊变
  - 转移瘤易发生坏死、囊变
- 判断
  - 坏死区在T2WI上常呈明显高信号（凝固坏死除外）
  - 增强扫描不强化

32 32

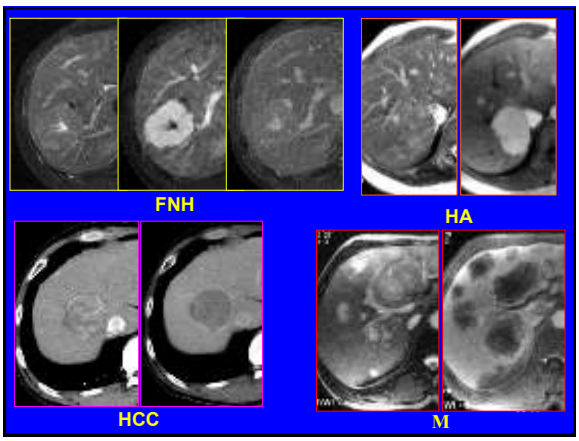

5、是否扩散受限（技术重点2）

- 意义
  - 实性部分
    - 反应细胞密度
    - 恶性肿块常为高信号
    - 良性病变常为等或略低信号
    - 需注意有例外
  - 坏死液
    - 反应液体内部有形成分及粘滞度
    - 脓液常为高信号
    - 肿瘤坏死液常为低信号
- 方法
  - SE-EPI DWI
  - 检出低b值+高b值，定性高b值（大于500s/mm^2）
  - ADC值测量

34 34

6、是否含脂及其类型（技术重点3）

- 弥漫脂肪变性（最常见）
  - 均匀性脂肪肝
  - 不均匀性脂肪肝
- 局灶性脂肪变性（常见）
  - HCC
  - 腺瘤
  - 局灶性脂肪肝
- 含脂肪组织
  - AML
  - 肝包膜下假性脂肪瘤
  - 脂肪瘤或肉瘤

35

7、是否有包膜表现

- 意义
  - 真包膜或假包膜（病理学才能区分）
  - HCC高危人群，严重提示HCC
  - 孤立性坏死结节
  - 肝细胞腺瘤（发生率高，但发病率低）
  - 其他病变少见
- 方法
  - 增强扫描延时期显示最好，延时强化（MRI优于CT）
  - T1WI、T2WI低信号
  - 如不能直接见包膜，则可在对比最好的层面观察病变与肝脏的界面
    - 光整—包膜
    - 不光整—无包膜

36 36

ACR LI-RADS V2013.1

包膜表现的判断标准及意义

- 判断标准
  - 门脉期或延迟期，病灶周边光滑的环状高强化
  - 厚于肝硬化结节周围的纤维化，或较后者明显
- 临床实践及意义
  - 可以真包膜或假包膜，影像学无法区分，需要组织学确认
  - 无论真假包膜都是HCC高危人群支持HCC的重要征象
  - 动脉期强化程度与其意义无关
  - 门静脉期或延迟期的强化程度与其意义无关
  - 延时期显示往往好于门静脉期
  - MPR有助于显示
  - 不能确定时，不要判断为包膜表现
  - 注意与病灶周围晕状强化鉴别

37 37

ACR LI-RADS V2013.1

包膜表现的判断标准及意义

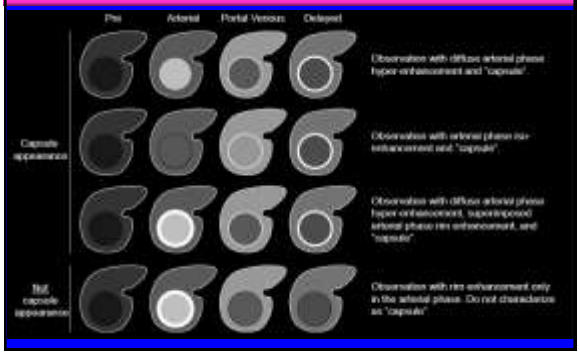

ACR LI-RADS V2013.1

包膜表现的判断标准及意义

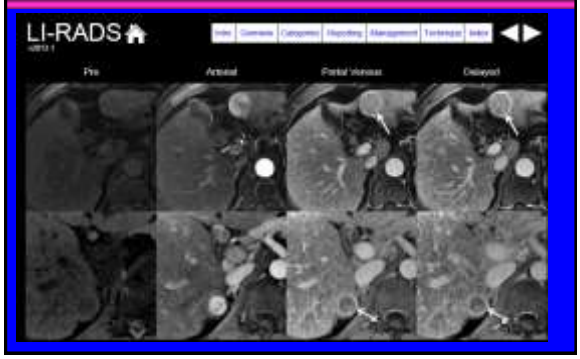

ACR LI-RADS V2013.1

包膜表现的判断标准及意义

40 40

- 肝细胞癌
  - 仅在平衡期可见包膜（延时强化）

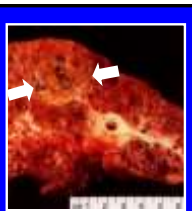

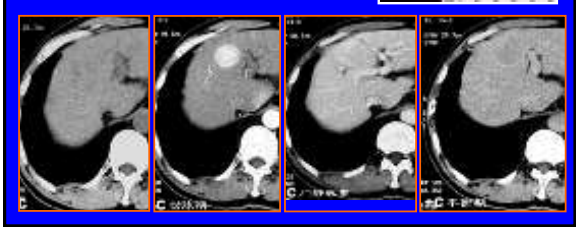

- 肝细胞腺瘤
  - 仅在平衡期见包膜（延时强化）

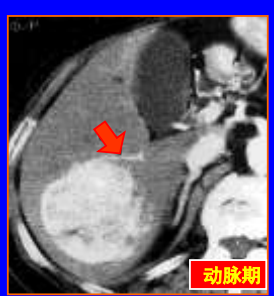

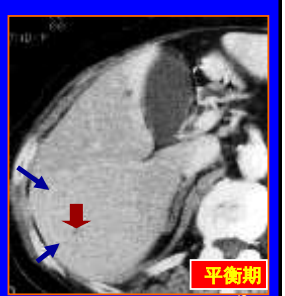

42 42

•肝细胞癌:假包膜如显示，在T1WI及T2WI上均为低信号

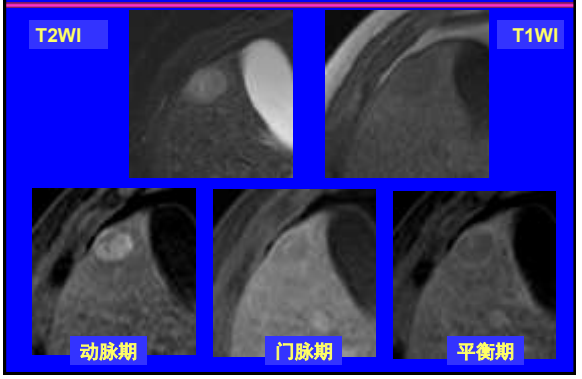

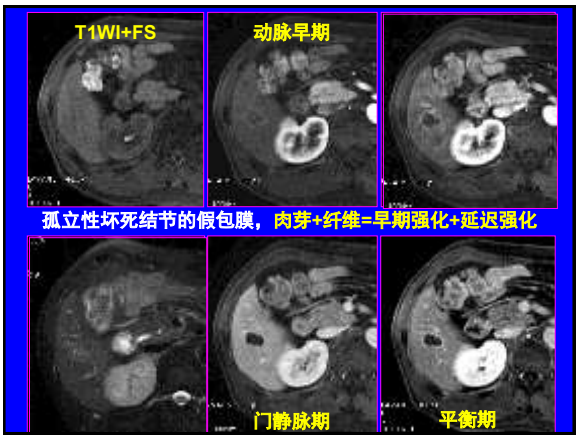

•肝细胞腺瘤与FNH的对照

- •包膜如果没有直接看到
- •观察病灶与周围肝组织界面（一般选动脉期）
- •光整----有包膜
- •不光整，毛糙，毛刷状----无包膜

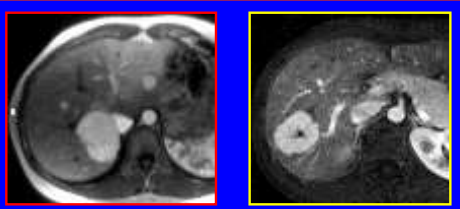

45 45

（小肝癌）假包膜的显示：CT与MRI对比

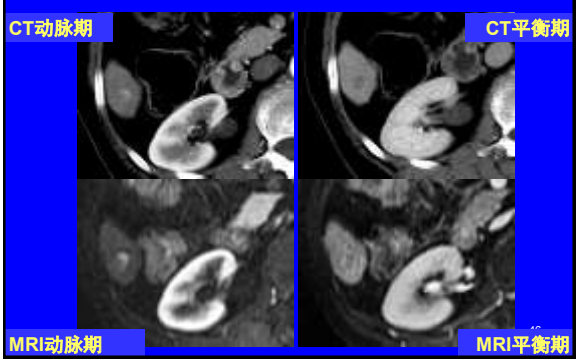

8、是否有出血

- 意义
  - 出血：肝细胞腺瘤、肝细胞癌
  - 其他病变较少自发出血
- 方法
  - 急性期：CT高密度
  - 亚急性及慢性期：MRI更好，T1WI高信号

47 47

•肝细胞腺瘤亚急性出血

- •MRI优于CT
- •T1WI上可见高信号

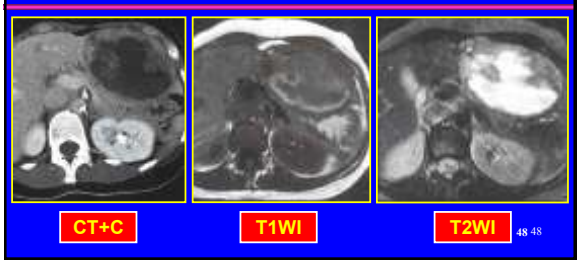

48 48

9、是否中心纤维瘢痕

- 意义
  - 常有：FNH、纤维板层HCC、血管瘤
  - 常没有：HCC、腺瘤、转移瘤
- 方法
  - T2WI（可高信号或低信号）
  - 增强扫描（可不强化或延时强化）

49 49

- 局灶性结节性增生（FNH）
  - 常有瘢痕
  - 瘢痕较小
  - T2WI高信号
  - 延时强化出现早（3-5分钟）

T_2WI　增强前　动脉期　平衡期

10、是否有特殊的信号模式

- 多数病灶T1WI低/等信号，T2WI等/高信号
- T2WI上呈现低信号的病灶
  - 肝细胞再生结节
  - 肝细胞不典型增生结节
  - 极少数HCC
  - 黑色素瘤转移
  - 凝固性坏死（孤立性坏死结节、HCC局部治疗后）
- T1WI上呈现高信号的病灶
  - 含脂
  - 出血
  - 肝细胞再生结节
  - 肝细胞不典型增生结节
  - 黑色素瘤转移瘤
  - 部分凝固性坏死

51 51

T1WI高信号的病灶

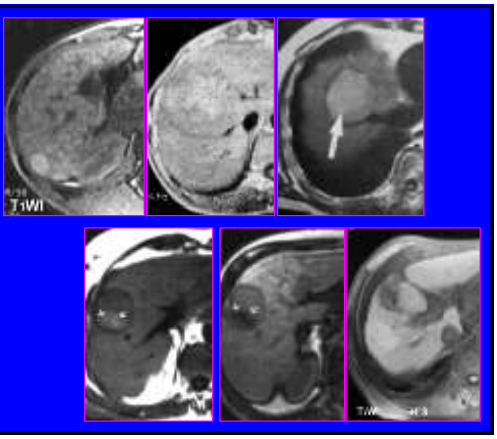

T2WI低信号的病灶

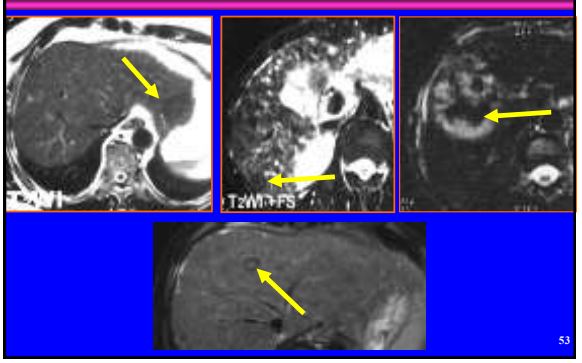

53

11、动态强化模式

- 意义
  - 快进快出：多数HCC、部分腺瘤、部分AML
  - 快进不快出：FNH、腺瘤、AML、血管瘤、肉芽肿
  - 乏血供：多数转移瘤
  - 无强化：坏死性肉芽肿
  - 延迟强化：胆管细胞癌
- 方法
  - 动态增强扫描（技术重点4）
    - CT/MRI动态增强扫描主要反映动脉血供改变
    - 反映门静脉血供变化的能力很差
    - 门脉期方出现的强化往往并非门脉血流造成的强化

54 54

第二部分

腹部MRI检查病人的准备和训练

55

腹部MRI检查对设备的基本要求

- 1.5 T以上高场MRI
- 多通道相控阵体部线圈
- 具有DWI序列
- 具有同反相位成像序列
- 具有三维动态增强扫描序列

56

腹部MRI检查的关键问题

- 良好的组织分辨力（对比度及组织特性）
  - 脉冲序列及成像参数的正确选择
  - 多序列、多技术结合
- 足够的空间分辨力
  - 较大的矩阵、较薄的层厚
- 减少运动伪影（制动）
  - 呼吸运动伪影----触发、导航及屏气
  - 血管搏动伪影----空间饱和及流动补偿
- 反映血供变化
  - 三维动态增强扫描

57

腹部MRI检查的准备和训练

- 非常重要
- 充分的准备和训练，检查已经成功了一大半
- 准备和训练
  - 禁食、禁水
  - 放松紧张心理
  - 呼吸训练
  - 线圈摆放

58

1、胃肠道准备

- 肝脏MRI无需特殊的胃肠道准备
- 检查当天清晨禁食禁水即可
- 无需口服胃肠道对比剂
- 不可饮水充盈胃肠道，否则T2WI容易产生伪影

59

2、病人准备—沟通减压

- 多数病人不同程度存在紧张情绪
- 紧张情绪不利于配合检查
  - 躁动
  - 不能较长时间屏气
  - 每次屏气状态存在差别
  - 呼吸不均匀
- 摆位过程中与病人充分交流，建议**接触**患者身体
- 让病人充分了解检查过程和注意事项
  - 呼吸和屏气
  - 噪声

60

3、病人体位及线圈的摆放

- 体位
  - 一般取仰卧位
  - 双手尽可能上举，自然放置于头部两侧
- 线圈摆放
  - 接受线圈中心与平剑突下端（肝脏上下径的中点）
  - 上下两片线圈对齐
  - 将线圈中心置于磁体中心

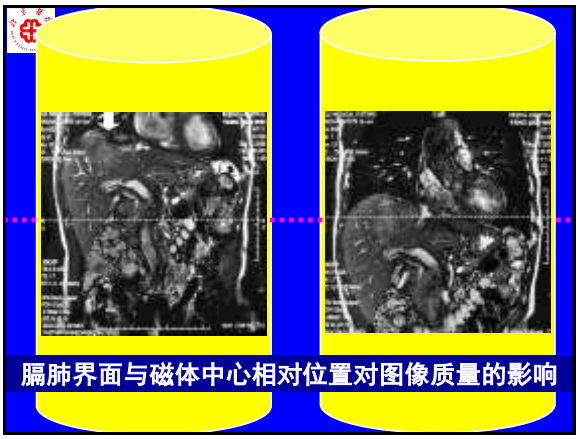

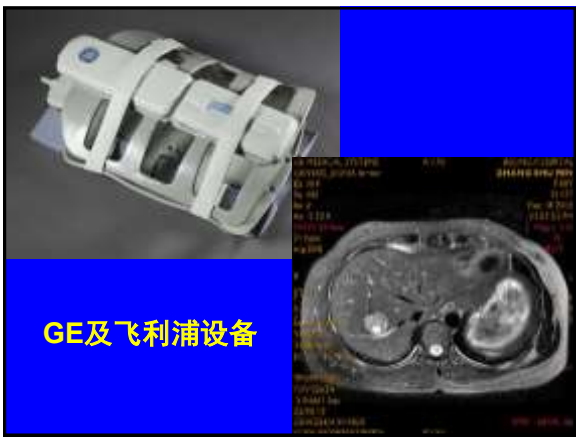

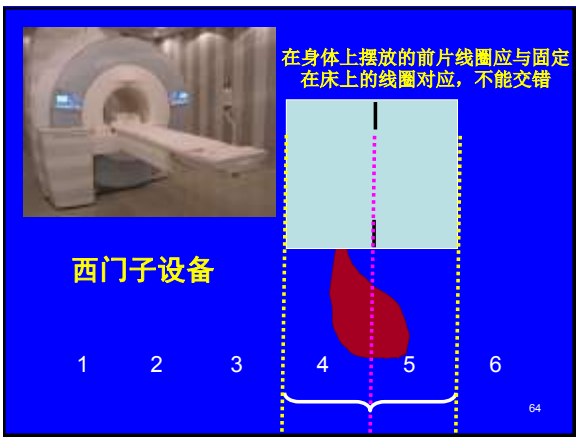

4、呼吸控制技术

- 目的
  - 减少或消除呼吸运动伪影
- 常用技术
  - 屏气
  - 呼吸触发
  - 导航回波
  - 呼吸补偿

导航技术的效率只有呼吸触发的2/3，不建议采用

常用的呼吸检测设备



常用的呼吸检测设备

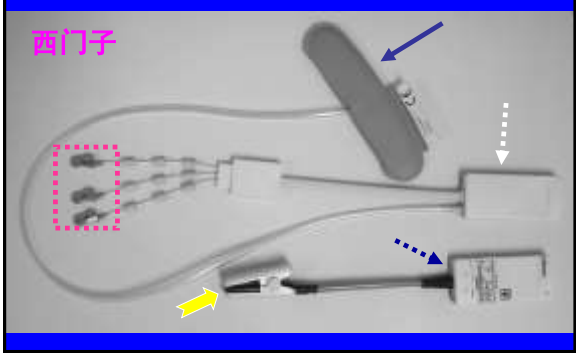

呼吸周期的呼吸波形改变

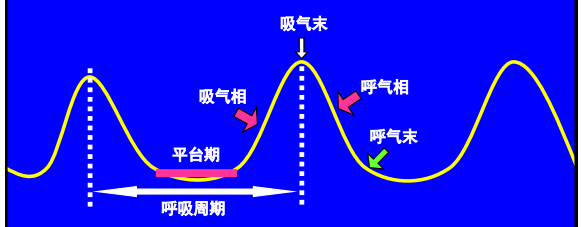

68

呼吸训练

- 呼吸训练是腹部MRI检查成败的关键
- 呼吸训练
  - 均匀呼吸
  - 屏气

69

呼吸训练----均匀呼吸

- 作用
  - 呼吸触发、导航回波、呼吸补偿都需要病人均匀呼吸
  - 否则产生明显运动伪影
- 训练
  - 无需专门训练病人均匀呼吸
  - 绝大多数病人平静呼吸状态即为均匀呼吸
  - 刻意控制呼吸反而造成呼吸不均匀
  - 只需要让病人放松紧张情绪
  - 嘱病人不要故意深呼吸，保持平静即可
  - 对于开始呼吸不均匀的病例，建议先扫描屏气序列

70

呼吸训练----屏气

- 作用
  - T1WI平扫、动态增强扫描及快速T2WI均需要屏气
  - 超快序列如Balance SSFP、SS-FSE等序列尽管没有明显呼吸运动伪影，也需屏气，以免错层
- 训练
  - 原则上选择最容易屏气的呼吸相（吸气末或呼气末）屏气
  - 最好选择呼气末屏气，以保持各序列层面基本一致
    - 与呼吸触发T2WI呼吸相一致
    - 每次呼气末膈肌位置比较稳定
    - 每次吸气末膈肌位置差别较大
    - 随呼吸运动肝脏不是单纯的上下移动，还伴有前后翻滚运动

71

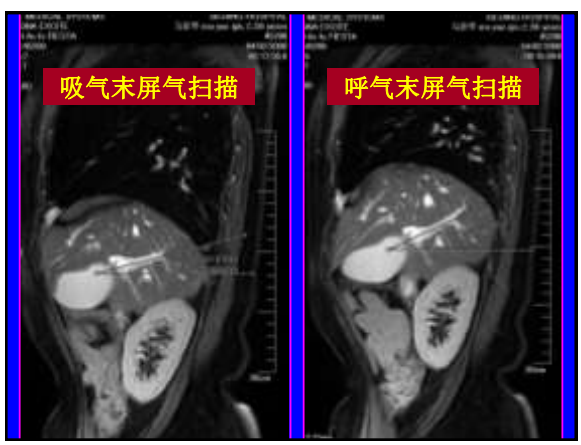

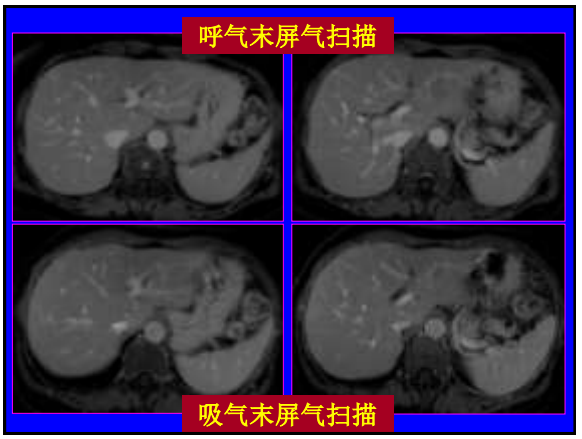

呼气末屏气示意图

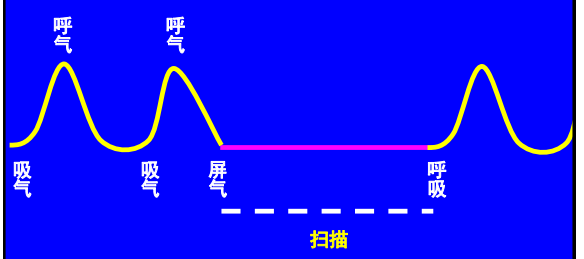

74

呼吸触发（前瞻性呼吸门控）技术

- 利用探测到的呼吸波进行触发
- 一般以呼气末为触发点（扫描开始点），开始进行MR信号采集
- 下一次吸气前停止采集（扫描停止点）
- MR信号采集时段发生于呼吸运动相对停止的平台期
- 明显减少呼吸运动伪影

75

GE设备呼吸触发技术示意图

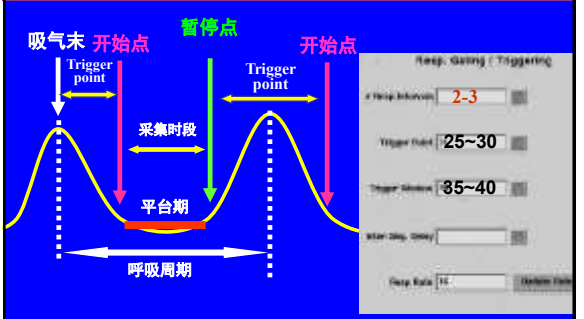

西门子设备呼吸触发技术示意图

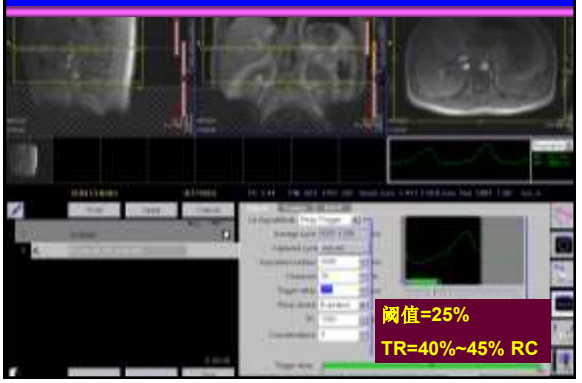

飞利浦设备呼吸触发技术示意图

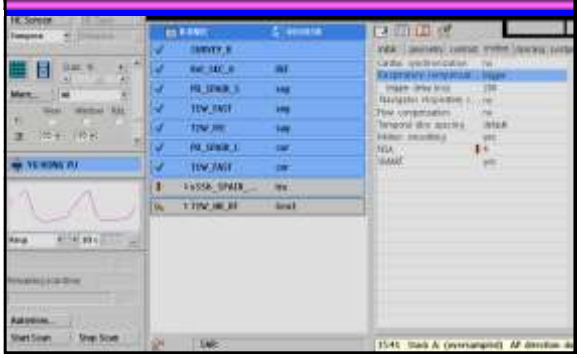

飞利浦设备呼吸触发技术示意图

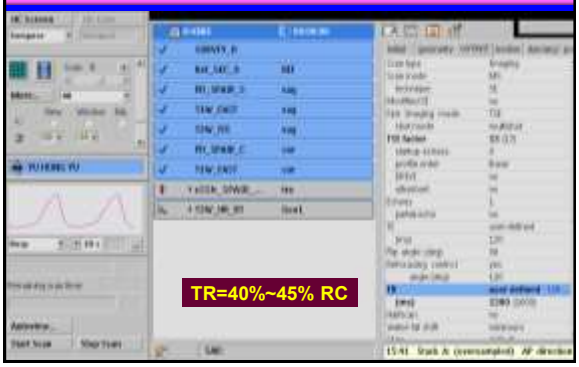

第三部分

肝脏MRI检查推荐方案

80

MRI技术在肝脏病变的应用

- T2WI
  - 更好的软组织分辨力
- 化学位移成像
  - 脂肪变性的探测更敏感
- DWI
  - 细胞密度改变
- 三维动态增强（LAVA / VIBE / THRIVE）
  - 对富血供病变更敏感
- 特异性对比剂
  - 肝细胞对比剂：肝细胞功能及胆管发育、排泄
  - 枯否细胞对比剂：枯否细胞数量及其功能
- SWI
  - 铁沉积及微出血
- MRS
  - 反映代谢变化
- T1ρ成像、弹力成像用于弥漫肝病，结节难以评估
- MRI分子靶向成像未能用于临床

81

与肝脏MRI有关的解剖生理特点

- 呼吸运动
- 心脏及血管搏动
- 正常肝组织T_1值450-500ms (1.5T)
- 正常肝组织T_2值40-50ms (1.5T)
- 肝脏生理性含脂
- 肝脏双重供血

82

1、肝脏T2WI的技术关键

- 提供基本对比，发现病变，初步定性
- 序列选择
  - 呼吸触发中等ETL（10-20）FSE + 压脂（首选）
    - ETL×ES ≈ 140~180ms （2×TE）
  - 屏气长ETL FSE + 压脂（呼吸不均匀但可屏气者）
  - 屏气SS-FSE + 压脂（呼吸不均匀又不能屏气者）

83

肝硬化RN多序列比较（矩阵288×224）

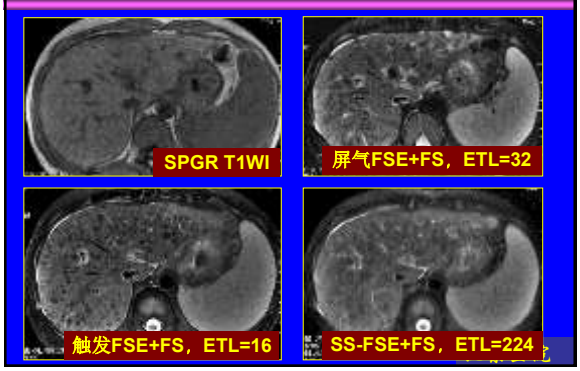

呼吸触发FSE T2WI序列病灶检出率最高

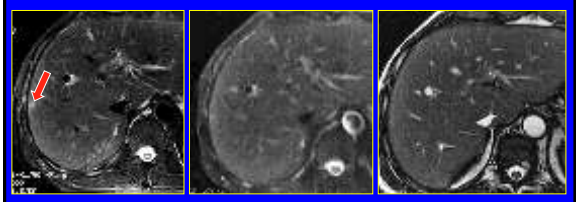

触发FSE+FS　屏气FSE+FS　FIESTA

手术证实的小肝细胞癌

85

肝脏T2WI的技术关键

- 肝脏T_2WI可选用螺旋桨TSE T2WI吗？
  - K空间笛卡尔轨迹+放射状轨迹
  - 回波链内采用笛卡尔轨迹
  - 回波链之间采用放射状轨迹
  - 对旋转运动造成的伪影矫正效果较好
  - 其他运动矫正效果差，腹部常有放射状伪影
  - 采用较长的回波链，组织对比较差
  - 不建议采用，应采用常规TSE/FSE

86

螺旋桨、刀锋、风车技术

- 螺旋桨技术（Propeller，GE公司）
- 刀锋技术（Blade，西门子公司）
- 风车技术（Multivane，飞利浦公司）

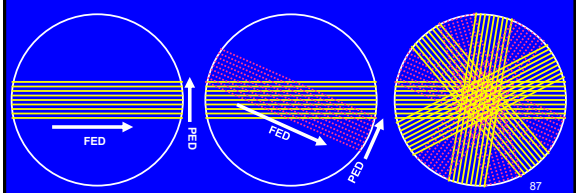

87

Propeller FSE（Blade TSE）T2WI

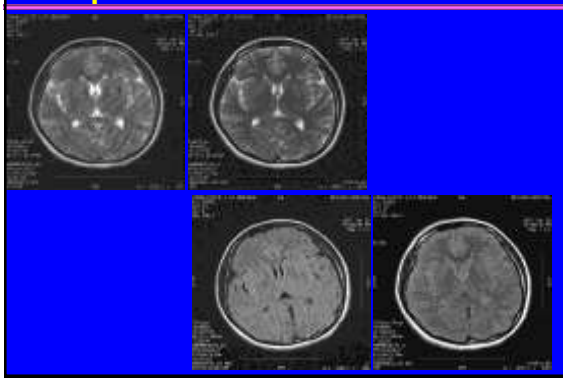

肝脏Blade与常规TSE T2WI的比较

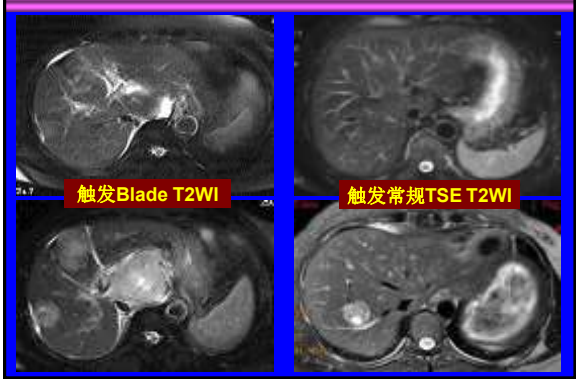

触发Blade T2WI　触发常规TSE T2WI

肝脏T2WI的技术关键

需常规施加脂肪抑制技术

- 增加对比
  - 肝脏生理性含脂
  - 慢性肝病常有脂肪变性
  - FSE类序列连续的180度脉冲增加了脂肪信号
  - 病灶与背景肝实质对比降低
  - 脂肪抑制可增加病灶与背景肝实质的对比
- 减少腹壁脂肪的运动伪影

- 脂肪抑制技术
  - 频率选择脂肪饱和法（高场机常规）

肝脏T2WI应常规施加脂肪抑制技术

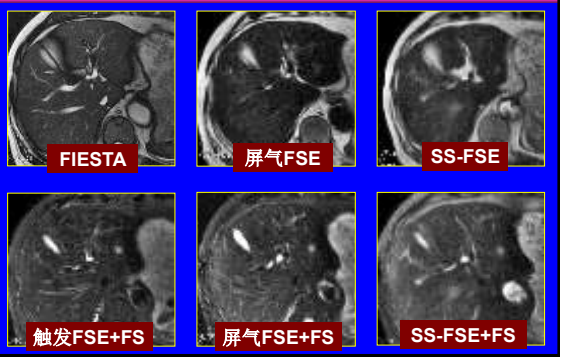

肝脏T2WI的技术关键

- 做了T_2WI+FS还需要扫不压脂T2WI吗？
  - 不需要，浪费时间
  - 脂肪抑制T2WI的对比优于不压脂
  - 压脂T2WI可能会漏诊一些含脂病变
  - 同反相位可弥补

92

肝脏T2WI的技术关键

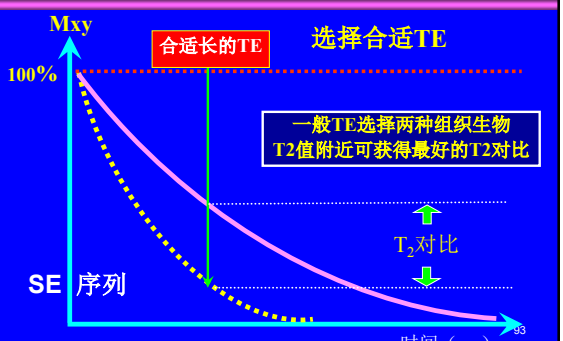

93

肝脏T2WI的技术关键

③ 选择合适TE

- 正常肝实质T2值50ms
- 肝脏实性病变的T2值55-115ms
- 越接近肝实质T2值的病灶越难检出
- FSE序列上组织的T2值延长约30%
- 理论最佳TE=60ms+60ms×30%=78ms
- 选择70-90ms的TE有利于实性病灶的检出
- 肝脏常规T2WI的TE应该为70-90ms
- 检出病灶后，为区分T2值较长的实性病灶与富水病灶（囊肿、血管瘤）可选择120-150ms的TE

94

常规选择中等权重（TE=70-90ms）

必要时加扫长TE屏气序列（TE=120-150ms）

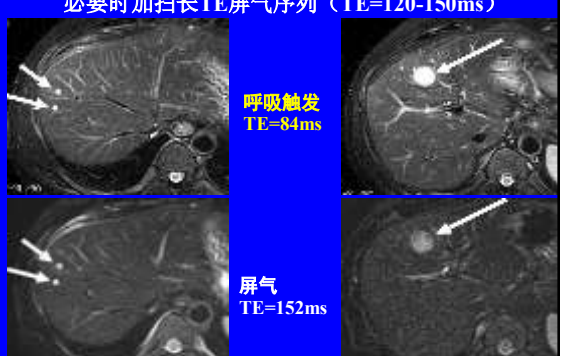

2、T1WI序列的选择

- 2DFSPGR / FLASH / FFE同反相位（首选）
- 呼吸补偿SE或呼吸触发快速梯度回波（不能很好屏气，但可均匀呼吸者）
- FIRM / Turbo FLASH / TFE（用于不能屏气又不能均匀呼吸者）

96

T1WI的选择常遇到的问题？

- 做了同反相位，还需要再做不压脂单回波T1WI吗？
  - 不需要，浪费时间
  - GRE单回波T1WI常采用同相位
  - 同反相位双回波中的同相位与单回波一样
- 有条件的设备是否应该常规采用3D同反相位？
  - 最好常规采用2D同反相位，2D对比优于3D
  - 2D更利于与别的序列（T2WI、DWI）比对
  - 疑有小区域异常含脂时再局部加扫3D
- 需要加扫GRE单回波脂肪抑制T1WI吗
  - 只做平扫时应加扫脂肪抑制单回波T1WI

97

FSPGR 双回波化学位移成像

脂肪中氢质子与水分子中的氢质子的进动频率相差3.5PPM
3.27 PPM : 210 Hz

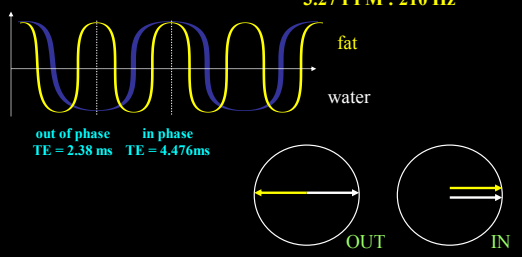

Case 1：男性，53岁。查体发现左肝肿块。

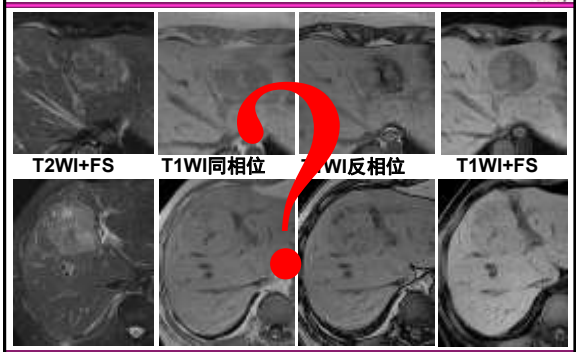

Case 2：男性，47岁。查体发现右肝肿块。

99

同反相位T1WI

- 提供基本对比（T1WI）
- 判断有无脂肪肝
- 检测病灶内是否含脂及其类型
- 腹部检查必备序列
- 原则上先采集反相位，后采集同相位

100

反相位产生的效应

HCC脂肪变性

- 同相位是标准的T1WI，反相位T1WI的效应如下：
  - 水脂混合组织的信号明显减低，程度大于脂肪抑制
  - 脂肪组织几乎不受影响（水分太少）
  - 勾边现象，脏器边界更为清晰

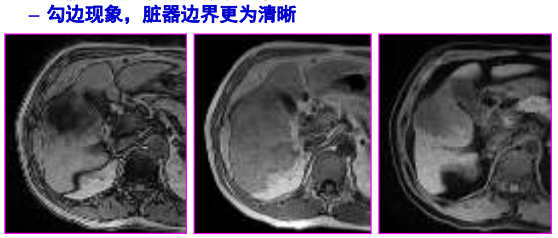

T1WI反相位　T1WI同相位　T1WI＋FS

101

肝脏常见含脂病变

- 弥漫脂肪变性（最常见）
  - 均匀性脂肪肝
  - 不均匀性脂肪肝
- 局灶性脂肪变性（常见）
  - HCC
  - 腺瘤
  - 局灶性脂肪肝
- 含脂肪组织
  - AML
  - 包膜下假性脂肪瘤
  - 脂肪瘤或肉瘤

102

不同含脂状况的CT、MRI表现

- 都是甘油三酯成分
- 脂肪组织（脂肪细胞组成的大小不一组织块）
  - CT值负40～负120HU（消除部分容积效应）
  - 同相位高信号，反相位中心高信号，周边环状低信号
  - T1WI脂肪抑制后，信号明显减低
- 脂肪变性（非脂肪细胞异常含有甘油三酯）
  - CT轻度低密度～负25
  - 同相位等或略高信号，反相位相应区域信号衰减
  - T1WI脂肪抑制后，中重度脂肪变性信号减低
- 含液态脂肪的囊腔（甘油三酯从细胞中析出）
  - CT密度均匀，密度更低，CT值负95HU～负160HU
  - 同一囊内如有其他液体，呈现液平面
  - 囊壁破裂，油滴溢出
  - MRI信号，与脂肪组织相似

103

不同含脂状况的CT、MRI表现

- 脂肪组织（由脂肪细胞构成的大小不一组织块）
  - CT值负40～负120HU（消除部分容积效应）
  - 同相位高信号，反相位中心高信号，周边环状低信号
  - T1WI脂肪抑制后，信号明显减低

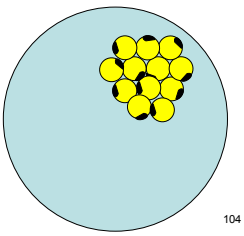

104

含脂肪组织

•肝脏AML

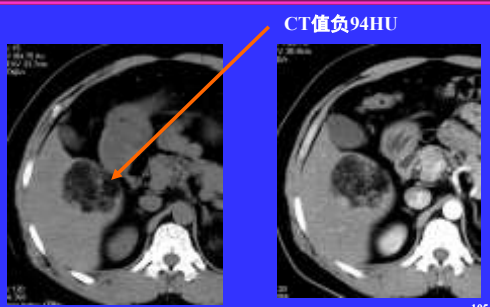

105

含脂肪组织

•肝脏AML

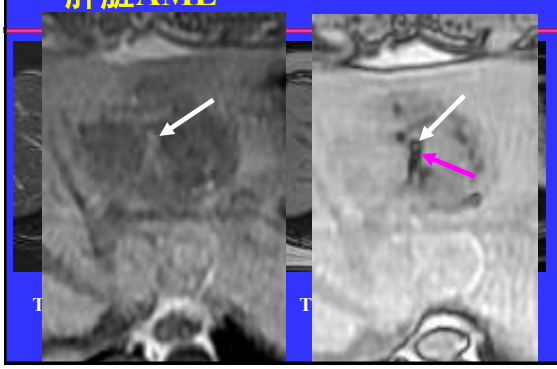

不同含脂状况的CT、MRI表现

- 脂肪变性（非脂肪细胞胞浆内异常甘油三酯沉积）
  - CT轻度低密度～负25（偶尔非常严重者，CT值可更低）
  - 同相位等或略高信号，反相位相应区域信号衰减

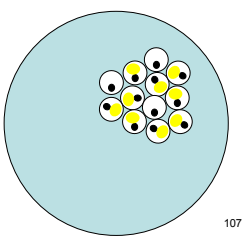

107

脂肪变性

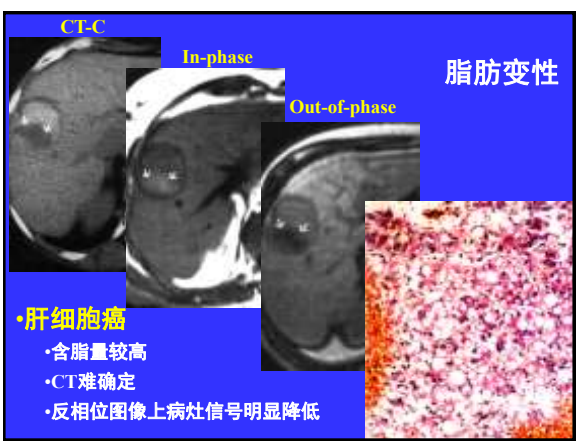

•肝细胞癌
- •含脂量较高
- •CT难确定
- •反相位图像上病灶信号明显降低

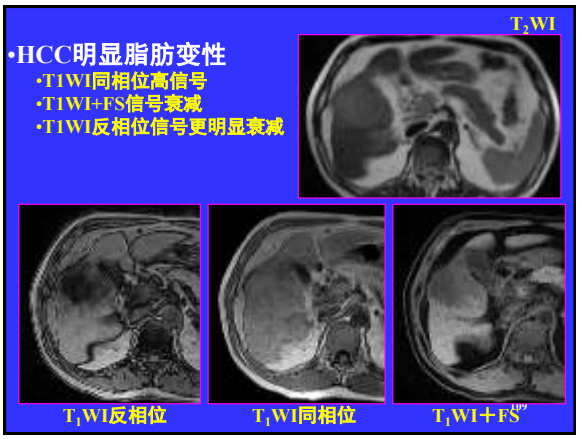

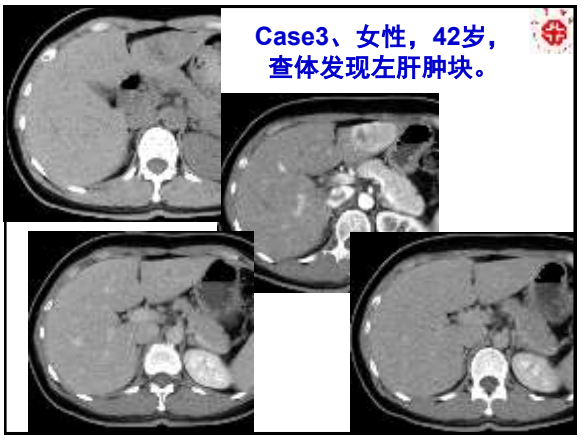

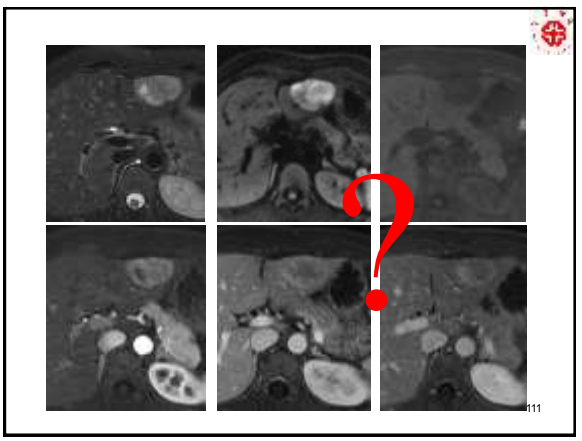

同反相位的表现

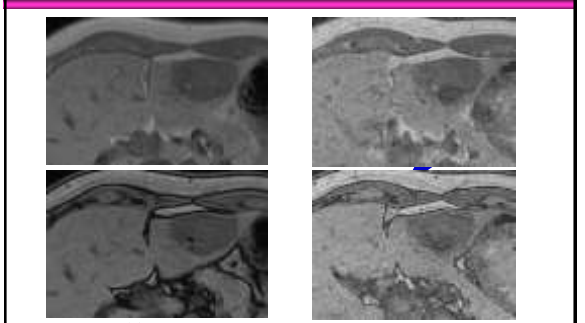

288×170，6mm　　320×288，3mm

放射科 PK 病理科

- 放射科：肝左外叶富血供实性肿块，内含小块脂肪组织，考虑血管平滑肌脂肪瘤
- 肝胆科：手术切除左肝肿块
- 病理科：HE染色，考虑透明细胞型HCC

放射科 PK 病理科

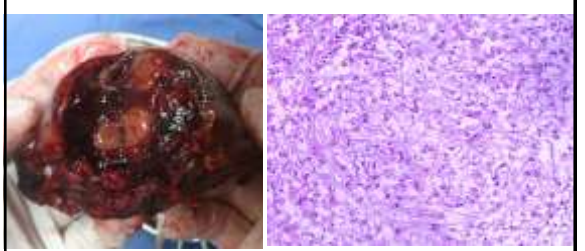

大体标本　　HE

放射科 PK 病理科

- 放射科：血管平滑肌脂肪瘤
- 肝胆科：手术切除左肝肿块
- 病理科：HE染色，考虑透明细胞型HCC
- 放射科：血管平滑肌脂肪瘤
- 病理科：免疫组化，上皮样血管平滑肌脂肪瘤

115

放射科PK病理科

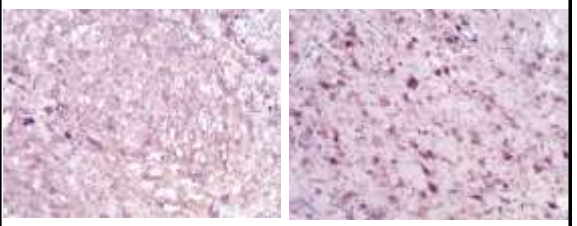

SMA ++　　HMB45 ++

116

关于脂肪组织与脂肪变性的几点误区

- 细胞内脂质还是细胞外脂质？
  - 都是细胞内脂质
  - 脂肪变性：脂滴在非脂肪细胞胞浆内
  - 成熟脂肪：脂滴充满脂肪细胞
- 与同相位相比，反相位信号衰减的是脂肪变性？
  - 脂肪变性呈现信号明显衰减
  - 小脂肪块也可整体信号明显衰减
- 脂肪抑制后，信号明显衰减的成熟脂肪？
  - 成熟脂肪压脂后明显衰减
  - 明显的脂肪变性，压脂后也可明显衰减

117

如何在同反相位上判断含脂类型

- 注意
  - 同反相位主要反映体素内是否水脂混合
  - 空间分辨力（体素大小）会影响判断结果
    - 层厚
    - FOV
    - 矩阵
  - 2D毁损GRE同反相位序列
    - 层厚6～8mm
    - FOV 320×320~380×380
    - 矩阵256×160~288×180
    - 体素6mm×2.2mm×1.4mm

118

为什么脂肪组织与脂肪变性反相位表现不同

- 同反相位主要反映体素内是否水脂混合
- 脂肪变性本身就是水脂混合
  - 反相位信号衰减
- 大块脂肪组织中心区
  - 体素为纯脂肪
  - 反相位信号衰减不明显
- 大块脂肪组织边缘部
  - 体素内为纯脂肪与其他组织（水）混合
  - 反相位信号衰减
- 小块脂肪
  - 体素内为纯脂肪与其他组织（水）混合
  - 反相位信号衰减

119

体素内容积效应

体素大小
6mm×2mm×1.6mm

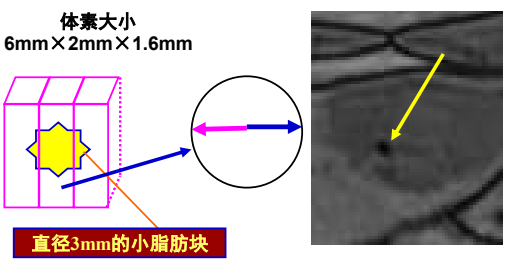

当像素较大，而脂肪块很小时，病灶中心的像素也为水脂混合，反相位信号衰减很明显

120

当体素明显缩小

体素大小
2.5mm×1mm×1mm

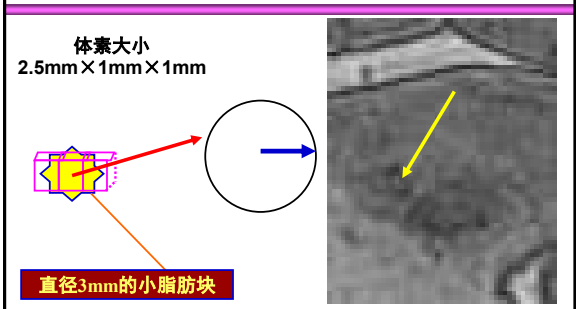

当像素明显缩小时（小于小脂肪块），病灶中心的像素为纯脂肪，反相位信号衰减不明显

121

肝同反相位T1WI的关键技术问题

- 回波时间的准确性（可接受范围）
  - 1.5T：反相位2.1~2.5ms，同相位4.2~5.0ms
  - 3.0T：反相位1.1~1.3ms，同相位2.2~2.6ms
  - 部分3.0T：同相位2.2~2.6，反相位5.3~5.6ms
- 空间分辨力
  - 该技术反应一个体素内是否水值混合，是则信号减低
  - 空间分辨力（体素大小）将影响含脂类型的判断
  - 2D常规同反相位发现和可疑小范围含脂时应加扫3D或2D薄层高分辨同反相位
- 其他参数的统一
  - 除TE以外的其他扫描参数保持一致
  - 特别是采集带宽，将影响信号测量
  - 拍片时同反相位应保持窗宽、窗位一致

122

不同场强同反相位的准确TE

场强	TE						
	In	Out	In	Out	In	Out	In
3.0T	0	1.19	2.38	3.57	4.76	5.95	7.14
1.5T	0	2.38	4.76	7.14	9.52	11.9	
1.0T	0	3.57	7.14	10.71	14.28		
0.5T	0	7.14	14.28	21.42			

准确的算法：（3.27ppm，140Hz/T，37摄氏度）

同反相位TE及采集带宽的设置（西门子）

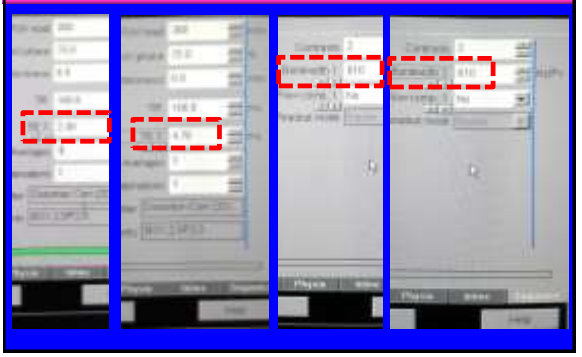

如何在同反相位上判断含脂类型

- 判断
  - 反相位上较大片的信号衰减，提示脂肪变性
  - 同相位较大片高信号区域，反相位该区域仅周边衰减，提示大块脂肪组织
  - 同相位小点状高信号，反相位明显衰减
    - 小块脂肪
    - 小灶脂肪变性
  - 含脂区域很小时，局部加扫薄层高分辨同反相位

125

反相位信号大片衰减，确认脂肪变性

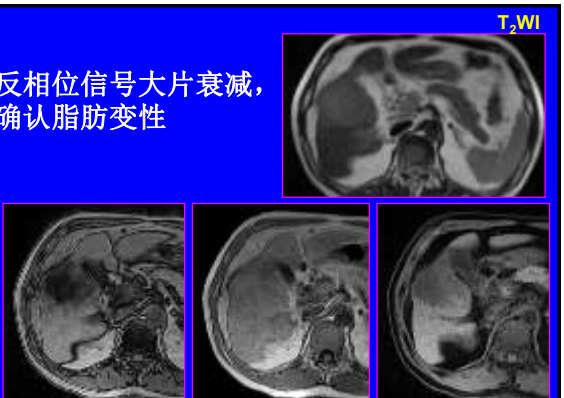

126

•肝脏AML

含脂肪组织

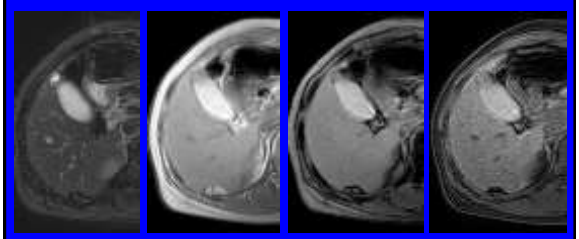

T2WI+FS 低信号 | T1WI同相位 高信号 | T1WI反相位 中心高信号 周边低信号 | T1WI+FS 低信号

127

小脂肪块的同反相位的表现

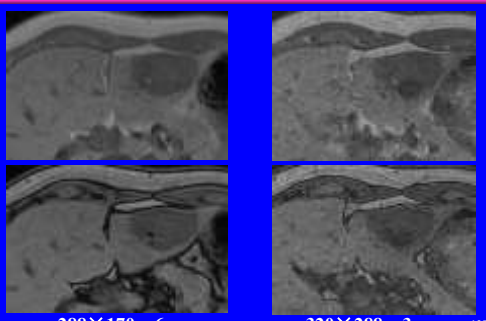

288×170，6mm　　320×288，3mm

128 28

3、DWI在肝脏的应用

- 肿瘤的早期检出 + + + + +
- 病变的诊断与鉴别诊断 + + +
- 肿瘤疗效早期评估 + +
- 肝纤维化、肝硬化的分级 +

129

DWI用于肝局灶性病变的检出

- 原理1（低b值，100~150）
  - T2WI：肝内血管高信号，小病灶也高信号，易漏诊
  - 小b值DWI：肝内血管低信号，小病灶高信号，被检出
  - 缺乏扩散对比，只能检出T2WI能看到但无法辨识的小病灶
  - 可能漏诊扩散受限但不富水的病灶
- 原理2（高b值，600~1000）
  - 病灶内总水分不增加，T2WI上信号增加不明显
  - 病灶血供改变不明显，DCE难以发现病变
  - 病灶如果扩散受限，DWI上呈高信号
  - 可能漏诊扩散受限不明显的病灶
- 高低b值配合可提高检出率

130

低b值DWI帮助小血管瘤的检出

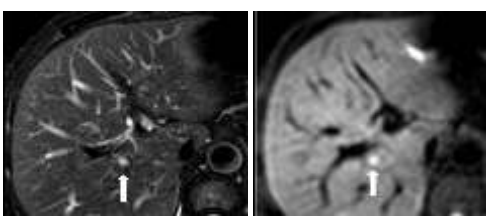

T2WI　　B=100

131

低b值DWI难以反应扩散受限（转移瘤）

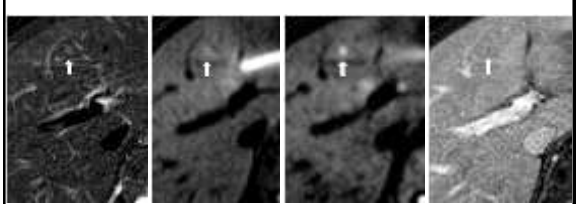

T2WI　　b=100　　b=600　　DCE门脉期

132

高b值DWI检出扩散受限的微小HCC

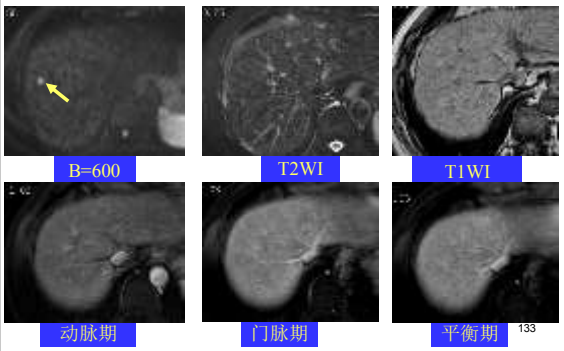

133

高b值DWI漏诊扩散受限不明显的病灶

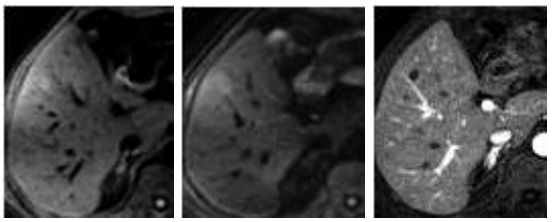

b=100　　b=600　　DCE动脉期

134

DWI用于肝局灶性病变的定性

- 原理
  - 从扩散受限程度反应组织结构
  - 主要依靠高b值DWI，低b值DWI意义不大
  - 坏死、囊变，扩散受限不明显
  - 细胞密度越大，扩散受限越明显
  - 液体越粘稠，内所含细胞越多，扩散受限越明显
- 两种基本方法
  - 肉眼观察
  - ADC值测量分析

135

肉眼观察高b值DWI

- 病变扩散受限越明显，DWI上信号越高
- 高b值DWI上呈高信号的病灶都是恶性？

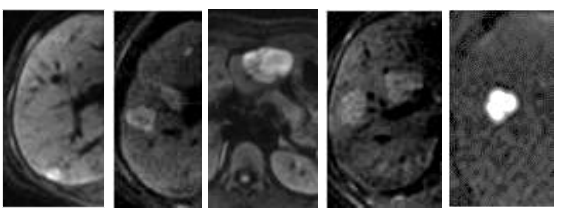

囊肿　HCC　AML　FNH　血管瘤

136

肉眼观察DWI定性诊断基本方法

- 良性
  - b=0或T2WI高或明显高信号
  - 高b值DWI信号明显减低，相对肝可呈高、等、低
  - ADC图高信号
- 恶性
  - b=0或T2WI略高信号
  - 高b值DWI信号较明显高信号
  - ADC图低信号
- 不符合上述表现，则判断为性质待定

137

良性病灶的DWI表现（富水病变）

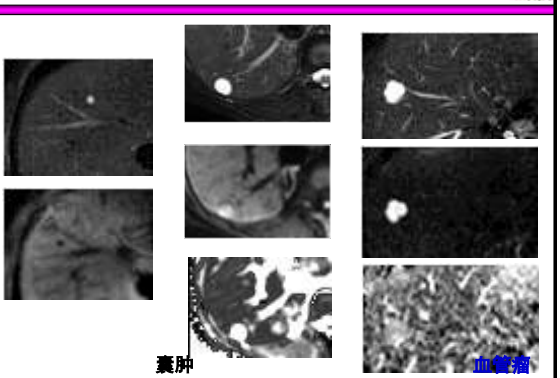

良性病灶的DWI表现（实性病变）

AML

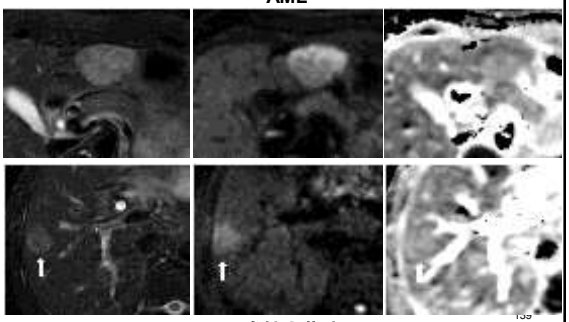

炎性肉芽肿

恶性病灶的DWI表现

肝转移瘤

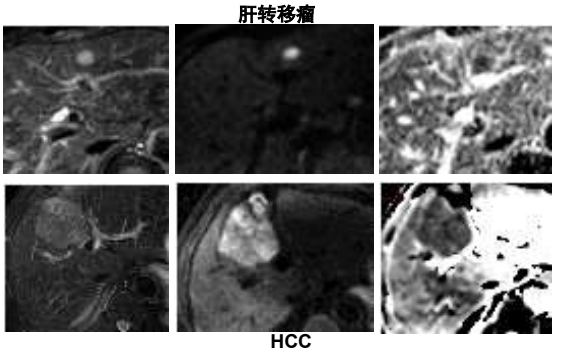

HCC

肝局灶性病变DWI的作用

- DWI对于肝局灶病变的检出和定性能力均优于T2WI
- DWI可提高DCE对恶性小病灶的检出能力
- DWI应作为肝脏MRI检查常规序列

141

肝DWI b值及其他技术问题

- 1.5T 肝脏DWI建议的3个b值
  - 0：T2WI本底信号
  - 低b值：150，去除血管内血液高信号
  - 高b值：600-800，产生扩散对比
- 3.0T 肝脏DWI建议的3个b值
  - 0：T2WI本底信号
  - 低b值：150，去除血管内血液高信号
  - 高b值：800-1000，产生扩散对比
- 其他技术问题
  - 尽可能采用呼吸触发或多次屏气，少用自由呼吸
  - 层厚及层间距与横断面T2WI及同反相位保持一致
  - b值一旦确定，不要随意改动
  - 每个病人都应该重建出ADC图

142

4、其他常用平扫序列

- SS-FSE / HASTE
  - 用于冠状面定位扫描，尤其是3.0T
- Balance SSFP
  - 用于冠状面定位扫描（1.5T）
  - 观察脉管

143

Balance SSFP

- 商业名称
  - FIESTA
  - True FISP
  - B-FFE / B-TFE
- 优点
  - 没有明显运动伪影
  - 信噪比良好
  - 清晰显示脉管系统
- 缺点
  - 软组织对比极差

144

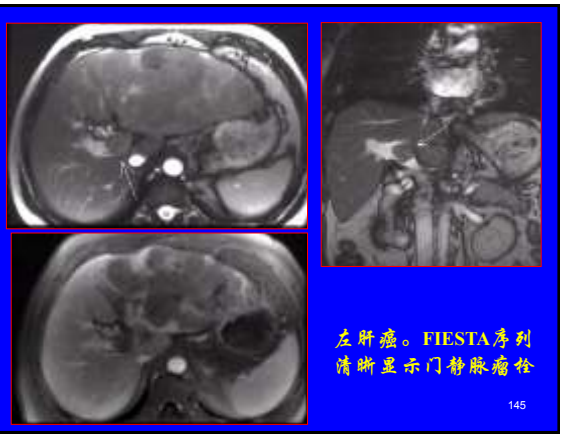

左肝癌。FIESTA序列清晰显示门静脉癌栓

145

Balance SSFP序列的软组织对比极差

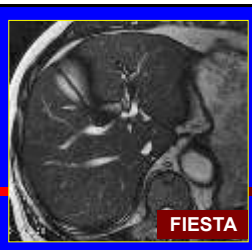

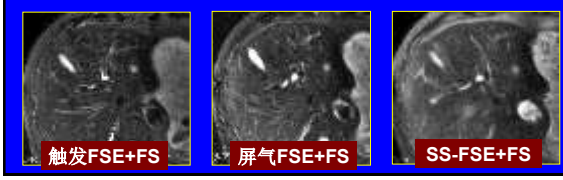

5、肝脏动态增强扫描

- 对比剂
  - 钆对比剂
  - 标准剂量0.1mmol/Kg
  - 标准剂量0.2ml/kg
  - 3.0T采用标准剂量即可
  - 1.5T建议采用1.5-2倍剂量
    - 0.15～0.2mmol/kg
    - 0.3～0.4ml/kg
  - 2～3 ml/s
  - 高压注射器或手推
- 序列
  - GE: LAVA
  - 西门子：VIBE
  - 飞利浦：THRIVE

147

肝DCE空间分辨、扫描时间问题

- 层厚3-5mm，负1.5~负2.5mm间距（内插）
- 矩阵不小于256×160
- 覆盖全肝
- 每个容积扫描时间最好控制在10秒以内

148

动态增强扫描时刻

- 增强前扫描一次
- 动脉期
  - 常规采用双动脉期（9～11秒×2）
    - 15~20秒开始连扫2个时相
    - 40周岁以下女性15秒开始
    - 每增加10岁延后1秒
    - 男性比同龄女性延后1秒
  - 循环异常者采用透视触发，肺动脉显影后7-10秒
- 门静脉期
  - 50～60秒
- 平衡期
  - 3分钟
- 可能需要延迟到6～8分钟，甚至10分钟以上

149

动脉期相的判断标准

- 过早
  - 动脉强化不明显
  - 脾脏及肾皮质未强化或仅有轻微强化
- 动脉早期
  - 肝动脉明显强化，门静脉轻微强化或无强化
  - 肝实质及肝静脉无强化，
  - 脾脏“花斑样”轻度强化，肾皮质较明显强化
- 动脉晚期
  - 门静脉有较明显强化
  - 肝实质轻度强化，肝静脉无强化
  - 脾脏“花斑样”明显强化，肾皮质明显强化
- 过迟
  - 肝静脉强化，肝实质明显强化

150

LI-RADS V2013.1

ACR推荐动态增强动脉晚期

双动脉期的意义

- 多数富血供病灶在动脉中晚期显示清楚
- 少数病灶在动脉早期显示清楚
- 双动脉期可以明显提高动脉中晚期的成功率
- 我们的多中心研究结果显示
  - 单动脉期扫描66%获得标准动脉中晚期
  - 双动脉期扫描90%获得标准动脉中晚期

153

肝硬化小肝癌双动脉期增强

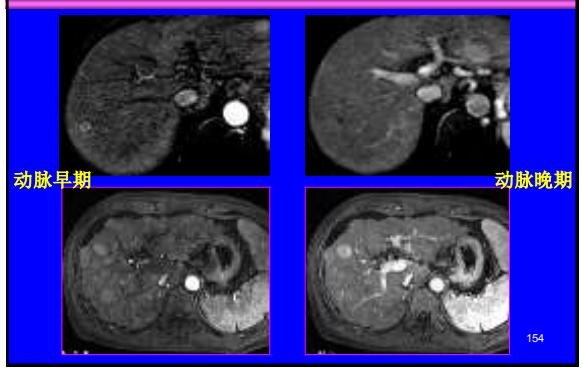

154

ACR LI-RADS V2013.1

动脉期高强化

- 同时符合两个条件
  - 动脉期强化程度明确高于肝实质
  - 动脉期密度及信号明确高于肝实质
- 观察动脉晚期图像
- 强化可以使整个病灶或病灶一部分
- 对于平扫T1WI高信号病灶可采用减影

155

ACR LI-RADS V2013.1

动脉期高强化判断标准

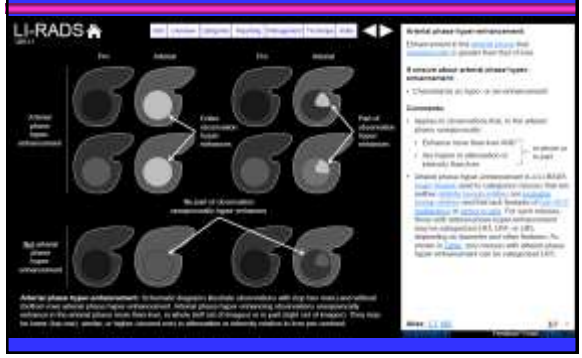

ACR LI-RADS V2013.1

动脉期高强化判断标准

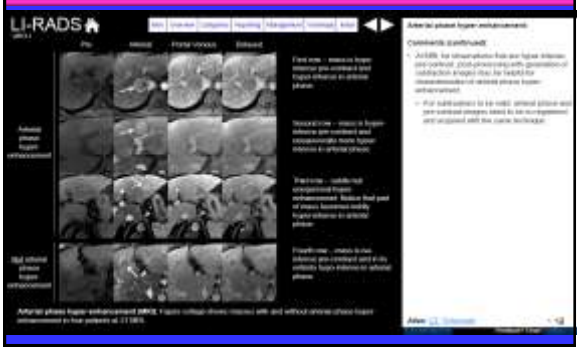

ACR LI-RADS V2013.1

动脉期高强化判断标准

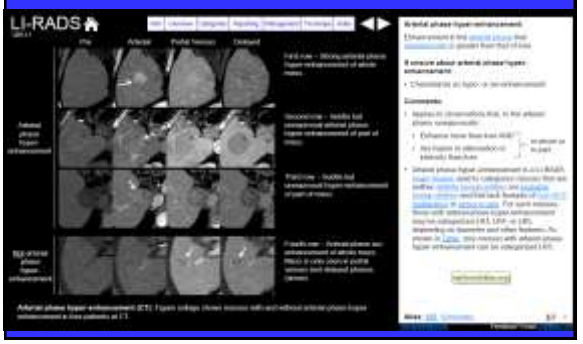

ACR LI-RADS V2013.1

动脉期等/低强化判断标准

- 动脉期强化，但无整个病灶或一部分强化程度高于肝实质
- 不用于无强化病灶，T1W1平扫高信号病灶可采用减影技术
- 无法判断是高强化还是等/低强化，判断为后者

159

ACR LI-RADS V2013.1

动脉期等/低强化判断标准

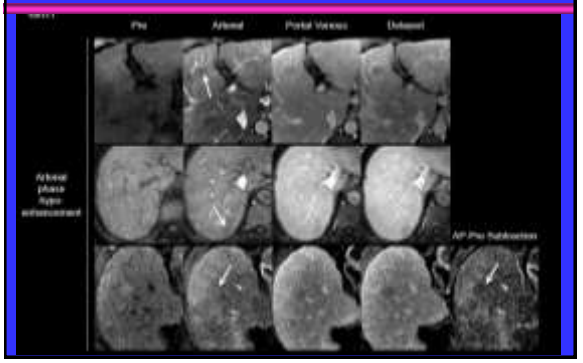

ACR LI-RADS V2013.1

动脉期等/低强化判断标准

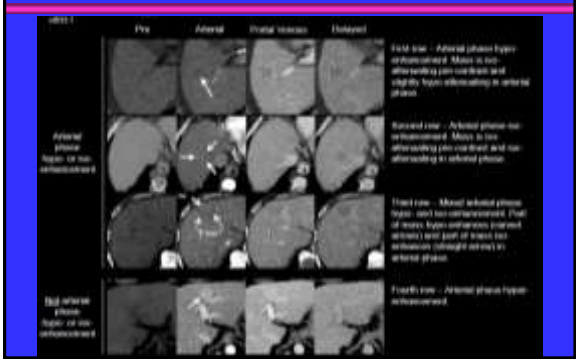

ACR LI-RADS V2013.1

延迟期低强化

- 延迟期强化明显低于周围肝组织的病灶
- 只用于有强化的病灶，不能用于无强化病灶
- 强化程度与周围肝组织相比
- 肝硬化明显时，与结节及纤维的平均信号相比
- 动脉期的强化程度与此判断无关
- 延迟期低强化作为“快出”的重要组成部分
- 快出（wash out）
  - HCC的主要征象之一
  - 肝组织相比，强化程度从早期到晚期逐渐减低
  - 出现门静脉期或延迟期低强化

162

ACR LI-RADS V2013.1

延迟期低强化判断标准

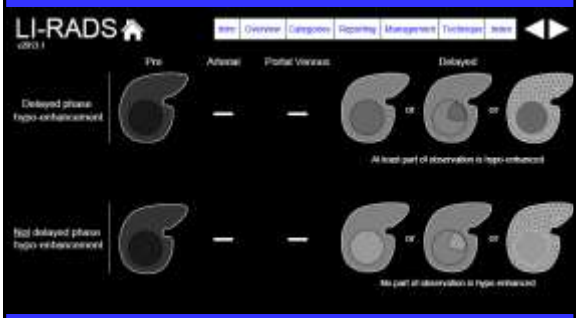

ACR LI-RADS V2013.1

延迟期低强化判断标准

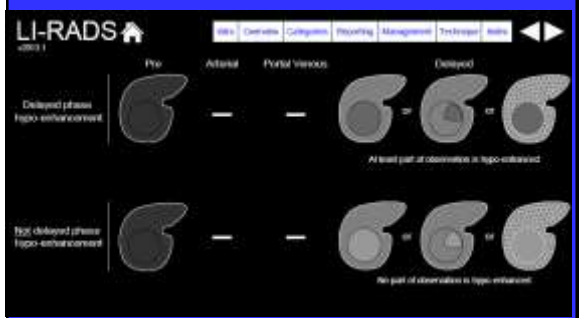

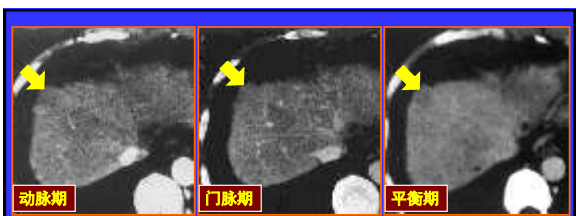

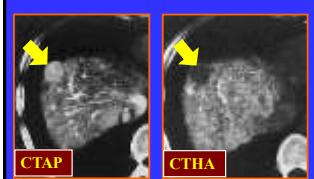

DN（高级）

- 动态增强扫描反映门脉血供变化的能力很差
- CTHA、CTAP可更好反映病变的血供变化

165

- **肝细胞癌** 富动脉血供病变
  - 多数富动脉血供
  - 多为快进快出强化（高—等或低—低）
  - 可快进慢出或乏血供

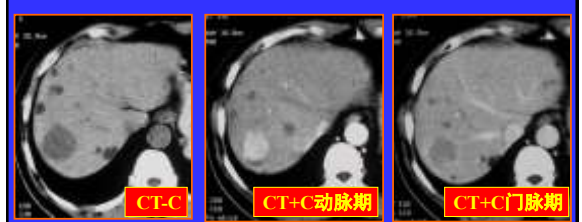

166

- **肝细胞癌** 富动脉血供病变
  - 多数富动脉血供
  - 多为快进快出强化（高—等或低—低）
  - 可快进慢出或乏血供

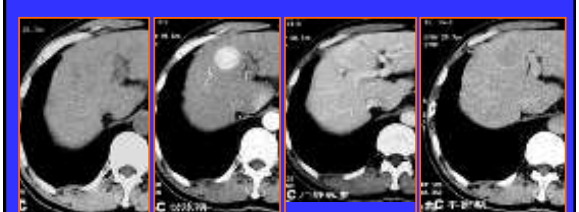

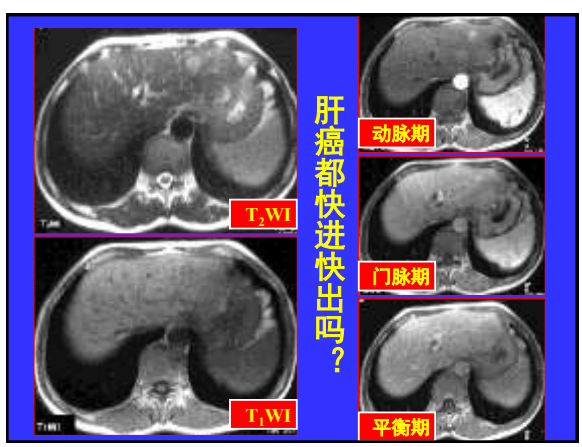

肝癌都快进快出吗？

•大HCC也可以快进不快出

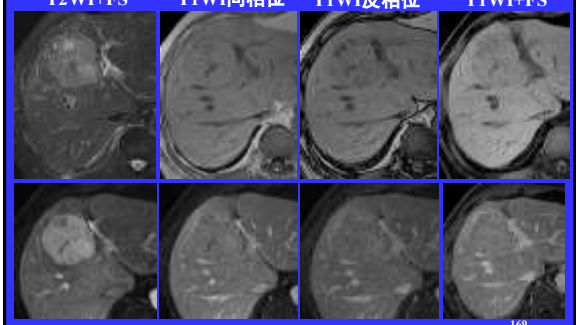

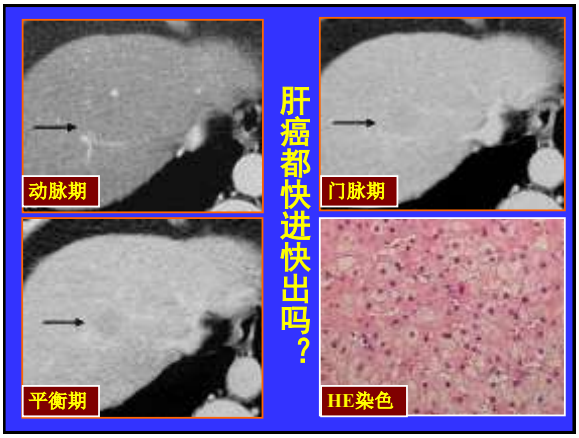

肝癌都快进快出吗？

•局灶性结节增生

富动脉血供病变

- •绝大多数富动脉血供
- •多为快进但不快出（高—高/等—等）

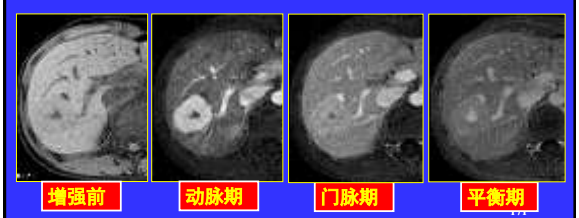

•肝细胞腺瘤

富动脉血供病变

- •绝大多数富动脉血供
- •多为快进但不快出（高—等—等）

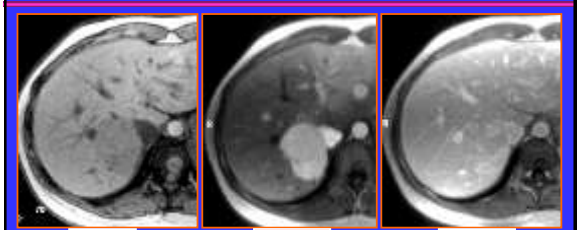

•少脂的血管平滑肌脂肪瘤

富动脉血供病变

- •多数富动脉血供
- •动脉期明显强化，内可见血管影

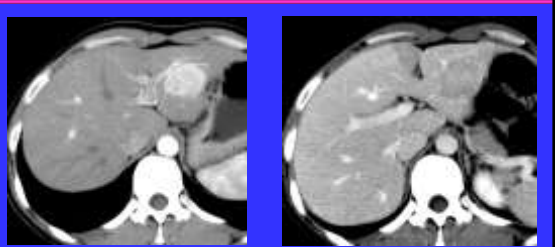

•转移肿瘤

乏动脉血供病变

- •可富或乏动脉血供，多为乏血
- •各期均为相对低密度或信号

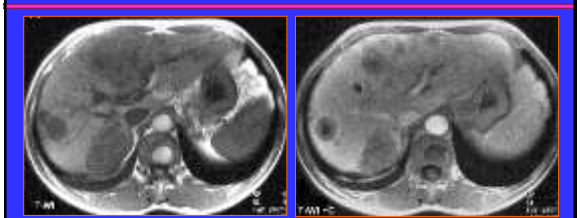

CT、MRI增强何时需要延迟？

- 一般扫描时相
  - 增强前、动脉早晚期、门静脉期、平衡期
- 无需延迟的情况
  - 囊肿，明确无强化
  - 实性肿块，典型快进快出
  - 血管瘤，典型的填充
- 需要延迟扫描的情况
  - 拟诊血管瘤，平衡期强化还不明显
  - 欲观察胆管细胞癌的明确延迟强化
  - 欲观察病灶瘢痕（尤其是纤维板层癌）延迟强化
  - 病灶强化特征（如快进快出）不明确

175

- 胆管细胞癌
  - 多为乏动脉血供，逐渐延迟强化
  - 典型的延迟强化通常出现在6~8分钟以后

门脉期　3分钟　8分钟

176

- 退出较慢的HCC
  - 典型快进快出的HCC平衡期即可结束
  - 平衡期尚未退出，则延迟到6~8分钟

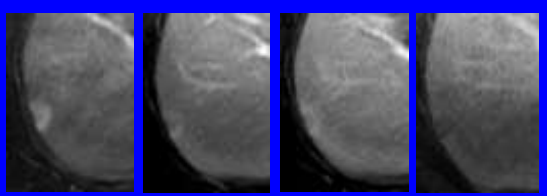

动脉晚期　门脉期　平衡期　6分钟

177

- 填充缓慢的海绵状血管瘤
  - 典型的填充，平衡期即可结束
  - 填充缓慢的需要延迟扫描，一般延迟6~8分即可

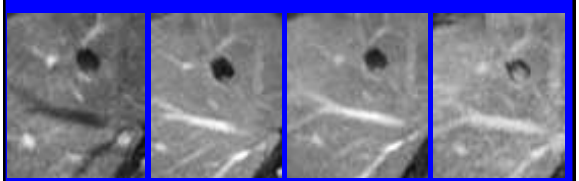

动脉晚期　门脉期　平衡期　6分钟

178

- FNH
  - 瘢痕通常在平衡期就延迟强化
  - 少数FNH瘢痕强化需要延时6-8分钟甚至更长时间

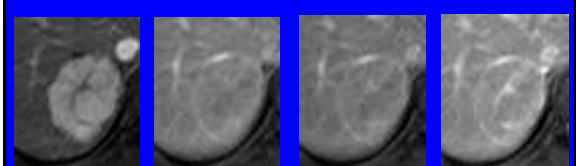

动脉晚期　门脉期　平衡期　6分钟

179

6、空间分辨基本要求

- 层厚/层间距
  - 2D不超过6mm/1.5mm，3D不超过5mm
- 矩阵
  - 触发序列：不小于288×224
  - 屏气序列：不小于256×160
- 同一方位各序列的FOV、层厚、层间距保持一致

180

六、肝脏MRI检查推荐流程

181

良好的流程带来的好处

- 图像质量提高
- 诊断信息足够
- 检查时间缩短

182

整体流程

- 检查前准备
- 前一个病人检查时即开始后一个病人训练
- 增强扫描者提前埋针
- 摆位过程中继续训练
- 根据不同病人调整序列流程

183

呼吸均匀者的序列流程

- 定位扫描
- 并行采集校正扫描，呼气末屏气
- 冠状面Balance-SSFP（1.5T）或SS-FSE（3.0T），呼气末屏气
  - 了解脉管情况
  - 帮助准确定位
- 呼吸触发T2WI+FS
- 呼吸触发DWI
- 扰相GRE双回波T1WI，呼气末屏气
- 或DWI屏气，呼气末屏气
- 动态增强扫描，呼气末屏气

184

呼吸不均匀者的序列流程

- 定位扫描
- 并行采集校正扫描（呼气末屏气）
- 冠状面Balance-SSFP（呼气末屏气）
  - 了解脉管情况
  - 帮助准确定位
- 扰相GRE双回波T1WI（呼气末屏气）
- DWI屏气，呼气末屏气
- 呼吸触发T2WI+FS
- 动态增强扫描，呼气末屏气

185

屏气扫描后呼吸仍不均匀者的序列流程

- 定位扫描
- 并行采集校正扫描（呼气末屏气）
- 冠状面Balance-SSFP（呼气末屏气）
  - 了解脉管情况
  - 帮助准确定位
- 扰相GRE双回波T1WI（呼气末屏气）
- DWI屏气，呼气末屏气
- 屏气T2WI+FS，呼气末屏气
- 动态增强扫描，呼气末屏气

186

北京医院的肝脏扫描常规

（GE Twin-Speed 1.5 T HD，8通道TORSO）

序列	加权	TR	TE	压脂	呼吸	备注
FIESTA	T2/T1	最短	最短	否	屏气	冠状面
FRFSE	T2WI	2-3 RC	80	是	触发	横断面
SE-DWI	DWI	2-3 RC	最短	是	触发	横断面
SPGR	T1WI	120-240	2.2/4.4	否	屏气	横断面
SPGR	T1WI	120-240	最短	是	屏气	横断面
LAVA	T1WI+C	最短	最短	是	屏气	15s/25s 55s 180s，6分钟

DWI 高b=600
单纯平扫时加扫脂肪抑制T1WI

187

北京医院的肝脏扫描常规

（飞利浦 Achiva TX 3.0 T）

序列	加权	TR	TE	压脂	呼吸	备注
SS-TSE	T2WI	1000	80	否	屏气	冠状面
TSE	T2WI	2-3RC	80	是	触发	横断面
SE-EPI	DWI	2-3RC	最短	是	触发	横断面
FFE	T1WI	120-240	1.1/2.2	否	屏气	横断面
FFE	T1WI	120-240	最短	是	屏气	横断面
THRIVE	T1WI+C	最短	最短	是	屏气	15s/25s 55s 180s，6分钟

DWI 高b=800
单纯平扫时加扫脂肪抑制T1WI

188

第三部分

其他腹部脏器的MRI检查

189

一、胆道MRI常规检查

190

胆道MRI检查的技术原则

- 对空间分辨力和脂肪抑制要求更高，选用高场设备
- 扫描扫描方位应包括垂直于管道和平行于管道的断面
- 一般常规横断面和冠状面成像即可满足
- 必要时应该沿着管道走行方向扫描斜冠状面或斜矢状面
- 胆道病变一般比较小，因此应该进行3~5mm薄层扫描
- 胆道梗阻的病例一般先行快速MRCP扫描，明确梗阻部位后对梗阻水平进行薄层的多方位、多序列扫描
- 胆囊除了常规的横断面扫描外，应该增加平行于胆囊长轴或/和垂直于其长轴的断面，以利于病变的显示
- 增强扫描最好采用LAVA
- T2WI及增强T1WI，都应该施加脂肪抑制技术

191

胆囊的扫描方位

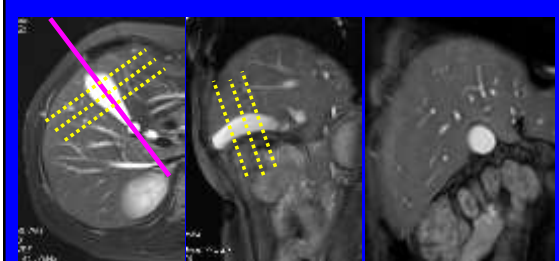

192

胆囊上壁小息肉

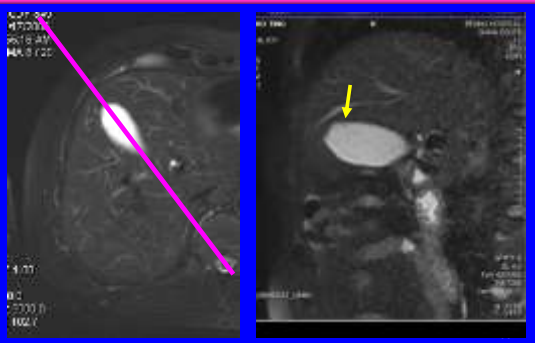

胆道增强扫描应采用LAVA序列

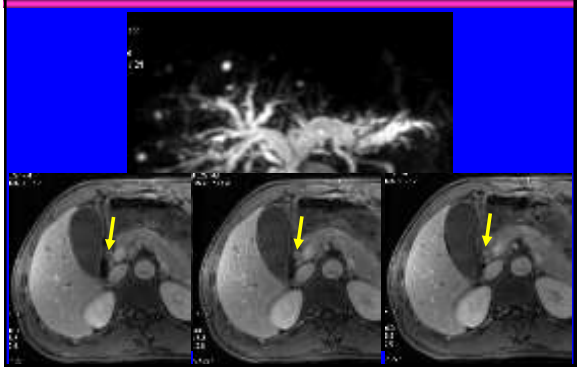

T2WI及增强T1WI应施加脂肪抑制技术

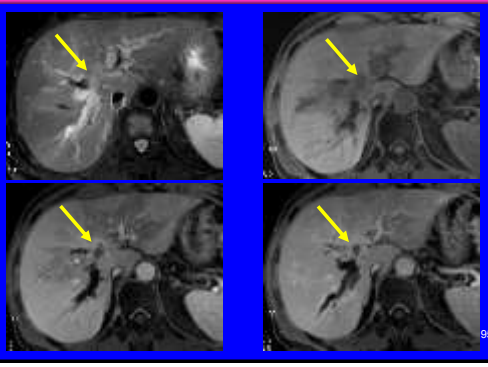

MRCP

- 检查前准备
  - 禁食
  - 禁水
  - 训练屏气及均匀呼吸

目前MRCP的主要方法

- 厚层投射一次成像MRCP
- 2D连续薄层MRCP
- 3D MRCP

厚层1次投射法

- 技术
  - SS-FSE序列
  - 3-10厘米厚层块
  - 扫描时间1-7秒
  - 超长的TE（500-1200ms）
  - 1次扫描1幅投射图像

◆优点
- ◆扫描速度快
- ◆胰胆管全貌显示好
- ◆胰管没有断续现象

◆缺点
- ◆图像不能再重建
- ◆胰胆管外结构不能显示
- ◆腔内小病变一漏检

2D连续薄层或3D扫描

- 技术
  - 呼吸触发FSE
  - 屏气SS-FSE序列
  - 单层层厚2-4毫米
  - TE＝90-500毫秒
  - 脂肪抑制
  - MIP重建
- 优点
  - 原始图像可同时显示胰胆管内外结构
  - 原始图像有助于腔内小病灶的观察
  - 可进行重建
- 缺点
  - 呼吸或屏气不佳者重建图像差
  - 阶梯现象
  - 胰管显示断断续续

199

MRCP的三种基本方法

200

MRCP技术要点

- 扫描平面平行于目标胆管的走向方向（斜冠状面）
- 重视原始薄层图像的观察
- MRCP不应单独进行

201

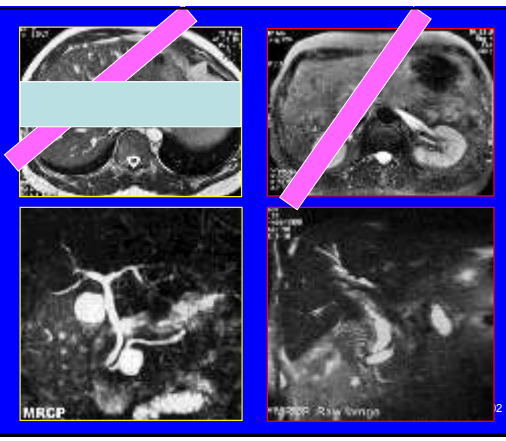

202

重视观察原始薄层图像

厚层投射法　　2D连续扫描单层原始图像　　MIP重建

203

MRCP不应单独检查，应结合MRI

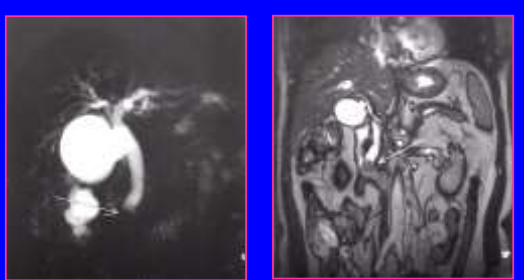

十二指肠壶腹癌

204

胆道MRI检查的建议方案（胆道梗阻）

- 先进行一次投射法快速MRCP确定梗阻部位
- 在梗阻水平进行薄层扫描
  - FSE脂肪抑制T2WI
  - FSPGR T1WI
  - 扫描方位包括横断面和斜冠状面或斜矢状面
- 3D MRCP
- 含盖肝胆胰脾的大范围扫描
  - FSE脂肪抑制T2WI
  - FSPGR T1WI
  - 扫描方位为横断面，参数同肝脏MRI扫描
- 动态增强扫描（三维LAVA T1WI）

205

二、脾脏MRI常规检查

206

脾脏MRI检查的技术原则

- 脾脏的MRI检查相对比较简单
- 病人准备、检查体位和线圈的放置同肝脏MRI检查
- 主要序列包括
  - 屏气FSPGR T1WI
  - 脂肪抑制FSE T2WI
  - 动态增强扫描（2D或3D）
- 扫描方位以横断面为主，辅以冠状面和矢状面
- T2WI的TE可适当延长到100ms
- 相对胰腺和胆道，脾脏MRI检查对设备的要求要低一些，低场MR机可以用作脾脏的MRI检查。

207

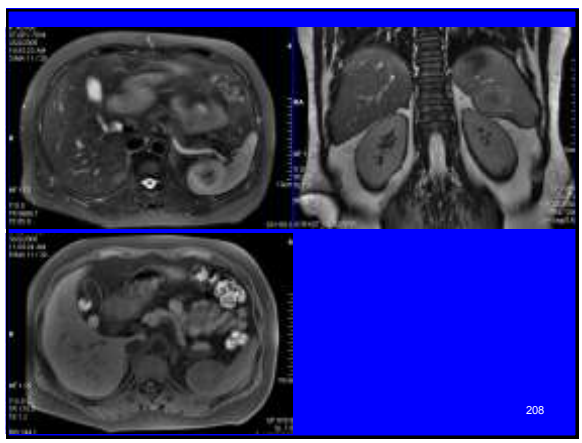

208

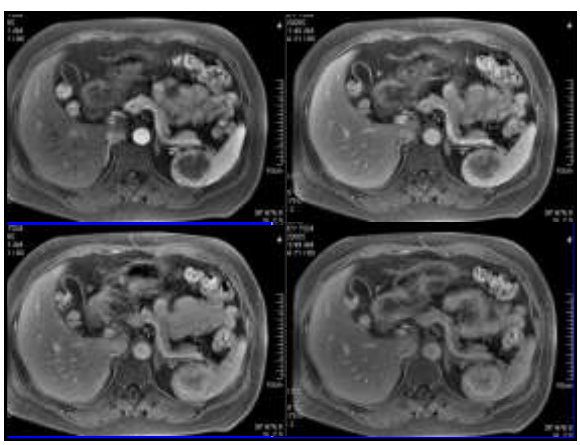

北京医院的脾脏扫描常规

序列	加权	TR	TE	压脂	呼吸	备注
FIESTA	T2/T1	最短	最短	是	屏气	冠状面
FSE	T2WI	>2500	100	是	触发/屏气	横断面
FSPGR	T1WI	120-240	最短	是	屏气	横断面
FSE	T2WI	>2500	100	是	触发/屏气	冠状面
SE-EPI	DWI	>1500	最短	是	屏气	横断
LAVA	T1WI+C	最短	最短	是	屏气	15及25 / 60s/180/ 360s

层厚5～6mm，层间距0.5～1mm

DWI b值=600 s/mm^2

210

三、胰腺MRI常规检查

211

与胰腺MRI有关的解剖生理特点

- 胰腺位于腹膜后间隙，解剖位置比较隐蔽
- 胰腺周围有多量脂肪，在T2WI及增强扫描的T1WI上可能会影响降低图像对比
- 胰腺腺体内富含水溶性蛋白，缩短了组织的T1值
- 胰腺腺体含有糖原，也可缩短胰腺组织的T1值
- 胰管内胰液的MR信号接近于纯水
- 胰头部被十二指肠包绕
- 胰腺外形呈长条状，上下径和前后径都比较小
- 易受呼吸及心脏大血管搏动等影响

212

胰腺MRI检查设备选择原则

- 胰腺检查要求薄层扫描、脂肪抑制及动态增强。
- 对设备的要求比较高
- 胰腺的MRI检查应该选用1.5T以上的高场MRI仪
- 0.5 T以下低场不宜用作胰腺的MRI检查
- 只有低场MR设备的医院，胰腺检查应该首选CT增强扫描

213

胰腺MRI检查的技术原则

- 胰腺上下径和前后径小，薄层，层厚3~5mm，间距0~1mm
- 正常胰腺组织在T1WI上呈高信号，病灶多呈较明显的低信号
- T1WI是发现胰腺病变最重要的序列
- T2WI可采用屏气FSE序列甚至SS-FSE序列进行扫描
- T2WI还是T1WI扫描，都应该施加脂肪抑制技术
- 以横断面为主，必要时加扫冠状面或矢状面
- 增强扫描采用LAVA T1WI序列
- 对于拟诊胰岛细胞瘤的病例，建议行局部多动脉期扫描
- 胰腺病变造成胰管或/和胆管梗阻者应该加扫MRCP
- 对于胰腺恶性肿瘤的病例，应扩大扫描范围加扫全肝胆胰脾的T2WI和T1WI

214

T1WI对病变显示优于T2WI

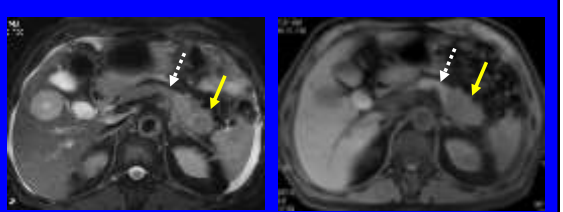

215

利用三维LAVA进行动态增强扫描

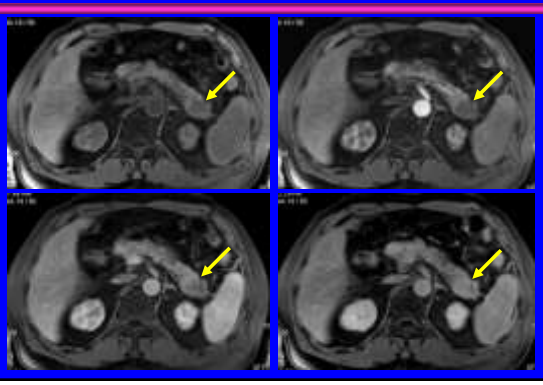

胰腺MRI检查应常规施加脂肪抑制技术

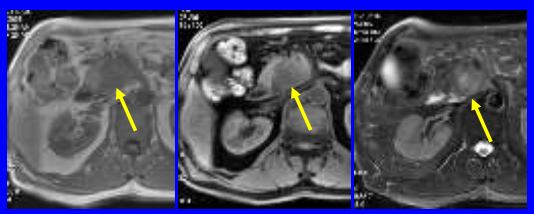

217

胰岛素瘤，双动脉期增强

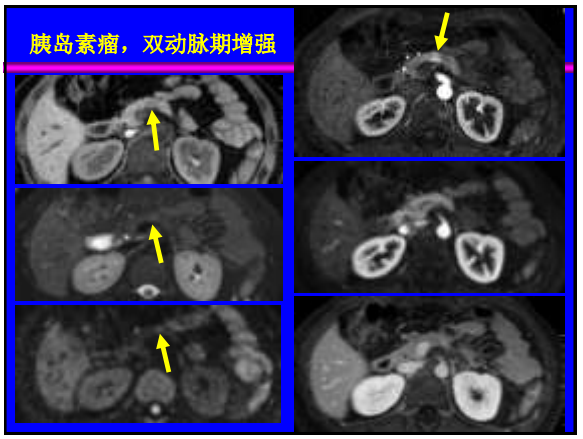

MRCP及CE-MRA有助于胰腺病变的评价

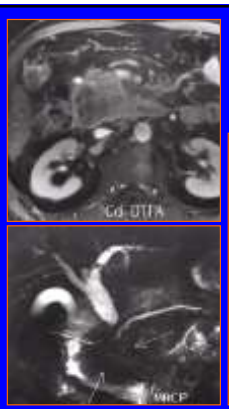

219

北京医院的胰腺扫描常规

序列	加权	TR	TE	压脂	呼吸	备注
FIESTA	T2/T1	最短	最短	是	屏气	冠状面
FSE	T2WI	>2500	80	是	触发/屏气	横断面
FSPGR	T1WI	120-240	最短	是	屏气	横断面
SE-EPI	DWI	>1500	最短	是	屏气	横断
FSE	MRCP	2RC	500	是	触发	3D斜冠状
LAVA	T1WI+C	最短	最短	是	屏气	15及25s / 60s/180s 300s

层厚3～5mm，层间距0～1mm

DWI b值=600 s/mm2

220

四、肾上腺MRI检查

221

肾上腺MRI检查的目的

- 肾上腺的检查通常首选CT
- MRI作为CT的进一步检查手段
- 肾上腺MRI检查主要目的
  - 通过检测是否含脂确定是否为皮质腺瘤
  - 通过观察T2信号判断病灶质地
  - 通过观察血供改变进一步为鉴别诊断提供信息
  - 肿瘤分期
  - ……

222

肾上腺MRI检查的技术原则

- 薄层扫描，层厚一般为3~5mm，层间距0~1mm
- 在同反相位成像时，层厚应该小于结节直径的1/2
- 肾上腺形态不规则，扫描方位应包括横断及冠状
- 同反相位成像技术应成为常规序列
- T2WI主要用于观察病变的质地，可采用快速屏气序列进行
- 动态增强扫描应采用3D LAVA

223

北京医院的肾上腺扫描常规

序列	加权	TR	TE	压脂	呼吸	备注
FIESTA	T2*/T1	最短	最短	是	屏气	冠状面
FSE	T2WI	2-3呼吸周期	80	是	屏气	横断
FSPGR	T1WI	120-240	2.3/4.6	否	屏气	横断+冠状
FSPGR	T1WI	120-240	最短	是	屏气	横断面
SE-EPI	DWI	>1500	最短	是	屏气	横断
LAVA	T1WI+C	最短	最短	是	屏气	25s/60s/3m～5m/7~10m

层厚3～5mm，层间距0～1mm

224

左侧肾上腺柯兴氏腺瘤

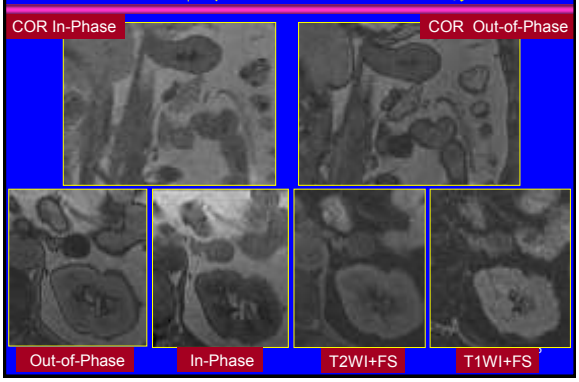

右侧肾上腺嗜铬细胞瘤

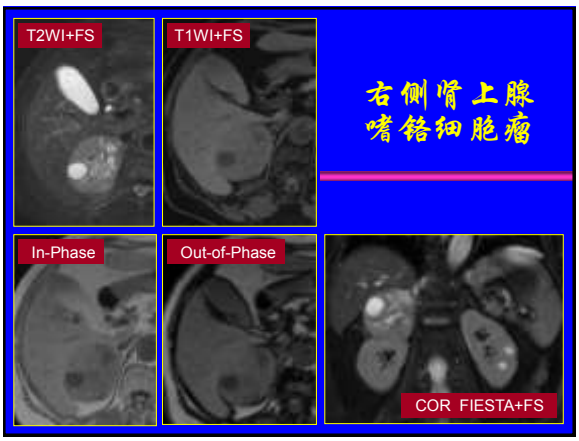

右侧肾上腺嗜铬细胞瘤动态增强

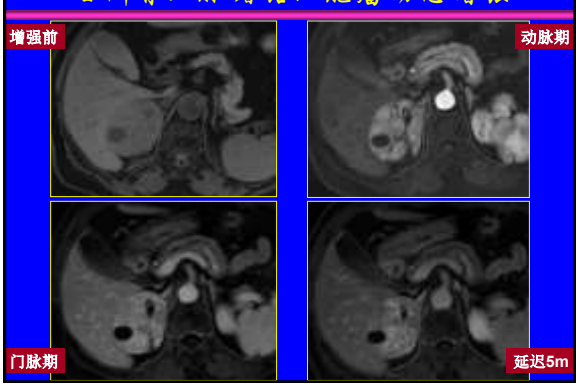

五、肾脏的MRI检查

228

肾脏MRI检查的技术原则

- 对T2对比度要求较高，T2WI通常选用呼吸触发FSE序列
- 肾脏T2WI的TE一般设为120～150ms
- 在T1WI上见高信号影时必须扫描脂肪抑制抑制T1WI
- FIESTA序列有助于脉管及瘤栓的观察
- 同反相位成像应成为常规序列
- 脂肪抑制作为常规，但至少有一序列无脂肪抑制作为对照
- 扫描方位应包括横断及冠状面，当病变位于上下极时冠状面扫描应该作为主要的扫描方位
- 动态增强扫描建议采用3D LAVA序列

229

北京医院的肾脏扫描常规

序列	加权	TR	TE	压脂	呼吸	备注
FSE	T2WI	2-4RC	130	是	触发	冠状3mm
FSE	T2WI	2-4RC	130	是	触发	横断5mm
FSPGR	T1WI	120-240	2.3/4.6	否	屏气	横断5mm
FSPGR	T1WI	120-240	最短	是	屏气	横断面5mm
SE-EPI	DWI	>1500	最短	是	屏气	横断
FIESTA	T2/T1	最短	最短	是	屏气	冠状5mm（栓）
3D GRE	T1WI+C	最短	最短	是	屏气	15/25s/60s/3-5m

DWI, b=600s/mm^2

230

左侧小肾癌

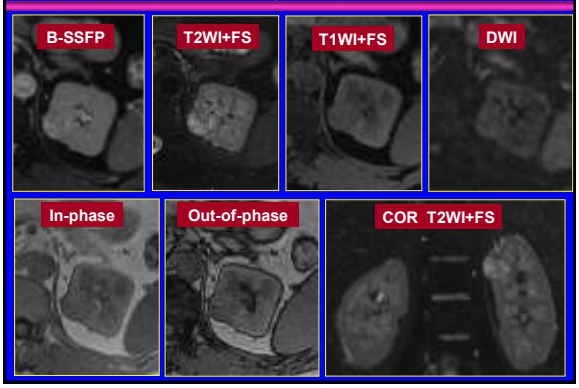

右肾小肾癌伴有脂肪变性

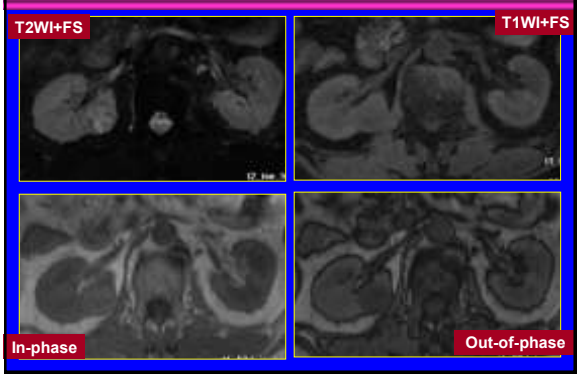

右肾小肾癌动态增强扫描

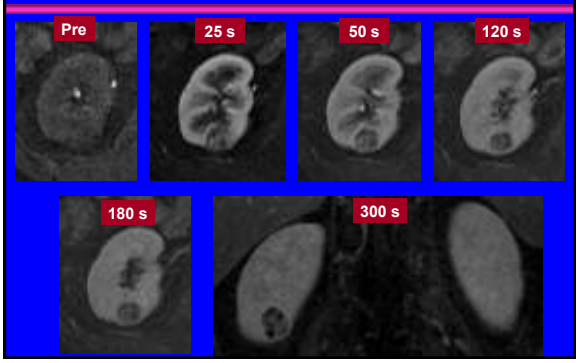

左肾小肾癌(呼吸触发FSE优于SS-FSE)

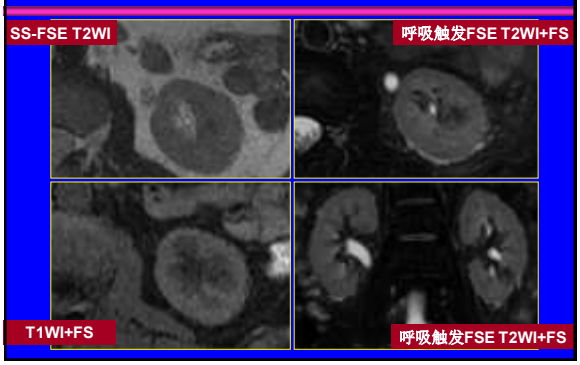

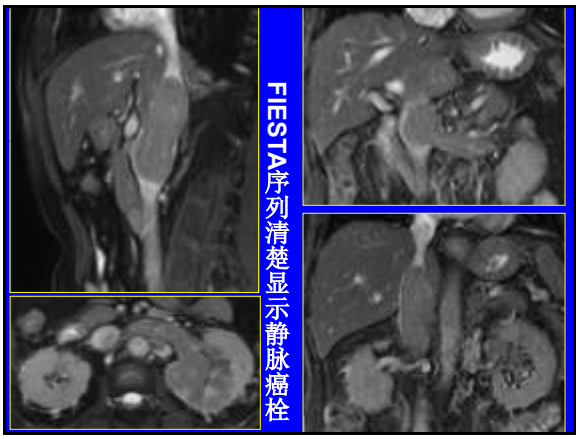

六、肾盂输尿管的MRI检查

236

肾盂、输尿管MRI检查的技术原则

- 肾盂、输尿管内含尿液，观察腔内病变以T2WI为主
- 多方位扫描有助于显示病变全貌
- MRU应与T1WI、T2WI及增强扫描配合使用
- 增强扫描动态增强扫描建议采用3D LAVA序列
- DWI有时有助于发现尿路肿瘤
- 肾盂、输尿管肿瘤（移行细胞癌）的检查原则
  - 病变较小----扫描层厚足够薄
  - 病变易沿尿液播散----扫描范围足够大

237

尿路肿瘤MRI检查的建议方案

- 先进行一次投射法快速MRU确定梗阻部位
- 在梗阻水平进行薄层扫描
  - FSE脂肪抑制T2WI
  - FSPGR T1WI
  - DWI
  - FIESTA
  - 扫描方位包括横断面、冠状面，必要时加斜位
- 3D MRU
  - 含盖整个尿路的大范围扫描
- 动态增强扫描（LAVA T1WI）

238

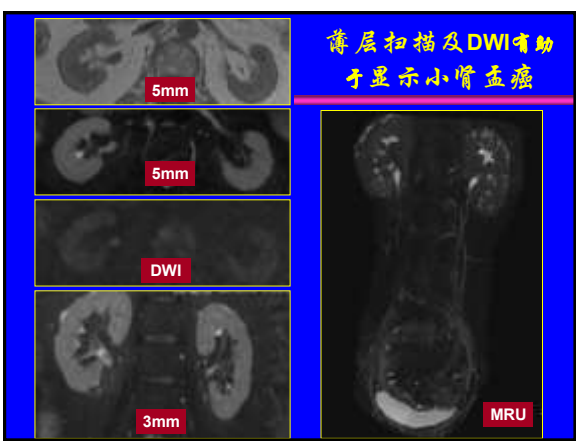

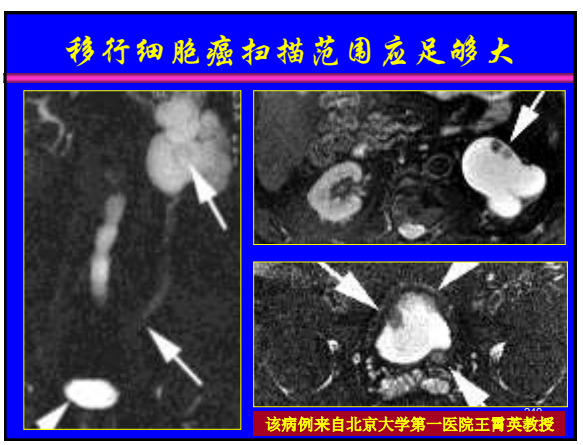

七、上腹部扫描常规的建议方案

（GE 1.5T，无明显脏器指向）

序列	加权	TR	TE	压脂	呼吸	备注
FIESTA	T2/T1	最短	最短	是	屏气	冠状面
FSE	T2WI	2-3呼吸周期	80	是	触发	横断面
FSPGR	T1WI	150-220	2.2/4.5	否	屏气	横断面
FSPGR	T1WI	150-220	最短	是	屏气	横断面
SE-EPI	DWI	1500～2500	最短	是	屏气	横断面
LAVA	动态	最短	最短	是	屏气	15～17秒（2动脉期）60/180/>300S

241

最后一例

男性，51岁，查体发现右肾肿块

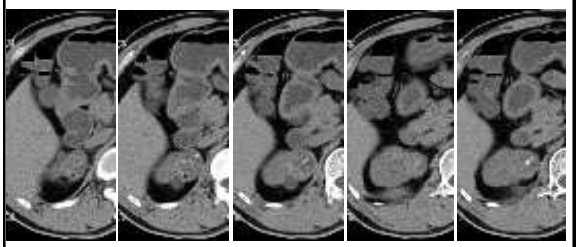

CT平扫

242

男性，51岁，右肾肿块

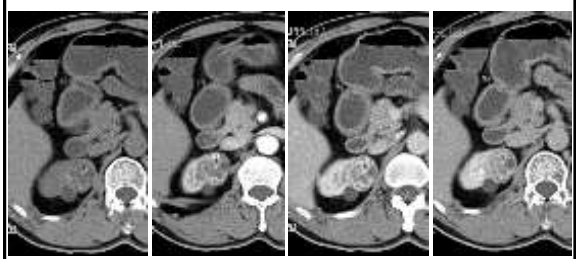

CT平扫　动脉期　门脉期　平衡期

男性，51岁，右肾肿块

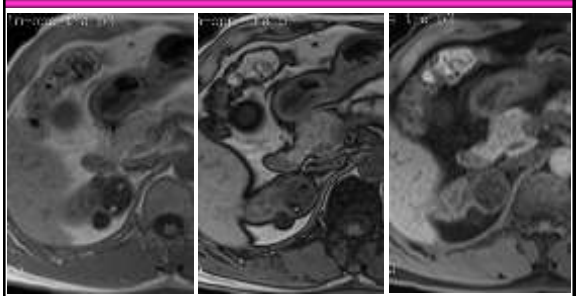

T1WI同相位　T1WI反相位　T1WI+FS

244

男性，51岁，右肾肿块

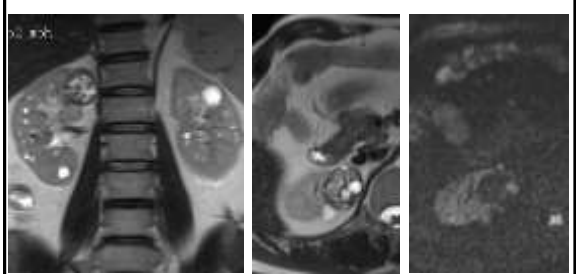

T2WI冠状面　T2WI横断面　DWI

245

男性，51岁，右肾肿块

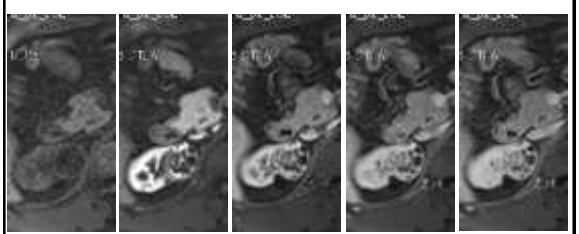

T1WI平扫　动脉期　门脉期　平衡期　延迟期

246

男性，51岁，右肾肿块

- 来信：杨教授，有一个肾脏病变，麻烦您指点一下。有CT和MR平扫＋增强。男性，51岁，体检发现右肾肿块。血肿瘤指标正常。
- 意见：右肾上极肿块，密度及信号混杂，有坏死囊变，有包膜，部分区域明显富血供，上述表现符合典型的透明细胞癌。但病变内有成熟脂肪组织信号，此征象提示AML。但需要注意部分透明细胞癌内可出现骨化生和骨髓化生。细观察，CT上脂肪组织周围环绕高密度影，也提示可能是继发于骨化生的骨髓形成。因此该病例综合考虑应诊断为肾透明细胞癌。
- 反馈：杨教授，该病例经手术切除了右肾上极肿块，病理报告为透明细胞癌，内有骨样及骨髓样组织成分。
- 回复：请把病理学图像发给我，最好有大体标本图像

247

严格比对的意义
男，51岁。查体发现右肾肿块

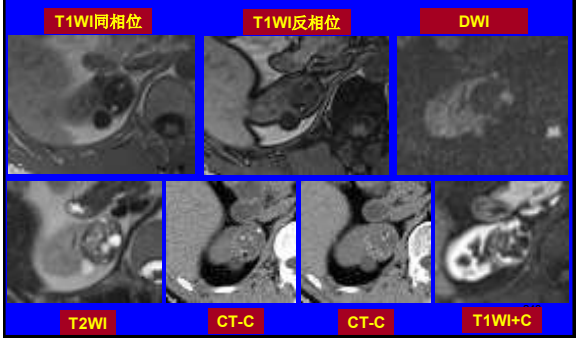

影像学严格对比及其意义

- 影像学比对
  - MRI不同序列
  - 增强扫描不同时相
  - 不同时间的检查（不单比较最近一次检查）
  - 不同方法的检查
- 严格比对
  - 同一方位
  - 同一层面
  - 同一病灶
  - 同一区域
- 严格比对的意义
  - 探寻病灶内不同基本病理变化
  - 有助于定性诊断
  - 有助于判断病变的动态变化

249

谢谢关注，敬请批评指正！

250