多排螺旋 CT在咽旁间隙肿瘤诊断中的价值

西安市北方医院 CT室 (710043) 姚国龙

【摘要】 目的: 探讨咽旁间隙肿瘤的多排螺旋 CT表现以及 CT检查对咽旁间隙肿瘤的诊断价值。材料与方法: 对 28例经病理证实的咽旁间隙肿瘤的大小、形态、密度、强化程度、位置、与咽旁间隙茎突及颈动脉鞘的关系等进行了分析。结果: 28例咽旁间隙肿瘤中, 多形性腺瘤 5例, 神经鞘瘤 4例, 神经纤维瘤 2例, 颈动脉体瘤 2例, 淋巴瘤 8例, 鼻咽癌颈部淋巴结转移 3例, 转移性淋巴结肿大 5例。5例多形性腺瘤表现为咽旁间隙茎突前间隙腮腺区卵圆形或扁块状肿块, 4例神经鞘瘤均位于茎突后间隙, 表现为类圆形或不规则软组织肿块, 其中 2例有囊变坏死, 2例颈动脉体瘤 CT上呈圆形等密度的软组织肿块, 位于颈动脉分叉的内侧, 8例淋巴瘤 CT见咽旁前间隙多发结节样软组织肿块影, 3例鼻咽癌颈部淋巴结转移表现为咽旁间隙多发肿大淋巴结。结论: 茎突前间隙最常见肿瘤是多形性腺瘤和淋巴瘤, 茎突后间隙最常见肿瘤是神经源性肿瘤和转移瘤, 多排螺旋 CT检查结合后处理技术在咽旁间隙肿瘤的诊断中具有重要价值。

关键词: 咽旁间隙肿瘤 断层摄影 X线计算机 诊断价值

The Diagnosis Value of Multi-slice Spiral CT in Parapharyngeal Space Tumors

Yao Guolong

Department of CT Room, Beifang Hospital of Xi'an

【Abstract】 **Purpose** To study the parapharyngeal space tumors imaging features of multi-slice spiral CT, and the diagnostic value of CT examination in parapharyngeal space tumors. **Materials and Methods** 28 cases with pathologically confirmed parapharyngeal space tumor was analyzed, including size, shape, density, degree of enhancement, location, and the relationship between the styloid and carotid artery sheath. **Results** 28 patients with parapharyngeal space tumors, pleomorphic adenoma 5 cases, schwannoma 4 cases, neurofibroma 2 cases, carotid body tumor 2 cases, lymphoma 8 cases, cervical lymph node metastasis 3 cases from nasopharyngeal carcinoma, metastatic lymph nodes 5 cases. 5 cases pleomorphic adenoma showed pre-styloid space flat oval soft tissue mass, four cases schwannoma were located in the post-styloid space, showing round or irregular soft tissue mass, of which there are two cases of cystic necrosis, 2 cases carotid body tumor was round and the density of soft tissue mass, located in the medial carotid bifurcation, 8 cases of lymphoma showed multiple nodular soft-tissue mass shadow in the pre-parapharyngeal space anterior, three cases of cervical lymph node metastasis from nasopharyngeal carcinoma manifested multiple enlarged lymph nodes in the parapharyngeal space. **Conclusion:** The most common tumors of the pre-styloid space is pleomorphic adenoma and lymphoma, the most common tumors of post-styloid space is neurogenic tumors and metastatic tumors. There is an important diagnosis value in the parapharyngeal space tumors of multi-slice spiral CT examination with post-processing technology.

Key Words Parapharyngeal space neoplasms Tomography X-ray computed Diagnostic value

咽旁间隙解剖结构的复杂性决定了咽旁间隙肿瘤的复杂性, 也自然成为影像学诊断的难点部位之一[1]。从 CT上详细了解肿瘤的部位、范围、大小、肿瘤的边缘是否光滑、与颈部重要血管之关系, 对治疗方案以及手术径路的选择有重要的意义。本文收集了发生在咽旁间隙并且经过病理学证实的的咽旁间隙肿瘤共计 28例, 对其 CT影像学资料进行分析和总结, 以提高对咽旁间隙肿瘤的诊断和鉴别诊断的水平。

1 材料与方法

1.1 临床资料

28例咽旁间隙肿瘤患者中, 男 18例, 女 10

© 1994-2011 China Academic Journal Electronic Publishing House. All rights reserved. http://www.cnki.net

例，年龄 12－61岁，中位年龄 40岁。良性肿瘤：多形性腺瘤 5例，神经鞘瘤 4例，神经纤维瘤 2，颈动脉体瘤 2例。恶性肿瘤：淋巴瘤 8例，鼻咽癌颈部淋巴结转移癌 3例，颈部咽旁间隙转移性淋巴结肿大 5例。病程 1个月－3年，临床上主要表现为咽部不适，吞咽不适，异物感，阻挡感或呼吸不适，口内或上颈部包块而就诊。所有病例均作 CT检查。CT检查结果与手术中所见及术后病理检查或者穿刺病理报告对比分析。

1.2 CT扫描

CT机为日本岛津 SCT－700型 CT，扫描方法：层厚 6mm，连续扫描。用团注法 CT增强扫描。扫描范围：由颅底至舌骨大角平面，如肿瘤侵至舌骨平面以下，则扫描至肿块下缘或锁骨上，如肿瘤破坏颅底骨质侵入颅内则相应向上扫描。扫描后通过后处理软件进行矢、冠状位的图像重建。

1.3 观察指标

咽旁间隙肿瘤的部位，大小，形态，周围关系以及病灶增强的特点。由两位具有中级职称的影像科医师独立阅片，对所见征象进行记录，意见不一致时协商处理。

2 结果

2.1 良性肿瘤中，5例多形性腺瘤，左侧咽旁间隙 3例，右侧咽旁间隙 2例，均位于茎突前间隙，表现为咽旁间隙腮腺区卵圆形或扁块状肿块 (图 1)，呈分叶状或结节分叶状，密度均匀，肿块与腮腺深叶相连而无脂肪间隙，肿块与周围腮腺组织界限清楚，咽旁间隙未见肿大淋巴结，其中 4例增强检查见肿块均匀轻度强化。4例神经鞘瘤均位于茎突后间隙颈动脉鞘周围，表现为类圆形或不规则软组织肿块 (图 2)，颈动脉向前移位同时伴有颈内静脉分散移位或受压变窄，密度低于肌肉组织，境界清晰，包膜完整，肿块的密度常显示不均，其中 2例有囊变坏死，3例增强检查见肿瘤实质部分显著强化，2例神经纤维瘤表现与神经鞘瘤类似，但是未见囊变坏死。2例颈动脉体瘤 CT上呈圆形等密度的软组织肿块，位于颈动脉分叉的内侧 (图 3)，使分叉向外侧移位，造成颈内、外动脉向两侧移位，两者之间的距离加宽。增强扫描的肿瘤有明显强化，与邻近强化后的血管密度一致。

2.2 恶性肿瘤中，8例淋巴瘤 CT见咽旁间隙可见多发结节样软组织肿块影 (图 4)，发生在茎突前间隙 5例，茎突后间隙 3例，形态不规则，边界较清楚，3例出现颅底骨质破坏，1例肿块向内累及鼻咽、口咽及喉上部，向外推压并包绕颈内、外动脉，颈内、外动脉间距加大，增强后肿块呈不均匀，轻度强化。3例鼻咽癌颈部淋巴结转移表现为咽旁间隙多发肿大淋巴结，同时伴有鼻咽部软组织增厚，鼻咽隆起及鼻咽隐窝消失，1例伴有颅底骨质破坏，累及一侧圆孔和卵圆孔。5例颈部转移性淋巴结肿大表现为咽旁间隙多个结节肿块互相融合成块状，颈动脉鞘包绕或移位 (图 5)。

3 讨论

3.1 咽旁间隙的解剖：

咽旁间隙是由下颌骨升支、翼肌、上颌骨、腮腺、脊柱等所围绕形成的一个隐窝，用茎突至腭帆张肌膜的连线将咽旁间隙分为茎突前间隙及茎突后间隙[2]。茎突前间隙包括翼肌、腮腺深叶等，茎突后间隙内含颈内动、静脉、第Ⅳ～Ⅶ脑神经、颈深淋巴结等。CT轴位上咽旁间隙表现为前窄后宽的三角形，茎突前间隙呈低密度影，前到翼内板，后至茎突，由后外斜向前内，茎突后间隙呈软组织密度。冠状面咽旁间隙表现为一个低密度的倒锥形，从内上延向外下，位于咽腔外侧，咀嚼肌间隙的深方。

3.2 咽旁间隙肿瘤 CT诊断和鉴别诊断

28例咽旁间隙肿瘤，作者按照茎突前后间隙及血管鞘间隙定位肿瘤的部位，然后依据该部位常见肿瘤来考虑肿瘤来源。各种不同的咽旁间隙肿瘤，各有其影像学特点。本组资料发现咽旁间隙最常见的良性肿瘤是腮腺多形性腺瘤和神经源性肿瘤，这与文献报道是一致的[3－4]。多形性腺瘤主要位于茎突前间隙，CT呈等密度或低等混杂密度。神经源性肿瘤主要发生于茎突后间隙，很少发生于茎突前间隙[5]，表现为颈外侧区软组织肿块，肿瘤密度因瘤内成分不同而密度不均，边界尚清。瘤体较大时颈

© 1994-2011 China Academic Journal Electronic Publishing House. All rights reserved.　http://www.cnki.net

部周围大血管受压，肌间隙尚存在；若肿瘤发生恶变则边界不清，周围肌间隙模糊。本组资料显示神经鞘瘤容易囊变坏死，而神经纤维瘤很少囊变坏死，这也是两者之间的鉴别点。神经鞘瘤和腮腺多形性腺瘤均可表现为圆形或椭圆形光滑肿块，不均质，增强不等，有部分囊性改变。因此，对于咽旁间隙具有类似表现的肿瘤，两者均应考虑，其鉴别要点为来源于腮腺深叶的肿瘤，肿瘤中心位于腮腺内，腮腺与肿瘤之间往往无脂肪层；而腮腺外肿瘤其中心一般在腮腺外，腮腺偏心性受压，脂肪组织受压外移，两者之间可见脂肪层。但当肿瘤巨大时，此脂肪间隙也可受压消失，此时应注意茎突的移位情况，腮腺深叶肿瘤常使茎突内移，腮腺外肿瘤使茎突后移[6]。如非腮腺来源应注意下颌神经通路卵圆孔有无扩大，卵圆孔扩大和骨质吸收则提示肿瘤来自该神经分支。本组资料发现咽旁间隙恶性肿瘤以淋巴瘤和转移瘤最多，颈部淋巴瘤 90% 为非霍奇金淋巴瘤，多发于扁桃体、舌根等咽淋巴环区[7]，CT 平扫密度均匀，增强后可见均匀一致的中等强化，一般无坏死。另外咽旁间隙转移癌约 50% 来自鼻咽部，30% 来自扁桃体，多为低分化癌，多数与原发癌并存，本组转移性肿瘤共计 8例，3 例来源于鼻咽癌，5例来源于其他部位恶性肿瘤，病变 CT上呈多个结节样软组织影，密度较均匀，增强后明显不均匀强化，边界不清，咽腔不同程度变形、狭窄及移位。颈动脉体瘤位于颈动脉分叉处类圆形边界清楚的软组织肿块，增强扫描瘤体显著强化，边界更清，CT值可达 90－130Hu，颈动脉受压移位，颈内动脉和颈外动脉之间的距离增大，MR 对颈动脉体瘤的诊断具有比较高的特异性[8]。

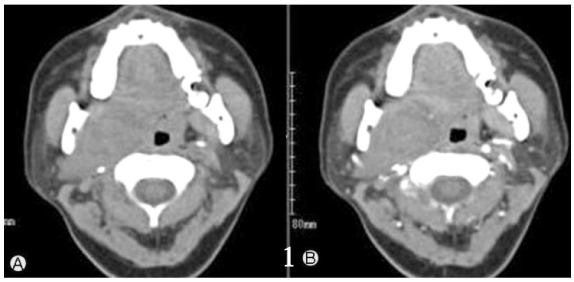

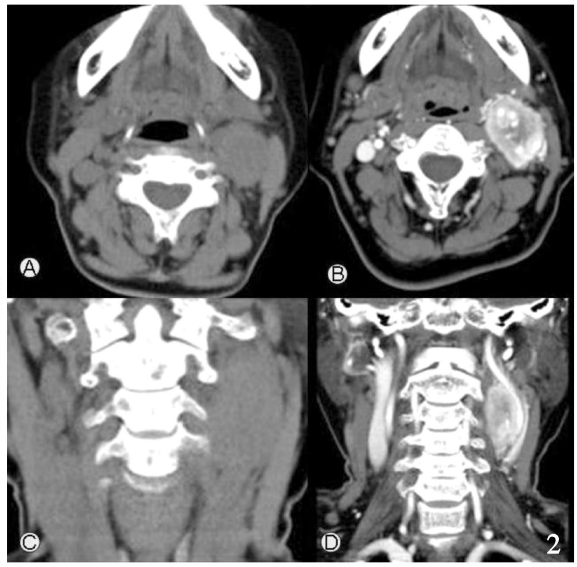

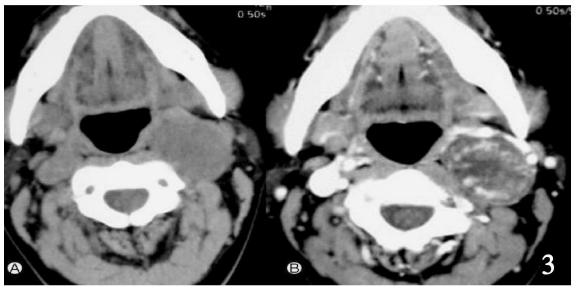

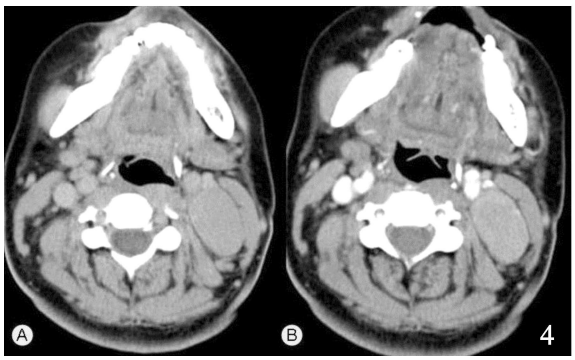

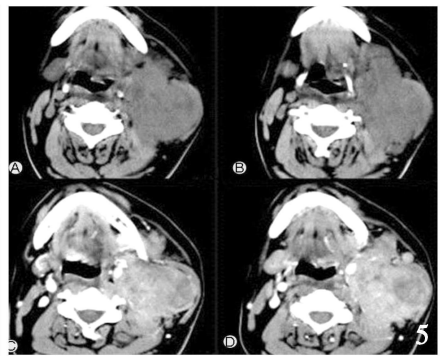

图 1右侧咽旁间隙腮腺深叶混合瘤：A平扫，B增强。右侧咽旁间隙茎突前间隙较大软组织密度肿块，椭圆形，边缘清晰，密度接近于肌肉密度，其外侧缘与腮腺浅叶相邻，增强呈轻度不均匀强化。 图 2左侧咽旁间隙颈动脉体瘤：A平扫，B增强，CD冠状位重建。左侧颈动脉分叉处软组织肿块，增强检查不规则显著强化，左侧颈内外动脉受分离移位。 图 3左

© 1994-2011 China Academic Journal Electronic Publishing House. All rights reserved. http://www.cnki.net

侧咽旁间隙神经鞘瘤：A平扫，B增强。左侧颈动脉鞘软组织肿块，增强检查不规则强化，内有坏死，左侧颈内动脉受压外移。　图 4双侧咽旁间隙淋巴瘤：双侧颈动脉鞘多发肿大淋巴结，以左侧胸锁乳突肌内侧更明显，轻度强化。　图 5左侧咽旁间隙转移瘤：AB平扫，CD增强。左侧咽旁间隙不规则分叶样肿块，密度不均，增强检查不均匀中度强化。

3.3 多排螺旋 CT在咽旁间隙肿瘤诊断中的价值

咽旁间隙部位深在，暴露困难，多排螺旋 CT可较好地提供肿瘤所在的位置、大小、范围及肿瘤的边缘是否光滑和周围重要结构的关系，结合多排螺旋 CT强大的多平面重建技术可以为治疗提供更重要更多信息，可从筋膜间隙被侵犯的部位、邻近肌肉和血管的移位来判断肿瘤的原发部位和侵犯范围，同时可从病变的密度、均匀度、影像学特征、增强特点、有无邻近骨质破坏和颈淋巴结增大等了解肿瘤的性质，合理使用多排螺旋 CT检查可提高咽旁间隙病变的检出和诊断水平。

4 参考文献

1 郑志辉。颈部占位性病变的影像诊断与病理对照分析。张家口医学院学报，2004，21(1)：46~48。

2 Farina D, Hermans R, Lemmerling M, et al. Imaging of the parapharyngeal apace. JBR BTR, 1999, 82(5): 234-239.

3 刘方舟，明敏，张。旁间隙原发肿瘤 69例临床病理与解剖分析。床耳鼻喉头颈外壳杂志，2009，23(3)：113~118。

4 胡建妙。咽旁间隙肿块的 CT诊断。中国中西医结合耳鼻喉杂志，2004，14(2)：93~94。

5 傅明，郑晓林，涂建华，等。咽旁间隙肿瘤的 CT诊断价值。影像诊断与介入放射学，2000，9(2)：76~78。

6 Sievers KW, Greess H, Baum U, et al. Paranasal sinuses and nasopharynx CT and MR. EJR, 2000, 33(3): 185-202.

7 King AD, Lei KIK, Richards PS, et al. Non-Hodgkin-Lymphoma of the Nasopharynx CT and MR Imaging. Clinical-Radiology, 2003, 58(8): 621-625.

8 娄琳，郭德安。咽旁间隙病变的 CT、MRI检查和诊断。中国肿瘤，2008，17(1)：45~47。

不典型肝脓肿的 CT诊断

陕西省兴平市人民医院 CT室(713100)

窦红卫

【摘要】 目的：分析不典型肝脓肿的 CT表现，提高对肝脓肿的诊断水平。材料与方法：回顾分析经临床病理证实的 30例不典型肝脓肿的 CT平扫及三期强化特点，并与肝癌、肝转移瘤、肝血管瘤等对照分析。结果：按照肝脓肿病变发展阶段不同，不典型肝脓肿可分为早期肝脓肿(25例，有两种表现形式：小房腔性和团块状肝脓肿)，和纤维肉芽肿性肝脓肿(5例)。结论：不典型肝脓肿在不同病理演变时期其 CT平扫表现不同，动态三期强化扫描有助于提高诊断符合率。

关键词：肝脓肿　肝肿瘤　体层摄影　X线计算机

CT Diagnosis of Atypical Pyogenic Hepatic Abscess

Dou Hongwei

Department of CT, Peorle Hospital of Xinping City, Shaanxi 713100

【Abstract】 **Purpose:** To analyze the CT features of atypical pyogenic hepatic abscess and improve the accuracy of CT diagnosis. **Materials and Methods:** The plain CT and 3-phase CE scanning findings of 30 cases of atypical pyogenic hepatic abscess proved by surgery or other clinical methods were retrospectively analyzed and compared with CT findings of hepatic carcinoma, hepatic metastases and hepatic hemangiomas. **Results:** The CT features of hepatic abscess were divided into two types according to different stages of pathology. Early pyogenic hepatic abscess(25 cases) has two types: small cavity and mass, granulomatous hepatic abscess(5 cases). **Conclusion:** The findings of liver abscesses result from individual differ-

© 1994-2011 China Academic Journal Electronic Publishing House. All rights reserved.　http://www.cnki.net