

WHO II 级弥漫性星形细胞瘤影像诊断与临床病理

高峰,陈桂玲,盛会雪,张宗军

(南京大学医学院临床学院 南京军区南京总医院医学影像科 江苏 南京 210002)

【摘要】 目的 探讨 WHO II 级弥漫性星形细胞瘤的影像学特征。方法 回顾性分析 38 例经手术及病理证实的 WHO II 级弥漫性星形细胞瘤的 CT、MRI 表现,结合文献分析其影像学特征。结果 36 例(94.7%)位于幕上,累及额叶、颞叶者 29 例(76.3%),1 例位于小脑半球,另见有 2 例累及胼胝体;病灶位于单个脑叶者 31 例(81.6%),两个以上脑叶 7 例(18.4%)。肿瘤呈边界不清的异常信号或密度影,周围水肿及占位效应轻,36 例增强检查中 20 例无明显强化,另 16 例表现为小斑片状、结节样、不规则环状强化。结论 WHO II 级弥漫性星形细胞瘤的影像学表现具有一定特征性,结合临床和影像学检查有助于术前鉴别诊断和预后判断。

【关键词】 脑肿瘤;弥漫性星形细胞瘤;磁共振成像;体层摄影术,X 线计算机

中图分类号:R739.4;R445.2 文献标识码:A 文章编号:1006-9011(2012)05-0721-04

Imaging diagnosis and clinical pathology of WHO grade II diffuse astrocytoma

GAO Feng, CHEN Gui-ling, SHENG Hui-xue, ZHANG Zong-jun

Clinical college of Medical School, Nanjing University, Department of Medical Imaging, Nanjing General Hospital of Nanning Command, Nanjing 210002, P. R. China

【Abstract】 Objective To explore imaging features of WHO grade II diffuse astrocytoma. **Methods** The CT and MRI findings were retrospectively analyzed in 38 cases with WHO grade II diffuse astrocytoma proved by operation and pathology. **Results** In this group of 38 diffuse astrocytomas, 36 supratentorial cases were noted, 29 located in the frontal and temporal lobes, 1 case in cerebellar hemisphere, 2 involved corpus callosum. 31 diffuse astrocytomas were solitary, and 7 located in two lobes or more. The lesions were demonstrated abnormal signal or density with obscure margin, mild peritumoral edema and mass effect. Patchy enhancement, nodular enhancement, or irregular ring-like enhancement or no appreciable enhancement was noted on post-contrast MR or CT scan. **Conclusion** Imaging findings of WHO grade II diffuse astrocytoma are characteristic, which is helpful for preoperative diagnosis and prognosis assessment.

【Key words】 Brain; Neoplasm; Diffuse astrocytoma; Magnetic resonance imaging; Computed tomography

星形细胞瘤(Astrocytoma)在原发性脑肿瘤中最常见,约占神经上皮源性肿瘤的 40%。其中弥漫性星形细胞瘤(Diffuse astrocytoma)在 2007 年世界卫生组织中枢神经系统肿瘤分类中属于 WHO II 级,有进展为 WHO III 级间变性星形细胞瘤,甚至 WHO IV 级胶质母细胞瘤的潜在趋势,因此在影像表现上具有一定复杂性,有时易与高级别胶质瘤或其它病变相混淆。现本文对经临床手术及病理证实的弥漫性星形细胞瘤病例进行回顾性分析,以期提高对本病正确的认识和诊断。

1 材料与方法

作者简介:高峰(1970-),男,江苏省南京市人,毕业于南京大学医学院,硕士研究生,主要从事医学影像学诊断工作

通讯作者:张宗军 医学博士,主任医师 E-mail: zongjun@yeah.net

1.1 一般资料

收集本院 2006 年~2011 年经临床手术及病理证实的弥漫性星形细胞瘤 38 例,其中男 27 例,女 11 例,年龄 14~71 岁,平均 40.2 岁。临床表现为头痛、头晕伴或不伴呕吐,肢体抽搐。

1.2 检查方法

MRI 扫描仪器为 Siemens Magnetom Trio 3.0T 和 GE Signa 1.5T 超导 MRI 成像仪。常规 MR 成像包括 SE 序列和 FSE 序列成像。SE-T₁WI: TR 500ms、TE 20ms。FSE-T₂WI: TR 4000ms、TE 100ms。行轴位成像,层厚 5mm,层间距 1.5mm,视野 24cm,矩阵 256 × 192。弥散加权成像(DWI)采用 SE-EPI 序列轴位成像,TR 1500ms、TE 60ms,层厚 5mm,无间距,视野 24cm,矩阵 128 × 128。增强对比剂用钆喷替酸葡甲胺

(Gd-DTPA)注射液,剂量为 0.1mmol/kg,以 2~4ml/s 的流率经肘前静脉注射,注射后行横轴位、矢状位和冠状位 T₁WI 成像。CT 扫描仪为 Somatom Emotion 6 层螺旋 CT,轴位扫描层厚 6~9mm,增强对比剂为 350mgI/ml 欧乃派克 80~100ml。

2 结果

2.1 影像表现

2.1.1 病变位置 病变在幕下者 2 例,分别位于小脑半球及第四脑室;其余 36 例均在幕上,其中位于额叶 17 例,颞叶 12 例,顶叶 6 例,丘脑 2 例,枕叶 2 例,第三脑室 2 例,累及胼胝体 2 例;所有 38 例病变中位于单侧脑叶者 31 例,累及两个以上脑叶者 7 例。

2.1.2 形态和信号及密度特点 23 例表现为边界

不清、弥漫的异常信号病灶,另 15 例表现为边缘清晰的类圆形肿块影;多数病例周围无水肿形成,占位效应不明显,只有 13 例伴有轻中度的水肿,有较明显侧脑室受压、中线结构移位者 6 例。MRI 肿瘤在 T₁WI 呈等低信号,T₂WI 呈高信号,23 例病灶信号不均匀,其中 14 例可见大小不一囊变表现为病灶内更长 T₁长 T₂信号,2 例手术证实伴出血者表现为 T₁WI 上小片状高信号影;30 例 DWI 大都表现为等低信号,有 8 例伴有高信号者呈混杂信号改变。12 例同时行 CT 检查者肿瘤表现为边界不清的低密度病灶(图 1~3)。

2.1.3 增强扫描 34 例增强 MRI 中 18 例无明显强化,另 16 例有轻中度强化改变,表现为小斑片状、结节样、不规则环状强化,其中 10 例见大小不等的不规则环形强化者在 MRI 平扫中均可见病灶内囊变信号。

2 例增强 CT 扫描者无明显强化。

2.2 手术及病理结果

所有 38 例弥漫性星形细胞瘤均经手术及病理证实。术中见肿瘤灰白或灰黄,部分呈鱼肉样,质软或韧,边界大多不清,血供一般为主,有 6 例见丰富血供,另伴有坏死或囊变者 6 例,钙化 1 例。镜下肿瘤细胞弥漫分布,核深染,圆形或椭圆形,未见核分裂,间质可见丰富胶质纤维;免疫组化染色多见胶质纤维酸性蛋白(GFAP)、S-100、生长分数指标 Ki-67 阳性。手术后随访有 7 例复发,复发时间 10 个月~29 个月不等,其中 1 例为 WHO III 级间变性星形细胞瘤,1 例 WHO IV 级胶质母细胞瘤。

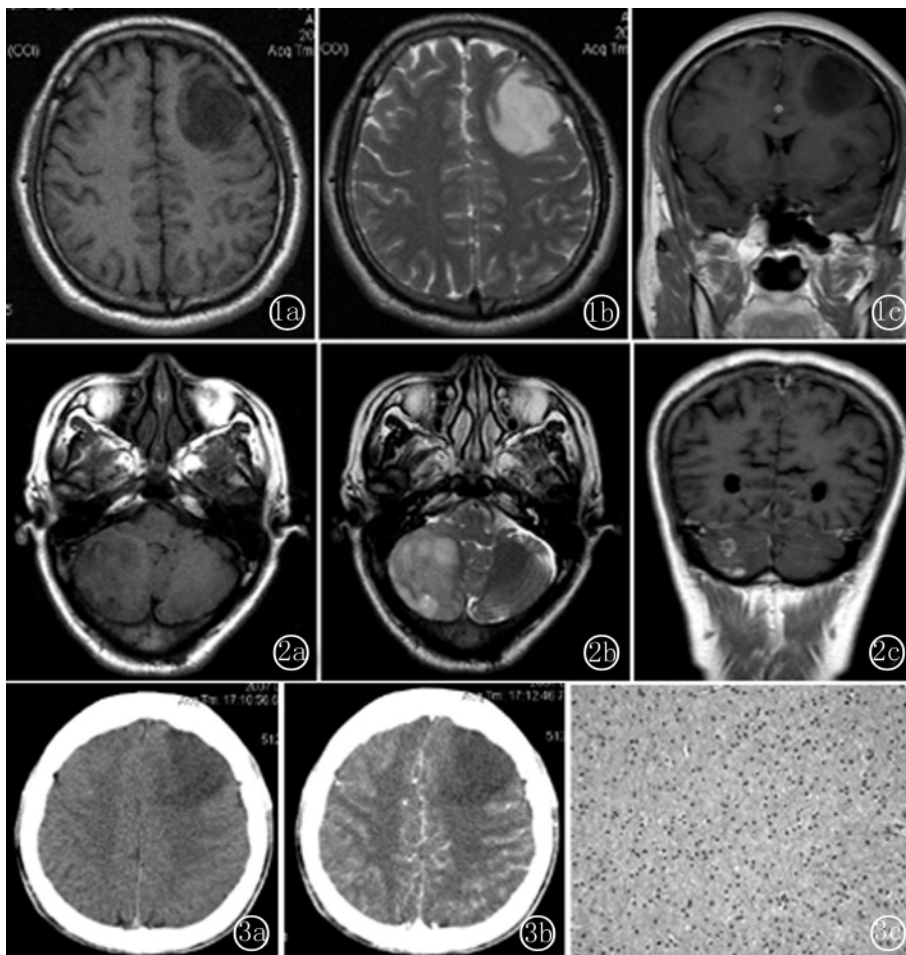


图 1 左额叶弥漫性星形细胞瘤。MRI 横断位 T₁WI 病灶呈低信号(图 1a),T₂WI 呈高信号(图 1b),冠状位增强扫描无明显强化(图 1c) 图 2 右侧小脑弥漫性星形细胞瘤。MRI 横断位 T₁WI 病灶呈等低信号(图 2a),T₂WI 呈高信号,边缘不清,有轻度占位效应(图 2b),冠状位增强扫描可见小环形及结节样强化(图 2c) 图 3 左额叶星形细胞瘤。CT 平扫病灶呈低密度,边缘不清(图 3a),增强扫描无明显强化(图 3b);镜下瘤细胞弥漫分布,核圆形或椭圆形,未见核分裂,间质见丰富胶质纤维(图 3c,HE×200)

3 讨论

3.1 临床及病理概述

星形细胞起源肿瘤是最常见的一类脑胶质瘤,1993 年 WHO 中枢神经系统肿瘤分类将星形细胞性肿瘤中呈弥

弥漫性生长的划分为星形细胞瘤(WHO II级),包括纤维型、原浆型、肥胖细胞型三个亚型,以及间变性星形细胞瘤(WHO III级)和胶质母细胞瘤(WHO VI级);在2000年修订的WHO神经系统肿瘤分类中将WHO II级星形细胞瘤更名为弥漫性星形细胞瘤,突出了其弥漫浸润性特点^[1]。2007年新的WHO分类中延续了这一命名,同时指出用低级别弥漫性星形细胞瘤(Low-grade diffuse astrocytoma)这一名称可能更恰当^[2]。

弥漫性星形细胞瘤分化程度好,但呈浸润性缓慢生长,占星形细胞来源肿瘤的10%~15%^[3];好发于青年人,峰值年龄为30~40岁,男性多见^[2],本组资料与之基本相符;这类肿瘤常有转变为间变性星形细胞瘤和胶质母细胞瘤的恶性倾向,其中位生存期为5~10年^[4]。临床上主要表现为癫痫样抽搐,以及头痛、头晕、呕吐症状为主,这与肿瘤的浸润生长及颅内压升高有关,本组病例中92%有此表现。

大体病理上肿瘤边界不清,受侵犯的脑结构常扩大、扭曲但无破坏,当伴有大小不等的囊变时局部可呈海绵样改变,病灶位于额叶者可侵犯至对侧。镜下以肿瘤细胞高度分化,在脑组织中弥漫浸润生长为特点,主要以分化好的纤维型及肥胖型星形细胞分布在微囊样疏松肿瘤基质中,其细胞结构略增加,偶见核异型,缺乏核分裂,无坏死及微血管增生。其中肥胖型星形细胞瘤有恶变为更高级别间变性星形细胞瘤及胶质母细胞瘤的倾向。

3.2 影像学表现

弥漫性星形细胞瘤好发于幕上,以额叶、颞叶受累多见,其次还可发生于脑干、脊髓,发生于小脑者少见,本组38例中36例(94.7%)位于幕上,累及额叶、颞叶者29例(76.3%),1例位于小脑半球,另见有2例累及胼胝体,病灶位于单个脑叶者31例(81.6%),两个以上脑叶7例(18.4%)。有报道认为^[5,6],II级星形细胞瘤中偏良性者常位于灰质,而大多恶性进展的肿瘤位于白质内。CT平扫上病灶为低密度或低、等混合密度,边缘常不清楚,钙化和出血少见,增强后无强化或轻度强化。MRI上肿瘤大多表现为边界不清的异常信号病灶,部分边界清楚者可形成类圆形肿块样影;T₁WI呈等低信号,T₂WI呈高信号,病灶内信号欠均匀,部分可伴有大小不一囊变信号影,病变周围大多无水肿,或仅伴轻中度水肿,占位效应轻。MRI增强后病变不强化,或仅轻中度强化,表现为结节样、小片状或环形强

化,伴有囊变者多表现为大小不一的不规则环形强化,这些强化常代表肿瘤的间变区,提示有转化为更高级别星形细胞瘤的倾向^[7],组织学上证实WHO II级实性星形细胞瘤有对比强化者生存率低^[8]。有文献报道认为当年龄大于40岁,肿瘤跨中线生长,直径大于6cm,伴有神经症状的由星形细胞组成的低级别胶质瘤患者预后不良^[9]。DWI上以等低信号为主,当伴高信号出现时,提示病灶内肿瘤细胞密集,细胞结构增加,异型性增多^[10]。

3.3 鉴别诊断

3.3.1 脑梗死 临床急性起病,症状较重。低密度楔形病变累及灰白质,与供血动脉分布区一致,增强后病灶内可见脑回样、线样强化改变;DWI急性期呈明显高信号,其表观弥散系数(ADC)值随病程时间变化而改变^[11]。

3.3.2 脑炎 发病急,进展快,常有上呼吸道感染史。病变主要侵犯边缘系统,双侧颞叶多见,可见病灶内出血,增强常见斑片状、线样强化。后期遗留脑萎缩、脑软化。结合临床症状及实验室检查可资鉴别。

3.3.3 高级别星形细胞瘤 弥漫性星形细胞瘤与间变性星形细胞瘤和胶质母细胞瘤在病理上均具有弥漫浸润性的特点;间变性星形细胞瘤和胶质母细胞瘤病灶内密度多不均匀,周围水肿及占位效应更明显,增强后明显不均匀强化,呈环形或花环状,胶质母细胞瘤发病年龄较大,肿瘤可跨中线侵犯胼胝体至对侧大脑半球形成“蝴蝶”状。当弥漫性星形细胞瘤病灶内出现囊变,增强呈环形强化时与二者鉴别困难。DWI及灌注加权成像(PWI)结合有助于两种级别肿瘤的区分,高级别胶质瘤相对表观弥散系数(rADC)值明显低于低级别组,而相对脑血容量(rCBV)值明显高于低级别胶质瘤^[12]。

3.3.4 少突胶质细胞瘤 钙化较弥漫性星形细胞瘤多见,常呈粗大的条状或不规则形,肿瘤多位于皮层表浅部位,可压迫邻近颅板。

WHO II级弥漫性星形细胞瘤在年龄、发病部位及信号/密度、周围水肿和占位效应等影像表现上具有一定特征性,MRI能进行多方位、多参数成像,结合DWI和PWI可以与高级别胶质瘤相鉴别,有助于肿瘤的术前诊断及预后判断。

参考文献:

- [1] 只达石,于士柱. 中枢神经系统肿瘤1993年和2000年两次WHO分类的比较[J]. 现代神经疾病杂志,2003,3:7-12.
- [2] Louis DN, Ohgaki H, Wiestler OD, et al. WHO classifica-

tion of tumours of the central nervous system [M]. IARC, Lyon;2007. 22-29.

[3] 卢光明. 临床 CT 鉴别诊断学[M]. 南京:江苏科学技术出版社,2011. 22-23.

[4] Keles GE, Lamborn KR, Berger MS. Low-grade hemispheric gliomas in adults; a critical review of extent of resection as a factor influencing outcome [J]. J Neurosurg, 2001, 95: 735-745.

[5] Piepmeyer JM, Fried I, Makuch R. Low-grade astrocytomas may arise from different astrocyte lineages [J]. Neurosurgery, 1993, 33: 627-632.

[6] Fried I, Kim JH, Spencer DD. Limbic and neocortical gliomas associated with intractable seizures; a distinct clinicopathological group [J]. Neurosurgery, 1994, 34: 815-823.

[7] Pierallini A, Bonamini M, Bozzao A, et al. Supratentorial diffuse astrocytic tumours; proposal of an MRI classification [J]. Eur Radiol, 1997, 3: 395-399.

[8] Park KJ, Kano H, Kondziolka D, et al. Early or delayed radiosurgery for WHO grade II astrocytomas [J]. J Neurooncol, 2011, 103: 523-532.

[9] Pignatti F, van den Bent M, Curran D, et al. Prognostic factors for survival in adult patients with cerebral low-grade glioma [J]. J Clin Oncol, 2002, 20: 2076-2084.

[10] 钱银锋, 殷敏敏, 余永强. 扩散加权成像在低级别胶质瘤的鉴别诊断价值[J]. 磁共振成像, 2010, 1: 19-22.

[11] 张宗军, 黄伟, 卢光明. 磁共振弥散加权的原理与临床应用[J]. 医学研究生学报, 2004, 17: 172-174.

[12] 肖俊强, 卢光明, 李苏建, 等. 磁共振 DWI 和 PWI 在胶质瘤术前分级中的应用研究[J]. 医学影像学杂志, 2009, 19: 376-380.

(收稿日期:2011-12-16 修回日期:2012-03-20)
(本文编辑:崔国明)

纵膈肝样腺癌 1 例

Mediastinal hepatoid adenocarcinoma; one case report

张 云

(青海省藏医院放射科 青海 西宁 810007)

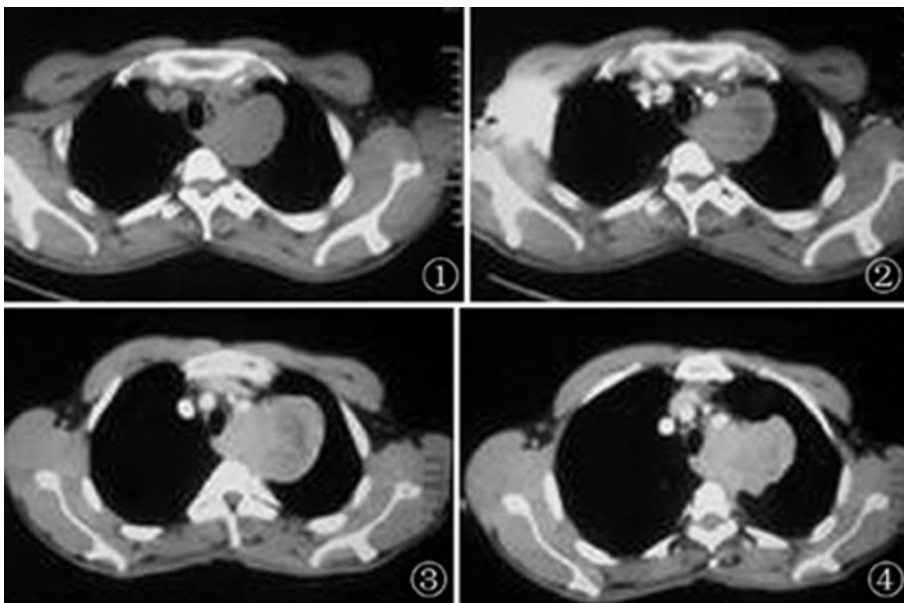
【关键词】 纵膈;肝样腺癌;体层摄影术,X 线计算机

中图分类号:R735;R814.42

文献标识码:B

文章编号:1006-9011(2012)05-0724-01

患者 男,48 岁。主诉左侧后背及肩膀疼痛半年余,自用膏药及口服牛黄解毒丸治疗无效,无咳嗽、咳痰,心慌、胸闷。



既往体健,病程中无低热及夜间盗汗,无头痛、头晕,恶心、呕吐,腹软,未触及包块,肝脾肋下未及。实验室检查:血、尿、大便常规和肝肾功及电解质正常。结核菌素试验(-),AFP 570ng/ml,纵膈肿物穿刺物免疫组化染色结果:AE1/AE3(1+),CK18(2+),Hepatocyte(3+),CK7(个别细胞+),CK20(-),RCC(-),Vimentin(2+),TTF-1(-)。

影像学表现:肝胆脾 B 超示:肝右叶被膜下见两枚高回声结节,腹腔、腹膜后未见明显肿大淋巴结影,纤维支气管镜见左肺上叶后段亚亚段支气管可见血性分泌物。胸部 CT 示胸廓呈桶状改变气管纵膈居中,中后纵膈见不规则团块状影,突入左上肺尖段,与肺呈锐角改变,未见毛刺及分叶

图 1~4 胸廓呈桶状改变气管纵膈居中,中后纵膈见不规则团块状影,突入左上肺尖段,与肺呈锐角改变,未见毛刺及分叶

(下转 746 页)