成人圆孔锥形束CT测量研究

于天平[1]，侯 敏[2]，宋大立[2]，黄 希[3]，韩德强[1]
(1.天津医科大学,天津 300070;2.天津市口腔医院正颌外科,天津 300041;
3.苏州大学附属第一医院口腔科,江苏 苏州 215006)

[摘要] **目的**: 探讨成人正常圆孔的解剖形态,为临床提供指导。**方法**: 通过锥形束CT(CBCT)对200个正常国人的圆孔解剖形态进行观测。**结果**: 圆孔与蝶窦的关系分为窦旁型、窦内型、部分窦内型3类。矢状面上圆孔的走行分为3类: ①斜向前下方走行; ②前后向走行,平行于横断面走行; ③斜向前上方走行。(斜)横断面或横断面上圆孔的走行分3类:①前外到后内方走行;②由前向后互相平行走行;③前内向后外方向走行。矢状面上圆孔前方开口的直径为(3.35±0.61)mm,后方开口的直径为(3.28±0.60)mm,长度为(6.91±1.51)mm;(斜)横断面上圆孔前方开口的直径为(3.50±0.76)mm,后方开口的直径为(3.25±0.45)mm,长度为(6.83±1.76)mm;腭大孔到圆孔前方开口的距离为(34.91±2.31)mm。**结论**: CBCT可以精确地观测到圆孔的解剖形态,为临床手术提供指导。

[关键词] CBCT;圆孔;蝶窦;上颌神经阻滞麻醉
[中图分类号] R445 [文献标志码] A [文章编号] 1005-4979(2013)03-0192-05
doi: 10.3969/j.issn.1005-4979.2013.03.008

Radiographic Assessment of Foramen Rotundum by CBCT Imaging Technique

YU Tian-ping[1], HOU Min[2], SONG Da-li[2], HUANG Xi[3], HAN De-qiang[1]
(1. Tianjin Medical University, Tianjin 300070; 2. Department of Orthognathic Surgery, Tianjin Stomatological Hospital ,Tianjin 300041; 3. Department of Stomatology, Suchow University First Hospital , Suzhou 215006, Jiangsu Province, China)

[Abstract] Objective: To assess the anatomical features of foramen rotundum (FR) in normal adult persons. **Methods**: Data of anatomy relating the FR was examined and obtained by CBCT scans of 200 normal Chinese persons. **Results**: Three types of position related to the FR and the sphenoid sinus were discovered: ①FR obviously within the sphenoid sinus; ②FR partly within the sphenoid sinus; ③FR outside the sphenoid sinus. In the sagittal plane, three pathways were observed: ①FR travelled in an anterior-inferior direction; ②FR travelled in an anterior-posterior direction, parallel to the axial plane; ③FR travelled in an behind-inferior direction. In the oblique axial plane or the axial plane, three pathways were observed: ①FR travelled from anterior-external to behind-inside; ②FR travelled in an anterior-poster direction, parallel to level plane;③FR travelled from anterior-inside to behind- external. In the sagittal plane, the length of FR was (6.91±1.51) mm, while the diameters of its anterior and posterior opening were (3.35±0.61) mm and (3.28±0.60) mm respectively. In the cross-sectional plane, the length of FR was (6.83±1.76) mm, while the diameters of its anterior and posterior opening were (3.50±0.76) mm and (3.25±0.45) mm respectively. The distance between the greater palatine foramen and the FR was (34.91±2.31) mm. **Conclusion**:CBCT provides high quality images if we use small field of view, and may play an important role to improve the clinical performance.

[Key words] CBCT; the foramen rotundum; the sphenoid sinus;maxillary nerve block anesthesia

圆孔位于蝶骨大翼内侧根部，连接颅中窝和翼腭窝,内含有上颌神经及圆孔动脉[1-2]。圆孔与上颌神经阻滞麻醉、三叉神经痛治疗以及蝶窦手术等操作过程息息相关，因此对于口腔颌面外科医生以及耳鼻咽喉科医生来说，了解圆孔的解剖结构对于指导

收稿日期: 2012-12-03
作者简介: 于天平(1986—),女,北京房山人,硕士研究生.
E-mail: 2570441014@qq.com
通信作者: 侯敏,教授. E-mail: houmin8181@sina.com

万方数据

临床操作具有积极意义。过去几十年来，国内外学者对于该解剖结构做了广泛的研究，但是研究多是在头颅标本及尸体标本上进行测量的，存在样本量小、不直观等缺点，且干燥的头颅模型存在不清楚研究对象性别、年龄等缺点。近年来随着 CT 技术的发展，为圆孔的研究及测量提供了良好的条件，已经有部分学者通过 CT 对于圆孔进行了部分探索研究。本研究利用锥形束 CT（CBCT）对圆孔进行测量研究，为上颌神经阻滞麻醉以及蝶窦手术等技术提供临床指导。

1 资料和方法

1.1 一般资料

2011-10—2012-05 天津市口腔医院影像科部分患者的 CBCT 资料，其中 16~35 岁男女各 100 人，男性平均年龄 25 岁，女性平均年龄 24 岁。纳入标准：①无明显上颌骨骨性畸形；②无上颌骨外伤、肿瘤及手术史；③因下颌牙列缺损需行种植手术患者、下颌骨骨折患者、下颌骨囊肿或肿瘤患者。

1.2 CBCT 扫描及患者体位

CBCT（韩国怡友公司）检查采用锥型束投照技术扫描，投照角度为单次 360°旋转扫描。扫描条件：85 kV，8 mA，持续曝光 24 s，球管频率 36 kHz，层厚 0.1~0.3 mm，影像重建时间 180 s，探测器与 X 线焦点距离 770.0 mm。数据通过非晶硅平板探测器(FPD)获取，立体像素大小为 270，最终获取颌骨的三维重建影像。获得的三维重建影像的放大比例为 1:1。患者体位：患者取坐位，两眼平视前方，不咀嚼、不吞咽、不说话，且头颅的眶耳平面尽量与地面保持平行状态，患者颏部下方有支托支撑头部以便保持头颅位置的稳定。

1.3 观测内容

通过 CBCT 内置的专用测量软件对以下内容进行观测：圆孔与蝶窦的位置关系；(斜)横断面上圆孔的长度、前后方开口的直径及圆孔的走行；矢状面上圆孔的长度、前后方开口的直径及圆孔的走行。由于在横断面上无法完整观测到圆孔的走行，故需首先在矢状面上寻找出圆孔，再根据矢状面上圆孔的走行旋转 CBCT 十字交叉定位线，使定位线的横线在圆孔位置上并平行于圆孔，此时再切换到横断面上即可以明确观测到(斜)横断面上圆孔的走行。

1.4 数据处理

使用 SPSS 11.5 统计学软件包，计算各项数据平均值，左右各测量项目间进行配对样本 t 检验，男女颌骨各部测量数据经统计学方差齐性检验，男女对应数据为等方差，然后进行 t 检验，以 $P<0.05$ 为差异有统计学意义。

2 结果

2.1 冠状面上圆孔与蝶窦的位置关系

冠状面上圆孔与蝶窦的位置关系可以分为窦旁型(图 1A)、窦内型(图 1B)、部分窦内型(图 1C)3 类。窦旁型指圆孔完全位于蝶窦骨性窦壁内；窦内型指圆孔 2/3 以上位于蝶窦窦腔内；部分窦内型指圆孔部分位于蝶窦窦腔内，但位于窦腔内的圆孔面积小于整个圆孔面积的 2/3。各类型所占比例如表 1 所示。

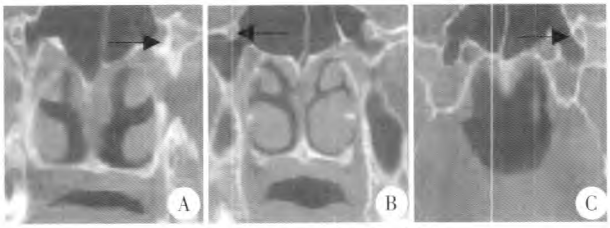

图 1 圆孔与蝶窦的关系(箭头)

A: 窦旁型；B: 窦内型；C: 部分窦内型

Figure 1 Position relationship between FR and the sphenoid sinus (arrow)

A: Outside the sphenoid sinus; B: Totally within the sphenoid sinus; C: Partially within the sphenoid sinus

表 1 冠状面上圆孔与蝶窦的关系(%)

Table 1 Relationship between FR and the sphenoid sinus (%)

	男性	女性	总比例
窦旁型	60.72	60.00	60.36
部分窦内型	25.00	30.00	27.50
窦内型	14.28	10.00	12.14

2.2 (斜)横断面上圆孔的长度及其走行

(斜)横断面上圆孔的走行分为 3 类：①前外到后内方走行(图 2A)，此类型最为多见，所占比例为 73.93%；②由前向后走行(图 2B)，平行于矢状面，此类型所占比例为 12.14%；③前内向后外方向走行(图 2C)，此类型最为少见，占 13.93%。各类型所占比例见表 2。

(斜)横断面上圆孔的长度平均为(6.83±1.76)mm(表 3)，左侧大于右侧，差异有统计学意义；男女之间差异无统计学意义。圆孔前方开口处的直径为(3.50±0.76)mm；左侧稍大于右侧，差异无统计学意

万方数据

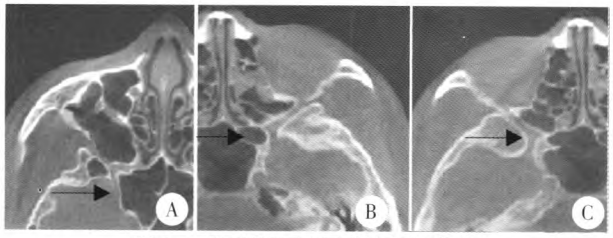

图2 (斜)横断面上圆孔的走行(箭头)

A:前外方斜向后内方; B:前后向走行,平行于矢状面; C:前内方斜向后外方

Figure 2 Pathways of FR in the oblique axial plane(arrow)

A: Travels from anterior-external to behind-inside; B: FR travels in an anterior- poster direction, parallel to the sagittal plane; C: FR travels from anterior-inside to behind- external

表2 (斜)横断面上圆孔的走行(%)

Table 2 Pathways of the FR in the oblique axial plane(%

	男性	女性	总比例
前外向后内	79.29	68.57	73.93
平行于矢状面	12.86	11.42	12.14
前内向后外	7.85	20.01	13.93

义;男性与女性之间差异无统计学意义。(斜)横断面上圆孔后方开口处的直径为(3.25±0.45)mm;左侧大于右侧,差异无统计学意义。男性大于女性,差异无统计学意义。(斜)横断面上圆孔前方开口直径大于后方开口直径,差异有统计学意义。

2.3 矢状面上圆孔的走行及长度

矢状面上圆孔的走行分为3类:①斜向前下方走行(图3A),此类型最为多见,占73.21%;②由后向前平行于水平面走行(图3B),15.36%;③斜向前上方走行(图3C),11.43%。各类型所占比例见表4。

矢状面上圆孔的长度平均为(6.91±1.51)mm(表3),左侧大于右侧,差异无统计学意义;女性大于男性,差异无统计学意义。圆孔前方开口处的直径为(3.35±0.61)mm,左侧大于右侧,差异无统计学意义;男性大于女性,差异无统计学意义。矢状面上圆孔后方开口处的直径为(3.28±0.60)mm,左侧与右侧之间差异无统计学意义;男性大于女性,差异有统计学意义。矢状面前方开口的直径大于后方开口的直径,差

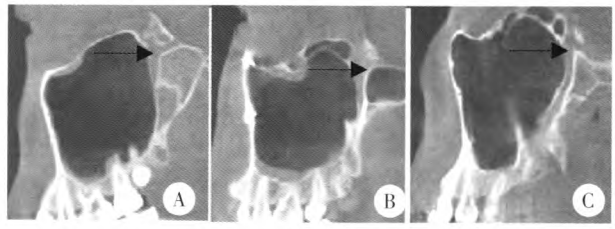

图3 矢状面上圆孔的走行(箭头)

A:斜向前下方走行; B:前后向走行,平行于水平面; C:斜向后下方走行

Figure 3 Pathways of FR in the sagittal plane(arrow)

A: An anterior-inferior direction; B: An anterior-posterior direction, parallel to the level plane; C: A behind-inferior direction

表4 矢状面上圆孔各种走行的比例(%)

Table 4 Pathways of FR in the sagittal plane(%)

走行	男性	女性	总比例
前下斜向后上	71.42	75.00	73.21
前上斜向后下	10.72	12.14	11.43
平行于横断面	17.86	12.86	15.36

异无统计学意义。

2.4 矢状面上腭大孔到圆孔前口的距离

矢状面上腭大孔到圆孔前口的距离(图4)为(34.91±2.31)mm,男性为(35.77±2.23)mm,女性为(34.05±2.07)mm,男性大于女性,差异有统计学意义;左侧为(35.03±2.33)mm,右侧为(34.8±2.30)mm,左侧大于右侧,差异有统计学意义。

图4 矢状面上圆孔前口到腭大孔的距离

Figure 4 Distance between the greater palatine foramen and FR in the sagittal plane (black line)

表3 圆孔的长度、前方开口的直径、后方开口的直径(mm)

Table 3 Length, anterior diameters, and posterior diameters of FR (mm)

	(斜)横断面			矢状面		
	长度	前口径	后口径	长度	前口径	后口径
男性	6.83±1.70	3.43±0.60	3.23±0.44	6.72±1.48	3.42±0.63	3.36±0.61
女性	6.84±1.84	3.56±0.89	3.20±0.45	6.87±1.51	3.29±0.58	3.20±0.58
左侧	7.09±1.75	3.56±0.62	3.28±0.48	6.95±1.51	3.36±0.59	3.28±0.58
右侧	6.59+1.72	3.43±0.87	3.21±0.42	6.87±1.51	3.34±0.63	3.28±0.61
合计	6.83±1.76	3.50±0.76	3.25±0.45	6.91±1.51	3.35±0.61	3.28±0.60

万方数据

3 讨论

圆孔与蝶窦关系密切，蝶窦气化较好时，圆孔大部分可以突入窦腔内，蝶窦气化较差时，圆孔可以完全位于蝶窦窦壁之内[3]。冠状面圆孔与蝶窦的关系分为窦旁型、部分窦内型和窦内型 3 类，其中窦旁型占 60.39%，部分窦内型占 27.5%，窦内型占 12.14%。而牛娟琴等[3]通过对 100 例病人进行多层螺旋 CT 扫描研究表明，81%研究对象的圆孔位于蝶窦窦壁之内，12%研究对象的圆孔轻度突入窦腔之内，而 7%的圆孔明显陷于窦腔之内。刘莎等[4]对 25 个正常人进行 CT 及 MRI 扫描，结果显示过度气化的蝶窦可使 64%的圆孔明显突入蝶窦窦腔之内。本研究发现窦旁型的比例为 60.39%，明显小于前者的研究结果，与后者相近，考虑为 CT 分辨率不同以及研究对象的年龄分布不同所致。对于窦旁型的患者，此类患者因蝶窦相关疾病而经鼻内窥镜行蝶窦手术过程中穿破圆孔管壁造成上颌神经及圆孔动脉受损的风险较小。而窦内型及部分窦内型者，在行蝶窦手术过程中，器械很容易穿破菲薄的圆孔管壁，损伤圆孔内走行的上颌神经及圆孔动脉等重要解剖结构，造成出血、上颌神经支配区域皮肤黏膜麻木等并发症，增加手术风险，影响患者生存质量[3]。因此，了解圆孔与蝶窦的解剖学变异，对于经鼻内窥镜行蝶窦手术具有指导意义。术前行 CT 检查，明确蝶窦与圆孔解剖变异，评估手术过程中圆孔动脉及上颌神经损伤风险，避免出血及神经损伤等并发症的发生。

以往研究表明，矢状面上圆孔的走行为后上方斜向前下方。与以往的研究不同，本研究中圆孔在矢状面上的走行分为 3 类：①斜向前下方，此类型最为多见，占 73.21%；②由后向前平行于水平面走行，占 15.36%；③斜向前上方走行，此类型最为少见，占 11.43%。后两类走行在以往的研究中尚未见到报道。为了避免体位因素对观测结果的影响，在患者行 CT 检查时，取坐位，两眼平视前方，不咀嚼、不吞咽、不说话，头颅的眶耳平面尽量与地面保持平行状态，且患者颏部下方有支托支撑头部以便保持头颅位置的稳定。而且给患者进行 CT 检查的医生为同一名医生，各个患者在同一体位下行 CT 检查，可避免因患者之间体位不同而造成的观测误差以及医生经验不同而造成的误差。矢状面上圆孔的长度为(6.91±1.51)mm，圆孔前方开口的直径为(3.35±0.61)mm，后方开口的直径为(3.28±0.60)mm。而牛娟琴等[3]通过多层螺旋 CT 对于 18~67 岁患者(平均 38 岁)的圆孔形态进行观测，发现矢状面上圆孔的长度为(6.9±1.8)mm，矢状面上圆孔前方开口的直径为(2.8±0.6)mm，后方开口的直径为(2.7±0.5)mm。圆孔的长度与牛娟琴等相近，而圆孔前后方开口的直径相差较大，考虑造成此现象的原因为观测平面以及测量点的确定不一致所导致。

圆孔在(斜)横断面上的走行分为 3 类：①前外到后内方走行，此类型最为多见，所占比例为 73.93%；②由前向后平行于矢状面，此类型所占比例为 12.14%；③前内向后外方向走行，此类型所占比例为 13.93%。此结果与 Kim 等[2]的相似。Kim 等[2]通过对 90 例患者研究表明，大多数患者圆孔前界之间的距离大于后界之间的距离，此类型占 80%；17.5%患者圆孔前界之间的距离小于圆孔后界之间的距离；2.5%的患者前后界之间的距离相等。其中前外向后内方走行的类型与 Kim 研究中“圆孔前界之间的距离大于后界之间的距离”的类型一致；前内向后外走行的类型与“圆孔前界之间的距离小于圆孔后界之间的距离”一致；平行走行的类型与 Kim 的“前后界之间距离相等”一致。

在矢状面上，腭大孔到圆孔前方开口处的距离为(34.91±2.31)mm，范围在 29.0~40.5 mm 之间。结果与 Howard-Swirzinski 等[5]学者的结果相差较大。后者认为，翼腭管长度平均为(29.0±3.0)mm，范围在 22.0~40.0 mm 之间。认为二者之间差异主要是参考点选择不同以及研究对象的年龄不同所致。本研究主要是以腭大孔下缘以及圆孔前方开口处作为翼腭管长度的起止点，而后者主要是以翼管在翼腭窝的开口处及腭大孔下缘作为测量翼腭管长度的起止点；本研究对象的年龄范围为 16~35 岁，而 Howard-Swirzinski 等[5]研究的对象年龄范围为 18~73 岁。腭大孔到圆孔前方开口处的距离在经腭大孔行上颌神经阻滞麻醉过程中具有指导意义。经腭大孔行上颌神经阻滞麻醉对于口腔颌面外科医生来说是一门必须掌握的技术，但是经腭大孔行上颌神经阻滞麻醉有产生“血管内注射，麻醉不足，麻醉失败，颅内感染”等[6]并发症的可能性，所以必须严格控制进针的深度，避免损伤颅内重要的血管神经结构或者发生颅内感染等严重并发症。因此，必须准确掌握腭大孔到圆孔的距离，从而把握注射深度，避免注射针刺入

万方数据

颅内而造成颅内重要血管神经损伤。而且腭部的恶性肿瘤,当波及到腭大孔等解剖结构时,可以通过腭大孔向上转移,逐步波及翼腭窝、圆孔、卵圆孔,最终转移到颅内,进一步增加了肿瘤治疗的难度。三叉神经射频温控热凝技术是治疗三叉神经痛的的较好方法,其止痛效果好、复发率低而且可以重复治疗。但是,此技术的关键是准确的穿刺以及定位,若穿刺长度不到达圆孔位置或者超过长度,必然会造成治疗的失败,因此,要准确把握圆孔的位置及与穿刺点之间的距离进行射频。

在研究手段上,以往的学者主要是以头颅标本[1]为研究对象进行观测,以钢丝及游标卡尺来测量圆孔的长度。一方面,以往的研究存在样本量小、不直观、不能从三维方向上准确观测等缺点;另一方面,圆孔壁菲薄,在测量过程中很可能穿破菲薄的圆孔管壁,造成测量长度的误差。近些年来已经有学者以CT作为研究手段对圆孔进行观测,但多是以螺旋CT、高分辨率CT等传统CT[2-3,7]进行研究。与传统CT相比,CBCT具有自己的优势。第一,CBCT可以明显降低患者在放射检查时受到的放射剂量[8];第二,CBCT具有费用低廉、便捷等优势[7];第三,CBCT亦可以精确反应患者颌面部骨组织的解剖结构,在某些解剖结果的显示方面甚至优于传统CT,如髁突骨折等[8]。

参考文献:

[1] Ginsberg LE, Pruett SW, Chen MY, et al. Skull-base foramins of the middle cranial fossa: reassessment of normal variation with high-resolution CT [J]. AJNR Am J Neuroradiol, 1994, 15(2):283-291.

[2] Kim HS, Kim DI, Chung IH. High-resolution CT of the pterygopalatine fossa and its communications [J]. 1996,38 Suppl 1:S120-S126.

[3] 牛娟琴,宦怡,李康印. 圆孔的多层螺旋CT表现[J].实用放射学杂志, 2010,26(9): 1250-1253.

[4] 刘莎,王振常,周兵,等. 蝶窦外侧壁相关结构的CT和MRI对比研究 [J]. 临床耳鼻咽喉科杂志, 2002, 16(8): 407-409.

[5] Howard-Swirzinski K, Edwards PC, Saini TS,et al. Length and geometric patterns of the greater palatine canal observed in cone beam computed tomography [J]. Int J Dent, 2010, 8(15):1-6.

[6] Das S, Kim D, Cannon TY,et al. High -resolution computed tomography analysis of the greater palatine canal[J]. Am J Rhino,2006,20(6): 603-608.

[7] 曹均凯,王照五,石校伟,等. CBCT与螺旋CT对颞颌关节成像的比较[J].口腔颌面修复学杂志,2009,10(4),217-219.

[8] Lloyd TE, Drage NA, Cronin AJ. The role of cone beam computed tomography in the management of unfavourable fractures following sagittal split mandibular osteotomy[J]. J Orthod, 2011, 38(1):48-54.

2013国际暨全国第十二届头颈肿瘤学术大会第一轮通知

由中国抗癌协会头颈肿瘤专业委员会主办,上海交通大学医学院附属第九人民医院和香港中文大学共同承办的国际暨全国第十二届头颈肿瘤大会,将于2013年10月11~13日在上海国际会议中心召开。

会议将邀请国际著名专家对头颈肿瘤防治的基础与临床最新进展作专题报告,并对口腔颌面-头颈肿瘤科、耳鼻咽喉-头颈外科、头颈外科、放疗科、化疗科、神经外科等多学科协作模式的经验与体会进行深入探讨。欢迎全国口腔颌面外科、头颈肿瘤、耳鼻喉、放化疗医生和从事头颈癌流行病学、诊断学、病理学和基础研究的专家学者及青年医师届时参会。

大会联系注册方式

地址:上海市制造局路639号 上海交通大学医学院附属第九人民医院 口腔颌面-头颈肿瘤科

邮编:200011 联系人:徐蔚嘉 电话:0086-21-63166731 传真:0086-21-63166731

联系邮箱:headneck2013@163.com 大会网址:http://omhn.shsmu.edu.cn

投稿截止日期:2013年7月31日

注册费用:2013年8月31日之前注册1 000元;2013年8月31日之后注册1 200元

上海交通大学医学院附属第九人民医院口腔颌面头颈外科

万方数据

成人圆孔锥形束CT测量研究

万方数据 WANFANG DATA 文献链接

作者： 于天平， 侯敏， 宋大立， 黄希， 韩德强， YU Tian-ping， HOU Min， SONG Da-li， HUANG Xi， HAN De-qiang

作者单位： 于天平,韩德强,YU Tian-ping,HAN De-qiang(天津医科大学,天津,300070)， 侯敏,宋大立,HOU Min,SONG Da-li(天津市口腔医院正颌外科,天津,300041)， 黄希,HUANG Xi(苏州大学附属第一医院口腔科,江苏苏州,215006)

刊名： 口腔颌面外科杂志 ISTIC

英文刊名： Journal of Oral and Maxillofacial Surgery

年，卷(期)： 2013,23(3)

参考文献(8条)

1. Ginsberg LE;Pruett SW;Chen MY Skull-base foramins of the middle cranial fossa:reassessment of normal variation with high-resolution CT 1994(02)

2. Kim HS;Kim DI;Chung IH High-resolution CT of the pterygopalatine fossa and its communications 1996(Suppl 1)

3. 牛娟琴;宦怡;李康印 圆孔的多层螺旋CT表现[期刊论文]-实用放射学杂志 2010(09)

4. 刘莎;王振常;周兵 蝶窦外侧壁相关结构的CT和MRI对比研究[期刊论文]-临床耳鼻咽喉科杂志 2002(08)

5. Howard-Swirzinski K;Edwards PC;Saini TS Length and geometric patterns of the greater palatine canal observed in cone beam computed tomography 2010(15)

6. Das S;Kim D;Cannon TY High-resolution computed tomography analysis of the greater palatine canal[外文期刊] 2006(06)

7. 曹均凯;王照五;石校伟 CBCT与螺旋CT对颞颌关节成像的比较[期刊论文]-口腔颌面修复学杂志 2009(04)

8. Lloyd TE;Drage NA;Cronin AJ The role of cone beam computed tomography in the management of unfavourable fractures following sagittal split mandibular osteotomy 2011(01)

本文链接：http://d.wanfangdata.com.cn/Periodical_kqhmwkzz201303008.aspx